CAJAL

DEGENERACIÓN Y REGENERACIÓN DEL SISTEMA NERVIOSO

ESTUDIOS

SOBRE

LA DEGENERACIÓN Y REGENERACIÓN

DEL SISTEMA NERVIOSO

POR

S. RAMÓN CAJAL

Profesor de Anatomía patológica en la Universidad de Madrid.

Obra costeada por la generosidad de los médicos españoles de la República argentina.

TOMO I

DEGENERACIÓN Y REGENERACIÓN DE LOS NERVIOS

MADRID
IMPRENTA DE HIJOS DE NICOLÁS MOYA
Garcilaso, 6, y Carretas, 8.

1913

ESTUDIOS

SOBRE

LA DEGENERACIÓN Y REGENERACIÓN

DEL SISTEMA NERVIOSO

POR

S. RAMÓN CAJAL

Profesor de Anatomía patológica en la Universidad de Madrid.

Obra costeada por la generosidad de los médicos españoles de la República argentina.

TOMO I

DEGENERACIÓN Y REGENERACIÓN DE LOS NERVIOS

MADRID
IMPRENTA DE HIJOS DE NICOLÁS MOYA
Garcilaso, 6, y Carretas, 8.

1913

Advertencia al lector.

El premio Nobel con que el *Instituto Carolino de Estokolmo* se dignó recompensar mis escasos méritos científicos, fué, entre los médicos de raza española, la señal de patrióticos y entusiastas testimonios de afecto y consideración. Pero entre los homenajes recibidos, ninguno más honroso, por su forma delicada y espiritual, que el tributado al humilde hombre de ciencia por los compatriotas médicos de la República argentina. No creyeron suficiente para esteriorizar su respeto, agasajarnos con artístico diploma avalorado con sus firmas autógrafas, sino que resueltos á que sus nobles sentimientos cristalizaran en algo útil y permanente, acordaron imprimir á su costa un libro nuestro, necesitado de publicación.

Tal fué el origen de la obra actual. Al emprenderla pensé que podría ser de provecho resumir en un Tratado general los numerosos trabajos que mis discípulos y yo (sin olvidar los valiosísimos aportados por ilustres sabios extranjeros) hemos consagrado durante estos últimos años al arduo problema de la degeneración y regeneración del sistema nervioso. Pero en cuanto puse manos á la obra, eché de ver, que si la empresa había de corresponder á la magnitud y nobleza del homenaje, no podía consistir en mera compilación de datos publicados. Para honrar, en lo posible, la desinteresada iniciativa de mis compañeros ultramarinos, me impuse, pues, la tarea de revisar, mediante pesquisas de laboratorio, todos los temas anteriormente tratados y además la de investigar exprofeso muchos puntos obscuros ó dudosos. El libro actual constituye, por tanto, una extensa monografía,

en buena parte, original. Claro es que, adoptado este plan, el empeño ha demandado más tiempo y esfuerzo de los presupuestados. A la demora inevitable de la impresión ha contribuído también, con deplorable insistencia, el estado achacoso de mi salud.

Cúmpleme ahora, para terminar, rendir aquí público testimonio de profunda gratitud á mis dignos y cultos compañeros de la República argentina, y hacer fervientes votos para que la ofrenda que les envío en pago de sus bondades, no sea tasada muy por bajo de su generosidad. En último término, consuélame pensar que, sobre todas las deficiencias é imperfecciones de la obra, flotarán siempre dos cosas excelentes y loables: el levantado y patriótico ejemplo de mis compatriotas de allende los mares y la buena voluntad y fraternal afecto del autor.

Madrid 10 de Julio de 1913.

DEDICATORIA

SUBSCRIPTA POR LA COMISIÓN DE MÉDICOS ESPAÑOLES
DE BUENOS AIRES

Los médicos de origen español graduados, unos en las Universidades de la madre patria, otros en la Facultad de Medicina Bonaerense, esparcidos en el extenso territorio de la República Argentina, nos hemos congregado con el plausible propósito de tributar un modesto homenaje de admiración y respeto á nuestro compatriota el sabio histólogo D. Santiago Ramón y Cajal, ya honrado por cuanto hay de más eminente y distinguido en el mundo científico; individuos y Corporaciones, Academias y Congresos, sin distinción de nacionalidades, razas ni continentes, como corresponde á la universalidad de la ciencia y á la mayor y más pronta equidad al reconocimiento del mérito en los tiempos modernos.

Parécenos que en esta determinación nuestra no ha entrado por menos la especialidad del saber que el saber mismo. Si el Dr. Cajal hubiera sido eminente en otras ramas de los conocimientos humanos, le hubiéramos admirado por cierto, pero sin sentirnos tan profundamente impresionados; lo que se explica al reflexionar que su talento descuella en ciencias que parecían no ser de incumbencia española, á juzgar por lo desatendidas que las teníamos, por la falta de afecto y de amor con que las tratábamos, como si no pudieran derivar de nuestra substancia y estuvieran por encima de nuestra inteligencia y de nuestros medios. El Dr. Cajal, y este es el particular valer á que nos referimos, tan grato á nuestros corazones, desvirtuó de un golpe el prejuicio, por demás acentuado entre propios y extraños, de nuestra incapacidad para el cultivo de las ciencias experimentales, habiendo efectuado su inteligencia y laboriosidad admirables, en tiempo relativamente corto, más descubrimientos que los otros

investigadores habían hecho hasta entonces y, lo que aún vale más, nos ha dado la llave con la que en lo sucesivo podremos penetrar en los antros misteriosos de la estructura cerebral, el órgano más noble y diferenciado del ser humano.

Pero, si bien nosotros no podemos seguir en sus detalles esta labor grandiosa, no por eso nos hallamos incapacitados para vislumbrar sus inmensas proyecciones. Así, nos sentimos autorizados para decir que los estudios efectuados por el Dr. Cajal sobre el cerebro, cerebelo y órganos de los sentidos, principalmente los del cerebro, de ese gran complejo de centros confederados, relacionados entre sí por innumerables contactos que se abren y cierran para la función ó el reposo, al influjo de causas nacidas en el medio ambiente ó en nuestro propio organismo, darán una base exacta á la ciencia naciente del determinismo psíquico y nos explicarán los fenómenos afectivos, intelectivos y volitivos, con la misma claridad con que la Física nos explica hoy muchos fenómenos del mundo cósmico.

A nuestro entender, Cajal no sólo tiene el grandísimo mérito de haber hecho ciencia personal, sino también el de haberla dado á conocer, haciendo circular sus descubrimientos entre todos los sabios del mundo, poniendo ante su vista, mediante claras y concisas ilustraciones dibujadas por él mismo, aquellos puntos que merecían ser especialmente fijados, llamándoles la atención acerca de lo nuevo que en ellos existía.

Si no hubiera procedido de este modo, descubriéndose á sí mismo, ¿lo habrían conocido á tiempo los extranjeros? ¿Habría presenciado el maestro su apoteosis? Seguramente no; muchos años hubieran transcurrido antes que sus estudios se apreciaran como merecían y se impusieran con el vigor con que el mismo autor lo ha hecho; reconocida tardíamente su obra, tal vez no llegaría á alcanzar el grado de perfección que podemos apreciar hoy, y quién sabe si la Ciencia contaría con tantos trabajos eminentes del sabio histólogo, trabajos que causan la admiración de propios y extraños.

Ilustre maestro: Ya conocéis los sentimientos que nos han guiado para efectuar esta demostración colectiva, que no consideramos como un premio, en cuyo caso carecería de todo valor, sino como una prueba de nuestra admiración, de nuestra simpatía y de nuestro cariño hacia vuestra persona.

Aceptadla como tal, y junto con ella nuestros más fervientes votos para que podáis continuar durante mucho tiempo vuestros

trabajos inmortales; para que lleguéis á consolidar vuestra brillante escuela, que cuenta en su activo con personalidades de nombradía como Pedro Ramón y Cajal, Claudio Sala, Blanes, Villa, Tello, C. Calleja, Achúcarro, G. Lafora, R. Illera, Sánchez, etc., á quienes también es justo recordar en este momento, para que podáis asistir, en fin, al resurgimiento de España, que se inicia poderosamente en todos los ramos de los conocimientos humanos.

* * *

Y tú, obra del sabio, cuidada por él con especial amor, en quien nosotros tenemos fijo nuestro pensamiento, esparce á todos los vientos las ideas nuevas, y con ellas la gloria del maestro y de la patria.

Por la Comisión,

JUSTO CARLÉ, *Presidente.*

JGNACIO JMAZ, *Secretario.*

Lista de los Sres. Médicos contribuyentes á la suscripción de homenaje á
RAMÓN Y CAJAL

NOMBRES	DOMICILIO	CANTIDAD $
Dr. Justo Carlé	Capital	50,00
» José González Pellicer	»	50,00
» Francisco Cobos	»	10,00
» Eladio Arrieta	»	50,00
» Anselmo O. de Retana	»	50,00
» Federico Iribarren	»	50,00
» Francisco Carisomo	»	50,00
» José M.ª Carrera	»	50,00
» Ignacio Imaz	»	50,00
» Avelino Gutiérrez	»	50,00
» Ramón Leiguarda	»	50,00
» José Torrontegui	»	50,00
» Esteban Molla Catalán	La Plata	50,00
» Mariano Centeno	Mercedes	50,00
» José J. Badia	Capital	50,00
» Egidio G. Ciano	Ayacucho	50,00
» Alfredo Lamas	Juárez	10,00
» Angel Gutiérrez	Capital	50,00
» José Pagés	»	50,00
» Crescencio Orcoyen	»	10,00
» Severiano P. Redondo	Paraná	50,00
» Alfredo Arines	Concordia	50,00
» Joaquín Aguirrezabala	Gualeguay	50,00
» José Dalmau	B. Blanca	50,00
» Regino Cavia	San Pedro	50,00
» Miguel Santamarina	Capital	50,00
» Camilo Clausolles	»	50,00
» Enrique Herráiz	25 de Mayo	50,00
» Javier Santero	Capital	10,00
» Antonio Mir	Magdalena	50,00
» Víctor Grau	T. Arroyos	10,00
» Ernesto Carbó	Capital	10,00
» N. Esquerdo	Tandil	10,00
» N. Alonso	Juárez	10,00
» José Fabres García	Bolívar	50,00
» L. Rivas Míguez	Capital	50,00
» J. B. Troncoso	»	50,00
» Arturo Galceran	»	50,00
» Andrés Bayón	»	10,00
» Emilio Cabello	»	50,00
» Anselmo Ruiz Gutiérrez	»	10,00
» Daniel Lizarralde	»	10,00
» Antonio Valdivieso	»	10,00
» Aniceto Poncela	»	10,00
» José Solá	»	40,00
» Ingnacio Blanes	»	40,00
» Carlos Magdalena	T. Lauquen	40,00
TOTAL $		1.800,00

ÍNDICE DE MATERIAS

INTRODUCCIÓN

La célula nerviosa ó *neurona* constituye un aparato exquisitamente sensible á los estímulos normales y patológicos. Muchas toxinas y venenos detiénense en ella, respetando ó alterando apenas los demás elementos histológicos. Esta viva impresionabilidad por los agentes patógenos, fruto, sin duda, de la adaptación y de la herencia, constituye adquisición de gran utilidad y eficiencia defensivas. Si en materias en donde reinan por entero las fuerzas fisicoquímicas, fuera lícito emplear expresiones antropomórficas, diríamos que el sistema nervioso, rector y protector de la colmena viviente, tiene profunda conciencia de su responsabilidad. Dócil á sus mandatos, ocupa inmediatamente el puesto de honor y de peligro, afrontando bravamente la lucha con las fuerzas cósmicas y los agentes patógenos.

Mas tan exquisita susceptibilidad para sentir las ofensas del ambiente químico ó mecánico, tiene también su reverso. Capacitada la neurona para coordinar hacia un fin común las acciones de los demás elementos, y sensible á cuantas mudanzas acaecen en el organismo normal, ha extremado, por ende, su vulnerabilidad por las causas morbosas. Todo desorden orgánico encuentra en ella dolorosa repercusión, que llega al sumo cuando algún segmento de su protoplasma es directamente afectado por el agente patógeno.

En presencia de los excitantes químicos, térmicos, eléctricos y traumáticos, el protoplasma neuronal responde con metamorfosis intra y extracelulares interesantes. Al análisis y exposición de tales cambios estructurales, hánse consagrado numerosos sabios, y el caudal de datos y observaciones recolectados en los

dos últimos lustros es ya, por copioso, abrumador. Aparte de su interés intrínseco, dichas observaciones entrañan importancia biológica, porque, según veremos más adelante, revelan algunos de los resortes íntimos, reguladores de la forma y crecimiento neuronal, y descorren, por tanto, parte del velo encubridor del misterio de la vida celular.

No es nuestro propósito referir minuciosamente todos los citados modos de reacción, variados como los estímulos á que obedecen. Nuestro objetivo es más modesto. En el actual trabajo, de índole esencialmente monográfica, limitarémonos á describir el conjunto de los procesos regresivos y progresivos provocados en las fibras y células nerviosas por las violencias traumáticas, y muy singularmente por la mutilación expansional (sección de axon y dendritas).

El presente trabajo resumirá nuestras investigaciones, ya muy numerosas, acerca del tema, las de nuestros discípulos, y los importantes descubrimientos hechos recientemente en el extranjero por Bethe y Monckeberg, Marinesco, Nageotte, Lugaro, Perroncito, Levi, O. y H. Rossi, Krassin, G. Sala, Deineka, Bielschowsky, Harrison, etc. Semejante síntesis, indispensable después del fatigoso análisis de los últimos años, pecará sin duda de prematura é incompleta, pero tendrá al menos la ventaja de reflejar el estado actual de nuestros conocimientos, mostrando los problemas por esclarecer y señalando los principios directores de la futura investigación.

El asunto es vasto, y su exposición exige un orden adecuado.

Al efecto, estableceremos dos grandes secciones, donde estudiaremos sucesivamente: 1.° La degeneración y regeneración traumáticas en los nervios ó conjunto de los axones neuronales. 2.° La degeneración y regeneración traumáticas de los centros nerviosos, es decir, de las neuronas y vías nerviosas centrales. Para la división en capítulos se aplicará el criterio topográfico ú orgánico; es decir, que cada sección se distribuirá en tantos capítulos como segmentos ú órganos de estructura diferenciada comprenden los nervios y los centros.

Al redactar el texto nos hemos preocupado, sobre todo, de describir con exactitud y claridad los hechos ciertos y fácilmente comprobables. Este propósito ha exigido un gran número de

grabados, algunos de ellos reproducciones semiesquemáticas de preparaciones irreprochables. No desdeñaremos, sin embargo, las hipótesis, cuando, según ocurre con la concepción neurotrópica, son capaces de explicar los fenómenos ó de promover nuevos experimentos y hallazgos.

A primera vista, parece que los procesos degenerativos nada tienen de común con los regenerativos, y debieran separarse cuidadosamente en la exposición. Así lo haremos siempre que ello sea posible. Hay casos, sin embargo, en que la degeneración se entremezcla y confunde de tal modo con la neoformación intra y extraneuronal, que el deslinde resulta dificilísimo. En tales ejemplos no queda más remedio que reunir en la misma descripción la totalidad de los cambios neuronales de significación ambigua, ínterin la ciencia diversifica y esclarece su verdadero sentido.

SECCIÓN PRIMERA

DEGENERACIÓN Y REGENERACIÓN TRAUMÁTICA DE LOS NERVIOS

Según es bien sabido, los nervios no son otra cosa que haces de cilindros-ejes, es decir, porciones expansionales de las células nerviosas residentes en los centros (bulbo, médula espinal, ganglios sensitivos y simpáticos). El hecho de vivir alejados de los centros, sumergidos en pleno mesodermo y la particularidad de constituir simbiosis con numerosos elementos conectivos, presta á dichos haces axónicos propiedades anatómicas y biológicas especiales y bien diferentes de las características, el cuerpo neuronal.

Semejante especialización acéntuase singularmente en la esfera patológica. En presencia de toxinas, venenos y de acciones traumáticas, el nervio es mucho más activo que la célula central. Así, mientras las neuronas (soma y dendrita) poseen escasa aptitud regeneradora, reaccionando de preferencia mediante metamorfosis internas ó estructurales, los cilindros-ejes de los nervios responden á los estímulos, tanto mediante metamorfosis estructurales ó intraprotoplásmicas, como á favor de transformaciones externas. Entre estas últimas, posee decisiva importancia la representada por la génesis de nuevas expansiones, de tan pujante y rápido desarrollo, que llegan á veces á restablecer las vías periféricas destruídas. De la referida penuria regenerativa de los centros, exceptúanse los ganglios sensitivos, cuyos somas gangliónicos han conservado notable poder de creación expansional.

Creencia general es atribuir la pobreza regenerativa de los centros á la ausencia de células de Schwann. En efecto, la neurona central es un elemento privado de corpúsculos nutritivos y

desamparado de estímulos neoformadores, al paso que la célula gangliónica al modo del cilindro-eje de los nervios, vive asociada á ciertos elementos mesodérmicos de que recibe eficacísima ayuda en los trances patológicos, y muy singularmente en los actos regenerativos.

El contraste de comportamiento reaccional entre la neurona motriz y su axon periférico no es, pues, esencial, ni toca á lo íntimo de la contextura del protoplasma nervioso, sino que deriva de condiciones exteriores, esto es, de la concurrencia ó de la ausencia de factores auxiliares indispensables al proceso regenerativo. Y esta conclusión, sospechada por los autores que han sorprendido en la médula y cerebro actos regenerativos efímeros y frustrados, ha recibido recientemente, de nuestros estudios y de los de Tello, terminante confirmación.

CAPÍTULO PRIMERO

Apuntes históricos acerca de la degeneración y regeneración de los nervios.— Las dos escuelas en pugna: la monogenista y la pluralista ó cateriana.— Trabajos de Waller, Vulpian, Brown-Sequard, Büngner, Bethe y Monckeberg. — Investigaciones histológicas de Ranvier, Vanlair, Stroebe, etc. — Observaciones de Purpura, Cajal, Perroncito, Marinesco y Minea, Lugaro, Tello, Deineka, Krassin, etc. — Estado actual del problema.—Triunfo de la doctrina monogenista de Waller y de His.

Planteamiento del problema.—Hecho bien conocido es que, cuando en un animal joven se corta un cordón nervioso, la porción interrumpida de éste degenera y muere inmediatamente, reabsorbiéndose sus restos; mientras que, meses después, tanto la cicatriz intermediaria como el cabo nervioso periférico, ofrecen numerosas fibras neoformadas, restableciéndose al fin, total ó parcialmente, la sensibilidad y motilidad del miembro paralizado.

¿Cómo se efectúa la regeneración del segmento distal ó periférico, y en virtud de qué mecanismo se establece el puente comunicante entre ambos cabos nerviosos?

Los principales trabajos publicados hasta hoy sobre este importante tema contienen estas dos soluciones fundamentales, en torno de las cuales giran todas las demás: la *teoría de la continuidad ó monogenista* y la *teoría de la discontinuidad ó poligenista (teoría catenaria* de ciertos autores).

Los partidarios de la primera solución sostienen que las fibras neoformadas del cabo periférico no son otra cosa que la prolongación, por vía de brote y crecimiento, de los tubos nerviosos del cabo central; mientras que los poligenistas ó defensores de la segunda teoría afirman que las citadas fibras provienen de la diferenciación y sucesiva transformación de las células de revestimiento de los tubos nerviosos viejos (núcleo y protoplasma

del segmento interanular, residentes bajo la cubierta de Schwann), los cuales formarían desde luego una cadena, cuyos anillos se soldarían ulteriormente, constituyendo conductores continuos. Ambas hipótesis se relacionan (y son en cierto modo su consecuencia lógica) con las ideas profesadas por cada neurólogo en lo tocante al origen de los tubos nerviosos en el embrión. Así, quienes, como His, Forel, Stroebe, Münzer, Lenhossék, Kölliker, etc., consideran que el axon del neuroblasto ó neurona embrionaria representa simple prolongación del protoplasma, sin discontinuidades primitivas, se inclinan, en neuropatología, al monogenismo ó teoría de la continuidad; al contrario, defienden el poligenismo de los axones regenerados aquellos que, como Büngner, Ballance, Apathy, Bethe, etc., suponen que las fibras nerviosas embrionarias se generan por fusión de una cadena de corpúsculos mesodérmicos.

Veamos ahora los hechos alegados por los partidarios de las citadas doctrinas, así como las variantes de opinión defendidas por algunos sabios.

Doctrina de la continuidad.—Fueron Johannes Müller y Longet los primeros en probar que todo nervio separado de los centros pierde rápidamente su excitabilidad fisiológica; empero corresponde á Waller (1) el mérito de haber expuesto, apoyado en penetrantes y bien conducidas observaciones, una doctrina racional sobre la degeneración y regeneración de los tubos conductores. Según el sabio fisiólogo inglés, las fibras del cabo periférico del nervio seccionado degeneran y mueren, no aprovechándose ni poco ni mucho para la neoformación restauradora; la producción de las nuevas fibras correría á cargo del cabo central, que, en virtud de su continuidad substancial y solidaridad nutritiva con las células nerviosas motrices de la médula espinal ó *centros tróficos,* sería susceptible de reedificar el segmento distal incapacitado. De donde resulta que la muerte de

(1) *Waller:* Sur le réproduction des nerfs et sur la structure et les fonctions des ganglions spinaux. *Mullers Archiv.,* 1852.

Ibid: Experiments on the section of the glosso-pharingeal and Hipoglossal Nerves of the Frog, and Observations of the Alteration produced thereby in the structura of their primitive fibres. *Phylosophical Transactions,* 1850.

los tubos de este último se debe al hecho de haber sido sus axones violentamente separados de dicho *centro trófico,* así llamado por su capacidad de excitar y promover los cambios nutritivos de las expansiones nerviosas que de él dimanan. Semejante doctrina halló confirmación inmediata en las investigaciones histológicas de Bruch (1), quien cometió, sin embargo, el error de atribuir á los núcleos de los tubos centrales (núcleos de la vaina de Schwann) la génesis de los axones aparecidos en el tejido cicatricial.

Es verdaderamente notable que Waller, fisiólogo ante todo, y en cuyo tiempo las deficiencias de la técnica histológica no consentían efectuar observaciones estructurales precisas, acertara á formular, según veremos más adelante, la verdadera solución del problema, orientándose desembarazadamente en un terreno difícil, en donde hasta ilustres sabios modernos se han extraviado. Aunque el fenómeno moral resulte un poco paradójico, es lo cierto que en la cuestión que nos ocupa, al revés de lo ocurrido en otros órdenes de la ciencia, el error es moderno y la verdad antigua (2).

Faltaba, empero, á fin de asentar sólidamente la doctrina de los centros tróficos, determinar más escrupulosamente y por la vía histológica los fenómenos sobrevenidos en los cabos central y periférico del nervio traumatizado y regenerado. Tan importante cometido fué hábil y acertadamente desempeñado, en parte, por Bruch, Remak (3) y Eichhorst (4), y de una manera com-

(1) *Bruch:* Ueber die Regeneration durschnittener Nerven. *Zeitsch. für wissensch. Zool.* Bd. 6, 1855.

(2) La sagacidad de Waller no le impidió, empero, caer en alguna exageración, imputable á la técnica defectuosa de la época. Tal fué, por ejemplo, la de suponer que la célula de origen ó centro trófico del tubo cortado se mantenía absolutamente normal, y la de creer que todos los factores histológicos del cabo periférico desaparecen. En realidad, como las investigaciones, ya antiguas, de Dickinson (1868) y las más modernas de Gudden, Forel y Monacow (1882) demostraron, hay casos en que la neurona de axon mutilado, ó caída simplemente en aislamiento funcional, enferma y hasta puede morir.

(3) *Remak:* Ueber die Wiedererzeugung von Nervenfasern *Virchows-Archiv.* Bd. 23, 1862.

(4) *Eichhorst:* Ueber die Nervendegeneration u. Nervenregeneration. *Virchows-Archiv.* Bd. 59, 1874.

pleta por Ranvier (1), Vanlair (2), Nothafft (3), Stroebe (4), E. Ziegler (5) y otros muchos.

En sentir de Ranvier, que estudió con singular tino y precisión el asunto, las fases del proceso degenerativo y regenerativo de los tubos interrumpidos de su centro trófico son las siguientes:

Degeneración.—Ya desde el segundo día apréciase que la mielina se retrae, al compás del aumento de amplitud de las cisuras de Lantermann, transformándose los segmentos cilindrocónicos en gotas alargadas; al mismo tiempo, tórnase pálido y granuloso el axon, rompiéndose en trozos irregulares, flexuosos ó espiroideos, que destacan en medio de las gotas grasientas; y como si esta destrucción del filamento conductor fuera la señal de la emancipación nutritiva de las células de Schwann (6), los núcleos de éstas se engruesan y dividen, rodeándose de espesa capa de protoplasma, insinuado entre los bloques de mielina en descomposición; en fin, al cabo de quince ó veinte días, todo resto de cilindro-eje ha desaparecido, habiéndose transformado el tubo nervioso en un cordón macizo de protoplasma granuloso, provisto de núcleos centrales, descendientes de los de las células

(1) *Ranvier:* De la dégénérescence des nerfs après leur section. *Comp. rend.*, 1871.

—De la régénération des nerfs sectionnés. *Comp. rend.*, t. 76, 1873.

—Leçons sur l'histologie du système nerveux, vol. II. París, 1878.

(2) *Vanlair:* De la régénération des nerfs périphériques par le procedé de la suture tubulaire, *Arch. de Biol.*, vol. III, 1882.

—Nouvelles recherches sperimentales sur la régénération des nerfs. *Arch. de Biol.*, 1885.

—Sur la persistence de l'aptitude régénératrice des nerfs. *Bulletin de l'Acad. Royale des Scienc. de Belgique*, t. 16, 1888.

(3) *Nothafft:* Neue Untersuchungen ueber die Verlauf des Degeneration und Regenerationsprozesse am verletzten peripheren Nerven. *These.* Würzburg, 1892.

(4) *Stroebe:* Ueber Degeneration und Regeneration peripherischer Nerven nach Verletzungen. *Arch. f. Psych.* Bd. 25, 1893.

—Experimentelle Untersuchugen ueber Degeneration und Regeneration peripherer Nerven nach Verletzungen. *Beitrage zur pathol. Anat. u. allg. Patol.* Bd. 13, 1893. Heft 2.

(5) *E. Ziegler:* Lehrbuch des pathol. Anat. Band. I, 1892.

(6) Así designamos, para abreviar, el corpúsculo mesodérmico constitutivo del segmento interanular, y situado, como es sabido, en el centro de éste y bajo la vaina de Schwann.

de Schwann, y salpicado acá y allá de gotas grasientas en vías de reabsorción, amén de tal cual leucocito emigrador, cuya finalidad parece ser recolectar y conducir al torrente circulatorio todos los detritus del viejo nervio.

Al objeto de recibir las nuevas fibras emanadas del cabo central, y proporcionarles albergue y protección nutritiva, todavía experimentan los tubos del cabo periférico algunas modificaciones, bien estudiadas por Ranvier, Vanlair y Stroebe. Del veinticinco al treinta día, y á veces antes, descartada casi toda la grasa por la acción fagocítica, el tubo viejo sufre una especie de marchitamiento, en cuya virtud el cordón protoplásmico de células de Schwann se adelgaza progresivamente; sus núcleos disminuyen en número y tamaño, tornándose marginales, y se crea al fin un hueco, más ó menos amplio, destinado á recibir la nueva fibra nerviosa.

Mencionemos ahora los fenómenos acaecidos en el cabo central, según Ranvier y algunos autores monogenistas antiguos. No obstante su continuidad con las células nerviosas, este cabo degenera también; pero no en su totalidad, al modo del periférico, sino exclusivamente en la proximidad de la lesión traumática. De aquí el nombre de *degeneración inflamatoria ó traumática* con que se designa este proceso, para distinguirlo del peculiar del cabo periférico, calificado de *degeneración funcional.*

Aparte la desigual extensión, una diferencia fundamental separa ambos procesos degenerativos, central y periférico. Mientras en éste desaparece el cilindro del eje en toda la longitud del segmento aislado de su centro trófico, en aquél consérvase el axon con ligeras mutaciones. Para Ranvier, la porción terminal, ó mejor, preterminal de esta expansión se espesa algo, como hipertrofiándose, á causa de sobreactividad nutritiva.

Regeneración.—Según los monogenistas (Ranvier, Vanlair, Stroebe, etc.), los tubos jóvenes brotados del cabo central son al principio muy finos y están desprovistos de vaina medular, á semejanza de los conductores embrionarios. Su aparición en el segmento distal es tanto más precoz, cuanto más próximas y ajustadas se hallan las superficies nerviosas seccionadas. En sentir de Ranvier, su presencia puede comprobarse ya desde el

veintiocho día, fecha que otros adelantan hasta el doce ó dieciséis (Kolster, etc.); pero su estudio sólo es fácil y hacedero transcurridos dos ó tres meses de la operación, es decir, cuando casi todas ellas ofrecen vaina medular fácilmente coloreable por el ácido ósmico. En su mayoría, tales finísimos conductores yacen, según admitieron Neumann y Eichhorst, Ranvier, Herzt (1) y Vanlair, bajo las vainas de Schwann de los tubos viejos, pudiendo albergarse en cada estuche dos, tres y hasta cinco.

Las fibras neoformadas, desprovistas de vaina de mielina, constituyen, según dejamos dicho, la continuación de los tubos preexistentes del cabo central. En ningún caso semejantes conductores aparecen discontinuos é independientes de los de este cabo, conclusión sobre la cual, y en refutación de la teoría poligenista, han insistido mucho Ranvier, Vanlair y muy particularmente Stroebe.

Doctrina poligenista ó catenaria.—Las ideas que acabamos de exponer, apoyadas en numerosas, exactas y concordantes observaciones, han reinado en la ciencia, casi sin autorizada contradicción, durante más de treinta años. Todos descansábamos en la doctrina de los centros tróficos, porque todos la reputábamos sólida y definitivamente constituída. Las simpatías casi unánimes que granjeó fueron debidas, tanto á la simplicidad y unidad de su contenido, como á la perfección y claridad con que explica el conjunto de los hechos fisiológicos y anatomopatológicos. Cual ocurre á las hipótesis lógicas y bien cimentadas, en su largo reinado recibió brillantes confirmaciones de los diversos campos de la ciencia. Entre las cuales no fué la menos elocuente y decisiva la aportada por His, nosotros, v. Lenhossék, v. Kölliker, Retzius, etc., al descubrir que, durante las primeras fases del desarrollo del eje espinal, el cilindro-eje de los nervios se produce por crecimiento amiboide y ramificación extracentral de la expansión primordial del neuroblasto ó corpúsculo nervioso rudimentario. Cierto que el axon joven, una vez llegado á las masas mesodérmicas, se acompaña de corpúsculos conectivos; mas estos elementos mesodérmicos, ajenos en absoluto al proceso de formación y crecimiento de aquél, limítanse á protegerlo y ro-

(1) *Hertz:* Ueber Degeneration und durschschnittenner Nerven. *Virchow's Archiv.* Bd. 46, 1869.

dearlo, fabricándole una túnica aisladora y nutriz. No menos importante refuerzo de la doctrina unitarista aportó, en más modernos tiempos, Harrison, quien mediante ingeniosos experimentos recaídos sobre embriones muy tempranos de batracio, probó que los neuroblastos disociados y conservados en cámara húmeda emiten por amiboidismo un axon coronado por maza de crecimiento, la cual crece incesantemente al través del plasma, sin necesitar de la ayuda de ningún elemento extraño (1).

Acabamos de aludir al señorío ejercido en los dominios de la neurología y neuropatología por la hipótesis de la continuidad, concepción íntimamente ligada, según dejamos notado, á la doctrina neuronal establecida por His en el terreno histogénico, y por Forel y nosotros en el histológico. Mas hay que convenir en que, á pesar de sus excelencias y de la boga alcanzada, la solución monogenética no allegó nunca la unanimidad de los sufragios, particularmente entre los fisiólogos, es decir, entre un grupo de investigadores, hábiles y eméritos ciertamente en su disciplina especial, pero—preciso es decirlo—poco familiarizados, á causa del particularismo impuesto por la división del trabajo, con la severidad y rigor de las observaciones micrográficas y los secretos de la interpretación histológica. Fisiólogos al par que heterodoxos en la cuestión doctrinal á que aludimos, fueron entre los antiguos Phylipeaux y Vulpian y Schiff, y fisiólogo es también entre los modernos Alfred Bethe, el brioso y convencido campeón del poligenismo. Aún podría añadirse que, conforme veremos luego, al orden fisiológico pertenecen los principales argumentos invocados por los disidentes. He aquí los hechos y apreciaciones de esta escuela rival, que tuvo hace pocos años días de gloria, gracias al ardor propagandista de sus adeptos, algunos de ellos ilustres, y al ingenio polémico del fisiólogo de Strasburgo. Y procedamos con orden, consignando primeramente la opinión de los precursores del catenarismo ó hipótesis de la discontinuidad.

(1) *G. Harrison:* The Outgrowth of the nerve fiber as a mode of protoplasmic movement. *The Journal of experimental Zoology*, vol. 9, núm. 4, Diciembre 1910.

Ibid: Further Experiments on the Development of peripheral Nerves. *The American Journal of Anatomy*. Bd. 5, núm. 2, Mayo 1906.

Entre los primeros autores que intentaron refutar la doctrina walleriana, cuéntanse Phylippeaux y Vulpian (1), quienes se basaron en los resultados de experimentos anatomopatológicos en los mamíferos y aves de pocos días (perros, pollos, conejos de Indias). Comenzaron dichos fisiólogos por resecar en un animal joven grandes trozos de nervio ciático, mediano, hipogloso, etc., y, cuando, meses después, ponían el cabo periférico al descubierto, hallábanlo completamente regenerado, aunque separado anatómicamente del central. Excitado eléctricamente dicho segmento distal, provocaba contracciones en los músculos de su distrito motor, sin acompañamiento de reacciones sensitivas. Al microscopio, hallaron en él multitud de fibras de mielina de nueva formación. En fin, seccionado nuevamente el cabo periférico, al parecer regenerado, volvía á degenerar la porción distal ó terminal de éste. De cuyas experiencias, en vez de concluir, como parece natural, invocando la existencia de algún vínculo anatómico, macroscópicamente invisible, entre ambos segmentos, y revelable quizá á favor de un escrupuloso y concienzudo análisis micrográfico, supusieron dichos sabios que los tubos nerviosos del cabo periférico de los animales jóvenes gozan de la virtud de regenerarse sin el concurso de las células nerviosas de origen. A este singular modo regenerativo designaron *degeneración autógena*. En cuanto á los animales adultos, pensaron que la regeneración del cabo periférico implica el concurso de las fibras del segmento central. Sin embargo, en un trabajo ulterior (1874), Vulpian aparece menos afirmativo en pro de la regeneración autógena. Afirma ya, en armonía con la ley de Waller, que el arrancamiento del nervio lingual en los jóvenes animales va seguido de la regeneración del cabo periférico, no por autogénesis de éste, sino por la penetración en él de retoños del cabo central arribados mediante otros nervios periféricos vecinos. De esta suerte, la regeneración autógena resultaba fenómeno excepcional, limitado á ciertos casos especiales.

En vano fueron refutadas las conclusiones de Phylippeaux y

(1) *Phylippeaux y Vulpian:* Recherches experimentales sur la régénération des nerfs separés des centres nerveux. *Mem. de la Société de Biol.,* 1859.

Vulpian por Ranvier, Vanlair, Kolster (1), Stroebe, etc. Dichos fisiólogos franceses se mantuvieron fieles á su doctrina, que ha servido, según veremos luego, de base, en modernos tiempos, á los principales mantenedores del poligenismo: Büngner y Bethe.

Confesemos, empero, que la teoría walleriana no esclarece todos los hechos. Existe en la degeneración del cabo periférico un fenómeno que ha sido siempre, y sobre todo en estos últimos años, ocasión de dudas y pretexto de reparo contra la tesis de la continuidad. Aludimos al acto, fácilmente confirmable, de hipernutrición y multiplicación de las células de Schwann, tanto del cabo central como del periférico, durante el proceso de ruina y reabsorción del axon y mielina. La observación de estos hechos, junto con la existencia de estrías ó rayas longitudinales en los cordones protoplásmicos formados por dichas células en los tubos caducos, ha sugerido á varios histólogos y fisiólogos el pensamiento de que los referidos fenómenos formativos no pueden encaminarse á otro propósito que á la producción discontinua, según juzgaba Vulpian, de las fibras nerviosas. Los más autorizados y modernos corifeos de esta doctrina son: Büngner, Wietting, Ballance y Stewart, Bethe, Galleoti y Levi, Luciani, Cornil, Durante, O. Schultze, Braun, etc.

Ya Lents (2) y Hyelt (3) descubrieron en 1861 la división de las células de Schwann del cabo periférico, atribuyendo á éstas la génesis de las fibras neoformadas. Pero fué, sobre todo, Büngner (4) quien estudió minuciosamente el fenómeno mitósico y todas las fases de la supuesta transición entre las citadas células y la diferenciación de los tubos nerviosos. En sentir de este sabio, las fibras neoformadas pasarían por los siguientes estados: en virtud de su multiplicación mitósica y crecimiento protoplásmico, las células de Schwann engendran, juntando sus cabos, cordones ó bandas longitudinales *(Zellbänder)* que relle-

(1) *Kolster:* Zur Kenntnis der Regeneration durschnitteten Nerven. *Arch. t. mikros Anat.* Bd. 12, 1893.

(2) *Lents:* De nervorum dissectorum commutationibus ac regeneratione. *Inaug. Diss.* Berlín, 1855.

(3) *Hyelt (O.):* Om nervernas regeneration. Helsongfors, 1859.

(4) *Büngner:* Ueber die Regeneration und Degenerationvörgänge am Nerven nach Verletzungen. *Beitr. zur. pathol. Anat. u. allg. Pathol.* Bd. 10, 1891. H. 4.

nan en gran parte la vieja vaina perimedular; luego los núcleos, al principio centrales, se ladean hasta tornarse marginales, abandonando la zona axial, donde aparece una substancia estriada en sentido longitudinal; en fin, á expensas de esta materia fibrilar se diferencia el axon, mientras que en torno de ella, y por debajo de los núcleos excéntricos, surgiría la mielina. Semejante evolución se acelera cerca de la cicatriz, según había ya notado Schiff, explicándose el hecho por la influencia excitadora ó trófica del cabo central.

También este cabo sería asiento del mismo proceso regenerativo. El protoplasma envolvente de los núcleos de los tubos preexistentes aumenta, produciéndose, según el mecanismo antes indicado, las series celulares y las bandas protoplásmicas, en cuyo interior surgirían, por diferenciación y sin continuidad con los axones viejos, los nuevos cilindros-ejes. Estos hállanse ya formados desde la tercera semana. Ulteriormente, decrece gradualmente el protoplasma germinal, que, con el núcleo, adopta una posición lateralizada bajo la vieja vaina de Schwann.

Confirmatorios en lo esencial de las conclusiones de Büngner, fueron los trabajos de Huber (1), Ballance, Wietting (2), Marchand, Galleotti y Levi (3), Monckeberg y Bethe (4), Bethe (A.) (5), Cornil, Durante, O. Schultze, y, finalmente, v. Gehuchten.

Juzgamos innecesario puntualizar los trabajos de todos estos sabios, cuyas conclusiones sólo discrepan en puntos secundarios. Empero, para que pueda juzgarse del estado de la cuestión antes de la aparición de nuestras investigaciones y de las de Perron-

(1) *Huber:* Ueber dar Verhalten der Kerne der Schwanschen Scheide bei Nervendegeneration. *Arch. f. mikros. Anat.* Bd. 40, 1892.

(2) *Wietting:* Zur Frage des Degeneration der peripherischen Nerven. *Beitrage z. pathol. Anat. u. allg. Pathol.* Bd. 23, 1898.

(3) *Galleotti y Levi:* Ueber die Neubildung der nervösen Elemente in den niedeverzeugten Mulkelgewebe. *Beitr. z. patol. v. allg Pathol.* Bd. 17, 1895.

(4) *Monckeberg y Bethe:* Die Degeneration der markhaltigen Nerven, etcétera. *Arch. f. mikros Anat.* Bd. 54, 1899.

(5) *Bethe (A.):* Ueber die Regeneration peripherischen Nerven. 26 *Wandervers. des Sudwestdeutsch. Neurol. etc., in Baden-Baden, ann.* 8, n. 9, Juni 1901.

— *Arch. f. Psych.* Bd. 34, 1901.

— Zur Frage von den autogenen Nervenregeneration. *Neurol. Centralbl.* Bd. 22, 1903.

— Allgemeine Anatomie u. Physiol. des Nervensystem. Leipzig, 1903.

cito y Marinesco, señalemos los resultados más esenciales de los trabajos de A. Bethe, el principal y el más convencido mantenedor en nuestros días de la arriesgada concepción de Vulpian y Büngner.

Comenzó Bethe sus investigaciones reproduciendo íntegramente los experimentos de Phylippeaux y Vulpian, esto es, resecando en mamíferos de pocos días trozos de nervio ciático y disponiendo los cabos de suerte que toda reunión, y, por tanto, todo restablecimiento de la continuidad fisiológica fuera imposible. La preferencia acordada á los animales jóvenes obedece á la mayor celeridad con que en éstos se desarrolla el proceso regenerativo, y, por ende, á la mayor facilidad del estudio.

A fin de estorbar la unión de ambos cabos nerviosos y eliminar toda influencia trófica del segmento central, emplea Bethe diversos expedientes: rompe unas veces el ciático á su salida de la pelvis y repliega el cabo distal cortado en el hueco poplíteo; sujeta, otras, el segmento superior á los músculos de la nalga, resecando ó replegando el periférico; á veces, corta las raíces nerviosas y extirpa los ganglios raquídeos del citado nervio; en fin, más á menudo secciona el nervio en el muslo, deja en su sitio el extremo distal, mientras que introduce y sutura el otro cabo en el espesor de un músculo. Con semejantes precauciones juzga Bethe haber descartado en absoluto la posible objeción de que las nuevas fibras del cabo periférico emanen del central por vía de crecimiento; pero esta seguridad es, conforme veremos más adelante, pura ilusión.

Trabajando en las referidas condiciones, declara dicho sabio que en un cierto número de casos (no en todos, limitación muy significativa), el examen macro-microscópico de la cicatriz reveló interrupción absoluta de los segmentos, al mismo tiempo que una regeneración más ó menos avanzada del periférico, como lo patentizó el hecho de su excitabilidad fisiológica. Estas observaciones, así como la comprobación de todas las fases intermedias entre las células de Schwann y los tubos nerviosos jóvenes, fases ya señaladas por Büngner, condujéronle á suponer, á semejanza de éste, que los nervios separados radical y definitivamente de su centro trófico, son capaces de autorre-

generarse. Cada axon, pues, representaría la obra común de muchas células de Schwann, en cuyo protoplasma arribado á madurez se diferenciarían las neurofibrillas, signo positivo de la aparición de la conductibilidad nerviosa.

Funda Bethe tan radical poligenismo, más que sobre observaciones histológicas prolijas, en los resultados de las experiencias fisiológicas. Así, cuando en cualquiera de los casos de sección nerviosa citados, se excita eléctricamente el cabo periférico autorregenerado, el animal, insensible al dolor (indicio de incomunicación sensitiva), mueve los músculos de la pierna y pie, mientras que no se obtienen contracciones musculares si el segmento estimulado es el central. Las excepciones de esta regla interprétalas Bethe suponiendo que, á pesar de sus precauciones, hanse creado comunicaciones eventuales entre los dos cabos.

Finalmente, para acabar de desautorizar la concepción walleriana de los centros tróficos, el tantas veces citado fisiólogo practicó experimentos encaminados á demostrar que no hay, según sugirió ya Brown-Séquard, diferencia esencial entre la degeneración del cabo central ó *traumática* y la del cabo periférico ó *funcional*. Ambas serían traumáticas y ajenas por completo al hecho de la conservación ó abolición de la conducción nerviosa. Así, en la rana—dice Bethe—puede provocarse la degeneración de la mielina por compresión nerviosa, sin abolición consecutiva de la capacidad de conducción (no consigna si en esta especie de degeneración se altera también el axon); y, al revés, haciendo actuar sobre un nervio vapores de amoníaco, se suspende la actividad conductora, manteniéndose incólume la mielina. Con cuyos experimentos pretende probar que el proceso degenerativo del nervio no se asocia necesariamente á la suspensión de la actividad funcional, dependiendo de otras condiciones. Olvida explicarnos, sin embargo, Bethe, por qué el cabo periférico de un nervio interrumpido degenera en su totalidad (mielina y axon) hasta las terminaciones nerviosas, en tanto que el central degenera solamente cerca de la herida y conserva perfectamente sus axones.

En fin, comprobaciones más ó menos completas de las ideas de Bethe, han sido hechas también en estos últimos años por

Ballance y Stewart (1), quienes explican la unión de los dos cabos nerviosos por la emigración hacia la cicatriz de células del neurilema ó vaina de Schwann, capaces de convertirse en cilindros-ejes; por A. Modena (2), que cree haber demostrado, á favor del método de Cox, la producción discontinua de neurofibrillas dentro de las células de Schwann del cabo periférico; por Flemming (3), que ha estudiado la regeneración de los nervios en el conejo; por v. Gehuchten, que ha repetido los experimentos fisiológicos de Bethe, aunque no examinado histológicamente los segmentos nerviosos; en fin, por Durante (4), que pretende probar el hecho de la autorregeneración hasta en el hombre, y que ha consagrado al tema un lujo de especulaciones teóricas y de ingeniosas generalizaciones dignas de mejor causa.

Tan singulares conclusiones, en pugna con los hechos anatomo-patológicos establecidos por Ranvier, Vanlair, Kolster, E. Ziegler y otros, no podían menos de suscitar viva oposición entre los representantes actuales del monogenismo, de cuyas filas se han retirado, por desgracia, jubilados por la muerte ó la senectud, His y Ranvier, sus más ilustres campeones.

Refutación de la teoría catenaria.—Aun antes de la aplicación de métodos mucho más demostrativos que los empleados por Bethe y los catenaristas, las ideas de éstos fueron blanco de serias objeciones. Citemos los principales campeones que salieron al encuentro de las opiniones, tan ingeniosas como arriesgadas, del neurólogo de Strasburgo.

Adelantóse primeramente á refutarlas Münzer (5), quien, después de ejecutar experimentos de sección nerviosa en el conejo joven, puso de manifiesto que las fibras neoformadas del

(1) *Ballance y Stewart:* Le processus de réunion des nerfs. *Travaux de neurologie chirurgicale.* Bd. 6. núm. 314. Dec. 1901. *Revue Neurologique,* 1902.

(2) *A. Modena:* Die Degeneration und Regeneration des peripheren Nerven nach Läsion derselber. *Arbeiten aus dem Neurol. Institut.* herausgeb. v. Prof. H. Obersteiner. Bd. 12, 1905.

(3) *Flemming:* La théorie périphérique de la régénération des nerfs et la neurite périphérique. *Scottisch medical Journal,* 1902.

(4) *Durante:* A propos de la théorie du Neurone. *Revue Neurologique,* 1904.

(5) *Münzer:* Giebt es eine autogenetische Regeneration des Nervenfasern. *Neurol. Centralbl.,* 1902.

segmento periférico, emanan del neuroma ó tejido nervioso de la cicatriz, á su vez enlazado con fibras centrales, y acaso con nerviecitos vecinos musculares.

A parecidas conclusiones llegaron Langley y Anderson (1), haciendo notar que, si ultimada la regeneración se corta la cicatriz intermedia portadora de los tubos de unión, vuelve el segmento periférico á degenerar, señal inequívoca de que sus fibras provienen del segmento proximal. Análoga doctrina proclamaron Haliburton y Mott (2), autores que trabajaron de preferencia en el método de Marchi.

Por su parte, Lugaro (3) no logró sorprender señal alguna de autorregeneración en animales jóvenes cuando, en vez de seccionar el nervio ciático en el muslo, se cortan las raíces de la médula lumbar. En su sentir, las fibras nerviosas del cabo periférico, observadas por Bethe, se producen por estiramiento y emigración de los tubos preexistentes del cabo central. Y en los casos en que no se establece reunión entre ambos segmentos y la excitación del periférico determina contracciones musculares, ello sería debido á la penetración en éste de fibras colaterales nacidas en nerviecitos vecinos, y atraídas verosímilmente por la acción de materias quimiotácticas elaboradas en el mencionado segmento distal. No proviniendo en casos tan excepcionales los axones del cabo central, natural es que la excitación eléctrica de éste no provoque sacudidas en los músculos de la pierna.

Del mismo parecer es Segale (4), el cual establece distinción entre compensación y regeneración, procesos habitualmente asociados en los casos de restauración funcional de los nervios interrumpidos. La compensación corre á cargo de los nervios y músculos sanos del miembro cuyo cordón nervioso se corta; mientras que la regeneración consiste en el paso, á través de la cicatriz, de axones destinados á juntar ambos cabos. Como Langley y Anderson, Segale comprueba la reproducción de la pará-

(1) *Langley y Anderson:* Observations on the Regeneration of Nerven fibres. *Proceedings of the Physiol. Society.* Dec. 13, 1902.

(2) *Haliburton y Mott:* Regeneration of Nerves. *Rep. of the Brit. Assoc. for. the Advance Sciences.* Sect. 1. Belfast, 1902.

(3) *Lugaro: Riv. di patol. nerv. é mentale,* 1904.

(4) *Segale:* Ueber die Nervenregeneration. Génova, 1903.

lisis seccionando la cicatriz. En los casos en que los axones del segmento central hallan en su camino grandes obstáculos, fórmanse vías colaterales, cuyos axones describen grandes revueltas, extraviándose á menudo y alcanzando sólo en parte el cabo periférico.

Utilizando el proceder de Golgi, Purpura (1) logró preparaciones donde se percibe con perfecta evidencia que las fibras neoformadas emanadas del cabo central atraviesan la cicatriz y penetran en las vainas del cabo periférico.

Tal es el balance de las doctrinas profesadas en el dominio de la degeneración y regeneración nerviosa, hasta que, en 1905 y 1906, la aparición de mejores métodos y la publicación de nuestras observaciones, de las de Perroncito, Marinesco, Tello, Lugaro, Krassin y Nageotte aportaron nuevos datos, precisaron los resultados anteriores obtenidos y cambiaron la faz de la cuestión.

¿Cómo es — se dirá — que tratándose de un problema relativamente abordable, y á cuya solución se han consagrado desde hace cincuenta años ilustres observadores, no se haya llegado todavía á una doctrina unánimemente aceptada? Si la verdad está, según mil indicios revelan, en la concepción monogenista, ¿cuál es la causa de que reputados anatomo-patólogos y fisiólogos la rechacen?

Dejando á un lado móviles de orden psicológico, harto pujantes por desgracia, tales como el febril afán de novedad, la sugestión de teorías á la moda y otros resortes absolutamente extraños al honrado y sereno culto á la verdad, fuerza es convenir que, en la cuestión debatida, los principales motivos del desacuerdo son dos: subjetivo el uno, objetivo el otro. Es el primero la abusiva generalización á los dominios patológicos de conjeturas y teorías aventuradísimas pertenecientes á otras esferas de la ciencia (estructura y conexiones de las células nerviosas, génesis de los tubos nerviosos en el embrión, etc.). Consiste el segundo en la insuficiencia de los métodos técnicos actuales, impotentes para presentar los hechos morfológicos con una clari-

(1) *F. Purpura:* Contributo allo studio della rigenerazione del nervi periferici. Comun. fatta nella seduta del 1.° Febr. 1901. *Boll. della Società medico-chirurgica di Pavia,* 1901.

dad suficiente á sujetar el vuelo de la fantasía y excluir todo disentimiento de opinión.

Los procederes demostrativos de la génesis, marcha y evolución de los cilindros-ejes, parte principal de los conductores nerviosos, son, en efecto, muy precarios. Sólo el talento de un Waller ó de un Ranvier ha podido suplir deficiencias metodológicas que han extraviado á no pocos histólogos modernos de relevante mérito. Ocioso es recordar que los métodos de la disociación y el de los cortes en preparaciones impregnadas por el ácido ósmico, revelan solamente con limpieza las viejas fibras meduladas. En cuanto á los procederes comunes, muy usados por los partidarios del catenarismo, y consistentes en teñir por las anilinas básicas ó ácidas secciones fijadas por el sublimado, las mezclas osmio-crómicas, el formol, etc., no son capaces de revelar distintamente otra cosa que las sartas ó cordones de células de Schwann, dentro de los cuales, sólo muy vagamente se disciernen los axones embrionarios. Limitado, poco eficaz y muy inconstante es también el proceder de Bethe para la coloración de las neurofibrillas aparecidas en las nuevas fibras meduladas. En todo caso, ni la palidez del teñido, ni la obligada delgadez de los cortes en que debe éste efectuarse, consienten la persecución de los tubos nerviosos embrionarios; inconvenientes que han obligado al mismo Bethe á utilizar de preferencia la coloración por el ácido ósmico, es decir, el insuficiente método tradicional. El de Cox, que, en manos de A. Modena, ha producido algunos resultados, sobre ser inconstante, da no más que impregnaciones incompletas y discontinuas de las células de Schwann en vías de rejuvenecimiento. En cuanto al de Golgi, con el que hemos hecho algunos ensayos, ofrece el inconveniente de no teñir los tubos medulados, impregnando con gran irregularidad é inconstancia los de Remak. Sin embargo, Purpura consiguió, según dejamos indicado, con este proceder, algunos teñidos estimables.

Trabajos modernos sobre la regeneración nerviosa. — Las citadas dificultades técnicas, junto con la importancia inusitada del problema, nos llevaron á ensayar en 1905 el proceder de impregnación argéntica, que tan buenos resultados nos diera (y con nosotros á Lenhossék, Retzius, Tello, Michotte, v. Gehuch-

ten, Marinesco, Levi, Nageotte, Dogiel, etc.), en el análisis de las neurofibrillas de los centros nerviosos y de la disposición de las terminaciones periféricas. Con este método se han efectuado también las importantes investigaciones de Perroncito, Marinesco y Minea, Medea, Tello, Dustin, O. Rossi, Deineka, etc., acerca de la regeneración de los nervios.

La fórmula usada es la que exige la fijación previa de las piezas en alcohol, adicionado de algunas gotas de amoníaco. En las preparaciones así obtenidas aparecen impregnados de modo exclusivo los axones, tanto amedulados como medulados, de un color marrón, café ó rojo transparente, destacando muy bien sobre el fondo amarillo diáfano de la cicatriz. Puesto que el teñido se efectúa en masa, se consigue la no despreciable ventaja de poder hacer y estudiar cortes espesos, en los cuales la persecución de las fibras resulta sumamente fácil. Igualmente cómoda y hacedera es la observación de las divisiones y del mismo cabo terminal de los conductores jóvenes (1).

Los principales resultados de nuestras observaciones, en cuya exposición detallada entraremos más adelante, aparecen condensados en las siguientes proposiciones:

1. Cuando se corta el nervio ciático de un mamífero joven y se sacrifica el animal varios días después de la operación, adviértese en los preparados efectuados según el citado proceder de impregnación, que un gran número de los cilindros-ejes del cabo central son asiento de un fenómeno muy activo de retoñamiento. Este retoñamiento se efectúa de dos maneras: A, la fibra ó fibras nuevas poseen carácter de terminales y brotan del cabo ensanchado del axon viejo; B, los nuevos conductores representan ramas colaterales nacidas en ángulo recto ó agudo

(1) Una extensa relación de nuestras observaciones, ilustrada con profusión de grabados, se ha publicado, bajo el título de *Mecanismo de la degeneración y regeneración de los nervios,* en *Trabajos del Lab. de Investig. biol.,* tomo IV, 1905. Bajo la forma de resumen, aparecieron también estos trabajos en el *Boletín del Instituto de Alfonso XIII,* números 2 y 3 de 1905. En fin, dos comunicaciones complementarias cierran nuestras investigaciones sobre el argumento, á saber: *Les metamorphoses prècoces des neurofibrilles dans la régénération et la dégénération des nerfs. Trab. del Lab. de Investig. biol.,* tomo V, fasc. 2, 1907, y *Algunas observaciones favorables á la hipótesis neurotrópica. Trab. del Lab. de Investig. biol.,* tomo VIII, 1911.

del antiguo cilindro-eje. En ambos casos, las ramas neoformadas afectan aspecto semejante á las fibras de Remak, es decir, que carecen de vaina medular, invaden el exudado interpuesto entre los cabos nerviosos, se ramifican á menudo en su camino, y, en fin, acaban libremente á favor de una *maza ó botón terminal,* especie de ariete, destinado á empujar las células mesodérmicas y á fraguar una ruta al través de la futura trama cicatricial.

El descubrimiento de esta excrecencia terminal, confirmada después por las investigaciones de Perroncito, Marinesco, Nageotte, Sala, Tello, Dustin, Rossi, etc., reviste cierta importancia para la resolución del problema debatido, pues gracias á dicho botón protoplásmico final, cabe precisar en los cortes, no sólo el nivel á que ha llegado el proceso regenerativo, sino el origen y orientación de los cilindros-ejes neoformados.

2. Durante sus fases iniciales, las fibras nerviosas neoformadas, así como sus botones terminales, carecen de núcleos ó de células de Schwann; pero desde el tercero ó cuarto día en adelante, los corpúsculos conectivos embrionarios son atraídos, y aparecen en torno de los axones y mazas desnudos núcleos marginales. Este importante dato de la precedencia formativa de los axones regenerados sobre los corpúsculos de Schwann, compromete singularmente la teoría catenaria, pues demuestra que durante las primeras fases de la evolución de las fibras faltan por completo las cadenas celulares.

3. Estudiando la marcha de las fibras neoformadas durante los seis días siguientes á la interrupción nerviosa, reconócese fácilmente que las mazas terminales crecen al azar en el sentido de la menor resistencia: un gran número de ellas retrograda, tanto dentro del cabo central, donde se remontan mucho, como en los territorios perinerviosos; otra parte de estos conductores, desorientados y errantes, detiénense ante los obstáculos, trazan revueltas complicadas y se pierden, en definitiva, para los efectos de la neurotización del cabo periférico. Tales axones extraviados, muy abundantes en los casos de resección de nervios ó de apartamiento intencional de los cabos nerviosos, caracterízanse por exhibir una maza ó esfera terminal gigantesca capsulada, frecuentemente en vías de degeneración; esfera que no es otra cosa que la pretendida *célula nerviosa,* hace tiempo seña-

lada por S. Mayer (1), de Praga, en la trama de los nervios en vías de regeneración y descrita por Ranvier (2) como formación monstruosa enigmática, situada en el trayecto de las fibras centrales.

4. Transcurridos diez ó doce días en los animales adultos, y seis ó siete en los de pocas semanas, las fibras jóvenes no extraviadas, errantes por el tejido cicatricial intercalar, asaltan los estuches del cabo periférico, dentro de los cuales caminan, apartando á su paso los detritus de mielina todavía no reabsorbidos. Al nivel de los obstáculos, las nuevas fibras se dividen á menudo, y las ramas marchan flexuosas, caminando indiferentemente, tanto por las bandas de Büngner, como por sus intersticios.

5. Cuando, repitiendo la experiencia de Vulpian, Brown-Séquard, Bethe, etc., tras la interrupción traumática de un nervio se interponen obstáculos á la reunión inmediata de los cabos nerviosos, obsérvase frecuentemente, dos ó tres meses después de la operación, una regeneración muy avanzada del segmento periférico. Examinado éste con ayuda de nuestro proceder de teñido, percíbense en su interior numerosos axones jóvenes que se terminan constantemente, y á niveles diferentes, dentro del cordón nervioso periférico, á favor de un menudo botón de crecimiento.

La exploración de la extensa y accidentada cicatriz que junta los cabos nerviosos distantes, revela, no la ausencia de fibras nerviosas unitivas, según admiten arbitrariamente los partidarios de la teoría catenaria, sino un plexo nervioso complicado, formado por hacecillos de fibras de Remak, y extendido sin interrupción desde el cabo central al periférico.

6. Las fibras nerviosas neoformadas divídense repetidamente en la cicatriz, y muy especialmente en la frontera del cabo periférico, donde, frecuentemente, cada axon grueso se resuelve en un *bouquet* de finas ramillas terminales. Las ramas generadas por cada axon no van consignadas á un solo tubo viejo, antes bien, se reparten en varios de los vacíos estuches; de donde re-

(1) *Sigmund Mayer:* Die peripherische Nervenzelle und das sympatische Nervensystem. *Arch. f. Psychiatrie,* 1876.

(2) *Ranvier:* Leçons sur l'histologie du systeme nerveux, tomo II, página 78, 1878.

sulta que, un grupo relativamente pobre de axones aferentes, puede inervar buena parte del nervio degenerado. Notemos que las consabidas ramas, siempre orientadas hacia la periferia, así como sus mazas libres, son hechos absolutamente inconciliables con la teoría catenaria.

7. En aquellos casos en que los obstáculos opuestos á la reunión de los fragmentos nerviosos fueron insuperables (sutura del cabo periférico á la piel, inserción del central en la cavidad abdominal, etc.), el segmento periférico no se regenera, ni poco ni mucho, aun transcurridos cuatro meses después de la operación, y cualquiera que sea la edad del animal.

8. El proceso de la multiplicación de las células de Schwann del cabo periférico obedece, no al fin de producir cadenas de elementos transformables por autorregeneración, según afirman Büngner y Bethe, en cilindros-ejes, sino al de segregar substancias estimulantes, susceptibles de atraer y encauzar hacia las terminaciones nerviosas motrices y sensitivas las fibras nerviosas jóvenes errantes por la cicatriz.

Un joven investigador italiano, Aldo Perroncito (1), discípulo del ilustre histólogo de Pavía, sirvióse también, independientemente de nosotros, del método del nitrato de plata reducido (cuya utilidad para la sinvestigaciones anatomo-patológicas fué ya anunciada por nosotros en 1904), para el estudio de la regeneración de los nervios. El principal trabajo de este sabio apareció durante la impresión de nuestra extensa monografía sobre el tema, y después de ver la luz nuestra primera nota preventiva (2). En dicha comunicación, Perroncito confirma la existencia de las mazas terminales, que ve penetrar en el exudado desde el segundo día de la operación; demuestra en las fibras jóvenes de la cicatriz y cabo central la producción de numerosas divisiones, y, en fin, logra perseguir las ramas hasta el cabo periférico, donde no halla el menor rastro de autorregeneración. Sus conclusiones, en un todo conformes con la concepción walleriana,

(1) *A. Perroncito:* Sulla questione della rigenerazione autogena delle fibre nervose. Nota preventiva. *Boll. della Società Medico chirurgica di Pavia.* Seduta 19 Maggio, 1905. (Publicado en Septiembre de 1905).

(2) *Cajal*: Loc. cit. *Boletín del Instituto de Seroterapia*, números de Julio y Septiembre, 1905.

se apoyan en preparaciones y dibujos absolutamente irreprochables.

Preocupados nosotros con la determinación del origen y evolución de las fibras neoformadas del cabo periférico, habíamos descuidado algo el análisis de los fenómenos precoces del cabo central. Las interesantes pesquisas de Perroncito, efectuadas en perros y otros animales durante los días primero, segundo y tercero del traumatismo nervioso, colmaron felizmente esta laguna, revelándonos estos tres importantes hechos:

1.º Las divisiones, ya colaterales, ya terminales, observadas por nosotros en el cabo central, así como las ramificaciones de los axones desnudos circulantes por el exudado y cicatriz, prodúcense muy precozmente. Según este sabio, ya á las veinticuatro horas, y aun antes, descúbrense en algunas estrangulaciones ramillas terminadas por mazas ó por diminutas esférulas y anillos, y en las postrimerías del segundo día, ramificaciones de axones asaltan el exudado y marchan hacia el cabo periférico.

2.º Además del proceder de emisión de ramas colaterales y terminales antes señalado, existe otro mecanismo de producción de conductores nuevos, caracterizado por el deshilachamiento ó transformación del axon viejo en haz de fibrillas independientes, que crecen por debajo de la vaina de Schwann y ganan la cicatriz, donde se terminan por mazas, botones ó anillos. En honor de su descubridor, ó al menos del que lo ha estudiado primeramente con exactitud (1), hemos bautizado este curioso fenómeno de producción múltiple de ramas nerviosas, *fenómeno ó aparato de Perroncito*. Este proceso singular, en parte patológico, en parte normal, complícase con la división intratubaria (es decir, bajo la membrana de Schwann) de algunas neurofibrillas, las cuales marchan á menudo en sentido retrógrado, trazan revueltas y espirales apretadas, y crean, en fin, disposiciones tan complicadas, que en ocasiones desafían á toda tentativa de descripción y reproducción.

(1) En realidad, el fenómeno de Perroncito en sus fases tardías ha sido señalado casi al mismo tiempo por dicho autor, nosotros y Marinesco; pero hay que reconocer que, tanto las fases iniciales como el mecanismo productor de este proceso, representan el fruto de las pesquisas del observador italiano.

3.º En los días siguientes á la operación, no sólo el cabo central, sino también el extremo traumatizado del periférico, exhiben, aunque con rareza, mazas y hasta divisiones.

Estas y otras observaciones de Perroncito, de que trataremos oportunamente, fueron confirmadas por nosotros en un trabajo especial (1), donde expusimos las condiciones generadoras del deshilachamiento del axon y la significación de las mazas y divisiones frustradas del cabo periférico.

Nuestras ideas alcanzaron la fortuna de persuadir al Dr. Marinesco (2), ilustre anatomo-patólogo, afiliado hasta entonces, como otros muchos, á la hipótesis catenaria, por la gran autoridad, singular ingenio experimentador y exquisita habilidad polémica del fisiólogo de Strasburgo. Mas ahora, salvada la inexperiencia técnica de los primeros momentos, dueño de todos los secretos del método analítico, Marinesco rechaza resueltamente, como prejuicios desprovistos de objetividad, los datos é inducciones de la teoría de la discontinuidad, comprobando y describiendo muy bien las mazas de crecimiento y la división de las fibras centrales; la continuidad de éstas con los conductores errantes por la cicatriz y su entrada en el cabo periférico; la incapacidad de las células de Schwann para constituir nuevos axones; la presencia de amplios plexos nerviosos intercalares entre los segmentos del nervio, apartados y dislocados por obstáculos; la formación de ovillos nerviosos en el cabo central, por virtud del crecimiento y extravío de los jóvenes axones; la génesis y transformaciones estructurales de las mazas gigantes ó atascadas, etc.; en fin, el papel orientador y nutritivo, para los jóvenes axones, desempeñado por las células de Schwann proliferadas del cabo periférico, que llama *corpúsculos apotróficos*.

Utilizando igual técnica, han sido conducidos á idénticas conclusiones Minea, que ha trabajado en el laboratorio de Marinesco, y G. Sala, que ha investigado los nervios humanos traumatizados y en vías de regeneración.

(1) *Cajal:* Las metamorphoses précoces des neurofibrilles dans la régénération et la dégénération des nerfs. *Trav. du Lab. de Recher. biol.*, fasc. 1 et 2, vol. V, 1907.

(2) *Marinesco y J. Minea:* La loi de Waller et la régénérescence autogene. *Revista Stiintelor Medicale,* 5 Septiembre 1905.

Por su parte, Lugaro (1), asociando el nuevo proceder á interesantes y bien conducidas experiencias de escisión y ablación de raíces y ganglios sensitivos, ha puesto de manifiesto, contra Bethe, la incapacidad esencial regenerativa de las raíces sensitivas, cuando, extirpado el ganglio correspondiente, se evita cuidadosamense la intromisión de fibras neoformadas de la raíz motriz inmediata.

De igual modo prueba Lugaro (2) que, si se extirpa en un animal la médula espinal lumbar y ganglios nerviosos sensitivos correspondientes, falta en absoluto, meses después, la regeneración del nervio ciático, dado que las pocas fibras reveladas en dicho nervio por el nitrato de plata son ameduladas y pertenecen exclusivamente al gran simpático, cuyos focos de origen no fueron, naturalmente, interesados.

Interesante y significativo para la teoría neurotrópica es también el hecho, demostrado por Lugaro, de que la acción atractiva de las células de Schwann del cabo periférico no es específica, pudiendo provocar la llegada de tubos ambientes de otra naturaleza. Por ejemplo: la raíz posterior, seccionada por dentro del ganglio, es capaz de atraer fibras neoformadas de la raíz motriz correspondiente.

Levi (3), otro de los más entusiastas adeptos de la doctrina heterodoxa, y el cual, aprovechando el proceder del nitrato de plata reducido ha efectuado importantes descubrimientos sobre la morfología de las células gangliónicas de reptiles y peces, se pronuncia después, en reciente estudio doctrinal, contra la hipótesis de Vulpian y Bethe.

Casi simultáneamente, un gran número de neuropatólogos aplicaron con éxito nuestra técnica al estudio de la degeneración y regeneración de las raíces posteriores y sistema nervioso central. Entre los que han recolectado copiosa cosecha de descu-

(1) *Lugaro:* Sul neurotropismo e sui trapianti dei nervi. *Riv. di patol. ner. e mentale.* Vol. XI, fasc. 7, 1906.

— Sulla presunta rigenerazione autogena delle radici posteriori. *Ibid.,* vol. XI, fasc. 8, Agosto 1906.

(2) *Lugaro:* Weiteres zur Frage des autogenen Regeneration der Nerven fasern. *Neurol. Centralbl.,* 1906.

(3) *G. Levi:* Di alcuni problemi riguardanti la structtura del sistema nervioso, etc. *Arch. di Fisiologia.* Maggio, 1907.

brimientos en este dominio, citemos á Nageotte (1), que ha observado las mazas de crecimiento y fibras nerviosas neoformadas en los ganglios, raíces nerviosas y médula espinal de los tabéticos, y ha revelado recientemente las condiciones de la producción de expansiones nuevas en los ganglios nerviosos transplantados; á Marinesco y Minea (2), que han sorprendido también fenómenos de regeneración y metamorfosis interesantes en las neuronas y axones de los ganglios transplantados; á O. Rossi (3) y Dustin (4), que han comprobado gran parte de los hechos de regeneración nerviosa, hallados por nosotros, Perroncito y Marinesco, y formulado sugestivas hipótesis acerca del mecanismo de la génesis y orientación de las expansiones neoformadas; á Sala y Cortesse (5), que han sorprendido singulares actos de retoñamiento en las raíces anteriores arrancadas; á F. Tello (6), que ha aplicado la citada técnica á los nervios musculares y terminaciones sensitivas, demostrando por primera vez el mecanismo de la degeneración y regeneración de las placas motrices y husos de Kühne. En sus bellísimas preparaciones vénse claramente las mazas de crecimiento de los nuevos axones marchar á lo largo de las viejas vainas de Schwann de los nerviecitos musculares,

(1) *Nageotte:* Note sur la présence de massues d'accroissement dans la substance grise de la moelle épinière, etc., au cours de la Paralyse générale et du Tabes. *Societé de Biol.* 12 Mai 1906.

Ibid: Etude sur la greffe des ganglions rachidiens. *Anat. Anzeiger.* Bd. 31, números 9 á 20, 1907.

(2) *Marinesco y Minea:* Recherches expérimentales, & sur les lessions consecutives à la compression et à l'écrassement des ganglions sensitifs. *Folia neurobiologica.* Bd. 1, núm. 1, 1907.

Véase también: *Marinesco. Revue neurobiologique*, núm. 21, 1907.

(3) *O. Rossi:* Processi regenerativi e degenerativi consequente a ferite assetiche del sistema nervoso centrale, &. *Rivis. di patol. nerv. e mentale.* Anno XIII, fasc. 11, 1908.

Ibid: Nicosi ricerche, &. *Riv. de patol. nerv. e mentale.* Vol. XV, fasc. 4, 1910.

(4) *Dustin:* Le rôle des tropismes et de l'odogénére dans la régénération du système nerveux. *Arch. de biol.* Tom. XXV, 1910.

(5) *G. Sala e Cortesse:* Sui fatti che si svolgono nel midollo spinali in seguito allo strappo delle radici. Pavía, 1909.

(6) *Tello:* Dégénération et régénération des plaques motrices après la sections des nerfs. *Trav. du Lab. de Rech. biol.* Vol. V, fasc. 3, 1907.

Ibid: La Régénération dans les fuscaux de Kühne. *Trab. du Lab. de Rech. biol.* Tom. V, fasc. 4. Dec. 1907.

dividirse al chocar contra los obstáculos y descomponerse, en fin, entre los resíduos de la antigua placa, en una nueva arborización.

Iniciado el movimiento de adhesión á la clásica doctrina de Waller y de Ranvier; descubiertos ahora nuevos hechos morfológicos que implican dicha concepción, cual indeclinable postulado, los argumentos favorables brotan de todas partes. Y estos argumentos no se basan exclusivamente en el empleo de nuestro proceder de teñido, sino que se apoyan también en las revelaciones de otros métodos analíticos, tales como el de Ehrlich al azul de metileno, el de Marchi y los recursos histológicos corrientes. Así Krassin (1), de San Petersburgo, utilizando la reacción vital de Ehrlich, ha sorprendido el proceso de crecimiento de los cilindros-ejes centrales, así como el éxodo de las ramas hijas al través de la cicatriz y cabo periférico. Apoyados en los resultados del método de Marchi, Mott, Halliburton y Edmond (2) han demostrado estos dos hechos: cuando los obstáculos á la reunión inmediata son considerables, el segmento distal es incapaz de regenerarse y pierde definitivamente su irritabilidad eléctrica; si la transplantación de un trozo nervioso tiene lugar á una región desprovista de nervios de paso, como, por ejemplo, la cavidad peritoneal, la pretendida autorregeneración de las fibras nerviosas falta por completo. A parecidas conclusiones llegan también Stuart (3), en un reciente trabajo experimental sobre la sección y transplantación de los cordones nerviosos.

Poscharisky (4), discípulo de Marchand, en cuyo laboratorio ha emprendido, con ayuda de nuestro proceder y del de Bielschowky, un trabajo sobre la regeneración nerviosa, no se atreve á negar el retoñamiento de las fibras del cabo central, ni la posibilidad de su penetración en la cicatriz, no obstante trabajar bajo la inspiración de un sabio para quien la concepción catenaria era, pocos años hace, dogma indiscutible.

(1) *Krassin:* Zur Frage der Regeneration der peripheren Nerven. *Anat. Anz.* núm. 17, n. 18. Bd. 28, 1906.

(2) *W. Mott, D. Halliburton and A. Edmond:* Regeneration of Nerves. *Proceedings of the Royal Society.* Tom. 78, 1906.

(3) *J. Stuart: Proceedings of the Royal Society.* Vol. 78, 1906.

(4) *Poscharisky:* Ueber die histologischen Vorgänge an den peripherischen Nerven nach Kontinuitätstrennung, *Beitr. z. pathol. Anat. u. allgen. Pathol.* Bd. 41, H. 1, 1907.

En fin, Modena (1), discípulo de Donaggio, se ha servido últimamente del método de este último sabio en el estudio de la regeneración de los nervios; abandonando la teoría catenaria, ha confirmado los actos esenciales de la regeneración revelados por el método del nitrato de plata reducido.

A consecuencia de los nuevos métodos aplicados y de los descubrimientos hechos, puede decirse que la empeñada polémica sostenida durante más de treinta años entre autorregeneratistas y partidarios de la continuidad ha pasado á la historia. Todo revela el triunfo definitivo de la concepción walleriana. Sabios como von Gehuchten, afiliados al catenarismo, guardan un silencio que parece una rectificación. En el terreno neurogénico, catenaristas tan ardorosos como Dohrn (2) y Levi, cambian noblemente de opinión, y Held (3), el más brillante representante de la vieja doctrina de Hensen, hace continuas concesiones á la prestigiosa concepción de His. Mirando al dominio de la regeneración nerviosa, advertimos que en el campo catenarista reina la confusión y el desaliento. Hasta Alfred Bethe (4), el ardiente campeón del poligenismo, el que en momentos de entusiasmo creyó haber derrocado para siempre la concepción neuronal, ahora, en sus recientes réplicas, no exentas de vivacidad y de acritud, contra Lugaro, Perroncito, nosotros, Marinesco, etc., se presenta de cada vez menos exclusivo y más conciliador. No niega ya el hecho indiscutible de que los retoños del cabo central penetren en la cicatriz y asalten á veces el cabo periférico; duda solamente de que tales renuevos penetren en el centro de este cabo y constituyan realmente los conductores definitivos del nervio regenerado. En fin, autoridades tan prestigiosas como Retzius, Lenhossék, Schiefferdecker, Heidenhain, Harrisson, etc., que han asistido de lejos, pero con atención simpática, á los diversos incidentes del debate entre catenaristas y neuronistas, se inclinan,

(1) *A. Modena:* Régénération der nerfs périphériques. *Arch. ital de Biologie.* Tom. 74, fas. III, 1910.

(2) *Dohrn:* Studien zur Urgeschichte der Wirbelthierkörpers, 25. Der Frochbaris. *Mitheil. aur der Zool. Station von Neapel.* Bd. 18, H. 2 y 3, 1907.

(3) *Held:* Die Entwickelung der Nervengeweber bei der Wirbelthieren. *J. A. Barth. edit.* Leipzig, 1909.

(4) *A. Bethe:* Neue Versuche ueber die Regeneration des Nervenfasern. *Arch. f. die ges. Physiol.,* Bd. 116, 1907.

explícita ó implícitamente, á la doctrina de la continuidad, la única que armoniza con las leyes neurogénicas descubiertas hace tiempo por Kupffer é His y corroboradas por los trabajos histogénicos efectuados por nosotros, Lenhossék, Kölliker, Harrisson, etcétera.

Aunque en momentos de impaciencia haya podido deplorarse el error catenarista, á cuya refutación han consagrado numerosos investigadores años de asidua y perseverante labor, el tiempo y el trabajo gastados no han sido estériles para la ciencia. Las críticas y experimentos ingeniosos de Bethe y de sus adeptos contra la concepción neuronal y contra la doctrina clásica de Waller han dado ocasión á la invención de métodos de superior fuerza analítica y á una revisión general de los términos del problema. Estudiáronse más escrupulosamente los hechos de la degeneración y regeneración, de antiguo conocidos; variáronse las condiciones de la experimentación, recogiendo considerable caudal de datos objetivos; fijóse el valor real de ciertos fenómenos que, cual la mitosis de las células de Schwann del cabo periférico, habían suscitado tantas dudas; y quedó, en fin, la concepción valleriana definitivamente probada y asentada sobre bases inquebrantables.

Excusado es decir que la doctrina neuronal, ligada íntimamente en el orden patológico á la teoría de la continuidad, salió de esta nueva crisis fortalecida y subyugante. En vez de hallar en la esfera de la regeneración nerviosa dificultades insuperables, ha encontrado, por el contrario, nuevas y perentorias demostraciones, á cuya luz no pocos fenómenos enigmáticos de la morfología y crecimiento del protoplasma nervioso comienzan á esclarecerse.

Esperemos que esta crisis de la doctrina de la continuidad sea la última. ¡Ojalá que los nuevos investigadores, en vez de combatir principios incontestables, legalidad común de los modernos neurólogos, se consagren, libres de trabas polémicas, á dilatar la esfera de nuestro saber, despejando las incógnitas que guarda todavía el dominio del crecimiento y orientación de las vías nerviosas normales y patológicas!

CAPÍTULO II

Técnica de la degeneración y regeneración nerviosa. — Métodos que impregnan los axones. — Métodos de Bielschowsky, de Cajal, etc. — Métodos que tiñen la mielina (ácido ósmico, procederes de Marchi, Herxheimer, etc.). — Métodos que colorean las células de Schwann (procederes á la hematoxilina y anilina básicas, procederes de Doinikow, Nageotte, etc.). — Método de Achúcarro para la coloración de la neuroglia. — Proceder de Alzheimer. — Animales apropiados para los experimentos de degeneración y regeneración, y técnica operatoria.

Disponemos hoy de gran número de métodos para el estudio de los cambios producidos en la textura de los nervios y terminaciones nerviosas por los procesos regenerativos y degenerativos. La grave laguna técnica, deplorada por los anatomopatólogos que trabajaron con anterioridad al año 1903, es decir, la falta de un método de coloración selectiva de los retoños nerviosos, ha sido felizmente colmada. Gracias á ello se ha logrado resolver, según dejamos dicho más atrás, la controvertida cuestión del origen de las fibras neoformadas del cabo periférico, y sentar las bases de una doctrina racional sobre el mecanismo de la regeneración. Dichos recursos técnicos clasifícanse en los siguientes grupos: 1.°, procederes que impregnan selectivamente el axon y sus retoños; 2.°, procederes que tiñen la vaina medular; 3.°, procederes que colorean los núcleos y las células de Schwann; 4.°, procederes que tiñen la neuroglia y el tejido conectivo de los cordones nerviosos.

Los precedentes métodos aplícanse, con leves variantes, tanto á los cordones periféricos como á la substancia blanca y gris de los centros, resumiendo la técnica esencial del estudio del tejido nervioso.

Puesto que el lector tiene noticia de las fórmulas comunes de coloración de la trama nerviosa, séanos lícito insistir aquí solamente sobre los procederes más modernos, y particularmente sobre los singularmente propicios al análisis y demostración de los fenómenos acaecidos en los nervios traumatizados.

Procederes que tiñen selectivamente el axon y sus ramas neoformadas.—A la cabeza de esta enumeración colocamos el *método del nitrato de plata reducido*, el cual, gracias á la comodidad de su empleo, capacidad demostrativa y constancia de resultados, ha sido preferido por casi todos los sabios que durante los últimos lustros se han ocupado del problema de la regeneración de los centros y cordones nerviosos.

Numerosos ensayos efectuados por nosotros, variando los fijadores y demás condiciones determinantes de la reacción selectiva, nos han conducido á la creación de varias fórmulas, cada una de ellas aplicable á casos determinados. Para el estudio de la regeneración nerviosa convienen, particularmente, las siguientes:

A. *Fórmula al alcohol amoniacal:*

1.° Nervios enteros de conejo, perro, etc., así como la cicatriz intermediaria provocada por el traumatismo, sumérgense, durante veinticuatro horas, en:

Alcohol de 96°.....	50 cent. cúb.
Amoníaco.....	IV á VI gotas.

2.° Extraídas las piezas, déjanse, por algunos segundos, enjugar sobre papel secante, y se llevan á la siguiente solución de nitrato de plata:

Nitrato de plata.....	1'5 gramos.
Agua destilada.....	100 cent. cúb.

Cuídese de que el líquido sea abundante con relación á los órganos sumergidos. Así, para dos ó tres trozos de nervio de conejo, emplearemos, por lo menos, 40 ó 50 cent. cúb. de solución argéntica.

El frasco portador del nitrato de plata y las piezas nerviosas llévase á una estufa que marque 36° á 38° C., donde permanecerán aquéllas durante cinco días. Si la temperatura sube á 40° ó 41°, la madurez de las piezas consíguese en cuatro días.

3.° Sacados del baño argéntico, lávanse los órganos nerviosos por algunos segundos en agua destilada (tres á seis segundos). Este lavado tiene por objeto diluir ó descartar el nitrato de

plata superficial, respetando el profundo, á cuyas expensas se crea el precipitado de plata coloidal. Cuando se trate de nervios muy delgados, podrá prescindirse del lavado (nervios de rana, cavia, ratón, etc.).

4.° Inmersión de las piezas en el siguiente líquido reductor:

Ácido pirogálico.....	1 gramo.
Agua.....	100 cent. cúb.
Formol.....	5 á 10 —

En este baño permanecen los órganos nerviosos veinticuatro horas. No hace falta conservarlo en estufa; la reacción, consistente en la producción de plata coloidal á expensas del nitrato de plata caliente, obtiénese bien en frío. En presencia de la sal argéntica, las neurofibrillas del axon forman una combinación, todavía desconocida, la cual, cambiando de estado (madurez) por efecto del calor, atrae vivamente la plata coloidal.

5.° Después de lavar las piezas durante algunos minutos en agua destilada, indúranse en alcohol flojo (de 36°) y luego en alcohol de 40° (96° centesimales), procediéndose, en fin, á la inclusión en parafina ó celoidina. No conviniendo cortes demamasiado finos, preferiremos este último vehículo de inclusión. Procédese, en fin, al montaje en bálsamo ó resina Damar, previa aclaración de los cortes en *esencia de orégano*. La *esencia de bergamota* y aun la de *clavo* son menos apropiadas, á causa de oxidar algo la plata coloidal. Antes del montaje se extraerá la esencia de orégano por el xilol.

El efecto producido por el depósito de plata coloidal es muy interesante. De todos los factores constitutivos del nervio, sólo los axones se impregnan, tomando un color rojo pardo ó negro transparente, que destaca admirablemente sobre fondo amarillento. Entre los axones medulares viejos y los neoformados desprovistos de vaina medular, adviértense diferencias notables: mientras los brotes nuevos y las fibras normales ameduladas adquieren tono rojo ó pardo obscuro, exhibiendo admirablemente sus neurofibrillas, los axones adultos se muestran más pálidos, con tono café ó bistre claro, á veces francamente anaranjado ó amarillento. Este contraste aumenta ó disminuye, según la proporción de álcali añadida al fijador. En general, cuanto más

amoníaco se agregue al alcohol, más pálidos aparecerán los axones medulados adultos y mejor destacarán los renuevos nerviosos. A veces, dichos axones resultan completamente incoloros.

La fórmula al alcohol amoniacal ha sido muy empleada por los autores que han estudiado la regeneración nerviosa (Nageotte, Lugaro, Perroncito, Marinesco, Tello, G. Sala, O. Rossi, H. Rossi, Deineka, nosotros, etc.). Como los núcleos no suelen teñirse (á veces, se colorean muy bien), nada impide completar la coloración empleando una anilina básica. Veratti y Perroncito se han servido con éxito de la safranina; nosotros empleamos la tionina ó el azul de metileno.

La fórmula precedente adolece, en ocasiones, de algún inconveniente; tiñe con demasiada energía las zonas superficiales de las piezas y el tejido cicatricial ó da reacciones un tanto pálidas. En fin, los axones viejos dejan, en ocasiones, de teñirse, circunstancia que si, en general, es ventajosa porque aumenta el rendimiento analítico del método, puede no convenir en ciertos casos. Por adaptación, pues, á determinados fines, nos servimos también, para el análisis del proceso regenerativo, de las siguientes fórmulas, en las que varía solamente la composición del fijador y el tiempo de permanencia de las piezas en estufa.

B. *Fórmula al alcohol puro:*

1.º Los nervios, fijados sobre corcho como en el caso anterior, permanecen durante veinticuatro horas en alcohol de 96°.

2.º Inmersión en nitrato de plata, y madurez en estufa durante seis días (temperatura de 36° á 38°).

Las demás operaciones, como en la fórmula anterior. Añadiendo al alcohol cierta cantidad de veronal, hidrato de cloral, piridina, etc., puede adelantarse un día la madurez y se elimina por completo el peligro de las impregnaciones granulosas.

C. *Fórmula á la piridina:*

Introducida en la técnica neurofibrillar por Donaggio, la piridina, asociada al proceder del nitrato de plata reducido, ha sido muy empleada en estos últimos años por Held (1), que la ha

(1) *Held:* Die Entstehung der Neurofibrillen. *Neurol. Centralbl.*, 1905.

aplicado de preferencia á la coloración neurofibrillar de los embriones.

Nuestras observaciones, confirmatorias de las de Held, nos permiten declarar que la piridina es el fijador más conveniente para el estudio de las primeras fases de la neurogénesis. Tiñe enérgicamente las neurofibrillas y fibras nerviosas, que destacan sobre un fondo amarillo transparente (los núcleos no se colorean) y aumenta notablemente la fuerza de penetración del nitrato de plata. Ventajas importantes son también: la constancia de la impregnación y la igualdad del teñido, que se obscurece apenas en el contorno de los órganos nerviosos.

En el estudio de la regeneración da también excelentes preparaciones. Sus efectos coinciden con los de la fórmula al alcohol amoniacal, con la diferencia de que jamás tiñe los núcleos y de que impregna exclusivamente las porciones metamórficas de los axones en vías de regeneración y los renuevos nerviosos. Los cilindros-ejes normales del cabo central de los nervios cortados quedan, por lo común, incoloros. Pero las ventajas más preciadas consisten en que los preparados fijados en piridina exhiben apenas sobrecoloración de las zonas superficiales y no producen jamás en la cicatriz y exudados inflamatorios precipitados granulosos.

Así que cuando se trata de piezas muy pequeñas ó de examinar fenómenos precoces del acto degenerativo ó regenerativo, la piridina es insustituíble, no obstante su propensión á dar impregnaciones un tanto pálidas, en las cuales los axones viejos se muestran incoloros.

En vez de la piridina pura aconsejada por Donaggio y Held, nosotros preferimos la piridina en solución al 50 ó al 60 por 100.

He aquí los momentos operatorios:

1.º Piezas de pequeño volumen permanecen, por doce ó veinticuatro horas, en:

Agua destilada.....	25 cent. cúb.	
Piridina.....	25 á 30	—

2.º Lavado de las piezas, por algunas horas, en agua corriente hasta la total eliminación de la piridina. Si carecemos de

agua corriente, cámbiese el agua cuatro ó cinco veces durante seis horas.

3.° Inmersión en alcohol de 96° por doce á veinticuatro horas.

4.° Enjugadas las piezas en papel secante, llévanse al nitrato de plata, donde permanecerán cuatro días (estufa de 37° á 38°). Si los nervios son pequeños y la temperatura de la estufa alcanza los 40° ó 41°, bastarán tres días solamente.

5.° Reducción, como de ordinario, en ácido pirogálico.

D. *Fórmula al hidrato de cloral:*

1.° Las piezas nerviosas se sumergen por veinticuatro horas en

Hidrato de cloral.....	5 gramos.
Agua.....	50 cent. cúb.

2.° Después de rápido lavado en agua destilada, llévanse al alcohol amoniacal.

Alcohol de 96°.....	50 gramos.
Amoníaco.....	III gotas.

3.° Enjugadas las piezas en papel secante, déjanse por cuatro ó cinco días en la solución argéntica al 1'5 por 100. Estufa de 35° á 38°.

4.° Reducción como de ordinario.

Esta fórmula es muy constante. Posee, además, la ventaja de evitar la retracción de las piezas, y, por consiguiente, el encogimiento y deformación de los axones, que afectan dimensión y forma normales. Después de la inclusión en celoidina, la consistencia del tejido resulta excelente para la práctica de finos cortes.

A diferencia de la fórmula precedente, presta á los núcleos coloración suficiente para hacer fácil el reconocimiento de las células y evitar teñidos á las anilinas (1).

Observaciones acerca de las fórmulas anteriores.—Todo órgano nervioso, asiento de fenómenos regenerativos, contiene dos órdenes de fibras nerviosas: las fibras adultas y los retoños

(1) Estas y otras fórmulas han sido detalladamente descritas por nosotros en nuestros *Trab. del Lab. de Invest. biol.*, tomo VIII, fasc. 1 y 2, Septiembre de 1910, con el título de *Las fórmulas del proceder del nitrato de plata reducido*, etc.

ó fibras neoformadas, generalmente desprovistas de mielina. Naturalmente, la proporción de estos dos factores constructivos varía según la época en que se provocó la lesión y en que se inició, por tanto, el proceso regenerador. Ahora bien, cada uno de estos dos factores exige, para su buena demostración, una fórmula especial.

Para orientar al lector, citemos algunos ejemplos.

Supongamos que se trata de teñir los cabos periférico y central de un nervio un mes ó más después de la sección, es decir, durante una época en que los axones neoformados son gruesos y en parte medulados, y en que el exudado inflamatorio ha sido ya reabsorbido. La fórmula al alcohol solo ó la fórmula al alcohol con débil cantidad de amoníaco (3 gotas) serán particularmente provechosas, dado que revelarán simultáneamente impregnadas las fibras viejas y las jóvenes, éstas algo más vigorosamente que aquéllas.

Mas cuando los fenómenos regenerativos sean recientes (nervios desde uno á diez días después de la sección), las fórmulas que mejores resultados proporcionan son: la fijación en alcohol rico en amoníaco (6 á 8 gotas), y la fórmula á base de piridina. Dejamos dicho ya que ésta selecciona muy especialmente las fibras jóvenes y los retoños incipientes. La fijación en hidrato de cloral es la más completa, porque suele teñir tanto las fibras adultas y las neoformadas, incluyendo los núcleos; mas este lujo de impregnación resulta, en ocasiones, desventajoso para el estudio analítico de los cortes, á causa del insuficiente contraste entre el fondo y los retoños nerviosos.

La fijación en formol podría asimismo ser empleada en lugar del hidrato de cloral, al modo del proceder de Bielschowsky. En tal caso, las piezas se lavarán en mucha agua para extraer el formol, y antes de trasladarlas al nitrato de plata permanecerán veinticuatro horas en el alcohol amoniacal. Con esta fijación los renuevos nerviosos suelen teñirse bien, pero el fondo resulta á veces demasiado rojizo. Hay casos, sin embargo, en que la fijación al formol podrá ser conveniente.

Método de Bielschowsky:

Para el teñido de las neurofibrillas de las células y axones,

ha publicado este sabio varias fórmulas, más ó menos provechosas. Una de las mejores (1908), es la siguiente:

1.° Fijación en formol al 20 por 100.

2.° Lavado de las piezas en agua, por algunas horas.

3.° Inmersión en piridina pura, donde permanecen de veinticuatro á cuarenta y ocho horas.

4.° Lavado en agua destilada, que se renovará varias veces durante algunas horas, hasta que se desvanezca el olor á piridina.

5.° Secciones con el microtomo de congelación.

6.° Inmersión de los cortes, por un día, en solución de nitrato de plata al 3 por 100.

7.° Breve lavado en agua destilada.

8.° Inmersión de los cortes, durante media hora, en esta solución de nitrato de plata amoniacal:

Solución de nitrato de plata al 20 por 100.	5 cent. cúb.
Lejía de sosa al 40 por 100.....	V gotas.

El precipitado se disuelve añadiendo poco á poco gotas de amoníaco. Procúrese que no haya exceso de álcali. Para completar el baño añádanse 20 cent. cúb. de agua destilada.

9.° Inmersión de los cortes, por algunos segundos, en agua destilada.

10. Reducción en la solución al 20 por 100 de formol, que obrará durante un día.

11. Virado en el baño de oro (3 gotas de cloruro de oro al 1 por 100; 10 cent. cúb. de agua, y 2 ó 3 gotas de ácido acético).

12. Fijación en hiposulfito de sosa al 5 por 100, á la que se adicionará 1 gota de solución saturada de sulfito de sosa.

13. Lavado prolijo; deshidratación con xilol y bálsamo ó resina Damar.

Doinikow, que ha aplicado recientemente el proceder de Bielschowsky á la degeneración de los nervios, procede de la manera siguiente:

1.° Los nervios son fijados en formol.

2.° Lavado ligero en agua é inmersión de los mismos, por veinticuatro horas, en piridina.

3.° Nuevo lavado en agua común, por doce horas, para extraer la piridina. Los últimos lavados se harán con agua destilada.

4.° Inmersión de las piezas en nitrato de plata al 2 ó 3 por 100 durante tres días, en estufa.

5.° Tratamiento de las mismas por el nitrato de plata amoniacal (véase la fórmula anterior) durante una á cuatro horas, según su dimensión.

6.° Reducción en formol al 20 por 100 (veinticuatro horas).

7.° Inclusión en parafina, secciones finas, etc. y montaje en bálsamo.

Con este tratamiento, los axones se colorean en negro-pardo y las fibras pueden seguirse bastante bien. El prescindir del microtomo de congelación en la ejecución de los cortes resulta ventajoso, porque evita la pérdida de las porciones superficiales de la pieza; pues, como es sabido, cuando se opera sobre piezas congeladas, las primeras secciones se quiebran ó deterioran gravemente á causa del exceso ó defecto de consistencia.

Método de Golgi y Ehrlich:

De resultados inciertos y difíciles, han dado, sin embargo, en manos de Púrpura y Krassin respectivamente, buenos resultados, en lo tocante á la impregnación de las fibras neoformadas de la cicatriz. La técnica usada es la ordinaria. (Véanse los Tratados de técnica histológica).

Métodos apropiados á la coloración de la mielina. — *Proceder del ácido ósmico.* — No obstante los muchos recursos actualmente conocidos para impregnar el forro grasiento de los tubos nerviosos, todavía es de preferir, en el caso particular de la degeneración nerviosa, el clásico *proceder de M. Schültze* al ácido ósmico; porque sobre los métodos similares posee la inestimable ventaja de mantener fielmente la forma de las fibras, fijando perfectamente las gotas de mielina y demás lipoides. Mas para obtener buenos resultados, escogeremos animales pequeños (rana, conejo de Indias, conejo común joven, gatos y perros de pocos días, etc.) á fin de que los nervios sean delgados y poco extensa la región de la cicatriz conectiva situada entre los cabos nerviosos.

He aquí el *modus operandi:*

1.º Inmersión de los nervios, durante veinticuatro ó más horas, en ácido ósmico al 1 por 100. A fin de evitar arrugas y encogimientos, fíjese con alfileres el cordón nervioso en extensión sobre un corcho. La cantidad de solución fijadora será abundante.

2.º Lavado, durante veinticuatro horas, en agua que se renovará varias veces.

3.º Alcohol, celoidina y secciones moderadamente finas.

4.º Teñido de los cortes en un baño colorante nuclear (safranina, fuchina, hematoxilina, etc.).

5.º Deshidratación, aclaramiento en orégano y montaje en Damar.

El método del ácido ósmico nos será, sobre todo, útil para el estudio de dos fases diversas del proceso degenerativo y regenerativo. Al principio, es decir, desde el primero al octavo ó décimo día de la sección, al objeto de seguir fácilmente la metamorfosis del forro medular de los tubos nerviosos; y desde los treinta ó treinta y cinco días en adelante, cuando los tubos neoformados de la cicatriz y los penetrantes en el cabo periférico presenten, en su mayoría, vaina de mielina. Naturalmente, las fibras ameduladas aparecidas desde el primero al décimo día de la operación son incolorables por el ácido ósmico; su estudio exige, por tanto, el empleo de los métodos impregnadores del axon.

Cuando las piezas ofrezcan mucho espesor, en vez de la fijación y coloración en ácido ósmico, preferiremos la fijación en bicromato de potasa y el teñido mediante los procederes de Weigert-Pal, de Kultschitzky, de Nageotte, de Benda, etc., basados todos en la producción de una laca de hematoxilina. (Véanse los Tratados de técnica histológica).

Si nuestro propósito se contrae á determinar la extensión de la degeneración medular del cabo periférico de los nervios ó de los sistemas de substancia blanca de los centros, excusado es decir que el método predilecto será el tan conocido de Marchi.

En cuanto á las gotas finas de mielina y diversos productos de desintegración de la vaina medular, aparecidos en el cabo periférico de los nervios, se teñirán de preferencia por el proceder siguiente:

Método de coloración de Herxheimer:

Este proceder colorea la grasa, ó mejor dicho los productos de descomposición de la mielina, en rojo, los núcleos en azul fuerte y el protoplasma en azul claro.

1.º Fijación de los nervios durante un día en el líquido de Orth (mezcla de diez partes de líquido de Müller y una de formol), y durante diez ó más días, en el líquido de Müller.

2.º Secciones con el microtomo de congelación.

3.º Coloración de los cortes con solución de *Escarlata R* ó con *Sudan III* (1), durante un cuarto de hora. Lavado rápido después.

4.º Teñido subsiguiente con hematoxilina de Ehrlich ó Delafield, diluídas en agua destilada. Acción durante diez minutos.

5.º Nuevo lavado en agua.

6.º Montaje en glicerina.

Regla general: siempre que deseemos teñir la grasa ó productos de desintegración de la mielina de los nervios, debemos evitar el alcohol y las esencias capaces de disolver esos productos. Se fijará al formol, se cortará con microtomo de congelalación, y el montaje tendrá lugar en glicerina.

Métodos susceptibles de colorear las células de Schwann. — Además de los procederes corrientes á las anilinas básicas y hematoxilina, que tiñen vigorosamente los núcleos del segmento interanular, aconsejamos los siguientes procederes, cuyos buenos resultados hemos podido comprobar. Sobre los reactivos nucleares puros, poseen la ventaja de revelar, con más ó menos intensidad, el protoplasma que aforra por dentro de la vaina de Schwann, así como el intercalado entre las gotas mielínicas.

Procederes de Nageotte para colorear las células de Schwann:

— *A.* 1.º Fijación de los nervios en el líquido de Dominici

(1) La solución de escarlata se prepara de este modo: Se pone en un frasco 70 de alcohol absoluto, 20 de lejía de sosa al 10 por 100 y 10 de agua destilada; añádese después escarlata R (*Scharlat* R) en exceso; se encorcha el frasco, que debe sólo estar lleno en sus tres cuartos, y se agita á menudo. A las treinta y seis horas la solución estará en su punto para usarse, después de filtrada.

(sublimado á saturación, 20 cent. cúb.; tintura oficinal de yodo, 2 cent. cúb., y formol, 2 á 3 cent. cúb.).

2.° Disociación de las fibras en porta-objeto.

3.° Coloración á la hematoxilina ferruginosa de Heidenhain.

4.° Alcohol, esencia de clavos, bálsamo.

Esta fórmula tiñe intensamente el protoplasma de las células de Schwann. Los núcleos se colorean en gris obscuro.

— *B.* 1.° Fijación de los nervios en alcohol al tercio.

2.° Inmersión en una solución de ácido nítrico al 1 por 1.000.

3.° Disociación de las fibras y coloración por la hemateína.

4.° Diferenciación por el líquido de Cajal (carmín de índigo, 0'25, y ácido pícrico á saturación, 100).

Con esta técnica, Nageotte tiñe también el protoplasma de las células de Schwann y revela el *syncytium* conectivo de las fibras de Remak.

Proceder de Doinikow para las células de Schwann (1):

1.° Fijación de los nervios en la mezcla de Orth durante un día (líquido de Müller, 10; formol, 1). Endurecimiento subsiguiente en líquido de Müller durante varios días.

2.° Inmersión de los cortes, por ocho ó diez días, en el líquido osmio-bicrómico de Marchi.

3.° Englobamiento en celoidina.

4.° Disociación de los nervios sobre porta-objeto, y tratamiento, durante una hora, en solución saturada de ácido fosfo-molíbdico.

5.° Lavado en agua.

6.° Coloración en el líquido de Mann (35 cent. cúb. de solución de eosina al 1 por 100, 35 cent. cúb. de solución de azul de metileno al 1 por 100 y 100 cent. cúb. de agua destilada) durante veinticuatro horas.

7.° Después de breve lavado en agua, transporte de los cortes: primeramente, al alcohol de 96°; después, al alcohol absoluto, y por último, al alcohol adicionado de algunas gotas de alcohol que lleve en disolución potasa cáustica. En este último lí-

(1) *Doinikow:* Beiträge sur Histologie und. Histopathologie des peripheren Nerven. *Histol. u. Histopathol. Arbeiten & von Nisl u. Alzheimer.* Bd. IV. 3 N. 1911.

quido diferéncianse los cortes hasta que el color azul se cambia en rojo.

8.º Lavado en alcohol absoluto é inmersión en alcohol con ácido acético (alcohol con gotas de ácido acético glacial) hasta que los cortes recobren el tono azul.

9.º Nuevo lavado en alcohol absoluto, y, después de rápido paso por la mezcla de xilol-ácido fénico, lubrificación en xilol y montaje en aceite de parafina. El cubre-objetos se rodea con goma Damar ó un cemento cualquiera.

Los cortes mostrarán intensa coloración del protoplasma de las células de Schwann. El armazón de la mielina exhibirá tono rojizo, la mielina rojo-claro y los productos de degeneración de la mielina se presentarán grises, negros ó morenos (Doinikow). Las fibras conectivas aparecerán azules. Este proceder da también buenos resultados prescindiendo de la fijación complementaria en el líquido de Marchi.

En fin, el *método de Unna,* á base del azul policrómico y subsiguiente diferenciación en la mezcla de *glicerina etérea;* el *proceder de coloración de las células del plasma,* de Unna-Pappenheim (verde de metileno y pironina); nuestro *proceder tricrómico* (fuchina básica y carmín de índigo-pícrico); la *coloración á la hematoxilina según Mallory,* etc., proporcionan también coloraciones muy instructivas y susceptibles de complementar útilmente las revelaciones de los métodos impregnadores del axon, de la mielina y de las células de Schwann.

Métodos que impregnan el tejido conectivo de los nervios.— Adecuados á este propósito son los procederes de las anilinas ácidas, como el de van Gieson ó nuestro tricrómico. Diversas fórmulas del método del nitrato de plata reducido impregnan también en pardo-obscuro los hacecillos colágenos de la trama nerviosa, singularmente aquellas fórmulas en que la fijación se efectúa con una mezcla, á partes iguales, de formol y acetona.

He aquí esta fórmula:

1.º Las piezas frescas son fijadas, durante doce á veinticuatro horas, en formol-acetona.

2.º Lavado en agua corriente durante seis horas.

3.º Inmersión en 50 cent. cúb. de alcohol de 96º, que contenga 4 gotas de amoníaco.

4.° Traslación al baño de nitrato de plata al 1'5 por 100. Estufa á 37° durante cuatro días.

5.° Reducción en el licor pirogalico-formólico, etc.

La modificación de nuestro proceder al nitrato de plata, propuesta por Levaditi para la coloración del microbio de la sífilis, proporciona también, en ocasiones, buenas coloraciones de las fibras colágenas de los nervios.

Pero á todas estas fórmulas hace ventaja, por la constancia é intensidad de la impregnación, la recientemente propuesta por Achúcarro para teñir la neuroglia y los haces colágenos perivasculares de los centros nerviosos.

Proceder de Achúcarro:

1.° Las piezas nerviosas son fijadas, durante uno ó dos días, en formol al 10 por 100. Las que permanecieran en este líquido más de dos ó tres meses no dan buen resultado.

2.° Lavado en agua corriente durante seis horas.

3.° Obtención de cortes mediante el microtomo de congelación. El espesor de las secciones oscilará entre 10 y 20 μ. Cabe también emplear preparaciones disociadas.

4.° Lavado en agua destilada.

5.° Inmérgense las secciones en solución saturada en frío de tanino, que se colocará, durante quince minutos, en una estufa á 50°. Con algo de práctica, cabe reemplazar la estufa por el simple calentamiento, durante algunos minutos, sobre un mechero de gas ó de alcohol. Una cápsula de porcelana contendrá la solución de tanino y los cortes.

6.° Cada sección, una vez fría, se trasladará á la solución de plata amoniacal.

Esta solución es la misma del proceder de Bielschowsky, obteniéndose mezclando 5 cent. cúb. de nitrato de plata al 10 por 100, con 4 gotas de solución de sosa al 40 por 100. Añádese amoníaco hasta disolver el precipitado. De esta solución matriz se toman 6 gotas, que se mezclan en un pocillo de porcelana con 15 á 20 cent. cúb. de agua destilada.

Los cortes sumergidos en este último líquido toman rápidamente color moreno-rojizo. Acción uno ó dos minutos.

7.° Lavado rápido (por algunos segundos) en agua destilada.

8.º Tratamiento de los cortes, durante quince minutos, por el formol al 20 por 100.

9.º Lavado, deshidratación, aclaramiento, bálsamo, etc.

Este método impregna los finos haces conectivos intrafasciculares de negro intenso. En determinados casos, tiñe también los centrosomas y mitocondrias.

Método de Alzheimer para la neuroglia (1):

1.º Induración en alcohol ó también en el mordiente de Weigert. En el primer caso los cortes se obtienen previa inclusión en celoidina; en el segundo, haciendo uso del microtomo de congelación.

2.º Inmersión de los cortes, por dos á doce horas, en una solución saturada de ácido fosfo-molíbdico. (Los cortes de celoidina permanecen solamente una hora).

3.º Lavado en agua durante diez ó más minutos.

4.º Coloración de los mismos en el líquido de Mann, por una hora:

Azul de metileno al 1 por 100.....	35	cent. cúb.
Solución acuosa de eosina al 1 por 100.	35	—
Agua.....	100	—

5.º Lavado en agua durante diez minutos. (Usando el mordiente de Weigert, sólo medio minuto).

6.º Paso rápido de los cortes por el alcohol de 80º y después por el absoluto. Xilol, bálsamo, etc.

Este método, cuando da buen resultado, colorea la neuroglia y haces conectivos en rojo, los axones en rojo y los vasos en azul.

Los métodos de la neuroglia de Weigert, el de Anglade, el de Ranke, etc., sólo son aplicables á los centros nerviosos.

Animales apropiados para los experimentos de degeneración y regeneración. Técnica operatoria. — Entre los animales destinados al estudio del proceso regenerativo, escogeremos los de menor talla, y en virtud de obvias razones, á saber: la posibilidad de impregnar fácilmente y de una vez (método del nitrato de

(1) *Alzheimer:* Beiträge sur Kenntniss der pathol. Neuroglia und ihrer Beziehungen zu den Aufbauworgängen im Nervengewebe. *Histol. u. Histopatologische Arbeiten v. Nisil u. Alzheimer*, &. Bd. III. Neft. 3. 1910.

plata reducido, proceder del ácido ósmico, etc.) todo el espesor de la cicatriz internerviosa y cabos central y periférico; la exigüidad de la distancia mediante entre estos cabos, aun en el supuesto caso de que se retraigan y aparten considerablemente; la escasez del territorio por donde circulan las fibras extraviadas, y en fin, la facilidad grande con que, tanto el ácido ósmico como el alcohol y la piridina, fijan y penetran las piezas de escasa dimensión. Por no haber tenido en cuenta estas ventajas de los nervios delgados, ciertos autores, como Bethe, que prefirieron animales de alguna talla, por ejemplo, el perro adulto ó casi adulto, tropezaron con escollos de interpretación que les condujeron al error. Nuestros experimentos recaerán, pues, de preferencia, en el *cavia* y conejo común de uno ó dos meses, ó en el perro y el gato de pocas semanas.

Diversos autores han pensado que los fenómenos regenerativos condúcense de manera diferente en los animales adultos que en los recién nacidos y jóvenes. En realidad, el proceso se desenvuelve casi lo mismo en unos que en otros, sin otra diferencia que, en los mamíferos recién nacidos ó de pocos días, los actos de degeneración y neoformación desarróllanse algo más activamente. Por tanto, la razón de preferir los animales jóvenes, se funda en la pequeñez de los cordones nerviosos y la exigüidad de las distancias, más que en la esperanza de sorprender diferencias esenciales en las reacciones neoformativas de los nervios. Sin embargo, algunas pequeñas variantes se dan, que expondremos oportunamente.

¿Qué nervios son de preferir? Todos los de gran longitud, espesor relativamente grueso, y que marchen, aislados ó sin la compañía de vasos de lesión peligrosa. El nervio ciático del conejo, perro, gato, rana, etc., responde á estos caracteres. Operando con precauciones, cabrá atacar también, sin inconveniente, el nervio pneumogástrico, el hipogloso, el facial, el plexo braquial, etc. Ciertos autores, como Stroebe, aconsejan pequeños nervios superficiales (oreja del conejo), sirviéndose, para provocar su degeneración, de aparatos compresores. La herida de estos finos nervios cutáneos da imágenes excelentes cuando se aplican los métodos de impregnación neurofibrillar.

Algunos consejos acerca del modo de disponer las piezas para la fijación son necesarios. En general, si los nervios afectan gran delgadez, evitaremos el descarnarlos; antes bien, será provechoso, á fin de no perder las zonas superficiales de las piezas, dejar en torno de ellas algo de trama conectiva ó de tejido muscular. Al objeto de impedir el encogimiento de los cordones, accidente que imposibilitaría ulteriormente la obtención de cortes longitudinales bien orientados, aconsejamos fijar con alfileres, sobre un corcho bien plano, los nervios recién extraídos. En lugar de alfileres cabe emplear también, á este propósito, ataduras de hilo fino. Los nervios con su soporte sufrirán sin inconveniente la acción de los fijadores. Cuando se trate de piezas destinadas al nitrato de plata reducido, permanecerán en el soporte durante todas las operaciones subsiguientes, es decir, durante la impregnación argéntica en la estufa, reducción, inclusión, etc.; mas para que los reactivos penetren bien, es ventajoso esculpir en aquél, por debajo del nervio, un canal ó espacio vacío por donde circulen libremente los líquidos. Semejante precaución no es necesaria en los nervios finos; éstos serán fijados simplemente sobre trozos lisos de corcho ó de madera, forrados con una hoja de papel secante. No hay, sin embargo, inconveniente en extraer del corcho el nervio antes de la inclusión, para sumergirlo en la mezcla de alcohol y éter, y, por último, en la celoidina, pero en este caso volveremos á fijarlo en el mismo soporte antes de proceder á la solidificación del vehículo de inclusión, de manera que resulte perfectamente plano.

CAPÍTULO III

Resumen de la estructura normal del tubo nervioso medulado. — Membrana de Schwann. — Estrangulaciones de Ranvier. — Núcleo y protoplasma de la célula tubular ó de Schwann. — Inclusiones y aparato reticular de ésta. — Mielina. — Cisuras de Schmidt-Lantermann. — Aparato infundibuliforme. — Anillos de Segall. — Vaina ó espacio de Mauthner. — Cilindro-eje. — Brazaletes de Nageotte, etc.

Sabido es que el tubo nervioso medulado representa un aparato complejo, especie de simbiosis entre dos elementos: *el axon ó neurita,* prolongación de una neurona residente en los centros, y un corpúsculo satélite, de forma tubular, llamado *célula de Schwann,* y dispuesto de suerte que abraza estrechamente la expansión neuronal. Cada axon aparece rodeado por gran número de células de Schwann seriadas en sentido longitudinal. Además de estos corpúsculos satélites, contiene el tubo nervioso un forro espeso, oleaginoso, emplazado entre la célula de Schwann y la neurita, é interrumpido, de trecho en trecho, para dar paso franco á los plasmas nutritivos. En suma: la fibra nerviosa medulada, consta de *membrana exterior sólida* (vaina de Schwann), *célula tubular* (la de Schwann), *forro grasiento* y *axon.*

Entremos ahora en algunos detalles descriptivos acerca de los precedentes componentes del tubo nervioso.

1. **Membrana de Schwann y estrangulaciones de Ranvier.** — La capa más exterior del tubo nervioso está formada por una delgada vaina transparente, elástica, situada por fuera de la célula de Schwann, á la que se aplica íntimamente, y desprovista de estructura aparente. Esta vaina percíbese con claridad en los cortes transversales del tubo nervioso, sobre todo en aquellas preparaciones en que la mielina fué extraída por sus disolventes. Recibe el nombre de *vaina de Schwann.*

a) *Estrangulaciones de Ranvier.*—Notorio es, después de los estudios clásicos de Ranvier, que la membrana de Schwann exhibe de trecho en trecho, y á distancias variables con el espesor del tubo nervioso (de 0'5 á 2 milímetros), las *estrangulaciones,* es decir, ciertos cuellos, más ó menos angostos, á cuyo nivel la vaina de mielina se halla interrumpida (figura 1, *a*, *b*).

Ranvier pensaba que en la estrangulación, no sólo se interrumpe el forro medular, sino la misma vaina de Schwann; un *cemento* de unión, coloreable por el nitrato de plata *(b)* y dispuesto en disco transversal, serviría para juntar los extremos de los cabos terminales de dichas vainas y aislar de este modo unas células satélites de otras. Pero en realidad, como nuestras investigaciones probaron hace tiempo (1), y sostienen modernos neurólogos (Schiefferdecker, Nageotte, etc.), dicha vaina no acaba en los referidos cuellos, sino que, pasando por encima del cemento, se continúa á lo largo del tubo nervioso.

El *disco ó anillo de cemento*, descrito por Ranvier al nivel de la estrangulación, es mucho más pequeño de lo que dicho sabio presumía (fig. 1, *b*). Es que el reactivo argéntico, se deposita tan abundantemente en dicha substancia, que llega á duplicar y aun triplicar su espesor. Autores hay, como Nageotte, que ponen en duda hasta la pre-

Fig. 1. — Tubos medulados del nervio ciático del conejo. El de la izquierda está teñido por el ácido ósmico y el de la derecha por el nitrato de plata. *a*, estrangulación; *b*, disco de cemento; *c*, vaína de mielina; *d*, axon; *e*, membrana de Schwann; *f*, *g*, núcleo.

(1) *Cajal:* Manual de Histología normal y técnica micrográfica, 1.ª edición, pág. 562. Valencia, 1889.

existencia de dicho disco, fundándose en la casi imposibilidad de percibir en las preparaciones frescas ó fijadas por ciertos reactivos, una forma anular bien definida en el plano de la estrangulación. Su existencia, sin embargo, nos parece indudable; porque, en determinadas condiciones, es demostrable por otros métodos, singularmente por el proceder de Ehrlich.

2. **Célula de Schwann.** — Cuando se examina un tubo nervioso fijado por el ácido ósmico y ulteriormente coloreado por el carmín ó hematoxilina, apréciase por debajo de la membrana de Schwann, y por fuera de la mielina, una delgadísima zona clara, finamente granulosa, incoloreable por la mayoría de los reactivos. Hacia el centro del segmento interanular, dicha capa protoplásmica se espesa de repente y muestra un núcleo ovoideo, compuesto de membrana, de red cromática floja pobre en gránulos coloreables y de uno ó dos nucleolos (fig. 1, *f, g*). Dicho núcleo, con su acúmulo protoplásmico, yace en una foseta de mielina. Entre dos estrangulaciones sólo existe un núcleo. En cuanto á la extensión real de la capa protoplásmica envolvente, no puede ser precisada en los preparados ordinarios (fijación en formol, en líquido de Flemming, en ácido ósmico, en bicromato de potasa, etc., coloración en carmín ó hematoxilina); diríase que, después de adelgazarse progresivamente, se termina á corta distancia del núcleo. Pero, como luego veremos, estas apariencias son falaces, dependiendo de la ineficacia de los métodos.

Tuvo Ranvier una intuición genial al estimar el segmento interanular del tubo nervioso como una vasta unidad celular, dentro de la cual se contienen el núcleo, la mielina y el axon. Con variantes y desarrollos que no afectan á lo esencial, los histólogos modernos han confirmado esta doctrina. A ello han contribuído poderosamente: las investigaciones de Nemiloff (1), quien mediante el azul de metileno ha visto, tanto en los peces como en los mamíferos, surgir de la periferia nuclear un siste-

(1) *Nemiloff:* Einige Beobachtungen ueber der Bau der Nervengewebes bei Ganoiden &. *Arch. f. micros. Anat.* Bd. LXXII, 1908.

Véase también: Ueber die Beziehung der sog. Zellen der «Schwannschen Scheide» zum Myelin in der Nervenfaserns von Säugethieren. *Arch. für micros. Anat.* Bd. LXXVI, 1910-1911.

ma de trabéculas protoplasmáticas extendidas hasta las estrangulaciones; las de Nageotte (1), basadas en el empleo del fijador de Dominici y la hematoxilina ferruginosa, y, en fin, las de Doinikow (2), principalmente efectuadas en tubos nerviosos en vías de degeneración. Gracias á las revelaciones de un proceder especial de impregnación argéntica (fig. 2), nosotros hemos logrado confirmar también (3) la descripción de dichos sabios, reconociendo, en armonía con el concepto de Ranvier, que el protoplasma del corpúsculo de Schwann se extiende en forma de velo tubular, desde el núcleo á las estrangulaciones. En este protoplasma diferéncianse las partes siguientes: la *placa* ó macizo protoplásmico perinuclear, las *tiras longitudinales*, las *trabéculas transversales*, las *vacuolas*, las *inclusiones*, el *aparato endocelular de Golgi* y *el sistema anular*.

a) *Placa ó macizo perinuclear.* — Así designamos esa porción abultada del protoplasma, que rodea inmediatamente al núcleo (fig. 2, A, B). En ella residen algunas vacuolas pequeñas, ciertas inclusiones y el aparato de Golgi. Más adelante trataremos de estos factores constitutivos.

b) *Tiras longitudinales y trabéculas transversales.*—Para demostrar esta parte de la célula de Schwann, es preciso aplicar los procederes usados por Nageotte (líquido de Dominici formolado, hematoxilina férrica) y por Doinikow (fijación en líquido de Orth y luego en Müller ó en Marchi; después ácido fosfomolíbdico, coloración por el licor de Man y decoloración en alcohol con lejía de potasa, etc., etc.). También es aplicable, según

(1) *Nageotte:* Incisures de Schmidt-Lantermann et protoplasma des cellules de Schwann. *Compt. rend. des séances de la Société de Biol.* Séance du 15 Janvier 1910, vol. XLVIII.

— Véase también: Sur une nouvelle formation de la gaîne de myeline; le double brazalet épineux de l'étranglement annulaire. *Compt. rend. de l'Acad. des Sciences.* París, 1910.

— Y sobre todo: Notice sur les travaux scientifiques de M. J. Nageotte. París, 1911.

(2) *Doinikow:* Beiträge zur Histologie und Histopathologie des peripheren Nerven. *Histol. und Histopathol Arbeiten.* Bd. IV, 3 Plff., 1911.

(3) *Cajal:* El aparato endocelular de Golgi de la célula de Schwann y algunas observaciones sobre la estructura de los tubos nerviosos. *Trab. del Lab. de Investig. biol.*, tomo X, fasc. 4, 1912.

dejamos indicado, cierta fórmula de coloración argéntica, en que se combina la fijación en urano con la acción del nitrato de plata amoniacal (1).

Como puede verse en la figura 2, este método de impregnación presta al protoplasma de la célula de Schwann un tono pardo obscuro transparente, con matices de intensidad correspondientes al diverso espesor del mismo. La región perinuclear aparece obscura y salpicada de espacios ó vacuolas claras (A, B). En cuanto á las expansiones, es decir, al protoplasma situado fuera de la región perinuclear, reconócense perfectamente las bandas y las trabéculas transversales ó nerviaduras longitudinales paralelas. Las *bandas longitudinales*, no rigurosamente paralelas al eje, á veces bifurcadas y de bordes festoneados, suelen ser tres ó cuatro en los tubos gruesos y una ó dos en los más finos (fig. 2, *t*). De sus contornos parten en ángulo recto las *trabéculas finas transversales*, las cuales, anastomosándose entre sí, generan en torno de la mielina una reticulación de gran limpieza y elegancia. Como Nemiloff y Nageotte han observado, al nivel de las cisuras de Lantermann, el protoplasma de las tiras longitudinales júntase por recia trabécula circular, finamente granulosa y de sección triangular (fig. 2, *a*). Pero este cerco protoplásmico no se continúa con la materia de las cisuras de Lantermann, según afirma Nemiloff, sino que cesa en la frontera exterior de éstas, conforme dibuja y describe bien

(1) 1.° Trozos de nervio adulto son fijados, por veinticuatro ó más horas, en:

Formol	15 cent. cúb.
Nitrato de urano	1 gramo.
Agua	100 —

2.° Lavado de los bloques en agua durante una tarde.

3.° Disociación grosera de los recios fascículos de los trozos nerviosos é inmersión en el nitrato de plata amoniacal de Bielschowsky (nitrato al 1 por 100, adicionado de amoníaco, hasta que se redisuelva el precipitado).

4.° Después de cuatro ó más horas de acción del líquido anterior, lávanse ligeramente los bloques en agua destilada y se someten por seis ó más horas al reductor (formol, 5 á 8; hidroquinona, 1'5; agua, 100; sulfito de sosa, 0'25).

5.° Lavado en alcohol, disociación fina ó cortes, etc.

Nageotte, el cual considera con plena justificación la mielina y sus anejos, cual dependencia del axon y, por tanto, como un aparato extraño á la constitución de los corpúsculos de Schwann.

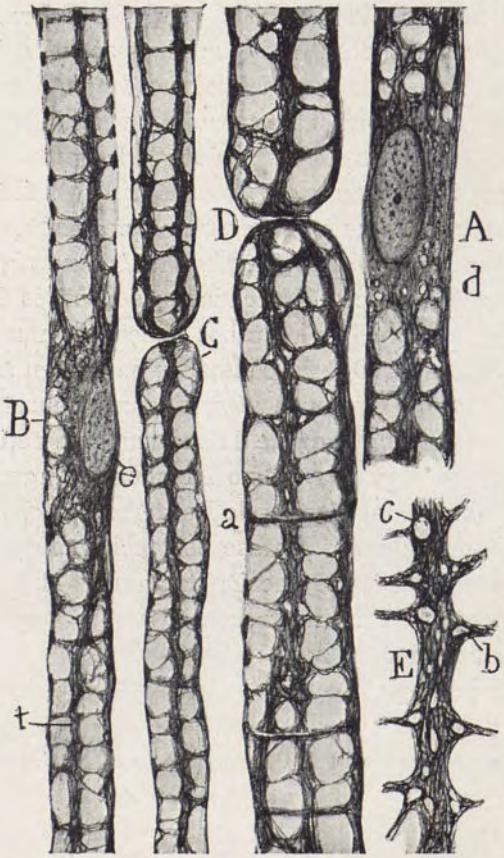

Fig. 2. — Tubos disociados del nervio ciático (gato adulto). Impregnación argéntica. — A y B, región protoplásmica vecina del núcleo; D, tubo grueso al nivel de una estrangulación; C, tubo fino; E, trabécula longitudinal notablemente aumentada; *a*, aros al nivel de las cisuras de Lantermann; *b*, vacuolas en el arranque de los filamentos transversales del velo tubular; *c*, gran vacuola; *e*, núcleo; *t*, trabécula longitudinal.

A tal dictamen, compartido por varios autores, presta mucha fuerza el hecho de que, en los tubos medulados centrales, faltan las células de Schwann.

El análisis cuidadoso de las tiras longitudinales revela en ellas cierta trama de hilos granulosos, enlazados en red tupida y dejando acá y allá ora angostos espacios, ora recias vacuolas (figura 2, E, *b*). Estas vacuolas, bien observadas por Nemiloff, residen muchas veces cerca de los parajes de emergencia de las trabéculas transversales, adoptando entonces figura triangular ú ovoidea. De vez en cuando, las trabéculas exhiben vacuolas redondas colosales (fig. 2, *c*).

Cerca de la estrangulación, la red formada por las ramas de las nerviaduras longitudinales complícase un tanto, justificando el nombre de *red protoplásmica marginal*, dado por Nageotte á este segmento de la célula de Schwann (fig. 2, D). En algunos casos, sin embargo, sobre todo cuando se trata de tubos delgados y de animales jóvenes, mantiénese hasta el final la unidad de las tiras longitudinales. De ordinario, llegadas éstas á la región de la estrangulación, convergen hacia el axon para formar el *collar protoplasmático* continuo de que habla Nageotte. Para este sabio, del collar mismo surgirían expansiones que cruzando la estrangulación, se continuarían con las del inmediato segmento; de éste modo, las células de Schwann generarían un *syncytium* extendido á todo lo largo del tubo nervioso. En nuestros preparados, empero, no hemos logrado sorprender con certeza esas comunicaciones protoplásmicas al través de la estrangulación, inclinándonos, por ahora, al parecer de Nemiloff, para quien las células de Schwann cesan por completo al nivel de las estrangulaciones.

Las *trabéculas transversales* son puentes finos granulosos tendidos entre las tiras longitudinales, nacidos en ángulo recto ó casi recto al nivel de un espesamiento triangular (fig. 2). El número considerable de estas trabéculas y sus frecuentes divisiones prestan al protoplasma de la célula de Schwann el aspecto de un tul ó velo elegante, según aparece en la figura 2. Este sistema de trabéculas no parece penetrar en la mielina, ni continuarse con los infundíbulos de las cisuras de Lantermann, contrariamente al parecer de Nemiloff y Doinikow, para quienes tanto las redes yacentes en la vaina medular (neurokeratina de Ewald y Kühne) como los retículos más ó menos preexistentes,

hallados á veces en las cisuras, representarían expansiones del protoplasma de Schwann.

c) *Aparato endocelular de Golgi.* — Observado primeramente por nosotros, con ayuda de un proceder especial de impregnación, no falta en ningún tubo nervioso medulado ó amedulado. Como mostramos en la figura 3, reside en torno del núcleo, precisamente en el espesor del macizo protoplasmático perinu-

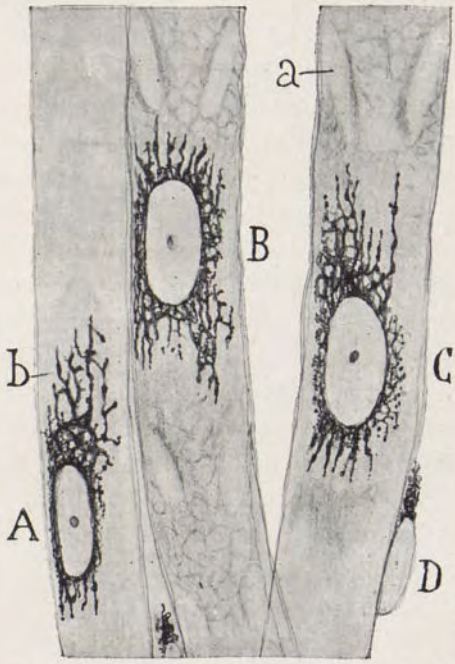

Fig. 3.—Tubos nerviosos del conejo de tres meses.—A, B, C, aparatos reticulares de Golgi; *a*, cisuras de Lantermann; *b*, cordones del aparato endocelular; D, célula conectiva intersticial con aparato endocelular polar.

clear. Donde mejor se le reconoce es en los animales jóvenes. En éstos aparece formado de un sistema de cordones relativamente gruesos, varicosos, anastomosados, dispuestos en red, cuyas trabéculas oriéntanse preferentemente en sentido longitudinal. La extensión y figura del aparato endocelular varían algo en las células examinadas, según puede verse en la figura 3. En algunos corpúsculos, la red extiéndese solamente en dos aletas polares, por debajo y encima del núcleo, y casi siempre en pro-

porción desigual (fig. 3, A, C); pero en la mayoría de los corpúsculos de Schwann los cordones argentófilos comprenden todo el contorno nuclear, aunque dilatándose mucho más en sentido longitudinal que en el transversal (fig. 3, B). Nótese la tendencia de las aletas longitudinales á formar dos lóbulos, alguno compuesto de escaso número de cordones. En fin, repárese que entre los hilos domina cierto paralelismo y orientación divergente, y obsérvese cuán frecuente es su terminación por cabos libres, más ó menos redondeados, en los confines del macizo protoplásmico. Hasta ahora no hemos sorprendido la penetración de filamentos en las tiras protoplásmicas. Tampoco suelen correrse por encima ó por debajo del núcleo, es decir, entre éste y la mielina, aun cuando sobre esto pueden hallarse algunas pocas excepciones.

En los animales adultos, según puede advertirse en la figura 4, el aparato reticular preséntase más fino y granuloso. Las discontinuidades (acaso aparentes y debidas á la insuficiencia del método) son mucho más comunes. En algunos puntos, el aparato semeja á un acúmulo de grumos obscuros.

Excusado es decir que el sistema endocelular falta por completo en los tubos centrales (médula, cerebro, etc.), privados también de células de Schwann. En el interior de los ganglios sensitivos y simpáticos (tubos medulares llegados de las raíces motrices), descúbrense, empero, con facilidad, ofreciendo caracteres semejantes á los aparatos de Golgi de los tubos periféricos.

También las *fibras de Remak* presentan aparato reticular, aunque rudimentario. De ordinario redúcese á un acúmulo de grumos, trabéculas ó cordones monoliformes, emplazados junto al núcleo, con relación al cual pueden ocupar, ora posición lateral (fig. 5, *b)*, ora posición polar *(a)*.

d) *Aparato anular.*—Entrevisto por Schiefferdecker, Segall, Golgi y sus discípulos, ha sido estudiado minuciosamente por nosotros, merced á una nueva técnica que lo colorea de manera específica (1).

(1) *Cajal:* Fórmula de fijación para la demostración del aparato reticular de Golgi, etc. *Trab. del Lab. de Invest. biol.*, fas. 1, 2 y 3, tomo X, Junio, 1912.

Con relación á su posición distínguense estos anillos en dos clases: *anillos fisurales,* alojados en el protoplasma de la célula de Schwann, enfrente ó en la entrada de las cisuras de Lantermann, y *anillos solitarios,* colocados en regiones alejadas de las cisuras citadas, en cualquiera parte del segmento cilindrocónico.

Los *anillos fisurales* son numerosos, finos, de sección circular y contorno limpio. Tíñense intensamente por el método argéntico (fijación en formol-urano, reducción en hidroquinona), y

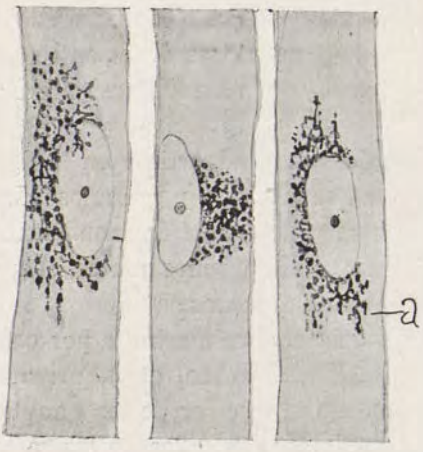

Fig. 4. — Aparato de Golgi de los tubos nerviosos del gato adulto. — *a*, cordones y granos impregnados por la plata.

Fig. 5. — Aparato de Golgi de las fibras de Remak. — *a*, cordones situados en un polo; *b*, cordones situados lateralmente.

á menudo atraen el depósito argéntico, con exclusión de toda otra parte del tubo nervioso. Casi siempre yacen solitarios. En algún caso, empero, hemos sorprendido dos, separados por angosto espacio claro. Residen muy superficialmente dentro del espesamiento protoplásmico y junto á las cisuras (fig. 8, *a*), que, según aparece en la figura 8, hínchanse notablemente por el formol.

Los *anillos independientes* poseen las mismas propiedades esenciales, salvo que residen en regiones extrañas á las cisuras. Que tales anillos constituyen una variante algo especial, lo prueba el que, en los preparados donde las cisuras se tiñen in-

tensamente y de manera constante, los citados cercos ocupan posiciones alejadas de las mismas (fig. 7, *c*, *g*, y fig. 8, *n*).

Encuéntranse también *filamentos longitudinales* que, partiendo de un anillo, se terminan en otro próximo, ó más alejado. De ordinario indivisas, tales trabéculas pueden, en ocasiones, ramificarse complicadamente y enlazar gran número de anillos, tanto fisurales como independientes. Los citados filamentos residen en el protoplasma de las células de Schwann, dentro de las tiras ó nerviaduras longitudinales de que parecen representar el esqueleto.

El aparato anular fué visto, aunque imperfectamente, por Boveri (1), Schiefferdecker (2), Golgi (3), Catanni (4), Mondino (5), Marenghi y Villa (6), G. Sala, (7) y sobre todo por Segall (8). Pero las descripciones de estos autores están basadas en métodos que no individualizan suficientemente los anillos; de ahí las diversas interpretaciones formuladas y las dudas acerca de la preexistencia y naturaleza de los mismos. Por ejemplo, Schiefferdecker, criticando las observaciones de Segall, afirma que los tales cercos no son otra cosa que el cemento de los infundíbulos *(cisuras de Schmidt-Lantermann)*, incompletamente impregnado por el nitrato argéntico. En cuanto á Golgi y sus discípulos Mondino, Cattani, G. Sala, etc., que señalaron la existencia de

(1) *Boveri:* Beiträge zur Kenntniss der Nervenfasern. *Abh. der math., phys. Cl. d. K. bayerischen Akad. v. Wiss.*, XV, Bd. II. Abril, 1885.

(2) *Schiefferdecker:* Beiträge zur Kenntniss der Baus der Nervenfasern. *Arch. f. mikroskopiche Anat.* Bd. XXX, 1887.

(3) *Golgi:* Las opiniones de este sabio encuéntranse en la traducción alemana de su obra total titulada: Ueber der Bau der Nervenfaserns des Ruckenmarks. *Golgis Untersuchungen über die feinere Bau des zentralen und peripherischen Nervensystems.* Jena, 1899.

(4) *Catanni (Josefina):* L'appareil de soutien de la myéline dans les fibres nerveuses périphériques. *Arch. Ital. de Biol.*, tomo VII, 1886.

(5) *Mondino:* Sulla struttura della fibre nervose periferiche. *Archivio per le Scienze mediche*, vol. VIII, núm. 2.

(6) *Marenghi* y *Villa:* Intorno ad alcune particularità di struttura delle fibre nervose midollate. *La Riforma Medica*, 8, vol. II, núm. 99.

(7) *Guido Sala:* Beiträge zur Kenntniss der markhaltigen Nervenfasern. *Anat. Anzeiger.* Bd. XVIII, núm. 2 y 3, 1900.

(8) *Segall:* Anneaux intercalaires des tubes nerveux. *Compt. rend de l'Acad. de Sciences*, 7 Marzo 1892.

— Sur les anneaux intercalaires des tubes nerveux produits par imprégnation d'argent. *Journal de Anat. et de la Physiol.*, tomo XXIX, 1882.

fibras circulares en diversos parajes de los segmentos cilindrocónicos, las interpretan como vueltas aisladas del aparato espiral de Rezzonico, el cual, en virtud de condiciones ignoradas, sólo atraería la plata parcialmente, en su comienzo externo. Pero, en realidad, los cercos coloreados por el nitrato de plata reducido (fijación en formol-urano) son verdaderos anillos, perfectamente independientes del aparato espiral, cuyas propiedades morfológicas y químicas son diversas. En cuanto á los filamentos longitudinales, fueron acaso vistos por G. Sala; pero este autor los encuentra, sobre todo, debajo de la mielina, formando redes complicadas y vinculando entre sí, no los anillos superficiales á que aludíamos antes, sino las vueltas de las espiras de Golgi-Rezzonico. Es dudoso, pues, que los plexos fibrilares longitudinales, descritos por aquel autor, correspondan exactamente á los señalados por nosotros.

Por lo que toca á la significación fisiológica del aparato anular y sus filamentos longitudinales, cabría conjeturar que tienen por misión mantener la forma cilíndrica del tubo nervioso. Serían algo así como un esqueleto de sostén diferenciado en el protoplasma de la célula de Schwann. Por lo demás, las propiedades químicas de los anillos difieren de las privativas de los filamentos longitudinales, como lo prueba el que aquéllos se tiñan por diversas fórmulas de impregnación argéntica, incapaces de colorear estos últimos.

Inclusiones de la célula de Schwann. — Además del aparato de Golgi y de los anillos, contiene la célula de Schwann diversas substancias, dispuestas en esferas ó granulaciones, que ocupan de preferencia la región del macizo perinuclear. Estas granulaciones han sido particularmente estudiadas por Reich (1), Rosenheim, Doinikow, etc. Dejando á un lado las inclusiones más ó menos dudosas é imputables acaso á la acción precipitante de los reactivos, parece probable que la región perinuclear contiene tres especies de gránulos:

a) *Corpúsculos de Erzholz,* es decir, gotitas grasientas, colo-

(1) *F. Reich:* Ueber der zelligen Aufbau der Nervenfaser auf Grund mikrohistiochemischer Untersuchungen. *Journ. für Psychologie und Neurologie.* Bd. VIII, 1907.

reables intensamente por el método de Marchi y más vigorosamente que la mielina misma. Estas gotas, cuyo número varía de 1 á 3 ó más, afectan diverso espesor, yaciendo en su mayoría cerca del núcleo; á veces, empero, se las halla también en el espesor de la mielina. Aunque señaladas hace tiempo por Key y Retzius, han sido bien descritas por Erzholz, cuyo nombre llevan.

b) *Granos protagonoides* (gr. π de Reich). — Estos granos dispónense en grumos, casi siempre de forma de coma. Caracterízanse por teñirse en púrpura mediante la tionina, en cortes fijados en el líquido de Orth. Rosenheim, que los ha estudiado bien con ayuda del violado de metilo ácido de Ehrlich, los halla no sólo en el protoplasma de Schwann, sino por fuera de la vaina, en pleno espacio conectivo.

c) *Granulaciones* μ *de Reich.* — Diferenciables por su afinidad hacia la fuchina ácida y ácido ósmico. Están formadas por una substancia vecina de la lecitina. Según Doinikow, que los ha teñido por el *Sudan III* y la *Escarlata R*, estos granos corresponderían, en parte, á las esférulas de Erzholz, y no serían un producto homogéneo, puesto que adquieren con dichos reactivos matices diferentes.

3. **Vaina de mielina.** — Cuando el tubo nervioso es fijado intensa y rápidamente en soluciones concentradas de ácido ósmico, el forro medular aparece homogéneo é interrumpido solamente por las cisuras de Lantermann y las estrangulaciones de Ranvier. Igual aspecto nos ofrece en los tubos nerviosos vivos. Mas si el fijador ósmico ha penetrado lentamente, ó actúa en soluciones débiles, ó también cuando fíjanse las piezas en formol, bicromato de potasa, alcohol, etc., el forro medular presenta otras disposiciones más ó menos artificiales, sobre las cuales se han fundado diversas concepciones estructurales. He aquí algunas de ellas:

1.ª La mielina consiste en un esqueleto grosero, formado por trabéculas recias, anastomosadas, en cuyos espacios redondeados se aloja la mielina. Estas redes protéicas, ya vistas hace tiempo por Lantermann, mejor estudiadas por Ewald y Kühne por el método de las digestiones artificiales (neurokeratina de

estos autores), son generalmente consideradas como un efecto combinado de la descomposición *post-mortem* de la mielina y de la substracción, mediante el alcohol, de las materias lipoides qne contiene el forro medular. Esta interpretación explica bien la gran variedad de aspectos ofrecida por la red de neurokeratina, según los fijadores empleados, y la imposibilidad de reconocerla en el vivo, así como en los tubos bien fijados por el ácido ósmico.

El carácter artificial de las redes de la mielina ha sido defendido por Ranvier, Gad, Heizmans, Engelmann, Gerlach, Weber, Walstein, Hesse, Boveri, Büngner, Landowsky, Stroebe, Capparelli, Nageotte, etc. Votan en pro de su preexistencia en el tubo viviente, Chittenden, Leydig, Joseph, Schieferdecker, Gedoelst, Bolton, Pertik, Kaplan, Hatai, Rebizzi, etc. Este último sabio (1), que ha consagrado un buen trabajo al análisis de la mielina, fúndase, para admitir la preexistencia de las citadas redes, en la constancia de su coloración con diversidad de metodos, incluso el del nitrato de plata (aplicado según proceder especial que recuerda el de Fajersztajn), y en la

Fig. 6. — Detalles de la región nuclear y de la estrangulación del tubo nervioso. Coloración en ácido ósmico y hematoxilina.—*a*, disco de soldadura incoloro; *b*, cabo terminal de la mielina; *c*, vaína conectiva de Key y Retzius; *d*, protoplasma de la célula de Schwann; *e*, esférulas de Erzholz; *f*, núcleo; *h*, cisura de Schmidt-Lantermann.

desemejanza existente entre el espongioplasma impregnado por la plata y el retículo obtenido por desgrasamiento.

(1) *Rebizzi:* Sulla struttura de la guaina mielinica. *Riv. di patol. ner. et mentale.* Vol. IX, fas. 9, 1904.

2.ª La mielina consta de dos factores preexistentes: 1.º, de un espongioplasma protéico comparable, si no idéntico, al señalado en el protoplasma de la célula de Schwann con el cual, en todo caso, se continúa; y 2.º, de huecos redondeados en donde se albergan las gotas de mielina. Dicho espongioplasma coloréase por la tionina y otros reactivos, previa fijación en el líquido de Orth, etc., y se compone de trabéculos acintados gruesos, que desde la membrana de Schwann convergen hacia el axon, en donde se insertan. Dentro de sus mallas, formando una ó dos series, alójanse las gotas grasientas, las cuales representan una inclusión en el seno del protoplasma. En fin, el citado sistema trabecular, con sus inclusiones lipoides, pertenece á la célula de Schwann, con la cual se halla en continuación. A la objeción de que el espongioplasma en cuestión no es otra cosa que la red de neurokeratina de Ewald y Kühne, contestan los sostenedores de la teoría reticular que las trabéculas del retículo descrito por Lantermann y Ewald y Kühne son mucho más finas y carecen de carácter laminar ó esponjoso. Con ligeras variantes, este dictamen ha sido sostenido en estos últimos tiempos por Kaplan, Durk y, sobre todo y con gran copia de observaciones y argumentos, por Nemiloff y Doinikow. Este último autor no vacila en designar los corpúsculos de Schwann, *células de mielina,* por entender que las gotas lipoides se contienen en el espongioplasma de las mismas. No obstante las observaciones valiosas en que se apoya esta teoría, sus defensores no han logrado demostrar aún la preexistencia en el vivo del citado espongioplasma ni su continuidad con el protoplasma de la célula de Schwann.

3.ª La mielina constituye un anejo del axon y representa, por tanto, un órgano completamente extraño á la célula de Schwann, de la cual aparece perfectamente limitado en los preparados bien fijados y teñidos. Varios autores defienden esta doctrina, que ha encontrado recientemente en el profesor Nageotte un brillante campeón. Aparte los resultados del examen objetivo, esta hipótesis lleva á las otras la ventaja de armonizar con el hecho notorio de carecer los tubos nerviosos centrales de células de Schwann.

Para Nageotte, la mielina no constituye mero producto de secreción del axon, sino un segmento de protoplasma vivo, dentro del cual residirían varias partes de diverso valor fisiológico: *a) condriocontes* ó unidades vivientes, entrevistas por diversos autores, y caracterizadas por su forma bacilar, teñirse en las soluciones débiles de ácido ósmico y tomar la hematoxilina ferruginosa, previa fijación en bicromato potásico acetificado. Tales organitos dispónense de manera radial, entrecruzándose en su camino, y convergen en el axon, en donde se insertan al modo de los radios de una rueda en su eje. Periféricamente, acaban bajo la célula de Schwann; *b*) substancias lipoides ennegrecibles por el ácido ósmico, concentradas en láminas concéntricas y alojadas en los espacios mediantes entre los condriocontes ó bastoncitos radiados. Estas materias representan un deutoplasma elaborado por las citadas unidades vivientes.

En cuanto á las redes que Lantermann, Ewald y Kühne, Hunger, Joseph, Gedoelst, etc., señalan en la mielina desengrasada, no serían otra cosa que el resultado de la fusión anormal y metamorfosis de los condriocontes. Artificiales serían también las gotas esféricas de mielina, así como el espongioplasma descrito por Kaplan, Dürk, Rebizzi, Hatai, Nemiloff, Doinikow y otros. En cuanto á la función de las láminas lipoides residentes en la mielina (que alternan con zonas de substancias protéicas), Nageotte la compara con la de un condensador eléctrico.

Nuestros estudios no nos permiten formular todavía un juicio definitivo sobre las precedentes hipótesis. Creemos, además, que todas estas opiniones, basadas como están en los efectos de determinados procederes de fijación y coloración, tienen no poco de prematuro y de exclusivo. Para la comprensión del mecanismo de la degeneración nerviosa, retengamos solamente estas dos nociones: 1.ª, que la mielina es una mezcla compleja de materiales protéicos y de substancias lipoides, dispuestos ambos en láminas concéntricas; 2.ª, que la combinación de ambos factores es sumamente inestable, apartándose rápidamente los lipoides de los materiales protéicos en cuanto el tubo nervioso queda separado de la célula de origen, ó el corpúsculo de

Schwann es estimulado por causas físicas ó químicas. Genéranse así variados productos de desintegración que, si no implican necesariamente, como estima Nageotte, la preexistencia en la mielina de condriocontes ó unidades vivientes promotoras de cambios químicos, obligan á pensar en la intervención de fermentos de gran actividad. Tales fermentos podrían residir en la mielina, ó acaso en el axon, desde el cual, en virtud de condiciones patológicas, obrarían sobre el forro medular para provocar coagulaciones y descomposiciones. La célula de Schwann desempeñaría en estos desdoblamientos un papel poco importante, ya que, según es sabido, los tubos centrales, desprovistos de vaina de Schwann, degeneran no menos rápidamente que los periféricos en cuanto el axon sufre el menor daño.

Cisuras de Schmidt-Lantermann.— Además de las interrupciones correspondientes á las estrangulaciones de Ranvier, la mielina hállase fragmentada en pedazos cilindro-cónicos de varia extensión, por unas incisiones oblícuas infundibuliformes que, comenzando debajo del protoplasma de la célula de Schwann junto á los anillos, se prolongan hasta el axon. Estas interrupciones oblícuas (fig. 6, *h*) toman el nombre de *cisuras de Schmidt-Lantermann*, y se observan tanto en los tubos nerviosos de los cordones periféricos, como en la substancia blanca de los ganglios y médula espinal. Las cisuras de Schmidt-Lantermann encierran algunas partes diferenciadas que conviene examinar; tales son: la *membrana infundibular*, el *aparato de Golgi-Rezzonico* y las *cámaras plasmáticas*.

a) *Membrana ó cemento infundibular.*— Según es sabido, en el vivo, como en los preparados del ácido ósmico, las cisuras se presentan pálidas, sin estructura aparente, al modo de meras interrupciones de la mielina, aparentemente rellenas de plasma, ó, como pensaba Ranvier, de un protoplasma destinado á juntar la porción perimedular con la submedular del corpúsculo de Schwann; pero si para la coloración del tubo nervioso nos servimos del nitrato de plata, previa fijación en ácido ósmico, ó mejor aún, en una mezcla de este reactivo y de nitrato de plata (método de Boveri), el citado espacio preséntase ocupado por una materia de color pardo, finamente granulosa, extendida

desde el anillo fisural hasta el axon. Hay fórmulas especiales del nitrato de plata reducido que impregnan constante y vigorosamente el espesor de la cisuras, según mostramos en la figura 7, *a* (1).

Sobre la naturaleza de la materia residente en la fisura, hánse formulado muchas opiniones.

Kühnt (2), Boveri (3) y Pertik (4) la supusieron constituída por una membrana especial, infundibuliforme, caracterizada por su coloración, en determinadas condiciones, en el nitrato de plata. Para Koch (5) y Schiefferdecker (6), trataríase de un cemento legítimo, análogo al de las estrangulaciones. En fin, Johanson, Kaplan, Michotte, Capparelli, Reich, Rebizzi (7), Nageotte, etc., admiten, más ó menos explícitamente, la preexistencia en las cisuras de una materia especial, coloreable en determinadas condiciones por la hematoxilina y anilinas, pero sin analogía con los cementos ú otros factores histológicos conocidos. En fin, varios neurólogos han negado la realidad en el vivo

(1) He aquí los detalles de esta técnica, que proporciona preparaciones muy demostrativas de las cisuras de Lantermann:

1.° Trozos de nervio son fijados, durante doce á veinticuatro horas, en este líquido:

Formol	6	gramos.
Piridina	10	—
Nitrato de manganeso	0,5	—
Agua	40	—

2.° Lavado, durante un día, de las piezas para extraer el formol y la piridina.

3.° Nitrato de plata al 1'5 por 100, de veinticuatro á cuarenta y ocho horas.

4.° Reducción, por algunas horas, en: hidroquinona, 1; formol, 5; agua, 80; sulfito de sosa anhidro, 0'25.

(2) *Kühnt:* Die periperischen markhaltigen Nervenfasern. *Arch. f. mikros Anat.*, volumen XIII, 1876.

(3) *Boveri:* Beiträge zur Kentniss der Nervenfasern. *Arch. d. math, phis Clas. v. K. Bayer. Acad. in Wis.* Bd. II, 1865.

(4) *Pertik:* Untersuchungen uber Nervenfasern. *Arch. f. mik. Anat.*, Bd., XIX, 1881.

(5) *Koch:* Ueber die Marksegmente der doppeltcontournierten Nervenfasern. *Centralb. f. med. Wissensch.*, núm. 49, 1876.

(6) *Schiefferdecker:* Loc. cit.

(7) *Rebizzi:* Loc. cit.

de esta membrana ó cemento coloreable por la plata reducida. Citemos, entre los antiguos, á Kölliker, Rawitz, Fürst, Flatau, Chio, y entre los modernos, á Besta, Nemiloff y Doinikoff. Estos dos últimos sabios no niegan enteramente la preexistencia de la materia infundibular, pero la identifican con la red de neurokeratina de la vaina medular, de cuya red representarían partes espesadas y en continuación con el retículo mielínico y el de las trabéculas protoplásmicas de la célula de Schwann.

No discutiremos aquí detalladamente estos pareceres contradictorios. Nos limitaremos á declarar que, tanto las cisuras como la materia infundibuliforme coloreable por el nitrato de plata, son disposiciones preexistentes, puesto que se demuestran de manera concordante, por un gran número de métodos de coloración. Digamos algo de esta substancia.

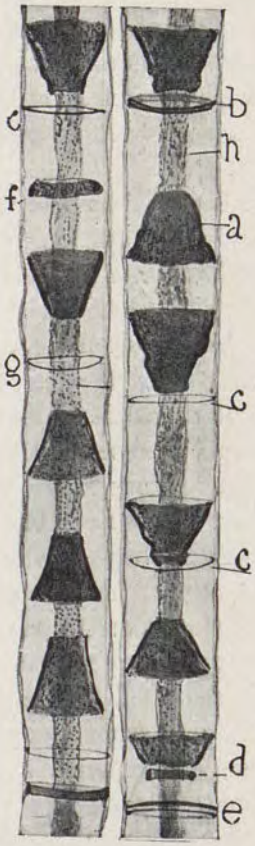

Fig. 7. — Tubos nerviosos del conejo adulto impregnados por la plata, previa fijación en una solución de formol-piridina-manganeso. — *a*, membrana del infundíbulo enérgicamente teñida; *b*, cinta anular; *d*, una cinta situada profundamente; *e*, doble anillo independiente; *c*, *g*, anillos libres situados fuera de las estrangulaciones; *h*, axon; *f*, banda infundibular estrecha.

Dejemos á un lado si se trata de un cemento ó de una membrana. Concretémonos á consignar que atrae el nitrato de plata, no en fresco, como los cementos, sino tras la acción de los fijadores; que, á diferencia de los cementos ordinarios, se colorea por la hematoxilina y anilinas, y, en fin, que se impregna fácilmente por los métodos argénticos basados en la acción de

los reductores (ácido pirogálico ó hidroquinona), procederes que no tiñen el cemento común (figs. 7, y 8, *g*).

Es, pues, dicho tabique algo especial que no puede confundirse ni con el disco de cemento de la estrangulación de Ranvier, ni con los cementos epitélicos. Redes de trabéculas groseras, como las representadas por Nemiloff al nivel de las cisuras, no hemos observado en preparaciones bien fijadas por el formol-urano.

En estas mismas preparaciones (impregnación por la plata reducida tras fijación en formol-urano), vénse á veces partir de los anillos fisurales unas tiras ó nerviaduras que marchan en el plano del infundíbulo, se dividen de vez en cuando y se terminan cerca del axon (fig. 8, *f*). Ignoramos si se trata de emanaciones del anillo, de partes espesadas de la membrana ó de fibras sobreañadidas de naturaleza química especial, inclinándonos, aunque con reservas, á este último parecer. Esta reserva se impone, sobre todo recordando que, en ciertas condiciones, dicha membrana es susceptible de mostrar repliegues longitudinales.

b) *Aparato de Rezzonico-Golgi.* — Descrito primeramente por Rezzonico en la médula espinal y por Golgi en los tubos de los nervios, consiste en un filamento tenuísimo, espiroideo, que, comenzando superficialmente por debajo de la célula de Schwann, se arrolla á lo largo del infundíbulo en vueltas apretadas hasta terminar en el axon. Según los autores italianos, esta espira sería el principal si no el único factor constructivo de los infundíbulos, en los cuales desempeñaría el oficio de sostener la mielina y el corpúsculo de Schwann. Numerosos autores, entre ellos Kölliker, han dudado de la preexistencia de este aparato, sólo bien coloreable mediante determinadas é inconstantes fórmulas de impregnación argéntica. Sin embargo, modernamente ha sido confirmado por Nageotte, que lo considera como preexistente. En cuanto á nosotros, nos asociamos al dictamen del histólogo francés. En efecto; sin contar con que este aparato es más ó menos perceptible en los preparados del ácido ósmico, lo hemos sorprendido también con más ó menos claridad en los preparados del nitrato de plata reducido (fijación en formol-urano, etc.) Según mostramos (fig 8, *h, j*), adopta forma seme-

jante á la descrita y dibujada por Nageotte, sólo que sus fibras en nuestros preparados afectan mayor espesor y poseen aspecto granuloso.

Trátase de filamentos circulares flexuosos, al parecer anastomosados oblicuamente, acumulados de preferencia sobre ciertos puntos y que guarnecen exteriormente la membrana de la cisura. A veces, los filamentos preséntanse tan granulosos que se vislumbran laboriosamente. Aun en las mejores coloraciones resulta difícil decidir si los filamentos constituyen simple espiral, como han descrito Rezzonito y Golgi y los discípulos de éste, ó si forman realmente red de mallas transversales, como admite Nageotte.

c) *Cámaras plasmáticas vaginales.* — La discordancia de los autores en punto al concepto estructural de los infundíbulos depende, á nuestro juicio, de no haber considerado suficientemente que entre la mielina y la membrana argentófila existen ciertos espacios virtuales que, dilatados por los reactivos, dan ocasión á depósitos, tanto de materias protéicas, como de substancias colorantes. Que los reactivos fijadores pueden ensanchar dichos espacios, es hecho de observación corriente. El formol, sobre todo, crea, por retracción de la mielina, anchas cámaras plasmáticas, donde flota el infundíbulo, según han mostrado bien Rebizzi y Nageotte (fig. 8, A, *c*). Igual fenómeno se advierte con ocasión de las impregnaciones metálicas ó de la coloración por la hematoxilina, previa fijación en aquel indurante. Repárese en la figura 6, *e*, cómo el infundíbulo hállase separado por enorme distancia del manguito exterior mielínico, aunque menos del interior periaxial. Estas cámaras, que suelen ensancharse hacia lo profundo, es decir, cerca del axon, reciben accidentalmente exudados de materias protéicas coaguladas, las cuales, espesando los infundíbulos, préstanles disposición groseramente reticulada. A esta clase de depósitos artificiales pertenecen probablemente las redes descritas en las fisuras por Nemiloff, á menos que este autor no haya tomado por espongioplasma preexistente la red artificial de neurokeratina alojada en el manguito interno de mielina, á menudo adherida á la membrana infundibular.

Boberi, Monckebert y Belte han descrito debajo de la mielina, entre ésta y el axon, una membrana que, al nivel de las estrangulaciones, envolvería el cabo terminal de la mielina y se continuaría con la membrana de Schwann (*Innescheide*). También Cappare-

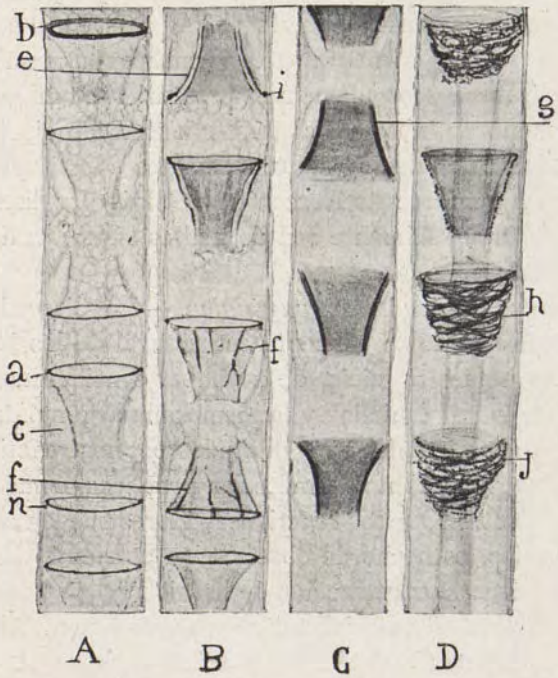

Fig. 8. — Diversos efectos de coloración, provocados en los tubos nerviosos por la reducción argéntica de preparaciones fijadas en el formol-urano.— A, reacción común mostrando los anillos exclusivamente; *a*, anillos situados enfrente de las cisuras de Lantermann; *b*, anillos gruesos; *c*, cisura de Lantermann; *n*, anillo alejado de las estrangulaciones; B, reacción menos frecuente, en que los anillos se tiñen en negro y las membranas de las cisuras en amarillo ó pardo claro; *i*, el anillo en sección óptica; *e*, membrana del infundíbulo; *f*, tiras obscuras que parecen reforzar la membrana; C, tubos en que sólo se ha coloreado la membrana de las cisuras; *g*, J, *h*, infundíbulos exclusivamente impregnados; D, tubos que presentan con más ó menos claridad el aparato de Rezzonico. (El nervio provenía del gato adulto).

lli (1) menciona esta formación, que considera como una robusta membrana situada á distancia del axon, por fuera de la vaina líquida de Mauthner; pero, en sentir de este sabio, la citada lámina no se continuaría con el forro de Schwann, sino que se insertaría en el

(1) *Capparelli:* La fina struttura delle fibre nervose. Atti dell'Academia Gioenia di scienze naturali in Catania. Serie, 4, vol. XVIII, 1904.

cemento de la estrangulación, al nivel del espesamiento bicónico de Ranvier. Nuestros estudios no nos han permitido apreciar con certeza la presencia de esta cubierta.

Axon ó neurita.— Prolongación de la expansión funcional de un corpúsculo nervioso motor ó sensitivo, representa el axon el órgano de mayor jerarquía dinámica y anatómica del tubo nervioso. De forma cilíndrica, con un diámetro oscilante entre 3 y 8 μ, ocupa el axon el centro del tubo nervioso, sumergido en una cámara plasmática (fig. 1, *d*), que le separa del forro medular. Esta substancia líquida ó semilíquida periaxónica, sobre cuya preexistencia ha formulado Nageotte algunas dudas, ha sido designada impropiamente *vaina de Mauthner*. No siendo posible su observación precisa en el nervio vivo, ignoramos cuál sea su verdadero espesor y hasta qué punto es susceptible de alterarse por los reactivos fijadores.

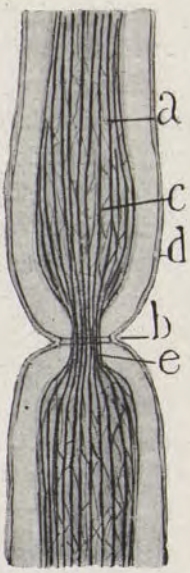

Fig. 9. — Esquema del fubo nervioso al nivel de la estrangulación. *a*, neurofibrillas finas oblícuas; *b*, neurofibrilla recia longitudinal; *c*, disco de soldadura; *d*, vaina de Schwann; *e*, paraje del axon correspondiente á la estrangulación.

El axon mantiene su calibre mientras transita por el segmento interanular, menos en dos parajes: al nivel de la estrangulación, donde se adelgaza notablemente (figs. 6 y 9), y á cierta distancia del disco de soldadura, donde afecta notable hinchazón fusiforme (fig. 9). Ambos accidentes de forma son preexistentes, puesto que se reconocen en el vivo y son revelables además por gran número de métodos. Uno de los que mejor diseñan los referidos cambios de calibre es el proceder de Ehrlich, al azul de metileno. En cambio, el *espesamiento bicónico* descrito por Ranvier enfrente del disco de soldadura (fig. 9), constituye detalle inconstante, y pudiera representar, según afirma Nageotte, alguna alteración *post-mortem*.

La textura del axon se ha discutido mucho. Sin entrar en controversias impropias de este resumen, séanos lícito declarar que de todas las explicaciones propuestas la que mejor conviene con los hechos de observación es la teoría reticular, formulada por muchos autores y defendida entre los modernos por Retzius, Schiefferdecker, Marinesco y nosotros.

En armonía con esta concepción, consideramos en la neurita tres partes principales:

1.ª El *deutoplasma ó neuroplasma*, formado por una materia transparente, probablemente líquida, incoloreable por los métodos neurofibrillares, pero tingible por el carmín, las anilinas básicas, el método de Ehrlich, el cromato argéntico (método de Golgi) y sin estructura apreciable. Este neuroplasma hállase desigualmente repartido en el axon: abundantísimo en las arborizaciones terminales de los tubos nerviosos, escasea (aunque no falta por completo, como quiere Bethe) al nivel de la estrangulación, y se concentra en gran cantidad en los espesamientos fusiformes vecinos de ésta. Durante los fenómenos degenerativos y regenerativos, el neuroplasma sufre notable incremento, disociando y apartando las neurofibrillas.

2.ª El *aparato neurofibrillar*, esqueleto semisólido, constituído de filamentos longitudinales más ó menos paralelos y dispuestos en haz apretado. Caracterízanse por teñirse intensamente por diversos métodos (proceder neurofibrillar de Bethe) y singularmente por los basados en el empleo de la plata coloidal (método de Bielchowsky, proceder de Cajal, etc.). Entre estas recias neurofibrillas longitudinales, que podrían designarse *neurofibrillas primarias*, existirían otras mucho más finas y pálidas, oblicuamente dirigidas y destinadas á juntar y solidarizar funcionalmente las anteriores. Casi imperceptibles en las estrangulaciones, donde el haz se condensa, según dejamos dicho, se diseñan más ó menos claramente en las partes ensanchadas del axon, y sobre todo al nivel de las terminaciones nerviosas, donde nosotros, Tello, Dogiel y otros muchos autores hemos demostrado con absoluta certidumbre la disposición reticular. En fin, la neurofibrilla ha de concebirse, no como una unidad morfológica última, sino como una colonia de partículas vivien-

tes ultramicroscópicas, las *neurobionas*, susceptibles de crecimiento, multiplicación y progreso, según han sugerido diversos autores (Apathy, nosotros, Heidenhain, etc.). En el curso de este trabajo daremos numerosas pruebas de la existencia de estas unidades primarias, las cuales gozan, dentro del conjunto neuronal, de iniciativas constructivas y de relativa autonomía funcional.

3.ª Finalmente posee la frontera del axon cierta capa cortical, transparente, desnuda de neurofibrillas, más compacta y al parecer de naturaleza diversa que el neuroplasma, elástica y sutilísima y exenta de textura aparente. Esta capa limitante, simple continuación de la membrana neuronal, no debe confundirse con la membrana que algunos autores (Boveri, Bethe y Monckeberg, entre otros) admiten debajo de la mielina y en continuación con la vaina de Schwann. La *Innenscheide* de dichos sabios nos parece una concepción hipotética.

Doble brazalete de Nageotte.—En preparados fijados en bicromato de potasa (catorce días á la estufa) y coloreados en fuchina ácida, ha observado Nageotte, encima y debajo de la estrangulación, un *doble brazalete axónico* íntimamente coloreado por la fuchina y cubierto de espinas circulares. En ellas vendrían á insertarse perpendicularmente las láminas constitutivas de la vaina medular.

Nuestras observaciones confirman completamente este encuentro de Nageotte, puesto en duda recientemente por Nemiloff. Las preparaciones en que mejor teñido aparece son las obtenidas previa fijación en el formol-piridina-manganeso. En tales preparados, el axon muéstrase incoloro al nivel de la estrangulación, y en ambos lados de ésta percíbese un manguito pardo-obscuro, del cual brotan circularmente ciertas crestas ó láminas granulosas, dentelladas, penetrantes en las capas del forro medular (fig. 10, *a)*.

Nageotte describe, además, por debajo de los brazaletes espinosos, una membrana ó forro coloreable por el azul de metileno, y que representaría algo así como un refuerzo de *Innenscheide* de Monckeberg y Bethe. En los preparados argénticos de referencia no se diferencia bien esta membrana de los consabidos

brazaletes. No dudamos, empero, de su existencia. Repasando nuestras antiguas preparaciones de las raíces posteriores, médula y cerebro coloreadas por el método de Ehrlich, advertimos, como en su día señalamos, que á menudo el azul selecciona dos cilindros situados á ambos lados del disco incoloro de estrangulación (1). A nuestro modo de ver, tales forros azu-

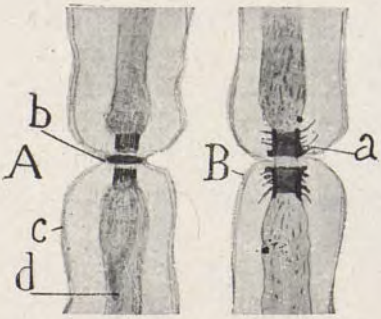

Fig. 10.—Estrangulación de los tubos nerviosos. — A, impregnación axónica común en soluciones argénticas diluídas y obrando poco tiempo; B, impregnación por reducción en tubos fijados en la mezcla formol-piridina-manganeso; *a*, brazaletes espinosos de Nageotte; *b*, disco de Ranvier; *d*, axon; *c*, membrana de Schwann.

Fig. 11. — Tubo nervioso del gato adulto. Impregnación argéntica tras la fijación en piridina-formol. — A, haces peritubulares; B, región de la estrangulación.

les corresponden al manguito de Nageotte. Por lo demás, los brazaletes espinosos no aparecen claramente en los preparados de los centros nerviosos.

Túnica conectiva peri-tubular. — Descubierta hace mucho tiempo por Key y Retzius (2), que la dieron el nombre de

(1) *Cajal:* Histología del sistema nervioso del hombre, etc. Tom. I, página 212, 1899.

(2) *A. Key* y *G. Retzius:* Studien in der Anatomie des Nervensystems und des Bindegewebes. Stockholm, 1876.

— *Retzius:* Ueber die Ruffini beschriebene *gaina subsidiaria* der Nervenfasern. *Anat. Anz.* Bd. XXVIII, 1906.

Fibrillenscheide, y bien estudiada por Schiefferdecker, Abreu, Ruffini, etc., no es una nueva vaina peritubular, sino un refuerzo conectivo de la vaina de Schwann (*vaina subsidiaria* de Ruffini). Estos haces conectivos dependen del endoneuro, se tiñen mal por las anilinas (método de V. Gieson, tricrómica de Cajal, etc.); pero en cambio se impregnan bien, como los plexos de *reticulina* del bazo é hígado, mediante fórmulas de nitrato de plata reducido. Una de las mejores es la basada en el empleo del nitrato de plata amoniacal, previa fijación en formol (1). Toman en tales preparados los haces color pardo intenso y aspecto ligeramente granuloso. Como aparece en la figura 11, A, esta túnica conectiva hállase bien individualizada del resto del tejido endonervioso, puesto que la disociación apenas la modifica ó desordena, quedando cada tubo aislado envuelto en su forro conectivo correspondiente. Existen, sin duda, enlaces con el resto del tejido conectivo, pero tales anastomosis son escasas y poco importantes. De ordinario, cada fascículo corre, ora recto, ora flexuoso, á lo largo del tubo, durante larguísimas distancias, adhiriéndose íntimamente á la membrana de Schwann. Al nivel de las estrangulaciones, los haces tórnanse laminares (figura 11, B), ensanchándose y adaptándose al cuello tubular, que dibujan con bastante precisión. En algunas estrangulaciones, empero, la adaptación fascicular es menos estrecha, formando los haces contorneantes puentes á cierta distancia.

Endoneuro, vaina laminosa y neurilema.— a) *Endoneuro.*— Recordaremos brevemente, para terminar este resumen estructural, que los tubos nerviosos están asociados entre sí mediante una trama floja de haces conectivos finos, débilmente coloreables por los métodos seleccionantes de los fascículos colágenos, la cual fué designada por Key y Retzius *endoneuro*. Sus haces colágenos, relativamente poco numerosos, por comparación

(1) Esta pequeña variante del proceder del nitrato de plata reducido consiste en:

1.° Fijación de los nervios, por veinticuatro horas, en: agua, 40; piridina, 15; formol, 8. Lavado de las piezas en agua corriente.

2.° Acción por varias horas, sobre los nervios disociados, del óxido de plata amoniacal al 1 por 100.

3.° Reducción en hidroquinona-formol, sulfito de sosa, etc.

con el refuerzo conectivo peritubular, juntan entre sí las *vainas de Key y Retzius* y se acumulan, de preferencia, cerca de los vasos y en la periferia del fascículo.

Aparte el plasma intersticial, que rellena los espacios mediantes entre los citados fascículos, y de los numerosos capilares, en su mayoría finos y paralelos á las fibras nerviosas, contiene el endoneuro ciertas células grandes aplanadas, comparables á las sedentarias del tejido conectivo laxo. Tales corpúsculos afectan forma de láminas de bordes escotados, prolongados en apéndices, más ó menos largos, y encierran un protoplasma reticulado, como esponjoso, cuajado de finas vacuolas, y de granulaciones coloreables por las anilinas básicas. Residen inmediatamente en contacto de los tubos nerviosos, que abrazan mediante sus prolongaciones laminares (fig. 3, D). Encierra, además, el endoneuro tal cual célula emigrante y algún corpúsculo cianófilo perivascular.

b) *Neurilema.* — El nervio entero preséntase envuelto por una recia túnica, construída de tejido conectivo laxo, en continuación con la *pia-mater*. Tal es el *neurilema*, membrana que, en los fenómenos de la regeneración nerviosa, desempeña un papel esencialmente mecánico. En ella residen células fijas, corpúsculos de Ehrlich y células del plasma.

c) *Vaina laminosa ó perineuro.* — Cuando se efectúa la sección de un nervio, adviértese que los tubos constitutivos están distribuídos en paquetes, cada uno de ellos envuelto en delgada y compacta membrana. Esta túnica, individualizadora del fascículo nervioso primario, encierra una sucesión concéntrica de láminas conectivas finísimas y compactas, entre las cuales aparecen lagunas vaginales angostas, revestidas de endotelio. Contiene células fijas aplanadas, algunos pocos elementos emigrantes, células cebadas y klasmatocitos (Doinikow).

CAPÍTULO IV

DEGENERACIÓN DE LOS NERVIOS INTERRUMPIDOS

Degeneración walleriana del cabo periférico. — Metamorfosis precoces de la mielina. — Destrucción del disco de soldadura y de los infundíbulos. — Modificaciones acaecidas en los corpúsculos de Schwann: multiplicación de estas células y formación de cordones varicosos. — Aparición de elementos granulosos y reabsorción de la mielina.

La degeneración provocada en los nervios seccionados comprende dos formas, fisiológica y topográficamente diferentes: la *degeneración trófica ó walleriana*, producida en el cabo periférico por cesación del influjo de la célula nerviosa ó centro trófico; y la *degeneración traumática*, ocasionada en el cabo central por el traumatismo y la flogosis consecutiva. Aunque cada cabo nervioso presenta un tipo biológico de regresión, conviene notar que en el periférico concurren, en realidad, las dos citadas formas degenerativas. En efecto, este segmento, al modo del central, presenta también cerca de la herida una legítima *degeneración traumática;* pero el resto del nervio hasta su terminación periférica, ofrece exclusivamente la degeneración walleriana.

DEGENERACIÓN WALLERIANA DEL CABO PERIFÉRICO

Cuando, mediante el escalpelo ó la acción de agentes destructores, se interrumpe la continuidad de un nervio, el cabo periférico de éste degenera rápidamente, pero no desaparecen todos sus factores constitutivos. En virtud de un proceso de licuación y absorción progresivas, son destruídos el axon, la mielina y una parte de los órganos anejos á la célula de Schwann (discos de

soldadura, anillos, infundíbulos, etc.); mas subsiste éste corpúsculo, multiplicándose notablemente, así como la vaina de Schwann y los haces conectivos de las cubiertas de Key y Retzius. Consérvanse también los capilares y toda la trama conectiva del cordón nervioso. En suma; son exclusivamente aniquiladas y más adelante restauradas aquellas partes que, como el axon y la mielina, dependen tróficamente de la célula nerviosa. Los elementos del nervio ajenos á la influencia neuronal, en vez de sufrir un proceso destructor, experimentan fenómenos formativos encaminados á coadyuvar á la reconstrucción del órgano mutilado, protegiendo y nutriendo á los jóvenes axones llegados del cabo central.

A fin de estudiar ordenadamente las metamorfosis de todas estas partes, expondremos primeramente y en progresión cronológica, los cambios experimentados por la mielina y la célula de Schwann, dejando para más adelante los fenómenos de agonía y mortificación del axon.

Metamorfosis de la vaina medular. — Vislumbradas ya por Waller y bien estudiadas por Remak, Ranvier, Eichorst, Vanlair, Nothafft, Stroebe, Ziegler y, en estos últimos tiempos, por Bethe y Monckeberg y por Nageotte, etc., dichas alteraciones son bien conocidas, gracias á la capacidad demostrativa del ácido ósmico, agente que, según es sabido, tiñe la mielina en negro azulado, destacándola perfectamente de los demás componentes del conductor nervioso. Como es natural, tales metamorfosis acentúanse tanto más cuanto más tiempo transcurre desde la mutilación nerviosa.

Supongamos que se practica una sección en el nervio ciático del conejo adulto, que el animal es sacrificado catorce ó dieciséis horas después de la operación y, en fin, que el cabo periférico, después de ser fijado en ácido ósmico y coloreado en hematoxilina, se explora con el objetivo apoch. 1'30 de Zeiss.

Desde luego, llamará nuestra atención el que la mayoría de los tubos nerviosos, no obstante su separación del centro trófico, hállanse todavía poco modificados. Descúbrense las estrangulaciones, el núcleo de la célula de Schwann y los segmentos cilindro-cónicos de mielina con sus incisuras normales. Un exa-

men atento nos enseña que no todos los conductores conservan igualmente bien su estructura. Al lado de tubos casi del todo normales, descúbrense otros con claros indicios de alteración. El cambio más marcado, aunque poco general, consiste en el ensanchamiento de algunas estrangulaciones, con retracción longitudinal de la mielina, y en la ampliación de los infundíbulos, en cuyos límites el forro medular aparece interrumpido, terminándose por cabos irregulares. De ordinario son las fibras gruesas, aunque no todas, las que inician tales mutaciones que sólo se generalizarán ulteriormente. En estos primeros cambios, la iniciativa parece partir de la mielina, mientras que la célula de Schwann se limita á sufrir, como dice Nageotte, los efectos mecánicos del encogimiento de los cilindro-conos.

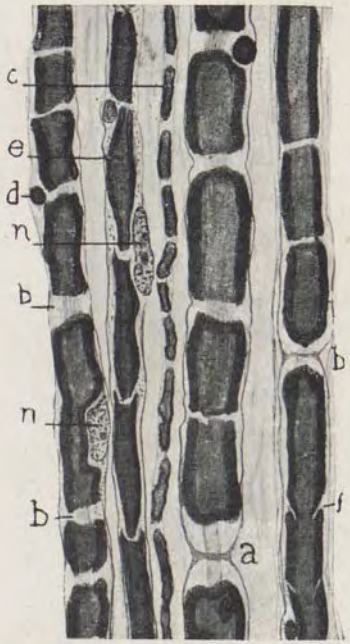

Fig. 12. — Tubos del cabo periférico del conejo, sacrificado dieciséis horas después de la operación. Acido ósmico y carmín litinado. — *a*, estrangulación; *b*, cisuras de Lantermann ensanchadas; *n*, núcleo; *c*, fibra fina descompuesta en delgados elipsoides; *d*, gotas de mielina; *f*, cisuras normales.

En la figura 12 mostramos algunos tubos tomados del cabo periférico de un conejo sacrificado dieciséis horas después de la interrupción del ciático. Se han escogido solamente algunas fibras, donde los cambios de la mielina parecían muy acentuados. Nótese el deslizamiento de la mielina en una estrangulación perteneciente á un tubo recio *(a)*, y la notable ampliación de las cisuras de este mismo conductor. En el fondo de ellas aparece, sin embargo, incólume el axon. Enfrente de algunos infundíbulos distínguese una gota mielínica negra (coloración por el ácido ós-

mico) especie de gigante esférula de Erzholz *(d)*. En algunos tubos finos y medianos aparecen parecidas mutaciones (fig. 12, *c*, *e*). Pero, repetimos, la inmensa mayoría de los conductores preséntanse casi normales (fig. 12, *f*). En cuanto á la región perinuclear. que sufrirá ulteriormente grandes mutaciones, muéstrase poco alterada *(n)*.

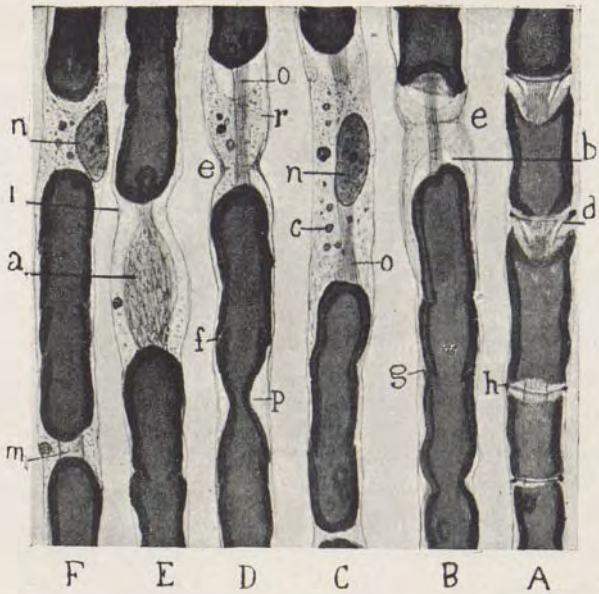

Fig. 13.—Tubos del cabo periférico del conejo, sacrificado veinticuatro horas después de la operación. — *a*, ensanchamiento fusiforme del axon junto á una estrangulación (I); *b*, vacuola plasmática de las estrangulaciones; *e*, disco de soldadura; *f*, cisura de Lantermann normal; *d*, infundíbulo de las cisuras; *h*, anillos fisurales; *n*, núcleos; *c*, esférulas de Erzholz; *m*, puentes protoplásmicos en formación al nivel de las cisuras; *r*, protoplasma acumulado junto á los discos de Ranvier; *o*, axon subsistente en el protoplasma de la célula de Schwann.

Transcurrido un día de la sección, las modificaciones de la mielina se acentúan mucho más, consumándose la fragmentación de la misma y creándose entre los cilindros grasientos anchos puentes claros transversales extendidos desde la membrana de Schwann hasta el axon. Uno de estos montones protoplásmicos interruptores suele residir enfrente del núcleo (figura 13, *n*), otros se forman al nivel de los infundíbulos *(m)*; en

fin, algunos aparecen junto á la estrangulación ó en la estrangulación misma, que es rápidamente destruída y reemplazada por un cilindro claro dentro del cual se conserva, más ó menos adelgazado, el axon (fig. 13, I, *e)*.

Desde el uno al segundo día, estas lesiones, que sólo aparecían en algunos tubos, se generalizan á la totalidad, acentúandose notablemente. El número de puentes protoplásmicos interruptores crece, y por consiguiente, el cilindro mielínico preséntase fragmentado en trozos de cada vez más pequeños. El acúmulo protoplásmico perinuclear se ha extendido notablemente (fig. 14, *n)* rechazando á gran distancia á la mielina. A su vez, la región clara vecina á la estrangulación se acrece, desapareciendo todo rastro de cuello y disco de soldadura. Analizada atentamente esta masa clara, nótase que no resulta siempre de protoplasma acumulado, sino de retracción de la mielina, creándose, como se ve en la figura 13, *b,* á distancia del disco de soldadura (cuando persiste), dos anchos depósitos de plasma cruzados por el axon.

En los largos cilindros mielínicos, las fisuras de Lantermann mantiénense casi normales. Sin embargo, muchas de ellas aparecen ensanchadas, como disecadas, destacando en ellas la membrana del infundíbulo, que atrae ligeramente el ácido ósmico, pareciendo como flotar en las cámaras infundibulares. En algunas fisuras reconócese, más ó menos bien diseñado, el anillo exterior (fig. 13, *h, d)*.

Desde las investigaciones de Ranvier, admítese generalmente que la fragmentación de la mielina ocurre al nivel de las fisuras, las cuales serían invadidas por el protoplasma de la célula de Schwann. El hecho es cierto, pero no se produce por acción del protoplasma, puesto que la mayoría de las cisuras destinadas á formar masas granulosas claras carecen todavía de aquella materia. Esta penetra solamente cuando el infundíbulo se ensancha mucho y los cabos del cilindro mielínico se retraen y redondean. Transiciones entre la fase primera (de mera retracción mielínica) y la segunda (retracción con invasión protoplásmica) reproducimos en la figura 13. Pero la mielina puede fragmentarse también hacia el centro de un cilindro-cono, de cuyo fenómeno encuéntranse todas las gradaciones (fig. 13, *p)*. La interrupción

yuxtanuclear, la más precoz é importante de todas, pertenece á menudo á esta especie de fragmentación paulatina, iniciada siempre por progresivo angostamiento del forro medular entre dos cisuras (fig. 17, *a, b*); la mielina desaparecida es absorbida por los gruesos cilindro-conos inmediatos que la atraen, como una gota grasienta fina en suspensión en un líquido es atraída por una gota grande.

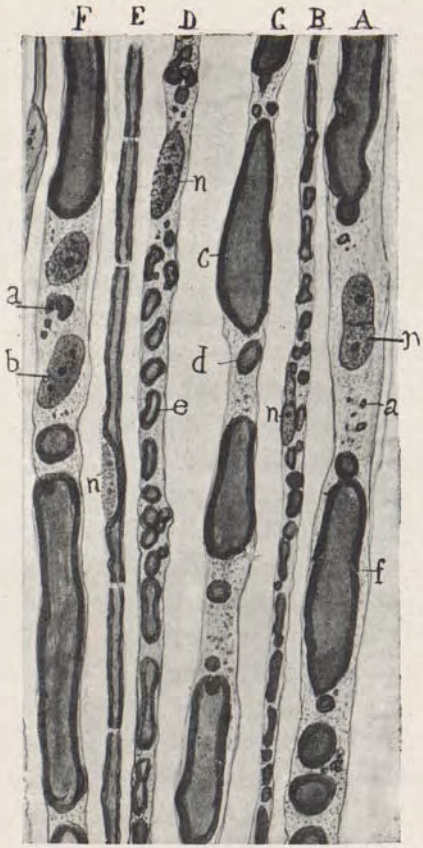

Fig. 14.—Cabo periférico de perro, sacrificado tres días después de la operación. Acido ósmico y hematoxilina.—*a*, esferas de Erzholz; *b*, núcleos hijos; *d*, esferas mielínicas; *f*, elipsoide de mielina con cisuras normales; B, D, tubos donde la fragmentación medular está muy adelantada; *n*, núcleo en vías de partición.

A los tres días, las rupturas medulares se generalizan, observándose en todos los tubos sin excepción. Encuéntranse todavía largos segmentos con cisuras de Schmidt-Lantermann bien conservadas, pero abundan tubos donde casi todos los elipsoides mielínicos son cortos, aunque de varia longitud y forma. El macizo protoplásmico yuxtanuclear se ha hecho mayor, así como la región amedulada vecina de la estrangulación, cuyo disco de soldadura resulta imperceptible. Hasta la estrangulación misma es difícilmente reconocible.

Por este tiempo (del segundo al cuarto día) fórmanse dentro de la mielina grandes espacios llenos de plasma, donde destaca el axon arrugado y en vías de desagregación (fig. 15, *a*). De tales huecos, que llamaremos

cámaras digestivas, trataremos más adelante con ocasión del estudio de la destrucción del axon. Por ahora haremos notar solamente que los grandes elipsoides se hinchan en virtud de la liberación de un líquido exudado, según hace notar Nageotte, del protoplasma axónico, y que el elipsoide medular se redondea

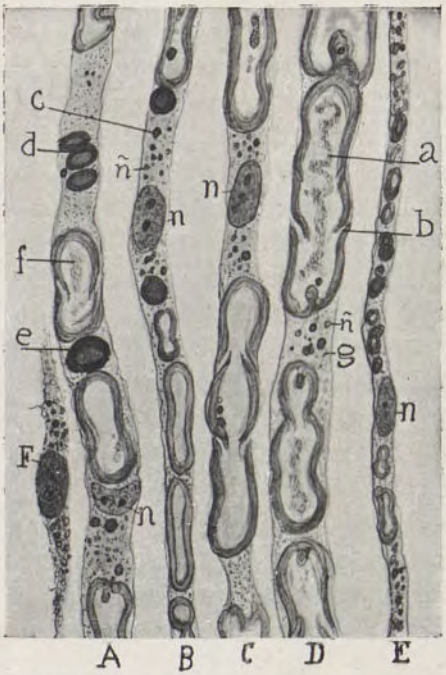

Fig. 15. — Cabo periférico del perro, sacrificado cuatro días después de la operación. Examen en fresco previa coloración en azul de metileno (método de Ehrlich).—*a*, axon arrugado dentro de la cámara digestiva; *b*, cisura de Schmidt-Lantermann; *c*, esferas de Erzholz intensamente coloreables por el azul de metileno; *ñ*, esférulas poco coloreadas; *d*, esferoides de mielina fuertemente coloreados en azul; *g*, puente protoplásmico al nivel de una cisura; F, célula conectiva.

por sus extremos, encerrando y replegando el axon dentro de la cámara digestiva, donde sufrirá la desagregación.

Desde el cuarto día en adelante, la fragmentación de la mielina se acentúa y progresa, hasta el punto de que la mayoría de los tubos aparecen compuestos por una masa transparente, de aspecto protoplásmico, dentro de la cual destacan gotas mielínicas de vario espesor. De ordinario, este proceso de fragmen-

tación se exagera en los tubos finos que exhiben series de gotitas grasientas, algunas muy finas y pálidas (fig. 15, E). El macizo perinuclear exhibe las esférulas de Erzholz, que parecen haber aumentado en número y tamaño (fig. 15, *c)*. No obstante la difusión del proceso de pulverización medular, quedan todavía, á los cuatro ó cinco días, elipsoides largos retardatorios, con tal cual cisura de Schmidt más ó menos alterada (fig. 15, *b)*.

El cuidadoso exámen de la textura de los elipsoides revela en ellos muchas metamorfosis químicas y morfológicas. Hay cilindros medulares provistos de gotas grasientas interiores ó de invaginaciones sacciformes de esta materia. Otros muestran exfoliaciones y el cabo de muchos termina en punta ó se prolonga en apéndice en forma de admiración (fig. 16). Al propio tiempo, han sobrevenido cambios químicos. Persuádelo los grandes contrastes de coloración ofrecidos por los elipsoides en los preparados del ácido ósmico y de la hematoxilina de Weigert ó del método de Ehrlich. Por ejemplo: este último proceder tiñe ciertos elipsoides y algunas gotas grasientas de azul (fig. 15, *e)*, permaneciendo otras totalmente incoloras. Varían igualmente los matices adquiridos en presencia del Sudan III ó la escarlata. El desgrasamiento por el alcohol de los elipsoides permite reconocer en su espesor (coloración por la hematoxilina ferruginosa, etc.) el factor protéico (red de neuroqueratina), constituyendo grumos, trabéculas y redes sumamente irregulares. Probablemente Doinikow y otros han tomado tales materiales protéicos, producto de la descomposición de la mielina, como prolongaciones del protoplasma de la célula de Schwann, dentro del cual yacerían los elipsoides. A nuestro juicio, los elipsoides residen siempre en el antiguo conducto de las células de Schwann, en torno de las reliquias del axon; sólo algunas gotas finas podrían, por una suerte de infiltración pasiva, penetrar en el protoplasma del citado corpúsculo.

Al séptimo día, los largos elipsoides disminuyen notablemente en número y los todavía conservados muestran indicios de nuevas fragmentaciones, es decir, que ofrecen cabos turgentes y región intermedia adelgazada, donde sobrevendrá la futura interrupción. Por lo demás, esta tendencia de los acúmulos grasientos hacia la forma esferoidal parece mero efecto de la ten-

sión superficial. En los tubos finos, las esférulas grasientas son muy pequeñas y se disponen en ristras. Muchas de ellas han desaparecido por reabsorción.

Del décimo día en adelante, casi todos los elipsoides grandes se han convertido en pléyades de gotas grasientas, y en cada uno de tales amontonamientos sorpréndense esferas grandes y esferas finas, todas íntimamente apiñadas. Al nivel de la pléyade, el tubo nervioso exhibe abultamientos fusiformes, que alternan con porciones exentas de gotas y notablemente adelgazadas. La sucesión de partes hinchadas correspondientes á los acúmulos grasientos no desaparecidos y de partes adelgazadas exentas de grasa, presta al conductor un aspecto varicoso y monoliforme altamente característico.

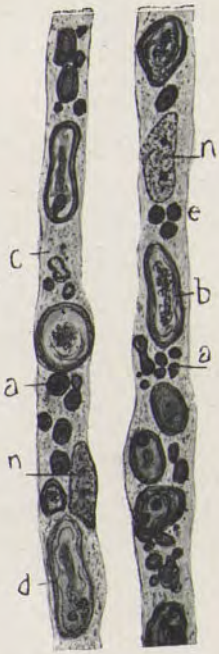

Fig. 16. — Cabo periférico del conejo, seis días después de la operación. Fijación en el líquido de Flemming. Hematoxilina ferruginosa. — *a*, esferas de Herzholz espesadas; *b*, *d*, elipsoides con estratificaciones laminares pálidas y reliquias axónicas en su interior; *e*, esferas grasas intensamente coloreadas por el ácido ósmico; *n*, núcleos.

Transcurrida la segunda semana, buena parte de la grasa ha desaparecido por reabsorción y fagocitosis (fig. 23). Esta desaparición es completa ó casi completa en los tubos medulados finos y medianos. En cambio, las fibras gruesas muestran todavía acá y allá espesamientos fusiformes con montones de gotas lipoides. En cuanto al segmento intermediario del tubo de Schwann, afecta notable delgadez. En fin, á los treinta ó cuarenta días la mayoría de las fibras carecen de reliquias medulares. Sólo en pocos tubos gruesos subsiste tal cual pléyade mielínica recalcitrante. Tres meses después de la operación, hasta estas reliquias se desvanecen por completo ó casi por completo.

En suma: la mielina, después de encogerse y fragmentarse es reabsorbida, para dejar limpia de ruinas la vieja célula de

Schwann. Reprodúcese así el estado embrionario, en el cual la mielina se dispone también en gotas diseminadas.

El proceso de fragmentación medular que acabamos de exponer se opera simultáneamente en toda la longitud del cabo periférico, según observaron Vanlair, Huber, Eichorst, Stroebe, etc. Sólo cerca de la herida, es decir, allí donde los tubos nerviosos sufren, además de la degeneración walleriana, los efectos mecánicos del traumatismo y los químicos de la exudación inflamatoria, la desorganización de la mielina y axon adelanta sobre la del resto del cordón. No es, pues, admisible la opinión de Bethe, para quien la degeneración del cabo periférico progresa en sentido centrífugo, esto es, desde la herida á las terminaciones nerviosas. Por lo demás, esta supuesta marcha centrífuga de la degeneración walleriana fué también admitida por Erb, Tizzoni, Neumann, Büngner, etc.

Puesto que la degeneración de la mielina, dentro de un mismo segmento nervioso, evoluciona más aprisa en unos tubos que en otros, ¿no podría depender esto de la diversa significación fisiológica de los conductores? Recordemos que el tubo motor, separado de su célula de origen, deja bruscamente de recibir el estímulo fisiológico celulífugo; mientras que las fibras sensitivas, por las cuales corre el impulso nervioso en sentido centrípeto, pueden todavía durante algún tiempo recolectar alguna excitación de la piel ó de los aparatos terminales de los músculos (husos de Kühne) y tendones. Según esto, ¿no es lícito conjeturar que las fibras de rápida degeneración son las motoras, y las relativamente perezosas las sensitivas? ¿O más bien pensaremos, con Bethe, que las sensitivas adelantan sobre las motoras? El examen comparativo á que hemos sometido, desde el punto de vista de la celeridad degenerativa, las raíces anteriores y posteriores de los pares raquídeos, revela que la fragmentación de la mielina y la destrucción axónica prodúcense simultánea ó casi simultáneamente en ambos órdenes de conductores. Por otra parte, según ha demostrado Tello, dichas diferencias de aceleración preséntanse constantemente también en el axon de los nervios musculares y hasta en las mismas placas motrices. Por consiguiente, las causas de la desigual rapidez de la degeneración parecen independientes del sentido de la conducción, y resultan, hoy por hoy, indescifrables.

Si las condiciones de la precocidad degenerativa de ciertos tubos (gruesos y finos) se nos escapan, la celeridad con que la mielina recorre sus fases, desde su fragmentación hasta su reabsorción, parece depender, según han probado van Gehuchten y Molhant (1), de

(1) *Van Gehuchten* y *Molhant:* Les lois de la dégénérescence wallerienne directe. *Le Nevraxe,* 1910.

la importancia de la vaina medular, y por tanto, del calibre de los conductores. Cuanto más delgados son éstos, más rápidamente evoluciona la fragmentación y la reabsorción de la vaina mielínica. Así, mientras los gruesos tubos muestran todavía algunas gotas lipoides coloreables por el método de Marchi ciento veinte días después de la sección, las fibras de calibre mediano degeneran en quince días y las más finas en nueve ó diez. La degeneración empieza, pues, simultáneamente en toda la longitud de un conductor, pero la evolución del proceso se abrevia desde el tallo á sus ramas terminales. Esta ley, verdadera en cuanto á la celeridad del proceso, no lo es en lo tocante á su comienzo, pues según dejamos consignado, en cada nervio se encuentran á menudo tubos gruesos precozmente degenerados y tubos finos relativamente resistentes.

¿A qué resortes obedece la ruptura de la mielina? Los autores que se han ocupado de este problema nos enseñan el cómo, no el por qué de tal fenómeno. Para Notthafft, dicha fragmentación constituiría cosa pasiva, sobrevenida por acomodación al encogimiento y ruptura inicial del axon. Al contrario, Büngner opina que la mielina tomaría la iniciativa y que su ruptura provoca la del axon. Howel, Huber, Reich y otros enlazan dicho fenómeno destructivo con procesos de desdoblamiento químico de la vaina medular (producción de lecitina, protagón, etc.). En sentir de Marinesco, las modificaciones sobrevenidas durante la degeneración walleriana en la mielina y axon traducen los efectos de una verdadera digestión, obrada mediante fermentos liberados por la célula de Schwann. Inactivas en estado normal, tales diastasas llegarían rápidamente á madurar bajo el influjo de los estímulos patológicos. En fin, Nageotte considera, según dejamos dicho, la mielina como una materia viva y activa. Su contracción en elipsoides ocurriría como consecuencia de la ruptura del axon, cuyos trozos serían envueltos por la vaina medular modelada en cámara digestiva. Trataríase, pues, de una acomodación al hueco creado por la desaparición del axon; en este hueco penetraría pasivamente la mielina, y al encontrarse las paredes de ella se fundirían para generar cabos redondeados. Por lo demás, para Nageotte, esta interrupción coincidiría con las cisuras de Schmidt-Lantermann.

Ninguna de estas opiniones explica satisfactoriamente el mecanismo causal del encogimiento inicial del forro medular y su concentración sucesiva en elipsoides y gotas. Es evidente que existe cierta relación entre el tamaño del fragmento axónico y el del elipsoide grasiento; pero la admisión de una relación etiológica necesaria entre ambos fenómenos pugna con algunos hechos de observación. Es frecuente, por ejemplo, sorprender desde las veinticuatro horas axones ininterrumpidos, aunque varicosos, en tubos nerviosos pro-

vistos de muchos elipsoides (comparación de preparaciones neurofibrillares con las teñidas por el ácido ósmico). A veces, en los preparados en donde la mielina se estrangula y retrae para romperse (fig. 32), el axon, abrazado por ésta, consérvase todavía. Junto á la estrangulación y enfrente del núcleo, donde según es sabido la mielina inicia su dislocación, obsérvase en ocasiones que el axon subsiste aún, aunque adelgazado (véase la fig. 13, *o*). En fin, recordemos que á las dieciséis horas, según muéstrase en la figura 12, *b*, aparecen ya separados algunos elipsoides, mostrándose en el fondo de los infundíbulos ensanchado el axon incólume. El deslizamiento de la mie-

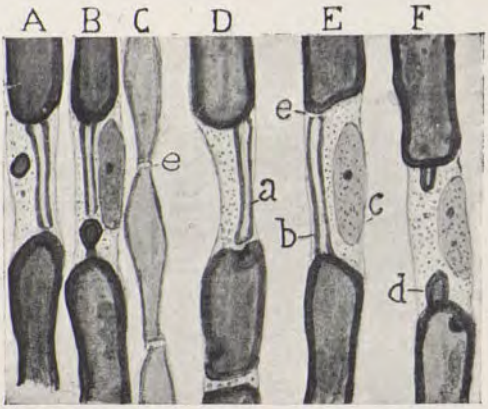

Fig. 17. — Tubos nerviosos tomados del cabo periférico del conejo, sacrificado dos días después de la operación. Acido ósmico y hematoxilina. Detalles del deslizamiento medular al nivel de la región nuclear. — *a*, *b*, segmentos mielínicos adelgazados; *d*, restos de la mielina adelgazada; *c*, núcleo; *e*, cisura de Lantermann.

lina constituye, pues, fenómeno anterior á la fragmentación del cilindro-eje. En cambio, el redondeamiento de los segmentos y su transformación en cámaras cerradas, se relaciona con la ruptura del axon.

Respecto del mecanismo de la retracción de la mielina en las preparaciones fijadas por el ácido ósmico, adviértense dos modos principales: el modo brusco, visible en casi todas las figuras precedentes, que consiste en el rápido ensanche de las cisuras por huída longitudinal de la mielina; y el modo lento, cuyas fases mostramos en la figura 17, consistente en que donde se ha de formar puente protoplásmico, el segmento cilindro-cónico correspondiente se adelgaza paulatinamente, absorbido por los elipsoides próximos, progresivamente aumentados de volumen, hasta que el fino cilindro medular se rompe por su centro (fig. 17, F); después, las gotas grasientas, péndulas en los cabos de los recios elipsoides, son absorbidos (*d*).

Durante la fase de adelgazamiento del segmento mielínico el axon es visible, apareciendo notablemente delgado.

En suma, las causas de la formación de los elipsoides de mielina se ignoran; todo lo que cabe afirmar sobre esto es que las alteraciones morfológicas de la mielina suelen preceder á las morfológicas del axon y que su fragmentación y degeneración son influídas, como la del axon mismo, por la suspensión de la acción trófica de la neurona mutilada. Esta acción trófica podría acaso ejercerse mediante algún producto de desasimilación, liberado por el axon con ocasión del paso de la corriente trófica, que no debe confundirse (según sugiere Heidenhain y expondremos más adelante) con el impulso nervioso común.

El acto de la fragmentación de la mielina, como la destrucción del axon, no representan pura descomposición pasiva *post mortem*, sino verdadero proceso vital, según demostraron Monckeberg y Bethe, quienes lograron sorprender dichos fenómenos en animales muertos conservados durante veinticuatro horas en estufa. Nageotte ha probado recientemente que la fragmentación de la mielina y axon se desarrolla también en nervios extraídos del organismo y conservados en cámara húmeda. En tales condiciones, el proceso se acelera singularmente. Mas para lograr la supervivencia *in vitro* de los tubos nerviosos es preciso utilizar como vehículo, no la sal común en estado de pureza, sino una solución en que, además del cloruro de sodio, entren sales de metales bivalentes, el cloruro de calcio, por ejemplo. Pero de estos experimentos, que nosotros hemos confirmado, trataremos más adelante con ocasión de la degeneración del axon.

Alteraciones de las estrangulaciones, infundibulos y sistema anular.—El estudio de estas alteraciones, desatendido por los autores, ha sido objeto por nuestra parte de algunas observaciones recaídas preferentemente sobre nervios tratados por la nitratación argéntica (fijación en formol-manganeso-piridina; nitrato de plata; reducción en hidroquinona). He aquí un resumen de ellas.

El disco de soldadura y la estrangulación desaparecen rápidamente. A las doce horas se los encuentra todavía en la mayor parte de las fibras, aunque muy alterados y difícilmente revelables por el nitrato de plata (nitratación común y líquido de Boberi). A las veintiocho horas, casi todas las estrangulaciones son irreconocibles, no atrayendo ni poco ni mucho el nitrato de plata.

En los preparados del ácido ósmico, sin embargo, se sorpren-

den algunos cuellos de Ranvier, laboriosamente reconocibles á causa de la hinchazón casi uniforme de la región terminal del segmento interanular cuya mielina se ha dislocado (fig. 13, *e*). Un fino tabique más ó menos marcado señala la posición del disco de soldadura. Pero en la mayoría de los tubos es imposible descubrir la estrangulación, confundiéndose fácilmente esta región con la correspondiente al núcleo donde también se aparta y encoge la mielina. Como se advierte en la figura 18, *d*, la estrangulación se transforma á veces en dilatación fusiforme, llena de líquido, sin rastro de disco transversal.

En fin, á las cuarenta y ocho horas, el disco de cemento se ha desvanecido en la casi totalidad de las fibras, entrando en contacto los cabos vecinos de las células de Schwann y produciéndose un cilindro granuloso, al parecer continuo. Mayor resistencia oponen los brazaletes de Nageotte, puesto que son todavía demostrables dos y medio días después de la lesión. A las veintiocho horas ofrecen imagen casi normal, exhibiendo sus líneas de crestas características (fig. 18, *d)*. Su aparición permite reconocer cómodamente el paraje de la estrangulación destruída. La disgregación del brazalete, muy adelantada á las cincuenta horas, consúmase entre el tercero y el cuarto día (fig. 18, *k)*.

Las cisuras de Lantermann son bastante refractarias, según dejamos consignado. En las preparaciones del ácico ósmico y al nivel de los ovoides más largos, obsérvanse todavía tres y cuatro días después de la sección (fig. 15, *b)*. Asimismo se mantiene durante dos ó tres días la membrana del infundíbulo y hasta el aparato de Golgi-Rezzonico, del cual hemos hallado indicios cuarenta y ocho horas después de la operación (fig. 13, *h*, *i)*. Como demostramos en la figura 18, *b, g, e,* la membrana infundibular va progresivamente arruinándose hasta reducirse á un montón de grumos irregulares *(j)*, coloreables por el nitrato de plata reducido (fijación en formol, piridina y nitrato de manganeso). Por lo demás, al igual de lo ocurrido con la mielina, adviértense en un mismo corte grandes desigualdades en punto á celeridad desagregatoria: al lado de membranas casi normales, encuéntranse otras casi pulverizadas. Esta disgregación tradúcese por vacuolizaciones, exfoliaciones, rupturas transversales, dislocaciones y

arrastres de masas granulosas, que desembocan en un proceso de licuación y absorción. En la figura 18, donde copiamos algunos de estos aspectos ruinosos, nótase que el infundíbulo se deforma á menudo por presión de los elipsoides, á cuyos cabos se moldea, pareciendo oponer cierta resistencia al encogimiento y desliz de los mismos.

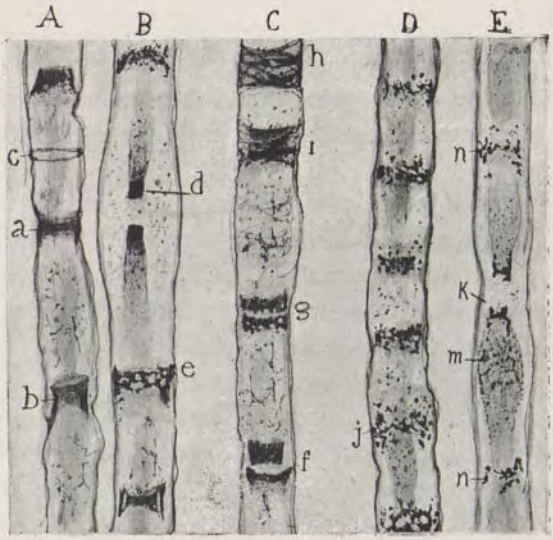

Fig. 18.—Tubos tomados del cabo periférico del ciático de gato. Coloración en nitrato de plata (fijación en formol-piridina-manganeso).—A, B, C, tubos procedentes de un animal sacrificado veintiocho horas después de la operación; D, E, tubos tomados de un animal sacrificado tres días después de la lesión; *a*, *b*, infundíbulos; *c*, anillo extrafisural; *d*, brazaletes de Nageotte; *g*, *f*, infundíbulos donde comienza la desagregación; *h*, *i*, destrucción del aparato de Rezzonico; *e*, vacuolización del cemento infundibular; *j*, *n*, fase de desagregación de este cemento; *k*, estrangulación con los brazaletes de Nageotte semidestruídos; *m*, dilatación axónica cerca de la estrangulación.

De todas las partes constitutivas de las fisuras, lo más resistente son los anillos. Más ó menos deformados y espesados, se les puede distinguir cuatro y cinco días después de la operación. Como es natural, sufren dislocaciones, colocándose á menudo en posición oblicua, y exhibiendo espesamientos irregulares é indicios de licuación. En un caso pudieron, mediante la hematoxilina ferruginosa, reconocerse sus reliquias hasta ocho días después de la sección nerviosa.

Metamorfosis de la célula de Schwann. — Mientras en la mielina se suceden los fenómenos de regresión y absorción de que acabamos de hablar, la célula de Schwann, por lo contrario, es asiento de actos progresivos que implican gran sobreactividad asimilativa. Estos actos, conducentes á la multiplicación del corpúsculo de Schwann y á la formación de largas cadenas celulares aparentemente continuas, fueron ya bien estudiados por los observadores de la primera época (Ranvier, Vanlair, Stroebe y Ziegler), dando más tarde motivo, bajo la inspiración del antineuronismo, á graves errores de interpretación. He aquí cronológicamente expuestas las fases de este interesante proceso de rejuvenecimiento.

Durante las primeras doce horas, la célula de Schwann muéstrase casi pasiva, soportando las dislocaciones impuestas por la retracción de la vaina medular. Pero desde las catorce ó dieciséis horas, márcase cierto incremento del macizo protoplásmico perinuclear, y sobre todo de los casquetes terminales. Este exceso protoplásmico tiende á ocupar el hueco que deja el encogimiento de la mielina, aunque no lo llena enteramente, porque, según dejamos apuntado, una parte del vacío es ocupada por plasma expulsado, no se sabe si de la mielina ó del corpúsculo de Schwann. Por efecto de tal hipertrofia, ensánchanse, según revelan los preparados ejecutados con los métodos de Nageotte y Doinikow, las tiras longitudinales y transversales del protoplasma, tanto que, á las veinticuatro ó treinta y seis horas, el tubo entero parece revestido de una capa granulosa continua, es decir, sin vacuolas.

Al segundo día el espesor del protoplasma perinuclear alcanza al axon (al cual estrangula más ó menos), afectando esa figura cuadrilonga (fig. 13, *n*) con escotaduras terminales, bien descrita por Zalla y otros. Al propio tiempo, las granulaciones de Erzholz se hipertrofian y aparecen otras nuevas. Según Doinikow, dicho macizo perinuclear, coloreado por el *escarlata* y el *Sudan III* (proceder de Herzheimer), exhibe gran número de granulaciones lipoides, algunas dispuestas en semiluna, afectando gran variedad de matices. Gránulos análogos descúbrense mediante el método de Ehrlich, el cual tiñe ciertas esferas de azul

fuerte y otras de azul pálido; algunas otras permanecen totalmente incoloras (fig. 15, *c*, *ñ*). Parece, pues, que las granulaciones naturales del corpúsculo de Schwann se hipertrofian y multiplican bajo la influencia del reposo fisiológico del conductor.

En cuanto al protoplasma terminal (casquetes de la estrangulación), va rellenando ahora todo el espacio que media hasta el paraje donde habitó el disco de Ranvier, constituyéndose un macizo periaxónico largo que entra en contacto con las vecinas células de Schwann (fig. 13, *e*).

Transcurrido el cuarto día, el protoplasma aumenta aun habiéndose formado entre los elipsoides nuevos macizos protoplásmicos. El aspecto del tubo nervioso recuerda ahora á una célula grasienta que encerrara en su interior grandes gotas de substancias lipoides (fig. 19). Por fusión aparente ó real de los cabos terminales, los corpúsculos de Schwann constituyen un cilindro protoplásmico continuo, en el cual destacan partes ensanchadas para alojar los elipsoides y las pequeñas gotas grasientas y partes angostadas por aplicación de las paredes del estuche protoplásmico. Pero aunque, á su nivel, haya desaparecido el axon, estos cordones, al parecer macizos, encierran siempre un resquicio interior finísimo más virtual que real, casi imperceptible, capaz de ensancharse ulteriormente con ocasión de la llegada de los retoños nerviosos, ó del deslizamiento longitudinal de los elipsoides. Por lo demás, nada más fácil que demostrar este fino conducto, en las inmediaciones de las grandes pléyades grasientas, donde el encogimiento de las pa-

Fig. 19. — Células de Schwann del cabo periférico del nervio ciático del conejo, sacrificado cuatro días después de la operación. Fijación en el líquido de Dominici. Hematoxilina ferruginosa. — A y C, núcleo; B, región protoplásmica nuclear; E, tabiques protoplásmicos situados entre los elipsoides grasientos; D, axon granuloso y retraído en el centro de un elipsoide.

redes del corpúsculo de Schwann es menos marcado (fig. 20, *b*).

Mitosis de la célula de Schwann.—Durante este proceso de intensa asimilación protoplásmica, el núcleo no permanece ocioso. Ya del primero al segundo día se le ve engruesarse y enriquecerse en cromatina. Al tercer día, encierra á menudo dos robustos nucleolos, á veces tres. En fin, al cuarto día iníciánse las particiones, que aumentan mucho en los siguientes, sobre todo desde el sexto al noveno día. Semana y media después de la operación, comienzan á declinar para hacerse raras durante la tercera semana. Esta multiplicación nuclear efectúase por mitosis, según han descrito bien todos los observadores modernos (Büngner, Wietting, Ballance, Bethe, Perroncito, Zalla, Nageotte, etc.). Aunque con rareza, hemos comprobado la multiplicación nuclear en el curso del tercero y hasta del segundo día, como ya observaron Stroebe, Durante, Doinikow, etc. (fig. 14, *b, n*). Este último la encuentra desde las veinticuatro horas, considerándola como la exageración de un proceso normal (á veces la célula de Schwann fisiológica contendría dos núcleos, cosa rarísima). En nuestros preparados adviértese que algunas de tales precocísimas divisiones son amitósicas (fig. 14, *n*). Parece que semejantes segmentaciones prematuras son más comunes en el perro que en el conejo.

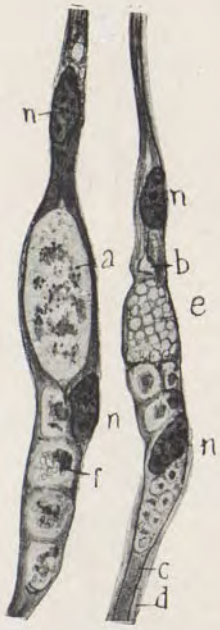

Fig. 20.—Dos células de Schwann proliferadas del cabo periférico del conejo, sacrificado siete días después de la operación. Hematoxilina ferruginosa. — *n*, núcleos; *a*, *f*, reliquias del axon; *b*, resto del hueco interior del tubo nervioso; *c*, banda de Büngner ó protoplasma de la célula de Schwann; *d*, vaina conectiva; *e*, colonias de gotas lipoides.

Como aparece en las figuras 21 y 22, son muy corrientes las fases de ovillo, estrella madre, placa ecuatorial y estrellas hijas. Por lo demás, los detalles de este proceso en el hombre y vertebrados superiores, son harto conocidos actualmente para que necesitemos reproducirlos. Notaremos solamen-

te la cortedad y espesor relativo de muchos cromosomas, los cuales, durante la fase de estrella madre y estrellas hijas, semejan granos prolongados. Por lo común, la placa ecuatorial, y, por tanto, el plano de partición, son perpendiculares al eje del tubo (hay excepciones, aunque raras). Engéndranse así dos núcleos elipsoides, que van separándose sucesivamente en sentido longitudinal (fig. 21). A la mitosis no se sigue la sección del protoplasma; éste permanece indiviso, constituyéndose, por tanto, un cordón protoplásmico continuo, con espesamientos correspondientes á los acúmulos mielínicos, y con angostamientos situados en los parajes donde faltan éstos. Si semejante *syncytium* es cosa real ó mera apariencia imputable á la impotencia de los métodos, es cuestión insoluble por ahora. Sólo cabe declarar que las células independientes aparecidas desde el octavo al décimo día dentro del tubo nervioso, representan en realidad leucocitos inmigrantes y no retoños del viejo corpúsculo de Schwann. Pero de tales fagocitos hablaremos luego.

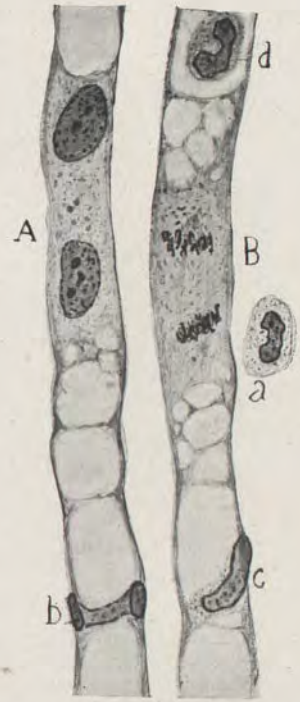

Fig. 21. — Células de Schwann en curso de división tomadas del cabo periférico de un conejo autopsiado cuatro días después de la operación. Fijación en el alcohol al 50 por 100. Hematoxilina. — A, célula con dos núcleos; B, mitosis en fase de estrellas hijas; *a, b, c, d*, leucocitos peritubarios en tránsito de penetración en los tubos nerviosos.

Consignado dejamos que los elipsoides y reliquias grasientas yacen, no dentro, sino en el hueco preexistente axónico de la célula de Schwann, dentro del cual sufren una especie de digestión. Mas el espesor de la célula de Schwann alberga también, como ha probado Doinikow, abundantes y finas gotas grasientas, sobre todo en las regiones próximas al núcleo. Trátase verosímilmente de un proceso de absorción comparable

al fenómeno común de la adiposis ó infiltración grasienta patológica. Por consiguiente, la célula de Schwann, en posesión durante mucho tiempo de su forma tubular, engloba dos órdenes de inclusiones lipoides: las *gruesas inclusiones grasientas*, residentes en el hueco donde habitaba el axon destruído, y las *finas inclusiones lipoides*, en buena parte alojadas, por un acto de absorción, en pleno protoplasma. Con lo cual no negamos la existencia de gotas finas dentro del estuche, donde se entremezclan siempre con los elipsoides y en las recias esferas grasien-

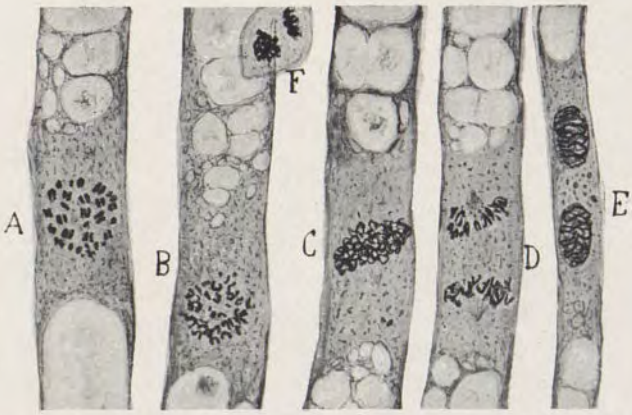

Fig. 22. — Fases mitósicas de las células de Schwann. Cabo periférico del perro sacrificado seis días después de la operación. Fijación en el líquido de Dominici. Hematoxilina ferruginosa de Heidenhain. — A, fase de segmentación transversal de los cromosomas; C, fase de estrella madre; D, fase de estrellas hijas; fase de ovillo hijo; F, célula conectiva del endoneuro en curso de mitosis.

tas. Contra el parecer de Mourawieff y de Zalla, que han estimado este proceso como signo degenerativo del corpúsculo de Schwann, el cual acabaría por destruirse, creemos que se trata de un acto progresivo, en cierto modo alimenticio, y del mismo orden que los fenómenos de absorción grasienta ulteriormente aparecidos en los corpúsculos fijos del endoneuro y epineuro.

Suerte ulterior de la célula de Schwann.—La mayoría de los autores que estudiaron el proceso regenerativo antes de la época neurofibrillar, admitieron en el corpúsculo de Schwann una fase especial tardía, observable desde el octavo al décimo

día, y la cual, siguiendo á Büngner, designóse generalmente *fase de cinta estriada* (Zellbander). E inspirados en el poligenismo reinante en el penúltimo decenio, muchos sabios (Herz, Neumann, Büngner, Wieting, Ballance, Howel y Huber, Bethe, Besta, Durante, etc., consideraron que semejante aspecto estriado longitudinal denotaba una diferenciación intraprotoplasmática encaminada á producir autógenamente, es decir, sin el concurso del cabo central, manojos de fibras nuevas. Nuestras investigaciones, así como las de Púrpura, Perroncito, Marinesco, Tello, Nageotte, Krassin, G. Sala, Deineka, Doinikow, etc., han refutado el error, demostrando hasta la saciedad que toda nueva fibra aparecida en el cabo periférico representa un retoño llegado del cabo central. Pero el hecho del aspecto estriado de la fibra de Schwann es cosa cierta y fácilmente observable.

En efecto, desde el séptimo al décimo día de la operación, los tubos nerviosos ostentan ya, según dejamos dicho, largos trayectos delgados desprovistos de pléyades grasientas (fig. 23). Estos finos cordones intercalares aumentan en longitud desde los dieciocho á los veinticuatro días, y, transcurrido un mes, forman la casi totalidad de las fibras perceptibles. En el seno del protoplasma aparecen, de trecho en trecho, y á distancias variables, á veces muy considerables, ciertos núcleos alargados, progenie de los núcleos de

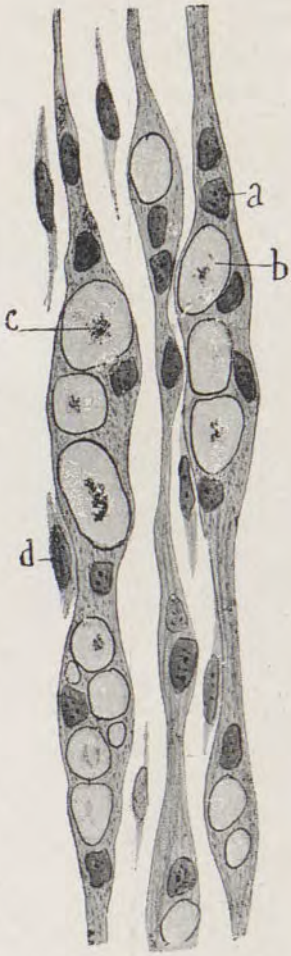

Fig. 23. — Tubos degenerados del cabo periférico de un nervio diez días después de la sección. Nitrato de plata. Coloración subsiguiente de los núcleos por la tionina. — *a*, núcleos multiplicados de la vaina de Schwann; *b*, gotas de grasa; *c*, resto de los pedazos del axon antiguo; *d*, célula conectiva intersticial.

las células de Schwann preexistentes. En ocasiones, tales núcleos se tocan por sus cabos, formando acúmulos longitudinales; otras veces sorpréndense dos ó tres, situados casi al mismo nivel y abultando el diámetro de la fibra (fig. 28, D). En los intervalos y por fuera y á cierta distancia de los núcleos, el protoplasma *preséntase fina y delicadamente estriado* en sentido longitudinal. Un examen cuidadoso de estos cordones revela

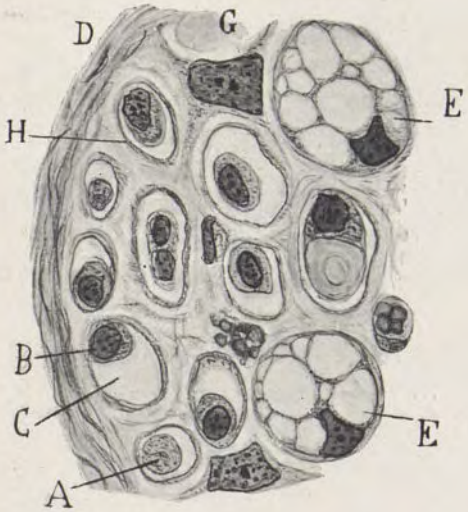

Fig. 24. — Corte transversal del cabo periférico del ciático del conejo sacrificado veinte días después de la sección. Merced á obstáculos interpuestos entre ambos cabos, los retoños nerviosos no invadieron todavía los viejos tubos. — A, B, bandas de Büngner; C, espacio plasmático; H, vaina conectiva; E, tubos con acúmulos grasientos.

siempre un eje más claro de vario espesor y finamente granuloso. Al nivel de los acúmulos grasientos, la estructura de la fibra muestra algunos detalles interesantes. En los polos de la hinchazón tubular descúbrense ciertos núcleos recios, triangulares, provistos de un cabo plano ó poco convexo, vuelto hacia la gota grasienta (fig. 28, D), y por fuera de las masas lipoides destaca algún núcleo marginal largo y complanado. En fin, en torno de la región hinchada, percíbese una fina cubierta estriada, al parecer de naturaleza conectiva.

Pero, en la mayoría de los casos, esta estriación es superficial

y ajena por completo á todo proceso de diferenciación intraprotoplásmica. Nageotte ha tenido el mérito de demostrar que las citadas bandas de Büngner del cabo periférico de los nervios cortados y examinados veinticinco ó más días después de la sección, constan en realidad de dos factores muy diversos y á menudo confundidos bajo el mismo nombre: un eje fino central *(filamento syntycial)* formado por la porción adelgazada de la célula de Schwann, y una recia corteza estriada compuesta de los haces conectivos de la vaina de Key y Retzius, los cuales se condensan en cordón de apariencia maciza por marchitamiento y palidez progresivos del *syncytium* central. El aspecto estriado, pues, de las cintas de Büngner, en los casos en que el cabo periférico no ha sido invadido por los retoños nerviosos de origen central, sería debido, según mostramos en la figura 26, D, F, á su constitución esencialmente conjuntiva. Ya veremos luego que existen otras fibras cuyo aspecto estriado reconoce otras causas.

Pero á la descripción dada por Nageotte de los tubos estériles ó no inervados, hay que añadir algún detalle. Entre el filamento ó cordón syntycial de dicho sabio y la cubierta conectiva existe un espacio plasmático (figs. 24, G y 26, K) tanto mayor cuanto más delgado es el eje protoplásmico; y este mismo cordón syntycial, aunque de apariencia maciza, representa en realidad un estuche virtual cuyo espacio central ha desaparecido por la aplicación y contacto de las paredes protoplásmicas. La percepción de estos detalles resulta difícil en los preparados por disociación, porque la distensión provocada en los tubos nerviosos borra el espacio plasmático perisyntycial y hace invisible el resquicio interior. En cambio, los cortes transversales finos son más favorables. Estos cortes deben efectuarse á la parafina, previo teñido en masa por la hematoxilina ferruginosa. En la figura 24, donde reproducimos los tipos principales de tubos nerviosos hallados en dichos cortes transversales pueden percibirse fácilmente la membrana de Key y Retzius, constituída por una hilera más ó menos regular de fascículos conectivos (H), el espacio vaginal (G) y el cordón syntycial, más ó menos excéntrico, donde se albergan los núcleos (A). La vaina de Schwann no puede descubrirse; sólo en algún caso percíbese por debajo de la cubierta conectiva

una fina línea circular que acaso represente las reliquias de aquélla en vías de reabsorción. En fin, el hueco central del cordón protoplásmico, imperceptible en las porciones estrechas de los cordones, apréciase bien en la proximidad de los acúmulos grasientos (fig. 24, E), donde se nota que, en torno de éstos, existen dos zonas concéntricas finas: la conectiva y la protoplásmica. En tales acúmulos, la dilatación de la fibra ha borrado por completo el espacio plasmático vaginal. La figura 25 reproduce cortes transversales correspondientes á una época de degeneración más avanzada (treinta y cuatro días), en la cual las bandas de Büngner comienzan á atrofiarse y á desaparecer (véase más adelante).

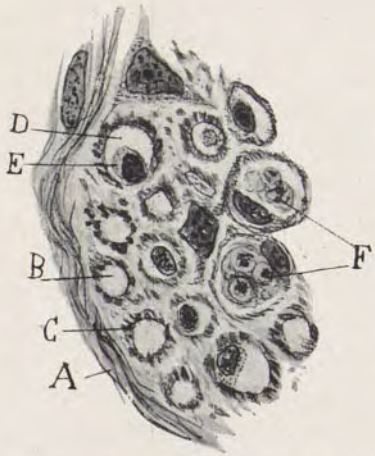

Fig. 25. — Cabo periférico del conejo (nervio tibial) sacrificado treinta y cuatro días después de la sección del ciático cerca de la pelvis. Replegamiento del cabo central y su ligadura en la piel. Fijación en el líquido de Flemming. Coloración en fuchina y carmín de Indigo pícrico. Secciones á la parafina. — A, perineuro; B, C, tubos viejos vacíos reducidos á la vaina de Retzius; D, hueco tubular; E, célula de Schwann con su núcleo situada á un lado del hueco; F, tubos con restos lipoides.

Pero el hueco intracordonal percíbese mejor, según dejamos consignado, en los cortes longitudinales, cuando se enfoca la región polar de los acúmulos grasientos. Conforme mostramos en la figura 28, *d*, dicho conducto, relativamente ancho, cerca de la pléyade grasienta, angóstase sucesivamente hasta desaparecer (por deficiencia sin duda del poder resolutivo del objetivo 1'40) en las porciones adelgazadas del tubo.

Pero volviendo al error de los catenaristas, existen también en el cabo periférico dos categorías de tubos nerviosos de aspecto estriado, susceptibles de simular una diferenciación fibrilar intraprotoplásmica, harto mejor que la fasciculación conectiva superficial antes mencionada: *a*, tubos gruesos preexistentes, con reliquias grasientas, y á cuyo interior han llegado retoños

nerviosos finísimos escapados del cabo central (véase más adelante la descripción de estos tubos inervados); *b*, fibrillas finas, ya sueltas ya dispuestas en paquetes, costeadas por largos núcleos, las cuales no son otra cosa que retoños nerviosos jóvenes llegados desde el sexto ó séptimo día al cabo periférico (si no hay obstáculos á la inervación) (fig. 26, A). La analogía de tales fibras nucleadas con las *Zellenbänder* de Büngner ha sido reconocida por Perroncito (1), quien ha caído en el error de suponerlas formadas por simples cadenas de células conectivas embrionarias. Cuando se hace uso de los métodos comunes de teñido, ambas categorías de fibras dan la impresión de cordones protoplásmicos estriados, en cuyo seno, por diferenciaciones sucesivas, han aparecido las fibras nerviosas ó las neurofibrillas de las mismas.

En suma, lo que los autores, siguiendo á Büngner, han designado *bandas celulares* ó nidos de creación axónica, representa conjunto heterogéneo, habiéndose confundido, por lo menos, estas tres cosas: 1.°, el cordón de Schwann, viejo y estéril, esto es, no inervado ó fecundado por retoños nerviosos emigrantes; 2.°, los paquetes de fibras ameduladas, finas y libres, desprendidas del cabo periférico; 3.°, los haces de retoños nerviosos penetrantes en las viejas vainas de Schwann (fig. 26, B).

¿Qué suerte final alcanza el cordón protoplasmático adelgazado del *syncytium* de Schwann? He aquí una investigación realmente ardua y difícil. Nosotros hemos procurado resolverla sometiendo á la acción de diversos agentes colorantes cabos periféricos de animales sacrificados uno, dos y tres meses después de la operación; pero nos hemos estrellado siempre contra una causa de error, no obstante las precauciones tomadas. Hágase lo que se quiera para impedir la llegada de los retoños nerviosos del cabo central (largos secuestros, atadura del cabo central á la piel, inversión y sutura de éste con músculos profundos, inmersión del nervio en la cavidad pelviana, etc.), al mes y medio, y á veces mucho antes, el híleo del cabo periférico ha sido invadido por los retoños nerviosos, los cuales, penetrando en los viejos estuches de Schwann, fecundan su protoplasma, infundién-

(1) *Perroncito:* Gli elemento cellulari nel proceso di degenerazione dei nervi. *Bollet. della Società Medico-Chirurgica di Pavia.* Marzo, 1909.

dole nueva vida y haciendo casi imposible, por consiguiente, la observación del término final de las evoluciones de la progenie del antiguo corpúsculo de Schwann.

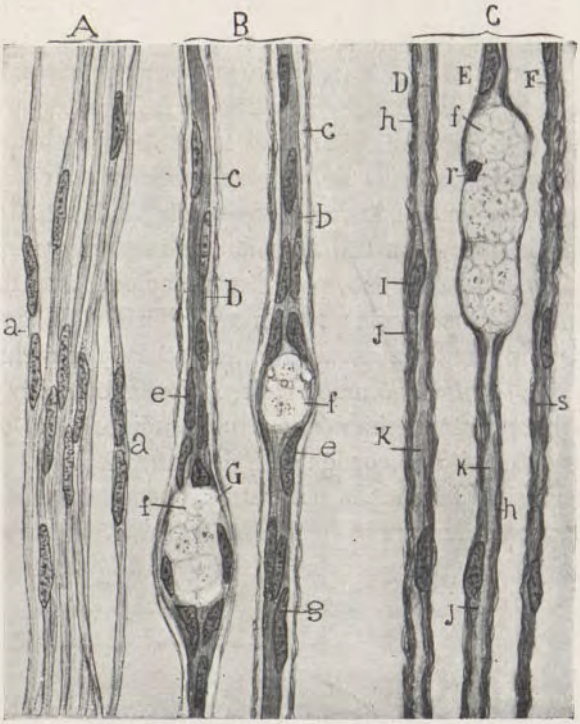

Fig. 26. — Tubos nerviosos tomados del cabo periférico (tibial posterior) del conejo sacrificado dos meses después de la operación. Esta consistió en la sección del ciático cerca de la pelvis, en la sutura del cabo central á la piel y en la ablación de un trozo del cabo periférico. Pusiéronse todos los medios para que los retoños nerviosos no llegaran al cabo periférico y sólo en parte se consiguió. Fijación en el líquido de Orth. Hematoxilina ferruginosa. — A, retoños nerviosos intertubarios; B, tubos viejos inervados; C, tubos viejos estériles, es decir, no invadidos por retoños nerviosos llegados del cabo central; *a*, fibras ameduladas con núcleos proliferados; *b*, banda de Büngner formada principalmente por retoños nerviosos; *c*, vaina conectiva de Key y Retzius; G, *f*, reliquias lipoides; *g*, núcleos de los retoños nerviosos intratubarios; *h*, vaina conectiva de los tubos estériles; *k*, interior lleno de plasma; *j*, protoplasma de la célula de Schwann marchito y ya descontinuo.

He aquí, de todos modos, el resultado de nuestras pesquisas. Hemos dicho que, cuando se examinan los tubos nerviosos del cabo periférico de un conejo sacrificado dos meses ó más después

de la operación, reconócense fácilmente, en el supuesto de que los obstáculos acumulados á la llegada de los retoños nerviosos hayan parcialmente impedido la inervación, tres órdenes de conductores: *fibras nuevas libres* ó intersticiales; *estuches viejos inervados por retoños del cabo central*, y en fin, en mayor ó menor número, según los casos y la fecha de la operación, *tubos viejos estériles*. Digamos algo de estos últimos, interesantes para la cuestión que nos ocupa.



Fig. 27. — Tubos nerviosos estériles seccionados de través. Cabo periférico de un conejo sacrificado dos meses después de la operación (el mismo á que se refiere la figura anterior). — *a*, célula de Schwann sumergida en un hueco plasmático; *l*, cordón protoplásmico flotante de una célula de Schwann; *e*, *f*, secciones que pasan por regiones de tubos viejos en que no existe el protoplasma de la célula de Schwann; *j*, tubo con protoplasma marginal; *g*, túnica conectiva bien aparente.

Tanto en los preparados por disociación como en las secciones finas (teñido en hematoxilina ferruginosa previa fijación en el líquido de Orth ó en el de Dominici, coloración por mezclas de anilinas ácidas ó básicas, etc.), reconócense fácilmente los tubos estériles por estos caracteres: espesor moderado, aspecto algo varicoso, posesión de recia corteza conectiva (vaina de Retzius) y existencia en algún paraje de su trayecto de inclusiones lipoides (fig. 26, G). Como mostramos en la figura 27, *e*, *g*, el espacio vaginal lleno de líquido, más atrás referido, subsiste y aun parece haberse amplificado al compás del empequeñecimiento del cordón protoplásmico. En algunos tubos es imposible descubrir nada dentro de este espacio; todo resto de protoplasma parece desvanecido (fig. 27, *e*, *f*). El tubo exhibe exactamente el aspecto que ofrecería una fibra medulada normal á la cual hubiera sido extraída la mielina y el axon. En otras fibras nerviosas, además del hueco plasmático, descúbrese un eje ó cordón pálido, con ó sin núcleo, resto del antiguo

syncytium de Schwann. La sección de esta masa protoplásmica varía en espesor según los tubos examinados. Tan delgada es en algunos que apenas recubre la periferia nuclear (fig. 27, *j*). Cuando el corte pasa por un acúmulo grasiento, la capa protoplásmica perinuclear se dilata, adelgazándose, para encerrar las gotas lipoides (fig. 26, E). En fin, en la mayoría de las fibras, el hueco plasmático preséntase, no vaginal, sino central, por consecuencia de la lateralización natural ó artificial del cordón celular. En cuanto á la vaina de Schwann, parece haber sido reabsorbida por completo. El tubo preséntase protegido exclusivamente, como ya notó Nageotte, por la membrana conectiva. En fin, aun en los cordones más gruesos y ricos en núcleos es imposible descubrir el antiguo hueco de la célula de Schwann.

Las preparaciones por disociación corroboran estas imágenes. Al lado de tubos portadores de un cordón protoplásmico más ó menos atrofiado, como el representado en la figura 26, E, existen otros casi completamente vacíos, sumamente delgados, cuyo protoplasma, á distancia de los núcleos, resulta imperceptible (figura 26, D, F).

De estas observaciones parece deducirse que las células de Schwann producidas por división del antiguo corpúsculo de este nombre, no desaparecen, sino que se modifican sucesivamente, rompiendo su continuidad syntycial, y adelgazándose y aplanándose para aplicarse íntimamente á la membrana conectiva (figura 26, J). Merced á esta lateralización, fráguase en el eje del viejo tubo un hueco de cada vez más amplio, dispuesto para la recepción de los retoños nerviosos. Por lo demás, este aspecto de ancho tubo plasmático vacío, provisto de núcleos marginales, preséntase también, según hemos probado Tello y nosotros, y entrevieron Ranvier y otros antiguos observadores, en las preparaciones del nitrato de plata reducido (véase más adelante).

Sobre la suerte ulterior de la vaina y célula de Schwann del cabo periférico en los casos en que, por virtud de obstáculos mecánicos, se ha impedido la llegada de los retoños nerviosos, los autores se han ocupado poco. Ello parece natural, teniendo en cuenta que, durante estos últimos años, los investigadores, preocupados con la refutación de la doctrina catenarista, han dirigido su atención al

problema del mecanismo regenerador del cabo central y de la inervación del periférico. Para los catenaristas (Wietting, Marchand, Büngner, Besta, Durante, Bethe, etc.), la cuestión no existe realmente, puesto que, en su concepto, la célula vieja de Schwann multiplicada se transforma, por autogenesis, siempre ó casi siempre, en un paquete de fibras nuevas.

Supuesta la acción fagocitaria de la célula de Schwann y su resolución en corpúsculos cargados de materias lipoides, no es de extrañar que varios autores admitan su desaparición, tanto más cuanto que este proceso ha sido mirado como una degeneración. A este dictamen se inclinan, con algunas reservas, Mourawieff (1) y Zalla (2). Sería, sobre todo, el exceso de protoplasma neoformado lo que caería en degeneración adiposa (Mourawieff).

Perroncito y Nageotte, que han estudiado, aunque de pasada, la suerte de los corpúsculos de Schwann no inervados, declaran que, tras el período de multiplicación y fagocitosis, dichas células podrían ser destruídas. Discrepan, sin embargo, estos autores en la apreciación del papel desempeñado por el tubo caduco. Según Perroncito, destruídas tempranamente las células de Schwann (á los dieciocho días se disgregarían ya), desaparecería toda reliquia de los antiguos tubos nerviosos, cuyos haces colágenos (vaina de Retzius) se incorporarían á la trama endonéurica. Para Nageotte (3), las células de Schwann serían susceptibles de aniquilamiento, pero quedarían los haces conectivos y el hueco del viejo tubo nervioso, donde podrían penetrar, aun en los casos de tardía inervación, los retoños del cabo central.

Aunque con cierta vaguedad en los términos, también Doinikow (4) habla de esta destrucción del *syncytium* de Schwann no inervado, puesto que describe montones libres de células de Schwann, intersticiales ó intertubarias, provistas de reliquias grasientas. En el tejido endonéurico del nervio degenerado habría, pues, también fagocitos de estirpe ectodérmica (pasan por ectodérmicas las células de Schwann) además de leucocitos y fibroblastos capaces de engullir masas lipoides.

Fagocitos del tubo nervioso degenerado.— Todos los observadores de la degeneración walleriana han señalado en el interior

(1) *Mourawieff:* Die feinere Veranderang durchschittener Nervenfasern im peripherischen Asbchnitt. *Ziegler's Beiträge.* Bd. XXIX, 1901.

(2) *Zalla:* I fenomeni cellulari nella degenerazione walleriana dei nervi periferici. *Riv. di patol. nerv. e mentale,* vol. XIV, fasc. 1, 1909.

(3) *Nageotte:* Le syncytium de Schwann et les gaines de la fibre à myéline dans les phases avancées de la dégénération wallerienne. *C. R. de la Societé de Biol.*, 27 Mai 1911, tomo LXX, pág. 861.

(4) *Doinikow:* Loc. cit.

del tubo nervioso en vías de destrucción, ciertas células granulosas, esferoidades, de protoplasma alveolar y enteramente análogas á las características de los focos degenerativos de los centros *(corpúsculos granulosos)*. Misión especial de tales elementos, sería englobar y digerir las substancias lipoides alma-

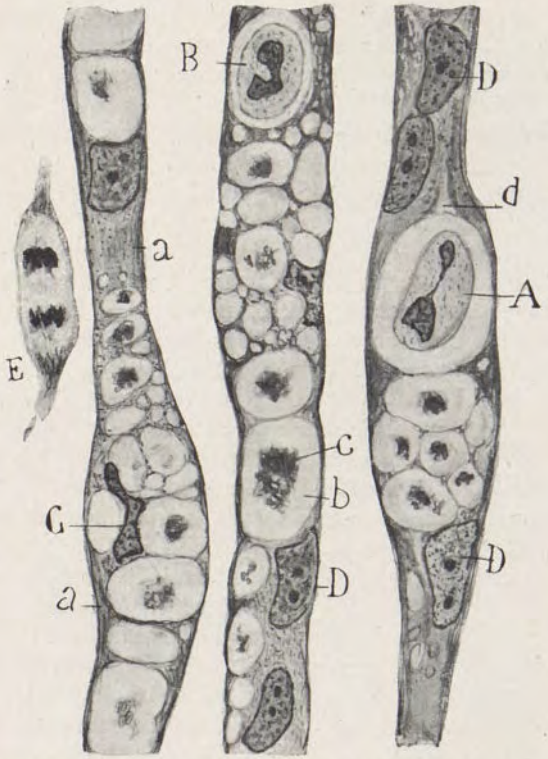

Fig. 28. — Tubos del cabo periférico del conejo sacrificado ocho días después de la operación. Fijación en el líquido de Orth. Hematoxilina.—D, núcleos de la célula de Schwann; A, B, leucocitos intratubarios recién llegados; G, leucocito cuyo protoplasma contiene masas lipoides.

cenadas en el viejo estuche de Schwann. Algunos de estos fagocitos podrían abandonar el tubo nervioso, constituyendo las numerosas células intersticiales libres cargadas de gotas grasientas.

La existencia de los elementos granulosos intra y extratubarios es hecho vulgar, perfectamente reconocible en el cabo pe-

riférico desde el séptimo día en adelante, época durante la cual los elipsoides grandes se desagregan para formar las pléyades de pequeñas gotas (fig. 28, A, B). Mas sobre el origen de las referidas células existen todavía dudas. Numerosos autores, tales como Stroebe, Neumann, Wietting, Lapinsky, Büngner, Zalla, Doinikow, etc., consideran los fagocitos intratubarios como progenie de las células de Schwann. Para estos autores, los leucocitos y demás células emigratorias serían susceptibles de invadir el endoneuro, aun en las porciones del nervio alejadas de la herida, mas serían incapaces de penetrar dentro del viejo tubo. La fragmentación y reabsorción de la mielina, accidental en tales elementos emigrantes, constituiría, pues, el cometido casi exclusivo de las bandas de Büngner y de su descendencia fagocitaria.

Buena parte, empero, de los modernos observadores atribuye á las células granulosas intratubarias un origen sanguíneo, estimándolas como leucocitos emigrados, á cuyo cargo correría la digestión de la mielina y de los restos del axon. Tal es la opinión de Ballance y Stewart, Bethe y Monckeberg, Hertl, Tizzoni, Korybalt, Daszkiewicz, Nageotte, etc. Casi todos estos sabios reconocen también la existencia en el tubo nervioso de fagocitos preexistentes ó autóctonos, nacidos de las células de Schwann, los cuales, con los leucocitos, cooperarían á la destrucción del axon y mielina.

El examen minucioso de muchas preparaciones del cabo periférico, coloreadas por diversos métodos, nos ha persuadido de que, en realidad, todas las células esféricas individualizadas yacentes en el tubo nervioso y provistas de gotas grasientas, son leucocitos emigrados. En cuanto á los corpúsculos de Schwann neoformados, no pueden estimarse como fagocitos, ya que la mayor parte de las substancias lipoides á que se asocian residen en el antiguo hueco medular. Con lo cual, no pretendemos excluir la posibilidad de que el protoplasma de las referidas células sufra, en determinados límites, cierta infiltración grasienta pasiva.

El arribo de leucocitos al espesor del cabo periférico degenerado es muy precoz. Ballance y Stewart los han sorprendido, desde las dieciocho horas, y Nageotte desde los dos días, en los

intersticios del endoneuro. Nosotros los hemos encontrado también fuera de los capilares, al final del día segundo, errando por entre los tubos degenerados (fig, 21, *a, b, c*). Desde el tercer día, su cuantía, antes escasa, acreciéntase bastante, llegando á su apogeo al principio de la segunda semana. Que tales corpúsculos emigrantes son verdaderos leucocitos, persuádelo su exquisita coincidencia en volumen, morfología y estructura con los glóbulos blancos grandes de tipo común. Según se aprecia en las figuras 21, *a* y 28, A, poseen forma esférica, protoplasma abundante y están provistos de granulaciones neutrófilas; su núcleo, rico en cromatina y ávido de las anilinas básicas, afecta configuración de riñón, de doble bola, ó de cordón fragmentado en lobulaciones redondeadas. Desde el tercero ó cuarto día en adelante, dichos fagocitos aplícanse íntimamente á los tubos nerviosos medulados, corriéndose y estirándose por fuera de la célula de Schwann, como si buscaran un punto débil que les permitiera insinuarse en el espacio tubario. La disposición reproducida en la figura 21, *b*, donde aparece un leucocito abrazando semicircularmente una fibra degenerada, es

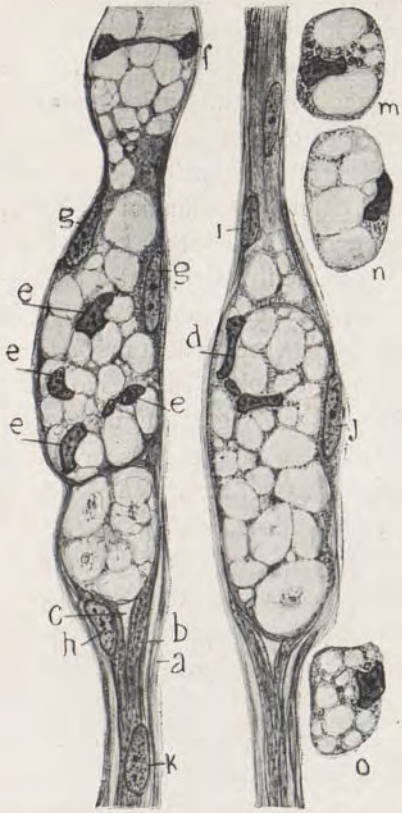

Fig. 29. — Acúmulos lipoides de tubos nerviosos tomados del cabo periférico del conejo muerto veinte días después de la operación. Las masas lipoides están sembradas de leucocitos *(d, e)*. —*j, g, k,* núcleos de las células de Schwann; *h, i,* núcleos triangulares del cabo de los acúmulos grasientos; *f,* leucocito estirado en arco; *n, m, o,* fagocitos libres intertubarios.

bastante común. Mas á pesar de estas precoces tentativas de penetración, los leucocitos no logran salvar la membrana de Schwann, según dejamos dicho, hasta el séptimo ú octavo día del traumatismo. Aun entonces (fig. 28, B, C), son muy poco numerosos con relación á las células de Schwann neoformadas, y se encuentran muchos tubos enteramente desprovistos de fagocitos exógenos. En cambio, desde el dieciocho día en adelante, y cuando la reabsorción de la mielina está bastante adelantada, casi todas las grandes pléyades de gotas grasientas encierran uno ó varios corpúsculos emigrantes, rellenos de masas lipoides de varia dimensión (fig. 29, *e, d*). En fin, al mes son ya raros los leucocitos intratubarios, desapareciendo por completo al mes y medio de la operación. Nada más fácil que distinguir, conforme hace notar Nageotte, el fagocito exógeno intratubario de los retoños de la célula de Schwann. Las diferencias más salientes versan sobre el núcleo. En la célula de Schwann (fig. 28, D), el núcleo es voluminoso, ovoideo, está casi siempre orientado en el sentido del eje tubular, y á menudo adopta posición marginal; encierra además uno ó dos recios nucleolos y numerosos y delicados granos de cromatina. En cambio, el núcleo de los leucocitos es pequeño, ofrece contorno irregular (fig. 28, B), frecuentemente lobulado, carece de nucleolo aparente y posee armazón cromático cortical intensamente coloreable por las anilinas básicas y hematoxilina. Su dirección, con relación al eje, no es paralela, como en la célula de Schwann, sino oblicua ó transversal (fig. 29, *f*). Además, cuando el fagocito exógeno encierra muchas y grandes gotas grasientas, el núcleo exhibe escotaduras y ángulos de acomodación á las inclusiones lipoides (figura 28, G). En fin, según dejamos apuntado más atrás, el protoplasma de la célula de Schwann hija no aparece jamás claramente individualizado, en tanto que, en los casos favorables, el leucocito intratubario presenta un límite protoplásmico marcado y bien recortado de las gotas lipoides libres residentes en el protoplasma de Schwann. Por lo demás, dentro del tubo, no es raro ver la célula leucocitaria deformada de mil modos y mostrando el núcleo estirado y como aplicado en cinturón á la superficie interna de la membrana de Schwann (fig. 29, *d* y *f*).

Cuanto mayores son los conglomerados grasientos de los viejos tubos, más numerosos suelen ser los fagocitos incluídos. Tal puede reconocerse en la fig. 29, *e, d*, donde reproducimos fibras tomadas de un conejo sacrificado veinte días después de la operación. Repárese la posición marginal de los verdaderos núcleos de Schwann elípticos y adelgazados. Cada pléyade grande suele encerrar dos ó tres núcleos de esta especie, amén del núcleo polar ó triangular de que hemos hablado (fig. 29, *h)*. En cuanto á los fagocitos, en número de dos ó tres ó más, según la cuantía de la pléyade grasienta, residen por lo común en los intersticios de las gotas lipoides. Adscrito á cada núcleo reconócese un territorio protoplásmico extenso, esponjoso ó alveolar, es decir, con tabiques finos reticulados y vacuolas de varia extensión para alojar la grasa. El apretamiento de los fagocitos intratubarios es causa de que se borren á menudo los espacios intercalares y resulte, por tanto, difícil la percepción de sus contornos.

Una vez cargados de substancias lipoides, algunos leucocitos parecen abandonar el tubo nervioso degenerado para estacionarse en los intersticios del nervio, y singularmente en la vecindad de los vasos (fig. 29, *m, n, o)*. Desde el décimo ó duodécimo día en adelante comienzan á verse algunas células libres, es decir, leucocitos con gotas líquidas en un todo comparables á los elementos granulosos de los centros; abundan, sobre todo desde el veinticinco día, tendiendo á reunirse bajo el perineuro, como si buscaran una salida ó tantearan la inmigración. Parece probable, empero, que buena parte de los fagocitos intratubarios no abandonan el tubo nervioso, no obstante la desaparición de la membrana de Schwann, marchitándose y degenerando *in situ*, después de haber hecho sufrir á las masas lipoides cambios importantes conducentes á la absorción.

Una cuestión difícil de esclarecer consiste en averiguar por qué los leucocitos se congregan en el cabo periférico, lejos de la herida, y asaltan los tubos degenerados. En ausencia de una explicación definitiva, estimamos plausible la hipótesis de Ballance y Stewart, para quienes la emigración leucocitaria y su penetración en la vaina de Schwann serían debidas á la influencia de

los cambios químicos causados en el tubo nervioso degenerado por la cesación funcional. Traduciendo esta opinión en términos más precisos, cabría conjeturar que la descomposición del axon y mielina libera productos quimiotácticos positivos, capaces de atraer las células emigrantes. Acaso estas materias reclamos sean elaboradas por las células de Schwann rejuvenecidas. De todas maneras, esta acción atrayente alcanza su máximo desde el quinto al octavo día, período crítico de la desorganización del tubo nervioso. Según Ballance y Sterwart, al final de la segunda semana cesa la emigración leucocítica, aserción que no creemos absolutamente fundada.

Además de los leucocitos ordinarios (tipo grande con núcleo lobulado), sufren también atracción los linfocitos (Doinikow); pero es dudoso que tales células sean capaces de penetrar en los tubos de Schwann. Tampoco la invaden los elementos conectivos del endoneuro y las células cebadas.

Verosímilmente, no todas las células granulosas rellenas de masas lipoides, residentes desde el veintinco día en adelante en el endoneuro y perineuro, representan leucocitos escapados del tubo nervioso degenerado. Creencia general es, que buena parte de ellas no son otra cosa que fibroblastos del tejido conectivo intersticial, los cuales han absorbido materiales lipoides exhudados del tubo degenerado. Este parecer concíliase bien con la existencia precoz de células granulosas libres en el endoneuro. En algunos casos, hemos sorprendido tales corpúsculos desde el cuarto día de la operación, en ocasión en que los tubos nerviosos carecen por completo de fagocitos exógenos.

Las observaciones expuestas confirman las conclusiones de Nageotte, para quien los fagocitos intratubarios serían en gran parte de origen exógeno, contra la opinión común, que los considera como progenie de la célula de Schwann. Nuestro modo de ver es más radical todavía que el del sabio francés. Al lado de fagocitos de origen sanguíneo, Nageotte acepta la existencia de fagocitos intratubarios aislados, descendientes de los viejos corpúsculos de Schwann. Como los otros, tales fagocitos endógenos, admitidos por gran número de autores (Mourawieff, Zalla, Perroncito, Doinikow, entre los modernos), englobarían en su protoplasma materias lipoides que prepararían para la absorción. Nosotros, de acuerdo con

Marinesco y Besta, no hemos podido persuadirnos de la realidad de esta fagocitosis. En nuestros preparados, la célula de Schwann hija es siempre marginal y *syntycial*, manteniendo al principio forma tubaria más ó menos obscurecida, á causa del vacío interior y de la aplicación de las paredes protoplásmicas. En nuestro concepto, según dejamos manifestado más atrás, los acúmulos lipoides, salvo algún fenómeno de infiltración pasiva, residen en el hueco tubario, es decir, en el paraje donde yacen ó yacieron las reliquias del axon. Lo cual no excluye la idea de que los corpúsculos de Schwann hagan sufrir, conforme sostiene Marinesco, á las masas grasientas y axónicas una verdadera digestión, comportándose desde este aspecto como genuinos fagocitos.

Células intersticiales. — Los corpúsculos conectivos del cabo periférico no permanecen indiferentes. Singularmente las recias células estrelladas yacentes sobre los tubos, son asiento de activa proliferación, según han reconocido muchos autores y recientemente Zalla, Perroncito, Nageotte y Doinikow. Comienzan estas células por hipertrofiarse; su protoplasma atrae las anilinas básicas y deja percibir menos bien su estructura esponjosa; sus expansiones se retraen, palidecen y á veces desaparecen; el protoplasma, en fin, afecta forma irregularmente globosa. Del segundo al tercer día la mitosis se prepara, y durante el tercero y cuarto desarróllanse sus fases (figs. 22, F, y 28, E).

Según dejamos consignado, las células conectivas del endoneuro, jóvenes ó preexistentes, absorben grasa procedente de los tubos nerviosos. El hecho es cierto, y puede fácilmente demostrarse coloreando desde el cuarto día dichos corpúsculos con el Sudan III ó la escarlata (Doinikow). El ácido ósmico revela también en ellos gotas lipoides.

Las inclusiones grasientas residen asimismo, dos ó tres semanas después de la operación, tanto en las células del perineuro como en las del neurilema: la difusión de los materiales lipoides efectúase, por tanto, de manera radiada, es decir, de los tubos hacia la corteza del cordón nervioso.

Este proceso de adiposis debe estimarse, no como degeneración de las células conectivas, sino como fenómeno de infiltración pasiva; las materias lipoides sufrirían en ellas descomposiciones que facilitarían su absorción.

Desde los veinticinco días en adelante y á veces antes, encuéntranse también, según han reconocido los autores, cerca de los vasos, gruesos elementos espumosos, más ó menos redondeados, repletos de gotas de grasa, algunas de gran dimensión. Estos corpúsculos granulosos, que reproducimos en la figura 29, *m, n.* representan verosímilmente leucocitos transmigrados. No parece, pues, enteramente cierta la opinión de Ballance y Sterwart, para quienes los fagocitos de origen sanguíneo desaparecerían del cabo periférico en épocas relativamente tempranas para ceder plaza á los fagocitos conectivos. Es dudoso que las células cebadas y cianófilas (células del *plasma)* se tornen adiposas.

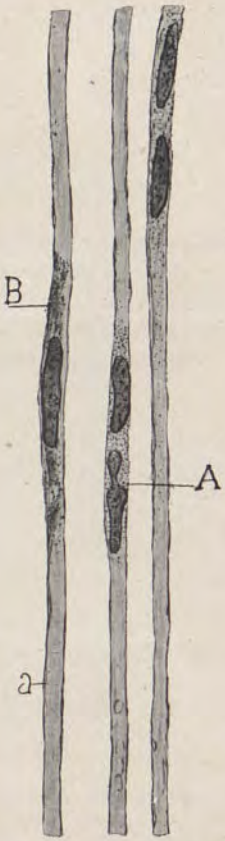

Fig. 30. — Fibras de Remak del cabo periférico del nervio ciático del conejo sacrificado cuatro días después de la sección. — A, núcleos recién divididos; B, protoplasma hipertrofiado; *a,* capa protoplásmica marginal.

Mitosis en las fibras de Remak. — Los fenómenos acaecidos en las células envolventes de los axones de Remak han sido poco estudiados. Durante los dos primeros días, las fibras simpáticas del cabo periférico apenas muestran alteración. Pero desde el tercer día la célula envolvente se hace más aparente y espesa; su protoplasma se colorea un tanto por las anilinas básicas y hematoxilina (figura 30, B); y, en fin, entra en proliferación. Son frecuentes las células provistas de dos núcleos próximos y alargados (A). Algunos muestran estrangulaciones y abultamientos desconocidos en los núcleos normales. Como veremos más adelante, el axon palidece, se granula y acaba por reabsorberse. La fagocitosis no parece desempeñar en este proceso papel alguno.

CAPÍTULO V

DEGENERACIÓN DEL CABO PERIFÉRICO

Fenómenos degenerativos recaídos en el axon interrumpido. — Fragmentación y licuación del axon á distancia de la herida.—Fragmentación y licuación del axon cerca de la lesión. — Neoformación agonística. —Fibras conservadas y fibras degeneradas. — Fenómenos degenerativos del axon in vitro. — Experimentos de Bethe, de Nageotte y de Cajal.

Todo pedazo protoplásmico amputado á una célula y desprovisto de núcleo está destinado á perecer más ó menos rápidamente. He aquí una ley que se cumple lo mismo en los infusorios merotomizados que en las células nerviosas mutiladas. Que la acción del núcleo sea absolutamente necesaria para la nutrición del protoplasma es cosa patentísima en las neuronas, cuyo axon, expansión del soma celular, es cercenado. La porción segregada perece y se reabsorbe, no obstante vivir alejada del centro trófico ó cuerpo celular y á pesar de estar protegida y acaso alimentada por ciertos corpúsculos satélites, las células de Schwann, y residir en medio de tramas conectivas ricas en plasma y en capilares. Con lo cual no pretendemos negar que la nutrición del axon represente un proceso local y en cierto modo autónomo; lo es, y de ello encontraremos luego más de una prueba; mas para que el proceso nutritivo se mantenga es de todo punto necesario que algo dinámico, de cuya naturaleza no tenemos idea, irradie constantemente del soma neuronal á fin de estimular el protoplasma é impedir su marchitamiento.

Dejamos consignado que el axon amputado muere, mas no de repente, sino después de agonía más ó menos prolongada. Esta agonía es apacible, y en cierto modo pasiva, en el trozo de axon alejado de la herida y amparado, en virtud de la distancia, de

la irritación traumática; pero se hace tumultuosa, es decir, se acompaña de reacciones regenerativas efímeras, en los parajes próximos á la lesión, allí donde el protoplasma sintió de cerca la espuela de la violencia física. Por este motivo convendrá distinguir los fenómenos degenerativos acaecidos en estos dos parajes del axon cercenado.

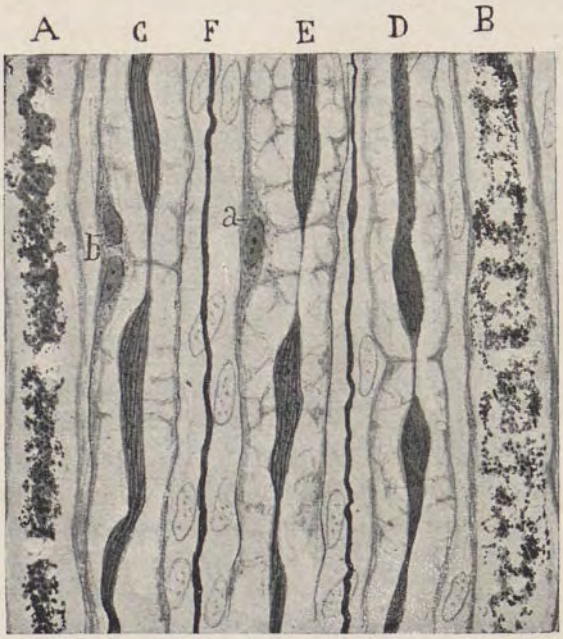

Fig. 31. — Trozo del cabo periférico del nervio ciático del gato sacrificado cuarenta y ocho horas después de la operación. Paraje alejado de la herida. Método del nitrato de plata reducido. — A, B, axones precozmente destruídos; C, E, D, axones relativamente resistentes y en fase varicosa; F, fibra de Remak apenas alterada.

Degeneración axónica lejos de la herida. — Esta degeneración puramente walleriana, y libre, por tanto, de la influencia perturbadora de la inflamación traumática, se desarrolla según plan casi siempre uniforme. Las fases del proceso, difícilmente reconocibles en los preparados ordinarios, obsérvanse, con gran limpieza y exactitud, en los cortes teñidos con los métodos neurofibrillares.

a) El primer fenómeno observable en el axon, es el estado *monoliforme ó varicoso*, bien notado por todos los observadores, y tan constante en los nervios como en los centros. La masa axónica (las *neurobionas*, diríamos), son presa de cierta inquietud; las unidades vivientes se dislocan y congregan en ciertos sitios, constituyendo colonias ó abultamientos fusiformes (fig. 31, C, E). Semejante fenómeno precursor de la fragmentación, no depende sólo de la dislocación de las neurobionas y movimiento del neuroplasma; hay que concebirlo como un acto mixto de traslación y multiplicación de dichas unidades vivientes, y, por tanto, de las neurofibrillas, ya que los abultamientos formados suelen ser muy superiores á la pérdida de calibre de las porciones adelgazadas, y que además la plata coloidal impregna muy intensamente las varicosidades. Por lo demás, las varicosidades inícianse, en algunas fibras, desde las tres ó cuatro horas de la sección; por lo común, sin embargo, desarróllase el fenómeno algo más tardíamente, desde las doce horas en adelante. En fin, hay axones en que faltan casi por completo tales deformaciones, instalándose en ellas, desde luego, la degeneración granulosa.

b) La fase segunda consiste en la *desintegración granulosa* de las neurofibrillas. Demostrada por Bethe y Monckeberg, con ayuda de un método especial, ha sido posteriormente confirmada por nosotros, Marinesco, Tello, Perroncito, etc., mediante el proceder del nitrato de plata reducido, el cual goza de la propiedad de teñir de moreno-obscuro las neurofibrillas y sus granulaciones, dejando en blanco el neuroplasma (fig. 31, A, B).

Esta degeneración granulosa sería muy precoz, según Bethe y Monckeberg (1). «A las diez horas percibiríanse ya, cerca de la herida, axones en estado granuloso, y durante las veinticuatro, este aspecto extenderíase á los demás. A las treinta y seis horas, casi todas las fibras residentes á la distancia de un centímetro de la herida, habrían caído en dicha pulverización. En fin, á los cuatro días, la lesión, que progresa desde la herida hacia la periferia, se extendería á la totalidad del nervio, dentro del cual ninguna neurofibrilla sería ya reconocible. La degeneración gra-

(1) *Monckeberg* y *Bethe:* Ueber die Régeneration peripherischen Nerven. *Arch. f. mikros. Anat.* Bd. LIV, 1899.

nulosa pasaría por algunos trámites: al principio las neurofibrillas se destacan tornándose serpenteantes, y mostrando, en ciertos sitios, espesamientos; aparecen después las granulaciones, primero gruesas, después delicadas y apenas perceptibles; en fin, sobreviene la desagregación del protoplasma axónico. La substancia interfilar ó neuroplásmica degenera también». A todo esto añadiríase la coagulación y desintegración granular de una substancia especial vítrea, que Bethe dibuja en torno del axon (*substancia perifibrillar*), y que corresponde probablemente al *hialoplasma* exudado de Nageotte.

Esta degeneración granulosa de las neurofibrillas, señalada por Monckeberg y Bethe, es un hecho real perfectamente comprobable en los preparados del nitrato de plata reducido. El proceso, sin embargo, parece iniciarse algo más tarde de lo supuesto por dichos sabios, exceptuadas algunas fibras precocísimamente desorganizadas. Como aparece en la figura 33, B, las esférulas en que se descompone el axon son obscuras, esféricas y están separadas por una substancia clara, probablemente semilíquida (neuroplasma). La degeneración granulosa se inicia en la mayoría de las fibras treinta á cuarenta y ocho horas después de la sección. Ya veremos luego que sobre esto se dan muchas variantes. En cuanto al aspecto varicoso y trayecto serpenteante de las neurofibrillas descritos por Bethe y Monckeberg, no aparecen claramente en nuestros preparados.

c) La fase tercera consiste en la fragmentación axónica y deslizamiento longitudinal de los trozos formados. La ruptura, que origina pedazos flexuosos, helicoidales y relativamente delgados, efectúase de preferencia, según dejamos apuntado más atrás, al nivel del núcleo y enfrente de los parajes donde se juntan los elipsoides mielínicos (fig. 32, *a*).

Producidos los trozos axónicos, el protoplasma que los forma se adelgaza y sus límites, de rigurosos que eran, tórnanse indecisos, granulosos, como desgarrados (fig. 31, A). Es que la membrana limitante del axon se ha separado del protoplasma al empuje de la presión osmótica, yaciendo á distancia, dilatada por una substancia viscosa y clara (hialoplasma de Nageotte). La citada cutícula, ya vista por Bethe y Monckeberg, ha sido bien

descrita por Nageotte, que la interpreta como un producto lipoide formado en la frontera del hialoplasma exudado. Sea lo que quiera de su significación, en los preparados del nitrato de plata preséntase, según mostramos en la figura 33, C, como una

Fig. 32. — Tubo nervioso del cabo periférico de un nervio tratado por el ácido ósmico y hematoxilina. Animal sacrificado cuatro días después de la operación.—*a*, puente protoplásmico; D, mielina con exfoliaciones; *c*, axon flexuoso y arrugado; *e*, axon oprimido al nivel de una estrangulación de la mielina.

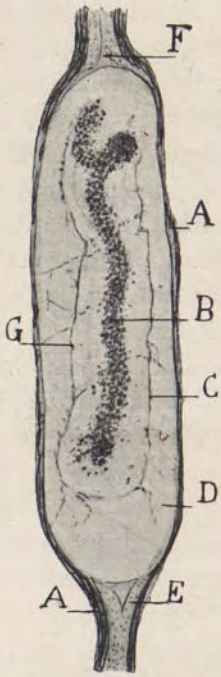

Fig. 33. — Tubo nervioso del cabo periférico del ciático del conejo sacrificado cuatro días después de la sección. Coloración por el nitrato de plata reducido. — A, vaina de Retzius; B, axon adelgazado; C, G, capa limitante del axon *(Innenscheide* de Bethe); F, hueco del tubo nervioso.

membrana fina, granulosa, incoloreable, de la que parten trabéculas granulosas que se pierden en el espesor del espacio nodular. Por dentro, dicha cutícula envía á la porción densa del axon series de granitos delicados.

También en los preparados del ácido ósmico cabe discernir el

axon roto, con sus típicas revueltas y aspecto granuloso, según mostramos en la figura 32, *c*. Asimismo es perceptible la membrana peri-hialoplasmática limitante, aunque con menos claridad que en algunos preparados argénticos. En esta figura obsérvase, además, que cada trozo axónico reside, según dejamos consignado más atrás, en una cámara plasmática rodeada por el forro mielínico.

Apuntado dejamos que no todos los axones sufren á la vez la degeneración granulosa, ni llegan contemporáneamente á la fase de ruptura. Al modo de la mielina, nótanse diferencias notables, apreciables sobre todo desde el segundo día de la lesión. Bajo este aspecto pueden distinguirse tres tipos de cilindros-ejes: 1.º *Axones precozmente degenerados*. Trátase de conductores gruesos, escasos en número, que antes del segundo día aparecen ya granulosos, vacuolados y rotos en pedazos (fig. 31, A, B). Algunos de ellos inauguran su desintegración mucho antes, desde las dieciséis á dieciocho horas. Verosímilmente, estos cilindros-ejes no pasan por la fase varicosa, sufriendo desde luego la desorganización granulosa y la licuación. Hasta el fenómeno de la fractura axónica puede faltar en tales conductores atacados, ignórase por qué, de fulminante proceso destructivo. 2.º *Axones resistentes*, de pigmentación tardía y de neurolisis más retardataria aún. A las cuarenta y ocho horas hállanse todavía en fase varicosa, revelando aspecto estriado y neurofibrillas más ó menos íntegras. En la figura 31, C, D, donde mostramos algunos de estos cilindros-ejes, se reconoce que los trozos adelgazados, futuro asiento de las rupturas, fórmanse á menudo al nivel de la estrangulación de Ranvier y enfrente de la región nuclear de la célula de Schwann. En algunos de ellos apunta ya la degeneración granulosa (D), que se acentuará durante el tercer día para pasar á la fase desagregatoria. 3.º *Fibras simpáticas ó ameduladas* (fig. 31, F). Son las más resistentes, manteniéndose casi incólumes cuarenta y ocho y cincuenta y seis horas después de la sección. Ulteriormente, es decir, del cuarto al séptimo día, sufren también la degeneración granulosa, cayendo en fragmentación y licuación. Por lo demás, la resistencia regenerativa de las fibras de Remak y la desigual velocidad del pro-

ceso en los tubos medulados, son hechos observados también por Marinesco y Tello.

d) Reabsorción del axon. — Los axones medulados gruesos y finos quedan, no sólo destruídos, sino reabsorbidos, pasada la primera semana, en virtud de un proceso de digestión bien descrito por Marinesco y Nageotte. Bajo este aspecto, el interior del elipsoide es comparable á un segmento intestinal. Los fermentos podrían provenir ya de la mielina, ya de la célula de Schwann. Este proceso de licuación ofrece desigualdades. Aun en los nervios examinados ocho días después de la sección, suelen descubrirse acá y allá grumos axónicos sueltos y hasta trozos relativamente largos y semidesagregados pertenecientes á conductores espesos. Hasta en cabos periféricos de dieciocho y veinte días, cabe sorprender en el interior de elipsoides persistentes reliquias granulosas de cilindros-ejes que el nitrato de plata tiñe de negro y la hematoxilina ferruginosa de gris más ó menos obscuro (fig. 29). En cambio, los tubos medulados finos son más rápidamente destruídos. Despréndese de esto que la ley de celeridad destructiva establecida por V. Gehuchten y Molhant, es también valedera para el axon degenerado.

En suma: la degeneración walleriana del axon recorre las fases siguientes: 1.ª, fase varicosa ó de la dislocación de la materia neurofibrillar; 2.ª, transformación granulosa de las neurofibrillas; 3.ª, vacuolización y fragmentación del axon; 4.ª, resolución del protoplasma axónico en grumos incoherentes, y 5.ª, reabsorción de los materiales protéicos y lipoides que contiene.

El aspecto arrosariado de los axones y las fases destructivas subsiguientes preséntanse simultáneamente en la totalidad del nervio. Tello (1) ha dado de ello una prueba perentoria en su excelente trabajo sobre la degeneración y regeneración de las placas motrices, donde hace notar que los referidos fenómenos inícianse, desde las veinticuatro horas consecutivas á la sección, hasta en los más finos nervios intramusculares. Como mostramos en la figura 34, el aspecto varicoso del axon y el adelgazamiento precursor de la ruptura

(1) *F. Tello:* Dégénération et Régénération des plaques motrices, etc. *Trav. du Lab. de Recherches biol.*, tomo V, 1907.

son notables al nivel de las estrangulaciones de bifurcación. Repárese en la figura 34, que ya, á las veintiuna horas, existen axones,

Fig. 34.—Pequeño nervio muscular del conejo sacrificado veintiuna horas después de la sección del ciático.—A, B, fibras en fase varicosa; D, fibras en fase de desintegración granulosa y fragmentación.

aunque pocos en número, completamente fragmentados y de aspecto granuloso (D).

Este contraste en el grado de avance de la degeneración, ya notado más atrás con ocasión de la fragmentación de la mielina, ha sido reconocido por Tello hasta en las placas motrices. Así, mientras que á las veinticuatro horas se encuentran arborizaciones axónicas en fase de granulosis y desagregación más ó menos perfecta, algunas otras muéstranse relativamente conservadas, exhibiendo ora fenómenos hipertróficos acompañados de coloración difusa del neuroplasma (fig. 35, B), ya vacuolizaciones y concentraciones locales de la red neurofibrillar, cuyos hilos se espesan y atraen vivamente la placa coloidal (A). A los tres ó cuatro días, las

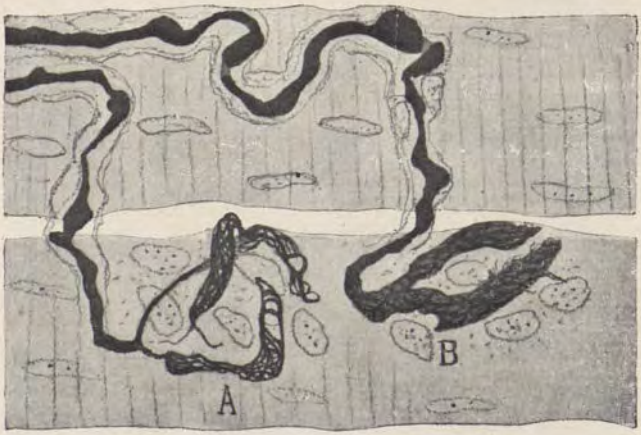

Fig. 35. — Fenómenos hipertróficos y de vacuolización producidos después de la sección del ciático en algunas placas motrices. Conejo sacrificado veinticuatro horas después de la sección.

placas motrices hállanse completamente desagregadas. Tello menciona además que, en algunas placas motrices, la desagregación va precedida de un fenómeno de encogimiento del protoplasma de las ramas nerviosas, el cual, retrayéndose hacia el tallo, constituye una maza ancha, granulosa, lobulada (fig. 36, A). Todos estos curiosos fenómenos implican la movilidad y capacidad agrupatoria de las neurobionas, cuyos movimientos pudieran obedecer á cambios ocurridos en la composición química del protoplasma axónico, con la consiguiente modificación de la presión osmótica.

Fenómenos acaecidos en el axon (cabo periférico) cerca de la herida. — La exploración, durante los dos ó tres días siguientes á la operación, del híleo ó porción próxima á la herida

del cabo periférico, permite reconocer tres órdenes de fenómenos perfectamente deslindados, á saber: 1.°, la degeneración destructiva rápida de los axones interrumpidos; 2.°, la conservación por muerte instantánea é indiferencia autolítica de la porción fronteriza de algunos axones (nuestras *fibras conservadas)*; 3.°, los fenómenos de transformación y regeneración agonística de las fibras más vivaces.

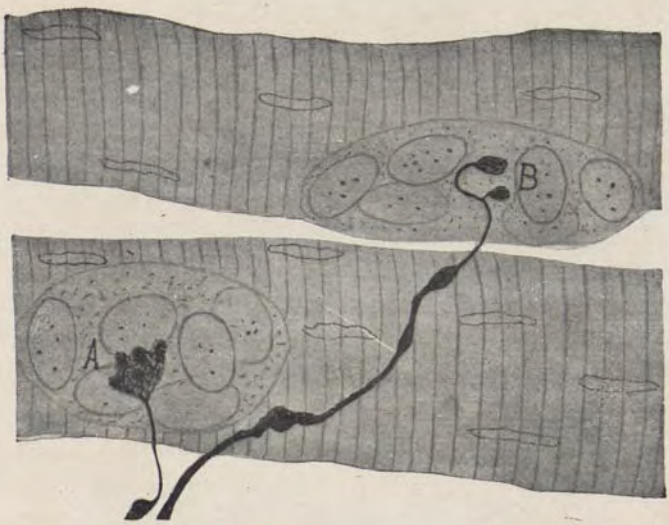

Fig. 36.—Fenómenos de retracción de la arborización nerviosa de la placa motriz, cuarenta y ocho horas después de la sección del ciático en el conejo. Método del nitrato de plata reducido.

Degeneración destructiva rapidísima. —La acción directa del agente vulnerante provoca en ciertos tubos nerviosos del híleo, no sólo la degeneración walleriana, sino una rápida fragmentación y desagregación de la mielina y axon, que recorren sus fases degenerativas más velozmente que en los segmentos nerviosos alejados del traumatismo. A esta destrucción precoz contribuyen, sin duda, la inflamación y los exudados, singularmente los leucocitos emigrados que, desde las seis ú ocho horas de la lesión, pululan en la herida y se infiltran entre los tubos nerviosos.

Los trámites de este proceso destructivo rápido de los axones

en la vecindad de la herida no ha sido bien estudiado, siendo difícil distinguir en ellos lo que se debe á la degeneración walleriana de lo provocado por influjo directo del traumatismo y del exudado flogósico. Como este proceso destructivo acaece también, aunque en más pequeña extensión, en las *fibras conservadas*, y en los tubos medulados de reacción agonística, más adelante daremos de él algunos detalles.

Fibras conservadas.—Nuestras observaciones recientes sobre el efecto de los traumatismos en el cerebro, médula espinal y cordones nerviosos (1) han puesto fuera de duda la existencia, cerca de la herida, de largos trozos axónicos que, por causas no bien esclarecidas, mantienen su morfología habitual, se colorean bien por los métodos neurofibrillares, afectan curso flexuoso y destacan, por su refractariedad á la autolisis, en medio de las ruinas de los demás conductores. Tales son las fibras llamadas por nosotros *conservadas*.

Las *fibras conservadas* son abundantes en el híleo de los nervios seccionados. Como puede verse en la figura 37, cada axon refractario del cabo periférico exhibe tres regiones bien marcadas: segmento terminal, negro ó conservado; segmento autolítico ó en desagregación; segmento vivo ó metamórfico. Estas tres zonas distínguense ya desde el primer día de la sección y acaso antes; nos ha parecido, empero, que su diferenciación se acusa mejor algún tiempo después (de las cuarenta á las sesenta horas).

a) *Segmento terminal.* — Caracterízase por su color negro, trayecto flexuoso y hasta espiroideo, perfecta forma cilíndrica y ausencia de vacuolas y de todo rastro de fragmentación y proceso degenerativo. Nótese en la figura 37, que entre las fibras conservadas las hay meduladas (B) y ameduladas *(c)*. En sus intersticios yacen leucocitos y detritus de las vainas medulares desagregadas. Tales axones acaban en la misma superficie de la sección á favor de extremo cilíndrico, á veces algo adelgazado é intensamente negro. En ocasiones, la porción terminal asoma por fuera de la herida, ya doblándose en sentido tangencial, ya apelotonándose en glomérulo. Hacia adentro, corre el axon dentro de

(1) *S. R. Cajal:* Fibras nerviosas conservadas y fibras nerviosas degeneradas. *Trab. del Lab. de Investig. biol.,* tomo IX, 1911.

la vaina de Schwann, trazando flexuosidades; y conforme avanza hacia lo profundo su tono negro se esfuma, pasando á pardo y, por último á amarillo. Al fin, á una profundidad variable para cada conductor, éste cesa bruscamente y exhibiendo en su cabo, ora alargada *punta de corrosión,* ora un grumo granuloso y más ó menos desagregado (G), bien, en fin, amplia dilatación pálida como esponjosa y rellena de vacuolas (fig. 37, *a*).

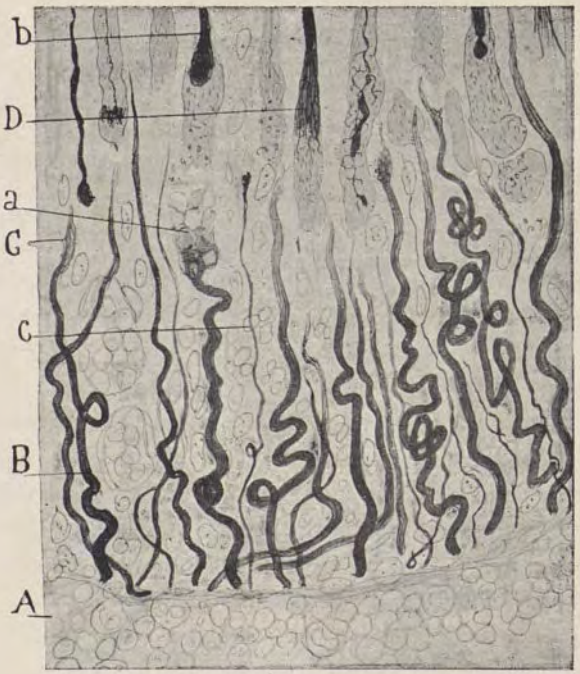

Fig. 37. — Sección del ciático del gato casi adulto. El animal fué sacrificado cincuenta horas después de la operación. Cabo periférico.—A, exudado de la herida; B, fibra conservada; C, punta de corrosión de esta fibra; D, segmento final del cabo periférico.

b) *Zona desagregada.* — Comienza precisamente al nivel de la citada punta de corrosión, caracterizándose porque á su nivel el tubo contiene exclusivamente restos irregulares del axon digerido y *detritus* de la vaina medular. Es curioso el que la axolisis recaiga tan sólo en la porción profunda del axon conservado, esto es, en la vecindad del segmento vivo ó metamórfico,

allí donde subsisten todavía, más ó menos alterados, la célula de Schwann y el forro de mielina. Semejante circunstancia hace pensar que, en la citada desagregación rápida del axon, interviene algún fermento liberado por los corpúsculos de Schwann ó por el forro medular. Sin embargo, no olvidemos que, en los centros, exentos de células de Schwann, prodúcese también este fenómeno.

c) El *segmento metamórfico* del axon representa la porción superviviente del cabo periférico. Sobre sus curiosas metamorfosis nos ocuparemos luego. Sólo notaremos aquí que en la fibra conservada el segmento metamórfico reside más alejado de la herida que en los tubos no conservados ú ordinarios.

La abundancia de fibras conservadas en el cabo periférico es muy variable. En muchas preparaciones no se encuentra ninguna; en otras, en cambio, son numerosas, á condición de no diferir más de tres ó cuatro días el sacrificio del animal.

En cuanto al mecanismo productor de las fibras conservadas, no hay que dudar. En nuestro sentir, su presentación se relaciona con el mecanismo de la sección. Si ésta fué practicada con escalpelo ó tijera bien afilados, dichos axones serán poco numerosos; si, al contrario, la interrupción se complicó con conmoción y arrancamiento (empleo de instrumentos poco afilados, etcétera), su caudal aumenta en grandes proporciones. Quizás no haya preparación de los primeros días consecutivos á la sección que, bien explorada, no diera alguna fibra conservada. En cuanto á los exudados, y singularmente á la sangre, coadyuvan sin duda á la conservación, pero no la determinan.

En suma: las *fibras conservadas* representan axones estirados, comprimidos ó arrancados por el agente vulnerante, los cuales murieron súbitamente, sin tener tiempo de degenerar, preservados temporalmente de la autolisis quizás por algún principio albuminoide coagulado, y resistente á la acción de las lisinas ó diastasas liberadas, ora por la mielina, ora por la célula de Schwann. El conocimiento de estos axones inmunes á la autolisis es necesario, para no caer en el error de tomarlos como fibras regeneradas centrales penetrantes en el cabo periférico ó como conductores vivos, refractarios á la degeneración. Errores

de este género han sido cometidos varias veces, sobre todo en el estudio anatomo-patológico de los centros, donde las fibras conservadas son numerosas.

Tubos medulados con fenómenos de reacción agonística.— El examen metódico del cabo periférico durante los ocho días consecutivos á la sección, revela un hecho fácil de presumir, á saber: que todo cilindro-eje violentamente separado de su centro trófico no muere de golpe, sino que pasa por un período de supervivencia y de agonía más ó menos largo, y en un todo comparable á la fase de languidez y debilidad que precede á la muerte de un trozo anucleado de infusorio merotomizado ó artificialmente fragmentado.

En los tubos medulados, esta agonía se asocia á fenómenos muy curiosos de mortificación y regeneración locales ó intraaxónicas. En las fibras ameduladas, según veremos luego, la reacción del axon moribundo llega hasta la neoformación de mazas y ramificaciones nerviosas. He aquí las metamorfosis sobrevenidas en los tubos medulados.

Cada tubo nervioso muestra, á partir de la herida, tres porciones ó segmentos sucesivos: segmento necrótico ó granuloso, segmento metamórfico ó de irritación neurofibrillar y segmento indiferente ó pasivo. Exceptúanse, según dejamos dicho, las *fibras conservadas*, donde la mayor parte del trozo necrótico está representada por la porción terminal refractaria á la autolisis.

a) *Segmento necrótico.*— Actuando directamente sobre el nervio, el agente traumático produce la muerte casi instantánea de un trozo axónico, el cual desde las primeras horas siguientes á la sección preséntase perfectamente limitado de la porción metamórfica y con aspecto granuloso y pálido. Distínguese bien este segmento de la porción viva, en que mientras ésta atrae vivamente la plata coloidal, aquél no la absorbe ni poco ni mucho, presentándose á menudo fragmentado transversalmente y rodeado por una vaina de Schwann arrugada (fig. 28). Al nivel de la mielina obsérvanse gotas lipoides de vario tamaño y *detritus* protéicos de toda clase. Este destrozo general de la fibra, consumado desde las veinticuatro horas, iníciase mucho antes, debiendo atribuirse á la acción desorganizadora del choque trau-

mático y á la acción subsiguiente de la autolisis ó de las lisinas del exudado. En este segmento el axon exhibe, horas después de la lesión, desgarros longitudinales y transversales, vacuolizaciones extensas, contorno desigual y un aspecto granuloso pálido, indicio de avanzada autolisis (figs. 38, D, y 39, *e*).

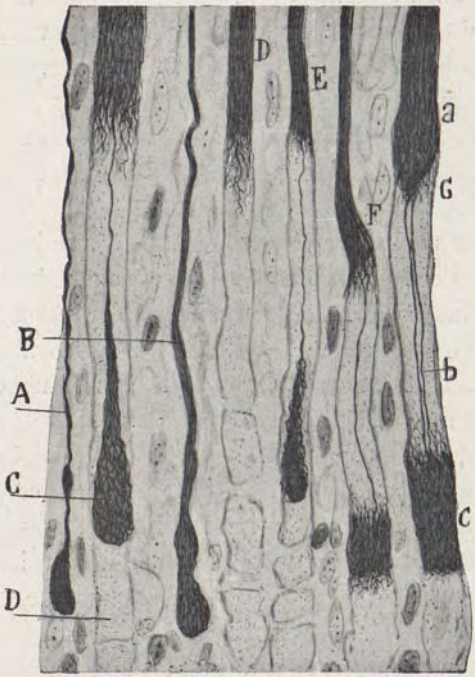

Fig. 38.—Trozo de cabo periférico de nervio ciático de gato sacrificado dos días después de la sección. — *a*, *b*, fibras de Remak; D, E, G, porción metamórfica de axones medulados; D, segmento necrótico.

b) *Segmento metamórfico.*—Gracias á la afinidad de este segmento por el nitrato de plata reducido, es dable estudiar las reacciones agonísticas de las neurofibrillas, reacciones iniciadas desde la octava á décima hora. Culminantes durante el segundo y tercer día, disminuyen durante el cuarto, para cesar totalmente del quinto al sexto.

Tales metamorfosis afectan varios aspectos que, no obstante su diversidad, pueden resumirse en las variedades siguientes: 1.º Tipo de espesamiento piriforme, es decir, en que la fibra, en-

gruesándose sucesivamente, genera larga maza intensamente impregnada y rellena de recias y plexiformes neurofibrillas (figura 38, C, B). A veces, las neurofibrillas de esta intumescencia final hipertrófianse, se tornan flexuosas y, por reabsorción ó dis-

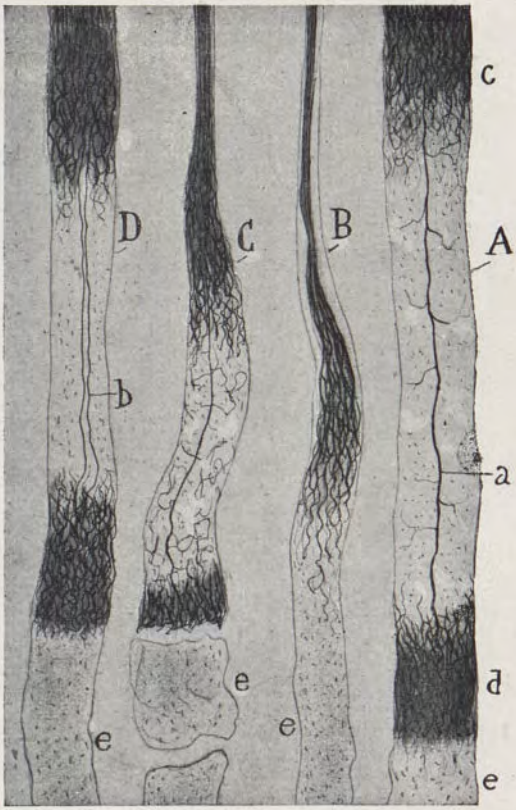

Fig. 39. — Algunas fibras meduladas del cabo peritérico del gato, cuarenta y ocho horas después de la operación.—*e*, porción necrótica; *d, c,* pinceles con neurofibrillas hipertróficas del segmento metamórfico; *b, a,* neurofibrillas axiales persistentes.

locación de otras hebras, créanse espacios claros intercalares. 2.º Tipo de franja terminal *precedida de fibra axial invaginada en estuche necrótico*. Esta singular disposición, que mostramos en la figura 39, A, D, demuestra un hecho interesante, esto es, que las neurofibrillas del axon no son absolutamente solidarias,

sino que gozan de cierta autonomía, ya que las centrales *(a)* ó la central *(b)* pueden subsistir cuando las periféricas han sido destruídas. Nótese también que las neurofibrillas persistentes son capaces de ramificarse y de invadir la corteza necrosada, donde des-

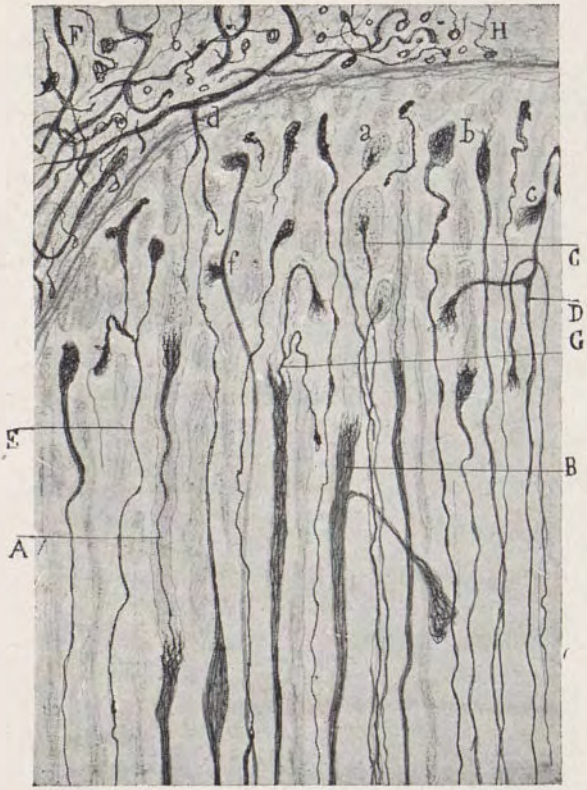

Fig. 40. — Trozo del cabo periférico del ciático cortado procedente de un gato de una semana y sacrificado dos días después de la operación.— A, B, fibras de mielina; E, C, D, fibras de Remak; H, exudado cruzado por retoños nerviosos llegados del cabo central.

tacan perfectamente gracias á su avidez hacia la plata coloidal *(a)*. En fin, aparte el segmento necrótico cortical y sus hebras vivaces centrales, dicho tipo se caracteriza por ofrecer dos regiones de neoformación é hipertrofia neurofibrillar, una central, es decir, vecina de la herida, en la frontera de la porción necrótica (figura 39, *c)*, y otra periférica, bastante prolongada, de donde surgen

las hebras axiales persistentes (fig. 39, *d)*. En ambas áreas, las neurofibrillas aparecen hipertrofiadas, serpenteantes y deshilachadas á la manera de borla ó brocha (figs. 39, 38). 3.º Tipo en que las neurofibrillas axiales y la borla terminal faltan (fig. 39, B), y la región metamórfica acaba en el segmento necrótico, mediante largo pincel de hebras serpenteantes. 4.º En fin, no es raro que en el trayecto de la porción metamórfica se contengan varias porciones necróticas vaginales limitadas en sus cabos por borlas ó pinceles. En la figura 45, A, donde mostramos una de estas regiones de mortificación cortical, descúbrese un plexo elegante, creado por ramas colaterales nacidas de la central neurofibrilla vivaz, empeñada, al parecer, en reparar las ruinas de la colonia neurobional.

Tan curiosas transformaciones son también visibles en los animales de pocos días, según mostramos en la figura 40. Nótese el gran número de tubos con fase de estuche necrótico y hebras axiales, y la abundancia de mazas terminales precedidas de largo pedículo. Repárase también que, á veces, en el mencionado tipo de corteza necrótica, la borla terminal se continúa con el cabo dilatado de una hebra axial (fig. 40, A), de la que parece representar una ramificación complicada. En tales casos, la hebra axial está constituida por un manojo creciente de neurofibrillas rectilíneas.

c) *Zona de transición en el segmento indiferente.*—En la mayoría de las fibras, el segmento indiferente comienza inmediatamente después de la porción metamórfica, caracterizándose por su palidez relativa y su aspecto finamente granuloso. Es interesante notar que las referidas neoformaciones neurofibrillares sólo son posibles cerca de la herida, en los axones brutalmente excitados por la violencia exterior. Pero en algunos tubos robustos, obsérvase todavía una región de transición relativamente extensa, en la cual, aparte la hipertrofia neurofibrillar, reconócense fenómenos de neoformación frustrada y agonística.

Estos fenómenos irritativos han sido agrupados por nosotros en estas tres variedades: a) *Disposición en puño de espada.* Consiste en un espesamiento fusiforme formado al nivel de las dilataciones axónicas normales próximas á la estrangulación, y

limitado por dos angostamientos finos. Dentro de la intumescencia fusiforme distínguese un haz central de neurofibrillas más ó menos granulosas, y una corteza periférica sembrada de finas partículas (fig. 41, *b*). Más allá del manojo, en región algo alejada de la estrangulación, la porción relativamente normal del axon emite á menudo crestas, asas ó espinas de nueva formación (fig. 41, *c*). Por lo demás, la disposición en puño de espada es también visible en los tubos teñidos por el ácido ósmico, según mostramos en la figura 13, *a*. b) *Disposición ansiforme y reticulada superficial*. Cerca del disco de soldadura, las regiones axónicas ensanchadas generan á menudo haces superficiales intensamente teñidos, análogos á los husos neurofibrillares de las neuronas rábicas (fig. 42, B), ó también un sistema complicado de asas anastomóticas que abultan hacia afuera y recuerdan el fenestramiento de las células sensitivas (figura 42, A). Tales fenómenos denotan que la región más sensible y propicia del axon á la neoformación es el abultamiento próximo á la estrangulación, en donde suelen originarse á menudo ramas nerviosas. c) *Ramas colaterales abortadas*. Nacidas cerca de la estrangulación en ángulo recto, y marchando indivisas ó sobriamente ramificadas, se terminan dentro de la vaina de Schwann mediante algún abultamiento (figs. 45, B y 41, *d, e*).

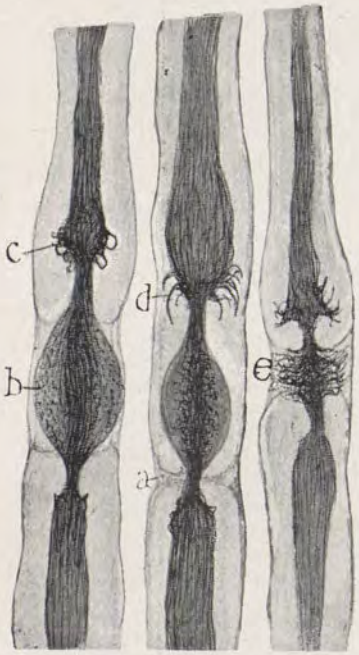

Fig. 41. — Tubos nerviosos del cabo periférico del ciático del gato sacrificado dos días después de la operación. Estas alteraciones residían á distancia de la herida.—*a*, resto del disco de soldadura; *b*, espesamiento axónico cerca de una estrangulación; *e, d, c*, apéndices neurofibrillares neoformados.

Metamorfosis en las fibras de Remak.—En general, según de-

jamos dicho, los axones amedulados resisten más que las fibras de mielina el proceso destructivo, puesto que es frecuente encontrarlas apenas alteradas cinco y siete días después de la operación. Durante las veinticuatro horas consecutivas á la sección estas fibras se hacen algo varicosas, y cerca de la herida, como reconoció Perroncito primeramente (1), exhiben una maza alargada intensamente coloreable por la plata coloidal, y de ordinario sin textura apreciable. La posición de esta maza es variable, á causa de la variable longitud del segmento necrótico, el cual, por cierto, es delgado y difícil de percibir. En todo caso, resulta cortísimo, por comparación con el largo segmento precozmente destruído de los tubos medulados.

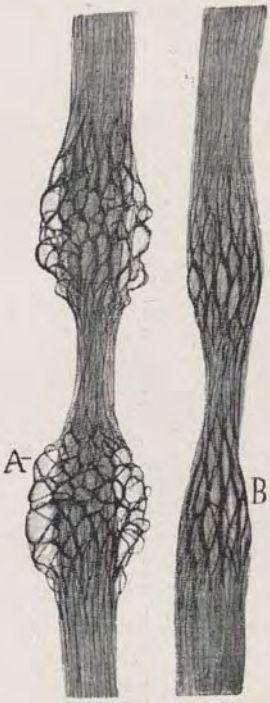

Fig. 42. — Cabo periférico del nervio ciático de gato sacrificado dos días después de la operación. — A, red neurofibrillar superficial situada cerca de una estrangulación; B, cordones neurofibrillares corticales.

Durante el segundo al tercer día, reconócese con frecuencia que la maza ha crecido hacia la cicatriz, sin rebasar casi nunca la frontera del cabo periférico, dentro del cual puede ramificarse. En ocasiones, según hemos descrito nosotros (2) en el cabo periférico del gato joven,

(1) *Perroncito:* La régenerazione delle fibre nervose. *Bolletino della Società Medico-Chirurgica di Pavia*, 1905.

— Véanse también las notas publicadas por dicho sabio, en el mismo *Boletín* durante 1906.

(2) *Cajal:* Las metamorfosis de las neurofibrillas en la regeneración y degeneración de los nervios. *Cajal. Revista de Medicina y Cirugía de la Facultad de Medicina de Madrid*, números 2, 3 y 4, 20 Noviembre 1906.

— Véase también: Les metamorphoses précoces des neurofibrilles dans la régénération et la dégénération des nerfs. *Trav. du Lab. de Recherches biologiques,* tomo V, 1907.

la fibra de Remak se divide complicadamente, generando un racimo de ramúsculos finos, terminados en otras tantas bolas ó eminencias olivares, que parecen dirigidas hacia la herida. En la figura 43, donde reproducimos tales ramificaciones, reconócese que algunas de las esferas coronan el extremo de recias ramas colaterales (fig. 43, *a*), mientras que otras guarnecen el

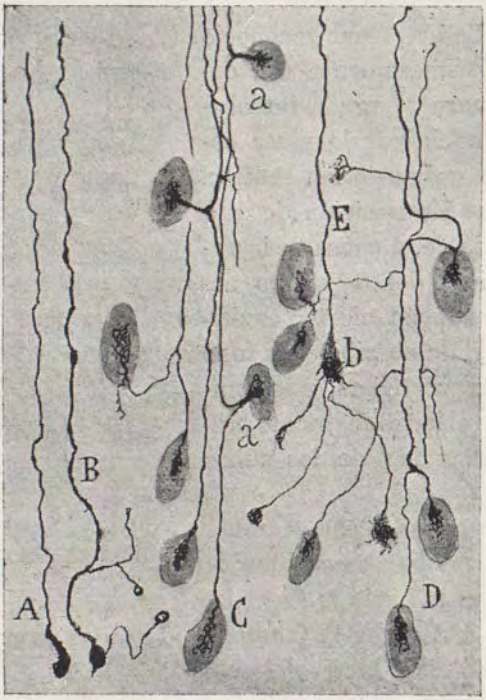

Fig. 43. — Fibras de Remak del cabo periférico de un nervio cortado. Gato sacrificado cincuenta horas después de la operación. En la figura se han reunido las variedades más frecuentes de regeneración frustrada de fibras simpáticas: C y D, mazas terminales; *a*, mazas colaterales.

cabo de ramas terminales finas (fig. 43, C, D). Ramúsculos hay que, al bifurcarse, producen dos botones próximos. Un detalle, ya señalado en las mazas por Perroncito, consiste en que cada botón terminal consta de dos partes: región cortical pálida, finamente granulosa y exenta de neurofibrillas, y región central, formada por un glomérulo, pincel ó plexito de neurofibrillas en vías de fragmentación granulosa. Conforme veremos más ade-

lante, esta hialinización cortical de las mazas traduce el comienzo de un proceso degenerativo conducente á la destrucción de las mismas. En fin, no pocas fibras ó ramas acaban mediante bolas ó grumos neurofibrillares macizos, y aun á favor de finos anillos (fig. 43, B, A, *b*).

Por lo demás, en el gato y perro de una semana, descúbrense

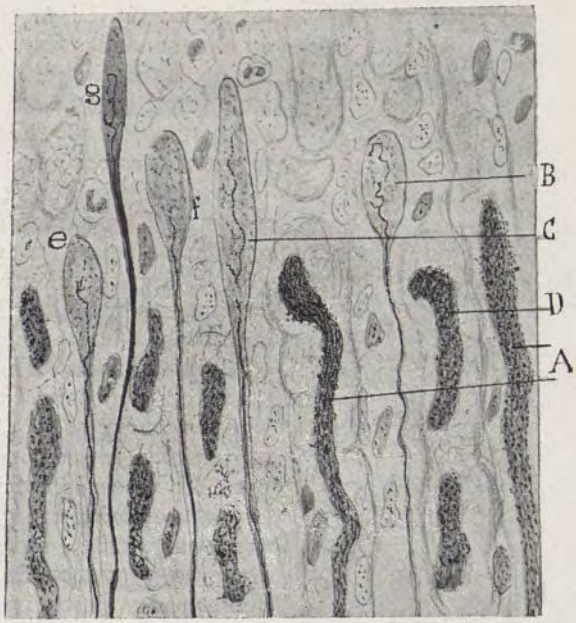

Fig. 44. — Trozo del cabo periférico de nervio ciático de conejo adulto seis días y medio después de la operación.—A, D, axones pertenecientes á tubos medulados; B, C, mazas granulosas correspondientes á fibras de Remak; *g, e*, mazas en cuyo interior aparecen reliquias de una neurofibrilla en vías de desagregación.

también las referidas mazas y ramificaciones de las fibras de de Remak, según mostramos en la figura 40, E, D, donde se sorprenden varios axones, terminados ora por botones macizos, ora por botones, pinceles ó borlas sumergidas en una masa esferoidal de materia incoloreable (*a*, *c*). Algunas de tales ramificaciones provienen también, verosímilmente, de finos tubos medulados que han conservado eventualmente la vivacidad de los de

Remak (fig. 40, G). Algunos de ellos ostentan ramillas de marcha retrógrada (fig. 40, B).

Las mazas terminales pertenecientes á fibras de Remak del cabo periférico, fueron primeramente señaladas por Perroncito (1), que las consideró como disposiciones finales de retoños, análogas á los *botones terminales* descubiertos por nosotros en el cabo central y en la cicatriz. Figúralas también en el curso de las fibras, formando series. Es evidente, según dejamos descrito, que tales botones abundan sobre todo en los cabos de numerosas ramas nerviosas.

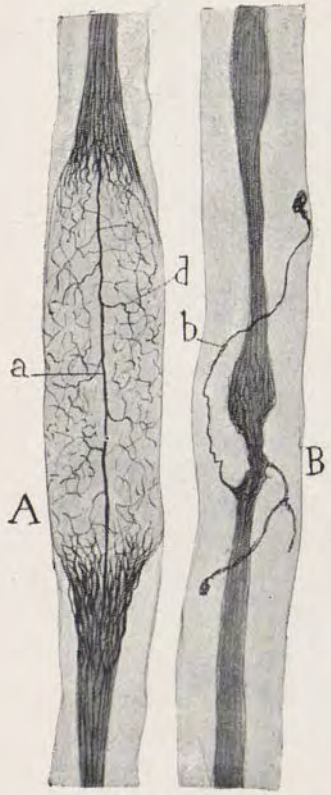

Fig. 45.—Dos fibras de mielina del cabo periférico del gato adulto, tomadas á cierta distancia de la porción metamórfica.—A, axon provisto de capa cortical necrótica discontinua é inervada por un plexo neurofibrillar elegante; B, axon con ramas colaterales neoformadas.

La presencia de las referidas mazas en fibras evidentemente separadas de su centro trófico y en vías de degeneración walleriana, ha sido presentada por Perroncito como una dificultad contra nuestra opinión, según la cual, los botones terminales del cabo central y de los conductores de la cicatriz, representan formaciones homólogas á los conos de crecimiento de la época embrionaria y traducen, por consiguiente, procesos de crecimiento y avance de las fibras neoformadas. Pero en nuestro sentir, la presencia de botones y ramificaciones en las fibras del cabo periférico, así como los fenómenos de metamorfosis neurofibrillar de los tubos medulados, lejos de pugnar contra nuestra interpretación, la favorecen singularmente. En efecto, la formación de botones terminales y de ramificaciones en las fibras del cabo periférico prueba simplemente que la muerte de los axones cortados no fué instantánea, sino que, antes del mar-

(1) *A. Perroncito:* Die Regeneration der Nerven. *Beiträge zur pathol. Anat. und zur Allgemeinen Pathologie v. Ziegler.* Bd. XLII, 1907.

chitamiento y destrucción finales, aquéllos pasan por una fase de supervivencia, durante la cual, al modo de los axones del cabo central, ensayan actos regenerativos encaminados á restablecer la continuidad de los conductores. Dicho se está que semejantes tentativas, obradas durante la agonía de los axones, fracasan necesariamente. Según nuestras observaciones, coincidentes con las de Marinesco y Minea (1), casi todas las mazas y ramificaciones de las fibras de Remak y la totalidad de los fenómenos metamórficos de los tubos medulados desaparecen durante los días sexto, séptimo y octavo de la sección. A los diez días, toda reliquia de mazas y ramas del cabo periférico se ha disgregado y absorbido; si por este tiempo sorprendemos algún botón ó fibra bien coloreables, trátase invariablemente de retoños nerviosos generados en el cabo central y arribados á través de la cicatriz.

Por lo demás, la destrucción de las referidas formaciones agonísticas sobreviene por degeneración granulosa. Según se aprecia en la figura 44, á los seis días casi todos los axones gruesos carecen de neurofibrillas, habiendo sido reemplazadas por un magma granugiento ulteriormente desagregado (A). En cuanto á las mazas de Remak, adviértese que la zona hialina cortical avanza progresivamente, acabando el macizo neurofibrillar central por absorberse después de su reducción á un eje fibrillar, más ó menos ramificado y discontinuo (fig. 44, B, *g, c)*. Repárese también que la hialinosis cortical preséntase á menudo en los tallos mismos, dentro de los cuales una ó dos neurofibrillas granulosas parecen resistir cierto tiempo á la desagregación.

La reacción agonística de los axones medulados y amedulados recae de manera exclusiva cerca de la herida y singularmente en el remate proximal del conductor. Uno ó dos milímetros más allá de la lesión los axones son incapaces de retoñar, mostrando solamente la transformación varicosa y la desagregación final, bien conocida. Verosimil resulta, por tanto, que la excitación traumática directa ó acaso los exudados, ú otras condiciones asociadas ó derivadas del acto flogístico, provoquen el despertar generativo de las *neurobionas* (unidades primitivas de las neurofibrillas), creando condiciones de ambiente favorables al retoñamiento. Semejante fenómeno demuestra una vez más (y sobre ello hemos de insistir oportunamente) que la asimilación y crecimiento del protoplasma axónico son, ante todo, procesos locales subordinados á las condiciones físicas y químicas del terreno.

(1) *Marinesco y Minea:* Précocité des phénoménes de régénérescence des nerfs &. *Compt. rend. des Séances de la Societé de Biol.* Sesión de 10 de Noviembre de 1906.

Degeneración «in vitro» de los axones del cabo periférico.—Con ocasión de la degeneración de la mielina, dejamos consignados los experimentos de Monckeberg y Bethe (nervios de animales muertos conservados en estufa) acerca de la degeneración nerviosa *post-mortem*. Estos experimentos demostraron que el proceso degenerativo es un acto vital, puesto que sólo se produce en los tubos nerviosos supervivientes. Iniciada la putrefacción, el proceso se suspende.

En los referidos experimentos, Monckeberg y Bethe limitáronse á observar los fenómenos acaecidos en la mielina de los animales muertos y conservados *in toto*, á 39°, durante veinticuatro horas. *In vitro*, es decir, en nervios separados del animal y conservados en cámara húmeda y en líquido indiferente, no lograron sorprender cambio alguno. Nageotte (1) ha sido más afortunado, habiendo conseguido mantener vivos durante muchas horas, en porta-objetos y cámara caliente, trozos de cabo periférico de nervios cortados, sorprendiendo en ellos evidentes fenómenos degenerativos de la mielina y del axon. Según dicho sabio, para que los tubos nerviosos mantengan su vitalidad fuera del organismo, es condición inexcusable emplear como líquido conservador, no una solución de cloruro de sodio puro, sino una mezcla de esta sal con la de un metal bivalente, el *cloruro de calcio*, por ejemplo. La sal común obra como reactivo conservador, suspendiendo la vida de los nervios, aunque no matándolos, ya que, si después de veinticuatro horas de acción del cloruro de sodio al 10 por 100, se sumergen en el líquido de Locke, reviven, iniciándose la degeneración. Ni á 0° ni á 45, la degeneración *in vitro* es posible. La ausencia de oxígeno parece no ser obstáculo al proceso.

Por lo que toca al axon, la observación del cabo periférico conservado *in vitro*, permite reconocer los mismos hechos revelables por el examen directo de los nervios disociados y recién extraídos del cuerpo del animal. A las pocas horas, adviértese ya que el axon se retrae, perdiendo el edema fisiológico y exu-

(1) *Nageotte:* Action des metaux et de divers autres facteurs sur la dégénération des nerfs en survie. *Compt. rend. des Séances de la Societé de Biol.* Sesión de 17 de Diciembre de 1910.

dando un líquido claro que dilata los segmentos mielínicos. El calibre del axon resulta de este modo más delgado que el normal y parecido al mostrado al nivel de las estrangulaciones. Al separarse la mielina del axon, merced á la acción mecánica del líquido exudado, aparecen ciertos hilos hialinos ó trabéculas protoplásmicas que, según Nageotte, serían disposiciones normales, naciendo del axon, para cruzar la mielina y terminar en la superficie exterior de ésta. Al segundo día, la porción empequeñecida del axon se encoge todavía más, y el nuevo plasma exudado sepárase en dos porciones transparentes, pero de diversa viscosidad: una de ellas adhiérese al axon, formando gotas gruesas; la otra, más líquida, difúndese, quedando libre bajo la mielina. En el interior de la citada masa viscosa es donde el protoplasma axónico sufre la degeneración granulosa, bien perceptible en las preparaciones frescas.

Entre la capa líquida y la viscosa surge la membrana referida (*Innenscheide* de Monckeberg y Bethe), la cual, para Nageotte, vendría á ser un producto lipoide, y por tanto, nuevo resultado de la descomposición axónica. En fin, ulteriormente sorpréndese la segmentación de la mielina y axon, confimándose *in vitro* todas las particularidades descritas en los tubos nerviosos degenerados en condiciones ordinarias (es decir, en el animal vivo). La única diferencia advertida por Nageotte es que, en la degeneración *in vitro* y cámara caliente, las metamorfosis de la mielina y axon marchan mucho más rápidamente, hasta el punto que, á las veinticuatro horas, los elipsoides mielínicos se presentan con los caracteres ofrecidos en los animales sacrificados tres ó cuatro días después de la sección.

Nuestros experimentos acerca de la degeneración *in vitro* (1), confirman la precedente descripción de Nageotte. Mas, al objeto de obtener imágenes más precisas, nosotros hemos sometido los nervios, conservados en estufa durante veinticuatro ó más horas, á la acción de la piridina y de la impregnación por el nitrato de plata reducido. En tales preparados, reconócese que el

(1) *S. Ramón y Cajal:* Algunos experimentos de conservación y autolisis del tejido nervioso. *Nota preventiva,* 4 Diciembre 1910. *Trab. del Lab. de Invest. biol.*, tomo VIII, 1910.

axon cae en degeneración granulosa desde las doce horas ó antes, apareciendo á las veinticuatro fragmentado en trozos relativamente pequeños, vacuolados y en gran parte encogidos y corroídos. La plata coloidal es solamente atraída por la porción sólida del axon, quedando incoloras las substancias hialoplásmicas exudadas señaladas por Nageotte. En fin, desde el primer día compruébase la formación de los elipsoides mielínicos y se sorprenden fenómenos de turgescencia de las células de Schwann, preparatorias de la segmentación. Estos fenómenos marchan con más celeridad todavía en los animales jóvenes que en los adultos. Así, en las raíces posteriores de un perro de pocos días, la fragmentación y degeneración granulosa del axon presentose desde las ocho horas del cultivo en estufa. En algunos tubos el cilindro-eje mostrábase desintegrado, es decir, reducido á grumos sueltos alojados en pequeños elipsoides mielínicos.

A semejanza de lo ocurrido en las fibras ameduladas de los nervios degenerados ordinarios, también las de Remak, conservadas *in vitro*, resisten mejor que las meduladas; á los cuatro días se las sorprende, á menudo, sin señales de fragmentación.

Es singular que la degeneración de los tubos nerviosos fuera del organismo sólo se produzca de manera constante en los nervios aislados y separados del cuerpo del animal; es decir, conservados en un medio algo diverso del normal de los tejidos. Fenómenos degenerativos relativamente activos lógranse, sobre todo, manteniendo las piezas en cámara húmeda, portadora de aire y de cierta cantidad del licor de Locke ó el de Ringer. Pero si en vez de un cordón nervioso aislado llevase á la estufa un trozo relativamente grueso de músculo, ú otros órganos espesos, bañados ó no en el líquido de Locke y substraídos, por tanto, en sus regiones profundas á la acción del aire, la degeneración se retarda, y en muchos casos se suspende por completo. Conservamos preparaciones tomadas de grandes trozos de músculo sóleo de conejo adulto, en las cuales, no obstante la acción durante cinco días de la estufa (cámara húmeda), aparecen los axones completamente normales y espléndidamente coloreados por la plata coloidal. En un músculo ocular conservado durante cuatro días en cámara húmeda y caliente, podían reconocerse hasta las placas motrices, en las cuales sólo las últimas ramillas acusaban cierta palidez y aspecto granuloso. En una palabra, los nervios encerrados en el interior de un músculo y bañados, por tanto, en el plasma muscu-

lar normal, recuerdan los caracteres de las *fibras conservadas*. Mas aquí la conservación, en vez de limitarse á la región marginal traumatizada, ocurre, al contrario, en la porción profunda de las fibras, ó sea en el territorio preservado, por lejanía, de la acción del aire y del líquido salino indiferente. Hacia la corteza de las piezas, los citados tubos muestran señales de desintegración degenerativa. Por lo demás, no obstante la citada semejanza, es muy posible que ambos hechos de conservación nerviosa sean cosa diferente. Punto es este sobre el cual son menester nuevas investigaciones. Por de pronto fuera necesario cerciorarse bien de que los nervios intra-musculares inalterados representan positivamente conductores muertos; la ausencia permanente de metamorfosis regenerativas constituye, tratándose de un nervio periférico, indicio, pero no signo seguro de necrobiosis.

CAPÍTULO VI

DEGENERACIÓN TRAUMÁTICA DEL CABO CENTRAL

Degeneración de la mielina.— Necrosis y licuación de la porción terminal del axon. — Cámaras digestivas. — Fibras conservadas. — Cambios ocurridos en las células de Schwann. — Modo de enlace del segmento mortificado y el vivaz.

Notorio es que el cabo central de un nervio seccionado en continuidad de substancia con las neuronas ó centros tróficos, no experimenta la degeneración walleriana; pero hay una región del nervio, la fronteriza de la herida, que sufre graves alteraciones, variables cualitativa y extensivamente, según el grado de contusión producida por el agente vulnerante y según la dimensión y categoría anatómica de los conductores comprometidos. Por presentarse junto á la lesión y ser consecuencia inmediata de la agresión física, tales cambios han recibido el nombre de *degeneración traumática*. Con leves diferencias, este proceso destructivo reproduce el desarrollado en la porción inicial del cabo periférico, como que se debe á igual condición, la *violencia exterior*, y es influído por el mismo desorden funcional, la *inflamación traumática*.

Mielina. — Convienen todos los autores (Engelmann, Ranvier, Vanlair, Stroebe, Kolster, Wieting, Büngner, Bethe, etc.), en que el forro medular del cabo central degenera parcialmente, resolviéndose en elipsoides y gotas grasientas; y coinciden también en que la lesión se circunscribe á una zona restringida, vecina de la herida. Pero, al precisar la extensión de la región degenerada, los pareceres discrepan. Así, para Engelmann, el límite sería, en todo caso, la primera estrangulación de Ranvier. Para este sabio francés, el proceso degenerativo, comunmente detenido en el primer disco de soldadura, podría propagarse más

allá, dentro del segundo segmento, ó más acá, dentro del primero. Para Büngner llegaría á veces á extenderse á dos estrangulaciones. En fin, otros, como Vanlair, admiten destrucciones mucho más extensas.

En realidad, la extensión del forro medular comprometido es muy variable dentro de un mismo nervio, aun en aquellos que fueron limpiamente cortados y donde la contusión se redujo al mínimo. En la inmensa mayoría de los casos, el trozo mielínico degenerado limítase á unos pocos cilindro-conos, comprendiendo, por tanto, sólo una fracción variable del segmento interanular. Para persuadirse de ello no hay sino recordar que en la mayoría de los tubos medulados gruesos el intervalo de dos estrangulaciones pasa de un milímetro, mientras que el segmento degenerado mide frecuentemente de 2 á 4 décimas. Es común ver que la degeneración cesa, no al nivel de una estrangulación, sino á la altura de una cisura de Lantermann. En las fibras meduladas finas, el segmento degenerado suele ser mucho más breve que en las gruesas. Contrastando con el comportamiento de la mayoría encuéntranse, sin embargo, en cada corte dos, tres ó más tubos gruesos, cuyo territorio degenerado se prolonga dos y más milímetros y en donde, por tanto, la destrucción mielínica interesa más de un segmento interanular.

Si en cuanto á la extensión existen en un mismo nervio tantas variedades, en orden á la forma y trámites de la descomposición mielínica abundan también las modalidades. En la figura 46 mostramos semi-esquemáticamente las principales disposiciones encontradas á los tres días de la sección. Enumerarémoslas brevemente:

a) Tubos finos prolongados, exentos casi de degeneración hasta la herida (fig. 46, A). Repárese que el forro medular se mantiene normal hasta un cierto paraje en que cesa de repente; en este punto, el axon aparece desnudo y en desintegración *(a)*. En fases más anteriores, esta parte axónica desnuda exhibe granulaciones lipoides, sin duda absorbidas rápidamente.

b) Tubos gruesos que se conservan apenas alterados hasta cerca de la herida (pero menos que los anteriores), continuándose bruscamente con un segmento pálido granuloso y sembrado

de finas gotas grasientas y de pléyades de gotas (fig. 46, B, D). Casi todas estas pléyades poseen núcleo y representan, según

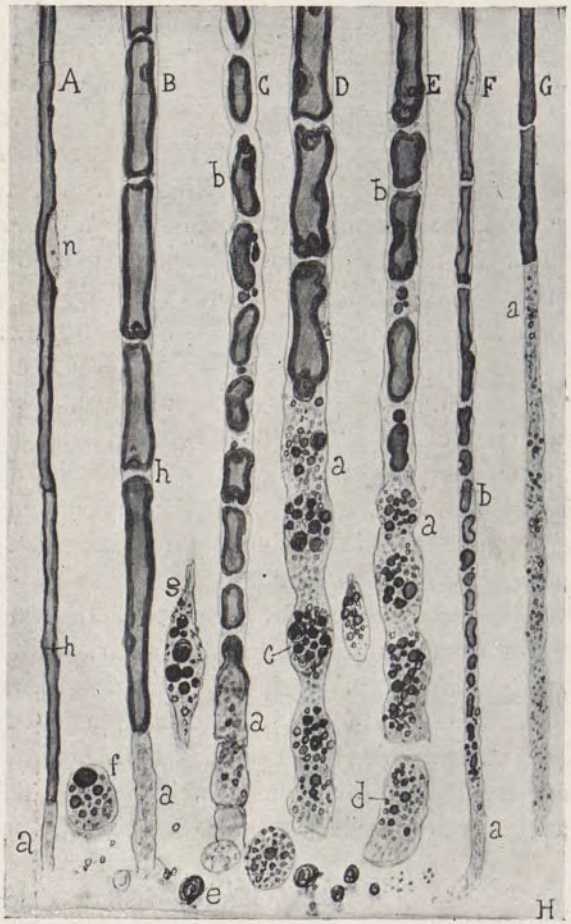

Fig. 46. — Diversos aspectos de las fibras meduladas del cabo central del conejo tres días después de la sección (semi-esquema). Acido ósmico. — H, plano de la herida; A, B, fibras con segmento necrótico corto *(a)*; D, E, F, G, tubos con segmento necrótico largo; *f*, *g*, corpúsculos granulosos libres; *c*, leucocitos intratubarios con gotas de grasa.

ya advirtió Ranvier, leucocitos inmigrados dentro de la vaina de Schwann *(c)*. En este ejemplo, como en el anterior, más que degeneración mielínica, prodúcese destrucción brusca del forro me-

dular, acaso por la acción directa del cuerpo vulnerante, ya que faltan las transiciones peculiares de la degeneración (fases de elipsoides largos, después cortos, etc.) del cabo periférico.

c) Tubo medulado grueso en donde recaen fenómenos degenerativos comparables á los del cabo periférico. En él existe segmento desintegrado y con pléyades grasientas cerca de la herida, un largo pedazo con elipsoides y esferas mielínicas gruesas (separadas por puentes protoplásmicos al nivel de las cisuras de Schmidt y regiones nucleares) y, finalmente, una porción normal ó casi normal (fig. 46, E).

d) En fin, tubos muy gruesos provistos también de dichos dos segmentos, pero en los cuales la región de los elipsoides se prolonga dos ó más milímetros. Acaso estos conductores tan sensibles al traumatismo correspondan á las fibras exquisitamente vulnerables ó de desorganización precoz señaladas en el cabo periférico (fig. 46, C).

Otras muchas formas existen. Mencionemos todavía aquella en la cual, cerca de la zona desintegrada, aparecen largos elipsoides, y más lejos, en sentido centrípeto, pequeños elipsoides y aun gotas sueltas.

Añadamos, en fin, la existencia de tubos medulados finos provistos de largos segmentos en degeneración (sartas de pequeños elipsoides) (fig. 46, F).

Al nivel de la herida misma las pléyades de gotas mielínicas fagocitadas *(f)*, así como de esferas grasientas libres *(e)* producidas con ocasión de la expresión mecánica de los tubos, son numerosas. Entre los tubos nerviosos, abundantes fagocitos encierran masas lipoides *(g)*.

Tal es el aspecto de los tubos medulados del cabo central á los tres días de la lesión. Claro es que estos aspectos son otros en los días anteriores. Mas para no detenernos excesivamente en este análisis, dejamos de puntualizarlos. Sólo añadiremos, para concluir, que del quinto al séptimo ú octavo día, buena parte de los elipsoides y gotas fagocitadas han sido reabsorbidos. A las células emigrantes, más que á los corpúsculos de Schwann, parece debido este trabajo de destrucción y absorción, en cuyo mecanismo químico hay tanto aún que investigar.

Célula de Schwann.—Cuando se colorea el cabo central de un nervio (tres ó cuatro días después de la operación) por las anilinas básicas *(azul policrómico* de Unna, etc.) ó por las diversas fórmulas de la hematoxilina, preséntanse bien aparentes los núcleos de las células de Schwann, comprobándose la aserción unánime de casi todos los autores (Ranvier, Notthaft, Stroebe, P. Ziegler, Büngner, Wieting, Bethe, etc.), á saber: que los citados núcleos proliferan cerca de la herida desde el cuarto día de la operación, y á veces antes. Añaden también que, durante los días siguientes, apártanse los núcleos, crece el protoplasma de los citados elementos, que adoptan aspecto fusiforme, y se forman, en fin, *syncytios* ó cadenas longitudinales. En suma, el corpúsculo de Schwann del cabo central comportaríase, en la porción degenerada de éste, sobre poco más ó menos como las células congéneres del cabo periférico.

Conviene, empero, recordar que en el cabo central, además de un acto regenerativo reglado, ocurre también, como varios autores afirman, súbita desorganización de una porción más ó menos extensa del conductor. Importa, pues, distinguir en dicho cabo dos segmentos: el *desorganizado* ó *terminal,* y el *propiamente degenerado.*

a) El *segmento terminal* ó en vías de mortificación, extiéndese en grado variable para cada tubo. Como dijimos de la desorganización mielínica, suelen ser los gruesos conductores los que exhiben mayor trozo de axon y de célula de Schwann mortificados. Así es que, durante el primero y el segundo día, raras son las fibras en cuya región desagregada aparecen núcleos de Schwann vivaces, es decir, íntegros y bien coloreables. Hay, sin embargo, excepciones, y en la figura 47, B, C, á causa sin duda de la escasa contusión sufrida por el cabo nervioso, descúbrense muy cerca de la herida corpúsculos de Schwann supervivientes.

En cambio, desde el segundo día aparecen numerosos leucocitos que, según demostró Ranvier, penetran en el tubo merced á sus movimientos amiboides, alojándose entre los deshechos mielínicos para englobarlos y digerirlos. Que los núcleos que, muy precozmente salpican la porción necrosada del tubo, pertenecen á leucocitos y no á elementos de Schwann, como supusie-

ron Büngner y otros catenaristas, lo persuaden, según se aprecia en la figura 47, S, G, la relativa pequeñez de tal órgano y su forma frecuentemente lobulada. El núcleo de la célula de Schwann es ovoideo ó triangular, posee talla mucho mayor y encierra dos ó más recios nucleolos (fig. 47, J). Desde el fin del día segundo ó

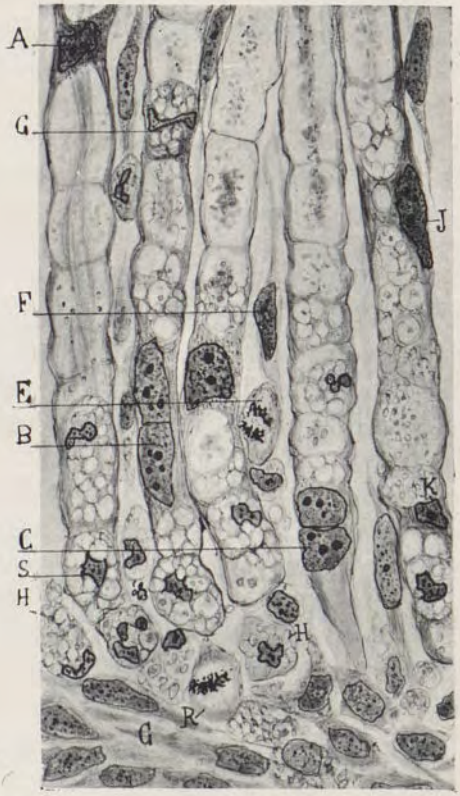

Fig. 47. — Cabo central del nervio ciático del gato tres días después de la sección. — A, J, células de Schwann de la porción degenerada; B, C, células de Schwann de la porción necrótica; K, célula de igual clase encogida y probablemente necrótica por estar cerca de la herida; G, S, leucocitos intratubarios; H, leucocitos extratubarios llenos de grasa; E, R, mitosis en corpúsculos conectivos del endoneuro; F, célula normal de éste.

durante el tercero, los fagocitos encierran ya en su interior gran número de esferas grasientas. En los preparados teñidos por las anilinas no exhiben la grasa, pero sí un protoplasma abundante, de estructura alveolar, es decir, sembrado de vacuo-

las de varias dimensiones (fig. 47, S). Además de los leucocitos y de los deshechos grasientos, la porción mortificada del tubo encierra grumos y granulaciones pertenecientes al axon y restos del núcleo del corpúsculo de Schwann (que se presenta á veces encogido y atrofiado) (fig. 47, K). En cuanto á la membrana, consérvase bien, mostrándose arrugada y con dilataciones correspondientes á los acúmulos grasientos. En muchos casos, esta cubierta, en su término, cerca de la herida, se angosta y aun se cierra, formando fondo de saco (la cámara digestiva). En fin, en torno de la membrana subsisten todavía los haces de la *cubierta de Key y Retzius,* aunque irregularizados y encogidos. Para verlos es preciso apelar á los preparados del líquido de Mann ó á las fórmulas argénticas más atrás descritas.

Entre los tubos en vías de destrucción encuéntranse, desde el segundo día, multitud de leucocitos emigrantes, algunos atiborrados de masas lipoides, y no pocas células del endoneuro en vías de multiplicación (E). Al tercer día, la frontera misma del cabo central hállase revestida é invadida por multitud de fibro blastos llegados de la matriz (fig. 47).

b) La *porción degenerada* ó vivaz del nervio, es decir, aquella en donde se desarrollan los fenómenos de formación de los elipsoides, revela esencialmente la misma estructura que el cabo periférico. No insistiremos, pues, sobre las evoluciones de la célula de Schwann; sólo recordaremos que los núcleos de estos corpúsculos entran en partición, formando parejas después á lo largo (fig. 47, B), y que su protoplasma envolvente, en su crecimiento progresivo, rellena los espacios mediantes entre los elipsoides, constituyendo tabiques, espesamientos anulares y reticulaciones complicadas. En la figura 47, donde mostramos las células de Schwann del perro (tres días después de la sección), reconócese que la multiplicación de los núcleos es muy precoz, realizándose, por lo menos en parte, por el proceder directo. Adivínase también en ella que los elementos neoformados pueden, al separarse, avanzar dentro del territorio necrótico hacia la herida, donde más adelante, cuando los axones nuevos alcancen su madurez, formarán la reserva destinada á proteger los futuros conductores.

Conforme avanzamos en sentido centrípeto, las células de Schwann preséntanse menos modificadas, conservando durante los primeros días su estructura normal y posición tangencial (fig. 47, J). Nótase en ellas, sin embargo, cierta abundancia de protoplasma y colorabilidad exagerada por el azul de metileno (azul policrómico de Unna), particularidad también aparente en los corpúsculos en vías de división. Andando el tiempo (desde el cuarto día en adelante), algunos de estos núcleos habitantes en los confines de la región degenerada, muestran á veces señales de división, adoptando de preferencia el proceder mitósico.

Naturalmente, todas las distintas modificaciones de la célula de Schwann provocadas por la excitación traumática, nada tienen que ver, conforme hace tiempo demostraron Stroebe y después muchos neurólogos, con el proceso generativo de los nuevos cilindros-ejes. Su misión accesoria parece ser preparar la reabsorción de los detritus grasientos y axónicos, y su misión principal crear una reserva de corpúsculos jóvenes destinados á reemplazar á los congéneres destruídos y, sobre todo, á proveer de células satélites al formidable caudal de retoños nerviosos creados en el cabo central.

Degeneración del axon.—Al modo de la mielina y célula de Schwann, el cabo central nos ofrece, también por lo que afecta al cilindro-eje, dos regiones bien deslindadas: la región fronteriza de la herida y la región alejada.

En la *región fronteriza*, los axones manifiestan muchos aspectos degenerativos, imposibles de reducir á tipos bien deslindados. Provisoriamente, é ínterin se analizan más menudamente las diversas fases de desorganización del protoplasma axónico, mencionemos aquí las disposiciones más comunes ofrecidas por el cabo central en la proximidad de la lesión.

a) *Axones rápidamente desorganizados.*—Un trozo más ó menos largo del tubo medulado, muestra, desde la cuarta ó la sexta hora de la sección, una masa pálida, finamente granulosa, de contorno desigual y como flotante en un líquido marginal (figs. 48, *g* y 49, I). Esta substancia pálida, incolorable por la plata coloidal y las anilinas básicas, no es otra que la porción terminal en vías de digestión de un axon bruscamente necrosado. A veces, la

plata coloidal revela en el espesor de tales conglomerados hialinos, grumos centrales formados por meras granulaciones que atraen algo el depósito argéntico. Ulteriormente, es decir, desde el segundo día en adelante, los detritus del axon, mezclados á gotas lipoides, van reabsorbiéndose para dejar, al fin, espacio franco á los retoños neoformados.

b) *Axones granulosos rotos en pedazos*, relativamente grandes, y rodeados de elipsoides mielínicos. En los preparados del nitrato de plata preséntanse estos cilindros-ejes como en el cabo periférico, es decir, formando cilindros granulosos, espiroideos ó flexuosos y encogidos (fig. 55). Esta forma destructiva, que evoluciona menos rápidamente que la anterior, corresponde á los segmentos propiamente degenerativos de la mielina y célula de Schwann; segmentos que, en ocasiones, por brevedad del destruído, acércase notablemente á los labios de la herida.

c) *Axones pálidos vacuolados con reliquias neurofibrillares.*—En vez de masas necróticas más ó menos disgregadas, ciertos tubos medulados exhiben axones íntegros, ó sea no fragmentados ni granulosos, coloreables, aunque muy débilmente, por la plata coloidal y el azul de metileno (licor de Mann). Tales axones, que se presentan numerosos desde las seis á las veinticuatro horas de la lesión, ostentan gruesas vacuolas longitudinales y, á veces, deshilachamientos, con neurofibrillas más ó menos aparentes (fig. 48, *f*, *h*). En el cabo terminal muestran un bulbo, pincel ó masa irregular pálida, en ocasiones bifurcada y tangente con la herida. En fin, dentro de algunas amplias vacuolas reconócense, de cuando en cuando, grumos necróticos ovoideos ó pedazos axónicos, rodeados de una corteza protoplásmica menos desorganizada.

Juzgamos estas disposiciones como expresión de una necrosis lenta, es decir, precedida de fenómenos degenerativos del armazón neurofibrillar; aunque con relación á ciertas formas algo coloreables por la plata coloidal no sea fácil decir, de modo categórico, si se trata de axones muertos ó de cilindros-ejes enfermos, pero susceptibles de recobrar su colorabilidad y de entrar en tugerscencia formativa.

d) *Fibras conservadas.*—Representan una de las formas me-

nos frecuentes, pero no excepcionales, de necrosis axónica terminal. Trátase, como ya dejamos dicho más atrás, de axones flexuosos, compactos, enérgicamente coloreables por el nitrato de plata reducido, y que afectan contorno y tamaño normal,

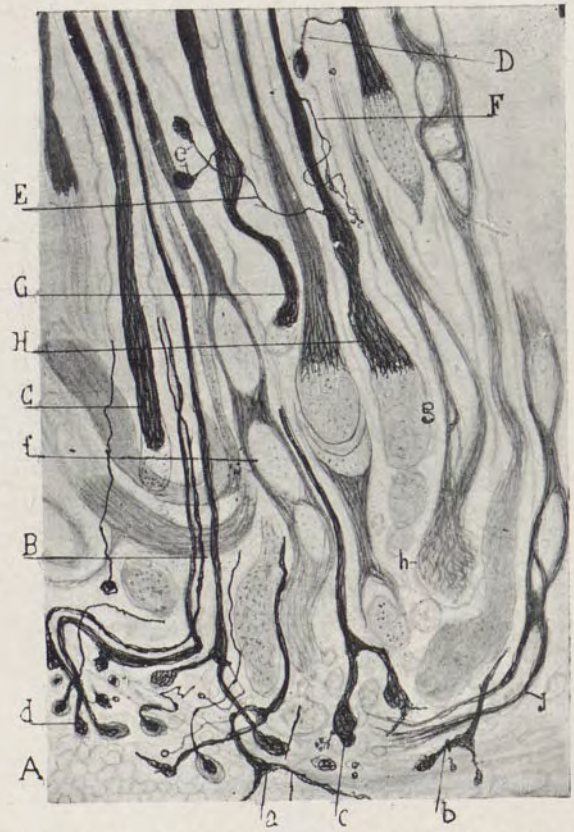

Fig. 48. — Trozo del cabo central del ciático del conejo seis horas después de la operación. — A, herida con hematíes; B, fibras de Remak en vías de retoñamiento; *f*, masas necróticas dentro de axones; *g*, *h*, porción necrótica de axones gruesos.

como si fueran enteramente refractarios á los procesos digestivos desarrollados en el espesor del tubo nervioso (fig. 49, A). Según encontramos en la fig. 49, E, la porción conservada termínase hacia el centro, mediante una punta de corrosión ó autolítica, á veces hinchada, vacuolada ó granulosa. Hacia la herida, el axon

sobresale, terminando en asa ó trazando circunflexiones (figura 49, A).

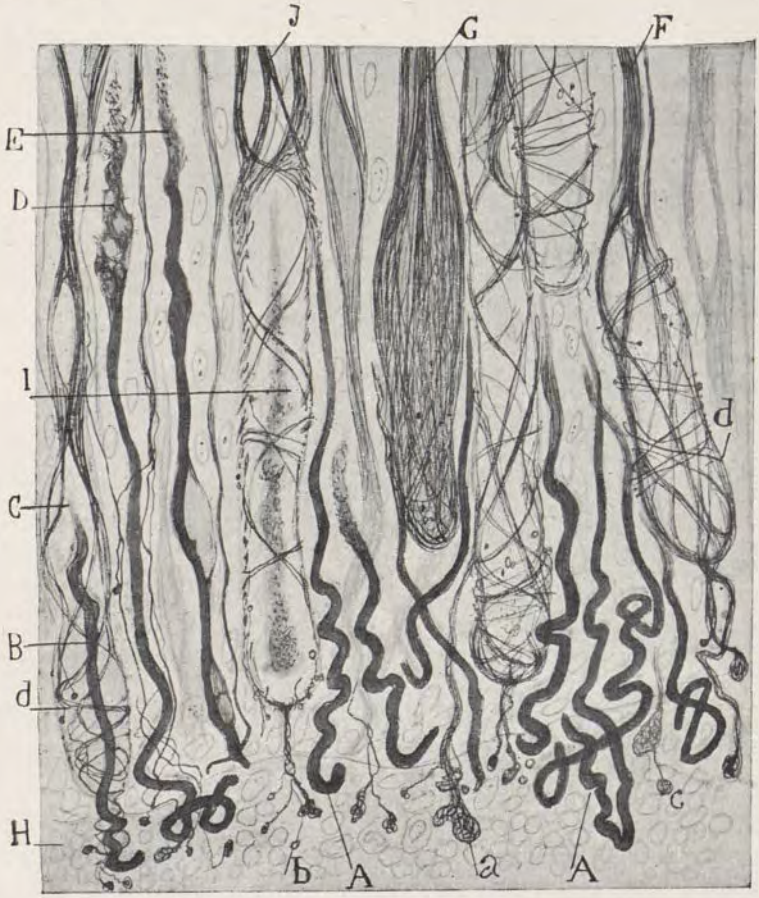

Fig. 49.—Cabo central del nervio ciático cortado. El animal fué sacrificado cincuenta horas después de la operación.—A, fibras conservadas sumergidas parcialmente en el exudado de la herida; B, axon conservado rodeado de hebras neoformadas; C, punta de corrosión ó desintegración; D, otro cabo desintegrado y como vacuolado de un axon conservado; G, axon vivo que limita la cámara digestiva de una capa de neurofibrillas; *d*, cámara típica de digestión con retoños insinuados en la herida por el poro inferior del tubo nervioso; I, tubo nervioso sin fibra conservada y cuyo axon se halla en plena disgregación en una cámara digestiva.

Entre el segmento conservado y la porción vivaz del axon, destaca un trozo de este conductor en vías de desintegración

(segmento autolítico). Como veremos más adelante, el estuche hinchado donde yacen los axones conservados, será ulteriormente invadido por los retoños nerviosos.

e) *Fibras de Remak.*—En su inmensa mayoría, estos conductores carecen de segmento necrótico ó lo presentan de cortísima extensión y difícilmente apreciable, por lo cual la región de la *turgescencia formativa* confina con la lesión misma, donde muy precozmente surgirá la maza de crecimiento (fig. 48, B).

f) *Tubos medulados delgados.*—Compórtanse casi lo mismo que las fibras de Remak, exhibiendo segmento necrótico, cortísimo, á veces irreconocible, y enviando, por tanto, hasta la herida larga porción metamórfica ó en turgescencia formativa (fig. 48, G). De su maza terminal y ramificaciones, trataremos más adelante.

Difícil es comprender el por qué de los variados aspectos presentados por la porción terminal de los tubos de mielina. En un mismo nervio preséntase la totalidad de las formas descritas y otras que no hemos podido estudiar bien. En lo tocante á la extensión y modalidades del proceso necrótico influye, sin duda, el diverso mecanismo de acción del traumatismo (desgarros, presiones, contusiones, etc.). También debe entrar por algo la diferente naturaleza fisiológica de los tubos. No deja de ser curioso que fibras nerviosas vecinas é igualmente gruesas manifiesten aspectos y gradaciones de vulnerabilidad harto diferentes. En todo caso, se nos escapa el mecanismo que enlaza el modo de acción mecánica con el desorden degenerativo.

Sobre la cuestión de la degeneración axónica del cabo central, las opiniones de los sabios han estado muy divididas. Así, para Ranvier, un trozo más ó menos considerable de la vaina de Schwann sufriría la fragmentación degenerativa; pero no el axon, que se mantendría incólume, experimentando un fenómeno de hipertrofia, mostrando una estriación longitudinal más aparente que de ordinario, y preparándose, en fin, á retoñar. Otros sabios, tales como Engelmann, Büngner, Wieting, Stroebe, Perroncito, Marinesco, etc., reconocen que, además del trozo mielínico correspondiente, el traumatismo aniquila un segmento axónico más ó menos extenso. El proceso regenerativo asienta, por tanto, no sólo en la cicatriz y cabo periférico, sino en buena parte del cabo central. Ambos dictámenes son conciliables, si no pre-

tenden erigirse en ley general. Dejamos dicho, que el trozo necrótico provocado por acción mecánica, resulta harto variable en un mismo nervio, según el diámetro de los conductores y según estados fisiológicos axónicos, por el momento enigmáticos. Por consiguiente, Ranvier pudo tener razón si sus observaciones recayeron en tubos poco lesionados, de esos cuyo segmento vivaz llega hasta cerca de la herida; y Engelmann, Büngner, etc., no erraron tampoco al describir trozos axónicos largos caídos en degeneración y necrobiosis. Muchas de las contradicciones, más aparentes que reales, en que incurren los autores al analizar los fenómenos degenerativos y regenerativos del cabo central explícanse, bien por los diversos efectos de la causa, ó por las diferentes modalidades reaccionales de los tubos nerviosos.

Articulación del axon necrosado con la porción metamórfica ó en turgescencia formativa.—La porción viva sepárase de la muerta por una frontera rigurosa dibujada muy precozmente. Apréciase ya por lo menos desde las cuatro ó seis horas del traumatismo. Aparte la hinchazón terminal (maza de crecimiento) muy tempranamente aparecida en algunas fibras, el segmento vivo destaca del muerto por su homogeneidad, ausencia de granulaciones y, sobre todo, por su avidez hacia la plata coloidal, avidez que permite á menudo distinguir rápidamente una trama neurofibrillar hipertrofiada de un axon indiferente, cuanto más de la porción caída en necrobiosis.

Otro carácter distintivo de la parte vivaz es la exageración de su aspecto estriado, ya notada hace tiempo por Ranvier. Perroncito, nosotros, Marinesco, Tello, etc., hemos confirmado la misma particularidad, usando los métodos neurofibrillares. En efecto; las neurofibrillas no sólo se perciben mejor, sino que, según nota Marinesco, se hallan en plena multiplicación, bien que este hecho sea aquí menos evidente que en las gruesas mazas y bolas terminales.

En cuanto al modo de articulación entre la porción mortifica da y la vivaz existen muchas variantes dependientes de la forma del trozo necrosado y, sobre todo, de la fecha del examen.

Al principio, es decir, durante las seis primeras horas, la separación no se ha efectuado aún en muchos axones, en los cuales la porción mortificada confina y parece substancialmente continuada con la vivaz (figs. 48, H y 51, A), fácilmente reconocible

por exhibir una especie de pincel ó bulbo donde se disciernen, más ó menos enérgicamente impregnadas, las neurofibrillas. A las doce á veinticuatro horas, el segmento autolítico se ha desprendido por completo del necrosado, creándose un espacio plasmático intercalar (hay excepciones). Durante esta última fase, es cosa común que el cabo axónico ofrezca cierta superficie cóncava para articularse con la porción desintegrada.

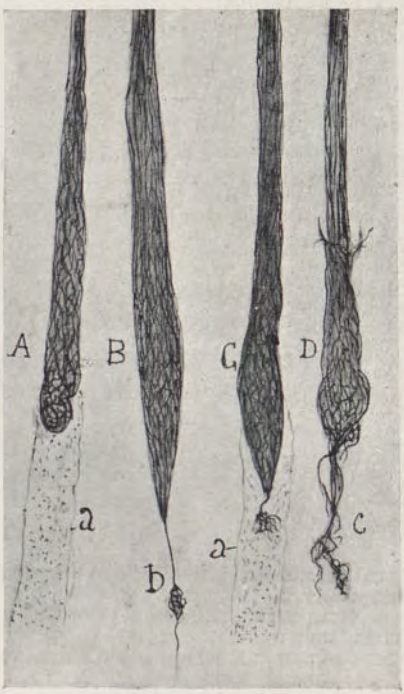

Fig. 50.—Formas de la terminación del axon y su articulación con el segmento necrótico treinta horas después de la operación (cabo central del ciático del gato). – *a*, segmento necrótico; *b*, *c*, apéndices neurofibrillares con neoformaciones y deshilachamientos agonísticos situados en el interior de dicho segmento.

Transcurridos uno ó dos días, el cabo viviente gana en diámetro, transformándose frecuentemente en maza ó botón que destaca vigorosamente, por su enérgica colorabilidad, de la masa necrosada (fig. 51, B, C). La disposición ofrecida por dicho cabo varía mucho, según los tubos examinados y según el grado de avance

del proceso regenerativo. En la figura 50 mostramos algunas de las disposiciones observables en el cabo central del ciático de gato sacrificado treinta horas después de la operación. Una de las más comunes es la de maza poco abultada ó de cabo de sonda penetrante en el eje de las reliquias axónicas (A). De vez en

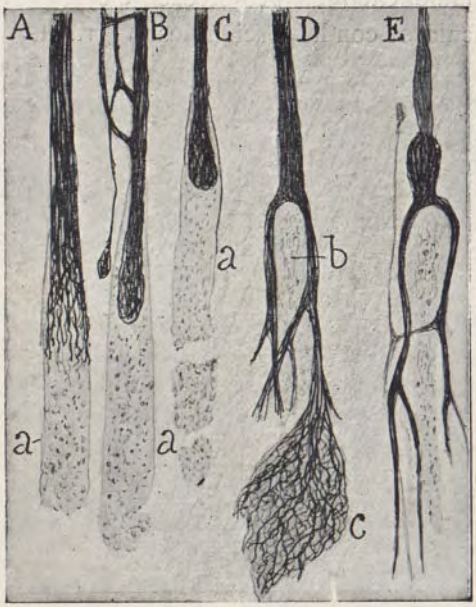

Fig. 51.—Cabo central del nervio ciático del gato, sacrificado cincuenta horas después de la operación.—A, punto de unión entre lo vivo y lo muerto *(a)*, en donde se ven neurofibrillas hipertrofiadas; B, C, axones cuyo cabo final vivo constituye un bulbo sumergido en el segmento desagregado; D, E, axones de cuyo bulbo final salen fibras de nueva formación.

cuando sorpréndense formas apuntadas con apéndices finos terminados por algún grumo neurofibrillar, como las reproducidas en la figura 50, *a*, *b*, *c*.

Apresurémonos á declarar que no todas estas mazas conservan capacidad germinativa. Como más adelante veremos, algunas de ellas, singularmente las apuntadas, vacuoladas é irregulares, son conos enfermos y abortivos.

CAPÍTULO VII

PROCESO REGENERATIVO DEL CABO CENTRAL

Fenómenos preliminares *(turgescencia formativa)* **de la neoformación axónica. — Creación de los retoños nerviosos. — Formas de retoñamiento: neoformación terminal ó directa (de las fibras de Remak, de los tubos medulados finos, retoñamiento directo por deshilachamiento). — Neoformación terminal indirecta ó á distancia de la herida. — Neoformación colateral. — Diversas formas de esta regeneración. — Aparatos de Perroncito. — Deshilachamiento de las colaterales. — Avalancha de ramificación y avalancha de crecimiento. — Tubos nerviosos estériles. — Marcha de la regeneración en el cabo central. — Fibras retrógradas, fibras atascadas y aparatos espirales.**

Fenómenos preliminares de la regeneración axónica.—Dejamos dicho más atrás, que la porción viva del axon seccionado sepárase rápidamente del segmento necrosado á favor de una línea progresivamente convertida en una raja ó espacio plasmático transversal, y que en su punto de terminación, el axon, según ya entrevieron Ranvier, Stroebe y otros histólogos antiguos, y han confirmado los modernos, exhibe una hinchazón y espesamiento de forma y longitud variables. Notemos de pasada que, el abultamiento descrito por los antiguos autores representa, sobre todo, el cabo enfermo, y en vías de degeneración del viejo axon. Pero, además de los cabos enfermos y estériles (de ellos hablaremos más adelante), existen otros vivaces, susceptibles de retoñar, y á los que conviene el nombre dado por nosotros, por analogía con el *cono de crecimiento* de los axones embrionarios, de *botón ó maza de crecimiento.*

En efecto, nuestras investigaciones establecieron (1) que se-

(1) *Cajal:* Sobre la degeneración y regeneración de los nervios. Primera Comunicación, *Boletín del Instituto de Sueroterapia, Vacunación y Bacteriología,* 30 de Junio de 1905.

mejante botón terminal *encuéntrase, no sólo en el cabo del axon vivaz, sino en el extremo de las ramas colaterales y terminales en vías de crecimiento.* La importancia de este hallazgo estriba en que la mencionada maza *marca de manera indudable la terminación real de las fibras y la orientación de su crecimiento.* Los autores que, como Ranvier, Vanlair, Stroebe (1), Kolster, P. Ziegler, Büngner, Wieting, etc., trabajaron de preferencia con el método del ácido ósmico ó el de las anilinas básicas, no pudieron sorprender jamás con certeza el término real de las fibras ameduladas y jóvenes, ni siquiera el de los tubos medulados, toda vez que éstos continúanse en su remate con un axon desnudo, casi completamente inaccesible á la observación en las preparaciones ordinarias. El botón ó maza de crecimiento ha sido, por lo demás, confirmado por todos los autores modernos (Lugaro, Marinesco, Minea, Nageotte, Perroncito, Tello, Pocharinski, Deineka, G. Sala, Medea, O. Rossi, Modena, Doinikow), es decir, por cuantos han hecho uso de los métodos de coloración neurofibrillar. También Krassin y Modena lo han reconocido, respectivamente, con los procederes de Ehrlich y de Donaggio. Ya veremos luego que existen varias categorías de mazas y que no todas poseen la misma significación y caracteres morfológicos.

Metamorfosis de la hinchazón terminal del axon.—Notemos que este abultamiento cambia de forma sucesivamente. Al principio (de las dos á las cuatro horas), la forma del cabo axónico apenas se muestra modificada, ofreciendo, según dejamos dicho ya, la figura de un pico de sonda ó de brocha neurofibrilar (figura 52, C, H, G). A veces, como aparece en la figura 55, B, el cabo susodicho exhibe ligera concavidad en que penetra el remate del segmento necrosado. Pero, desde las cinco horas en ade-

(1) El autor antiguo que con más éxito estudió la forma del cabo terminal de los retoños nerviosos fué Stroebe, quien procuró antes que nadie identificar este cabo con el *cono de crecimiento*, señalado por nosotros en los axones embrionarios. Desgraciadamente, el método de Stroebe no permitía presentar con claridad el extremo de las fibras en vías de crecimiento al través de la cicatriz y cabo periférico. Así, la figura en *cabo de sonda*, descrita por dicho sabio, sólo muy excepcionalmente aparece en los retoños nerviosos.

lante el engrosamiento crece y el extremo axónico adquiere figura de abultamiento olivar ó de maza más ó menos prolongada. Semejante disposición terminal sufre, empero, variantes, y hasta se dan casos en los que, á las veinticuatro y cuarenta y ocho horas, mantiénese todavía la forma de sonda ó de pincel.

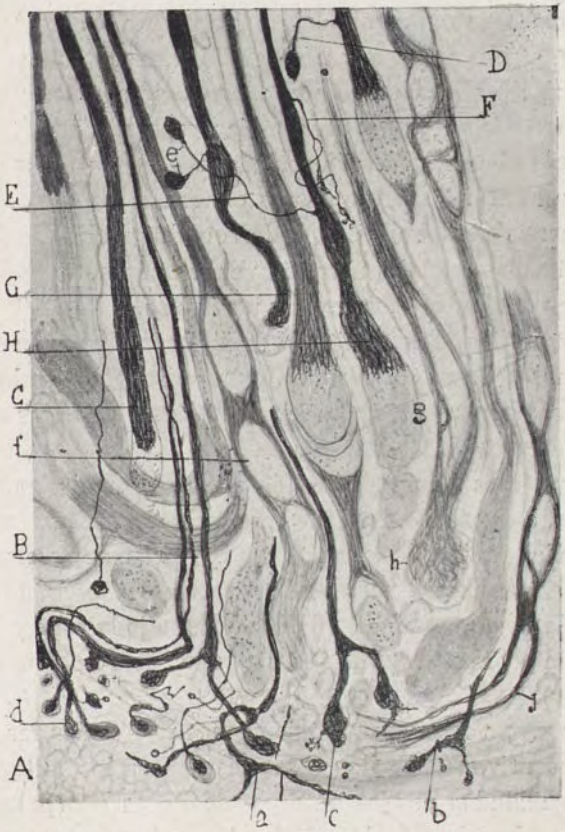

Fig. 52.—Trozo de cabo central del ciático del conejo, seis horas después de la sección. — A, herida; B, fibras de Remak; C, axon acabado en punta de sonda; D, F, colaterales neoformadas; *d*, mazas de fibras de Remak; *g*, segmento necrótico.

Turgescencia formativa ó estado de amiboidismo divisorio del axon. — No es sólo el extremo axónico la parte del protoplasma nervioso irritado por el choque traumático; en mayor ó menor extensión, según las fibras, aféctase también el territorio

que precede al abultamiento. La excitación traumática propágase en sentido centrípeto, creando en el protoplasma modificaciones químicas, morfológicas y fisiológicas especiales. Tres rasgos esenciales caracterizan claramente esta porción excitada del cilindro-eje, incluyendo el botón terminal: turgescencia protoplásmica por absorción del plasma ambiente; colorabilidad enérgica, en presencia de la plata coloidal, de las neurofibrillas, las cuales se ofrecen, según notan Perroncito y Marinesco, más gruesas y aparentes; y, en fin, capacidad de producir retoños nerviosos. Diríase que toda esta porción axónica espesada ha retornado á la época embrionaria, desdiferenciándose de su estructura de conductor adulto. Su protoplasma es teatro, sin duda, de activos fenómenos de asimilación y de reconstrucción de la trama neurofibrillar. A este singular rejuvenecimiento del axon designaremos en adelante, para evitar perífrasis, *estado de turgescencia formativa,* ó de *irritación divisoria.* Brevísimo en extensión en las fibras de Remak, más prolongado en las meduladas finas, alcanza el *estado turgescente* en los tubos robustos el espacio de dos ó más estrangulaciones.

Según veremos más adelante, al tratar del nacimiento de las colaterales, además de esta *turgescencia formativa* continua, recaída en las regiones preterminales del axon, se observan también segmentos discontinuos de *excitación divisoria*, á gran distancia de la maza terminal, y localizados bajo la forma de manguitos en la proximidad de las estrangulaciones de Ranvier (figuras 58 y 59).

Formas de la neoformación nerviosa.—Todas las modalidades generativas descritas ó supuestas por los antiguos, así como las señaladas por los autores modernos (Purpura, Cajal, Perroncito, Krassin, Marinesco, etc.), pueden agruparse en estas dos variedades: *neoformación nerviosa terminal axónica* y *neoformación colateral.* Luego veremos que estas dos modalidades pueden reunirse en una misma fibra, constituyendo procesos de gran complicación.

Neoformación terminal del axon.—Sospechada por los autores antiguos, singularmente por Notthaft y Ranvier, ha sido plenamente demostrada por nosotros, gracias á la capacidad

reveladora del nitrato de plata reducido. Marinesco, Deineka y otros la han observado también, aunque en los casos comunes de regeneración (animales adultos, secciones más ó menos acompañadas de contusión), este proceso sea menos frecuente que la neoformación colateral.

En esta modalidad de retoñamiento es preciso separar dos casos: a) *retoñamiento directo ó distal,* ó sea el efectuado en el extremo de axones casi exentos de segmento necrótico ó con segmento necrótico sumamente corto y apenas reconocible; b) *retoñamiento indirecto ó proximal,* esto es, el recaído en cilindros-ejes, de los cuales una parte más ó menos considerable ha caído en necrobiosis. Bien miradas las cosas, semejante distinción no es esencial, puesto que todo axon debe necesariamente perder, por la acción directa del traumatismo, cierta cantidad de protoplasma; pero la disposición y curso de los retoños varía lo bastante en cada modalidad para autorizar dicha diferenciación. El retoñamiento directo ó distal tiene lugar corrientemente en las fibras de Remak, en los conductores medulados finos y en la mayoría de las fibras todavía no meduladas, ó con débil forro mielínico, de los animales recién nacidos ó de pocos días.

Retoñamiento directo en las fibras de Remak.—Desde las seis horas ó antes, ofrecen estas fibras un segmento terminal más ó menos turgescente, prolongado hasta muy cerca de la herida. El trozo necrótico, sumamente breve, es difícil de percibir. En ocasiones se le observa, sin embargo, como un rastro de gránulos pálidos perdido en el borde de la herida. De las seis horas en adelante, el cabo axónico cortado en pico de sonda, se dilata en maza final, y en las horas siguientes se le ve progresar hacia la herida, donde unas veces mantiene su individualidad y otras se bifurca para generar ramas secundarias.

Transcurridas las veinticuatro horas, varias mazas finales han franqueado ya el límite del nervio, penetrando en los exudados. Como aparece en las figuras 52, *d*, y 55, E, estas mazas suelen formar racimos ó paquetes, y no es raro observar en las errantes por el coágulo sanguíneo, señales de degeneración consistentes en exhibir foco central coloreable y corteza granulosa é

incolorable. En fin, las ramas nerviosas surgidas de los botones terminales, sorpréndense á menudo en la cicatriz desde las veinticuatro horas en adelante. Algunas de ellas, según ocurre también en las brotadas de axones medulados, al tropezar con

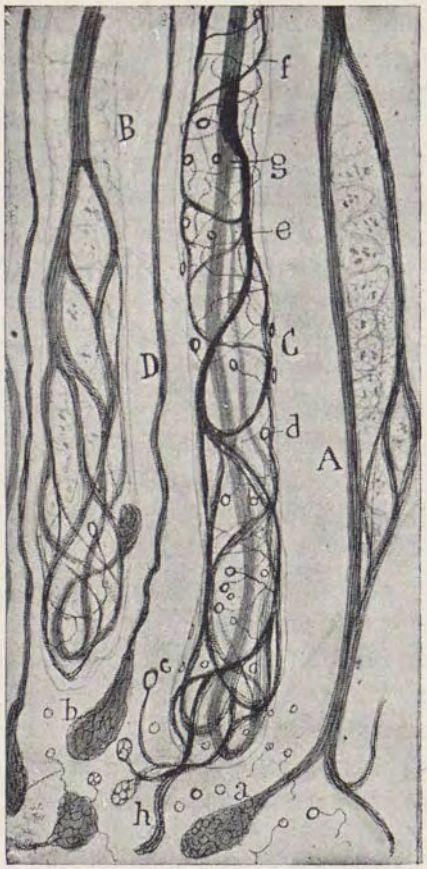

Fig. 53. — Cabo central del nervio ciático del gato sacrificado cincuenta y dos horas después de la operación. — A, B, axones provistos de ramas terminales nacidas á distancia de la herida; D, fibra de Remak; C, tubo con ramas espiroideas; *a, b, h,* mazas de crecimiento; *c*, anillo terminal.

los exudados ó con la barrera del tejido cicatricial, dóblanse para tornarse retrógradas. Por lo común, las ramas nerviosas nacen de la maza final misma, acabando á su vez, tras variable

trayecto, á favor de grumos ó botones de reducida dimensión. Entre los ramúsculos circulantes por el exudado ó por la cicatriz, sorpréndense siempre algunos que, según señaló primeramente Perroncito en las proyecciones de los tubos medulados, se terminan á favor de cierta curiosa eminencia dentro de la cual se encierra, en vez de protoplasma macizo, fino anillo neurofibrillar enérgicamente coloreable por la plata. Pero de estas formas singulares trataremos más adelante.

Retoñamiento directo de los tubos medulados finos y de mediano calibre.—Distínguese este caso del retoñamiento indirecto ó proximal, en que desde las primeras horas consecutivas á la lesión, la maza final yace próxima á la herida, y las ramas en que ella se descompone aparecen desde el principio libres, por brotar no dentro, sino por debajo de la interrupción de la vaina de Schwann. A partir del segundo ó tercer día, las ramas han penetrado en la cicatriz, generando nuevas proyecciones á tiempo que la inmensa mayoría de las ramas de los tubos de retoñamiento indirecto ó proximal no han emergido todavía del estuche de Schwann, y se ven obligadas á sortear el obstáculo de los grumos axónicos y gotas grasientas. Según aparece en la figura 61, C, K, cada rama emanada del botón principal acaba también en bolas ó anillos. Encuéntranse, sin embargo, como veremos más adelante, en la cicatriz terminaciones en borla y en huso, más ó menos deshilachados.

Retoñamiento directo por deshilachamiento.—En ocasiones, la porción del axon vecino de la herida muestra vacuolas longitudinales separatorias de paquetes neurofibrillares. Estos fascículos, separándose en ángulo agudo y disociando sus hebras, suelen generar, una vez llegados á la herida, gran número de ramas. Ignoramos si todos estos deshilachamientos precoces representan fenómenos normales. Como tales estimamos, empero, los producidos en algunos axones medulados de los animales jóvenes, axones reproducidos en la figura 54, B, C. Fenómenos semejantes encuéntranse, aunque menos frecuentemente, en los tubos medulados de algún calibre, según dibujamos en la figura 52, J.

Es curioso notar que los autores antiguos, como Waller (1852)

y Bruch (1862), hablan ya de deshilachamientos de las neuro fibrillas *(fibrillas primitivas de M. Schültze)* como proceder formador de los paquetes de fibras neoformadas en el cabo central. Por lo demás, tales deshilachamientos atribuyéronles á los

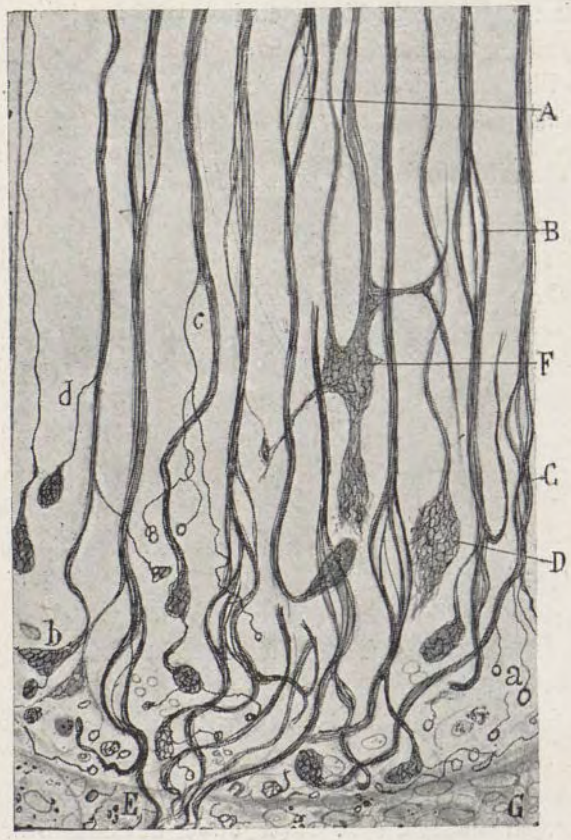

Fig. 54.—Cabo central del nervio ciático del gato de quince días, sacrificado dos después de la operación. — A, B, C, axones con vacuolas y aspecto deshilachado; D, recia excrecencia terminal de forma laminar; E, axones que se aventuran en el exudado; F, fibra espesa que emite rama retrógrada; *a*, anillos terminales.

axones centrales y no á las ramas, que es donde muy principalmente se desarrollan, según veremos más adelante.

Cualquiera que sea el modo de producción, buena parte de las ramas hijas llegadas á la frontera del nervio, incúrvanse para hacerse retrógradas, corriendo ya por dentro, ya por fuera de

los estuches de Schwann (fig. 56, *e*). Tales proyecciones retrógradas se bifurcan á menudo y acaban por mazas de aspectos

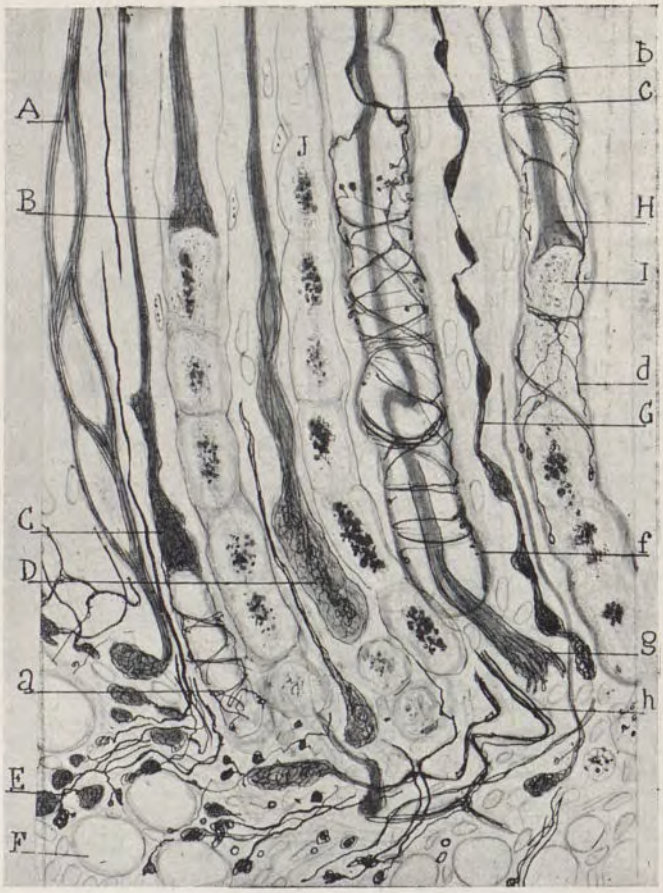

Fig. 55.—Trozo de cabo central del ciático de gato adulto sacrificado veinticuatro horas después de la operación. — A, tubo deshilachado y vacuolado; G, maza terminada mediante superficie cóncava; E, mazas de fibras de Remak penetrando en el exudado; B, H, cabos axónicos no modelados todavía en maza terminal, en su contacto con la porción necrosada; *b, c,* colaterales generadoras de espirales de Perroncito; I, porción necrosada del axon; F, células adiposas.

diferentes. Naturalmente, las ramas retrógradas de las fibras de Remak son siempre intersticiales ó extratubarias. De estos interesantes conductores retrógrados trataremos más adelante.

Retoñamiento terminal indirecto ó á distancia de la herida. —Implica, conforme dejamos dicho, la necrosis de largo seg-

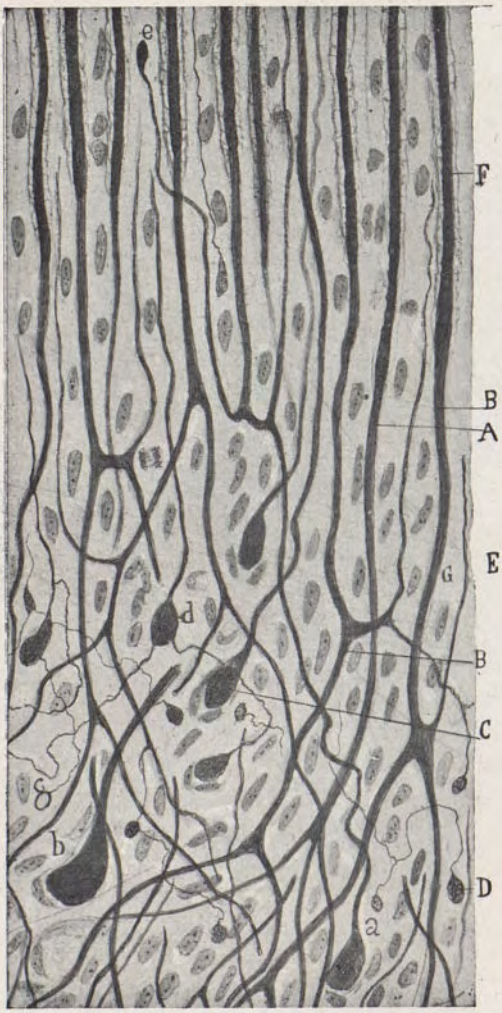

Fig. 56. — Corte longitudinal del cabo central del ciático de gato sacrificado cuatro días después de la operación. — A, porción retoñada de axon central medulado; F, porción medulada; B, fibra ramificada con ramas retrógradas; G, axon no dividido todavía y terminado en maza; *a*, pequeños botones terminales; *b*, gruesas mazas; *e*, maza retrógrada.

mento axónico, proceso asociado á la conservación de la mem-

brana de Schwann y á la creación de una cámara digestiva, donde serán ulteriormente destruídos los detritus axónicos y grasientos. Esta forma de retoñamiento es propia de todos los tubos medulados gruesos y de buena parte de los de mediano calibre.

Como puede presumirse, semejante modalidad neoformativa envuelve cierto retardo en la marcha de los retoños á la cicatriz. En efecto, el botón final en contacto con las mazas mortificadas, suele quedar como paralizado durante veinticuatro ó treinta horas y á veces más. Pero aunque con retraso, el botón terminal acaba por disiparse, creándose á sus expensas, según se verá en la figura 53, A, B, y en los esquemas de la figura 62, B, D, una horquilla cuyos brazos caminan bajo la membrana de Schwann, costeando el segmento necrosado que penetra por su cabo superior en el ángulo de bifurcación.

En la figura 62, D, la maza ya desvanecida ha producido dos ramas robustas que estrechan íntimamente dicho trozo necrótico. En vez de dos ó más ramas, dicho botón terminal emite una sola, emplazada un poco lateralmente, para contornear el *caput mortuum* axónico, según reproducimos en A de la figura 62. En todo caso, la rama ó ramas creadas corren por debajo de la membrana de Schwann, dejando en el centro las reliquias grasientas y axónicas hasta alcanzar el cabo libre de dicho estuche, para lanzarse al fin hacia la herida. En su camino intra y extratubario, las referidas ramas suelen dicotomizarse varias veces, dando origen cada una á un manojo de conductores separados entre sí en ángulos muy agudos.

Diversas figuras reproducen esta importa forma de retoñamiento terminal (fig. 53, A, B). Examínese, sobre todo, el esquema de la figura 62, donde mostramos tres ejemplos típicos: uno, en que el axon genera una sola y robusta rama (fig. 62, A), y dos (fig. 62, B, D), en que brota en ángulo agudo una pareja de conductores sucesivamente ramificados. Las ramas retrógradas, relativamente raras en este tipo de neoformación axónica, sorpréndense de cuando en cuando (fig. 62, A, *f*).

Regeneración por ramas colaterales. — Cuando los tubos nerviosos han sido fuertemente contundidos, suelen exhibir en su

extremo dos segmentos: uno necrótico, generalmente largo, y otro vivaz, pero enfermo é incapaz de regeneración. A consecuencia de ello, los retoños brotan, no de la maza final, sino de una región turgescente situada por encima y en un paraje más ó menos alejado (figs. 55, *c*, 62, C, y 52, F, D).

El retoñamiento colateral fué ya mencionado y dibujado por Stroebe, que lo reconoció en el cabo central desde el séptimo al décimoquinto día de la operación (sección y compresión nerviosas). En los dibujos de este sabio, las ramas en cuestión, pocas en número (una de ordinario), son larguísimas y brotan á cierta distancia y por encima de la maza ó abultamiento final del axon.

Nuestras observaciones, recaídas también en épocas tardías de la regeneración (desde el quinto día en adelante) han confirmado la existencia de estas ramas y de sus múltiples dicotomías, en las preparaciones del nitrato de plata reducido. Ya en nuestra primera citada comunicación (1) sobre la regeneración nerviosa (30 de Junio de 1905), después de mencionar el método de la división terminal, decimos: «otras veces nacen del axon una, dos, tres ó más colaterales, las cuales caminan por debajo de la membrana de Schwann, ora hacia la herida, ora retrógradamente». «Ciertos cilindros-ejes emiten—añadíamos—en ángulo recto, apéndices finos que acaban á más ó menos distancia por dentro de la membrana de Schwann, á favor de mazas ó grumos reticulados; algunas de estas fibras hijas trazan espirales en torno del axon de origen». Pero estas descripciones se refieren á animales sacrificados desde el quinto al décimo día. Corresponde, pues, á Perroncito (2) el honor de haber sorprendido las colaterales y las disposiciones espirales desde los primeros momentos de su formación (seis á doce horas ó más) y de haber dado de ellas, antes que nadie, una descripción detallada y figuras sugestivas y elegantes. En fin, observaciones recientes efec-

(1) *Cajal: Boletín del Instituto de Seroterapia,* etc., *de Alfonso XIII.* Junio y Septiembre, 1905.

(2) *Perroncito: La rigenerazione delle fibre nervose,* II y III notas preventivas, comunicadas, respectivamente, en 3 de Noviembre de 1905 y 26 de Enero de 1906. *Bolletino della Societá Medico-Chirurgica di Pavia,* 1905 y 1906.

tuadas por nosotros (1), y simultáneamente también por Marinesco y Minea (2), han confirmado la precocidad del fenómeno y de todas las curiosas formas descritas por Perroncito.

En nuestros preparados del gato y perro jóvenes, los citados brotes colaterales reconócense fácilmente desde la sexta hora, siendo abundantísimos á la décima ó duodécima. Mas, conside-

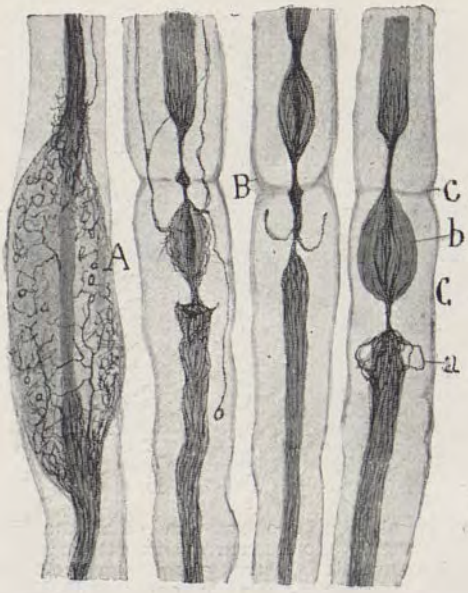

Fig. 57. — Fibras del segmento central de un nervio aplastado. Gato adulto sacrificado cincuenta horas después de la operación. Los tres tubos de la derecha emiten colaterales en la región vecina de la estrangulación ó *zona germinal.—a*, asas neurofibrillares; *b*, hinchazón fusiforme del axon; B, C, estrangulación con tendencia á desvanecerse.

rando que por dicho tiempo algunas de tales proyecciones constituyen ya ramificaciones complicadas (fig. 52, F), es preciso atribuirles una fecha todavía más temprana.

Las ramas en cuestión, que son poco abundantes al principio

(1) *Cajal:* Les phénoménes précoces, etc. *Trav. du Lab. de Rech. biol.* Tomo V, 1907. Con anterioridad hicimos un estudio sobre esta cuestión en la Revista escolar titulada: *Cajal.* 20 de Junio de 1906.

(2) *Marinesco y Minea:* Precocité des phénoménes de régénérescence des nerfs après leur section. *Séances de la Société de Biol. de Paris.* Communication du 10 Nov. 1906.

y surgen en cualquier paraje del segmento turgescente, manifiestan, empero, si hemos de creer á nuestros preparados, dos preferencias: la proximidad de la maza ó pincel terminal (predilección notada ya por Stroebe y bien demostrada por Perroncito), y, sobre todo, ciertos parajes más proximales coincidentes con aquellos ensanchamientos axónicos vecinos de la estrangulación.

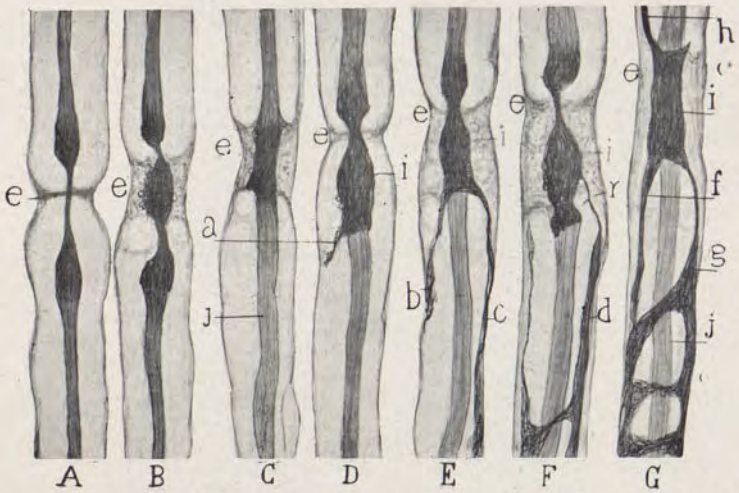

Fig. 58. — Cabo central del ciático, examinado á alguna distancia de la herida. Gato adulto sacrificado cincuenta horas después de la operación. — A, estrangulación normal; B, estrangulación en que el axon aparece fusiforme; C, estrangulación á punto de borrarse; D, E, manguito germinal desarrollado cerca de la estrangulación; F, G, manguitos con recias ramas intratubarias; *e*, estrangulación; *j*, axon; *b*, *c*, retoños nerviosos; *d*, rama fina que va espesándose: *f*, *g*, ramas largas de un manguito germinal.

En general, nos ha parecido que las *colaterales más próximas al segmenlo necrótico brotan indiferentemente de cualquier paraje del axon; mientras que las ramas alejadas de él, es decir, las surgidas muy arriba en el comienzo del segmento normal, nacen exclusiva, ó casi exclusivamente, de la citada dilatación vecina del disco de soldadura.* En lo sucesivo, pues, para evitar perífrasis, designaremos esta región impresionable del axon, *territorio ó zona germinal*. Dicha región entra rápidamente en turgescencia formativa (desde las doce á las veinticuatro horas), se espesa notablemente y adopta la forma

de manguito *(manguito germinativo)*. Más adelante detallaremos su constitución y describiremos los brotes á que da origen.

En la figura 58 mostramos las metamorfosis observadas en las estrangulaciones de Ranvier y regiones inmediatas del cabo central cincuenta horas después de la sección del ciático (gato adulto). En A, aparece una estrangulación normal (*e*) con el axon adelgazado y relativamente pálido. El estado de turgescencia por excitación traumática, hipertrofia á veces, como se veía en B y C, la porción axónica situada en la estrangulación, provocando la desaparición del disco de soldadura; mientras á los lados aparece cierta masa protoplásmica que borra casi por completo los cuellos de Ranvier. Tales eminencias fusiformes son, en la mayoría de los casos, turgescencias sin ramas; algunas veces, emiten asas y algo así como una nubécula de filamentos algodonosos (fig. 58, B, *e*). Excepcionalmente, hemos visto brotar de dichos husos ramas finas dirigidas hacia la herida y situadas bajo la membrana de Schwann.

En cambio, los *manguitos germinales* situados cerca de la estrangulación son siempre fecundos (fig. 58, I). De ordinario, sólo uno de ellos, el que mira hacia la herida, alcanza desusado espesor, se colorea intensamente por la plata y emite retoños. Se encuentran, sin embargo, tubos provistos de dos manguitos germinales situados encima y debajo del cuello de Ranvier é igualmente fecundos. En F y G los retoños, delgados en su arranque, han crecido en espesor y longitud, marchando bajo la membrana de Schwann, tornándose más ó menos acintados y membranosos y suministrando, á menudo, ramas nacidas en ángulo recto ó casi recto. En tales tubos, la estrangulación hállase casi irreconocible al nivel de la membrana de Schwann, subsistiendo, empero, en ocasiones en el axon (F). Cuando, según aparece en G, la *región germinal* axónica emite ramas ascendentes y descendentes, toda señal de estrangulación se ha desvanecido, observándose en torno del manguito excitado una masa granulosa formada por el protoplasma del corpúsculo de Schwann (fig. 59, *a*).

No es siempre fácil relacionar el paraje de origen de las colaterales con el estado y disposición de la vaina medular. Creemos, empero, no desviarnos mucho de la verdad afirmando que la mayoría de las colaterales surgen entre la porción degenerada de la mielina (región de los elipsoides) y el segmento normal. Como la porción degenerada del tubo medular es á veces cortísima, compréndese la creación de ramas colaterales y terminales en territorios muy cercanos á la herida.

Un poco más allá de esta región de transición, es decir, en el

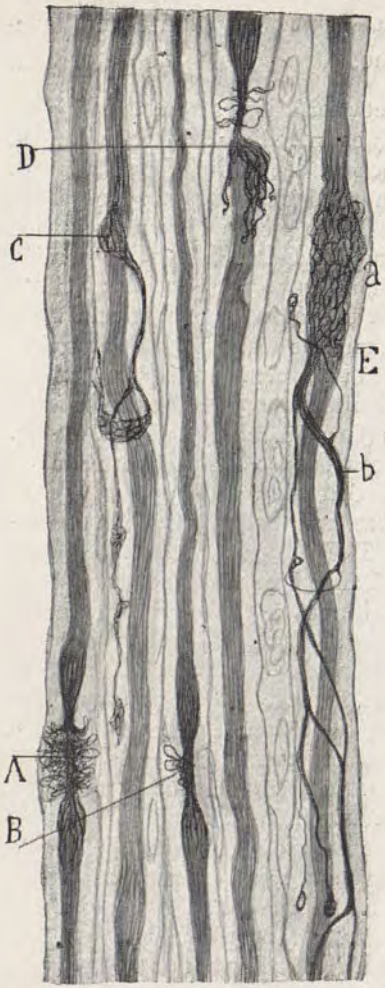

Fig. 59. — Cabo central del ciático de conejo sacrificado dos días después de la operación. Región del nervio algo alejada de la lesión (cerca de un milímetro). Las estrangulaciones se han desvanecido en parte. — *a*, región germinativa en forma de manguito de que surge una colateral que marcha hacia la herida; D, otra zona germinativa de que emanan algunas colaterales incipientes; A, B, asas y proyecciones algodonosas en regiones vecinas á la estrangulación de Ranvier; C, colateral nacida de un manguito germinativo poco aparente.

segmento indiferente, brotan también, aunque rara vez, ramas colaterales. Tales proyecciones dimanan de ordinario de las estrangulaciones de Ranvier, al nivel de las cuales el axon se ha espesado algo, haciéndose ávido de la plata coloidal, mientras que el disco de soldadura parece más ó menos reabsorbido. Colaterales de esta clase, es decir, retoños alejados de la herida, son todas aquellas que los autores y nosotros hemos descrito en épocas relativamente tardías, dentro del cabo central. Semejantes apéndices lejanos marchan naturalmente por los intersticios del endoneuro. Por lo demás, también entre estas colaterales alejadas las hay brotadas de la zona germinativa. En tal caso, para hacerse extratubarias perforan inmediatamente la membrana de Schwann.

En general, salvo excepciones, el nuevo ramo comienza por delgado tallo que ulteriormente se espesa (fig. 58, *r*), tornándose estriado, como si sus neurofibrillas se multiplicaran por hendimiento longitudinal, y, en fin, la fibra se alarga rápidamente y ramifi-

ca. Este sucesivo espesamiento de la colateral, denominado por nosotros *avalancha de crecimiento transversal,* entraña considerable valor teórico, porque demuestra que el acto asimilativo está principalmente regido por condiciones locales.

Por lo que toca á la abundancia y tiempo de formación, existen numerosas variantes. Preparados hay en que, á las veinticuatro horas, no se sorprende todavía ninguna rama colateral, mientras que otros las ofrecen ya muy numerosas desde la sexta ó la duodécima hora de la operación. Estas diferencias resaltan en un mismo corte, notándose que, al lado de conductores gruesos cuajados de ramas y plexos intratubarios, destácanse otros sin señales de retoñamiento ó exclusivamente provistos de ramas terminales. Previas estas generalidades, pasemos ahora á la descripción particular de algunas formas de ramificación colateral, distinguiéndolas en ramas *intra y extratubarias.*

Ramas intratubarias.—Son las más numerosas durante las fases primeras del retoñamiento, y adoptan las disposiciones siguientes:

a) *Asas y eflorescencias colaterales cortas.* — En la porción metamórfica más alejada de la herida sorpréndense, á menudo, unas veces, asas finas surgidas cerca de las estrangulaciones (figura 59, B); otras, apéndices delicados dispuestos en una especie de musgo peri-axónico (fig. 59, A); otras, en fin, borlas ó penachos que recubren un trozo de cilindro-eje, acabando por anillos (fig. 59, D). Indicio de próximas creaciones colaterales, parecen ser, también, ciertos espesamientos axónicos, al nivel de los cuales el protoplasma exhibe recias y plexiformes neurofibrillas (fig. 59, E), y, sobre todo, un enreciamiento local de la capa cortical del axon dispuesto en forma de manguito, de que á menudo surgen colaterales. De estos *manguitos neurogenéticos* ya descritos más atrás, daremos nuevos detalles al estudiar la regeneración consecutiva á la presión.

Creemos que la mayoría de estos apéndices representan conatos de creación de retoños ó ramas sorprendidas en los primeros momentos de su génesis. Por lo contrario, las disposiciones ansiformes y algodonosas pudieran representar el resultado de una excitación formativa abortada ó estéril.

b) *Finas colaterales finas y cortas terminadas en anillos.* —No es raro encontrar axones de cuya superficie brotan, en ángulo agudo, una ó varias hebras que, deslizándose longitudinalmente sobre el axon, se terminan en grumos y anillos, y generan al ramificarse y entrecruzarse un plexo delicado inframielínico (fig. 63, B, *d*).

Fig. 60.—Despliegue en forma de tul más ó menos extenso y vacuolado, de robusta rama colateral. Cabo central de un conejo sacrificado cincuenta y cuatro horas después de la operación.—*a*, rama axónica; *c*, red neurofibrillar membranosa; *d*, anillo terminal.

c) *Ramas largas, relativamente gruesas, nacidas en ángulo agudo y ramificadas complicadamente por debajo de la membrana de Schwann.*— Nacen de cualquier paraje del axon; mediante eminencias cónicas, chocan después con la membrana de Schwann, donde se doblan para marchar, ya hacia la herida, ya en sentido retrógrado; en su camino se dicotomizan repetidamente, y sus ramas, de ordinario coronadas de mazas ó de anillos, constituyen en la región cortical del tubo, plexo complicado de mallas longitudinales (fig. 59, *b* y 55, *b, c*). Algunas mazas, al rebotar en la membrana de Schwann, en vez de seguir como longitudinal tórnanse transversales, y en virtud del fenómeno de estereotropismo, de que más adelante hablaremos, acaban por aplicarse íntimamente á la membrana, trazando bajo ella revueltas y espirales. Naturalmente, la extensión y amplitud de este plexo tangencial, así como del aparato helicoideo, dependen de la fecha del examen. En todo caso, la aparición de estas ramas colaterales es muy precoz, pues según mostramos en la figura 52, *f*, ya á las seis horas sorpréndese en algunos tubos gruesos tal cual rama intravaginal delicada. Pero, sólo de las doce á las veinticuatro horas, adquieren tales apéndices

considerable extensión, llegando en ocasiones, según mostramos en la figura 55, *b, c, d,* á constituir por sus dicotomías en ángulo agudo plexos complicados en torno de las reliquias del axon. En los siguientes días (dos ó tres) las ramas, la forma, longitud y dirección de las ramas colaterales, muéstranse sumamente variadas. La configuración en cinta reticulada, en pala, raqueta, etcétera, más ó menos deshilachadas hacia su cabo, encuéntrase con frecuencia. A veces, según aparece en la figura 60, las ramas se dilatan en alas sutiles bajo la membrana de Schwann, desplegándose en ancho tul de elegante dibujo. Esta delicada membrana exhibe clarísima reticulación neurofibrillar (con filamentos primarios y secundarios), presenta tal cual vacuola, y puede extenderse conforme aparece en la figura 49, G, en verdaderos estuches reticulados, en cuyo interior destácanse los restos del axon y mielina. Por lo común, la disposición en tul es tanto más acentuada cuanto más próxima está la rama á su cabo terminal, el cual se muestra á menudo modelado también, en brocha ó apéndice membraniforme y deshilachado. De ella surgen, á menudo, finos apéndices acabados en anillos (fig. 60, *d).*

Transcurridas cuarenta y ocho ó más horas de la operación, el plexo nervioso intratubario formado por el brote, crecimiento y ramificación de las colaterales, se complica de un modo extraordinario, generándose un aparato que, por haber sido por primera vez descrito por Perroncito, lleva el nombre de este autor (1). He aquí sus principales componentes: la membrana de Schwann aparece dilatada, acabando del lado de la herida y en la proximidad de ésta, mediante un fondo de saco más ó menos redondeado. Genérase así un vasto reservorio longitudinal donde se albergan detritus grasientos y restos de la porción necró-

(1) Nosotros hemos propuesto el nombre de *aparato de Perroncito* para las disposiciones espiroideas y plexiformes precozmente formadas en los tubos medulados (desde las doce á las cuarenta y ocho horas); con lo cual no pretendemos atribuir á este autor el descubrimiento de las disposiciones helicoidales. En realidad, los ovillos y espirales de fibras meduladas fueron ya vistos por Ranvier en 1873, y los construídos de fibras desnudas (desde los diez días en adelante de la operación), bajo la membrana de Schwann, fueron descritos en 1905 por nosotros *(Boletín del Instituto de Seroterapia,* Junio de 1905) y poco después por Marinesco (Noviembre de 1906).

tica del axon *(cámara digestiva)* (figs. 49, *b*, *d* y 53, B, G). En cuanto al factor nervioso, ofrécese según las tres modalidades siguientes:

a) En ciertas cámaras digestivas subsiste más ó menos alte-

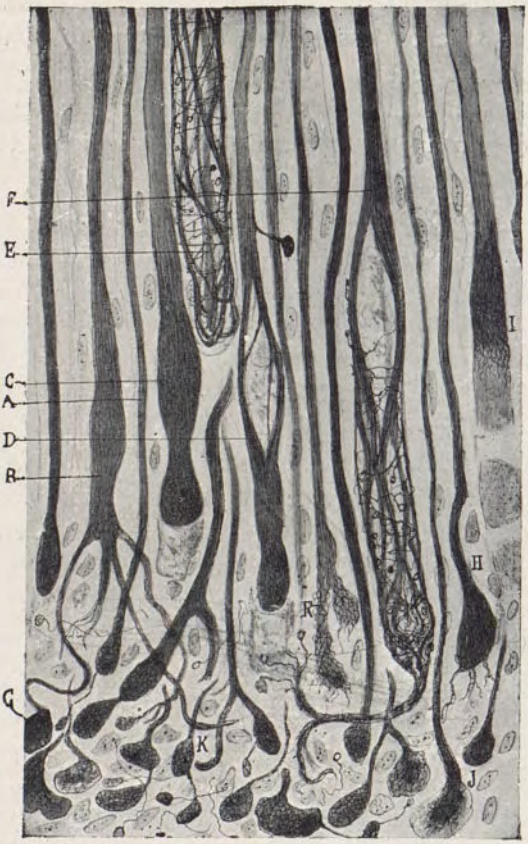

Fig. 61. — Cabo central del ciático de gato adulto sacrificado dos días después de la sección. — A, fibra de Remak; B, axon medulado acabado por ramas terminales; E, F, aparatos de Perroncito.

rado el axon viejo, y en torno de él y por bajo de la membrana de Schwann, circulan infinidad de ramas nerviosas oblicuas longitudinales y, sobre todo, espiroideas, de enorme longitud y de muy variable diámetro. Cada una de estas ramas se divide mu-

chas veces, retrocediendo ó avanzando dentro de la cámara digestiva, según los azares de la mínima resistencia; las últimas

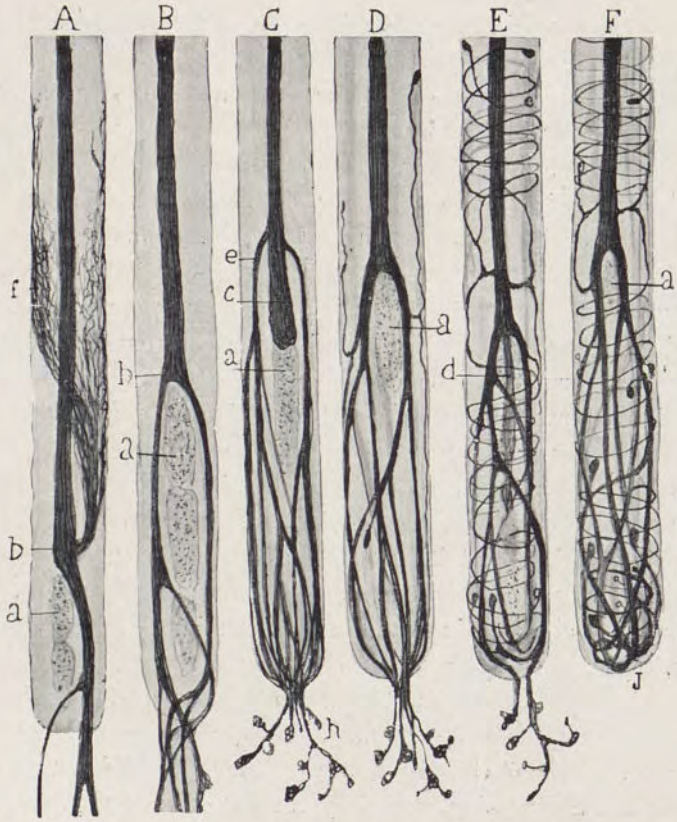

Fig. 62.—Esquemas de la disposición de las ramas nerviosas en los tubos medulados á los tres días y medio de la sección del ciático.—A, axon que suministra dos ramas terminales ascendente y descendente; B, axon provisto de dos ramas terminales; D, otro análogo, cuyas ramas terminales emiten ramitos recurrentes intratubarios; C, axon provisto de colaterales y de cabo estéril *(c)*; E, aparato helicoidal de Perroncito con ramas emergentes; F, aparato de Perroncito estéril, es decir, sin ramas emergentes; *a*, porción necrótica del axon; *d*, segmento estéril del axon en un aparato de Perroncito.

proyecciones ostentan, según el tamaño, mazas, botones ó anillos (figs. 55, *c* y 62, F, E).

b) En otros casos, la cavidad digestiva carece del axon viejo, conteniendo tan sólo los aparatos espiroideos, los detritus de la

porción axónica necrosada y reliquias medulares (figs. 49, *l*, *d*, 61, F y 62, F).

c) Finalmente, se dan aparatos de Perroncito, mixtos, en los cuales, además del plexo complicado de ramas colaterales, longitudinales ó espiroideas, aparecen multitud de ramas terminales dispuestas en líneas longitudinales oblicuas ó paralelas y más ó menos deshilachadas. La combinación de estos órdenes de fibras, á saber, de las referidas ramillas espiroideas y de plexos nerviosos longitudinales; el hecho de que del trayecto de algunos tallos longitudinales brotan asimismo fibrillas helicoidales; la cantidad, en fin, de anillos y mazas más ó menos voluminosas que salpican el conjunto de la arborización y que marcan el cabo terminal de las proyecciones nerviosas, etc., prestan al aparato, desde las cuarenta y ocho horas en adelante, una complicación é intrincamiento que desafía toda tentativa de descripción precisa. En las figuras 53 y 61, E, presentamos algunos aparatos de Perroncito relativamente sencillos, y copiados durante fases en que es todavía perceptible el origen de sus factores nerviosos. Pero los hay de un intrincamiento tal, que no es posible dar de ellos una imagen descifrable. Los esquemas de la figura 62, E, F revelan con claridad la constitución esencial de los principales tipos.

Destino del aparato de Perroncito.—Los aparatos de Perroncito, poco complicados, singularmente aquellos en que existen las ramas de dirección longitudinal y asoman por el fondo de saco de la cámara digestiva, constituyen disposiciones regenerativas aprovechables para la neurotización de la cicatrización y cabo periférico (E, fig. 53, C); pero aquellos otros en donde las ramas longitudinales, una vez llegadas al fondo del reservorio, retroceden para generar nuevas espirales y plexos inextricables, representan verosímilmente disposiciones patológicas y estériles (figs. 62 y 53, B, J). Más adelante veremos que estos centros de neoformación exuberante y frustrada, conviértense, andando el tiempo, en los *aparatos espirales* de Ranvier, es decir, en disposiciones nerviosas aberrantes.

El aparato de Perroncito ha sido confirmado por nosotros, Marinesco y Minea, Tello, Dustin, Deineka y, recientemente,

por Modena, que ha empleado para demostrarlo el método de Donaggio. También Poscharisky y Doinikow han impregnado, mediante el proceder de Bielschowsky, las formas más sencillas de este aparato, confirmando asimismo las mazas finales, los anillos y excrecencias axónicas.

Ramas extratubarias.— La inmensa mayoría de las ramas colaterales brotadas en la porción metamórfica del axon, representan proyecciones colaterales intratubarias. En algunos casos, empero, encuéntrase también tal cual proyección extratubaria. Son éstas, ramas robustas, brotadas en ángulo recto, cuya presión sobre la pared del tubo acaba por dislacerar la membrana de Schwann, cayendo el botón terminal en pleno endoneuro.

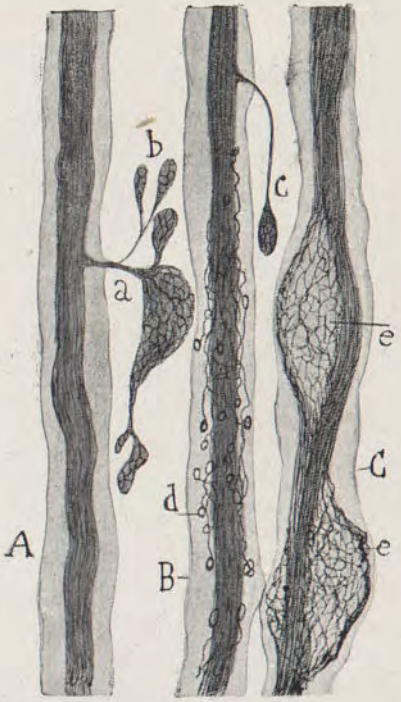

Fig. 63. — Axones en fase de turgescencia divisoria. Cabo central del gato sacrificado cincuenta horas después de la operación. Región algo alejada de la herida. — A, cilindro-eje que daba rama extratubaria; B, otro provisto de rama extratubaria y multitud de ramillas finas longitudinales superaxónicas; C, axon con vacuolas rodeadas de elegantes redes neurofibrillares.

Dos ejemplos típicos mostramos en la figura 63, A, B, en que reproducimos tubos nerviosos de gato sacrificado cincuenta horas después de la operación. Repárese que las ramas neoformadas nacen en ángulo recto y se terminan mediante excrecencias olivares claramente reticuladas. Una de las ramas se descompone en ramillete de mazas (fig. 63, *a*). La formación de colaterales extratubarias suele sér muy precoz; las hemos encontrado, á veces, á las seis horas de la operación, según acredita la figura 52, D, E, donde mostramos dos proyecciones de este género.

Andando el tiempo, las ramas extratubarias pueden crecer, convirtiéndose en gruesos axones de bifurcación y recubriéndose de vaina de mielina. A este género pertenecen verosímilmente algunas de las divisiones de tubos medulados tardíamen-

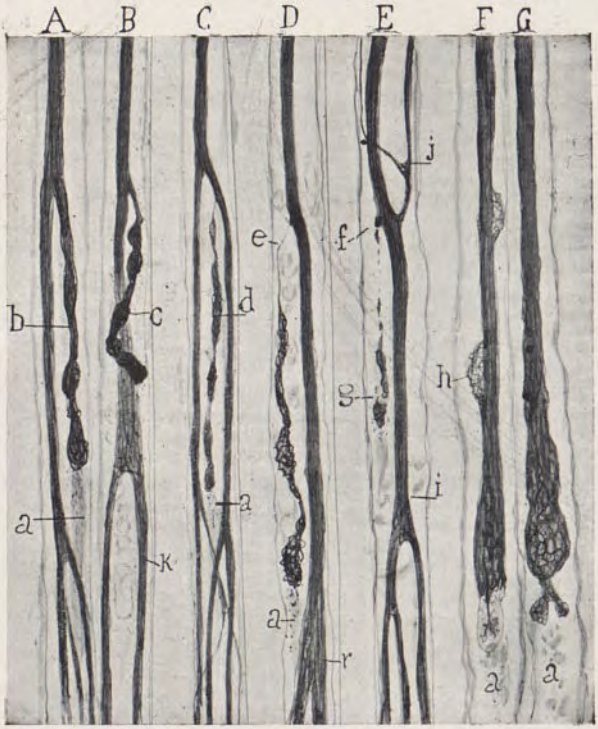

Fig. 64.—Fases de la reabsorción del cabo axónico estéril situado por debajo de las colaterales. Ciático ligado y seccionado por debajo de la ligadura. Los retoños nerviosos, después de cruzar ésta, invadían la cicatriz. Gato sacrificado siete días después de la operación.—A, *b*, porción axónica terminal con aspecto varicoso; B, *c*, otra en que el punto de unión del axon en la colateral comienza á atrofiarse; C, D, adelgazamiento externo del pedículo axónico *(e)*; E, *f*, ruptura de éste y continuación de la colateral con el tallo; *g*, residuos del viejo axon; F, G, axones estériles.

te sorprendidos en el cabo central y del que mostramos ejemplos más adelante.

Desaparición progresiva del cabo axónico enfermo. — Dejamos consignado que, en la regeneración colateral, queda necesariamente por debajo del nacimiento de los retoños un segmento

axónico más ó menos largo, cuya infecundidad, frecuentes vacuolizaciones y otras señales de alteración, denotan enfermedad ó grave decaimiento nutritivo. ¿Qué suerte alcanza tales mazas y segmentos estériles? En sentir de Perroncito, esta porción axónica terminal degenera constantemente, acabando por desaparecer. No da, empero, detalles del mecanismo de tal degeneración.

Nuestros estudios del cabo central del gato y conejo sacrificados del sexto al noveno día de la operación, revelan que en muchos casos, y quizás siempre, el citado trozo axónico es efectivamente reabsorbido, convirtiéndose, así, las últimas colaterales formadas en ramas terminales. En la figura 64 mostramos las fases principales del proceso de reabsorción. Al principio (cuatro á cinco días), el citado segmento se encoge y torna varicoso (figura 64, A y B); después, las varicosidades y maza final llénanse de vacuolas, que prestan al esqueleto neurofibrillar aspecto esponjoso (fig. 64, C); finalmente, el punto de arranque se adelgaza notablemente (fig. 64, *e)* hasta romperse. En la figura 64, E, *g*, mostramos los restos de un segmento en parte desagregado. Repárese que, al compás de la atrofia del axon enfermo, la rama ó ramas terminales se engruesan de tal modo, que parecen la verdadera continuación del axon vivaz. Cuando el proceso termina por completo, resulta imposible reconocer el paraje de donde partía el axon antiguo. Por lo demás, el referido proceso de absorción posee, aparte su significación teórica, cierta importancia práctica. Un observador desconocedor del hecho, que estudie algo tardíamente la regeneración nerviosa, tomará fácilmente por terminales ramas primitivamente colaterales. La existencia de retoñamientos originariamente terminales sólo puede ser afirmada con certeza cuando el examen se efectúa durante los tres ó cuatro días siguientes á la operación.

Deshilachamiento de las ramas recién formadas. — En todos los procederes de retoñamiento que dejamos expuestos, las fibras neoformadas intratubarias, singularmente las que caminan en sentido longitudinal bajo la membrana de Schwann, poseen la singular propiedad de disociar sus neurofibrillas á medida que se forman, generando en ángulo agudo infinidad de ramas inde-

pendientes casi paralelas. Retoño nervioso hay que da nacimiento por este proceder, y en un corto trayecto, á 10, 15 y más proyecciones individualizadas. Semejantes filamentos, delicadísimos y comparables á neurofibrillas en sus comienzos, se engruesan sucesivamente, mostrándose, á algunas centésimas de milímetro de su origen, claramente estriados, es decir, compuestos á su vez por un haz neurofibrillar.

Se dan, pues, en el proceso de crecimiento de las colaterales y terminales dos fenómenos de avalancha: la avalancha asimilativa ó de sucesivo incremento transversal de cada rama, y la avalancha de ramificación, en cuya virtud un apéndice colateral emite, conforme avanza y por vía de desintegración, infinidad de proyecciones independientes. Ambos fenómenos denuncian en el protoplasma nervioso actividad nutritiva vivísima, alimentada, ocioso es decirlo, á expensas de los jugos y fermentos excitadores locales. Este y otros fenómenos de creación neurofibrillar obligan á admitir, en las unidades ultramicroscópicas del esqueleto protoplásmico, actos de división transversal y longitudinal, encaminados á construir nuevas series ó colonias lineares. Pero de semejante hipótesis trataremos más adelante.

Con ocasión del estudio de las ligaduras y del efecto de las presiones instantáneas sobre los nervios, volveremos á ocuparnos de este curioso proceder de ramificación *por disociación* ó *deshilachamiento.* Por ahora haremos notar que las ramas formadas de esta suerte, caracterízanse por su marcha casi paralela y por seguir fielmente, en virtud de un estereotropismo enérgico, la superficie profunda de la membrana de Schwann, acomodándose fielmente á sus amplitudes y angosturas. Según reproducimos en la figura 62, C, las fibras de tal categoría envuelven la porción necrótica de axon, concurren tocándose en ciertas angosturas y arriban, en fin, á la cicatriz, constituyendo otros tantos conductores independientes, coronados de botones terminales.

Por lo demás, el deshilachamiento aparece también en muchas de las fibras del aparato de Perroncito, según dejamos apuntado más atrás. Deshilachamientos, más ó menos semejantes á los des-

critos por nosotros (1), han referido asimismo Perroncito, Marinesco y Minea (2), Tello, Dustin, Deineka y Doinikow.

Cabos axónicos estériles. —En los casos de regeneración más atrás expuestos, trátase siempre de axones cuyo cabo turgescente ó sus regiones preterminales son muy precozmente asiento de actos neoformativos. Existen, sin embargo, tubos nerviosos, comunmente de gran diámetro, en los cuales, ni el cabo abultado, ni el largo segmento preterminal, al parecer irritado, desarrollan, por lo menos durante los cuatro á doce días siguientes á la sección, fenómenos activos de retoñamiento. Con lo cual no queremos decir que sean incapaces de promover neoformaciones, sino que, surgidas en ellos, muéstranse impotentes para crecer indefinidamente. Bajo este aspecto, podrían clasificarse estos axones: en conductores exentos de retoños, y conductores provistos de excrecencias y renuevos abortados.

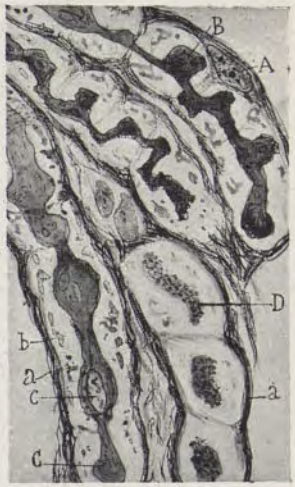

Fig. 65. — Cabos terminales de algunos tubos estériles coloreados por el licor de Mann, previa fijación en el bicromato de potasa formolizado. Cabo central de conejo sacrificado seis días después de la operación. — A, célula de Schwann; B, excrecencias de un axon estéril; D, trozos axónicos en degeneración granulosa; *a*, vaina conectiva de los tubos; C, bola terminal de un axon; *c*, vacuolas.

Ambas clases de cilindros-ejes estériles ó apáticos reconócense ya en los preparados comunes, sobre todo en los coloreados por el líquido de Mann ó por el método de Stroebe. Según mostramos en la figura 65, *c*, tales fibras aparecen, unas veces, francamente varicosas, con espesa-

(1) *Cajal:* Les metamorphoses précoces des neurofibrilles dans la régénération et dégénération des nerfs. *Trav. du Lab. de Recher. biol.* Vol. V, 1907.

(2) *Marinesco y Minea:* Precocité des phénomènes de régénérescence consecutifs à la greffe der ganglions sensitifs chez le chat. *Comp. rend. des Séances de la Societé de Biol.*, 22 Juillet, 1907.

mientos ora macizos, ora vacuolados; en otros casos, el axon describe zig-zags, sin perjuicio de exhibir varicosidades y hasta excrecencias; en fin, se encuentran fibras cuyos espesamientos monolaterales ofrecen forma de excrecencias granulosas ó vacuoladas (fig. 65, B)

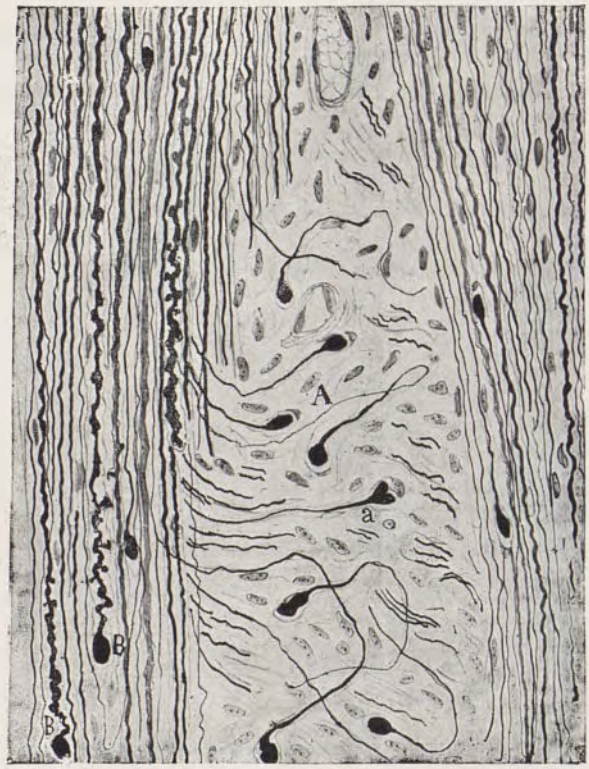

Fig. 66. — Trozo de cabo central que mostraba muchas mazas atascadas y tubos estériles. Conejo sacrificado veintisiete días después de la operación. — A, tabique conectivo con mazas extraviadas y atascadas; B, fibras estériles.

En los preparados del nitrato de plata reducido aparecen las fibras estériles intensamente teñidas, con un contorno desigual, como festoneado, y gruesas varicosidades, una de las cuales, la terminal, constituye recio botón. En algunos axones adviértese que, mientras las zonas profundas se muestran indiferentes, la

capa superficial presenta un área laminar más ó menos extensa, formada por un retículo de recias neurofibrillas y de mallas relativamente amplias. En ciertos casos, las trabéculas se hipertrofian, recordando los robustos cordones de las neuronas en la

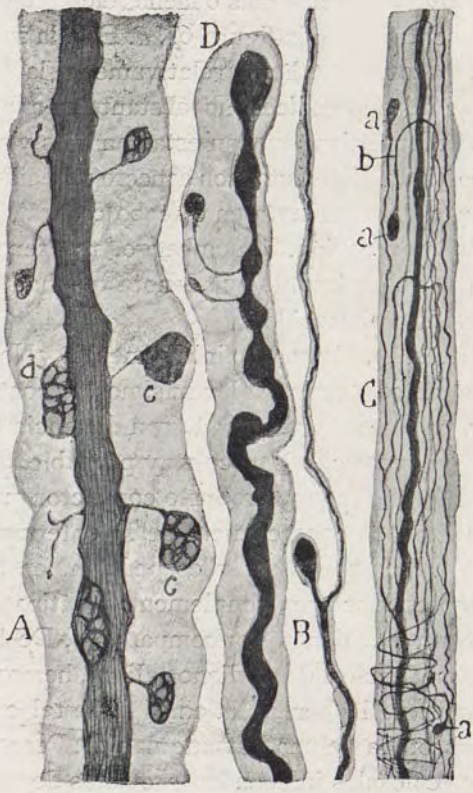

Fig. 67. — Algunas fibras tomadas del cabo central del conejo adulto sacrificado veintisiete días después de la operación. — A, D, axones estériles con ramas abortadas; *e*, excrecencias poliposas reticuladas; *d*, protuberancias reticuladas; B, axon provisto, cerca de la maza terminal, de colateral nucleada que marchaba hacia la cicatriz; C, aparato helicoidal.

rabia. A veces, las excrecencias fungiformes, laterales, en vez de vacuolización grosera, dejan percibir cierta región central clara y un velo marginal, más ó menos arrugado, compuesto de delicadísima red neurofibrillar (figs. 64, *h* y 67, *d*).

En las figuras 66, B y 67, A, D reproducimos algunos axones estériles tomados del cabo central de un conejo sacrificado vein-

tisiete días después de la sección. También en los esquemas de la figura 64, F, G presentamos ejemplos típicos, aunque sin excrecencias, de tales conductores. Nótese en G (fig. 64) cómo la maza final aparece cubierta de una malla grosera y revela recias neurofibrillas. Excrecencias más ó menos elegantemente reticuladas, son presentadas en la figura 67, *d*. En ella se ven también apéndices poliposos, de pedículo relativamente largo *(c)*. Es curioso notar que tales apéndices, no obstante su aparente estado de turgescencia formativa, quedan estacionarios y se convierten en formas abortivas. En efecto, con aspecto parecido é igual longitud, se los encuentra todavía en el cabo central, á los treinta y siete días de la operación. Sin embargo, transcurridos cuatro meses, faltan por completo, lo que denota que han caído en degeneración ó sido reabsorbidos.

Los tubos estériles, ¿lo son definitivamente? ¿No podrían representar segmentos terminales larguísimos, en continuación con cilindros-ejes, capaces de retoñar á gran distancia de la herida?

A priori, esta suposición parece muy probable. Repugna, en efecto, la idea de que todo un robusto conductor quede definitivamente inutilizado á consecuencia de la enfermedad del segmento terminal. Los tubos estériles podrían, en tal supuesto, estimarse como conductores simplemente apáticos, en retardo neoformativo con relación á sus compañeros. De hecho, en algunos axones medulados, de mediano calibre, hemos reconocido, á gran distancia de la herida, la emisión de tal cual colateral extratubaria, brotada de una estrangulación. Pero, en cambio, todos los tubos colosales infecundos provistos de maza notablemente retraída, se nos han mostrado, diez, veinte y cuarenta días después de la sección, completamente despojados de retoños. De todas maneras, este interesante punto demanda todavía nuevas investigaciones.

Por lo demás, algunas de las formas que afectan los tubos estériles han sido vistas, sin duda, por los autores antiguos. Así, Stroebe (1) dibujó ciertos axones festoneados sembrados de vacuolas, in-

(1) *V. Stroebe:* Experimentelle Untersuchungen über Degeneration und Regeneration peripherer Nerven nach Verletzungen. *Beitrage zur pathol. Anat. und zur allgem. Pathol. von E. Ziegler.* Bd. XIII, 1893.

coloreables por el azul de anilina, que tienen mucho parecido con nuestros tubos estériles. Perroncito (1), que confirmó nuestra descripción, atribuye carácter patológico á las excrecencias colaterales y apéndices poliposos nacidos de tales fibras. Retoños poliposos y verrugas neurofibrillares, sobre axones del cabo central, han sido también reconocidos y dibujados por Marinesco (2), Doinikow y Dustin. Marinesco, que los describe muy bien, ha sorprendido estos apéndices hasta treinta y ocho días después de la operación, presentándolos, poco más ó menos, con los rasgos estructurales ofrecidos veinte y veintisiete días después de la operación.

Por nuestra parte, después de haber en nuestra primera comunicación estimado tales apéndices como retoños ordinarios en vías progresivas, nos inclinamos hoy al dictamen de Perroncito. Sólo que, en nuestro sentir, no sólo son formas patológicas los brotes colaterales, sino los axones mismos, por lo menos durante largas distancias. En el adulto, sobre todo, donde abundan los axones provistos de recias vainas mielínicas, los conductores infecundos constituyen contingente considerable.

(1) *Perroncito:* Loc. cit. *Beiträge zur path. Anat. u. zur allg. Pathol. von E. Ziegler,* 1907.

(2) *Marinesco:* Etudes sur le mecanisme de la régénérescence des fibres nerveuses des nerfs périphériques. *Journal für Physiologie u. Neurologie,* Bd. VII, 1906.

CAPÍTULO VIII

MARCHA DE LOS RETOÑOS NERVIOSOS Á TRAVÉS DE LA CICATRIZ Y DE LOS TEJIDOS EXTRAÑOS

Emergencia de las fronteras del nervio y entrada en la cicatriz.—Detalles de la división de las fibras.—Especies de botones terminales (mazas de crecimiento, mazas atascadas, mazas de retracción y mazas agónicas).—Comparación entre los conos de crecimiento del embrión y las mazas de los axones neoformados.—Estructura de la cicatriz inicial.—Comportamiento de los retoños nerviosos á través de los exudados, tejido conectivo embrionario, músculos, tejido adiposo y cuerpos extraños.—Segregación y degeneración de botones terminales. — Relaciones de los fibroblastos con las fibras nerviosas neoformadas.

Llegada de los retoños nerviosos á la región de la cicatriz. — Desde el tercer día en adelante, y á veces más temprano, las diversas ramas colaterales y terminales nacidas de los tubos del cabo central, han crecido lo bastante para abandonar las cámaras formadas por la membrana de Schwann y penetrar en la cicatriz. Como no todos los retoños son igualmente vigorosos, ni cuentan la misma edad, esta invasión de los tejidos extraños se realiza de manera sucesiva, á manera de hornadas. A consecuencia de ello, el examen de la frontera cicatricial, desde las cincuenta á las sesenta y cuatro horas, nos da la imagen de un tropel de corredores de corpulencia varia y de velocidad diferente. A menudo, no son los más robustos, sino los más finos quienes forman la vanguardia.

Es muy frecuente notar (fig. 54, E) la predilección con que los conos de crecimiento marchan hacia determinados pasos débiles de la frontera nerviosa; parajes hay en donde se agolpan, pugnando por emerger, á la vez, diez y más mazas de diferentes tamaños. Al nivel de estas brechas convergen fibras llegadas de

territorios relativamente distantes para irradiar y dispersarse después en plena cicatriz. Diríase que la frontera nerviosa constituye lugar de difícil franqueo, y que una vez abierto el primer boquete, todas las vecinas fibras lo aprovechan para ahorrarse esfuerzos.

Traspasada la frontera, las mazas se aventuran en terrenos diferentes, unos más favorables que otros. Si la emigración sobreviene antes del tercer día, la cicatriz, todavía incipiente, encierra exudados ricos en leucocitos; á menudo, cierran el paso á las fibras coágulos sanguíneos. En fin, no es rara la interposición de lobulillos adiposos ó manojos musculares. Los retoños nerviosos, como empujados por impulso enérgico y continuo, aventúranse en el nuevo terreno, donde pugnan por abrirse camino, ora hipertrofiando su maza final (que obra á guisa de ariete contra el obstáculo), ora ramificándose prolijamente. Es de notar que casi todas las fibras nuevas parecen constituir, no un axon compacto perfectamente individualizado, sino un haz de hebras independientes prontas á desplegarse y disminuir su frente al primer obstáculo difícilmente superable. De esta disociación de las fibras nuevas tendremos ocasión de tratar más adelante.

Todos los retoños nerviosos circulantes por la cicatriz durante la primera semana son fibras desnudas, no sólo de mielina, sino de células de Schwann. El análisis más minucioso de preparaciones en las cuales se ha combinado la impregnación por el nitrato de plata con un teñido nuclear (carmín, hematoxilina ó safranina), no permite reconocer núcleos satélites, es decir, paralelos y adheridos á los nuevos axones. Esta observación importante, repetida también por Perroncito, Marinesco y otros, resulta fatal á la teoría catenarista, que exige, como condición precisa de la formación de las fibrillas nerviosas, la preexistencia de cadenas protoplásmicas de corpúsculos de Schwann.

Transcurridos cuatro ó cinco días, la cicatriz está casi modelada, y los axones avanzan por ella con relativa facilidad y rapidez. Aunque se ven en ella axones aislados, es común encontrarlos formando parejas y, sobre todo, paquetes densos. Estos haces, que contienen fibras gruesas y finas, marchan en

direcciones varias, más ó menos oblícuas con relación al eje del nervio, encuéntranse en ciertos puntos, donde forman kiasmas, y generan en conjunto un plexo complicado, que llamaremos *plexo cicatricial*.

En los puntos de convergencia de los haces aparecen numero-

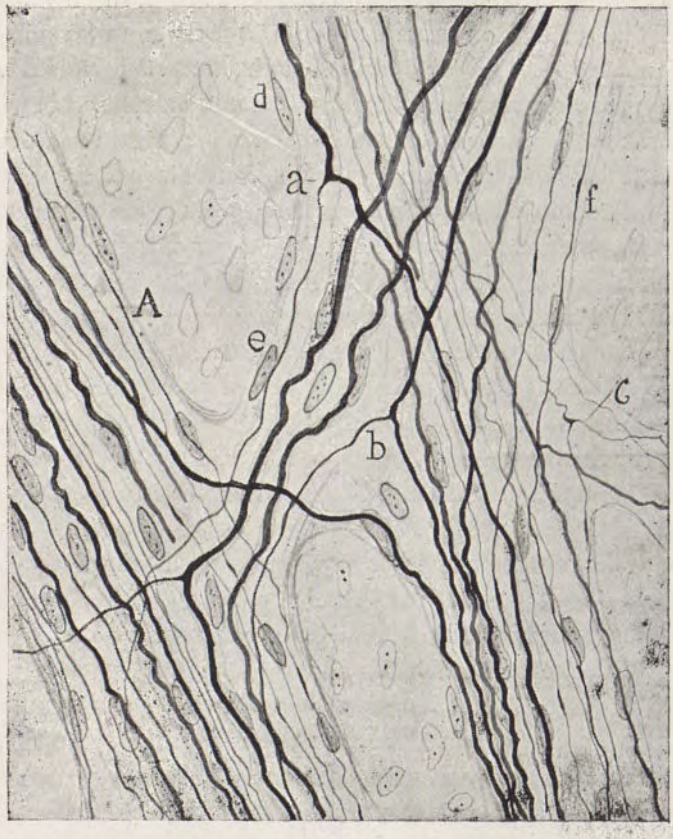

Fig. 68. — Haces nerviosos de la cicatriz intermediaria. — *a* y *b*, división de las fibras nerviosas; *f*, fibras finas; *d*, núcleos de la vaina laminosa; *e*, núcleos de los axones jóvenes.

sas dicotomías; de esta suerte, cada fascículo contiene, tanto fibras del mismo manojo formado en el cabo central, como retoños procedentes de fascículos más ó menos alejados. En la figura 68 mostramos el aspecto de los haces y de sus anastomosis durante los días noveno y décimo de la operación, cuando la tra-

ma conectiva hállase ya bien desarrollada. Por lo demás, las dicotomías de las fibras de la cicatriz fueron ya observadas, aun-

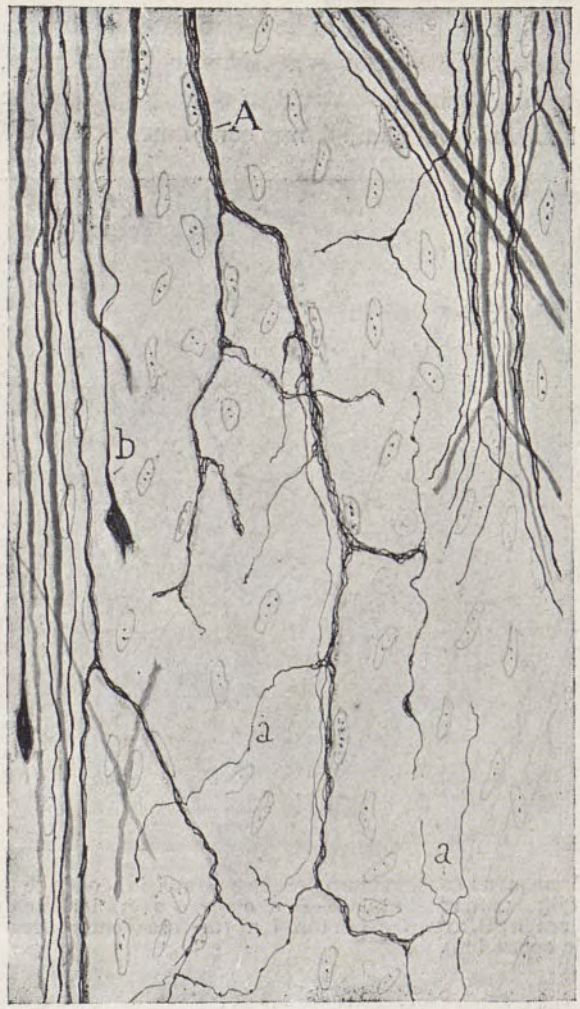

Fig. 69. — Detalles de la ramificación de las fibras en la cicatriz. — A, fibra acabada por extensa arborización libre en el seno del tejido conectivo embrionario; *a*, ramito formado de una sola neurofibrilla; *b*, maza terminal.

que tardíamente (época de la aparición de la mielina), por Ranvier y Vanlair.

Detalles sobre las divisiones de las fibras.—Cuando se examinan atentamente los parajes en que los retoños circulantes por la cicatriz se dicotomizan, adviértese muy á menudo (aunque no siempre) que la división tiene lugar ante un obstáculo (vaso capilar, paquete de células conectivas, célula adiposa, etc.) y que las nuevas ramas lo contornean para seguir su camino. En cuanto al modo de origen, danse comunmente cinco casos: *a)*

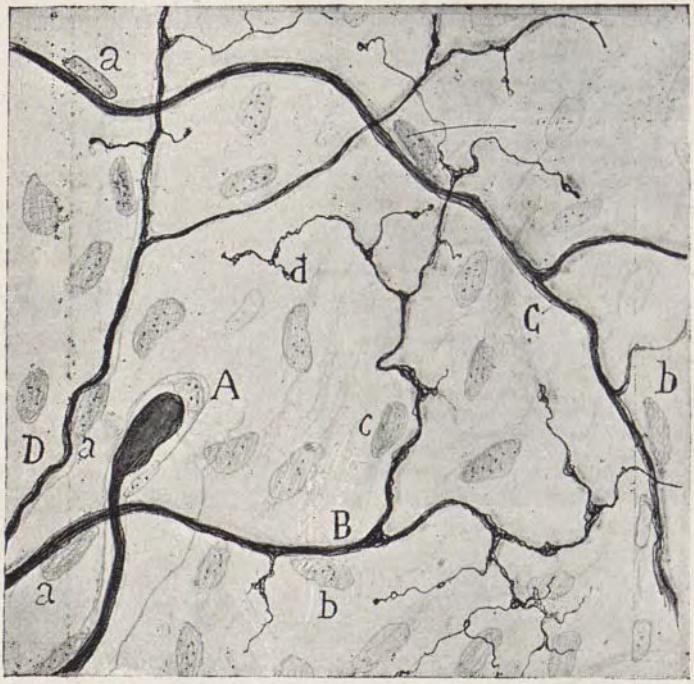

Fig. 70. Avanzadas del segmento nervioso cicatricial donde se mostraban fibras prolijamente ramificadas.—A, axon grueso terminado en maza; D, fibra bifurcada; B, arborización terminal varicosa (conejo, diez días después de la operación).

Las ramas nacen por disgregación de un paquete de neurofibrillas (fig. 69, A). *b)* Los brotes tienen carácter colateral y emanan de fibras macizas, al nivel de un espesamiento triangular, cuya fina textura deja entrever que una ó varias neurofibrillas del axon progenitor se dividen en ángulo recto. *c)* Los retoños son ramas terminales, surgiendo en ángulo agudo ó recto al nivel

del remate del tallo, paraje en donde éste ostenta cierto espesamiento triangular formado quizás por las anastomosis de las neurofibrillas hijas entre sí y con las del axon progenitor. *d)* El tallo progenitor, robusto, y asiento de viva asimilización, produce, en un corto territorio, rica y complicada arborización terminal y colateral, cuyos ramos acaban ora por grumos, ora por cabos fusiformes delgadísimos (estado de *amiboidismo divisorio*, fig. 70, B). *e)* Las ramas hijas, con carácter terminal, brotan de una maza ó botón libre, acabando á su vez mediante anillos ó botones (fig. 71, *e)*. Como quiera que entre las ramas terminales nacidas de un espesamiento triangular y las surgidas en mazas ó botones sorpréndense, á menudo, transiciones (espesamientos triangulares de origen, más ó menos anchos y redondeados), parece racional admitir que la maza terminal representa una división en potencia, es decir, una fase de la futura dicotomía, efectuada la cual, la substancia de la maza desaparece progresivamente (fig. 72, H). De la ramificación brusca por *amiboidismo divisorio*, en cuya virtud el cabo terminal se despliega en rica arborización, damos ejemplos típicos en las figuras 70, B y 69, A. Perroncito y Marinesco, que han confirmado este modo de neoformación, dan también de él buenas descripciones.

En suma; en cada modalidad de ramificación las neurofibrillas parecen resultado de la división de las del tallo, menos en el deshilachamiento en que preexisten, limitándose á segregarse.

La capacidad divisoria del protoplasma joven es extraordinaria. No es exagerado conjeturar que de una simple colateral axónica brotan, por sucesivas divisiones dentro del cabo central, cicatriz y cabo periférico, docenas de ramas. Finos al principio, dichos conductores se espesan, nutriéndose *in loco* y alcanzando, conforme descienden, un diámetro sucesivamente mayor. Sumando este espesamiento en avalancha con el caudal enorme de conductos surgidos de una rama, relativamente estrecha en su arranque axónico, cabe comparar al conjunto de la arborización con un cono de base anchísima, situada en la periferia y de vértice angostísimo, representado por el retoño de origen ó, si se quiere, por el mismo axon central.

Conos de crecimiento. Sus modalidades y estructura.—Algunos autores han confundido bajo una misma descripción todos

Fig. 71.—Variedades morfológicas de las mazas penetrantes en la cicatriz. —A, frontera del cabo central; B, recia fibra terminada en un racimo de mazas; C, terminación en brocha ó pincel; D, E, H, botones en los cuales el esqueleto neurofibrillar aparece retraído y apartado del neuroplasma; F, mazas dobladas; *a*, mazas en forma de riñón; *d*, maza deshilachada; *c*, mazas segregadas; *e*, anillos terminales.

los abultamientos finales de las fibras neoformadas, cayendo en errores de interpretación que debemos evitar. En realidad, exis-

ten cuatro grandes categorías de abultamientos finales, no todos modelados en botones, á saber: a) *Mazas y conos de crecimiento*. b) *Esferas ó globos colosales estériles*. c) *Botones ó globos de retracción ó degenerativos*. d) *Mazas y bolas agonísticas del cabo periférico*. Y aunque de algunas de estas formas hemos anticipado ya algunos datos, importa ahora añadir detalles acerca de su significación y estructura.

Mazas y botones de crecimiento.—De todas las hinchazones finales descritas en las fibras embrionarias, sólo éstas representan disposiciones progresivas de crecimiento y neoformación activa, en un todo comparables con el cono de crecimiento señalado por nosotros y Lenhossék en las fibras nerviosas embrionarias, y confirmado más tarde, mediante sus importantes experimentos *in vitro*, por Harrison, en los nervios vivos de los batracios. Estas disposiciones terminales no afectan necesariamente la figura de maza ó botón. En los embriones, muéstranse á menudo estiradas en cono de base periférica ó modeladas en abultamientos fusiformes y lanceolares. Semejantes formas lanceoladas, así como los espesamientos triangulares de que parten apéndices finos, constituyen algo inherente al protoplasma axónico, y hasta cierto punto independiente del terreno, dado que Harrison, Burrow, H. Lewis y M. Reed Lewis las han reconocido en fibras embrionarias, circulantes á través de plasmas y aun de líquidos salinos indiferentes (experimentos de cultivo *in vitro* de tejidos embrionarios). Lo mismo ocurre con los retoños invasores del tejido cicatricial: unos aparecen coronados de botones ó eminencias olivares; otros exhiben espesamientos triangulares ó lanceolares; los hay semejantes á brochas ó pinceles; en fin, no son raras las formas lobuladas, verrugosas y con apéndices digitiformes.

En la figura 71 mostramos algunas de estas modalidades singulares, bien descritas, por lo demás, por Perroncito, Marinesco, Tello y Deineka. Verosímilmente, lo variado de la configuración depende de un acomodamiento de la maza á la forma y extensión de los obstáculos en presencia. Los anillos finales, curiosa disposición señalada por Perroncito, encuéntranse solamente en los ramitos más finos.

Digamos algo ahora de la estructura de los conos de crecimiento. Toda maza ó cono vivo, es decir, normal y en vías de crecimiento, exhibe dos factores constructivos: una substancia clara intersticial, á veces muy abundante y especialmente acumulada hacia la porción distal de la maza (neuroplasma), y un retículo neurofibrillar delicadísimo, que, disperso y flojo en la maza, se concentra para constituir el pedículo. Cuanto más ancha y aplanada es la maza, más evidente resulta la trama filamentosa coloreable por la plata (G). En algunas ocasiones, la periferia de la maza es tan pobre en hebras ó se muestran tan pálidas, que parecen terminarse libremente en la trama conectiva; de ahí esas formas en brocha, tan complacientemente dibujadas por Perroncito (fig. 71, D, G, H). Puesto que entre esos acúmulos neurofibrillares algodonosos, al parecer libres, y las redes de hebras evidentemente encerradas en una masa hialina de fronteras bien marcadas, existen todas las transiciones, tenemos por muy verosímil que ambas formaciones son la misma cosa y poseen igual significación. El aspecto de neurofibrillas libres y deshilachadas (fig. 71, D, H) resultaría, por tanto, de la dislocación polar del neuroplasma y de la imperceptibilidad de la membrana limitante. En suma; la maza vivaz ó en vías de crecimiento, es masa blanda, esencialmente plástica, en perpetua inquietud asimilativa, muy al contrario de las formas colosales, rígidas y estables, de que más adelante hablaremos.

La pujanza neoformativa y la presión del crecimicnto *(vis à tergo* de Held) pueden ir tan lejos, que la maza entera se separe del pedículo sustentador. Genéranse de esta suerte las bolas y anillos sueltos rápidamente caídos en necrobiosis (figs. 71, *c*, 72, E). De ellos hablaremos más adelante. Baste por ahora recordar que toda bola final suelta se hialiniza inmediatamente en su región cortical, resistiendo cierto tiempo su masa central, que aparece bajo la forma de plexo ó red de neurofibrillas más ó menos granulosas. Allí donde concurren y pugnan por abrirse paso simultáneamente muchas mazas, es donde más abunda este *caput mortuum* axónico, verdadero cadáver caído en la lucha por el espacio y el alimento, librada en el espesor de la cicatriz ó de los exudados. Por lo demás, las bolas finales libres han sido pri-

meramente dibujadas por Perroncito, que no se pronuncia, empero, acerca de su independencia. La palidez y sutilidad de ciertos pedículos parecen inclinarle á suponer que, también en los casos de botones claramente aislados, pudiera subsistir

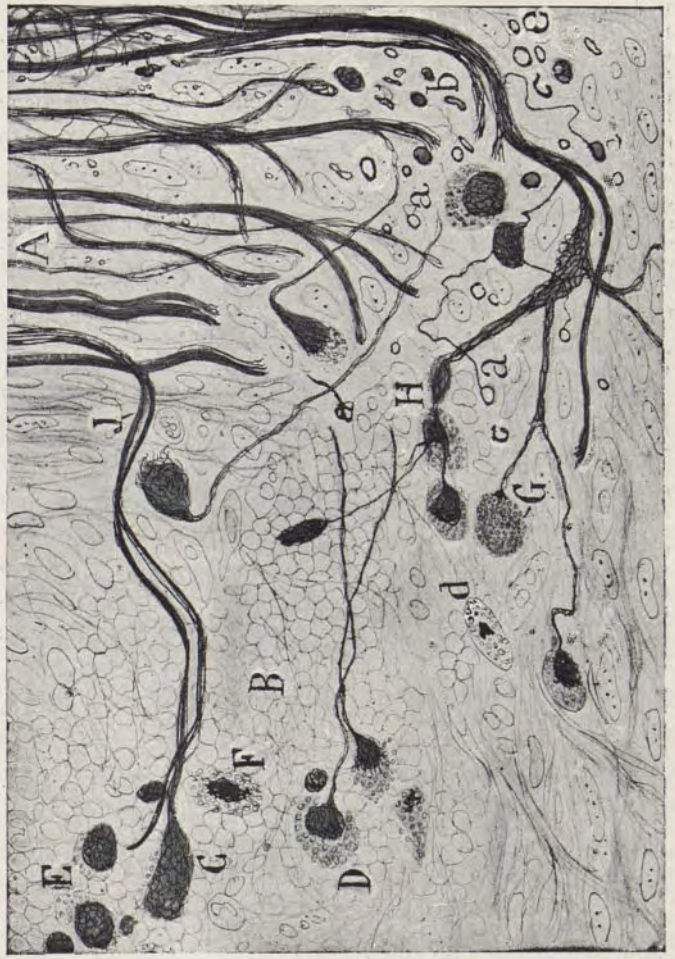

Fig. 72. — Trozo del cabo central de un nervio seccionado de conejo sacrificado cincuenta y seis horas después de la operación. Los retoños se extravían en el exudado sanguíneo. — A, cabo central; B, coágulo sanguíneo; C, mazas terminales más ó menos inmóviles; E, F, mazas segregadas y en vías de mortificación; *d*, maza en que sólo resta exigua porción central neurofibrillar; G, maza en vías de degeneración; *a*, anillos terminales.

algún filamento invisible capaz de establecer la continuidad entre la esférula y una rama nerviosa. Sin embargo, la abundancia notable de estos botones libres, segun veremos más adelante, en los terrenos desfavorables á la nutrición y crecimiento nerviosos, nos inclinan á estimarlos como pedazos eli-

minados de protoplasma en vías de degeneración (fig. 72, E, F).

Bolas colosales ó atascadas.—De ellas trataremos con detalles más adelante, al hablar de las formaciones tardías del cabo central y cicatriz. Por ahora, adelantemos que se trata de esferas grandes, á veces gigantescas, inmóviles, en vías de degeneración y continuadas con recias fibras extraviadas ó retrógradas.

Bolas y abultamientos de retracción.—A esta categoría pertenecen los abultamientos finales antes descritos en los gruesos axones estériles, así como, según veremos más adelante, ciertas esferas descubiertas por nosotros en las fibras nerviosas centrales y designadas *bolas de retracción*. Oportunamente trataremos de este importante factor constructivo de los focos degenerativos de los centros.

Abultamientos y mazas agónicas.—Así hemos designado las mazas formadas en el cabo proximal del segmento periférico de un nervio seccionado. También tales formas abundan especialísimamente en los centros nerviosos traumatizados, según tendremos ocasión de ver más adelante.

Ahora bien; de todas estas especies de abultamientos finales, sólo la variedad primera puede considerarse como una manifestación del eretismo formativo del protoplasma nervioso. Sólo ella es capaz de crecer y de generar retoños nerviosos. Y todavía, considerando la actividad de este crecimiento y la capacidad de ramificación, cabría separar dos categorías de tales abultamientos finales: la intumescencia lanceolada, en pincel, ó en cono fino de contorno deshilachado, disposiciones reveladoras de un proceso de crecimiento rapidísimo; y la maza pequeña, maciza, de límites correctos, de cabo redondeado, casi siempre asociada á ramas nerviosas de crecimiento relativamente lento.

En suma; exceptuando algunos casos, la dimensión del espesamiento terminal parece estar en razón inversa de la celeridad del crecimiento y directa de la resistencia del terreno. Claro es que esta fórmula no tiene la pretensión de enunciar una relación exacta entre valores cuyas magnitudes reales desconocemos aún; constituye ley de tanteo y meramente aproximada. Merced á ella, compréndese bien cómo en los casos en que una maza estalla súbitamente, por decirlo así, en un penacho de ramos ó

genera en breve tiempo numerosas proyecciones, éstas ofrecen cabos lanceolares poco espesados, ó pequeñísimos grumos y anillos (nuestro *amiboidismo divisorio)*. Por igual motivo, los conos son finísimos mientras crecen dentro de los estuches del cabo periférico, y gruesos cuando circulan al través de tramas resistentes como el tejido adiposo.

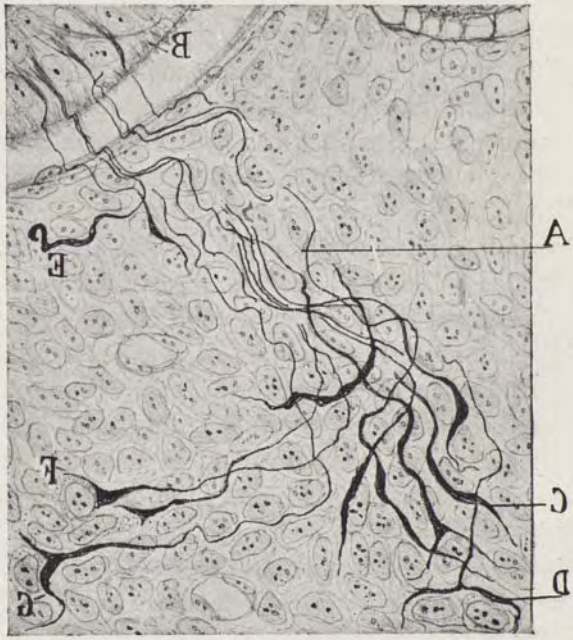

Fig. 73. — Fibras en vías de crecimiento de la raíz anterior de la médula espinal. Embrión de pollo á las cincuenta y ocho horas de la incubación. — A, raíz anterior; B, médula espinal; E, cono extraviado; C, cono lanceolado; F, G, divisiones de las fibras al chocar con obstáculos.

Comparación entre los conos de crecimiento del embrión y los de los axones regenerados.—Hace ya mucho tiempo (1) que nosotros y Lenhossék (2), sorprendiendo por primera vez el cabo libre de una fibra en crecimiento, señalamos, tanto en los cen-

(1) *Cajal:* A quelle époque apparaissent les espansiones des cellules nerveuses? etc. *Anat. Anzeiger.* Bd. V, 1890.

(2) *Lenhossék:* Zur Kenntniss des ersten Enstehung der Nervenzellen und Nervenfasern bei Vogel Embryo. *Verhandl. d. X. inter. med. Kongress.* Berlín, 1890.

tros como en el seno de los tejidos mesodérmicos, como remate de los retoños, cierto espesamiento en forma de maza ó cono, de cuya base parten á veces espinas y finos apéndices (nuestro *cono de crecimiento)*. Nuestras recientes observaciones sobre el mismo tema, efectuadas con ayuda de los métodos neurofibrillares (1), desde el tercer día de la incubación (embrión de pollo), confirman en principio aquella observación y añaden algunos detalles. Repárase en las buenas preparaciones que el esqueleto neurofibrillar no rellena todo el cono, sino parte de él, modelándose comunmente en cabo de pincel y, sobre todo, en abultamientos lanceolados (fig. 73, C). Cuando el crecimiento del cono se hace lento, la forma de botón ó de eminencia olivar aparece (figura 74, C). Los axones motores, al cruzar por el tejido conectivo perimedular, aprovechan los intersticios plasmáticos, se acomodan á las curvas de las células y se ramifican ante los obstáculos. Un choque inesperado del cono contra una célula provoca la división en dos ramas (figs. 73, G y 74, A). Naturalmente, estos apéndices, rápidamente formados, carecen por de pronto de abultamientos finales; sólo más adelante, cuando la maza de origen desaparece y los retoños adquieren cierto vigor, surgen los nuevos conos terminales. En una palabra, la forma, conexiones y modo de crecimiento de los conos en el embrión, coincide en esencia con lo que dejamos descrito de los retoños nerviosos. Como que se trata, en puridad, del mismo proceso fisiológico. La figura 74 es el mejor testimonio de esta notable analogía.

Según dejamos dicho, las mismas formas, con ligeras variantes dependientes de las especiales condiciones experimentales, han sido vistas y reproducidas en sus importantes estudios sobre la vegetación *in vitro* de trozos de tejidos embrionarios, por Harrison (2), Burrows y W. H. Levis, etc. En los dibujos de es-

(1) *Cajal:* Génesis de las fibras nerviosas en el embrión. *Trab. del Lab. de Inv. biol.,* tomo IV, 1906.

—Véase también: Nouvelles observations sur l'evolution des néuroblastes avec quelques remarques sur l'hipothèse neurogénétique de Hensen-Held. *Anat. Anzeiger,* 1908. Bd. 32.

(2) *Harrison:* The Outgrowth of the nerve fiber as a mode of protoplasmic movement. *The Journal of. experimental Zoology.* Vol. 9, núm. 4, Dec. 1910.

tos sabios adviértese que las fibras libres en el plasma linfático, crecen en línea recta, y que del contorno distal de la maza final, frecuentemente cónica, con base periférica, surgen dos ó más fibras cortas terminadas en punta. Es seguro que si fuera posible observar en vivo los retoños nerviosos de los mamíferos, las coincidencias entre las formas descritas por los sabios americanos y las señaladas por nosotros, serían todavía mayores.

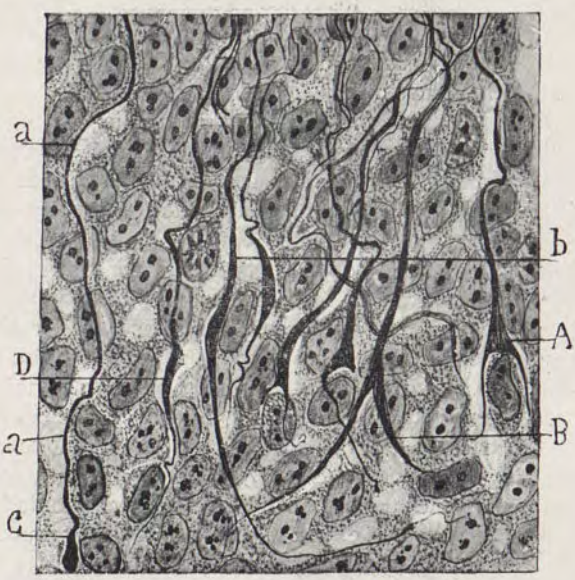

Fig. 74. — Detalles de la marcha de los conos de crecimiento á través del mesodermo. Embrión de pollo de las cincuenta y ocho horas. Nótese que los conos A, B, D caminan por entre las células conectivas embrionarias.

En general, los autores que se han ocupado de los fenómenos de regeneración nerviosa, como Nageotte, Marinesco, Tello, Deineka, G. Sala, etc., convienen con nosotros en que la maza pequeña ó botón terminal yacente en ganglios, centros nerviosos y nervios periféricos en vías de restauración, representa un órgano terminal indicador del sentido del crecimiento y del carácter regenerativo de la fibra que lo posee.

Algunos autores dudan, sin embargo, de que dicho botón constituya disposición constante del cabo terminal de las fibras neoformadas, y sea, en todo caso, expresión inequívoca de un proceso regenerativo.

Tal es la opinión de Perroncito (1), quien la funda en las siguientes observaciones: *a,* de tales espesamientos, al parecer finales, brotan á veces fibras nuevas; *b,* encuéntranse á menudo mazas en el trayecto de las fibras; *c,* engrosamientos análogos sorpréndense en el extremo proximal del cabo periférico de los nervios cortados algunos días después del traumatismo y, por tanto, en axones evidentemente degenerativos; *d,* en fin, bolas y botones semejantes aparecen en la substancia blanca de los centros atacados de degeneración. En sentir de Perroncito, tales hechos demuestran que los botones finales no son disposiciones homólogas de los conos de crecimiento de los axones embrionarios, y que si ciertos botones anuncian indiscutiblemente actos neoformativos, otros poseen caracteres evidentemente degenerativos. Puesto que algunos de los más gruesos abultamientos pertenecen á fibras atascadas, su formación podría explicarse por una especie de amiboidismo retrógrado, algo así como el almacenamiento hacia atrás del protoplasma neoformado en el cabo de las fibras.

Para Conrado Fano (2), que ha estudiado los botones finales y bolas atascadas en los ganglios y raíces nerviosas de los tabéticos, dichas disposiciones son el resultado de procesos degenerativos. Parecida opinión expone recientemente Poscharissky (3).

Marinesco (4) admite sin reservas el carácter degenerativo de los botones y bolas terminales, pero estima que, por lo común, representan un retardo en la marcha del axon joven, retardo relacionado con la disminución de las fuerzas atractivas ejercidas por las células de Schwann ó apotróficas del cabo periférico. En cambio, considera la fase de creación de ramas (nuestra *fase de amiboidismo divisorio)* como el verdadero mecanismo del crecimiento activo de las fibras, crecimiento motivado por el arribo al axon de poderosas corrientes de materias reclamos.

Bethe (5), suponiendo erróneamente que nosotros hemos atribuído á las mazas ó esferas colosales carácter de cono de crecimiento, afirma que tales formas se atascan en el lugar donde se forman, se re-

(1) *Perroncito:* La rigeneratione delle fibre nervose. *Bolletino della Società Medico-Chirurgica di Pavia,* 2.ª y 3.ª notas preventivas, 1905 á 1906.

(2) *Da Fano:* A proposito delle nuove dottrine sulle modificazioni della struttura dei gangli spinali nella Tabes. *Boll. de la Società Medico-Chirurgica di Pavia,* Julio 1907.

(3) *Poscharissky:* Ueber die histologischen Vorgänge an den peripherischen Nerven nach Kontinuitätstrennung. *Beitr. zur pathol. Anat. u. allg. Pathol.*, von Ziegler., Bd. 41, 1907.

(4) *Marinesco:*: Le mecanisme de la régénérescence nerveuse. 1.ª partie. *Revue générale des Sciences,* etc. 18 année, núm. 4, 28 Febrero 1907.

(5) *Bethe:* Neue Versuche über die Regeneration der Nervenfasern. *Arch. f. die ges. Physiol.* Bd. 126, 1907.

cubren con el tiempo de vaina de mielina, y no pueden ser, por tanto, conos de crecimiento.

Dustin (1) acepta la opinión de Marinesco, exagerándola mucho todavía, pues afirma que las mazas y bolas finales pertenecen siempre á fibras neoformadas en reposo ó atascadas por consecuencia de obstáculos infranqueables. A veces, para salvar este obstáculo, la maza emite una ó varias ramas y el proceso de crecimiento se restablece.

Las precedentes opiniones se basan en hechos bien observados, pero abusivamente generalizados. Implican, además, el supuesto erróneo de que nosotros damos igual valor y significación funcional á todos los abultamientos finales. Parécenos probable que dichos sabios han analizado poco detenidamente las diversas especies de mazas, y distinguido insuficientemente la *bola de retracción* y la *atascada* del legítimo *botón de crecimiento.*

Aunque con lo dicho más atrás quedan ya suficientemente eliminadas las principales causas de confusión acerca del valor fisiológico y significación de las varias categorías de abultamientos terminales, no estará, sin embargo, demás resumir aquí las razones demostrativas de que la maza terminal representa signo evidente de regeneración y claro indicio del crecimiento normal de las fibras nerviosas neoformadas:

a) Los abultamientos finales encuéntranse tanto en las fibras nerviosas del embrión, conforme revelaron nuestras investigaciones, las de London y Pesker (2) y Harrison, como en los nervios en vías de regeneración.

b) Los abultamientos finales (no las gruesas bolas) sorpréndense constantemente en el cabo periférico de los nervios cortados, coronando el extremo de las fibras penetradas en las viejas vainas de Schwann, es decir, en el territorio orgánico en donde más rápidos y activos son la progresión y el crecimiento de los axones jóvenes.

c) Desde las seis horas de la lesión aparecen en la frontera de la cicatriz mumerosas mazas y botones, cuyo número y dimensión crecen en las horas siguientes (de doce á cincuenta y seis horas). La existencia de tales disposiciones durante esta fase inicial de la regeneración es tan constante, que resulta imposible no otorgarles un papel en la construcción del retoño nervioso (fig. 52, *b*, *d*, *c*).

d) Las observaciones de Tello, confirmadas por nosotros, denuncian la presencia de botones finales en todas las fibras recién llegadas á los nerviecitos periféricos y placas motrices, lo mismo en las insinuadas en las viejas vainas de Schwann que en las que marchan libremente por rutas francas de obstáculos.

(1) *Dustin:* Le rôle des tropismes et de l'odogenèse dans la Régénération du système nerveux. *Arch. de Biol.*, tomo XXV, 1910.

(2) *London* y *Pesker:* Ueber die Entwicklung des peripheren Nervensystems, etc. *Arch. f. mikros. Anat.* Bd. 67, 1906.

e) El hecho de existir ramificaciones brotadas de las mazas ó botones de trayecto (Perroncito), lejos de ser contrario á nuestra opinión, la ratifica, puesto que hemos repetidas veces declarado que al *estado de maza* sucede á veces la *fase de amiboidismo divisorio*. Natural es que cuando, por consecuencia del choque contra un obstáculo ó de la súbita irrupción de un estímulo neurocládico, el botón terminal pasa por la fase de amiboidismo divisorio, el acúmulo protoplasmático final no se disipe instantáneamente, sino que se mantenga cierto tiempo asociado á las ramas formadas de su seno. Esta relativa persistencia obsérvase, sobre todo, en los botones atrasados y detenidos; en los pequeños en curso de rápida progresión no se da, porque al producirse una división toda la substancia de la maza se reparte en las ramas hijas.

f) Marinesco y Dustin generalizan demasiado la fase de amiboidismo divisorio, olvidando que este proceso representa no más que un fugitivo momento de la evolución de las fibras. En general, no se han distinguido bien por los autores cosas tan diferentes como el fenómeno de crecimiento de las fibras formadas y el acto de su multiplicación. Cierto que el acto divisorio implica un fenómeno de crecimiento; pero no es menos exacto que una vez generada y orientada la nueva rama crece indivisa durante largas distancias, armándose rápidamente del botón terminal de que necesita para remover los obstáculos del camino.

g) Según afirman Perroncito, Dustin, etc., las *gruesas bolas* pertenecen á axones atascados, inútiles y perdidos para el proceso de la regeneración; mas este parecer, ya defendido por nosotros desde nuestros primeros trabajos (1), nada dice en contra del papel rege-

(1) En nuestro primer trabajo sobre la regeneración (*Boletín del Instituto de Bacteriología*, fascículo II, Junio de 1905), decíamos ya: «Estas excrecencias del axon (aludíamos á los botones colosales) provienen á menudo de fibras que, detenidas por algún obstáculo, no han logrado estirarse y crecer hacia la periferia».

En nuestra segunda Memoria sobre el mismo tema (*Boletín del Instituto de Bacteriología*, fascículo III, Septiembre de 1905) se desarrolla también igual idea: «Ciertos axones gruesos, retrógrados y extraviados dentro del cabo central, exhiben á menudo y en fechas muy tardías (dos y tres meses después de la operación), aparatos claviformes colosales, más ó menos pálidos y en vías de alteración. Juzgamos probable, después de nuevas experiencias, que estos aparatos representen mazas de crecimiento comunes, detenidas en su marcha y notablemente hipertrofiadas».

Y en nuestra Memoria sobre *La génesis de las fibras nerviosas en el embrión* (*Trabajos del Laboratorio de Investigaciones biológicas*, tomo IV, 1905-1906), insistimos sobre este mismo pensamiento, pues el fenómeno del atasco se da también durante el desarrollo embrionario normal. Damos aquí estos detalles bibliográficos, porque varios autores, al exponer su opinión sobre las mazas colosales, suelen olvidar la historia de la cuestión.

nerativo y significación fisiológica de los conos y pequeños botones de las fibras libres.

h) El hecho cierto, señalado por Perroncito y confirmado por nosotros y Marinesco, de que el híleo del cabo periférico recién separado (dos á seis días después de la sección) posea mazas terminales y aun ramificaciones de fibras (*mazas agónicas*), sólo prueba que los cilindros-ejes separados de su centro trófico no mueren instantáneamente, antes bien ensayan, durante su larga agonía, la producción de retoños.

Comportamiento de los retoños nerviosos en presencia del tejido conectivo embrionario, exudados y diversas tramas orgánicas. — Como sostiene Dustin (1) y hemos probado experimentalmente nosotros (2), el tejido conectivo joven, todavía sin fascículos, de la cicatriz reciente, es, de todas las tramas orgánicas extrañas al tejido nervioso, la más favorable á la nutrición y progresión de los retoños. Bajo este aspecto, cede sólo al tejido especial del cabo periférico, según haremos notar más adelante. Aparte las condiciones químicas, hoy desconocidas, del terreno, el tejido conectivo embrionario representa una urdimbre floja sembrada de intersticios ó hendiduras empapadas en plasma (para el fácil paso de las mazas nerviosas) y de restos de exudados. Al marchar en medio de ella, los retoños apóyanse, á menudo, en los corpúsculos conectivos que les sirven de tutores, al modo de los hilos de fibrina en el crecimiento libre de los axones cultivados en plasma (experimentos de vegetación nerviosa, *in vitro)* por Harrison (3).

No estará demás resumir aquí la constitución histológica de la cicatriz durante las primeras fases de su formación, es decir,

(1) *P. Dustin:* Le rôle des tropismes et de l'odogenèse dans la Régénération du système nerveux. *Arch. de Biol.,* tomo XXV, 1910.

(2) *Cajal:* Algunas observaciones favorables á la hipótesis neurotrópica. *Trab. del Lab. de Investig. biol.,* tomo VIII, 1910.

(3) *Harrison:* The cultivation of tissues in extraneus Media as a method of morphogenetic Study. *The anatomical Record.* Vol. 6, 1912.

Este autor ha mostrado que cuando á un cultivo de fibras nerviosas se adicionan cuerpos extraños filamentosos (fibras de fibrina, de algodón, tramas alveolares, etc.) los retoños costean estos objetos y crecen más fácilmente. Así obrarían también, en su sentir, los corpúsculos mesodérmicos, tanto en el embrión como en la regeneración de los nervios.

desde los tres á los seis ó siete días. En él campean los siguientes factores:

a) *Fibroblastos ó corpúsculos embrionarios del tejido conectivo.*—Según mostramos en las figuras 75 y 76, la forma de estas células, primeramente poliédrica ó con recias y cortas

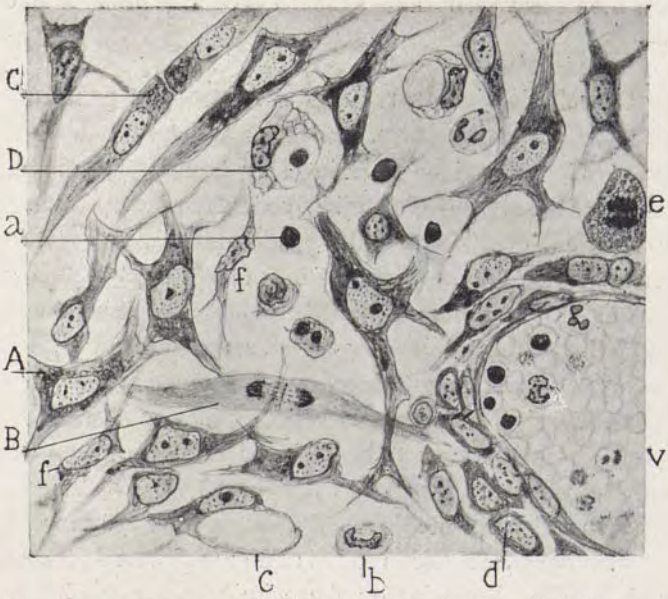

Fig. 75. — Elementos conectivos de la cicatriz al tercer día de la sección del ciático en el conejo. Coloración con el azul policrómico de Unna.—A, corpúsculo conectivo; B, C, fibroblastos en vías de mitosis; D, leucocito con inclusiones lipoides y una maza segregrada; V, vaso sanguíneo; *a*, linfocitos emigrados; *b*, leucocito libre; *c*, fibroblasto con inclusiones; *d*, pequeñitos elementos perivasculares; *f*, fibroblastos de talla exigua; *e*, célula cebada en vías de mitosis.

expansiones, tórnase rápidamente fusiforme ó estrellada, con largos apéndices, unos anastomosados, libres los otros. A los tres días, tales corpúsculos mesodérmicos elaboran una red de mallas más ó menos amplias, según las reliquias del exudado. De los tres días en adelante, á veces antes, los intersticios se angostan, los corpúsculos conectivos entran en contacto, no sólo por sus apéndices, sino por sus caras, creándose de esta suerte una trama de cada vez más compacta (fig. 76). En general, dominan los tipos periféricos prolongados, los cuales, como si se

atrajeran entre sí *(homotropismo)*, se disponen en haces de varia dimensión, y á menudo perpendiculares á la herida; se dan empero muchas excepciones.

Las células conectivas tíñense á veces de pardo obscuro por el nitrato de plata reducido (fijación en alcohol puro ó amoniacal, fijación en hidrato de cloral). Esta coloración revela no sólo el protoplasma, sino los núcleos donde destacan dos ó tres nucleolos, negros ó pardos, de varia dimensión. La fórmula de fijación formol-uránica (véase más atrás, pág. 55) revela constantemente en un lado del protoplasma un aparato endocelular de Golgi, análogo al descrito por Deineka (1) en los corpúsculos conectivos ordinarios. Compruébase también el aserto de Perroncito (2) y de dicho sabio, esto es, que durante la partición se disgrega el aparato de Golgi, tórnase granuloso y distribúyense los grumos sueltos en las células hijas. En fin, el protoplasma de los corpúsculos fijos coloréase mediante las anilinas básicas, y singularmente por el azul policrómico de Unna, el cual revela dos regiones protoplásmicas: una perinuclear extensa, rica en materia cianófila dispuesta como en red ó esponja (fig. 75, A), y la región de las expansiones, pálida y apenas coloreable por el azul de metileno (fig. 75).

No entraremos aquí en el análisis de la cuestión harto litigiosa del origen de los corpúsculos conectivos embrionarios, ni sería éste el lugar de enunciar y discutir prolijamente las teorías genéticas de Unna y, sobre todo, de Maximow.

Permítasenos solamente hacer constar que, en nuestro sentir, los corpúsculos más jóvenes emanan de la proximidad de los vasos preexistentes, y representan quizás la progenie de ciertos pequeños elementos germinales esféricos ó poliédricos, de que descenderían también las células cianófilas (ó del *plasma* de Unna) (3). Llegadas á cierta fase de su evolución, tales corpús-

(1) *Deineka:* Der Netzapparat von Golgi einigen Epithel und Bindegewebeszellen, etc. *Anat. Anzeiger,* núm. 11, Mai 1912.

(2) *Perroncito:* Beitrage zur Biologie der Zelle, etc. *Arch. f. Mikros-Anat.* Bd. 77, 1911.

(3) Véase *Cajal:* Manual de Anatomía patológica, 4.ª edición, pág. 91. Consúltese también: El estroma de las neoplasias. *Rev. trim. micrógr.,* núms. 2 y 3, 1896.

culos aumentan en protoplasma, se erizan de dos ó más expansiones y, emigrando hacia el exudado, forman el primer rudimento de la cicatriz. Desde las veinticuatro horas, encuéntranse estos corpúsculos, no sólo en el exudado sino en el espesor del coágulo sanguíneo y en los híleos del cabo central y periférico.

Ulteriormente, es decir, desde los dos días en adelante, invaden el espesor de estos cabos, y se conglomeran en grandes masas en la proximidad de los mismos. Su multiplicación efectúase por mitosis. De ella mostramos dos ejemplos típicos en la figura 75, B, C. Repárese que el protoplasma estirado se rompe por el centro, generando dos elementos fusiformes de igual dirección.

En esta misma figura aparecen otros elementos conectivos pequeños, acaso los más jóvenes *(f)*, dispersos por el exudado, y algunas células portadoras de reliquias lipoides (D). Junto á los vasos de nueva formación, percíbese un conglomerado de corpúsculos conectivos jóvenes pequeños y en su mayoría poligonales (fig. 75, *d)*.

b) *Células granulosas.*—Muy numerosas cerca del cabo central, no son otra cosa que leucocitos englobadores de partículas lipoides de varia dimensión (fig. 75, D).

c) *Núcleos sueltos uniforme é intensamente coloreables por las anilinas básicas* (fig. 75, *a)*. — Por analogía con sus congéneres hallados dentro de los vasos, inferimos que se trata de una variedad de linfocitos. En muchos de ellos apenas si es perceptible el protoplasma; en otros, éste falta por entero (fig. 75, *a*), disposición que no sabemos si es pura apariencia.

d) *Bolas sueltas y grumos grasientos libres.*—Las primeras sólo se revelan en las preparaciones del nitrato de plata reducido (fig. 76, *d)*.

e) *Capilares.*—Prodúcense, desde el segundo día, mediante el bien conocido proceder de gemación (puntas de crecimiento endoteliales, primero macizas y canalizadas después). En cuanto surgen, cada capilar nuevo atrae una pléyade de corpúsculos conectivos jóvenes, que le forman una especie de membrana adventicia discontinua (fig. 75, *v)*.

f) *Espacios plasmáticos.* —Entre las células, según dejamos dicho, existen, sobre todo al principio, anchas lagunas ó resquicios libres (fig. 76). Por ellos circulan los retoños nerviosos. Ulteriormente, estos resquicios se angostan, y la progresión de las mazas se dificulta.

g) En fin, aunque rara vez, es posible encontrar, valiéndose de método apropiado, *células de Ehrlich, ó cebadas.* En la figura 75, *e* mostramos una de ellas, que exhibía señales de mitosis.

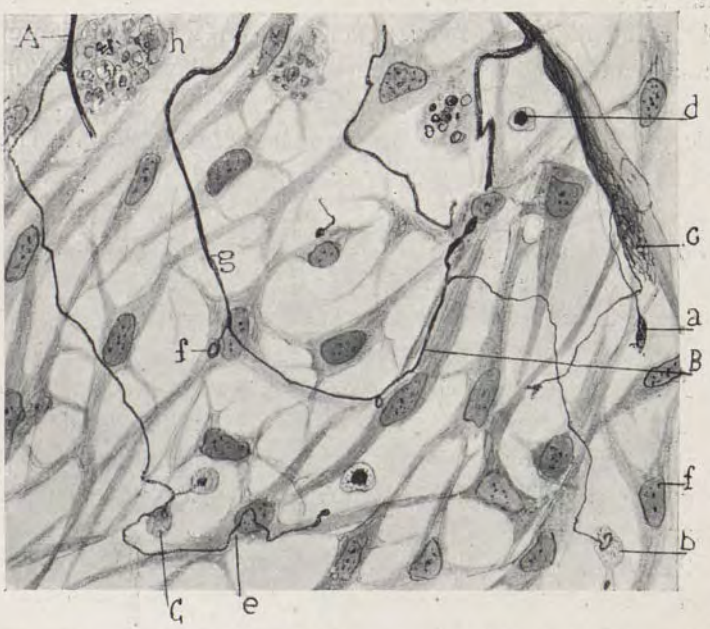

Fig. 76. — Conexiones de los retoños nerviosos con los elementos conectivos de la cicatriz. Conejo sacrificado á los tres días de la sección del nervio ciático. Un resto de exudado aparece entre los fibroblastos. — A, fibra nerviosa que cruza los fibroblastos; B, otra que se apoya en el contorno de los elementos conectivos; C, mazas en vías de degeneración; *a*, pequeña maza; *b*, asa neurofibrillar dentro de una maza en vías de segregación; *c*, cono apoyado sobre un corpúsculo al cual abraza formando largo pincel neurofibrillar; *e*, hebra aplicada á un fibroblasto; *d*, maza segregada; *h*, leucocito con gotas lipoides; *f*, anillo aplicado á un fibroblasto.

Relaciones de las fibras nerviosas y los corpúsculos conectivos embrionarios. — A través de este terreno favorable, y aprovechando, según dejamos apuntado, las lagunas intercelulares, circulan los nuevos axones, describiendo revueltas para

acomodarse á las curvas celulares y ramificándose cuando la maza tropieza con obstáculos difícilmente franqueables. Como tendremos ocasión de repetir más adelante, al discutir la hipótesis de Held y Dustin, ni la dirección de las células ni la orientación de los intersticios plasmáticos corresponde, en un principio, al sentido general del crecimiento de los retoños nerviosos. Según mostramos en la figura 76, *g, a,* lejos de acomodarse siempre al contorno de los fibroblastos, cuya orientación es muchas veces transversal á la dirección del retoño nervioso, éste salta de una célula á otra á través de los espacios plasmáticos. Semejante particularidad es, sobre todo, ostensible en aquellas cicatrices (fig. 76) en donde tarda á reabsorberse el exudado inflamatorio. Esto no quiere decir que las mazas huyan de las células; al contrario, obsérvase muy á menudo que, en virtud del fenómeno llamado por nosotros *adhesión táctil*, y por Leo Loeb (1) y Harrison (2) *estereotropismo,* los retoños nerviosos se aplican íntimamente á las células y costean sus largas expansiones, á poco que éstas concuerden con la dirección general del crecimiento axónico. Mas, cuando las células oponen entorpecimientos á la marcha, las mazas terminales compórtanse diversamente. A veces, el espesamiento final aplícase íntimamente al obstáculo, resbalando por un lado de él y constituyéndole algo así como una borla, cápsula ó velo neurofibrillar (fig. 76, *c*). En otras ocasiones, según hace notar Dustin, la maza paralizada emite una ó dos ramas que sortean el obstáculo, reproduciéndose una disposición comunísima en el embrión, donde los conos de crecimiento aparecen á menudo bifurcados al tropezar con células (C). No es raro notar que, por consecuencia de viciosa dirección, la maza se inmoviliza y enclava, segregándose del pedículo, el cual, desembarazado así del *caput mortuum*, encuentra ruta más favorable *(d)*. Detalles acerca de las bolas y anillos de eliminación, de que ya hicimos méritos más atrás, pueden verse en las figuras 72 y 76 (3). En fin,

(1) *L. Loeb: Archiv. f. Entwickelungsmech.* Bd. 6, 1897 u. Bd. 13, 1902.

(2) *Harrison: Loc. cit. The anatomical Record.* Vol. 6, 1912.

(3) Es curiosa la analogía existente entre estos fenómenos de eliminación de las mazas con las amputaciones espontáneas *(autotomía)* de los miembros que ciertos crustáceos ofrecen cuando se les sujeta tenazmente.

si la maza tropieza con un vaso, ó con la superficie rebotante de ancha célula conectiva, ó se arriesga á través de resquicios sucesivamente más angostos á causa de la aproximación creciente de varias células, la fibra retrocede, pudiendo, en algunos casos, retornar al nervio. El análisis cuidadoso del terreno en que se efectúa dicho retorno, nos ha persuadido de que éste obedece pura y exclusivamente á causas mecánicas. En la figura 77 mostramos algunas de las condiciones más comunes determinantes del retroceso y extravío de los renuevos nerviosos. Más adelante veremos que estas curiosas fibras extraviadas persisten indefinidamente.

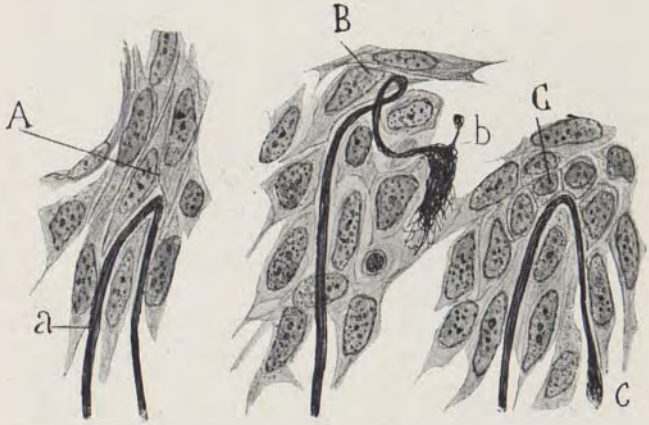

Fig. 77. — Disposición de las células conectivas al nivel de los retrocesos de las fibras. — A, intersticio que se cierra por presión de vaso próximo; B, vuelta atrás por choque contra células conectivas transversalmente emplazadas; C, otro retorno á consecuencia de presentarse ante la maza un macizo de elementos desprovistos de intersticios.

Acción de la sangre y exudados.—Dejamos dicho que las primeras mazas emergidas del cabo central desde las doce ó más horas de la sección, caen forzosamente en un lago de sangre coagulada, más ó menos infiltrada de exudado inflamatorio. El *vis à tergo,* es decir, la impulsión interna, obliga á los retoños á lanzarse á un terreno que les es francamente hostil. A veces, logran durante el primero ó segundo día franquearlo no sin pérdidas; pero la mayoría de las mazas se inmovilizan y degeneran cuando no toman dirección transversal para huir del medio poco

favorable. Esta degeneración se traduce por la diferenciación de un foco neurofibrillar y de una corteza incolora y más ó menos granulosa (fig. 72, D). Otros botones despréndense de los pedículos y degeneran y mueren como fruto podrido caído del árbol

Fig. 78.—Músculo invadido por las fibras extraviadas de la cicatriz durante su éxodo hacia la periferia. —A, haces nerviosos; B, fibra muscular; *a*, mazas de crecimiento buscando una salida.

(figura 72, F). Hay preparaciones, como la copiada en la figura 72, donde estas ruinas de mazas son numerosas, y sugieren la idea de que entre los retoños nerviosos llegados por azar á un medio adverso, se da algo así como una lucha ó concurrencia vital donde sólo sobreviven los más robustos ó los que, por vir-

tud de circunstancias fortuítas, sufrieron menos la acción letal del ambiente.

Tejido muscular.—Frecuentemente y antes de que la cicatriz se consolide y complete (desde el segundo al tercer día), paquetes de músculos vecinos se interponen en la herida, ofreciéndose á la invasión de los retoños nerviosos. Este fenómeno, que reproducimos en la fig. 79, nos revela que el tejido muscu-

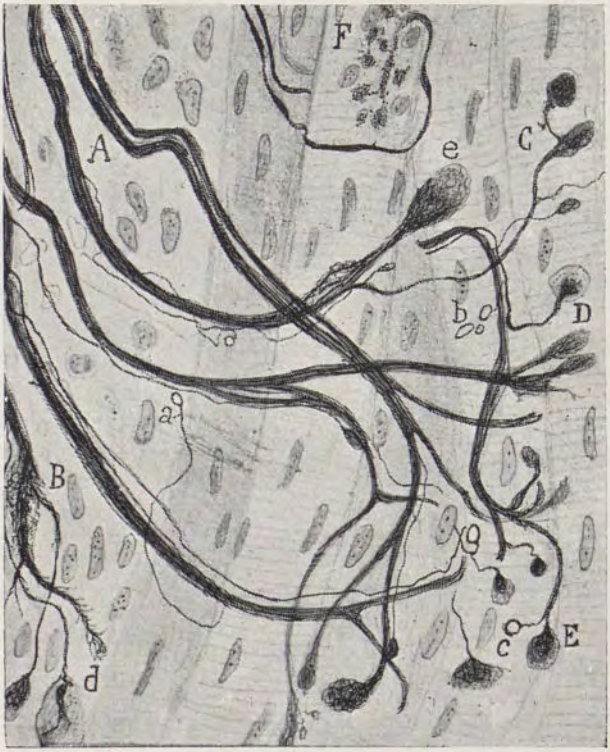

Fig. 79.—Fibras nerviosas perdidas en un músculo próximo al cabo central. El animal fué sacrificado cincuenta horas después de la operación.

lar con sus intersticios amplios y ricos en jugos nutritivos, constituye un terreno excelente para el crecimiento y ramificación de las fibras nerviosas. No importa que el músculo posea ya, más ó menos íntegros, sus nervios y placas motrices; á su espesor concurren, dispuestos en paquetes, multitud de retoños. Estos

paquetes rodean las células musculares; las costean, describiendo escalones y revueltas; sus fibras se ramifican prolijamente ante el obstáculo de las células musculares ó de los vasos sanguíneos y el conjunto genera, en fin, un plexo intersticial de gran complicación.

En la fig. 78, que reproduce en fase más tardía (veinticinco días de la operación), la invasión de un músculo, nótase que las

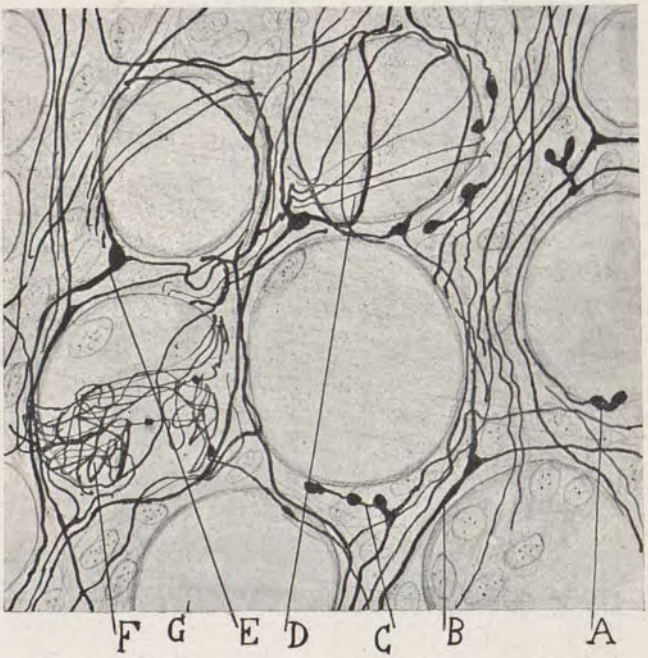

Fig. 80.—Trozo de tejido adiposo interpuesto entre los dos cabos de un nervio seccionado. Perro joven sacrificado dieciséis días después de la operación.—A, mazas terminales; B, división de axones; C, rama provista de varias mazas en vías de reabsorción; D, ovillos periadiposos; F, pelotones nerviosos; G, célula adiposa; E, maza de que partían dos ramas, etc.

fibras extraviadas, lejos de perecer, se han multiplicado prodigiosamente, aunque sin elaborar placas motrices. Algunas de ellas ofrecen mazas terminales, de tamaño moderado.

Retoños nerviosos en el tejido adiposo.—Más frecuentemente todavía que el tejido muscular, el adiposo se interpone, desde los primeros días de la operación, entre los cabos nervio-

sos. En general, las células adiposas constituyen un obstáculo retardador del paso de los axones, á quienes no imponen, empero, atasco definitivo.

En la fig. 80 presentamos la inervación de un lóbulo adiposo del perro joven, dieciséis días después de la sección del nervio ciático, es decir, en fases relativamente tardías. Por esta fecha el cabo periférico está ya neurotizado. Nótese cómo los axones han aprovechado los intersticios celulares, concentrándose en ellos y abrazando íntimamente la membrana del corpúsculo adiposo. Esta progresión no se ha verificado sin detenciones y sin titubeos: la abundancia de mazas terminales (relativamente raras en la cicatriz por este tiempo), la no menor copiosidad de varicosidades de trayecto (que son restos de mazas), los frecuentes retrocesos, etc., denotan que la operación de salvar el obstáculo fué empresa laboriosa. Repárese que la mayoría de las fibras yacen enérgicamente adheridas á las membranas celulares, sobre las cuales, en virtud de un movimiento ciego, han trazado revueltas y hasta verdaderos ovillos (D). Nótese, sobre todo, el gran número de conductores que aparecen bifurcados precisamente al chocar contra el contorno celular. Interesante es también el hecho de que en algunos parajes la bifurcación tiene lugar justamente al nivel de una maza que se ha convertido en varicosidad más ó menos triangular (E). Revélanos esto que la maza de crecimiento detenida ante una barrera, especie de dique al movimiento amiboide, ha emitido dos ramas destinadas á contornear el obstáculo, pero subsistiendo aún cierto tiempo, bajo la forma de varicosidad triangular, la antigua maza atascada.

Los retoños ante los cuerpos extraños.—A ejemplo de Vanlair, nosotros hemos creado obstáculos artificiales á la progresión de las fibras jóvenes y confirmado la capacidad que poseen éstas de insinuarse por los intersticios de cuerpos extraños, á condición de que en los huecos hayan previamente penetrado el exudado plasmático y algunos elementos conectivos. El hueso ó el diente decalcificado, trozos menudos de corcho ó de médula de sauco, el papel secante, cuantas materias, en fin, poseen espacios comunicantes algo capaces, suelen ser en un plazo relati-

vamente largo (diez á treinta días) atravesadas por algunos conductores. Estos experimentos enseñan que el crecimiento de los retoños nerviosos no exige, como condición externa esencial, más que un terreno plasmático; todos los demás factores, la trama conectiva embrionaria, los capilares sanguíneos, etc., representan condiciones favorables á la nutrición y orientación de los axones, pero no son absolutamente necesarios. Por lo demás, tales resultados concuerdan perfectamente con los interesantes experimentos de Harrison (1), Burrows (2) y Lewis (3) sobre el crecimiento *in vitro* de las fibras nerviosas embrionarias, y con la prueba dada hace tiempo por nosotros (4) de que las neuronas y axones embrionarios caídos por azar en los líquidos ventriculares, crecen y continúan sus diferenciaciones morfológicas.

(1) *Harrison:* Further Experiments on the Developement of peripheral Nerves, etc. *The American Journal of Anatomie.* Vol. 5, 1906.

Véase también: The Outgrowth of the nerve fiver as a mode of protoplasma movement. *The Journal of experimental Zoologie.* Vol. 9, 1910.

(2) *Montrose T. Burrows:* The growth of tissues of the chick embryo outside the animal body, with special reference to the nervous system. *The Journal of experimental Zoologie.* Vol. 10, 1911.

(3) *W. H. Lewis and Margaret Reed Lewis:* The cultivation of sympathetic nerves from the intestine of chick embryos, etc. *The anatomical Record.* Vol. 6, 1912.

(4) *Cajal:* Nouvelles observations sur l'evolution des neuroblastes avec quelques remarques sur l'hypothèse neurogenétique de Hensen-Held. *Trav. du Lab. de Recher. biol.*, tomo V, 1907.

CAPÍTULO IX

DISPOSICIONES TARDÍAS OFRECIDAS POR LOS RETOÑOS NERVIOSOS DEL CABO CENTRAL Y CICATRIZ

Manojos fibrilares.—Aparición de las cubiertas protectoras de haces y axones. Formación de la mielina.—Fibras retrógradas persistentes.—Aparatos helicoidales ú ovillos nerviosos.—Botones y bolas colosales inmóviles y en vías de degeneración.—Existencia de bolas análogas en el embrión.—Suerte probable de los axones y mazas extraviadas é inmóviles.

Los hechos estructurales y dinámicos sobre los retoños nerviosos hasta aquí referidos, corresponden en su mayor parte á fases tempranas, es decir, á un período de tiempo oscilante entre algunas horas y una semana. Durante esta época, los axones neoformados mantiénense en estado de turgescencia formativa y se comportan como conductores embrionarios, pues que se hallan exentos de células satélites y de vaina medular. Conviene ahora conocer los rasgos distintivos de las fibras regeneradas en estadios ulteriores y averiguar en lo posible la suerte corrida por aquellas disposiciones regenerativas (fibras retrógradas, aparatos de Perroncito), que desde el punto de vista utilitario se nos aparecen cual equivocaciones ó incongruencias de la *vis medicatrix*.

Manojos nerviosos.—Casi todos los autores antiguos que para sus investigaciones se sirvieron del ácido ósmico, y que por tanto, analizaron histológicamente la cicatriz y el cabo central en épocas tardías (de veinticinco á sesenta días ó más), describen manojos de fibras nuevas, individualizadas por una membrana nucleada común, á modo de vaina de Schwann ó de Henle gigantescas (Ranvier, Vanlair, Stroebe, Kolster, Neumann, etc.), y procedentes de la división sucesiva ó simultánea de un solo cilindro-eje.

Claro que los antiguos observadores no siempre lograron, con los métodos de coloración usados en su época, precisar bien el modo de origen de los manojos nerviosos. Hoy, que estamos en posesión de técnicas más precisas, aplicables desde las primeras fases de la regeneración, es decir, en una época en que todavía no se ha formado la vaina de mielina, nos admiramos de la sagacidad adivinatoria de aquellos sabios. Porque, en efecto, sólo ahora y gracias á dichos recursos prácticos cabe formar idea cabal acerca del origen y mecanismo de la disposición fasciculada. Esta fasciculación del cabo central se debe á que la inmensa mayoría de los retoños nerviosos representan ramas colaterales ó terminales intratubarias, que se ven constreñidas á correr á lo largo y bajo la contención de la membrana de Schwann. Y la multitud formidable de fibras paralelas intratubarias es consecuencia, en muchos casos, del deshilachamiento ó disociación neurofibrillar sucesiva de cada rama gruesa intratubaria terminal; en otros, de la reunión dentro del tubo de colaterales, disociadas ó no, pero nacidas á diferentes alturas de la porción turgescente del axon; en algunos, en fin (aunque más raramente), de la disociación misma del cabo axónico irritado, que se descompone en un grupo ó pincel de conductores finos. Andando el tiempo, las neurofibrillas y finas ramas se espesan sucesivamente, convirtiéndose en genuínos cilindros-ejes. Para todos ellos sirve, entre tanto, de cauce y tutor, la membrana de Schwann, que en su rigidez y angostura les obliga á juntarse en colonia más ó menos apretada. Por este motivo, todos los haces nerviosos, por gruesos que sean, residentes en el cabo central y comienzo de la cicatriz, están provistos de una membrana nucleada (fig. 81, *a*).

Semejante transformación de la vieja vaina de Schwann, en amplio estuche nucleado, sobreviene en el cabo central durante la primera semana. Las células de Schwann neoformadas vénse obligadas, acaso por impulsión misma de los retoños nerviosos, á hacerse periféricas y transformarse en corpúsculos limitantes aplanados. A su vez, la cámara digestiva, antes rellena de elipsoides y de reliquias axónicas, va quedando libre de detritus, recibiendo, en compensación, un plasma nutritivo y tal cual cor-

púsculo intersticial, progenie, quizás, de las células del tubo nervioso. Probable parece, aunque sobre esto faltan investigaciones precisas, que dicho viejo estuche, enormemente dilatado y acaso reforzado exteriormente por elementos mesodérmicos, venga á ser con el tiempo la *vaina laminosa* ó *perineuro* del nuevo manojo de tubos medulados.

Poco tiempo después de convertirse el viejo forro de Schwann del cabo central en cápsula perifascicular, diferénciase también en la cicatriz una membrana envolvente de los manojos. Conforme mostramos en las figs. 82, *e* y 81, *a*, cada haz nervioso de la cicatriz, formado por la reunión de axones amedulados gruesos y finos, sepárase de la trama conectiva á favor de una túnica granulosa, transparente, y salpicada de núcleos alargados, sumergidos en delgada capa de protoplasma. Según dejamos consignado, la fasciculación nerviosa en el seno del tejido conectivo es fenómeno prematuro (se le encuentra ya, por lo menos para algunas fibras, desde las veinticuatro horas de la sección), pero no lo es la producción de la cubierta nucleada. En nuestro sentir, esta membrana comienza á modelarse en plena cicatriz (ó sea á cierta distancia del cabo central) desde el quinto al séptimo día de la sección). Durante el octavo y noveno, mués-

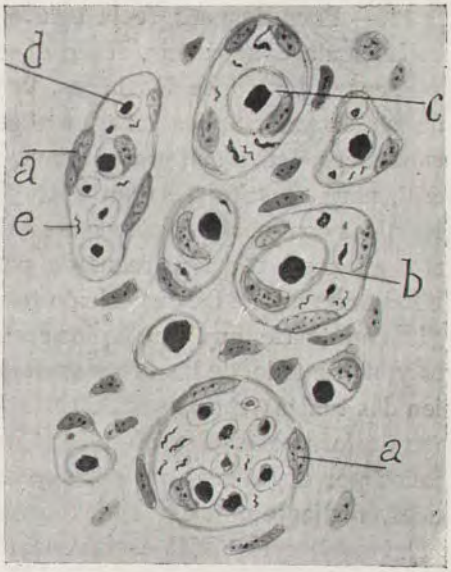

Fig. 81. — Corte transversal del cabo central de un nervio cerca de la cicatriz. Adviértense haces nerviosos individualizados por una membrana nucleada. — *a*, núcleo de la vaina común del paquete; *b* y *c*, tubos gruesos medulados del centro de los haces; *d*, tubo sin mielina provisto de la vaina vítrea de Vanlair; *e*, fibras finísimas ameduladas. (Coloración nuclear por la tionina).

trase ya perfectamente organizada, notándose que, al nivel de las anastomosis de los haces, el forro de los unos se continúan con el de los otros. Ranvier, que ha estudiado en épocas tardías esta membrana, que compara con la de Henle de los tubos periféricos aislados, la supone construída exclusivamente de corpúsculos epitélicos ensamblados. En nuestro sentir, al modo de la membrana de Henle, se compondría también de una hojuela exterior de fibras conectivas en continuación con la capa de Key y Retzius de los viejos tubos dilatados del cabo central, y de corpúsculos aplanados, situados interiormente.

Aparición de las células de Schwann y mielina en las nuevas fibras. — Poco después de la aparición de las citadas cubiertas perifasciculares (es decir, desde el séptimo al noveno día), sorpréndense, dentro de los haces, células fusiformes, en parte sueltas, en parte aplicadas á los axones. Estas últimas alargan sus núcleos, estiran su protoplasma, que primeramente yace lateral, para constituir, según notó bien Stroebe, vainas protoplásmicas completas (*vaina vítrea* de Vanlair). El aspecto de estos axones protegidos recuerda por completo el de las fibras de Remak adultas. La disposición tubular de los corpúsculos satélites apréciase muy bien en los cortes transversales de los haces y, sobre todo, de los tubos sueltos, en los cuales reconócense bien dos túnicas concéntricas, la de Henle y la de Schwann en vías de formación (fig. 81, *b*, *c*). Ciertos axones aparecen costeados por dos ó tres núcleos sucesivos, como si acabasen de nacer, mediante mitosis de un corpúsculo progenitor.

Debajo de esta túnica envolvente de cada axon aparecerá, andando el tiempo, la capa de mielina. Todos los autores, exceptuando á Leegard y Stroebe, consideran la mielina como una formación tardía, á semejanza de los nervios del embrión, donde el axon muéstrase primeramente desnudo. Difieren, empero, los neurólogos en cuanto á la fecha de su aparición. Así, Ranvier afirma que en la cicatriz del ciático encuéntranse ya bastantes fibras meduladas á los setenta y dos días, mientras que por igual tiempo la misma región del vago ofrece, casi exclusivamente, axones sin mielina.

Notthaft, Kölster, Büngner, Bethe, etc., etc., aceptan, tam-

bién, la aparición tardía de la vaina medular, la cual crecería desde el centro á la periferia.

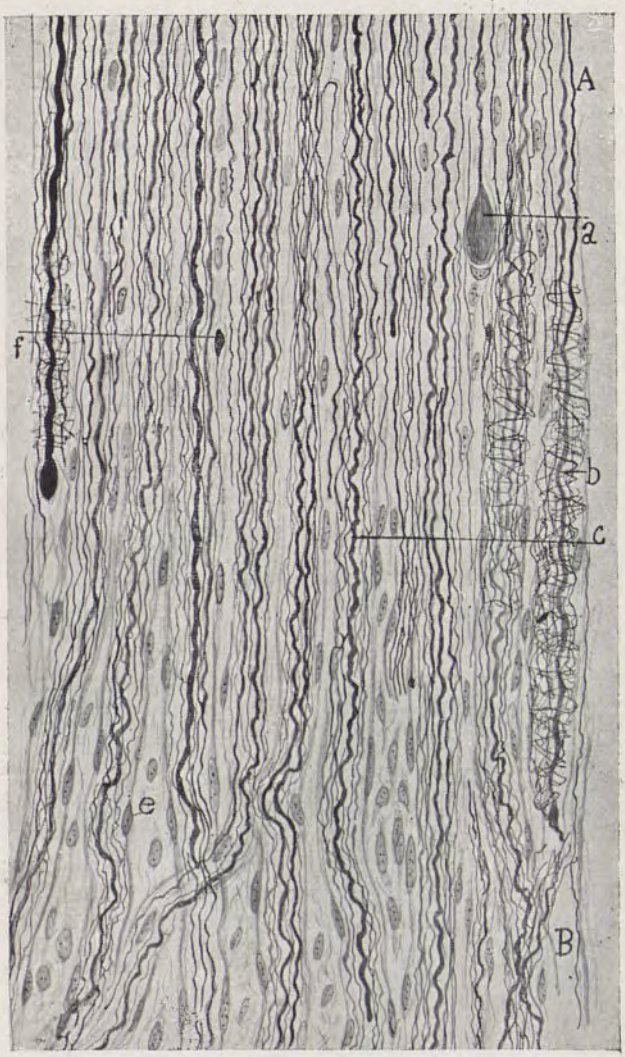

Fig. 82. — Trozo del cabo central al penetrar los haces nerviosos en el segmento cicatricial. Repárese que las fibras se disponen en hacecillos paralelos revestidos por una membrana nucleada.—*a*, maza gigantesca; *b*, ovillo nervioso; *c*, fibra gruesa de un haz nervioso; *e*, núcleo de la vaina perifascicular.

Para unos (Kölster, Kölliker, etc.) la mielina recién formada

constituiría capas continuas, siendo pura creación del axon, sin el concurso del forro celular; en sentir de los catenaristas, al contrario, trataríase de capa segmentaria discontinua, elaborada por los neuroblastos ó corpúsculos constructivos de la cadena celular (Büngner, Galeotti y Levi, Wieting, Bethe, etc.). Delgada al principio, la mielina crecería sucesivamente en espesor, presentando segmentos interanulares cada vez más largos (Ranvier).

Nuestras observaciones convienen, esencialmente, con las opiniones generales antes expuestas. En nuestros preparados la cicatriz comienza á exhibir fibras meduladas desde el veinticinco día en adelante, con variantes dependientes de la edad del animal, género de éste, calibre de las fibras, etc. Corre la formación, como es de suponer, desde el centro á la periferia, y, contra la aserción de los catenaristas, muéstrase en gran parte continua, salvo al nivel de los discos de soldadura. Hay, sin embargo, fibras, conforme demostró ya Ranvier, donde tras una porción desnuda surge un segmento medulado, particularidad indicadora de que el orden de producción de la vaina medular no es rigurosamente centrífuga ni, por tanto, absolutamente continua.

La formación de la membrana perifascicular de la cicatriz, y así como la aparición dentro de ésta de corpúsculos fusiformes, transformables ulteriormente en células de Schwann, plantea un problema acerca del cual los autores se hallan muy divididos.

Prescindiendo por el momento del origen de la vaina de Henle ó perifascicular, punto todavía poco estudiado, y concretándonos á la cuestión de la procedencia de los elementos de Schwann del axon neoformado, hanse presentado dos soluciones, apoyadas ambas por autoridades de peso.

Helas aquí:

a. Las células periaxónicas ó satélites son progenie directa de los corpúsculos de Schwann de los tubos nerviosos preexistentes del cabo central. Ocurriría, pues, en éste un fenómeno de multiplicación y de emigración de los corpúsculos del viejo tubo nervioso, corpúsculos que, dicho sea de pasada, se consideran como legítimos neuroblastos, y por tanto, de abolengo ectodérmico. Comulgan en esta teoría todos los catenaristas (Büngner, Wieting, Galeotti y Levi, Bethe, Howel y Huber), y no pocos monogenistas, entre ellos los

ilustres Lenhossék, Harrison y Held. La hipótesis de Marinesco, según la cual las células nacidas de los elementos de Schwann del cabo central (células apotróficas) emigrarían á la cicatriz y dirigirían y orientarían los retoños nerviosos, entra también en la concepción monogenista, en el supuesto de que dichas células apotróficas constituyan, andando el tiempo, la vaina de Schwann.

b. Las referidas células, futuros corpúsculos de Schwann, son de extirpe mesodérmica y representan elementos conectivos embrionarios de la cicatriz ó del endoneuro, los cuales, en virtud de una suerte de atracción, vendrían á fijarse en el contorno del axon, estableciendo con éste una especie de simbiosis. Partidarios de esta opinión fueron Kölliker, Kolster, Stroebe, etc. Nosotros mismos la hemos defendido alguna vez, aunque sin fe muy robusta. Hoy seríamos menos afirmativos todavía.

Reconozcamos que la cuestión es ardua y que los argumentos alegados por ambas escuelas se contrapesan casi exactamente. Sobre todo, los hechos experimentales referidos por Harrison (1) encaminados á demostrar que cuando en los embriones de batracio se eliminan las fuentes ectodérmicas de los corpúsculos de Schwann *(crestas ganglionares)*, todos los axones crecientes á través del mesodermo carecen de células satélites, obligan á detenerse y pensar si no ha llegado la hora de abandonar la vieja hipótesis de Kölliker, que tantos hechos de observación parecían apoyar. Toda la dificultad estriba en la insuficiencia de la técnica. Carecemos de método capaz de diferenciar claramente la célula conectiva embrionaria, vecina de los retoños nerviosos, de los corpúsculos de Schwann neoformados y posiblemente emigrados desde el cabo central hacia los conductores de la cicatriz. Para colmo de contrariedad faltan, tanto en la vaina de los haces como en el trayecto de las fibras nuevas, fenómenos mitósicos que pudieran, por el rastro ó la continuidad de los mismos á lo largo de las rutas nerviosas, anunciar el doble acto de multiplicación y de emigración de elementos específicos. Y aunque en pro del origen intratubario (célula de Schwann) cabe alegar como razón de fuerza la marcha centrífuga del proceso (puesto que las células marginales se continúan en serie con las del cabo central y van desde los tallos á las ramas), los partidarios de la teoría mesodérmica podrían responder que semejante progresión es simple resultado de que los retoños nerviosos necesitan actuar cierto tiempo para que los elementos mesodérmicos del terreno sean atraídos y orientados.

Confesemos, no obstante, que la teoría unitaria tiene sobre la otra el prestigio de la simplicidad. Ambas explican bien los hechos, pero

(1) *Harrison:* Further Experiments on the Development of peripheral Nerves. *The American Journal of Anatomy,* vol. II, Mayo, 1906.

en ausencia de pruebas objetivas, el espíritu se deja arrastrar siempre por la pendiente de la unidad. Veamos, pues, cómo en esta hipótesis es dable imaginar la producción de las vainas periaxónicas. En un principio, la célula de Schwann del tubo progenitor (cabo central) dió nacimiento á gran número de corpúsculos hijos; algunos de ellos fueron consagrados á preparar la reabsorción de la mielina, muriendo acaso al cumplir su cometido; otros se limitaron á aumentar el número de los que ya forraban interiormente la membrana de Schwann del viejo tubo, asumiendo la misión de tapizar la vaina limitadora del haz, y por emigración, la de los manojos circulantes por la cicatriz; otros, en fin, todavía más copiosos, se aplicaron á los retoños nerviosos, se multiplicaron activamente y emigrando con ellos á través de las formaciones mesodérmicas, se convirtieron en células de Schwann de los axones de la cicatriz. Habría, pues, dos emigraciones: una *externa*, perifascicular, á fin de generar las vainas de los manojos de la cicatriz; otra, *interna* ó *intrafascicular*, encaminada á modelar estuches en torno de cada conductor.

Claro está que son posibles otras explicaciones. Los hechos lo mismo autorizan la precedente concepción unitaria que una fórmula mixta al modo de la admitida por Büngner, para quien si la célula de Schwann emana de la congénere del tubo viejo, en cambio la vaina de este mismo nombre de los nuevos axones, así como el forro perifascicular de Henle, serían obra de las células del endoneuro.

Por lo demás, en el curso de estos estudios hemos de encontrar todavía hechos que militan en pro de una ú otra teoría, aunque incapaces de zanjar definitivamente la cuestión.

Fibras retrógradas. — Desde los primeros momentos de la regeneración nerviosa, buen número de ramas, detenidas por el azar de los obstáculos é impulsadas por la energía del crecimiento, retroceden bruscamente, caminando á ciegas en sentido centrípeto. Ejemplo típico de precocidad y multiplicidad del extravío y retroceso de las colaterales, lo constituye el aparato de Perroncito, en el cual la mayoría de los espirales son conductores retrógrados.

Si á materias donde imperan exclusivamente fuerzas inconscientes, pudiera aplicarse un símil tomado de los deportes humanos, diríamos que el fenómeno del crecimiento y progresión de los retoños hacia la meta (la entrada en el cabo periférico y el restablecimiento de los aparatos terminales), es comparable á un certamen de corredores, obligados á marchar de noche, sin

camino y á través de un terreno sembrado de obstáculos. Los fuertes, es decir, los vencedores, oriéntanse rápidamente, corren sin titubeos ni desmayos y alcanzan la meta; otros, menos bien dotados, vacilan, páranse á ratos y se extravían en la obscuridad; mientras que algunos, los más débiles, espeados y enfermos, inmovilízanse en las quebraduras del terreno ó retornan trabajosamente al punto de partida.

La existencia de las fibras retrógradas fué conocida, aunque no en todos sus detalles, por los histólogos antiguos. Así, Ranvier dibujó ya en un paquete nervioso cierta fibra medulada que retorna á su punto de partida después de doblarse en arco (1). Pero fué Vanlair, sobre todo, quien comprendió toda la importancia del fenómeno de extravío, llegando á afirmar, con razón, que gran parte de las fibras neoformadas frustran su destino. Todavía se queda corto el sabio belga. En realidad, en el animal adulto y en las mejores condiciones, apenas alcanza la meta la sexta ó la séptima parte de los retoños formados dentro del cabo central. Sin embargo, en los animales jóvenes el caudal de tubos estériles y de fibras extraviadas disminuye mucho, resultando, por tanto, mucho más rápida y completa la neurotización del cabo periférico. En fin, en modernos tiempos, nosotros, Marinesco y Minea, Perroncito, Tello, Krassin, Deineka, Rossi, Dustin, etc., hemos descrito, desde sus primeras fases, los diversos tipos de fibras retrógradas.

Como veremos más adelante, la existencia de tantos retoños fracasados entraña grave dificultad para la rehabilitación funcional de los aparatos terminales periféricos (placas motrices, husos de Kühne, etc.).

Conforme ya notó Vanlair (2), las fibras extraviadas retrogradan, unas, dentro del mismo cabo central; otras, al llegar á la cicatriz; algunas, en fin, pierden el rumbo dentro de la cicatriz misma, errando ciegamente al azar de la menor resistencia. En cambio, rarísimas son, según haremos constar más adelante, las que retroceden en el cabo distal.

(1) *Ranvier:* Leçons sur l'histologie du système nerveux, tomo II, 1877.
(2) *Vanlair:* Nouvelles recher. spécimen. sur la régénération des nerfs. *Arch. de Biol.*, 1885.

Las fibras retrógradas intratubarias del cabo central afectan diversos calibres, dominando las finas; corren bajo la membrana de Schwann á lo largo de la porción degenerada, soliendo detenerse al nivel del segmento sano ó indiferente; y, á menudo, abandonan el rumbo directo para describir espirales. En cuanto á su cabo terminal, ofrece un botón tanto más grande cuanto más tiempo transcurra desde la detención.

Las fibras retrógradas intersticiales del cabo central son mucho más numerosas y presentan, por lo común, calibre superior á las precedentes. Entre ellas figuran robustas ramas terminales y hasta verdaderos axones. Bastantes representan la continuación de colaterales extratubarias ó de ramas de bifurcación de axones llegados á la frontera cicatricial (fig. 83, C y 82, *f*). Todos estos conductores caminan por el endoneuro, remontándose mucho más que los retoños intratubarios. Entre ellos es frecuente sorprender conductores arrepentidos, quiero decir, fibras reintegradas al buen camino, del cual se desvían para extraviarse nuevamente. Semejantes titubeos prueban que las mazas crecen al azar, sin más norte que el sentido de la menor resistencia, según defendió Vanlair.

En fin, las fibras extraviadas en la cicatriz suelen desorientarse en la frontera ó dentro del primer cuarto de aquélla, tomando rutas diversas. Algunas se remontan al cabo central; la mayoría, empero, escoge rumbos menos retrógrados. Común es encontrar manojos de ellas perdidos sobre ó bajo el neurilema, donde marchan, á veces, transversalmente con relación al eje del cordón nervioso; no pocas, ascienden por los tabiques conectivos separatorios de los fascículos del nervio; la mayoría, en fin, aborda ciegamente, según dejamos consignado más atrás, músculos, tejido adiposo, aponeurosis, cuantos órganos yacen á los lados y aun por encima de la cicatriz. Fibras retrógradas, perineurilemáticas hay, que se remontan, transcurridos doce ó catorce días de la lesión, más de tres milímetros. Es curioso notar que muchas de las fibras errantes á la ventura, al través de la cicatriz ó de tejidos circundantes, son detenidas y como encauzadas por las membranas fibrosas y los vasos sanguíneos, cuyos órganos costean íntimamente durante largos trayectos.

Rarísima vez, sin embargo, se las ve describir espiras en torno de capilares.

Esta singular tendencia á seguir fiel y pasivamente el contorno de órganos duros y lisos, envuelve una propiedad, llamada por nosotros *adhesión táctil* (1), *sensibilidad al contacto* y *haptotropismo* por Dustin, y *estereotropismo* por Loeb (2) y Harrison (3). Este último sabio ha demostrado experimentalmente que las fibras embrionarias desarrolladas *in vitro* propenden á seguir ciegamente el trayecto de los hilos de fibrina, células conectivas, filamentos de algodón y aun la misma superficie del cubre-objetos. Con relación á la misión tutorial de las células conectivas de la cicatriz, Dustin (4) ha consignado también observaciones interesantes, de que más adelante hablaremos.

Naturalmente, las fibras retrógradas robustas poseen mazas ó botones terminales recios, mientras que las fibras finas corónanse de mazas de menor dimensión. Si el examen se practica durante los cuatro ó cinco primeros días, mazas y fibras retrógradas carecen aún de células marginales. De los ocho días en adelante, los corpúsculos satélites aparecen, y el botón terminal modelado en bola, más ó menos inmovilizada, muéstrase protegido por cápsula nucleada. Pero estas mazas, atascadas y capsuladas, merecen estudio aparte.

Mazas colosales: sus fenómenos degenerativos.— Las bolas de tamaño considerable (oscila entre 10 y 40 ó más μ) y residentes de preferencia en el espesor del cabo central y comienzo de la cicatriz, fueron sin duda sorprendidas por los antiguos investigadores, los cuales, trabajando con métodos imperfectos, no lograron determinar sus verdaderas relaciones y significación fisiológica. Sigmund Mayer, de Praga, que las vió por primera vez (5), las consideró como células nerviosas, probablemente de

(1) *Cajal:* Algunas observaciones favorables á la hipótesis neurotrópica. *Trab. del Lab. de Invest. biol.*, tomo VIII, 1910.

(2) *L. Loeb:* Growth of tissues in culture media, etc. *The Anatomical Record.* Vol. 6, 1912.

(3) *R. G. Harrison:* The cultivation of tissues in extraneous media as a method of morphogenetic study. *The Anatomical Record.* Vol. 6, 1912.

(4) *Dustin:* Loc. cit.

(5) *Sigmund Mayer:* Die peripherische Nervenzelle und das sympathische Nervensystem. *Arch. f. Psychiatrie,* 1876.

naturaleza sensitiva. Conforme Ranvier hizo notar (1), semejantes formaciones globulosas carecen de núcleo y no pueden, por tanto, reputarse legítimas neuronas. No acertó, empero, este sabio tampoco á fijar las verdaderas relaciones de las bolas con las fibras, ya que las interpreta como abultamientos colosales surgidos en el curso de axones gruesos, y semejando en conjunto la disposición de un corpúsculo bipolar sensitivo.

Gracias á las facilidades proporcionadas por la nueva técnica, nosotros pudimos fijar definitivamente la morfología y conexiones de tales formas. En nuestras primeras comunicaciones (2) sobre la degeneración de los nervios señalamos la aparición relativamente tardía de tales esferas y su carácter de cabo terminal de fibras extraviadas, detenidas y en vías de degeneración. «Es muy posible—decíamos—que el atraso de los axones en su marcha y un atasco insuperable entre bandas conectivas ó manojos nerviosos sean condiciones de la hipertrofia de tales mazas, las cuales sólo revelan neurofibrillas reticuladas y coloreables en su porción central».

Esta descripción, que ampliamos é ilustramos con numerosos grabados en un trabajo ulterior (3), así como la interpretación acerca de su origen, fué confirmada por Marinesco, que hizo un buen análisis de los fenómenos degenerativos de las bolas, añadiendo que, á más del atasco, su formación pudiera ser consecuencia de perturbaciones nutritivas. Parecidas descripciones é interpretaciones han dado posteriormente Perroncito, Nageotte y Dustin, etc.

Situación y volumen de las bolas.—Las mazas ó bolas colosales residen, de preferencia, dentro del cabo central, y en un área que no suele pasar de dos ó tres milímetros por encima de la cicatriz. El territorio en donde más abundan es, entre ésta y la antigua frontera del cabo central. En plena cicatriz, sobre todo en el primer cuarto de la misma, son harto menos cuantio-

(1) *Ranvier:* Leçons sur l'histologie du systeme nerveux, tomo II, página 78, 1878.

(2) *Cajal: Boletín del Instituto de Seroterapia de Alfonso XIII,* número 3, 1905.

(3) *Cajal:* Mecanismo de la regeneración de los nervios. *Trab. del Lab. de Invest. biol.,* tomo IV, 1905-1906.

sas, aunque no faltan nunca. En fin, las citadas esferas son relativamente escasas en los animales operados pocos días después del nacimiento, tanto en el cabo central como en la cicatriz.

El volumen de la bola oscila, según dejamos dicho, en límites muy amplios (de 6 á 40 milésimas de milímetro) en razón del diámetro del axon ó del espesor de la rama portadora. No existe, empero, proporcionalidad entre el diámetro del axon y el de la esfera gigante: á veces, en el polo adherente de bola colosal, sorpréndese delicado pedículo continuado con un axon ó rama fina. Tampoco es constante el carácter retrógrado de los axones portadores de bolas atascadas: bien que menos frecuentes, encuéntranse también, según se advierte en la figura 83, B, esferas enormes continuadas con axones de orientación normal. Es casi seguro, que en este caso la citada bola representa el remate de un axon estéril, notablemente retraído dentro del segmento central.

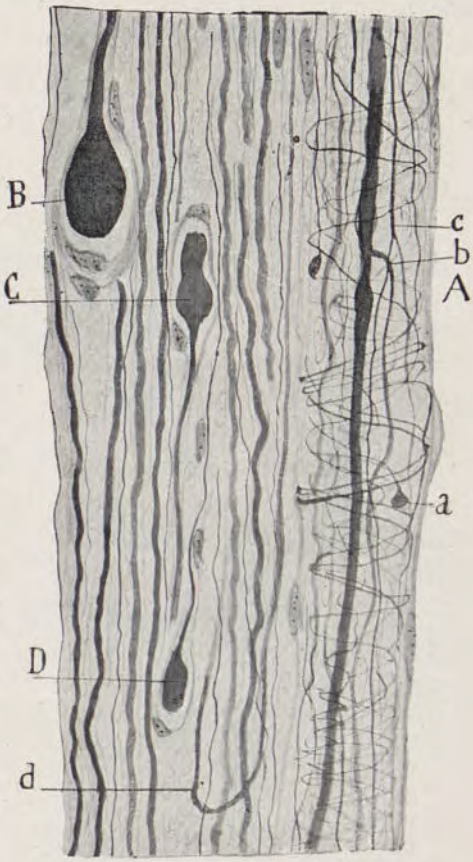

Fig. 83.—Trozo del cabo central de un conejo, veinticinco días después de operado.—A, ovillo nervioso dispuesto bajo una cápsula común, perteneciente á un axon estéril; B, otra continuada con fibra retrógrada; *a*, pequeñas mazas de crecimiento; *b*, colateral de un tubo medulado; *c*, fibras finas ramificadas dentro del ovillo; *d*, asa de fibras retrógradas y extraviadas.

Degeneración de las bolas.—La bola atascada, pasadas dos

ó tres semanas de la inmovilización, posee estructura característica, que mostramos en la fig. 84, A, B, C. Consignemos, desde luego, que no está desnuda, como los botones de crecimiento, sino que se rodea, según dejamos dicho, de cierta cápsula nucleada en continuación con la membrana de Schwann y producida, verosímilmente, por la multiplicación y emigración de los corpúsculos satélites del viejo tubo generador. En cuanto á la materia de la esfera, exhibe, según la fecha del atasco y condiciones todavía ignoradas, aspectos diversos que pueden considerarse como fases de creciente alteración.

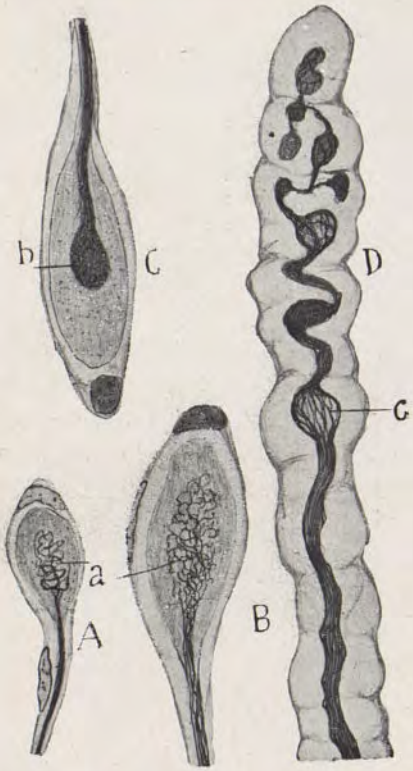

Fig. 84.—Mazas alteradas, emplazadas á diferentes alturas del cabo central.—*a*, red central de neurofibrillas; *b*, macizo central de substancia argentófila; D, un tubo con formas degenerativas y ramificaciones tuberosas.

He aquí las principales:

a. Las esferas menos alteradas muestran una trama neurofibrillar densa, bien coloreable por el nitrato de plata, sin señales de hialinización superficial (fig. 85, A).

b. En períodos más avanzados (figs. 84 y 85, B), distínguense en el protoplasma dos zonas: *cortical* pálida, surcada de pocas y flexuosas neurofibrillas, y *central* ó foco, donde el esqueleto neurofibrillar aparece denso y especialmente continuado con el axon. Semejante estado degenerativo es frecuentísimo desde los veinte á los treinta ó cuarenta días de la operación, presentando numerosas variantes. Por ejemplo: en ciertas bolas, el foco es compacto y obscuro (fig. 84, *b*), mien-

tras que, en otras, muéstrase laxo, rico en neuroplasma, con deshilachamientos superficiales (fig. 84, *a*). En algunas otras, según reproducimos en la fig. 85, *e*, dicho centro exhibe: un polo distal formado por hebras sueltas, disgregadas, en punta de brocha, y un polo proximal, rico en neurofibrillas modeladas, ya en ovillo, ya en haz más ó menos denso; finalmente, el mencionado centro neurofibrillar diferénciase netamente de la porción cortical, dejando ver textura groseramente reticular, como vacuolada, etc.

c. Las fases ulteriores consisten en el enrarecimiento progresivo del foco neurofibrillar, que acaba por desvanecerse (fig. 85, C, D), conservándose las hebras solamente hacia la entrada del axon. Durante este estadio, la bola, pálida y enorme, adquiere aspecto finamente granuloso.

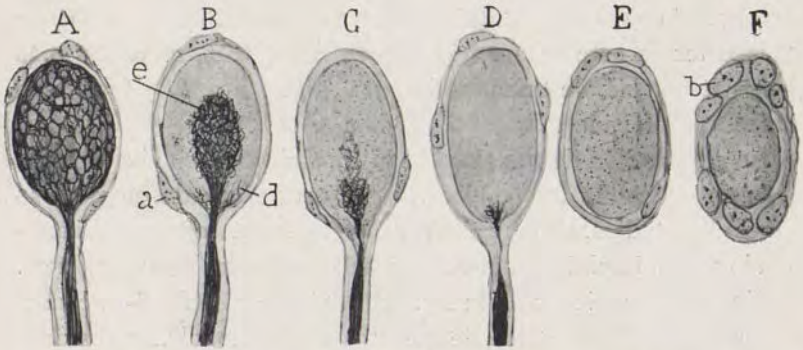

Fig. 85. — Fases degenerativas de las bolas colosales inmovilizadas. Nótese cómo la zona de hialinización va progresando. — *a*, *b*, núcleos de la cápsula; *d*, zona hialina de la maza; *e*, foco de neurofibrillas persistentes.

d. El axon de que pende la bola adelgázase sucesivamente (D); sus neurofibrillas tórnanse granulosas primero é incoloreables después, y rompiéndose en definitiva el pedículo, queda el globo aislado bajo su cápsula y como perdido en los intersticios del perineuro ó en las lagunas conectivas de la cicatriz (fig. 85, E).

e. Andando el tiempo, la bola es digerida por las células capsulares (los leucocitos no penetran nunca bajo la cápsula). La masa granulosa se empequeñece, tornándose de contorno desigual, mientras que las células capsulares proliferan y constitu-

yen amontonamientos locales (fig. 85, F). Al fin, todo desaparece. Este proceso tiene duración muy variable en cada animal y en cada fibra. En los animales operados pocos días después del nacimiento, á los sesenta días no queda rastro de bola en el espesor del cabo central. En cambio, en los animales adultos (conejo, perro), ochenta y noventa días después de la sección del ciático todavía se encuentra tal cual bola colosal, ora aislada y en vías de reabsorción, ora unida á un pedículo con señales de atrofia.

Grupos de mazas inmovilizadas.—Desde los veinte días en adelante, encuéntranse, de vez en cuando, en el cabo central, cerca de la cicatriz ó en el comienzo de ésta, ciertos haces nerviosos capsulados, dentro de los cuales residen fibras ameduladas de tamaño vario y nacidas de un mismo cilindro-eje. El forro perifascicular ó vaina de Henle hállase cerrado por el cabo distal, exhibiendo una dilatación á guisa de vesícula glandular que recuerda la cápsula de Müller de los tubos uriníferos. En fin, en el interior de este reservorio encuéntranse tres, cuatro ó más bolas atascadas, de tamaño diferente (fig. 86, *a*, *b)* y formando colonias ó pléyades.

La explicación de tan singular disposición es sencilla si tenemos en cuenta la tendencia, varias veces mentada en el curso de estos estudios, de las cámaras digestivas á cerrarse, dificultando y aun impidiendo la emergencia de los retoños nerviosos. En los casos copiados en la fig. 86, el cierre fué efectivo, consolidándose con la creación de robusta cápsula nucleada, derivación de la membrana de Schwann. Como consecuencia de ello, los botones de crecimiento que coronan el haz de ramas colaterales ó terminales intratubarias isógenas (quiero decir, brotadas del mismo cilindro-eje), encontrándose con el paso cerrado, quedaron inmóviles y como encarceladas. Lo que no excluye la posibilidad de que alguna de ellas consiga, andando el tiempo, perforar la cápsula y ganar la cicatriz.

Mecanismo productor de las bolas colosales. — Dos causas principales intervienen en la formación de las bolas enormes: el atasco é inmovilización definitiva ante obstáculo infranqueable, y la continuidad, al nivel del cabo axónico, del proceso de asimilación ó de crecimiento *(vis à tergo* de Held).

De la efectividad de la primera condición, aparte los indicios sobre que fundábamos nuestro juicio en 1905, poseemos hoy pruebas experimentales directas irrecusables. Una de ellas surge del examen de la fig. 87, *b, c*. En el caso aquí reproducido creóse, dentro del cabo periférico, un obstáculo insuperable (ligadura del nervio) á la marcha de los retoños nerviosos. Nó-

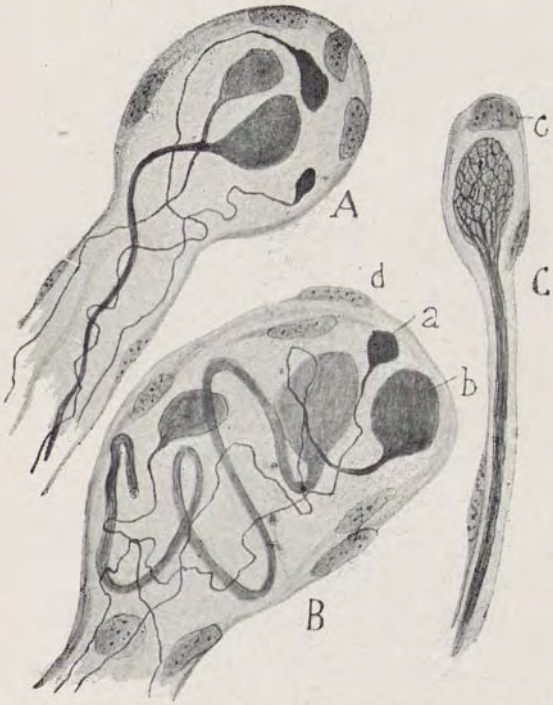

Fig. 86. — Mazas sueltas y nidos de mazas residentes en el cabo central. A, un nido de cuatro mazas de diversos tamaños; B, otro nido más grande y de mazas más voluminosas; C, maza suelta donde aparece claramente la textura reticular del protoplasma y su continuación con las neurofibrillas del axon.

tese en dicha figura que, conforme los botones se acercan al paraje ligado, el movimiento de avance se paraliza y el delicado cono terminal se transforma en bola más ó menos voluminosa. De este interesante fenómeno daremos ulteriormente más detalles. Recordemos, en fin, el hecho ya consignado más atrás, de que las bolas grandes abundan en las neurotizaciones laboriosas

del tejido adiposo, médula de sauco y en general en cuantos casos se obliga á los axones neoformados á circular por entre obstáculos casi insuperables.

El *vis à tergo* de Held, es decir, la continuación ininterrumpida del proceso asimilativo, seguida de las condiciones señala-

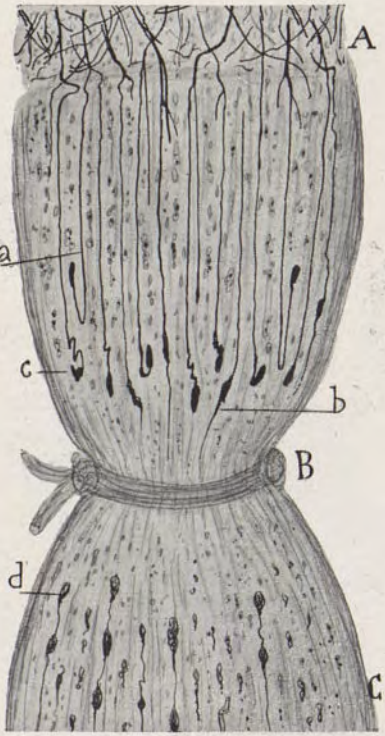

Fig. 87.—Representación esquemática del mecanismo de la formación de de las mazas gruesas y arcos de retroceso dentro de un cabo periférico, donde se creó grave obstáculo mecánico á la marcha de los axones neoformados. Por debajo de la sección, el cabo periférico del ciático fué ligado. Conejo de dos meses, sacrificado ocho días después de la operación.—A, cicatriz de la herida; B, hilo de la ligadura; C, cabo periférico situado por debajo de la ligadura, donde se ven algunos axones degenerados terminados en bolas; *a*, *c*, fibras detenidas encima de la ligadura; *b*, bola atascada que envía tenue hebra hacia la región apretada.

das, parece concausa inexcusable del enorme acúmulo protoplásmico de la esfera y de la consiguiente neoformación neurofibrillar. Esclarécese también, mediante ella, cómo axones finos promueven, á veces, bolas colosales, y recíprocamente.

Causa probable de la degeneración de las bolas. — Puesto que, según dejamos dicho, el volumen de la bola tiene su límite, y andando el tiempo deja de crecer, disminuye y degenera, hay que invocar alguna condición promotora de esta suspensión asimilativa y causante de la desorganización y muerte del cabo axónico. Esta nueva condición estaría representada por el reposo

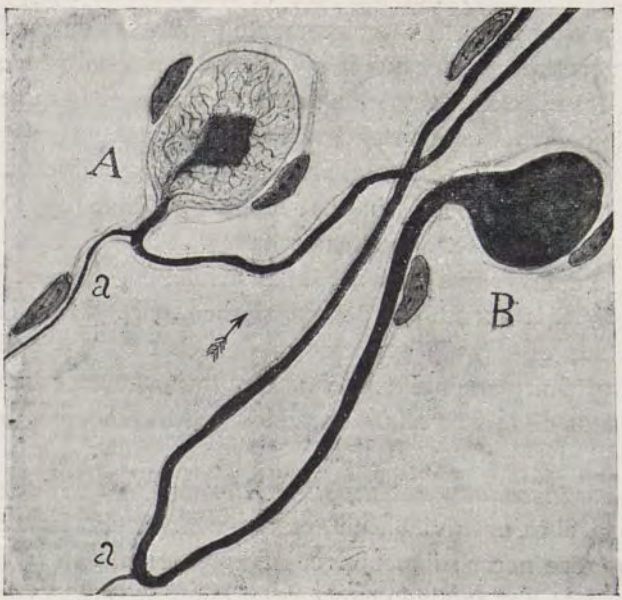

Fig. 88. — A y B, mazas atascadas del cabo central; *a*, ramas colaterales compensadoras dirigidas hacia la cicatriz.—(Conejo sacrificado sesenta y ocho días después de la operación).

funcional, acaso asociado á la degeneración de la célula de origen, en el supuesto de que la fibra posea carácter terminal (axones estériles). Los desórdenes nutritivos, señalados por Marinesco como causas posibles de la degeneración, deben estimarse como condiciones secundarias.

Destino de las fibras atascadas.—¿Qué suerte corre, al fin, la fibra portadora de la bola degenerada?

Sobre este punto faltan investigaciones precisas y sistemáticas, viéndonos, por tanto, obligados á discurrir por conjetura. Si la fibra portadora de la esfera degenerada representa simple

rama axónica, parece probable que con el tiempo sea reabsorbida, desde el cabo hasta su concurrencia en el cilindro-eje progenitor.

En tal concepto, mantenida la actividad funcional en la porción principal del conductor, la neurona correspondiente conservaría su estructura normal. Pero si la fibra provista de esfera, alcanza categoría axónica (sobre todo si es motriz), la unión con la periferia queda completamente frustrada; en condiciones tales, verosímil parece que la suspensión funcional provoque no sólo la destrucción retrógrada del axon, sino la de la misma neurona de origen. Semejantes destrucciones y atrofias neurónicas han sido, por lo demás, señaladas tanto en los ganglios como en la médula espinal (Marinesco, Lugaro, Klippel y Durante, van Gehuchten, etc.), de los amputados.

Por lo demás, esta doctrina de la atrofia por desuso, ha sido primeramente formulada por Marinesco, para quien las células caídas en atrofia representan los centros tróficos de los axones definitivamente extraviados y totalmente perdidos para los efectos de la neurotización de los aparatos terminales periféricos.

Bolas atascadas que emiten colaterales compensadoras.— No toda fibra extraviada en continuación de una bola degenerada perece necesariamente, comprometiendo á su neurona de origen. Las hay también capaces de intentar, acaso con fruto, el restablecimiento de las conexiones funcionales suspendidas. Nosotros hemos sorprendido algunas veces, á variable distancia de la bola colosal, robusta colateral que, desentendiéndose de la esfera degenerada, crece activamente hacia la periferia, asumiendo la representacion del axon. Ignoramos si semejante fenómeno compensador, de que presentamos dos ejemplos típicos en la fig. 88, es lo bastante general para contrarrestar la pérdida enorme de conductores, causada por extravío y retrogradación.

Mazas atascadas y fibras retrógradas en el embrión.—Retoños cuyo cono terminal, inmovilizado por obstáculo difícilmente franqueable, se engruesa notablemente adquiriendo la forma de bola, se encuentran con relativa frecuencia en los embriones y fetos de ma-

mífero (1). En la figura 89, A, mostramos dos manojos radiculares del nervio vago á su emergencia del bulbo (embrión de conejo de 2'5 centímetros). Repárese cómo en su punto de salida, y al chocar con las membranas peribulbares (*b*), dos conos se han atascado, aumentando de volumen. Igual fenómeno aparece también en dos fibras aferentes ó sensitivas (*a*).

La figura 90 es también muy expresiva. El rafe bulbar, donde se

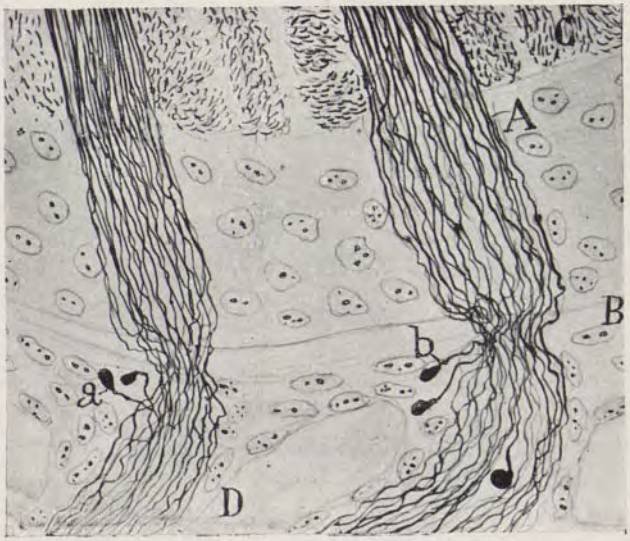

Fig. 89.—Radiculares del nervio vago á su emergencia del bulbo (embrión de conejo de 2'5 centímetros).—A, radiculares; B, *pia mater;* C, substancia blanca del trigémino; D, forro neurilemático de los cordones nerviosos; *a*, mazas sensitivas atrasadas; *b*, mazas motrices.

alinean densos fascículos de células epiteliales, constituye grave impedimento á la progresión de las fibras. No es extraño, pues, que algunas de éstas se atasquen temporalmente, hasta que, irritadas por el obstáculo, lanzan retoño explorador rápidamente orientado. Los espesamientos colosales visibles junto al epitelio (A), representan las reliquias de antiguos conos atascados, espesados y en vías de reabsorción.

En fin, en los centros nerviosos no sólo de fetos, sino de animales recién nacidos, es bastante frecuente sorprender axones desorientados que, después de describir largas asas, se reintegran al buen

(1) *Cajal:* Génesis de las fibras nerviosas en el embrión y observaciones contrarias á la teoría catenaria. *Trab. del Lab. de Invest. biol.*, tomo IV, 1905-1906.

camino, juntándose con sus congéneres más tempranamente crecidos. Desorientaciones de este género hállanse á menudo en las radiculares intracelulares de nervios de trayecto complicado, especialmente en el patético y motores oculares comunes.

Resulta, pues, que el proceso de la neurogenesis normal rígese por iguales leyes que la patológica, y que lejos de ser perfectos los mecanismos reguladores del crecimiento y orientación de los axones, fracasan de vez en cuando, permitiendo la producción de incongruencias de cierta entidad, y, sobre todo, disminuyendo el caudal de conductores definitivos y funcionalmente útiles. Probable parece que las condiciones patológicas del desarrollo se traduzcan por el incremento todavía mayor en el número de bajas durante estas contiendas, donde sólo vencen los más fuertes ó los más afortunados. Véase con cuánta razón hemos afirmado (y en esta idea nos acompaña Heidenhain) que, acaso una de las más poderosas causas de diversificación fisiológica del cerebro humano, consiste en el número variable en cada individuo de neuronas reabsorbidas, extraviadas ó creadoras de conexiones aberrantes, sin contar con que las fibras supervivientes no son absolutamente las mismas en cada sujeto.

Ovillos nerviosos.—Uno de los más curiosos procesos de crecimiento incongruente, desarrollados en el cabo central de los nervios cortados, así como en el comienzo de la cicatriz, está representado por el ovillo ó aparato nervioso helicoidal, señalado como formación tardía por Ranvier, Vanlair y Stroebe, y descrito detalladamente y en sus diversas fases por nosotros, Perroncito, Marinesco y Minea, Dustin, etc. Estos aparatos causan en el ánimo viva impresión de inadaptación é improcedencia utilitaria; pero á la vez revelan con claridad meridiana hasta qué punto las influencias del medio y los mil incidentes fortuitos ocurridos en torno del cono de crecimiento, deciden del destino de los retoños nerviosos, y frustran los designios y prevenciones más ingeniosas de la naturaleza.

Consignemos, desde luego, que los aparatos helicoidales sólo se presentan en los animales adultos ó que fueron operados al mes ó dos meses de nacer; esto equivale á afirmar que su asiento casi exclusivo son los tubos medulados y preferentemente los más voluminosos. En vano se buscarán ovillos en el cabo central de gatos, perros ó conejos operados durante las dos primeras semanas consecutivas al nacimiento.

El ovillo, según digimos más atrás, no es en puridad otra cosa que un aparato persistente de Perroncito (fig. 62), cuyas fibras centrales y espirales crecen notablemente en espesor y longitud,

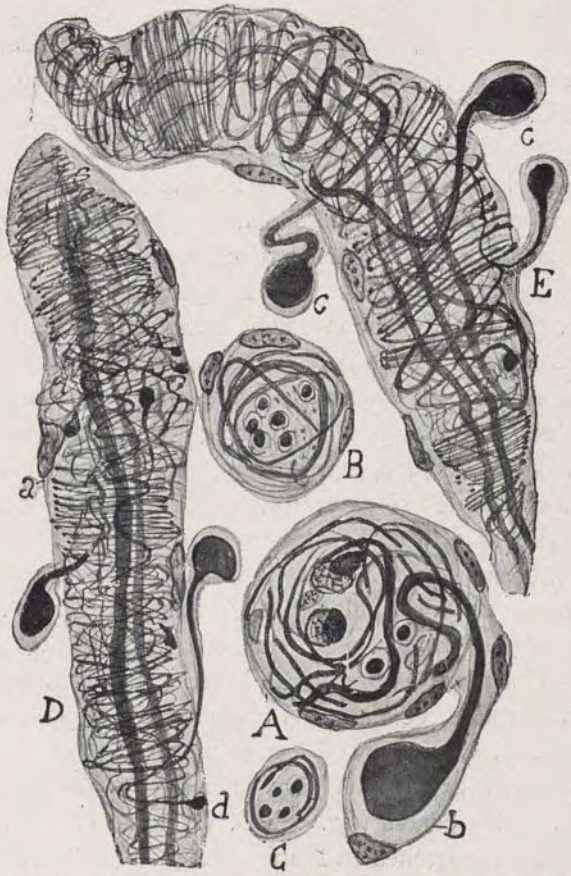

Fig. 90. — Ovillos del cabo central dislocado de un conejo adulto (sesenta días después de la operación). — A, B y C, ovillos de dimensiones varias cortadas de través; D y E, grandes ovillos vistos á lo largo; *a*, membrana exterior; *b*, cubierta de una maza gigante; *c*, mazas medianas; *d*, pequeña maza interior.

han adquirido parcial ó totalmente vaina de Schwann y forro medular, y se terminan, ya dentro, ya fuera del estuche del viejo tubo, mediante gruesas y medianas bolas capsuladas.

Dos tipos principales de aparatos helicoidales debemos distinguir:

El tipo estéril, privado de ramas eferentes, y el tipo semifecundo, provisto de tal cual conductor libre capaz de incorporarse á la cicatriz y de juntarse más ó menos tardíamente á los contingentes madrugadores.

a) Del tipo *estéril,* acaso el más numeroso y especialmente concentrado en la frontera del cabo central, presentamos en la figura 90, E, D varios ejemplos.

Nótese desde luego que todo el aparato fibrilar va envuelto en la vieja vaina de Schwann *(a)*, cuyos núcleos se han multiplicado; la bolsa así constituída forma un fondo de saco más ó menos apuntado. Semejante divertículo sacciforme no es otra cosa que la antigua cámara digestiva, que no pudo ser oportunamente perforada. En cuanto al contenido, compónenlo dos clases de conductores: los centrales ó longitudinales, en número de uno, dos, tres ó más, relativamente gruesos, que, después de abordar el fondo del zurrón, suelen replegarse para retroceder; y los tangenciales ó helicoides, generalmente finos, aunque de vario grosor, los cuales describen espirales apretadas por debajo de la cápsula general y en torno de las ramas centrales. La riqueza y apretamiento de las espiras es tal, en ciertos casos, que desafía toda tentativa de descripción y representación exacta. En fin, algunas ramas espiroides, y en ocasiones las centrales mismas, han logrado barrenar lateralmente la membrana envolvente del aparato, mostrando recias mazas capsuladas y en fase de paralización (fig. 90, *b, c*).

Singularmente expresivos para la comprensión del aparato helicoidal son los cortes (fig. 90, B, C) transversales, de que mostramos tres imágenes en la misma figura (A y B). Ellos revelan que las ramas axiales y no pocas espiroides gruesas poseen vainas de Schwann y forro medular.

Por lo que toca al origen de las fibras, la diversidad es grande. En tesis general es lícito, empero, afirmar que el aparato espiroideo consta de colaterales nerviosas, mientras que las recias fibras centrales representan la continuación de ramas terminales. Casos hay, empero, en que todas son transversales.

b) Los ovillos semi-infecundos corresponden á la variedad de aparato de Perroncito de este mismo nombre. En ellos abundan

también las fibras retrógradas y las colaterales helicoidales terminadas mediante mazas intratubarias; mas ofrecen además un rasgo que les es peculiar. Una recia fibra, ordinariamente indivisa, á veces dicotomizada, corre por el eje en sentido centrífugo, perfora el fondo de saco del viejo tubo de Schwann y marcha en línea recta á la cicatriz (fig. 82, *b*). A primera vista, se le tomaría por el mismo axon preexistente; en realidad, trátase casi siempre de una rama colateral robusta convertida en terminal, á causa de la reabsorción del segmento necrótico y de la desaparición de la vieja maza axónica más ó menos estéril. Desde los veinticinco ó treinta días en adelante, tales conductores axiales gruesos ostentan forro de mielina; no así las fibras helicoides, muy tardíamente meduladas.

¿Qué suerte corren, andando el tiempo, los aparatos helicoidales? Fuera muy de desear instituir á este respecto investigaciones sistemáticas, procurando conservar vivos, tres, cuatro y más meses los animales en experimentación. Los operados por nosotros (perros, gatos, conejos y cobayas) fueron sacrificados casi siempre antes de los cuatro meses; muchos de ellos sufrieron la sección nerviosa durante las primeras semanas, es decir, en condiciones desfavorables al desarrollo del aparato en cuestión. Hay, con todo eso, indicios de que el sistema helicoidal acaba por reabsorberse. Semejante destino parécenos probable para el sistema espiral de los aparatos semifecundos. En algunos preparados (gatos sacrificados dos meses después de la lesión) hemos encontrado tubos cuyas colaterales espiroideas aparecían varicosas, retraídas y coronadas por mazas pálidas en vías de degeneración. Bien pudieran anunciar tales disposiciones un proceso lento de necrobiosis y absorción del sistema espiral, sin menoscabo de la fibra ó fibras centrales que se conservarían indefinidamente, á condición, naturalmente, de alcanzar los aparatos nerviosos terminales.

Parecido proceso de atrofia y destrucción recaería quizás en los ovillos estériles. Pero aquí faltan hechos de observación justificativos de tal aserto. De todos modos, si esta conjetura es cierta, el fenómeno degenerativo debe desarrollarse con gran lentitud. Notemos que á los dos y medio y tres meses de la ope-

ración (conejo adulto), todavía se sorprenden en el cabo central algunos aparatos helicoidales estériles perfectamente coloreables, si bien exhibiendo mazas más ó menos hialinas y arrugadas.

Génesis del aparato helicoidal. — En cuanto al mecanismo productor de los ovillos, el problema se plantea hoy, por fortuna, en mejores condiciones de solución que en la época de Ranvier y Vanlair. Prescindiendo de causas subalternas, cuatro factores intervienen en el proceso: el *vis à tergo* del crecimiento, la resistencia de la membrana de Schwann, el cierre de la cámara ó zurrón digestivo, y en fin, el fenómeno de la *adhesión táctil (stereo-tropismo* de Loeb y Harrison, *haptotropismo* de Dustin).

Familiares nos son las dos primeras condiciones, á cuya influencia decisiva en la formación de axones extraviados y fasciculación de los retoños hemos aludido diversas veces. Sabido es también, gracias á las observaciones de Perroncito, que las fibras espirales representan colaterales intratubarias brotadas muy precozmente en el itinerario preterminal del axon. Mas ni la influencia del amiboidismo continuo de los retoños, ni la resistencia del cauce (membranas de Schwann), ni el hecho de que las ramas, por ser isogénicas, se ven obligadas á circular juntas y entremezclarse íntimamente, dan cuenta cabal del mecanismo del proceso, siquiera colaboren principalmente en él.

¿Por qué, llegados al polo distal de la bolsa de Schwann, vuelven atrás los retoños nerviosos? ¿A qué obedece esa singular tendencia de las colaterales á replegarse y describir revueltas apretadas, precisamente bajo la membrana de Schwann?

Ambos extremos quedan esclarecidos invocando la tercera y cuarta condición antes mentadas. Así, el retroceso de las fibras centrales, tangenciales ó espiroideas, compréndese bien admitiendo, como mil indicios revelan, que el polo inferior de la cámara digestiva ó saco terminal del tubo viejo, queda á menudo obstruído, sea por retracción de la membrana, sea por la concurrencia, bajo el citado zurrón, de los haces de la cubierta de Henle, sea, en fin, por apiñamiento accidental de leucocitos, corpúsculos conectivos embrionarios ó detritus grasientos.

Y en cuanto á la tenacidad con que los retoños se aplican á la membrana de Schwann describiendo vueltas complicadas, ello resultaría simplemente de la tendencia de los conos de crecimiento á buscar como las lianas y plantas trepadoras, tutores ó apoyos mecánicos. Hasta lo apretado de las revueltas, por cuya virtud las espiras tócanse en muchos puntos, podría ser consecuencia de semejante necesidad de soporte. En efecto, el estereotropismo y la tendencia ingénita al ahorro de fuerza llevan á un axon á congregarse con sus compañeros precursores, á costearlos íntimamente y á generar, por ende, haces y ovillos de vueltas apretadas. Acaso influya también el *homotropismo recíproco* (1) que nosotros hemos invocado en otro trabajo, para darnos cuenta de la tendencia de los axones libres á juntarse en manojos, como si se atrajeran los unos á los otros. Por lo que toca al neurotropismo, invocado por Marinesco y Dustin, influiría poco ó nada en la creación del aparato helicoidal.

En nuestra primera comunicación sobre la regeneración nerviosa atribuímos los aparatos espiroides á causas puramente mecánicas, siguiendo en esto la opinión de Ranvier.

Lugaro, que abunda en las mismas ideas, después de reconocer la influencia de las causas mecánicas, ve en el fenómeno espiral indicio claro de desorientación neurotrópica, á causa de la interposición de la cicatriz, que hace irregular la llegada de las substancias atrayentes hasta los retoños nerviosos del cabo central.

Marinesco introduce, como elementos de explicación, dos nociones nuevas: inercia del amiboidismo de las mazas terminales, y acción perturbadora de *células apotróficas* intratubarias. En su sentir, gran número de aparatos espiroides contendrían células apotróficas fusiformes, las cuales podrían atraer los retoños recién formados.

En cuanto á Dustin, de acuerdo con Lugaro y nosotros tocante á la ausencia del quimiotactismo en la creación del aparato helicoide, se inclina hacia el dictamen de Marinesco al admitir que, en la disposición espiral, colabora tanto el haptotropismo de los retoños como la acción de acúmulos ó glomérulos de células satélites (corpúsculos de Schwann hijos, ó *células apotróficas* de Marinesco) situados bajo la membrana del tubo común.

Pero esta influencia de la célula de Schwann hija resulta insos-

(1) *Cajal:* Nuevas observaciones sobre la evolución de los neuroblastos. *Trab. del Lab. de Inv. biol.,* tomo V, 1907.

tenible desde que Perroncito señaló la precocidad del aparato helicoidal y su iniciación pocas horas después de la sección nerviosa. Notemos, además, según mostramos en la figura 55, que las colaterales helicoides aparecen antes de que las células de Schwann entren en proliferación, y, por consecuencia, con anterioridad á la formación de corpúsculos apotróficos. Excusado es decir que todas las hebras espirales se ofrecen ya en dicho tiempo (doce á veinticuatro horas de la sección) completamente desnudas, marchando por entre la membrana de Schwann y la vaina de mielina. Añadamos que es imposible notar ningún cambio de orientación de los retoños al pasar éstos por la región nuclear de la célula de Schwann. Los elementos intratubarios señalados por Marinesco y Dustin, y ya vistos hace tiempo por nosotros, representan formaciones tardías.

Todo induce, pues, á creer que en la disposición espiroidea intervienen solamente, como factores extrínsecos, condiciones mecánicas, sin que, para comprender el notable crecimiento de los retoños, quepa excluir la influencia trófica del corpúsculo de Schwann y del líquido encerrado en la cámara digestiva

---

CAPÍTULO X

INERVACIÓN DEL CABO PERIFÉRICO

Llegada de los retoños nerviosos al híleo de éste.—Sus ramificaciones y penetración en el cabo distal.—Fibras intra y extratubarias.—Botones de crecimiento y ramificaciones dentro del cabo periférico.—Velocidad variable del crecimiento axónico en los diversos terrenos.—Neurotización tardía precoz y rapidísima.—Conexiones de los retoños con las células de Schwann del cabo periférico.—Esquemas de la marcha general de la neurotización precoz difícil y normal.— Aparición de los núcleos y vaina medular de los retoños.

La inervación del cabo periférico de los nervios seccionados por vegetación, á través de la cicatriz, de retoños nerviosos nacidos del cabo central, constituye un hecho demostrado hace tiempo por Ranvier, Vanlair, Kolster, Notthaft, Ziegler, Stroebe, Münzer, Mott y Halliburton, Stuart, etc. Alguno de estos autores, singularmente los dos primeros, señalaron también las dicotomías de los axones neoformados durante su tránsito por la cicatriz, y, sobre todo, en el momento de abordar el híleo del cabo periférico y penetrar en los viejos estuches de Schwann.

Pero las investigaciones de estos sabios recayeron en períodos tardíos del desarrollo, cuando, aparecida la mielina, los tubos regenerados se hacen reconocibles en los preparados del ácido ósmico ó del método de Weigert. Escapó forzosamente á su diligencia todo cuanto atañe á las primeras fases del proceso, esto es, lo tocante al crecimiento de los axones desnudos en la cicatriz, el mecanismo de las divisiones, persecución de los cabos finales ó botones de crecimiento y entrada y recorrido de las finas proyecciones nerviosas en los viejos estuches del segmento distal. Sorprendieron, por decirlo así, la obra estática, acabada; pero no pudieron asistir á su génesis y á los mil incidentes tempranos del proceso de neurotización del cabo periférico.

Convertir lo estático en dinámico, es decir, llenar esta laguna histogenética, ha sido la obra de los dos últimos lustros. Ya

Purpura (1), merced al método de Golgi, consiguió perseguir algunas fibras ameduladas, desde la cicatriz al cabo distal, en cuya entrada describe y dibuja numerosas dicotomías. Pero el proceso total, desde las primeras hasta las últimas fases, sólo puede estudiarse cómodamente por el proceder del nitrato de plata reducido. Aunque nosotros hicimos ya en 1904 algunos ensayos con esta técnica en los nervios regenerados, debemos á Medea (2) la demostración práctica de su utilidad para la revelación de los retoños nerviosos amielínicos.

Nuestras observaciones (3), recaídas en la cicatriz y cabo periférico, desde el décimo día de la operación en adelante, mostraron, por lo menos en lo esencial, todos los pormenores de la llegada, ramificación, penetración y crecimiento de los retoños dentro del cabo periférico. Las importantes investigaciones de Perroncito (4), efectuadas con nuestro método, y consagradas especialmente al análisis de los fenómenos precoces de la regeneración; las de Krassin, realizadas con el azul de metileno; las de Lugaro, Marinesco, Minea, Dustin, Deineka, etc., verificadas con el nitrato de plata reducido, confirmaron nuestra descripción, esclareciendo algunos puntos dudosos de la inervación y reintegración funcional del cabo periférico. Vamos ahora á exponer ordenadamente las diversas fases del proceso.

Tiempo que los retoños nerviosos tardan en inervar el cabo periférico. — Casi todos los autores antiguos coinciden en considerar tardía la llegada de los retoños nerviosos al cabo periférico. Sus estimaciones oscilan en límites muy amplios. Así, mientras Büngner encuentra perfectamente diferenciados, dentro del cabo periférico, axones amielínicos (auto-regeneración)

(1) *F. Purpura:* Contribuzione allo studio della rigenerazione dei nervi periferici. Comunicazione fatta nella seduta del 1 Febrero 1901. *Boll. della Società medico-chirurgica di Pavia,* 1901.

(2) *Medea:* L'applicazione del nuovo metodo di R. y Cajal allo studio del sistema nervioso periferico nella neuriti parenchimatosa. *Società medico-chirurgica di Pavia.* Seduta 14 Jennaio 1905.

(3) *Cajal: Boletín del Instituto de Bacteriología y Seroterapia de Alfonso XIII.* Fascículos II (Junio) y III (Septiembre) de 1905.

(4) *Perroncito:* La rigenerazione delle fibre nervose. Comunicazione fatta nella seduta del 3 Nov. 1905. *Bolletino della Società medico-chirurgica di Pavia,* 1905.

al fin de la segunda semana, Stroebe señala un plazo de veintisiete días y Ranvier más de mes y medio. Naturalmente, los autores modernos que han aplicado á la revelación de los retoños nerviosos una técnica más expresiva, señalan plazos mucho menores. Por ejemplo: Marinesco sorprende en el cabo periférico los primeros axones desde los quince días; nosotros los hubimos de observar desde los diez á los quince (animales jóvenes); Perroncito, desde los diez (perro, sutura de los cabos). En fin, Deineka, acelerando, mediante el calor, la marcha de los axones al través de la cicatriz y angostando ésta todo lo posible (hemisecciones), ha sorprendido el arribo de retoños á dicho cabo después del tercer día, plazo verdaderamente excepcional (los conejos conservados á la temperatura ordinaria exigirían, segun Deineka, siete ó más días), que jamás se da cuando las fibras deben atravesar una cicatriz de mediano espesor. Importa notar que esta duración se refiere al tiempo necesario para que los retoños hayan penetrado en el cabo periférico, sin recorrerlo por entero.

La cuestión del tiempo de neurotización inicial y de neurotización completa del cabo distal ha sido cuidadosamente estudiada por nosotros. Consignemos desde luego que dicha duración (neurotización inicial) es sumamente variable, dependiendo muy principalmente de la extensión de la cicatriz, de los obstáculos acumulados en ella y hasta de la especie y edad del animal. Cuatro modalidades principales pueden distinguirse bajo el aspecto de la rapidez: 1.ª Degeneración producida por aplastamiento, acción del frío ó el calor, de agentes químicos, etc., es decir, en condiciones bajo las cuales no hay interrupción de la vaina de Schwann. 2.ª Degeneración provocada por hemisección, permaneciendo cercanos los dos cabos. 3.ª Sección completa con separación de los cabos. 4.ª Sección seguida de ablación de un trozo más ó menos grande del segmento periférico, con replegamiento del central, etc.

1. El primer caso es el más favorable á la rapidez de la neurotización. Sin perjuicio de tratar más adelante de las consecuencias del aplastamiento, consignemos que la neurotización de la parte degenerada se opera con gran celeridad; los retoños

nerviosos, casi todos en fase de deshilachamiento, recorren en pocos días grandes trayectos. Es común sorprender desde el quinto día cabos periféricos (porción degenerada) inervados en el espacio de 3 y 4 milímetros. Compréndese bien tamaña celeridad, recordando que las fibras hallan en los tubos viejos de Schwann, además de un cauce preestablecido, terreno alimenticio singularmente favorable. Añadamos que no necesitan recorrer cicatriz alguna, evitando con ello, según veremos luego, extraordinarios retrasos. Por lo demás, esta excepcional rapidez del proceso no escapó á la sagacidad de Stroebe, quien al comparar el tiempo necesario para la neurotización del cabo periférico en los casos de compresión, cuenta diez días menos (diecisiete días) que en los casos de sección completa (ventisiete días para la sección del ciático); diferencia que, muy atinadamente, atribuye á la ausencia de cicatriz. Naturalmente, habiendo trabajado Stroebe con métodos incapaces de teñir bien las fibras ameduladas, los plazos señalados por él resultan excesivamente largos.

2. En las hemisecciones nerviosas la penetración en el cabo periférico es mucho menos rápida. Téngase en cuenta que los cabos se apartan algo (cerca de $^1/_2$ milímetro, á veces menos) y que, por tanto, los retoños han de recorrer, además del cabo central, un área llena de exudado ó de tejido cicatricial incipiente. A consecuencia de ello, la llegada de los axones al cabo distal y su penetración en él (algunos milímetros) demanda de siete á ocho días. Sin embargo, en ciertos casos excepcionales (gato de pocas semanas, hemisección con cabos muy próximos, etc.) hemos visto descender este plazo á seis días y menos aún.

3. Cuando la sección es completa, los cabos libres aléjanse notablemente. En el perro y conejo adultos, semejante separación excede de $^1/_4$ centímetro, pudiendo alcanzar (perro grande) á $^1/_2$. Mas en los gatos y conejos de una á tres semanas, la separación mide de 1 $^1/_2$ á 3 milímetros. En todo caso, una extensa cicatriz constituye serio motivo de retardo, sin contar la frecuente interposición de tramas extrañas (tejido adiposo, muscular, coágulos sanguíneos, etc.), todavía menos propicias que

el tejido conectivo joven, á la progresión de los retoños. Merced á tales entorpecimientos, raro es sorprender un cabo periférico neurotizado (1 ó 2 milímetros) antes del décimo día. Por lo común, sólo desde los doce á los quince días cabe reconocer con certeza la llegada de los axones al citado cabo y su crecimiento á lo largo de las vainas.

4. Apartamiento artificial de los cabos nerviosos. — Cuando, á ejemplo de Bethe, Münzer, Lugaro, Gehuchten y otros, se reseca el cabo central para alargar la cicatriz, ó se repliega y cose este segmento á la piel, según hemos practicado nosotros varias veces, entonces la entrada de las fibras en el cabo central puede retardarse en mes y medio ó más. En un conejo, cuyo cabo central se cosió á la piel de la nalga, con resección de cerca de un centímetro del cabo periférico, la inervación (muy incompleta) de este último segmento demandó sesenta y ocho días. Según es de presumir, toda neurotización de dicho cabo resulta imposible cuando, á ejemplo de Lugaro, se reseca un trozo de la médula lumbar con sus ganglios.

Añadamos, que el frío (Deineka), la rabia (Cajal), la anemia, la ablación (1) del tiroides (Marinesco y Minea), los anestésicos (Marinesco), la insuficiente alimentación (Cajal) y otras condiciones debilitantes, alargan el proceso ó lo suspenden enteramente.

Velocidad del crecimiento de los retoños nerviosos.—Problema es éste que, por virtud de numerosas causas perturbadoras, difícilmente mensurables, no puede recibir sino solución groseramente aproximada. Sentemos, desde luego, un hecho, más adivinado que demostrado hasta hoy, á saber: *que la velocidad de crecimiento varía para cada terreno* (cabo central, coágulos, cicatriz, cabo periférico). De la observación de los hechos se desprende fácilmente esta otra ley, no menos importante: *El vigor de crecimiento (vis à tergo,* de Held) *mengua progresivamente con el tiempo, llegando al fin á ser nulo ó casi nulo* (fibras atascadas ó extraviadas, arribo de los retoños á las estaciones

(1) *Marinesco y Minea:* Sur l'influence exercée par l'ablation totale du corps thyroïde et par l'insufissance thyroidienne sur la régénération des nerfs sectionnes. *Annales de Biol.* Vol. 1, fas. 1, 1911.

periféricas, etc.). Fuera muy de desear el hallazgo de la fórmula de este retardo, cuya cuantía debe alterar notablemente las cifras de crecimiento axónico obtenidas, según las épocas, para los diversos terrenos; mas, hoy por hoy, debemos contentarnos con el concepto, sin llegar á precisiones que exigirían un trabajo experimental muy arduo y fatigoso.

Prescindiendo de este problema y ciñéndonos, para evitar graves errores, á la averiguación de la celeridad de crecimiento durante las dos primeras semanas, la cuestión tropieza con las siguientes causas de error: 1.° Inconstancia del tiemgo invertido por los axones del cabo central para constituirse en estado de eretismo formativo; 2.° Variable extensión de la porción necrosada de los axones preexistentes y, por tanto, diversidad en cada caso del camino que los citados retoños, colaterales ó terminales, necesitan recorrer dentro del cabo central para alcanzar la frontera cicatricial; 3.° Resistencia inconstante, á causa de la existencia de exudados ó de interposición de tejidos extraños, en la trama cicatricial intercalada á los fragmentos; 4.° En fin, influencia perturbadora de los obstáculos (gotas grasientas, restos axónicos) hallados por las mazas dentro del segmento distal.

Hechas estas salvedades, é insistiendo en que las siguientes cifras constituyen valores de puro tanteo, he aquí las velocidades de crecimiento que, en su ruta á través de los diversos terrenos, nos han mostrado los retoños nerviosos en numerosas mensuraciones recaídas en conejos, perros y gatos jóvenes, operados de sección completa del ciático.

Como era de prever, tales mensuraciones demuestran que la celeridad de crecimiento es mucho mayor en los retoños insinuados en el cabo periférico, que en los circulantes por la cicatriz. Asimismo, revelan que la fase de turgescencia divisoria representa un tiempo perdido, que para la mayoría de las fibras cabe fijar en treinta á treinta y seis horas. La celeridad mínima corresponde al tejido adiposo y, sobre todo, á los exudados interpuestos entre los cabos. He aquí algunas cifras que consideramos como término medio.

El tiempo invertido por los retoños en recorrer el cabo central (en el supuesto de existir segmento necrótico), viene á ser

de veinticuatro á treinta horas, cuando el trayecto intra ó extratubario mide 1 milímetro, poco más ó menos. La velocidad por hora resultaría, poco más ó menos, de 3 á 4 centésimas. Sumando dicho tiempo con el necesario á la creación del estado de eretismo divisorio ó de turgescencia formativa, resultan sesenta horas, plazo de ordinario indispensable para que los retoños asomen en la frontera cicatricial.

Naturalmente, cuando, según ocurre en los animales recién nacidos ó de pocos días (heridas limpias y rápidas), apenas existe segmento necrosado, durante dicho tiempo (treinta horas) los retoños no sólo han abordado la cicatriz, sino que pueden recorrer algunas centésimas de ella. Tal sucedió en el caso reproducido en la fig. 56, en el cual, á los cuatro días, los retoños habían caminado por la cicatriz unas 70 centésimas.

Dejamos dicho que el paso de la cicatriz resulta muy laborioso. Mediciones muy cuidadosas, recaídas en muchos animales, nos han dado una velocidad de 15 á 24 centésimas de milímetro durante veinticuatro horas (de 0'006 á 0'01 milímetros por hora). Este valor sufre grandes oscilaciones. Así, en un conejo sacrificado siete días después de la operación, los retoños de la cicatriz habían recorrido no más 25 centésimas de milímetro; lo que, descontando las cincuenta horas del período inicial, dan, para cada día, alrededor de 6 centésimas. En casos excepcionales, hemos sorprendido velocidades de 30 y hasta de 38 centésimas en las veinticuatro horas.

Semejantes contrastes dependen, verosímilmente, de la constitución de la cicatriz (1), de la mayor ó menor cantidad de reliquias sanguíneas, y sobre todo del vario alejamiento del cabo periférico. Bajo este aspecto, cabría distinguir dos clases de ci-

(1) A menudo, sobre todo cuando el cabo central se mantiene aún, durante los días tercero y cuarto, sumergido en sangre ó en reliquias de exudado, se da un retardo de veinticuatro horas ó más, á causa de la inmovilidad de las mazas, las cuales, acrecentadas en volumen por la impulsión de crecimiento, parecen como aguardar en las fronteras de la cicatriz la absorción del medio adverso y la organización del tejido embrionario. A causa de esta suspensión de crecimiento, los valores relativos de la celeridad de marcha en la cicatriz podrán ser algo mayores que las cifras consignadas en el texto.

catrices: las directamente influídas por el cabo periférico, de cuyos tubos emana verosímilmente alguna substancia excitadora (véase más adelante); y cicatrices donde, por diversos incidentes, se oponen á la difusión de dicha materia diferentes pantallas histológicas (membranas, coágulos, tejido adiposo, hilos de ligadura, etc.). Una extensión excesiva de cicatriz produce iguales efectos.

Harto mayor es la velocidad alcanzada por los conos de crecimiento dentro del cabo periférico. Este valor oscila entre 2 y 3 milímetros en veinticuatro horas. La cifra más comunmente hallada (hemisecciones, animales sacrificados siete días después de la operación) fué de 2 ½ milímetros por día. En algunos casos verdaderamente excepcionales, la velocidad pasó de 4 milímetros diarios, lo que corresponde poco más ó menos á 17 centésimas por hora.

Consignados estos números, imaginemos ahora, para el objeto de concebir aproximadamente la curva del tiempo, un caso típico: gato de pocas semanas sacrificado doce días después de la operación. Esta consistió en la sección del nervio ciático; la cicatriz resultante, poco extensa, medía 2 milímetros. Dentro del cabo periférico, los retoños habían recorrido un trayecto próximo á 4 milímetros.

El tiempo puede descomponerse así:

Preparación del estado divisorio y recorrido de los retoños dentro del cabo central.....	2 ½ días.
Recorrido de la cicatriz, á razón de 0'25 milímetros por día.....	8 —
Recorrido de los retoños nerviosos dentro del cabo periférico, á razón de 2'64 milímetros diarios.....	1 ½ —
Total.....	12 días.

Estas cifras, repetimos, son groseramente aproximadas. El calor, la proximidad del cabo periférico, la presencia ó ausencia de obstáculos, la especie de animal, etc., influyen sobre ellas decisivamente. Basta que en la cicatriz se interponga el tejido adi-

poso, ó algún pelo, para que el tiempo invertido en el éxodo de los retoños se duplique ó triplique.

En suma; suponiendo constante ó casi constante la impulsión del axon *(vis à tergo)* durante las dos primeras semanas, la celeridad de crecimiento depende de dos factores: uno, *acelerador,* la presencia de materias excitantes; otro, *retardador,* la interposición de tramas, cuyos intersticios sean angostos ó laberínticos (tejido conectivo, adiposo, etc.). Cuando, según ocurre en el cabo periférico, reúnese el sumo de materias excitadoras y el mínimo de obstáculos mecánicos, la velocidad de crecimiento es considerable y muy superior á la del movimiento amiboide. No creemos desviarnos mucho de la realidad, afirmando que es, en el cabo periférico, catorce ó dieciséis veces mayor que en la cicatriz. Más adelante recordaremos este resultado y trataremos de interpretarlo á la luz de la hipótesis neurotrópica ó de los fermentos excitadores.

Las velocidades más atrás consignadas difieren algo de las señaladas por Harrison, Warren H. Lewis y Mar. Reed Lewis en sus interesantes experimentos de cultivo del tejido nervioso embrionario en el plasma linfático de batracios y aves. Según Harrison, durante seis horas, los conos terminales suelen crecer (hay muchas excepciones) 100 μ, ó sea 15'6 μ por hora. Trabajando en las células nerviosas del intestino del embrión de pollo (cultivos en líquido salino indiferente y en estufa), Warren H. Lewis y Mar. Reed Lewis, han sorprendido un crecimiento de 1 μ, poco más ó menos, por minuto, lo que da 6 centésimas de milímetro por hora. Semejantes velocidades superan á las halladas por nosotros en el crecimiento de los retoños al través de la cicatriz (8 á 10 μ por hora); lo que no es de extrañar recordando que las evaluaciones de los neurólogos americanos efectuáronse en embriones, donde la celeridad del crecimiento nervioso es considerable. En cambio, la velocidad excepcional observada por nosotros (83 á 125 μ por hora) en el cabo periférico, excede notablemente de la señalada por Harrison para las fibras libres.

Ramificación de las fibras á su entrada en el hileo; marcha de las ramas dentro del cabo periférico.—Los detalles de la división preliminar, entrada y recorrido de las fibras en el cabo distal, concuerdan en lo esencial, cualquiera que sea la fecha de la

neurotización. Se dan, empero, algunas diferencias, según que ésta sea lenta y tardía, rápida y rapidísima.

Neurotización tardía.—Conviene comenzar por ella, porque se desarrolla en condiciones de sencillez muy adecuadas para el análisis. En efecto; los retoños penetrados en el cabo periférico son escasos, pudiendo seguírseles perfectamente; su crecimiento es suficientemente lento para que sea dable sorprender, con relativa frecuencia, los conos terminales; en fin, desaparecidas las fibras de Remak degeneradas, y casi enteramente también las reliquias lipoides, destacan los retoños, con claridad admirable, dentro de los estuches de los viejos conductores. Designamos *neurotización tardía*, la sobrevenida desde el veintiséis ó treinta día de la operación en adelante, por consecuencia de la enorme longitud de la cicatriz y de los obstáculos artificialmente creados contra la reunión y afrontamiento de los cabos.

Dichos axones tardíos, al invadir dicho cabo, encuentran los estuches perfectamente permeables (fase de *tubo estéril*) (1), y difundiendo en la cicatriz materias excitadoras. Como las fuentes neurotrópicas son muchas y los axones pocos, compréndese bien que, solicitados éstos en diversidad de direcciones, entren en ramificación (excitación neurocládica) y provean de ramas muchos estuches. Estas dicotomías preliminares son un hecho confirmado por todos los autores, y, singularmente estudiado por Púrpura y nosotros. Prodúcense, sobre todo, en las fibras gruesas con aspecto de axones. Cilindros-ejes hay capaces de generar tres, cuatro y más retoños, casi todos destinados á diferentes tubos nerviosos.

Los detalles de este interesante proceso de ramificación aparecen un poco esquemáticamente en la figura 91, en donde para no complicar el diseño se ha prescindido de reproducir muchas ramas. Tratábase en este caso de un nervio muy retrasadamente inervado, á consecuencia de los obstáculos interpuestos á la marcha de los retoños. Por tal motivo, aunque habían transcurrido más de dos meses, el número de fibras arribado fué pequeño.

(1) Véase la descripción de estos estuches vacíos del cabo periférico tardiamente examinado, en la pág. 105.

Nótese que los axones recién llegados ofrecen diámetros muy

Fig. 91.—Híleo del cabo periférico de un nervio cortado. Conejo sacrificado setenta y dos días después de la sección. — *a* y *b*, fibras circulantes por la cicatriz y venidas del cabo central; *d* y *c*, fibras bifurcadas en ángulo agudo; *f*, mazas de crecimiento que caminan intersticiales; *e*, fibra cuyas dos ramas iban á haces nerviosos diferentes.

diferentes, pudiendo distinguirse en gruesos, medianos y finos. Estos últimos suelen ser los más numerosos. A veces, sorprén-

dense algunos tan sutiles, que parecen constituídos por una sola neurofibrilla. Por lo común, las ramillas más delgadas llegadas de la cicatriz, precipítanse directamente, es decir, sin dividirse en el interior del cabo periférico. Repárese un detalle interesante:

Fig. 92.—Estuches del cabo periférico de un nervio sesenta y ocho días después de la sección.—*a*, mazas gruesas de crecimiento orientadas hacia la periferia; *b*, divertículo de la vaina que envuelve la maza; *d*, ensanchamiento preterminal de ésta; *c*, maza fina; *h*, núcleos de dos fibras situadas intersticialmente; *e*, fibras finísimas. La flecha marca la dirección del crecimiento.

mientras circulan por el híleo ó por la cicatriz inmediata los axones describen revueltas complicadas, como buscando trabajosamente un camino; mas en cuanto penetran en el nervio, marchan y crecen casi en línea recta.

Conforme los autores hacen notar, las ramas insinuadas en el cabo periférico distínguense en *intratubarias* y *extratubarias*.

a) *Las intratubarias* son, sin disputa, las más abundantes en las neurotizaciones tardías y de mediana rapidez. Entre ellas se dan retoños finos y gruesos. De su curso y conexiones damos detalles en las figuras 91 y 93. Nótese desde luego (fig. 93, *f*), que existen estuches sin fibras, particularidad fácilmente explicable

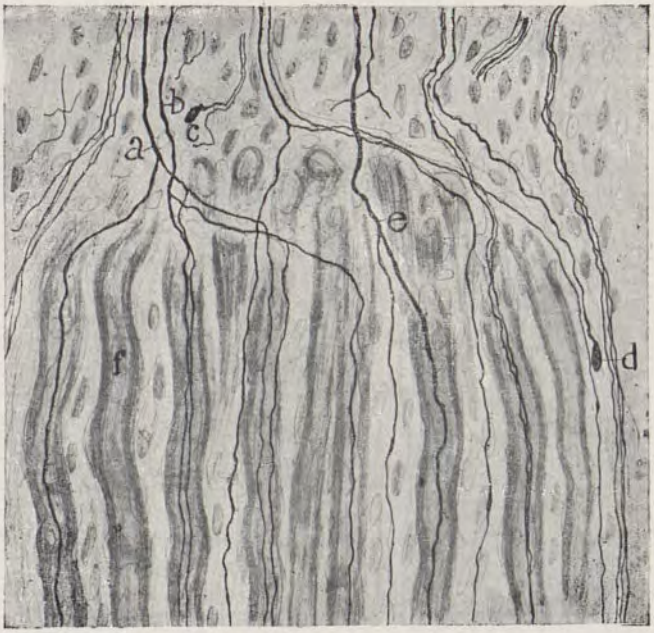

Fig. 93.—Híleo ó extremo cicatricial de un fascículo nervioso del cabo periférico.—*a* y *b*, fibras nerviosas de la cicatriz cuyas ramas penetraban en varios estuches del segmento distal; *e*, fibra que se bifurcaba en rama gruesa y fina, esta última intersticial; *d*, maza de crecimiento; *f*, estuche vacío.

en la doctrina de la continuidad, pero que para los catenaristas entraña graves dificultades. En cuanto á los estuches inervados, adviértese que albergan una, dos, tres, á veces, un haz de fibras. Estos conductores corren entre la vaina del tubo y las reliquias lipoides y axónicas (si las hay), contorneándolas y trazando elegantes curvas de adaptación. Cuando se trata de un manojo nervioso (fig. 94, *e*) es muy común observar que ante el obstáculo

de las gotas de grasa, las hebras se dislocan, marchando unas por un lado y otras por otro.

Aunque las fibras en cuestión suelen ser lisas, encuéntranse á

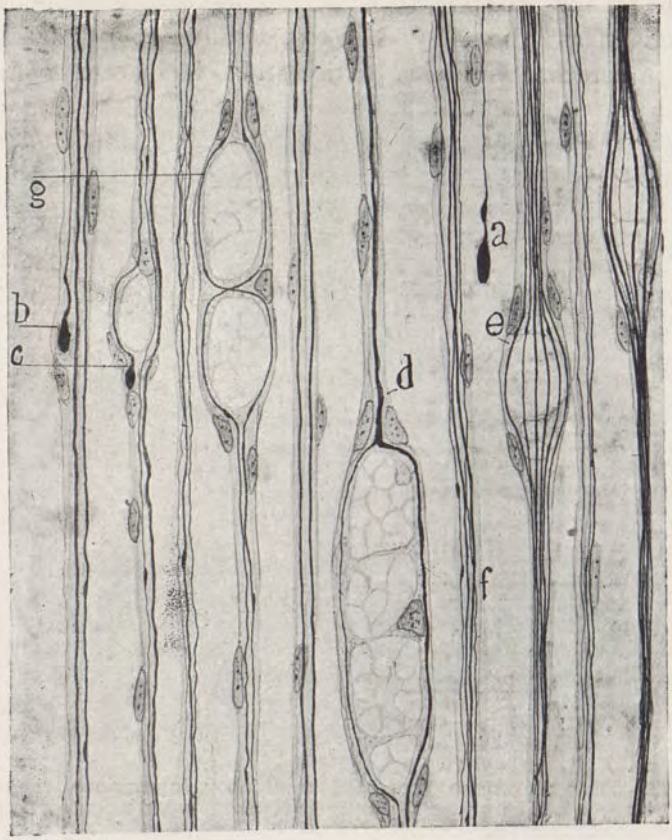

Fig. 94.—Fibras del cabo periférico del conejo adulto sacrificado veintisiete días después de la operación.—*a*, maza intersticial; *b*, maza dentro de un cordón celular; *c*, maza después de salvar una gota grasienta; *d*, axon dividido encima de un conglomerado grasiento; *e*, haz de axones rodeando una gota grasienta; *f*, fascículo fibrilar con núcleos; *g*, dos hebras cruzadas en el intersticio de dos acúmulos grasientos.

menudo junto á los obstáculos que debieran franquear, acúmulos de materia argentófila que no son otra cosa, según probamos hace tiempo, que reliquias de conos de crecimiento á medio

reabsorber. De cuando en cuando, las fibras intratubarias pueden dicotomizarse en ángulo variable, tomando las ramas igual dirección. En fin, todo retoño grueso ó fino exhibe en su cabo distal delgado cono de crecimiento (figs. 92, *c* y 94). Este abultamiento terminal es delicado en las más sutiles ramas, afectando á menudo forma de grumo fino, y aun de anillo, en tanto que en las fibras gruesas ó de mediano espesor muestra dimensión mucho más considerable. Los conos excepcionalmente robustos, como los reproducidos en la figura 92, *b*, *a*) pertenecen verosímilmente á fibras, si no atascadas, con tendencia marcada á la inmovilidad. En fin, tampoco son raras las formas en cono ó hinchazón triangular, cuyo remate se estira en brocha ó punta de pincel, disposiciones que, según luego veremos, son mucho más frecuentes en las neurotizaciones rapidísimas que en las tardías.

El crecimiento de las fibras intratubarias es tan rápido y tan uniforme, que se hace difícil en ocasiones sorprender los botones terminales. Esto explica por qué Perroncito y otros autores no han reconocido este hecho, cuyo valor para la teoría es importantísimo, puesto que, según dejamos dicho más atrás, la maza ó cono de crecimiento marca el término del axon y el sentido de su crecimiento.

Otros detalles interesantes aparecen en la figura 93, *a*, y uno de ellos es el desorden con que la neurotización se opera. Puesto que un axon provee de fibras á estuches viejos situados á distancia unos de otros, resulta que se pierde la individualidad inicial del axon y se perturba la repartición de sus ramas y sus conexiones con los aparatos terminales. Ya veremos más adelante cuán ardua es la dificultad que este hecho arroja sobre la interpretación del mecanismo de la restauración funcional. Agréguense todavía á estas incongruencias las resultantes de las observaciones siguientes: un determinado estuche del cabo periférico recibe, á veces, ramas brotadas en varios axones (figura 93); y frecuentemente un mismo conductor emite á la vez proyecciones intra y extratubarias (fig. 93, *e*).

Ramas extratubarias.—Vistas hace tiempo por Ranvier y comprobadas por casi todos los modernos autores, tales fibras

son tanto más numerosas cuanto más abundantes los retoños simultáneamente llegados al cabo periférico (fig. 94, *a*, *f*).

Los conductores extratubarios ofrecen diverso grosor, caminan casi rectilíneamente en pleno endoneuro por entre los tubos nerviosos viejos, dicotomízanse rara vez durante su itinerario y avanzan precedidos de una maza ó cono de forma varia como los retoños intratubarios; dichas fibras divídense de vez en cuando, al chocar contra obstáculos, y trazan tal cual flexuosidad de adaptación á los capilares y haces conectivos. Aunque muy excepcionalmente, pueden también retrogradar ó atascarse definitivamente, produciendo mazas robustas.

Neurotización precoz del cabo periférico.—Cuando la cicatriz es angosta y el cabo periférico aparece convenientemente orientado, la entrada de los retoños nerviosos suele efectuarse ya, según dejamos apuntado más atrás, desde el séptimo al décimo día. En algunos casos, donde el fenómeno se desarrolló en condiciones singularmente favorables, la neurotización preséntase ya bastante adelantada desde el quinto día (fig. 95, D).

Notas distintivas de la neurotización rápida, son: la llegada simultánea de contingente considerable de fibras de calibre diferente y frecuentemente congregadas en hacecillos; el gran número de conductores extratubarios ó insinuados en el seno del endoneuro; la presencia de fascículos de conductores dentro de los viejos estuches, y, finalmente, la mezcla de los retoños intratubarios con las todavía abundantes reliquias del axon y mielina.

Un hecho singular, señalado hace tiempo por nosotros, y sobre el cual insiste particularmente Perroncito, pudiera hacernos creer en una neurotización más temprana, por ejemplo, del sexto y aun del cuarto y tercero día. Consiste en la conservación, dentro del cabo periférico, de fibras de Remak perfectamente coloreables y de aspecto normal. Según mostramos en la figura 95, *e*, *d*, y dejamos expuesto en otro capítulo, tales axones resistentes acaban á distancia variable de la herida mediante mazas ó eminencias fusiformes de variadas formas y dimensiones. No pocos de ellos exhiben, de trecho en trecho, dilataciones prolongadas más pálidas que las porciones de diámetro

normal, así como metamorfosis neurofibrillares, bien observadas por Perroncito. Evitaremos, pues, el error de tomar tales con-

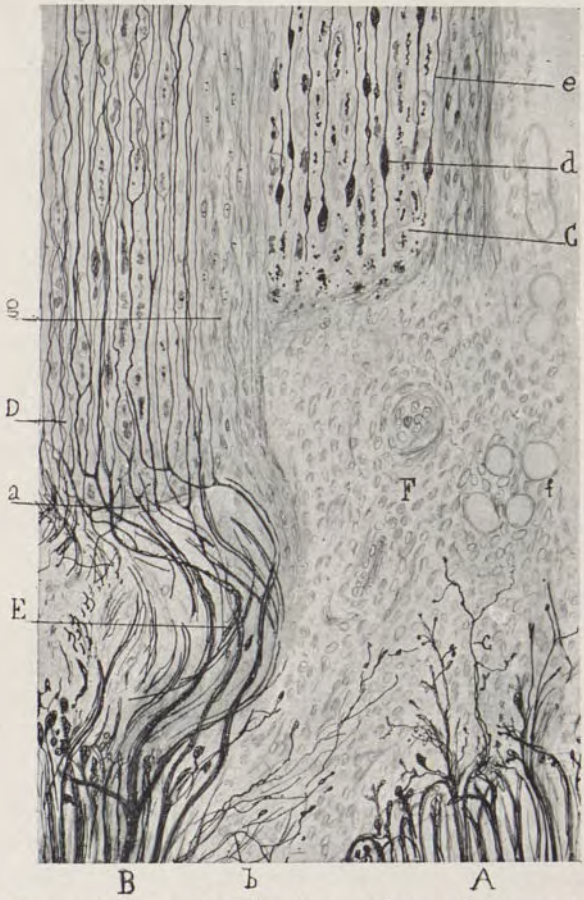

Fig. 95. — Inervación precoz del cabo periférico. Sección del ciático del gato de veinte días, sacrificado cinco después de la operación. En el haz de la derecha se resecó pequeño trozo del cabo periférico, mientras que el fascículo de la izquierda permaneció relativamente cercano. — A y B, cabos centrales; D, cabo periférico inervado; C, haz del cabo periférico resecado; F, cicatriz; *a*, dicotomas de los retoños en el hileo del cabo periférico; *b*, fibras del central perdidas en la cicatriz, y poco crecidas por no recibir substancias tróficas del cabo distal correspondiente; *e*, *d*, axones agónicos persistentes del cabo periférico; *c*, retoños destinados á la cicatriz; *f*, células adiposas.

ductores como retoños recién llegados, persiguiéndolos hasta el citado espesamiento terminal y comprobando que acaban libre-

mente cerca de la cicatriz; mientras que á los legítimos conductores neoformados se les ve constantemente prolongarse hacia el cabo central, brotando á menudo de un axon aferente.

En la figura 95 reproducimos un caso de inervación singularmente precoz, puesto que ya desde el quinto día habían penetrado bastantes fibras en el cabo periférico. Aparte la precocidad de neurotización, del aludido ejemplo se desprende interesante enseñanza. Notemos, desde luego, que el nervio seccionado comprendía dos gruesos fascículos (A y B). Enfrente de uno de ellos fué resecado un trozo del cabo periférico, á fin de alargar la cicatriz; mientras que, enfrente del otro, conservóse el cabo distal correspondiente, quedando ambos segmentos relativamente próximos á causa del incompleto cercenameinto del neurilema. Merced á este artificio, fué posible comparar cómodamente la velocidad de crecimiento en la cicatriz de los retoños emanados de ambos fascículos del nervio, y determinar la influencia que en la aceleración de dicha celeridad pueden ejercer las substancias elaboradas por los estuches de Schwann del cabo periférico.

Repárese en el haz de la izquierda (D) el gran número de retoños ingresados sin dicotomizar al arribar al híleo y su penetración en los estuches de Schwann (fig. 95, *a*). Estuches hay que poseen seis y más fibras finas; en otros enciérranse una ó dos. En algunos tubos vense los retoños contornear los restos de los axones viejos y de elipsoides todavía voluminosos por este tiempo.

En cambio, en el cabo distal resecado no han penetrado aún ni se han acercado siquiera los retoños nerviosos. En su espesor, destacan aisladas las fibras de Remak persistentes con sus mazas terminales agónicas, de formas variadas y frecuentemente lobuladas (fig. 95, *d*). La extensa cicatriz intermediaria hállase en gran parte vacía de fibras; no más un tercio escasamente de su extensión aparece recorrido por retoños nerviosos nacidos del cabo central *(c)*.

Comparando ahora estos retoños de la derecha con los de la izquierda compréndese cuán grande influjo ejerce en los procesos de crecimiento y orientación de los retoños la proximidad del cabo periférico. Tenemos por verosimil (y de ello hemos

de exponer nuevos indicios más adelante), que esta acción se ejerce mediante fermentos ó materias excitadoras, elaboradas por los corpúsculos de Schwann rejuvenecidos del cabo distal y derramados por las regiones vecinas de la cicatriz. Las disposiciones ofrecidas en la figura 95, E, sugieren también la idea de que estas substancias no desempeñan mero papel orientador, sino tambien trófico, dado que los retoños llegados al cabo periférico

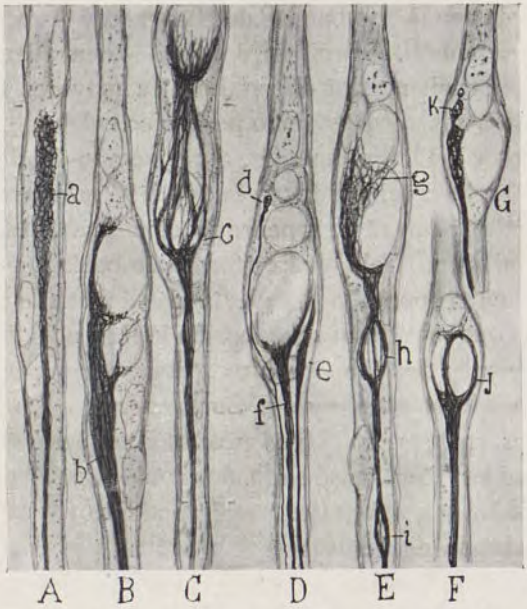

Fig. 96.—Detalles del cabo terminal ó cono de crecimiento de los retoños penetrados en los tubos viejos del cabo periférico durante las neurotizaciones rápidas. — *a*, cono en forma de *boa; e, f*, conos lanceolados; B, conos fusiformes ramificados; *g*, *j*, conos en forma de cáliz; *d*, botón terminal. Gato sacrificado cinco días después de la operación.

ofrecen robustez desusada, capacidad extraordinaria de ramificación y marchan directamente á su destino sin titubeos, como si obedecieran á una atracción irresistible. Los autores para quienes la neurotización del cabo periférico representa mero efecto de influencias mecánicas, es decir, del crecimiento axónico en el sentido de la menor resistencia (Ranvier, Vanlair, Stroebe, Dustin, etc.), debieran parar mientes en que, lejos de ser dicho cabo camino franco á la progresión de los retoños, constitu-

ye, por el contrario, terreno sembrado de obstáculos. En efecto, los conos tienen que bordear las células conectivas embrionarias que obstruyen la entrada de los tubos de Schwann, y, una vez dentro de éstos, deben sortear á cada paso los elipsoides mielínicos y mazas globulosas que llenan por completo la luz tubular. Tan angostos son los resquicios por donde pasan, que resultan invisibles al microscopio (fig. 96). A veces, los retoños dan la impresión de que se han creado vías nuevas, perforando á viva fuerza el protoplasma de las bandas de Büngner, ó despegándolo de la membrana común. A decir verdad, en las neurotizaciones tardías, la desaparición de los elipsoides crea mayores facilidades.

Perseguidos los retoños, cabo periférico adelante, llégase, á los dos ó dos y medio milímetros, á una región donde se escalonan sus conos de crecimiento (en la figura 96 no aparece esta región). Cuando de tan rápidas neurotizaciones se trata, el espesamiento terminal no suele ofrecer forma de botón, sino más bien de huso, de cabo apuntado y, todavía más á menudo, de pincel ó brocha más ó menos deshilachados. En la figura 96 damos algunas disposiciones del cabo axónico terminal tomadas de varios cortes de la misma preparación. Sorpréndese, de ordinario, los conos en los parajes en que es preciso franquear el obstáculo de los elipsoides. Repárense en D, dos retoños, acabados en eminencias fusiformes apuntadas, que comienzan á resbalar entre la membrana de Schwann y un acúmulo grasiento. En B, dicho cabo corre también periférico, afectando forma de pincel, más ó menos deshilachado. Tampoco son raras las formas de boa ó de larga maza flojamente reticulada y con señales de deshilachamiento en su contorno terminal (A). Al chocar el aparato terminal contra un pequeño elipsoide, quiébrase á veces, generando elegante cáliz de ramas que pueden volver á juntarse una vez salvado el obstáculo (fig. 96, *g, j*). Reliquias de esta dispersión transitoria encuéntranse, de vez en cuando, en el trayecto de algunas fibras, según mostramos en *h, i*. En fin, cuando el axon afecta cierto espesor y tropieza con series de elipsoides, créanse disposiciones terminales de acomodación muy complicadas: el cabo se dilata en membrana ó tul de neurofibrillas más ó menos dispersas, contorneantes de las gotas de grasa *(g)*

ó se descompone también, como se veía en *c*, en plexos neurofibrillares intrincados en torno de éstas. Llama la atención la singular tendencia poseída por los conos á descomponerse en hebras dispersas y concentradas sucesivamente *(c)*. Por lo demás, buena parte de las curiosas formas aparecidas en los cabos precozmente inervados, deben considerarse homólogas del estado de irritación divisoria descrito más atrás, con ocasión del paso de

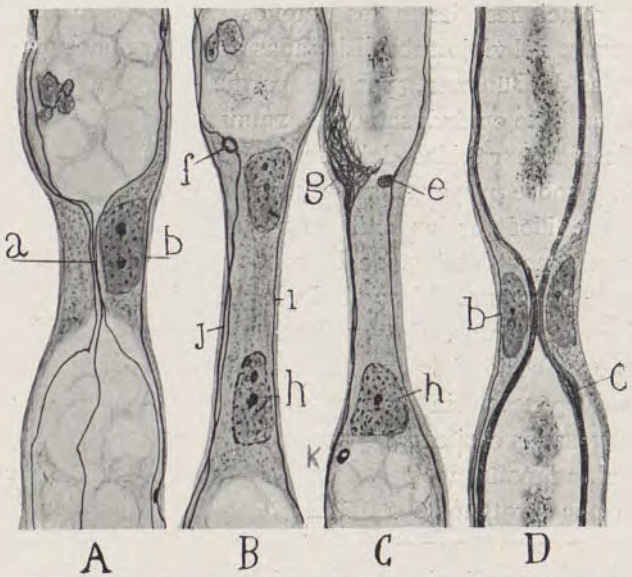

Fig. 97.—Detalles de los pasos de los retoños por los macizos protoplásmicos de las células de Schwann del cabo periférico. Conejo sacrificado doce días después de la sección nerviosa. — A, retoños finos insinuados por el eje del macizo protoplásmico *(a)*; B, retoños finos marginales; C, otras de fibras marginales; D, recias fibras axiales; *b*, hebras situadas bajo la membrana de Schwann; *h*, núcleos; *e*, botón de que parte un hilo; *f*, anillo con un filamento; *g*, cono terminal membraniforme; *k*, anillo segregado.

los retoños al través de la cicatriz. El botón redondeado terminal, propio de las neurotizaciones tardías (de veinte á vinticinco días en adelate) denota siempre crecimiento uniforme y pausado hacia adelante sin tendencia á ramificación.

Las disposiciones precitadas representan simplemente el esqueleto neurofibrillar de la hinchazón terminal. No olvidemos que este esqueleto hállase sumergido en un plasma incoloreable por los métodos neurofibrillares, y á su vez limitado por delgada

cutícula. Estos otros factores integrantes del cono nos son, hoy por hoy, desconocidos en forma y extensión; ellos deben prestar á las mazas mayor volumen del mostrado en los preparados neurofibrillares, y acaso configuraciones algo diferentes, según se advierte en los conos de crecimiento de los axones embrionarios estudiados comparativamente por el método de Golgi y por el proceder del nitrato de plata reducido.

¿Qué relaciones tienen los retoños nerviosos con las células de Schwann del viejo tubo? Llegadas á las porciones macizas de las bandas de Büngner, ¿por qué parajes las atraviesan? Estos puntos han sido cuidadosamente examinados por nosotros en las neurotizaciones rápidas del décimo y duodécimo día (conejo adulto), y sobre preparaciones cuyos núcleos fueron subsiguientemente teñidos por las anilinas básicas. En la figura 97 mostramos algunos detalles de la conexión de los retoños con las células de Schwann. Al nivel de los parajes donde faltan los elipsoides grasientos, el protoplasma y el núcleo de dichos elementos crea serio obstáculo á la progresión del cono de crecimiento. Repárese, sin embargo, que las *bandas* de Büngner son atravesadas casi exclusivamente por dos parajes: uno *axial* ó central, angostísimo, pero fácilmente dilatable, donde convergen no pocos retoños (fig. 97, A, *a*, y D, *c*), singularmente los gruesos; y otro *tangencial*, situado entre la membrana de Schwann (ó sus reliquias) y el macizo protoplásmico *b*. Cuando la banda de Büngner es muy larga, la mayoría de las fibras escoge la vía submembranosa (B, *i*, *j*). Esta preferencia con que los retoños caminan por debajo del forro de Schwann, denota flojedad de adherencias entre éste y el contenido protoplásmico, ó acaso reblandecimiento y alteración de la membrana, que vendría á ser reemplazada por la vaina de Key y Retzius. Otros detalles aparecen en la figura aludida: adviértase cómo del anillo formado al arribo de una fibra al acúmulo grasiento, brota delicada rama (*f*); en *e* mostramos el mismo fenómeno ocurrido en una pequeña maza detenida. En fin, en K reproducimos un anillo, al parecer independiente y caído de algún retoño de paso. En conclusión, todos estos fenómenos denotan que la tensión de los conos de crecimiento ó fuerza impulsiva del amiboi-

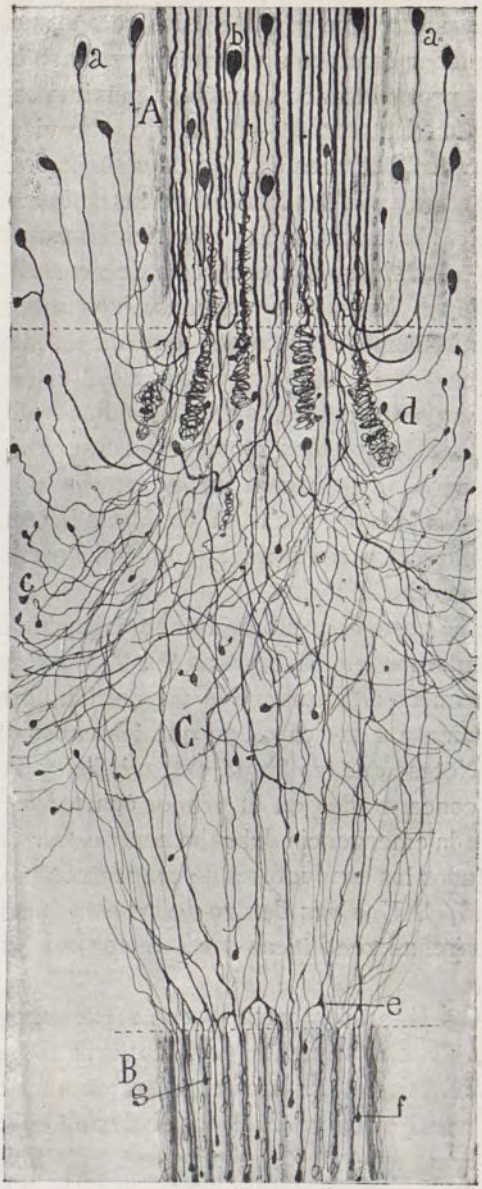

Fig. 98.—Esquema de la disposición general de las fibras en el cabo central, cicatriz y cabo periférico.

dismo nervioso es, en el cabo periférico, mucho más grande que en la cicatriz, puesto que permite á los retoños despegar membranas, ensanchar conductos obstruídos y acaso barrenar células ó macizos protoplásmicos, según su máximo espesor.

Neurotización ultrarrápida.—Es la que sobreviene en los nervios degenerados por presión, ligadura ú otros medios incapaces de interrumpir la continuidad de las vainas de Schwann, ni de generar, por tanto, tejido cicatricial intermediario. Ulteriormente detallaremos esta categoría de neurotización, que se asocia también á fenómenos degenerativos interesantes. Por ahora nos limitaremos á recordar que dichas neurotizaciones ofrecen tres caracteres: rapidez extrema del crecimiento de los retoños nerviosos, los cuales, según dejamos dicho más atrás, pueden en tres ó cuatro días recorrer territorios extensos de la porción degenerada; formación en el interior de los estuches, de haces constituídos por multitud de fibras independientes que marchan en dirección rectilínea; y, en fin, ausencia casi completa de ramas extratubarias.

Para terminar este capítulo de la neurotización del cabo periférico, presentamos en las figuras 98, 99 y 100, varios esquemas. En el primero (98) aparece la disposición normal, es decir, la correspondiente á los casos en que los cabos ofrecen escasa separación. Nótese que las fibras extraviadas y recurrentes se encuentran concentradas en el primer cuarto de la cicatriz y sobre todo en la emergencia del cabo central *(a)*. Cerca del periférico, casi todos los conductores se concentran para abordar el híleo de éste *(e)*. Una vez dentro de los estuches de Schwann, las fibras marchan rectilíneas y las retrogradaciones y extravíos desaparecen.

En la fig. 99, B, presentamos lo que sería la neurotización si ésta se rigiera exclusivamente por la teoría mecánica de Ranvier y Vanlair. Puesto que la cicatriz está sembrada de obstáculos, los extravíos y retrogradaciones se darían en igual número, tanto cerca como lejos del cabo central. Sólo un pequeño contingente de fibras acertaría con el híleo del cabo periférico, dentro del cual los obstáculos harían retornar cantidad considerable de retoños. Al nivel del híleo del cabo periférico, las fibras dis-

puestas en arco dominarían, por imposibilidad de salvar el tapón celular que obstruye la entrada de las viejas vainas. En condiciones tales, es seguro que ningún axon podría alcanzar los apa-

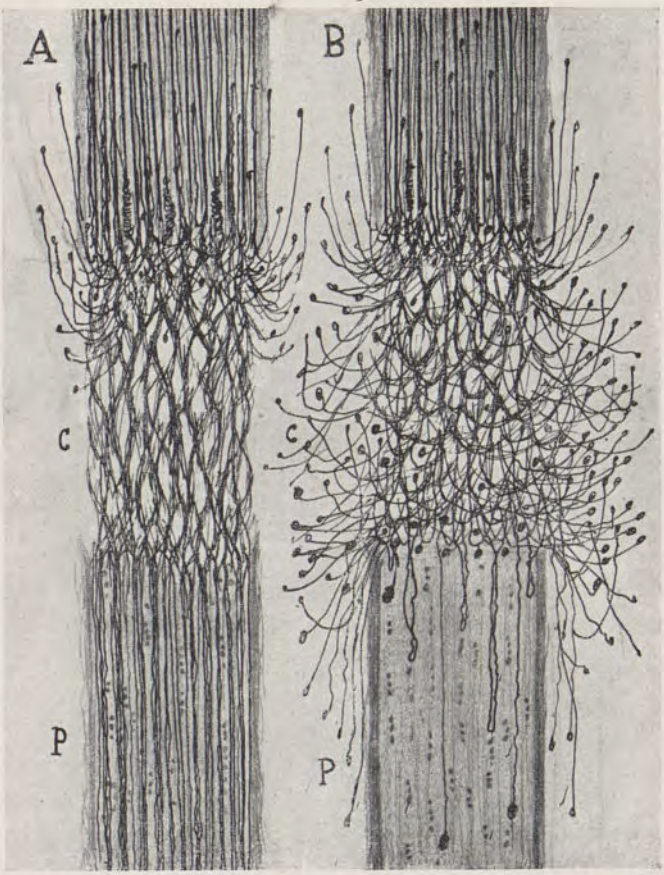

Fig. 99.—Figura destinada á mostrar lo que sería la marcha de los retoños caso de que no actuaran sino factores mecánicos. B, cabo central; P, cabo periférico. A la izquierda (A) mostramos esquemáticamente la disposición real.

ratos terminales. Para comparar este modo hipotético de neurotización con los hechos reales, en la misma figura reproducimos el caso de la neurotización normal (A).

En fin, en la fig. 100, A ofrecemos un esquema de las neurotiza-

ciones difíciles, con replegamiento del cabo central. Gran número de axones neoformados se pierde y la región de desorientación inicial es muy extensa; pero en cuanto los retoños llegan, por azar, á regiones de la cicatriz influídas por el cabo periféri-

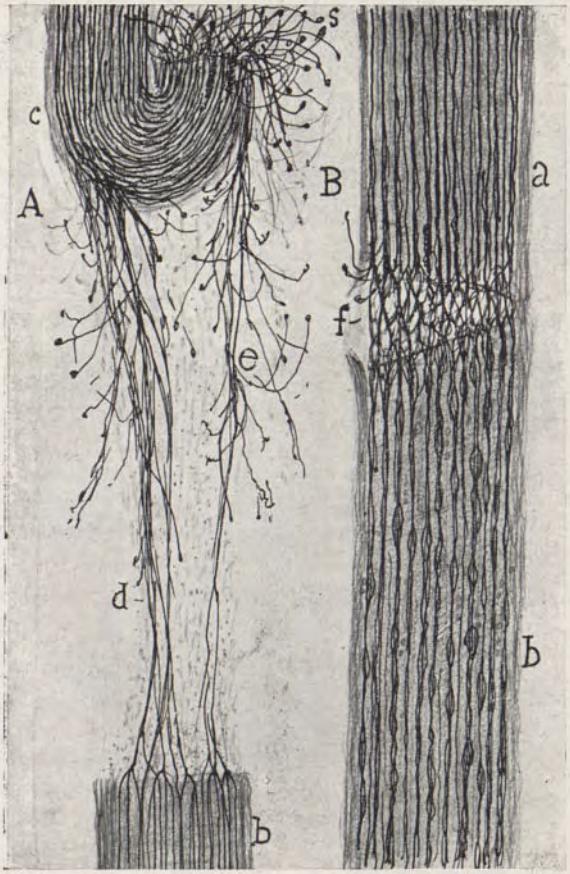

Fig. 100.—Esquemas destinados á mostrar en A una neurotización difícil, y en B, otra facilísima por hemisección nerviosa.—*a, c,* cabos centrales; *b*, cabos periféricos; *f,* cicatriz.

co, los axones se orientan y se precipitan en las viejas ramas después de prolija ramificación preliminar. Repárese que buena parte de los retoños dirigidos al cabo periférico *(b)*, nacen del arco mismo del segmento central doblado. Enfrente reproduci-

mos (B) el efecto de la semi-sección, como consecuencia de la cual los retoños, casi sin pérdidas, inervan rápidamente el cabo periférico á cuyas vainas, todavía rellenas de elipsoides, envían, no hebras sueltas, sino manojos de ramas *(b)*.

Modificaciones sufridas por las fibras del cabo periférico.— Durante las tres ó cuatro semanas consecutivas á la sección, casi todos los retoños nerviosos circulantes por el cabo periférico carecen de núcleos y de vaina medular. Pero desde la cuarta semana, á veces antes, aplícanse al contorno de las fibras células fusiformes de núcleo prolongado, nacidas de la proliferación del viejo corpúsculo de Schwann. Ignoramos los detalles de ésta como atracción de las células de revestimiento por los retoños nerviosos. También, durante dicha época, las fibras extratubarias se proveen de corpúsculos marginales. Pero aquí el origen del elemento envolvente es difícil de establecer. Con argumentos de equivalente fuerza, aunque nada decisivos, podría imaginarse lo mismo una procedencia de elementos mesodérmicos del endoneuro (Ranvier, Stroebe, etc.), que una derivación de las células de Schwann, emigradas para este efecto, desde la cicatriz ó desde los antiguos tubos del cabo distal á los intersticios conectivos de éste. Es preciso reconocer que, en el caso de las fibras intersticiales, la hipótesis más cómoda y sugestiva es la procedencia endonéurica, admitida hasta por el catenarista Büngner para la creación de la vaina de Schwann del futuro tubo.

En todo caso, y puesto que la mayoría de los retoños representan fibras intratubarias, se nos revela la gran importancia del fenómeno divisorio de los corpúsculos de Schwann; toda vez que, habiendo de recibir el viejo estuche caudal notable de retoños, y necesitando cada uno de ellos especial revestimiento, no habrían bastado para tales menesteres los escasísimos corpúsculos preexistentes en vías de rejuvenecimiento.

La medulación de los axones es fenómeno tardío, sobre cuya aparición y mecanismo no concuerdan los autores. Recuérdese que Stroebe creyó sorprender, desde la segunda semana, en las fibras neoformadas de la cicatriz y cabo periférico, tenue cubierta medular, coloreable por el método de Weigert. En cam-

bio, Ranvier sólo halla esta cubierta perfectamente modelada desde el septuagésimo día de la operación en adelante. Menos tardíamente la describe todavía Bethe (cincuenta y cinco días en el ciático del perro), aunque haciendo notar que no ha practicado el examen del cabo periférico en fechas algo más anteriores. A los tres meses y veinticinco días mostraríase completamente modelada la estrangulación de Ranvier (Bethe). Más tempranamente aún, sorprende Büngner la citada vaina, de la que señala dos fases sucesivas: fase de tubo fino, con mielina continua, dispuesta en delicadísima cubierta íntimamente aplicada al axon (tercera semana); fase de formación mielínica secundaria, en virtud de la cual elabórase una corteza grasienta recia y discontinua, que se funde con la anterior y se nutre quizás de los acúmulos lipoides de la vieja vaina desintegrada. Este forro mielínico grueso, iniciaríase segmentariamente, desde los treinta y siete días, en el tubo delicadamente medulado. En fin, para dicho sabio, á la cuarta semana, habría ya en algún tubo grueso estrangulaciones de Ranvier (nervios ligados).

Otro punto de controversia concierne al carácter continuo ó discontinuo de la vaina mielínica recién formada. Los viejos autores, tales como Ranvier, Neumann, Erb, Stroebe, etc., en concordancia con los estudios neurogenéticos de Kölliker, admitían el carácter continuo del forro medular; mientras que los partidarios de la teoría catenaria (Howell y Huber, Bruch, Hjelt, Beneke, Büngner, Bethe, etc.), lo consideran discontinuo y aparecido por distritos ó territorios regidos por una célula de Schwann. Así, Bethe afirma que cada segmento medular corresponde á un núcleo, al paso que las regiones desnudas hállanse siempre en territorios más alejados de dicho órgano. Y en una de las figuras anejas á su libro (1) reproduce tubos segmentariamente medulados. Excusado es decir, que casi todas estas aserciones de los catenaristas están influídas por el prejuicio de la regeneración de las fibras nerviosas á expensas de las células de Schwann.

Nuestros estudios, recaídos en gran número de animales, de-

(1) *A. Bethe:* Allgemeine Anatomie u. Physiologie des Nervensystems, página 202. Leipzig, 1903.

muestran que la vaina de mielina es formación tardía, comenzando á diferenciarse en unas pocas fibras desde el vigésimotercero al vigésimoquinto día de la sección (cabo periférico unido al central mediante cicatriz poco extensa). Este plazo puede abreviarse aún (conejo de Indias y perro, etc.) en los casos de degeneración sin cicatriz (aplastamiento del nervio, ligaduras flojas, etc.). A los cuarenta días, el número de tubos medulados aumenta, encontrándose ya cuatro, seis ó más de ellos en cada corte (ciático del conejo). En fin, á los dos meses y medio, buena parte de las fibras está en posesión de la citada vaina; la mayoría, sin embargo, hállase representada todavía por axones finos desnudos. Según es de presumir, el forro mielínico iníciase por los conductores más gruesos, que suelen ser también (no siempre) los más precozmente arribados al cabo periférico. Cuando la neurotización del citado cabo verifícase tardíamente, á causa de obstáculos interpuestos al paso de los retoños, aun á los tres meses son escasas las fibras meduladas. Esta particularidad denota que la aparición del forro mielínico no se relaciona con la antigüedad absoluta del retoño, sino con el tiempo transcurrido desde su llegada al cabo periférico y desde su posesión, por tanto, de una escolta de células envolventes. Parece, pues, que el depósito grasiento periaxónico implica el reposo y ausencia de crecimiento del axon.

En cuanto á los detalles morfológicos de las fibras, nuestras observaciones concuerdan con las de Kölliker y Stroebe. En la figura 101, B, C, que representa un cabo periférico á los veinticinco días de la sección, presentamos dos tubos medulados en la primera fase de su formación. Adviértase que el forro mielínico es continuo y extraordinariamente delgado; la coloración ósmica dibuja solamente en torno del axon delicada raya gris. En algunos tubos, dicha cubierta grasienta pudo seguirse sin interrupción 19 y hasta 25 centésimas de milímetro. Hacia la región intermedia de tan largo segmento, sorpréndese el núcleo relativamente voluminoso, elipsoideo y recubierto de abundante protoplasma *(a)*. En fin, las interrupciones de la mielina existen, pero no extensas, como los catenaristas sostienen, sino angostas, de unas 6 á 12 μ de longitud *(b)*; al llegar á estos parajes pálidos, la

mielina se adelgaza y se termina suavemente; á menudo, marcan la interrupción algunas finas gotas grasientas (figura 101, *b*).

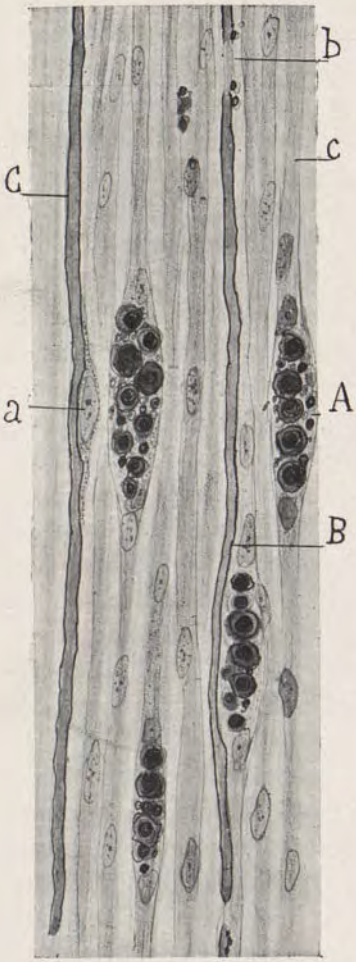

Fig. 101. — Aparición de la mielina en los axones del cabo periférico. Conejo sacrificado veinticinco días después de la operación. — A, acúmulo grasiento; B, axon medulado intratubario; C, otro intersticial; *a*, núcleo del segmento interanular; *b*, estrangulación de Ranvier; *c*, banda de Büngner.

Semejante cesación mielínica, cuya extensión varía bastante, no es otra cosa que la estrangulación de Ranvier en vías de construcción y en fase anterior á la aparición del disco de soldadura. Ulteriormente, diferénciase este cemento y, adelgazado el forro protoplásmico de dicha región amedulada, adquirirá el cuello de Ranvier su disposición normal.

La precedente evolución ocurre lo mismo en las fibras intratubarias que en las intersticiales. En la fig. 101, B, puede verse un conductor intratubario que, al modo de los retoños tempranos, corre bajo la vaina exterior del viejo estuche y contornea las gotas grasientas de los acúmulos fusiformes. Adviértase también que la inmensa mayoría de las bandas de Büngner carecen de tubos medulados.

En fin, ulteriormente, la fina vaina medular se espesa, no de golpe y á guisa de formación secundaria, según suponía Büngner, sino dulcemente, progresivamente y, con gran probabilidad, por aparición de nue-

vas capas grasientas entre el axon y la primera lámina medular. De conformidad con Stroebe, estimamos que la formación mielínica se debe á una elaboración del axon. Los autores que consideran la mielina como un producto de la actividad secretoria de las células de Schwann, deberían recordar que los tubos medulados de los centros nerviosos carecen, tanto en el estado embrionario como en el adulto, de corpúsculos marginales.

Modificaciones ocurridas en el cabo central muchos meses después de la sección. — Dejamos apuntado ya que una parte del cabo central degenera en la proximidad de la herida, siendo sustituídos los viejos axones por fibras nuevas alojadas en las antiguas vainas de Schwann. Hemos consignado también, que estos conductores jóvenes se espesan progresivamente y se rodean, pasados los diez días de la operación, de una cubierta celular organizada á expensas de la proliferación del corpúsculo de Schwann preexistente, y que semejante fenómeno de protección obsérvase tanto en las ramas intratubarias (colaterales y terminales) como en las extratubarias (casi todas colaterales), sean directas ó retrógradas.

Nuevas mudanzas sobrevienen andando el tiempo. Entre los veinticinco y los cuarenta y cinco días, los retoños cúbrense de vaina de mielina, organizándose las estrangulaciones de Ranvier. Ulteriormente, las vainas colectivas que envuelven en un principio los retoños intratubarios palidecen y se reabsorben, quedando libres éstos en el seno del endoneuro. En fin, las colaterales extratubarias, provistas asimismo de su forro mielínico, se las ve ahora surgir á nivel de una estrangulación de Ranvier. Un remanejo general ha cambiado el carácter de los retoños. La reabsorción de largos trayectos de axones enfermos ha transformado muchas colaterales en terminales, y, al mismo tiempo, ramas colaterales ó terminales exiguas, pero que tuvieron la fortuna de alcanzar los aparatos terminales, se engrandecen, mientras sus compañeras, de igual origen pero inmovilizadas por extravío ó retrogradación, se adelgazan y reabsorben. En cuanto á los aparatos helicoidales, hemos expuesto ya, de acuerdo con Lugaro, la opinión de que verosímilmente

las fibras dispuestas en espira é incomunicadas con los aparatos terminales, acaban por reabsorberse.

En suma; todo lo útil persiste y gana en importancia; todo lo superfluo y errado sufre un proceso de progresivo adelgazamiento, degeneración y absorción. En estos perfeccionamientos de los nervios periféricos rige, sin duda, la ley de Marinesco (1), según la cual, el ejercicio funcional es condición necesaria del trofismo de neuronas y de las vías nerviosas. Célula ó fibra que no funciona, acaba, tarde ó temprano, por desaparecer.

(1) *Marinesco:* La cellule nerveuse, tomo II, 1909.

CAPÍTULO XI

LLEGADA DE LAS FIBRAS NERVIOSAS Á LOS APARATOS TERMINALES

Experimentos de Tello sobre la regeneración de las fibras motrices. — Regeneración de los husos de Kühne y de los pelos táctiles. — Insuficiencia de la regeneración é incongruencias de conexión entre las placas y sus distritos terminales. — Necesidad de admitir en los aparatos terminales y cabo periférico fuentes neurotrópicas específicas.

Tras largo trayecto recorrido dentro del cabo periférico y sus derivaciones, los retoños nerviosos, muy mermados en número, asaltan los nerviecitos terminales sensitivos y motores, caminando casi constantemente bajo las vainas de Schwann que desempeñan oficio de tutores.

Cuando un tronco nervioso se bifurca ó emite ramúsculos colaterales, muchos axones se dividen también, penetrando las nuevas ramas en los recién formados cordones. Este hecho, interesante desde el punto de vista teórico, ha sido señalado por Tello (1), de quien copiamos algunas figuras sugestivas (figs. 102 y 103). Nótese que, al nivel de cada dicotomía, existe cierto ensanchamiento triangular, reliquia de vieja maza, y que las nuevas ramas afectan espesor igual ó desigual, distinguiéndose en colaterales y terminales. De ordinario, si el nuevo cordón nervioso representa delgada proyección colateral del tronco, recibe de preferencia ramas axónicas colaterales (B); si el tronco se bifurca, los axones se dicotomizan también y los nuevos brazos nerviosos reciben ramas terminales, desviadas en ángulo recto ó agudo (fig. 102, A). Además de estas ramas neoformadas, cada nerviecito suele contener caudal mayor ó menor de axones, simplemente separados ó desprendidos del haz nervioso (fig. 102, C).

(1) *F. Tello:* Dégénération et régénération des plaques motrices, &. *Trav. du Lab. de Recher. biol.*, tomo V, 1907.

Afirma Tello que, á medida que el nerviecito se torna más delgado y se acerca á los músculos, entre sus contingentes axónicos mézclase mayor cantidad de representantes divisorios. En muchas de las referidas divisiones, la ramificación del cilindroeje viene obligada por la división preexistente del estuche de

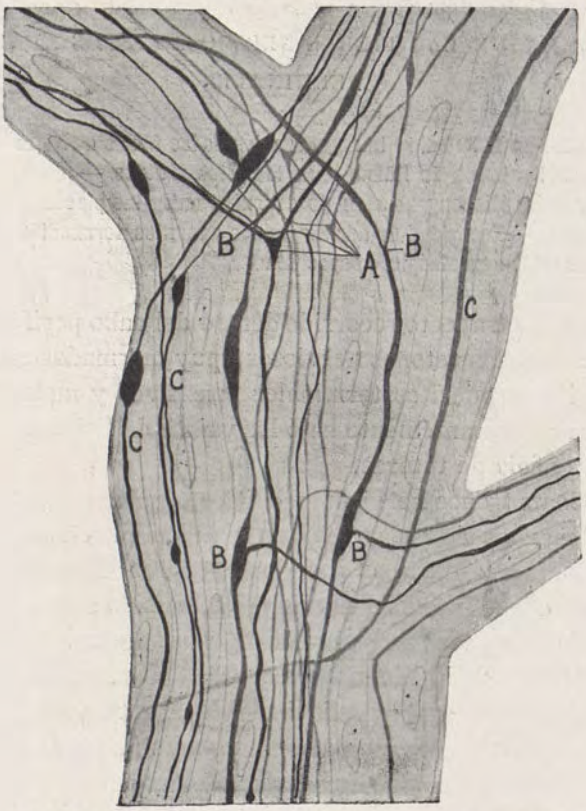

Fig. 102.—Divisiones de un pequeño nervio muscular regenerado. —A, bifurcación de retoños; B, emisión de colaterales; C, fibras que cruzan el nervio sin dividirse (según Tello).

Schwann; encuéntranse, no obstante, espolones de estuches divisorios en que la maza no se quiebra, prefiriendo aventurarse entera en uno de los conductos preestablecidos (fig. 104). Ni es raro tampoco observar ramas nerviosas que, perforando la membrana de Schwann que les servía de cauce, tórnanse libres ó penetran en nerviecitos colaterales.

A fuerza de fragmentarse, redúcense, como es sabido, los nervios musculares á tubos aislados, protegidos por una doble membrana: la *exterior ó de Henle*, y la *interior ó de Schwann*. A estos estuches solitarios llegan los retoños, unas veces aislados (fig. 103), otras reunidos en manojos. A menudo, sorpréndese el cono de crecimiento avanzando libremente por el hueco plas-

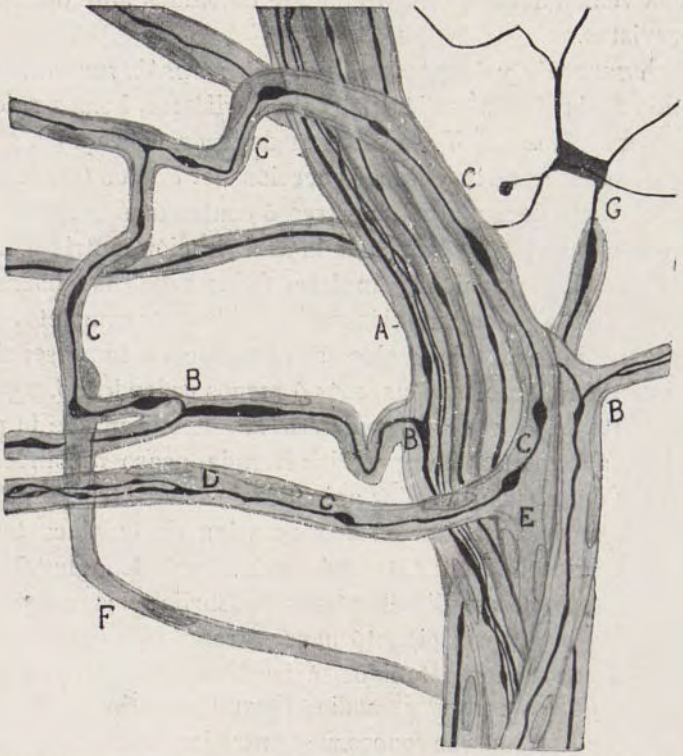

Fig. 103.—Pequeño nervio muscular regenerado. Conejo sacrificado tres meses después de la sección del ciático (según Tello).

mático del tubo nervioso. Recuérdese que, durante el tiempo en que los axones llegan á los músculos (mes y medio y más), las vainas medulares han desaparecido, y tornándose las células de Schwann más ó menos marginales y creándose un espacio lleno de líquido, donde serán recibidos los retoños nerviosos. Estas particularidades aparecen en la figura 104, A, donde se advierte que, si las fibras son delgadas, marchan libres y desnudas; mas

si afectan algún grosor (lo que suele significar arribo en tiempos muy pretéritos), junto á ellas, y como envolviéndolas, yace un corpúsculo fusiforme provisto de núcleo prolongado. Tales elementos, futuros corpúsculos de Schwann del nuevo cilindro-eje, representan verosímilmente la progenie de las células de la vieja vaina. Los trayectos retrógrados, aunque raros, sorpréndense alguna vez en axones temporalmente detenidos ante obstáculos imprevistos.

Degeneración y desaparición de arborización motriz.—Con ocasión de la degeneración del cabo periférico, hemos referido las observaciones de Tello sobre la degeneración de las placas motrices consecutivamente á la sección del ciático (véase página 124). Recordemos aquí que, tres ó cuatro días después de la operación (conejo), las ramas de la arborización motriz hállanse en plena desintegración granulosa. A los ocho días, las ramas nerviosas de la placa han sido reabsorbidas por completo. Ulteriormente, la región de la placa se reconoce por la presencia de un amontonamiento nuclear, más ó menos redondeado, y por el incremento de la materia granulosa. La membrana de la placa persiste, aunque nos ha parecido alterada, acaso reblandecida. Según es de presumir, en los animales de sangre fría (rana, por ejemplo), la desorganización degenerativa de la placa tras la sección nerviosa, se retarda mucho más. Según Langley (1), que ha aplicado á este estudio el método de Ehrlich, las ramas hipolemales de la arborización tórnanse granulosas (aparición de gránulos intensamente teñidos) á las tres semanas, desapareciendo á los dos meses y medio. Para Hofmann y Blass (2), dichas arborizaciones se reabsorben entre los cuarenta y sesenta días de la sección nerviosa.

Llegada de los axones á los músculos y regeneración de la placa motriz.—¿Cuándo llegan las fibras neoformadas á los músculos para expandirse en la placa motriz? Es evidente, *à priori*, que el plazo debe ser muy variable, influyendo en los posibles retardos la edad del animal, la temperatura, y, sobre

(1) *J. N. Langley:* On Degenerative Changes in the Nerve endings in Striated muscle & of the Frog. *Journal of Physiology,* vol. 38, 2 July, 1909.
(2) *Hofmann* y *Blass: Arch. f. des gesamt. Physiol.* Bd. CXXV, 1908.

todo, la extensión de la cicatriz. Tello afirma que, en circunstancias normales, la neurotización de los músculos (conejo adulto) comienza poco más ó menos en el gastronemio dos meses y medio después de la sección del ciático, manifestándose en toda su plenitud pasados los tres meses. Según es de presumir, cuando las circunstancias son favorables, la neurotización muscular adelanta mucho más. De nuestras observaciones resulta que, operando en cobayas y gatos de pocos días (sección del ciático), los gastronemios exhiben á menudo placas regeneradas dentro de los cuarenta días. En un cobaya joven, cuyo ciático fué seccionado muy alto, á fin de incluir en el cabo periférico ciertos nerviecitos distribuídos por los músculos del muslo, encontráronse en éstos placas motrices casi perfectas á los veinticinco días. En este último caso la celeridad explícase bien, teniendo en cuenta la proximidad de los músculos al cabo central y el escaso recorrido de los nerviecitos musculares. Los detalles de la producción de la placa nos han sido revelados por Tello. Los antiguos observadores, tales como Cipollone (1), Galeotti y Levi (2) y otros, no pudieron, faltos de métodos apropiados, estudiar sino las placas maduras cuando, andando el tiem-

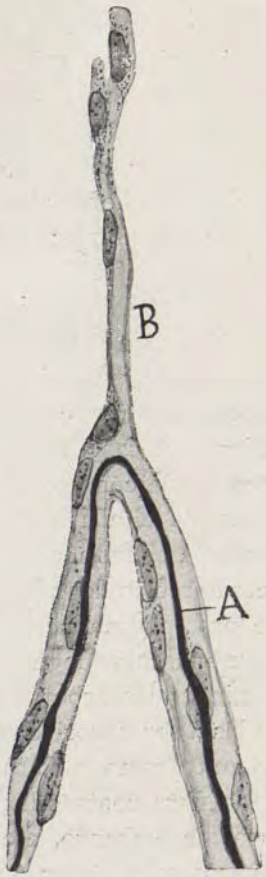

Fig. 104. — Tubo nervioso muscular libre recorrido por un retoño.—A, axon; B, tubo vacío.

(1) *L. T. Cipollone:* Ricerche sull anatomia normale e patologica delle terminazioni nervosi nei muscoli striati. *Suplemento agli Annali di Medicina navale,* 1887.

(2) *Galeotti* y *Levi:* Ueber die Neubildung der nervösen Elemente in den wiedererzeugtem Muskelgewebe. *Beitr. zur pathol. Anat. und allgem. Pathol.*, 1894.

po, las fibras aferentes están provistas de vaina medular. Consignemos, desde luego, que la fibra muscular, más ó menos alterada por la degeneración de reposo, conserva su placa motriz, de cuyos factores constructivos sólo han dasaparecido las ramificaciones nerviosas, en virtud de un proceso de fragmentación y reabsorción semejante al descrito en el cabo periférico. Nótase no más, al nivel de la placa, aumento en la cantidad de materia granulosa y cierta turbidez de la misma. Acaso los núcleos proliferen algo.

Hacia estas placas motrices persistentes, son atraídos los retoños nerviosos desbordantes por el cabo terminal de los estuches solitarios ó viejos tubos nerviosos intermusculares. Para explicar esta atracción supone Tello la elaboración en la placa de alguna substancia quimiotáctica positiva, susceptible de obrar sobre los conos de crecimiento, pues de otra suerte, hallándose abierto el cabo terminal de los viejos tubos solitarios, no se comprende cómo el cono final escoge, desde luego, precisamente la citada substancia granulosa de la placa y no otra región del fascículo muscular. Excepcionalmente, empero, el retoño recién llegado marra el blanco, y tomando los montones de protoplasma neoformado y los núcleos multiplicados de la fibra muscular degenerada, como legítimas placas terminales, suministrales arborizaciones colaterales, probablemente destinadas á ser absorbidas. Tales veleidades denotan que, si bien no tanto como la placa legítima, todo amontonamiento nuclear de la fibra contráctil goza de influencia neurotrópica. Ignoramos, sin embargo, si este influjo orientador es obrado por los núcleos solos, ó por el protoplasma muscular recién formado, ó por ambos factores á la vez.

Arribada la fibra al acúmulo nuclear de la placa, el cono terminal se aplana y tórnase más ó menos triangular. De su contorno brotan ahora, en sentido divergente, varias proyecciones, primero cortas é indivisas, más largas después, y á menudo dicotomizadas. Las últimas ramillas, cuyo espesor es vario, acaban libremente mediante anillos, ora por grumos ó bulbos, bien por puntas de pincel, bien, en fin, por mazas aplastadas y claramente reticuladas. Tales proyecciones caminan entre los nú-

cleos, tocándoles en muchos puntos, y no traspasan nunca las fronteras de la materia granulosa. Una sola fibra aferente pue-

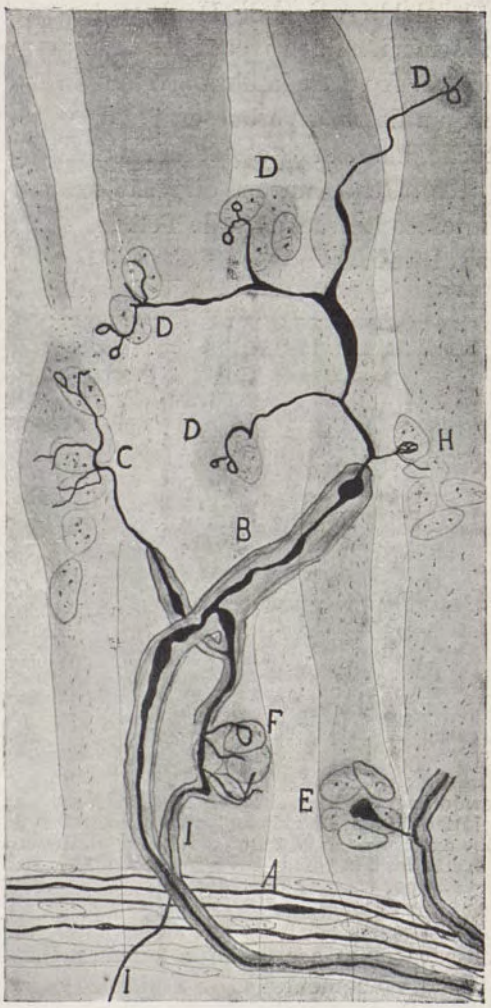

Fig. 105.—Placas motrices en fases diferentes de restauración.—A, nervio; B, fibra generadora de varias placas; E, H, placas todavía sin ramificación; G, F, placas con arborización adelantada (según Tello).

de generar, según aparece en la figura 105, muchas placas motrices. Repárese que la fibra productora de la arborización mo-

triz representa, unas veces, simple rama colateral; otras, la rama terminal (fig. 105, F). La potencia atrayente de la placa es suficientemente enérgica para provocar en fibras de paso, protegidas por la doble vaina de Henle y los restos de la de Schwann, la formación de proyecciones axónicas y de arborizaciones terminales. A veces, la fibra arrebatada á su vaina frustra por entero su destino, porque en lugar de seguir el cauce del viejo estuche, barrena éste y desemboca íntegra en la placa reclamo (fig. 105). Otras muchas disposiciones curiosas pueden verse en la interesante Memoria de Tello, y sobre todo en los dibujos anejos al texto.

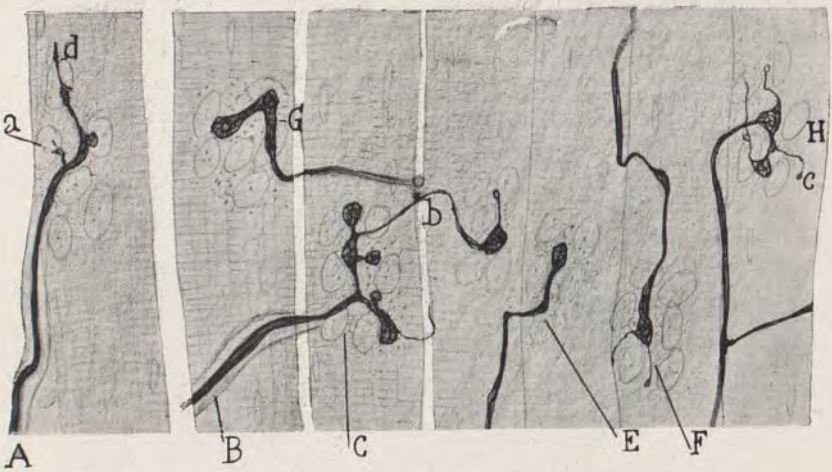

Fig. 106.—Músculo de un cobaya sacrificado veinticinco días después de la sección del ciático. Placas en vías de regeneración recogidas en una zona muscular poco extensa.— A, B, tubos eferentes; E, C, retoños todavía no ramificados arribados á la placa; F, H, iniciación de la ramificación final; C, placa inervada por ramas colaterales.

Nuestras observaciones acerca de la regeneración de las placas motrices confirman plenamente las de Tello. En el conejo y gato, á los veinticinco, treinta y cuarenta y cinco días, los gastronemios carecen todavía de retoños aferentes. En cambio, según dejamos consignado más atrás, en los músculos adductores del cobaya, y en general siempre que el territorio á inervar hállase cerca de la herida, las arborizaciones terminales aparecen formadas en épocas más tempranas. En la fig. 106 mostramos diversas placas motrices del cobaya joven, sacrificado veinticinco días después de la operación.

Nótese, en armonía con los asertos de Tello, que la fibra aferente á la placa aprovecha la vieja vaina, terminando, en un principio, dentro de la materia granulosa á favor de una maza más ó menos aplanada y reticulada (fig. 106, E). Después, la maza se estira, doblándose de diversas maneras (fig. 106, G, *b*); afecta, á veces, aspecto arrosariado y exhibe elegante esqueleto neurofibrillar (fig. 106, *a*, G). Finalmente, del cabo y lados de la maza surgen finos retoños, terminados en anillos ó grumos delicados, que serán con el tiempo las ramas finales de la arborización motriz (*c*, *d*).

La inervación de la placa exige como condición casi precisa la llegada de los retoños por el cauce de los nerviecitos musculares. En nuestras numerosas preparaciones encuéntranse á menudo en torno de la cicatriz, desde los doce días en adelante, infinidad de hacecillos nerviosos, neoformados y extraviados, que se ramifican complicadamente entre las fibras contráctiles. Natural parece, *à priori,* que de tales manojos surjan fibras destinadas á las placas motrices degeneradas. No ocurre esto, sin embargo; casi todos estos conductores neoformados marchan errantes, y sus ramificaciones terminales yacen, no en las placas, sino en los intersticios musculares. En suma; el retoño destinado á restaurar el aparato terminal es siempre, ó casi siempre, un axon encauzado en viejo estuche de Henle y en continuación con la membrana del corpúsculo muscular ó del órgano sensitivo correspondiente. Con lo cual no pretendemos excluir la posibilidad de que, en los casos en que la fibra arriba al músculo por su camino natural, no pueda ésta emitir, fuera de su ruta, ramas colaterales libres capaces de inervar eventualmente otras placas. Pero tales azares, de que ha reproducido Tello bellos ejemplos, si son frecuentes en la porción terminal de los retoños encauzados (recuérdese que normalmente, cerca de una placa, suelen residir otras muchas), resultan muy difíciles cuando se trata de conductores ciegamente dispersos por un músculo atacado de parálisis traumática. Téngase presente para comprender tal dificultad, cuán laborioso resulta, aun para el histólogo ejercitado, sorprender en la extensísima fibra muscular el paraje, relativamente extenso, donde reside la arborización nerviosa normal.

Regeneración de los aparatos sensitivos.—Tema es éste acerca del cual poseemos pocas investigaciones precisas. Los ensayos, ya antiguos, de Ranvier, de Galeotti y Levi, etc., y de otros, fueron realizados á favor de métodos insuficientes y dejan en la sombra las primeras fases del proceso, que son las más interesantes.

Por lo que afecta á la regeneración de los *husos de Kühne*,

contamos, en cambio, con un trabajo muy exacto de Tello (1), del cual vamos á extractar los datos esenciales.

Consecutivamente á la sección del nervio ciático en el conejo, las dos clases de terminación del *fascículo de Kühne ó de Weismann* degeneran simultáneamente. Ambas arborizaciones, pues, la *sensitiva* y la *motriz*, pasan por las fases destructivas ya conocidas (formación de varicosidades, hipertrofia neurofibrillar, degeneración granulosa de las neurofibrillas, ruptura del axon en pedazos helicoides, formación de grumos granulosos, etc.). Los detritus resultantes parecen digeridos por los núcleos de los aparatos terminales, puesto que no se sorprende jamás en éstos la penetración de fagocitos exógenos. De ordinario, la degeneración se inicia antes en la arborización sensi-

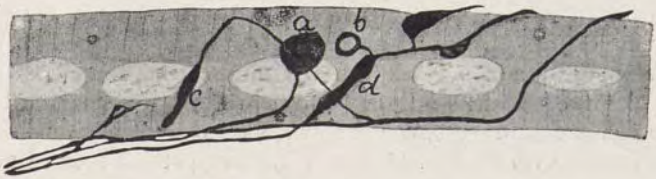

Fig. 107.—Trozo de un huso de Kühne en que se regenera la terminación nerviosa motriz.—*a*, bola terminal; *b*, anillos finales; *d*, espesamientos en el curso de un retoño (según Tello).

tiva que en la motriz. Al tercer día, todo vestigio axónico ha desaparecido.

Arborización motriz de los husos.—La llegada de las fibras neoformadas efectúase á los dos meses y medio de la operación, plazo que se abrevia para los músculos próximos, ó también cuando, en vez de interrupciones completas, ejecútanse hemisecciones. Pero sólo á los tres meses presentan muchos husos placas motrices suficientemente regeneradas. Por lo demás, arribada á la placa, la fibra regenerada modela la arborización, repitiendo las fases que dejamos descritas: bulbo final primero, del cual surgen después en ángulo recto apéndices terminados por anillos ó grumos reticulados (fig. 107).

(1) *F. Tello:* La régénération dans les fuseaux de Kühne. *Trav. du Labor. de Recher. biol.*, tomo V, fasc. 4, 1907.

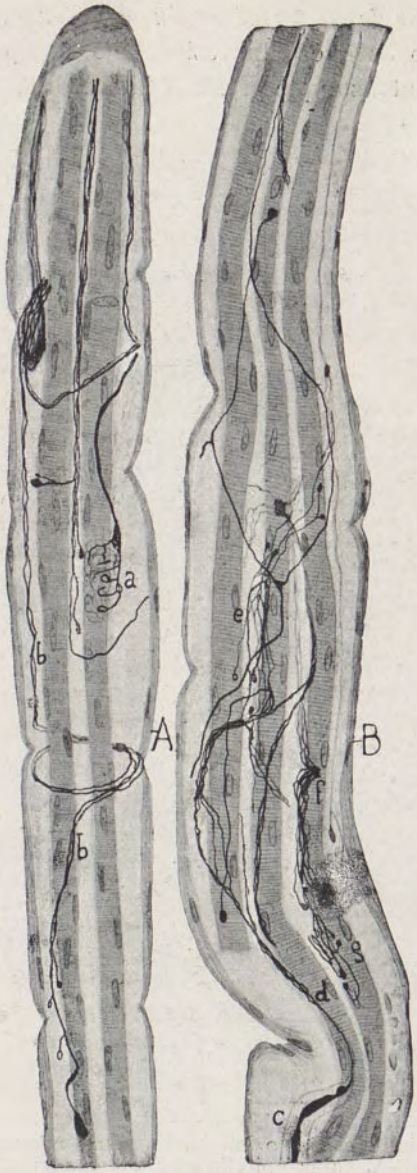

Fig. 108. — Dos haces de Weissmann ó de Kühne en vías de regeneración. Conejo sacrificado tres meses después de la sección del ciático. Gastronemio. — *a*, placa motriz regenerada; *b*, fibra dirigida hacia la placa sensitiva; *c*, grueso retoño que, tras largas revueltas, aborda el territorio de la arborización sensitiva; *f*, fibras finas sensitivas llegadas por otro camino y acabadas en mazas ó anillos.

Regeneración de la terminación sensitiva del huso muscular.—Sabido es que ésta reside bajo un aparato capsular complicado y extenso, que presta á la fibra muscular figura de

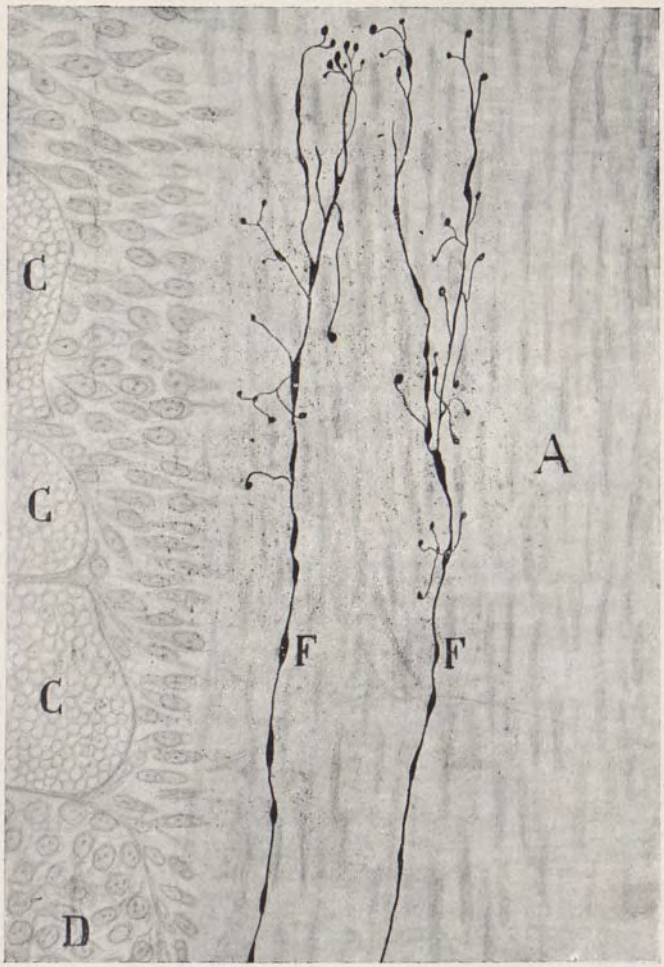

Fig. 109.—Pelo táctil del hocico del conejo, sacrificado treinta días después de la operación.—A, vaina epitelial cortada tangencialmente; B, vaina conjuntiva interna; D, rodete anular; C, espacios vasculares; F, fibras nerviosas regeneradas.

huso. Recordemos también que, en el paraje donde se extiende la arborización final, sumamente varicosa, falta la estriación de

la célula contráctil y aparece una substancia granulosa sembrada de núcleos. Los retoños sensitivos llegan, con los motores, dentro de los mismos paquetes nerviosos; mas en cuanto abordan la cápsula, y á veces antes, se separan unos de otros. Diríase que las fibras sensitivas son atraídas por alguna substancia quimiotáctica incapaz de obrar sobre las motrices.

Luego se dividen generando ramas, de cada vez más finas y de calibre semejante, dispuestas en borlas ó ramilletes y coronadas por botones ó anillos terminales. De estos pinceles de ramúsculos, casi paralelos, marchan unos hacia la materia granulosa del huso, mientras otros toman rumbos varios y aun opuestos.

En la figura 108 mostramos dos husos de Kühne en fases diversas de neurotización. En A, la arborización motriz está muy adelantada, mientras que las ramas sensitivas caminan todavía bajo la cápsula en busca de la región terminal *(b)*, no sin trazar algunas revueltas exploradoras, como de olfateo de la fuente quimiotáctica específica. En la figura 108, B, el proceso de la neurotización sensitiva muéstrase más adelantado. Repárese que la fibra *c*, llegada por el viejo estuche, dirígese desde luego á la región alejada de la placa sensitiva; mas luego, perdida la vaina de Henle, genera cuatro ramas, las cuales se dividen y subdividen, y, cambiando de rumbo, cubren de pinceles buena parte de la fibra muscular. Tras algunos tanteos, la mayoría de la ramas delgadas alcanzan al fin la región en donde residen la materia granulosa y los núcleos del aparato sensitivo.

En el interesante trabajo que extractamos, Tello nos revela multitud de hechos curiosos: trayectos retrógrados de los axones bajo la cápsula; extravío de fibras motrices insinuadas por azar en el tubo aferente del aparato sensitivo y como arrepentidas después para tomar rumbos más certeros, etc. Prueban tales fenómenos que, si la acción orientadora de los aparatos motor y sensitivo posee carácter específico, lo es tan sólo á breve distancia, y que el cauce preestablecido y casualmente inervado por un conductor, si resulta causa de acierto, provoca también en ocasiones no pocos extravíos y recorridos inútiles.

Regeneración del aparato nervioso sensitivo de los pelos táctiles.—Una investigación todavía sin ultimar del Dr. Tello, nos revela que en estos aparatos la regeneración se inicia tempranamente, á los veinte ó veinticinco días de la sección del nervio (hocico del conejo de un mes). Las fibras neoformadas, pocas en número, llegan al pelo por las viejas vainas, donde subsisten todavía los restos de los axones degenerados. En la figura 109 presentamos una figura que reproduce el momento en que algunos retoños, resultantes de la división de un sólo tubo aferente, caminan hacia la región de los anillos y de los meniscos táctiles, á los cuales no han llegado todavía. La diferenciación completa del aparato terminal pide algún tiempo más.

Insuficiencias é incongruencias de la regeneración periférica.—Un hecho de observación fisiológica y clínica es, que la restauración de la inervación sensitiva y motriz de los distritos terminales de los nervios seccionados nunca es perfecta. Aun experimentando en mamíferos recién nacidos, adviértese, tres ó cuatro meses después de la operación, que los movimientos de la pata operada no son tan precisos y enérgicos como los de la extremidad sana. Lagunas más ó menos extensas adviértense también en la sensibilidad táctil y dolorosa de la piel.

Semejantes imperfecciones explícanse cumplidamente al recordar el mecanismo de la penetración de los retoños en el cabo periférico. Téngase presente que gran parte de los conductores neoformados en el cabo central son fibras retrógradas ó extraviadas; que no pocos tubos poseen mazas estériles ó se inutilizan en las varias construcciones del aparato helicoidal, y en fin, que los retoños arribados al cabo periférico asaltan éste en desorden, habiendo estuches privados de retoños, mientras que existen otros (la inmensa mayoría, por no decir todos), los cuales, en lugar de recibir una representación del antiguo conductor en ellos alojado, son invadidos por retoños brotados en axones situados en planos diferentes del cabo central. Los hechos de observación nos alejan del supuesto de aquellos autores, para quienes la fibra neoformada desembocaría infaliblemente en el antiguo estuche del cabo periférico y restauraría sin errores la vieja arborización terminal, salvándose de esta suerte la indivi-

dualidad anatómica y fisiológica del conductor preexistente. Bien al contrario, tantos y tales son los errores é incongruencias, que se pregunta uno alarmado si, turbadas y confundidas como están las conexiones entre las neuronas centrales y los aparatos periféricos con quienes desde la época embrionaria mantuvieron estrecha comunidad anatómica y dinámica, todo ese lujo de retoños penetrantes en el cabo periférico no es algo enteramente superfluo. Y con todo eso, fuerza es confesar que, en los casos de rápida neurotización (hemisecciones, secciones completas con breve cicatriz) la sensibilidad y el movimiento se restauran más ó menos imperfectamente.

¿A qué se debe este éxito relativo de la neurotización de los aparatos nerviosos terminales? Para Ranvier y Vanlair, ello sería producto del azar; los retoños, caminando en la dirección de la menor resistencia, penetrarían primero en los viejos estuches y después en los aparatos terminales.

Sin perjuicio de discutir más adelante esta hipótesis, parece necesario invocar, tanto en el cabo periférico como en los aparatos terminales, la existencia de *materias reclamos*, susceptibles de orientar ó facilitar el crecimiento axónico en determinados caminos. En nuestro sentir (compartido por Lugaro, Marinesco y otros neurólogos), la acción ejercida por el cabo periférico (células de Schwann proliferadas, etc.) sobre la corriente de las fibras jóvenes, no sería *individual y específica,* es decir, de tubo á tubo, sino genérica y colectiva, teniendo por objetivo encauzar en globo los nuevos axones hacia la periferia; mas, una vez llegados éstos cerca de los territorios terminales, y sea cualquiera la posición ocupada por ellos en el segmento distal, las mazas finales experimentan otra influencia neurotrópica, ahora de carácter *individual y específico,* en cuya virtud cada grupo de células epiteliales ó musculares acierta á ponerse en íntimo y exclusivo contacto con la arborización terminal del antiguo cilindro-eje. Para que esta conexión restablezca la antigua simbiosis, bastará con que un solo retoño de los muchos brotados del antiguo conductor sea atraído; las proyecciones pertenecientes á otros axones, por azar arribados también al mismo distrito terminal, desaparecerían ulteriormente (atrofia por desuso),

á la manera de lo supuesto por Heidenhain para el exceso de fibras y plexos nerviosos preterminales (piel y músculos) construídos durante la época embrionaria (1).

Entre las substancias orientadoras específicas, parecen necesarias, sobre todo, las elaboradas por los husos de Kühne y aparatos musculo-tendíneos de Golgi, y en fin, las segregadas por las diferentes categorías de órganos sensitivos de la piel y mucosas.

Sin duda que, al principio, estableceríanse muchos enlaces imperfectos, dándose también duplicaciones y errores de reparto; mas tales incongruencias serían progresivamente subsanables, hasta cierto punto, mediante dos procesos paralelos de rectificación: uno, desarrollado en la periferia, representado por la atrofia de las ramificaciones parásitas y superfluas (atrofia por desuso), en combinación con el crecimiento de retoños congruentes; otro, recaído en los ganglios y centros medulares, en cuya virtud vendrían á seleccionarse, mediante la atrofia de ciertas colaterales y la progresiva desaparición de neuronas desconexionadas ó inútiles, las vías y articulaciones sensitivo-motrices susceptibles de función provechosa. Por lo que toca á esta restauración de las conexiones centrales, fuera todavía más satisfactorio admitir el remanejo ó reorganización de colaterales piramidales y sensitivo-reflejas destinadas á rectificar las aberraciones de conexión ocurridas en la periferia; pero el dogma de la irregenerabilidad de las vías centrales nos veda forjar hipótesis de este género.

Aventuradas parecen las precedentes normas de explicación, y lo son, en efecto; mas, hoy por hoy, no se vislumbra una concepción más sencilla y plausible de la restauración anatómica y

(1) Esta hipótesis concuerda con nuestras ya antiguas observaciones sobre la formación excesiva de dendritas y colaterales nerviosas en muchas neuronas embrionarias. Por ejemplo: la célula de Purkinje del cerebelo posee en sus primeras fases evolutivas expansiones incongruentes de carácter explorador, destinadas á desaparecer. Sólo las expansiones que lograron establecer relaciones útiles con fibras nerviosas aferentes, prevalecen en esta lucha por el espacio y la conexión. En la regeneración nerviosa repítese este proceso de hiperformación.

Véase *S. R. y Cajal:* Textura del sistema nervioso del hombre y vertebrados, tomo II, pág. 395, 1904.

funcional de los aparatos sensitivos y motores. En todo caso, este reestablecimiento alcanzaría no más relativa perfección en los animales recién nacidos y jóvenes. Que en los centros nerviosos sobrevienen mudanzas importantes consecutivamente á las secciones nerviosas, es hecho generalmente admitido. Tales modificaciones, por marcadas y constantes, fueron primeramente observadas tardíamente en la médula espinal de los amputados. Recordemos que ya en 1869 señaló Dickson fenómenos atróficos en las neuronas motrices, centros tróficos de los axones mutilados. También Dickson hizo notar, por la misma época, que el cabo central de los nervios en los amputados se empequeñece, desapareciendo progresivamente sus fibras. Hechos semejantes fueron referidos por Darschewitsch (1) y, sobre todo, por Marinesco (2), el cual observó cambios importantes en el cabo central y centros tróficos de los amputados. Atrofias y degeneraciones en los ganglios sensitivos, han sido repetidamente señaladas por los autores. En sentir de Marinesco (3), las células sensitivas y motoras, atrofiadas y desaparecidas, corresponderían principalmente á los axones extraviados ó detenidos durante el proceso regenerativo. En otros trabajos hace notar que estas atrofias, ocurridas años después de la amputación, iníciánse por las células y progresan hacia el nervio, teniendo, por consiguiente, carácter de degeneración valleriana. Parecida doctrina defiende Lugaro (4), para quien estarían condenadas á reabsorción todas las fibras retrógradas y las disposiciones espiroides de los aparatos de Perroncito. En nuestro sentir, semejante proceso regresivo tardío *central*, podría extenderse también á todas las neuronas cuyos axones no acertaron á establecer con la periferia conexiones congruentes (fibras motrices llegadas por error á la piel y al revés, etc.).

(1) *Darschewitsch:* Ueber die Veränderungen in centralen Stumps eines motorischen Nerven, &. *Neurol. Centralbl.*, 1892.

(2) *Marinesco:* Ueber Veränderungen des Nerven and des Ruckenmarks nach Amputationen. *Neurol. Centralbl.*, 1892.

(3) *Marinesco:* Véanse sus Memorias sobre la regeneración nerviosa, y, sobre todo, su libro *La cellule nerveuse*, tomo II, pág. 153 y siguientes, 1909.

(4) *Lugaro:* Osservazioni sui gomitoli nervosi nella rigenerazione de nervi. *Riv. di Patol. ner. e mentale,* vol. XI, 1906.

CAPÍTULO XII

VARIEDADES DE LA DEGENERACIÓN Y REGENERACIÓN POR CAUSA TRAUMÁTICA

Degeneración y regeneración de los nervios instantáneamente aplastados. — Degeneración y regeneración consecutivas á las ligaduras nerviosas. — Ligaduras apretadas ó necrosantes (cabo central, segmento necrótico y cabo periférico). — Inervación del segmento necrótico y cabo distal (fibras emigrantes, ristras de bolas colosales y axones retrógrados). — Ligaduras moderadamente apretadas.

Degeneración y regeneración consecutivas á la presión instantánea. —Este proceder traumático, utilizado al par de la ligadura por diversos autores con objeto de provocar degeneraciones, fué sobre todo estudiado por Stroebe en sus interesantes experimentos de compresión permanente ó lenta de los nervios de la oreja del conejo. Nuestras observaciones demuestran que los resultados obtenidos son mucho más interesantes y ricos en enseñanzas teóricas, cuando la compresión se efectúa instantáneamente, limitándola á un corto segmento del cordón nervioso. Procediendo así, simplifícase el proceso etiológico, reduciéndolo á la simple excitación mecánica del conductor. Compréndese fácilmente que, si el apretamiento nervioso es permanente, mézclanse al influjo mecánico otras varias condiciones derivadas, entre ellas, la anemia grave del nervio, con la consiguiente perturbación del proceso regenerativo. De todos los procederes de compresión rápida, el más cómodo y sencillo empleado por nosotros, consiste en poner al descubierto el nervio ciático y oprimirlo rápidamente con los cabos de una pinza, no excesivamente fina, á fin de evitar la herida ó interrupción del cordón. El animal es sacrificado dos, tres ó más días después de la operación. Para reconocer fácilmente la región nerviosa apretada, solemos manchar el bocado de las pinzas con negro de humo.

Aparte los curiosos actos de degeneración axónica parcial que vamos á referir, este método de excitación traumática posee las ventajas inestimables de mantener la circulación normal del nervio y la de *no interrumpir la continuidad de las vainas de Schwann*. En ausencia, pues, de hemorragia, herida y cicatriz propiamente dicha, evítase todo retardo de neurotización del cabo periférico, ya que los retoños pueden invadir inmediatamente la porción degenerada, marchando, como sobre rieles, por el interior de las vainas de Schwann ininterrumpidas, y nutriéndose en un terreno excepcionalmente favorable. Por lo demás, la celeridad singular de esta especie de regeneración, no escapó á la sagacidad de Stroebe, quien, con razón, la atribuye á la ausencia de cicatriz y á la continuidad de las vainas tubulares.

Entre la simple excitación traumática, meramente promotora de actos regenerativos, y la compresión enérgica productora de necrosis axónica y degeneración mielínica, existen todas las transiciones. Compréndese bien que, en un mismo nervio vigorosamente aplastado, aparecerán, según la región estudiada, efectos de pura excitación formativa, sin necrosis, y destrucción casi instantánea de axones. En general, son las zonas superficiales las atacadas con mayor violencia, por la injuria traumática; por tal motivo, hallamos frecuentemente en nervios moderadamente oprimidos, una región superficial, rápidamente necrosada, y otra región profunda, de conductores supervivientes conservados en fase de excitación ó de turgescencia formativa.

Aun cuando macroscópicamente no sea dable distinguir como en los nervios seccionados, cabo central y cabo periférico, cabe, sin embargo, diferenciar, al examen micrográfico, dos territorios equivalentes, á saber: *segmento central* ó porción viva del axon en estado de turgescencia divisoria, y *cabo periférico*, correspondiente al segmento degenerado. Ambos segmentos, anatómicamente continuos merced á la indemnidad del neurilema, endoneuro y vainas de Schwann y Retzius, enlázanse mediante una región intermediaria, especialmente castigada por la violencia traumática, y que corresponde al *segmento necrótico* del cabo central de los nervios seccionados.

Cabo periférico.—Está representado, según dejamos expuesto, por todo el segmento nervioso mediante entre la región necrosada y la periferia. Sus conductores degeneran rápidamente, pasando por los conocidos trámites de la degeneración secundaria ó walleriana (formación de elipsoides mielínicos, metamorfosis y divisiones de las células de Schwann, fragmentación y absorción del axon, etc.). No presentando esta degeneración ningún carácter especial, pasaremos, *in continenti,* al análisis del segmento necrosado.

Porción necrosada. — Constituye el territorio del nervio atacado directamente por el insulto traumático. Desde las veinticuatro horas de la operación, reconócese en él que la mayoría de los axones medulados, gruesos y medianos, han caído en necrobiosis, mostrando, según las regiones exploradas, diversos grados de hialinosis, fragmentación y desintegración de los axones. En cambio, las fibras de Remak suelen conservarse incólumes, á menos que la presión haya provocado, por su excesiva intensidad, la desorganización completa del cordón nervioso. Del mismo modo subsisten en buena parte las células de Schwann y los corpúsculos del endo y perineuro.

No repetiremos aquí lo ya dicho sobre los cambios acaecidos en los axones necrosados. Mencionaremos solamente, por su interés teórico, algunas disposiciones interesantes sorprendidas en los tubos donde se inicia la necrobiosis axónica.

Según mostramos en la figura 110, A, esta necrobiosis no siempre es total ni sobreviene instantáneamente. En las fibras moderadamente oprimidas, existe un período agónico, durante el cual, al modo de lo ocurrido en el híleo del cabo periférico de los nervios seccionados, prodúcense tentativas de regeneración intraaxónica. Repárese en la figura 109, C, cierto axon, cuya porción necrosada, de aspecto pálido y granuloso, exhibe recia neurofibrilla central, un tanto hipertrofiada é intensamente coloreable, la cual, desde las cincuenta y dos horas de la operación, revela signos evidentes de neoformación, puesto que de ella emanan, en ángulo casi recto, varias ramillas colaterales constituídas también por un solo filamento. Estos ramúsculos dicotomízanse á veces, y acaban en la región periférica de la maza necrótica

á favor de anillo vigorosamente teñido por la plata coloidal. Dicho filamento central exhibe también tal cual anillo *(d)* intercalado, circunstancia sugeridora de la idea de que hasta la neurofibrilla axial representa efecto del retoñamiento intra-axó-

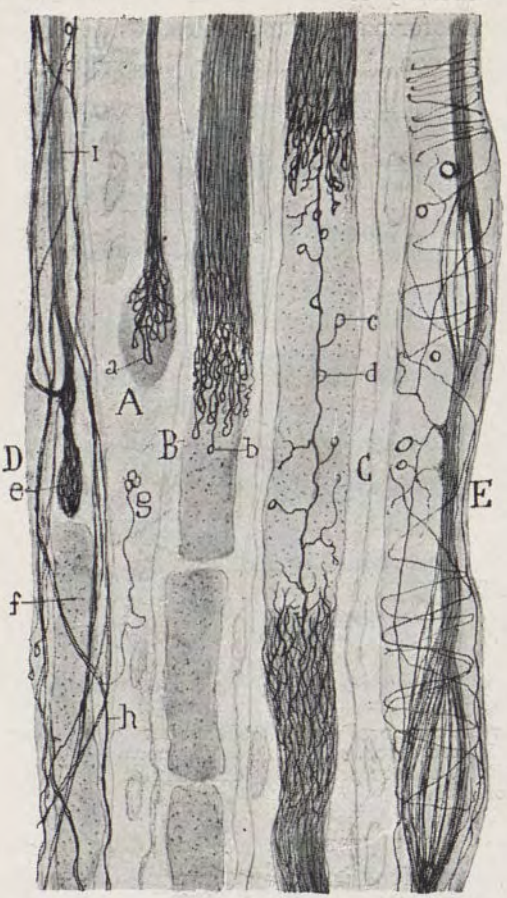

Fig. 109. — Porción aplastada (segmento necrótico) de un nervio apretado entre pinzas. Gato sacrificado cincuenta y dos horas después de la operación.—A y B, extremidad de la porción viva del axon; C, segmento necrótico con hebra central neoformada; D, E, tubos con retoños nerviosos.

nico (recuérdese que los anillos y botones de trayecto suelen representar conos de crecimiento en vías de reabsorción).

La figura 110, A, reproduce otra variedad curiosa de necrosis

segmentaria cortical. El segmento axónico en vías de mortificación aparece hinchado y en forma de huso, con una región central donde persiste, casi sin alteración, un haz neurofibrillar axial y una corteza llena de líquido y detritus granulosos, en donde se ramifican y terminan mediante anillos, gran número de filamentos neoformados. Entre ellos, los hay brotados en ángulo recto, como en el caso anterior, del paquete neurofibrillar

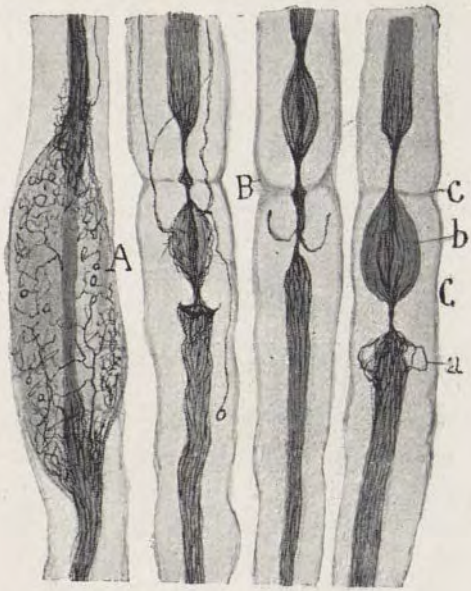

Fig. 110.—Fibras de la porción central de un nervio aplastado. Gato adulto sacrificado cincuenta horas después de la operación. — A, trozo axónico necrosado; B, C, axones provistos de manguitos germinales en vías de excitación formativa.

central, y los hay desprendidos de las porciones corticales de los segmentos axónicos indemnes, aunque en estado de turgescencia formativa. En fin, fenómenos análogos de regeneración neurofibrillar intra-axónica, aparecen asimismo en el pincel con que muchos axones se ponen en contacto con el segmento necrosado (fig. 109, B, *b)*. El cabo de tales hebras penetrantes en la materia granulosa, exhibe frecuentemente botones y asas terminales.

Estos interesantes fenómenos de retoñamiento intra-axónico

demuestran la autonomía relativa de las neurobionas ó unidades ultramicroscópicas de las neurofibrillas. Aparte la regeneración axónica total, se da aquí una regeneración parcial ó elemental, gracias á la que, un cilindro-eje lesionado corticalmente, puede restaurar la plenitud de su contingente neurofibrillar. Por consiguiente, lo que llamamos retoñamiento del cilindro-eje, no constituye función del axon obrando *in toto* y á guisa de unidad fisiológicamente insecable, sino la suma y coordinación de las neoformaciones divisorias de las unidades vivas de la materia argentófila (neurobionas). La misma neurofibrilla representa unidad de segundo orden, ó sea colonia complicada de neurobionas (*histomera* de Heidenhain).

Cabo central. — Incluímos en él todas las porciones vivas del nervio residentes por encima del paraje necrosado y afectas del estado de turgescencia formativa. En su unión con el segmento mortificado, dichas porciones vivas, lejos de limitarse mediante plano transversal, acaban á muy diferentes alturas. De ordinario, las mazas finales hállanse tanto más alejadas del paraje traumatizado, cuanto más robustos son los tubos nerviosos.

Por lo que toca á la forma de abultamiento final y disposición de enlace entre este espesamiento y la masa necrótica, nada nuevo hay que apuntar. Repítense aquí, con leves variantes, las gradaciones de modelamiento de la maza final y las formas de separación entre lo vivo y lo muerto, que dejamos referidas en otro capítulo.

En la figura 111, A mostramos el cabo de recio cilindro-eje, del cual emanaban, á distancia de la bola final estéril, varios finos retoños penetrantes en el segmento necrótico. Repárese la elegante red neurofibrillar de la esfera terminal, cuya región central se muestra vacuolada. En la regeneración, según ocurre en los nervios seccionados, distínguense también dos modalidades: el *retoñamiento preterminal*, ó sea el recaído cerca de la intumescencia axónica final, y el *retoñamiento distal*, ó situado en territorios alejados del citado abultamiento. Nada de particular ofrece el retoñamiento preterminal, de que reproducimos un buen ejemplo en la figura 109, D. En cuanto á la neo-

formación distal, recae casi exclusivamente en las zonas germinales, que se hipertrofian desde luego en forma de manguito, para generar después ramas intratubarias, crecientes hacia la región mortificada y cabo periférico. Esta tendencia neoformativa de los territorios axónicos cercanos al disco de soldadura pudiera obedecer á influencias puramente mecánicas. En efecto; las ondas provocadas en la mielina y líquido periaxónico por la presión de las pinzas, al propagarse en sentido longitudinal chocan violentamente contra el disco de soldadura é intumescencia axónica vecina, excitando en ésta el estado de turgescencia formativa. Explícase de tal suerte, tanto la preferencia susodicha como el hecho de que sea casi siempre la región germinal dirigida hacia la herida, la generadora de retoños. Por donde se infiere que el territorio germinal no posee privilegio estructural especialmente capacitado para el proceso regenerativo; representa simplemente el paraje de máxima acción de la excitación mecánica.

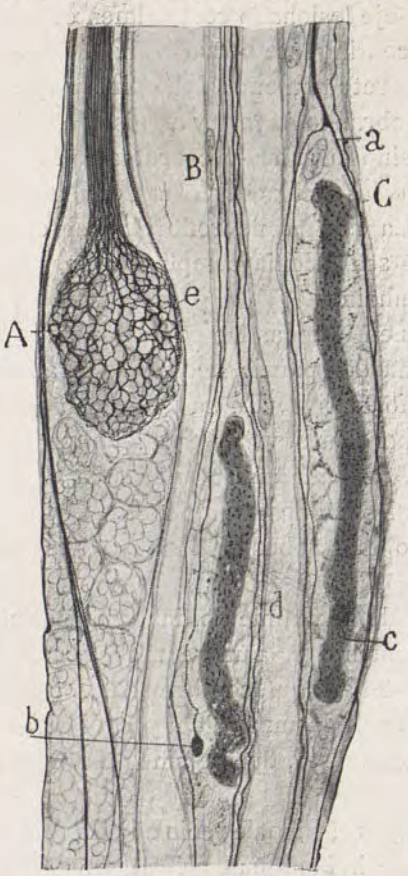

Fig. 111. — Tres fibras de la porción degenerada de un nervio aplastado. Conejo sacrificado cuatro días después de la operación. — A, cabo axónico estéril; *e*, retoños superficiales nacidos á distancia de la bola; *c*, trozos de axon muerto.

Regeneración del segmento necrótico y cabo periférico. — Efectúase por los dos métodos de neoformación colateral y terminal

que dejamos señalados. La *neoformación colateral* recae á variable distancia de la región necrosada y se efectúa al nivel de largos manguitos germinales. Casi todos los retoños son intratubarios.

En los animales jóvenes (gato y perro de ocho á veinte días),

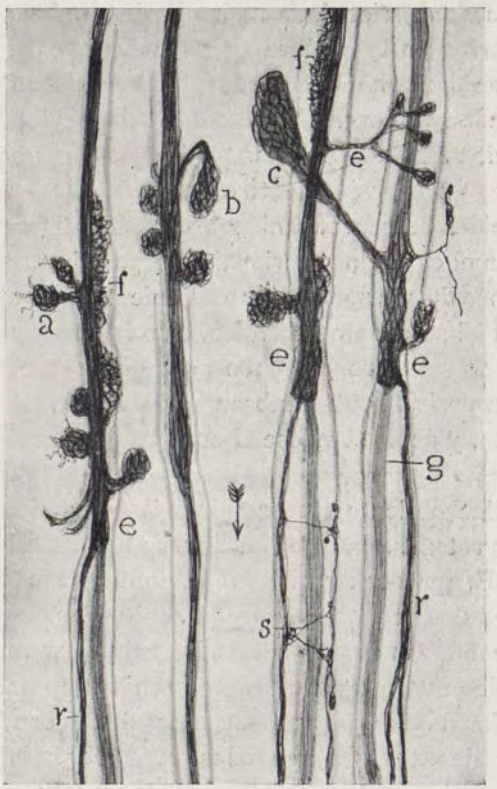

Fig. 112.—Cabo central de un nervio aplastado entre pinzas. Región donde el axon aparece en turgescencia formativa. Gato de veinte días, sacrificado dos después de la operación.—*e*, estrangulación de Ranvier; *a*, excrecencias fungiformes; *b*, *c*, *e*, diversos tipos de apéndices neoformados; *f*, espesamientos axónicos algodonosos.

los ramos intratubarios son menos numerosos, preponderando los colaterales y terminales libres, á causa de la ausencia de vaina medular en muchos conductores. En los más gruesos tubos aparecen á menudo, según mostramos en la figura 112, *e*, *c*, largas

regiones germinativas, de las cuales brotan ciertas excrecencias colaterales fungiformes de fina estructura reticular, que se hacen rápidamente extratubarias. Algunos de tales apéndices se ramifican, generando ramilletes de bulbos terminales *(e)*. Las ramas colaterales largas surgen preferentemente del cabo inferior del manguito germinativo y caminan bajo la membrana de Schwann.

Pero lo característico de la regeneración de los nervios apretados no estriba en la manera cómo los retoños se engendran, sino en la rapidez con que crecen, invadiendo el cabo periférico y en su tendencia invencible á deshilacharse inmediatamente para generar multitud de ramas paralelas intratubarias, primero finas, luego progresivamente espesas.

De la rapidez de neurotización dejamos consignados ya algunos datos en el capítulo anterior. Baste por ahora recordar que cuatro ó cinco días después del apretamiento, los retoños no sólo han cruzado el segmento necrótico, sino que han avanzado muchos milímetros dentro del cabo periférico, en el cual ocupan siempre una posición submembranosa, costeando los bloques del axon muerto, y acomodándose al contorno de los elipsoides mielínicos.

Del deshilachamiento precoz y lujuria de ramificación secundaria de los retoños, dan idea las figuras 109, E, 111 y 113. En la figura 113, E, aparecen varios tubos, dentro de los cuales destacan multitud de fibras finas, paralelas, situadas bajo la membrana de Schwann, tan pronto apartadas para formar á los elipsoides cestas de envoltura, tan pronto reunidas y concentradas en los territorios finamente protoplásmicos de las bandas de Büngner. Ahora bien, todas ó casi todas estas hebras independientes *representan el resultado de la desintegración neurofibrillar de una rama colateral ó terminal del axon.* Delgado en su origen, el retoño se espesa progresivamente; su textura neurofibrillar se acentúa; los filamentos secundarios unitivos de sus neurofibrillas primarias desaparecen, y queda, al fin, construída una cinta de hebras robustas, que rodea á modo de velo sutil los pedazos axónicos de la región necrótica. Ulteriormente, cada neurofibrilla, convertida en rama independiente, se espesa, resultando copiosa madeja ó fascículo de fibras paralelas. Según hici-

mos constar hace tiempo (1), *la copiosidad, la rectitud y paralelismo de estas ramas constituyen la característica de los nervios aplastados*. Dadas las facilidades que para la nutrición, crecimiento y orientación de los axones crean las vainas de Schwann interrumpidas, el fenómeno de Perroncito y las fibras atascadas faltan casi por completo. Por excepción, presentamos en la figura 109, E, un tubo donde el retoño nervioso en vías de deshilachamiento generaba algunos ramúsculos espirales terminados en anillos.

Esta ausencia casi completa de formaciones helicoidales, cualquiera que sea la edad del animal, corrobora la opinión, expuesta más atrás, acerca de la influencia decisiva que en la producción del fenómeno de Perroncito, tienen de una parte, la obstrucción del tubo nervioso *(cámara digestiva* de la porción necrosada) al desembocar en la cicatriz, y de otra, la ausencia de materias orientadoras. En los nervios aplastados, sobre que la vaina es continua, el

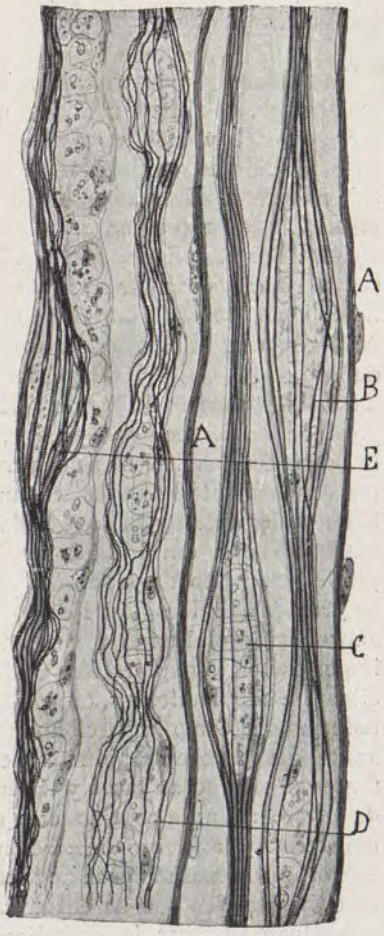

Fig. 113.—Segmento periférico de un nervio contundido por las pinzas. Conejo sacrificado seis días después de la operación.—A, fibra de Remak, indemne; B, C, D, retoños deshilachados. En E, la madeja de fibras ocupaba posición lateral; en D, C, B, hallábase bajo la membrana, rodeando las reliquias axónicas.

(1) *Cajal*: Les metamorphoses précoces des neurofibrilles dans la régénération et la dégénération des nerfs. *Trav. du Lab. de Rech. biol.*, Fasc. 1 et 2, Abril, 1907. Véase también la Revista escolar: *Cajal*, 1906.

cabo periférico puede obrar directamente sobre el central, enviándole por difusión, y á lo largo de los tubos, materias quimiotácticas.

En nuestro primer trabajo sobre los efectos de la compresión de los nervios, habíamos supuesto que la excitación mecánica provoca directamente la desintegración neurofibrillar del axon y, por tanto, su resolución en un paquete de ramas. La misma interpretación ha sido adoptada primeramente por Marinesco y Minea, y después por Dustin, autores que han estudiado el fenómeno, tanto en los nervios como en los ganglios sensitivos. Pero las nuevas y más detenidas observaciones hechas por nosotros en nervios contundidos, nos obligan á rectificar parcialmente esta opinión. El deshilachamiento existe, *pero no recae en el axon viejo, sino en sus retoños.* Para cerciorarse de ello, basta examinar el proceso en sus fases tempranas (veinticuatro á sesenta horas de la operación). Adviértese entonces que la mayoría de los axones posee un segmento mortificado, y que al nivel de la porción vivaz de los mismos brotan colaterales proximales ó distales. Muchos cilindros-ejes acaban por bolas enfermas, á veces vacuoladas y elegantemente reticuladas. Aun en las preparaciones efectuadas al sexto día de la operación percíbense siempre en el cabo periférico, junto á los retoños deshilachados, restos de elipsoides y de grumos axónicos (fig. 113, *c*). La apariencia de deshilachamiento neurofibrillar del axon, que se impone á veces al observador de modo imperioso en la exploración tardía, resulta de estas dos causas difícilmente adivinables: *a*, en los nervios aplastados, el cabo axónico enfermo, así como la porción necrosada yacente bajo la región retoñante, desaparecen rapidísimamente; *b*, las ramas colaterales persistentes se engruesan tanto y tan apresuradamente, que semejan desde el tercer día, la continuación del axon. Por la combinación de estos efectos y la precoz disociación neurofibrillar de los retoños, toda exploración recaída desde el cuarto día en adelante nos da la imagen de cilindros-ejes que se entreabren y disocian para convertirse en paquetes de hebras independientes. La observación de restos del axon mortificado ó enfermo, visibles constantemente, durante los dos ó tres primeros días, en la misma horquilla inicial del aparente deshilachamiento axónico, disiparán en todo caso nuestras dudas.

Fenómenos degenerativos y regenerativos consecutivos á las ligaduras nerviosas.—El proceder de la ligadura, como condición de degeneración de los cordones nerviosos, ha sido muy empleado por los autores, singularmente por Ranvier, Vanlair, Büngner y Stroebe. Al efecto, sirviéronse, unos de cer-

das, otros de filamentos de catgut, otros, en fin, de hilos ordinarios, anudados sobre nervios puestos al descubierto con precauciones asépticas. Nosotros hemos empleado el hilo común de sutura, que aplicamos al ciático del conejo y gato jóvenes. La exploración de las lesiones practicámosla desde los tres á los diez días de la operación.

Variables son los efectos obtenidos, según el grado de constricción provocado. Un cordón muy apretado necrosa rápidamente todo el espesor del nervio, y los cambios obtenidos (degeneración y regeneración), no difieren esencialmente (salvo la ausencia de interrupción macroscópica del nervio), de los consecutivos á las secciones. La ligadura moderadamente floja actúa necrosando y degenerando la región nerviosa cortical, y reservando la central; en fin, un hilo dispuesto de suerte que comprima ligeramente la superficie nerviosa, carece de acción necrosante, limitándose á excitar la creación, en las zonas germinales, de retoños axónicos. A fin de averiguar el grado de vitalidad y potencia retoñante de los axones oprimidos, hemos combinado, á menudo, la ligadura con la sección nerviosa, recaída á corta distancia y en sentido distal. En otros casos, todavía más instructivos, la ligadura ha comprendido solamente la mitad del nervio, conservándose el resto como testigo y siendo ambos seccionados por debajo. En fin, en algunos experimentos, la ligadura se puso por debajo de la sección total ó parcial.

Expongamos ahora los efectos de la ligadura misma, prescindiendo de los causados por la compresión ligera, poco ó nada diferentes de los provocados por la presión instantánea.

A la manera de los nervios seccionados, los ligados ofrecen: *cabo central*, situado por encima y á cierta distancia de la ligadura; *segmento necrótico*, emplazado bajo el hilo mismo y en vecinos territorios, y *cabo periférico* ó *degenerado*, extendido desde la proximidad de la ligadura hasta la periferia.

Cabo central.—Difiere poco del correspondiente á los nervios instantáneamente apretados. Haremos notar solamente que dicho cabo central se forma, á cierta distancia, por encima de la ligadura y que en él se dan los dos modos generativos tantas

veces expuestos, el *colateral* y el *terminal*. Asimismo en los casos de retoñamiento colateral, distínguense también las dos variedades que dejamos apuntadas, á saber: la *modalidad distal*, ó sea aquella en que los brotes aparecen cerca de una maza

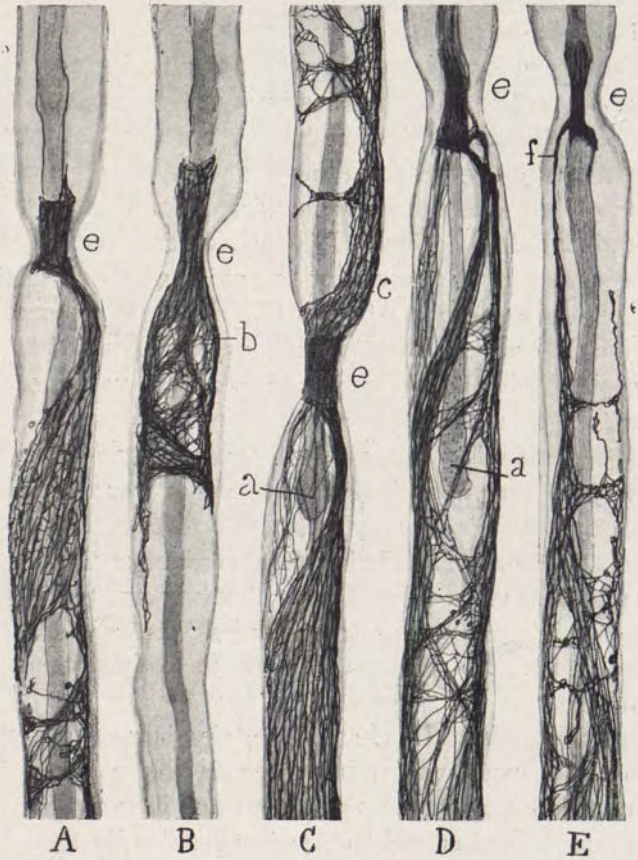

Fig. 114. – Región del cabo central alejada de la ligadura y en vías de excitación divisoria. Conejo adulto sacrificado dos días después de la lesión. Formación de manguitos germinales cerca de las estrangulaciones. — *e*, estrangulación; *b*, neoformación en forma de red submembranosa; *a*, maza de axon preexistente.

ó cabo axónico estéril; y la *modalidad proximal*, recaída cerca de las estrangulaciones.

En la figura 114 mostramos diversos ejemplos de la variedad más común, es decir, la distal, tal y como aparece á los dos

días de la operación. Los detalles morfológicos apreciables en ellas nos dispensan de entrar ahora en pormenores descriptivos, adelantados ya, por otra parte, con ocasión del estudio de la regeneración ordinaria. Haremos notar solamente la frecuencia de la creación de recios manguitos germinales; la circunstancia de que casi siempre estos manguitos yacen en el abultamiento axónico orientado hacia la lesión; el hecho de que la estrangulación vecina suele conservarse bastante bien, y por último, que, por excepción, cuando la estrangulación se borra, la zona germinal emite ramas directas y retrógradas. Tampoco insistiremos sobre el fenómeno de la disociación neurofibrillar, ni tocante á la avalancha de crecimiento, la cual alcanza en este linaje de cabos centrales inusitada importancia, hasta el punto de que, pocas centésimas más allá de su punto de arranque, tanto las colaterales como las terminales, quedan transformadas en paquetes de hebras paralelas situadas bajo la membrana de Schwann (fig. 114, C, D, E).

Como es de presumir, en los siguientes días (del tercero al séptimo), las referidas fibras creadas por disociación de las colaterales crecen en longitud y espesor, y marchan en línea recta hacia la ligadura, acomodándose en su camino á los elipsoides de mielina y reliquias axónicas. A más de estas hebras paralelas, encuéntranse, aunque en menos cantidad, ramitas transversales ú oblícuas y dilataciones acintadas ó tubos neurofibrillares delicados. En general, los retoños membranosos y velos sutiles constituyen fenómenos precoces; casi siempre, antes del sexto día, todas las membranas compuestas de neurofibrillas paralelas, se han resuelto en haces intratubarios. El aparato de Perroncito falta por completo. Añadamos aún, que gran número de tubos gruesos caen en esterilidad y degeneran retrógradamente durante largos trayectos (maza final gruesa, contornos con excrecencias, etc.).

Segmento necrótico.—Abarca la región de la ligadura y dos márgenes, distal y proximal, variablemente extensas. Es curioso notar que, *bajo la ligadura, y en partes inmediatas, los axones no han caido en autolisis:* notablemente adelgazados aparecen rectilíneos, homogéneos ó ligeramente granulosos, dé-

bilmente coloreables por la plata coloidal y sin el menor rastro de retoñamiento. En torno de ellos yace la vaina de Schwann, apenas perceptible. En cuanto á la mielina y líquido periaxónico, han desaparecido, rechazados en sentido proximal y distal por la presión del hilo, según hicieron notar ya los autores antiguos, singularmente Büngner. Por esta razón, las vainas de Schwann del cabo central muéstranse singularmente dilatadas, como que tienen que albergar un suplemento considerable de mielina dislocada. En cuanto á las células de Schwann y corpúsculos del endoneuro, han caido en necrobiosis: con dificultad percíbense entre los axones sus restos granulosos. En fin, los vasos capilares hállanse obstruídos, y toda infiltración exudativa á través de la región apretada resulta casi imposible.

Síguese de lo expuesto que, no sólo el fenómeno degenerativo, sino hasta la autolisis axónica requieren la supervivencia de la célula de Schwann, ó al menos, la colaboración de corpúsculos emigradores vivos. Abandonado de fermentos sanguíneos ó de encymas elaborados por células vivas, el cilindro-eje compórtase análogamente á las *fibras conservadas*.

Cabo periférico.—Revela los fenómenos de fragmentación axónica, transformación mielínica y multiplicación de las células de Schwann, peculiares de la degeneración walleriana. Ocioso fuera repetirlos nuevamente.

Neurotización de la región necrosada y cabo periférico.—Lo interesante del método experimental de la ligadura estriba en que, con su ayuda, podemos influir directamente sobre el proceso de crecimiento y orientación de los retoños nerviosos, oponiendo á la neurotización del cabo periférico un triple freno; el *freno mecánico* representado por el achicamiento de los intersticios intra y extratubarios; el *freno nutritivo*, representado por la isquemia vascular más ó menos acentuada, y en fin, el *freno dinámico ó trófico*, representado por la angostura del camino por donde la neurona de origen puede influir sobre los retoños en vías de crecimiento.

La energía de estos tres frenos ó diques represores depende, naturalmente, del grado de apretamiento de la ligadura. Si el freno se fuerza, la corriente rebota y la neurotización se parali-

za; si el freno se aplica moderadamente, la corriente neurotizadora tórnase parsimoniosa y, acomodándose á las circunstancias, revela curiosas é instructivas adaptaciones. Estudiemos ambos casos.

Apretamiento excesivo.—Por consecuencia de enérgica presión, subsiste íntegramente el influjo trófico de los centros, pero

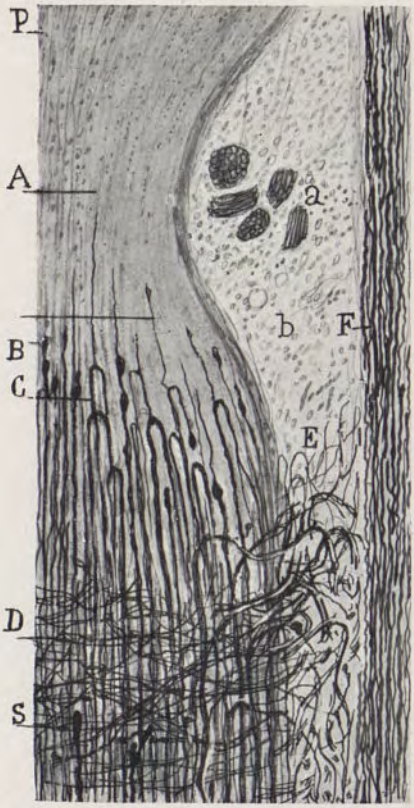

Fig. 115.—Nervio ciático de conejo joven. Ligadura parcial. El animal fué sacrificado trece días después de la operación. — *a*, hilos de la ligadura; A, región apretada del nervio; D, E, fibras emigrantes; C, fibras retrógradas; B, fibras atascadas; P, cabo periférico; F, haz nervioso no comprendido en la ligadura.

el freno mecánico y el nutritivo, sobre todo el mecánico, imposibilitan tanto la neurotización del cabo periférico como el tránsito del territorio necrosado (territorio oprimido por la ligadura). En tales circunstancias, los haces intratubarios producidos por

deshilachamiento de los retoños avanzan hacia la lesión; mas no pudiendo franquearla, adoptan una de estas tres actitudes: escapar bajo el neurilema ó hacia los tabiques interfasciculares, detenerse creando bolas más ó menos grandes, y retroceder, produciendo mazas y ramas retrógradas.

a) *Fibras emigrantes.*—La tensión de crecimiento bajo las vainas de Schwann y los obstáculos acumulados en sentido axial provocan la emigración en masa de muchos retoños, los cuales, después de romper la cubierta tubaria, circulan en diversos sentidos, y particularmente en el transversal, entre el neurilema y los paquetes nerviosos, ó entre éstos y los tabiques conectivos gruesos. Tales retoños, singularmente robustos, se dicotomizan repetidamente, y aparecen coronados de conos de formas variadas, dominando la discoidea, la membranosa ó en tul y la hederiforme (fig. 115, E). Por lo demás, este fenómeno emigratorio se da ya en los experimentos ordinarios de sección; pero sólo en los de ligadura alcanza proporciones imponentes. La huída de los retoños efectúase á distancias variables de la ligadura, á menudo al nivel de la zona de turgescencia divisoria.

b) *Fibras atascadas.* — Aparecen reproducidas en la figura 116, G, I. Nótese la revuelta que precede á la maza inmóvil, la forma elipsoidea ó estirada de ésta, la tendencia al retroceso en algunas, y, sobre todo, la creación del filamento explorador finísimo, lanzado por alguna de ellas en dirección de la ligadura, como obstinadas en fraguarse á todo trance ruta salvadora.

La figura 117 presenta varias fibras atascadas, examinadas en fases tardías (desde el trece al dieciocho días de la operación). Los retoños han crecido notablemente en espesor; sus mazas, inmóviles, alcanzan volumen enorme; algunas exhiben lobulaciones voluminosas; todas, ó casi todas, han caído en degeneración hialina parcial ó total. Conforme era presumible, la bola, inmovilizada en un terreno pobre en jugos nutritivos y constantemente solicitada por la impulsión interna de crecimiento, se fatiga y sucumbe por degeneración. Por esta razón encuéntranse con frecuencia nidos de bolas muertas ó con restos exiguos de red neurofibrillar (fig. 117, *c*).

Pero la particularidad más característica de la fase tardía de

las fibras atascadas consiste en la exhibición de cadenas de bolas, es decir, de una serie de recias eminencias fusiformes, alternadas por segmentos adelgazados (fig. 116, E). Cada varicosidad

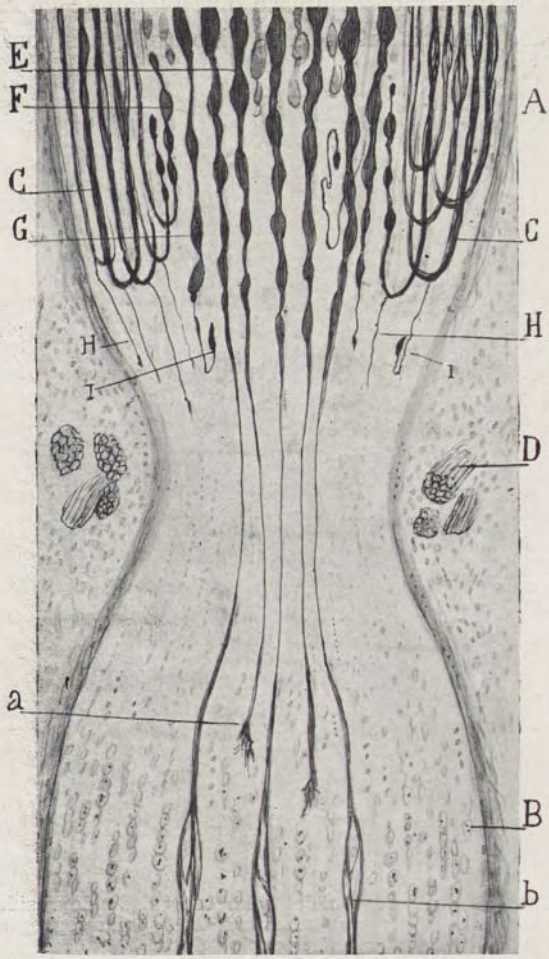

Fig. 116.—Ligadura del ciático en el conejo. Examen del cabo central trece días después de la lesión (semiesquema). — A, cabo central; D, ligadura; B, cabo periférico; C, fibras superficiales retrógradas; F, fibras atascadas; E, fibras arrosariadas con rama exploradora penetrante en región apretada; H, fibras finas exploradoras; *a*, cono terminal; *b*, neurotización del cabo periférico.

de trayecto corresponde á una fase de inmovilidad. Por donde se ve que las bolas traducen en el espacio *un fenómeno ocurri-*

do en el tiempo. Diríase que las fibras caminaron por etapas, alternando esfuerzos de impulsión, con descansos más ó menos prolongados. Hay aquí un ritmo estático-dinámico, cuya periodicidad irregular contémplase objetivamente en la ristra de bolas. Todos los incidentes del camino, todos los conflictos dra-

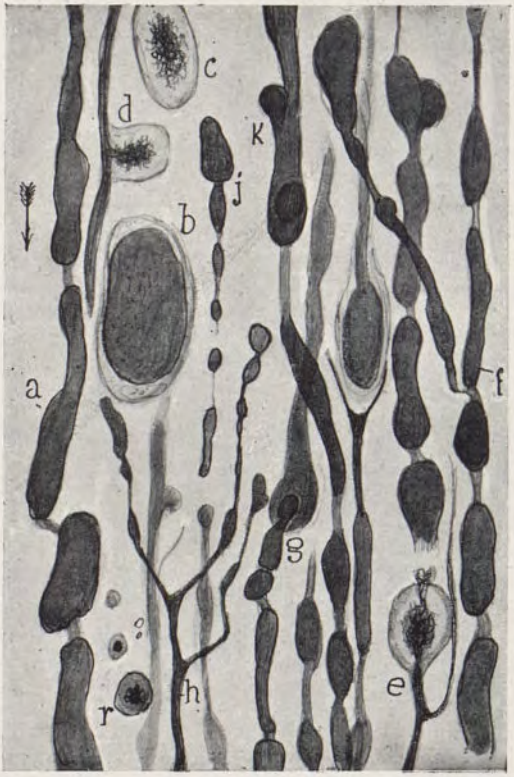

Fig. 117.—Detalles de la región del cabo central donde residen la fibras arrosariadas.—*a*, abultamientos fusiformes; *b*, bolas segregadas; *c*, bola degenerada; *d*, *e*, bolas con fibra exploradora; *k*, *g*, excrecencias de los abultamientos; *h*, fibra retrógrada ramificada.

máticos ocurridos en la lucha por el espacio, quedaron como fotografiados en esas larguísimas sartas, que cabría comparar á una cinta cinematográfica, examinada en reposo é imagen por imagen. En la figura 117, *a, g,* reproducimos á mayor aumento estas sartas de abultamientos. Repárese la estrechez del cuello

que separa cada ensanchamiento, y el frecuente cambio de posición axial de los mismos. En fin, nótense bolas segregadas por autotomia y en vías de separación (fig. 117, *r*, *e*).

No todos los axones atascados se frustran por completo. Como aparece en la figura 116, E, varios de ellos, examinados tardíamente, nos ofrecen, tras la última varicosidad, un apéndice más ó menos grueso, rectilíneo, aventurado intrépidamente en las angosturas de la porción apretada. Perseguidos estos exploradores afortunados, sorpréndeselos en ocasiones dentro del cabo periférico, donde á diversas distancias acaban, mediante conos más ó menos dilatados *(a)*. Los más crecidos descompónense bajo la vaina de Schwann en paquetes de hebras *(b)*. De ordinario, las fibras así comportadas son las más profundas, es decir, las situadas en una región donde la presión es menos rigurosa que en la capa cortical. Alguna de las precedentes particularidades son esquemáticamente copiadas en la figura 116.

c) *Fibras retrógradas.*—Constituyen legión, habiéndolas de varias dimensiones y residiendo en todos los planos del cabo central. Abundan, empero, notablemente en las capas periféricas del segmento nervioso, circunstancia fácilmente explicable, teniendo en cuenta que el angostamiento de los tubos provocado por ligadura resulta mucho mayor en la corteza nerviosa que en el centro. Estos conductores superficiales reconócense fácilmente por sus arcos de retroceso, situados casi á la misma distancia de la ligadura (fig. 116, C) y por su estructura fasciculada. A los doce días de la lesión, han crecido tanto en sentido retrógrado, que resulta difícil sorprender sus conos terminales. En su viaje de vuelta, la mayoría de estos retoños circulan por los intersticios del endoneuro. Al retroceder, algunos de ellos presentan también sartas de mazas, denotando que las dificultades á la progresión y las *pannes* ó paradas forzosas sobrevienen en área bastante extensa en torno del paraje ligado. Regiones hay donde el número de bolas pertenecientes á fibras retrógadas constituye conglomerado formidable. Al lado de fibras inmovilizadas, provistas de bolas colosales, encuéntranse también otras en vías de crecimiento, las cuales emiten ramas retrógradas, repetidamente dicotomizadas (fig. 117, *h*). No es raro notar que algunas

ramas de esta clase abandonan las vainas de Schwann, errando á la ventura por los intersticios nerviosos.

Cuando la región cortical, aunque apretada, conserva algún resquicio angosto, del arco de la fibra retrógrada nacen delicados retoños exploradores, dirigidos hacia la ligadura, á cuyo nivel no suelen llegar sino rara vez. Por acomodación á la angostura de los pasos intersticiales, tales retoños exhiben delga-

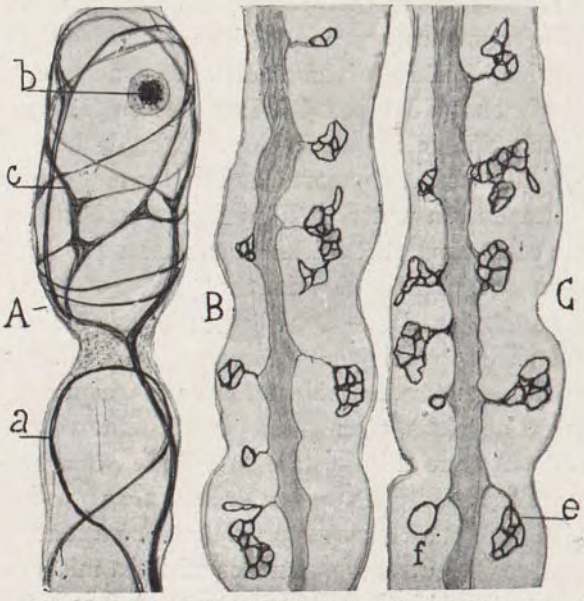

Fig. 118. — Detalles del cabo central á distancia de la ligadura. Conejo sacrificado quince días después de la operación. — A, tubo degenerado con enormes dilataciones inervadas por fibras retrógradas *(a)* que se ramifican *(c)* y forman plexos; *b*, maza segregada; *e*, apéndices reticulados en axones estériles.

da punta, más ó menos lanceolada, jamás modelada en anillo (figura 116, H).

Mencionemos, en fin, que ciertas ramas recurrentes generadas por los retoños retrógrados, alcanzan, á veces, notable longitud, neurotizando en sentido celulípeto cantidad considerable de elipsoides mielínicos, en torno de los cuales se ramifican complicadamente. Según mostramos en la figura 118, *a, c,* sorpréndense fibras de este género, dispuestas en glomérulos y revueltas intrincadas dentro de las colosales cámaras intratubarias creadas

por el reflujo de la mielina, cámaras rellenas de líquido y detritus axónicos.

Los tubos estériles abundan en el cabo central de los nervios ligados, siendo frecuente verlos, según mostramos en la figura 118, *e,* yacentes en enormes dilataciones de la vaina de Schwann, con aspecto pálido y provistos de apéndices colaterales abortivos. La excrecencia que corona tales brotes, exhibe vacuolas y red neurofibrillar gruesa é intensamente teñida.

Ligaduras moderadamente apretadas. — En el caso anterior, el dique opuesto al crecimiento de las fibras, impidió casi por completo la neurotización de la porción necrótica y cabo periférico; mas cuando la ligadura oprime moderadamente el nervio, la presa en cuestión sólo es poderosa á retardar un tanto, y con desigualdades motivadas por la posición más ó menos superficial de las fibras, la llegada de los retoños al cabo distal. Importa notar que los efectos obtenidos con las ligaduras moderadas son harto variables, á causa de la imposibilidad en que nos hallamos de graduar de manera constante la energía de la presión. Por este motivo obsérvase, á veces, que casi todo el espesor del nervio degenera; mientras que en otros casos, el proceso necrótico recae exclusivamente en las regiones corticales, quedando indemnes ó casi indemnes los tubos situados en la región axial. A este último efecto, relativamente frecuente en nuestros experimentos, aludiremos en la siguiente descripción.

Conforme presentamos en el esquema 119, una ligadura moderadamente oprimida, divide el nervio en dos regiones concéntricas: central y periférica.

Región periférica.—Excitada y oprimida violentamente por el hilo, todas ó casi todas sus fibras caen en necrobiosis y deben ser restauradas. En los casos ordinarios, sólo subsiste indemne tal cual conductor de Remak. Semejante mortificación, propágase en sentido centrípeto, á bastante distancia de la ligadura. El retoñamiento, pues, del cabo central, ocurre muy arriba, produciéndose por los métodos tantas veces señalados, colateral y terminal. Cada axon genera de este modo un paquete intratubario, que, desde el segundo al cuarto día de la sección, crece hasta la región de la ligadura (fig. 119, *a, b, c).*

El comportamiento de los referidos haces en la región oprimida es muy interesante. Notemos, desde luego, un hecho esencial: el diámetro de los conductores neoformados se adelgaza notablemente, y al cruzar por el istmo ó región apretada, su co-

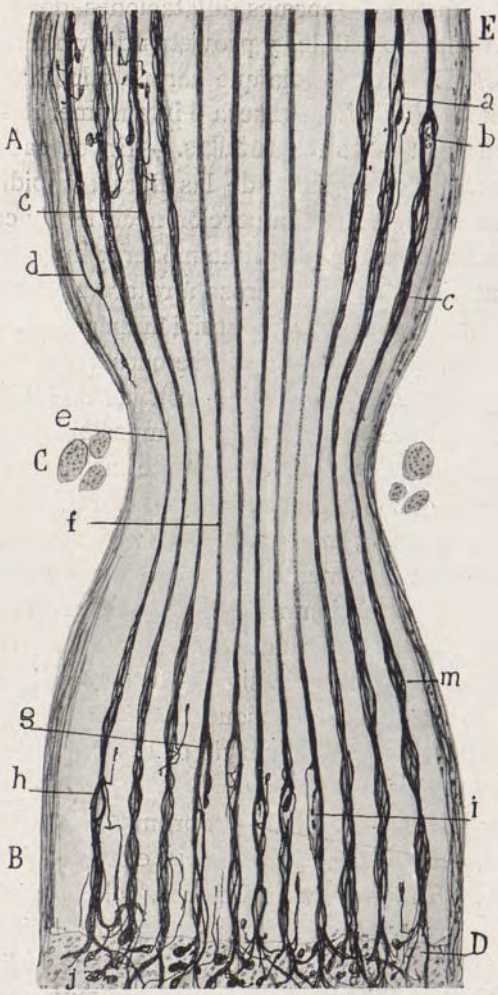

Fig. 119. — Efectos regenerativos de las ligaduras moderadamente apretadas. Conejo joven sacrificado ocho días después de la ligadura.—A, cabo central; B, cabo periférico; D, región de la sección nerviosa; C, ligadura; E, fibras incólumes de la región central; *b, c,* fibras en vías de turgescencia formativa de la región periférica; *g, i,* fibras de la región central del nervio cuyo estado de excitación divisoria aparece en la vecindad de la herida. (A distancia de la ligadura, practicóse en el cabo periférico una sección).

lorabilidad por la plata coloidal disminuye marcadamente *(e)*; mas traspasado el obstáculo, dichos retoños se espesan, su colorabilidad se restablece y sus ramas nerviosas dicotomízanse repetidamente, generando dentro de los estuches del cabo periférico magníficos y robustos paquetes de conductores *(m, h)*. Para dar una idea de la disminución del diámetro de los retoños al nivel del istmo, hemos efectuado, en casos típicos, algunas mensuraciones. De estas medidas resulta que los extratubarios pierden alrededor de la mitad ó los dos tercios de espesor. Así, fibras robustas de 4 μ redujéronse á 2 y 1 $^1/_2$ μ, para recobrar, pasada la ligadura, su diámetro primero. La reducción transversal de cada paquete intratubario de fibras finas resulta todavía más marcada; por ejemplo: un haz de 8 μ descendió á menos de 2 para alcanzar, más allá del istmo, 8 ó 10 μ. Al nivel de éste, cada fibrilla integrante del fascículo apenas excede del diámetro de las neurofibrillas, y aunque su proximidad dentro del haz es tal que toda determinación numérica resulta casi imposible, nos ha parecido que no pocas de ellas cesan antes de llegar al istmo, siendo probable que alguna parte del contingente aparecido más abajo de la ligadura, prodúcese por deshilamiento de las pálidas hebras franqueadoras del obstáculo (fig. 119, *e)*.

Al objeto de averiguar si estos retoños afortunados han perdido, por consecuencia de su notable adelgazamiento, al cruzar por el istmo, energía de crecimiento y de neoformación, hemos combinado diversas veces la ligadura con la sección próxima del nervio. Y el resultado, apreciable en los esquemas 119 y 120, ha sido comprobar que *dicho vigor de crecimiento en nada cede al de los axones situados en la región axial, axones poco ó apenas oprimidos*. Cerca de la herida, los retoños experimentan un proceso de multiplicación activa, conducente á la creación de paquetes complicadísimos de filamentos nerviosos. Añadamos que, llegados á la cicatriz, tales fibras muéstranse, á los nueve días, tan crecidas como sus compañeras nacidas de axones profundos; y lo que es más importante aún, *tan largas y capaces de cruzar el tejido conectivo cicatricial como sus congéneres de los nervios no ligados y cortados á igual nivel*. (Véase la fig. 120, *a, b)*.

Estas observaciones hacen probable, de acuerdo con la suges-

tion de Heidenhain, que el *el influjo trófico ejercido por las neuronas centrales es de naturaleza dinámica y no de orden*

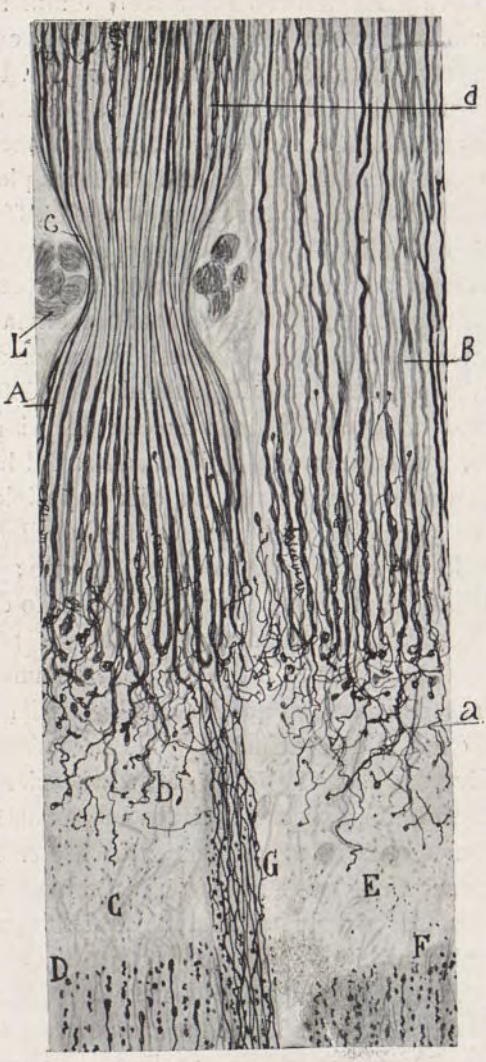

Fig. 120.—Semiligadura del ciático en el conejo, sacrificado ocho días después de la operación. Sección total del nervio, cerca de la ligadura, á fin de comparar el poder retoñante de ambos cordones.—A, cabo periférico del nervio ligado; *d*, cabo central del mismo; L, ligadura; B, cabo central del fascículo no ligado; C, E, cicatrices; D, F, cabos degenerados. (En el nervio ligado sólo se han representado las fibras de la región cortical, todas en fase de deshilachamiento).

material, toda vez que un retoño puede disminuir en más de un tercio su calibre, sin ocurrir, pasada la región adelgazada, el menor retardo ó impedimento en los fenómenos de asimilación y de crecimiento de los retoños nerviosos. Armoniza, además, con tales resultados la tesis, tantas veces mentada, de que *la asimilación y crecimiento axónicos constituyen procesos puramente locales,* es decir, no influídos por materiales ó reservas químicas almacenados en el soma ó en el núcleo neuronales. Pero de estos importantes extremos trataremos especialmente en el capítulo destinado á la interpretación teórica del acto regenerativo.

Regiones centrales.—Caracterízanse por ofrecer axones indemnes ó poco alterados, que han conservado su estructura normal y su vaina medular. Con todo eso, reconócese á menudo que, á su paso por el istmo, han disminuído algo en tamaño ($^1/_4$ y hasta $^1/_3$), afectan curso flexuoso, y exhiben manchas granulosas alternantes con porciones menos coloreadas.

En los casos en que la sección fué asociada á la ligadura (fig. 119, *f*, *g*), adviértese que estas fibras no han sufrido grave detrimento, toda vez que son aún susceptibles, á distancias variables de la herida, de generar ramas colaterales y terminales, invasoras de la cicatriz. Los detalles del esquema 119 nos dispensan de entrar aquí en pormenores. Hagamos notar solamente que las operaciones de hemisección, en que es posible comparar el crecimiento de axones centrales (poco oprimidos), con el de cilindros-ejes corticales retoñados provistos de segmentos angostados al nivel del istmo, y con el de axones libres ó pertenecientes á paquetes nerviosos cortados, mas no ligados, permiten reconocer que todas tres clases de conductores ocupan en la cicatriz la misma ó parecida extensión. A veces, no obstante, aparecen retrasados los retoños corticales (nervio ligado), cosa natural si recordamos que son los que deben recorrer mayor espacio hasta abordar la cicatriz. Mas cuando no sobreviene este retraso, según aparece en la figura 120, hay que suponer que la fuerza de crecimiento alcanza en los retoños excitados por la presión de la ligadura, mayor energía que en los libres de toda excitación ó constricción permanente.

CAPÍTULO XIII

EXPERIMENTOS ENCAMINADOS Á ESCLARECER EL MECANISMO DEL CRECIMIENTO, RAMIFICACIÓN Y ORIENTACIÓN DE LOS RETOÑOS NERVIOSOS.

Efectos combinados de la ligadura y la sección.—Indiferencia tópica.—Neurotización retrógrada de fascículos nerviosos vecinos.—Dique mecánico provocado por la ligadura del cabo periférico (formación de bolas gigantes y de ramas exploradoras).—Experimentos destinados á probar la realidad de los fenómenos neurotrópicos (secciones y hemisecciones múltiples, transformación en retoños fecundos de axones centrales infecundos, etc.).

La observación de los fenómenos consecutivos á la sección es fértil en enseñanzas; pero lo es mucho más la del proceso regenerativo desarrollado en circunstancias extraordinarias, cuando á la marcha de los retoños se han opuesto, por vía experimental, diversidad de obstáculos y creado insólitas condiciones perturbadoras. Semejantes experimentos arrojan viva luz sobre el mecanismo de la ramificación, la producción de gruesas bolas, el acto de la retrogradación, y, en fin, hasta sobre la acción trófica de los centros y la orientación química (neurotropismo) de los retoños en vías de crecimiento.

Numerosísimos han sido los experimentos de este género efectuados por nosotros durante los tres últimos años (1). En las páginas siguientes referiremos solamente los más importantes y ricos en contenido teórico.

I. **Experimentos de sección combinada con semiligaduras.**—Dejamos consignado que la sección recaída por debajo de una semiligadura nos proporciona un medio sencillo de comparar la potencia regenerativa de las fibras oprimidas y de las libres; lo que vale tanto como averiguar si la disminución del cauce por

(1) *Cajal:* Influencia de las condiciones mecánicas sobre la regeneración de los nervios. *Trab. del Lab. de Investig. biol.,* fasc. IV, tomo X, 1912.

el cual desciende de los centros el impulso trófico (apretamiento de los axones), se traduce por alguna variación en la capacidad retoñadora de los cilindros-ejes ó de sus ramas.

Pero estos experimentos provocan, á veces, fenómenos eventuales de neurotización muy expresivos para la teoría. Por tales reputamos los presentados en las figuras 121 y 122. Con frecuencia, los retoños nacidos en un fascículo nervioso macroscópico, al abordar las masas cicatriciales, aparecen divididos en dos corrientes: una principal, empeñada en cruzar laboriosamente la trama conectiva para alcanzar el cabo periférico (figura 121, C); otra marginal, de retoños mucho más largos, la cual, retrocediendo bruscamente, inerva con impensada energía un cordón nervioso vecino (*fascículo terciario* macroscópico) *(c)*. Entre estas fibras dislocadas, las hay robustas que, llegadas al híleo del referido cordón, descompónense bruscamente en varias ramas, las cuales se insinúan ora dentro de los tubos de Schwann, sorteando los elipsoides grasientos, ora en los intersticios del endoneuro. La fuerza de crecimiento de tales retoños, es tal, que los hemos sorprendido, en ocasiones (fig. 121, *e)*, asaltar en su retroceso la ligadura, y ante el obstáculo de ésta, retornar nuevamente al hileo.

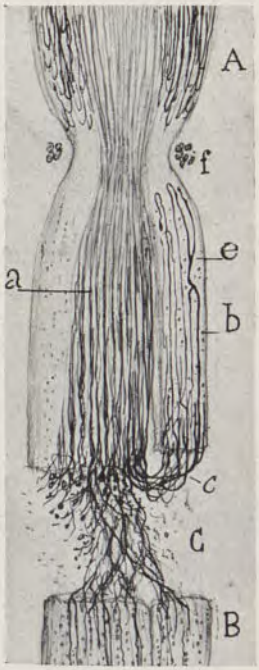

Fig. 121. — Nervio de gato de quince días, sacrificado siete después de la operación. — Sección del cabo periférico (B); A, cabo central; *f*, ligadura; C, cicatriz; *c*, fibras retrógradas que inervan un manojo degenerado comprendido en la ligadura. *Nota.* La ligadura se apretó lo bastante para necrosar la región cortical del nervio, pero no la central, de donde surgen los retoños retrógrados.

En aquellos casos en que la ligadura, moderadamente apretada, permitió que las regiones corticales del cabo periférico primitivamente degeneradas sean inervadas por filamentos exploradores nacidos de fibras retrógradas, encuéntranse dentro de dicha

Fig. 122. — Gato de quince días sacrificado seis después de la ligadura del ciático. Sección del cabo periférico. La región cortical degenerada es inervada por los retoños de la región axial nacidos no lejos de la herida.—A, cabo central; B, ligadura; D, manojo inervado retrógradamente; C, cicatriz; *b*, fibras exploradoras que salvan la porción oprimida y se mezclan con las llegadas de la herida (figura semiesquemática).

porción marginal dos clases de retoños: ascendentes y descendentes. El esquema de la figura 122, *c, b,* muestra esta particularidad interesante. La corriente venida de la cicatriz nacía en cilindros-ejes de la región axial, excitados por la herida, pero no degenerados por la ligadura.

Los detalles del proceso de penetración retrógrada de los retoños llegados de la herida aparecen en la figura 123, donde se comprueba la lujuria neoformativa que se apodera de las fibras en cuanto abordan el híleo de los tubos degenerados. En poco trecho, la fibra C se descomponía en seis ramas larguísimas, amén de varios apéndices cortos acabados en esferas. En su mayoría, dichos retoños marchan intratubarios, pero los hay también intersticiales.

Experimentos de semiligadura combinados con sección total. — Curiosa variante de dicho fenómeno de neurotización retrógrada aparece en el esquema 124, C, en donde las fibras neurotizadoras brotaban de un cordón vecino no ligado (experimento de semiligadura). Los retoños retrógrados empeñados en asaltar el cordón degenerado, salvaron enorme distancia al través de la cicatriz (gato de quince días), después de la ligadura y sección. Al llegar á la región ligada, no pocos retoños retrogradan *(a)*. Como en este ejemplo la ligadura fué muy apretada, todas las fibras del haz ligado cayeron

en degeneración, y los retoños emigrados del fascículo no ligado no tuvieron que luchar con los nacidos en el segmento proximal de éste.

Lo más impresionante en los mencionados fenómenos de neurotización retrógrada, es la extraordinaria energía vegetativa de las fibras neoformadas, demostrada no sólo dentro del cordón

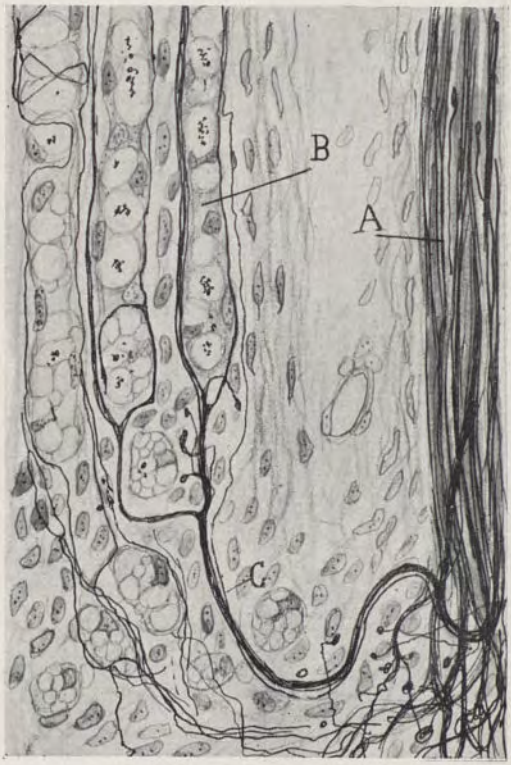

Fig. 123.—Detalles de la neurotización retrógrada reproducida en la figura anterior.—A, cabo central excitado cerca de sección; C, retoños emigrantes; B, ramificación de éstos dentro de grueso tubo nervioso degenerado.

inervado, sino en el seno de la cicatriz interpuesta, á través de la cual recorren mucha más distancia que los retoños directos ú ordinarios (fig. 124, D); sorprende también el hecho de que, al emprender la nueva ruta, concurren de ordinario varias fibras situadas á bastante distancia unas de otras, como si á la vez ex-

perimentaran el influjo atractivo; y, en fin, llama la atención su brusca descomposición en ramas paralelas, una vez llegadas al híleo del vecino cordón, á fin de neurotizar simultáneamente varios estuches de Schwann. A nuestro juicio, estos *hechos de brusca captación de una corriente de retoños por un nervio vecino, y su penetración en sentido retrógrado dentro de las vainas de Schwann,* implican tres postulados, afirmativo el uno y negativos los otros, á saber: 1.º Los nervios degenerados (cabo periférico) derraman en la cicatriz alguna materia (fermento, alimento, ó lo que fuere) susceptible de excitar la asimilación y crecimiento de los retoños en sentido inverso de la corriente difusiva. 2.º Los retoños nerviosos inervan indiferentemente cualquiera región cortical ó axial del nervio ó cualquier fascículo del cabo periférico *(indiferencia topográfica).* 3.º Contra el parecer de Bethe y de otros autores, los nervios degenerados carecen de polarización neurotrópica, esto es, que los retoños atraídos por ellos lo son indiferentemente por el lado distal ó proximal del cabo periférico.

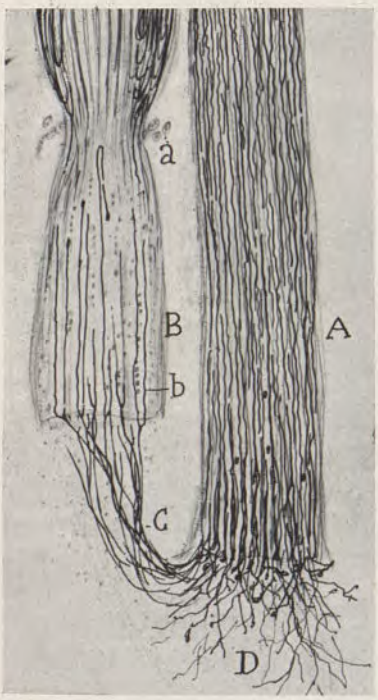

Fig. 124.—Experimento de semiligadura muy apretada, con sección completa á desiguales alturas para cada haz nervioso. Conejo joven sacrificado ocho días después de la operación.—A, cabo central del fascículo no ligado; B, cabo degenerado del haz ligado; D, fibras dispersas por la cicatriz; C, manojos emigrantes que se dirigen al fascículo degenerado y ligado (figura semiesquemática).

Luego citaremos más ejemplos de esta indiferencia polar, ya entrevista por Forsshmann y otros autores, aunque insuficientemente estudiados hasta ahora.

Efectos de la ligadura del cabo periférico.—De ellos hemos hablado ya, al discurrir sobre la significación de las bolas grandes atascadas. En la figura 125 presentamos esquemáticamente la marcha de los retoños á través de la cicatriz y cabo periférico ligado (conejo de dos meses, sacrificado ocho días después de la operación). Repárese cómo al detenerse las fibras cerca de la ligadura, produce nmazas gruesas (*c*), y cómo los botones, más ó menos elípticos, van precedidos de un cuello flexuoso, revelador de titubeos de marcha. Nótese que las poquísimas hebras exploradoras, brotadas de las mazas y salvadoras del obstáculo (*b*), afectan singular delgadez por acomodación á la angostura excepcional de los intersticios. Obsérvese, en fin, cómo algunas mazas han logrado movilizarse tornándose atrás para enclavarse nuevamente á diversas distancias de la región ligada (*a*).

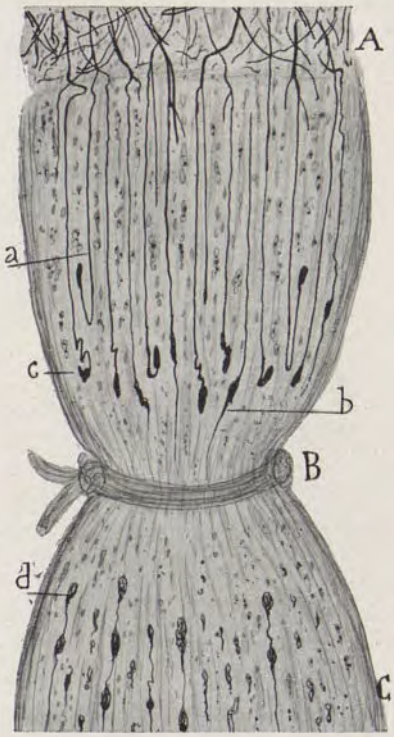

Fig. 125.—Representación esquemática del mecanismo de la formación de las mazas gruesas y arcos de retroceso dentro de un cabo periférico donde se creó grave obstáculo mecánico á la marcha de los axones neoformados. Por debajo de la sección, el cabo periférico del ciático fué ligado. Conejo de dos meses, sacrificado ocho días después de la operación.—A, cicatriz de la herida; B, hilo de la ligadura; C, cabo periférico situado por debajo de la ligadura donde se ven algunos axones degenerados terminados en bolas; *a*, *c*, fibras detenidas encima de la ligadura; *b*, bola atascada que envía tenue hebra hacia la región apretada.

En suma; el mencionado experimento, que hemos repetido de varias maneras, demuestra, una vez más, que tanto la formación de las gruesas mazas, como la de los trayectos retrógrados, dependen exclusivamente de la presencia de obstáculos.

Efectos de la ligadura de las ramas de un nervio, convertidas en cabo periférico mediante la sección previa del tronco.— Este experimento, que reproducimos en el esquema 126, corrobora una vez más la doctrina de la indiferencia topográfica de los retoños nerviosos: demuestra, también de manera evidente, que los retoños brotados de un tronco nervioso cortado pueden inervar indistintamente cualquiera de las ramas derivadas del mismo. En el caso presente (conejo sacrificado catorce días después de la lesión), las ramas nacidas en el arranque del nervio tibial inervan los cabos periféricos de ambas ramas, tibial y peronea. Gracias á la ligadura (destinada á mantener juntos los dos nervios) y á la circunstancia de que por un lado no fué cortado el neurilema, las distancias de entrambos cabos centrales al periférico común se ha hecho desigual, y el segmento central más próximo á los mismos ha prevalecido sobre su compañero en el proceso de neurotización.

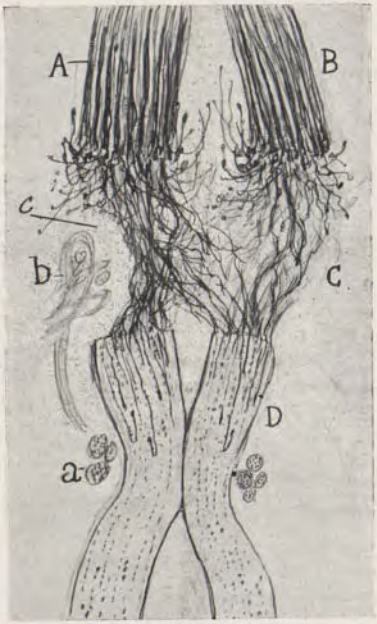

Fig. 126.—Sección de las ramas peronea y tibial del ciático y su ligadura por debajo de la lesión. Conejo joven sacrificado catorce días después de la operación.—A, B, cabos centrales; C, cicatriz; D, cabos periféricos; *a*, ligadura; *b*, hilos de ésta, rodeados por trama conectiva de que huyen los retoños nerviosos.

En suma: cuando no hay intromisión de tejido adiposo ó de cuerpos extraños (pelos, hilos de algodón, etc., etc.), el cabo periférico más próximo desembocado en la cicatriz es siempre inervado, cualquiera que sea el origen y categoría fisiológica de sus fibras. Causa grave de retardo y perturbación en la marcha de los retoños, es la presencia eventual en la cicatriz de lóbulos adiposos ó de coágulos sanguíneos no reabsorbidos, conforme tenemos manifestado más

atrás; pero el mayor de los obstáculos suele ser la caída accidental en la herida de cuerpos extraños. Los pelos, los filamentos de seda, de lana ó de algodón, los hilos de ligadura, etc., motivan la creación de una pléyade ó muro conectivo apretado, cuyas células rarísima vez dejan camino á los retoños (fig. 126). Mas de esta singular propiedad perturbadora de los fagocitos enquistadores de cuerpos extraños y de la acción repulsiva del pus, trataremos en otro lugar.

Experimentos de sección múltiple, con ó sin ligadura del cabo central.— Esta operación conviene, sobre todo, para determinar las condiciones provocadoras de las dicotomías nerviosas.

Hemos consignado ya que las divisiones de los retoños son á menudo provocadas por el choque contra obstáculos, difícilmente superables, del tejido cicatricial.

En la figura 127 mostramos esquemáticamente nueva prueba de este aserto. El cabo periférico de un nervio fué seccionado completamente en tres parajes sucesivos, á fin de que los retoños nerviosos llegados de la herida principal é insinuados en las vainas viejas de Schwann tuvieran que salvar en su camino varias interrupciones de estas vainas, es decir, tres pequeñas cicatrices. Nótese que, mientras los axones marchan por los estuches de Schwann ó por sus intersticios, esto es, á través de un terreno saturado por igual de materias trófi-

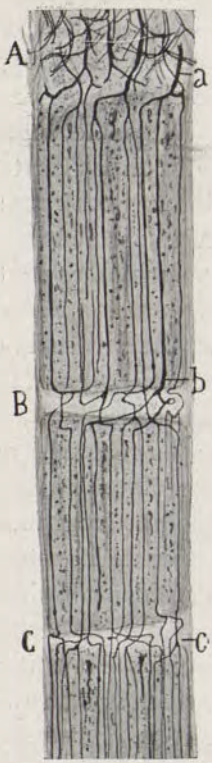

Fig. 127.—Nervio ciático de gato de un mes, sacrificado nueve días después de la sección. Representación esquemática del aspecto ofrecido por un cabo periférico partido en tres porciones é invadido por los retoños nerviosos. — A, cicatriz principal por donde circulan los axones llegados del cabo central; B y C, cicatrices pequeñas correspondientes á secciones incompletas del cabo periférico; *b*, fibras desorientadas y ramificadas en la primera cicatriz; *c*, fibras ramificadas en la segunda cicatriz; *a*, gruesa fibra ramificada llegada del cabo central.

cas, su trayecto es rectilíneo y sin divisiones; mas en cuanto abordan las pequeñas cicatrices, los axones se desorientan (figura 127, *b*), trazan revuelta y se dividen en ramas, unas insinuadas en el cabo periférico inmediato, otras retrogradantes hacia el que hace veces de central.

Es indudable, según hace notar Dustin, que los obstáculos residentes en las cicatrices intercalares contribuyen á desorientar las fibras, y son causa de revueltas, retrocesos y dicotomías. Mas en la producción de estas divisiones múltiples, nunca tan copiosas y constantes dentro de las cicatrices ordinarias, ¿no podría influir también la multiplicidad de las fuentes neurotrópicas vecinas? La presencia en la cicatriz de células inertes, de capilares, etc., ¿no podría acaso multiplicar y pulverizar, por decirlo así, mediante la creación de intersticios irregulares, la corriente de las materias neurotrópicas liberadas por el cabo periférico inmediato?

Significativos son, además, desde el punto de vista de la acción atractiva de los estuches de Schwann, la pujanza neurocládica y de crecimiento de los retoños, y, singularmente, el hecho de que jamás éstos, no obstante sus revueltas y el lujo de ramificaciones producidas al cruzar las cicatrices intercalares, extravíanse bajo el neurilema, ó se atascan entre los corpúsculos conectivos embrionarios. El retroceso de las fibras neoformadas, frecuente en tales preparaciones, explícase bien por la actuación simultánea, equivalente y en sentido contrario, de dos fuentes quimiotácticas vecinas.

CAPÍTULO XIV

CONTINUACIÓN DEL ESTUDIO DE LA REGENERACIÓN NERVIOSA EN CONDICIONES ESPECIALES

Observaciones demostrativas de la indiferencia tópica y polar de los retoños nerviosos. — Inversión de secuestros nerviosos. — Unión de dos cabos centrales. — Efectos de la hemisección múltiple. — Penetración retrógrada de fibras sensitivas errantes en las raíces posteriores. — Penetración de fibras sensitivas en las raíces anteriores cortadas. — Experimentos de arrancamiento de nervios. — Experimentos destinados á crear dificultades á la neurotización del cabo periférico y á la marcha de las fibras según la dirección inicial.

Observaciones demostrativas de la indiferencia polar de los retoños nerviosos. — En el precedente capítulo dejamos referidos algunos hechos probatorios de la capacidad, poseída por los axones, de neurotizar en sentido retrógrado, y según todos los planos, un segmento nervioso degenerado. Corroborando una vez más la tesis de la indiferencia tópica y de dirección de los retoños penetrados en el nervio, los siguientes experimentos atestiguan además la influencia trófica del hileo de todo nervio ó fascículo nervioso, asiento de procesos degenerativos. Mas, antes de referirlos, séanos lícito fijar el concepto de polarización, tal como ha sido comprendido por Bethe y aceptado por Lugaro.

Admite Bethe (1), como resultado de sus numerosos experimentos de unión entre nervios de diversa categoría fisiológica, que todas las fibras nerviosas poseen cierta polaridad, que no depende de la dirección del impulso nervioso, sino de su orienta-

(1) *A. Bethe:* Ueber Nervenheilung und polare Wachstungsercheinungen aus Nerven. *Münschener. med. Wochensch.*, núm. 25, 1905.

Véase también: *Algemeine Anatomie und Physiol. des. Nervensystems.*, 1903.

ción con respecto á la célula ganglionar con que se conexionan. Sabido es que, en un nervio mixto, fibras motrices y sensitivas conducen corrientes en opuesto sentido; pero su polaridad es igual, porque su posición con relación al soma (corpúsculo sensitivo y motor) es la misma. Compréndese, pues, que un cabo central motor pueda inervar un cabo periférico sensitivo ó también un cabo periférico perteneciente á otro nervio motor. Por el contrario, dicha unión ó neurotización resulta imposible cuando se contrapone la posición de las células de origen en las fibras artificialmente reunidas. Por ejemplo, en el experimento de Bethe, consistente en juntar el cabo del nervio maxilar superior con el óptico cortado (porción de éste unida á la retina), la fusión de las fibras no se verifica, porque, en las visuales, las células de origen residen en la periferia (retina) y en las sensitivas en el centro (ganglio de Gaserio). Por la misma razón no se logra tampoco la penetración de las fibras sensitivas en el cabo central de un nervio motor, ó recíprocamente, las motrices en el cabo central de un nervio sensitivo. Sin éxito queda también la unión de dos cabos centrales, sean sensitivos ó motores, según probó hace tiempo Stefani y ha reconocido Bethe (1). En fin, afirma este sabio que, cuando se corta un nervio en dos puntos y el trozo intermedio se invierte, sus fibras auto-regeneradas no podrían juntarse ni con las del cabo central ni con las del periférico; experimento que, interpretado á la luz de la doctrina del monogenismo, implica la imposibilidad de que un secuestro nervioso sea inervado en sentido retrógrado.

En sus interesantes experimentos de ablación ganglionar y regeneración de las raíces nerviosas, Lugaro (2) ha sorprendido muchas veces fibras nacidas de la raíz anterior ó motriz, las cuales, después de cruzar la cicatriz, penetran en la raíz sensitiva

(1) Exponemos la doctrina de Bethe sobre la polarización conforme á la interpretación dada por Lugaro, es decir, desde el punto de vista del neuronismo. Mas no hay que olvidar que, cuando el neurólogo de Strasburgo habla de imposibilidad de la unión de dos cabos periféricos ó de dos cabos centrales alude, sobre todo, al problema de la unión de fibras auto-regeneradas ya entre sí, ya con las normales del cabo central.

(2) *Lugaro:* Sul neurotropismo e sui trapianti dei nervi. *Riv. di patol. ner. e mentale.* Vol. XI, 1906.

(porción situada entre el ganglio y la médula espinal), dentro de la cual circulan hasta cerca del cordón posterior; llegadas á este punto, detiénense bruscamente para dispersarse por debajo de la *pía*, sin abordar la médula, á causa quizás de la acción quimiotáctica negativa obrada por dicho centro sobre los retoños nerviosos aferentes. En este interesante experimento queda inviolada la ley de polaridad, toda vez que, relativamente á la célula de origen (raíz posterior unida á la médula), los axones llegados de la raíz anterior conservan la misma posición que los normales emanados del ganglio sensitivo correspondiente.

El principio de polaridad sólo es cierto aplicado á las lejanas consecuencias de las citadas uniones incongruentes. Pero entonces queda englobado en una ley más general: la de la atrofia y reabsorción por desuso, tantas veces mentada. Desaparecen por reabsorción todas las vías extraviadas, es decir, cuantos axones errantes por cauces extraños hállanse incapacitados para cumplir su destino, esto es, para asaltar el territorio terminal en vista del que las conexiones de la neurona de origen fueron coordinadas. Mas, repetimos, aplicado el citado principio de polaridad á las uniones precoces, es radicalmente falso. Cualquiera que sea la posición del centro trófico del retoño recién llegado, todo nervio recibe á éste en sus vainas, sin perjuicio de caer ulteriormente en apatía y degenerar por inutilidad fisiológica. Además del caso, tantas veces repetido, de las fibras retrógradas dentro del cabo central, he aquí algunas observaciones contrarias á la hipótesis de la polarización de Bethe.

Inversión de un secuestro nervioso. — En nuestros experimentos de transplantación nerviosa sobre el ciático resecado, hemos invertido muchas veces el ingerto implantado en el intervalo de ambos cabos, habiendo sido constantemente neurotizado. De estos experimentos daremos ulteriormente detalles.

Unión de dos cabos centrales. — Este experimento, verificado hace tiempo por Schiff (1858) y repetido por Stefani y Bethe, ha sido efectuado por nosotros entre las dos ramas del nervio ciático. Transcurridos trece días, ambos cabos han cambiado fibras, que marchan en dirección retrógrada, albergándose tanto en los intersticios del endoneuro como en las vainas de Schwann de-

generadas. Cada cabo nervioso recibe tanto mayor contingente de retoños, cuanto más extensa es la porción necrosada y degenerada del mismo. Sin embargo, la mayoría de los retoños se dispersa por la cicatriz intermediaria, la superficie del neurilema y tejidos circundantes. Es de presumir que, andando el tiempo, todas las fibras penetrantes en los cabos centrales caigan en atrofia.

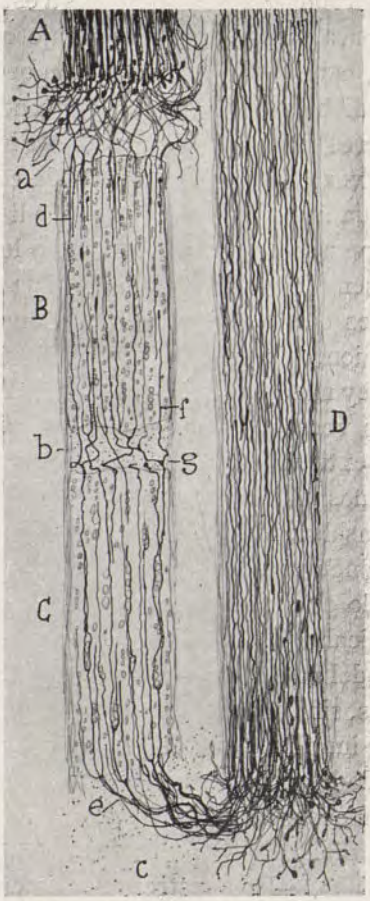

Fig. 128. — Experimento de hemisección múltiple. Gato joven sacrificado seis días después de la operación. —A, cabo central de la mitad multiseccionada; B, primer cabo periférico; C, segundo cabo periférico; D, mitad del cordón cortado sólo una vez; *a*, primera cicatriz; *b*, segunda cicatriz; *c*, tercera cicatriz; *f*, *d*, retoños penetrados en el primer cabo periférico; *g*, divisiones en la segunda cicatriz.

Por lo demás, este experimento no hace sino reproducir, en mayor escala, el fenómeno tan conocido de neurotización retrógrada sobrevenido en todo cabo central, singularmente de los animales adultos.

Efectos de la hemisección múltiple. — Este experimento, rico en valor teórico, aparece en la figura 128, donde reproducimos esquemáticamente los fenómenos regenerativos consecutivos á la sección única de la mitad del ciático, asociada á la interrupción múltiple de la otra mitad. Tratábase de un gato de quince días, sacrificado seis después de la operación. Según suele ocurrir en estos animales, los fenómenos regenerativos sucediéronse con extraordinaria celeridad. Prescindiendo por ahora de otras particula-

ridades, lo más instructivo de este caso consiste en que, dentro del cabo periférico, representado por la mitad nerviosa cortada en tres porciones, júntanse dos corrientes de retoños, *directa* y *retrógrada*. Las fibras *directas* nacen del cabo central correspondiente (fig. 128, *d)*, y luego de cruzar dos cicatrices, donde se dicotomizan abundantemente, desembocan parcialmente en la cicatriz general ó comprensiva de ambas mitades nerviosas. La corriente retrógrada, sumamente pujante, brota del cabo central de la otra mitad cordonal *(e)*, y trazando arcos asalta ávidamente el último tramo del cabo periférico contiguo. *Encuéntranse, por consiguiente, dentro de éste, y á menudo dentro de las mismas vainas, conductores ascendentes y descendentes*, los cuales conviven perfectamente y manifiestan exactamente las mismas energías de crecimiento y capacidad neurocládica. Añadamos que, en el presente ejemplo, la impulsión de crecimiento de los retoños retrógrados dentro del cabo periférico (mitad degenerada contigua), mostróse tan pujante por comparación con la precaria de la cicatriz general (sección simultánea de ambas mitades); la vuelta trazada al través de la cicatriz por tales fibras recurrentes, aparece tan resuelta y bien encauzada, que se impone al ánimo este pensamiento: el cabo degenerado no sólo elabora substancias tróficas, sino que las difunde en área relativamente extensa, poco inferior, en ocasiones, á un milímetro de radio. Claro es que tal influjo déjase sentir al máximo en los retoños más próximos del cabo central. Podríase designar estas áreas de la cicatriz embebidas de emanaciones del cabo periférico, *campos de influencia*. Significativo es también, desde el punto de vista neurotrófico, la ausencia de dichas corrientes de fibras larguísimas, é igualmente dobladas en arco, en el lado opuesto del cabo central.

Neurotización retrógrada de una raiz posterior. — En la figura 129, C presentamos un caso típico de estas neurotizaciones á contrapelo, muchas veces sorprendidas por nosotros en experimentos de sección, y, sobre todo, de inflamación del arranque de las raíces medulares. Tratábase de un gato de diez días, cuya médula lumbar, al nivel de la cola de caballo, fué casi completamente seccionada. Cinco días después sacrificóse al

animal, reconociéndose que varias raíces posteriores próximas á la herida medular habían sido cortadas. Al cabo central de

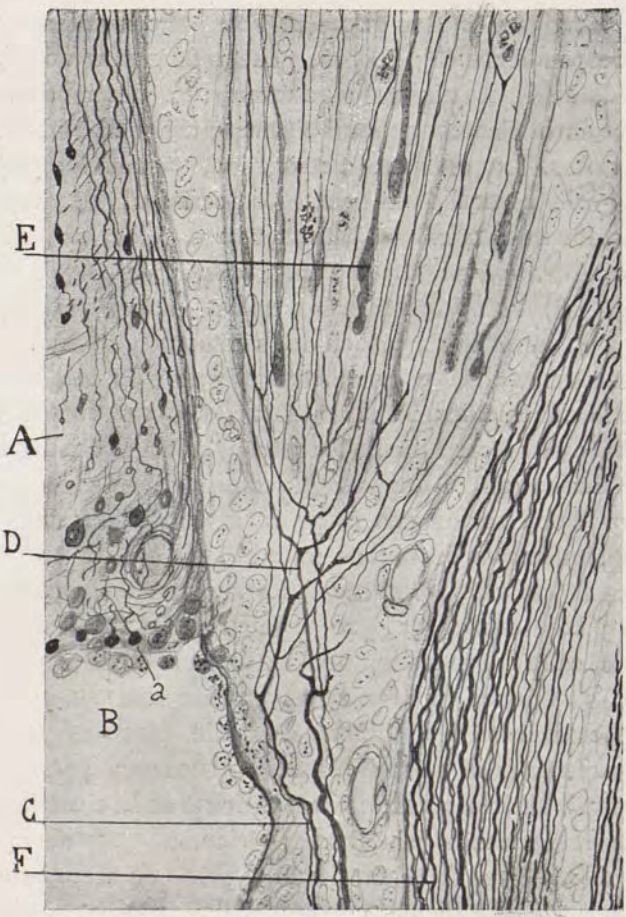

Fig. 129.—Sección contemporánea de la médula espinal y de una raíz posterior en el gato joven, que fué sacrificado cinco días después de la operación. — A, cordón posterior de la médula; B, quiste desarrollado en la herida; C, fibras nerviosas de la cicatriz penetradas en un cabo central de raíz posterior seccionada; E, axones viejos de la raíz posterior; D, ramas producidas en el híleo de la raíz; F, raíz sensitiva indemne.
Nota. La sección de la raíz posterior ocurrió entre la médula y el ganglio.

una de ellas (fig. 129, C) llegaba desde larga distancia cierto manojo solitario, formado de retoños brotados en otro cabo central

(porción de la raíz unida al ganglio), retoños que, al aproximarse á la raíz posterior degenerada (porción unida á la médula), descomponíanse súbitamente en elegante penacho de ramas destinadas á diferentes bandas de Büngner.

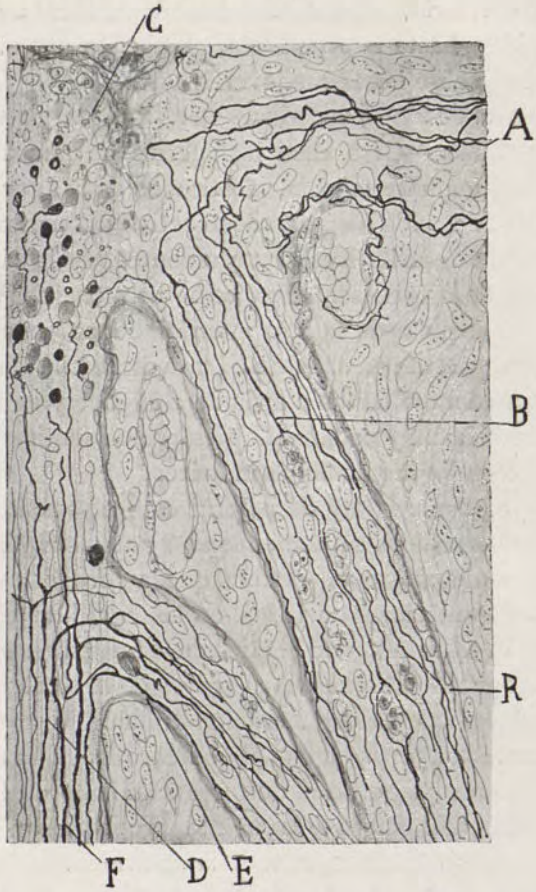

Fig. 130.—Corte longitudinal de las raíces anteriores de un gato á quien se produjo una herida medular. — A, fibras sensitivas de la cicatriz invadiendo una raíz anterior degenerada; B, fibras invasoras ramificándose al nivel de un conglomerado grasiento; C, porción necrosada del cordón anterior en la inmediación de la herida; D, E, fibras cordonales penetrantes en un haz radicular motor.

Esta observación habla también elocuentemente en favor de la doctrina neurotrópica. Lo solitario del fascículo errante, el largo itinerario por éste recorrido para abordar los haces ra-

diculares degenerados, la orientación de las ramas terminales, la ausencia de apéndices perinerviosos ó extraviados, y, sobre todo, la excitación formativa de las ramas á su arribo al híleo radicular, como si de súbito recibieran algún estímulo de su capacidad divisoria, ¿no inclinan el ánimo en favor de una acción neurotrópica y hasta neurocládica, provocada por el cabo radicular central sobre las fibras jóvenes errantes?

Penetración de fibras sensitivas en raíces anteriores ó motrices degeneradas. — Otro caso instructivo de neurotropismo y de neurotización heteromorfa, mostramos en la figura 130. Trátábase aquí de herida medular destructiva del arranque de una raíz anterior ó motriz. Las fibras errantes por la cicatriz, probablemente de origen sensitivo, como atraídas por algo derramado por el boquete de la raíz anterior degenerada, precipitábanse resueltamente en ella desde larga distancia, ramificándose prolijamente dentro de las vainas de Büngner y en los intersticios de las mismas, y caminando siempre en sentido centrífugo, como si fuesen legítimas fibras motrices.

En este ejemplo, la ley de polarización no queda vulnerada, puesto que los retoños siguen en la raíz anterior igual dirección que los normales; pero, en cambio, queda derogada en otros casos de raíces anteriores cortadas, en las cuales hemos visto penetrar por el híleo del cabo central de éstas, numerosos retoños sensitivos ó motores, errantes al través de la cicatriz. Con ocasión del estudio de la regeneración traumática en la médula, mencionaremos nuevos ejemplos de neurotización motriz retrógrada. También los efectos del arrancamiento de los nervios, de que trataremos ahora brevemente, proporcionan nuevos argumentos contra la concepción de la polaridad.

Experimentos de arrancamiento de nervios.— Admítese generalmente, que el arrancamiento de los nervios en la vecindad de su origen (hipogloso cerca del agujero rasgado anterior, raíces motoras de los pares raquídeos, etc.), provoca la atrofia de la célula de origen, ó centro trófico, é impide, por tanto, la regeneración del cabo periférico. Cuando este arrancamiento tiene lugar en animales recién nacidos ó de pocos días, la atrofia consecutiva del foco motor correspondiente es suficientemente mar-

cada, meses después, para servir de base á un excelente método de investigación del origen de los nervios motores *(método de las atrofias,* llamado de Gudden y Forel).

Diversos autores, entre ellos Bethe, Marinesco y Sala y Cortese (1), han emprendido, en estos últimos tiempos, experimentos de arrancamiento; los dos primeros, con la mira de averiguar el mecanismo de la neurotización del cabo periférico; los segundos, con el propósito de indagar los fenómenos regenerativos recaídos en el cabo central. Por lo que concierne á Marinesco, ha deducido de sus trabajos, contra la opinión corriente, que no todas las neuronas del centro trófico correspondiente sucumben; antes bien, algunos axones persistentes del cabo central, serían capaces de inervar la cicatriz y aun de abordar el cabo periférico. Hasta en aquellas radiculares motrices, interrumpidas por el arrancamiento en plena substancia blanca (arrancamiento de nervios raquídeos), han sorprendido Sala y Cortese fenómenos indiscutibles de retoñamiento y aun verdaderos pelotones y ovillos de fibras neoformadas.

Nuestros experimentos de arrancamiento del hipogloso y de las raíces de origen del nervio ciático (gato de pocos días), comprueban, de acuerdo con las aserciones de Sala y Cortese, que la violencia traumática obra muy desigualmente sobre los axones. De ordinario, y aunque los nervios sean desgarrados cerca de la dura-madre, las raíces sensitivas resisten, mostrando á menudo un cabo central (segmento exterior al ganglio) en pleno retoñamiento, del cual brotan tanto ramas destinadas á la cicatriz, como retoños retrógrados, diseminados en el ganglio mismo.

La violencia mecánica compromete mucha más extensión de las raíces motrices. Con frecuencia, sorpréndense entre las radiculares anteriores del nervio ciático arrancado, tubos en los cuales, seis días después de la operación, el axon ha desaparecido hasta la célula de origen. En otros tubos, aparecen rastros de reliquias axónicas granulosas, coloreables por la plata coloidal. Algunos pocos finan mediante bolas en porción intramedular de la raíz ó generan los pelotones y espirales salpicados de

(1) *G. Sala* y *Cortese:* Sui fatti che si svolgono nel midollo spinale in seguito allo strappo delle radici. Pavía, 1909.

mazas, descritos por Sala y Cortese. Sin embargo, la mayoría de los conductores motores radiculares persiste, pudiendo perseguírselos al través del cordón anterior, hasta cerca de la substancia gris. Muchos de ellos parecen enteramente normales, quiero decir, que carecen de vegetaciones y excrecencias (1).

Perseguidos estos axones, más ó menos íntegros, por el espacio subdural y por fuera de las membranas medulares, llégase siempre á un paraje, en donde, á distancia desigual para cada conductor, aparece el segmento excitado ó en vías de turgescencia formativa. Este examen permite reconocer, además de los retoños desembocados en la cicatriz, dispuestos en haces errantes por los espacios extra y subdurales contiguos y generadores de plexos de enorme complicación, gran número de colaterales nerviosas, nacidas dentro de los tubos y fibras que, deshilachándose y tomando dirección retrógrada, invaden la porción subdural de la raíz, y sin detenerse en las fronteras de la médula, asaltan el cordón anterior. Compórtanse estas fibras retrógradas á la manera de las brotadas del curso de las raíces anteriores atacadas de degeneración, á causa de graves inflamaciones traumáticas, ó como consecuencia de aplastamientos y dislaceraciones (véase más adelante).

En la figura 131 reproducimos el aspecto de algunas raíces motrices arrancadas en un gato sacrificado diez días después de la operación. La neoformación de retoños fué enorme, como lo prueba el plexo interior de las raíces (fig. 131, D, C). Repárense las fibras retrógradas, constitutivas de una corona en torno del axon normal; tubos hay, bajo cuya membrana se cuentan dieciséis y más hebras. Aparte los retoños intratubarios, no faltan los intersticiales, aunque no alcancen igual abundancia (fig. 131, G). En fin, un hecho particularmente interesante consiste en la penetración de estas fibras neoformadas y retrógradas, en la porción intramedular de las raíces, con las cuales caminan, constituyendo plexos complicados que se prolongan hasta la misma substancia gris *(a)*.

(1) De las alteraciones de las células y raíces medulares, así como de las ocurridas en los ganglios, con ocasión del arrancamiento, nos ocuparemos más adelante.

Curioso fuera averiguar el modo de terminación y la suerte ulterior de tan interesantes conductores retrógrados perdidos en los plexos intramedulares. Por desgracia, la riqueza fibrilar de la substancia gris no consiente perseguir dichos retoños extra-

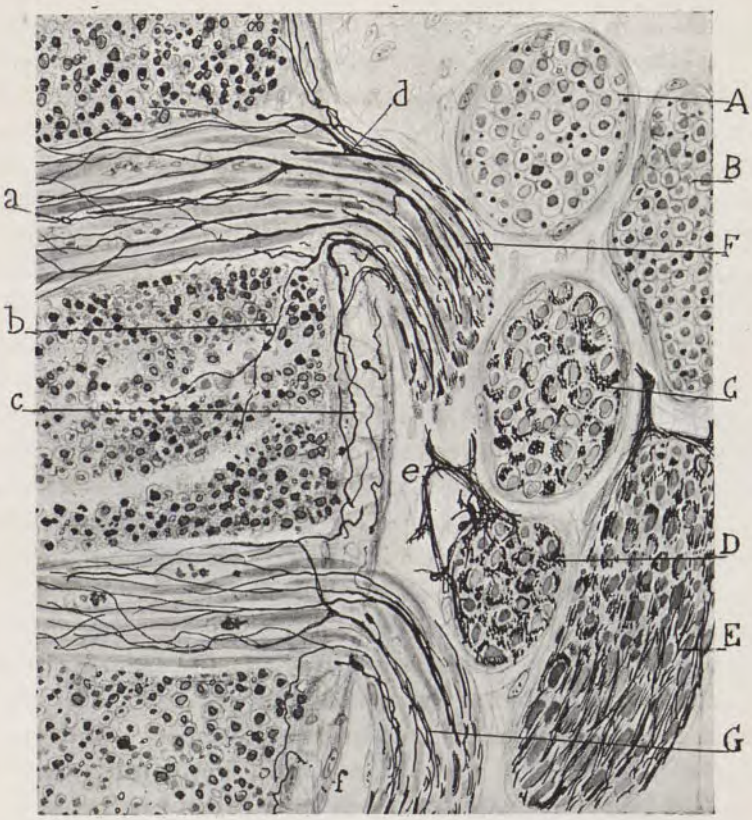

Fig. 131. — Sección transversal del cordón anterolateral y raíces anteriores. Gato joven sacrificado diez días después del arrancamiento del nervio ciático. — A, B, fascículos radiculares indemnes; C, D, E, raíces portadoras de retoños retrógrados; F, G, raíces anteriores invadidas por las fibras neoformadas; *a*, retoños penetrantes en la raíz; *c*, plexo perimedular.

viados hasta su acabamiento. Por lo demás, existen conductores retrógrados que, desviándose del plano de las radiculares, adquieren orientaciones oblícuas, ó más ó menos longitudinales, ganando el espesor del cordón anterolateral (fig. 131, *b*). Algunas

otras, desviándose lateralmente, por debajo de la basal, generan un plexo perimedular (fig. 131, *c)* complicado.

Estos hechos implican, no sólo la indiferencia polar de los retoños, sino la falta de quimiotaxis negativa en la trama de la médula espinal. Prueban también que, cuando la impulsión de crecimiento es grande, los retoños pueden, ayudados por la presencia de tutores convenientes y obedeciendo al azar de la menor resistencia, penetrar en tramas apretadas y terrenos sembrados de obstáculos.

Operaciones destinadas á crear dificultades á la neurotización del cabo periférico y á la marcha de las fibras según la dirección inicial.—Los experimentos destinados á dificultar ó hacer imposible la neurotización del cabo periférico por los retoños brotados en el cabo central han sido efectuados por muchos autores (Phylippiaux y Vulpian, Ranvier, Vanlair, Forssman, Bethe, nosotros, Lugaro, Marinesco, Münzer, Perroncito, Langley, Mott y Halliburton, etc.), sobre todo, durante la memorable controversia entre auto-regeneracionistas y monogenistas. Algunos de ellos quedan referidos en la *Introducción* de este libro. Refutado hoy definitivamente el error catenarista, dichos experimentos, aparte su valor crítico, han perdido mucho interés. Actualmente, nadie puede poner en tela de juicio que los axones neoformados en un cabo periférico, apartado violentamente del central, ó resecado durante largos trayectos, ú oculto en tubos de celoidina, ó replegado entre músculos, etc., proceden realmente del cabo central, aunque las dificultades del éxodo retarden varios meses la llegada de las fibras. Tampoco es dudoso que si, á ejemplo de Lugaro, se procede á separar trozos de médula espinal con sus ganglios sensitivos, los nervios correspondientes no se regeneran jamás. Cuando, por excepción, meses después, revélase en el cabo periférico tal cual fibra nerviosa vivaz, ésta procede, ora de algún ramo simpático, ora de nerviecitos musculares seccionados accidentalmente durante la operación.

Los experimentos de este género son también instructivos bajo otros aspectos. Ocultando bajo la piel ó los músculos ambos cabos, alárgase la longitud de la cicatriz, se somete á los retoños

á la prueba de un largo viaje y se crean modificaciones nutritivas en los nervios, los cuales, desligados de sus fuentes vasculares normales, necesitan establecer otras nuevas, quedando, en el ínterin, convertidos en auto-ingertos. Con la mira, pues, de obtener alguna indicación sobre las mudanzas que tales transportes nerviosos inducen en el modo de arranque de los retoños del cabo central y sobre la velocidad de crecimiento tardío, hemos repetido recientemente algunos experimentos de esta clase, además de los que en la época de la gran controversia ejecutamos (1905 á 1906). He aquí un caso típico:

A un gato de un mes le fué seccionado el ciático, del cual se extrajo un trozo de un centímetro. El cabo central, acortado de este modo, se replegó hacia arriba, cosiéndose á la piel de la región glútea. En cuanto al cabo inferior, se dislocó, sumergiéndolo entre los músculos de la corva. Transcurridos cuarenta y ocho días, sacrificóse el animal.

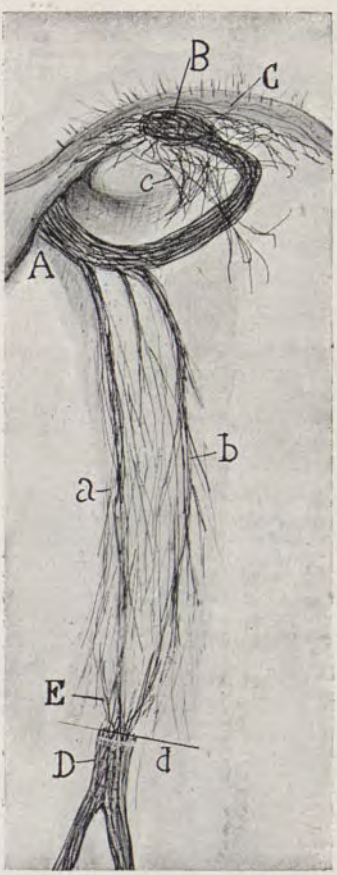

Fig. 132. – Sección del ciático del gato, con largo secuestro nervioso, y replegamiento del cabo central bajo la piel de la región glútea.—A, tronco del cabo central; B, neuroma subcutáneo; C, piel; D, cabo periférico; *a*, *b*, *tractus* de fibras que arrancaban del itinerario del nervio y entraban en el cabo periférico.

El cabo periférico habíase enderezado, ocupando casi su puesto normal; pero el central fué hallado bajo la piel, coronado de voluminoso neuroma. A la simple vista, el cabo distal mostróse gris y algo atrofiado. Una larga cicatriz ó inters-

ticio conectivo, libre al parecer de manojos medulados, mediaba entre ambos segmentos nerviosos.

Sin embargo, un examen cuidadoso, ayudándose de una lente, mostraba que, no del neuroma del cabo central, sino del curso de éste antes del replegamiento, nacían finos y pálidos hacecillos, los cuales, descendiendo por entre los músculos y los *tractus* conectivos de la cicatriz, se precipitaban en el cabo distal. El examen micrográfico (método del nitrato de plata) reveló que algunos de estos haces habían llegado realmente á dicho cabo periférico y penetrado cierta distancia en su interior. Buena parte de los retoños, sin embargo, no habían alcanzado todavía su destino, divagando por entre haces musculares y aun extraviándose á distancia en sentido oblicuo y transversal. Interesante era notar que los haces situados en la cicatriz, según el eje del segmento desaparecido, afectaban dirección casi rectilínea, es decir, que las mallas del plexo formado por ellos tienden de cada vez más á convertirse en intersticios paralelos. Notable era también la finura de las fibras próximas al híleo, en comparación con las situadas cerca del cabo central.

En cuanto á este último, la exploración micrográfica probó, según era de presumir, que buen contingente de los tubos doblados había caído en degeneración antes de su flexión. Otros varios conductores, de ordinario más profundos, mostrábanse íntegros, pero en fase de excitación divisoria. Como consecuencia de ello habíanse producido en muchos cilindros-ejes, y antes de la inflexión nerviosa, numerosos retoños que, haciendo irrupción primero de las vainas y después del neurilema, asaltaban la cicatriz. De tales fibras emigrantes hállanse principalmente constituídos los dos *tractus* fibrilares, visibles en el esquema de la figura 132, *a, b*. En cuanto á los tubos integrantes del neuroma del cabo central, perdíanse bajo la piel y entre los músculos de la cadera sin orientación definida *(c)*. Ninguno de ellos parecía incorporarse á las corrientes antes citadas, y casi todos los brotes de dicho cabo inutilizábanse en la creación de aparatos helicoidales estériles y conductores retrógrados y extraviados. En fin, en los territorios situados entre la curva y el neuroma cutáneo, y en un trayecto de varios milímetros, aparecían tubos degenerados é in-

vadidos por ramas terminales y colaterales, nacidas muy lejos en sentido proximal. Semejante circunstancia denota que la flexión y desprendimiento del nervio, perturbando sus condiciones nutritivas, suele provocar intensa regeneración retrógrada.

En cuanto á la velocidad del crecimiento tardío, no pudo fijarse con certeza. Fueran necesarios muchos experimentos de este género (sacrificio de los animales en épocas diversas, etc.) para alcanzar resultados un poco seguros. Recordemos solamente que en este caso, poseyendo la cicatriz (distancia entre el arranque de los retoños neurotizantes y el cabo periférico) tres centímetros poco más ó menos, la velocidad media por día (descontados los tres días primeros para la creación del estado de turgescencia divisoria y penetración de los retoños en la cicatriz) es de 0'60 de milímetro, muy superior á la obtenida para los retoños tempranos circulantes al través de cortas cicatrices.

Todos estos experimentos de neurotización difícil demuestran: 1.°, que los retoños nerviosos pueden, para evitar rodeos, abandonar el neurilema y marchar por caminos relativamente cortos hacia el cabo periférico; 2.°, que el principio de la *dirección inicial,* considerado por Vanlair, Held, Harrison, Heidenhain, Dustin, etc., como un factor importante de la orientación y posición ulterior de los axones jóvenes, no desempeña en la regeneración nerviosa papel principal, ya que los tubos de que emanan los retoños pueden, sin graves consecuencias, orientarse en sentido retrógrado; 3.°, que la concurrencia, desde largas distancias y á través de tantos obstáculos, de los retoños en el híleo del cabo periférico, denota, según hemos expuesto varias veces, la colaboración nutritiva ú orientadora de algo emanado de este segmento, sopena de quedar inexplicado el hecho de la llegada de las fibras á su destino.

Regeneración en los nervios de los miembros amputados.— Por indicaciones nuestras, el Dr. Cardenal ha practicado diversos experimentos de amputación de las extremidades posteriores. Esta operación adquiere caracteres de mucha gravedad en los pequeños animales de laboratorio; sólo en el perro se logró la supervivencia durante varios meses. Este animal fué también

escogido por Homen (1) para sus estudios acerca de las alteraciones del cabo central en los amputados.

En un caso, en que el perro fué sacrificado dos meses después de la operación, ofrecía la cicatriz, en su unión con el cabo central, un neuroma típico, cuyos haces nerviosos, esparcidos en todas direcciones, se replegaban y perdían bajo la piel del muñón, acabando por bolas, más ó menos grandes.

Explorado el cabo central, llamó, sobre todo, la atención la presencia de aparatos helicoidales enormes, mucho más voluminosos y complicados que los producidos con ocasión de mera sección nerviosa. En ciertos ovillos, las fibras espirales, en vez de constituir una hilera, formaban tres, cuatro y más estratos de revueltas. Abundan en tales aparatos las mazas colosales interiores, frecuentemente arrugadas, y en vías de degeneración. Hacia el centro de los mismos, encuéntranse con frecuencia recios paquetes de robustos retoños axiales, en parte, replegados sobre sí mismos, en parte, libres, esto es, emergidos del fondo de saco del aparato helicoidal. Casi todos los conductores axiales ó espiroideos aparecen costeados por células de Schwann, y en los más robustos descúbrese un espacio vaginal, indicio de la presencia de forro mielínico. En fin, la membrana capsular ha experimentado, sin romperse, notable dilatación, y aparece formada por fina capa fibrilar y núcleos interiores.

Además de los aparatos espiroides grandes, encuéntranse otros medianos y pequeños, y, sobre todo, infinidad de mazas gigantes pertenecientes á fibras extraviadas y retrógradas. No pocas bolas voluminosas muéstranse encogidas y provistas de cápsula espesa, rica en elementos fusiformes.

Los perros sacrificados ocho y doce días después de la sección no ofrecieron ninguna particularidad especial. En el cabo central y cicatriz reconócense las disposiciones regenerativas y degenerativas bien conocidas. Por lo que toca á las alteraciones de la mielina y núcleos, los estudios de Cardenal concuerdan en principio con los de Homen.

(1) *Homen: Zieglers Beiträge.* Bd. VIII, 1894. Véase también: *Atlas. des pathologischen Histologie des Nervensystems.* H. II. Liefer. Regeneration des nerfs, &. Berlin, 1894.

Resulta de estas observaciones, que la ausencia del cabo periférico y, por tanto, de la influencia trófica de las células de Schwann en nada entorpece el proceso de neoformación y crecimiento de los axones centrales. En cambio, la falta de espacio para el estiramiento de los retoños y la total ausencia de materias orientadoras, multiplica enormemente el caudal de fibras retrógradas y de bolas atascadas colosales, y provoca en el cabo central y arranque de la cicatriz la producción de aparatos helicoidales de inusitada dimensión y complicación.

CAPÍTULO XV

EXPERIMENTOS DE TRANSPLANTACIÓN DE NERVIOS Ó DE SUS PRODUCTOS, ENCAMINADOS Á PROBAR ESPECIALMENTE LA INTERVENCIÓN DE UNA ACCIÓN ATRAYENTE Ó NEUROTRÓPICA SOBRE LOS RETOÑOS NERVIOSOS

Experimentos de Forssman, de Lugaro, Marinesco, Mott y Halliburton, Dustin, O. Rossi, etc. — Indiferencia de las fibras indemnes ante los ingertos. — Efectos de los ingertos vivos y muertos. — Reimplantaciones nerviosas. — Homo y heteroingertación. — Ingertos subcutáneos ó intermusculares — Conclusiones. — ¿Existen acciones neurotrópicas negativas? — Acción del pus, de la sangre y de los obstáculos mecánicos. — Efecto paralizante de las anilinas. — Influjo atractivo de la cicatriz. — La degeneración y regeneración en los vertebrados inferiores.

Desde que en 1892 formulamos nosotros (1), con ocasión de nuestros estudios neurogenéticos, la hipótesis del quimiotactismo, es decir, del amiboidismo de los axones jóvenes, provocado por excitación orientadora de substancias reclamos ó neurotrópicas, hánse emprendido numerosos experimentos encaminados á prestar base objetiva á la referida concepción. Como es natural, tales investigaciones han recaído en el dominio de la regeneración nerviosa; en los animales jóvenes ó adultos la intervención artificial mediante agentes químicos ó traumáticos, durante la neurogenesis embrionaria, es empresa demasiado difícil y delicada para una prueba experimental de este género.

El primer autor que sometió dicha hipótesis á la piedra de toque experimental fué Forssman (2), quien en dos interesantes Memorias describe los resultados obtenidos en larga serie de experimentos recaídos en los nervios seccionados.

(1) *S. R. y Cajal:* La retine des vertebrés. *La Cellule,* 1892.

(2) *Forssman:* Ueber die Ursachen welche die Wachsthumsrichtung der peripheren Nervenfasern bei der Regeneration bestimmen. *Zieglers Beiträge.* Bd. XXIV, 1898.

—Véase también: Zur Kenntniss des Neurotropismus. *Beiträge zur pathol. Anat.,* etc., von Ziegler. Bd. 27, 1900.

Forssman procedió de diversas maneras: en unos casos, dificulta la neurotización encerrando en unos tubos tanto el cabo central como el periférico; otras veces, ensaya la acción atrayente de diversas substancias orgánicas, que deposita cerca del cabo central; otras, en fin, se vale de ingertos de nervios del mismo ó de otro mamífero (homo y heterotransplantación). Sacrificado el animal varios meses después, sírvese del método de Weigert-Pal (en ocasiones del ácido ósmico) para el reconocimiento de las fibras neoformadas. Expongamos, en síntesis, algunos de estos experimentos.

a) Sección en un conejo de los nervios tibial y peroneo, ramas de bifurcación del ciático. Para sustraerlos á la acción del cabo central, mete el segmento periférico de cada uno de estos nervios en los extremos de un tubito de colodión, y meses después observa que, no obstante el obstáculo, al parecer infranqueable, los axones del cabo central han hallado medio de abordar los dos cabos, inervando indistintamente el tibial ó el peroneo. No marchan, pues, los retoños, según creían Ranvier y Vanlair, en el sentido de la menor resistencia, sino que, después de salvar grandes obstáculos y de trazar revueltas complicadas, precipítanse sobre los estuches degenerados del cabo periférico.

b) ¿Qué substancias del segmento distal poseen el privilegio de atraer los retoños? A esta pregunta responde Forssman imaginando diversos experimentos. Uno de ellos consiste en abandonar, junto al cabo central, dos tubitos llenos: uno, de trocitos de hígado, y el otro, de materia cerebral. Y comprueba que las fibras neoformadas huyen de las reliquias glandulares y se precipitan en el tubo portador de la substancia gris. En vez de cerebro, echa mano otras veces de pedazos de médula espinal, con resultado positivo también. En cambio, el bazo y otros parénquimas carecen totalmente de influencia.

c) Repitiendo experimentos de transplantación nerviosa antes verificados por Gluck, Johnsson, Notthaft, Stroebe, Assaky, etcétera, secciona Forssman el ciático de conejo y cobaya; reseca un trozo de cordón y en su lugar emplaza un segmento nervioso procedente, unas veces, de animal de la misma especie (homotransplantación); otras, de especie diferente (heterotransplanta-

ción). El todo, es decir, cabo central, cabo periférico é ingerto, es protegido por un tubo de colodión. Cuando el ingerto procede de otro animal (pollo, perro, etc.), ninguna fibra nueva penetra en él; representa cuerpo extraño de que la naturaleza se desembaraza, al fin, por reabsorción; no le penetran vasos y sólo es recorrido superficialmente por tal cual leucocito. Mas si se trata de nervio vivo extraído de animal de la misma especie, el ingerto se conserva y anima y, al cabo de algún tiempo, sorprendense en su interior fibras neoformadas; además, el cabo periférico situado más allá del ingerto, es asimismo neurotizado.

De sus experimentos variados, concluye Forssman, contra Ranvier y Vanlair, que la acción mecánica representa factor secundario en el encauzamiento de los retoños y su llegada á los aparatos terminales; el papel principal en la neurotización del cabo periférico debe atribuirse á alguna materia soluble, de acción neurotrópica, producida por la desintegración de la vaina mielínica. Este producto se contendría, tanto en los ingertos nerviosos, como en las reliquias de la substancia blanca del cerebro y médula espinal.

Aunque ajenos al problema del neurotropismo, conviene también citar aquí los experimentos de ingertación nerviosa, ejecutados por Merzbacher (1). Coincidiendo con las conclusiones de Forssman, observa que cuando el ingerto nervioso procede de animal de la misma especie, el cordón transplantado experimenta la degeneración valleriana típica; mas si proviene de animal de especie diferente, el ingerto cae en necrobiosis sin degenerar, conservando más ó menos tiempo sus caracteres histológicos. En sus análisis histológicos, Merzbacher empleó preferentemente los métodos que tiñen la mielina.

En principio, las conclusiones formuladas por Forssman son admisibles; pero su fórmula neurotrópica exige corrección esencial. Nuestras investigaciones (2) probaron que las fuentes quimiotácticas más poderosas, las que actúan predilectamente du-

(1) *Merzbacher:* Zur Biologie der Nervendegeneration (Ergebnisse von Transplantationsversuche). *Neurol. Centralbl.*, 15 Fev. 1905.

(2) *Cajal:* Mecanismo de la regeneración de los nervios. *Trabajos del Laboratorio de Investigaciones biológicas*, tomo IV, 1905-1906.

rante la regeneración ordinaria, no pueden estar representadas por las reliquias de la mielina y axon. Precisamente durante la segunda y tercera semana consecutivas á la sección nerviosa, época durante la cual los elipsoides mielínicos han desaparecido en gran parte, la actividad atrayente del cabo periférico alcanza todo su apogeo. Además, en los casos de difícil neurotización, á causa de ablación de grandes trozos de nervio ó de replegamiento de los cabos, etc., los retoños del central logran, meses después de la operación, orientarse y asaltar las bandas de Büngner, no obstante faltar en la inmensa mayoría de éstas toda reliquia grasienta. Aun en las neurotizaciones tempranas, no es posible advertir diferencia marcada, por lo que toca al número y espesor de retoños llegados, entre las bandas repletas de ruinas mielínicas y las casi exentas de detritus grasientos y axónicos.

En cuanto á los experimentos de ingertación de substancia cerebral, medular, etc., poseen escaso valor, pues como Dustin y Rossi han demostrado y hemos confirmado recientemente nosotros, la trama de los centros reabsórbese rápidamente, y cuando entre sus reliquias penetra algún retoño, ello se explica sencillamente por virtud de la acción nutritiva ó atractiva del tejido cicatricial (*odogénesis* de Dustin), que reemplaza el ingerto desaparecido.

En virtud de esta y otras observaciones, fuimos inducidos á la conclusión de que la substancia reclamo ó neurotrópica reside positivamente en los tubos viejos, bajo la forma de producto soluble, no lipoide, y que su elaboración correría á cargo de las células de Schwann, sobre todo durante la fase en que éstas, multiplicadas y transformadas, se modelan en *bandas de Büngner*.

Independientemente de nosotros tuvo Lugaro la misma idea (1),

(1) En un capítulo del libro titulado *Handbuch des Pathol. Anat. des Nervensystems von Jacobsohn, Flatau u. Minor,* Lugaro, después de prestar asenso al neurotropismo de Forssman, hace notar que dicho influjo orientador podría también correr á cargo de las cadenas celulares del cabo periférico degenerado.

Véase también: *Lugaro:* Sul Neurotropismo e sui Trapianti dei Nervi. *Riv. di Patol. nervosa e mentale*, vol. XI, fasc. 7, 1906. La fonction de la cellule nerveuse, *XVIe Congrès intern. de Médecine.* Budapest, 29 Agosto 1909.

y después de aparecidas nuestras observaciones trató de fundamentarla en interesantes experimentos de ingertación. Entre otros merecen citarse los siguientes:

a) Sutura de la raíz anterior con la posterior. Sacrificado el animal meses después, reconoce Lugaro la penetración de retoños nerviosos motores en la raíz sensitiva; tales fibras se dispersan antes de abordar la médula espinal. En este y otros experimentos, el sabio de Florencia, interpretando los resultados de la pretendida auto-regeneración de la raíz posterior (sin ganglios) descrita por Bethe, llama la atención sobre la complejidad estructural de dicha raíz, en donde, aparte los axones sensitivos ordinarios, se contendrían: fibras finas centrífugas nacidas en la médula espinal, fibras aberrantes llegadas de las raíces sensitivas inmediatas, y axones simpáticos de trayecto centrífugo, conductores todos incapaces, naturalmente, de degenerar cuando la sección de la raíz recae entre el ganglio y la médula.

b) Ingerto nervioso en el cerebro. En dos perros jóvenes transplanta sobre el cerebro, y bajo la dura-madre, largo trozo de nervio ciático, procedente del mismo animal. El examen de de la corteza cerebral y meninges, á los dieciocho y veinticinco días respectivamente, probó que el nervio ingertado no atrae las fibras del cerebro, no obstante aparecer algunas de éstas con señales evidentes de regeneración. Dentro del ingerto reconócense las bandas de Büngner características. Más adelante haremos notar que, si en vez de ser colocado el nervio por fuera del cerebro lo hubiera sido en plena substancia blanca, como ha hecho Tello, los resultados fueran muy otros.

c) Ingerto de un nervio sobre un ciático sano. En perros y conejos extrae un trozo de ciático de un lado y lo superpone al nervio congénere del opuesto. Sacrificado el animal á los veinticinco días, advierte Lugaro que los axones del cordón normal no se han modificado en lo más mínimo. De donde concluye legítimamente que, las células de Schwann de un nervio en degeneración, no atraen los axones de otro nervio sano ni provocan en ellos la creación de colaterales. Si por azar penetran en dicho ingerto algunas fibras, éstas derivan de los nerviecitos musculares heridos durante la operación y circulantes por la cicatriz.

d) Adosamiento de dos raíces nerviosas, una cortada y otra no. Con razón, afirma Lugaro que el experimento ideal demostrativo de la posible acción neurotrópica de un nervio degenerado sobre otro sano, se da cuando en la región lumbar se extirpa el ganglio de una raíz sensitiva. A consecuencia de ello, queda el cabo periférico de la raíz herida íntimamente en contacto con la raíz motriz compañera é indemne. Ahora bien, tampoco aquí la vecindad de la fuente neurotrópica provoca en la raíz sana el menor conato regenerativo. Igual resultado negativo proporciona la sección de una raíz de origen del nervio ciático, etc.

De estos y otros experimentos, infiere Lugaro que el neurotropismo es un proceso complejo, cuyo influjo sólo se hace efectivo sobre los retoños nerviosos creados con ocasión de interrupción ó lesión grave de los nervios; lo que equivale á reconocer que los órganos exclusivamente sensibles á las materias derramadas por las células de Schwann están representados por los conos y mazas de crecimiento, ó por los conductores recién formados.

Poco después de la aparición de los trabajos de Lugaro, emprendió también Marinesco (1) experimentos de ingertación, encaminados á contrastar los resultados obtenidos por Merzbacher, Forssman y Lugaro. Sirvióse ya en sus análisis del proceder del nitrato de plata reducido, aplicado eventualmente por el sabio de Florencia. Citemos los principales resultados:

En el intervalo de la herida de un ciático resecado ingerta Marinesco un pedazo de nervio muerto, tomado, ora del mismo animal *(homo-transplantación)*, ora de animal de especie diferente. Otras veces, sírvese de ingertos vivos *(homo y hetero-transplantación)*. En fin, transplanta también en la herida ganglios sensitivos y simpáticos vivaces.

Cuando el ingerto, muerto ó vivo, proviene de animal de especie diferente, su neurotización resulta imposible, según notaron ya Forssman y Merzbacher. En efecto, los corpúsculos de Schwann mueren súbitamente, sin tiempo de generar células

(1) *Marinesco:* Le mecanisme de la régénérescence nerveuse. 2ᵉ partie. Les transplantations nerveuses. *Revue générale des Sciences,* 15 Marzo 1907.

apotróficas; y en cuanto al axon, mantiénese, con pocas alteraciones algunos días, hasta que, al fin, desaparece por autolisis. Como influídos por alguna substancia quimiotáctica negativa, los retoños nerviosos nacidos en el cabo central huyen del ingerto, evitándole y dando rodeos para asaltar, al fin, el cabo periférico. En opinión de Marinesco, la muerte y destrucción de estos ingertos sobrevendría, de acuerdo con la teoría de los anticuerpos de Ehrlich, mediante alguna materia neurotóxica.

Por el contrario, cuando el ingerto vivo procede del mismo animal ó de animal de igual especie, sus tubos experimentan la degeneración valleriana y sus células apotróficas atraen los retoños del cabo central, derramando al efecto en el tejido circundante materias quimiotácticas positivas.

Si en lugar de herir el nervio é implantar el ingerto en la herida, se fija éste sobre un cordón indemne (experimento de Lugaro), los axones permanecen indiferentes, cayendo el nervio transplantado en necrobiosis y absorción, cualquiera que sea el estado de las vainas de Schwann del ingerto. En todo caso, la unión de la trama conectiva del ingerto con la del nervio viejo se efectúa rápida y eficazmente.

Distingue atinadamente Marinesco entre cicatrización y neurotización de los ingertos. La transplantación de nervio vivo produce la reunión de tejido conectivo neurilemático, así como la de las células apotróficas del ingerto con las del viejo nervio. Pero si los corpúsculos apotróficos del segmento transplantado (células de Schwann proliferadas) han perdido su vitalidad, la neurotización de éste deja de producirse, no obstante efectuarse la cicatrización ó fusión conectiva.

Aunque sin propósito de procurar argumentos á la teoría neurotrópica, también Mott y Halliburton (1) han ejecutado interesantes experimentos de ingertación nerviosa. Repitiendo viejas tentativas de transplantación de Vulpian y Philippeaux y de Kennedy, dichos sabios transportan unas veces trozos de ciático bajo la piel y, otras, los abandonan en el peritoneo. Los animales, sacrificados ciento ó ciento cincuenta días después, y explorados

(1) *Mott* y *Halliburton:* Regeneration of Nerves. *Proceedings of the Royal Society. B.*, vol. 78.

por el método del ácido ósmico, mostraron los secuestros nerviosos bien arraigados, salvo en un caso en que hubo total reabsorción. Mientras que en los ingertos cutáneos aparecieron algunos pocos tubos regenerados, en los peritoneales no se encontró ninguno. Este resultado, decisivo contra la teoría de la auto-regeneración defendida por Kennedy, Bethe, Huber, etcétera, es racionalmente interpretado por dichos autores ingleses admitiendo, de acuerdo con Lugaro, que en el primer caso hubo parcial inervación, á causa de penetrar retoños de nervios sensitivos cutáneos heridos, y en el segundo, dejó de producirse, por consecuencia de faltar en el peritoneo nervios interrumpidos.

Con ánimo de dilucidar el mecanismo de la marcha y orientación de los axones, Dustin (1) ha repetido los experimentos de Forssman, Lugaro y Marinesco, é instituído otros nuevos muy expresivos. *a)* Fija unas veces sobre un nervio indemne de conejo un segmento tomado del cabo periférico (con bandas de Büngner) de otro animal. *b)* Otras veces intercala en los labios de una herida nerviosa, seguida de resección, un trozo de nervio degenerado, tomado de otro animal, y en vías de liberación de substancias neurotrópicas. *c)* En fin, en ocasiones, ingerta, al lado de nervios francamente dislacerados por la presión de la pinza (sin interrupción del neurilema), un trozo de cordón degenerado desde diez días antes, etc. En ningún caso pudo convencerse Dustin, de que las bandas de Büngner atraigan especialmente los axones del cabo central, ora en reposo, es decir, normales, ora en vías de retoñamiento (cabos centrales en *fase de turgescencia formativa)*. Ciertamente, en los experimentos de ingerto intercalar de cabo degenerado, ocurrieron neurotizaciones de las bandas de Büngner; mas ello se debió á la acción conductriz de las células conectivas intercaladas y penetrantes en el trozo transplantado, sin que el fenómeno de la influencia de éstas tuviera, en tal caso, importancia superior á la que, para los efectos del crecimiento y orientación de los retoños, poseen las cicatrices ordinarias (neurotización consecutiva á la sección ner-

(1) *Dustin:* Le rôle de tropismes et de l'odogènese dans la regeneration du système nerveux. *Arch. de Biol.*, tomo XXV, 1910.

viosa). En suma, la penetración de los retoños en los ingertos nerviosos constituiría función de la *odogenesis* del tejido conectivo, esto es, mero efecto de la disposición de las células mesodérmicas recién formadas, que reservarían intersticios ó caminos orientadores desde el cabo central hasta el nervio transplantado.

A parecidos resultados ha llegado O. Rossi (1) en algunos experimentos de sutura de raíces y de ingertos, tanto de nervios como de trozos de médula espinal, etc., sobre el ciático cortado. Como Dustin, reconoce que en el proceso de orientación de los retoños desempeñaría papel importante el tejido conectivo neoformado. Pero O. Rossi no puntualiza cuál sea el modo de acción encauzadora de los corpúsculos mesodérmicos. Parece, empero, inclinarse á considerar la trama conectiva neoformada como un sistema de tutores que orientarían mecánicamente á los retoños nerviosos. Más adelante, con ocasión del estudio de la regeneración de la médula espinal y de la transplantación de los ganglios, referiremos con más detalles los trabajos de O. Rossi.

De los experimentos citados podría concluirse que la ingertación nerviosa no confirma ó apoya débilmente la hipótesis neurotrópica. Digamos, desde luego, que, aunque la interpretación dada por Dustin á los referidos hechos fuera justa, no padecerían quebranto las bases de la concepción de Forssman. Es indudable que entre el proceso de neurotización normal del cabo periférico y la neurotización de un ingerto, cuyas células están, si no muertas, gravemente alteradas, y en todo caso, mal nutridas, falta la paridad de condiciones. Y nada tendría de sorprendente que los catalizadores ó excitadores elaborados por las células de Schwann y capaces de influir sobre el crecimiento y orientación de los retoños nerviosos se debilitara ó se suspendiera.

He aquí algunos experimentos encaminados á valorar las condiciones determinantes de la penetración y marcha de las fibras nerviosas en los ingertos:

(1) *O. Rossi:* Sulla rigenerazione del sistema nervoso. *Riv. di Patol. nervosa e mentale,* vol. XVI, fasc. 4, 1911.

Hemisección sencilla de un nervio. — Para cerciorarnos de la insensibilidad de los axones normales (es decir, no excitados ni por traumatismos ni por agentes químicos) á las substancias liberadas por los nervios degenerados, hemos ejecutado diversos experimentos de hemisección del ciático, de las raíces posteriores, del hipogloso, etc.

El resultado ha sido confirmar, según puede verse en la figura 133, las conclusiones de Lugaro. Un nervio normal no estirado ni contundido ni herido, no inicia jamás procesos neurocládicos ó neoformativos colaterales, cualquiera que sea la proximidad de los tubos nerviosos degenerados ó en grado de transformación de la vaina de Schwann.

En cambio, la menor lesión de los axones, cuando éstos se hallan cerca de un tronco nervioso degenerado, determina formidable producción de retoños.

En la figura 134 reproducimos un caso de hemisección nerviosa en donde la tijera había arañado ligeramente la mitad indemne del cordón. Nótese cómo del territorio deteriorado brotan infinidad de ramas colaterales y terminales que, aprovechando una cicatriz vecina, se precipitan en el nervio degenerado y le inervan en sentido ascendente y descendente (el segmento degenerado fué seccionado en tres partes).

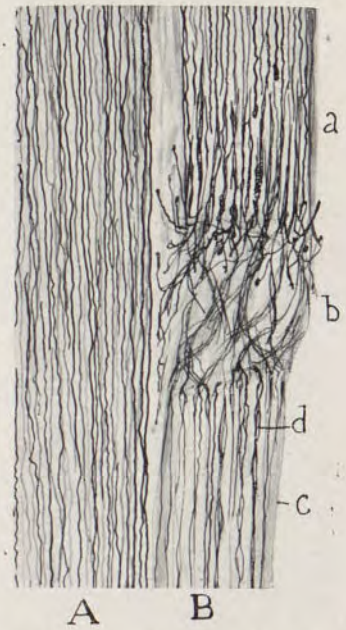

Fig. 133. — Hemisección del nervio ciático del gato de veinte días. Semiesquema. El animal fué sacrificado nueve días después de la operación.

Ingerto de nervio degenerado sobre un cordón sano (fig. 135). — A ejemplo de Lugaro, Marinesco y Dustin hemos fijado, mediante ligadura, sobre el nervio ciático, un pedazo de cordón nervioso en fase de bandas de Büngner (diez días de sección).

A distancia, y en sentido distal, fué practicada una sección total de dicho nervio. El animal fué sacrificado á los doce días de la operación.

Según era de esperar, y en consonancia con las conclusiones de los referidos sabios, los productos solubles derramados durante los doce días siguientes á la operación por un ingerto maduro, no inducen en los axones vecinos normales fenómenos neurocládicos. Tampoco son capaces de atraer retoños brotados en una herida nerviosa situada á gran distancia. Puesto que los trozos de nervio degenerado, cuando se hallan muy inmediatos al punto herido del cordón, reciben á menudo axones jóvenes capaces, según dejamos apuntado más atrás, de describir para llegar á su destino, trayectos retrógrados complicados, parece probable que, en el caso actual, la ausencia de fenómenos neurotrópicos se deba á la gran distancia mediante entre el ingerto y la herida nerviosa. Es verosímil que, en un plazo mayor (quince á veinticinco días), la preparación hubiera mostrado algunos retoños retrógrados penetrantes en el ingerto.

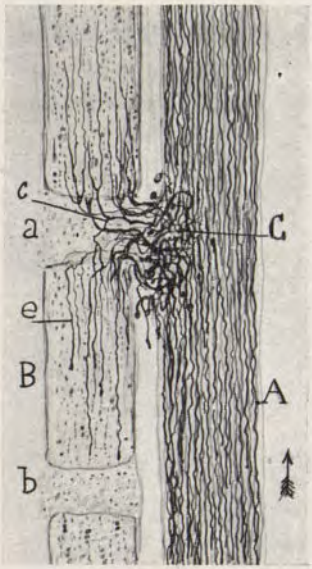

Fig. 134.—Otro experimento, en el cual una mitad nerviosa fué cortada en tres partes, mientras que la otra fué arañada ligeramente por las tijeras.—A, porción sana; B, trozos nerviosos degenerados; C, axones en proceso de irritación divisoria; *a*, cicatriz invadida por los retoños; *e*, fibras penetradas en los segmentos nerviosos degenerados; *c*, fibra que daba ramas para dos trozos nerviosos. Semiesquema. Gato joven sacrificado cinco días después de la operación.

Experimentos de ingertación de nervios muertos. — a) *Nervio sumergido durante media hora en cloroformo.* — Un pedazo de ciático, de esta suerte mortificado, se transplantó en el hueco de la herida del cordón de igual nombre del gato joven. El animal fué sacrificado á los doce días (fig. 136).

El examen micrográfico (método del nitrato de plata reducido) mostró el ingerto algo desviado del eje de la cicatriz (B), de color negruzco, y sin la menor señal de neurotización. Buena parte de sus axones aparecen en estado *conservado*, es decir, espiroideos, negros, á veces varicosos. Según era de esperar, estos conductores *conservados* percíbense de preferencia en ambos cabos y en la corteza del ingerto, es decir, allí donde actuó directamente el cloroformo. En las regiones centrales, las fibras meduladas presentan la mielina y el axon alterados, en virtud de un proceso de autolisis.

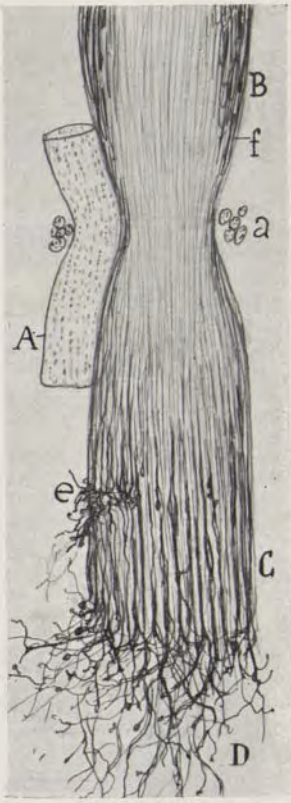

Fig. 135. — Ingerto de nervio degenerado sobre el trayecto de otro nervio cortado á distancia. A, ingerto; *a*, ligadura destinada á sostenerlo; D, cicatriz recorrida por retoños. (Esquema).

En cuanto á los retoños nerviosos, pocos abordan la región del ingerto, y en vez de penetrar en él, ladéanse para marchar hacia el cabo periférico (fig. 136, C).

Ingertos de nervios muertos en agua hirviente, en formol, en hidrato de cloral, por desecación, etc., han dado parecidos resultados. Las fibras se conservan, más ó menos bien, acabando al cabo de cierto tiempo por sufrir los efectos de la fagocitosis y de la autolisis. Sólo cuando el ingerto en vías de reabsorción es reemplazado, parcial ó totalmente, por cicatriz conectiva, aparece el espacio ocupado por él recorrido por retoños. En todo caso, las células de Schwann muertas son incapaces de atraer las fibras neoformadas. Parece, pues, que el proceso de atracción y penetración de los renuevos en el cabo periférico, va ligado estrecha-

mente á la vitalidad de las células de Schwann. En los experimentos siguientes encontraremos nuevas pruebas de esta verdad, ya señalada por Marinesco.

b) *Ingerto de nervio seminecrosado por aplastamiento.* — Un trozo de ciático, aplastado repetidamente entre los cabos de ancha pinza, fué intercalado en la herida (con resección) del nervio de igual nombre del conejo adulto. El animal se sacrificó á los diecisiete días (fig. 137).

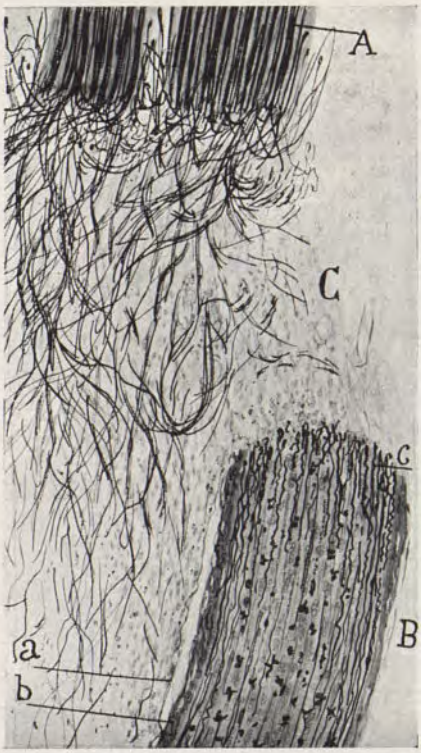

Fig. 136. — Ingerto de nervio muerto por el cloroformo en la herida del ciático. Gato joven sacrificado doce días después de la operación. — A, cabo central; B, ingerto muerto; C, cicatriz; *a*, tejido conectivo del huésped; *b*, neurilema con elementos muertos; *c*, axones muertos coloreables por la plata. (Figura semiesquemática).

El trozo transplantado (B) se había doblado en C, apartándose algo del eje de la cicatriz. A pesar de la violencia mecánica, no todas las células de Schwann habían sucumbido. Las centrales, sobre todo, aparecían disgregadas y sus reliquias fagocitadas por leucocitos inmigrantes. Pero en algunos puntos de la periferia conservábase tal cual banda celular, normalmente orientada. Tampoco el neurilema ni el endoneuro habían perecido, como resultó del examen de cortes finos teñidos en tionina ó en hematoxilina, donde se mostraron muchos de sus elementos conectivos en vías de multiplicación.

Explorado el cabo central, sorpréndense, entre otras corrien-

tes de retoños dirigidos hacia la región del ingerto, estas dos: una caudalosa que, trazando una curva, precipitábase hacia el extremo proximal del nervio transplantado y penetraba en su interior (fig. 137, *e)*; y otra menos importante que, después de marchar por la cicatriz á distancia del ingerto, retrocedía en parte para invadir éste por su cabo distal (fig. 137, *f)*. Arribados al interior, los retoños parecen escoger las bandas indemnes ó poco alteradas, sorteando ó abandonando la región dislacerada central, exenta de bandas de Büngner, y donde habitan acúmulos enormes de fagocitos rellenos de grasa. Los axones circulan, tanto por los intersticios como por el interior de las bandas de Büngner, siendo de notar que las pocas fibras perdidas en las partes desagregadas son gruesas, van desorientadas, trazan revueltas complicadas y se ramifican á menudo (fig. 138, B); mientras que, las insinuadas en los viejos estuches de Schwann, son

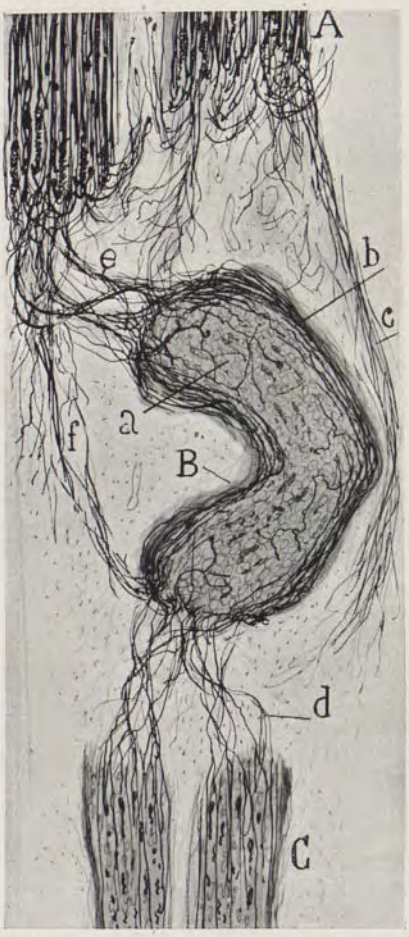

Fig. 137. — Ingerto de un trozo de nervio aplastado y dislacerado en la herida del ciático del conejo adulto. El animal fué sacrificado á los diecisiete días de la operación. — A, cabo central; B, ingerto; C, cabo periférico; *a*, porción central dislacerada; *b*, corteza periférica rica en retoños; *e, f*, corrientes de axones destinadas al ingerto; *d*, fibras que, después de salir de éste, inervan el cabo periférico. (Figura semiesquemática).

finas (indicio de rápido crecimiento), se disponen en haces paralelos y siguen rutas rectilíneas (fig. 138, A).

Esta observación, además de corroborar el aserto de que el crecimiento y penetración de los renuevos nerviosos en el cabo periférico son función del nervio vivo, nos revela que los productos solubles, liberados por las células de Schwann destruídas, no atraen ó atraen muy débilmente las mazas de crecimiento. En efecto; al nivel de las zonas dislaceradas, cuyos corpús-

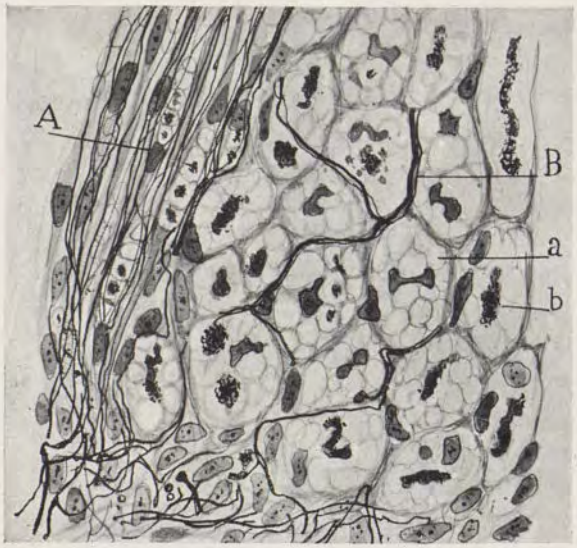

Fig. 138. — Detalles de la región central dislacerada del ingerto aplastado. — A, fibras insinuadas en las bandas de Büngner de la capa periférica; B, escasas fibras de curso irregular aventuradas en la región triturada; *a*, fagocito exógeno; *b*, pedazo de célula de Schwann.

culos de Schwann han sido reemplazados por enjambres de colosales células granulosas, los retoños crecen mal y parecen marchar en el sentido de la menor resistencia. Y, aun estas pocas fibras llegadas, pudieran obedecer á la acción atractiva de las células del endoneuro, algunas de las cuales han escapado á la ruina de los tubos nerviosos.

Iguales resultados se obtuvieron mediante experimentos de reimplantación de trozos nerviosos machacados en conejos jóvenes, salvo que el número de retoños penetrante fué mayor.

c) *Ingerto de un pedazo de nervio maduro, abandonado al aire libre durante cuatro horas* (fig. 139). — En un gato joven cortóse el nervio ciático, un trozo del cual fué extirpado, á fin de retardar la llegada de los retoños al cabo periférico. Sacrificado nueve días después, mediante el cloroformo, se separó un trozo de cabo periférico en fase de madurez, implantándose en la herida del ciático de otro gato. Este último animal se autopsió á los doce días. El ingerto había prendido perfectamente, formando cuerpo con el endoneuro de ambos cabos. El tejido conectivo de la cicatriz habíase unido perfectamente con el neurilema.

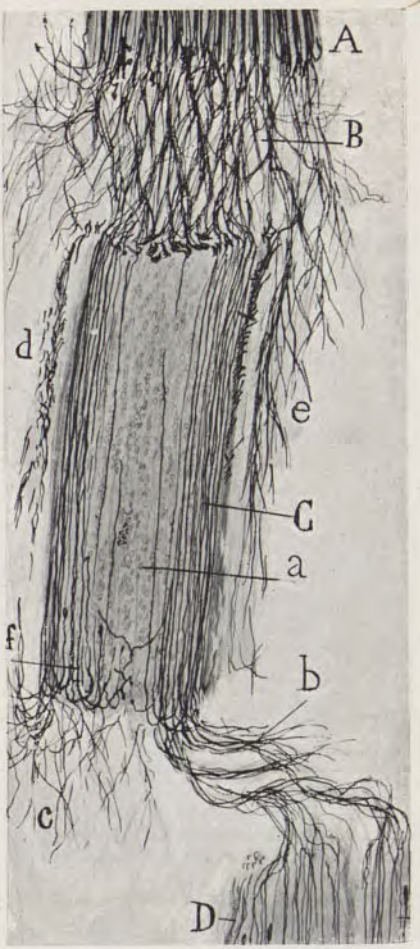

Fig. 139. — Experimento de ingertación de un trozo de nervio, con bandas de Büngner, abandonado cuatro horas al aire y á la temperatura ordinaria. Gato joven sacrificado doce días después de la transplantación. — A, cabo central; B, cicatriz primera; C, ingerto; D, cabo periférico; *a*, región central del ingerto pobre en fibras; *d*, *e*, retoños que marchan por fuera del neurilema del ingerto; *f*, fibras retrógradas del cabo distal de éste; *b*, retoños que trazan una revuelta para abordar el cabo periférico. (Figura semiesquemática).

Impregnado el ingerto con el método del nitrato de plata reducido, comprobóse el buen estado de vitalidad de las bandas de Büngner, neurilema y endoneuro. En armonía con los resultados de otros autores, parece, pues, que ni un frío de 14° durante cuatro horas, ni el hecho de morir el

animal bajo el envenenamiento clorofórmico, ni un principio de desecación, fueron parte á menoscabar la vitalidad de dichos elementos. Sólo las regiones centrales del ingerto revelan señales de necrobiosis, á causa, sin duda, de deficiencias alimenticias y respiratorias, pues no hay que olvidar que el ingerto carece de vasos, nutriéndose, por imbibición, en el plasma ambiente. No es, pues, de extrañar que mientras las zonas corticales (figura 141) contienen bandas de Büngner típicas y casi exentas de grasa (reabsorción rápida), las regiones centrales aparezcan invadidas por caudal considerable de fagocitos (figura 140, *c)*, repletos de gotas lipoides procedentes de los tubos nerviosos disgregados.

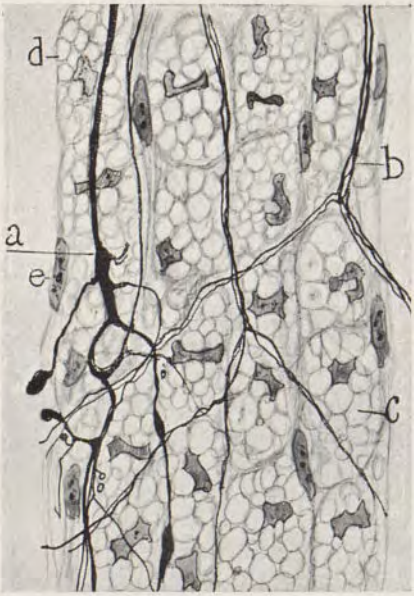

Fig. 140. — Detalles del curso de las fibras en las regiones centrales del ingerto (figura anterior). — *a*, axon provisto de ramas atascadas; *b*, fibras desorientadas; *c*, *d*, fagocitos exógenos (leucocitos cargados de masas lipoides).

En cuanto á los retoños del cabo central, no obstante el poco tiempo transcurrido (doce días), han cruzado ya la cicatriz, no muy extensa, logrando penetrar en el ingerto, que recorren á lo largo por entero (3'5 milímetros). Casi todos los retoños caminan por la región cortical del ingerto, marchando de preferencia por dentro de las bandas de Büngner, mostrando todas esas disposiciones de acomodación mecánica al ambiente, ramificación, etc., descritos en ocasión de la neurotización normal del cabo periférico (figuras 139, C, y 141, *e, d)*.

Según era de presumir, en la región central mal alimentada y pobre en oxígeno, entran pocos retoños, y éstos revelan señales

de desorientación. Como mostramos en la figura 140, *b*, abundan los axones divididos en ramas divergentes que cruzan oblicua ó transversalmente dichas regiones centrales por entre los corpúsculos granulosos; tampoco son raras las fibras retrógradas y las terminadas por gruesas mazas ó anillos *(a)*.

Aun en las regiones periféricas, donde aparecen haces apretados y perfectamente orientados (fig. 141, *a,c)*, circulantes por dentro de las bandas de Büngner, encuéntranse retoños, cuyo éxodo es bastante laborioso, á juzgar por los espesamientos exhibidos al asaltar los elipsoides, las ramificaciones complicadas, la emisión de mazas retrógradas, y, en fin, la aparición de sartas de bolas, disposición típica, como se sabe, de los retoños de avance intermitente al través de terrenos difíciles. En la figura 141 mostramos algunas de estas disposiciones reveladoras de entorpecimientos, comunes en los ingertos, pero desusados en el cabo periférico normal.

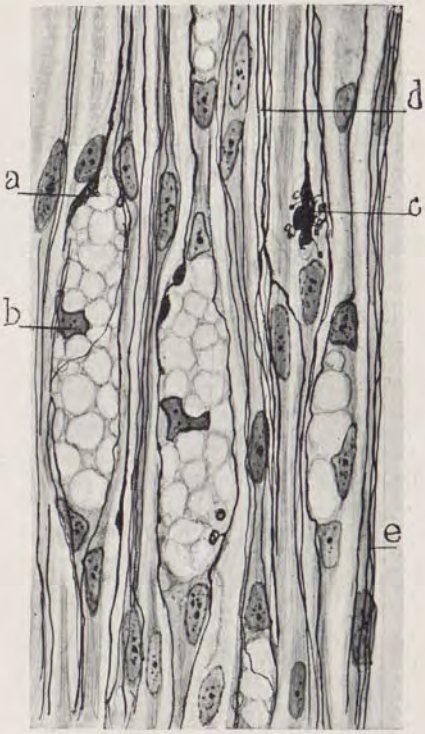

Fig. 141. — Detalles de la región cortical del mismo ingerto. — *a*, conos de crecimiento intratubarios; *b*, núcleo de fagocito; *c*, maza libre con apéndices acabados en anillo y excrecencias; *e*, haz intratubario; *d*, fibras intersticiales.

Además de la caudalosa corriente de fibras neoformadas destinada al ingerto, percíbese otra casi tan poderosa, que le costea por fuera del neurilema y que describe plexos perinerviosos complicados. Algunos de estos manojos siguen dirección transversal y trazan círculos y espirales (fig. 139, *e*, *d)*.

Hemos dicho que los retoños penetrantes en el ingerto le recorren por entero, hasta asomar en la segunda cicatriz. Tales fibras adoptan dos actitudes: algunas, al abordar la cicatriz, trazan bruscamente un arco y retroceden dentro del ingerto (figura 139, *f)*; mientras que otras, la mayoría, se aventuran por la cicatriz y corren hasta abordar el cabo periférico (fig. 139, *b)*. Tales conductores, debilitados por el largo éxodo, son notablemente finos, y circulan dentro de dicho cabo, cerca de 1 milímetro, reuniéndose con otros axones arribados independientemente por el camino de la cicatriz y sin pasar por el ingerto (fig. 139, D).

Aparte la resistencia de los ingertos á la acción del frío y del cloroformo, la precedente observación enseña que los pedazos de nervio alterados, aunque no muertos, siguen atrayendo los retoños y son capaces de nutrirlos; pero no favorecen en grado notable su crecimiento, por comparación con la cicatriz, puesto que llegan casi á un tiempo al cabo periférico la corriente fibrilar encauzada por el ingerto y la corriente libre circulante al través del tejido conectivo.

Ingertos nerviosos en buenas condiciones de vitalidad.—Los experimentos de este género han sido muchos, tanto en animales adultos como en jóvenes. En general, los resultados obtenidos confirman las descripciones de Forssman, Lugaro, Marinesco, Dustin y O. Rossi. Para evitar repeticiones, expongamos exclusivamente algunos casos típicos.

a) *Reimplantación de un trozo nervioso recién separado del nervio ciático del gato joven. El animal fué sacrificado trece días después* (fig. 142).—He aquí el ideal del experimento de ingertación, desde el punto de vista de la buena conservación de las células. En efecto, operando de esta guisa, el trozo transplantado no ha tenido tiempo de enfriarse, y si se procede con rapidez y se evita la hemorragia, el secuestro ocupará exactamente su lugar normal. El único cambio importante sobrevenido consiste en la ruptura de los enlaces vasculares, y cuando los nerviecitos son delgados y proceden de mamíferos jóvenes aún (gato, perro, conejo de diez á quince días) dicha desvascularización repercute apenas en la nutrición del ingerto. El examen histológico del ingerto revela que, días después, tanto las

zonas centrales como las periféricas, mantienen su vivacidad y exhiben legítimas bandas de Büngner. En el caso actual, era de presumir que el ingerto fuera total y rápidamente neurotizado. Y lo fué, en efecto, según mostramos en la figura 142, B, donde aparece enteramente recorrido por hacecillos paralelos de hebras, en parte intratubarias, en parte intersticiales. Hay bandas de Büngner que encierran 20 y más hebras paralelas. Las disposiciones de acomodación de los retoños á los elipsoides y acúmulos lipoides, recuerdan enteramente las normales del cabo periférico. Son raras y faltan con frecuencia las mazas gruesas, las retrogradaciones y desorientaciones señaladas en el caso anterior. En fin, diríase que estábamos en presencia de un cabo periférico legítimo, inervado en condiciones fisiológicas.

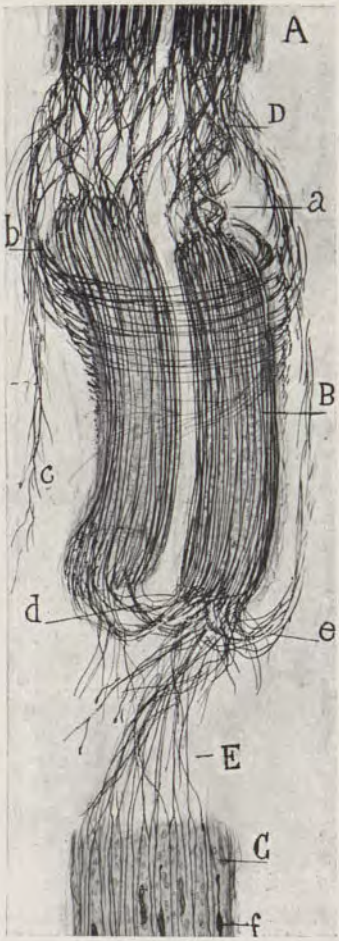

Fig. 142. — Semiesquema que muestra el resultado de la inervación de un auto-ingerto (reimplantación) del ciático del gato joven sacrificado trece días después de la operación. A, cabo central; B, ingerto completamente neurotizado; D, primera cicatriz; E, segunda cicatriz; C, cabo periférico *a*, fibras penetrantes en el ingerto; *b*, retoños que rodeaban exteriormente el neurilema de éste; *d*, retoños que después de emerger de un haz del ingerto son atraídos por el haz vecino del mismo; *f*, restos del axon viejo del cabo periférico.

Persiguiendo las fibras á lo largo del ingerto, se ve que no sólo le recorren en su totalidad, sino que traspasando la segunda cicatriz, invaden en gran número el espesor del cabo periférico (E). Algunos retoños han progresado en éste más de un milímetro.

Otras fibras, al emerger del ingerto, piérdense errando por la cicatriz. En fin, según suele ocurrir cuando el ingerto consta de varios haces nerviosos, encuéntranse conductores que, luego de abordar la cicatriz, inervan retrógradamente un fascículo alejado del nervio transplantado (fig. 142, *d)*. Curioso es también sorprender, entre los retoños no penetrados en el ingerto *(b)*, hacecillos dispuestos en espirales apretadas en torno del híleo de éste, como si olfateando un terreno favorable buscaran en vano el acceso en él.

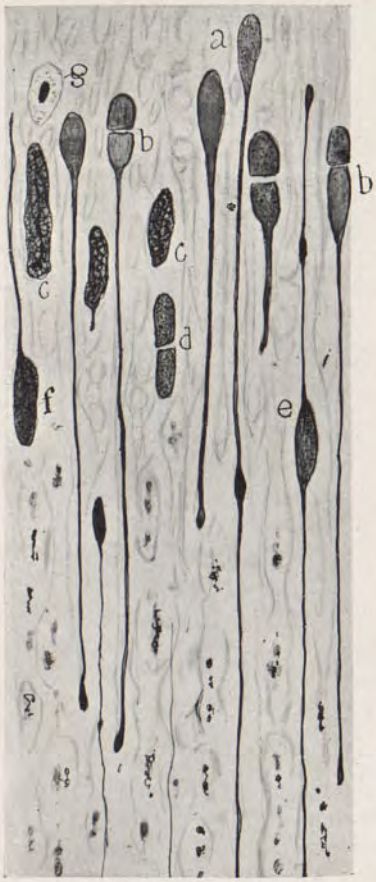

Fig. 143. — Aspecto que presentan los extremos proximales de las fibras de Remak supervivientes del cabo periférico. Gato joven diez días después de sacrificado. Por consecuencia de la extensión de la cicatriz y del ingerto ningún retoño había penetrado en dicho cabo.—*a*, figuras en maza; *b*, formas segmentarias; *e*, figuras en huso; *f*, forma en zoospermo; *c*, fase de colonia aislada reticulada; *g*, fase última de esfera suelta, en vías de degeneración hialina.

En suma, el ejemplo actual prueba que la inervación de un nervio delgado reimplantado, verifícase casi en las mismas condiciones de rapidez y perfección que el cabo periférico normal. Vivaz en todo su espesor, el secuestro alcanza un poder neurotrópico de grado máximo. Particularmente expresivos en pro de la hipótesis neurotrópica, son tres hechos: el manojo de fibras retrógradas inervadoras del fascículo externo del ingerto (fig. 142, *d)*; la rápida concentración de los retoños en el

híleo de éste *(a)* y la pobreza de fibras en los territorios de la cicatriz, es decir, fuera del eje del nervio transplantado.

b) *Reimplantación de un trozo de ciático bien aislado en el mismo paraje del nervio antes ocupado. El animal, que era un conejo adulto, fué sacrificado dieciséis días después de la operación.*—El resultado, coincidente con el obtenido en el caso anterior, fué menos brillante, á causa de estas dos condiciones nuevas: espesor relativamente grande del cordón y estado adulto de los tubos nerviosos. De todas maneras, el ingerto unióse perfectamente á los cabos del ciático y los retoños inervaron las viejas vainas de Schwann convertidas en bandas de Büngner. Mas esta inervación, bastante precaria, recayó, por las causas antedichas, casi exclusivamente en las regiones corticales del ingerto. En los territorios centrales mal nutridos y sometidos á intensa fagocitosis, los retoños fueron escasos y más ó menos desorientados.

Este y otros experimentos de igual índole, prueban que los ingertos gruesos y adultos son más difícilmente neurotizados que los ingertos delgados y pertenecientes á animales jóvenes.

En algunos casos en que durante los días siguientes á la operación se dislocó espontáneamente el ingerto, pudiera resultar un tanto laboriosa la distinción entre el secuestro y el cabo periférico real. Aun sin examinar las conexiones del ingerto ni parar mientes en sus frecuentes dobleces, hay rasgos histológicos que lo denuncian al primer golpe de vista. Mencionemos, desde luego, la ausencia en el ingerto de capilares permeables. Mas existe otro carácter negativo absolutamente constante, por lo menos desde el cuarto día en adelante. En el ingerto faltan aquellas mazas gruesas, á veces en vías de ramificación, peculiares de la porción proximal de todo cabo periférico legítimo. Dichas mazas vivaces, señaladas por Perroncito y descriptas detalladamente por nosotros (véase la pág. 136), pertenecen á la porción periférica de los axones amedulados; reabsorbidas rápidamente en los animales adultos, subsisten bajo formas diversas en los jóvenes (gato, perro ó conejo) ocho, diez y doce días después de la operación (1) (fig. 143).

(1) Recientes estudios nuestros acerca de las mazas vivaces del cabo periférico nos han persuadido de que su formación constituye un proceso de reacción de la porción axónica en continuación con las terminaciones nerviosas. Cuando se corta un nervio en tres ó cuatro trozos sucesivos, sólo

Otro atributo estructural separa también el ingerto del legítimo cabo periférico. Mientras que, á igualdad de tiempo, en éste reabsórbense rápidamente los elipsoides grasientos y la trama aparece principalmente formada por bandas de Büngner paralelas, salpicadas de tal cual gota lipoide, en los ingertos dicho proceso de reabsorción se desarrolla con gran lentitud, conservándose durante dos ó más semanas los conglomerados grasientos de los tubos de Schwann y apareciendo en los intersticios cantidad formidable de recios corpúsculos granulosos. Añadamos que el nitrato de plata reducido propende á teñir el ingerto de tono más obscuro que los nervios normales. (Véase la figura 140, *c, d).*

c) *Experimentos de ingertación de trozos nerviosos de conejo sobre la herida del ciático de otro conejo. Sacrificio del animal dieciséis días después de la operación.* — Cuando la operación se practica rápidamente, evitándose el malaxamiento del cordón transplantado, los resultados son casi iguales á los obtenidos por reimplantación. El tejido conectivo del huésped júntase con el del neurilema del ingerto y los extremos de éste son invadidos por células conjuntivas errantes llegadas de la cicatriz. La neurotización suele, empero, retardarse, singularmente en las regiones centrales, donde parecen haber muerto, por asfixia, los tubos nerviosos. No repetiremos aquí detalles expuestos con ocasión de las reimplantaciones.

A esta defectuosa nutrición de los ingertos adultos y consiguiente debilitación de la acción neurotrópica (ya mencionada por O. Rossi) deben atribuirse, sin duda, los resultados negativos ó poco brillantes, desde el punto de vista de la influencia atractiva del ingerto, logrados por Dustin en sus experimentos de transplantación nerviosa. En realidad, á causa de la ruptura de los vínculos vasculares, los tubos del ingerto se hallan en situación de inferioridad con relación

el trozo largo, es decir, el enlazado con las terminaciones, exhibe mazas ocho, diez y hasta catorce días después de la operación (animales jóvenes). No es que dicha reacción axónica falte en absoluto en los trozos intermedios, pero en ellos es sumamente efímera. A tal linaje de segmentos, con mazas rápidamente desvanecidas, pertenecen los ingertos. Nuestras observaciones prueban, además, que la persistencia de las mazas es tanto mayor cuanto más exiguo el caudal de retoños ingresados en el cabo periférico. Diríase que los fenómenos reaccionales del axon aislado desarróllanse á expensas de algún material que se consume velozmente en cuanto llegan los retoños. Pero de estos fenómenos pensamos ocuparnos en otro lugar.

á los estuches degenerados del cabo periférico y á las vainas de Schwann del cabo central. De aquí que el poder atrayente del ingerto resulte débil ó precario, y en todo caso, incapaz de contrarrestar las poderosas acciones neurotrópicas retrógradas del segmento proximal y las menos enérgicas, pero nada despreciables, del tejido cicatricial. Estorbo grave de neurotización del ingerto suele ser también la hemorragia ó la presencia de gran cantidad de exudados serosos; estos líquidos, cuando rodean el nervio transplantado, constituyen pantallas neurotrópicas insuperables, al través de las cuales ningún retoño del cabo central se aventura. Reabsorbido el exudado, las circunstancias varían; pero los retoños, en su avance, pueden haber traspasado ya el plano del ingerto y ser solicitados decisivamente por el cabo periférico, con lo que la neurotización del ingerto queda en gran parte frustrada. A causa de todos estos contratiempos y deficiencias, aun en las mejores circunstancias, ningún ingerto es capaz de ser inervado tan veloz y completamente como los fascículos degenerados de un nervio cortado (experimentos de sección total combinada con varias hemisecciones parciales del mismo nervio).

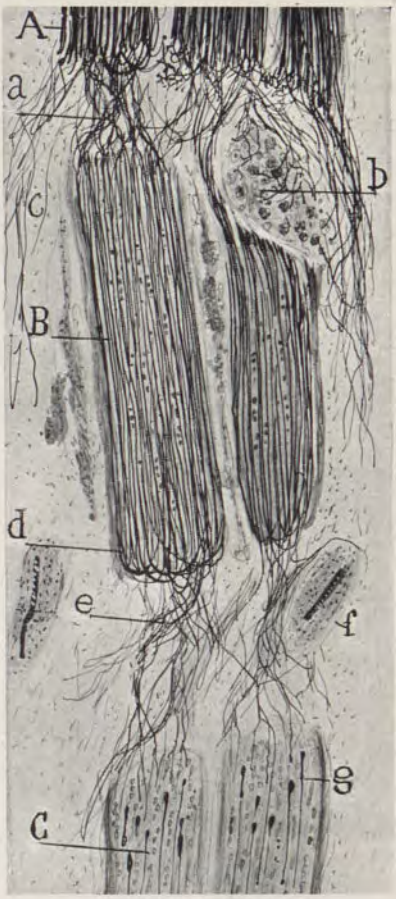

Fig. 144. — Ingerto de raíces medulares sobre la herida del ciático. Gato joven sacrificado catorce días después de la operación. — A, cabo central; B, raíces vivaces; C, cabo periférico; *a*, haces penetrantes en el ingerto; *b*, restos de un pequeño ganglio en gran parte destruído; *c*, corriente nerviosa que escolta á distancia el ingerto; *d*, retoños retrógrados en el cabo distal de éste; *e*, corriente que después de cruzar el ingerto aborda el cabo periférico; *f*, tejido conectivo envolvente de un pelo y refractario á la invasión de retoños. (Figura semiesquemática).

d) *Ingerto de raíces nerviosas (con ó sin ganglios) sobre heridas con resección del nervio ciático. Gatos de dos semanas que fueron sacrificados, según los casos, nueve á catorce días después de la operación.*—Según era de esperar, comprobóse la rápida inervación de los ingertos (fig. 144). Las raíces, sensitivas ó motrices, son penetradas por los retoños emanados del cabo central, tanto más fácilmente cuanto que la delgadez de sus haces (gato de pocos días) y la tenuidad del neurilema prestan al secuestro singulares facilidades para su nutrición *in toto*. Cuando los animales se sacrifican lo suficientemente tarde, reconócese siempre que los retoños, después de traspasar el ingerto, inervan copiosamente el cabo periférico (fig. 144, *e*).

No insistiremos más sobre éste y otros experimentos, cuyos resultados concuerdan perfectamente con los obtenidos por los autores.

Ingertos libres sobre la piel y músculos.—Diversos autores, entre ellos Phylippeaux y Vulpian, Kennedy, Mott y Halliburton, han sorprendido neurotizaciones en nervios abandonados bajo la piel y otras regiones. Nosotros hemos repetido estos experimentos, transplantando nervios vivos, bien en músculos, bien en el tejido conectivo subcutáneo. Los animales fueron sacrificados veinte y veintiocho días después de la operación.

Aunque no constantemente, con bastante frecuencia, el método del nitrato de plata permite reconocer la entrada en el ingerto de algunas fibras nerviosas jóvenes llegadas, como Mott y Halliburton han demostrado, de los filetes musculares ó cutáneos accidentalmente heridos ó seccionados durante la operación. A veces, los retoños afluyen desde largas distancias, trazando revueltas complicadas, para abordar los tubos del nervio transplantado. Este hecho es singularmente expresivo desde el punto de vista del neurotropismo.

Ingertos de miembros enteros sobre larvas de batracio.—A la misma categoría de fenómenos pertenecen las neurotizaciones de miembros enteros logrados por Braus y Bianchi en diversas categorías de batracios. Como estos ingeniosos experimentos adquirieron hace algunos años gran resonancia crítica, espongámoslos sucintamente.

Braus (1) tomaba una extremidad pelviana de larva de *Bombinator* y la ingertaba en otra larva de igual especie, pero en un paraje cualquiera de la piel. Andando el tiempo, el miembro transplantado contenía nervios neoformados, los cuales, según Braus y Bianchi (2), no provendrían del animal huésped, sino que serían resultado de la autoformación de axones á expensas de cadenas celulares ó de corpúsculos ectodérmicos (futuras células de Schwann) residentes en la citada extremidad desde una época anterior á la de la ablación de la misma. Como es natural, esgrimíase este experimento de Braus como argumento decisivo contra la doctrina unitaria de la regeneración. Pero por desgracia, la prueba, tan decisiva é impresionante en favor de la auto-regeneración, fracasó en manos de Gemelli (3), quien trabajando con larvas del *Bufo vulgaris,* pudo reconocer, á favor del método del nitrato de plata, que los nervios regenerados del ingerto provienen constantemente de los troncos nerviosos del huésped. A iguales conclusiones ha llegado Harrison en sus estudios críticos sobre el experimento de Braus y Bianchi.

Experimentos de heterotransplantación nerviosa. — *Sobre la herida del ciático de conejo adulto ingertóse un trozo de nervio procedente de gato joven. El conejo fué sacrificado á los dieciséis días.* — En concordancia con los experimentos ya citados de Forssman, Merzbacher y Marinesco, reconocióse que el secuestro no se unió al tejido conectivo del huésped. Una frontera bien acusada limitaba el ingerto, cuyo neurilema encerraba corpúsculos encogidos, granulosos y obscuramente teñidos (nitrato de plata), contrastando con el color claro, volumen notable y estado proliferatorio de los corpúsculos conectivos del ambiente.

En el interior del ingerto, cuyo tono general era obscuro, distinguíase una masa granulosa donde destacaban, no genuínos

(1) *Braus:* Esperimentelle Beiträge zur Frage nach der Entwickelung periph. Nerven. *Anat. Anz.*, Bd. XXVI, n.° 17-18.

(2) *Bianchi:* Sullo sviluppo dei nervi periferici, &. *Anat. Anzeiger.*, Bd. 28, n.° 7-8, 1906.

(3) *A. Gemelli:* Ricerche sperimentali sullo sviluppo dei nervi degli arti pelvici di *Bufo vulgaris*, innestati in sede anomala. *Rediconti del R. Institute Lomb. di scien. e tetl.* Serie II, vol. 39, 1906.

elipsoides, sino precipitados negros, irregulares y rastros ó series granujientas morenas, correspondientes á axones en vías de autolisis. El aspecto irregular de la trama, que estaba sembrada de vacuolas con restos lipoides, en nada recordaba el proceso degenerativo de los ingertos ordinarios. En el híleo del secuestro, así como en algunas regiones superficiales, encontrábanse células granulosas henchidas de materias lipoides; tratábase, indudablemente, de leucocitos inmigrantes, procedentes del huésped y destinados á destruir el ingerto. En fin, aunque algunos retoños brotados del cabo central se acercaban á la región del nervio transplantado, ninguno parecía ser atraído por él.

De los precedentes experimentos de ingertación y de otros muchos que no podemos referir aquí, se desprende una conclusión importante, á saber: que la acción trófica, atrayente, ó como se quiera llamar, ejercida por las células de Schwann (de ingerto ó de cabo periférico), va estrechamente asociada á la vitalidad de las mismas. Este influjo se acrecienta con la juventud y buena nutrición de los citados corpúsculos (experimentos de reimplantación en animales jóvenes, etc.), y disminuye y llega á desaparecer en cuanto se entorpece el metabolismo nutritivo ó mengua la cantidad de oxígeno disponible (porciones interiores de los ingertos, etc.). Por tanto, si de las bandas de Büngner, ó del endoneuro, se exhala algún fermento trófico ó neurotrófico, además de comprender escaso radio de acción, se disipa rápidamente; debe, en consecuencia, ser constantemente renovado. Sólo á este título podrá acumularse en la cicatriz y en los pasos preferidos por los retoños, en cantidad bastante para excitar eficazmente la asimilación y el crecimiento de los axones neoformados.

Otro resultado, no menos expresivo, de los experimentos de ingertación, es la comprobación de que, en condiciones favorables, el ingerto goza de acción neurotrópica casi tan eficaz como la del cabo periférico de los nervios seccionados. Merced á este influjo, el nervio transplantado substituye ventajosamente á la extensa cicatriz, y abrevia, por tanto, marcadamente el tiempo necesario para que los retoños asalten el referido cabo. La hipótesis de Ranvier-Vanlair (marcha de las fibras en dirección de la

menor resistencia) parece poco eficaz para explicar estos hechos. Entre los difícilmente comprensibles dentro de esta hipótesis, contamos: la rápida concentración de retoños en el híleo del ingerto; la producción de curvas de orientación para abordarle cuando se disloca demasiado; y en fin, las frecuentes neurotizaciones retrógradas (fig. 137, *f*).

Pretendidas substancias neurotrópicas negativas.—a) *Acción paralizante de los microbios del pus.*—Con ocasión del estudio de la regeneración y degeneración de la médula espinal, examinaremos detenidamente la cuestión de la existencia de estímulos neurotrópicos negativos admitidos por Lugaro. Por ahora, séanos lícito consignar que, en los diversos incidentes dilatorios de la neurotización del cabo periférico, nada indica la intervención de substancias neurotrópicas negativas, es decir, de materias capaces de rechazar ó de poner en fuga las mazas de crecimiento. En realidad, todos los fenómenos de parálisis, autotomía, retroceso, estancamiento, etc., de los axones, son explicables, ora por acciones mecánicas, ora por ausencia ó disminución de las substancias tróficas ú orientadoras, ora, en fin, por el influjo paralizante de substancias tóxicas.

Un caso típico de esta falta de acción excitadora del medio sobre las mazas de crecimiento, está representado por las heridas infectadas. En ocasiones, la falta de precaución aséptica durante la operación de sección del ciático (conejo sobre todo), provoca la contaminación por los microbios del pus (*staphilococcus pyogenes aureus, streptococcus pyogenes*, etc.). A causa de ello, cerca de la cicatriz, ó en la cicatriz misma, créase un absceso cuyo pus se espesa y se endurece semanas después, reabsorbiéndose muy lentamente. El examen del tejido conectivo intercalar á los cabos nerviosos, muestra á menudo, doce, dieciséis y hasta veinte días después de la operación, retoños desmedrados, de color pálido y como paralizados en su crecimiento. Los más próximos al absceso hállanse siempre á bastante distancia de él, como si temieran entrar en contacto con los glóbulos del pus ó con los microbios piógenos. La ausencia de mazas colosales, así como de trayectos retrógrados constantes, parecen denotar que los retoños no huyen del pus,

sino que dejan de crecer hacia él, sea por tratarse de un terreno nutritivamente poco favorable, sea á causa del influjo letal de substancias tóxicas. Trátase, pues, en suma, de una enfermedad que suspende la pujanza de crecimiento y ramificación de los retoños. Por lo demás, á distancia del absceso sorpréndense axones vigorosos más adelantados en su camino y próximos á asaltar el cabo periférico.

b) *Influencia de la sangre y de los exudados plasmáticos.*—Dejamos referidas ya en la página 213 las degeneraciones sufridas por las mazas caídas accidentalmente en un lago de sangre. En general, los coágulos y exudados serosos abundantes, no destruyen siempre los retoños; pero paralizan á menudo su progresión hacia el cabo periférico. Tenemos por indudable que la sangre coagulada ó un plasma serofibrinoso, rico en leucocitos, constituye un mal terreno para la alimentación de las fibras nerviosas. Con todo eso, andando el tiempo, es decir, cuando el coágulo comienza á reabsorberse y es invadido por los fibroblastos, los retoños se desperezan del todo, aventurándose ya con más seguridad por entre las reliquias de hematíes. En este éxodo tardío las mazas suelen apoyarse en los fibroblastos ó escoltar los capilares neoformados. Esto parece denotar que el fibroblasto embrionario añade al plasma alguna substancia favorable á la asimilación y crecimiento de los retoños emergidos del cabo central.

Los glóbulos blancos no parecen atraer los retoños. En nuestras innumerables preparaciones de regeneración nerviosa, jamás hemos sorprendido un cono de crecimiento vivaz rodeado por leucocitos. Diríase que éstos liberan alguna materia poco propicia á los procesos de asimilación y crecimiento axónicos.

c) *Acción perturbadora de las anilinas y de diversas substancias de naturaleza orgánica.*—Nuestros experimentos, aún no acabados, efectuados con diferentes materias colorantes *(rojo neutro, azul de metileno, eosina, safranina,* etc.), y con substancias analgésicas (cocaína, hidrato de cloral, morfina, etc.), y encaminados á averiguar si existe algún agente enérgicamente excitador del crecimiento axónico, han dado hasta hoy resultados negativos. En general, las anilinas (azul de metileno, eosina,

etcétera), moderan notablemente el crecimiento ó suspenden enteramente el éxodo de los axones, los cuales, á los doce días de la sección, apenas han traspasado las fronteras del cabo central.

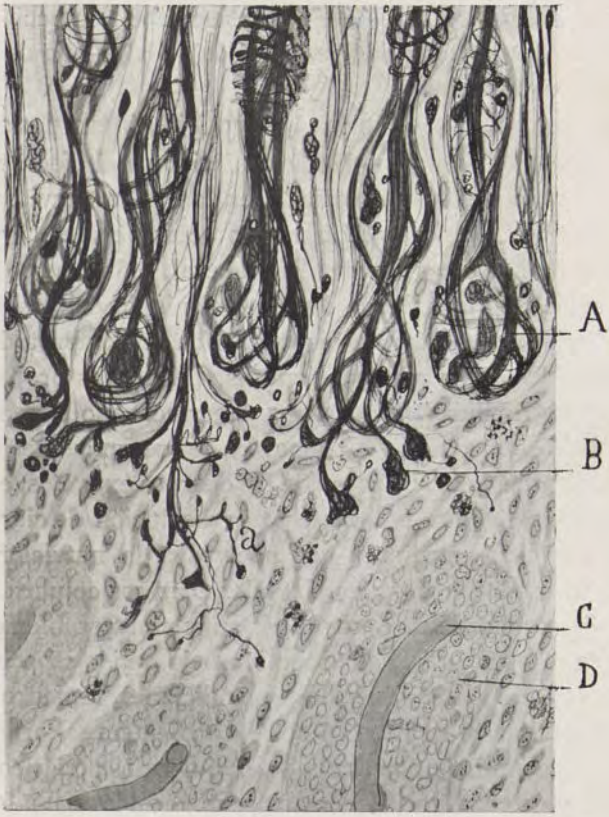

Fig. 145. — Trozo de cabo central y cicatriz del ciático de un conejo casi adulto, en cuya herida nerviosa se colocó un pedazo de algodón empapado en azul de metileno (algodón embebido en solución saturada y desecado después). El animal se sacrificó á los diez días de la operación. Nótese el escaso crecimiento de los retoños y la hinchazón é hipertrofia enorme de las fibras intratubarias. — A, cámara digestiva cerrada; B, retoños emergentes con mazas gruesas; D, trama conectiva apretada en torno de un filamento de algodón.

Dentro de este cabo percíbense recias cámaras digestivas, de forma arrosariada, en el interior de las cuales se ha acumulado toda la masa protoplásmica de los retoños que debiera haberse empleado en modelar ramificaciones y mazas. Bajo este aspecto,

la imagen presentada en la figura 145, A (nervio cortado en cuya cicatriz se colocó un pedazo de gelatina empapado en azul de metileno), es bastante característica. Convendría, empero, multiplicar los ensayos, para averiguar lo que en este fenómeno de retención y espesamiento de las fibras se debe á la acción enfrenadora del obstáculo (gelatina, algodón), ó al influjo de la substancia colorante soluble.

Experimentos de sección con interposición de cuerpos extraños indiferentes en la herida.—Hemos referido ya el efecto retardador provocado por la interposición en la herida nerviosa de nódulos de saúco, pelos, etc. Lo mismo ocurre con el algodón, la seda, trocitos de esponja, etc. En general, todo cuerpo extraño es inmediatamente rodeado de una colonia de células gigantes y de fibroblastos comunes, dispuestos en muro apretado y casi impenetrable á las mazas nerviosas. Parécenos probable que esta impenetrabilidad, más ó menos perfecta, no depende solamente de lo compacto de la trama. Es de presumir que los fibroblastos, diferenciados en torno de los cuerpos extraños, elaboran fermentos que, si son favorables á la disolución de ciertos productos orgánicos, pudieran ser nocivos á la nutrición de los axones. De todos modos, las pléyades ó muros celulares envolventes de los filamentos extraños, angostan notablemente los pasos ocupados por el tejido conectivo flojo, tejido especialmente permeable á los retoños. En tales condiciones, la neurotización del cabo periférico se retarda considerablemente. Por ejemplo: en un gato de quince días, cuya herida nerviosa (ciático) contenía minúsculo copo de algodón empapado en plasma, á los dieciocho días todavía no habían llegado las fibras jóvenes al cabo periférico, cuando, según es sabido, en condiciones ordinarias, á los seis y ocho días éste aparece ya (cicatrices pequeñas) ricamente neurotizado.

Efectos atractivos de la cicatriz.— En diversos pasajes de este libro hemos aludido á las facilidades que las fibras nerviosas neoformadas hallan para su crecimiento y ramificación en el espesor de las cicatrices embrionarias. Esta facilidad ¿obedece á causas puramente mecánicas *(stereotropismo* de Loeb, *odogenesis* de Dustin, etc.) ó implica más bien alguna acción trófica

excitadora del crecimiento axónico, y comparable, aunque en menor escala, al influjo del cabo periférico sobre los retoños?

Sin pretender resolver definitivamente esta cuestión, citemos un ejemplo, que habla en pro de esta última opinión.

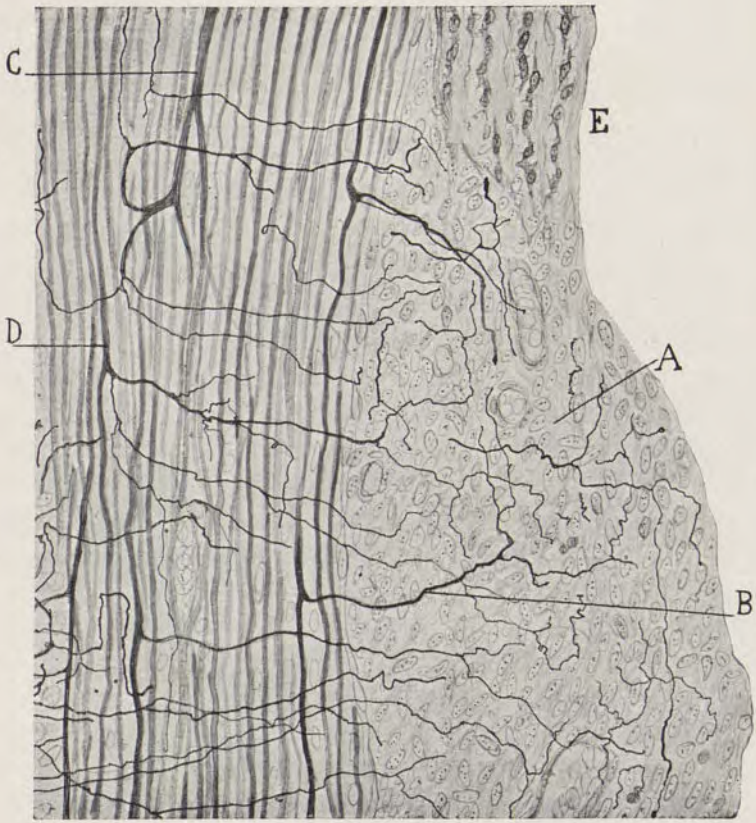

Fig. 146. — Raíz sensitiva de la médula lumbar de un gato de ocho días.— A, cicatriz; B, colateral nacida de un axon sano; E, dura-madre; D, axon que daba recias ramas complicadamente ramificadas; C, gruesa rama intersticial.

Tratábase de un gato de ocho días, á quien se infirieron tres heridas medulares apartadas en sentido longitudinal y ajenas por completo á las raíces, á quienes tocaban solamente, por superficies poco extensas, las tres cicatrices conectivas. El animal operado fué autopsiado cuatro días después de la lesión.

Ya el examen, á débil aumento, de los cortes longitudinales, resultó muy interesante. En efecto, cada cicatriz muestra un neuroma procedente de la raíz sensitiva sana más inmediata, y este neuroma aparece exclusivamente constituído por colaterales brotadas de fibras sensitivas en vías de turgescencia formativa. De vez en cuando, se observa también tal cual conductor terminal ramificado.

Las vainas formadas emergen casi en ángulo recto y penetran en la trama cicatricial, donde se ramifican prolijamente (figura 146, D). Es de notar que la arborización terminal se distribuye exclusivamente en el espesor del tejido embrionario. Este y otros muchos ejemplos, que no detallaremos en obsequio á la brevedad, parecen demostrar que los estímulos químicos nacidos en la trama conectiva embrionaria obran sobre los axones, más ó menos excitados por la contusión ó heridas próximas, y provocan en ellos la formación de colaterales capaces de barrenar la cubierta de Schwann y el endotelio aracnoideo peri-radicular.

En un principio habíamos pensado que semejante acción podría recaer sobre fibras absolutamente normales (1). Hoy nos inclinamos á admitir que los estímulos neurocládicos sólo actúan sobre axones excitados por conmociones mecánicas, compresiones, heridas y diversos agentes químicos.

Por lo demás, la idea de que las células conectivas son susceptibles de atraer los retoños nerviosos, fué ya emitida por Bethe. Mas para este sabio, el neurotropismo se ejercería atrayendo tanto las fibras del cabo central como las del periférico (fibras auto-regeneradas de Bethe). Aunque adoptando otros puntos de vista, también Dustin y O. Rossi han insistido sobre lo favorable del terreno cicatricial para la llegada y progresión de los retoños.

(1) *Cajal:* Algunos experimentos favorables á la hipótesis neurotrópica. *Trab. del Lab. de Invest. biol.*, tomo VIII, 1910.

CAPÍTULO XVI

INTERPRETACIÓN TEÓRICA GENERAL DE LOS FENÓMENOS DE LA REGENERACIÓN NERVIOSA

Manifestaciones provocadas en el protoplasma nervioso por condiciones intrínsecas ó inmanentes.—Desarrollo continuo, crecimiento en línea recta, turgescencia formativa, marcha según la dirección inicial, creación del cono de crecimiento, formación de expansiones nuevas, etc.—Reacciones del axon condicionadas por el medio (estímulos mecánicos, físicos y químicos).—Trofismo y neurotrofismo.—Hipótesis de las neurobionas.—Historia del conocimiento de las leyes de la neurogenesis normal y patológica.

Diferentes veces hemos expuesto, de modo fragmentario, el mecanismo según el cual se verifica el crecimiento, orientación y multiplicación de los retoños nerviosos. Hora es ya de reunir todas estas nociones dispersas en un cuerpo de doctrina. En él incluiremos todas las inducciones legítimas sacadas del estudio de la neurogenesis normal y de la regeneración patológica. Porque, huelga declararlo, el proceso regenerativo de los nervios y vías centrales interrumpidos por las violencias traumáticas ó tóxicas, representa mera repetición, en condiciones de ambiente algo especiales, del acto creador de los apéndices neuronales y cordones nerviosos embrionarios. Amiga de la unidad y de la economía de procedimientos, la naturaleza gusta de repetirse, escogiendo siempre medios idénticos para iguales fines.

Las leyes neurogenéticas son la obra convergente de muchos autores, que trabajaron en los dominios del desarrollo normal (Kupffer, His, Kölliker, nosotros, Lenhossék, Retzius, Harrison, Held, etc.) y de otros muchos que laboraron el campo de la degeneración y regeneración patológicas (Waller, Ranvier, Vanlair, Münzer, Stroebe, Bethe, Perroncito, nosotros, Marinesco, Nageotte, Tello, O. Rossi, Dustin, etc.). Recolectar y disponer las referidas adquisiciones en un todo orgánico es nuestro propósito. A cada ley ó inducción empírica enunciada seguirá un

breve comentario ó una alusión crítica. Al final de este capítulo, con ocasión de la revista histórica, expondremos y discutiremos las teorías más resonantes acerca del mecanismo de la neurogenesis.

Si consideramos el carácter de las nociones adquiridas acerca de la regeneración nerviosa, notaremos que todas ellas pueden agruparse en dos categorías: 1.ª, las referentes á propiedades ó tendencias internas, inmanentes, del protoplasma neuronal, que actúan con relativa independencia del ambiente, y 2.ª, las tocantes á actos reaccionales de dicho protoplasma, provocados de manera inmediata por las condiciones mecánicas ó químicas del terreno. Para abreviar, designaremos respectivamente estas dos órdenes de manifestaciones: *fenómenos intrínsecos* y *fenómenos extrínsecos*.

Fenómenos intrínsecos ó inmanentes de la regeneración.— 1. *Ley de crecimiento continuo.*—Formulada ya por His y otros autores, esta ley ha sido designada por Held *vis à tergo* y por Dustin *turgescencia axónica,* etc. Expresa esa tendencia del axon á crecer constantemente en dirección longitudinal, por asimilación incesante de material protoplásmico. Esta impulsión hacia el desarrollo longitudinal mantiénese con cierta constancia, mientras las condiciones del ambiente se conserven normales.

2. *Ley del crecimiento virtual en línea recta.*—Todo axon ó ramo recién formado tiende á crecer en línea recta, y conserva su dirección inicial, mientras no tropiece con obstáculos mecánicos, ó reciba estímulos neurotrópicos ó neurocládicos. Esta dirección inicial márcase en los neuroblastos por la posición y orientación del cono de crecimiento, y en los nervios en vías regenerativas por la dirección del cordón nervioso mismo y de la vaina de Schwann.

Formulado, con más ó menos precisión, por His, Harrison, nosotros y Held, el precedente enunciado, constituye un postulado equiparable al principio físico de la inercia. Afirmar que un axon tiende á crecer en línea recta es consignar que la materia nuevamente asimilada por el botón terminal y corteza axónica (neurobionas, neuroplasma, capa limitante ó cortical, etc.),

mantiene indefinidamente el plan inicial, geométrico y arquitectural, del retoño nervioso originario. Corolario obligado de esta ley es atribuir á una acción exterior perturbadora cualquier cambio ocurrido en la trayectoría ó en la individualidad (ramificación) del cilindro-eje.

3. *El crecimiento longitudinal de las fibras nerviosas localízase especialmente en el cabo libre de éstas, donde aparece el cono de crecimiento, órgano constante del axon, tanto del embrión como de los nervios en vías de regeneración patológica.* — Esta intumescencia final, de forma varia por acomodación á los intersticios de los elementos mesodérmicos, constituye un segmento protoplásmico especialmente diferenciado para facilitar el proceso asimilativo, crear retoños exploradores y orientarlos convenientemente en el espacio. Para cumplir tales menesteres, el *cono de crecimiento* nútrese con cierta autonomía, posee gran blandura y plasticidad y goza de sensibilidad exquisita hacia las variaciones mecánicas y químicas del medio. El concepto de amiboidismo del axon embrionario, sugerido hace tiempo por Lenhossék y nosotros, y modernamente desarrollado por Harrison, sólo es exacto aplicado á dicha porción neuronal, especialmente organizada en vista del proceso de la neoformación y crecimiento. En tal supuesto, los apéndices surgidos del *cono* serían comparables á los pseudopodos de un leucocito.

4. *Además de la potencialidad de crear conos terminales, todo axon excitado posee también la capacidad de desarrollar en su trayecto ramas nuevas que brotan al nivel de un paraje turgescente, comparable, en lo dinámico, á un cono de crecimiento.* — Cualquiera región excitada de las fibras amedu-ladas da origen á retoños colaterales; pero cuando se trata de tubos medulados, el territorio singularmente adaptado para formar renuevos coincide con el ensanchamiento axónico vecino de los discos de Ranvier. Semejante paraje, especialmente irritable por las vibraciones mecánicas del tubo herido ó contundido, ha sido designado por nosotros *zona germinativa* ó *manguito germinativo*. Brotado el retoño en dicha región turgescente, corónase luego de un cono de crecimiento de forma varia (anillo, pincel, maza, etc.).

5. *El cono de crecimiento posee dos importantes funciones: alargar el conductor (crecimiento longitudinal) y crear nuevas vías nerviosas.*—Ambos actos desarróllanse sucesiva y alternativamente como las dos fases de un movimiento rítmico. La primera fase, ó de alargamiento axónico, recae en aquellas fibras más ó menos rectilíneas, coronadas por un botón fino, maza, ó espesamiento lanceolar, circulante al través de terrenos exentos de graves obstáculos (cicatrices blandas, cabo periférico, etc.). La segunda fase, que nosotros hemos designado *estado de irritación* ó *de turgescencia divisoria,* y durante la cual surgen los nuevos retoños, caracterízase al principio por la hipertrofia é irregularidad de la intumescencia final, de la cual surgen después pseudopodos ó apéndices triangulares, pálidos y divergentes. Tales prolongaciones exploradoras, comparables á las espinas basales de los conos embrionarios, carecen de espesamientos finales, olfatean, al parecer, los pasos practicables, y se convierten, luego de orientadas definitivamente, en conductores estables. En cambio, los apéndices incipientes aventurados en falsos caminos, se reabsorben rápidamente. Por tanto, durante este proceso de irritación, el *cono* es asiento de un doble fenómeno de creación y de atrofia apendicular, en un todo semejantes al doble movimiento de expansión y retracción de los pseudopodos de un leucocito. El alargamiento de las nuevas fibras, la desaparición del cono ó acúmulo protoplásmico germinal, y, en fin, el modelamiento de mazas finas ó anillos terminales en cada apéndice nuevo, marcan el término de la fase creadora y el comienzo de la fase de simple crecimiento.

Desde el punto de vista utilitario, la aparición de los conos pequeños, compactos, modelados en botones y como redondeados por el roce (axones en vías de crecimiento paulatino), parecen responder á estos tres propósitos: resbalar fácilmente sobre las superficies resistentes del mesodermo; aumentar la eficacia mecánica del cabo axónico, y ofrecer, en fin, extensa superficie sensible á las substancias excitadoras y neurotrópicas. Claro es que estas últimas inducciones no pasan de ser conjeturas más ó menos plausibles.

6. *Existe una relación constante (prescindiendo del calibre*

inicial de las fibras) entre el volumen del botón terminal y la rapidez del crecimiento. — En tesis general, cabe afirmar que cuanto más lentamente crecen los retoños más calibre alcanza la intumescencia final. Cuando el axon se paraliza ó atasca, la maza adquiere dimensión considerable y formas elipsoides ó redondeadas.

7. *En igualdad de otras condiciones, las fibras son tanto más delgadas cuanto más rápidamente crecen.* — Finas mientras circulan por el cabo periférico, donde el crecimiento es rapidísimo, afectan espesor relativamente grande cuando progresan al través de la cicatriz. Esta ley comprende algunas excepciones.

8. *El aumento de calibre del axon es función de toda la fibra.* — Si el crecimiento longitudinal parece especialmente localizado en el cono terminal, que se estira como un pseudopodo amiboide, el incremento transversal, ó espesamiento, recae á la vez en toda la extensión del axon neoformado. Este crecimiento en diámetro se prosigue hasta mucho después de la aparición de la vaina medular.

9. La velocidad de crecimiento de los retoños depende de las condiciones físicas y químicas del terreno. Rapidísima en el cabo central y periférico (90 á 125 μ por hora) es lenta en la cicatriz (de 8 á 12 μ por hora) y casi nula en la sangre y exudados inflamatorios. La rapidez de crecimiento es más grande en los animales de pocos días que en los adultos. En el embrión de pollo se acerca á 10 μ por hora (tercero día de incubación).

10. *La asimilación de materiales indispensable al crecimiento transversal y longitudinal constituye un proceso local, independiente, hasta cierto punto, de las neuronas de origen.* — En efecto, la formación del cono, el proceso neurocládico de éste, el lanzamiento de apéndices exploradores, las metamorfosis neurofibrillares, etc., son fenómenos primitivos que se presentan lo mismo en el cabo central que en el cabo periférico de los nervios cortados. Pero para que estas formaciones se consoliden y progresen, es de todo punto indispensable la acción del centro trófico ó célula nerviosa. Por esta razón, son efímeras las neoformaciones del cabo periférico y estables las del central; por igual motivo perecen rápidamente las mazas segregadas de los

retoños axónicos y se conservan bastante las fibras retrógradas y extraviadas.

11. Conforme resulta de nuestras investigaciones neurogénicas y de los trabajos experimentales de Harrison, la célula de Schwann no es necesaria para la génesis y crecimiento de los axones. Sólo muy tardíamente se establece la simbiosis entre el *lemmoblasto* (v. Lenhossék) y el nuevo cilindro-eje, con miras, al parecer, de nutrición y protección.

12. *Carácter dinámico de la influencia trófica.* — Aunque en el estado actual de la ciencia no quepa precisar el mecanismo de la referida acción trófica, se impone como verosímil la opinión de Heidenhain, para quien la masa neuronal portadora del núcleo y de los husos de Nissl obraría sobre los retoños, no por proyección de una substancia material ó fermento soluble, sino mediante la propagación de un impulso especial, diferente de la corriente funcional motora ó sensitiva *(impulso histodinámico* de M. Heidenhain). Como pruebas de indicio de esta hipótesis recuérdense los resultados de nuestros experimentos de ligadura y sección nerviosa.

Con razón hace notar Heidenhain que si semejante influencia dinámica estuviera representada por la corriente fisiológica, no se comprendería cómo los nervios en reposo no degeneran, y por qué en los embriones, antes de la inauguración de la función conductora, degenera también el cabo periférico consecutivamente á las interrupciones nerviosas.

Acerca de la realidad de esta degeneración prefuncional, son muy expresivos los resultados de nuestros experimentos de sección é inflamación traumática del cerebelo de los mamíferos recién nacidos (degeneración de las células de Purkinje, cestas pericelulares, axones de la substancia blanca, etc.), así como las obtenidas consecutivamente al traumatismo de los ganglios y médula espinal de los pichones de pocos días (L. Forster). A la manera de los nervios adultos, el cabo periférico de todo axon embrionario se fragmenta y desaparece por reabsorción. Lo mismo ocurre, según es sabido, cuando se corta el cabo periférico de un nervio regenerado, á pesar de que los axones jóvenes no alcanzan los distritos terminales, careciendo, por tanto, de actividad fisiológica normal. Tengamos, además, presente que, en el cabo central de un nervio cortado, retoñan lo mismo las fibras motrices que las sensitivas, no obstante faltar á éstas el impulso nervioso llegado de la periferia (recuérdese que la corriente

funcional es centrípeta en los nervios sensitivos y centrífuga en los motores).

En fin, si la acción trófica dependiera de la difusión de alguna substancia soluble, capaz de circular á lo largo del axon, la falta de esta substancia en el cabo periférico traduciríase por la degeneración centrífuga de éste; cuando, según dejamos dicho, esta degeneración es simultánea en todo el trayecto del conductor, con supervivencia relativa del protoplasma axónico cerca de la herida (mazas agónicas retoñantes del híleo del cabo periférico).

Es muy posible que, desde el punto de vista del papel desempeñado por el soma, se den diferencias entre la célula nerviosa embrionaria y la adulta. Así, en la neurogénesis normal el desarrollo inicial del axon se efectuaría, como sostienen Harrison y Lewis, á expensas de la energía interna ó inmanente del sistema, es decir, de la contenida en el cuerpo del neuroblasto (*autodiferenciación* de W. Roux) y tomando poco ó nada del medio ambiente. Bajo este aspecto, la célula nerviosa embrionaria podría considerarse como un depósito de reservas alimenticias é histodinámicas.

Pero una vez acabada la evolución neuronal (proceso de regeneración post-fetal), el crecimiento y ramificación del axon sacaría sus principales energías químicas del terreno recorrido, limitándose el soma en lo sucesivo á su papel de centro histodinámico.

13. *Ley de la atrofia por desuso.* — Además del trofismo por conservación de la continuidad del axon con la neurona de origen, existe otro dependiente del ejercicio funcional. Esta ley trófica, sugerida por Marinesco y Lugaro, podría formularse de este modo: Todo axon neoformado que, llegado al término de su evolución (medulación, etc.), no ha logrado establecer relaciones anatomofisiológicas congruentes con los aparatos terminales (órganos sensitivos cutáneos, placas motrices, etc.), cae en degeneración y acaba por reabsorberse. Así desaparecen todos los conductores excedentes del proceso regenerador, es decir, los axones atascados, extraviados y retrógrados. En igual caso se encuentran verosímilmente las fibras tardíamente llegadas á su destino, cuando los distritos terminales han acabado su inervación, ó cuando, transcurrido mucho tiempo, se atrofian y mueren las células con quienes los conductores debieron establecer relaciones dinámicas.

14. *Los diversos actos de multiplicación, degeneración, deshilachamiento, dispersión y segregación ó autotomía de*

las neurofibrillas descritos en el curso de este trabajo, y otros muchos que serán ulteriormente referidos con ocasión del análisis de la degeneración de los axones centrales, exigen la admisión en las neurofibrillas del corpúsculo nervioso de unidades ultramicroscópicas, es decir, de gránulos invisibles dotados de los atributos fundamentales del protoplasma vivo. — Los principales atributos fisiológicos de estas unidades, designadas por nosotros *neurobionas,* serían: capacidad de reproducirse por fisiparidad y de crear cadenas y colonias lineales; aptitud para emigrar cambiando de histomera (neurofibrilla) ó creando histomeras nuevas; impresionabilidad exquisita hacia los agentes físicos, singularmente hacia los choques y vibraciones mecánicas, y, en fin, cierta polaridad, ya supuesta por Herbert Spencer para sus hipotéticas *unidades fisiológicas,* en cuya virtud dichos corpúsculos se atraerían recíprocamente, ordenándose en agrupaciones de varia dimensión y morfología. A fin de no estorbar el paso de la onda nerviosa (que camina verosímilmente por el líquido intersticial) y facilitar los cambios nutritivos, las colonias neurobionales se modelan en hebras, reservando, tanto en los axones como en el soma, espacios continuos rellenos de neuroplasma. En fin, aunque la *neurobiona* se nutre *in loco* y se multiplica independientemente de las células de origen, la prosperidad de sus colonias exige el concurso de estímulos dinámicos brotados en el soma.

Ulteriormente, al estudiar las transformaciones del retículo de las células nerviosas del cerebro, cerebelo y médula, así como el proceso autotómico de los axones centrales, aduciremos nuevas pruebas de la teoría de las neurobionas (*protomeras* de Heidenhain).

Fenómenos reaccionales provocados por condiciones extrínsecas ó del terreno recorrido por los retoños nerviosos. — Las reacciones dispertadas en el protoplasma axónico excitado por las variaciones mecánicas y químicas del medio, son muy numerosas. Todas ellas han sido oportunamente referidas. Aquí nos contraeremos á resumir las principales en forma de breves enunciados.

1. *En presencia de un obstáculo mecánico ó de un estímulo*

neurotrópico, la fibra nerviosa no se desvía bruscamente trazando, por ejemplo, un ángulo recto ú obtuso, sino que adopta una dirección parabólica, especie de diagonal entre el impulso rectilíneo inicial y el sentido de la resistencia del agente perturbador. Igual ley se cumple en la emisión de ramas: antes de adoptar su orientación definitiva, todo ramo nervioso describe diagonales parabólicas entre la línea de impulsión interna del tallo y la del influjo trófico ó mecánico exterior.

2. *Las fibras nerviosas neoformadas tienen tendencia á adherirse á los obstáculos*, y muy singularmente á los representados por superficies lisas, por las cuales resbalan rápidamente, y en torno de las que trazan, á veces, revueltas complicadas. Esta *atracción adhesiva*, señalada por nosotros y por Dustin, no es otra cosa que el *estereotropismo*, hace tiempo observado por L. Loeb en el crecimiento de las celulares patológicas transplantadas, y por Harrison y sus discípulos en las fibras del embrión en vías de crecimiento (experimento de vegetación nerviosa *in vitro*).

Tan singular propensión de los retoños nerviosos á aplicarse sobre tutores ó cauces preestablecidos, constituye en muchos casos seria resistencia á las influencias tróficas y orientadoras, y ocasión frecuente de atascos y extravíos.

3. *Ley del homotropismo recíproco* (1).—Con esta designación hemos dado á conocer la propiedad que poseen los retoños nerviosos de congregarse en haces (como si se atrajeran recíprocamente), á fin de cruzar, con economía de esfuerzo, la trama mesodérmica é insinuarse en las vainas del cabo periférico. Esta tendencia á las simbiosis ó agregados fibrilares explica también la disposición fasciculada que, desde el momento de su aparición, adquieren las raíces de la médula espinal. Por lo demás, la adhesión longitudinal no suele ser muy vigorosa, puesto que se deshace fácilmente en presencia de obstáculos mecánicos ó de fuentes neurotrópicas pujantes.

4. *El proceso neurocládico ó de producción de ramas colaterales ó terminales es siempre provocado por condiciones ex-*

(1) *Cajal:* Nouvelles observations sur l'evolution des neuroblastes, &. *Anat. Anzeiger*, Bd. XXXII, 1908.

teriores, mecánicas ó químicas. — Cuando se trata de axones adultos medulados (cabo central), dichos estímulos obran, de ordinario, sobre las *zonas ó manguitos germinales;* mas si se trata de retoños amedulados, el excitante neurocládico actúa sobre el cono terminal y regiones vecinas.

En tesis general, y prescindiendo de excepciones, cabe afirmar que la ramificación provocada por causa mecánica prepondera en el cabo central y cicatriz, y el neurocladismo por estímulos químicos, en el híleo del cabo periférico, en el interior de éste y en los aparatos nerviosos terminales. En algunos casos parece entrar en juego también el estereotropismo (deshilachamiento de las hebras del retoño y su adherencia en la membrana de Schwann, aplicación del cono á un soporte, mientras es solicitado neurotrópicamente por el opuesto lado, etc.).

5. *El acto del crecimiento axónico y de la emisión de ramas implican procesos complejos de organización de la membrana, del neuroplasma y del esqueleto neurofibrillar.* — El mismo neuroplasma debe ser concebido, no como un líquido inerte, sino como un órgano protoplásmico complejo poblado de unidades fisiológicas especiales é invisibles.

La participación que en la producción de los brotes deba asignarse á los cambios de *presión osmótica* (Nageotte) ó al rebajamiento local de la *tensión superficial* (Marinesco), es actualmente indeterminable. Parece, sin embargo, que dichas mutaciones físicas, con los fenómenos químicos de que dependen (acción oxidante del medio, etc.), representan condiciones iniciales promotoras (como disparadoras) de ese fenómeno de organización coordinada de todos los factores axónicos, que constituye esencialmente el acto neoformador.

6. *Cuando el obstáculo mecánico á la marcha de una maza es insuperable, el axon reacciona, en ocasiones, segregando ó eliminando la maza* (autotomía nerviosa). — En presencia de un obstáculo, el axon puede comportarse de tres maneras: creando una maza gruesa, que se atasca definitivamente; emitiendo una ó varias ramas exploradoras, franqueadoras del obstáculo, con que, al cabo de cierto tiempo, la bola ó anillo se reabsorbe; en fin, segregando ó autotomizando la maza, que cae rápidamente en de-

generación. Por analogía con el conocido fenómeno de *autotomía* de las patas de ciertos crustáceos, nosotros designamos esta curiosa eliminación protoplásmica *autotomía neurofibrillar*. La producción de bolas libres revela, dicho sea de pasada, que la neurona, en conflicto con el medio, se inspira en un criterio austeramente utilitario: entre frustrar su destino y sacrificar un pedazo de su propia substancia, opta, naturalmente, por el mal menor. Por lo demás, la autotomía es fenómeno frecuentísimo en ambos cabos de las fibras nerviosas del cerebro y cerebelo interrumpidas (1) según mostraremos más adelante.

7. *Las detenciones sobrevenidas durante la marcha de los retoños, tradúcense por la presencia, en el trayecto de éstos, de varicosidades ó porciones ensanchadas, es decir, por restos de mazas en vías de reabsorción.* — El número de paros forzosos y de períodos de fácil progresión, corresponden, respectivamente, á la cifra de las varicosidades y de sus intervalos.

8. *Toda maza colosal, definitivamente atascada ó autotomizada, cae en degeneración.*— Este proceso de mortificación comienza en la periferia de la maza y gana progresivamente el centro, cuyas neurobionas persisten más ó menos tiempo.

9. *La neurotización del cabo periférico y restauración, sin errores fisiológicos, de los aparatos nerviosos terminales, es efecto combinado de estas tres condiciones: la acción neurotrópica de las vainas de Schwann y aparatos terminales; el encauzamiento mecánico de los retoños á lo largo de los viejos estuches, y, en fin, la sobreproducción de fibras, á fin de asegurar la llegada de algunas de ellas hasta los distritos periféricos motores ó sensitivos.* — De todas estas condiciones, la más esencial, sobre todo por lo que toca á la reconstrucción del aparato terminal, es el *trofismo ó neurotropismo* del cabo periférico, placas motrices y aparatos sensitivos.

10. *Los estímulos químicos orientadores son verosímilmente, en cuanto á su poder seleccionador, genéricos y específicos.* — Así, la materia reclamo elaborada por las células conectivas embrionarias y por los corpúsculos de Schwann del cabo

(1) *Cajal:* Los fenómenos precoces de la degeneración traumática de los cilindros-ejes del cerebro, etc. *Trab. del Lab. de Invest. biol.*, tomo IX, 1911.

periférico (células *apotróficas* de Marinesco) poseerían carácter genérico, obrando sin distinción sobre todos los retoños; mientras que los reclamos liberados por los *husos de Kühne, placas motrices, aparatos sensitivos cutáneos,* etc., tendrían carácter específico, obrando solamente sobre categorías funcionales de axones regenerados. Estos estímulos específicos gozarían tanto de la virtud neurotrópica como de la neurocládica. La arborización terminal de la placa motriz y el pelotón final del corpúsculo de Meissner representarían, tanto en la ontogenia normal como en la regeneración patológica, el último efecto neurocládico de los estímulos específicos.

Los estímulos específicos de la orientación de retoños son muy numerosos en la época embrionaria. Por este tiempo, los que parecen más activos son: los elaborados por los corpúsculos del miotomo, por elementos conectivos primordiales y por los epitelios sensoriales y neuronas en fase de creación de dendritas.

Acabada la evolución ontogénica, las fuentes tróficas y neurotrópicas aparecen especialmente localizadas en las *células de Schwann* proliferadas de los nervios (elementos *apotróficos* de Marinesco y *lemmoblastos* de Lenhossék), en la materia de las placas motrices degeneradas, en los *corpúsculos satélites* de las células gangliónicas sensitivas, en los *elementos de los aparatos sensitivos terminales* (husos de Kühne, corpúsculos de Meissner, etc.) y, en fin, en el *tejido conectivo embrionario.*

11. *El estímulo neurotrófico obra á modo de fermento ó encima, excitando la asimilación protoplásmica.* — Aunque en el estado actual de la ciencia no es posible penetrar el mecanismo de la acción neurotrópica, el análisis detenido de todos los hechos de neurotización que conocemos sugiere la hipótesis de que el agente orientador de los retoños no obra por atracción, como se ha supuesto por muchos, sino fabricando un terreno favorable, eminentemente trófico y excitador de la asimilación y crecimiento de los axones neoformados. Sin duda que los retoños no necesitan, para crecer longitudinal y transversalmente, ser impresionados por dichos estímulos; pero sin el concurso de los mismos el crecimiento no alcanza intensidad comparable á la de las fibras estimuladas, y además acaba por suspenderse definiti-

vamente (recuérdese la degeneración de las fibras atascadas y extraviadas).

A esta nueva concepción del agente neurotrópico deben añadirse, con la mira de explicar todos ó la mayoría de los hechos de regeneración, algunas hipótesis complementarias.

12. Desde el punto de vista de su acción sobre los retoños nerviosos, las materias derramadas en los intersticios del mesodermo podrían distinguirse en: 1.°, *activas ó estimulantes,* es decir, excitadoras del proceso de asimilación, crecimiento y ramificación del protoplasma nervioso; 2.°, *substancias moderadoras;* 3.°, *substancias indiferentes,* y 4.°, *substancias tóxicas ó paralizantes.*

Según dejamos dicho, las *substancias activas* corren á cargo de las células de Schwann, aparatos nerviosos terminales, etc. En menor escala, parecen elaborarlas también los elementos conectivos embrionarios. Actividad semejante desarrollarían los corpúsculos fusiformes del endoneuro, en opinión de Tello.

Uno de los atributos de dichos *fermentos activos* sería su rápida desnaturalización á medida que son liberados en los plasmas intersticiales. Por consecuencia de la inestabilidad de dichas materias, su existencia hallaríase íntimamente ligada á la vida y actividad del corpúsculo secretor (célula de Schwann).

Las *substancias indiferentes* son probablemente la mayoría de los coloides disueltos en los plasmas, en la sangre y en los exudados inflamatorios asépticos. Sobre esto carecemos, empero, de datos suficientes.

En fin, las *substancias paralizantes* acompañan al pus. En tal sentido parecen obrar las toxinas microbianas y varios colores de anilina, aunque acerca del mecanismo de acción de estos productos nada preciso se sabe por ahora.

Las *substancias moderadoras* podrían ser obra de las mismas fibras nerviosas y resultado de oxidaciones ó de otras reacciones químicas desarrolladas en el protoplasma axónico durante el proceso de crecimiento y ramificación. En condiciones ordinarias, estas materias moderadoras (productos de desasimilación ó de desgaste) serían rápidamente eliminadas y no estorbarían, por tanto, al crecimiento y ramificación axónicas; mas,

cuando la neoformación es activísima, revistiendo carácter paroxístico (fase de amiboidismo divisorio), dichos principios tardarían en ser descartados; por donde se explicaría el estado de relativo reposo consecutivo al de sobreactividad neurocládica. Esta relativa inhibición del crecimiento podría también compararse á la moderación ó suspensión de las fermentaciones comunes cuando hay exceso de productos de desdoblamiento.

Las precedentes hipótesis explican bastante satisfactoriamente las principales dificultades de la teoría neurotrópica. Entre ellas contamos las siguientes:

a) *Marcha rápida del axon por el cabo periférico.* — El postulado de la concepción quimiotrópica de que, cuando un axon halla substancias reclamos se combina con ellas, creando cuerpos desprovistos de acción estimulante, dificulta algo la comprensión del mecanismo de la progresión de los axones en las bandas de Büngner. «Si las células de Schwann — afirma Dustin — elaboran principios neurotrópicos, al llegar el axon joven á cada una de ellas debería detenerse, ya que la substancia ó materia reclamo quedaría rápidamente saturada». Dejando á un lado las explicaciones posibles de la continuidad del crecimiento axónico dentro de la antigua concepción neurotrópica (posibilidad de que los estímulos derramados por las bandas de Büngner sirvan solamente para atraer axones, los cuales, saturados, crecen encauzados por los citados estuches, en virtud del *vis à tergo* asimilativo), es indudable que con la hipótesis de los fermentos esta dificultad desaparece, ya que las fibras penetrantes en las bandas ó en sus intersticios viven en un terreno rico en agentes excitadores de la asimilación y crecimiento, agentes que no se combinan ni por tanto se neutralizan con las substancias receptoras del protoplasma nervioso.

b) *Dificultad de las fibras nerviosas para atravesar membranas.* — Hemos visto que todo nervio degenerado se neurotiza por su híleo y no á través del neurilema. En ello intervienen sin duda factores mecánicos; pero hay ocasiones en que esta incapacidad parece depender de la retención de estímulos. Recuérdense los resultados negativos de neurotización de trozos nerviosos puestos sobre nervios indemnes (Lugaro, Marinesco, Dustin). Esta resistencia compréndese bien si los agentes neurocládicos son fermentos que, como se sabe, son poco ó nada dialisables.

c) *La temperatura presta más actividad á la regeneración* (Deineka). — He aquí otro hecho muy natural si la substancia activadora del crecimiento de los retoños nerviosos es una diastasa.

d) *Incapacidad ó debilidad neurotrópica de las células de Sch-*

wann enfermas ó muertas. — Recuérdese la difícil neurotización de los ingertos nerviosos aplastados y muertos, hecho favorable á la idea de que la materia neurotrópica constituye fermento segregado por las células vivas, en vez de producto de la descomposición ó desintegración del tejido nervioso.

e) *Dificultad de los axones para orientarse á distancia del cabo periférico, ó de los ingertos vivaces.* — Esta observación sugiere la idea de que, ó bien los fermentos orientadores gozan de escaso poder difusivo, ó bien poco después de liberados los desnaturaliza y disipa la acción del medio.

f) *Velocidad extrema del crecimiento de los retoños dentro de los estuches,* que parecen por su fecundidad terrenos tróficos inagotables.

g) *Capacidad excepcional de las bandas de Büngner para atraer, alojar y nutrir numerosos retoños* (20 y más), los cuales aumentan rápidamente en espesor, acabando por proveerse de núcleos y vaina medular.

13. *Es dudoso que exista un neurotropismo negativo* como, para ciertos casos especiales, han supuesto Lugaro, Nageotte y Marinesco. Los ejemplos de incapacidad relativa de las fibras nerviosas nuevas para invadir la médula espinal (Lugaro); la repulsión de los retoños nerviosos por las neuronas sensitivas (Nageotte), y, en general, por su célula de origen (autotropismo negativo); su paralización en presencia de la sangre y exudados serosos, etc., etc., podrían explicarse con sólo imaginar la ausencia en tales territorios de materias neurotrópicas positivas ó la presencia de materias paralizantes. De igual modo podrían comprenderse los bruscos retrocesos de las fibras sensitivas jóvenes en las fronteras de ganglios transplantados ó en el cabo de las raíces sensitivas interrumpidas. De todos modos, demanda todavía este punto nuevas investigaciones.

14. *Sobre un mismo cono de crecimiento pueden actuar simultáneamente varias corrientes neurotrópicas.* — En tal supuesto, el axon es arrastrado siempre en la dirección de la más poderosa. Los frecuentes retrocesos de fibras nuevas intratubarias al llegar á la cicatriz; la predilección que por el cabo periférico tienen las fibras errantes, no obstante correr por la cicatriz, terreno de relativa actividad neurotrópica, etc., son fenómenos explicables por el predominio del influjo de las cé-

lulas de Schwann embrionarias sobre el que desarrollan los corpúsculos conectivos.

18. *En la marcha y orientación de los axones nuevos, tienen las membranas ó tejidos de neurotropismo indiferente positiva influencia.* — Algunas cubiertas, tales como la de Schwann, el neurilema, la vaina laminosa de los fascículos nerviosos, la membrana perimedular, representan pantallas casi enteramente impermeables á las corrientes neurotrópicas y neurocládicas. A ellas se debe el que, vecina una fuente de materias reclamos, las fibras nerviosas adultas ó en fase de eretismo sean retenidas en el nervio ó centro correspondiente. Ellas, en fin, obrarían secuestrando más ó menos dichas materias, impidiendo ó moderando su difusión y creando algo así como terrenos aislados de cultivo para los retoños nerviosos. En ciertos casos, los obstáculos mecánicos, al modo de los espolones de un puente ó de la proa de un barco, producirían el efecto de dividir las corrientes neurotrópicas; por donde, solicitado el cono en dos sentidos diversos, entraría en división. Así cabría explicar las bifurcaciones enfrente de obstáculos mecánicos superables (células grasientas, acúmulos de mielina desintegrada del cabo periférico, fibras musculares, etc.).

Apuntes históricos acerca de las teorías explicatorias de la neurogénesis normal y patológica. — El mecanismo del crecimiento normal (neurogénesis) y patológico (regeneración) de los nervios, ha sido objeto, desde la época de Kupffer, Hensen, Kölliker y His, de numerosas observaciones y esfuerzos especulativos.

Expuestas en párrafos anteriores las leyes bien determinadas y las hipótesis probables acerca de la neurogénesis, réstanos apuntar aquí, por orden cronológico, las teorías más autorizadas encaminadas á reducir á condiciones físico-químicas los diversos actos de tan importante proceso. Casi todas las hipótesis imaginadas comprenden la regeneración normal y patológica. Hay, sin embargo, algunas como la de Forssman, que sólo son aplicables, sin violencia, al dominio de lo patológico.

Las explicaciones forjadas por los autores giran en torno de estas cuatro concepciones que, para hablar brevemente, designaremos: 1. **Teoría de los cauces preestablecidos.** 2. **Teoría mecánica ó del crecimiento en dirección de la menor resistencia.** 3. **Teoría catenaria;** y 4. **Teoría neurotrópica ó del crecimiento en virtud de la acción orientadora de estímulos químicos.**

Cada una de estas teorías contiene un número variable de principios de explicación.

1. **Teoría de los cauces preestablecidos.**—Dentro de esta concepción se dan dos variantes principales, según que los cauces sean concebidos como espacios ó intersticios intercelulares, ó que se los considere como conductos intracelulares.

a) *Teoría de His ó de los cauces preestablecidos intercelulares.* —Excluyendo la concepción harto especulativa de Hensen, puede decirse que el primer ensayo de explicación, basado en datos objetivos precisos, del proceso neurogenético normal, se debe á His (1). Este célebre embriólogo, á quien tantos descubrimientos debe la ciencia del desarrollo, subordinó el crecimiento y orientación de los axones en el embrión, y por tanto la formación de los nervios, á estas dos condiciones: una, inmanente, dependiente de la organización íntima de la célula, á saber: el *crecimiento cantinuo* por impulso interior del protoplasma nervioso; y otra, extrínseca, esto es, *la preexistencia en el mesodermo de cauces intersticiales preestablecidos* (membrana perimedular, planos fibrosos mesodérmicos, intersticios de los corpúsculos conectivos, etc). Estos diques contentivos hállanse dispuestos de suerte que conducirían los retoños nerviosos, sin errores y extravíos, desde su origen en la médula espinal y ganglios sensitivos, hasta los aparatos terminales.

b) *Hipótesis de Held de los cauces intracelulares.* — Según Held (2), que ha publicado estos últimos años importantes trabajos sobre la neurogénesis normal, con ayuda del método del nitrato de plata reducido (fijación con piridina), los axones embrionarios resultarían del crecimiento de una zona especial, llamada *fibrillógena,* del neuroblasto (célula nerviosa primordial). Traspasada la membrana medular, la marcha de las fibras hacia los aparatos terminales se regiría de preferencia por dos principios: el *vis à tergo,* es decir, impulsión interna y crecimiento incesante de las neurofibrillas del retoño nervioso (His y Ranvier), y la existencia en el mesodermo, á todo lo largo de la ruta que deben recorrer dichas hebras, de un sistema de células conductrices (Leitzellen), en el interior de las cuales circularían las neurofibrillas sin pérdida ni extravío posibles. A diferencia, pues, de His, y resucitando en principio un viejo pen-

(1) *W. His:* Die Neuroblasten und deren Enstehung im embryonalen Mark. *Abhand. d. math. phys. Klass. des Kön. sächs. Gsellsch. d. Wissensch.* Bd. 1887.

(2) *Held:* Die Enstehung der Neurofibrillen. *Neurol. Centralbl.* Aout, 1905.

Ibid: Zur Histogenese der Nervenleitung. *Verhandl. d. Anat. Gesellschaft, X Versamml. zu Rostock,* 1-5 Juni 1906.

Ibid: Die Entwicklung der Nervengewebes bei den Wirbelthieren. *J. A. Barth*, editeur. Leipzig, 1909.

samiento de Hensen, el retoño no progresaría libremente, sino envainado en un sistema de tubos mesodérmicos tempranamente organizados, en virtud de la orientación y anastomosis de los corpúsculos conectivos embrionarios. Held menciona además dos principios accesorios: el del *alargamiento de los caminos* (Wegstrecke), y la *capacidad electiva del axon* (Auswahl).

c) *Hipótesis de la odogénesis de Dustin.* — La concepción de Held, refutada por las investigaciones de Harrison, las nuestras y de otros muchos autores, ha encontrado escaso eco entre los anatomo-patólogos. Hay, empero, un autor, Dustin (1), que en sus trabajos acerca de la regeneración nerviosa, parece inspirarse en las doctrinas del histólogo de Leipzig, aunque con reservas y modificaciones que le acercan bastante á la teoría de los cauces preestablecidos intercelulares de His. Según Dustin, en la regeneración patológica la célula conectiva embrionaria se orientaría de tal suerte que, los conos de crecimiento insinuados en sus intersticios, alcanzarían necesariamente los estuches del cabo periférico. A esta propiedad del corpúsculo conectivo embrionario de reservar espacios orientadores y caminos fáciles entre ambos cabos, central y periférico, desígnala Dustin *odogénesis*. A su juicio, el proceso de la orientación sería en gran parte, si no exclusivamente, de carácter mecánico, mero resultado de la marcha del axon en el sentido de la menor resistencia.

La *turgescencia* del protoplasma del botón terminal y retoño nervioso, en combinación con la *adhesión táctil* (estereotropismo de Loeb y Harrison), es decir, con la tendencia que las fibras poseen á adherirse y marchar sobre cuerpos sólidos (células conectivas, vasos, membranas), completan la teoría neurogenética de Dustin y esclarecen, en su sentir, todos los fenómenos ofrecidos por los nervios en vías de regeneración.

En las hipótesis de His, Held y Dustin, existen elementos positivos de explicación del mecanismo del crecimiento axónico, aprovechados repetidamente por nosotros. Por tales reputamos: el *crecimiento continuo* (ley de His y Ranvier, designada *vis à tergo* por Held), la *influencia mecánica* del terreno, el *estereotropismo* de Loeb ó *adhesión táctil*, etc. Pero dichas teorías encierran también suposiciones desprovistas de realidad objetiva ó en pugna con hechos positivos. Aunque tales supuestos han sido ya refutados en diversos capítulos de este libro, recordemos aquí algunos argumentos: 1. Los conductos intracelulares de Held son irreconocibles tanto en el mesodermo del embrión como en el tejido cicatricial intermediario de los nervios seccionados. 2. Los experimentos de cultivo ner-

(1) *Dustin*: Le rôle des tropismes et de l'odogenèse dans la regeneration du système nerveux. *Arch. de Biol.*, tomo XXV, 1910.

vioso en plasma é *in vitro,* efectuados por Harrison y sus discípulos, demuestran la superfluidad é inutilidad de tales conductos, dada la marcha perfectamente segura de los conos de crecimiento á través del plasma. 3. Según hemos observado nosotros, en los embriones de pollo los axones pueden caminar libremente á través del plasma intersticial, y en ciertos casos patológicos cruzar, sin perecer, el líquido del epéndimo. 4. Las observaciones de Perroncito y las nuestras han revelado la capacidad que poseen los axones neoformados de cruzar exudados y la sangre misma. 5. No es cierto que las células conectivas de la cicatriz reserven intersticios orientados constantemente hacia el cabo periférico; dichos corpúsculos extienden sus brazos en todos sentidos, y á menudo los retoños los cruzan perpendicularmente. 6. Lejos de ser, como quieren Dustin y Stroebe, camino fácil para los retoños, los estuches é intersticios del cabo periférico ofrecen obstáculos mecánicos superiores á los representados por la cicatriz (obstrucción completa de las bandas de Büngner, tanto en su entrada como en su trayecto, etc.); y, sin embargo, los conos de crecimiento penetran fácilmente en aquéllos y circulan con velocidad extraordinaria. 7. Con las citadas teorías quedan sin plausible explicación todos aquellos singulares hechos de neurotización sugeridores del proceso neurotrópico (véanse los tres capítulos anteriores). 8. Existen masas cicatriciales que juntan la región intermediaria de los nervios cortados con la piel, y en este territorio de tejido embrionario pocas veces se pierden los axones. 9. En fin, en el terreno teórico puede hacerse á Dustin la misma objeción que á Held, esto es, que sin resolver la cuestión, la dislocan, transformándola en otra mucho más ardua, á saber: ¿en virtud de qué condiciones las células conectivas embrionarias y los corpúsculos de las bandas de Büngner (híleo del cabo periférico) se disponen de suerte que sus intersticios sean precisamente los caminos más convenientes á la orientación de las fibras nuevas y á su llegada sin errores á los aparatos terminales periféricos?

2. **Teoría mecánica ó del crecimiento en dirección de la menor resistencia.**— Fundada por Ranvier (1), ha sido acogida por diversos autores, singularmente por Vanlair y Stroebe. El ilustre sabio francés, en una comunicación á la *Academia de Ciencias de París* (1879), afirmaba, como conclusión de sus investigaciones sobre la regeneración, «que las ramas nerviosas, siguiendo un plan impuesto por su organización, tienen tendencia á vegetar continuamente hacia la periferia sin detenerse en su crecimiento más que por los obstáculos encontrados, al modo de las raíces de las plantas en el interior del terreno».

(1) Véase también: *Ranvier:* Leçons sur l'histologie du tube nerveux, vol. II. París, 1878.

Parecidas ideas profesó Vanlair (1), para quien los retoños nerviosos crecen ciegamente al través de la cicatriz y cabo periférico, aprovechando los intersticios de las células y membranas. «La dirección de las fibras neoformadas—dice este sabio—, está únicamente determinada por el estado físico de los medios»... «no son las condiciones orgánicas, sino las influencias mecánicas las que reglan el crecimiento del tejido nervioso periférico». También Stroebe defiende esta concepción de Ranvier-Vanlair, del crecimiento en el sentido de la menor resistencia. Según esta doctrina, los aparatos terminales serían asaltados por los retoños, gracias á la especial organización del cabo periférico, en cuyo interior existen tubos vacíos, es decir, caminos de mínina resistencia, dirigidos desde la cicatriz á los músculos y piel. Como el abordaje del cabo central es puro resultado del azar, la mayoría de las fibras se pierden en el camino, tomando direcciones varias y aun retrógradas (Vanlair). Por compensación, crearíase cantidad considerable de conductores superfluos.

La *teoría mecánica* fué ya refutada hace mucho tiempo por Forssman (2). Recuérdese que este autor instituyó al efecto ingeniosos experimentos de flexión ú ocultación de nervios (intromisión en tubos de celoidina) con la mira de dificultar la llegada de los retoños al cabo periférico, transformado éste en el *camino de la máxima resistencia*. No obstante lo cual, reconoció que los nuevos axones alcanzaban constantemente su destino.

Aparte de estos experimentos de neurotización difícil, repetidos por Bethe, Lugaro, Marinesco, nosotros, etc., la citada teoría resulta insuficiente para esclarecer, entre otros fenómenos, los siguientes: *a*, las revueltas, que parecen intencionadas, de los retoños á fin de ganar el híleo de los nervios trasplantados ó de los fascículos degenerados de un mismo nervio; *b*, la neurotización retrógrada de las raíces medulares efectuada por fibras motoras ó sensitivas errantes; *c*, la misma inervación normal del cabo periférico, el cual, como tantas veces hemos dicho, constituye para los retoños, sobre todo durante las dos primeras semanas, el sentido de la máxima resistencia; *d*, la neurotización de los nervios trasplantados bajo la piel; *e*, la inervación, sin errores, de las placas motrices degeneradas; *f*, los hechos de excitación de los axones centrales (cerebro y médula espinal) y su penetración en segmentos nerviosos ingertados (experimentos de Tello, etc.).

Entre los modernos partidarios (con adiciones y reservas importantes), de la teoría mecánica, cuéntanse Harrison y Heidenhain.

(1) *Vanlair:* Nouvelles recherches experimentales sur la regeneration des nerfs. *Archiv. de Biol.*, 1885.

(2) *Forssman*: Zur Kenntnis des Neurotropismus. *Zieglers Beit. zur Pathol. Anat.*, etc., Bd. XXVII, 1900.

a) *Teoría de Harrison.*—Este sabio americano (1), cuyos interesantes experimentos acerca de la neurogénesis *in vitro* de los embriones de batracio, son un arsenal de hechos fatales, tanto á la teoría catenaria, como á la de los cauces preestablecidos, atribuye la neurogénesis normal á los siguientes factores:

a) Orientación inicial del neuroblasto y crecimiento en la dirección del más corto camino hacia la periferia.

b) Crecimiento continuo (His y Ranvier), es decir, incremento constante en virtud del impulso de fuerzas inmanentes en la célula, con independencia de las condiciones del medio y sin el concurso de excitaciones exteriores.

c) Tendencia interna, no obstante las dificultades accidentales ó naturales del camino, á marchar en una dirección dada y abordar determinados órganos.

d) Estereotropismo de L. Loeb (2), es decir, la propiedad que los retoños poseen de adaptarse á los corpúsculos, fibras ó septos compactos hallados á su paso. Sin tutores mecánicos, las fibras son incapaces de crecer, como no sea en cortísimos trayectos.

Semejante condición, estudiada por nosotros y Dustin en la regeneración patológica, ha sido analizada en vivo por Harrison, gracias á su método de cultivo del tejido nervioso en linfa é *in vitro*. En los cultivos, los tutores hállanse representados por los hilos de fibrina *(c)*. Recientemente, ha sido confirmada por Marinesco en sus ensayos de cultivo ganglionar en plasma (mamíferos) (3).

e) Señala también Harrison, como condición neurogenética, el *neurotropismo*. Mas este factor no obraría sino en la última etapa del crecimiento de los retoños (materias específicas segregadas por los tejidos en que se diferencian los aparatos terminales). Notemos que el sabio americano no suele hablar, *nominatim*, de acción neuro-

(1) *Harrison:* Further experiments on the developpement of peripheral nerves. *Amer. Journal of Anat.*, vol. V, 1906.

Consúltese sobre todo: The Outgrowth of the nerve fiver as a mode of protoplasma movement. *The Journal of experimental Zoologie*, vol. IX, 1910.

—The cultivation of tissues in extraneous media as a method of morphogenetic study. *The Anatomical Record*, vol. VI, 1912.

(2) *L. Loeb: Archiv. f. Entwickelungsmech.*, Bd. 6, 1897 u. Bd. 13, 1902.

Véase también: Growth of tissues in culture media, etc. *The Anatomical Record.*, vol. VI, 1912.

(3) Mar. Lewis ha visto las fibras simpáticas avanzar libremente en líquidos puramente salinos, lo que parece contradecir el valor absoluto del principio del estereotropismo. Queda, empero, la duda de si los conos de crecimiento avanzan aplicándose á la superficie del cubre-objetos. Véase *M. Lewis a. W. H. Lewis:* The cultivation of tissues from chick embryos in solutions of $NaCl.CaCl_2.KCl.a.NaHCCO_3$. *The Anatomical Record*, vol. 5, 1911.

trópica, sino de *reacciones específicas* entre los axones y los tejidos, algo así como la influe ncia que el óvulo ejerce sobre el zoospermo.

f) La inervación del mesodermo y demás regiones del embrión pasaría por dos momentos: al principio saldrían de la médula fibras aisladas, indecisas, designadas por Harrison *fibras exploradoras* (literalmente *buscadoras de rutas);* más adelante juntaríase á éstas la retaguardia de los retoños, los cuales por el crecimiento del terreno deben recorrer mayor espacio.

g) En fin, menciona todavía un factor neurogenético representado por ciertos plexos nerviosos complicados, residentes en los distritos periféricos (piel de los batracios y peces, etc.). De estos plexos, generados en los batracios por las *células dorsales* ó *corpúsculos de Rohon-Board,* provendrían las ramas generadoras de la arborización sensitiva terminal.

Las ideas de Harrison concuerdan en su mayor parte con los hechos de observación, y son perfectamente aplicables, tanto al desarrollo normal como á la esfera de la regeneración nerviosa. En el curso de este trabajo, y con ocasión de la interpretación teórica general expuesta en las páginas anteriores, hemos señalado la influencia decisiva que en la neurotización del cabo periférico tienen, entre otras condiciones, el crecimiento continuo en línea recta, el estereotropismo, la creación de fibras exploradoras, la organización de plexos preterminales, etc.

Alguno de tales principios son formulados por Harrison en términos demasiado absolutos, por ejemplo: el del crecimiento en línea recta, que debe estimarse como un postulado teórico, algo así como un ideal jamás realizado. El examen más somero de un corte de la médula espinal de los embriones muy tempranos (embrión de pollo del segundo al tercer día), permite reconocer que los axones exploradores se doblan antes de emerger de la basal medular, y, llegados que son al mesodermo, marchan flexuosos trazando á veces revueltas complicadas. Cruzada la región de los futuros ganglios, muchas fibras se inclinan bruscamente hacia atrás (para formar la rama posterior del par raquídeo), y transcurridos tres días y medio, la mayoría de dichos axones precursores dóblanse, resbalando en sentido antero-posterior á lo largo de la *placa muscular.* Estas aserciones de Harrison deben imputarse á la técnica seguida. No se ha de olvidar que sus experimentos son esencialmente analíticos. En ellos se suprime el terreno natural, ó, mejor dicho, se sustituye con otro de cualidades homogéneas y exento de virtud neurotrópica. Naturalmente, en condiciones tales no hay razón para que el crecimiento se aparte de la línea recta y del más corto camino.

Algunos de los factores neurogénicos mencionados por Harrison nos parecen harto dudosos, *verbigratia:* la predeterminación morfo-

lógica neuronal y el crecimiento axónico según direcciones preestablecidas, para abordar los tejidos periféricos. Los experimentos de transplantación ganglionar de Nageotte, Marinesco y Minea, nosotros, etc., las observaciones tocantes á la transformación de la morfología neuronal en los centros traumatizados (Cajal, H. Rossi, Marinesco) y las infinitas variantes cuantitativas y de orientación que el menor obstáculo provoca en los retoños de los nervios seccionados, relegan dichos principios á la categoría de hipótesis insostenibles. Además, la admisión de predeterminaciones morfológicas y de tendencias internas destinadas á crear, sin el concurso del ambiente, conexiones congruentes entre axones y tejidos, sobre pugnar con el espíritu mecanicista de la ciencia actual (toda explicación consiste en subordinar los hechos á condiciones fisico-químicas), nos conduce, sin ventaja alguna para la comprensión de los fenómenos, al peligroso terreno de las entidades metafísicas. Más útiles y plausibles, como elementos de comprensión científica, hallamos estos otros dos factores neurogenéticos, ingeniosamente utilizados por Harrison: la intervención de las fibras exploradoras y la de los plexos nerviosos preterminales. Las *fibras exploradoras* poseen existencia real, habiéndolas observado nosotros hace ya tiempo (1) en los centros nerviosos en vías de evolución (sin nombrarlas especialmente las señalaron también Lenhossék y Held), bien que sin atribuirles papel fisiológico especial. Como habrá visto el lector, tales conductores son comunes en el proceso de la regeneración patológica. De ellas hemos hecho mención á menudo, con ocasión de las reacciones neoformativas de las mazas extraviadas ó atascadas.

El nombre de *exploradoras (the path-finders)* ó buscadoras de caminos posee significación tan acentuadamente teleológica y antropomórfica, que sería de desear la adopción de otra palabra, la de *precursoras,* por ejemplo. Porque, en realidad, tanto en el embrión como en la cicatriz de los nervios cortados, tales conductores no son otra cosa que retoños precozmente formados, que se aventuran solitarios en pleno mesodermo. A ellos se juntan, en cuanto la recepción de excitantes neurotróficos fija su posición y orientación, el resto de los axones, en virtud del estereotropismo ó de la propiedad designada por nosotros *neurotropismo recíproco.*

En cuanto á los plexos preterminales del embrión, constituyen una disposición real descubierta en los músculos por nosotros (2) y Bar-

(1) *Cajal:* Textura del sistema nervioso del hombre y vertebrados, tomo II, pág. 395, 1904. Véase también: *Anat. Anzeiger,* Bd. V, 1890.

(2) *Cajal:* Génesis de las fibras nerviosas en el embrión, etc. *Trab. del Lab. de Inv. Biol.,* tomo IV, 1906.

—Die histogenetischen Beweise der Neurontheorie von His und Forel. *Anat. Anzeiger,* Bd. XXX, nº 5 u 6, 1907.

deen, y señalada en la piel por O. Schültze (1) y Harrison (2). Su papel sería, según Heidenhain, que la ha interpretado sagazmente, de gran importancia para la organización metódica y serial de las terminaciones nerviosas. Merced á tales plexos, quedaría almacenado cerca de los aparatos terminales un depósito ó reserva considerable de fibras jóvenes, en gran parte superfluas, las cuales, á medida que se perfecciona la estructura de los elementos musculares y cutáneos, procederían por orden, y según las necesidades fisiológicas del momento, á establecer las arborizaciones nerviosas finales. En los nervios en vías de regeneración, los susodichos plexos hállanse constantemente, tanto en la cicatriz como en la proximidad de los aparatos terminales, donde Tello ha sorprendido gran número de conductores superfluos.

b) *Teoría de M. Heidenhain* (3). — Aunque este sabio no ha sometido personalmente la cuestión de la neurogénesis á un análisis experimental, ha meditado sobre el rico material de observaciones recolectadas en el dominio de la formación normal y patológica de los nervios y deducido algunas verdades importantes. La teoría de Heidenhain, como la de Harrison, posee carácter sincrético; sin embargo, considerando el valor decisivo que el ilustre histólogo de Tubinga otorga á los factores mecánicos, parécenos que podría afiliarse á la vieja concepción de Ranvier-Vanlair.

En el proceso neurogenético entrarían en juego, según dicho sabio, los siguientes principios: *a*, la turgescencia axónica ó desarrollo continuo; *b*, el crecimiento según el más corto camino; *c*, la orientación inicial del neuroblasto y del cono de crecimiento; *d*, el estereotropismo de Loeb y Harrison; *e*, la proximidad á los territorios terminales (miotomo, piel, etc.) de los centros creadores de fibras; *f*, el reparto contralateral de las raíces y fascículos nerviosos en categorías fisiológicas bien separadas (fibras sensitivas, motrices, simpáticas, etc.); *g*, la sobreproducción de retoños por divisiones sucesivas de los mismos, á fin de facilitar su llegada á los órganos; *h*, la creación de plexos preterminales que envuelven los órganos y que son á modo de depósito fibrilar para cuando se ultime la diferenciación de los distritos terminales; *i*, entrada y marcha sucesiva de nuevos axones en las vías nerviosas ya modeladas, ínterin éstas se dilatan merced al crecimiento incesante del embrión; *j*, *syngénesis* ó desarrollo simultáneo de nervios y órganos y sistemas de órganos á que van los axones consignados, proceso que se inicia en fases relativamente tempranas, etc.

(1) *O. Schültze:* Beiträge zur Histogenese des Nervensystems, etc., *Arch. f. mikros. Anat. u. Entwickelunggesch,* Bd. LXVI, 1905.

(2) *Harrison:* Lot. cit. *The Journ. of. exper. Zool.* Vol. IX, 1910.

(3) *M. Heidenhain:* Plasma und Zelle. II Bd., pág. 587, 1911.

En cambio, Heidenhain estima como congeturas sin consistencia los pretendidos conductos preestablecidos de Held y de Hensen. Aparte los argumentos aducidos por nosotros contra esta aventuradísima opinión, dicho autor menciona esta consideración convincente. Los tejidos y órganos donde acaban las fibras nerviosas diferéncianse tardíamente. Lejos de estar preestablecidos en el embrión, los distritos y aparatos nerviosos terminales se organizan y perfeccionan con posterioridad al desarrollo del trayecto principal de los nervios. Así, por ejemplo: los miembros faltan ó se hallan muy poco diferenciados cuando los cordones nerviosos sensitivos, simpáticos y motores aparecen bien organizados. En condiciones tales, ¿cómo podría el rudimento de las extremidades ofrecer á los retoños cauces congruentes? ¿Qué significa un camino preestablecido hacia un músculo ó un tendón no aparecidos aún?

La idea central de la teoría de Heidenhain consiste en admitir que el desarrollo de la porción periférica del sistema nervioso representa el resultado de doble diferenciación y coordinación sucesivas: de una parte, aparecen y se diferencian progresivamente los órganos y distritos terminales, y de otra, van formándose en ellos los plexos nerviosos, de donde, y al compás de las necesidades fisiológicas, brotarán las últimas arborizaciones. La sobreproducción de ramas constituye artificio necesario para garantizar la llegada, en número suficiente, á los referidos á distritos terminales, de conductores, en gran parte destinados á perderse, por caminar ciegamente en la dirección de la menor resistencia. En fin, acabada la diferenciación y neurotización de los aparatos periféricos, todas las fibras excedentes que frustraron su destino, á causa de diversos incidentes y contratiempos, caerían en atrofia y reabsorción (1).

La teoría de Heidenhain, y singularmente esta idea de la superproducción y de la supervivencia de las fibras más aptas ó afortunadas, es muy seductora y concuerda con hechos bien establecidos de la neurogénesis normal y regeneración patológica. Recordemos, entre otras, la sobreproducción formidable de retoños en el cabo central; el lujo de ramas inútiles y extraviadas en la cicatriz, la génesis de ramas superfluas en los aparatos terminales. Mas para que la totalidad de los fenómenos conocidos de neurotización del cabo peri-

(1) Hace ya muchos años que nosotros demostramos por primera vez que, muchas dendritas y ramificaciones nerviosas aparecidas durante la diferenciación de la substancia gris (fetos y mamíferos jóvenes), son producciones superfluas destinadas á reabsorberse. Sólo las fibras arribadas á su destino y capaces de establecer conexiones funcionales útiles permanecen y se desarrollan por completo.

Véase *S. R. y Cajal:* Textura del sistema nervioso del hombre y vertebrados, tomo II, pág. 395, 1904.

ferico y órganos terminales queden suficientemente esclarecidos, es preciso combinar la noción fecunda de la sobreproducción y de la reabsorción por desuso con el principio del neurotropismo. Ciertamente, no rechaza Heidenhain este factor neurogénico en el proceso de regeneración, ya que menciona expresamente la capacidad neurotrópica de los productos de desasimilación del cabo periférico; pero no le concede, á nuestro juicio, la debida importancia en el proceso de la orientación de los retoños. Tampoco habla del neurotropismo como elemento de explicación de la formación de los nervios en el embrión.

Por lo demás, los principios neurogenéticos señalados por His, nosotros, Lenhossék, Harrison, Held, Heidenhain, etc., no son suficientes á esclarecer todos los hechos actualmente conocidos de la evolución del sistema nervioso. Un análisis escrupuloso de las imágenes ofrecidas por el embrión de pollo desde el segundo al sexto día de la incubación, fácilmente persuade de que el proceso de la formación de los nervios y vías nerviosas centrales es operación cuyas causas íntimas permanecen todavía en la sombra. En realidad, este problema constituye un caso particular del arduo problema de la ontogenia. En el desarrollo del embrión, como en la diferenciación de los órganos nerviosos entran, sin duda, en juego los principios más atrás señalados; pero intervienen, además, resortes enigmáticos, condiciones últimas hoy por hoy inaccesibles. La lista misma de los principios invocados por los susodichos neurólogos, necesita ser revisada y aumentada. Recientes investigaciones nuestras nos permiten añadir todavía otros factores secundarios, si no nuevos, incompletamente enunciados por los embriólogos. Mencionemos, entre ellos, los siguientes:

1. *Principio de las emigraciones celulares primitivas.* — Desde las treinta á las cincuenta horas de la incubación, tanto del canal primitivo como de las regiones inmediatas del ectodermo (Lenhossék) escaparían células gérmenes en fase amiboide, atraídas acaso por substancias quimiotácticas. Así se formarían los conglomerados gangliónicos simpáticos (cadena vertebral y ganglios viscerales) y los ganglios sensitivos. Los surcos así abiertos en el mesodermo constituyen, para los futuros axones radiculares, territorios de mínima resistencia.

2. *Principio de la sucesiva diferenciación neuroblástica.* — Pasada la fase germinal, los neuroblastos se diferencian progresivamente y entran en acción, según un plan y orden rigurosamente prefijados. Este orden, cuyas causas físicas son inabordables, representa incuestionablemente el resorte principal de la ontogenia nerviosa.

Sin pretender fijar por ahora todas las series ú hornadas sucesi-

vas de neuroblastos que de hora en hora entran en acción, permítasenos recordar que existe una categoría celular, la de los neuroblastos motores precoces, cuya actividad es importantísima. En efecto, los conos incipientes de tales células desempeñan la función de romper la membrana basal de la médula y abrirse camino en el mesodermo. Por alusión á esta singular propiedad, podrían designarse *himenoclastocitos*. Para tales efectos, podría intervenir tanto la tensión de crecimiento como la secreción y derrame de encimas peptonizantes.

Citemos dos ejemplos típicos: Un grupo pequeño de neuroblastos motores, cuyas mazas aparecen insertas perpendicularmente en la pared lateral del canal primitivo, labra un boquete por el cual se precipitan las primeras fibras exploradoras. Más adelante, atraídos por homotropismo recíproco ú obligados por la pendiente de la menor resistencia, aprovechan el túnel, convergiendo en él, los axones congéneres de sucesivas hornadas. Ocurre lo mismo con la raíz posterior: un manojo de células bipolares precoces golpea con sus conos, á guisa de arietes, en la basal posterior, abren en ella angosta brecha, y, aprovechándola, asaltan el interior de la médula (región dorsal) otras fibras sensitivas más tardíamente diferenciadas.

3. *Principio de la dirección dominante.*—Dejamos dicho que el principio del crecimiento en línea recta es tendencia ideal, comparable á la ley física de la inercia, pero irrealizable en condiciones naturales. Es preciso, no obstante, reconocer que, á despecho de las innumerables flexuosidades y revueltas trazadas por el axon al través del mesodermo, suele prevalecer una dirección general, algo así como el eje en torno del cual oscilan, como durante la propagación de un movimiento vibratorio transversal, las posiciones ocupadas alternativamente por los conos. Por lo demás, esta ley, así como algunas (1) excepciones, podrían entrar en la teoría neurotrópica.

4. *Principio del arrastre axónico por extensión creciente del terreno* (2).—No se ha de concebir el cono como un proyectil que avanza libremente al través de un medio inmóvil y resistente, sino á modo de barca que boga unas veces en contra y otras de acuerdo con la corriente de la marea. En realidad, si crece el axon, se dilata también el terreno, en virtud de un doble fenómeno de multiplicación y diferenciación celular; de ahí las presiones, estiramientos y arrastres sufridos por los conos, y que explican muchas singularidades de dirección y posición de las fibras. Acaso esta presión creciente del

(1) Por ejemplo: la curva de entrada en el bulbo de las raíces sensitivas del vago-glosofaríngeo, la revuelta del patético, etc.

(2) Este principio ha sido formulado también, en términos y con significado algo diferente, por Held y Heidenhain.

terreno influya en la transformación de los laxos nervios primitivos en cordones compactos.

5. *Principio de la velocidad creciente de los conos.*—Aunque sobre este punto nuestras investigaciones carecen de precisión, nos ha parecido que la velocidad del crecimiento axónico concuerda en principio con el movimiento incesante de dilatación del terreno, aumentando al compás de la extensión de éste. El módulo de este aumento no es conocido exactamente; parece, no obstante, acercarse, durante los primeros días (del segundo al séptimo) de la incubación en el pollo, al de una progresión geométrica.

6. *Principio de la prelación evolutiva de los nervios.*—Mucho antes de que la piel, las glándulas y los músculos y tendones se organicen, fórmanse los nervios que les están destinados. Esto da lugar á la formación de *plexos y cordones expectantes*, quiero decir, de todo un sistema nervioso local, relativamente paralizado en su diferenciación y á la expectativa de la madurez de los órganos terminales. Esta situación expectante se prolonga tanto, que en los embriones de conejo de 3 centímetros, en donde la mayoría de las fibras musculares está ya formada, todavía no hay modelada una sola placa motriz. En general, las arborizaciones terminales hacen su aparición (según los animales) entre los últimos días de la vida fetal y después del nacimiento (pollo, conejo, gato, perro, etc.).

7. *Al principio sólo el tejido conectivo primordial posee nervios.* — Durante los primeros días de la evolución embrionaria (del segundo al sexto día ó más), los haces nerviosos limítanse exclusivamente á circular por las masas compuestas de células conectivas primitivas.

8. *Principio de la inervación escalonada.* — Como afirma Heidenhain, la neurotización, global al principio, se hace progresivamente más individual y específica. Nuestras observaciones permiten distinguir en este proceso tres etapas principales: *a*, al principio (del segundo al noveno ó décimo día), las fibras se acercan al órgano ó tejido al que van consignados, pero sin penetrar en él; *b*, aparecidas las células específicas del órgano (fibras musculares embrionarias, tejido dermoideo papilar, etc.), surgen, por multiplicación y crecimiento fibrilar, los haces nerviosos, organizándose los plexos tantas veces mentados; *c*, en fin, terminada ó á punto de acabar la diferenciación estructural del tejido, se especifican é individualizan gradualmente las conexiones, creándose la arborización terminal definitiva.

Teoría catenaria. — Fundada en inducciones puramente fisiológicas ó en el estudio objetivo insuficiente de la regeneración nerviosa, esta concepción ha sido definitivamente arruinada por la aplicación de los métodos neurofibrillares. Contra ella militan casi todos los

hechos de observación contenidos en los precedentes capítulos. No nos entretendremos, pues, en exponerla y discutirla en este lugar ya que acerca de ella hemos hablado con suficiente extensión en el capítulo I de este libro. Aquí nos contraeremos no más á recordar al lector que las fibras nerviosas del embrión, de igual modo que los retoños de los nervios regenerados, en vez de producirse por diferenciación discontinua en el protoplasma de una cadena de neuroblastos, resultan simplemente del crecimiento continuo del axon ó expansión principal de una neurona motriz ó sensitiva (Küpffer, His, Kolliker, Kerr, nosotros, Lenhossék, Stroebe, Ranvier, Harrison, Held, etc. (1).

Hipótesis del neurotropismo. — Los partidarios de este principio de explicación admiten también, como habrá visto el lector, todas las condiciones neurogenéticas positivas señaladas por His, Lenhossék, Ranvier, Vanlair, Harrison, Held, etc., tales como: el *crecimiento protoplásmico continuo,* la *marcha en línea recta,* el *estereotropismo* de Loeb, la *sobreproducción* de retoños, la *atrofia de los superfluos* ó extraviados, las *influencias mecánicas* del medio, etc.; pero invocan, además, una condición complementaria, el *neurotropismo ó quimiotactismo,* esto es, la intervención de ciertas substancias tróficas y orientadoras, de naturaleza diversa, derramadas en el camino recorrido por los retoños y singularmente concentradas en el cabo periférico (fase de bandas de Büngner) y aparatos nerviosos terminales en vías de degeneración.

Expuesta con detalles en diversos capítulos de este libro, y particularmente en el anterior, huelga insistir una vez más acerca de su alcance y valor explicativo. Nuestro propósito se reduce á consignar las fases históricas recorridas por la concepción neurotrópica, y las pruebas y perfeccionamientos aportados á la misma por Lugaro, Nageotte, Marinesco y Tello.

(1) Quien desee conocer la polémica entablada hace algunos años en el dominio de la neurogénesis embrionaria entre los catenaristas y los partidarios de la concepción monogenista de His, consulte entre otros trabajos estos nuestros:

—Die histogenetischen Beweise des Neurontheorie von His u. Forel. *Anat. Anzeiger*, Bd. XXX, n.º 5 u 6, 1907. *Trav. du Lab. des Recher. biol.*, tomo V, 1907.

— Nouvelles observations sur l'evolution des neuroblastes avec quelques remarques sur l'hipothèse neurogénétique de Hensen-Held. *Anat. Anzeiger*, Bd. XXXII, 1908.

Por lo demás, del silencio de los catenaristas más entusiastas (Joris, Bethe, Pegna, Pighini, Fragnito, Durante, O. Schultze, etc.), puede inferirse que la hipótesis del desarrollo discontinuo, que tanto ruido hizo durante los años 1900 á 1905, ha pasado definitivamente á la historia.

La hipótesis quimiotáctica ó neurotrópica fué, según dejamos apuntado más atrás, imaginada hace tiempo por nosotros (1892) para obtener una imagen comprensible de la formación de los nervios y de la constancia y congruencia de sus conexiones. Lenhossék (1), que aprobó esta concepción y que confirmó además nuestro encuentro del *cono de crecimiento,* había preparado el terreno comparando atinadamente las metamorfosis del cono con el movimiento amiboide de los leucocitos. Harrison, sobre todo, ha insistido en este simil, con ocasión del examen directo del fenómeno de crecimiento de los conos en el plasma linfático (larvas de batracios). Si los apéndices de los susodichos conos semejan á los pseudopodos de los leucocitos, natural parecía atribuir su producción y orientación á influjos quimiotácticos, es decir, á la acción de substancias químicas derramadas en el medio, ya que los bacteriólogos (Pfeiffer, Massart y Bordet, Gabrichewsky, Metchnikof, etc.) estiman la acción de estos estímulos (substancias reclamos ó quimiotácticas positivas liberadas por los microbios) como condición necesaria de la progresión y orientación de los leucocitos en pugna con las bacterias. Al principio, aplicamos el neurotropismo á la comprensión de algunos fenómenos de dislocación y conexión de los corpúsculos de la retina embrionaria (2) y de otros órganos nerviosos. Ulteriormente, generalizamos la hipótesis á todos los dominios de la neurogénesis (3).

Debemos á Forssman (4) la aplicación de la teoría al terreno de la regeneración nerviosa. Dejamos dicho ya que este sabio, que trabajó desconociendo por completo nuestras investigaciones, instituyó numerosos experimentos encaminados á fundar la hipótesis quimiotáctica sobre sólida base objetiva. Él fué el inventor de la palabra neurotropismo (de νεῦρν nervio y τρφός nutritivo). En cuanto al origen y naturaleza de la materia atrayente, inclinose dicho sabio á considerarla como un producto de desintegración del tejido nervioso y particularmente de la mielina.

Según era de presumir, al estudiar nosotros en 1905 (5) los fenómenos acaecidos en la regeneración de los nervios, y comprobar la exactitud del monogenismo, invocamos como norma explicativa la hipótesis neurotrópica. Pero la fórmula de Forssman exigía importante rectificación. Los productos de desintegración de la mielina, y

(1) *V. Lenhossék:* Der feinere Bau des Nervensystems, etc., 2 Auf. 1895.

(2) *Cajal:* La rétine des vertebrés. *La cellule*, tomo IX, 1892.

(3) *Cajal:* Mecanismo de la degeneración y regeneración de los nervios. *Trab. del Lab. de invest. biol.,* tomo IV, 1905-1906.

(4) *Forssman:* Zur Kenntniss des Neurotropismus. *Zieglers Beiträge zur Pathol. Anat.*, etc. Bd. XXVII, 1900.

(5) *Cajal:* Mecanismo de la degeneración y regeneración de los nervios. *Trab. del Lab. de invest. biol.*, tomo IV, 1905-1906.

los materiales de descomposición de la substancia gris, carecen en realidad de acción atrayente. Si, como quiere Forssman, gozaran de tal influencia, toda herida contusa de la médula espinal, desorganizadora de la substancia blanca ó gris, provocaría la inervación de los detritus medulares, por invasión de los retoños nacidos en las raíces sensitivas, fenómeno que no se da jamás. Tampoco los ingertos de substancia gris ó blanca atraen los retoños, cuando aquéllos son fijados cerca del cabo central del nervio ciático; las fibras jóvenes, según hace notar O Rossi, no neurotizan la substancia nerviosa, sino el tejido conectivo embrionario que gradualmente la sustituye. Por otra parte, es un hecho de observación que la máxima virtud neurotrópica del cabo periférico coincide precisamente con la fase de las *cintas de Büngner*, fase durante la cual gran parte de la mielina ha sido absorbida. Además, la mayoría de los retoños escogen el interior de estas bandas, apiñándose dentro de ellas en caudal á veces considerable. Por esta y otras razones, imponíase la rectificación á la hipótesis de Forssman, localizando la acción neurotrópica en el corpúsculo de Schwann, rejuvenecido ó proliferado *(bandas de Büngner)*.

De esta suerte, el agente seleccionador, lejos de ser un producto de desasimilación de la mielina, se convertía en un material segregado por células vivas en fase de rejuvenecimiento proliferativo.

Tal fué la nueva forma del neurotropismo expuesta en nuestro trabajo de 1905. Ella tuvo la fortuna de persuadir á neurólogos tan ilustres como Lugaro (1), Marinesco y Nageotte. Marinesco, sobre todo (2), desarrolló ingeniosamente la teoría, atribuyendo á las células de Schwann jóvenes (que llamó *células apotróficas)*, no sólo el papel de nutrir y orientar, sino la capacidad de emigrar en el seno de la cicatriz para actuar de cerca sobre los retoños. Con ayuda de los corpúsculos apotróficos explica también muchos fenómenos singulares de atasco y retrogradación de los retoños dentro del cabo central. Por su parte, Tello (3), después de comprobar el neurotro-

(1) Parece que Lugaro, independientemente de nosotros, tuvo también, comentando los trabajos de Forssman, la intuición de que las células de Schwann del cabo periférico podrían intervenir en el proceso neurotrópico.

Véase: *Handbuch der pathol. Anat. des Nervensystems.* v. Jacobsohn, F. Flatau u. Minot.

Consúltese también: Sul neurotropismo e sui trapianti dei nervi. *Riv. di patol. ner. e mentale,* vol. XI, fasc. 7, 1906.

(2) *Marinesco :* Le mécanisme de la régénérescence nerveuse. 1ª partie. *Revue générale des Sciences,* &. 18 année, núm. 4, 28 Febrero 1907.

(3) *Tello:* La influencia del neurotropismo en la regeneración de los centros nerviosos. *Trab. del Lab. de Invest. biol.,* tomo IX, 1911.

pismo de los nervios degenerados y placas motrices, imagina que el agente excitador reside tanto en las células de Schwann como en las fusiformes del endoneuro. Este pensamiento, además de armonizar con el hecho de la frecuente situación intersticial de los retoños del cabo periférico, sugiere la idea de que los corpúsculos del endoneuro representan una reserva de corpúsculos de Schwann en estado embrionario, destinados á costear y envolver los retoños emigrados fuera de las vainas, ó caminantes por entre los tubos nerviosos (cabo central y periférico).

Sin enfocar de un modo especial el tema de la regeneración de los nervios, también Nageotte (1) ha recolectado en sus estudios acerca de la tabes, y singularmente en sus bellísimos experimentos de trasplantación ganglionar, varios hechos fortalecedores de la hipótesis quimiotáctica. Entre ellos merece consignarse la atracción enérgica que las células satélites pericelulares (corpúsculos de los ganglios sensitivos) ejercen sobre los retoños emitidos por la porción inicial del axon.

En fin (para acabar de inventariar el activo de la concepción neurotrópica) consignemos que Ariens Kappers (2) (*neurobiotaxis* de este sabio) se ha servido de ella, con algunas variantes doctrinales, para explicar las modificaciones filogénicas de posición y de forma, ofrecidas por los focos motores y sensitivos del bulbo en la serie animal. Bajo la influencia de las descargas nerviosas (con sus fenómenos neurotrópicos concomitantes), estirarían se las dendritas en dirección de la máxima acción, y hasta emigrarían los somas para aproximarse á los focos de terminación de las vías aferentes de influjo dominante. Añadamos que este autor, inspirándose en los hechos de galvanotro-

(1) *Nageotte: Bulletins de la Société de Biol.*, 19 Enero, 23 Febrero, 3 Marzo, 13 Abril, 22 Junio, 13 Julio 1907.

—Recherches experimentales sur la morphologie des cellules et des fibres des ganglions rachidiens. *Revue neurol.*, núm. 8, 1907.

—Note sur l'apparition precoce d'arborisations pericellulaires, etc. *Compt. rend. de la Société de Biol.*, 13 Abril 1907.

(2) *Ariens Kappers:* Weitere Mitteilungen bezuglich der phylogenetischen Verlagerung der motorischen Hirnnervenkerne, etc. *Folia neurobiologica*, nº 2, 1908.

—Weitere Mitteilungen ueber Neurobiotaxis, etc. *Folia neurobiologica*, Bd. III, 1909.

Por lo demás, la posibilidad de que, influídos por acciones químicas originadas en fibras aferentes, sean también capaces de emigrar los cuerpos de las células nerviosas, es concepto ya expuesto por nosotros con relación á los corpúsculos ganglionares raquídeos y á los granos del cerebelo. Nuestra explicación se refiere, naturalmente, á la ontogenia y no á la filogenia, á la que tocan las interesantes investigaciones de Kappers. Véase: Textura del sistema nervioso del hombre, etc., tomo VII, pág. 560, 1899.

pismo descubiertos por Verworn, sugiere la idea de que acaso intervengan también en el proceso fenómenos electromotores, algo, en fin, semejante á la vieja concepción eléctrica de Strasser, acerca del crecimiento de las fibras nerviosas embrionarias (1).

Por lo demás, las virtudes nutritivas y tutoriales de las células de Schwann habían sido reconocidas ya por los embriólogos, muchos de los cuales estimaban el espesamiento sucesivo de las fibras jóvenes y el desarrollo de la vaina medular como función principal de dichos elementos. Citemos, sobre todo, á Graham Kerr (2), que estudió el comportamiento de dichas células en el desarrollo normal de los nervios, y á Mott y Halliburton (3), que atribuyeron á las bandas de Büngner del cabo periférico (nervios cortados) el papel de nutrir y proteger á los retoños recién llegados. Ahora bien, del reconocimiento á las citadas células del atributo de placenta nutritiva á la admisión en ellas de secreciones excitantes y orientadoras de los retoños errantes por la cicatriz, no hay más que un paso.

En resumen, todo hace pensar que el corpúsculo de Schwann desempeña funciones múltiples: en estado normal, protege y regla los cambios nutritivos del axon y mielina con el ambiente; en estado patológico, digiere las reliquias del axon y mielina y elabora substancias capaces de excitar la asimilación y amiboidismo de los retoños nerviosos.

En cuanto á la naturaleza de la materia excitadora, es difícil, en el estado actual de la ciencia, imaginar algo seguro. A guisa de hipótesis de tanteo (4), hemos supuesto que la substancia contenida en las vainas de Schwann del cabo periférico debe ser concebida, no cual principio fijo, quiescente, capaz de ser neutralizado, á modo de un álcali, por algún cuerpo ácido encerrado en el cono de crecimiento, sino como un fermento ó agente catalítico excitador de la asimilación del protoplasma axónico é incapaz de consumirse al obrar sobre el protoplasma nervioso. Los materiales del cono y los fermentos neurotrópicos, son quizás comparables, respectivamente, á los antígenos y anticuerpos que estudia la bacteriología.

(1) *Strasser:* Alte und Neue Probleme des entwickelungsgesichtlichen Forchung auf den Gebiete des Nervensystems. *Ergebn. der Anat. u. Entvickelungsgesch.*, Bd. I, 1892.

(2) *Graham Kerr:* On some Points in the early Development of Mater Nerve Trunks, etc., in Lepidosiren. *Roy. Soc. Edin. Trans.*, vol. XLI, 1904.

(3) *Mott a. W. D. Halliburton:* The Chemistry of Nerve-Degeneration. *Phyl. Trans.*, vol. CXCIV, 1901.

—Véase también Regeneration of Nerves, *Preceedings of the Royal Society*, vol. LXXVIII, 1906.

(4) *Cajal:* Algunas observaciones favorables á la hipótesis neurotrópica, *Trab. del Lab. de Invest. biol.*, tomo VIII, 1910.

Claro es que la concepción neurotrópica carece todavía de la precisión y claridad de las buenas hipótesis científicas. Para prestarle la determinación y corporeidad que le falta y elevarla al rango de doctrina científica, fuera necesario puntualizar mejor los elementos ó fuentes de acción neurotrópica; aislar las materias reclamos, ó al menos determinar su naturaleza y modo de acción, como han hecho los bacteriólogos con las diversas especies de anticuerpos; descubrir las leyes reguladoras de su producción y apagamiento; esclarecer, en fin, el mecanismo de las reacciones y equilibrios químicos provocadas en las substancias receptoras residentes en el axon joven y maza terminal por los encimas excitadores contenidos en los corpúsculos activos, equilibrios variables en cada fase del proceso regenerador. Todo esto se halla, desgraciadamente, aún harto lejano, apareciéndosenos como ideal poco accesible.

FIN DEL TOMO I