

49-36/\n*1200701659659*

49
36/\n



始

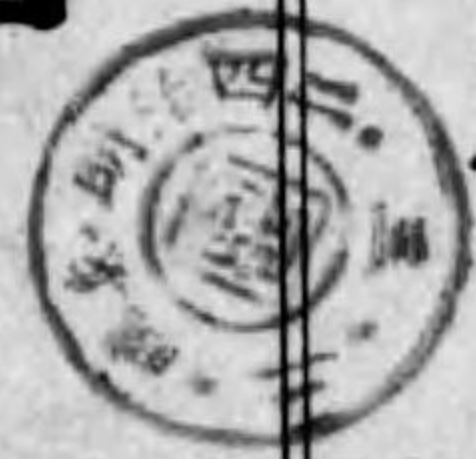

東京慈惠醫院醫
學專門學校講師

森田齊次纂著

解剖學講義

中之一卷



增補再版

背部、頭、頸部

(骨、靱帶、筋、內臟、脈管、神經)

解剖學講義 中卷ノ一

目次

第三編 背部ノ解剖	二六五
第一章 背部骨格	二六五
第一 椎骨	二六六
甲 頸椎	二六七
乙 胸椎	二七一
丙 腰椎	二七三
丁 薦骨	二七四
戊 尾閭骨	二七七
第二章 脊柱ノ聯結	二七八
第一 各椎骨ノ聯結	二七八
第二 載域後頭關節	二八一

第三	載域樞軸關節	二八二
第四	薦尾聯合	二八五
第五	脊柱全徑ニ互ル韧带	二八七
第三章	背部筋	二八九
第一	第一層	二八九
第二	第二層	二九二
第三	第三層	二九六
第四	第四層	三〇三
背部ノ筋膜ニ就テ		三〇八
第四章	背部ノ血管	三〇九
第五章	背部ノ淋巴	三〇九
第六章	背部ノ神經	三一〇
第一	脊髓神經後枝	三一〇
甲	頸神經後枝	三一〇
乙	胸神經後枝	三一〇

丙	腰神經後枝	三一三
丁	薦骨及尾閭神經後枝	三一三
背部ニ就テ		三一四
第四編	頭頸部ノ解剖	三一五
第一章	頭部ノ骨格	三一五
第一	頭蓋骨	三一五
甲	後頭骨	三一五
乙	胡蝶骨	三一五
丙	顛顛骨	三一八
丁	顛頂骨	三四一
戊	前頭骨	三四四
己	篩骨	三四九
第二	顏面骨	三五二
甲	上顎骨	三五三
乙	口蓋骨	三五八

第二章 頭骨ノ联接

第一 腦頭蓋ノ外面ニ就テ……………三七三

第二 腦頭蓋ノ内面ニ就テ……………三七六

第三 顔面ニ就テ……………三七八

甲 眼窠……………三七九

乙 鼻腔……………三八一

丙 顛顛下窩……………三八四

丁 翼狀口蓋窩……………三八四

丙 額骨……………三六一

丁 下鼻甲介……………三六三

戊 鼻骨……………三六五

己 淚骨……………三六五

庚 鋤骨……………三六七

辛 下顎骨……………三六七

壬 舌骨……………三七二

第四章 初生兒ノ頭蓋ニ就テ……………三八六

第五 下顎關節……………三八七

第六 舌骨ノ聯結……………三九〇

第三章 頭頸部筋……………三九〇

第一 頭部ノ筋……………三九〇

甲 容貌筋……………三九一

乙 咀嚼筋……………四〇一

頭部ノ筋膜ニ就テ……………四〇四

第二 頸部ノ筋……………四〇五

甲 舌骨筋……………四〇五

乙 頸筋……………四〇八

頸部ノ筋膜ニ就テ……………四一六

第四章 頭頸部内臟……………四一八

第一 頭部内臟……………四一八

甲 鼻……………四二〇

- 一 外鼻.....四二〇
- 二 鼻腔.....四二四
- 三 副鼻腔.....四二八
- 乙 口腔.....四二九
 - 一 口腔前庭.....四二九
 - イ 口唇.....四二九
 - ロ 頬.....四三〇
 - ハ 齒.....四三〇
 - 齒ノ數及種類.....四三一
 - 齒ノ一汎形狀.....四三二
 - 各齒ノ特徴.....四三三
 - 齒ノ造構.....四三六
 - 齒ノ發生.....四四〇
- 二 固有口腔.....四四五
 - イ 硬口蓋.....四四六

- ロ 軟口蓋.....四四七
- 口蓋及咽喉ノ筋.....四四九
- ハ 舌.....四五四
 - 位置形狀.....四五四
 - 舌筋.....四六〇
- 三 口腔腺.....四六五
 - イ 口唇腺.....四六五
 - ロ 頬腺.....四六六
 - ハ 臼腺.....四六七
 - ニ 口蓋腺.....四六七
 - ホ 舌腺.....四六七
 - ヘ 前舌腺.....四六七
 - ト 舌下腺.....四六七
 - チ 顎下腺.....四六九
 - リ 耳下腺.....四六九

口腔腺ノ造構	四七一
漿液腺	四七三
粘液腺	四七四
混合腺	四七五
四 口腔粘膜ノ造構	四七八
丙 咽頭	四七八
一 咽頭ノ位置形状	四七九
二 咽頭ノ筋	四八三
三 咽頭壁ノ造構	四八八
第二 頸部内臓	四八九
甲 喉頭	四八九
一 喉頭軟骨	四八九
二 喉頭靱帶	四九四
三 喉頭筋	五〇〇
四 喉頭腔	五〇六

第五章 頭頸部動脈

喉頭粘膜ノ造構	五〇九
乙 甲狀腺	五一一
位置形状	五一二
造構	五一二
第一 總頸動脈	五一三
甲 内頸動脈	五一四
乙 外頸動脈	五一五
一 上甲狀腺動脈	五一五
二 上行咽頭動脈	五一七
三 舌動脈	五一八
四 外頸動脈	五二〇
五 胸鎖乳頭筋動脈	五二一
六 後頭動脈	五二一
七 後耳動脈	五二二

八	淺頰動脈	五二四
九	內顎動脈	五二五
第一部	五二五
第二部	五二八
第三部	五二九
丙	鎖骨下動脈	五三〇
一	椎骨動脈	五三一
二	內乳動脈	五三二
三	甲狀項軸	五三四
四	肋項軸	五三七
五	頸橫動脈	五三七
第六章	頭頸部靜脈	五三八
第一	內頸靜脈	五三八
第二	外頸靜脈	五四四
第三	鎖骨下靜脈	五四五

第四	無名靜脈	五四五
第七章	頭頸部淋巴腺	五四七
第八章	頭頸部神經	五五二
甲	腦神經	五五二
第一	嗅神經	五五三
第二	視神經	五五三
第三	動眼神經	五五三
第四	滑車神經	五五四
第五	三叉神經	五五四
一	眼神經(第一枝)	五五五
二	上顎神經(第二枝)	五六〇
三	下顎神經(第三枝)	五六六
第六	外旋神經	五七四
第七	顏面神經	五七五
第八	聽神經	五七九

第九	舌咽神經	五八〇
第十	迷走神經	五八四
第十一	副神經	五九一
第十二	舌下神經	五九三
乙	脊髓神經	五九五
	頸神經	五九六
	第一 頸神經叢	五九七
	第二 膊神經叢	六〇一
丙	交感神經	六〇四
	第一 頭部交感神經	六〇五
	第二 頸部交感神經	六〇六
	頭頸部ノ外表ニ就テ	六一二

解剖學講義中卷ノ一目次終

脊部ノ骨格

脊柱

解剖學講義中卷

東京慈惠醫院
醫學專門學校講師

森田齊次纂著

第三編 背部ノ解剖

第一章 背部ノ骨格

此章ニ於テ述ベント欲スルハ軀幹ノ支柱ヲナス脊柱 *Columna vertebralis* ナリ、
 脊柱トハ椎骨薦骨及ビ尾閏骨ヨリ成ル骨柱ニシテ、頸胸腰骨盤部ニ跨ル。
 第九十二圖 背柱ノ前面

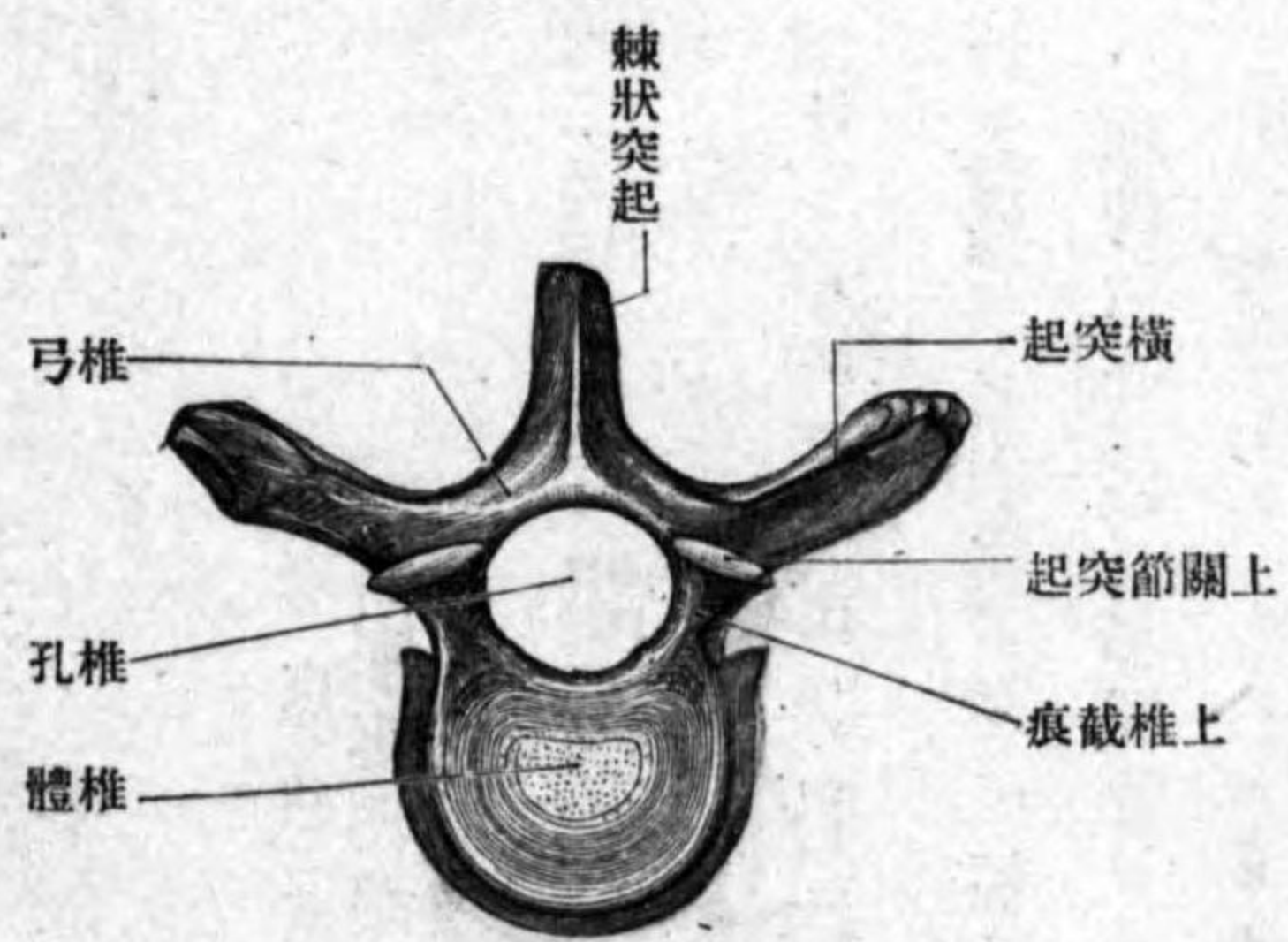


第一 椎骨 Vertebrae.

椎骨ハ其部位ニ由テ頸椎胸椎及ビ腰椎ニ區別ス、總數二十四個アリ。
 椎骨一汎ノ形狀 各椎骨ハ不正骨ニ屬ス。前方ノ骨質厚キ部ヲ椎體 *Corpus vertebrae* ト云ヒ、上下兩面ハ骨面粗糙ニシテ椎間纖維軟骨ト接合シ、外面ハ弓狀面ニシテ上下徑ニ凹陷ス、後面ニハ中央ニ血管ノ通ズル大ナル營養孔ヲ見ル。體ノ後方ニ半環狀ノ骨弓アリ **椎弓** *Arcus vertebrae* ト云ヒ、體ニ附著セル部分ハ著シク細シ **椎弓根** *Radix arcus vertebrae* ト云フ、此レノ上下縁ニ彎入ヲ現ハス **上下椎截痕** *Incisura vertebralis superior et inferior* ト云ヒ、上位ノ椎骨ノ下椎截痕ト、下位ノ椎骨ノ上椎截痕ト合スルトキハ、**椎間孔** *Foramen intervertebrale* ト名ヅクル所ノ上下ニ細長キ裂孔ヲ形成ス、

椎骨
椎體
椎弓
椎弓根
上下椎截痕
椎間孔

圖三十九第



椎 胸

椎孔
椎管
棘狀突起
橫突起
上關節突起
上關節面
下關節突起、下關節面
頸椎
位置
形狀

脊髓神經及ビ血管ヲ通ズ。椎弓ト椎體トノ間ニ存スル孔ヲ**椎孔** *Foramen vertebrale* ト云フ、今各椎骨ヲ重疊スレバ、椎孔相集リテ上下ニ長キ管ヲナス **椎管** *Canalis vertebralis* ト云ヒ、脊髓ヲ藏ム。椎弓ヨリハ七本ノ突起ヲ出ス。一ハ無對ニシテ椎弓ノ後面ヨリ後下方ニ突出ス、**棘狀突起** *Processus spinosus* ト云ヒ、他ノ二本ハ椎弓ノ側面ヨリ後外方ニ突出ス、**橫突起** *Processus transversus* ト云ヒ、残り四本ハ椎弓ノ上縁及ビ下縁ヨリ上方及ビ下方ニ突出ス、上方ノ一對ヲ**上關節突起** *Processus articulares superiores* ト云ヒ、其上面ニ**上關節面** *Facies articulares superiores* ヲ有シ、上位ノ下關節面ト接ス。下方ノ一對ヲ**下關節突起** *Processus articulares inferiores* ト云ヒ、其下面ニ**下關節面** *Facies articulares inferiores* ヲ有シ、下位ノ椎骨ノ上關節面ト相接ス。

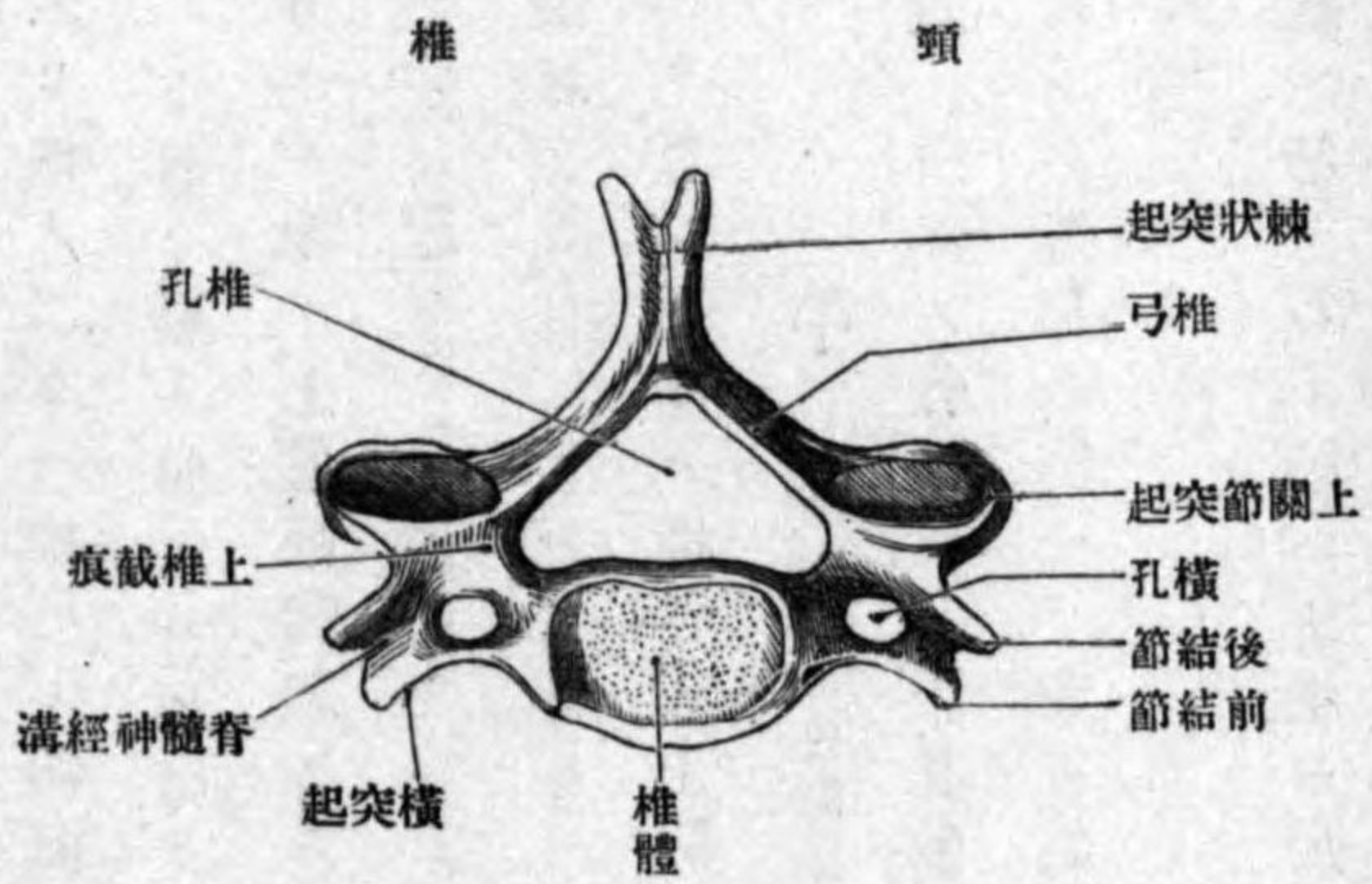
甲 頸椎 Vertebrae cervicales.

位置 頸部ノ骨格ニシテ其數七個アリ、其中第一二頸椎ハ他ノ五個ニ比シ著シク變形ス、第一ヲ**載域**、第二ヲ**樞軸**ト云フ、第七頸椎モ稍變形ス、尖椎ト云フ。

形狀 第三乃至第六頸椎ニ於テハ、椎體ハ低クシテ卵圓形、椎孔ハ大ニシ

横孔
脊髄神經溝
肋骨突起
前結節、後結節
頸動脈結節
載域

圖四十九第

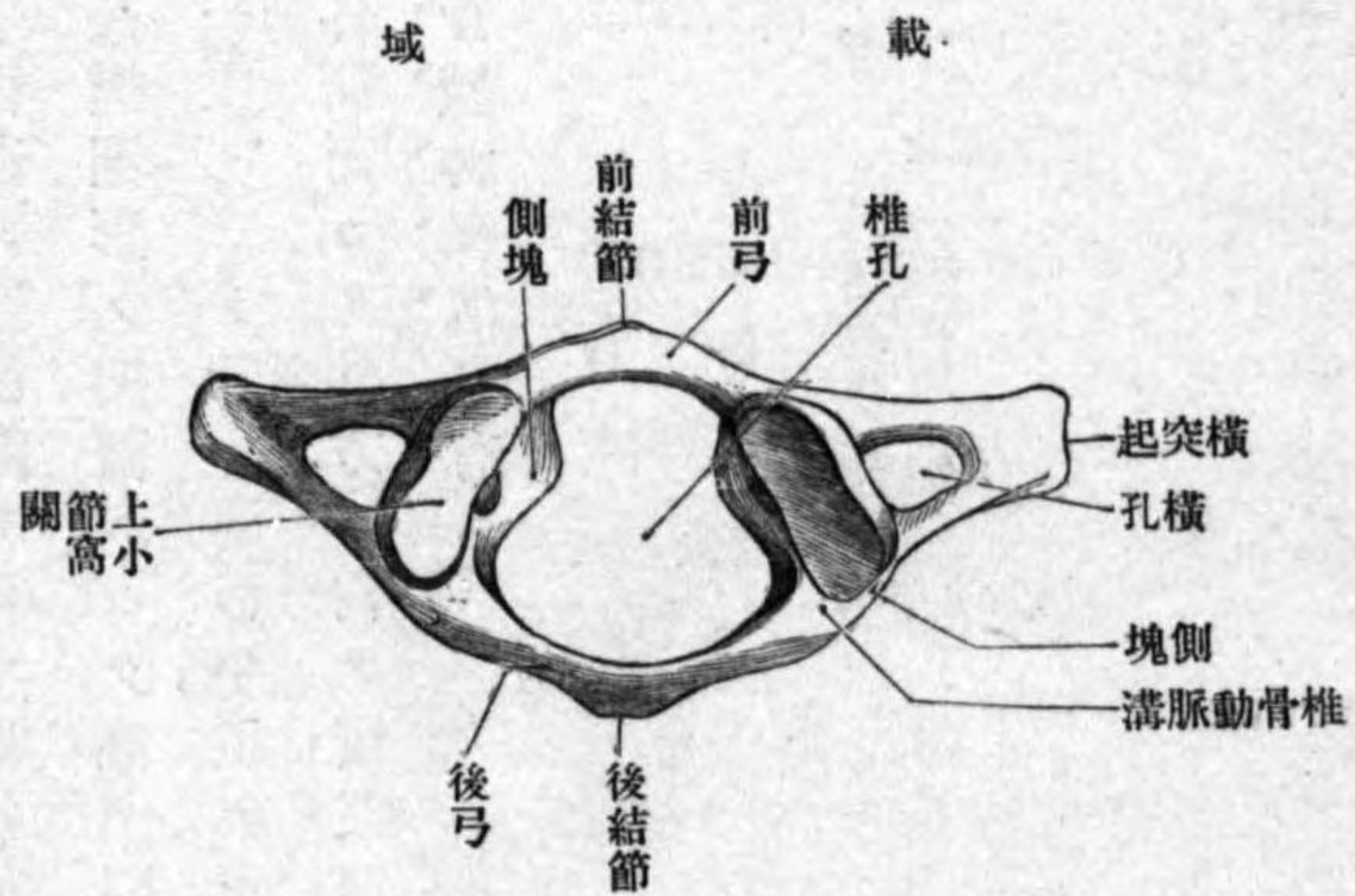


尖端ノ前後兩縁ハ著シク突出ス前結節 Tuberculum anterius 後結節 Tuberculum posterius ト云フ、第六頸椎ノ前結節ハ殊ニ佳ク發育ス頸動脈結節 Tuberculum caroticum ト云フ、(此レ頸動脈ノ搜索ニ際シ目標トナル故ニ此名アリ。)

第一頸椎即チ載域 Atlas ハ其形環狀ニシテ、椎孔ハ甚ダ大ナリ、椎體ヲ缺

前弓
後弓、側塊
前結節
齒小高
後結節
椎骨動脈溝

圖五十九第



キ其代リニ其部ニ短骨弓ヲ現ワス前弓 Arcus anterior ト云フ、後方ノ骨弓ヲ後弓 Arcus posterior ト云フ、此前後弓ノ兩端間ニ骨質ノ肥厚セル部アリ側塊 Massa lateralis ト云フ、前弓ノ前面ハ膨隆面ニシテ中央ニ小隆起アリ前結節 Tuberculum anterius ト云ヒ頸長筋ノ附著スル所ナリ、後面ハ凹面ニシテ、中央ニ軟骨ヲ以テ被ハル、滑澤面アリ齒小高 Fovea dentis ト云ヒ、第二頸椎ノ齒ト接ス、後弓ハ固有ノ椎弓ニシテ、後面ノ中央ニ棘狀突起ニ比ス可キ小結節アリ後結節 Tuberculum posterius ト云ヒ、小後頭直筋ノ起始點ナリ、上縁ノ側塊ノ近クニ外前方ヨリ後内方ニ向テ走る溝アリ椎骨動脈溝 Sulcus arteriae vertebralis ト云ヒ、同名動脈ヲ通ズ、側塊ハ上下關節突起ニ一致スルモノニシテ

上關節小窩
下關節面

樞軸

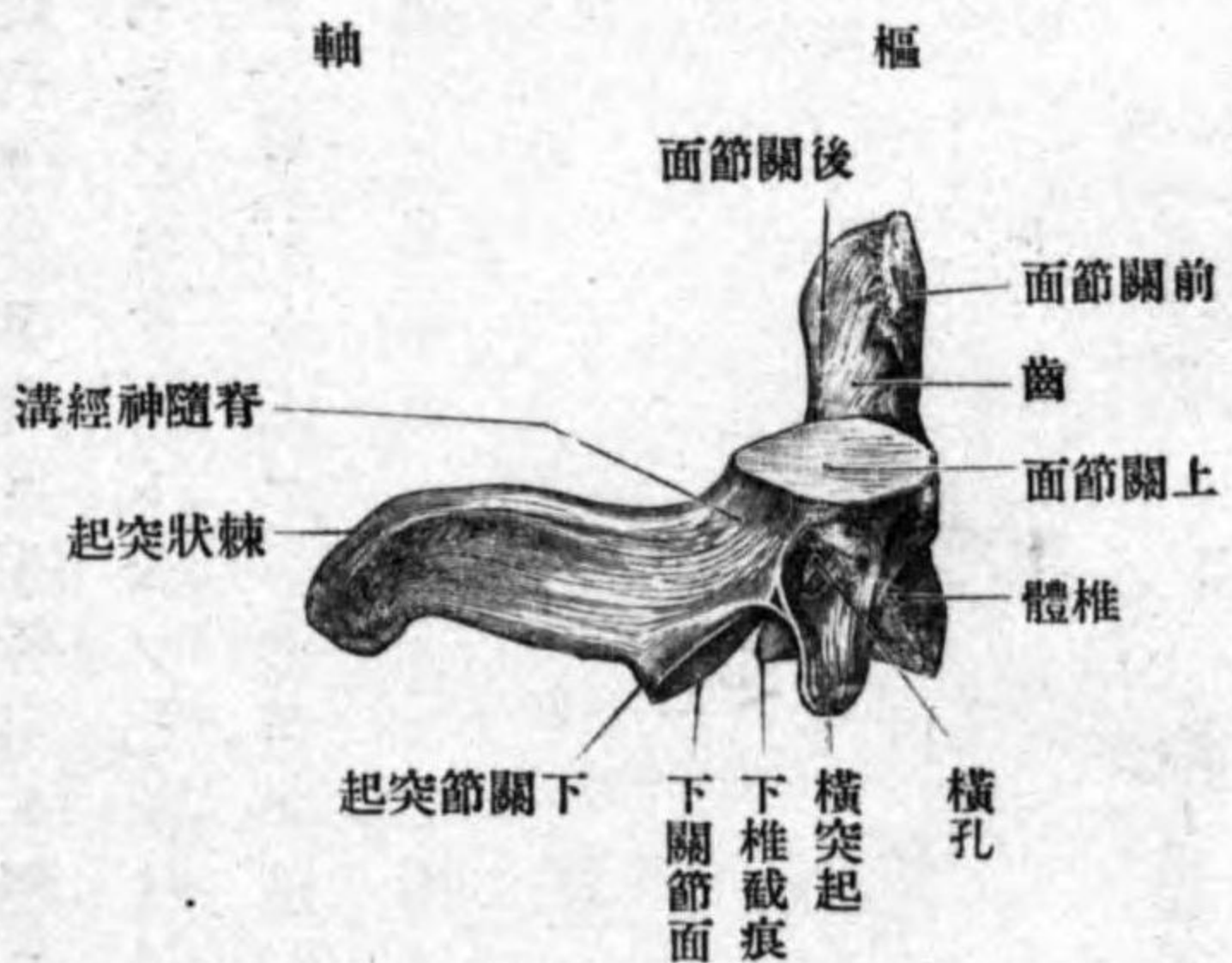
齒

前關節面

後關節面

上下兩面ニ關節面ヲ有ス、其上方ヲ上關節小窩 Foveae articulares superiores ト云ヒ、長橢圓形ノ凹面ニシテ後頭髁ト關節ス、其下方ヲ下關節面 Facies articularis inferiores ト云ヒ、圓形平坦ナル面ニシテ樞軸ノ上關節面ト接ス。側塊ノ外側面ヨリ外方ニ向テ横突起ヲ出シ、突起ニハ大ナル横突起孔、及ビ淺キ脊髓神經溝ヲ有ス。

圖六十九第



第二頸椎即チ樞軸 Epistropheus ハ前者ニ比シ一汎ノ頸椎ニ近似シ、椎體ハ小ニシテ其上面ニ大ナル突起ヲ現ワス。齒 Dens ト云ヒ、此所ニ行ワル、廻轉運動ノ軸心ヲナス。齒ノ前面ニ前關節面 Facies articularis anterior アリ、載域前弓ノ齒小窩ト接ス、後面ニモ軟骨ヲ以テ被ハル、後關節面 Facies articularis posterior アリ、載域横靱帶ト接ス。上關節突起ハ低クシテ上面ニ平坦ナル上關節面ヲ

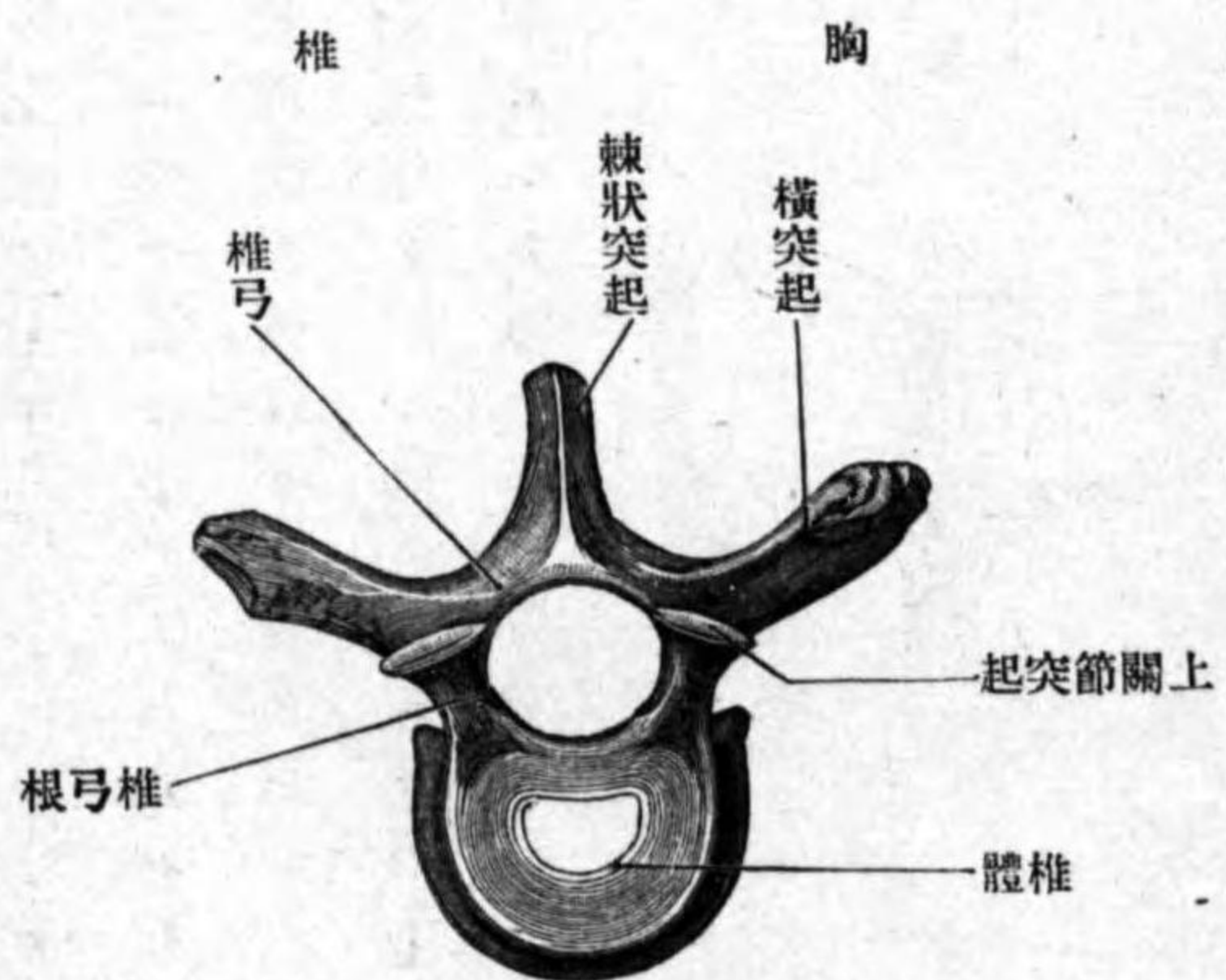
尖椎

肋小窩

胸椎
位置

形狀

圖七十九第



有ス、其他ノ部ハ他頸椎ト大同小異ナリ。

第七頸椎即チ尖椎 Vertebra prominens ハ棘狀突起著シク發育ス故ニ此名アリ。横突起ノ横孔ハ通常小ニシテ椎骨靜脈稀レニ椎骨動脈ヲモ通ズ、屢、此レヲ缺クコトアリ。椎體ノ側面ノ下縁ニ通常第一肋骨小頭ト接スル關節面ヲ有ス、肋小窩 Fovea costalis ト云フ、其他ノ形態ハ他ノ頸椎ニ異ナラス。

乙 胸椎 Vertebrae thoracales

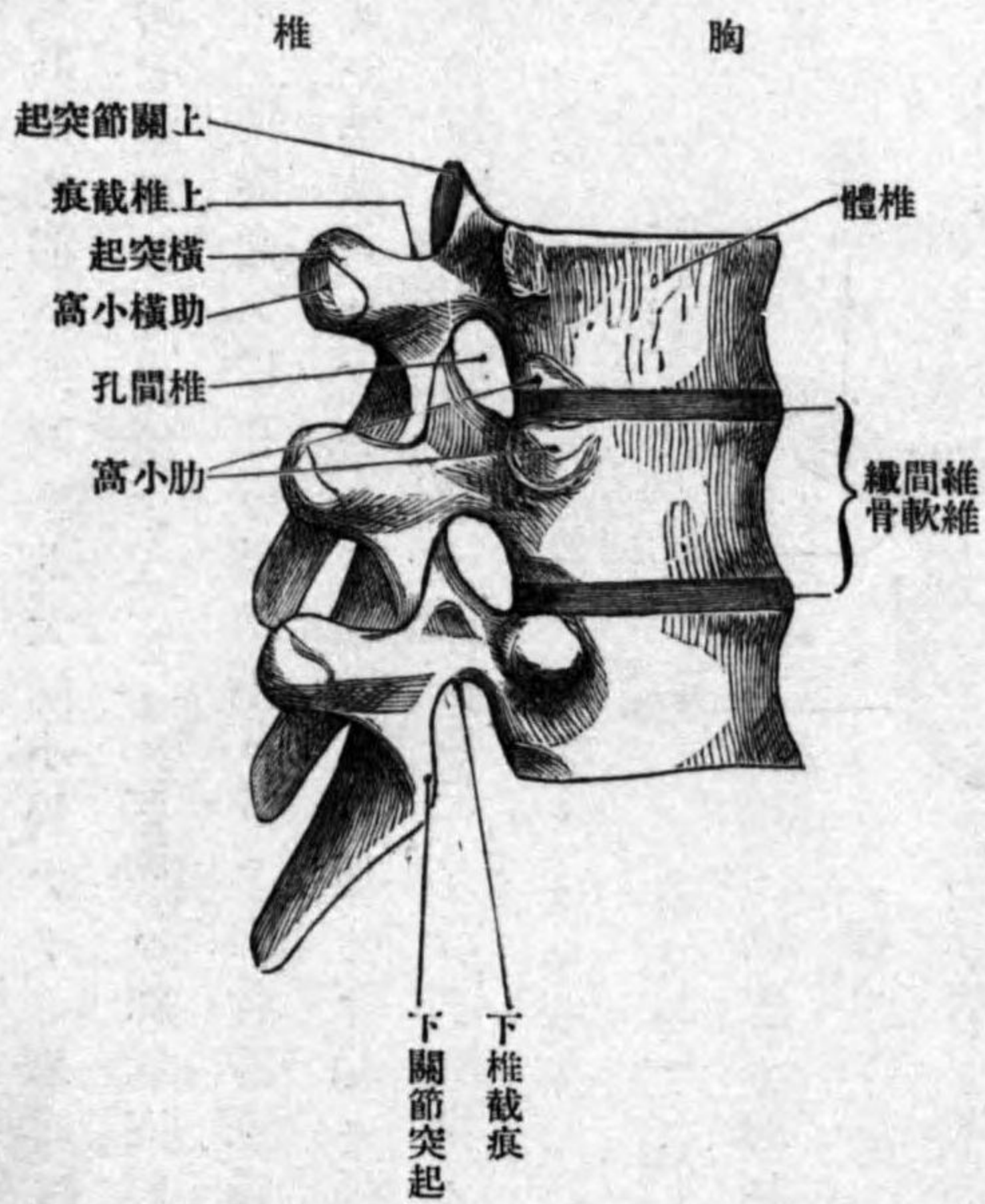
位置 胸部ノ支柱ニシテ其數十二個アリ。

形狀 椎體ハ頸椎ニ於ケルヨリハ丈ケ高ク上部下部ノ椎骨ハ蠶豆形ナレドモ、中央部ノモノハ心臟形ヲ呈ス、側面ノ後方、椎弓根ノ近クニ肋骨ノ小頭ト接スル凹關節面アリ、肋小窩ト云ヒ、第一乃至第九胸椎ニ於

上及ビ下肋小窩

テハ上縁ト下縁トニアリ上及ビ下肋小窩 Fovea costalis superior et inferior ト云ヒ、甲ハ大ニシテ、乙ハ小ナリ。上位ノ下肋小窩ト下位ノ上肋小窩及ビ其部ニ在ル椎間纖維軟骨トニ依テ完全ノ關節窩ヲ作ス。第一頸椎ノ上肋小窩ハ第七頸椎ノ肋小窩ト相對ス、第十十一十二胸椎ニ於テハ肋小窩ハ扁側ニ一個ニシテ、即チ第十胸椎ハ上縁ニ上肋小窩ヲ有スルノミ、第十一十二胸椎ハ上下兩縁ノ中間程ニ一個ノ小窩ヲ有スル全窩ナリ。椎孔ハ頸椎ニ於ケルヨリモ小ニシテ圓形ナリ。棘狀突起ハ長三角形ニシテ後下方ニ突出シ、上下相重疊シ其狀恰モ瓦ヲ重ネタルカ

圖八十九第



恰モ瓦ヲ重ネタルカ

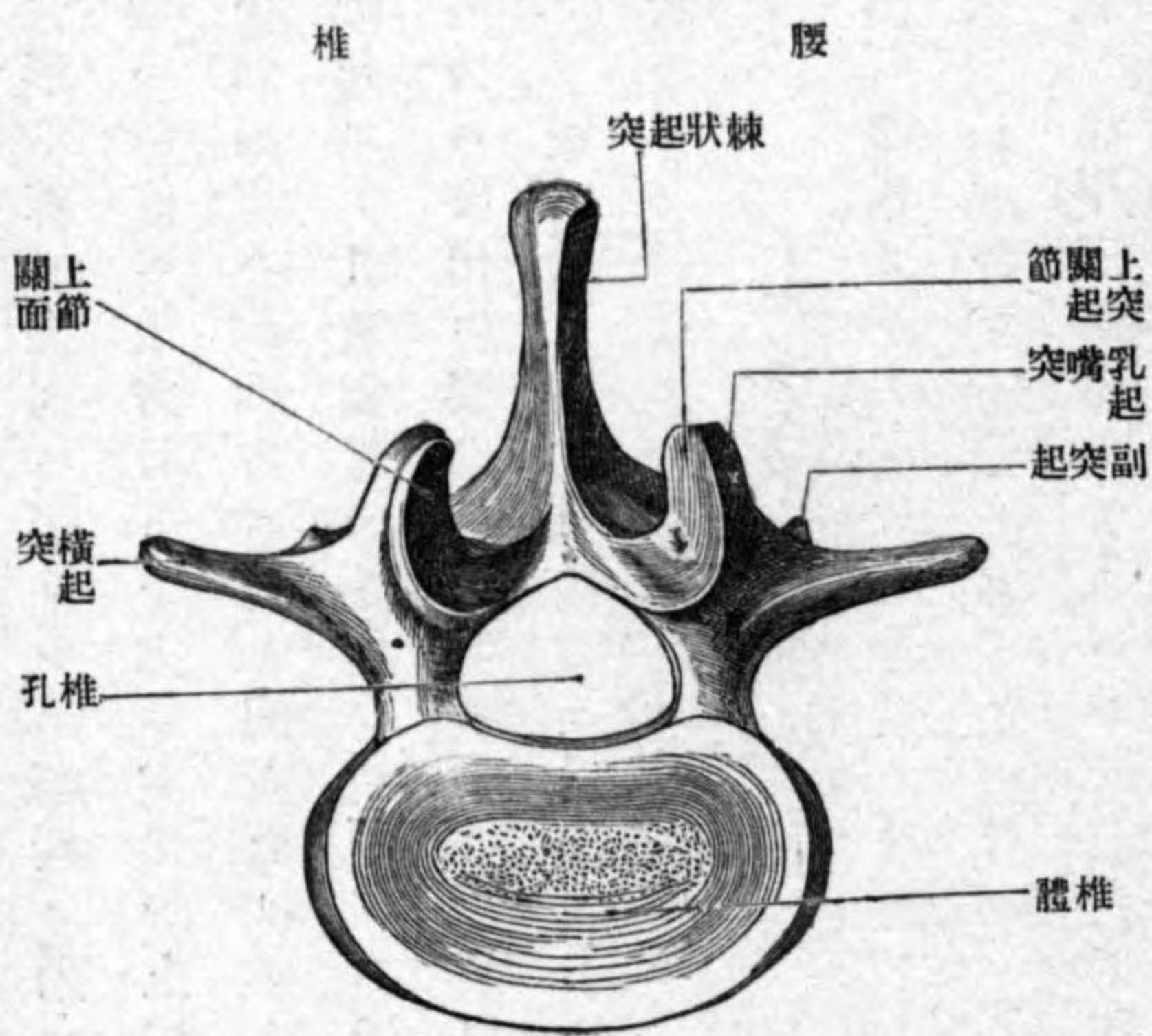
横肋小窩

腰椎

位置

形状

圖九十九第



如シ。關節突起ハ殆ト鉛直ニ突出ス。横突起ハ佳ク發育シ上方ニ於テハ横ニ外方ニ、下方ニ於テハ後外方ニ突出シ、其尖端ノ前面ニ小關節面アリ横肋小窩 Fovea costalis transversalis ト云ヒ、肋骨結節ト接スル所ナリ、第十一十二胸椎ニ於テハ此小窩ヲ缺ク。第十二胸椎ハ腰椎ニ類似シ、横突起ノ如キハ短クシテ後外方ニ突出シ、根部ニ腰椎ニ於テ見ル如キ乳嘴突起及ビ副突起ヲ現ワス

丙 腰椎

Vertebrae lumbales.

位置 腰部ノ骨格ニシテ其數五個アリ。
形状 椎體ハ大ニシテ丈ケ高ク、其形蠶豆形若シクハ横橢圓形ナリ、椎孔ハ小ニシテ

乳嘴突起
肋骨突起
副突起

薦骨
位置、薦椎

形状、薦骨底
薦骨尖

骨盤面

三角形、棘状突起ハ短クシテ幅廣ク殆ント鉛直ニ後方ニ突出ス。關節突起ハ鉛直ニ上方及ヒ下方ニ突出シ、上關節面ハ後内方ニ向フ凹面ニシテ、下關節面ハ前外方ニ向フ突面ナリ。上關節突起ノ後縁ニ後方ニ向フ小隆起アリ、乳嘴突起 *Processus mammillaris* ト云フ。横突起ハ微弱ニシテ地平ニ外方ニ突出ス、腰肋骨ノ遺殘物ナルヲ以テ肋骨突起 *Processus costarius* トモ云フ。横突起ノ根部ノ後方ニ結節状小隆起アリ、副突起 *Processus accessorius* ト云フ。

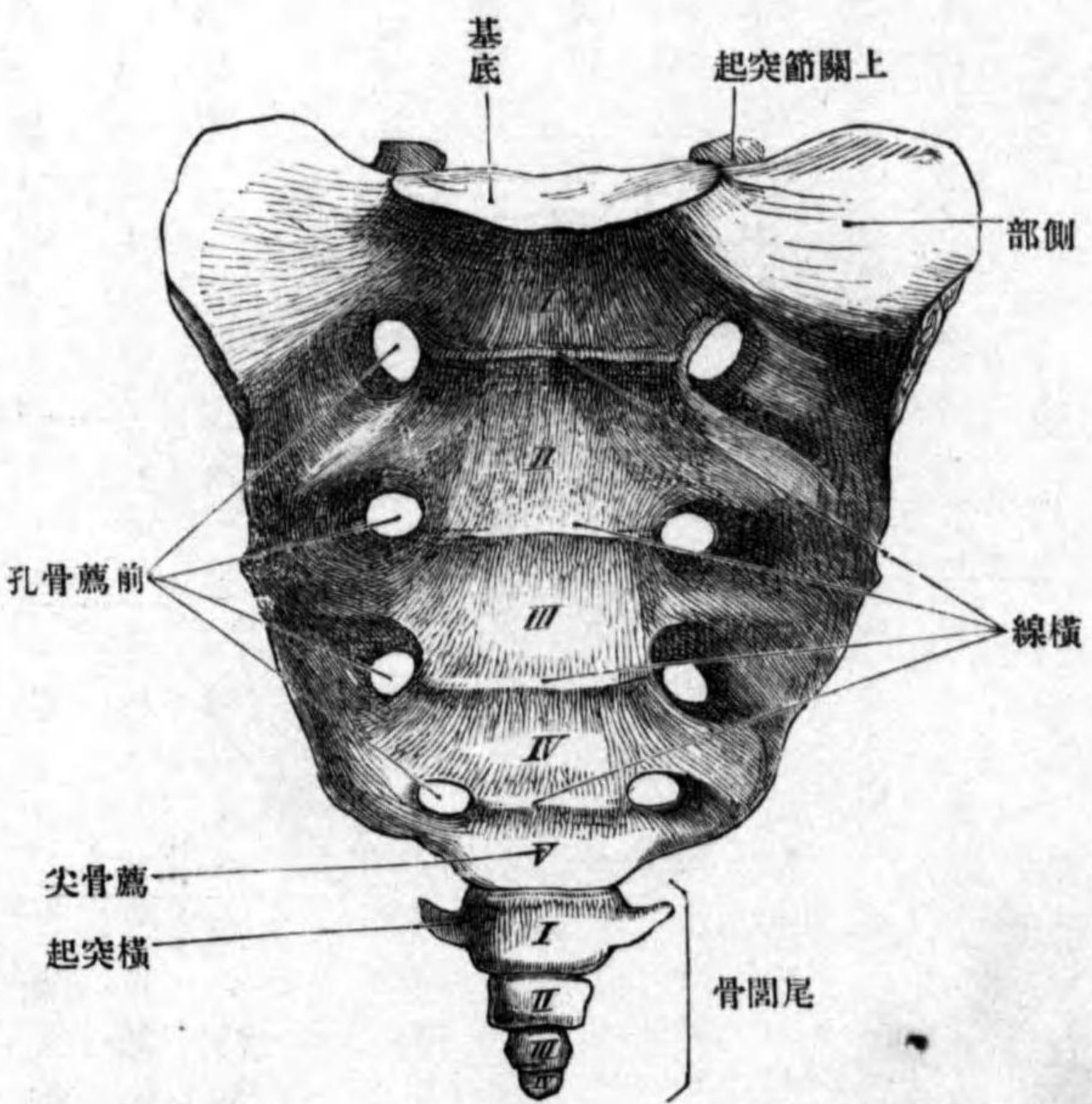
丁 薦骨 *Os sacrum*.

位置 腰椎ノ下方ニ位シ骨盤ノ後壁ヲナス。此骨ハ五個ノ薦椎 *Vertebrae sacrales* ノ相癒合シ一骨ト成リタル者ニシテ、小兒ニ於テ其分離薦椎ヲ見ル。』
形状 扁平三角形ノ骨板ニシテ、三角ノ基底ハ前上方ニ向ヒ、薦骨底 *Basis oss. sacri* ト云ヒ、三角ノ尖端ハ後下方ニ向ヒ、薦骨尖 *Apex ossis sacri* ト云ヒ、鈍端ヲ以テ終リ、下面ニ尾閏骨ト接スル粗糙面アリ。其他前後兩面側部ヲ區別ス。

前面ハ骨盤面 *Facies pelvina* ト云ヒ滑澤ナル凹面ニシテ骨盤腔ニ向ヒ、上

横線
前薦骨孔
背面
中薦骨櫛
關節薦骨櫛

第百圖 薦骨尾閏骨ノ前面



粗糙ノ膨隆面ニシテ上下ニ走ル長キ五條ノ隆線ヲ見ル、其中央ヲ中薦骨櫛 *Crista sacralis media* ト云ヒ、薦椎ノ棘状突起ノ癒著セシモノニシテ數個ノ結節状ノ隆起ヲ見ル。此レノ兩側ニ位スルヲ關節薦骨櫛 *Cristae sacrales*

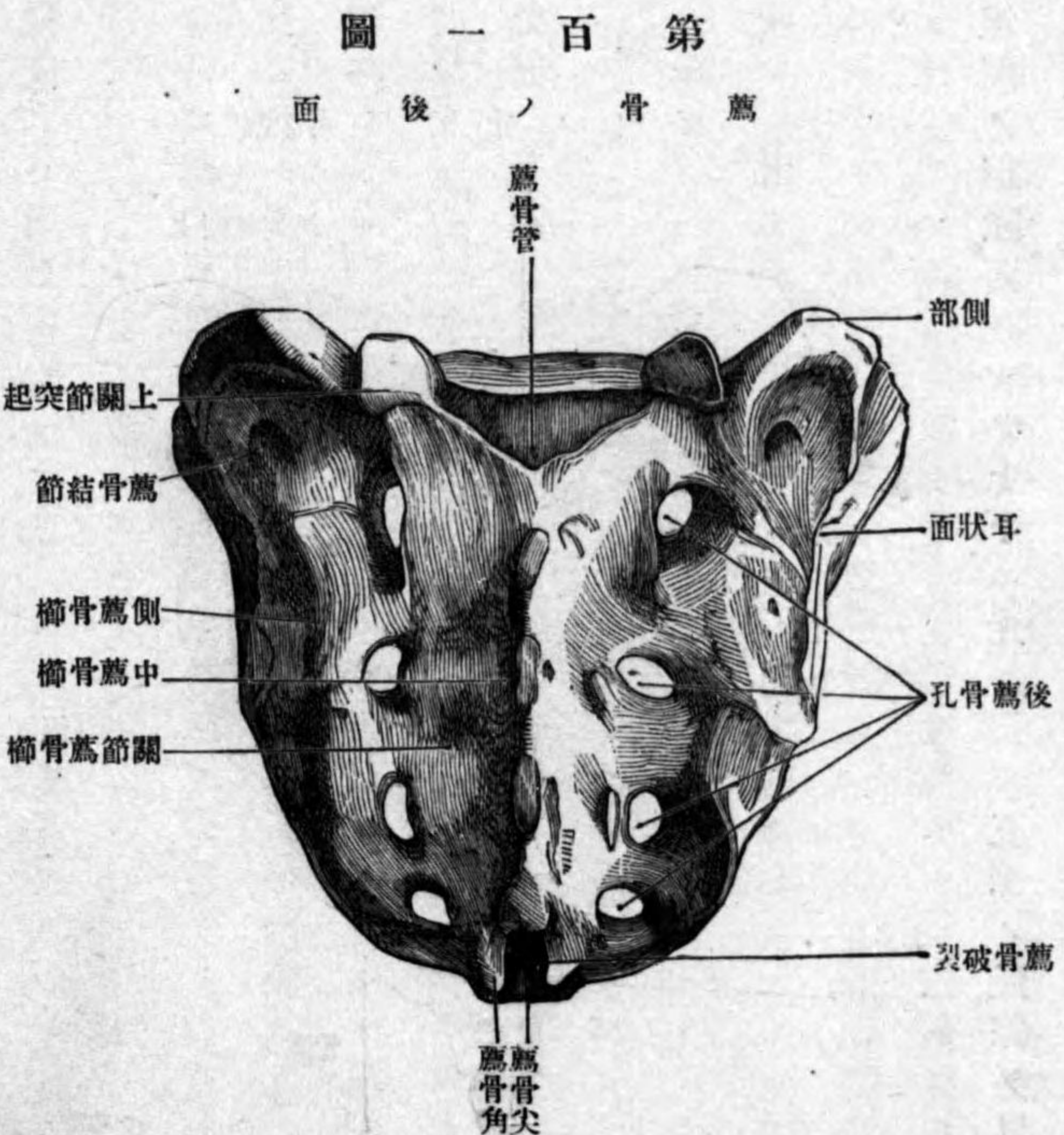
下ニ並列スル四條ノ横線 *Lineae transversae* ヲ見ル、此レ薦椎ノ癒合セシ痕跡ナリ、各横線ノ兩端ニ圓孔アリ、前薦骨孔 *Foramina sacralia anteriora* ト云ヒ、薦骨神經ヲ通ス。後面ハ背面 *Facies dorsalis* ト云ヒ

側薦骨櫛

articularis ト云ヒ、關節突起ノ癒合セシモノニシテ微弱ナリ。關節薦骨櫛ノ外側ニ存スル左右一對ヲ側薦骨櫛 *Cristae sacrales laterales* ト云ヒ横突起

後薦骨孔

ノ癒合セシモノナリ。此櫛ノ内側ニ、上下ニ列スル四對ノ圓孔アリ後薦骨孔 *Foramina sacralia posteriora* ト



云ヒ、前薦骨孔ト聯通ス即チ前後薦骨孔間ハ短キ骨管ヲナス。關節薦骨櫛ノ下端ハ結節狀ニシテ下方ニ突出ス薦

薦骨角、薦骨裂孔

薦骨管

椎間孔

薦骨底

岬

上關節突起

側部

耳狀面

薦骨結節

尾閶骨

骨角 *Cornua sacralia* ト云フ、左右薦骨角ノ間ニ存スル間隙ヲ薦骨裂孔 *Hiatus sacralis* ト云ヒ、薦骨ノ骨質内ニ存スル薦骨管 *Canalis sacralis* ノ下口ナリ。薦骨管ハ前後薦骨孔間ノ骨管トハ椎間孔 *Foramina intervertebralia* ニ由テ交通ス。

薦骨底 *Basis ossis sacri* ノ中央ニ橢圓形ノ關節面アリ此レ第五腰椎ノ下方ニ存スル椎間纖維軟骨ト接スル面ニシテ、其最モ前方ニ突出セル點ヲ岬 *Promontorium* ト云フ。關節面ノ後方ニ三角形ノ孔アリ椎管ノ連續ヲ爲ス所ノ薦骨管ノ上口ナリ此口ノ兩側ニ上方ニ向フ突起アリ上關節突起 *Processus articularis superior* ト云ヒ、第五腰椎ノ下關節突起ト相接ス。關節面ノ兩側ノ平坦ナル所ハ側部ニ屬ス

側部 *Pars lateralis* ハ横突起及ヒ遺殘肋骨ノ相癒合シタルモノニ一致シ、前後薦骨孔ヨリ外側一帶ヲ云フ。此部ノ側面ノ上部ニ大ナル耳狀ノ關節面アリ耳狀面 *Facies auricularis* ト云ヒ腸骨ノ同名面ト相接ス。此面ノ後方ニ見ル粗糙部ヲ薦骨結節 *Tuberositas sacralis* ト云ヒ骨間薦腸靱帶ノ附著スル所ナリ。

戊 尾閶骨 *Os coccygis*

位置、形状
尾閥椎

尾閥角

脊柱ノ聯結

各椎骨ノ聯結

位置形状 薦骨ノ下方ニ位シ、四乃至五個ノ尾閥椎 *Vertebrae coccygeae* ヨリ成ル、成人ニ於テハ癒合シテ多クハ二骨片ヲ爲ス、上片ノ上面ニハ薦骨尖ト接スル關節面アリ、此面ノ兩側ニ小突起アリ關節突起ニ比スヘキモノニシテ尾閥角 *Cornua coccygea* ト云フ、此レノ兩側ノ突出ハ横突起ニ一致ス。

第二章 脊柱ノ聯結

第一 各椎骨ノ聯結

第二頸椎以下第五腰椎ニ至ル迄ノ各椎骨ハ、椎骨相互間ニ存スル纖維軟骨、關節突起間ニ緊張セル關節囊、椎弓、棘狀突起、横突起間ニ緊張セル靱帶等ニ依テ聯ル。

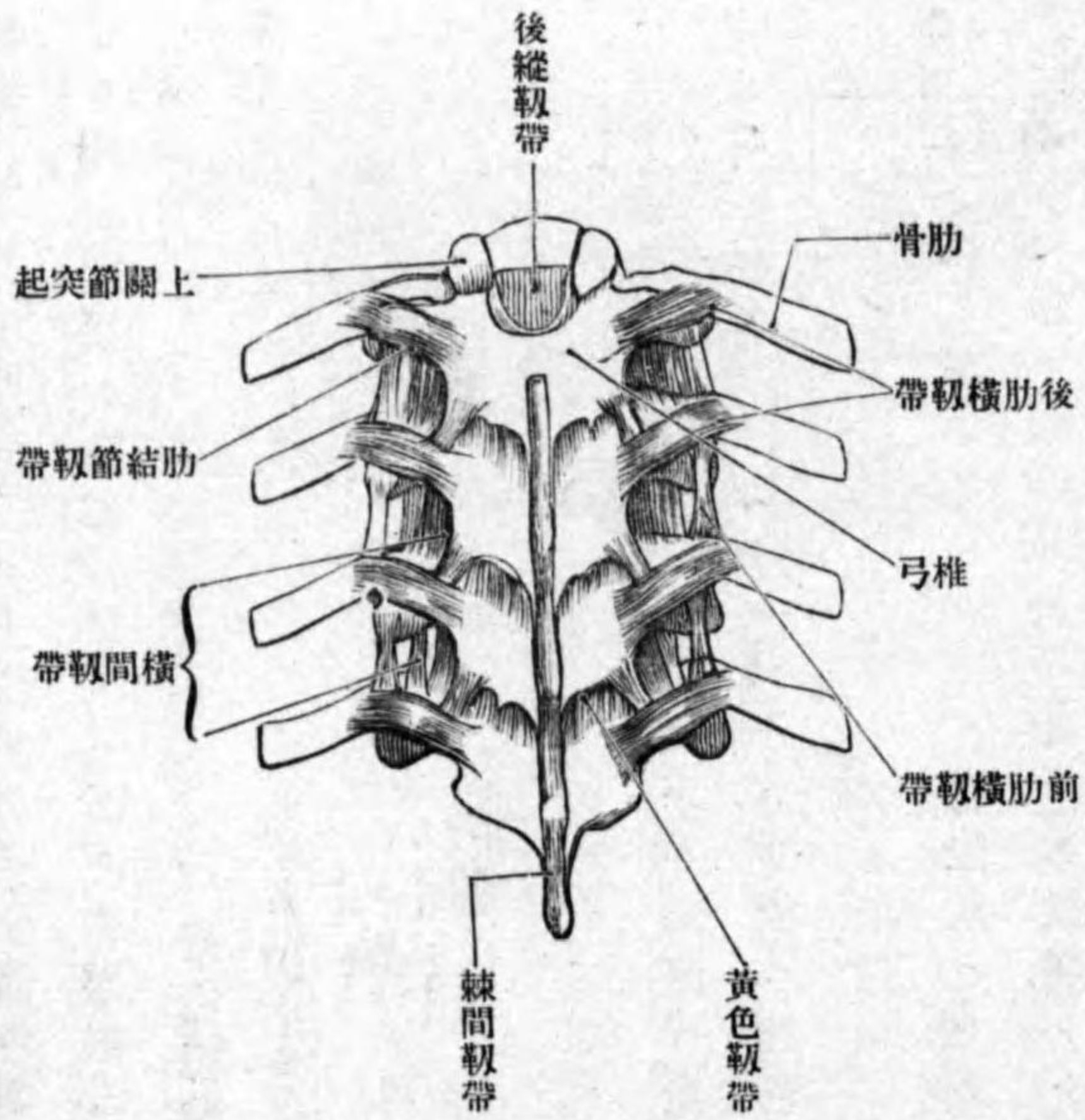
(一) **椎間纖維軟骨** *Fibrocartilagineae intervertebrales* ハ總數二十三個アリテ、最上位ハ第二ト第三頸椎トノ間ニ、最下位ハ第五腰椎ト薦骨トノ間ニ在リ、何レモ椎體間ニ竝入セル扁平軟骨板ニシテ、其形略、相接スル椎體ノ形ニ類似ス、只僅カニ大ナリ即チ軟骨ノ周圍縁ハ椎體ヲ越ヘテ周圍ニ突隆ス、椎體ト軟骨トハ其間ニ存スル薄キ硝子様軟骨ノ媒介ニ由テ堅ク聯結ス。

椎間纖維軟骨

纖維輪

髓核

第百二圖 脊柱ノ靱帶



各椎間纖維軟骨ハ椎體間ヨリ取り出セバ、著シク膨張スルノ性ヲ有シ、外圍ハ堅キ纖維性軟骨ヨリ成リ纖維輪 *Annulus fibrosus* ト云ヒ、其纖維ノ方向ハ大部分輪走ニシテ、一部ハ輪走纖維ヲ連結スル横走纖維ナリ。中心附近ノ後方ニ偏シタル部分ハ、柔軟ナル纖維軟骨質ヨリ成ル髓核 *Nucleus pulposus* ト云ヒ、種々ノ方向ニ經過スル結締組織及ビ胎生時ノ背索ノ遺殘物ヨリ成リ、外圍ノ纖維輪トハ自然ニ相移行シ、其間ニ明瞭ナル境界ナシ。

關節囊

黃色靱帶

橫間靱帶

(二) 關節囊 Capsulae articulares ハ上位椎骨ノ下關節突起ト、下位椎骨ノ上關節突起トノ間ニ緊張シ、頸部ニ於テハ緩ク、胸腰部ニ於テハ著シク緊張ス。

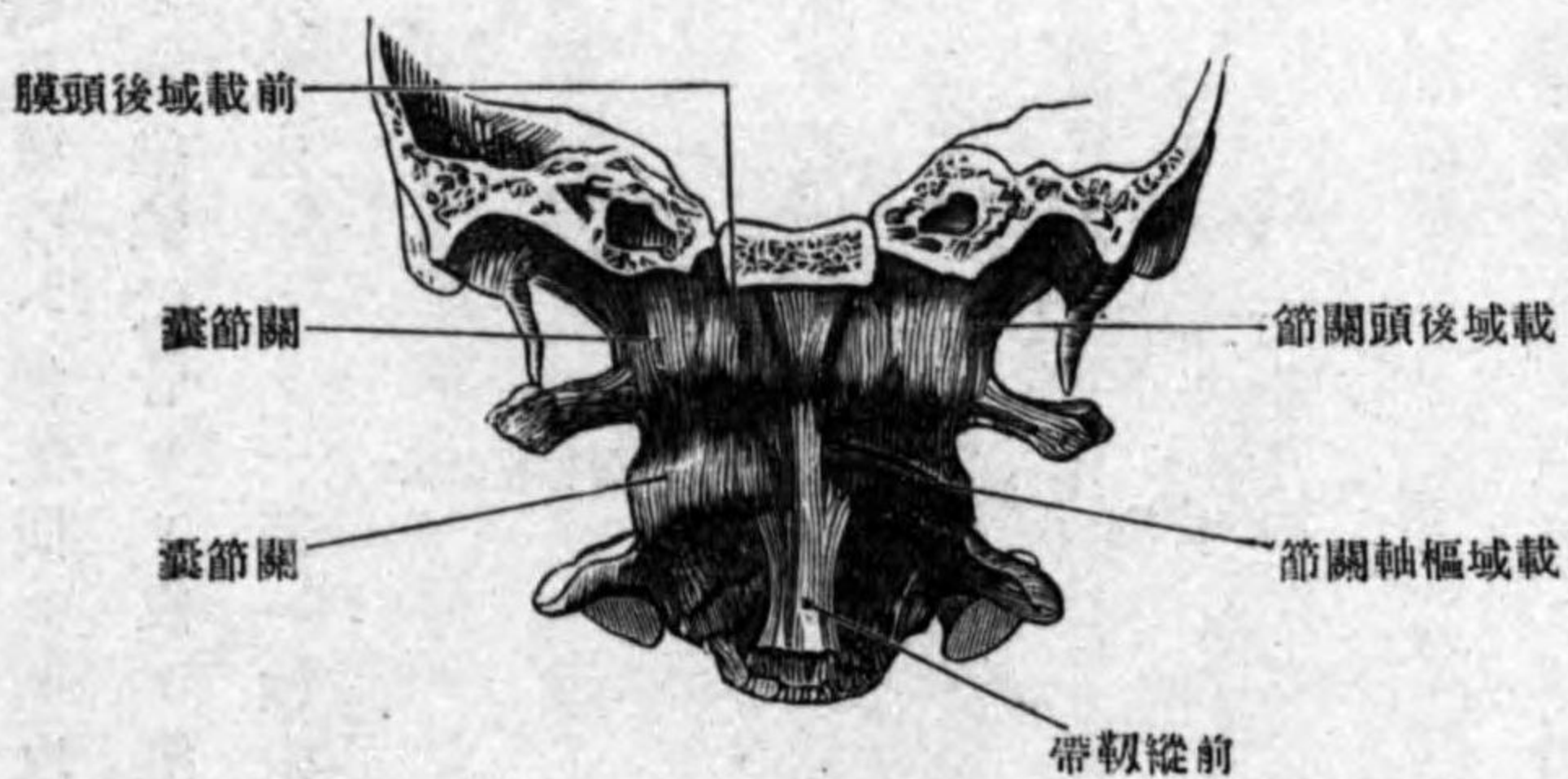
(三) 黃色靱帶 Lig. flavum ハ隣接椎

弓間ニ緊張セル扁平膜狀ノ靱帶ニシテ、上位椎弓ノ前面ヨリ起リ下位椎弓ノ上縁ニ附著シ、正中ニ溝アリテ左右二部ニ分カル。靱帶纖維ハ上下ニ鉛直ニ走り、主トシテ彈力纖維ナリ故ニ其色黃色ヲ呈ス、是レ此名アル所以ナリ。腰部ニ於テ最モ發育佳良ニシテ、其レヨリ上行スルニ從テ微弱トナル。

(四) 橫間靱帶 Lig. intertransversaria ハ横起突間ニ緊張セル細キ扁平ナル靱帶ニシテ、腰部胸部ニ於テ最モ發

圖三百第

面前ノ節關節後域載



棘間靱帶

載域後頭關節

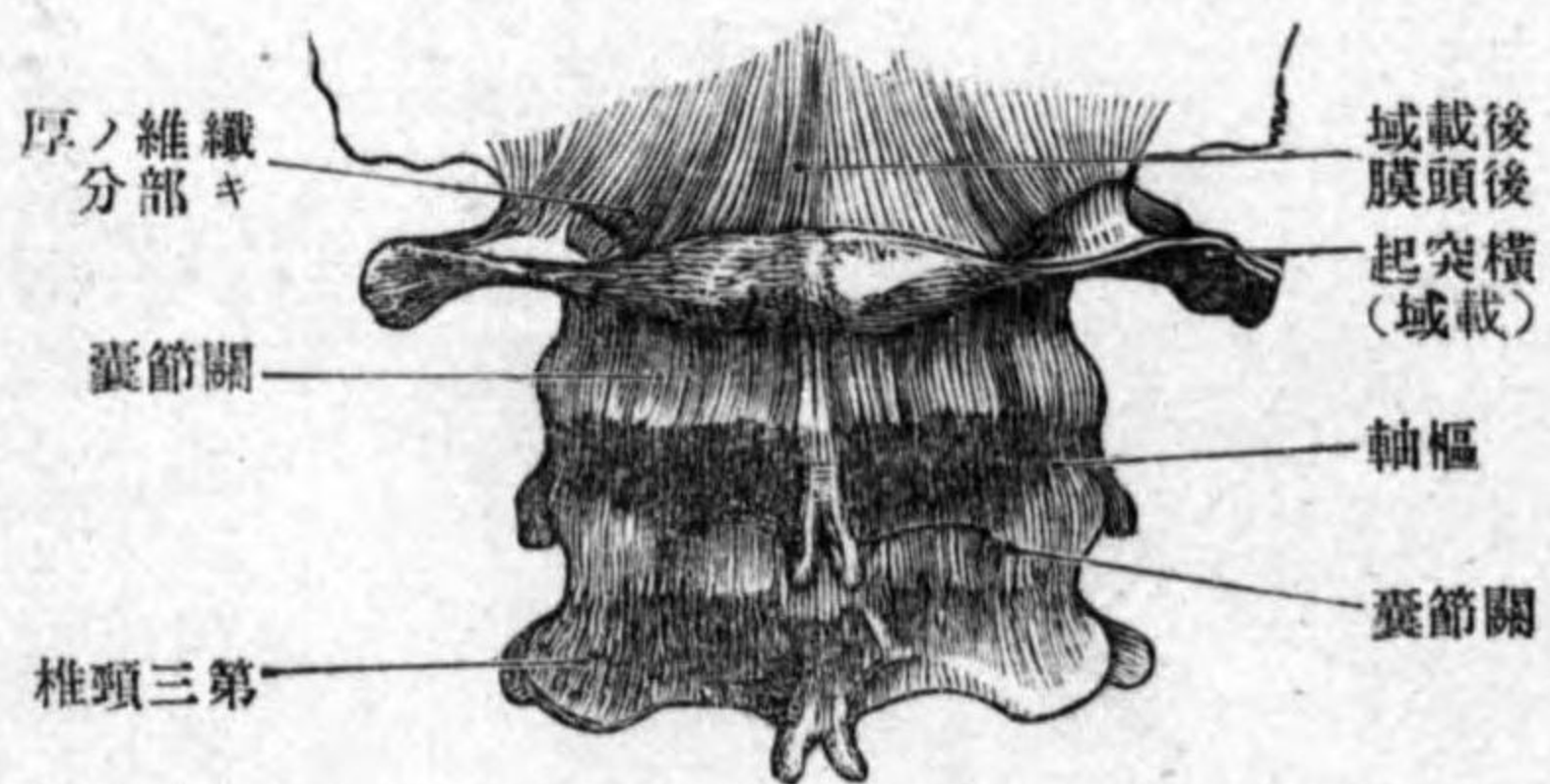
形成

關節囊

載域後頭膜

圖四百第

面後ノ節關節後域載



育シ、頸部ニ於テハ時トシテ二條アリテ、其中一ツハ上下ノ前結節間ニ、他ノ一ツハ前結節ト後結節間ニ緊張ス、時トシテハ全ク免除スルコトアリ。
(五) 棘間靱帶 Lig. interspinalia ハ棘狀突起間ニ緊張セル細キ扁平ナル靱帶ニシテ、腰部ニ於テ最モ強ク且ツ幅廣ク、頸部ニ於テ微弱ナリ。

第一 載域後頭關節

Articulatio atlantoccipitalis.

形成 後頭骨ノ後頭髁ト載域側塊ノ上關節小窩トノ間ニ成ル橢圓關節ニシテ、此レヲ聯結スル靱帶ハ左ノ如シ。
(一) 關節囊 Capsulae articulares ハ兩關節面ノ周圍ニ附著ス。
(二) 載域後頭膜 Membrana atlantoccipitalis ハ大後頭孔ノ周圍縁ト載域ノ前後弓トノ間ニ緊張セル膜樣靱帶ニシテ、前後ニ區別ス。

(イ)前載域後頭膜
(ロ)後載域後頭膜

(イ)前載域後頭膜 Membrana atlantoccipitalis anterior ハ後頭骨基礎部ノ下面ヨリ起リテ前弓ノ上縁ニ附著シ、中央ハ前縱靭帶ニ左右兩縁ハ關節囊ニ癒著ス。

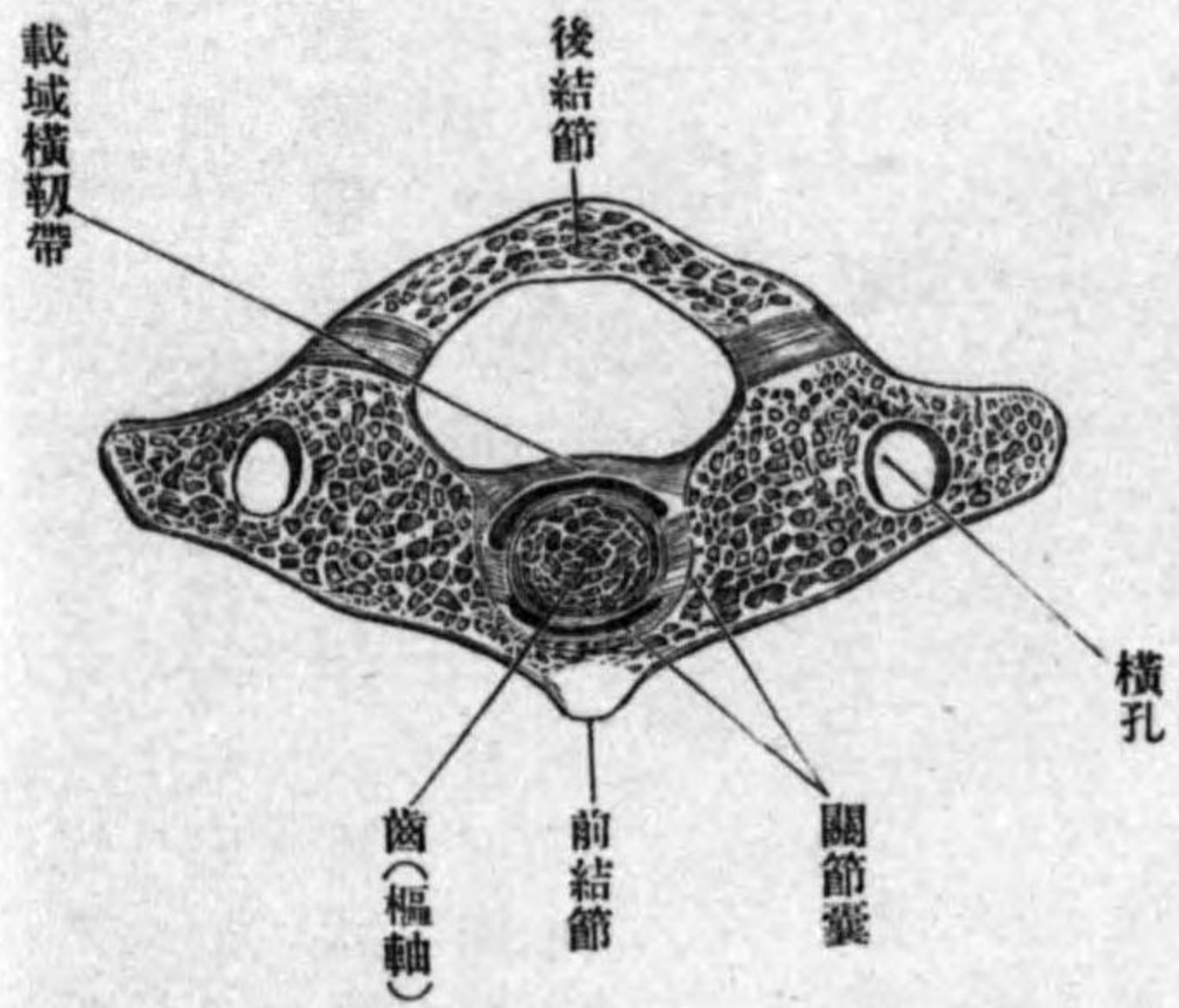
(ロ)後載域後頭膜 Membrana atlantoccipitalis posterior ハ大後頭孔ノ後縁ヨリ起リテ後弓ノ上縁ニ附著シ、中央ノ下部ハ甚タ菲薄ニシテ硬腦膜ト結著ス、其兩側ノ上部ハ甚ダ厚クシテ上内方ヨリ下外方ニ走ル纖維ヨリ成リ下方ニ椎骨動靜脈及ビ神經ヲ通スル纖維弓ヲ形成ス。

第三 載域樞軸關節

Articul. atlantoepistrophica.

形成 此關節ハ二種ノ關節ノ總稱ニシテ、一ハ載域ノ下關節面ト樞軸ノ上關節面トノ間ニ成リ、他ノ一ハ載域ノ前弓、樞軸ノ齒及ビ載域橫靭帶トノ間ニ成ル車軸關節ナリ。

圖五百第 載域樞軸關節ノ斷横



載域樞軸關節

關節囊
被覆膜

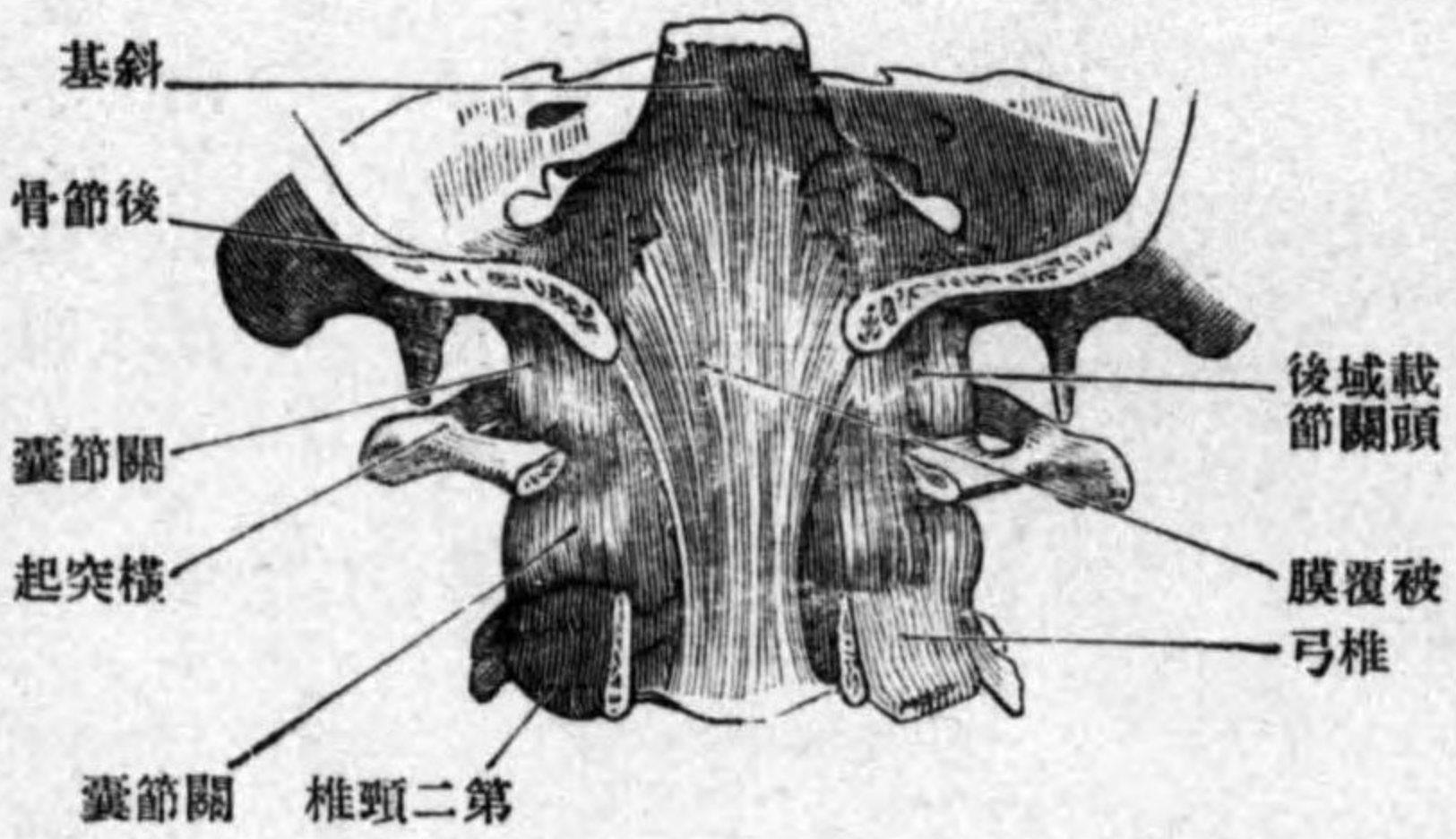
(一) 關節囊 Capsulae articulares ハ三種アリ其、一ハ載域下關節面ト樞軸上關節面間ニ存在スルモノニシテ、甚ダ緩キ囊ナリ。其、二ハ前弓ノ齒小窩ノ周圍縁ト齒ノ前關節面トノ間ニ緊張スル者、其三ハ齒ノ後關節面ト載域橫靭帶トノ間ニ緊張スル者ナリ。

(二) 被覆膜 Membrana tectoria ハ扁平長四

角形ノ膜ニシテ後縱靭帶ト十字靭帶トノ間ニ位シ、後頭骨斜臺ノ中央程ヨリ起リ大後頭孔ヲ經テ椎管ニ入り、下行シテ第三頸椎ノ椎體ノ後面ニ附著ス、其他第二頸椎ノ椎體十字靭帶後縱靭帶等ト連結ス。

(三) 載域十字靭帶 Lig. cruciatum atlantis ハ前者ノ前方ニ位スル靭帶ニシテ其形十字形ナリ、十字ノ橫線ニ一致スル索ヲ特ニ載域橫靭帶 Lig. transversum atlantis

圖六百第 載域樞軸關節

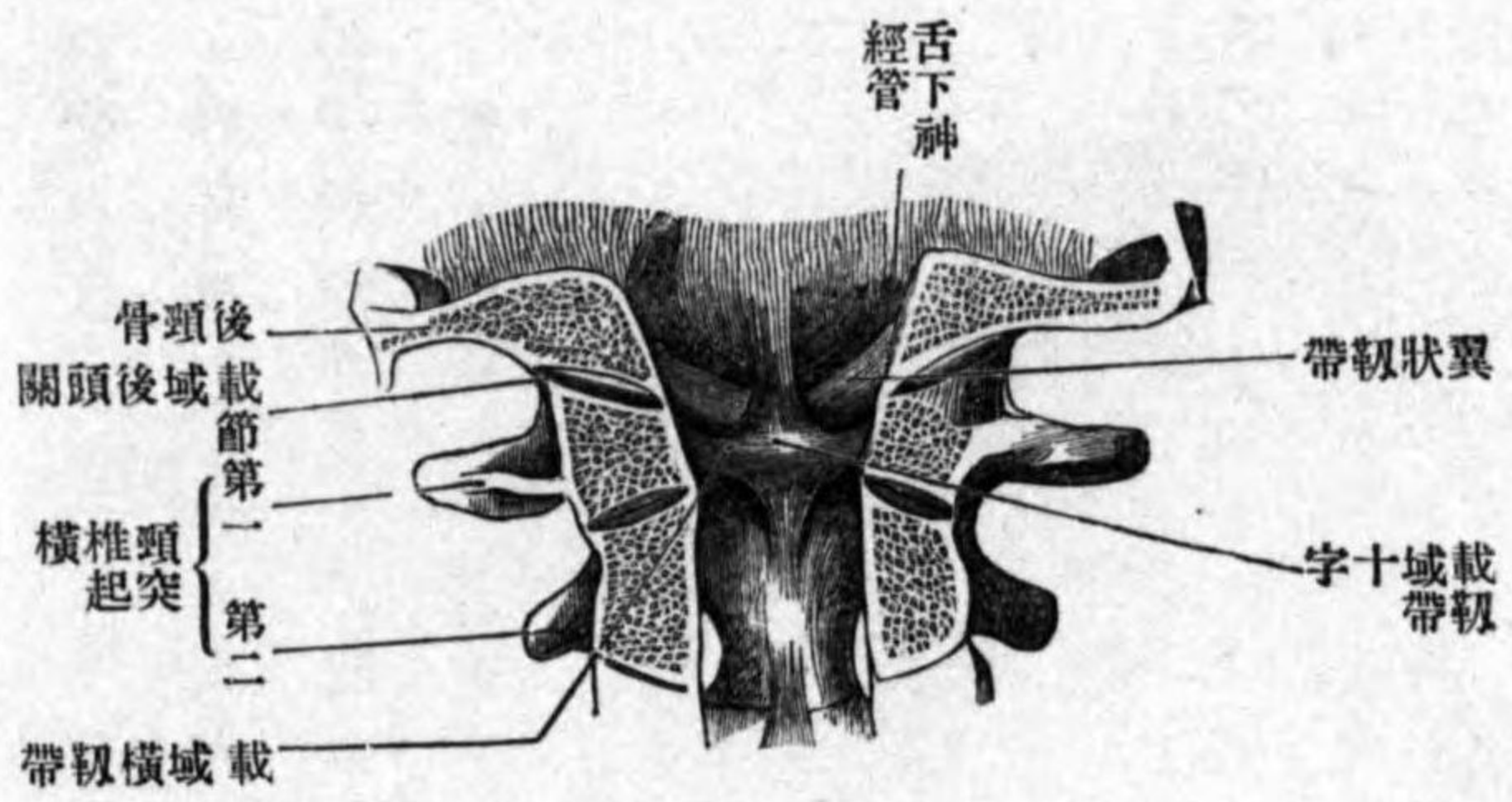


載域十字靭帶
載域橫靭帶

ト云ヒ、載域ノ一側ノ側塊ノ内面ヨリ起リ、齒ノ後方ヲ越ヘテ、他側ノ側塊ノ同所ニ附著ス。此ノ中央ノ上下兩縁ヨリ突起ヲ出シ、上方ノ者ハ大後頭孔ノ前縁ニ、下方ノ者ハ第二頸椎椎體ノ後面ニ附著シ、以テ十字形ヲナス。

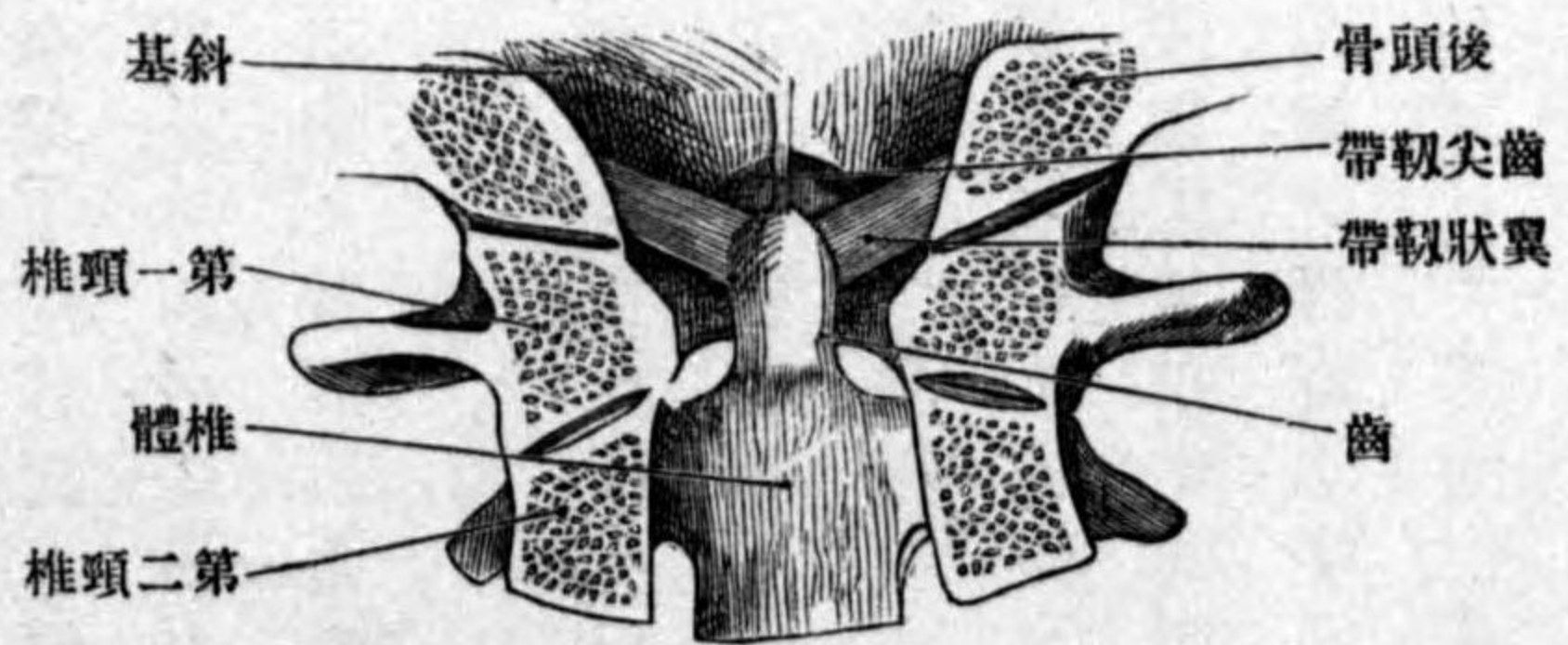
圖七百第

面後ノ節關軸樞域載



圖八百第

面後ノ節關軸樞域載



齒尖韌帶

翼狀韌帶

薦尾聯合

前薦尾韌帶

淺後薦尾韌帶

(四) 齒尖韌帶 Lig. apicis dentis ハ前載域後頭膜ノ直後ニ位スル細長ノ韌帶ニシテ、大後頭孔ノ前縁ヨリ起リテ齒ノ尖端ニ附著ス。
(五) 翼狀韌帶 Lig. alaria ハ前者ノ兩側ニ位スル強キ圓索ニシテ鳥翼ヲ張リタルガ如シ、齒尖ノ兩側縁ヨリ起リ斜ニ外上方ニ昇リ後頭髁ノ内面ニ附著ス。

第四 薦尾聯合 Symphysis sacrococcygea.

形成 薦骨ノ尖端ト尾閭骨ノ上面トノ間ニ纖維性軟骨筋入シ、其間僅カニ運動ス。斯ノ如キ聯合ハ第一第二尾閭椎ノ間ニモ現ワル、コトアリ。周圍ニ存スル韌帶ハ左ノ如シ。

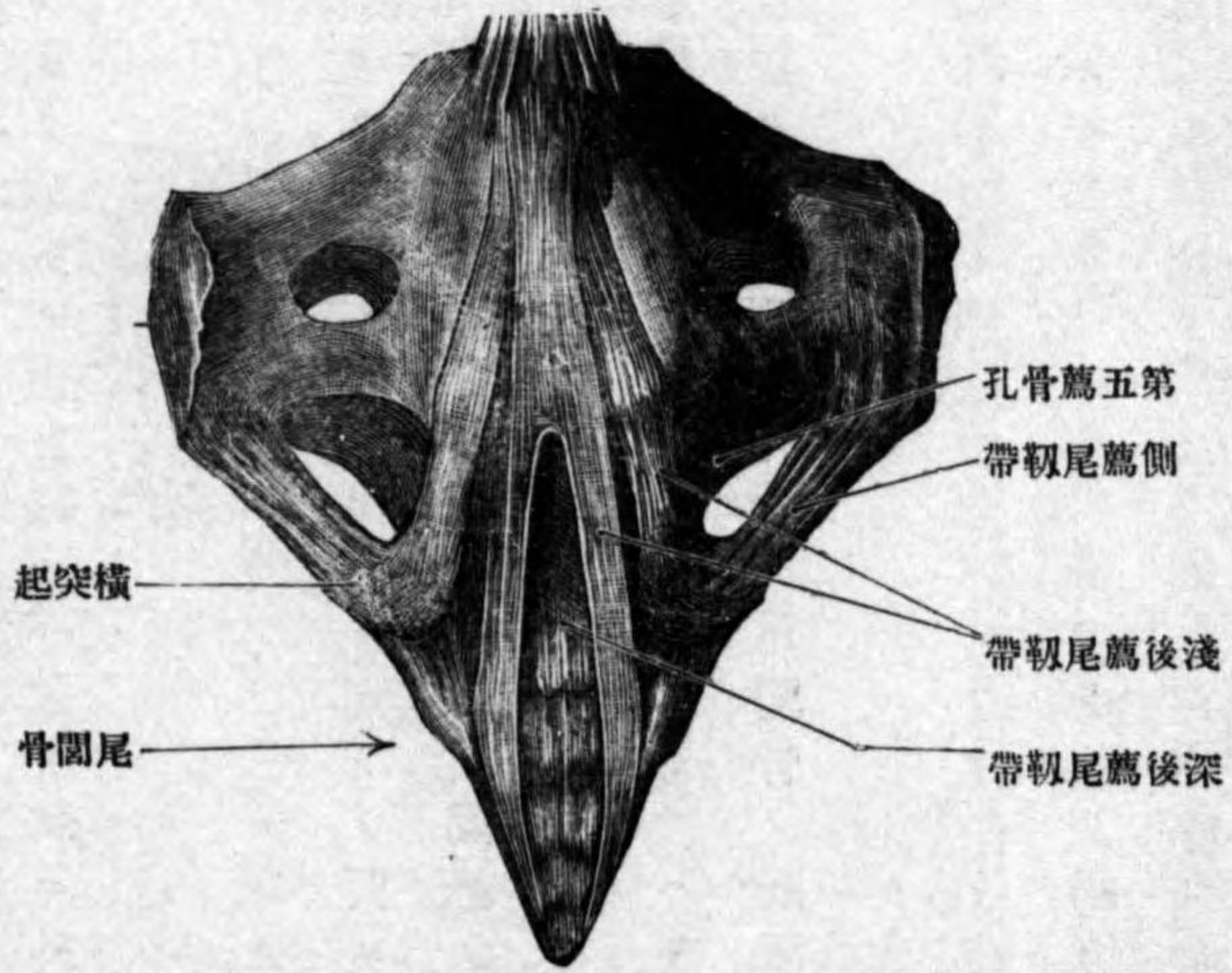
(一) 前薦尾韌帶 Lig. sacrococcygeum anterius ハ左右二條ノ細キ索ニシテ、薦骨下端ノ前面ヨリ起リ下行シテ尾閭骨ノ前面ニ附著ス、纖維ノ一部ハ左右交叉ス。

(二) 淺後薦尾韌帶 Lig. sacrococcygeum posterius superficiale ハ數條ノ纖維索ヨリ成リ、一部ノ索ハ薦骨ノ中薦骨櫛ヨリ起リ鉛直ニ下行シ、尾閭骨後面ニ附著ス、薦骨裂孔ハ此索ニ依テ不完全ニ閉鎖セラル。他一部ノ索ハ薦骨角ト

深後薦尾靱帶

側薦尾靱帶

第九百圖 薦尾聯合



(四) 側薦尾靱帶 *Lig. sacrocaudale laterale* ハ側薦骨櫛ノ下端ヨリ起リテ尾間骨ノ横突起ニ附著ス、此靱帶ト薦骨骨縁トノ間ニ稍、大ナル間隙ヲ殘ス、第五薦骨神經ヲ通ス。

尾間角トノ間ニ緊張ス、而シテ以上甲乙兩部ノ索間ニ小間隙ヲ殘ス尾間神經ヲ通ス。(此靱帶ハ黄色靱帶及ビ關節囊ノ集合セシモノニ比スベシ。)

(三) 深後薦尾靱帶 *Lig. sacrocaudale posterius profundus*

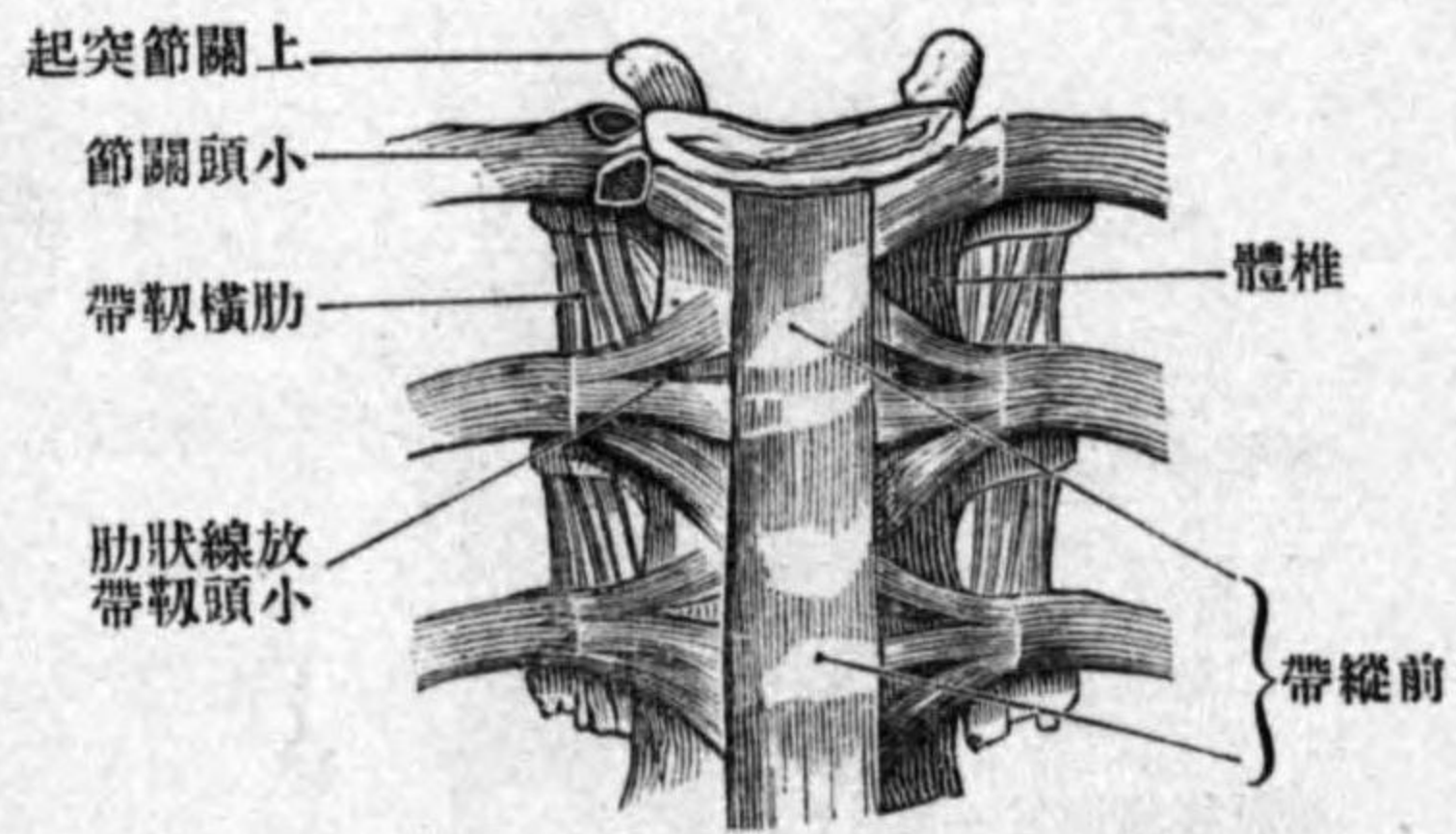
ハ薄板ニシテ薦骨下端ノ後面ト第一、二尾間椎後面トノ間ニ緊張ス、淺後薦尾靱帶及ビ脊髓硬膜ト連結ス。

背柱全徑ニ互ル靱帶

前縱靱帶

後縱靱帶

第十百圖 前縱靱帶



第五 背柱全徑ニ互ル靱帶

(一) 前縱靱帶 *Lig. longitudinale anterius* ハ背柱ノ前面ニ接スル靱帶ニシテ、後頭骨基礎部ノ咽頭結節ヨリ細索トナリテ起リ、下行スルニ從テ、漸、其幅ヲ増シ、遂ニ薦骨骨盤面ノ上部ニ於テ終ル、其經過中、載域ノ前結節各椎骨ノ椎體椎間纖維軟骨ニ堅ク附著ス。靱帶ノ大部分ハ約ソ三索ニ區別シ得、其中央ノ索ハ廣ク、左右ノ二索ハ狭シ。

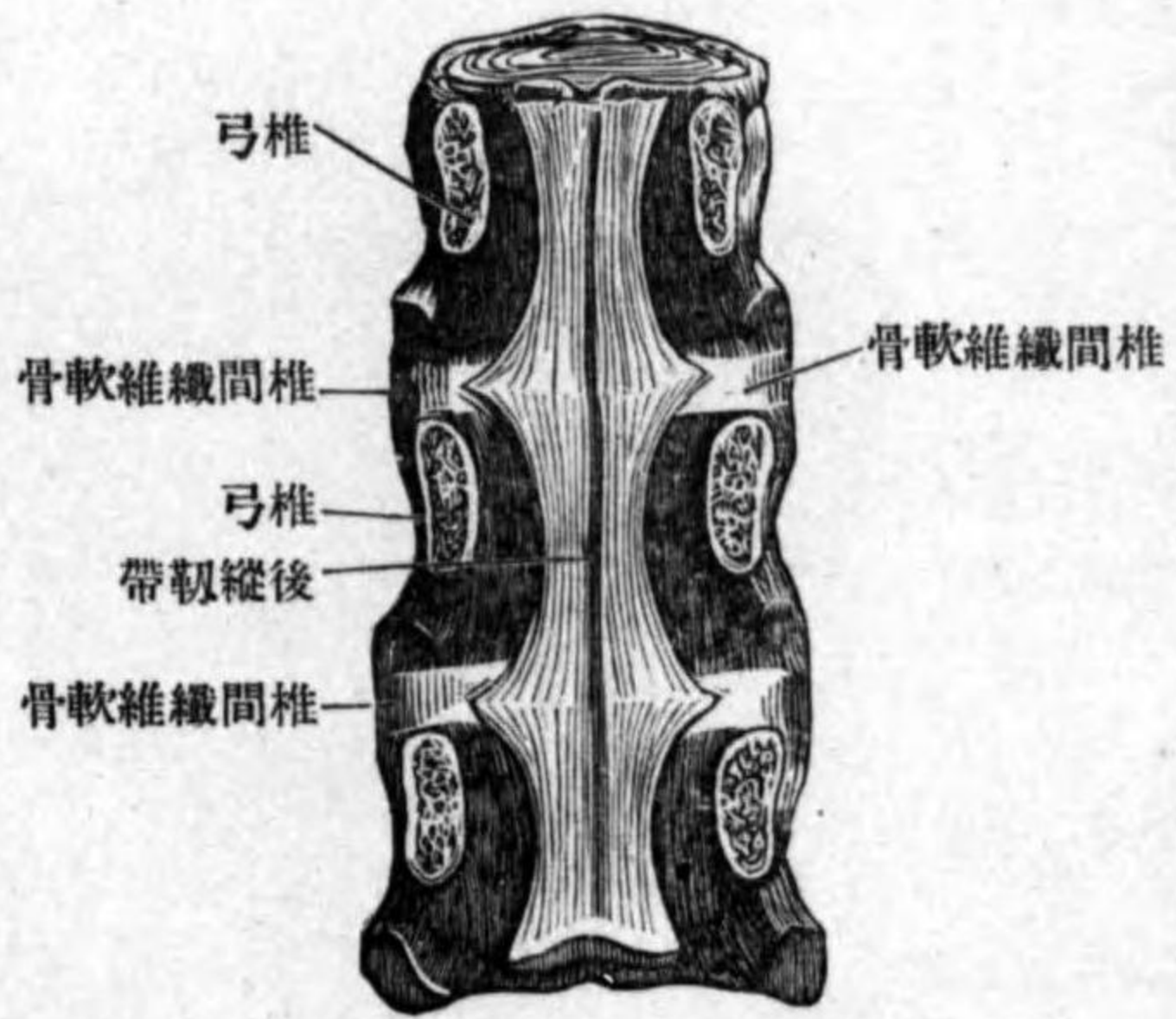
(二) 後縱靱帶 *Lig. longitudinale posterius* ハ椎體ノ後面即チ椎管ノ前壁ニ附著スル靱帶ニシテ、後頭骨斜臺ヨリ起リ、被覆膜ノ後面ニ沿フテ下行シ、第三頸椎體ノ後面ニ達ス。此所迄デハ薄キ廣濶ナル膜ナレドモ、以下ハ狭キ索ニ變ジ、下行シテ薦骨管ノ上部ニ達ス。其經過中、椎體ノ後方ニ當ル部ハ、靱帶ノ幅狭ク、椎間纖維軟骨

棘上靱帶

項靱帶

第百一十圖

後縱靱帶



ノ後方ニ當ル所ハ幅廣クシテ
纖維左右ニ放散ス。

(三) 棘上靱帶 Lig. supraspinale ハ
棘狀突起ノ上ヲ下行スル強ク
シテ細キ靱帶ニシテ第七頸椎
ノ棘狀突起ヨリ起リ薦骨ノ中
薦骨櫛ニ附著ス棘間靱帶ノ後
縁トハ堅ク癒著スレトモ棘狀
突起ノ上ニ於テハ骨トノ間ニ
薄キ纖維軟骨筈入ス。

(四) 項靱帶 Lig. nuchae ハ棘上靱帶ノ連續ニシテ頸部ニ限ラレ厚薄不同ノ
膜樣靱帶ニシテ外後頭結節及ヒ外後頭櫛ヨリ起リ第一頸椎ノ後結節第
二乃至第七頸椎ノ棘狀突起及ビ棘間靱帶ニ放散ス。

第三章 背部筋 Musculi dorsi.

吾人ガ背部筋ト總括スル筋ハ固有ノ背部ノ筋ノミニアラズ其淺層ニ存
スル筋ハ上肢ノ筋及ビ腹側筋ヨリ發生シ脊髓神經ノ前枝ニ由テ支配セ
ラレ上肢及ビ肋骨ノ運動ヲ司ドリ深層ノ筋ハ固有ノ背部筋ニシテ脊髓
神經後枝ニ支配セラレ脊柱ノ運動ヲ司ドルナリ然レドモ其位置背部ニ
アルヲ以テ斯ク總稱スルナリ。此レヲ便宜上四層ニ分カツテ述ベン。

第一層

此層ニ屬スルモノハ左ノ二筋ナリ。

一 僧帽筋 M. trapezius.

位置形狀 項部及ビ背部ニ跨リ皮下ニ位シ其形扁平三角形ナリ。

起始 後頭骨上項線外後頭結節項靱帶ノ後縁第一乃至第十二胸椎間ノ
棘上靱帶等ヨリ起始腱ヲ以テ起リ。

停止 上方ノ筋纖維ハ外下方ニ中央ノ筋纖維ハ地平ニ下方ノ筋纖維ハ
外上方ニ向テ進ミ鎖骨ノ肩峯端肩胛骨ノ肩峯及ビ肩胛棘ニ附著ス

分佈神經 副神經及ビ頸神經叢ヨリ來ル枝此レニ分佈ス。
作用 肩胛骨ヲ内方ニ牽引スルト同時ニ肩ヲ舉上ス肩胛骨ノ固定セル時ハ頭部ヲ運

僧帽筋

第一層

項横筋

背潤筋

動ス、即チ兩側同時ニ作用スレバ頭部ヲ後屈ス、一側ノミ作用スレバ、顔面ヲ他側ニ向ケル廻轉運動ヲ爲ス。

項横筋 *M. transversus nuchae* 此レハ存在不定ニシテ、上項線ノ上ニテ僧帽筋ト同一ノ層ニアリ、外後頭結節ヨリ起リテ胸鎖乳頭筋ノ腱ニ附著ス。

二 背潤筋 *M. latissimus dorsi*.

位置形狀 腰部及ビ胸廓ノ側面ニ跨リ皮下ニ位シ、上方一部ハ僧帽筋ニ被ワル、其形扁平三角形ナリ。

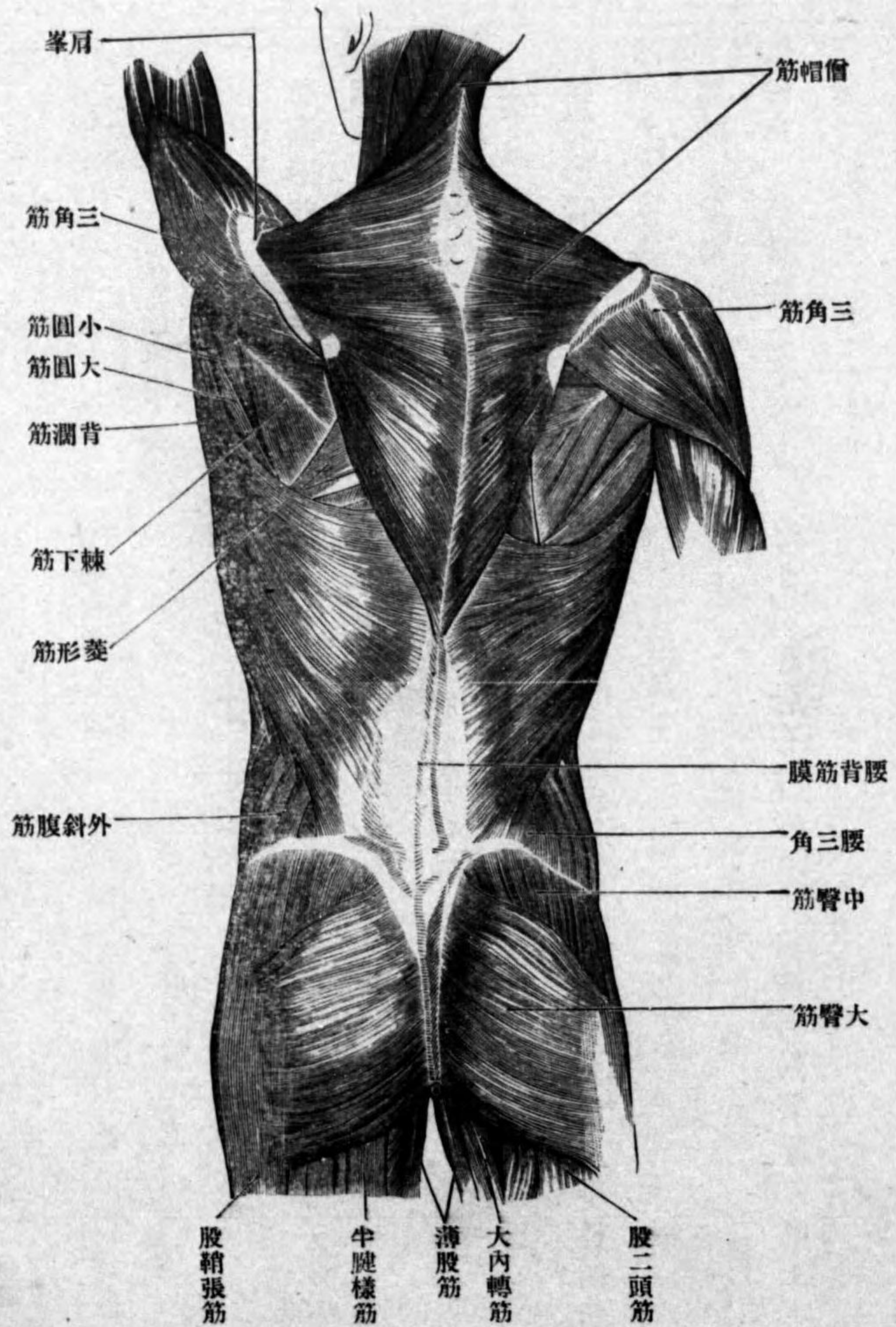
起始 腰背筋膜ノ後葉第六以下ノ胸椎ノ棘狀突起、腸骨楯及ビ下方三乃至四個ノ肋骨ノ外面ヨリ起ル。肋骨ヨリ起ル纖維ハ三乃至四個ノ筋齒ヲ成シ、他部ヨリ起ル筋纖維ノ下ニ位ス。

停止 上方ノ筋纖維ハ殆ント地平ニ、下方ノ纖維ハ峻シク上外方ニ昇リ、大圓筋ノ下縁ノ下方ニ集合シ、次デ扁平ナル停止腱ニ移行ス、腱ハ大圓筋ノ下縁ヲ廻リテ其前方ニ出デ、大圓筋ノ腱ト共ニ上膊骨小結節楯ニ附著ス。

分佈神經 胸背神經、

作用 上膊ヲ内後方ニ牽引シ且ツ肩胛骨ヲ内下方ニ移動ス。

圖 二 十 百 第
層 一 第 筋 部 背



背潤筋粘液囊

此筋ノ停止點ト大圓筋腱トノ間ニ粘液囊アリ背潤筋粘液囊 Bursa m. latissimi dorsi. ト云フ。

第二層

第二一 第二層

此所ニハ七筋アリ。

大菱形筋

三 大菱形筋 M. rhomboides major.

位置形状 胸部ノ上方ニテ僧帽筋ノ前方ニ位シ、其形扁平四角形ナリ。

起始 第一乃至第四胸椎ノ棘状突起及ビ棘間靭帯ヨリ起リ。

停止 筋纖維ハ下外方ニ下降シ、肩胛骨脊柱縁ニ附著ス。

小菱形筋

四 小菱形筋 M. rhomboides minor.

位置形状 前者ノ直上ニ位シ、屢、兩者結合スルコトアリ、其形扁平長四角形ナリ。

起始 項靭帯ノ下部ヨリ起リ。

停止 筋纖維ハ下外方ニ降り、肩胛骨脊柱縁ニテ前筋ノ附著點ノ直上ニ

終ル。

分佈神經 大小共ニ肩胛背神經ニ支配セララル。

肩胛舉筋

五 肩胛舉筋 M. levator scapulae.

位置形状 頸部ノ外側ニテ後斜角筋ト頭夾板筋トノ間ニ位シ、僧帽筋及

ビ胸鎖乳頭筋ヨリ被ワル、其形稍、扁平ナル圓柱狀ヲ呈ス。

起始 第一乃至第四頸椎ノ横突起ノ前結節ヨリ腱索ヲ以テ起リ。

停止 筋纖維ハ後外下方ニ降り、肩胛骨脊柱縁ノ上部ニ附著ス。

分佈神經 肩胛背神經及ビ頸神經叢ノ直接枝此レニ分佈ス。

作用 肩胛骨ヲ上内方ニ舉上ス。

上後鋸筋

六 上後鋸筋 M. serratus posterior superior.

位置形状 背部ノ上部ニテ菱形筋ノ前方ニ位シ、其形扁平四角形ナリ。

起始 項靭帯ノ下端第一二胸椎ノ棘状突起ヨリ薄キ腱膜ヲ以テ起リ。

停止 筋纖維ハ斜ニ外下方ニ降り、四個ノ筋齒ヲ以テ第二乃至第五肋骨

ニ終ル。

分佈神經 肋間神經。

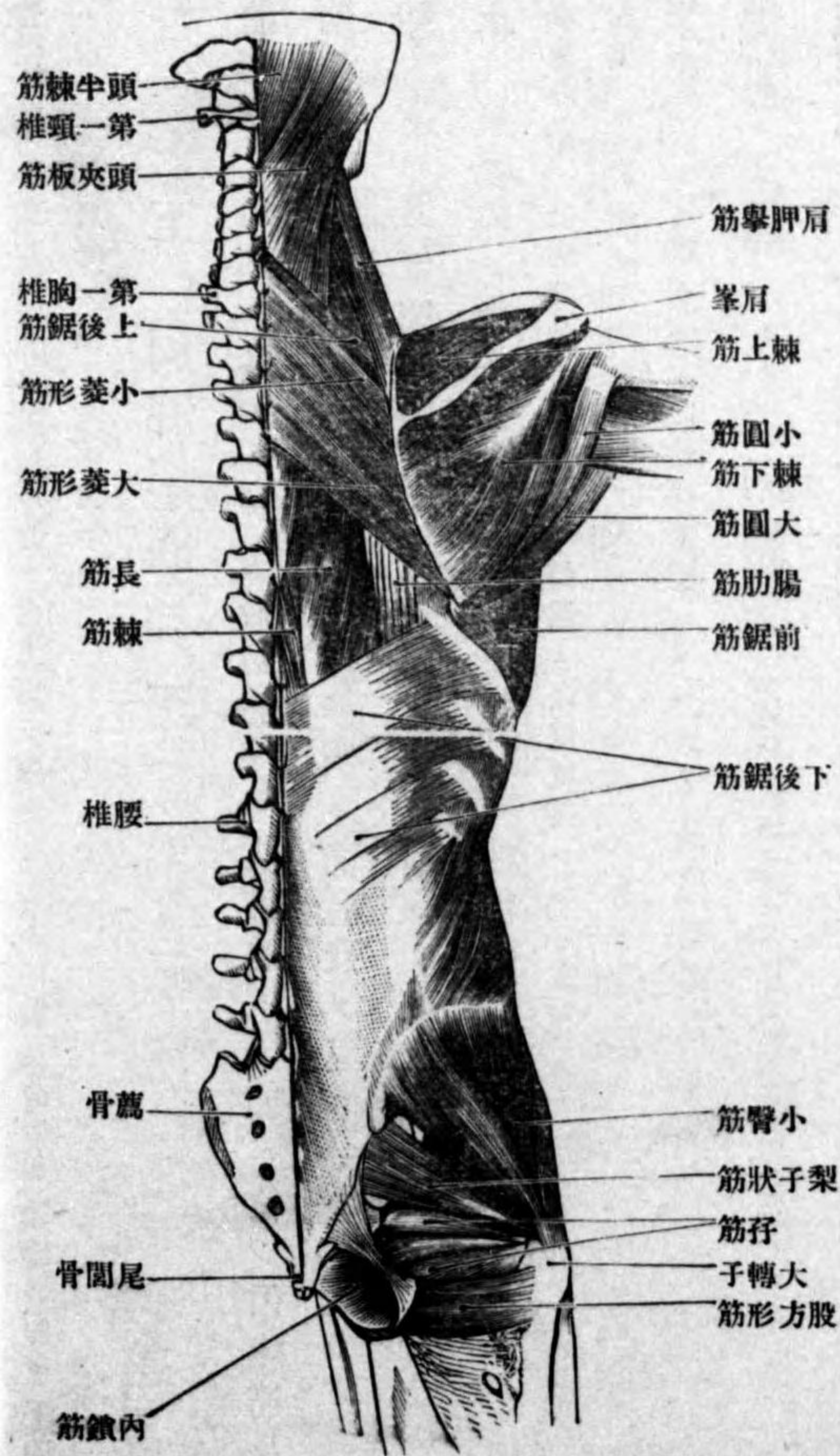
下後筋肩

作用 肋骨ヲ舉上ス

七 下後鋸筋 M. serratus posterior inferior.

位置形状 背部ノ下部ニテ背潤筋及ビ僧帽筋ノ前方ニ位シ、其形扁平四角形ナリ。

圖三十百第 層二第筋部背



起始 第十一・十二胸椎第一腰椎ノ高サニ於テ腰背筋膜後葉ヨリ起リ。
停止 筋纖維ハ外上方ニ向テ昇リ四個ノ筋齒ヲ以テ第九乃至第十二肋骨ニ終ル。

分佈神經 肋間神經。
 作用 肋骨ヲ下方ニ牽引ス即チ吸氣時ニ働ク。
 以上(六)(七)兩筋ハ腹側筋ヨリ發生セシモノ、

八 頭夾板筋 M. splenius capitis.

位置形状 項部ニテ上後鋸筋菱形筋胸鎖乳頭筋及ビ僧帽筋ニ由テ被ワレ、其形扁平長四角形ナリ。

起始 第一・二胸椎ノ棘狀突起及ビ第三乃至第七頸椎ノ高サニ於テ項靱帶ヨリ起リ。

停止 筋纖維ハ外上方ニ向テ集合シ、短キ厚キ腱ヲ以テ乳頭突起及ビ上項線ニ附著ス。

分佈神經 頭神經ノ後枝ノ外枝此レニ分佈ス。
 作用 兩側同時ニ作用スル時ハ頭部ヲ後屈シ、偏側ノミ作用スルトキハ頭部ヲ廻轉シ、顔面ハ收縮筋側ニテ少シク上方ニ向フ。

頭夾板筋

項夾板筋

九 項夾板筋 *M. splenius cervicis.*

位置形状 前筋ノ下外側ニ位シ、通常前筋ト癒合シテ一筋ヲナス、其形扁平細長四角形ナリ。

起始 第三乃至第六胸椎棘狀突起及ビ其間ニ存スル棘間靭帶ヨリ起リ。
停止 筋纖維ハ外上方ニ昇リ、二三個ノ腱索ヲ以テ第二、三頸椎横突起ノ後結節ニ附著ス。

分佈神經 前者ニ等シ。
 作用 兩側同時ニ作用スル時ハ頭ヲ後方ニ屈シ、偏側ノミ作用スル時ハ頭ヲ外方ニ傾ケ、頭部ヲ同側ニ廻轉ス。

第三層

第三 第三層

此層ニハ二種ノ筋アリ

薦棘筋

十 薦棘筋 *M. sacrospinalis.*

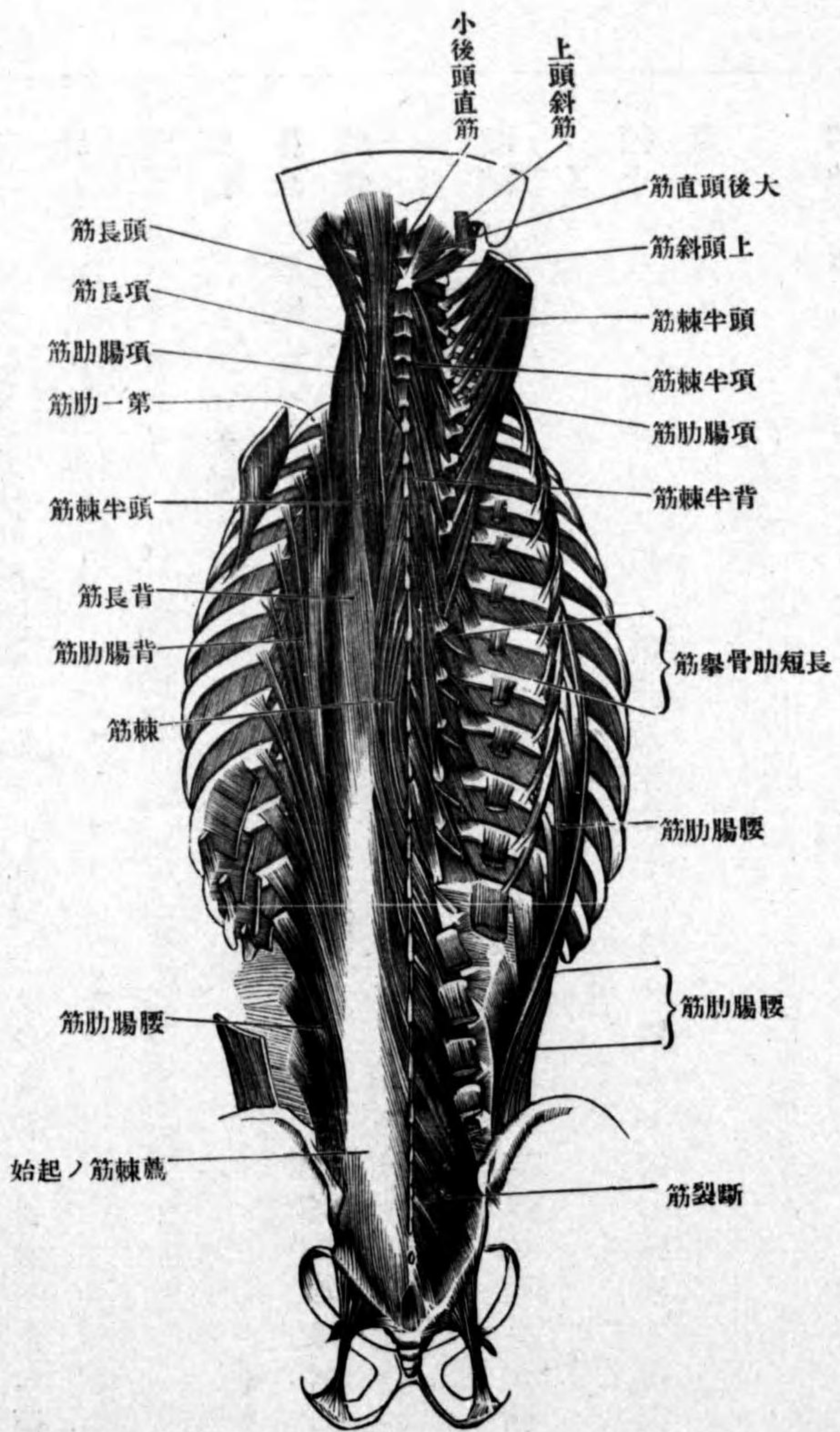
位置形状 薦骨部ヨリ項部ニ跨ル筋ニシテ、其形長キ三角菱形ナリ。
起始 腸骨椅薦骨後面、腰椎ノ棘狀突起及ビ腰背筋膜後葉ノ前面ヨリ起リ、直チニ三條ノ筋索ニ分カル、其中外側ニ位スルヲ腸肋筋、中間ニアルヲ

第百四十四圖 背部筋第三層

(イ) 腸肋筋

長筋内側ニアルヲ棘筋ト云フ。

(イ) 腸肋筋 *M. iliocostalis*



此レハ肋骨及ビ肋骨突起間ニ緊張スルモノニシテ部位ニ由テ三筋ニ區別ス、

(イ一) 腰腸肋筋 *M. iliocostalis lumborum.*

起始 薦棘筋ノ起始ナリ。

停止 筋纖維ハ外上方ニ昇リ、九條ノ腱索ヲ以テ第四乃至第十二肋骨ノ肋骨隅ニ附著ス。

(イ二) 背腸肋筋 *M. iliocostalis dorsi.*

起始 前筋ノ前方ニ於テ第七乃至第十二肋骨ノ肋骨隅ヨリ、六條ノ腱索ヲ以テ起リ。

停止 八條ノ細腱索ヲ以テ、第一乃至第七肋骨ノ隅及ビ第七頸椎ノ横突起ニ附著ス。

(イ三) 項腸肋筋 *M. iliocostalis cervicis.*

起始 前筋ノ下方ニ於テ第三乃至第七肋骨隅ヨリ、四乃至六條ノ筋索ヲ以テ起リ。

停止 筋纖維ハ頭長筋ト肩胛舉筋トノ間ニ進入シ、後斜角筋ノ後方ニ於

腰腸肋筋

背腸肋筋

項腸肋筋

(ロ)長筋

背長筋

項長筋

テ、三條ノ腱索ヲ以テ第四乃至第六頸椎ノ横突起ニ附著ス。
分佈神經 腸肋筋ニ分佈スルモノハ第三乃至第八頭神經第一乃至第十二胸神經第一
腰神經等ノ後枝ノ外側枝ナリ。
作用 腸肋筋全體作用スルトキハ、脊柱ヲ收縮筋側テ後方ニ屈ス。

(ロ) 長筋 *M. longissimus.*

此レハ主トシテ横突起間ニ緊張ス、部位ニ由テ三筋ニ分カツ。

(ロ一) 背長筋 *M. longissimus dorsi.*

起始 薦棘筋ノ起始ニ述ヘタル所及ビ第七乃至第十二胸椎ノ横突起ヨリ起リ。

停止、外側ノ索ハ、第二乃至第十二肋骨隅第一乃至第五腰椎ノ横突起ニ附著ス。内側ノ索ハ、第一乃至第五腰椎ノ副突起及ビ全胸椎ノ横突起ニ附著ス。

(ロ二) 項長筋 *M. longissimus cervicis.*

起始 第四乃至第六胸椎横突起ヨリ起リ。

停止 筋纖維ハ頭長筋ト項腸肋筋トノ間ヲ上行シ、第三乃至第五頸椎ノ

頭長筋

横突起ニ附著ス。

(ロ二) 頭長筋 *M. longissimus capitis.*

起始 第一乃至第三胸椎ノ横突起第三乃至第七頸椎ノ關節突起ヨリ起

リ。

停止 筋纖維ハ頭半

棘筋ノ外側ヲ外上方

ニ昇リ、腱ヲ以テ乳頭

突起ノ尖端ニ附著ス。

分佈神經 長筋ニ分佈

スルハ、第二乃至第八頸

神經全胸神經及ビ第一、

二腰神經等ノ後枝ノ外

側枝ナリ。

作用 背長筋ハ脊柱ヲ、

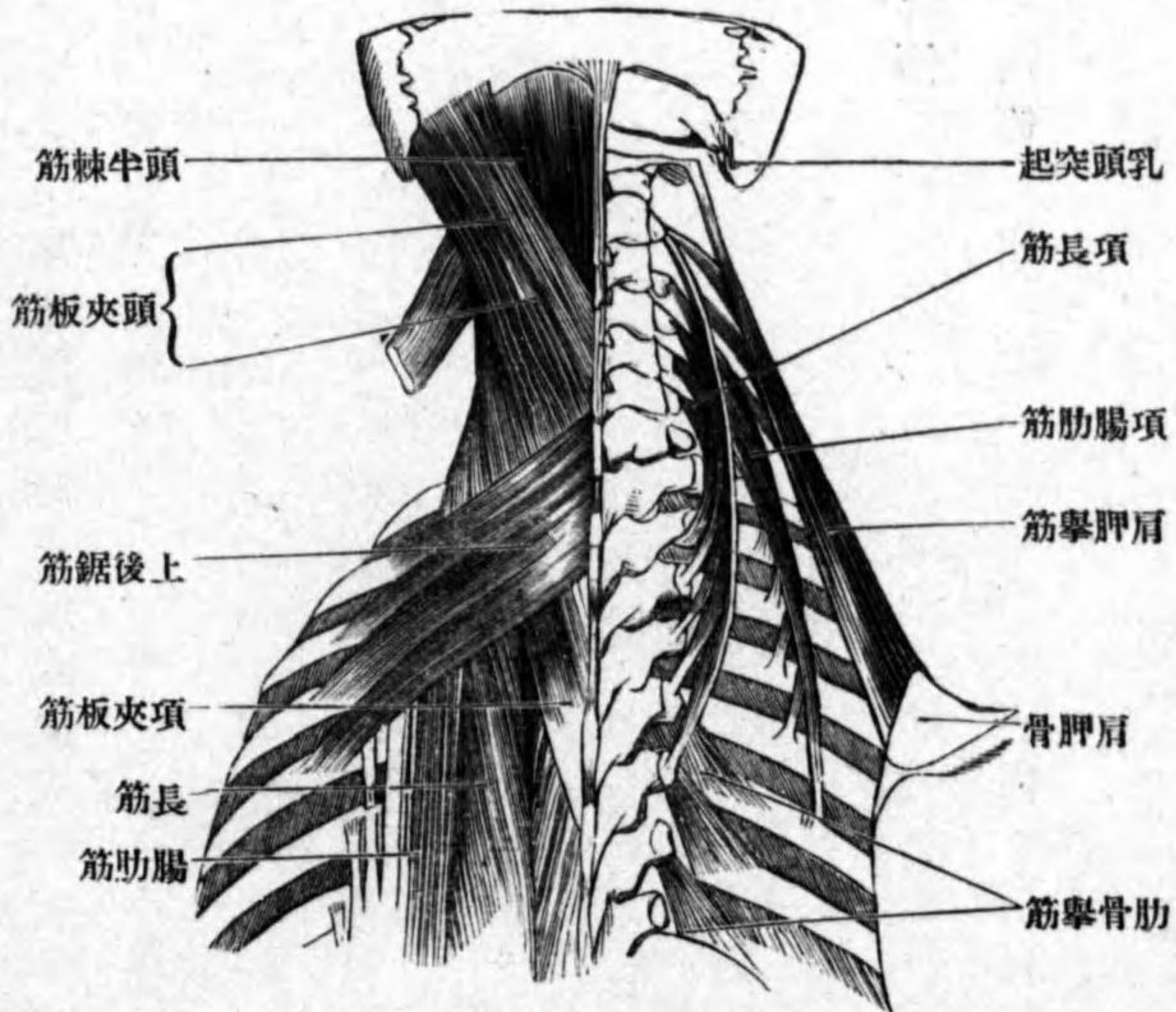
項長筋ハ頭ヲ、頭長筋ハ

頭部ヲ、後方テ收縮筋側

ニ傾斜ス。

第百五十五圖

背部筋



(ハ) 棘筋

背棘筋

項棘筋

頭棘筋

半棘筋

(ハ) 棘筋 *M. spinalis.*

此レハ棘狀突起間ニ緊張スルモノニシテ、部位ニ由リ三筋ニ區別ス。

(ハ一) 背棘筋 *M. spinalis dorsi.*

起始 上方二個ノ腰椎下方二個ノ胸椎ノ棘狀突起ヨリ起リ。

停止 第二乃至第九胸椎ノ棘狀突起ニ附著ス。

(ハ二) 項棘筋 *M. spinalis cervicis.*

起始 上方二個ノ胸椎及ビ下方二個ノ頸椎ノ棘狀突起ヨリ起リ。

停止 第二乃至第四頸椎ノ棘狀突起ニ附著ス。

(ハ三) 頭棘筋 *M. spinalis capitis.*

起始 第一胸椎及ビ第七頸椎棘狀突起ヨリ起リ。

停止 頭半棘筋ト共ニ後頭骨ノ項面ニ附著ス。

分佈神經 第三乃至第八頸神經第一乃至第十二胸神經等ノ後枝ノ内側枝此レニ分佈

ス。

作用 脊柱ヲ緊張ス。

十一 半棘筋 *M. semispinalis.*

位置形状 胸椎及び頸椎ノ棘状突起ト横突起トノ間ニ生スル溝中ニ位シ、其形三角菱柱状ニシテ、横突起ト棘状突起トノ間ニ緊張シ、部位ニ由リ左ノ三筋ニ區別ス。

(イ)背半棘筋

起始 下方六個ノ胸椎ノ横突起ヨリ起リ。

停止 上方六個ノ胸椎下方二個ノ頸椎ノ棘状突起ニ終ル。

(ロ)項半棘筋

起始 上方六個ノ胸椎ノ横突起ヨリ起リ。

停止 第二乃至第五頸椎ノ棘状突起ニ終ル。

(ハ)頭半棘筋

位置形状 項部ニ存スル大ナル筋ニシテ、僧帽筋及ヒ夾板筋ニ由テ被ワレ、其形長四角形ナリ。

起始 上方六個ノ胸椎ノ横突起下方三四個ノ頸椎ノ横突起及ビ關節突起ヨリ起リ。

停止 筋纖維ハ内上方ニ昇リ、頭棘筋ト共ニ後頭骨項面ニ附著ス、筋腹中

ニハ臆畫アリ。

分佈神經 第一乃至第八頭神經第一乃至第十二胸神經等ノ後枝ノ内側枝此レニ分佈ス。

作用 背及ビ項半棘筋ハ脊柱ヲ後屈スルト同時ニ椎體ヲ他側ニ向ケシム、頭半棘筋ハ頭部ヲ後方ニ牽引シ、同時ニ顔面ヲ他側ニ擧上ス。

第四層 第四層

此層ニ屬スルハ多數ノ短筋ナリ。

十一 斷裂筋 *M. multifidus*.

位置形状 頸部背部ニ於テハ半棘筋ニ由テ、腰部ニ於テハ背長筋ニ由テ被ワレ、斜走短筋纖維ノ集合セシモノナリ。

起始 薦骨ノ後面腰椎ノ乳嘴突起及ビ副突起胸椎ノ横突起、第四乃至第七頸椎ノ關節突起ヨリ起リ。

停止 筋纖維ハ斜ニ内上方ニ昇リ、二乃至四個ノ椎骨ヲ越ヘテ腰椎、胸椎、頸椎ノ棘状突起ニ附著ス。

分佈神經 第三乃至第八頭神經全、胸神經全、神經等ノ後枝ノ内側枝此レニ分佈ス。
作用 脊柱ヲ後屈スルト同時ニ椎體ヲ他側ニ回轉ス。

旋筋

十三 旋筋 *Mm. rotatores.*

位置形状 前筋ノ前方ニ位シ、細クシテ短キ筋ニシテ數十條アリ。

起始 薦骨ト第二頸椎トノ間ニ存スル各椎骨ノ横突起ヨリ起リ。

停止 筋纖維ハ内上方ニ昇リ、起始椎骨ノ直上ニアル椎骨、若シクハ一個ヲ越ヘテ上方ニアル椎骨ノ、棘狀突起ノ根部ニ附著ス而シテ甲ヲ短旋筋

短旋筋

長旋筋

Mm. rotatores breves ト云ヒ、乙ヲ長旋筋 *Mm. rotatores longi* ト云フ。

分佈神經作用 共ニ斷裂筋ニ等シ。

棘間筋

十四 棘間筋 *M. interspinales.*

位置 頸部及ビ腰部ニ存シ、胸部ニハ通常此レヲ缺ク、頸部ニ於テハ二條

アリ、腰部ニ於テハ一條ニシテ良ク發育ス。

起始、停止 棘狀突起間ニ緊張ス。

分佈神經 頸神經、腰神經等ノ後枝ノ内側枝此レニ分佈ス。

作用 脊柱ヲ後屈ス。

横突起間筋

十五 横突起間筋 *Mm. intertransversarii.*

位置 頸部及ビ腰部ニ存シ、胸部ニハ此レヲ缺ク。

前後横突起間筋

起始、停止 横突起間ニ緊張シ、頸部ニ於テハ前後二條アリ、前後横突起間

筋 *Mm. intertransversarii anteriores et posteriores* ト云ヒ、甲ハ前結節間ニ、乙ハ後結節

内外横突起間筋

間ニ緊張ス。腰部ニ於テハ内外二條アリ、内外横突起間筋 *Mm. intertransversarii mediales et laterales.* ト云ヒ、甲ハ乳嘴突起間ニ、乙ハ横突起間ニ緊張ス。

分佈神經 頸神經及ビ腰神經ノ前枝及ビ後枝、胸神經ノ後枝此レニ分佈ス。

作用 脊柱ヲ外側ニ傾斜ス。

大後頭直筋

十六 大後頭直筋 *M. rectus capitis posterior major.*

位置形状 項部ノ深部ニ位シ、其形扁平長三角形ナリ。

起始 樞軸ノ棘狀突起ヨリ起リ。

停止 筋纖維ハ外上方ニ昇リ、後頭骨項面ニ附著ス。

小後頭直筋

十七 小後頭直筋 *M. rectus capitis posterior minor.*

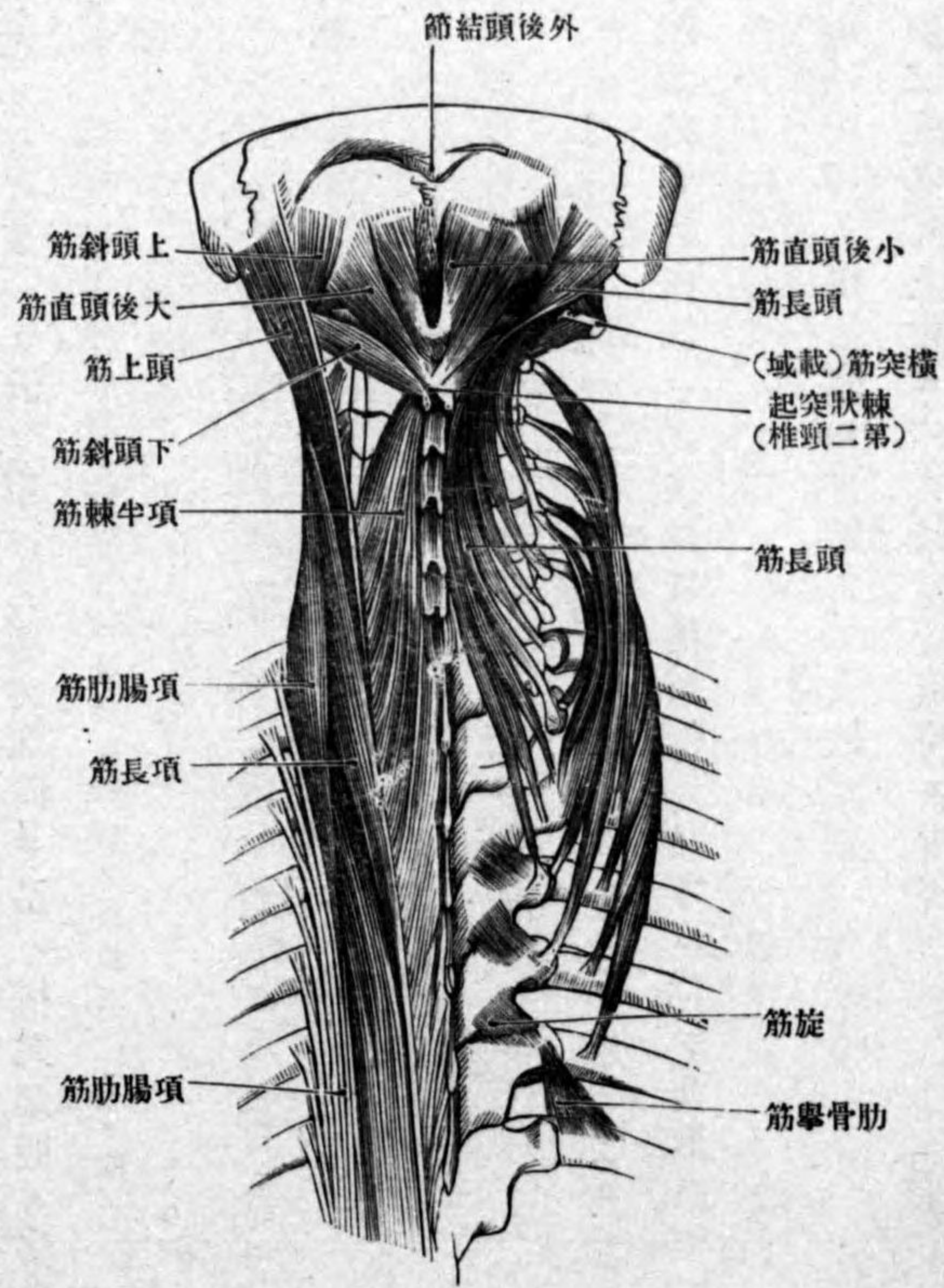
位置形状 前者ノ内側ニテ後載域後頭膜ノ後方ニ位シ、其形扁平三角形

ナリ。

起始 載域後弓ノ後結節ヨリ起リ。

停止 筋纖維ハ外上方ニ昇リ、後頭骨項面ニ附著ス。

圖六十百第
筋部背層四第



上頭斜筋

十八 上頭斜筋 *M. obliquus capitis superior.*

位置形状 大後頭直筋ノ外側ニ位シ、其形扁平長三角形ナリ。
起始 載域ノ横突起ヨリ起リ。

停止 筋纖維ハ内上方ニ昇リ、後頭骨項面ニ附著ス。

分佈神經 以上三筋ハ後頭下神經ニ支配セラル。

作用 三筋共ニ頭部ヲ後方ニ牽引ス。

十九 下頭斜筋 *M. obliquus capitis inferior.*

位置形状 大後頭直筋ノ外下方ニ位シ、其形細長三角形ナリ。

起始 樞軸ノ棘狀突起ヨリ起リ。

停止 筋纖維ハ外上方ニ昇リ、載域ノ横突起ニ附著ス。

分佈神經 後頭下神經及ビ第二頸神經ノ後枝此レニ分佈ス。

作用 載域及ビ後頭部ヲ他側ニ向ケシム。

二十 側頭直筋 *M. rectus capitis lateralis.*

位置形状 載域後頭關節ノ外側ニ位シ、其形扁平短筋ナリ。

起始 載域ノ横突起ヨリ起リ。

停止 後頭骨側部ノ頸突起ノ下面ニ附著ス。

分佈神經 頸神經叢ノ小枝分佈ス。

作用 頭部ヲ側方ニ傾斜ス。

下頭斜筋

側頭直筋

背部ノ筋膜

背部ノ筋膜ハ固有ノ背部筋ト、其他ヨリ發生セシ筋トノ間ニ存シ、上部ニ於テハ項筋膜ト云ヒ、下部ニ於テハ腰背筋膜ト云フ。

項筋膜

(一) 項筋膜 *Fascia nuchae*.

此筋膜ハ頭半棘筋及ビ夾板筋ノ後面ヲ被フモノニシテ、後頭骨項面ニ始マリ下行シテ腰背筋膜後葉ニ移行ス、内側縁ハ項韌帶ニ附著シ、外側縁ハ頸筋膜ニ移行ス。

腰背筋膜

(二) 腰背筋膜 *Fascia lumbodorsalis*.

此筋膜ハ上部ニ於テハ一枚ノ膜ナレトモ、下部即チ腰部ニ於テハ前後二枚ヨリ成ル、此レヲ前葉及ビ後葉ト云フ。
腰背筋膜前葉ハ第十二肋骨ト腸骨楯トノ間ニ緊張シ、薦棘筋ノ下部ノ前面ヲ被フ、腰肋韌帶ハ此レノ肥厚セル部分ナリ、下方ハ腸腰韌帶ニ附著シ、内側縁ハ第一乃至第四腰椎ノ横突起ニ附著シ、外側縁ハ後葉ニ移行ス。
腰背筋膜後葉ハ薦棘筋ノ後面ヲ被フ筋膜ニシテ、上方ハ項筋膜ニ始マリ下行シテ薦骨及ビ尾閭骨後面ニ附著ス、内側縁ハ胸腰椎ノ棘狀突起及ビ

背部ノ血管

棘間韌帶薦骨ノ中間櫛等ニ附著ス、外側縁ハ胸部ニ於テハ肋骨隅ニ、腰部ニ於テハ前葉ニ附著ス。

第四章 背部ノ血管

背部ノ筋及ビ皮膚ニ分佈スル動脈ハ、鎖骨下動脈ノ枝ナル深項動脈上行項動脈、淺項動脈、肩胛横動脈、頸横動脈等ノ分枝、最上肋間動脈、肋間動脈及ビ腰動脈ノ後枝、腋窩動脈ノ胸背動脈、肩胛廻旋動脈等ナリ、靜脈ハ動脈ニ伴フ靜脈ナリ。

背部ノ淋巴

第五章 背部ノ淋巴

淺在淋巴管ハ僧帽筋三角筋ノ内側部及ビ背淵筋ノ後面ヲ經過シ、背淵筋ノ腱ノ下方ヨリ腋窩ニ入り、遂ニ深部ノ腋窩腺ニ注グ。
深在淋巴管ハ肩胛下動靜脈ニ伴フテ經過シ、該動脈ノ周圍ニアル肩胛下淋巴腺 *Lymphoglandulae subscapulares* ヲ通り肋間ノ淋巴管ト吻合シ、然ル後深部ノ腋窩腺ニ注グ。

肩胛下淋巴腺

背部ノ神經

第六章 背部ノ神經

背部ニ分佈スル神經ハ全脊髓神經ノ後枝、膊神經叢ノ枝及ビ副神經ナリ。本章ニ於テハ脊髓神經後枝ニ付テ述ベシ。

脊髓神經後枝

第一 脊髓神經後枝

抑、脊髓神經トハ椎管内ニ存スル脊髓ヨリ出ヅル神經ニシテ、頸神經、胸神經、腰神經、薦骨神經及ビ尾閥神經ニ區別ス而シテ、其脊髓ヨリ出ヅルヤ前根(運動根)ト後根(知覺根)トヲ以テ起リ、椎間孔中ニ於テ前後根相合シ、其所ニ脊髓神經節ナル膨大部ヲ現ワシ、次デ前後兩枝ニ分カル。其前枝ハ後枝ヨリ太クシテ頸、腰、薦骨、尾閥部ニ於テ神經叢ヲ形成ス。後枝ハ一汎ニ細ク、只第一ニ頸神經ノミハ前枝ヨリ太シ。

頸神經後枝

甲 頸神經後枝

頸神經ハ八對アリ、第一頸神經後枝ヲ後頭下神經、第二頸神經後枝ヲ大後頭神經ト云フ。

後頭下神經

(一) 後頭下神經 *N. suboccipitalis* 第一頸椎側塊ノ後方ニテ椎骨動脈ノ下方

大後頭神經

ヲ過ギテ、大後頭直筋上下頭斜筋ノ間ニ成ル所ノ三角形間隙内ニ出デ、分岐シテ凡テノ後頭直筋、頭斜筋及ビ頭半棘筋ニ分佈ス。

(二) 大後頭神經 *N. occipitalis major* ハ下頭斜筋ノ下方ヲ經テ後方ニ進ミ、第三頸神經後枝ト吻合シタル後ニ、頭半棘筋及ビ僧帽筋ヲ穿通シテ後頭部ノ皮下ニ現ワレ、後頭動脈ノ内側ニ沿フテ上行シ、多數ノ枝ニ分カレ、後頭部ノ皮膚ニ分佈ス。以上ノ經過中、周圍ノ筋即チ斷裂筋、頭項半棘筋、頭長筋、頭項夾板筋及ビ載域後頭關節ニ分佈スル小枝ヲ出ス。

第三乃至第八頸神經後枝、内側枝、外側枝

(三) 第三乃至第八頸神經後枝ハ關節突起ヲ回リテ後方ニ進ミ、直ニ内側枝 *Ramus medialis* ト外側枝 *Ramus lateralis* トニ分カル。其内側枝ハ棘狀突起ニ向

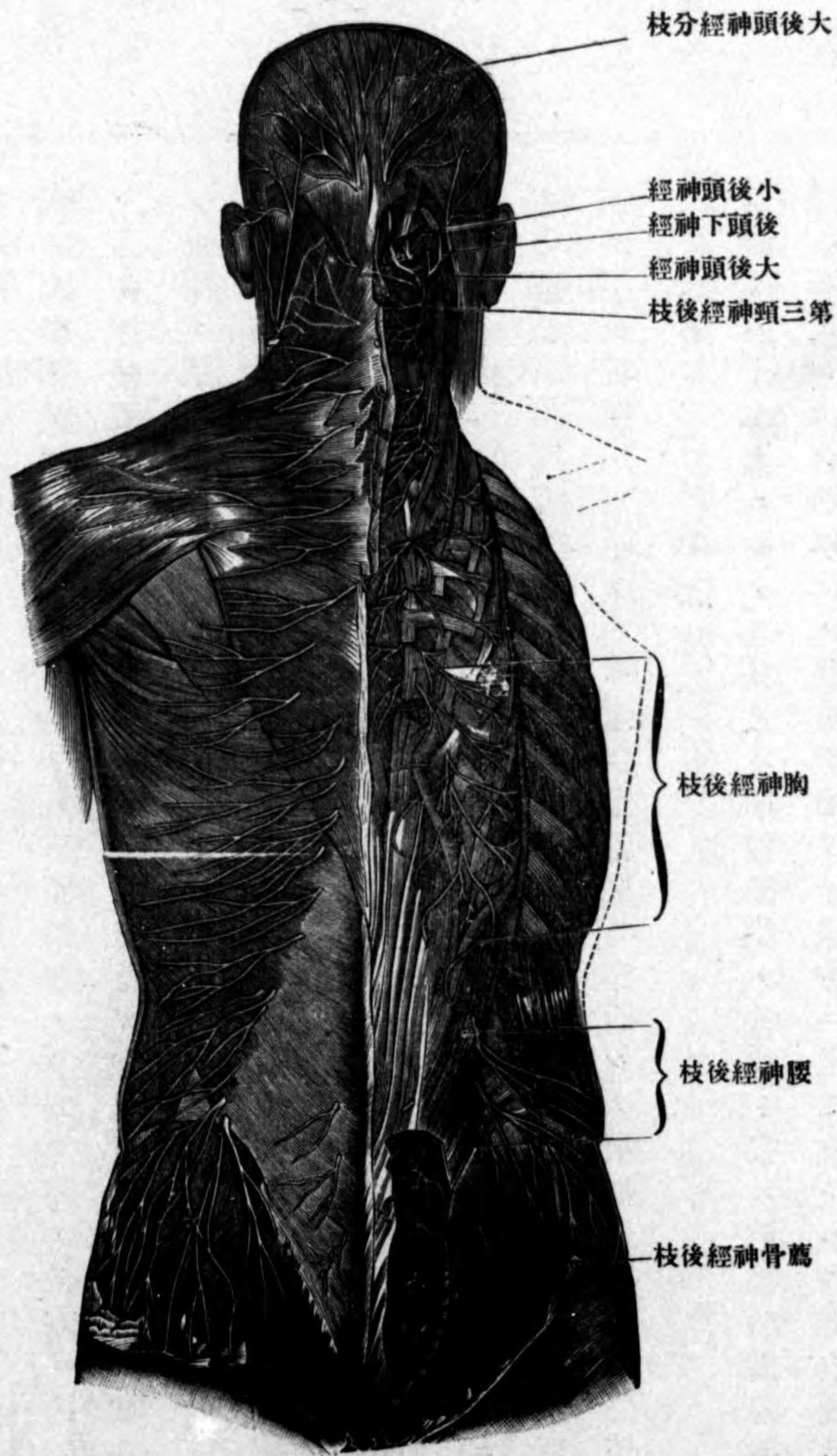
テ、外側枝ハ横突起ニ向テ進ミ、棘間筋、斷裂筋、頭項半棘筋、項腸筋、頭項長筋、頭項夾板筋等ニ枝ヲ與ヘ、遂ニ僧帽筋ヲ穿通シテ項部ノ皮膚ニ分佈ス。

胸神經後枝

乙 胸神經後枝

胸神經ハ十二對ニシテ、其後枝ハ肋間動脈ノ後枝ト共ニ前後肋橫韌帶ノ間ニ進入シ、次デ肋舉筋ノ後方ヲ通リテ後方ニ進ミ、直チニ内外皮枝ニ分カル。

第一百十七圖 背部ノ神經 (Nach Ranber)



内皮枝
外皮枝
腰神經後枝
内側枝
外側枝
上臀皮神經
薦骨及ヒ尾閭神經

(一) 内皮枝 *Ramus cutaneus medialis* ハ棘狀突起ニ向テ進ミ、断裂筋横間筋棘間筋項背半棘筋棘筋等ニ枝ヲ與フ。第一乃至第七ノ者ハ、第一二層ノ背筋ヲ穿通シテ皮下ニ出デ、皮膚ニ分佈ス。

(二) 外皮枝 *Ramus cutaneus lateralis* ハ腸肋筋ト長筋トノ間ヲ經テ外後方ニ進ミ、腸肋筋長筋肋舉筋ニ枝ヲ與ヘ、第八乃至第十二ノ者ハ、下後鋸筋背潤筋僧帽筋ヲ穿通シテ皮下ニ出デ、背部腰部ノ皮膚ニ分佈ス。

丙 腰神經後枝

腰神經ハ五對ニシテ、其後枝ハ横突起ノ間ヲ經テ後進シ、直チニ内外側枝ニ分カル。

(一) 内側枝 *Ramus medialis* ハ矢張り棘狀突起ノ近クニ進ミ、棘間筋断裂筋ニ枝ヲ與ヘタル後、腰部ノ皮膚ニ分佈ス。

(二) 外側枝 *Ramus lateralis* ハ内外横間筋ノ間ヲ通り、薦棘筋ヲ穿通シテ皮下ニ出デ、次デ腸骨櫛ノ後ヲ越エテ皮下ヲ下降シ、臑及ヒ臀部ノ皮膚ニ分佈ス、故ニ上臀皮神經 *Nn. clunium superiores* ト云フ。

丁 薦骨及ヒ尾閭神經ノ後枝

薦骨神經ハ五對ニシテ尾閭神經ハ一對ナリ第一乃至第四薦骨神經ノ後枝ハ後薦骨孔ヲ通りテ後方ニ出デ第五薦骨神經及ビ尾閭神經ハ淺後薦尾靱帶ヲ穿通シ直チニ内外側枝ニ分カル。

内側枝

(一) 内側枝 *Ramus medialis* ハ薦骨及ビ尾閭骨ヲ被フ皮膚ニ分佈ス。

外側枝

(二) 外側枝 *Ramus lateralis* ハ第四五腰神經ノ後枝ト相互吻合シテ薦腸關節ノ後面ヨリ薦結節靱帶ノ後面ニ跨ル所ノ長キ神經叢ヲ作ル此叢ヨリ

中臀皮神經

出ヅル枝ハ臀部ノ皮膚ニ分佈ス中臀皮神經 *Nn. clunium medii* ト云フ。

背部ニ就テ

背部ニ就テ

以上述べタル諸器官ヲ被フニ皮膚ヲ以テシタルヲ背 *Dorsum* ト云フ背ノ正中線ニ脊柱ニ一致シテ溝ヲ現ワス其溝中ニ椎骨ノ棘狀突起ノ尖端ヲ觸ル殊ニ第七頸椎ノ棘狀突起ハ背部ノ上部ニ著シク突出シ一見其所在ヲ知ル椎骨ノ數ヲ算スルニハ此レヲ目標點トナス其外上部ニ肩胛骨ニ一致セル皮隆ヲ見ル。

第四編 頭頸部ノ解剖

第一章 頭部ノ骨格

頭部ノ骨格

頭蓋

頭部ノ骨格ハ二十三個ニシテ下顎骨及ビ舌骨ヲ除ク外ハ皆不動联接ヲ營ミ以テ一個ノ骨骸ヲ成ス頭蓋 *Cranium* ト云ヒ下顎骨舌骨ハ靱帶ニ由テ聯結ス此部ノ骨ヲ大別シテ頭蓋骨及ビ顔面骨トナス。

頭蓋骨

第一 頭蓋骨 *Ossa cranii*

腦頭蓋

此レニ屬スル骨ハ八個ニシテ相接合シテ腦頭蓋 *Cranium cerebrale* ヲ形成シ其中ニ腦ヲ藏ス。

後頭骨

甲 後頭骨 *Oss occipitale*

位置 此骨ハ腦頭蓋ノ後頭部及ビ頭蓋基底ノ一部ヲ成ス骨ナリ。

形狀 扁平ニシテ畧菱形貝殻ニ類似ス初生兒ニ於テハ四個ノ骨片ヨリ成リ前及ビ後後頭内軟骨聯合 *Synchondrosis intraoccipitalis anterior et posterior* ニ由テ聯結ス六歲頃ニ達スレバ軟骨聯合ハ化骨シテ分離シ能ワザル一骨ト成ル而シテ成人ノ後頭骨ヲ四部分即チ基礎部後頭鱗及ビ左右ノ側部ニ

前及ビ後後頭内軟骨聯合

大後頭孔

基礎部

胡蝶後頭軟骨聯合

基礎骨

斜臺

下岩樣溝

咽頭結節

側部

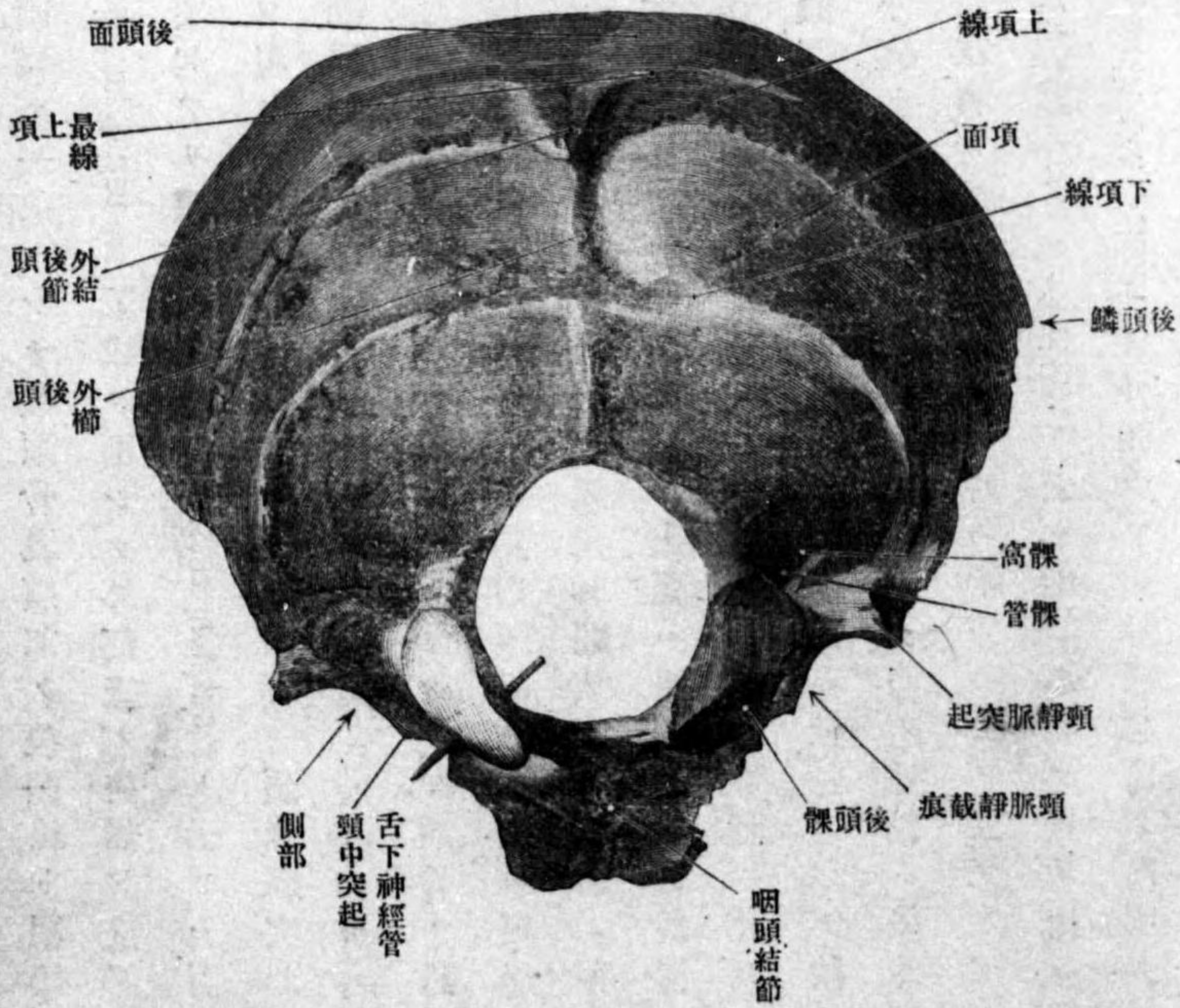
岩樣後頭破裂

區別ス、幼時ノ四骨片ニ一致ス。此四部分ノ集合部ニ大ナル孔ヲ現ワス大後頭孔 Foramen occipitale magnum ト云ヒ、椎骨動脈前後脊髓動脈基礎靜脈叢副神經第一頸神經延髓等ヲ通ズ。

基礎部 Pars basilaris ハ大後頭孔ノ前部ナリ。前端ニ二十歳頃迄ハ粗糙ナル接合面ヲ現ス、此レ胡蝶骨體ノ後面ト接合シ胡蝶後頭軟骨聯合 Synchondrosis sphenoccipitalis ヲ形成スル所ナリ、然レトモ二十歳以上ニ達スレバ軟骨聯合ノ化骨ニ由テ胡蝶骨ト結合シ以テ**基礎骨 Os basillare**ト名クル一骨ト成ル。兩側縁ハ稍、鋸齒狀ニシテ顛顛骨岩樣部ノ後隅ニ相對シ、岩樣後頭破裂ノ前部ヲ形成ス。後縁ハ大後頭孔ノ前縁ヲ成ス。上面ハ稍、凹陷シ胡蝶骨ノ鞍背ノ後面ト共ニ斜臺 *Civus* ヲ形成ス、其兩側縁ニ偏シテ下岩樣溝ノ一部ナル淺溝アリ下岩樣溝 *Sulcus petrosus inferior* ト云フ。下面ハ一汎ニ粗糙ニシテ中央ニ小隆起アリ**咽頭結節 Tuberculum pharyngeum**ト云ヒ、前縱韌帶上咽頭收縮筋ノ附著スル所ナリ。(其外、前頭直筋、長筋ノ附著スル微弱ノ隆起ヲ現ワス)
側部 Pars lateralis ハ大後頭孔ノ兩側ニ位ス。外側縁ノ前部ハ顛顛骨岩樣部ノ後隅ト相對シ岩樣後頭破裂 *Fissura petrooccipitalis* ノ後部ヲ成シ、其

第百十八圖

後頭骨外面

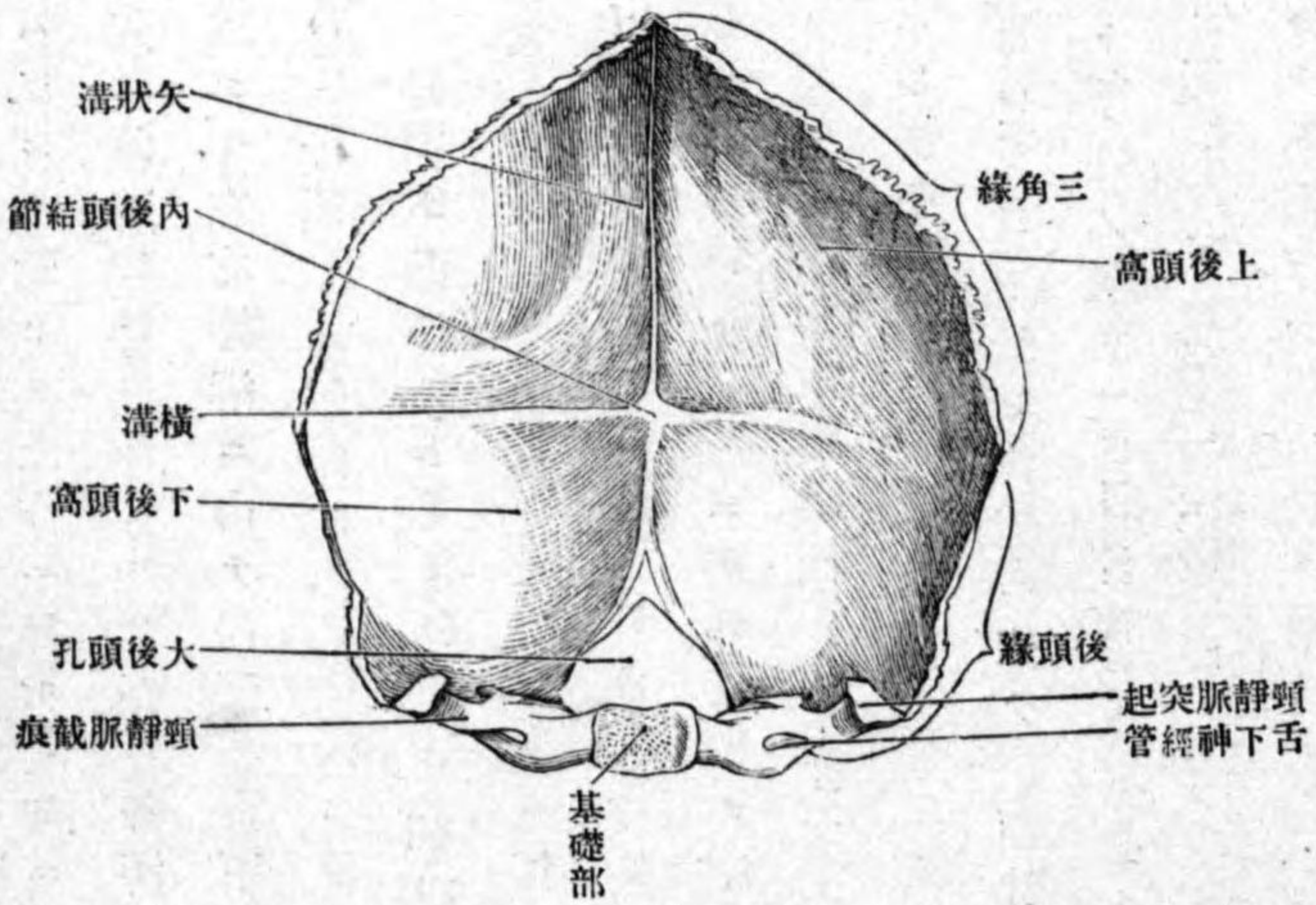


後頭乳頭縫合
 頸靜脈突起
 横溝
 頸靜脈截痕
 頸中突起
 頸靜脈孔
 後頭髁
 髁窩
 髁管

後部ハ乳頭縁ノ一部ニシテ頤顛骨乳頭部ノ後頭縁ト联接シ後頭乳頭縫合 *Sutura occipitomastoidea* ヲ形成ス、而シテ外側縁ノ前部ト後部トノ間ニ上方ニ向テ突起アリ頸靜脈突起 *Processus jugularis* ト云ヒ、上面ニ横溝ノ一部ナル深溝ヲ現ワス横溝 *Sulcus transversus* ト云フ。頸靜脈突起ノ前方ハ一體ニ彎入ス頸靜脈截痕 *Incisura jugularis* ト云ヒ中ニ小ナル頸中突起 *Processus intrajugularis*、アリテ再ビ前後ニ小截痕ニ分カル、頤顛骨ノ同名截痕ト相對シテ頸靜脈孔 *Foramen jugulare* ヲ形成ス、内頸靜脈舌咽神經迷走神經副神經ヲ通ジ且ツ舌咽神經ノ上神經節迷走神經ノ頸神經節ノ存スル所ナリ。内側縁ハ大後頭孔ノ側縁ヲ成ス。上面ハ滑澤ニシテ横溝ノ前方ニ當テ隆起アリ頸靜脈結節 *Tuberculum jugulare* ト云フ。下面ニ於テハ卵圓形ノ隆起アリ後頭髁 *Condylus occipitalis* ト云ヒ下面ハ軟骨ヲ以テ被ワレ第一頸椎ノ上關節小窩ト接合スル凸關節面ニシテ、面ノ長軸ハ後外方ヨリ前内方ニ向テ走り、左右ノ軸ヲ延長スル時ハ前方ニ於テ交叉スベシ、後頭髁ノ後方ハ凹陷ス髁窩 *Fossa condyloidea* ト云ヒ、中ニ小孔ヲ見ル此レ髁導血管ヲ通スル髁管 *Canalis condyloideus* ノ外孔ナリ、頸靜脈結節ノ内側ニ始マリ側部ノ

舌下神經管
 (副乳嘴突起)
 後頭鱗
 内後頭結節
 十字隆起

第百九十圖 後頭部ノ内面



骨質ヲ斜ニ前外方ニ向テ穿通シ後頭髁ノ外側ニ現ワル、骨管アリ舌下

神經管 *Canalis hypoglossi* ト云

ヒ、同名神經及ビ靜脈叢ヲ通ズ(頸靜脈突起ノ根部ノ下面アリ、然ルトキ、副乳嘴突起 *Processus paramastoideus* ト云ヒ側頭直筋ノ附著スル所ニシテ動物ニ於テハ常ニ存ス)

後頭鱗 *Squama occipitalis*、ハ大後頭孔ノ後上

部ナリ。内、面ハ凹面ニシテ中央ニ大ナル隆起アリ内後頭結節 *Protuberantia occipitalis interna* ト名ヅケ資連合ノ存スル所ナリ此結節ヲ中心トシテ上下左右ニ走ル隆起アリ十字隆起

矢狀溝
 橫溝
 上及ビ下後頭窩
 外後頭結節
 外後頭櫛
 下項線
 最上項線
 後頭面
 項面
 上項線
 後頭隆
 三角線
 三角線
 三角線
 乳頭線

Eminentia cruciata ト云ヒ其上方ニ昇ル隆起ニ**矢狀溝 Sulcus sagittalis** 其左右ニ走ル隆起ニ**橫溝 Sulcus transversus** ヲ存ス各溝ノ兩緣ニハ硬腦膜附着シ同名竇ヲ形成ス。左右構溝ニ由テ内面ハ上下ノ二窩ニ分カタル上及ビ下後頭窩 **Fossa occipitalis superior et inferior** ト云ヒ甲ハ大腦ノ後頭葉ヲ乙ハ小腦ヲ受納ス。外面ハ凸面ニシテ其中央ニ三角形ノ隆起アリ**外後頭結節 Pro-tuberantia occipitalis externa** ト云ヒ此レヨリ五條ノ隆線ヲ出ス。五條中前方ニ降ル正中ノ一條ヲ**外後頭櫛 Crista occipitalis externa** ト云ヒ項韌帶ノ附着スル所ニシテ大後頭孔ノ後緣ニ終ル此櫛ノ中央程ヨリ左右ニ向テ弓狀ニ走ル一對ノ隆起ヲ出ス**下項線 Linea nuchae inferior** ト云フ他ノ四條ハ左右ニ走ル隆起ニシテ下項線ニ畧並行シ上下二對ヲナス上方ノ一對ヲ**最上項線 Linea nuchae suprema** ト云ヒ此線ニ依テ後頭骨ノ後面ハ上方ノ後頭面 **Planum occipitale** 下方ノ項面 **Planum nuchale** トニ分カル下方ノ一對ヲ**上項線 Linea nuchae superior** ト云フ(此レ及ビ外後頭結節ノ著シク發育セ)後頭鱗ノ遊離線ハ鋸齒狀ニシテ前上方一部ヲ**三角線 Margo lambdoideus** ト云ヒ左右顛頂骨ト接合シテ**三角縫合 Sutura lambdoidea** ヲ形成ス其レヨリ以下ハ**乳頭線 Margo mastoideus** ノ一部ナリ(三角縫合ノ部分ニ時トシテ後頭骨ヨリ全ク分離セル縫合骨 Os interparietale ト云フ)

縫合骨
 顛頂間骨
 聯接骨
 胡蝶骨

聯接骨 六骨ニシテ左右ノ顛頂骨顛頂部無對ノ胡蝶骨及ビ第一頸椎ナリ。
 乙 胡蝶骨 **Os sphenoidale**。

體
 土耳其鞍
 下垂體窩
 鞍結節
 中床狀突起
 交叉溝

位置 頭蓋基底ノ中央部ニ位シ一部ハ頭蓋側壁ニモ跨ル後頭骨ノ如ク無對ナリ。
 形狀 形ハ恰モ飛蝶ニ酷似シ一體及ビ左右大小翼翼狀突起ノ六突起ニ區別ス。
 體 **Corpus** ハ其形骰子形ニシテ上下前後左右面ヲ區別ス。上面ハ鞍狀ニシテ矢狀徑ニ凹陷シ前額徑ニ凸隆ス**土耳其鞍 Sella turcica** ト云フ鞍ノ中央ハ僅カニ凹陷ス**下垂體窩 Fossa hypophysialis** ト云ヒ大腦下床腦ニ屬スル下垂體ノ座スル所ナリ此窩ノ前方ニ小隆起アリ**鞍結節 Tuberculum sellae** ト云ヒ結節ノ兩端ハ突出ス**中床狀起 Processus clinoides medius** ト云フ(屢ニ缺除スル)結節ノ前方ニ横走ノ溝アリ**交叉溝 Sulcus chiasmatis** ト云ヒ視神經交叉ノ座

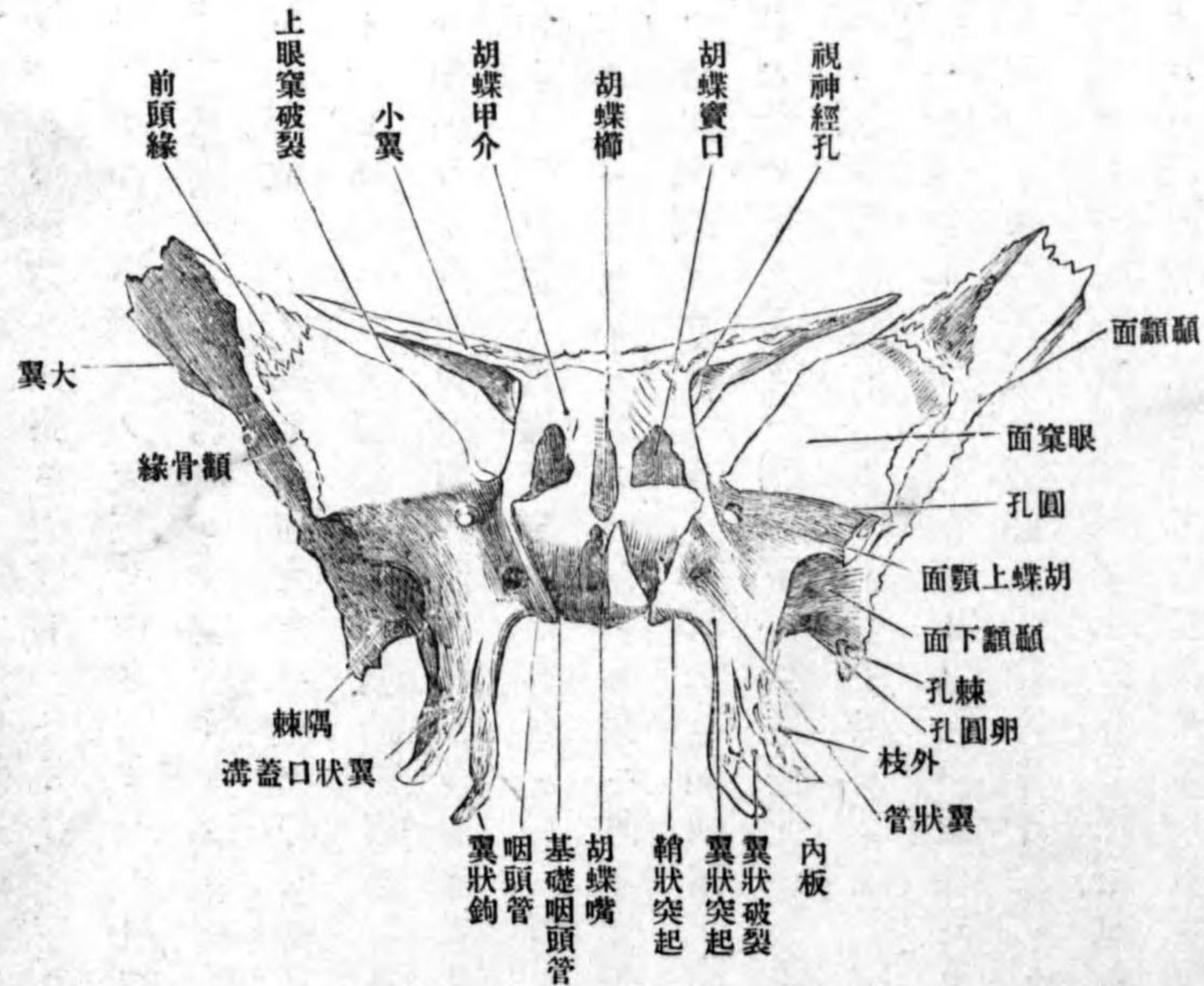
胡蝶篩骨縫合
 鞍背
 後床狀突起
 頭動脈溝
 胡蝶舌
 胡蝶甲介
 胡蝶竇口
 胡蝶竇
 胡蝶竇中隔

スル所ニシテ其兩端ハ視神經孔ニ終ル。交叉溝ノ前部ハ一段高クシテ左
 右ハ小翼ニ移行シ、前縁ハ篩骨ノ節狀板ト接合シ、**胡蝶篩骨縫合 Sutura sphenoidalis** ヲ形成ス。鞍ノ後縁ハ著シク上方ニ突出ス、**鞍背 Dorsum sellae** ト云ヒ、
 ヒ、其上縁ノ兩端ハ左右ニ突出ス、**後床狀突起 Processus clinoides posterior** ト云ヒ、
 小腦天幕ノ附著スル所ナリ。左右側面ハ大小翼ノ附著スル面ニシテ大
 部分ハ遊離面ヲナサズ、只上面ニ扁寄セル一部ニ此レヲ見ルノミ、此遊離
 部ニ前後ニ走ル淺溝アリ、**頸動脈溝 Sulcus caroticus** ト云ヒ、同名動脈ノ通ズル
 所ニシテ其後端ノ外側ニ突起ヲ現ワス、**胡蝶舌 Lingula sphenoidalis** ト云フ。
 後面ハ後頭骨ノ基礎部ノ前端ト接合スル粗糙面ナリ。前面ハ菲薄ノ骨
 板即チ**胡蝶甲介 Conchae sphenoidales** ヲ成ル、甲介ハ發生史上篩骨ノ一部ニ
 屬ス可キモノナリ、甲介ノ上外部ニ**胡蝶竇口 Apertura sinus sphenoidalis** ト名ヅ
 クル小孔アリ、體ノ内部ニ存スル腔洞即チ**胡蝶竇 Sinus sphenoidalis** ニ通ズ、竇
 ハ中央ニ存スル不完全ナル**胡蝶竇中隔 Septum sinuum sphenoidalium** ニヨリテ左
 右兩腔ニ分カタル、其左腔ハ左ノ竇口ニ其右腔ハ右ノ竇口ニ由テ外界即
 チ鼻腔ト交通ス。竇口ノ外方ニ篩骨ノ回廊ノ後面ト接スル小凹窩アリ、

胡蝶眼窩縫合
 胡蝶櫛

第百二十圖

胡蝶骨ノ前面



此凹窩ノ外側縁
 ハ、上方ハ篩骨ノ
 紙狀板ノ後縁ト
 接シテ、**胡蝶篩骨**
 縫合ヲ形成シ、下
 方ハ口蓋骨ノ眼
 窩突起ト接シテ
胡蝶眼窩縫合 Sutura sphenoidalis
 ヲ形成ス、甲介ノ
 正中ニ上下ニ走
 ル隆線アリ、**胡蝶**
櫛 Crista sphenoidalis
 ト云ヒ、篩骨ノ鉛
 直板ノ後縁ト觸

胡蝶嘴

接ス、櫛ノ下端ハ下方ニ突出ス胡蝶嘴 *Rostrum sphenoidale*。ト名ヅケ鋤骨翼ノ間ニ符入ス。下面ハ咽頭ノ天蓋ヲ作ス面ニシテ粗糙ナリ。

大翼
腦面

大翼 *Ala magna* ハ體ノ側面ヨリ左右ニ突出スル扁平ノ突起ニシテ根部ハ殆ド地平位ニアリ、尖端ハ前上方ニ向テ彎曲ス。内面ハ腦面 *Facies cerebri* ト云ヒ凹面ニシテ腦隆起及ビ指狀壓痕ヲ有ス。外面ハ角度狀ニ

眼窠面

集合セル數面ヨリ成ル、前内側ニ向テ畧方形ノ面ヲ眼窠面 *Facies orbitalis* ト云ヒ眼窠ノ外壁ヲ成ス、此面ノ下方ニ存スル一段低キ長方形面ヲ胡蝶上

胡蝶上顎面

顎面 *Facies sphenomaxillaris* ト云フ、外面ノ外側ニ向テ面ハ細長ニシテ上方ノ

顛顛面

垂直ナル面ヲ顛顛面 *Facies temporalis* ト云ヒ顛顛窩ヲ成ス面ニシテ顛顛筋

顛顛下櫛

ノ附著スル所ナリ、此面トハ顛顛下櫛 *Crista infatemporalis* ニ依テ隔テラル、

顛顛下面

下方ノ面ヲ顛顛下面 *Facies infatemporalis* ト云ヒ顛顛下窩ノ天蓋ヲ成シ外翼

顛骨縁、胡蝶顛骨縫合

狀筋此所ニ附著ス、眼窠面ト顛顛面トノ合スル菱角ハ上下ニ長キ鋸齒狀縁ニシテ顛骨ト接合ス故ニ顛骨縁 *Margo zygomaticus* ト云ヒ、胡蝶顛骨縫合

前頭縁

Sutura sphenozygomatica ヲ形成ス、此縁ノ上方ニテ眼窠面ノ上縁ト顛顛面ノ上縁トノ間ニハ三角形ノ粗糙面アリ前頭縁 *Margo frontalis* ト云ヒ、胡蝶前頭縁

胡蝶前頭縫合

合 *Sutura sphenofrontalis* ヲ形成ス、眼窠面ノ後縁ハ小翼ノ下面ト相對シ其間ニ

上眼窠破裂

大ナル間隙ヲ作ル上眼窠破裂 *Fissura orbitalis superior* ト云ヒ、上下眼靜脈動眼

下眼窠破裂

滑車、眼、外旋ノ四神經ヲ通ズ、眼窠面ノ下縁ハ上顎骨眼窠面ノ後縁ト相對

顛頂隅

シ下眼窠破裂 *Fissura orbitalis inferior* ヲ形成ス、下眼窠動脈下眼靜脈顛骨神經

胡蝶顛頂縫合

下眼窠神經下眼窠枝(胡蝶口蓋神經節)ヲ通ズ。顛顛面ノ上縁ハ顛頂隅

胡蝶鱗狀縫合

Angulus parietalis ト云ヒ、胡蝶顛頂縫合 *Sutura sphenoparietalis* ヲ作ス、大翼ノ後縁

胡蝶岩様破裂

一帯ハ顛顛鱗ト接シ胡蝶鱗狀縫合 *Sutura sphenosquamosa* ヲ形成ス、鱗狀縁

隅棘

Margo squamosus ト云フ。後縁ハ殆ド平坦ニシテ顛顛骨岩様部ノ前隅ト相對

圓孔

シ胡蝶岩様破裂 *Fissura sphenopetrosa* ヲ形成ス、以上ノ外縁ト後縁トノ合スル

卵圓孔

隅ハ下後方ニ突出ス隅棘 *Spina angularis* ト云ヒ、胡蝶下顎靱帶及ビ口蓋帆張

棘孔

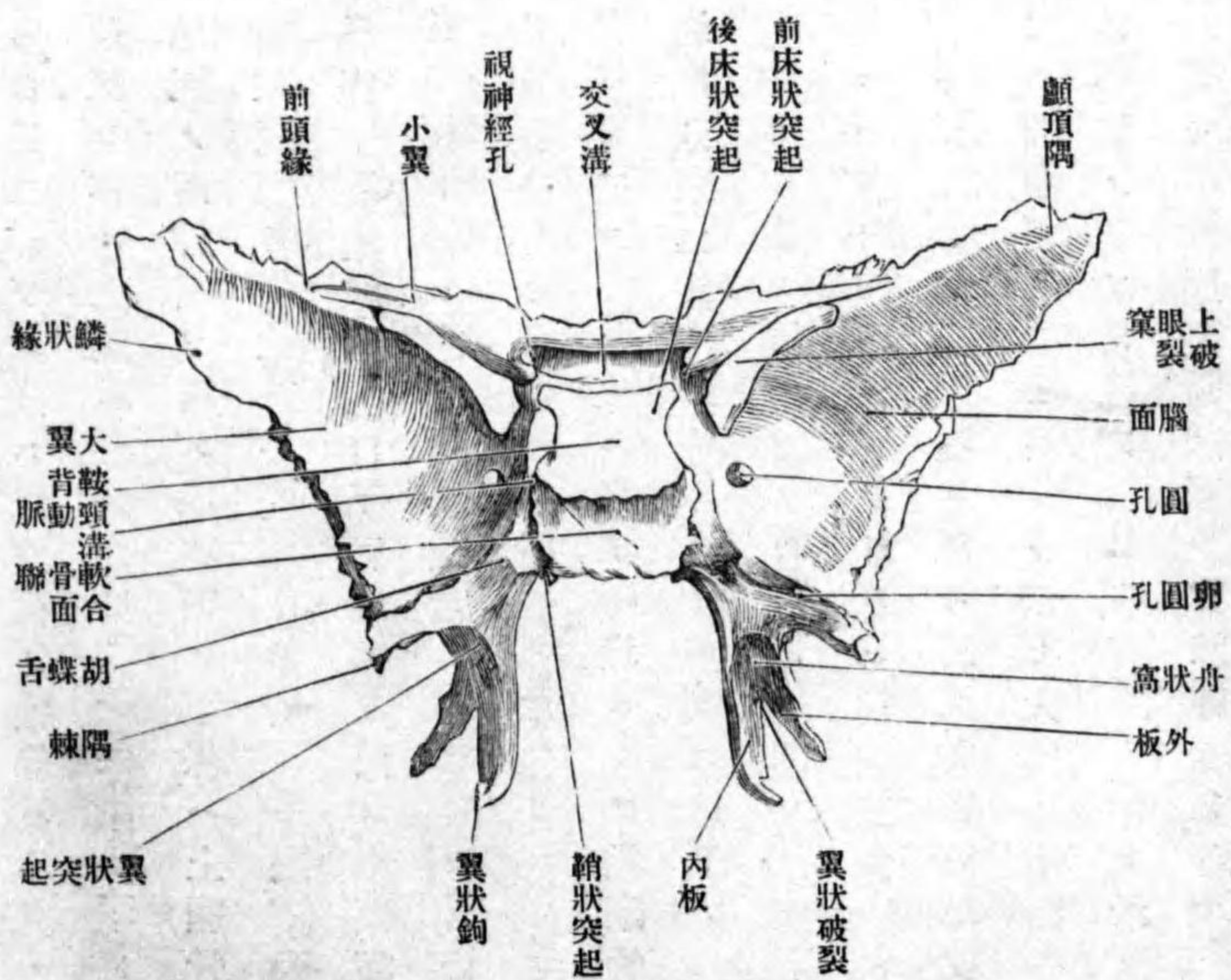
筋ノ附著スル所ナリ。大翼ノ根部ニ前後三個ノ孔アリ、前方ヲ圓孔 *Foramen rotundum* ト云ヒ、胡蝶上顎面ニ開キ三叉神經第二枝ヲ通ズ、中央ノ孔ハ卵

圓形ニシテ卵圓孔 *Foramen ovale* ト云ヒ、大翼ノ下面ニ開キ三叉神經第三枝ヲ通ズ、後外側ノ孔ヲ棘孔 *Foramen spinosum* ト云ヒ、最モ小ニシテ矢張り大翼ノ下面ニ開キ中硬腦膜動靜脈及ビ棘神經ヲ通ズ。

小翼

視神經孔

第百二十一圖 胡蝶骨ノ後面



小翼 Ala parva
 ハ體ノ前側面ヨリ
 左右ニ突出スル扁
 平三角形ノ突起ニ
 シテ、尖端ハ外方ニ
 向ヒ尖銳ナリ。根
 部ハ二根ニ分カレ
 其間ニ視神經ヲ通
 ズル圓形ノ孔ヲ存
 ス**視神經孔 Foramen
 opticum**ト云フ。上
 面ハ前頭蓋窩ノ一
 部ヲ成ス平滑面ナ
 リ。下面ハ大翼眼
 窩面ノ後縁ト相對

前頭緣
前床狀突起

翼狀突起

翼狀突起内板

外板

翼狀破裂

翼狀口蓋溝

翼狀口蓋管

翼狀管

翼狀窩

シ上眼翼破裂ヲ形成ス。前縁ハ前頭骨眼窩部ノ後縁ト接スル鋸齒狀縁
 ニシテ**前頭緣 Margo frontalis**ト云ヒ、胡蝶前頭縫合ヲ成ス。後縁ハ遊離セル
 鈍縁ニシテ、其内端ハ内後方ニ突出ス**前床狀突起 Processus clinoides anterior**ト
 云フ。

翼狀突起 Processus pterygoideus ハ大翼ノ根部及ビ體ノ下面ヨリ下
 方ニ突出シ、前縁ニ於テ接合スル二個ノ骨板ヨリ成ル**翼狀突起内板 Lamina
 na lateralis processus pteryg.** 及**外板 Lamina medialis processus pteryg.**ト云フ。内外板
 ノ下部ハ接合スルコトナク、其間ニ間隙ヲ殘ス**翼狀破裂 Fissura pterygoidea**ト
 云ヒ、口蓋骨ノ錐體突起此所ニ竝入ス。翼狀突起ノ前面ニテ内外板ノ接
 スル角ニ上下ニ走ル淺溝アリ**翼狀口蓋溝 Sulcus pterygopalatinus**ト云ヒ、口蓋骨
 ノ同名溝及ビ上顎骨ト共ニ**翼狀口蓋管 Canalis pterygopalatinus**ヲ形成ス。此溝
 ノ上端ニ當テ一ツノ小孔ヲ見ル、是レ翼狀突起ノ根部ヲ前後ニ穿通スル**翼
 狀管 Canalis pterygoideus**ノ前口ニシテ、其後口ハ胡蝶舌ノ下方ニ開口ス。同名
 血管神經ヲ通ズ。翼狀突起ノ後面ハ一汎ニ凹陷シ、翼狀破裂ノ閉鎖ヲ待
 テ初メテ完成スル所ノ大凹陷ヲ**翼狀窩 Fossa pterygoidea**ト云ヒ、内翼狀筋ノ

舟狀窩
耳喇叭管溝
翼狀鈎
翼狀鈎溝
鞘狀突起
咽頭管
基礎咽頭管
翼狀棘突起
聯接骨
顛顚骨

起始部ナリ。此レノ上方ニ紡錘狀ノ淺窩アリ舟狀窩 Fossa scaphoidea ト云ヒ、口蓋帆張筋ノ一部ノ起始部ナリ。舟狀窩ノ上端ニ始マリ大翼ノ後縁ヲ上方方ニ昇ル淺溝アリ耳喇叭管溝 Sulcus tubae auditivae ト云ヒ同名管ノ軟骨部ノ附著スル所ナリ。内板ハ外板ニ比シ狭クシテ長ク其尖端ハ細クシテ下前方ニ彎曲ス翼狀鈎 Hamulus pterygoideus ト云ヒ此鈎ニ由テ抱カレタル溝ヲ翼狀鈎溝 Sulcus hamuli pterygoidei ト云ヒ口蓋帆張筋ノ腱ヲ通ズ内板ノ根部ハ體ノ下面ノ下方即チ内方ニ向テ突出ス鞘狀突起 Processus vaginalis ト云フ。此レノ下面ニ前後ニ走ル溝又ハ管ヲ見ル咽頭管 Canalis pharyngeus ト云ヒ胡蝶口蓋動脈ノ枝及ビ外上後鼻枝(胡蝶口蓋神經節)ヲ通ズ突起ノ上面ト體ノ下面トノ間ニ時トシテ前後ニ走ル管ヲ見ルコトアリ基礎咽頭管 Canalis basipharyngeus ト云ヒ外上後鼻枝(胡蝶口蓋神經節)ヲ通ズ(翼狀突起ノ外板ノ間ニ繫張セル靱帶ノ化骨セル時ハ其部ニ突起ナリ)現リス翼狀棘突起 Processus pterygospinosus ト云フ。

聯接骨 腦頭蓋ノ諸骨、左右顛顚骨、口蓋骨及ビ鋤骨ト接ス。

丙 顛顚骨 Os temporale.

位置 頭蓋ノ側壁及ビ基底ノ一部ヲ成ス骨ニシテ、前述ノ二骨ノ間ニ位

外聽道
外聽門
顛顚鱗
顛顚面
中顛顚動脈溝
顛骨突起
下顎窩
關節面
關節結節
顛顚線

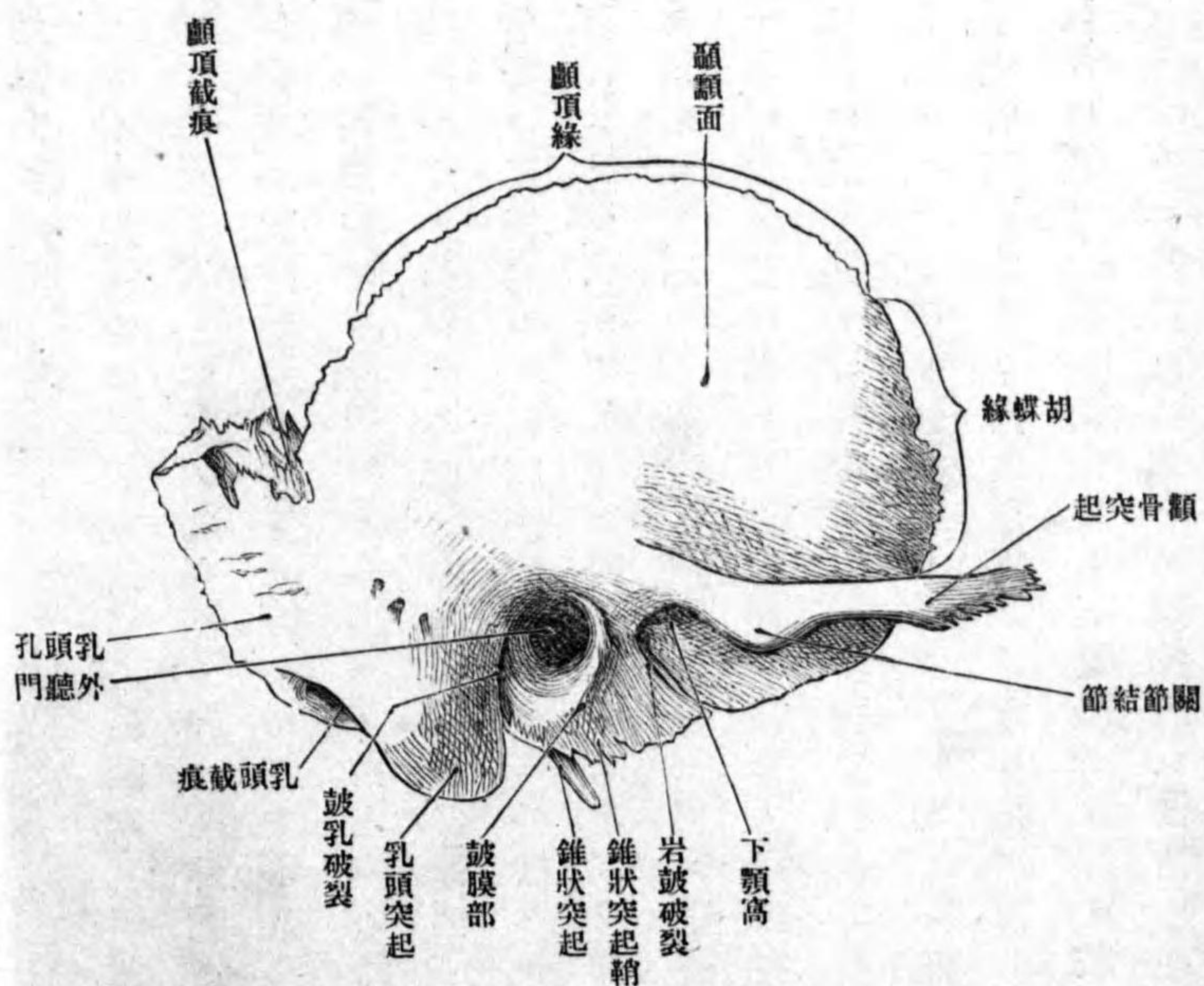
シ左右二個アリ。

形状 其形不規則ニシテ成人ニ於テハ顛顚鱗乳頭部岩様部鼓膜部ノ四部ヲ區別ス。而シテ以上四部ノ集合部ニ管アリ外聽道 Meatus acusticus externus ト云ヒ、外方ハ外聽門 Porus acusticus externus ヲ以テ外界ニ開ク。

顛顚鱗 Squama temporalis ハ外聽門ノ前上方ノ鉛直ニ屹立セル部ニシテ、魚鱗ノ一片ノ如シ。其外面ヲ顛顚面 Facies temporalis ト云ヒ顛顚筋ノ附著部ナリ、骨面ハ滑澤ニシテ稍膨隆シ樹枝狀ニ分岐セル淺溝アリ中顛顚動脈溝 Sulcus a. temporalis medialis ト云ヒ同名動脈ヲ通ズ、此面ノ下方ニテ外聽門ニ偏シタル所ヨリ、地平ニ前方ニ向フ突起ヲ出ス顛骨突起 Processus zygomaticus ト云ヒ、咬筋ノ起始部ニシテ尖端ハ觀骨ノ顛顚突起ト接ス。此突起ノ根部ハ二脚ヲ成シ、其間ニ凹窩ヲ抱ク下顎窩 Fossa mandibularis ト云ヒ、下顎關節ノ關節窩ニシテ、軟骨ヲ以テ被ワレタル限局セル關節面 Facies articularis ヲ有ス。下顎骨髁狀突起ト接ス。此窩ノ前方ニ在ル前根ノ突隆部ヲ關節結節 Tuberculum articulare ト云ヒ、前額徑ニ長ク軟骨ヲ以テ被ワル。顛骨突起ノ後端ヨリ後上方ニ昇ル弓狀隆線アリ顛顚線 Linea temporalis ト云ヒ、顛頂骨ノ

腦面
胡蝶線

圖 二 十 二 百 第
面 外 ノ 骨 顛 顚



下顛顚線ニ連續ス。顛顚鱗ノ内面ハ腦面Facies cephalis ト云ヒ多クノ腦隆起指狀壓痕及ビ動脈溝ヲ有ス。顛顚鱗ノ周圍縁ハ一汎ニ銳縁ニシテ前方ノ一部鋸齒狀ナリ、而シテ其前方一部ハ胡蝶骨ノ大翼ノ鱗狀縁ト接合ス。胡蝶線 Margo sphenoidalis ト

顛顚線
顛顚截痕

乳頭部

乳頭蜂窩

鱗狀乳頭縫合

乳頭孔

道上棘

乳頭窩

S字狀溝

乳頭突起

云ヒ、上後方ハ顛顚線 Margo parietalis ト云ヒ、顛顚骨ノ鱗狀縁ト接シテ鱗狀縫合 Sutura squamosa ヲ形成ス。顛顚縁ト乳頭突起トノ間ノ彎入部ヲ顛顚截痕 Incisura parietalis ト云ヒ、顛顚骨ノ乳頭隅ノ箱入スル所ナリ。

乳頭部 Pars mastoidea ハ外聽門ノ後方ニ位スル骨質厚キ部分ニシテ、

内ニ粘膜ヲ以テ被ワレタル小腔洞即チ**乳頭蜂窩 Cellulae mastoideae** アリ。本來此乳頭部ハ顛顚骨ニ固有ナル部分ニアラズシテ、前上方一帶ハ岩様部ヨリ、後下方一帶ハ顛顚鱗ヨリ延長發育セルモノナリ、即チ第二期的ニ添加セラレタル骨質ナリ。故ニ時トシテ顛顚鱗トノ間ニ接合痕ヲ見ルコトアリ。鱗狀乳頭縫合 Sutura squamosomastoidea ト云フ。外面ハ粗糙ナル膨隆面ニシテ、後縁ノ近クニ一乃至數個ノ小孔ヲ見ル**乳頭孔 Foramen mastoideum** ト云ヒ、後頭動脈ノ乳頭枝及ビ導血管ヲ通ズ。S字狀溝ニ開ク。此面ノ前方ニテ外聽門ノ後上方ニ屢、小突起ヲ見ルコトアリ、然ルトキハ**道上棘 Spina suprameatum** ト云フ。此レノ後上方ニ小凹窩アリ**乳頭窩 Fossa mastoidea** ト云ヒ多數ノ血管口ヲ有ス。内面ハ凹面ニシテ上下ニ走ル**S字狀溝 Sulcus sigmoideus** アリ横竇ヲ藏ス。乳頭部ノ下端ハ下前方ニ突出ス**乳頭突起 Processus mas-**

乳頭截痕
後頭動脈溝
後頭乳頭縫合
後頭乳頭縫合
後頭乳頭縫合
後頭乳頭縫合

岩樣部
錐體尖
錐體後面
內聽門
內聽道
弧下窩

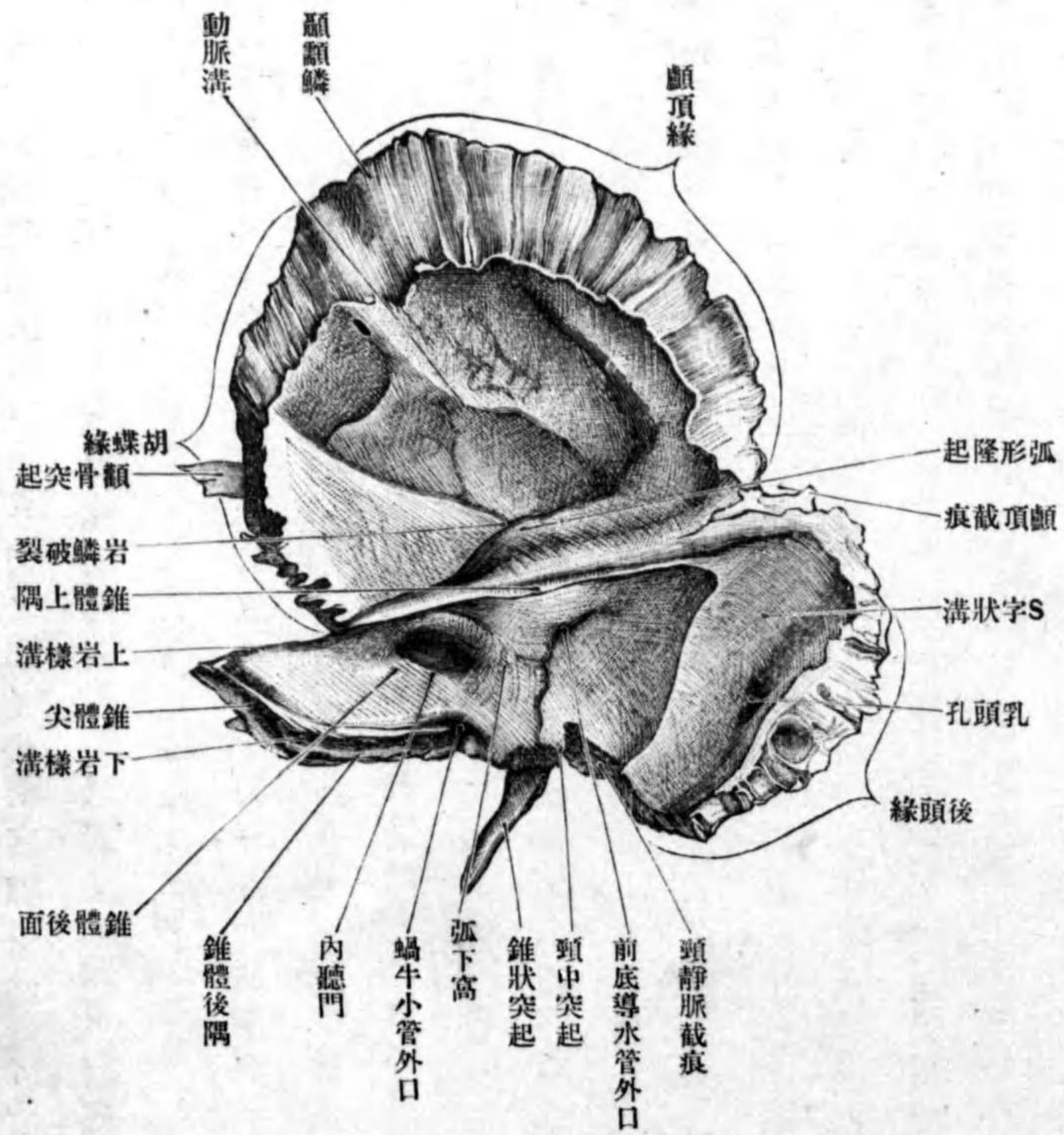
toideus ト云ヒ、胸鎖乳頭筋頭夾板筋頭長筋ノ附著スル所ナリ。突起ノ内面ニ前後ニ長キ彎入部アリ **乳頭截痕** *Incisura mastoidea* ト云ヒ、二腹頸筋ノ附著部ナリ。此レノ内側ニ殆ンド此レト平行セル **後頭動脈溝** *Sulcus a. occipitalis*アリ同名動脈ヲ通ズ。周圍縁ハ鋸齒狀縁ニシテ、後下方大部分ハ後頭骨ノ乳頭縁ト接合シ **後頭乳頭縫合** *Sutura occipitomastoidea* ヲ成ス縁ニシテ **後頭縁** *Margo occipitalis* ト云フ、前方ノ顛頂截痕ヲ成ス部分ハ **顛頂乳頭縫合** *Sutura parietooccipitalis* ヲ形成ス。

岩樣部 *Pars petrosa* ハ外聽門ノ内側ニ位シ前内側ニ向テ突出ス、其形三角錐體狀ニシテ、尖端ハ内方ニ向ヒ **錐體尖** *Apex pyramidis* ト云ヒ基底ハ外方ニ向フ前後下三面、前後上三隅ヲ區別ス。

錐體後面 *Facies posterior pyramidis* ハ殆ンド鉛直ニ立ツ面ニシテ、其中央程ニ **內聽門** *Porus acusticus internus* ト名ヅクル圓孔アリ、此レ岩樣部ノ骨質内ヲ走ル **內聽道** *Meatus acusticus internus* ノ入口ニシテ顔面神經聽神經及ビ內聽動靜脈ヲ通ズ。此レノ上外方ニテ上隅ノ近クニ小凹陷アリ **弧下窩** *Fossa subarcuata* ト云ヒ、初生兒ニ於テ明瞭ニシテ、常ニ硬腦膜ノ突起此中ニ進入ス。此窩

圖 三 十 二 百 第

面 内 ノ 骨 顛 顚



前庭導水管外孔
前庭導水管

錐體前面

岩鱗破裂

弧形隆起

鼓室蓋

顱面神經管裂孔

鼓室小管上孔

鼓室小管

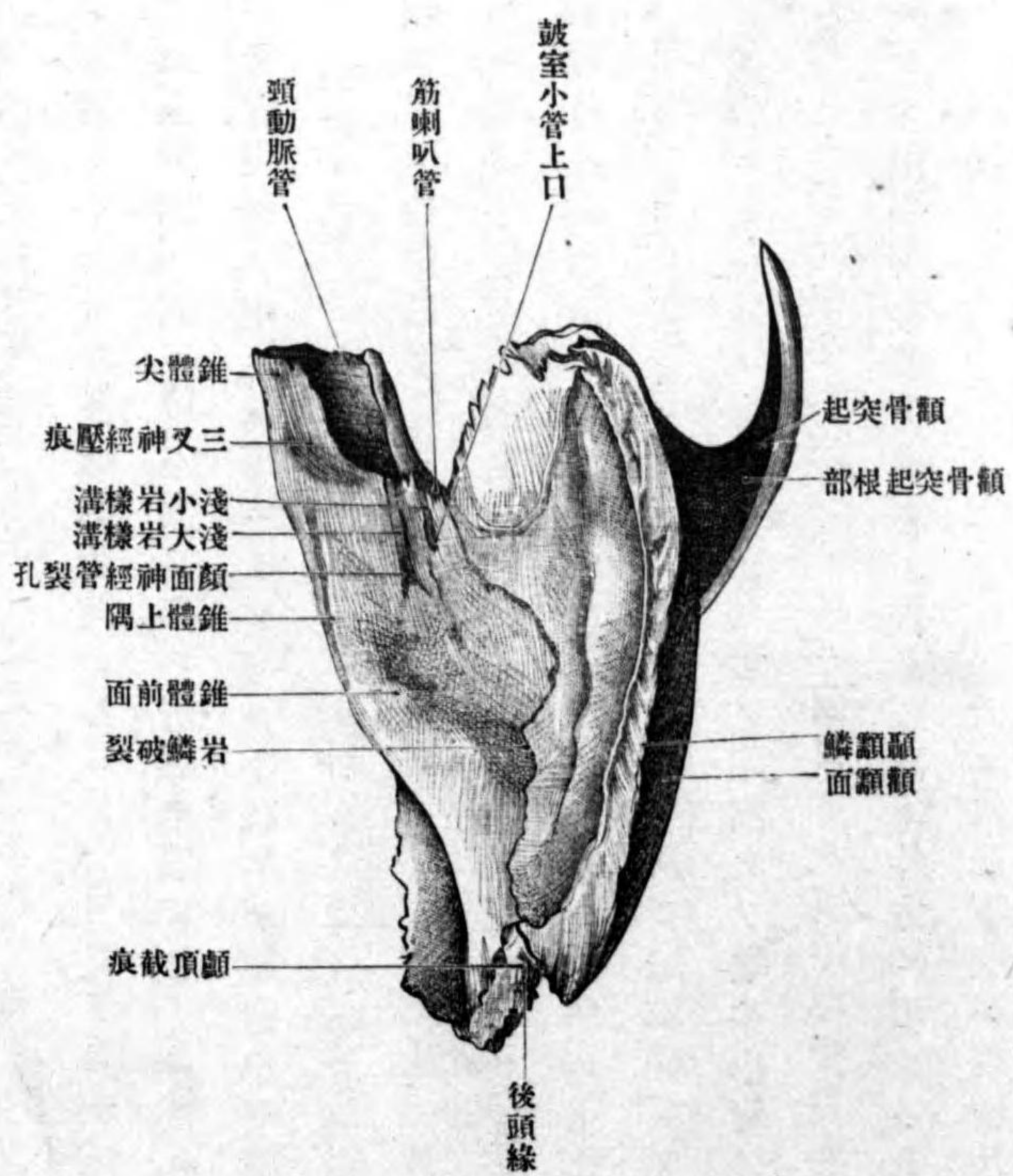
淺大岩様神經溝

淺小岩様神經溝

ノ下外方ニ當テ、被裂狀ノ外下方ニ向フ孔アリ前庭導水管外孔 Apertura externa aquaeductus vestibuli ト云ヒ、膜様迷路ノ内淋巴管ヲ通ズル前庭導水管 Apueductna vestibuli ノ外孔ナリ。

錐體前面 Facies anterior pyramis ハ後上方ヨリ前下方ニ降ル斜面ナリ。鱗狀部ノ内面トノ間ニ裂隙ヲ見ル岩鱗破裂 Fissura petrosquamosa ト云フ。此面ノ中央ヨリハ少シク外方ニ當テ廣キ、弱キ隆起アリ弧形隆起 Eminentia arcuata ト云ヒ、内耳ノ上半規管ニ一致ス。此隆起ヨリ前外方一帶ヲ鼓室蓋 Tegmen tympani ト云ヒ、骨質薄クシテ鼓室ノ天盖ヲ作ス。隆起ノ前内方ニ二個ノ小孔アリ、其一ハ顱面神經管裂孔 Hiatus canalis facialis ト云ヒ、淺岩様枝(中硬腦膜)淺大岩様神經ヲ通ズ、他ノ一ハ鼓室小管上孔 Apertura superior canaliculi tympanici ト云ヒ、前者ノ前外側ニアリ、上鼓室動脈淺小岩様神經ヲ通ズル鼓室小管 Canaliculus tympanicus ノ出口ナリ。此兩孔ニ始マリ前内方ニ進ム二條ノ淺溝アリ、一ハ淺大岩様神經溝 Sulcus n. petrosi superficialis majoris ト云ヒ、顱面神經管裂孔ニ始マリ、他ハ淺小岩様神經溝 Sulcus n. petrosi superficialis minoris ト云ヒ、鼓室小管上孔ニ始マル。前面ノ錐體尖ノ近クニ、三又神經ノ半月狀神經節ニ

第百二十四圖 顱顱骨岩様部前面



三又神經壓痕

錐體下面

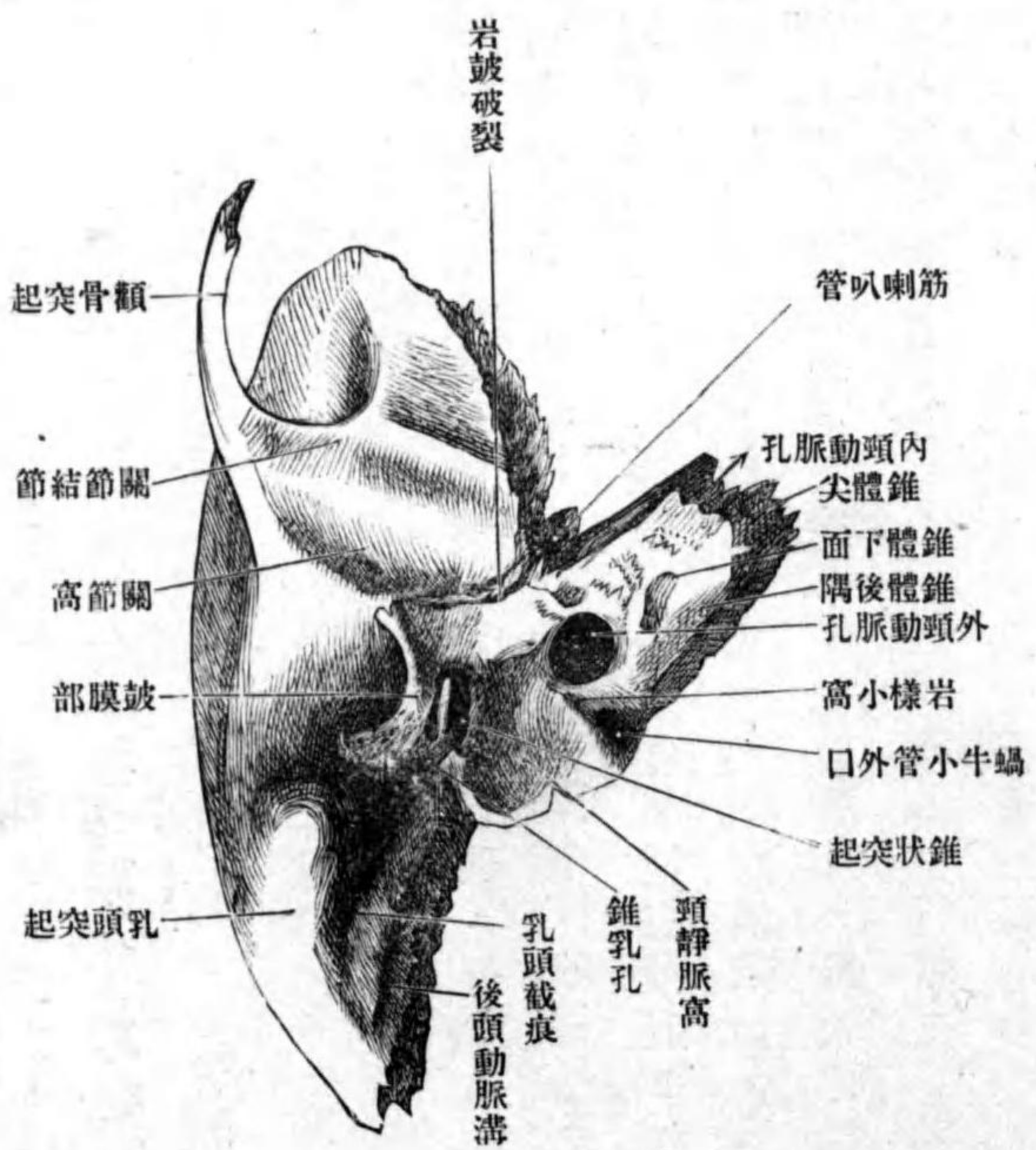
相應ズル凹陥アリ三又神經壓痕 Impressio trigemini ト云フ。
錐體下面 Facies inferior pyramidis ハ甚ダ粗糙ニシテ地平面ナリ、前後二個ノ凹

頭靜脈窩
乳頭小管溝及ビ
乳頭小管
外頸動脈溝
岩樣小窩
鼓室小管下口
內頸動脈孔
頸動脈管
頸鼓小管
蝸牛小管外口
蝸牛小管
錐狀突起

窩アリ、一ッハ後外方ニアリテ大ナリ頸靜脈窩 Fossa jugularis ト云ヒ上頸靜脈球ヲ受納ス、窩底ニ淺溝及ビ小孔ヲ見ル乳頭小管溝 Sulcus canaliculi mastoidei 及ビ乳頭小管 Canaliculus mastoideus ト云ヒ、迷走神經耳枝ヲ通ズ。他ノ一ッハ前内方ニ位シ前者ヨリ小ナリ外頸動脈孔 Foramen caroticum externum ト云ヒ内頸動脈ヲ通ズ。以上兩窩ノ間ニ屢、小窩ヲ存ス岩樣小窩 Fossula petrosa ト云ヒ舌咽神經ノ岩樣神經節ノ坐スル所ニシテ、中ニ小孔アリ鼓室小管下口 Apertura inferior canaliculi tympani ト云ヒ、下鼓室動脈鼓室神經ヲ通ズ。外頸動脈孔ノ前内側ニ破裂狀ノ内頸動脈孔 Foramen caroticum internum アリ、此孔ト外頸動脈孔トノ間ニハ、稍S字狀ニ彎曲セル骨管アリ頸動脈管 Canalis caroticus ト云ヒ、内外頸動脈孔ハ其出入口ナリ、管ノ前上壁ノ外方ニ數個ノ小孔ヲ見ル頸鼓小管 Canaliculi carotico-tympanici ト云ヒ、頸鼓枝(内頸動脈)及ビ頸鼓神經ヲ通ズ。頸靜脈窩ノ内側ニテ、後隅ノ近クニ三角形ノ凹窩アリ蝸牛小管外口 Apertura canaliculi cochleae ト云ヒ、蝸牛殼第一回轉ニ開口スル蝸牛小管 Canaliculus cochleae ノ下孔ニシテ、蝸牛管靜脈ヲ通ズ。頸靜脈窩ノ外方ニ、細長ノ前外方ニ向フ突起アリ錐狀突起 Processus styloideus ト云ヒ、錐狀下顎靱帶錐狀舌骨筋錐

錐體前隅
錐狀突起鞘
顛顚神經管
錐乳孔

第百二十五圖 顛顚骨岩樣下部面



狀舌筋錐狀咽頭筋等此レニ附著ス、此突起ノ根部ノ後方ニ小孔アリ錐乳孔 Foramen stylomastoidium ト云ヒ、顛顚神經管 Canalis facialis (Fallopian) ノ下口ニシテ、顛顚神經及ビ錐乳動

靜脈ヲ通ズ。根部ノ前方ハ鼓膜部ヨリ突出スル所ノ三角形ノ突起即チ錐狀突起鞘 Vagina processus styloidei ニ依テ被ワル。錐體前隅 Angulus anterior pyramidis ハ前面ト下面トノ移行線ニシテ、胡蝶骨大

胡蝶岩様破裂
筋喇叭管
筋喇叭管中隔
鼓膜張筋器管
耳喇叭管半管
鼓室
錐體後隅
頸靜脈截痕
頸中突起
下岩様溝
錐體上隅
上岩様溝

翼ノ後縁ト相對シ胡蝶岩様破裂 Fissura sphenopetrosa ヲ成ス。此縁ノ外側ニ偏シ稍大ナル破孔ヲ見ル。此孔ニ始マリ骨質内ニ進入スル管アリ筋喇叭管 Canalis musculotubarius ト云ヒ管空ハ筋喇叭管中隔 Septum canalis musculotubarii ナル骨片ニヨリテ不完全ニ上下ノ二管ニ分タル。上方ヲ鼓膜張筋半管 Semi-canal is m. tensaris tympani ト云ヒ同名筋ヲ藏シ下方ヲ耳喇叭管半管 Semicanal is tubae auditivae ト云ヒ耳喇叭管ノ骨性部ヲナス。何レモ皆鼓室 Cavum tympani ニ通ズ。

錐體後隅 Angulus posterior pyramidis ハ後面ト下面トノ移行縁ニシテ後頭骨側部ノ側縁ト相對シ岩様後頭破裂ヲ成ス。外側ニ偏シタル所ニ彎入部アリ頸靜脈截痕 Incisura jugularis ト云ヒ其中ニ頸中突起 Processus intrajugularis アリテ截痕ハ再ビ二小彎入部ニ分カル。後頭骨ノ同名截痕ト相對シ頸靜脈孔ヲ作ル。此隅ノ後面ニ近ク微弱ノ溝アリ下岩様溝 Sulcus petrosus inferior ト云ヒ後頭骨ノ同名溝ト共ニ完全ナル下岩様溝ヲ作り同名靜脈竇ヲ藏ス。

錐體上隅 Angulus superior pyramidis ハ前後面ノ移行縁ニシテ頭蓋腔ニ遊離シ其上一ニ縁ニ沿フ細長キ淺溝アリ上岩様溝 Sulcus petrosus superior ト云フ。

顔面神經界
顔面神經管膝
鼓索小管
岬溝
鼓膜部

前述ノ顔面神經管トハ内聽道基底ノ顔面神經界 Area n. facialis ニ始マリ初メ先ヅ岩様部前面ノ骨質内ヲ外方ニ向テ地平ニ進ミ直チニ直角ニ彎曲シ顔面神經管小膝 Genuculum canalis facialis ヲ形成シ其後ハ鼓室ノ上壁ニ沿ヒ後外側ニ向ヒ次デ下方ニ向テ降り錐乳孔ニ開ク。膝ヨリ前内方ニ向テ進ム小管ハ淺大岩様枝(中硬腦膜動脈)淺大岩様神經ノ通ズル管ニシテ顔面神經管裂孔ニ開口ス。顔面神經管ノ下端ノ近クヨリ起リテ鼓室ニ開口スル管アリ鼓索小管 Canaliculus chordae tympani ト云ヒ鼓索ヲ通ズ。

鼓室小管ハ同名管下孔ニ始マリ上行シ鼓室ニ出デ鼓室岬上ニアル岬溝 Sulcus promontorii ヲ經テ前上方ニ進ミ次デ匙狀突起ヲ穿通シテ前上方ニ向テ弓狀ニ進ミ鼓室小管上孔ニ開ク。

乳頭小管ハ頸靜脈窩ヨリ外方ニ向テ骨質ヲ穿通シ錐乳孔附近ニ開口ス。

頸鼓小管ハ頸動脈管ノ壁ヨリ鼓室ノ前壁ヲ穿通シ鼓室ニ開口ス。

鼓膜部 Pars tympanica ハ外聽道ノ前後下三壁ヲ形成シ其形一部ノ缺損セル輪ノ如クニシテ前脚ハ下顎窩ノ直後ニ位シ岩様部前面ノ鼓室蓋

岩鼓破裂
鼓乳破裂
鼓膜溝
大鼓膜棘
小鼓膜棘
鼓膜截痕
鼓輪

ノ下縁ト相對シ岩鼓破裂 *Fissura petrotympanica* (Glaseri) ヲ成ス。後脚ハ前脚ヨリハ短クシテ乳頭部ノ前面ニ接シ、其間ニ屢ニ破裂ヲ見ル鼓乳破裂 *Fissura tympanostoides* ト云フ。上面ハ溝狀ノ凹面ニシテ、其内縁ニ内外二條ノ堤起ヨリ夾マレタル溝アリ鼓膜溝 *Sulcus tympanicus* ト云ヒ、前後兩端ハ尖銳ナル突起ヲ以テ終ル、前方ヲ大鼓膜棘 *Spina tympanica major* 後方ヲ小鼓膜棘 *Spina tympanica minor* ト云フ。溝及ビ棘ハ鼓膜ノ附著スル所ナリ。大小鼓膜棘間ノ間隙ハ、顛顚鱗ニ由テ上方ヨリ閉ザレ、其所ニ鼓膜截痕 *Incisura tympanica* ト名ヅクル彎入部ヲ現ワス。

胎兒ノ顛顚骨ハ岩様部顛顚鱗鼓膜部ノ三部ヨリ成リ。初生兒ニ於テハ全骨二乃至三片ニ分裂シ、鼓膜部ハ上方ニ開キタル扁平半輪狀ノ骨片ナリ鼓輪 *Annulus tympanicus* ト云フ。乳頭部ハ小ニシテ乳頭突起ヲ缺キ、錐乳孔ハ其外面ニアリ、錐狀突起ハ尙軟骨性ナリ、岩様部ノ後面ニハ大ナル弧下窩アリ、前面ノ顔面神経管膝ニ一致セル部分ハ骨質ヲ缺キ、完全ノ顔面神経管裂孔無シ。

聯接骨 顛顚骨後頭骨胡蝶骨下顎骨顛骨ノ五骨ナリ。

丁 顛顚骨 *Os parietale*。

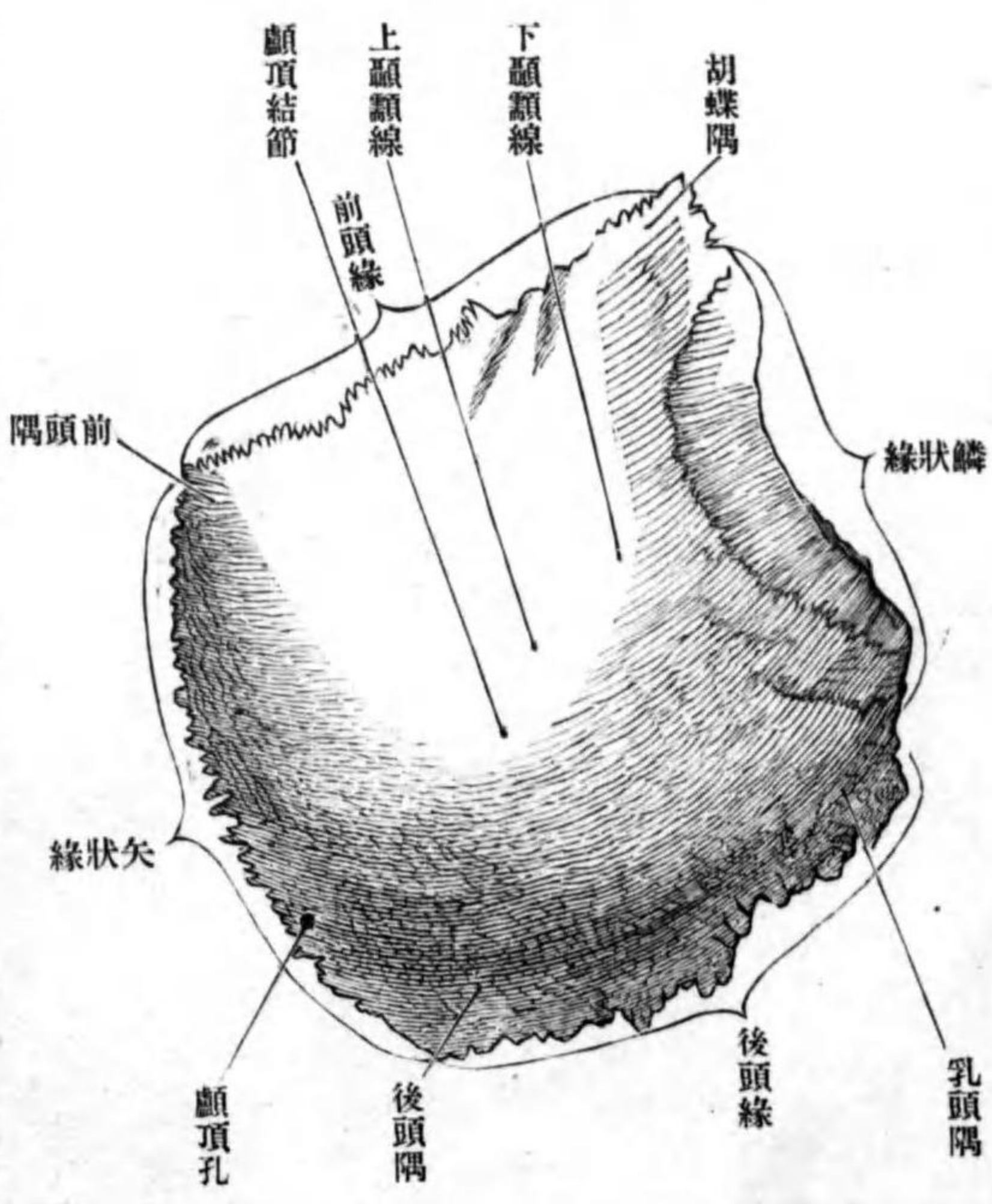
位置 腦頭蓋ノ天蓋ヲ成ス骨ニシテ、左右對性ナリ。

形狀 扁平四角形ニシテ、二面四縁及ビ四隅ヲ區別ス。

外面 ハ凸面ニシテ顛顚面 *Facies parietalis* ト云ヒ、其中央一汎ニ膨隆ス顛顚結節 *Tuber parietale* ト云ヒ、化骨點ノ在リシ所ナリ。此レノ下方ニ前後弓狀ニ走ル隆線アリ下顛顚線 *Linea temporalis inferior* ト云ヒ、前端ハ前頭骨ノ顛顚線ニ、後

顛顚骨
顛顚面
顛顚結節
下顛顚線

第百二十六圖 顛顚骨ノ外面



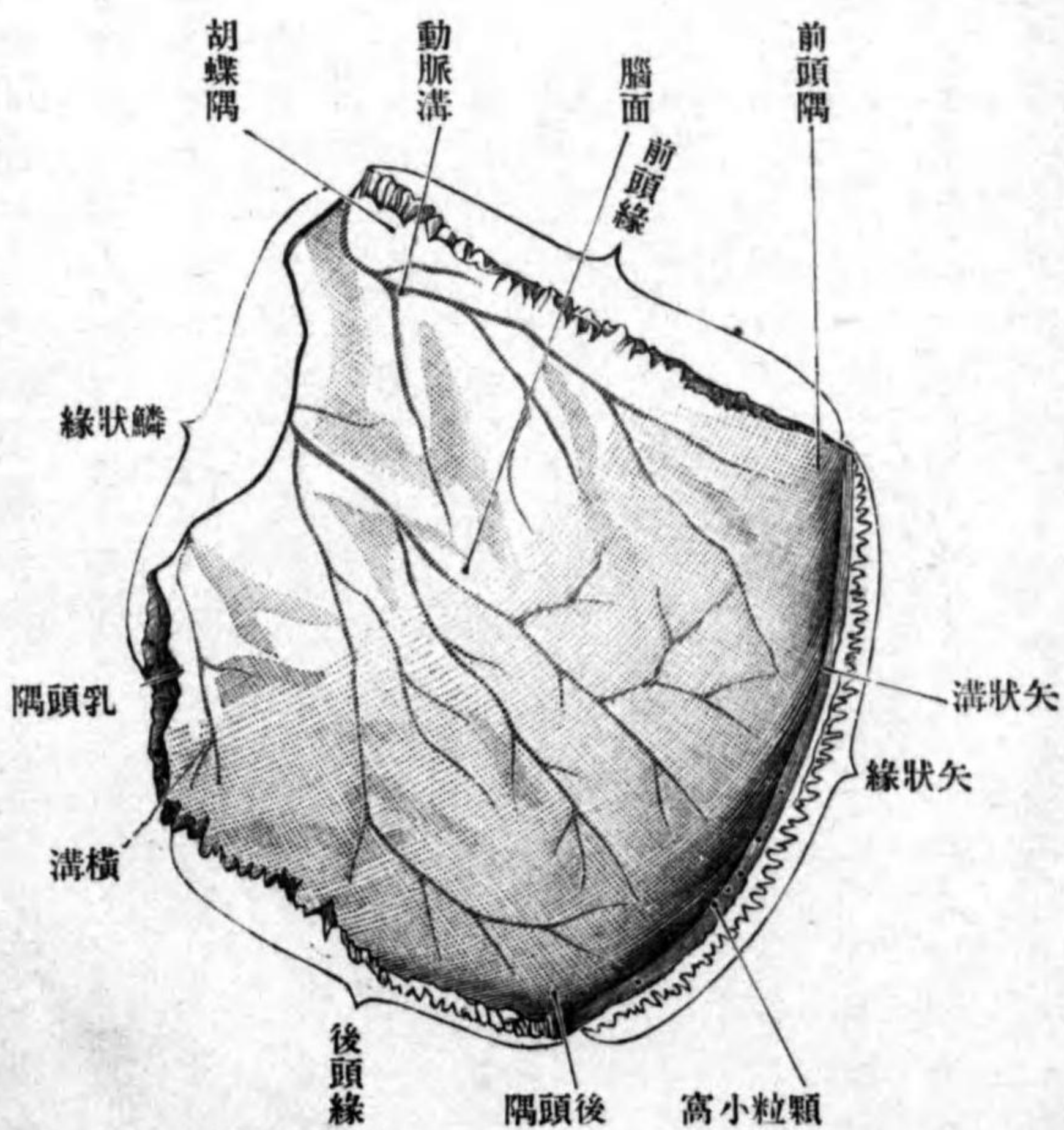
顛顚結節 *Tuber parietale* ト云ヒ、化骨點ノ在リシ所ナリ。此レノ下方ニ前後弓狀ニ走ル隆線アリ下顛顚線 *Linea temporalis inferior* ト云ヒ、前端ハ前頭骨ノ顛顚線ニ、後

上顱額線

顱頂孔
腦面

圖七十二百第

顱頂骨ノ内面



小孔アリ顱頂孔 Foramen parietale ト云ヒ、導血管硬腦膜枝後頭動脈ヲ通ズ。
 内面ハ凹面ニシテ腦面 Facies cerebralis ト云ヒ、腦隆起指狀壓痕及ビ動脈
 溝アリ、内側縁ニ偏シテ、此縁ト竝行ニ前後ニ走ル淺溝アリ、他側ノ同部ノ

端ハ顱額骨ノ顱
 額線ニ移行ス、顱
 額筋ノ附著スル
 所ナリ。此線ノ
 上方ニ此レト竝
 行セル微弱ノ隆
 線アリ上顱額線
 Linea temporalis supe-
 rior ト云ヒ、顱額
 筋膜ノ附著スル
 所ナリ。外面ノ
 内側縁ノ近クニ

矢狀溝
顆粒小窩

矢狀縁

矢狀縫合

鱗狀縁

鱗狀縫合

前頭縁

冠狀縫合

後頭縁

三角縫合

前頭隅

胡蝶隅

胡蝶顱頂縫合

後頭隅

溝ト共ニ完全ノ矢狀溝ヲ形成ス矢狀溝 Sulcus sagittalis ト云フ。此溝ノ附近
 ニ數多ノ小窩アリ顆粒小窩 Foveolae granulares (Pachioni) ト云ヒ、老人ニ於テ大
 且ツ多數ナリ。

内側縁ハ凸縁ニシテ矢狀縁 Margo sagittalis ト云ヒ、他側ノ同名縁ト接シ
 テ矢狀縫合 Sutura sagittalis ヲ形成ス。

外側縁ハ凹縁ニシテ鱗狀縁 Margo squamosa ト云ヒ、顱額鱗ノ顱頂縁ト接
 シテ鱗狀縫合 Sutura squamosa ヲ形成ス。

前縁ハ直縁ニシテ前頭縁 Margo frontalis ト云ヒ、前頭骨ノ顱頂縁ト接シ冠
 狀縫合 Sutura coronalis ヲ形成ス。

後縁ハ凸縁ニシテ後頭縁 Margo occipitalis ト云ヒ、後頭骨ノ顱頂縁ト接シ
 三角縫合 Sutura lambdoidea ヲ形成ス。

前内側隅 ハ前頭隅 Angulus frontalis ト云ヒ、冠狀縫合ノ中央ニアリ。
 前外側隅 ハ胡蝶隅 Angulus sphenoidalis ト云ヒ、胡蝶骨大翼ノ顱頂隅ト接

合シ胡蝶顱頂縫合 Sutura sphenoparietalis ヲ成ス。
 後内側隅 ハ後頭隅 Angulus occipitalis ト云ヒ、三角縫合ノ中央ニ位ス。

乳頭隅
横溝

前頭骨

後外側隅 ハ乳頭隅 *Angulus mastoideus* ト云ヒ、顛顛骨ノ顛頂截痕ニ符入
ス。内面ニ横溝ノ一部ヲ作ス溝アリ横溝 *Sulcus transversus* ト云フ。
聯接骨 他側ノ顛頂骨前頭骨後頭骨胡蝶骨顛顛骨ノ五骨ナリ。

戊 前頭骨 *Os frontale*.

位置 腦頭蓋ノ前部ニシテ、其前壁側壁ノ一部及ビ眼窠ノ天蓋ヲ爲ス、成
人ニ於テハ通常無對ナリ。本來此骨ハ左右對性ニシテ生後尙二片ヲ成セ
ドモ、終ニ合シテ一骨トナルナリ、故ニ成人ニ於テモ尙二片ニ分離スルコ
トアリ。

形狀 不正形ニシテ貝殻ニ類似シ、前頭鱗、鼻部及ビ左右眼窠部ニ區別ス。

前頭鱗
顛頂線
上眼窠線
前頭截痕
上眼窠孔

前頭鱗 *Squama frontalis* ハ前頭骨ノ前上方ノ一帯ナリ。外面ハ凸面
ニシテ、後縁ヲ顛頂線 *Margo parietalis* ト云ヒ、冠狀縫合ヲ形成ス。前下方ハ
中央部ハ鼻部ニ移行シ、兩側部ハ左右眼窠部ニ移行ス、此眼窠部トノ移行
部ハ弓狀ノ鈍縁ナリ上眼窠線 *Margo supraorbitalis* ト云ヒ、眼窠外口ノ上縁
ヲ作ス。此縁ノ鼻部ニ偏シタル所ニ小彎入部アリ前頭截痕 *Incisura frontalis*
ト云ヒ、同名動脈神經ヲ通ズ。其外側ニ小孔ヲ見ル上眼窠孔 *Foramen supraor-*

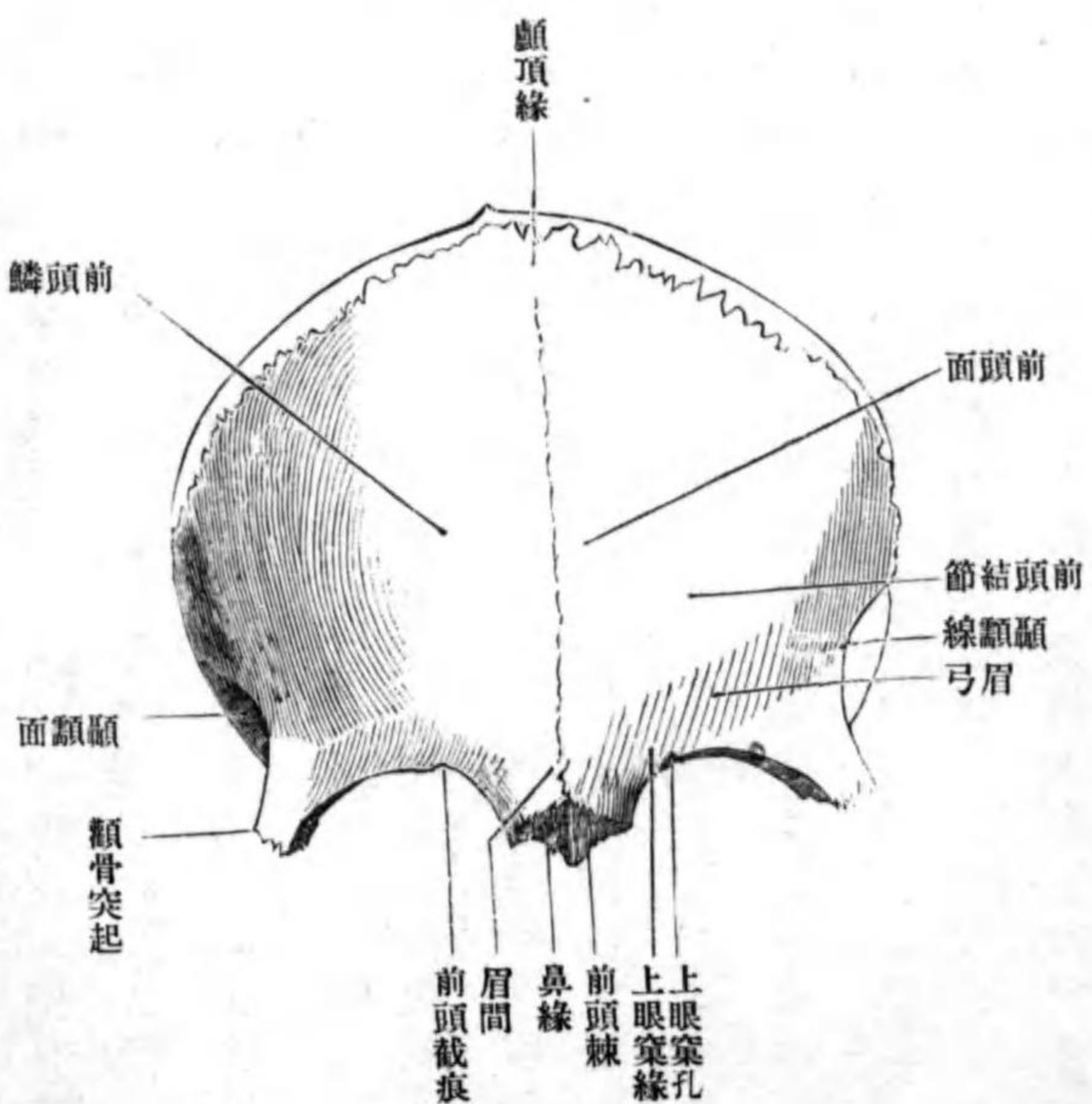
(前頭孔、上眼窠
截痕)
顛骨突起
顛骨前頭縫合

bitale ト云ヒ、同シク同名動脈神經ヲ通ズ。(此レニ反シ内側ハ孔ニシテ外側ノ截痕
men frontale 上眼窠截痕 *Incisura frontalis* ト云フ。) 上眼窠線ノ外側端ハ外下方ニ突出ス顛骨突起
Processus zygomaticus ト云ヒ、顛骨ノ前頭胡蝶突起ト接合シ顛骨前頭縫合 *Sutura*
zygomaticofrontalis ヲ形

成ス。此突起ノ後縁
ヨリ上後方ニ向テ
進ム弓狀ノ隆線ア
リ顛顛線 *Linea tem-*
poralis ト云ヒ、後端

顛顛線
前頭面

第百二十八圖
前頭骨ノ前面



ハ下顛顛線ニ連續
ス。此線ニ由テ前頭
鱗ノ外面ハ三面ニ
分カタル、即チ中央
部一帯ヲ前頭面
Facies frontalis ト云ヒ、

顛額面
 眉弓(上毛弓)
 眉間
 前頭結節
 腦面
 矢狀溝
 前頭櫛
 盲孔
 鼻部
 鼻緣
 鼻前頭縫合
 前頭上頭縫合
 前頭棘

兩側ヲ顛額面 *Facies temporalis* ト云ヒ顛額窩ノ壁ヲ成ス。上眼窠縁ノ上方ニ左右二條ノ弓狀隆起アリ眉弓(上毛弓) *Arcus superciliaris* ト云フ。眉弓間ニ存スル稍凹ミタル面ヲ眉間 *Glabella* ト云フ。眉弓ノ上方ニ左右二個ノ廣汎性膨隆アリ前頭結節 *Tuber frontale* ト云ヒ、化骨點ノ在リシ所ナリ。内面ハ凹面ニシテ腦面 *Facies cerebrale* ト云ヒ、腦隆起指狀壓痕動脈溝アリ。此面ノ正中ニ上下ニ走ル溝アリ矢狀溝 *Sulcus sagittalis* ト云ヒ、其下部ハ細長キ堤起ニシテ前頭櫛 *Crista frontalis* ト云ヒ、大脳鎌ノ附著スル所ナリ。此櫛ノ下端ニ裂孔アリ、篩骨ト接合シテ完全ナル盲孔 *Foramen caecum* ヲ形成ス。

鼻部 *Pars nasalis* ハ前頭鱗ノ下部ニシテ、左右眼窠部ノ間ニ位スル骨質厚キ部分ナリ。前縁ハ鋸齒狀ニシテ鼻緣 *Margo nasalis* ト云ヒ、正中ニ偏シタル所ハ鼻骨ト接シ鼻前頭縫合 *Sutura nasofrontalis* ヲ作り、外方ニ偏シタル所ハ上顎骨ノ前頭突起ト接シ前頭上顎縫合 *Sutura frontomaxillaris* ヲ作ス。後縁ハ左右眼窠部間ニ生スル篩骨截痕ノ前縁ヲ爲ス。此部ノ下面ヨリ前下方ニ向テ鋭利ナル突起ヲ出ス前頭棘 *Spina frontalis* ト云ヒ、前面ハ粗糙ニシテ鼻骨及ビ上顎骨前頭突起ニ接シ、後面ハ稍深キ溝ヲ成シ鼻腔ノ前

壁ノ上部ヲ作ス。溝ノ外側縁ハ篩骨回廓ノ内壁ニ接シ、内側縁ハ篩骨ノ鷄櫛及ビ鉛直板ニ联接ス。

眼窠部 *Pars orbitalis* ハ左右二部アリテ其間ハ長方形ノ間隙即チ篩骨截痕 *Incisura ethmoidalis* ニ由テ隔テラ

レ、前頭鱗トハ殆ト直角ヲ畫キ、地平ニ位ス。上面ハ腦面 *Facies cerebrale* ト云ヒ指狀壓痕、腦隆起等ヲ見ル。下面ハ

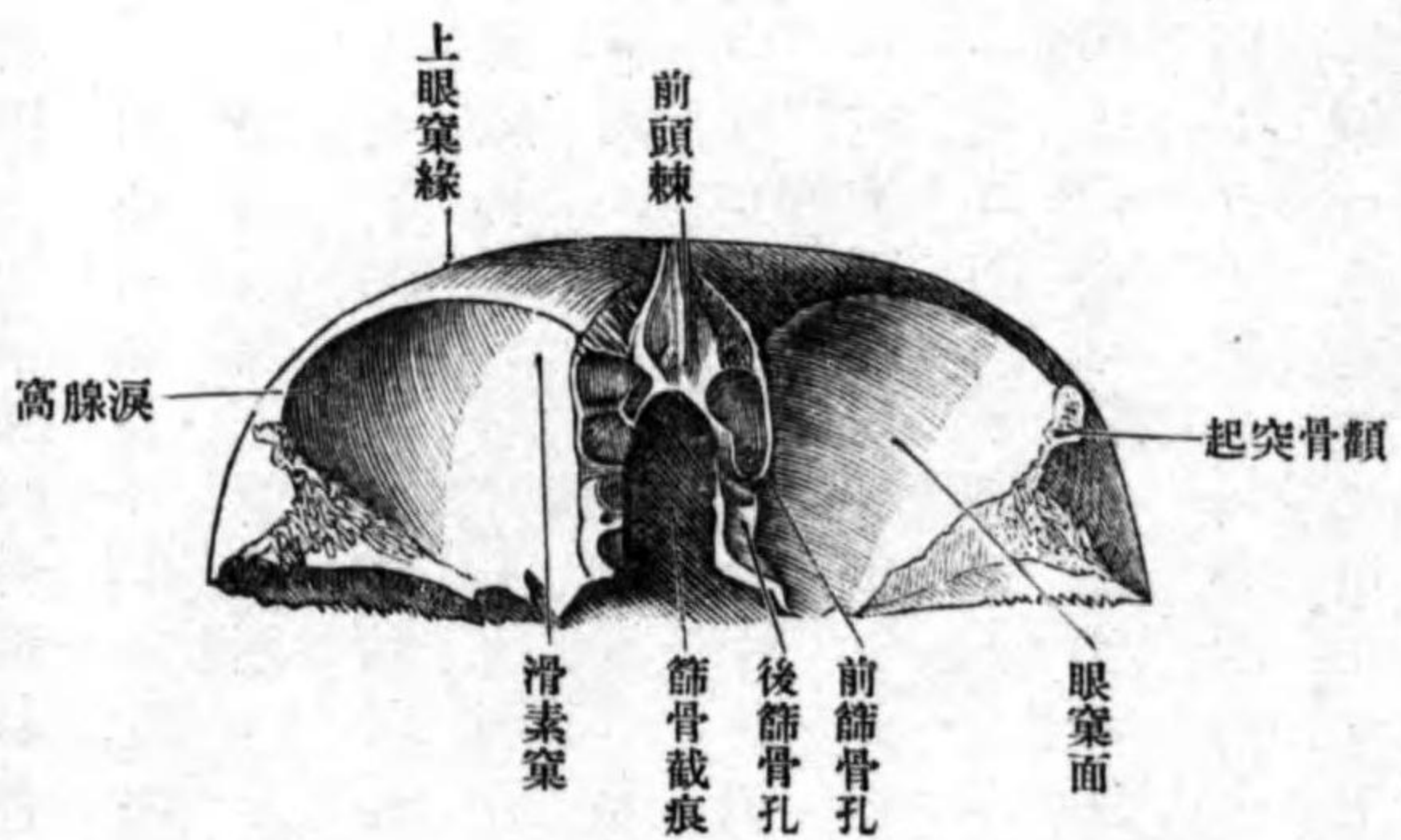
眼窠ノ天蓋ヲ成ス面ニシテ眼窠面 *Facies orbitalis* ト云ヒ、其形略、四角形ニシテ前縁ハ上眼窠縁及ビ顛骨突起ノ前

縁ニ一致シ、外側縁ハ顛骨ノ胡蝶眼窠突起及ビ大翼ノ前頭縁ト联接スル粗

糙面ニ隣リ、後縁ハ最モ短ク鋸齒狀ニシテ胡蝶骨小翼ノ前縁ト接合シ、内側縁ハ篩骨截痕ノ内縁ヲ成シ、篩骨ノ篩

眼窠部
 篩骨截痕
 腦面
 眼窠面

第一百二十九圖
 前頭骨ノ下面



前頭篩骨縫合

前及ヒ後篩骨孔

前頭竇

前頭竇中隔

淚腺窩

滑車小窩

滑車棘

狀板ト联接シテ前頭篩骨縫合 Sutura frontoethmoidalis ノ一部ヲ成ス、此線ノ外方一帶ハ前後ニ細長キ粗糙面ニシテ、篩骨ノ回廓ノ上面ト接合スル所ナリ、此所ニ前後二條ノ前額徑ニ走ル溝ヲ見ル、篩骨回廓ノ上面ニ存スル同様ノ溝ト合シテ前及ヒ後篩骨孔 Foramen ethmoidale anterius et posterius ヲ形成ス、同名動脈、神經ヲ通ズ。前篩骨孔ノ前方ニ大ナル裂孔アリ、此レ前頭鱗及ヒ眼窠部ノ骨質内ニ存スル大ナル腔洞即チ前頭竇 Sinus frontalis ノ出口ナリ、竇中ニハ不正ノ薄骨片即チ前頭竇中隔 Septum sinuum frontium アリテ不完全ニ左右兩腔ニ分カツ、此腔ハ粘膜炎ヲ以テ被ワレ鼻腔ニ交通ス。眼窠面ハ一汎ニ凹陷シ滑澤ナリ、外側額骨突起ニ偏シタル部分ハ淚腺ノ座スル所ニシテ、殊ニ深ク陥没ス淚腺窩 Fossa glandulae lacrimalis ト云ヒ、内前方鼻部ニ偏シタル所ニモ小凹陷アリ滑車小窩 Fovea trochlearis ト云フ、稀レニ此窩ノ外側ニ小突起ヲ見ルコトアリ、然ルトキハ滑車棘 Spina trochlearis ト云フ、上斜筋ノ滑車ノ附著スル所ナリ。

联接骨 腦頭蓋骨ニテハ顱頂骨、胡蝶骨、篩骨、顏面頭蓋ニテハ鼻骨、上顎骨、淚骨、額骨等十二骨ナリ。

己 篩骨 Os ethmoidale.

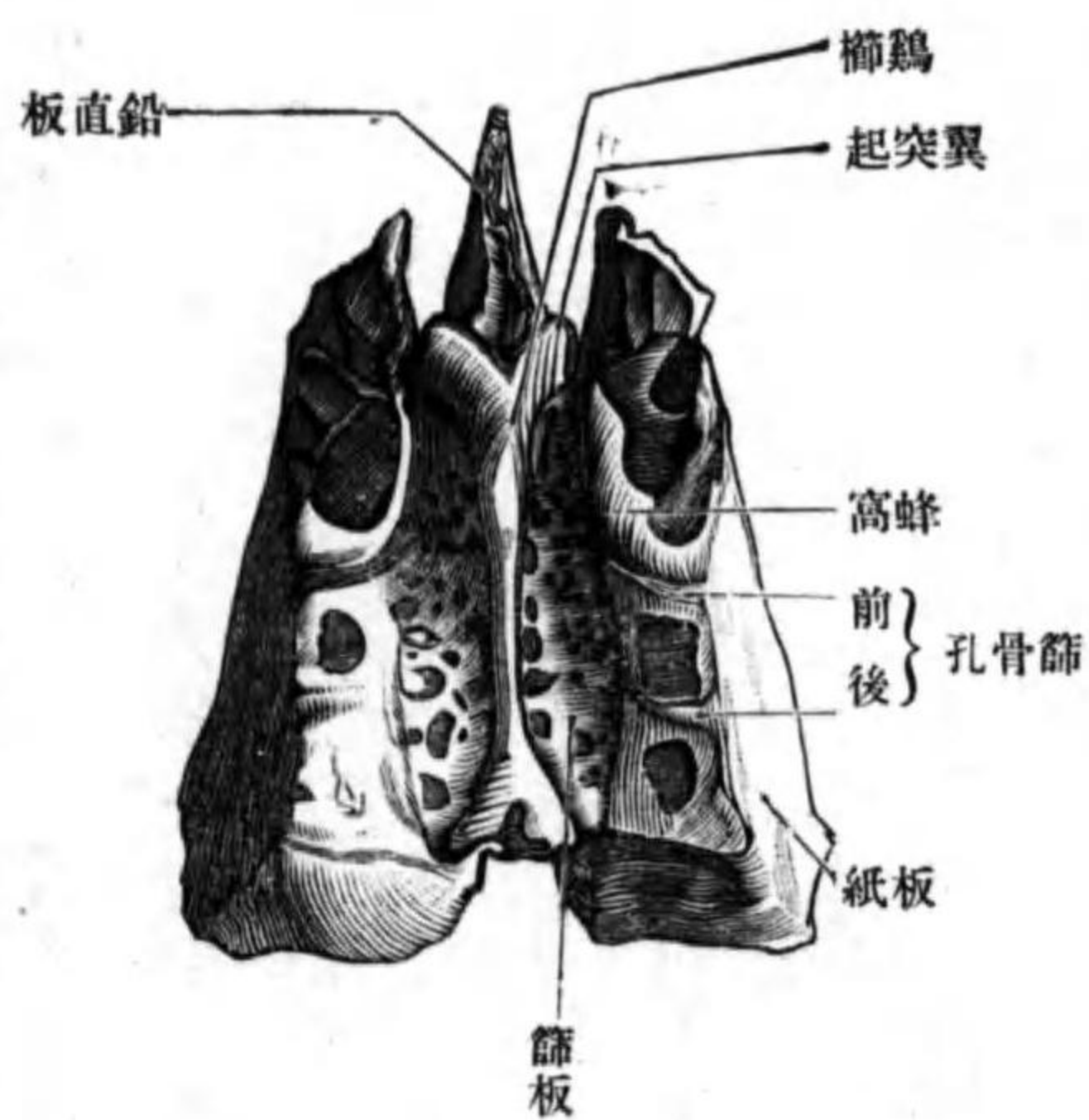
位置 腦頭蓋基底ノ前部ニテ胡蝶骨ノ前方ニ位シ、鼻腔及ヒ眼窠ノ構成ヲ助ク。

形狀 略、骰子ニ類似シ、四部ニ區別ス、即チ篩狀板、鉛直板、左右篩骨回廓是ナリ。

篩狀板 Lamina cribrosa

ハ中央ノ地平位ニアル骨板ニシテ、嗅神經ノ通ズル多數ノ小孔ヲ有シ、恰モ篩ノ如シ、大ナル孔ハ二列ニ列ス。上面ハ前頭蓋窩ノ床底ヲ爲ス所ニシテ、前方ニ偏シタル所ニ突起アリ、形、鷄冠ニ髣髴タルヲ以テ鷄櫛 Gista galli ト云ヒ、大脳鎌ノ附著スル所ナリ。此櫛ノ前縁ヨリ兩側ニ散開スル突起ヲ出

第三百十三圖 篩骨ノ上面



鷄櫛

篩狀板

篩骨

翼突起

鉛直板

回廊

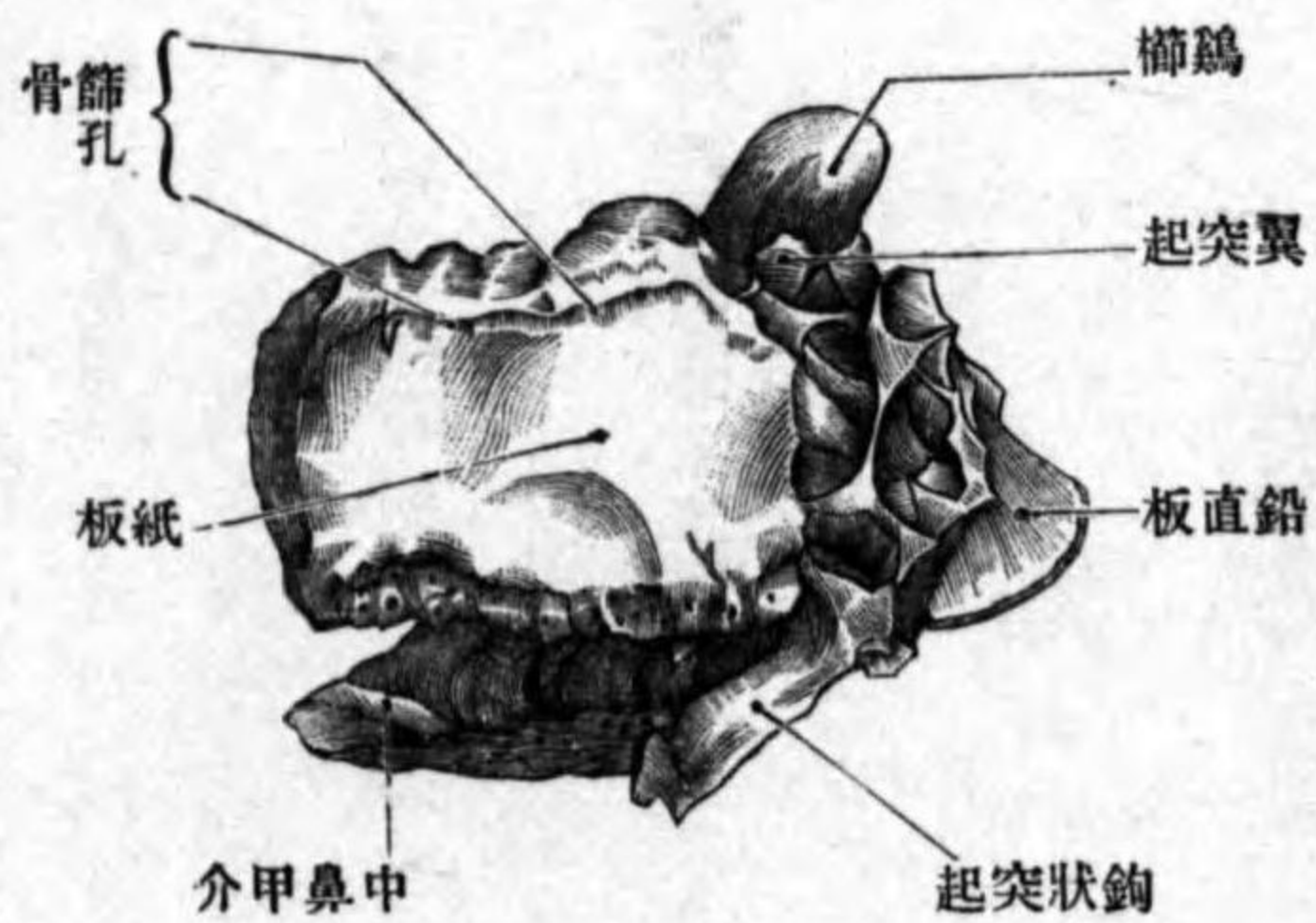
篩骨蜂窩

ス翼突起 *Processus alaris* ト云ヒ前頭骨ノ鼻部ト联接シ、完全ナル盲孔ヲ形成ス。下面ハ鉛直板ニ由テ左右ニ分カタレ、鼻腔ノ天蓋ヲ作ス。篩狀板ノ前縁及ビ兩側縁ハ前頭骨ノ篩骨截痕ヲ周圍縁ニ联接シ、前頭篩骨縫合ノ一部ヲ作ス。後縁ハ胡蝶骨體ノ前縁ト接シ、胡蝶篩骨縫合ヲ作ス。

鉛直板 *Lamina perpendicularis* ハ篩狀板ノ下面ヨリ下方ニ向テ突出スル不正四角形ノ骨板ニシテ、骨性鼻中隔ノ一部ヲ成ス、回廊ノ中間ニテ略、身體ノ正中ニ位ス。前縁ハ鼻中隔軟骨及ビ前頭棘ニ接シ、下縁ハ鋤骨ノ上縁ニ、後縁ハ胡蝶骨ノ胡蝶櫛ニ接ス。

圖一十三百第

面外ノ骨篩

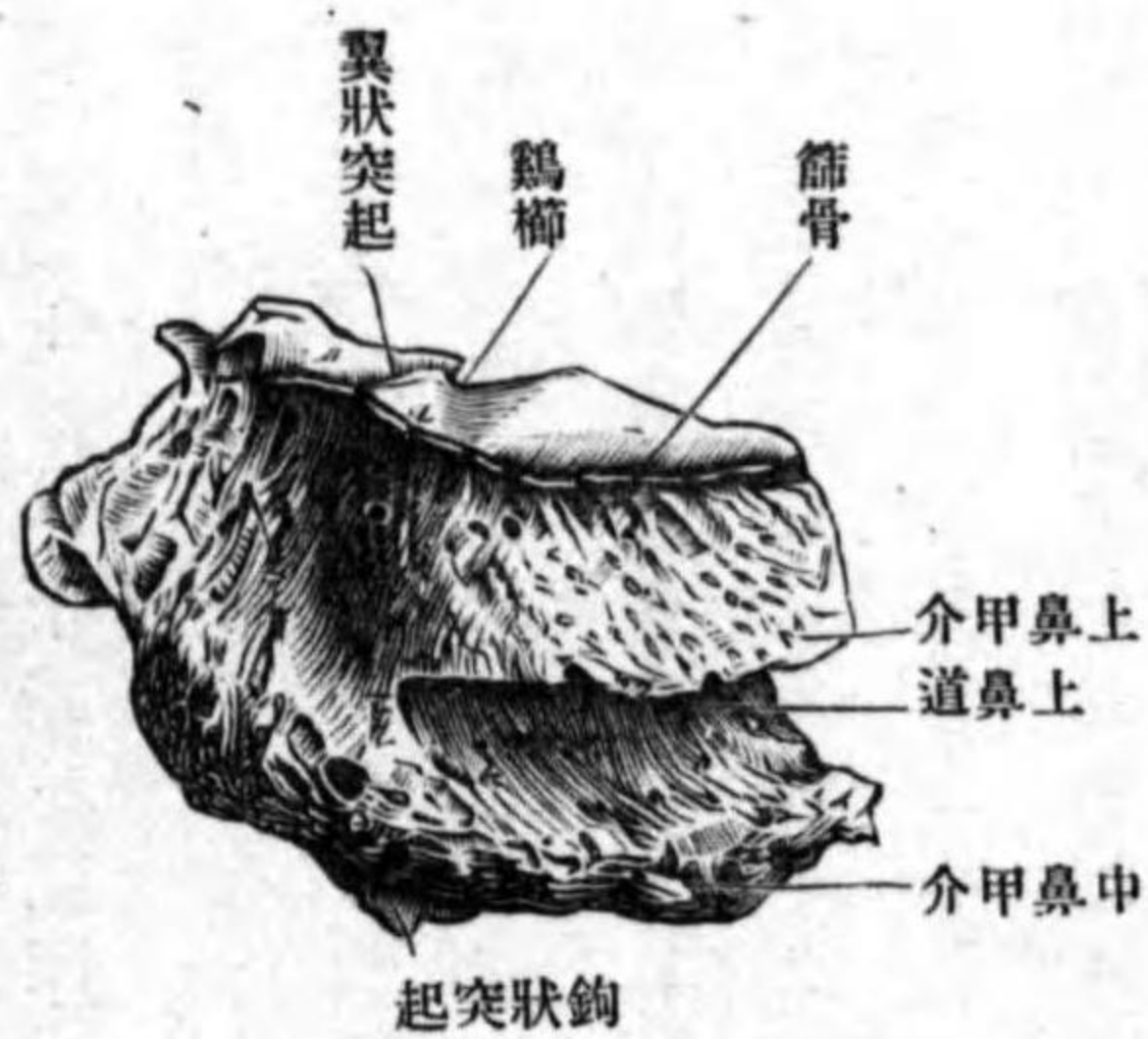


回廊 *Labyrinthus ethmoidalis* ハ篩板ノ兩側縁ニ懸垂シ、長四角形ニシテ六壁ヲ區別ス。内部ニハ小骨片ヨリ取圍マレタル多數ノ小房アリ、篩骨蜂窩 *Cellulae ethmoidales* ト云ヒ、内面ハ粘膜ヲ以テ被ワ

紙板
篩骨上顎縫合
口蓋篩骨縫合
胡蝶篩骨縫合

圖二十三百第

面内ノ骨篩



レ各自相交通スルノミナラズ、鼻腔ト連通ス。回廊ノ内外壁ニハ完全ノ骨板アリテ蜂窩ヲ閉鎖スレトモ、其他ノ壁ハ皆不全ナル蜂窩ヲ現ワシ、上壁ハ前頭骨ト、前壁ハ前頭骨ノ鼻部上顎骨ノ前頭突起ト、後壁ハ口蓋骨ノ眼窠突起、胡蝶骨體及ビ胡蝶甲介ト、外下壁ハ淚骨上顎骨體ト、接合シ以テ全蜂窩ヲ成シ完全ニ閉鎖セラル。而シテ其完全ナル外壁ハ薄キ四角形ノ骨板ニシテ紙板 *Lamina papyracea* ト云ヒ、前縁ハ淚骨ト接シ、下縁ハ上顎骨ト接シ、篩骨上顎縫合 *Sutura ethmoidemaxillaris* ヲ形成シ、後縁ハ口蓋骨ノ眼窠突起及ビ胡蝶骨體ト接シ、口蓋篩骨縫合 *Sutura pala-ethmoidalis* 及ビ胡蝶篩骨縫合 *Sutura sphen-ethmoidalis* ヲ作シ、上縁ハ前頭骨ト接シテ前頭篩骨縫合ノ一部ヲナス。完全ナル内壁ハ鉛直ニシテ其面粗糙ナリ、多數ノ小孔ヲ見ル、前縁ハ前頭棘ノ後面ノ外壁及ビ上顎骨ノ篩骨櫛ト、後縁ハ胡蝶甲介ノ外側縁及ビ口

中鼻甲介
 上鼻甲介
 最上鼻甲介
 胡蝶篩骨隱窩
 上鼻道
 鉤狀突起
 篩骨漏斗
 篩骨泡
 半月狀裂孔
 顔面骨

蓋骨ノ篩骨櫛ト接ス、下縁ハ肥厚セル遊離縁ニシテ、稍、外方ニ彎曲ス中鼻甲介 Concha nasalis media ト云フ。此ノ後上方ニ貝殻狀ノ短隆起アリ上鼻甲介 Concha nasalis superior ト云ヒ、尙此上方ニ屢、同様ノ隆起ヲ見ル最上鼻甲介 Concha nasalis suprema ト云フ。以上三鼻甲介ノ間ニハ溝狀ノ凹陷部アリ、上方ヲ胡蝶篩骨隱窩 Recessus sphenoidalalis ト、下方ヲ上鼻道 Meatus nasi superior ト云フ。中鼻甲介ノ前端ノ外側ニテ、回廓ノ下壁ヨリ後下方ニ向フ突起ヲ出ス鉤狀突起 Processus uncinatus ト云ヒ、尖端ハ下鼻甲介ノ篩骨突起ト連結ス。中鼻甲介ノ外側ニテ鉤狀突起ニ沿フテ前上方ニ昇ル腔洞アリ篩骨漏斗 Infundibulum ethmoidale ト云ヒ、下方ハ狭クシテ上方ニ至ルニ從テ廣濶トナリ、遂ニ前頭竇ニ通ズ、漏斗ノ後壁ニ蜂窩壁ノ水泡狀ニ突出スルアリ篩骨泡 Bulla ethmoidalis ト云フ。泡ト鉤狀突起ノ上縁トノ間ノ裂隙ヲ半月狀裂孔 Hiatus semilunaris ト云フ。

聯接骨 胡蝶骨前頭骨上顎骨淚骨口蓋骨下鼻甲介鋤骨ナリ。

第一 顔面骨

顔面骨ハ其數十五個アリ接合シテ顔面頭蓋(植蓋物) Cranium viscerale ヲ形成ス

上顎骨

甲 上顎骨 Maxilla.

上顎體、上顎竇
 眼窠面
 下眼窠溝
 下眼窠管
 下眼窠孔
 齒槽管
 下眼窠縫合
 眼窠界
 淚上顎縫合

位置 顔面頭蓋ノ大部分ヲ占メ、左右有對ナリ。
 形狀 不正ノ三角形ニシテ中央ノ體ト、體ヨリ突出スル前頭・顴骨口蓋齒槽ノ四突起ニ區別ス。

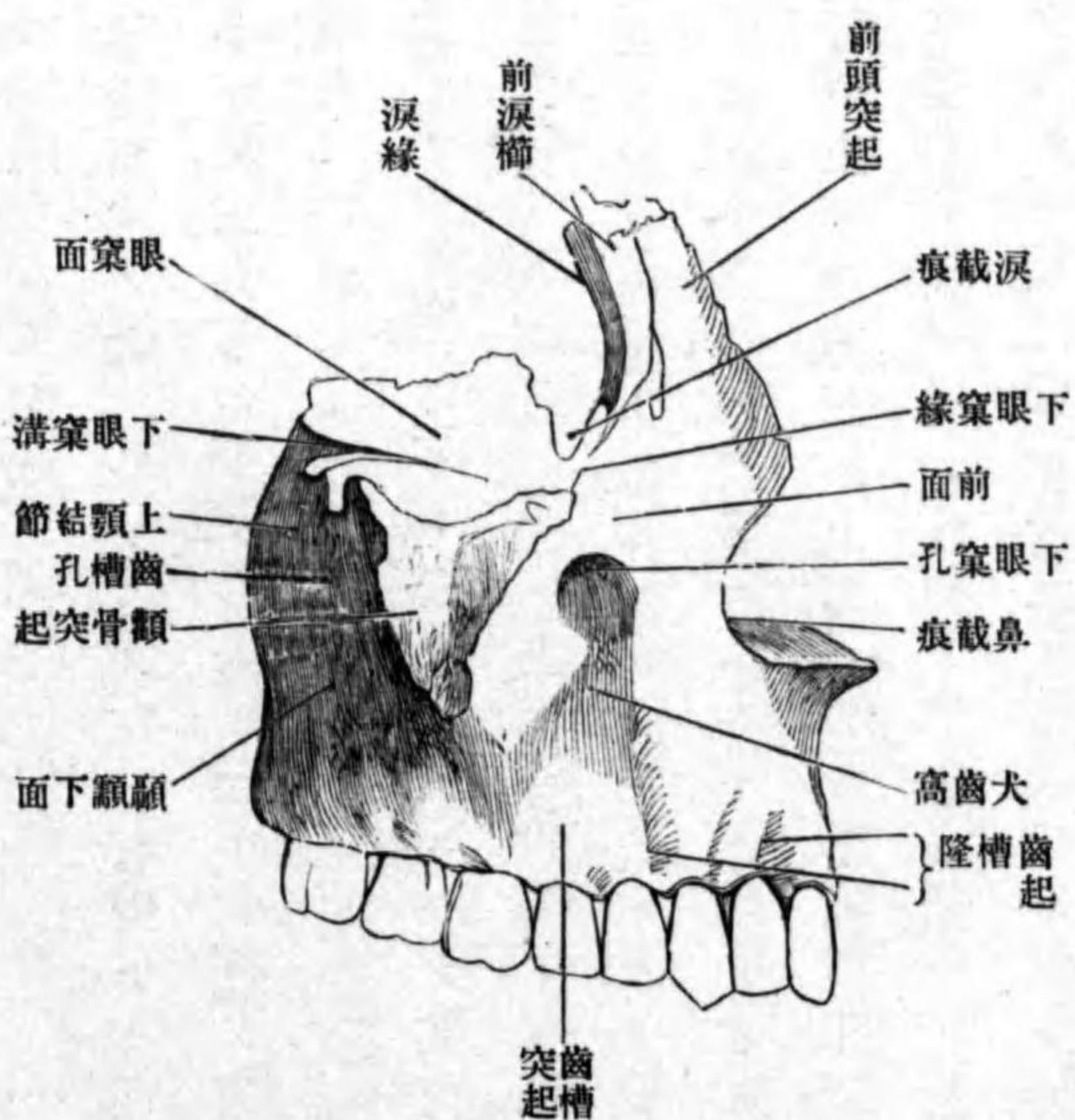
體ハ上顎體 Corpus maxillae ト云ヒ、楔狀ニシテ其内ニ大ナル腔洞アリ上顎竇 Sinus maxillaris ト云フ。體ノ上面ハ眼窠ノ床底ヲ成ス面ニシテ眼窠面 Facies orbitalis ト云フ。此面ノ後外側ニ當テ深キ溝アリ下眼窠溝 Sulcus infraorbitalis ト云ヒ、前端ハ眼窠面ノ直下ニ存スル管即チ下眼窠管 Canalis infraorbitalis ニ連續シ、管ハ上顎骨前面ノ上部ニアル下眼窠孔 Foramen infraorbitale ニ開ク、何レモ下眼窠動脈・神經ヲ通ズ。此管ノ下壁ニ始マリ、上顎竇ノ前壁ノ骨質中ヲ下行スル管アリ齒槽管 Canales alveolares ト云ヒ、前上齒槽動脈及ビ中及ビ前上槽枝(下眼窠神經)ヲ通ズ。下眼窠管ノ上壁ニハ、管ノ經過ニ一致セル縫合アリ下眼窠縫合 Sutura infraorbitalis ト云フ。縫合ヨリ内側部ヲ眼窠界 Planum orbitale ト云フ。内側縁ハ前部ハ淚骨ト聯接シテ淚上顎縫合 Sutura lacrimomaxillaris ヲ形成シ、其後部ハ篩骨ノ紙板ト接シ篩骨上顎縫合ヲ成ス。前縁ハ内方ハ平滑

下眼窠縁
前面
犬齒窩
鼻截痕
顚顚下面
上顎結節

ニシテ下眼窠縁 Margo infraorbitalis ト云ヒ、其外方ハ鋸齒狀ニシテ額骨突起ニ連続ス。後縁ハ大部分ハ遊離縁ニシテ、胡蝶骨大翼ノ眼窠面ノ下縁ト相對シ、其間ニ下眼窠破裂ヲ形成ス、其内方ノ隅ハ口蓋骨眼窠突起ト接シ、口蓋上顎縫合ヲ形成ス。体ノ前面 Facies anterior ハ上部ニ下眼窠孔アリ、其下方ニ凹窩アリ、犬齒窩 Fossa canina ト云ヒ、犬齒筋ノ附着スル所ナリ、前面ノ内側縁ハ銳縁ニシテ彎入ス、鼻截痕 Incisura nasalis ト云フ。體ノ後面ハ顚顚下面 Facies infratemporalis ト云ヒ、骨面稍、粗糙ニシテ隆起ス、上顎結節 Tuberculum maxillare ト云ヒ、内外翼

第三百三十三圖

面上ノ骨外



方ニ凹窩アリ、犬齒窩 Fossa canina ト云ヒ、犬齒筋ノ附着スル所ナリ、前面ノ内側縁ハ銳縁ニシテ彎入ス、鼻截痕 Incisura nasalis ト云フ。體ノ後面ハ顚顚下面 Facies infratemporalis ト云ヒ、骨面稍、粗糙ニシテ隆起ス、上顎結節 Tuberculum maxillare ト云ヒ、内外翼

齒槽孔
鼻面
上顎裂孔
淚溝
鼻淚管
甲介櫛
前頭突起
前頭上顎縫合
鼻上顎縫合
淚溝

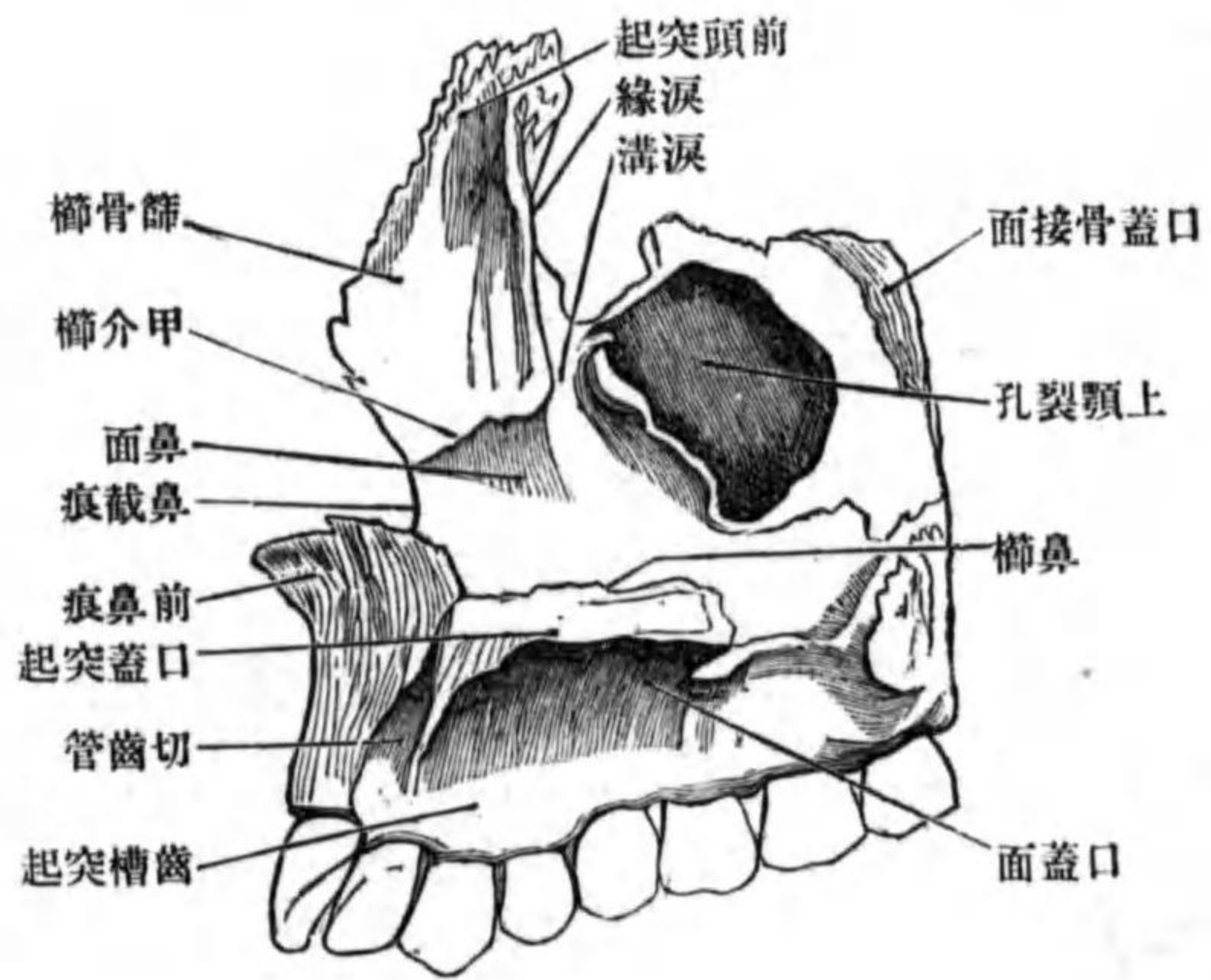
狀筋ノ附着スル所ナリ。此面ニ二三個ノ小孔(時トシテ大ナルトシテ)ヲ見ル、齒槽孔 Foramina alveolaria ト云ヒ、骨質内ヲ經過スル齒槽管ノ出口ニシテ、後上齒槽動脈後上齒槽枝(上顎神經)ヲ通ス。體ノ内、側面ハ鼻腔ノ側壁ヲ成ス、垂直面ニシテ鼻面 Facies nasalis ト云ヒ、中央ヨリハ少シク後上方ニ偏シテ大ナル裂孔アリ、上顎裂孔 Hiatus maxillaris ト云フ、此レ上顎竇ノ出口ナリ、裂孔ノ後方ハ口蓋骨ノ鉛直部ト接スル粗糙面ニシテ、其後方ニ淺溝ヲ現ワス、胡蝶骨口蓋骨ト共ニ翼狀口蓋管ヲ成ス、裂孔ノ前方ノ上部ニ深溝ヲ現ワス、淚溝 Sulcus lacrimalis ト云ヒ、淚骨及ビ下鼻甲介ノ淚骨突起ニ由テ内方ヨリ閉ザサレ、膜様鼻淚管ヲ通ズル鼻淚管 Canalis nasolacrimalis ヲ形成ス、淚溝ノ前方ニ前後ニ走ル横隆起アリ、甲介櫛 Crista conchalis ト云ヒ、下鼻甲介ノ上縁ト接ス。體ノ下面ハ口蓋突起及ビ齒槽突起ニ聯結ス。

前頭突起 Processus frontalis ハ體ノ上内側隅ヨリ上方ニ突出シ、上端ハ鋸齒狀ニシテ前頭骨ノ鼻部ト接シ、前頭上顎縫合 Sutura frontomaxillaris ヲ形成ス、前縁ハ銳縁ニシテ鼻骨ト接シ、鼻上顎縫合 Sutura nasomaxillaris ヲ形成ス、後縁ハ廣キ縁ニシテ上下ニ走ル溝ヲ現ワス、淚溝 Sulcus lacrimalis ト云ヒ、溝

涙線
前涙櫛
涙截痕
篩骨櫛
額骨突起
口蓋突起

第三百四十四圖

上顎骨ノ内面



ノ内側縁ハ涙骨ト接シ涙上顎縫合ヲ形成ス涙線 Margo lacrimalis ト云ヒ外側縁ハ前涙櫛 Crista lacrimalis anterior ト云ヒ涙骨ノ後涙櫛ト相對ス櫛ノ下端ト下眼窠縁トノ間ニ小彎入ヲ現ワス涙截痕 Incisura lacrimalis ト云ヒ涙骨鉤ノ箱入スル所ナリ外面ハ滑澤ニシテ顔面ニ向ヒ内面ハ鼻腔ノ前壁ヲ爲シ中央ニ前後ニ走ル隆線アリ篩骨櫛 Crista ethmoidalis ト云ヒ篩骨回廓ノ内壁ノ前端ト接ス。

觀骨突起 *Processus zygomaticus*. ハ體ノ外上角ヨリ突出ス上面ハ粗糙ニシテ頰骨ト接シテ頰骨上顎縫合ヲ成ス。
口蓋突起 *Processus palatinus*. ハ鼻面ノ下縁ヨリ内方ニ向テ突出ス

口蓋棘
口蓋溝
中口蓋縫合
鼻櫛
橫口蓋縫合
齒槽突起
齒槽唇
齒槽・槽間中隔
齒槽隆起

ル地平ノ骨板ニシテ口腔ト鼻腔ノ境界ヲナス。上面ハ滑澤ニシテ鼻腔ノ底面ノ一部ヲ成シ下面ハ粗糙ニシテ口腔ノ天蓋ヲ成シ時トシテ此面ノ後縁ノ近クニ二三ノ小突起ヲ現ワス口蓋棘 *Spinae palatinae* ト云ヒ其間ニ存スル溝ヲ口蓋溝 *Sulci palatini* ト云フ内側縁ハ鋸齒狀ニシテ他側ノ同所ト接合シ中口蓋縫合 *Sutura palatina mediana* ヲ形成ス内側縁ヨリ上方ニ向フ前後ニ長キ堤起ヲ出ス鼻櫛 *Crista nasalis* ト云ヒ鋤骨ノ下縁ト接ス後縁ハ口蓋骨ノ地平部ノ前縁ト接シ橫口蓋縫合 *Sutura palatina transversa* ヲ成ス。

齒槽突起 *Processus alveolaris*. ハ體ノ下面ヨリ下方ニ突出シ其形弓形ニシテ凹側ハ内方ニ向ヒ凸側ハ外側ニ向フ廣キ下縁ヲ齒槽唇 *Limbus alveolaris* ト云ヒ前後ニ列スル八個ノ孔ヲ有ス其孔ハ齒ノ箱入スル所ニシテ齒槽 *Alveoli dentales* ト云フ各齒槽ヲ隔ツル骨板ヲ槽間中隔 *Septa interalveolaria* ト云フ齒槽ノ底ハ箱入スル齒ノ齒根ノ形ニ一致ス即チ單純ナルアリ或ハ二腔ニ或ハ三腔ニ分カル。突起ノ外面ニハ齒槽ニ一致セル隆起アリ齒槽隆起 *Juga alveolaria* ト云フ。

前方二個ノ齒槽ヲ圍擁スル骨質ハ胎生ノ初期ニ於テハ一ツノ獨立骨ニシ

切齒骨
切齒縫合
上顎間縫合
切齒孔
切齒管
前鼻棘

テ、上顎骨ニ癒著スルコトナシ。此レヲ切齒骨 *Os incisivum* ト云フ、然シ後ニ、
既ニ胎生中ニ上顎骨ト癒著シ一骨トナルナリ、其癒著スル所ニ、初生兒時
トシテ成人ニ於テモ、縫合ヲ認ム切齒縫合 *Sutura incisiva* ト云フ、左右上顎
骨ノ切齒骨ヨリ生成シタル部分相接合シテ上顎間縫合 *Sutura intermaxillaris*
ヲ形成スルトキハ、縫合ノ下面ニ卵圓形ノ小孔ヲ作ル切齒孔 *Foramen inci-*
sivum ト云フ。此孔ニ始マリ骨質内ヲ上行シ、直ニ二管ニ分カレ、左右鼻腔ニ
開口スルY狀ノ管アリ切齒管 *Canalis incisivus* ト云ヒ、大口蓋動脈ノ分枝鼻
口蓋神經ノ分枝ヲ通ズ。縫合ノ上面ニ鼻樑ノ直接連續ヲ爲ス高キ堤起アリ、
其前端ハ尖銳ノ突起ヲ以テ終ル前鼻棘 *Spina nasalis anterior* ト云フ。
聯接骨 前頭骨、篩骨、鼻骨、顳骨、淚骨、下鼻甲、介口蓋骨、鋤骨及ビ他側ノ上顎
骨ノ九骨ナリ。

乙 口蓋骨 *Os palatinum*。

位置 上顎骨鼻面ノ後部ニ附著スル、左右有對ノ骨ニシテ、鼻腔ノ基底及
ビ側壁ノ一部ヲ形成ス。

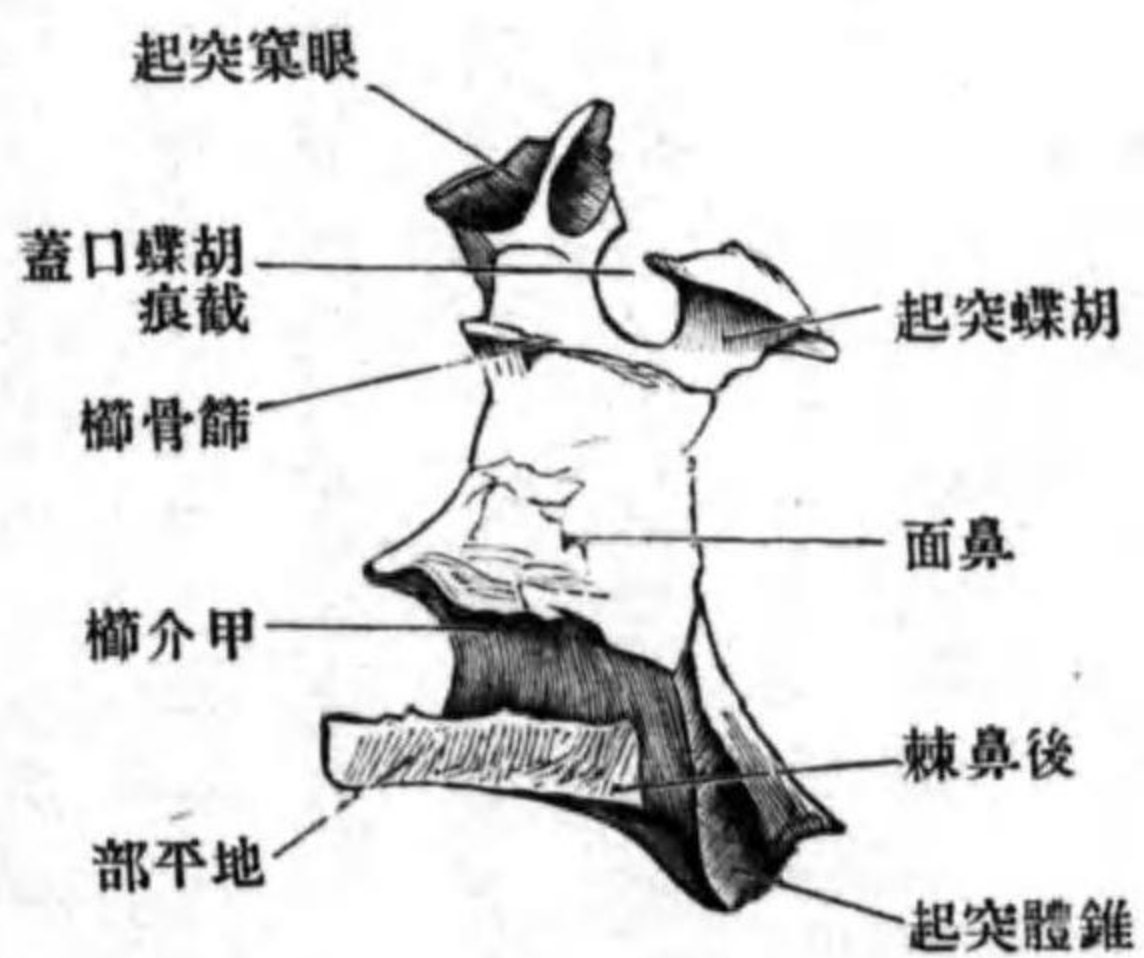
形狀 不正形ニシテ、鉛直部及ビ地平部ノ二部ニ分カツ。

鉛直部
眼窩突起
口蓋篩骨縫合
口蓋上顎縫合
胡蝶突起
胡蝶口蓋截痕
胡蝶口蓋孔
鼻面
篩骨樞

鉛直部 *Pars perpendicularis*

ハ名ノ如ク鉛直ニ立ツ骨板ニシテ、上端
ニ二突起ヲ現ワス、前外側ニ突出セルヲ眼窩突起 *Processus orbitalis* ト云ヒ、内
面ニ凹窩ヲ有ス、篩骨回廓ノ後下面ト接ス。突起ノ前外側面ハ滑澤ニシテ
眼窩床底ノ後内隅ニ現ワレ、前線ノ上部ハ篩骨紙板ト、前線ノ下部ハ上顎
骨體ト接シ、口蓋篩骨縫合及ビ口蓋上顎縫合 *Sutura palatomaxillaris* ヲ形成シ、
後縁ハ上部ハ胡蝶骨體ノ前外側面ニ接シテ、胡蝶眼窩縫合ヲ成シ、下部ハ
下眼窩破裂内ニ遊離ス。後内側ニ突出セルヲ胡蝶突起 *Processus sphenoidalis*

第三百五十五圖 口蓋骨ノ内面



ト云ヒ、胡蝶骨體ノ下面ニ接合ス。以上
兩突起間ニ現ワル、彎入ヲ胡蝶口蓋截
痕 *Incisura sphenopalatina* ト云ヒ、胡蝶骨體ノ
下面ト共ニ胡蝶口蓋孔 *Foramen sphenopala-*
tinum ヲ形成ス、胡蝶口蓋動靜脈上後鼻枝
(胡蝶口蓋) ヲ通ズ。鉛直部ノ内面ハ鼻面
Facies nasalis ト云ヒ、滑澤ニシテ上下二條
ノ橫隆線ヲ現ワス、上方ヲ篩骨樞 *Crista*

甲介櫛
上顎面

翼狀口蓋溝

錐狀突起

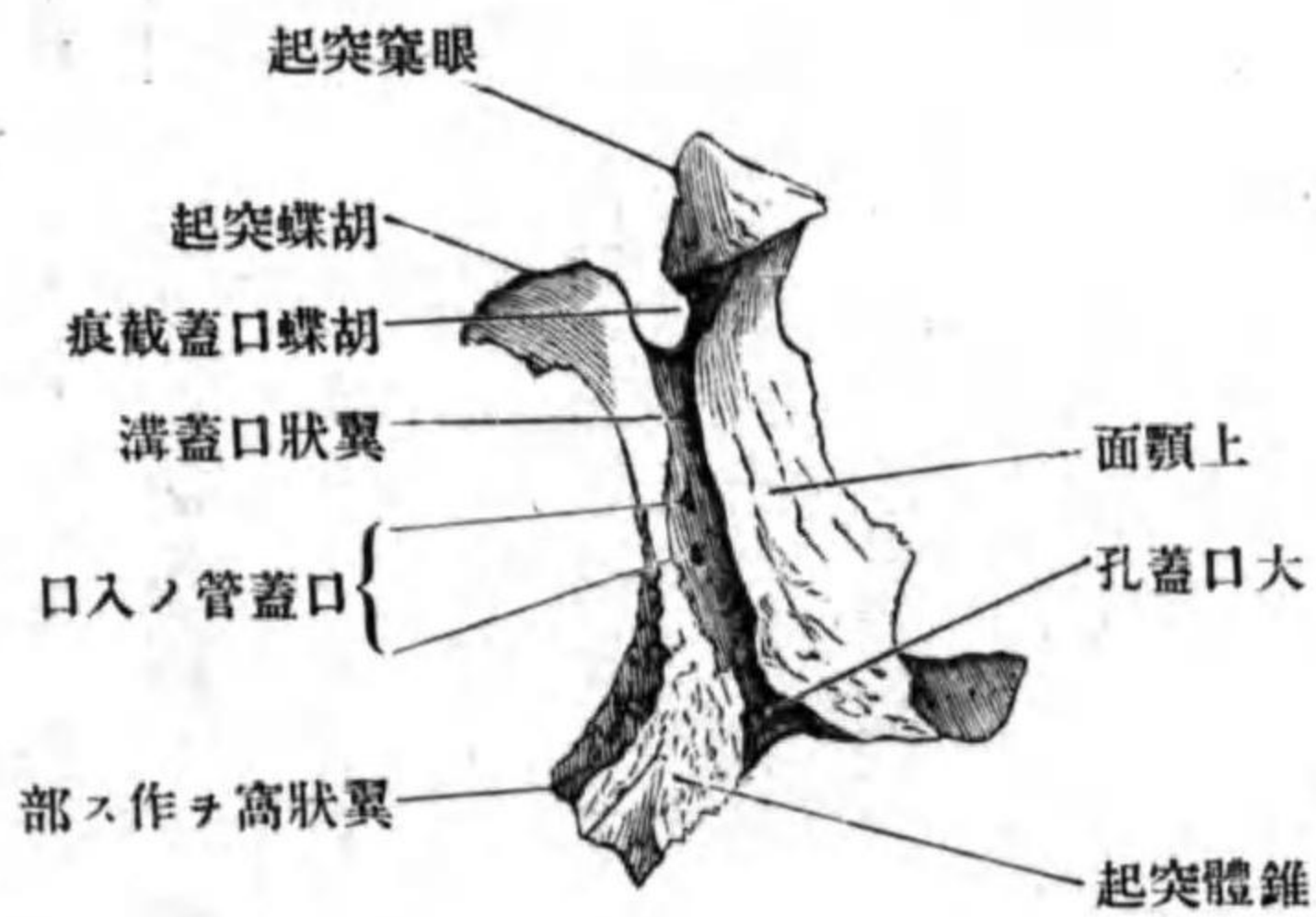
大口蓋孔

小口蓋孔

口蓋管

圖六十三百第

面外ノ骨蓋口



ethmoidalis ト云ヒ、中鼻甲介ノ後端ト接ス。下方ナルヲ甲介櫛 *Crista conchalis* ト云ヒ、下鼻甲介ノ接スル所ナリ。外面ハ粗糙ニシテ上顎面 *Facies maxillaris* ト云ヒ、前部ハ上顎竇ノ後部ヲ閉シ、後部ハ上顎骨鼻面ノ後部ニ接著ス。此面ノ後方ニ偏シタル所ニ上下ニ走ル溝アリ翼狀口蓋溝 *Sulcus pterygopalatinus* ト云ヒ、胡蝶骨ノ翼狀突起及ビ上顎骨ト接シテ同名管ヲ作ル。鉛直部ノ後縁ノ下端ハ著シク後下方ニ突出ス錐狀突起 *Processus pyramidalis* ト云ヒ翼狀突起ノ翼狀破裂内ニ箱入ス。此突起ノ下面ニ通常三個ノ孔ヲ見ル、其中前方ノ大ナルヲ大口蓋孔 *Foramen palatinum majus* ト云ヒ翼狀口蓋管ノ下口ナリ。後方ノ二小孔ヲ小口蓋孔 *Foramina palatina minora* ト云フ。此孔ニ始マリ錐狀突起ノ骨質ヲ穿通シテ上行シ、翼狀口蓋管ニ開ク管アリ口蓋管 *Canalis palatini* ト云

ヒ、口蓋動脈、神經ヲ通ズ。

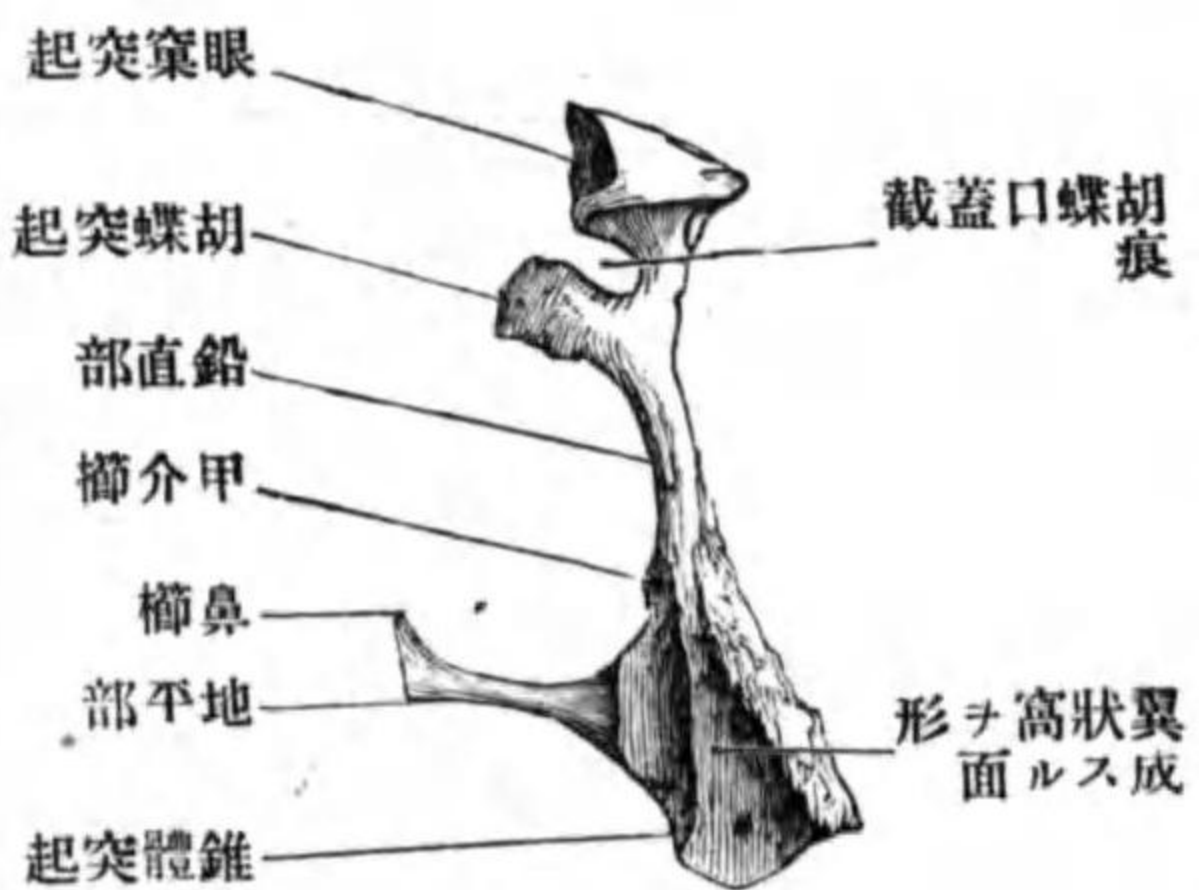
地平部 *Pars horizontalis*

板ニシテ、上面ヲ鼻面 *Facies nasalis* ト云ヒ滑澤ニシテ鼻底ノ一部ヲナシ。下面ハ粗糙ニシテ口蓋面 *Facies palatini* ト云ヒ口腔ノ天蓋ヲ爲ス。前縁ハ上顎骨ノ口蓋突起ノ後縁ト联接シ、内側縁ハ他側ノ同所ト接シ中口蓋縫合 *Sutura palatina media* ヲ形成ス。此縫合ノ上面ニ上顎骨口蓋突起ノ鼻櫛ノ連續ヲ爲ス所ノ突起アリ鼻櫛 *Crista nasalis* ト云ヒ、其後端著シク突出ス後鼻棘 *Spina nasalis posterior* ト云フ。

地平部
鼻面
口蓋面
中口蓋縫合

圖七十三百第

縁後ノ骨蓋口



联接骨 胡蝶骨上顎骨篩骨下鼻甲介鋤骨及ビ他側ノ同名骨ナリ。

丙 顴骨 *Os zygomaticum*

位置 顔面ノ側方ニテ眼窠ノ外側ニ位シ、左右有對ニシテ、生活體ノ顔面ニハ此レニ一致セル隆起ヲ現ワス。

顱面
顱骨顱面孔

前頭胡蝶突起

顱骨前頭縫合

顱顱突起

顱骨顱顱縫合

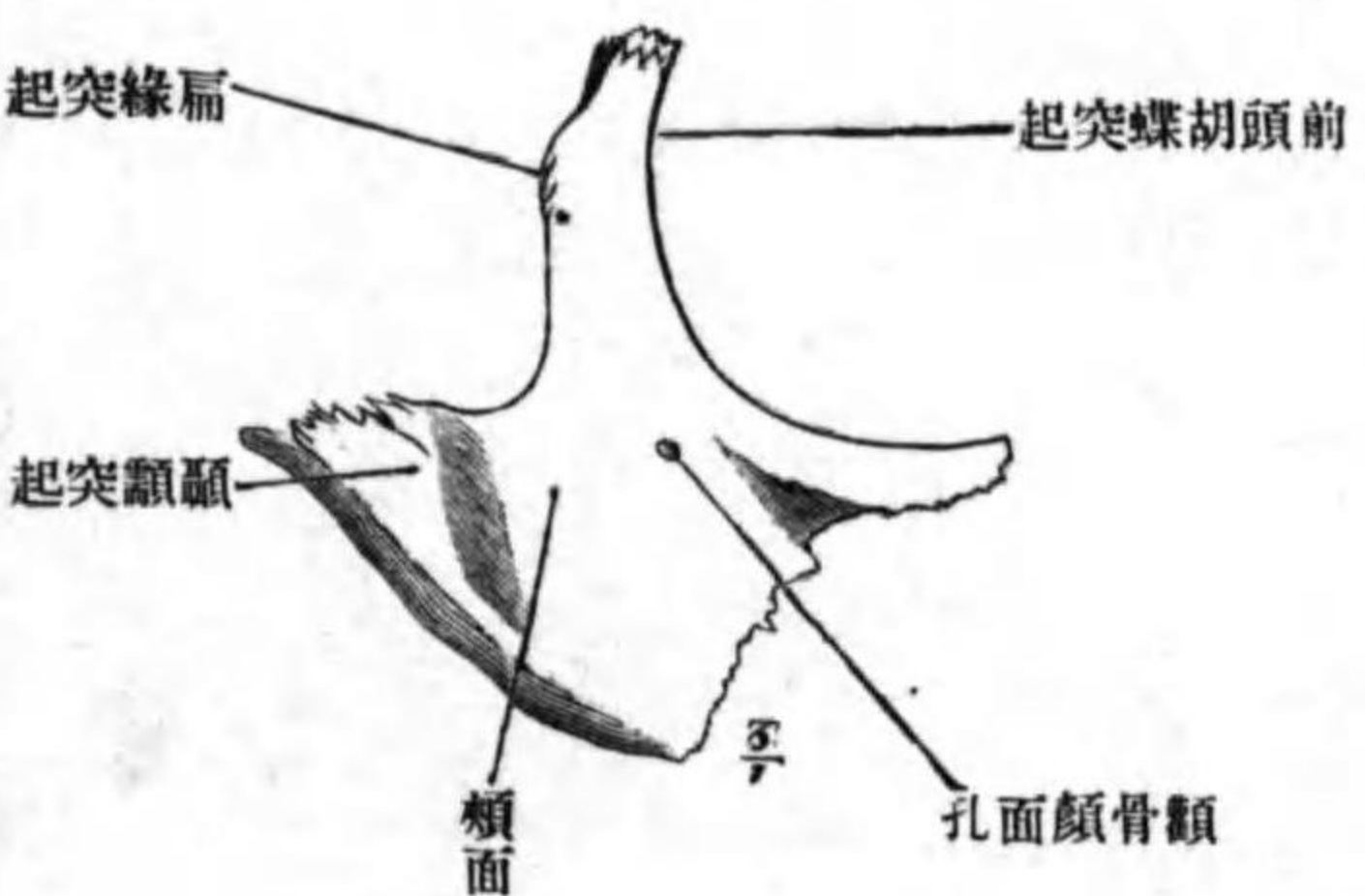
顱骨弓

眼窠面

顱骨眼窠孔

圖八十三百第

顱骨ノ外面



形狀 其形略三菱形ニシテ、三面ヲ區別ス。

前面ハ顱面 *Facies malaris* ト云ヒ、粗糙ノ膨隆面ニシテ、略四角形ナリ、内側

ニ偏シテ小孔ヲ見ル顱骨顱面孔 *Foramen zygomaticofaciale* ト云ヒ同名神經ヲ

通ズ。上角ヨリ上方ニ向フ突起ヲ出ス

前頭胡蝶突起 *Processus frontosphenoidales* ト云

ヒ、前上縁ハ前頭骨ノ顱骨突起ト接シ顱

骨前頭縫合 *Sutura zygomaticofrontale* ヲ成シ、後

縁ハ胡蝶骨大翼ノ顱骨縁ト接ス。後角

ヨリモ後方ニ向フ突起ヲ出ス顱顱突起

Processus temporalis ト云ヒ、顱顱骨顱骨突起

ノ前端ト顱骨顱顱縫合 *Sutura zygomaticotem-*

poralis ヲ營ミ、以テ成立シタル骨弓ヲ顱

骨弓 *Arcus zygomaticus* ト云フ。

内面ハ眼窠ノ側壁ヲ成ス面ニシテ眼窠面 *Facies orbitalis* ト云ヒ、半月形ニ

シテ一乃至二個ノ小孔ヲ見ル顱骨眼窠孔 *Foramen zygomaticoorbitale* ト云ヒ、顱

顱顱面

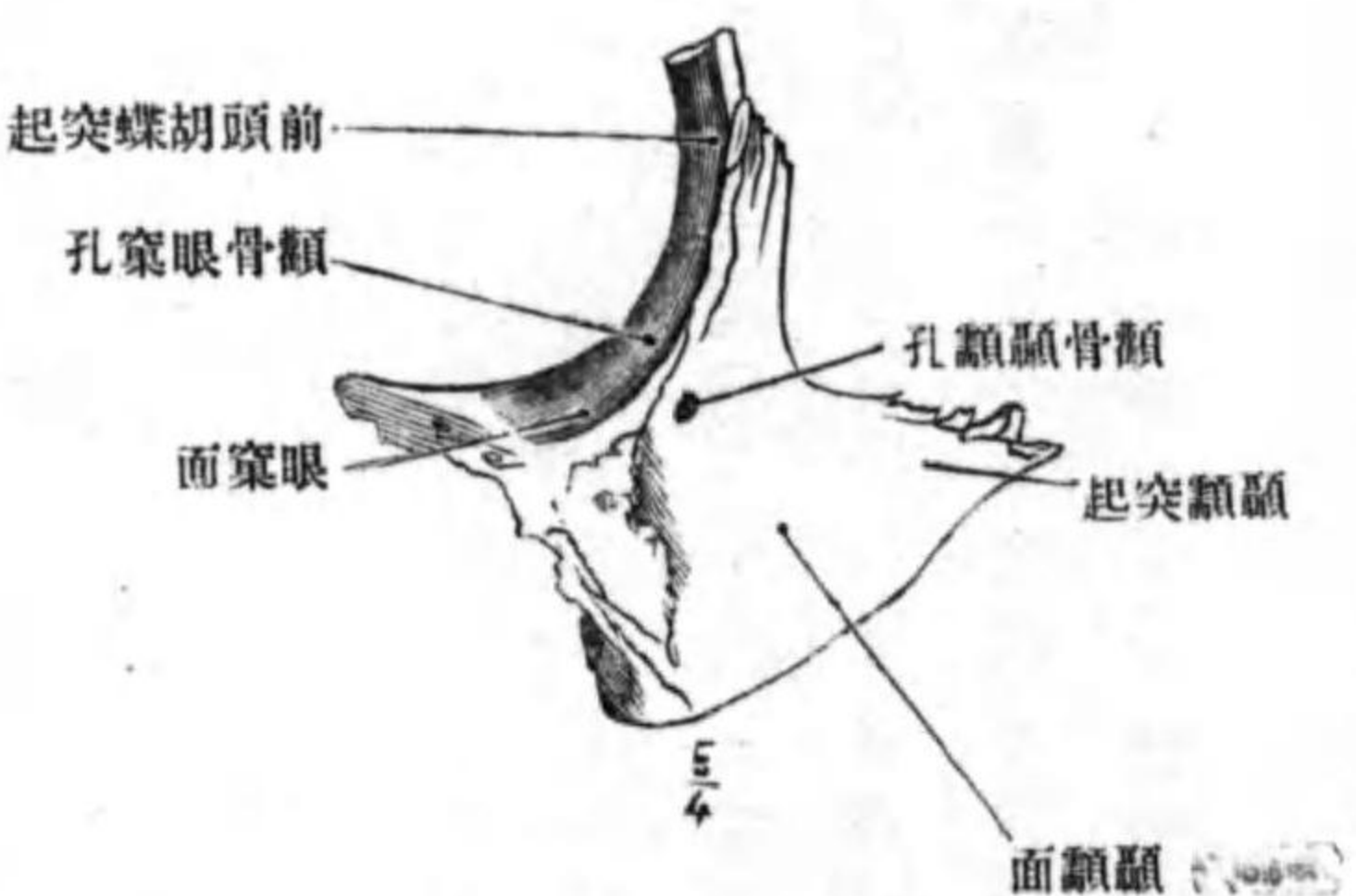
顱骨顱顱孔

顱骨上顱縫合

下鼻甲介

圖九十三百第

顱骨ノ後面



顱顱面

骨神經ノ顱骨顱面枝及ヒ顱骨顱顱枝ヲ

通ズ。此面ト前面トノ移行縁ハ鈍圓ニ

シテ、下端ハ上顱骨ノ下眼窠縁ニ、上端ハ

前頭骨ノ上眼窠縁ニ移行ス。

後面ハ顱顱窩ノ前壁ヲ成ス面ニシテ

顱顱面 *Facies temporalis* ト云ヒ後内方ニ向

フ凹面ナリ。此所ニモ小孔ヲ見ル顱骨顱

顱孔 *Foramen zygomaticotemporale* ト云ヒ顱骨

神經ノ枝ナル顱骨顱顱枝ヲ通ズ。此面

ノ内側ニ粗糙ナル三角形ノ面アリ、此レ



上顱骨ノ顱骨突起ト接合シ顱骨上顱縫合 *Sutura zygomaticomaxillaris* ヲ形成ス

ル面ナリ。

聯接骨 上顱骨前頭骨顱顱骨胡蝶骨ナリ。

丁 下鼻甲介 *Concha nasalis inferior*.

位置 上顱骨ノ鼻面ニ懸垂シ、鼻腔ノ側壁ヲ作ス左右有對ナリ。



涙骨突起
涙甲介縫合
上顎突起
篩骨突起

形状 貝殻状ニシテ前後ニ細長ク、前端ハ上顎骨ノ甲介櫛ニ、後端ハ口蓋骨ノ甲介櫛ニ接著シ、内面ハ凸面ニシテ鼻腔ニ面シ、外面ハ凹面ニシテ上顎骨ノ鼻面ニ對シ、下縁ハ遊離縁ニシテ肥厚シ、上縁ニハ三個ノ突起ヲ見ル、前方ノ者ハ涙骨ノ下端ト接ス、**涙骨突起** Processus lacrimalis ト云ヒ、涙甲介縫合 Sutura lacrimoconchalis ヲ形成ス、其後方ニ位スル突起ハ、外下方ニ向テ突出シ、上顎竇裂孔ノ下縁ト接ス、**上顎突起** Processus maxillaris ト云フ、最モ後方ニ位スル突起ハ、篩骨ノ鈎狀突起ノ尖端ト接ス、**篩骨突起** Processus ethmoidalis ト云フ。

圖十四百第

面内ノ介甲鼻下右

圖一十四百第

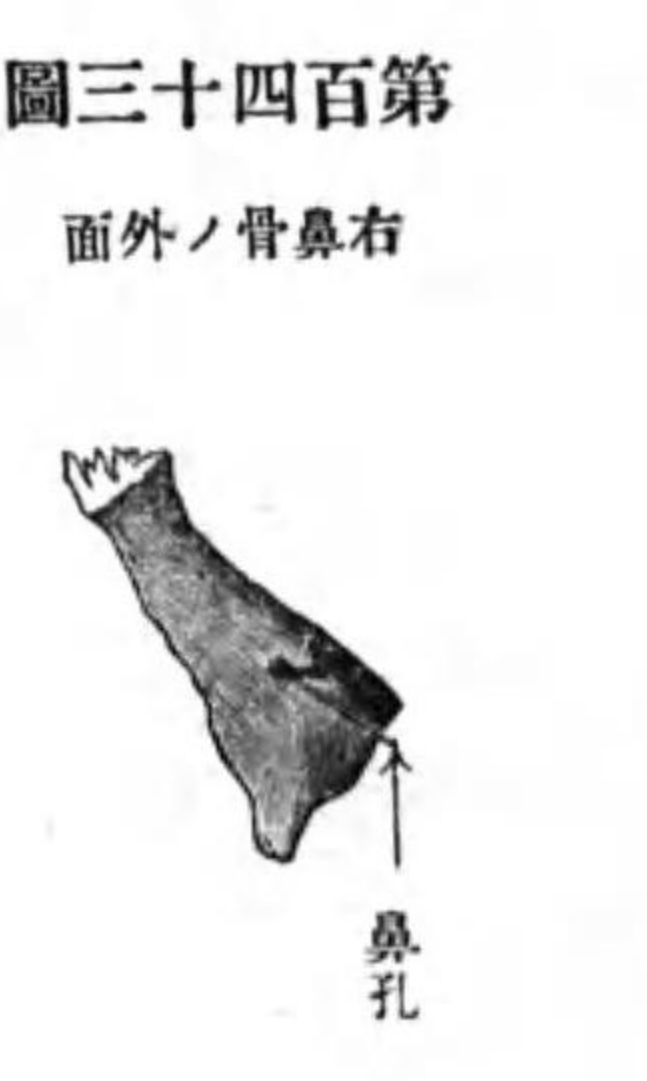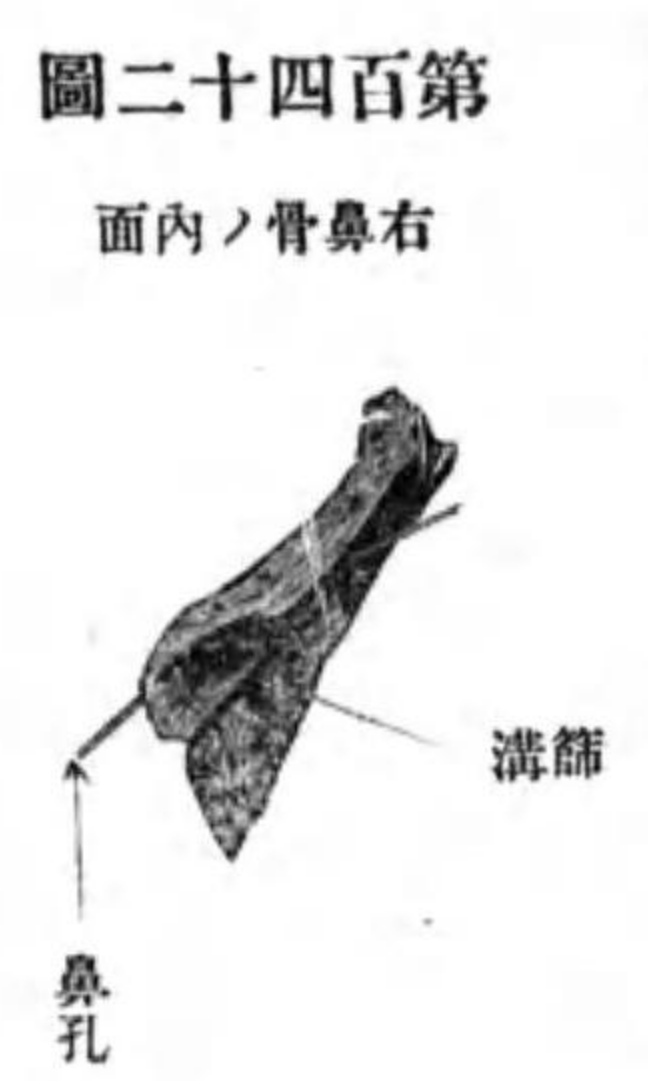面外ノ介甲鼻下右

鼻骨

联接骨 上顎骨、口蓋骨、涙骨、篩骨。

戊 鼻骨 Os nasale.

位置 左右上顎骨ノ前頭突起間ニ位シ、鼻背ノ基礎ヲナス、左右有對ナリ。



形状 長四角形ニシテ、上縁ハ鋸齒狀ニシテ前頭骨ノ鼻縁ト接シ、内側縁ハ他側ノ同所ト接合シ、**鼻間縫合** Sutura internasalis ヲ成ス、外側縁ハ前頭突起ノ前縁ト接シ、下縁ハ不正ノ遊離縁ニシテ梨子狀口ノ上縁ヲ成シ、側鼻軟骨此レニ附著ス、前面ハ滑澤ニシテ二三ノ小孔ヲ見ル、**鼻孔** Foramina nasalia ト云ヒ、血管ノ通スル所ナリ、後面ハ上部ハ骨面粗糙ニシテ前頭棘ト接シ、下部ハ骨面滑澤ニシテ上下ニ走

圖二十四百第

面内ノ骨鼻右

圖三十四百第

面外ノ骨鼻右

篩溝
鼻孔
涙骨

ル淺溝アリ、**篩溝** Sulcus ethmoidaris ト云ヒ、前篩骨神經ヲ通ス。

联接骨 前頭骨、上顎骨及ヒ他側ノ同名骨ナリ。

己 涙骨 Os lacrimale.

前頭淚縫合

後淚櫛


淚鉤

淚溝、淚囊窩

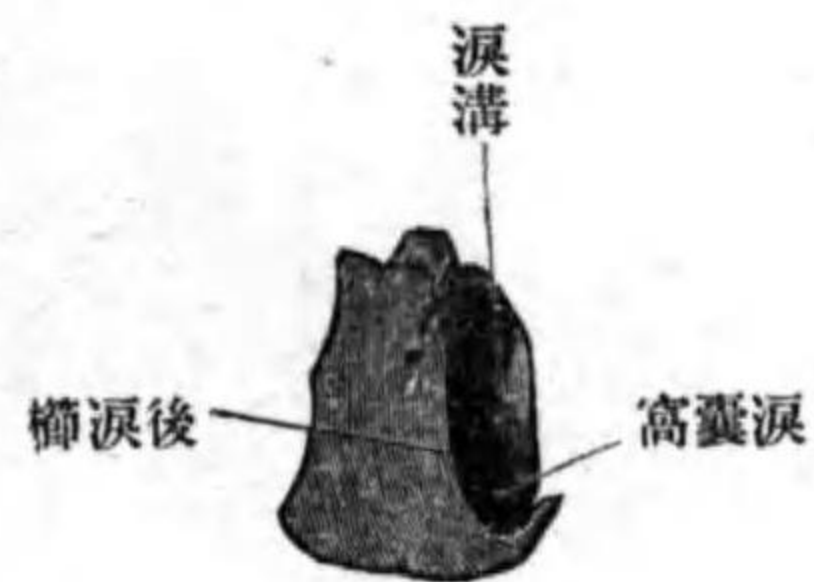
位置 眼窠内壁ノ前部ニ位シ、左右有對ナリ。

形狀 扁平長四角形ノ骨板ナリ、上縁ハ前頭骨眼窠面ノ内縁ノ前部ト接

圖四十四百第 面内ノ骨淚右



圖五十四百第 面外ノ骨淚右



シ前頭淚縫合 *Sutura frontolacrimalis* ヲ形成シ、後縁ハ篩骨ノ紙板ノ前縁ト接シ、前縁ハ上顎骨前頭突起ノ淚縁ト接シ、下縁ハ後部ハ上顎骨眼窠面ノ内縁ノ前部ト接シ、淚上顎縫合ヲ作り、前部ハ下鼻甲介ノ淚骨突起ト接シ、淚甲介縫合ヲ形成ス。内面ハ稍平坦ニシテ篩骨回廓ノ外壁ノ前部ト接シ、蜂窩ヲ閉ヂ、外面ハ滑澤ニシテ前方ニ偏シテ上下ニ走ル隆起アリ、後淚櫛 *Crista lacrimalis posterior* ト云ヒ眼輪匠筋ノ淚部ノ附著スル所ナリ。此櫛ノ下端ハ前外方ニ鉤狀ニ突出ス、淚鉤 *Hamulus lacrimalis* ト云ヒ上顎骨ノ淚痕中ニ筈入ス。後淚櫛ノ前方一帶ハ溝ニシテ淚溝 *Sulcus lacrimalis* ト云ヒ、上顎骨ノ淚溝ト共ニ淚囊窩 *Fossa sacculi lacrimalis* ヲ形成ス。

聯接骨 上顎骨篩骨前頭骨下鼻甲介。

庚 鋤骨 *Vomer*

位置 鼻腔ノ正中ニ位シ骨性鼻中隔ノ下部ヲ形成ス、無對ナリ。

形狀 長四角形ノ骨板ニシテ、兩面中何レカ一面ハ膨隆面ニシテ、一面ハ凹面ナリ。

上、後縁ハ胡蝶骨體ノ下面ト接スル所ニシテ、左右ニ展開シ鞘狀突起ノ遊離縁ト接ス、鋤骨翼 *Ala vomeris* ト云フ。上前縁ハ後部ハ鉛直板ト、前部ハ鼻中隔軟骨ト接ス。下縁ハ鼻櫛ト接ス。後縁ハ遊離縁ナリ。

聯接骨 胡蝶骨篩骨上顎骨口蓋骨。

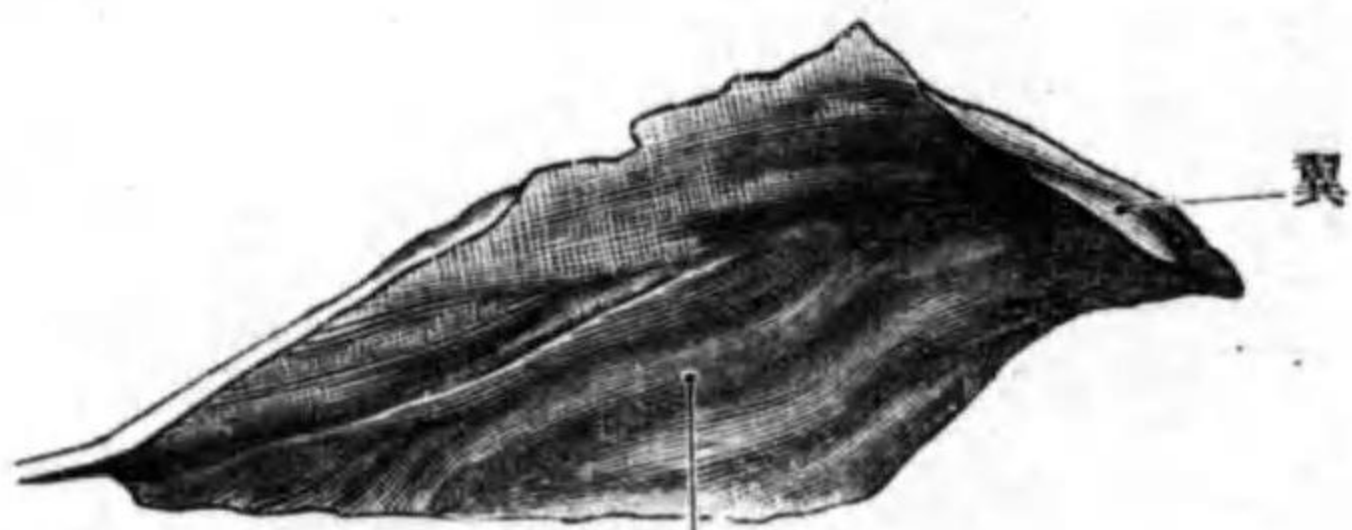
鋤骨

鋤骨翼

下顎骨

圖六十四百第

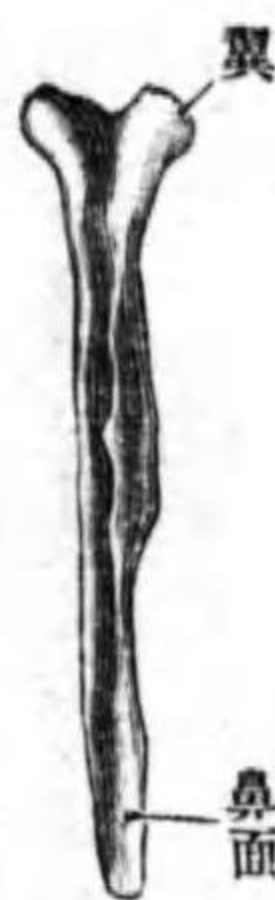
面側ノ骨鋤



鼻腔ニ向フ面

圖七十四百第

縁前ノ骨鋤



篩骨軟骨中隔及板直骨軟骨鼻面

辛 下顎骨 *Mandibula*

位置 顔面ノ前下部ニ位シ、一二歳頃迄ハ左右有對ナレトモ、其レ以上ノ年齢ニ達スレバ左右相癒合シテ無對トナル。

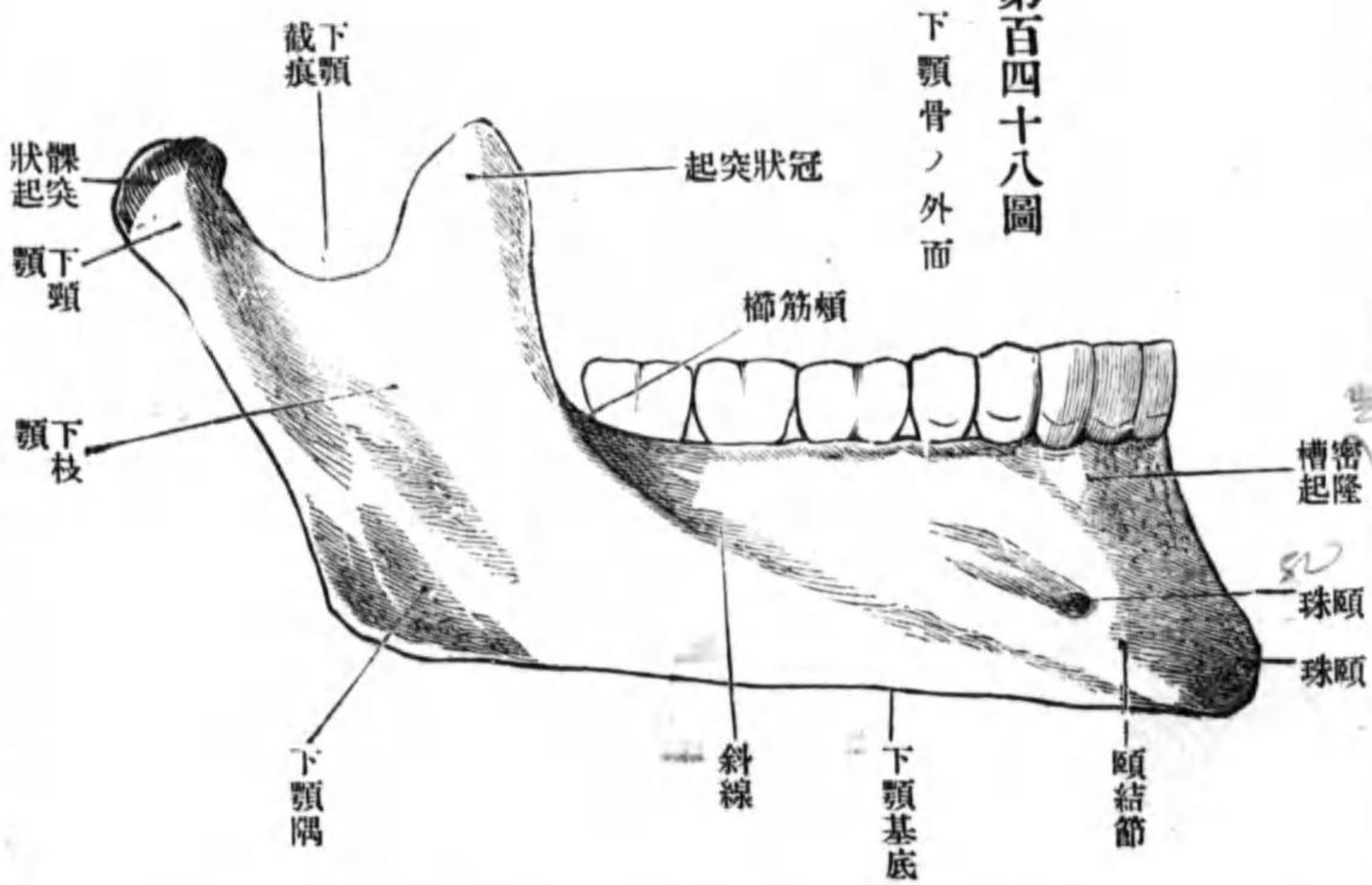
形状 中央部ハ弓狀ニ彎曲シ、下顎體ト云ヒ、其後端ハ上方ニ突出ス、下顎枝ト云フ。

- 下顎體
- 下顎基底
- 齒槽部、齒槽緣
- 齒槽、槽間中隔
- 齒槽隆起
- 頤球、頤結節
- 頤孔
- 斜線
- 頤棘

下顎體 *Corpus mandibulae* ハ扁平弓狀ニシテ突側ハ前方ニ、凹側ハ後方ニ向フ。下縁ハ下顎基底 *Basis mandibulae* ト云ヒ肥厚シタル鈍線ナリ。體ノ上部ヲ齒槽部 *Pars alveolaris* ト云ヒ、上縁ヲ齒槽緣 *Limbus alveolaris* ト云ヒ、成人ニ於テ十六個ノ齒槽 *Alveoli dentales* ヲ有シ、各齒槽ハ槽間中隔 *Septa interalveolaria* ニ由テ隔テラル。前面ハ滑澤ニシテ上部ニ齒槽ニ一致セル數個ノ齒槽隆起 *Juga alveolaria* アリ、下縁ニ偏シタル部ノ正中ニ三角形ノ隆起アリ、**頤球** *Protuberantia mentalis* ト云ヒ、此レノ兩側ニ同シク隆起アリ、**頤結節** *Tuberculum mentale* ト云フ。結節ノ上外方ニ小孔アリ、**頤孔** *Foramen mentale* ト云ヒ、頤動脈神經ヲ通ズ。此孔ノ下後方ニ始マリ、上後方ニ昇リテ下顎枝ノ前縁ニ終ル隆起アリ、**斜線** *Linea obliqua* ト云フ。後面モ滑澤ニシテ、正中部ニ一個時トシテハ二個ノ尖銳ナル突起ヲ見ル、**頤棘** *Spina mentalis* ト云ヒ、頤舌

- 二腹筋窩
- 舌下腺小窩
- 顎舌骨線
- 顎下腺小窩
- 顎舌骨溝

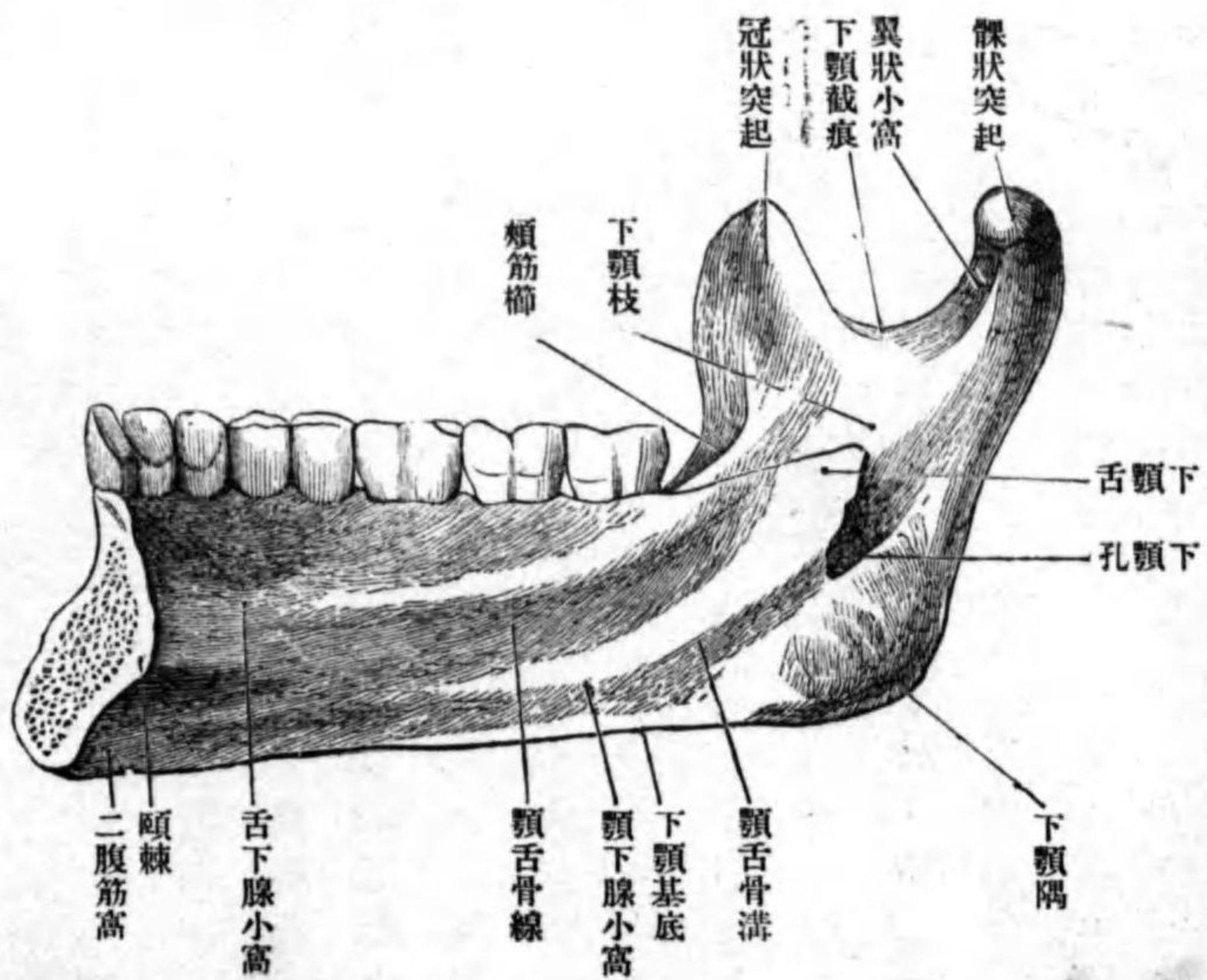
第四百十八圖



筋及ビ頤舌骨筋ノ起始スル所ナリ。此レノ下外方ニ當テ指尖ヲ以テ壓シタル如キ凹ミアリ、**二腹筋窩** *Fossa digastrica* ト云ヒ同名筋ノ前腹此レニ附著ス。此窩ノ上方ニ**舌下腺小窩** *Fovea sublingualis* ト名ツクル凹陥アリ、同名腺此所ニ座ス。此レノ外上方ヨリ後上方ニ斜走スル隆線アリ、**顎舌骨線** *Linea mylohyoidea* ト云ヒ、同名筋及ビ頤咽頭筋ノ附著スル所ナリ。此線ノ外端ノ下方ニ淺キ凹陥アリ、**顎下腺小窩** *Fovea submaxillaris* ト云ヒ同名腺ト接ス。顎舌骨線ノ下方ニ此レニ並行セル溝アリ、**顎舌骨溝** *Sulcus*

下顎枝
髁狀突起
冠狀突起
髁狀突起
下顎小頭

第四百九十四號
下顎骨ノ内面



mylohyoidens ト云ヒ顎舌骨
動脈神經ヲ通ズ。
下顎枝 Ramus mandibulae ハ體ノ後方ヨリ
或ハ鉛直ニ、或ハ斜ニ上
方ニ昇ル扁平廣濶ナル
突起ニシテ、上方ニ前後
二個ノ突起ヲ現ワス。前
方ニアルヲ**冠狀突起 Pro-**
cessus coronoidens ト云ヒ頰
筋ノ附着點ナリ。後方
ニアルヲ**髁狀突起 Pro-**
cessus condyloids ト云フ。
其上端ヲ**下顎小頭 Cap-**
tulum mandibulae ト云ヒ頰

下顎頭
翼狀小窩
下顎截痕
頰筋櫛
下顎隅
下顎孔
下顎管
下顎舌

頰骨下顎窩ニ對スル前額徑ノ長キ關節面ヲ有ス。小頭ノ下方ハ稍細シ下
顎頭 Collum mandibulae ト云ヒ其前面ニ指壓セル如キ**翼狀小窩 Fovea pterygoidea**
proc. condyloidei アリ外翼狀筋ノ附着スル所ナリ。以上兩突起間ノ彎入部ヲ
下顎截痕 Incisura mandibulae ト云フ。前縁ハ上部ハ銳縁ナレドモ下行スル
ニ從テ鈍縁トナリ遂ニ斜線ニ移行ス。前縁ト顎舌骨線ノ上端トノ間ニ三
角形ノ平坦ナル面ヲ現ワシ、其面上ニ最後方ノ齒槽ノ一若シクハ二個ニ
跨ル隆線ヲ見ルコトアリ、**頰筋櫛 Crista buccinatoria** ト云ヒ同名筋此レニ附着
ス。後縁ハ鈍縁ニシテ下方ハ下顎基底ニ移行ス、此移行部ノ角ヲ**下顎隅**
Angulus mandibulae ト云ヒ、小兒老人ニ於テハ鈍角ニシテ、成人ニ於テハ直角
ニ近シ。内面ハ滑澤ニシテ其中央程ニ後上方ニ向フ孔アリ**下顎孔 For-**
men mandibulae ト云フ。此孔ニ始マリ骨質ヲ穿通シテ頰孔ニ開ク管アリ**下**
顎管 Canalis mandibulae ト云ヒ、下齒槽動脈神經ヲ通ズ。下顎孔ノ前縁ニ後上方
ニ突出セル尖銳ナル突起アリ**下顎舌 Lingula mandibulae** ト云ヒ、胡蝶下顎韌帶
ノ附着スル所アリ。
联接骨 頰頰骨。

舌骨

體

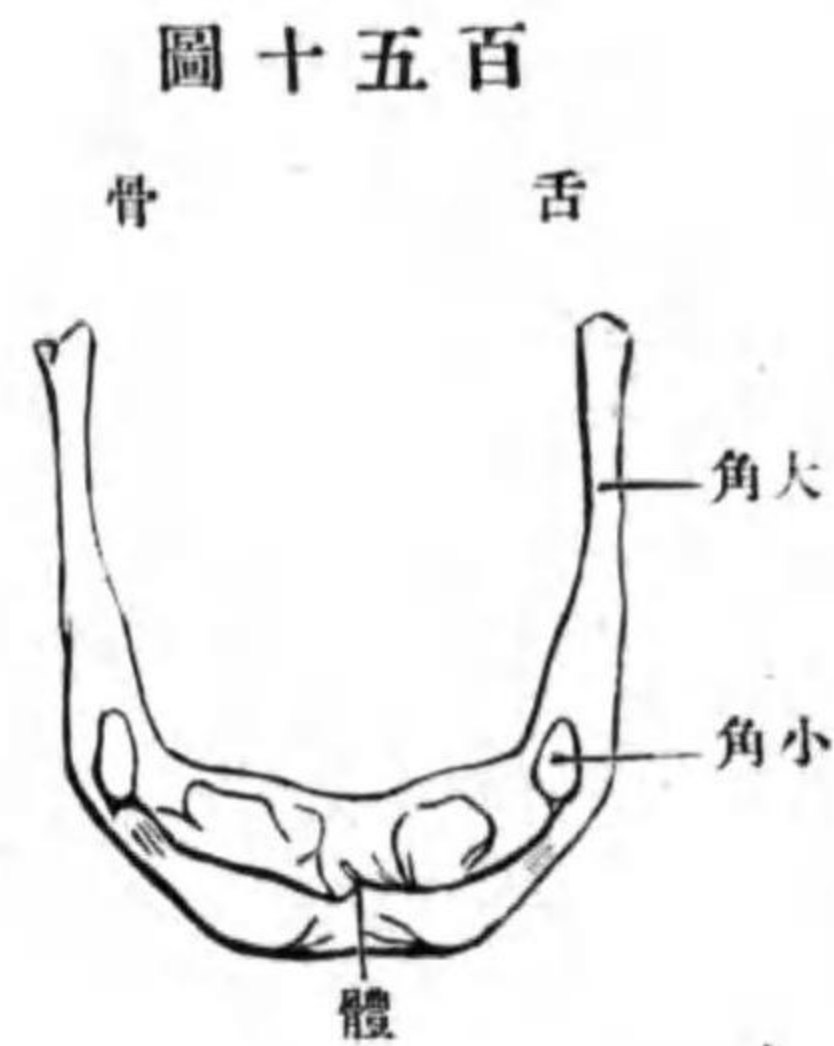
大角

小角

頭骨ノ聯接

壬 舌骨 Os hyoideum.

位置 下顎骨ノ下方ニテ軟組織中ニ包マレ、無對ナリ。
形狀 馬蹄鐵狀ニシテ、一體及ビ大小角ヲ區別ス。



體 **Corpus ossis hyoidei** ハ長四角形ニシテ、前面ハ凸ニシテ粗糙ナリ、後面ハ凹ミ平滑ナリ。
大角 Cornu majus ハ體ノ後端ヨリ後上方ニ突出シ、細クシテ左右ニ扁平ナリ。體トハ軟骨聯合ヲ營ムカ、或ハ關節ヲ作ル。後端ハ僅カ

圖十五百

ニ膨大シ終ル。

小角 Cornu minus ハ時トシテ軟骨ナルコトアリ、體ト大角トノ連接部ヨリ後上方ニ突出ス。堅ク體ト聯結スルカ、或ハ其間ニ關節ヲ形成ス。而シテ此小角ハ錐狀舌骨韌帶中ニ包埋セラル(錐狀突起錐狀舌骨韌帶及ビ小角ハ第二頸弓ヨリ發生シタルモノナリ。)

第二章 頭骨ノ聯接

頭骨中ニテ下顎骨及ビ舌骨ヲ際ク外ハ、皆不動聯接ナル縫合及ビ軟骨聯

腦頭蓋

顔面、顔面骨

植物性頭蓋

腦頭蓋ノ外面

頭蓋骨膜

頭天蓋、外頭蓋底

板障管

前額、顛頂、後頭

顛顛界

顛顛窩

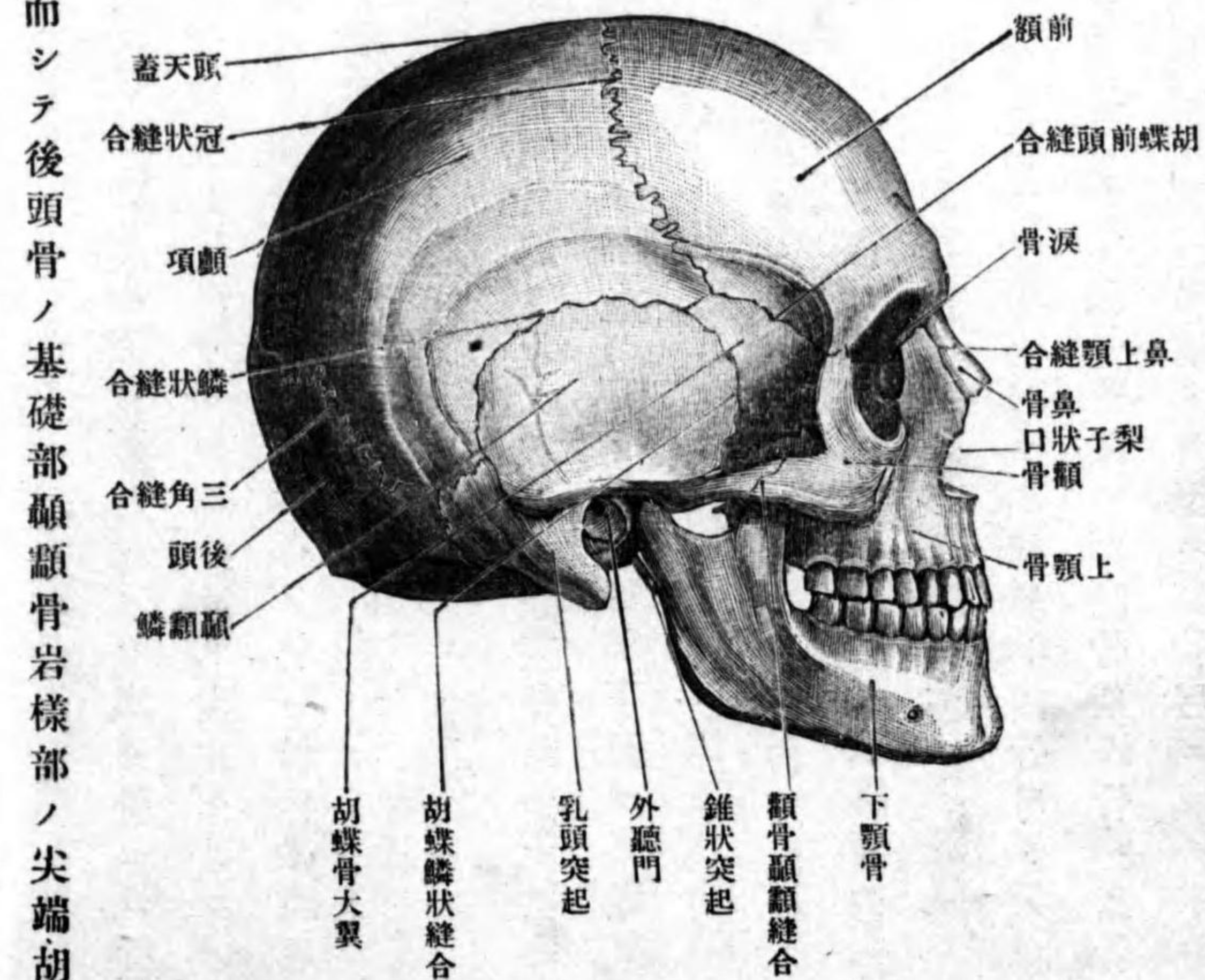
合ニ由テ聯結シ、一個ノ骨骸ヲナス、其骨骸中、腦ヲ被包スル部分ヲ**腦頭蓋 Cranium cerebrale**ト云ヒ、**顔面Facies**ヲ成スヲ**顔面骨Ossa faciei**ト云ヒ其一部ハ腦頭蓋ノ前頭突起ト名ヅクル部分ヨリ發生セシモノニシテ**鼻骨、淚骨、下鼻甲介、鋤骨、切齒骨**此レニ屬ス、其他ノ骨ハ植物性顛弓ヨリ發生シタルモノニシテ**植物性頭蓋 Cranium viscerale**ト云フ。

第一 腦頭蓋ノ外面ニ就テ

腦頭蓋ノ外面ハ骨膜ヲ以テ被ワル**頭蓋骨膜 Pericranium**ト云フ、外面ノ上部ヲ**頭天蓋 Calvaria**ト云ヒ、外面ノ下部即チ下面ヲ**外頭蓋底 Basis crani externa**ト云フ。

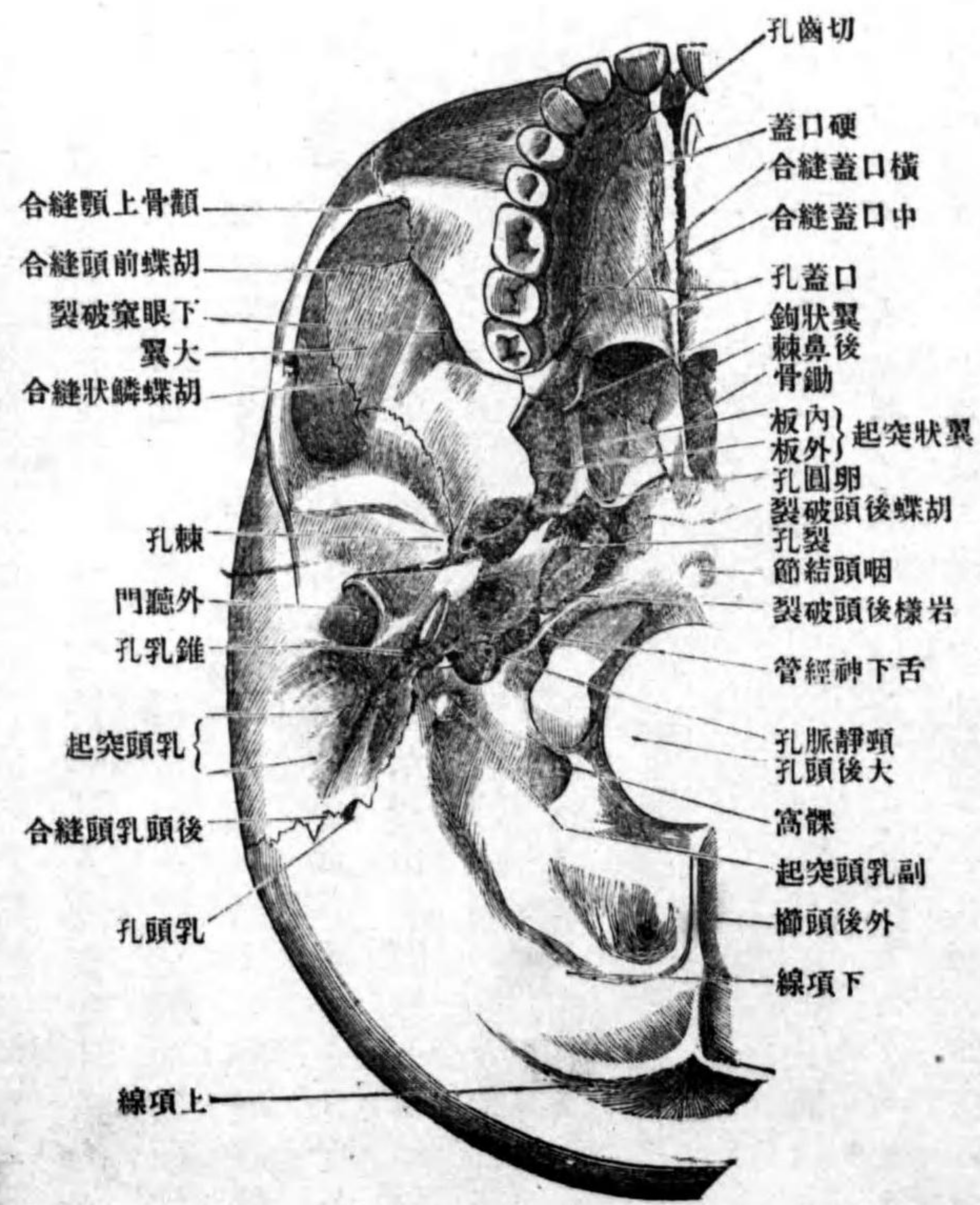
頭天蓋ヲ形成スル骨ハ皆扁平骨ニシテ、内外兩板ノ緻密質間ニ板障ヲ夾ミ、板障内ニハ板障靜脈ヲ通スル管アリ**板障管 Canales diploici (Brescheti)**ト云フ。天蓋ノ前部ヲ**前額 Frons**、中央部ヲ**顛頂 Vertex**、後部ヲ**後頭 occiput**、兩側面ヲ**顛顛界 Planum temporale**ト云フ。顛顛界ト顛骨弓トノ間ニ存スル腔間ヲ**顛顛窩 Fossa temporalis**ト云ヒ、内壁ハ顛顛骨、胡蝶骨、前頭骨ノ顛顛面及ビ顛顛骨ノ顛頂面ノ下部ヨリ成リ、外壁ハ顛骨弓ニシテ下方ハ顛顛下窩ニ通ズ。

圖一十五百第 面側ノ蓋頭



外頭蓋底ハ
後方ハ稍平坦ニ
シテ廣ク、前方ハ
一段低クシテ植
物性頭蓋ニ屬ス。
此部ノ後方ニ現
ワル、骨ハ、後頭
骨ノ側部基礎部
ノ下面及ビ項面
顛顛骨岩様部ノ
下面乳頭部ノ一
部鼓膜部顛顛鱗
ノ一部胡蝶骨體
ノ下面大翼ノ一

圖二十五百第 底蓋頭外



ノ集マル所ニ稍、大ナル孔アリ裂孔 Foramen lacerum ト云ヒ内頸動脈ヲ通ス。
裂孔ノ外側ニ前後二條ノ細長キ間隙アリ、前方ハ胡蝶岩様破裂ニシテ胡

合 胡蝶岩様軟骨聯合
岩様後頭軟骨聯合

胡蝶後頭破裂

基礎纖維軟骨

後鼻孔

硬口蓋

腦頭蓋ノ内面

指狀壓痕

靜脈溝、動脈溝

腦隆起

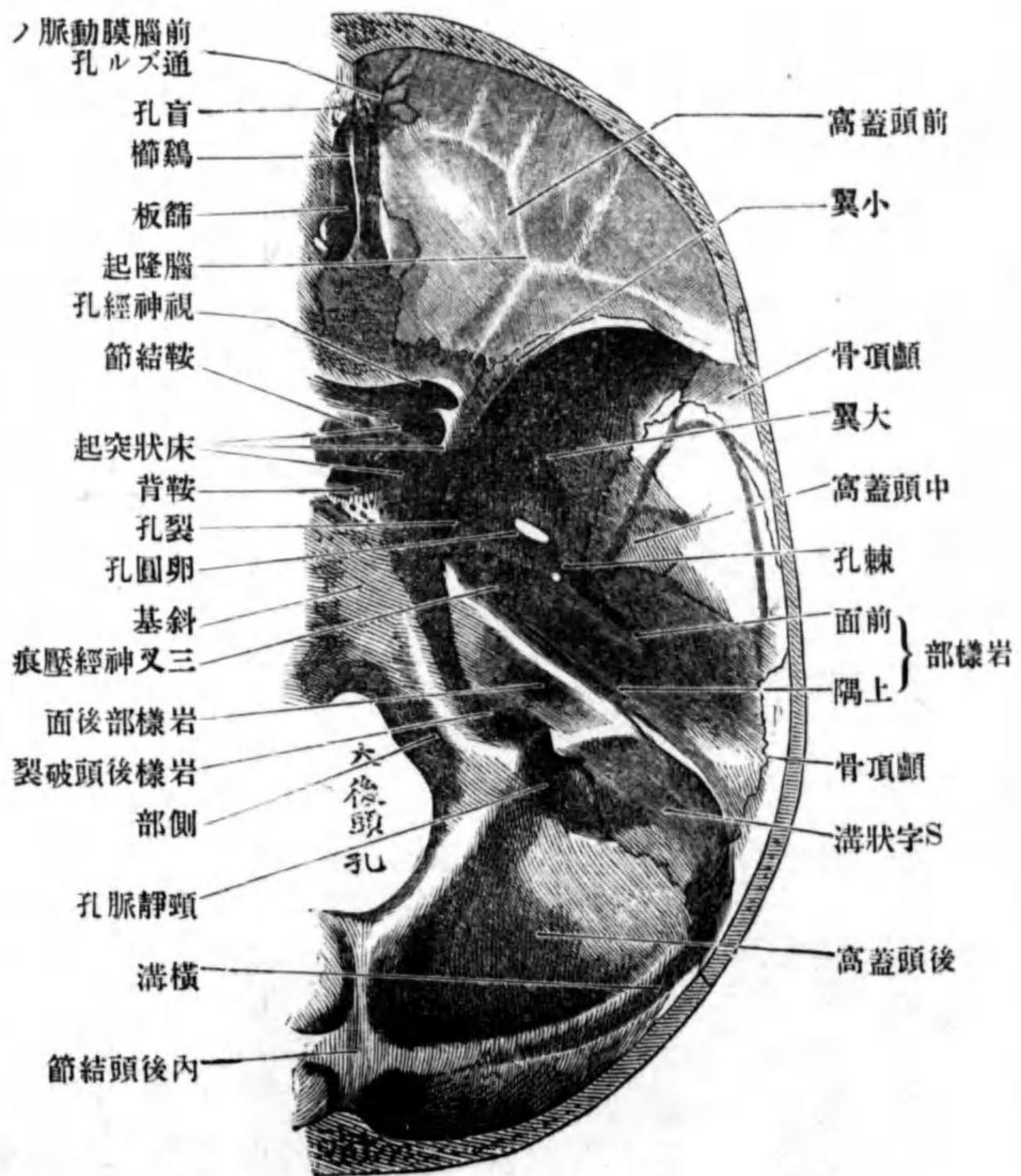
蝶岩様軟骨聯合 *Synchondrosis sphenopetrosa* ヲ、後方ハ岩様後頭破裂ニシテ同シク岩様後頭軟骨聯合 *Synchondrosis petrooccipitalis* ヲ營ム。岩様後頭破裂ノ後方ニ頸靜脈孔アリ。其外成年ニ達セザル骨ニ於テハ、胡蝶骨體ト後頭骨基礎部トノ間ニ胡蝶後頭破裂 *Fissura sphenoccipitalis* アリテ其中ニ基礎纖維軟骨 *Fibrocartilago basalis* 竝入シ以テ聯結ス。底面ノ前部ニ現ワル、骨ハ、胡蝶骨翼狀突起、口蓋骨上顎骨ナリ。胡蝶骨翼狀突起ニ由テ圍擁セラレタル孔ヲ後鼻孔 *Choanae* ト云ヒ、鼻腔ノ後口ナリ。口蓋骨地平部ト上顎骨口蓋突起ヨリ成ル骨壁ヲ硬口蓋 *Palatum durum* ト云ヒ、下面ハ口腔ノ天蓋ヲ作シ、上面ハ鼻腔ノ床底ヲ作ス。

第二 腦頭蓋ノ内面ニ就テ

腦頭蓋ノ内面即チ腦面ハ一汎ニ滑澤ニシテ凹凸不平ナリ、凹所ノ中指尖ヲ以テ壓シタルガ如キハ、腦ノ表面ノ隆起ニ一致セルモノニシテ指狀壓痕 *Impressiones digitatae* ト云フ。細長ク或ハ樹枝狀ヲナス所ノ凹所ハ血管ノ通ズル所ニシテ靜脈溝 *Sulci venosi* 及ビ動脈溝 *Sulci arteriosi* ト云フ。凸所ハ腦ノ表面ノ溝ニ略、一致セルモノニシテ腦隆起 *Juga cerebrialia* ト云フ。内面ノ床

第五百三十三圖

内 頭 蓋 底 圖



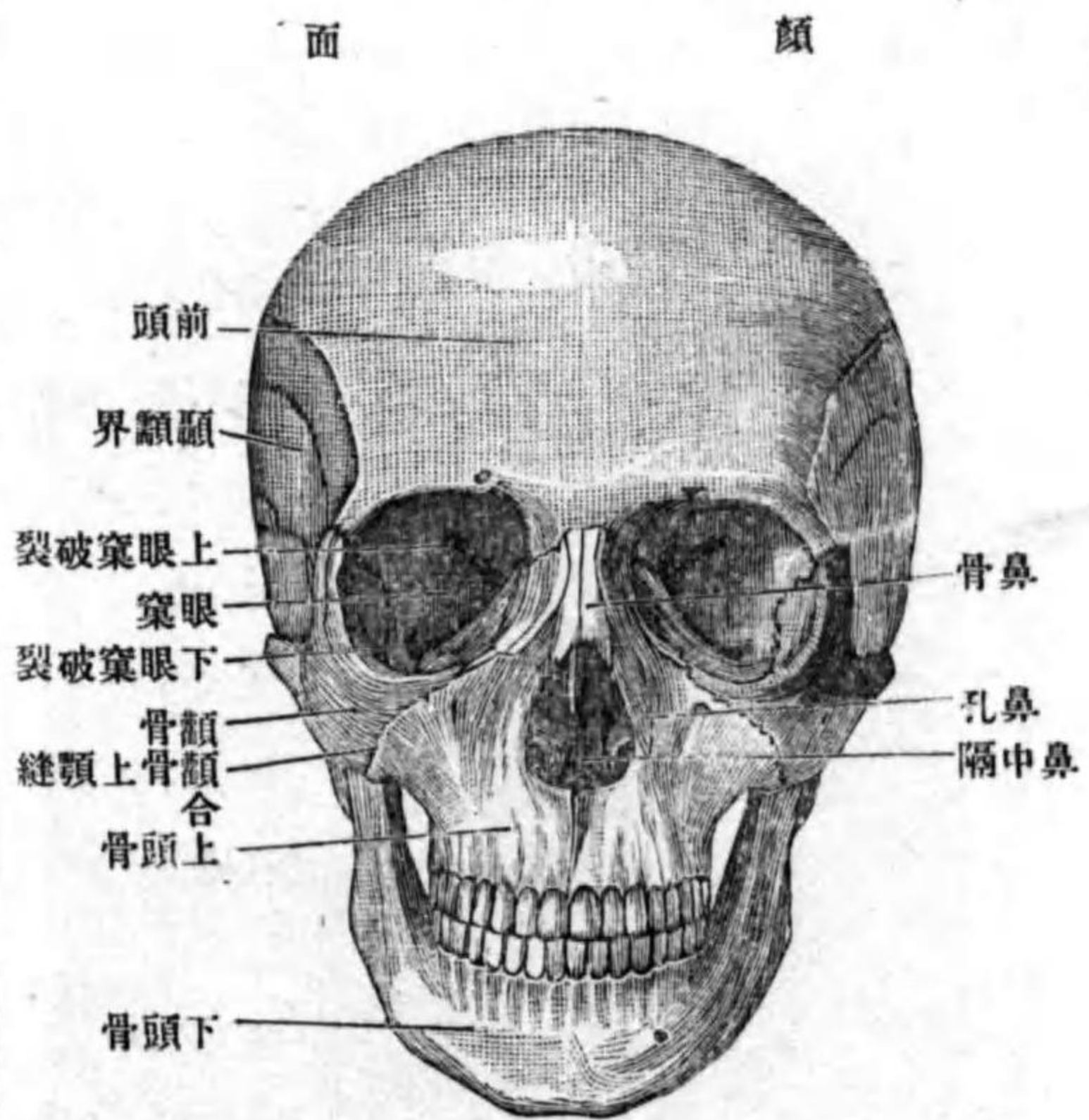
前頭蓋高
内頭蓋底

底ヲ内頭蓋底 *Basis cranii interna* ト云ヒ前中後ノ三窩ニ分カル。前窩ハ大腦ノ前頭葉ノ座スル所ニシテ前頭蓋窩 *Fossa cranii anterior* ト云ヒ前頭骨ノ眼

窠部ノ上面篩骨ノ篩板及ヒ胡蝶骨小翼ノ上面トヨリ成ル。中央ノ胡蝶骨小翼ノ後縁ト顛顛骨岩様部ノ上隅トノ間ニ存スル左右凹窩ハ、顛顛葉ノ座スル所ニシテ**中頭蓋窩** Fossa cranii media ト云ヒ。後窩ハ後頭葉小腦及ビ腦幹ヲ入ル、所ニシテ**後頭蓋窩** Fossa cranii posterior ト云ヒ。後頭骨及ビ顛顛骨ヨリ成ル。

中頭蓋窩
後頭蓋窩
顔面ニ就テ

第百五十四圖



第三 顔面ニ就テ
顔面ヲ前方ヨリ見ルトキハ、前額ノ下方ニ鼻骨及ビ上顎骨前頭突起ヨリ成ル骨性鼻背アリ。其下方ニ大ナル孔アリ**梨子狀孔** Apertura piriformis ト云ヒ。鼻腔 Cavum nasi ノ前口ナリ。鼻ノ兩側ニ存スル大ナル腔洞ハ眼球ヲ藏スル所ニシテ、眼

梨子狀孔
鼻腔

眼窠
顛顛下窩
翼狀口蓋窩

窠 Orbita ト云フ。顔面ヲ側方ヨリ見ルトキハ顛顛窩ノ下方ニ凹陥アリ。顛顛下窩 Fossa infratemporalis ト云ヒ。此窩ノ上内方ニ三角形ノ間隙アリ。翼狀口蓋窩 Fossa pterygopalatina ト云フ。左ニ眼窠鼻腔顛顛下窩及ビ翼狀口蓋窩ニ就テ詳記ス。

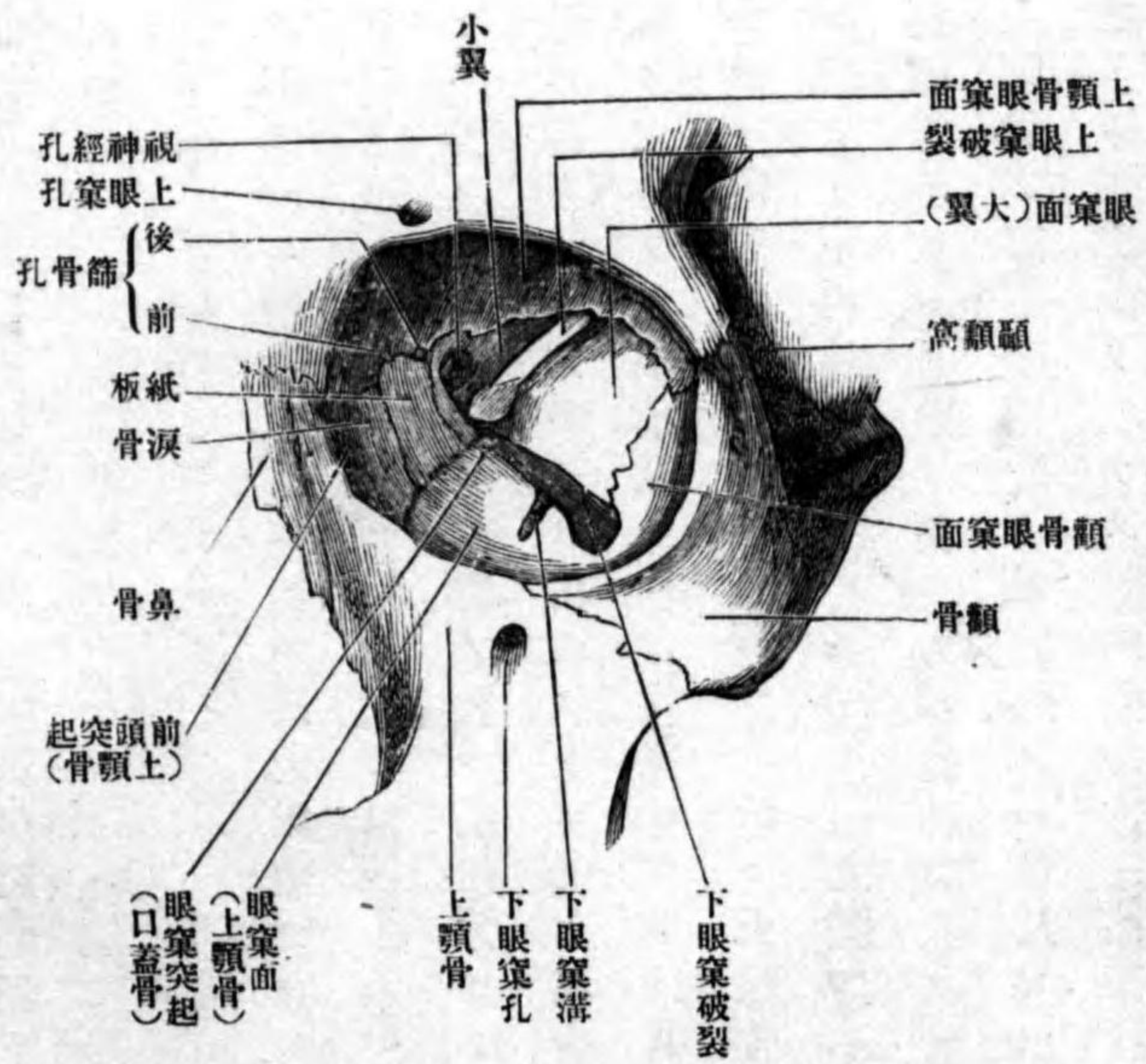
甲 眼窠 Orbita.

眼窠
形状
眼窠入口
上眼窠縁
下眼窠縁
構成、上壁
下壁
内壁

形状 其形錐體ニ類似シ、前半部ハ四角錐體ナレトモ後半部ハ三角錐體ナリ。錐體ノ基底ハ前方ニ向ヒ**眼窠入口** Aditus orbitae ニ一致シ、尖端ハ後内方ニ向ヒ視神經孔ニ一致ス。錐體ノ軸ハ後内方ヨリ前外方ニ向ヒ、左右ノ軸ヲ後方ニ延長スル時ハ土耳其鞍ノ上ニ於テ相交叉ス可シ。眼窠入口ノ周圍縁ノ上方ヲ**上眼窠縁** Margo supraorbitalis ト云ヒ。前頭骨及ビ額骨ヨリ成リ、下方ヲ**下眼窠縁** Margo infraorbitalis ト云ヒ。上顎骨及ビ額骨ヨリ成ル。
構成 眼窠ヲ上下内外ノ四壁ニ區別ス。**上壁** Pars superior ハ前頭骨眼窠部及ビ胡蝶骨小翼ヨリ成リ。後内方ニ視神經孔ヲ現ワス。**下壁** Pars inferior ハ上顎骨ノ眼窠面額骨ノ眼窠面ノ一部及ビ口蓋骨ノ眼窠突起ヨリ成リ。後方ニ下眼窠溝ヲ現ワス。**内壁** Pars medialis ハ淚骨篩骨ノ紙板及ビ

外壁 交通

第五百五十五圖 眼窠



ラル、前方ニ顙骨眼窠孔アリ。
 交通 視神經孔上眼窠破裂及ビ前篩骨孔ニ依テ腦頭蓋ノ内腔ニ、鼻涙管

胡蝶骨體ノ一部ヨリ成リ、前方ニハ淚囊窩ヲ現ワシ、上壁トノ境ニハ前後篩骨孔ヲ見ル。外壁 *Paries lateralis* ハ胡蝶骨大翼ノ眼窠面及ビ顙骨ノ眼窠面ヨリ成リ、上壁トノ境ニ上眼窠破裂下壁トノ境ニ下眼窠破裂アリ、何レモ眼窠骨膜ニ依テ閉鎖セ

鼻腔 形状

構成

上鼻道

前後篩骨孔ニ依テ鼻腔ニ、下眼窠破裂ニ依テ翼狀口蓋窩ニ、顙骨眼窠孔ニ始マル管ニ依テ顙顙窩及ビ顙面ノ頰部ニ、下眼窠管ニ由テ顙面ノ前面ニ交通ス。

乙 鼻腔 *Cavum nasi.*

形状 鼻腔ハ上顙ノ中央ヲ占ムル四角形ノ腔洞ニシテ、上方ハ狭ク、前方ハ梨子狀口ニ由テ顙面ニ、後方ハ後鼻口ニ由テ外頭蓋底ニ開ク。梨子狀口ノ周圍縁ハ鼻骨ノ下縁上顙骨鼻面ノ前縁切齒骨及ビ前鼻棘ヨリ成リ。後鼻口ハ鋤骨翼、胡蝶骨鞘狀突起、口蓋骨ノ胡蝶突起(上方)胡蝶骨翼狀突起(兩側)口蓋骨地平部(下方)ヨリ取り圍マレ、中央ニ鋤骨アリテ左右兩孔ニ分ル。構成 上壁ハ篩骨ノ篩板ヨリ成リ、多數ノ小孔ヲ見ル。兩側壁ハ上顙骨ノ鼻面、口蓋骨ノ鉛直部ノ鼻面、篩骨ノ廻廓淚骨及ビ下鼻甲介ヨリ成リ、篩骨ノ甲介及ビ下鼻甲介ハ著シク鼻腔ニ突出ス、爲メニ三條ノ前後ニ長キ溝ヲ現ワス。其中、上方ニ位スルヲ上鼻道 *Meatus nasi superior* ト云ヒ、上鼻甲介ト中鼻甲介トノ間ニアリ、通常短クシテ、篩骨蜂窩ノ一部及ビ胡蝶竇此所ニ開口ス、上鼻道ノ後方ニ胡蝶口蓋孔、上方ニ時トシテ胡蝶篩骨隱窩アリ。

顛顚下窩

ト、前後篩骨孔及ビ鼻涙管ニ由テ眼窠ト、胡蝶口蓋孔ニ由テ翼狀口蓋窩ト、切齒管ニ由テ口腔ト、鼻骨ニ存スル鼻孔ニ由テ顔面ト交通ス。

丙 顛顚下窩 Fossa infratemporalis.

此窩ハ上顎骨ノ後方ニ存スル空間ニシテ、上壁ハ胡蝶骨大翼ノ顛顚下面ニシテ、前壁ハ上顎骨ノ同名面、外壁ハ下顎骨冠狀突起ヨリ成リ、後方及ビ下方ニハ特別ノ境界ナシ、内外翼狀筋ヲ以テ充サル。

翼狀口蓋窩

丁 翼狀口蓋窩 Fossa pterygopalatina.

形狀

形狀 此窩ハ顛顚下窩ノ内側ニ位シ、錐體形ニシテ基底ハ上方ニ尖端ハ下方ニ向フ。胡蝶口蓋神經節及ビ内顎動脈ノ終端ヲ藏ス。

構成

構成 前壁ハ上顎骨體ノ後縁及ビ口蓋骨眼窠突起ヨリ成リ、後壁ハ翼狀突起ノ前面ヨリ成リ、テ圓孔及ビ翼狀管ノ前口ヲ見ル、内壁ハ口蓋骨鉛直部ヨリ成リ、其上方ニ胡蝶口蓋孔ヲ見ル、外方ニハ特別ノ壁ナクシテ三角形ノ間隙ヲ現ワシ、生活體ニ於テハ下半部ハ骨膜ヲ以テ閉ザル、上前方モ特別ナル壁ナク、下眼窠破裂ニ一致ス、下方ハ翼狀口蓋管ノ上口ニ一致ス。

交通

交通 圓孔ニ

由テ中頭蓋窩

ト、翼狀管ニ由

テ顎動脈管ト、

胡蝶口蓋孔ニ

由テ鼻腔ト、下

眼窠破裂ニ由

テ眼窠ト、翼狀

口蓋管及ビ口

蓋管ニ由テ口

腔ト、外方ノ間

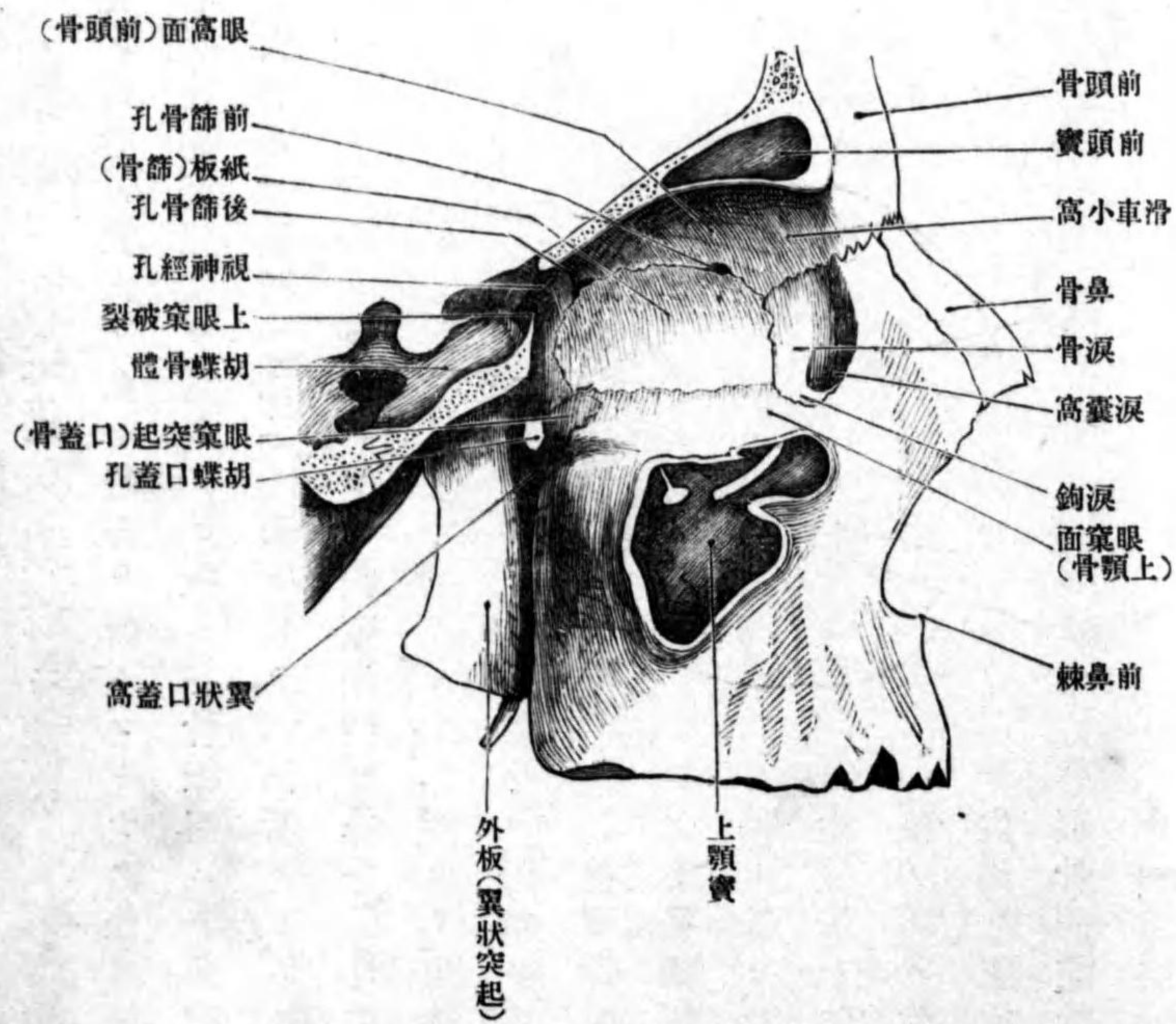
隙ニ由テ顛顚

下窩ト、咽頭管

ニ由テ外頭蓋

底ト交通ス。

第五百五十八圖 翼狀口蓋窩



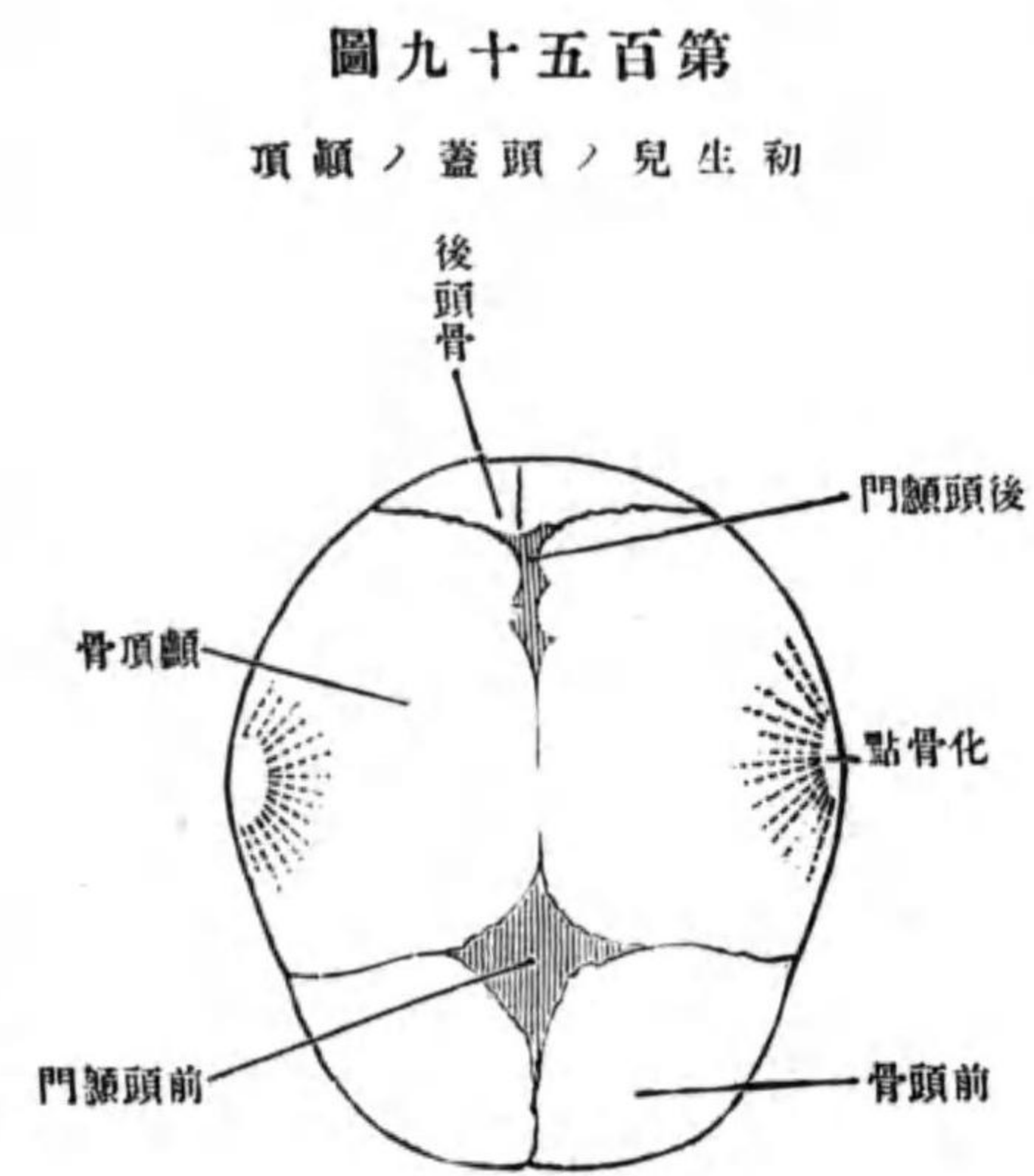
初生兒ノ頭蓋

額門
前頭額門

後頭額門

第四 初生兒ノ頭蓋ニ就テ

初生兒ノ頭骨ハ大人ノ如ク縫合ヲ營ムコトナク、後日縫合ノ生ズル所ニ只堅韌ナル結締組織ヲ見ルノミ、故ニ各骨縁間ニハ間隙ヲ存ス。而シテ其間隙ノ大ナルヲ額門 *Fonticuli* ト云ヒ、凡テ六個所アリ、即チ一ッハ前頭骨ト左



圖九十五百第
頂額ノ蓋頭ノ兒生初

右額頂骨トノ會合スル所ニアリ前頭額門 *Fonticulus frontalis* ト云ヒ、其形四角形ナリ生後第二年ノ後半期ニ閉鎖ス。一ッハ左右額頂骨ト後頭骨トノ會合スル點ニアリ後頭額門 *Fonticulus occipitalis* ト云ヒ、其形三角形ニシテ生後第一年ニ於テ閉鎖ス。他ノ二ッハ左右胡蝶骨大翼ノ尖端ノ上方ニ位シ、前頭骨額頂骨胡蝶骨額頂骨等ニ由テ圍マレタル長四角形ノ間隙

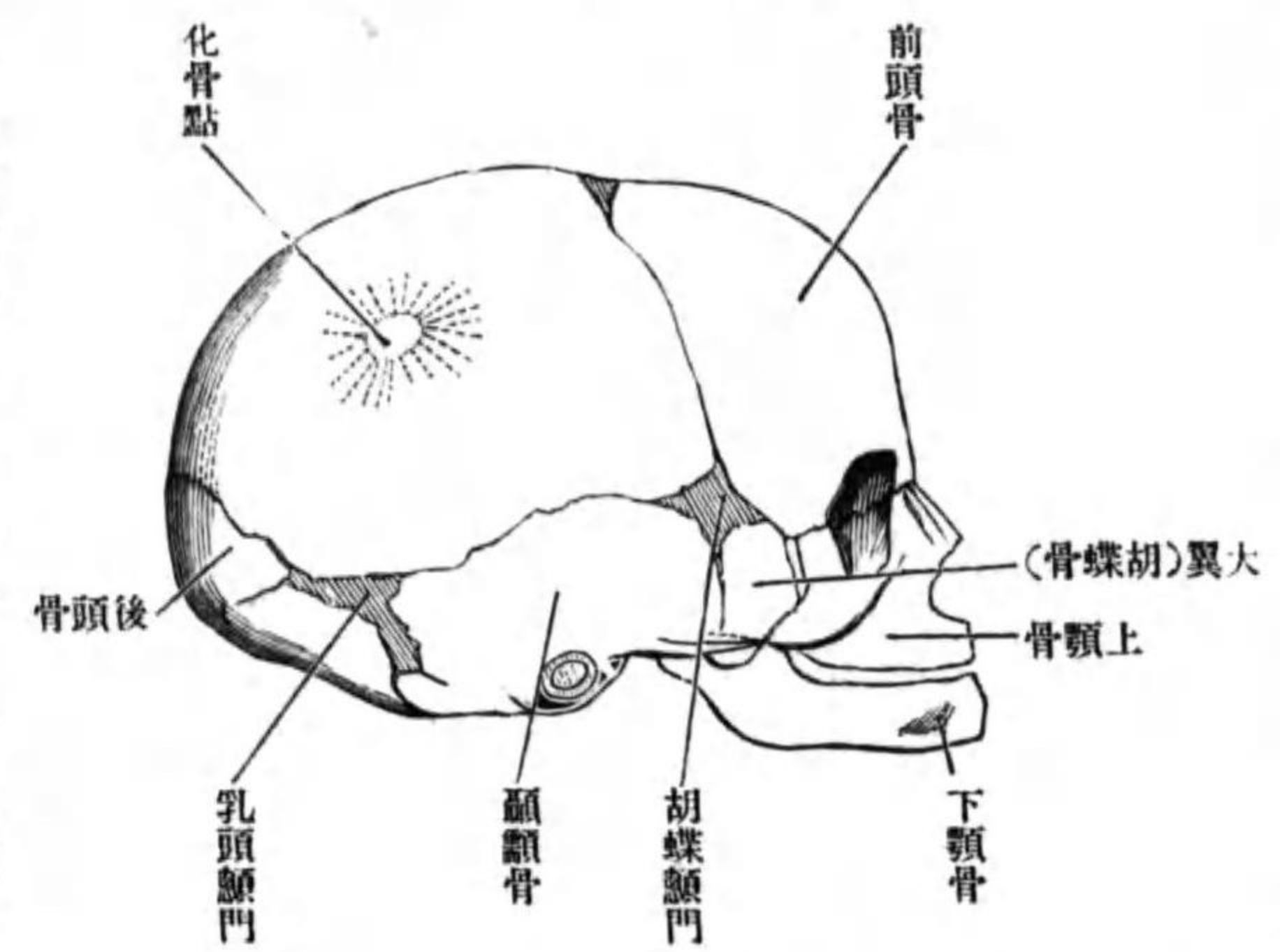
胡蝶額門

乳頭額門

胡蝶間軟骨聯合

下顎關節

圖十六百第
面側ノ蓋頭兒生初

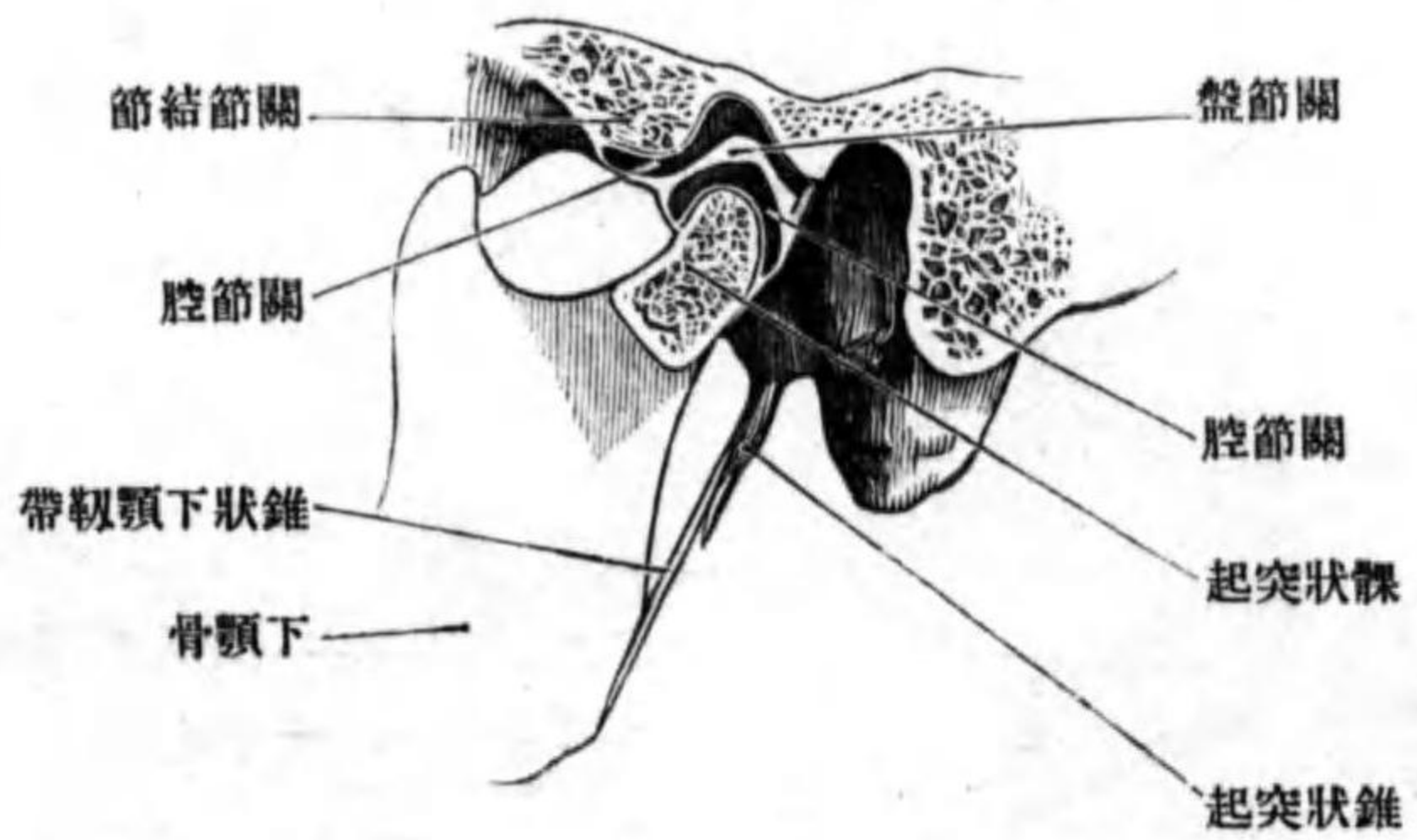


各片ハ前及ビ後後頭内軟骨聯合ヲ營ム。
胡蝶間軟骨聯合 *Synchondrosis intersphenoidalis* ヲ營ム。
第五 下顎關節 *Articulatio mandibularis*。

ナリ胡蝶額門 *Fonticulus sphenoidalis* ト云フ。残り二ッハ左右額頂骨ノ乳頭隅ノ下方ニ位シ、後頭骨額頂骨額頂骨ニ由テ圍マル乳頭額門 *Fonticulus mastoideus* ト云ヒ、何レモ生後第一年ニテ閉鎖ス。其他初生時ニ於テハ、前頭骨ハ二片ニ分カレ、胡蝶骨ハ三片ニ分カル、即チ中央ノ一片ハ體ト小翼トヲ結合シタル者、左右二片ハ、大翼ト翼狀突起ノ結合セシモノニシテ、中央ノ片トハ後頭骨ハ四片ニ分カレ、

關節盤 關節囊

圖一十六百第 斷狀矢節關顎下



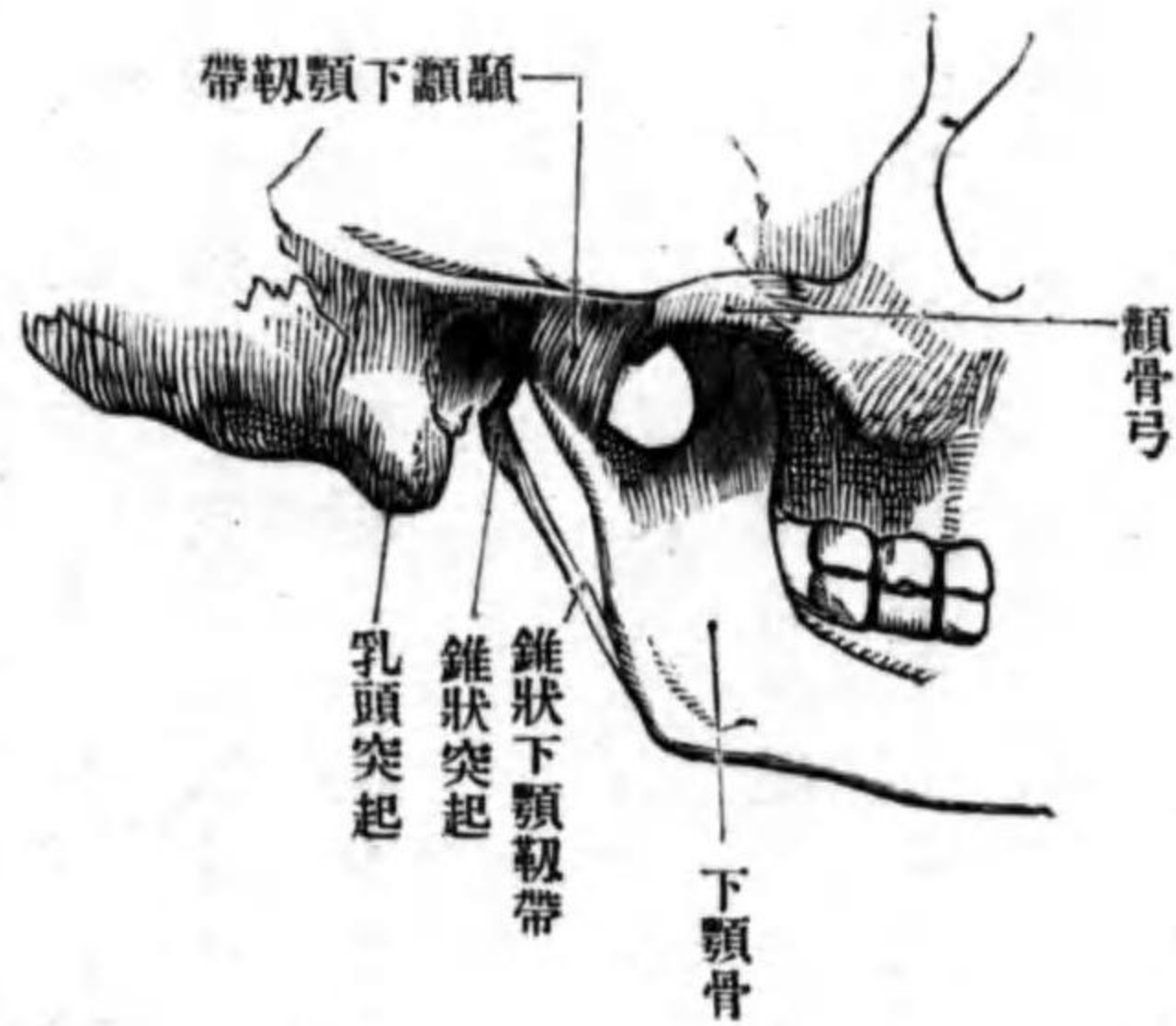
形成 下顎骨髁狀突起ト、頤顛骨下顎窩ノ前部及ビ關節結節トノ間ニ成
ル髁狀關節ニシテ、下顎骨ヲ頭蓋ニ聯結ス。下顎ヲ上顎ニ接シタル時即
チ口ヲ閉ヂタル場合ニハ、髁狀突起ハ下顎窩ノ前部ニ位スレドモ、開口ス
ルトキハ髁狀突起ハ前進シテ關節結
節上ニ來ル。(鷹ノ容易ニ關節結節ヲ越ヘテ顎
關節脫臼) 下顎窩ノ後方ノ大部分ハ只
結締組織ヲ以テ充サル、ノミニシテ、結
締組織ハ關節囊ト結合ス。關節内ニハ
關節盤アリテ、關節腔ハ上下二腔ニ分
カル。

一關節盤 *Discus articularis* ハ中央ノ薄キ
周圍縁ノ厚キ、恰モ兩凹「レンズ」ノ如キ
纖維軟骨板ニシテ、周圍ハ關節囊ト密
著ス。

二關節囊 *Capsula articularis* ハ關節窩及ビ

頤顛下顎韌帶

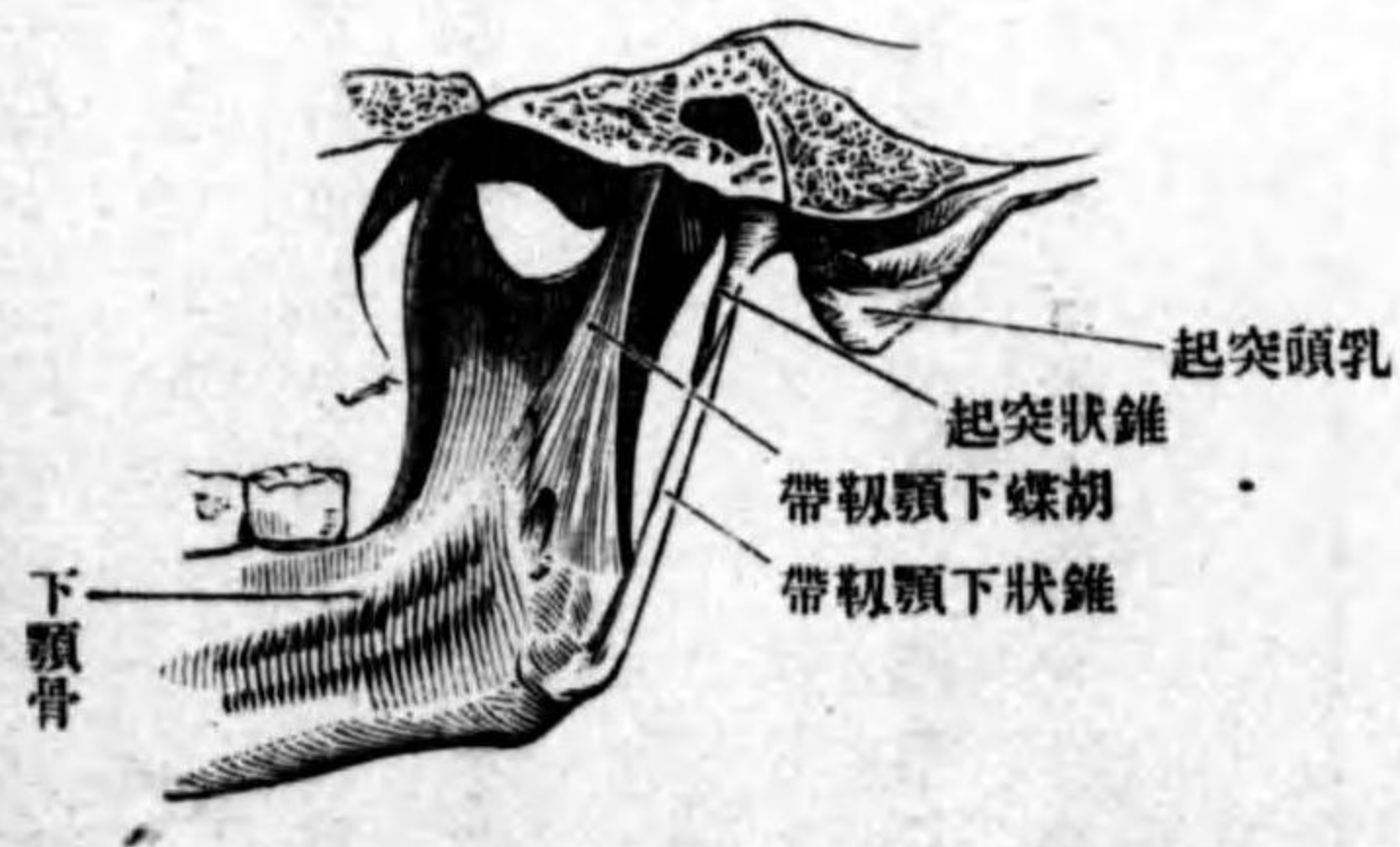圖二十六百第 面外ノ節關顎下



關節結節ノ周圍ヨリ起リ、兩側及ビ後方ハ下顎顛ニ、前方ハ翼狀小窩ノ上
方ニ附著ス。

三頤顛下顎韌帶 *Lig. temporomandibulare* ハ關節囊ノ外面後面及ビ内面ノ一部
ヲ強ムル韌帶ニシテ、頤骨突起ノ根部及ビ岩鼓破裂ノ附近ヨリ起リ、前下
方ニ降り下顎骨髁狀突起ノ顛ニ附著ス。

圖三十六百第 面内ノ節關顎下



胡蝶下顎靱帶

錐狀下顎靱帶

舌骨ノ聯結

錐狀舌骨靱帶

頭頸部筋

頭部ノ筋

容貌筋

四、胡蝶下顎靱帶 Lig. sphenomandibulare ハ關節ノ内側ニ位シ、胡蝶骨隅棘及ヒ頤顛骨岩鼓破裂附近ヨリ起リ、下前方ニ向テ降リ下顎舌ニ附著ス。
五、錐狀下顎靱帶 Lig. stylomandibulare ハ錐狀突起ノ尖端ヨリ起リ、前下方ニ降リ下顎隅ノ後縁ニ附著ス。而シテ此靱帶ハ頰咽頭筋膜ノ肥厚シタル部分ニ過ギズ。

舌骨ノ聯結

舌骨ハ下顎ノ下方ニ位シ軟組織中ニ包埋セラル、此レニ附著スル靱帶ハ錐狀舌骨靱帶 Lig. stylohyoideum ニシテ錐狀突起ヨリ起リ舌骨小角ニ附著ス。

第三章 頭頸部筋

第一 頭部ノ筋 Musculi capitis.

此部ノ筋ハ一部ハ顔貌ヲ變ズル働キ即チ顔面ノ皮膚ヲ移動スル作用ヲ有シ、他ノ一部ハ下顎骨ヲ移動スル働キ即チ咀嚼運動ヲ營ム、而シテ甲ハ皮筋ノ變形セシモノニシテ容貌筋 mimische Muskeln ト云ヒ、顔面神經ニ支

配セラル。乙ハ咀嚼筋 Kaumuskeln ト云ヒ三叉神經ニ支配セラル。

甲 容貌筋

一 頭蓋筋 M. epicranius.

此レハ顛頂ニ位スル筋ニシテ左ノ三筋ニ區別ス。

イ 前頭筋 M. frontalis.

位置形狀 前頭部ノ皮下ニ位シ其形扁平四角形ナリ。

起始 顛頂ヲ被フ帽狀腱膜ヨリ起リ。

停止 眉毛ノ叢生セル前額皮膚及ビ前頭骨鼻部ノ外側面ニ附著ス。

作用 眉毛ヲ舉上シ、皮膚ニ横走皺襞ヲ現ハス、且ツ帽狀腱膜ヲ緊張ス。

ロ 織細筋 M. procerus.

位置形狀 鼻根ノ上部ノ皮下ニ位シ其形細長ナリ。

起始 前頭筋ノ内側縁ノ筋纖維ノ延長シタルモノナリ。

停止 鼻骨ノ背面ニ附著ス。

作用 ハ前頭筋ノ作用ヲ助ク。

ハ 後頭筋 M. occipitalis.

ハ、後頭筋

ロ、織細筋

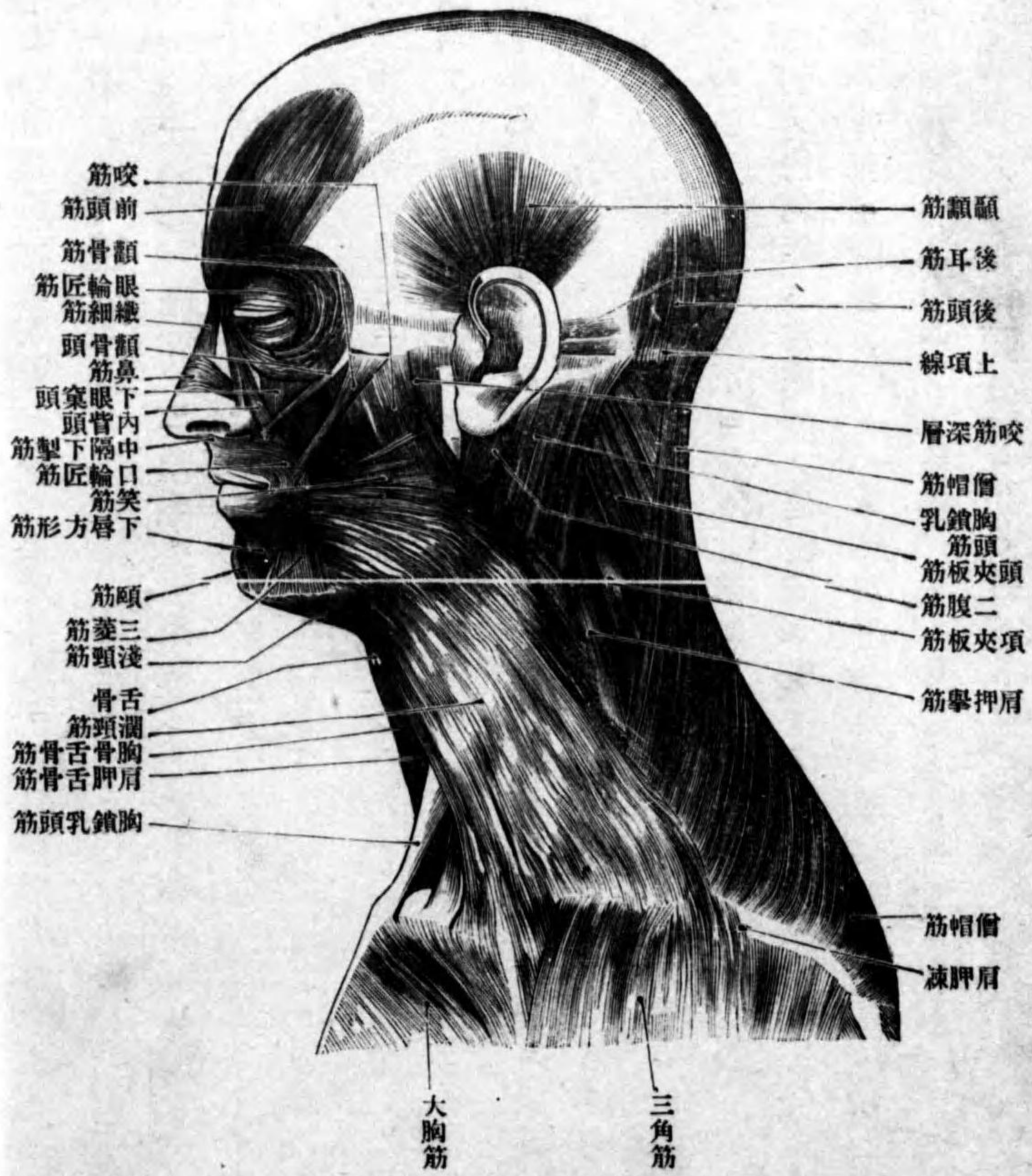
イ前頭筋

頭蓋筋

容貌筋

咀嚼筋

圖 四 十 六 百 第
面 側 ノ 部 頭 頭



眼輪匠筋

眼窠部、涙部、眼
瞼部

外眼瞼縫際

位置形状 後頭部ノ皮下ニ位シ其形扁平四角形ナリ。
起始 後頭骨ノ上頂線ヨリ起リ。
停止 帽狀腱膜ニ終ル。

作用 帽狀腱膜ヲ牽引ス。

二 眼輪匠筋 *M. orbicularis oculi*.

位置形状 眼球ヲ被フ皮膚皺襞即チ上下眼瞼内ニ存シ其形扁平環狀ニシテ眼窠部 *Pars orbitalis* 涙部 *Pars lacrimalis (Harmeri)* 及ヒ眼瞼部 *Pars palpebralis* ニ區別ス。

起始 眼窠部ハ前頭骨ノ鼻部上顎骨ノ前淚櫛及ビ内眼瞼韌帶ヨリ起リ。
 涙部ハ淚骨ノ後淚櫛ヨリ起リ。眼瞼部ハ涙部ノ連續ナリ。
停止 眼窠部ハ上下眼瞼ノ周圍ヲ外方ニ向テ廻リ、外皆ノ外方ニ於テ上下纖維相交錯シ以テ終ル。涙部ノ筋纖維ハ淚囊ノ後方ヲ經テ外方ニ進ミ内皆部ニ於テ眼瞼部ニ移行ス。眼瞼部ハ上下眼瞼中ヲ外方ニ廻リ、外皆ヨリ眼窠縁ニ緊張スル所ノ外眼瞼縫際 *Raphe palpebralis lateralis* ニ終ル。

作用 眼窠部ハ上眼瞼ヲ下方ニ牽引シ、頰部ノ皮膚ヲ舉上ス。涙部ハ淚囊ヲ擴張ス、眼瞼

上唇方形筋

内眦頭、下眼窠頭、顴骨頭

部ハ皴裂ヲ閉ス。

三 上唇方形筋 *M. quadratus labii superioris.*

位置形状 外鼻ノ外側ニ位シ、一部ハ前筋ニ由テ被ワレ其全形扁平三角形ナリ。三部ニ區別ス即チ**内眦頭** *Caput angulare* **下眼窠頭** *Caput infraorbitale* 及**顴骨頭** *Caput zygomaticum* 此レナリ。

起始 内眦頭ハ上顎骨ノ前頭突起ヨリ、下眼窠頭ハ上顎骨ノ下眼窠縁ノ近クヨリ、顴骨頭ハ顴骨ノ頰面ヨリ起リ。

停止 ハ鼻翼及ビ上唇ノ皮膚ニ終ル。

作用 鼻翼及ビ上唇ヲ外上方ニ引上ケ故ニ鼻孔ヲ擴張シ且ツ鼻唇溝ヲ深クス。

四 顴骨筋 *M. zygomaticus.*

位置形状 口角ノ上外方ニ位シ其形長扁平ノ柱狀ナリ。

起始 顴骨ノ頰面ナリ。

停止 筋纖維ハ内下方ニ下リ、口角ノ皮膚ニ終ル、纖維ノ一部ハ口輪匠筋ニ移行ス。

作用 口角ヲ上外方ニ牽引ス。

笑筋

五 笑筋 *M. risorius.*

位置形状 口角ノ外側ニテ潤頸筋ノ上ニ位シ、其形畧扁平三角形ニシテ發育不定ナリ。

起始 耳下腺及ビ咬筋ヲ被フ耳下腺咬筋膜ヨリ起リ。

停止 口角ノ皮膚亦ハ三菱筋ニ終ル。

作用 口角ヲ外側ニ牽引シ、其部ノ皮膚ニ小凹陥ヲ現ワス。

六 三菱筋 *M. triangularis.*

位置形状 口角ノ下方ニ位シ、頤孔ヲ被ヒ、其形扁平三角形ナリ。

起始 下顎基底ノ近クヨリ起リ。

停止 筋纖維ハ口角ニ向テ集束シ、纖維ノ大部分ハ上唇ニ終ル。

作用 口角ヲ下掣シ兩側同時ニ作用スルトキハ上唇ヲ下方ニ牽引シ口角ノ閉鎖ヲ助ク。

頤部ノ下方ニテ潤頸筋ノ上ニ横走筋纖維束アリテ左右三菱筋ヲ連結スルコトアリ然ルトキハ此レヲ頤横筋 *M. transversus menti* ト云フ。

七 口輪匠筋 *M. orbicularis oris.*

口輪匠筋

頤横筋

此筋ハ上下口唇ノ中ニ存シ全形一ツノ筋輪ヲ爲ス、口唇中ニ於テハ殆ン
ド横走シ、口角部ニ於テ上下相移行ス、所々皮膚ト癒著ス。

作用 全部收縮スレバ口裂ヲ閉シ、且ツ口唇ヲ嘯ク。

鼻筋

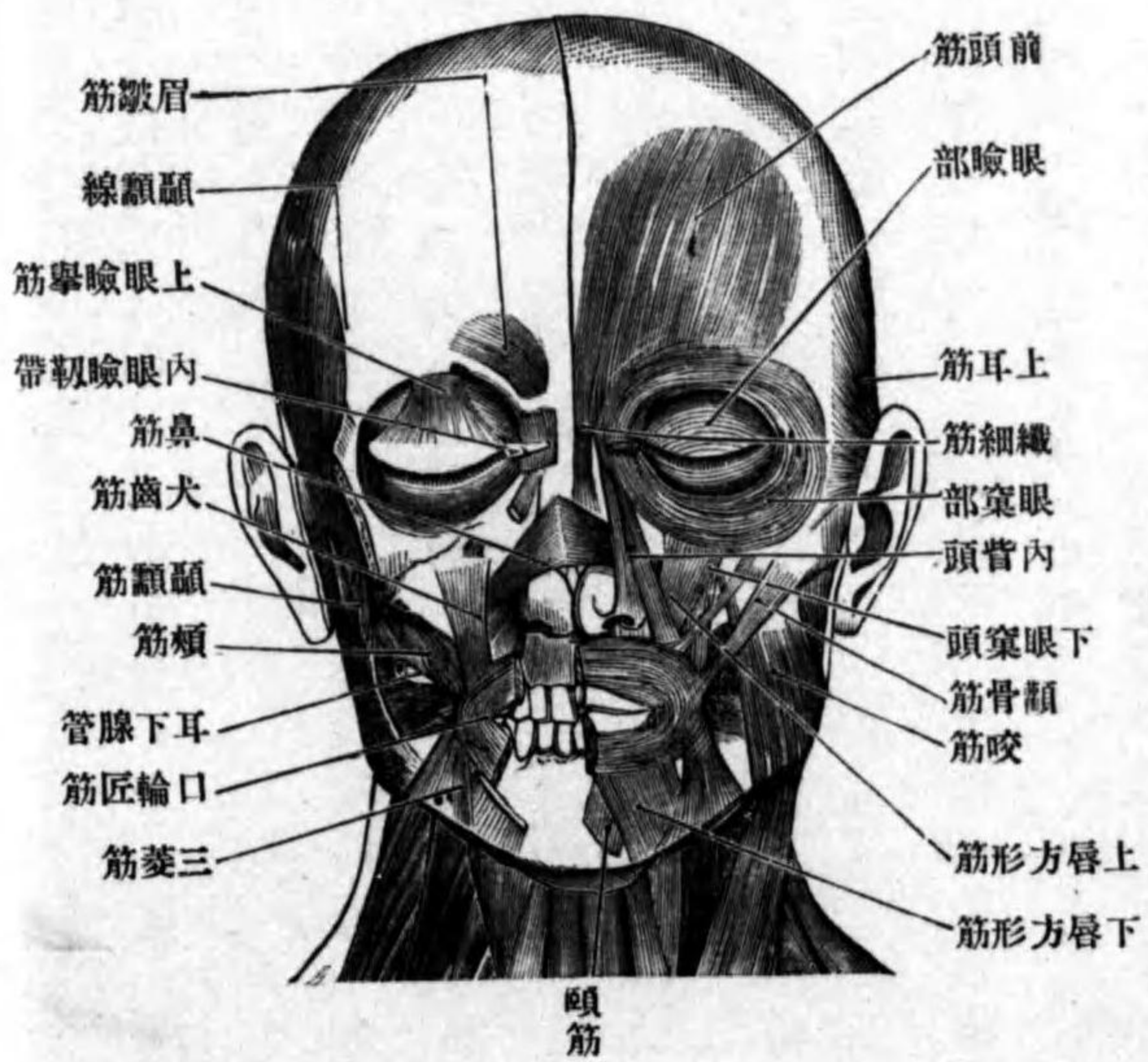
八 鼻筋

M. nasalis.

位置形状 鼻翼ノ外
下方ニ位シ一部上唇
方形筋ニ由テ被ワル、
其形扁平三角形ニシ
テ横走部 *Pars transversa*
及ビ翼状部 *Pars alaris*
ノ二部ニ分カツ。
起始 横走部ハ上顎
犬齒ニ一致セル齒槽
隆起ヨリ翼状部ハ上

第百六十五圖

顔面筋



横走部
翼状部

顎第二切齒ニ一致セル齒槽隆起ヨリ起リ。
停止 横走部ハ内上方ニ昇リ、鼻背ニ於テ他側ノ者ト薄キ腱膜ヲ以テ連
結ス、翼状部ハ鼻翼ノ外下縁ニ附著ス。

作用 鼻翼ヲ下掣シ鼻孔ヲ狭ム。

九 犬齒筋 *M. caninus.*

位置形状 上顎犬齒窩中ニ位シ一部上唇方形筋ニ被ワル、其形扁平三角
形ナリ。

起始 犬齒窩。

停止 筋纖維ハ下方ニ向テ集束シ、一部ハ口角ノ皮膚ニ終リ、一部ハ口輪
匠筋中ニ移行ス。

作用 口角ヲ上方ニ舉上ス、兩側同時ニ働ク時ハ下唇ヲ牽擧シ口裂ヲ閉ス。

十 中隔下掣筋 *M. depressor septi.*

位置形状 鼻尖ノ下方ニテ鼻筋ノ内側ニ位シ、其形扁平四角形ナリ。
起始 上顎第一切齒ニ一致セル齒槽隆起ヨリ起リ。
停止 鼻中隔ノ下縁ニ終ル。

中隔下掣筋

犬齒筋

上唇切齒筋

作用 鼻中隔ヲ下方ニ牽引ス。

十一 上唇切齒筋 *Mm. incisivi labii superiores.*

位置形状 口角ノ上方ニテ口輪匠筋ノ上縁ニ沿フテ位シ、其形扁平三角ナリ。

起始 上顎犬齒ノ齒槽隆起ヨリ起リ。

停止 筋纖維ハ口角ニ向テ下降シ、口角部ニ終ル所ノ筋ニ移行ス。

作用 口角ヲ内上方ニ擧上ス。

下唇方形筋

十二 下唇方形筋 *M. quadratus labii inferioris.*

位置形状 口角ノ外下方ニ位シ一部三菱筋ヨリ被ワル、其形扁平四角形ナリ。

起始 下顎骨ノ基底及ビ淵頸筋ヨリ起リ。

停止 下唇ノ皮膚ニ終ル。

作用 下唇ヲ外下方ニ牽引ス。

下唇切齒筋

十三 下唇切齒筋 *Mm. incisivi labii inferiores.*

位置形状 口角ノ下方ニテ下唇方形筋ヨリ被ワレ口輪匠筋ノ下縁ニ接

頤筋

シテ位ス其形扁平四角形ナリ。

起始 下顎第二切齒ニ一致セル齒槽隆起ヨリ起リ。

停止 口輪匠筋ノ中ニ移行ス。

作用 口角ヲ内下方ニ牽引ス。

十四 頤筋 *M. mentalis.*

位置形状 頤部ノ皮下ニ位シ其形短圓柱狀ナリ。

起始 下顎第一切齒ニ一致セル齒槽隆起ヨリ起リ。

停止 筋纖維ハ斜ニ内外方ニ降り頤部ノ皮膚ニ終ル。

作用 頤部ノ皮膚ヲ擧上ス。

十五 頰筋 *M. buccinator.*

位置形状 頰ノ中ニテ頰粘膜ト頰脂肪體トノ間ニ位シ、以上ノ各皮筋ニ依テ被ワル其形扁平長四角ニシテ、中央部ハ耳下腺ノ排泄管ニ由テ穿通セラル。

起始 翼狀突起ノ鈎ト下顎骨トノ間ニ緊張セル翼狀下顎縫際上顎骨齒槽突起ノ外面及ビ下顎骨頰筋櫛ヨリ起リ。

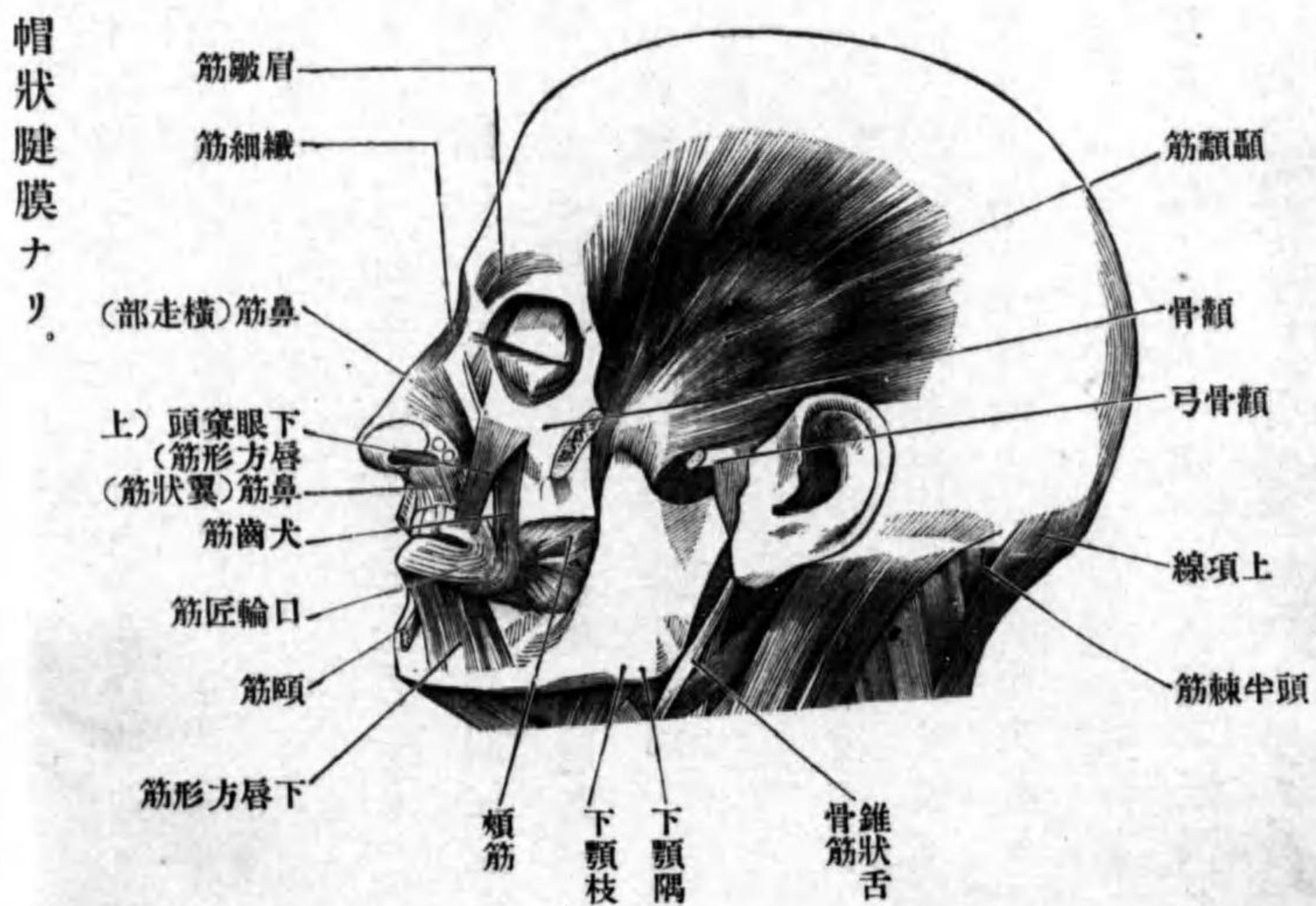
頰筋

前耳筋

圖六十六百第

筋 面 顔

起始



停止 筋纖維ハ口角ニ向テ進ミ、上下兩唇中ニ入り口輪匠筋ノ下層ヲ爲シ、正中ニ於テ左右相移行ス。

作用 口角ヲ外後方ニ牽引シ、口裂ヲ閉鎖シ、以テ口唇及ビ頰ヲ齒列ニ接ス。

十六 前耳筋
M. auricularis anterior.
位置形状 耳殻ノ前方ニ位シ其形扁平三角形ナリ。

上耳筋

停止 耳殻ノ耳輪棘ニ附著ス。

作用 耳殻ヲ前上方ニ牽引ス。

十七 上耳筋 *M. auricularis superior.*

位置形状 耳殻ノ上方ニ位シ其形扁平三角形ナリ。

起始 帽狀腱膜ナリ。

停止 耳殻三角窩隆起ニ附著ス。

作用 耳殻ヲ上方ニ牽引ス。

十八 後耳筋 *M. auricularis posterior.*

位置形状 耳殻ノ後方ニ位シ其形長四角形ナリ。

起始 顳顬骨乳頭部ヨリ起リ。

停止 耳殻ノ耳介隆起ニ終ル。

作用 耳殻ヲ後上方ニ牽引ス。

耳筋ハ人類ニ於テハ通常發育不良ナリ從テ耳殻ヲ運カス能ワス。

乙 咀嚼筋

此レニ屬スルハ左ノ四筋ニシテ皆三叉神經第三枝ニ支配セララル。

咬筋

一 咬筋 M. masseter.

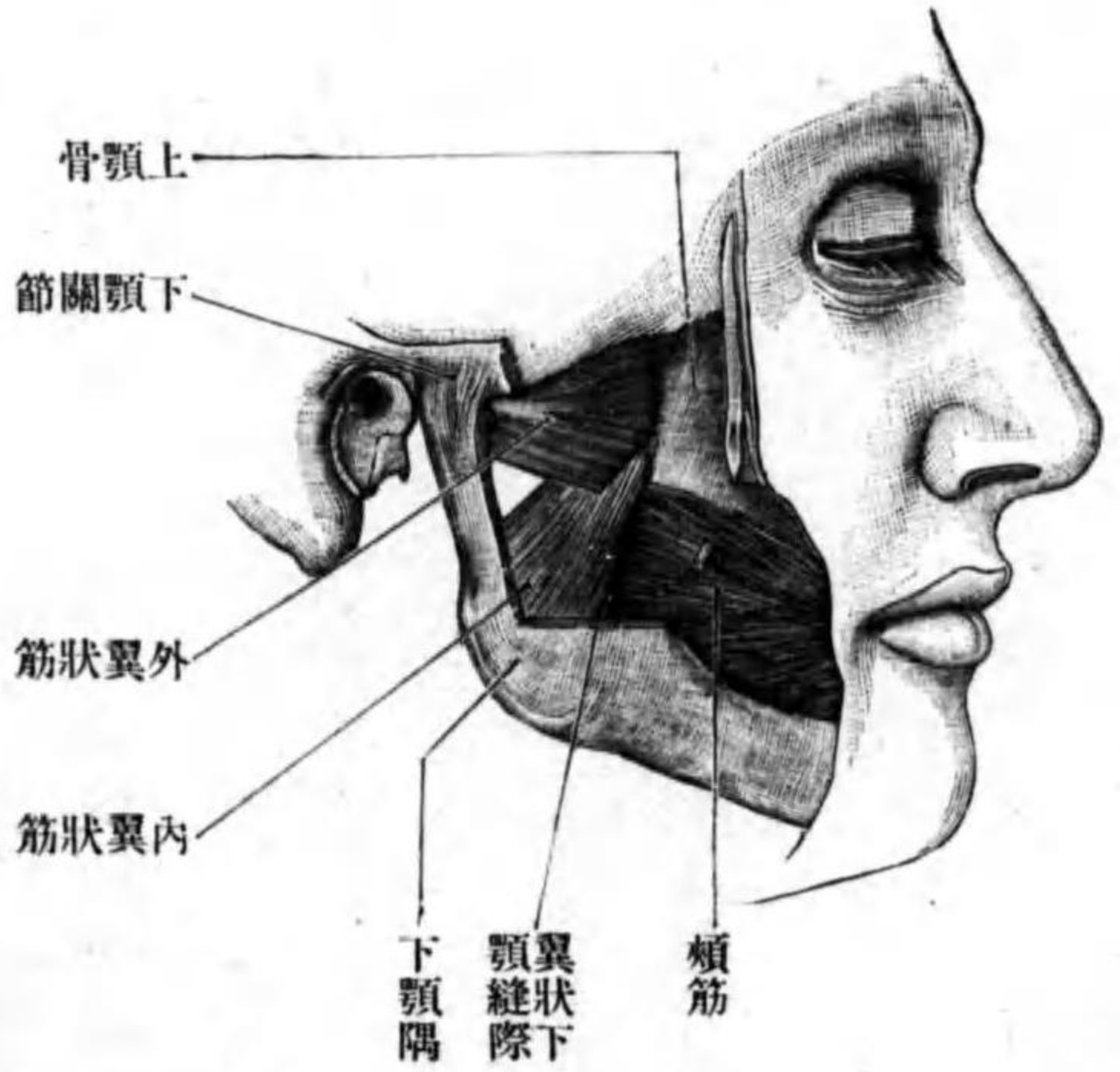
位置形状

下顎枝ノ外面ニ接シ後部ハ耳下腺ヨリ前下部ハ濶顎筋ヨリ被ワレ其形扁平四角形ニシテ淺深二層ヲナシ後方ニ於テ深層ノ一部ヲ見ル。

起始 淺層ノ筋纖維ハ顴骨弓ノ前部及ビ中央部ヨリ深層ハ顴骨弓ノ中央部及ビ後部ヨリ起ル。

停止 淺層ノ筋纖維ハ後下方ニ降り下顎隅ノ外面ニ深層ハ前下方ニ降り下顎枝ノ外面ニ附著ス。

第百六十七圖 咀嚼筋ノ一部



作用 下顎ヲ舉上ス。

二 顳顎筋 M. temporalis.

顳顎筋

位置形状 顳顎窩ヲ充ス筋ニシテ同名筋膜及ビ顴骨弓ノ内側ニ位シ其形扁平鱗狀ナリ。

起始 顳顎窩ヲ形成スル諸骨ノ顳顎面下顳顎線及ビ顳顎筋膜ヨリ起リ。停止 前方ノ筋纖維ハ殆ント鉛直ニ、後方ノ筋纖維ハ殆ント地平ニ、前方ニ向テ降り、顴骨弓ノ近クニ於テ太キ停止腱ニ移行シ、此腱ハ下顎骨冠狀突起ノ尖端及ビ内外面ニ附著ス。

作用 下顎ヲ舉上シ且ツ僅カニ後方ニ牽引ス。

三 外翼狀筋 M. pterygoideus externus.

外翼狀筋

位置形状 顳顎下窩中ニテ顳顎筋及ビ下顎枝ノ内側ニ位ス、其形三角形ナリ。

起始 二頭ヲ以テ起リ、其一ハ胡蝶骨大翼ノ顳顎下面及ビ同名櫛ヨリ、他ノ一ハ胡蝶骨翼狀突起ノ外板口蓋骨ノ錐體突起及ビ上顎骨ノ顳顎下面ヨリ起ル。

停止 筋纖維ハ後外側ニ向テ集束シ、纖維ノ大部分ハ下顎骨髁狀突起ノ翼狀小窩ニ、他ノ一部ハ下顎關節ノ關節囊及ビ關節盤ニ附著ス。

作用 兩側同時ニ作用スレバ下顎骨ハ前進シ、髁状突起及ビ關節盤ハ關節結節上ニ來ル、一側ノミ作用スレバ下顎ハ前進スルト同時ニ他側ニ少シク移動ス。

四 内翼状筋 M. pterygoideus internus.

位置形状 前筋ノ下方ニテ下顎枝ノ内面ニ接ス、其形長四角形ナリ。

起始 胡蝶骨ノ翼状窩口蓋骨錐體突起及ビ上顎骨ノ顛面ヨリ起リ。

停止 筋纖維ハ平行シテ後下方ニ降り、下顎隅ノ内面及ビ其附近ニ終ル。

作用 兩側同時ニ收縮スレバ下顎ヲ舉上ス、一側ノミ作用スレバ下顎ヲ舉上スルト同時ニ他側ニ移動セシム。

頭部ノ筋膜ニ就テ

帽状腱膜
耳下腺咬筋膜

(一)帽状腱膜 Galea aponeurotica ハ顛頂ヲ被フ厚キ纖維膜ニシテ、上面ハ皮膚ト堅ク結合シ、下面ハ骨膜ト弛ク連結ス、故ニ皮膚ヲ運カス時ハ腱膜モ共ニ移動ス、前縁ハ前頭結節ノ附近ニ、後縁ハ後頭ノ上部ニ、左右縁ハ上顛面線ニ附著ス。

(二)耳下腺咬筋膜 Fascia parotideomasseterica ハ耳下腺及ビ咬筋ノ外面ヲ被フ筋膜ニシテ、上縁ハ觀骨弓ニ下縁ハ下顎骨下縁ニ、後縁ハ外聽道軟骨ニ附著

シ、前縁ハ咬筋ノ前縁ヲ越ヘテ前方ニ進ミ、頰骨筋、潤顎筋、笑筋ノ下ニ於テ終ル。

顛面筋膜
頰咽頭筋膜

(三)顛面筋膜 Fascia temporalis ハ顛面筋ノ外面ヲ被フ厚キ膜ニシテ、上方ハ上顛面線ヨリ起リ、下方ハ脂肪組織ヲ以テ隔テラレタル内外兩葉ニ分カレ、遂ニ頰骨弓及ビ頰骨ノ内外兩面ニ附著ス。

翼状下顎縫隙
頸部ノ筋

(四)頰咽頭筋膜 Fascia buccopharyngea ハ頰筋ノ外面ヲ被ヒ、前方ハ口角ニ於テ終リ、後方ハ咽頭側壁ノ外面ニ移行ス、而シテ頰筋ト咽頭壁トノ境ニ於テハ此筋膜著シク肥厚シ、翼状突起内板ノ鈎ヨリ下顎骨頰筋櫛ノ後端ニ緊張スル所ノ索ヲ成ス、翼状下顎縫隙 Raphe pterygomandibularis ト云フ。

第一 頸部ノ筋

甲 舌骨筋 Musculi ossis hyoides.

一 二腹頸筋 M. digastricus.

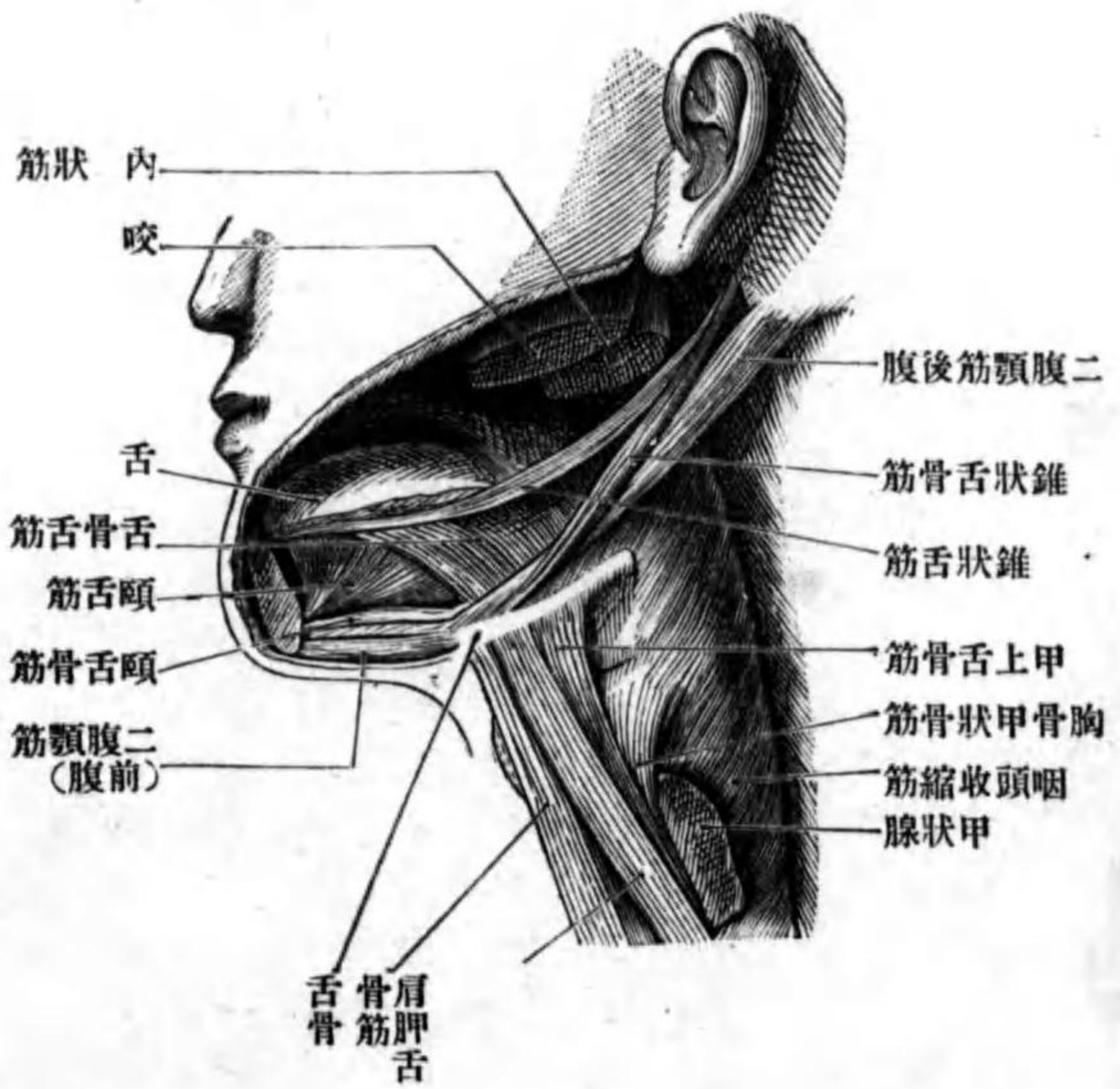
位置形状 下顎ノ後方ヨリ下方ニ跨リ、其形二個ノ紡錘形筋腹ヨリ成ル

舌骨筋
二腹筋

前腹、後腹

前腹 Venter anterior 後腹 Venter posterior ト云フ。
起始 頤顛骨ノ乳頭截痕ヨリ起リ。

第百六十八圖 舌骨筋



停止 筋纖維ハ前下方ニ降り(後腹)舌骨ノ近クニ於テ中間腱ニ移行シ、其中間腱ヨリ再ビ筋纖維ヲ出シ前上内方ニ昇リ、(前腹)下顎骨ニ腹筋窩ニ附著ス。中間腱ハ頸筋膜ノ蹄係状索ニ依テ舌骨ニ固定セラル。

分佈神經 前腹ハ三又神經第三枝ノ枝ナ

ル顎舌骨神經、後腹ハ顔面神經ノ二腹筋枝ニ依テ支配セラレ。
作用 舌骨ノ固定セル際ニ此筋作用スレバ下顎ヲ下擧ス、下顎骨ノ固定セルトキハ舌骨ヲ擧上ス。

二 錐狀舌骨筋 M. stylohyoidens.

位置形状 前筋ノ後腹ノ前上方ニテ下顎ノ後下方ニ位ス、其形扁平細長ナリ。

起始 錐狀突起ノ尖端ヨリ起リ。

停止 筋纖維ハ前内下方ニ降り、舌骨ノ近クニ於テ内外兩脚ニ分レ其間ニ二腹顎筋後腹ヲ爽ミ、遂ニ舌骨體若シクハ舌骨大角ニ終ル。

分佈神經 顔面神經ノ錐狀舌骨筋枝、此レニ分佈ス。
作用 舌骨ヲ後上方ニ擧上ス。

三 顎舌骨筋 M. mylohyoidens.

位置形状 下顎骨ト舌骨トノ間ニテ、二腹顎筋前腹ノ上方ニ位シ口腔底ノ基礎ヲ成ス、其形扁平三角形ナリ。
起始 下顎骨ノ顎舌骨線ヨリ起リ。

顎舌骨筋

錐狀舌骨筋

停止 筋纖維ハ内下後方ニ向テ進ミ、前上方ノ大部分ハ正中線ニ於テ結締織索ノ媒介ニ由テ他側ノ纖維ト連結シ、後下方ノ一部ノ纖維ハ舌骨體ノ前面ニ附著ス。

分佈神經 三叉神經ノ頤舌骨神經ナリ。

作用 下顎ノ固定セル際收縮スレバ舌骨ヲ前上方ニ舉上シ、舌骨ノ固定セル際ニハ下顎ヲ下墜ス。

四 頤舌骨筋 M. geniohyoidens.

位置形状 前筋ノ上ニ座シ正中線ニ於テ左右相觸接ス、其形扁平柱狀ナリ。

起始 下顎骨ノ頤棘ヨリ起リ。

停止 筋纖維ハ後下方ニ向テ僅カニ放散シ、舌骨體ノ前面ニ終ル。

分佈神經 舌下神經。

作用 頤舌骨筋ニ等シ。

乙 頸筋 Musculi colli

頸筋ハ扁側ニ十二個アリテ、一部ハ頸部内臓ノ前方及ビ側方ニ、他ノ一部

頤舌骨筋

頸筋

ハ其後方ニ位ス。

一 潤頸筋 Platysma.

位置形状 頸部ノ皮下ニテ鎖骨部ヨリ下顎下縁ニ跨リ、其形扁平四角形ニシテ甚ダ廣シ。

起始 大胸筋ヲ被フ筋膜ヨリ起リ。

停止 筋纖維ハ内上方ニ昇リ、下顎ノ下方ニテ正中線ニ於テ左右相接ス、耳下線咬筋膜下顎基底、下唇方形筋、口角ニ放散ス。

分佈神經 顔面神經ノ頸枝。

作用 頸部ノ皮膚ヲ緊張シ、且ツ口角ヲ下外方ニ牽引ス。

二 胸鎖乳頭筋 M. sternocleidomastoidens.

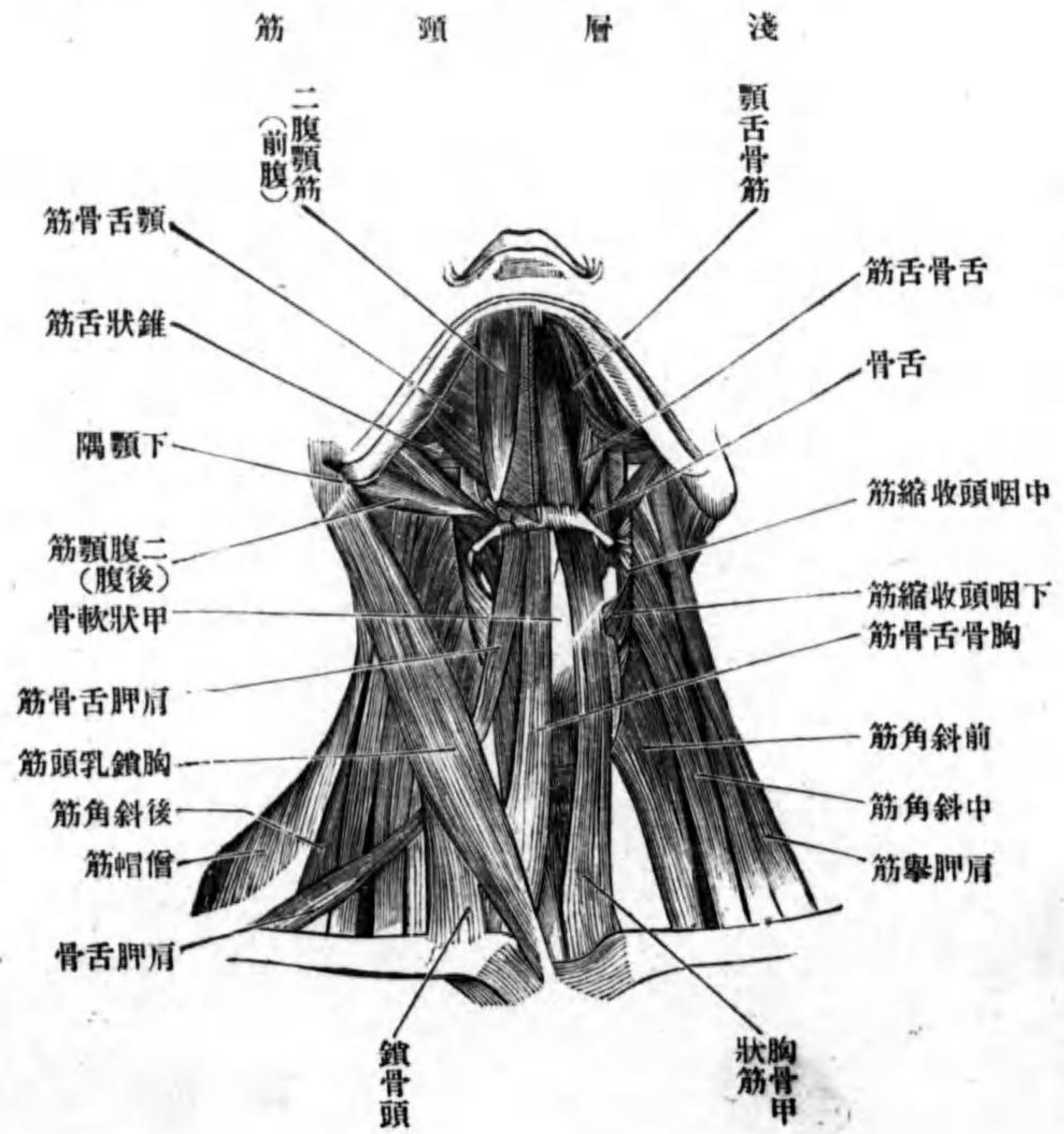
位置形状 頸部ノ前面及ビ側面ニ跨リ、下方一部ハ前筋ヨリ被ワレ、其形長キ扁平柱狀ナリ、内外二頭ヲ以テ起リ、其兩頭間ニ小三角形間隙アリ、此レヲ小鎖骨上窩ト云フ。

起始 内側ノ頭ハ胸骨把柄ノ前面ヨリ、外側ノ頭ハ鎖骨ノ胸骨端ノ上面ヨリ起始、臑ヲ以テ起リ。

淺頸筋

胸鎖乳頭筋

第百六十九圖



作用 胸廓ノ固定セル際一側ノミ作用スレバ、頭部ヲ他側ニ回轉シ、顔面ヲ上方ニ向ケ。

停止 筋纖維
ハ外上方ニ昇
リ、外側頭ハ内
側頭ノ内側ニ
進入シ、頸部ノ
中央程ニ於テ
全ク相混シテ
一筋腹ト成リ、
遂ニ頤顛骨乳
頭突起ノ外面
及ビ後頭骨上
頂線ニ附著ス。
分佈神經 副
神經。

兩側同時ニ作用スレバ、頭部ヲ後方ニ牽引シ、且ツ顔面ヲ上方ニ向ケシム。頭部ノ固定セ
ル際ニハ胸廓ヲ舉上ス。

三 胸骨舌骨筋 M. sternohyoideus.

位置形状 喉頭及ビ氣管ノ前方ニ位シ、上部ハ潤頸筋ニ由テ、下部ハ前筋

ニ由テ被ワレ、其形扁平帶狀ナリ。

起始 胸骨把柄ノ後面胸鎖關節囊鎖骨及ビ第一肋軟骨ヨリ起リ。

停止 筋纖維ハ鉛直ニ上行シ舌骨體ノ前面ニ附著ス。

分佈神經 舌下神經下行枝。

作用 舌骨ヲ下方ニ牽引ス。

此筋ト舌骨トノ間ニ粘液囊アリ胸骨舌骨筋粘液囊 Bursa E. sternohyoidei ト云フ。

四 肩胛舌骨筋 M. omohyoideus.

位置形状 頸部ノ前面及ビ側面ニ跨リ、下部ハ鎖骨ニ由テ、中央ハ胸鎖乳

頭筋ニ由テ、上部ハ潤頸筋ニ由テ被ワレ、其形扁平細長ニシテ、中央程ニ中

間腱アリテ上下ノ二腹ニ分カル、上腹 Venter superior 下腹 Venter inferior ト云フ。

中間腱ハ頸筋膜ニ包マレ内頸靜脈ノ前壁ト結合ス。

胸骨舌骨筋

胸骨舌骨筋粘液囊
肩胛舌骨筋

上腹、下腹

起始 肩胛骨ノ上縁及ビ上肩胛横靱帯ヨリ起リ。
停止 筋纖維ハ初メ斜角筋ノ前方ヲ越ヘテ前上方ニ昇リ、中間腱ニ移行シ、中間腱ヨリ出ズル筋纖維ハ上方ニ向テ昇リ、胸骨舌骨筋ノ外側ニ於テ舌骨體ニ附著ス。

分佈神經 舌下神經下行枝。
 作用 舌骨ヲ下掣シ且ツ頸筋膜ヲ緊張ス。

胸骨甲状筋

五 胸骨甲状筋 *M. sternothyreoidens.*

位置形状 甲状腺ノ直前ニ位シ、前筋及ヒ胸骨舌骨筋ニテ被ワレ、其形扁平带状ナリ。

起始 胸骨把柄ノ後面及ヒ第一肋軟骨ヨリ起リ。
停止 甲状軟骨ノ側板ニ存スル斜線ニ終ル。

分佈神經 前筋ニ等シ。
 作用 甲状軟骨ヲ下掣ス。

甲状舌骨筋

六 甲状舌骨筋 *M. thyreohyoideus.*

位置形状 甲状軟骨ノ前面ニ接シテ位シ、胸骨舌骨筋及ヒ肩胛舌骨筋ニ

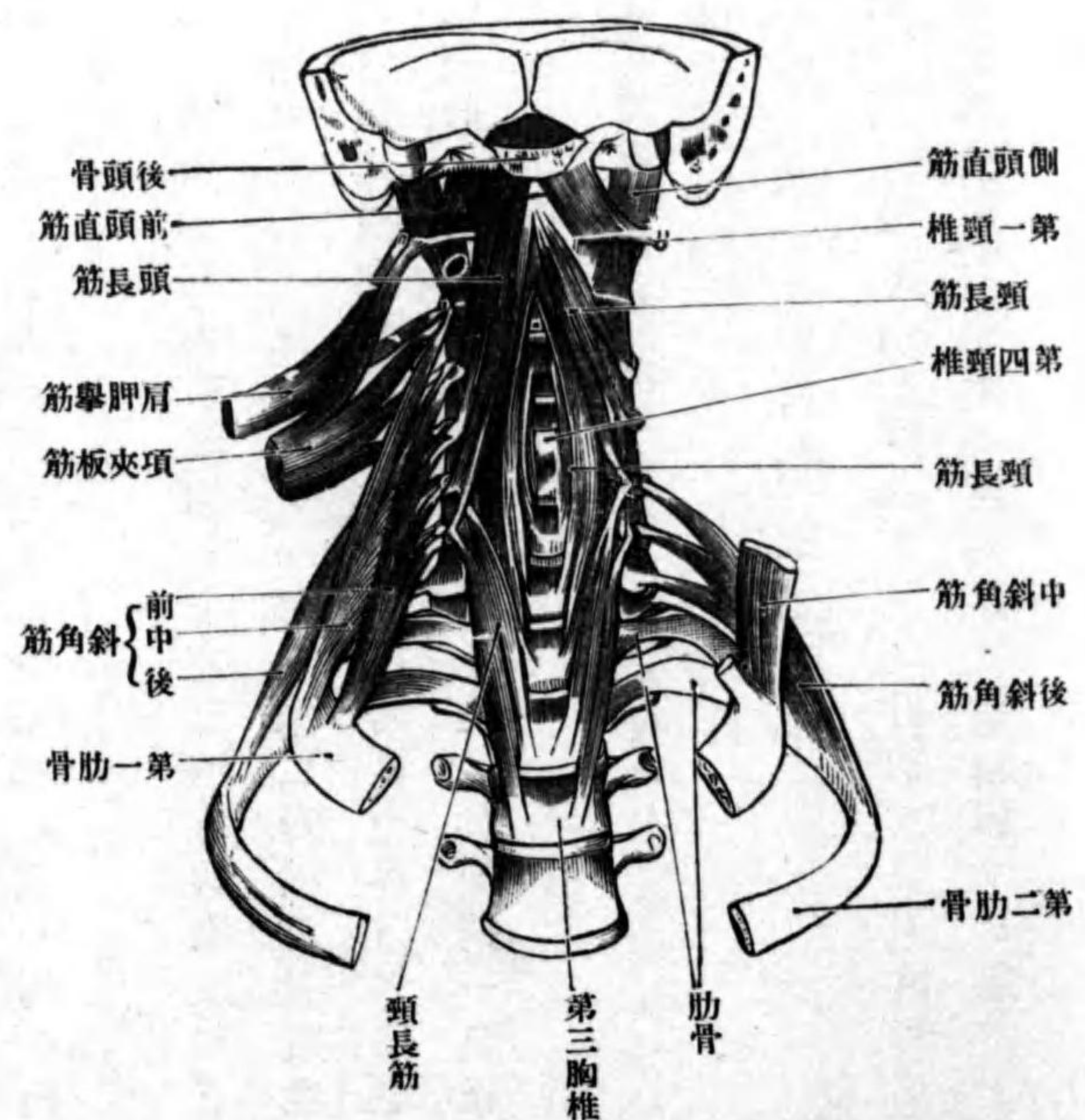
由テ被ワレ、其形扁平四角形ナリ。

起始 甲状軟骨側板ノ斜線ニ於テ前筋ノ連続ト成リテ起リ。

起止 舌骨體及ビ大角ニ附著ス。

分佈神經 舌下神經ノ甲状

第百七十七圖 深層頸筋



舌骨枝此レニ分佈ス。
 作用 舌骨ト甲状軟骨ヲ接近セシム。

頭長筋

以上ハ頸部内臓ノ前方及ビ側方ニ位スル筋ナリ。

七 頸長筋 *M. longus colli.*

位置形状 頸椎ノ前面ニ接シテ位シ上部ハ頭長筋ニ由テ被ワル其形扁平長三角形ナリ。

起始停止 下内側部ノ筋纖維ハ上方三個ノ胸椎及ビ下方三個ノ頸椎ノ椎體ノ前面ヨリ起リ上行シテ一部ハ第二乃至第五頸椎ノ椎體ノ前面一部ハ第五六頸椎横突起ノ前結節ニ附著ス。上外方ノ筋纖維ハ第三乃至第六頸椎横突起ノ前結節ヨリ起リ内上方ニ昇リ第一頸椎前弓ノ前結節ニ附著ス。

分佈神經 頸神經叢及ヒ膈神經叢ノ直接分枝此レニ分佈ス。
作用 頸部ヲ前外側ニ傾斜ス。

八 頭長筋 *M. longus capitis.*

位置形状 頸椎及ビ前載域後頭膜ノ直前ニ位シ其形扁平長三角形ナリ。
起始 第三乃至第六頸椎ノ横突起ノ前結節ヨリ起リ。
停止 筋纖維ハ内上方ニ昇リ後頭骨基礎部ノ下面ニ附著ス。

分佈神經 頸神經叢ノ直接分枝此レニ分佈ス。
作用 頭部ヲ前方ニ傾ク。

九 前頭直筋 *M. rectus capitis anterior.*

位置形状 載域後頭關節ノ前方ニ位シ其形扁平ニシテ短シ。
起始 載域ノ横突起及ビ側塊ヨリ起リ。
停止 筋纖維ハ内上方ニ昇リ後頭骨基礎部ノ下面ニ附著ス。

分佈神經 頸神經叢ノ直接分枝此レニ分佈ス。
作用 頭ヲ前方ニ傾ク。

十 前斜角筋 *M. scalenus anterior.*

位置形状 下部頸椎ノ外側ニ位シ其形扁平四角形ナリ。
起始 第三乃至第六頸椎ノ横突起ヨリ四條ノ腱索ヲ以テ起リ。
停止 筋纖維ハ前外下方ニ降り第一肋骨ノ斜角筋結節ニ附著ス。

十一 中斜角筋 *M. scalenus medius.*

位置形状 前筋ノ後方ニ位シ其間ニ三角形ノ間隙ヲ殘ス其形扁平長三角形ナリ。

中斜角筋

前斜角筋

前頭直筋

後斜角筋

起始 第二乃至第七頸椎ノ横突起ヨリ六條ノ腱索ヲ以テ起リ。
停止 筋纖維ハ外下方ニ降り第一肋骨ノ上面ニ附著ス。

十二 後斜角筋 M. scalenus posterior.

位置形状 中斜角筋ト項腸筋トノ間ニ位シ其形扁平長四角形ナリ。
起始 下方二個若シクハ三個ノ頸椎ノ横突起ヨリ腱索ヲ以テ起リ。
停止 筋纖維ハ下方外方ニ降り第二肋骨ノ外側面ニ附著ス。

小斜角筋

分佈神經 斜角筋ハ膈神經叢及ヒ頸神經叢ノ直接分枝ニ支配セラレ。
作用 前中後斜角筋ハ肋骨ノ固定セルトキハ頸椎ヲ外側ニ傾斜ス此レニ反シ頸椎ノ固定セル際ハ前中斜角筋ハ第一肋骨ヲ後斜角筋ハ第二肋骨ヲ舉上ス。
小斜角筋 M. scalenus minimus. 此レハ存在不定ニシテ前中斜角筋ノ間隙中ニ存シ鎖骨下動脈膈神經叢ニ由テ此等ノ筋ヨリ分隔セラレ。起始第六七頸椎横突起ヨリ腱索ヲ以テ起リ。停止第一肋骨ノ上面及ヒ肋膜頂ニ附著ス。分佈神經ハ膈神經叢ノ枝。作用ハ肋膜頂ヲ緊張ス。

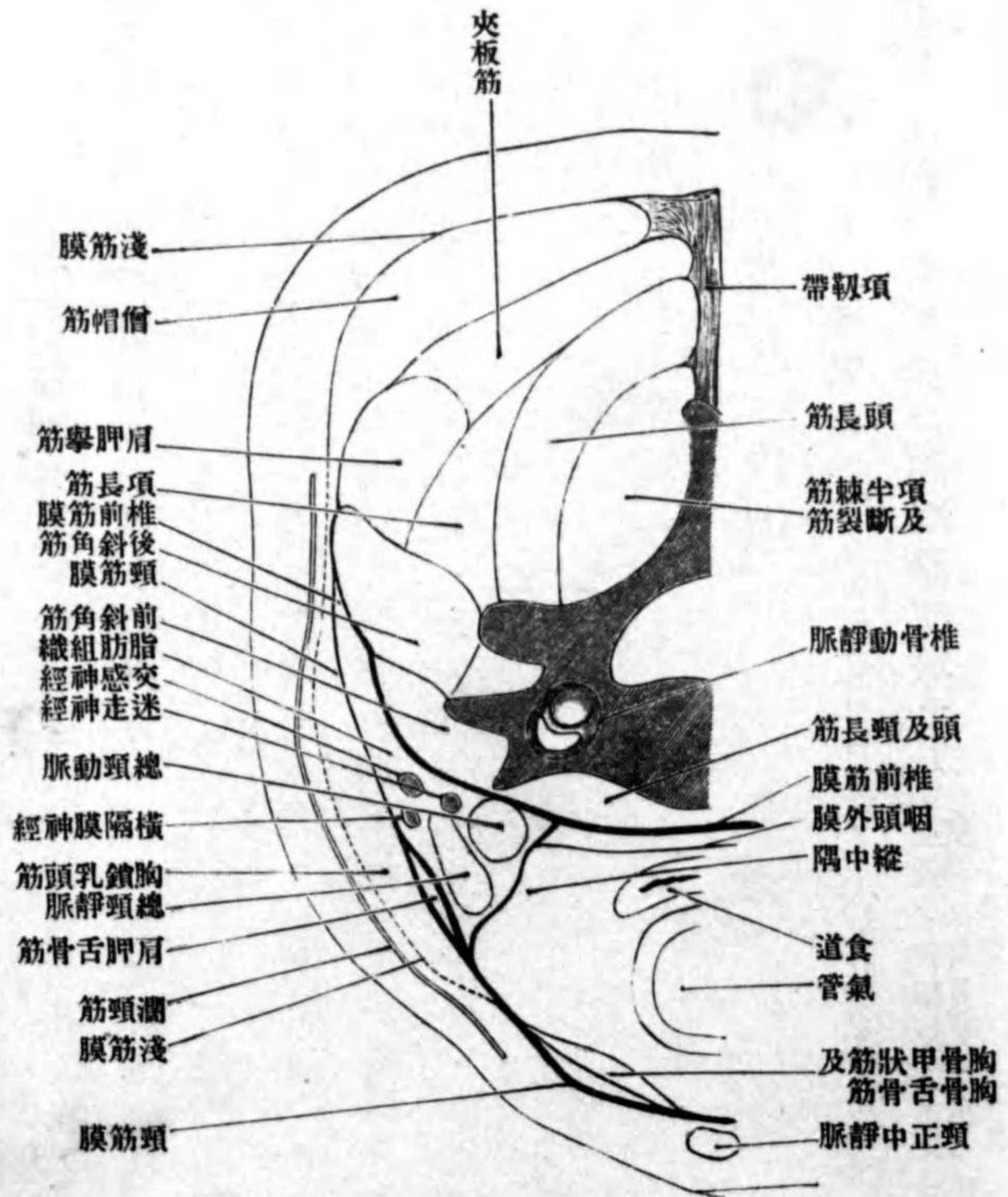
頸部ノ筋膜ニ就テ

頸部ノ筋膜ハ淺深二葉アリ淺葉ヲ頸筋膜ト云ヒ深葉ヲ椎前筋膜ト云フ。
(一)頸筋膜 Fascia colli 強キ筋膜ニシテ濁頸筋ノ下ニ位シ舌骨以下胸骨把柄

頸筋膜

圖一十七百第

(Nach Rauber) (斷横ノサ高ノ椎頭六第)膜筋頸



ノ上縁及ヒ鎖骨ノ上面ニ跨リ。筋膜ノ上縁ハ中央ハ舌骨ニ側方ハ血管鞘

胸骨上間隙

椎前筋膜

頭部ノ内臓

呼吸器、消化器

ニ移行シ。下縁ハ胸骨及ビ鎖骨ニ附著ス。而シテ胸骨ニ附著スル中央部ハ前後兩葉ニ分カレ、其間ニ間隙アリ胸骨上間隙 Spatium suprasternale ト云フ。筋膜ノ兩側ハ胸骨舌骨筋胸骨甲狀筋肩胛舌骨筋胸鎖乳頭筋ヲ被包シ、次テ大鎖骨上窩ノ脂肪組織中ヲ經テ後外方ニ進ミ、僧帽筋ノ前方ニ進入シ項筋膜ニ移行ス。

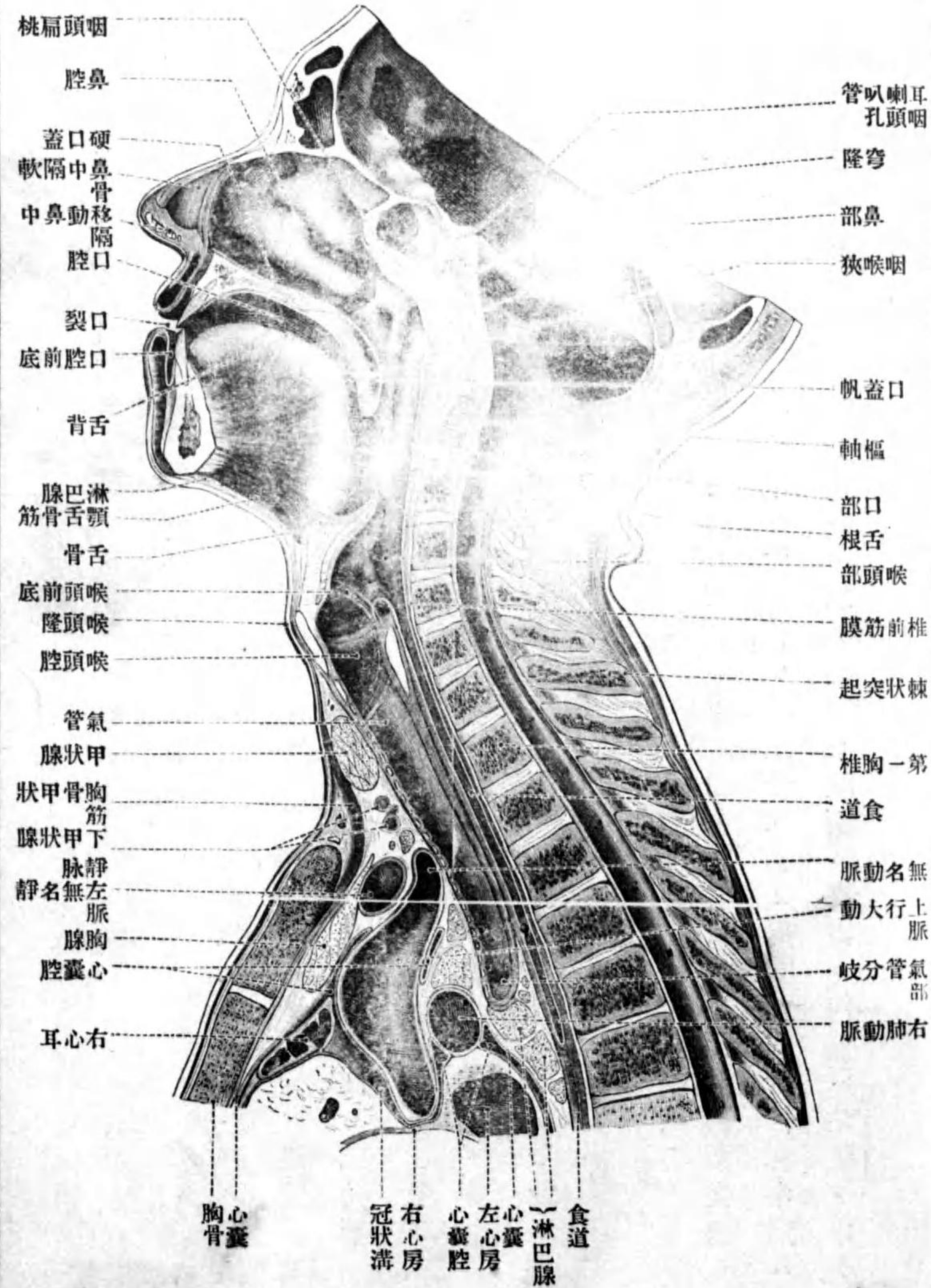
(二)椎前筋膜 Fascia praeventralis ハ薄キ堅韌ナル膜ニシテ頸椎ノ前面及ビ頸部ノ深層筋ノ前面ヲ被ヒ、下方ハ、中央部ハ胸腔内ニ入り、側部ハ斜角筋ノ前面ニ沿フテ胸廓ノ外面ニ移行ス。上方ハ後頭骨ニ附著シ、兩側ハ項筋膜ニ移行ス。

第四章 頭頸部内臓

第一 頭部ノ内臓

此章ニ於テ述ブルハ呼吸器 Apparatus respiratorius ノ上部及ビ消化器 Apparatus digestorius ノ上部ニシテ鼻口腔咽頭喉頭ナリ。(頭蓋ノ腔中ニ存スル腦及ビ感覺器(五官器)ノ一部モ頭部ノ内臓ニ外ナラズト雖モ、其ハ編ヲ改メテ述ブベシ。)

(Nach Toldt) 斷狀矢中正部頭頭 圖二十七百第



鼻

外鼻

鼻根

鼻底

鼻翼

鼻縁、鼻孔

鼻移動性中隔

鼻背、鼻尖

造構

鼻軟骨

鼻ハ外鼻、鼻腔及ビ副鼻腔、ヨリ成ル。

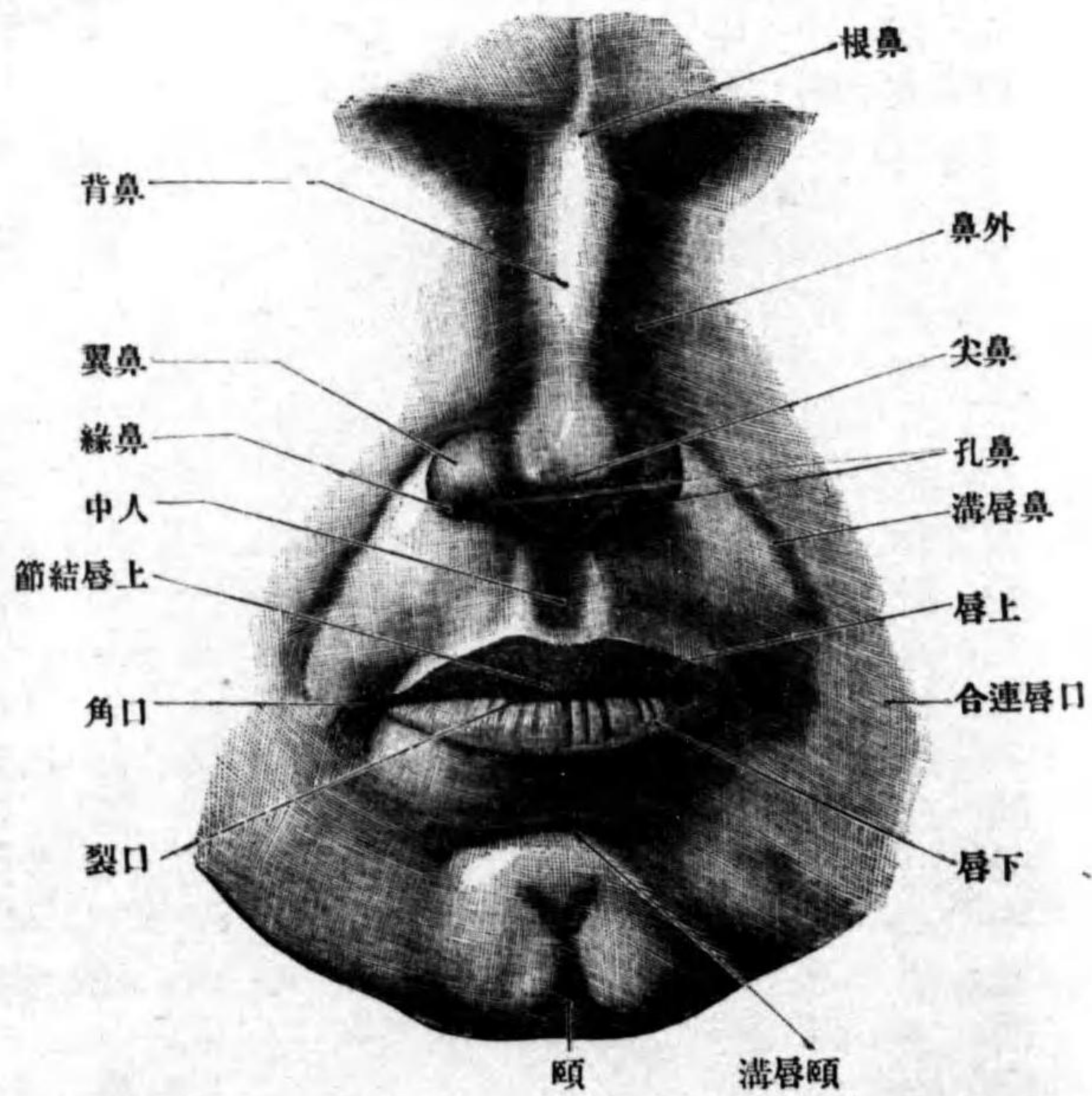
一 外鼻 *Nasus externus*.

位置形状 外鼻ハ顔面ノ正中ニ突出セル三角錐體狀ノ隆起ニシテ、尖端ハ上方ニ向ヒ直チニ前額ニ移行ス、此部ヲ鼻根 *Radix nasi* ト云フ。錐體ノ基底ハ下方ニ向ヒ鼻底 *Basis nasi* ト云フ。前外方ニ向フ左右兩面ハ三角形ニシテ、上部ハ平坦ナレドモ下部ハ稍膨隆シ、且能ク移動ス鼻翼 *Ala nasi* ト云フ、鼻翼ノ下縁ハ鼻縁 *Margo nasalis* ト云ヒ鼻孔 *Nares* ヲ圍擁ス、鼻孔ハ鼻中隔ノ前下部ナル鼻移動性中隔 *Septum mobile nasi* ニ由テ左右兩孔ニ分カタル。左右兩面ノ移行縁ヲ鼻背 *Dorsum nasi* ト云ヒ其下端ノ前突部ヲ鼻尖 *Apex nasi* ト云フ。

造構 外鼻ノ基礎ハ骨及ビ軟骨ニシテ、甲ハ鼻骨及ヒ上顎骨前頭突起ナリ、乙ハ鼻軟骨 *Cartilagoes nasi* ト名ヅケ、梨子狀孔ノ周圍及ビ骨性鼻中隔ニ附著ス。基礎ノ外面ハ皮膚ヲ以テ被ワレ顔面ニ露出シ、内面ハ粘膜ヲ以テ被ワレ鼻腔ノ前壁及ビ側壁ヲ成ス。

側鼻軟骨

第百七十三圖 顔面



鼻軟骨 ハ硝子様軟骨ニシテ側鼻軟骨大小翼軟骨種子軟骨及ビ鼻中隔軟骨ニ區別ス。

(一) 側鼻軟骨

Cartilago nasi lateralis

ハ左右有對ノ不正三角形ノ薄キ軟骨板ニシテ、上縁ハ鼻骨ノ下縁及ビ前頭突起ノ

後方ニ入り込ミ、此等ト緻密ノ結締組織ニ依テ連結ス。下縁ハ大翼軟骨ノ上縁ト相對シ、一部該軟骨ト接合ス。内側縁ハ鼻背ニ於テ他側ノ同軟骨ノ

大翼軟骨

外脚

内脚

小翼軟骨

鼻種子軟骨

鼻中隔軟骨

軟骨中隔胡蝶突

内側縁及び鼻中隔軟骨ト相接ス。

(二) **大翼軟骨** Cartilago alaris major 鼻孔ノ周圍ヲ取圍ム薄キ蹄鐵狀軟骨ニシテ、左右有對ナリ、此レニ外内兩脚ヲ區別ス。外脚 Crus laterale ハ鼻翼ヲ形成シ、上縁ハ前軟骨ノ下縁ト相對シ、尖端及び下縁ハ遊離ス。内脚 Crus mediale ハ鼻移動性中隔内ヲ後方ニ進ミ、鼻中隔軟骨及び他側ノ同脚ノ内面ト鬆粗ノ結締織ヲ以テ連結ス。

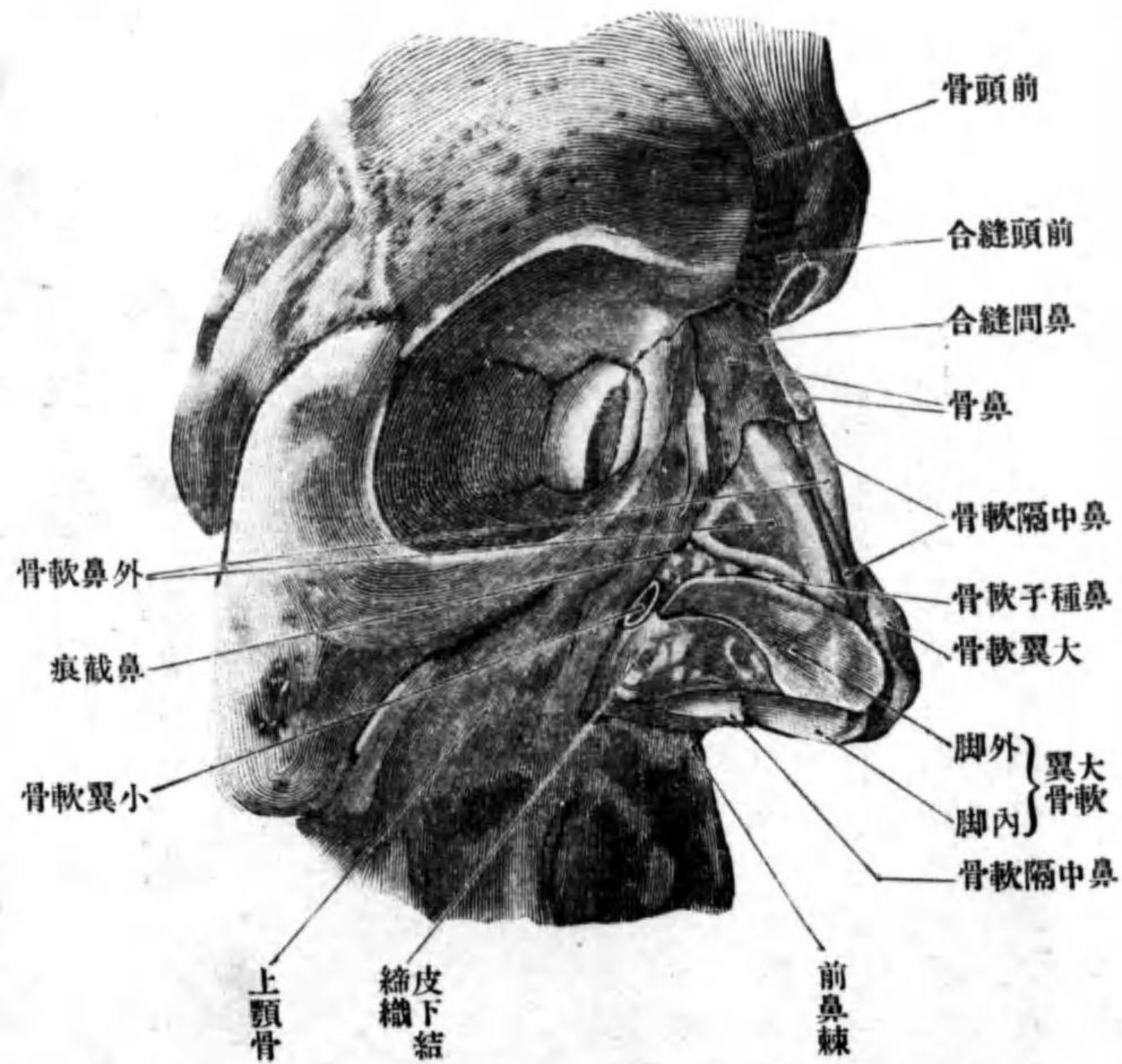
(三) **小翼軟骨** Cartilagoes alares minores ハ其數不定ニシテ、左右鼻翼ノ軟組織中ニ包埋セラル。

(四) **鼻種子軟骨** Cartilagoes sesamoidae nasi ハ側鼻軟骨ト大翼軟骨トノ間ニ存スル小軟骨片ニシテ、其數不定ナリ。

(五) **鼻中隔軟骨** Cartilago septi nasi ハ不正四角形ノ軟骨板ニシテ不對ナリ、骨性鼻中隔ヲ成ス所ノ篩骨ノ鉛直板ト、鋤骨トノ間ニ箝入シ、鼻中隔ノ前下部ヲ形成ス。後上縁ハ篩骨鉛直板ノ前縁ニ、後下縁ハ鋤骨ニ联接ス。以上兩縁ノ移行角ヨリ細長キ突起ヲ出ス軟骨**中隔胡蝶突起** Processus sphenoidalis septi cartilaginei ト云ヒ鉛直板ト鋤骨トノ間ヲ經テ後上方ニ昇リ時トシ

鋤鼻軟骨

第百七十四圖
(Nach Spalteholz) 骨 軟 鼻



フロン氏軟骨) Cartilago vomeronasalis (Jacobsoni) ト云フ。

テ胡蝶骨體ニ迄
テ達スルコトアリ。
前上縁ハ鼻間
縫合ノ後方及び
左右側鼻軟骨ニ
附著シ、前下縁ハ、
前部ハ鼻移動性
中隔ノ上界ヲ成
ス、後部ハ前鼻棘
ト連結ス。前鼻
棘ノ直上ニテ鼻
中隔軟骨ノ兩側
ニ小軟骨片ヲ見
ル**鋤鼻軟骨**ヤコ

鼻毛

鼻腔

位置形状

鼻孔

後鼻孔、鼻中隔

骨性鼻中隔

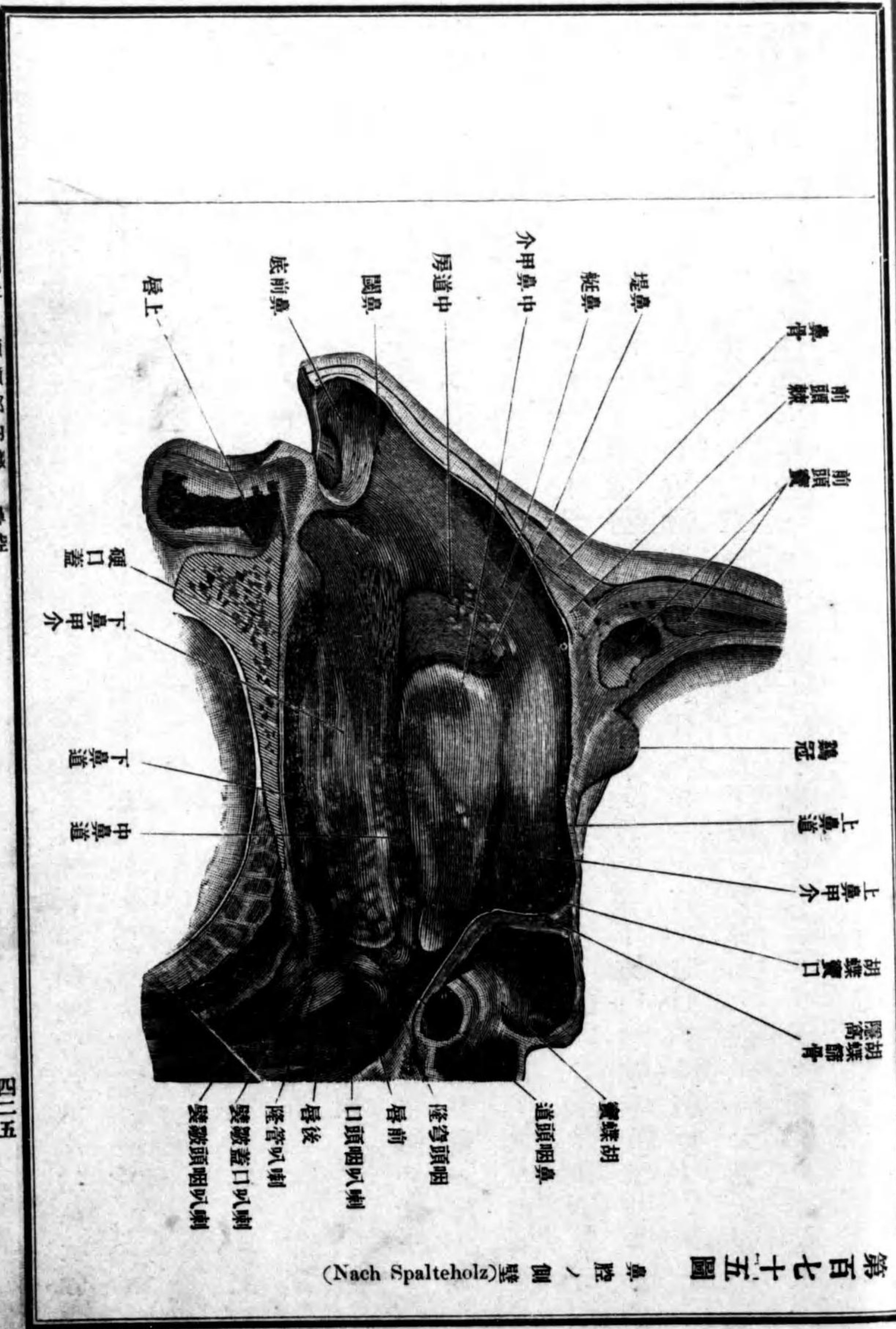
軟骨性鼻中隔
膜様鼻中隔

鋤鼻器

外鼻ノ外面ヲ被フ皮膚ハ甚ダ菲薄ニシテ、上部ニ於テハ鬆粗ノ皮下組織ニ依テ骨ト連結シ能ク移動ス、下部ニ於テハ軟骨ト堅ク結合シ僅カニ移動ス。鼻尖、鼻翼殊ニ其後部ニ於テハ皮膚中ニ能ク發育セル皮脂腺ヲ藏ス。皮膚ハ鼻孔ヲ經テ鼻腔ニ入り鼻前底ヲ被フ、此部ニハ小數ノ皮脂腺及ビ太キ毛即チ鼻毛 *Vibrissa* ヲ見ル、鼻鬚ニ於テ鼻腔ノ粘膜ニ移行ス。

一 鼻腔 *Cavum nasi.*

位置形状 鼻腔ハ主トシテ骨性鼻腔中ニアリ故ニ其形状ハ大體ニ於テ其レニ一致ス、只前方ハ外鼻ノ形成ニ伴ヒ骨性鼻腔ニ於ケルヨリハ其腔廣濶ナリ。腔ノ前方ハ鼻孔 *Nares* ニ由テ顔面ニ、後方ハ長方形ノ左右後鼻孔 *Choanae* ニ由テ咽頭ノ上部ニ開口ス。中央ニハ鼻中隔 *Septum nasi* アリテ左右兩腔ニ分タル。此中隔ハ、後部ハ骨ヨリ成リ骨性鼻中隔 *Septum nasi osseum* ト云ヒ、前部ハ軟骨性鼻中隔 *Septum cartilagineum* 及ビ膜様鼻中隔 *Septum membranaceum* ニ區別ス、甲ハ鼻中隔軟骨ヨリ成リ乙ハ軟組織ヨリ成リ能ク移動ス。中隔ノ兩面ハ粘膜ヲ以テ被ハレ、前下方ニテ前鼻棘ノ上方ニ屢、一ツノ小孔ヲ現ワス、此レ鋤鼻器(ヤコフソノ氏器) *Organon vomeronasale*



第四百七十五圖 鼻腔ノ側壁 (Nach Spalteholz)

(Jacobson)ノ入口ニシテ、該器ハ此小孔ニ始マリ、鼻中隔軟骨ニ沿ヒ鋤鼻軟骨ノ下ヲ後上方ニ向テ昇リ、遂ニ盲端ヲ以テ終ル短管ナリ。(此器ハ多クノ動物シ且ツ常ニ存シ其内面ヲ被フ) 粘膜ニハ嗅神經纖維分佈ス。

上中下鼻甲介

鼻腔ノ側壁ハ粘膜ヲ以テ被ハレ、各鼻甲介ニ一致セル横隆起ヲ現ハス上中下鼻甲介 Concha nasalis superior, media et inferior ト云フ、各鼻甲介及ビ鼻腔底

鼻道、上中下鼻道

間ニ鼻道 Meatus nasi ヲ形成ス上中下鼻道 Meatus nasi superior, medius et inferior ト云ヒ、上鼻道ハ最モ短ク、下鼻道ハ狭クシテ最モ長シ、中鼻道ハ其中間ナリ、

鼻堤

中鼻甲介ハ恰モ辨膜ノ懸垂セル如クニ突出シ、其外側ニ上顎竇ノ開口部及ビ半月狀裂孔ヲ見ル。中鼻甲介ノ前縁ハ鉛直ニシテ遊離シ、其上端ヨリ弓狀ニ前下方ニ向テ進ム粘膜隆起アリ鼻堤 Agger nasi ト云フ、此堤ノ下方ニ凹窩アリ中道房 Atrium meatus medii ト云ヒ、後下方ハ自然ニ中鼻道ニ移行ス。

中道房

鼻堤ノ前方、骨性前壁トノ間ニ存スル狭キ腔間ヲ鼻艇 Carina nasi ト云ヒ上方ハ鼻腔上壁ニ達ス、鼻艇ノ前下方ニテ鼻孔ノ近クニ大翼軟骨ノ

鼻閥

外脚ノ上縁ニ一致セル粘膜隆起アリ鼻閥 Limen nasi ト云ヒ、此レヨリ前下方ニ存スル腔ヲ鼻前庭 Vestibulum nasi ト云フ。(上鼻甲介ノ上方ニ小隆起アレバ最

鼻前庭

方ニ存スル腔ヲ鼻前庭 Vestibulum nasi ト云フ。)

(最上鼻甲介、胡蝶骨隆窩) 蝶鼻道

ヒ、上鼻甲介トノ間ニ存スル凹窩ヲ胡蝶骨(鼻甲介ヨリ内側ノ腔間ヲ總鼻道 Meatus nasi communis ト云ヒ、鼻甲介ノ後端ト耳喇叭管咽頭口ノ前唇トノ間ヲ鼻咽

鼻咽頭道

頭道 Meatus nasopharyngeus ト云フ。

切齒管

鼻腔ノ上壁及ビ下壁、モ粘膜ヲ以テ被ワル。下壁ニ於テ鋤鼻器ノ下後方ニ當テ屢、針ヲ以テ刺シタル如キ小孔ヲ見ルコトアリ、此レ上顎ノ切齒管中ニ存スル切齒管 Ductus incisivus ノ上口ナリ、該管ノ下端ハ通常盲端ニ終ル、然シ時トシテ切齒乳頭ニ小孔ヲ以テ開口スルコトアリ。(此管ハ多クノ哺乳

管ノ遺殘物ナリ。)

鼻粘膜

鼻腔ハ、前述ノ如ク骨性鼻腔ノ壁ト外鼻ノ内面トヨリ形成セラレ、此レヲ被フニ粘膜ヲ以テス鼻粘膜 Tunica mucosa nasi ト云フ、鼻粘膜ハ上部即チ上

嗅部、呼吸部

鼻甲介附近及ビ此レニ對スル鼻中隔面ハ黄色ヲ呈シ、其他ノ部ハ赤色ヲ帶ブ、甲ヲ嗅部 Regio olfactoria ト云ヒ、嗅感装置ノアル所ナリ、乙ヲ呼吸部 Regio respiratoria ト云フ。

鼻粘膜ノ造構 上皮

鼻粘膜ノ造構 粘膜ヲ二層ニ區別ス (一)上皮 Epithel ハ嗅部ニ於テハ特異ノ神經上皮ヨリ成リ、(五官器ニ於テ詳述ス) 呼吸部ニ於テハ複層鰭毛上皮ニシテ

固有膜
嗅腺、鼻腺

中ニ杯狀細胞ヲ混ズ。(一)固有膜 Lamina propria ハ纖維性結締組織ヨリ成リ
嗅部ニ於テハ嗅腺 G.l. olfactoriae ト名クル粘液腺ヲ呼吸部ニ於テハ鼻腺
G.l. nasales ト名クル管狀泡狀混合腺ヲ藏ス。其他此層中ニハ血管ノ通ス
ル間隙アリ、殊ニ中及ヒ下鼻甲介ヲ被フ部分ニ於テハ靜脈血ヲ通ズル多
數ノ腔洞アリテ、其組織恰モ海綿ノ如シ甲介海綿叢 Plexus cavernosi concharum
ト云フ。

粘膜ニ分佈スル
血管

粘膜ニ分佈スル血管 動脈ハ主トシテ眼動脈ノ枝ナル前後篩骨動脈内頸動脈ノ枝ナ
ル側後鼻動脈及ビ中隔後鼻動脈ニシテ固有層ノ深部ヲ經過ス。靜脈ハ一部ハ眼靜脈
ニ、一部ハ翼狀靜脈叢ヲ介シテ後顔面靜脈ニ開口ス。

粘膜ニ分佈スル
神經

粘膜ニ分佈スル神經 知覺神經トシテハ三叉神經ノ鼻枝一汎ニ分佈シ、嗅部ニハ其他
嗅神經ヲ見ル。

副鼻腔

三 副鼻腔 Sinus paranasales.

副鼻腔トハ上顎竇胡蝶竇及ビ前頭竇ニシテ皆鼻腔ト交通シ、内面ハ鼻粘
膜ノ直接連續ヲ以テ被ワル(開口部ニ付テハ骨竇ヲ見ヨ)

乙 口腔 Cavum oris.

口腔粘膜

口腔ハ消化器管ノ上部ナレドモ尙呼吸道トモナリ發音ノ共鳴裝置トモ
ナル腔ニシテ、口腔粘膜 Tunica mucosa oris ヲ以テ被ワレ、前方ノ狭キ口腔前
底ト、後方ノ廣キ固有口腔トニ區別ス。

一 口腔前底 Vestibulum oris.

前底口腔ノ外壁ハ皮膚ノ皺壁ニシテ中央ヲ口唇 Labia oris ト云ヒ、左右兩
側ヲ頰 Bucca ト云フ。内壁ハ齒 Dentes 及ビ粘膜ノ肥厚セル齒齦 Gingiva ヲ
リ成リ、腔洞ノ全形ハ弓狀ニシテ、鎖口時ニハ内外壁相接シ、最後ニ位スル
齒ノ後方ニ於テ固有口腔ト交通ス。

イ 口唇 Labia oris.

口唇ハ上下兩片ニ分カル上唇 Labium superius 下唇 Labium inferius ト云ヒ、左右
側方ニ於ケル上下兩唇ノ移行部ヲ唇連合 Commissura labiorum ト云フ。上下兩
唇間ニ存スル間隙ヲ口裂 Rima oris ト云ヒ、口裂ノ兩端ヲ口角 Angulus oris
ト云フ。口裂ヲ形成スル遊離縁ハ、肥厚セル鈍縁ニシテ外皮ト粘膜トノ移
行表皮ヲ以テ被ワレ、紅色ヲ呈ス。口唇ノ外面ハ外皮ニ由テ被ワレ、男子
ニ於テハ鬚鬚 Barba ヲ叢生ス、内面ハ口腔粘膜ヲ以テ被ワレ、正中ニ齒齦ニ

鬚鬚

上唇繫帶
下唇繫帶

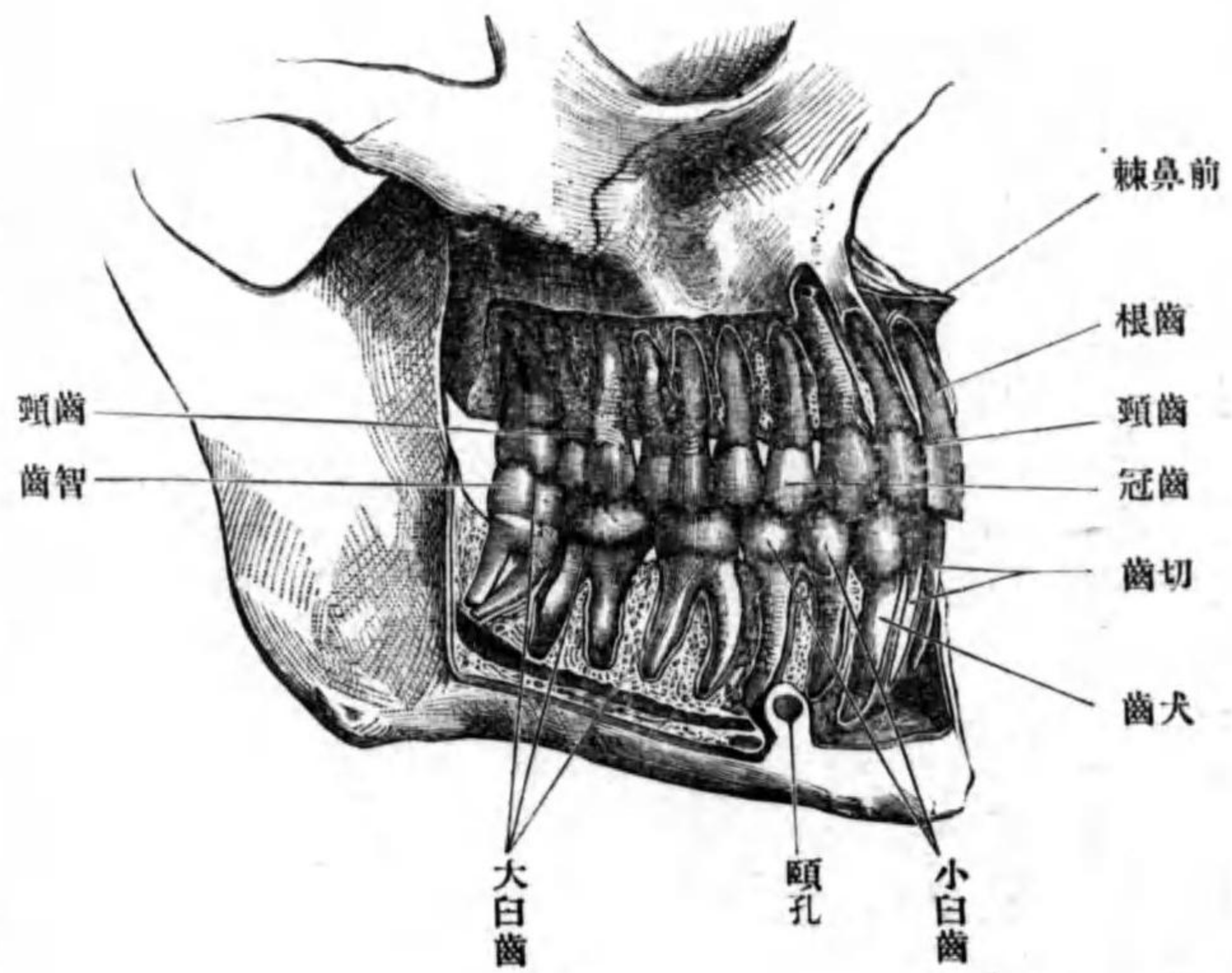
口、頰

頰脂肪體

ハ、齒

圖六十七百第

(Nach Toldd) 齒 久 永



移行スル皺襞アリ上唇ニ於ケルヲ上唇繫帶 Frenulum labii superioris 下唇ニ於ケルヲ下唇繫帶 Frenulum labii inferioris ト云フ。外皮ト粘膜トノ間ニ唇輪匠筋ヲ藏ス。

口 頰 Bucca.

頰ハ外面ハ皮膚ヲ以テ、内面ハ粘膜ヲ以テ被ワレ、其間ニ頰筋、及び多量ノ脂肪組織アリ、而シテ其脂肪組織ハ頰筋ノ外側ニテ咬筋ノ前方ニアリ頰脂肪體 Corpus adiposum buccae ト云フ。

ハ 齒 Dentes.

齒ハ上顎骨及び下顎骨ノ齒槽中ニ符入セル白

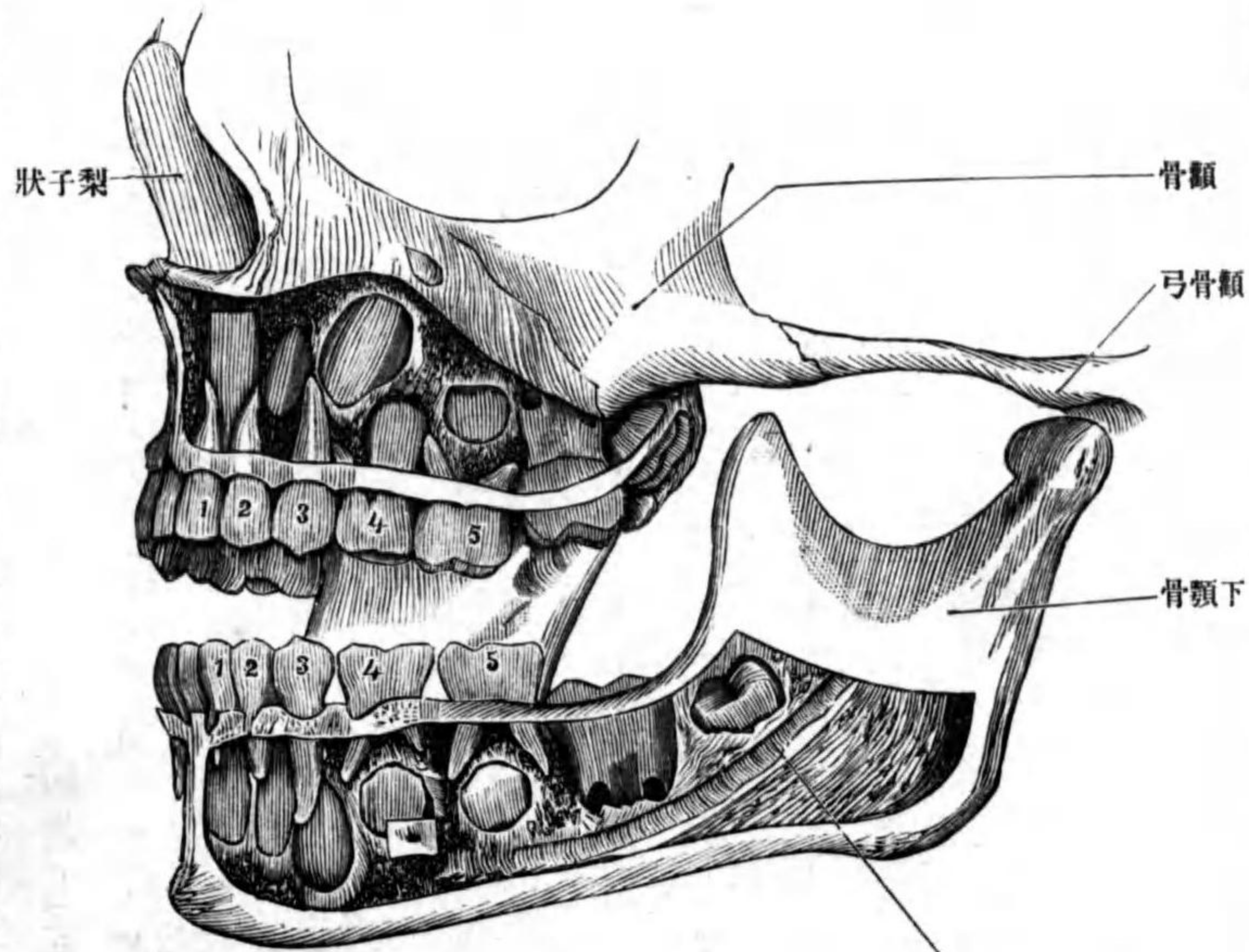
齒ノ數及ビ種類

永久齒

乳齒

圖七十七百第

(Nach Rauber) 齒 乳



色桿狀ノ小體ニシテ、身體諸器官中最モ堅ク且ツ緻密ナリ、然レトモ脆シ。

齒ノ數及ビ種類 成人ノ齒ノ數ハ三十二本ニシテ永久齒 Dentis permanentes ト云ヒ、四五歳ノ小兒ニ於テハ二十本アリテ乳齒

切齒、犬齒
小白齒、大白齒
上齒弓
下齒弓

Dentes decidui ト云フ。齒ノ種類ハ四種ニシテ切齒 Dentes incisivi 犬齒 Dentes canini 小白齒 Dentes premolares 大白齒 Dentes molares ナリ。永久齒ニ於テハ八個ノ切齒、四個ノ犬齒、八個ノ小白齒、十二個ノ大白齒アリ。乳齒ニ於テハ八個ノ切齒、四個ノ犬齒、八個ノ白齒アリ。各齒ハ上下二列ニ竝列シ上齒弓 Arcus dentalis superior 下齒弓 Arcus dentalis inferior ヲ形成ス。此上下齒弓ヲ正中ニ於テ左右ニ區別スレバ左右全ク對性ナリ。乳齒ノ發生期及ビ乳齒ト永久齒トノ交換期ハ左表ヲ見ル可シ。

齒ノ名稱	第一切齒	第二切齒	犬齒	第一小白齒	第二小白齒	第一大臼齒	第二大臼齒	第三大臼齒(智齒)
乳齒ノ發生期	六ヶ月	七ヶ月	十六乃至二十ヶ月	十二乃至十五ヶ月	二十乃至二十四ヶ月	七	十六	十八
永久齒ノ發生期	八	九	十一乃至十三	十	十一乃至十五	七	十六	十八
齒ノ時期	第一切齒	第二切齒	犬齒	第一小白齒	第二小白齒	第一大臼齒	第二大臼齒	第三大臼齒(智齒)
齒一汎形狀	齒ヲ一汎ニ三部ニ區別ス、即チ口腔ニ遊離セル部ヲ齒冠							

齒一汎形狀

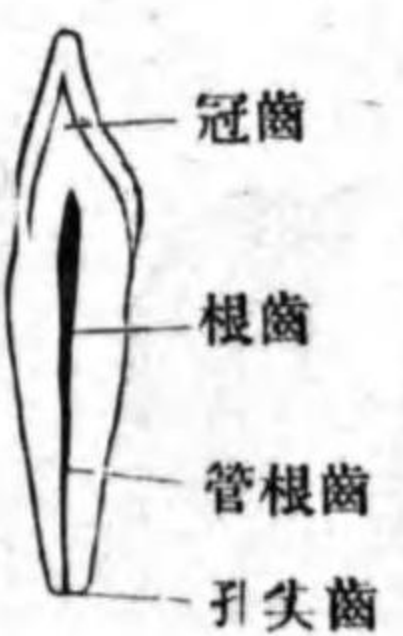齒一汎形狀

齒ヲ一汎ニ三部ニ區別ス、即チ口腔ニ遊離セル部ヲ齒冠

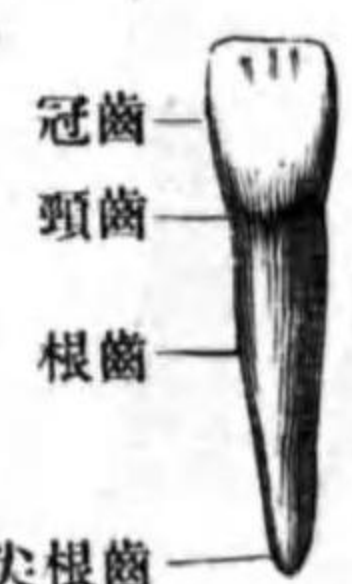
根齒
齒根尖、齒頸

Corona dentis ト、齒槽中ニ箱入セル部ヲ齒根 Radix dentis ト云ヒ齒根ノ尖端ヲ齒根尖 Apex radialis dentis ト云フ。齒冠ト齒根トノ間ヲ齒頸 Collum dentis ト云ヒ齒齦ヲ以テ被ワル。齒冠ノ表面即チ上下齒冠ノ相對スル面ヲ咀嚼面 Facies masticatoria ト固有口腔ニ向フ面ヲ舌面 Facies lingualis ト、口腔前底ニ向フ面ヲ唇面及ビ頰面 Facies labialis et buccalis ト、隣齒ト接スル面ヲ接觸面 Facies contactus ト云フ。今齒ノ正中斷片ヲ肉眼ヲ以テ檢スルニ、中心ニ新鮮ナル者ニ於テハ齒髓 Pulpa dentis ナル軟組織ヲ以テ充サル、腔洞アリ、此腔ノ齒冠ニ當ル所ハ廣シ齒腔 Cavum dentis ト云ヒ、齒根ニ一致セル所ハ細管ヲ爲ス、齒根管 Canalis radialis dentis ト云ヒ、齒根尖ニ於テ齒尖孔 Foramen apicis dentis ト名ヅクル小孔ヲ以テ終ル。

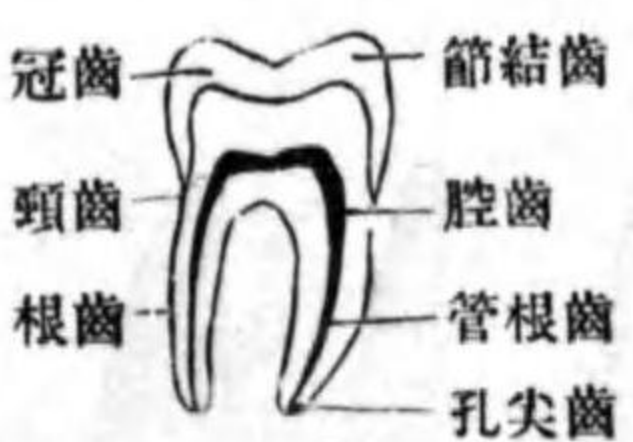圖八十七百第 斷縱ノ齒切



圖九十七百第 齒切



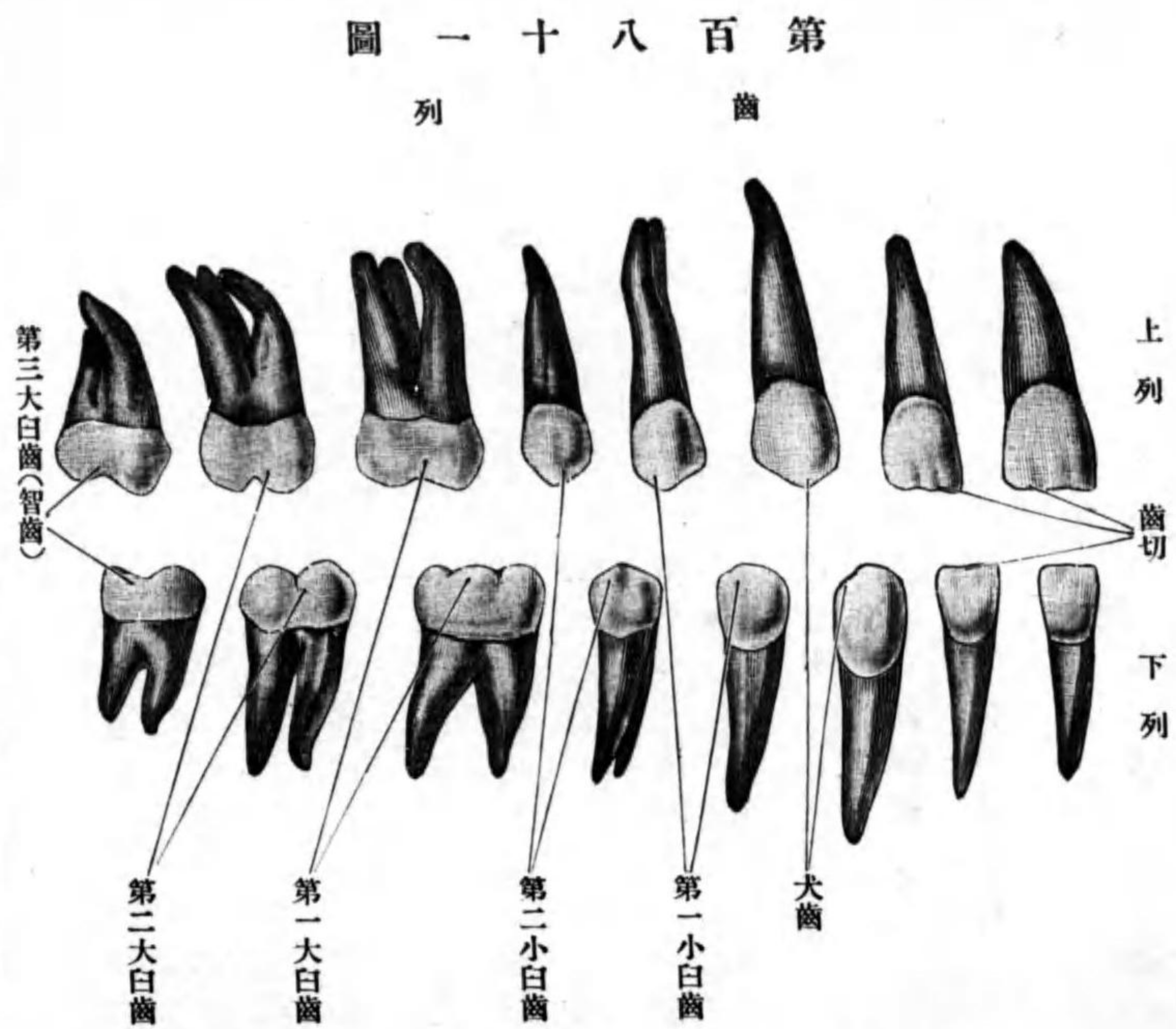
圖十八百第 斷縱ノ齒白



齒髓
齒腔
齒根管
齒尖孔
各齒ノ特徴

各齒ノ特徴 切齒ハ齒槽ノ中央ニ位シ、上齒弓ニ四

内外觸接面



個下齒弓ニ同ジク四個アリテ、正中ニ於テ左右側ニ區別シ、各側ニ於テ其内側ノ者ヲ第一切齒、其外側ノ者ヲ第二切齒ト稱ス。齒冠、鑷狀ニシテ幅廣ク扁平ナリ、唇面、舌面ヲ有シ、觸接面ハ三角形ニシテ内外觸接面 *Facies contactus medialis et lateralis* ヲ區別ス。齒根ハ單根ニシテ短カク且ツ稍扁平ナリ。犬齒ハ上下齒弓ニ各二

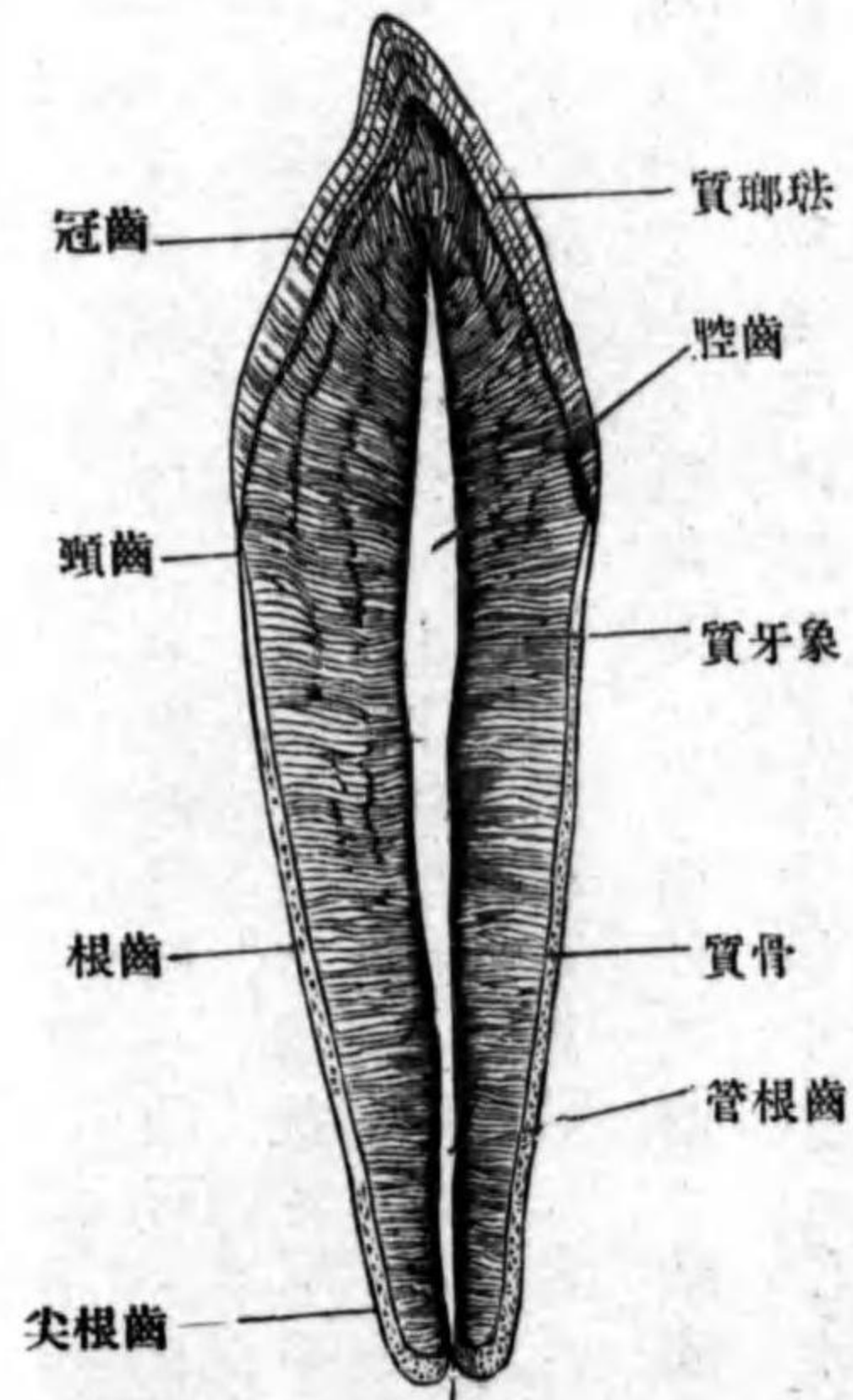
前後觸接面

智齒
齒結節

個宛アリ、第二切齒ノ後外側ニ位シ、齒冠ハ切齒ニ比スレバ大ニシテ長ク圓錐狀ナリ、遊離端ハ僅カニ尖ル、唇面ハ凸面ニシテ舌面ハ扁平ナリ、内外觸接面ヲ有ス、齒根ハ一本ニシテ太ク前後ニ扁平ナリ、上顎ノ者ハ下顎ノ者ヨリモ長シ。小白齒ハ上下齒弓ニ各四本ニシテ犬齒ノ後方ニ位ス、左右各側ニ於テ第一、第二小白齒ト稱ス。齒冠ハ大ニシテ低ク、且ツ四角形ニシテ前後ニ扁平ナリ、咀嚼面ニハ内外二個ノ結節狀隆起アリ、頰面、唇面ヲ有シ、觸接面ハ前後觸接面 *Facies contactus anterior et posterior* ト云フ。齒根ハ二本ナルカ、或ハ一本ニシテ其尖端ノミニ二本ニ分カル。齒根管ハ二條ニシテ齒尖孔、モ二個ナリ。大白齒ハ小白齒ノ後方ニ位シ上下齒弓ニ各六個宛ヲ有シ、即チ左右各側ニ三個宛アリ、第一、二、三大白齒ト稱ス、其中第三大白齒ヲ亦智齒 *Dens serotinus* ト云フ。(成年期ニ於テ發生スルヲ以テ此名アリ) 第一、二大白齒ノ齒冠ハ大ニシテ低ク四角形ナリ、咀嚼面ニハ齒結節 *Tubercula dentis* アリ、下顎ノ者ニハ四乃至五個ノ結節ヲ見ル、上顎ノ者ハ結節集合シテH字形ヲ呈ス、頰面、唇面、前後觸接面ヲ有ス、齒根ハ四本ニシテ上顎ニ於テハ三本ニ集合シ、其中二本ハ外側ニ、一本ハ内側ニ位ス、下顎ニ於テハ二本ニ集合シ、前後ニ列ス。

齒ノ造構
象牙質
齒小管

圖二十八百第
斷 縱 ノ 齒



齒、管ハ上顎ノ者ハ四條、下顎ノ者ハ三條ナリ。智齒ハ通常下顎ノ者大ニシテ、齒冠ハ低ク、咀嚼面ニ三乃至五個ノ齒結節ヲ見ル。齒根ハ上顎ニ於テハ單根ニシテ、下顎ニ於テハ前後二根ヲナス。

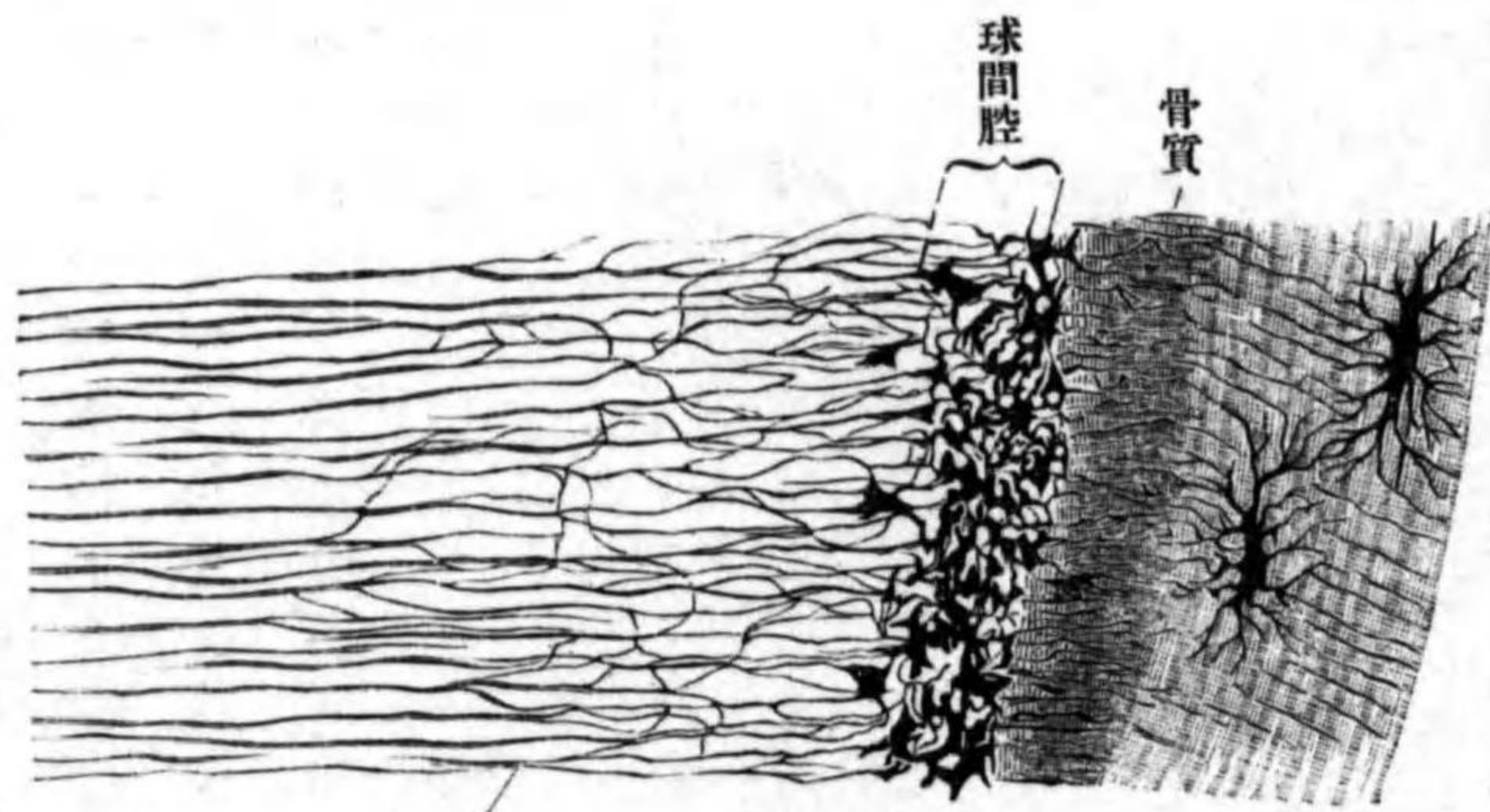
齒ノ造構 齒ハ三種ノ物質ヨリ成ル。象牙質、瑯瑤質、骨質。此レナリ。

象牙質 *Substantia eburnea* ハ齒ノ主質ニシテ、齒腔及ビ齒根管ノ周圍ヲ取り圍ミ、白色不透明ニシテ無組織ノ外觀ヲ呈ス。其中ニ無數ノ小管アリ。齒小管 *Canaliculi dentales* ト云ヒ、齒ノ内腔ノ周圍ヨリ齒ノ表面ニ向テ放散シ、其經過稍、僅カニ蛇行シ、尖端ハ漸次細小トナリ、遂ニ瑯瑤質中ニ遊離シ、終ルカ或ハ蹄係狀ニ彎曲シ、以テ他ノ小管ノ尖端ニ合ス。齒小管ハ多數ノ小枝ヲ出シ、他小管ノ小枝ト吻合ス。斯クノ如ク多數ノ小管ヲ有ス。

齒鞘
球間腔
象牙質球
瑯瑤質
齒被膜

圖三十八百第

(Nach Gegenbaur) 織組ノ質牙象



ルヲ以テ、其硬度骨ニ勝ルト雖モ、著シク弾力性ヲ有スル所以ナリ。小管ノ周圍ノ基質ハ殊ニ硬固ナリ。齒鞘 *Zahnscheide* ト云フ。齒根部ノ象牙質ノ表面ニハ種々ノ形狀ヲ呈スル間隙アリ。球間腔 *Spatia interglobularia* ト云フ。此レ實際ハ間隙ニ非ズシテ石灰化セザル象牙質ノ推積セルナリ。腔ノ周圍ニ存スル象牙質ハ、石灰化シ、其形半球狀ヲ呈ス。象牙質球 *Zahnbeinkugeln* ト云フ。

瑯瑤質 *Substantia adamantina* ハ象牙質ノ齒冠ニ一致セル表面ノミヲ被ヒ、硬度ハ象牙質ヨリ硬ク、其表面即チ露出面ハ齒被膜

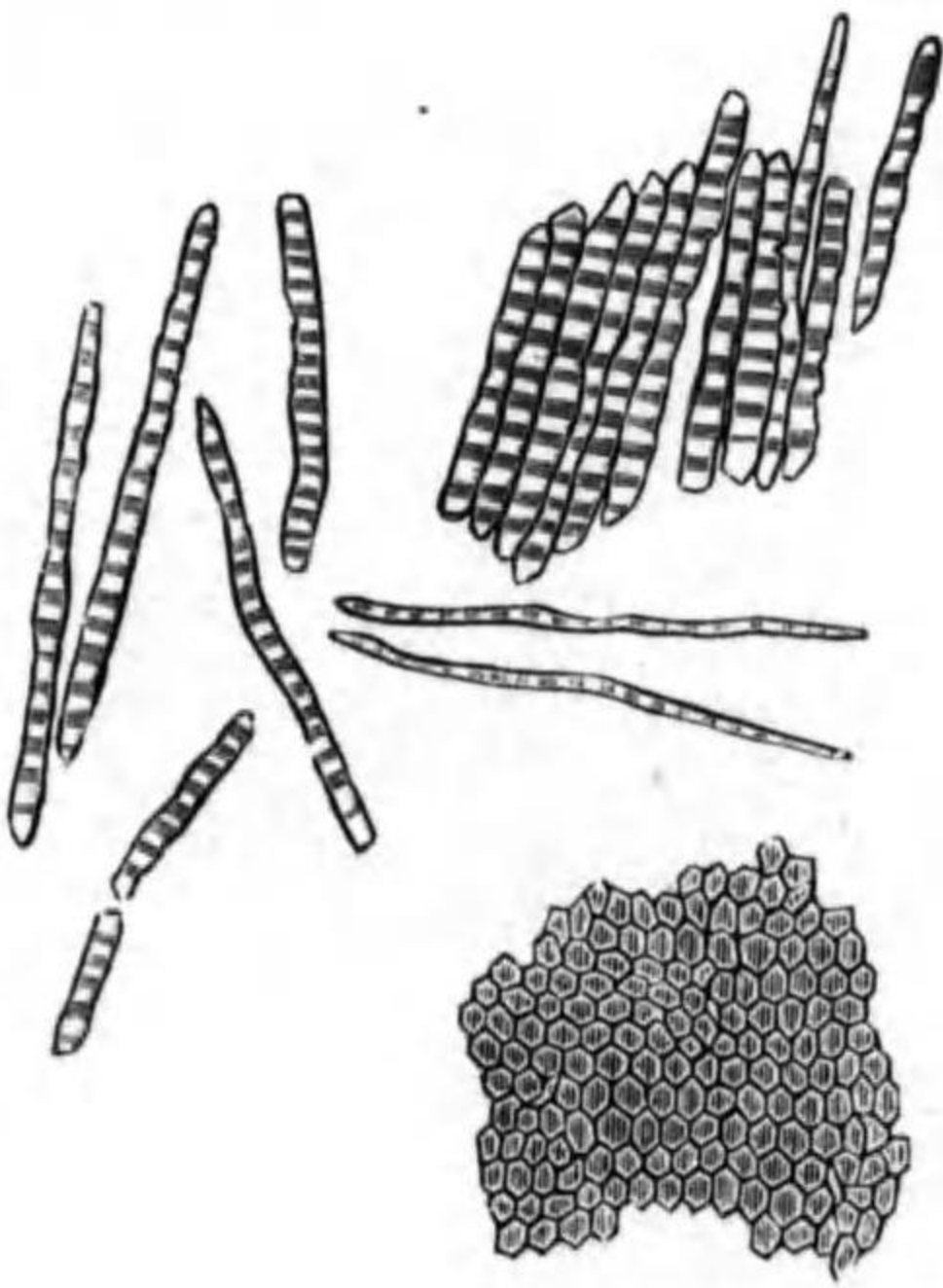
珐瑯菱柱

骨質

齒槽骨膜

Cuticula dentis ト名ヅクル抗抵強キ物質ノ薄層ヲ以テ被ワル。(此被膜ハ後) 珐瑯質ノ主質ハ珐瑯菱柱 Prismata adamantina ニシテ其間ニ少量ノ黏合質アリ。珐瑯菱柱トハ其形六角菱柱狀ニシテ光線ヲ重複屈折スル物質ヨリ成リ、象牙質ノ表面ヨリ齒ノ表面ニ向テ放散ス、各柱ハ鉛直ナルモノニ非ラズシテ反復彎曲ス。

第百八十四圖 (Nach Koelliker) 珐瑯菱柱及其橫斷面



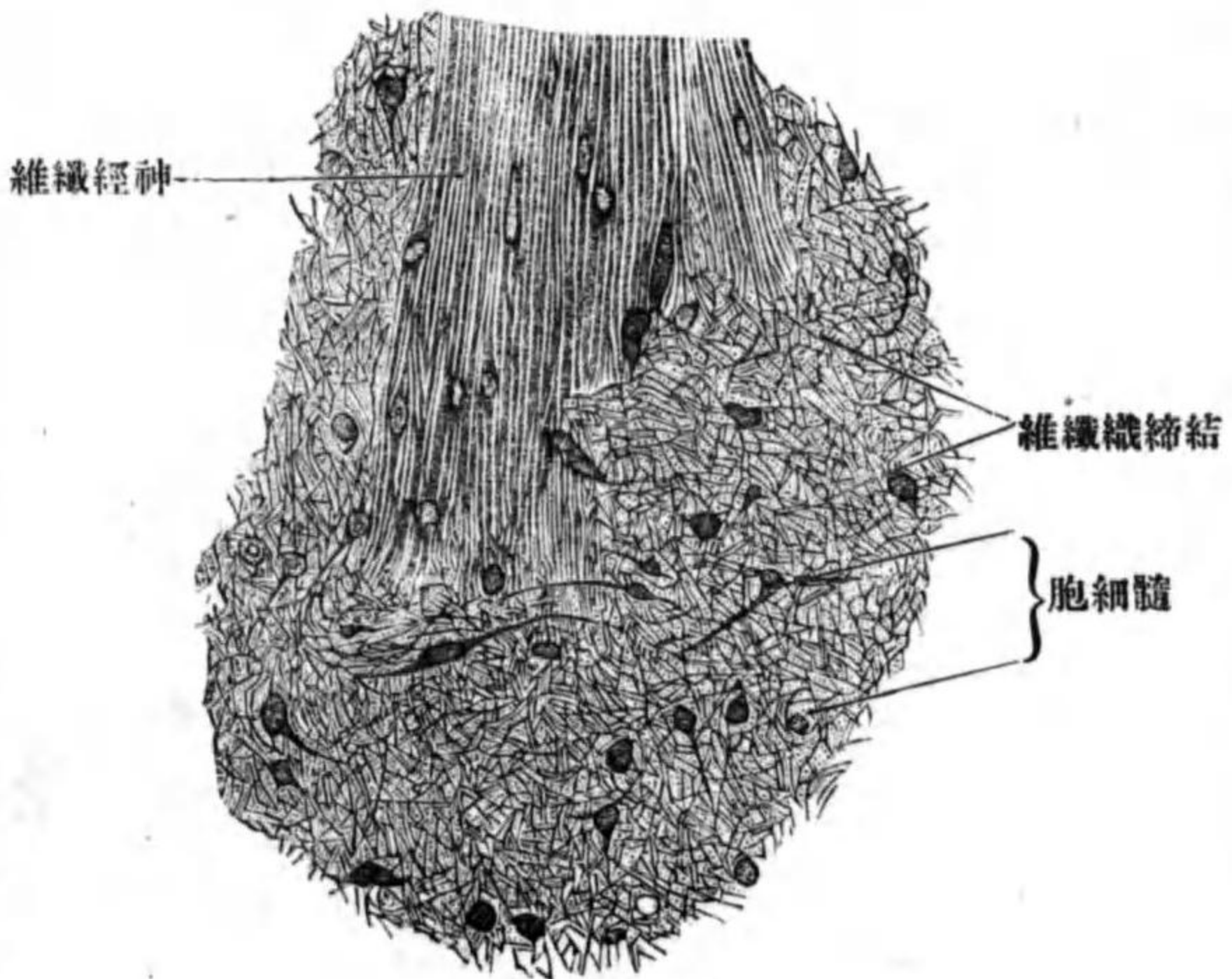
骨質 Substantia ossea ハ齒根ヲ形成スル象牙質ノ外面ヲ被フモノニシテ其組織ハ無形骨組織ナリ、稀レニ板層ヲ現ワス。(有形骨組織) 基質中ニ骨腔及ビ骨小管ヲ見ル、老人ニ於テハ「ハウエル」氏管ヲモ現ワス。骨質ノ外圍ハ神經ニ「富ミタル骨膜」ヲ以テ被ワル齒槽骨膜 Periosteum alveolare ト云フ、此レヨリ骨質及ビ顎骨ノ骨質内ニ「シャルペー」氏纖維ヲ送り、此レ等ト硬ク結著シ、以テ齒ヲ

齒槽中ニ硬定ス。

齒髓 Pulpa dentis ハ齒腔及ビ齒根管中ヲ充ス柔軟ナル物質ニシテ主トシテ微細結締組織ヨリ編マレ、中ニ結締細胞、血管及ビ神經ヲ含有ス。齒髓ノ表面即チ象牙質ニ接スル所ニ丈ケ高キ細胞ノ一層ヲ見ル成齒細胞(結締細胞ノ變形者) Odontoblasten ト云ヒ、各細胞ノ兩端ヨリ突起ヲ出ス、外端ヨリ出ヅルモノハ長クシテ齒纖維 Zahnfasern ト云ヒ、齒小管中ニ進入ス、内端即チ齒腔ニ向フ端ヨリ出ヅルモノハ短クシテ齒髓ヲ形成スル組織ト連結ス。(齒中ニ知覺神經終末ヲ有スルヤ否ヤハ不明ナリ)

齒髓
成齒細胞
齒纖維

第百八十五圖 (Nach koelliker) 齒髓



齒髓ヲ形成スル組織ト連結ス。(齒中ニ知覺神經終末ヲ有スルヤ否ヤハ不明ナリ)

齒ノ發生

リ、然レドモ齒ハ甚タ知覺過敏ナ
ル機官ナルハ人ノ知ル所ナリ。

齒ノ發生 ハ胎生第四十日頃ニ始マル、初メ先ヅ口腔粘膜ノ上皮著シク

肥厚シ、次デ其上皮ノ

一部ハ上皮下ノ結締

組織中ニ陷沒シ、

上皮索ヲ作ル齒堤

Zahnleiste ト云フ、齒堤

ニ一致セル上皮ノ表

面ニハ淺溝ヲ現ワス

齒溝 Zahnfurche ト云ヒ

發生時期ノ進ムトキ

ハ消失スルモノナリ、

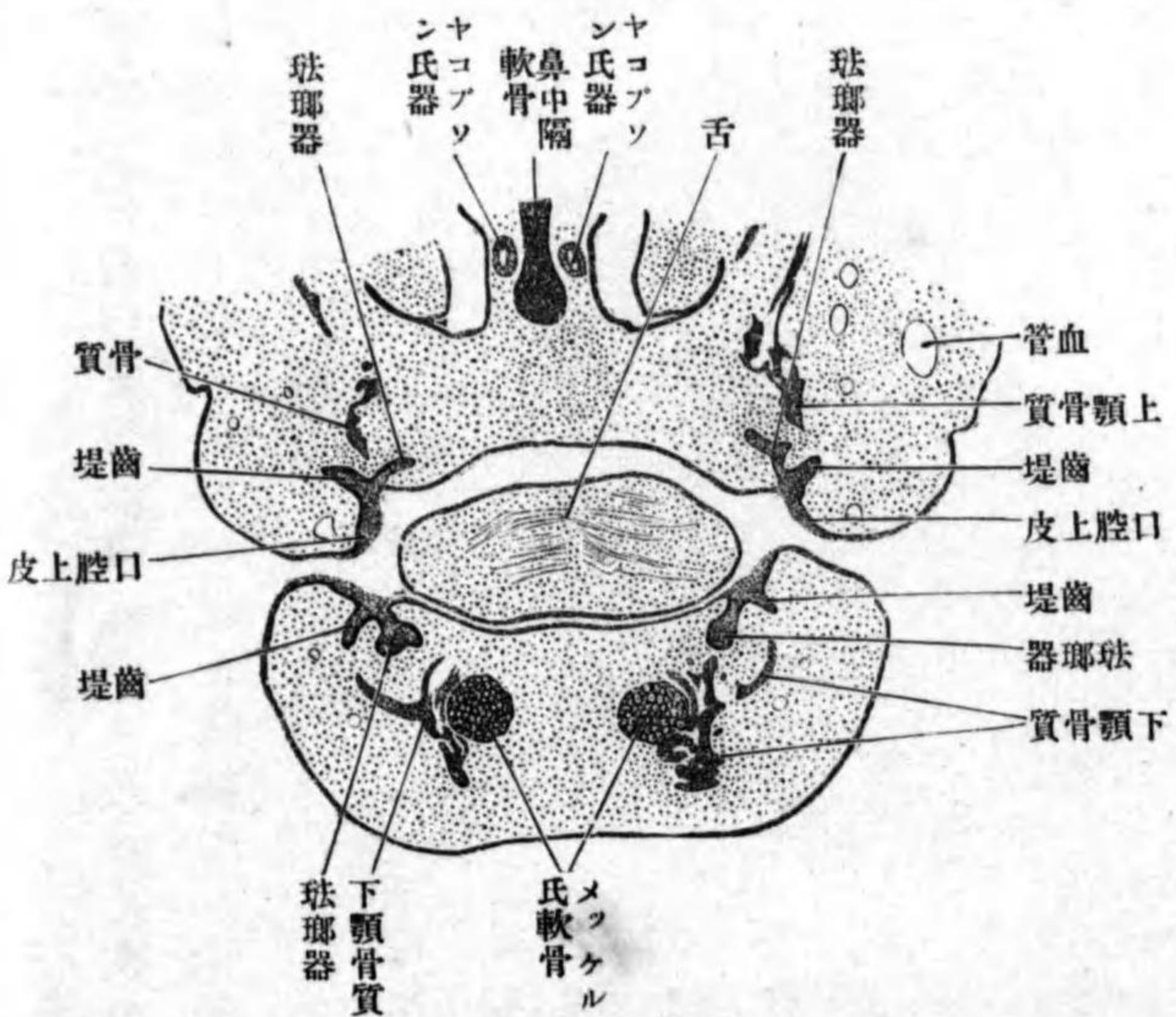
胎生第十週頃ニ至レ

バ齒堤ノ遊離端ノ前

面即チ口唇ニ向フ面

圖 六 十 八 百 第

(Nach Koelliker) 斷頸前面顔ノ兒胎人ノ週八



齒堤

齒溝

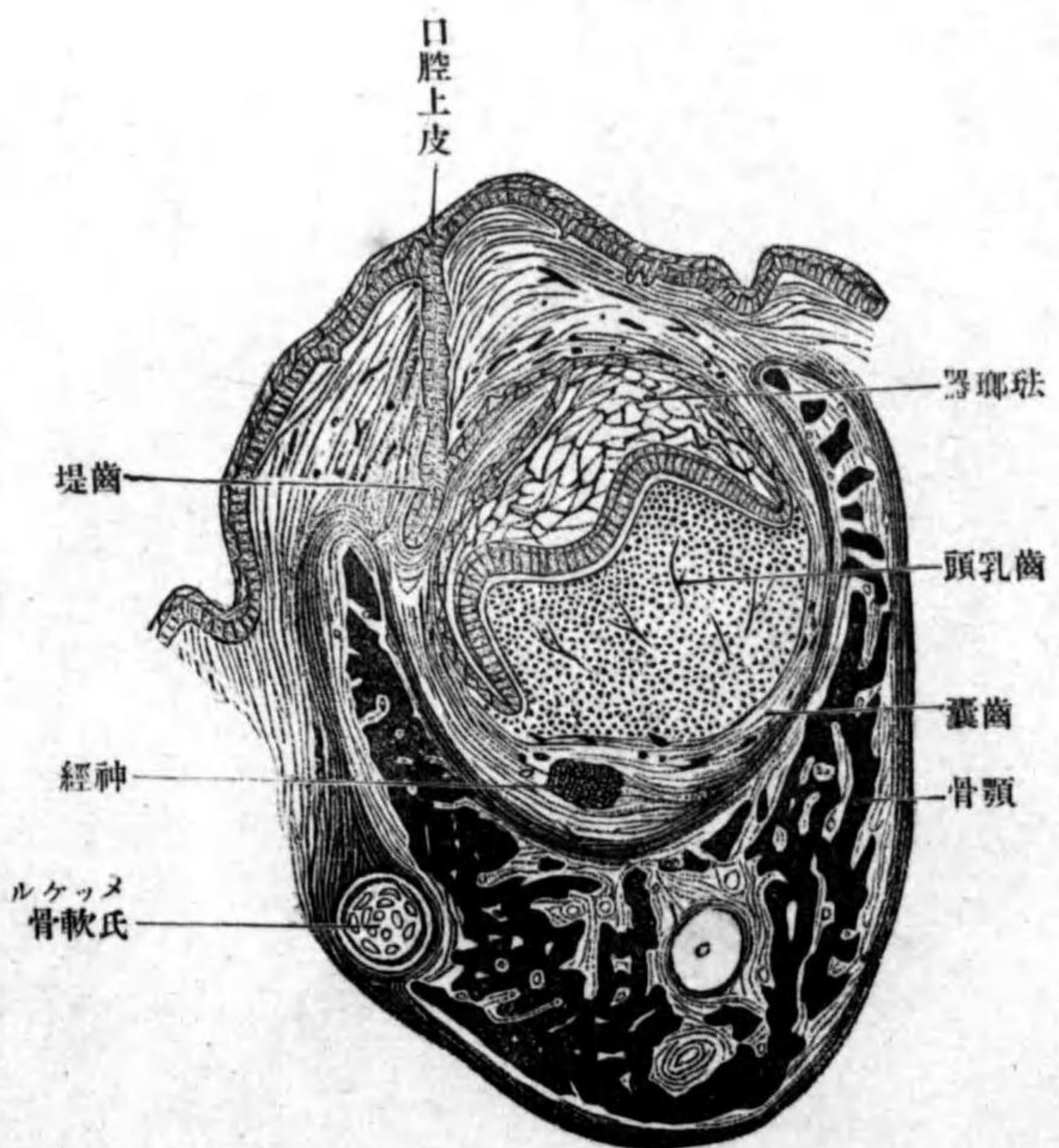
齒乳頭

珞瑯器

外珞瑯上皮

圖 七 十 八 百 第

(Nach Koelliker) 齒白ノ兒胎月々四



ヨリ棍狀ノ突起ヲ出ス、其數ハ乳齒ノ數ニ一致ス。次デ棍狀突起ノ前下方
ヨリ齒乳頭 Papilla dentis ト名ヅクル結締組織ノ推積物此中ニ浸入シ、今ヤ齒
乳頭ハ上皮ヲ以

テ被ワレ其上皮

ハ齒堤トハ細キ

莖ヲ以テ連續ス、

此レヲ珞瑯器

Schmelzorgan ト云

フ、珞瑯器ハ漸

々周圍ニ向テ發

育シ、上皮ハ内外

二層ヲ成ス外層

ヲ外珞瑯上皮

ausere Schmelzellen

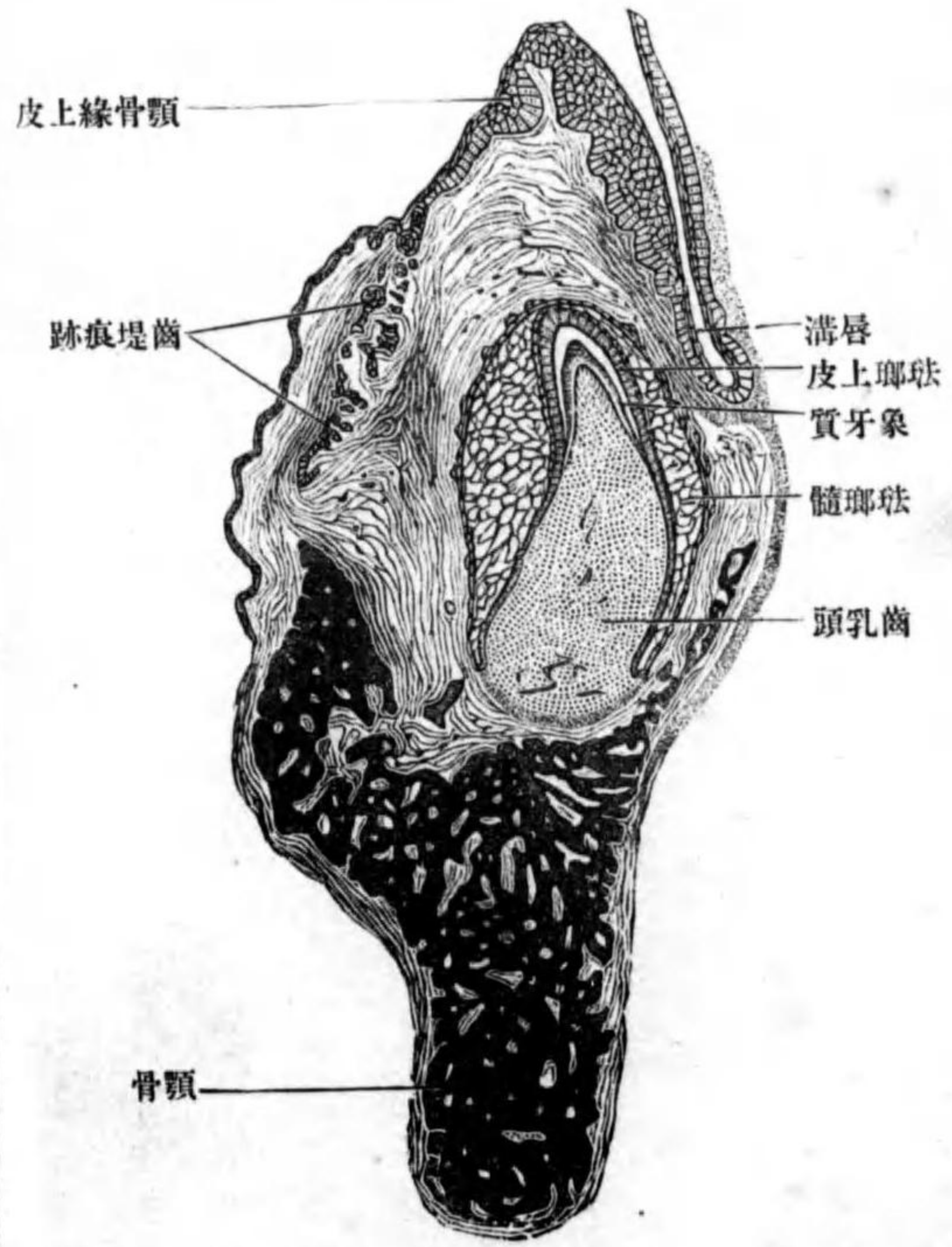
ト云ヒ、丈ケ低キ

内珐瑯上皮
成珐瑯細胞

細胞ニシテ後ニハ扁平トナル。内層ヲ内珐瑯上皮 *innere Schmelzzellen* ト云ヒ
丈ケ高キ圓柱形上皮ニシテ珐瑯質ヲ分泌ス。故ニ成珐瑯細胞 *Adamantoblasten*
トモ云フ。以上内外兩層間ニ存スル細胞ハ、細胞間質ノ増殖スル爲メ
ニ細胞互ニ隔離シ、細胞間橋ヲ以テ互ニ連續シ、恰モ細胞網ノ一塊ノ如シ、

圖八十八百第

(Nach Koelliker) 齒切ノ兒胎月々五



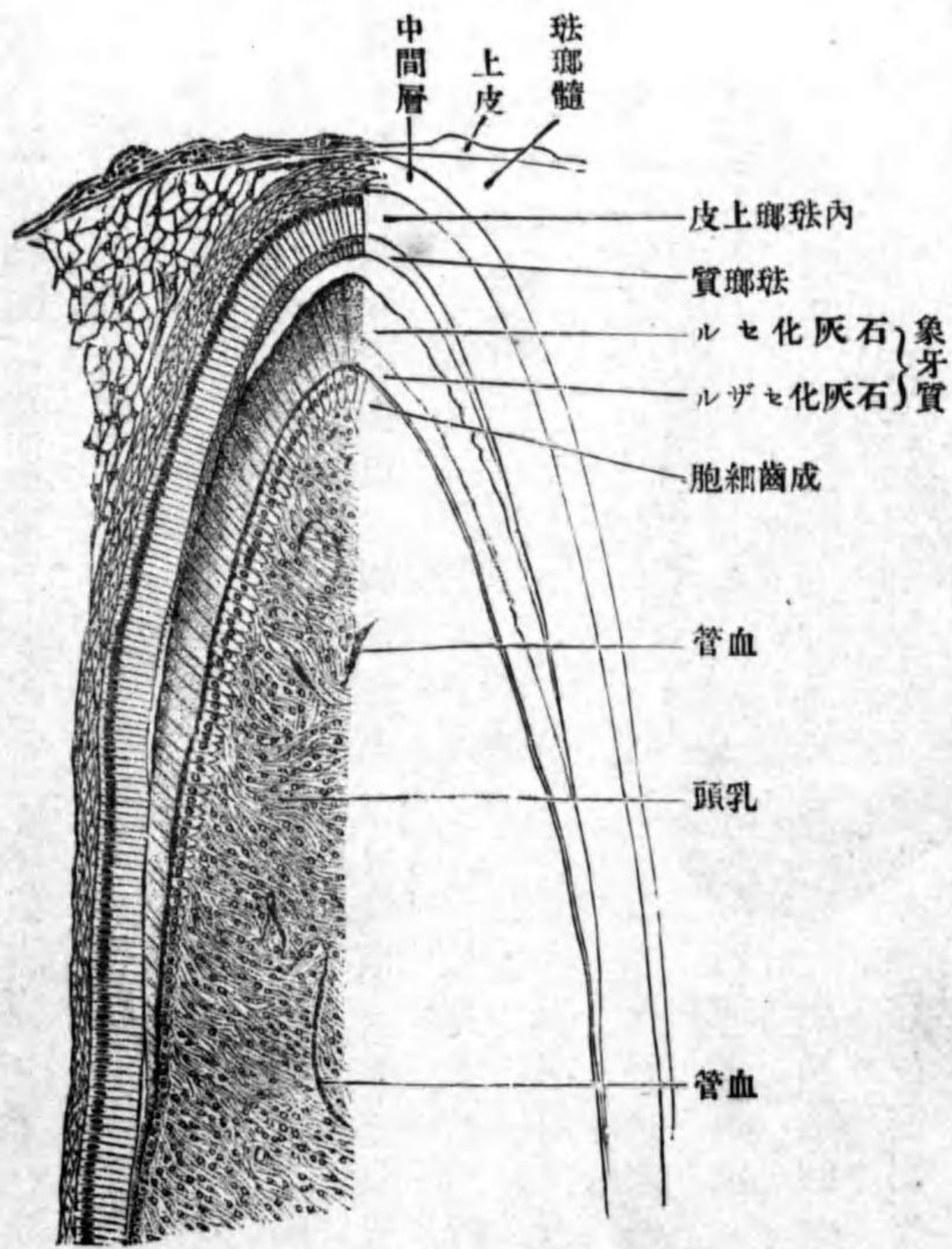
珐瑯髓
齒囊

珐瑯髓 *Schmelzpulpa* ト云フ。珐瑯器ハ、發育スルニ從テ齒堤トノ連續ヲ絶
チ、全ク結締組織内ニ遊離ス、其周圍ノ結締組織ヲ特ニ齒囊 *Zahnsackchen* ト
云フ。

齒乳頭ノ表層ニ位スル細胞ハ、最高キ圓柱形細胞ニ變シ、乳頭ノ表面ニ一

圖九十八百第

(Nach Koelliker) 齒切ノ兒胎月々五



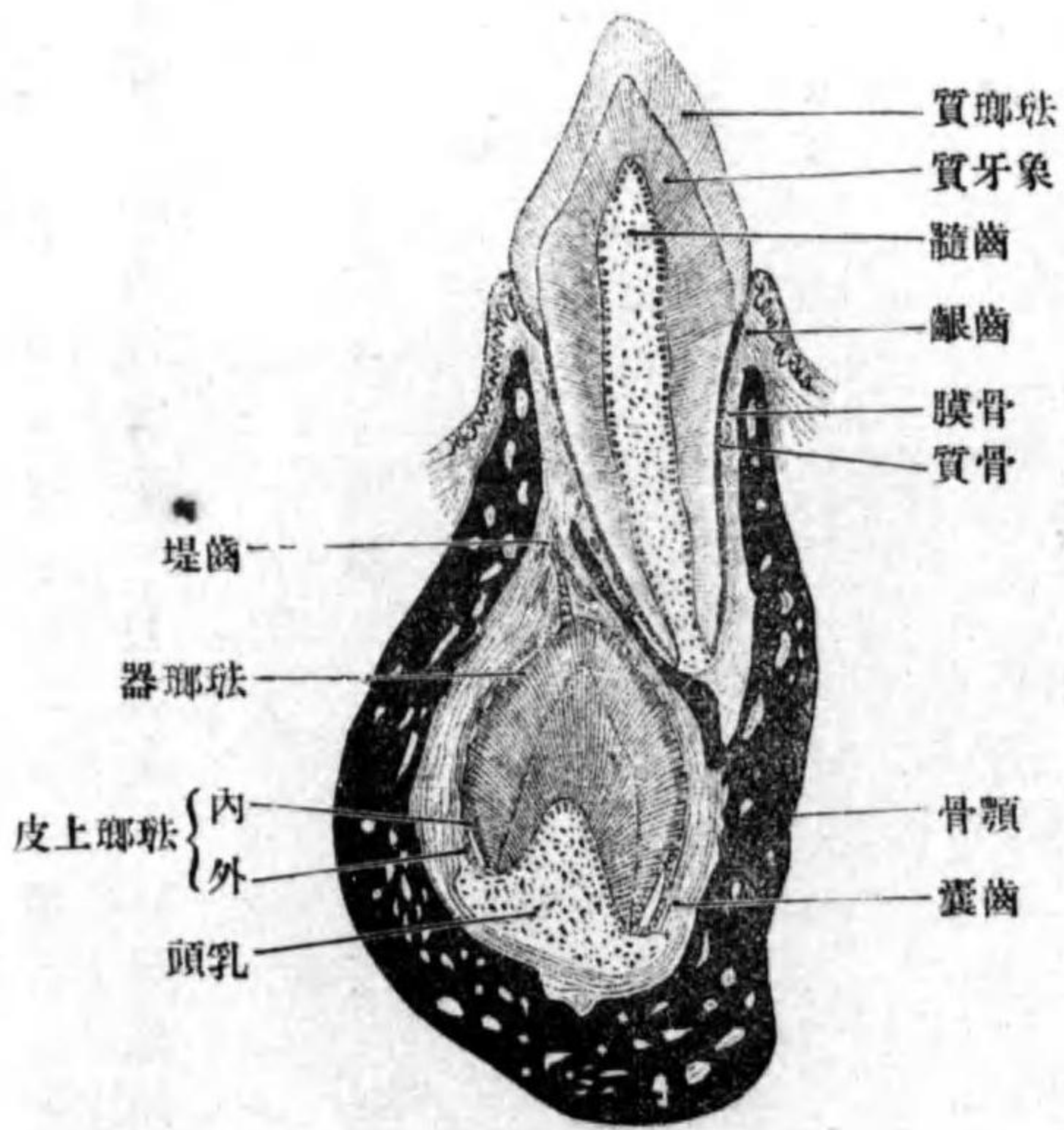
成齒細胞

列ニ竝列ス成齒細胞 *Odontoblasten* ト云フ。成齒細胞ヨリハ分泌物ヲ出シ、其分泌物ハ細胞ノ表面即チ成珐瑯細胞ノ下ニ推積シ、次デ石灰化シ、以テ象牙質ノ薄層ヲ形成ス。次ギニ分泌セラレタル物質ハ既成ノ象牙質薄層ノ下方ニ推積シ、石灰化ス。斯ノ如ク漸次追層的ニ發育ス。成珐瑯細胞モ分泌物ヲ出シ、其分泌物ハ細胞ノ下方ニ推積シ、遂ニ石灰化シテ珐瑯質トナル。成珐瑯細胞ハ珐瑯質ヲ分泌シ終レバ、全ク消失ス。

齒被膜及ビ齒ノ骨質ハ、産出後即チ齒ノ正ニ口腔ニ露出セントスル直前ニ發生ス。甲ハ成珐瑯細胞ノ下端ヲ被フ小被膜ノ角化セシ者ニシテ、成人ノ齒ニ於テハ磨滅

圖 十 九 百 第

(Nach Koelliker) 齒久永及齒乳ノ兒小ノ半歳三



シテ珐瑯質露出ス。乙ハ齒槽骨膜ヨリ發生スルモノナリ。永久齒ノ發生ハ、乳齒ト異ナルコトナシ。胎生二十四週頃ニ、上述ノ乳齒ノ原基ヲ發生シタル齒堤ノ下縁及ビ後縁ヨリ棍狀突起ヲ出ス、殊ニ後縁ヨリハ第一・二・三大白齒ノ原基タル三個ノ棍狀突起ヲ三回ニ生ズ。斯ノ如ク永久齒ノ原基ヲ形成シタル後ハ、齒堤ハ漸々吸收セラレ、遂ニ全ク其痕跡ヲモ止メズ。永久齒ハ初メ乳齒トハ骨質ニ由テ隔テラル、即チ別々ノ齒槽中ニ存スレドモ、後ニハ其骨質吸收セラレ、一個ノ齒槽中ニ位スルニ至ル。乳齒ハ象牙質及ビ骨質ノ全ク吸收セララル、時ハ、脱落シ代テ永久齒現

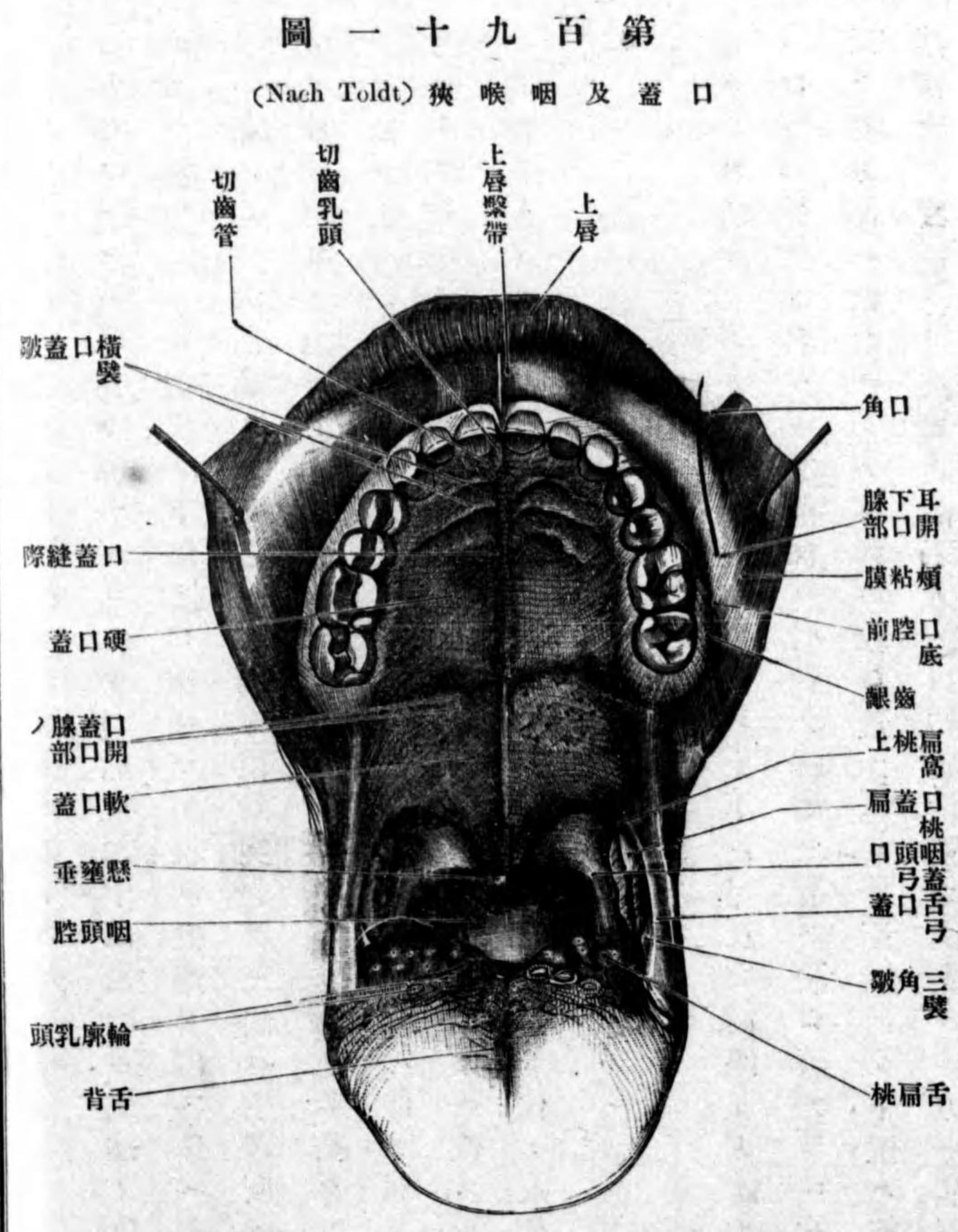
二 固有口腔 *Cavum oris proprium.*

齒列ノ後方ニ存スル腔洞ニシテ、周圍ハ上下齒弓及ビ齒齦ヨリ成リ、上壁ハ口蓋 *Palatum* ト名ヅケ、其前部ハ骨性ノ基礎ヲ有ス。硬口蓋 *Palatum durum* ト云ヒ、其後部ハ軟柔ニシテ移動ス。軟口蓋 *Palatum molle* ト云フ。下壁ハ筋肉性器官ナル舌 *Lingua* 及ビ其前下方ノ口腔底粘膜ヨリ成ル。後方ハ咽喉狹ヲ介シテ咽喉ニ通ズ。

固有口腔
口蓋、硬口蓋
軟口蓋
舌

イ、硬口蓋

イ 硬口蓋 Palatum durum.



口蓋縫隙
 切齒乳頭
 横口蓋皺襞
 口、軟口蓋

口蓋帆
 懸壅垂
 口蓋弓
 舌口蓋弓
 三角皺襞、咽頭口蓋弓

硬口蓋トハ上顎骨ノ口蓋突起ト口蓋骨ノ地平部トヨリ成リ、其表面ハ口腔粘膜炎ヲ以テ被ワレ、正中ニ前後ニ走ル粘膜炎ノ隆線アリ口蓋縫隙 Raphe palati ト云ヒ中口蓋縫合ニ一致ス。此レノ前端ハ三角形ノ隆起ヲ以テ終ル、切齒乳頭 Papilla incisiva ト云ヒ切齒管ノ下口ニ一致ス。後端ハ軟口蓋ノ下面ニ移行シ、懸壅垂ニ終ル。切齒乳頭ノ後方ニテ縫隙ノ左右ニ數條ノ横走隆起アリ横口蓋皺襞 Plica palatinae transversae ト云フ。

ロ 軟口蓋 Palatum molle.

硬口蓋ノ後方ニ位スル筋及ビ軟組織ヨリ成ル膜様部ニシテ、能ク移動ス、其前部即チ硬口蓋ノ直後附近ハ殆ンド地平位ニアリト雖モ、其後部ハ後下方ニ向テ下垂ス口蓋帆 Velum palatinum ト云フ。口蓋帆ノ後縁ハ鈍縁ニシテ遊離シ、其正中ニ突起アリ懸壅垂 Uvula ト云フ。軟口蓋ノ左右ニ始マリ下方ニ向テ降ル弓状ノ粘膜炎皺襞アリ口蓋弓 Arcus palatini ト云ヒ、各側ニ前後二條アリ、前方ノ者ヲ舌口蓋弓 Arcus glossopalatinus ト云ヒ、下端ハ舌根ノ側縁ニ終ル、此弓ノ下部ヨリ起リ後下方ニ向テ展開シ、同シク舌根ニ終ル皺襞アリ三角皺襞 Plica triangularis ト云フ。後方ノ者ヲ咽頭口蓋弓 Arcus pharyn-