

本症ハ各年齢ニ來レドモ特ニ 15-25 歳ニ最モ多ク、殊ニ體格、營養等ノ不良ナルモノニ多ク、又タ結核性ノ素因アル小兒ニ多シ。

病理： 淋巴腺内ニ結核菌ノ侵入スルヤ、次第ニ其處ニ**結核結節 (Tuberkel)**ヲ作ル。之ハ結核性肉芽組織 (tuberkulöses Granulationsgewebe) ヨリ成ル結節 (Knötchen) ニシテ、組織的ニハ類上皮細胞 (Epitheloidzellen)、淋巴球 (Lymphozyten)、ラングハンズ氏巨大細胞 (Langhanssche Riesenzellen) 等ヨリ成リ、血管ニ乏シ (第130頁参照)。

此結節ハ初メハ小ニシテ淋巴腺内ニ散在スルモ、次第ニ増大シ互ニ融合シテ淡赤色ノ**肉芽組織 (Granulationsgewebe)**トシテ認めラルルニ至ル。

此肉芽組織ハ、良好ナル場合ニハ、次第ニ緻密トナリテ癩痕化 (vernarben) シテ自然ニ治癒スルコトアリ (**自然治癒 spontane Heilung**)。

併シ多クノ場合ニハ此中ニ結核ニ特有ナル**乾酪變性 (Verkäsung)**ヲ起シ、變性次第ニ増大シテ軟化シ、遂ニハ**結核性膿瘍 (tuberkulöser Abszess)**ヲ作り、或ハ自潰シテ**結核性瘻孔 (tuberkulöse Fistel)**ヲ遺ス。

之ニ反シテ患者ノ全身状態佳良トナルトキハ一旦乾酪變性 (Verkäsung) ニ陥ルモ、次第ニ萎縮シテ**石灰沈着 (Verkalkung)**ヲ來シ、遂ニハ治癒スルコトアリ。

淋巴腺ノ結核ハ肉芽組織ノ多少、乾酪變性ノ多少及新舊、石灰沈着ノ有無及多少等ニヨリ種々ノ硬度ヲ有シ、又タ屢々種々ノ時期ノモノヲ見ルヲ特異トス。但シ此ノ如ク特有ナラザルコトモ尠ナカラズ。

淋巴腺結核ノ新シキモノ及ビ癩痕化ニヨリテ治癒シタルモノハ周圍ト癒着ナキモ、多クノモノハ**淋巴腺周圍炎 (Perilymphadenitis)**ヲ起シ、腺相互ニ、或ハ周圍ト癒着スルヲ常トス。併シ多數ノ淋巴腺ガ腫脹シ、其成長速カナル時ハ癒着著明ナラザルコトアリ。

症状： 淋巴腺結核ハ臨床的ニモ種々ノ状態ヲ呈ス、即チ

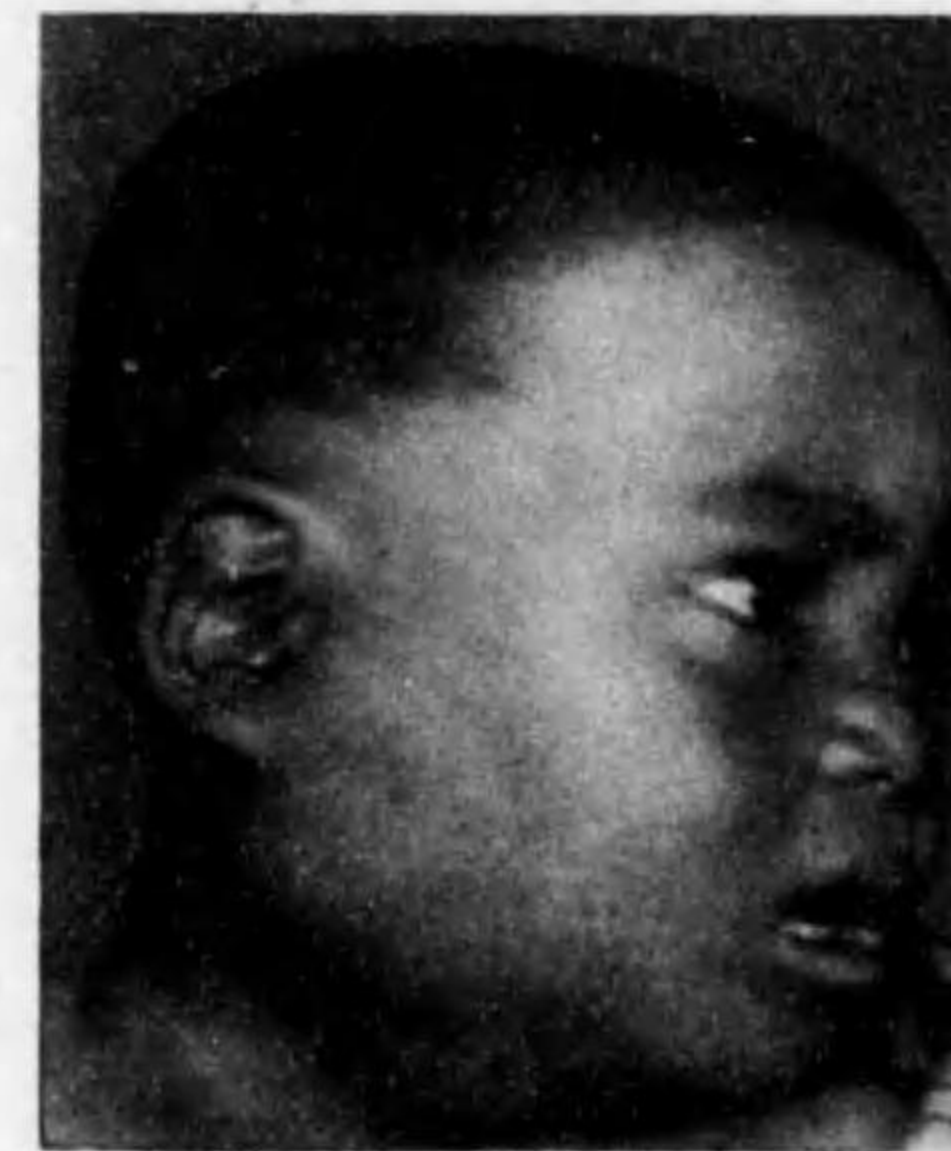a) **孤在性 (solitär) ニ 1 個、時トシテハ 2-3 個ノ腺ガ腫脹セルモノ**。此際ニハ i) 良性ニシテ腺小サク、硬靱ニシテ殆ンド癒着ナク、成長著明ナラズ、或ハ自然ニ治癒スルコトアリ、或ハ ii) 次第ニ腺ノ腫脹著明トナリ軟化シテ膿瘍ヲ作り膿腫等ト誤ラルルコトアリ、或ハ iii) 次第ニ數多ノ腺腫脹ヲ來タシテ次記ノ型ニ移行スルモノアリ。

b) **多發性 (multipel) ニ腺ガ散在性 (zerstreut) ニ腫脹セルモノ**。此際ニハ腺ノ新舊ニヨリ大サ、硬度及癒着等種々ナルコト多シ。

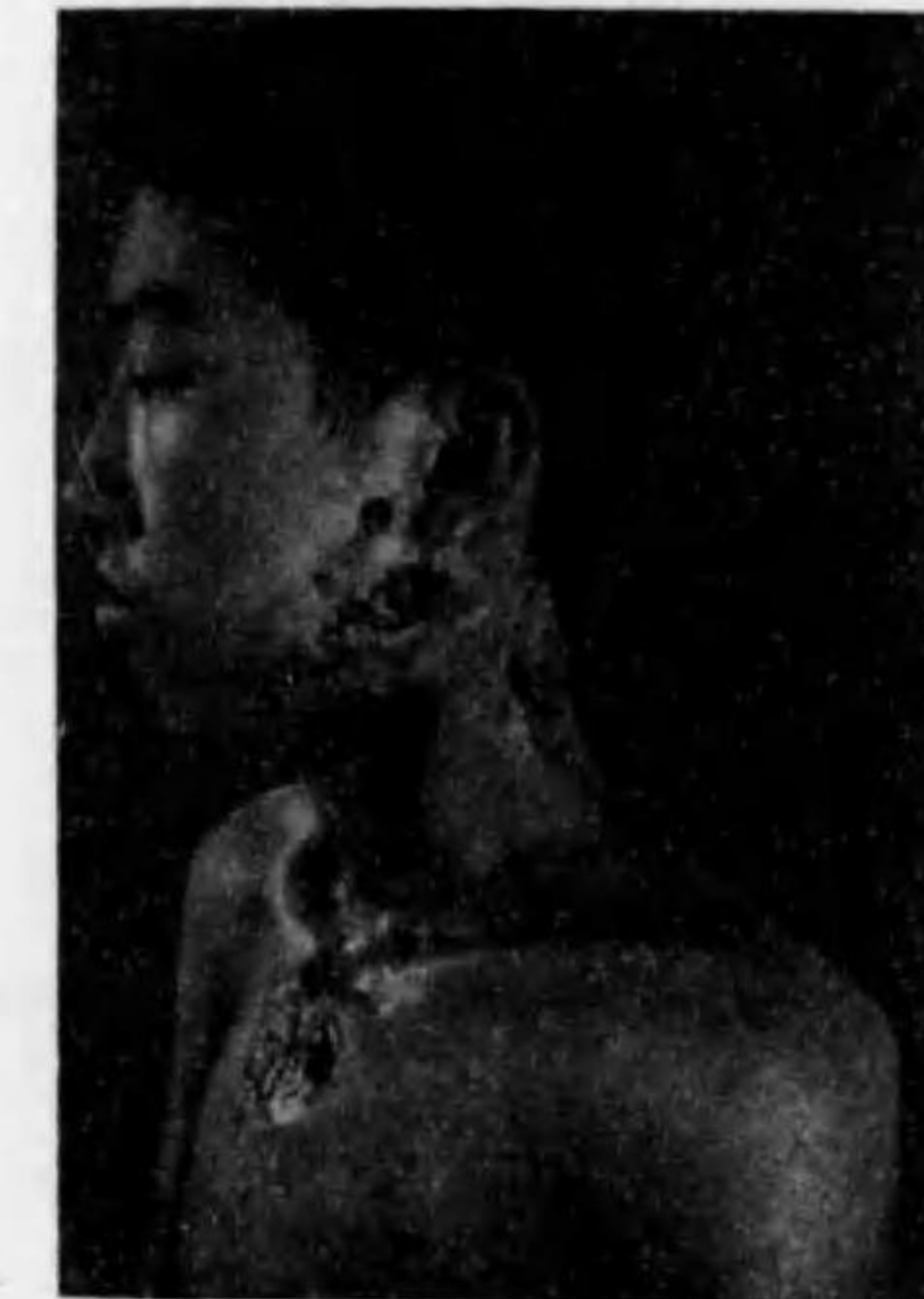
c) **多發性 (multipel) ニ腫脹セル腺ガ各所ニ群簇 (anhäufen) セルモノ**。此際ニハ各腺ノ腫脹速カニシテ硬度略ボ同様ニ軟性ニテ癒着著明ナラザルヲ常トス。

d) **多發性 (multipel) ニ腺ガ腫脹シテ互ニ癒着シテ一塊ノ腺團塊 (Drüsenpaket od. Drüsenkonglomerat) ヲ形成セルモノ**。此際注意シテ検査スレバ癒着セル各腺ノ大サ及硬度ハ種々ナリ。

第三百二十五圖
頸 腺 結 核
(慶大外科教室)



第三百二十六圖
頸腺結核及腺病性皮膚炎
(慶大外科教室)

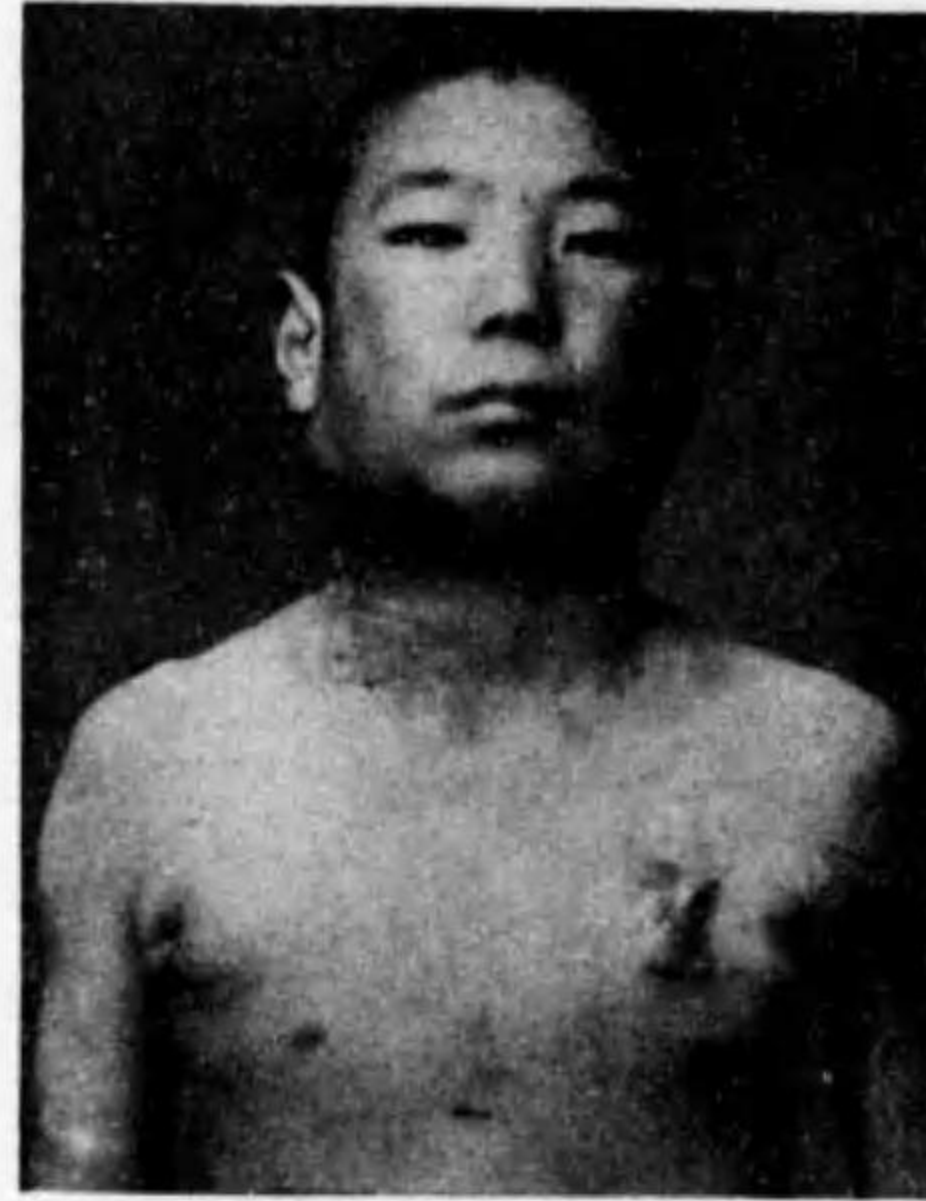

併シ以上ノ各種ノモノガ互ニ合併シ來ルコトアリ。更ニ各症状ヲ部分的ニ述ブレバ

- i) 數ハ前記ノ如ク單發性或ハ 2-3 個又ハ多發性ニ發生ス。
- ii) 各淋巴腺ノ**大サ**ハ種々不同ニシテ、小指頭大 (kleinfingerspitzgross) — 鷄卵大 (hühnereigross) ナルモノ多ク、**腺團塊 (Drüsenpaket od. -konglomerat)**ヲ形成セル場合ニハ鷄卵大或ハ手拳大 (faustgross) 以上トナルコトアリ。
- iii) 各淋巴腺ハ相互ニ**癒着 (verwachsen)**スルコト多ク、又タ底部及皮膚トモ癒着シ易シ。併シ良性ノモノニハ癒着ナキコトアリ。又タ悪性ノ群簇性淋巴腺腫 (angehäuftes Lymphom) ニ於テモ癒着ナキコトアリ。
- iv) **硬度 (Konsistenz)** 多クハ彈力性稍軟又ハ稍靱ナルガ、治癒ノ傾向ニアルモノハ

著シク硬靱, 軟骨様硬, 甚シキハ骨様硬ナリ (石灰沈着ノ多少ニヨル)。軟化セルモノハ軟トナリ, 遂ニハ波動ヲ呈スルニ至ル。多数ノ淋巴腺腫脹アル場合ニハ, 以上ノ如ク種々ノ硬度ヲ有スルモノアルコト特有ナリ。

第三百二十七圖
兩側頸腺及腋窩腺結核
(慶大外科教室)



第三百二十八圖
腋 下 腺 結 核
(慶大外科教室)



v) 多クノ場合ニハ皮膚ハ普通ナルガ, 軟化シテ膿瘍ヲ形成シタル場合ニハ, 皮膚ニ隆出著明ニシテ, 該部赤色トナリ, 遂ニハ白潰シテ結核ニ特有ナル淡黄白色ノ稀薄膿汁 (其中ニ乾酪様絮片 verkäste Fetzen ヲ混ズ) ヲ排出シ, 瘻孔ヲ殘シテ永ク治癒セズ。後ニハ該部ニ皮膚腺病 (Skrofuloderma) ヲ生ズルコトアリ。

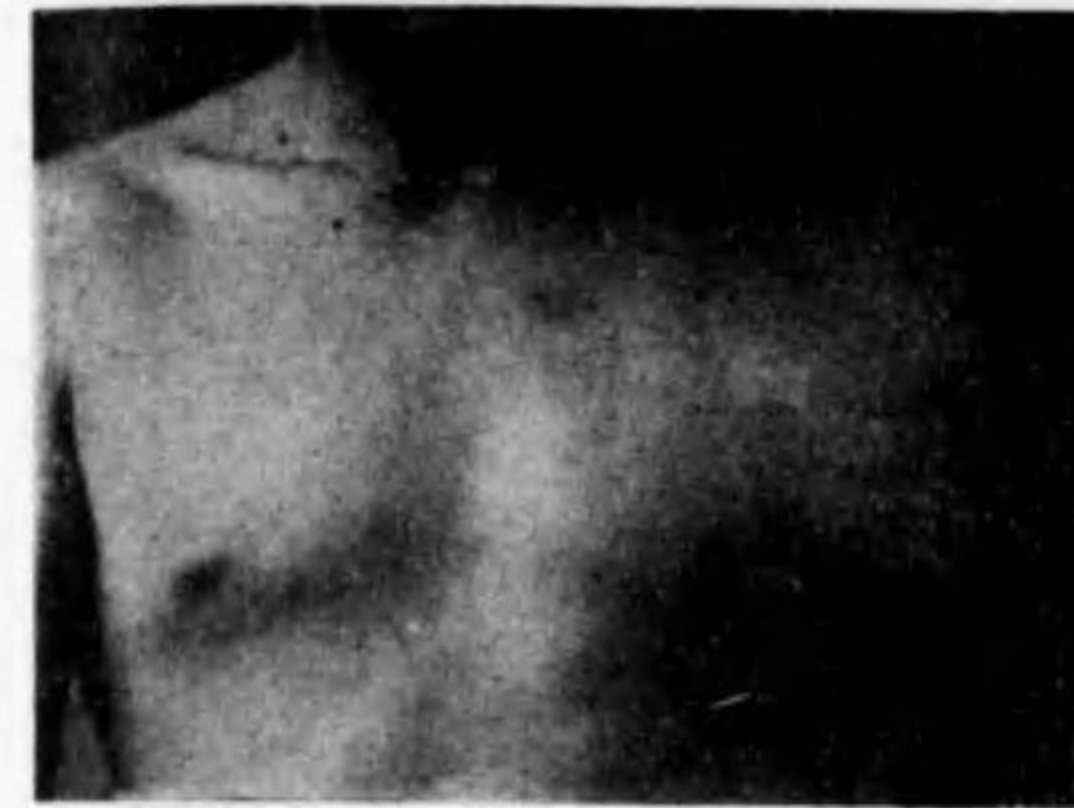
vi) 本症ニハ疼痛ナキヲ常トスルモ, 時トシテハ疼痛ヲ發スルコトアリ。但シ劇烈ナラズ。

vii) 全身症状ハ缺如スルヲ常トス。併シ多数ノ淋巴腺ガ腫脹セル場合ニハ不規則ノ熱發, 又タ時トシテハ盜汗 (Nachtschweiss) アルコトアリ。勿論肺, 胸膜, 腹膜等ニ合併症アル時ハ之ニ伴ウテ多クハ全身症状著明ナリ。

最近予等ハ淋巴腺結核ノ甚稀ナル異型トシテ結核性淋巴腺囊腫 (tuberkulöse Lymphadenocle) トモ稱スベキ2例ヲ經驗セリ。1例ハ腸間膜腺 (Mesenterialdrüse) (約2倍鷄卵大), 他ノ1例ハ腋窩腺 (Achseldrüse) (超鷄卵大, 雞卵大及拇指大ノモノ3個) ニ發生セルモノニシテ, 臨

床的ニハ囊腫性淋巴管腫 (Lymphangioma cystica) ノ如キ像ヲ呈シ, 限界明瞭, 表面大體平滑ニシテ周圍ト癒着著明ナラズ, 硬度ハ軟ニシテ, 波動著明ナリ。

第三百二十九圖
右腋窩腺結核性囊腫
(慶大外科教室)



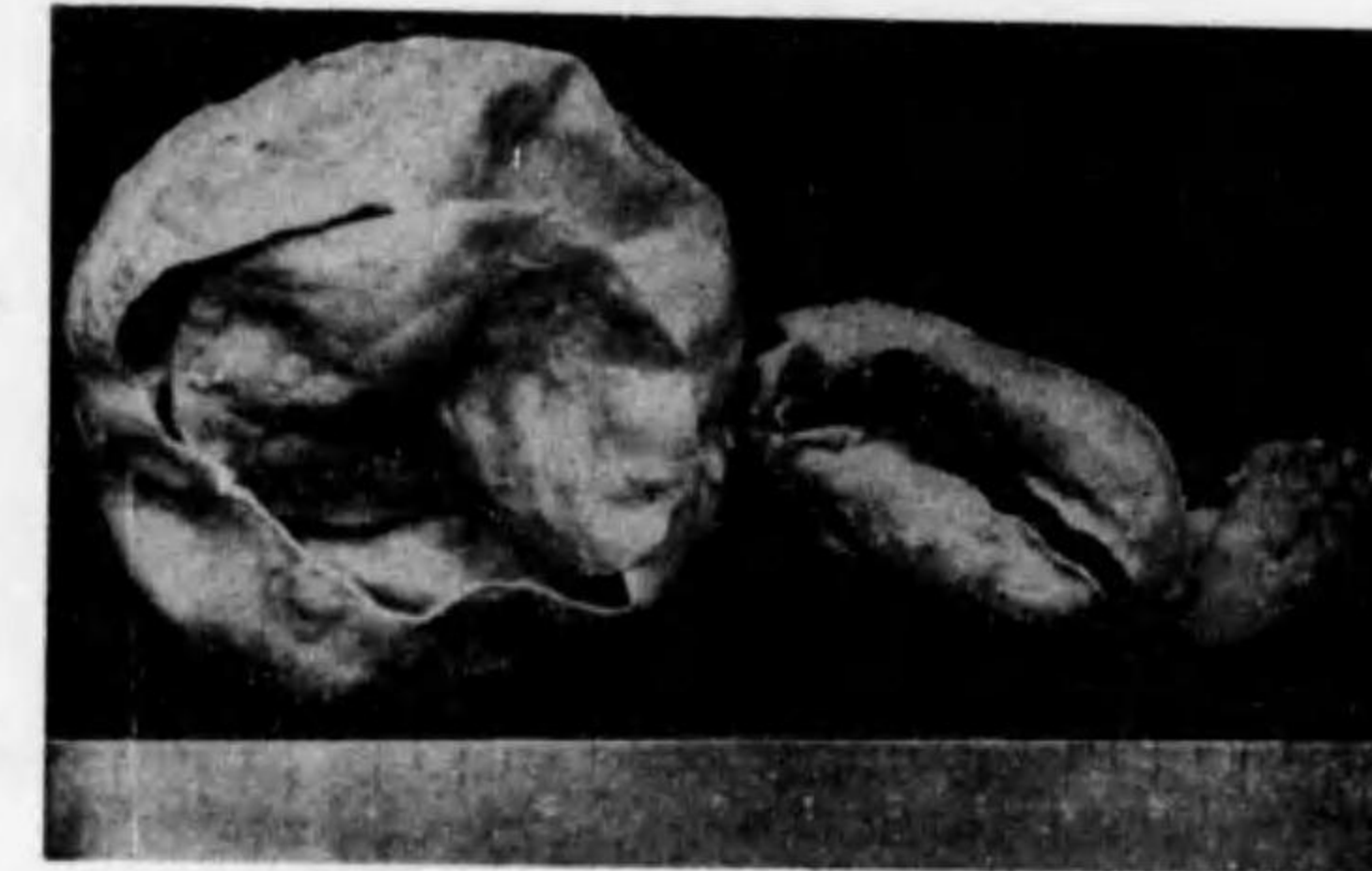此等ヲ摘出セルニ壁菲薄ニシテ, 内面平滑, 内容漿液性或ハ少シク稠濁シ, 只腋窩ノ拇指頭大ノモノハ少シク膿性ナリキ。

ソノ壁ヲ組織的ニ檢査セルニ明カニ結核性 (特ニ grosszellige Epitheloidtuberkel) ニシテ結核菌ヲモ證明セリ。ナホ一部ニハ淋巴腺ノ像ヲモ認メタリ。

本囊腫ノ發生ニ關シテハ疑モナク淋巴腺ノ結核病竈ノ乾酪變性後軟化セルモノガ, 次第ニ吸收セラレテ結核性膿ガ漿液性ノモノニ變ジテ囊腫狀ヲ呈シタルモノナルベシ。特ニ腋窩腺ノ3個ノ囊腫中一ハ漿液性, 一ハ稠濁性ニシテ, 他ノ最小ノモノハ膿性液ニシテソノ移行狀ヲ示シタリ。

併シ淋巴腺結核ハ屢々存スルモノナルニ何故ニ本症ヲ見ルコト非常ニ稀ナルカノ説明ハ困難ナリ。ナホ本例ハ22歳及27歳ノ比較的強壯ニ見エタル男子ニシテ上皮性結核 (Epitheloidtuberkel) ノ像ヲ呈セリ (此型ノモノハ比較的少ナシ)。又タ前者ニハ X線療法ヲ行ヒシガ後者ニハ之ヲ行ハザリキ (上方氏: グレンツゲビート第八卷第十號參照)。

第三百三十圖
淋巴腺結核性囊腫 (同上摘出標本)
(慶大外科教室)



診斷: 淋巴腺結核ノ診斷ハ多クハ容易ナレドモ, 時トシテハ困難ナルコトアリ。又各型ニヨリテ其鑑別ヲ異ニス。

a) 孤發性淋巴腺結核 (solitäre Lymphdrüsentuberkulose) ニシテ硬性ノモノハ慢性單純性淋巴腺炎 (Lymphadenitis chronica simplex), 微毒性淋巴腺炎 (Lymphadenitis syphilitica), 淋巴腺癌腫轉移 (Karzinommetastase) 等ト鑑別ヲ要ス。

b) 孤發性軟化性淋巴腺結核 (solitäre erweichte Lymphdrüsentuberkulose) ハ梅毒 (Atherom), 頸弓囊腫 (branchiogene Zyste), 膿腫 (Gumma), 流注膿瘍 (Senkungsabszess) 等ト鑑別ヲ要ス。

c) 多發性散在性腺腫脹 (multiple zerstreute Drüsenanschwellung) ハ上記ノ症狀ニヨリ診斷容易ニシテ, 殆ンド鑑別スベキモノナシ。

d) 多發性群簇性腺腫脹 (multiple angehäufte Drüsenanschwellung) ハ白血病性淋巴腺腫 (leukaemisches Lymphom), 假性白血病性淋巴腺腫 (pseudoleukaemisches Lymphom), 悪性淋巴肉芽腫 (malignes Lymphogranulom) ニ酷似シ, 此等ト鑑別ヲ要ス。癒着及硬度ノ相異, 全身ノ状態等ニ注意スベシ。

e) 腺塊 (Drüsenpaket) ヲ形成セルモノハ診斷容易ナルモ, 稀ニ淋巴腺ノ癌腫轉移 (Karzinometastase), 淋巴肉腫 (Lymphosarkom) 等ト鑑別ヲ要ス。

ナホ本症ノ診斷ニ際シテハ肺, 胸膜, 腹膜等ノ結核ノ有無ヲ注意スベシ。

豫後: 單發性ナルハ良性ナルモ, 多發性ナルハ悪性ニシテ種々ノ處置ヲ行フモ效果ナク, 次第ニソノ大サ及數ヲ増シ, 衰弱ニ陥ル。又タ合併症ニヨリテ遂ニハ死亡スルコト多シ。

療法: 全身療法。一般ニ淋巴腺結核ハ全身症狀ヲ呈スルコトナキ半面ニ於テハ, 全身療法ノ恩澤ヲ蒙ルコトモ亦尠シ。併シ是等ノ療法ハ全然無効ニアラス, 特ニ小兒ニ於テハ強壯療法 (roborante Behandlung) ニヨリテ著效ヲ見ルコトアリ。

手術的療法。所患淋巴腺ヲ手術的ニ摘出スルコトハ以前ニハ盛ニ行ハレタル方法ナルガ, 近時ハ手術ヲ行フコト比較的少ナシ。特ニ多發性ニ淋巴腺腫脹アル時ハ, 實ニ手術困難ナルノミナラズ, 再發ヲ起シ易シ。併シ 1—數個ノ淋巴腺腫脹アリ, ソノ増大及増加ノ傾向ナキ時ハ之レヲ手術的ニ摘出スルコトアリ。又タ孤發性軟化性ノモノニ於テハ之レヲ切開シテ充分ニ搔爬シ沃度ホルムヲ入レテ皮膚ヲ密ニ縫合シテ治スルコトアリ。ナホ頸部ノ深部ニ於ケル淋巴腺ノ手術ニ際シテハ大ナル血管ヲ損傷スル危険アルヲ以テ手術ニ際シテハ特ニ注意ヲ要ス。

既ニ軟化セルトキ又ハ潰瘍ヲ形成セルトキハ搔爬 (Auskratzung) ヲ行フ。

藥物的療法。淋巴腺内ニ石炭酸 (Karbolsäure), 昇汞 (Sublimat), 硝酸銀 (Argentum nitricum), 硫酸銅 (Kupfersulfat), 沃度ホルムグリセリン (Jodoformglycerin) 等ノ注射

ヲ行フ法アルモ效果確實ニアラス。

理學的療法。近來 X-線療法盛ニ行ハレ效果屢々良好ナリ, 但シ石灰沈着著明ナルモノ, 軟化アルモノニハ效ナシ, 又タ乾酪變性著シキモノニ於テハ反ツテ軟化ヲ早クス。

其他日光療法等モ行ハル。

V. 微毒性淋巴腺炎 Lymphadenitis syphilitica

淋巴腺ハ微毒ノ何レノ時期ニモ侵サル。

1) 第一期 (Erstes Stadium)。

最も屢々認メラルルハ外生殖器ノ硬性下疳 (harter Schanker) ニ續發スル鼠蹊腺 (Inguinaldrüse) ノ炎症性腫脹即チ無痛性橫痃 (indolente Bubo) ナリ。稀ニハ顎下腺 (Submaxillardrüse) (口唇, 舌ヨリス), 腋窩腺 (Achseldrüse) (手指ヨリス) ガ侵サルコトアリ。

本症ハ硬性下疳發生後數日ニシテ起ル。2-3 個乃至數個ノ淋巴腺腫脹シ, 大サハ鳩卵大 (taubeneigross) — 鷄卵大 (hühnereigross) ナルコト多シ。

硬度稍軟ナルカ又ハ少シク硬韌ニシテ, 壓痛ナキヲ常トス。

癒着ハ多少存スルコトアルモ, 著明ナラザル場合モアリ。

成長比較的速カナルモ一程度ニ達スレバ成長停止ス。

本症ハ有痛性橫痃 (dolente Bubo) ニ於ケルガ如ク化膿スルコトナク, 硬性下疳ト共ニ次第ニ吸收セラレテ治癒ス。併シ混合傳染 (Mischinfektion) アル時ハ急性炎症々狀ヲ伴ヒテ化膿スルコトアリ。

診斷: 有痛性橫痃 (dolente Bubo) ト鑑別ヲ要ス。疼痛, 軟化, 原病竝ノ如何ニヨリテ區別セラル。

2) 第二期 (Zweites Stadium)。

屢々肘腺 (Cubitaldrüse), 側頸腺 (Seitenhalsdrüse), 腋窩腺 (Achseldrüse) 等ニ 2-3 個ノ豌豆大 (erbsengross) — 扁豆大 (linsengross) ノ腫脹ヲ見ルコトアリ。硬度稍軟又ハ稍硬ニシテ, 癒着, 疼痛ナク, 患者ハ其發生ヲ知ラザルコト多シ。

本症ハ次第ニ縮小シテ治スルヲ常トスルモ, 可ナリ永ク存スルコトモアリ。

診断： 多くハ容易。慢性單純性淋巴腺炎 (Lymphadenitis chronica simplex) ト區別スベシ。

3) 第三期 (Drittes Stadium)。

頸腺 (Halsdrüse), 特ニ顎下腺 (Submaxillardrüse), 上側頸腺 (obere Seitenhalsdrüse) ニ護膜腫 (Gumma) ヲ形成スルコトアリ。

徐々ニ淋巴腺ノ腫脹ヲ來シテ胡桃大 (nussgross) — 鳩卵大 (taubeneigross) トナル。硬度彈力性軟ニシテ, 壓痛ナシ。

初メハ周圍ト癒着ナキモ, 後ニハ之ヲ生ズ。

多クハ次第ニ吸收セラレテ治スルモ, 時トシテハ軟化シテ自潰シ, 護膜腫性潰瘍 (gummöses Geschwür) トナルコトアリ。

診断： 結核性淋巴腺炎 (Lymphadenitis tuberculosa) 等ト鑑別ヲ要スルモ區別困難ナラズ。

療法： 何レノ時期ニ於テモ驅微法 (antiluctische Kur) ニヨリテ治ス。

VI. 悪性淋巴肉芽腫 或 ホチキン氏病

Malignes Lymphogranulom od. Hodgkinsche Krankheit

原因： ナホ不明。或ハ結核菌ニヨル一種ノ變化ナルベシトノ説モアリ。本病ニハ種々ノ名稱アリ (略)。

15-30 歳ノ男子ニ多シ。

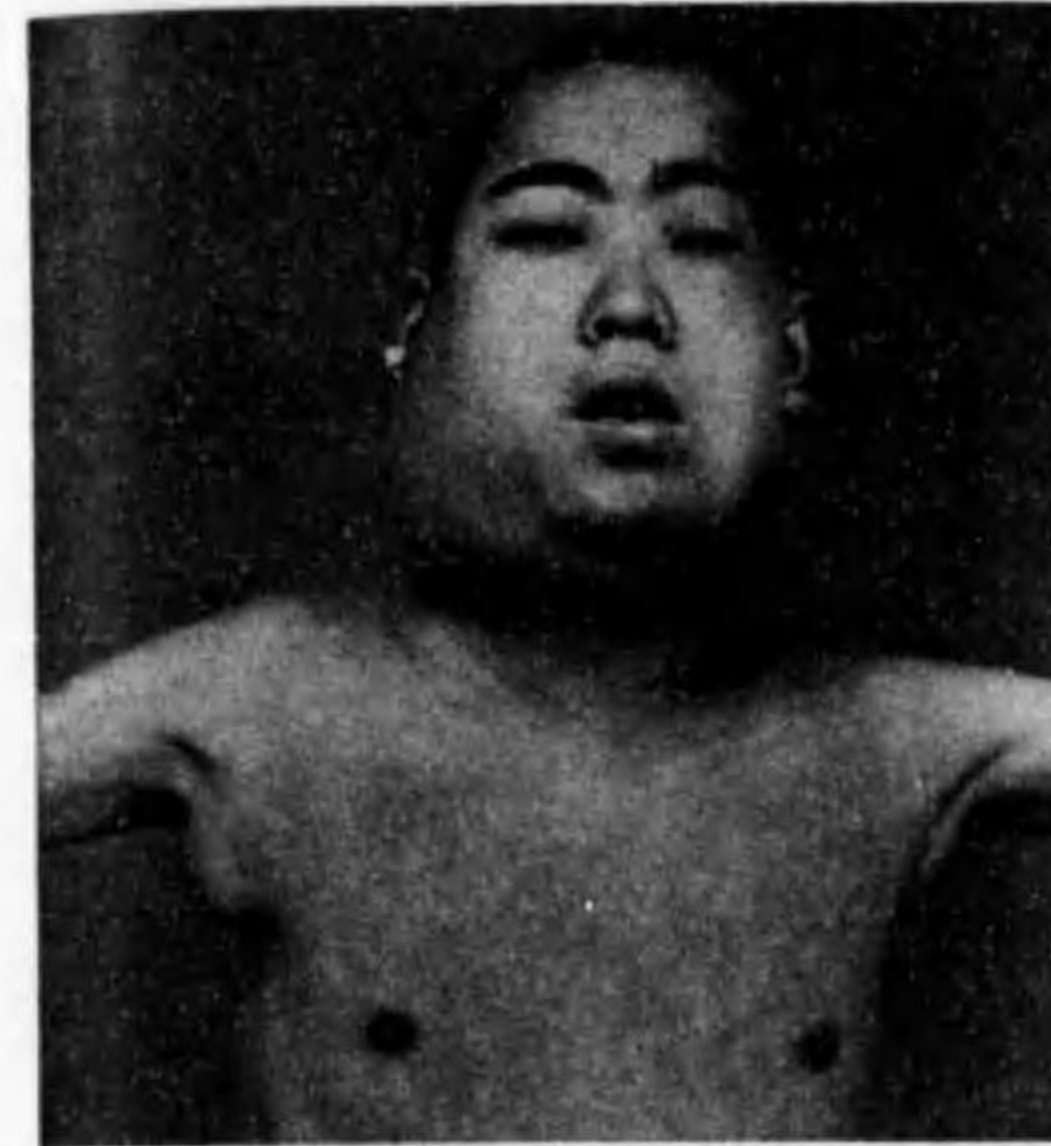病理： 頸腺ヲ始メトシ身體各所ノ淋巴腺ニ腫脹ヲ來タスノミナラズ, 内臓器ニモ腫脹ヲ來タス。

組織學的検査： 上皮様細胞 (Epitheloidzellen), 淋巴球 (Lymphozyten), 少数ノ血管アリ。屢々巨大細胞 (Riesenzellen) (但シラングハンス氏型 Langhanscher Typus ナラズ) アリ。併シ決シテ乾酪變性 (Verkäsung) ヲ見ズ。間質 (Interstitium) ノ多少ニヨリ
a) 硬性型 (harte Form) ト b) 軟性型 (weiche Form) ヲ區別スルコトアリ。

症状： 通常頸腺ノ腫脹ヲ以テ始マルコト多ク, 特ニ兩側ノ顎下腺 (Submaxillardrüse), 頰下腺 (Submentaldrüse), 側頸腺 (Seitenhalsdrüse), 鎖骨上窩腺 (Supraclaviculardrüse) 等

第三百三十一圖

悪性淋巴肉芽腫
(慶大外科教室)



累々 (knollig) ト腫脹シ, 大サハ拇指頭大—雞卵大ナルモノ多シ。

硬度彈力性軟 (軟性型 weiche Form), 時トシテハ稍硬靱 (硬性型 harte Form) ナルコトアリ。

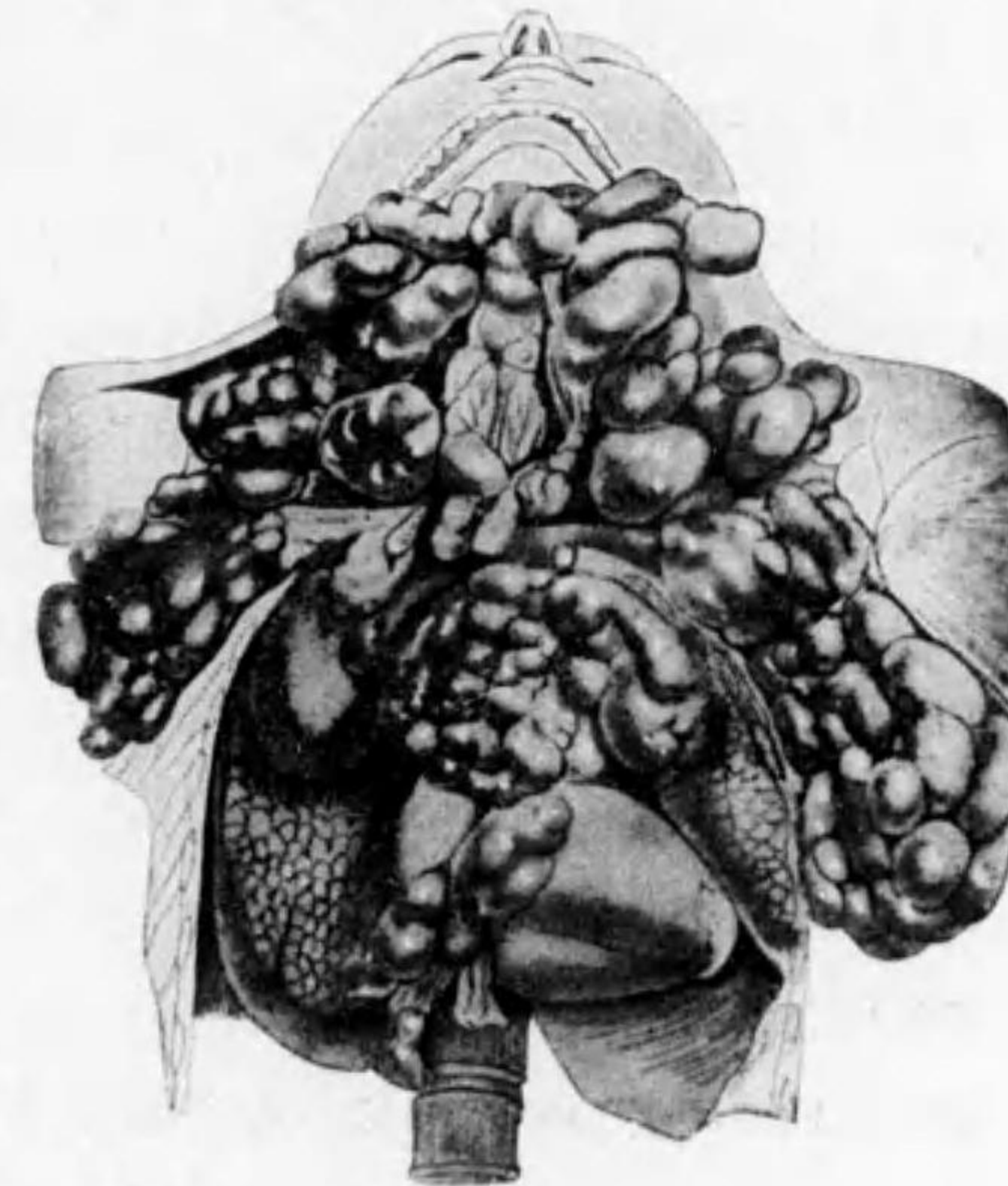周圍ト癒着スルコトナク, 全ク無痛性ニシテ, 化膿スルコトナシ。

本病増進スルニ從ツテ上記ノ淋巴腺ノミナラズ縦隔竇腺 (Mediastinaldrüse), 後腹膜腺 (Retroperitonealdrüse) 等到處所ノ淋巴腺腫脹シテ前記ト同様ノ性状ヲ呈ス。

其他扁桃腺 (Tonsillen), 咽頭 (Pharynx) 等亦腫脹シ, 又タ肺 (Lunge), 脾 (Milz), 肝 (Leber), 腎 (Niere) 等ノ腫脹ヲ來タスコトモアリ。

第三百三十二圖

悪性淋巴肉芽腫 (n. Lexer)



淋巴腺増大スルニ從ヒ, 頸部ニ於テハ氣管 (Trachea) ヲ壓迫シテ呼吸困難 (Dyspnoe) ヲ起シ, 又タ食道 (Oesophagus) ヲ壓迫シテ嚥下困難 (Schluckbeschwerde) ヲ起シ, 甚シキハ是等ノ爲ニ死亡スルコトアリ。

全身症状トシテ初期ニ輕度ノ熱發アルコトアレドモ, 多クハ無熱ナリ。栄養ハ初メハ障害セラレザレドモ, 腫脹増大スルニ從ツテ次第ニ不良トナリ, 貧血 (Anaemie), 瘦削 (Abmagerung) ヲ來シ, 水腫 (Oedem), 腹水 (Aszites), 下痢 (Diarrhoe), 褥瘡 (Dekubitus) 等ヲ生ジ, 遂ニハ衰

弱ノ爲ニ死亡ス。併シ時トシテハ數年間著シキ障害ヲ起スコトナクシテ經過スルコトモアリ。

診断： 悪性リンパ腺結核 (maligne Lymphdrüsentuberkulose), 白血病性及假性白血病性リンパ腺腫 (leukaemisches und pseudoleukaemisches Lymphom) ト鑑別ヲ要ス。

豫後： 初期ニハ治療ニヨリテ治スルコトアルモ, 然ラザル場合ニハ衰弱ニヨリテ死亡ス。

療法： 砒素劑 (Arsenikpräparat) 及ビ沃度劑 (Jodpräparat) ノ内服ト共ニ X線療法又ハ「ラヂウム療法」ヲ行フコトニヨリテ治癒スルコトアリ。手術ハ無効ナリ。

VII. 白血病性及假性白血病性リンパ腺腫 Leukaemisches u. pseudoleukaemisches Lymphom

原因： ナホ不明。

白血病 (Leukaemie) 及ビ假性白血病 (Pseudoleukaemie) ニ於テハ脾 (Milz), 骨髓 (Knochenmark), 血液 (假性白血病ニ於テハ末期ニ變化アルノミ) 等ニ變化ヲ起スモノナルガ, 屢々リンパ腺ニモ腫脹ヲ來スコトアリ。

症状： 悪性リンパ肉芽腫 (malignes Lymphogranulom) ニ酷似シ, 臨床的ニハ是等ヲ區別スルコト殆ド不可能ナリ。加之 悪性リンパ肉芽腫ヲ假性白血病ノ中ニ編入スル人アリ。併シ組織學的ニハ白血病及假性白血病ニ於テハ主トシテリンパ腺ノ細胞ガ増殖シ, 各種ノ幼若期ノ白血球 (Leukozyten d. jungen Stadiums) ヲ認ム, 然レドモ悪性リンパ肉芽腫ニ於テハ前記ノ如ク特有ノ像ヲ呈ス。

白血病ト假性白血病トノ區別ハ血液所見 (Blutbefund) ニヨリテ區別セラレドモ假性白血病ニ於テモ末期ニハ白血球ノ變化ヲ認ム。

診断： 前記ノ如ク悪性リンパ肉芽腫 (malignes Lymphogranulom), 悪性リンパ腺結核 (maligne Lymphdrüsentuberkulose), 淋巴肉腫 (Lymphosarkom) ト鑑別ヲ要ス。

豫後： 毎常不良ニシテ次第ニ衰弱ヲ起シテ死亡ス。

療法： 前項ト同様ナリ, 併シ X線療法モ效果ナシ。

VIII. 淋巴腺ノ腫瘍 Geschwülste der Lymphdrüse

1) 良性腫瘍 (Gutartige Geschwülste)。纖維腫 (Fibrom), 脂肪腫 (Lipom), 血管腫 (Angiom), 淋巴管腫 (Lymphangiom) 等ガ發生シタル報告アレドモ非常ニ稀ナリ。

2) 肉腫 (Sarkom)。淋巴腺ノ肉腫ニハ圓形細胞肉腫 (Rundzellensarkom) ト紡錘細胞肉腫 (Spindelzellensarkom) トアルガ, 後者ハ非常ニ稀ニシテ, 多クハ圓形細胞肉腫ナリ, 然ルニ之ハ淋巴肉腫 (Lymphosarkom) トシテ來ルコト多ク, 特有ノ像ヲ呈ス (第232頁参照)。

其他時トシテハ淋巴腺ニ肉腫ノ轉移 (Metastase) ヲ見ルコトアリ。

3) 癌腫 (Karzinom)。淋巴腺ニハ原發性ニ癌腫ヲ發生スルコトナキモ, 甚ダ屢々癌腫轉移 (Karzinom-Metastase) ヲ見ル, 此際ニハ原發癌ノ存在明カナルコトモアレドモ食道, 氣管, 胃等ノ深部ニ發生セル癌腫ニ於テハ原發癌明カナラズシテ, 淋巴腺ノ轉移ノミ著明ナルコトアリ。

第 九 章

神 經 外 科 Nerven-Chirurgie

I. 神 經 ノ 皮 下 損 傷 Subkutane Verletzung der Nerven

1) 神 經 ノ 震 盪 症 (Erschütterung der Nerven)。

鈍力 (stumpfe Gewalt), 例へば a) 打撲, 衝突, 墜落等ニヨリテ神 經ガ直接ニ刺戟セラレ, b) 或ハ間接ニハ手ニセル棒ヲ以テ強ク固キ物體ヲ打撃シ, 又ハ手ニセル棒ヲ強ク打撃セラレタル爲ニ起ルコトアリ。

之ガ爲ニ一時局所ニ強キ感覺異常或シビれ感 (Paraesthesia), 輕度ノ疼痛又ハ感覺 (Sensibilität) 及ビ運動 (Motilität) ノ障害ヲ來タスモ, 是等ノ症狀ハ速カニ消散シテ障害ヲ遺サズ。此際若シ障害ヲ遺シタル時ハ, 單純ノ震盪症ニアラズシテ神 經ノ挫傷ヲ伴ヒタルナリ。

其他高度ノ震盪症ニ於テハ一時全身ノショック (Shock) ヲ起シテ卒倒スルコトアリ。

2) 神 經 ノ 壓 迫 麻 痺 (Drucklähmung der Nerven)。

之ハ種々ノ場合ニ起ル。

i) 腕ヲ枕ニシテ永ク睡眠シタル場合ニ尺骨神 經 (N. ulnaris), 橈骨神 經 (N. radialis) ニ一時的ノ麻痺ヲ起スコトアリ。

又タ長時間端坐シタル爲ニ坐骨神 經 (N. ischiadicus) ニ壓迫麻痺ヲ起シ, 足ニ一種ノ蟻走感 (ameisenkriechendes Gefühl) ヲ感ズルコトアリ。

然レドモ是等ノ症狀ハ暫時ニシテ自然ニ消散スルヲ常トス。

ii) 全身麻酔 (allgemeine Narkose) ニテ手術ヲナシタル際ニ手術臺 (Operationstisch) ノ邊緣ニテ上膊ノ尺骨神 經 (N. ulnaris) ヲ永ク壓迫セル爲メニ前膊ニ麻痺ヲ起スコトアリ (麻酔麻痺 Narkosenlähmung)。

又タ挺杖或丁字杖 (Krücke) ヲ始メテ強ク使用セルタメニ腋窩神 經 (N. axillaris) ヲ壓迫シテ上肢ニ麻痺ヲ起スコトアリ (挺杖麻痺 Krückenlähmung)。

其他エスマルヒ氏帶 (Esmarchsche Binde) ニテ肢節ヲ餘リ永ク緊縛セル爲メ或ハ綱帶ヲ餘リ強ク行ヒタル爲ニ其肢節ニ壓迫麻痺ヲ起スコトアリ。

以上ノ場合ニハ前者ト異ナリテ, 麻痺ノ恢復ニ數日乃至 2-3 週間ノ時期ヲ要ス。

iii) 骨折 (Fraktur) ニ際シテ其骨折片 (Fragment) ニヨリ, 或ハ骨折後ノ假骨贅生 (Callus luxurians) ニヨリ, 或ハ化膿性疾患後ノ瘻痕形成 (Narbenbildung) ニヨリ, 或ハ腫瘍ノ壓迫等ニヨリテ神 經ニ重キ壓迫麻痺ヲ起スコトアリ。

是等ノ場合ニハ初メハ該神 經ノ刺戟症狀 (Reizsymptome) アルモ, 後ニハ全く感覺 (Sensibilität) 又ハ運動 (Motilität) ノ麻痺ヲ來タシ, 其原因ノ去ラザル間ハ治癒セズ。

療法: 輕度ノモノニ對シテハ特ニ治療ヲ要セズ。麻痺永ク持續スル時ハ電氣療法 (elektrische Behandlung) ヲ行フ。器質的原因 (organische Ursache) アル時ハ手術ニヨリテ之ヲ除去スベシ。

3) 神 經 ノ 挫 傷 及 斷 裂 (Kontusion u. Zerreissung der Nerven)。

種々ノ鈍力ニヨリテ神 經ガ挫傷セラレ或ハ斷裂セラレ, ソノ神 經ニ相當シテ一時的又ハ永久的ニ機能障害ヲ來スコトアリ。例へば上膊ノ脱臼ニ際シ, 上膊骨頭 (Humeruskopf) ニヨリテ膊神 經 (N. brachialis) ヲ挫傷シタル爲メニ上膊ノ運動障害 (motorische Störung) ヲ起スコトアリ, 又タ頭蓋底骨折 (Schädelbasis-Fraktur) ニ際シ視神 經 (N. ophthalmicus), 三叉神 經 (N. trigeminus), 顔面神 經 (N. facialis) 等ヲ挫傷又ハ斷裂シテ此等ノ麻痺ヲ起スコトアリ。

以上ノ場合ニハ初メ約 1 週間ハ安靜ヲ守ラシメ, 後電氣療法ヲ行ヒ, 神 經ガ全く斷裂セラレタル時ハ神 經縫合法 (N.-Naht) ヲ行フ。

4) 神 經 ノ 脫 轉 (Luxation der Nerven)。

本處ハ尺骨神 經 (N. ulnaris), 時トシテハ腓骨神 經 (N. peroneus) ニ認メラルルモノナレドモ, 何レモ其稀ナリ。

i) 前膊ヲ突然強劇ニ屈曲シタル爲, 特ニ上膊骨外上髁 (Epicondylus lateralis humeri) ノ骨折ニヨリテ尺骨神 經 (N. ulnaris) ノ脫轉ヲ來シ, 骨隆起部 (Knochenvorsprung) ノ後方ニ轉位スルコトアリ。

ii) 又タ腓骨小頭 (Capitulum fibulae) ノ骨折ニヨリテ腓骨神 經 (N. peroneus) ガ脫轉シテ腓骨外髁 (Malleolus lateralis fibulae) ノ後方ニ到ルコトアリ。

是等ノ場合ニハ該部ニ疼痛ヲ發シ, 運動及感覺障害ヲ伴ヒ, 脫轉シタル神 經ニ壓痛アリ。

療法：手術ニヨリ神經ヲ修復シ，ソノ上ニ筋膜縫合 (Fasciennaht) ヲ行ヒテ固定ス。

II. 神經ノ開放損傷(創傷)

Offene Verletzungen (Wunde) der Nerven

原因：i) 種々ノ創傷(切創，刺創，挫創，彈片創，銃創，裂創，咬創等)ニヨリテ，同時ニ神經ノ損傷セララルコトアリ。

ii) 又タ複雑骨折(komplizierte Fraktur)ノ際ニ，其骨折片(Fragment)ニヨリテ損傷セララルコトアリ。

iii) 種々ノ異物(Fremdkörper)(骨片，「ガラス片，木片，金屬片等)ガ神經内ニ嵌入シ，其周圍ニ固キ瘢痕組織ヲ生ジタル爲ニ，神經ヲ壓迫シテ其障害ヲ起スコトアリ。

iv) 又タ手術ニ際シテ誤リテ神經ヲ損傷シ，又ハ神經ヲ結紮シタル爲ニ其障害ヲ起スコトアリ。

症状：神經ニハ關神經(cerebrale N. od. Hirnnerven)ト脊髄神經(spinale N. od. Rückenmarksnerven)及ビ交感神經(sympathische N.)トアリ，又ソノ機能ニヨリ五器官神經(Sinnesorgan-N.)，感覺神經(sensible N.)，運動神經(motorische N.)，血管運動及營養神經(vasomotorische u. trophische N.)，分泌神經(sekretorische N.)トアルガ，此等ノ神經ハ各獨立セルモノモアレドモ多クハ互ニ混合シテ存シ，又タ血管運動及營養神經(vasomotorische u. trophische N.)ハ獨立セルモノナク，凡ベテ以上兩神經ニ合併シテ存ス。而シテ神經ガ損傷セラレタル場合ニハソレニ相當シタル機能障害ヲ來タスモノニシテ，且ツ損傷ノ程度ニヨリ完全障害(totale Störung)ト部分的障害(partielle Störung)トアリ。


1) 感覺障害(Sensible Störung)。感覺神經ハ多數ノ吻合(Anastomose)ヲ有スルヲ以テ，之ガ損傷ニヨリテ感覺障害ヲ來タス範圍ハ小ニシテ，特ニ時日ヲ經ルニ從ツテ次第ニ代償範圍(Kompensationsgebiet)大トナル。

又タ感覺神經ノ一部ガ損傷セラレタルトキハ感覺脫失(Anaesthesia)著シカラズシテ，反ツテソノ刺戟ニヨリ疼痛ヲ發シ，或ハ鈍麻(Hyphaesthesia)或ハ感覺異常(Paraesthesia)ヲ感ズルコトアリ，併シ此等ノ場合ニハ比較的早く感覺(Sensibilität)ヲ恢復ス。

2) 運動障害(Motorische Störung)。運動神經ガ全ク切斷セラレタルトキハ之レニ相當スル筋肉ノ弛緩麻痺(schlechte Lähmung)ヲ來タシ1週間ナラズシテソノ萎縮

第三百三十三圖

右側橈骨神經麻痺(慶大整形外科教室)



(Atrophie) 著明トナリ，完全性電氣變性反應(komplete elektrische Entartungsreaktion)ヲ呈ス。併シ部分的損傷(partielle Verletzung)ニ於テハ筋力ノ低下又ハ薄弱ヲ來タシ電氣興奮性(elektrische Erregbarkeit)ノ減弱ヲ伴フ。運動性麻痺持續スルトキハ屢々拮抗筋(Antagonist-M.)ノ攣縮(Kontraktion)ニヨリテ該側ニ屈曲スルニ至ル，例ヘバ尺骨神經麻痺(Ulnarislähmung)ニヨル鷲爪手(Krallenhand)，

腓骨神經麻痺(Peroneuslähmung)ニヨル馬足(Pes equinus)等ノ如シ。

運動神經ハ感覺神經ト異リテ刺戟症狀(Reizerscheinung)ヲ呈スルコト殆ンドナシ，又タ代償性恢復(kompensatorische Erholung)少ナシ。

3) 血管運動神經障害(Vasomotorische N.-Störung)。局所ノ發赤(Rötung)，「チアノーゼ」(Zyanose)，冷感(Kälte)等ヲ起ス。

4) 營養神經障害(Trophische N.-Störung)。皮膚ノ扁平萎縮(glatte Atrophie)，乾燥(Trockenheit)，帶狀皰疹(Herpes zoster)，爪萎縮(Nagelatrophie)，骨萎縮(Knochenatrophie)，筋萎縮(Muskelatrophie)等ヲ起ス。

5) 分泌神經障害(Sekretorische N.-Störung)。多クハ同時ニ他ノ神經ト共ニ損傷セララルモノニシテ，ソノ支配スル腺ノ分泌ヲ減ズ。

創内ニ於ケル神經ノ斷端ハ時トシテ明カニ認メ得ルコトアルモ，多クハ神經ガ創縁ノ下ニ退縮シテ之ヲ目撃シ難シ。又タ創傷ニ化膿アル時ハ神經ニモ炎症ヲ及ボシテ其變性ヲ來スコトアリ。

診断：上記ノ如ク創傷ノ解剖的部位(anatomische Lage)，感覺又ハ運動障害其他ニヨリテ判定セラル。

運動障害ニ關シテハ神經筋肉ノ電氣變性反應(elektrische Entartungsreaktion)ヲ檢スベシ。

變性反應(Entartungsreaktion)(EaR)。

此検査法ハ末梢神経ノ外傷又ハ疾患ニ際シテ、ソノ診断ヲ下シ或ハ豫後ヲ定ムルニ必要ノモノナリ。

之ヲ行フニハ一定ノ電氣配電盤 (Pantostat) ヲ要ス、之ニ於テハ平流、直流或ガルヴァニ電流 (Gleichstrom od. galvanischer Strom) 及ビ交流、感應或フアラディー電流 (Wechselstrom od. Induktionsstrom od. faradischer Strom) ヲ發生セシムルモノニシテ、導線 (Kabel) ニヨリテ 2 導子 (Elektrod) ニ通ジ其一方ヲ背部等ニ當テ置キ他ノ導子 (Elektrod) ヲ身體ノ所要部位ニ當テテ通電シテ検査ス。

普通ノ神経又ハ筋肉ニ交流電氣 (faradischer Strom) 又ハ平流電氣 (galvanischer Strom) ヲ通ズルニ毎常電光様搐搦 (blitzartige Zuckung) ヲ來タス。然ルニ交流電氣ニ於テハ神經及筋肉ニ對スル作用ガ一種特有ナリ、即チ普通ノ神経又ハ筋肉ニ交流或感應電氣 (faradische od. Wechselstrom) ヲ通ズルニ最モ弱キ電流ニヨリテハ陰極閉鎖時搐搦 (Kathodenschliessungszuckung) (KSZ) 現ハレ、ソノ電流ノ強サヲ増スニ從ツテ陽極閉鎖時搐搦 (Anodenschliessungszuckung) (ASZ)、陽極開放時搐搦 (Anodenoöffnungszuckung) (AOZ)、陰極開放時搐搦 (Kathodenoöffnungszuckung) (KOZ) 現ハレ、更ニ強キ電流ニヨリテハ陰極閉鎖時強直 (Kathodenschliessungstetanus) (KSTe) 現ハレ、即チ前者ニ於テハ何レモ電光様搐搦 (blitzartige Zuckung) ナルガ、最後ノモノハ多少持続的ノ搐搦 (Zuckung) ナリ。以上ヲ搐搦法則 (Zuckungsgesetz) ト稱ス。

然ルニ神經ガ損傷セラルル時ハソノ神經ノ交流及平流電氣興奮性 (galvanische u. faradische Erregbarkeit) ガ減退シテ、遂ニハ 1-2 週間ニシテ全ク消失スルニ至ル。而シテ此神經ニ支配セラレル筋肉ニ於テハ交流電氣 (faradischer Strom) ニ對シテハ初メ興奮減退シ、次ニ第二週ニハ消失スルモ、平流電氣 (galvanischer Strom) ニ對シテハ特殊ノ變化トシテ、始メハ同ジク減退スルモ、次イデ第二週頃ニ至リテ反ツテ充進シ、シカモ搐搦ハ逆トナリテ ASZ ハ KSZ ヲリモ同ジ強サ又ハヨリ弱キ電流ニテ現ハレ KOZ 及 AOZ ト略ホ同程度或ハ反ツテ弱キ電流ニテ現ハル。而シテ普通ノ筋肉搐搦ハ電光様ノモノナルガ、此際ニハ緩慢ニ搐搦ス。併シ 1-2 ヶ月後ニハ此等ノ搐搦モ全ク消失ス。

以上ノ如ク神經ノ平流及交流電氣興奮性 (galvanische u. faradische Erregbarkeit) 並ニ筋肉ノ交流電氣興奮性 (faradische Erregbarkeit) 全ク消失シ、筋肉ノ平流電氣興奮性 (galvanische Erregbarkeit) ノミ反ツテ充進シ、シカモ筋肉ノ搐搦緩徐ニシテ搐搦法則 (Zuckungsgesetz) ガ反對トナレルヲ完全變性反應 (komplete Entartungsreaktion) ト稱シ、之ニ對シテ部分的變性反應 (partielle Entartungsreaktion) ナルモノアリ、之ハ筋肉ノ平流電氣興奮性 (galvanische Erregbarkeit) ハ大體前者ト同様ナルモ、神經ノ平流及交流電氣興奮性 (galvanische u. faradische Erregbarkeit) 及ビ筋肉ノ交流電氣興奮性 (faradische Erregbarkeit) ハ略ホ普通ニ近キカ或ハ稍減弱セルモノヲ云フ。

神經ノ損傷ニ於テハ多クハ此ノ完全變性反應 (komplete EaR) ヲ呈セルモ、神經縫合ヲ行ヒテソノ回復ノ徴アル時ハ先ヅ部分的變性反應 (partielle EaR) ノ狀ヲ呈シ、次第ニ普通ノ興奮性ヲ呈スルニ至ル。又タ内科的疾患トシテ種々ノ原因ニヨリテ末梢神經 (periphere N.) ノ變化ヲ來タシ

タル時ハ此ノ變性反應 (EaR) ニヨリテ豫後ヲ定メ得ベシ (詳細ハ内科学書参照)。

ナホ筋肉ノ機能障害 (Funktionsstörung) アル場合ニハ髓ノ損傷ニヨルカ或ハ神經ノ損傷ニヨルカハ本法ニヨリテモ明カニ區別スルコトヲ得ベシ。

クロナキシー法 (時値) (Chronaximetrie)。

神經筋肉ノ興奮性 (Erregbarkeit) ヲ測定スルニ、從來ノ如クニ電流ノ強度ノミヲ標準トセズシテ、電流通過時間ノ大小ヲ以テスル法ナリ。時値 (Chronaxie) トハ閾價刺激 (Schwellenreiz) ノ 2 倍ノ強度ヲ以テ最小興奮ヲ得ルニ必要ナル電流通過時間ナリ。

神經ノ損傷、疾患ニ際シ「クロナキシー」ハ變化シテ短縮或ハ増大ヲ來タス。而シテ其變化ノ發現ハ電氣變性反應 (elektrische Entartungsreaktion) ヲリモ著シク早期ニ現ハルルヲ以テ前者ニ比シテ優ルモノト云ハル。

豫後： 外傷後 2-3 ヶ月以内ナレバ手術ノ成績佳良ナルモ、陳舊性ノモノニ於テハ機能ヲ恢復シ難シ。

療法： 新鮮ナル時ハ一次的縫合法 (primäre N.-Naht) ヲ行ヒ、化膿セルモノニ對シテハ化膿全ク治癒シタル後ニ神經縫合ヲ行フ、又タ陳舊性ノモノニ對シテハ神經斷端 (N.-Stumpf) ノ瘻痕ヲ切除シタル後神經縫合ヲ行フ。

神經ノ缺損大ナル時ハ神經ノ移植術 (Transplantation) 又ハ成形手術 (plastische Operation) ヲ行フ。

(附)： 切斷端神經腫 (Amputationsneurom) 及外傷性神經腫 (traumatisches Neurom)。神經腫ノ條下ニ述ベタルガ如ク、外傷ノ後ニ時トシテ是等ヲ生ズルコトアリ。

III. 神經痛 Neuralgie

原因： 種々ナリ。

- i) 種々ノ急性傳染病、特ニ「マラリヤ」、腸チフス、天然痘、「インフルエンザ」等ノ後ニ起ルコトアリ。
- ii) 中毒、特ニ鉛 (Blei)、砒素 (Arsenik)、水銀 (Quecksilber)、銅 (Kupfer)、酒精 (Alkohol)、「ニコチン」 (Nikotin) 等。
- iii) 新陳代謝機疾患 (Stoffwechselkrankheiten) 特ニ糖尿病 (Diabetes) ニ際シテ起ルコトアリ。
- iv) 梅毒 (Syphilis) ニ罹リタル後ニ起ルコトアリ。
- v) 外傷後、特ニ神經ノ周圍ニ於ケル瘻痕形成 (Narbenbildung)、骨折後ノ假骨贅生 (Kallus-

bildung), 切斷端神經腫 (Amputationsneurom), 外傷性神經腫 (traumatisches Neurom) ニヨルコトアリ。

- vi) 神經ノ附近ニ於ケル炎症或ハ腫瘍ノ壓迫ニ因ル。
- vii) 感冒 (Erkältungen), 濕潤 (Nässen), 通氣 (Zugluft) ニ因スルコトアリ。
- viii) 屢々又タ原因不明ナルコトモアリ。特殊ノ原因ナクシテ來ルモノヲ**特發性神經痛 (essen-tielle Neuralgie)**ト稱スルコトモアリ。

症狀: 神經痛ハ身體各所ニ來ルモ特ニ屢々認メラルルハ坐骨神經痛 (Ischias), 三叉神經痛 (Trigeminusneuralgie), 肋間神經痛 (Intercostalneuralgie), 腰痛 (Lumbago), 肢節神經痛 (Extremitätennerven-Neuralgie) 等ナリ。

神經痛ノ重要症狀ハソノ神經ノ走行ニ一致シテ發作性ニ來ル疼痛ニシテ, ソノ程度, 持續, 及ビ發作回數ハ種々ナリ。此疼痛次第ニ自カラ輕減スルヲ常トシ, 發作ノ間歇時 (Interval) ニハ疼痛ナキコト多キモ, 時トシテハ間歇中ニモ持續性ニ多少ノ疼痛アルコトアリ。此發作ハ寒冷 (Kälte) 或ハ機械的刺戟 (mechanischer Reiz) ニヨリテ誘發セラレ易キモ, 何等ノ誘因 (veranlassendes Moment) ナシニ起ルコトモアリ。

神經痛アルトキハ屢々ソノ部ノ感覺過敏 (Hyperaesthesia) 或ハ感覺脫失 (Anaesthesia) アルコトアリ, 又タ神經ノ走行ニ沿ウテ一定ノ壓痛點 (Druckpunkt) アルヲ常トス (特ニ神經ガ骨孔 Knochenloch ヨリ出ヅル所ニアリ)。其他神經痛ノ隨伴症狀 (Begleitsymptome) トシテ血管運動神經障害 (angiomotorische N.-Störung) (皮膚ノ蒼白或ハ發赤), 腺分泌ノ増加 (Drüsensekretions-Zunahme), 流淚 (Tränenträufeln), 唾液分泌 (Speichelfluss), 汗分泌 (Schweisssekretion 等) アルコトアリ。

皮膚ノ萎縮 (Atrophie), 帶狀疱疹 (Herpes zoster) (特ニ肋間神經痛 Intercostalnerveuralgie ノ際), 又タ三叉神經痛 (Trigeminusneuralgie) ニ際シテハ顔面筋ノ痙攣 (Krampf) ヲ來スコトアリ。

神經痛高度ナル場合ニハ食慾モ惡シクナリ, 睡眠障害セラレ, 營養不良トナリ, 神經衰弱 (Neurasthenie) 等ヲ起スコトアリ。

豫後: 自然ニ治癒スルコトモアレドモ, 時トシテハ頑固ニシテ保存的療法 (konservative Behandlung) ノミニテハ治癒シ難キコトモアリ。

診斷: 容易ナルガ, 其原因ヲ確ムルコト必要ナリ, 併シ時トシテハ原因不明ナルコトモアリ。

又タ本症ハ特ニ脊髄癆 (Tabes dorsalis) ニヨル神經痛ト區別スベシ。

療法: A) **保存的療法 (Konservative Behandlung)**。先ヅ原因アレバ之ヲ治療スルコト必要ナリ。

藥物トシテハ「キニーネ劑 (Chininpräparat) (特ニ「マラリヤ」ニ因スル場合), 砒素劑 (Arsenikpräparat), 臭劑 (Bromkali), 「アコニチン」 (Akonitin), 「アスピリン」 (Aspirin), 「ピラミドン」 (Pyramidon), 「ダンケリン」 (Dankerin) 等ヲ用ヒ, 神經痛甚キ場合ニハ一時「モルヒネ」等ノ鎮痛劑ヲ要スルコトアリ (併シ過度ニ注射シテ「モルヒネ中毒 (Morphinismus) ヲ起サシメザルヤウ

注意ヲ要ス)。

局所ニ對シテハ熱電法 (heisser Umschlag), 「ディアテルミー療法 (Diathermietherapie), 電氣療法 (elektrische Behandlung), 「ラヂウム療法 (Radiumtherapie) 等行ハル。

神經幹 (N.-Stamm) ニ食鹽水 (Kochsalzlösung) 又ハ「ノボカイン液 (Novokain) 等ヲ注射スル時ハ一時疼痛去ルモ又タ神經痛ヲ起ス。

酒精注射法 (Alkoholinjektion)。「アルコール」 (Alkohol) (70-80%) 0.5-1 cc. ヲ神經幹ニ注射スルトキハ效果アリ, 併シ餘リ大量ニ注射スルトキハ神經ノ變性甚シク, 種々ノ障害ヲ遺スコトアルヲ以テ注意スベシ。

以上ノ保存的療法效果ナキトキハ手術ヲ行フ。

B) **手術的療法 (Operative Behandlung)**。之ニ次ノ數種アリ。

i) **神經凍冷術 (Vereisung der Nerven)**。神經ヲ手術的ニ露出シ, 周圍ノ組織ヲ保護シテアル特殊ノ装置ニヨリ「クロールエチール」 (Chloroethyl) ヲ噴霧シ, 或ハ雪狀炭酸 (Kohlensäure-schnee) ヲ用ヒテ神經ヲ一時凍冷セシムルトキハ, 永ク神經痛ニ對シテ效果アリト。

ii) **神經延長術 (Nervendehnung)**。之ハ特ニ坐骨神經痛 (Ischias) ニ行ハルルコトアリ, 手術ニヨリテ神經ヲ露出シ充分ニ神經ヲ兩方向ニ對シテ牽引延長ス。

iii) **神經切斷術 (Neurotomic)**。上法效果ナキトキハソノ神經ヲ切斷スルコトアリ, 又タ三叉神經痛 (Trigeminusneuralgie) ニ於テハガッセリー氏神經節 (Ganglion Gasselli) ヲモ切除スルコトアリ。

iv) **神經抽出術 (Neurexaerese)**。上法ニ於テハ神經ガ再生ニヨリテ再ビ癒合スルコトアルタメ, 本法ヲ行フコトアリ。神經ヲ露出シタル後ティールシュ氏鉗子 (Thierschsche Zange) ニテ神經ヲ充分ニ捲キ取リテ長キ末梢マデ神經ヲ切除ス。

v) **脊髄神經根切斷術 (Rhizotomie)**。椎骨弓切除術 (Laminektomie) ヲ行ヒ硬膜ノ外又ハ内ニテ脊髄神經後根ヲ切斷スル法ナリ。

vi) **脊髄前側索切斷術 (Chordotomie)**。椎骨弓切除術 (Laminektomie) ヲ行ヒテ脊髄ノ露出シ, 小刀ヲ以テ脊髄前側索ヲ選擇的ニ切斷シテ痛覺傳導ヲ遮斷スル法ニシテ鎮痛效果顯著ナリ。

IV. 神經ノ腫瘍 Geschwülste der Nerven

神經ヨリ發生スル特有ノ腫瘍トシテ**神經腫 (Neurom)**ナルモノアリ, 之ニ a) 眞性神經腫 (echtes Neurom), b) 假性神經腫 (falsches Neurom), c) 神經鞘腫或「ノイリノーム」 (Neurinom) ヲ分ツ (第 196 頁參照)。

其他神經ニ血管腫 (Angiom), 脂肪腫 (Lipom), 肉腫 (Sarkom) 等ノ發生セル報告アリ。

V. 神經炎 Neuritis

神經ニハ種々ノ原因ニヨリテ急性及慢性ノ炎症ヲ起スモ、外科ノ方面ニ於テハ神經痛 (Neuralgie) ヲ起シタル場合ニノミ多少ノ關係アリ。

VI. 神經ノ手術 Operationen der Nerven

1) 神經剝離術 (Neurolyse)。

a) 神經外剝離術 (Aeussere Neurolyse)。i) 神經ガ瘢痕ト癒着シ或ハ瘢痕中ニ包マレ居ル場合、ii) 神經ガ腫瘍ト癒着セル場合、iii) 骨折後假骨形成 (Kallusbildung) ニヨリテ神經ト癒着シ或ハ包圍セラレタル場合等ニ行ハル。此等ノ場合ニハ先ヅ障害ノアル上方及下方ノ健康ナル部分ニ於テ神經ヲ分離シ、次イテ障害ノアル部ニ於テ神經ヲ損傷セザルヤウニ、且ツ又タ神經ヲ強ク牽引セザルヤウニ注意シテ成ルベク鈍性ニ神經ヲ分離ス。

最も重キハ假骨 (Kallus) 中ニ神經ガ包圍セラレ居ル場合ニシテ此際ニハ鑿 (Meissel)、槌 (Hammer)、骨鉗子 (Knochenzange) 等ニテソノ障害ヲ去リテ神經ヲ分離ス。

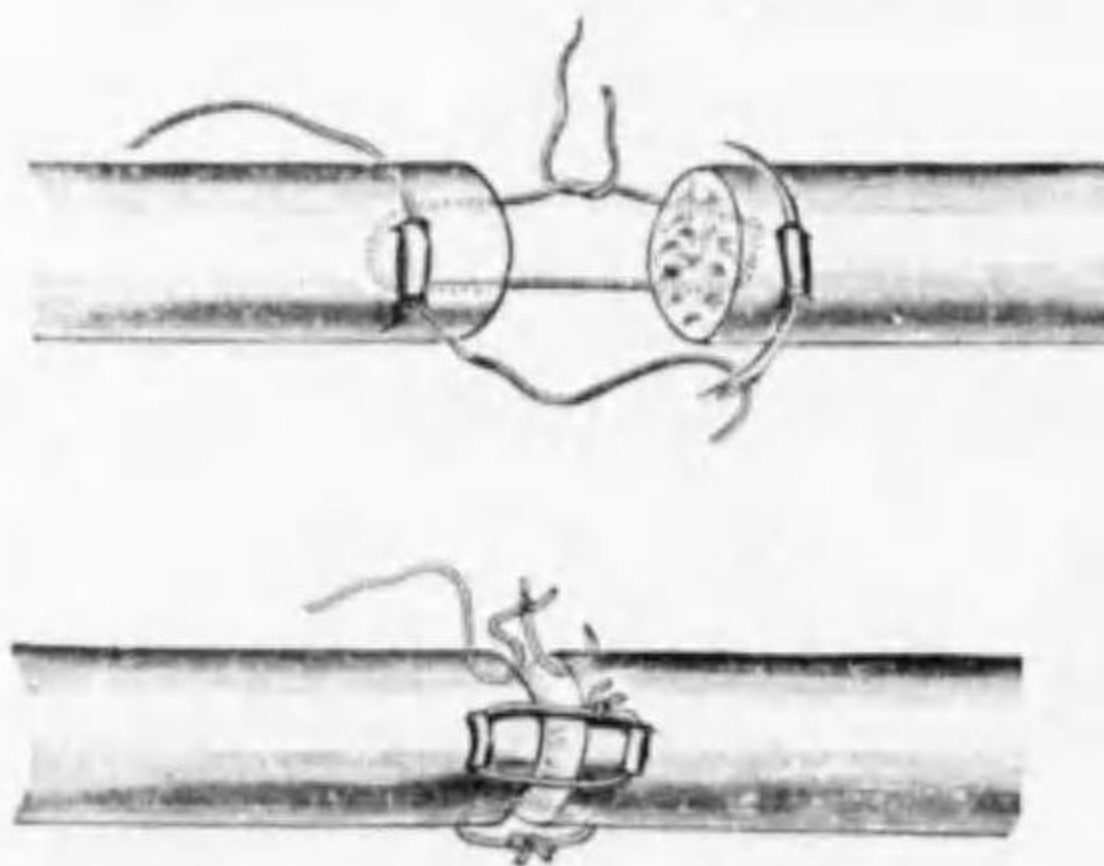
ナホ神經ノ剝離後再ヒ癒着スルヲ防グ爲メニ遊離性脂肪組織 (freies Fettgewebe) 又ハ有葉脂肪瓣 (gestielter Fettgewebslappen) ニテ該部ヲ包ム可トス。

b) 神經内剝離術 (Endoneurolysis)。神經ノ損傷後或ハ異物ニヨリテ神經内ニ瘢痕アル場合又ハ神經内ノ腫瘍アル際ニ行ハル。此際ニハ神經ヲ分離シタル後、神經鞘ヲ細キ「ピンセット」等ニテ左右ニ開キ、細キ骨膜剝離子 (Elevatorium) ヲ以テ神經纖維ヲ損傷セザルヤウニ注意シテ分離シ、神經内ノ瘢痕又ハ腫瘍ヲ除去ス。

2) 神經縫合術 (N.-Naht)。

第三百三十四圖

グインシュネウスキー氏神經縫合法



神經縫合ヲ行フニハ新鮮ノ損傷ニ於テモ其儘直チニ縫合ヲ行ハズシテ兩斷端ニ新創作成 (anfrischen) シタル後縫合ヲ行フ可トス。又タ陳舊性損傷ニ於テハ神經斷端ニ瘢痕ヲ生ジ或ハ切斷端神經腫 (Amputationsneurom) ヲ生ズルヲ以テ之レヲ切除シタル後縫合スルヲ要ス。但シ此際神經端ヲ切斷スルニハ出來ルダケ鋭利ナル「メス」ヲ用フベク、決シテ剪刀ナドヲ以テ切ルベカラズ (鈍性ノモノヲ以テ切ル時ハ神經ノ挫傷ヲ來タシテ癒合不良ナレバナリ)。又タ大ナル神經ニ於テハ切斷端ヨリ出血可ナリ多量ニ

シテ、其儘縫合ヲ行フ時ハ癒合不良ナルヲ以テ暫時該部ヲ壓迫シテ止血ヲ行ヒタル後縫合ヲ行フベシ。

神經ガ切斷セラレルトキハ互ニ退縮スルタメ、兩神經ノ斷端間隔大トナルモ、神經ハ彈力ニ富ムヲ以テ約 3 cm マデハ神經ヲ相牽引シテ縫合ヲ行フコトヲ得ベシ。併シ間隔ガソレ以上ナルトキハ神經成形手術 (N.-Plastik) ヲ要ス。

a) 直接神經縫合法 (Direkte N.-Naht)。細キ神經ニ於テハ細キ丸針ヲ用ヒテ 1-2 條ノ細キ「カットゲート」ヲ横ニ神經ニ通ジテ縫合ス。

太キ神經ニ於テハ成ルベク神經纖維ノ損傷ヲ避クル爲メニ只外層ノミニ數條ノ絲ヲ通ジテ縫合ヲ行フ。

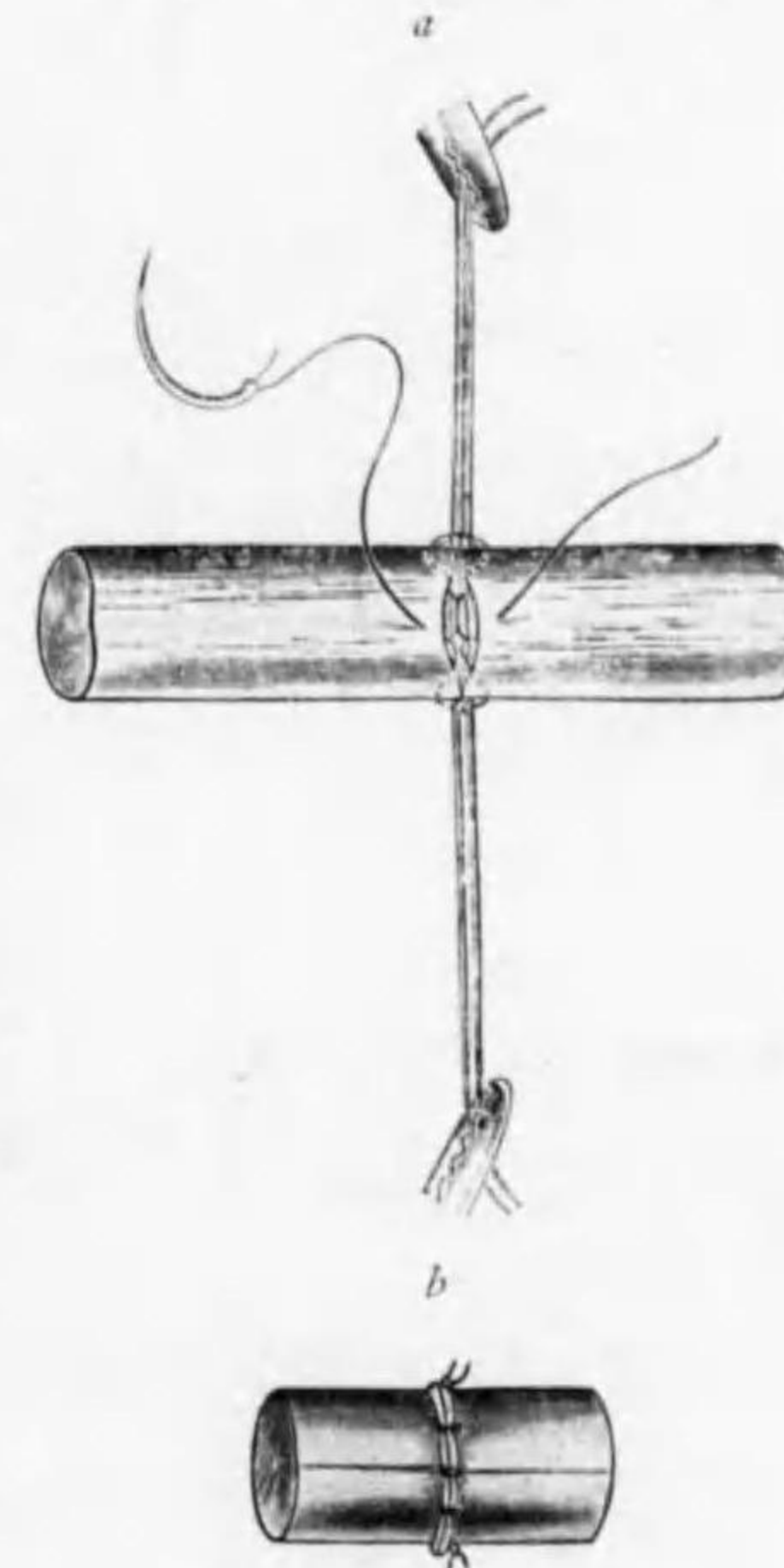
Winschnewsky 等ハ第 334 圖ノ如ク神經鞘 (Perineurium) ニ横ニ縫合絲ヲ掛ケテ縫合スルヲ可トセリ。正中神經 (N. medialis)、尺骨神經 (N. ulnaris)、橈骨神經 (N. radialis) ニ於テハ 6-8 結節縫合 (Knopfnähte) ヲナシ坐骨神經 (N. ischiadicus) 等ニ於テハ 14-16 結節縫合ヲナスベシト。

b) 間接神經縫合法 (Indirekte N.-Naht)。之レハ直接神經ニ縫合ヲ行ハズシテ神經鞘 (Perineurium) ニ縫合ヲ行フ法ナリ。之ニハ二三ノ方法アルモ、主ナルハシュロップフェル氏法 (Schlopfelsche Methode) ナリ。兩神經端ノ軸ガ捻レザルヤウニ注意シ、先ヅ神經鞘ノ兩側ニ固定縫合 (Befestigungsnaht) ヲナシ、次イテ極メテ細キ針ヲ用ヒテ神經ノ周圍ニ數多ノ縫合ヲ行ウテ癒合ス。此際神經鞘ガ縫合ノ中ニ捲キ込マレザルヤウ注意スベシ。

c) ブルンス氏二次的の神經縫合法 (Sekundäre N.-Naht nach Bruns)。大ナル神經ニシテ兩斷端間ニ瘢痕組織アル場合ニハ第 336 圖 a) ノ如クニ瘢痕部ヲ縦ニ切開シ、再生力 (Regenerationskraft) アル部分ヲ横ニ縫合シ (第 336 圖 b)、瘢痕部ヲ縫合シテ確實ニス。或ハ兩斷端連絡シ居ラザル時ハ肥厚セル中樞端ヲ縦ニ楔形ニ切割シ之レヲ 2 瓣ニ分チ、末梢端ヲ尖銳ニ切り、其尖銳ノ部ヲ上部ノ中間ニ挿入シテ縫合ヲ行フ (第 336 圖 c)。

其他種々ノ縫合法アリ。
神經縫合ニ於テ最も注意スベキコトハ、縫合部ニ於テ神經ガ周圍ニ癒着シ、之ガ爲ニ神經痛 (Neuralgie) 又ハ機能障害 (Funktionsstörung) ヲ來タスコトナリ。之ヲ防グニハ遊離脂肪組織 (freies Fettgewebe) ニテ被包スルカ或ハ脂肪組織ヲ其側方ヨリ移シテ其中ニ神經ヲ埋没スルカ、或

第三百三十五圖
シュロップフェル氏神經縫合術



ハ「マグネシウム管 (Magnesiumkanüle) 内又ハ「ホルマリン」(Formalin) ニテ固メタル「ゲラチン管 (Gelatinkanüle) 内或ハ犢牛ヨリ得タル動脈又ハ静脈ノ中ニ埋没スル法アリ。

以上各種ノ手術後、後療法 (Nachbehandlung) トシテ3-4週後ヨリ電氣療法、「マッサージ」、自動的及他動的運動等ヲ行フ。

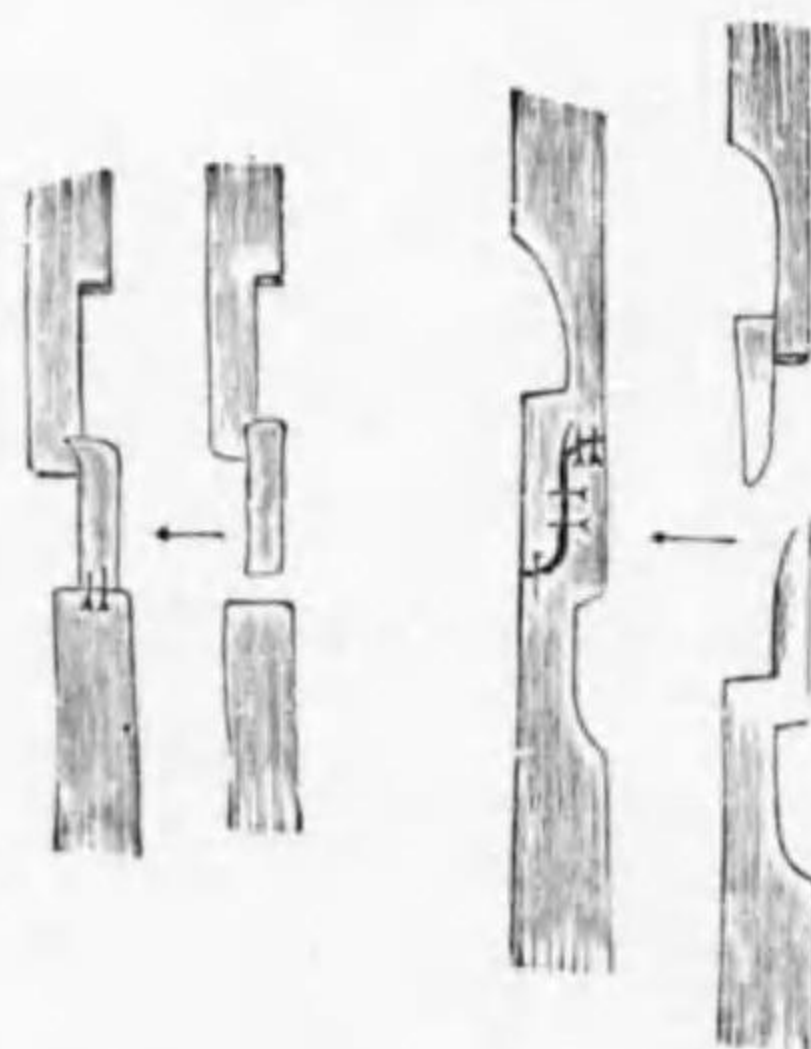
神經縫合ハ外傷後3-4ヶ月以内ナレバ效果アルモ其後ニハ效果ナシ。

又タ感覺 (Sensibilität) ノ恢復ハ2-4週、運動 (Motilität) ノ恢復ハ約6週後ニ現ハル。若キモノ程恢復速ク、時トシテ數年後ニ及ンデ初メテ恢復スルコトアリ。又タ各神經ニヨリテ機能ノ恢復期日異ナル。

3) 大ナル神經缺損ノ處置 (Verhalten bei grossem Nervendefekt)。

3-4 cm. ノ神經缺損ハ之ヲ伸展スルコトニヨリ直接縫合ヲ行フコトヲ得ルモ、ソレ以上ノ缺損

第三百三十七圖 神經造瓣成形術



ニ於テハ特殊ノ處置ヲ行ハザレバ直接縫合スルコト困難ナリ。而シテ此際ニハ種々ノ方法アリ。

a) 直接縫合法 (Direkte Naht)。

i) 四肢ニテハ關節ヲ強ク屈曲スルコトニヨリ兩方ノ神經端ヲ相當近ヅクルコトヲ得ルモ10 cm. 以上ニテハ不可能ナリ。

ii) 四肢ニテハ骨切除術 (Knochenresektion) ヲ行ヒテ關節ヲ短縮シテ神經ヲ近ヅクル方法アルモ、實際上弘ク行ハレズ。

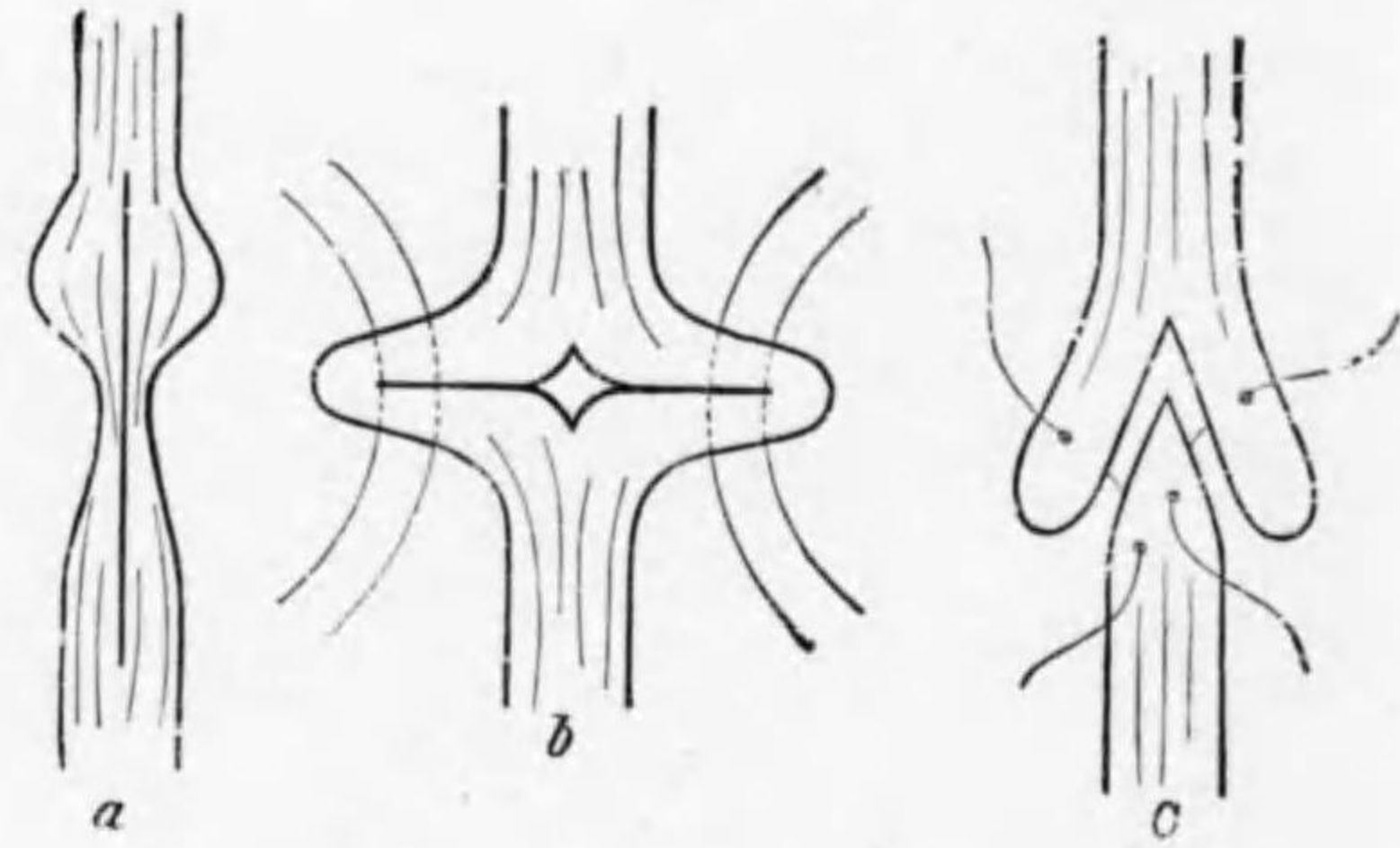
iii) 神經ノ持續的伸展法 (Dauerdehnung) ニヨル法アルモ成績佳良ナラズ。

b) 間接縫合法 (Indirekte Naht)。

i) 瓣成形術 (Lappenplastik)。神經ノ兩斷端ノ間隔 (Distanz) 大ナル場合ニハ第337圖ノ如クニ中樞端又ハ兩

第三百三十六圖

ブルンス氏二次的神經縫合法



端ニ縱ニ小溝ヲ作り、之ヲ縱轉シテ2-3縫合絲ニテ縫合ス。本法ハ數多ノ學者ニヨリテ試ミラレタルモノナルモ效果必ラズシモ確實ナラザルガ如シ。

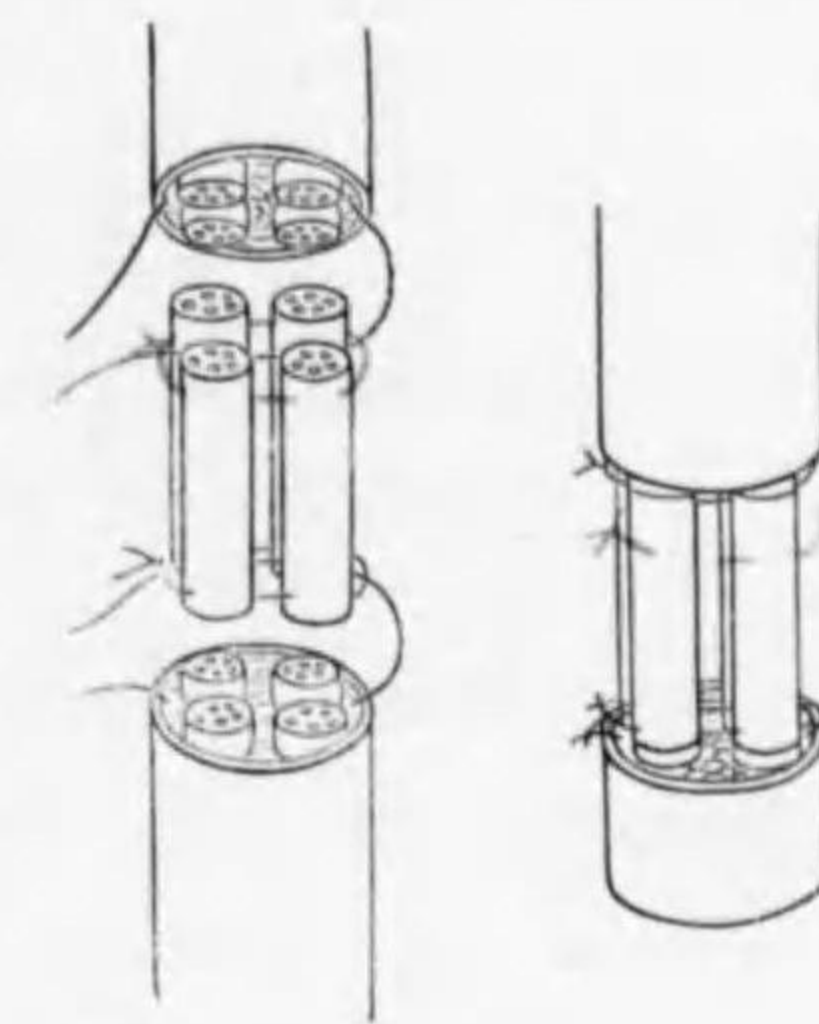
ii) 神經挿入移植法 (Nerveninterplantation)。神經缺損ノ間隔ヲヨク測定シテ他部ノ細キ神經ヲ切り出シテ之ヲソノ間隔ニ適合スルヤウニ同長ノモノ4條ヲ切り取リテ神經缺損ノ間ニ縫合ス (第338圖)。之ニハ患者自身ノ神經ヲ用フルヲ以テ最モ可ナリトシ、他人ノ神經又ハ動物ノ神經ハ效果確實ナラズト。

iii) 筋肉挿入移植法 (Muskelinterplantation)。神經缺損ヲ補フタメニ第339, 340圖ノ如キ方法ニヨリテ筋肉ヲ神經缺損ノ間ニ挿入シテ縫合スルモノナルガ多少神經ノ機能ヲ恢復スルガ如キモ效果完全ニハアラザルガ如シ。

iv) 管形成法 (Tubulisation)。神經ノ兩端ヲ直接縫合シ難キ場合ニ、中樞神經端ガ末梢ニ向ツテ再生シテ末梢神經端ト癒合シ易カラシメントスル目的ニテ動靜脈又ハ筋膜管、「マグネシウム管」、「ゲラチン管」等ヲ以テ兩神經端ヲ被覆スル法アレドモ、ソノ間隔小ナル場合ニハ效ヲ奏スルコトアルモ確實ナラズト。

第三百三十八圖

神經挿入移植法 (n. Lehmann)



第三百三十九圖

筋肉挿入移植法 (n. Lehmann)



第三百四十圖

同左別法



4) 神經接種術 (Nerven-Pfropfung)。

以上ノ場合或ハアル神經疾患ニテ神經ノ麻痺アル時ニ行ハルモノナリ。

隣接セル健康ノ神經ノ一側枝ヲ作創

シ、或ハ有莖溝ヲ作りテ之ニ切斷セラレタル神經ノ末梢端ヲ結合セシムル法ナリ。例ヘバ損傷セラレタル正中神經 (N. medialis) ノ末梢端ヲ尺骨神經 (N. ulnaris) ニ結合シ、或ハ麻痺セル顔面神經 (N. facialis) ノ末梢端ヲ副神經 (N. accessorius) 又ハ舌下神經 (N. sublingualis) ニ結合ス。

5) 筋神経再生回復術 (Muskelneurotisation)。

神経ノ損傷又ハ神経系統ノ疾患ニヨリテ筋肉ノ麻痺 (M.-Lähmung) ヲ來タシタル場合ニソノ機能ヲ恢復セシメンガ爲メニ行ハルル法ナリ。併シ此等ノ方法ハ何レモナホ研究中ニ屬ス。

i) 神経移植術 (Nervenimplantation)。麻痺セル筋肉ニ小切開ヲナシ、ソコニ附近ノ運動神経 (motorische N.) ノ枝ヲ挿入シテ神経鞘 (Perineurium) ト筋肉トノ間ニ縫合ヲ行ヒテ固定シタル後ソノ上ニ筋縫合ヲ行フ。

ii) 筋神経再生回復術 (Muskelneurotisation)。神経系統ノ疾患ニヨリテアル筋肉ガ麻痺セルトキニ、ソノ傍ラノ健康ノ筋肉ヨリ筋溝ヲ作リテ、麻痺セル筋肉ノ一部ヲ切開シテ之ヲ縫合スルトキハ、多少其機能ヲ恢復スト。

iii) 筋肉挿入移植術 (Muskelinterplantation) (前述)。

6) 痙攣性麻痺 (Spastische Lähmung) ニ對スル神経處置術 (Nerveneingriff)。

脊髄 (Rückenmark) ノ種々ノ疾患ニヨリテ痙攣性麻痺ヲ來タスモノナルガ、脊髄腫瘍 (Rückenmarkstumor)、脊椎カリエス (Wirbelkaries)、限局性脊髄膜炎 (Meningitis spinalis circumscripta) 等ニヨルモノハ此等ノ根本的治療ニヨリテ治癒スルモ、リットル氏病 (Littlesche Krankheit)、痙攣性脊髄麻痺 (spastische Spinalparalyse) ニ於テハ根本的療法不可能ナリ、此ノ如キ場合ニハ痙攣性麻痺ヲ起セル筋肉ヲ支配スル神経ニ食鹽水又ハ「アルコール」ヲ注射スルカ或ハソノ神経ノ一部ヲ切除 (シュトッフエル氏手術 Stoffelsche Operation) シ或ハ脊髄神経後根切除術 (Rhizotomie od. Förstersche Operation) ヲ行ウテ効果アルコトアリト。

7) 其他神経痛 (Neuralgie) ニ對シテ「アルコール注射法 (Alkohol-Injektion)、神経延長術 (N.-Dehnung)、神経切断術 (N.-Durchschneidung od. Neurotomie)、神経凍冷術 (Vereisung der N.)、神経抽出術 (N.-Exacerese)、脊髄神経後根切断術 (Rhizotomie)、脊髄前側索切断術 (Chordotomie) 等アリ。

第 十 章

筋肉外科 Muskel-Chirurgie

I. 筋及筋膜ノ開放損傷 (創傷)

Offene Verletzungen (Wunde) der Muskeln u. der Fascien

原因：切創 (Schnittwunde) ニヨルコト最モ多ク、其他刺創 (Stichwunde)、挫創 (Quetschwunde)、銃創 (Schusswunde)、弾片創 (Sprenggeschosswunde) 等ニヨリテ損傷セララルコトアルモ筋肉ノ損傷ハ大ナラザルコト多シ。

症状：a) 筋肉 (Muskel) ノ全部ガ損傷セラレタル場合ニハ該筋肉ニ相當セル機能障害ヲ起シ、該部ニ陥凹ヲ觸ルルヲ常トス。創傷大ナレバ切断サレタル斷端ヲ認メ得ルモ、然ラザレバ筋肉ガ退縮スルタメニ其斷端ヲ認メ難キコト多シ。

b) 若シ筋肉ノ一部ノミガ損傷セラレタル場合ニハ機能障害ナキカ、或ハ一時的ナリ、併シ筋肉ノ損傷後屢々化膿ヲ起スコトアリ、此際ニハ機能障害ヲ來シテ創傷治癒ヲ遅延セシム。

c) 創傷小ニシテ第一期癒合ヲ營ミタルモノハ殆ド痕跡ヲ残サズシテ治癒スルモ、創傷大ナル場合又ハ化膿アリタル場合ニハ、創傷ガ治癒シタル後ニ筋性攣縮 (myogene Kontraktur) ヲ起スコトアリ。

筋膜 (Fascia) ノ損傷ハ筋肉ノ損傷ヲ伴フコト多キモ、稀ニハ筋肉ニ損傷ナクシテ筋膜ノミ損傷セララルコトアリ。筋膜ノ損傷ニ於テハ特別ノ症状ナキヲ常トスルモ、其損傷大ナル時ハ後ニ至リテ筋ヘルニア (Muskelhernia) ヲ生ズルコトアリ。

療法：一般ノ創傷療法ト同様ナリ。

新鮮創 (frische Wunde) ニテ傳染ノ危険ナキ時ハ、其儘筋縫合ヲ行フ、即チ筋肉ノ兩斷端ヲ良ク接合セシメ、腸腺又ハ絹絲ニテ縫合シ、其上ニ筋膜縫合ヲ行フ。傳染ノ懼アル場合ニハ「ガーゼ」又ハ護膜管ヲ以テ排膿法ヲ行ヒ、甚シク汚染セラレタル場合ニハ直チニ縫合ヲ行ハズシテ化膿ノ全ク治癒シタル後ニ縫合ヲ行フ。

陳舊ノ筋肉創傷ニ於テハ兩斷端ヲ切リテ新鮮ニシタル後縫合ヲ行フベシ。筋肉縫合ヲ

行フニハ縦ニミ縫合セズシテ筋肉ノ横ニモ縫合ヲナシテ縫合スベシ (腱縫合ノ條下參照)。

II. 筋肉ノ皮下損傷(断裂)

Subkutane Verletzungen (Ruptur) der Muskeln

原因：種々ノ動機ニヨル。

i) 挫傷 (Quetschung)。衝突, 打撲, 墜落等ニヨリテ筋肉ノ一部又ハ全部ノ断裂ヲ見ルコトアリ。稀ニハ獸類ニヨリテ咬マレタル爲ニ生ズ。

ii) 骨折 (Fraktur) 又ハ脱臼 (Luxation) = 際シ副損傷トシテ筋肉ノ断裂ヲ見ルコトアリ。

iii) 静止セル筋肉ガ急劇ニ過度ニ伸展セラレタル爲ニ断裂セラレルコトアリ。例ヘバ重キ臀位分娩 (Beckenendlages-Geburt) = 際シテ胸鎖乳嚢筋 (M. sternocleidomastoideus) ノ断裂ヲ來シ, 或ハ分娩兒ノ先天性股關節脱臼 (angeborene Hüftgelenkluxation) ノ整復 (Reposition) = 際シテ内轉股筋 (M. adductor femoris) ノ断裂ヲ生ズルコトアリ。

iv) 伸展セントスル筋肉ニ急劇ニ強劇ナル收縮 (starke Kontraktion) ヲ行ハシメタル際, 例ヘバ後方ニ顛倒セントスルヲ防ガントシテ四頭股筋 (M. quadriceps femoris) 又ハ直腹筋 (M. rectus abdominalis) =, 或ハ非常ナル努力ヲ以テ飛躍セントスル時ニ四頭股筋又ハ腓腸筋 (Waden-M.) =, 或ハ重荷ヲ舉上セントシテ二頭膊筋 (M. biceps brachii) =, 或ハ軀幹ヲ急劇ニ廻轉セントスルニヨリテ肩胛筋 (M. scapularis), 項筋 (Nacken-M.), 背筋 (Rücken-M.) 又ハ腹筋 (Bauch-M.) = 断裂ヲ來スコトアリ (併シ是等ノ動機ニヨリテ腱断裂 Schnenruptur ヲ來スコトモアリ)。其他劇シキ咳嗽, 腹壓等ニ際シ腹筋ガ断裂セラレテ腹壁ニ血腫 (Haematom) ヲ作ルコトアリ。

一般ニ筋肉ノ断裂ハ強壯ナル男子ニ見ラルルコト多シ, 是レ其遭難ノ機會多キヲ以テナリ。併シ腸チフス, 猩紅熱等ノ急性傳染病後ニハ筋肉ノ脂肪變性等ヲ起シ居ル爲ニ, 至ツテ軽度ノ外力ニヨリテモ断裂ヲ起スコトアリ。其甚シキヲ特發性筋断裂 (spontane M.-Ruptur) ト稱ス。

症狀：皮下断裂ニ際シテハ劇烈ナル電撃様疼痛 (blitzartiger Schmerz) アリ。時トシ

テハ其際引裂様音 (zerreissendes Geräusch) ヲ聴取ス。

此症狀ハ外傷ノ程度ニヨリテ多少ノ相異アリ。即チ

a) 全断裂 (Vollständige Ruptur)。該部ニ筋肉ノ間隙 (Lücke) ヲ觸ルルコト多キモ, 時トシテハ血腫 (Haematom) ノ爲ニ間隙不明ナルコトアリ。其筋肉ニ相當スル機能ハ全ク消失ス。

b) 不全断裂 (Unvollständige Ruptur)。上記ノ間隙不明ニシテ, 血腫ノミ著明ナルコト多シ。機能障害ハ一時存スルモ, 之ハ主トシテ疼痛ニヨルモノニシテ, 次第ニ機能恢復スルニ至ル。

併シ筋肉ノ大部分ガ損傷セラレタル時ハ全断裂ニ類スルコトアリ。

豫後：軽度ノ筋断裂ニテハ治癒シタル後ニ特別ノ障害ヲ起サザレドモ, 大ナル時ハ瘢痕形成ニヨリテ筋肉ノ攣縮 (Kontraktur) ヲ起スコトアリ。

診断：全断裂ハ診断容易ナルモ, 不全断裂ニ於テハ屢々診断困難ナリ。

療法：全断裂ニ於テハ成ルベク減張位 (Entspannungslage) ニ置キテ固定繃帶 (Fixationsverband) ヲ施ス。

全断裂ニ對シテハ筋縫合ヲ行フ。陳舊性ノモノニ對シテハ筋肉ガ收縮シテ縫合ヲ行フコト困難ナルヲ以テ筋瓣 (M.-Lappen) ヲ作りテ他端ノ筋肉斷端ト縫合スルヲ可トス。

III. 筋膜ノ皮下裂傷

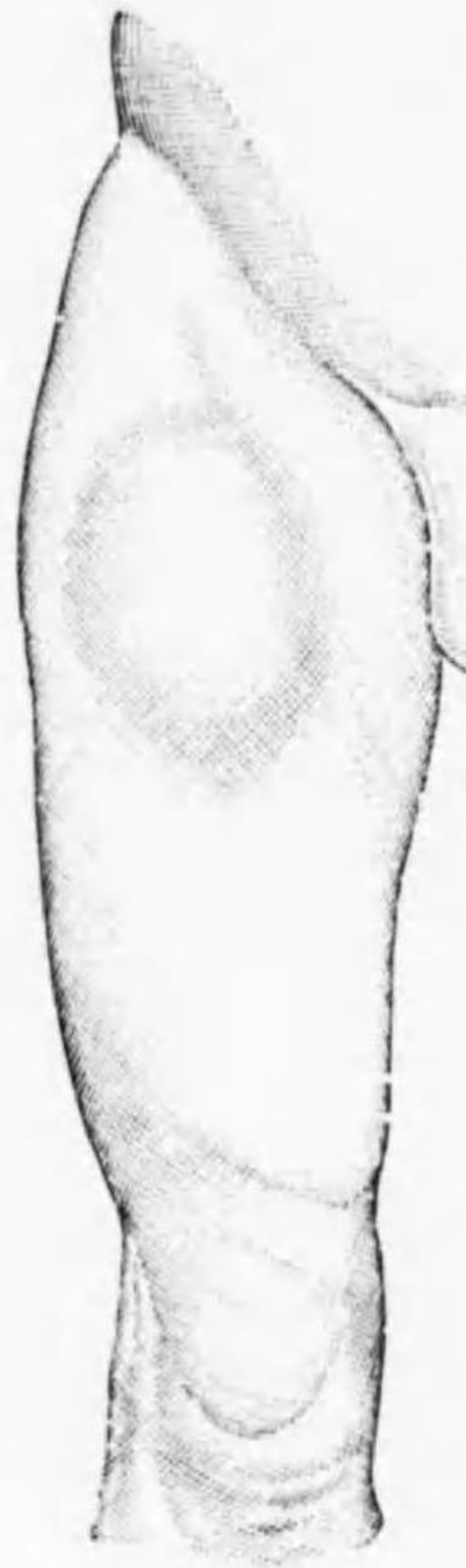
Subkutane Ruptur der Fascia

原因：筋膜ニ覆ハレタル筋肉ガ急劇ニ甚シク收縮セル爲ニ生ズ。例ヘバ重荷ガ墜落セントスルヲ急劇ニ支持セントシテ, 二頭膊筋 (M. biceps brachii) ノ筋膜ニ破裂ヲ起シ, 或ハ乗馬中墜落ヲ防ガントシテ大腿ノ筋膜ニ破裂ヲ生ズルコトアリ。其他筋收縮 (M.-Kontraktion) = 際シテ其筋膜 (M.-Bauch) ニ鈍力ノ作用セル爲ニ皮下ニテ筋膜ニ破裂ヲ起スコトアリ。

一般ニ筋膜ノ破裂ハ筋腹部 (M.-Bauch) ニ相當スル所ニ生ズルコト多シ。

症狀：筋膜ノ破裂ニ際シテ多少ノ疼痛ヲ感ズルコトアレドモ, 著明ナラザルコト多シ。

第三百四十一圖
大腿筋ヘルニア



本症ノ主症状ハ之ガ爲ニ筋ヘルニア (Muskelhernia) フ生ズルコトナリ。筋肉ノ安静時ニハ該部ニ著變ナク、僅カニ間隙ヲ觸ルルノミナレドモ、筋肉ノ収縮時ニハ其裂隙ヨリ筋肉ガ膨出シテ、扁平球形又ハ楕圓形ノ軟性腫脹トシテ認メラル。發生當時ニ於テハ多少ノ疼痛アルモ、時ヲ經ルニ從ツテ自覺的症狀消失ス。尙ホ筋ヘルニアアルトキハ其筋肉ノ力ガ弱クナル。

療法：手術ニヨリテ筋膜ノ裂隙ヲ縫合閉鎖スベシ。筋ヘルニアノ膨出著大ナル時ハ、膨隆部ヲ一部切除シテ縫合ヲ行フベシ。

IV. 急性化膿性筋炎

Myositis purulenta acuta

原因：i) 筋肉内ニ各種ノ化膿菌 (Eitererreger) (葡萄状球菌、次イデ連鎖状球菌ニヨルコト多シ、其他化膿症参照) ノ傳染セルニヨリテ起ル、就中最モ主ナルハ血行傳染 (haematogene Infektion) ニシテ皮膚 (小創、皸裂、癩、癬疔等)、或ハ粘膜 (「アングーナ」、腸カタル等) ヨリ化膿菌ガ血行中ニ侵入スルニ因ル、或ハ侵入部ノ全然不明ナルコトアリ。

ii) 甚稀ナルモ腸チフス、肺炎、「ペスト」等ニ際シテソノ回復期 (Rekonvaleszenzstadium) 後ニ此等ノ細菌ノ血行傳染ニヨリテ筋炎ヲ起スコトアリ。

iii) 其他筋肉ノ創傷ニ於ケル傳染ニ際シ、或ハ蜂窩織炎 (Phlegmone)、化膿性腱鞘炎 (citrige Tendovaginitis)、化膿性淋巴腺炎 (citrige Lymphadenitis)、化膿性骨膜骨髓炎 (citrige Periostitis u. Osteomyelitis) 等ニ際シ筋炎ヲ續發スルコトアリ。併シ此際ニハ筋炎トシテノ意義少ナシ。

筋炎ハ一般ニ女子ヨリモ男子ニ多ク、又タ若年者ニ多シ、ナホ本邦ニハ歐米ニ比シテ多ク發生スト云フ (「ビタミン-Bノ少ナキ爲ナリトノ説モアリ」)。

又タ筋炎ハ大ナル筋肉ニ來ルヲ常トシ、小ナル筋肉ニハ甚稀ナリ。

症状：化膿菌ニヨル急性筋炎ハ多クハ悪寒又ハ戰慄ヲ以テ始マリ、體温急ニ上昇シ、筋肉ニ相當シテ疼痛及腫脹アリ、早期ヨリ機能障害 (Funktionsstörung) ヲ起ス。

腫脹ハ初メ一定ノ筋肉ニ局限シ、稍靱ニシテ壓痛アリ。表在性ナレバ早期ヨリ發赤アルモ、深在性ナル時ハ初メハ皮膚ニ變化ナク、増進スルニ及ンデ發赤、浮腫ヲ示ス。

輕度ナルモノハ炎症次第ニ吸收セラレテ治癒スルコトアルモ、多クハ腫脹益々増大シテ化膿ヲ起シ、筋肉内ノミナラズ周圍ニ蜂窩織炎 (Phlegmone) ヲ起シ、皮膚ニモ發赤、浮腫著明トナリ、硬度モ次第ニ軟カトナリ、遂ニハ波動 (Fluktuation) 著明ニシテ皮膚菲薄トナリ、外部ヨリ黄色ノ膿ヲ透見 (durchschimmern) シ得ルコトアリ、之ヲ放置スレバ自潰 (spontan durchbrechen) シテ排膿シ、次第ニ治癒ニ赴クコトモアリ。筋肉内ニ於ケル化膿著シキ時ハ、筋組織ノ壞疽ヲ起シ、治癒シタル後ニ癩痕組織 (Narbengewebe) ヲ殘シ、其癩痕著シク大ナレバ筋肉ノ攣縮 (Kontraktur) ヲ起スコトアルモ、此ノ如キ場合ハ稀ナリ。

時トシテハ炎症顯著ニアラズシテ、筋肉内ニ多數ノ小膿瘍ヲ形成シ、周圍ニ反應性炎症ヲ起シ、長ク硬性硬結 (derbe Induration) トシテ残り、時々疼痛ヲ發スルコトアリ (毒力ノ弱キ細菌ノ傳染ニヨル場合)。

又タ急性傳染病 (akute Infektionskrankheiten) ニ續發セルモノモ一般ニ亞急性ノ症状及經過ヲ取ル。

多發性筋炎 (Multiple Myositis)：一箇所ニ筋炎ヲ起スヤ、間モナク相踵イデ各所ノ筋肉ニ化膿ヲ起シ、熱發持續シテ全身性傳染ヲ起シ易ク、豫後不良ナルコト多シ。

診断：蜂窩織炎 (Phlegmone)、急性化膿性骨髓骨膜炎 (akute citrige Osteomyelitis u. Periostitis) ト鑑別ヲ要ス。早期ヨリ當該筋肉ノ機能障害アルコト、略ボ筋肉ノ形状ニ相當シテ腫脹アルコトニヨリテ區別セラル。其他急性筋肉リョーマチス (akuter M.-Rheumatismus) トモ鑑別ヲ要ス (次項参照)。

豫後：前記ノ如ク多發性筋炎ハ豫後不良ナルコトアルモ、他ノモノハ一般ニ佳良ナリ。然レドモ之ヲ放置スル時ハ膿毒症 (Pyæmic) ヲ起ス危険アリ。筋炎ノ治癒シタル後ニ機能障害ヲ殘スコトハ比較的稀ナリ。

療法：初期ニハ安静、冷罌法ヲ行フ。時トシテハ反對ニ温罌法ニヨリテ速カニ炎症ノ

消散スルコトアリ。

若シ既ニ化膿明カナル時ハ、筋纖維ノ走行ニ沿ウテ切開ヲ行フ、時トシテハ穿刺後10%「ヨードホルムグリセリン」(Jodoformglycerin), 1%「リヴァノール」(Rivanol)等ノ注射ヲ行ヒ、或ハ穿刺後3%石炭酸(Karbolsäure)ノ洗滌ヲ行フ。

V. 筋肉リョーマチス Muskelrheumatismus

本症ニ a) 急性(akut) ト b) 慢性(chronisch) トノ二種アルガ、時トシテハ其區別明カナラザルモノアリ。

原因: ナホ不明ニシテ、或ハ一種ノ毒力ノ弱キ化膿菌ニヨルトモ稱セラル。其他一種ノ新陳代謝障害(Stoffwechselstörung)ニ因ルトモ稱セラル。過勞(Überanstrengung), 濕潤(Nässen)等之ガ誘因トナルコトアリ。

症状: 腰筋(Lenden-M.) (腰痛 Lumbago), 胸鎖乳嚢筋(M. sternocleidomastoideus) (リョーマチス性斜頸), 四肢筋(Extremitäten-M.)等ニ疼痛ヲ發シ、多少ノ機能障害ヲ伴フ。其他

a) 急性(akut) ノモノニ於テハ該部ニ多少ノ浸潤及腫脹アリテ、熱發ヲ伴フ。

b) 慢性(chronisch) ノモノニ於テハ腫脹、熱發ナク、只筋肉ニ自發痛アリ。

時トシテハ遊走性(wandernd)ニ疼痛ヲ發シ、特ニ不良ナル氣候ニ當ツテ疼痛ヲ起シ易シ。

診断: 急性ノモノハ急性化膿性筋炎(Myositis purulenta acuta)ト鑑別ヲ要ス。筋炎ニハ疼痛、熱發著シク、「リョーマチス」ニハ蜂窩織炎ヲ起サズ、又タ決シテ化膿スルコトナク、血液ノ白血球增多症(Leukozytose)著明ナラズ。又タ「サリチル酸劑(Salicylsäurepräparate)比較的有效ナリ。

b) 慢性ノモノハ神経痛(Neuralgie), 關節リョーマチス(Gelenkrheumatismus), 梅毒(Syphilis)等ト鑑別ヲ要ス。筋肉ノ機能障害ノ如何ニヨリテ區別セラル、其他氣候變換(Klimawechsel)ニヨリテ症状ノ消長アリ。

豫後: 急性ノモノハ治癒シ易キモ、時トシテ慢性ノモノニ移行スルコトアリ。慢性ノ筋肉リョーマチスハ屢々治癒シ難キコトアルモ、關節リョーマチス(Gelenkrheumatis-

mus)ニ比シテハ治癒シ易シ。

療法: 内服薬トシテハ「アスピリン」(Aspirin)等ノ「サリチル酸劑」「アトファン」(Atophan), 沃度カリ」等ヲ用フ(内科書参照)。

局所ニハ「マッサージ」, 泥浴療法, 熱巻法, 熱氣療法, 「ディアテルミー療法」, 電氣浴, 「ラヂウム療法」等ヲ行フ。

VI. 筋肉結核 Muskeltuberkulose

血行ニヨリテ筋肉内ニ結核菌入りテ本病ヲ起スコトアルモ、非常ニ稀ナリ。是レ筋肉内ニハ乳酸(Milchsäure)ヲ生ズル爲メナリト。併シ軀幹, 四肢, 舌ノ筋肉等ニ來リタル報告アリ。

其他骨, 關節, 淋巴腺ノ結核ニ際シ、其隣接ノ筋肉ガ二次的ニ侵サルルコトアルモ、輕度ニシテ臨床的意義ナシ。

若シ筋肉ニ結核ヲ起セバ、次第ニ結核性肉芽組織ヲ生ジ、或ハ軟化シテ膿瘍ヲ作ルコトアリ。機能障害ハ著明ナラザルヲ常トスルモ末期ニテ筋肉ノ變化甚シキ時ハ多少ノ障害ヲ來ス。

本症ノ診斷ハ比較的困難ナリ、筋肉肉腫(M.-Sarkom), 筋肉膿腫(M.-Gumma)等ト鑑別ヲ要ス。

療法: 患部ノ切除, X線療法等ヲ行フ。

VII. 筋肉微毒 Muskelsyphilis

微毒ノ第三期ニ筋肉ノ侵サルルコトアリ、之ニ2型アリ。

a) 筋肉内ニ大ナル膿腫(Gumma)ヲ形成スル場合ニハ弾力性軟ノ無痛性ノ腫瘍ヲ生ジ、筋肉ノ機能ハ左程障害セラレズ、爲ニ腫瘍ト誤ラルルコトアリ。併シ之ハ日ヲ經ルニ從ツテ次第ニ吸收セラレテ消散シ、或ハ軟化シテ遂ニハ外部ニ自潰シ、膿腫性潰瘍(gummöses Geschwür)ヲ生ジテ次第ニ治スルコトアリ。大ナル膿腫ハ多クハ1-2-3個發生シ、治後筋肉ノ機能障害ヲ殘サザルヲ常トス。

b) 多發性小膿腫(multiple Gummata)ヲ發生シタル場合ニハ筋肉全體ニ腫脹シ、硬度弾力性稍軟トナリ、限界不明ニシテ疼痛ナシ。間モナク次第ニ吸收セラレテ、其跡ニ線索組織ヲ生ジ、筋肉ノ攣縮(Kontraktur)ヲ殘スコトアリ。壯年後何等ノ原因ナクシテ筋肉ノ攣縮ヲ生ジタル時ハ第一ニ微毒ヲ疑ハザルベカラズ。

診断: 時トシテ筋肉肉腫(M.-Sarkom), 筋肉結核(M.-Tuberkulose)ト鑑別ヲ要ス。

豫後： 不良ナラズ。併シ稀ニハ筋肉ノ攣縮ヲ來スコトアリ。

療法： 驅微療法。既ニ筋攣縮著明ナル時ハ筋肉ノ手術ヲ要ス。

VIII. 外傷性化骨性筋炎 Myositis ossificans traumatica

原因： 反覆性ニ、或ハ只一回ノ外傷ニヨリテモ、出血等ノ後ニ筋肉内ニ纖維性炎症 (fibröse Entzündung) ヲ發シ、次第ニ該部ニ骨ノ新生ヲ來スコトアリ。又タ高度ノ攣縮 (Kontraktur) 又ハ強直 (Ankylose) 等ニ際シ、強力的マッサージ (gewaltsame Massage) ヲ行ヒタル後ニ發生スルコトアリ。コノ骨ノ發生ニ關シテハ諸説アルガ骨膜 (Periost) ヲヨリスル場合ト、全ク骨膜ニ關係ナクシテ筋肉内ニ發生スル場合トアリ。

本症ハ屢々軍隊内ニ見ラルルモノニシテ、其發生部位ニヨリテ種々ノ名稱アリ。

i) 練兵骨 (Exerzierknochen)。擗銃ノ爲ニ三角筋 (M. deltoideus) 内ニ生ズルモノ。

ii) 銃槍骨 (Turnerknochen)。銃槍練習ニ際シ二頭膊筋 (M. biceps brachii)、上膊筋或内膊筋 (M. brachialis internus)、胸筋 (Brust-M.) 等ニ生ズルモノ。

iii) 乘馬骨 (Reitknochen)。騎乗ニヨリテ大腿内轉筋 (M. adductor femoris) ニ生ズルモノ等アリ。

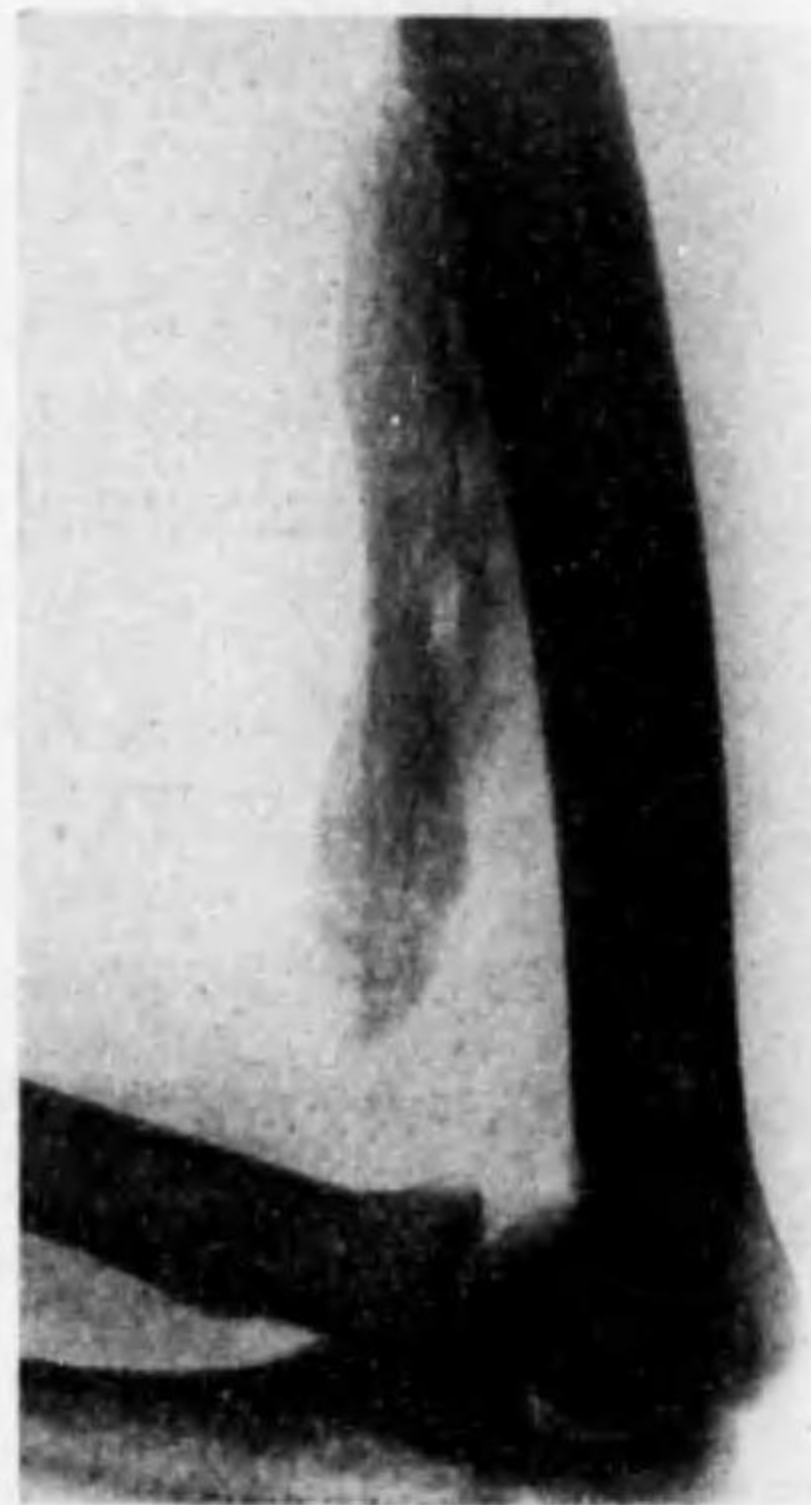症狀： 屢々該部ニ壓痛アリ。筋肉内ニ固キ骨ヲ觸知ス (小指頭大—拇指頭大ノモノ多シ、時トシテハ巨大トナル)。或ハ其發生ヲ知ラズシテ偶然ニ發見セラルルコトアリ。

筋肉ノ機能障害ハ著明ナラザルモ、疼痛アル時ハ多少障害セラル。

該部ニ刺戟持續スル時ハ多少増大スレドモ、若シ其刺戟ヲ避クルトキハ吸收ノ傾向ヲ示ス。

診斷： 特有ノモノナルヲ以テ容易ナリ。又タ X-線ニテモ證明セラル。

第三百四十二圖
上膊ノ高度ノ化骨性筋炎
(慶大外科教室)

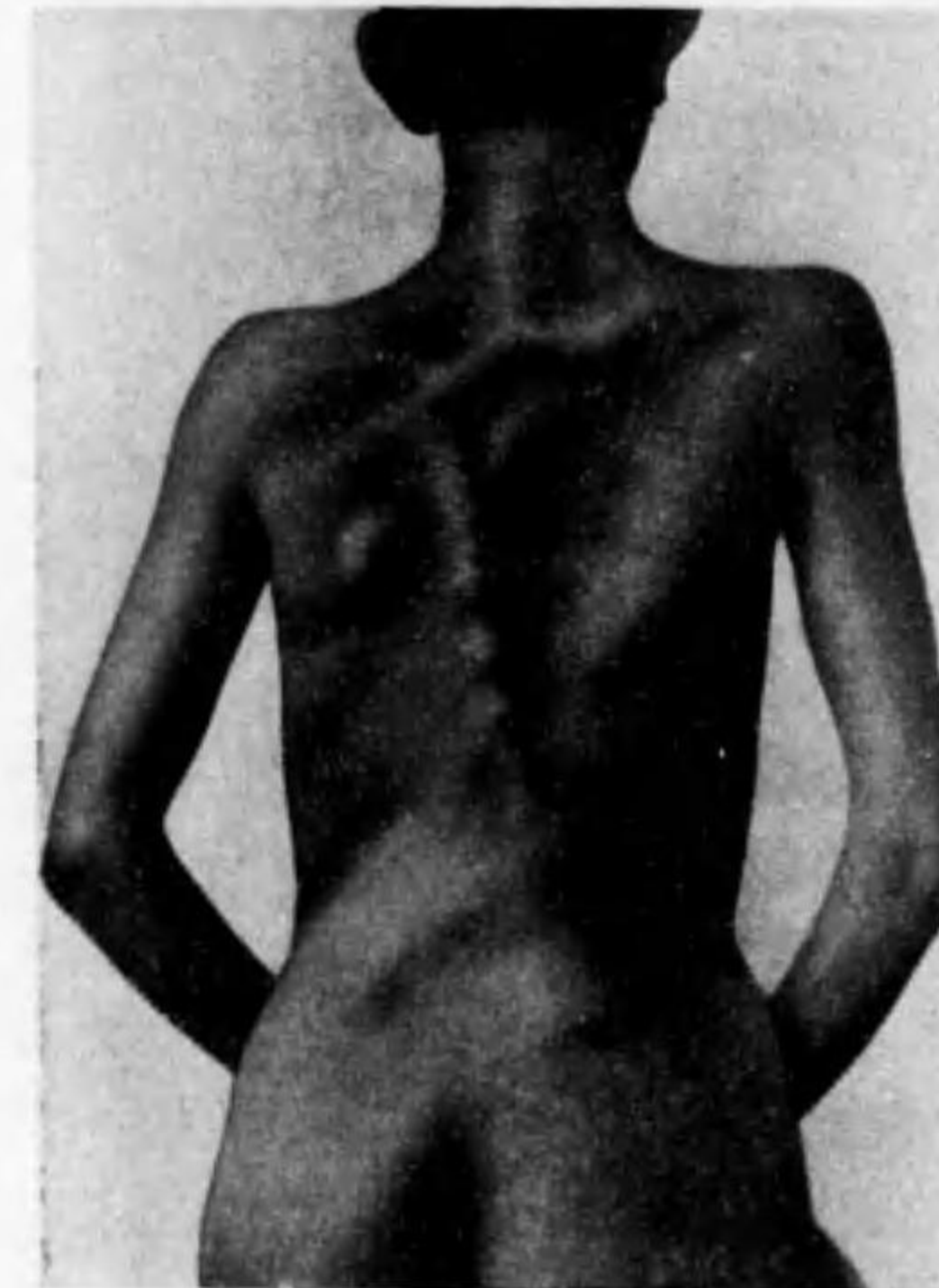

豫後： 一般ニ不良ナラズ。

療法： 機械的刺戟ヲ避ケ、或ハ入浴中ニ於テ輕ク「マッサージ」ヲ行フコトニヨリ多クハ次第ニ治ス。ナホ障害アレバ手術的ニ之ヲ摘出ス。

IX. 進行性多發性化骨性筋炎 Myositis ossificans multiplex progressiva

第三百四十三圖
進行性多發性化骨性筋炎 (n. Lexer)



原因： 不明。甚稀ナリ。

若年者ニ發病シ、女子ヨリモ男子ニ多シ。

症狀： 外傷後、或ハ何等ノ原因ナシニ、背部又ハ項部ノ筋肉ニ急性炎症々狀即チ腫脹、疼痛、發赤、機能障害等ヲ呈シ、體溫少シク上昇ス。

本症ハ數日ニシテ去レドモ、其跡ニ結締織ノ肥厚ヲ殘シ、次第ニ其中ニ骨ノ新生ヲ來ス。

此ノ如キ發作屢々反覆シ、次第ニ上下肢、軀幹、咬筋等ニ骨ヲ新生シ、各新生骨ハ次第ニ増大シテ連絡シ、身體ノ運動、呼吸及攝食ニ障害ヲ來シ、遂ニハ衰弱ニヨリテ死亡ス。

經過： 甚ダ長クシテ、20年以上ニモ及ブモノアリ。

豫後： 不良。

診斷： 容易。

療法： 沃度加里 (Kalium jodatatum)、鹽酸 (Salzsäure) 等用ヒラルルモ無効ナリ。

X. 筋萎縮 Muskelatrophie

A) 筋ノ單純性萎縮 (Einfache Atrophie der Muskeln)。

i) 廢用性萎縮 (Inaktivitätsatrophie)。筋肉ヲ長時日使用セザル爲ニ起ル、特ニ四肢ニ於テ著明ニ認メラル。又タ「ギプス繃帶 (Gipsverband) ニテ長時日間餘リ強ク固定シ居リタル後ニハ局所貧血性筋麻痺 (ischaemische Muskellähmung) ヲ來シ、高度ノ萎縮ヲ見ルコトアリ。又タ之レニ石灰沈着 (Kalkablagerung) ヲ來スコトモアリ。

ii) 關節性萎縮 (Arthrogene Atrophie)。關節ノ外傷或ハ疾患 (特ニ結核)ニヨリ反射性ニ筋肉ノ萎縮ヲ來ス。但シ此際ニハ (i) モ共ニ關係ス。

iii) 神經性萎縮 (Neuropathische Atrophie)。中樞性及末梢性神經ノ疾患ニヨルモノナリ。

B) 筋ノ變性萎縮 (Degenerationsatrophie der Muskeln)。重症外傷、炎症、血液循環障害、急性傳染病 (腸チフス、破傷風等)、其他神經ノ外傷及神經炎、脊髄疾患等ニ因ス。

之ガ爲ニ著シキ機能障害及萎縮ヲ起ス。以上ノ内特ニ重症ナルハ血行障害ニヨルモノニシテ、劇痛及腫脹ヲ來シ、筋肉ハ板状硬 (brethart) ニ固クナリ、數日ニシテ攣縮 (Kontraktur)、次デ筋萎縮 (M.-Atrophie) ヲ來シ、使用ニ堪ヘザルニ至ル。

療法：原因ニヨリテ異ル。先ヅ各原因ニ對シテ處置ス。

筋肉ソノモノニ對シテハ「マッサージ」、筋ノ運動、温浴療法、電氣療法、「ディアテルミー療法」等ヲ行フ。

XI. 筋肉及筋鞘ノ腫瘍及囊腫

Geschwülste u. Zyste der Muskeln u. der Fascia

1) 筋纖維ソノモノヨリ發生スル腫瘍トシテハ筋腫 (Myom) アリ、之ニ a) 滑平筋腫 (Leiomyom) ト b) 横紋筋腫 (Rhabdomyom) ノ 2 種アルガ、後者ハ非常ニ稀ナリ。前者ハ子宮ニ屢々發生スルモ其他ニハ稀ニシテ大トナラズ。

2) 比較的多ク見ラルルモノハ筋肉又ハ筋膜ヨリ發生スル肉腫 (Sarkom) ナリ、之ハ腹部、背部、四肢ノ筋肉ノ間質結締織 (Interstitium) 或ハ筋膜 (Fascia) ヲリ生ジ、紡錘細胞肉腫 (Spindelzellensarkom) ナルヲ常トシ、比較的速カニ著大トナル、ナホ此肉腫ハ筋肉内ニハ稍々瀰漫性ニ發生シ、其手術後屢々再發ヲ起シ又タ轉移ヲ作ルコトモ早シ、故ニ成ルベク早く根本的手術ヲ必要トス。

3) 稀ニ筋肉ノ間質結締織ヨリ纖維腫 (Fibrom)、脂肪腫 (Lipom) 等ヲ發生スルコトアリ。

4) 囊腫トシテハ其種ニ筋肉内ニ胞蟲囊腫 (Echinokokkus)、囊蟲腫 (Cysticercus cellulosae) ヲ發生セル報告アリ。

第十一章

腱及腱鞘外科

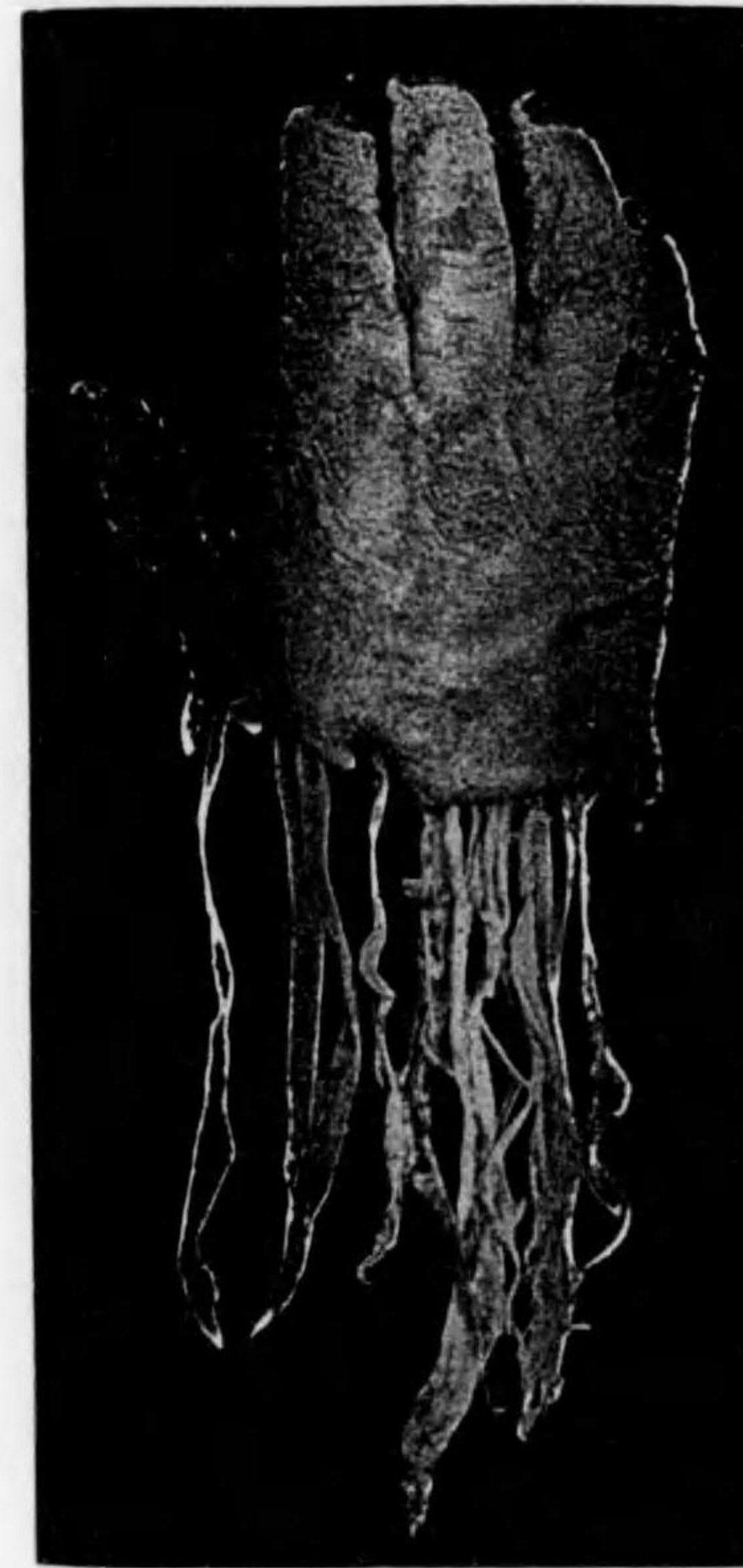Sehnen- u. Sehnencheiden-Chirurgie

I. 腱及腱鞘ノ開放損傷 (創傷)

Offene Verletzung (Wunde) der Sehne u. der Sehnen Scheide

第三百四十四圖

機械創ニヨル前腕部ニ於ケル多數ノ腱断裂



部位：最も多ク手腕關節部ニ見ラル。時トシテハ足關節部其他ニモ認めラル。

原因：切創ニヨルコト最も多ク、其他挫創、機械創、弾片創、爆發創、咬創等ニヨル。切創ニテハ腱及腱鞘ノミ損傷セララルコト多キモ、其他ノ創傷ニテハ血管、神經、骨、關節等ト共ニ損傷セララルコト多シ。最も甚ダシキハ機械創 (Maschinenwunde) ニヨルモノナリ。

症状：腱ノ斷端ハ創傷ノ種類ニヨリテ異リ、或ハ平滑ナルコトアリ、或ハ挫減セラレテ不規則ナルコトアリ。又タ機械ニ捲込マレタル際ニハ、殆ド其全長ニ於テ腱ノ上方附着部ヨリ断裂セララルコトアリ (第 344 圖)。

創傷ニ於テハ腱ハ常ニ退縮 (zusammenschrumpfen) スルヲ以テ、屢々其斷端ヲ發見シ難ク、之ガ爲ニ腱ノ損傷不明ナルコトアリ。併シ腱ガ損傷セラレタル場合ニハ毎當其腱ニ相當スル機能障

害 (Funktionsstörung) ヲ來スヲ特有トス。但シ腱鞘ノミ損傷セラレタル場合ニハ其機能障害著シカラズ。

腱及腱鞘ノ損傷ニ際シテ化膿スル時ハ、化膿ガ腱ヲ傳ハリテ上方ニ蔓延シ易シ。

豫後： 腱縫合ヲ行フニアラザレバ機能障害ヲ永久ニ恢復セズ。

診断： 部位 (腱ノアルベキ所)、機能障害ニヨリテ診断セラル。損傷セラレタル腱ノ斷端ハ前記ノ如ク必ズシモ目撃シ難シ。

療法： 成ルベク早期ニ腱縫合ヲ行フ可トスルモ、化膿アル時ハ、之ガ全ク治癒シタル後ニ縫合ヲ行フベシ。

腱ノ短縮著明ナル時ハ腱成形術 (Sehnenplastik) ヲ行フ。

II. 腱 及 腱 鞘 ノ 皮 下 損 傷

Subkutane Verletzungen der Sehne u. der Sehnen Scheide

1) 腱及腱鞘ノ挫傷 (Kontusion der Sehne u. der Sehnen Scheide)。

原因： 種々ノ原因ニヨル挫創ニ際シテ腱モ皮下ニ於テ損傷セララルコトアリ。

症状： 併シ此際ニハ單ニ腱ノミ損傷セララルコトハ稀ニシテ、多クハ腱鞘モ共ニ傷ツケラルガ爲ニ、腱鞘ノ内外ニ出血アリ。腱鞘内ノミニ出血アル時ハ之レヲ **腱鞘血腫 (Sehnen Scheidenhaematom)** ト稱シ、外傷ノ直後ニ腱鞘ニ相當シテ著明ノ腫脹ヲ來クシ、ソノ運動ニ際シテ疼痛甚シキ爲、腱ノ機能多少障害セラル。腱鞘ノ外部ニモ出血アル時ハ腱鞘ノ腫脹ハ明カナラズシテ其附近瀰漫性ニ腫脹シ、時トシテハ青色ニ着色ス。併シ同時ニ其腱ニ相當スル運動痛及機能障害アリ。

診断： 單純ノ挫傷トハ、部位及ビ其腱ニ相當スル機能障害アルコトニヨリテ區別スベシ。

豫後： 多クハ良ナリ。

療法： 初メ 2-3 日ハ冷罌法ヲ行ヒ、後徐々ニ「マッサージ」、運動等ヲ行ヒ、血液ノ吸收惡シキ時ハ温罌法ヲナス。

2) 腱ノ皮下斷裂 (Subkutane Ruptur der Sehne)。

原因： a) 直接外力ニヨルコトアルモ稀ナリ。

b) 多クハ收縮セル筋肉ガ急劇ニ延長セララルニヨリテ生ズ。例ヘバ

i) 急劇ニ疾走セントスル時、或ハ顛倒ヲ急ニ防ガントスル場合ニ **四頭股筋 (M. quadriceps femoris)** 又ハ膝蓋附着部 (Patellaransatz) ノ腱ニ於テ斷裂スルコトアリ。

ii) **アヒレス腱 (Achilles-Sehne)** ノ斷裂ハ最も多キモノナルガ、角力、疾走等ニ際シテ顛倒セントスルヲ防ガントシテ腓腸筋 (Waden-M.) ガ急劇ニ收縮シテ跟骨 (Calcaneus) 附着部附近ニ於テ斷裂スルコトアリ。稀ニ伸張セル腱ノ劇打ニ因ル。

iii) **二頭膊筋 (M. biceps brachii) ノ長頭腱 (Caput longum)** ガ抛物、劇打等ニ際シ、其附着部或ハ中央部ニテ斷裂スルコトアリ。

症状： 腱ノ斷裂ニ際シ履々一種ノ斷裂音 (zerreissendes Geräusch) ヲ聴取スルコトアリ、斷裂部ニ疼痛アリ、該腱ノ機能全ク消失シ、拮抗筋 (Antagonist-M.) ノ收縮ニヨリテ該肢ハ異常位ヲ取ルニ至ル (但シ足部ニ於テハソノ重サニヨリ下垂ス)。多クノ場合斷端部ニ間隙 (Lücke) ヲ觸ル。出血ハ比較的少ナシ。

併シ本症ニハ a) 全斷裂 (vollständige Ruptur) ト b) 不全斷裂 (unvollständige Ruptur) トアリテ、不全斷裂ノ際ニハ以上ノ症状多少不明ナリ。

診断： 其ノ特有ナル症状ニヨリテ容易ナリ。但シ不全斷裂ニ於テハ本症ヲ見逃スコトアリ。

豫後： 手術ニヨリテ治ス。

療法： 成ルベク早朝ニ腱縫合ヲ行フ。陳舊性ノモノニハ腱成形術 (Sehnenplastik) ヲ要スルコトアリ。

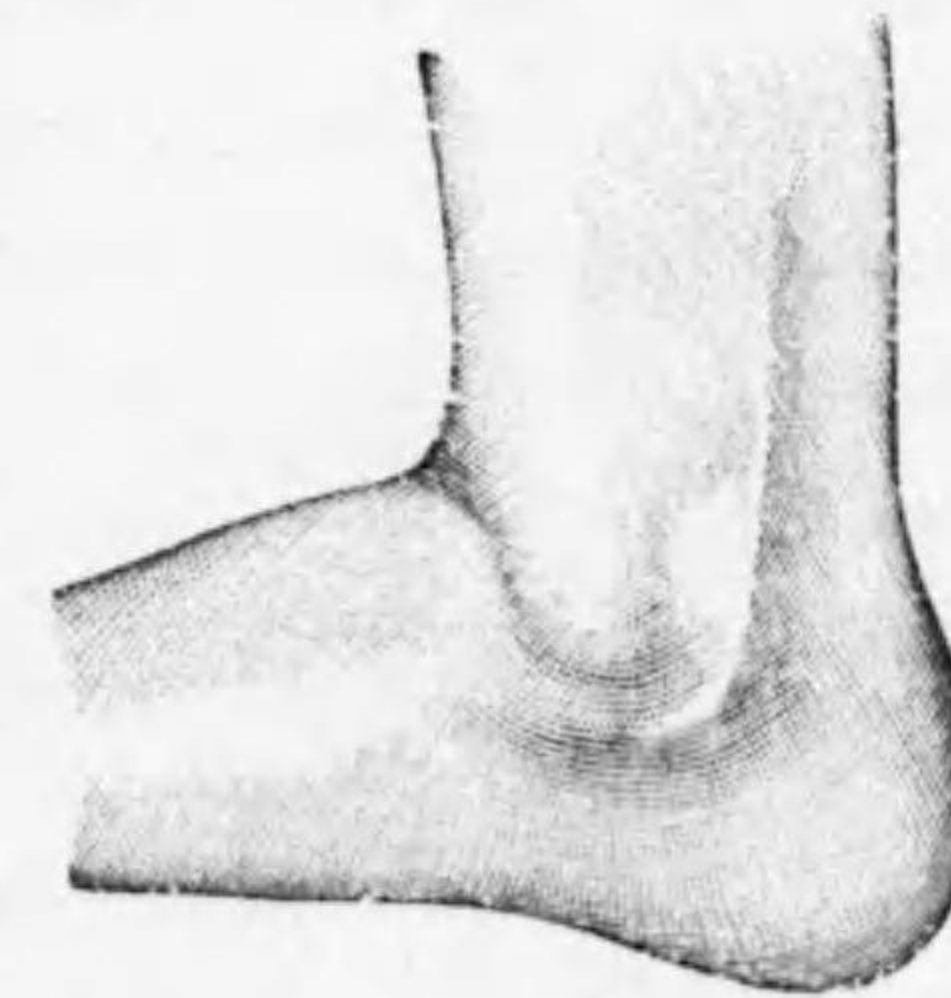3) 腱ノ脱轉 (Sehnenluxation)。

腱ガ腱鞘 (Sehnen Scheide) 及靭帶 (Ligamentum) ヲ破リテ其位置ヲ轉セルモノヲ云ヒ、其稀ノモノナリ。

原因： 比較的多ク認メララルハ腓骨筋 (M. peronaeus) ノ腱ニ來ルモノニシテ、足ヲ内方ニ強ク屈曲セル際ニ腓骨筋ガ急劇ニ收縮セル爲ニ腱ガ外側 (Malleolus lateralis) ノ外上方ニ脱轉スルコトアリ。

其他其稀ニ其筋肉ノ強劇ナル收縮ニヨリテ、特ニ腱ノ側ニアル骨隆起部ノ骨折ヲ伴ヘル爲ニ後脛

第三百四十五圖
腱 脱 臼



骨筋 (M. tibialis posterior) ノ腱ガ内踝 (Malleolus medialis) ノ上ニ脱轉シ、或ハ手指ノ伸筋腱 (Extensorensehne) ノ脱轉ヲ見ルコトアリ。

症状: 腱ノ側方ニ異常位ニ緊張セル腱ヲ認メ、其機能障害アリ、初メハ多少ノ疼痛ヲ訴フ。

診断: 容易ニシテ鑑別スベキモノナシ。

豫後: 良。

療法: 腱ノ正常位ニ整復シテ小綿塊 (Wattestückchen) ヲ當テテ壓迫繃帶ヲ行フベシ。然ラザレバ手術的ニ腱ヲ整復シタル後、断裂セル腱鞘及靭帶ヲ縫合シ、或ハ附近ノ粘縮織ヲ縫合シテ之ヲ固定ス。

III. 急性化膿性腱炎 Tendinitis purulenta acuta

腱鞘 (Schnenscheide) ノ炎症ニハ種々ノ原因アルモ腱 (Schne) ノ炎症ニハ本症アルノミナリ。

原因: 腱ノ附近ノ傳染創又ハ化膿性疾患ニ續發ス、特ニ屢々認メラルルハ癰疽 (Panaritium) ニ續發スルモノニシテ之レヲ腱性癰疽 (Panaritium tendinosum) ト云フ。

症状: 腱炎ハ元來腱ノアル場所ノミニ限リテ起ルモノナリ。併シ多クハ同時ニ腱鞘ノ炎症ヲモ併發ス。

腱ニ化膿アル時ハ先ヅソノ機能障害 (Funktionsstörung) ヲ來タス。腱鞘ノ炎症ヲ伴フ時ハ腫脹著明ナルモ、然ラザレバ腫脹ハ左程著明ナラズ。

腱ニ化膿アル時ハ屢々周圍ニ蜂窩織炎ヲ起シ、容易ニ腱ヲ傳ハリテ上方ニ蔓延ス。

腱ガ化膿性炎ニ侵サルル時ハ屢々壞疽 (Nekrose) ニ陥リ、該部ニ切開 (Inzision) ヲ行フモ、腱ガ全ク排出サルルニアラザレバ化膿治セズ。

全身症状トシテ屢々熱發及熱症状ヲ伴フ。

豫後: 生命ニハ直接關係ナキモ、腱ノ壞疽ニヨル缺损又ハ癒着ニヨリテ機能障害ヲ殘スコト多シ。

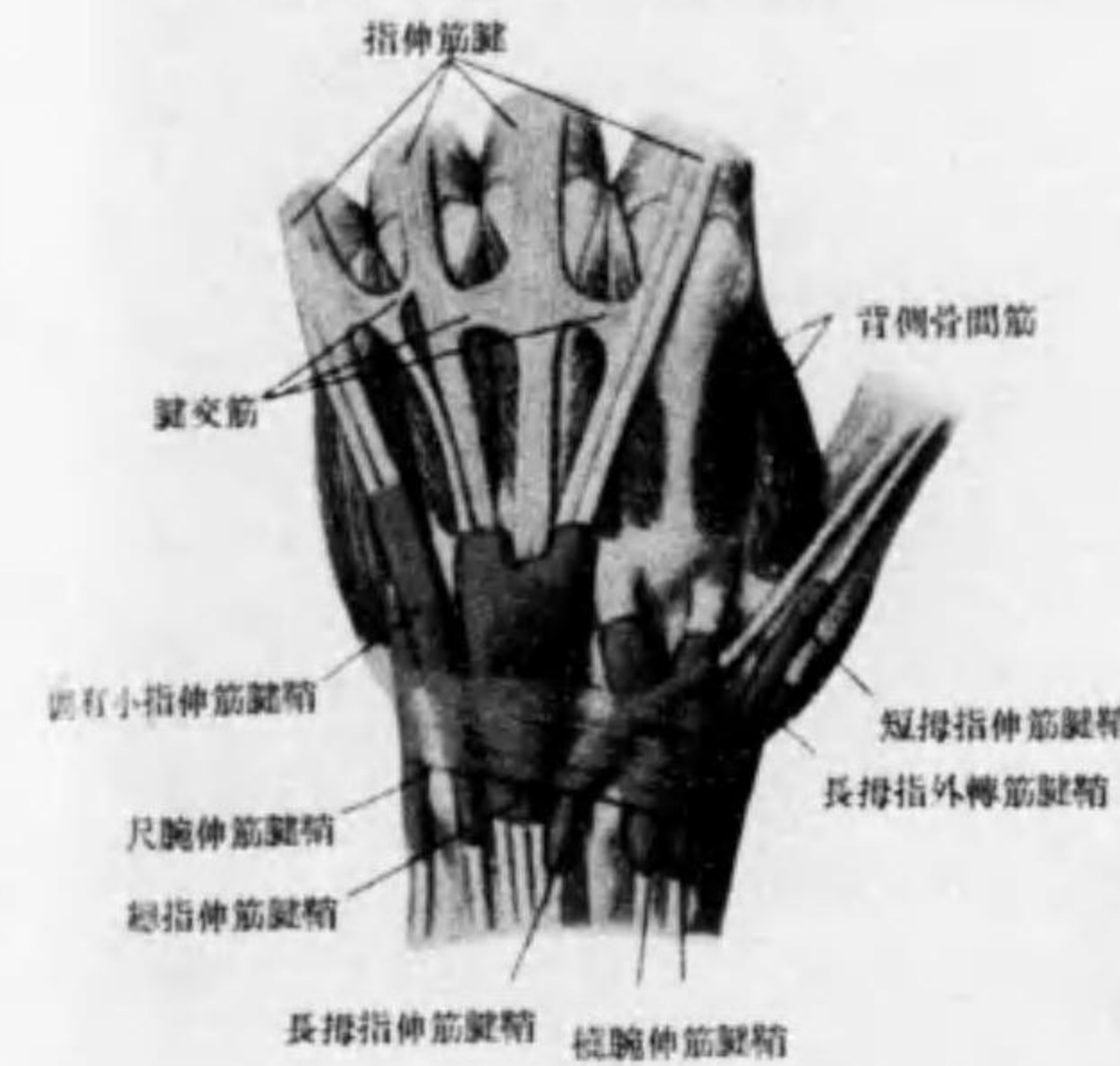診断: 多クハ容易。腱鞘ノ化膿ヲ合併セルカ否カハ其部位及ビ炎症ノ程度ニヨリテ知ラル。

療法: 早期ニ切開ヲ行フ。

化膿上方ニ進行セル時ハ腱ニ沿ウテ大ナル切開ヲ行フ、或ハ腱ニ沿ウテ多數ノ小切開

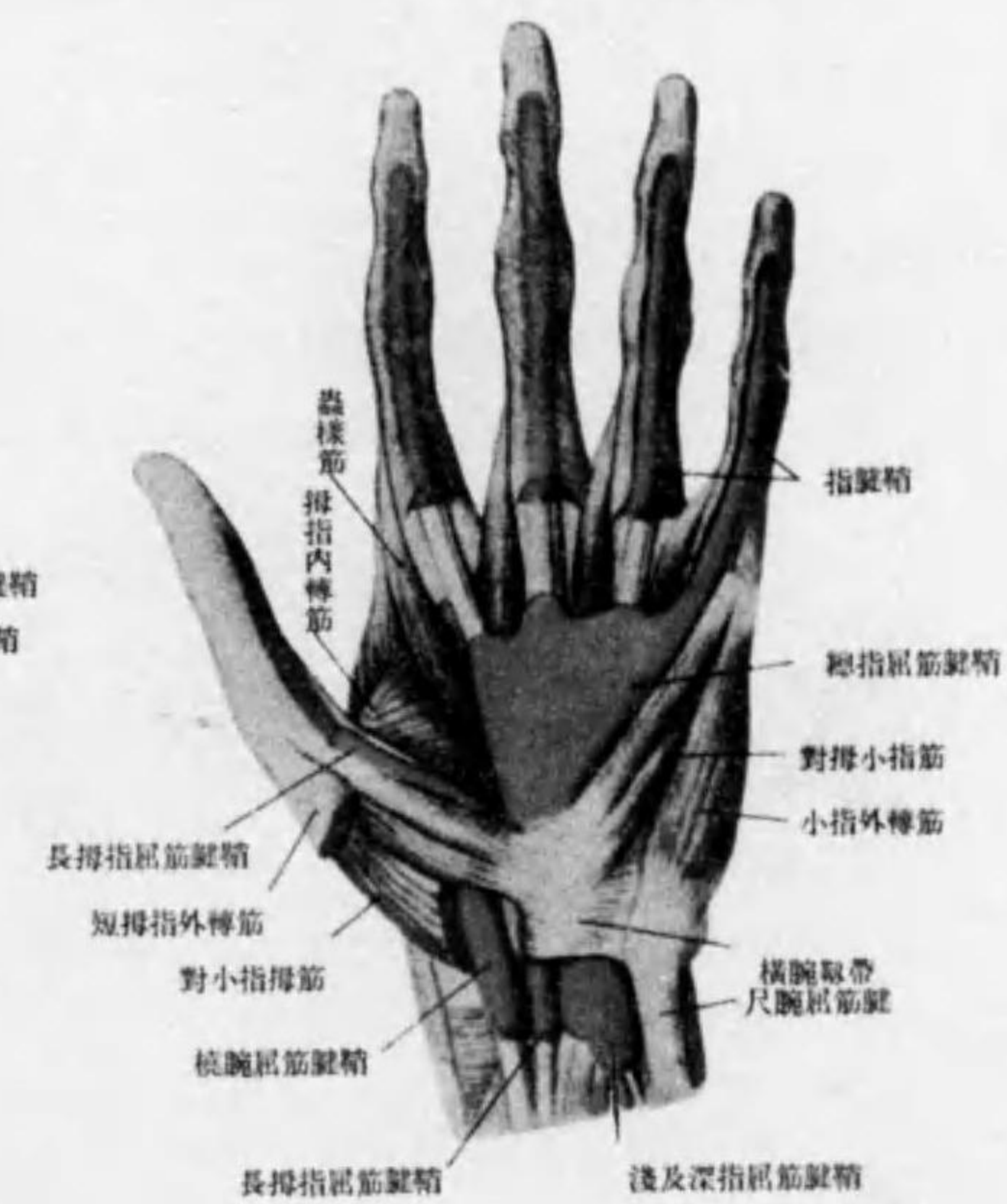第三百四十六圖

手背ノ腱鞘



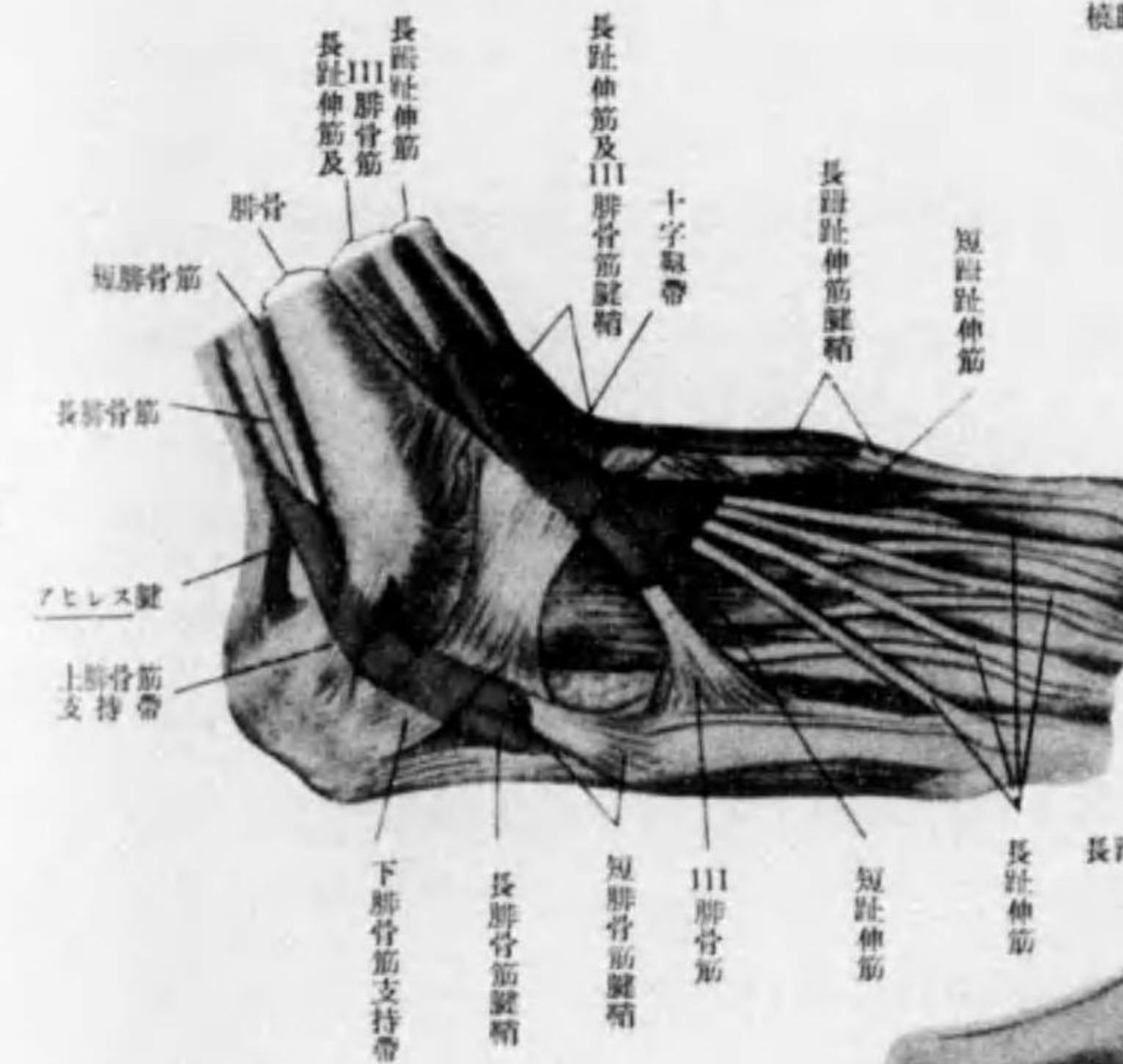
第三百四十七圖

手掌ノ腱鞘



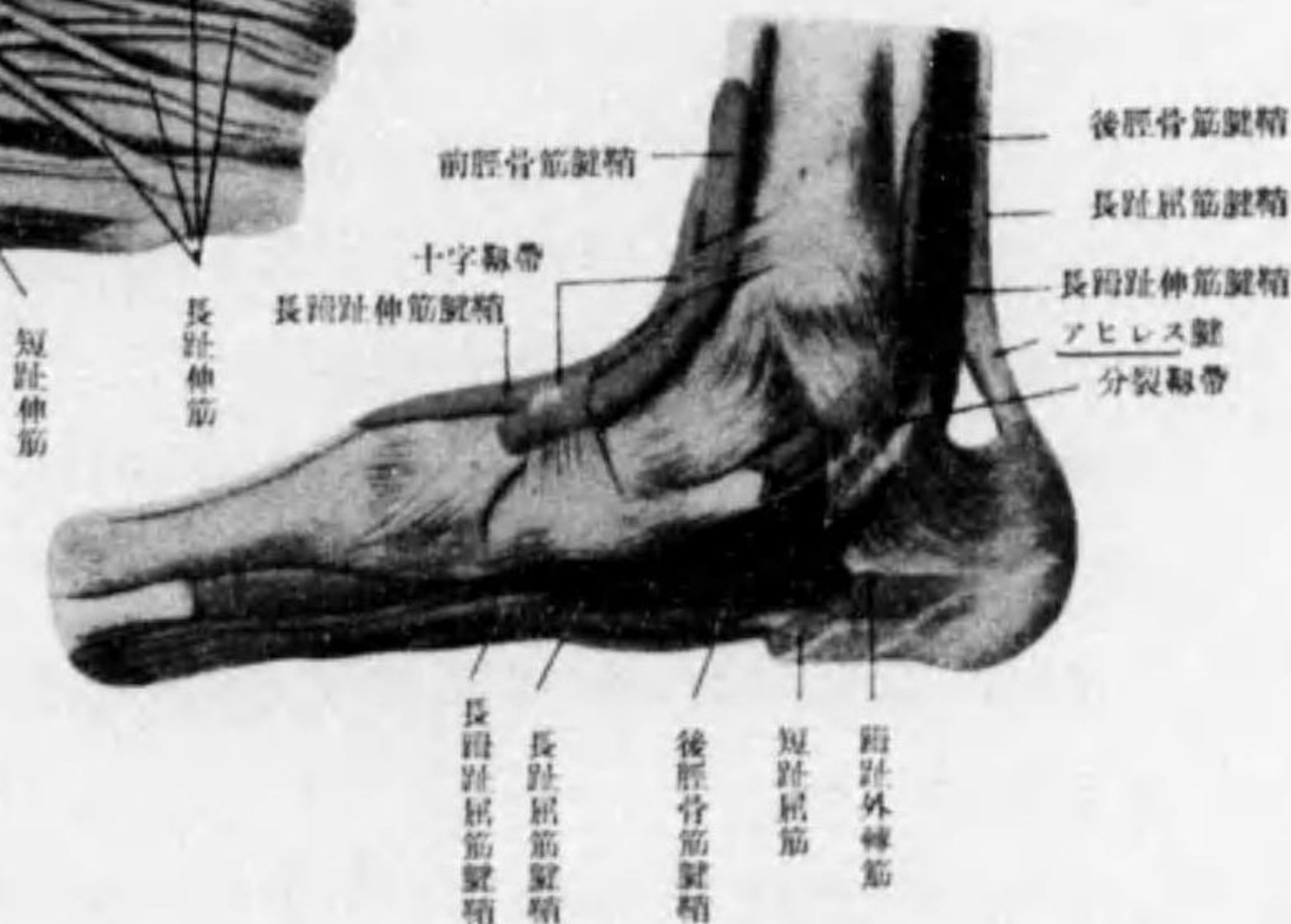
第三百四十八圖

足背及足外側ノ腱鞘



第三百四十九圖

足部内側ノ腱鞘



ヲ施ス (Klappsche Methode)。

化膿治癒シタル後ハ成ルベク早期ヨリ「マッサージ」及ビ該部ノ運動ヲ行フ。

腱壞疽後ノ缺損大ナレバ腱成形術ヲ行フ。

腱鞘炎ノ種類 Arten der Sehnenscheidenentzündungen

急性炎症 (Akute Entzündungen)。

- 1) 急性化膿性腱鞘炎 (Tendovaginitis purulenta acuta)。
- 2) 淋毒性腱鞘炎 (Tendovaginitis gonorrhoeica)。
- 3) 急性リョーマチス性腱鞘炎 (Tendovaginitis rheumatica acuta)。

慢性炎症 (Chronische Entzündungen)。

- 1) 慢性單純性腱鞘炎 (Tendovaginitis chronica simplex)。
- 2) 結核性腱鞘炎 (Tendovaginitis tuberculosa)。
- 3) 梅毒性腱鞘炎 (Tendovaginitis syphilitica)。
- 4) 尿酸性或痛風性腱鞘炎 (Tendovaginitis urica)。

IV. 急性化膿性腱鞘炎 Tendovaginitis purulenta acuta

原因: 前記ノ腱炎 (Tendinitis) = 併發スルコト多シ。甚稀ニ腱鞘ノ血行傳染 (haematogene Infektion) ニヨル。

症状: 本症ハ手腕關節ノ附近及ビ手指ノ腱鞘ニ來ルコト多シ。腱鞘ニ相當シテ腫脹及疼痛著シク、時トシテハ發赤及熱感ヲ伴ヒ、早期ヨリ機能障害著明ナリ。

毎常其周圍ニモ蜂窩織炎性腫脹著明ナリ。併シ腱ノ化膿アルニアラザレバ其腱ヲ傳ハリテ上方ニ蔓延スルコトナシ。併シ關節ノ化膿ヲ起スコトアリ。

全身症状トシテ多クハ熱發及熱感ヲ伴フ。

豫後: 生命ニハ關係ナキモ、腱鞘ニ化膿アリタル時ハ、治癒シタル後ニ癒着ニヨリテ機能障害ヲ遺スコト多シ。

診断: 多クハ容易。發生部位、形状、機能障害、急性炎症々状ニヨリテ診断セラル。之レト鑑別スベキモノハ、

i) 淋毒性腱鞘炎 (Gonorrhoeische Tendovaginitis)。其症状互ニ類似ス。尿道又ハ

子宮ノ淋疾ノ有無ニヨリテ區別スベク、更ニ試驗的穿刺 (Probepunktion) ニヨリテ之レヲ確定ス。之レハ内容毎常膿性ニシテ化膿菌ヲ證明ス。又タ淋菌性ノモノハ一般ニ甚稀ナリ。

ii) リョーマチス性腱鞘炎 (Rheumatische Tendovaginitis)。急性炎症々状比較的輕度ニシテ氣候ノ變換 (Klimawechsel) ニヨリテ多少症状ノ消長アルコト、「サリチル酸劑 (Salicylsäurepräparat) ノ多少効果アルコト、内容漿液性 (serös) ナルコトニヨリテ區別セラル。

iii) 粘液囊炎 (Bursitis) トノ區別ハ該條下ニ述ブ。

療法: 早期ニ切開ヲ行ウテ排膿ス。

治癒後ハ成ルベク早期ヨリ「マッサージ」及ビ該部ノ運動ヲ行フベシ。

V. 淋毒性腱鞘炎 Tendovaginitis gonorrhoeica

原因: 尿道 (Urethra) 又ハ子宮 (Uterus) ノ急性淋 (akuter Tripper) ニ際シ本病ヲ併發スルコトアリ。但シ甚稀ナリ。

病理: 多クハ急性漿液纖維素性炎 (akute serofibrinöse Entzündung) ナルモ、稀ニハ化膿性炎 (eitrige Entzündung) ナルコトアリ、炎症劇烈ナルトキハ腱鞘ノ周圍ニモ炎症ヲ及ボスコトアリ。

症状: 多クハ手腕關節 (Handgelenk) ノ附近ノ腱鞘ニ來ル。

腱鞘ニ相當シテ腫脹、疼痛、時トシテハ發赤、熱感アリ。機能障害著明ニシテ、其周圍ニモ炎症性腫脹ヲ伴フ。

全身症状トシテ熱發ヲ伴フコト多シ。

時トシテハ稍亞急性ノ經過ヲ取ルコトアリ。

漿液纖維素性炎ニシテ纖維素 (Fibrin) 多キ時ハ、腱ノ運動ニ伴ヒテ握雪様感 (schnee-ballenknirschendes Gefühl) ヲ認ムルコトアリ。

化膿スルコトハ甚稀ニシテ、ソノ内容多クハ漿液纖維素性 (serofibrinös) ナリ。

診断: 困難ナラズ (前項参照)。

豫後: 治癒シ得ベキモ、後ニハ癒着ニヨリテ機能障害ヲ遺シ易シ。

療法： 初期ニハ安静最モ必要ナリ。

温罨法, 熱氣療法, 「ディアテルミー療法, X線療法, 「ワクチン療法 (Vaccinotherapie), 自家血液注射法 (Autoblutinjektion) 等ヲ行フ。又タ島田博士ノ盈氣療法 (Lufteinblausung) ハ効果大ナリ。而シテ急性炎症消退後ハ該部ノ自動的及他動的運動ヲナサシム。手術ヲ行フコトハ殆ンドナシ。

「フロントジール」(Prontosil) 及ビ其邦製々劑モ試ミラル。

VI. 急性リョーマチス性腱鞘炎

Tendovaginitis rheumatica acuta

其稀ノモノナルガ, 手, 足等ノ腱鞘ニ來ルコトアリ。熱發ト共ニ腫脹, 發赤, 疼痛, 輕度ノ熱感, 機能障害等アリ。化膿性腱鞘炎 (purige Tendovaginitis) ニ類似スルモ, 其症狀輕度ナリ。又タ内容ハ漿液性 (serös) ニシテ化膿性 (purig) ナラズ, 又タ氣候ノ變換 (Klimawechsel) ニヨリテ消長アリ。

又タ淋菌性ノモノトハ其原因及臨床症狀ノ輕重, 氣候ニヨル影響等ニヨリテ區別セラル。

輕症ナルモノハ梅毒ノ第二期ニ併發セル腱鞘炎ト疑ハルルコトアリ。

療法： 關節又ハ筋肉ノ「リョーマチス」ト同様ナリ。

VII. 慢性單純性腱鞘炎

Tendovaginitis chronica simplex

原因及發生部位： 手及指ノ腱鞘, 時トシテハ足ノ腱鞘ニ來ルコトモアリ, 反覆性刺戟, 特ニ過勞 (Überanstrengung) 後 (手又ハ指ノ過勞又ハ足ニ於テハ長途ノ旅行後等) ニ發生スルコトアリ。又タ肥厚性腱鞘炎 (Tendovaginitis hypertrophica) ハ拇指伸筋腱 (Tendo m. extensor pollicis) ノ腱鞘ニ來ルコト多キモノナルガ, 裁縫ヲ業トスル中年ノ婦人ニ來ルコトアリ。

又タ慢性單純性腱鞘炎 (Tendovaginitis chronica simplex) ハ腱鞘内ノ出血ノ後ニ發生スルコトモアリ。

病理： ソノ病理學的變化ニヨリテ次ノ3種ヲ分ツ。

1) 慢性漿液性滲出性腱鞘炎或腱鞘水腫或水瘤 (Tendovaginitis exsudativa chronica serosa od. Hydrops tendovaginalis od. Hygroma)。本症ハ腱鞘ノ中ニ多量ノ滲出液ガ滯留スルモノニシテ, 多クハ腱鞘ノ内面ハ乾性腱鞘炎 (Tendovaginitis sicca) ト同様ニ粗糙ナルモ滲出液多キガ爲ニ其摩擦音 (Reibgeräusch) 著明ナラズ。

2) 乾性或軋響性腱鞘炎 (Tendovaginitis sicca od. crepitans)。腱鞘ノ内面及ビ腱ノ表面ニ纖維素 (Fibrin) ノ沈着ヲ來シ, 其内面粗糙トナリ, 滑液 (Synovialflüssigkeit) ノ滲出著シカラザル時ハ腱ノ運動ニ際シテ一種ノ摩擦音 (Reibgeräusch), 即チ軋響音 (Krepitation) ヲ發ス。

3) 肥厚性或狭窄性腱鞘炎 (Tendovaginitis hypertrophica od. strictura)。腱鞘ハ著シク肥厚シ, 時トシテ2-3mm. ノ厚サトナリ, 之ガ爲ニ腱鞘ノ狭窄ヲ來シ, 腱ノ運動不自由トナル。

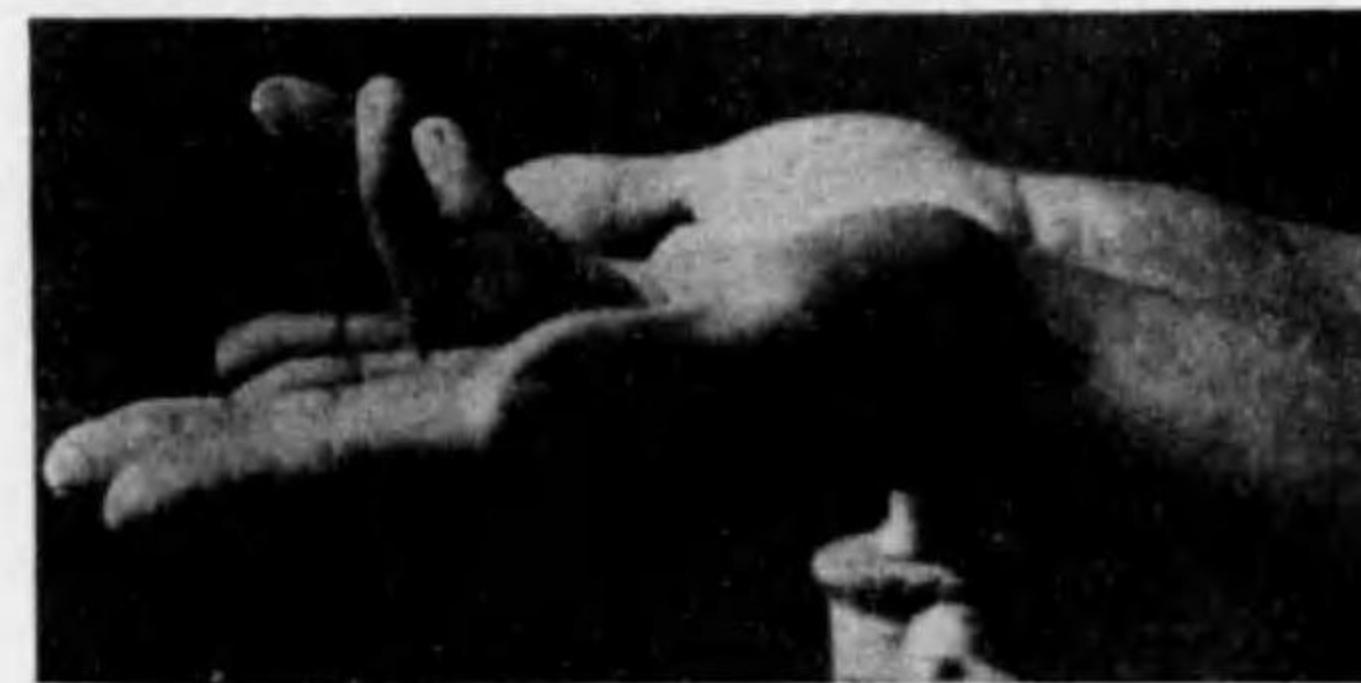併シ以上ノ各型ハ互ニ合併シ來ルコトアリ。

症狀及診斷： 腱鞘炎ノ共通ノ症狀ハ腱鞘ニ一致セル腫脹及機能障害ナリ。併シ各種類ニヨリテ多少症狀ヲ異ニス。

1) 慢性漿液性滲出性腱鞘炎 (Tendovaginitis exsudativa chronica serosa)。腱鞘ノ發生部位及其形狀ニ一致スル長形ノ腫脹アリ, 屢々波動明カニシテ, 多少ノ機能障害アリ, 多クハ疼痛缺如ス。時トシテハ外部ヨリ強壓ヲ加フレバ米粒體 (Reiskörper) ヲ觸知シ得ルコトアリ。

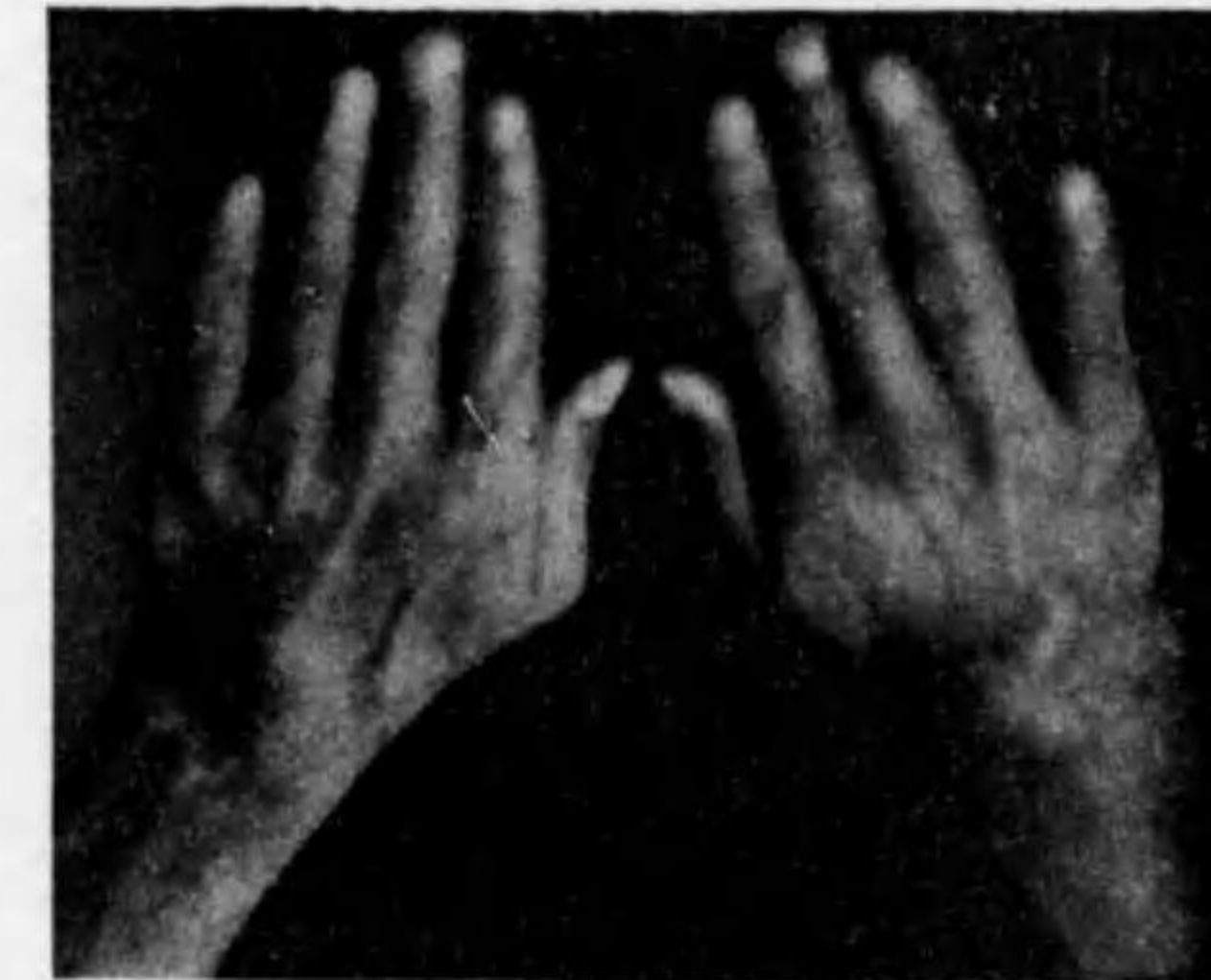第三百五十一圖

左側總屈筋漿液性腱鞘炎 (慶大外科教室)



第三百五十圖

兩側總伸筋漿液性腱鞘炎 (慶大外科教室)



本症ハ結核性腱鞘炎 (Tendovaginitis tuberculosa) ノ水腫型 (hydropische Form) ニ酷似ス。併シ後ガ進行セル時ニ於テハ腱鞘ノ周圍ニ浮腫又ハ慢性浸潤ヲ伴フニヨリテ區別セラルルモ初期ニハソノ區別困難ナリ。試験的穿刺 (Probepunktion) ヲ行フニ

結核性ノモノニ於テハ内容漿液纖維素性 (serofibrinös) ナルコト多シ、併シ場合ニヨリテハ動物試験 (Tierexperiment) ニヨラザレバ結核性ナルコト明カナラズ。其他「ツベルクリン反應、經過等ニヨリテ區別セラル。

其他本症ハ微毒性腱鞘炎 (Tendovaginitis syphilitica) トモ鑑別ヲ要スルコトアリ。

2) 乾性或軋轢性腱鞘炎 (Tendovaginitis sicca od. crepitans)。腱鞘ノ存在部ニ一致シタ腱鞘ノ形狀ニ一致シタル長形腫脹アリ、運動ニ際シテ刺痛ヲ發ス。且ツ軋轢音 (Krepitation) ヲ發スルニヨリテ診斷容易ナリ。

本症ハ結核性腱鞘炎 (Tendovaginitis tuberculosa) ノ米粒體型 (Reiskörperform) ニ類似ス。周圍ニ結核性浸潤 (tuberkulöse Infiltration) アレバ鑑別容易ナルモ然ラザレバ鑑別困難ナリ。原因的關係、「ツベルクリン反應、經過等ニテ區別セラル。

3) 肥厚性或狹窄性腱鞘炎 (Tendovaginitis hypertrophica od. strictura)。前述ノ如ク之レハ拇指ノ伸屈ニ多キモノナルガ、ソノ肥厚ニヨリテ腱鞘ノ狹窄ヲ來シ、拇指ノ運動不自由トナリ、運動ニ際シテ疼痛ヲ訴フ、但シ該部ノ上ニハ脂肪層厚キヲ以テ、表面ヨリ腱鞘ノ肥厚ヲ觸レ難キヲ當トス。

本症ハ結核性腱鞘炎ノ萎縮型 (schrumpfende Form) ニ類スルモ、職業(裁縫等)、他部ノ結核ノ合併ノ有無、「ツベルクリン反應、經過等ニヨリテ區別セラル。

豫後：一般ニ佳良ニシテ、數日—數週ニシテ治癒スルモノ多シ、併シ肥厚性腱鞘炎 (Tendovaginitis hypertrophica) ノ治癒ニハ更ニ長時日ヲ要スルコト多シ。時トシテハ又タ再發ヲ見ルコトアリ。

療法：ソノ原因ヲ去リ、初メハ安靜ヲ守ラシメ、溫罌法、熱氣療法 (Heisslufttherapie), 「ディアテルミー療法 (Diathermietherapie) 等ヲ行ヒ、輕ク「マッサージ」ヲナス。

肥厚性腱鞘炎ニ於テハ肥厚セル腱鞘ヲ切除スルコトアリ。

VIII. 結核性腱鞘炎 Tendovaginitis tuberculosa

原因：a) 原發性 (primär) ニ來ルモノト b) 續發性 (sekundär) ニ附近ノ骨、關節ノ結核ニ續發スルモノトアリ。

本症ハ虛弱ナル年少者ニ來ルコト多ク、外傷、過勞等之ガ誘因トナルコトアリ。

發生部位：手腕關節ノ屈側 (Beugeseite)、手背 (Handrücken)、足背 (Fussrücken) ノ腱鞘ニ多シ。單發性ナルコト多キモ、稀ニハ多發性ニ來リ或ハ對側性 (symmetrisch) ニ來ルコトアリ。

病理：之ニ種々ノ型アリ。

- 1) 水腫型 (Hydropische Form)。初期ニ見ラルルコト多シ。腱鞘ノ内面ニ結核性小結節ヲ生ズルモ、腱鞘ノ肥厚著明ナラズ、漿液性又ハ漿液纖維素性ノ滲出物多量ニ存スルモノ。
- 2) 米粒體型 (Reiskörperform)。纖維素 (Fibrin) ノ沈着ノ結果、纖維素性絨毛 (fibrinöse Zotten) 又ハ米粒體 (Reiskörper) ノ増殖極メテ多量ニシテ、滲出物少量ナルモノ。
- 3) 肉芽型 (Granulierende od. fungöse Form) 及萎縮型 (Schrumpfende Form)。腱鞘ニ多量ノ結核性肉芽組織ヲ生ズルモノニシテ、之ハ次ノ化膿型ニ移行スル場合ト、治癒ノ傾向アリテ萎縮型トナルモノトアリ。
- 4) 化膿型 (Eitrige Form)。末期ニ認メラルルモノニシテ結核性組織ガ乾酪變性 (Verkäsung) ソナシタル後軟化シテ膿ヲ形成セルモノナリ。

症狀及診斷：發生部位ハ腱鞘ノ存在部ニ一致シ、且ツ其形狀ニ相當シテ長形腫脹ヲ生ジ、手背ニ於テハ橫靭帶 (Lig. transversum) ニヨリテ其中央ニテ括扼セラル (ソノ特有ナル像ヲ瓢形水瘤 Zwerchsackhygrom ト稱ス)。而シテ各種類ニヨリテ多少ノ相異アリ。

1) 水腫型 (Hydropische Form)。腫脹特ニ著明ニシテ、波動ヲ呈シ、機能障害ハ初期ニハ著シカラズ。初期ニハ腱鞘ノ周圍ニ浸潤ナキモ、末期ニハ慢性浸潤ヲ見ルコトアリ、此ノ如キ時期ニハ機能モ多少障害セラル。疼痛ハ缺如スルヲ當トス。

之レハ慢性漿液性腱鞘炎 (Tendovaginitis chronica serosa) ニ類スルモ前記ノ理由ニヨリテ區別セラル。

又タ微毒性腱鞘炎 (Tendovaginitis syphilitica) トハ年齡、ワ氏反應 (Wassermannsche Reaktion) 及ビ試験的驅微法 (antilueticische Kur) ニヨリテ區別セラル。

2) 米粒體型 (Reiskörperform) (米粒體水瘤 Reiskörperhygrom)。腫脹前者ノ如ク著シカラズ。併シ屢々腱鞘ノ肥厚ヲ認メ、注意シテ檢スレバ米粒體 (Reiskörper) ヲ觸レ、或ハ握雪樣感 (schneeballenknirschendes Gefühl) ヲ認ムルコトアリ。多少ノ機能障害アリ、時トシテハ疼痛ヲ訴フ、末期ニハ周圍ニ浸潤アリ。

本症ハ軋轢性腱鞘炎 (Tendovaginitis crepitans) ト鑑別ヲ要ス。之ハ暫時經過ヲ觀察スルニアラザレバ區別困難ナルコト多シ。即チ結核性ノモノハ漸次増悪スルモ、單純性

ノモノニ於テハ増悪セズ。併シ周圍ニ浸潤アル時ハ鑑別容易ナリ。

3) 肉芽型 (Granulierende od. fungöse Form) 及萎縮型 (Schrumpfende Form)。此兩型ハ臨床的ニハ明カニ區別シ難キモ、大體ニ於テ肉芽型ハ進行性ノモノニシテ多クハ腱鞘ノ肥厚ヲ認メ、屢々周圍ニ浸潤ヲ伴ヒ、運動ニ際シテ多少ノ疼痛及機能障害アリ。時トシテハ僅カニ握雪様感 (schneeballenknirschendes Gefühl) ヲ發スルコトアリ (内部ニ米粒體アル場合)。萎縮型ハ前者ガ治癒ノ傾向ニアル時ニ見ラルモノニシテ腱鞘ノ肥厚明カナラザルコト多ク、周圍ノ浸潤如セルコト多シ。多少運動障害アリ、時トシテハ摩擦音 (Reibgeräusch) ヲ發シ、疼痛ハ不定ナリ。

此等ノ兩型ハ肥厚性腱鞘炎ト鑑別ヲ要スルモ、肉芽型ニ於テハ腱鞘ノ腫脹明カニシテ、硬度稍軟ニテ屢々周圍ニ浸潤アルニヨリテ區別セラル。併シ萎縮型ハ之レト鑑別スルコト甚ダ困難ナリ。併シ拇指ノ腱鞘ニ裁縫等ノ後ニ發生セル場合ニハ大體肥厚性腱鞘炎ト推定セラル、其他年齢、「ツベルクリン反應等」モ參考トナル。

4) 化膿型 (Eitrig Form)。之ハ以上ノモノノ末期ニ來ルモノニシテ、水腫型ヨリ移行セルモノニ於テハ特ニ腫脹著明ニシテ波動ヲ呈ス。

併シ米粒體型及肉芽型ニ繼發セル場合ニハ腱鞘ノ腫脹著シカラズ、末期ニハ波動明カナルモ初期ニハ明カナラズ。機能障害毎常著明トナリ、時トシテハ疼痛ヲ發ス。

又タ多クハ腱鞘ノ周圍ニ慢性浸潤ヲ起シ、時トシテハ浮腫ヲ伴フ。表面ノ皮膚ハ蒼白色トナリ、或ハ附近ニ寒性膿瘍 (kalter Abszess) ヲ形成ス。時トシテハ外部ニ白潰シテ結核性瘻孔 (tuberkulöse Fistel) ヲ殘スコトアリ。

併シ屢々前記諸型ノ移行型 (Übergangsform) ヲ見ル。

化膿型ハ診斷最モ容易ナリ、慢性單純性腱鞘炎 (Tendovaginitis chronica simplex) ニ於テハ之ニ類スル型ヲ見ルコトナシ。併シ之ハ關節結核 (Gelenktuberkulose) ト鑑別ヲ要スルコトアリ。

豫後： 早期ニ適當ナル療法ヲ行ヘバ治癒スルコトアルモ、末期ニハ治癒シ難キコト多シ。

又タ本症ニハ屢々肺等ノ合併症ヲ伴フガ爲ニ、次第ニ衰弱ニ陥リテ死亡スルコトアリ。

療法： 保存的療法。水腫型、化膿型ニハ穿刺ヲ行ヒテ 10% 「ヨードホルムグリセリン」 (Jodoformglycerin) ヲ注入ス。

其他 X線療法、日光療法等ヲ行フ。併シ後者ニ於テハ效果少ナシ。

手術的療法。所患腱鞘ヲ全ク摘出ス、但シ此際ニハ手術後屢々腱ノ機能障害セラルルコトアリ。

其他全身療法ニ注意スベシ。

IX. 微毒性腱鞘炎 Tendovaginitis syphilitica

甚稀ニ微毒ノ第二期及第三期ニ發病スルコトアリ。

第二期ニ於テハ腱鞘ニ急性又ハ亞急性ノ炎症ヲ發シ、漿液性 (serös) 又ハ漿液纖維素性 (serofibrinös) ノ滲出物ヲ生ジ、腫脹、輕度ノ疼痛アルモ 1-2 週間ニシテ自然ニ治癒ス。

本症ノ診斷ハ容易ナルモ、「リョーマチス」ニヨル腱鞘炎ト區別スベシ。

第三期ニ於テハ腱鞘ニ護膜腫 (Gumma) ヲ形成スルコトアリ。大ナル場合ニハ之ガ腫瘍トシテ觸知セラルルモ、然ラザレバ結核性腱鞘炎 (Tendovaginitis tuberculosa) ノ肉芽型 (granulierende Form) ノ如クニ腱鞘ノ肥厚ヲ觸ルルコト多シ。時トシテハ多少ノ滲出物ヲ見ルコトモアリ。併シ毎常無痛ナリ。

微毒性ノモノニ於テハ屢々次第ニ縮小シ、大ナル護膜腫ニ於テハ軟化シテ自潰シ、微毒性潰瘍 (syphilitisches Geschwür) ヲ生ズルコトアリ。

診斷： 結核性ノモノト鑑別ヲ要ス、既往歴、年齢、他部ニ於ケル微毒ノ有無、ワ氏反應、試驗的驅微法 (antilueticische Kur) 等ニヨリテ區別セラル。

滲出物多キ時ハ慢性漿液性滲出性腱鞘炎 (Tendovaginitis exsudativa chronica serosa) ト鑑別ヲ要ス。

豫後： 不良ナラズ。

療法： 驅微療法。

X. 尿酸性或痛風性腱鞘炎 Tendovaginitis urica

痛風 (Gicht) ニ際シ尿酸性關節炎 (Arthritis urica) ヲ起シタル際、其附近ノ腱鞘内ニ尿酸鹽類 (Harnsäuresalz) ノ沈着ヲ來スコトアリ。其量多キ時ハ慢性單純性滲出性腱鞘

炎ノ状ヲ呈シ、其量少キ時ハ硬キ腫瘍ヲ形成シテ機能障害ヲ起ス。時トシテ夜間痛(Nachtschmerz)ヲ發ス。本症ハ特ニ拇指(指痛風 Chiragra)及ビ跖趾(趾痛風 Podagra)ヲ侵スコト多シ。

療法：一般ノ痛風ノ療法ヲ行ヒ、局所ニハ「マッサージ」、熱氣療法、溫浴療法等ヲ行フ。沈着物多量ナル時ハ腱鞘ヲ開キ尿酸鹽(Harnsäuresalz)ヲ除去シタル後、壓迫繃帶ヲ行フ(後章參照)。

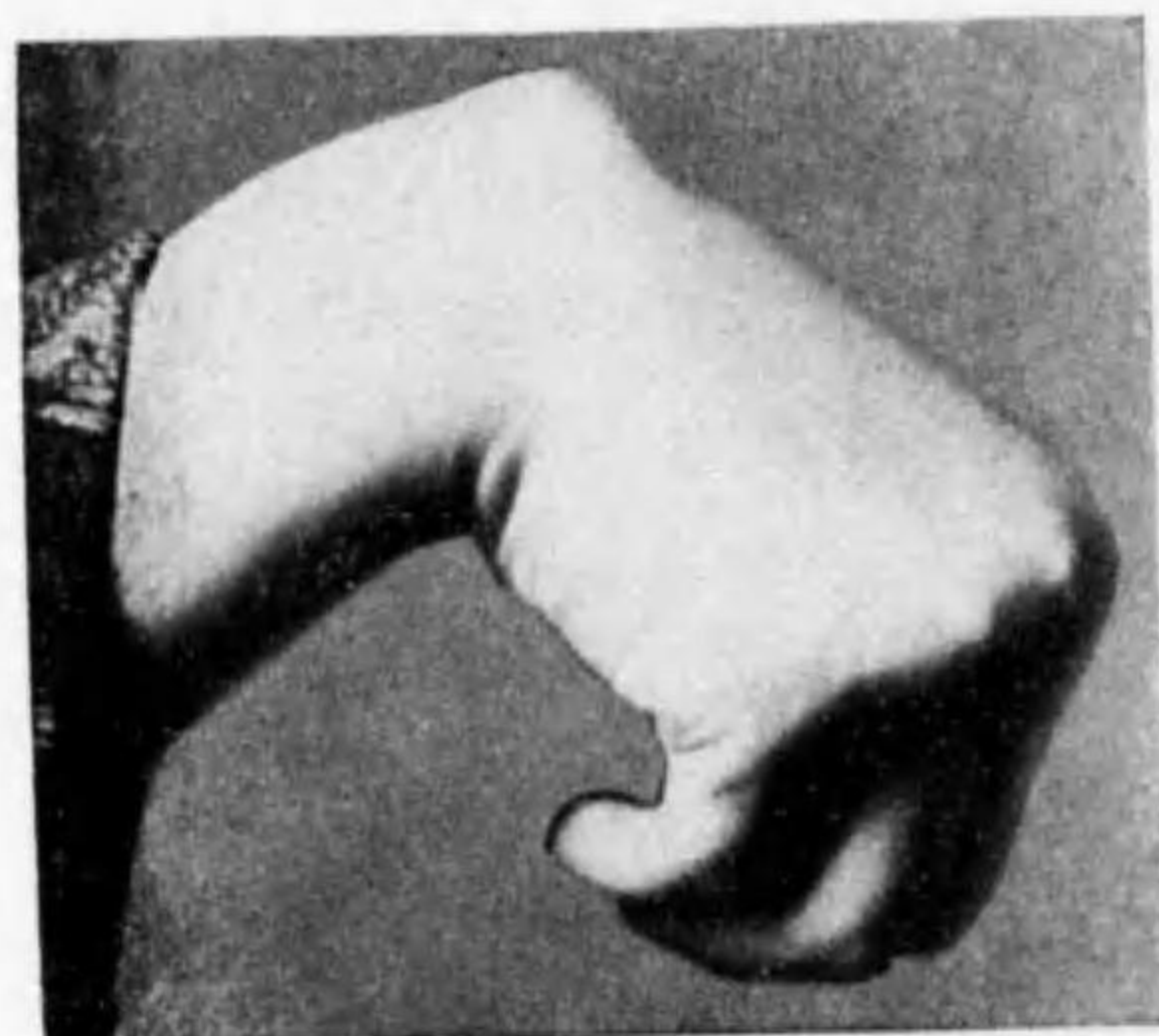
XI. ガングリオン 或 結節様腫 Ganglion

原因：本病ハ屢々見ラルル疾患ナルガ、其原因未ダ不明ナリ。若年者、特ニ少女ニ多ク、外傷ガ誘因トナルガ如キコトモアレドモ、全ク何等ノ誘因ナキコト多シ。

發生部位：最モ屢々發生スル場所ハ手腕關節ノ背側(dorsale Seite)ニシテ稀ニ手掌側(volare Seite)ニモ生ズ。其他甚稀ニ足背、膝部、前膊等ニモ發生スルコトアリ。

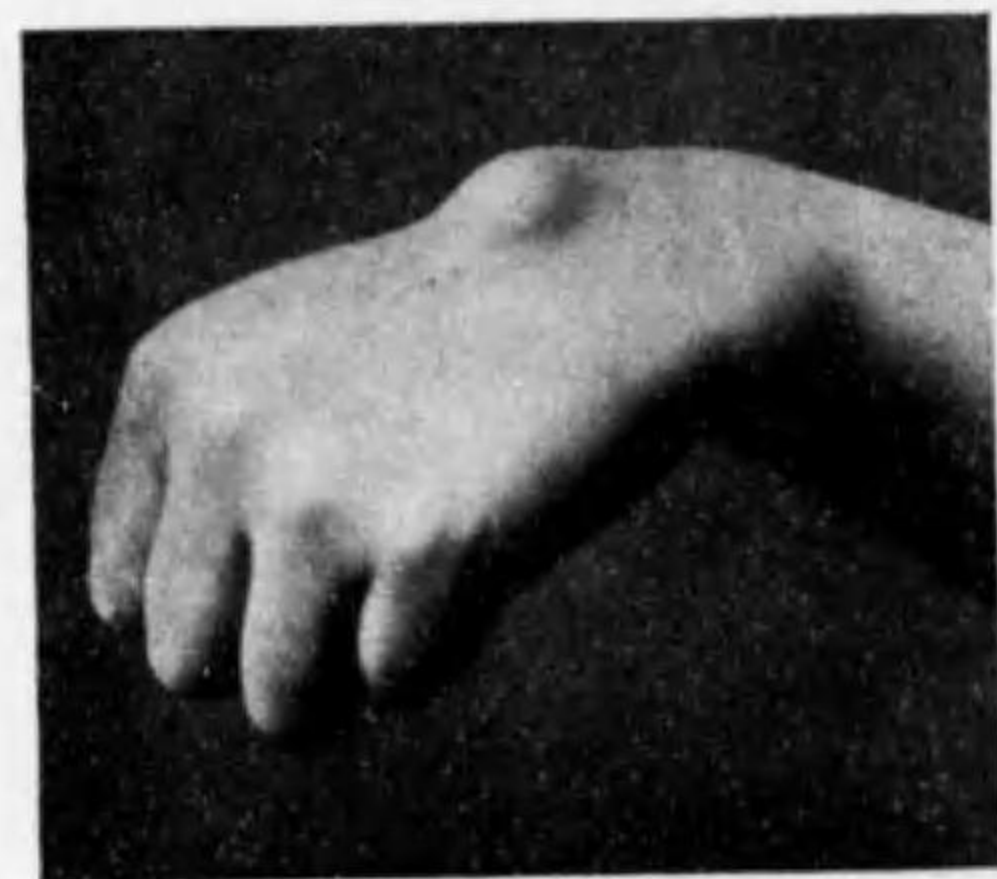
第三百五十二圖

手腕關節ガングリオン(23歳女子)
(慶大外科教室)



第三百五十三圖

手腕關節部ガングリオン
(慶大外科教室)

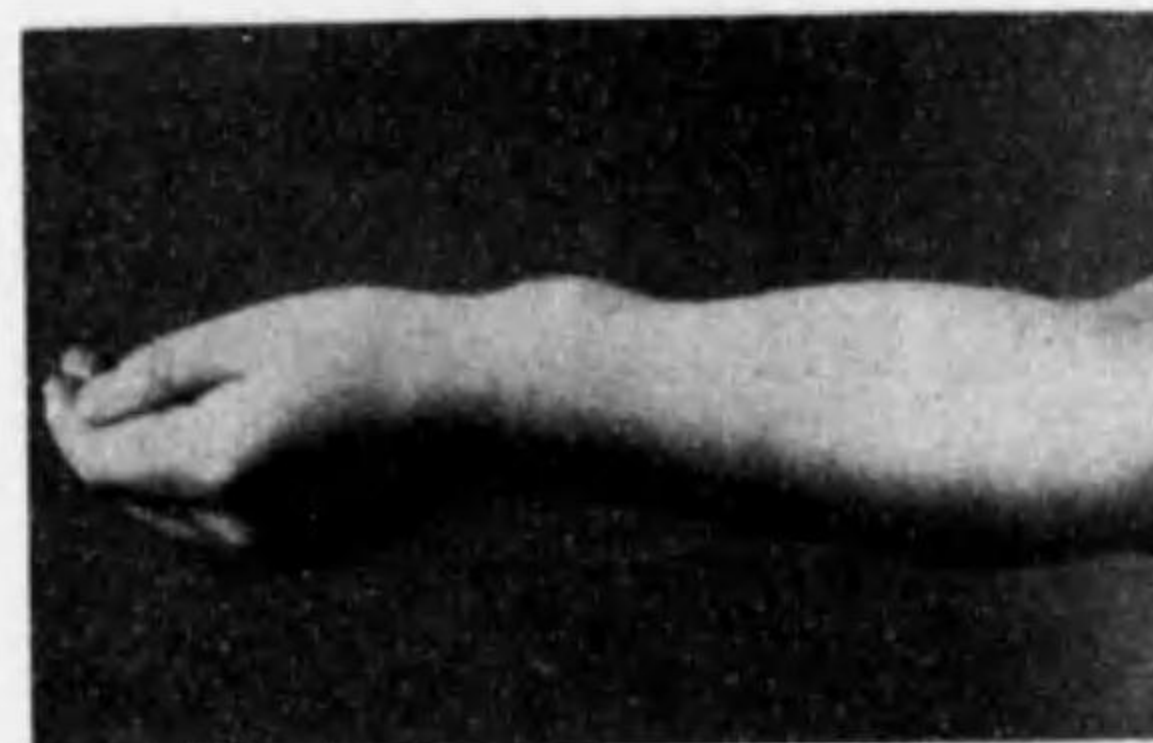


本症ノ發生スル場所ハ關節囊(Gelenkkapsel)ニ最モ多ク、腱鞘(Sehnenscheide)、腱(Schne)ニモ發生シ、稀ニハ骨膜(Periost)、筋膜(Fascia)ニモ生ズ。

病理：此發生ニ關シ、關節囊又ハ腱鞘ヨリ「ヘルニア状(herniaartig)ニ隆出シ、其底部ニ於テ絞斷セラレテ生ズトノ説アリシモ、多數ノ意見ニコレバ上記ノ組織中ニ粘液變性乃至膠様變性ヲ來シテ囊腫狀トナルモノノ如シ。

第三百五十四圖

左前膊ノ「ガングリオン」
(慶大外科教室)



囊腫壁ハ結締織ヨリ成リ、比較的厚キコトト、至ツテ薄キコトトアリ、囊腫壁ニハ上皮ヲ有セス。

内容：ハ膠様(gallertig)ニシテ、眼球ノ硝子體(Glaskörper)ニ類スルコトアリ、或ハ黄色ニシテ蜂蜜様(honigartig)ナルコトアリ。何レモ粘液ノ反應ヲ呈ス。

囊腫ハ多クハ單房性(unilokulär)ナルモ、稀ニハ多房性(multilokulär)ナルコトアリ。

症状：發生部位ハ前記ノ場所ニ一定シ、

形状：ハ球形(kuglig)―楕圓形(elipsoid)ニシテ、大ナルモノハ長形(länglich)又ハ不正形(unregelmässig)ナリ。

大サ：ハ豌豆大(erbsengross)―示指頭大(zeigefingerspitzgross)―胡桃大(nussgross)ナルモノ多シ、筋膜及骨膜ニ發生シタルモノハ可ナリ著大トナルコトアリ。

硬度：多クハ緊満性軟―硬靱(gespannt weich―derb)ナレドモ、時トシテハ軟骨様硬(knorpelhart)ノ如クニ感ゼラルルコトアリ。

癒着：ハ皮膚トハナク、下層ニハ密着ス。

疼痛及機能障害缺如スルヲ常トスルモ、大ナルモノニ於テハ時トシテ多少ノ障害アルコトアリ。

試験的穿刺(Probepunktion)ヲ行フモ、内容濃厚ナルヲ以テ之ヲ吸出シ難キコト多シ。

成長：ハ甚ダ緩慢ニシテ一程度ニ至レバ停止シ、甚稀ニハ自然ニ治癒スルコトアリ。

診断：發生部位其他ニヨリテ容易ナリ。

豫後：良。

療法：最モ簡單ナルハ拇指ヲ以テ強壓シテ皮下ニテ之ヲ破裂セシメ、或ハ木槌ヲ以テ打潰ス。或ハ切腱刀(Tenotom)ヲ以テ皮下ニテ切りテ壓迫繃帶(Kompressionsverband)ヲ行フ。但シ是等ノ方法ニヨリテハ時トシテ再發ヲナスコトアリ。

或ハ太キ針ヲ以テ穿刺ヲナシ内容ヲ出シタル後「クラウデン」(Clauden)等ヲ注射シ、後療法トシテ溫浴法、熱氣療法、「マッサージ」等ヲ行フコトアリ。

手術ニヨリテ摘出スルハ最モ確實ナルモ、ソノ跡ニ手術痕ヲ残スコトアルヲ以テ特別ノ障害ナケレバ強ヒテ手術ヲ行フニモ及バズ。但シ摘出後連続埋没縫合 (fortlaufende versenkte Naht) ヲ行フ時ハ痕跡ヲ残スコト少ナシ。

XII. 腱及腱鞘ノ腫瘍

Geschwülste der Sehne u. der Sehnenscheide

非常ニ稀ニ纖維腫 (Fibrom), 肉腫 (Sarkom) ノ發生シタル報告アリ。

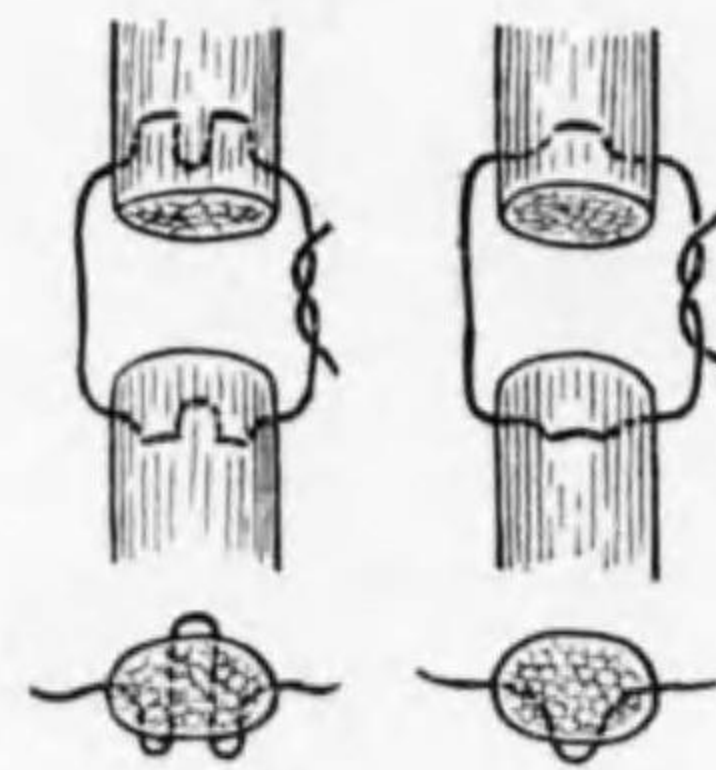
XIII. 腱ノ手術 Sehnenoperationen

1) 腱縫合術 (Schnennaht)。之ニ 2 種アリ。

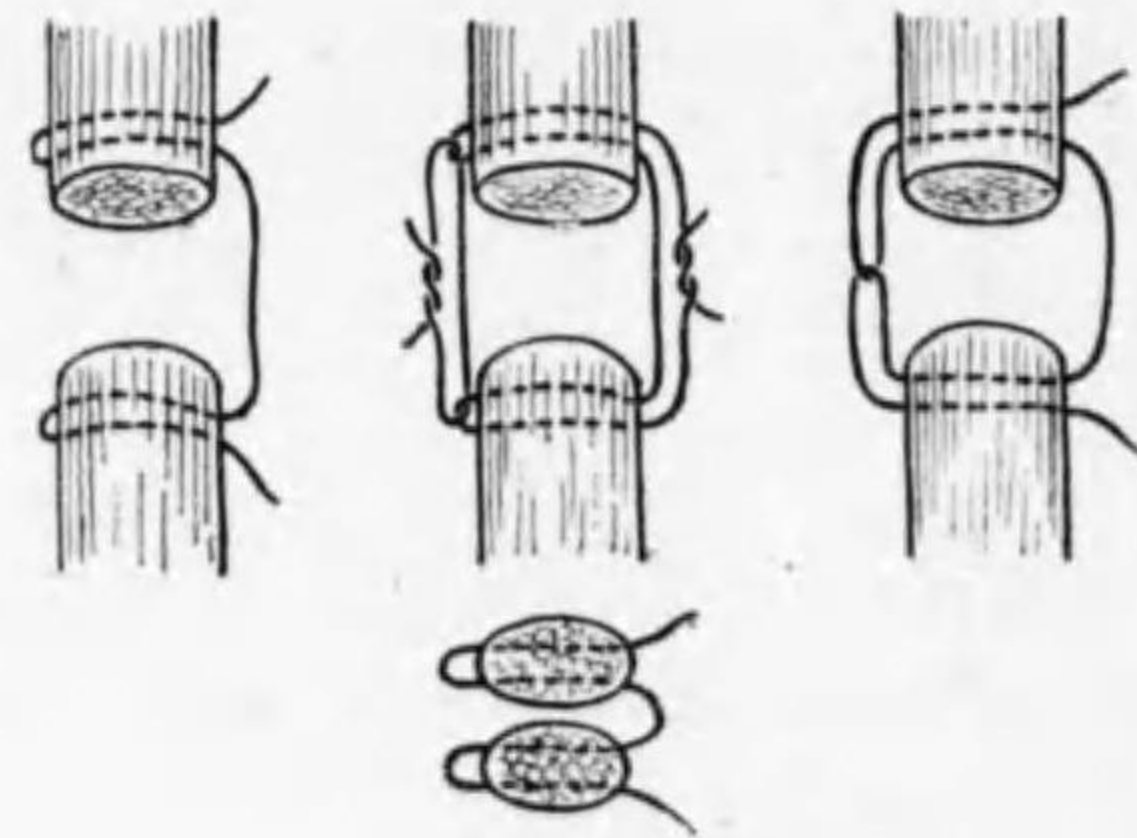
- a) 一次的縫合法 (Primäre Naht)。新シキモノハ其儘縫合ヲ行フ。
- b) 二次的縫合法 (Sekundäre Naht)。陳舊ノモノハ其斷端 (Stumpf) ヲ新鮮ニシテ縫合ヲ行フ。

併シ新シキモノト雖モ、化膿アル時ハ之ガ全ク治癒シタル後ニ縫合ヲ行ハザルベカラズ。腱縫合ヲ行フニ之ヲ簡單ニ縦ニノミ縫合スル時ハ容易ニ縦裂スルヲ以テ、之ニ横縫合 (Quer-naht) 又ハ減張縫合 (Entspannungsnaht) ヲ加味セザルベカラズ。然ルニ之ニハ第 355-368 圖ニ示スガ如ク種々ノ方法アリ。

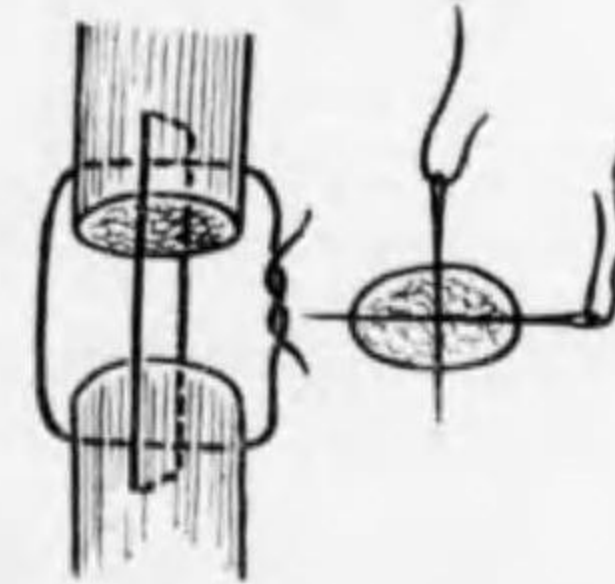
第三百五十五圖
Wölfler 氏 腱縫合術



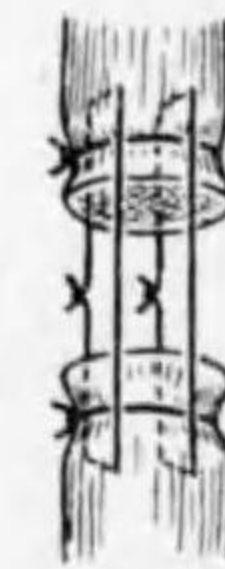第三百五十六圖
Trnka 氏 腱縫合術



第三百五十七圖
Friedrich 氏
腱縫合術



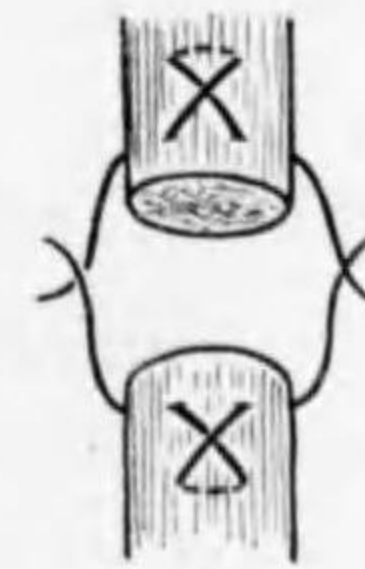第三百五十八圖
Schwarz 氏
腱縫合術



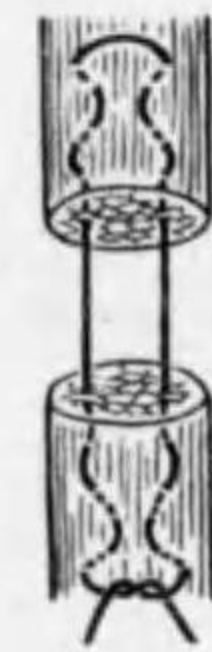第三百五十九圖
Witzel 氏
腱縫合術



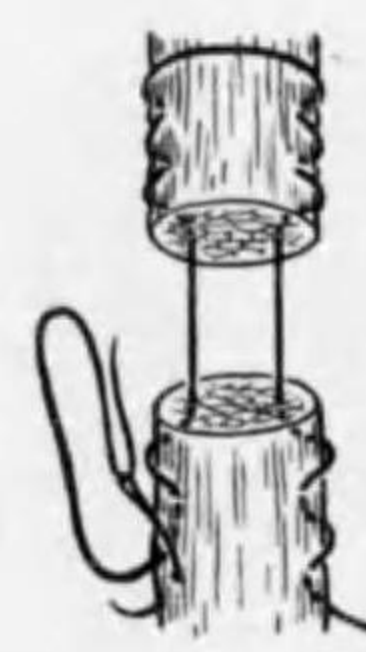第三百六十圖
Dreyer 氏
腱縫合術



第三百六十一圖
Lange 氏
腱縫合術



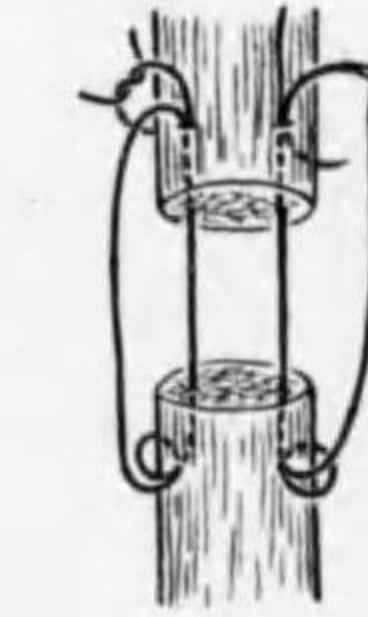
第三百六十二圖
Frisch 氏
腱縫合術



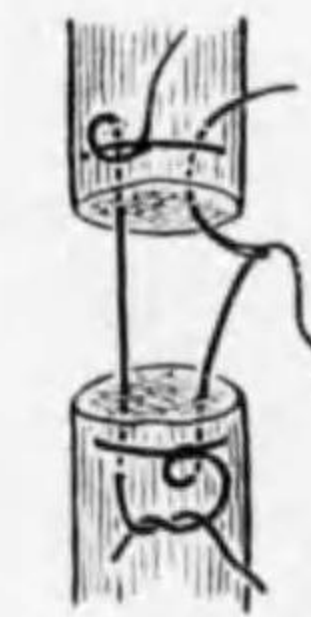第三百六十三圖
Kirchwayr 氏
腱縫合術



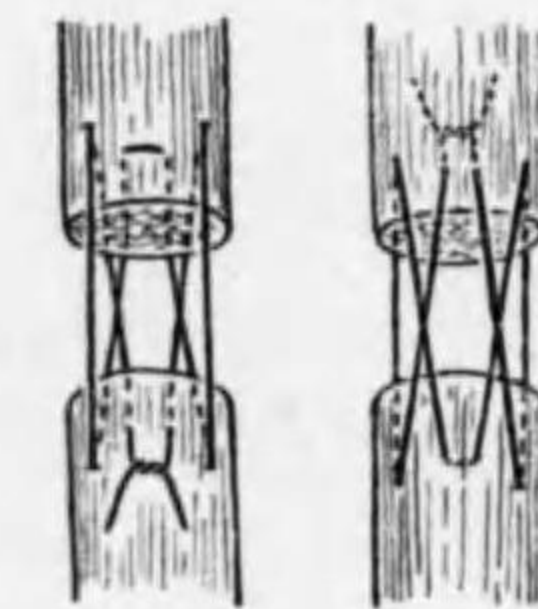
第三百六十四圖
Wilms 氏
腱縫合術



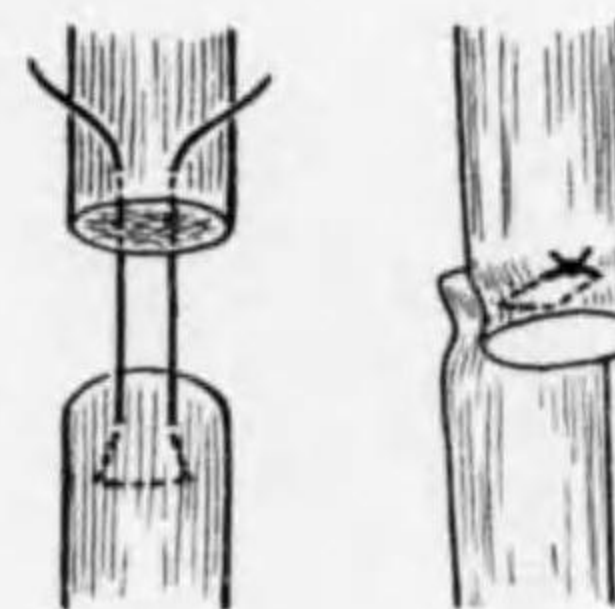
第三百六十五圖
Hans 氏
腱縫合術



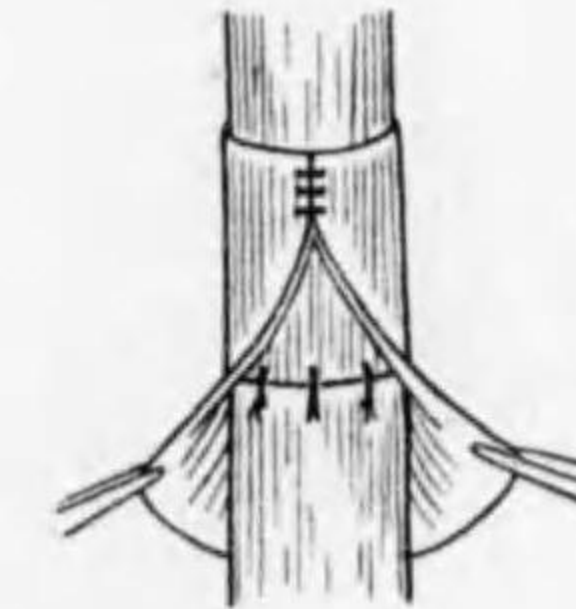
第三百六十六圖
Fust 氏 腱縫合術



第三百六十七圖
腱縫合術側面



第三百六十八圖
Kirschner 氏 腱縫合術



腱縫合ヲ行フニ際シ切斷セラレタル腱ノ發見困難ナルコトアリ。此際ニハエスマルヒ氏帶 (Esmarchsche Binde) ヲ用ヒテ、創面ヲ無血状態トシテ、手掌ヲ以テ中樞ヨリ末梢方向ニ向ツテ漸次壓擦シテ退縮セル腱ノ中樞端ヲ壓出スルカ、或ハ腱ノ走行 (Verlauf) ニ沿ウテ、少シク其側方ニ皮膚切開ヲ行ウテ腱ヲ探索ス。

又々々々々ノ末梢端ヲ探出スルニ困難ナルコトアリ。此際ニハ解剖的位置、機能、腱ノ太サ等ヲ注意シテ定ム。或ハ創面ヲ充分ニ上下ニ擴大シテ探索ス。

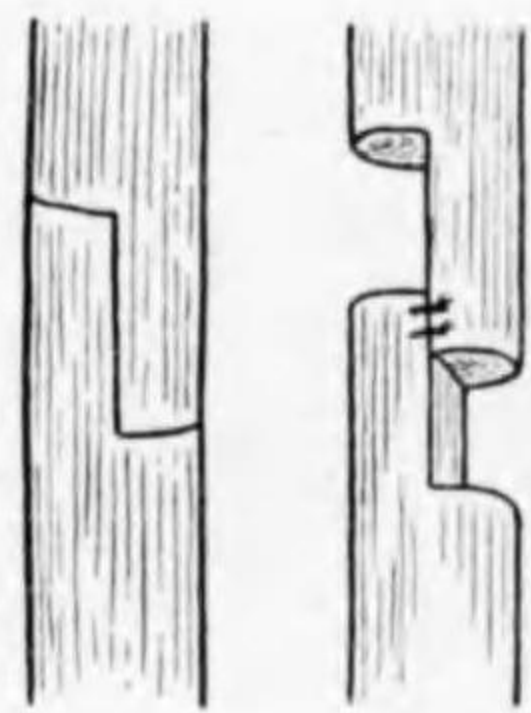
腱ノ手術ニハ特ニ消毒法ヲ嚴重ニ行ハザルベカラズ。腱縫合後ハ腱ノ弛緩位ニ於テ固定繃帶(Fixationsverband)ヲ行フ。又々々々々後 3-4 週ヨリ徐々ニ該部ノ自動的及他動的運動ヲ「マッサージ」ヲ行フ。

2) 腱延長術 (Sehnenverlängerung)。

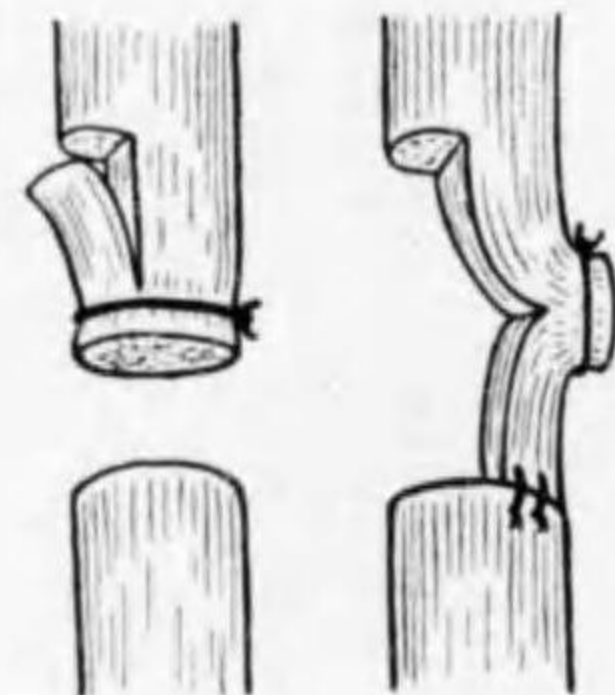
之ニハ a) 腱瓣縫合法 (Sehnenlappennaht) 及 b) 切入延長法 (Verlängerung durch Einschneiden) ノ 2 法アリ (第 369, 370 圖ヲ参照スベシ)。

又々々々々損 (Sehnendefekt) 大ニシテ直接之レヲ縫合シ難キトキハ第 374 圖ノ如クニ筋膜套 (Fascienmantel) ニテ補フ。

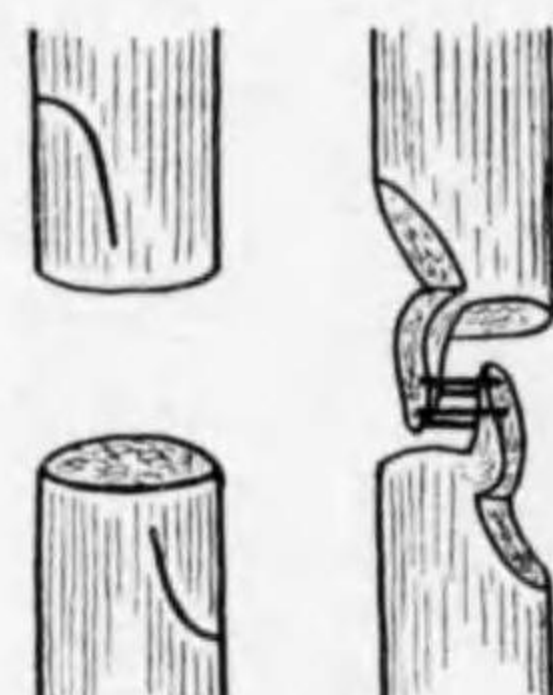
第三百六十九圖
造 瓣 腱 延 長 術



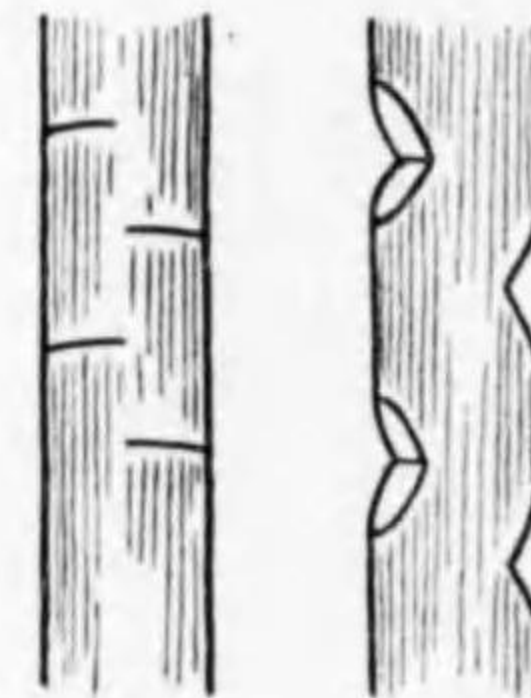
第三百七十圖
切 入 腱 延 長 術



第三百七十一圖
腱 移 植 術



第三百七十二圖
腱 移 植 術 (Balyer)



3) 腱移植術 (Sehnen transplantation)。

筋麻痺 (M.-Lähmung) アル際其運動ヲ代償スル爲ニ隣接セル腱ヲ分裂シテ腱瓣 (Sehnenlappen)

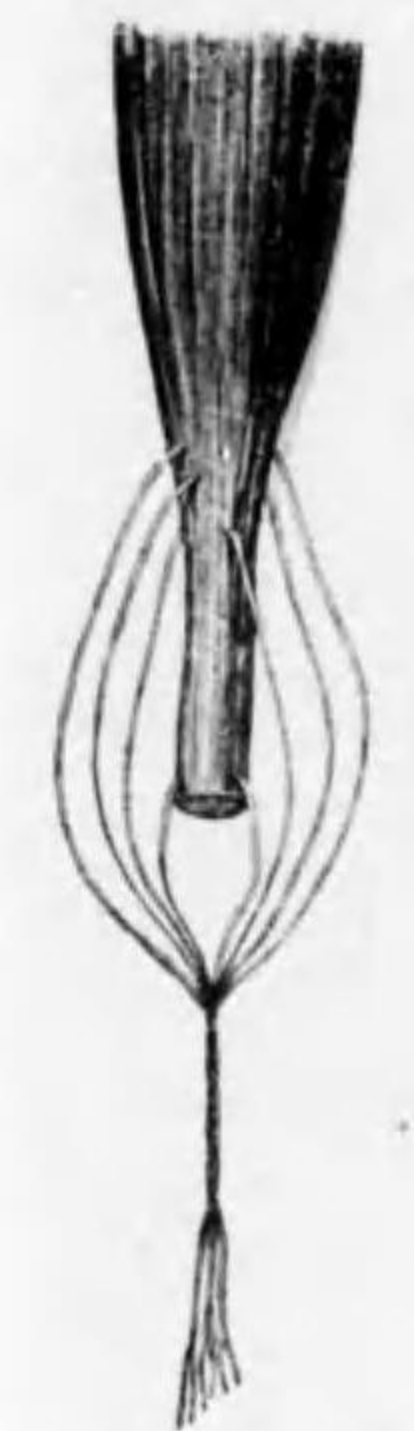ヲ作り他ノ腱ニ縫合スルコトアリ (第 371, 372 圖)。

4) 人工的腱形成術 (Künstliche Sehnenbildung)。

腱ノ缺損大ニシテ之レガ縫合困難ナル場合ニ行ハルルコトアリ、之ニ種々ノ方法アルガ其ノ主ナルモノヲ述ブレバ

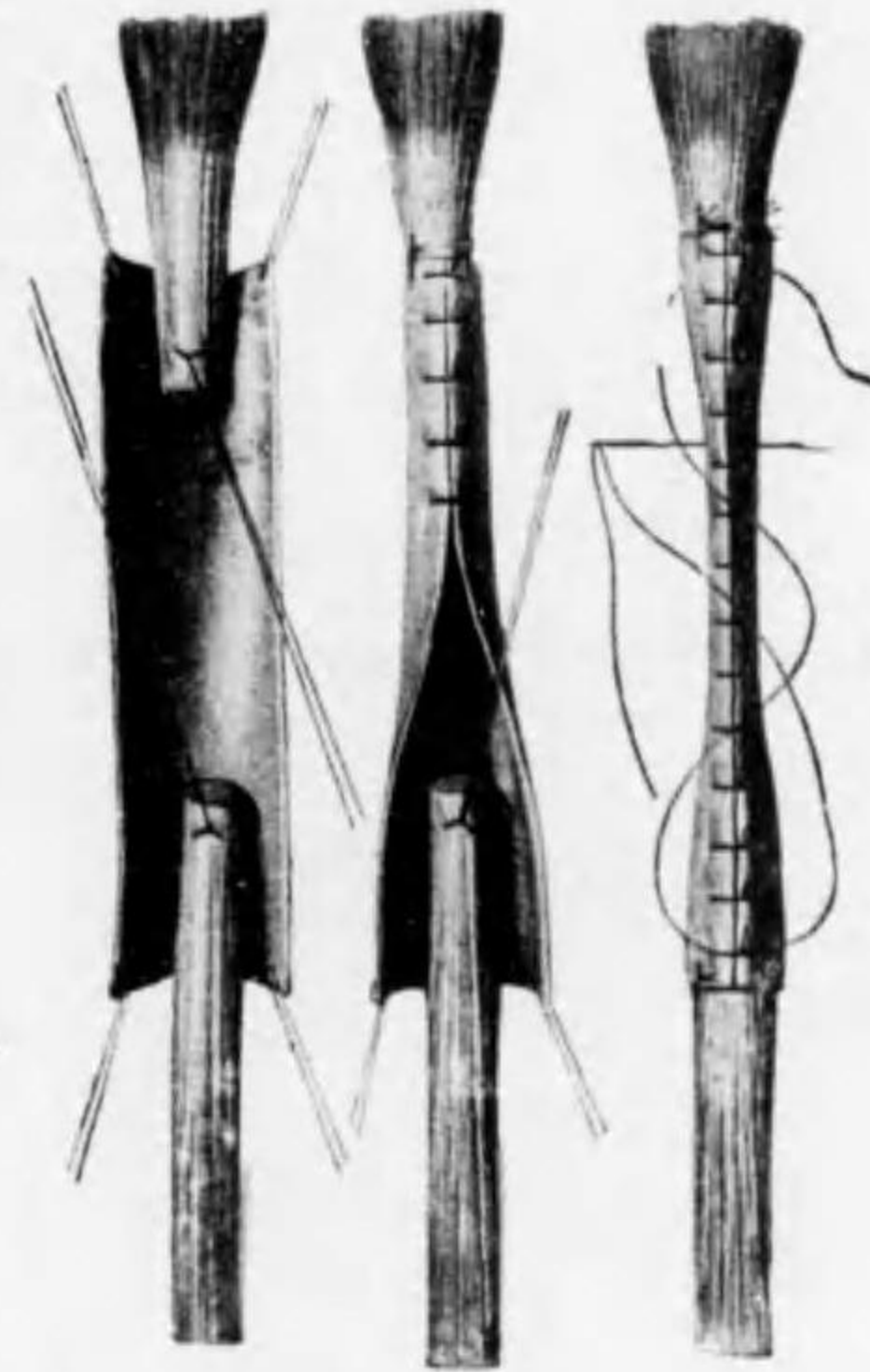
第三百七十三圖

ランゲ氏
絹 絲 腱 形 成 術



第三百七十四圖

キルシュネル氏筋膜移植術



a) 絹絲ニヨル人工的腱形成術 (Künstliche Sehnenbildung aus Seide) (絹絲腱 Seidensehne)。

第 373 圖ニ示スガ如ク筋肉ト腱ノ移行部及ビ腱ノ末端ニ數條ノ太キ縫合絲ヲ通ジ、之ヲ一旦束狀ニ編ミタル後ソノ他端ノ數條ノ縫合絲ヲ末梢ノ腱端又ハ腱ガ骨ニ附着スベキ所ニ縫合ス、此ノ人工的腱形成術ヲ行ヒタル後ハ 6-8 週間安靜トナシタル後徐々ニ運動セシム。人工的腱ヲ作りタル縫合絲ノ間ニハ次第ニ結締織増殖シテ硬固トナリ約 1 年後ニハ縫合絲ヲ去ルモ機能ニ差支ナキニ至ルコト多シ。本法ハ脊髓小兒麻痺 (spinale Kinderlähmung) ノ如キ疾患ニヨリテ筋肉ノ麻痺セル場合ニ健康筋肉ヨリ筋瓣 (M.-Lappen) ヲ作りテ麻痺セル筋肉ノ末梢端ト縫合スルニモ用ヒラ

ルルコトアリ。

b) 自家筋膜移植術 (Autoplastische Fascienverpflanzung)。

腱ノ缺損ヲ補フ爲メニ他部ノ腱ヲ切除シ來リ或ハ他人又ハ動物ノ腱ヲ移植シタリシモ成功セザリキ、併シ Kirschner ノ筋膜移植術 (Fascienverpflanzung) ハ成績相當佳良ナリ。本法ヲ行フニハ腱ノ缺損ヲ充分ニ包被シ得ルダケノ筋膜ヲ大腿ノ前側ノ廣筋膜 (Fascia lata) ヨリ長方形ニ切り取り第 374 圖ノ如クニ兩方ノ腱ノ末端ヲ包ムヤウニシテ之ヲ縫合ス。

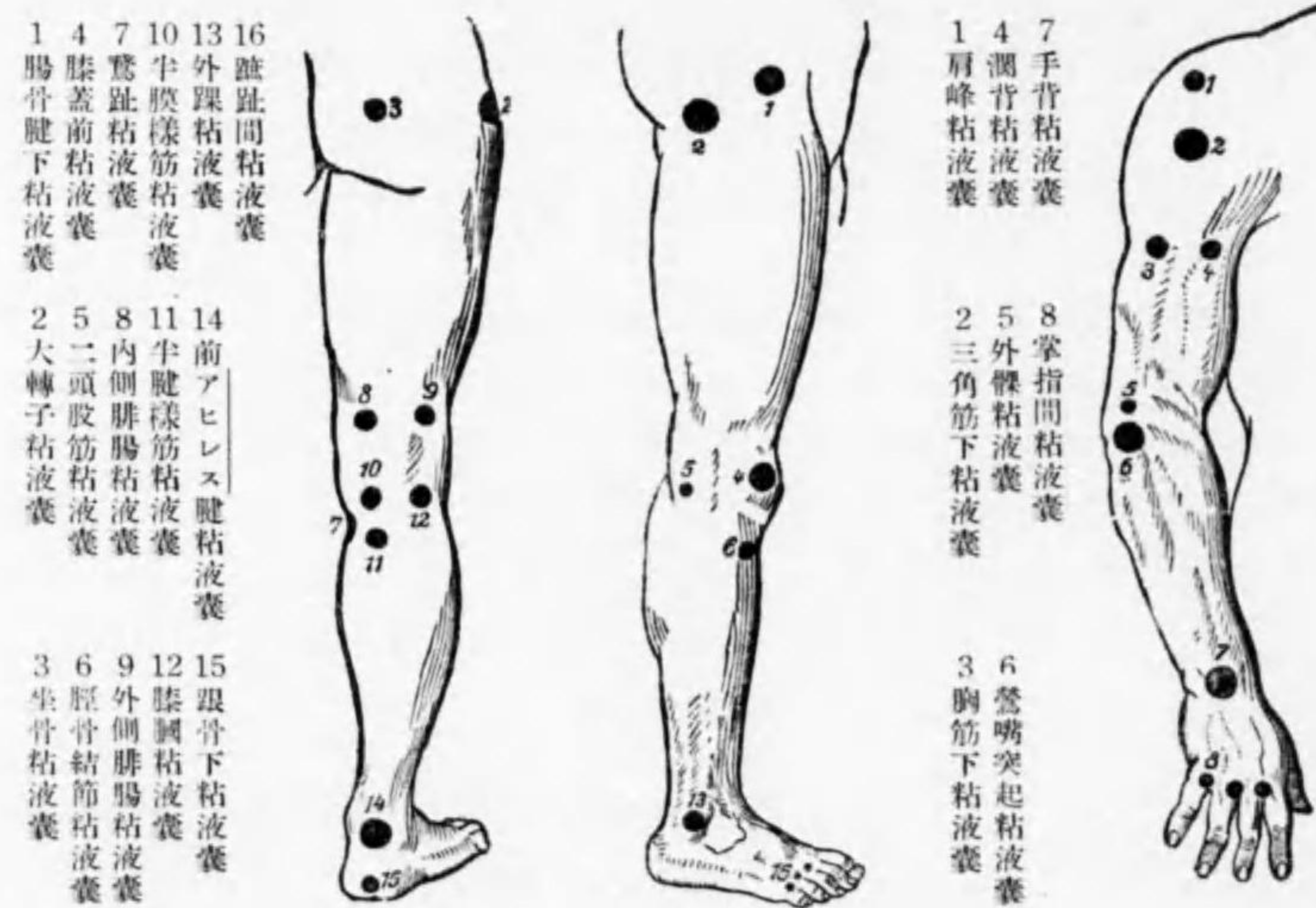
第 十 二 章

粘 液 囊 外 科 Bursa-Chirurgie

I. 偶 發 性 粘 液 囊 Bursa accidentelle

元來粘液囊 (Bursa od. Schleimbeutel) ナルモノハ關節ノ附近ニテ隆起セル骨ノ上ニ筋肉、腱、皮膚等ガ絶エズ接觸移動スル間ニ存スルモノニシテ、之ニヨリテ該部ノ運動ヲ平滑ナラシメントスル自然ノ妙機ニ外ナラズ。從ツテ其部位ハ略ホ一定セルモノナレドモ初生兒ニハ粘液囊ノ發生甚ダ少ク、成長シテ歩行運動スルニ從ツテ其數ヲ増スモノナリ。然ルニ種々ノ動機ニヨリテ生理的ニ粘液囊ノナキ場所ニ新ニ之ヲ生ズルコトアリ。之ヲ偶發性或常數外粘液囊 (Bursa accidentelle s. supernumeräre) ト稱ス。例ヘバ

第 三 百 七 十 五 圖
生 理 的 粘 液 囊 存 在 部 位



- i) 内 驛 馬 足 (Pes equinovarus) 又ハ外 驛 馬 足 (Pes equinovalgus) = 於テ歩行ニ使用スル趾骨 (Metatarsus) ト皮膚ノ間ニ粘液囊ヲ生ズルコトアリ。
- ii) 脊 椎 後 彎 症 (Kyphose) = 際シ、隆起セル棘狀突起 (Processus spinosus) ノ上ニ粘液囊ヲ生ズルコトアリ。
- iii) 陳 舊 性 骨 折 (veraltete Fraktur) = 際シ、皮下ニ隆出セル骨折片 (Fragment) ト皮膚トノ間ニ粘液囊ヲ生ズルコトアリ。
- iv) 同ジク骨折ニ際シ、兩骨折片ノ間ニ假關節 (Pseudoarthrose) ヲ形成シタル際ニモ、其間隙ニ粘液囊ヲ生ズルコト多シ。

II. 粘 液 囊 ノ 外 傷 Verletzungen der Bursa

粘液囊ノ外傷ニ次ノ2種アリ。

a) 開 放 損 傷 或 創 傷 (Offene Verletzung od. Wunde)。

粘液囊ノ存在部ニ創傷深キトキハ粘液囊モ共ニ損傷セラルルコトアリ。ソノ創傷大ナルトキハ直接粘液囊ノ損傷ヲ認メ得ル場合モアレドモ、小ナル場合ニハ不明ナリ。

併シ粘液囊ガ損傷セラルルモ特有ノ症状ナシ。

療法ハ一般ノ創傷療法ト同様ナリ。

b) 皮 下 損 傷 或 挫 傷 (Subkutane Verletzung od. Quetschung)。

前者ニ比シテ多少特殊ノ症状ヲ呈ス。即チ粘液囊ニ挫傷アル時ハ其内部ニ出血ヲ來シ、限局性ノ腫脹ヲ生ジ、少シク疼痛アリ。之ハ次第ニ縮小スルコト多キモ、之ヲ放置スル時ハ慢性粘液囊炎 (Bursitis chronica) ニ移行スルコトアリ。

療法： 初期ニハ安靜及冷電法ヲ行ヒ、後チ「マッサージ」ヲ行ウテ血液ノ吸收ヲ促ス、或ハ穿刺ニヨリテ内容ヲ排除シ壓迫繃帶 (Kompressionsverband) ヲ行フ。

粘 液 囊 炎 ノ 種 類 Arten der Bursitis

A) 急 性 炎。

- 1) 急性漿液性粘液囊炎 (Bursitis serosa acuta)。
- 2) 急性化膿性粘液囊炎 (Bursitis purulenta acuta)。
- 3) 淋毒性粘液囊炎 (Bursitis gonorrhoeica)。

B) 慢性炎。

- 1) 慢性單純性粘液囊炎 (Bursitis chronica simplex)。
- 2) 結核性粘液囊炎 (Bursitis tuberculosa)。
- 3) 梅毒性粘液囊炎 (Bursitis syphilitica)。

粘液囊炎と腱鞘炎との鑑別

	粘液囊炎 (Bursitis)	腱鞘炎 (Tendovaginitis)
發生部位	一定ス、特ニ大ナル關節ノ附近ニアリ (本文参照)、腱ニ關係ナシ。	一定ス、特ニ手腕關節ノ背側ト足背ニ多ク、腱ニ關係アリ。
形 状	多クハ球形或ハ卵圓形。	多クハ長形。
癒 着	皮膚トナク、底部トアリ。	皮膚トナク、腱ト關係アリ。
機能障害	殆ドナシ。	屢々アリ。

其他ノ病状ハ各種類ニヨリテ異ル (本文参照)。

(備考)：慢性ノ軟性ノ粘液囊炎及腱鞘炎ヲ軟性纖維腫 (weiches Fibrom) 等ト共ニ水瘤 (Hygrom) トモ稱セラレタルコトアリ。

III. 急性漿液性粘液囊炎 Bursitis serosa acuta

原因：本症ハ稍稀ナルガ、粘液囊ニ隣接セル傳染創又ハ種々ノ化膿性疾患ニヨリ、粘液囊ニモ炎症ヲ及ボシ、其化膿ヲ來スコトアリ。又タ時トシテハ化膿ヲ起スニ至ラズシテ單ニ急性漿液性炎ヲ起スニ止マルコトアリ。其他粘液囊ノ挫傷後ニ起ルコトモアリ。

症状：粘液囊ノ存在部ニ一致シテ球形又ハ卵圓形ノ限局性ノ腫脹アリ。硬度彈力性軟ニシテ波動ヲ呈ス。

表面平滑ニシテ皮膚トハ癒着ナク、底部トハ密接ノ關係アリ。

屢々表面ノ皮膚ニ發赤、時トシテハ熱感アリ。疼痛ヲ伴ヒ、多少關節ノ機能ヲ障害スルコトアリ。

併シ附近ノ化膿性疾患ニ續發セル場合ニハ、粘液囊炎ノ症状ハ不明ナルコトアリ。

本症ハ時トシテ化膿性ニ移行シ、或ハ慢性炎症トナルコトアリ。

診断：多クハ容易。本症ト鑑別ヲ要スルモノハ關節炎 (Arthritis)、腱鞘炎 (Tendovaginitis)、急性化膿性粘液囊炎 (Bursitis purulenta acuta) 等ナリ。

急性化膿性粘液囊炎トノ區別ハ局所及全身症状ノ一層著シキコトニヨリテ區別セラレ。或ハ試験的穿刺 (Probepunktion) ニヨリテ確定ス。

療法：安靜ヲ守ラシメ、沃丁 (T. jodi) 又ハ「イヒチオール」(Ichthyol) 等ヲ塗布シ、冷巻法ヲ行ヒ、滲出物多キ時ハ穿刺ヲ行フ。

IV. 急性化膿性粘液囊炎 Bursitis purulenta acuta

原因：粘液囊ノ傳染創、特ニ粘液囊内ニ異物ノ入りタル場合或ハ隣接部ノ化膿性疾患例ハバ蜂窩織炎 (Phlegmone)、化膿性骨炎 (eitrige Ostitis)、化膿性關節炎 (Gelenkeiterung) 等ニ因ル。甚稀ニハ血行性傳染ニ因ルコトアリ。

本症ハ特ニ膝蓋前粘液囊 (Bursa praepatellaris)、外踝粘液囊 (Bursa malleoli lateralis) ニ慢性漿液性粘液囊炎 (chronische seröse Bursitis) ノアリタル際ニ化膿菌ノ傳染ヲ起シタル爲メニ來ルコト多シ。

症状：本症ハ急性漿液性粘液囊炎 (Bursitis serosa acuta) ニ類似シ、粘液囊ニ相當シテ突然ニ球形又ハ卵圓形ノ腫脹ヲ生ジ、硬度彈力性軟ニシテ波動アリ。特ニ壓痛著明トナリ、皮膚ニ炎症性發赤及熱感著明ニシテ、屢々周圍ニ蜂窩織炎 (Phlegmone) ヲ伴フ。

全身症状トシテ熱發等アリ。

之ヲ放置スレバ化膿外部ニ自潰シ、又ハ關節内ニ破潰スルコトアリ。

診断：比較的容易。急性化膿性關節炎 (Arthritis purulenta acuta)、急性化膿性腱鞘炎 (Tendovaginitis purulenta acuta)、急性漿液性粘液囊炎 (Bursitis serosa acuta) ト鑑別ヲ要ス (前項参照)。

豫後：不良ナラズ。併シ自然ニ治癒スルコトナキヲ以テ、成ルベク速カニ適當ノ治療法ヲ要ス。

療法：初期ニハ消炎法ヲ行フ。若シ既ニ化膿確實ナル時ハ切開ヲ行ヒテ排膿スベシ。或ハ穿刺ヲ行ヒテ沃度ホルムグリセリン「Jodoformglycerin」等ヲ注入ス。併シ切開ノミニテハ瘻孔ヲ殘シテ治癒セザルコトアルヲ以テ、粘液囊壁ヲ成ルベク切除スルヲ可トス。

V. 淋毒性粘液囊炎 Bursitis gonorrhoeica

本症ハ其稀ニ淋疾ノ合併症トシテアヒレス腱下粘液囊 (Bursa subachillea) ニ發生スルコトアリ。

其症狀ハ急性化膿性粘液囊炎 (Bursitis purulenta acuta) ニ類似セルモ、疼痛特ニ劇烈ニシテ體温ノ上昇ヲ伴フ。

粘液囊ノ内容ハ漿液纖維素性 (serofibrinös) ナルコト多ク、稀ニハ化膿性ナルモ、自潰スルコトナク、多クハ保存的療法ニヨリテ治癒ス。

療法： 安静、消炎法 (特ニ熱療法效アリ)、「ソクチン療法」、「プロントジェル」及其邦製々劑等用ヒラル。切開ヲ要スル場合ハ殆ンドナシ。

VI. 慢性單純性粘液囊炎 Bursitis chronica simplex

原因： 粘液囊内ニ於ケル血液ノ吸收不良ナル場合、或ハ機械的刺戟ガ反復性ニ作用シタル場合、或ハ急性漿液性粘液囊炎 (Bursitis serosa acuta) ヨリ續發スル場合アリ。

本症ハ比較的本邦ニ多キモノナルガ、膝蓋前粘液囊炎 (Bursitis praepatellaris) ハ特ニ下婢等ニ多シ、之ハ床上ノ雜巾掛ケニ因スルモノノ如シ、外踝粘液囊炎 (Bursitis malleoli lateralis) モ婦人ニ多キモノナルガ坐位ノ習慣ガ原因トナルモノノ如シ、又タ鶯嘴突起粘液囊炎 (Bursitis olecrani) モ反復性ノ機械的刺戟ニ因スルモノナリ。

發生部位： 粘液囊ハ身體ノ各所ニ存スレドモ、特ニ大ナル關節ノ附近ノ粘液囊ニ炎症ヲ見ルコト多シ、特ニ屢々見ラルルモノハ膝蓋前粘液囊炎 (Bursitis praepatellaris)、外踝粘液囊炎 (Bursitis malleoli lateralis)、鶯嘴突起粘液囊炎 (Bursitis olecrani) ナリ。又タ膝蓋上粘液囊炎 (Bursitis suprapatellaris) ハ屢々認メラルルモ毎常之ハ膝關節炎 (Gonitis) ニ併發スルモノナリ。其他ノ粘液囊ニハ極メテ稀ナリ。

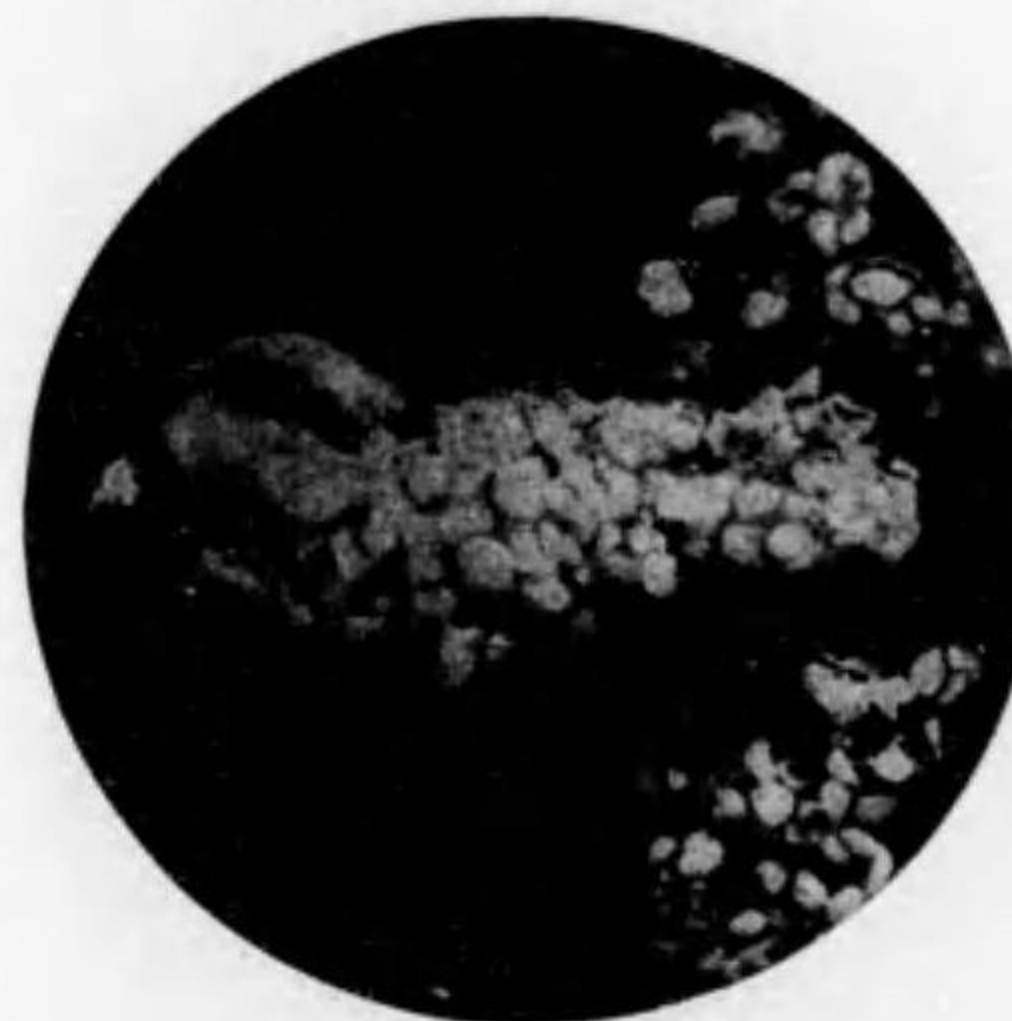
本症ハ多クハ單發性ナルモ、稀ニハ多發性ナルコトアリ。但シ之ハ恐ラク「リョーマチス性」ノモノナルベシト云フ。

病理： 其状態ニヨリテ次ノ3種ヲ分ツ。

1) 慢性漿液性粘液囊炎 (Bursitis serosa chronica)。粘液囊ノ慢性炎症ノ結果、漿液性滲出物 (seröses Exsudat) 著明ナルモノヲ云フ。併シ本症ハ其稀ニシテ、結核性 (tuberkulös) 又ハ微毒性 (syphilitisch) ノモノナルコト多シ。

第三百七十六圖

粘液囊炎ニ見タル多數ノ米粒體
(千葉醫大瀨尾外科教室)



2) 増殖性粘液囊炎 (Bursitis proliferans)。粘液囊壁ニ乳嘴狀 (papillös) 乃至絨毛狀 (zottenartig) ノ増殖盛ニシテ殆ンド腔内ヲ充タシ、滲出物減少ス。屢々是等ノ増殖物ガ粘液囊内ニ遊離シテ、大サ及形狀種々ナル米粒體 (Reiskörperchen od. Corpora oryzoidea) ヲ生ジ、時トシテハ之ニヨリテ殆ド粘液囊ヲ充タスコトアリ。是等ノモノアル時ハ觸診上軟カキ軋聲 (Krepitation) 著明ナリ。

3) 肥厚性粘液囊炎 (Bursitis hypertrophicans)。甚稀ノモノナルガ、大轉子粘液囊 (Bursa trochanterica) ニ見ラルルコトアリ。

粘液囊壁甚シク肥厚シ、或ハ殆ド粘液囊腔ヲ殘セザルコトアリ。

症狀： 自覺的症狀ナキヲ以テ、其發生ヲ知ラズシテ或ハ偶然ニ之ヲ發見シ、或ハ急性刺戟症狀 (akute Reizsymptome) ヲ呈スルニ及ンデ初メテ自覺スルコトアリ。

粘液囊アルベキ場所ニ相當シテ球形又ハ扁平球形又ハ卵圓形ノ腫脹ヲ生ズ。

其大サハ發生部位ニヨリテ異リ、鳩卵大ニ雞卵大ニ林擒大ナリ。

硬度ハ其種類ニヨリテ異リ、漿液性粘液囊炎 (Bursitis serosa) ハ軟性ニシテ波動ヲ有シ、増殖性粘液囊炎 (Bursitis proliferans) ハ軟カナレドモ、注意シテ觸診スルニ軟性軋聲 (weiche Krepitation) ヲ認ム。

肥厚性粘液囊炎 (Bursitis hypertrophicans) ハ硬靱ニシテ、甚シキハ軟骨腫 (Chondrom) ト思ハルルコトアリ。

限界ハ明亮ニシテ、通常皮膚トハ癒着ナク、底部ニ對シテハ移動シ難シ。

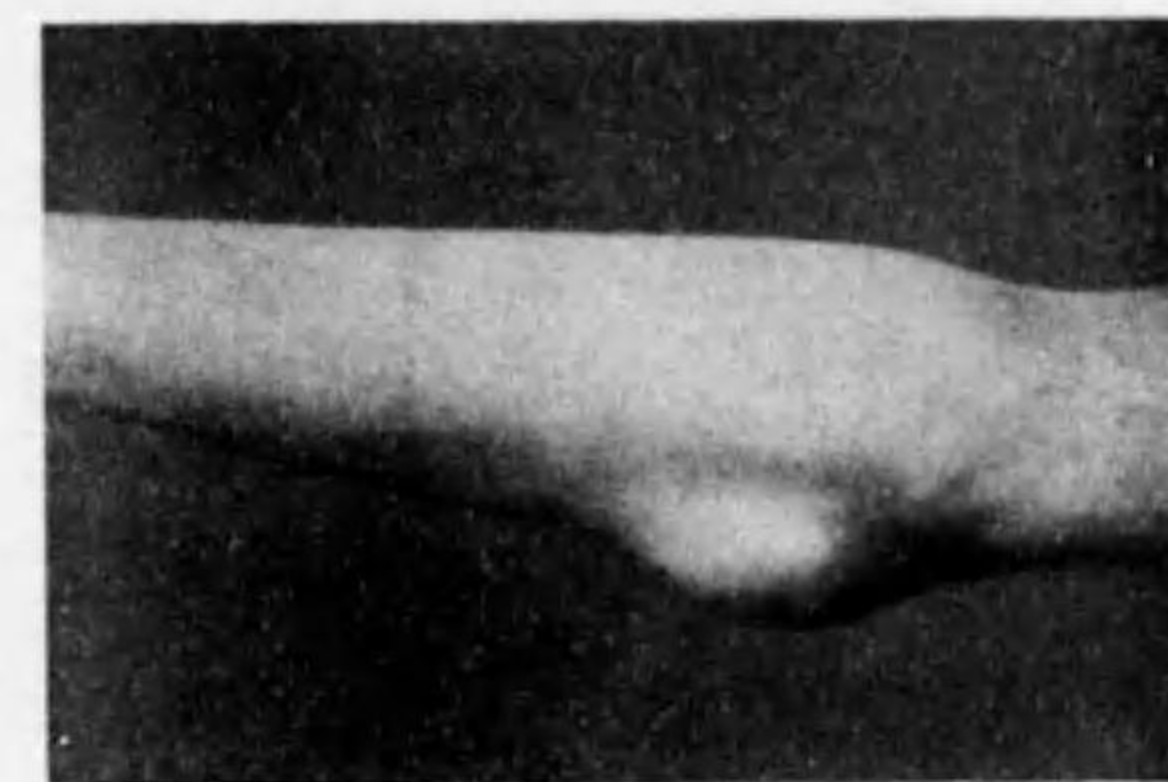
機能障害ハ毎常著明ナラズ。

疼痛ハ多クハ缺如スルモ、化膿ヲ起シタル場合ニハ此限りニアラズ。

合併症： 屢々化膿ヲ續發スルコトアリ、此際ニハ急性化膿性粘液囊炎 (Bursitis puru-

第三百七十七圖

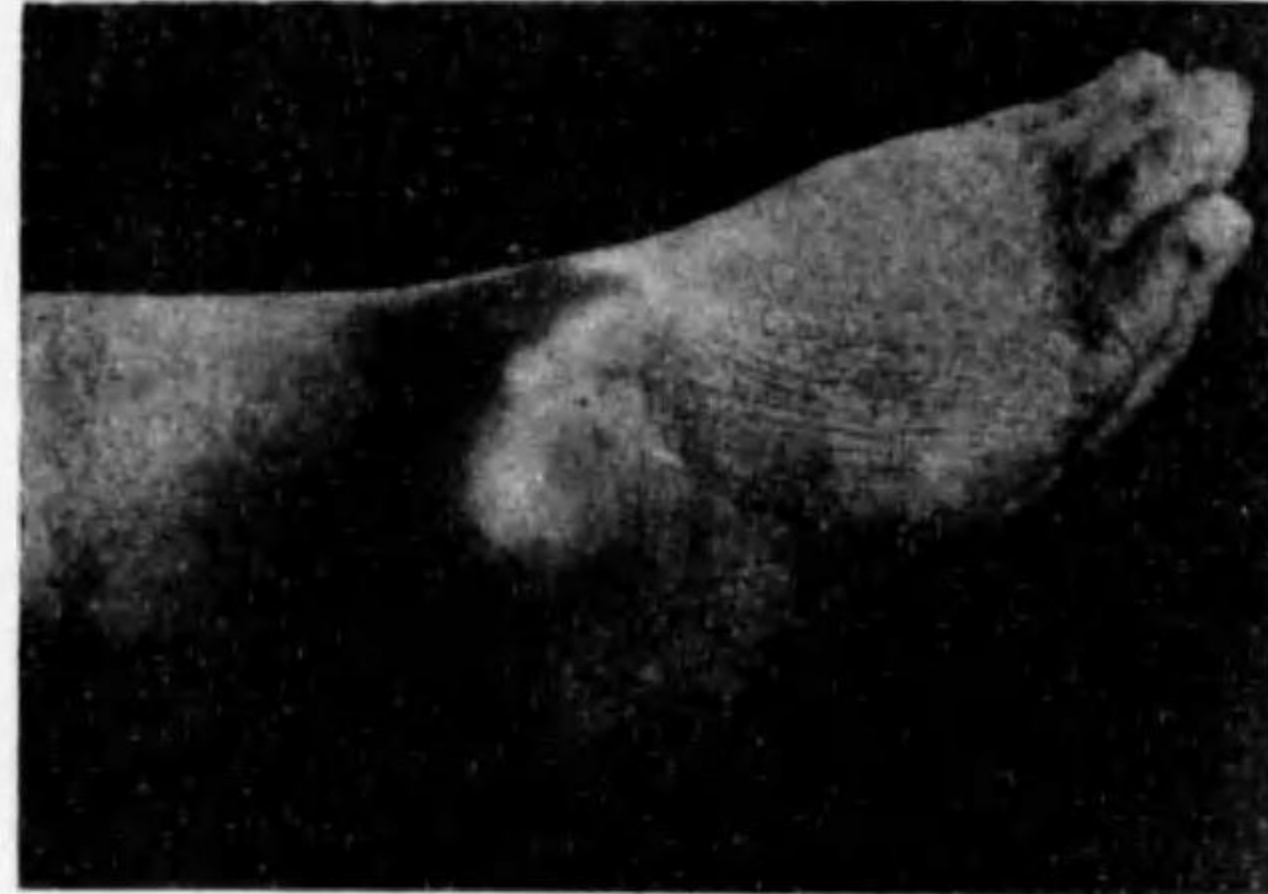鶯嘴突起粘液囊炎 (慶大外科教室)



lenta acuta) ノ症状ヲ呈シ、周囲ニ蜂窩織炎 (Phlegmone) ヲ伴ヒ、疼痛、機能障害著明トナル。時トシテハ自潰シテ瘻孔ヲ殘シ、治癒セザルコトアリ。

第三百七十八圖

右外踝部粘液囊炎 (慶大外科教室)



第三百七十九圖

慢性粘液囊炎



診断: 結核性粘液囊炎 (Bursitis tuberculosa), 微毒性粘液囊炎 (Bursitis syphilitica) ト鑑別ヲ要ス。試験的穿刺 (Probepunktion), 種々ノ補助診断法 (Hilfsdiagnostik) ニヨリテ區別セラル。又タ既往症, 他部ノ變化ヲモ参照スベシ。

其他種々ノ軟性腫瘍 (weiche Geschwülste), 嚢腫 (Zyste) 等トモ鑑別スベシ。

豫後: 生命ニハ關係ナキモ, 自然ニ治癒スルコトナシ。

療法: 漿液性粘液囊炎 (Bursitis serosa) ハ穿刺後「クラウデン」(Clauden) 等ノ注入ヲ行フ。併シ陳舊性ノモノ及ビ其他ノ型ニ於テハ手術的ニ摘出スルヲ可トス。

VII. 結核性粘液囊炎 Bursitis tuberculosa

結核性腱鞘炎 (Tendovaginitis tuberculosa) ト其發生等ヲ同ウスルモ遙カニ稀ナリ。本症ハ膝蓋前粘液囊 (Bursa praepatellaris) 及ビ鷹嘴突起粘液囊 (Bursa olecrani) ニ好發シ、又タ膝蓋上粘液囊 (Bursa suprapatellaris) ハ結核性膝關節炎 (Gonitis tuberculosa) ニ併發スルヲ常トス。

病理及種類: 結核性腱鞘炎ト同様ニ次ノ種類アリ。

1) 漿液性結核性粘液囊炎或水腫型 (Bursitis tuberculosa serosa od. hydropische Form)。初期ニ認メラルモノニシテ、粘液囊ノ内面ニ少數ノ結核結節 (Tuberkelknötchen) 又ハ肉芽組織 (Granulationsgewebe) アリ、相當量ノ漿液、時トシテハ纖維性粘液ヲ有ス。

2) 増殖性結核性粘液囊炎或米粒體水瘤 (Bursitis tuberculosa proliferans od. Reiskörper-Hygom)。纖維素 (Fibrin) ノ沈着セル爲ニ絨毛ノ増殖 (Zotten-Wucherung) 著明トナリ、或ハ米粒體 (Reiskörper) ガ盛シニ増殖セルモノヲ云フ。滲出液ハ時ニヨリテ多少アリ。

3) 萎縮型 (Schrumpfende Form)。粘液囊壁ニ一時結核性肉芽組織 (tuberkulöses Granulationsgewebe) ノ増殖盛ントナルモ、良好ナル場合ニハ次第ニ瘢痕性收縮ヲナスコトアリ。此際ニハ滲出物 (Exsudat) ハ少量ナルカ、或ハ殆ド缺如ス。

以上三者ノ末期ニハ粘液囊ノ周囲ニ慢性浸潤 (chronische Infiltration) ヲ伴フコトアリ。

4) 化膿型 (Eitrige Form)。多クノ場合ニハ結核性肉芽組織 (tuberkulöse Granulationsgewebe) 内ニ次第ニ乾酪變性 (Verkäsung) ヲ起シ、次デ軟化シテ化膿性トナル。此際ニハ粘液囊ノ周囲ノ組織ニモ結核性浸潤 (tuberkulöse Infiltration) ヲ及ボシ、結核性膿ハ粘液囊以外ニ出デテ、寒性膿瘍 (kalter Abszess) 一流注膿瘍 (Senkungsabszess) ヲ形成スルニ至ル。遂ニハ自潰シテ結核性瘻孔 (tuberkulöse Fistel) ヲ遺スコトアリ。

症状及診断: 慢性漿液性粘液囊炎 (chronische seröse Bursitis) ト殆ンド同様ナリ (前項参照)。併シ結核性ノモノハ屢々周囲ニ慢性浸潤 (chronische Infiltration) ヲ伴フ、特ニ化膿型 (eitrige Form) ニ於テハ限界不明トナリ、時トシテハソノ附近ニ寒性膿瘍 (kalter Abszess) 等ヲ形成ス。併シ初期ニハ鑑別困難ニシテ暫時經過ヲ觀察スルヲ要スルコトアリ、其他年齡, 全身狀態, 試験的穿刺 (特ニ漿液型又ハ化膿型ニ於テ) 等ニヨリテ區別セラル。

微毒性ノモノトハ年齡, ワ氏反應, 驅微法等ニヨリテ區別セラル。

豫後: 手術ニヨリテ容易ニ摘出シ得ルヲ以テ豫後良好ナルガ、肺等ニ合併症アル時ハ注意ヲ要ス。

療法: 穿刺後 10% 沃度ホルムグリセリン (Jodoformglycerin) ノ注入ヲ行フ、或ハ手術ニヨリテ摘出ス。X線療法モ行ハル。

VIII. 微毒性粘液囊炎 Bursitis syphilitica

微毒ノ第二及第三期ニ膝蓋前粘液囊 (Bursa praepatellaris), 鷹嘴突起粘液囊 (Bursa olecrani) 等ガ侵サルコトアリ。併シ一般ニ其稀ナリ。其症状ハ前二者ニ類似ス。

診断ヲ確定スルニハワ氏反應, 驅微療法ニヨラザルベカラズ。

IX. 粘液囊ノ腫瘍 Geschwülste der Bursa

其稀ニ纖維腫 (Fibrom), 肉腫 (Sarkom) 等ノ發生シタル報告アリ。

第十三章

骨 外 科 Knochen-Chirurgie

I. 骨ノ皮下損傷(挫傷) Subkutane Verletzung
(Kontusion od. Quetschung) der Knochen

原因&病理: 多クハ表在性ノ骨ニ強刺ナル鈍力ガ作用シタル爲ニ起ル。此際ニハ骨質ノミナラズ、皮膚、皮下、骨膜等モ挫傷セラルルコト多シ。

骨膜ガ挫傷セラルル時ハ骨膜ニ出血ヲ來シ、特ニ骨膜下血腫(subperiostales Haematom)ヲ作ルコト多シ。初生兒ニ來ル所ノ頭蓋血腫(Kephalohaematom)ハ分娩ニ際シテ産道(Geburtsweg)ニヨリテ頭蓋骨(Schädelknochen)ノ挫傷セラレタル爲ニ起ルモノナリ。

其他外傷ノ爲ニ耳翼(Ohrmuschel)ノ軟骨ト軟骨膜(Perichondrium)トノ間ニ出血ヲ來シ、外耳血腫(Otohaematom)ヲ作ルコトアリ。之レハ屢々本邦ノ力士ニ認メラル。

症状&経過: 本症ハ特ニ頭蓋骨(Schädelknochen)ニ多キモノナルガ、骨ノ挫傷ニ於ケル主ナル變化ハ骨膜下血腫(subperiostales Haematom)ナリ。此血腫ノ大サハ各場合ニヨリテ異リ、時トシテハ甚ダ巨大ナルモノヲ見ルコトアリ。輕度ナルハ扁平腫脹(flache Anschwellung)ニ留マル。

初メハ軟性ニシテ波動ヲ呈シ、日ヲ經ルニ從ツテ表面ノ皮膚ニ出血ニヨル着色ヲ呈シ、多少ノ壓痛アリ。

溢出セル血液ハ次第ニ吸收セラルルコト多キモ、時トシテハ流動性ニシテ、長ク其儘殘留スルコトアリ。

骨ノ上ニ血腫永ク殘留スル時ハ其周圍ニ骨膜ノ増殖ヲ來シ、輪狀硬結(ringförmige Induration)ヲ觸ル、之ガ爲ニ頭部ニ於テハ陥沒骨折(Depressionsfraktur)ト誤ラルルコトアリ。或ハ剝離シタル骨膜ニ骨新生ヲ來シ菲薄ナル骨殼(dünne Knochenschale)ニ變ズルコトアリ。

其他高度ノ挫傷ニ於テハ骨髓(Knochenmark)ノ中ニモ出血スルコトアリ。

又タ時トシテハ挫傷セラレタル所ニ血行性ニ細菌ガ傳染シテ、化膿性骨炎(eitrige Ostitis)ヲ起シ、或ハ骨結核(Knochtuberkulose)ヲ發生スルコトアリ。但シ之レハ特ニ小兒ニ多ク認メラル。

豫後: 不良ナラズ。

診断: 多クハ容易ナルモ、i) 單純ノ挫傷(einfache Kontusion)トハ腫脹、疼痛稍著明ニシテ腫脹ノ治癒遅キコトニヨリテ區別セラル、又タ本症ハ表在性ノ骨ニ來ルヲ常トス。

ii) 不全骨折(unvollständige Fraktur)トハ限局性疼痛、腫脹ノ程度ニヨリテ區別セラレ、診断困難ナル場合ニハX線検査ニヨラザルベカラズ。

療法: 初期ニハ安靜、冷罌法、氷嚢ヲ用ヒテ出血ノ制止ニカメ、2-3日後ヨリ溫罌法、輕キ「マッサージ」ヲ行ヒ、血液ノ吸收ヲ促ス。

尙ホ血液ノ吸收不良ナル時ハ穿刺又ハ小切開ニヨリ之ヲ排出ス。

II. 骨ノ開放損傷(創傷)

Offene Verletzung (Wunde) der Knochen

原因: 骨折(Fraktur)中、開放性骨折(offene Fraktur)ハ骨創(Knochenwunde)ノ一種ナルモ、普通單ニ骨創(Knochenwunde)ト云ヘバ骨折ノ意ニアラズシテ、切創(Schnittwunde)、刺創(Stichwunde)、銃創(Schusswunde)、彈片創(Sprenggeschoss-wunde)等ニヨル骨ノ開放性創傷ニシテ、一部ハ開放性不全骨折(offene unvollständige Fraktur)ニ相當ス。

症状: 以上ノ原因ニヨリテ骨ノ一部又ハ全部ニ亘リ、裂隙(Riss)又ハ小缺損(kleiner Defekt)ヲ生ジ、手指等ニ於テハ全ク切斷セラルルコトアリ。

骨創アル時ハ軟部ノミノ創傷ニ比シテ出血多シ。骨ノ創傷ハ直接目撃シ得ルコトアレドモ、時トシテハ不明ナリ。屢々化膿シテ化膿性骨炎(eitrige Ostitis)ヲ起ス。

療法: 一般ノ創傷療法ニ準ズ。

骨創大ナル場合ニハ骨折ノ療法ヲ參考トナスベシ。

III. 骨折 Fraktur od. Knochenbruch

骨折トハ外傷ニ因リテ骨ノ一部(不全骨折)又ハ全部(全骨折)ノ連絡ヲ斷タレタルモノヲ云フ。

原因: 骨折ハ屢々見ラレルモノナルガ、殊ニ壯年ノ男子ニ多ク、小兒及婦人ニハ少シ、是レ外傷ニ接スル機會少ク、且ツ後者ノ骨ハ弾力性(Elastizität)ニ富ムヲ以テナリ。老人ニ於テハ骨折ノ動機少キモ、骨ハ至ツテ脆弱(porös)ナルヲ以テ、輕度ノ動機ニヨリテモ骨折ヲ來タスコトアリ。

種類: 骨折ニハ a) 外傷性骨折(traumatische Fraktur) ト b) 病的骨折(pathologische Fraktur) ノ 2 種アルガ、單ニ骨折ト云ヘバ外傷性骨折ヲ意味ス。以下主トシテ後者ニ就キテ述ブベシ。

A) **外力ノ作用方法(Wirkungsweise des Traumas)**ニヨリテ、先ツ 2 種ニ大別ス。

1) **直達骨折(Direkte Fraktur)**。強刺ナル壓迫、打撲、衝突、墜落、銃創、彈片創、轢過等ノ直達外力ノ作用ニヨリテ起ルモノヲ云フ。此際ニハ屢々皮膚ノ損傷ヲモ伴ヒ、骨折型モ複雑ナルコト多シ。

2) **介達骨折(Indirekte Fraktur)**。外力ノ作用シタル部位ヨリ隔リタル所ニ起ル骨折ヲ云フ。之レニハ次記ノ如ク種々ノ發生機轉アリ。

又タ稀ニハ自己ノ筋力(M.-Kraft)ニヨリテ骨折ヲ起スコトアリ。之レモ此部ニ屬ス。

B) **骨折ノ發生機轉(Entstehungsmechanismus d. Fraktur)**ニヨリテ、

1) **壓迫骨折(Druckfraktur od. Kompressionsfraktur)**。之レハ直達骨折(direkte Fraktur) 竝ニ介達骨折(indirekte Fraktur)ニヨリテ起ル。骨ガ強刺ナル壓迫ヲ受クル時ハ骨折ヲ起スコトアリ。長管狀骨(lange Röhrenknochen)ニ於テハ其骨幹(Knochenstamm)ハ強剛ナル爲メ變化ヲ起スコトナキモ、骨端(Knochenende)ハ抵抗少キ爲メ、海綿樣骨質部(cavernöser Knochen)ニ於テ骨折ヲ起シ、骨幹ガ恰モ骨端ニ嵌入シタル如キ狀ヲ呈ス。其度甚シキハ骨端殆ト全ク破潰セララルコトアリ。其他墜落シテ腰部ヲ打チタル爲メ骨盤骨(Beckenknochen)ニ壓迫骨折ヲ起シ、大轉子(Trochanter major)ヲ打チタル爲メ大腿骨骨頭(Femurkopf)ニ壓迫骨折ヲ起スコトアリ。又タ頭蓋骨(Schädelknochen)ニ於テハ骨片陥没シテ陥没骨折(Depressionsfraktur)トナルコトアリ。

2) **破碎骨折(Splitterfraktur)**。種々ノ強刺ナル外力、特ニ機械傷(Maschinenver-

letzung), 銃傷(Schussverletzung), 彈片傷(Sprenggeschossverletzung)等ガ骨ノ一部分ニ作用セルタメニ起ルモノニシテ、之レガ爲メニ多數ノ破裂骨片(Knochensplitter)ヲ生ズ。之レハ肩胛骨(Skapula), 頭蓋骨(Schädelknochen), 長管狀骨(lange Röhrenknochen)等大ナル骨ニ多シ。

ナホ銃傷(Schussverletzung), 彈片傷(Sprenggeschossverletzung)ニ於テハ a) コノ破碎骨折(Splitterbruch)ノミナラズ、ソノ輕重或ハ作用狀態ニヨリテ b) 骨裂傷(Knochenfissuren), c) 穿孔骨折(Lochbruch), d) 蝴蝶骨折(Schmetterlingsbruch), e) 橫骨折(Querbruch), f) 斜骨折(Schrägbruch)等ノ骨折型ヲ見ルコトアリ。

3) **截斷骨折(Abscher- od. Schubfraktur)**。鋏ヲ以テ物ヲ剪斷(abscheren)セルガ如ク二ツノ力ガ互ニ平行ニ相反スル方向ヨリ作用セル爲メニ起ルモノニシテ、其ニ力ノ接スル部ニ於テ骨折ヲ起ス。之レハ大腿頸部骨折(Schenkelhalsfraktur)ニ認メララルコトアリ。

4) **屈曲骨折(Biegungsfraktur)**。骨ガ其弾力性限界(Elastizitätsgrenze)ヲ越エテ屈曲セラレタル爲メニ起ル。例ヘバ骨ガ二點ニ於テ支持セラレ橋狀ヲナシタル際ニ、其上ニ打撃、強壓等ヲ受クレバ此種ノ骨折ヲ生ズ。又タ骨ガ上下兩方ヨリ強ク壓迫セラレタル際、生理的ニ存シタル彎曲ガ其過重ニ堪ヘズシテ屈曲骨折ヲ起スコトアリ。例ヘバ脛骨(Tibia)ニ骨折ヲ起シタル際、強ヒテ直立スル時ハ、尙ホ殘存セル腓骨(Fibula)ガ體重ニ堪ヘズシテ甚シク屈曲シテ、遂ニ骨折ヲ起スコトアリ。

屈折骨折(Abknickungsfraktur)モ略ボ同様ナルガ骨ノ一端ヲ固定シテ他端ヲ強ク屈折セル爲メニ起ルモノヲ云フ。

5) **捻換骨折(Torsionsfraktur)**。外力ニヨル骨ノ捻換(Torsion)ガ其弾力性限界(Elastizitätsgrenze)ヲ越エタル場合ニ起ル、例ヘバ足部、下腿ガ固定セラレタル儘、上體廻轉セラレテ倒レタル爲メ大腿ニ骨折ヲ起シ、或ハ強ク手ヲ捻ラレタル爲メ尺骨(Ulna), 橈骨(Radius)ノ骨折ヲ起スコトアリ。捻換ニ於テハ骨折線螺旋狀(spiralig)ヲナスコト特有ニシテ、外傷ガ骨ヲ右旋スレバ、骨折線モ右旋ス。

6) **破裂骨折(Berstungsfraktur)**。頭蓋骨、肋骨、骨盤骨等輪狀ヲナセル骨ニ強刺ナル壓迫ガ作用スル時ハ、其外力ノ作用シタル反對ノ方向ニ於テ骨ガ折破スルコトアリ。

7) **駭裂骨折(Rissbruch)**。捻挫(Distorsion)又ハ筋肉ノ急刺ナル收縮ニヨリテ起

ルモノニシテ、腱又ハ筋肉ノ附着部 (Ansatzstelle) = 於テ骨ガ断裂 (zerreißen) スルコトアリ。之ハ膝蓋骨 (Patella), 鷹嘴突起 (Olecranon) 等ニ時々認メラル。

C) 皮膚ノ損傷ノ有無ニヨリテ a) 開放骨折 (offene Fraktur), b) 皮下骨折 (subkutane od. geschlossene Fraktur) ヲ分ツ。

a) 開放骨折 (offene Fraktur) トハ皮膚ノ損傷ト共ニ骨折ノアルモノヲ云ヒ、複雑骨折 (komplizierte Fraktur) = 屬ス、併シ此際皮膚以外ニ他ノ組織ヲ損傷セルコトト然ラザル場合トアリ。又タ初メ皮下骨折ニテモ骨折端 (Frakturende) 尖銳 (spitzig) ナルトキハ二次的ニ内部ヨリ軟部ヲ穿破シテ開放骨折トナルコトアリ、之ヲ穿破骨折 (Durchstechungsfraktur od. Durchspießungsfraktur) ト云フ。

b) 皮下骨折 (subkutane Fraktur) トハ皮膚ヲ損傷セズシテ皮下ニテ骨折ヲ來シタルモノヲ云フ。

D) 骨折以外ノ損傷ノ有無ニヨリ、

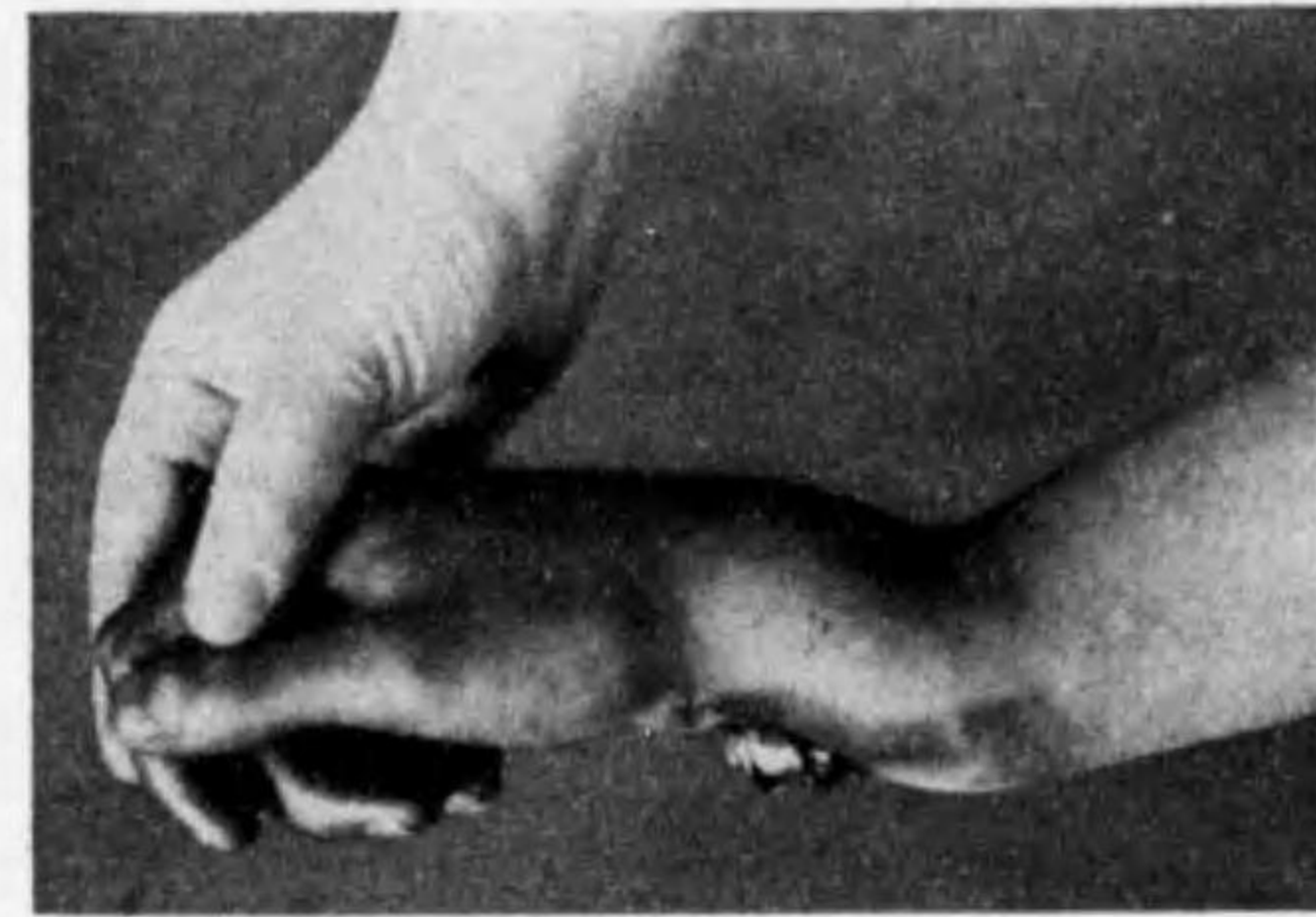a) 單純骨折 (einfache Fraktur) ト

b) 複雑骨折 (komplizierte Fraktur) トヲ分ツ。

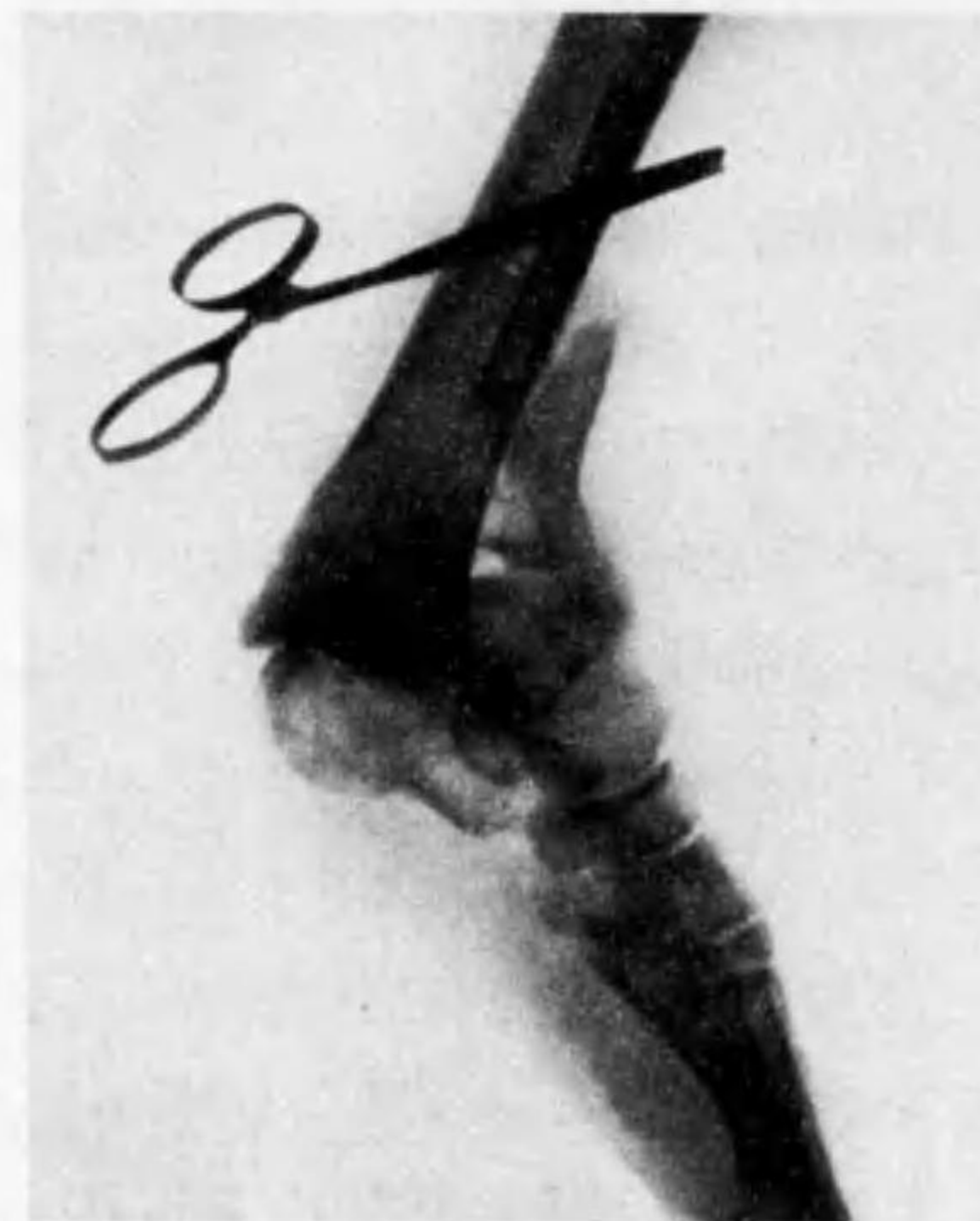複雑骨折 (komplizierte Fraktur) トハ骨折ト共ニ皮膚、大血管、神経、内臓器等ヲ損傷セルモノヲ云フ。開放骨折 (offene Fraktur) モ此部ニ屬ス。

其他骨折ニシテ脱臼ヲ兼ヌルコトアレ

第三百八十圖
開放性脱臼骨折 (慶大外科教室)



第三百八十一圖
大腿複雑骨折 X-線像 (開放性骨折兼動脈損傷ニテ動脈損傷部ヲコッヘル氏動脈鉗子ニテ鉗止セル儘撮影ス) (慶大整形外科教室)



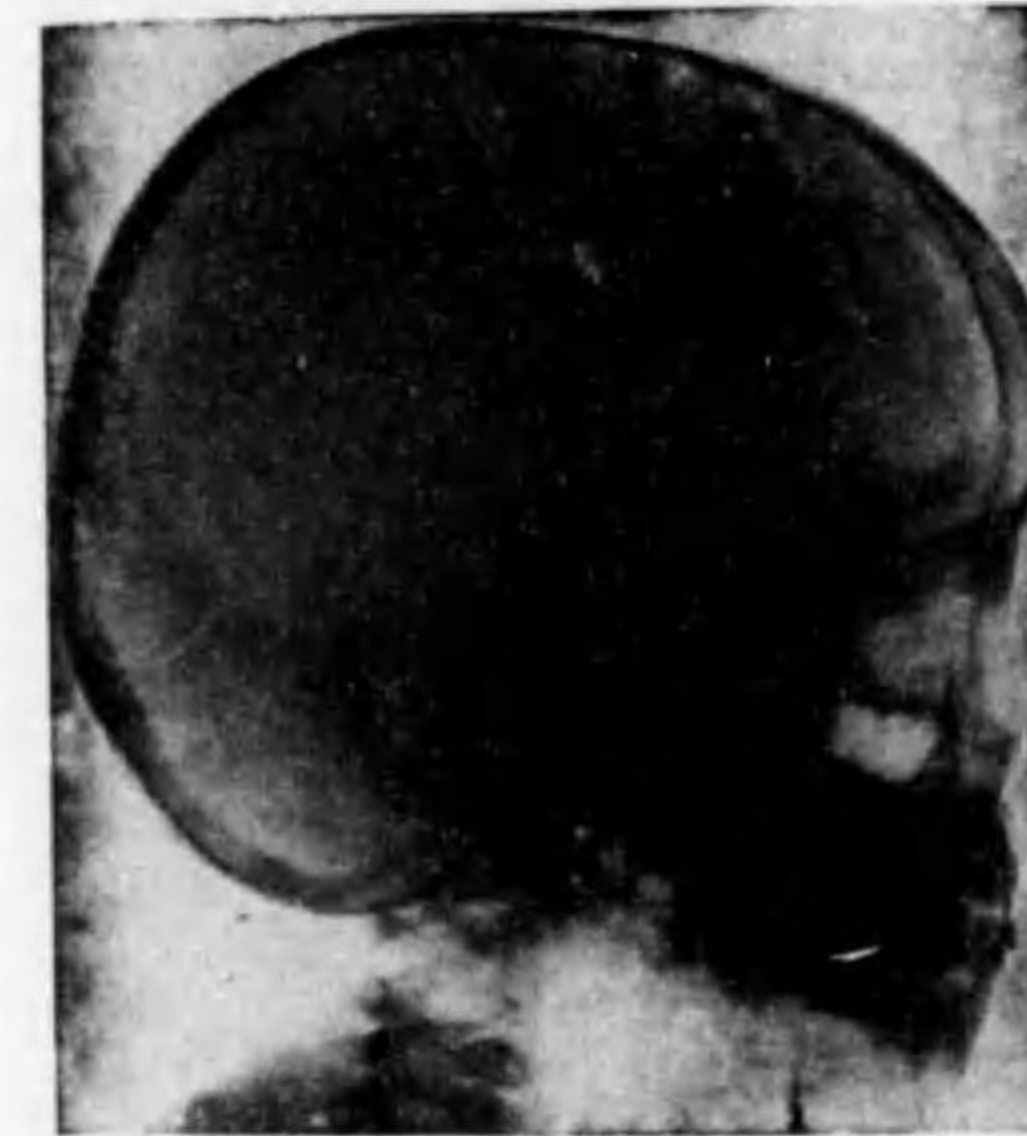バ、之ヲ脱臼骨折 (Luxationsfraktur) ト稱ス。

E) 骨折ノ數 (Zahl) = ヨリテ次ノ區別アリ。

a) 單發骨折 (einzeln Fraktur)。1 箇所ノミニ骨折アルモノヲ云フ。

b) 多發骨折 (multiple Fraktur)。肋骨 (Rippe), 鎖骨 (Clavicula), 顎骨 (Kiefer), 骨盤 (Becken), 前膊 (Vorderarm), 下腿 (Unterschinkel), 手 (Hand), 足 (Fuss) 等ニ於テハ屢々 2 箇所以上ノ骨折ヲ見ルコトアリ。

第三百八十二圖
男兒ノ頭蓋骨破裂骨折 (慶大外科教室)



F) 骨折型 (Frakturformen) = ヨリテ種々ノ區別アリ。

a) 全骨折 (Vollständige Fraktur)。

i) 横骨折 (Querbruch)。膝蓋骨 (Patella) ノ骨折ニ屢々認メラル、時トシテ長管狀骨 (lange Röhrenknochen) = モ認メラル。

ii) 縦骨折 (Längsbruch)。一般ニ少ナシ。

iii) 斜骨折 (Schrägbruch)。四肢其他ノ骨ニ最モ多シ。

iv) 螺旋狀骨折 (Spiralbruch)。長管狀骨 (lange Röhrenknochen) ノ捻挫骨折 (Torsionsfraktur) = ヨリテ起ル。

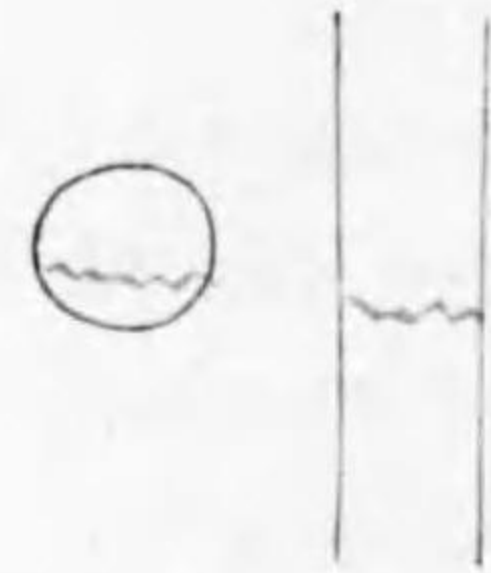
v) 蝴蝶骨折 (Schmetterlingsbruch)。長管狀骨 (lange Röhrenknochen) ノ銃創骨折 (Schussfraktur), 彈片骨折 (Sprenggeschossfraktur) = 認メラルルモノニシテ第 387 圖ノ如キ特有ノ骨折線ヲ呈シ、外力ノ作用シタル反對ノ方向ニ於テ骨折線 (Frakturlinie) ノ擴ガリ大ナリ。

vi) T 字狀骨折 (T-förmiger Bruch)。長管狀骨ノ骨端ノ骨折ニ際シテ認メラルルコトアリ。

vii) Y 字狀骨折 (Y-förmiger Bruch)。同上。

viii) 破碎及粉碎骨折 (Splitter- u. Zertrümmerungsbruch)。種々ノ強制ナル直達外力特ニ銃創骨折, 彈片骨折 = ヨル。數多ノ骨片 (Fragment) ヲ作ル、特ニ骨片小ナルヲ粉碎骨折 (Zertrümmerungsbruch) ト云フ。

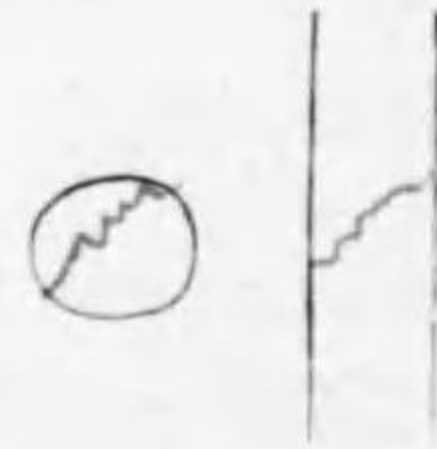第三百八十三圖
横骨折



第三百八十四圖
縦骨折



第三百八十五圖
斜骨折



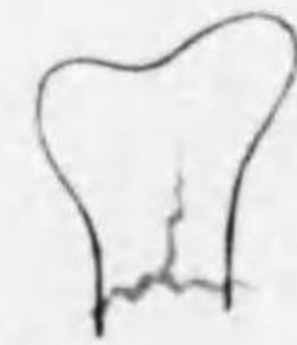第三百八十六圖
螺旋狀骨折



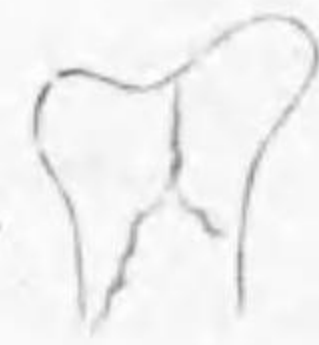第三百八十七圖
蝴蝶骨折



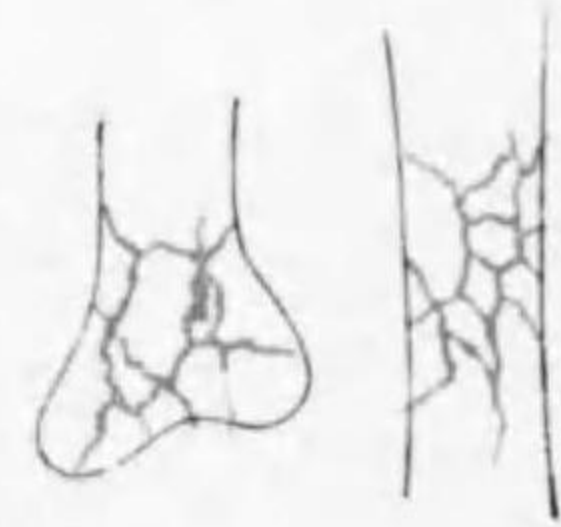第三百八十八圖
T字狀骨折



第三百八十九圖
Y字狀骨折



第三百九十圖
粉碎骨折



第三百九十一圖
陥没骨折



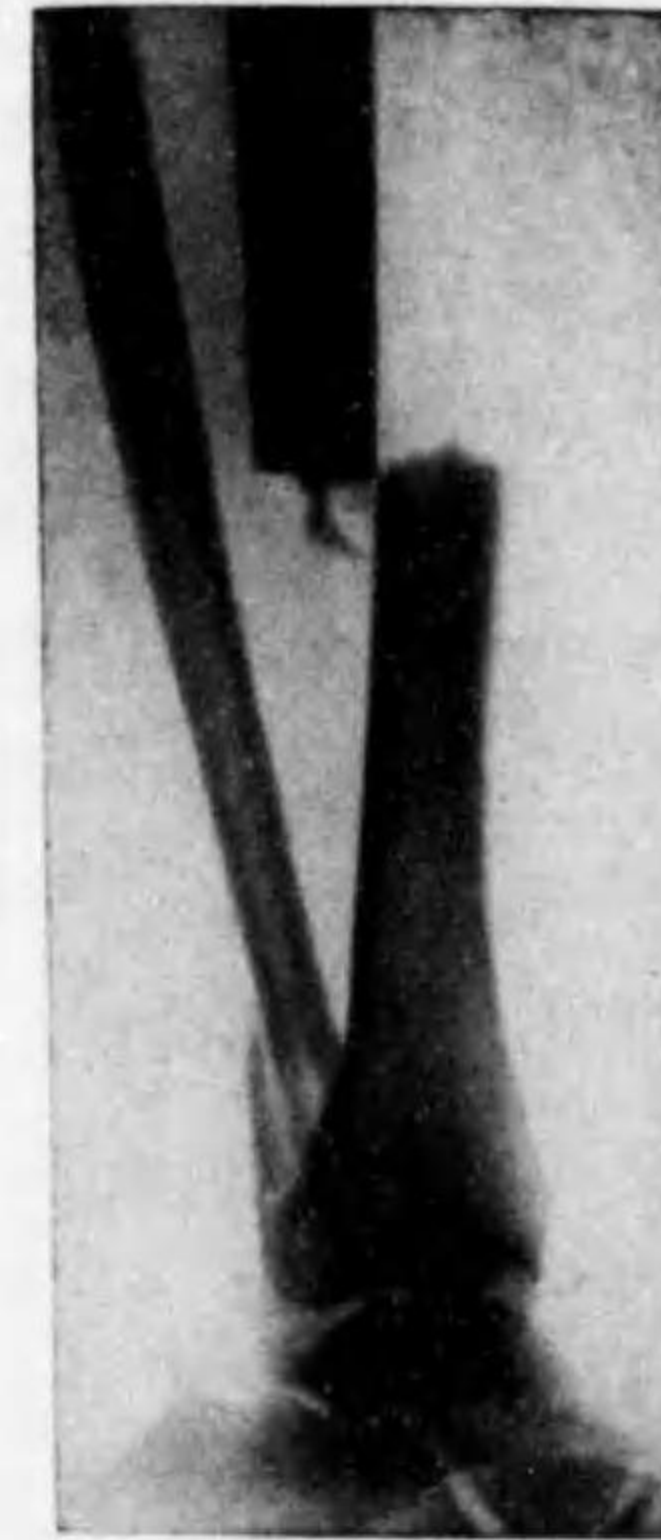
ix) 陥没骨折 (Depressionsbruch)。頭蓋骨ノ骨折ニ際シ、ソノ一部ノ陥没セルモノヲ云フ。

x) 骨端線離解 (Epiphysentrennung)。骨折ト同様ノ動機ニテ若年者ノ骨端ニ近キ骨端線 (Epiphysenlinie) ニテ離解 (trennen) スルモノヲ云フ (第 437 頁参照)。

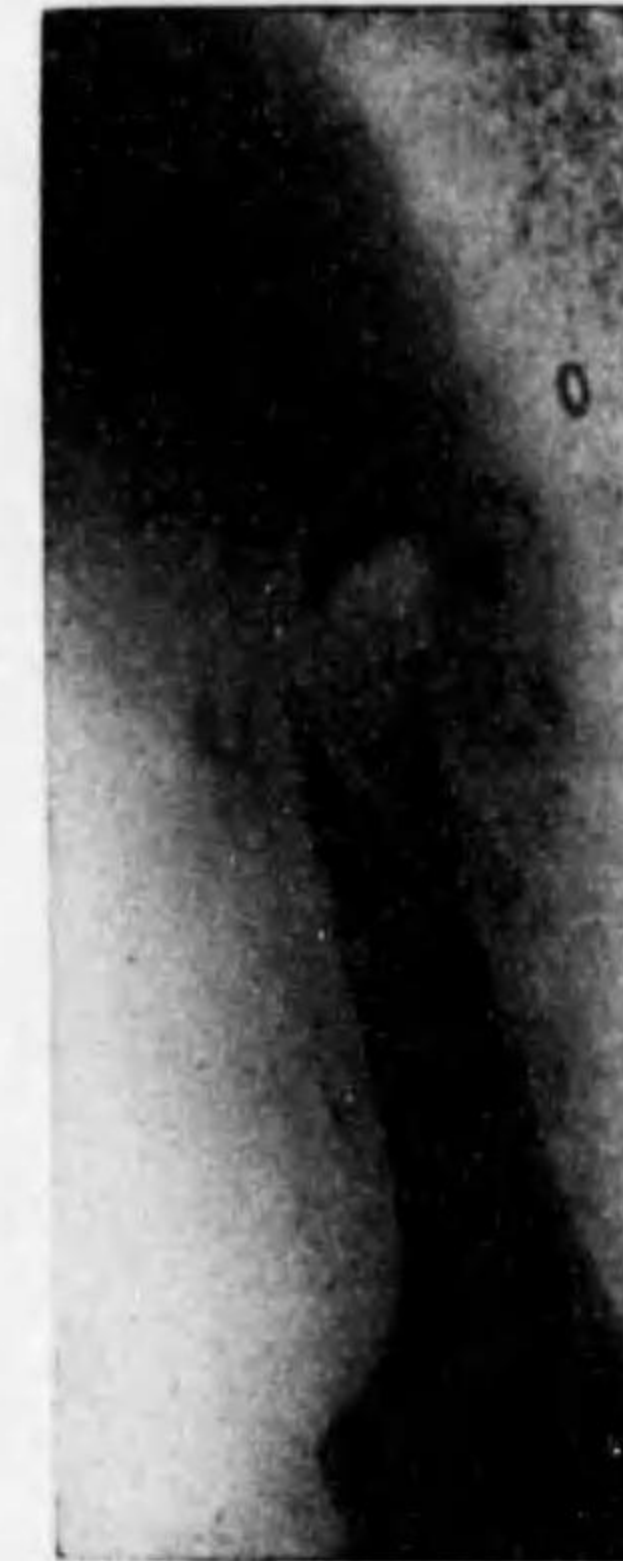b) 不全骨折 (Unvollständige Fraktur)。

xi) 骨屈折 (Infraktion)。四肢ノ骨ニ多シ。

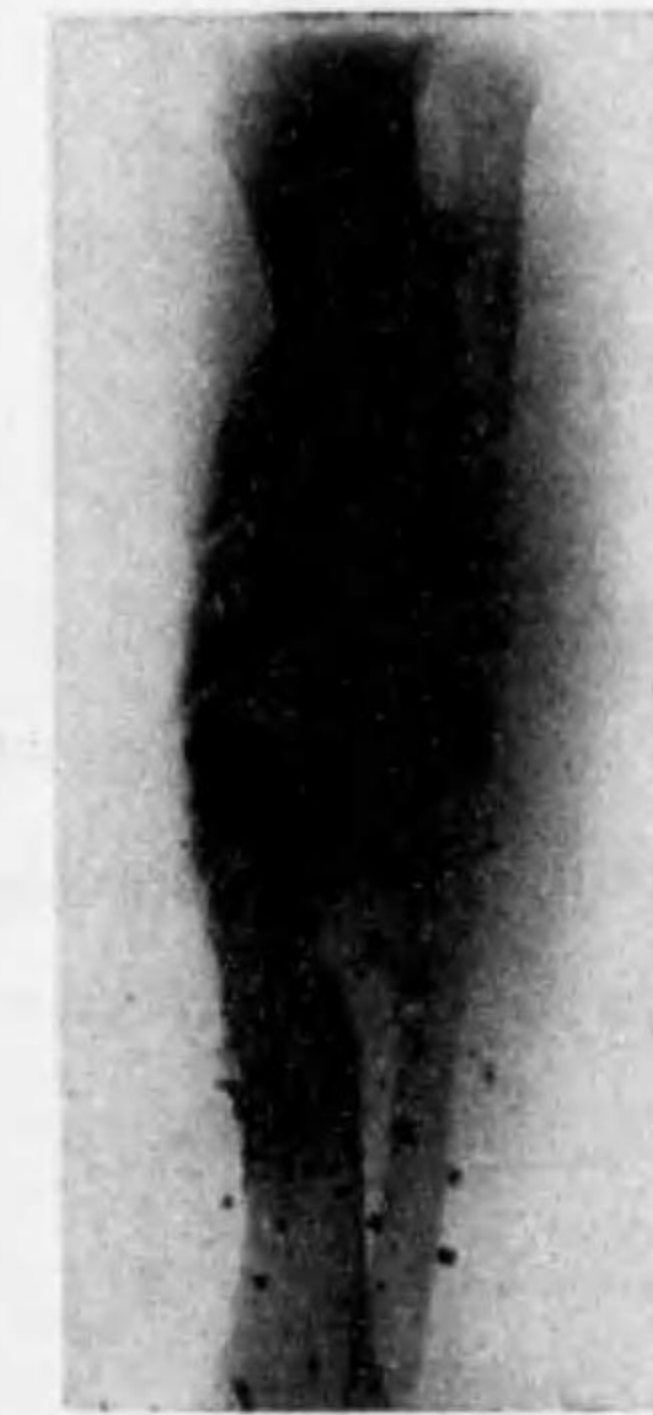第三百九十二圖
脛骨骨幹横骨折及腓骨下端斜骨折 彈片ニヨル上膊骨粉碎骨折
(佐世保海軍病院)



第三百九十三圖
彈片ニヨル上膊骨粉碎骨折
(佐世保海軍病院)



第三百九十四圖
彈片ニヨル脛骨粉碎骨折
(佐世保海軍病院)



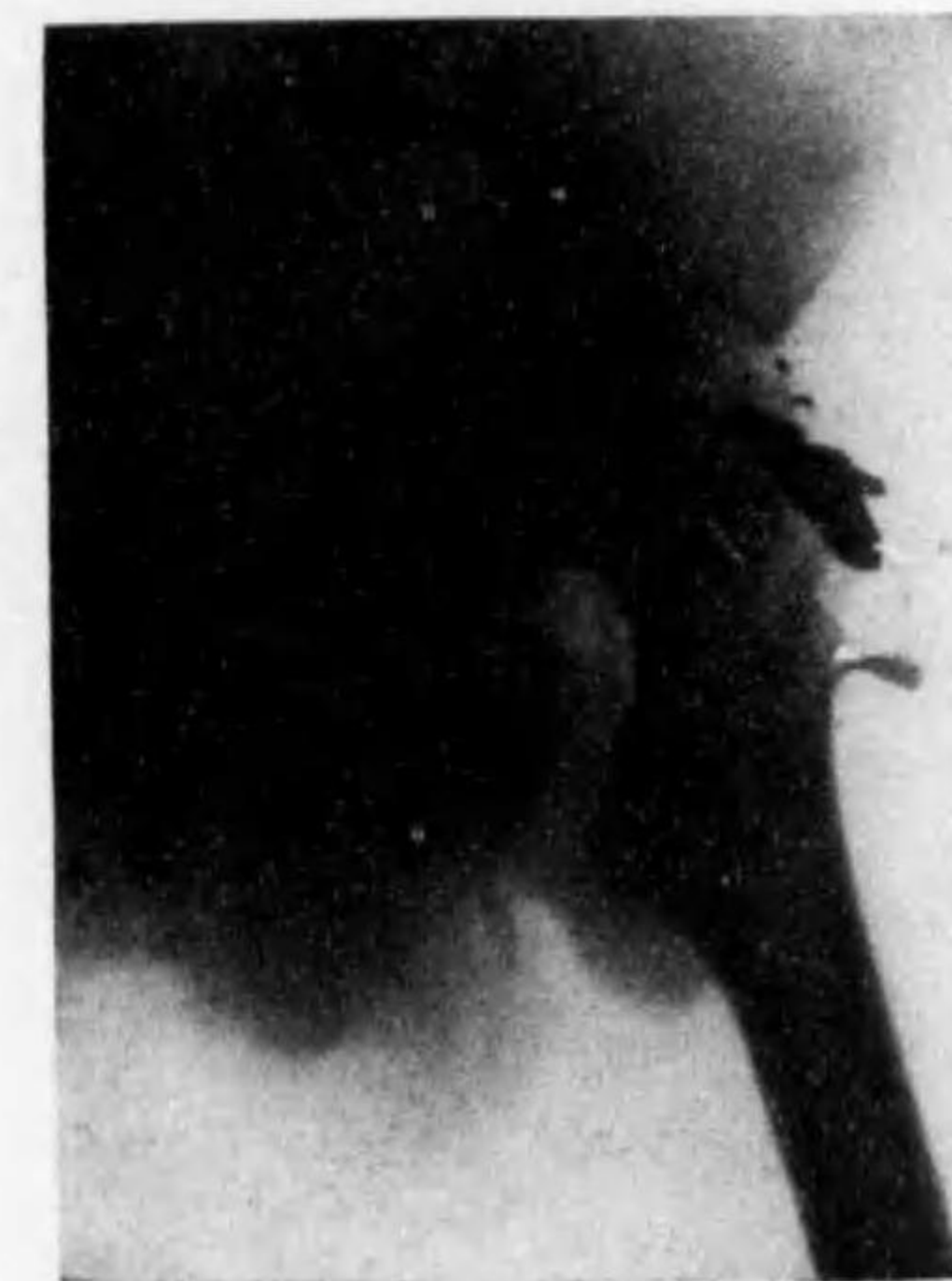xii) 骨皸裂 (Fissuren od. Rissfraktur)。各所ノ骨ニ來ル輕度ノ骨折ナリ。

xiii) 穿孔骨折 (Lochbruch)。銃創骨折ニ認メラル。

以上ノ骨折型 (Fraktur-Typus) ハ屢々併發シ來ルコトアリ。全骨折ニ於テハ種々ノ骨折端移動 (Dislokation) ヲ來スコトアリ (第 434 頁参照)。

骨折ノ頻度ハ Bruns ノ古キ統計ニ據レバ次ノ如シ。

第三百九十五圖
彈片ニヨル大腿骨頭部破碎骨折
(佐世保海軍病院)



Vorderarm	18%	Gesicht	2.4%
Unterschenkel	17%	Schädel	1.4%
Rippe u. Clavicula	17%	Patella	1.3%
Hand	11%	Skapula	1.0%
Oberarm	7%	Wirbel	
Oberschenkel	6%	Becken	
Fuss	2.7%	Sternum	0.1%

症状：同ジク骨折ナルモ、皮下骨折 (subkutane Fraktur) ト開放骨折 (offene Fraktur) トニヨリテ多少症状ヲ異ニス、故ニ之ヲ別ケテ述ブレバシ。

A) 皮下骨折 (Subkutane Fraktur)。

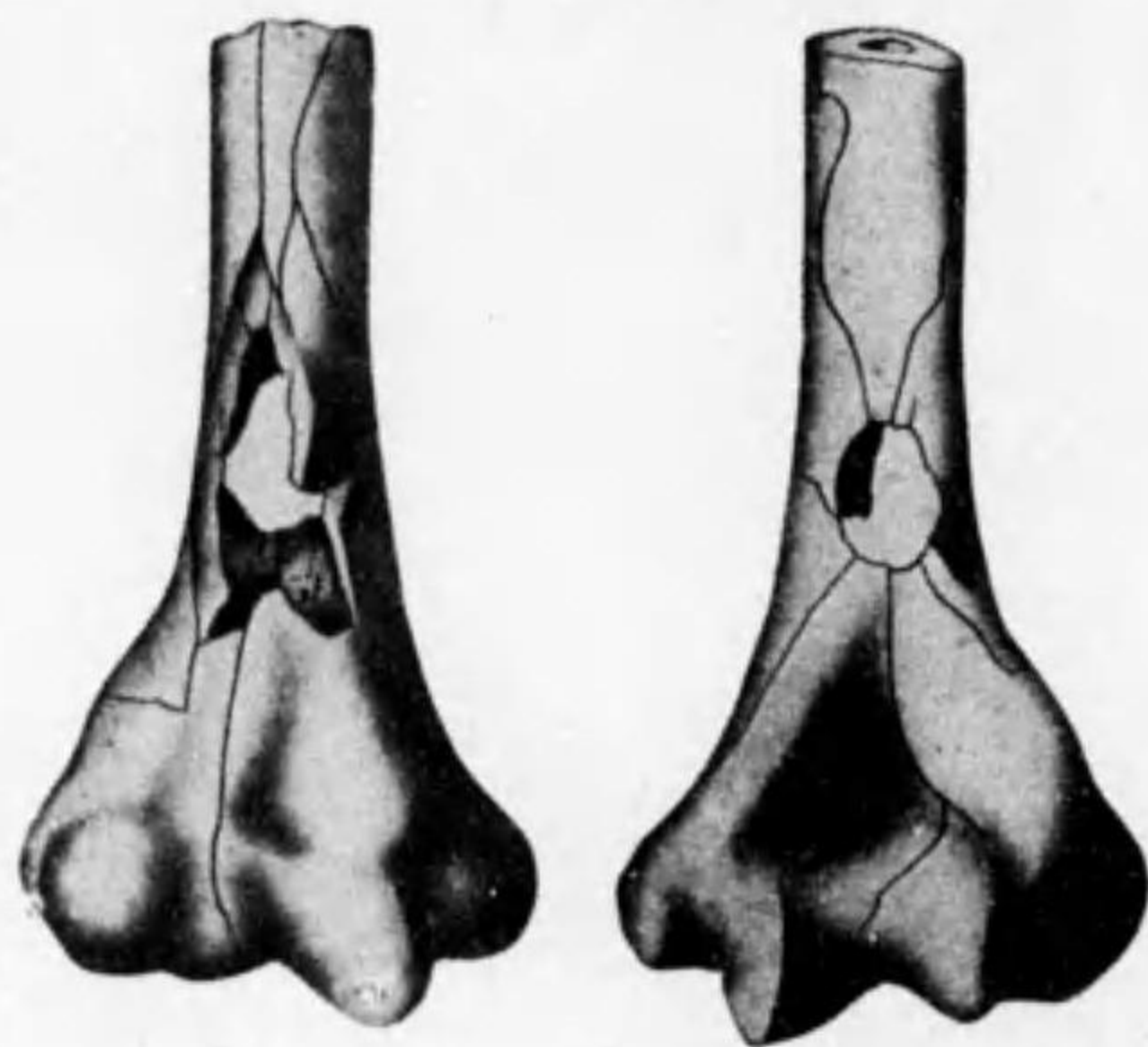
骨折ノ症状ハ新鮮 (frisch) ナル場合ニハ著明ナルモ、陳腐ナルモノニ於テハ屢々不明ナリ。又タ骨折ノ型ニヨリテハ症状著明ナラザルコトアリ。次ニ主ナル症状ヲ述ブレバ

1) **疼痛 (Schmerz)。**骨折ニ必發ノモノナリ。之レニ a) 自發痛 (spontaner Schmerz), b) 直達局所疼痛 (direkter lokaler Druckschmerz), c) 介達局所疼痛 (indirekter lokaler Druckschmerz) ノ3様ノ疼痛アリ。何レモ骨膜ノ刺戟ニヨルモノナリ (骨質内ニハ感覺神經ナシ)。

a) **自發痛 (Spontaner Schmerz)。**骨折後數時間ハ劇烈ナルモ、ソノ後ハ骨折部ヲ動かサザレバ疼痛著明ナラズ。

b) **直達局所疼痛 (Direkter lokaler Druckschmerz)。**骨折ニ特有ノモノニシテ、之レヲ**固定骨折痛 (fixierter Bruchschmerz)** 又ハ**マルゲーヌ氏骨折痛 (Malgaigne-scher Bruchschmerz)** ト稱ス。骨折部ニ局限セル刺痛ニシテ壓迫ニヨリテ劇増ス。例ハ

第三百九十六圖
鈍創ニ因ル穿孔骨折



バ手指ヲ以テ骨ヲ一方ヨリ次第ニ壓診スルニ、骨折部ニ至リテ特ニ劇痛ヲ訴フ。之ヲ反覆スルモ疼痛ハ一定部位ニ局限シテ變ズルコトナシ。骨ノ挫傷 (Quetschung) ニ於ケル疼痛ハ該部一體ニ存シテ、此ノ如ク局限セズ。

c) **介達局所疼痛 (Indirekter lokaler Druckschmerz)。**骨ニ間接ノ壓迫ヲ加フルニ挫傷ニ於テハ疼痛ヲ訴ヘザルモ、骨折ニ於テハ其際劇痛ヲ訴フ。例ヘバ大腿ノ骨折ニ際シテ大腿ヲ長軸 (Längsachse) ニ對シテ強ク壓迫スルニ骨折ノアル部ニ疼痛ヲ感ズ、又タ肋骨骨折 (Rippenfraktur) ニ際シテ胸部ヲ前後ヨリ壓迫スル時、或ハ深呼吸 (tiefe Atmung) ヲナサシムルニ骨折アル部位ニ劇痛ヲ感ズ。

以上ノ壓痛ハ日ヲ經ルニ從ツテ次第ニ輕快スルモ挫傷 (Quetschung) 及ビ脱臼 (Luxation) ニ比シテ疼痛ノ無クナルコト遙ニ遲シ。

2) **出血 (Blutung od. Haemorrhagie)。**骨折ニ於テハ毎常出血ヲ伴フ。元來骨髓 (Knochenmark) 及ビ骨膜 (Periost) ハ血管ニ富ムヲ以テ該部ニ損傷アル時ハ周圍ニ出血多量ナリ、又タ骨折片 (Fragment) ニヨリ二次的ニ周圍ノ大ナル血管ヲ損傷シテ大出血ヲ來タスコトモアリ。併シ場合ニヨリテハ出血比較的少キコトモアレドモ、挫傷 (Kontusion) 又ハ脱臼 (Luxation) ニ比シテハ出血多量ニシテ多クハ骨ノ全周ニ存ス。

皮下骨折 (subkutane Fraktur) ニ於テハ血液ガ外部ニ出デズシテ皮下ニ蓄積ス。骨ガ皮膚ノ近クニアル場所ニ於テハ早くヨリ皮膚ノ着色ヲ呈スルモ、骨ガ深部ニアル場所ニ於テハ初メハ腫脹ノミ著明ニシテ着色ハ2-3日ニシテ著明トナルコトアリ。ナホコノ着色ハ挫傷ノ條下ニ述ベタル如ク「ヘモグロビン」 (Haemoglobin) ガ「ヘモジデリン」 (Haemosiderin) 及「ヘマトイデン」 (Haematoidin) ニ變化シテ吸收セラルル爲メニ暗赤色 (dunkelrötlich) — 褐色 (bräunlich) — 暗綠色 (dunkelgrünlich) — 綠色 (grünlich) — 黃色 (gelblich) トナリテ、腫脹ノ減少ト共ニ次第ニ褪色 (entblassen) ス。又タ此着色ハ骨折ノアル附近ノミナラズ、可ナリ遠方マデ蔓延スルコト多シ。

出血多量ナル時ハ骨折ノ1-2日後ニ急ニ體溫上昇 (Körpertemperatur-Steigerung) ヲ見ルコトアリ、之レ即チ血液ノ吸收熱 (Resorptionsfieber) ナリ。

3) **機能障害 (Funktionsstörung)。**骨ノ種類ニヨリテハ全ク機能障害ヲ來サザルコトアルモ、四肢ニテハ毎常著明ナリ。骨折ニヨリテ骨ノ一部ニ於テ連絡ヲ失ヒ轉位ヲ起シタル時ハ、全ク其機能ヲ失フニ至ル。併シ下腿 (Unterschenkel), 前膊 (Vorderarm) ノ

如クニ2骨ヨリ成ル場所ニ於テハ其一方ノ骨ニ骨折ヲ起スモ機能障害ハ著明ナラザルコトアリ。又タ全骨折 (vollständige Fraktur) ニテモ楔入骨折 (eingekeilte Fraktur) ニ於テハ機能障害輕度ナルコト多シ。又タ頭蓋骨、顔面骨等ノ如ク運動ニ關係ナキ骨ニ於テハ機能障害ヲ認メズ。

又タ劇痛ノ爲ニ一時其肢節ヲ使用シ難キコトアリ。

4) 骨折部ノ觸知 (Betastung der Bruchstelle)。表面ニ近キ場所ノ骨折ニ於テハ骨折端又ハ骨折線ヲ觸知シ得ルコトアリ。然レドモ骨折端ノ移動著シカラザル場合、特ニ出血著明ナル場合ニハ之ヲ觸知スルコト困難ナリ。

5) 異常運動 (Abnorme Beweglichkeit)。全骨折 (vollständige Fraktur) ニテ骨ノ一部ニ於テ全ク連絡ヲ絶クレタル時ハ骨折部ニ於テぶらぶらトナリ、異常運動ヲ營ムニ至ル。併シ不全骨折 (unvollständige Fraktur)、楔入骨折 (eingekeilte Fraktur) ニ於テハ異常運動ヲ營マズ。

6) 軋轢音 (Krepitation)。兩骨折端ガ相接シ居ル時ハ該部ノ運動ニ際シテ硬キ摩擦音 (Reibegeräusch) 即チ一種ノ軋轢音ヲ發ス。本症狀ハ骨折ノ診斷ニ向ツテ甚ダ必要ノモノナレドモ、濫リニ骨折部ヲ動かカス時ハ徒ラニ患者ニ疼痛ヲ感ゼシムルコト甚シキノミナラズ、出血多ク、或ハ副損傷 (Nebenverletzung) ヲ起スコトアルヲ以テ強ヒテ之ヲ行フベカラズ。

又タ本症狀ハ不全骨折 (unvollständige Fraktur)、楔入骨折 (eingekeilte Fraktur) ニハ缺如シ、又タ全骨折 (vollständige Fraktur) ニテモ骨折端ノ移動 (Dislokation) ノ甚シキ場合或ハ兩骨折端ノ間ニ神經、髓、筋肉等ノ軟部介在セル場合、若クハ陳舊骨折ニテハ缺如ス。

7) 變形 (Deformität)。必要ナル症狀ニシテ視診 (Inspektion) 又ハ觸診 (Palpation) ニヨリテ知ラル、併シ不全骨折ニテハ之ヲ缺如ス。楔入骨折ハ全骨折ニ類スルモ、變形ノ有無ニヨリテ兩者ヲ區別ス。併シ全骨折ニテモ骨折端ノ移動 (Dislokation) ナキ時ハ變形ヲ起サズ、又タ骨ノ種類ニヨリテハ殆ンド變形 (Deformität) ヲ起サザルモノナリ。

變形ハ骨折端ノ轉位或移動 (Dislokation) ニヨルモノニシテ、之ニ次ノ數種アリ。

i) 屈曲性轉位或角移動 (Dislocatio ad axin od. winklige Verschiebung)。之ニヨリテ骨折

部ニ角狀屈曲 (winklige Knickung) ヲナシ、其外角ニ於テ骨折端ヲ觸ル。

ii) 側方性轉位或側移動 (Dislocatio ad latus od. seitliche Verschiebung)。之ハ特ニ横骨折 (Querbruch) ニ見ラルルモノニシテ、側方ニ移動 (seitlich verschieben) シ、之ガ爲ニ骨折部廣クナリ、兩骨折端ヲ觸知ス。

iii) 長軸性轉位或縱移動 (Dislocatio ad longitudinem od. Längsverschiebung)。之ニ

a) 短縮性轉位 (,, ,, ,, cum contractione od. ,, mit Verkürzung)

b) 延長性轉位 (,, ,, ,, cum distractione od. ,, mit Verlängerung)

ノ2種アリ。前者ハ四肢ノ骨折ニ見ラルルコト多ク、後者ハ膝蓋骨 (Patella)、鷹嘴突起 (Olecranon) ノ骨折ニ見ラル。

第三百九十七圖

縱移動(延長移動)




第三百九十八圖

角移動(軸移動)



第三百九十九圖

側移動



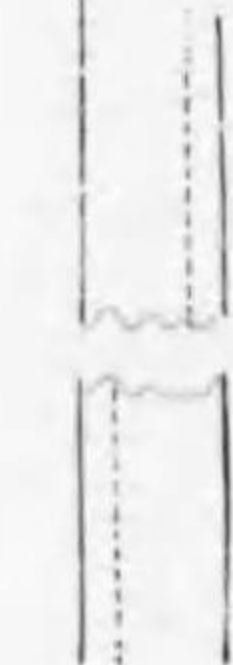第四百圖

縱移動(短縮移動)



第四百一圖

捻移動



第四百二圖

楔入骨折



以上ノ移動 (Dislokation) ハ互ニ合併シ來ルコトアリ。特ニ屈曲性、側方性及長軸性轉位ノ合併セルモノヲ所謂骨折片騎乘 (Reitung der Fragmente) トモ稱ス。

c) 楔入骨折 (Dislocatio ad longitudinem cum implantatione od. eingekeilte Fraktur) ハ a) ノ異型ナルガ兩骨折端ガ互ニ楔入セルモノヲ云フ。

iv) 捻轉性轉位或捻移動 (Dislocatio ad peripheriam od. Rotationsverschiebung)。長軸 (Längsachse) に於テ捻轉セルモノヲ云フ。

v) 陥沒骨折 (Depressionsfraktur)。頭蓋骨 (Schädeldach) 又ハ顔面骨 (Gesichtsknochen) ノ骨折ニテ骨折片 (Fragment) ノ内部ニ陷入セルモノヲ云フ。

8) 傳染 (Infektion)。皮下骨折 (subkutane Fraktur) に於テハ開放骨折 (offene Fraktur) に比シテ細菌傳染 (B.-Infektion) ノ機會少キモ、稀ニハ血行性ニ傳染シテ化膿ヲ起スコトアリ。此際ニハ重症々狀ヲ呈ス。

B) 開放骨折 (Offene Fraktur)。

皮下骨折ニ比シテ重症ナルヲ常トシ、皮膚ノ損傷ノミナラズ、他ノ副損傷ヲモ伴フコト多シ。

開放骨折ニ於テハ外部ニ於ケル出血 (Blutung) 著シク、甚シキハ之ガ爲ニ直接生命ニ危險ナルコトアリ。

又タ機能障害 (Funktionsstörung)、異常運動 (abnorme Beweglichkeit)、軋轢音 (Krepitation)、變形 (Deformität)、骨折端ノ移動 (Dislokation) 等アリ (皮下骨折参照)。

骨折痛 (Bruchschmerz) ハ屢々創痛ニ覆ハレテ不明ナルコトアリ。併シ創傷ヨリ離れたル所ニ骨折アル時ハ壓迫ニヨリテ特ニ該部ニ疼痛著明ナルコトアリ。

骨折ハ屢々外部ヨリ視診 (Inspektion) ニヨリテ知ルコトヲ得ベシ。新鮮ナル骨折 (frische Fraktur) に於テハ骨裂隙 (Knochenspalte) ヨリ血液ノ溢出スルヲ認メ、時トシテハ該部ニ骨折片 (Fragment) ヲ認ム。骨折深部ニアル時ハ消息子 (Sonde) ニヨリテ之ヲ觸ルルコトアリ。併シ之ハ寧ロ行ハザルヲ可トス、是レ消息子検査 (Sondenuntersuchung) ハ反ツテ細菌傳染ヲ誘發スルコトアレバナリ。

開放骨折ニ最モ注意スベキコトハ細菌傳染 (B.-Infektion) ナリ。之ニヨリテ化膿ヲ起ス時ハ周圍ニ蜂窩織炎 (Phlegmone) ヲ起シ、膿分泌 (Eitersekretion) 多ク、骨、軟骨等ノ壞疽 (Nekrose) ヲ來シ、骨折ノ治癒ヲ障害スルノミナラズ、之ガ爲ニ全身衰弱ヲ來シテ死亡セシムルコトアリ。

診斷： A) 皮下骨折 (subkutane Fraktur) に於テハ骨折痛 (Bruchschmerz)、骨折部ノ觸知 (Betastung der Bruchstelle)、機能障害 (Funktionsstörung)、異常運動 (abnorme Beweglichkeit)、軋轢音 (Krepitation)、變形 (Deformität)、骨折端ノ移動 (Dislokation) 等

何レモ診斷ニ必要ナル症狀ニシテ、僅カニ其一ツノ症狀アルノミニテモ診斷ヲ下スコトヲ得ベシ。然レドモ時トシテハ是等ノ症狀ガ總テ不明ナルコトアリ、特ニ楔入骨折 (eingekeilte Fraktur)、不全骨折 (unvollständige Fraktur) に於テ然リトス。此ノ如キ場合ニハ單純ノ挫傷 (Quetschung) 又ハ捻挫 (Distorsion) トノ鑑別困難ナリ、併シ骨折ニ於テハ挫傷ニ比シテ疼痛著シク、且ツ一局所ニ限局ス。出血ハ皮下骨折ノ方著明ナリ。又タ骨折ノ疑アル時ハ患部ヲ露出シ左右ヲ比較シ、四肢ニ於テハソノ長サヲ測定スルコトアリ。併シ診斷困難ナル時ハ X線検査 (Röntgenuntersuchung) ヲ要ス、之ニヨリテ骨折ノ有無ノミナラズ、骨折ノ状態ヲモ知ルコトヲ得ベシ。

外傷性骨折 (traumatische Fraktur) ト病的骨折 (pathologische Fraktur) トノ區別ハ既往症、經過、局所の所見等ニヨル、疑ハシキ場合ニハ X線検査ニヨラザルベカラズ。

又タ時トシテハ脱臼 (Luxation) ト鑑別ヲ要スルコトモアリ (後項参照)。

B) 開放骨折 (offene Fraktur) ハ皮下骨折ニ比シテ診斷容易ナレドモ、時トシテハ單ニ軟部 (Weichteil) ノミノ創傷ナルヤ否ヤ不明ノコトアリ。此ノ如キ場合ニモ X線検査ニ必要ナリ。軟部ノ創傷ニテ治癒遅ク、深部ヨリノ化膿止マザルハ創傷内ニ異物 (Fremdkörper) アルカ、或ハ骨折片 (Fragment) アル場合ナリ。

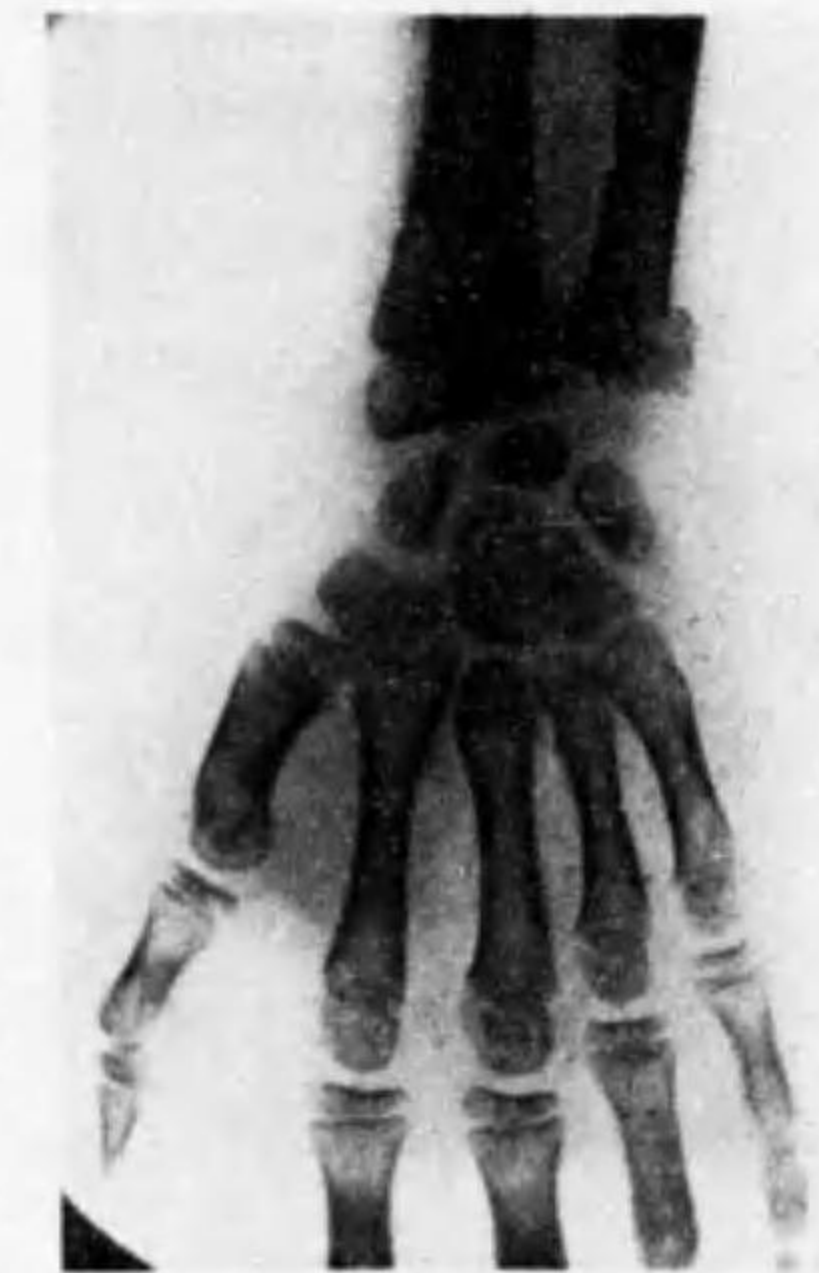外傷性骨端線離開 (Traumatische Epiphysentrennung)。

骨成長 (Knochenwachstum) ノ盛ナル13-16歳迄ノ男子ニ多シ。橈骨 (Radius) ノ下端、上膊骨 (Humerus) ノ上端、大腿骨 (Femur) ノ下端等ニ屢々認メラレ、骨折ト同ジク種々ノ外傷ニヨリテ起ル。

症狀ハ大體皮下骨折ト同様ナリ。疼痛及出血ハ毎當認メラレドモ骨折ニ比シテ稍々輕度ナリ。又タ時トシテ機能障害、異常運動、變形等ヲ來スコトアリ。軋轢音 (Krepitation) ハ骨折ノ如ク著明ナラズ、寧ロ軟性ナリ。

本症ハ骨折トノ鑑別屢々困難ナリ、併シ以上ノ相異以外ニ年齢ガ若キコト及ビ部位 (Lokalisation) ガ一定ノ骨端ニ限ルコトニヨリテ區別セラレ、又タ確實ナル診斷ハ X線検査ニヨラザルベカラズ、但シ其療法ニ至リテハ兩者同様ナリ。骨端線離開 (Epiphysentrennung) ノ治癒シタル後ニ屢々

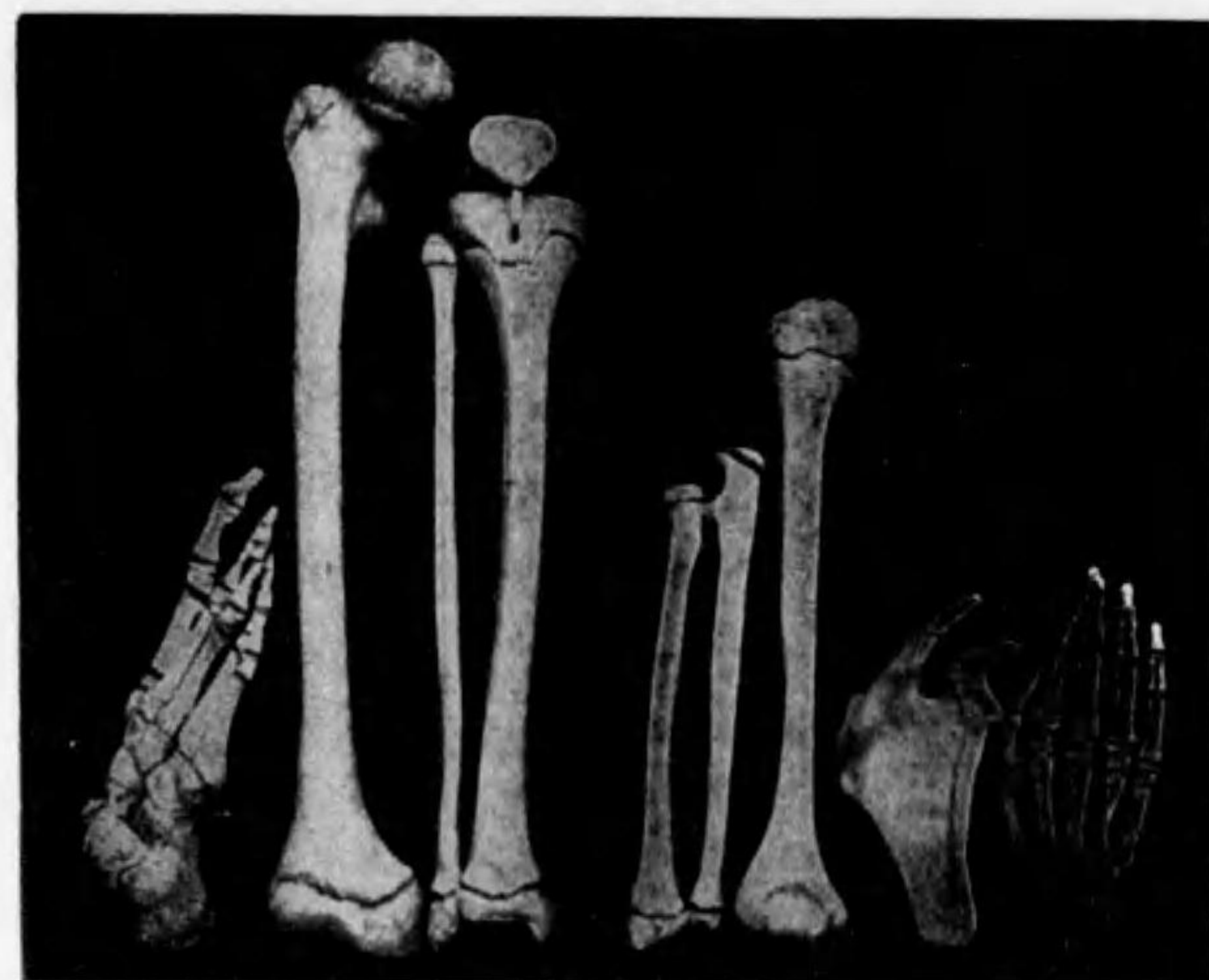第四百三圖
尺骨下端骨端線離開
(慶大前田整形外科教室)



骨ノ短縮ノ來スコトアリ、之レ骨端線 (Epiphysenlinie) ハ骨ノ成長處 (Wachstumsherd) ナレバナリ。

第 四 百 四 圖

主要ナル骨端線存在部位 (n. Bauer)



合併症：骨折ニハ種々ノ合併症アリ。

1) 全身的障害 (Allgemeine Störungen)。

- a) 「ショック」(Shock) (第 60 頁参照)。骨折ノ直後ニ起ルコトアリ。
- b) 創傷傳染 (Wundinfektion) (第 14 頁参照)。之レハ特ニ開放骨折ニ認メラル。
- c) 各種ノ内臓器 (Eingeweide) 又ハ組織ノ直接及間接損傷等。
- d) 氣腫 (Emphysem)。肋骨骨折 (Rippenfraktur) ニ際シテ肺 (Lunge) ヲ傷ツケタル爲ニ胸部 (Brust) 等ニ氣腫ヲ起シ、副鼻腔 (Nebennasenhöhle) ノ骨ヲ損傷セル爲ニ顔面等ニ氣腫ヲ起スコトアリ (各論参照)。
- e) 骨折後長時就褥セル時ハ褥瘡 (Dekubitus)、沈降性肺炎 (hypostatische Pneumonie) ヲ起スコトアリ、之レハ特ニ老人 (Greise) ニ多ク認メラル。

2) 血管障害 (Gefäss-Störungen)。

- a) 肺動脈 (Lungen-A.) ノ脂肪栓塞 (Fettembolie) (第 330 頁参照)。
- b) 血栓 (Thrombose) 及ビ栓塞 (Embolie)。骨折片 (Fragment) ガ附近ノ大ナル血管ヲ壓迫シタル爲ニ血栓ヲ起シ、或ハ之レガ遊離シテ栓塞ヲ起シ、時トシテハ其障害ヲ起スコトアリ (第 328 頁参照)。
- c) 大ナル血管ガ外傷ニヨリテ直接ニ損傷セラレ、或ハ骨折端 (Frakturstumpf) ニヨリテ二次的ニ損傷セラレタルガ爲ニ大出血アルコトアリ。甚シキ時ハ生命ニ危険 (lebensgefährlich) ナリ。
- d) 骨折ノ際動脈壁ニ損傷アリタル時ハ後ニ至リテ外傷性動脈瘤 (traumatisches Aneurysma) ヲ生ズルコトアリ。

3) 神経系統ノ障害 (Störungen d. N.-Systems)。

- a) 腦 (Gehirn)、脊髄 (Rückenmark) 又ハ末梢神經 (periphere N.) ガ直接又ハ間接ニ損傷セラレタル爲ニ、其末梢 (Peripherie) ニ麻痺 (Lähmung) 等ヲ起スコトアリ。
- b) 假骨贅生 (Callus luxurians) ニヨリテ (第 459 頁参照)、又ハ餘リ固キ繃帶 (Verband) ニヨリテ二次的ニ神經ノ栄養障害 (trophische Störung) ヲ起シ、遂ニハ麻痺 (Lähmung) ヲ起スコトアリ。
- c) 神經ガ假骨贅生 (Callus luxurians) ニヨリテ壓迫セラレタル爲、又ハ瘢痕 (Narbe) 中ニ包圍セラレタル爲、或ハ癒着ヲ起シタル爲ニ、頑固ノ神經痛 (hartnäckige Neuralgie) ヲ起スコトアリ。

4) 骨及軟骨ノ變化 (Veränderungen der Knochen u. Knorpel)。

- a) 骨折ノ爲ニ該部ノ關節ノ支持 (Stütze) ヲ失ヒテ二次的ニ脱臼ヲ起スコトアリ (脱臼骨折 Luxationsfraktur)。
- b) 骨壞疽 (腐骨形成 Sequesterbildung)。之ハ皮下骨折ニ於テハ甚稀ナルモ開放骨折ニ於テハ屢々認メラルモノナリ。特ニ骨ノ破潰甚シキ場合、又ハ化膿アル場合ニ起リ易シ。
- c) 假骨贅生 (Callus luxurians) (第 459 頁参照)。
- d) 假關節 (Pseudoarthrose) (第 458 頁参照)。
- e) 軟骨壞疽 (Nekrose des Knorpels)。高度ノ軟部損傷又ハ主動脈ノ外傷ニヨル。

経過及治愈機轉 (Verlauf u. Heilungsprozess)：骨折アル時ハ該部ニ腫脹著明トナ

ルガ、之ハ出血、次デ白血球浸潤 (Leukozyteninfiltration) ニヨルモノナリ。此急性腫脹ハ 2-3 日後ヨリ次第ニ吸收セラレ、約 1 週間後ニハ著シク縮小ス。

然ルニ兩骨折端 (Frakturstumpfe) ノ骨膜 (Periost) 及ビ骨髓 (Knochenmark) ノ細胞ガ骨折後約 24 時間ヨリ増殖ヲ始メ、次第ニ其間ニ紡錘狀腫脹 (spindelförmige Anschwellung) ヲ形成スルニ至ル、之ヲ假骨 (Kallus) (新生骨組織) ト稱ス。次デ約 1 週後ヨリ其中ニ石灰沈着 (Kalkablagerung) ヲ始メ、該組織ハ次第ニ縮小スルト共ニ其硬度 (Konsistenz) ヲ増シ、次第ニ骨折部ノ異常運動 (abnorme Bewegung) ナクナリ、遂ニハ全ク骨性癒合 (knöcherne Vereinigung) (假骨硬化 Konsolidation) ヲナスニ至ル。該骨質ハ初メハ海綿狀造構 (cavernöse Struktur) ヲ有スルモ、縮小スルニ從ツテ漸次ニ緻密トナリ、後ニハ骨髓 (Knochenmark) ヲ生ズルニ至ル。

假骨形成 (Kallusbildung) ノ程度ハ戦裂骨折 (Rissfraktur) ニハ最も少ク、骨折端ノ移動 (Dislokation) 著シキモノ及ビ骨膜ノ剝離大ナルモノ程高度ナリ。又タ骨折部附近ノ血液ハ假骨形成ノ刺戟トナル。

軟骨ノ治癒機轉 (Heilungsprozess d. Knorpels)。軟骨ノ治癒ハ主トシテ軟骨膜 (Perichondrium) ノ増殖ニヨルモノニシテ之ニヨリテ次第ニ軟骨組織ヲ新生ス。併シ軟骨膜ヲ有セザル關節軟骨ノ缺損ハ初メ結締織ノ増殖ヲ來シ、次第ニ硝子様軟骨 (hyaliner Knorpel) ニ變ズ。一旦分離セラレタル軟骨ハ再ビ癒合スルコトナク、關節内ニ於テハ遊離性ノ關節鼠 (Gelenkmaus) トナリ、又ハ結締織ニヨリテ包圍 (abkapseln) セラル。

豫後: i) 單純ノ皮下骨折 (subkutane Fraktur) ハ容易ニ治癒ス。特ニ不全骨折 (unvollständige Fraktur), 骨折端移動ナキ骨折 (Fraktur ohne Dislokation), 楔入骨折 (eingekelte Fraktur) ハ治癒シ易シ。多發骨折 (multiple Fraktur) ハ治癒稍困難ナリ。

ii) 一般ニ開放骨折ハ皮下骨折ニ比シテ治癒シ難ク、特ニ傳染甚シキ時ハ假骨硬化 (Konsolidation) 遅延シ或ハ假關節 (Pseudoarthrose) ヲ形成シ易シ。

iii) 次ニ述ブル治癒期間 (Heilungsdauer) ノ障害トナルベキモノアルトキハ治癒シ難シ。

iv) 骨折後ノ療法宜シカラザレバ假關節 (Pseudoarthrose), 假骨贅生 (Callus luxurians) ヲ起スコトアリ。

v) 骨折ニ際シテ大ナル血管又ハ重要臟器ガ傷ツケララル時ハ直接生命ニ危険ナルコ

トアリ。

vi) 老人ニテ四肢ノ骨折アリテ長ク就褥スル時ハ、沈降性肺炎 (hypostatische Pneumonie), 氣管支炎 (Bronchitis), 特ニ婦人ニ於テハ腎盂炎 (Pyelitis) 等ヲ起シテ衰弱 (Schwäche) ノ爲ニ死亡スルコトアリ。

vii) 關節ニ近キ骨端ノ骨折ニ於テハ屢々強直 (Ankylose) ヲ殘スコトアリ。又タ骨折端移動 (Dislokation) 著シキ場合ニハ肢節ノ短縮 (Verkürzung) ヲ來タスコトアリ。

viii) 骨折後ソノ肢節ノ固定 (Fixation) 餘リ強キ爲ニ筋肉又ハ神經ノ麻痺 (Lähmung) ヲ殘シ、肢節ノ機能ヲ障害スルコトアリ。治療上特ニ注意スベキコトナリ。

治癒期間 (Heilungsdauer): 種々ノ場合ニヨリテ異ル。

i) 骨ノ大サニヨル。小ナル骨ノ治癒ハ速カニシテ、大ナル骨ノ治癒ハ遅シ。

ii) 皮下骨折ハ開放骨折ニ比シテ治癒シ易シ。

iii) 骨折型中、單發骨折ハ多發骨折 (破碎骨折 Splitterbruch 等) ニ比シテ治癒速カナリ。螺旋骨折 (Spiralbruch) ハ横骨折 (Querbruch), 斜骨折 (Schrägbruch) ニ比シテ治癒速カナリ。

iv) 骨幹 (Diaphyse) ノ骨折ハ骨端 (Knochenende) ノ骨折ニ比シテ治癒遅シ、之ハ前者ニ於テハ骨髓少ナク、再生 (Regeneration) 少ナキヲ以テナリ。

v) 骨折端 (Frakturende) ノ移動 (Dislokation) 少キモノハ、大ナルモノニ比シテ治癒速カナリ。楔入骨折 (eingekelte Fraktur) ハ治癒最も速カナリ。

vi) 傳染ノ有無ハ治癒ニ大ナル關係アリ。

vii) 小兒ニ於テハ治癒速カニシテ、老人ニ在リテハ緩慢ナリ。

viii) 榮養 (Ernährung) 佳良ナルモノハ速カニ治シ、不良ナルモノハ遅シ。

ix) 全身性疾患 (allgemeine Krankheiten) 例ヘバ急性傳染病 (akute Infektionskrankheiten), 重症肺結核 (schwere Phthisis), 梅毒 (Syphilis), 糖尿病 (Diabetes), 甲状腺腫 (Struma), 中枢性及末梢性神經障害 (zentrale u. periphere N.-Störungen), 妊娠 (Schwangerschaft), 體質異常 (Konstitutionsanomalie) 等アルモノニ於テハ治癒緩慢ナリ。

x) 手術法 (Operationsmethode) モ治癒ニ大ナル關係ヲ有ス。

次ニ Gault ノ皮下骨折 (subkutane Fraktur) ノ治癒統計ヲ示セバ、大約次ノ如シ。

- i) 指趾骨 (Phalangealknochen) 2 W.
- ii) 掌骨 (Metakarpalknochen), 趾骨 (Metatarsalknochen) 及肋骨 (Rippen) 3 W.
- iii) 鎖骨 (Clavicula) 4 W.
- iv) 前膊骨 (Vorderarmknochen) 5 W.
- v) 上膊骨 (Humerus) 及腓骨 (Fibula)..... 6 W.
- vi) 上膊骨頭部 (Humerushals) 及脛骨 (Tibia) 7 W.
- vii) 兩下腿骨 (beide Unterschenkelknochen) 8 W.
- viii) 大腿骨 (Femur)..... 10 W.
- ix) 大腿骨頭部 (Schenkelhals)..... 12 W.

但し此等ハ骨折治癒ノ最短期間ヲ示スモノニシテ下記諸條件ノ如何ニヨリテ更ニ時期ヲ要スルモノアリ。

療法: 骨折ハ各骨及ヒ骨折ノ状態ニヨリテ多少處置ヲ異ニスルモ、茲ニハ一般的ニ述ブベシ。

骨折患者アル時ハ、骨折ノ場所ニヨリテハ其儘患者ヲ醫師ノ許マデ運搬スルモノ可ナレドモ、肢節ノ骨折ニ於テハ其儘患者ノ動カストキハ當ニ患者ニ疼痛ヲ與フルコト大ナルノミナラズ、骨折片ニヨリテ更ニ副損傷ヲ起ス危險アルヲ以テ、一時**救急繃帶 (Notverband)**ヲ行ヒタル後ニ運搬スルヲ可トス。之レヲ行フニハ次ニ述ブルガ如キ種々ノ副木 (Schiene) ヲ用フルコト最モ可ナルモ、此副木ナキ時ハ、附近ニテ得ラルル長キ木板、棒、「ステッキ」、竹等ヲ用ヒ、止ムヲ得ザレバ其儘ニテモヨキモ、出來ルナラバ此等ヲ綿 (Watte) 等ニテ包ミテ、兩側或ハ三方ヨリ當テ、繃帶或ハ帶又ハ手拭等ニテ結ブ。又タ下肢ニテハ此等ノ副木ヲ用ヒズシテ健康肢節ト共ニ骨折肢節 (frakturiertes Glied) ヲ緊縛シテ運搬スルコトモアリ。又タ脊椎、骨盤等ノ骨折ニ於テハ普通ノ擔架ヲ用フルヨリモ戸板ノ上ニ乗セテ運搬スルヲ可トス。

A) 皮下骨折ノ療法 (Therapie der subkutanen Fraktur)。

骨折ノ療法ノ本旨ハ異常位ニアル骨折端ヲ正常位ニ整復 (reponieren) シテ固定 (fixieren) シ、以テ自然治癒 (Naturheilung) ヲ待ツニアリ。併シ骨折端ノ移動 (Dislokation) ナキトキハ其儘固定法ノミヲ行フ。

1) **整復法 (Reposition)。**骨折後移動 (Dislokation) 著シキトキハ成ルベク早期ニ整復法ヲ行フヲ可トス。整復法ニハ次ノ3種アリ。

a) **徒手の整復法 (Manuelle Reposition)。**徒手ヲ以テ整復スルニハ屢々麻酔法 (Narkose) ヲ要ス。併シ簡單ノモノニハ必ズシモ之ヲ要セス。時トシテハ骨折部ニ局所

麻痺法 (lokale Anaesthetie) ヲ行ウテ整復ヲ行フコトモアリ、之ヲ行フニハ先ヅ助手ヲシテ骨折端ヲ互ニ遠ザクル爲ニ骨折部ノ上下ヲ手ニ握リテ骨ノ長軸 (Längsachse) ニ從ツテ兩方面ニ強ク牽引セシメ、其刹那 (Moment) ニ際シ局所ニ壓迫ヲ加ヘテ兩骨折端ヲ正常位ニ復シテ良ク接合セシム。

整復ニ際シ軟部ガ其間ニアル時ハ治癒ヲ妨グルヲ以テ、特ニ注意ヲ要ス。整復後ハ

- i) 患肢ノ長サ (Länge) 及ビ軸 (Achse) ノ方向ヲ健肢ト良ク比較シテ相異ノ有無ヲ確メ、
- ii) 局所ノ觸診ニヨリテ骨折端等ヲ觸知スルヤ否ヤヲ檢スベシ。
- iii) 最モ確實ナルハ整復ノ直後ニ X線検査ヲ行フコトナリ。

b) **牽引法 (Extension)。**之レハ主トシテ肢節ノ骨折ニテ移動 (Dislokation) アル場合ニ行ハルモノニシテ整復ト同時ニ固定ノ目的ヲモ達スルヲ得ベシ。牽引法ハ肢節ノ部位ニヨリ多少其方法ヲ異ニスレドモ骨折後 1 週以内ノ新シキモノニハ有效ナルモ、其後ニハ效果確實ナラズ。

牽引法ニハ種々ノ方法アルガ、ソノ主ナルモノヲ述ブレバ

- i) **絆創膏牽引法 (Heftpflasterextension)** (n. Volkmann, Bardenheuer 等)。近來本法ノ應用減

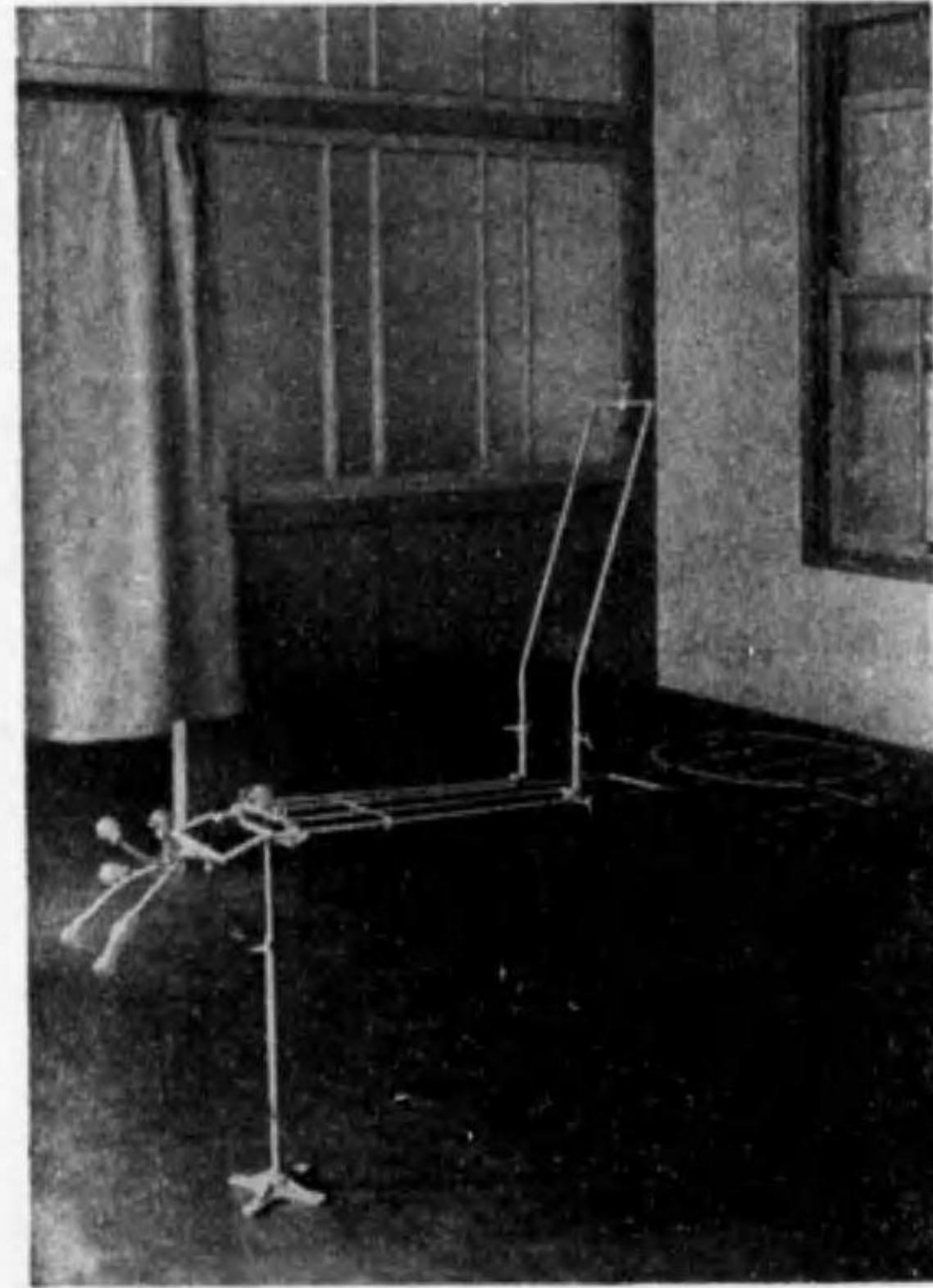
第四百五圖

フォルクマン氏牽引装置




少セルモ、最モ古クヨリ行ハレタルモノナルヲ以テ下肢ニ就テ其大要ヲ述ブベシ。先ヅ骨折部ヨリ木梢部ニ縱ニ肢節ノ兩側ニ幅約 3 cm. ノ長キ絆創膏 (Heftpflaster) ヲ貼附シ、ソノ中央部ニ足趾面ヨリ少シク距リテ遊離セル蹄係 (Schlinge) ヲ作り之レニ擴置小板 (Spreitsbrettchen) (内外踝ノ距離ヨリ稍大ナルヲ要ス) ヲ附ス。又タ縦ノ絆創膏ノ上ニ環狀ニ絆創膏ヲ貼附シ之ヲ固定シソノ上ニ繃

第四百六圖
上肢牽引装置
(前田和二郎教授考案)



第四百八圖
下肢牽引装置(同上)

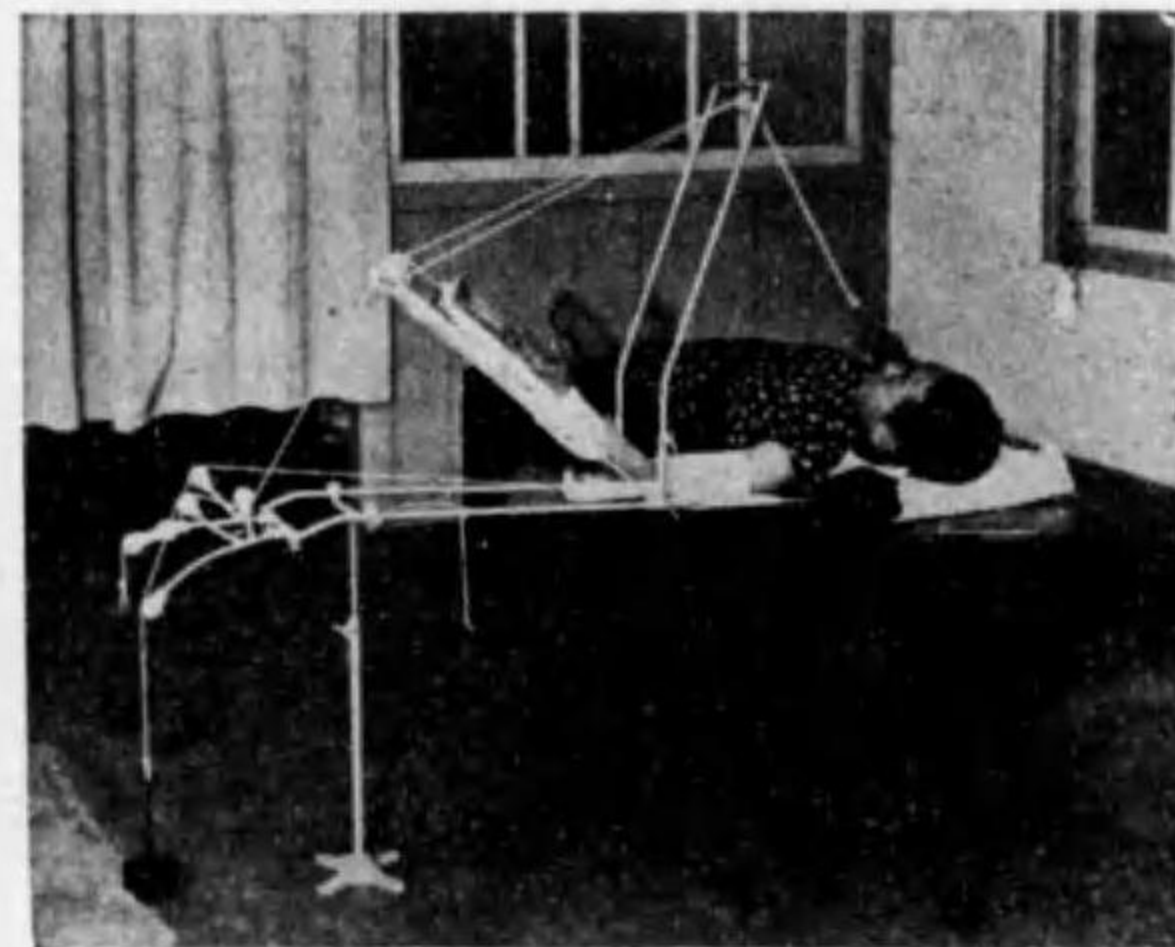


(楯様装置ニシテ其上ニ置キタル下肢ノ運動ニ際シテ摩擦ヲ少ナカラシム), 擴置小板ヲ牽引スル紐ヲ2ツノ滑車(Rolle)ノ介シテ下方ニ牽引セシム。之レニ要スル重錘(Gewicht)ハ各人ニヨリ

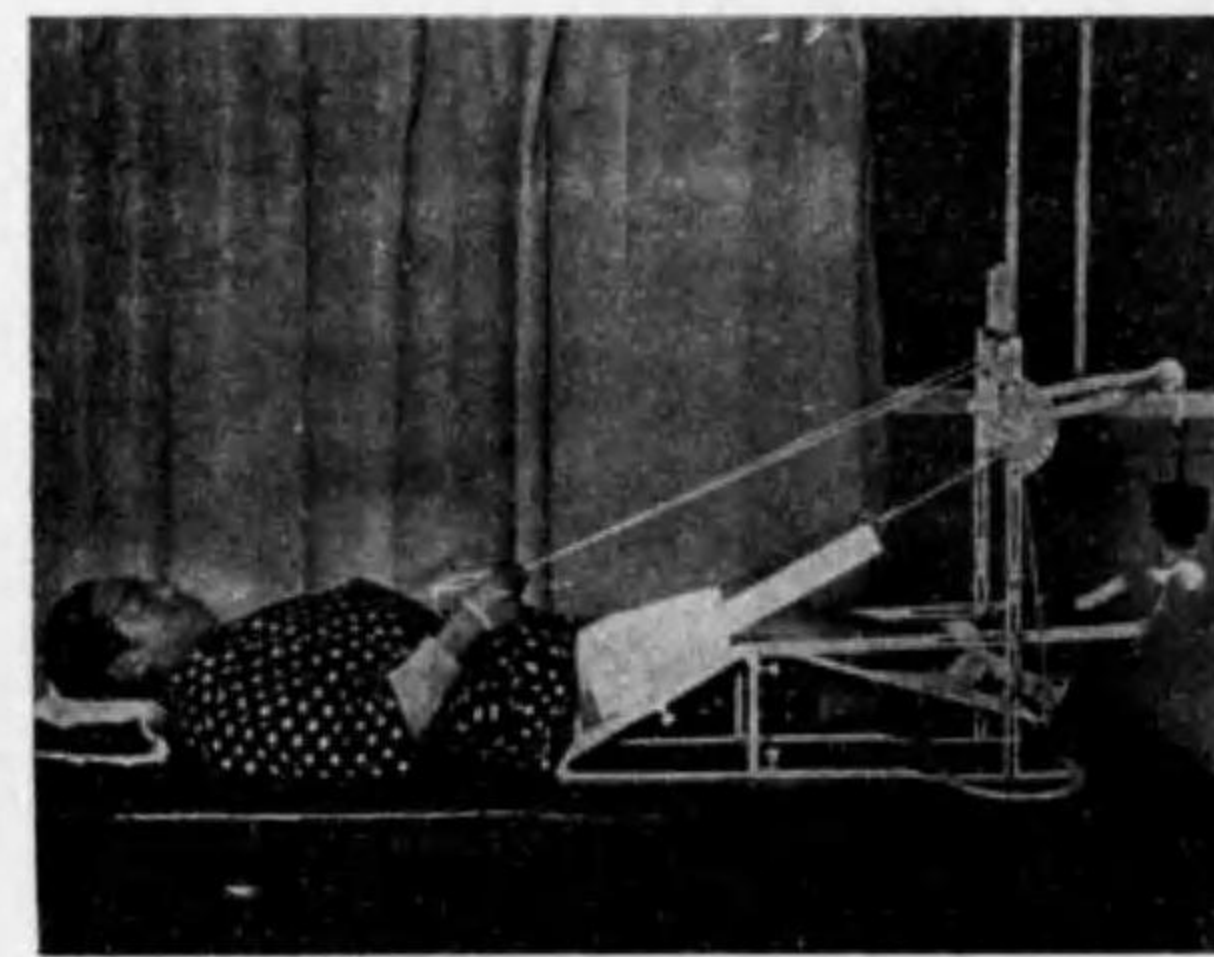
帶ヲ行ヒ, 擴置小板(Spreitsbrettchen)ノ中央ニ丈夫ナル紐ヲ附シ, 其先端ニ重錘(Gewicht)ヲ附ケテ肢節ヲ下方ニ牽引スルニ役立つシム。

以上ノ如ク装置シタル後下肢ナレバ脚ヲヴォルクマン氏副木(Volkmannsche Schiene)又ハブルンス氏副木(Brunssche Schiene)ノ上ニ置キ

第四百七圖
上肢牽引ノ圖



第四百九圖
下腿運動ノ圖(同上)



テ異ナルモ成人ニ於テハ3-5 kgr.ヲ要ス。整復後ハ重錘ヲ減ジ適當ニ兩骨折端ノ接觸ヲ圖ル。但シ始メハ輕クシ, 次第ニ重錘ヲ增加ス, 小兒ニ於テハ0.5-3 kgr.ヲ用フ。

又タ下方牽引ニ對シ上方ニ牽引スル爲ニ肢ニ太キ帶ヲ繞ラシテ頭方ニ導キ之ニ重錘ヲ掛ケルカ或ハ「ベット」ノ下脚ニ臺ヲ置キテ足方ノ高クシ, 患者自己ノ體重ヲ應用シテ反對牽引(Gegenzug)トナスコトモアリ, 其他場合ニヨリテハ側方牽引ヲ附加スルコトモアリ。

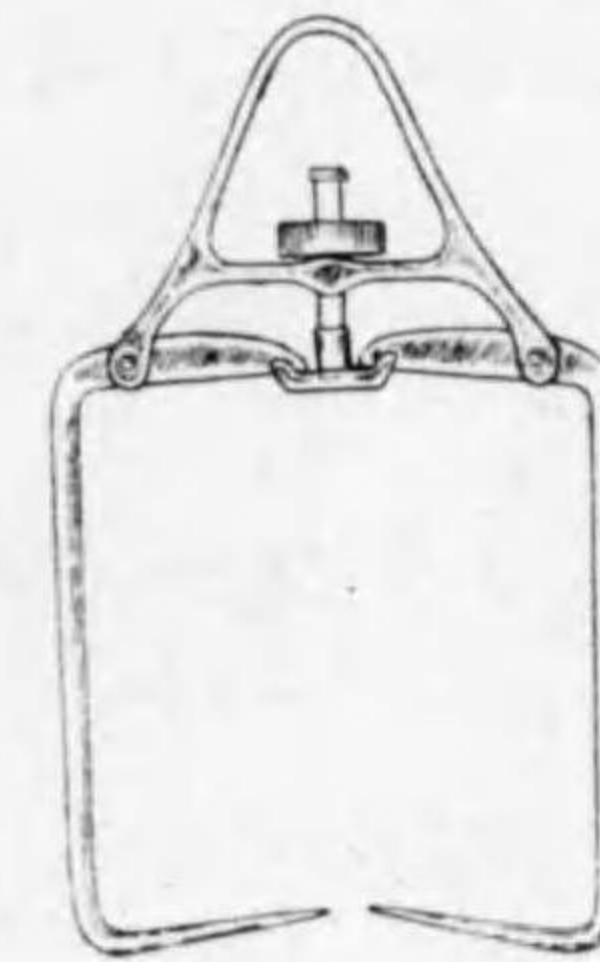其他牽引法(Extension)ニハ種々ノ方法アルモ從來ノ牽引器(Extensionsapparat)ハ肢節ヲ全く固定スルノミニシテソノ肢節ノ機能(Funktion)ヲ考慮セザリシガ, 近來, **可動性牽引装置(Mobilisierungs-Extensionsapparat)**ガ Böhler, Matt, 前田氏等ニヨリテ考案セラレタリ, 本器ノ特色ハ, 骨折部ヲ固定シタル儘ソノ末梢ノ關節ヲ運動セシムルニ在リ, 之レニハ上肢用ト下肢用トアリ, 前田和二郎教授ノ装置ハ特ニ効果アルガ如シ(第406-409圖)。

ii) **裝釘牽引法(Naglextension)**。絆創膏牽引法(Heftpflasterextension)トハ著シキ相異ナキモ一般ニ本法ハ絆創膏牽引法ニ比シ牽引力(Extensionskraft)大ナルヲ以テ骨折片(Fragment)ノ移動(Dislokation)高度ナル場合ニ用ヒラル。裝釘牽引法(Naglextension)ニ用フル釘(Nagel)ニハ Steinmann, Schönmann, Schmerz, Wolf, Chutrose等種々アリ, 特ニ Wolf氏ノ釘ハ兩側ヨリ

第四百十圖
ウルフ氏裝釘牽引装置

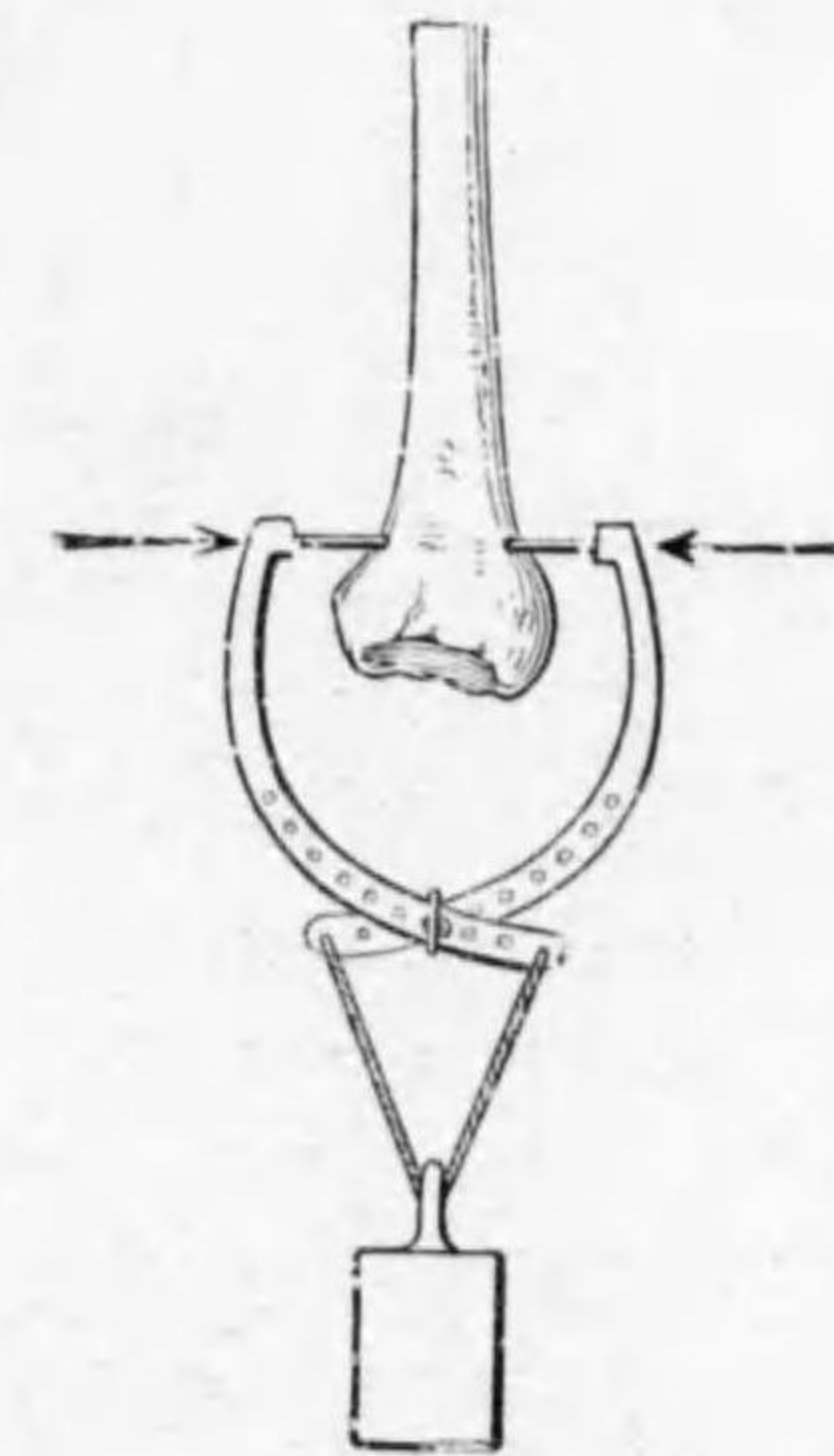
刺入スルモノナルヲ以テ比較的便利ナリ。

裝釘牽引法(Naglextension)ハ大腿骨折(Oberschenkelfraktur)ニ於テハ大腿ノ下端ナル兩上髁(beide Epicondylus), 下腿骨折(Unterschenkelfraktur)ニ於テハソノ下端ナル

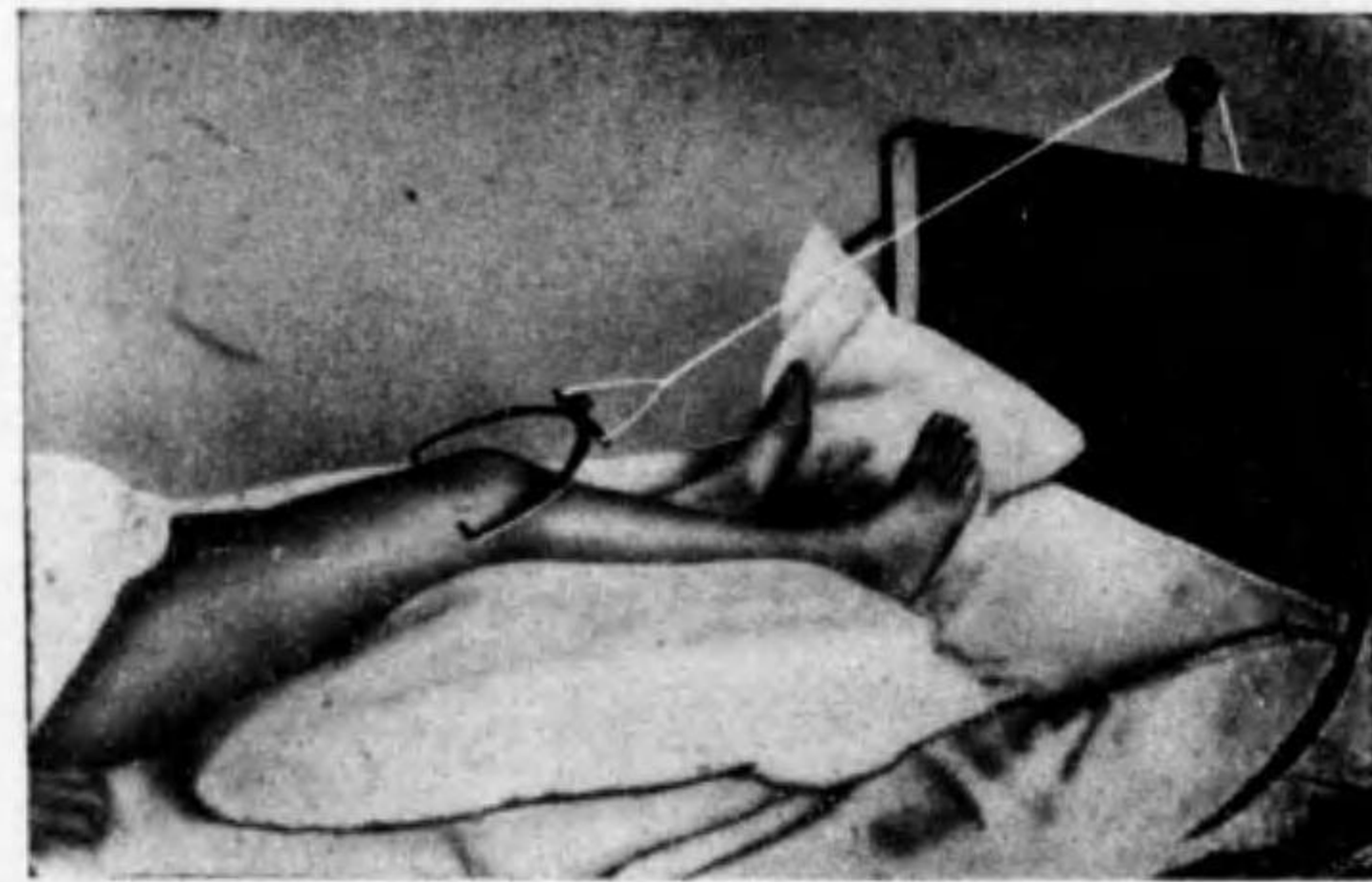


兩足踝(beide Malleolen)又ハ跟骨(Calcaneus); 上膊骨折(Oberarmknochenfraktur)ニ於テハ上膊ノ下端ナル兩上髁(beide Epicondylus)ニ固定セラル。而シテ之レヲ裝置スルニハ釘(Nagel)ヲ消毒シ置キ, 刺入部ノ皮膚ヲ消毒シテ局所麻酔法ノ下ニ釘ヲ槌ニテ輕ク骨内ニ打込ミタル後, 續イテ螺旋ヲ強ク締めムレバ更ニ深ク骨ノ中ニ刺入セラル, 而シテソノ裝置(Apparat)ノ末梢部ニ紐ヲ掛ケテ前法ノ如クニ牽引法(Extension)ヲ行フ。開放性傳染

第四百十一圖
スタインマン氏裝釘牽引装置



第四百十二圖
スタインマン氏装釘牽引法

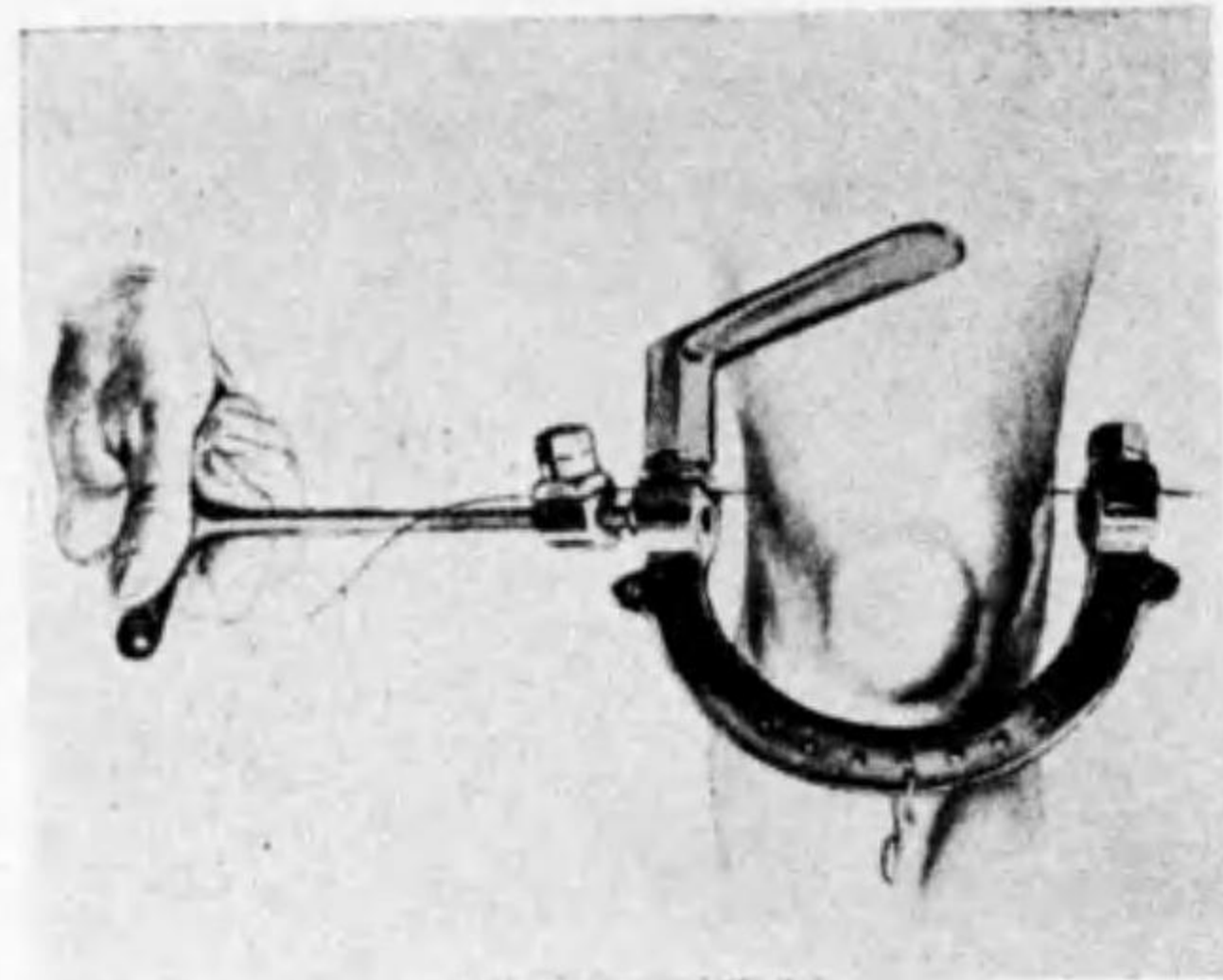


性骨折ニ於テハ稀ニ釘ノ刺入部ニ
化膿ヲ起スコトアルモ、多クハ著
シキ障害ナシ。


以上装釘牽引法 (Nagelexten-
sion) 後ハ從來ハフルクマン氏副
木 (Volkmannsche Schiene) 等ヲ
使用セシガ、前田式等ノ如キ可動
性牽引装置 (Mobilisierungsexten-
sionsapparat) ニ附加スルヲ可ト
ス。

iii) 鋼線牽引法 (Drahtex-

第四百十三圖
キルシュネル氏鋼線緊張弓
(v. Kirschner)



第四百十四圖
鋼線緊張装置
(神中教授ニヨル)



tension)。Beck, Kirschner, 神中教授等ニヨリテ推奨セラルルモノナリ。ソノ方法ハ大體装釘牽
引法 (Nagelextension) ト同様ナリ。無刺激性ノ不酸化鋼線ヲ第414圖ノ如ク特殊ノ器械ニテ前法
ニ於ケルガ如ク骨ニ穿通シ、Beck 又ハ Kirschner 等ノ鋼線緊張弓 (Spannbügel) ニテ緊張セシメ、
之レニ紐ヲ附シ牽引台架ニ乗セテ重錘牽引ヲ行フ。

iv) 伸展牽引法 (Distraktionsmethode)。

骨折部ヨリ中樞及末梢ノニケ所ニ鋼線 (Draht) ノ穿通シ、之レト螺旋力ニヨリテ互ニ反對ノ方
向ニ引キ離シ、特殊ノ装置ニヨリテ骨折部ノ整復 (Reposition) ト共ニ固定 (Fixation) ノ圖ル、之
レニ Krapp, Hampel, 神中氏法等アリ。

c) 固定牽引装置

(Fixationsexten-
sion mit Apparat)。

之ニ數
多ノ種類アリ。之ハ單
ニ局所ノ固定 (Fixation)
ノ爲ニ用ヒラルルノミ
ナラス、同時ニ牽引 (Ex-
tension) ヲ行ヒ、或ハ骨
折端 (Frakturenenden) ノ矯
正ヲ行ヒ得ルモノナリ。

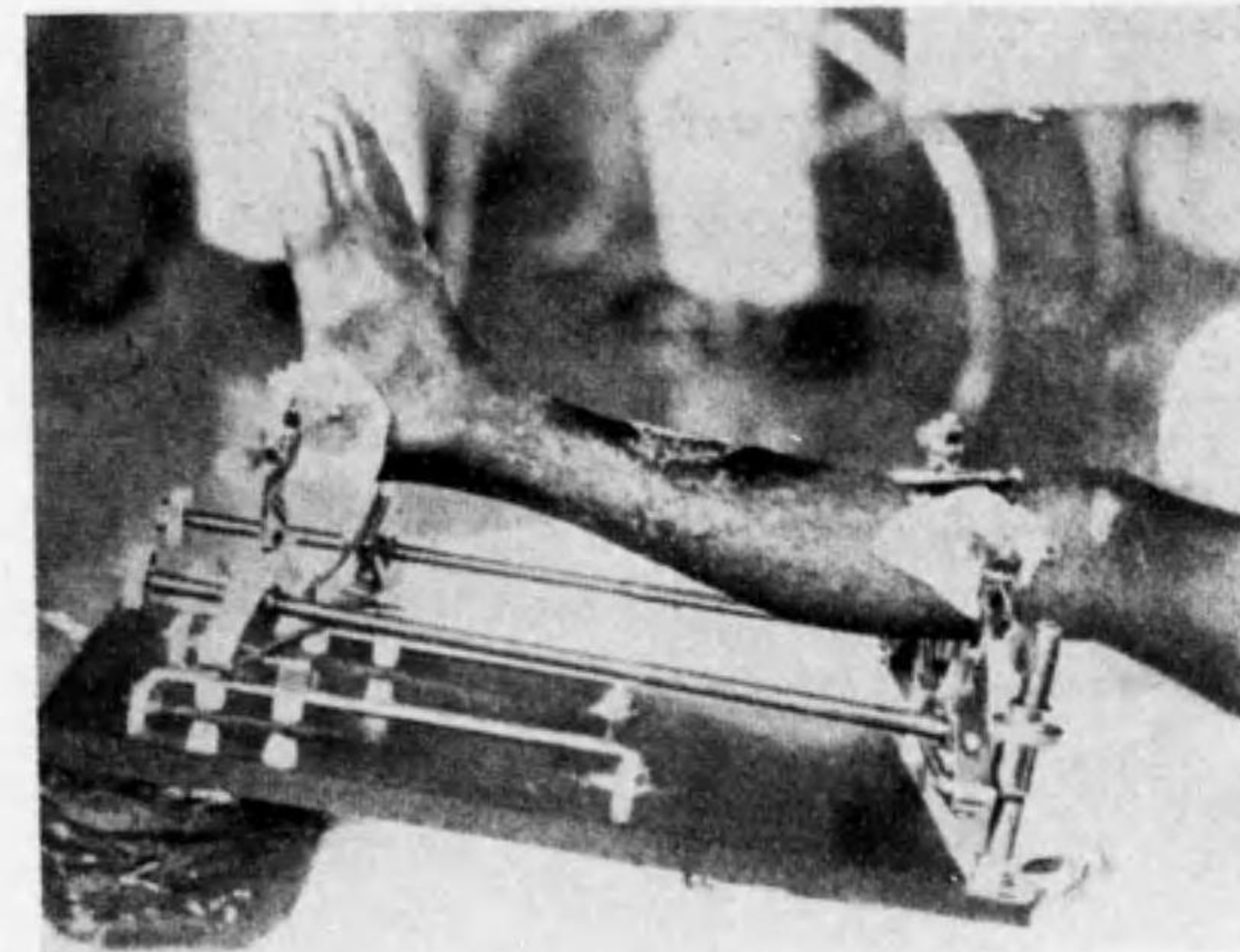
固定ト牽引ヲ同時
ニ行フニハ Lambot,
Hackenbruch, Santa-

malia, Delbet, Voissy 等ノ装置アリ。是等ノ装置ハ先ヅ基
礎 (Basis) トシテ義布ス繃帶ヲ行ヒタル後、其上ニ此装置
ヲ當テテ、其上ニ再ビ義布ス繃帶ヲ行ウテ之ヲ固定ス。骨
折端ノ矯正 (Korrigierung) ニハ附屬ノ螺旋ヲ廻シテ可動部ヲ

第四百十五圖

ディストラクチオン装置ヲ使用シツツアル下腿骨開放骨折


(九大神中整形外科教室)



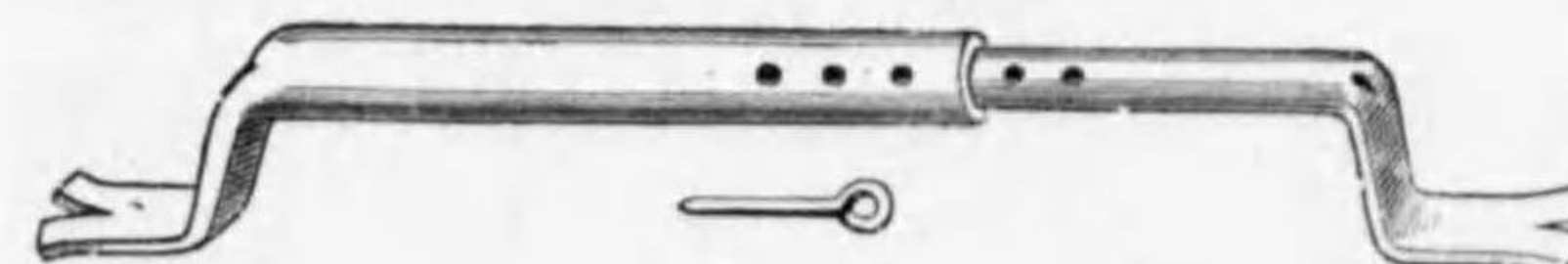
第四百十八圖
ハーケンブルフ氏法



第四百十六圖
ヴォアシー氏副子



第四百十七圖
ヴォアシー氏副子



移動セシメ之ヲ適當ノ位置ニ至ラシム。此際 X-線検査ノ下ニ行ヘバ一層佳良ナリ。併シ近來本法ヲ行フ人稀ナリ。

2) 固定繃帶 (Fixationsverband) (保持繃帶 Retentions- od. Kontentivverband)。

a) 義布繃帶 (Gipsverband)。整復後ハ固定繃帶 (Fixationsverband) ヲ行ハザルベカラズ、之ニハ膠繃帶 (Gelatinverband)、水硝子繃帶 (Wasserglasverband)、「チュエルロイド繃帶 (Zelloidverband) 等アレドモ骨折ニ主トシテ使用セラルルハ義布繃帶 (Gipsverband) ナリ。

義布 (Gips) ハ含水硫酸石灰 $CaSO_4 \cdot 2H_2O$ (石膏) ナル白色ノ粉末ニシテ、乾燥セルモノヲ繃帶ニまぶシテ巻キ込ミ明礬 (Alaun) (約 1%) ヲ混ジタル温湯ニ入レテ適度ニシボリ、之ヲ以テ所要部位ニ充分ニ繃帶ヲ行フ。初メハ白色泥様ナルモ、次第ニ硬化シ石膏状トナリ、固定ノ目的ヲ達ス。而シテ之レヲ除去スルニハ義布用鋸又ハ刀ヲ要ス。

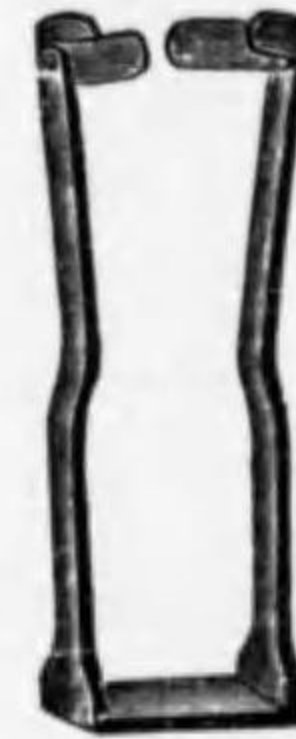義布繃帶ハ成ルベク早期ニ行フ可トスルモ、局所ノ腫脹著シキ場合ニハ數日間副木繃帶 (Schienenverband) ヲ行ヒ腫脹ノ減ズルヲ待チテ之ヲ行フベシ。義布繃帶ハ骨折部ニヨリテ種々ナル方法アリ。

義布繃帶ノ下敷ノ有無ニヨリテ有褥義布繃帶 (gepolsterter Gipsverband) ト無褥義布繃帶 (ungepolsterter Gipsverband) トアリ、一般ニ前者ガ常用サルルモ、適當ニ施サレタル後者ハ遙カニ前者ニ優ル。

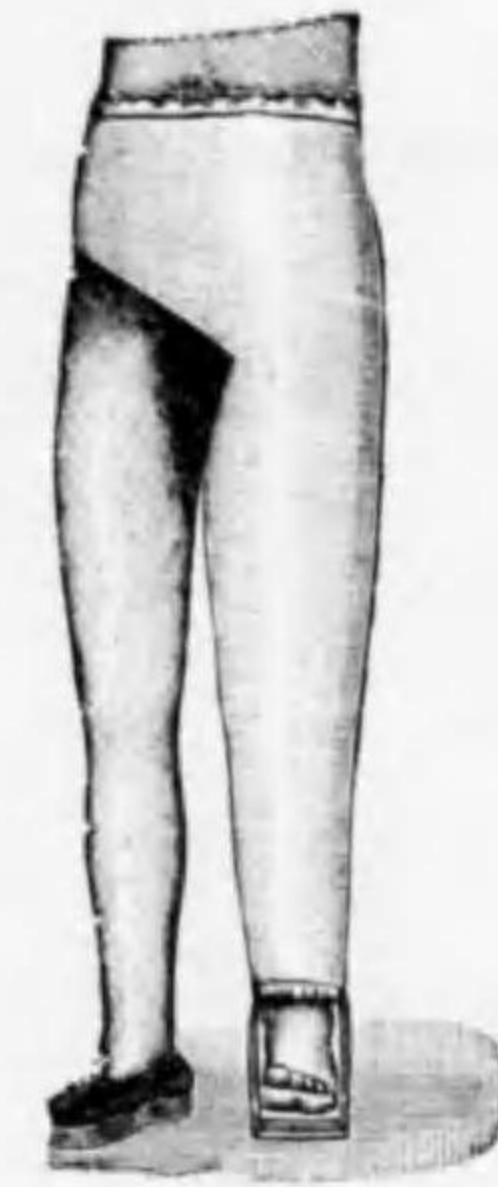義布繃帶ハ副木繃帶ニ比シテ患部ニヨク適合セシメ得ルモ、餘リ緩カナルハ宜シカラザルモ、サリトテ餘リ固キ時ハ循環障害 (Zirkulationsstörung) 或ハ貧血性壞疽 (ischämische Nekrose) ヲ起ス危険アルヲ以テ注意スベシ。一般ニ肢節ニ義布繃帶ヲ行フニハ末梢ノ足趾又ハ手指ヲ露出シ置キテ循環障害 (Zirkulationsstörung) ノ状態ヲ檢スルヤウニナスベシ。又タ義布繃帶ヲソノ儘長ク裝用スル時ハ骨折部以外ノ部位ヲモ固定シ、特ニ關節ノ攣縮 (Kontraktur) ヲ起スコトアルヲ以テ、骨折部ノ状態ヲ檢スルト共ニ骨折癒合後成ルベク早く義布繃帶ヲ去リテソノ肢節ノ筋肉及關節ノ「マッサージ」及運動等ノ後療法ヲ行フヲ要ス。

下肢ノ骨折ニハ屢々歩行繃帶 (Gehverband) ヲ施ス、之ヲ行フニハ第 419 圖ノ如キ歩

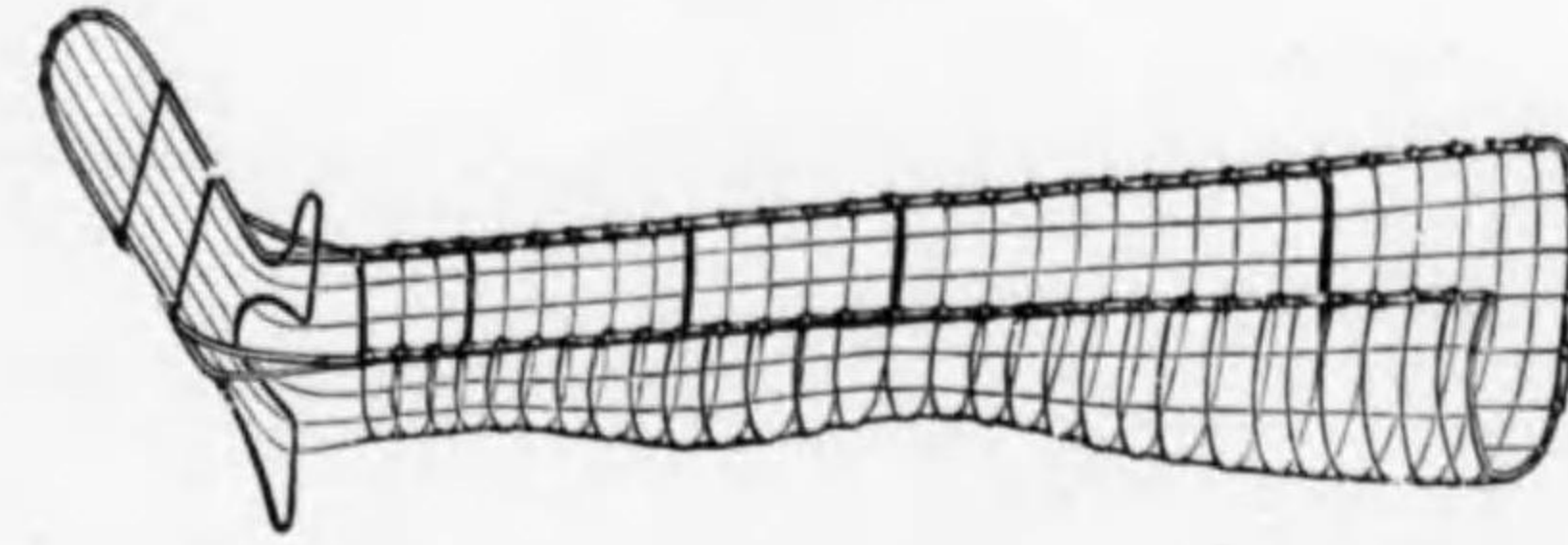
第四百十九圖 鐵製歩行鏡



第四百二十圖 鐵製歩行鏡ヲ裝置セル圖



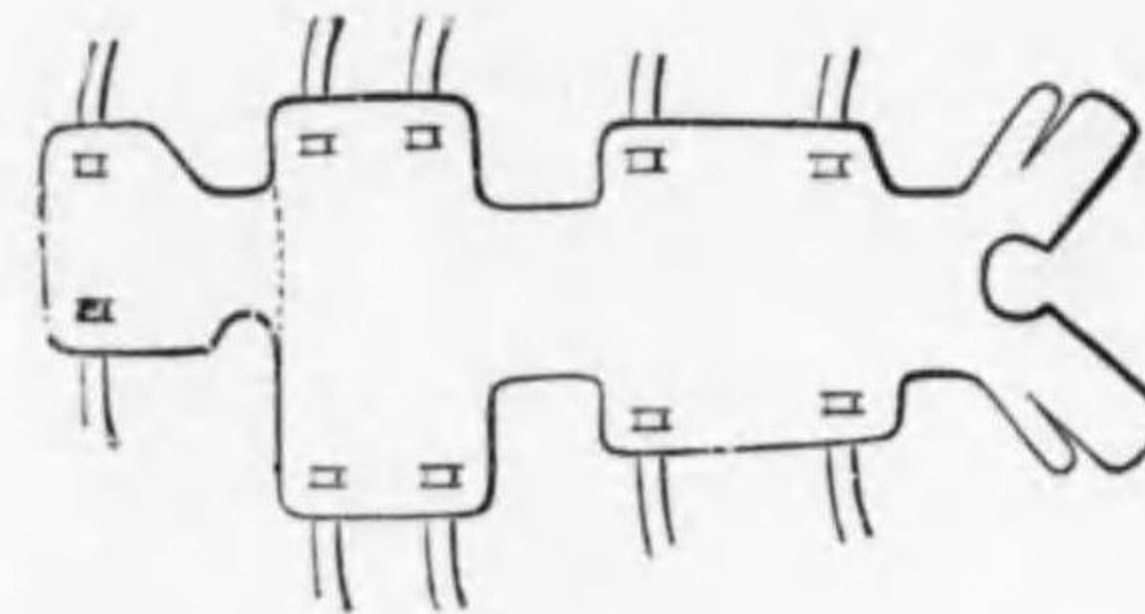
第四百二十一圖 金網副木



行鏡 (Trittbügel) ヲ義布繃帶中ニ併用スベシ。

b) 副木繃帶 (Schienenverband)。小骨即チ手指、前膊等ノ骨折ニ於テハ單ニ小ナル板ノ類ヲ當テテ副木トナシ、繃帶ヲ行ウテ固定スルコトアリ。併シ大腿、上膊、下腿等ノ骨折ニ於テハ副木繃帶 (Schienenverband) ニテハ固定充分ニアラ

第四百二十二圖 デロルム氏副木



ズ。若シ骨折ノ直後腫脹強キ時ハ其ノ消散スル迄數日間副木繃帶ヲ行フコトアリ、之ニハデロルム氏金屬副木 (Delormesche Metallschiene)、フォルクマン氏木製副木 (Volkmannsche Holzschiene)、トーマ氏副木 (Thomasche Schiene)、デルベ氏副木 (Delbersche Schiene) 等種々アリ。今回ノ日支事變

中軍隊ニテハ竹製副木 (長サ約 1 尺、幅約 1 寸ノ竹片 3 本ヲ太キ糸ニテ組ミ合セタルモノ) ヲ用ヒテ大ニ便利ナリシト。

其他義布繃帶副木 (Gipsschiene) モ亦時ニ便宜有效ナルコトアリ。之ハ患部ニ適宜義布繃帶ヲナシタル後之ヲ縦割シテ取放チ、更ニ患部ニ當テテ繃帶ヲ以テ固定ス。或ハ義布繃帶ヲ行フベキ場所ヲ測定シ、之ニ相當スルダケノ長サニ數條ノ繃帶ヲ重ネテ義布泥ヲ充分ニマブシテ、厚キ軟キ義布副木ヲ作り、ソノ硬化セザル内ニ所要ノ部位ニ當テテ其上ヨリ義布繃帶ヲ施シテ固定ス。

又タ不全骨折ニハ板紙製副子 (Pappenschiene) ハ簡單ニシテ日常屢々應用セラル。

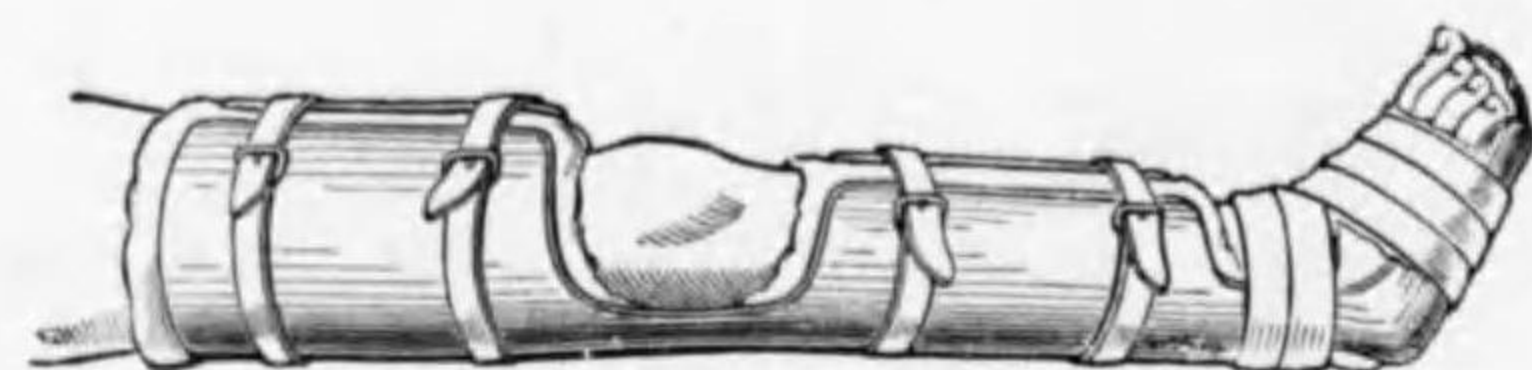
第四百二十三圖

木製上肢副木



第四百二十四圖

デロルム氏副木ヲ装置セル圖



第四百二十五圖

フォルクマン氏下肢副木



c) 固定牽引法 (Fixationsextension) (第 447 頁) モ應用セラル。


3) 手術的接合法 (Operative Adaptation od. Osteosynthese) (観血的療法 blutige Behandlung)。前述ノ保存的療法 (konservative Behandlung) ニテ治癒シ難キ時、特ニ骨折端ノ移動 (Dislokation) 著シキ場合等ニ行ハル、之ニ

- a) 銀線縫合法 (Silbernaht),
- b) 釘串法 (Stütznagel-Methode),
- c) 鋸接合法 (Agraften-Vereinigung),
- d) 象牙桿挿入接合法 (Elfenbein-Bolzung),

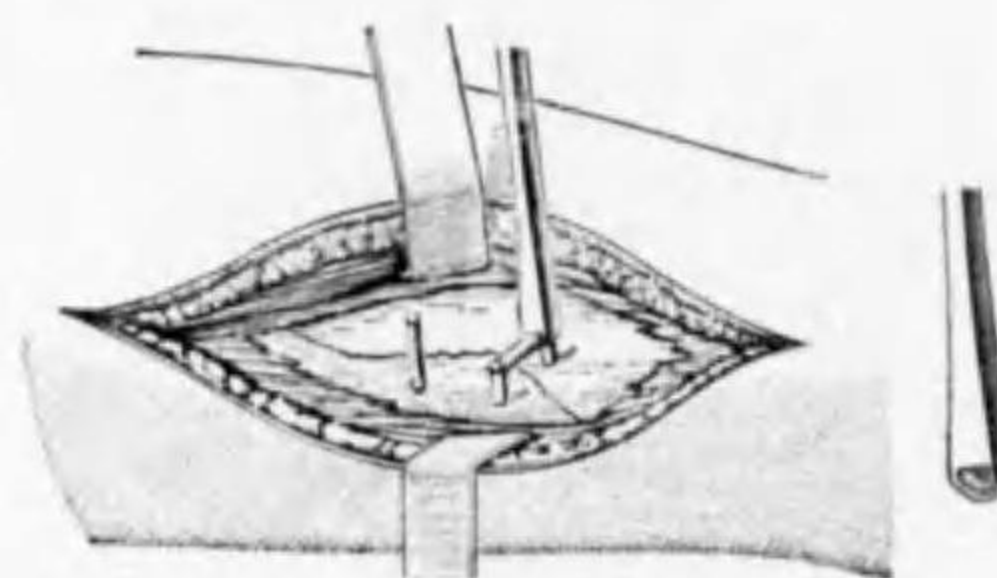
第四百二十六圖
銀線縫合法



第四百二十七圖
鋸



第四百二十八圖
同左接合法

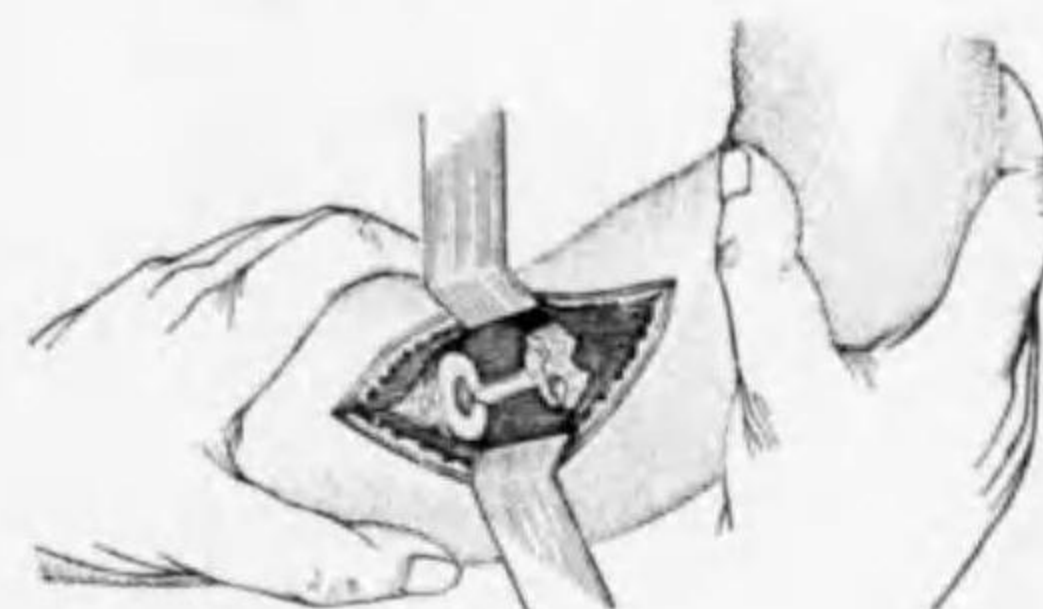


- e) 骨片挿入接合法 (Knochenstück-Bolzung),
- f) 自家骨片副木法 (autoplastische Knochenschiene),
- g) 金屬板上螺旋固定法 (Verschraubungsfixation über Metallplatten) (n. Hausmann, Lane, Lambotte, 住田氏) (第 431, 432 圖),

h) 裝釘骨固定法 (Knochenfixatur mit Knochnagel) (Lambotte, 前田式等種々アリ) (第 433, 434 圖)。

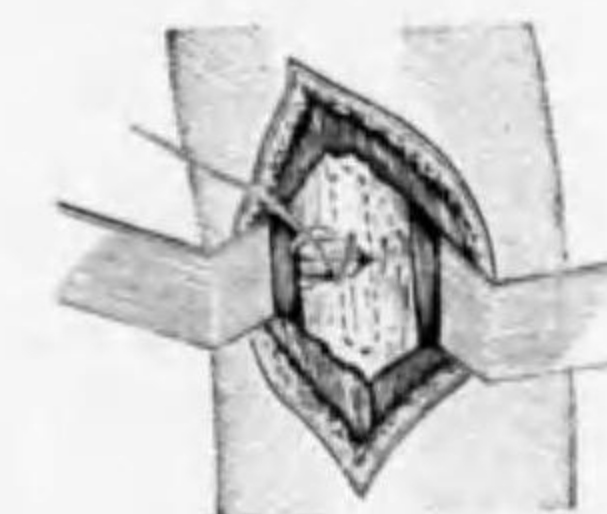
第四百二十九圖

象牙桿挿入接合法



第四百三十圖

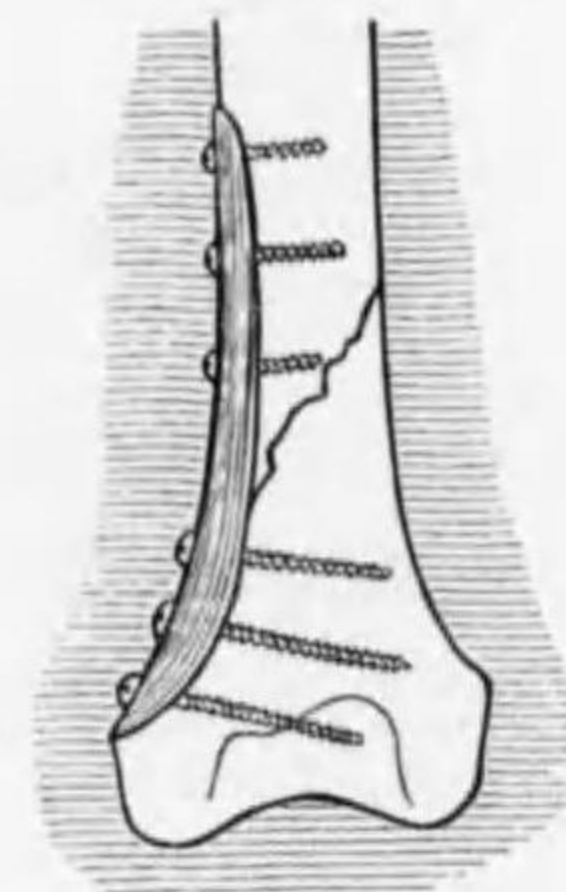
同左接合後



第四百三十一圖

ラムボット氏金屬板

ヲ装置セル圖



第四百三十二圖

レーン氏金屬板副木



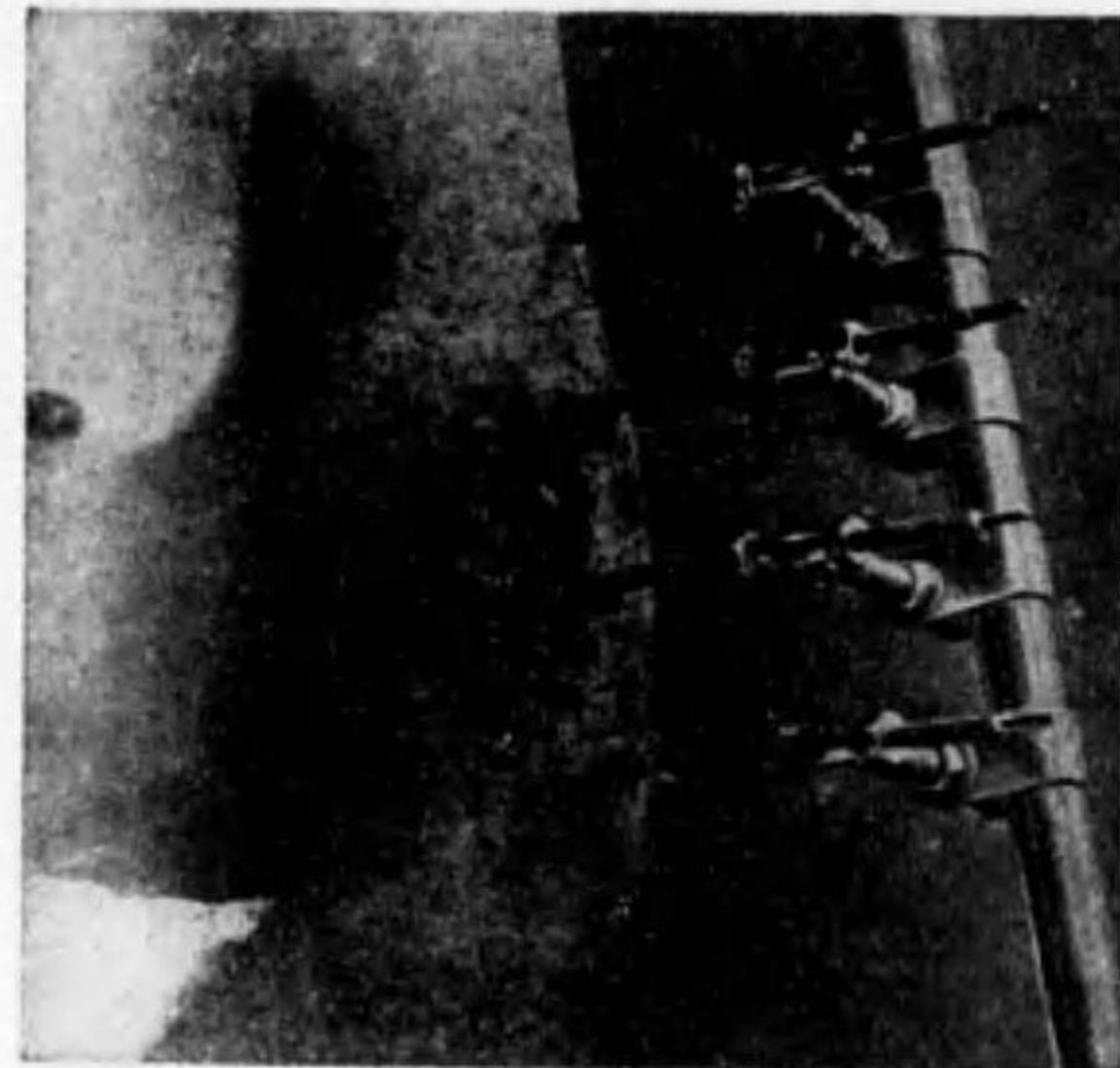
同螺旋



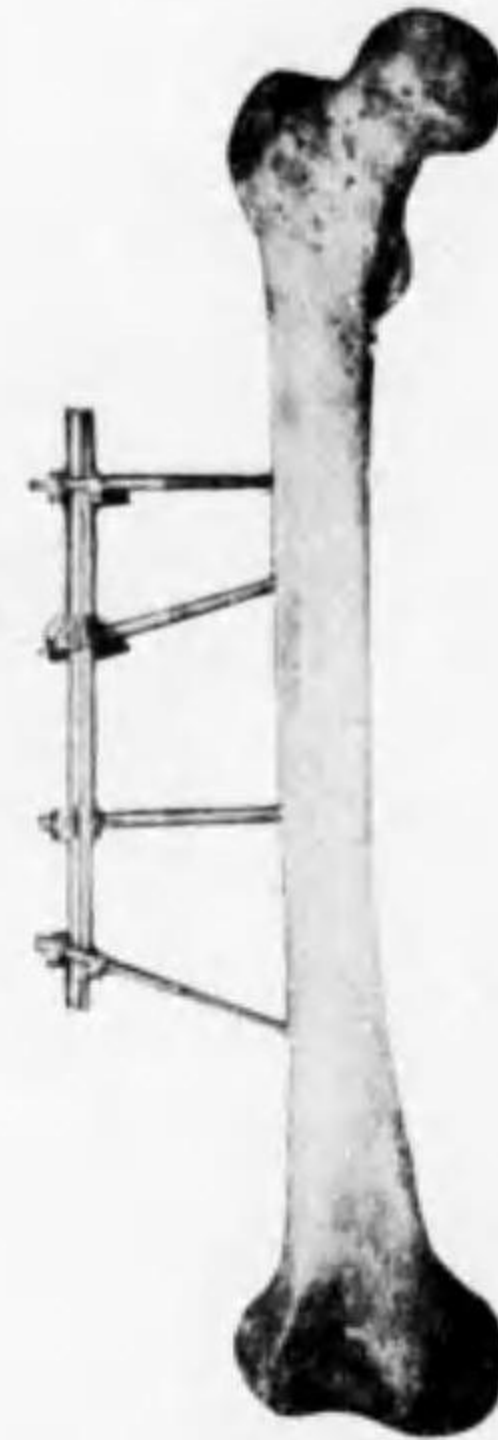
以上各種ノ方法ハ各人ニヨリテ其選擇ヲ異ニシ、又々骨折ノ場所ニヨリテ治療法ヲ異ニスルモ、單純ノ骨折ニハ屢々銀線縫合法 (Silbernaht) 行ハレ、其他ニ於テハ骨片 (Knochenstück) ヲ用フル法、金屬板 (Metallplatte) ヲ用フル法、骨固定器 (Knochenfixatur) ヲ用フル法等行ハル。

併シ最近體內ニ釘 (Nagel) 等ノ異物 (Fremdkörper) ヲ残留スルコトニ賛成セザル人多ク、自家骨片或ハ其他ノ吸収性ノモノヲ用ヒ或ハ體外固定法ヲ可トスル傾向アリ。

第四百三十三圖
前田(友助)式骨固定器



第四百三十四圖
同 左



骨折後療法 (Nachbehandlung der Fraktur) (機能的療法 funktionelle Behandlung)。骨折ノ療法ニ當リテハ單ニ骨折部ノ癒合ノミヲ目的トセズシテ、其治癒後該部ノ機能ノ回復ヲ圖ラザルベカラズ。骨折ノ初期ニ於テハ先づ其固定甚ダ必要ナルガ、固定餘リ久シキニ至ルトキハ健康ノ關節ニモ強直 (Ankylose) ヲ起シ、又々腿ノ短縮、癒着、筋萎縮等ヲ起スコトアリ。故ニ勿論骨折部位ニヨリテ異ナレドモ骨折部ノ骨化 (Konsolidation) ガ一程度ニ達シタル後 (骨ノ大小等ニヨリテソノ時日異ナル) 關節ノ「マッサージ」、運動等ヲ行フ可トス、此意味ニ於テ前田和三郎教授等ノ牽引法ハ效果アリ。

又タ一般ニ床上ニ永ク就褥セシムル時ハ榮養充分ナラズ、榮養惡シケレバ治癒遅クナル、故ニ下肢ノ義布斯繃帶ニ於テハ歩行鍔 (Trittbügel) ヲ裝置シ或ハ特殊ノ裝置ヲナシテ成ルベク早クヨリ歩行セシムルヲ可トス。又タ老人ノ大腿骨頸部骨折 (Schenkelhalsfraktur) ニ於テ餘リ長ク就褥セシムル時ハ沈降性肺炎 (hypostatische Pneumonie) ナドヲ起ス懼アルヲ以テ特ニ注意ヲ要ス。

B) 開放骨折ノ療法 (Therapie der offenen Fraktur)。

開放骨折 (offene Fraktur) ト皮下骨折 (subkutane Fraktur) トハ種々ノ點ニ於テ相

異アリ。即チ

- i) 開放骨折ニハ傳染ノ危險多シ。
- ii) 從ツテ腐骨 (Sequester) ヲ形成シ易シ。
- iii) 出血シテ全身衰弱ヲ起シ易シ。
- iv) 皮下骨折ノ如クニ血液ガ骨新生ヲ助クルコトナシ。
- v) 各種ノ固定法ヲ行フニ不便ナリ。
- vi) 傳染アル時ハ骨ノ成形手術 (plastische Operation) ヲ行ヒ難シ。

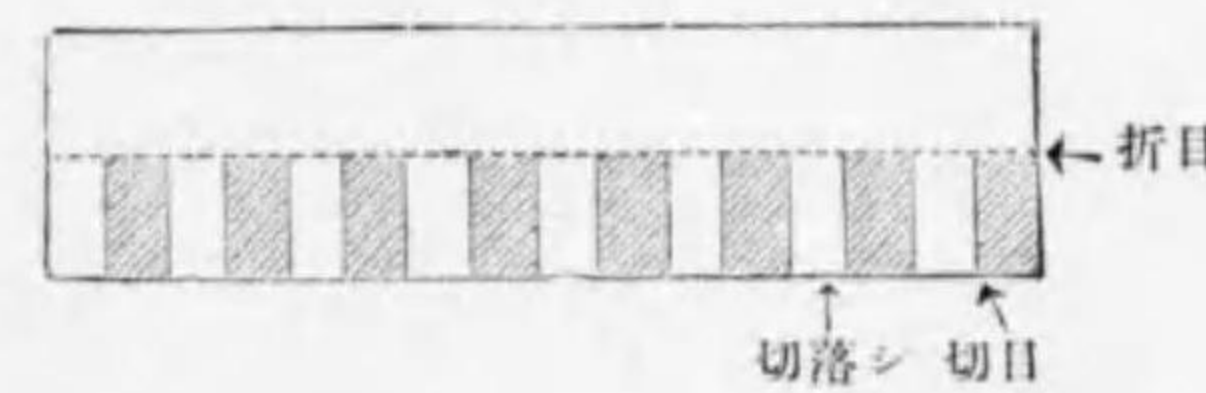
要スルニ開放骨折ハ皮下骨折ニ比シテ豫後不良ニシテ治療期日長ク治療困難ナリ。次ニ開放骨折ノ主ナル療法ヲ述ブレバ

1) 創傷療法 (Wundbehandlung)。之ハ第一ニ必要ナルモノナリ。元來骨折ヲ伴ヘル傳染創ノ豫後ハ重クシテ、且ツ療法困難ナルモノナレバ、斯カル際ニハ成ルベク早期ニ適當ナル創傷療法ヲ行フコト必要ナリ。併シ近來創傷療法ノ發達ニ伴ヒ複雜骨折 (komplizierte Fraktur) ノ豫後モ次第ニ良好トナレリ (創傷療法參照)。

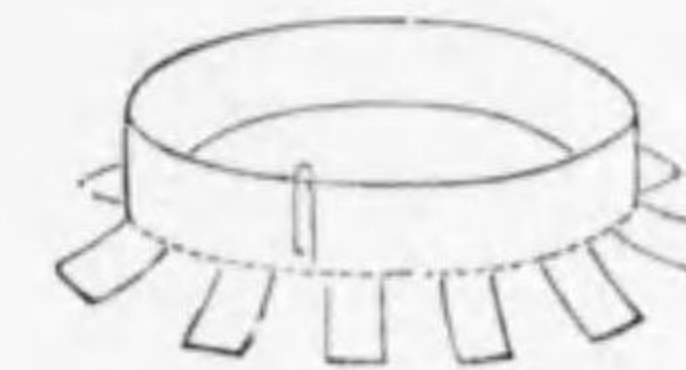
2) 非觀血的療法 (Unblutige Behandlung)。

- a) 整復法 (Reposition)。略ボ皮下骨折ト同ジ。
- b) 牽引法 (Extension)。同前。裝釘牽引法 (Nagelexension) ハ傳染創ノ附近ニ行フ時ハ傳染ヲ起ス危險アルヲ以テ特ニ注意スベシ。
- c) 義布斯繃帶 (Gipsverband)。之ニ2種アリ。

第四百三十五圖
有窓義布斯繃帶用厚紙(甲)



第四百三十六圖
同 左(乙)



- i) 單純性義布斯繃帶法 (Einfacher Gipsverband)。開放骨折ニ於テハ皮下骨折ト異リ、患部全體ニ義布斯繃帶ヲ行ヒ難ク、創傷部ヲ開放シ置カザルベカラズ。若シ創傷小ナル時ハ有窓義布斯繃帶 (gefensterter Gipsverband) ヲナス、之ヲ行フニハ創傷ニ

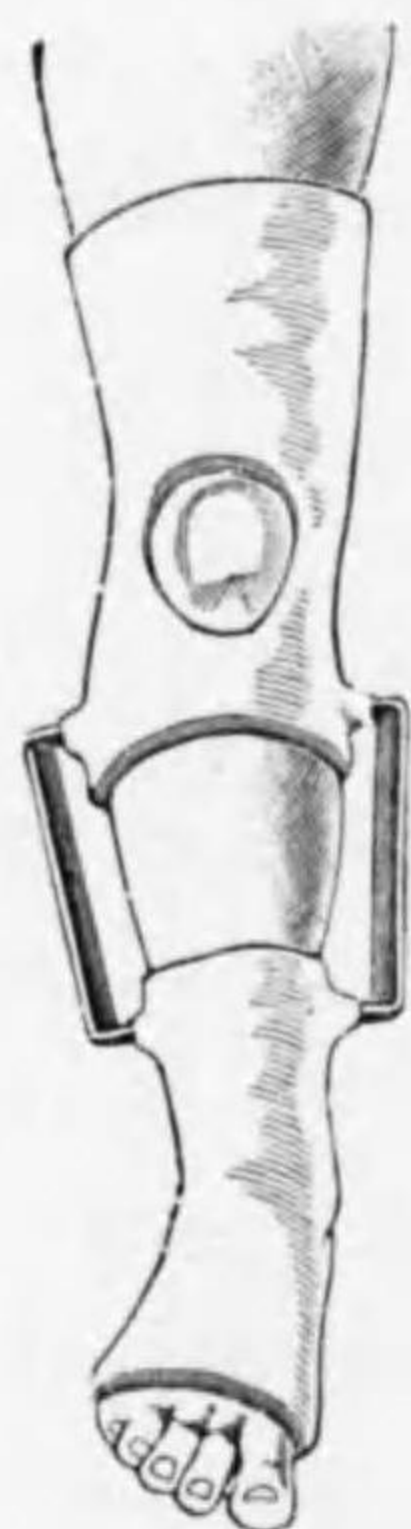
相當スル部位ニ「ガーゼ」ヲ丸メ置キ或ハ健脚ノ同部ニ印ヲ附ケテ目標トシ、其上ニ義布ス繙帶ヲナシタル後、該部ノ義布スノ一部ヲ適當ノ大サニ切除スルカ、或ハ第 435, 436 圖ノ如キ厚紙棒ヲ創部ニ當テテ其以外ニ義布ス繙帶ヲナシタル後厚紙棒ヲ去ル。又創傷大ナル時ハ次法ヲ行フ。

ii) 複雑性義布ス繙帶法 (Komplizierter Gipsverband)。義布ス繙帶ニ金屬器等ヲ並用スル法ナリ。之ニハ *Lambotte, Santamalia, Delbet* 等ノ裝置モ用ヒラルルモ、隨時施行スルニハ金屬板 (幅約 2-3 cm., 厚サ 2-3 mm., 長サハ部位ニヨリテ適宜切斷使用)ヲ橋狀ニ折リ托ゲ下肢ノ周圍ノ 2-3 箇所ニ渡シテ義布ス繙帶ヲ行フ (第 438 圖)。

第四百三十七圖
針金束義布ス支柱



第四百三十八圖
鐵板義布ス橋梁裝置圖



第四百三十九圖

外轉義布ス繙帶 (慶大整形外科教室)



又タ上膊ニテハ外轉位 (Abduktionsstelle) ニテ義布ス繙帶ヲ行ヒ肘關節部ヨリ側胸部ニカケテ金網副子ノ支柱ヲ當テテ固定スルコトニヨリテ創傷部ヲ開放性トス (第 439 圖)。

其他義布ス繙帶ニハ種々ノ方法アリ (各論參照)。

iii) 副木繙帶法 (Schienenverband)。前記ノ如ク種々ノ副木アリ。又タ第 421-425 圖ニ示スガ如キ副木ヲ用フルコトアルモ、

開放骨折ニ於テハ副木ヨリモ複雑性義布ス繙帶 (komplizierter Gipsverband) ヲ可トス。

3) 観血的療法 (Blutige Behandlung)。

a) 手術的骨接合法 (Operative Knochen-Adaptation)。前記ノ如ク種々ノ接合法アルガ、皮下骨折ト異リ傳染多キヲ以テ、之ガ治癒セザル間ハ手術ヲ行ヒ難キコト多シ。此ノ如キ場合ニハ化膿全ク治癒シタル後ニ手術ヲ行ハザルベカラズ。

b) 開放骨折ノ早期手術法 (Frühoperation der offenen Fraktur) (n. Leriche)。世界大戰ノ末期ニ唱道セラレタル

法ナリ。負傷後 24 時間以内ニ消毒ヲ嚴重ニ行ヒ、創傷ヲ開放シテ傳染創面ヲ切除シ遊離セル骨折片 (Fragment) ヲ除去シテ其儘一時的ニ縫合ヲ行フ。或ハ持續的滴下法 (kontinuierliche Irrigation) ヲ

行ヒテ傳染止ムニ及ンデ、二次的ニ縫合ヲ行フ。

c) 腐骨除去術 (Sequesterectomie)。前述ノ如ク開放骨折ニ於テハ屢々腐骨 (Sequester) ヲ形成ス。腐骨ガ表面ニアル時ハ自然ニ脱出スルコトアルモ深部ニアル時ハ自然

第四百四十圖

前膊骨骨折 (世界大戰ニ於ケル佛國軍戰傷骨折患者群)



第四百四十一圖

下腿骨骨折 (同上)

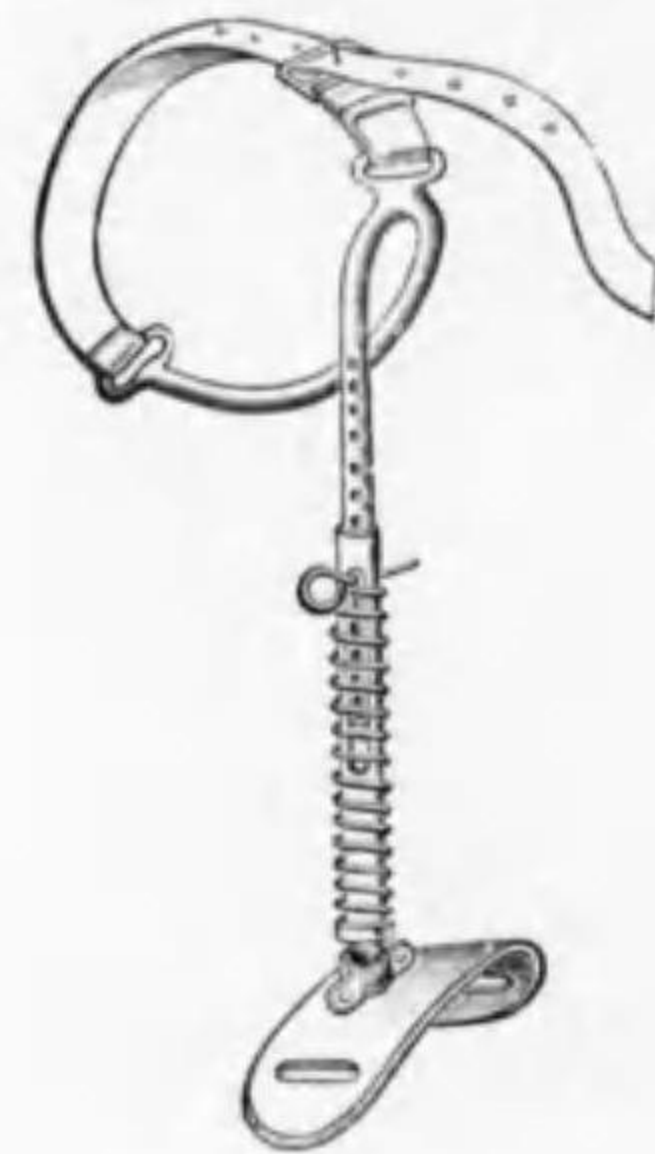


ニ脱出シ難ク、化膿永ク治癒セス。此ノ如キ場合ニハ腐骨除去術ヲ要ス。

腐骨除去術 (Sequesterotomy) ハ早期ニ行フヨリモ 2-3-5 週間ヲ經タル後ニ行フヲ可トス。然ル時ハ分界線 (Demarkationslinie) モ明カトナリ、腐骨ノ周圍ニ充分ニ骨ヲ新生シ居ルヲ以テナリ。尙ホ腐骨除去術ヲ行フニハ、豫メ X線検査ヲ行ウテ腐骨ノ部

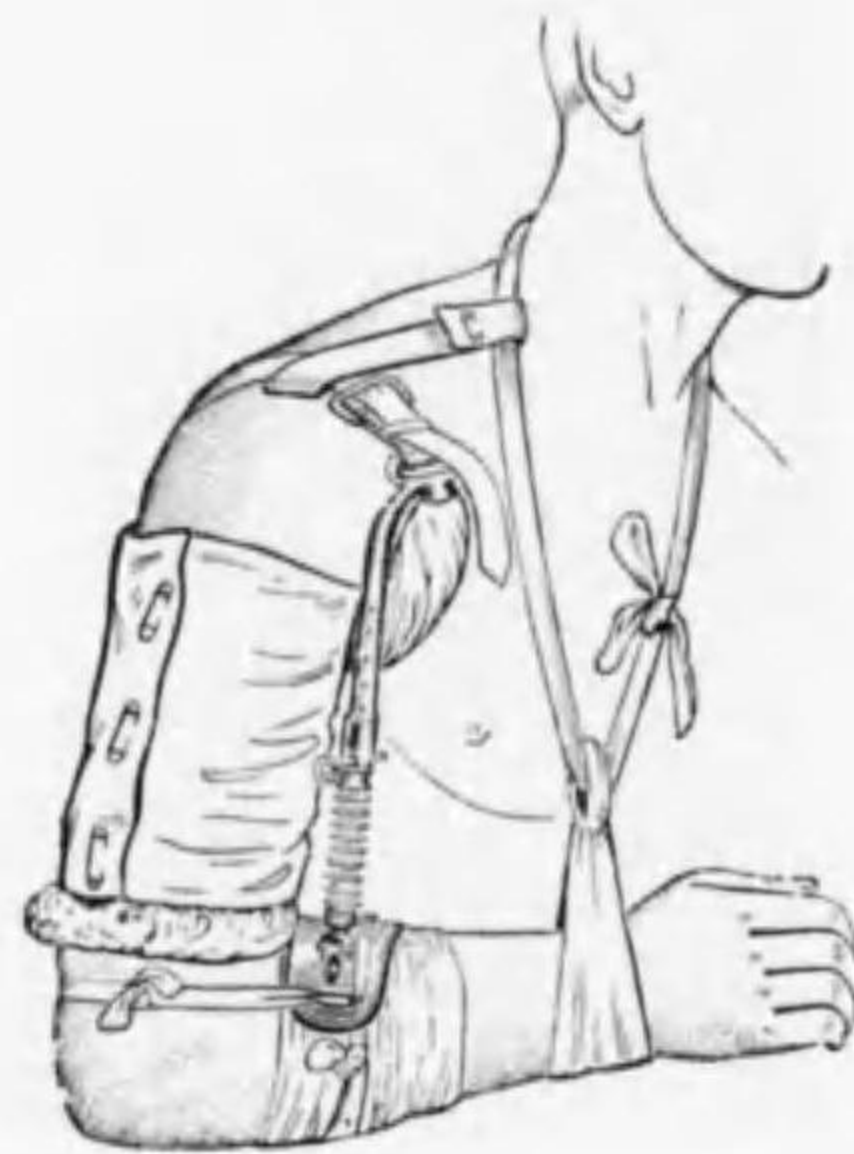
第四百四十二圖

デルベ氏骨折副子



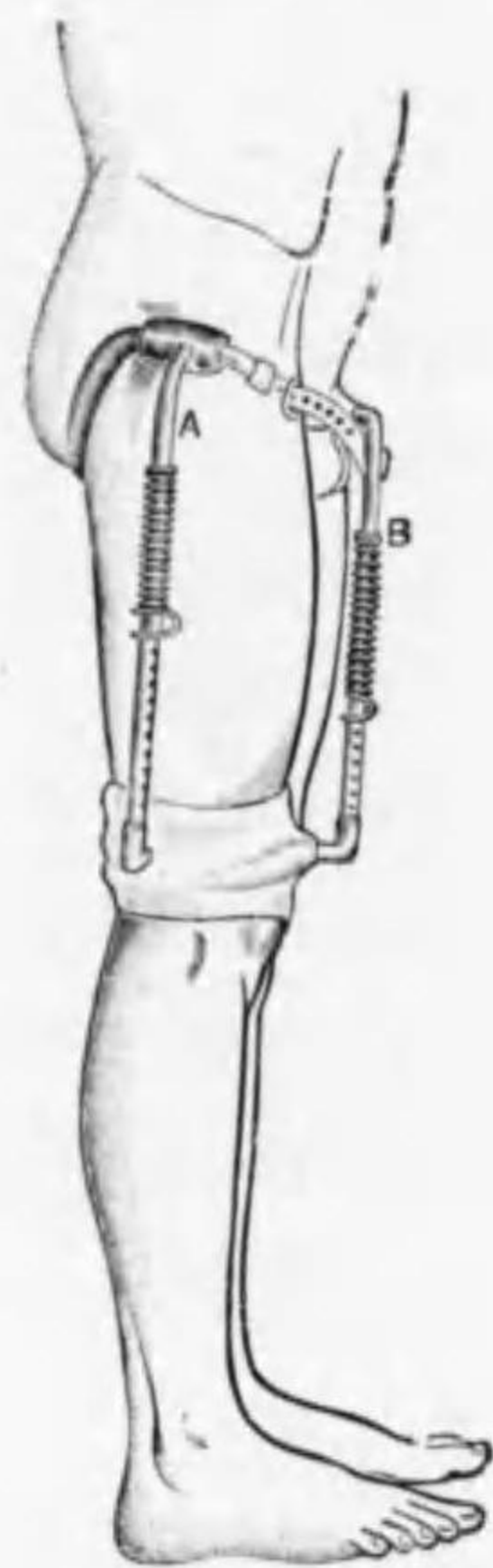
第四百四十三圖

同左装置圖



第四百四十四圖

器械副木装置



位、大サ、數、形狀等ヲ明カニシ置クヲ可トス。腐骨除去術ヲ行フベキ時期ハ骨ノ大小ニヨリテ異ナリ、大ナル骨程遅ク行ハザルベカラズ。

d) 切斷術 (Amputation) 及離斷術 (Exartikulation)。

本法ハ骨折後ノ傳染甚シキ場合ニ行ハルルモノナルガ、往々ソノ濫用ヲ見ル、特ニ複雑骨折ノ治療ニ經驗ナキ人ハ屢々切斷術ヲ濫用スル傾向アリ。高度ノ破碎骨折ニ於テモ能ク骨性癒合ヲナスコトアルヲ以テ、一應保存的療法 (konservative Behandlung) ヲ行ヒ、到底治癒ノ見込ナキ時ニ由メテ此等ノ手術ヲ行フベシ。

IV. 病的骨折或特發骨折

Pathologische od. spontane Fraktur

輕度ノ外傷ニヨリ、或ハ自己ノ筋力 (Muskelkraft) ニヨリテ容易ニ骨折ヲ起スモノヲ云フ。其原因ニ種々アリ。

1) 化骨不全症又ハ先天性或特發性骨脆弱症 (Osteogenesis imperfecta od. Angeborene od. idiopathische Osteopsathyrose)。原因全ク不明ナリ。先天性ニ骨ガ甚ダ脆弱ニシテ容易ニ屢々骨折ヲ起スコトアリ。或ル報告ニヨレバ 12 歳ノ少女ガ生後各所ノ骨ニ 41 回モ骨折ヲ起シタリト。併シ此骨折ハ又タ容易ニ治癒ス。

2) 後天性骨萎縮症 (Erworbene Knochenatrophie)。之ニハ

- a) 壓迫萎縮 (Druckatrophie),
- b) 廢用萎縮 (Inaktivitätsatrophie),
- c) 老人性萎縮 (senile Atrophie),
- d) 消耗性萎縮 (marantische Atrophie),
- e) 神經性萎縮 (neuropathische Atrophie) 等種々アリ (以上各項ニ就テハ後項參照)。

此等ノ際ニハ輕度ノ動機ニヨリテ容易ニ骨折ヲ起スコトアリ、而シテ是等ノ原因ニヨル骨折ハ治癒シ難シ。

3) 佝僂病及骨軟化症 (Rachitis u. Osteomalazie)。此際ニモ骨折ヲ生ジ易ク、治癒シ易キモ治癒後畸形ヲ殘スコト多シ。

4) 骨ノ炎症 (Knochenentzündung) (骨護膜腫 Knochengumma, 急性化膿性骨髓炎 Osteomyelitis purulenta acuta 等)。此際ニハ治癒シ難シ。

5) 骨腫瘍 (Knochengeschwülste) (特ニ肉腫又ハ癌腫及囊腫)。此等ノモノガ著大トナルトキハ容易ニ骨折ヲ起スコトアリ、之モ骨折後治癒シ難シ (詳細ハ各病ノ條下ヲ參照スベシ)。

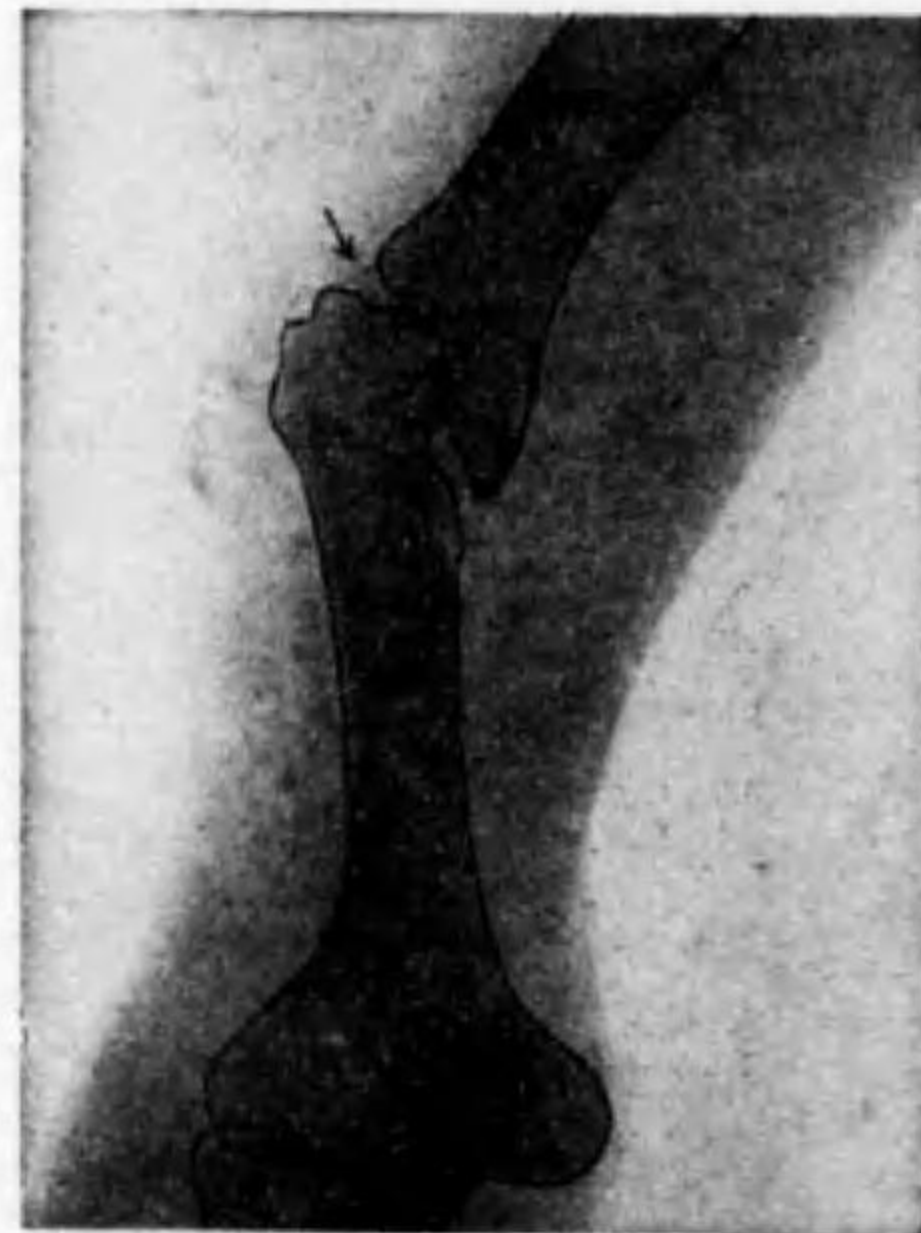V. 假關節 Pseudoarthrose

骨折端ガ骨性癒合 (knöcherne Verwachsung) ヲ營ミ難キモノヲ云フ。

此際骨折端ノ全ク癒合セザルコトアリ、或ハ結締織又ハ纖維性軟骨 (fibröser Knorpel) ニヨリテ結合セラルルコトアリ。時トシテハ兩骨折端ノ間ニ新關節 (Neoarthrose) 乃至偶發性粘液囊 (Bursa accidentelle) ヲ生ズルコトアリ。之レガ爲メニ骨折部ガ動搖性 (schlotterig) トナリ支持器 (Stützapparat) ヲ用フルニアラザレバ該肢ノ使用困難トナル。

原因：骨ノ癒合ヲ障害スルモノハ凡ベテ之ガ原因トナル。例ヘバ、

第四百四十五圖
上膊ノ假關節 (n. Keen)



- i) 著シキ骨缺損 (Knochendefekt),
- ii) 著シキ骨折端移動 (Dislokation),
- iii) 兩骨折端ノ間ニ軟部 (Weichteile) (筋肉, 腱, 筋膜等) ノ挿入,
- iv) 異物 (Fremdkörper) 又ハ腐骨 (Sequester) ノ介在,
- v) 骨折後ノ固定充分ナラザル場合,
- vi) 骨折後ノ化膿 (Eiterung),
- vii) 全身性障害 (allgemeine Störungen) (體質異常, 急性傳染病, 重症肺結核, 梅毒, 糖尿病, 甲狀腺腫, 中樞性及末梢性神經障害, 妊娠, 高年等)。

療法：先ヅ假關節ノ原因ヲ充分ニ探究シ、又

X線検査ニヨリテ良ク患部ノ状態ヲ觀察スベシ。

之ガ療法ニ種々アリ。ワ氏反應, 尿中ノ糖等ヲ檢シ, 治療上ノ參考トスベシ。

- i) 骨折端ヲ相互ニ摩擦シテ, 局所ニ炎症ヲ起サシメタル後固定繃帶 (Fixationsverband) ヲ施ス。
- ii) 鬱血療法 (Stauungstherapie),
- iii) 血液注射法 (Blutinjektion),

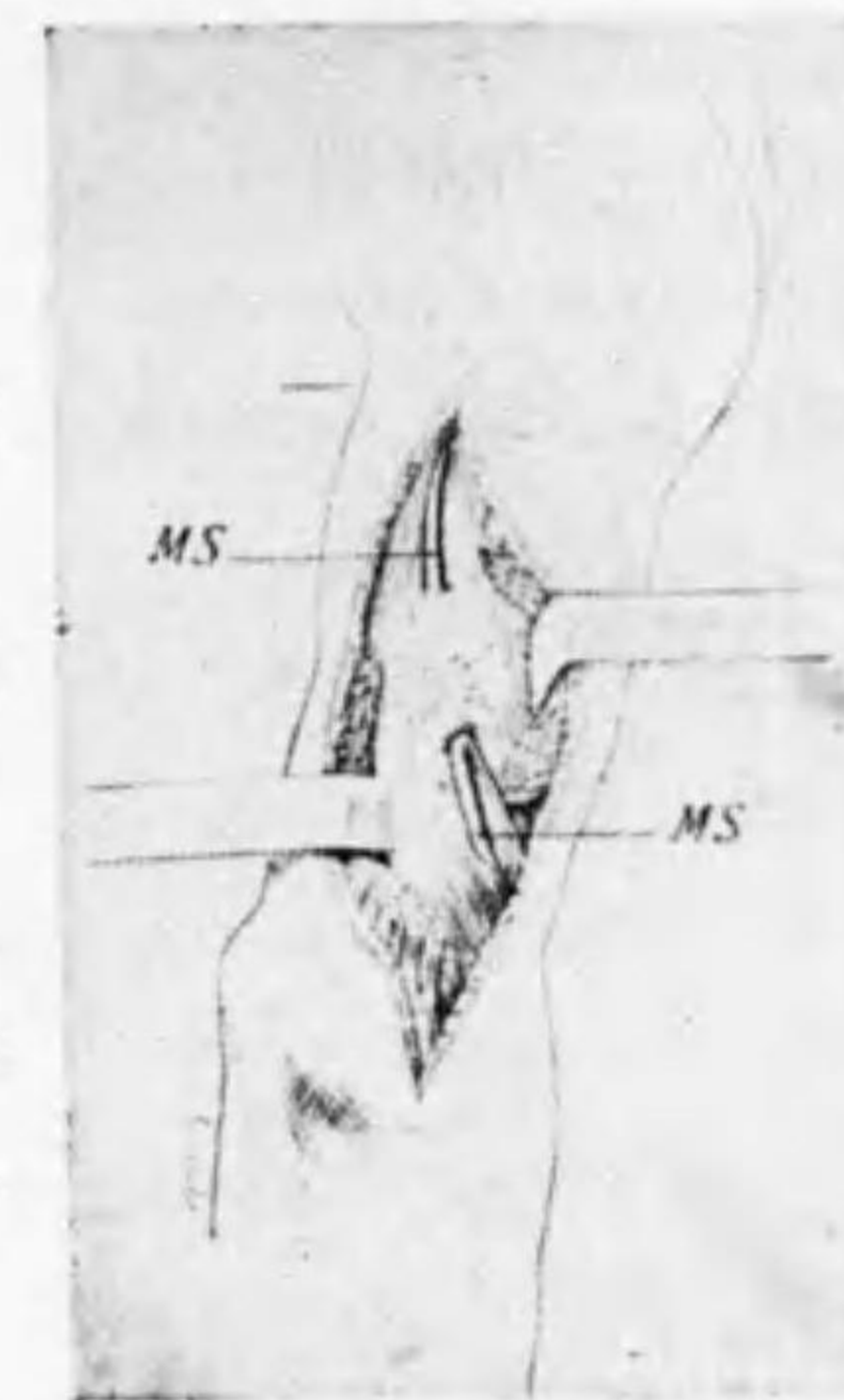
- iv) 骨膜乳劑注射法 (Injektion d. Periost-Emulsion),
- v) 電氣分析法 (Elektrolyse) (平流電氣ト連絡セル2個ノ白金針ヲ假關節ノアル所ニ刺入スル法),

vi) 内服ニハ「カルシューム劑 (Calciumpräparat), 砒素劑 (Arsenikpräparat), 甲狀腺劑 (Schilddrüsenpräparat) 等ヲ用フ。近來「ヴィタミン (Vitamin) C 及 D モ推奨サル。若シ以上ノ方法ニテ無効ナル時ハ

vii) 手術 (Operation) ヲ行フ。即チ患部ヲ切開シ, 骨折端ヲ露出シテ兩骨折端ヲ新鮮トシタル後骨縫合法 (Knochennaht) ヲ行フ (骨折ノ條下參照)。骨缺損大ナル時ハ骨成形術 (Knochenplastik) ヲ行フ。例ヘバ腓骨 (Fibula), 脛骨 (Tibia) 又ハ肋骨 (Rippe) ノ一部ヲ切除シ來リテ, 其缺損ノ間ニ固着シテ之ヲ充タス。或ハ象牙桿 (Elfenbeinstift) ヲ用フル方法モアリ。

其他適當ナル療法ヲ行ヒ難キ時ハ支持器 (Stützapparat) ヲ用ヒテ其機能ヲ補フ。此ニ得ザル場合ニハ末節部ノ切斷術 (Amputation) ヲ行ヒタル後義肢 (Prothese) ヲ用フルコトアリ。

第四百四十六圖
上膊假骨增生ニヨル神經壓迫
(n. Lejar)



VI. 假骨養生

Callus luxurians

骨折後兩骨折端ノ間ニ假骨 (Kallus) (新生骨組織) ガ過剰ニ發生セルモノヲ云フ。

原因：i) 骨折端ノ移動 (Dislokation) 著シキ場合,

- ii) 骨折部ノ固定 (Fixation) 充分ナラザル場合,
- iii) 骨折片 (Fragment) ガ游離シテ異常位ニ附着セル場合等ニ因シ, 特ニ骨成長ノ盛ナル幼年者又ハ壯年者ニ多ク來ル。

症状：之ガ爲メニ骨折部ニ腫瘤狀ニ固キ肥厚ヲ生ジ該部ニハ壓痛 (Druckschmerz) ナキモ, 時トシテハ神經ト癒着シテ頑固ナル神經痛

(hartnäckige Neuralgie) 又ハ末梢ノ麻痺(Lähmung)ヲ起シ、或ハ血管ヲ壓迫シテ循環障害(Zirkulationsstörung)ヲ來スコトアリ。併シ此等ノ變化ヲ伴フニアラザレバ全ク症状ナキコト多シ。

療法: 障害ナケレバ其儘放置スルモ差支ナシ。併シ若シ障害アレバ手術ニヨリテ過剰ノ骨ヲ切除ス。

骨折端ノ移動(Dislokation)甚シキ時ハ、再骨折ヲ起サシメ或ハ楔状切骨術(keilförmige Osteotomie)ヲ行ウテ適當ナル位置ニ固定ス。

VII. 急性化膿性骨髓骨膜炎

Osteomyelitis et Periostitis purulenta acuta

骨ノ化膿性炎(eitrige Entzündung)ハ之ヲ a) 急性化膿性骨髓炎(akute eitrige Osteomyelitis), b) 急性化膿性骨膜炎(akute eitrige Periostitis), c) 急性化膿性骨炎(akute eitrige Ostitis)ニ分ツコトヲ得。而シテ多クハ骨髓ニ原發性ニ來ルモ、時トシテハ骨膜ヨリ侵サルルコトモアリ。併シ骨皮質(Knochenrinde)ハ毎常續發的ニ侵サル。骨髓ト骨膜ノ變化ハ初期ニハ明カナルモ、後ニハ兩者ノ區別不明トナル。從ツテ通常是等ヲ綜合シテ急性化膿性骨髓骨膜炎(akute eitrige Osteomyelitis u. Periostitis)ト稱ス。

原因: 葡萄状球菌(Staphylokokken)ニヨルモノ最モ多ク、其他連鎖状球菌(Streptokokken), 肺炎菌(Pneumokokken), 「チフス菌(Typhus-B.)等ニヨリテ起ル。就中連鎖状球菌ニヨルモノハ悪性ナルコト多ク、肺炎菌, 「チフス菌, 「インフルエンザ菌ニ因スルモノハ亞急性ナリ。其他屢々混合傳染(Mischinfektion)ヲ見ルコトアルガ、腐敗菌(Fäulnis-B.)ノ混合傳染アル時ハ多クハ悪性ナリ。

細菌侵入徑路(B.-Eingangspforte): 次ノ種類アリ。

a) **外傷性傳染(Traumatische Infektion)** 或**外發性傳染(ektogene Infektion)**。骨ノ損傷ニヨリテ直接此傳染ヲ來スコトアリ。

b) **隣接性傳染(Benachbarte Infektion)**。骨ノ附近ニ於ケル種々ノ化膿性疾患ニヨリテ骨ノ表面ヨリ傳染スルコトアリ。之レハ特ニ癰疽(Panaritium)ニ屢々認メラル。

c) **血行性傳染(Haematogene Infektion)** 或**轉移性傳染(metastatische Infektion)**。身體ノアル部分ニ化膿性疾患アル場合ニ血行ニヨリテ轉移性ニ骨ニ傳染ヲ來タ

スコトアリ、又タ侵入部ニハ化膿ナクシテ化膿菌ガ皮膚(小皸裂, 小創傷, 濕疹等), 口腔(咽頭, 扁桃腺, 齶齒等), 腸粘膜, 肺等ヨリ血行ニ入りテ本症ヲ起スコトアリ。又タ屢々侵入部不明ナルコトモアリ、之レヲ**原發性**或**特發性傳染(primäre od. spontane Infektion)**トモ稱ス。血行傳染(haematogene Infektion)ハ骨膜ヨリモ骨髓ニ始マルコト多シ。又タ時トシテハ外傷ガ誘因トナルコトアリ。

其他急性傳染病ニヨル骨髓炎モ血行傳染ニヨルモノナリ。以上ノ三者ハ何レモ屢々認メラルルモノナリ。

本病ハ8-18歳ノ年少者ニ最モ多シ、是レ此時期ニハ骨髓ハ血管ニ富ミ、細菌ノ侵入スル機會多キヲ以テナリ。又タ男子ニハ女子ニ比シテ多シ(約3倍ニ當ル)。近來「ビタミンD(Vitamin D)ノ缺乏ガ本病ノ發生ニ與カルトモ云フ。

發生部位: 大腿骨(Femur)ニ來ルコト最モ多ク、脛骨(Tibia), 上膊骨(Humerus), 橈骨(Radius)等ノ長管狀骨之ニ次グ。扁骨, 短骨ニハ比較的稀ナルモ、時トシテハ本症ヲ見ルコトアリ。多クハ單發ナルモ稀ニハ多發スルコトアリ。

長管狀骨ニ於テハ骨幹端(Diaphyse)又ハ骨端中節(Metaphyse)ニ屢々認メラルルコト多シ。

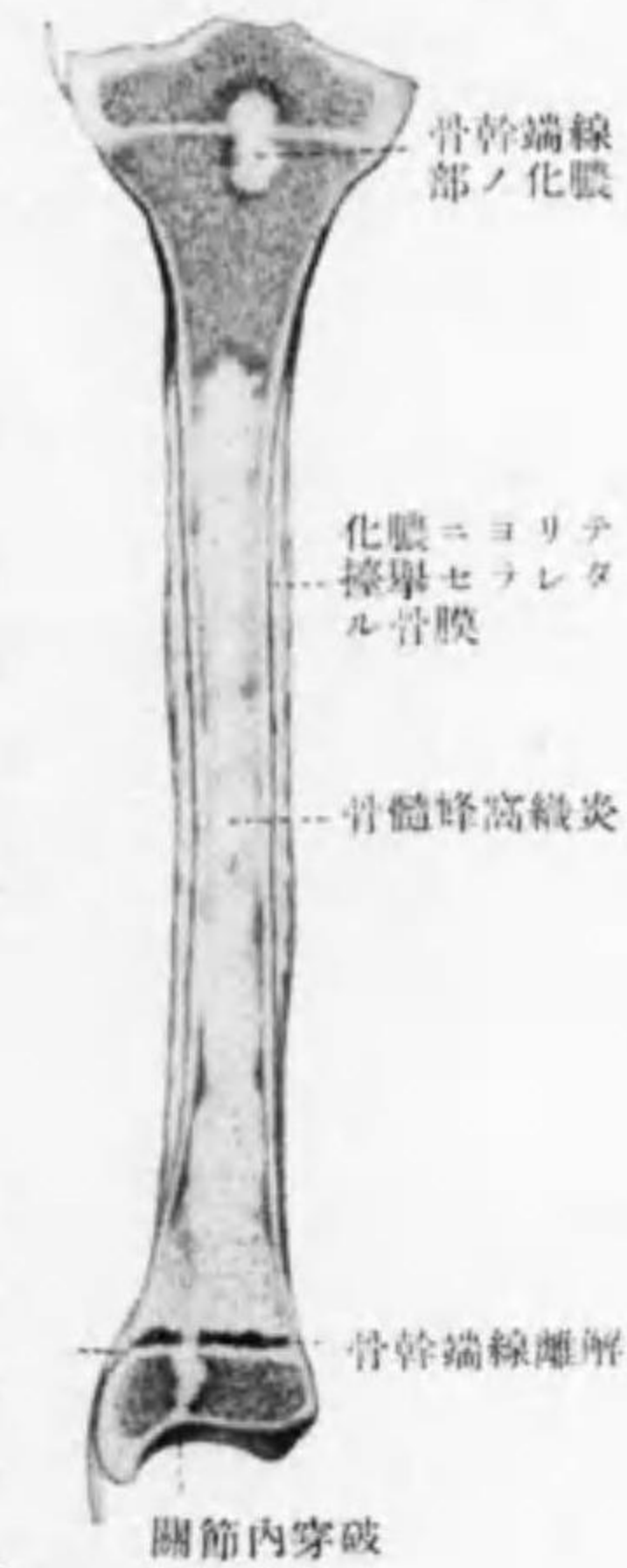
病理: 初期ニハ骨膜(Periost)ヨリ發生スル場合ト骨髓(Knochenmark)ヨリ發生スル場合トニヨリテ其趣ヲ異ニス。

A) **原發性骨膜炎(Primäre Periostitis)**。初メ骨膜ノ充血(Hyperaemie), 浮腫(Oedem)及白血球浸潤(Leukozyteninfiltration)ヲ來シテ肥厚シ、次イデ其一部又ハ全部ニ化膿ヲ起シ、次第ニ骨膜ノ下ニ蓄積シテ、骨膜ヲ骨ヨリ擽擽ス、之ヲ**骨膜下膿瘍(subperiostaler Abszess)**ト云フ、甚シキハ骨ヨリ骨膜ノ全部ガ剝離セララルコトアリ。

更ニ化膿ハ小血管ニ沿ヒテ骨ノ内部ニ入り骨髓炎トナリ、一方ハ骨膜ニ沿ウテ骨ノ周圍ニ擴ガリ、**蜂窩織炎(Phlegmone)**ヲ起ス。

B) **原發性骨髓炎(Primäre Osteomyelitis)**。初メ骨髓内ニ充血(Hyperaemie), 滲血(Blutextravasat), 水腫(Oedem)及白血球浸潤(Leukozyteninfiltration)ヲ來シ、之ガ爲ニ骨髓中ニ緊張(Spannung)著明トナリ、該部ハ初メ赤色ナルモ出血ノ爲ニ次第ニ暗赤色(dunkelrötlich)トナル。

第四百四十七圖
脛骨骨髓炎模型



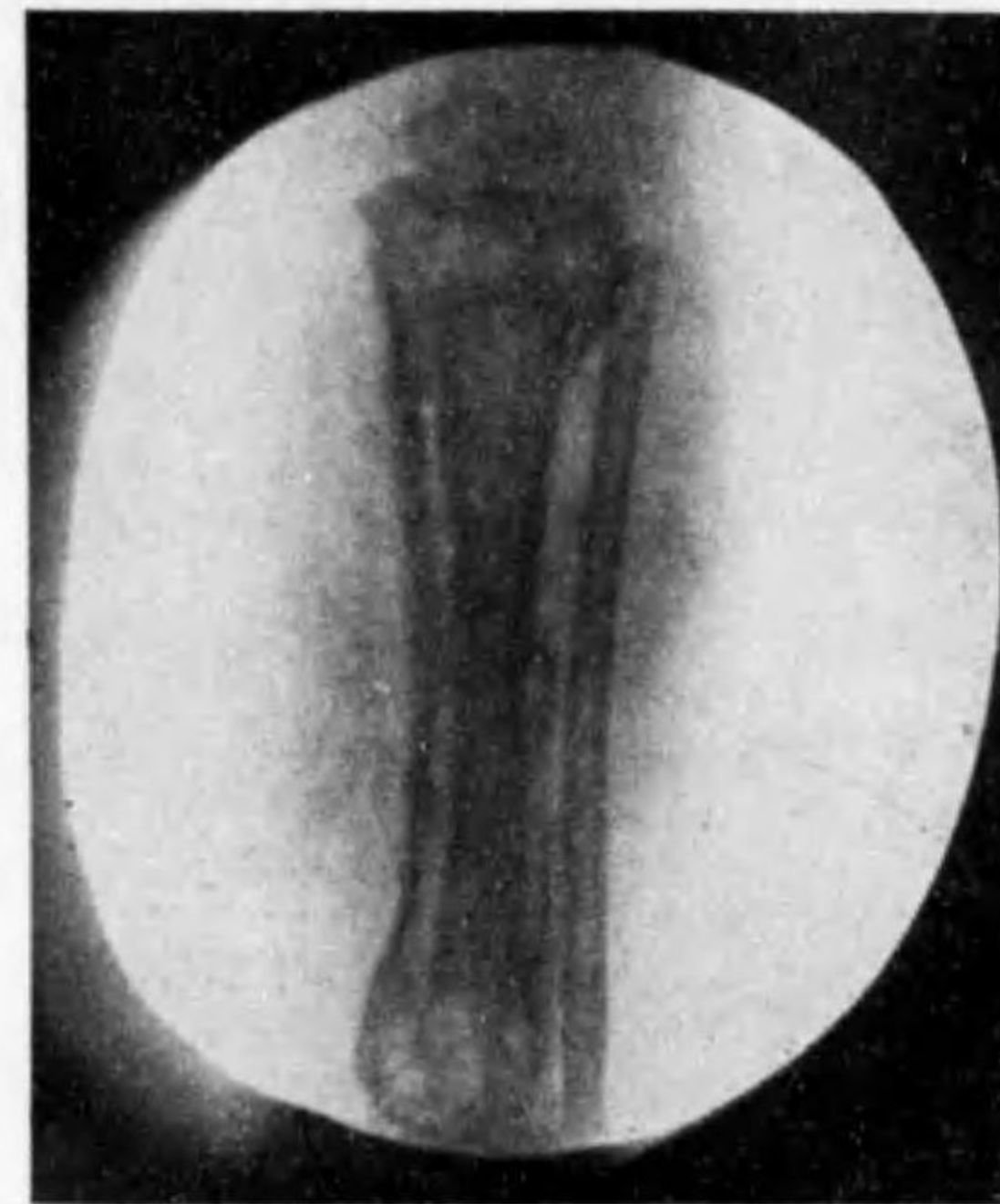
好都合ナル場合ニハ其儘吸収セララルモ、多クハ化膿スルニ至ル。

化膿ノ初メニハ骨髓ノ中ニ播種性 (disseminiert) ノ膿點 (Eiterpunkt) トシテ認めラルルモ、次第ニ擴大シテ互ニ融合 (konfluieren) シ、該部ハ黄綠色 (gelblichgrünlich) 或ハ黄色 (gelblich) ニ變ズ (骨髓蜂窩織炎 Knochenmarksphegmone)。

多クハ骨髓内ノ血管ニモ傳染ヲ及ボシテ血栓 (Thrombose) ヲ作り骨ノ榮養ヲ害ス。又ター方ニハ化膿ガハーヴェル氏小管 (Haversche Kanälchen) 又ハ血管ヲ傳ハリテ骨ノ表面ニ出デ、膿ガ骨膜下 (subperiostal) ニ蓄溜シ、次第ニ之ヲ骨ヨリ剝離ス。之ニヨリテ外部ノ骨ハ内外ヨリ膿ニ圍マレ、且ツ骨髓ノ血管ノ血栓ニヨリテ全ク榮養ヲ失ヒ腐骨 (Sequester) トナルニ至ル。此腐骨ハ發生シタル場所ノ骨髓蜂窩織炎 (Knochenmarksphegmone) 及ビ骨膜剝離 (Periostablösung) ノ程度ニヨリテ種々ノ大サ及形狀ヲ呈ス。甚シキハ長管狀骨ノ全骨幹ニ及ブコトアリ。

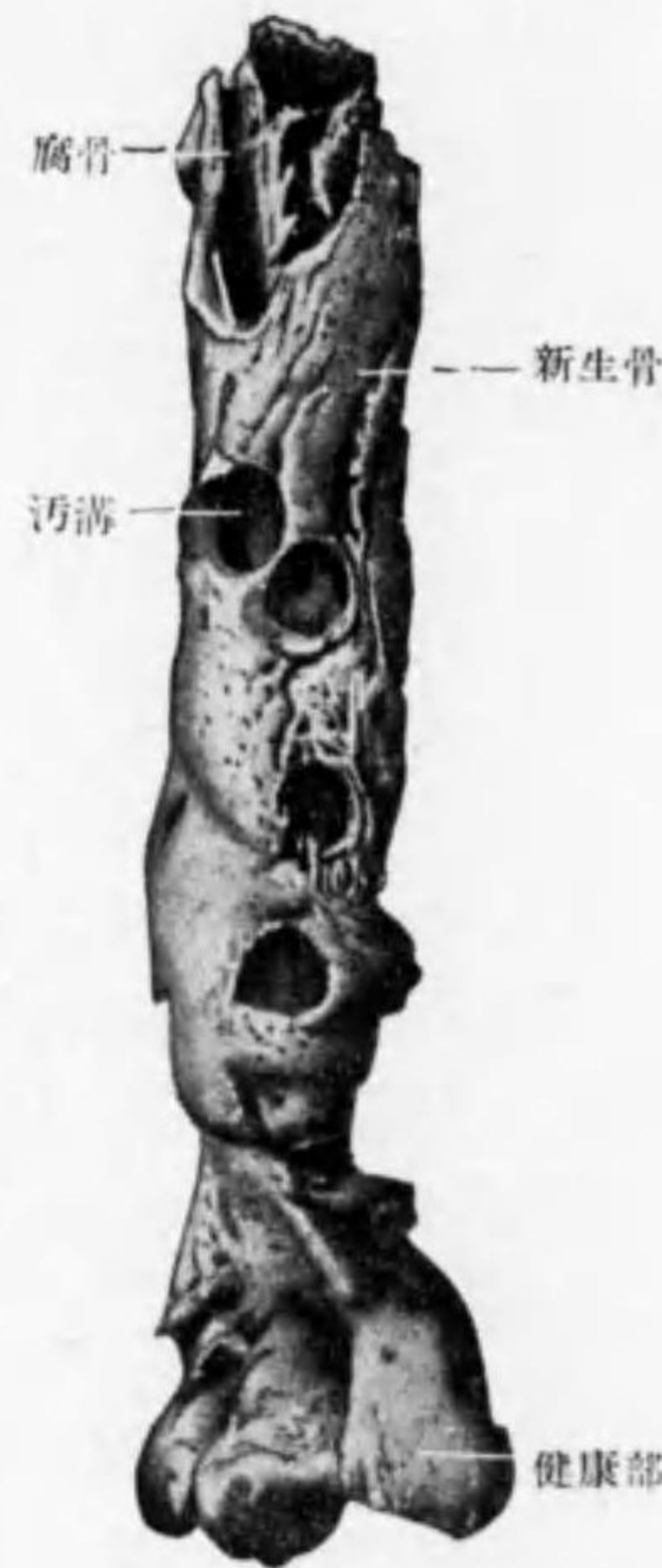腐骨 (Sequester) ノ外面即チ骨膜ニ向ヒタル表面ハ平滑ナレドモ、其他ノ部分ハ不平ニシテ鼠嚙狀ノ凹凸アリ、且ツ腐骨ハ發生當時ニ比シテ可ナリ大サヲ減ズ、是レ膿ニヨル蛋白溶解作用 (Proteolyse) ニヨレバナリ。

第四百四十八圖
高度ノ腐骨 (慶大外科教室)



骨ノ一部ガ壞疽 (Nekrose) ニ陥ル時ハ、健康部ニ反應性炎 (reaktive Entzündung) ヲ起シ、次第ニ該部ニ分界線 (Demarkationslinie) ヲ生ズ (軟カキ肉芽組織ノ帶ナリ)。而シテ之ニ接スル部分ニ骨ノ増殖ヲ來シテ肥厚シ且ツ硬クナル。又タ骨膜下 (subperiostal) ニ膿瘍 (Abszess) アル時ハ、其刺戟ニヨリ

第四百四十九圖
上膊骨全部腐骨 (n. Lexer)



テ著明ナル骨膜増殖 (periostale Wucherung) ヲ起シ、次イデ化骨ス、即チ化骨性骨髓骨膜炎 (Osteomyelitis und Periostitis ossificans) ヲ起シテ腐骨 (Sequester) ヲ包圍スルニ至ル。之ヲ骨柩或死柩 (Knochenlade od. Totenlade) ト稱シ、内部ニハ腐骨及膿ヲ包含シ、其内面ハ分界線 (Demarkationslinie) ニ於ケルモノト同様ナル弛緩性肉芽組織 (schlaffes Granulationsgewebe) ニヨリテ蓋ハル。

骨内ニ膿瘍アル時ハ、多クハ表面ノ骨ヲ穿孔 (perforieren) シテ骨ノ外部ニ出デ、皮下ニ膿瘍 (Abszess) 又ハ蜂窩織炎 (Phlegmone) ヲ現ハス。此穿孔瘻孔ヲ汚溝 (Kloake) ト稱ス。此汚溝ハ1個或

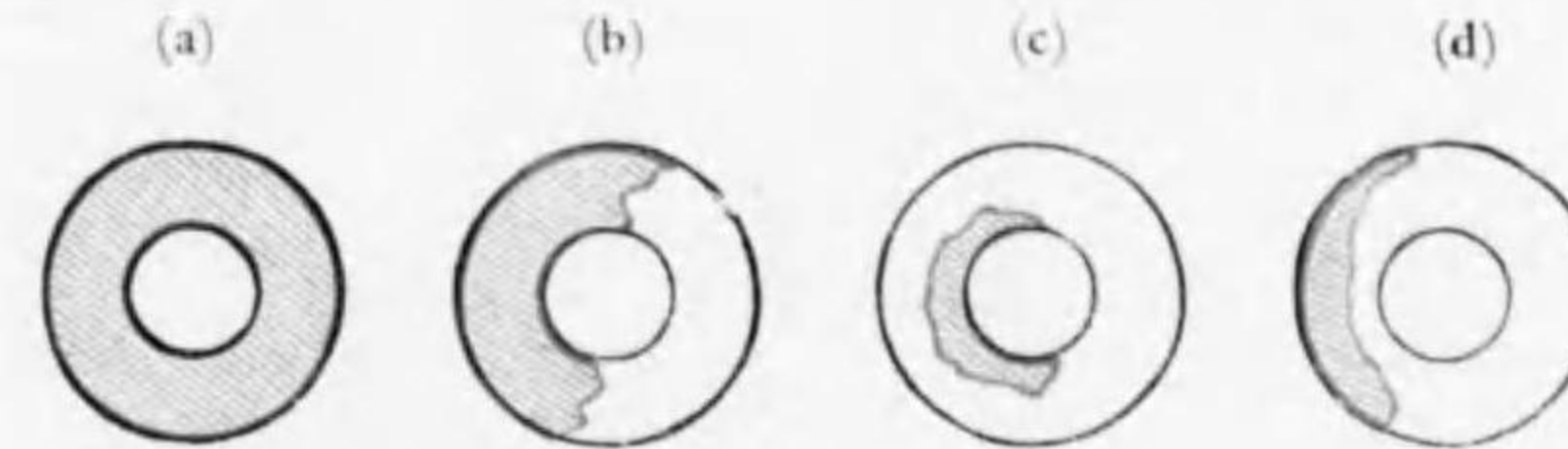
ハ2-3個又ハ多數アルコトアリ。稀ニハ關節内ニ穿孔シテ關節化膿 (Gelenkeiterung) ヲ起スコトアリ。

或ハ化膿ガ骨端線 (Epi-physenlinie) ヲ侵シテ之ヲ破潰スルコトアリ、然ル時ハ其骨ノ成長ヲ障害ス。又骨端線ヲ直接侵害セズシテ其附近ニ存シ、之ヲ刺戟ス

第四百五十圖

腐骨形成横断面模型圖

- a 完全腐骨
- b 一部腐骨或穿孔性腐骨
- c 中樞性腐骨
- d 邊緣性或皮質性腐骨



ル時ハ骨ノ長軸成長 (Längenwachstum) 著明ナルコトアリ。

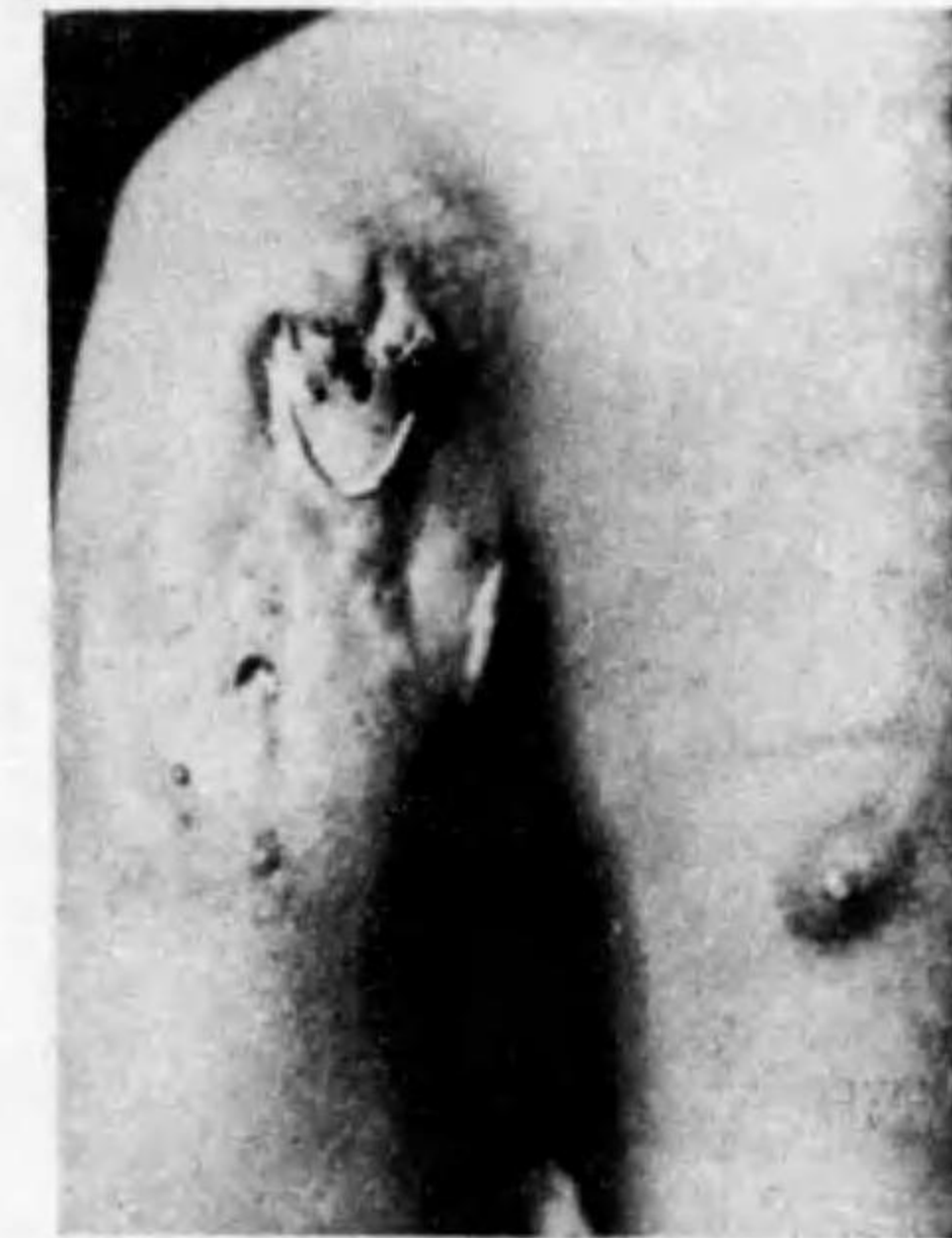症狀: 本症ニハ A) 重症型, B) 中間症型, C) 輕症型ノ3種アリ、就中最モ多ク認めラルルハ中間症型ナリ。

A) 中間症型 (Mittlere Form): 多クハ惡寒 (Frösteln), 戰慄 (Schüttelfrost) ノ下ニ急ニ體溫上昇 (Fiebersteigerung) ヲ來シ、屢々 40°C 以上ニ及ブコトアリ。熱發ニ伴ウテ種々ノ熱症狀 (Fiebersymptome) アリ。

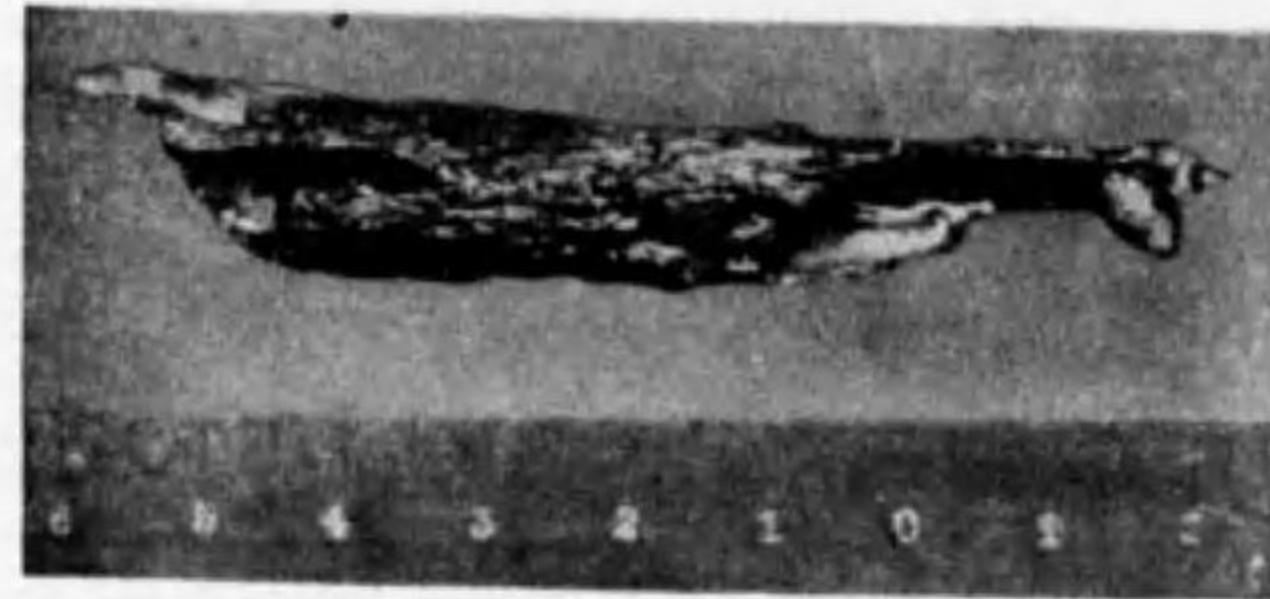
罹患骨ニ刺痛 (heftiger Schmerz) ヲ發シ、該部ヲ殆ド動カシ難ク、又タ壓痛 (Druckschmerz) 甚シ。

腫脹 (Anschwellung) ハ初メハ著明ナラザルモ日ヲ經ルニ從ツテ次第ニ著明トナリ (併シ骨膜炎

第四百五十一圖
腐骨端ノ露出セル右上膊骨骨髓炎 (慶大外科教室)



第四百五十二圖
同上摘出腐骨(慶大外科教室)



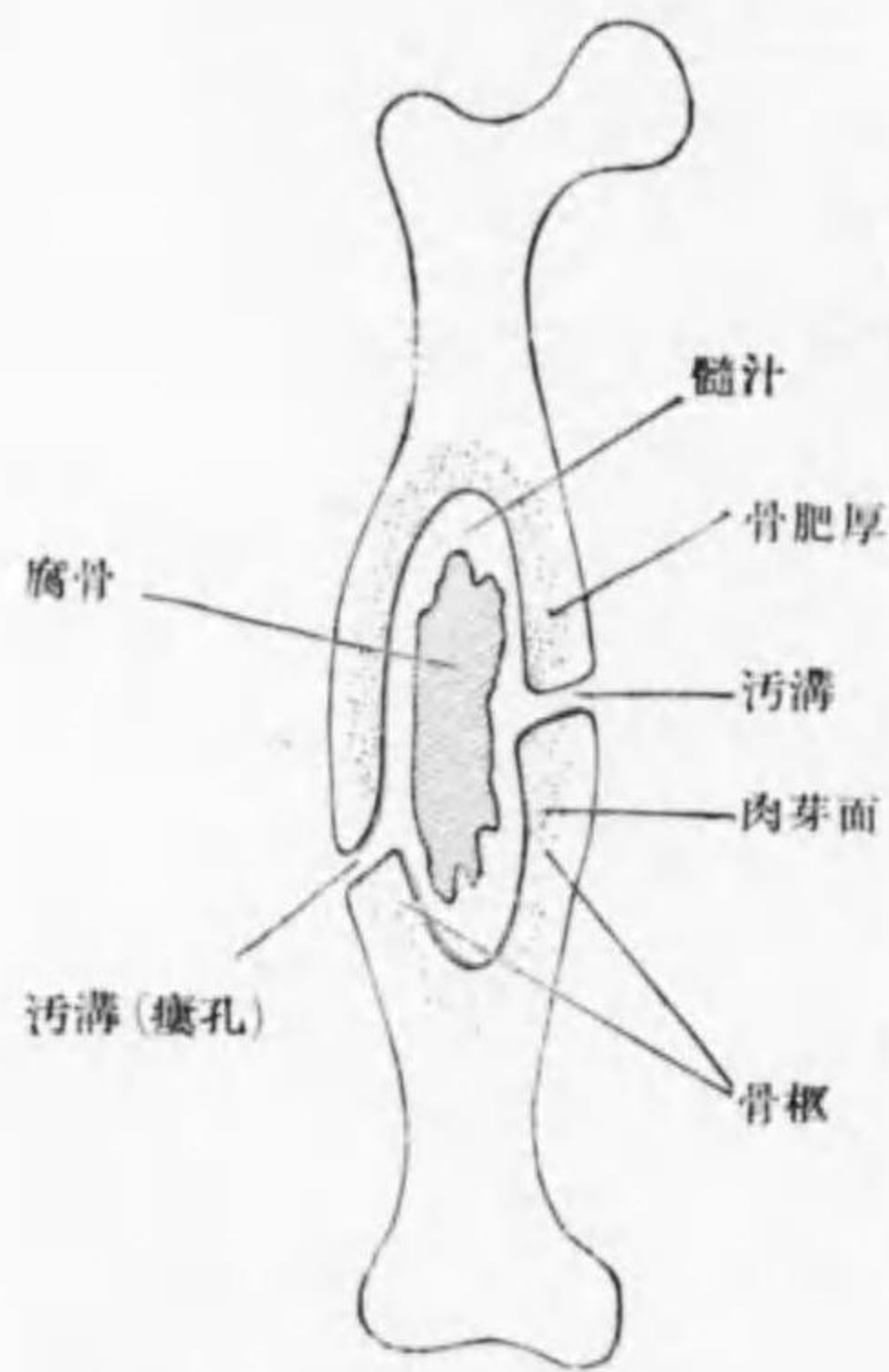
ニ於テハ早期ヨリ腫脹ヲ認ムルコトアリ, 次ニ局所ノ發赤(Rötung)及熱感(Hitze)ヲ來シ, 次第ニ蜂窩織炎(Phlegmone)著明トナリ, 腫脹, 疼痛甚シキ時ハ多少ノ機能障害(Funktionsstörung)ヲ伴フ。

以上ノ急性症狀ハ2-3週間ニシテ

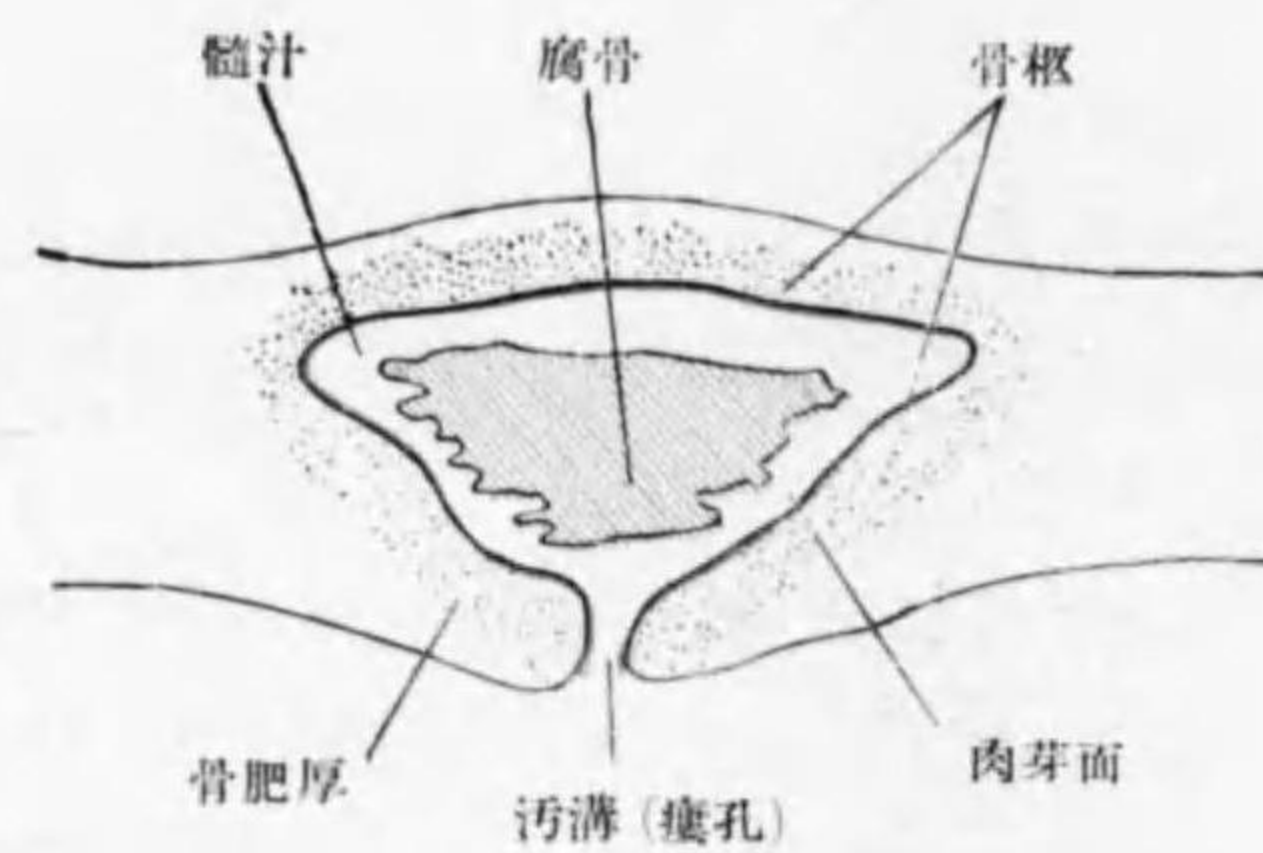
次第ニ輕快スルコトアルモ, 切開排膿スルニアラザレバ炎症蔓延シ多クハ表面ニ自潰スルニ至ル。

多クノ場合ニハ次第ニ腐骨(Sequester)ヲ形成ス。腐骨ニハ前述ノ如クニ種々アリ, 膿瘍(Abszess)ガ外部ニ自潰セル時ハ膿ト共ニ腐骨(Sequester)モ出テ, 好都合ナル場合

第四百五十三圖
腐骨存在部模型圖



第四百五十四圖
腐骨存在部模型圖



ニハ腐骨全部排出セラレテ治癒スルコトアレドモ, 多クハ自然ニ排出セラレズシテ瘻孔ヲ作り長ク治癒セズシテ慢性骨髓炎(chronische Osteomyelitis)ニ移行ス。消息子(Sonde)ニテ檢スル時ハ屢々硬キ腐骨ヲ觸レ, 時トシテハ可動性

(beweglich)ナリ。併シ初期ニハ腐骨ノ形成ハ臨床的ニハ不明ナルコトアリ。

發病後3-4週後ヨリ骨肥厚(Knochenverdickung)著明トナリ, 陳舊性ノモノハ甚シ

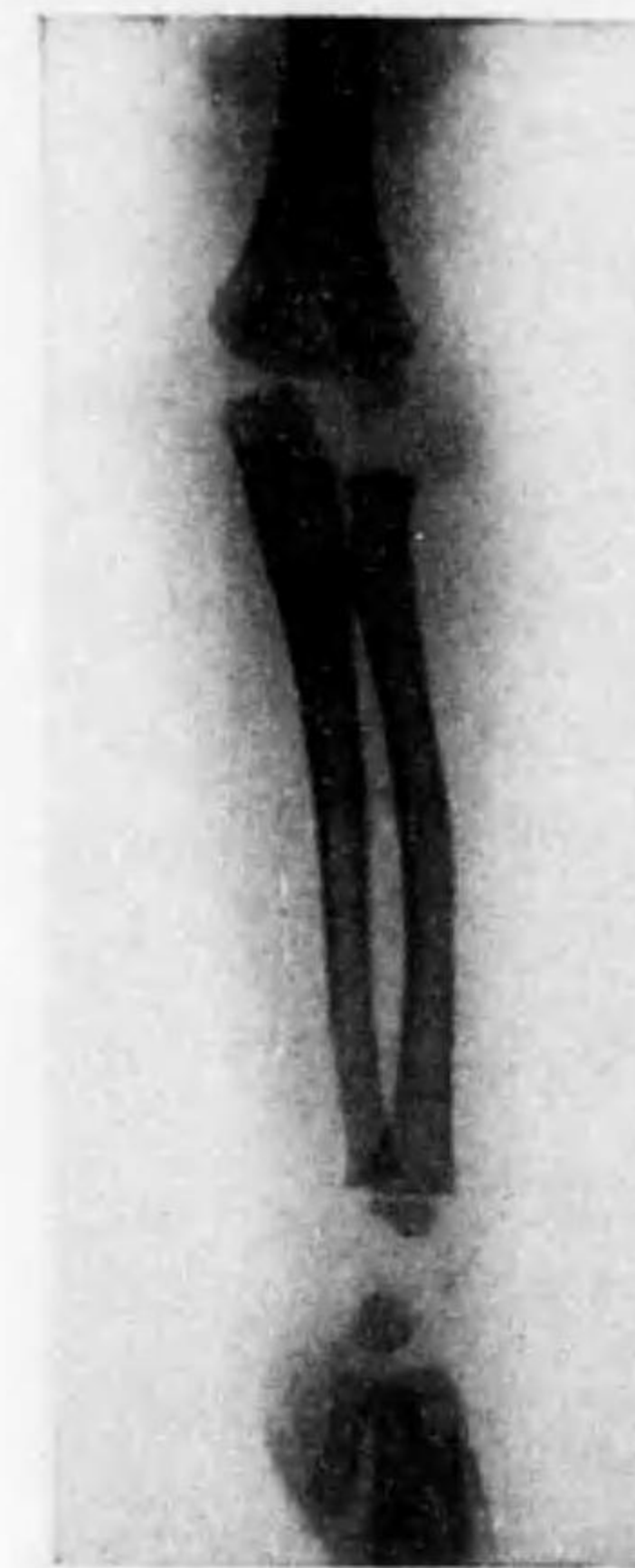
キ不同ノ凹凸ヲ示ス(續發性慢性骨髓炎 sekundäre chronische Osteomyelitis)。

熱發等ノ全身症狀ハ膿ノ排出ト共ニ鎮靜スルヲ常トス。

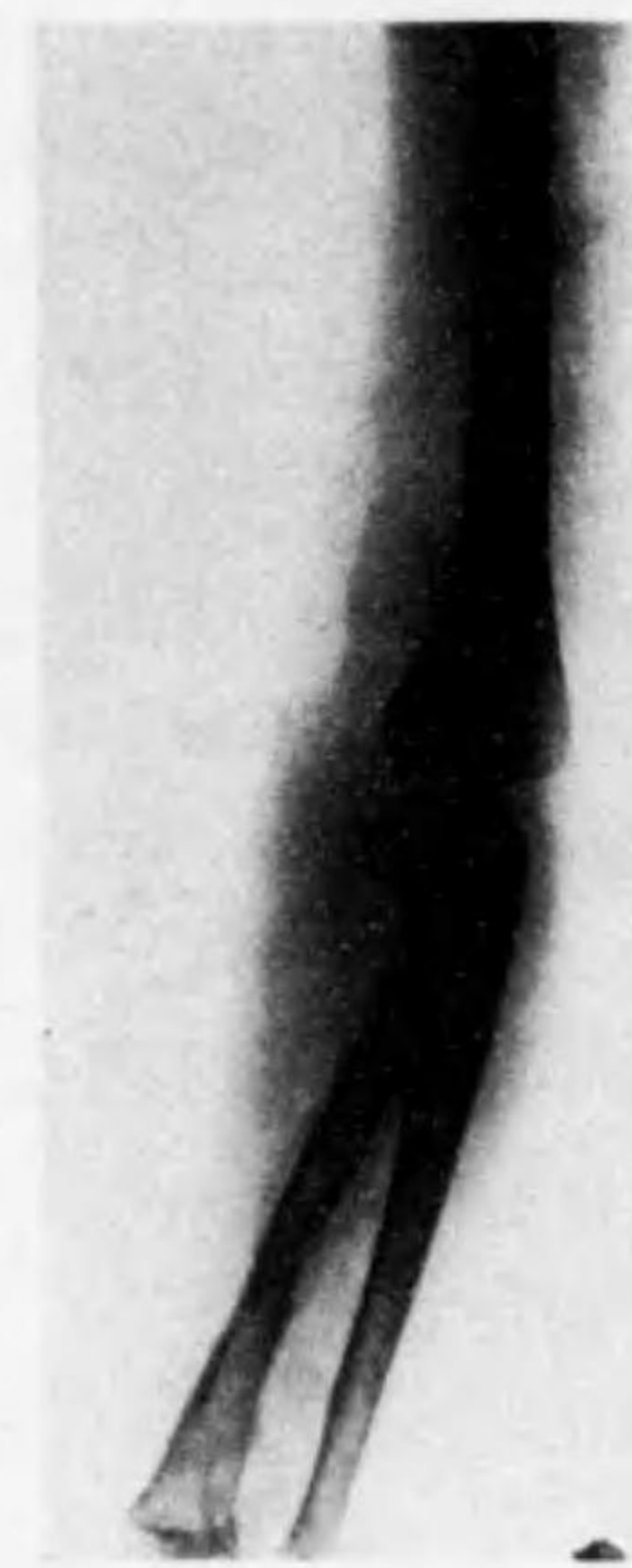B) 重症型(Schwere Form)(悪性骨髓骨膜炎 Maglignè Osteomyelitis u. Periostitis)。突然ニ惡寒(Frösteln), 戰慄(Schüttelfrost)ト共ニ高熱(hohes Fieber)ヲ發シ, 全身症狀重クシテ, 甚シキハ昏睡(Koma), 譫妄(Delirium)等ノ症狀ヲ伴ヒ, 骨ガ急ニ腫脹シ, 或ハ化膿ニ至ラザル内ニ死亡シ(敗血症 Septikaemie ニヨル), 或ハ速ニ化膿又ハ腐敗ヲ起シ, 時トシテハ内臟器ニ膿轉移(Eitermetastase)ヲ生ジ(膿毒症 Pyaemie ニヨル), 數日ニシテ死亡スルコトアリ。本症ハ特ニ連鎖狀球菌(Streptokokken)又ハ腐敗菌(Fäulnis-B.)ノ混合傳染(Mischinfektion)ニ因スル場合ニ多シ。

C) 輕症型(Leichte Form)(漿液性或蛋白質性骨膜炎 Periostitis serosa od. albuminosa),

第四百五十五圖
6歳男子ノ左機骨化膿性骨髓骨膜炎
發病後7日日ニシテX線像
ニテハ未ダ變化ヲ認メ難シ。



第四百五十六圖
同左患者發病後27日日ニシテX線上骨變化著明。
(慶大外科教室)



比較的毒力(Virulenz)ノ弱キ連鎖狀球菌(Streptokokken)又ハ葡萄狀球菌(Staphylokokken)ニヨルモノニシテ稀ニ大腿骨(Femur), 脛骨(Tibia)等ニ來ルコトアリ。

骨膜(Periost)又ハ骨膜下(subperiostal)ニ浸潤性腫脹(infiltrative Anschwellung)アリ, 特ニ粘液性漿液性液(schleimige seröse Flüssigkeit)ヲ生ジ, 時トシテハ囊腫狀(zystisch)トナルコトアリ(所謂骨膜性ガングリオン periostales Ganglion)。

稀ニハ化膿性ナルコトモ

アリ。又タ肥厚セル骨膜ノ中ニ石灰沈着 (Verkalkung) ヲ起シテ化骨 (Verknöcherung) ヲ來シ、又ハ一部ニ肉芽組織 (Granulationsgewebe) ヲ生ジ、稀ニハ其附近ニ小腐骨 (kleiner Sequester) ヲ形成スルコトアリ。

局所性及全身性症状何レモ比較的輕度ニシテ、良好ナル場合ニハ腐骨ヲ作ルコトナク、數週間ニシテ治癒スルコトアルモ、腐骨ヲ形成スル時ハ慢性ニ移行シ、時トシテハ輕度ノ疼痛ヲ發ス。或ハ骨ノ輕度ノ腫脹アルモ、殆ド無痛ニ経過スルコトモアリ (本症ノ多クハ後記ノ慢性型ニ屬スベキモノナリ)。

診断: 本症ノ初期ニハ劇烈ナル局所痛 (lokalisierter Schmerz)、熱發 (Fiebersteigerung) ニヨリテ診断セラル。之ト鑑別ヲ要スベキモノハ急性化膿性筋炎 (Myositis purulenta acuta) (初期ニハ其筋肉ニ相當スル機能障害著明)、蜂窩織炎 (Phlegmone) (初期ヨリ腫脹著明ナリ)。併シ本症ノ初期ニハ X線寫眞ニヨルモ所見不明ナルコト多ク、此等ノ鑑別屢々困難ナリ。

豫後: 生命ニ關スル豫後ハ多クハ良好ナルモ、只重症型ニ於テハ數日ニシテ死亡セシムルコトアリ。

腐骨 (Sequester) 残留スルカ、又ハ骨内ニ膿瘍 (Abszess) アル時ハ長ク治癒セズ、或ハ其瘻孔 (Fistel) 一時治癒スルモ、後ニ至リテ時々急性症状ヲ再發スルコトアリ。

療法: 其輕重ニヨリテ異ル。

i) **重症型 (schwere Form)** ニテ全身症状重キ場合ニハ成ルべく速ニ患部ニ皮膚切開ヲナシタル後、骨錐 (Knochenbohrer) ヲ以テ骨髓 (Knochenmark) ヲ開キ、化膿ノ有無ヲ檢シ、既ニ化膿アル時ハ其排膿法ヲ圖リ、未ダ化膿ナキ時ハ骨髓ヲ鑿開シテ後日ノ排膿ニ備フ。全身症状甚ダ重キ時ハ、患肢ノ切斷術 (Amputation) ヲ行フコトアリ。

ii) **中間症型 (mittlere Form) 及 輕症型 (leichte Form)** ニ對シテハ初期ニハ冷罨法、氷嚢ヲ用ヒ、副木 (Schiene) ヲ當テテ安靜ヲ圖ル。

骨膜ノ腫脹著シク、疼痛甚シキ場合ニハ先ツ患部ニ骨膜ニ遠スル切開 (Inzision) ヲ行ウテ緊張ヲ去ラシム、之ニヨリテ骨壞疽 (Knochennekrose) ノ程度ヲ少カラシムルコトヲ得ベシ。

以上ノ處置ニヨリテ急性炎症々狀消退スルヲ常トスルモ之ノミニテハ根治スルコト困難ナリ。何トナレバ骨ニ化膿アル時ハ毎常腐骨 (Sequester) ヲ形成スルニ至ルヲ以テナ

リ、依ツテ周圍ノ骨新生 (Knochenneubildung) 充分トナルヲ待チ、即チ慢性ノ時期ニ及シテ腐骨除去術 (Sequesterotomy) ヲ行ハザルベカラズ。

VIII. 慢性化膿性骨髓骨膜炎 (骨炎)

Osteomyelitis et Periostitis purulenta chronica (Ostitis)

本症ハ之ヲ A) 續發性ト B) 原發性ノ2種ニ分ツ。

A) **續發性慢性骨髓骨膜炎 (Sekundäre chronische Osteomyelitis u. Periostitis)**。

原因: 急性化膿性骨髓骨膜炎 (akute eitrige Osteomyelitis u. Periostitis) ニ續發スルモノニシテ、其他複雜骨折ノ化膿シタル後ニ起ルコトアリ。是等ノ際ニハ骨内ニ腐骨 (Sequester) 又ハ膿瘍 (Abszess) ヲ残留セル爲ニ起ルモノナリ (此等ノ發生機轉ハ前述ノ如シ)。

症状: 始メ急性化膿性骨髓骨膜炎ノ症状ヲ呈シ、之レガ切開又ハ自潰等ニヨリテ急性炎症々狀ハ緩解スルモ、上記ノ原因ニヨリテ本症ニ移行ス。

此際多クハ瘻孔ヲ殘シ、之レヨリ膿ヲ排出スルモ其量多カラズ、又タ疼痛、熱發等ヲ伴ハズ、瘻孔内ニ消息子 (Sonde) ヲ挿入スルニ、時トシテハ粗糙ノ腐骨 (Sequester) ヲ觸ルルコトアリ。

此瘻孔 (Fistel) ハ自然ニ閉鎖シテ、一時治癒シタル如クニ見ユルモ、輕度ノ外傷 (Trauma) 又ハ過勞 (Überanstrengung) ニヨリテ該部ニ疼痛、發赤等ノ急性或ハ亞急性症状ヲ呈シ、體溫上昇 (Fiebersteigerung) ヲモ見ルコトアリ。併シ多クハ安靜ニヨリ或ハ切開 (Inzision) ニヨリ或ハ自潰排膿ニヨリテ治癒ス。然レドモ根本的手術ヲ行ハザレバ再發ノ懼アリ。本症ハ 10-30 年ニ亘リ荏苒治癒セザルコトアリ。

本症ニ於テハ多クハ舊患部ニ瘢痕 (Narbe) ヲ認ムルガ、底部ノ骨ト癒着シ、ソノ骨ニハ不同ノ凹凸ヲ觸ルルコト多シ。

診断: ソノ發病起始、経過、局所ノ状態等ニヨリテ容易ニ診斷セラル。

X線検査ニヨルニ不規則ノ骨肥厚 (Knochenverdickung)、腐骨 (Sequester)、膿瘍 (Abszess) 等ヲ認ム。

之レト鑑別スベキモノハ骨ノ護膜腫 (Gumma), 結核 (Tuberkulose), 燐骨疽 (Phosphornekrose) 等ナルモ鑑別困難ニハアラス。

療法: 主トシテ手術ヲ行フ。皮膚切開 (Hautschnitt) ヲナシタル後腐骨除去術 (Sequesterotomy od. Nekrotomie) ヲ行フベキ時期ハ、侵サレタル骨ノ大小、種類及其程度ニヨリテ異ナル。各骨ニ於ケル腐骨除去術ノ手術可能時期ハ大體第 442 頁ニ記載セル Gurlt ノ骨折治癒日數ニ準ジ、骨ノ大小等ニヨリテ異ナルモ、骨折治癒期間ニ比シテ時期遅キ程骨充分ナリ。其他之ヲ定ムルニハ X-線検査ニヨルヲ最モ便宜トス。特ニ大ナル腐骨ニ於テハ初期ニハ摘出 (Exstirpation) 困難ナルノミナラス、周囲ノ骨板 (Totenlade) ノ形成充分ナラザルヲ以テ手術ニ際シテ骨折 (Fraktur) ヲ起ス懼アリ、注意スベシ。

腐骨除去術 (Sequesterotomy) ヲ行フニハ、汚溝 (Kloake) 大ナレバ直接麥粒鉗子 (Kornzange) ニテ腐骨ヲ鉗除シ得ルモ、多クハ軟部ヲ充分ニ切開シテ骨膜剝離子 (Elevatorium) 或ハ骨膜起子 (Raspatorium) ニヨリテ骨膜ヲ剝離シ鑿 (Meissel) ト槌 (Hammer) ヲ以テ患部附近ノ骨ヲ充分ニ開大シタル後、腐骨ヲ摘出シ、或ハ膿瘍ヲ開キ、骨板 (Knochenlade) 中ノ肉芽組織ヲ搔爬 (auskratzen) シ、創内ニ「ガーゼ」ヲ挿入シテ無菌的縛帯 (aseptischer Verband) ヲ行フ。

骨充填法 (Knochenplombierung)。腐骨鑿除後大ナル骨空洞 (Knochenhöhle) ヲ残ス時ハ、治癒甚ダ緩慢ナルヲ以テ、骨充填法ヲ行フコトアリ。本法ニハ種々アルモ、其ノ主ナルハ沃度ホルム充填法 (Jodoformplombierung) (Moesig-Moorhof) ナリ。即チ沃度ホルム 60、鯨蠟 40、胡麻油 40 ノ比ニ混ジタルモノヲ加熱シタル後、骨腔内ニ充填シ、其上ニ皮膚縫合ヲ行フ。本劑ニ於テハ化膿スルコトナク、徐々ニ吸收セラレテ次第ニ新シキ結締織ニヨリテ補充セラルト稱ス。又タ山本氏ハ「ホルマリン」(Formalin) ニ浸置セル筋肉ヲ充填料トシテ好結果ヲ收メタリト、其他 10% 「リバノール・グリセリン」(Rivanolglycerin) ヲ注入スル法モアリ。併シ予等ノ經驗ニヨレバ是等ノ效果ハ不定ナルガ如ク、時ニ化膿スルコトアリ。近來ハ肝油軟膏 (Lebertransalbe) ノ充填法モ推奨セラル。

B) **原發性慢性骨髓骨膜炎 (Primäre chronische Osteomyelitis u. Periostitis)**。之ニハ次ノ 3 種アリ。此等ノアルモノハ前記ノ輕症型ニ屬ス。

1) **慢性中樞性骨髓癰 (Zentraler chronischer Knochenabszess)**。多クハ四肢ノ骨端ニ豌豆大、雞卵大ノ膿瘍 (Abszess) アリ。濃厚粘稠 (dick zähe) ノ膿ヲ藏シ、膿瘍壁

ニ弛緩性肉芽組織 (schlaffes Granulationsgewebe) アリ。周圍ニ硬化性 (sklerosierend) ノ骨肥厚著明ナリ。之ハ毒力 (Virulenz) ノ弱キ葡萄狀球菌 (Staphylokokken) ニヨルコト多シ。本症ヲ一名 **ブローチー氏膿瘍 (Brodie'scher Abszess)** トモ稱ス。

2) **中心性腐骨 (Zentraler Sequester)**。骨ノ内部ニ小ナル腐骨アリ、周圍ニ厚キ骨板 (Knochenlade) アリ、化膿ハ輕度ナリ。

3) **硬化性骨髓骨膜炎 (Sklerosierende Osteomyelitis u. Periostitis)**。骨膜ノ増殖著明ニシテ、時トシテハ骨様硬 (knochenhart) トナリ、不同ノ凹凸 (Unebenheit) アリ、骨肥厚ハ甚硬クシテ化骨性微毒骨膜炎 (Periostitis syphilitica ossificans) ニ類似ス。併シ其中ニ小ナル膿瘍 (Abszess) 或ハ肉芽組織 (Granulationsgewebe) 又ハ小ナル腐骨 (Sequester) ヲ有スルコトアリ。但シ決シテ大ナル腐骨又ハ膿瘍ヲ作ルコトナシ。

以上ノ慢性炎症ハ毒力ノ弱キ葡萄狀球菌、稀ニハ連鎖狀球菌ニヨルヲ常トス。

初期ニ於テ輕度ノ急性炎症々狀ヲ發スルコトアルモ、屢々炎症々狀著明ニアラズシテ、次第ニ骨ノ腫脹ヲ來ス。時トシテハ輕度ノ疼痛及熱發ヲ伴フコトアリ。

診斷: 屢々困難ナリ。肉腫 (Sarkom), 骨囊腫 (Knochenzyste), 護膜腫 (Gumma), 結核 (Tuberkulose) ト鑑別ヲ要ス。確實ナル診斷ハ X-線検査ニヨラザルベカラズ。

豫後: 不良ナラズ、併シ手術ヲ行フニアラザレバ根治セズ。

療法: 初メ安靜。溫罌法、沃度加里ノ内服等ヲ行フ。手術ニヨリテ骨ヲ開キ腐骨 (Sequester) 又ハ膿瘍 (Abszess) ヲ除去シ、膿瘍壁ヲ搔爬シ、排膿法ヲ行フ。

(附): **チフス性骨髓炎 (Osteomyelitis typhosa)**。

本症ハ腸チフス (Typhus abdominalis) 發病後 4-6 週ニシテ發病スルコト多ク、肋軟骨 (Rippenknorpel) ト肋骨 (Rippenknochen) ノ接合部ニ最モ多ク、稀ニ四肢 (Extremitäten), 骨盤 (Becken), 胸骨 (Sternum), 鎖骨 (Clavicula), 脊椎 (Wirbelsäule) 等ノ骨ヲ侵ス。

亞急性ノ症狀ヲ呈シ、小腐骨及膿瘍ヲ形成シ、時トシテハ自潰シテ瘻孔 (Fistel) ヲ作り、腐骨ノ存スル間ハ治癒セズ。又タ骨ノ反應性増殖 (reaktive Wucherung) ハ比較的少シ、故ニ時トシテハ骨結核 (Knochentuberkulose) ト誤ラル。

時トシテ化膿ノ代リニ慢性ノ硬性浸潤 (derbe Infiltration) ヲ形成スルコトアリ。熱發及疼痛ヲ伴フ時ハ亞急性骨髓骨膜炎ト鑑別ヲ要ス。

第四百五十七圖
肋骨ノ「チフス性骨炎」
(n. Lexer)



療法: 脊椎ニ於テハ時トシテ固定法 (Fixationsmethode) ニテ治療スルコトアルモ、其他ノ部位ニ於テハ多クハ手術ニヨリテ患部ヲ切除セザルベカラズ。又タ肋骨ニ於テハ屢々肋軟骨ヲモ侵スコト多キヲ以テ其附近ノ軟骨ヲ全部切除スルヲ要ス。ナホ病竈ニハ毎常「チフス菌ヲ證明スルヲ以テ、此手術後ハ之レニ使用セル器械、「ガーゼ」等ハ嚴重ニ消毒スルヲ要ス。又タ近來「チフス」ノ自家ワクチン (Autovaccin) 効果アリトモ云フ、併シ已ニ腐骨著明ナル場合ニハ効果ナルベシ。

其他麻疹 (Masern), 猩紅熱 (Scharlach), 肺炎 (Pneumonie), 「インフルエンザ」 (Influenza) 等ニヨリテモ類似ノ疾患ヲ起スコトアリ。

IX. 骨結核症 或 結核性骨炎

Knochtuberkulose od. Ostitis tuberculosa

原因: 本症ハ骨ノ慢性疾患中最モ多キモノニシテ、他部ノ結核ニ續發セルヤ否ヤニヨリテ之ヲ a) 續發性 (sekundär) 及 b) 原發性 (primär) トニ分ツ、然レドモ多クハ續發性ノモノナリ。

本病ハ多クハ血行性傳染 (haematogene Infektion) ニ因ルモノナレドモ、屢々關節結核 (Gelenktuberkulose) ニ續發シ、甚稀ニハ臍鞘 (Schnenscheide), 皮膚 (Haut) ノ結核ガ蔓延シテ隣接セル骨ヲ續發性ニ侵スコトモアリ。

本病ハ骨成長 (Knochenwachstum) ノ盛ナル年少者ニ多シ、是レ此時期ニハ骨ガ血管ニ富メル (gefäßreich) タメ血行中ノ細菌ハ骨ニ停滯スル機會多キヲ以テナリ。併シ時トシテハ年長者ニ來ルコトモアリ。

誘因 (veranlassendes Moment) トシテ外傷ガ關係スルコトアリ。又タ結核ノ先天性及後天性素因 (angeborene u. erworbene Disposition) モ本病ノ發生ニ關係アルコトアリ。

發生部位: 到ル所ノ骨ニ結核ヲ起スモ、特ニ四肢 (Extremitäten), 脊椎 (Wirbelsäule), 肋骨 (Rippe), 骨盤 (Becken), 手 (Hand), 足 (Fuss) 等ノ骨ニ多シ。多クハ單發ナルモ時トシテハ多發ナルコトモアリ。

病理: 骨結核モ a) 骨膜型 (periostale Form) ト b) 骨髓型 (myelogene Form) トニ分ツ。一般ニ骨髓型多ク、特ニ小兒ニ於テ然リ。骨膜型ハ大人ニ多シ。

a) **骨膜型 (Periostale Form)**。骨膜ニ數多ノ小結節 (kleine Tuberkel) ヲ作り、次第ニ増大シ或ハ其附近ニ新タニ結節ヲ作り、互ニ融合シテ大ナル病竈 (結核性肉芽組織 tuberkulöses Granulationsgewebe) ヲ作り、骨膜ヲ破壊シ、次デ骨ノ表面ヨリ小窩狀骨吸收 (lakunäre Knochenresorption) ノ状態ニテ、次第ニ骨質ノ消失ヲ來サシム、之ヲ**カリエス (Karies)** ト稱ス (例ヘバ脊椎カリエス Wirbelkaries, 肋骨カリエス Rippenkaries)。此際局所ヲ檢スルニ結核性病變至ツテ少ク、僅カニ骨膜ノ一部ガ剝離セラレ骨ノ淺キ侵蝕 (seichte Usur) ヲ見ルノミナリ。併シ屢々其附近ニ多少ノ結核性肉芽組織 (tuberkulöses Granulationsgewebe) 竝ニ**寒性膿瘍 (kalter Abszess)** ヲ認ムルコトアリ。或ハ之ガ遠隔ノ場所ニ到リテ**流注膿瘍 (Senkungsabszess)** ヲ形成ス。

b) **骨髓型 (Myelogene Form)**。先ヅ骨髓内ニ多數ノ結節ヲ作り、次第ニ増加増大シテ融合シ、稍大ナル結核病竈ヲ作り、次第ニ骨髓ヲ消失セシメ (小窩狀骨吸收 lakunäre Knochenresorption), 又タ骨質ノ一部ニ循環障害ヲ起シテ結核性腐骨 (tuberkulöser Sequester) ヲ作ル。之ハ化膿性骨髓炎 (eitrige Osteomyelitis) ト異ナリテ著シク大ナルコトナク、多クハ豌豆大、示指頭大内外ナリ。

又ハ結核竈ガ全部軟化シテ**中心性骨膿瘍 (zentraler Knochenabszess)** ヲ形成スルコトアリ。之ハ弛緩性肉芽組織 (schlaffes Granulationsgewebe) ト稀薄膿汁 (dünnere Eiter) トヨリ成ル。

以上ノ結核性變化ハ初メハ骨内ニ留ルモ、多クハ外部ニ出デテ寒性膿瘍 (kalter Abszess) 乃至流注膿瘍 (Senkungsabszess) ヲ作ル。該膿瘍ハ原病竈ガ小ナルニ關セズ頗ル巨大ナルコトアリ。

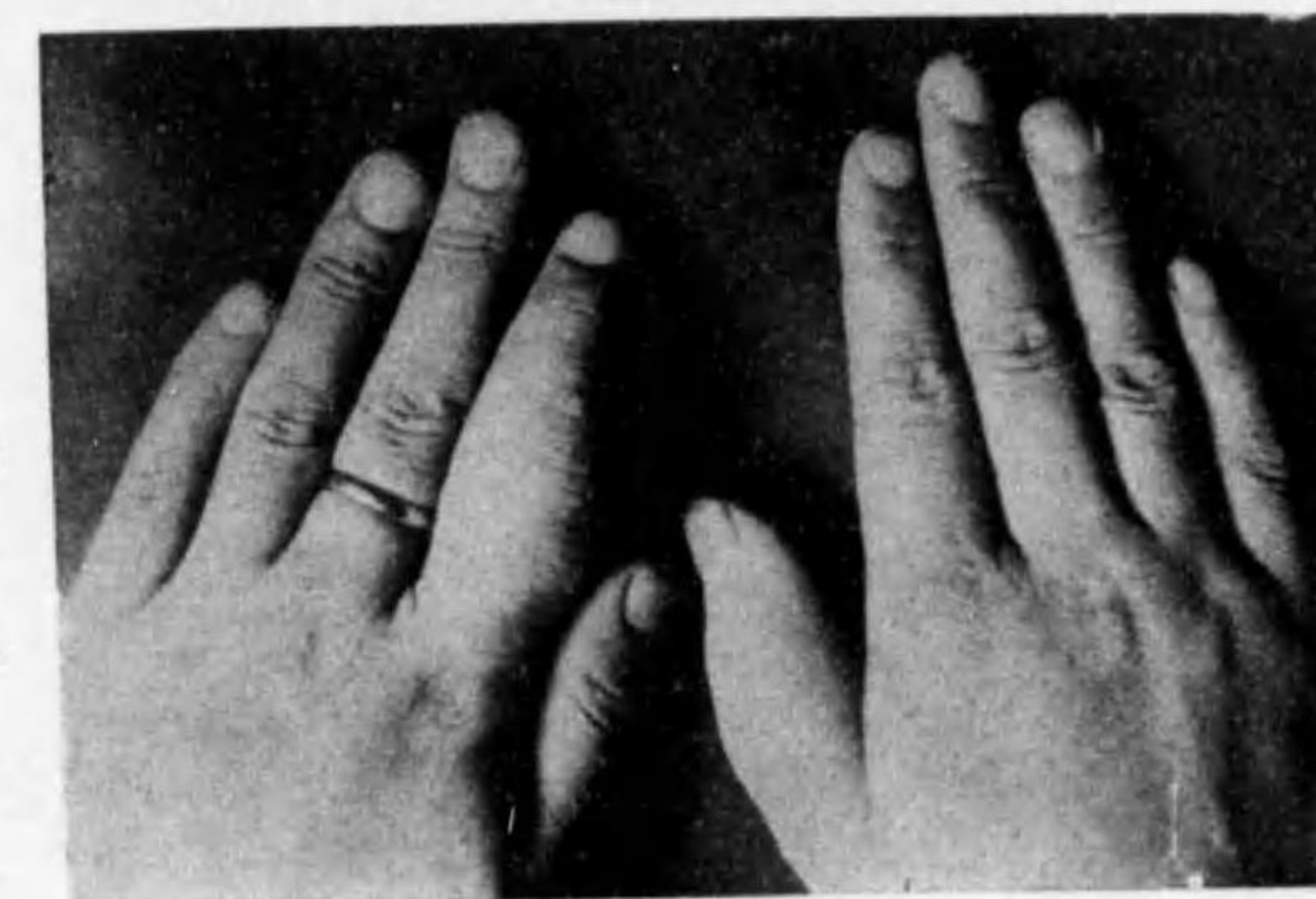骨結核ハ他ノ炎症ト異ナリテ、骨ノ破潰 (Zerstörung) ガ主ニシテ、骨膜増殖 (periostale Wucherung) ヲ來スコトハ至ツテ稀ナリ。只肋骨 (Rippe), 指骨 (Phalangealknochen) (風棘 Spina ventosa) ニ於テハ時トシテ僅カニ骨膜ノ瀰漫性増殖ヲ來タスコトアリ。又タ其稀ニハ骨髓ノ病竈ノ周圍ニ於テ骨質緻密トナリテ、所謂**骨硬變 (Knochensklerose)** ヲ來スコトアリ。

症狀: a) **局所症狀。** 骨結核ニ於テハ長ク其發生ヲ自覺セザルコト多シ。

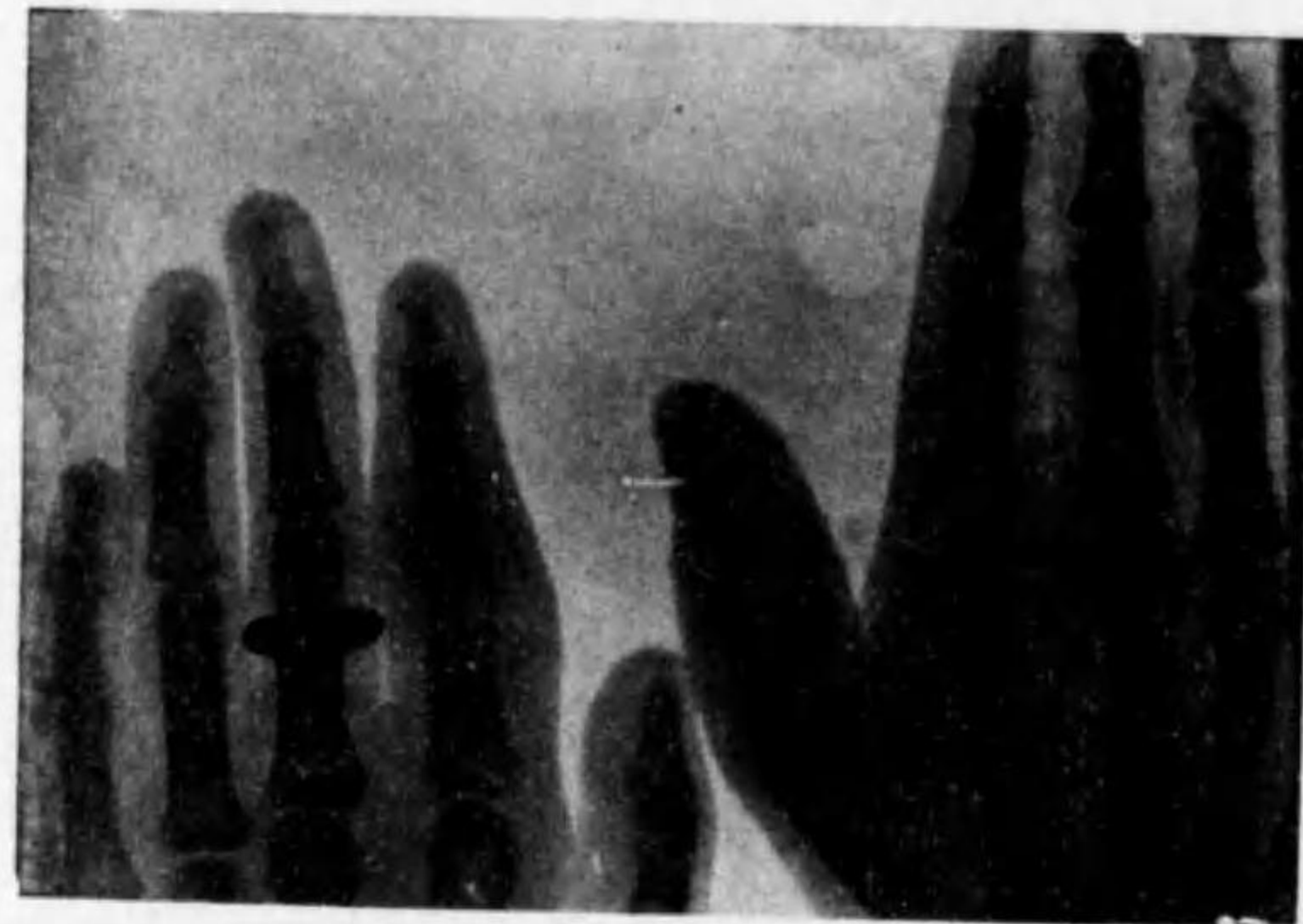i) **腫脹 (Anschwellung)**。發病後 2-3 ヶ月ニ發現スルコトアリ、或ハ 1 年以上ニ及ブモ尙ホ骨ノ腫脹ヲ認メザルコトアリ。特ニ骨盤 (Becken), 脊椎 (Wirbelsäule) 等深部ノ骨ニ於テハ全經過中ノ認メザルヲ常トス。表在性ノ骨ニ於テハ屢々腫脹ヲ認ムルコト

第四百五十八圖

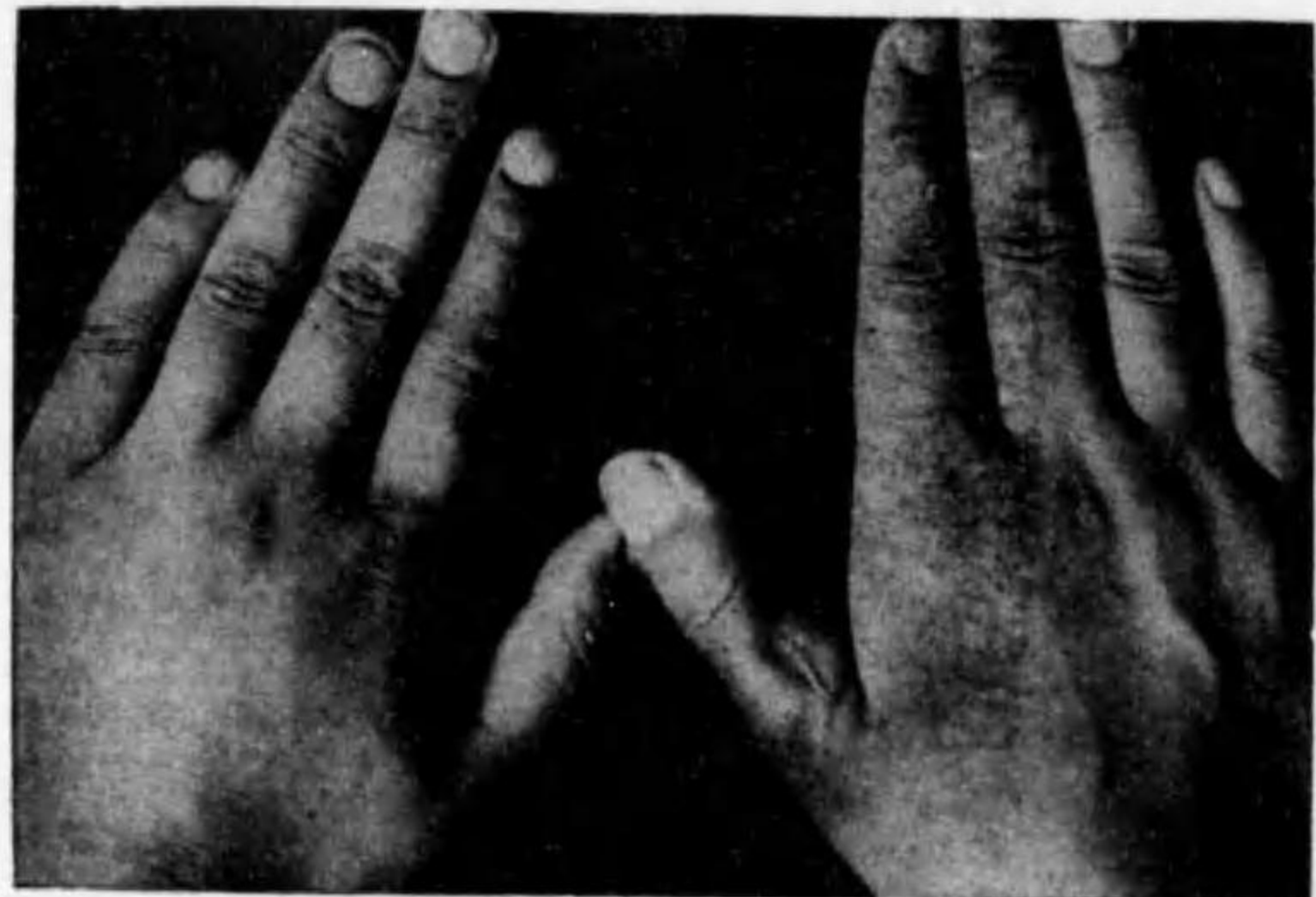右拇指第二節及左示指第三節ノ風棘 (慶大外科教室)



第四百五十九圖
同上手術前レントゲン像(慶大外科教室)



第四百六十圖
同上手術後治療(慶大外科教室)



多クハ缺如スルヲ常トス。

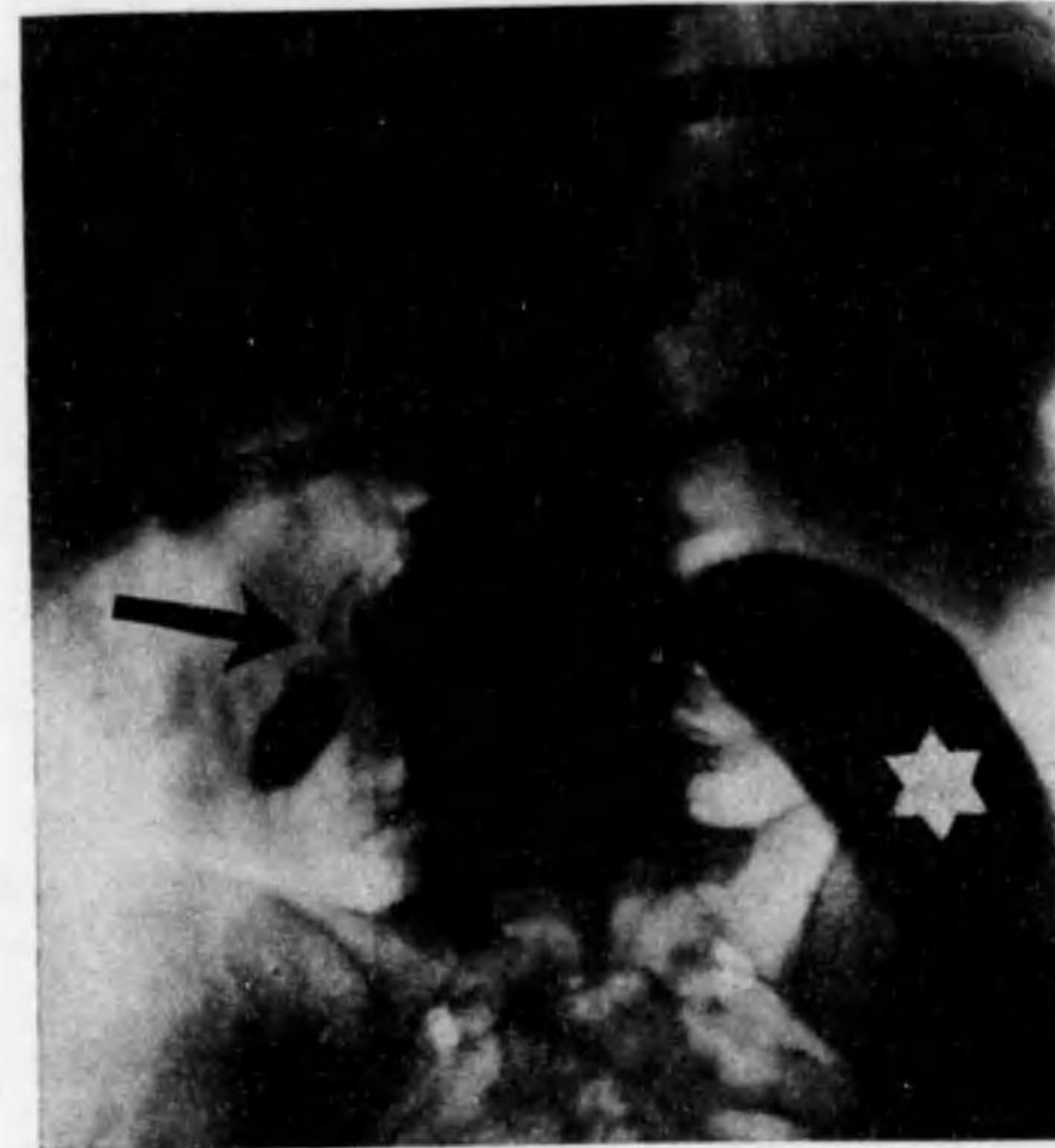iii) 機能障害 (Funktionsstörung)。關節ノ附近ノ結核ガ進行シタル場合ハ機能障害ヲ來タシ、脊椎(Wirbelsäule)ニ於テハソノ變形(Deformität)ト共ニ運動制限ヲ來タス。

iv) 寒性膿瘍 (Kalter Abszess)。骨結核ニ最モ重要ノモノナリ。之ハ原病竈 (Primärherd) ノ附近ニ存スル場合ト、遠隔セル場所ニ流注膿瘍 (Senkungsabszess) トシテ存スル場合トアリ。又タ骨結核ニ於テハ原病竈ノ症狀屢々不明ニシテ寒性膿瘍ノミ現ハルルコトアリ。

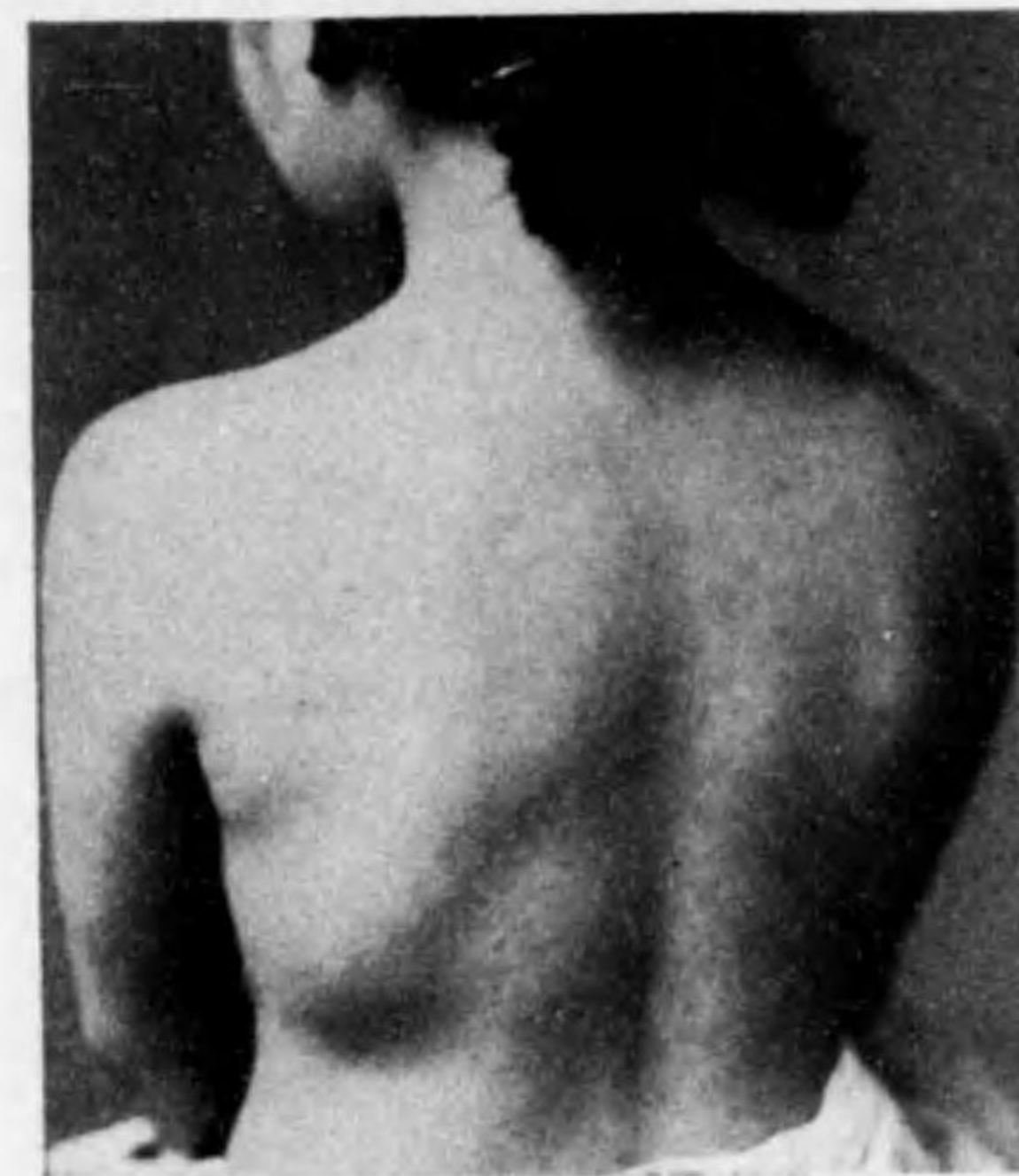
トアリ、指趾ノ結核(風棘 Spina ventosa)ニ於テハ特有ノ壘子狀(kolbenartig)ノ腫脹ヲ認ム。之ハ初メハ骨様硬(knochenhart)ナルガ、増大スルニ從ツテ骨皮質薄クナリ、後ニハ羊皮紙様唯帆音(Pergamentknittern)ヲ呈シ、遂ニハ外部ニ自潰スルコトアリ。肋骨ニ於テモ(骨髓型ノ場合)時トシテ骨ノ腫脹ヲ認ムルコトアルモ、寧ロ骨膜型ニシテ「カリエス」(Karies)ナルコト多キ爲メ、外部ヨリ之ヲ觸知シ難キコト多シ。

ii) 疼痛(Schmerz)。骨髓型(myelogene Form)、或ハ骨結核ノ進行シタルモノニ於テハ時トシテ輕度ノ疼痛ヲ發スルコトアレドモ、

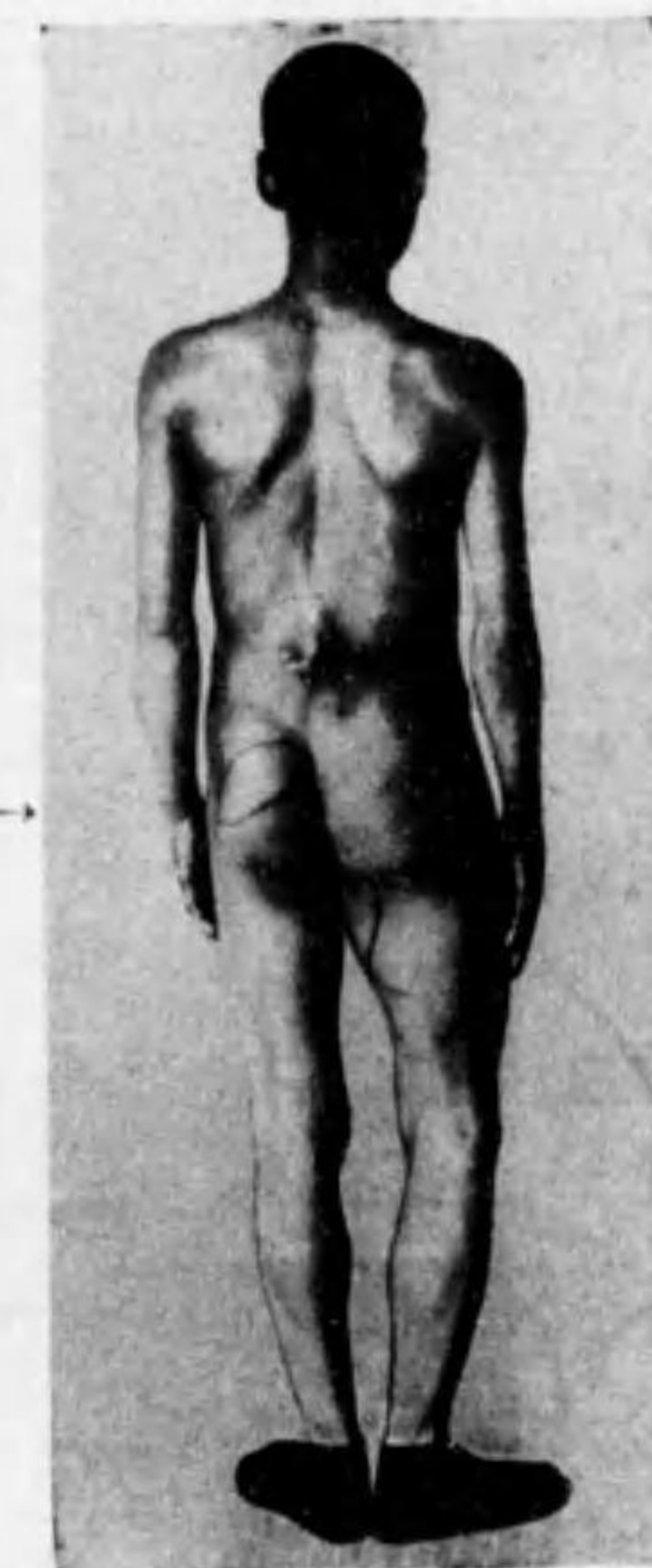
第四百六十一圖
腰椎カリエスニ因ル流注膿瘍ノ自癒後石灰沈着セルモノ(☆印)→ハ原病竈(慈大片山整形外科教室)



第四百六十三圖
肋骨カリエスニ因ル左側寒性膿瘍(慶大外科教室)



第四百六十二圖
腰椎カリエスニ因ル流注膿瘍(→印)(慈大片山整形外科教室)



寒性膿瘍ノ主要症狀ハ腫脹ニシテ時トシテ巨大ナルモノヲ見ル。疼痛、發赤、熱感等ノ急性症狀ハ缺如スルヲ常トス。硬度ハ軟ニシテ波動(Fluktuation)ヲ有スルヲ常トスルモ、肉芽組織(Granulationsgewebe)多ク存スル時ハ波動不明ナルコトアリ。又タ深部ナル時モ稍不明ナルコトアリ。

膿瘍自潰セントスル場合ニハ限局性ノ發赤、輕度ノ熱感、時トシテハ輕度ノ疼痛ヲ伴ヒ、皮膚菲薄トナリ、遂ニハ自

潰シテ結核性ノ膿ヲ排出シ、治癒シ難キ**結核性瘻孔 (tuberkulöse Fistel)**ヲ遺ス。或ハ該部ニ化膿菌ノ混合傳染ヲ來シテ急性症狀ヲ呈スルコトモアリ。

v) 脊椎、指趾等ノ骨結核ニテ骨ノ破潰甚シキ時ハ其變形 (Deformität) ヲ來タスコトアリ。

b) **全身症狀**。全ク缺如スルカ、或ハ甚ダ輕度ナルヲ常トスレドモ、末期ニハ衰弱、熱發、盜汗等ヲ來ス。又タ肺、腹膜、胸膜等ニ合併症アル時ハ是等ノ症狀一層著明ナルコトアリ。

合併症：最モ屢々認メラルルハ骨端ノ結核ヨリ**關節結核 (Gelenktuberkulose)**ヲ起スモノナリ。又タ皮膚ニ自潰シタル瘻孔ヨリ皮膚腺病 (Skrofuloderma) ヲ起スコトアリ。

其他血行性 (haematogen) 又ハ進行性 (fortschreitend) ニ種々ノ内臟器又ハ他ノ組織ニ結核ヲ起スコトアリ。其他肺、胸膜、腹膜、淋巴腺等ノ結核ハ屢々本症ヲ併發ス。

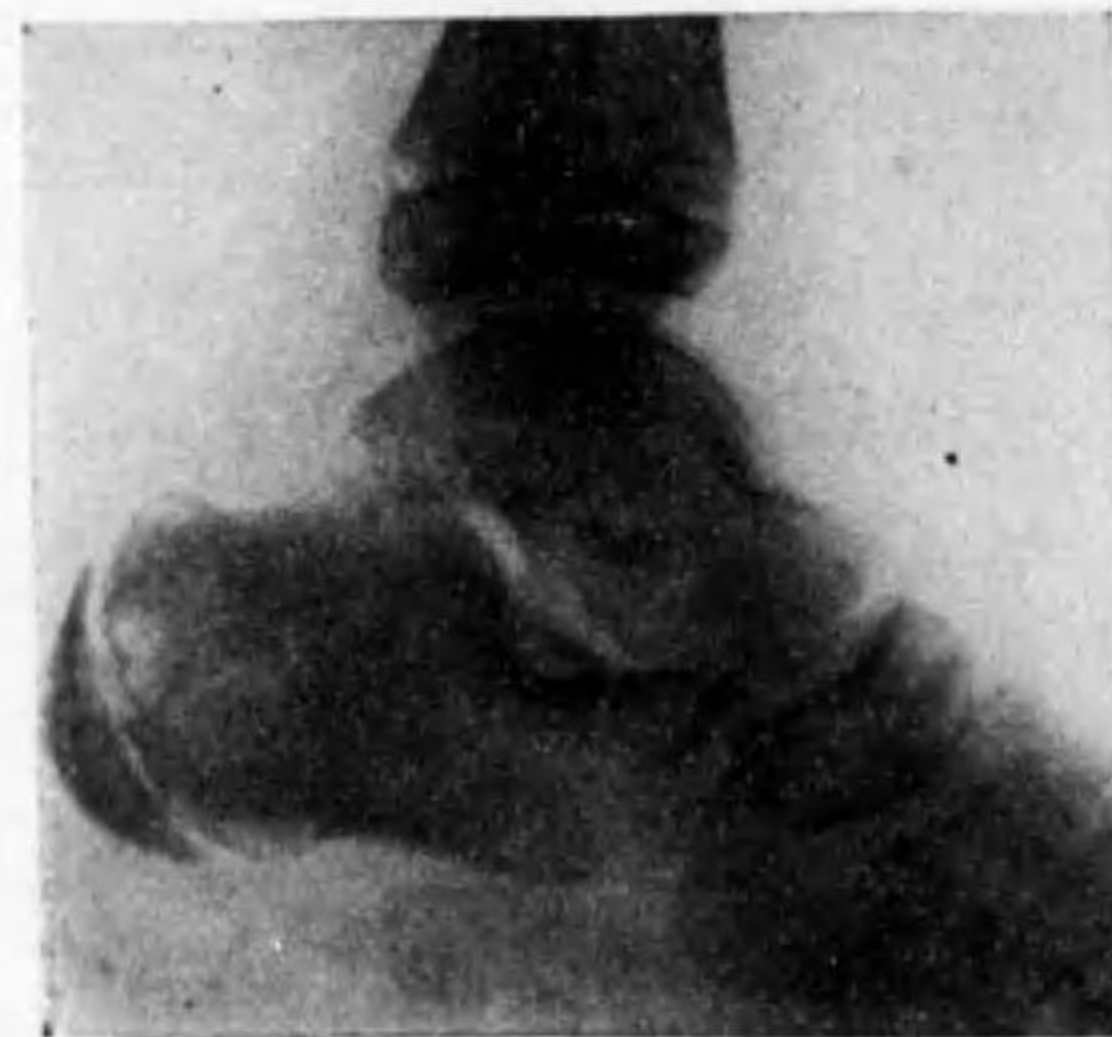經過及豫後：經過慢性ニシテ、2-3年-數年ニ及ブコト多シ。併シ他ノ合併症ニヨリ速カニ死亡スルコトモアリ。

骨結核ニハ自然治癒 (spontane Heilung) 甚稀ナレドモ、手術又ハ其他ノ療法ヲ行ヒ得ベキ骨結核ノ豫後ハ良好ナリ。

診斷：骨ニ慢性腫脹、寒性膿瘍アル場合、特ニ結核性瘻孔アル場合ニハ診斷容易ナルモ、之ニ反シ是等ノモノガ不明ナル時ハ

診斷困難ナリ。斯カル場合ニハ發生部位、經過及ビ患者ノ體質等ヲ參考トスベシ。X-線検査法ハ診斷ニ必要ナルノミナラス、治療ノ方針ヲ定ムルニモ亦必要ナリ。骨結核ノ**X-線像**ハ骨陰影 (Knochenschatten) ガ一般ニ薄ク、萎縮性 (atrophisch) トナリ、屢々骨侵蝕 (Knochenusur) 又ハ骨破潰 (Knochenzerfall) ヲ認ム、併シ骨増殖 (Knochenwucherung) ヲ認ムルコトナシ。併シ肋骨カリエス (Rippenkaries)、胸骨カリエ

第四百六十四圖
右跟骨結核 (慶大外科教室)



ス (Sternumkaries) ニハ X-線像不明ナルコト多シ。

其他膿瘍ニ於テハ試驗的穿刺 (Probepunktion) ヲ要スルコトアリ。

i) 骨ノ腫脹ノミアル時ハ**慢性骨髓骨膜炎 (chronische Osteomyelitis u. Periostitis)**、**骨護膜腫 (Knochengumma)**、**骨囊腫 (Knochenzyste)**、**骨肉腫 (Knochenarkom)** 等ト鑑別ヲ要ス。此等ノ疾患ニ於テハ夫々症狀及既往症ヲ異ニスルニヨリテ略ボ鑑別セラルルモ、診斷困難ナル場合ニハ X-線検査ヲ行ハザルベカラズ。結核ニ於テハ骨萎縮 (Knochenatrophie) アリテ骨膜肥厚 (periostale Verdickung) ナキカ或ハ著明ナラザルヲ常トシ、又タ大ナル腐骨 (Sequester) ヲ作ラズ。又タ以上各疾患ニハ夫々特有ノ X-線像ヲ呈ス。

ii) **寒性膿瘍 (kalter Abszess)** アル時ハ、其原病竈ヲ詳ニ探究スルコト必要ナリ。併シ肋骨カリエス (Rippenkaries)、骨盤カリエス (Beckenkaries) 等ニ於テハ臨床的ニ原病竈ノ發見困難ナルコトアリ。

療法：發生部位ニヨリテ多少其療法ヲ異ニス。茲ニ其大要ヲ述ブレバ

i) 結核ニ對スル全身療法 (第137頁參照)。

ii) 安靜及固定繃帶 (Fixationsverband) (特ニ脊椎カリエスニ必要)。

iii) **手術 (Operation)**。多クノ場合ハ患部ヲ充分ニ開キテ切除法 (Resektion) ヲ行フ。又タ病勢進行シ居ル時ハ肢節ノ切斷術 (Amputation) 又ハ離斷術 (Exartikulation) ヲ行フコトアリ。

iv) **沃度ホルムグリセリン注射法 (Jodoformglycerininjektion)**。寒性膿瘍ニ對シテハ穿刺ニヨリテ排膿シタル後、10% 沃度ホルムグリセリン (Jodoformglycerin) (或ハ沃度ホルムオリーブ油 (Jodoform-Olivenöl)、沃度ホルム・ゴム液 (Jodoform-Gummilösung) ヲ注入ス。

注射量ハ膿瘍ノ大サニヨリテ異ルモ、大體注入後之ヲ緊滿セシメザル程度即チ排除シタル膿ヨリモ少量ヲ注入ス。注射ノ回数ハ1週ニ1-2回トス。注射後一時急性症狀ヲ呈スルコトアルモ、多クハ2-3日ニテ輕快ス。

v) **X-線療法 (Röntgentherapie)**。深在性ノモノニハ效果少キモ、表在性ノモノニハ時トシテ效果アリ。特ニ高山ニ於ケル**日光療法 (Sonnenlichtbehandlung)** 屢々有效ナルコトアリ。

vi) 其他動脈外交感神経切除術 (periarterielle Sympathektomie) 或ハ交感神経節切除術 (Ganglionektomie) モ行ハル (各論参照)。

X. 骨 微 毒 Knochensyphilis

微毒ノ第二期及第三期竝ニ先天性微毒 (angeborene Syphilis) ニ於テ屢々骨ヲ侵ス。併シ近來驅微療法 (antiluetiche Kur) ノ普及ニヨリ往時ノ如キ著明ナル變化ヲ見ルコト甚稀ナリ。

A) 第二期骨微毒 (Knochensyphilis am II. Stadium)。

前額骨 (Stirnbein), 脛骨 (Tibia), 鎖骨 (Clavicula), 胸骨 (Sternum), 尺骨 (Ulna) 等ニ發病ス。單發性ナルコト多キモ, 時トシテハ多發性ナリ。

亞急性骨膜炎 (subakute Periostitis) ニシテ, 骨幹ノ前面ニ輕度ノ浸潤ヲ來シ, 屢々疼痛ヲ發シ, 特ニ夜間ニ劇痛アリ (夜間骨痛 Dolores osteocopi nocturna), 多少ノ壓痛ヲ伴フ。

皮膚ハ多クハ普通ナルガ, 時トシテハ發赤, 輕度ノ熱感ヲ作フ, 觸診ニヨリテ骨膜ガ時計皿様 (uhrglasartig) ニ扁平腫脹ヲ呈スルコトアリ。多クハ無熱ニ經過ス。

本症ハ2-3週間ニテ自然ニ治癒シ, 痕跡ヲ留メザルヲ常トス。

診斷: 特有ノ症狀ナルニヨリテ多クハ容易ナリ。只慢性骨髓骨膜炎 (chronische Osteomyelitis u. Periostitis) ト區別ヲ要ス。後者ハ夜間痛ヲ發スルコトナク, X線像著明ナリ。

B) 第三期骨微毒 (Knochensyphilis am III. Stadium)。

本期ニ於テハ主トシテ護膜腫 (Gumma) ヲ形成スルモノナルガ, 骨ノ部位ニヨリテ a) 微毒性骨膜炎 (Periostitis syphilitica), b) 微毒性骨炎 (Ostitis syphilitica), c) 微毒性骨髓炎 (Osteomyelitis syphilitica) ノ區別アリ, 就中骨膜炎最モ多ク, 骨髓炎之ニ次グ。然レドモ兩者屢々合併シ來ルガ爲メニ, 是等ノ區別ハ明カナラザルコト多シ。

發生部位: 何レモ脛骨 (Tibia), 胸骨 (Sternum), 肋骨 (Rippe), 前額骨 (Stirnbein), 後頭骨 (Hinterhauptbein), 鼻骨 (Nasenbein), 硬口蓋 (harter Gaumen), 大腿 (Ober-

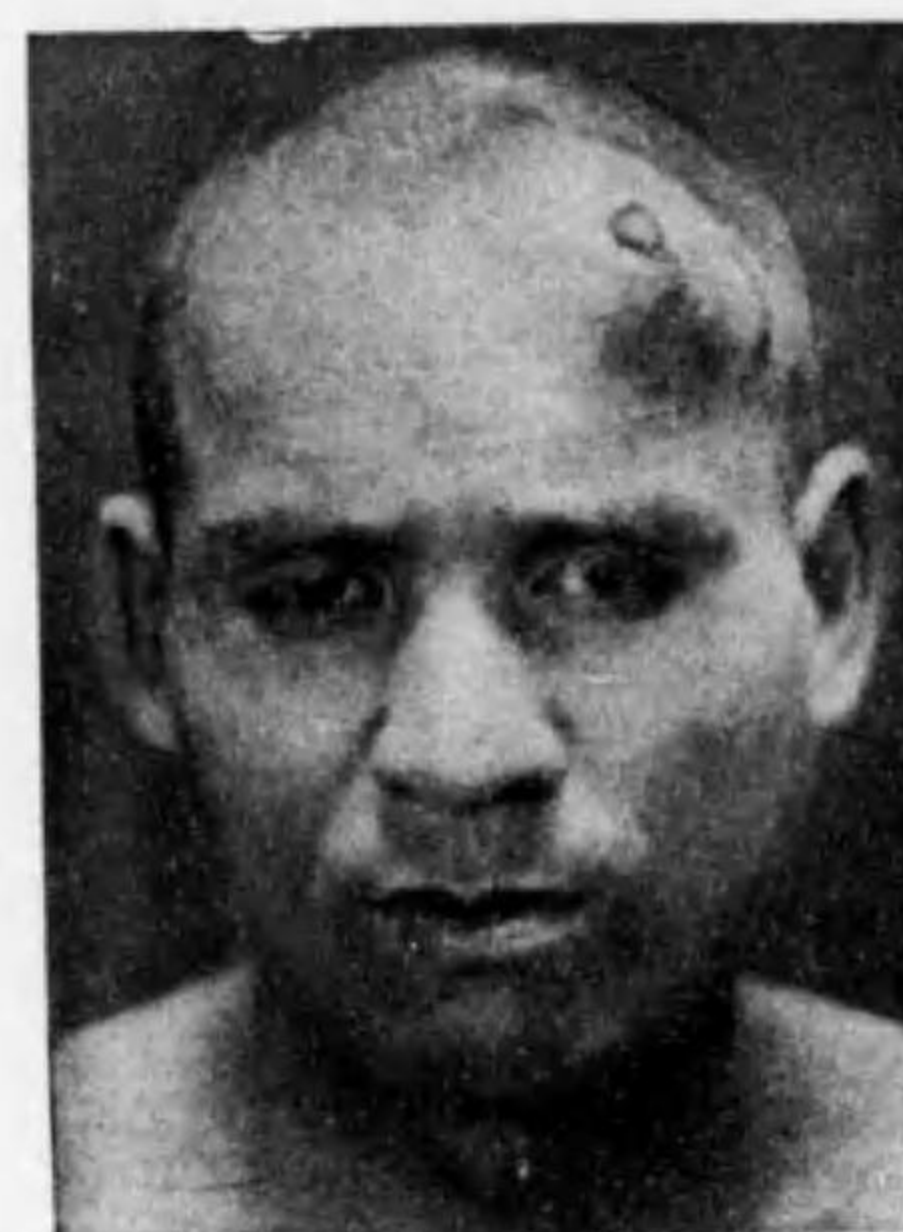schenkel), 前膊 (Vorderarm), 上膊 (Oberarm), 脊椎 (Wirbelsäule) 等ノ骨ニ多ク, 單發ナルコト多キモ, 時トシテハ多發性又ハ對症性ニ來ル。

a) 護膜腫性微毒性骨膜炎 (Periostitis gummosa od. syphilitica)。前記ノ骨ノ前側ニ於テ, 多クハ其中央部附近ニ護膜腫ヲ形成ス。此護膜腫ハ i) 粗大 (grob) ニシテ1-2-3個ナルコトアリ, 或ハ ii) 多數ノ小護膜腫 (Gummata) ヲ發生シ, 或ハ骨膜ニ瀰漫性扁平浸潤 (diffuse platte Infiltration) ヲ來スコトアリ。

護膜腫大ナル時ハ屢々軟化自潰シテ護膜腫性潰瘍 (gummöses Geschwür) ヲ作ルコト

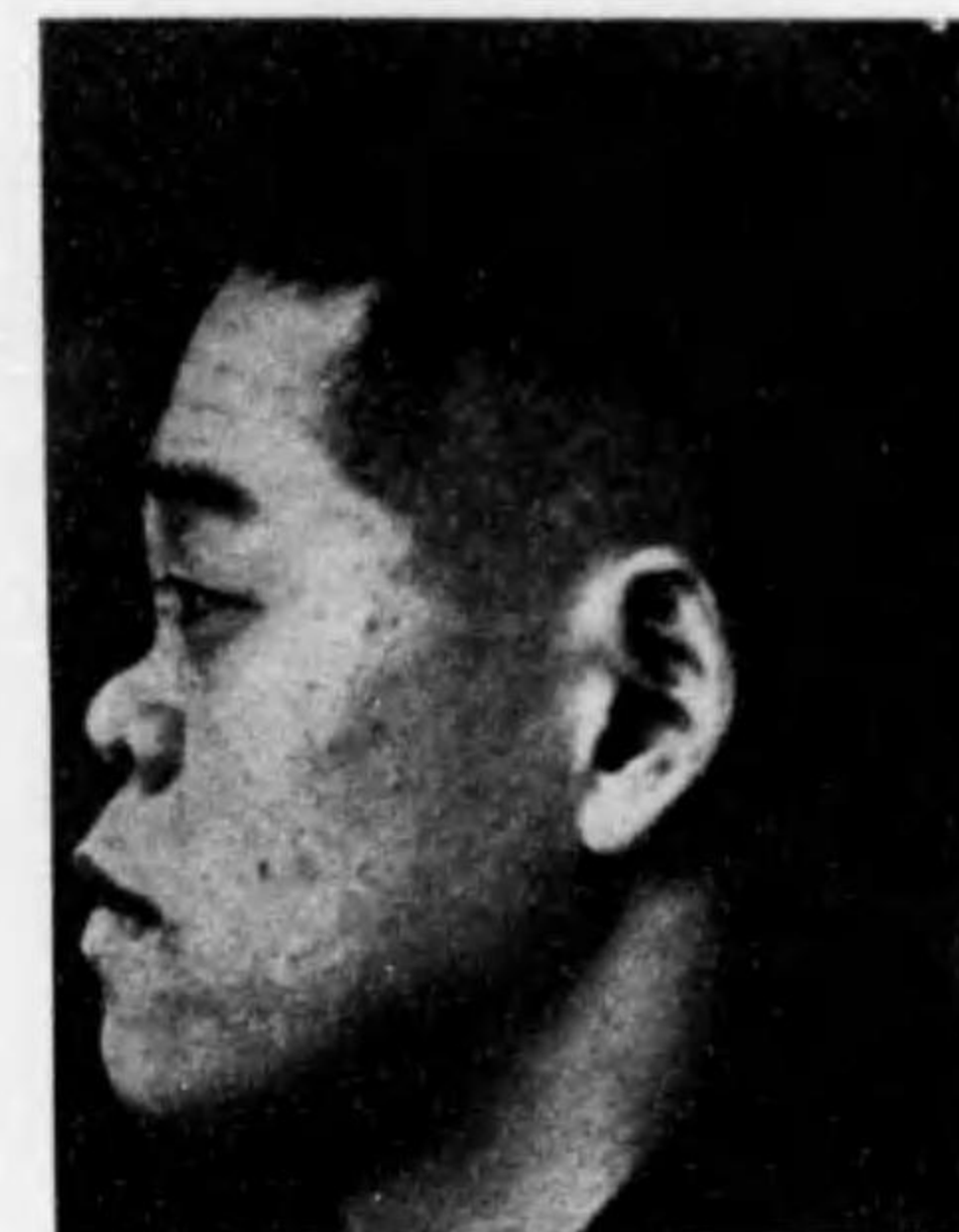第四百六十五圖

頭部護膜腫 (千葉醫大瀨尾外科教室)



第四百六十六圖

微毒性鞍鼻 (慶大皮膚科教室)



アリ。然ラザル場合ニハ自然ニ吸收セラレ。併シ骨ノ護膜腫ニハ多少ニ係ラズ骨膜ノ肥厚ノ結果骨肥厚 (Knochenverdickung) 或ハ骨硬變 (Knochensklerose) ヲ遺スヲ常トス。

護膜腫大ナル時ハ骨ヲ崩潰スルヲ以テ, 其跡ニ骨缺損 (Knochendefekt) ヲ生ズ。然ルニ其附近ニハ骨肥厚著シキヲ以テ, 骨ノ表面ノ凹凸甚ダ著シ。併シ小護膜腫又ハ骨膜ノ瀰漫性浸潤アリシ場合ニハ骨缺損ナク, 骨膜ノ肥厚アルノミナルヲ以テ, 骨表面ノ凹凸著シカラズ。

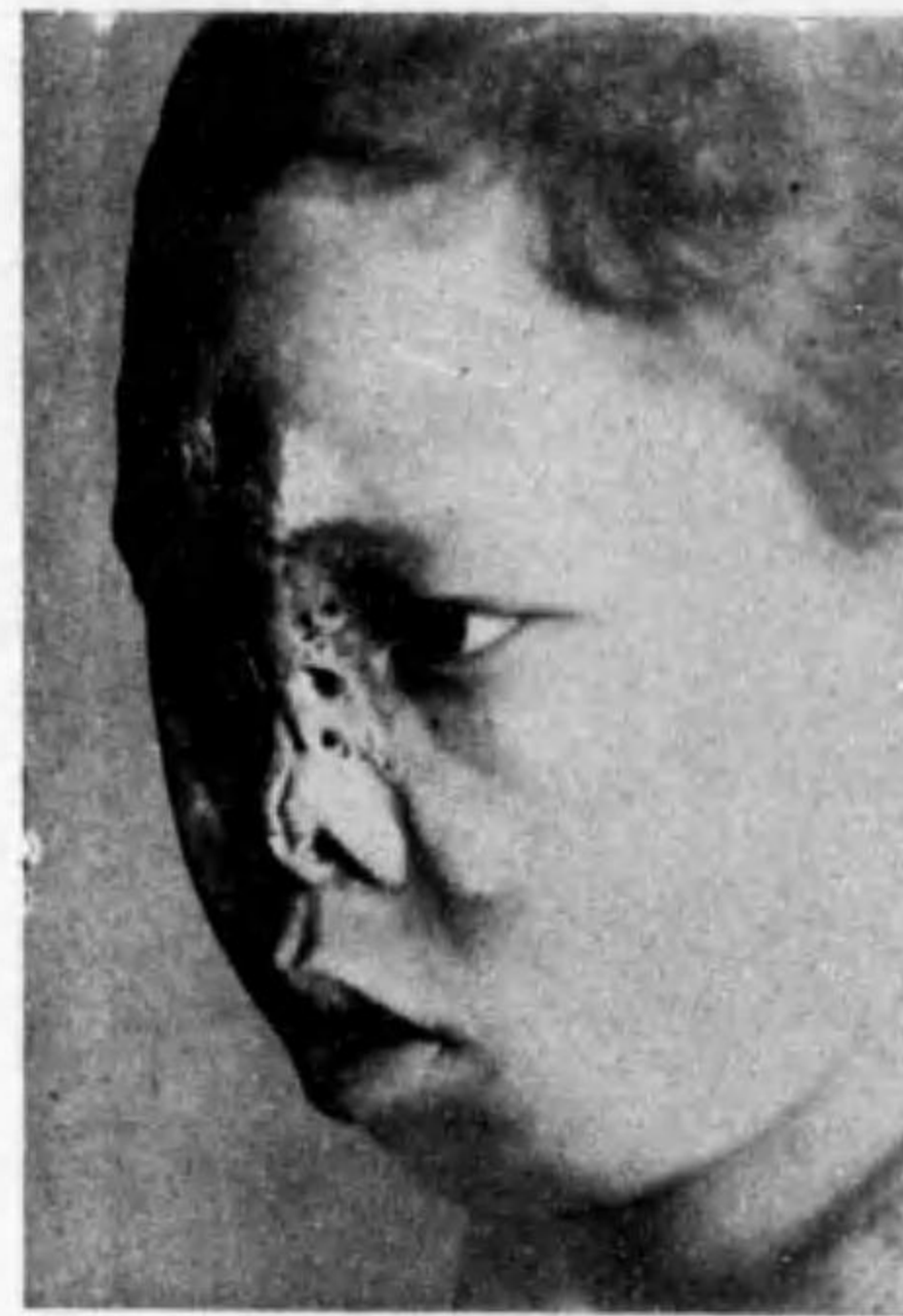臨床的ニハ自覺的症狀ナキヲ常トスルモ, 時トシテハ輕度ノ疼痛ヲ感ズルコトアリ。

屢々本病ノ發生ニ氣附カズシテ偶然骨ノ肥厚ヲ發見スルコトアリ。

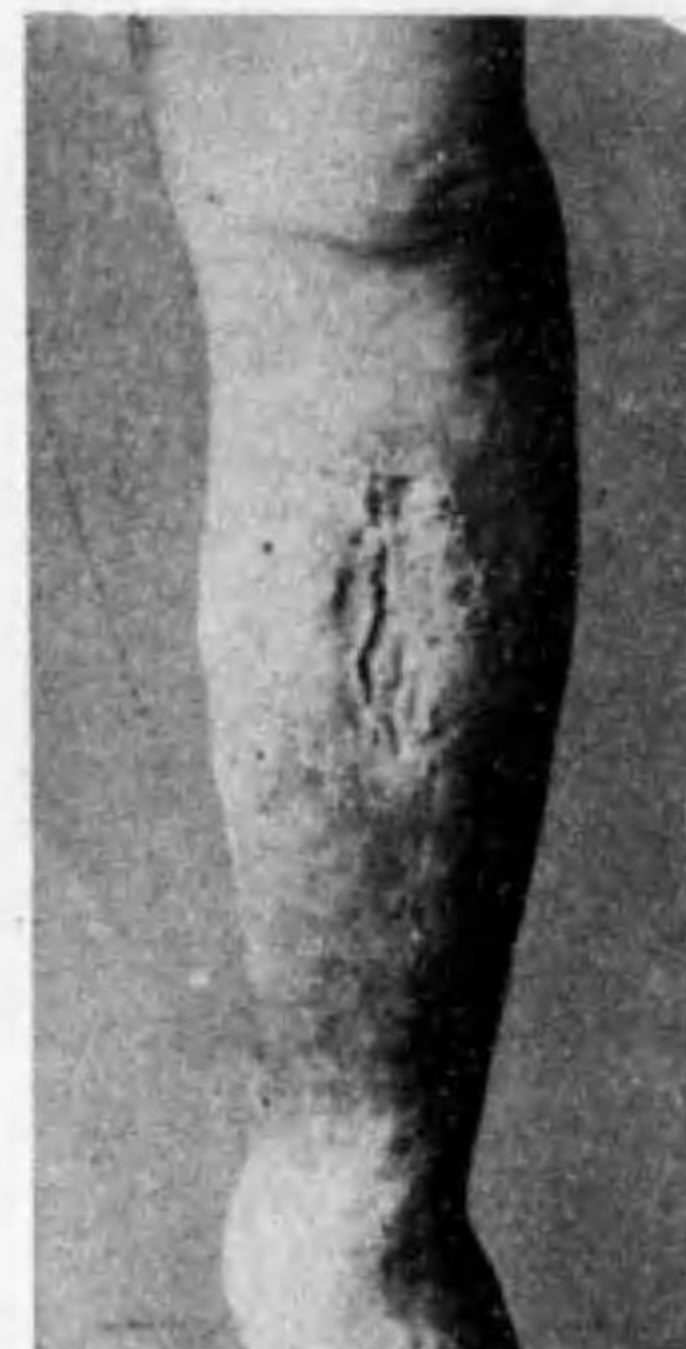b) 護膜腫性或微毒性骨髓炎及骨炎 (Osteomyelitis und Ostitis gummosa od syphilitica)。骨髓内ニ護膜腫ヲ形成スルモノヲ骨髓炎 (Osteomyelitis) ト稱シ、骨皮質内ニ護膜腫ヲ形成スルモノヲ骨炎 (Ostitis) ト稱ス。併シ兩者ノ區別ハ屢々明カナラザルコトアリ。此護膜腫大ナラザル時ハ自然ニ吸收セラルルモ、多クハ増大シテ骨質ヲ侵シテ外部ニ現ハル。軟化後自潰シテ護膜腫性潰瘍 (gummöses Geschwür) ヲ作ルコト多シ。又タ之ガ爲ニ該部ニ骨缺損 (Knochendefekt) ヲ來タスコトアリ、例ヘバ

i) 鼻骨 (Nasenbein) ニ於テハ鞍鼻 (Sattelnase) トナリ、

第四百六十七圖
微毒性鞍鼻及顔面瘰癧
(大阪帝大岩永外科教室)



第四百六十八圖
脛骨微毒性骨髓炎
(慶大外科教室)



- ii) 硬口蓋 (harter Gaumen) ニ於テハ口蓋穿孔 (Gaumenperforation) ヲ來シ、
- iii) 頭蓋骨 (Schädelknochen) ニ於テハ硬腦膜 (Dura mater) ニ達スル骨缺損ヲ生ズルコトアリ。此際一方ニハ骨肥厚著明ナルガ爲ニ頭蓋骨ニハ凹凸著明トナル。
- iv) 手指 (Finger) ニ於テハ微毒性指炎 (Dactylitis syphilitica) トナリ、結核性ノ風棘 (Spina ventosa) ニ類スルコトアリ。
- v) 下腿骨 (Unterschenkel) ノ微毒性骨髓骨膜炎ニ於テハ骨肥厚シテ刀鞘狀 (säbel-

scheidenförmig) ニ彎曲且ツ延長スルコトアリ、之ヲ微毒性畸形性骨炎 (Ostitis deformans syphilitica) ト云フ。

vi) 長管狀骨 (lange Röhrenknochen) ニ於テハ骨脆弱 (porös) トナリテ特發骨折 (spontane Fraktur) ヲ起スコトアリ。

診斷：容易ナル場合ト困難ナル場合トアリ。護膜腫性潰瘍 (gummöses Geschwür)、微毒性瘰癧 (syphilitische Narbe)、骨肥厚 (Knochenverdickung) 等アレバ診斷容易ナルモ、然ラザレバ困難ナルコトアリ。年齢、既往症、發生部位、他部ノ微毒、X線検査、ワ氏反應、試験的驅微法等ニヨリテ診斷セラル。

鑑別ヲ要スベキモノハ骨結核 (Knochentuberkulose)、慢性骨髓骨膜炎 (chronische Osteomyelitis u. Periostitis)、骨囊腫 (Knochenzyste) 等ナリ。次ニ 1) 骨結核 (Knochentuberkulose) トノ鑑別ヲ述ブレバ、

	骨 護 膜 腫 (Knochen-Gumma)	骨 結 核 (Knochen-Tuberkulose)
發 生 部 位	骨幹部 (Diaphyse) ニ多シ。	骨端線部 (Epiphyse) ニ多シ。
疼 痛	缺如或ハ夜間ニ刺痛。	缺如或ハ輕度。
化 膿	時トシテ軟化シテ化膿スルコトアリ、粘稠膿性 (zähe eitrig)。	屢々化膿ス。稀薄膿性 (dünn-eitrig) ニシテ、多クハ乾酪性絮片ヲ混ズ。
潰 瘍	(潰瘍ノ條下參照)。	(同左)。
瘰 癧	強固、骨ト癒着アリ、周圍ニ色素沈着 (Pigmentablagerung) アリ。	瘰癧ノ形成スルコト稀。多クハ色素沈着ナシ。
骨 肥 厚	著明。	ナシ。
全 身 症 狀	他ニ微毒ノ症狀アルコト多シ。	多クハ他ニモ結核アリ、體質虛弱。
年 齡	成年後、稀ニハ先天性。	小兒又ハ青年ニ多シ。
補 助 診 斷 法	ワ氏反應、試験的驅微法。	「ツベルクリン反應」。

2) 慢性化膿性骨髓骨膜炎 (chronische eitrige Osteomyelitis u. Periostitis) トノ區別ハ年齢、既往症、經過、X線像、ワ氏反應等ニヨリテ區別セラル。本症ニ於テハ

X線像不規則ニシテ屢々腐骨 (Sequester) 又ハ膿瘍 (Abszess) フ認ム。

3) 骨囊腫 (Knochenzyste) ハ次第ニ増大シ、特有ナルハ羊皮紙様啞軋音 (Pergamentknittern) フ認ム。併シ多クハ X線像, ワ氏反應, 試驗的驅微法等ニテ區別セラル。

4) 骨肉腫 (Knochsarkom) ハ若年者ニ多ク, 成長速カニシテ本症トハ硬度ヲ異ニス。X線像, ワ氏反應等ニヨリ明カニ鑑別セラル。

5) 其他骨ノ病腫轉移等トモ區別スベシ。

豫後: 不良ナラズ。

療法: 驅微療法 (antilueticische Kur)。微毒性潰瘍ガ治癒シ難キ時ハ搔爬 (Auskratzung) フ行フコトアリ。

C) 先天性骨梅毒 (Angeborene Knochensyphilis)。

之ニハ種々ノ變化アリ。

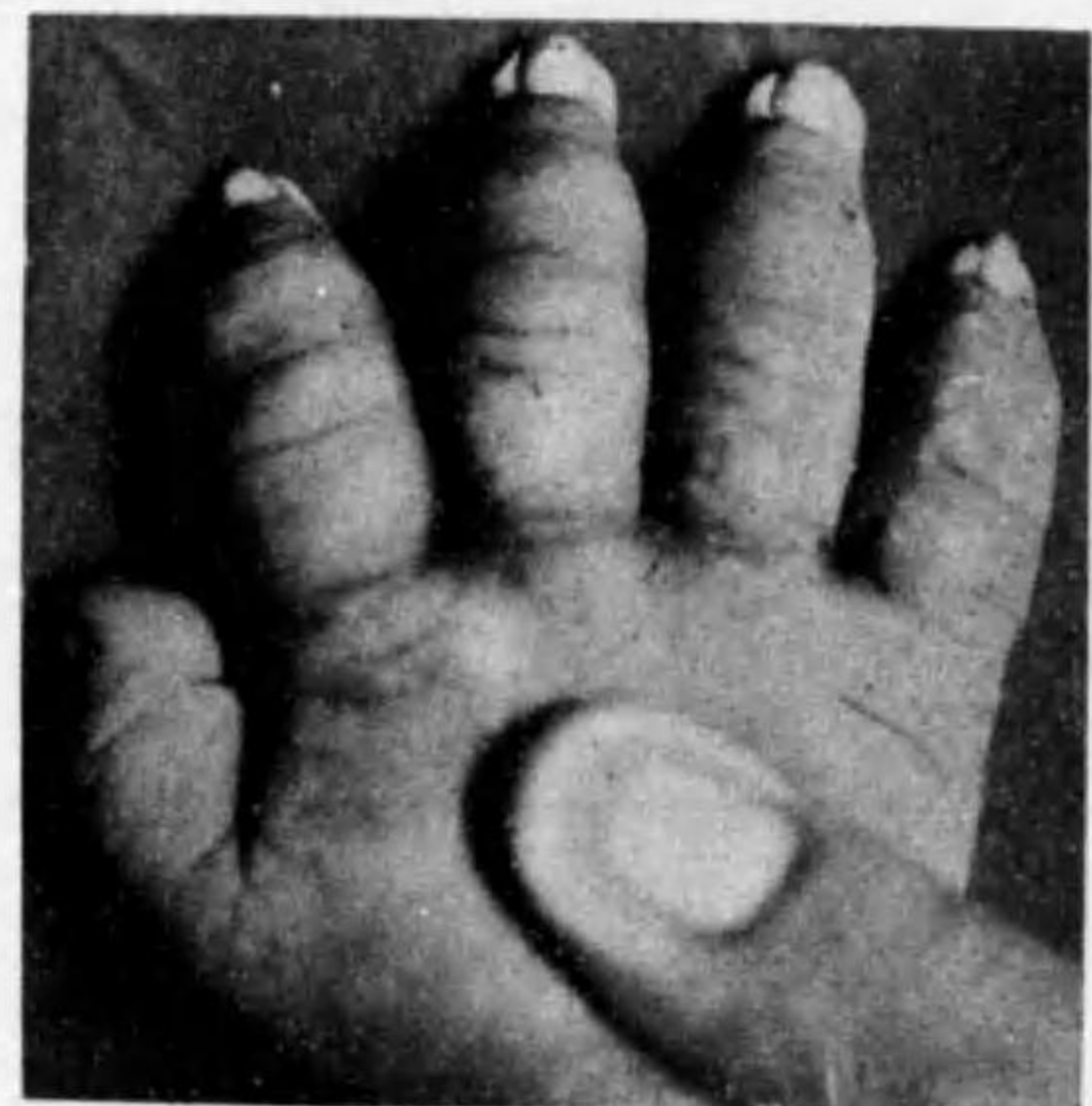a) 早發性先天性梅毒 (Frühere angeborene Knochensyphilis)。

- i) 微毒性骨膜炎 (Periostitis syphilitica)。
- ii) 護膜腫性骨髓炎及骨炎 (Osteomyelitis u. Ostitis gummosa)。
- iii) 微毒性骨軟骨炎 (Osteochondritis syphilitica)。

b) 遲發性先天性骨梅毒 (Spätere angeborene Knochensyphilis)。

- i) 微毒性骨膜炎 (Periostitis syphilitica)。
- ii) 護膜腫性骨髓炎及骨炎 (Osteomyelitis u. Ostitis gummosa)。

以上ノ内 (i), (ii) ハ何レモ後天性梅毒 (erworbene Syphilis) ト大體同様ナリ, 併シ一般ニ著大ノ護膜腫ヲ形成セズ。又骨膜炎 (Periostitis) ニ於テハ護膜腫性浸潤 (gummöse Infiltration) 著明ナラズシテ, 次第ニ瀰漫性ニ骨肥厚ヲ來スコトアリ (化骨性骨膜炎 ossifizierende Periostitis)。



第四百六十九圖 先天性微毒性指骨骨膜炎 (慶大外科教室)

橈骨, 尺骨, 脛骨, 腓骨等ヲ單發性或ハ多發性或ハ對側性ニ侵ス。

微毒性骨軟骨炎 (Osteochondritis syphilitica)。先天性微毒ニ特有ノモノナリ。長管狀骨 (lange Röhrenknochen), 即チ大腿骨, 上膊骨, 橈骨, 尺骨, 脛骨, 腓骨等ノ骨端中節 (Metaphyse) フ單發性或ハ多發性或ハ對側性ニ侵シ, 該部ニ微毒性肉芽組織ヲ生ジ, 軟骨ハ炎症ノ爲ニ増殖シ, 之ニ由リ該部ニ異常ノ肥厚ヲ呈シ腫痛アリ。時トシテハ

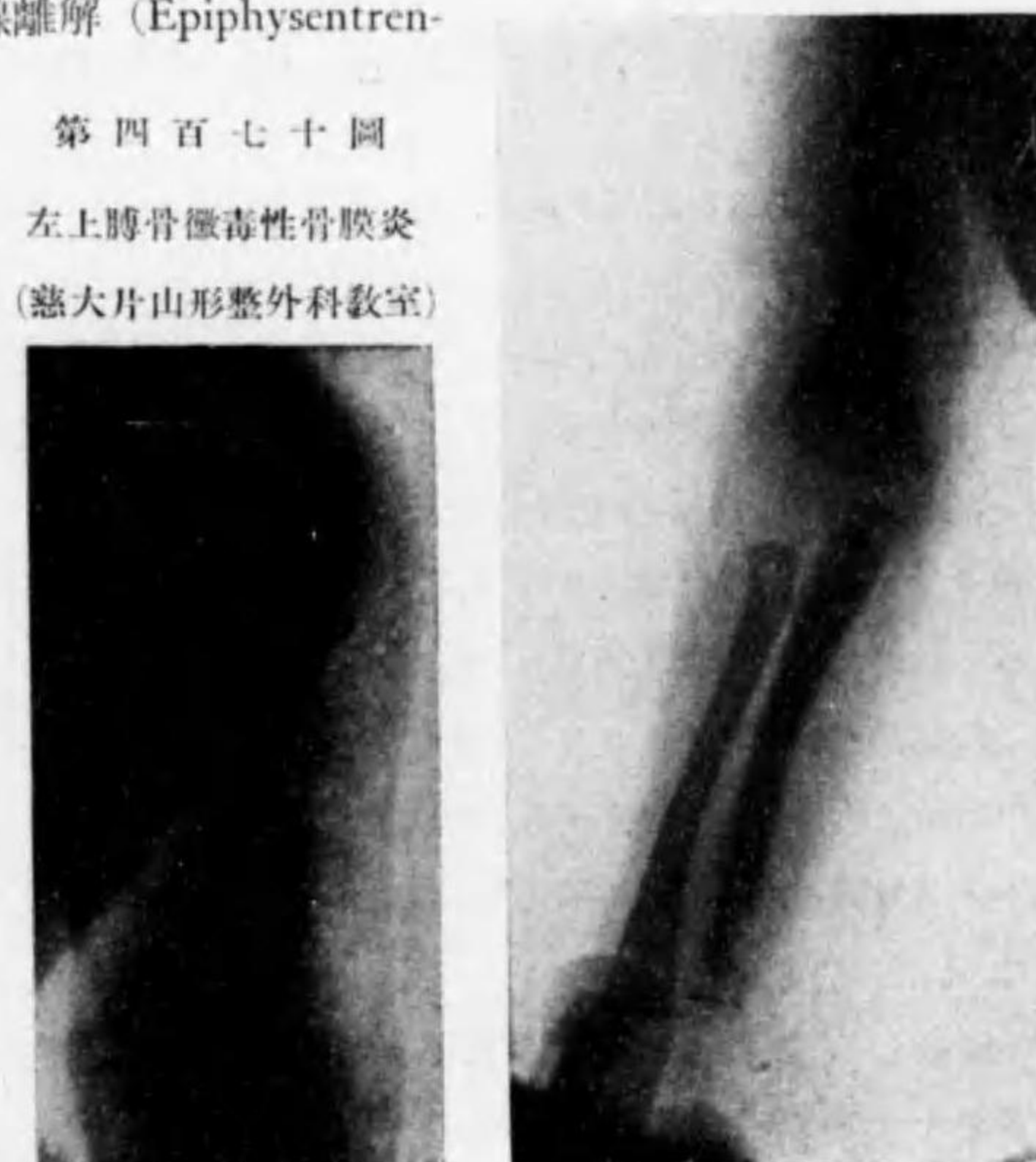其軟化ニヨリテ骨端線離開 (Epiphysentrennung) フ來シ, 或ハ骨端ノ壞疽後ニハ化膿ヲ起シテ關節ニモ變化ヲ及ボスコトアリ。臨床的ニハ始メ骨端部 (Epiphysenteil) ノ肥厚ヲ認ムルコトナク, 骨端線離解 (Epiphysentrennung) フ起スニ及ンデ發見セラ

ルコトアリ。此際ソノ肢節ハ弛緩性麻痺 (schlaflfe Lähmung) ノ狀ニアリ, 之レヲ ハロ氏假性麻痺 (Parrotsche Pseudo-paralyse) トモ稱シ, 小兒ハ疼痛ノ爲メニソノ肢節ヲ動カサズ, 該部ヲ壓迫スルニ疼痛ノタメ啼泣 (weinen) シ, 屢々骨ノ肥厚ヲ觸ル。時トシテハ表面ノ軟部ニモ亞急性炎ヲ起シ, 腫脹, 發赤, 輕度ノ熱感等ヲ認ムルコトアリ。

X線像ヲ見ルニ骨端線 (Epiphysenlinie) ニ於ケル石灰化層 (Verkalkungsschicht) ガ不規則ニ廣クナリテ屢々「ジックザック」狀 (zickzack) フ呈シ, 中間部ニ透明層 (helle Schicht) フ見ルコトアリ。其他本症ニテハ微毒性骨膜炎 (Periostitis syphilitica) フ併發シ, 此際ニハ骨膜ノ瀰漫性肥厚ヲ認ム。本症ハ生後 1-2 ヶ月ニ發生スルコト多ク, 3-6 ヶ月ニハ自然ニ治癒ス。

診斷: バルロー氏病 (Barlowsche Krankheit) ニ類スルモ, 本症ハ小兒ノ營養法ニ

第四百七十一圖 2歳男兒ノ尺骨微毒性骨軟骨炎及骨膜炎 (慶大外科教室)



第四百七十圖 左上膊骨微毒性骨膜炎 (慈大片山形整形外科教室)

關係ナク、屢々他ニモ微毒症状アリ、又タ X-線像モ特有ナリ。母親ノワ氏反應、出來得レバ小兒ノワ氏反應ヲモ檢スベシ。

其他佝僂病 (Rachitis)、骨軟化症 (Osteomalazie) 等ト鑑別ヲ要ス。

療法: 甘汞 (Kalomel) ノ内服、「ミオサルバルサン」(Myosalvarsan) ノ注射、母親ニハ沃度加里 (Jodkali) ノ内服ヲ併セテ行フベシ。患部ニハ副木繃帯 (Schienenverband) (特ニ板紙副子 Pappeschiene 良シ)、冷罌法ヲ行ヘバ疼痛軽減シ、2-3週ニシテ漸次鎮靜スルニ至ル。

XI. 磷骨疽 Phosphornekrose

原因: 甚稀ナル疾患ナルガ、磷 (Phosphor) ノ取扱フ職工、例ヘバ磷寸工ニ發病スルコトアリ。

齦齦 (Zahnkaries) ノアルモノニ發生シ易シ。又タ氣道 (Atemwege) ヨリモ磷ガ血行中ニ入りテ中毒 (Vergiftung) ヲ起ス。之ガ爲ニ骨ノ榮養ヲ害シ傳染ヲ容易ナラシム。

症状: 本症ハ特ニ下顎骨 (Unterkieferknochen) ヲ侵スコト多ク、先ヅ齒痛 (Zahnschmerz) ヲ以テ始マリ、齦齦 (Gingiva) 腫脹シ疼痛ハ下顎骨全體ニ及ビ齒牙次第ニ弛緩性 (locker) トナリ、遂ニハ脱落スルニ至リ、該部ヨリ膿ヲ漏出シ口臭 (Foetor ex ore) 甚シ。

此瘻孔ハ口腔ノミナラズ、下顎部皮膚ノ所々ニモ發生シ、消息子ニテ檢スルニ内部ニ腐骨 (Sequester) ヲ觸ル。此腐骨ハ小ニシテ數個ナルアリ、甚シキハ下顎骨全體ガ侵サルコトアリ。而シテ其周圍ニハ骨膜ノ増殖 (PeriostノWucherung) アルヲ以テ、下顎骨大トナリ、不同ノ凹凸ヲ生ズ。

診断: 下顎骨ニ齒牙疾患ニ關係ナクシテ上記ノ病狀ヲ呈シ、而モ其職業ガ磷 (Phosphor) ニ關係アルトキハ容易ニ診斷セラル。

豫後: 多クハ全身榮養障害セラレ或ハ消化障害 (Verdauungsstörung) ヲ來シ、又ハ嚥下性肺炎 (Schluckpneumonie) ヲ起スコトアリ。本症不良ナルトキハ半年乃至1年ニテ死亡ス。然レドモ早ク職業ヨリ離ルレバ助カルコトアリ。

療法: 職業ヲ轉ジ、腐骨除去術 (Sequesterotomy) ヲ行フ。

XII. 眞珠工匠ノ骨疾患

Knochenerkrankung der Perlmutterdrechsler

甚稀ニ若年ノ眞珠職工ニ見ラル。其有機物質 (organische Substanz) ナル「ヒョシヒオリン」(Chonchiolin) ノ粉末ガ肺ヨリ血行中ニ入り、骨内ニ沈着スルニヨリテ起ルモノナリ。

本症ハ長管狀骨 (lange Röhrenknochen) ノ骨端ニ多ク、其他短骨 (kurze Knochen)、扁平骨 (platte Knochen) ニモ來ルコトアリ。

本症ハ突然ノ疼痛ヲ以テ始マリ、該部ニ弾力性軟ノ腫脹ヲ生ズ。此急性症状ハ數日ニシテ消散スルモ、其跡ニ骨肥厚ヲ來タス。此ノ如キ發作屢々反覆シテ遂ニハ所々ニ骨肥厚著明トナル。時トシテハ化膿又ハ壞疽ヲ來スコトアリ。併シ全身症状左程重篤ナラズ。

本症ノ**診断**ハ容易ナルガ、亞急性 (subakut) ノ骨髓炎 (Osteomyelitis) ト鑑別ヲ要ス。特ニソノ職業ニ注意スベシ。

療法: 職業 (Beruf) ヲ變更スレバ自カラ治癒ス。併シ屢々骨肥厚 (Knochenverdickung) ヲ殘スコトアリ。

XIII. 佝僂病 或 英吉利病

Rachitis od. Englische Krankheit

原因: 本症ハ歐洲、特ニ英國ニ多キモノニシテ、曾テ本症ハ本邦ニ存在セザルモノノ如ク思惟セラレシガ、富山縣、新潟縣、東北地方其他ニ風土病的 (endemisch) 或ハ散在的 (sporadisch) ニ存スルコトガ知ラレタリ。併シ近來衛生ノ進歩ニ伴ウテ此等ノ土地ニ於テモ本病ノ發生大ニ減少セリ。

本病ハ非衛生的狀態 (unhygienischer Zustand)、新鮮ナル空氣 (frische Luft) 及ビ日光 (Sonnenlicht) ノ缺乏等其誘因トナルガ如シ、其原因尙ホ未ダ不明ノ點アルモ、大體「**ビタミン D (Vitamin-D)**」ノ缺乏ニヨル。

本病ハ1-2歳ニ發生スルコト多ク(幼時性佝僂病 **Rachitis infantilis**)、2歳以後ニ於テハ稀ナリ。併シ時トシテハ**晩發性佝僂病 (Rachitis tarda)** ナルモノハ2歳以後或ハ尙ホ遅ク、稀ニハ青春期 (Pubertätszeit) ニ至リテ發病スルコトアリ(若年期佝僂病 **Rachitis adolescentium**)。

病理: 石灰 (Kalk) ヲ有セザル骨組織ガ過充 (überschüssig) ニ發生シ、且ツ既存骨組織ノ石灰ノ吸收 (Resorption) 著明トナリ、之ガ爲ニ骨質甚軟ニシテ屈撓性 (biegsam) トナリ、長管狀骨 (lange Röhrenknochen) ニ於テハ彎曲ヲ來シ、軟骨部甚シク變形シ、骨端ノ肥厚等ヲ見ル。

本病ニシテ治癒ニ赴ク時ハ、既存ノ骨變形 (Knochendeformität) ハ其儘トナリテ、骨組織ノ硬化ヲ見ル場合ト、成長スルニ從ツテ其畸形治癒シツツ成骨スル場合トアリ。

症状: 経過慢性ニシテ、アル程度マデ其發生ニ氣附カザルコト多シ。

前驅症状. 不安 (Unruhe), 全身倦怠 (allgemeine Mattigkeit), 發汗 (Schweisssekretion), 貧血 (Anaemie), 紅斑 (Erythema), 筋衰弱 (Muskelschwäche) 等アリ。尿ハ強キ臭氣ヲ發ス。但シ屢々是等ノ症状不明ナルコトアリ。

次ニ主ナル症状ヲ擧グレバ

A) 骨系統ノ變化 (Veränderungen des Knochensystems).

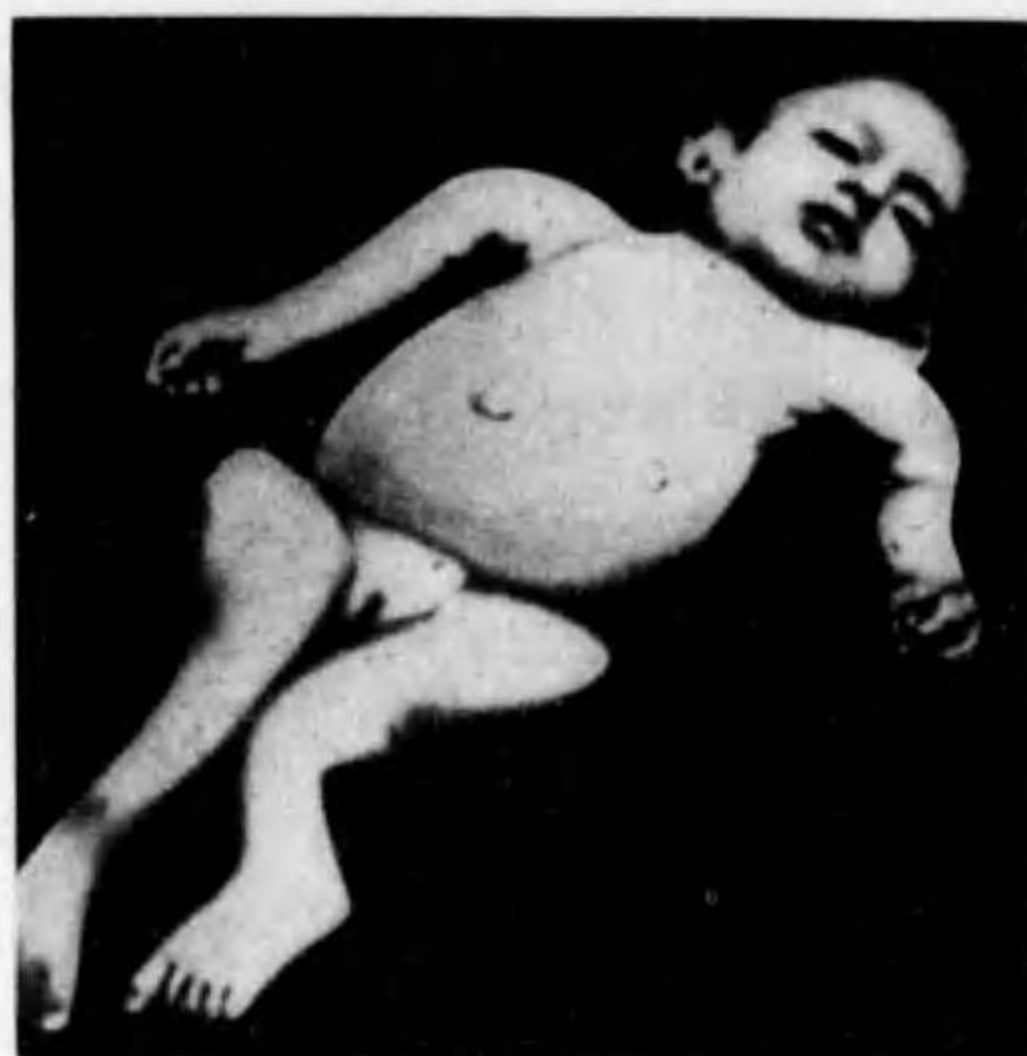i) 頭部ニ於テハ大顛門 (Fontanelle) ガ長時閉鎖シ難ク、屢々腦水腫 (Hydrocephalus) ヲ發ス。顛頂骨結節 (Tuber parietale), 前頭骨結節 (Tuber frontale) ノ肥厚ニヨリテ頭蓋ハ角狀トナリ (**角型頭蓋 rhombischer Schädel od. Caput quadratum**), 後頭部 (Occipitalgegend) 軟カナルガ爲ニ壓迫ニヨリテ扁平トナル (**頭蓋癆 Kraniotabes**)。

ii) 口蓋穹隆 (Gaumengewölbe) ハ深ク陥凹シ、前方ニ嚙狀ニ突出シ、下顎骨 (Unterkiefer) ハ寧ろ扁平トナリ、齒牙ノ發育障害セラレ、發生遅ク且ツ不整ナリ。

iii) **胸部 (Thorax)** ニ於テハ肋骨ト肋軟骨ノ境界ガ結節狀 (knotig) ニ肥厚シ、連珠狀 (rosenkranzartig) ニ配列ス (**佝僂病性連珠 rachitischer Rosenkranz**)。其他胸部ノ左右徑狭小トナリ、胸骨部前方ニ隆出シ所謂 **鳩胸** 或 **舟底胸 (Pectus carinatum od. gellinaceum)** ノ狀ヲ呈ス、鎖骨 (Clavicula) モ其彎曲ヲ増加ス。

iv) **脊椎 (Wirbelsäule)** ハ下部ニ於テ弓狀 (bogenförmig) ノ龜背 (Kyphose) 或ハ後側彎 (Kyphoskoliose) ヲ呈シ、骨盤ハ扁平トナル。

第四百七十二圖
佝僂病 (n. *Lexen*)



v) 長管狀骨 (lange Röhrenknochen) ハ外方ニ旋迴 (rotieren) シ、下三分ノ一ニテ彎曲シ、且ツ扁平トナル。屢々前膊骨ノ末端、手指骨末端ノ肥厚ヲ見ル (**連珠指 Perl-schnürfinger**)。

vi) 其他骨ノ變形ニヨリ膝外翻 (Genu valgum), 膝内翻 (Genu varum), 股内翻 (Coxa vara), 扁平足 (Plattfuss) 等ヲ生ズルコトアリ。是等ノ場合ニハ關節弛緩性 (schlaff) トナリ、異常運動ヲナシ、疼痛ヲ發ス。之ガ爲ニ患兒ハ歩行不可能又ハ困難トナル (各論下卷參照)。

B) 全身症状 (Allgemeine Symptome).

i) 高度ノ貧血 (Anaemie) (赤血球ノ減少, 白血球ノ増加) 及ビ瘦削 (Abmagerung)。
ii) 胸部ノ變形 (Thorax ノ Formveränderung) 甚シキ時ハ呼吸困難 (Dyspnoe), 「チアノーゼ」 (Zyanose) ヲ起スコトアリ。或ハ慢性氣管支炎 (Bronchitis chronica), 嚥下性肺炎 (Schluckpneumonie) ヲ起スコトアリ。

iii) 肝臟ノ腫大 (Anschwellung) 或ハ萎縮 (Atrophic), 脾腫 (Milztumor), 淋巴腺腫脹 (Lymphdrüsenanschwellung) 等。

iv) 消化障害 (Verdauungsstörung), 下痢 (Diarrhoe), 便秘 (Verstopfung), 鼓腸 (Meteorismus) 等。

v) 皮膚弛緩シ、發汗 (Schweisssekretion), 濕疹 (Ekzema) 等ヲ生ジ易シ。

vi) 筋肉ノ輕度ノ變性 (Degeneration) 或ハ萎縮 (Atrophic) アリ、甚シキハ假性麻痺 (Pseudoparalyse) ノ状態ヲ呈ス。

vii) 運動ニ際シ關節ニ疼痛アルガ爲ニ患兒ハ運動ヲ避ケントス。

viii) 不安 (Unruhe), 全身痙攣 (allgemeiner Krampf), 喉頭痙攣 (Kehlkopfkrampf) 等アルコトアリ。

豫後及轉歸: 一様ナラズ。或モノハ衰弱ニヨリテ死亡シ、或モノハ一程度ニ至リテ病勢進行セズ、又タ或モノハ次第ニ治癒ス。

治癒ニ向フトキハ骨ノ石灰沈着 (Kalkablagerung) ガ盛ントナリ、骨ノ變形 (Deformität) 次第ニ恢復シ或ハ骨ノ變形ヲ殘シタル儘治癒シ、後年ニ至リテモ佝僂病 (Rachitis) ニ罹リタルコトヲ想像セシムルコトアリ、又タ稀ニハ骨ノ變形著シクシテ佝僂病性佝僂

(rachitischer Zwergwuchs) フ起スコトアリ。

診断： 多クハ容易，併シ時トシテハ X-線検査ヲ要ス。

X-線検査 (Röntgen-Untersuchung) ニヨルニ佝僂病ノ際ニハ長管狀骨 (lange Röhrenknochen) 等ノ變形ヲ認ムルノミナラズ，石灰缺乏 (Kalkmangel) ノ爲メニ骨陰影薄ク，骨端線 (Epiphysenlinie) ハ比較的廣クシテ，ソノ限界不明瞭ナリ。其他，骨ノ海綿様質 (spongiöser Teil) ノ造構ガ不規則ニシテ骨皮質 (Kortikalis) ハ薄ク見ユ。

治療ニ傾ケルモノニ於テハ次第ニ石灰沈着 (Kalkablagerung) 著明トナル爲メニ，ソノ黒キ陰影ヲ認ム，時トシテハ骨端中節 (Metaphyse) ニ **佝僂病性年輪 (rachitischer Jahresring)** ナルモノヲ認ムルコトアリ。

鑑別ヲ要スベキ者ハ **水頭症 (Hydrocephalus)**，**バルロー氏病 (Barlowsche Krankheit)**，**骨軟化症 (Osteomalazie)**，**先天性梅毒 (Syphilis congenita)**，**先天性梅毒性骨軟骨炎 (Osteochondritis syphilitica congenita)**，**粘液水腫 (Myxoedem)** 等ナリ。

療法： 主要ナルモノヲ擧グレバ

- i) 其發病地ヲ轉地シ，衛生状態ヲ改善スルコト有效ナリ。
- ii) **全身營養法 (Allgemeine Ernährung)**。新鮮 (frisch) ナル牛乳，野菜及果物ヲ與ヘ，適當ノ戶外運動ヲナサシム。
- iii) 最近ノ研究ニヨレバ佝僂病ニハ日光療法 (Sonnenlichtbehandlung) 及ビ紫外線療法 (Ultravioletstrahlenbehandlung) 有效ニシテ，特ニ興味アルハ紫外線ヲ約 30 分間作用セシメタル牛乳ヲ以テ營養スル時ハ效果大ナリト (Gyorgy etc.)。
- iv) **藥物 (Arzneimittel)** トシテ磷 (Phosphor)，肝油 (Lebertran)，「カルシウム劑 (Calciumpräparat)」，「アドレナリン」(Adrenalin) 等ヲ與フ。近來ハ「ヴィガントール」(Vigantol) (「ビタミン D 含有劑」(5-10 滴或ハ 1-2 錠) モ用ヒラル。
- v) 其他合併症アレバ夫レニ對シテ種々ノ對症療法ヲ行フ。
- vi) 外科的療法トシテハ佝僂病ノ初期ニ於テハ畸形ナホ著明ナラザル内ニ「マッサージ」，自動的及他動的運動等ヲ行ヒ，畸形ノ發生ヲ防グベシ。
- vii) 已ニ骨畸形 (Knochendeformität) 著明ナル時ハ 7 歳以後ニ於テハ強力的伸展法 (gewaltsame Extension)，骨破砕法 (Osteoklase)，截骨法 (Osteotomie) 等ヲ行フ。脊椎ニハ義布斯繃帶，「コルセット」等ヲ用フ。

(附)： **晩發性佝僂病 (Rachitis tarda)**。

本症ハ本邦ニハ殆ンド無キガ如キモ，歐洲ニテハ特ニ世界大戰後一時間トナレルモノナリ。本症ニハ次ノ 2 種アリ。

- a) 初生兒佝僂病 (Rachitis infantilis) ガ治療ニ至ラズシテ青春期 (Pubertätszeit) ニ及ベルモノ。
 - b) 晩期ニ發生セル佝僂病 (或ハ之ヲ若年性骨軟化症 juvenile Osteomalazie トモ云フ)。
- 又タ晩發性佝僂病 (Rachitis tarda) ニハ i) 全身型 (generalisierte Form) ト ii) 局所型 (lokalisierte Form) トヲ分ツ。前者ハ初生兒佝僂病ノ如クニ全身ニ種々ノ佝僂病ノ變化ヲ呈スルモノニシテ，後者ハ身體ノ一部ニミ來ルモノヲ云フ。例ヘバ若年者ニ來ル膝外齧症 (Genu valgum)，膝内齧症 (Genu varum)，股内齧症 (Coxa vara)，後側彎症 (Kyphoskoliose)，又タ少女ニ來ルマールデルンゲ氏畸形 (Madelung'sche Deförmität) ハ後者ニ屬スベシト云フ (各論參照)。

XIV. 骨軟化症 Osteomalazie

佝僂病 (Rachitis) ト骨軟化症 (Osteomalazie) ノ異同： 骨軟化症ハ佝僂病ト密接ノ關係アルモノニシテ類似點ハ i) 佝僂病ト發生地ヲ同ジウシ，非衛生的ノ生活ヲナセルモノニ來ル。

ii) ソノ病理學的變化ニ於テハ何レモ既存ノ骨ノ石灰鹽類 (Kalksalz) ノ消失又ハ化骨不十分ナル骨ノ増殖ヲ見ル。

併シ相違點ハ i) 骨軟化症ハ成人，特ニ婦人ニ多ク，佝僂病ハ小兒ニ來ル (併シ前述ノ如ク晩發性佝僂病 Rachitis tarda ハ兩者ノ境界ニアリテ問題ニナルモノナリ)。

又タ ii) 病理學的變化ハ兩者類似スルモ佝僂病ニハ石灰沈着ノ不十分ナル骨ノ増殖盛ナルモ骨軟化症ニ於テハ蓋カニ少ク，既存ノ骨ノ石灰吸收 (Kalkresorption) 盛ナリ。又タ佝僂病ハ發育時ノ骨ニ變化ヲ來シ，骨軟化症ニ於テハ發育後ノ骨ニ變化ヲ來ス。其他佝僂病ハ頭蓋骨，顔面骨ヲ始メ，身體各所ノ骨ニ變化ヲ來スモ，骨軟化症ニ於テハ四肢，骨盤ノ骨ノ變化著明ナルモ，頭蓋骨，顔面骨ニハ變化ヲ來サズ。

原因： 佝僂病ト發生地ヲ同ジウシ，歐洲ニ多ク，本邦ニモ富山縣，新潟縣其他ニ風土病的 (endemisch) 又ハ散在的 (sporadisch) ニ發病ス。併シ近來減少セリ。

本病ノ原因ハ尙ホ未ダ不明ナリ，併シ非衛生的 (unhygienisch) ノ場所ニ多ク發生シ，妊娠 (Schwangerschaft) ハ屢々其誘因トナル (**産褥性骨軟化症 puerperale Osteomalazie**)。甚稀ニハ妊娠セザル女子或ハ又タ男子ニモ來ルコトアリ。

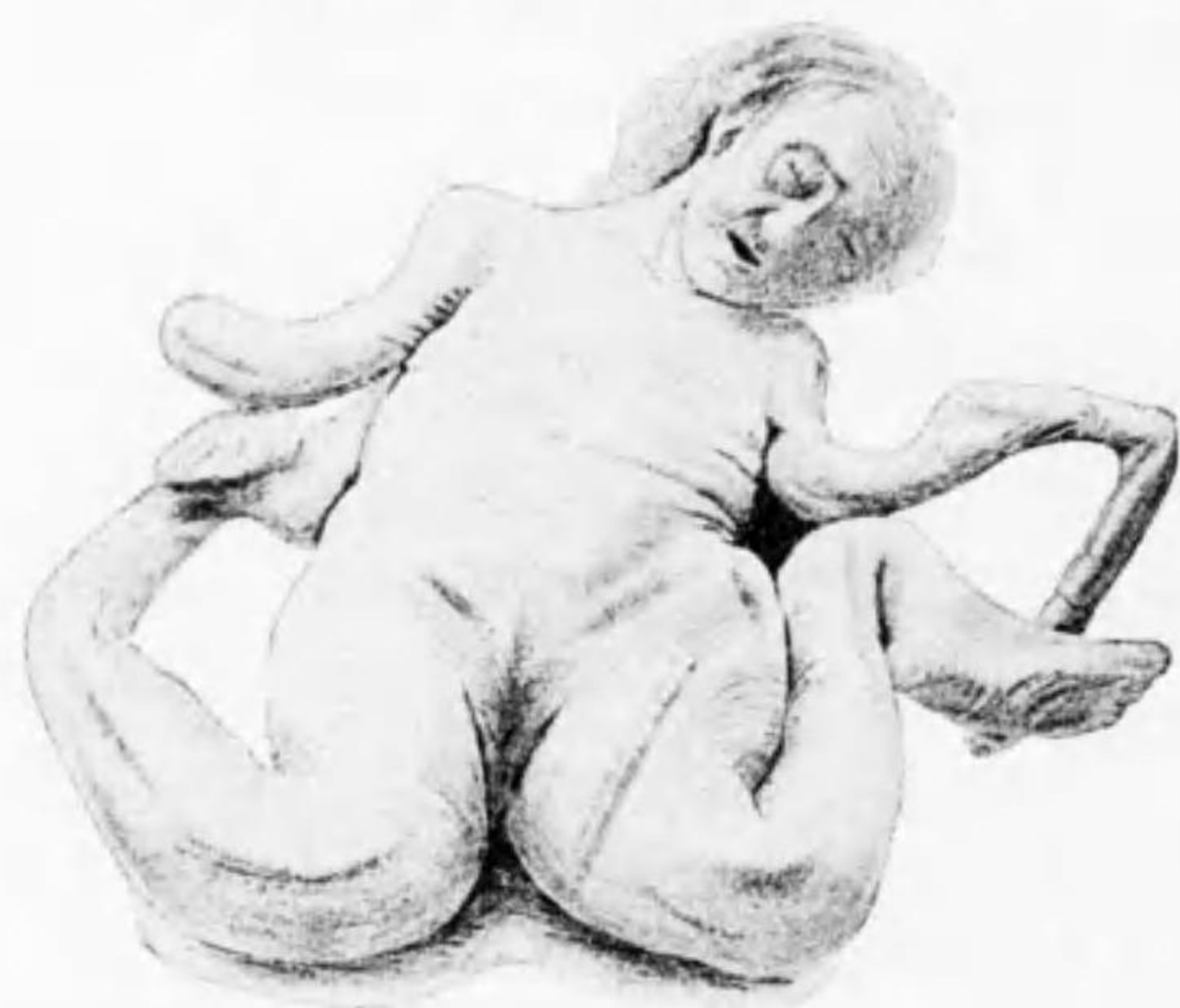本病モ佝僂病ノ如ク「ビタミン D」ノ缺乏ガ關係アリト云ハルルモ，其他卵巢 (Ovarium) ノ内分泌 (innere Sekretion) モ關係アルベシト云フ。

病理：四肢，骨盤，脊椎，肋骨等ニ於ケル石灰鹽類 (Kalksalz) ノ消失ヲ來シテ軟骨様 (knorpelartig) トナリ，身體ノ重量ヲ支ヘ難ク，之ガ爲ニ種々ノ變形 (Deformität) ヲ起シ，起立，歩行モ困難トナル，其他所々ニ石灰化セザル骨ノ増殖ヲ來タスモ，佝僂病ノ如ク其ノ増殖盛ニハアラズ。

症状：妊娠 (Schwangerschaft) ノ如何ニヨリテ次ノ2種ヲ分ツ。

第四百七十三圖

高度ノ骨軟化症 (n. Bockenheimer)



骨，顔面ノ骨ニハ著シキ變化ヲ呈セズ。

其他骨質ノ變形ニヨリ，初期ニハ容易ニ骨折ヲ起シ，其後ニ假骨形成 (Kallusbildung) ヲナスモ化骨 (Verkalkung) 甚ダ不充分ナリ。之ガ爲ニ該部ノ變形 (Deformität) 一層顯著トナル。骨軟化症進行シタル場合ニハ僅微ノ負擔又ハ筋ノ牽引ニモ堪ヘズシテ，甚シキハ護謨ノ如ク容易ニ彎曲スルニ至ル。

B) 非産褥性型 (Nicht puerperale Form)。殆ド常ニ重症ノ經過ヲ取ルモノニシテ，多クハ脊椎ヨリ始マリ，或ハ反覆性ノ特發骨折 (spontane Fraktur) ヲ以テ始マル。其他同上。

診断：骨ノ變化著明ナル時ハ診断容易ナリ。早期ニハ X線検査ニヨリテ骨影 (Knochenschatten) ノ菲薄トナルコトニヨリテ診断セラル。佝僂病 (Rachitis) トノ區別ハ前記ノ如シ。

A) 産褥性型 (Puerperale Form)。

妊娠中ニ起リ，産褥 (Wochenbett) 中ニ骨ニ劇烈ノ「リョーマチス様疼痛 (rheumatischer Schmerz) ヲ以テ始マリ，骨盤骨ノ軟化ヲ起シ，骨盤骨ニ變形ヲ來ス (狭窄骨盤 enges Becken)。

脊椎ニモ軟化，彎曲ヲ來シ，之ガ爲ニ歩行ニ堪ヘズ。

又タ肋骨，四肢，手，足等ノ骨モ侵サレテ變形スレドモ頭蓋

豫後：多クハ不良。只輕度ノモノハ治癒スルコトアレドモ，次回ノ妊娠ニヨリテ再發スルコトアリ。本病治癒後屢々變形ヲ遺ス。併シ生命ニハ別條ナシ。

療法：大體佝僂病ト同様ナリ。

i) 屢々轉地 (Ortwechsel) ニヨリテ治癒ス。

ii) 妊娠中ニ發病スルモノニハ人工流産 (künstlicher Abortus) ヲ行ヒ，授乳 (Laktation) 中ナレバ之ヲ廢セザルベカラズ。

Fehling ハ卵巢ノ摘出術ガ效果アルヲ唱フ。

iii) 藥物トシテハ磷劑 (Phosphor)，肝油 (Lebertran)，「カルシューム鹽 (Calciumsalz)，鐵劑 (Eisenpräparat)，砒素劑 (Arsenikpräparat)，「キニーネ劑 (Chininpräparat)，「アドレナリン」 (Adrenalin)，「ヴィガントール」 (Vigantol) 等ヲ用フ。

iv) 近來ノ研究ニヨレバ日光療法 (Sonnenlichtbehandlung)，紫外線療法 (Ultravioletstrahlenbehandlung) 效アリ，特ニ紫外線ヲ作用セシメタル牛乳效果アリト。

v) 屈曲セル四肢，脊椎ニハ固定療法 (Fixationsverband) 又ハ伸展器 (Extensionsapparat) ヲ用フ。

vi) 骨變形著明ナレバ成形手術 (plastische Operation) ヲ行フコトアリ。

(附) 饑餓性骨軟化症或骨疾患 (Hungerosteomalazie od. Hungerosteopathie) (Edelmann, Schlesinger)。本症ハ世界大戰ニ際シテ特ニ獨逸方面ニ多ク發生シタル疾患ナリ，榮養ノ不充分ナルコトガ原因トナリテ起ルモノニシテ，小兒ニ於テハ佝僂病ノ如キ症狀ヲ起シ，成人ニ於テハ骨軟化症ノ如キ變化ヲ起ス，特ニ長管狀骨ノ疼痛及彎曲 (Verbiegung) ヲ來タシ，時トシテハ骨折ヲ起スト。

XV. メラー・バロー氏病 Møller-Barlowsche Krankheit

Møller 及 Barlow ニヨリテ發見セラレタル疾患ニシテ Møller-Barlowsche Krankheit 又ハ Møllersche Krankheit トモ稱セラルルモ，本邦ニ於テハ多クハ Barlowsche Krankheit ト稱ス。其他幼兒骨癆 (Osteotabes infantum) ナル名稱モアリ。

本病ハ佝僂病 (Rachitis) ニ併發スルコトアルガ故ニ，佝僂病ノ變種 (Abarten) ト見做サレシモ，近來ハ壞血症 (Skorbut) ト同ジク「ヴィタミン C ノ缺乏ニヨルモノナルガ爲ニ一名哺乳兒壞血病 (Säuglingsskorbut) ナル名稱モアリ。

原因：人工栄養 (künstliche Ernährung) (過熱シタル牛乳, おもゆ, 「ミルク」等)ノ小兒ニ發病ス。恐ラクハ新鮮ナル牛乳中ニ含マルル「ビタミン C」ノ缺乏ニヨルモノナルベシト。半歳—1 歳ノ小兒, 特ニ男子ニ多シ。

症状：前驅症状トシテ不眠 (Schlaflosigkeit), 不機嫌 (Unbehaglichkeit), 食慾不振 (Appetitlosigkeit) 等著明ナル場合ト, 不明ナルコトアリ。

i) 本病ノ主要症状トシテハ小兒ノ身體ヲ動揺スル時ニ疼痛ヲ來タシ, 號泣スルニヨリテ發病ヲ知ルコト多シ。

ii) 骨端中節 (Metaphyse) ノ附近ニ腫脹及疼痛アリ (骨膜下出血 subperiostale Blutung)。特ニ大腿ノ下端, 脛骨ノ上端, 上膊骨ノ下端ニ最モ多ク, 時トシテハ軀幹ノ骨ヲモ侵ス。

其他顎骨 (Kieferknochen), 眼窩 (Orbita) 等ノ骨膜下ニモ出血ヲ見ルコトアリ。之ガ爲ニ眼球突出症 (Exophthalmus) ヲ來スコトアリ。四肢ニテハ骨折ヲ起シ易シ。

iii) 皮膚 (關節ノ附近ニ多シ) 又ハ粘膜 (齒齦 Gingiva, 結膜 Conjunctiva, 鼻粘膜 Nasenschleimhaut, 腸粘膜 Darmschleimhaut 等)ニ小出血ヲ認ム。稀ニ膀胱粘膜ノ出血ニヨリテ血尿 (Haematurie) ヲ見ルコトアリ。

iv) 其他貧血症狀 (anaemische Symptome) トシテ顔面蒼白, 心悸亢進, 心臟擴張, 食慾不振, 不定熱發等アリ。又ハ腸カタル, 肺炎等ヲ併發スルコトアリ。

v) 本症ニ於ケル X-線像モ特有ナリ, 即チ一般ニ骨ノ萎縮アリ, 四肢骨ニ於テハ骨端中節ノ下部ニ不規則ノ暗影 (Dunkelschatten) アリ (Frankel ノ所謂 破砕層 Trümmerfeldzone), ソノ上ニ淡影層 (helle Zone) ヲ認ムルコトアリ, 該部ハ特ニ骨折ヲ起シ易キ所ナリ。其他骨端ノ海綿體 (spongiöser Teil) ノ造構不明トナリ, 骨膜下出血 (subperiostale Blutung) ノ像ヲ認ム。

診断：多クハ容易。佝僂病 (Rachitis) ト鑑別ヲ要ス。其原因及ビ種々ノ症状ニヨリテ容易ニ區別セラル。X-線像ハ前記ノ如ク特有ナルモ本病ノ診斷ハ多クハ X-線検査ヲ要セズシテ明カナリ。

又タ梅毒性骨軟骨炎 (Osteochondritis syphilitica) トノ鑑別ハ第 481 頁參照。

豫後：軽度ナルハ佳良ナレドモ, 重症ナルハ時トシテ不良ニシテ肺炎, 腸カタル, 等ノ爲ニ死亡スルコトアリ。

療法：牛乳ヲ長時間煮沸スル時ハ「ビタミン C (Skorbutvitamin) ヲ失ヒ易キヲ以

テ, 此ノ如キ牛乳ヲ與ヘズシテ, 生ノ牛乳又ハ人乳ヲ與フベシ。又タ「オレンジ或ハ「レモン汁 10-15 cc. ヲ 1 日數回ニ分チテ與フル時ハ速カニ治癒ス。

骨ノ肥厚アルトキハ冷罨法ヲ行フ。其他ハ佝僂病ノ療法參照。

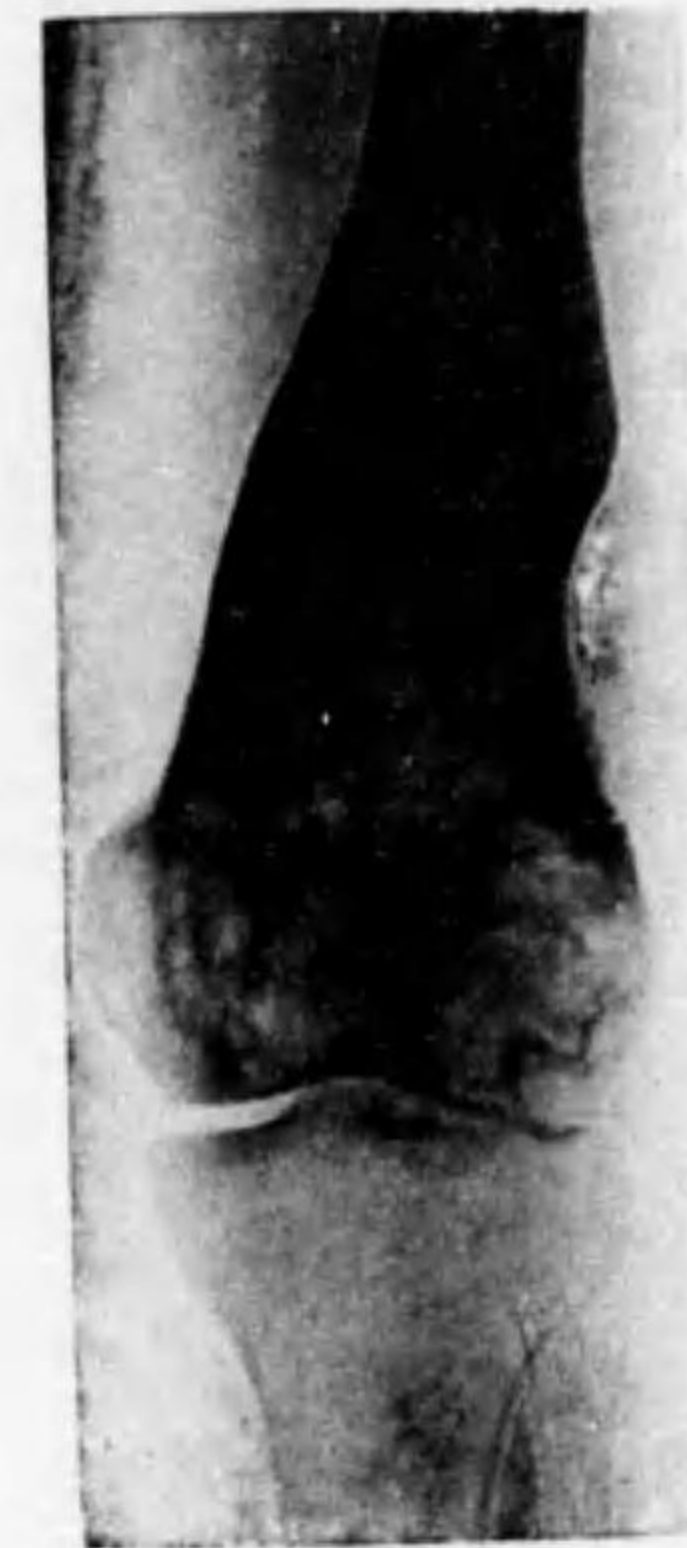XVI. 囊腫性纖維性骨炎或纖維性骨營養障害症

Ostitis fibrosa cystica od. Osteodystrophia fibrosa

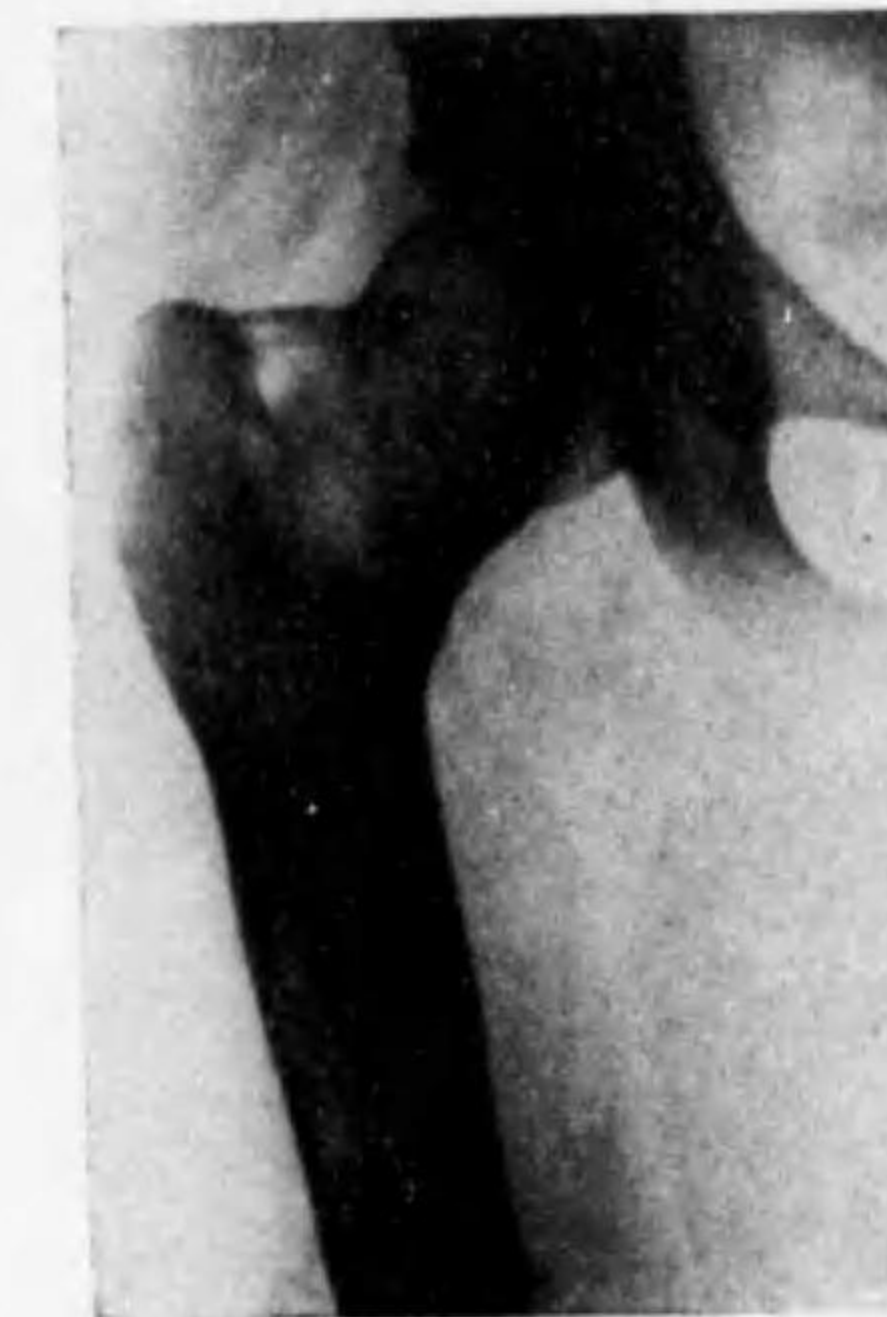本症ハ甚稀ノモノニシテ不明ノ點尠カラザレドモ最近十年間ニ數多ノ學者ノ研究ニヨリ稍確實ニセラレタリ, 特ニ次項ノ畸形性骨炎 (Ostitis deformans) トハ明カニ區別セラルルニ至レリ。

原因及病理：本症ノ原因ニ就テハ諸説アリ, 或ハ佝僂病 (Rachitis) 又ハ骨軟化症 (Osteomalazie) ト關係アリトシ, 或ハ炎症性疾患又ハ腫瘍ト見做セシガ, 其他上皮小體 (Epithelkörperchen) ノ障害ニヨルトノ説モアリ (本症ニ際シテハ屢々上皮小體ノ腫瘍ヲ伴ヒ, 且ツ之ガ切除ニヨリ輕快スト)。

第四百七十四圖
44 歳女子ノ左側大腿骨
限局性纖維性骨炎
(慶大整形外科教室)



第四百七十五圖
大腿骨上部ノ纖維性骨炎
(東大高木整形外科教室)



本症ニ a) 限局性 (lokalisita) ト b) 汎發性 (generalisita) トヲ分チ, 又タ i) 腫瘍型 (tumor-

bildende Form) ト ii) 囊腫型 (zystische Form) トヲ分ツ。

限局性ノモノハ長管狀骨 (lange Röhrenknochen) ノ骨端線部 (Epiphyse), 骨端中節 (Metaphyse) 其他ニ發生シ, 腫瘍型ヨリモ囊腫型ヲ見ルコト多ク, 骨囊腫 (Knochenzyste) ノ大部分ハ本症ニ屬ス。

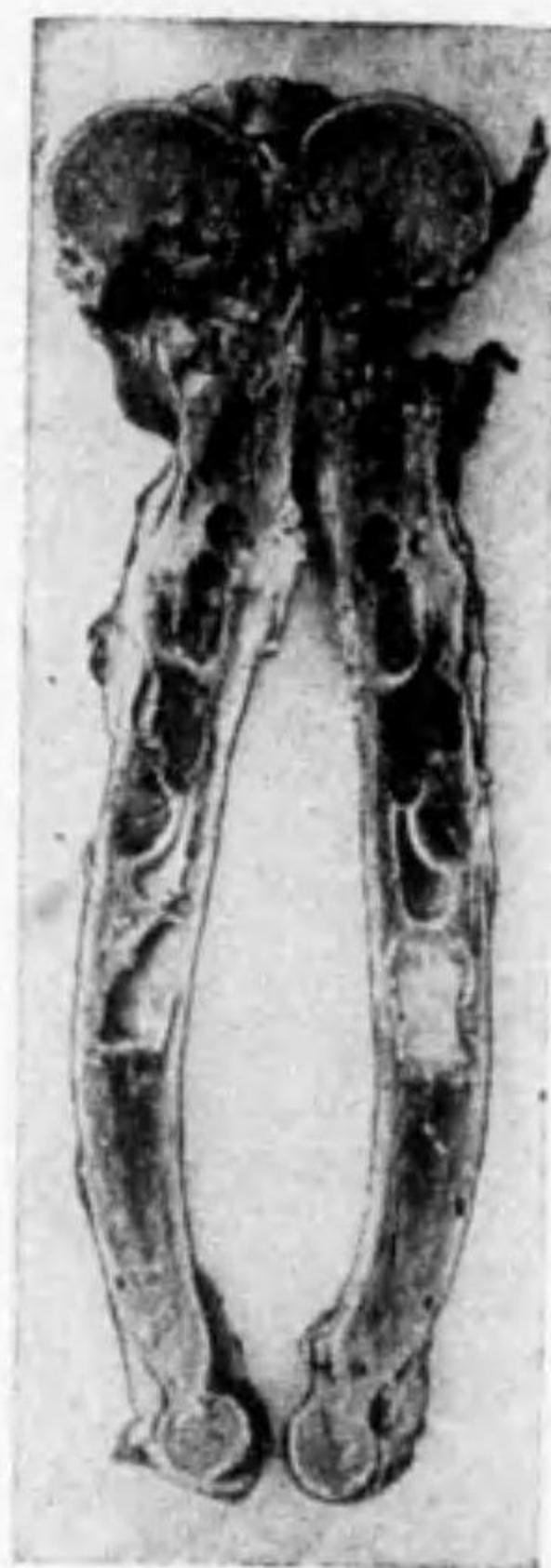汎發性型ノモノハ身體各所ノ骨ニ多發ニ發生スルモノニシテ 限局性型ノ 發生セザル骨盤骨ニモ來リ, 又タ長管狀骨ニ於テハ骨幹部 (Diaphyse) ニ多ク認メラル。後者ヲ **レックリングハウゼン氏骨疾患 (Recklinghausensche Knochenkrankheit)** トモ稱ス。

本症ノ主要ナル病理的解剖的變化ハ骨ノ脂肪骨髓 (Fettmark) ガ纖維骨髓 (Fasermark) トナリ, 纖維骨髓ノ増殖特ニ著シキ時ハ腫瘤型トナル。或ハ次第ニ骨ノ解消 (Abbau) ヲ來タシ小窩狀吸收 (lakunäre Resorption) ニヨリテ囊腫ヲ形成ス。

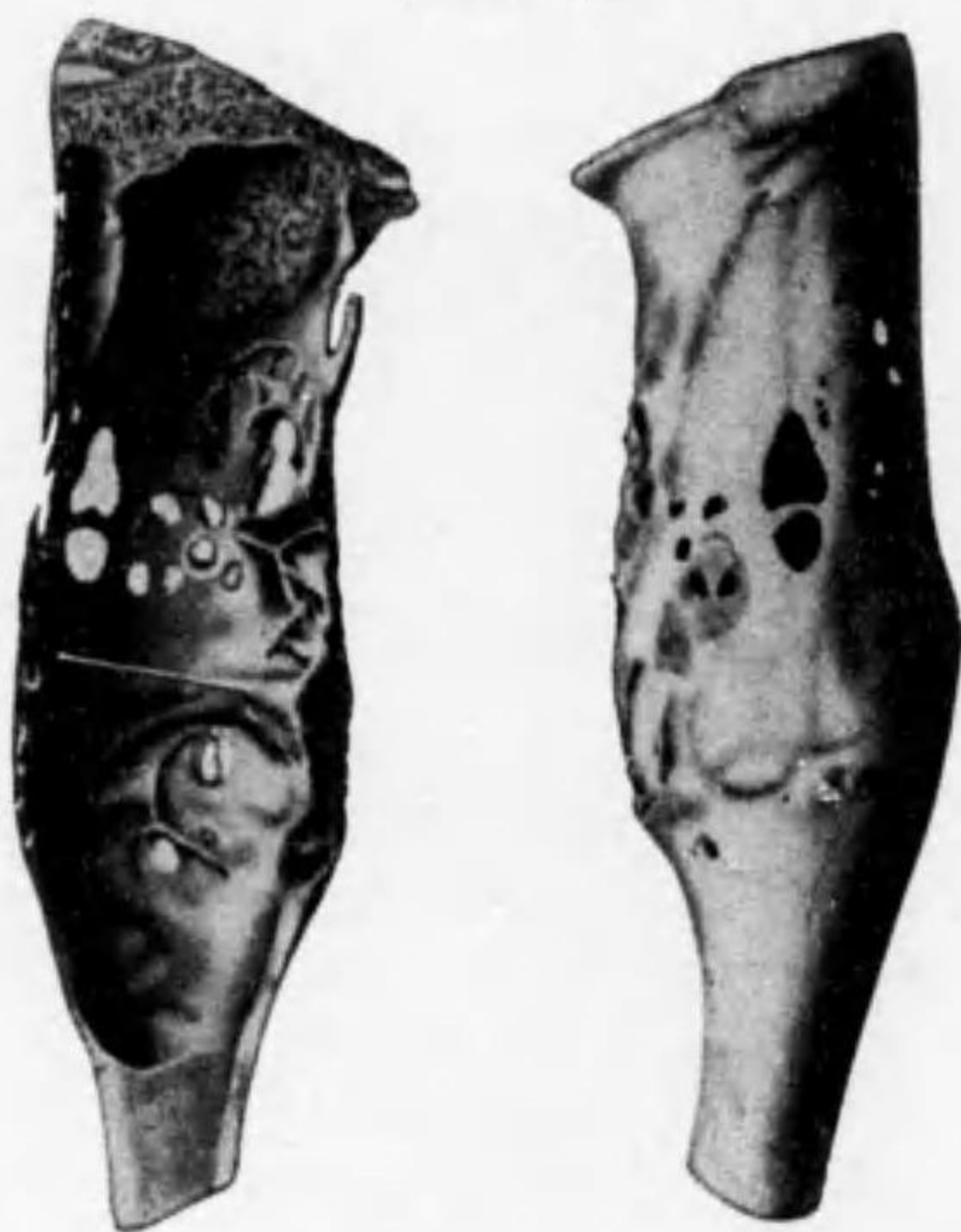
此囊腫ハ多房性 (mehrkammerig) ナルコトト單房性 (unikammerig) ナルコトトアリ, 其内容ハ褐色液ナルヲ常トス, 從ツテ**褐色腫 (brauner Tumor)** ナル名稱アリ。此色ハ古キ出血ニヨルモノナリ。

又タ組織的ニ此壁ヲ検査スルニ巨大細胞肉腫 (Riesenzellensarkom) ノ像ヲ呈ス, 併シ此巨大細胞

第四百七十六圖
前膊骨囊腫性骨炎
(n. „Chirurgie“)



第四百七十七圖
囊腫性纖維性骨炎
(n. „Lexer“)



胞ハ小窩狀吸收 (lakunäre Resorption) ヲナス破骨細胞 (Osteoklasten) ニシテ腫瘍細胞ニハアラズト。併シ時トシテハ本症ヨリ肉腫ニ移行スルコトモアリト云フ。

症狀: 本症ハ成人 (Erwachsene) ニ多キモノナレドモ, 時トシテハ若年者ニモ發生ス, 併シ經過甚ダ慢性ナルガ爲メニ老人ニ至リテ甫メテ發見セラルルコトモアリ。

本症ハ長管狀骨 (脛骨, 上膊骨ニ比較的多シ), 頭蓋骨, 鎖骨, 肋骨, 脊椎骨, 骨盤骨(限局性型ハ骨盤骨ニハ發生セズ) 等ニ發生ス。

本症ノ初期ニハ劇痛アルコトモアレドモ, 限局性型ニハ疼痛ナキ場合多シ。

初期ニハ本症ノ發生不明ナルモ, 骨ノ膨隆著シキ場合或ハ之ガ爲ニ骨變形ヲ呈シ又ハ特發骨折 (spontane Fraktur) ヲ起スニ及ンデ初メテ發見セラルルコトモアリ。

骨囊腫 (Knochenzyste) 著明ナル時ハ特有ノ羊皮紙様啞札音 (Pergamentknittern) ヲ呈スルコトアルモ, 不明ナルコトモアリ, 此囊腫ノ内容ハ暗褐色 (dunkelbräunlich) ナルコト多シ。

豫後及經過: 本病ノ經過ハ5-15年ナルモノ多ク, 屢々衰弱又ハ他ノ合併症ノ爲ニ死亡ス。時トシテハ變形ヲ起シタル儘長ク生存スルコトモアリ。併シ肉腫ヲ發生セル時ハ次第ニ腫瘤増大ス。

診断: 初期ニハ**膿腫 (Gumma)** ニ類スルモ, 之ハ骨膜ノ肥厚 (periostale Verdickung) ヲ來サズ, 顯微法其他ニヨリテモ區別セラル。

骨肉腫 (Knochensarkom) トハ成長, 變形, X-線検査等ニヨリテ區別セラル。又タ其他ノ囊腫トモ區別スベシ。

ページェット氏骨疾患 (Pagetsche Knochenkrankheit) トハ次項參照。X-線検査ニヨリ診斷確定セラル。

療法: 患部ヲ開キ充分ニ搔爬スルコトニヨリテ治癒スルコトアルモ, 再發 (Rezidiv) ヲ來スコトアリ。故ニ四肢ノ局部ニ於テハ切斷術 (Amputation) ヲ行ヒ, 或ハ切除 (Resektion) 後, 骨成形術 (Knochenplastik) ヲ行フヲ可トス。

汎發性型ニハ手術ヲ行フコトナシ, 屢々 X-線療法行ハルルモ效果不定ナリ。

甲状腺, 胸腺, 副腎, 骨髓等ノ臟器劑 (Organpräparate) 用ヒラルルモ不確實ナリ, 上皮小體 (Epithelkörperchen) ノ腫瘍ヲ伴ヘルモノニ於テハ之ヲ摘出シテ輕快セル例アルモ, 其他ノ場合ニハ應用セラレズ。

XVII. 畸形性骨炎或ページェット氏骨疾患

Ostitis deformans od. Pagetsche Knochenkrankheit

(硬化性纖維性骨炎 Sklerosierende fibröse Ostitis)

原因及病理: 本病ノ原因モ不明ニシテ炎症性疾患或ハ腫瘍ナリト稱シ, 又タ一種ノ内分泌 (innere Sekretion) ニ關係アルモノナリトモ云フ。又タ最近ノ説ニヨレバ本症ハ屢々肉腫ニ移行スルガ爲メニ前肉腫狀態 (praesarkomatöser Zustand) ナリトモ稱ス。

本症ハ前記ノ纖維性骨榮養障害症 (Osteodystrophia fibrosa) ト混同セラレ易キモノナルガ、前者ガ低下骨榮養障害 (hypoplastische Osteodystrophie) ナルニ對シテ、本症ハ過亢骨榮養障害 (hyperplastische Osteodystrophie) ニシテ、一方ニ於テハ前者ノ如ク骨ノ脂肪骨髓ガ纖維骨髓トナリ、骨質ノ解消 (Abbau)、時トシテハ軟化アルモ、他方ニハ骨梁 (Knochenbalken) ノ肥厚ヲ來シ、此ノ如キ骨ノ横断面ヲ見ル時ハ特有ナル「モザイク模様 (Mosaikstruktur)」ヲ呈ス。又ター方ニハ骨膜性骨肥厚 (periostale Knochenverdickung) (骨強固ナラザルモ) 著明ニシテ骨變形ヲ呈ス。併シ前者ニ

第四百七十八圖

畸形性骨炎(ペーヴェット氏骨疾患)

(n. „Chirurgie“)



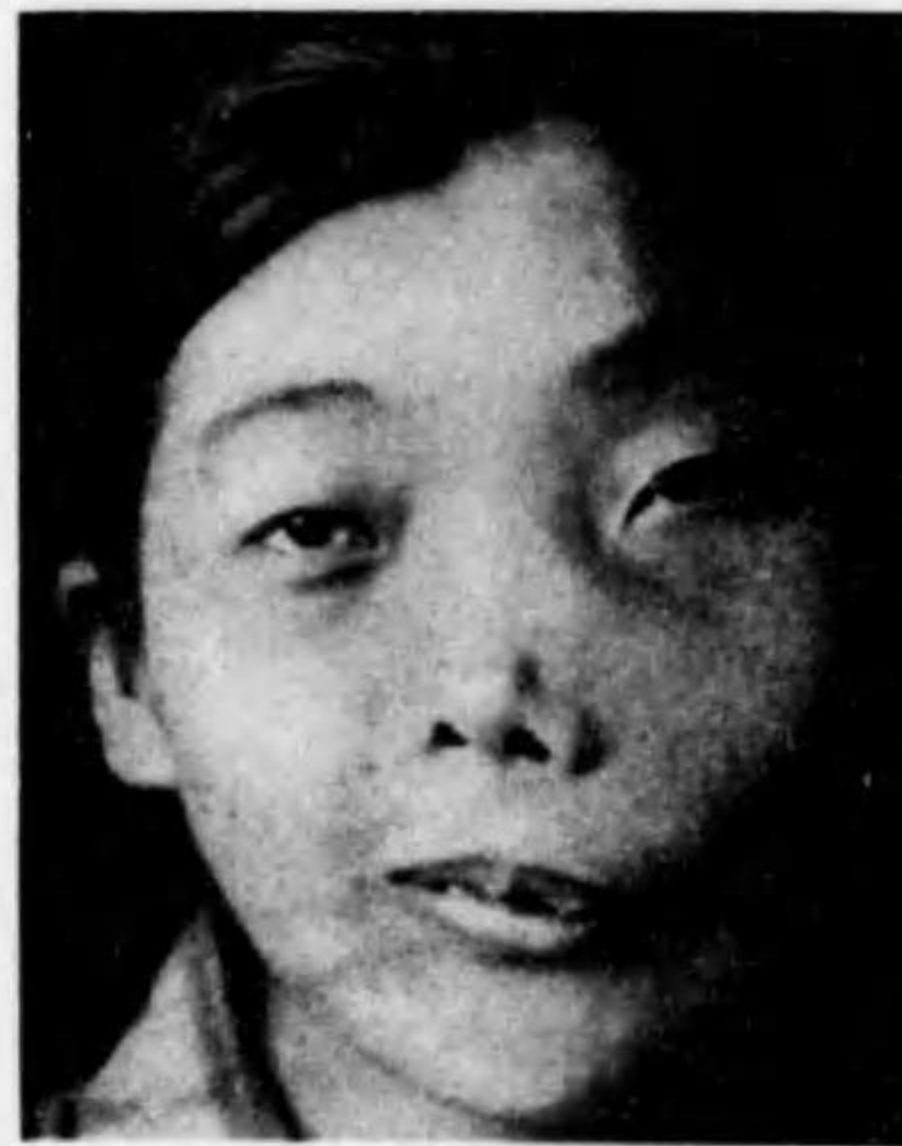於テハ骨肥厚ヲ伴ハズ。

症狀: 成人又ハ老人ニ來ル。

起始ハ慢性ニシテ、所患骨ニ疼痛アル場合モアレドモ、全ク無痛ノコトモアリ。其他初期症狀トシテ難聴 (Schwerhörigkeit)、神經薄弱 (Nervosität)、全身衰弱 (Erschöpfung)、頭痛 (Kopfschmerz)、不眠 (Schlaflosigkeit) 等アリ。

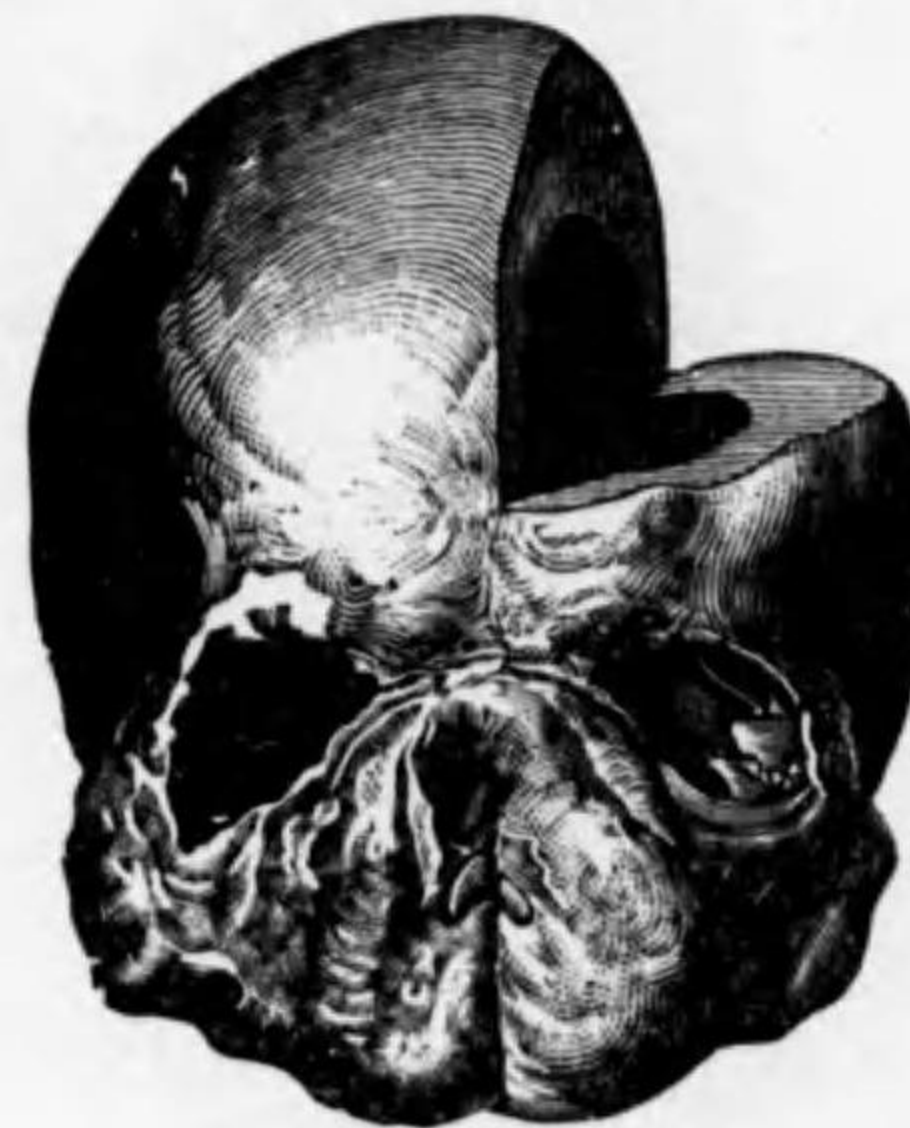第四百七十九圖

骨獅面症 (慶大外科教室)



第四百八十圖

骨獅面症 (n. Volkmann)



多クハ先ヅ顔面骨特ニ側頭部 (Schläfengegend) ノ肥厚ヲ以テ始マリ、次第ニ骨獅面症 (Leontiasis ossea) ノ狀ヲ呈ス。

其他次第ニ大腿骨、脛骨、脊椎骨、骨盤、鎖骨、機骨、肋骨等ニモ變化ヲ來タシ、脊椎ノ彎曲ニヨリテ胸部ガ骨盤ニ近ヅキ、下肢ノ彎曲ニヨリ身長短縮シ、上肢ノ變化ハ比較的少ナキヲ以テ上肢ガ異常ニ長ク見エ、其歩行ハ猿ノ歩行 (Affengang) ニ似タリ。特發骨折ハ甚稀ナリ。

全身症狀。 初メハ著明ナラザルモ、疾患ノ進行スルニ從ツテ筋力ノ薄弱 (Muskelschwäche) ヲ來シ、胸廓ノ變化ニヨリテ呼吸困難及循環障害ヲ來シテ衰弱ニ陥リ、遂ニハ死亡ス、又々屢々之ヨリ肉腫ヲ發生スルコトアリ。

骨獅面症 (Leontiasis ossea)。 曾テハ本症ト畸形性骨炎 (Ostitis deformans) トハ異ナル疾患ト見做サレシガ近來ノ研究ニヨレバ兩者ハ同一疾患ニシテ只所患部位及其程度少シク異ナルモノナリト云フ。

本症ノ主症狀ハ顔面骨及頭蓋骨ガ次第ニ肥厚 (verdicken) 及ビ硬化 (sklerosieren) シ、特ニ上顎骨ノ肥厚著明ニシテ顔面甚シク變形シテ獅面狀ヲ呈シ、頭蓋骨ノ肥厚甚シキ時ハ腦ヲ壓迫シテ頭痛、痙攣、麻痺、精神障害等ヲ來シ、顔面骨ノ肥厚ニヨリテ鼻腔閉塞シ眼球突出シ、又ハ視神經 (N. opticus) ノ壓迫麻痺ニヨリテ失明シ、其他種々ノ腦神經ヲ壓迫シテ神經痛 (Neuralgie) 又ハ各種ノ障害ヲ起スコトアリ。

診斷: 初期ニハ困難ナリ、併シ X-線ニヨリテ骨ニ特有ナル變化ヲ認ム。

之ト鑑別スベキモノハ骨軟化症 (Osteomalazie)、慢性骨髓骨膜炎 (chronische Osteomyelitis u. Periostitis)、纖維性骨榮養障害症 (Osteodystrophia fibrosa)、骨膜膿腫 (Knochengumma)、骨肉腫 (Knochensarkom) 等ナリ。其既往症、經過、X-線像等ニヨリテ區別セラル。

療法: 適當ナル療法ナシ。内服ニハ沃度加里 (Jodkali)、磷肝油 (Phosphorlebertran)、乳酸カルシウム (Calcium lacticum) 等ヲ與ヘ、又々甲状腺劑 (Schilddrüsenpräparate)、胸腺劑 (Thymuspräparate) 等ヲ用フ。X-線療法モ行ハルルモ效果明カナラズ。

XVIII. 化骨不全症 Osteogenesis imperfecta

原因: ツノ眞ノ原因ハナホ不明ナリ、先天性微毒ニ關係アリトノ説アルモノホ確實ナラズ。

骨ノ石灰沈着 (Kalkablagerung) ノ不全及ビ骨膜性骨形成 (periostale Knochenbildung) ノ障害等ニヨルト云ハル。

症狀: 多クハ胎生時又ハ分娩ノ直後ニ死亡シ、輕症ナルモノノミ生存スルコトアルモ、成人スルコトハ困難ナリ。長管狀骨、鎖骨、肋骨等ニ特發骨折 (spontane Fraktur) ヲ來タシ易ク、此治癒後、骨ノ屈曲或ハ彎曲等ノ變化著明トナル。

X-線像ハ特異ニシテ長管狀骨ノ骨幹部 (Diaphyse) ハ著シク萎縮シ緻密質 (Kompaktschicht) 菲薄トナリ、骨梁 (Knochenbalken) ハ粗大不規則ニシテ多クハ新舊多數ノ骨折像ヲ有シ、變形著明ナリ。

診断: 長管狀骨ノ變形、特發骨折、X-線像等ニヨリテ診斷容易ナリ。

療法: 適當ナル療法ナシ。僅ニ磷製劑 (Phosphorpräparate), 「カルシューム製劑 (Calciumpräparate), 肝油 (Lebertran) 等ヲ與へ、骨折ヲ起サザルヤウ注意シ、骨折ヲ起シタル時ハ其處置ヲ行フ。

XIX. 胎兒性軟骨榮養障害症

Chondrodystrophia foetalis

第四百八十二圖
胎兒性軟骨榮養障害症
(慶大整形外科教室)



原因: 本病ノ眞因モ不明ナリ。

本症ニ於テハ骨膜性骨形成 (periostale Knochenbildung) ハ障害セラレザルモ、軟骨内化骨 (enchordrale Ossifikation) ガ障害セラレルモノナリ。

症状: 胎生時又ハ生後間モナク死亡スルコト多キモ時トシテハ成人ニ至ルモノモアリ。

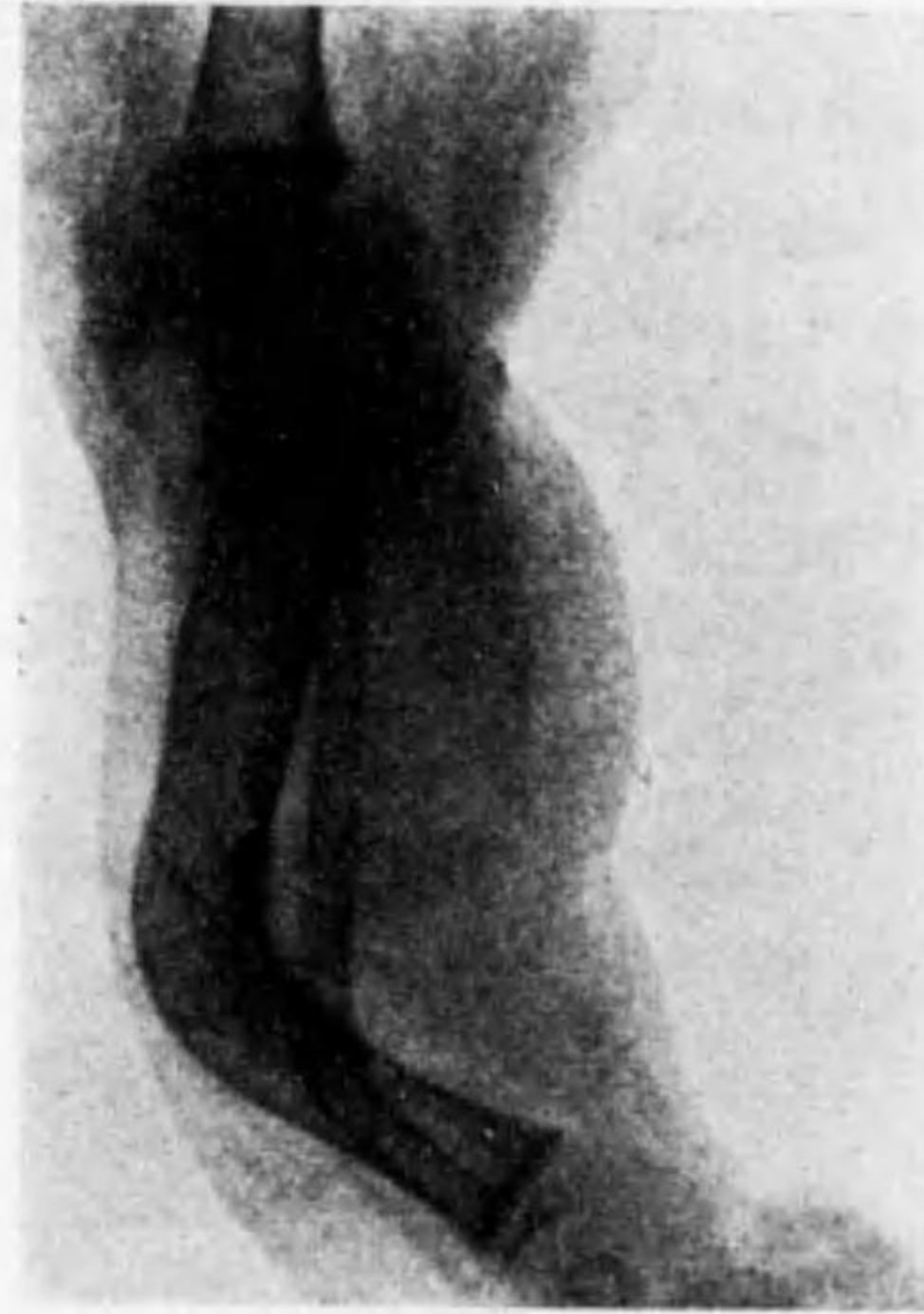分娩直後已ニ症状著明ニシテ、軀幹 (Rumpf) ト四肢トノ長さノ不均衡ナルコト及ビ頭部ノ著シク大ナルコト特異ナリ。ナホ脊椎ハ後彎 (Kyphose) ノ狀トナリ、四肢ハ短大ニシテ甚シク不恰好ナリ。

X-線像モ特有ニシテ長管狀骨ノ骨端ノ化骨帶 (Verknöcherungszone) ハ不規則ニ歪狀ニ擴ガリ、骨幹ハ肥厚彎曲ス。

診断: 特有ノ外見及ビ特有ノ X-線像ニヨリ診斷容易ナリ。

療法: 適當ナル方法ナシ。骨變形ノ著明ナルモノニ截骨術 (Osteotomie) 等試ミラレタルコトアルノミ。

第四百八十一圖
下腿化骨不全症ニ因スル特發骨折
治癒後 (n. Kirschner)



XX. 無菌性骨壞疽性疾患

Aseptische Knochennekrotische Krankheiten

之レヲ一名骨端症 (Apo- u. Epiphyseopathie) トモ云フ。其原因 (Aetiologie) 及ビ本態 (Wesen) ニ就キテハ諸説アリ、決定スルニ至ラザルモ、概シテ成長年齢期 (Wachstumsalter) ニ發生シ、組織學的検査ニヨルニ、ソノ大部分ハ非炎症性壞疽 (unentzündliche Nekrose) (栓塞性壞疽 embolische Nekrose ニ因ルカ) ノ像ヲ示スモノナリ。又タ輕度ノ外傷ガ誘因トナルトノ説有力ナリ。

1) **ペルテス氏病** 或**若年性股關節畸形性骨軟骨炎 (Perthesche Krankheit od. Osteochondritis deformans coxae juvenilis)**。股關節ニ於ケル大腿骨頭 (Schenkelkopf) ノ骨及軟骨ノ解消 (Abbau) 及ビ變形 (Deformität) ヲ來シ、股關節結核 (Coxitis tuberculosa) 或ハ股内齧症 (Coxa vara) ト誤ラレルコトアリ、本病ノ原因ハ不明ナリ。

2) **オスグート・シュラツテル氏病 (Osgood-Schlattersche Krankheit)**。本症ハ膝關節ニ於ケル脛骨結節 (Tuberositas tibiae) ガ不全離裂 (unvollständige Zerreissung) 乃至異常隆出 (atypischer Vorsprung) ノ狀ヲ示スモノニシテ膝關節部ニ鈍痛ヲ訴フルヲ常トシ、膝關節炎 (Gonitis) ト誤ラレルコトアリ、併シ X-線検査ニヨレバ診斷確實ナリ。

3) **ケーラー氏病 (Kohlersche Krankheit)**。第二趾骨々頭 (II. Metatarsalköpfchen) 又ハ舟狀骨 (Os naviculare od. Kahnbein) ノ骨解消 (Knochenabbau) 及ビ變形 (Deformität) ヲ來タス疾患ニシテ屢々ソノ附近ノ腫脹及疼痛ヲ發シ、足根骨結核 (Fusswurzelknochentuberkulose) ト誤ラレルコトアリ、併シ X-線ニヨレバ特有ノ骨變化 (Knochenveränderung) ヲ認ム。

4) **キエンベック氏病 (Kienbecksche Krankheit)**。手ノ半月狀骨 (Os lunatum) ニ來ル、前者ト類似ノ疾患ニシテ手根骨結核 (Handwurzelknochentuberkulose) ト區別ヲ要ス。

5) **踵骨骨端症 (Calcaneusapophyseopathie)**。踵骨棘 (Calcaneussporn) ヲ生ジ疼痛ヲ發スルモノナリ。

(以上ノ各症ニ就キテハ各論參照)。

XXI. 骨萎縮 Knochenatrophie

原因及種類: 之ハ局所性及全身性原因ニヨリテ起ル。

1) **壓迫性萎縮 (Druckatrophie)**。動脈瘤、腫瘍、囊腫等ニヨリテ骨ノ外部ヨリ壓迫セラレテ其萎縮ヲ來シ、或ハ骨髓中ニ發生シテ其内部ヨリ骨皮質 (Knochenrinde) ヲ壓迫膨出セシメ、遂ニハ之ガ穿破 (Perforation) ヲ起スコトアリ。

2) **廢用性萎縮 (Inaktivitätsatrophie)**。外傷、炎症或ハ麻痺等ニヨリテ其肢節ヲ長ク使用セザル時ハ、筋肉ノミナラス、骨ニモ萎縮ヲ起ス。特ニ肢節ノ切斷端 (Amputationsstumpf) ニ於テ著明ナリ。

3) **老人性萎縮 (Senile Atrophie)**。老人 (Greise) ニ於テハ常ニ骨ノ萎縮ヲ來シ、其長サ、太サ減少シ、骨脆弱 (porös) トナリ、脊椎ハ屢々彎曲シ、顎骨ニ於テハ齒槽突起 (Alveolen) 萎縮シテ齒牙脱落シ、頭蓋骨ニ於テハ不同ノ萎縮ニヨリテ凹凸不平トナリ、甚シキハ其一部ニ穿孔ヲ來タスコトアリ。

4) **消耗性萎縮 (Marantische Atrophie)**。重症ノ慢性疾患ニテ衰弱 (Marasmus) 著シキ時ハ骨ニモ萎縮ヲ起スニ至ル。

5) **神經病性萎縮 (Neuropathische Atrophie)**。末梢性 (peripheres) 又ハ中枢性神經系統 (zentrales N.-System) ノ疾患例ヘバ脊髓癆 (Tabes dorsalis)、脊髓空洞症 (Syringomyelie)、麻痺狂 (Dementia paralytica) 等ニ際シテ屢々骨ノ萎縮ヲ來スコトアリ。肢節ノ麻痺ヲ來ス時ハ神經病性萎縮 (neuropathische Atrophie) ニ廢用性萎縮 (Inaktivitätsatrophie) ヲ合併ス。

病理： 骨ノ萎縮ニハ次ノ區別アリ。

a) **求心性萎縮 (Konzentrische Atrophie)**。骨ノ表面ヨリ次第ニ萎縮スルモノニシテ、壓迫萎縮 (Druckatrophie) ハ之ニ屬シ、壓迫部ヨリ次第ニ萎縮ニ赴ク。

b) **遠心性萎縮 (Exzentrische Atrophie)**。骨ノ内部ヨリ次第ニ全體ニ萎縮スルモノニシテ、以上述ブルガ如キ種々ノ原因ニ因ル。

之ニ於テハ骨髓 (Knochenmark) ガ一體ニ擴張シ、脂肪沈着 (Fettablagerung) ニヨリテ所謂脂肪骨髓 (Fettmark) ノ狀ヲ呈ス。此際骨梁材 (Knochenbalken) ノ萎縮ニヨリテ骨皮質 (Corticalis) 甚シク菲薄トナリ、ハーヴェル氏管 (Haversches Kanälchen) 及海綿質 (Spongiosa) 擴張シ、骨質鬆疎 (Osteoporose) トナリ、從ツテ骨質脆弱 (Osteopsathyrose) トナリテ骨折ヲ起シ易クナリ、或ハ石灰 (Kalk) ガ甚シク減少シタル爲ニ屈撓シ易クナル。

症狀： 骨萎縮ニ際シテハ原發疾患ノ症狀著明ニシテ骨萎縮ノ臨床的症狀ハ明カナラザルヲ常トス。併シ壓迫萎縮 (Druckatrophie) 以外ノモノニ於テハ全身又ハ其肢節全體ノ萎縮著明ナリ。又タ骨萎縮著明ナル時ハ特發骨折 (spontane Fraktur) ヲ起シ易シ。

併シ骨萎縮アル場合ニハ X-線ニテ檢スレバ其陰翳薄クナリ、骨質ノ鬆粗 (porös) トナリタルコトヲ容易ニ認メ得ベシ。

豫後： 骨萎縮ハ多クハ二次的ノ疾患ニシテ、原疾患ノ治癒シ難キト共ニ、本病モ治癒シ難キコト多シ。

診斷： 前記ノ關係ニヨリテ多クハ容易ナリ。

療法： 各原疾患ニ對シテ處置スベシ。

XXII. 骨 肥 大 Knochenhypertrophie

之ニ種々ノモノアリ。

1) **續發性骨肥大症 (Sekundäre Knochenhypertrophie)**。

骨ノ護膜腫 (Gumma) 又ハ化膿 (Eiterung) ニ於テハ一方ニハ骨組織ヲ破潰ヲ來スモ、他方ニハ骨膜 (Periost) ヲ刺戟シテ其増殖ヲ來シ、之ニ石灰沈着 (Kalkablagerung) ヲ作ヒテ骨ノ肥厚ヲ起ス。併シ結核ニ於テハ骨増殖殆ンド稀ナリ。

又タ骨端線 (Epiphysenlinie) ノ附近ニ護膜腫 (Gumma) 又ハ化膿 (Eiterung) アル時ハ、之ガ刺戟トナリテ該骨ノ長徑發育 (Längenwachstum) 著明トナルコトアリ (併シ骨端線ノ破潰甚シキ時ハ其骨ノ短縮ヲ來タス)。

其他肉腫 (Sarkom) ガ骨膜ヲ侵ス時ハ容易ニ骨ノ増殖ヲ作フ。併シ癌腫 (Karzinom) ニテハ之ヲ認メズ。

2) **原發性骨肥大症 (Primäre Knochenhypertrophie)**。

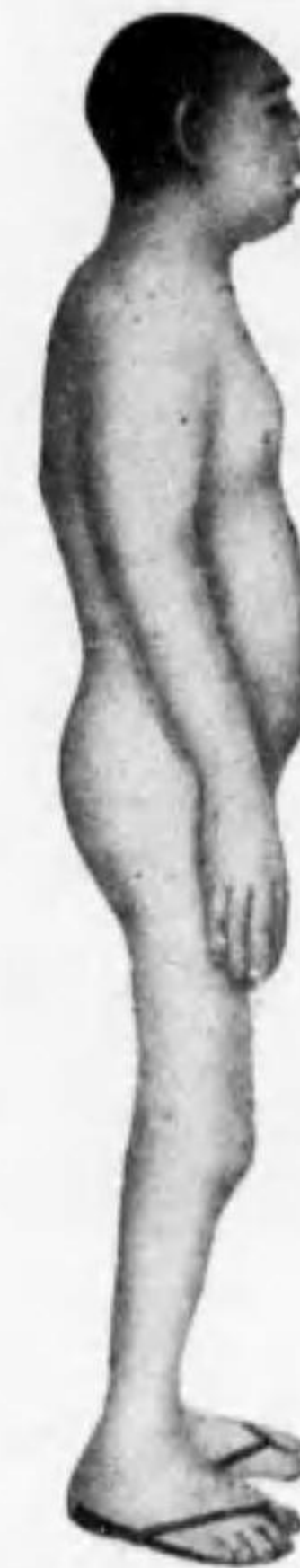骨ノ腫瘍以外ニ原發性ニ骨ノ肥大 (Hypertrophie) ヲ來スモノアレドモ、何レモ稀ナリ。次ニ其大要ヲ述ブレバ、

a) **先天性骨肥大症 (Angeborene Knochenhypertrophie)**。

i) **巨人或ハ軀幹巨大症 (Makrosomie od. Riesenwuchs)**。先天性ニ全身ノ發育ガ異常ニ大ナルモノヲ見ルコトアリ。腦下垂體 (Hypophysis) 等ノ内分泌ノ關係ニヨルモノナルベシト云ハル。

ii) **四肢巨大症或ハ部分的巨大症 (Makromelie od. partielle Riesenwuchs)**。手或ハ足又ハ足趾

第四百八十三圖
肢端肥大症
(慶大外科教室)



ノ全部或ハ一部が先天性ニ巨大ナルコトアリ。

併シ此等ノモノハ臨床的意義比較的少シ。

b) 肢端肥大症 (Akromegalie)。

原因: 脳下垂體 (Hypophysis) ノ變化 (腫瘍, 嚢腫, 硬化症等) ニヨルモノナルベシト。多クハ成人ニ來ル。

症狀: 輕度ノ疼痛, 異常感覺ヲ伴ヒテ, 身體ノ末梢部 (periphere Teile) 及ヒ隆出部 (gipfelnde Teile) ニ於テ骨及軟部ノ肥厚ヲ來タス。即チ手指及足趾ノ軟部ノミナラズ, 軟骨モ肥厚ス (但シ其長軸成長 Längenwachstum ヲナスコトナシ), 又タ鼻, 耳, 口唇, 舌, 時トシテハ陰莖, 陰唇等ノ肥厚ヲ來タシ, 脊椎ハ漸次後彎ス。又タ脳下垂體腫瘍 (Hypophysen-Tumor) 大トナル時ハ視神經交叉部 (Chiasma opticum) ノ壓迫シテ視力障害 (Schstörung), 側頭側半盲症 (bitemporale Hemianopsie) ヲ來タシ, 更ニ増悪セル時ハ腦壓症狀 (Hirndrucksymptome) ヲ呈スルコトアリ。

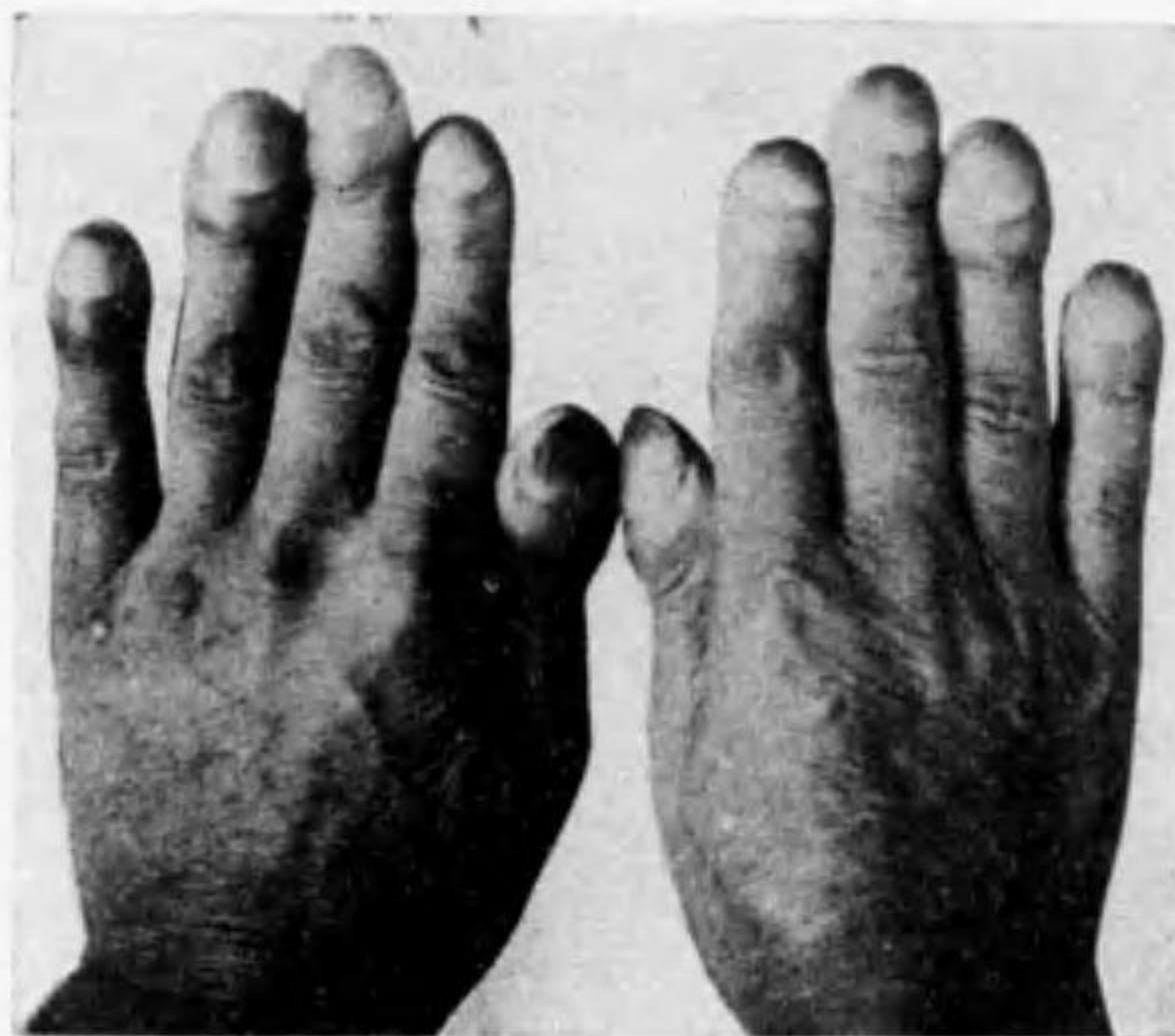其他全身症狀トシテ全身倦怠及衰弱ヲ伴フ。

豫後: 本病ノ經過ハ甚慢性ニシテ, 高年迄生存スルコトアリ, 或ハ次第ニ衰弱ニ陥リテ死亡ス。

療法: 脳下垂體ノ摘出效果アリ。併シ手術ノ危険可ナリ大ナリ (各論參照)。

第四百八十四圖

肺腫瘍ニ因ル鼓桴狀指 (東大鹽田外科教室)



ニ甚稀ナリ。

本病ノ發生ニ關シテハ諸説アルガ, 靜脈滯血 (venöse Stauung) 或ハ毒素ノ吸收 (ToxinノResorption) ニヨリテ二次的ニ骨ニ慢性炎ヲ起シテ, 骨膜ノ増殖ニヨリ骨ノ肥厚ヲ遺スニ至ルモノナルベシト。

3) 續發性肥大性骨炎 (Sekundäre hypertrophische Ostitis) (中毒性骨膜骨炎 toxigene Osteoperiostitis 或肺性肥大性骨關節症 Osteoarthropathie hypertrophiante pneumique)。

原因: 慢性肺疾患 (化膿性氣管支擴張症, 肺結核, 慢性膿胸等), 心臟瓣膜障害, 急性傳染病, 慢性中毒性疾患, 慢性黃疸, 膀胱炎等ニヨリテ本病ヲ起スコトアリ。

又タ甚稀ニ動脈瘤アル末梢ノ足趾ニ之レヲ見ルコトアリ。

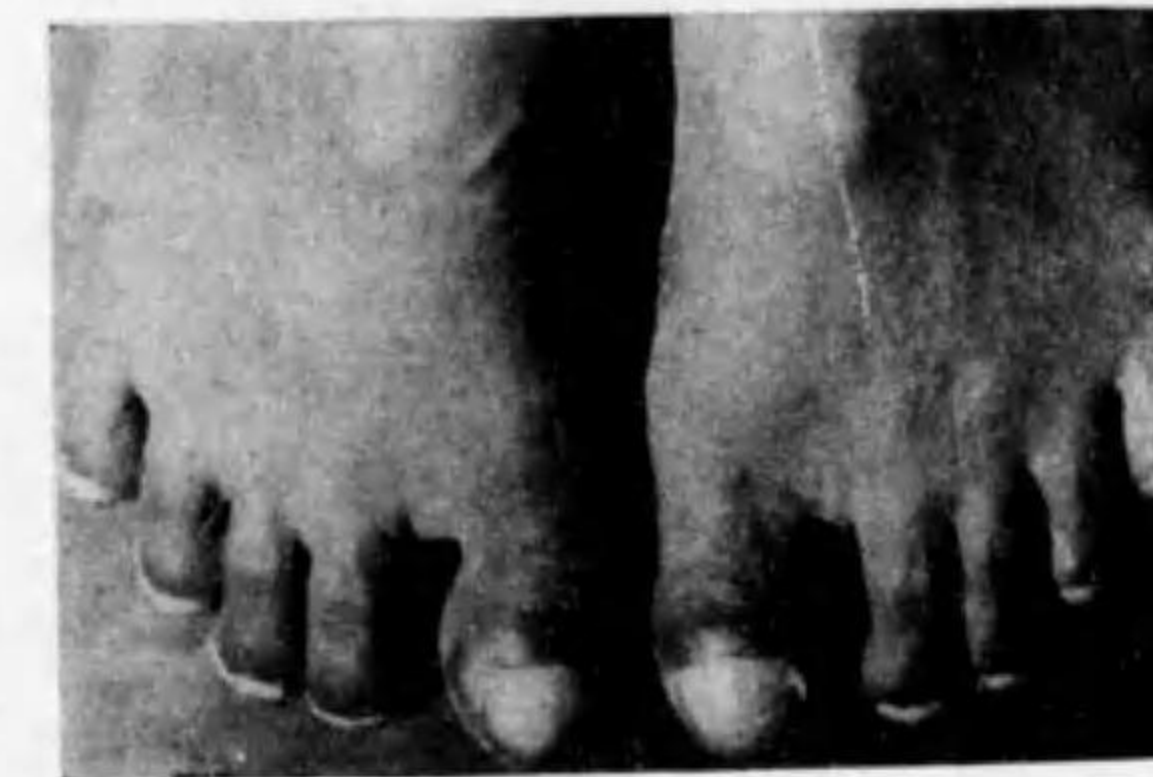特ニ若年者ニ多ク發生ス。併シ本症ハ一般

症狀: 四肢, 特ニ前膊及下腿ノ骨端部 (Epiphysenteil), 掌骨 (Metaphalangealknochen), 跖骨 (Metatarsalknochen), 指, 趾等ノ軟部ノ肥厚ヲ來タス。之レハ特ニ指及趾ノ末端ニ於ケル肥厚著シク, 之ヲ **鼓桴狀指 (Trommelschlegelfinger)** ト稱ス, 併シ時トシテハ指, 趾ノ軟部ノ肥厚ノミアリテ, 骨肥厚ナク, 寧ロ骨萎縮ヲ見ルコトモアリ。

本病ニハ疼痛ナキコト多キモ, 時トシテハ骨肥厚ノアル所ニ特發痛 (spontaner Schmerz) 又ハ壓痛 (Druckschmerz) アルコトアリ。

診斷: 肢端肥大症 (Akromegalie), 畸形性關節炎 (Arthritis deformans), 慢性關節リウマチス (chronischer Gelenkrheumatismus) 等ト鑑別ヲ要スルコトアルモ, 多クハ容易ニ診斷セラル。

療法: 原因の疾患ヲ治療スルヲ要ス。原病治療スレバ自然ニ治癒ス (併シ原病ハ何レモ治癒シ難キモノ多シ), 疼痛アル時ハ温罨法ヲ行フベシ。



第四百八十五圖
鼓桴狀趾 (京大外科教室)

4) 畸形性骨炎 (Ostitis deformans)。第491頁參照。

XXIII. 骨ノ腫瘍 Geschwülste der Knochen

1) **軟骨腫 (Chondrom) 及骨腫 (Osteom)。** 骨ニ屢々發生スル特有ノ腫瘍ナリ (腫瘍ノ條下參照)。軟骨腫ニ肉腫又ハ粘液腫ヲ合併スル時ハ甚大トナリ, 遂ニハ生命ニ關係スルコトアリ。

2) **其他ノ良性腫瘍 (gutartige Geschwülste)。** 纖維腫 (Fibrom), 血管腫 (Angiom), 內被細胞腫 (Endotheliom) 等ノ發生シタル報告アルモ, 甚稀ニシテ臨床的ニ此診斷ヲ下シ難シ。

3) **肉腫 (Sarkom)。** 骨ニ屢々生ズル悪性腫瘍ナリ, 之ニ a) 骨膜性肉腫 (periostales Sarkom) ト b) 骨髓性肉腫 (myelogenes Sarkom) トヲ區別ス。多少臨床的の症狀ヲ異ニス (第226頁參照)。

其他骨ノ特有ナル腫瘍トシテ**多發性骨髓腫 (multiples Myelom) 及綠色腫 (Chlorom)** ナルモノアリ (第231頁參照)。

又タ時トシテハ他部ノ肉腫ヨリ骨ニ**轉移 (Metastase)** ヲ生ズルコトアリ, 之ガ爲ニ骨

ニ疼痛ヲ發シ、或ハ特發骨折 (spontane Fraktur) ヲ起スコトアリ。多クハ原發性肉腫 (primäres Sarkom) 明カナルモ、稀ニハ不明ニシテ骨折後之レヲ發見スルコトアリ。

4) 癌腫 (Karzinom)。骨ニハ癌腫ガ原發ニ發生スルコト無ク、毎常轉移トシテ來ルノミ、併シ時トシテハ原發性癌 (primäres Karzinom) 明カナラズシテ、轉移ノミ氣付カルコトアリ。

其他骨ニハ **グリオーム (Gliom)**、**副腎腫瘍 (Hypernephrom)**、**惡性脈絡膜腫** 或 **シンチチオーム (Syncytiom)** ナドノ轉移ヲ生ズルコトモアリ。

5) 骨囊腫 (Knochenzyste)。之ニ數種アリ。

i) 主要ナルモノハ**纖維性限局性骨炎 (Ostitis fibrosa localisita)** (第491頁) ニヨル囊腫ナルガ、其他次ノモノニヨリテモ囊腫ヲ形成スルコトアリ。

ii) **骨ノ肉腫、軟骨腫等ノ後ニ囊腫**ヲ生ズルコトアリ。其軟化 (Erweichung) ニ因スルモノナリ。

iii) **胞蟲囊腫 (Echinokokkus)**。其稀ニ骨ニ發生スルコトアリ。

iv) **骨動脈瘤 (Aneurysma der Knochen)**。其稀ニ頭蓋骨ニ動脈瘤ヲ生ジ、骨囊腫ニ類スルコトアリ。

XXIV. 骨ノ手術 Operationen der Knochen

1) 骨折ニ於ケル骨接合術 (Operative Adaptation bei Fraktur)。

屢々骨折ノ際ニ行ハルルコトアリ (骨折ノ條下參照)。

2) 截骨術 (Osteotomie)。

骨ノ變形ヲ矯正 (korrigieren) スル爲ニ、一時骨ノ連絡 (Zusammenhang) ヲ切斷スル方法ヲ云フ (骨成形術ノ前處置ナリ)。

3) 破骨術 (Osteoklase)。

佝僂病 (Rachitis) 等ニヨル骨變形アル場合ニ、小兒ニ於テハ骨脆弱ナルヲ以テ、皮下ニ於テ強力ヲ用ヒテ一旦骨折ヲ起サシメタル後、義布斯繃帶 (Gipsverband) ヲ以テ正常位ニ矯正固定スルコトアリ、併シ之ハ弘ク行ハレズ。

4) 骨成形術 (Osteoplastik)。

骨ノ變形アル時、一時骨ヲ横 (quer) 又ハ楔狀 (keilförmig) ニ鋸斷シテ、正常位ヲ取ラシメテ治癒セシムル方法ヲ云フ。大腿骨、膝關節及足關節ノ附近ニテ行ハルルコトアリ。

又タ肢節ノ短縮 (Verkürzung) ヲ圖ル爲ニ大腿骨 (Femur) ノ一部ヲ横斷スル法モアリ。

5) 骨移植術 (Knochen transplantation)。

骨缺損 (Knochendefekt) アル場合ニ脛骨 (Tibia) 又ハ尺骨 (Ulna) ノ一部ヲ取リテ移植スルコトアリ。又タ頭蓋骨ノ缺損アル時ニ肩胛骨 (Skapula) ノ一部ヲ取リテ移植スルコトアリ。

6) 腐骨除去術 (Sequesteromie od. Nekrotomie)。

慢性化膿性骨髓骨膜炎 (Osteomyelitis et Periostitis purulenta chronica) ニ際シテ腐骨 (Sequester) ヲ除去スル爲ニ行ハルルモノナリ (同病ノ條下參照)。

7) 四肢切斷術 (Amputation der Extremitäten)。

四肢ノ重症外傷、重症疾患等ニ際シテ、骨ノ中途ニ於テ其肢節ヲ切り離ス爲ニ行ハルルモノナリ。

(以上各手術ニ就テハ各論參照)。

第十四章

關節外科 Gelenk-Chirurgie

I. 關節ノ開放損傷(創傷)

Offene Verletzung (Wunde) des Gelenks

原因: 種々ノ創傷 (Wunde) = 際シテ關節モ損傷セラル。其症狀ノ強弱ハ創傷ノ大サヨリモ傳染 (Infektion) ノ如何ニ關スルコト大ナリ。其ノ主ナルモノヲ舉グレバ

刺創 (Stichwunde), 銃創 (Schusswunde) = 於テハ關節被膜 (Gelenkkapsel) ヲ損傷スルコト少ク、或ハ其創口 (Wundöffnung) 閉塞シテ關節内ニ血液ガ滯溜シ、關節ニ急性腫脹 (akute Anschwellung) ヲ來スコトアリ。併シ關節ノ化膿ヲ來スコトハ比較的稀ナリ。

切創 (Schnittwunde) = 於テハ創傷ノ哆開 (Klaffen) 大ナルコト多キモ、關節部ノ小切創ニテハ關節内ニ達セザルコト多シ。傳染ハ比較的稀ナリ。

挫創 (Quetschwunde), 彈片創 (Sprenggeschosswunde) = 於テハ附近ノ軟部モ共ニ著シク損傷セラルルコト多ク、時トシテハ骨折又ハ脱臼ヲ伴フコトアリ、傳染ノ危険最モ多シ。

症狀: 關節ガ損傷セラレタル時ニ最モ注意スベキハ滑液 (Synovialflüssigkeit) ノ流出ナリ。併シ之ハ屢々血液ニ覆ハレテ不明ナルコトアリ。關節創ノ哆開大ナル時ハ直接關節面 (Gelenkfläche) ヲ目撃シ得ルコトアリ。消息子ヲ挿入スルニ關節内ニ達ス。併シ此ノ消息子検査法 (Sondenuntersuchung) ハ成ルベク行ハザルヲ可トス、之レ反ツテ關節ノ傳染ヲ起スコトアレバナリ。

創口小ナル時ハ、創傷自然ニ閉塞シテ血液ガ關節内ニ滯溜シテ關節ノ急性腫脹ヲ來スコトアリ。

機能障害 (Funktionsstörung) 多少存スルヲ常トスルモ、傳染ナキ場合ニハ高度ナラス。

關節創ニ最モ恐ルベキハ其**傳染 (Infektion)** ナリ。關節ハ比較的細菌ニ對シテ抵抗弱キモノナルガ故ニ、其中ニ細菌侵入スル時ハ容易ニ急性化膿症 (akute Eiterung) ヲ起ス。化膿ヲ起セバ局所ノ腫脹、疼痛劇烈ニシテ、機能全ク障害セラレ、熱發等著明ニシテ、創傷ヨリ多量ノ膿ヲ排出ス。特ニ關節内ニ異物入ル時ハ一層炎症ヲ起シ易ク、且ツ治癒シ難シ。

診斷: 一般ニ診斷ハ容易ナルガ、創傷小ナル時ハ關節損傷ノ有無ヲ定ムルコト困難ナル場合アリ。斯カル際ニハ其創傷ノ部位、方向及ビ關節ノ炎症ノ有無ニヨリテ推定シ、疑ハシキ場合ニハ兎ニ角重キニ從ツテ之ヲ處置スベク、濫リニ消息子検査ヲ行フベカラズ。異物ノ種類ニヨリテハ X-線検査ニテ證明セラル。

豫後: 關節ノ化膿ヲ起シタル場合ニハ豫後不良ナルモ、然ラザレバ良ナリ。後療法宜シカラザレバ強直 (Ankylose) ヲ殘スコトアリ。

療法: 一般ニ化膿ヲ起スベキモノト見做シ、絶對安靜ヲ守ラシメテ創傷ノ療法ヲ行フ。關節ノ化膿確實ナル時ハ成ルベク早く關節ノ切開及排膿法ヲ行フ。或ハ手術後洗滌法 (Spülung) ヲ行フコトアリ。

關節ノ化膿ニヨリテ衰弱ヲ起スコト甚シキ時ハ切斷術 (Amputation) 又ハ離斷術 (Exartikulation) ヲ行フコトアリ (特ニ股關節、膝關節ノ高度ノ化膿ニ於テ行ハル)。

關節ノ創傷ガ治癒シタル後ハ、成ルベク早期ヨリ關節ノ運動ヲ行ハシムベシ。之レ創傷治癒後關節ノ攣縮 (Kontraktur) 或ハ強直 (Ankylose) ヲ防グ爲メナリ。

II. 關節ノ挫傷 Kontusion od. Quetschung des Gelenks

原因: a) 種々ノ鈍力 (stumpfe Gewalt) 例ヘバ打撲、衝突等ニヨリテ直接ニ關節ガ挫傷セラレタル爲ニ起ルコト多シ。

b) 時トシテハ介達外力 (indirekte Gewalt) 例ヘバ高處ヨリ墜落シテ眞直クニ伸バシタル手又ハ足ヲ地上ニ強ク衝突シタル爲ニ其關節面ニ挫傷ヲ起スコトアリ。

病理: 外力ニ因リテ關節被膜 (Gelenkkapsel)、靭帶 (Bänder) ノ損傷又ハ關節面 (Gelenkfläche) ノ損傷ニ因リテ其關節血腫 (Haemarthrose) ヲ來タス、又タ直達外力 (direkte Gewalt) ニ因リテハ皮下出血ヲ伴フコトモアリ。外傷甚シキ時ハ關節骨ノ襞裂

骨折 (Rissfraktur) ヲ伴フコトアリ。

症状: 外力ガ作用シタル直後ニ關節ニ腫脹ヲ來シ、疼痛著シ。此腫脹ハ關節内ノ出血及ビ關節周圍ノ出血ニ因ルモノニシテ、後者著明ナル時ハ關節ノ輪廓 (Kontur) 不明トナリ、輕度ノ發赤及熱感アリ、且ツ機能障害ヲ伴フ。併シ急性關節炎ノ如クニ著明ナラズ。

關節装置 (Gelenkapparat) ノ破潰著シキ時又ハ骨折アル時ハ、腫脹、疼痛、機能障害一層著明ナリ。

経過及豫後: 多クハ自然ニ治癒スレドモ、時トシテハ慢性關節炎ニ移行シテ疼痛長ク治癒セザルコトアリ。或ハ關節結核 (Gelenktuberkulose) ノ誘因トナルコトアリ。

診断: 捻挫 (Distorsion) トハ症状同様ナレドモ、其原因ニヨリテ區別セラル。又タ之ニハ屢々局所ニ挫傷ノ症状ヲ伴フ。

療法: 初メハ安靜ヲ主トシ、冷罨法ヲ行ヒ、2-3日後ヨリ溫罨法、溫浴療法、按摩等ヲ行フ。

關節内ニ出血著明ナル時ハ穿刺 (Punktion) ヲ行ヒ、然ル後壓迫繃帶 (Kompressionsverband) ニヨリテ其吸収ヲ促ス。

成ルベク早期ヨリ自動的及他動的運動ヲ行フ。

其他骨折ヲ伴フ時ハ一時義布繃帶ヲナスコトアリ。

III. 關節捻挫 Gelenk-Distorsion

原因及病理: 外力ニヨリテ關節ガ普通ノ運動範圍 (Bewegungsumfang) 以上ニ強ク動かサレタルガ爲ニ關節ニ附着セル靭帶 (Bänder)、關節囊 (Gelenkkapsel) ノ一部ニ斷裂 (Zerreissung) ヲ來タシ、或ハ關節内ノ骨ニ破裂 (Riss) ヲ起セルモノヲ云フ。

此ノ外力作用ノ状態ハ脱臼ニ於ケルト同様ナルモ、ソノ程度比較的弱キガ爲メニ關節装置 (Gelenkapparat) ノ損害少ナク骨端ガ生理的位置ヲ脱出スルニ至ラザルモノトス。

捻挫ハ自動的ニハ足關節 (Fussgelenk) ニ來ルコト最モ多ク、俗ニ「踏み違ひ」ト稱ス、又タ他動的ニハ手腕關節 (Handgelenk)、肘關節 (Ellbogengelenk) 等ヲ強ク振ラレタル爲ニ起ルコトアリ。

症状及診断: 殆ド關節ノ挫傷ト同様ナリ。只挫傷ニ於テハ外傷部ニ剝皮傷 (Exkoration) 又ハ皮下溢血 (subkutane Blutung) ヲ伴フコト多キモ捻挫ニ於テハ之レヲ認メズ。又タ關節周圍ニ於ケル出血ナキヲ以テ關節輪廓 (Gelenkkontur) 不明トナラズ。

脱臼 (Luxation) トハソノ原因類似スルモ鑑別ハ困難ニハアラズ、併シ關節内骨折 (intraartikuläre Fraktur) アルトキハ腫脹及機能障害高度ナルガ爲メニ、不全脱臼 (unvollständige Luxation) ト鑑別ヲ要スルコトアリ。併シ捻挫ニ於テハ強ヒテ關節ヲ動かセバ運動可能ナルモ、脱臼ニ於テハ運動不能ニシテ彈發的抵抗 (federnder Widerstand) アリ、診断困難ナル場合ニハ X線ニヨリテ検査スベシ。

豫後、療法等モ殆ド關節挫傷ト同様ナリ。

IV. 脱臼 Luxation

脱臼トハ、互ニ接合セル關節面 (Gelenkfläche) ガ全部或ハ一部離脱シテ異常位 (abnorme Lage) ニ至レルモノヲ云フ。而シテ脱臼ヲ大別シテ、

- A) 外傷性脱臼 (traumatische Luxation),
- B) 先天性脱臼 (angeborene Luxation),
- C) 病的脱臼 (pathologische Luxation)

ノ3種トス。然レドモ單ニ脱臼ト云ヘバ外傷性脱臼ヲ意味ス。

- A) 外傷性脱臼 (Traumatische Luxation)。

本病ハ肩胛關節 (Schultergelenk) ニ最モ多ク、肘關節 (Ellbogengelenk)、手腕關節 (Handgelenk)、股關節 (Hüftgelenk)、顎關節 (Kiefergelenk)、膝關節 (Kniegelenk)、足關節 (Fussgelenk) 等ニモ認めラル。

外傷ノ機會多キ成人、特ニ勞働者 (Arbeiter) ニ多シ。

原因及病理: 原因ヲ分チテ次ノ3種トナス。

1) 介達外力 (Indirekte Gewalt)。例ヘバ墜落 (Sturz)、顛倒 (Umfallen)、捻轉 (Torsion) 等ニヨリテ關節ノ運動ガ生理的範圍 (physiologische Bezirke) ヲ越エタル爲ニ起ル。此際關節ノ運動限界 (Bewegungsgrenze) ナル關節窩緣 (Gelenkpfannenrand) 等ヲ支點 (Stützpunkt) トシテ槓杆作用 (Hebelwirkung) ニヨリテ關節頭 (Gelenkkopf) ガ

過度ニ運動シテ、關節面ヨリ離レタル異常位 (abnorme Lage) ニ至ル。此際ニハ屢々關節被膜 (Gelenkkapsel) ノ断裂 (ZerreiBung) ヲ伴フ。

2) 直達外力 (Direkte Gewalt)。前者ニ比シテ稀ナリ。直接關節ノ一方ヲ強く打撲 (schlagen) セル爲ニ脱臼ヲ起スコトアリ。

3) 筋肉ノ牽引 (Muskelzug)。例ヘバ欠伸 (Gähnen), 哄笑 (schallendes Lachen), 齒科治療 (Zahnoperation) 等ニ際シテ口腔ヲ極度以上ニ開キタル爲ニ顎關節 (Kiefergelenk) ノ脱臼ヲ起スコトアリ。又タ稀ニハ抛物運動等ニ際シテ肩胛關節 (Schultergelenk), 肘關節 (Ellbogengelenk) ニ脱臼ヲ起スコトアリ。

病理: 脱臼ニ際シテハ關節被膜ノ損傷ヲ伴フ場合トアリ, 然ラザル場合トアリ, 被膜ノ損傷大ナレバ關節頭ハ被膜外ニ出ツ。

關節頭 (Gelenkkopf) ガ關節窩 (Gelenkpfanne) 外ニ離脱スル時ハ, 筋肉ハ或ハ腕ノ強刺ナル收縮 (starke Kontraktion) ニヨリ或ハ末梢部ノ重量 (Schwere) ニヨリテ二次的ニ異常位ヲ取ルヲ常トス。

種類: 脱臼ハ其程度ニヨリテ,

a) 全脱臼 (Vollständige Luxation): 關節頭ガ全ク關節窩外ニ脱出スルモノ。

b) 不全脱臼 (Unvollständige Luxation od. Subluxation): 關節面ノ一部ガ尙ホ接觸ヲ保テルモノヲ分ツ。

又タ脱臼ヲ起シタル場合ニ末梢部ガ中樞部ノ關節面ニ對スル位置ニヨリテ,

a) 前脱臼 (Luxatio anterior),

b) 後脱臼 (Luxatio posterior),

c) 側脱臼 (Luxatio lateralis) 等ヲ分ツ。

其他解剖的部位ニヨリテ種々ノ區別アリ (各論参照)。

其他副損症ノ有無ニヨリテ

a) 單純脱臼 (einfache Luxation),

b) 複雑脱臼 (komplizierte Luxation),

(附) 脱臼骨折 (Luxationsfraktur) ヲ分ツ。

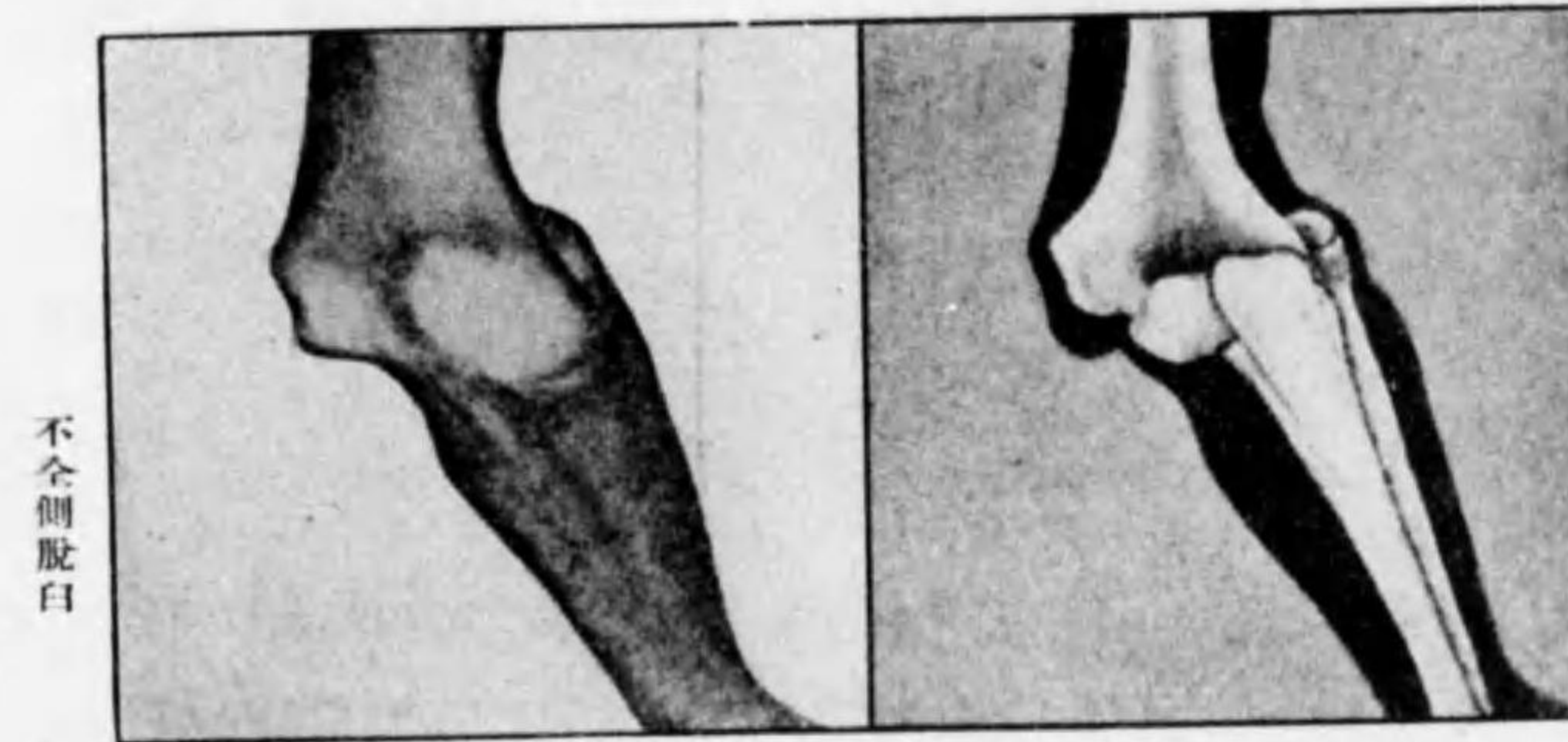
又タ脱臼後ノ時日及其變化ニヨリテ

a) 新鮮脱臼 (frische Luxation),

b) 陳舊脱臼 (veraltete Luxation),

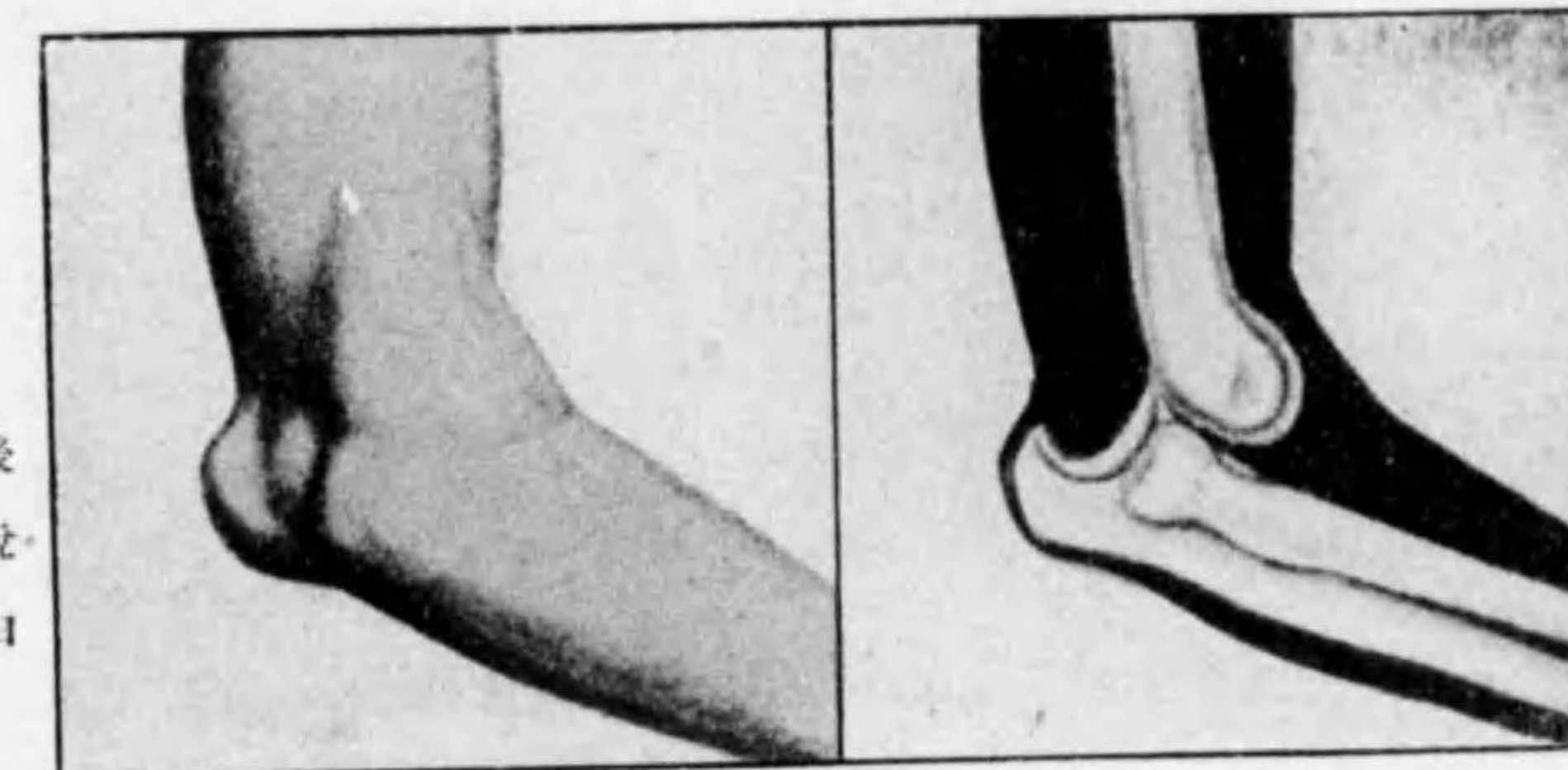
c) 習慣性脱臼 (habituelle Luxation) ヲ分ツ。

第四百八十六圖



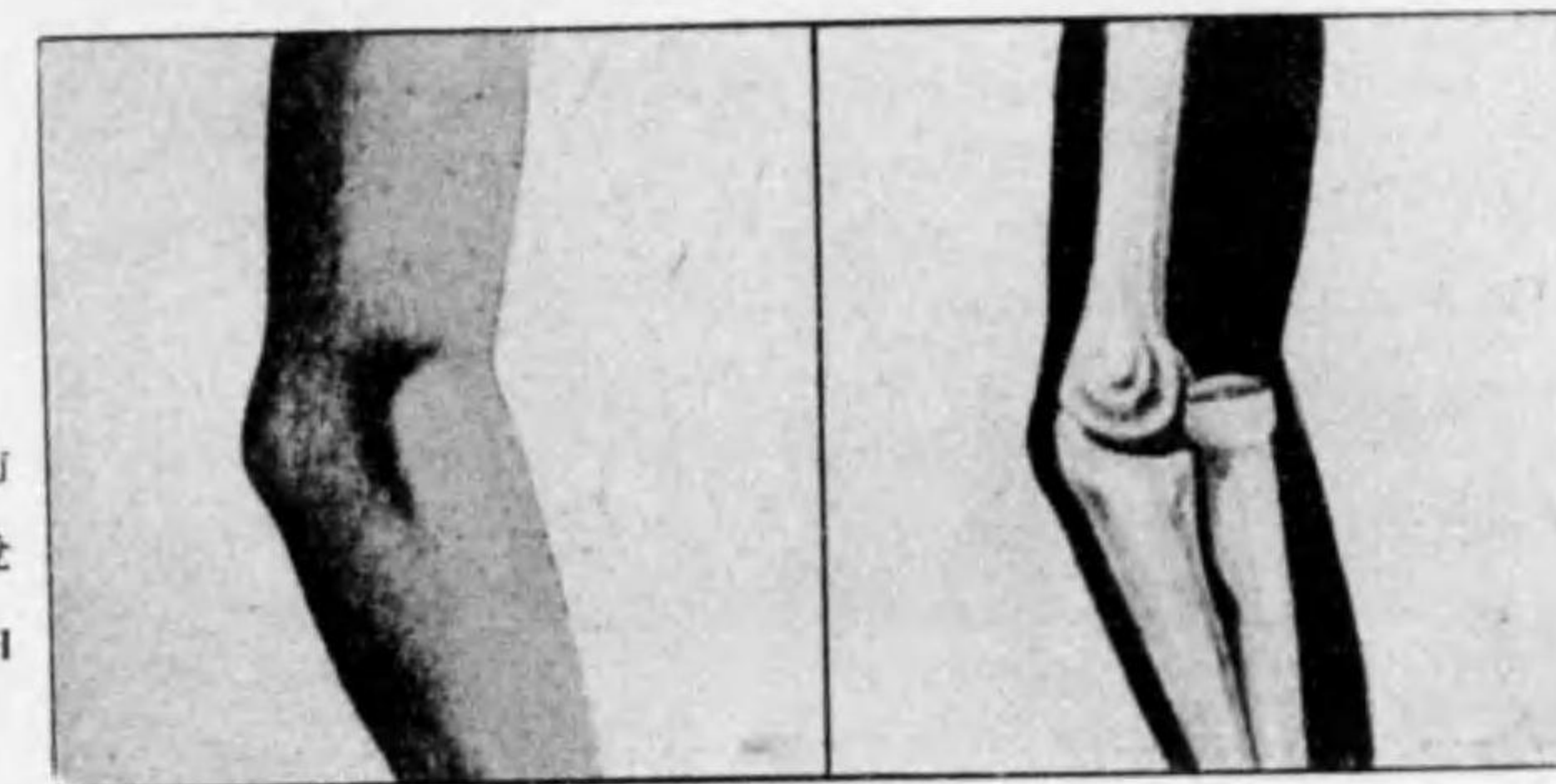
不全側脱臼

第四百八十七圖



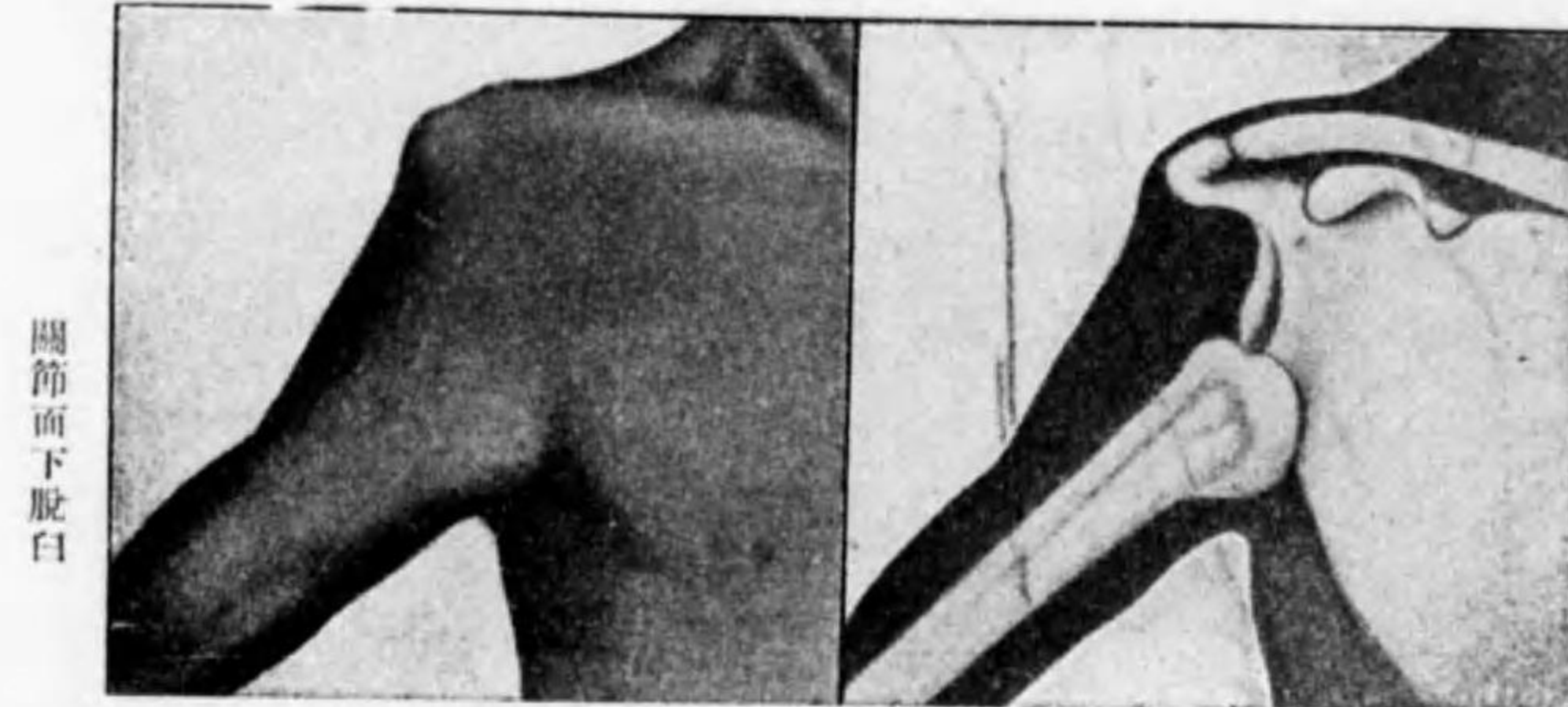
後脱臼

第四百八十八圖

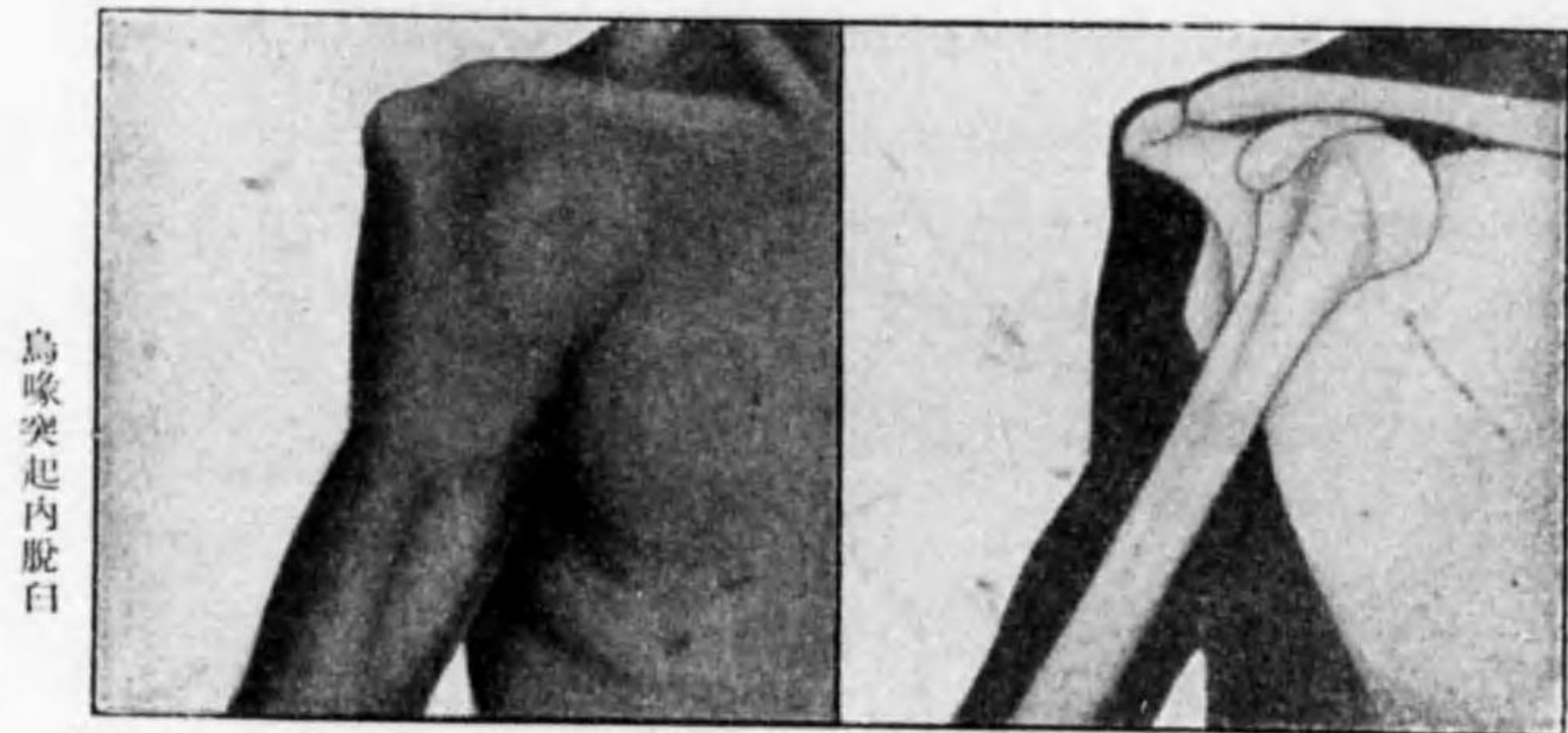


前脱臼

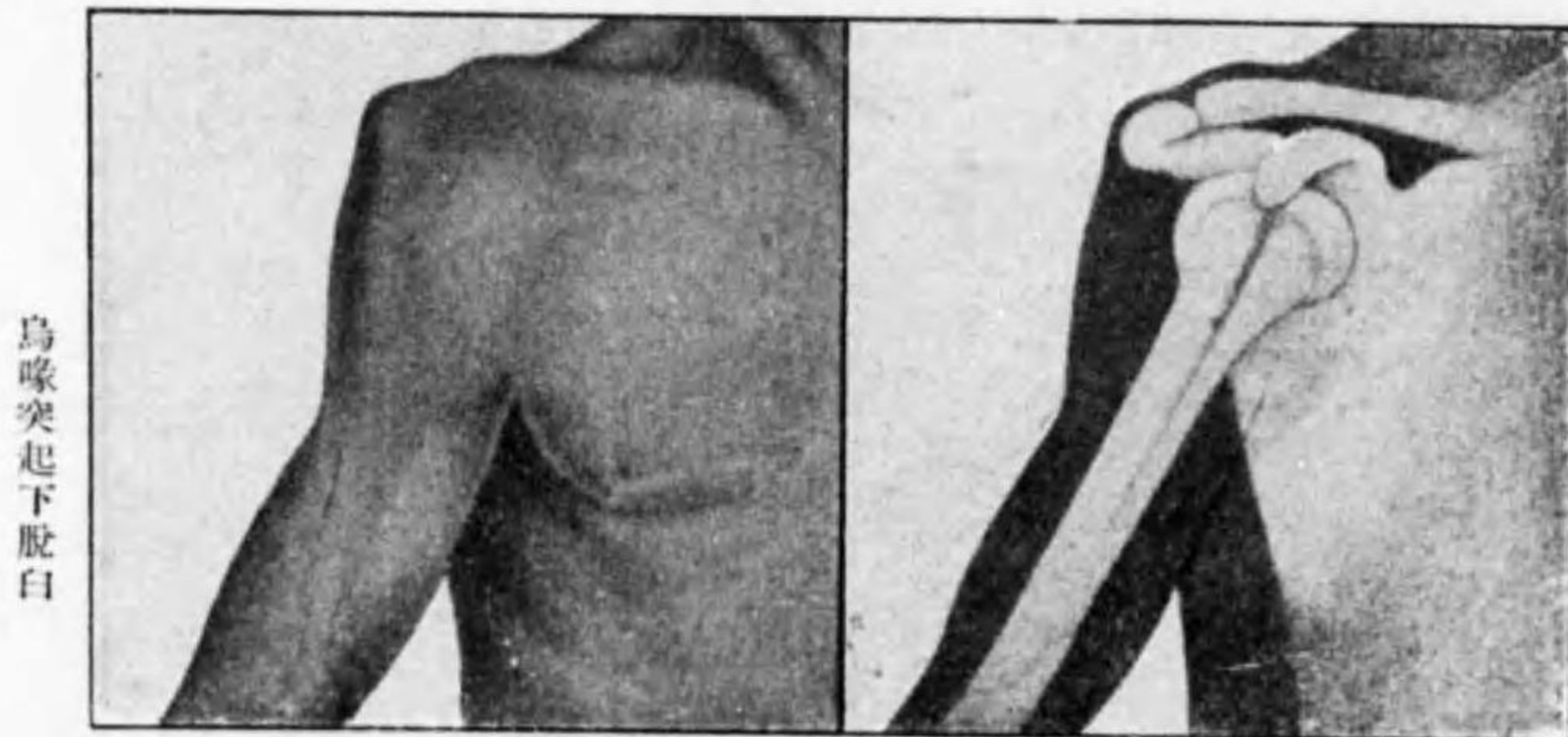
第四百八十九圖



第四百九十圖



第四百九十一圖



症狀：各關節ニヨリ又タ脱臼ノ状態ニヨリテ異ナルガ，其主要症狀ハ外傷ノ直後ニ

於ケル i) 機能廢絶 Funktionsausfall) 及 ii) 疼痛 (Schmerz) ナリ。併シ疼痛ハ骨折ノ如ク著シカラズ。

iii) 末梢ノ肢節 (Glied) ハ異常位 (abnorme Lage) ニ固定セラレ，他動的運動 (passive Bewegung) ニ際シテ彈撥的抵抗 (federnder Widerstand)，彈撥的固定 (federnde Fixation) ヲ呈シ，其關節頭ハ共ニ運動ス。

iv) 關節頭ノ移動 (Gelenkkopf-Dislokation) ニヨリテ，其骨ノ長軸 (Längsachse) ハ關節内ニ向ハズシテ關節頭ノ存スル方ニ偏シ，該肢節ハ健康側ニ比シテ短縮スルカ (全脱臼)，或ハ延長ス (不全脱臼)。

v) 脱臼部ニテ關節ノ變形 (Gelenk-Formveränderung) ヲ來シ，

vi) 屢々關節窩 (Gelenkpfanne) 及關節頭 (Gelenkkopf) ヲ觸知ス。併シ之ハ出血又ハ續發性炎症ニテ腫脹甚シキ時ハ不明ナリ。

併シ不全脱臼或ハ半脱臼 (Subluxation) ニ於テハ上記ノ症状中 (i), (ii), (iii) ハ明カナルモ (iv), (v) ハ明カナラザルヲ常トス。

副損傷 (Nebenverletzungen)：之ニハ種々ノモノアリ。

i) 屢々關節内骨折 (intraartikuläre Fraktur) ヲ伴フ。此際ニハ該部ノ疼痛，腫脹特ニ甚シ。

ii) 大血管ヲ損傷シテ大出血アルコトアリ，或ハ大血管ノ途中ヲ損傷或ハ壓迫シテ血行障害 (Zirkulationsstörung) ヲ起スコトアリ。

iii) 神經ヲ壓迫又ハ損傷シテ，神經痛 (Neuralgie) 又ハ麻痺 (Lähmung) ヲ起スコトアリ。

iv) 其他種々ノ内臟器 (Eingeweide) ノ壓迫又ハ損傷ヲ來タスコトアリ。

経過：脱臼アル時ハ決シテ自然ニ治癒スルコトナシ。

併シ脱臼ヲ放置スル時ハ腫脹，疼痛次第ニ減退シ運動モ亦多少恢復ス。即チ脱臼セル關節頭ノ周圍ニ結締織及骨膜ノ増殖ヲ來シテ之ヲ包ミ，時ニハ内面ニ結締織性軟骨 (bindegewebiger Knorpel) 又ハ偶發性或常數外粘液囊 (accidentelle Bursa) ヲ生ジ，所謂新關節 (Neoarthrose) ヲ作りテ，不完全ナガラ運動ヲ營ムコトアリ (陳舊性脱臼 veraltete Luxation)。

又タ關節窩ノ骨突起ニ骨折ヲ來シタルカ，又ハ關節被膜 (Gelenkkapsel) 著シク延長シ

テ弛緩 (schlaff) トナリタル時ハ、一旦整復法 (Reposition) ヲ行フモ容易ニ又タ脱臼ヲ起スコトアリ、之ヲ習慣性脱臼 (habituelle Luxation) ト云フ。之ハ顎關節 (Kiefergelenk) ニ特ニ屢々認めラル。

診断: 外傷後上記ノ脱臼ノ症状著明ナレバ診断容易ナレドモ、若シ出血大ナル場合又ハ炎症著明ニ加ハリタル場合ニハ診断多少困難ナルコトアリ。但シ X線検査ニヨル時ハ診断容易ナリ。

脱臼ハ特ニ骨折ト區別ヲ要ス、就中關節内骨折 (intraartikuläre Fraktur) ト外傷性骨端線離開 (traumatische Epiphysentrennung) トノ鑑別困難ナルコトアリ、此際ニハ X線ニヨリテ明カニ區別セラル。

次ニ骨折ト脱臼トノ鑑別ヲ示セバ、

	脱臼 (Luxation)	骨折 (Fraktur)
疼痛	初メハ可ナリ著明ナルコトアルモ間モナク無クナル。	甚ダ劇烈、比較的永續ス。
機能障害	a) 異常位ニ固定サル。 b) 其肢節等ヲ使用シ得ルコトアリ (±)。	a) 異常運動 (±)。 b) 其肢節等ノ使用不能 (±)。
變形	特異ナル畸形ヲ示スコト多シ (±)。	屢々特異ノ畸形ヲ示ス (±)。
觸診	關節窩及關節頭ノ觸知 (±)。	骨折端又ハ骨折線ノ觸知 (±)。
他動的運動	彈簧的抵抗 (federnder Widerstand) (±)。	軋聲 (Krepitation) (±)。
腫脹	有 (±)。	高度。
吸收熱	多クハ無し。	屢々有り。
X線検査	關節面ノ移動或ハ離隔等。	骨ノ連絡ノ分離等。

(±) ハ所見缺如スルコトアルヲ示ス。

其他關節ノ挫傷 (Kontusion) 又ハ捻挫 (Distorsion) トモ鑑別ヲ要ス (前記)。

診断困難ナル場合ニハ X線検査ヲ行フ。

豫後: 新鮮ナル脱臼 (frische Luxation) ニ於テハ療法容易ナルモ、陳舊性ノモノハ困難ナリ。

又タ骨折アル時ハ強直 (Ankylose) ヲ起シ易シ。

其他副損傷アル時ハ其種類及程度ニヨリテ豫後異ル。

療法: 本療法ノ主旨 (Hauptprinzip) ハ脱臼ヲ整復 (reponieren) シテ、暫時之ヲ固定 (fixieren) スルニアリ。

整復法 (Reposition). 股關節 (Hüftgelenk) 等大ナル關節ノ整復 (Reposition) ニハ全身麻酔 (allgemeine Narkose) ヲ要スルモ、其他ノモノニ於テハ多クハ之ヲ要セズ。整復ヲ行フニハ關節ノ解剖的關係 (anatomisches Verhältnis) 及ビ脱臼ノ發生狀態 (Entstehungszustand) ヲ熟知シ居ルコト必要ナリ。脱臼ノ整復ハ各關節ニヨリテ異ルヲ以テ、茲ニハ總括的ニ其要點ヲ述ブレバ、

a) 先ツ關節頭ノ二次的移動 (sekundäre Dislokation) ヲ去ル爲ニ、強力ヲ以テ末梢部ヲ牽引シテ筋肉ノ緊張 (Spannung) ヲ去ル。此際全身麻酔ヲ用フル時ハ一層緊張ヲ去リ易シ。

b) 脱臼ヲ起シタル徑路 (Vorgang) ヲ逆ニ行ハシメ、反對槓桿作用ニヨリテ、又タ直接ニ關節頭ヲ壓迫シテ、關節窩内ニ頭部ヲ整復ス。

確實ニ整復セラレタル場合ニハ一種ノ滑音 (schnappendes Geräusch) ヲ聴取シ、關節ノ運動忽チ普通ノ如クニ自由トナル。關節頭ガ關節被膜ノ裂隙ヨリ正シク關節内ニ入ルニアラザレバ、一時正常ナル位置ニ復シタルガ如ク見ユルモ、又タ舊狀ニ復ス。又タ肢節ニ於テハ脱臼整復後左右ノ長サヲ測定スルニ同長トナル。

後療法 (Nachbehandlung). 1-2 週間固定繃帶 (Fixationsverband) ヲ行ヒテ、過度ニ伸展セル關節被膜ガ萎縮シ、ソノ裂隙ガ治癒シタル後、徐々ニ自動的及他動的運動、按摩法等ヲ行フ。

整復後餘リ早期ニ關節ヲ動かカス時ハ容易ニ再發 (Rezidiv) ヲ起シ、習慣性脱臼 (habituelle Luxation) トナルコトアリ。又タ固定餘リ長キニ過グル時ハ或ハ強直 (Ankylose) ヲ起スコトアリ。

關節被膜ノ裂隙小ナルカ、軟部ノ嵌人 (Einkeilung) アル時、或ハ骨折ヲ伴フ時ハ非觀血的整復 (unblutige Reposition) 困難ナルヲ以テ、此ノ如キ場合ニハ手術ニヨリテ關節ヲ開キテ整復ヲ行フ。

陳舊性脱臼 (veraltete Luxation) ニ於テハ非觀血的整復困難ナルヲ以テ手術ヲ行ハ

ザルベカラズ，即ち萎縮セル關節囊及ビ附近ノ結締織ヲ切除シ，關節頭ヲ正常位ニ整復シテ1-2週間固定シタル後，次第ニ運動ヲ行ハシム。整復不可能ニテ機能障害甚シキ時ハ關節頭ノ切除 (Resektion) ヲ行フコトアリ。

習慣性脱臼 (habituelle Luxation) = 於テハ整復後 3-4 週間固定法ヲ行ヒ，或ハ關節被膜内ニ「アルコール」(Alkohol)，沃丁 (T. jodi) 等ヲ注射シ，又ハ手術ニヨリテ弛緩セル關節被膜ヲ短縮ス。

B) 先天性脱臼 (Angeborene Luxation)。

原因： 本症ハ子宮 (Uterus) 内ニ於テ羊水 (Amnionsflüssigkeit) 減少セル爲メ又ハ羊膜索條物 (Amnionsstrang) 等ニヨリテ壓迫セラレタル爲ニ脱臼ヲ起スモノ多シト云ハル。一般ニ少女ノ股關節 (Hüftgelenk) = 最モ多ク認メラル。

症状： 最モ多ク股關節 (Hüftgelenk) = 來リ，稀ニ肩胛關節 (Schultergelenk)，肘關節 (Ellbogengelenk)，膝關節 (Kniegelenk)，足關節 (Handgelenk) 等ニ來ルコトアリ。

先天性脱臼ニ於テハ外傷性脱臼ノ如クニ疼痛ナク，機能多少可能ナルモ通常ノ關節ノ如ク運動自由ナラズ。

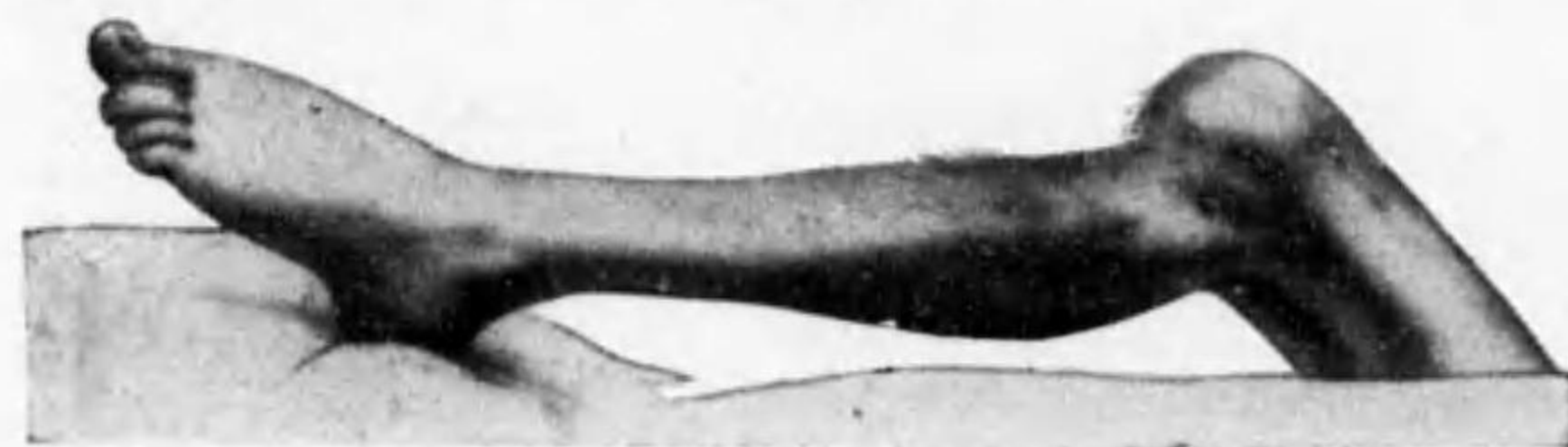其他關節骨頭ハ異常位ニアリ。

診断： 多クハ容易，股關節ノ先天性脱臼ハ患兒ガ歩行ヲ始ムルニ及ンデ發見セララルヲ常トス。確實ナル診断ハ X 線ニ據ラザルベカラズ。

療法及豫後： 非観血的整復術 (unblutige Reposition) ヲ行ヒ，義布斯繃帶 (Gipsverband) ヲ以テ 1-2 ヶ月間固定ス。年少ナル程成績佳良ニシテ，成長セルモノ程困難ナリ。時トシテハ観血的整復術 (blutige Reposition) ヲ行フ (詳細ハ各論参照)。

C) 病的或特發脱臼 (Pathologische od. spontane Luxation)。

第四百九十二圖
膝關節病的脱臼



本症ニハ其原因ニヨリテ次ノ區別アリ。何レモ治癒困難ナリ。

1) 擴張性或弛緩性脱臼 (Distensionsluxation)。

種々ノ慢性關節炎ニ際シ，多量ノ滲出物 (Exsudat) (漿液性又ハ膿性等) 多量ニシテ關節被膜 (Gelenkkapsel) 及ビ靱帶 (Bänder) ガ高度ニ擴張及ビ伸展セラレタル爲ニ關節骨頭ト關節窩ノ離隔セルモノヲ云フ。

療法： 内容ノ穿刺ヲ行ヒ，壓迫繃帶ヲ施シ，安靜ヲ守ラシム。又タ原因的疾患ニ對シテ處置ヲ行フ。

2) **破潰性脱臼 (Destruktionsluxation)**。關節ノ化膿 (Eiterung) 又ハ結核 (Tuberkulose) 等ニヨリテ，關節装置ガ甚シク破潰セラレタル爲ニ起ル。

療法： 原病ヲ治療セザルベカラズ。

3) **畸形性脱臼 (Deformationsluxation)**。畸形性關節炎 (Arthritis deformans) 等ニヨリテ關節ノ變形 (Deformität) 著シキタメニ脱臼スルモノヲ云フ。

療法： 原病ヲ治スルヲ要ス。

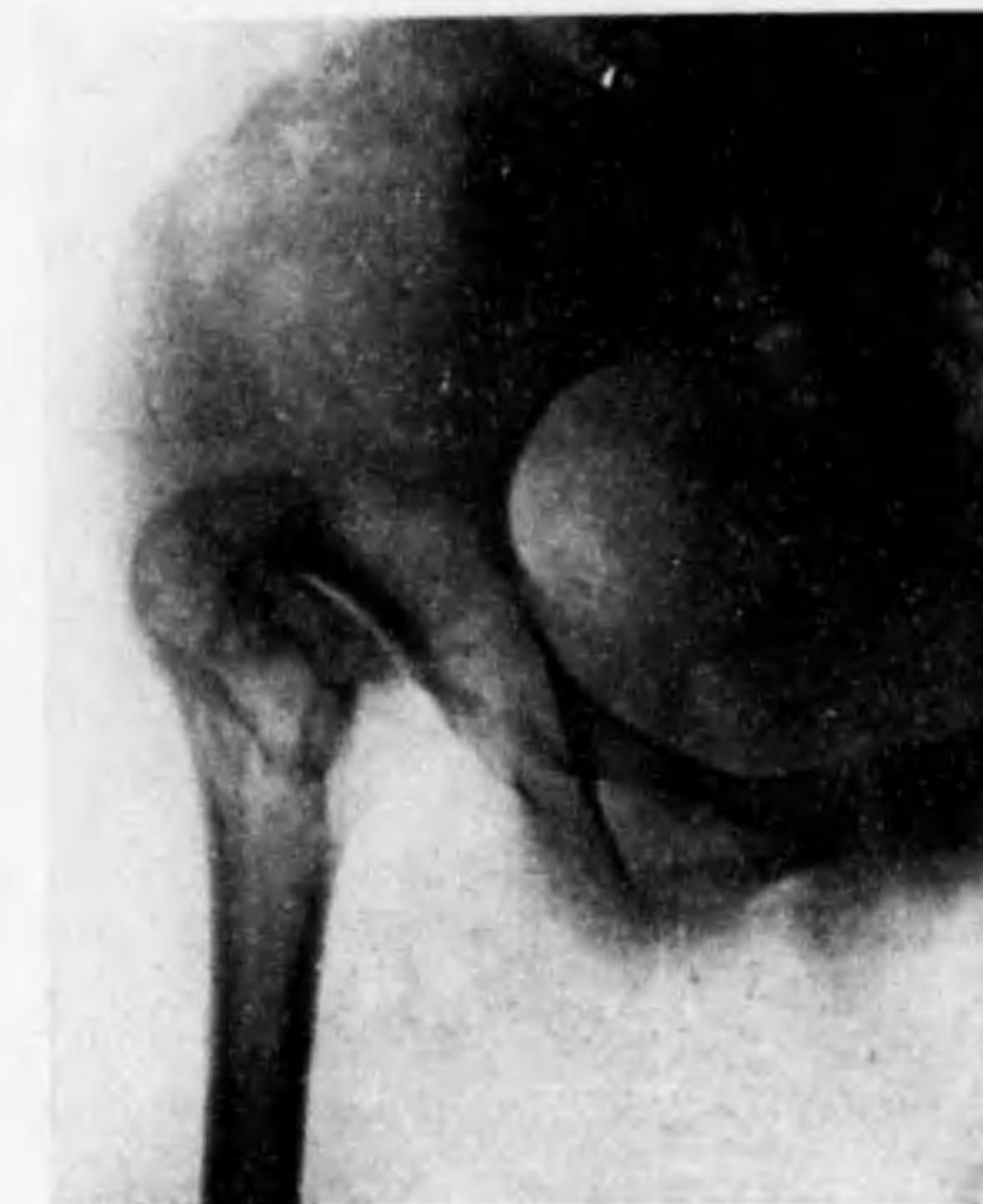4) **缺損脱臼 (Defektluxation)**。前膊骨 (Vorderarm) 或ハ下腿 (Unterschenkel) ノ如クニ 2 骨ヨリ成ルモノニ於テハ，一方ノ骨ニ缺損 (Defekt) 又ハ短縮 (Verkürzung) アル場合ニ，該部ノ抵抗ヲ減ジ，且ツ關節被膜 (Gelenkkapsel) ノ延長 (Dehnung) ヲ來シ，遂ニハ脱臼ヲ起スコトアリ。

療法： 關節部ノ成形手術ヲ行フ。

5) **麻痺性脱臼 (Paralytische Luxation)**。神經系統ノ種々ノ疾患，例ヘバ脊髓小兒麻痺 (spinale Kinderlähmung)，脊髓癆 (Tabes dorsalis)，脊髓空洞症 (Syringomyelie) = 際シ關節ノ總テノ筋肉ガ麻痺スル時ハ關節被膜ガ其緊張ヲ失ヒ，肢節ノ重力ノ爲ニ延長シ，遂ニハ動搖關節 (Schlottergelenk) トナリ，強ヒテ之ヲ動かセバ脱臼スルコトアリ。

療法： 不良ニシテ，關節被膜ヲ一部切除縫合スル方法アルモ確實ニアラズ。

第四百九十三圖
右股關節病的脱臼
(慶大整形外科教室)



關節炎ノ種類 Arten der Arthritis

- | | | |
|-------------------------------------|---|---|
| A) 急性炎
(Akute Entzündungen) | } | 1) 急性漿液性(單純性)關節炎 (Arthritis serosa acuta) |
| | | 2) 急性化膿性關節炎 (Arthritis purulenta acuta) |
| | | 3) 淋毒性關節炎 (Arthritis gonorrhoeica) |
| | | 4) 急性リウマチ性關節炎 (Arthritis rheumatica acuta) |
| | | 5) 慢性リウマチ性關節炎 (Arthritis rheumatica chronica) |
| B) 慢性炎
(Chronische Entzündungen) | } | 6) 慢性漿液性關節炎 (Arthritis serosa chronica) |
| | | 7) 結核性關節炎 (Arthritis tuberculosa) |
| | | 8) 梅毒性關節炎 (Arthritis syphilitica) |
| | | 9) 畸形性關節炎 (Arthritis deformans) |
| | | 10) 尿酸性關節炎或關節痛風 (Arthritis urica od. Gelenkgicht) |
| | | 11) 血友病性關節炎或關節症 (Arthritis haemophilica od. Blutergelenk) |
| | | 12) 神經病性關節炎或關節症 (Arthritis neuropathica od. neuropathische Gelenkaffektion) |

V. 急性漿液性(單純性)關節炎 Arthritis serosa acuta

原因: 本症ハ比較的屢々認めラルルモノニシテ其原因種々アリ。

i) **原發性 (primär)** = 小兒ノ股關節ニ來ル, 時トシテハ關節捻挫 (Gelenkdistorsion), 關節挫傷 (Gelenkkontusion), 手腕關節又ハ足關節ノ過勞 (Überanstrengung) 等ニヨリテ起ルコトアリ。

ii) **續發的 (sekundär)** = ハ關節ノ附近ノ化膿性骨髓骨膜炎 (eitrige Osteomyelitis u. Periostitis), 蜂窩織炎 (Phlegmone) 等ニ因ル。併シ之ハ多クハ間モノナク化膿性トナル。又タ是等ノ場合ニハ原疾患重キヲ以テ漿液性關節炎トシテノ意義ハ少シ。

發生部位: 本症ハ到ル所ノ關節ニ來ルト雖モ, 就中手, 足, 膝, 肘, 肩, 股等ノ大關節ニ多ク來リ, 單發性ナルコト多シ。

病理: 關節内ニ速カニ漿液性滲出物 (seröses Exsudat) ヲ生ズルモノニシテ, 初期ニハ透明ナルヲ常トスルモ, 時ヲ經ルニ從ツテ纖維素 (Fibrin) ヲ生ズルヲ以テ, 白色ニ濁濁ス。滑液膜 (Synovia) ニハ充血 (Hyperaemie) 及ビ腫脹 (Anschwellung) ヲ來スモ高度ナラズ。又タ關節ノ周圍ニモ浸潤著シカラズ。

症狀: 其原因ニヨリテ多少ノ輕重アリト雖モ, 大體ノ症狀ヲ述ブレバ,

a) **局所症狀。** 該關節ニ急ニ腫脹ヲ來シ疼痛, 發赤, 熱感アルモ, 何レモ比較的輕度ナルヲ常トス, 可ナリノ機能障害アリ。關節ノ腫脹ハ中等度ナレドモ, 關節周圍炎 (peri-artikuläre Entzündung) ハ輕度ナルヲ以テ關節輪廓 (Gelenkkontur) 左程不明トナラズ。

關節内ニ滲出物 (Exsudat) 多量ナル時ハ關節被膜 (Gelenkkapsel) ノ膨隆 (aufreiben) セル部ニ於テ波動ヲ證明ス。又タ膝關節 (Kniegelenk) = 於テ滲出物多キ時ハ膝蓋跳動 (Tanzen od. Ballottement der Patella) ヲ呈ス (左手掌ヲ以テ膝蓋上粘液囊 Bursa suprapatellaris ヲ下方ニ向ツテ壓迫シツツ右指ヲ以テ膝蓋ノ底部ニ向ツテ衝動的 stossweise = 壓スル時ハ, 恰カモ木片ヲ水中ニ衝キ入レタルガ如クニ復舊ス)。

b) **全身症狀。** 毎常輕度ナリ。熱ハ多クハ無キカ, 或ハ僅カニ存スルノミ。

診斷: 多クハ容易ナルガ, 時トシテハ輕症ノ淋毒性關節炎 (Arthritis gonorrhoeica), 急性關節リウマチス (Arthritis rheumatica acuta), 結核性關節炎 (Arthritis tuberculosa) 又ハ血友病性關節症 (haemophilisches Gelenk) ノ初期ト鑑別ヲ要ス。ソノ原因, 經過, 及ビ試驗的驅微法等ニヨリテ區別セラル。

經過及豫後: 之ハ其原因ニヨリテ異ルモ, 單純ノ漿液性炎ニ於テハ豫後良好ニシテ, 適當ナル療法ニヨリテ速カニ治ス。併シ時トシテハ再發ヲ見ルコトアリ。又タ不適當ナル療法ニヨリテハ慢性トナルコトアリ。強直ヲ殘スコトハ甚稀ナリトス。

療法: 初期ニハ「イヒチオールグリセリン」(Ichthyolglycerin) 等ヲ塗布シ, 冷電法又ハ氷嚢 (Eisbeutel) ヲ用ヒ, 安靜 (Ruhe) 及ビ高舉法 (Hochlagerung) 等ヲ行ヒ, 或ハ副木繃帶 (Schienenverband) ヲ用フ。

時トシテハ「ヤトレン」(Yatren), 「オムナヂン」(Omnadin) 等ノ注射ニヨリテ頓挫セシメ得ルコトアリ。

4-5日ニシテ急性炎症々狀去リタル時ハ反對ニ溫罨法ヲ行ウテ其吸收ヲ促ス。又ハ體血療法 (Stauungstherapie), 熱氣療法 (Heisslufttherapie), 溫浴療法 (Badtherapie) 等ヲ行ヒ, 或ハ壓迫繃帶ヲ行ウテ滲出物ノ吸收ヲ促シ, 按摩法, 自動的及他動的運動ヲ行ハシム。

滲出物多量ナル時ハ, 消毒ヲ嚴重ニシテ穿刺ヲ行フ。穿刺後種々ノ藥液ニテ洗滌スル人モアレドモ, 必ズシモ其必要ナシ。

VI. 急性化膿性關節炎 Arthritis purulenta acuta

原因: 種々ノ化膿菌ノ傳染ニヨリテ起ル。

i) **原發性 (primär)** ニハ關節ノ創傷, 特ニ異物ノアル場合ニ來ル。

ii) **續發性 (sekundär)** ニハ附近ノ化膿性骨髓骨膜炎 (eitrige Osteomyelitis u. Periostitis) 又ハ蜂窩織炎 (Phlegmone) ニ因ス。

iii) **轉移性 (metastatisch)** ニハ化膿菌ガ血行ヨリ傳染スルコトアリ。其他急性傳染病 (膿毒症 Pyaemie, 敗血症 Septikaemie, 麻疹 Masern, 猩紅熱 Scharlach, 天然痘 Pocken, 腸チフス Typhus abdominalis, 肺炎 Pneumonic 等) ニヨルコトアリ。

發生部位: 膝, 足, 手, 肘, 肩, 股等ノ關節ニ多シ。又タ癰疽 (Panaritium) ニ於テハ屢々手指ノ小關節ニ化膿ヲ來タスコトアリ (關節性癰疽 Panaritium articulare)。

病理: 初メハ漿液性 (serös) 又ハ漿液性纖維素性 (serofibrinös) ノ炎症ニシテ, 後チ化膿性 (eitrig) トナルコトト, 初メヨリ化膿性炎トシテ來ルコトトアリ。

關節内ニハ膿ヲ多量ニ生ジ, 滑液膜 (Synovialmembran) ニハ充血 (Hyperaemic), 腫脹 (Anschwellung) 顯著ニシテ關節周圍 (periartikulär) ニモ充血, 腫脹著明ナリ。

症狀: a) **局所症狀.** 各關節ニヨリテ多少ノ相異アルモ, 其大要ヲ述ブレバ劇痛, 腫脹, 著明ノ發赤及熱感アリ。機能障害亦高度ナリ。

關節周圍炎 (periartikuläre Entzündung) ヲ伴フニヨリ, 關節ノ輪廓 (Kontur) 多少不明トナル。併シ結核ト異リテ表面ノ皮膚蒼白ナラズ, 發赤著明ナリ。

關節被膜 (Gelenkkapsel) ノ膨隆セル所ニ波動明カニシテ, 膝關節ニ於テハ膝蓋跳動 (Tanzen der Patella) ヲ認ム。併シ之ハ化膿ノ初期ニハ不明ナルコトアリ。又タ周圍ニ蜂窩織炎著シキ場合ニモ波動ノ證明困難ナルコトアリ。

本症ヲ其儘放置スル時ハ化膿ハ關節外ニ自潰スルコト多ク, 屢々**蜂窩織炎 (Phlegmone)** ヲ起シ, 或ハ骨, 筋肉等ヲ侵シ, 時トシテハ全身症狀著明トナル。

本症甚シキトキハ後ニ至リテ擴張性脱臼 (Distensionsluxation) 又ハ破潰性脱臼 (Destruktionsluxation) ヲ起スコトアリ。

b) **全身症狀.** 屢々惡寒 (Frösteln) 乃至戰慄 (Schüttelfrost) ニ續キテ高熱 (hohes Fieber) ヲ發シ, 種々ノ熱症狀 (Fiebersymptome) ヲ伴フ。

經過及豫後: 經過ハ常ニ急性ニシテ, 重症ナルハ全身衰弱又ハ全身傳染ニヨリテ死亡スルコトアリ, 特ニ股關節 (Hüftgelenk), 膝關節 (Kniegelenk) ノ化膿ニ於テハ重症ナリ。

關節ノ化膿ハ自潰又ハ切開ニヨリテ急性炎症々狀頓ニ消散スルモ, 其處置宜シカラザレバ化膿永ク治癒セザルコトアリ。又タ本症ニ於テハ治癒シタル後強直 (Ankylose) ヲ殘スヲ常トス。

診斷: 局所及全身症狀ガ著明ナルニヨリテ診斷セラル, 疑ハシキ場合ニハ試驗的穿刺 (Probepunktion) ヲ行フ。

時トシテハ化膿ノ原因不明ナルコトアリ。此際ニハ既往症 (Anamnese) 並ニ現症 (Status praesens) ニ注意スベキハ勿論, 又タ膿ニ就キテ細菌の検査 (bakteriologische Untersuchung) ヲ行フベシ。

本症ハ**淋毒性關節炎 (Arthritis gonorrhoeica)**, **急性關節リョーマチス (Arthritis rheumatica acuta)** ト鑑別ヲ要スルコトアルモ, 多クハ原因的關係明カナルヲ以テ容易ニ區別セラル。

療法: 初期ニハ通常消炎法 (antiphlogistische Behandlung) ヲ行フモ, 化膿ヲ治スル效ナシ。併シ安靜及冷卷法ハ炎症ノ増悪ヲ少ナカラシム。

穿刺法 (Punktion) ヲ行ヒ, 膿ヲ充分ニ排出シタル後生理的食鹽水 (physiologische Kochsalzlösung) ニテ洗滌シ (之ヲ略スルモ可), 10% 沃度ホルムグリセリン (Jodoformglycerin), 1% 「リヴァノール」 (Rivanol), 「プレソヨード」 (Presojod), 「ヤトレン」 (Yatren) 等ヲ注入スルコトアルモ, 效果著シカラザルヲ以テ近來餘リ使用セラレズ。

切開法 (Inzision). 充分ニ切開シテ太キ護膜管 (Gummirohr) 又ハ「ガーゼ」 (Gaze) 等ヲ挿入シテ充分ニ排膿ス。

傳染高度ニシテ全身状態不良ナルトキハ切斷術 (Amputation) 又ハ離斷術 (Exartikulation) ヲ行フコトアリ。

化膿性關節炎ニ於テハ強直 (Ankylose) ヲ起スヲ常トスルヲ以テ, 縱令強直 (Ankylose) ヲ起シテモ差支ナキ位置ニ固定スルヲ要ス (強直ノ條下參照)。

VII. 淋毒性關節炎 Arthritis gonorrhoeica

原因: 淋菌 (Gonokokken) ノ關節傳染ニ因スルモノニシテ, 淋毒性尿道炎 (Urethritis gonorrhoeica) ノ發病後 1-2 週間ニ發病スルコト多シ。時トシテハ慢性淋疾 (chronischer Tripper) ノ再發中ニ起ルコトアリ。女子ニテハ屢々子宮内膜炎 (Endometritis) ニ因ス。

外傷 (Trauma), 過勞 (Überanstrengung), 又タ女子ニ於テハ月經 (Menses), 妊娠 (Schwangerschaft), 分娩 (Geburt) 等ガ誘因トナルコトアリ。

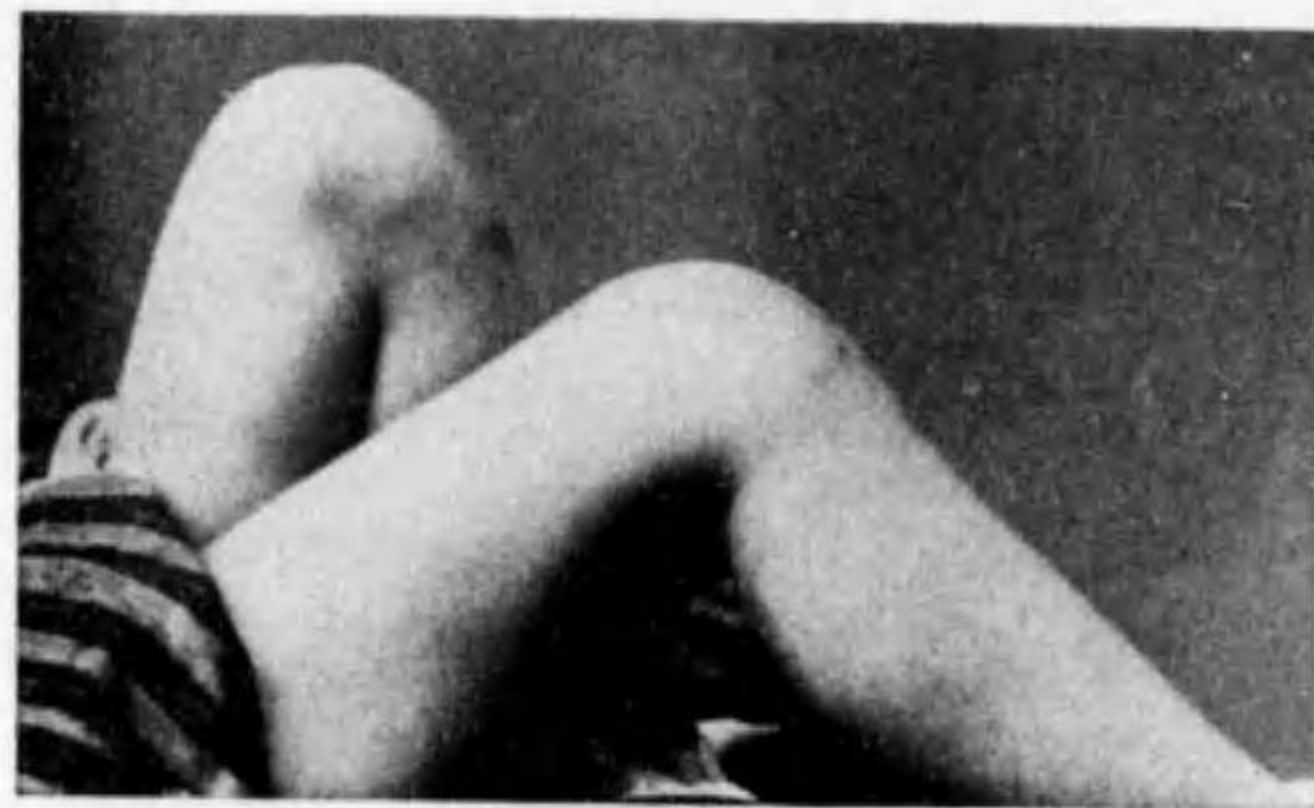
發生部位: 屢々膝, 肩, 股, 肘, 手腕等ノ大關節ニ來リ, 時トシテハ顎關節, 手指關節等ニモ來ル。男子ニ於テハ膝關節ニ多ク, 女子ニ在リテハ手腕關節ニ多シ。單發ナルコト多キモ時トシテハ多發ス。

病理: 大體前者ト同様ナリ。關節ノ内容ハ漿液性纖維素性 (serofibrinös) ナルコト多ク, 炎症劇烈ナル時ハ化膿性トナル。

症狀: 急性化膿性關節炎 (Arthritis purulenta acuta) ニ酷似シ, 關節ニ急性炎ヲ發シ, 疼痛特ニ劇烈ニシテ殆ド關節ヲ動カシ難シ。關節周圍炎 (periartikuläre Entzündung) モ著明ナルヲ以テ關節ノ輪廓 (Kontur) 多少不明亮トナル。甚シキハ蜂窩織炎 (Phlegmone) ヲ起スコトアルモ, 化膿性炎ト異リテ自潰スルコト甚稀ナリ。

初メハ戰慄 (Schüttelfrost) 又ハ惡寒 (Frösteln) ヲ以テ 39-40°C 前後ノ高熱ヲ發シ, 弛

第四百九十四圖
右側淋毒性膝關節炎



張性ニ持續ス。時トシテ各所ノ關節ニ疼痛ヲ發シ, 或ハ筋肉痛ヲ伴フコトアルモ, 後ニハ多クハ一二ノ關節ニ局限ス。

時トシテハ亞急性ノ症狀ヲ呈スルモノモアリ。

診斷: 多クハ容易ナリ。併シ屢々急性關節リョーマチス (akuter Gelenkrheumatismus) ト鑑別ヲ

要スルコトアリ。淋疾ノ有無, 經過, 試驗的穿刺ニヨリ區別セラル。

急性化膿性關節炎 (Arthritis purulenta acuta) トノ區別ハ多クハ困難ナラズ。

經過及豫後: 生命ニ對スル豫後多クハ良。化膿アルコトアルモ, 自潰スルコト甚稀ニシテ, 多クハ 2-5 週間ニシテ吸收セラレテ治癒ス。時トシテハ慢性トナリ 2-3 ヶ月ニ及ブコトアリ。再發ヲナスコトハ比較的稀ナリ。併シ本症ニ於テハ治癒後強直ヲ殘スコト甚ダ多シ。

療法: 初期ニハ冷罨法ヲ行フコトアルモ, 淋毒性炎ニ於テハ化膿性炎ト異リ, 早期ヨリ溫罨法 (warmer Umschlag), 熱氣療法 (Heisslufttherapie), 「ディアテルミー療法 (Diathermietherapie), 溫浴療法 (Badtherapie), X-線療法 (Röntgentherapie) 等ヲ用ヒテ有效ナルコトアリ。

從來淋疾關節 (Trippergelenk) ノ療法ハ甚ダ困難ニシテ多クハ強直 (Ankylose) ヲ起スモノトセラレシガ, 過般本教室ノ島田博士ガ關節ノ盈氣レントゲン検査法 (Pneumographie) ヲ行ヒツツアル間ニ偶然氣附キタル關節ノ盈氣療法 (Luftinblasungstherapie) ハ甚ダ有效ナリ。本法ハ甚ダ簡單ニシテ局所麻醉 (lokale Anaesthetie) ノ下ニ關節ノ穿刺 (Punktion) ヲ行ヒテ内容ヲ排出シ, 内容ガ化膿性ナル時ハ生理的食鹽水 (physiologische Kochsalzlösung) ニテ洗滌シ, 然ラザル場合ニハ其儘空氣ヲ關節内ニ注入ス。其量ハ各關節ニヨリテ異ナリ, 膝關節 (Kniegelenk) ニハ 50-100 cc., 股關節 (Hüftgelenk) ニハ 10-30 cc., 肘關節 (Ellbogengelenk) 及ビ肩胛關節 (Schultergelenk) ニハ 5-50 cc., 足關節 (Fussgelenk) 及ビ手腕關節 (Handgelenk) ニハ 2-3 cc. 注入ス。此際一時疼痛アルコトアルモ, 従前ノ疼痛ハ速カニ去リ, 同時ニ關節ノ運動モ急ニ容易トナリ, 強直ヲ殘スコトハ稀ナリ。本法ハ大抵一回ニテ目的ヲ達スルモ, 時トシテハ 1-2 週ヲ經テ 1-2 回反復スルコトアリ。併シ發病後時期ヲ經過セルモノハ治癒困難ナリ。

本法ノ效果アル所以ハ關節内ノ空氣注入ニヨリテ關節内ノ壓迫ヲ高メ, 且ツ充血 (Hyperaemic) ヲ來タス爲メニ滲出物ノ吸收ヲ促スニ因ル。併シ稀ニハ他ノ關節ニ再發ヲナスコトアリ, 故ニ本法ヲ行フ際ニハ同時ニ淋菌 (Gonokokken) ノ「ワクチン」 (Vaccin) 又ハ「コクチゲン」 (Koktigen) 等ノ注射或ハ「プロントジール」 (Prontosil) 及ビ其ノ各種邦製々劑ノ内服又ハ注射ヲ並用スルヲ可トス。

VIII. 關節リョーマチス或リョーマチス性關節炎

Gelenkrheumatismus od. Arthritis rheumatica

A) 急性關節リョーマチス (Akuter Gelenkrheumatismus)。

原因: 本症ノ原因ハ未ダ確定セザレドモ, 恐ラクハ毒力 (Virulenz) ノ弱キ連鎖狀球菌 (Streptokokken), 葡萄狀球菌 (Staphylokokken) 等ニヨルモノナルベシト云フ (最近結核菌 Tuberkel-B. ニ因ルトノ説モアリ)。

寒冷 (Kälte) 及ビ濕潤 (Nässe) ハ屢々誘因トナル, 又タ疲勞 (Ermüdung), 榮養障害 (Ernährungsstörung), 不衛生的住居 (unhygienische Wohnung) モ本病ヲ起シ易シ。又タ汽車, 自動車ノ旅行ニテ誘發セラルルコトアリ。

本病ハ成人ニ多ク, 小兒ニハ少ナシ。

發生部位: 膝, 足, 肘, 手, 肩等ノ關節ニ初發スルコト多ク, 其他各所ノ大小關節亦侵サル。本病ニ於テハ單一ノ關節ノミ侵サルルコトハ比較的稀ニシテ多數ノ關節侵サルルコト多シ。

病理: 滑液膜 (Synovialmembran) ニ充血, 腫脹ヲ來シ, 多クハ漿液性 (serös), 時トシテハ漿液性纖維素性 (serofibrinös) ノ滲出物 (Exsudat) ヲ生ズ。

其他關節附近ノ腱鞘 (Sehnenscheide), 粘液囊 (Bursa) ニモ本病ヲ起スコトアリ。

症狀: 前驅症 (Prodromalsymptome) トシテ「アンギーナ」(Angina), 四肢又ハ軀幹ノ不定疼痛アルコトアリ (時トシテハ是等ノ症狀ヲ缺ク)。

多クハ悪寒 (Frösteln), 戰慄 (Schüttelfrost) ニ次デ體温 39-40°C ニ上昇ス。暫時ニシテ關節ノ急性腫脹, 疼痛, 發赤, 輕度ノ熱感アリ, 機能障害ヲ伴フ。關節輪廓 (Gelenkkontur) ハ略ホ明カニシテ, 大關節ニ於テハ波動 (Fluktuation) ヲ示ス。

本病ニ特有ナルコトハ屢々疼痛及發赤ガ諸關節ニ遊走 (wandern) シ, 又タ氣候變換 (Klimawechsel), 寒冷 (Kälte), 濕潤 (Nässe) ニヨリテ症狀増悪スルコトナリ。

合併症: 最も恐ルベキハ心臟内膜炎 (Endocarditis), 心囊炎 (Pericarditis) ニシテ, 瓣膜障害 (Klappenfehler) ヲ遺スコトアリ。其他胸膜炎 (Pleuritis), 氣管支炎 (Bronchitis) ヲ起スコトアリ。

経過及豫後: 多クハ 2-3 週ニシテ治癒スレドモ, 若シ療法宜シキヲ得ザレバ慢性トナルコトアリ。

心臟内膜炎 (Endocarditis) ヨリ瓣膜障害 (Klappenfehler) ヲ起シタル場合ニハ終生治セズ。

診断: 屢々淋毒性關節炎 (Arthritis gonorrhoeica), 時トシテハ急性化膿性關節炎 (Arthritis purulenta acuta) ト鑑別ヲ要ス。特ニ前者トノ鑑別ハ時トシテ困難ナルコトアリ。淋疾ノ有無, 試験的穿刺ヲ參考トスベシ。又タ本症ニ於テハ「サリチル酸劑 (Salicylsäurepräparat) ガ他ノ關節疾患ニ比シテ特ニ有效ナルコトモ診斷上ノ參考トナル。

療法: 内服 (innerlich) ニハ「サリチル酸ソーダ」(Natrium salicylicum) (1日3回 1.0 宛), 「ヨヂピリン」(Jadipyrin) (同上), 「アスピリン」(Aspirin) (1日3回 0.5 宛), 「サリピリン」(Salipirin) (同上), 「アトファン」(Atophan) (1.5-2.0; 1日3回分服, 健胃劑ト並用) 等ヲ用フ。

局所ニハ安靜ヲ旨トシ, 10-30% 「イヒチオールグリセリン」(Ichthyolglycerin) ヲ塗布シ, 溫罨法 (warmer Umschlag), 熱氣浴 (Heisslufttherapie), 「ディァテルミー療法 (Diathermietherapie) 等ヲ行ヒ, 徐々ニ「マッサージ」(Massage), 運動 (Bewegung) ヲ始ム。或ハ初期ニ義布斯繃帶 (Gipsverband) ヲナシテ 2-3 週ニシテ之ヲ去リ, 次第ニ運動ヲ行ハシムルコトアリ。

B) 慢性關節リョーマチス (Chronischer Gelenkrheumatismus)。

原因: 本病ノ原因ハ今尙ホ不明ニシテ, 或ハ細菌ノ傳染ニヨル毒素 (Toxin) ノ中毒 (Vergiftung) ト稱シ, 或ハ一種ノ新陳代謝障害 (Stoffwechselstörung) トモ稱ス。

急性關節リョーマチス (akuter Gelenkrheumatismus) ヨリ移行シ來ルコトアレドモ, 多クハ初メヨリ慢性ノモノトシテ來ル。

寒冷 (Kälte), 濕潤 (Nässe), 不衛生的生活 (unhygienisches Leben) 等ハ之ガ誘因トナル。

本病ハ 30-40 歳ノ成人, 特ニ婦人ニ多ク發病ス, 稀ニハ小兒ニモ來ル。

發生部位: 通常多數ノ關節侵サレ, 單發スルハ稀ナリ。手指, 足趾ノ關節ニ最も多ク, 膝關節, 肩胛關節モ亦屢々侵サル。其他大小各所ノ關節亦侵サル。

病理：初メハ關節ニ著明ナル變化ナキモ次第ニ滑液膜 (Synovialmembran) 及ビ周圍ノ組織ニ慢性ニ結締織ノ増殖ヲ來シ、一方ニハ其萎縮 (Schrumpfung), 硬變 (Sklerose) ヲ來シ、次デ關節軟骨ノ消失ヲ來タシ、結締織ニテ補充セラル。

結締織ノ増殖スルニ從ツテ、關節面ノ癒着ヲ起ス。初メハ結締織性ノ癒着ナルモ、後ニハ軟骨性癒着ヲナスニ至リ、全ク強直 (Ankylose) ヲ起ス。時トシテハ漿液性滲出物 (seröses Exsudat) アルコトアルモ (濕性), 多クハ乾性ナリ。

症状：初メハ運動又ハ壓迫ニ際シテ輕度ノ疼痛アリ。特ニ朝時ニ著シク晝間ニ至リテ輕快シ、一進一退シ、時ニ少量ノ滲出物 (Exsudat) ヲ生ズルト共ニ疼痛著明トナリ、且ツ益々運動ヲ困難ナラシム。又タ不定ノ自發痛 (spontaner Schmerz) アリ、特ニ氣候 (Klima) ガ濕潤 (feucht) 又ハ寒冷 (kalt) ナル時ニ増悪 (verschlimmern) シ易シ。

關節ノ腫脹ハ著明ナラズ、縱令是レアルトモ其程度著シカラズ。關節内ノ滲出物全ク缺如スルカ或ハ少量ナリ。關節ノ腫脹ハ主トシテ關節囊 (Gelenkkapsel) ノ肥厚ニヨルモノニシテ、周圍炎著シカラザルヲ以テ、關節ノ輪廓 (Kontur) 明亮ナリ。

表面ノ皮膚ニハ異常ナキヲ常トスルモ、時トシテ僅カニ發赤ヲ見ルコトアリ。此ノ如キ場合ニハ疼痛亦著シク、屢々體溫稍上昇ス。

時トシテハ關節ノ運動ニ際シテ一種ノ軋聲 (Krepitation) ヲ發スルコトアリ、是レ關節内ニ於テハ絨毛 (Zotten) ノ増殖著シキヲ以テナリ。或ハ觸診ニヨリテ關節囊 (Gelenkkapsel) ノ肥厚 (Verdickung) 又ハ絨毛 (Zotten) ヲ外部ヨリ觸知シ得ルコトアリ。

病症進行スルニ從ツテ關節益々硬剛 (steifig) トナリ、異常位 (abnorme Lage) ヲ取り、筋肉萎縮シ、關節ノ強直 (Ankylose) ヲ起スニ至ル。手指ニ於テハ特ニ是等ノ變化著シク、關節ガ結節狀 (knotig) ニ肥厚スルコト多シ、之ヲ結節性リョーマチス性關節炎 (Arthritis rheumatica nodosa) ト稱ス。

経過及豫後：本病ノ経過ハ甚ダ慢性ニシテ殆ド治癒スルコトナク、或ハ二三十年以上ニ亘リテ痊愈治セザルコトアリ。

診斷：前記ノ症状ニヨリ診斷多クハ容易ナルモ、時トシテハ次ノ疾患ト鑑別ヲ要ス。

1) **畸形性關節炎 (Arthritis deformans)**。本症ハ最モ慢性關節リョーマチス (chronischer Gelenkrheumatismus) ト誤ラレ易キモノナリ。併シ本邦ニハ甚稀ニシテ、比較的の年長者ニ多ク、大ナル關節ヲ侵シ、單發ナルコト多ク、又タ X線ニヨルニ「リョーマチス」ニ於テハ骨ノ増殖及ビ關節ノ變形 (Deformität) 著シカラザルニヨリテ區別セラル。

チス」ニ於テハ骨ノ増殖及ビ關節ノ變形 (Deformität) 著シカラザルニヨリテ區別セラル。

2) **痛風 (Gicht)** トハ其所患部位、症状及経過等ニヨリテ區別セラル、又タ X線等ニヨリテモ明カニ區別セラル。

3) **關節神經痛 (Gelenkneuralgie)**。ソノ疼痛ハ關節リョーマチス」ノ如ク固定的 (konstant) ニアラズ、又タ關節自己ノ變化モナシ。併シ時トシテ兩者ノ鑑別困難ナルコトアリ。

療法：内服劑ニハ「サリチル酸劑 (Salicylsäurepräparat), 「アトファン」 (Atophan), 沃度カリ」 (Jodkali) 等ヲ用フ。局所ニハ「マッサージ」 (Massage), 運動 (Bewegung), 溫罌法 (warmer Umschlag), 泥浴 (Soorbäd), 砂浴 (Sandbäd), 溫浴療法 (Badtherapie), 熱氣療法 (Heisslufttherapie), 鬱血療法 (Stauungstherapie), 「ディアテルミー療法 (Diathermietherapie) 等ヲ行フ。

關節ノ攣縮 (Kontraktur) 著シキ時ハ牽引法 (Extension) ヲ行ヒ、或ハ全身麻酔ノ下ニ強力的矯正法 (Réдресsement forcé) ヲ行ヒタル後義布斯繃帶ヲ施スコトアリ。稀ニハ滑液膜切除術 (Synovektomie) 或ハ關節切除術 (Gelenkresektion od. Arthrektomie) ヲ行フコトアリ。

IX. 畸形性 (變形性) 關節炎 Arthritis deformans

原因：諸説アルモ未ダ不明。男子、特ニ高齢者ヲ侵スコト多ク、外傷及ビ他ノ關節炎ガ誘因トナルコトアリ。歐米ニハ屢々アルモ本邦ニハ比較的少ナシ。

發生部位：股關節、膝關節ニ最モ多ク、其他肘關節、手腕關節、手指關節、肩胛關節、脊椎關節 (畸形性脊椎關節炎 Spondylarthritis deformans) 等ニモ來ル。

單發ナルコト多キモ、時トシテハ二三ノ關節ヲ侵スコトアリ。

病理：慢性關節リョーマチス」ノ如クニ初メハ滑液膜 (Synovia) ノ肥厚ヲ來シ、多數ノ絨毛 (Zotten) ノ増殖アリ、後ニハ其萎縮 (Atrophic) ヲ來ス。

本病ニ特有ナル變化ハ毎常軟骨ヨリ始マル。即チ關節頭 (Gelenkkopf) 及ビ關節窩 (Gelenkpfanne) ノ軟骨ガ次第ニ侵蝕セラレ、ソノ下層ノ骨ガ露出セラル。次第ニ反應性硬化性骨炎 (reaktive sklerosierende Ostitis) ヲ起シ骨層緻密ニシテ硬固トナル。而シテ一方ニハ小窩狀吸收 (lakunäre Resorption) ニヨリテ關節頭ガ次第ニ破潰セラル。然ルニ一方關節被膜 (Gelenkkapsel)

第四百九十五圖
畸形性膝關節炎骨像
(n. Wilms)



ノ附着セル邊緣ニ於テハ軟骨及骨ガ著シク増殖シ、所謂邊緣隆起 (Randwulst) ヲ來タシ、爲メニ關節頭ハ扁平廣闊不規則 (platt, breit unregelmässig) トナリ、關節窩モ廣闊不規則 (breit unregelmässig) トナリ、關節窩緣不規則ニ隆起ス。之レガ爲メニ關節ニ著シキ變形 (Deformität) ヲ呈ス。故ニ此名稱アリ。然ルニ又タ本病ニ於テハ骨ノ變化著明ナルニ關節面ノ癒着 (Verwachsung) ヲ來タスコトナシ。

時トシテハ新生セル軟骨又ハ骨ガ關節内ニ遊離シ關節鼠 (Gelenkmaus) トナルコトアリ。

關節内滲出液 (Exsudat) ハ漿液性 (serös) ニシテ、多クハ少量ナルモ稀ニハ多量ナルコトアリ、或ハ殆ド滲出液ナキコトアリ。

症狀：初メハ全ク潜行性 (schleichend) ニ起リ、關節ノ運動ニ際シテ輕度ノ疼痛、時トシテハ摩擦音 (Reibgeräusch) アリ。關節ハ強剛性 (steifig) トナル、疼痛ハ朝時ニ甚シク、夜間ニハ殆ド消散スルヲ常トス。

以上ノ症狀増悪スルニ從ツテ關節ノ腫脹著明トナリ、且ツ變形 (Deformität) ヲ呈スルニ至リ、次第ニ關節ノ機能障害セラレ。

或ハ漿液性滲出物多ク、且ツ關節骨ノ缺損ニヨリテ關節ハ動搖性 (schlotterig) トナリ、遂ニハ脱臼 (Luxation) 又ハ半脱臼 (Subluxation) ヲ起スコトアリ。

熱發ハ多クノ場合ニハ無キモ、初期ニハ多少ノ熱發アルコトアリ。此ノ如キ場合ニハ疼痛特ニ甚シク、關節ノ腫脹著明ニシテ、亞急性 (subakut) ノ経過ヲ取ルコト多シ。

経過及豫後：本病ノ経過ハ甚ダ慢性ニシテ、屢々 20-30 年ニ亘ルコトアリ。不治ノ疾患ナリ。

以上ノ症狀ニヨリテ診斷多クハ容易ニシテ X 線検査ニヨリ變形ヲ證ス。

診斷：1) 初期ニハ關節リョーマチス (Gelenkrheumatismus) ト誤ラル、年齢、経過、骨ノ變形等ニヨリテ區別セラレ。

2) 神經病性關節症 (neuropathische Gelenkaffektion) トハ原病ノ存否、疼痛ノ無キコトニヨリテ區別セラレ。

3) 關節結核 (Gelenktuberkulose) トハ種々ノ點ニヨリテ容易ニ區別セラレ。

療法：慢性關節リョーマチスト同様ナリ。

關節骨ノ變形甚シキ時ハ關節切除法 (Gelenkresektion od. Arthrektomie) ヲ行フコトアリ。

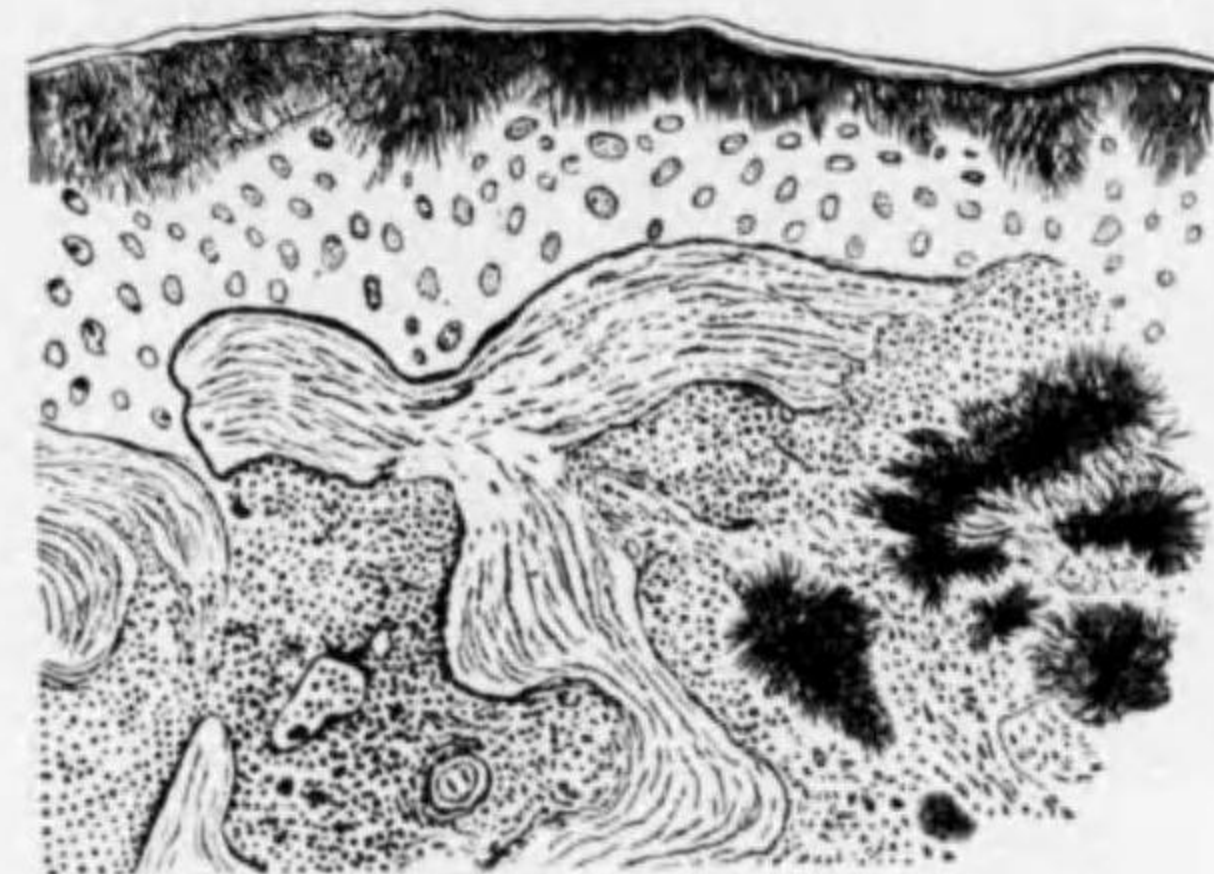
X. 尿酸性關節炎或關節痛風

Arthritis urica od. Gelenkgicht

原因：不明。本邦ニハ甚稀、歐洲、特ニ英國ニ多シ。

多クハ平常贅澤ナル生活ヲ營ムモノニシテ、特ニ肉食ヲ好ム飲酒家ニ來リ、殊ニ 30-40 歳ノ男子ニ多ク發病ス。

第四百九十六圖
痛風關節ノ縱斷面擴大 (n. Küstner)



病理：血液中ノ尿酸成分 (Harnsäurebestandteil) ノ増加ヲ來シ、初メ關節内ニ漿液性滲出物 (seröses Exsudat) ヲ生ジ、次デ關節軟骨、關節被膜、靭帶、關節ノ周圍ニ尿酸 (Harnsäure) ノ沈澱 (Niederschlag) ヲ來ス。之ガ爲メ關節軟骨破潰セラレ、滑液膜 (Synovialmembran) 及ビ關節周圍組織 (periartikuläres Gewebe) 肥厚シテ、恰カモ慢性關節リョーマチス (chronischer Gelenkrheumatismus) ノ如キ狀ヲ呈スルコトアリ。

發生部位：拇指 (指痛風 Chiragra)、跗趾 (趾痛風 Podagra) ニ最モ多ク、又タ其他ノ手指、足趾ノ關節、稀ニハ肘關節、手腕關節、膝關節、足關節等ニモ發病スルコトアリ。

症狀：前驅症狀トシテ全身倦怠 (allgemeine Mattigkeit)、憂鬱 (Melancholic)、便秘 (Verstopfung) 等アルモ、此等ノ症狀不明ナルコトモアリ。

夜間突然ニ拇指又ハ跗趾ニ刺痛ヲ感じ、腫脹、發赤著明トナル。此急性症狀ハ晝間ニハ自然ニ輕快スルモ、夜ニ到レバ再ビ増悪ス。發作ニ際シテハ多クハ微熱ヲ伴フ。

多クハ一關節ニ留マルモ、時トシテハ引續キテ他ノ關節ニモ發病ス。

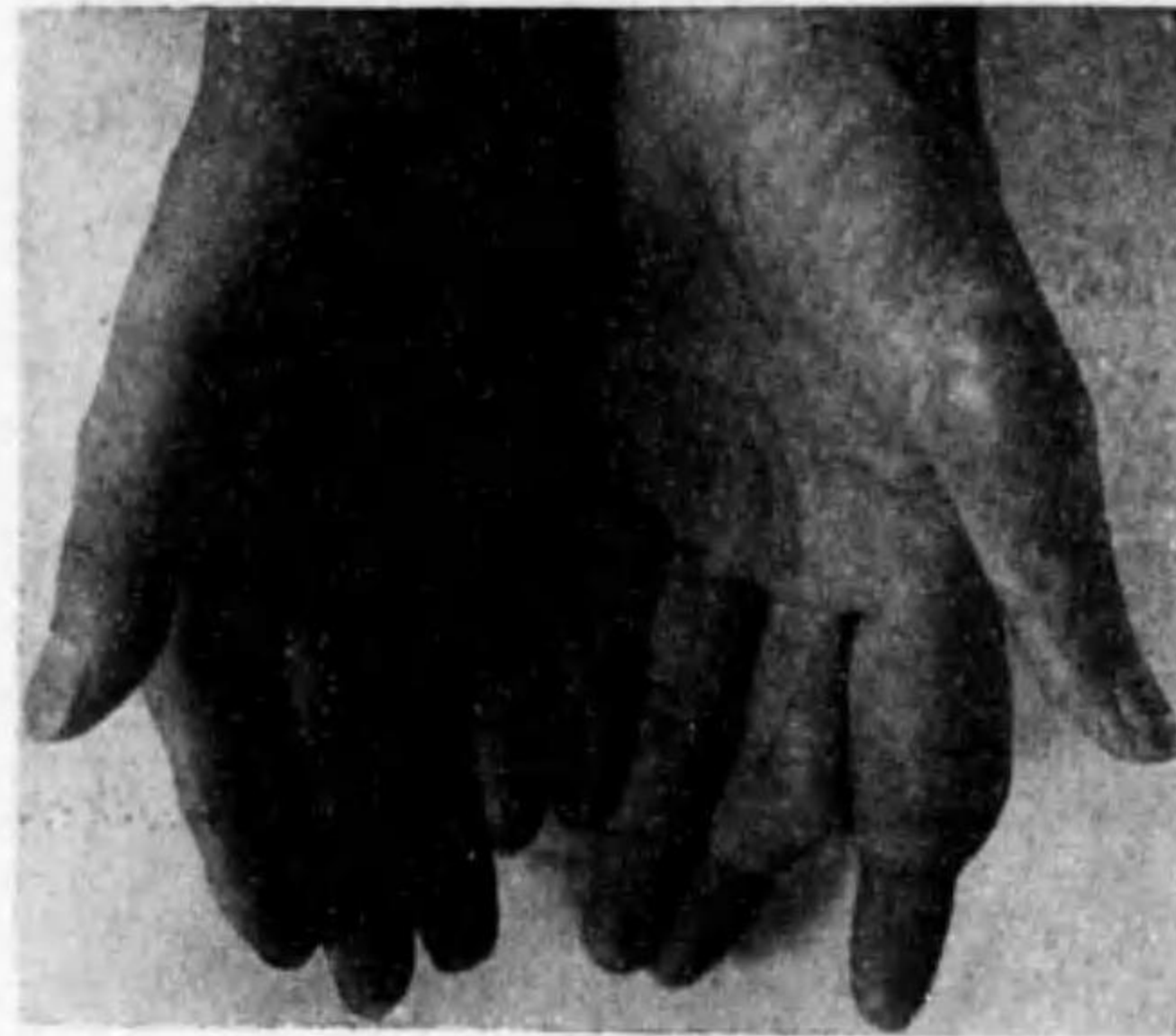以上ノ症狀ハ 2-3 日乃至 7-8 日間持續シ、本症ノ初期ニハ發作ノ去リタル後關節ニ變化ヲ殘サザレドモ、後ニハ關節ノ變形 (Deformität) 及強直 (Ankylose) ヲ遺ス。甚

稀ニハ關節ノ化膿ヲ來スコトアリ。

本病ノ起始 (Beginn) ハ多クハ急性ナルモ稀ニハ急性發作ナク、比較的慢性ノ經過ヲ取り、時々輕度ノ疼痛發作ヲ起スコトモアリ。

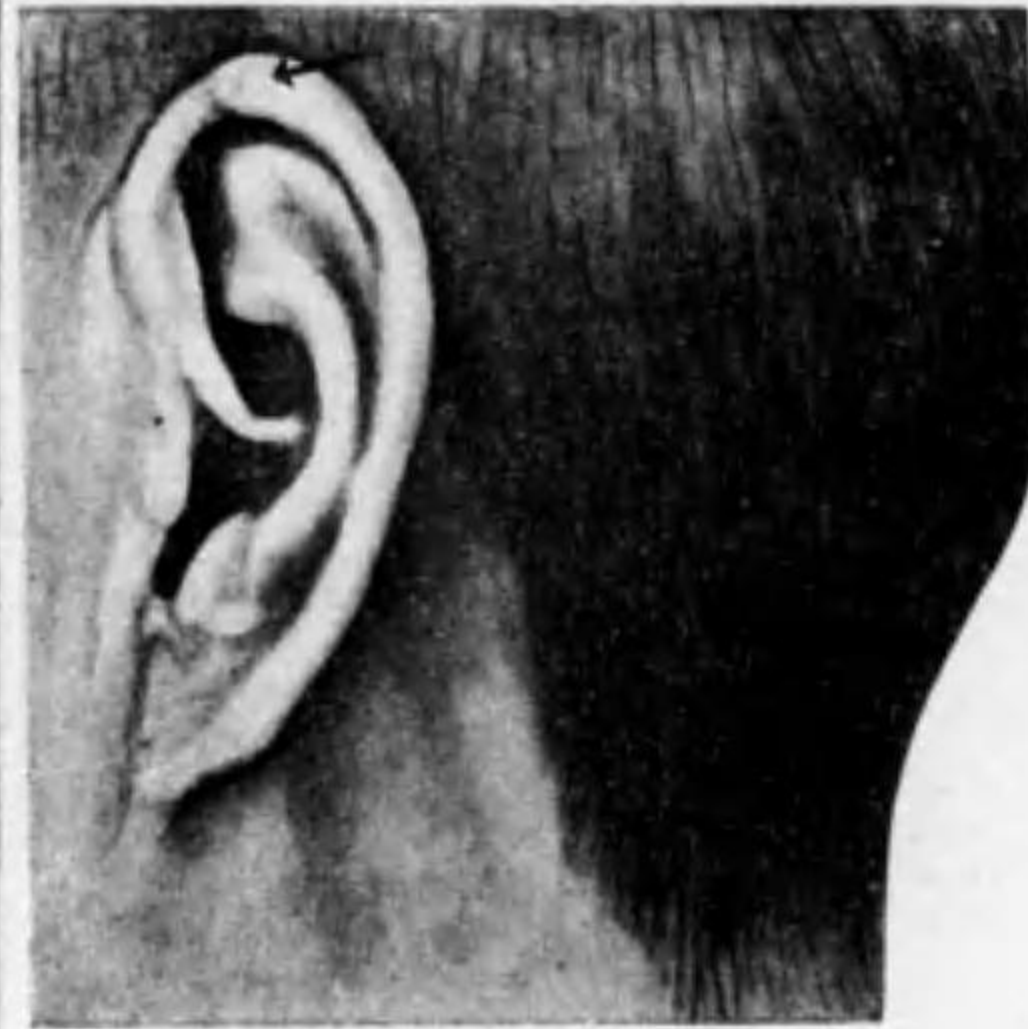
第四百九十七圖

右拇指、左拇指、示指、中指ノ痛風 (北大柳外科教室)



第四百九十八圖

痛風結節 (北大柳外科教室)



其他稀ニ此發作ガ筋肉及腱ニ於テモ起ルコトアリ。又タ皮下結締織内或ハ鼻又ハ耳ノ軟骨ニ痛風結節 (Gichtknoten od. Tophus) (白堊様ノ尿酸沈澱物) ヲ生ジ (時トシテハ該部ニ潰瘍ヲ形成ス)、其他間質性腎臟炎 (Nephritis interstitialis)、動脈硬變症 (Arteriosklerose)、心臟内膜炎 (Endocarditis) 等ヲ起スコトアリ。

診斷： 拇指、跖趾ニ初發スルコト、發作ノ状態、痛風結節等ニヨリテ診斷セラル、尙ホ其診斷ヲ確ムル爲ニ次ノ方法アリ。

a) X-線検査ニテ沈着物ノ陰翳ヲ認ム (第499圖)、又タ陳舊性ノモノニ於テハ關節ノ變狀ヲ認ムルコトアリ。

b) ムレキシード法 (Murexidprobe)。時計皿 (Uhrglas) ニ其沈澱物ノ少量ヲ取り硝酸ノ1滴ヲ加ヘ、徐々ニ加熱シテ乾燥スル時ハ鮮褐色 (hellbraun) ノ斑紋 (Flecke) ヲ生ジ次第ニ褐色ス。尙ホ之ニ「アムモニア」 (Ammoniak) ノ1滴ヲ加フレバ、美麗ナル「カルミン赤色 (carminrot) ヲ呈シ、更ニ「カリ油汁 (Kalilauge) ノ1滴ヲ加フレバ、暗紫色 (dunkelviolet) トナリ、加温スレバ褐色ス。

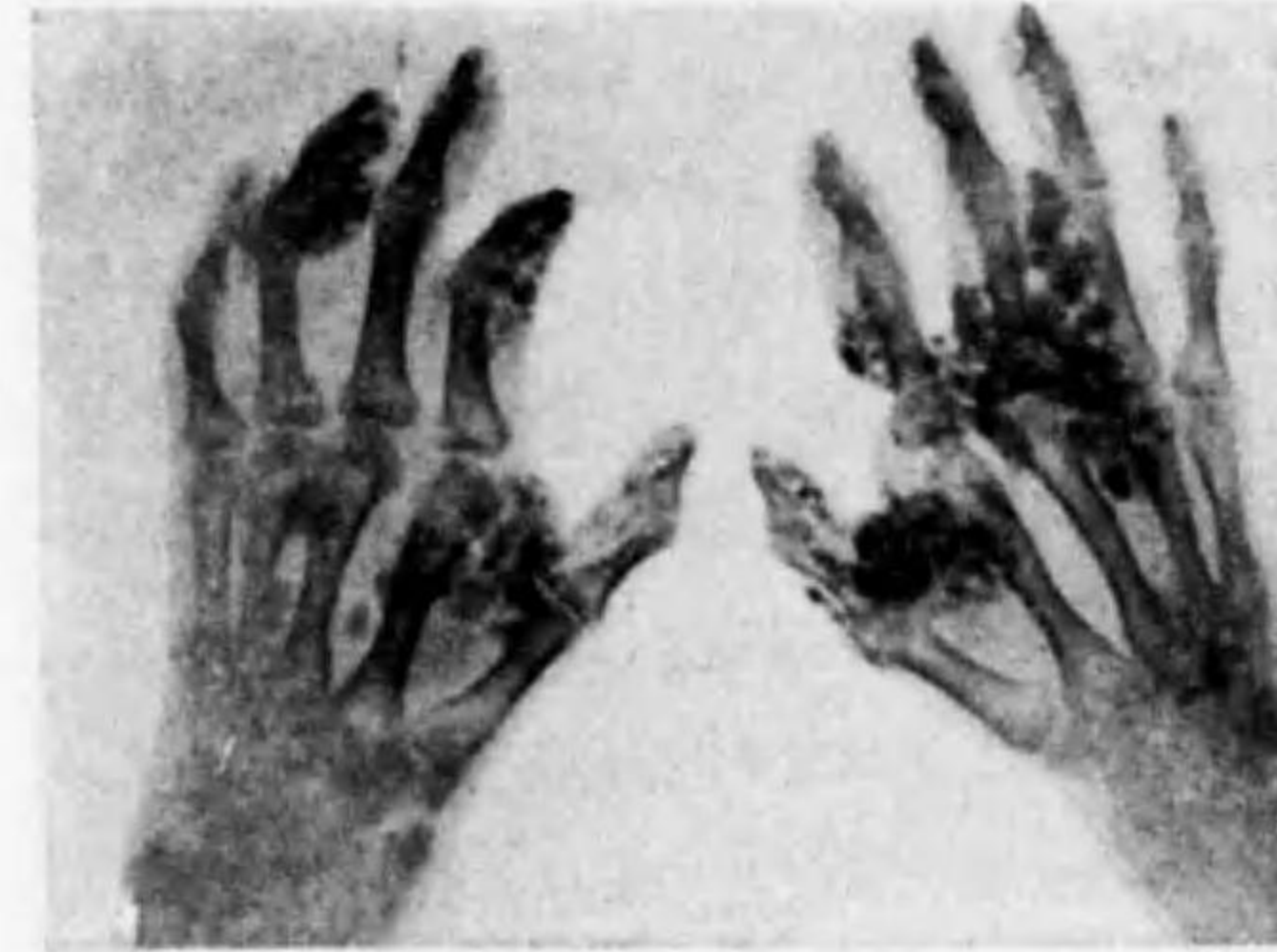
c) ガロッド氏絲狀試驗法 (Garrodsche Fadenprobe)。發疱膏又ハ血清ヲ取リテ、之ニ少量ノ

醋酸 (Essigsäure) ヲ加ヘ、之ニ木綿絲ヲ浸置スルコト12-24時間ナル時ハ、其絲條ニ尿酸 (Harnsäure) ノ方形結晶ヲ沈着ス。

第四百九十九圖

痛風ノ「レントゲン像


(n. Bockenheimer)



第五百圖

ガロッド氏絲條試驗法ニ由リ

鉾澱シタル尿酸鹽結石



豫後： 急性痛風ノ豫後ハ良好ナルモ、慢性トナリテ畸形 (Deformität) ヲ起シタルモノ、又ハ腎臟、心臟ヲ侵シタルモノハ治癒シ難シ。

療法： 安靜ヲ守リ、關節ノ温巻法、泥浴 (Soorbad)、温浴療法 (Badtherapie)、熱氣療法 (Heisslufttherapie)、「ディアテルミー療法 (Diathermietherapie)、X線療法 (Röntgentherapie) 等ヲ行ヒ、患者ヲシテ適度ノ運動ヲ營マシメ、肉類 (Fleisch) ヲ禁ジ、野菜類 (Gemüse)、果物 (Frucht) ヲ攝取セシム。

内服ニハ種々ノ藥劑アルモ著效アルモノナシ。疼痛甚シキ時ニハ「アスピリン」 (Aspirin) 又ハ「モルヒネ劑 (Morphinpräparat) ヲ用フ、又タ「アルカリ性飲料ヲ多量ニ與ヘ、其他下劑、發汗劑ヲ與フ。

又タ痛風結節 (Gichtknoten) 大ナル時ハ手術的ニ摘出スルコトアリ。又タ潰瘍及關節ノ化膿ヲ來タセルモノニモ手術ヲ要ス。

XI. 慢性漿液性關節炎或慢性關節水腫

Arthritis serosa chronica od. Hydroarthros chronica

原因: 本症ハ比較的稀ナリ。急性漿液性關節炎 (Arthritis serosa acuta) ヨリ移行シ來ルコト多ク、初メヨリ慢性トシテ來ルコトハ比較的稀ナリ。

病理: 本症ニ於テハ關節内ニ漿液性滲出物滯留スルヲ以テ主要變化トナスガ、漿液性炎長ク持續スル時ハ滑液膜 (Synovialmembran) 肥厚シ、絨毛 (Zotten) 著明ニ増殖シ、時トシテハ絨毛脱落シテ關節小體 (Gelenkkörperchen) トナルコトアリ。軟骨モ亦肥厚シ、或ハ纖維狀 (fibrös) ニ變化シテ、其周圍ノ組織増殖スルコトアリ。

症狀: 本病ハ膝關節ニ多キモノナレドモ、其他ノ大ナル關節ニ來ルコトモアリ。

本病ノ主要症狀ハ關節ノ腫脹ニシテ膝關節ニ於テハ膝蓋跳動 (Tanzen der Patella) ヲ認ム。關節周圍炎 (periartikuläre Entzündung) ナキヲ以テ關節ノ輪廓 (Kontur) 明亮ナリ。而シテ關節囊 (Gelenkkapsel) ノ膨隆スル所ニハ波動 (Fluktuation) 著明ナリ。滑液膜 (Synovialmembran) ノ肥厚ハ末期ニ於テ認メラルルコトアレドモ、結核ノ如クニ著明ニアラズ。

疼痛其他ノ炎症々狀ナク、多少ノ機能障害アルノミ。陳舊性ノモノニ於テハ關節ノ運動ニ際シテ一種ノ軟カキ摩擦音 (Reibgeräusch) 乃至軋聲音 (Krepitation) ヲ認ムルコトアリ、是レ關節面粗糙 (rauh) トナリ、増殖シタル絨毛 (Zotten) ノ摩擦スルニヨル。

經過及豫後: 經過慢性ニシテ、豫後左程不良ナラザルモ、屢々治療困難ナリ。但シ生命ニハ關係ナシ。

診斷: 關節結核 (Gelenktuberkulose)、神經病性關節症 (neuropathische Gelenkaffektion) ト鑑別ヲ要ス(後述)。

療法: 「マッサージ」、關節ノ運動、種々ノ物理學的療法等ヲ行フ。内容ノ吸收不良ナル時ハ穿刺 (Punktion)、壓迫繃帶 (Kompressionsverband) 等ヲ行フ。

XII. 結核性關節炎或關節結核

Arthritis tuberculosa od. Gelenktuberkulose

原因: 結核菌ガ關節ヲ侵シタル爲ニ起ル。之ニ原發性 (primär) ト續發性 (sekun-

där) トヲ區別スルモ、多クハ後者ナリ。

關節ノ外傷 (Trauma)、捻挫 (Distorsion) 等之ガ誘因トナルコトアリ、又タ先天性及後天性素因ガ關係アルコトアリ。

年齢: 幼年者ニ多ク、統計上 20 歳以下ノモノニハ半数以上ニシテ、年齢長ズルニ從ツテ減少ス。併シ乳兒 (Säugling) ニハ稀ナリ。

發生部位: 膝關節及股關節ニ最モ多ク、肘關節及足關節ニ次ギ、其他肩胛關節、手腕關節、手指、足趾等ノ關節ニモ來ル。多クハ一個ノ關節ヲ侵セドモ、稀ニハ二三ノ關節ヲ侵ス。

病理: 其發生ニ從ツテ、a) 滑液膜型 (synoviale Form) 及 b) 骨型 (ossale Form) ヲ區別ス。前者ハ滑液膜ニ原發スルモノニシテ、成人ノ關節結核ニ多ク、後者ハ骨内ヨリ發病スルモノニシテ小兒ニ多ク見ラル。是等ノ區別ハ初期ニハ明カナルモ、進行セルモノニ於テハ區別困難ナリ。一般ニ骨性ノモノ多シ。

a) 滑液膜ノ變化 (Veränderung der Synovialmembran)。初メ滑液膜ノ内面ニ灰白色 (grauweisslich) ノ小結節 (Knötchen) ヲ生ジ輕度ノ充血、腫脹アリ。

此小結節次第ニ増加シ増大シ、或ハ互ニ融合シテ所謂結核性肉芽組織 (tuberkulöses Granulationsgewebe) ノ狀態明カトナリ、之ガ爲ニ滑液膜ノ肥厚著明トナリ、結核性組織ハ滑液膜ノミナラズ、軟骨、骨ヲ次第ニ侵シ、又タ關節周圍ノ組織ニモ及ビ、結核性關節周圍炎 (tuberkulöse Periarthritis) ヲ起シ、浸潤 (Infiltration) 及ビ浮腫 (Oedem) 著明トナル。

滑液膜ノ結核ニ於テハ屢々關節内ニ滲出物生ズ、初メハ漿液性 (serös) ナルモ次第ニ纖維素 (Fibrin) ヲ生ジテ漿液性纖維素性 (serofibrinös) トナル (濕性型 feuchte Form)、或ハ滲出物殆ドナキコトアリ (乾性型 trockene Form)、又タ末期ニハ結核性組織ノ乾酪變性 (Verkäsung)、軟化 (Erweichung) ニヨリテ化膿性 (eitrig) トナル。

又タ滑液膜炎 (Synovitis) ニ於テハ、屢々

第五百一圖
膝關節内ノ餘多ナル絨毛増殖



關節ニ於ケル絨毛(Zotten)ノ増殖盛ントナリ、或ハ纖維素ノ沈着ニヨリテ、米粒小體(Reiskörperchen)ヲ形成スルコトアリ。甚シキハ是等ノ物質ニヨリテ殆ド關節腔ガ填充セラルルコトアリ。

米粒小體(Reiskörperchen od. Corpora oryzoidea)。之ハ屢々關節結核(Gelenktuberkulose)ニ認メラルモノナリ。併シ之レハ結核性腱鞘炎又ハ粘液囊炎(tuberkulöse Tendovaginitis od. Bursitis)等ニ於テモ認メラル。

關節内ニ於テハ滑液膜ノ炎症ノ結果、其内面ニ纖維素ノ沈着ヲ生ジ、次第ニ増大シ、次デ組織化(organisieren)シ、米粒狀或ハ西瓜仁狀ノ類圓形(ovoid)或ハ扁平(platt)或ハ不正形(unregelmässig)ノ小體(Körperchen)トナル。其數ハ種々ニシテ甚シキハ數百個ニ及ブコトアリ。

第五百二圖

膝關節結核ノ關節面 (n. Lexer)



關節面崩潰部

此米粒體(Reiskörper)ハ滑液膜面ニ密着シ、或ハ細キ莖(Stiel)ヲ以テ連絡シ、或ハ莖ガ断裂シテ關節内ニ全く遊離シ、所謂關節鼠(Gelenkmaus)トナルコトアリ。

b) 骨ノ變化(Veränderung der Knochen)。骨結核ト同様ナリ、即チ初メ骨内ニ灰白色ノ小結節ヲ作り、増加及増大シ、互ニ融合シテ灰白淡赤色(graurotlich)ノ肉芽組織トナリ、次第ニ周圍ノ骨ヲ侵蝕シ、遂ニハ關節軟骨ヲ侵シテ關節面ニ現ハル、時トシテハ骨内ノ結核瘻ガ關節内ニ突然穿破スルコトモアリ。

又タ稀ニハ骨内ニ楔狀(kcelförmig)ノ小腐骨(kleiner Sequester)ヲ生ズルコトアリ。但シ化膿性骨髓炎(citrige Osteomyelitis)ノ如クニ大ナラズ。

骨ガ滑液膜ヨリ侵サレタル時ハ、結核組織ニヨリテ次第ニ表面ヨリ破潰セラル。

骨ノ變化甚シキ時ハ、關節窩(Gelenkpfanne)全く變形シ、爲ニ病的脱臼(pathologische Luxation)ヲ起スコトアリ。

是等ノ結核組織ハ屢々乾酪變性(Verkäsung)、次イデ軟化(Erweichung)ニヨリテ結核性膿ヲ形成シ、關節ノ周圍ニ寒性膿瘍(kalter Abszess)、流注膿瘍(Senkungsabszess)ヲ形成スルコトアリ。

c) 軟骨ノ變化(Veränderung der Knorpel)。原發性ニ侵サレルコトナク、毎常滑液膜又ハ骨ノ方ヨリ持續的ニ破潰セラル。軟骨ハ容易ニ壞疽(Nekrose)ニ陥リ、其跡ハ肉芽組織ニヨリテ補充(ersetzen)セラル。

König ハ關節結核ヲ次ノ3種ニ區別セリ。

A) 水腫性關節結核(Hydropische Gelenktuberkulose)。關節内ニ淡黄色ノ透明漿液又ハ多少潤濁セル漿液性纖維素性液ヲ有シ、關節周圍炎(periarthkuläre Entzündung)比較的輕度ナリ。此型ハ滑液膜型(synoviale Form)ニ見ラルルヲ常トシ、特ニ成人ノ膝關節ニ屢々認メラル。初メハ滑液膜ニ變化少キモ、次第ニ肉芽組織ノ増殖盛ントナリ、次ニ述ブル肉芽型又ハ化膿型ニ移行スルコト多シ。

B) 肉芽性關節結核(Granulierende od. fungöse Gelenktuberkulose)。本型ハ特ニ小兒ノ骨型(ossale Form)ニ多ク認メラル。

肉芽組織ノ増殖盛ンニシテ滲出物ノ滯留少ナキモノヲ云フ(併シ兩者混合セルコトアリ)。次第ニ肉芽組織ガ骨ヲ崩潰シ、骨ノ變形(Deformität)ヲ來シ、關節周圍炎モ著明トナル。

此肉芽組織ハ稀ニハ次第ニ萎縮シテ瘢痕組織(Narbengewebe)トナリテ治癒スルコトアルモ、多クハ乾酪變性後軟化シテ化膿型ニ移行ス。

C) 化膿性關節結核(Eitrige Gelenktuberkulose)。末期ニ來ルモノニシテ、水腫型タルト、肉芽型タルトヲ問ハズ、次第ニ乾酪瘻ノ軟化ニヨリテ化膿性トナル。

甚稀ナルモ小兒ニハ始メヨリ關節化膿(Gelenkeiterung)ヲ來スコトアリ(第537頁參照)。

化膿ハ初メハ關節内ノミニ留マルモ、暫時ニシテ關節周圍炎ヲ起シ、關節周圍膿瘍(periarthkulärer Abszess)ヲ作り、或ハ他部ニ到リテ流注膿瘍(Senkungsabszess)トナル。遂ニハ膿瘍自潰シテ結核性瘻孔(tuberkulöse Fistel)ヲ殘スコトアリ。

症狀: 其型及發生部位ニヨリテ多少症狀ヲ異ニス。

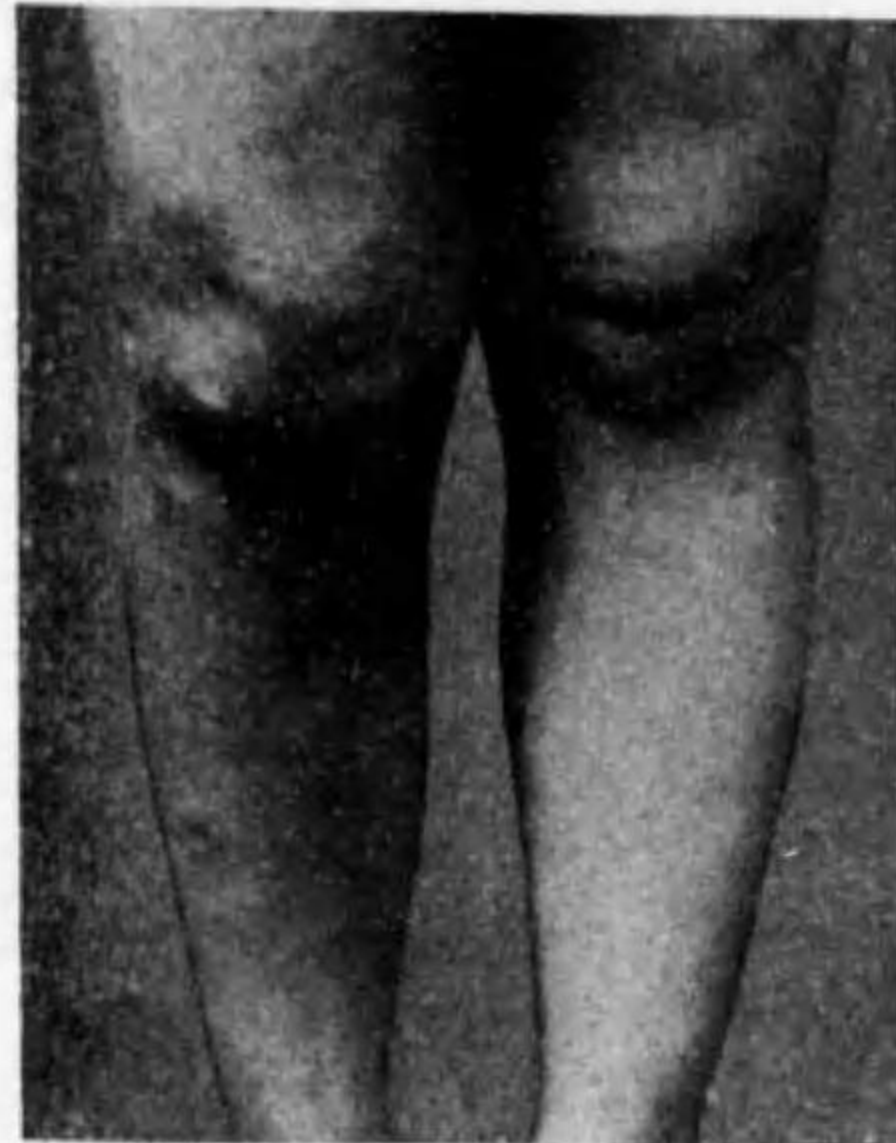1) **初發症狀(Initialsymptome)**。種々ナリ。

- i) 發生潛行性(schleichend)ナルコト多ク、從ツテ其發生ニ氣附カザルコト多シ。
- ii) 所患肢節ノ倦怠感(Ermüdungsgefühl)又ハ衰弱(Schwäche)ヲ感ズルコトアリ。
- iii) 患兒ハ全身倦怠(allgemeine Mattigkeit)ヲ訴ヘ、不活潑(unlebhaft)トナリ、靜坐ヲ欲シ、成ルベク其肢節ヲ使用スルヲ欲セズ。
- iv) 不定疼痛又ハ輕熱ヲ以テ始マルコトアリ。
- v) 稀ニハ夜間ニ於ケル突發ノ疼痛ヲ以テ始マルコトアリ(特ニ小兒ノ骨型ニ多シ)。
- vi) 屢々外傷又ハ捻挫、急性關節炎ヲ起シタル後ニ關節結核ノ起ルコトアリ。

次ニ主ナル症狀ヲ述ブレバ

2) 關節腫脹 (Gelenk-Anschwellung)。關節ノ腫脹ハ關節内ノ滲出物, 肉芽組織ノ増殖及ビ關節周圍炎 (Periarthritis) ニヨルモノナルガ, 水腫型 (hydropische Form) ニ

第五百三圖
右側漿液性膝關節炎
(慶大整形外科教室)



於テハ初期ヨリ腫脹著シク, 而モ關節周圍炎 著明ナラザルヲ以テ, 恰カモ慢性漿液性關節炎 (Arthritis serosa chronica) ニ類似シ, 關節輪廓 (Gelenkkontur) 明カニシテ, 關節被膜 (Gelenkkapsel) ノ膨隆セル所ニ波動顯著ナリ。初メハ滑液膜ノ肥厚ナキモ, 後ニハ其肥厚ヲ來シ, 該部ヲ壓迫スルニ少シク抵抗ヲ感ズ。

肉芽型 (granulierende Form) ニ於テハ腫脹高度ナラザルモ, 化膿型 (eitrige Form) ニ於テハ多クハ高度ナリ。

此兩者ニ於テハ每常關節周圍炎 (Periarthritis) ヲ伴フガ故ニ關節輪廓 (Gelenkkontur) 不明ニシテ

紡錘狀 (spindelförmig) トナリ, 表面ノ皮膚緊張シ, 平滑ニシテ蒼白色 (blass)-蠟樣白色 (wachsartigweiss) トナリ, 屢々假性波動 (Pseudofluktuation) 又ハ波動 (Fluktuation) ヲ呈ス, 之ヲ白腫 (Tumor albus) ト稱ス。關節周圍炎著明ナル時ハ波動及ビ滑液膜ノ肥厚ヲ觸知スルコト困難トナル。

3) 關節ノ病的位 (Pathologische Lage der Gelenke)。初期ニハ著明ナラザレドモ, 比較的早期ヨリ機能障害 (Funktionsstörung) ヲ來シ, 各關節ハ一定ノ病的位ヲ取ルニ至ル。例ヘバ

- i) 肩胛關節 (Schultergelenk)。上肢ヲ少シク外方ニ外轉 (abduzieren) ス。
- ii) 肘關節 (Ellbogengelenk)。少シク屈曲位 (Beugstellung) ヲ取ル。
- iii) 手腕關節 (Handgelenk)。少シク手掌面 (volare Seite) ニ屈曲位ヲ取ル。
- iv) 足關節 (Fussgelenk)。少シク足趾面屈曲 (Plantarflexion) ヲナス。
- v) 膝關節 (Kniegelenk)。少シク屈曲位 (Beugstellung) ヲ取ル。
- vi) 股關節 (Hüftgelenk)。第一期ニハ稍外旋 (aussen rotieren) 及ビ稍外轉 (abdu-

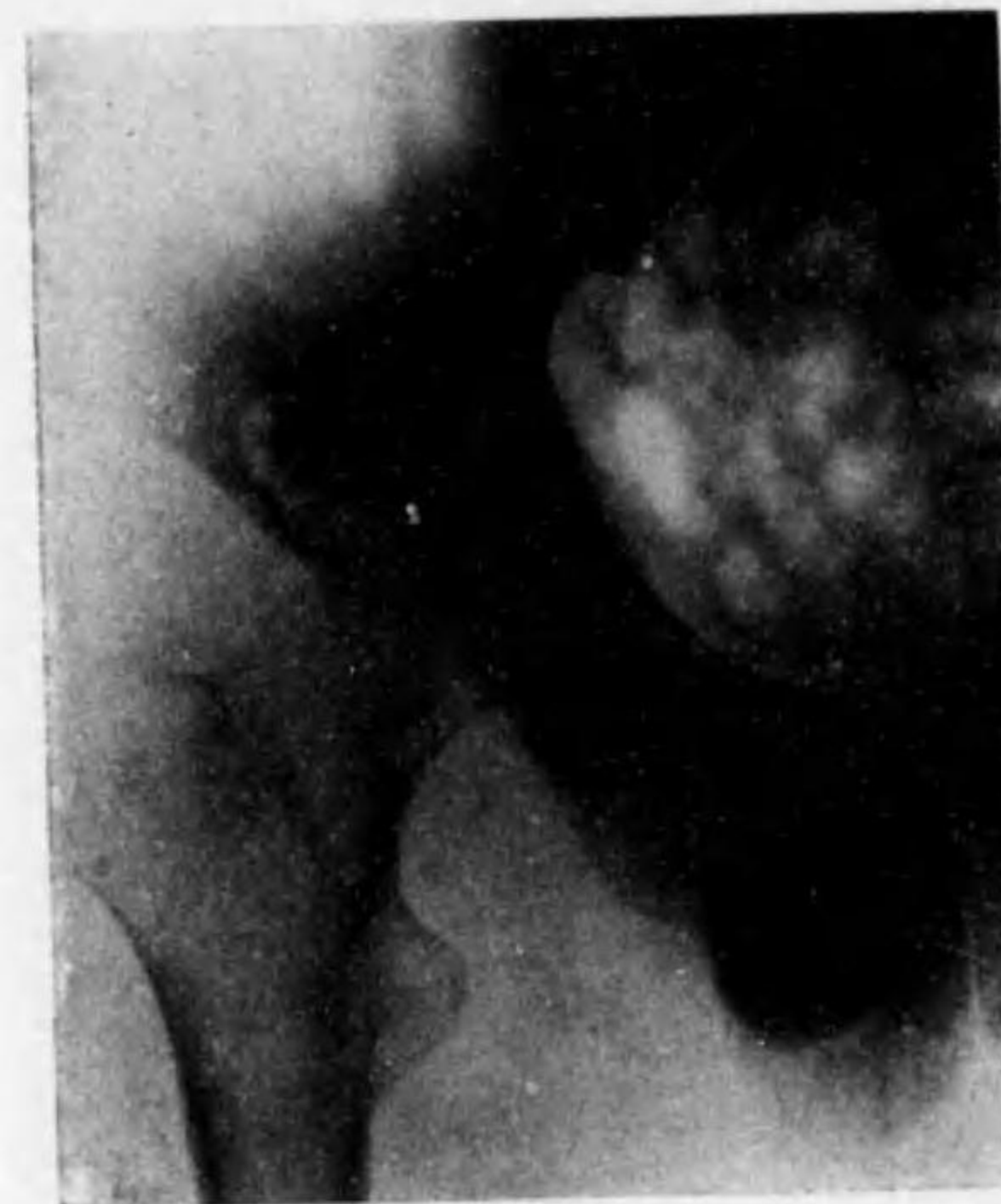zieren) シ, 少シク屈曲シ, 假性延長 (scheinbare Verlängerung) アリ, 第二期ニハ内旋 (innen rotieren) 及ビ内轉 (adduzieren) シ, 少シク屈曲シ, 假性短縮 (scheinbare Verkürzung) アリ。

以上ノ病的位ハ關節内ニ滲出物ガ滯溜シ, 關節内ノ容積増加ヲ起ス爲ニ起ルトノ説アリシモ, 寧ロ筋肉ノ反射性攣縮 (reflektorische Kontraktur) ニヨリ, 其ノ最も強キ方ノ筋肉ノ作用ニヨリテ一定ノ位ヲ取ルニ至ルトノ説有力ナリ。又タ股關節ニ於ケル第二期ノ位ハ, 患者ガ長ク床上ニ在ル爲ニ, 患肢ノ重力ニヨリテ健康側ニ低下シ, 此位ヲ取ルニ至ルナリ。

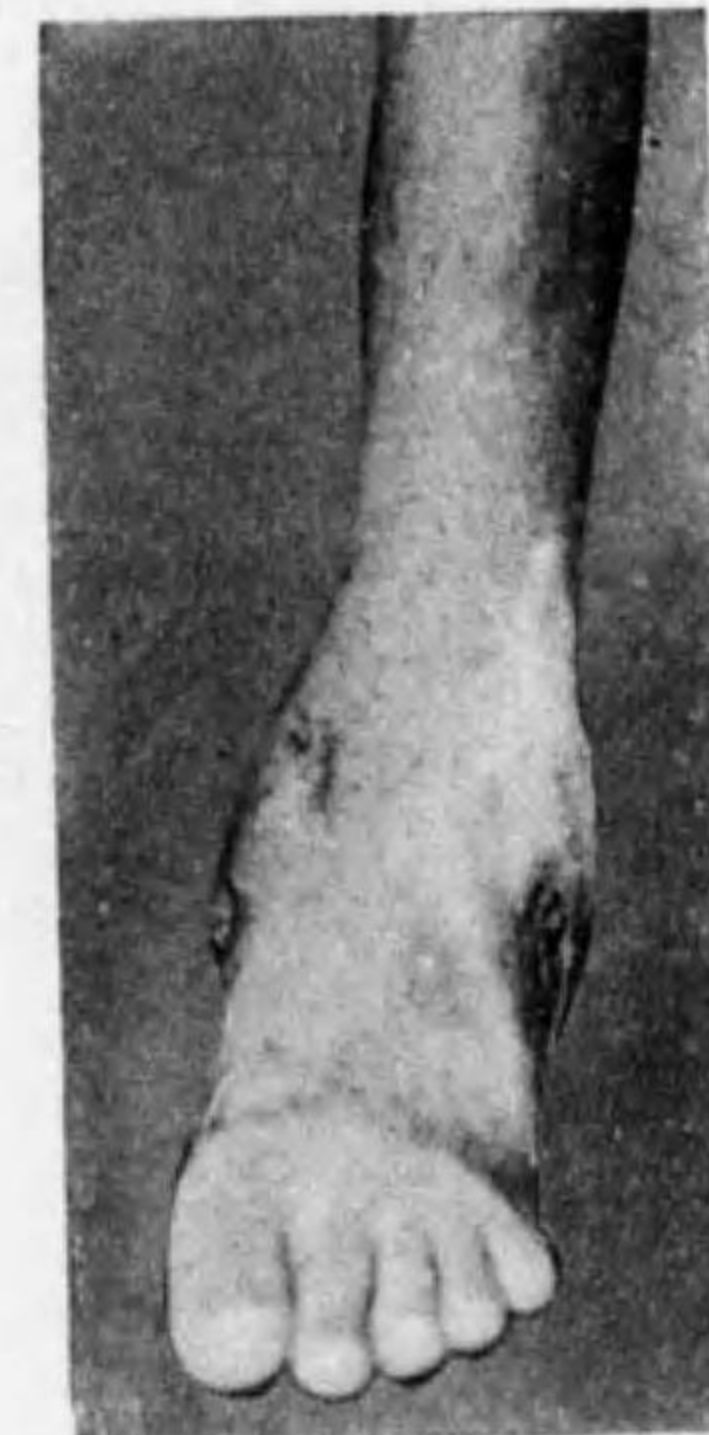是等ノ病的位ハ他ノ原因ニヨル關節疾患ニモ來ルモノナレドモ, 只股關節ニ於ケル第二期ノ變化ハ他ノモノニハ認メラルルコトナシ。

4) 機能障害 (Funktionsstörung)。初期ニハ關節ノ腫脹ニヨリ, 又タ時トシテハ疼痛ノ爲ニ起リ, 其程度輕

第五百五圖
股關節結核 X-線像
(慶大整形外科教室)



第五百四圖
足關節結核 (3個ノ瘻孔ノ有ス)
(慶大整形外科教室)



度ナリ。進行スルニ從ツテ關節周圍炎, 關節附屬器ノ崩潰, 萎縮ノ爲ニ起リ, 其度著シク, 甚シキハ全ク強直狀 (ankylosisch) トナル。

關節結核ノ初期ニ於テハ, 關節ノ運動ニ際シ, 軟キ軋聲 (Krepitation) ヲ聽クコトアリ, 之レ滑液膜ノ内面ガ粗糙トナリタル爲カ或ハ絨毛ノ増殖著シキ爲ニ起ルモノニシテ, 關節結核ノミニ特有ノ

症狀ニハアラス。

5) 疼痛 (Schmerz)。本病ノ初期ニ於テハ不定ノ疼痛アルコトアレドモ、寧ロ疼痛ナキ場合多シ、併シ末期ニ著シキコトモアリ。

6) 筋肉萎縮 (M.-Atrophie)。關節結核ニ重要ノ症狀ナリ。之ハ單ニ筋肉ノ廢用性萎縮 (Inaktivitätsatrophie) ニ因ルノミナラス、關節ノ罹患ニヨリテ反射的ニ筋肉ノ萎縮ヲ來スモノナリト。

又タ結核ハ特ニ筋肉等ノ發育盛ナル時期ニ來ルモノナルヲ以テ、此際ニハ健康側ノ筋肉ハ正常ノ如クニ發育スルニ反シ患側ニテハ却ツテ萎縮スルヲ以テ、萎縮 (Atrophie) 一層著明ニ見ユ。

又タ筋肉ノ萎縮アル時ハ關節ノ腫脹一層著明ニ見ユ。

7) 骨短縮 (Knochenverkürzung)。年少者ノ骨型ニテ骨端線部 (Epiphysenteil) ノ附近ニ病竈アル時ハ、成長スルニ從ツテ其肢節ノ短縮ヲ來スコトアリ。但シ稀ナリ。

8) X-線像ノ變化 (Veränderungen des Röntgenbildes)。關節結核ノ X-線像ハ各場合ニヨリテ種々ナリ、其ノ主要ナル變化ハ次記ノ如シ。

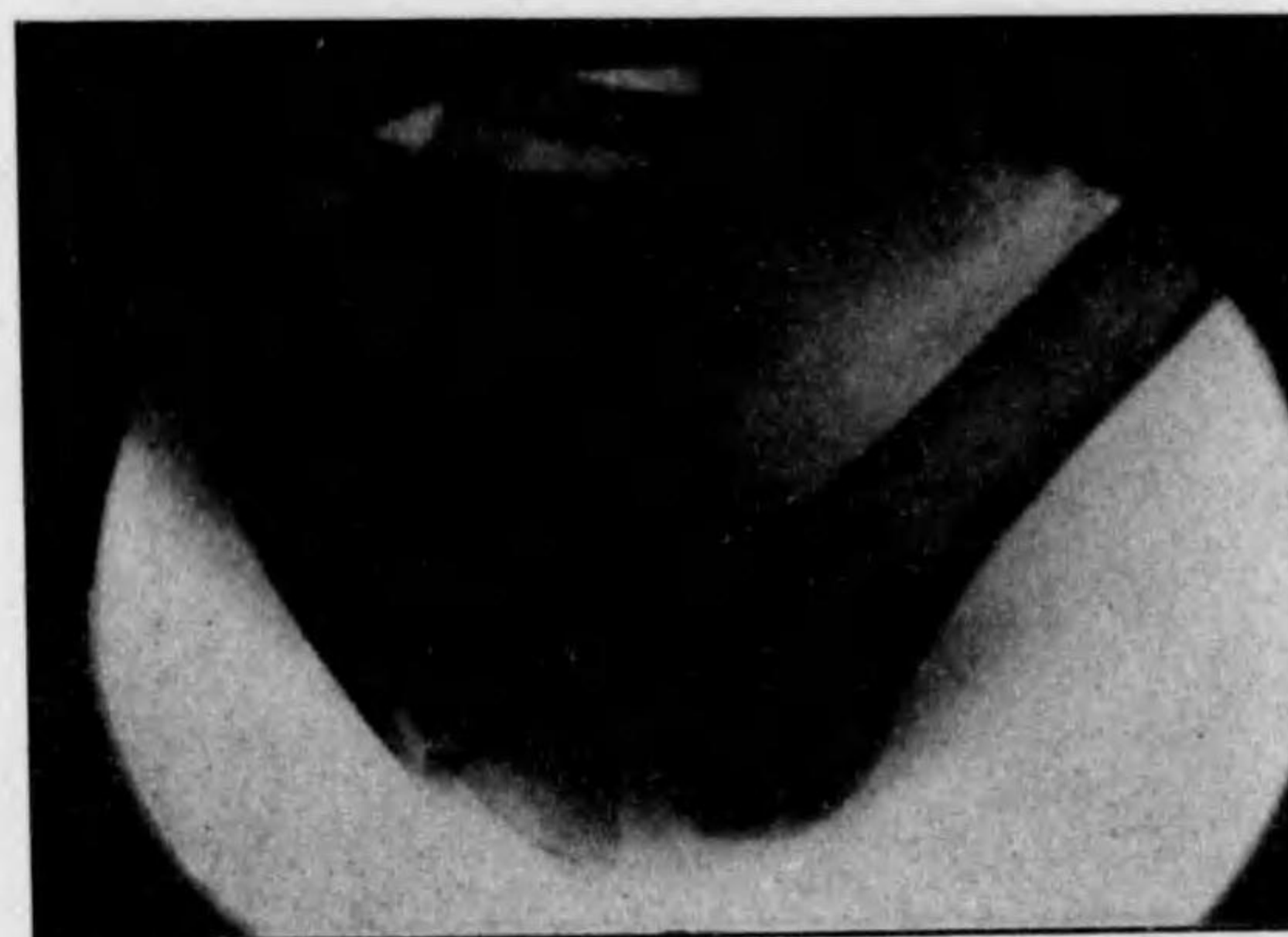- i) 骨翳 (Knochenschatten) ガ薄クナル。
- ii) 骨梁 (Knochenbalken) 粗糙トナル。
- iii) 骨缺損 (Knochendefekt) ヲ生ズルコトアリ。
- iv) 骨變形 (Knochendeformität) ヲ生ズルコトアリ。
- v) 骨肥厚 (Knochenverdickung) ナキヲ普通トス。
- vi) 骨輪廓 (Knochenkontur) 不鮮明ナルコトアリ。
- vii) 骨成長 (Knochenwachstum) ノ障害ヲ來スコトアリ。

然レドモ是等ノ變化ハ必ズシモ總テノ場合ニ來ルモノニハアラス、或ハ二三竝發ス。

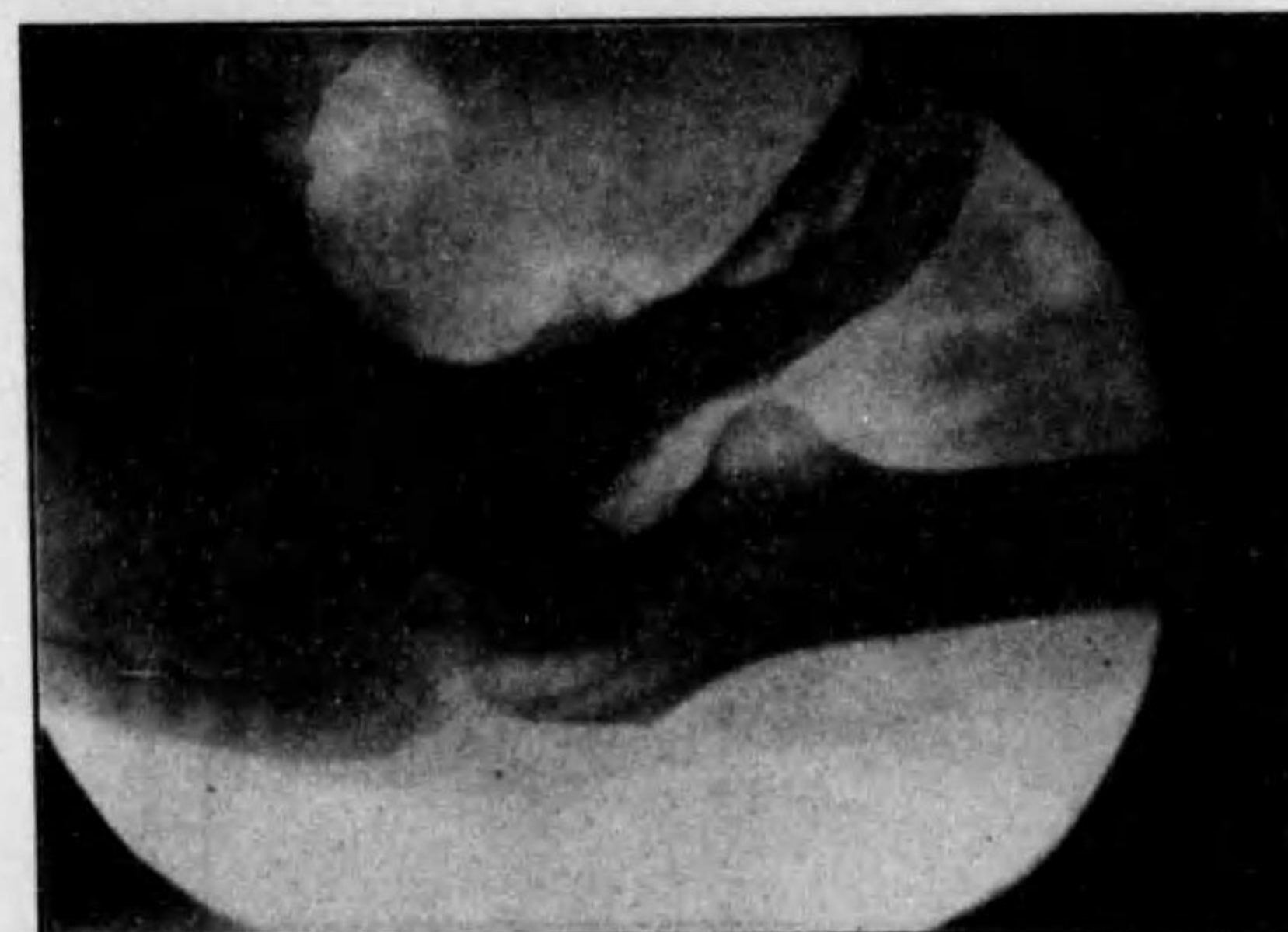9) 寒性膿瘍 (Kalter Abszess)。關節結核ノ末期ニ見ラルルモノニシテ、或ハ關節ノ附近ニ現ハルルコトアリ、又ハ流注膿瘍 (Senkungsabszess) トシテ關節ヨリ距リタル所ニ見ラルルコトアリ。遂ニハ自潰シテ結核性瘻孔 (tuberkulöse Fistel) ヲ作ル。

10) 全身症狀 (Allgemeine Symptome)。初期ニハ全身症狀ノ缺如スルコト多シ。併シ化膿著明ナル時、又ハ瘻孔ヲ作リテ混合傳染 (Mischinfektion) アル時ハ熱發アリ。末期ニハ盜汗 (Nachtschweiss)、全身衰弱 (allgemeine Schwäche) 等ヲ來ス。尙ホ肺、胸

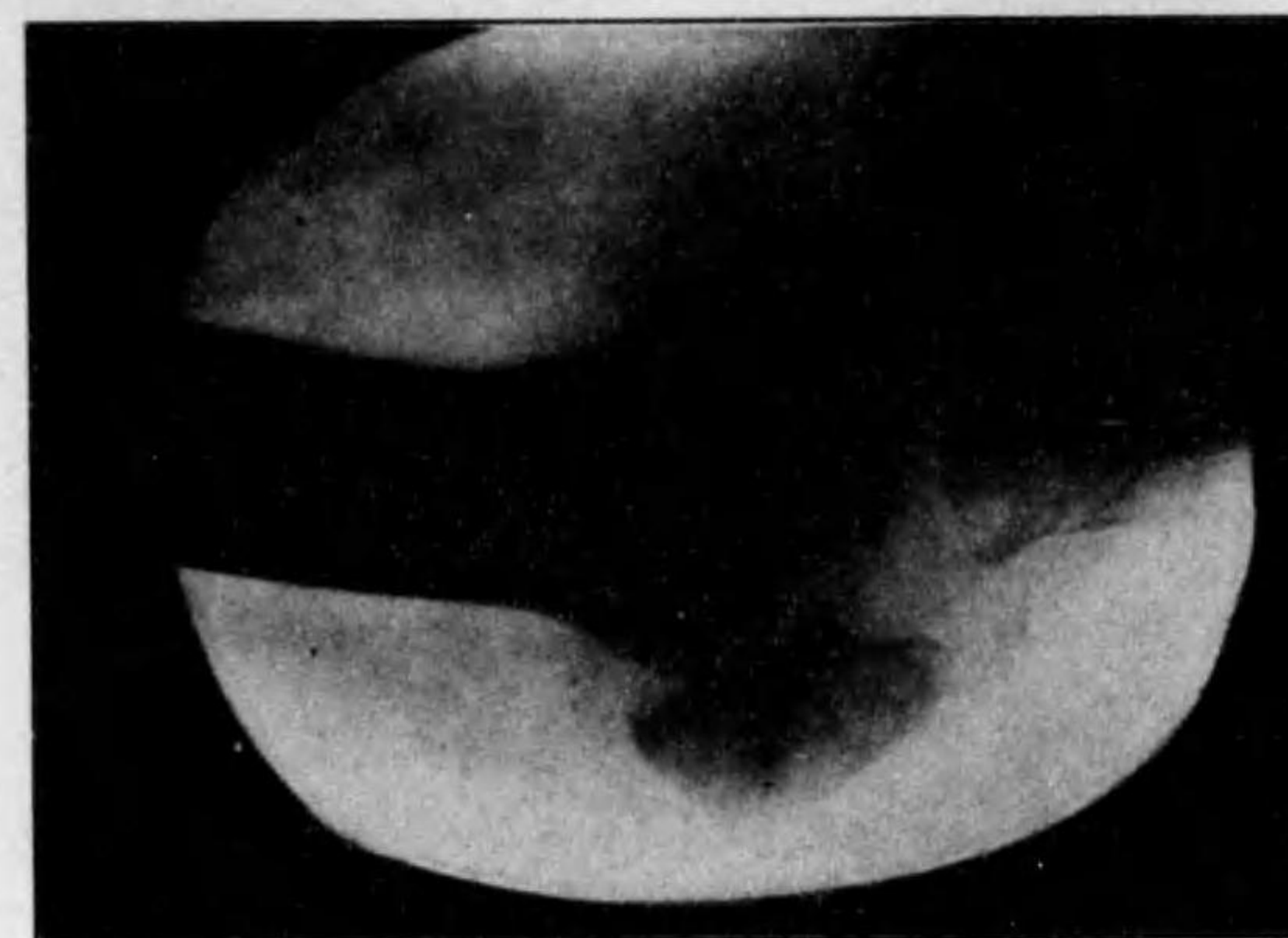第五圖表 關節結核附圖



核 結 節 肩 膊



核 結 節 股 關



核 結 節 膝 關

膜，腹膜等ニ結核性合併症アル時ハ全身症狀著明ナリ。

異型 (Atypische Form)。

1) **乾性カリエス (Karies sicca)**。之ハ比較的成人ニ多ク，特ニ肩胛關節 (Schultergelenk) ニ發病ス。關節ニ腫脹，化膿ヲ來スコトナク，主トシテ萎縮 (Atrophie) ヲ來シ，關節周圍炎 (Peri-arthritis) 著シカラザルヲ以テ，關節ノ輪廓明カトナリ，多少ノ疼痛アリ，機能障害ヲ伴フ。後ニハ寒性膿瘍 (kalter Abszess) ヲ生ズルコトアルモ，比較的稀ナリ。

本症ハ特異ノモノニシテ診斷容易ナリ。

2) **急性化膿性關節結核 (Akute eitrige Gelenktuberkulose)**。之レハ甚稀ニ新産兒 (Neugeborene) ノ關節結核，特ニ膝關節等ニ來ルモノニシテ，急性ニ化膿ヲ來タシ，熱發ヲ伴ヒ，普通ノ化膿菌ニヨル關節化膿トノ鑑別困難ナルコトアリ，併シ試験的穿刺 (Probepunktion) ニヨリテ區別セラル。

本病ノ豫後ハ不良ニシテ屢々數日ニシテ死亡ス。

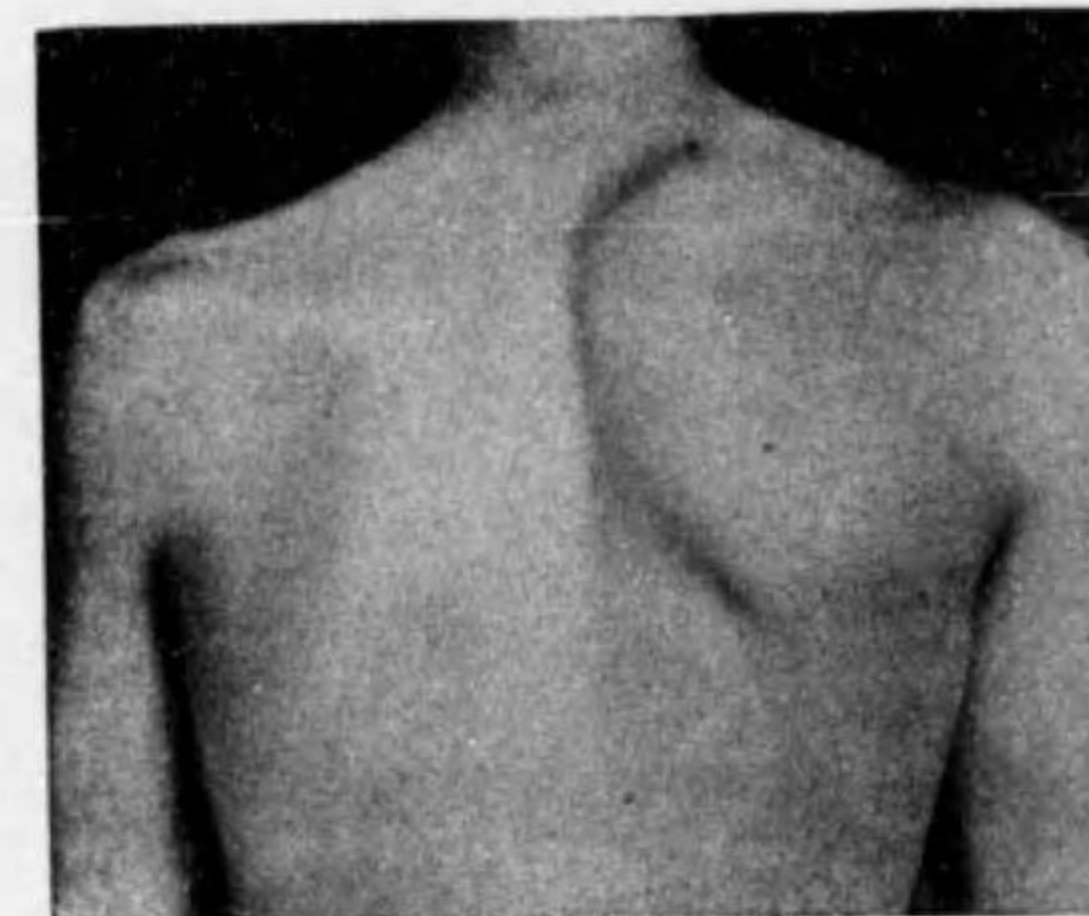
療法トシテハ切開 (Inzision) ヲ行フノミ。

診斷：末期ニ於テハ容易ナルモ，初期ニ於テハ屢々困難ナリ。

i) **既往症 (Anamnese)** ニ於テハ其發生狀態 (不定疼痛，倦怠，疲勞感等)，經過，既往疾患，結核ノ素因等ヲ注意スベシ。

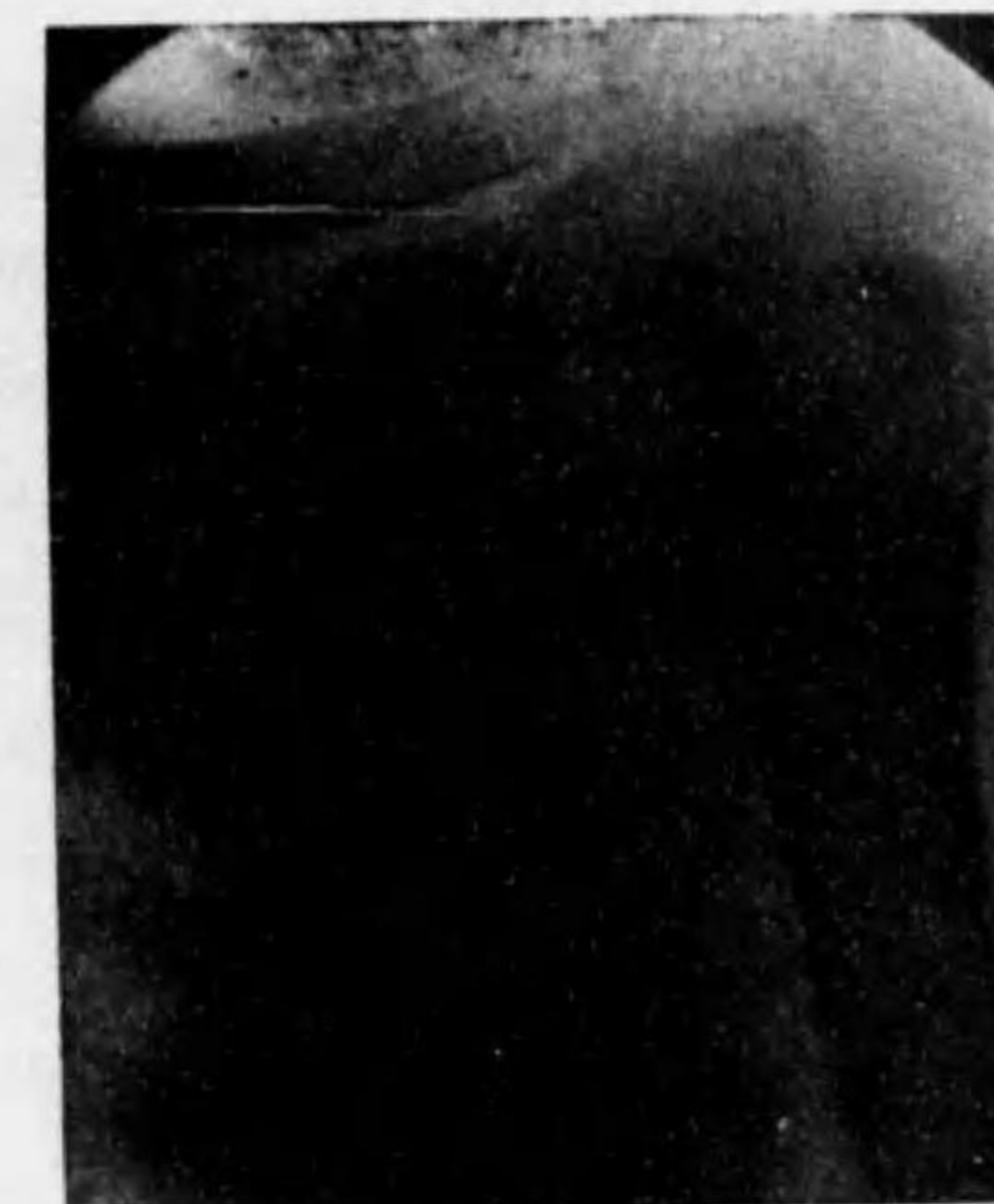第五百六圖

左側肩胛關節乾性關節炎
(慶大外科教室)



第五百七圖

右肩胛關節カリエス
(慶大外科教室)



ii) **現症 (Status praesens)** ニ於テハ前記ノ症狀中慢性關節周圍炎，滑液膜ノ肥厚，關節輪廓，患肢ノ萎縮ニ注意スベク，自腫

(Tumor albus), 寒性膿瘍 (kalter Abszess), 結核性瘻孔 (tuberkulöse Fistel) アレバ診断確實ナルモ, 是等ノ症狀ハ初期ニハ明カナラズ。

iii) 試験的穿刺 (Probepunktion) ニヨリ結核性膿アル時ハ診断確實ナリ。内容ガ漿液性 (serös) 又ハ漿液性纖維素性 (serofibrinös) ナル時ハ, 更ニ細菌學的検査 (bakteriologische Untersuchung) ヲ行ハザレバ確定セザルコトアリ。

iv) X-線検査ハ診断ニ最モ重要ナリ, 本検査ニヨル時ハ管ニ關節結核ノ診断ノミナラズ, 其程度ヲモ明カナラシムルヲ以テ, 豫後及療法ノ上ニモ必要ナリ。

v) 其他「ツベルクリン反應及ビ全身ノ検査モ参考トナル。

類症鑑別: 本症ト鑑別ヲ要スルモノハ種々アリ, 又タ各關節ニヨリテ夫々異ナル鑑別疾患アリ。

i) **發病初期 (Krankheitsbeginn)** ニテ關節ニ不定ノ疼痛アル時ハ關節神經痛 (Gelenkneuralgie), 關節リョーマチス (Gelenkrheumatismus) 等ト鑑別ヲ要ス。此際ニハX-線像明カナル場合ト然ラザル場合トアリ, 從ツテ暫ラク経過ノ觀察ヲ要スルコトアリ。

ii) **慢性漿液性關節炎 (Arthritis serosa chronica)**。關節結核ノ水腫型 (hydropische Form) ト屢々誤ラルルモノナリ。慢性ノ關節周圍炎, 關節囊ノ肥厚, 筋肉萎縮等明カナレバ, 區別容易ナルモ, 然ラザル場合ニハ鑑別困難ナリ。X-線検査ニヨルモ滑液膜型 (synoviale Form) ニ於テハ其像明カナラザルコトアリ。又タ試験的穿刺ニヨリテ纖維素多キ時ハ結核ヲ疑フモ, 然ラザル場合ニハ動物試験 (Tierexperiment) ニヨルカ或ハ暫ラク経過ヲ觀察スルニアラザレバ診断困難ナリ。

iii) **神経病性關節炎 (Arthritis neuropathica)**。水腫型 (hydropische Form) ト鑑別ヲ要スルモノ種々ノ點ニヨリテ區別困難ニハアラズ。

iv) **關節肉腫 (Gelenksarkom)**。之レニ於テハ腫脹ガ關節ノ一方ニ偏スルモ, 滲出物多キ時ハ關節全體ニ腫脹シテ關節結核ト誤ラルルコトアリ。併シ此際ニハ成長比較的速カニシテ滲出物ハ純漿液性 (rein serös) 又ハ血性 (haemorrhagisch) ニテ纖維素ヲ混ゼズ。又タ X-線検査ニヨレバ鑑別容易ナリ。

v) **肉芽型 (granulierende Form)** 及**化膿型 (eitrige Form)** ニ於テハ關節ノ機能障害, 關節輪廓, 白腫, 筋肉萎縮等著明ナルニヨリテ診断容易ナルモ, 時トシテハ**血友病性關節症 (haemophilisches Gelenk)**, **梅毒性關節炎 (Arthritis syphilitica)** 等ト鑑

別ヲ要ス。疑ハシキ場合ニハ X-線検査ヲ要ス。

又タ股關節結核ニ於テハ診断特ニ困難ニシテペルテス氏病 (Perthesche Krankheit), 股内腫症 (Coxa vara) 等種々ノ疾患ト鑑別ヲ要ス (各論参照)。

経過: 慢性ニシテ, 其儘放置スレバ漸次増悪シ, 2-3年乃至數年ニシテ混合傳染或ハ他部ノ結核ヲ併發シテ死亡スルコト多シ。併シ治療ニヨリテハ長キ経過ノ後ニ屢々治癒スルモノアリ。

併シ關節結核ハ縱令治癒スルコトアルモ強直 (Ankylose), 異常位 (abnorme Lage), 成長障害 (Wachstumsstörung) ヲ遺スコトアリ。

豫後: 年齢, 體質, 關節ノ種類, 疾患ノ程度, 合併症, 療法ノ良否等ニヨリテ異リ, 年齢ハ若年ナル程佳良ナリ。

水腫型 (hydropische Form), 肉芽型 (granulierende Form) ハ治療ニヨリテ治癒スルコト多キモ, 化膿型 (eitrige Form) ハ不良ナルコト多シ。

療法: 種々ノ場合ニヨリテ異ル。

1) **全身療法 (Allgemeine Therapie)** (第136頁参照)。

2) **固定療法 (Fixationsbehandlung)**。局所ノ安静ヲ嚴守シ, 機械的刺戟ヲ避け, 自然的治癒ヲ企圖スル方法ナリ。固定療法ニハ種々ノモノアレドモ就中最モ屢々用ヒラルルハ**義布斯繃帶 (Gipsverband)** ナリトス。コノ義布斯繃帶ハ特ニ關節結核ノ初期ニ於テ有效ナリ。關節ガ異常位ニアル時ハ, 堪ヘ得ルダケノ程度ニ矯正シテ義布斯繃帶ヲ装置シ, 2-3ヶ月ニシテ之ヲ除去スルニ, 攣縮 (Kontraktur) ハ或ル程度マデ治癒スルヲ以テ, 此際更ニ位置ヲ矯正シテ新タニ義布斯繃帶ヲ施シ, 2ヶ月毎ニ之ヲ交換ス。此ノ如クニシテ義布斯繃帶ハ少クトモ1年以上持續スルヲ要ス。

其他固定療法トシテ義布斯ノ代リニ「セルロイド繃帶 (Zelloidverband), **膠繃帶 (Gelatinvorband)**, 種々ノ支持器 (Stützapparat) ヲ用フルコトモアリ。

3) **牽引装置 (Extensionsapparat)**。股關節等ニテ關節ノ攣縮 (Kontraktur) 高度ナル場合, 或ハ疼痛刺烈ナル場合ニ用ヒラル。

元來本法ハ一時ノ對症的處置トシテ用ヒラルベキモノニシテ, 大體其目的ヲ達シタル時ハ義布斯繃帶ヲ以テ固定スルヲ要ス。之ハ餘リ長ク使用スル時ハ栄養ヲ障害ス。

4) **理學的療法 (Physikalische Therapie)**。比較的有效ナルハ日光療法 (Sonnen-

lichttherapie), 高山療法 (Höhenklimatherapie), 紫外線療法 (Ultravioletstrahlentherapie) 等ニシテ之レニヨリテ局所的及全身の療法ヲ行フ。又タ義布斯繃帶等ヲナスニ所患關節ヲ露出スルヤウニシテ該部ニ日光療法 (Sonnenlichttherapie) ヲナスヲ可トス。X線療法ハ前者ニ比シテ效少ナシ。

5) 沃度ホルムグリセリン療法 (Jodoformglycerin-Behandlung)。關節内ノ滲出物ヲ穿刺ニヨリテ排除シタル後, 10% 沃度ホルムグリセリン (Jodoformglycerin) ヲ注入ス, 其量ハ各關節ニヨリテ異ナル。1週間ニ約2回行フ。注射後一時體温上昇, 疼痛等ノ反應アルコトアレドモ, 多クハ數日ニシテ消散ス。

本法ハ骨型 (ossale Form) ニハ殆ド效果ナキモ, 滑液膜型 (synoviale Form) (成人ニ多シ) ニ於テハ屢々效果アリ, 是レ患部關節内ニテ表在性ナルヲ以テ藥物ガ充分ニ作用シ易キヲ以テナリ。本法ハ固定療法ト同時ニ行フヲ可トス。

其他 10% 沃度ホルムエーテル (Jodoformaether), 1% 沃度エーテル (Jodoaether) 等モ用ヒラル。

6) 手術的療法 (Operative Behandlung)。保存的療法ヲ行フモ效果ナク, 病狀進行ノ傾向アル時ハ手術的ニ治療スルコトアリ。往時ハ關節結核ニ對シテ手術ヲ行フコト多カリシガ, 近時ハ之レヲ行フコト少ナシ。ソノ手術ニハ種々アリ。

a) 單純切開及搔爬術 (Einfache Inzision u. Auskratzung)。足根骨 (Fusswurzelknochen) 及ヒ手根骨 (Handwurzelknochen) ノ結核ニ時トシテ有效ナルコトアレドモ, 他ノ關節ニハ效果ナシ。

b) 滑液膜切除術 (Synovektomie)。滑液膜型ニテ關節ノ深部ニ達セザルモノノミニ行ハル, 即チ關節ヲ開キテ患部ヲ切除ス。

c) 關節切除術 (Gelenkresektion od. Arthrektomie)。骨型及滑液膜型ノ進行シテ骨ヲ侵シタルモノニ行ハル, 即チ關節ヲ開キテ健康ノ骨ト共ニ患部ヲ切除スル法ナリ。本法ハ往時盛ニ行ハレシモ近時之レヲ行フ人稀ナリ。

d) 切斷術 (Amputation)。病狀進行シテ關節切除術 (Gelenkresektion) モ行ヒ難キ場合, 或ハ混合傳染ヲ起シテ全身狀態重篤ナル時ニ, 最後ノ手段トシテ行ハル。

e) 交感神経摘出術 (Sympathektomie) 及交感神経節切除術 (Ganglionektomie)。足關節, 膝關節ノ結核ニ際シ, 屢々有效ナリ。併シ末期ニ於テハ效果ナキコト多シ (第349

頁参照)。

f) 關節外固定法 (Extraartikuläre Fixation)。侵サレタル關節ノ附近ニ脛骨 (Tibia) 等ヨリ取りタル骨片 (Knochenstückchen) ヲ移植シテ, ソノ關節ノ固定ヲ圖ル法ナリ。

XIII. 微毒性關節炎或關節微毒

Arthritis syphilitica od. Gelenksyphilis

稀ニ微毒ノ第二期及第三期ニ關節ガ侵サルコトアリ。

A) 第二期ノ關節微毒 (Gelenksyphilis am II. Stadium)。急性漿液性關節炎 (Arthritis serosa acuta) ノ像ヲ呈ス。時トシテ數多ノ關節ヲ侵シテ急性多發性關節リョーマチス (Polyarthritis rheumatica acuta) ノ如キ狀態ヲ呈ス。時トシテハ夜間痛 (Nachtschmerz) アリ。併シ一般ニ炎症々狀緩慢ニシテ, 腫脹, 疼痛著明ナラズ, 機能障害少ナク, 全身症狀著シカラズ, 熱發ナキヲ常トス。2-3週間ニテ自然ニ治癒シ, 又タ他ニ微毒ノ第二期ノ症狀ヲ有ス。

驅微療法 (antilueticische Kur) ニヨリテ速カニ治癒ス。

B) 第三期ノ關節微毒 (Gelenksyphilis am III. Stadium)。之ハ前者ヨリモ稍多ク, 膝關節及肘關節ニ好發シ, 屢々兩側性ニ來ル。

其狀恰カモ關節結核ノ肉芽型 (granulierende Form) ニ類似シ, 關節ノ腫脹及ビ機能障害アリ, 然レドモ決シテ白腫 (Tumor albus) ノ狀態ヲ呈スルコトナク, 筋萎縮輕度ナリ。疼痛ハ多クハ缺如スルモ時トシテ之レアリ, 特ニ夜間痛 (Nachtschmerz) アルコトアリ。

本症ハ骨又ハ滑液膜ニ護謨腫 (Gumma) ヲ形成スルモノニシテ, 骨ハ護謨腫ニヨリテ破潰セラレテ骨缺損ヲ生ジ, 一方ニハ骨肥厚ヲ來ス。又タ滑液膜ニ於テハ胼胝狀肥厚又ハ絨毛増殖 (Zotten-Wucherung) ヲ來スコトアリ。或ハ是等ノ護謨腫ガ軟化シテ外部ニ自潰シテ護謨腫性潰瘍ヲ生ズルコトアリ。

第三期ノ微毒ニ於テハ屢々強直ヲ遺ス。

先天性微毒 (angeborene Syphilis) モ第三期ト略ボ同様ノ狀態ヲ呈ス。

診斷: 屢々困難ナリ。關節リョーマチス (Gelenkrheumatismus), 關節結核 (Gelenktuberkulose), 血友病性關節症 (haemophilisches Gelenk) 等ト鑑別ヲ要ス。疑ハシキ場

合ニハ試験的驅微法ヲ試ムベシ。

豫後: 不良ナラズ。併シ陳舊ナルモノハ攣縮 (Kontraktur) 又ハ強直 (Ankylose) ヲ遺ス。

療法: 驅微療法 (antilueticische Kur) ヲ行フ。

第三期ニテ潰瘍ヲ作り治癒シ難キコトアリ、此際ニハ患部ヲ開キテ搔爬法 (Auskratzung) ヲ行フベシ。強直ヲ起シタル時ハ其處置ヲ行フ。

XIV. 血友病性關節炎或關節症

Arthritis haemophilica, Haemophilisches Gelenk od. Blutergelenk

血友病 (Haemophilie) ノ約 20% ニ本病ヲ發スト云フ。

小兒及ビ若年ノ男子ニ發病スルコト多ク、此患者ハ多クハ顔面蒼白ニシテ出血シ易ク、血液凝固 (Blutgerinnung) 甚ダ遅シ。

本症ハ膝關節ニ最モ多ク、其他足關節、肘關節、手腕關節等ニモ來リ、時トシテハ二三ノ關節ニ多發スルコトアリ。

König ハ之ヲ次ノ 3 期ニ區別セリ。

A) 關節血腫期 (Stadium des Haemarthros)。

輕度ノ外傷、捻挫等ニヨリ、或ハ何等ノ原因ナクシテ關節内ニ出血シ、其際疼痛甚シキコトアリ、或ハ然ラザルコトアリ、時トシテハ輕度ノ熱發ヲ伴フ。

關節ノ腫脹ハ急性漿液性關節炎ニ類シ、關節輪廓 (Gelenkkontur) モ明カナリ、皮膚ニハ初メ變化ナキモ、數日ニシテ皮下溢血 (Blutunterlauf) ノ着色ヲ現ハスニ至ル。

若シ出血量少キ時ハ、血液速カニ吸收セララルモ、其量多キ時ハ 2-3 週間ニテ漸ク吸引セラル、又タ其間ニ安靜ヲ守ラザレバ再ビ出血スルコトアリ。

血液ガ充分ニ吸收セララル時ハ關節ニ異常ヲ留メズ、Gocht ハ 35 回モ膝關節ニ出血アリシニ關セズ、毫モ關節ニ變化ヲ來サザリシ例ヲ報告セリ。

B) 全關節炎期 (Stadium der Panarthritis)。

關節内ノ血液ガ完全ニ吸收セラレザル時ハ、關節内ニ凝血 (Blutgerinnsel) 又ハ纖維素 (Fibrin) ノ沈着ヲ來シ、之ガ刺戟トナリテ本症ヲ起シ、關節軟骨ハ漸次不規則ニ破潰セ

ラル。關節被膜肥厚シテ硬靱トナリ、滑液膜絨毛 (Synovialzotten) ノ増殖盛ニシテ、關節面ノ所々ニ色素沈着 (Pigmentablagerung) アリテ褐色トナリ、滲出物ハ血性漿液ニシテ、多クハ纖維素ニヨリテ濁ス。

以上ノ變化ニヨリ關節ノ腫脹ハ初メヨリ減少スルモ、恰カモ關節結核ノ肉芽型ノ如キ症狀ヲ呈ス、即チ關節ノ腫脹、異常位、機能障害、輕度ノ疼痛、關節被膜ノ肥厚等アリ、運動ニ際シテ軋轆音 (Krepitation) ヲ發スルコトアリ。又タ此ノ如キ患兒ノ皮膚ハ一般ニ蒼白ナルヲ以テ其關節ハ恰カモ白腫 (Tumor albus) ノ如キ状態ヲ呈ス。併シ關節周圍炎 (Periarthritis) 著明ナラザルヲ以テ關節輪廓 (Gelenkkontur) 左程不明トナラズ、又タ患肢ノ萎縮ハ結核ノ如クニ著明ナラズ。

C) 退行期 (Stadium der regressiven Vorgänge)。

以上ノ變化ニ續發スルモノニシテ、關節内ノ血液漸次吸收セラレ、凝血 (Blutgerinnsel) 次第ニ收縮シテ組織化 (organisieren) シ、關節面ハ互ニ結締織ニヨリテ癒着シテ、一旦肥厚セル關節被膜モ漸次萎縮スルガ故ニ、次第ニ關節ノ強直ヲ來ス。稀ニハ半脫臼 (Subluxation) ヲ起スコトアリ。

本病ニ於テハ關節ノ腫脹前者ヨリ減少セルモ、患肢ノ萎縮加ハルヲ以テ、時トシテハ關節結核ト誤ラルルコトアリ。

以上述ベタル 3 型ハ必ラズシモ毎常相伴フモノニアラズ、或ル場合ニハ第一期ノミニ留マリテ他ノ病變ヲ呈セザルコトアリ、又ハ第二或ハ第三期中ニ時トシテ再ビ關節内ニ出血シ、第一期ノ變化加ハルコトアリ。

診斷: 最モ關節結核 (Gelenktuberkulose) ト鑑別ヲ要ス、其他關節肉腫 (Gelenksarkom) トモ區別スベシ。發生狀態、經過、局所症狀等ヲ注意シ、又タ血友病 (Haemophilie) ノ既往症ヲ調査スベク、診斷困難ナル場合ニハ X 線検査ヲ要ス。

豫後: 輕度ナルハ自然ニ治癒ス。併シ屢々再發 (Rezidiv) ヲ見ル。退行期ニ及ベルモノハ強直ヲ遺シ易シ。

療法: 絶對安靜ヲ必要トス、壓迫繃帶ヲ行ヒテ吸收ヲ促スベシ。關節内容多量ニシテ吸收ノ見込ナキ時ハ穿刺 (Punktion) ヲ行ヒテ排除シ、或ハ 3% 石炭酸 (Karbolsäure) ヲ以テ洗滌ヲ行フコトアリ。其他血友病ノ條下ヲ參照スベシ (第 349 頁)。

XV. 神經病性關節炎或關節症

Arthritis neuropathica od. Arthropathie

原因: 脊髓癆 (Tabes dorsalis), 脊髓空洞症 (Syringomyelic) 或ハ其他ノ脊髓疾患 (Rückenmarkskrankheiten) ニ際シテ見ラルルモノナリ。多クハ誘因ナクシテ起ルモ, 稀ニ輕度ノ外傷又ハ關節炎ニ續發スルコトアリ。

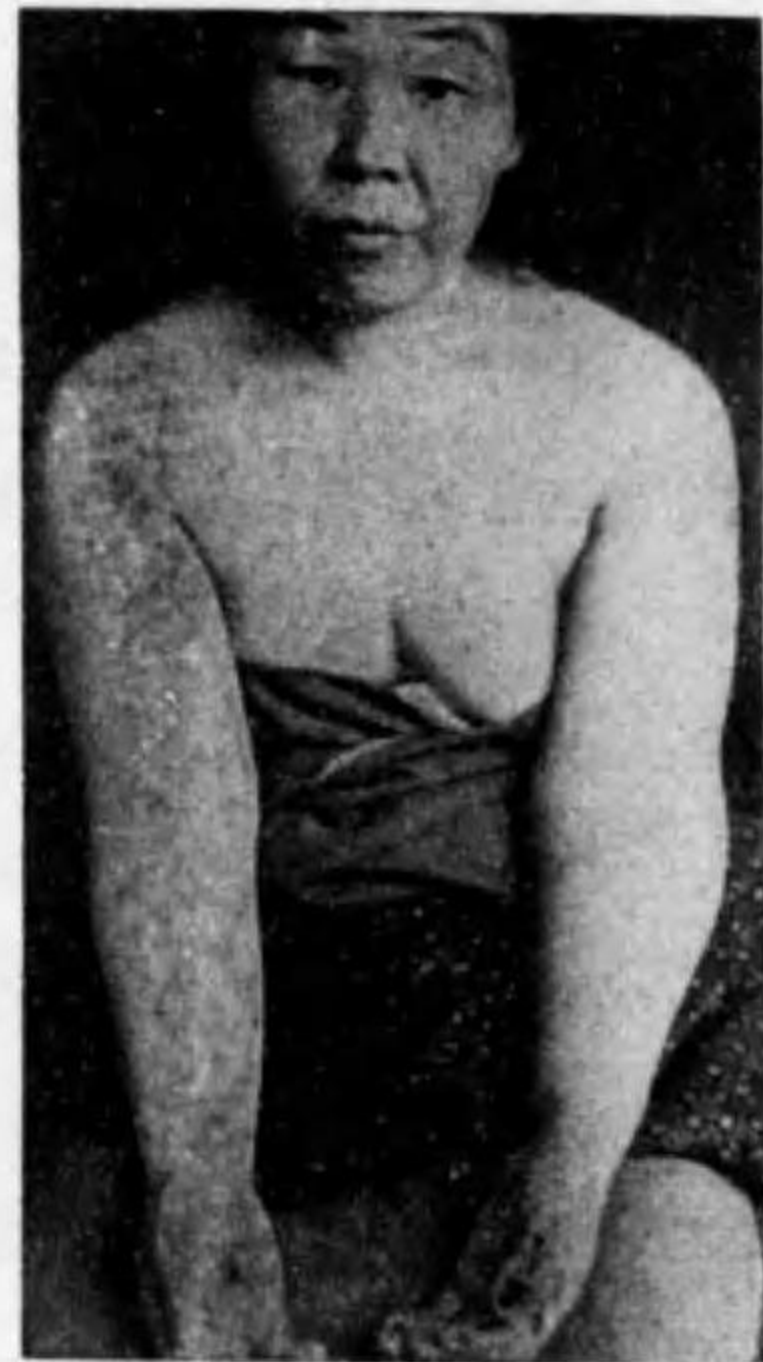發生部位: 脊髓癆 (Tabes dorsalis) ノ際ニハ膝關節ニ多ク, 時トシテハ股關節, 足關節等ニモ來ル。稀ニハ脊髓空洞症 (Syringomyelic) ニ際シテ肘關節, 甚稀ニ肩胛關節, 手腕關節ニモ來ル。多クハ一ツノ關節ヲ侵セドモ稀ニハ兩側性ニ來ル。

病理: 局所ノ變化ハ畸形性關節炎 (Arthritis deformans) ニ類似ス, 併シ骨ノ破潰及増殖ハ一層著明ニシテ, 多量ノ滲出物アリ, 且ツ經過比較的速カナリ。

症狀: 本病ニ特有ナルコトハ, 關節ノ變化高度ナルニ關セズ全然疼痛ヲ缺如スルコトナリ。關節ノ腫脹及變形高度ニシテ, 波動著明ナリ, 時トシテハ關節ノ周圍ニ粘液水

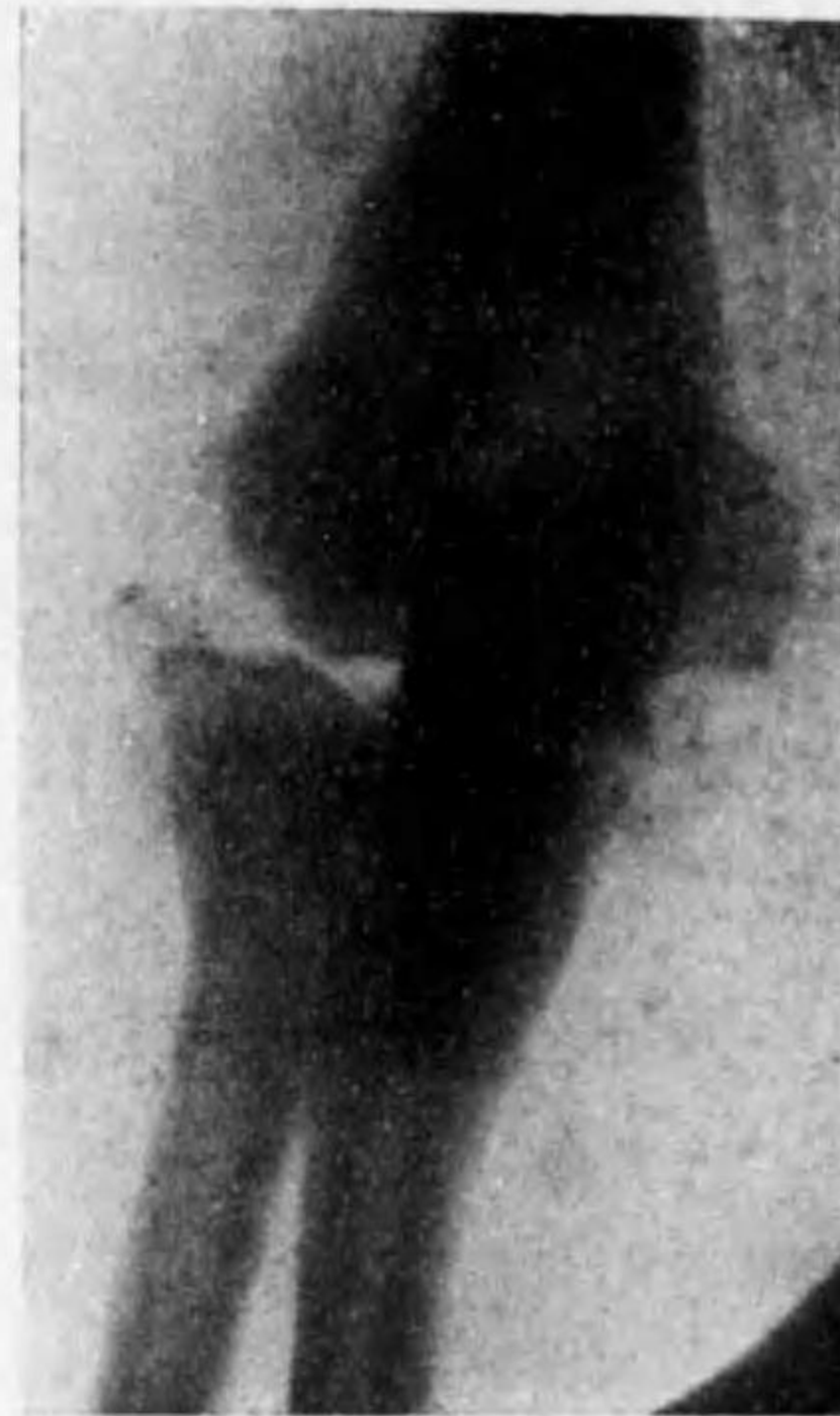第五百八圖

脊髓空洞症ニ因スル左側肘關節症 (慶大外科教室)

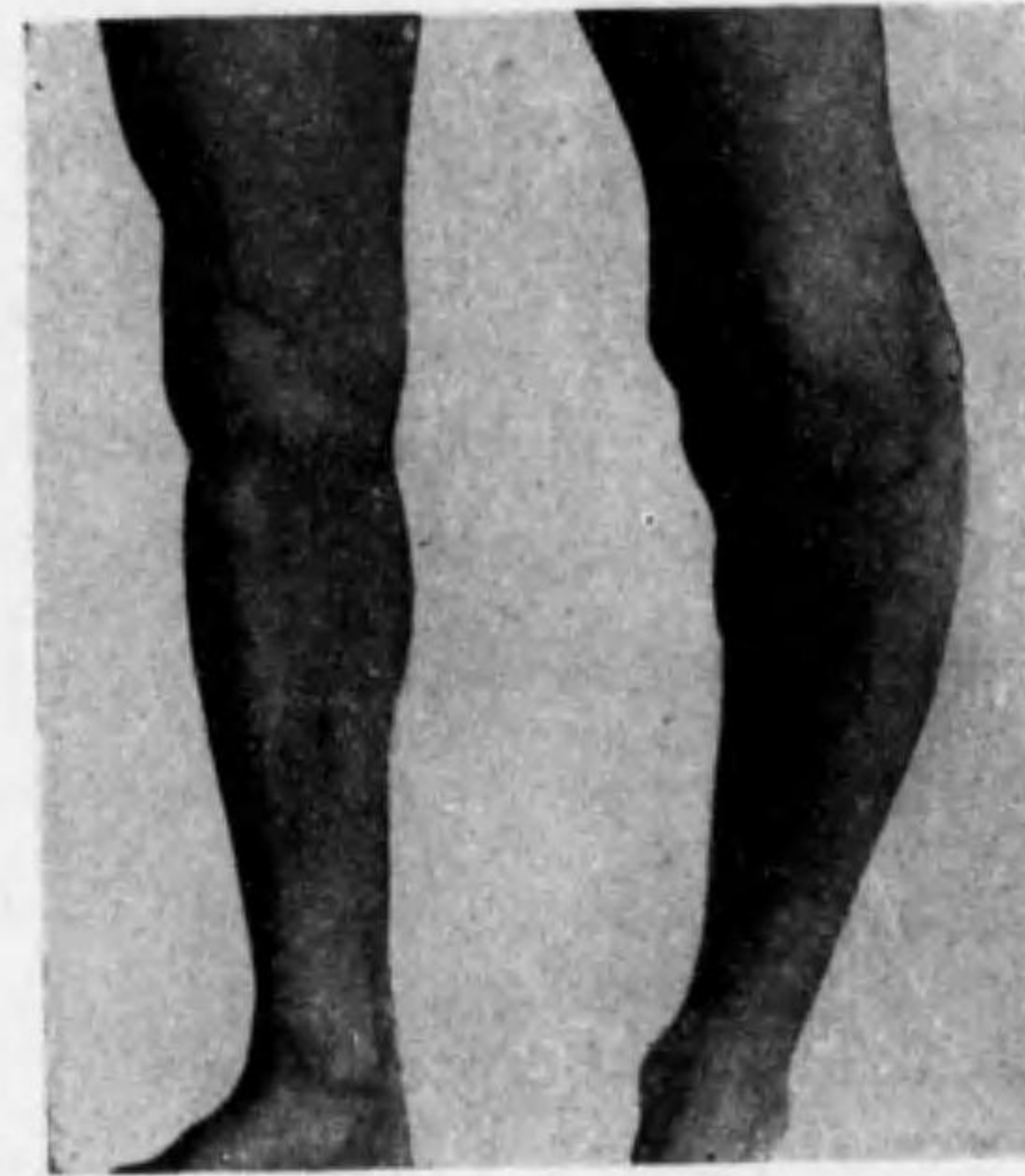

第五百九圖

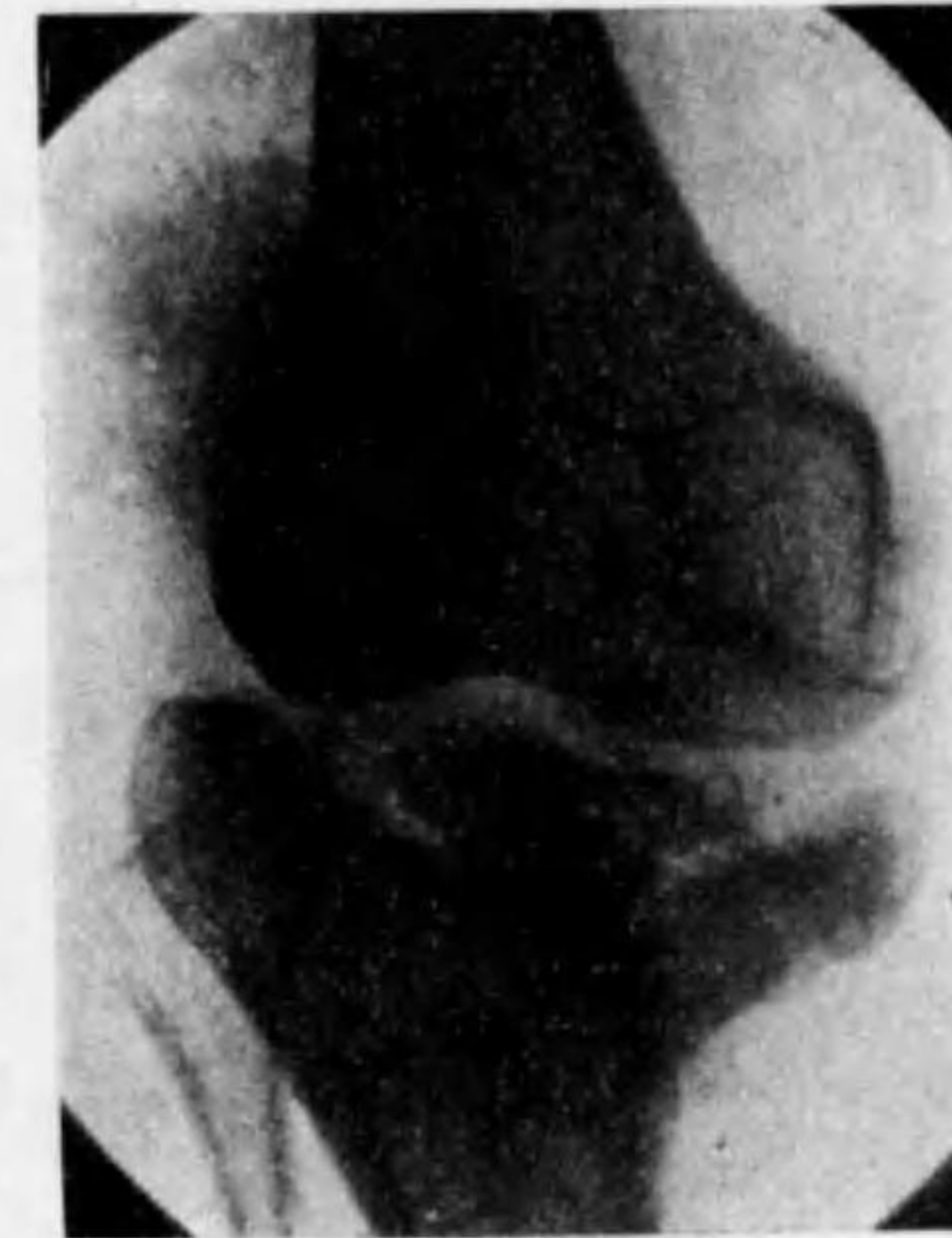同左 X-線像 (慶大外科教室)



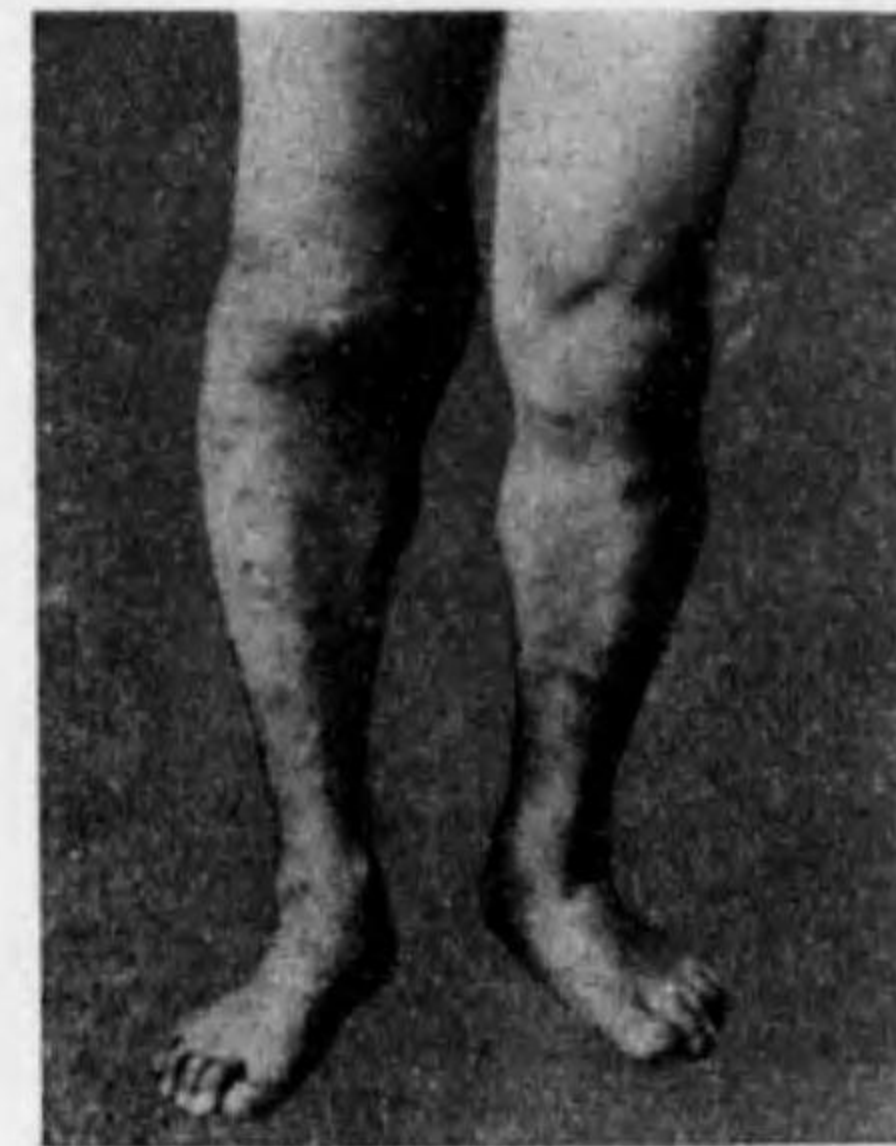第五百十圖
脊髓癆ニ因スル膝關節症 (慶大外科教室)



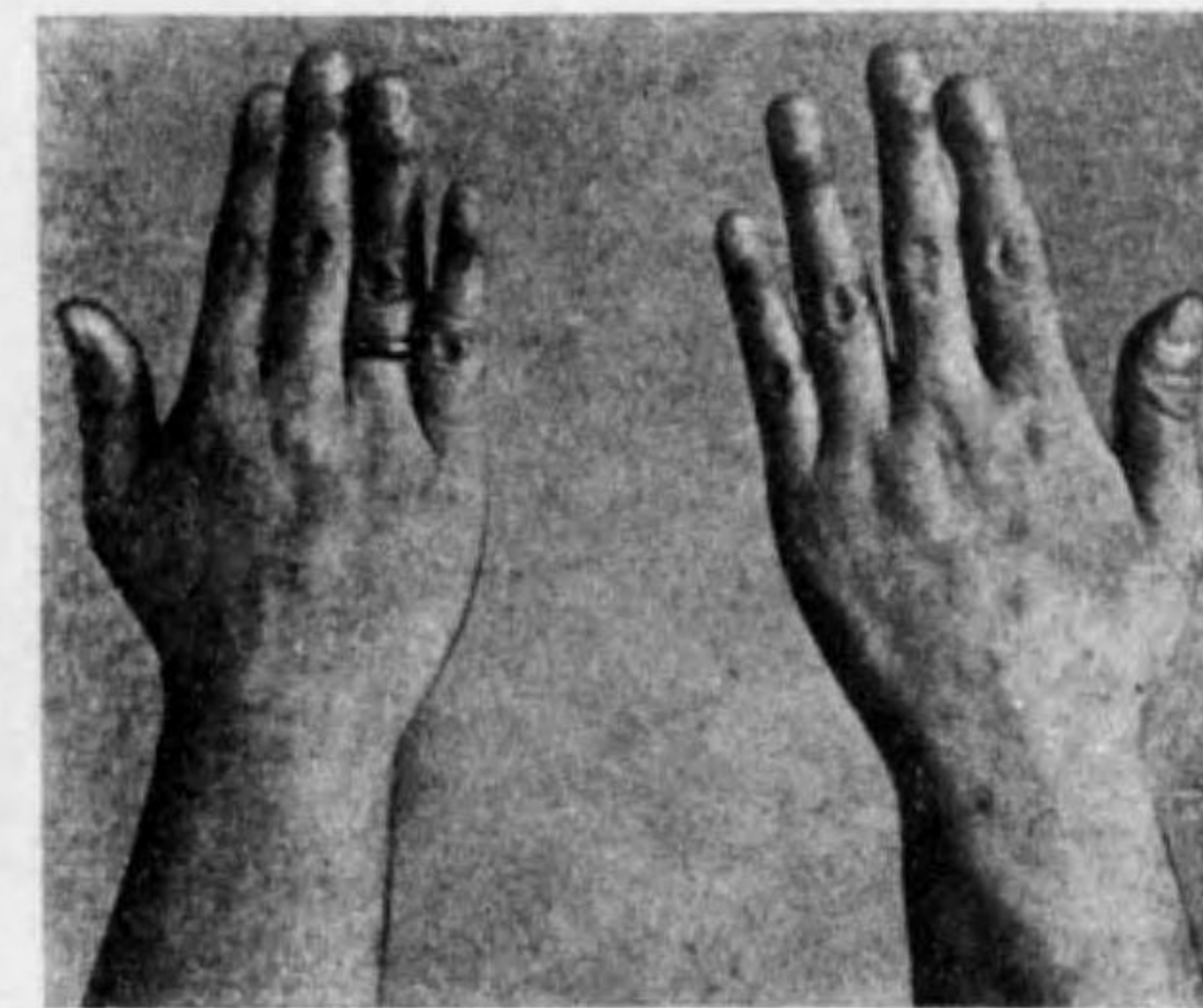
第五百十一圖
同左 X-線像 (慶大外科教室)



第五百十二圖
兩側性脊髓癆性膝關節症 (慶大外科教室)



第五百十三圖
脊髓空洞症ニ因スル左側手腕關節症 (慶大外科教室)



腫 (Myxoedem) ヲ伴フ。

初メハ機能障害著シカラザレドモ, 後ニハ關節ハ動搖性 (schlotterig) トナリ, 或ハ

異常位ヲ取り、時トシテハ病的脱臼 (pathologische Luxation) 或ハ特發骨折 (spontane Fraktur) ヲ起スコトアリ。稀ニハ化膿ノ合併ニヨリテ急性炎症々狀ヲ呈ス。

診断: 多クハ容易。關節ノ變化著明ナルニ關セズ、全ク疼痛ヲ缺カスルコト特有ナリ、原病ノ検査ヲ要ス。

豫後: 如何ナル療法モ效果ナシ。但シ之ガ爲ニ直接死亡スルコトナシ。

療法: 原病 (Grundleiden) ニ對シテ治療ヲ要スルモ、何レモ不治 (unheilbar) ノモノナリ。局所ニ對シテ種々ノ療法アレドモ何レモ效果ナシ、關節切除法 (Gelenkresektion) モ亦效ナシ、之レ骨ノ榮養障害 (trophische Störung) アルヲ以テナリ。

時トシテハ關節ノ穿刺ヲ行ヒ義布斯綱帶又ハ支持器 (Stützapparat) ヲ用ヒテ固定シ、止ムヲ得ザル場合ニハ切斷術 (Amputation) ヲ行フコトアリ。

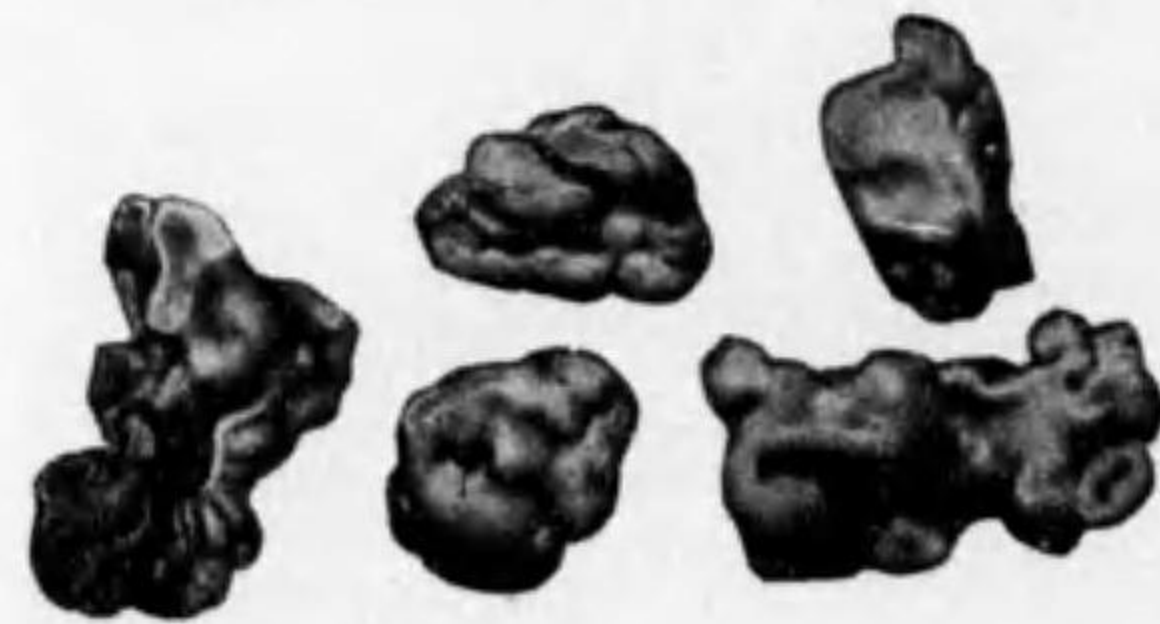
XVI. 關節鼠或關節遊離體 Gelenkmaus od. Corpora libera

病的ニ關節内ニ遊離シ居ル種々ノ小體 (Körperchen) ヲ云フ、之ニ次ノ種類アリ。

a) 外傷ニヨリテ關節面ノ骨又ハ軟骨ノ小片 (Stückchen) ガ斷裂シテ、關節内ニ遊離セルコトアリ、豌豆大 (erbsengross) — 示指頭大 (zeigefingerspitzgross) ノ不正形 (un-

第五百十四圖

畸形性膝關節炎ニ生ジタル關節鼠

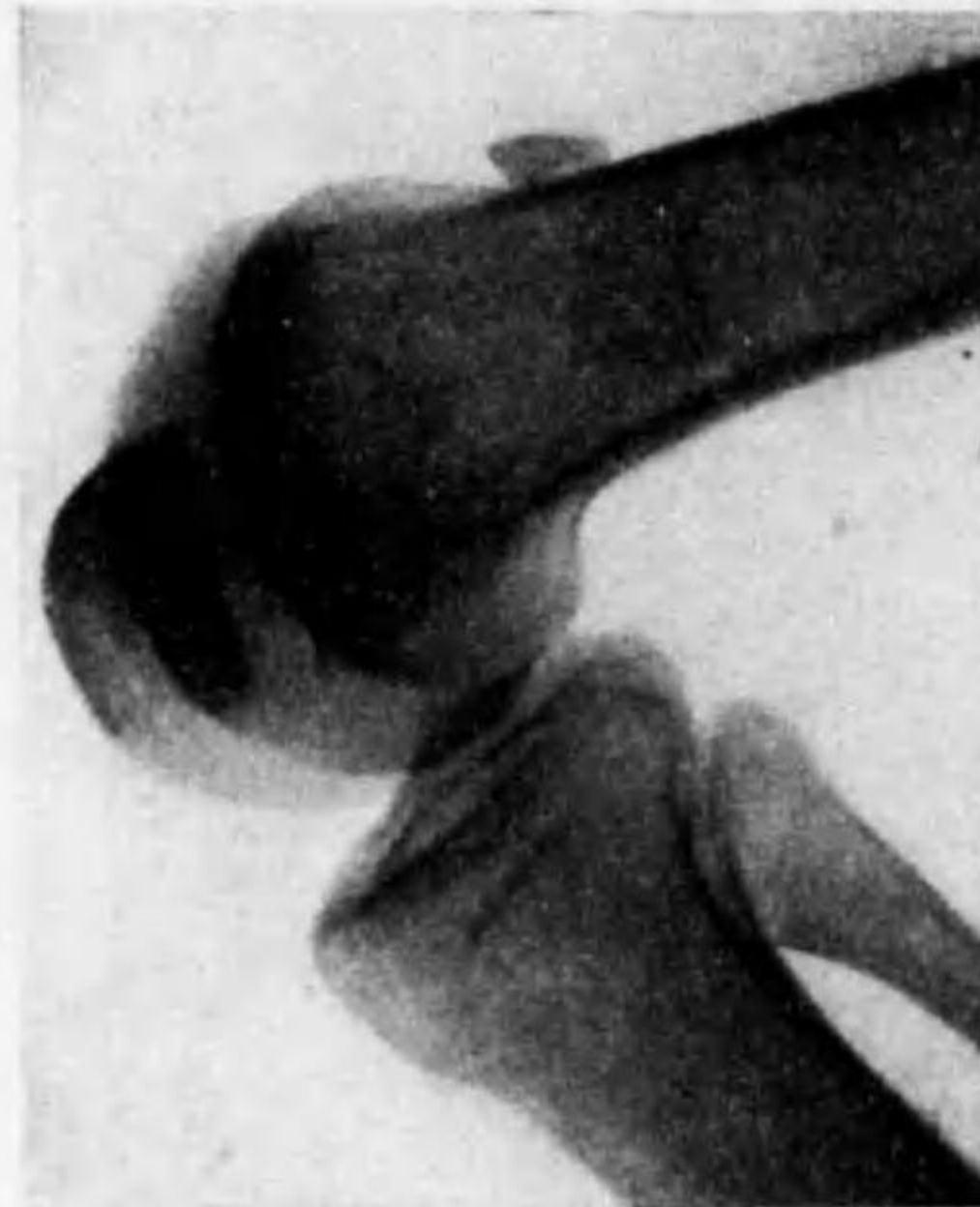

regelmässig) ノモノナリ。

b) 稀ニハ彈片創 (Sprenggeschosswunde) 又ハ爆裂創 (Explosionswunde) ニ際シ、異物 (Fremdkörper) ガ關節内ニ殘留スルコトアリ。

第五百十五圖

關節鼠 (n. Axhausen)



c) 畸形性關節炎 (Arthritis deformans), 神經病性關節炎 (Arthritis neuropathica) ニ際シ、増殖シタル軟骨或ハ骨ガ關節面ヨリ離斷セラレテ、關節内ニ遊離スルコトアリ、之ハ不正形ノ小體ナリ。

d) 其他甚稀ニハ種々ノ慢性關節炎ニヨル樹枝狀脂肪腫 (Lipoma arborescens) 又ハ絨毛 (Zotten) 或ハ米粒小體 (Reiskörperchen) ノ斷裂ニヨリテ生ズルコトアリ。

症狀: 關節鼠 (Gelenkmaus) ハ膝關節ニ最モ多シ、其他時トシテ肘關節又ハ股關節ニモ來ルコトアリ。

前記ノ如ク外傷又ハ慢性關節炎ニヨルモノニシテ、同時ニ多少ノ關節炎ノ症狀ヲ有スルコト多シ。外傷ニ因スル場合ニハ其直後又ハ徐々ニ發生シ、時トシテハ原因作用ノ數年後ニ及ンデ關節鼠ノ症狀ヲ呈スルコトアリ。

本病ノ主症狀ハ關節ノ運動ニ際シテ突然ニ劇痛ヲ發スルコトニシテ、膝關節ニテハ之ガ爲ニ時トシテ一時失神 (Ohnmacht) ニ陥ルコトアリ、本症狀ハ關節鼠ガ關節面ノ間ニ嵌入シタル爲ニ起ルモノニシテ、其位置ヲ變ズルト共ニ忽チニシテ症狀退散ス。甚稀ニハ關節被膜ノ膨隆セル部ニ於テ關節外ヨリ關節鼠ヲ觸知シ得ルコトアリ。此ノ如キ發作反覆スル時ハ關節炎 (腫脹、輕度ノ疼痛、輕度ノ機能障害等) ヲ續發スルヲ常トス。

診断: 特異ノ症狀ニヨリテ容易ナリ。若シ骨片、彈片等ニ因ル場合ニハ X線ニヨリテ證明セラル。

豫後: 生命ニハ關係ナキモノナレドモ、決シテ自然ニ治癒スルコトナシ。

療法: 嚴重ナル消毒法ノ下ニ關節ヲ開キ關節鼠ヲ摘出ス。併シ時トシテハ關節ヲ開クモ發見困難ナルコトアリ。

XVII. 攣縮及強直 Kontraktur und Ankylose

攣縮 (Kontraktur) トハ主トシテ軟部ノ變化ニヨル關節ノ運動障害ヲ云ヒ、強直 (Ankylose) トハ關節自己ノ固定セル運動障害ヲ云フ。併シ屢々兩者ノ區別困難ナルコトアリ。

其發生ニヨリテ次ノ種類アリ。

1) 先天性攣縮 (Angeborene Kontraktur)。

小兒ノ手指又ハ足趾ニ見ラルルコト多シ、特ニ手指 (Finger) ニ於テハ屈曲攣縮

(Flexionskontraktur) ヲナセルコト多シ。

足 (Fuss) = 於テハ a) 内翻足 (Klumpfuss) (廻後位), b) 扁平足 (Plattfuss) (廻前位), c) 鉤足 (Hakenfuss) (足背面屈曲), d) 尖足 (Spitzfuss) (足趾面屈曲) 等種々ノ先天性攣縮アリ。其他甚稀ニ膝關節, 股關節, 手腕關節等ニ來ルコトモアリ。

以上ノ先天性攣縮ハ子宮内ニ於ケル過度ノ壓迫又ハ發育異常ニヨルモノナリ。

療法: 矯正マッサージ, 厚紙副子, 絆創膏矯正帶等ニヨリテ多クハ治スルモノニシテ, 生後早期ニ行フ程有效ナリ。併シ年長兒ニ於テハ治療比較的困難ナリ。

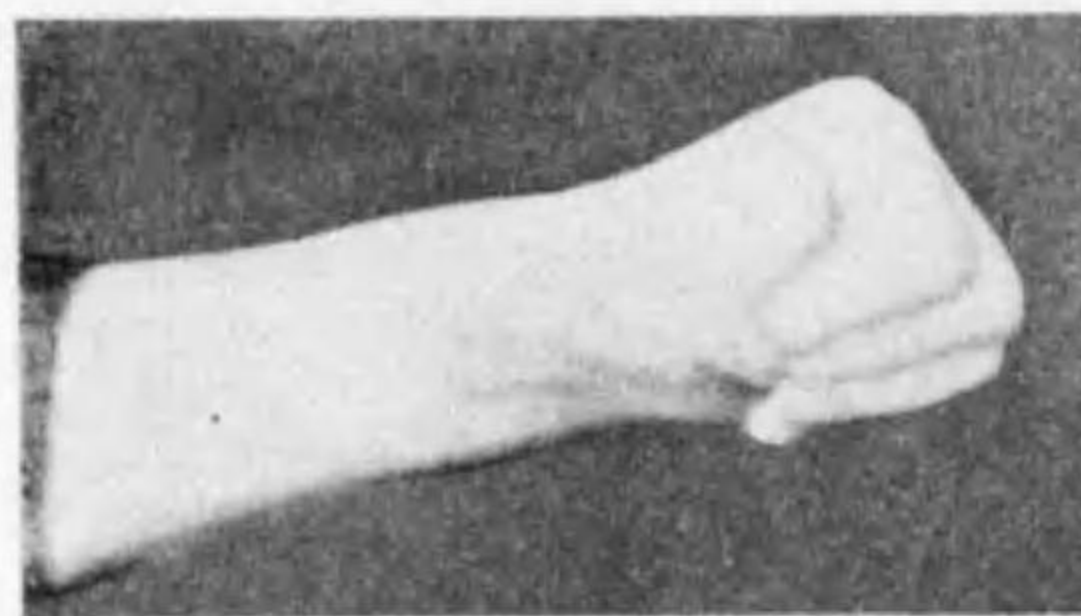
保存的療法ニテ治癒セザレバ關節ノ成形手術 (plastische Operation) ヲ行フ (各論参照)。

2) 皮膚性或癩痕性攣縮 (Dermatogene od. narbige Kontraktur)。

火傷 (Verbrennung) = 因スルコト最モ多ク, 其他大ナル外傷, 腐蝕, 化膿等ノ後ニ來ル。此等ノ治癒シタル後ニ癩痕ノ收縮ニヨリテ附近ノ關節ノ運動ヲ制限スルコトアリ。

第五百十六圖

火傷後ノ高度ノ手ノ手掌面攣縮
(濟生會病院外科)



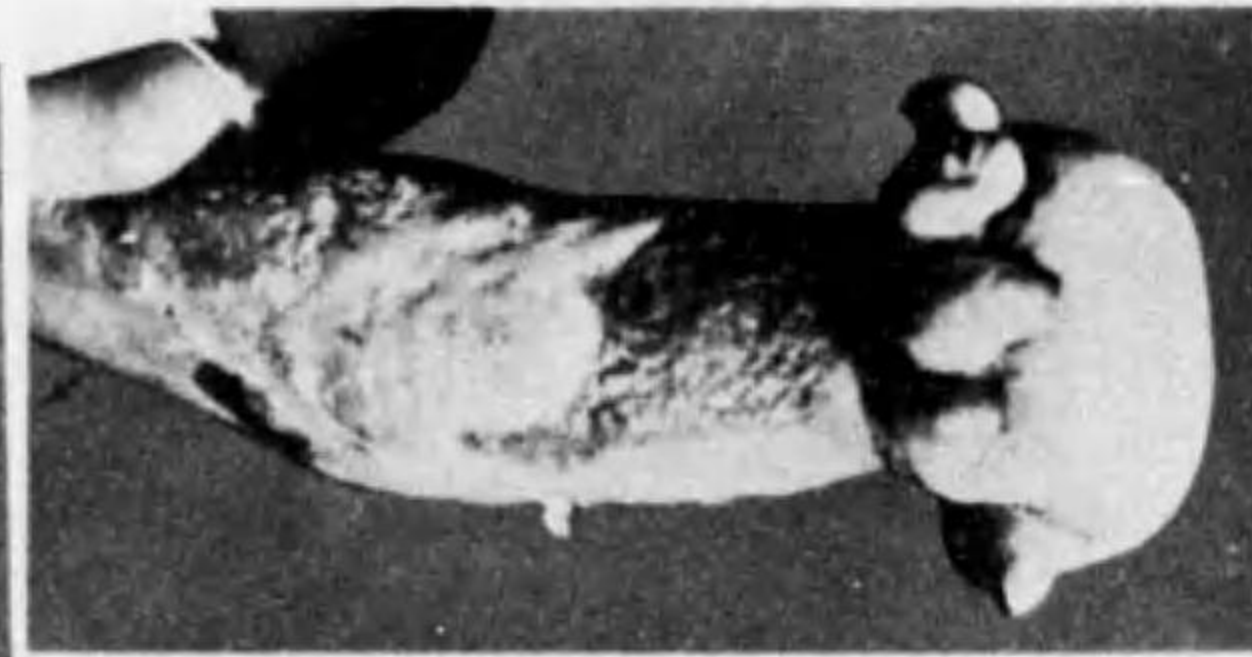
療法: 關節ノ附近ニ大ナル火傷, 潰瘍等アリテ攣縮 (Kontraktur) ヲ起ス虞アル時ハ, 豫防法 (Prophylaxis) トシテ植皮術 (Hauttransplantation) ヲ行フ。既ニ攣縮ヲ生ジタル時ハ癩痕ヲ切除シタル後皮膚ノ成形手術ヲ行フ。

3) 腱性攣縮 (Tendogene Kontraktur)。

前者ト同ジク火傷, 創傷, 化膿等ニヨリテ, 腱ノ缺損又ハ癩痕性癒着ヲ生ジタル爲ニ起ル。

第五百十七圖

同手背面攣縮
(慶大整形外科教室)



療法: 豫防法必要ナリ。既ニ攣縮ヲ起シタル時ハ腱ノ成形手術ヲ行ヒ, 或ハ癒着ヲ剝離シテ, 脂肪組織ニテ包ミ癒着ヲ防グ。

4) 筋性攣縮 (Myogene Kontraktur)。

a) 筋肉ノ大ナル損傷ニヨル。

b) 筋肉ノ化膿, 護膜腫等ニヨリテ筋肉ニ廣汎性ノ癩痕ヲ生ジタル爲メ。

c) 筋肉ノ一部ノ廢用性萎縮 (Inaktivitätsatrophie) トシテ, 例ヘバ馱者, 職工等ノ職業的習慣ニヨリテ手指ノ屈曲ヲ來シ, 或ハ繃帶ヲ以テ肢節ヲ長時間壓迫固定シタル爲ニ肢節ノ攣縮ヲ起スコトアリ (貧血性攣縮 ischaemische Kontraktur)。又タ重症患者ガホク床上ニ横臥セルニ際シ, 足尖ガ褥被ニヨリテホク壓重セラレタル爲ニ尖足 (Spitzfuss) ノ狀ヲ取ルコトアリ。

療法: 初期ニハ「マッサージ」(Massage), 自動的及他動的運動 (aktive u. passive Bewegung), 電氣療法 (elektrische Behandlung) ヲ行ヒ, 攣縮甚シキ時ハ成形手術 (plastische Operation) ヲ行フ。

5) 神經性攣縮 (Neurogene Kontraktur)。

之ニ3種アリ。

a) 反射性攣縮 (Reflektorische Kontraktur)。例ヘバ關節炎 (Arthritis) 又ハ關節附近ノ急性炎症ニテ疼痛甚シキ爲ニ, 反射的ニ成ルベク疼痛ヲ感ズルコト少キ位置ヲ取ルニ至ル。併シ之ハ一時的ノモノニシテ疼痛輕快スルト共ニ舊狀ニ復ス。故ニ又タ一時性或症候性攣縮 (vorläufige od. symptomatische Kontraktur) ノ名アリ。

b) 痙攣性攣縮 (Spastische Kontraktur)。運動神經中樞 (motorisches N.-Zentrum) ノ病的刺戟ニヨル, 例ヘバ腦腫瘍 (Hirntumor), 水頭症 (Hydrocephalus), 壓迫性脊髓炎 (Druckmyelitis) 等ニ於テ見ラル。筋肉ニ持續的痙攣 (tonischer Krampf) ヲ起シ, 筋肉ガ收縮シテ硬クナリ, 他動的ニ伸展シ得ルモ, 彈撥 (ばね) (Feder) ノ如クニ再ビ舊狀ニ復ス。其他腱反射 (Schnenreflex) 甚シク亢進シ, 患肢ノ運動自由ナラズ。

「ヒステリー性攣縮 (hysterische Kontraktur) モ此部ニ屬スルモノナリ。

療法: 原病ノ治療ヲ要スルモ, 疾病ニヨリテハ治療ノ法ナシ。

「マッサージ」(Massage), 他動的運動 (passive Bewegung), 牽引繃帶 (Extensionsverband) ヲ行ヒ, 時トシテハ切腱術 (Tenotomie) 又ハ腱移植術 (Schnentransplantation)

ヲ行ヒ、其他シュトッフエル氏手術 (Stoffelsche Operation) (末梢神經ノ筋肉枝ヲ切斷スル法)、フェルステル氏手術 (Förstersche Operation) (脊髄神經ノ後根ヲ切斷スル法)ヲ行フコトアリ。

c) 麻痺性攣縮 (Paralytische Kontraktur)。

脊髄小兒麻痺 (spinale Kinderlähmung), 末梢神經ノ外傷 (Verletzung der peripheren N.), 神經炎 (Neuritis), 其他脊髄ノ各種疾患ニテ一部ノ神經ノ麻痺ヲ生ジタル爲ニ起ル。即チ該神經ノ支配スル筋肉ニ弛緩性麻痺 (schlaffe Lähmung) ヲ起シ、一方ニハ健側ノ拮抗筋群 (Antagonist-M.-Gruppe) ノ攣縮ニヨリテ、患肢ハ異常位ヲ取ルニ至ル。或ハ末梢部ノ重力ニヨリ、例ヘバ足先ガ下垂シテ馬足或尖足 (Spitzfuss) トナルコトアリ。

療法: 「マッサージ」(Massage), 他動的運動 (passive Bewegung), 牽引法 (Extension) 等ヲ施シ、或ハ手術的ニ麻痺性筋肉ニ腱移植術 (Sehnenverpflanzung) ヲ行ヒ、又ハ拮抗筋 (Antagonist-M.) ノ延長術 (Verlängerung) ヲ行ヒ、又ハ腱成形術 (Sehnenplastik) 又ハ人工的腱形成術 (künstliche Sehnenbildung) ヲ行フ (第 415 頁参照), 時トシテハ關節面ノ切除術ヲ行ヒ、骨性癒合ヲ營マシム。

6) 關節性攣縮或強直 (Arthrogene Kontraktur od. Ankylose)。

關節自己ノ損傷又ハ炎症ニヨリテ起ル。其初期ニ於テハ反射性攣縮 (reflektorische Kontraktur) 即チ假性强直 (falsche Ankylose) ニ留マレドモ、其處置宜シキヲ得ザレバ次第ニ眞性强直 (echte Ankylose) トナル。

強直ノ組織的變化ニヨリテ次ノ種類ヲ分ツ。

a) 結締織性强直 (Bindegewebige Ankylose)。關節面ガ結締織ニヨリテ癒着シ、或ハ關節囊ノ肥厚又ハ萎縮ヲ來シタル爲ニ起ル。

b) 軟骨性强直 (Knorpelige Ankylose)。軟骨面ノ癒着ヲ來スモノヲ云フ。之ハ前者ヨリモ強直強固ナリ。

c) 骨性强直 (Knöcherne Ankylose)。關節面ニ變形ヲ來シ、骨ノ新生ニヨリテ癒着セルモノニシテ、最も固キ強直ヲナス。之ハ強直ノ末期ニ來ルモノナリ。

強直ニ際シテハ關節ノ運動全ク不能トナル、只結締織性ノモノハ他動的運動ニ對シテ多少彈撥的感覺 (federndes Gefühl) ヲ感ズルコトアリ。

療法: i) 關節炎ニ罹リタルモノガ治癒ノ後強直ヲ免レズト思惟セル時ハ、該肢節ノ

機能ニ最も都合ヨキ位置ニ固定シ置クベシ。即チ

- a) 膝關節 (Kniegelenk) ニテハ輕度屈曲位 (leicht gebeugte Stellung) トシ、
- b) 足關節 (Fussgelenk) ニテハ直角位 (rechtwinklig) トシ、
- c) 肘關節 (Ellbogengelenk) ニテハ 60-90°ニ屈曲シ、少シク外旋 (aussen rotieren) ス。
- d) 手腕關節 (Handgelenk) ニテハ伸展位 (gestreckte Stellung) トナス。

ii) 結締織性强直ニテ其程度甚シカラザレバ、「マッサージ」、自動的及他動的運動、溫浴療法、「ディアテルミー療法」、熱氣浴、醫血療法等ヲ行ヒテ效果アルコトアリ。

iii) 或ハ全身麻痺ノ下ニ強力矯正法 (Rédressement forcé) ヲ行フ法アリシモ、現時ハ餘リ行ハレズ、炎症ナホ残留セル時ハ再發 (Rezidiv) ヲ起スコトアルヲ以テ注意スベシ。

iv) 關節強直ニ對スル 授動手術或關節成形術 (Mobilisierungsoperation od. Gelenkplastik) ハ近來大ニ發達セリ (Payr, 住田博士等ニヨル)。

XVIII. 關節ノ腫瘍 Geschwülste der Gelenke

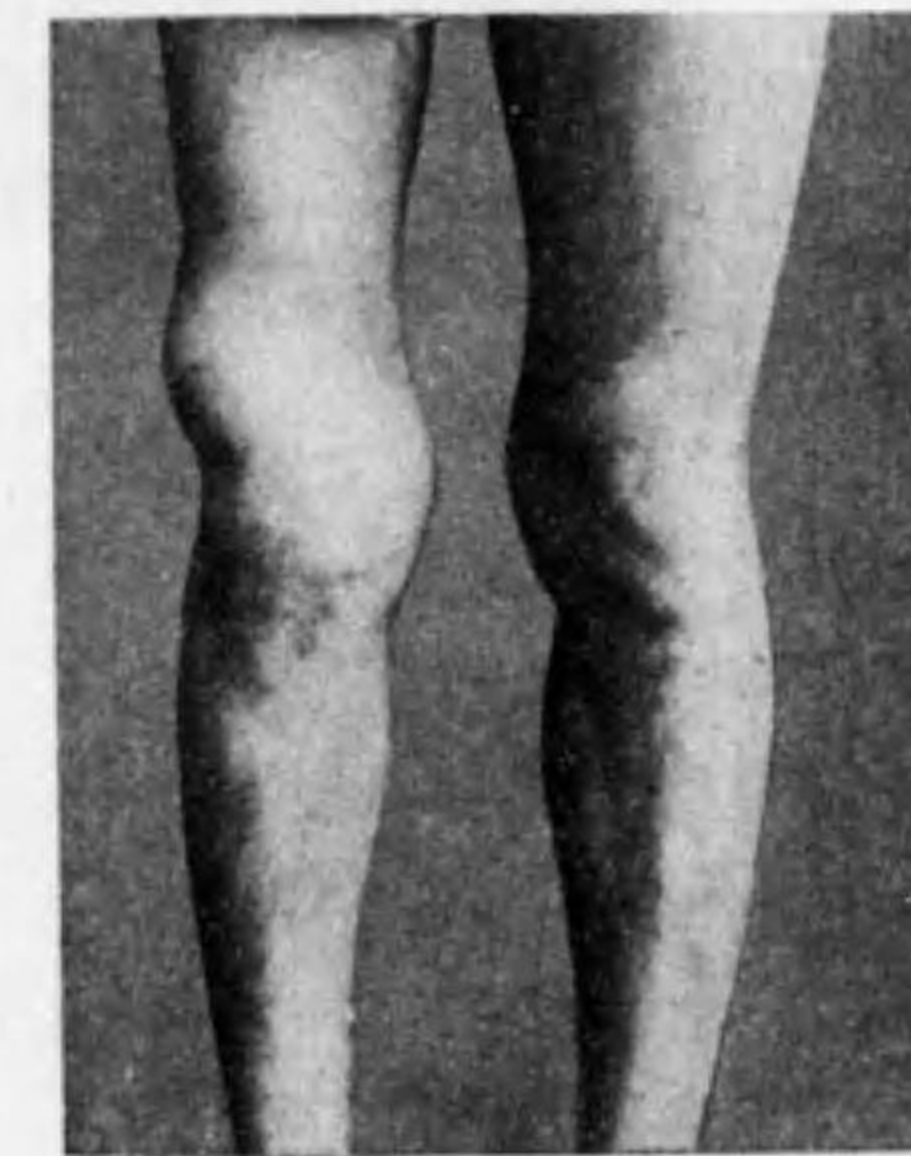一般ニ關節ノ腫瘍ハ甚稀ナリ。

1) 肉腫 (Sarkom)。稀ニ關節骨、甚稀ニ關節被膜ヨリ肉腫ガ發生シ、關節内ニ向ツテ増大スルコトアリ、此際ニハ滑液膜ノ刺戟ニヨリテ、漿液性又ハ血性漿液性ノ滲出物ヲ生ジ、關節ガ腫脹シテ慢性關節炎ノ像ヲ呈スルコトアリ。併シ關節炎ナレバ關節全體ニ腫脹スルモ、此際ニハ多クハ其一方ニ偏シテ腫脹ス。關節ノ機能ハ比較的早クヨリ障害セラルル場合ト、比較的永ク障害ナキ場合トアリ。尙 X-線検査ニヨレバ診斷確實ナリ。

此際ニハ其肢節ノ切斷術 (Amputation) ヲ行ハザルベカラズ。

2) 脂肪腫 (Lipom)。關節ニ特有ナルモノトシテ樹枝狀脂肪腫 (Lipoma arborescens) ナルモノアリ、併シ之ハ眞性腫瘍ニハアラズシテ、慢性關節炎

第五百十八圖
右膝關節肉腫
(慶大外科教室)



際シテ滑液膜ノ刺戟ニヨリテ滑液膜ガ絨毛狀(zottenartig)ニ増殖シタルモノナリ、從ツテ之ハ腫瘍ノ如ク無限ニ成長スルコトナク、又々腫瘍トシテ特別ノ臨床的症狀ヲ呈セス。

3) 其他關節被膜(Gelenkkapsel)ヨリ血管腫(Angiom)、脂肪腫(Lipom)、纖維腫(Fibrom)ノ發生セル報告アルモ甚稀ナリ。

4) 關節被膜骨軟骨形成症(Osteochondromatosis der Gelenkkapsel)。

原因：本症ハ1900年ニReichelニヨリ始メテ報告セラレタル疾患ニシテ甚稀ナリ。

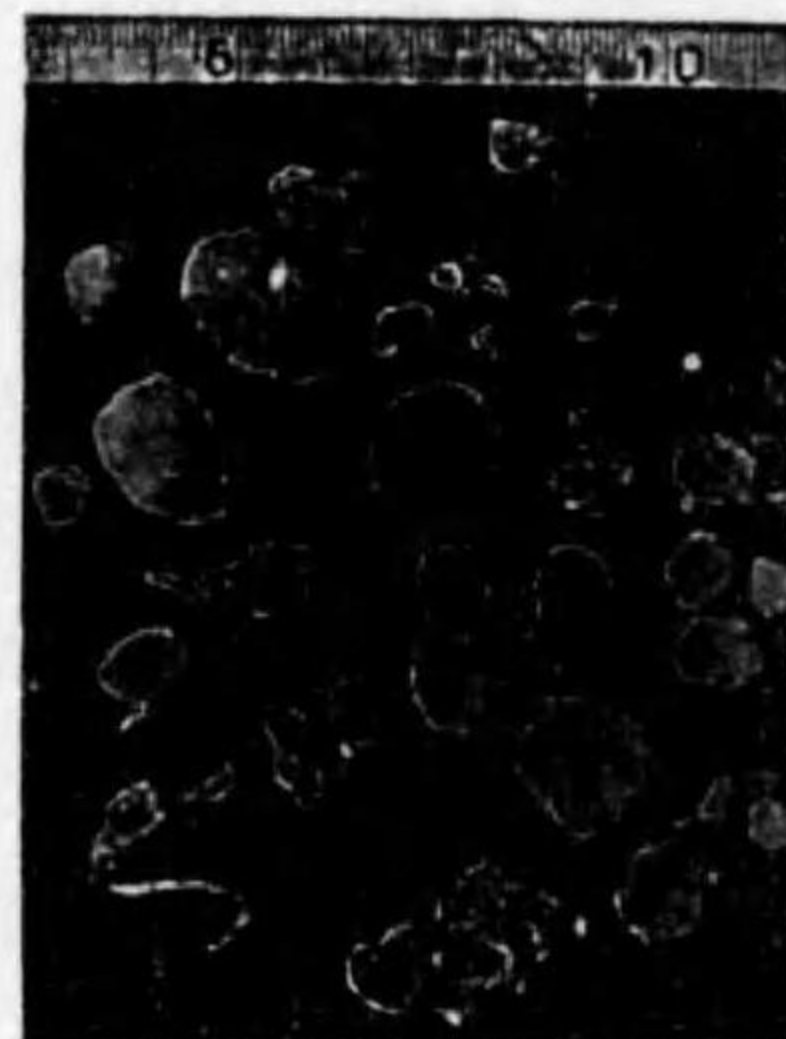
外傷ガ誘因トナルコトアレドモ外傷ナシニモ發生スルコトアリ。

本病ノ本態ニ關シテハナホ議論アリ、眞性腫瘍ナリト稱スル人ト、炎症性ノモノナルベシトモ云フ説トアリ。

第五百十九圖

摘出セラレタル本病ノ關節小體

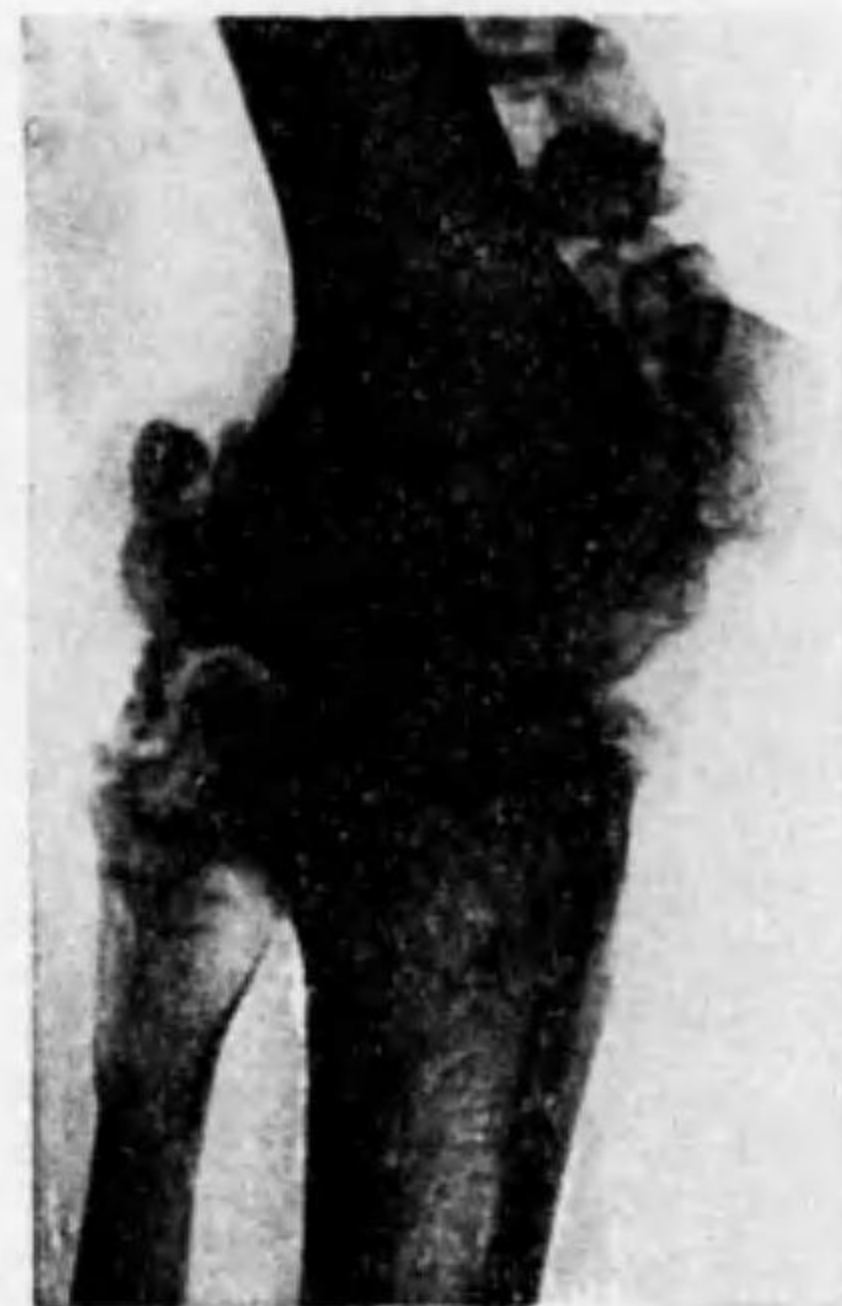(九大整形外科教室)



第五百二十圖

本病ノX線像

(同左)



發生部位：本症ハ最も膝關節ニ多ク、肘關節之ニ次グ、其他腕關節、肩胛關節、手腕關節、手指關節等ニモ發生シ、更ニ稀ニハ臍鞘、粘液囊ニ發生スルコトアリ。

病理：本病ノ發生ニハ諸説アリテ一定セザルモ、滑液膜(Synovialmembran)、特ニ其皺襞(Falte)又ハ絨毛(Zotten)ノ組織ヨリ軟骨組織ヲ形成シテ軟骨様(chondromatös)トナリ、後ニハ石灰(Kalk)ガ沈着シテ骨様トナル、初メハ滑液膜ノ表面ニ附着シ、或ハ莖ヲ以テ之ニ附着シ居ルモ、後ニハ其莖ヨリ取レテ關節腔内ニ遊離スルコトアリ。

症狀：本病ノ發生ハ慢性ニシテ發生以來數箇月一數年間症狀ナシニ經過スルコトアリ。

本病ノ初發症狀ハ關節ノ腫脹、輕度ノ疼痛ニシテ下肢ニ於テハ倦怠感アリ。

本病進行スルニ從ヒテ機能障害及ビ關節ノ腫脹著明トナリ(滲出物多量トナルニヨル)、時トシテハ關節鼠(Gelenkmaus)ノ症狀ヲ起ス。

此際ニ關節ヲ検査スレバ關節内ニ小豆大一拇指頭大ノ腫瘍アリ、硬度軟骨様又ハ骨様ニシテ移動性ナリ、時トシテハ關節ノ運動ニ際シテ軋聲音(Krepitation)ヲ發ス。膝關節ニ於テハ膝蓋跳動(Tanzen der Patella)ヲ證明スルコトアリ、關節被膜ノ肥厚ヲ認ス。後ニハ關節強直ヲ起シ或ハ關節ノ半脫臼(Subluxation)又ハ脫臼(Luxation)ヲ起スコトアリ。其他下肢ニ於テハ神經ノ壓迫ニヨリ感覺障害(Sensibilitätsstörung)又ハ筋萎縮(Muskelatrophie)ヲ來スコトアリ。

診斷：初期ニハ困難ニシテ畸形性關節炎(Arthritis deformans)、關節リウマチス(Arthritis rheumatica)、結核性關節炎(Arthritis tuberculosa)、微毒性關節炎(Arthritis syphilitica)、神經病性關節症(neuropathische Gelenkaffektion)、關節肉腫(Gelenksarkom)、關節鼠(Gelenkmaus)等ト鑑別ヲ要ス。併シ確實ナル診斷ハX線検査ニヨラザルベカラズ。

豫後：手術ニヨリテ摘出スレバ治癒ス。自然ニ多少輕快スルコトアルモ全治スルコトナシ。

療法：手術的ニ關節ヲ開キ、凡テ軟骨片ヲ除去シ、滑液膜及關節囊ノ一部ヲ除去ス、併シ時トシテハ再發ヲ起スコトアリ、此際ニハ再ビ手術ヲ行フ(田平氏、日本整形外科學會雜誌第七卷第一號參照)。

XIX. 關節ノ手術 Operationen der Gelenke

1) 關節穿刺術(Punktion der Gelenke)。

關節内ニ出血又ハ滲出物アル時ニ、其診斷又ハ治療ノ目的ニテ行ハルモノナリ、關節ノ穿刺ニ際シテハ特ニ消毒ヲ嚴重ニサザルベカラズ、之レ關節ハ化膿菌ニ對シテ比較的抵抗弱キヲ以テナリ。各關節ノ穿刺ヲ行フベキ場所ハ夫々一定ス。

2) 關節切開術(Inzision der Gelenke od. Arthrotomie)。

關節ノ化膿、異物等アル時ニ行ハル。本法ニ於テハ關節ノ全部ヲ開カズシテ、其一部ノミヲ開ク。化膿ノ際ニハ一箇所ノミナラズ、二三箇所ヲ開キテ排膿法(Drainage)ヲ行フコトアリ。

3) 關節切除術(Arthrektomie od. Gelenkresektion) 及滑液膜切除術(Synov-ektomie)。

是等ノモノハ關節ノ種々ノ炎症ニ行ハルモノナリ。關節切除術(Gelenkresektion)トハ關節ヲ開キテ關節面ト共ニ關節ヲ形成スル骨ヲ切除スルモノヲ云フ、從ツテ之ハ其疾患ガ關節ノ深部マデ進ミタル場合ニ行ハル。

滑液膜切除術(Synovektomie)トハ關節面ダケヲ切除スルモノヲ云フ。關節切除術ノ皮膚切開

法 (Hautschnitt) ハ各關節ニヨリテ夫々異なる。

4) 肢節離斷術 (Exartikulation der Extremitäten)。

本法ハ關節ノ連絡部 (Zusammenhang) ニテ肢節ヲ切斷スルモノヲ云フ (切斷術 Amputation トハ骨ノ途中ニテ肢節ヲ切斷スルモノヲ云フ)。其適應症 (Indikation) ハ大體切斷術ニ於ケルト同様ニシテ、其皮膚切開法ハ關節切除術ト同様ナリ。

5) 關節制動術 (Arthrodesis)。

動搖關節 (Schlottergelenk) ニ際シテ他ニ療法ナキ場合ニ關節ノ強直ヲ手術的ニ起サシムル法ヲ云フ。此際ニハ關節切開術 (Arthrotomie) ノ如クニ關節ヲ開キテ關節切除術 (Arthrektomie) ヲ行ヒテ骨ヲ接合シテ癒着セシメ、或ハ銀線縫合 (Silbernaht) ヲ行フコトモアリ。

6) 關節成形術 (Arthroplastik) 或授動手術 (Mobilisierungsoperation) (Payr, 住田氏等)。

關節強直 (Gelenkkylose) ニ對シテ行ハルル關節ノ改造成形術ナリ、即チ關節ヲ開キ兩關節面ヲ除去シタル後、兩新骨面間ニ遊離筋膜瓣 (freier Fascienlappen) 又ハ有莖筋膜瓣 (gestielter Fascienlappen) ヲ挿入シ手術後 3-4 週間ヨリ運動ヲ始ム (各關節ニヨリテ術式異なる)。

7) 關節移植術 (Transplantation des Gelenks)。

本法ハ動物試験 (Tierexperiment) ニハ成功セシモ、臨床的ニハ好成績ヲ得ルニ至ラズ。

(以上ノ詳細ハ各論参照)。

附 錄

第 一 章

消毒法 或 殺菌法 Desinfektion od. Sterilisation

消毒法 (Sterilisation) ハ防腐法或無菌法 (Aseptik) トモ稱シ、手術ニ際シテ豫メ根本的ニ細菌 (Mikroorganismen) ノ撲滅ヲ圖リ、其創傷内ニ絶對的ニ之ヲ侵入セシメザル方法ヲ云フ。防腐法 (Desinfektion) ハ制腐法或殺菌法 (Antiseptik) ト同意義ニシテ一旦傳染シタル細菌ヲ死滅セシメントスル法ナリ。併シ實際上防腐法ハ消毒法ト同意義ニ使用セラル、特ニ兩者ノ區別ヲ要スル場合ニハ Antiseptik 及 Aseptik ナル文字ヲ使用ス。

消毒法ノ發達。 制腐法或殺菌法 (Antiseptik) ヲ以テ始マリ防腐法或無菌法 (Aseptik) ニ行セ移リ。制腐法ハ英國ノ *Lister* (1867 年) ノ創意セルモノニシテ其發見當時ハ空氣傳染 (Luftinfektion) ニ重キヲ置キ、主トシテ石炭酸 (Karbolsäure) ヲ用ヒ、之ヲ噴霧器ヲ以テ手術室及手術野ニ盛シニ噴霧シ又タ手術器械類モ之ヲ以テ消毒セリ。然ルニ其後數多ノ學者ニヨリテ研究セラレ又タ細菌學ノ發達ニ伴ヒテ、創傷ノ傳染ハ空氣傳染ニヨルニアラズシテ、接觸傳染 (Kontaktinfektion) ヲ主ナルモノトナスニ至リ、又タ石炭酸ノ消毒ハ完全ナラザルタメ熱氣消毒法及ビ其他ノ方法ヲ用ヒ、約 1886 年頃ヨリ略モ現今ノ無菌法ガ施行セラルルニ至レリ。

消毒法ノ條項。 消毒法ヲ完全ニ行ハンニハ次ノ各項ヲ完全ニ行フヲ要シ、ソノ一小部分ニテモ不完全ナルトキハ全部ノ消毒ヲ無効ナラシム。

- I) 手術野ノ消毒法 (Desinfektion des Operationsfeldes)。
- II) 手術者、特ニ手ノ消毒法 (Desinfektion des Operateurs u. zwar der Hand)。
- III) 器械類ノ消毒法 (Desinfektion der Instrumente)。
- IV) 縫合材料ノ消毒法 (Desinfektion der Nahtmaterialien)。
- V) 繙帶材料ノ消毒法 (Desinfektion der Verbandmaterialien)。
- VI) 手術室ノ消毒法 (Desinfektion des Operationssaals)。

次ニ各項ニ就テ説明スベシ。

I. 手術野ノ消毒法 Desinfektion des Operationsfeldes

a) 皮膚ノ消毒法 (Desinfektion der Haut)。

患者ハ成ルベク手術施行前ニ入浴セシメテ身體ヲ清潔トナスヲ可トス。手術野 (Operationsfeld) ニ於ケル毛髮 (Haar) ハ充分ニ剃去 (rasieren) スベシ。皮膚ノ消毒トシテハ次ノ方法アリ。

1) **フュールプリンゲル氏法 (Fürbringersche Methode)** 及 **ミクリッチ氏法 (Mikuliczsche Methode)**。手ノ消毒法ト略ボ同様ナリ。併シ **グロッシヒ氏法** 出ヅルニ及ビ近來之ヲ用フル人殆ンドナシ。

2) **グロッシヒ氏法 (Grossichsche Methode)**。5-10% 沃丁 (T. jodi) ヲ手術野ニ廣ク塗布ス、又タ塗布後乾燥スルヲ待チテ更ニ「アルコール」(Alkohol) ヲ以テ清拭スルヲ可トス。之ニ由リテ其消毒力ヲ深部ニ到達セシメ、過冗ノ沃度ヲ除去シ、皮膚炎 (Dermatitis) ヲ起スコトヲ少クス。多クハ本法ヲ 2 回施スヲ可トス。

皮膚若シ甚ダ汚染セル時ハ、先ヅ「ベンチン」(Benzin) 又ハ「エーテル」(Aether) ヲ以テ之ヲ清拭シタル後沃丁ヲ塗布スベシ。尙ホ沃度ノ消毒ハ毎常乾燥状態 (trockener Zustand) ニテ行フヲ可トス (是レ水ニヨリテ其效力ヲ減ズレバナリ)。即チ毛髮ヲ剃去スルニモ水ヲ使用セズシテ行フヲ可トシ、石鹼 (Seife) ヲ用ヒタル場合ニハ一旦「アルコール」ニテ充分拭ヒタル後ニ沃丁ヲ塗布スベシ。

グロッシヒ氏法ハ最モ簡便ナルモノナレドモ、陰囊 (Skrotum)、結膜 (Conjunctiva) ニ觸ルル時ハ疼痛可ナリ著シ。

3) 沃度チンキ (T. jodi) ノ代用品トシテ 1% 沃度ベンチン (Jodbenzin)、1% 沃度エーテル (Jodaether)、5% 單寧酸アルコール (Tanninsäurealkohol)、1% 「ピクリン酸アルコール」 (Pikrinsäurealkohol) 等用ヒラル。Bochers ハ 5% 「ホルマリン・アルコール」 (Formalinalkohol) ノ塗布法ハ從來ノ沃丁塗布法ヨリモ有效ニシテ且ツ遙カニ低廉ナルコトヲ述べ、岡田ノ榊原博士等モ追試シテ之レヲ認定セリ。併シ「ホルマリン」ハ刺激性臭氣餘リ強キガ如シ。

4) 過般米國ニテ新製セラレタル 1% 「マーキョロクロム水溶液 (Mercurochrome) 又ハ邦製ノ「フルメヨヂン」 (Flumejodin) ヲ使用スルモ可ナリ、近來都築教授ハ 0.1% 「マ

ーゾニン」 (Merzonin) ノ水溶液又ハ「アルコール溶液」ヲ推奨ス。水溶消毒劑トシテ有效ニシテ皮膚ノ刺戟少ナキモ赤色ニ染マリ脱色シ難キヲ缺點トス。

手術野 (Operationsfeld) ノ消毒ヲ行ヒタル後ハ、消毒ヲ行ハザル他ノ部分ハ、消毒セル布 (Tuch) ヲ以テ覆ヒ、消毒セザル物ニハ決シテ觸ルベカラズ。

b) 粘膜ノ消毒法 (Desinfektion der Schleimhaut)。

粘膜 (Schleimhaut) ノ消毒ヲ完全ニ行フコトハ困難ナリ、特ニ **グロッシヒ氏法** ハ效果充分ニアラズ。

口腔 (Mundhöhle) ニ於テハ齒石 (Zahnstein) 及ビ齒ノ附近ノ汚物ヲ去リタル後、沃丁ヲ塗布シ 3% 過酸化水素水 (Wasserstoffsperoxyd od. Oxyful H_2O_2) ニテ度々含嗽 (gurgeln) セシム。

腔 (Scheide)、肛門 (Rektum) 等ニ於テハ「ガーゼ」ニ石鹼ヲ附ケテ清拭シタル後、1-2% 「リゾール液 (Lysollösung) 又ハ 1% 硼酸水 (Borwasser) ヲ以テ洗滌スルヲ常トス。或ハ 1% 「マーキョロクロム液 (Mercurchrom) 又ハ「フルメヨヂン液 (Flumejodin) ヲ用フ。近來都築教授ハ 1% 「マーゾニン」 (色素劑) ヲ推奨ス。

II. 手術者特ニ手ノ消毒法

Desinfektion des Operateurs u. zwar der Hand

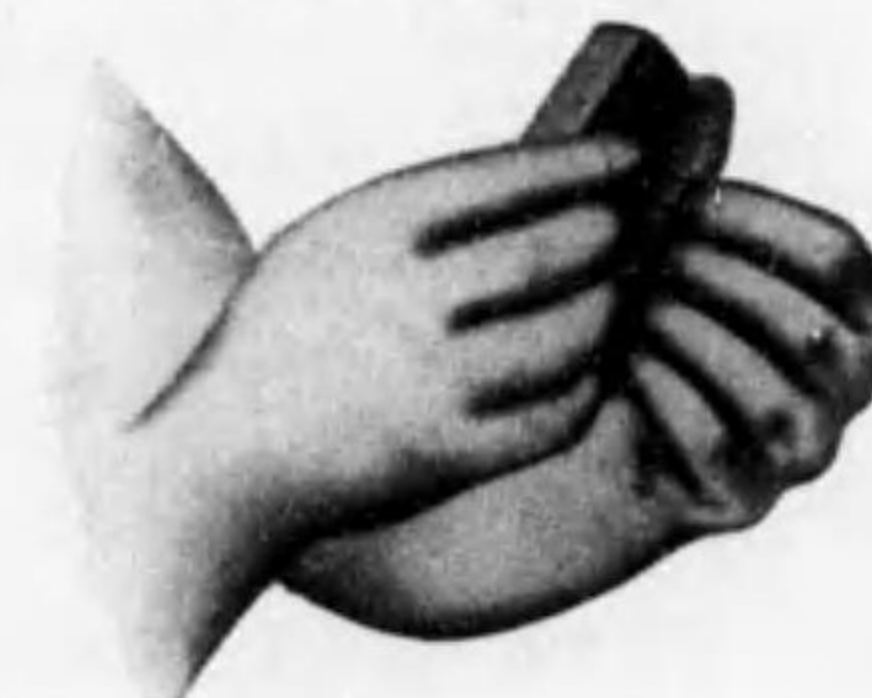
a) **フュールプリンゲル氏法 (Fürbringersche Methode)**。現今最モ多ク用ヒラルルモノナリ。

i) 先ヅ手指 (Finger) ノ爪 (Nagel) ヲ剪除シテ爪間ノ垢ヲ除去ス。

ii) 温湯ヲ用ヒ、刷毛 (Bürste) ト石鹼 (Seife) トヲ以テ手 (Hand) 及ビ前膊 (Vorderarm) ヲ充分ニ摩擦洗滌ス (第 521 圖)。

刷毛ハ豫メ消毒セルモノヲ用フルヲ常規トシ、石鹼ハ普通ノモノニテモ不可ナキモ加里石鹼 (Kaliseife) ヲ蒸氣消毒 (Dampfsterilisation) スレバ一層可ナリ。

第五百二十一圖
手指ノ洗滌法



此時間ハ熟練ノ如何ニヨリテ異ナルモ約5-10分間行ヒ、殺菌水 (Sterilwasser) ヲ以テ石鹼ヲ全ク洗ヒ流シ、或ハ其後消毒ガーゼ (Sterilgaze) ヲ以テ水分ヲ拭ヒ去ル。

iii) 1% 昇汞水 (Sublimatlösung) (殺菌劑ノ作用ハ温度高キ程有效) ヲ用ヒ、手及前膊ヲ充分洗滌ス、但シ人ニヨリテハ昇汞水ノ爲ニ皮膚炎 (Dermatitis) ヲ起スコトアリ、此際ニハ2% 「リゾール」 (Lysol), 1% 青酸酸化汞 (Hydrargyrum oxycyanatum), 1% 重炭度汞 (Hydrargyrum bijodatum) 等ヲ用フ。

iv) 次ニ70-80% 「アルコール」 (Alkohol) ニテ手及前膊ヲ充分ニ清浄ス (純アルコールハ普通アルコールヨリモ殺菌力弱シ)。

以上ノ如クシテ消毒ヲ終リタル後ハ、決シテ未消毒ノモノニ接觸スベカラズ、若シ過ツテ接觸シタル時ハ、直ニ昇汞水ニテ洗滌スルカ或ハ更ニ前法ヲ反復スベシ。

又タ手術中汚物ニ觸レタル時ハ直ニ消毒藥ヲ用ヒテ手ヲ洗フベク、又タ手術中皮膚ノ深部 (皮脂腺、汗腺等) ヨリ細菌出テ來ルコトアル爲、時々消毒藥ヲ以テ手ヲ洗フベシ。

以上ノフェールプリンゲル氏法ニハ種々ノ變法 (Modifikation) アリ、就中屢々應用セラルルハ石鹼精 (Seifenspiritus) (10% 加里石鹼アルコール) (Kaliseifenalkohol) ヲ用ヒ、消毒セル刷毛ニテ約5分間摩擦シタル後、殺菌水ニテ洗滌スル法ナリ (**ミクリツチ氏法 Mikuliczsche Methode**)。

(附)：殺菌水製法 (Vorbereitung des Sterilwassers)。

無菌の手術 (aseptische Operation) ヲ行フニ要スル殺菌水ヲ製スルニハ種々ノ装置アリ、其式ニヨリテ一個或ハ二個以上ノ釜アリ。瓦斯、炭火、電氣、蒸氣等ニヨリテ加熱シ、30分間以上煮沸シタルモノヲ適度ニ冷却セシメテ使用ス。若シ是等ノ装置ナクシテ急ヲ要スル時ハ、普通ノ鍋又ハ釜ヲ以テ30分間以上沸騰セシメタル後、自然ニ冷却スルヲ待チテ使用ス。但シ此際湯ヲ汲出スベキ杓子、容器等ハ豫メ消毒セルモノヲ用フベシ、此際ニハ冷却ニ可成リ時間ヲ要スルモ、熱湯ヲ冷却セシメシメガ爲ニ普通ノ水ヲ注ガスルガ如キ愚ヲナスベカラズ。

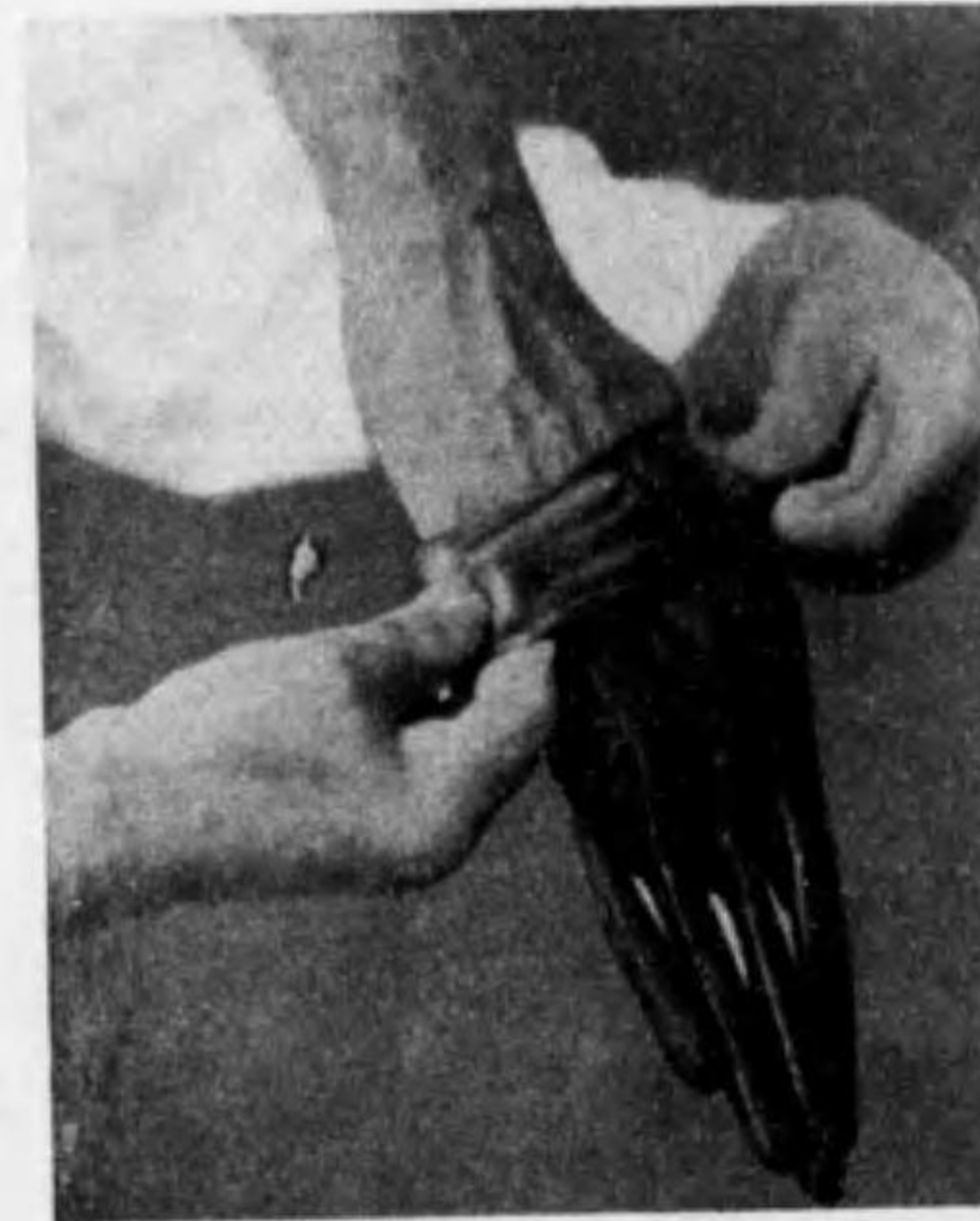序ニ殺菌水 (Sterilwasser) ハ普通ノ水ヲ其儘煮沸消毒シテ無菌 (keimfrei) トナシタルモノニシテ化學的清純 (chemisch rein) ニハアラス。之ニ對シ蒸餾水 (destilliertes Wasser od. Aqua destillata) ハ普通ノ水ヲ蒸餾シテ作りタルモノニシテ化學的清純 (chemisch rein) ナルモ無菌 (keimfrei) ニハアラス、從ツテ後者ヲ注射用ニ用フルニハ改メテ煮沸消毒セザルベカラズ。

b) **フリードリヒ氏法 (Friedrichsche Methode)**。上記ノフェールプリンゲル氏法ヲ簡單ニ行ヒタル後、豫メ蒸氣消毒法 (Dampfsterilisation) 等ニテ消毒ヲナシ置キタル護膜

第五百二十二圖

護膜手袋裝用法第一法

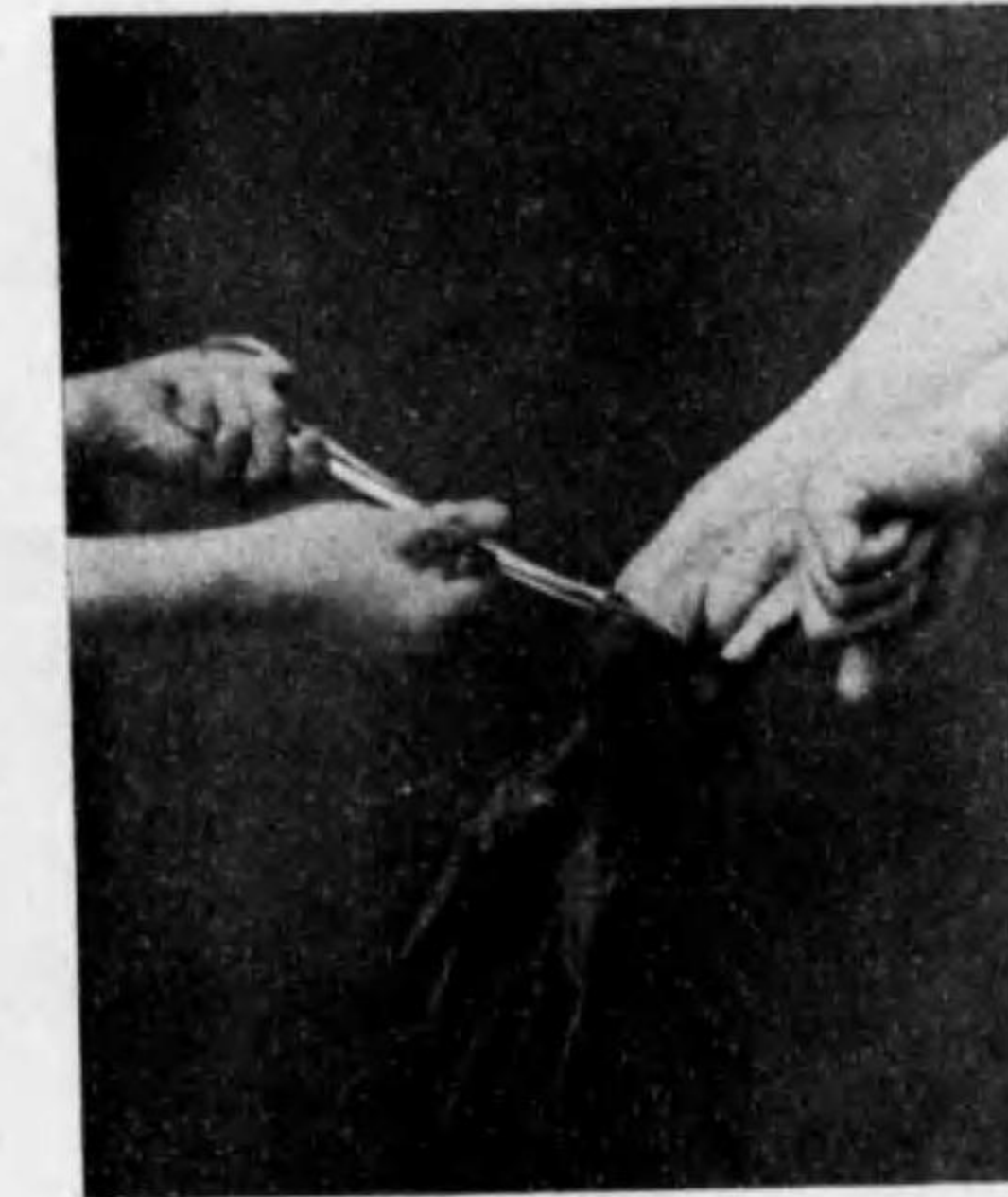(介者ノ手ヲ消毒セル場合)



第五百二十三圖

同左第二法

(介者ノ手ヲ消毒セザル場合)



手袋 (Gummihandschuhe) ヲ裝用スル法ナリ。本法ハ最モ簡單ニテ且ツ確實ナリ。又タ消毒シタル手ニ粗製ノ**メリヤス手袋**ヲ裝用スルコトアリ。或ハ護膜手袋ヲ裝用シタル上ニ更ニ「メリヤス手袋ヲ用フルコトモアリ。本法ニ於テハ慣レザル間ハ手ノ操作ニ多少不便ナルモ、少シク慣ルレバ何等ノ差支ナク手術ヲ行フコトヲ得ベシ。予ハ近來主トシテ本法ニヨリテ手術ス。

c) **藥物塗布消毒法 (Desinfektion durch Arzneibepinselung)**。5-10% 沃丁 (T. jodi), 1% 沃度ベンチン (Jodbenzin) 等ヲ手及前膊ニ塗布スル法ナリ。

本法ハ最モ簡單ナレドモ、皮膚ヲ荒壞 (schädigen) スルコト大ナルヲ以テ、屢々手術ヲ行フベキ手ニハ用ヒ難シ。

岡山ノ榊原博士等ハ手術者ノ手指ノ消毒ニ5% 「ホルマリン・アルコール」 (Formalin-alkohol) ヲ塗布スル時ハ短時間内ニ消毒ノ目的ヲ達スルコトヲ認メシガ、沃丁塗布ニ比シテハ少ナキモ時トシテハ皮膚炎 (Dermatitis) ヲ起スヲ以テ、之ヲ防グ爲メニ其塗布後約1-2分間ニシテ1萬倍乃至2萬倍ノ過マンガン酸カリ (Kaliumpermanganat $KMnO_4$) ヲ塗布スル時ハ皮膚炎ヲ起スコト遙カニ少ナク、且ツ效果同様ナリト (日本臨牀外科雜誌第二回第四號)。併シ刺激性臭氣強キヲ缺點トス。

上記ノ方法ニテ手ノ消毒ヲ終リタル後ハ消毒セル手術着 (Schürze) ヲ着用シ、前膊ノ末梢部ダケヲ露出シ、特ニ消毒ヲ嚴重ニ行ハントスル場合ニハ「ガーゼマスク」(Gazemaske) ヲ以テ口及鼻ヲ覆ヒ、消毒セザルモノニハ絶對ニ觸ルベカラズ。

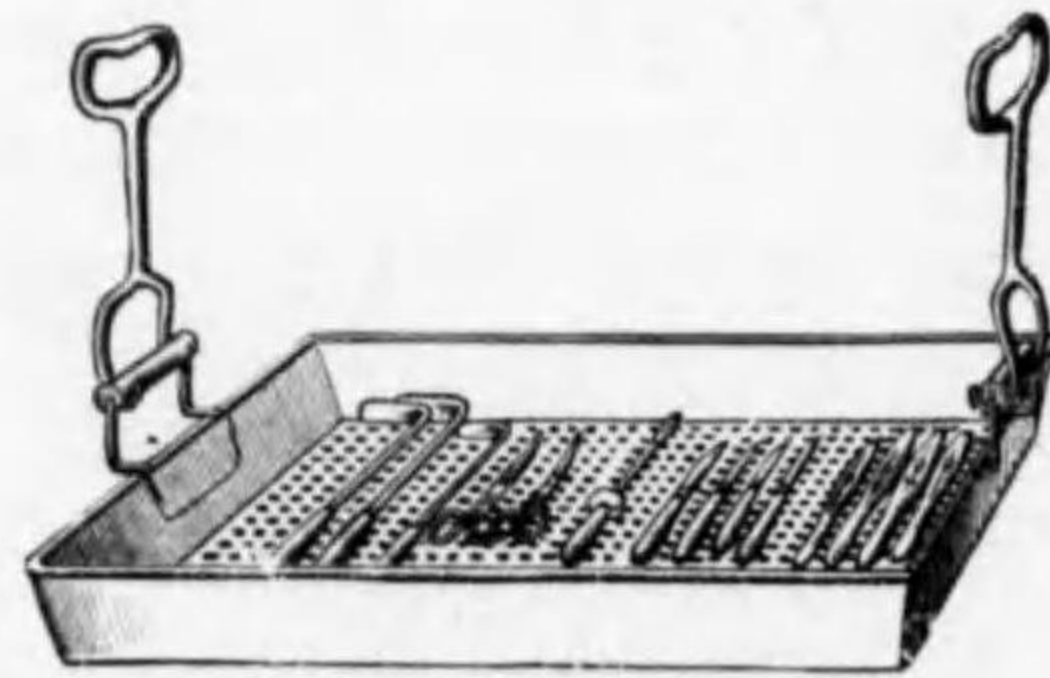
III. 器械類ノ消毒法 Desinfektion der Instrumente

a) 煮沸消毒法 (Kochsterilisation)。最も多く用ヒラルルハ シムメルブッシュ氏 煮沸器 (Schimmelbuschscher Kochapparat) ナリ。其中ニ適宜ニ水ヲ入レ之ニ重曹 (Natrium bicarbonicum) ヲ 0.5-1% ノ割合ニ加フ (或ハ之ヲ省略ス)、充分ニ煮沸シタル後、器械類 (Instrumente) ヲ入レテ約 5 分間煮沸ス。刀 (Messer)、針 (Nadel) ノ如ク鋭利 (scharf) ノモノハ普通 3 分間煮沸ス。

手術刀ハ煮沸スル際其動搖ニテ刃ヲ傷ツクル虞アルヲ以テ「ガーゼ」ニ巻キテ入レ、針類ハ其散亂ヲ防グ爲ニ「ガーゼ」ニ巻キテ入ルルカ、或ハ「ガーゼ」ニ刺シテ煮沸スベシ。

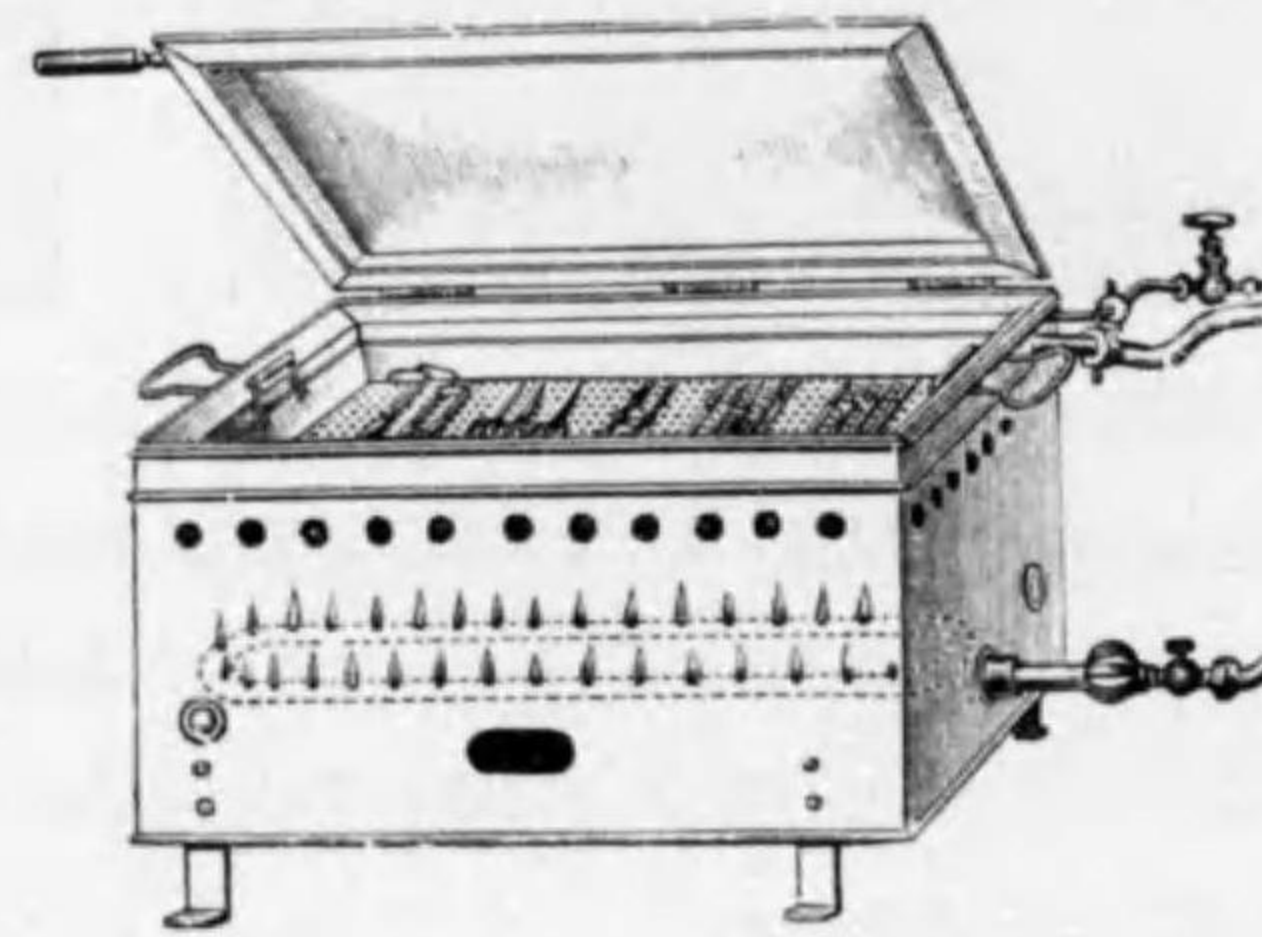
一旦消毒シタル器械類ハ決シテ未消毒ノモノニ觸レシムベカラズ。器械ヲ取扱フニハ消毒シタル鉗子 (Zange) ヲ用ヒ、必ズ豫メ消毒シタル容器又ハ布ノ上ニ置キ、使用スル迄

第五百二十五圖
同上器械容器



第五百二十四圖

シムメルブッシュ氏器械消毒器



消毒シタル布ニテ覆ヒ置クベシ。

シムメルブッシュ氏 煮沸器 (Schimmelbuschscher Kochapparat) ノ熱源トシテ「アルコールランプ」、石油ランプ、「ベンチンランプ」、炭火、蒸氣、電氣等用ヒラル。又タ此煮沸器ナキ時ハ、鍋又ハ釜類ヲ使用スルモノナレドモ、消毒後器械ノ取扱ハ等シク嚴重ニセザルベカラズ。

b) 乾熱消毒法 (Desinfektion durch

trockene Hitze)。特別ノ装置ニヨリ (細菌検査器消毒用ニ使用スル乾燥消毒器ニ類ス)、乾燥熱 (trockene Hitze) ヲ用ヒテ器械ヲ消毒スル法ナルガ、時間ヲ要スルコト前者ヨリモ長ク 20-30 分間加熱セザルベカラズ。

c) 蒸氣消毒法 (Dampfsterilisation)。

「ガーゼ類ノ消毒ト同様ニ シムメルブッシュ氏 蒸氣消毒器 (Schimmelbuschscher Dampfsterilisator) ニテ蒸氣消毒ヲナスコトヲ得ベシ。併シ之ニハ 30 分以上ヲ要スルヲ以テ、實際上ニハ應用セラルルコト稀ナリ。

d) 藥物消毒法 (Desinfektion durch Arzneimittel)。2% 石炭酸水 (Karbolsäure)、3% 「リゾール水 (Lysol) 等ノ中ニ器械ヲ入レテ消毒ス (10-15 分間)、本法ハ極メテ簡單ナレドモ煮沸消毒法 (Kochsterilisation) ノ如クニ確實ニハアラズ。

最近榊原博士等ハ簡易消毒法トシテ「ホルマリン」(Formalin) 5.0—「アルコール」(Alkohol) 10.0—蒸留水 (Aq. dest.) 85.0 ノ中ニ器械ヲ浸置スルコト 5 分間ニシテ消毒ノ目的ヲ達スト、本法ハ救急手術並ニ軍陣外科ニ特ニ便利ナル方法ナリ。

其他刀尖 (Messerspitze)、針尖 (Nadelspitze)、注射器 (Spritze) ノ消毒ニハ簡單ニ「アルコール」ヲ用ヒテ清拭スルコトアリ。但シ消毒藥トシテ屢々使用セラルル昇汞 (Sublimat) ハ金屬 (Metall) ヲ腐蝕スルヲ以テ、決シテ金屬性器具ノ消毒ニハ使用スベカラズ。

e) 火焰消毒法 (Desinfektion durch Flamme)。刀尖 (Messerspitze)、針尖 (Nadelspitze) 等ヲ最も簡單ニ消毒スルニハ「アルコールランプ」(Alkohollampe)、瓦斯ランプ (Gaslampe)、炭火等ノ火焰 (Flamme) ニテ之ヲ燒灼ス。

特殊器具ノ消毒法 (Desinfektion d. spezifischen Instrumente)。

i) 硝子器ノ消毒法 (Desinfektion der Glasapparate)。ガラス器具類 (Glasapparate) ヲ煮沸セル湯ノ中ニ急ニ入ルル時ハ破損ノ危險アルヲ以テ、豫メ温湯 (warmes Wasser) ニテ温メタル後ニ入ルルカ、或ハ其一端ニテ暫時沸騰セル湯ヲ攪拌シツツ徐々ニ温メタル後煮沸器ノ中ニ入ル。

ii) 注射器 (Spritze) ヲ煮沸スル際ニハ、必ズ其内筒 (Piston) ヲ引キ抜キテ入レザレバ破損シ易シ。又ハ「アルコール」ヲ 2-3 回吸引及排出シテ消毒ス、但シ本法ハ煮沸消毒法ノ如ク確實ニハアラズ。

iii) 灌注器 (Irrigator) 其他ノ消毒ニハ 2% 石炭酸水 (Karbolsäure)、1% 昇汞水 (Sublimat) ノ中ニ 30 分間以上浸置スルカ、或ハ其容器内ニ藥液ヲ充タシ置キ、或ハ使用前殺菌水 (Sterilwasser) ニテ藥液ヲ洗滌ス。又ハ大ナル煮沸器内ニテ消毒ス。