



San Pablo, 19 de abril de 2013

Sr. Marlon Alberto Weichert
Ministério Público Federal
Procuraduria Regional da Republica
Terceira Região
S/D

Nos dirigimos a Ud. en representación del Equipo Argentino de Antropología Forense (EAAF) con el objeto de presentar un informe integral de las tareas llevadas a cabo en relación a la investigación de restos óseos provenientes de la fosa común del Cementerio de Perus.

A solicitud de la Associação Brasileira de Anistiados Políticos (ABAP) y del Ministerio Público Federal y con la participación de la Policía Federal llevamos adelante una investigación abarcando diversas etapas que se mencionan a continuación, cada una de ellas serán detalladas en el presente informe:

1. Exhumación de 21 cajas ubicadas en el Cementerio de Araça.
2. Análisis antropológico de restos óseos en el Instituto Medico Legal (IML). El estudio incluyó restos óseos contenidos en las 21 cajas mencionadas así como también restos óseos contenidos en 3 bolsas adicionales incorporadas a la investigación a solicitud del Ministerio, durante el desarrollo de las tareas.
3. Relevamiento de documentación correspondiente al proceso de investigación del caso, focalizado principalmente en datos *premortem* (anterior al momento de la muerte) y *perimortem* (lesiones alrededor del momento de la muerte) acerca del desaparecido Hiroaki Torigoe.
4. Comparación de los resultados obtenidos del estudio de laboratorio con la información disponible *premortem* y *perimortem* del desaparecido Hiroaki Torigoi.
5. Evaluación de las fichas de análisis originales del caso realizadas por la Universidad de Campinas (Unicamp) y de los criterios de selección de las 21 cajas como hipótesis para identificar los restos de Hiroaki Torigoe.
6. Síntesis, consideraciones y recomendaciones.



**EQUIPO ARGENTINO DE
ANTROPOLOGIA FORENSE**

Fundado en 1984

AV. RIVADAVIA 2443 - 2° PISO, OFICINAS 3 Y 4 (C1043ACD)
CIUDAD AUTÓNOMA DE BUENOS AIRES - ARGENTINA
TEL: (5411) 4951-8547 - FAX (5411) 4954-6646

HTTP://WWW.EAAF.ORG
E-MAIL: EAAF@EAAF.ORG
E-MAIL NEW YORK: NY.OFFICE@EAAF.ORG

1. EXHUMACION

El día 8 de abril por la mañana se dio inicio al proceso de exhumación de 21 cajas ubicadas en distintos nichos del Ossario Geral del Cementerio de Araça de la ciudad de San Pablo. Estaban presentes autoridades del Ministerio Público Federal, de la Secretaría de Derechos Humanos, de la Policía Federal, miembros de la Associação Brasileira de Anistiados Políticos, personal del Servicio Funerario Municipal de San Pablo (SFMSP), del Instituto Médico Legal y del cementerio.

Luego de la apertura del Ossario Geral se observó en la pared izquierda la distribución de nichos de aproximadamente 80cm de ancho y alto completamente sellados con una capa ladrillos con revoque de cemento. Cada uno de ellos estaba identificado por un número inscripto en la capa de cemento.



Ingreso al Ossario Geral del Cementerio de Araça



Ubicación de los nichos en el Ossario Geral



Ejemplo de nicho sellado y numerado



Ejemplo de nicho sellado y numerado



**EQUIPO ARGENTINO DE
ANTROPOLOGIA FORENSE**

Fundado en 1984

AV. RIVADAVIA 2443 - 2° PISO, OFICINAS 3 Y 4 (C1043ACD)
CIUDAD AUTÓNOMA DE BUENOS AIRES - ARGENTINA
TEL: (5411) 4951-8547 - FAX (5411) 4954-6646

HTTP://WWW.EAAF.ORG
E-MAIL: EAAF@EAAF.ORG
E-MAIL NEW YORK: NY.OFFICE@EAAF.ORG

Se procedió a la identificación de los nichos que albergaban las cajas seleccionadas para el caso. Se tomaron fotografías del nicho, del proceso de apertura y búsqueda de cada una de las 21 cajas solicitadas (etapas realizadas por personal del cementerio) así como también de cada una de las cajas.

En función de establecer un código para el seguimiento de los casos, las cajas fueron nombradas de la siguiente manera, a modo ejemplo:

CA-N20-Cx228

CA= Cementerio de Araça

N20= Nicho 20

Cx= Caixa 228

Como se verá más adelante, esta nomenclatura será respetada para cada caso en el desarrollo de las tareas de laboratorio.

Durante la apertura de los nichos que se encontraban en la parte superior se observó la presencia de agua, humedad y hongos en la superficie de las cajas, indicando que no se encuentran completamente cerrados exponiendo los contenedores a diversos factores que contribuyen a una mala conservación.

Cabe destacar que los nichos albergaban en su interior varias cajas dispuestas en filas consecutivas y que cada nicho tienen una profundidad a aproximadamente 2mts.



Procedimiento de apertura de nichos a cargo de personal del cementerio



**EQUIPO ARGENTINO DE
ANTROPOLOGIA FORENSE**

Fundado en 1984

AV. RIVADAVIA 2443 - 2° PISO, OFICINAS 3 Y 4 (C1043ACD)
CIUDAD AUTÓNOMA DE BUENOS AIRES - ARGENTINA
TEL: (5411) 4951-8547 - FAX (5411) 4954-6646

HTTP://WWW.EAAF.ORG
E-MAIL: EAAF@EAAF.ORG
E-MAIL NEW YORK: NY.OFFICE@EAAF.ORG



Ejemplo de ubicación de caja dentro de un nicho



Procedimiento de búsqueda de la/s caja/s de interés en el interior del nicho



Procedimiento de búsqueda de la/s caja/s de interés en el interior del nicho



Ejemplo de caja

Se abrieron un total de 18 nichos y se extrajeron 21 cajas:



EQUIPO ARGENTINO DE ANTROPOLOGIA FORENSE

Fundado en 1984

AV. RIVADAVIA 2443 - 2° PISO, OFICINAS 3 Y 4 (C1043ACD)
CIUDAD AUTÓNOMA DE BUENOS AIRES - ARGENTINA
TEL: (5411) 4951-8547 - FAX (5411) 4954-6646

HTTP://WWW.EAAF.ORG
E-MAIL: EAAF@EAAF.ORG
E-MAIL NEW YORK: NY.OFFICE@EAAF.ORG

Nicho	Caja/s
15	686
16	721
20	228 y 609
22	313 y 512
24	304
25	452
26	613
43	346 y 906
45	554
53	967
54	968
57	188
59	378
61	371
65	1031
67	173
70	807
85	641

Al finalizar la exhumación y los registros correspondientes, se ubicaron las cajas en forma ordenada, siendo trasladadas en un transporte autorizado al laboratorio de antropología forense del IML.



21 cajas exhumadas



Traslado al IML



2. ANALISIS DE LABORATORIO

Previo a detallar la metodología de registro y análisis efectuada en laboratorio, debe tenerse en cuenta que durante el desarrollo de las tareas y a solicitud de autoridades del Ministerio Público Federal, fueron recibidas 3 bolsas azules de un origen diverso a las cajas provenientes de la fosa común de Perus. Consecuentemente, se analizaron restos óseos de un total de 24 contenedores: 21 cajas y 3 bolsas. Estas 3 bolsas fueron rotuladas como:

Oficio N°1490/2013- Ossada 1
Oficio N°1490/2013- Ossada 2
Oficio N°1490/2013- Ossada 3

Es importante destacar que las bolsas no tenían identificación, por ello se generó la numeración 1, 2 y 3. Este orden es independiente de la documentación del caso y no se corresponde con el rótulo original citado en estudios previos (1A, 1B y 2).

METODOLOGÍA

Se describen a continuación las distintas etapas de análisis de la totalidad de los restos óseos bajo estudio.

Apertura del contenedor: registro y fotografía de cada caja y bolsa.

Despliegue del contenido: debido a que los restos se hallaban en gran medida envueltos en varias bolsas, se detalló en cada caso el número de bolsas y se realizó una descripción de cada una, incluyendo estado de conservación. En algunas cajas, se encontraron asociados carteles y/o identificaciones con información que fue relevada.

Disposición de los restos en posición anatómica: una vez extraídos los restos óseos, fueron ubicados en posición anatómica. En esta etapa se reconocieron en algunos casos restos óseos que no pertenecían al individuo bajo estudio (por diferencias en perfil biológico o repetición de elemento) y otros en que los restos pertenecían a más de un individuo (mezclados). Cuando los restos se encontraban húmedos por malas condiciones de conservación, fueron desplegados para que se secaran.

Limpieza de elementos diagnósticos: la mayoría de los restos no presentaban signos de limpieza previa, requisito fundamental para efectuar inferencias acerca del perfil biológico del esqueleto. En aquellos casos en que fue necesario, se procedió a la remoción de sedimento en elementos óseos diagnósticos.



EQUIPO ARGENTINO DE ANTROPOLOGIA FORENSE


Fundado en 1984

AV. RIVADAVIA 2443 - 2° PISO, OFICINAS 3 Y 4 (C1043ACD)
CIUDAD AUTÓNOMA DE BUENOS AIRES - ARGENTINA
TEL: (5411) 4951-8547 - FAX (5411) 4954-6646

[HTTP://WWW.EAAF.ORG](http://www.eaaf.org)
E-MAIL: EAAF@EAAF.ORG
E-MAIL NEW YORK: NY.OFFICE@EAAF.ORG



Apertura de contenedor



Registro y fotografía



Despliegue del contenido





Tratamiento para restos en mal estado de conservación



Disposición de los restos en posición anatómica



Disposición de los restos en posición anatómica



Limpieza de elementos diagnósticos

Remontado: en casos en que ciertos elementos óseos diagnósticos se encontraban fragmentados, estos fueron reconstruidos con silicona, material no invasivo ya que la integridad del hueso no se ve afectada.

Inventario: relevamiento detallado de la condición de los elementos óseos presentes y ausentes mencionando el grado de integridad general del esqueleto. Se procede en este paso a confirmar si todos los elementos corresponden a un mismo esqueleto. En casos en que se halló más de un individuo representado, se asigna un número de pieza a cada elemento o sección anatómica, y se analiza como *conjunto mezclado*, procurando distinguir número mínimo de individuos, sexo y edad de las distintas secciones anatómicas para efectuar posibles asociaciones entre elementos por criterios de articulación, perfil biológico y tafonomía (ver más adelante).



**EQUIPO ARGENTINO DE
ANTROPOLOGIA FORENSE**

Fundado en 1984

AV. RIVADAVIA 2443 - 2° PISO, OFICINAS 3 Y 4 (C1043ACD)
CIUDAD AUTÓNOMA DE BUENOS AIRES - ARGENTINA
TEL: (5411) 4951-8547 - FAX (5411) 4954-6646

HTTP://WWW.EAAF.ORG
E-MAIL: EAAF@EAAF.ORG
E-MAIL NEW YORK: NY.OFFICE@EAAF.ORG

Evidencia asociada: se describen elementos biológicos o no biológicos que se encuentren asociados a los restos óseos.

Rasgos poblacionales: analisis de rasgos morfológicos posiblemente atribuibles a un grupo poblacional (caucasoide, mongoloide, negroide).

Sexo: estimado a partir del estudio de rasgos morfológicos de cráneo y pelvis y de medidas antropométricas de húmeros, fémures y tibias (Buiskstra y Ubelaker 1994; Jantz y Moore-Jansen, 1988; Bennett, 1987; Bass, 1987; Krogman y Iscan, 1986).



Remontado de elementos fracturados



Inventario (esqueleto)



Inventario (conjunto mezclado)



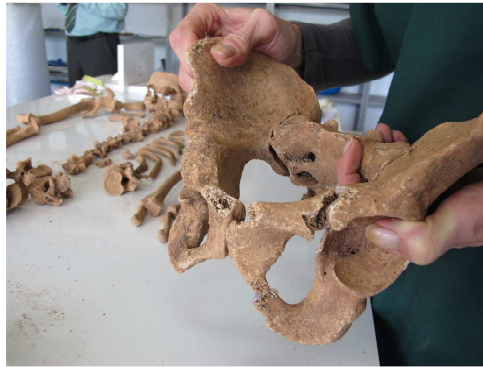Registro de evidencia asociada



Análisis de rasgos poblacionales



Determinación de sexo (variables métricas)



Determinación de sexo (variables morfológicas)

Edad al momento de muerte: se trata de un rango etario inferido a partir del grado de fusión de centros secundarios de osificación, del análisis de metamorfosis del extremo esternal de la cuarta costilla, de la sínfisis púbica y de la superficie auricular del ilion (Osborne et. al., 2004; Scheuer y Black, 2000; Suchey y Brooks, 1990; Ubelaker, 1989; Iscan, Loth y Wright, 1985; Lovejoy et. al., 1985; Gilbert y McKern 1973; McKern y Steward, 1957; Todd, 1920).

Estatura: estimada por medición de huesos largos, principalmente fémur y tibia (Trotter y Glesser, 1977).

Lateralidad: se analiza longitud y morfología de huesos de miembros superiores (Krogman e Iscan, 1986).

Odontología: se realiza una descripción detallada de las características odontológicas del individuo, las cuales se grafican en un odontograma con referencias (Rodríguez Galarza 2001; Hillson 1996).

Información *premortem*: se analizan rasgos morfológicos, rasgos epigenéticos, anomalías,

patologías y lesiones del individuo antes del momento de la muerte (Mann y Hunt 2005; Ortner 2003; Aufderheide y Rodríguez Martín, 1998; Mann y Murphy, 1990; Ortner y Putschar, 1981).

Lesiones *perimortem*: detalle de fracturas y/o lesiones producidas alrededor del momento de la muerte, asociadas posiblemente a la causa de muerte (Kimmerle y Baraybar, 2008; Galloway, 1999).

Alteraciones *postmortem* o procesos tafonómicos: se describen daños o alteraciones en tejido óseo, producidos posteriormente al momento de la muerte (Haglund y Sorg, 1997 y 2002).



Estimación de edad



Estimación de estatura y lateralidad



Descripción de características odontológicas

Información *premortem*

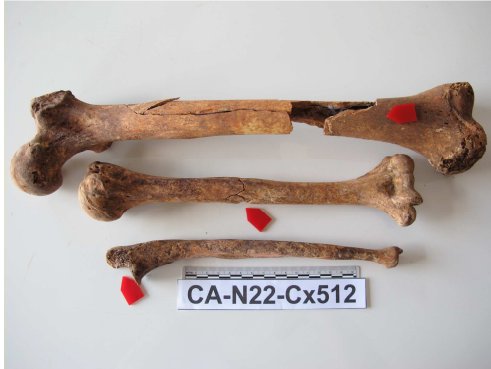

EQUIPO ARGENTINO DE
ANTROPOLOGIA FORENSE

Fundado en 1984

AV. RIVADAVIA 2443 - 2° PISO, OFICINAS 3 Y 4 (C1043ACD)
CIUDAD AUTÓNOMA DE BUENOS AIRES - ARGENTINA
TEL: (5411) 4951-8547 - FAX (5411) 4954-6646

HTTP://WWW.EAAF.ORG
E-MAIL: EAAF@EAAF.ORG
E-MAIL NEW YORK: NY.OFFICE@EAAF.ORG



Lesiones *perimortem*



Alteraciones *postmortem*

Gráficos: se dibujan en esquemas características relevantes para cada caso.

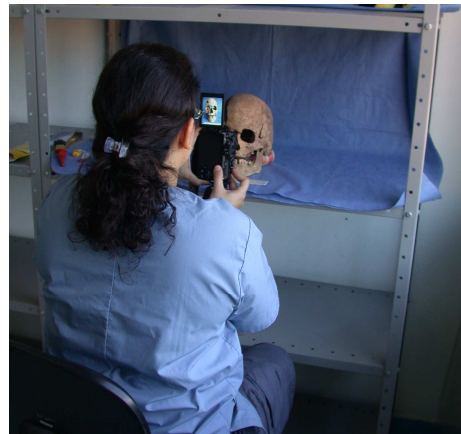Registro fotográfico: se toman fotografías de la totalidad de los restos en posición anatómica o del conjunto óseo completo, de rasgos relevantes para el perfil biológico, características odontológicas, rasgos *premortem*, lesiones *perimortem*, alteraciones *postmortem* y evidencias asociadas.

Acondicionamiento de los restos: en algunos casos se armaron sobres rotulados para guardar los restos nuevamente en la caja, tanto para contribuir a una mejor preservación de los restos, como para ordenar los mismos en las distintas partes anatómicas correspondientes. En 2 de las 3 bolsas azules, los restos fueron dispuestos en su totalidad en nuevos sobres y las 3 bolsas fueron reemplazadas por cajas debidamente rotuladas.

Sellado del contenedor: una vez culminado el análisis antropológico, se cerraron y sellaron las 24 cajas. Esta tarea estuvo a cargo de la Policía Federal.



Gráficos



Registro fotográfico





**EQUIPO ARGENTINO DE
ANTROPOLOGIA FORENSE**

Fundado en 1984

AV. RIVADAVIA 2443 - 2° PISO, OFICINAS 3 Y 4 (C1043ACD)
CIUDAD AUTÓNOMA DE BUENOS AIRES - ARGENTINA
TEL: (5411) 4951-8547 - FAX (5411) 4954-6646

HTTP://WWW.EAAF.ORG
E-MAIL: EAAF@EAAF.ORG
E-MAIL NEW YORK: NY.OFFICE@EAAF.ORG



Acondicionamiento de los restos



Cierre del contenedor a cargo de Policia Federal

Se adjuntan al presente informe las pericias de cada uno de los casos analizados. Cabe señalar que se incorpora la información considerada relevante, quedando a disposición de autoridades ampliar cualquier aspecto citado.



RESULTADOS

De las 21 cajas estudiadas se recuperó un total de 22 individuos (en la caja 554 se encontraron dos individuos).

Por sexo:

De los 22 individuos, 4 pertenecen al sexo femenino y 18 al sexo masculino

Sexo femenino	4
Sexo masculino	18
Total	22

Por grupo etario:

De los 22 individuos, 1 corresponde a un subadulto (menor de 20 años), 9 a adultos jóvenes (entre 20 a 35 años), 11 a adultos medios (entre 35 a 50 años) y 1 a adultos mayores (más de 50 años).

Subadulto (menor de 20 años)	1
Adulto joven (entre 20 a 35 años)	9
Adulto medio (entre 35 a 50 años)	11
Adulto mayor (más de 55 años)	1
Total	22

Por estatura:

De los 22 individuos, 6 presentan una estatura entre 150cm y 160cm y 16 una estatura de entre 160cm y 170cm.

Entre 150cm y 160cm	6
Entre 160cm y 170cm	16
Más de 170cm	-
Total	22

Por estado de conservación:

De los 22 individuos, 11 se encontraban incompletos y 11 esencialmente completos. Cabe señalar que de los 11 incompletos, 4 presentaban ausencia de cráneo.

Esqueletos incompletos	11
Esqueletos esencialmente completos	11
Total	22



Por lesiones *perimortem*:

De los 22 individuos, 11 no presentaban lesión *perimortem*. Aunque debe hacerse la salvedad que algunos de ellos estaban incompletos, perdiendo así información sobre las piezas ausentes. En tanto 11 individuos presentaban lesión *perimortem*.

Las lesiones observadas y descriptas en las pericias adjuntas indican que solo en un caso las lesiones son compatibles con impacto de proyectil de arma de fuego (CA-N22-Cx313). En tanto que en los restantes 10 casos las lesiones *perimortem* son de etiología indeterminada no compatibles con impactos de proyectil de arma de fuego.

Esqueletos sin lesión	11
Esqueletos con lesión	11
Total	22

En cuanto a las 3 bolsas denominadas “Oficio N° 149 0/2013- Ossada 1, 2 y 3” se llegó a las siguientes conclusiones:

- el número mínimo de individuos (NMI) representados es de 3 individuos. Si bien en la bolsa de la Ossada 2 se constató la presencia de 2 individuos, por criterios morfológicos y tafonómicos, parte de los mismos corresponderían a los elementos faltantes de la Ossada 1.
- los tres individuos son masculinos.
- los tres individuos son adultos.
- los tres individuos presentan una estatura mayor a 168cm.

Bibliografía consultada:

AUFDERHEIDE, A.C Y C. RODRIGUEZ-MARTIN,1998. The Cambridge Encyclopedia of Human Paleopathology. Press syndicate of the University of Cambridge.

BASS, W. M. 1987. Human Osteology: A Laboratory and field Manual of the Human Skeleton. Columbia, Missouri: Missouri Arch. Society, Special Public. No.2.

BENNETT, K.A. 1987. A field Identification guide for Human Identification. Springfield, Illinois. C.C. Thomas.

BROOKS, S. Y J.M. SUCHEY. 1990. Skeletal age determination based on the os pubis: a comparison of the Acsadi-Nemeskeri and Suchey-Brooks methods. Human Evolution.Vol.5. N.3 (227-238).

BUIKSTRA, J. Y UBELAKER, D. (eds). 1994. Standards for data Collection from Human Skeletal Remains.Arkansas Archaeological Survey research Series Nro. 44.

GALLOWAY, A. 1999. Broken Bones, Anthropological Analysis of Blunt Force Trauma, Charles C. Thomas, Springfield, IL, 371pp.

GILBERT, B. M. y T. W. MCKERN. 1973. A method for aging the female os pubis. American Journal of Physical Anthropology 38: 31-38.



HAGLUND, W. D. y M. H. SORG. 1997, Forensic taphonomy: the postmortem fate of human remains. CRC Press.

HAGLUND, W. D. y M. H. SORG. 2002, Advances in forensic taphonomy: Method, theory and Archaeological perspectives. CRC Press.

HILLSON, S. 1996, Dental Anthropology. Cambridge University Press. United Kingdom.

ISCAN, M.Y.; LOTH S.R. y WRIGHT, R.K. 1985. Age estimation from the rib by phase analysis: white females. In: Journal of Forensic Sciences, 30: 853-863.

KIMMERLE E. H. Y BARAYBAR J. P. 2008. Skeletal trauma: identification of injuries resulting from human rights abuse and armed conflict. Boca Raton: CRC Press, 504.

KOMAR, D. y J. E. BUIKSTRA 2008. Forensic Anthropology. Contemporary Theory and Practice. Oxford University Press. USA

KROGMAN, W. M. Y M. Y. ISCAN, 1986. The Human Skeleton in Forensic Medicine. Springfield, Illinois. Charles C. Thomas Pub.

LOVEJOY C. O., R. S. MEINDL, T. R. PRYZBECK, R. P. MENSFORTH. 1985. Chronological Metamorphosis of the Auricular Surface of the Ilium. A New Method for the Determination of Adult Skeletal Age at Death. Amer. Jour. Phys. Anthropol. 68(1): 15-28.

MANN, R. HUNT, D.R. 2005. Photographic Regional Atlas of Bone Disease. A Guide to Pathologic and Normal Variation in the Human Skeleton. Charles.C.Thomas, Publisher, Ltd. Springfield, Illinois.

MANN, R. Y S.P. MURPHY. 1990. Regional Atlas of bone disease. A guide to pathologic and normal variation in the human skeleton. Charles C. Thomas, Publisher. Springfield, Illinois. USA.

MOORE-JANSEN Y JANTZ, 1989. Data Collection Procedures for Forensic Skeletal material, University of Tennessee, Department of Anthropology, Knoxville.

ORTNER, D.J. 2003. Identification of Pathological Conditions in Human Skeletal Remains. San Diego: Academic Press.

ORTNER D. J., W. G. J. PUTSCHAR. 1981. Identification of Pathological Conditions in Human Skeletal Remains. Washington, Smithsonian Contribution to Anthropol. No. 28.

OSBORNE, D., T. Simmons y S. Nawrocki. 2004. Reconsidering the auricular surface as an indicator of age at death. Journal of Forensic Sciences 49: 905-911.

RODRIGUEZ GALARZA, I. 2001. Identificación Forense Estomatológica. Lazer Quality Prints. Chiguagua, México.

SCHEUER, L. Y S. BLACK. 2000. Development Juvenile Osteology. Academic Press, London.

TODD, T.W. 1920. Age changes in the pubic bone: I. The white males pubic. American Journal of Physical Anthropology 3:467-470.

TROTTER, M., G.C. GLEESER. 1977. Corrigenda to "Estimation of Stature from long Limb bones of American Whites and Negroes". Amer. Jour. Phys. Anthropol. 47: 355-56.

UBELAKER D. H. 1989. Human Skeletal Remains. Excavation, Analysis, Interpretation. Taraxacum-Washington, Smiths. Inst. Manuals on Archaeology 2.



3. RELEVAMIENTO DOCUMENTAL SOBRE EL DESAPARECIDO HIROAKI TORIGOE

La información *premortem* para el siguiente informe fue obtenida de:

- “*Dossie Ditadura: Mortos e Desaparecidos Políticos no Brasil (1964-1985)*” páginas 304 y 305;
- Archivos en custodia del IML;
- Recopilación de documentos oficiales del Ministerio Publico Federal.

El trabajo de relevamiento de la documentación que se encuentra en archivos del IML fue realizado conjuntamente con personal de la Policía Federal.



Relevamiento de archivos ubicados en el IML



Búsqueda de fichas odontológicas correspondientes a los casos bajo estudio



Consulta de documentos digitales aportados por Ministerio Publico Federal



Fotografiado de imágenes originales disponibles de Torigoe (*premortem* y *perimortem*)


A pesar de existir algunas discrepancias documentales entre la información disponible otorgada por familiares, la misma puede ser sintetizada de la siguiente manera:

Edad al momento de la muerte: 27 años

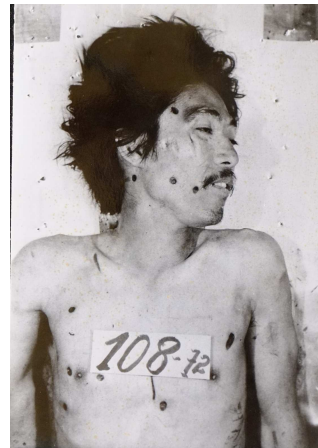
Estatura: se presenta una ligera discrepancia entre la información suministrada por el hermano que recuerda una estatura de 153cm a 156cm y aquella señalada por su cuñado, el Sr. Cavassaki, que sería de 155cm a 157cm. Más allá de la diferencia, como se ilustra en la fotografía adjunta, Hiroaki Torigoe era de estatura baja y contextura delgada.

Odontología: en su declaración del 27 de mayo de 2013, el cirujano dentista Dr. Imahar Cavassaki, afirma que realizó tratamiento odontológico a Torigoe entre los años 1964 y 1966. Se transcriben a continuación las características odontológicas mencionadas:

- primer molar inferior izquierdo (pieza 36): tratamiento de endodoncia, siendo obturado. Existe la posibilidad de que posteriormente la pieza fuera extraída (no lo recuerda con exactitud).
- terceros molares (piezas 18, 28, 38,48): ausencia clínica.
- primeros molares inferiores (piezas 36 y 46): obturaciones, amalgamas.
- incisivos inferiores: apiñamiento.
- Incisivos centrales superiores (piezas 11 y 21): ligera giroversión, diente en forma de pala.



Fotografía de Hiroaki Torigoe tomada en 1964
(relevamiento Policía Federal)



Fotografía de necropsia de Hiroaki Torigoe (relevada
por Policía Federal)

En cuanto a la información *perimortem* obtenida a través de la lectura del laudo de necropsia realizado por los médicos legistas Isaac Abramovitch y Abeylard Queiroz Orsini el 13 de enero 1972, se describe la existencia de al menos 9 impactos de proyectil de arma de fuego. Las lesiones comprometerían cráneo, tórax y pelvis.



Resumiendo, acorde con la información expuesta, los restos óseos correspondientes a Torigoe deberían presentar las características del siguiente perfil biológico:

- sexo masculino;
- adulto joven, con una edad de 27 años al momento de la muerte;
- estatura baja, posiblemente entre 153cm y 157 cm;
- contextura delgada;
- ausencia clínica de terceros molares, amalgama en primer molar inferior derecho, tratamiento de endodoncia en primer molar inferior izquierdo y posible ausencia *perimortem*, ligero apiñamiento de incisivos inferiores y discreta giroversión de incisivos centrales superiores.
- lesiones *perimortem* compatibles con impactos de proyectil de arma de fuego que afecten cráneo, tórax y pelvis.

4. COMPARACION DE RESULTADOS DE LABORATORIO CON DATOS DEL DESAPARECIDO HIROAKI TORIGOE

Caso	Sexo	Edad (años)	Estatura (cm)	Otros	Confrontación con los datos <i>perimortem</i> y <i>perimortem</i> de Hirohaki Torigoi
CA-N57-Cx188	M	17 a 23	164 a 170	Esqueleto completo. Sin lesión <i>perimortem</i> Con craneotomía.	Descartado por edad, por odontología y por no presentar lesión <i>perimortem</i>
CA-N24-Cx304	M	25 a 35	164 a 170	Esqueleto incompleto, (cráneo y mandíbula ausentes). No se observa lesión <i>perimortem</i> .	Descartado por estatura y por no presentar lesión <i>perimortem</i> .
CA-N67-Cx173	M	36 a 48	162 a 168	Esqueleto incompleto (cráneo y mandíbula ausentes). No se observa lesión <i>perimortem</i> .	Descartado por edad y no presentar lesión <i>perimortem</i> .
CA-N20-Cx228	M	30 a 46	157 a 164	Esqueleto esencialmente completo. Con lesión <i>perimortem</i>	Descartado por edad, estatura y odontología. Incompatibilidad con las lesiones <i>perimortem</i> de Torigoe.
CA-N22-Cx313	M	29 a 45	155 a 161	Esqueleto incompleto (cráneo y mandíbula ausentes). Con lesión en vértebras y fémur izquierdo. Propuesto para toma de muestra de ADN.	Presenta lesión compatible con proyectil de arma de fuego en vértebras, aunque presenta discrepancias ya que se observa lesión en miembro inferior izquierdo, dato no mencionado para Torigoe, Dudoso.
CA-N43-Cx346	M	30 a 44	158 a 164	Esqueleto esencialmente completo. Con lesión	Descartado por edad, estatura y odontología.
CA-N61-Cx371	F	24 a 32	152 a 159	Esqueleto incompleto (cráneo y mandíbula ausentes). No se observa lesión <i>perimortem</i> .	Descartado por ser femenino.



EQUIPO ARGENTINO DE
ANTROPOLOGIA FORENSE

Fundado en 1984

AV. RIVADAVIA 2443 - 2° PISO, OFICINAS 3 Y 4 (C1043ACD)
CIUDAD AUTÓNOMA DE BUENOS AIRES - ARGENTINA
TEL: (5411) 4951-8547 - FAX (5411) 4954-6646

HTTP://WWW.EAAF.ORG
E-MAIL: EAAF@EAAF.ORG
E-MAIL NEW YORK: NY.OFFICE@EAAF.ORG

CA-N59-Cx378	PM	31 a 45	154 a 160	Esqueleto esencialmente completo. Con lesión <i>perimortem</i> .	Descartado por edad y por odontología.
CA-N25-Cx-452	F	Adulto mayor de 30	152 a 161	Esqueleto completo. Con lesión <i>perimortem</i> en cráneo y mandíbula.	Descartado por ser femenino.
CA-N22-Cx512	M	34 a 46	158 a 164	Esqueleto esencialmente completo. Con lesión <i>perimortem</i> .	Descartado por edad y por incompatibilidad con las lesiones <i>perimortem</i> de Torigoe.
CA-N45-Cx554 (2 individuos)	M F	Adulto mayor de 25 / 20 a 30	163 a 169 160 a 168	Esqueleto incompleto. Con craneotomía. Esqueleto incompleto.	Descartado por estatura y odontología. Descartado por ser femenino.
CA-N20-Cx609	F	28 a 37	161 a 169	Esqueleto esencialmente completo. Con lesión <i>perimortem</i> .	Descartado por ser femenino.
CA-N26-Cx613	M	35 a 53	162 a 168	Esqueleto esencialmente completo. No se observa lesión <i>perimortem</i> . Con craneotomía.	Descartado por edad y por no presentar lesiones <i>perimortem</i> .
CA-N85-Cx641	M	20 a 30	152 a 158	Esqueleto esencialmente completo. Con lesión <i>perimortem</i> .	Descartado por odontología: ausencia <i>premortem</i> de antigua data de los Incisivos centrales y presenta caries avanzada con la casi destrucción total de la corona.
CA-N15-Cx686	M	35 a 55	160 a 167	Esqueleto incompleto. No se observa lesión <i>perimortem</i> . Con craneotomía.	Descartado por edad y por no presentar lesiones <i>perimortem</i> .
CA-N16-Cx721	M	22 a 30	159 a 165	Esqueleto esencialmente completo. Con lesión <i>perimortem</i> en cráneo y miembros superiores.	Descartado por odontología: maxilar superior desdentado.
CA-N70-Cx807	M	35 a 50	155 a 161	Esqueleto esencialmente completo. Sin lesión <i>perimortem</i> . Con craneotomía.	Descartado por edad.
CA-N43-Cx906	M	Adulto mayor de 55	159 a 165	Esqueleto incompleto. Sin lesión <i>perimortem</i> . Con craneotomía.	Descartado por edad y estatura.
CA-N53-Cx967	M	37 a 57	162 a 168	Esqueleto incompleto. Con lesión <i>perimortem</i> .	Descartado por edad y estatura.
CA-N54-Cx968	M	36 a 52	158 a 164	Esqueleto incompleto. No se observa lesión <i>perimortem</i> .	Descartado por edad.
CA-N65-Cx1031	M	24 a 36	159 a 165	Esqueleto incompleto. Con lesión <i>perimortem</i> en cráneo.	Descartado por estatura y odontología: el individuo no presenta signos de cuidados dentales o arreglos.



Oficio N° 1490/2013- Ossada 1	M	adulto	172 a 178	Esqueleto incompleto (ausencia de maxilar superior e inferior).	Descartado por estatura.
Oficio N° 1490/2013- Ossada 2 (elementos de 2 individuos)	M M	Adulto Adulto	163 a 169	Esqueleto incompleto. Esqueleto incompleto.	Descartado por edad, estatura y características odontológicas.
Oficio N° 1490/2013- Ossada 3	M	40 a 60	170 a 176	Esqueleto completo. Con marcapasos asociado.	Descartado por edad, estatura y por el marcapasos asociado.

Cabe destacar que ninguno de los 3 individuos contenidos en bolsas identificados como Oficio N°1490/2013 Ossadas 1, 2 y 3, presentan características, *premortem* o *perimortem* compatibles Hiroaki Torigoe.

5. EVALUACION DE FICHAS Y CRITERIOS DE SELECCIÓN ORIGINALES

Las autoridades solicitaron una revisión de las fichas originales de análisis de los restos y una evaluación acerca de la confiabilidad de esos registros. Para una mayor comprensión, dividiremos la evaluación en dos campos:

- metodología implementada para el análisis de los restos, en función del estado en que se hallaban actualmente los mismos y de la información que proveen las fichas.
- criterios de clasificación de la totalidad de los restos y selección de las 21 cajas como un grupo donde factiblemente se hallaran los restos óseos de Hiroaki Torigoe.

Metodología y registros originales

En el apartado **2** del presente informe, se sintetizaron las etapas del procedimiento metodológico de la antropología forense aplicadas a los restos óseos del cementerio de Perus. Estos procedimientos son reconocidos en Estados Unidos (país de referencia para esta especialidad) desde mediados del siglo XX y en Argentina desde hace al menos veinticinco años (Buikstra y Ubelaker 1994; Bass 1987; Krogman e Iscan 1986). Es decir, en la década de 1990 estos protocolos eran aceptados y aplicados por el EAAF en diversos países con excelentes resultados. Notables avances teóricos, metodológicos y técnicos continúan optimizando los resultados de esta disciplina hasta nuestros días.

La primera característica sorprendente de los restos analizados es que no presentaban evidencia de haber sido sometidos a los primeros pasos fundamentales para un correcto análisis antropológico, a saber:

1) remoción del sedimento y limpieza cuidadosa de todos los elementos óseos con agua y cepillos de cerda suave.

Sólo un caso presentaba un grado de limpieza aceptable. La mayoría de los restos mantenía en su superficie sedimento y/o tejidos blandos que impedía su correcto análisis. Por ser escaso el tiempo para desarrollar esta tarea, no hemos procedido a la limpieza de todos los elementos, pero si de aquellos que resultaban esenciales para inferir datos del perfil biológico.



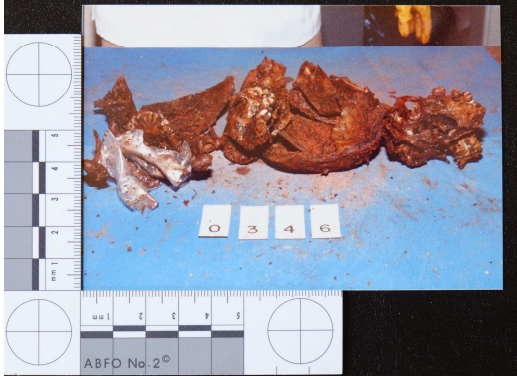Abundante sedimento adherido



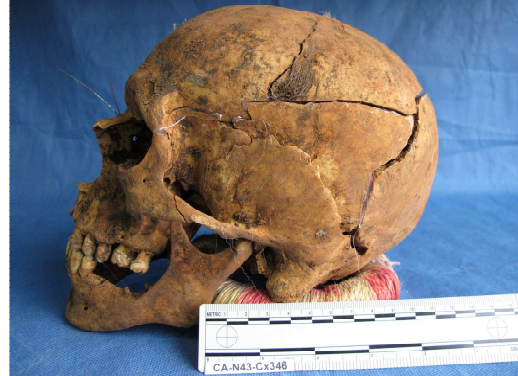Remoción de sedimento en elementos diagnósticos realizado por EAAF

2) remontado de piezas fracturadas que corresponden a un mismo elemento óseo con material que no degrade el hueso (por ejemplo, silicona).

Sólo un caso presentaba signos de remontado en cráneo. Los esqueletos que contenían restos multifragmentados, incluyendo cráneos, no estaban reconstruidos. Ello impide una observación global de cada elemento anatómico y disminuye la interpretación de patrones de lesiones *premortem*, *perimortem* y *postmortem*.



Cráneo sin reconstrucción caso 0346 (fotografía relevada por Policía Federal)



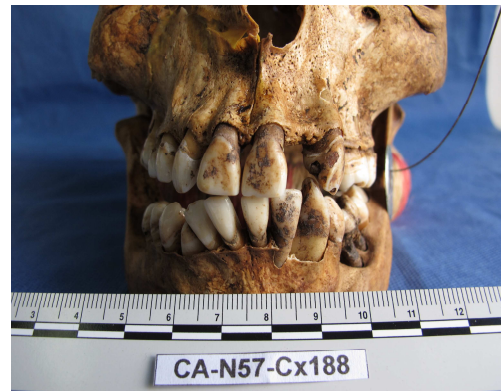Cráneo CA-N63-Cx346 remontado por EAAF

3) ubicación de las piezas dentales en sus correspondientes alveolos.

Es común que las piezas dentales sean removidas *postmortem* de sus alveolos por la desaparición de tejidos blancos y la acción de distintos agentes tafonómicos. Para una correcta visualización de aspectos odontológicos, las piezas deben ser incorporadas a sus respectivos alveolos. Ninguno de los esqueletos presentaba esta disposición de sus piezas dentales, esencial para una comparación con fichas *premortem* del desaparecido buscado.



Piezas dentales sueltas, descontextualizadas



Piezas dentales ubicadas por EAAF en sus respectivos alveolos

4) lateralización de huesos y separación de los mismos por secciones anatómicas.

Los restos se encontraban dispuestos en bolsas prácticamente sin un orden anatómico. Por ejemplo, huesos de pie y manos se hallaban generalmente mezclados, así como también elementos costales de ambos lados.

Para una ordenada división y para favorecer una mejor preservación de los restos, hemos acondicionado los mismos por secciones anatómicas en sobres debidamente rotulados.



**EQUIPO ARGENTINO DE
ANTROPOLOGIA FORENSE**

Fundado en 1984

AV. RIVADAVIA 2443 - 2° PISO, OFICINAS 3 Y 4 (C1043ACD)
CIUDAD AUTÓNOMA DE BUENOS AIRES - ARGENTINA
TEL: (5411) 4951-8547 - FAX (5411) 4954-6646

HTTP://WWW.EAAF.ORG
E-MAIL: EAAF@EAAF.ORG
E-MAIL NEW YORK: NY.OFFICE@EAAF.ORG



Huesos de manos y pies mezclados

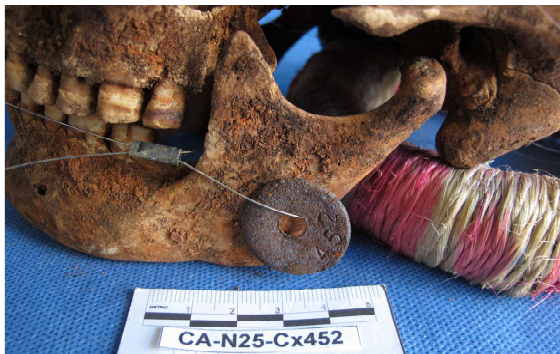

Lateralización de piezas óseas y disposición anatómica efectuada por EAAF

5) rotulado de los elementos.

Para evitar errores, cada elemento óseo perteneciente a un mismo individuo debe ser rotulado en forma clara con el nombre del esqueleto. Este rótulo debe ser una identificación única que seguirá manteniéndose durante toda la investigación. Los restos sólo presentaban una placa de metal circular con el número de caja adherida, en su mayoría, a cráneo o mandíbula. Ello resulta insuficiente como registro.

Como se explica en el apartado 1, hemos generado un nombre que incluya la información de procedencia de los restos (por ejemplo CA-N25-Cx512).



Placa identificatoria asociada unicamente a cráneo o mandíbula

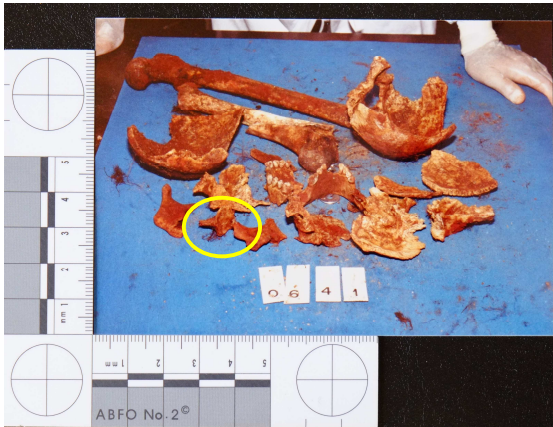

Elementos rotulados por EAAF

6) reconocimiento y diferenciación de piezas que no corresponden al individuo bajo estudio.

En general, el sedimento de una sepultura incluye huesos pequeños o fragmentos óseos que al ser exhumados junto con el esqueleto, parecen en un principio corresponderle. Estos no estaban separados y/o diferenciados, sino que se encontraban en conjunto con el resto de los elementos del esqueleto.

En algunos casos identificamos fragmentos y piezas óseas que no correspondían al individuo bajo estudio y fueron descartados del análisis.



Elementos no pertenecientes al individuo no diferenciados (fotografía relevada por Policía Federal)



Distinción de elementos que no pertenecen al individuo realizada por EAAF

Por otra parte, tuvimos acceso a 4 fichas originales y solo 3 incluían ficha odontológica. En un principio se pensó que existían fichas para la totalidad de los restos contenidos en las 21 cajas, pero con ayuda de la Policía Federal hemos constatado que esas fichas, de existir, no se encuentran en el archivo ubicado actualmente en el IML.

Teniendo en consideración entonces que 4 fichas generales y 3 odontológicas pueden no ser representativas del análisis original de 21 cajas, expondremos diversas apreciaciones acerca de estos registros.

Las fichas a disposición corresponden a los casos 188, 609, 613 y 968. Las 4 muestran características similares de registro. Tomaremos como ejemplo la ficha indicada como *Caso N°609* por ser aquella que contiene mayor cantidad de items señalados.

Las partes delineadas con color amarillo destacan aspectos metodológicos problemáticos desde un punto de vista antropológico forense y el color azul información ausente y/o incompleta.



EQUIPO ARGENTINO DE ANTROPOLOGIA FORENSE

Fundado en 1984

AV. RIVADAVIA 2443 - 2° PISO, OFICINAS 3 Y 4 (C1043ACD)
CIUDAD AUTÓNOMA DE BUENOS AIRES - ARGENTINA
TEL: (5411) 4951-8547 - FAX (5411) 4954-6646

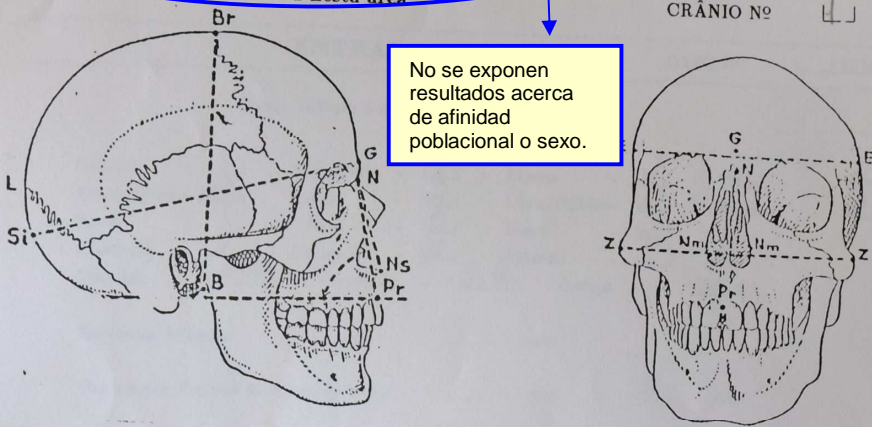
HTTP://WWW.EAAF.ORG
E-MAIL: EAAF@EAAF.ORG
E-MAIL NEW YORK: NY.OFFICE@EAAF.ORG

Identificação Antropométrica I

Não escreva nesta área

CASO Nº 16109
CRÂNIO Nº 11

No se exponen resultados acerca de afinidad poblacional o sexo.



EE	- <u>1129</u>	mm	Diâmetro Transverso Máximo
GSi	- <u>182</u>	mm	Diâmetro Anteroposterior Máximo
BBr	- <u>142</u>	mm	Altura do Crânio
ZZ	- <u>111</u>	mm	Diâmetro Facial Transverso Máximo
NmNm	- <u>22</u>	mm	Largura Nasal
Ns	- <u>51</u>	mm	Altura Nasal
NPr	- <u>68</u>	mm	Násio-Próstio
BPr	- <u>94</u>	mm	Básio-Próstio
BN	- <u>106</u>	mm	Básio-Násio
LFO	- <u>32</u>	mm	Largura do Forâmen Occipital
CFO	- <u>40</u>	mm	Comprimento do Forâmen Occipital
NPrB	- <u>148</u>	°	Ângulo de Rivet
AZD	- <u>120</u>	°	Ângulo do Zigomático Direito
AZE	- <u>120</u>	°	Ângulo do Zigomático Esquerdo

Processo Mastóide	<input checked="" type="checkbox"/>	- Desenvolvido	<input type="checkbox"/>	- Pouco Desenvolvido
Glabela	<input checked="" type="checkbox"/>	- Desenvolvido	<input type="checkbox"/>	- Pouco Desenvolvido
Rebordo Orbitário	<input checked="" type="checkbox"/>	- Grosso	<input type="checkbox"/>	- Fino
Côndilo Occipital	<input checked="" type="checkbox"/>	- Longo	<input type="checkbox"/>	- Reniforme
Mastóide/Côndilo	<input checked="" type="checkbox"/>	- Mais Alto	<input type="checkbox"/>	- Mais Baixo

Orifício por Projétil de Arma de Fogo - sim - não

MANDÍBULA Nº 11

Mento	<input checked="" type="checkbox"/>	- Reto	<input type="checkbox"/>	- Curvo
Distância Bi-Condilar	- <u>710</u>	mm		
Distância Bi-Goníaca	- <u>193</u>	mm		

Segunda página



EQUIPO ARGENTINO DE ANTROPOLOGIA FORENSE

Fundado en 1984

AV. RIVADAVIA 2443 - 2° PISO, OFICINAS 3 Y 4 (C1043ACD)
CIUDAD AUTÓNOMA DE BUENOS AIRES - ARGENTINA
TEL: (5411) 4951-8547 - FAX (5411) 4954-6646

HTTP://WWW.EAAF.ORG
E-MAIL: EAAF@EAAF.ORG
E-MAIL NEW YORK: NY.OFFICE@EAAF.ORG

Identificação Antropométrica II

CASO Nº 1610B

CRÂNIO Nº 11

Não escreva nesta área

Suturas - Simonin

0 - Aberta
1 - Menos de 50 % Fechada
2 - Mais de 50 % Fechada
3 - Fechada

C1
C2
C3
S1
S2
S3
S4
L1
L2
L3

Não escreva nesta área

Suturas - Lovejoy

0 - Aberta
1 - Menos de 50 % Fechada
2 - Mais de 50 % Fechada
3 - Fechada

1
2
3
4
5
6
7
8
9
10 pref

El método de estimación de edad por cierre de suturas resulta poco confiable, no se aplica en la actualidad. No se expone el resultado final de rango etario del individuo.

Tercera página

No se mencionan otras características pélvicas importantes para determinar sexo.

Identificação Antropométrica III

CASO Nº 16109

Arco Pubiano Ângulo da Incisura Isquiática

- Fechado - Aberto - Agudo - Reto

Soldadura do Sacro

Posições:
 1 - 2
 2 - 1
 3 - 2
 4 - 10

Estados:
 0 - Aberta
 1 - Semi-Aberta
 2 - Fechada

Este parámetro sirve para estimar edad en subadultos y adultos jóvenes. En el caso del esqueleto CA-N20-Cx609 la fusión del sacro estaba completa, discrepando con los resultados aquí expuestos.

Mensuração dos Ossos Longos

Fêmur	<u>455</u> mm	Tíbia	<u>397</u> mm	Úmero	<u>332</u> mm
Rádio	<u>258</u> mm	Ulna	<u>273</u> mm	Fíbula	<u>375</u> mm

Ângulo Distal do Fêmur Masc. Fem. Indef.

No se menciona lateralidad del hueso medido.
 No se exponen resultados de estatura.

455 mm 397 mm 332 mm
258 mm 273 mm 375 mm



EQUIPO ARGENTINO DE ANTROPOLOGIA FORENSE

Fundado en 1984

AV. RIVADAVIA 2443 - 2° PISO, OFICINAS 3 Y 4 (C1043ACD)
CIUDAD AUTÓNOMA DE BUENOS AIRES - ARGENTINA
TEL: (5411) 4951-8547 - FAX (5411) 4954-6646

HTTP://WWW.EAAF.ORG
E-MAIL: EAAF@EAAF.ORG
E-MAIL NEW YORK: NY.OFFICE@EAAF.ORG

No se explicita si se trata de fracturas *premortem*, *perimortem* o *postmortem*

Fracturas

Caso Nº: 609

Osso	Frontal	Temporal	Parietal	Occipital	Esfenóide	Zigomático	Maxilar	Mandíbula	Úmero	Rádio
	Ulna	Fêmur	Tíbia	Fíbula	Clavícula	Escápula	Sacro	Íliaco	Púbis	Ísquio
Vértebra: indique o tipo e o número:										
Costela: indique o número:										

Lado			Tipo							
<input checked="" type="checkbox"/> Direito	<input checked="" type="checkbox"/> Esquerdo	<input type="checkbox"/> Outro	<input type="checkbox"/> Simples	<input checked="" type="checkbox"/> Cominutiva	<input checked="" type="checkbox"/> Segmentada	<input type="checkbox"/> Consolidada	<input type="checkbox"/> Outro	<input type="checkbox"/>	<input type="checkbox"/>	<input type="checkbox"/>

Local						
<input type="checkbox"/> Terço Proximal	<input checked="" type="checkbox"/> Terço Médio	<input type="checkbox"/> Terço Distal	<input type="checkbox"/> Corpo	<input type="checkbox"/> Ramo	<input type="checkbox"/> Outro	<input type="checkbox"/>

Osso	Frontal	Temporal	Parietal	Occipital	Esfenóide	Zigomático	Maxilar	Mandíbula	Úmero	Rádio
	Ulna	Fêmur	Tíbia	Fíbula	Clavícula	Escápula	Sacro	Íliaco	Púbis	Ísquio
Vértebra: indique o tipo e o número:										
Costela: indique o número:										

Lado			Tipo							
<input checked="" type="checkbox"/> Direito	<input checked="" type="checkbox"/> Esquerdo	<input type="checkbox"/> Outro	<input type="checkbox"/> Simples	<input checked="" type="checkbox"/> Cominutiva	<input checked="" type="checkbox"/> Segmentada	<input type="checkbox"/> Consolidada	<input type="checkbox"/> Outro	<input type="checkbox"/>	<input type="checkbox"/>	<input type="checkbox"/>

Local						
<input checked="" type="checkbox"/> Terço Proximal	<input type="checkbox"/> Terço Médio	<input type="checkbox"/> Terço Distal	<input type="checkbox"/> Corpo	<input type="checkbox"/> Ramo	<input type="checkbox"/> Outro	<input type="checkbox"/>

Osso	Frontal	Temporal	Parietal	Occipital	Esfenóide	Zigomático	Maxilar	Mandíbula	Úmero	Rádio
	Ulna	Fêmur	Tíbia	Fíbula	Clavícula	Escápula	Sacro	Íliaco	Púbis	Ísquio
Vértebra: indique o tipo e o número:										
Costela: indique o número:										

Lado			Tipo							
<input checked="" type="checkbox"/> Direito	<input checked="" type="checkbox"/> Esquerdo	<input type="checkbox"/> Outro	<input type="checkbox"/> Simples	<input checked="" type="checkbox"/> Cominutiva	<input checked="" type="checkbox"/> Segmentada	<input type="checkbox"/> Consolidada	<input type="checkbox"/> Outro	<input type="checkbox"/>	<input type="checkbox"/>	<input type="checkbox"/>

Local						
<input type="checkbox"/> Terço Proximal	<input type="checkbox"/> Terço Médio	<input type="checkbox"/> Terço Distal	<input type="checkbox"/> Corpo	<input type="checkbox"/> Ramo	<input checked="" type="checkbox"/> Outro	<input type="checkbox"/>

Osso	Frontal	Temporal	Parietal	Occipital	Esfenóide	Zigomático	Maxilar	Mandíbula	Úmero	Rádio
	Ulna	Fêmur	Tíbia	Fíbula	Clavícula	Escápula	Sacro	Íliaco	Púbis	Ísquio
Vértebra: indique o tipo e o número:										
Costela: indique o número:										

Lado			Tipo							
<input checked="" type="checkbox"/> Direito	<input checked="" type="checkbox"/> Esquerdo	<input type="checkbox"/> Outro	<input type="checkbox"/> Simples	<input checked="" type="checkbox"/> Cominutiva	<input checked="" type="checkbox"/> Segmentada	<input type="checkbox"/> Consolidada	<input type="checkbox"/> Outro	<input type="checkbox"/>	<input type="checkbox"/>	<input type="checkbox"/>

Local						
<input type="checkbox"/> Terço Proximal	<input type="checkbox"/> Terço Médio	<input type="checkbox"/> Terço Distal	<input type="checkbox"/> Corpo	<input type="checkbox"/> Ramo	<input type="checkbox"/> Outro	<input type="checkbox"/>

Descripciones insuficientes para inferir posible causa y/o patrón de las fracturas. El EAAF también halló lesiones *perimortem* en elementos torácicos que aquí no se mencionan.

Quinta página



EQUIPO ARGENTINO DE ANTROPOLOGIA FORENSE

Fundado en 1984

AV. RIVADAVIA 2443 - 2° PISO, OFICINAS 3 Y 4 (C1043ACD)
CIUDAD AUTÓNOMA DE BUENOS AIRES - ARGENTINA
TEL: (5411) 4951-8547 - FAX (5411) 4954-6646

HTTP://WWW.EAAF.ORG
E-MAIL: EAAF@EAAF.ORG
E-MAIL NEW YORK: NY.OFFICE@EAAF.ORG

UNIVERSIDADE ESTADUAL DE CAMPINAS
FACULDADE DE CIÊNCIAS MÉDICAS
DEPARTAMENTO DE MEDICINA LEGAL
ODONTOGRAMA N° 609

(D) MAXILAR		(E)	
11	hueso de alveolo	21	APM
12	hueso de alveolo	22	hueso de hueso
13	hueso de alveolo	23	hueso
14	APM	24	APM
15	APM	25	Rest mo mensura lateral
16	Rest MO e cavie O-P	26	Rest colunas lateral
17	Rest MO	27	Rest lateral
18	ausencia de hueso	28	ausencia de hueso

(D) MANDIBULA		(E)	
41	hueso de alveolo	31	hueso de alveolo
42	hueso de alveolo	32	hueso de alveolo
43	hueso de hueso maxilar	33	hueso
44	hueso	34	Rest dental
45	Rest DDL	35	APM
46	Rest DDL	36	Rest MO e Rest lateral
47	ausencia de hueso	37	APM
48	Rest lateral	38	Rest lateral

EXAMES COMPLEMENTARES:
Luzes e radiografias

Odontograma sin completar

"APM" puede ser ausente *premortem* o *postmortem*, no se distingue. La pieza 37 para EAAF es ausente *premortem* y la 35 ausente *postmortem*. Aquí se señalan igual.

Ficha odontológica (hallada por Policia Federal en otra carpeta junto con otros registros odontológicos)

Los datos métricos relevados para huesos largos en las 4 fichas y las descripciones odontológicas disponibles (3) son coincidentes con datos del análisis del EAAF. No obstante, las fichas carecen de información acerca de sexo, edad, estatura, lateralidad, patologías *premortem*, descripción *perimortem* de las lesiones identificadas y alteraciones *postmortem*. Por ejemplo, como se citó en el caso CA-N57-Cx188, este esqueleto presenta una patología avanzada y generalizada a nivel torácico de posible origen infeccioso, dato fundamental del perfil biológico el cual no es mencionado en la ficha original. En el caso del esqueleto CA-N26-Cx613 sucede el mismo fenómeno, ya que elementos torácicos y miembros inferiores presentan patologías, las cuáles son ignoradas en la ficha correspondiente.



Por otra parte, la ficha se muestra principalmente orientada al análisis del cráneo, una perspectiva que refleja una antigua escuela de la antropología biológica en la cual los elementos postcraneales eran prácticamente excluidos y/o ignorados.

A modo general, a excepción de características métricas y odontológicas, puede afirmarse que los datos de las 4 fichas resultan escasos, poco claros y únicamente descriptivos, sin reparar en inferencias, conclusiones y/o interpretaciones. Se adjuntan al presente informe fichas de laboratorio actuales del EAAF, tanto para esqueleto como para conjuntos mezclados (en este caso, solo para algunos elementos a modo de ejemplo) que permiten establecer más claramente las discrepancias.

En síntesis, a pesar de que los datos métricos y las características odontológicas son coincidentes con la información aportada por EAAF, estas 4 fichas originales estudiadas son el resultado del desarrollo de una metodología inconducente para un preciso y correcto análisis antropológico forense.

Criterios de clasificación y selección

La consecuencia de fichas insuficientes a nivel de relevamiento de datos es una clasificación problemática de los restos óseos del cementerio de Perus.

Acorde con la documentación disponible, en un principio se dividieron los 1049 casos en cuatro grupos:

- 1) bolsas con cráneo completo, con mejores chances de identificación.
- 2) bolsas con cráneo casi completos, que presentan fracturas que no impedirían una identificación.
- 3) bolsas con cráneos que presentan fracturas que dificultarían la identificación por superposición.
- 4) bolsas con cráneos que presentan fracturas múltiples, pérdida de sustancia ósea o más de un cráneo por bolsa.

Esta división parte del paradigma teórico mencionado anteriormente el cual concentra el estudio del esqueleto únicamente en el cráneo. Los documentos relevados indican a su vez que la superposición cráneo-foto fue la metodología principal elegida para alcanzar una identificación. Esta metodología desde sus orígenes hasta el presente es considerada poco confiable, no cumpliendo las normas científicas y legales requeridas para ser una técnica válida en un peritaje identificatorio (Komar y Buikstra 2008).

Por otra parte, teniendo en cuenta que el cráneo representa desde esta postura el elemento esencial de análisis, resulta sorprendente que en la mayoría de los casos analizados por EAAF los cráneos no estuvieran lavados y/o reconstruidos. Así, cráneos



que podrían haber sido clasificados como grupo 2 o 3 podrían haber sido comprendidos en el grupo 1, solo mediante el proceso de remontado de los fragmentos.

En conclusión, el criterio para clasificar los restos óseos resulta obsoleto ya que focaliza en una característica *postmortem* (presencia, ausencia o fractura de cráneo) y no en características *premortem* o *perimortem*, factibles de ser contrastadas con información *premortem* y médica (autopsias) de individuos desaparecidos. Como se puede observar en el apartado **2**, criterios válidos de clasificación se basan en inferencias acerca del perfil biológico y la información de lesiones *perimortem*.

En cuanto a la búsqueda de los restos posibles de corresponder al desaparecido Hiroaki Torigoe, se presentaron 21 cajas de los 1049 casos. Las mismas fueron seleccionadas por su imposibilidad de excluir con la información *premortem* acerca del desaparecido Torigoe. Como se observa en la conclusiones del análisis de laboratorio (apartados **2** y **3**), algunos esqueletos son de sexo femenino y la mayoría de los masculinos excluye por rango etario, estatura, características odontológicas y/o información *perimortem*.

En síntesis, el análisis de los restos de las 21 cajas indica que cualquier inferencia realizada en función de registro, clasificación y criterios de selección originales carece completamente de confiabilidad.

6. SINTESIS, CONSIDERACIONES Y RECOMENDACIONES

En primer lugar, quisiéramos expresar algunas recomendaciones de conservación de los restos óseos provenientes del cementerio de Perus.

Como se puede observar en las pericias, algunos de los individuos bajo estudio presentaban una mala conservación asociada a una destacada concentración de humedad y hongos. La humedad generada por envoltorios de plástico gruesos en muchos casos dañó también el cartel identificatorio de los restos. Incluso, en casos con envoltorios de tela, la humedad produjo la desintegración del tejido y su adherencia a la superficie de los huesos afectando notoriamente su integridad (a modo de ejemplo, ver fotografías de pericias correspondientes a los casos CA-N15-Cx686, CA-N20-Cx228, CA-N61-Cx371 y CA-N25-Cx452).



EQUIPO ARGENTINO DE
ANTROPOLOGIA FORENSE

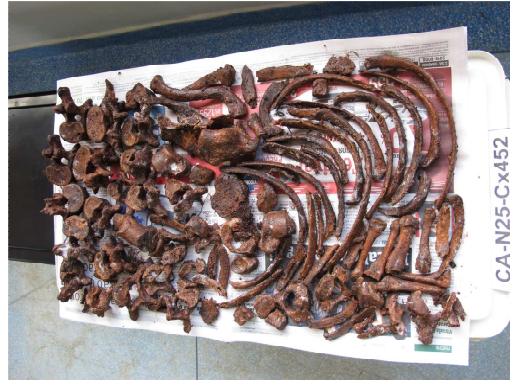Fundado en 1984

AV. RIVADAVIA 2443 - 2° PISO, OFICINAS 3 Y 4 (C1043ACD)
CIUDAD AUTÓNOMA DE BUENOS AIRES - ARGENTINA
TEL: (5411) 4951-8547 - FAX (5411) 4954-6646

HTTP://WWW.EAAF.ORG
E-MAIL: EAAF@EAAF.ORG
E-MAIL NEW YORK: NY.OFFICE@EAAF.ORG



Desintegración del tejido de bolsas contenedoras,
caso CA-N20-Cx228



Restos óseos con humedad y hongos,
caso CA-N25-Cx452

Este fenómeno se centra principalmente en aquellas cajas que fueron exhumadas de los nichos superiores del Ossario Geral. Es por ello que proponemos realizar mejoras estructurales de los nichos con el fin de preservar los restos óseos.

El proceso de investigación llevado adelante por EAAF comenzó el 8 de abril del presente año con la exhumación de 21 cajas dispuestas en distintos nichos del Ossario Geral del cementerio de Araça en la ciudad de San Pablo. Las mismas correspondían a restos óseos provenientes del cementerio de Perus y relacionadas factiblemente al caso del desaparecido Hiroaki Torigoe.

A posteriori, en las instalaciones del IML se analizaron los restos de esas 21 cajas y de 3 bolsas adicionales cuyo estudio fue requerido por autoridades del Ministerio Público Federal, por encontrarse posiblemente relacionadas al caso de Torigoe.

Con colaboración de personal de la Policía Federal, se relevó la documentación disponible acerca de datos *premortem* y *perimortem* del desaparecido Hiroaki Torigoe, así como también las fichas originales de análisis de estos restos óseos, realizadas por Unicamp.

Por último, se efectuó un análisis inclusivo de todos los datos, incluyendo perfiles biológicos, información acerca del desaparecido Torigoe y criterios de selección de las 21 cajas junto con el estudio de registros originales de la Unicamp.

En conclusión, de la totalidad de restos óseos analizados, sólo uno fue considerado para toma de muestras con fines genéticos (CA-N22-Cx313). Si bien este caso no excluye por sexo, estatura y edad, el cráneo estaba ausente y las lesiones *perimortem* solo se observaron en vértebras dorsales. En este sentido, se prefirió adoptar una postura conservadora y confirmar la exclusión por ADN, más allá de las claras divergencias con parte de la información disponible *perimortem* sobre Torigoe.



**EQUIPO ARGENTINO DE
ANTROPOLOGIA FORENSE**

Fundado en 1984

AV. RIVADAVIA 2443 - 2° PISO, OFICINAS 3 Y 4 (C1043ACD)
CIUDAD AUTÓNOMA DE BUENOS AIRES - ARGENTINA
TEL: (5411) 4951-8547 - FAX (5411) 4954-6646

[HTTP://WWW.EAAF.ORG](http://www.eaaf.org)
E-MAIL: EAAF@EAAF.ORG
E-MAIL NEW YORK: NY.OFFICE@EAAF.ORG

Es decir, el grupo de 21 casos elegidos como “no excluyente con Torigoe” presenta, por el contrario, claros ejemplos de exclusión por perfil biológico, hallándose 4 individuos femeninos, 14 individuos masculinos fuera del rango etario buscado y 16 individuos fuera del rango de estatura correspondiente. A ello se suma que la mayoría de los casos en que se presentan fracturas *perimortem*, las mismas serían de una etiología distinta a lesiones por proyectil de arma de fuego, esperadas para el caso Torigoe.

Se concluye entonces, a partir de todas las etapas de investigación, que las fichas originales de análisis de los restos resultan poco confiables, así como también los criterios de selección de este grupo de 21 cajas basado en ellas.

De esta manera, la búsqueda de Hiroaki Torigoe en esta subpoblación de 21 cajas de entre 1049 casos con resultados negativos, es la consecuencia de una equivocada clasificación de restos óseos producto de falencias técnicas y metodológicas.

Sin otro particular, saludan a Ud atentamente,

Lic. Patricia Bernardi
Antropóloga
Equipo Argentino de Antropología Forense

Prof. Néida Alejandra Ibañez
Antropóloga
Equipo Argentino de Antropología Forense

Lic. Mariana Alejandra Segura
Antropóloga
Equipo Argentino de Antropología Forense



INFORME ANTROPOLÓGICO FORENSE

CASO: CA- N67-Cx173

Condiciones de Recepción

Los restos óseos se encontraban en una caja de plástico blanco en cuya parte superior se encontraba escrito en color rojo el número de la caja. En su interior se encontró una bolsa plástica con la leyenda "Infectante" y el rótulo: "N. Ossada 0173 Data embalagem 03/08/95 Resp.". Dentro de la misma una bolsa de tela blanca con el número 0173 estampado; dicha bolsa contenía cuatro bolsas de menor tamaño, tres de ellas con el número 0173 estampado y una de ellas con el número 0378 estampado, asimismo se encontro junto con ellas un rótulo con la siguiente leyenda: "Serviço Funerario do Município de São Paulo; Falecido: 0173; Data Sepultamento: 1972; Data Exumação: 1976; Procedência Quadra: 01; Ter: ; Sepultura: ; Ossaria n°: vala c omún; Galeria n°: Gléba 02".

Presentaba a su vez un alambre uniendo los coxales con una chapa de metal de forma circular con el número 173 estampado.

Resultados del estudio

Inventario: esqueleto incompleto. Ausencia *postmortem* del cráneo y mandíbula, huesos largos del miembro superior izquierdo, huesos del antebrazo derecho, los huesos de ambas manos, la totalidad de las costillas izquierdas, la mayoría de las costillas derechas, la mayoría del fémur derecho y algunos huesos de los pies (ver fotografía 01).

Determinación de sexo: masculino

Determinado por: características morfológicas de pelvis y por medidas antropométricas de huesos largos (húmero, fémur y tibia).

Estimación de edad: entre 36 y 48 años

Estimada por: fusión de centros secundarios de osificación, metamorfosis de la sínfisis púbica y de la superficie auricular del ilion.

Estimación estatura: entre 162cm y 168cm.

Estimada por: método de estimación de estatura por medición de huesos largos (fémur y tibia).

Determinación de lateralidad: indeterminada

Estimada por: no aplica

Odontología: no aplica, ausencia de ambos maxilares (ver fotografía 01).

Patologías, traumas, anomalías y/o rasgos epigenéticos *premortem*:

6ta vértebra lumbar: presenta espina bifida, y se encuentra fusionada al sacro (ver fotografía 02).



Lesiones *perimortem*: no se observan.

Alteraciones *postmortem*

Hemipelvis derecha: el acetabulo presenta 2 (dos) soluciones de continuidad paralelas entre si, de aproximadamente 13,88mm de extensión, compatibles con cortes de sierra (ver fotografía 03).

Fémur derecho: Se encuentra presente solo la cabeza del fémur, la cual presenta signos de haber sido cortada mientras el hueso se encontraba fresco, a la altura del cuello, asimismo se observa una solución de continuidad aislada de aproximadamente 8,6mm (ver fotografías 03).

Evidencias asociadas

Vestimenta: una media de color marrón (ver fotografía 04).

Elementos no biológicos asociados (artefactos): No se hallaron

Elementos biológicos: No se hallaron.

Registro fotográfico:

01. Esqueleto: vista general y bolsa 0378.



02. 6ta vértebra lumbar: espina bífida y sacralización



03. Hemipelvis derecha: soluciones de continuidad de aserramiento de fémur.



04. Media marrón



INFORME ANTROPOLÓGICO FORENSE

CASO: CA- N57- Cx188

Condiciones de Recepción

Los restos óseos se encontraban en una caja de plástico blanco en cuya parte superior se encontraba escrito en color rojo el número de la caja. En su interior se encontró una bolsa plástica con la leyenda "Infectante" y el rótulo: "N. Ossada 0188 Data embalagem 03/08/95 Resp.", que contenía una bolsa de tela de color blanco con el número 0188 estampado. La bolsa contenía seis bolsas de menor tamaño con el número 0188 y el siguiente rotulo: "Serviço Funerario do Município de São Paulo; Falecido: 0188; Data Sepultamento: 1972; Data Exumação: 1976; Procedência Quadra: 09; Ter: ; Sepultura: ; Ossaria n°: vala común; Galeria n°: Gl éba 09".

Chapa de metal de forma circular conteniendo el número 188 enganchada en maxilar inferior.

Los huesos se encontraban lavados.

El cráneo presentaba signos de haber sido lavado y remontados con pegamento.

Resultados del estudio

Inventario: esqueleto esencialmente completo. Ausencia *postmortem* de algunos huesos de manos y pies (ver fotografía 01).

Determinación de sexo: masculino

Determinado por: características morfológicas de cráneo, pelvis y por medidas antropométricas de huesos largos (húmero, fémur y tibia).

Estimación de edad: entre 17 y 23 años

Estimada por: fusión de centros secundarios de osificación, metamorfosis de la sínfisis púbica y de la superficie auricular del ilion.

Estimación estatura: entre 164 cm y 170 cm.

Estimada por: método de estimación de estatura por medición de huesos largos (fémur y tibia).

Determinación de lateralidad: ambigua.

Estimada por: no aplica

Odontología: ver ficha con descripción, odontograma y registro fotográfico (ver fotografía 08).

Patologías, traumas, anomalías y/o rasgos epigenéticos *premortem*:

Cráneo: huesos wormianos en occipital lado izquierdo y sutura metópica (ver fotografía 03)

Columna vertebral: 6ta vértebra lumbar semi-sacralizada (ver fotografía 01)

Húmero izquierdo: apertura septal.

Severa destrucción en cuerpos vertebrales y alteración métrica y morfológica de elementos costales



compatibles con enfermedad infecciosa, posiblemente tuberculosis (ver fotografías 05, 06 y 07)

Lesiones *perimortem*: no se observan.

Alteraciones *postmortem*

Cráneo: signos de craneotomía (craneotomía). (ver fotografía 04)

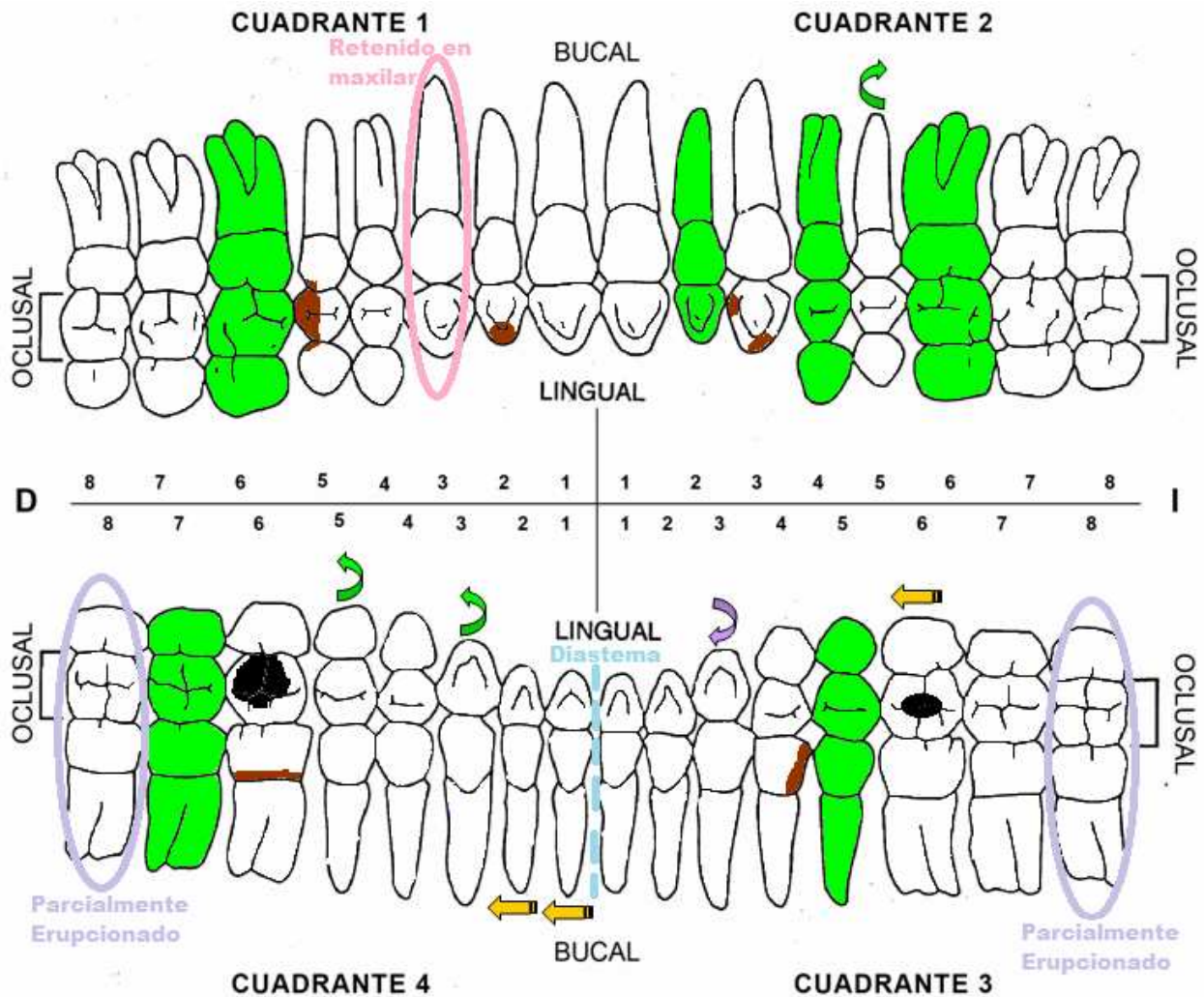
Evidencias asociadas

Vestimenta: no se halló.

Elementos no biológicos asociados (artefactos): no se halló

Elementos biológicos: restos de cabello de color negro (ver fotografía 09)

Odontograma



- | | | |
|----------------------------------|-------------------------------|---------------------------------|
| Ausencia y/o fractura perimortem | Giroversión mesial | Depósito de sarro |
| Ausencia y/o fractura premortem | Giroversión distal | Retenedores de prótesis parcial |
| Ausencia y/o fractura postmortem | Mesialización / Distalización | Piezas sustituidas por prótesis |
| Ausente indeterminada | Desgaste | Manchas |
| Caries | Lingualización / Bucalización | |
| Obturación (cemento) | Superposición | |
| Obturación (amalgama) | | |
| Preparación cavitaria | | |
| Hipoplasia coloración, fluorosis | | |
| Tratamiento conductos | | |



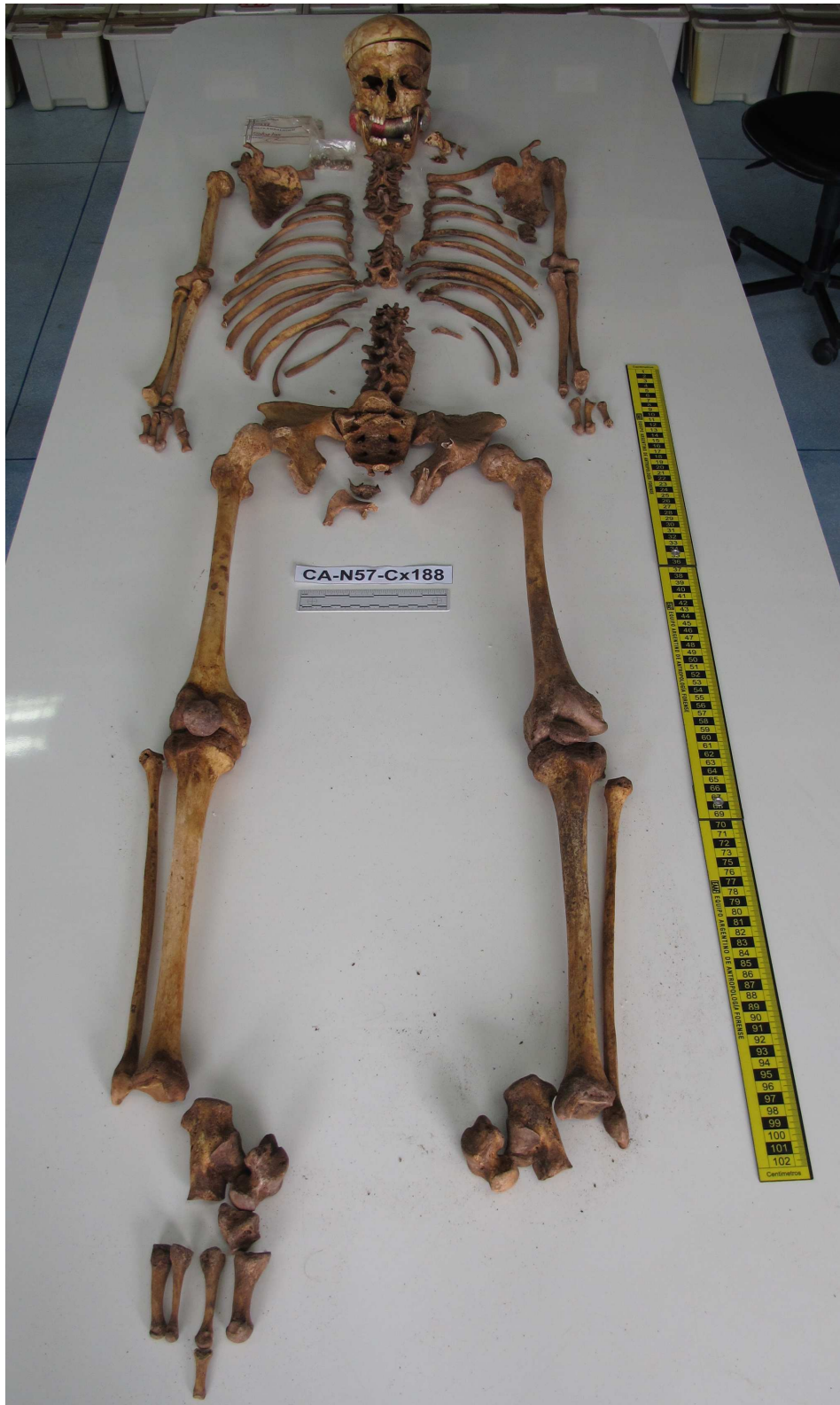Odontología narrativa:

SUPERIOR

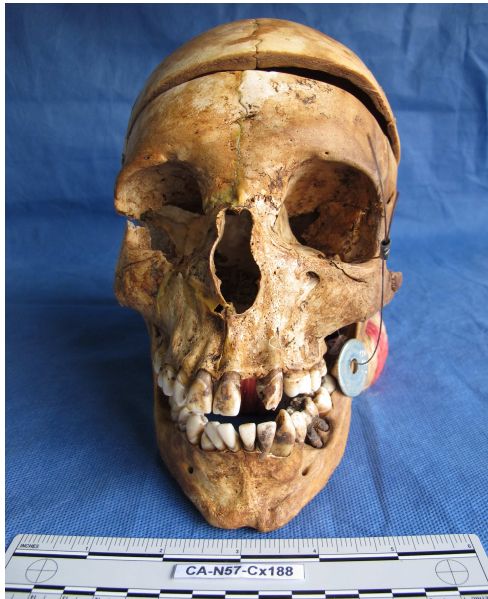CUADRANTE 1		CUADRANTE 2	
1.8 M3	Presente sano.	Presente. Sarro en cuello de corona	2.8 M3
1.7 M2	Presente sano.	Presente. Moderado sarro en cara vestibular.	2.7 M2
1.6 M1	Ausente premortem.	Ausente premortem	2.6 M1
1.5 PM2	Presente. Caries en cara ocluso-vestibular y caries de cuello en cara vestibular.	Presente. Giroversión distal.	2.5 PM2
1.4 PM1	Presente. Caries de cuello en cara vestibular.	Ausente premortem	2.4 PM1
1.3 C	Presente. Retenido en maxilar con mal posición.	Presente. Caries en cara mesial y caries en cara oclusal.	2.3 C
1.2 I2	Presente. Caries en cara lingual. Ligera distalización	Ausente pre mortem	2.2 I2
1.1 I1	Presente sano.	Presente sano. Ligero desgaste incisal.	2.1 I1
4.1 I1	Presente. Ligera distalización. Sarro ligero en cara vestibular.	Presente. Ligero sarro en cara vestibular.	3.1 I1
4.2 I2	Presente. Ligera distalización.	Presente sano.	3.2 I2
4.3 C	Presente. Giroversión distal .	Presente. Dos raíces. Giroversión mesial (cara vestibular hacia distal).	3.3 C
4.4 PM1	Presente sano.	Presente. Caries en cara disto vestibular.	3.4 PM1
4.5 PM2	Presente. Giroversión distal.	Ausente premortem.	3.5 PM2
4.6 M1	Presente. Amalgama oclusal. Caries de cuello que afecta la totalidad de la corona. Caries en cara mesial.	Presente. Amalgama oclusal. Ligeramente mesializado.	3.6 M1
4.7 M2	Ausente pre mortem.	Presente sano.	3.7 M2
4.8 M3	Presente sano. Parcialmente erupcionado.	Presente sano. Parcialmente erupcionado.	3.8 M3
CUADRANTE 4		CUADRANTE 3	

INFERIOR

Observaciones: Diastema entre incisivos centrales inferiores. Moderada retracción alveolar en maxilar superior.

Registro fotográfico:

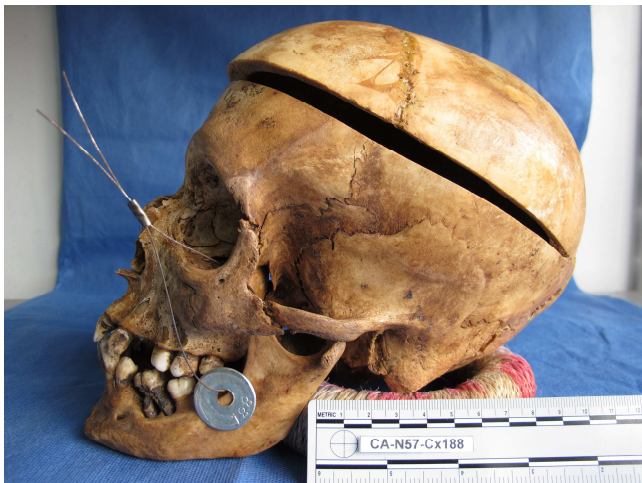01. Esqueleto: vista general



2. Vista anterior del cráneo



3. Vista posterior. Huesos wormianos en occipital



4. Signos de autopsia (craneotomía)



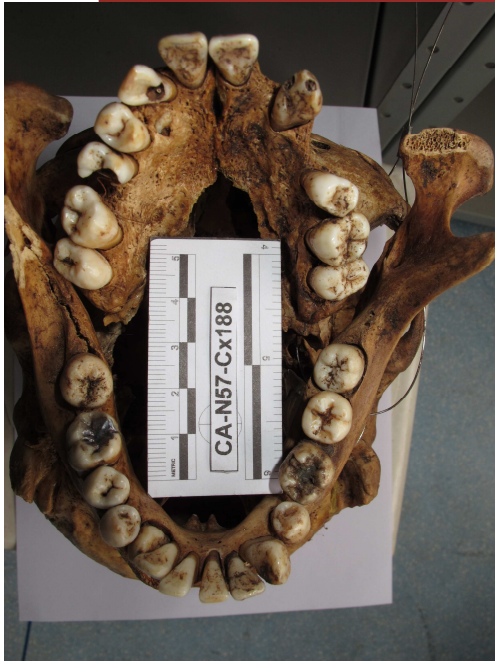5- Severa destrucción en cuerpos vertebrales.



6- Fusión y destrucción de cuerpos vertebrales



7- Alteración morfológica de elementos costales.



8- Odontología: vista oclusal.



9- Cabello y dientes sueltos.



INFORME ANTROPOLÓGICO FORENSE

CASO: CA- N20- Cx228

Condiciones de Recepción

Los restos óseos se encontraban en una caja de plástico blanco en cuya parte superior se encontraba escrito en color rojo el número de la caja. En su interior se encontró una bolsa plástica con la leyenda *%defectante+* y el número 228 escrito con lapicera, dentro de la misma una bolsa de plástico negro; dicha bolsa contenía dos bolsas de tela en mal estado húmedas y cubiertas de hongos.

Presentaba a su vez una chapa de metal de forma circular con el número 228 estampado.

Los huesos presentan mala conservación, estaban húmedos y se observa gran presencia de hongos (ver fotografía 04).

Resultados del estudio

Inventario: esqueleto incompleto. Ausencia *postmortem* de la mayoría de los huesos del cráneo, la mayoría de las costillas de ambos lados, la mayoría de las vértebras cervicales y dorsales, ambas rótulas, así como algunos huesos de manos y pies (ver fotografía 01).

Determinación de sexo: masculino	Determinado por: características morfológicas de la pelvis y por medidas antropométricas de huesos largos (húmero, fémur y tibia).
Estimación de edad: entre 30 y 46 años	Estimada por: fusión de centros secundarios de osificación y metamorfosis de la auricular del ilion.
Estimación estatura: entre 157cm y 164cm.	Estimada por: método de estimación de estatura por medición de huesos largos (fémur). Referencias bibliográficas: Trotter y Glesser, 1977
Determinación de lateralidad: indeterminada	Estimada por: no aplica

Odontología: ver ficha con descripción, odontograma y registro fotográfico (ver fotografías 02 y 03).

Patologías, traumas, anomalías y/o rasgos epigenéticos *premortem*:

Segmento costal de lateralidad y número indeterminado: se observa solución de continuidad con remodelación ósea, compatible con fractura *premortem* en proceso de consolidación (ver fotografía



05).

Lesiones *perimortem*: no se observan

Clavícula izquierda: fractura completa oblicua de diáfisis a aproximadamente 30,49mm de la fosa romboidea (ver fotografía 07).

Omoplato izquierdo: fractura completa oblicua de la espina (ver fotografía 07).

Cúbito izquierdo: fractura oblicua en tercio medio-distal, con pérdida de sustancia ósea que afecta a la epífisis distal (ver fotografía 07).

Radio izquierdo: fractura tipo *butterfly* en tercio medio distal a aproximadamente 81,04mm de la epífisis distal, cara anterior (ver fotografía 07).

Tibia izquierda: fractura conminuta con pérdida de sustancia ósea que afecta a los tercios medio y proximal de la diáfisis, así como la epífisis (ver fotografía 06).

Fémur derecho: fractura oblicua irregular a mitad de diáfisis con leve pérdida de sustancia ósea (ver fotografía 06).

Tibia derecha: fractura conminuta con pérdida de sustancia ósea que afecta a la epífisis y tercio proximal de la diáfisis (ver fotografía 06).

Falange proximal indeterminada de mano: fractura oblicua con pérdida de sustancia ósea (ver fotografía 06).

Alteraciones *postmortem*: No se observan.

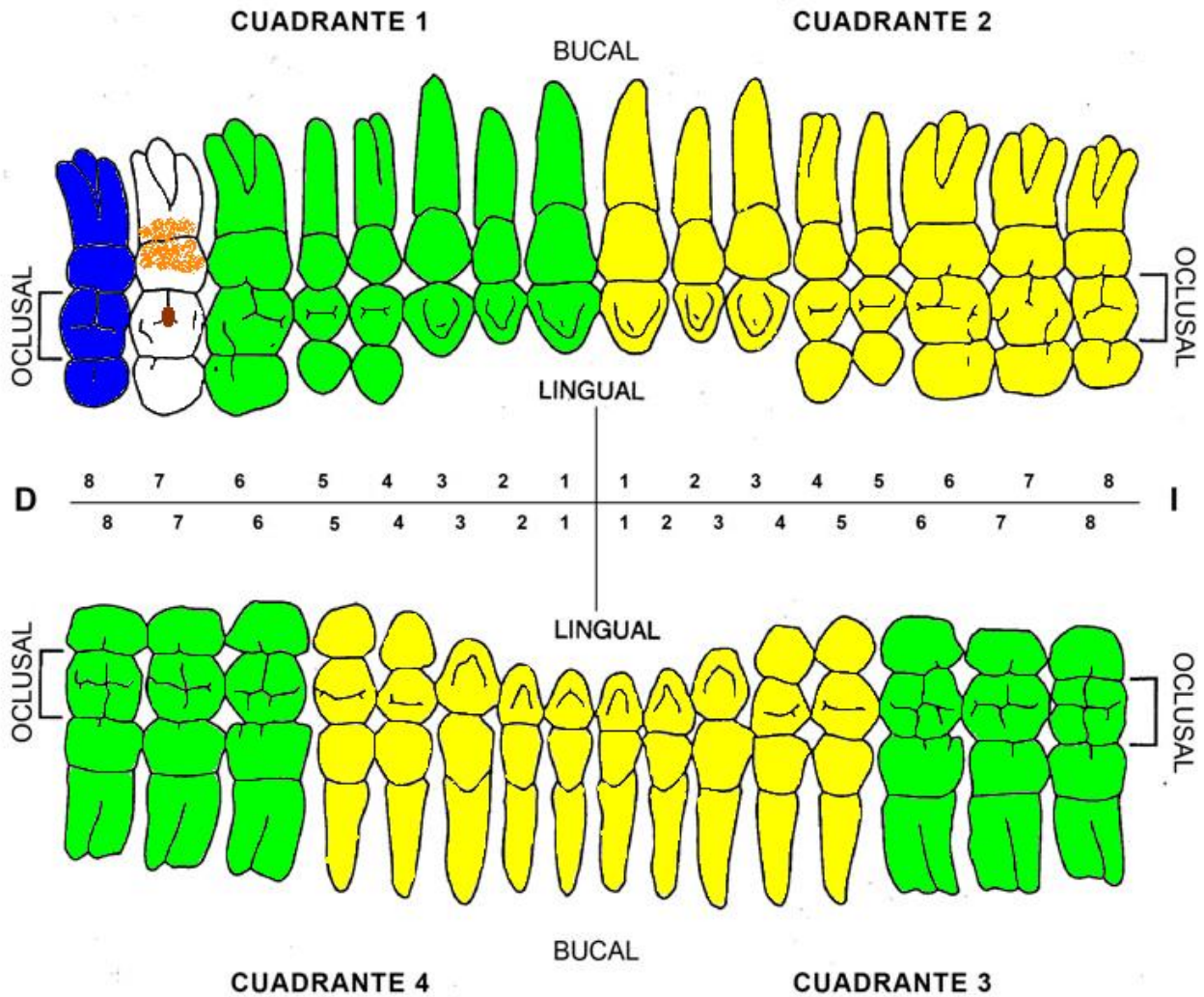
Evidencias asociadas

Vestimenta: no se halló.

Elementos no biológicos asociados (artefactos): No se hallaron.

Elementos biológicos: No se hallaron.

Odontograma



- | | | |
|----------------------------------|-------------------------------|---------------------------------|
| Ausencia y/o fractura perimortem | Giroversión mesial | Depósito de sarro |
| Ausencia y/o fractura premortem | Giroversión distal | Retenedores de prótesis parcial |
| Ausencia y/o fractura postmortem | Mesialización / Distalización | Piezas sustituidas por prótesis |
| Ausente indeterminada | Desgaste | Manchas |
| Caries | Lingualización / Bucalización | |
| Obturación (cemento) | Superposición | |
| Obturación (amalgama) | | |
| Preparación cavitaria | | |
| Hipoplasia coloración, fluorosis | | |
| Tratamiento conductos | | |



Odontología narrativa:

SUPERIOR

CUADRANTE 1		CUADRANTE 2	
1.8 M3	Ausente postmortem.	Ausente indeterminado, ausencia del maxilar.	2.8 M3
1.7 M2	Presente, caries en oclusal, sarro en labial.	Ausente indeterminado, ausencia del maxilar.	2.7 M2
1.6 M1	Ausente premortem, remodelación alveolar completa.	Ausente indeterminado, ausencia del maxilar.	2.6 M1
1.5 PM2	Ausente premortem, remodelación alveolar completa.	Ausente indeterminado, ausencia del maxilar.	2.5 PM2
1.4 PM1	Ausente premortem, remodelación alveolar completa.	Ausente indeterminado, ausencia del maxilar.	2.4 PM1
1.3 C	Ausente premortem, remodelación alveolar completa.	Ausente indeterminado, ausencia del maxilar.	2.3 C
1.2 I2	Ausente premortem, remodelación alveolar completa.	Ausente indeterminado, ausencia del maxilar.	2.2 I2
1.1 I1	Ausente premortem, remodelación alveolar completa.	Ausente indeterminado, ausencia del maxilar.	2.1 I1
4.1 I1	Ausente indeterminado, pérdida de sustancia ósea.	Ausente indeterminado, pérdida de sustancia ósea.	3.1 I1
4.2 I2	Ausente indeterminado, pérdida de sustancia ósea.	Ausente indeterminado, pérdida de sustancia ósea.	3.2 I2
4.3 C	Ausente indeterminado, pérdida de sustancia ósea.	Ausente indeterminado, pérdida de sustancia ósea.	3.3 C
4.4 PM1	Ausente indeterminado, pérdida de sustancia ósea.	Ausente indeterminado, pérdida de sustancia ósea.	3.4 PM1
4.5 PM2	Ausente indeterminado, pérdida de sustancia ósea.	Ausente indeterminado, pérdida de sustancia ósea.	3.5 PM2
4.6 M1	Ausente premortem, remodelación alveolar completa.	Ausente premortem, remodelación alveolar completa.	3.6 M1
4.7 M2	Ausente premortem, remodelación alveolar completa.	Ausente premortem, remodelación alveolar completa.	3.7 M2
4.8 M3	Ausente premortem, remodelación alveolar completa.	Ausente premortem, remodelación alveolar completa.	3.8 M3
CUADRANTE 4		CUADRANTE 3	

D
E
R
E
C
H
O

I
Z
Q
U
I
E
R
D
O

INFERIOR

Observaciones:

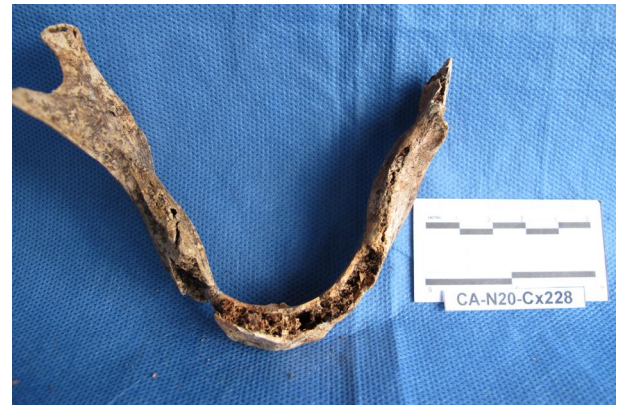Registro fotográfico:



01. Esqueleto: vista general



02. Odontología: visión oclusal maxilar derecho.



03. Odontología: visión oclusal mandíbula



04. Detalle de presencia de hongos.



05. Lesión premortem en fragmento costal.



06. Lesiones perimortem en fémur derecho y ambas tibias.



07. Lesiones perimortem en clavícula, omoplato, cúbito y radio izquierdo.



INFORME ANTROPOLÓGICO FORENSE

CASO: CA- N24- Cx 304

Condiciones de Recepción

Los restos óseos se encontraban en una caja de plástico blanco en cuya parte superior se encontraba escrito en color rojo el número de la caja. En su interior se encontró una bolsa plástica con la leyenda "Infectante" que contenía una bolsa de tela de color blanco con el número 0304 estampado y con el rótulo: "N. Ossada 0304 Data embalagem 03/08/95 Resp.". La bolsa contenía tres bolsa de menor tamaño con el número 0304 y el siguiente rotulo: "Serviço Funerario do Município de São Paulo; Falecido: 0304; Data Sepultamento: 1972; Data Exumação: 1976; Procedência Quadra: 01; Ter: ; Sepultura: ; Ossaria n°: vala común; Galeria n°: Gl éba 02".

Los huesos no se encontraban lavados y presentaban hongos.

Resultados del estudio

Inventario: esqueleto incompleto. Ausencia *postmortem* de cráneo, mandíbula, huesos de manos y pies (ver fotografía 01).

Determinación de sexo: masculino

Determinado por: características morfológicas de pelvis y por medidas antropométricas de huesos largos (húmero, fémur y tibia).

Estimación de edad: entre 25 y 35 años

Estimada por: fusión de centros secundarios de osificación, metamorfosis de la sínfisis púbica y de la superficie auricular del ilion.

Estimación estatura: entre 164cm y 170cm.

Estimada por: método de estimación de estatura por medición de huesos largos (fémur y tibia).

Determinación de lateralidad: ambigua

Estimada por: no aplica

Odontología: no aplica por ausencia post mortem de maxilar superior e inferior.

Patologías, traumas, anomalías y/o rasgos epigenéticos *premortem*:

Columna Vertebral:

- En la 8va vértebra dorsal se observa foco lítico en cara intervertebral inferior del cuerpo, con desplazamiento hacia canal vertebral compatible con hernia de disco (ver fotografía 02).
- En 10ma, 11era y 12da vértebras lumbares se observa foco lítico en cara intervertebral inferior, sin desplazamiento, compatible con nódulo de Schmorl (ver fotografía 03)



- 6ta vértebra lumbar semisacralizada (ver fotografía 05).

Aéreas de engrosamiento irregular en cuerpos costales y extremos distales de 7ma, 8va y 9na costillas derechas y 3era y 10ma costillas izquierdas (ver fotografía 04).

Lesiones *perimortem*: no se observan.

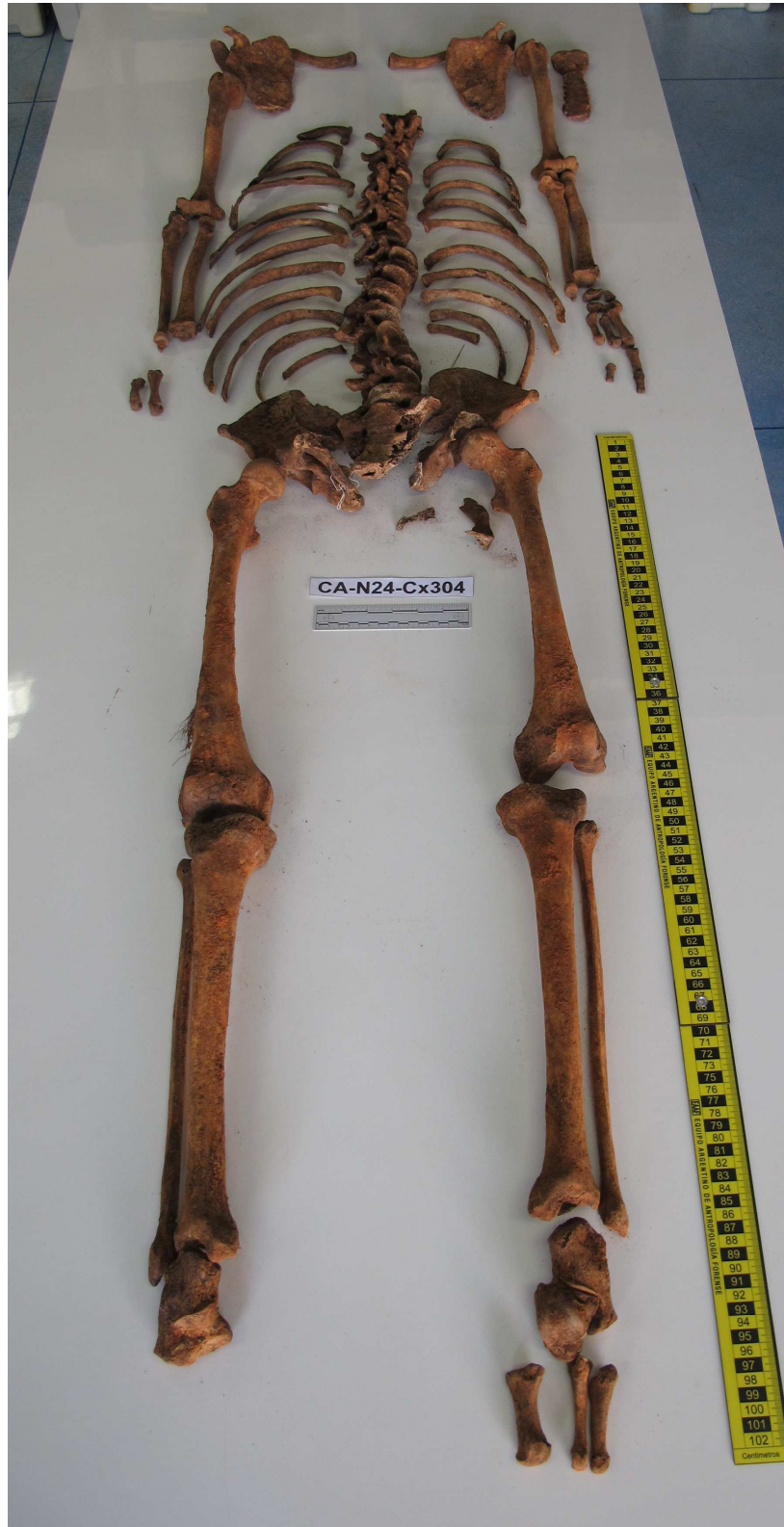Alteraciones *postmortem*: erosión en epífisis distales y proximales de huesos largos.

Evidencias asociadas

Vestimenta: no se halló.

Elementos no biológicos asociados (artefactos): no se halló

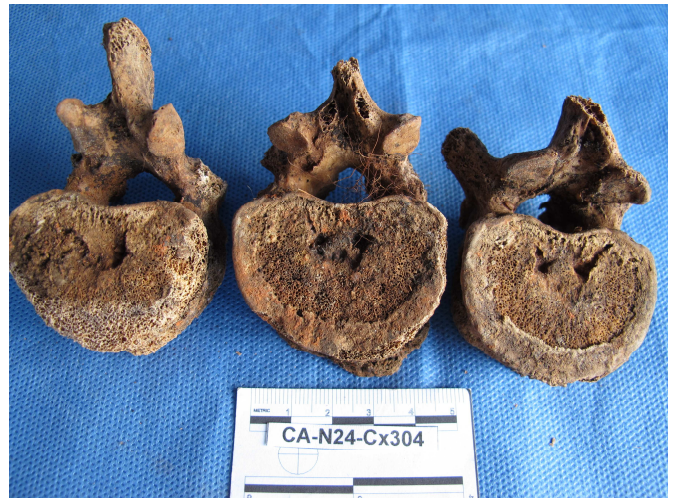Elementos biológicos: no se halló

Registro fotográfico:

01. Esqueleto: vista general



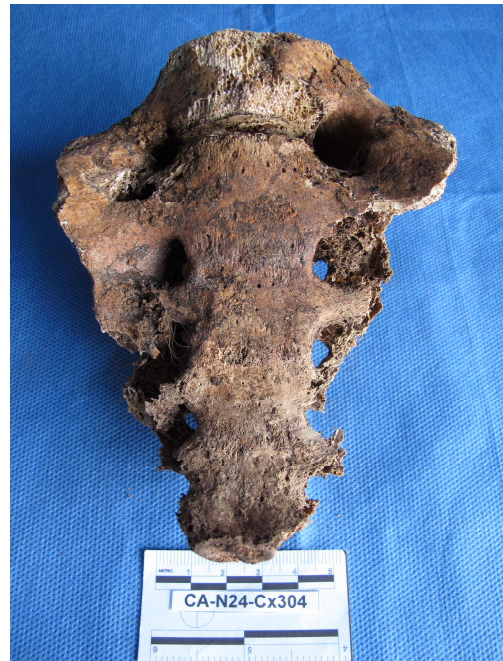02. Hernia de disco



03. Nódulos de Schmorl



04. Áreas de engrosamiento irregular en cuerpos costales.



05. 6ta vértebra semisacralizada



INFORME ANTROPOLÓGICO FORENSE

CASO: CA- N22- Cx313

Condiciones de Recepción

Los restos óseos se encontraban en una caja de plástico blanco en cuya parte superior se encontraba escrito en color rojo el número de la caja. En su interior se encontró una bolsa plástica con la leyenda "Infectante" y el rótulo: "N. Ossada 0313 Data embalagem 03/08/95 Resp." que contenía una bolsa de tela de color blanco con el número 0313 estampado. Dicha bolsa contenía tres bolsas de menor tamaño con el número 0313 estampado y el siguiente rotulo: "Serviço Funerario do Município de São Paulo; Falecido: 0313; Data Sepultamento: 1972; Data Exumação: 1976; Procedência Quadra: 01; Ter: ; Sepultura: ; Ossaria n°: vala común; Galeria n°: Gléba 02".

Los huesos no se encontraban lavados.

Chapa de metal de forma circular, con el número 313 grabado, enganchada del sacro.

Resultados del estudio

Inventario: esqueleto incompleto. Ausencia *postmortem* de cráneo, mandíbula, húmero, radio y cubito derecho, huesos de ambas manos, cuatro vértebras cervicales, tibia y peroné izquierdo y pie izquierdo (ver fotografía 01).

Determinación de sexo: masculino

Determinado por: características morfológicas de pelvis y por medidas antropométricas de huesos largos (húmero, fémur y tibia).

Estimación de edad: entre 29 a 45 años

Estimada por: fusión de centros secundarios de osificación, metamorfosis de la sínfisis púbica y de la superficie auricular del ilion.

Estimación estatura: entre 155 cm y 161 cm.

Estimada por: método de estimación de estatura por medición de huesos largos (fémur y tibia).

Determinación de lateralidad: indeterminada por mala conservación y ausencia de elementos óseos diagnósticos.

Estimada por: no aplica

Odontología: no aplica por ausencia post mortem de maxilar superior e inferior.

Patologías, traumas, anomalías y/o rasgos epigenéticos *premortem*:

Columna vertebral: 6ta vértebra lumbar semi-sacralizada y espina bífida (ver fotografía 05)



Lesiones *perimortem*:

Columna vertebral:

- 7ma vértebra dorsal: se observa fractura completa e irregular con pérdida de sustancia ósea que afecta apófisis espinosa, transversa y laminar. De la misma parten múltiples trazos fraturarios.
- 8va vértebra dorsal: se observa fracturas completas e irregulares ubicadas en ambos pedículos con pérdida de láminas y apófisis.
- 9na vértebra dorsal: se observa fractura completa e irregular con pérdida de sustancia ósea que comprometió láminas y pedículos.

Dichas lesiones por su morfología y ubicación corresponderían al mismo evento traumático (ver fotografía 02).

Fémur izquierdo: fractura completa de tipo transversal en tercio medio de diáfisis (ver fotografía 03).

Alteraciones *postmortem*: en omóplato derecho se observan signos de aserramiento en cuerpo (ver fotografía 04).

Evidencias asociadas

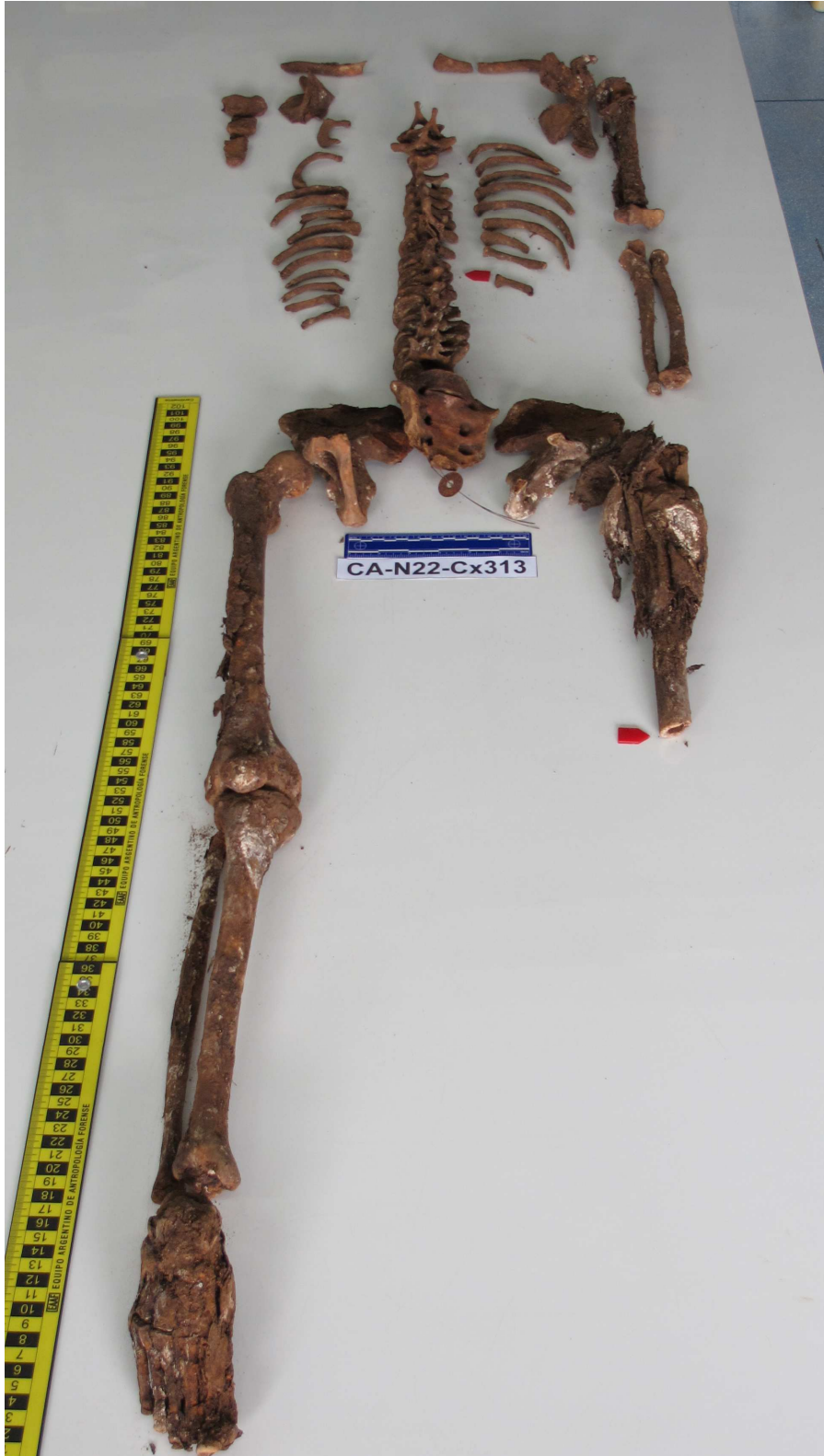Vestimenta: no se halló.

Elementos no biológicos asociados (artefactos): no se hallaron.

Elementos biológicos: no se hallaron.

Observaciones:

Por tratarse de un individuo de sexo masculino, con una edad comprendida entre 29 a 45 años, con una estatura entre 155 cm a 161 cm y presentar lesión peri mortem en vértebras dorsales no se descarta, con una visión muy conservadora, que pudiera corresponder a los restos de Hirohaki Torigoi. Por tal razón, se retira el fémur derecho por personal de la Policía Federal para ser enviado al laboratorio genético para análisis genético.

Registro fotográfico:

01. Esqueleto: vista general



2. Lesión peri mortem en vértebras dorsales



3. Lesión peri mortem en fémur izquierdo



4. Aserramiento en omóplato derecho



5. 6ta vértebra lumbar semi sacralizada.



INFORME ANTROPOLÓGICO FORENSE

CASO: CA- N43- Cx346

Condiciones de Recepción

Los restos óseos se encontraban en una caja de plástico blanco en cuya parte superior se encontraba escrito en color rojo el número de la caja. En su interior se encontró una bolsa de tela blanca con el número 0346 estampado y una bolsa plástica con la leyenda "Infectante" y el rótulo: "N. Ossada 0346 Data embalagem 03/08/95 Resp. A". Dentro de esta última una bolsa de tela blanca con el número 0346 estampado; dicha bolsa contenía una bolsa de plástico celeste con las iniciales "SF MSP" y tres bolsas de menor tamaño con el número 0346 estampado, asimismo se encontro junto con ellas un rótulo roto con la siguiente leyenda: "Serviço Funerario do Município de São Paulo; Falecido: 0346; Data Sepultamento: 1972; Data Exumação: 1976; Procedência Quadra: 01; Ter: ; Sepultura: ; Ossaria; Galeria".

Presentaba a su vez un alambre uniendo la mandíbula al maxilar superior derecho con una chapa de metal de forma circular con el número 346 estampado.

Resultados del estudio

Inventario: esqueleto esencialmente completo. Ausencia *postmortem* de ambas rótulas así como la mayoría de los huesos de las manos y algunos de los pies (ver fotografía 01).

Determinación de sexo: masculino

Determinado por: características morfológicas de cráneo, pelvis y por medidas antropométricas de huesos largos (húmero, fémur y tibia).

Estimación de edad: entre 30 y 44 años

Estimada por: fusión de centros secundarios de osificación, metamorfosis de la sínfisis púbica, de la superficie auricular del ilion y extremos esternales de costillas.

Estimación estatura: entre 158cm y 164cm.

Estimada por: método de estimación de estatura por medición de huesos largos (fémur y tibia).

Determinación de lateralidad: diestro.

Estimada por: medición de húmero, cúbito, radio y desgaste de fosa glenoidea.

Odontología: ver ficha con descripción, odontograma y registro fotográfico (ver fotografías 03 y 04).

Patologías, traumas, anomalías y/o rasgos epigenéticos *premortem*:

Columna vertebral:



2da y 3er vértebras dorsales: se encuentran fusionadas entre si (ver fotografía 05).

4ta, 5ta y 6ta vértebras dorsales: presentan rebordes osteofíticos en carillas articulares inferiores derechas.

9na vértebra dorsal: presenta foco osteofítico con protución a canal, compatible con hénria de disco (ver fotografía 06).

5ta vértebra lumbar: presenta espondilolisis (ver fotografía 07).

Lesiones *perimortem*:

Cráneo: se encuentra multifragmentado, dichas fracturas afectan a la totalidad de los huesos presentes con excepción del temporal izquierdo y causaron pérdida de sustancia ósea que afecta al temporal y parietal derecho, hueso frontal y occipital (ver fotografía 02).

Alteraciones *postmortem*: No se observan.

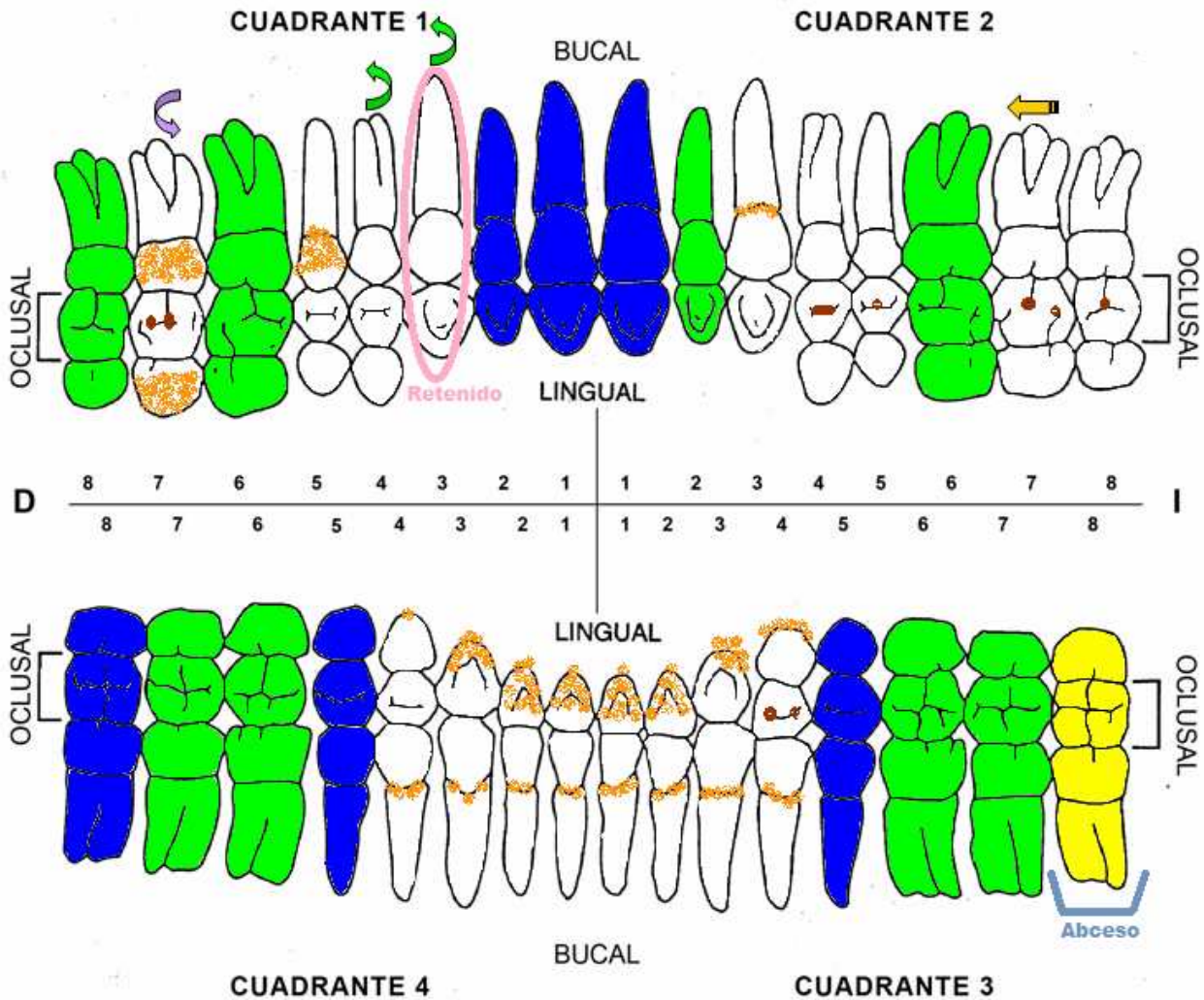
Evidencias asociadas

Vestimenta: no se halló.

Elementos no biológicos asociados (artefactos): No se hallaron.

Elementos biológicos: cabellos oscuros y lacios.

Odontograma



- | | | | | | |
|--|----------------------------------|--|-------------------------------|--|---------------------------------|
| | Ausencia y/o fractura perimortem | | Giroversión mesial | | Depósito de sarro |
| | Ausencia y/o fractura premortem | | Giroversión distal | | Retenedores de prótesis parcial |
| | Ausencia y/o fractura postmortem | | Mesialización / Distalización | | Piezas sustituidas por prótesis |
| | Ausente indeterminada | | Lingualización / Bucalización | | Manchas |
| | Caries | | Desgaste | | Superposición |
| | Obturación (cemento) | | Lingualización / Bucalización | | |
| | Obturación (amalgama) | | | | |
| | Preparación cavitaria | | | | |
| | Hipoplasia coloración, fluorosis | | | | |
| | Tratamiento conductos | | | | |



Odontología narrativa:

SUPERIOR

CUADRANTE 1		CUADRANTE 2	
1.8 M3	Ausencia clínica.	Presente, caries en oclusal.	2.8 M3
1.7 M2	Presente, dos caries en oclusal, giroversión mesial, depósito de sarro en caras mesio-liguo-disto-oclusal, absceso.	Presente, mesializado, caries en oclusal, leve giroversión mesial.	2.7 M2
1.6 M1	Ausente premortem, absceso.	Ausente premortem, remodelación alveolar completa.	2.6 M1
1.5 PM2	Presente, depósito de sarro en bucal.	Presente, caries en oclusal, sarro en labial.	2.5 PM2
1.4 PM1	Presente, giroversión distal.	Presente, caries en oclusal, sarro en labial.	2.4 PM1
1.3 C	Retenido en alveolo, giroversión distal.	Presente.	2.3 C
1.2 I2	Ausente postmortem.	Ausente premortem, remodelación alveolar completa.	2.2 I2
1.1 I1	Ausente postmortem.	Ausente postmortem	2.1 I1
4.1 I1	Presente, sarro en lingual y labial.	Presente, sarro en lingual y labial.	3.1 I1
4.2 I2	Presente, sarro en lingual y labial.	Presente, sarro en lingual y labial.	3.2 I2
4.3 C	Presente, sarro en lingual, leve superposición a 4.2.	Presente, sarro en lingual y labial.	3.3 C
4.4 PM1	Presente, leve depósito de sarro en labial.	Presente, dos caries en oclusal, sarro en lingual y labial.	3.4 PM1
4.5 PM2	Ausente postmortem.	Ausente postmortem.	3.5 PM2
4.6 M1	Ausente premortem, remodelación alveolar completa	Ausente premortem, remodelación alveolar completa.	3.6 M1
4.7 M2	Ausente premortem, remodelación alveolar completa.	Ausente premortem, remodelación alveolar completa.	3.7 M2
4.8 M3	Ausente postmortem.	Ausente indeterminado, absceso.	3.8 M3
CUADRANTE 4		CUADRANTE 3	

INFERIOR

Observaciones: Retracción alveolar, posible enfermedad periodontal.

Registro fotográfico:

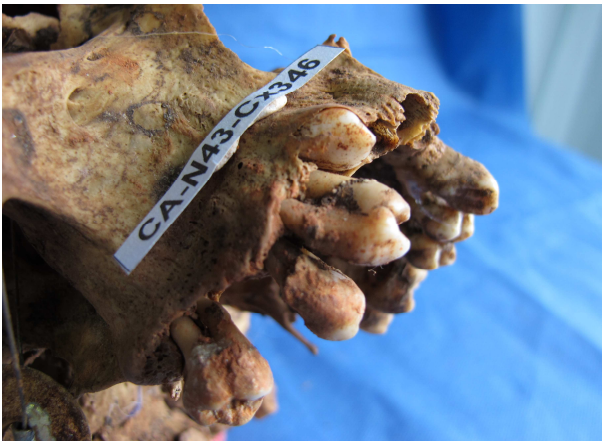01. Esqueleto: vista general.



02. Lesiones perimortem en cráneo, visión superior.



03. Odontología: vista oclusal.



04. Odontología: detalle de canino retenido.



05. Fusión de 2da y 3ra vértebras dorsales.



06. 9na dorsal: foco lítico con protusión a canal



07. 5ta vértebra lumbar: espondilolisis.



INFORME ANTROPOLÓGICO FORENSE

CASO: CA- N43- Cx346

Condiciones de Recepción

Los restos óseos se encontraban en una caja de plástico blanco en cuya parte superior se encontraba escrito en color rojo el número de la caja. En su interior se encontró una bolsa de tela blanca con el número 0346 estampado y una bolsa plástica con la leyenda "Infectante" y el rótulo: "N. Ossada 0346 Data embalagem 03/08/95 Resp. A". Dentro de esta última una bolsa de tela blanca con el número 0346 estampado; dicha bolsa contenía una bolsa de plástico celeste con las iniciales "SF MSP" y tres bolsas de menor tamaño con el número 0346 estampado, asimismo se encontro junto con ellas un rótulo roto con la siguiente leyenda: "Serviço Funerario do Município de São Paulo; Falecido: 0346; Data Sepultamento: 1972; Data Exumação: 1976; Procedência Quadra: 01; Ter: ; Sepultura: ; Ossaria; Galeria".

Presentaba a su vez un alambre uniendo la mandíbula al maxilar superior derecho con una chapa de metal de forma circular con el número 346 estampado.

Resultados del estudio

Inventario: esqueleto esencialmente completo. Ausencia *postmortem* de ambas rótulas así como la mayoría de los huesos de las manos y algunos de los pies (ver fotografía 01).

Determinación de sexo: masculino

Determinado por: características morfológicas de cráneo, pelvis y por medidas antropométricas de huesos largos (húmero, fémur y tibia).

Estimación de edad: entre 30 y 44 años

Estimada por: fusión de centros secundarios de osificación, metamorfosis de la sínfisis púbica, de la superficie auricular del ilion y extremos esternales de costillas.

Estimación estatura: entre 158cm y 164cm.

Estimada por: método de estimación de estatura por medición de huesos largos (fémur y tibia).

Determinación de lateralidad: diestro.

Estimada por: medición de húmero, cúbito, radio y desgaste de fosa glenoidea.

Odontología: ver ficha con descripción, odontograma y registro fotográfico (ver fotografías 03 y 04).

Patologías, traumas, anomalías y/o rasgos epigenéticos *premortem*:

Columna vertebral:



2da y 3er vértebras dorsales: se encuentran fusionadas entre si (ver fotografía 05).

4ta, 5ta y 6ta vértebras dorsales: presentan rebordes osteofíticos en carillas articulares inferiores derechas.

9na vértebra dorsal: presenta foco osteofítico con protución a canal, compatible con hénria de disco (ver fotografía 06).

5ta vértebra lumbar: presenta espondilolisis (ver fotografía 07).

Lesiones *perimortem*:

Cráneo: se encuentra multifragmentado, dichas fracturas afectan a la totalidad de los huesos presentes con excepción del temporal izquierdo y causaron pérdida de sustancia ósea que afecta al temporal y parietal derecho, hueso frontal y occipital (ver fotografía 02).

Alteraciones *postmortem*: No se observan.

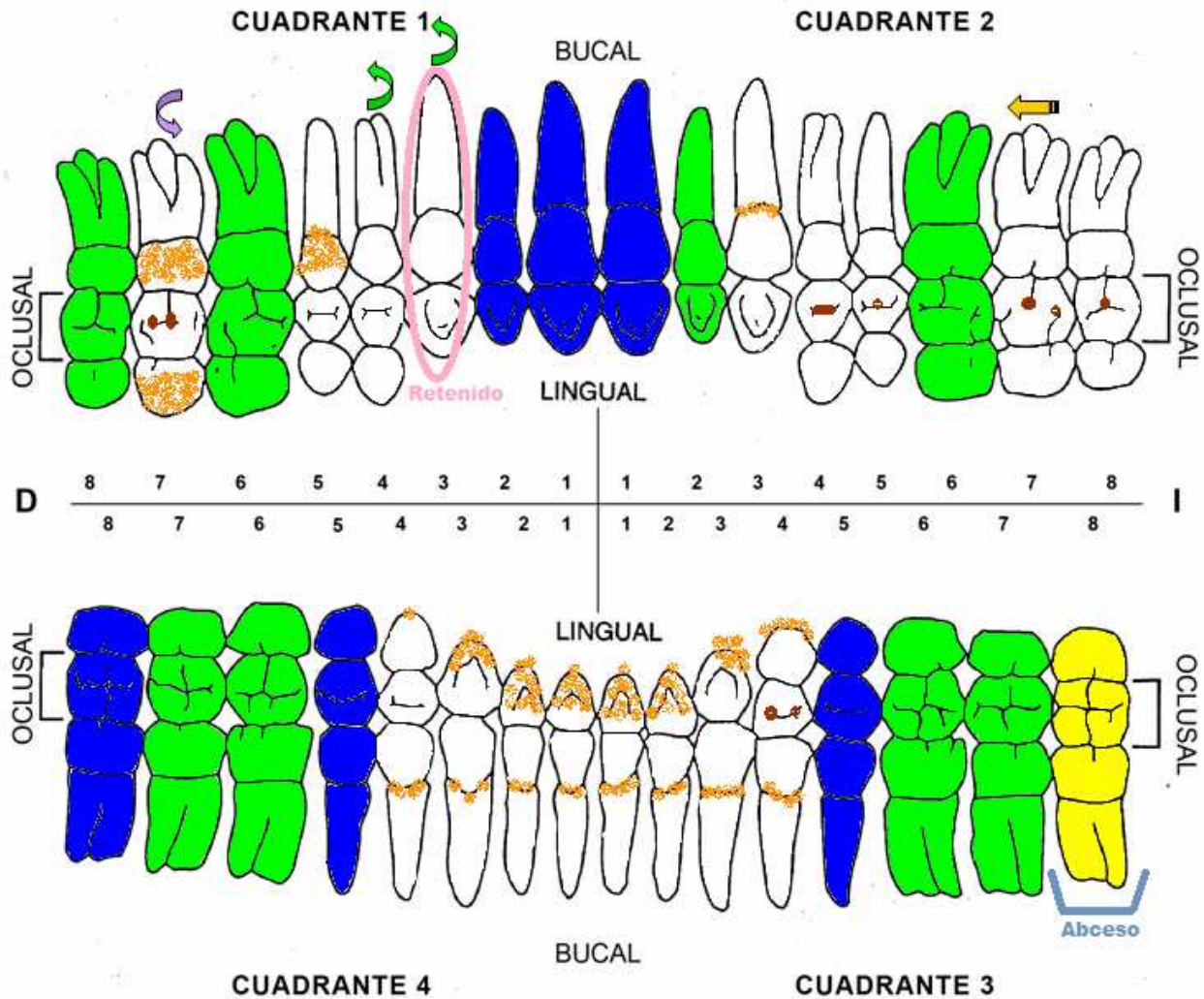
Evidencias asociadas

Vestimenta: no se halló.

Elementos no biológicos asociados (artefactos): No se hallaron.

Elementos biológicos: cabellos oscuros y lacios.

Odontograma



- | | | | | | |
|--|----------------------------------|--|-------------------------------|--|---------------------------------|
| | Ausencia y/o fractura perimortem | | Giroversión mesial | | Depósito de sarro |
| | Ausencia y/o fractura premortem | | Giroversión distal | | Retenedores de prótesis parcial |
| | Ausencia y/o fractura postmortem | | Mesialización / Distalización | | Piezas sustituidas por prótesis |
| | Ausente indeterminada | | Lingualización / Bucalización | | Manchas |
| | Caries | | Superposición | | |
| | Obturación (cemento) | | Desgaste | | |
| | Obturación (amalgama) | | | | |
| | Preparación cavitaria | | | | |
| | Hipoplasia coloración, fluorosis | | | | |
| | Tratamiento conductos | | | | |



Odontología narrativa:

SUPERIOR

CUADRANTE 1		CUADRANTE 2	
1.8 M3	Ausencia clínica.	Presente, caries en oclusal.	2.8 M3
1.7 M2	Presente, dos caries en oclusal, giroversión mesial, depósito de sarro en caras mesio-liguo-disto-oclusal, absceso.	Presente, mesializado, caries en oclusal, leve giroversión mesial.	2.7 M2
1.6 M1	Ausente premortem, absceso.	Ausente premortem, remodelación alveolar completa.	2.6 M1
1.5 PM2	Presente, depósito de sarro en bucal.	Presente, caries en oclusal, sarro en labial.	2.5 PM2
1.4 PM1	Presente, giroversión distal.	Presente, caries en oclusal, sarro en labial.	2.4 PM1
1.3 C	Retenido en alveolo, giroversión distal.	Presente.	2.3 C
1.2 I2	Ausente postmortem.	Ausente premortem, remodelación alveolar completa.	2.2 I2
1.1 I1	Ausente postmortem.	Ausente postmortem	2.1 I1
4.1 I1	Presente, sarro en lingual y labial.	Presente, sarro en lingual y labial.	3.1 I1
4.2 I2	Presente, sarro en lingual y labial.	Presente, sarro en lingual y labial.	3.2 I2
4.3 C	Presente, sarro en lingual, leve superposición a 4.2.	Presente, sarro en lingual y labial.	3.3 C
4.4 PM1	Presente, leve depósito de sarro en labial.	Presente, dos caries en oclusal, sarro en lingual y labial.	3.4 PM1
4.5 PM2	Ausente postmortem.	Ausente postmortem.	3.5 PM2
4.6 M1	Ausente premortem, remodelación alveolar completa	Ausente premortem, remodelación alveolar completa.	3.6 M1
4.7 M2	Ausente premortem, remodelación alveolar completa.	Ausente premortem, remodelación alveolar completa.	3.7 M2
4.8 M3	Ausente postmortem.	Ausente indeterminado, absceso.	3.8 M3
CUADRANTE 4		CUADRANTE 3	

INFERIOR

Observaciones: Retracción alveolar, posible enfermedad periodontal.

Registro fotográfico:

01. Esqueleto: vista general.



02. Lesiones perimortem en cráneo, visión superior.



03. Odontología: vista oclusal.



04. Odontología: detalle de canino retenido.



05. Fusión de 2da y 3ra vértebras dorsales.



06. 9na dorsal: foco lítico con protusión a canal



07. 5ta vértebra lumbar: espondilolisis.



INFORME ANTROPOLÓGICO FORENSE

CASO: CA- N 61- Cx371

Condiciones de Recepción

Los restos óseos se encontraban en una caja de plástico blanco en cuya parte superior se encontraba escrito en color rojo el número de la caja. En su interior se encontró una bolsa plástica con la leyenda "Infectante" y el rótulo: "N. Ossada 0371 Data embalagem 03/08/95 Resp." que contenía una bolsa de tela de color blanco con el número 0371 estampado. La bolsa contenía tres bolsa de menor tamaño (dos de color blanco con el número 0371 estampado y una de plástico de color celeste con las iniciales SFMSP) con el siguiente rotulo: "Serviço Funerario do Município de São Paulo; Falecido: 0371; Data Sepultamento: 1972; Data Exumação: 1976; Procedência Quadra: 01; Ter: ; Sepultura: ; Ossaria n°: vala común; Galeria n°: Gléba 02".

Los huesos no se encontraban lavados.

Chapa de metal con el numero 371 de forma circular.

Resultados del estudio

Inventario: esqueleto incompleto. Ausencia *postmortem* de cráneo, mandíbula, huesos de ambas manos, tercera vértebra dorsal, tibia, rotula y peroné derecho y huesos de pie derecho e izquierdo (ver fotografía 01).

Determinación de sexo: femenino

Determinado por: características morfológicas de pelvis y por medidas antropométricas de huesos largos (húmero, fémur y tibia).

Estimación de edad: entre 24 a 32 años

Estimada por: fusión de centros secundarios de osificación y metamorfosis de la sínfisis púbica.

Estimación estatura: entre 152,39 cm y 159.83 cm.

Estimada por: método de estimación de estatura por medición de huesos largos (fémur).

Determinación de lateralidad: ambigua

Estimada por: no aplica.

Odontología: no aplica por ausencia post mortem de maxilar superior e inferior.

Patologías, traumas, anomalías y/o rasgos epigenéticos *premortem*:

En extremo superior de diáfisis de tibia y peroné izquierdo se observa secuela de fractura ósea de larga data con callo remodelado. Dicha fractura se consolidó en deseje lo cual posiblemente provocó acortamiento del miembro inferior izquierdo (ver fotografía 02).

Lesiones *perimortem*: no se observan.



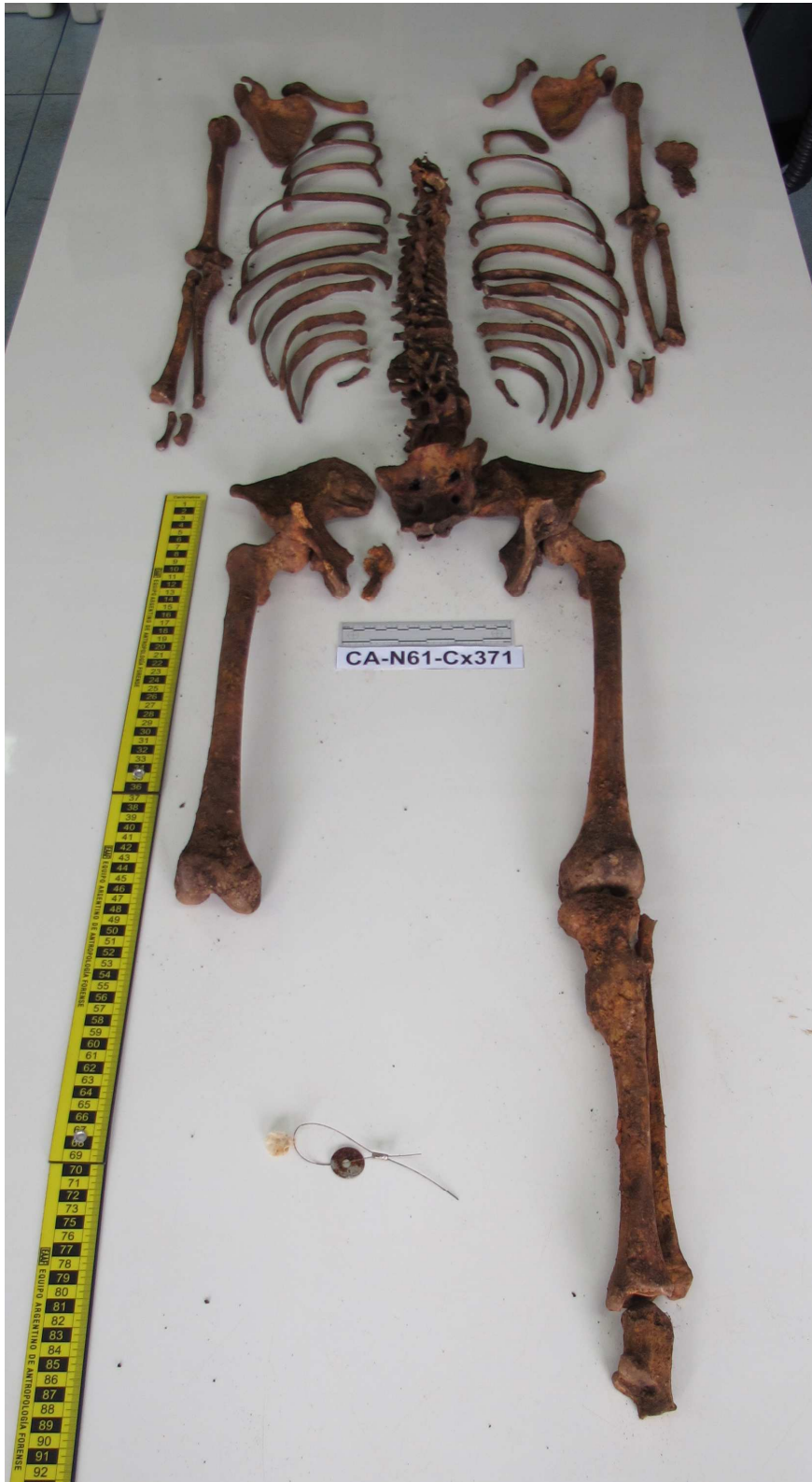Alteraciones *postmortem*: se observa hongos en carillas articulares de vértebras (ver fotografía 03).

Evidencias asociadas

Vestimenta: no se halló.

Elementos no biológicos asociados (artefactos): no se hallaron.

Elementos biológicos: no se hallaron.

Registro fotográfico:

01. Esqueleto: vista general



02. Fractura pre mortem en tibia y perone izquierda



03. Hongos en caras articulares de vértebras.



INFORME ANTROPOLÓGICO FORENSE

CASO: CA- N59- Cx378

Condiciones de Recepción

Los restos óseos se encontraban en una caja de plástico blanco en cuya parte superior se encontraba escrito en color rojo el número de la caja. En su interior se encontró una bolsa plástica con la leyenda "Infectante" y el rótulo: "N. Ossada 0978 Data embalagem 03/08/95 Resp." que contenía una bolsa de tela de color blanco con el número 0378 estampado. La bolsa contenía tres bolsas (dos bolsas plásticas de color negro y una bolsa de color azul con la inscripción SFMSP) con el siguiente rótulo: "Serviço Funerario do Município de São Paulo; Falecido: 0378; Data Sepultamento: 1972; Data Exumação: 1976; Procedência Quadra: 01; Ter: ; Sepultura: ; Ossaria n°: vala c omún; Galeria n°: Gléba 02".

Cabe señalar que en la caja 0173 se encontró una bolsa blanca con la inscripción 0378 que contenía un sacro. Se lo incorpora como elemento de estudio en la siguiente ficha antropométrica.

Los huesos no se encontraban lavados.

Se encontró chapa de metal con el número 378 enganchado en el cuerpo mandibular izquierdo.

Resultados del estudio

Inventario: esqueleto esencialmente completo. Ausencia *postmortem* de cubito derecho, omóplato izquierdo, huesos de ambas manos, 4ta y 5ta vértebras dorsales, ambas rótulas y huesos de ambos pies (ver fotografía 01).

Determinación de sexo: Probablemente masculino

Determinado por: características morfológicas de cráneo, pelvis y por medidas antropométricas de huesos largos (húmero, fémur y tibia).

Estimación de edad: entre 31 a 45 años

Estimada por: fusión de centros secundarios de osificación y de la superficie auricular del ilion.

Estimación estatura: entre 154,42 cm y 160,40 cm.

Estimada por: método de estimación de estatura por medición de huesos largos (fémur y tibia).

Determinación de lateralidad: indeterminada por mala conservación y ausencia de elementos óseos diagnósticos.

Estimada por: no aplica

Odontología: ver ficha con descripción, odontograma y registro fotográfico (ver fotografía 07).

Patologías, traumas, anomalías y/o rasgos epigenéticos *premortem*:

En tercio medio de diáfisis de húmero derecho se observa excrescencia ósea de etiología



indeterminada.

Lesiones *perimortem*:

Cráneo: multifracturado con desprendimiento del maxilar superior y pérdida de sustancia ósea que comprometió hueso frontal, ambos parietales, occipital y macizo facial (ver fotografías 02, 03 y 04)

Mandíbula: se observa dos trazos fracturarios incompletos e irregulares. Un trazo a la altura del canino inferior derecho y el otro trazo a la altura del primer premolar inferior izquierdo. Ambos trazos fracturarios se unen en un trazo lineal que atraviesa rama ascendente izquierda y base del cuerpo mandibular (ver fotografía 05)

Fémur izquierdo: fractura completa e irregular en tercio medio de diáfisis con pérdida de sustancia ósea (ver fotografía 06)

Alteraciones *postmortem*: erosión en extremos proximales y distales de huesos largos.

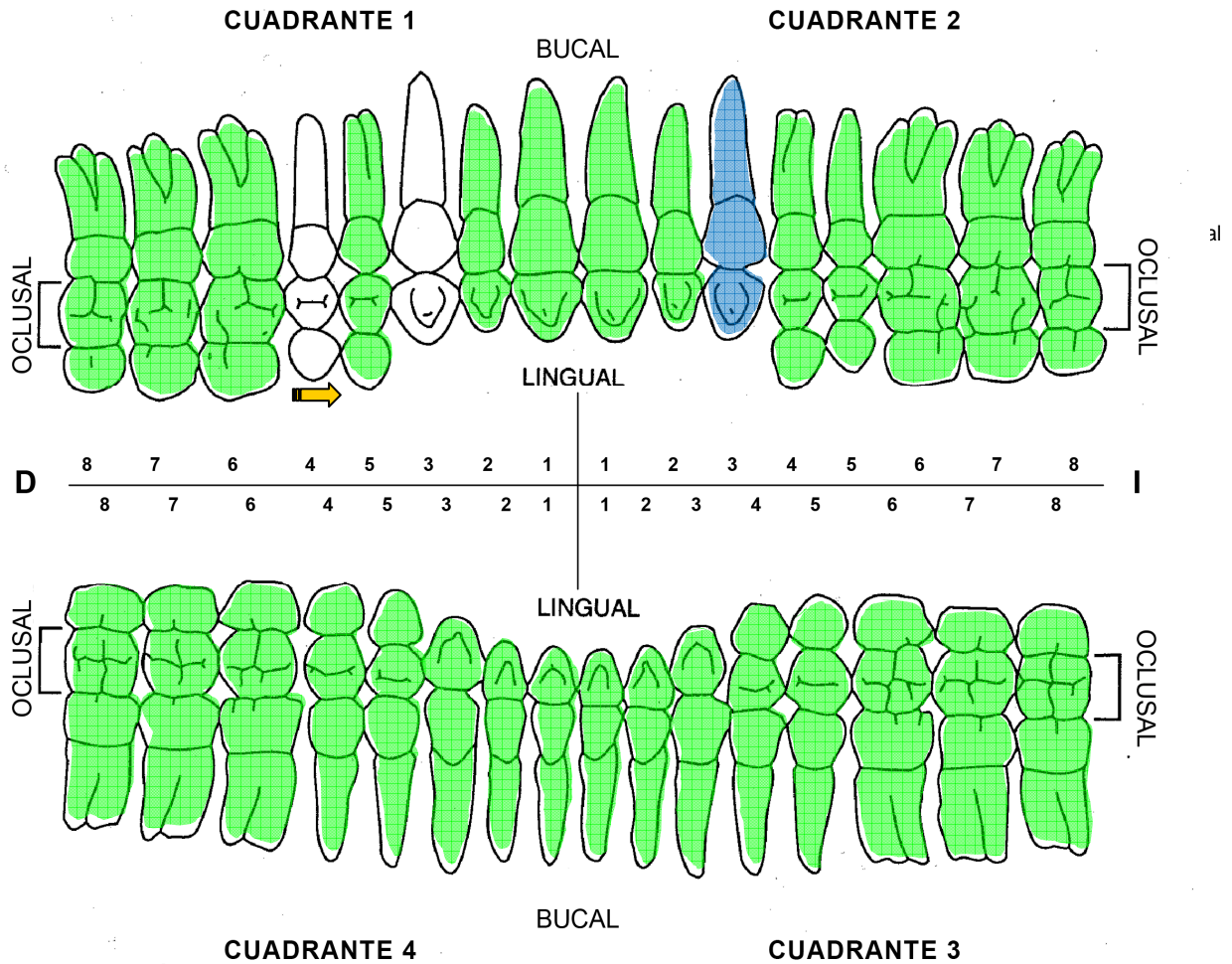
Evidencias asociadas

Vestimenta: no se halló.

Elementos no biológicos asociados (artefactos): no se hallaron.

Elementos biológicos: no se hallaron.

Odontograma



- Ausencia y/o fractura perimortem
- Ausencia y/o fractura premortem
- Ausencia y/o fractura postmortem
- Ausente indeterminada
- Caries
- Obturación (cemento)
- Obturación (amalgama)
- Preparación cavitaria
- Hipoplasia coloración, fluorosis
- Tratamiento conductos

- Giroversión mesial
- Giroversión distal
- Mesialización / Distalización
- Desgaste
- Lingualización / Bucalización
- Superposición

- Depósito de sarro
- Retenedores de prótesis parcial
- Piezas sustituidas por prótesis
-



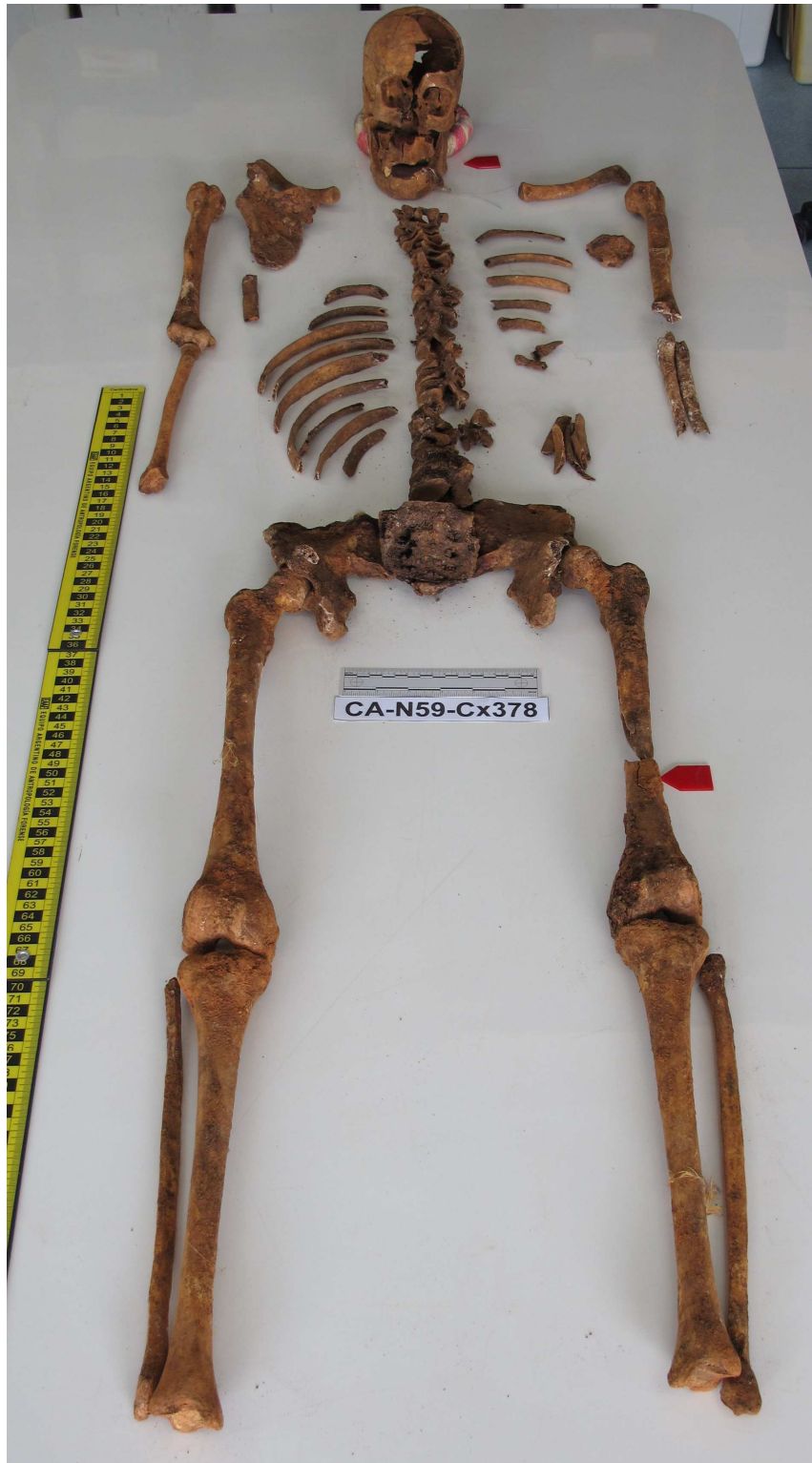
Odontología narrativa:

SUPERIOR

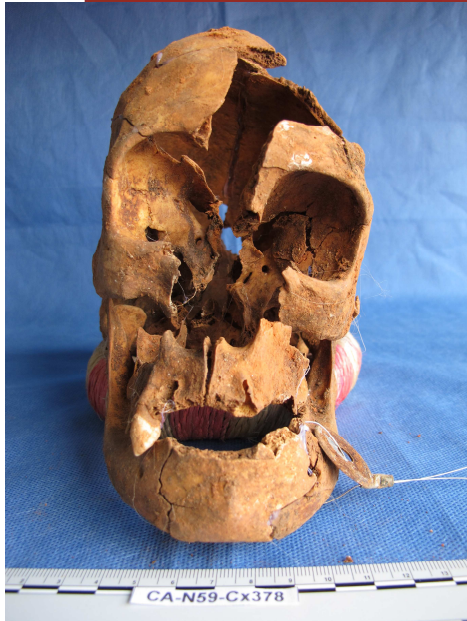CUADRANTE 1		CUADRANTE 2	
1.8 M3	Ausente premortem	Ausente premortem de antigua data con remodelacion alveolar complete	2.8 M3
1.7 M2	Ausente premortem	Ausente premortem de antigua data con remodelacion alveolar complete.	2.7 M2
1.6 M1	Ausente premortem	Ausente premortem sin remodelación alveolar completa.	2.6 M1
1.5 PM2	Resto radicular mesializado	Ausente premortem sin remodelación completa del alveolo.	2.5 PM2
1.4 PM1	Ausente pre mortem de antigua data con remodelación completa.	Ausente premortem	2.4 PM1
1.3 C	Presente. Sarro en cara lingual.	Ausente premortem	2.3 C
1.2 I2	Ausente premortem.	Ausente premortem	2.2 I2
1.1 I1	Ausente premortem.	Ausente premortem	2.1 I1
4.1 I1	Ausente premortem.	Ausente premortem.	3.1 I1
4.2 I2	Ausente premortem.	Ausente premortem.	3.2 I2
4.3 C	Ausente premortem.	Ausente premortem.	3.3 C
4.4 PM1	Ausente premortem de antigua data con remodelación alveolar complete.	Ausente premortem de antigua data con remodelación alveolar complete.	3.4 PM1
4.5 PM2	Ausente premortem de antigua data con remodelación alveolar complete	Ausente premortem de antigua data con remodelación alveolar complete.	3.5 PM2
4.6 M1	Ausente premortem de antigua data con remodelación alveolar complete	Ausente premortem de antigua data con remodelación alveolar complete	3.6 M1
4.7 M2	Ausente premortem de antigua data con remodelación alveolar complete	Ausente premortem de antigua data con remodelación alveolar complete	3.7 M2
4.8 M3	Ausente premortem de antigua data con remodelación alveolar complete	Ausente premortem de antigua data con remodelación alveolar complete	3.8 M3
CUADRANTE 4		CUADRANTE 3	

INFERIOR

Observaciones: el individuo bajo estudio no tuvo atención odontológica en vida.

Registro fotográfico:

01. Esqueleto: vista general



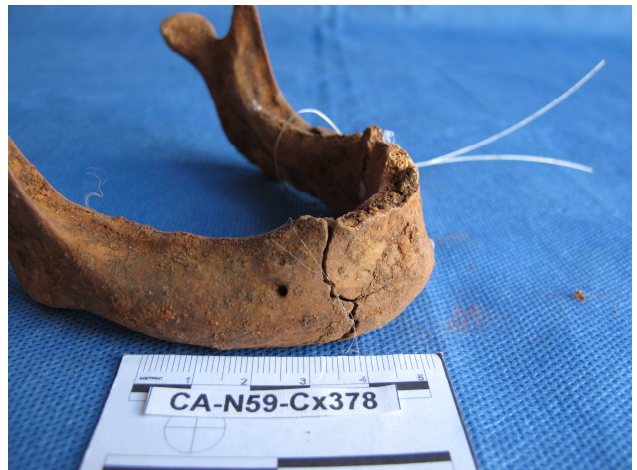02. Vista anterior del cráneo



03. Vista posterior del cráneo



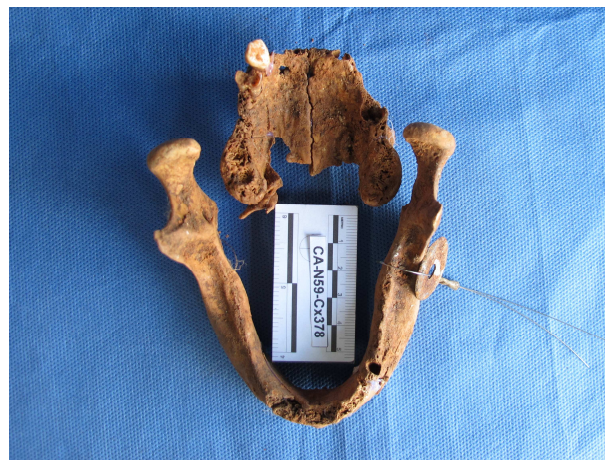04. Vista Lateral



05. trazo fracturario peri mortem en mandíbula



06. Fractura en fémur izquierdo



07. Odontología: vista oclusal



INFORME ANTROPOLÓGICO FORENSE

CASO: CA- N25- Cx452

Condiciones de Recepción

Los restos óseos se encontraban en una caja de plástico blanco en cuya parte superior se encontraba escrito en color rojo el número de la caja. En su interior se encontró una bolsa plástica con la leyenda "Infectante", dentro de la misma una bolsa de plástico negra, dicha bolsa contenía dos bolsas de tela en mal estado con hongos y una bolsa azul con la inscripción *SFMSP*, la cual contenía una bolsa de tela en mal estado.

Presentaba a su vez un alambre el cual tenía una chapa de metal de forma circular con el número 452 estampado en la mandíbula.

Resultados del estudio

Inventario: esqueleto esencialmente completo. Ausencia *postmortem* del omóplato izquierdo, de los huesos de ambas manos, algunos elementos costales, ambas rótulas y algunos huesos de ambos pies (ver fotografía 01).

Determinación de sexo: femenino.

Determinado por: características morfológicas de cráneo, pelvis y por medidas antropométricas de huesos largos (húmero, fémur y tibia).

Estimación de edad: mayor de 30 años.

Estimada por: fusión de centros secundarios de osificación.

Estimación estatura: entre 153cm y 161cm.

Estimada por: método de estimación de estatura por medición de huesos largos (fémur y tibia).

Determinación de lateralidad: indeterminada.

Estimada por: no aplica

Odontología: ver ficha con descripción, odontograma y registro fotográfico (ver fotografía 03).

Patologías, traumas, anomalías y/o rasgos epigenéticos *premortem*:

Fémur y tibia: fusión de epífisis distal de fémur con epífisis proximal de tibia (ver fotografía 04).

6ta vértebra lumbar: sacralizada (ver fotografía 01).

Sutura metópica (ver fotografía 02)

Lesiones *perimortem*:

Cráneo: Se encuentra multifragmentado con fracturas que afectan al frontal, ambos parietales, el occipital y temporal derecho, con pérdida de sustancia ósea en frontal, parietal y temporal derecho, así



como occipital y esfenoides (ver fotografía 02).

Mandíbula: fractura completa de cuerpo mandibular a la altura del alveolo del 1er incisivo inferior izquierdo (ver fotografía 02).

Alteraciones *postmortem*

Húmero izquierdo: coloración verdosa en cara medial de la diáfisis. Tejido verdoso adherido a la epífisis proximal en cara latero-anterior (ver fotografías 05 y 06).

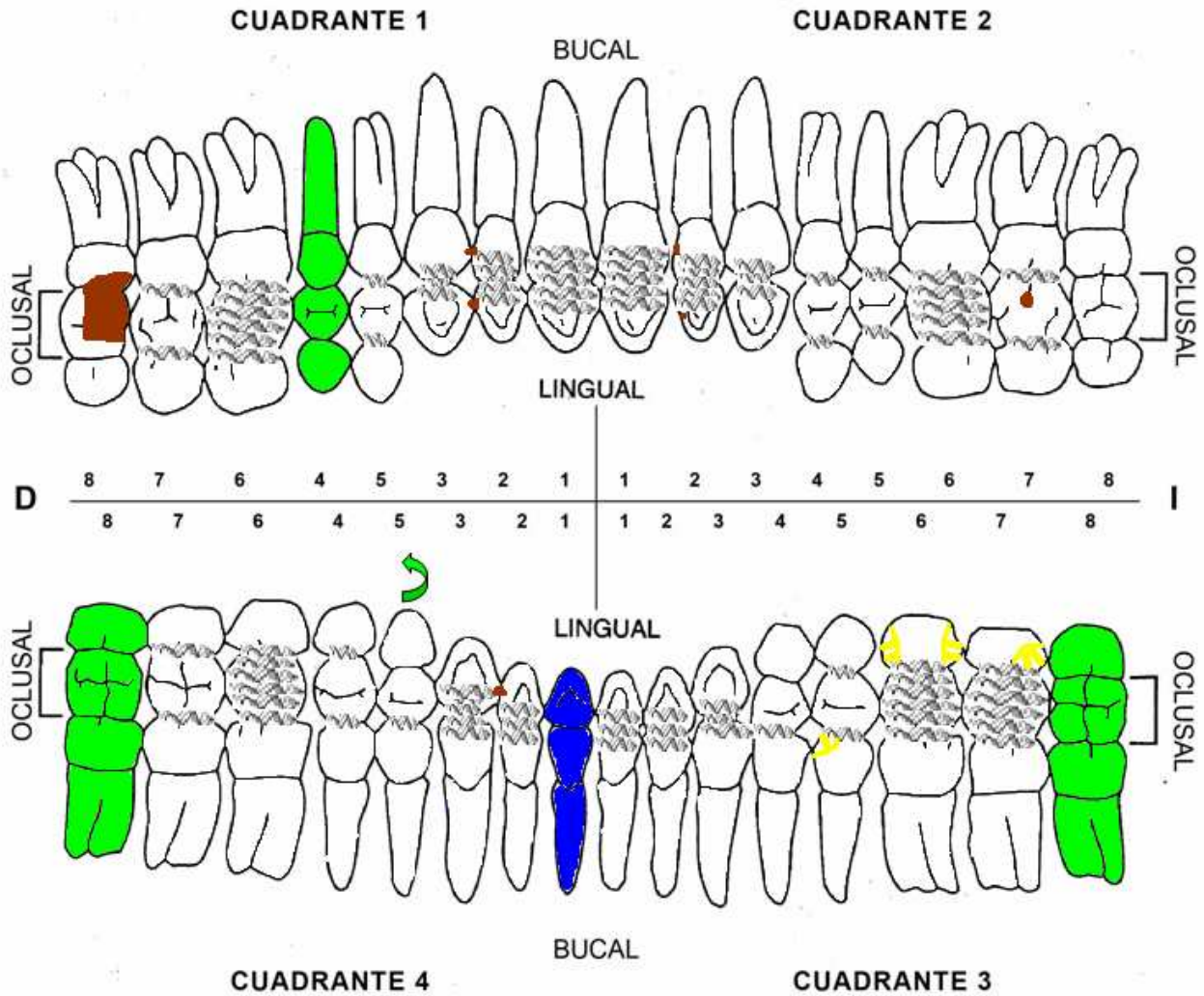
Evidencias asociadas

Vestimenta: no se halló.

Elementos no biológicos asociados (artefactos): Ropa interior: bombacha negra con puntillas (ver fotografía 01).

Elementos biológicos: Cabello negro con rulos.

Odontograma



- Ausencia y/o fractura perimortem
- Ausencia y/o fractura premortem
- Ausencia y/o fractura postmortem
- Ausente indeterminada
- Caries
- Obturación (cemento)
- Obturación (amalgama)
- Preparación cavitaria
- Hipoplasia coloración, fluorosis
- Tratamiento conductos

- Giroversión mesial
- Giroversión distal
- Mesialización / Distalización
- Desgaste
- Lingualización / Bucalización
- Superposición

- Depósito de sarro
- Retenedores de prótesis parcial
- Piezas sustituidas por prótesis
- Manchas




Odontología narrativa:

SUPERIOR

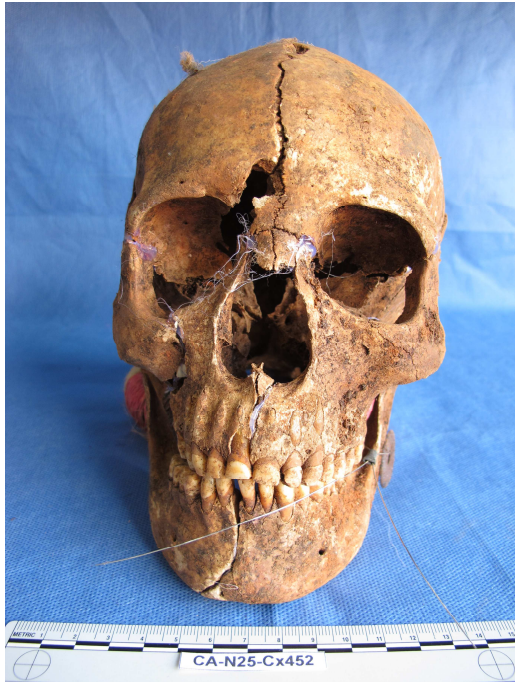CUADRANTE 1		CUADRANTE 2	
1.8 M3	Presente, caries avanzada en ocluso-mesio-bucal.	Presente.	2.8 M3
1.7 M2	Presente, desgaste oclusal.	Presente, desgaste oclusal con caries en oclusal.	2.7 M2
1.6 M1	Presente, desgaste oclusal con exposición de dentina.	Presente, desgaste oclusal con exposición de dentina.	2.6 M1
1.5 PM2	Ausente premortem, corta data.	Presente, desgaste oclusal con exposición de dentina.	2.5 PM2
1.4 PM1	Presente, desgaste oclusal con exposición de dentina.	Presente, desgaste oclusal con exposición de dentina.	2.4 PM1
1.3 C	Presente, desgaste oclusal con exposición de dentina, caries en mesial.	Presente, desgaste oclusal con exposición de dentina.	2.3 C
1.2 I2	Presente, desgaste oclusal con exposición de dentina, caries distal.	Presente, desgaste oclusal con exposición de dentina.	2.2 I2
1.1 I1	Presente, desgaste oclusal con exposición de dentina.	Presente, desgaste oclusal con exposición de dentina.	2.1 I1
4.1 I1	Ausente postmortem.	Presente, desgaste oclusal con exposición de dentina.	3.1 I1
4.2 I2	Presente, desgaste oclusal con exposición de dentina, caries en distal.	Presente, desgaste oclusal con exposición de dentina.	3.2 I2
4.3 C	Presente, desgaste oclusal con exposición de dentina, caries en mesial.	Presente, desgaste oclusal con exposición de dentina.	3.3 C
4.4 PM1	Presente, desgaste oclusal, giroversión distal.	Presente, desgaste oclusal.	3.4 PM1
4.5 PM2	Presente, desgaste oclusal.	Presente, desgaste oclusal, salto de esmalte en bucal de etiología indeterminada.	3.5 PM2
4.6 M1	Presente, desgaste oclusal con exposición de dentina.	Presente, desgaste oclusal, salto de esmalte en lingual de etiología indeterminada.	3.6 M1
4.7 M2	Presente, desgaste oclusal.	Presente, desgaste oclusal con exposición de dentina con salto de esmalte en lingual de etiología indeterminada.	3.7 M2
4.8 M3	Ausente premortem, remodelación alveolar intermedia.	Ausente premortem, remodelación alveolar completa.	3.8 M3
CUADRANTE 4		CUADRANTE 3	

INFERIOR

Observaciones: Destacado desgaste dental. Retracción alveolar. No hay evidencia de que haya recibido tratamiento odontológico.

Registro fotográfico:

01. Esqueleto: vista general



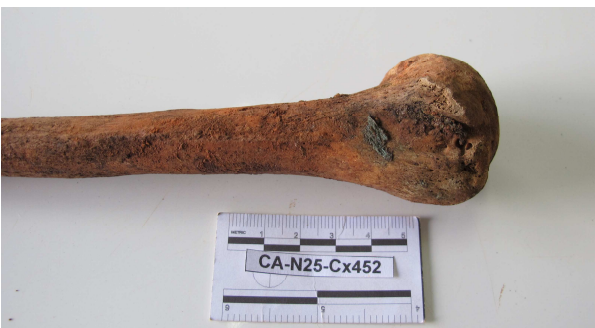02. Lesiones perimortem en cráneo y mandíbula



03. Odontología: visión oclusal.



04. Fémur izquierdo con fusión de la epífisis proximal de la tibia del mismo lado.



05. Tejido adherido a húmero izquierdo.



06. Coloración verdosa en diáfisis del húmero izquierdo.



INFORME ANTROPOLÓGICO FORENSE

CASO: CA- N15- Cx686

Condiciones de Recepción

Los restos óseos se encontraban en una caja de plástico blanco en cuya parte superior se encontraba escrito en color rojo el número de la caja. En su interior se encontró una bolsa plástica con la leyenda "Infectante" y el rótulo: "N. Ossada 0686 Data embalagem 03/08/95 Resp.". Dentro de la misma una bolsa de tela blanca con el número 0686 estampado; dicha bolsa contenía una bolsa de menor tamaño con el número 0686 estampado, una de plástico negra y una bolsa de plástico azul con la leyenda SFMSP, la cual a su vez contenía una bolsa de tela con el número 0686 estampado.

El esqueleto presentaba muy mal estado de conservación y se encontraba húmedo.

Presentaba a su vez un alambre con una chapa de metal de forma circular con el número 686 estampado.

Resultados del estudio

Inventario: esqueleto incompleto. Ausencia *postmortem* de algunos huesos del cráneo, habiéndose recuperado segmentos de ambos parietales, temporales y cigomáticos, así como de frontal y occipital, ausencia de miembro superior derecho, huesos de ambas manos, costillas y vértebras (se recuperaron fragmentos, pero su estado no permitió su identificación más allá de la clase), miembro inferior derecho y rótula izquierda, huesos del pie derecho y casi la totalidad de los huesos del pie izquierdo (con la sola excepción del navicular), (ver fotografía 01).

Determinación de sexo: masculino

Determinado por: características morfológicas de cráneo, pelvis y por medidas antropométricas de huesos largos (húmero, fémur y tibia).

Estimación de edad: entre 35 y 55 años.

Estimada por: fusión de centros secundarios de osificación, metamorfosis de la sínfisis púbica y de la superficie auricular del ilion.

Estimación estatura: entre 160cm y 167cm.

Estimada por: método de estimación de estatura por medición de huesos largos (fémur y tibia).

Determinación de lateralidad: indeterminada.

Estimada por: no aplica

Odontología:

Dientes superiores: Ausentes indeterminados por ausencia de maxilar.

Dientes inferiores derechos: Ausentes indeterminados por ausencia de hemimandíbula.

Dientes inferiores izquierdos: Molares ausentes premortem, premolares ausentes premortem, incisivos ausentes indeterminados por pérdida de sustancia ósea (ver fotografías 01 y 02).



Patologías, traumas, anomalías y/o rasgos epigenéticos *premortem*: No se observan.

Lesiones *perimortem*: no se observan.

Alteraciones *postmortem*: mala conservación y presencia de hongos (ver fotografía 03 y 04).

Cráneo: signos de craneotomía (craneotomía).

Evidencias asociadas

Vestimenta: no se halló.

Elementos no biológicos asociados (artefactos): No se hallaron.

Elementos biológicos: No se hallaron.

Registro fotográfico:

01. Esqueleto: vista general



02. Mándibula: visión oclusal.



03. Presencia de hongos.



04. Muy mal estado de conservación.



INFORME ANTROPOLÓGICO FORENSE

CASO: CA- N16- Cx721

Condiciones de Recepción

Los restos óseos se encontraban en una caja de plástico blanco en cuya parte superior se encontraba escrito en color rojo el número de la caja. En su interior se encontró una bolsa de tela blanca con el número 0173 estampado y los rótulos: “N. Ossada 0721 Data embalagem 03/08/95 Resp.” y “Serviço Funerario do Município de São Paulo; Falecido: 721; Data Sepultamento: 72; Data Exumação: 76; Procedência Quadra: 01; Ter: ; Sepultura: ; Ossaria n° vala común Galeria n° Gléba 02”. Dicha bolsa contenía cuatro bolsas de menor tamaño con el número 0721 estampado y dos bolsas de plástico negro, así como otro rótulo: “Serviço Funerario do Município de São Paulo; Falecido: 721; Data Sepultamento: 72; Data Exumação: 76; Procedência Quadra: 01; Ter: ; Sepultura: ; Ossaria n° vala común Galeria n° Gléba 02”.

Presentaba a su vez un alambre en mandíbula con una chapa de metal de forma circular con el número 721 estampado.

Resultados del estudio

Inventario: esqueleto esencialmente completo. Ausencia *postmortem* de algunos la mayoría de los huesos de manos, esternón, algunas costillas derechas, 3 vértebras cervicales, ambas rótulas, peroné izquierdo y los huesos de ambos pies (ver fotografía 01).

Determinación de sexo: masculino.

Determinado por: características morfológicas de cráneo, pelvis y por medidas antropométricas de huesos largos (húmero, fémur y tibia).

Estimación de edad: entre 22 y 30 años.

Estimada por: fusión de centros secundarios de osificación, metamorfosis de la sínfisis púbica y de la superficie auricular del ilion.

Estimación estatura: entre 159cm y 165cm.

Estimada por: método de estimación de estatura por medición de huesos largos (fémur y tibia).

Determinación de lateralidad: indeterminada.

Estimada por: no aplica

Odontología: ver ficha con descripción, odontograma y registro fotográfico (ver fotografía 03).

Patologías, traumas, anomalías y/o rasgos epigenéticos *premortem*: No se observan.

Lesiones *perimortem*:

Cráneo: Se encuentra multifragmentado, las fracturas afectan al hueso frontal, ambos parietales y



temporal izquierdo, con pérdida de sustancia ósea que afecta a ambos parietales y hueso frontal (ver fotografía 02).

Húmero izquierdo: fractura completa con pérdida de sustancia ósea que afecta al tercio medial de la diáfisis (ver fotografía 04).

Radio derecho: fractura oblicua completa que afecta a la diáfisis en su tercio medial, hacia distal (ver fotografía 04).

Cúbito derecho: fractura oblicua completa que afecta al tercio proximal con pérdida de sustancia ósea, la cual afecta al oleocránon y al tercio proximal (ver fotografía 04).

Alteraciones *postmortem*: No se observan.

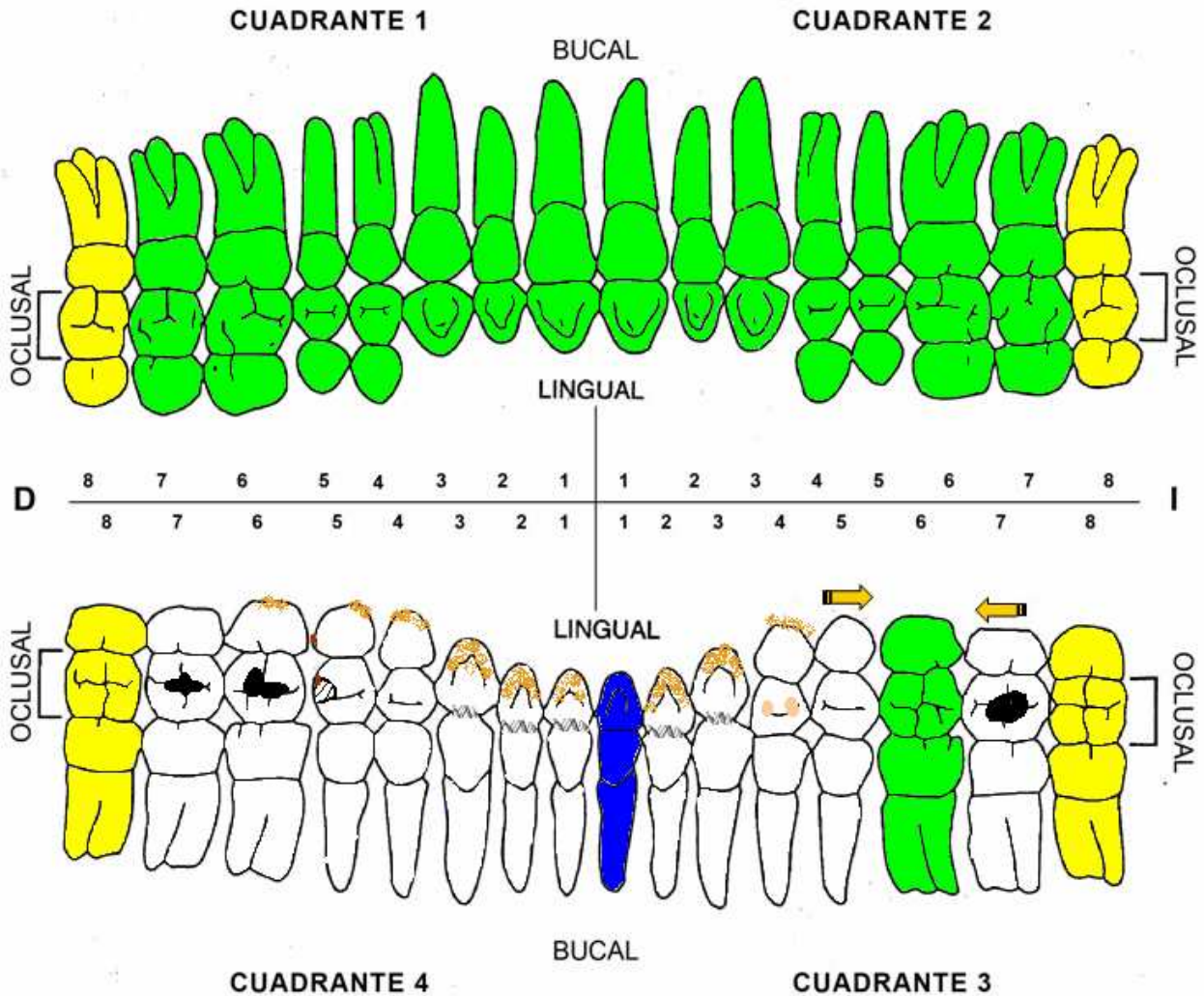
Evidencias asociadas

Vestimenta: no se halló.

Elementos no biológicos asociados (artefactos): No se hallaron.

Elementos biológicos: No se hallaron.

Odontograma



- | | | | | | |
|--|----------------------------------|--|-------------------------------|--|---------------------------------|
| | Ausencia y/o fractura perimortem | | Giroversión mesial | | Depósito de sarro |
| | Ausencia y/o fractura premortem | | Giroversión distal | | Retenedores de prótesis parcial |
| | Ausencia y/o fractura postmortem | | Mesialización / Distalización | | Piezas sustituidas por prótesis |
| | Ausente indeterminada | | Lingualización / Bucalización | | Manchas |
| | Caries | | Superposición | | |
| | Obturación (cemento) | | | | |
| | Obturación (amalgama) | | | | |
| | Preparación cavitaria | | | | |
| | Hipoplasia coloración, fluorosis | | | | |
| | Tratamiento conductos | | | | |



Odontología narrativa:

SUPERIOR

CUADRANTE 1		CUADRANTE 2	
1.8 M3	Ausencia clínica.	Ausencia clínica.	2.8 M3
1.7 M2	Ausente premortem, remodelación alveolar completa.	Ausente premortem, remodelación alveolar completa.	2.7 M2
1.6 M1	Ausente premortem, remodelación alveolar completa.	Ausente premortem, remodelación alveolar completa.	2.6 M1
1.5 PM2	Ausente premortem, remodelación alveolar completa.	Ausente premortem, remodelación alveolar completa.	2.5 PM2
1.4 PM1	Ausente premortem, remodelación alveolar completa.	Ausente premortem, remodelación alveolar completa.	2.4 PM1
1.3 C	Ausente premortem, remodelación alveolar completa.	Ausente premortem, remodelación alveolar completa.	2.3 C
1.2 I2	Ausente premortem, remodelación alveolar completa.	Ausente premortem, remodelación alveolar completa.	2.2 I2
1.1 I1	Ausente premortem, remodelación alveolar completa.	Ausente premortem, remodelación alveolar completa.	2.1 I1
4.1 I1	Presente, sarro en lingual, desgaste oclusal.	Ausente postmortem.	3.1 I1
4.2 I2	Presente, sarro en lingual, desgaste oclusal.	Presente, sarro en lingual, desgaste oclusal.	3.2 I2
4.3 C	Presente, sarro en lingual, desgaste oclusal.	Presente, sarro en lingual, desgaste oclusal.	3.3 C
4.4 PM1	Presente, sarro en lingual.	Presente, dos arreglos de cemento en oclusal, sarro en lingual.	3.4 PM1
4.5 PM2	Presente, preparación cavitaria en oclusal, caries en distal, desgaste oclusal.	Presente, distalizado.	3.5 PM2
4.6 M1	Presente, arreglo de amalgama en oclusal, sarro en lingual.	Ausente premortem, remodelación alveolar completa.	3.6 M1
4.7 M2	Presente, arreglo de amalgama en oclusal.	Presente, arreglo de amalgama en oclusal, mesializado.	3.7 M2
4.8 M3	Ausencia clínica.	Ausencia clínica.	3.8 M3
CUADRANTE 4		CUADRANTE 3	

INFERIOR

Observaciones:

Registro fotográfico:

01. Esqueleto: vista general



02. Lesión perimortem en cráneo: vista superior



03. Odontología: vista oclusal.



04. Lesiones perimortem en húmero izquierdo, cúbito y radio derechos.



INFORME ANTROPOLÓGICO FORENSE

CASO: CA- N70- Cx 807

Condiciones de Recepción

Los restos óseos se encontraban en una caja de plástico blanco en cuya parte superior se encontraba escrito en color rojo el número de la caja. En su interior se encontró una bolsa plástica con la leyenda "Infectante" que contenía una bolsa de tela de color blanco con el número 0807 estampado y con el rótulo: "N. Ossada 0807 Data embalagem 03/08/95 Resp.". La bolsa contenía tres bolsas de menor tamaño con el número 0807 y el siguiente rótulo: "Serviço Funerario do Município de São Paulo; Falecido: 0807; Data Sepultamento: 1972; Data Exumação: 1976; Procedência Quadra: 01; Ter: ; Sepultura: ; Ossaria nº: vala común; Galeria nº: Gl éba 02".

Los huesos no se encontraban lavados.

Chapa de metal de forma circular conteniendo el número 807.

Resultados del estudio

Inventario: esqueleto incompleto. Ausencia *postmortem* de costillas, huesos de manos y huesos de pie derecho (ver fotografía 01).

Determinación de sexo: masculino

Determinado por: características morfológicas de cráneo, pelvis y por medidas antropométricas de huesos largos (húmero, fémur y tibia).

Estimación de edad: entre 35 a 50 años

Estimada por: fusión de centros secundarios de osificación y metamorfosis de la sínfisis púbica.

Estimación estatura: entre 155.63 a 161, 61cm.

Estimada por: método de estimación de estatura por medición de huesos largos (fémur y tibia).

Determinación de lateralidad: indeterminada por mala conservación y ausencia de elementos óseos diagnósticos.

Estimada por: no aplica

Odontología: ver ficha con descripción, odontograma y registro fotográfico (ver fotografías 06 y 07).

Patologías, traumas, anomalías y/o rasgos epigenéticos *premortem*:

Osteofitosis marcada en cuerpos vertebrales (ver fotografía 05)

Lesiones *perimortem*: no se observan.

Alteraciones *postmortem*

Cráneo: signos de autopsia (craneotomía). Signos de erosión y pérdida de sustancia ósea en cráneo



EQUIPO ARGENTINO DE
ANTROPOLOGIA FORENSE

Fundado en 1984

AV. RIVADAVIA 2443 - 2° PISO, OFICINAS 3 Y 4 (C1043ACD)
CIUDAD AUTÓNOMA DE BUENOS AIRES - ARGENTINA
TEL: (5411) 4951-8547 - FAX (5411) 4954-6646

HTTP://WWW.EAAF.ORG
E-MAIL: EAAF@EAAF.ORG
E-MAIL NEW YORK: NY.OFFICE@EAAF.ORG

(ver fotografías 02, 03 y 04).

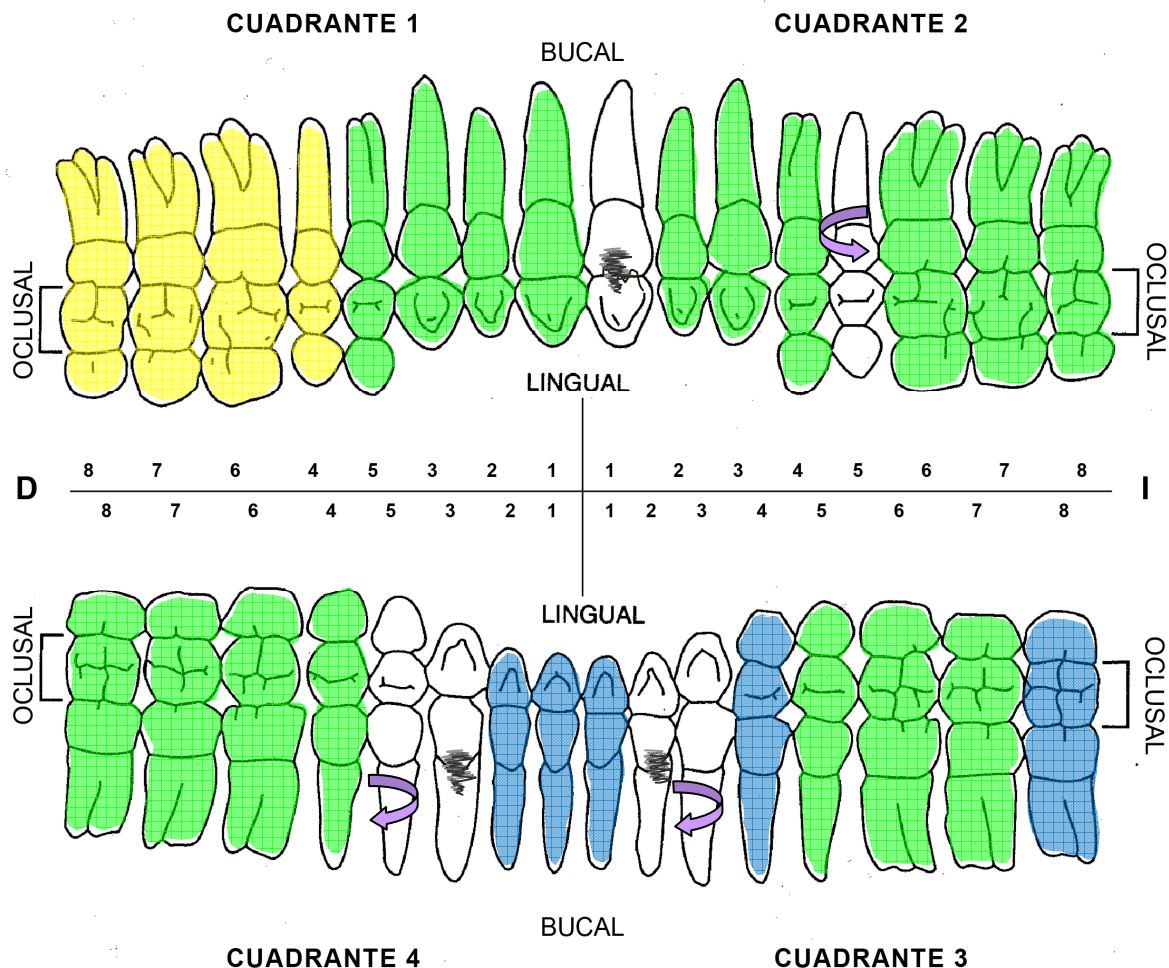
Evidencias asociadas

Vestimenta: no se halló.

Elementos no biológicos asociados (artefactos): no se halló

Elementos biológicos: no se halló

Odontograma



- Ausencia y/o fractura perimortem
- Ausencia y/o fractura premortem
- Ausencia y/o fractura postmortem
- Ausente indeterminada
- Caries
- Obturación (cemento)
- Obturación (amalgama)
- Preparación cavitaria
- Hipoplasia coloración, fluorosis
- Tratamiento conductos

- Giroversión mesial
- Giroversión distal
- Mesialización / Distalización
- Desgaste
- Lingualización / Bucalización
- Superposición

- Depósito de sarro
- Retenedores de prótesis parcial
- Piezas sustituidas por prótesis
- Manchas - tinción



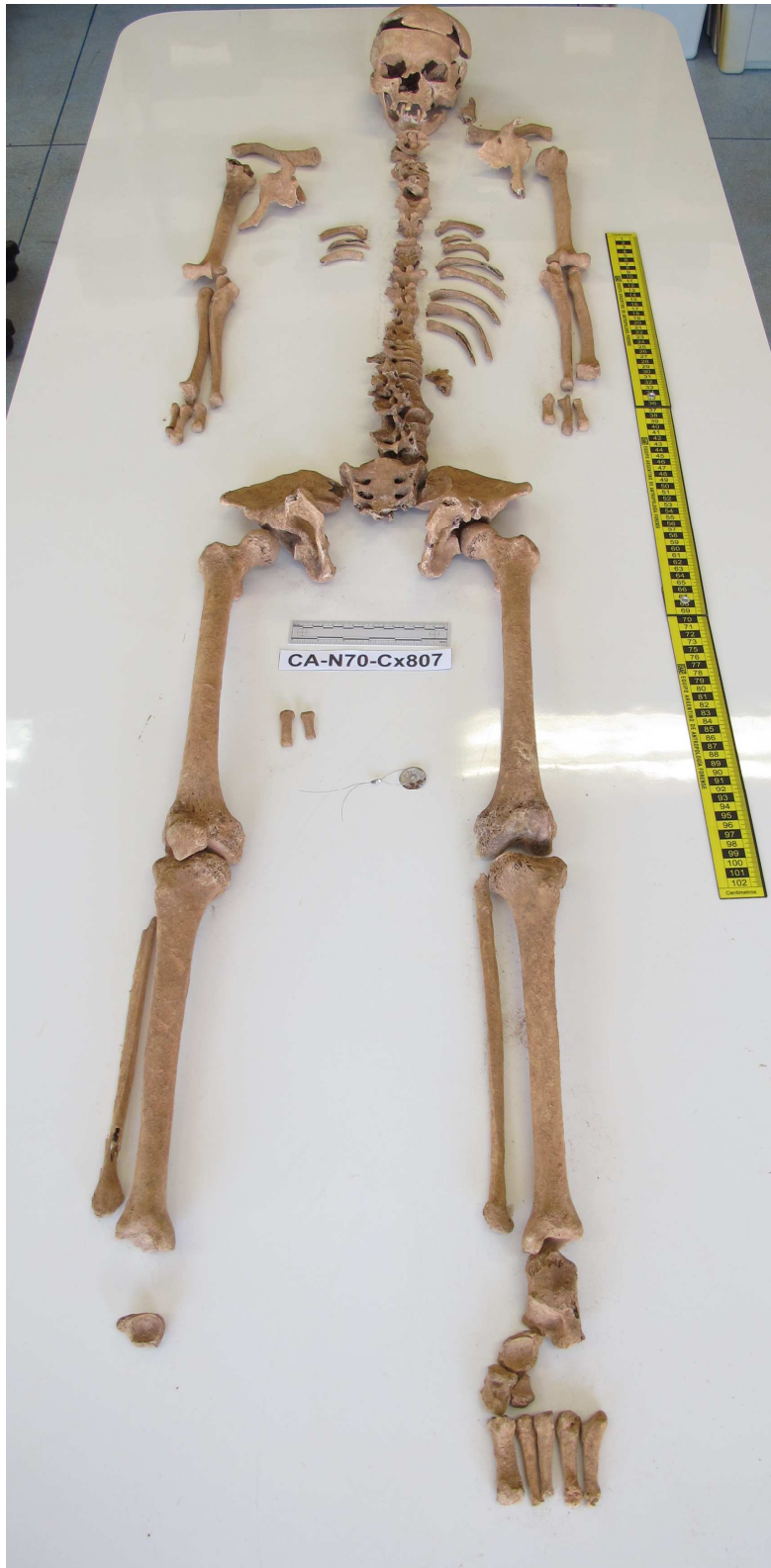
Odontología narrativa:

SUPERIOR

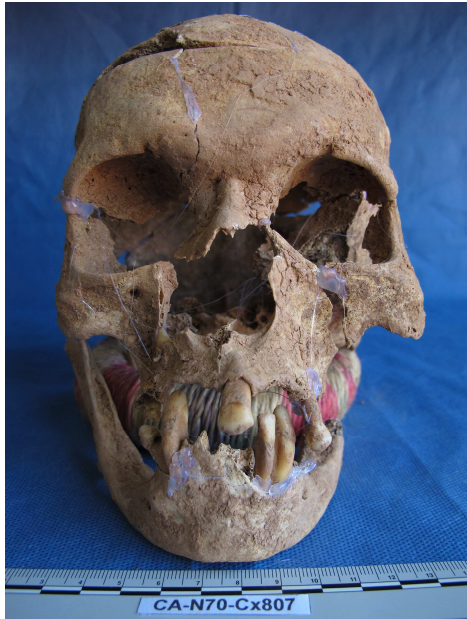CUADRANTE 1		CUADRANTE 2	
1.8 M3	Ausente indeterminado.	Ausente pre mortem con remodelación alveolar completa	2.8 M3
1.7 M2	Ausente indeterminado	Ausente pre mortem con remodelación alveolar completa	2.7 M2
1.6 M1	Ausente indeterminado	Ausente pre mortem con remodelación alveolar completa	2.6 M1
1.5 PM2	Ausente indeterminado	Presente con giroversión distal	2.5 PM2
1.4 PM1	Ausente pre mortem con remodelación alveolar completa	Ausente pre mortem con remodelación alveolar completa	2.4 PM1
1.3 C	Ausente pre mortem con remodelación alveolar completa	Ausente pre mortem con remodelación alveolar completa	2.3 C
1.2 I2	Ausente pre mortem con remodelación alveolar completa	Ausente pre mortem con remodelación alveolar completa	2.2 I2
1.1 I1	Ausente pre mortem con remodelación alveolar completa	Presente con marcado desgaste en cara incisal.	2.1 I1
4.1 I1	Ausente post mortem	Ausente post mortem	3.1 I1
4.2 I2	Ausente post mortem	Presente con desgaste marcado en cara incisal	3.2 I2
4.3 C	Presente con marcado desgaste en cara incisal.	Presente con giroversión mesial	3.3 C
4.4 PM1	Presente. Distalización. Desgaste en cara incisal.	Ausente post mortem	3.4 PM1
4.5 PM2	Ausente pre mortem con remodelación alveolar completa	Ausente pre mortem con remodelación alveolar completa.	3.5 PM2
4.6 M1	Ausente pre mortem con remodelación alveolar completa	Ausente pre mortem con remodelación alveolar completa.	3.6 M1
4.7 M2	Ausente pre mortem con remodelación alveolar completa	Ausente pre mortem con remodelación alveolar completa.	3.7 M2
4.8 M3	Ausente pre mortem con remodelación alveolar completa	Ausente post mortem.	3.8 M3
CUADRANTE 4		CUADRANTE 3	

INFERIOR

Observaciones: cinco (5) piezas dentales sueltas. Todas ellas con caries avanzadas.

Registro fotográfico:

01. Esqueleto: vista general



02. vista anterior del cráneo



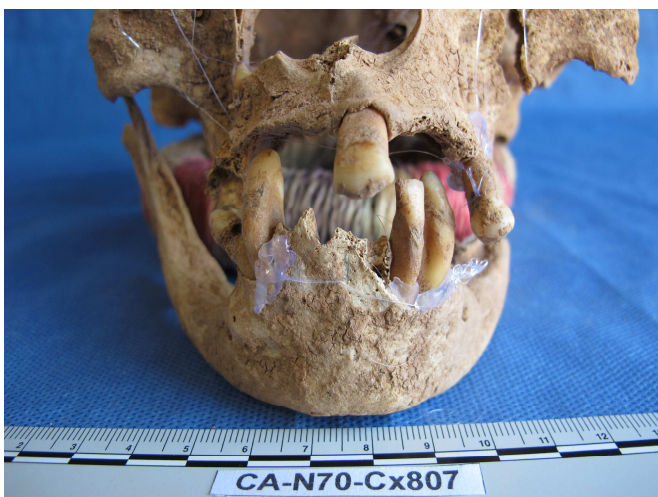03. Vista inferior del cráneo



04. corte de autopsia (craneotomía)



05. borde osteofítico en bordes vertebrales.



06. Características odontológicas



07. Dientes sueltos



INFORME ANTROPOLÓGICO FORENSE

CASO: CA- N43- Cx 906

Condiciones de Recepción

Los restos óseos se encontraban en una caja de plástico blanco en cuya parte superior se encontraba escrito en color rojo el número de la caja. En su interior se encontró una bolsa plástica con la leyenda "Infectante" que contenía una bolsa de tela de color blanco con el número 0906 estampado y con el rótulo: "N. Ossada 0906 Data embalagem 03/08/95 Resp.". La bolsa contenía dos bolsas blancas de menor tamaño con el número 0906 y una bolsa celeste con la inscripción SFMSP con el siguiente rótulo: "Serviço Funerario do Município de São Paulo; Falecido: 0906; Data Sepultamento: 1972; Data Exumação: 1976; Procedência Quadra: 01; Ter: ; Sepultura: ; Ossaria nº: vala común; Galeria nº: Gléba 01".

Los huesos no se encontraban lavados.

Chapa de metal de forma circular conteniendo el número 906.

Resultados del estudio

Inventario: esqueleto incompleto. Ausencia *postmortem* de omoplato, cubito y radio izquierdo, huesos de manos, peroné derecho y huesos de los pies (ver fotografía 01).

Determinación de sexo: masculino

Determinado por: características morfológicas de cráneo, pelvis y por medidas antropométricas de huesos largos (húmero, fémur y tibia).

Estimación de edad: adulto > 55 años

Estimada por: fusión de centros secundarios de osificación y metamorfosis de la sínfisis púbica.

Estimación estatura: entre 159,75 a 165, 73 cm.

Estimada por: método de estimación de estatura por medición de huesos largos (fémur y tibia).

Determinación de lateralidad: indeterminada por mala conservación y ausencia de elementos óseos diagnósticos.

Estimada por: no aplica

Odontología: ver ficha con descripción, odontograma y registro fotográfico (ver fotografías 05).

Patologías, traumas, anomalías y/o rasgos epigenéticos *premortem*:

Clavícula derecha: secuela de fractura ósea de antigua data con callo remodelado en tercio medio de diáfisis (ver fotografía 04).

Reborde osteofítico marcado en cuerpos vertebrales (ver fotografía 06).

Cartilagos costales osificados (ver fotografía 07)

Lesiones *perimortem*: no se observan.



Alteraciones *postmortem*

Cráneo: signos de autopsia-craneotomía (ver fotografía 02 y 03).

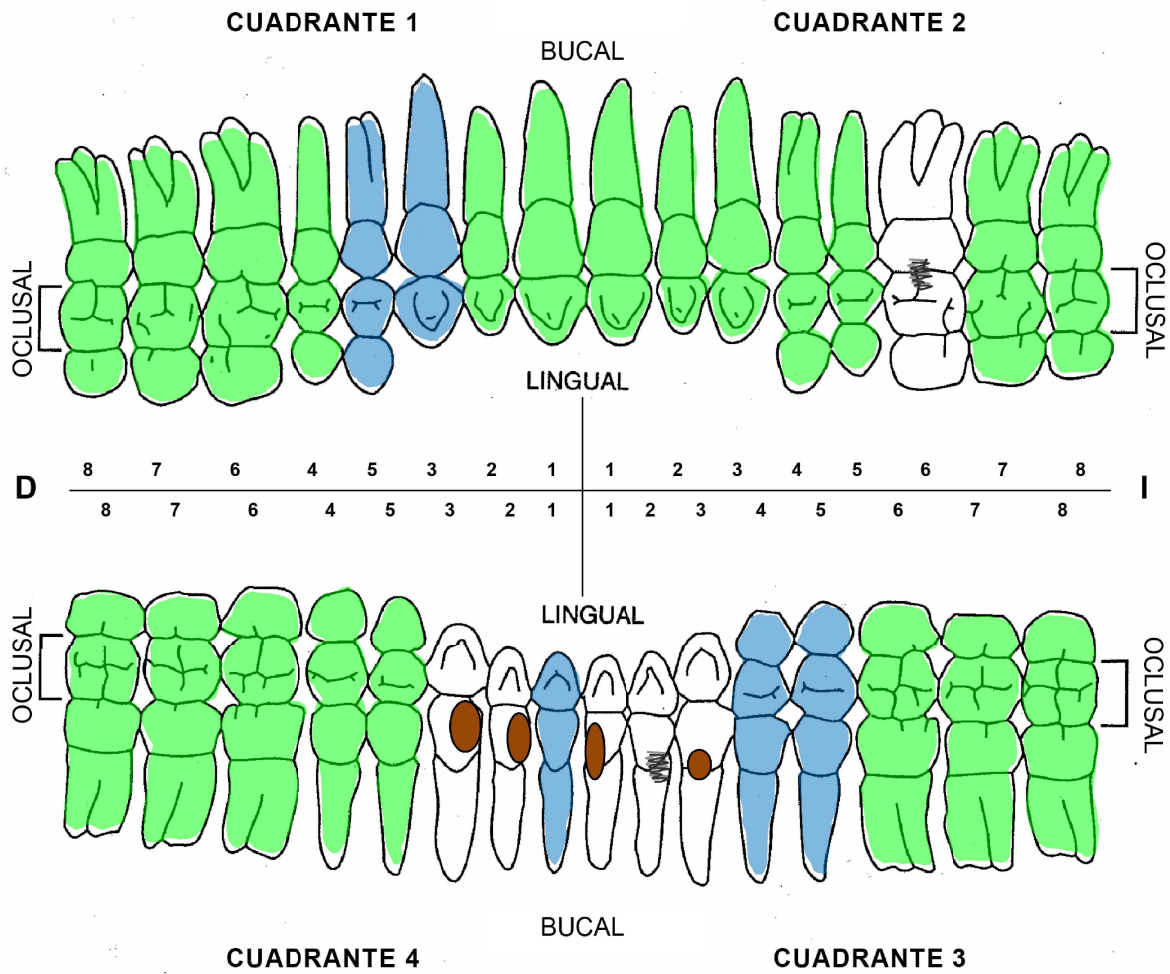
Evidencias asociadas

Vestimenta: no se halló.

Elementos no biológicos asociados (artefactos): no se halló

Elementos biológicos: no se halló

Odontograma



- Ausencia y/o fractura perimortem
- Ausencia y/o fractura premortem
- Ausencia y/o fractura postmortem
- Ausente indeterminada
- Caries
- Obturación (cemento)
- Obturación (amalgama)
- Preparación cavitaria
- Hipoplasia coloración, fluorosis
- Tratamiento conductos

- Giroversión mesial
- Giroversión distal
- Mesialización / Distalización
- Desgaste
- Lingualización / Bucalización
- Superposición

- Depósito de sarro
- Retenedores de prótesis parcial
- Piezas sustituidas por prótesis
- Manchas - tinción



EQUIPO ARGENTINO DE
ANTROPOLOGIA FORENSE

Fundado en 1984

AV. RIVADAVIA 2443 - 2° PISO, OFICINAS 3 Y 4 (C1043ACD)
CIUDAD AUTÓNOMA DE BUENOS AIRES - ARGENTINA
TEL: (5411) 4951-8547 - FAX (5411) 4954-6646

[HTTP://WWW.EAAF.ORG](http://www.eaaf.org)
E-MAIL: EAAF@EAAF.ORG
E-MAIL NEW YORK: NY.OFFICE@EAAF.ORG

Odontología narrativa:

SUPERIOR

CUADRANTE 1

1.8 M3	Ausente pre mortem con remodelación alveolar completa
1.7 M2	Ausente pre mortem con remodelación alveolar completa
1.6 M1	Ausente pre mortem con remodelación alveolar completa
1.5 PM2	Ausente pre mortem con remodelación alveolar completa
1.4 PM1	Ausente postmortem
1.3 C	Ausente postmortem
1.2 I2	Ausente pre mortem con remodelación alveolar completa
1.1 I1	Ausente pre mortem sin remodelación alveolar completa
4.1 I1	Ausente post mortem
4.2 I2	Presente. Caries en cara mesial
4.3 C	Presente. Caries avanzada en cara mesial.
4.4 PM1	Ausente pre mortem con remodelación alveolar completa
4.5 PM2	Ausente pre mortem con remodelación alveolar completa
4.6 M1	Ausente pre mortem con remodelación alveolar completa
4.7 M2	Ausente pre mortem con remodelación alveolar completa
4.8 M3	Ausente pre mortem con remodelación alveolar completa

CUADRANTE 2

Ausente pre mortem con remodelación alveolar completa	2.8 M3
Ausente pre mortem sin remodelación alveolar completa	2.7 M2
Presente.	2.6 M1
Ausente pre mortem con remodelación alveolar completa	2.5 PM2
Ausente pre mortem con remodelación alveolar completa	2.4 PM1
Ausente pre mortem con remodelación alveolar completa	2.3 C
Ausente pre mortem con remodelación alveolar completa	2.2 I2
Ausente pre mortem con remodelación alveolar completa	2.1 I1
Presente: Caries avanzadas en cara mesial y cuello	3.1 I1
Presente con desgaste marcado en cara incisal	3.2 I2
Presente. Caries en cuello	3.3 C
Ausente post mortem	3.4 PM1
Ausente post mortem	3.5 PM2
Ausente pre mortem con remodelación alveolar completa.	3.6 M1
Ausente pre mortem con remodelación alveolar completa.	3.7 M2
Ausente pre mortem con remodelación alveolar completa.	3.8 M3

CUADRANTE 4

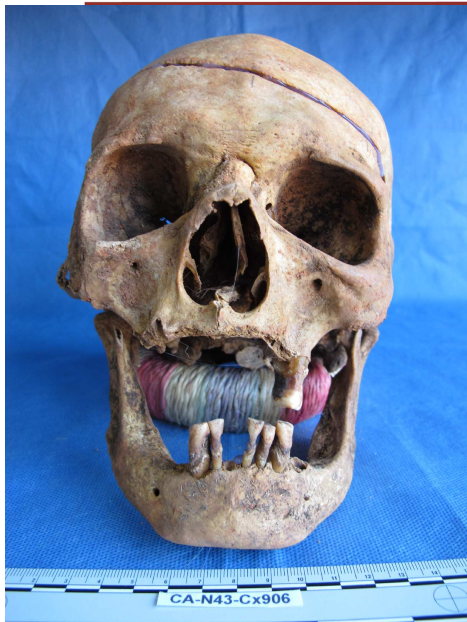CUADRANTE 3

INFERIOR

Observaciones: Marcado desgaste en todas las piezas. Retracción alveolar avanzada. Sarro discreto en cara lingual.

Registro fotográfico:

01. Esqueleto: vista general



02. Vista anterior del cráneo.



03. Vista posterior de cráneo.



04. fractura pre mortem en clavícula derecha



05. Odontología



06. Reborde osteofítico



07. cartílagos costales osificados.



INFORME ANTROPOLÓGICO FORENSE

CASO: CA- N53- Cx967

Condiciones de Recepción

Los restos óseos se encontraban en una caja de plástico blanco en cuya parte superior se encontraba escrito en color rojo el número de la caja. En su interior se encontró una bolsa plástica con la leyenda *%Infectante+y el rótulo: Í N. Ossada 0967 Data embalagem 03/08/95 Resp.+* Dentro de la misma una bolsa de tela blanca con el número *0967* estampado y un rótulo con la siguiente leyenda: *%Serviço Funerario do Município de São Paulo; Falecido: 0967; Data Sepultamento: 1972; Data Exumação: 1976; Procedência Quadra: 01; Ter: ; Sepultura: ; Ossaria n°: vala común Galeria n°: Gléba 02+;* dicha bolsa contenía cuatro bolsas de menor tamaño, tres de ellas con el número *0967* estampado y una de ellas con el número *967* escrito, las hemipelvis no estaban contenidas en bolsa.

No se encontró ninguna chapa identificadora.

Resultados del estudio

Inventario: esqueleto incompleto. Ausencia *postmortem* de la mayoría de los huesos del cráneo, habiéndose recuperado porción de frontal, cigomático izquierdo y segmentos de ambos maxilares, ausencia de mandíbula, de la mayoría de los huesos de ambas manos, tres elementos costales, tibia izquierda y algunos huesos de los pies (ver fotografía 01 y 02).

Determinación de sexo: masculino.

Determinado por: características morfológicas de cráneo, pelvis y por medidas antropométricas de huesos largos (húmero, fémur y tibia).

Estimación de edad: entre 37 y 57 años.

Estimada por: fusión de centros secundarios de osificación, metamorfosis de la sínfisis púbica y de la superficie auricular del ilion.

Estimación estatura: entre 162cm y 168cm.

Estimada por: método de estimación de estatura por medición de huesos largos (fémur y tibia).

Determinación de lateralidad: Diestro.

Estimada por: medición de clavículas, humeros y radios.

Odontología:

Dientes superiores derechos: ausencia indeterminada por pérdida de sustancia ósea.

Maxilar izquierdo: Tercer molar superior izquierdo presente con caries en oclusal y sarro en distal y bucal. Segundo molar superior izquierdo ausente premortem con remodelación alveolar completa. Ausencia indeterminada del resto de los dientes superiores izquierdos por pérdida de sustancia ósea.

Mandíbula: ausencia indeterminada de todas las piezas dentales por ausencia de mandíbula (ver



fotografía xx).

Patologías, traumas, anomalías y/o rasgos epigenéticos *premortem*:

Cuerpo del esternón: fusión del proceso xifoides (ver fotografía 01).

1ra costilla: presencia de cartílago osificado en extremos esternales (ver fotografía 01).

3ra costilla derecha: reborde osteofítico en carilla articular del tubérculo (ver fotografía 04).

9na vértebra dorsal: foco lítico con protusión a canal en cara inferior del cuerpo vertebral, compatible con hernia de disco (ver fotografía 05).

Columna vertebral: proceso degenerativo que afecta a las apófisis articulares de la 11va y 12va vértebras dorsales, las 1ra, 2da, 3ra, 4ta y 5ta vértebras lumbares y las apófisis articulares superiores del sacro, y la lámina del mismo (ver fotografías 06 y 07).

Hemipelvis derecha: proceso degenerativo y presencia de excrecencias óseas en la tuberosidad isquiaca (ver fotografía 08).

Rótulas: presencia de excrecencias óseas en cara anterior (ver fotografía 12).

Tibia derecha: presencia de excrecencias óseas en la tuberosidad tibial (ver fotografía 11).

Calcáneos: presencia de excrecencias óseas en la tuberosidad calcanea, cara posterior (ver fotografía 13).

Fémur izquierdo: proceso degenerativo en la fosita del ligamento redondo (ver fotografía 10).

Cúbito derecho: proceso degenerativo, excrecencias óseas en el oleocránon (ver fotografía 09).

Lesiones *perimortem*:

Cráneo: Se encuentra representado por fragmento de hueso frontal, el cual presenta fracturas completas con pérdida de sustancia ósea, a su vez se observa un fragmento indeterminado de cráneo con fracturas completas y pérdida de sustancia ósea, segmento de arco cigomático izquierdo con fractura completa (ver fotografías 02 y 03).

Cúbito derecho: fractura completa oblicua que afecta a la diáfisis en su tercio medio-distal con pérdida de la porción distal del mismo (ver fotografía 03).


Alteraciones *postmortem*: No se observan.

Evidencias asociadas

Vestimenta: no se halló.

Elementos no biológicos asociados (artefactos): No se hallaron.

Elementos biológicos: No se hallaron.

Registro fotográfico:

01. Esqueleto: vista general



02. Fragmentos de cráneo.



03. Lesiones perimortem en cráneo y cúbito derecho.



04. 3ra costilla derecha: reborde osteofítico.



05. 9na vértebra dorsal: foco lítico con protusión a canal.



06. Proceso degenerativo en columna vertebral.



07. Proceso degenerativo en sacro.



08. Isquion derecho: proceso degenerativo.



09. Cúbito derecho: excrecencias óseas.



10. Fémur izquierdo: proceso degenerativo en fosa.



11. Tibia derecha: excrecencias óseas



12. Excrecencias óseas en rótulas.



13. Excrecencias óseas en calcáneos.



INFORME ANTROPOLÓGICO FORENSE

CASO: CA- N54- Cx 968

Condiciones de Recepción

Los restos óseos se encontraban en una caja de plástico blanco en cuya parte superior se encontraba escrito en color rojo el número de la caja. En su interior se encontró una bolsa plástica con la leyenda *%defectante+que contenía una bolsa de tela de color blanco con el numero 0968 estampado y con el rótulo: Í N. Ossada 0968 Data embalagem 03/08/95 Resp.+ La bolsa contenía cinco bolsas de color blanco con el número 0968 estampado y el siguiente rótulo: %Serviço Funerario do Município de São Paulo; Falecido: 0968; Data Sepultamento: 1972; Data Exumação: 1976; Procedência Quadra: 01; Ter: ; Sepultura: ; Ossaria n°: vala común; Galeria n°: Gléba 02+Los huesos no se encontraban lavados.*

Chapa de metal de forma circular conteniendo el número 968.

Resultados del estudio

Inventario: esqueleto incompleto. Ausencia *postmortem* de cubito y radio izquierdo, cubito y radio derecho, huesos de manos, peroné izquierdo y algunos huesos de los pies (ver fotografía 01).

Determinación de sexo: masculino

Determinado por: características morfológicas de cráneo, pelvis y por medidas antropométricas de huesos largos (húmero, fémur y tibia).

Estimación de edad: entre 36 a 52 años

Estimada por: fusión de centros secundarios de osificación, metamorfosis de la sínfisis púbica y superficie auricular.

Estimación estatura: entre 158,32 a 164, 30 cm.

Estimada por: método de estimación de estatura por medición de huesos largos (fémur y tibia).

Determinación de lateralidad: posiblemente diestro.

Estimada por: criterios cualitativos en extremidad superior y cintura escapular.

Odontología: ver ficha con descripción, odontograma y registro fotográfico (ver fotografía 03).

Patologías, traumas, anomalías y/o rasgos epigenéticos *premortem*:

Húmero derecho: fosa septal (ver fotografía 07)

Bordes osteofíticos en cuerpos vertebrales (ver fotografía 05).

Manubrio del esternon: fusión del cartílago costal (ver fotografía 06).



Lesiones *perimortem*: no se observan.

Alteraciones *postmortem*: se observa fracturas postmortem que comprometieron macizo facial (ver fotografías 02 y 04)

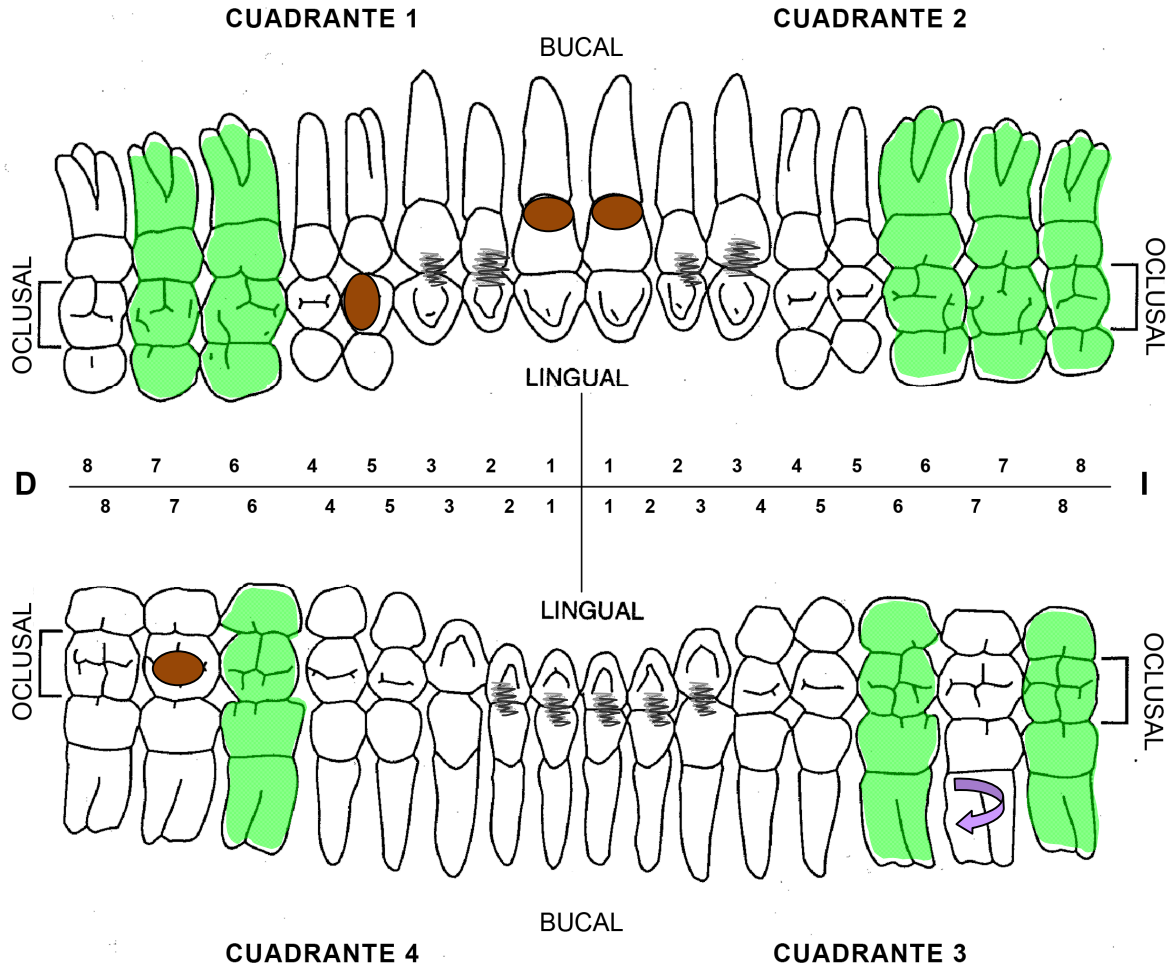
Evidencias asociadas

Vestimenta: no se halló.

Elementos no biológicos asociados (artefactos): no se halló

Elementos biológicos: no se halló

Odontograma



- █ Ausencia y/o fractura perimortem
- █ Ausencia y/o fractura premortem
- █ Ausencia y/o fractura postmortem
- █ Ausente indeterminada
- Caries
- █ Obturación (cemento)
- █ Obturación (amalgama)
- █ Preparación cavitaria
- ▬▬▬ Hipoplasia coloración, fluorosis
- ~ Tratamiento conductos

- ↻ Giroversión mesial
- ↻ Giroversión distal
- ↔ Mesialización / Distalización
- ↔ Desgaste
- ↔ Lingualización / Bucalización
- ↻ Superposición

- █ Depósito de sarro
- █ Retenedores de prótesis parcial
- █ Piezas sustituidas por prótesis
- █ Manchas - tinción



Odontología narrativa:

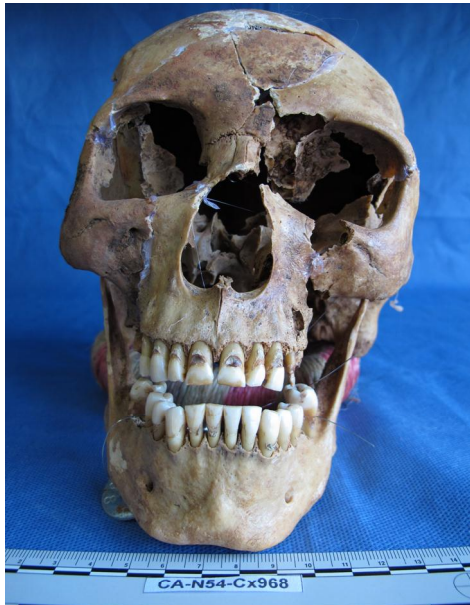SUPERIOR

CUADRANTE 1		CUADRANTE 2			
D E R E C H O	1.8 M3	Presente	Ausente pre mortem con remodelación alveolar completa	2.8 M3	I Z Q U I E R D O
	1.7 M2	Ausente pre mortem con remodelación alveolar completa	Ausente pre mortem con remodelación alveolar completa	2.7 M2	
	1.6 M1	Ausente pre mortem con remodelación alveolar completa	Ausente pre mortem con remodelación alveolar completa	2.6 M1	
	1.5 PM2	Ausente pre mortem con remodelación alveolar completa	Resto radicular	2.5 PM2	
	1.4 PM1	Presente. Caries en cara distal.	Resto radicular	2.4 PM1	
	1.3 C	Presente con desgaste en cara incisal.	Presente con desgaste en cara incisal.	2.3 C	
	1.2 I2	Presente con desgaste en cara incisal.	Presente con desgaste en cara incisal.	2.2 I2	
	1.1 I1	Presente. Caries en cuello en cara vestibular	Presente. Caries en cuello en cara vestibular	2.1 I1	
	CUADRANTE 4		CUADRANTE 3		
4.1 I1	Presente	Presente	3.1 I1		
4.2 I2	Presente	Presente	3.2 I2		
4.3 C	Presente	Presente. Desgaste en borde incisal	3.3 C		
4.4 PM1	Presente	Presente. Desgaste en borde incisal	3.4 PM1		
4.5 PM2	Presente	Presente	3.5 PM2		
4.6 M1	Ausente pre mortem sin remodelación alveolar completa	Ausente pre mortem con remodelación alveolar completa.	3.6 M1		
4.7 M2	Presente. Caries profunda que afecta cara distoclusal	Presente. Giroversión hacia lado mesial.	3.7 M2		
4.8 M3	Resto radicular	Ausente pre mortem con remodelación alveolar completa.	3.8 M3		

Observaciones: Marcado desgaste en todas las piezas. Sarro discreto en cara lingual de piezas centrales inferiores.

Registro fotográfico:

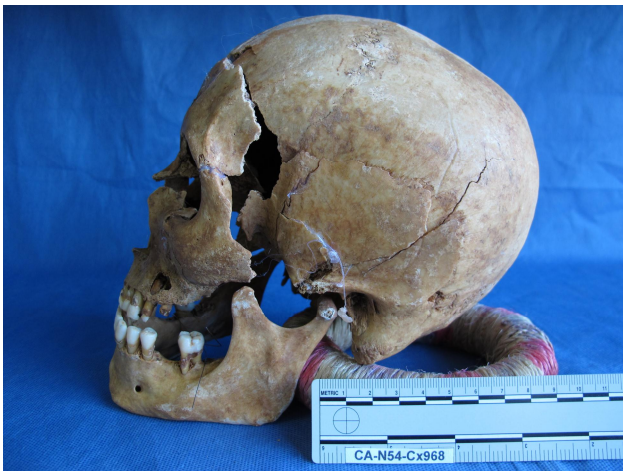01. Esqueleto: vista general



02. Vista anterior de cráneo



03. Odontología.



04. Vista lateral izquierda.



05. Borde osteofítico en vértebras



06. Manúbrio de esternon: fusión del cartilago costal.



07. Húmero derecho: fosa septal



INFORME ANTROPOLÓGICO FORENSE

CASO: CA- N65- Cx1031

Condiciones de Recepción

Los restos óseos se encontraban en una caja de plástico blanco en cuya parte superior se encontraba escrito en color rojo el número de la caja. En su interior se encontró una bolsa plástica con la leyenda *%infectante+y* el rótulo: *Í N. Ossada 1031 Data embalagem 03/08/95 Resp.+* Dentro de la misma una bolsa de tela blanca con el número 1031 estampado con el rótulo: *Í N. Ossada 1031 Data embalagem 03/08/95 Resp.+* Dicha bolsa contenía cuatro bolsa de menor tamaño con el número 1031 estampado. Presentaba a su vez un alambre con una chapa de metal de forma circular con el número 1031 estampado en la mandíbula.

Resultados del estudio

Inventario: esqueleto incompleto. Ausencia *postmortem* de radio derecho, ambos cúbitos, los huesos de ambas manos, esternón, algunos elementos costales, ambas rótulas, peroné derecho y los huesos de ambos pies (ver fotografía 01).

Determinación de sexo: masculino.

Determinado por: características morfológicas de cráneo, pelvis y por medidas antropométricas de huesos largos (húmero, fémur y tibia).

Estimación de edad: entre 24 y 36 años.

Estimada por: fusión de centros secundarios de osificación, metamorfosis de la sínfisis púbica y de la superficie auricular del ilion.

Estimación estatura: entre 159cm y 165cm.

Estimada por: método de estimación de estatura por medición de huesos largos (fémur y tibia).

Determinación de lateralidad: indeterminada.

Estimada por: no aplica

Odontología: ver ficha con descripción, odontograma y registro fotográfico (ver fotografía 02).

Patologías, traumas, anomalías y/o rasgos epigenéticos *premortem*:

Asimetría en fémures (ver fotografía 03).

6ta vértebra dorsal: foco lítico con protusión a cana, compatible con hernia de disco (ver fotografía 05).

Lesiones *perimortem*:

Cráneo: Se encuentra multfragmentado con pérdida de sustancia ósea, que afecta al frontal, ambos parietales y temporales (ver fotografía 04).



Alteraciones *postmortem*: no se observan.

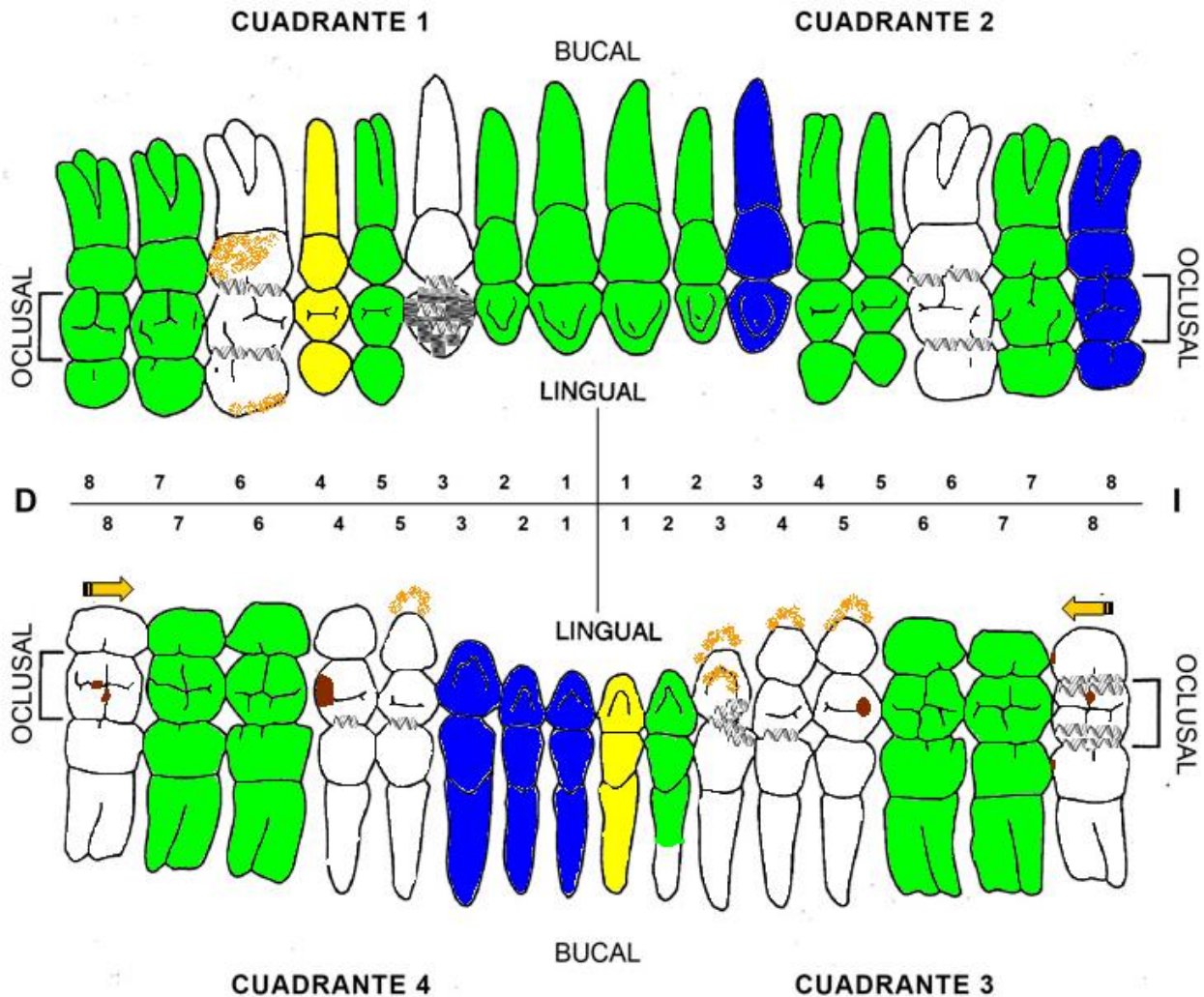
Evidencias asociadas

Vestimenta: no se halló.

Elementos no biológicos asociados (artefactos): no se hallaron.

Elementos biológicos: Cabello lacio, negro.

Odontograma



- Ausencia y/o fractura perimortem
- Ausencia y/o fractura premortem
- Ausencia y/o fractura postmortem
- Ausente indeterminada
- Caries
- Obturación (cemento)
- Obturación (amalgama)
- Preparación cavitaria
- Hipoplasia coloración, fluorosis
- Tratamiento conductos

- Giroversión mesial
- Giroversión distal
- Mesialización / Distalización
- Desgaste
- Lingualización / Bucalización
- Superposición

- Depósito de sarro
- Retenedores de prótesis parcial
- Piezas sustituidas por prótesis
- Manchas



Odontología narrativa:

SUPERIOR

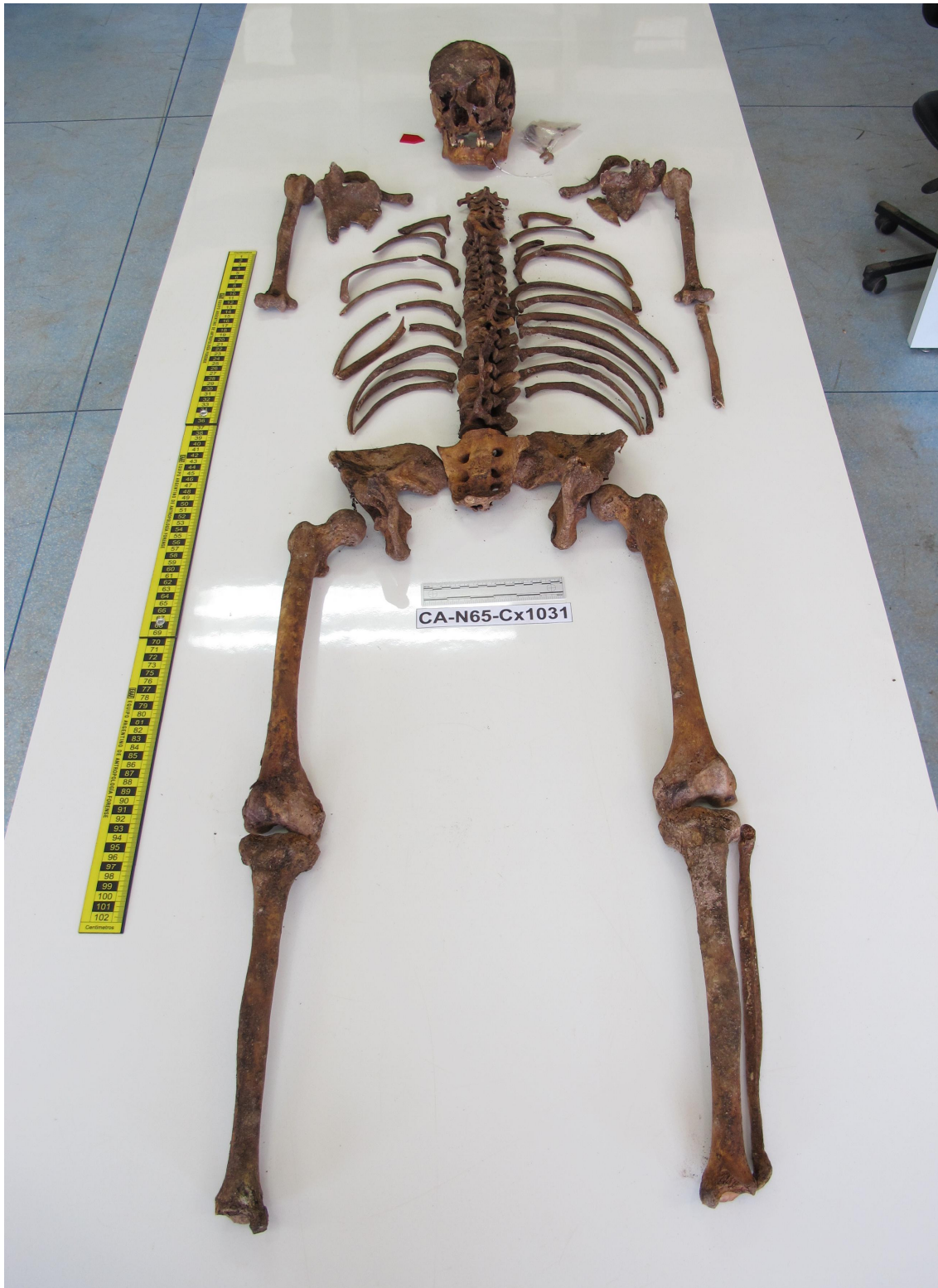CUADRANTE 1		CUADRANTE 2	
1.8 M3	Ausente premortem, remodelación alveolar completa.	Ausente postmortem, abceso.	2.8 M3
1.7 M2	Ausente premortem, remodelación alveolar completa.	Ausente premortem, remodelación alveolar completa.	2.7 M2
1.6 M1	Presente, desgaste oclusal, sarro en lingual y bucal, caries oclusal.	Presente, desgaste oclusal.	2.6 M1
1.5 PM2	Ausente indeterminado.	Ausente premortem, remodelación alveolar completa.	2.5 PM2
1.4 PM1	Ausente premortem, remodelación alveolar completa.	Ausente premortem, remodelación alveolar en proceso.	2.4 PM1
1.3 C	Presente, desgaste linguo-oclusal.	Ausente postmortem.	2.3 C
1.2 I2	Ausente premortem, remodelación alveolar completa.	Ausente premortem, remodelación alveolar completa.	2.2 I2
1.1 I1	Ausente premortem, remodelación alveolar completa.	Ausente premortem, remodelación alveolar completa.	2.1 I1
4.1 I1	Ausente postmortem.	Ausente indeterminado, pérdida de sustancia ósea.	3.1 I1
4.2 I2	Ausente postmortem.	Resto radicular.	3.2 I2
4.3 C	Ausente postmortem.	Presente, desgaste oclusal, sarro lingual.	3.3 C
4.4 PM1	Presente, desgaste oclusal, sarro lingual.	Presente, sarro lingual, desgaste oclusal.	3.4 PM1
4.5 PM2	Presente, caries en ocluso-distal, desgaste oclusal.	Presente, sarro lingual, desgaste oclusal.	3.5 PM2
4.6 M1	Ausente premortem, remodelación alveolar completa.	Ausente premortem, remodelación alveolar completa.	3.6 M1
4.7 M2	Ausente premortem, remodelación alveolar completa.	Ausente premortem, remodelación alveolar completa.	3.7 M2
4.8 M3	Presente, mesialización, dos caries en oclusal.	Presente, desgaste oclusal, mesializado, caries en mesial y oclusal.	3.8 M3
CUADRANTE 4		CUADRANTE 3	

D
E
R
E
C
H
O

I
Z
Q
U
I
E
R
D
O

INFERIOR

Observaciones: Presenta retracción alveolar.

Registro fotográfico:

01. Esqueleto: vista general



02. Odontología: vista oclusal.



03. Asimetría en femures.



04. Cráneo: lesión perimortem, visión lateral derecha



05. 6ta vértebra dorsal: foco lítico con protusión a canal.



INFORME ANTROPOLÓGICO FORENSE

CASO: Oficio 1490/2013- Ossada No 1

Condiciones de Recepción

Los restos óseos se encontraban en una bolsa de plástico celeste en cuya parte superior se encontraba escrito *presunto Torigoi+*. En su interior, sin ningún orden, se encontraban los elementos óseos. Los mismos se encontraban sucios, con hongos y muy húmedos.

Resultados del estudio

Inventario: esqueleto incompleto. Ausencia *postmortem* de maxilar superior, mandíbula, coxal derecho, tórax y huesos de ambas manos (ver fotografía 01).

Determinación de sexo: masculino

Determinado por: características morfológicas de cráneo, pelvis y por medidas antropométricas de huesos largos (húmero, fémur y tibia).

Estimación de edad: adulto

Estimada por: fusión de centros secundarios de osificación y metamorfosis de la superficie auricular del ilion.

Estimación estatura: entre 172cm y 178 cm.

Estimada por: método de estimación de estatura por medición de huesos largos (fémur y tibia).

Determinación de lateralidad: indeterminada por mala conservación y ausencia de elementos óseos diagnósticos.

Estimada por: no aplica

Odontología: no aplica por ausencia *post mortem* de maxilar superior e inferior.

Patologías, traumas, anomalías y/o rasgos epigenéticos *premortem*:

Peroné izquierdo: tercio proximal de diáfisis fractura *pre mortem* consolidada (cayo óseo). Ver fotografía 02).

Fémur izquierdo: tercio distal de diáfisis engrosamiento y periostosis (ver fotografía 03).

Lesiones *perimortem*: no se observan.

Alteraciones *postmortem*

Cráneo: signos de craneotomía . craneotomía (ver fotografía 04).

Fémur derecho: corte de muestra genética (ver fotografía 05).



Evidencias asociadas

Vestimenta: no se halló.

Elementos no biológicos asociados (artefactos): no se halló

Elementos biológicos: no se halló.

Registro fotográfico:

01. Esqueleto: vista general



02. fractura premortem en peroné izquierdo



03. periostosis en tercio distal de fémur izquierdo



04. corte de autopsia- craneotomía



05. corte de muestra de ADN



INFORME ANTROPOLÓGICO FORENSE

CASO: Oficio 1490/2013- Ossada No 2

Condiciones de Recepción

Los restos óseos se encontraban en una bolsa de plástico celeste en cuya parte superior se encontraba escrito *presunto Torigoi*. En su interior, se encontraban siete bolsas. Cada una de ellas con un número distinto. Los huesos se encontraban sucios, con hongos y muy húmedos (ver fotografía 01)

Resultados del estudio

Inventario: ver planillas adjuntas (ver fotografías 01 a 07).

El **número mínimo de individuos (NMI)** representado en la muestra es de **dos individuos**. Representado por dos maxilares inferiores pertenecientes a dos individuos adultos de sexo masculino.

Por articulación y morfología podemos asumir que fémures, tibias, calcáneos y astrágalos pertenecen a un mismo individuo de sexo masculino y con una estatura entre 163 a 169 cm.

Odontologías: ver odontogramas y gráficos adjuntos de elementos 6 y 7.

Lesiones *perimortem*: no se observan.

Alteraciones *postmortem*: en los elementos 2 y 3 se observan signos de autopsia (craneotomía) (ver fotografías 01 y 02).

En el elemento 20 correspondiente a Fémur derecho se observa corte de muestra para ADN (ver fotografías 01 y 06).

Evidencias asociadas

Vestimenta: fragmento de género estampado a cuadros de color negro y blanco con fondo de color rojo y puño tejido de color rojo (ver fotografías 01 y 07).

Elementos no biológicos asociados (artefactos): no se halló

Elementos biológicos: cabello (ver fotografías 01 y 07).



EQUIPO ARGENTINO DE
ANTROPOLOGIA FORENSE

Fundado en 1984

AV. RIVADAVIA 2443 - 2° PISO, OFICINAS 3 Y 4 (C1043ACD)
CIUDAD AUTÓNOMA DE BUENOS AIRES - ARGENTINA
TEL: (5411) 4951-8547 - FAX (5411) 4954-6646

HTTP://WWW.EAAF.ORG
E-MAIL: EAAF@EAAF.ORG
E-MAIL NEW YORK: NY.OFFICE@EAAF.ORG

RESTOS MEZCLADOS - FICHA LABORATORIO GENERAL

Sitio/Cementerio:

Procedencia (bolsa, contenedor):

Código general: Oficio 1490/2013-Ossada2

Fecha: 16.4.2013

NRO. ELEMENTO	Descripción	Lateralidad	Lesión Perimortem ¹	Lesión Premortem*	Impronta*	Observaciones
1	Calota		No	No	No	Parietal y frontal
2	Segmento de cráneo lateral	Izquierdo	No	No	No	Corte de autopsia
3	Segmento de cráneo lateral	Derecho	No	No	No	Corte de autopsia
4	Frontal incompleto	-----	No	No	No	Sexo indeterminado
5	Nueve(9) sg de cráneo	-----	No	No	No	
6	Mandíbula completa	-----	-----	-----		
7	Mandíbula completa	-----	-----	-----		Ausencia de rama izquierda
8	Húmero	Derecho	No	No	No	incompleto
9	Húmero	Izquierdo	No	No	No	incompleto
10	Cúbito	Derecho	No	No	No	incompleto
11	Cúbito	Izquierdo	No	No	No	
12	Radio	derecho	No	No	No	incompleto
13	Radio	Izquierdo	No	No	No	incompleto
14	Omóplato	derecho	No	No	No	incompleto
15	Omóplato	Izquierdo	No	No	No	Muy incompleto
16	Coxal	Derecho	No	No	No	Representado solo por iliom



EQUIPO ARGENTINO DE
ANTROPOLOGIA FORENSE

Fundado en 1984

AV. RIVADAVIA 2443 - 2° PISO, OFICINAS 3 Y 4 (C1043ACD)
CIUDAD AUTÓNOMA DE BUENOS AIRES - ARGENTINA
TEL: (5411) 4951-8547 - FAX (5411) 4954-6646

HTTP://WWW.EAAF.ORG
E-MAIL: EAAF@EAAF.ORG
E-MAIL NEW YORK: NY.OFFICE@EAAF.ORG

RESTOS MEZCLADOS - FICHA LABORATORIO GENERAL

Sitio/Cementerio:

Procedencia (bolsa, contenedor):

Código general: Oficio 1490/2013-Ossada 2

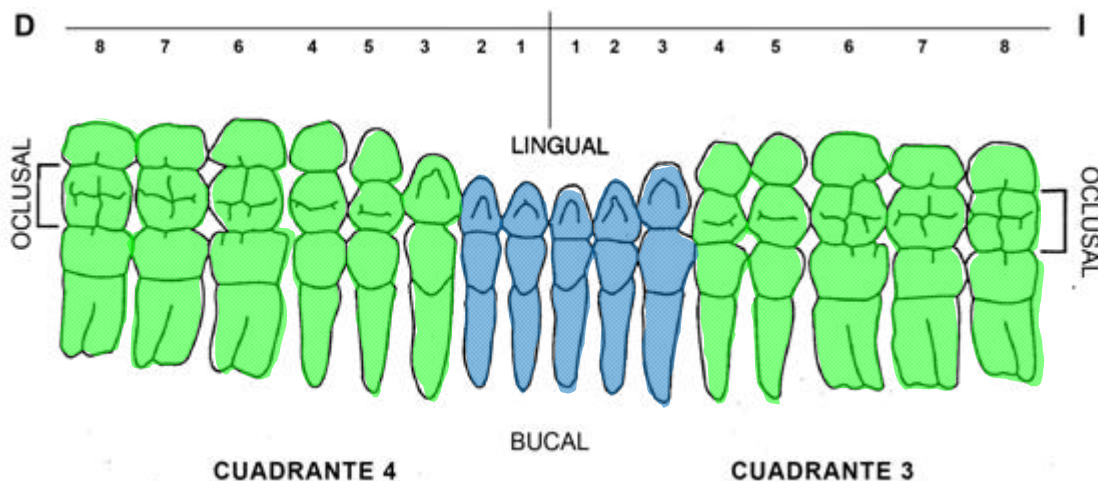
Fecha: 16-4-2013

NRO. ELEMENTO	Descripción	Lateralidad	Lesión Perimortem ²	Lesión Premortem*	Impronta*	Observaciones
17	Coxal	Izquierdo	No	No	No	masculino
18	Esternón		No	No	No	incompleto
19	Clavícula	derecha	No	No	No	incompleta
20	Fémur	Derecho	No	No	No	Corte de muestra de ADN
21	Fémur	Izquierdo	No	No	No	
22	Tibia	derecha	No	No	No	
23	Tibia	izquierda	No	No	No	
24	Peroné	derecho	No	No	No	incompleto
25	Perone	izquierdo	No	No	No	incompleto
26	sacro		No	No	No	incompleto
27	Ocho (8) huesos de mano		No	No	No	
28	Trece(13) huesos de pie		No	No	No	
29	21 Fragmentos de costillas		No	No	No	
30	10 elementos v. cervicales		No	No	No	
31	18 elementos v. dorsales		No	No	No	
32	7 elementos v. lumbares		No	No	No	
33	8 piezas dentales sueltas		No	No	No	Molares, premolares y 1 canino

Elemento No 6

ODONTOLOGÍA MAXILAR INFERIOR

D E R E C H O	I1	Ausente post mortem	Ausente post mortem	I1	I Z Q U I E R D O
	I2	Ausente post mortem	Ausente post mortem	I2	
	C	Ausente pre mortem	Ausente post mortem	C	
	PM1	Ausente pre mortem	Ausente pre mortem	PM1	
	PM2	Ausente pre mortem	Ausente pre mortem	PM2	
	M1	Ausente pre mortem	Ausente pre mortem	M1	
	M2	Ausente pre mortem	Ausente pre mortem	M2	
	M3	Ausente pre mortem	Ausente pre mortem	M3	
INFERIOR					

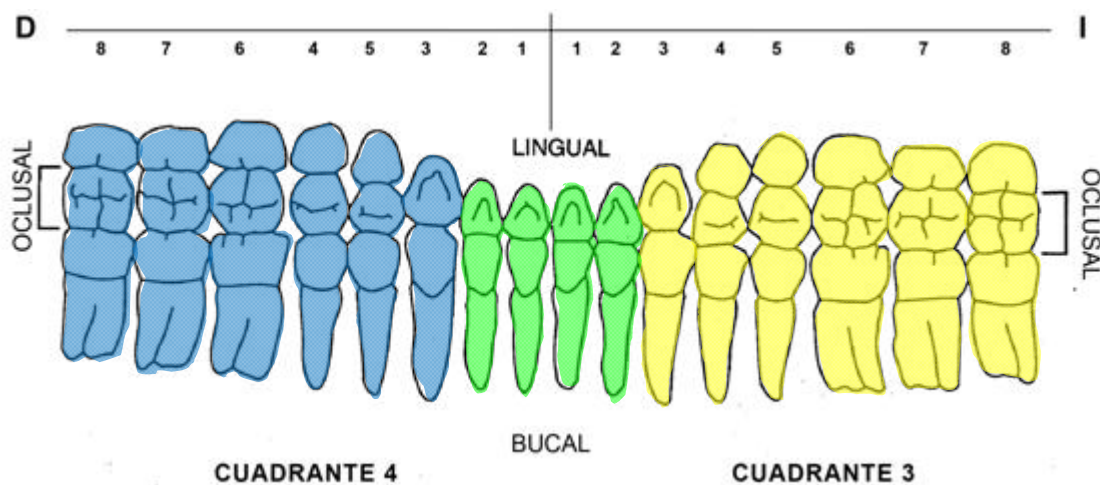






















- | | | |
|----------------------------------|-------------------------------|---------------------------------|
| Ausencia y/o fractura perimortem | Giroversión mesial | Depósito de sarro |
| Ausencia y/o fractura premortem | Giroversión distal | Retenedores de prótesis parcial |
| Ausencia y/o fractura postmortem | Mesialización / Distalización | Piezas sustituidas por prótesis |
| Ausente indeterminada | Desgaste | |
| Caries | Desgaste | |
| Obturación (cemento) | Lingualización / Bucalización | |
| Obturación (amalgama) | Superposición | |
| Preparación cavitaria | | |
| Hipoplasia coloración, fluorosis | | |
| Tratamiento conductos | | |

Elemento No 7

ODONTOLOGÍA MAXILAR INFERIOR

D E R E C H O	I1	Ausente pre mortem	Ausente pre mortem	I1	I Z Q U I E R D O
	I2	Ausente pre mortem	Ausente pre mortem	I2	
	C	Ausente post mortem	Ausente indeterminado	C	
	PM1	Ausente post mortem	Ausente indeterminado	PM1	
	PM2	Ausente pre mortem	Ausente indeterminado	PM2	
	M1	Ausente pre mortem	Ausente indeterminado	M1	
	M2	Ausente pre mortem	Ausente indeterminado	M2	
	M3	Ausente pre mortem	Ausente indeterminado	M3	
I N F E R I O R					



- | | | |
|--|---|---|
|  Ausencia y/o fractura perimortem |  Giroversión mesial |  Depósito de sarro |
|  Ausencia y/o fractura premortem |  Giroversión distal |  Retenedores de prótesis parcial |
|  Ausencia y/o fractura postmortem |  Mesialización / Distalización |  Piezas sustituidas por prótesis |
|  Ausente indeterminada |  Desgaste |  |
|  Caries |  Lingualización / Bucalización | |
|  Obturación (cemento) |  Superposición | |
|  Obturación (amalgama) | | |
|  Preparación cavitaria | | |
|  Hipoplasia coloración, fluorosis | | |
|  Tratamiento conductos | | |

Registro fotográfico



01. Elementos óseos encontrados dentro de la bolsa



02. Mandíbulas y fragmentos de cráneo y dientes



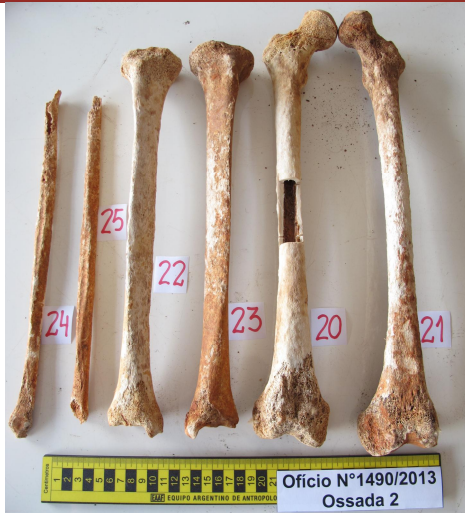03. Elementos miembros superiores



04. Torax y pelvis



05. Huesos de pie



06. Miembros inferiores.



07. Evidencia Asociada



INFORME ANTROPOLÓGICO FORENSE

CASO: Oficio No 1490/2013-Ossada 3

Condiciones de Recepción

Los restos óseos se encontraban en una bolsa plástica de color celeste en cuya parte superior se encontraba escrito *%Presunto Torigoi+*. En su interior se encontraron ocho bolsas de tela de color blanco conteniendo material óseo y evidencia asociada.

Los huesos no se encontraban lavados y/o remontados previamente.

Resultados del estudio

Inventario: esqueleto esencialmente completo. Ausencia *postmortem* de algunos huesos de manos y pies (ver fotografía 01).

Determinación de sexo: masculino

Determinado por: características morfológicas de cráneo, pelvis y por medidas antropométricas de huesos largos (húmero, fémur y tibia).

Estimación de edad: entre 40 y 60 años

Estimada por: fusión de centros secundarios de osificación, metamorfosis de la sínfisis púbica y de la superficie auricular del ilion.

Estimación estatura: entre 170,28 y 176,26 cm.

Estimada por: método de estimación de estatura por medición de huesos largos (fémur y tibia).

Determinación de lateralidad: indeterminada.

Estimada por: no aplica

Odontología: ver ficha con descripción, odontograma y registro fotográfico (ver fotografía 03).

Patologías, traumas, anomalías y/o rasgos epigenéticos *premortem*:

En 4ta vértebra lumbar se observa foco lítico en cara intervertebral inferior del cuerpo con desplazamiento hacia el canal vertebral compatible con hernia de disco (ver fotografía 05).

Fusión completa del cartílago costal (ver fotografía 04).

Reborde osteofítico en 4ta y 5ta vértebras lumbares.

Lesiones *perimortem*: no se observan.

Alteraciones *postmortem*

Fémur derecho y fémur izquierdo corte de muestra de ADN (ver fotografía 06)



EQUIPO ARGENTINO DE
ANTROPOLOGIA FORENSE

Fundado en 1984

AV. RIVADAVIA 2443 - 2° PISO, OFICINAS 3 Y 4 (C1043ACD)
CIUDAD AUTÓNOMA DE BUENOS AIRES - ARGENTINA
TEL: (5411) 4951-8547 - FAX (5411) 4954-6646

HTTP://WWW.EAAF.ORG
E-MAIL: EAAF@EAAF.ORG
E-MAIL NEW YORK: NY.OFFICE@EAAF.ORG

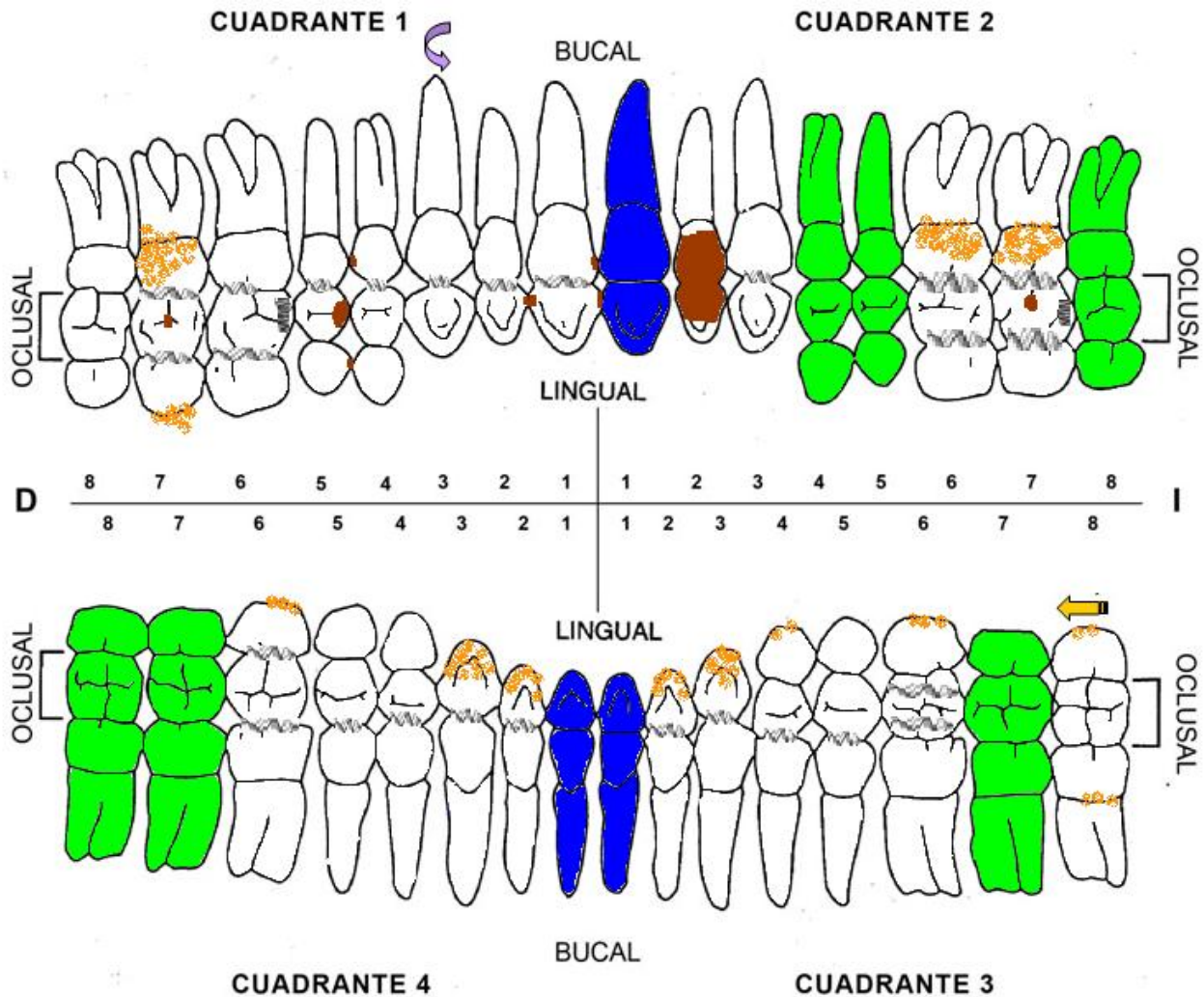
Evidencias asociadas

Vestimenta: no se halló.

Elementos no biológicos asociados (artefactos): marcapasos con la siguiente inscripción: BRASCOR 233, VVi industria Brasileira, Cardiobras sp. Brasil. SOB Licenca de intermedic inc USA- No 233-02-18812 (ver fotografía 07)

Elementos biológicos: no se halló.

Odontograma



- | | | |
|----------------------------------|-------------------------------|---------------------------------|
| Ausencia y/o fractura perimortem | Giroversión mesial | Depósito de sarro |
| Ausencia y/o fractura premortem | Giroversión distal | Retenedores de prótesis parcial |
| Ausencia y/o fractura postmortem | Mesialización / Distalización | Piezas sustituidas por prótesis |
| Ausente indeterminada | Desgaste | Manchas |
| Caries | Lingualización / Bucalización | |
| Obturación (cemento) | Superposición | |
| Obturación (amalgama) | | |
| Preparación cavitaria | | |
| Hipoplasia coloración, fluorosis | | |
| Tratamiento conductos | | |



Odontología narrativa:

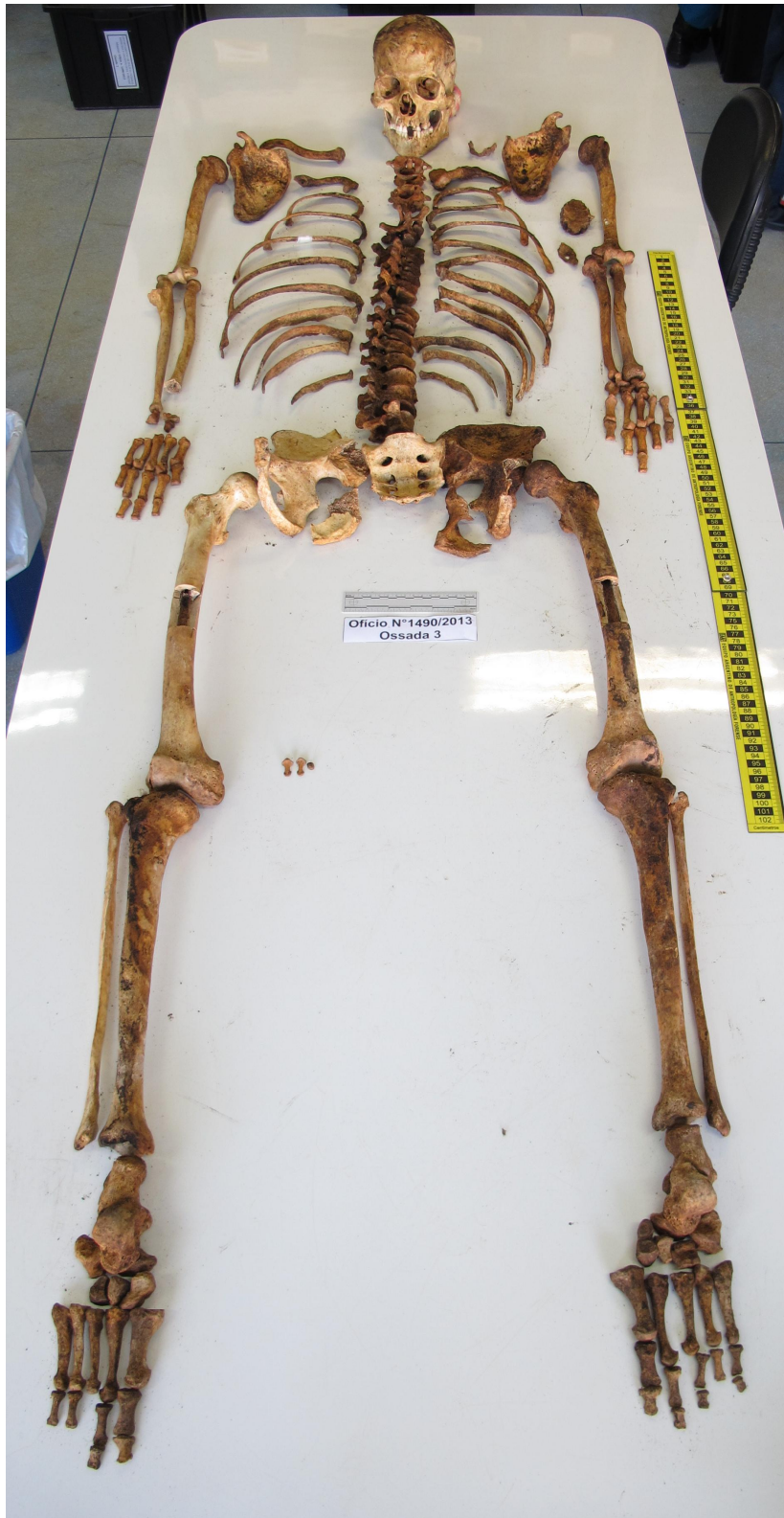SUPERIOR

CUADRANTE 1		CUADRANTE 2	
1.8 M3	Presente.	Ausente premortem.	2.8 M3
1.7 M2	Presente. Caries oclusal. Sarro en cara lingual y bucal.	Presente. Caries oclusal. Desgaste oclusal.	2.7 M2
1.6 M1	Presente. Desgaste oclusal.	Presente. Sarro bucal. Desgaste oclusal	2.6 M1
1.5 PM2	Presente. Caries mesial. Desgaste oclusal	Ausente premortem, remodelación alveolar completa	2.5 PM2
1.4 PM1	Presente. Caries distal. Desgaste oclusal.	Ausente premortem, remodelación alveolar completa	2.4 PM1
1.3 C	Presente. Leve giroversión mesial. Desgaste oclusal.	Presente. Desgaste oclusal.	2.3 C
1.2 I2	Presente. Desgaste oclusal. Caries mesial	Presente. Caries avanzada.	2.2 I2
1.1 I1	Presente. Caries distal. Desgaste oclusal.	Ausente post mortem.	2.1 I1
4.1 I1	Ausente post mortem.	Ausente post mortem	3.1 I1
4.2 I2	Presente. Sarro lingual, desgaste oclusal.	Presente. Sarro Lingual con desgaste oclusal.	3.2 I2
4.3 C	Presente. Sarro lingual, desgaste oclusal.	Presente. Sarro Lingual con desgaste oclusal.	3.3 C
4.4 PM1	Presente. Sarro lingual, desgaste oclusal.	Presente. Sarro Lingual con desgaste oclusal.	3.4 PM1
4.5 PM2	Presente. Sarro lingual, desgaste oclusal.	Presente. Desgaste oclusal.	3.5 PM2
4.6 M1	Presente. Sarro lingual, desgaste oclusal.	Presente. Sarro Lingual con desgaste oclusal.	3.6 M1
4.7 M2	Ausente premortem con remodelación alveolar completa.	Ausente pre mortem con remodelación alveolar en proceso	3.7 M2
4.8 M3	Ausente premortem con remodelación alveolar completa.	Presente. Sarro en cara lingual y bucal.	3.8 M3
CUADRANTE 4		CUADRANTE 3	

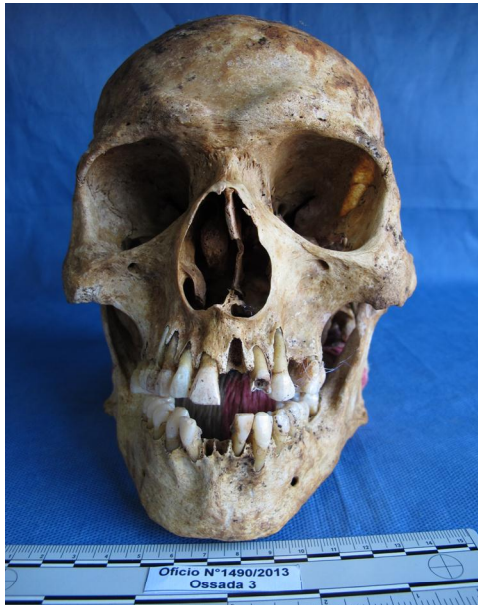INFERIOR

Observaciones:

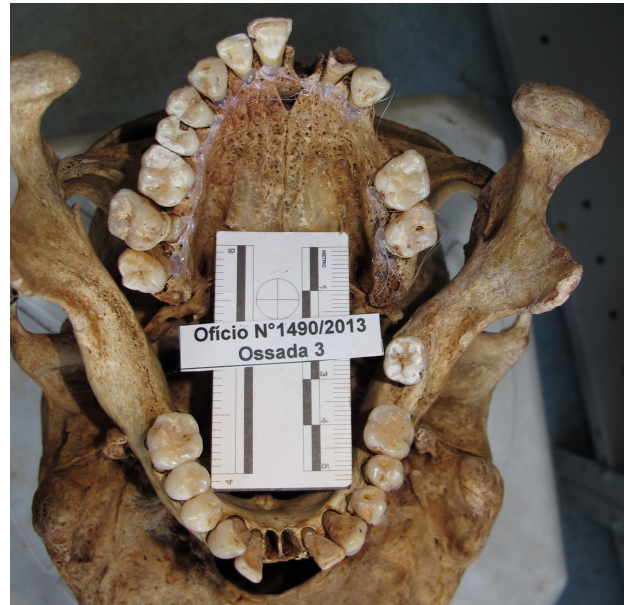Registro fotográfico:



01. Esqueleto: vista general



02. Vista anterior de cráneo.



03. Odontología: vista oclusal.



04. Fusión del cartílago costal en 1ra costilla derecha y manubrio



05. Hernia de disco en 4ta vértebra lumbar



06. Corte de muestra de ADN



07. Evidencia asociada: marcapasos



ESTADO DEL CASO

Caso:	Responsable	Fecha
Protocolo de Campo		
Lavado		
Rotulación		
Remontado		
Inventario		
Sexo		
Edad		
Estatura		
Lateralidad		
Odontología		
Patología/Lesiones		
Muestras de ADN		
Gráficos		
Fotografías Esqueleto		
Fotografías detalles		
Fotografía Evidencia Balística		
Rayos X		
Resumen		

Fecha de finalización: Chequeado por:

Pasado a formato digital (fecha).....



RESUMEN

Esqueleto:

Fecha:

Antropólogo:

Información Arqueológica

Fecha de Exhumación:

Fosa / Cuadrícula:

Depositación:

Orientación:

Profundidad:

cm.

Información Antropológica

Sexo:

Edad:

años +/-

Estatura:

cm. +/-

Lateralidad:

Patologías, traumas y/o rasgos morfológicos *antemortem*:

si no

Lesiones *Perimortem*:

si no

Alteraciones *Postmortem*:

si no

Evidencias Asociadas no biológicas:

Vestimenta si no

Artefactos/Elementos si no

Evidencias Balísticas:

si no

Toma ADN

Código	Detalle

Ficha Odontológica si no

Fotografía si no



INVENTARIO ÓSEO

REFERENCIAS

1 = Presente Completo / 2 = Presente Incompleto / 3 = Ausente PostMortem / 4 = Ausente PreMortem / 5 = Ausente PeriMortem / 6 = Lesión PeriMortem / 7 = Fractura PreMortem / 8 = Patología

Esqueleto:

Fecha:

Antropólogo:

CRÁNEO

Derecho

Izquierdo

Frontal

Parietal

Parietal

Occipital

Temporal

Temporal

Vómer

Palatino

Palatino

Etmoides

Nasal

Nasal

Lagrimal

Lagrimal

Cigomático

Cigomático

Maxilar

Maxilar

Esfenoides

Esfenoides

MANDÍBULA

Derecho

Izquierdo

Hioides

Cuerpo

Cuerpo

Tiroides

Rama

Rama

MIEMBROS SUPERIORES

Derecho

Izquierdo

Clavícula

Clavícula

Omóplato

Omóplato

Húmero

Húmero

Radio

Radio

Cúbito

Cúbito

MANOS

Derecho

Izquierdo

Escafoides

Escafoides

Semilunar

Semilunar

Piramidal

Piramidal

Pisiforme

Pisiforme

Trapecio

Trapecio

Trapezoide

Trapezoide



Grande	Grande
Ganchoso	Ganchoso
1º Metacarpiano	1º Metacarpiano
2º Metacarpiano	2º Metacarpiano
3º Metacarpiano	3º Metacarpiano
4º Metacarpiano	4º Metacarpiano
5º Metacarpiano	5º Metacarpiano
Falanges proximales	Falanges proximales
Falanges intermedias	Falanges intermedias
Falanges distales	Falanges distales

TORAX

Esternón manubrio

Esternón cuerpo

Derecho

1º costilla

2º costilla

3º costilla

4º costilla

5º costilla

6º costilla

7º costilla

8º costilla

9º costilla

10º costilla

11º costilla

12º costilla

Izquierdo

1º costilla

2º costilla

3º costilla

4º costilla

5º costilla

6º costilla

7º costilla

8º costilla

9º costilla

10º costilla

11º costilla

12º costilla

VERTEBRAS

Atlas

Axis

3º cervical

4º cervical

5º cervical

6º cervical

7º cervical

1º dorsal

2º dorsal

3º dorsal

4º dorsal

5º dorsal

6º dorsal

7º dorsal

8º dorsal

9º dorsal

10º dorsal

1º lumbar

2º lumbar

3º lumbar

4º lumbar

5º lumbar

6º lumbar

Sacro



11º dorsal

12º dorsal

PELVIS

Derecho

Ilion
Isquion
Pubis

Izquierdo

Ilion
Isquion
Pubis

MIEMBROS INFERIORES

Derecho

Fémur
Rótula
Tibia
Peroné

Izquierdo

Fémur
Rótula
Tibia
Peroné

PIES

Derecho

Calcáneo
Astrágalo
Cuboides
Navicular
Cuneiforme medial
Cuneiforme intermedio
Cuneiforme lateral
1º Metatarsiano
2º Metatarsiano
3º Metatarsiano
4º Metatarsiano
5º Metatarsiano
Falanges proximales
Falanges intermedias
Falanges distales

Izquierdo

Calcáneo
Astrágalo
Cuboides
Navicular
Cuneiforme medial
Cuneiforme intermedio
Cuneiforme lateral
1º Metatarsiano
2º Metatarsiano
3º Metatarsiano
4º Metatarsiano
5º Metatarsiano
Falanges proximales
Falanges intermedias
Falanges distales

OBSERVACIONES



**EQUIPO ARGENTINO DE
ANTROPOLOGIA FORENSE**

Fundado en 1984

AV. RIVADAVIA 2443 - 2° PISO, OFICINAS 3 Y 4 (C1043ACD)
CIUDAD AUTÓNOMA DE BUENOS AIRES - ARGENTINA
TEL: (5411) 4951-8547 - FAX (5411) 4954-6646

HTTP://WWW.EAAF.ORG
E-MAIL: EAAF@EAAF.ORG
E-MAIL NEW YORK: NY.OFFICE@EAAF.ORG

INVENTARIO EVIDENCIA

Esqueleto:

Fecha:

Antropólogo:

EVIDENCIA BALÍSTICA

EVIDENCIA ASOCIADA



DETERMINACIÓN DE SEXO

VARIABLES MORFOLÓGICAS

REFERENCIAS

M = masculino / **PM** = probablemente masculino / **F** = femenino / **PF** = probablemente femenino / **I** = indeterminado /
N/O = no observable

Esqueleto:

Fecha:

Antropólogo:

CRÁNEO

Cresta Nucal

Prominencia de la Glabella

Margen Supraorbital

Mandíbula

Procesos Mastoides

PELVIS

Arco Ventral

Escotadura Ciática

Agujero Obturador

Pubis

Rama Isquiopubiana

Sacro

Concavidad Subpúbica

Observaciones

CONCLUSIÓN POR VARIABLES MORFOLÓGICAS

CONCLUSIÓN POR VARIABLES MÉTRICAS

CONCLUSIÓN FINAL



VARIABLES MÉTRICAS ~ FICHA ANEXO

FÉMUR

	MEDIDA	DERECHO (MM)	IZQUIERDO (MM)
1.	Longitud máxima		
2.	Longitud fisiológica (bicondilar)		
3.	Diámetro máximo cabeza		
4.	Diámetro vertical cabeza		
5.	Diámetro transversal mínimo diáfisis		
6.	Anchura epicondilar		
7.	Diámetro a-p ½ diáfisis		
8.	Diámetro transversal ½ diáfisis		
9.	Circunferencia ½ diáfisis		
10.	Diámetro sup-inf mínimo cuello		
11.	Diámetro a-p subtrocanteriano		
12.	Diámetro transversal subtrocanteriano		

CONCLUSIÓN

TIBIA

	MEDIDA	DERECHO (MM)	IZQUIERDO (MM)
13.	Longitud máxima (maleolo/cóndilo lateral)		
14.	Anchura epífisis proximal		
15.	Circunferencia en foramen nutricio		
16.	Anchura epífisis distal		
17.	Diámetro a-p (en foramen nutricio)		
18.	Diámetro transversal (en foramen nutricio)		
19.	Circunferencia mínima diáfisis (distal)		

CONCLUSIÓN

HÚMERO

	MEDIDA	DERECHO (MM)	IZQUIERDO (MM)
20.	Longitud máxima		
21.	Anchura epicondilar		
22.	Anchura epífisis superior		
23.	Diámetro máximo cabeza		
24.	Diámetro vertical cabeza		
25.	Diámetro transversal cabeza		
26.	Diámetro mínimo ½ diáfisis		

CONCLUSIÓN



ESTIMACIÓN DE ESTATURA Y DETERMINACIÓN DE LATERALIDAD (FEMENINO)

Esqueleto:

Fecha:

Antropólogo:

Método Aritmético (Trotter y Glesser 1977) para Mujeres Blancas

Hueso	Longitud (cm.)	Ecuación	DS (cm.)	Resultado
Fémur izquierdo		2.47 Fémur + 54.10	3.72	
Fémur derecho		2.47 Fémur + 54.10	3.72	
Tibia Izquierda		2.90 Tibia + 61.53	3.66	
Tibia derecha		2.90 Tibia + 61.53	3.66	
Peroné izquierdo		2.93 Peroné + 59.61	3.57	
Peroné derecho		2.93 Peroné + 59.61	3.57	
Húmero izquierdo		3.36 Húmero + 57.97	4.45	
Húmero derecho		3.36 Húmero + 57.97	4.45	
Cúbito izquierdo		4.27 Cúbito + 57.76	4.30	
Cúbito derecho		4.27 Cúbito + 57.76	4.30	
Radio izquierdo		4.74 Radio + 54.93	4.24	
Radio derecho		4.74 Radio + 54.93	4.24	
Fémur izq. + Tibia izq.		1.39 (F + T) + 53.20	3.55	
Fémur der. + Tibia der.		1.39 (F + T) + 53.20	3.55	
CONCLUSIONES				
			ESTATURA MÍN	ESTATURA MÁX

LATERALIDAD (Krenzer 2006, Krogman e Isçan 1986)

CRITERIOS CUALITATIVOS Y CUANTITATIVOS EN EXTREMIDAD SUPERIOR Y CINTURA ESCAPULAR

Clavícula derecha	cm	Clavícula izquierda	cm
Clavícula más corta:	Húmero más largo:		
Cúbito más largo:	Radio más largo:	Fosa glenoidea con más desgaste:	
Conclusiones:			



ESTIMACIÓN DE ESTATURA Y DETERMINACIÓN DE LATERALIDAD (MASCULINO)

Esqueleto:

Fecha:

Antropólogo:

Método Aritmético (Trotter-Glesser 1977) para Hombres Blancos

Hueso	Longitud (cm.)	Ecuación	DS (cm.)	Resultado
Fémur izquierdo		2.38 Fémur + 61.41	3.27	
Fémur derecho		2.38 Fémur + 61.41	3.27	
Tibia izquierda		2.52 Tibia + 78.62	3.37	
Tibia derecha		2.52 Tibia + 78.62	3.37	
Peroné izquierdo		2.68 Peroné + 71.78	3.29	
Peroné derecho		2.68 Peroné + 71.78	3.29	
Húmero izquierdo		3.08 Húmero + 70.45	4.05	
Húmero derecho		3.08 Húmero + 70.45	4.05	
Cúbito izquierdo		3.70 Cúbito + 74.05	4.32	
Cúbito derecho		3.70 Cúbito + 74.05	4.32	
Radio izquierdo		3.78 Radio + 79.01	4.32	
Radio derecho		3.78 Radio + 79.01	4.32	
Fémur izq. + Tibia izq.		1.30 (F + T) + 63.29	2.99	
Fémur der. + Tibia der.		1.30 (F + T) + 63.29	2.99	
CONCLUSIONES				
ESTATURA MÍN			ESTATURA MÁX	

LATERALIDAD (Krenzer 2006, Krogman e Isçan 1986)

CRITERIOS CUALITATIVOS Y CUANTITATIVOS EN EXTREMIDAD SUPERIOR Y CINTURA ESCAPULAR

Clavícula derecha	cm	Clavícula izquierda	cm
Clavícula más corta:	Húmero más largo:		
Cúbito más largo:	Radio más largo:	Fosa glenoidea con más desgaste:	
CONCLUSIONES			



**EQUIPO ARGENTINO DE
ANTROPOLOGIA FORENSE**

Fundado en 1984

AV. RIVADAVIA 2443 - 2° PISO, OFICINAS 3 Y 4 (C1043ACD)
CIUDAD AUTÓNOMA DE BUENOS AIRES - ARGENTINA
TEL: (5411) 4951-8547 - FAX (5411) 4954-6646

HTTP://WWW.EAAF.ORG
E-MAIL: EAAF@EAAF.ORG
E-MAIL NEW YORK: NY.OFFICE@EAAF.ORG

ESTIMACIÓN DE EDAD

Unión de Epífisis

REFERENCIAS

I = no fusión / II = ¼ fusión / III = ½ fusión / IV = ¾ fusión / V = fusión completa

Esqueleto:

Fecha:

Antropólogo:

FUSIÓN DE EPÍFISIS (Scheuer & Black 2000; Albert & Maples 1995)

	MASCULINO	FEMENINO	ESTADIO	EDAD	
	Referencia	Referencia		IZQUIERDA	DERECHA
Húmero Proximal	16 - 20	13 - 17			
Húmero Distal-Epicóndilo	12 - 17	11 - 15			
Radio-Cúbito Proximal	14 - 17	11.5 - 13			
Radio-Cúbito Distal	16 - 20	14 - 17			
Fémur Cabeza-Trocánter	14 - 19	12 - 16			
Fémur Distal	16 - 20	14 - 18			
Tibia-Peroné Proximal	15 - 19	13 - 17			
Tibia-Peroné Distal	15 - 18	14 - 16			
Clavícula Medial	16 - 30				
Cresta Ilíaca	17 - 23				
Anillo Vertebral	18 - 25				
Sacro (S1-S2)	27 - 32				
			RANGO =		

METAMORFOSIS EXTREMIDAD EXTERNAL DE LA 4º COSTILLA (Isan, Loth & Wright 1985)

Costilla Derecha #	Rango de edad	
Costilla Izquierda #	Rango de edad	
		RANGO =



SÍNFISIS PÚBLICA (Gilbert & McKern 1973; McKern & Steward 1957; Todd 1920)

TODD	Izquierda Fase	Derecha Fase		
		RANGO =		
SUCHEY & BROOKS	Izquierda Fase	Derecha Fase		
	Edad Media	Edad Media		
		RANGO =		
MC KERN & STEWART (Masculinos)	I	II	III	Total
GILBERT & MC KERN (Femeninos)	I	II	III	Total
				RANGO =

SUPERFICIE AURICULAR (Lovejoy et. al. 1985)

Izquierda Fase	Derecha Fase		
			RANGO =

OTROS MÉTODOS QUE CONSIDERE NECESARIOS

--

CONCLUSIÓN

Edad mínima

Edad máxima



EQUIPO ARGENTINO DE
ANTROPOLOGIA FORENSE

Fundado en 1984

AV. RIVADAVIA 2443 - 2° PISO, OFICINAS 3 Y 4 (C1043ACD)
CIUDAD AUTÓNOMA DE BUENOS AIRES - ARGENTINA
TEL: (5411) 4951-8547 - FAX (5411) 4954-6646

HTTP://WWW.EAAF.ORG
E-MAIL: EAAF@EAAF.ORG
E-MAIL NEW YORK: NY.OFFICE@EAAF.ORG

INFORME PATOLÓGICO

Esqueleto:

Fecha:

Antropólogo:

I. Lesiones *Premortem*, Patologías y/o Rasgos No métricos

II. Lesiones *Perimortem*

INFORMACION SOBRE MODO Y CAUSA DE MUERTE

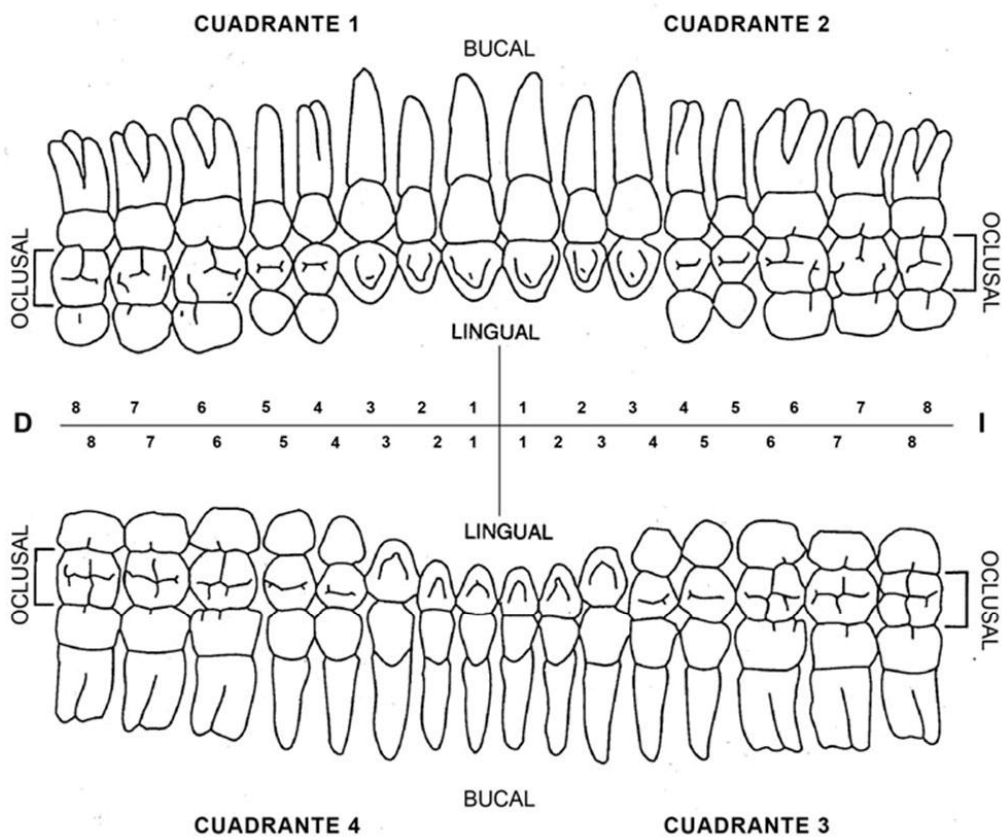
III. Alteraciones *Postmortem*

Odontograma

Esqueleto:

Fecha:

Antropólogo:



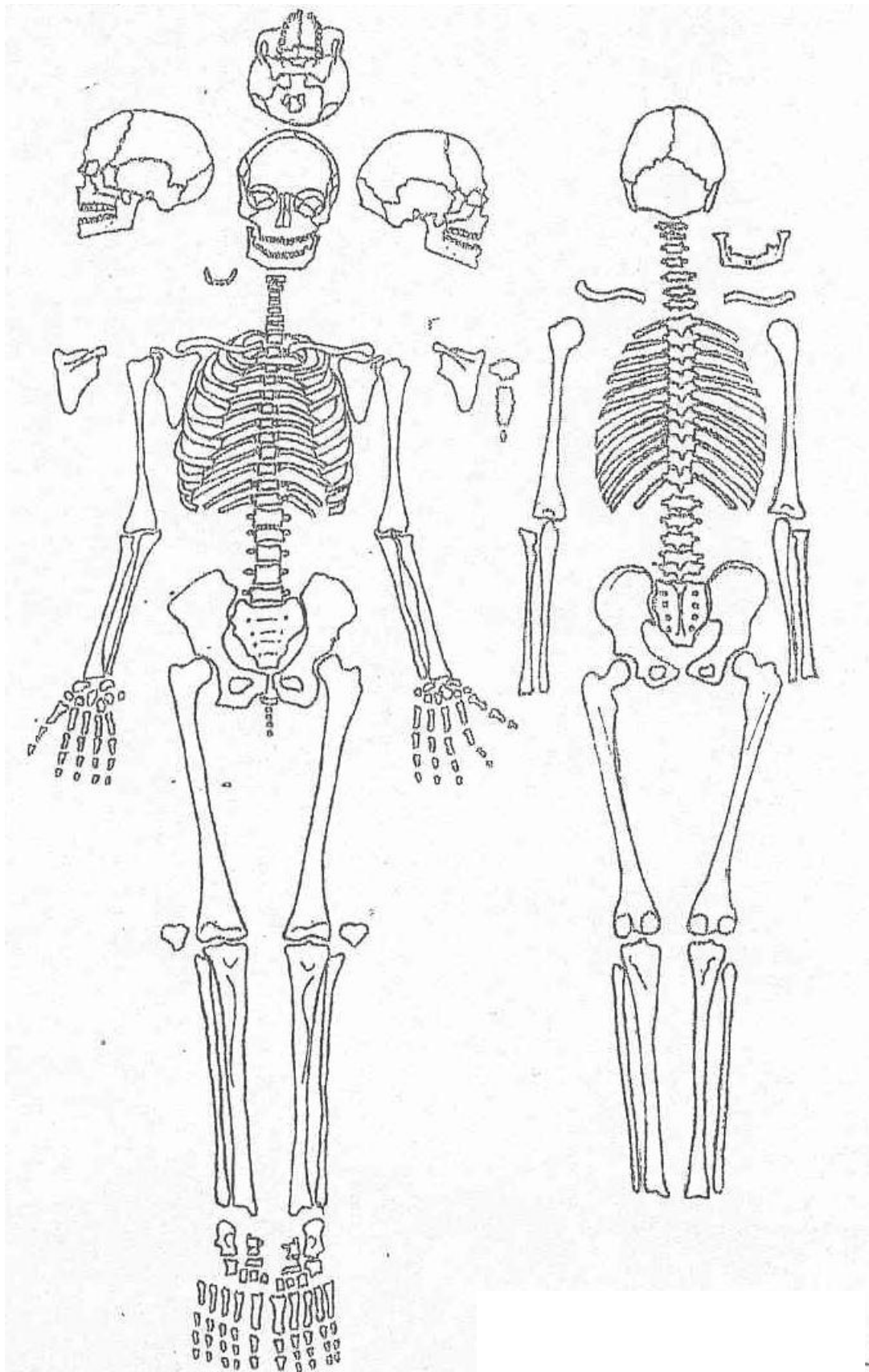
- | | | |
|----------------------------------|-------------------------------|---------------------------------|
| Ausencia y/o fractura perimortem | Giroversión mesial | Depósito de sarro |
| Ausencia y/o fractura premortem | Giroversión distal | Retenedores de prótesis parcial |
| Ausencia y/o fractura postmortem | Mesialización / Distalización | Piezas sustituidas por prótesis |
| Ausente indeterminada | Desgaste | Manchas |
| Caries | Lingualización / Bucalización | |
| Obturación (cemento) | Superposición | |
| Obturación (amalgama) | | |
| Preparación cavitaria | | |
| Hipoplasia coloración, fluorosis | | |
| Tratamiento conductos | | |



ODONTOLOGÍA NARRADA

		SUPERIOR				
		CUADRANTE 1		CUADRANTE 2		
D E R E C H O		1.8 M3		2.8 M3		I Z Q U I E R D O
		1.7 M2		2.7 M2		
		1.6 M1		2.6 M1		
		1.5 PM2		2.5 PM2		
		1.4 PM1		2.4 PM1		
		1.3 C		2.3 C		
		1.2 I2		2.2 I2		
		1.1 I1		2.1 I1		
		4.1 I1		3.1 I1		
		4.2 I2		3.2 I2		
	4.3 C		3.3 C			
	4.4 PM1		3.4 PM1			
	4.5 PM2		3.5 PM2			
	4.6 M1		3.6 M1			
	4.7 M2		3.7 M2			
	4.8 M3		3.8 M3			
		CUADRANTE 4		CUADRANTE 3		
		INFERIOR				

Observaciones:





**EQUIPO ARGENTINO DE
ANTROPOLOGIA FORENSE**

Fundado en 1984

AV. RIVADAVIA 2443 - 2° PISO, OFICINAS 3 Y 4 (C1043ACD)
CIUDAD AUTÓNOMA DE BUENOS AIRES - ARGENTINA
TEL: (5411) 4951-8547 - FAX (5411) 4954-6646

HTTP://WWW.EAAF.ORG
E-MAIL: EAAF@EAAF.ORG
E-MAIL NEW YORK: NY.OFFICE@EAAF.ORG

RESTOS MEZCLADOS - FICHA LABORATORIO CRÁNEO

Sitio/Cementerio:

Procedencia (bolsa, contenedor):

N° de elemento:

Código de pieza:

Fecha:

Antropólogo/a:

INVENTARIO

1-completo; 2-incompleto; 3-ausente portmortem; 4-ausente premortem; 5-ausente perimortem; 6-lesión perimortem; 7-fractura premortem; 8-patología

	D	I
Frontal		
Parietal		
Occipital		
Temporal		
Cigomático		
Palatino		
Maxilar		
Nasal		
Esfenoides		

MORFOLOGIA - SEXO

Cresta nugal	
Proceso mastoide	
Forma Frontal	
Prominencia glabella	
Margen supraorbital	

(M, PM, I, A, PF, F)

DETERMINACION SEXO

M PM I A PF F

Edad (3er molar)

Erupción dental (Ubelaker):

Desarrollo dental (Moorrees):

Denticion Formula LAMENDIN

Pieza N°:

HR: P: HPx100/HR

HT: T: HTx100/HR

HP: E= (0.18xP)+(0.42xT)+25.53

Edad:

RANGO ETARIO

Subadulto	
Adulto joven	
Adulto general	
Adulto mayor	
No observable	

**LESIONES PERIMORTEM SI NO
OTROS**

LESIONES PREMORTEM SI NO

PATOLOGIAS SI NO

Improntas SI NO

Signos autopsia SI NO

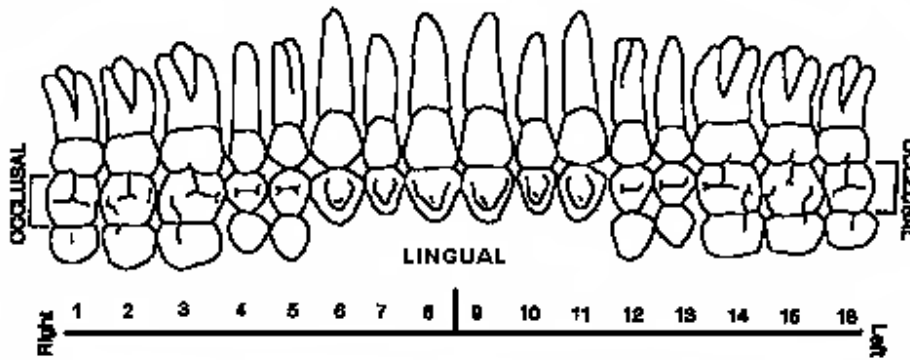
Estado de conservación



ODONTOLOGÍA MAXILAR SUPERIOR

SUPERIOR					
D E R E C H O	M3			M3	I Z Q U I E R D O
	M2			M2	
	M1			M1	
	PM2			PM2	
	PM1			PM1	
	C			C	
	I2			I2	
	I1			I1	

**Maxilar
BUCAL**



- Fractura o ausencia perimortem
- Ausente y/o fractura premortem
- Ausente y/o fractura postmortem
- Ausente indeterminada
- Caries
- Arreglos (cemento)
- Arreglos (amalgama)
- Hipoplasia coloración, fluorosis
- Manchas (nicotínicas, tinción postmortem)
- Tratamiento conductos

- Giroversión mesial
- Giroversión distal
- Distalización
- Mesialización
- Desgaste
- Lingualización
- Bualización
- Superposición

- Depósito de sarro
- Retenedores de prótesis parcial
- Piezas sustituidas por prótesis

Prótesis:

Supernumerario:

OBSERVACIONES:



**RESTOS MEZCLADOS - FICHA LABORATORIO
FEMUR**

Sitio/Cementerio:

Procedencia (bolsa, contenedor):

N° de elemento:

Código de pieza:

Fecha:

Antropólogo/a:

INVENTARIO

	D	I
Fémur		

1-completo; 2-incompleto; 3-ausente portmortem; 4-ausente premortem; 5-ausente perimortem; 6-lesión perimortem; 7-fractura premortem; 8-patología

	D	I
Porción proximal		
Porción medial		
Porción distal		

(completar en caso de tener fragmentos)

LESIONES PERIMORTEM SI NO

Ubicación

Proximal		Anterior	
Medio		Posterior	
Distal		Medial	
Indet.		Lateral	

Tipo

P.A.F.	
Fractura	
Otros	

LESIONES PREMORTEM

SI NO

OSTEOFITOSIS

en epífisis proximal SI NO

en epífisis distal SI NO

PATOLOGIAS SI NO

OTROS

Improntas SI NO

Estado de conservación:

OSTEOMETRÍA (en mm)

Longitud máxima	
Longitud fisiológica óbicondilar-	
Diámetro máximo óvertical- cabeza	
Diámetro transversal mínimo diáfisis	
Anchura epicondilar	
Diámetro A-P ½ diáfisis	
Diámetro transversal ½ diáfisis	
Circunferencia ½ diáfisis	
Diámetro S-I mínimo cuello	
Diámetro A-P subtrocanteriano	
Diámetro transversal subtrocanteriano	

SEXO (en base a variables métricas)

M PM I A PF F

RANGO ETARIO

Subadulto	
Adulto joven	
Adulto general	
Adulto mayor	
No observable	

EDAD

Fusión de Epífisis	Estadio	Edad
Epífisis proximal		
Trocánter mayor		
Trocánter menor		
Epífisis distal		
Edad Conclusión		

ESTATURA

Longitud (cm.)	Ecuación	DS (cm.)	Resultado
	2.47 Fémur + 54.10	3.72	
	2.38 Fémur + 61.41	3.27	



**EQUIPO ARGENTINO DE
ANTROPOLOGIA FORENSE**

Fundado en 1984

AV. RIVADAVIA 2443 - 2° PISO, OFICINAS 3 Y 4 (C1043ACD)
CIUDAD AUTÓNOMA DE BUENOS AIRES - ARGENTINA
TEL: (5411) 4951-8547 - FAX (5411) 4954-6646

HTTP://WWW.EAAF.ORG
E-MAIL: EAAF@EAAF.ORG
E-MAIL NEW YORK: NY.OFFICE@EAAF.ORG

RESTOS MEZCLADOS - FICHA LABORATORIO TIBIA

Sitio/Cementerio:

Procedencia (bolsa, contenedor):

N° de elemento:

Código de pieza:

Fecha:

Antropólogo/a:

INVENTARIO

	D	I
Tibia		

1-completo; 2-incompleto; 3-ausente portmortem; 4-ausente premortem; 5-ausente perimortem; 6-lesión perimortem; 7-fractura premortem; 8-patología

	D	I
Porción proximal		
Porción medial		
Porción distal		

(Completar en caso de tener fragmentos)

LESIONES PERIMORTEM SI NO

Ubicación

Proximal		Anterior	
Medial		Posterior	
Distal		Medial	
Indet.		Lateral	

Tipo

P.A.F.	
Fractura	
Otros	

LESIONES PREMORTEM

SI NO

OSTEOFITOSIS

en epífisis proximal SI NO

en epífisis distal SI NO

PATOLOGIAS SI NO

OTROS

Improntas SI NO

Estado de conservación:

OBSERVACIONES:

OSTEOMETRÍA (en mm)

Longitud máxima ómaleolo/condilo lat.	
Longitud máxima ósin maleolo	
Anchura epífisis proximal	
Circunferencia en foramen nutricio	
Anchura epífisis distal	
Diámetro A-P en foramen nutricio	
Diámetro transv. En foramen nutricio	
Circunferencia mínima diáfisis distal	

SEXO (en base a variables métricas)

M PM I A PF F

RANGO ETARIO

Subadulto	
Adulto joven	
Adulto general	
Adulto mayor	
No observable	

EDAD

Fusión de Epífisis	Estadio	Edad
Epífisis proximal		
Epífisis distal		
Edad Conclusión		

ESTATURA

Longitud (cm.)	Ecuación	DS (cm.)	Resultado
	2.90 Tibia + 61.53	3.66	
	2.52 Tibia + 78.62	3.37	

