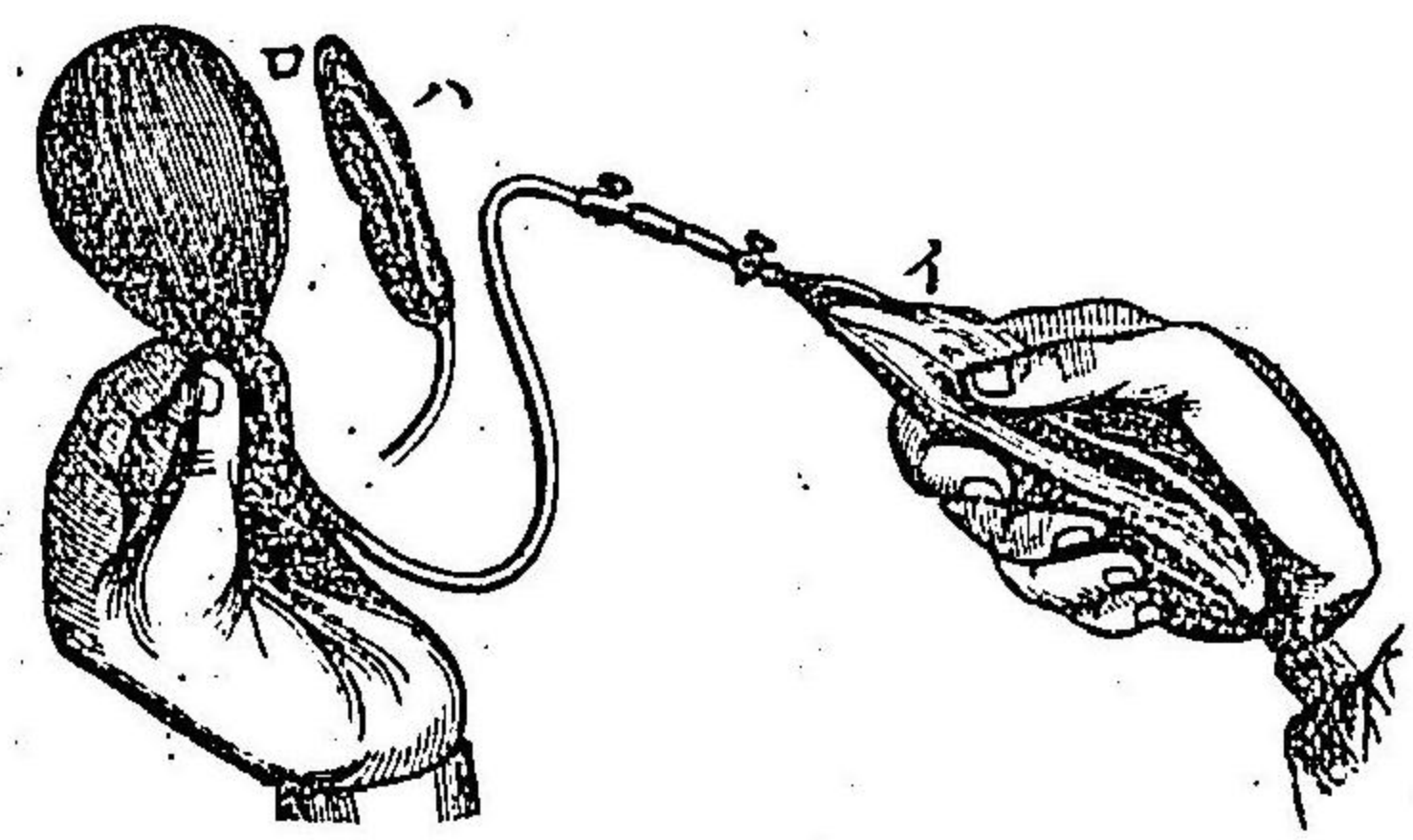


(二)尿道後部ノ不可通性狹窄ノ後測胞法ヲ要スル者
 手術準備 膀胱ハ多クハ加答兒症ニ罹ルカ故ニ數日前ヨリ數防腐藥里矢酸或ハ撒ノ温溶液
 ヲ以テ洗滌シ適宜ニ腸管ヲ疎滌シ麻醉法ヲ施シ尿閉症ニ罹ル者ニ在テハ其初期ニ於テ金
 屬製測胞子ヲ送入シテ排尿セシメ且ツ手術完了スルニ至ルマデ挿置ス
 膀胱及ヒ其前面ニ於ケル腹膜ノ反轉部ヲシテ骨盤外ノ高位ニ轉移セシメンカ爲ニ護謨球
 ヲ圓錐狀ニ疊折シ圖四百五十九多量ノ脂肪ヲ
 塗リタル者ヲ直腸中括約筋ノ上際ニ送り大約
 三百乃至四百立方センチメートルノ温湯ヲ注
 入シテ球ヲ膨張セシメ圖四百五十次テ灌水桶
 ニテ輕微ノ壓力ヲ以テ大約二百立方センチメ
 ートルノ温硼酸水ヲ膀胱中ニ注射ス此ノ如ク
 スルキハ腹膜ノ反轉部ハ上昇シテ耻骨上少ナ
 クモ三四センチメートルニ至ルガルトン氏、ベ
 及ヒフエール、アイゼン氏法、第四百六
 十圖及ヒ第四百六十一圖ヲ見ヨ蓋シ球狀ニ
 膨滿セル膀胱頂ハ上昇スルガ故ニ打診上ノ濁

第四百五十九圖 球塞栓

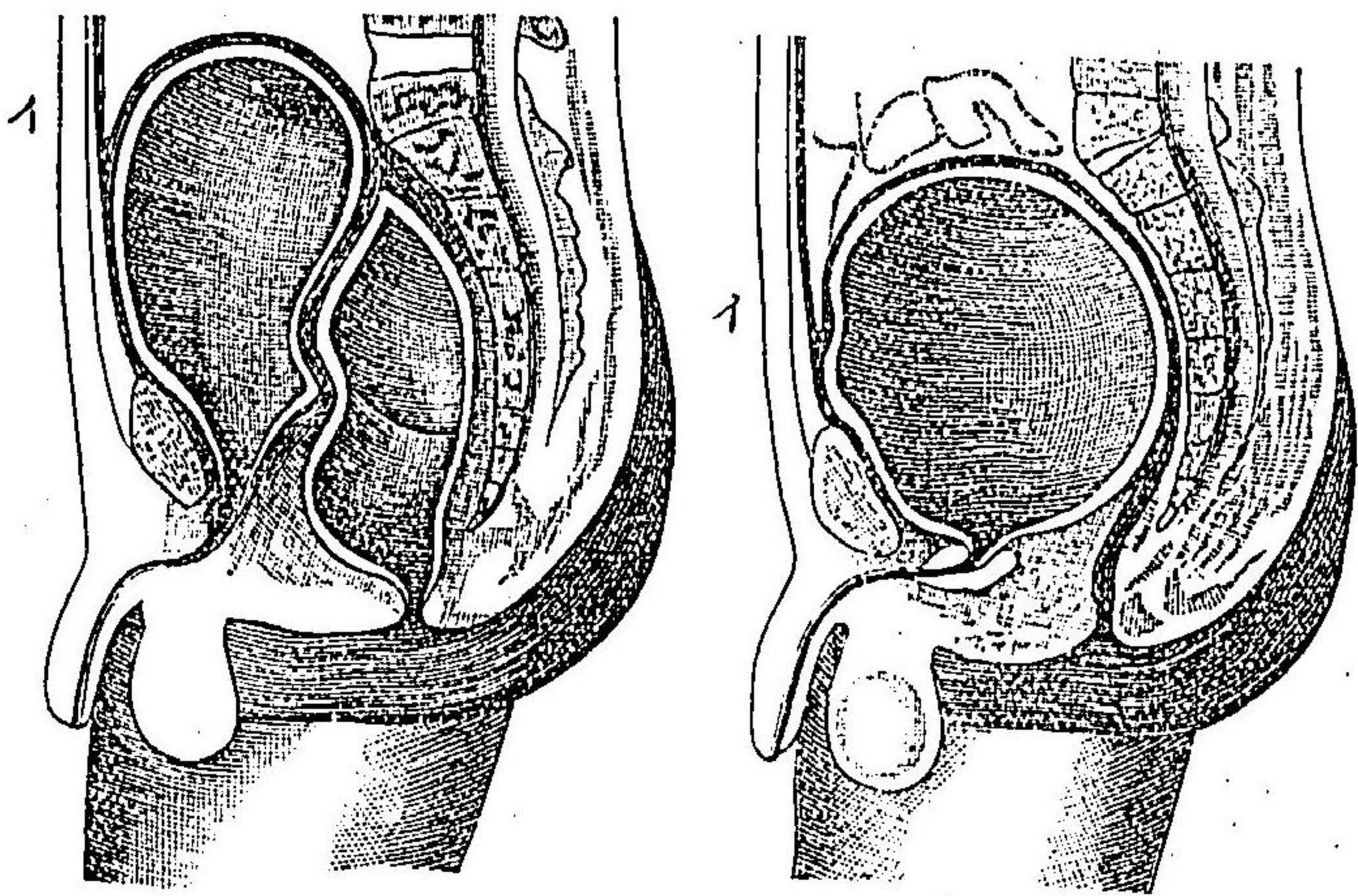


(イ)送氣球
 (ロ)充滿ノ狀
 (ハ)空虚ノ狀

音部ノ上界モ亦隨テ昇ルヲ以テ之ヲ
 徵スヘシ而シテ此狀態ニ於テハ膀胱
 ヲ截開スルニ方テ殆ト腹膜損傷ヲ致
 スノ危害ナキカ故ニ或ハ縱截開或ハ
 橫截開ヲ以テ皮膚及ヒ腹壁ヲ開クベ
 シ

(一)皮膚截開ハ或ハ正中線ニ於テ耻
 骨接際ヨリ上方ニ向テ大約一指ノ長
 トナシ一指ノ長ニ非ス或ハ耻骨上緣
 ニ密接シテ之ト併行ニ橫割シバルデ
 エル氏法ニシ或ハ凸緣ヲ下ニ向ハ
 テ更ニ更ナリ第二圖ヲ見ヨ
 シメテ微曲線ヲナス第四圖ヲ見ヨ
 (二)淺筋膜、方錐狀筋、直筋鞘及ヒ白條
 下端ノ解散スル者ヲ骨盤上緣ニ沿フ
 テ分離ス但シ此際傍ラ左手ノ示指ニテ諸組織ヲ壓下シテ緊張セシムヘシ此ノ如クスルキ

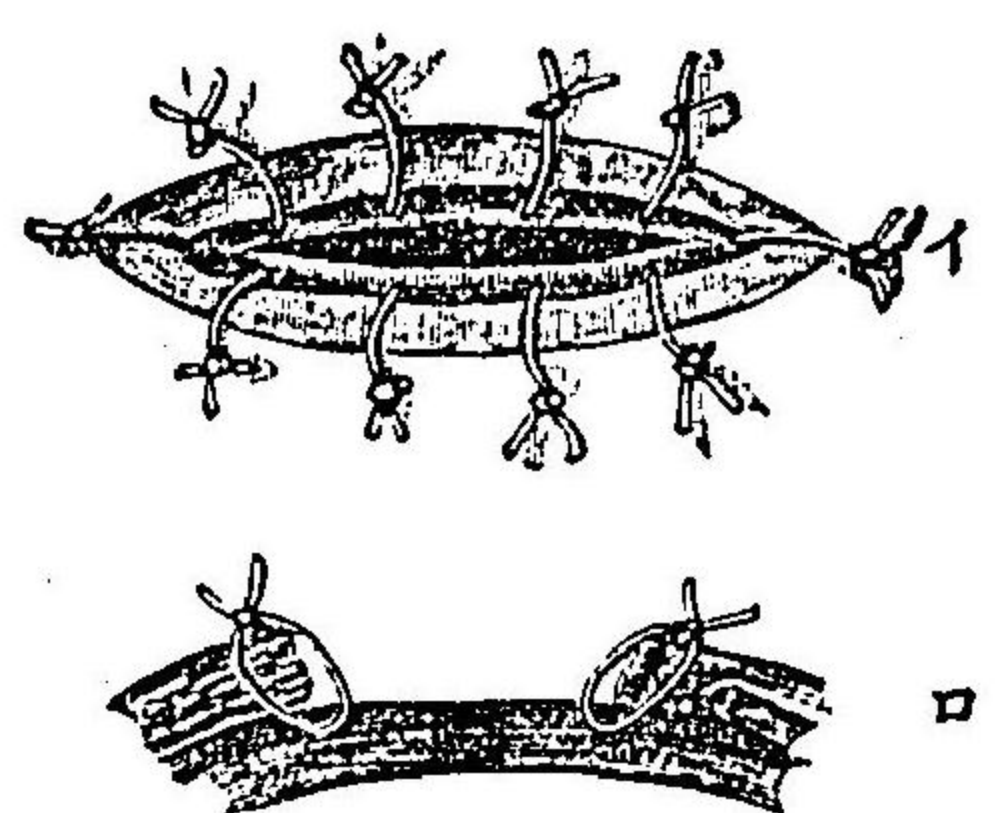
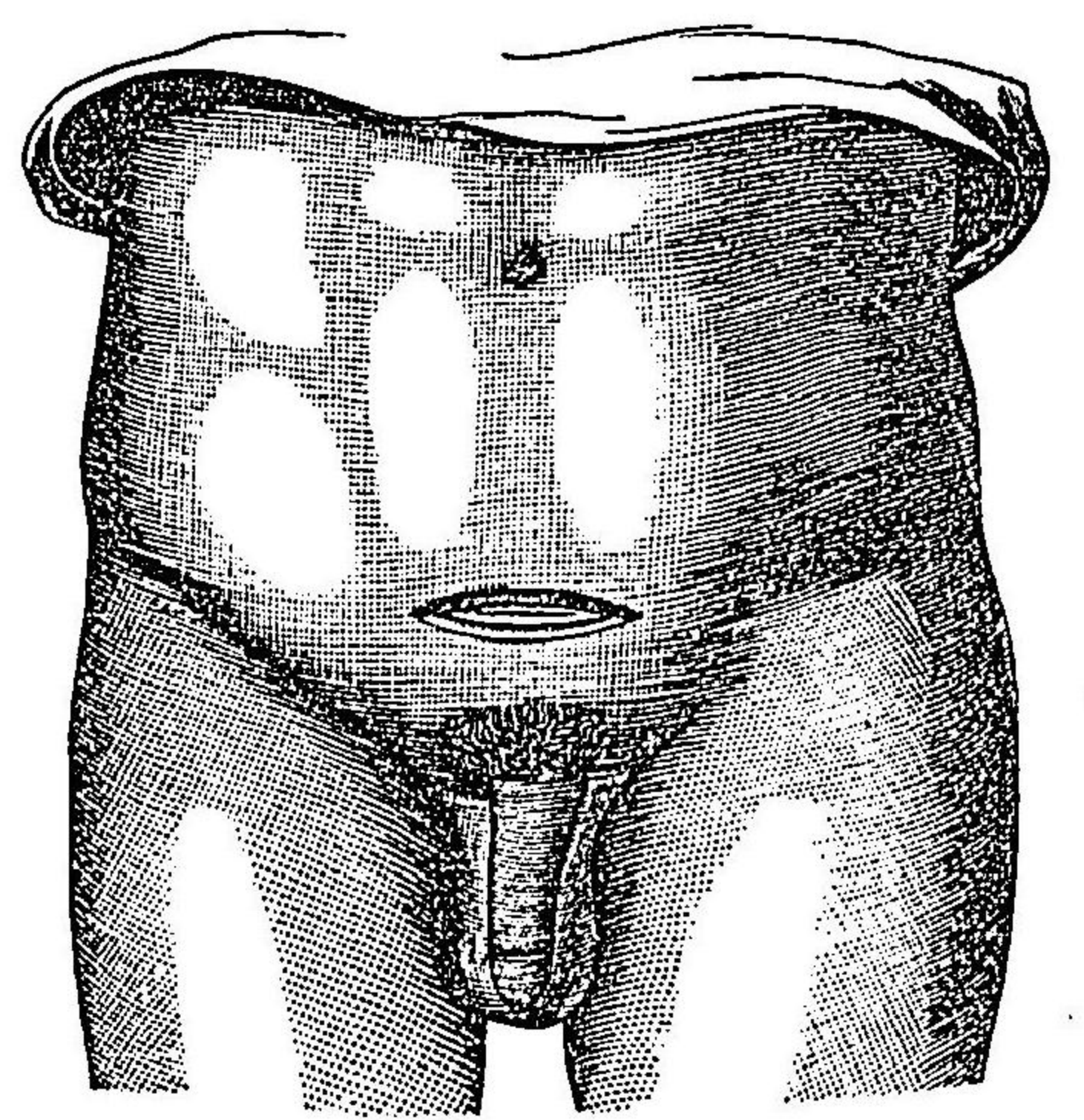
第四百六十四圖 骨盤部縱斷面
 第四百六十一圖 同上



膀胱膨滿
 スル狀ヲ
 示ス
 膀胱及直
 腸共ニ膨
 滿スル狀
 ナ示ス

ハ創底ニ於テ
 レッチ氏空處ノ
 膀胱前脂肪織
 暗黄色ヲナシ
 テ露出ス乃チ
 鈍器ヲ終始耻
 骨ノ後面ニ接
 シ使用シテ此
 組織ヲ排開ス
 ル片ハ遂ニ膀

第四百六十二圖
 式ノ術開截膀胱上



バルヂンホイ
 エル氏皮裁法
 及ヒ膀胱壁皮
 縁縫着法ヲ示
 ス
 (イ)上面
 (ロ)横断面

膀胱ノ前壁ニ達シテ其黄色ナル筋纖維縱行スルヲ見ル此ニ於テ上創縁及ヒ膀胱上ノ腹膜變
 ハ周圍ノ漿液膜脂肪ト共ニ鈍鉤或ハ介者ノ指ニテ上方ニ牽引ス
 ウィゲール氏ニ倣テ二次截開法ヲ行フニハ鑷子ヲ以テ膀胱壁ヲ掲起シ絹絲ヲ用ヒテ之ヲ皮
 縁ニ縫着ス但シ絲ハ粘膜下組織ニ通過シテ膀胱内ニ穿透ス可ラス又絲端ハ長クシテ創外
 ニ固貼シ置クベシ第四百六十一圖(イ)符ヲ見ヨ而シテ創内ニハ栓塞法ヲ行ヒ大約十日乃至十四日ヲ經テ

周縁癒着スルニ及テ膀胱壁ヲ截開スベシ
 又一次截開法ヲ行フニハ左法ヲ以テス

(三) 膀胱壁截開ヲナスニハ先ツ爪狀鎖鑷子ヲ以テ膀胱壁ヲ固攝シ直腸内ノ球子ヲ空虚
 トナシ次テ膀胱壁ノ鑷子ニ近接シ可及的耻骨接際ノ後際ニ於テ刀ヲ下シ縱截或ハ横截ニ
 更ナヲナス四乃至五センチメートルニ至ル

(四) 此截開ヲナスヤ直ニ水液进出スルガ故ニ之ニ乗ノ快手ク右手ノ示指ヲ截口中ニ送入
 シテ結石ノ大小或ハ腫瘍ノ所在ヲ探查シ更ニ創口ヲ開大ス但シ刀剪ノ何レヲ以テスルモ
 可ナリ或ハ左手ノ示指ヲ右示指ニ沿ヘテ送入シ二指ヲ緩徐ニ排開シテ創口ヲ開大スシ

(五) 創口充分ノ大サヲ得ルニ至レハ介者ヲシテ二個ノ鈍鉤ニテ排開シテ維持セシメ或ハ
 膀胱壁ニ絲ヲ通シテ粘膜ニ穿透皮創縁ニ縫着シ絲端ヲ長クシテ之ヲ把テ上下ニ牽引セシ
 ム

(六) 温硼酸水ヲ以テ膀胱内ヲ充分ニ洗滌シ石淋鉗子第四百六十圖或ハ石淋匙第四百六十圖ヲ以
 テ結石ヲ抽出ス或ハ左右ノ示指頭ヲ集メ手掌ヲ合シテ鉗子ニ代フルモ可ナリ第四百六十圖
 此ニ於テ更ニ膀胱内ヲ洗滌スベシ蓋シ膀胱粘膜腐敗性加答兒ニ罹ル者ニ在テハ直ニ膀胱
 創ヲ縫合ス可ラス排膿管挿入法或ハ沃度仿謨綿紗栓塞法ヲ行フベシト雖モ粘膜健全ナル

片ハ直ニ左法ヲ施
スベシ

(七) 膀胱縫合法ハ

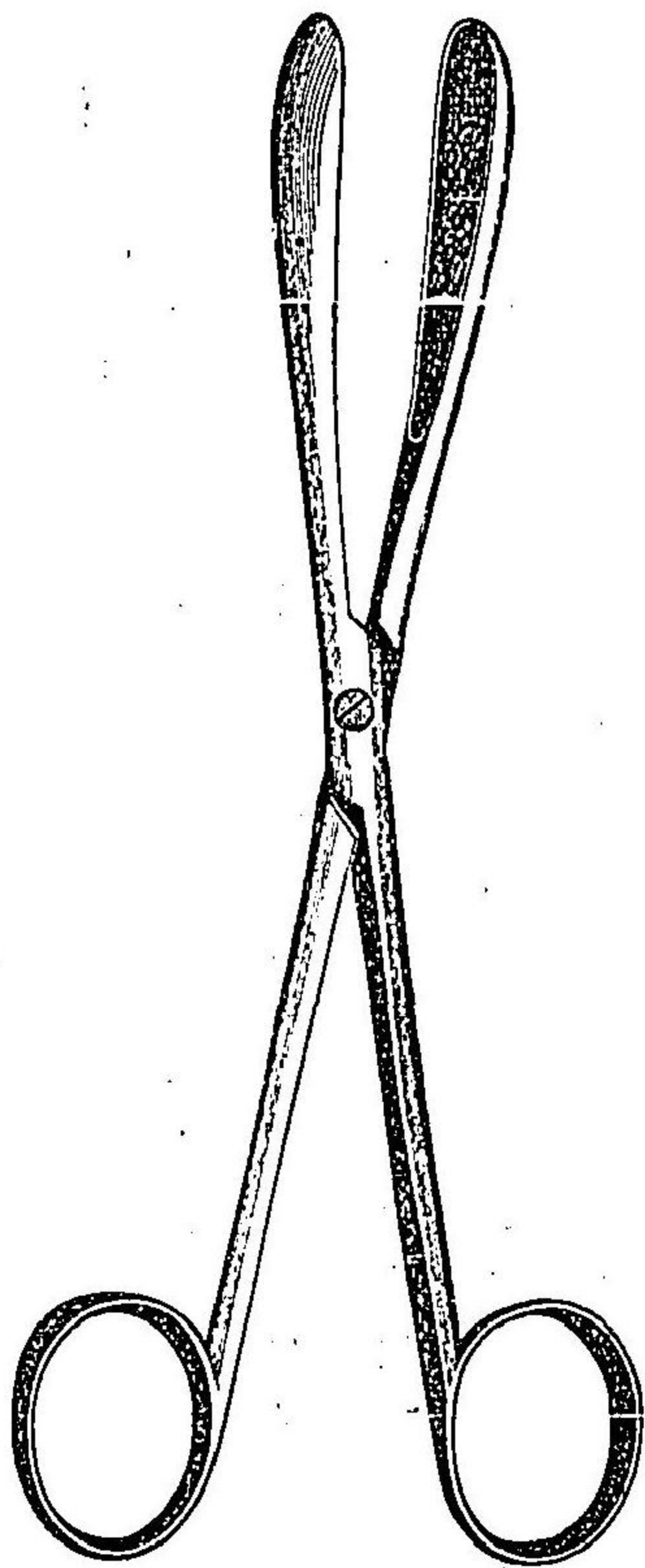
豫メ沃度仿謨依的
兒ニ漬セル腸線ヲ
以テ行フ即チ針ヲ
膀胱壁ノ外層三分
二ニ通シ粘膜ヲ穿
透スルヲナクシテ
結節縫合法或ハ走
行縫合法ヲ以テ密
々接着セシム
各縫
間各縫
ル密接ス
ルヲ要ス

(八) 膀胱創ヲ縫合スルヤ先ツ測胞子ヲ用ヒ膀胱内ニ温硼酸水ヲ注入ス但シ灌水桶ヲ高舉スルヲ大約二メートルニシテ強大ナル壓力ヲ用フベシ而シテ縫際中水液漏泄スル部アル

圖三十六百四第
匙淋石



圖四十六百四第
子針淋石



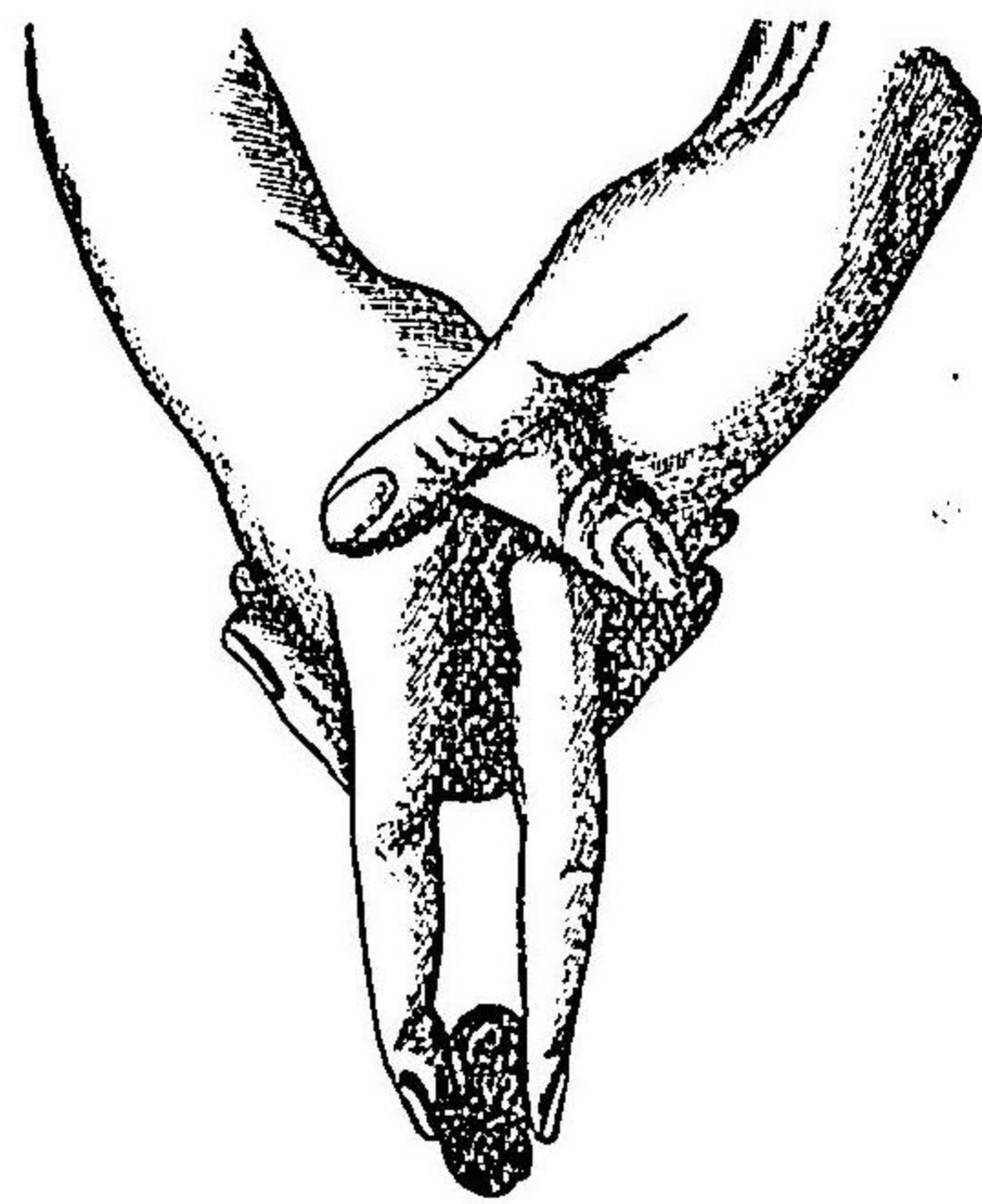
片ハ更ニ此處ニ縫合ヲ行テ密閉スベシ

(九) 皮創栓塞、縫合、排膿管挿入ヲ行ヒ丁字帶ヲ以テ固定綑帶ヲ施シ金屬製測胞子ヲ去テ彈力性測胞子ニ代ヘ其末端ヲ膀胱内ニ入ル、僅ニ一二センチメートルニ止ムベシ

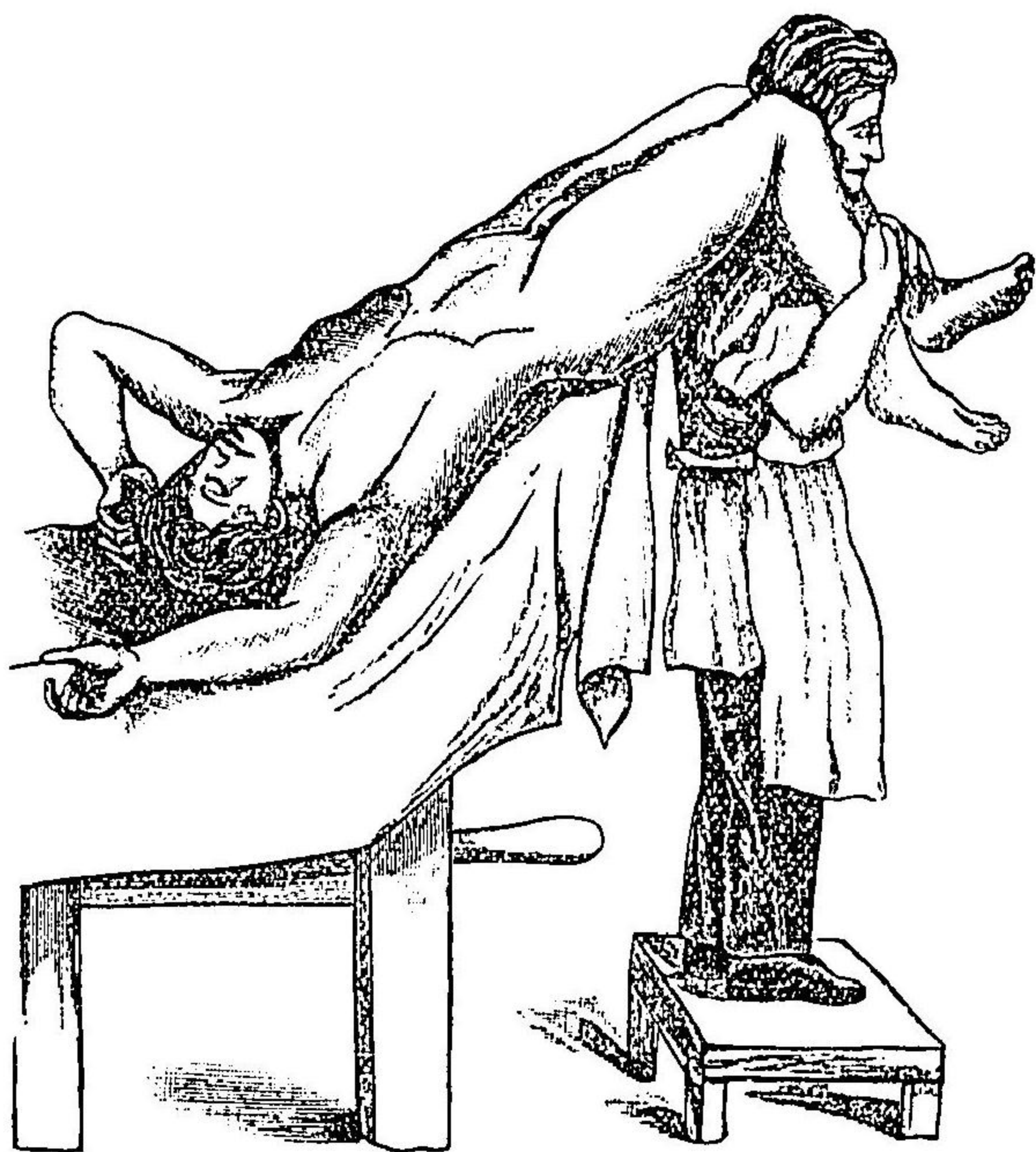
○トレンデレンブルグ氏ハ上截開ヲ行フ

ニ骨盤高舉位ニ於テセリ則チ此法ニ於ケル特別ノ手術牀ヲ設ケ骨盤及ヒ兩脚ヲ高舉シテ患者ノ身體ヲ殆ト四十五度ノ傾斜ニ保持セリ但シ特別ノ手術牀缺如スル片ハ多力ノ看護者ヲシテ施術中第四百六十六圖ニ示スカ如キ法ヲ以テ患者ノ位置ヲ保タシムヘシ而シテ骨盤高舉位ニ於テスル片ハ直腸及ヒ膀胱ノ膨張法ヲ行フヲ要セス諸腸ハ自家ノ重量ニ依テ皆横膈膜ニ向テ轉移シ膀胱モ亦自ラ小骨盤外ニ出テ手術頗ル容易ニ殊ニ膀胱内ヲ目撃スルヲ得ベシ就中膀胱腫瘍或ハ攝護腺肥大ノ手術ニ於テハ此法最モ良ナリ而シテ腫瘍ニ在テハ刀或ハ剪ヲ以テ其全部ヲ除去シテ一點ヲモ遺スヲナキヲ得或ハ烙白金若

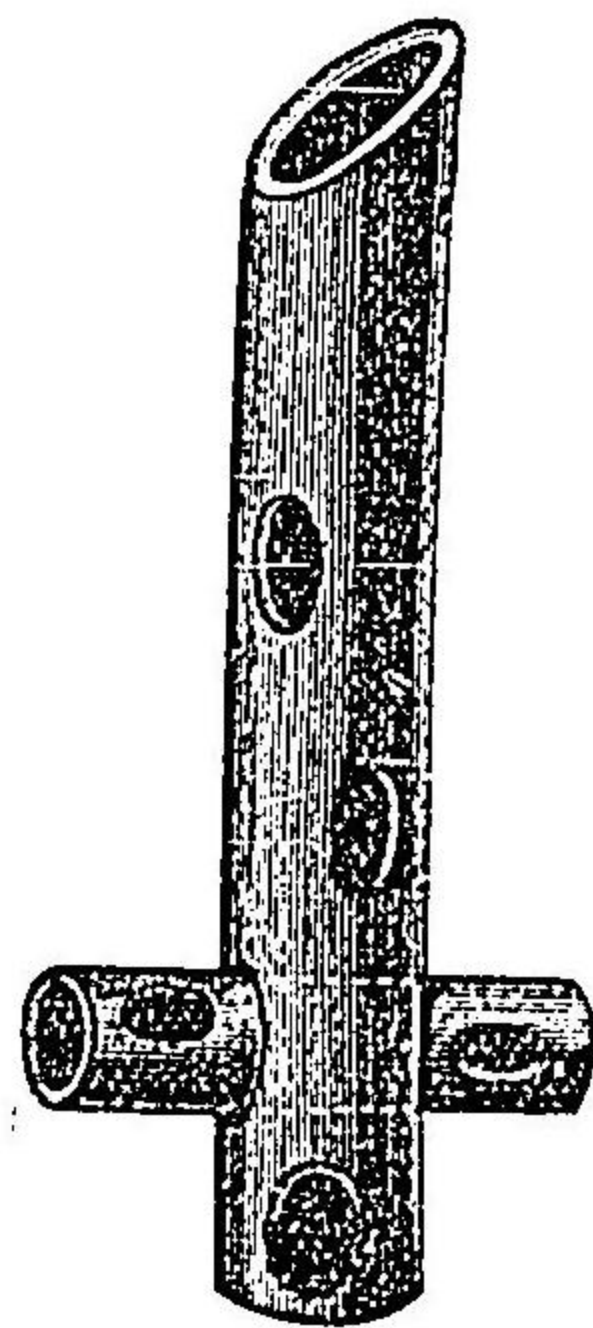
圖五十六百四第
式ルフ代ニ子針ヲ以テ指示



第四百六十六圖
レドレンブルグ氏骨盤高位



第四百六十七圖
レドレンブルグ氏尿管



クハ電氣火刀ヲ以テ燒灼シ盡スヲ得ヘシ蓋シ腫瘍除去ヲ行フキハ術後ハ沃度仿謨綿紗
或ハ同軟絲ヲ以テ輕ク膀胱内ヲ栓塞シ或ハトレンデレンブルグ氏丁字形尿管第十四百六
見ヲ挿入シ置キ大約八日ヲ經テ膀胱縫合法ヲ行フベシ殊ニトレンデレンブルグ氏ハ膀胱

截開術ヲ行フキハ毎回必ス排尿管ヲ挿入シ創口ノ兩端ヲ縫合シテ多少之ヲ狹小ナラシメ
患者ヲ側臥セシメ或ハ俯臥セシメタリ
○結石巨大ナルカ或ハ腹膜癒着ニ因テ膀胱前壁ヲ裸出センガ爲ニ腹膜ヲ上轉セシメテ其
損傷ヲ避クルヲ能ハザルキハランゲンブッフ氏ニ倣テ腹壁ニ於テ瓣狀截法ヲ行ヒ腹膜ヲ橫
割シテ肉瓣ト共ニ上方ニ移送シ防腐的栓塞法ヲ行ヒ腹部壓定及ヒ阿片劑内服ニ依テ腸ノ
蠕動機ヲ鎮壓スルヲ數日間ニシテ上方ニ轉移セル腹膜癒着スルニ及テ始メテ膀胱壁ヲ截
開スベシ

其十一 會陰膀胱截開術 *Cystostomia perinealis.*

此手術ハ一ニ中截開術 *Sectio media* ト云フ會陰ニ於テ尿道ノ膜狀部ヲ截開スルノ術ナリ其
適症左ノ如シ

- (イ) 中等大ノ膀胱結石
 - (ロ) 膀胱或ハ攝護腺腫瘍
 - (ハ) 膀胱内異物ノ尿道ヨリ抽出シ難キ者
- 手術ノ方法ハ其初ニ於テハ外尿道截開術中(一)乃至(三)ニ述ル所ニ異ナラス故ニ(四)以下ノ方

法ニ就テ左ニ説述スヘシ

(四) 尿道膜狀部ヲ截開スルニ及テ有溝尿道消息子ニ沿フテS字狀ニ彎曲セル溝消息子ヲ膀胱ニ送入シテ尿道消息子ヲ拔去ス

(五) 尿道ノ創口ヲ攝護腺ニ向テ開大シテ示指ヲ容ル、ニ至ル

(六) 右手ノ示指ヲ緩徐ニ錐入シ或ハシモン、ヘガール氏擴張器、排開鉗子或ハトムブソン氏ノ「ゴルゲレット」ヲ以テ攝護腺ヲ排開シ指頭ヲ膀胱中ニ送テ結石或ハ腫瘍ヲ探查ス

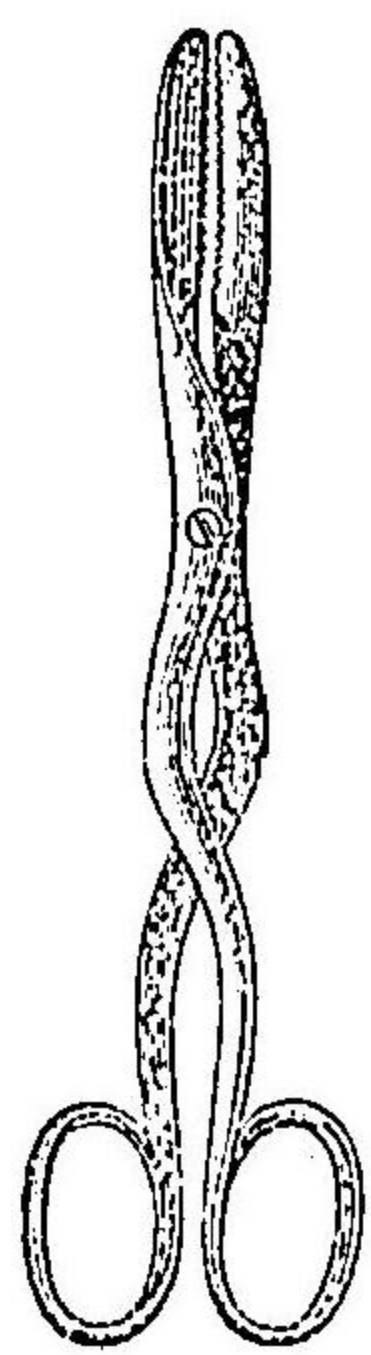
(七) 結石ニ在テハ指ニ沿フテ石淋鉗子第四百六十ヲ送テ結石ヲ拮取シ試ニ

鉗子ヲ回轉ノ石ト共ニ粘膜ヲ拮取スルヲナキヤ否ヤヲ檢シ且鉗子脚排開

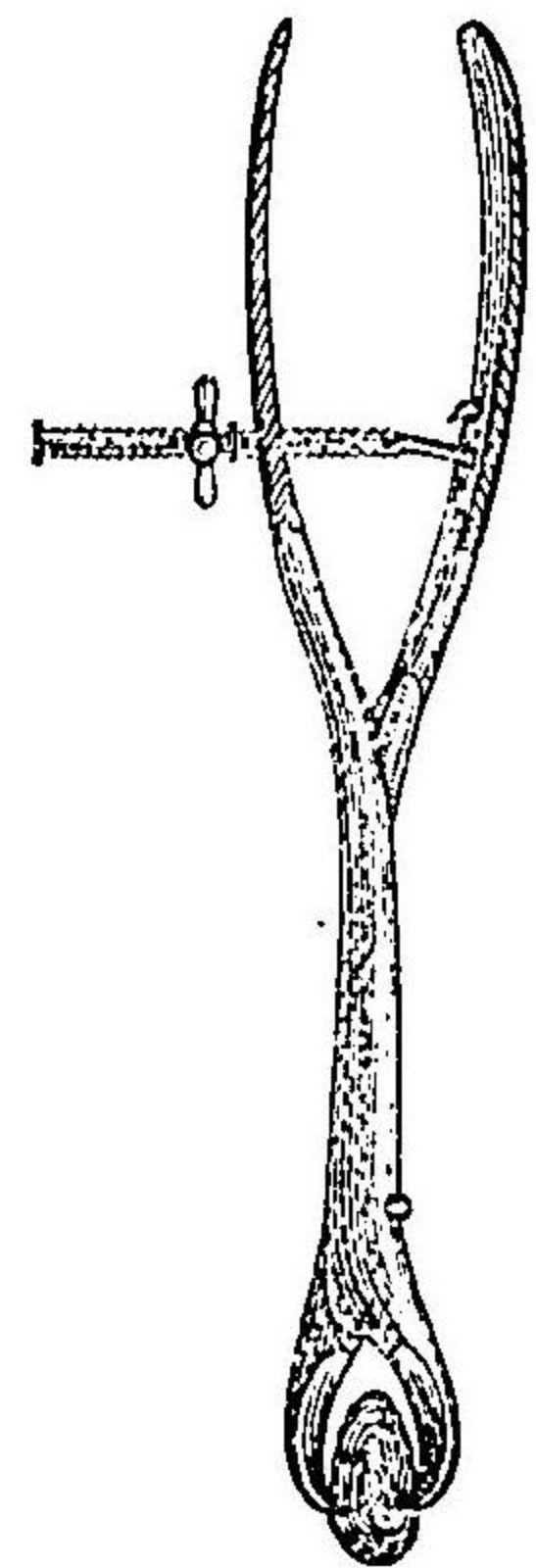
ノ大小ニ依テ石ノ大小ヲ察シ可及的石ノ短軸ニ於テ拮取シテ左法ヲ行フ

(八) 鉗子ヲ牽引シ且ツ稍槓杆狀ノ運動ヲナシテ石ヲ抽出ス而シテ結石巨大ニシテ抽出シ難キハ鈍頭刀ヲ以

第四百六十八圖 石淋鉗子



第四百六十九圖 氏ルイユリ碎石鉗子




テ淺ク攝護腺ヲ截開シ或ハ碎石鉗子 *Lithoklast* 第四百六十ヲ以テ石ヲ碎折シ先ツ其大片ヲ拮取シテ除去シ小片ハ石淋匙ヲ用ヒテ除去スヘシ

(九) 温硼酸水ヲ以テ充分ニ膀胱内ヲ洗滌シ可及の大ナル子ヲトシ氏測胞子ヲ尿口ヨリ挿入シテ膀胱ニ達セシメ創口ノ全部ニ栓塞法ヲ行フベシ但シ此測胞子ハ甚タ脱出シ易キカ故ニラウエンスタイン氏ノ法ニ依リ創内ニ於テ絹絲ニテ測胞子ヲ結縛シ絲端ヲ栓塞子上ニ固結スルヲ最良トス

又尿道球ノ損傷ヲ避ケ且ツ攝護腺部ニ進入シ易キノ法アリ則チ肛門ト尿道球トノ間ニ於テ弓狀ニ横截シ球ヲ裸出セシメ鉤ヲ以テ之ヲ上方ニ掲ケ次テ膜狀部ヲ剝剝シテ露呈セシムルナリ子ヲトシ氏及ヒキヨリニヒ氏法

○女子ノ尿道ハ短クシテ且ツ延性著大ナルカ故ニ膀胱結石ヲ抽出スルハ頗ル容易ナリ蓋シ結石巨大ニシテ極メテ堅ク碎石術ヲ行ヒ難キ者在テハ上膀胱截開術ヲ要スト雖凡通例シモン氏ノ女子尿道擴張法ヲ以テスベシ則チシモン氏擴張器第四百七十ヲ取リ順次ニ太キ者ヲ送入シテ示指ヲ膀胱ニ達セシムルヲ得ルニ至ル頗ル安全ノ法ナリ但シ時宜ニ依テハ外尿口ニ淺截ヲ加フルヲ要スルヲア

第四百七十七圖 氏ンモン女子尿道擴張器



リ是蓋シ男子ニ於ケル外尿道截開術ニ匹敵スル所ナリ

其十二 攝護腺截開術 Prostatomie.

此手術ノ適症左ノ如シ

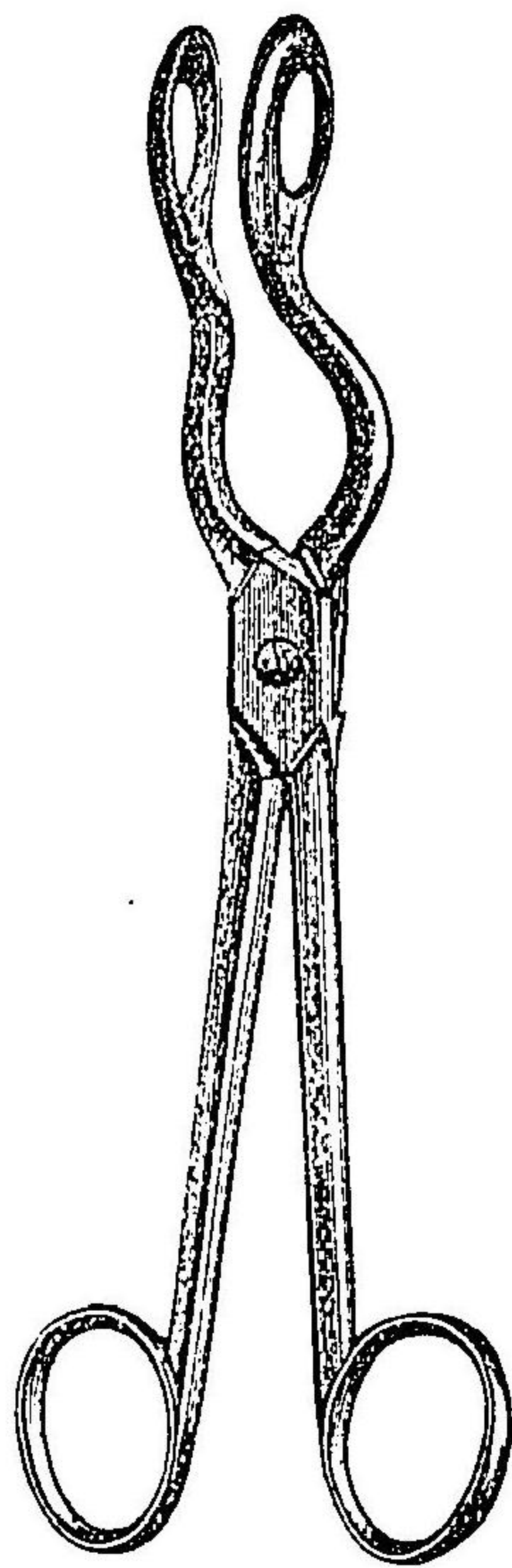
- (イ) 攝護腺非常ニ增大セル者及肥大、炎症、腫
- (ロ) 腫瘍及ヒ結石

手術ノ方法ハ猶ホ中截開術ニ於ケルカ如クニシテ膜狀部ノ截開口ヨリ左ノ示指ヲ膀胱ニ達セシメ之ニ沿フテ球頭刀ヲ送り攝護腺ノ後壁ヲ正中線ニ於テ截破ス而シテ包膜ヲ有スル限局性腫瘍腺腫及ヒ纖維筋ハ間、指頭ニテ剔剝シ去ルコトヲ得ベシト雖モ有莖腫瘍或ハ攝護腺中片ノ肥大スル者ハランデレル氏剪、鉗子

第四百七十一圖

子鉗氏ンソブムト

者ルフ用ニ攝護腺膀胱

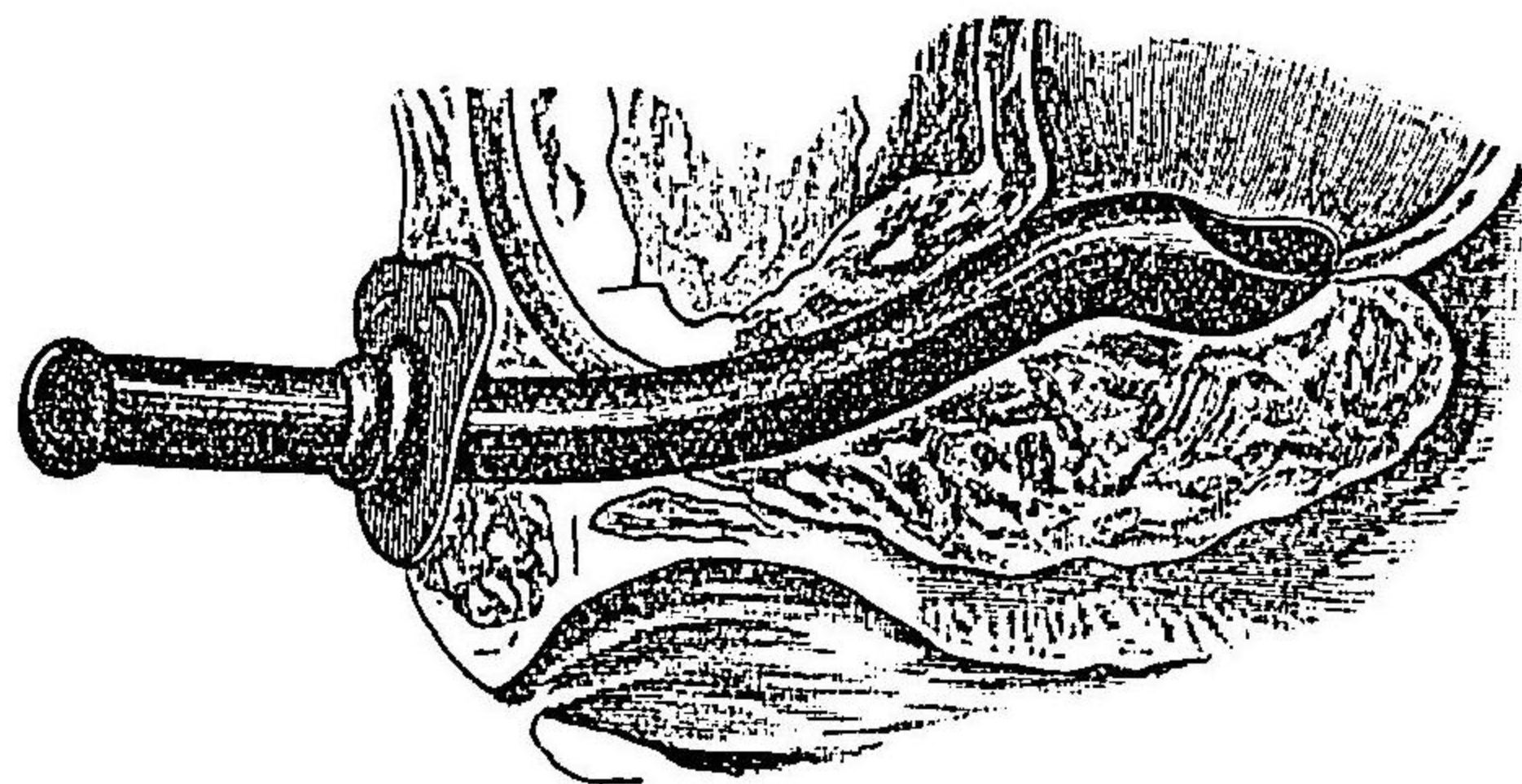


Schneidende Zange 或ハトンプン氏鉗子第四百七十一圖ヲ見ヨヲ以テ分離シ止血法ヲ施シテ沃度仿謨綿紗ヲ纏絡セル栓塞管或ハワットソン氏硬護謨排膿管第四百七十七圖ヲ見ヨヲ挿入シテ膀胱ニ達セシメ置クコト六週日乃至八週日ニシテ其壓迫ニ因テ攝護腺ノ腫脹消散スルニ至ル是壓迫性消耗ニ因テ然ルナリ

更ニ一層良法ハツツケルカンドル氏ニ倣テ會陰ノ瓣狀截開法ヲ以テ攝護腺ノ後面ヲ全ク露出スルナリ其法先ツ肛門ノ前際三センチメートルノ處ニ於テ會陰ヲ橫截スルコト七センチメートルニシテ更ニ其兩端ヨリ外下方坐骨結節ニ向テ各一條ノ側截開ヲナシ淺筋膜ヲ開キ球狀部海綿狀體筋ト肛門外括約筋トノ連續ヲ放チ次テ兩側ノ肛門舉筋ノ直腸ニ抵止スル處ヲ截離シテ鈍器ヲ以テ直腸ト攝護腺及ヒ膀胱トノ間ニ於ケル結締織ヲ裂開シテ腹膜ノ反轉部ニ至リ有滯尿道消息子ヲ尿道ニ送入シテ目標トナシ膜狀部ヲ截開シ指ヲ膀胱ニ送り之ニ沿

第四百七十二圖

管導大肥腺護攝氏ンソトツ



フテ球頭刀ヲ以テ攝護腺壁ノ正中腺ヲ截破シテ腹膜反轉部ニ近接スルニ至リ銳鉤ニテ攝護腺ノ兩片ヲ排開シ刀剪或ハ烙白金ニテ中片ノ肥大スル者及ヒ側片ノ一部ヲ隨意ニ截去シ或ハ結石ヲ除去ス而シテ止血法ヲ行ヒ排膿管ヲ挿入シテ創縁ヲ縫合シ皮創モ亦適宜ニ縫合シテ狹小トナシ栓塞法ヲ施スナリ

輓近ニ至テハ骨盤高舉位ニ於テ上膀胱截開術ヲナシテ此般ノ手術ヲ行フ者アリ之ヲ耻骨上攝護腺截除術 Prostatectomia suprapubica ト名ク但シ此手術ニ在テハ膀胱ヲ其上頂ニ於テ截開シ強大ナル鉤ヲ以テ大ニ之ヲ排開シテ明ニ膀胱内ヲ目撃シ測胞子ヲ送入シテ排尿障ノ所在及ヒ性質ヲ探知シ内面ニ突隆スル者ヲ悉ク除去ス又膀胱底ノ一部攝護腺ノ後際ニ於テ甚シク凹陷シテ囊狀ヲナス者ニ在テハ膀胱壁ノ一部ヲ楔狀ニ截去シテ更ニ縫合スベシ

其十三 碎石術 Lithotripsy.

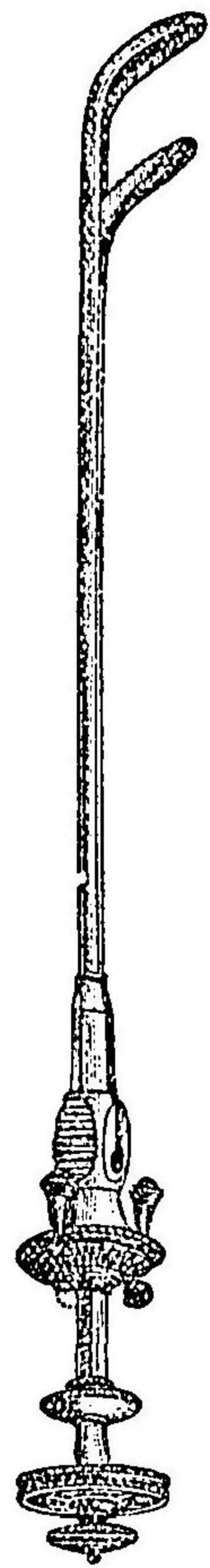
碎石術ハ膀胱及ヒ尿道ヲ截開セスシテ單ニ膀胱中ノ石ヲ碎折シテ除去スルノ術ナリ是ヲ以テ結石巨大ナラス且ツ極メテ堅硬ナラサル者ニシテ尿道廣キ者ニノミ施行スベシ但シ尿道狹窄殊ニ其尿口狹窄スル者ニ在テハ豫メ擴張法或ハ截開法ヲ行フベシ蓋シ此手術ノ

効績ハ主ラ熟練ト器械使用ノ巧拙トニ係ハル者ナリ

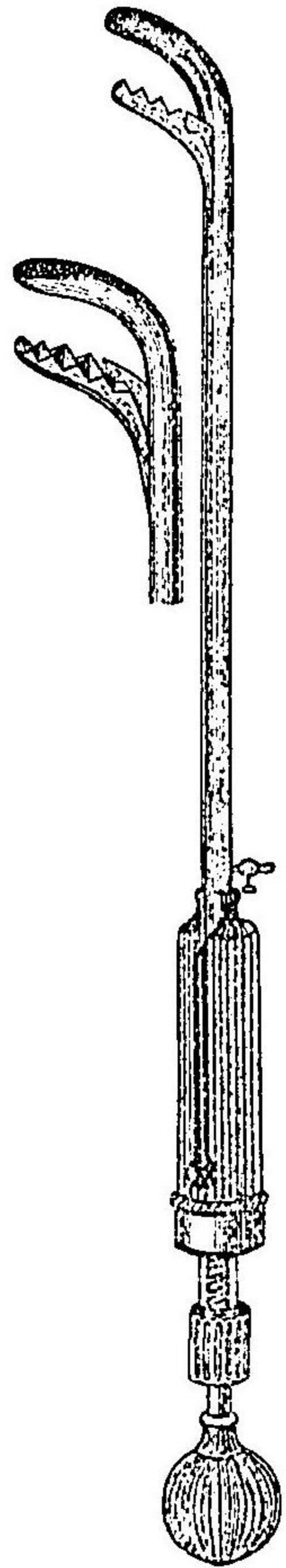
此ニ用フル器械ハ所謂碎石器 Lithotripor ニシテ形狀測胞子ニ近似シ嘴端ハ短クシテ廣ク二條ヨリ成ル其一ヲ雄條ト云フ他ノ長溝ヲ有スル雌條ノ溝中ニ進退ス且ツ雄條ノ嘴端ハ堅強ナル齒狀ヲナシ雌條ノ末端ニ有スル窓孔ニ向フ而シテ此兩嘴ハ柄端ニ設クル螺旋ノ回轉或ハ外端ノ槌打ニ因テ掛取セル結石ヲ嚙碎スルナリ

第四百七十五圖ヲ見ヨ

圖三十七百四第
氏レ|アビチ
器石碎



圖四十七百四第
氏|ロゼビ
器石碎



○施術ニ臨テハ患者ハ低キ牀上ニ於テ骨盤部ヲ高舉シ兩脚ヲ排開シテ仰臥セシメ格魯々仿謨ヲ服用シ硼酸撒里矢兒酸水ヲ以テ數回膀胱内ヲ洗滌シ五十乃至百立方センチメートルノ同藥液ヲ膀胱中ニ留ム但シトムブソン氏ハ膀胱ノ空虚ナルヲ良トスト云ヘリ

格魯々仿謨ヲ用ヒスシテ施術スルニハ二乃至五%ノ「コカイ」ン水四十乃至五十立方センチメートルヲ注入シテ知覺機ヲ制スルヲ良トス

(一) 碎石器ヲ送入スルノ法ハ全ク測胞子送入法ニ異ナラス加之器械ノ重量之ヨリモ大ナルカ故ニ尿道ニ異狀ナキ片ハ頗ル容易ナリ

(二) 術者ハ患者ノ右側ニ立テ左手ニ柄端ノ筒狀部ヲ保持シ右手ニ柄端ノ輪或ハ球ヲ把リ柄端ヲ舉上シテ徐カニ膀胱ヲ膀胱底ニ壓住シ一小時間靜止シ雄條ヲ稍後退シテ膀胱ヲ排キ徐々ニ器械ヲ進退シテ膀胱ノ固體ニ觸ルハ覺フル片ハ

數、嘴間ヲ閉閉シ且ツ諸方ニ向テ運轉シテ結石ヲ拮取ス

(三) 此ニ於テ柄中ニ存スル螺旋裝置ヲ以テ雌雄兩條ヲ固定シ輪狀部或ハ球狀部ヲ回轉シ強大ノ力ニテ嘴端ヲ緊合セシムル片ハ結石憂然トシテ碎折スルヲ覺ヘ且ツ其音ヲ聽取ス而シテ碎片ハ嘴端ノ兩側ニ向テ散亂スルカ故ニ此際嘴間ハ再ヒ全ク收合ス蓋シ此手技ヲ行フ間ハ左手ニ保持セル筒狀部ハ必ス一定ノ位置ヲ保テ毫モ動搖スルコトナキヲ要ス

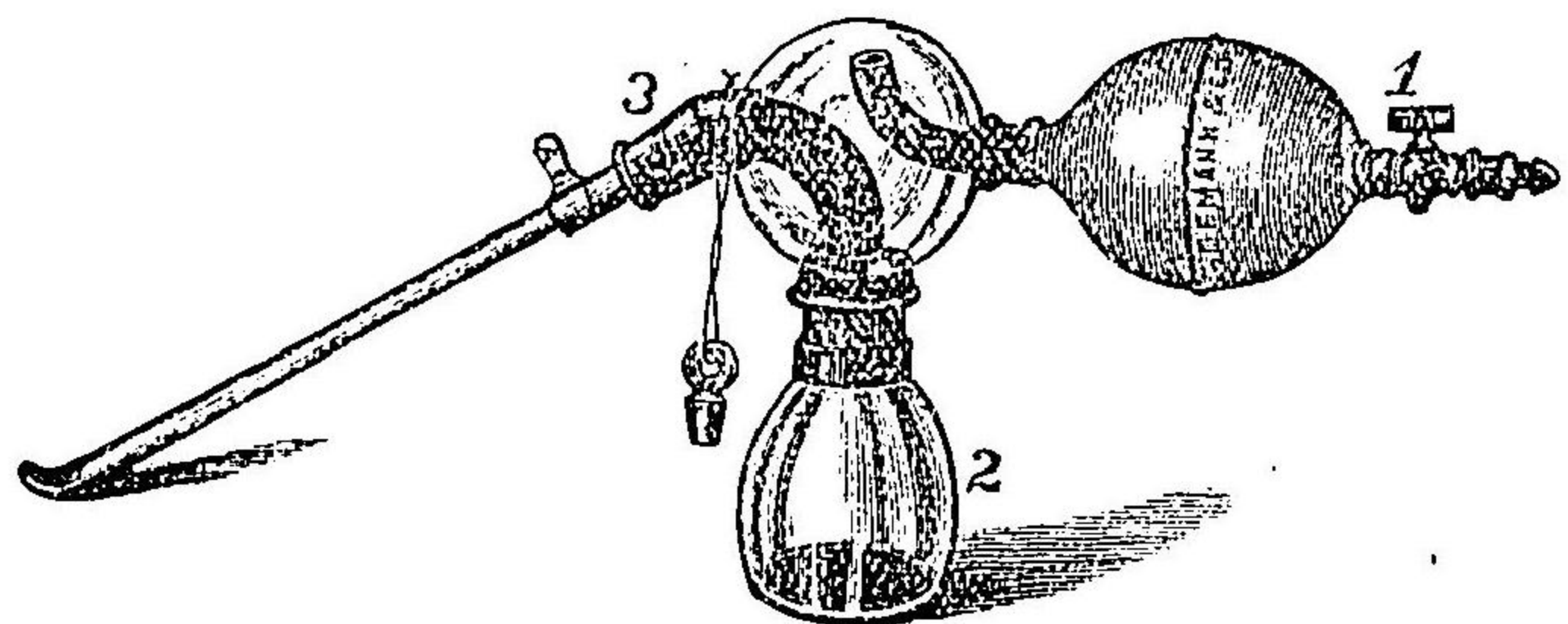
(四) 再ヒ嘴間ヲ排開シテ更ニ石片ヲ拮取シテ碎折スルコト前ノ如クシ遂ニ大片ノ拮取スヘキ者ナクシテ悉ク細小トナルヲ察スルニ至リ更ニ嘴端ヲ膀胱頸部ニ向テ攝護腺ノ後際ニ碎片ノ遺存スルヤ否ヤヲ探リ之カ拮碎ヲ試ムヘシ

(五) 結石堅硬ニシテ單ニ螺旋力ニテ碎折シ難キ片ハ鐵槌ヲ以テ柄端ヲ強打スルヲ要ス結石碎折スルニ及テハ他ノ雌條ノ末端匙狀ヲナセル碎石器三四百七十ニ代ヘ數回石片ヲ緊拮シ益々摧碎シテ砂狀トナシ更ニ嘴端ノ孔眼大ナル太キ測胞子百七十五圖(3)符ヲ見ヨニ代ヘテ膀胱中ノ水液ト共ニ石粉ヲ流出セシム

(六) 次テビゼロウ氏ノ石片除去法、Litholapaxieヲ行フ爰ニハビゼロウ氏及ヒラーチス氏ノ洗除器Evacuator 三四百七十圖ヲ見ヨヲ用フ則チ此器械ハ測胞子ノ外端ニ唧筒子ヲ接續スル者ニシテ充ツルニ硼酸水ヲ以テシ護謨球ヲ壓縮スル片ハ水液膀胱底ニ入テ石粉ヲ攪亂シ壓縮力

第四百七十五圖

ラチス氏石片洗除器



ヲ止ムルキハ水液再ヒ逆流シテ多少ノ石粉ト共ニ(2)符ノ瓶中「グリセリ」ニ下ル而シテ護膜
球ノ壓縮ト開張トハ頗ル徐々ニ且ツ整然トシテ間斷ナク遂ニ全ク石片ノ流出セサルニ至
ル蓋シ硝子球中ノ水流ハ爰ニ開ケル管口ノ上下方向ヲ異ニスルヲ以テ斷續スルカ故ニ一
且排出セル石粉ヲシテ再ヒ膀胱中ニ入ルコナカラシムルナリ
遂ニ一片ノ石片モ排出セサルニ及テ排泄測胞子ヲ拔去リ再ヒ碎石器ヲ送入シ結石ノ遺片
ヲ索メテ更ニ前術ヲ反覆スヘシ

第二十六章

骨盤前部先天性破裂手術 Operationen bei angebore-
ner Spaltbildung der vorderen Beckengegend.

其一 腹壁膀胱破裂 Ectopia vesicae.

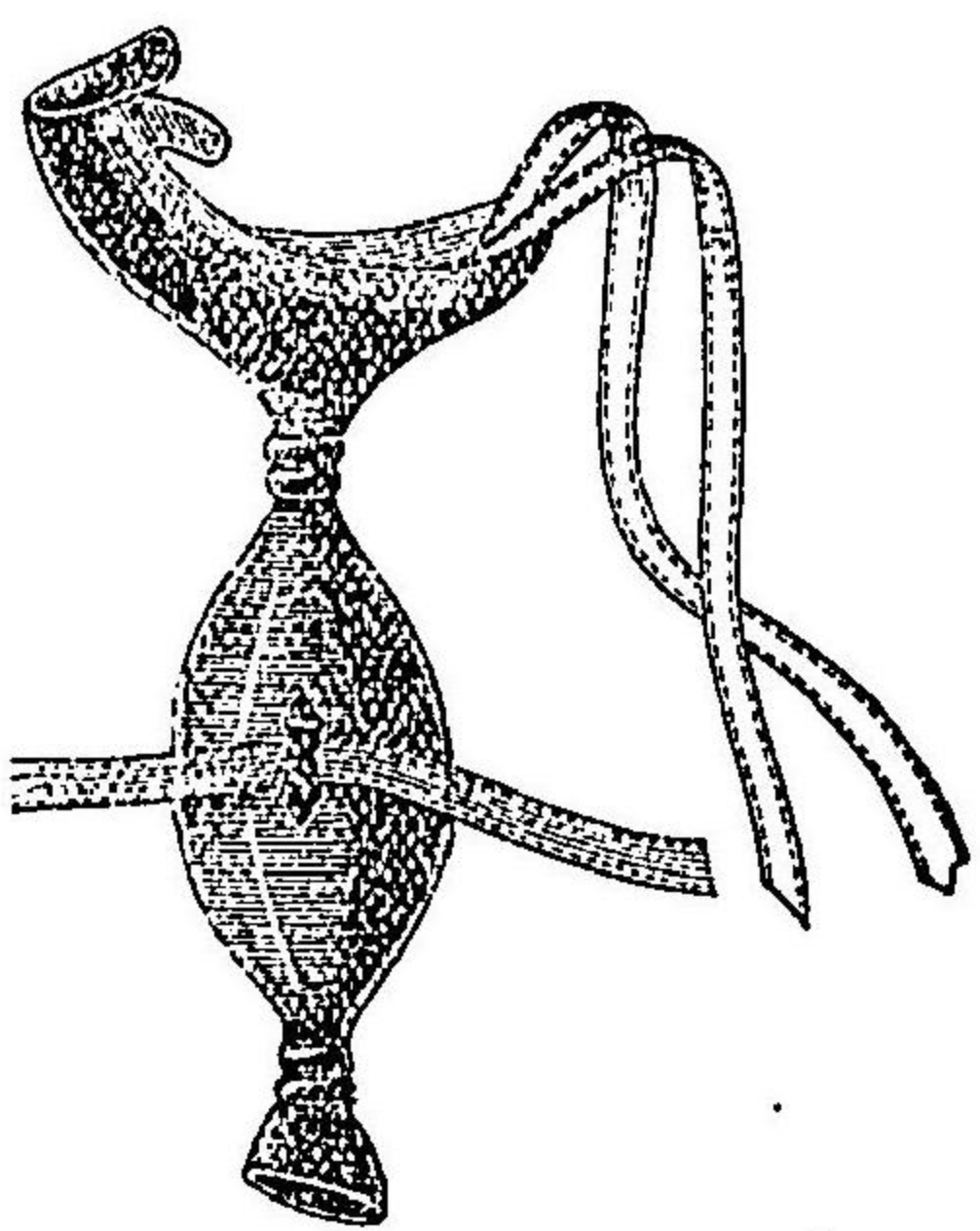
先天性腹壁膀胱破裂ハ必ス耻骨破裂上裂尿道及ヒ鼠蹊腸墜ヲ合併ス
此患者ニ在テハ膀胱ノ後壁腹前ニ露呈シテ爰ニ輸尿管口ヲ開キ絶エス小便滴瀝シテ止ム
片ナキヲ以テ頗ル困難ナリ宜シク護膜製ノ受器ヲ作り之ヲ裝用セシメテ尿ヲ收容スベシ
第四百七十六圖ヲ見ヨ

又手術的療法ハ極メテ難術ナルヲ以テ
唯膀胱ヲ内部ニ納メ前面ノ缺損ヲ掩フ
テ尿ヲ其中ニ蓄フルヲ得セシメ兼テ
腸墜帶ニ類スル裝置ニテ孔口ヲ蓋閉シ
時期ヲ測テ尿ヲ排泄セシムルヲ得ル
ヲ以テ満足セサル可ラス但シ此症ニ要
スル手術ハ左ノ如シ

○造膀胱術 Cystoplastik.

此手術ハウード氏及ヒチールシユ氏ガ施行セシ所ニシテ皮瓣ヲ作テ缺損部ヲ補全スルナリ
皮瓣ハ缺損周囲ノ腹壁ニ於テ作り膀胱缺損縁ヲ削截シテ新創トナシテ爰ニ縫着スルナリ
而シテヒルシユベルグ氏ハ一ノ大皮瓣ヲ用ヒチールシユ氏ハ一時ニ數個ノ小瓣ヲ以テシ或ハ
數回ニ之ヲ施行シタリ蓋シ曾テラトシ氏ガ爲セシ如ク適當大ノ皮瓣ヲ作り之ヲ下方ニ
反轉シ縫合シテ下層トナスノ法アリト雖モ膀胱内ニ向ヘル皮瓣ノ表皮面ニハ尿中ノ磷酸
鹽類凝着シテ頑固ナル石淋症ヲ誘發スルカ故ニ甚タ良ナラズ寧ロ單ニ大皮瓣ノ創面ヲ内

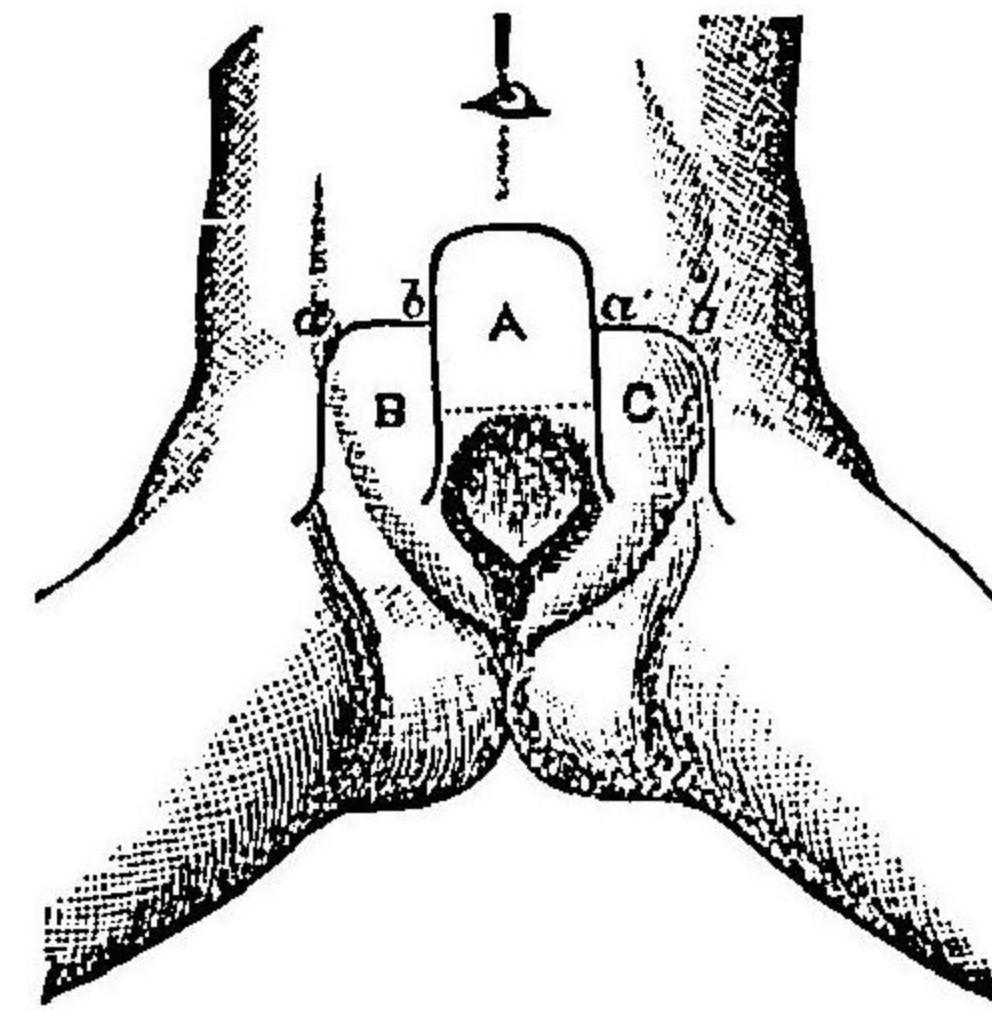
第四百七十六圖
受尿器



ニシテ膀胱缺
損部ヲ被フテ
縫着スルヲ以
テ良トナス此
ノ如クシテ其
癒着スルニ及
テハ皮瓣ハ自
ラ大ニ收縮シ
瘢痕ヲ結成ス
ルニ隨テ膀胱
粘膜ヲ集合シ
テ多少瘢痕上
ヲ被覆スルニ

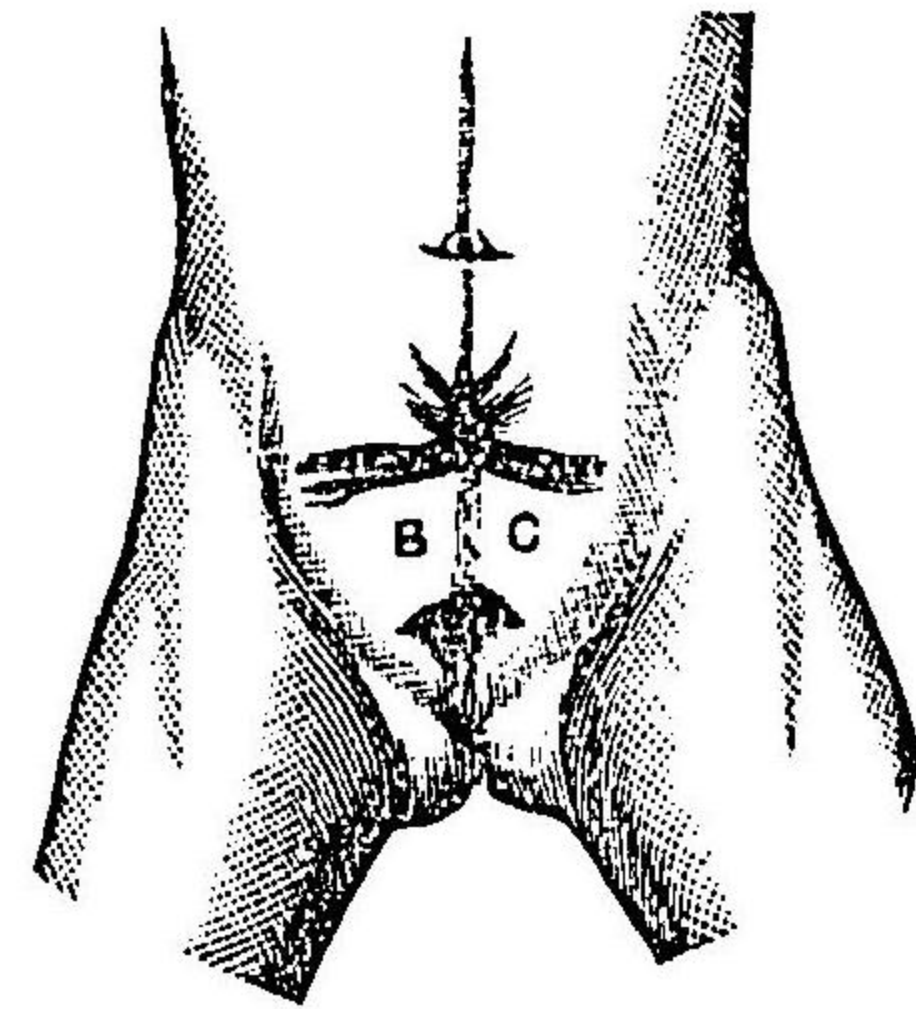
圖七十七百四第

式ノ術膀胱造氏ドイウ
法ル作ヲ瓣皮

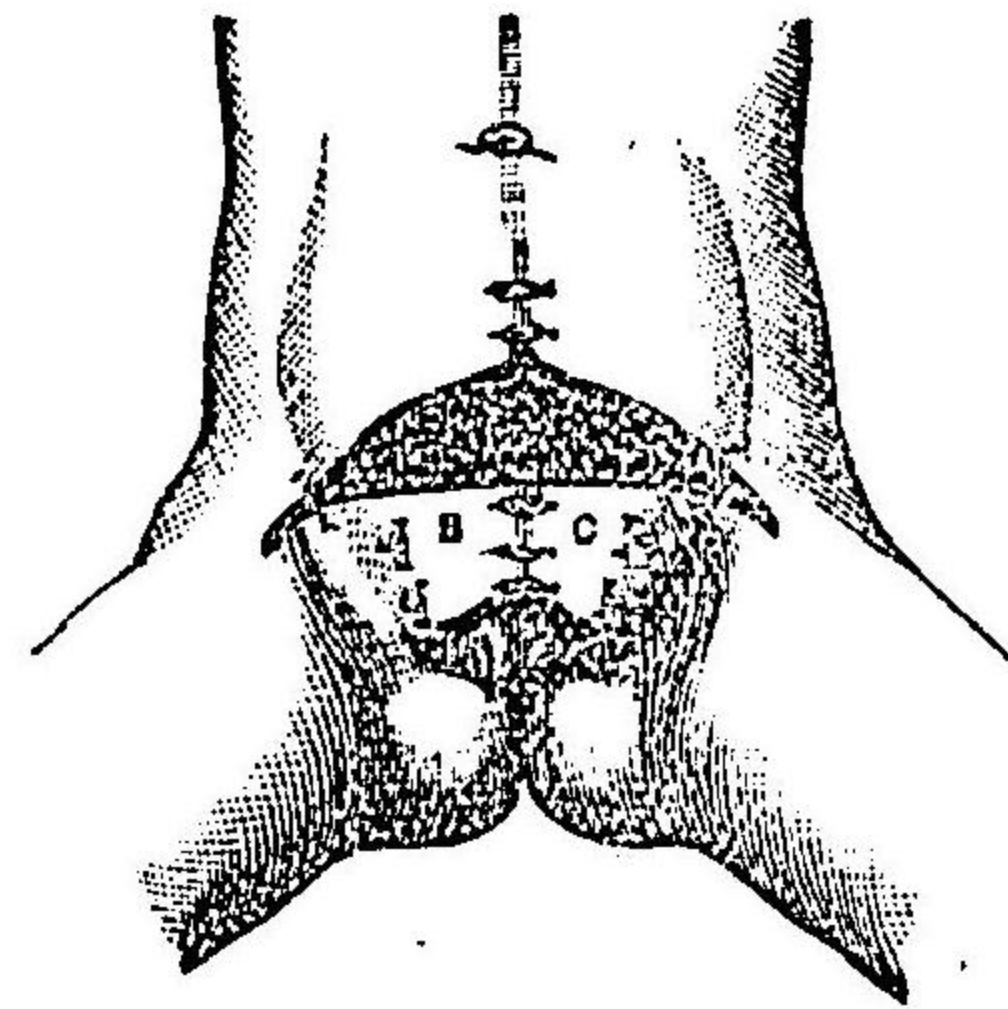


圖九十七百四第 圖八十七百四第

上 同
狀ノ後治



上 同
法合縫瓣側



至ル又ウード氏及ヒチールシユ氏ハ三個ノ大皮瓣ヲ作り第四百七十七圖乃至第四百七十九圖ニ示スカ如キ法ヲ行ヘリ則チ先ツ腹壁ノ中央ニ於テ第四百七十七圖中(A)符ノ大皮瓣ヲ

作り下方ニ反轉シ表皮面ヲ内ニシテ膀胱縁縁ニ縫着シテ下層トナシ次ニ兩側ニ於テ有莖皮瓣(B)(C)ヲ作り牽テ中央ニ集メ縫合シテ下層ノ皮瓣上ニ被フナリ此ノ如クスルハ尙ホ上文述ル所ノ尿石結成ノ弊アリト雖モ亦ウエルフレル氏ノ法ニ倣テ先ツ(A)瓣ノ表皮面ヲ剔除シ粘液膜ノ小片ヲ植接シテ後之ヲ縫着スルカ或ハ電氣分解法若クハ電氣燒灼法ヲ以テ皮面ノ毛囊ヲ滅却シテ縫着スルキハ此害ヲ免ル、コトヲ得ルナリ

厥後チールシユ氏ハ一新法ヲ案出セリ則チ缺損ノ兩側ニ接シテ二個ノ側瓣ヲ作り皮下組織ヲ剝離シテ上下ノ橋狀部ニ至リ錫箔、象牙板或ハ硝子板ヲ瓣下ニ挿入シテ其裏面ニ肉芽ヲ發生セシメ皮瓣漸ク収縮シテ肉塊狀トナルニ及テ上橋ヲ截離シ先ツ之ヲ以テ缺損ノ下部ヲ被フテ癒合セシメ後更ニ他側ニ於テ同法ヲ行テ上部ヲ被ヒ其癒着スルヲ俟テ上下二瓣ノ間隙ヲ縫着スルナリ

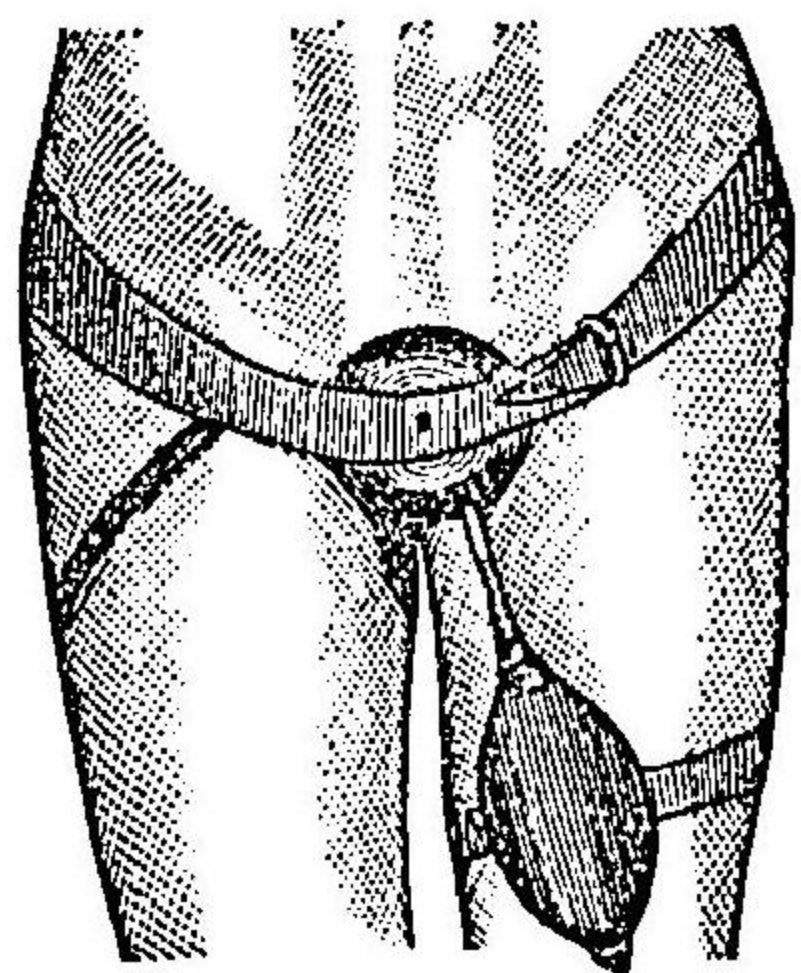
其他往々鼠蹊腸墜ノ爲ニ著シク増大セル陰囊ノ皮膚ヲ用ヒテ皮瓣トナスキハ頗ル良果ヲ得ルコトアリ蓋シ此法ニ於テハ全部悉ク癒着スルコトナク必ス縫合間ニ於テ二三ノ瘻口ヲ遺シ次テ更ニ手術ヲ以テ閉鎖スルヲ要ス

ゼルニ一氏ハ脱出セル膀胱粘膜ノ周圍ヨリ剝離シテ中央ニ二十センチハ貨幣大ノ部ヲ遺シ直ニ粘膜瓣縁ヲ中心ニ向テ反轉シテ直ニ之ヲ縫合シタリバットル氏モ亦同様ノ法ヲ行ヘ

リ但シ外皮縁ハ之ヲ縫合スルヲ得サルカ故ニ更ニ補形手術ヲ行テ補填セザル可ラズ
 バッサワント氏ハデムメ氏ノ考案ニ基テ先ツ耻骨破裂ヲ收合シタリ則チ彈力護謨ノ腰帶或
 ハ螺旋裝置ヲ設ケタル鋼鐵製ノ腰帶ヲ纏ヒ若クハ中央ニ楔狀ノ截痕ヲ有スル凹形ノ木枕
 上ニ仰臥セシメテ排開セル耻骨ヲ極メテ緩徐ニ收合セシメ殆ト相接着スルニ至リ且ツ此
 際別ニ適當ノ裝置護謨帶ヲ附ケタル者ヲ以テ脫出セル膀胱ヲ壓迫シテ腹内ニ陥沒セシ
 ム此ノ如ク處置スル一月餘ニシテ破裂縁稍ニ近接スルニ及テ缺損縁ヲ削截シテ縫合シ且ツ
 耻骨モ亦縫合シテ固着セシム而シテ膀胱括約筋ハ多クハ尋常ノ部位ニ存スレモ唯、薄板狀
 ヲナスカ故ニ是亦集合シテ輪狀ヲ得セシメ最後ニ上裂尿道ノ部ハ陰莖海綿狀體ヲ上方ニ
 轉送シテ閉鎖セリ後條ニ詳ナリ
 耻骨破裂ノ間ヲ縮小セシムルニトレンデレンブルグ氏ハ薦骨腸骨接合ヲ分離セシムルノ
 法ヲ行テ大ニ時日ヲ減少シタリ此法ヲ行フニハ病兒ヲ俯臥セシメ左ノ示指ヲ直腸中ニ送
 入シテ坐骨截痕ヲ探知シ之ヲ目標トナシテ外部ヨリ軟骨接合部ノ皮膚ヲ截開シ次テ同處
 ノ諸靭帶ヲ截破スルキハ此部疎解シテ強ク骨盤ノ兩側ヲ押壓スルキハ耻骨端ヲシテ相接
 着セシムルヲ得ルナリ此ニ於テ皮創ヲ縫合シ病兒ヲ安保护装置上ニ於テ兩側ヨリ骨盤ヲ壓
 迫シテ安臥セシムルヲ四週日乃至六週日ニシテ耻骨間ヲ削除シテ廣キ新創面ヲ作り銀線

ヲ以テ縫合ス但シ縫際ノ緊張大ナルキハ破裂ノ兩側ニ減張皮截開ヲ行テ皮縁ヲ移動シ易
 カラシムベシ第四百五十一圖ヲ参照セヨ
 ゴンテンブルグ氏ハ甚シク脫出セル腹壁膀胱破裂ニ於テハ小心注意シテ徐カニ上部腹膜
 トノ間ヲ剝離シテ膀胱組織ヲ全ク除去シ輸尿管ノ下端ヲ剖出シ側瓣ニテ被覆シタル創口
 ノ下部ニ縫着シテ陰莖ノ半管狀部ニ開口セシメタリ之ヲ膀胱截去術 Exstirpation der Harn-
 Blaseト云フ又ランゲンブッフ氏モ之ト同様ノ法ヲ行ヘリ
 以上諸術ノ効用ハ唯、從來炎症持續シテ痛楚忍ヒ難キ膀胱粘膜炎ヲ被蓋シ若クハ除去シテ缺
 損部ノ下底ニ一小孔ヲ遺シ以テ苦惱ヲ免レシメ且ツ此孔口ヲ閉鎖スルニ陰莖ノ遺片ヲ上
 方ニ反轉スルカ或ハ壓枕ヲ以テシ又ハ適當ノ受
 尿器ヲ作り患者ノ左脚ニ固縛シ第四百八十八圖ヲ見ヨ小便
 散溢ノ害ヲ防クヲ得ルニ在ルノミ其他膀胱破
 裂ハ殆ト常ニ上裂尿道ヲ兼併スルカ故ニ之ヲ收
 合シ尿ヲシテ陰莖遺片中ヲ通過シテ外排セシメ
 以テ殆ト平常ノ状態ヲ得セシメテ敗尿ノ爲ニ陰
 莖及ヒ會陰部ヲ汚染スルノ害ヲ免レシムルノ方

第四百八十八圖
 造膀胱術後
 受尿器裝用ノ式



法ヲ行フモ可ナリ

其二 上裂尿道 Epiispadie.

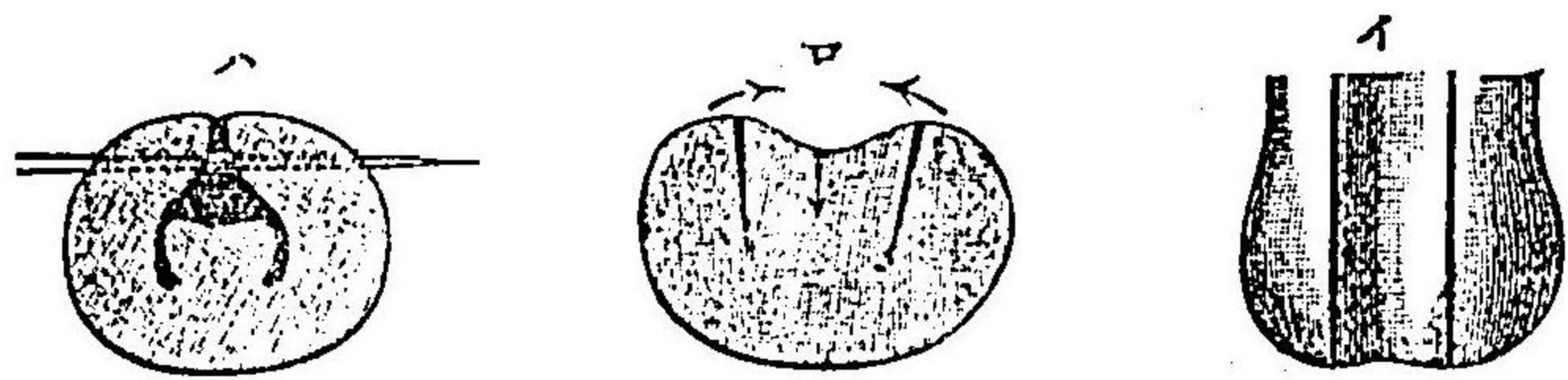
上裂尿道ノ手術ハ尿道ノ上壁裂開シテ恰モ半管狀ヲナセル者ヲ收合シテ全管トナスヲ目的トス其法種々アリト雖モチールシ法ヲ以テ最良トス

○チールシ法 此手術ハ數時期ニ分テ施術ス則チ左ノ如シ

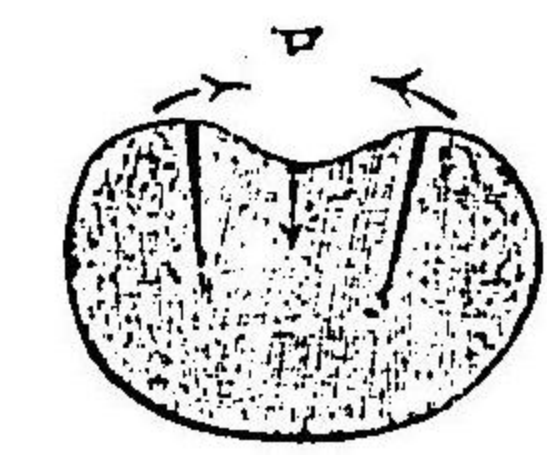
(一) 尿道龜頭部補形 先ツ龜頭上面ニ於ケル淺溝ノ兩側ニ二條ノ縱截開ヲ行ヒ截口ハ深部ニ至ルニ隨テ左右漸々相近接シ龜頭ヲ以テ恰モ三枚ノ瓣トナスヲ第四百八十一圖(イ)(ロ)ノ如クシ止血法ヲ行ヒ溝消息子ヲ以テ中片ノ粘膜炎ヲ壓下シ左右ノ兩瓣ヲ牽テ溝消息子上ニ被フテ集合シ纏絡縫合法ヲ以テ深ク密縫スルヲ第四百八十一圖(ハ)符ノ如クシ其癒合スルヲ埃テ左術ヲ行フ

(二) 陰莖半管狀部ノ收合 半管ノ兩側ニ於テ莖背ノ皮膚ヲ截開シテ長方形ノ皮瓣ヲ作り第百四十八圖ヲ見ヨ其廣キ一瓣ハ瓣端溝ニ偏シ圖中(ロ)符他ノ狹キ瓣ハ瓣根溝縁ニ倚ス同圖中(イ)符而シテ此扉狀瓣ノ狹キ者(イ)符ヲ反轉シテ皮面ヲ尿道ニ向ハシメ次テ廣瓣ヲ其上ニ移送シテ之ヲ被覆シ上下二瓣ノ創面ヲシテ互ニ相接着セシメ先ツ二三ノ席匠縫合法ヲ以テ二瓣

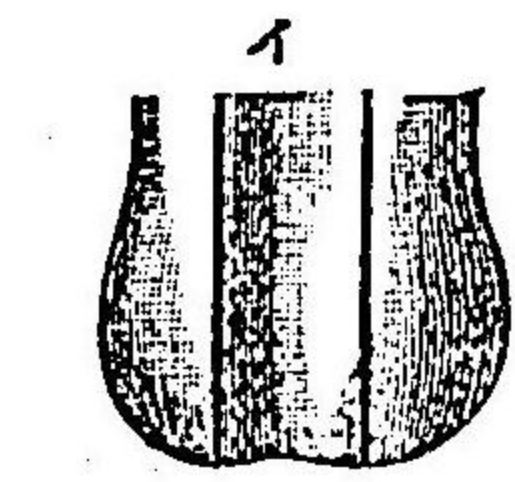
第四百八十一圖 尿道龜頭部補形術ノ式



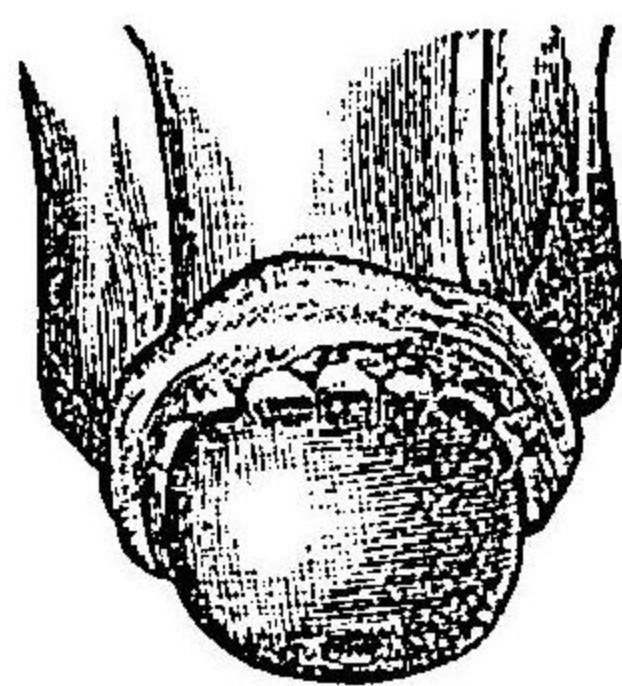
第四百八十四圖 尿道龜頭背間空ノ鎖閉式



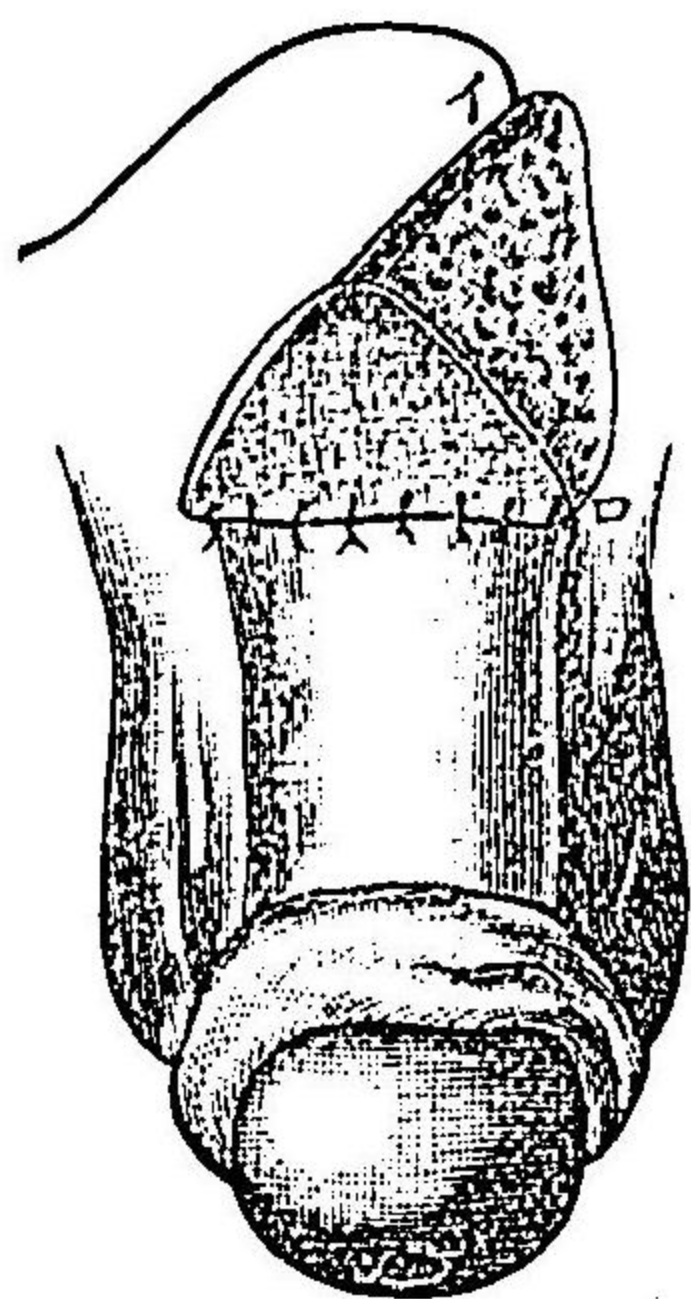

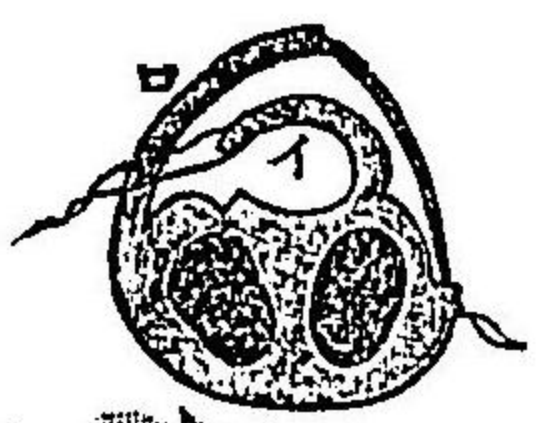
第四百八十三圖 同上



第四百八十二圖 尿道背半管狀部補形術ノ式



第四百八十五圖 尿道根漏斗狀孔ヲ鎖閉式



上裂尿道 下裂尿道

ノ位置ヲ定メ次テ廣瓣縁ト莖背ノ皮創縁トノ間ニ結節縫合ヲ行フ第四百八十三圖ノ如クス而シテ皮瓣悉ク癒着シテ全管ヲ成形スルニ及テ左術ヲ施ス

(三) 龜頭ト莖背トノ接際ニ於ケル間隙ノ閉鎖 此閉鎖ヲナスニハ龜頭下面ニ懸垂シテ存スル包皮ノ遺片ヲ用フ則チ龜頭冠狀溝ノ部ニ於テ此包皮塊ヲ横截シテ恰モ鉤孔ノ如キ窓孔ヲ開キ第四百八十三圖間隙ノ前後縁ヲ削截シテ新創トナシ龜頭ヲ包皮片ノ横截開孔ニ通過セシメ新創縁ト包皮創縁トヲ縫合ス第四百八十圖而シテ更ニ左ノ手術ヲ要ス

(四) 莖背漏斗狀孔ノ閉鎖 近接セル部ノ腹壁ヨリ有莖皮瓣ヲ作テ蓋閉ス則チチールシ氏ハ二個ノ皮瓣ヲ作り其一ハ三角形ニシテ一ハ長方形ヲナシ初メ莖背ノ半管狀部ヲ被包セシト同法ヲ用ヒテ漏斗狀孔ヲ蓋閉セリ第四百八十圖然レモ單ニ一瓣ヲ用ヒテ先ツチールシ氏植皮法ニ倣テ皮瓣ノ裏面ニ生皮機ヲ起サシメ全面表皮質ヲ以テ被フヲ埃テ始メテ之ヲ縫着スルヲ優レリトナス殊ニ漏斗狀部ノ粘膜ヲ剝剝シテ下層トナスコトヲ得難キモノニ於テ然リトス

其二 下裂尿道 Hypospadiæ.

此症ニ於テハ上裂尿道ノ如ク同一ノ方法ヲ以テシ或ハ前條尿道瘻ノ條下ニ述ヘタル法ヲ

以テ閉鎖スベシ但シ最モ簡單ニシテ速ニ目的ヲ達シ得ヘキハランデレル氏法ナリ
ランデレル氏法ハ尿道下壁ノ缺損ヲ補フニ陰囊ノ皮膚ヲ用フ則チ左ノ如シ

先ツ陰莖下面ノ溝縁ニ沿フテ廣サ三四ミリメートルノ細長創面ヲ作テ陰囊ニ及ホス左右各一條而シテ陰莖ヲ陰囊上ニ抵觸セシメ龜頭部ヲ新創ノ最下端ニ縫着シ次テ兩側ノ創縁ニ各三個ノ結節縫合ヲ行フテ陰莖ヲ全ク陰囊ニ縫着ス

此ノ如クシテ安保シ大約六週乃至八週日ヲ經テ創縁全ク癒合スルニ及テ陰莖ト陰囊トノ間ヲ放ツキハ莖ノ下面ハ既ニ皮膚ヲ以テ被包スルヲ得ルナリ則チ先ツ龜頭尿口ノ部ヨリ兩側ニ向テ陰囊皮膚ニ横截開ヲ行フ一稍莖ノ全長ヨリ長クシ次テ龜頭ヲ把テ掲起スルキハ爰ニ斜方形ノ一大創面ヲ生ス乃チ之ヲ縦ニ集合シテ縫綴スルキハ容易ニ収閉セシムル一ヲ得ルナリ

第二十七章 陰莖及陰囊手術 Operationen am Penis und Scrotum.

其一 包莖手術 Operation der Phimosis.

手術ノ方法左ノ如シ

(一) 無血擴張法 則チ麥粒鉗子ヲ包皮下ニ送入シ上下及ヒ左右ニ向テ反覆排開シテ包皮

孔ノ開張ヲ謀ル小兒ニ適

(三) 截開法 就中ローゼル氏背面截開法 Dorsalschnitt nach Roser ヲ良トス則チ先ツ包皮ト龜頭背面トノ間ニ溝消息子ヲ送入シ剪截シテ龜頭ノ前半分ヲ過ク第四百八十圖ヲ見ヨ或ハ彎及截臆刀ヲ以テ内ヨリ外ニ向テ挑破スルモ可ナリ此ノ如クスルハ包皮ノ外層ハ退縮スレモ内層ハ尙ホ龜頭ノ表面ニ粘着シテ存スルカ故ニ截口ノ上端ニ於テハ内層端ハ稍、外層端ノ前ニ現出ス此創角ニ於テ更ニ兩側ニ向テ斜ニ内層ヲ剪截シテ三角形ノ小瓣ヲ作り第四百八十七圖(イ)符ヲ見ヨ上方ニ反轉シテ外層ノ尖頂ニ縫着スル同圖(ロ)符ノ如クス而シテ兩側創縁ノ内外層縁ヲ互ニ縫合スルナリ

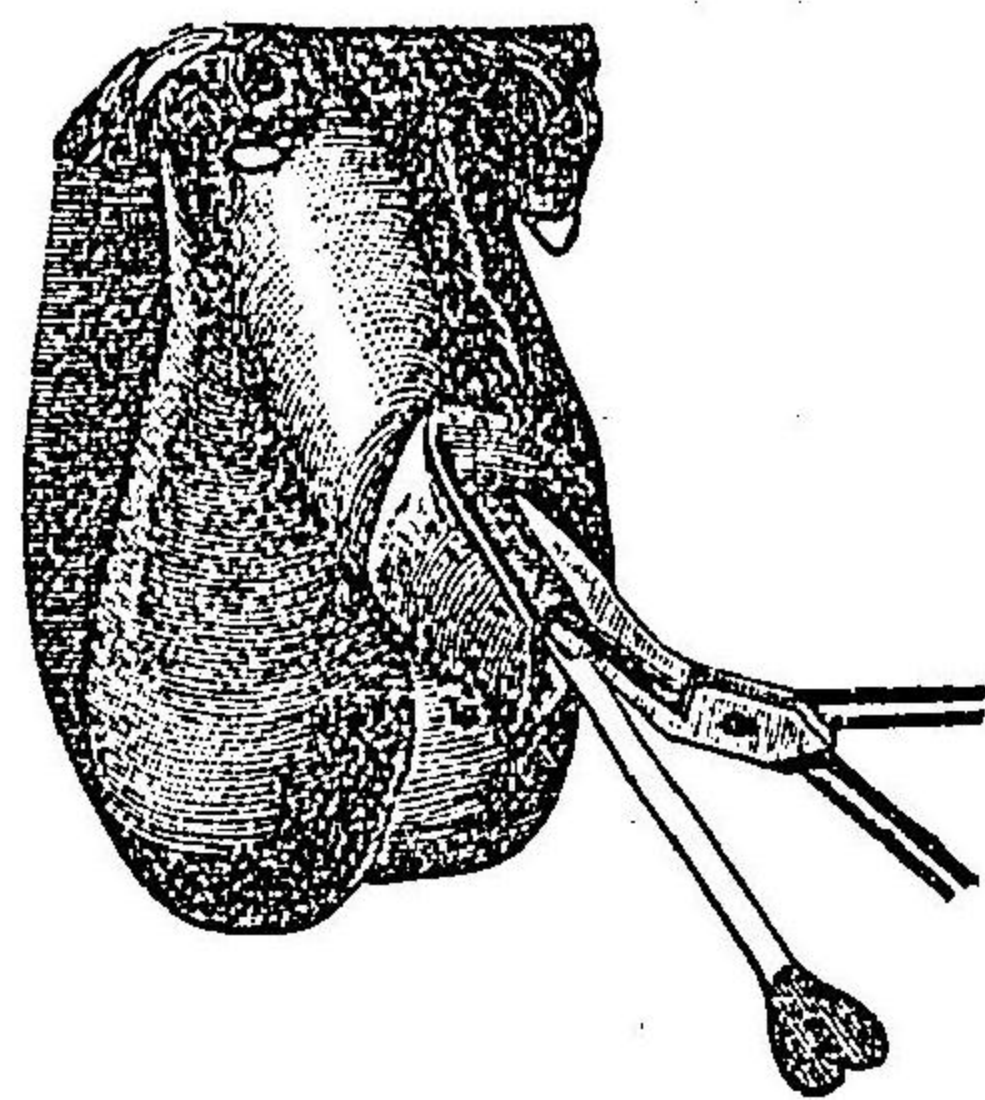
施術後包皮ノ形狀ヲシテ善良ナラシムルニハ包皮ノ兩側ニ向テ斜ニ剪截スル各一剪ニシテ創縁ノ内外層ヲ横ニ縫合スル第四百八十八圖ノ如クスヘシ之ヲ兩側截開法 Zwei-Seitenschnitte ト云フ

又包皮ノ前口縁ニ於テ數多ノ淺截ヲナシテ之ヲ開大セシムルモ可ナリ
 (三) 周匝截去法 Circumcision 此法ハ包皮過長ナル者ニ適ス則チ二個ノ鋸子ヲ以テ包皮ノ前縁ヲ固攝シテ牽キ且ツ排開シテ緊張セシメ其前縁ト併行シテ龜頭ノ前際ニ於テ過剩ノ皮片ヲ剪截シ去ルナリ但シ龜頭ノ損傷又更ニ一層簡法ハ初メ長嘴鉗子ヲ以テ包皮ノ除去ス

ベキ部分ヲ横掛シ鉗嘴ノ前際ニ沿フテ截去シ次テ内外層ヲ縫合スルナリ
 ○包皮全截去法 Abtragung der ganzen Vorhaut 之ヲ要スル甚々稀ナリ特リ悪性腫瘍性ノ者或ハ象皮腫性ノ者ニシテ施行ス其法先ツ背面截法ヲ以テ龜頭冠狀縁ニ至リ其創端ヨリ左右ニ向ヒ冠狀溝ニ接シテ包皮繫帶ニ至ルマテ剪截シ去リテ創口ヲ縫合

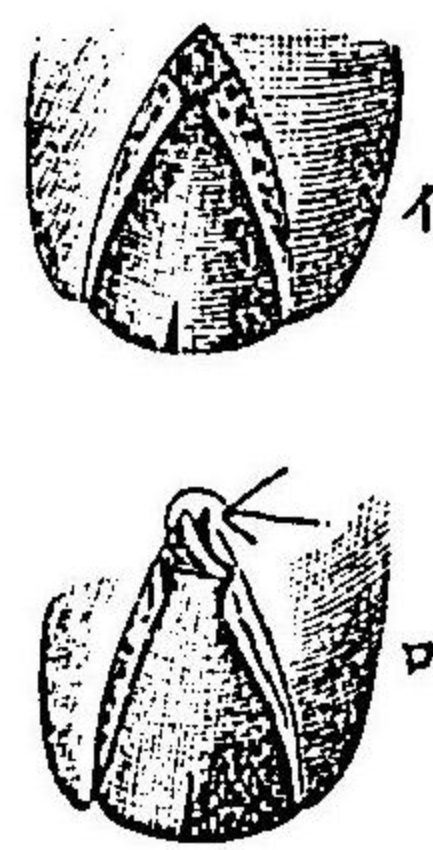
第四百八十六圖

包莖手術
ローゼル氏截法




第四百八十七圖

同上



第四百八十八圖

包莖手術
兩側截法



スルナリ

小兒ニ於テハ往々龜頭ト包皮トノ間表皮性粘着ヲナスコアリ生産後直ニ包皮ヲ退却セシムルカ或ハ鈍器ヲ此間ニ送入シテ剝離セシムベシ否ザレバ遂ニ此兩間ニ眞性癒合ヲナシテ簡法ヲ以テ剝離ス可ラサルニ至ル又假令刀ヲ以テ之ヲ放離スルモ癒痕結成スルニ隨テ再ヒ癒着ス是ヲ以テデーヘンバック氏ハ補形手術ヲ行テ新ニ包皮ヲ補フノ法ヲ行ヘリ之ヲ造包皮術 Posthioplastik ト名ク

先ツ包皮ノ前端猪鼻狀ヲナス部ヲ截去シ外層ノ甚シク退縮スル者ヲ淺小ノ刀截ヲ以テ徐カニ下層ヨリ剝離シテ冠狀縁ノ後際大約二センチメートルニ至リ次テ龜頭表面ニ附着スル内層ヲ小心注意シテ剝離シ冠狀縁ニ沿フテ全ク截去ス
 剝離シタル皮膚ノ前縁ヲ内翻シテ冠狀溝ニ達セシメ數個ノ縫合ヲ行テ内外層ヲ固着ス此ノ如クスルキハ再ヒ癒着ヲ起スコナク龜頭面ノ創痕ハ速ニ癒痕ヲ結成シテ癒ニ又癒着セル内層ヲ除去スルコナク直ニ外層ノ創面ニ植皮法ヲ施スヲ以テ更ニ良トス
 以上ノ諸手術ヲ行フ者ニ於テハ包皮及ヒ莖皮ニ浮腫ヲ起スコ多シ術後直ニ精良輕軟ナル綿紗卷軸帶或ハ護謨布卷軸帶ヲ以テ全部ヲ縛縛シテ之ヲ豫防スベシ

其一二 後包莖手術 Operation der Paraphimosis.

前口狹窄セル包皮退却シテ龜頭ヲ緊約スルキハ速ニ之ヲ緩解セシメサレハ包皮及ヒ龜頭共ニ乍チ浮腫ヲ起シテ遂ニ壞疽ニ陥ル蓋シ包皮ノ復位ヲ碍ル主因ハ急發ノ浮腫ナリ故ニ必ス先ツ之ヲ消散セシムルノ法ヲ施サ、ル可ラス而シテ浮腫ヲ除クニハ細キ護謨布卷軸帶ヲ以テ陰莖ノ全部ヲ纏繞スルヲ良トス則チ先ツ龜頭ヨリ始メ徐々ニ且ツ適宜ニ軸頭ヲ牽引シテ纏繞シ順次ニ莖根ニ至リ止ム殊ニ前部ニ於テハ帶行ヲ重疊シテ壓迫ヲ強カラシムルヲ良トス而シテ二三分時ノ後縛帶ヲ除去シテ包皮ノ復位ヲ行フキハ通例容易ニ目的ヲ達スベシ又左ノ諸法ヲ行フ

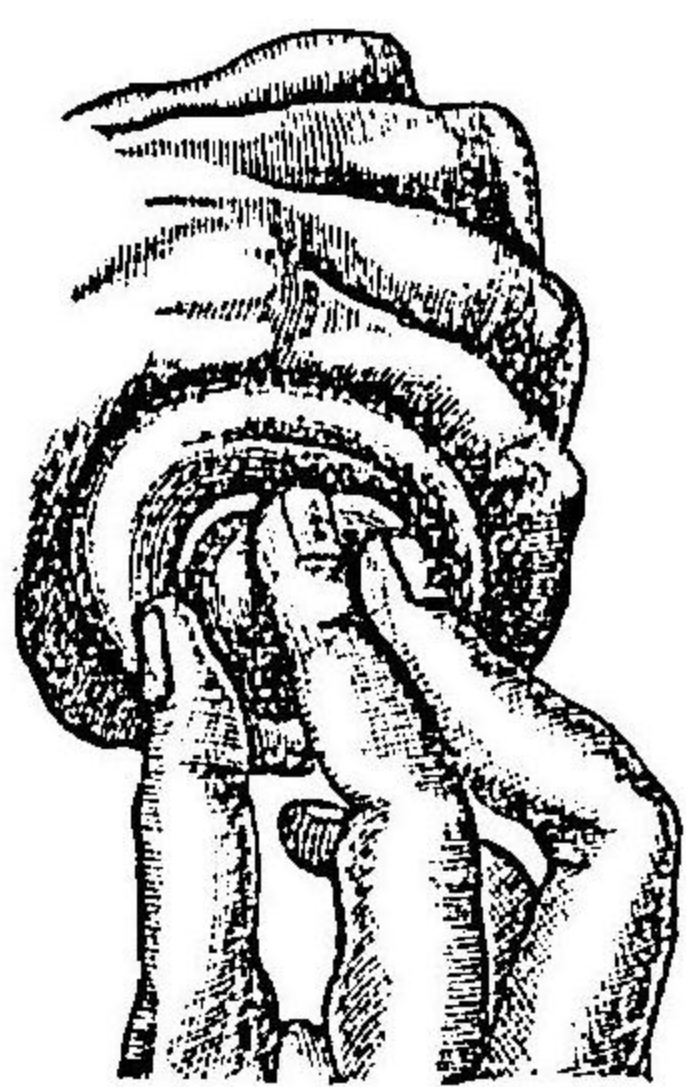
(一) 先ツ陰莖ヲ左手ニテ把握シ拇指ト示指トヲ包皮ノ緊約スル部ノ後際ニ接シテ輪狀トナシ右手ノ拇示中三指ニテ龜頭ヲ輪中ニ押送スデスルユールレス氏法 第四百八十九圖ヲ見 或ハ又左法ヲ以テスヘシ

(二) 兩手ノ示指ト中指トヲ以テ陰莖緊約部ノ後際ヲ挾テ包皮ヲ前方ニ押送シ旁ヲ拇指頭ヲ龜頭ノ前面ニ當テ、之ヲ後方ニ壓シテ緊約輪中ニ送入スルノ手技ヲナスコステル氏法 第四百九十圖ヲ見

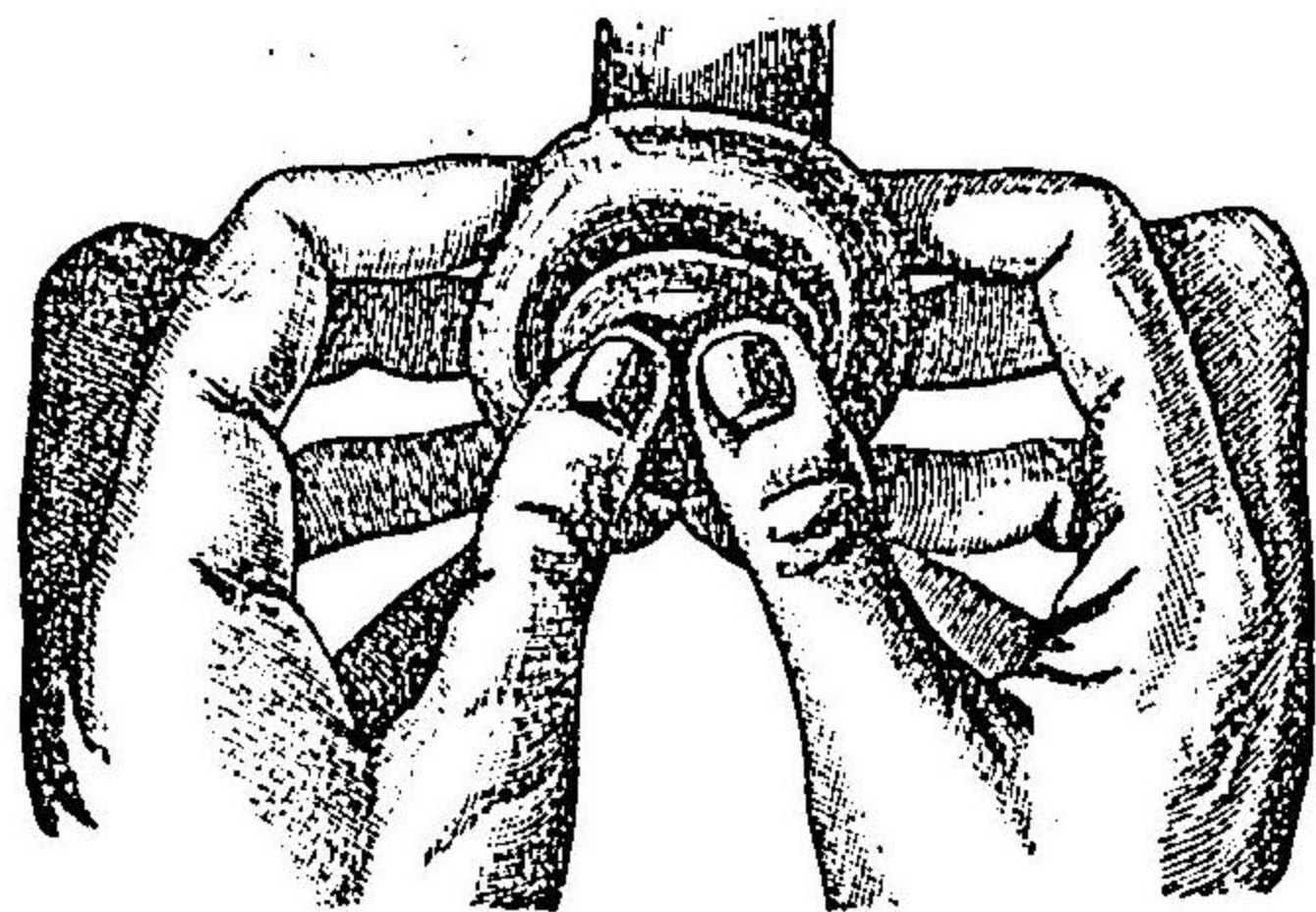
此二法ヲ反覆施行スルモ効ナキ或ハ包皮壞疽ノ兆ヲ現ハスハ緊約輪ヲ截破スルヲ要ス則チ莖背ノ中央ニ於テ後方ヨリ尖頭溝消息子ヲ送入シテ緊約輪上ヲ通過セシメ前後肉間ニ於ケル横溝ハ則チ緊約輪ヲ以テ截破シ前後ノ肉輪ニ内外層ノ浮腫ノ四テ生ス腫ノ截口哆開スルニ及テ緊約輪ヲ目撃スルヲ得ベシ此ニ於テ順次ニ刀截ヲナシテ全ク之ヲ截破スルナリ

第一圖ヲ見ヨ

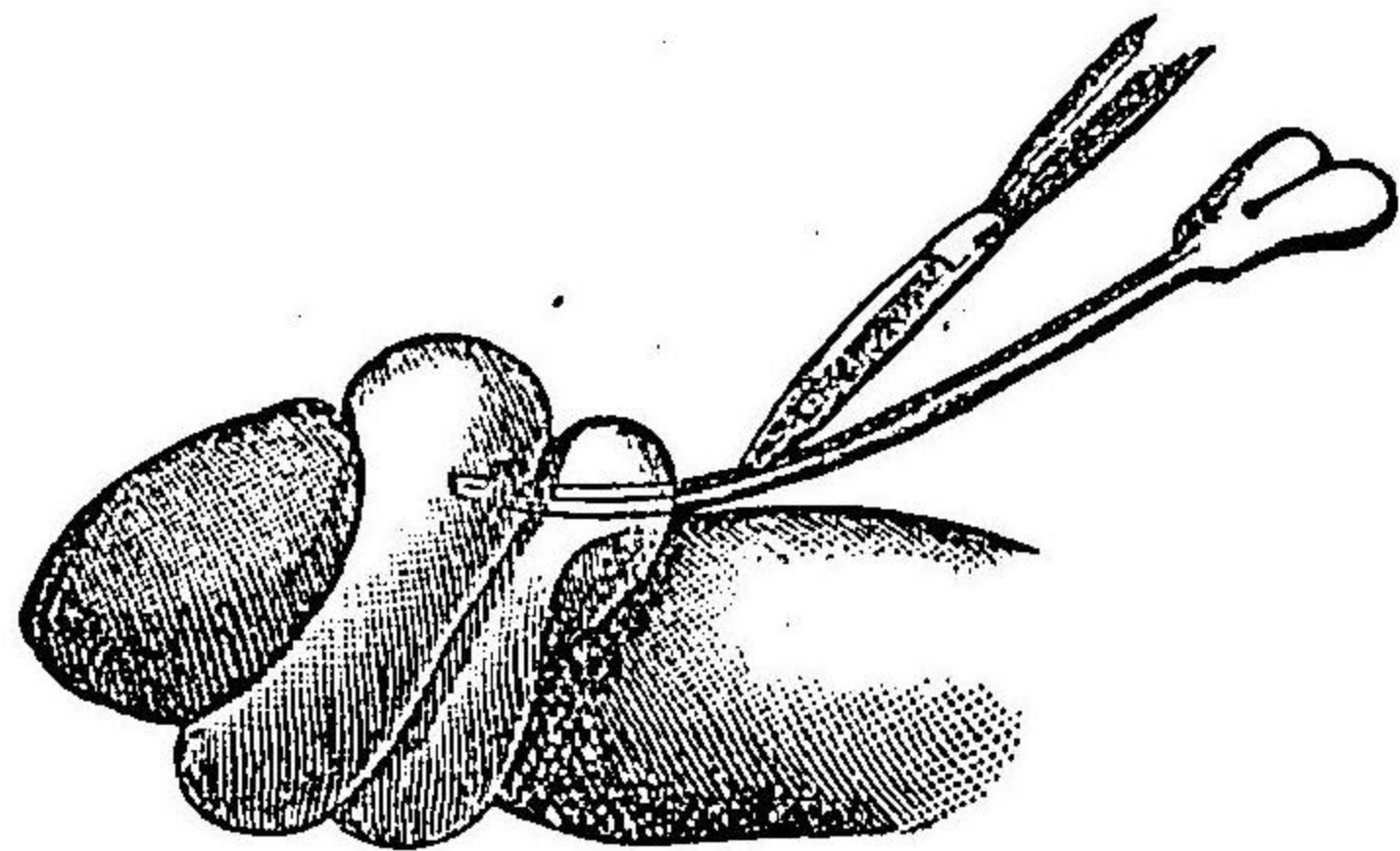
第四百八十九圖
後包莖整復術ノ式



第四百九十九圖
同上



第四百九十九圖
後包莖截開術ノ式



之ニ依テ包皮ヲ復位セシムルヲ得タルキハ二三日ヲ經テ包莖手術ヲ行フヘシ

其二 陰莖截斷術 Amputatio penis.

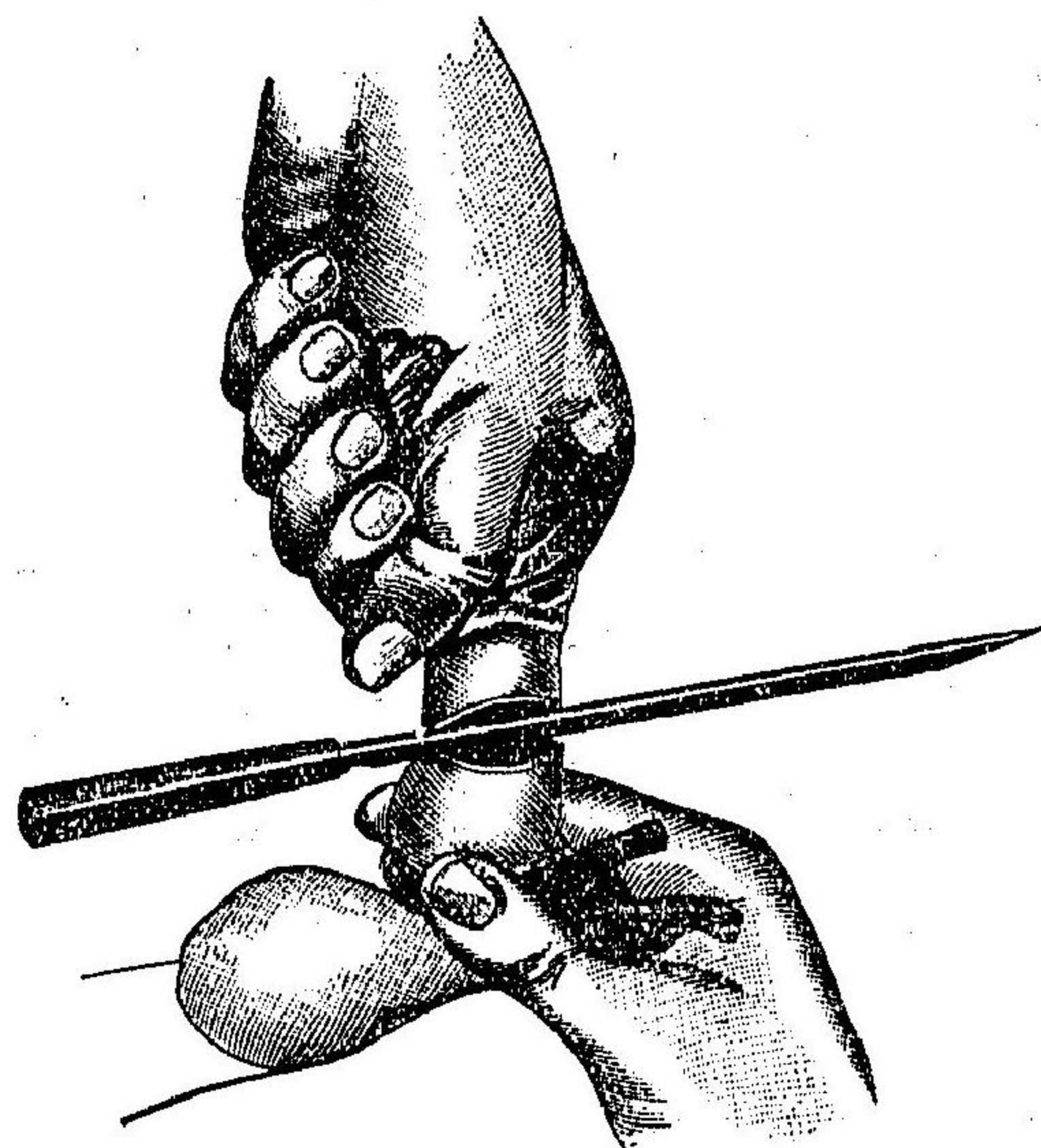
此手術ハ龜頭包皮或ハ陰莖ノ惡性腫瘍ニ於テ施行ス
 施術ニ臨テハ腫瘍ノ所在ニ隨テ陰囊ノ前際或ハ後際ニ彈力性帶ヲ纏フテ驅血法ヲ行フベシ

(一) 介者ヲシテ莖根ヲ保持セシメ截斷シ去ル可キ部分ハ悉ク布片ニ包ミ術者之ヲ左手ニテ把握シ適宜ニ牽テ皮膚ノ緊張甚シカラサルヲ度トナシ中等大ノ截斷刀ニテ一刀ニ健康部ニ於テ截斷ス第四百九十圖ヲ見ヨ

(二) 截斷面ニ於テ第四百九十圖ヲ見ヨ莖背動脈深陰莖動脈及ヒ球狀部動脈ヲ索メテ結紮シ或ハ捻轉法ヲ以テ止血セシメ海綿狀體出血ハ許多ノ括約止血法ヲ行ヒ或ハ白膜ヲ以テ截斷面ヲ被掩シ縫合シテ止血セシム

(三) 護謨驅血管ヲ撤去シ更ニ止血法ヲ行ヒ治後ノ尿口狹窄ヲ豫防センカ爲ニ稍尿道粘膜ヲ牽出シ其創縁ト外皮縁トノ間ニ數個通例ノ結節縫合ヲナス第四百九十圖ヲ見ヨ但シ時宜ニ依テハ各縫間ニ更ニ小縫合ヲ加フルヲ要スルヲアリ

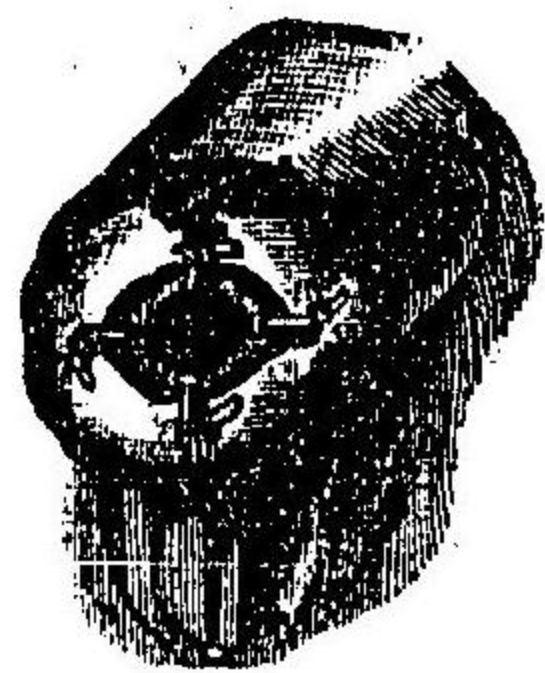
圖二十九百四第
式ノ術斷截莖陰



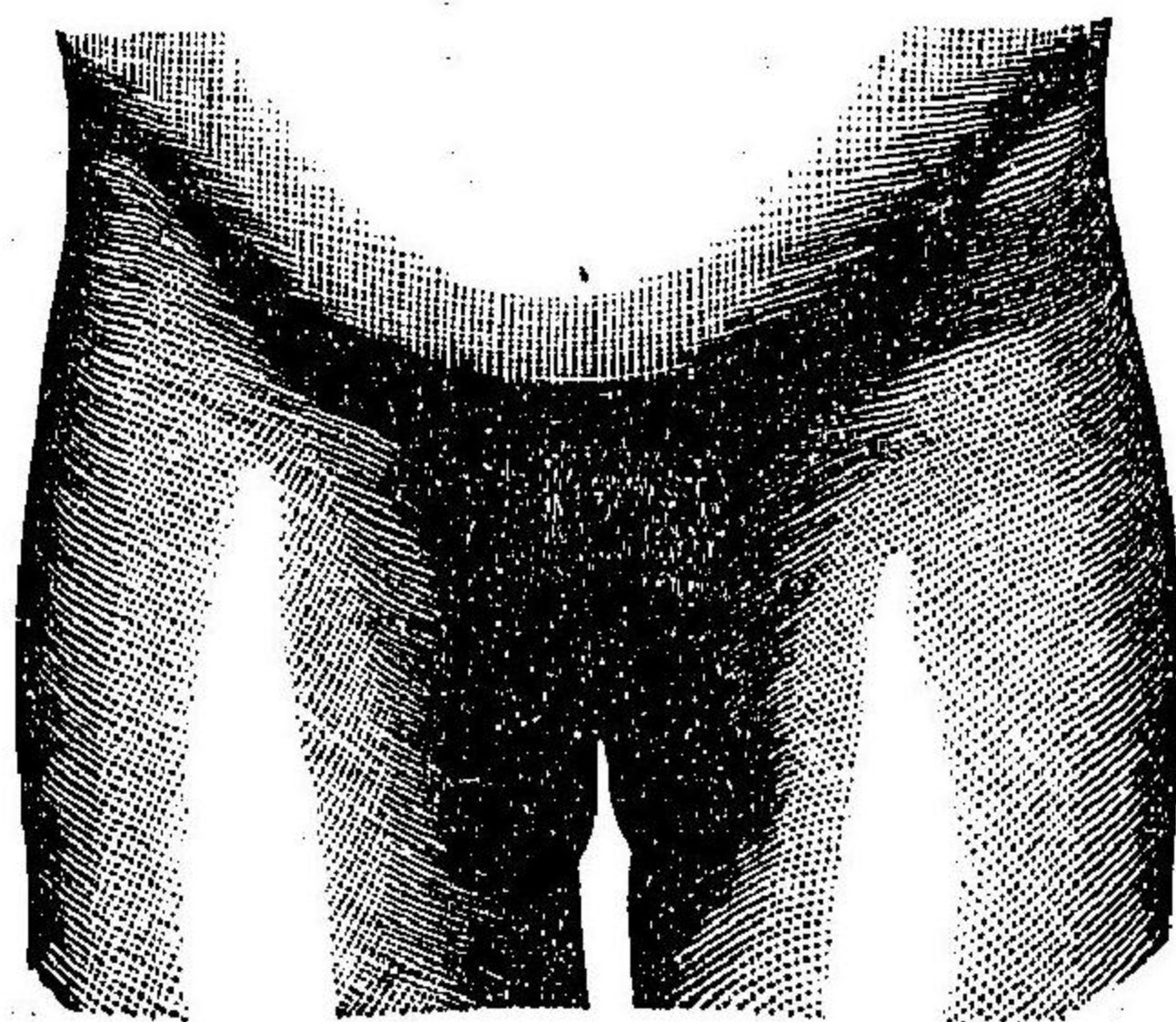
圖三十九百四第
上 同
ス示ヲ狀ノ面斷截



圖四十九百四第
上 同
ス示ヲ法合縫



圖五十九百四第
狀ノ法割截囊陰及術斷截根莖



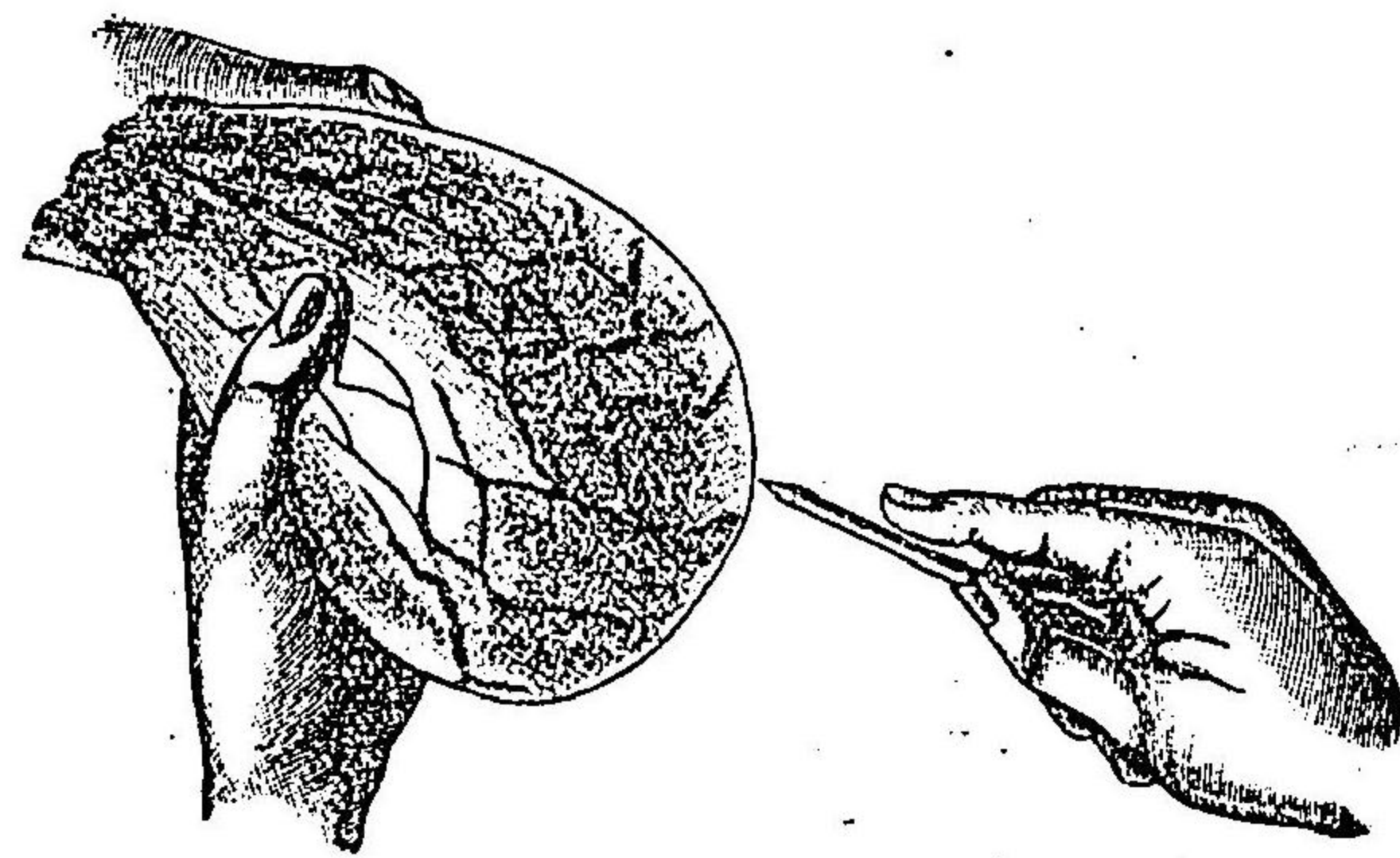
極テ上部ニ於テ截斷スルニハ先ツ全斷スルニ臨テ銳鉤或ハ鉤狀鉗子ニテ殘根部ヲ固止シテ截離セザレハ動モスレハ海綿狀體皮下ニ退縮埋沒シテ大ニ爾後ノ手術ヲ妨クルヲアリ又更ニ上部陰囊内ニテ截斷スルニハ先ツ陰囊ヲ正中線ニ於テ縱割シテ兩半分トナシ次テ陰莖ヲ截斷シ尿道ノ截斷端ヲ精細ニ剖出シテ下方ニ牽キ皮創縁ニ密ニ縫着ス第五圖ヲ見ヨ是蓋シ治後放尿ノ際陰囊ヲ濡潤スルノ弊ヲ防カンカ爲ナリ
 綑帶ハ沃度仿護綿紗ノ一小片ヲ創面ニ貼シ放尿ノキハ之ヲ除去シテ毎回更新スベシ但シ「カテーテル」ハ敢テ必要トナサズ

其四 陰囊水腫手術 Operation der Hydrocele testis.

陰囊水腫ノ療法中最モ簡單ナル者左ノ如シ
 (一) 穿刺及沃度液注射法 此法ヲ行フニハ先ツ陰囊中ニ於ケル鞏丸ノ所在ヲ確知シ多クハ後ク在スニ偏左ノ手掌ヲ陰囊後面ニ接シ固握シテ皮膚ヲ緊張セシメ右手ニ中等大ノ套管針ヲ取り陰囊前壁中著シキ靜脈ノ存セサル部ヲ撰テ上方ニ向テ刺入ス但シ針ノ長短ハ豫メ示指頭ヲ管側ニ固止シテ之ヲ定メ且ツ鞏丸ノ刺傷ニ注意スベシ第六圖ヲ見ヨ
 針ヲ拔去ルニ及テ套管ヲ深入セシメ外端ノ鋸板ヲ皮膚ニ接着セシメテ液ヲ流出セシム但

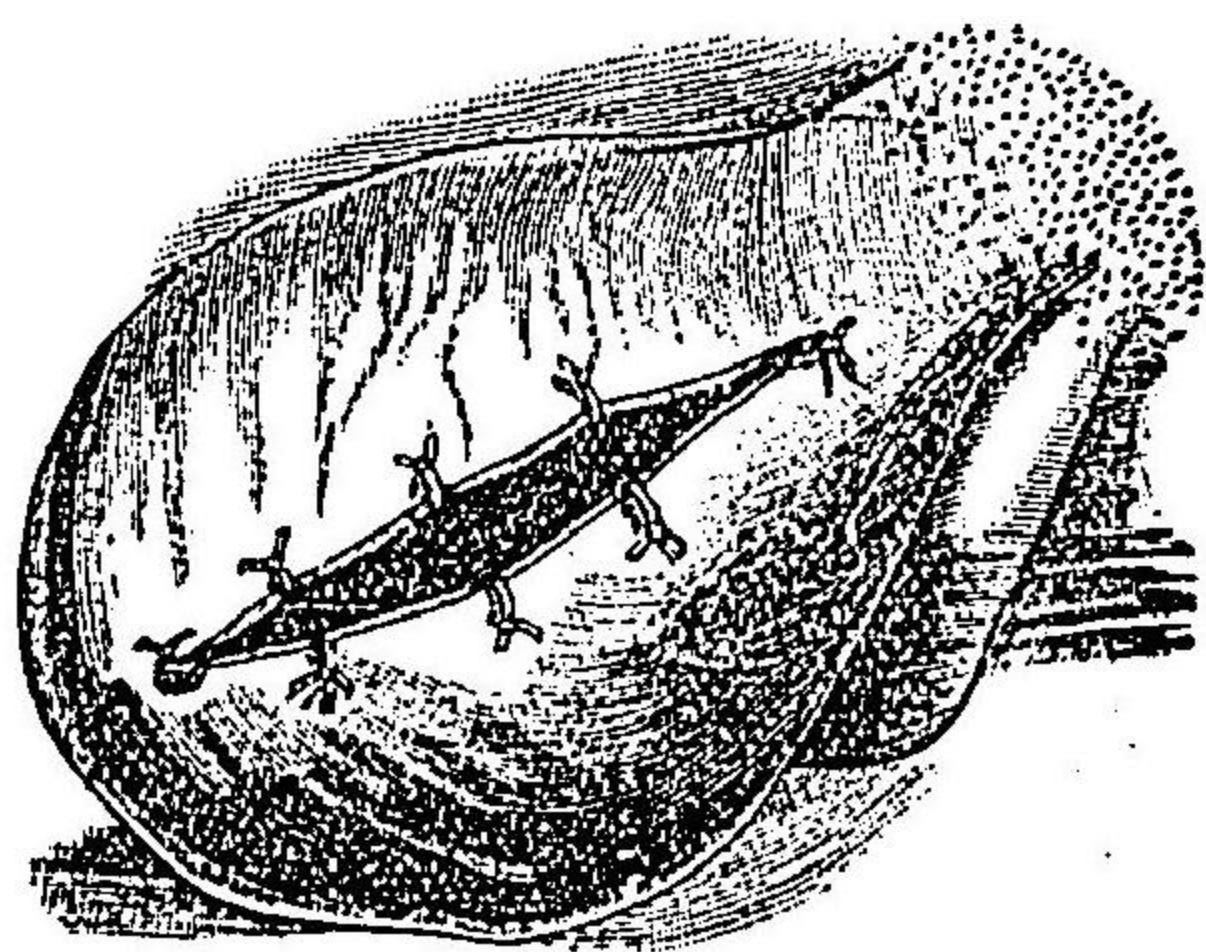
シ此際巧ニ管ノ内端ヲ動搖シテ其對側ノ壁面ノ爲ニ流液ヲ遮絶スルヲ防クベシ
 水液悉ク流出スルニ及テブラワット氏水節ノ套管口ニ密合スル者ニリユゴール氏液沃度一〇、沃度加二〇、水二四、〇
劑ノ溶五瓦乃至十瓦ヲ盛り套管口ニ接シテ徐々ニ注射シ尙ホ水節ヲ留メ置キ旁ヲ介者ヲシテ陰囊ヲ揉捏動搖セシメテ藥液ヲ囊内諸部ニ充分ニ普達セシメ此ニ於テ更ニ水節ノ鍵子ヲ引テ藥液ノ大半ヲ吸出シ去ルベシ
 套管ヲ拔去シ刺口ニハ沃度仿謨古魯胃謨ヲ塗敷シテ密閉シ陰囊ヲ高位ニ安保シテ平臥セシムルヲ八日爾後ハ提畢帶ヲ施シテ離襻セシム但シ手術ノ成績ハ半年ヲ超ユルニ非サレバ確言スルヲ得ス何トナレハ此時限中ニ在テハ沃度ノ刺戟ニ因テ一時更ニ炎症性滲出ヲ起シテ往々此症持續スルヲアレハナリ但シ此法ヲ施ス者ニ於テ眞ニ本症ノ再發スルハ極メテ稀ナリ

圖六十九百四第
 式ノ術刺穿腫水囊陰



(二) 截割及包縁法 此法ハ所謂ホルクマン氏根治法ニシテ陰囊血腫、陰囊滯膿及ヒ陰囊水腫ノ前法効ナキ者ニ施行ス
 陰囊ニ精細ナル消毒的洗滌法ヲ行ヒ穿刺術ニ於ケルガ如ク左手ニテ後方ヨリ把握シテ皮膚ヲ緊張セシメ其前外面ヲ縱割スルヲ五乃至十センチメートルニシテ莢膜ニ達ス
 止血法ヲ行ヒ創底ニ現ハル、所ノ總莢膜ニ刀尖ヲ刺入シ挑破シテ皮創ト同大ノ孔口ヲ開キ内容物ヲ排泄セシメ鑷子ヲ以テ莢膜縁ヲ攝取シ稍牽引シテ皮創縁ヲ被ヒ結節縫合法ヲ以テ縫着ス第七圖ヲ見ヨ而シテ罌丸脫出セントスルノ狀アルカ故ニ能ク之ヲ囊内ニ送納シ短キ排膿管ヲ挿入シ更ニ豫メ縫縁シタル創縁ヲ合シ稍遠隔ノ部ニ針ヲ下シテ縫合シ以テ創縁ヲ内翻セシメ創口ノ一部ハ沃度仿謨綿紗ニテ栓塞シ定規ノ骨盤綑帶ヲ施スヘシ
 殊ニ經久ナル陰囊血腫ノ肥厚ヲ起ス者ニ在テハ肥厚セル莢膜外板ノ一片ヲ截去シ自餘ノ膜縁ヲ以テ皮創ヲ包縁スルヲ要ス或ハ又莢膜全部ヲ剝離シテ

圖七十九百四第
 氏ンマクルホ
 式ノ法制腫水囊陰



睪丸及ヒ精系ニ近接シ鈍器ヲ用カマン此膜ノ全片ヲ截去シ直ニ外皮ヲ以テ被包シテ縫合スホル、
氏法

其五 靜脈ヘルニア手術 Operation der Varicocele.

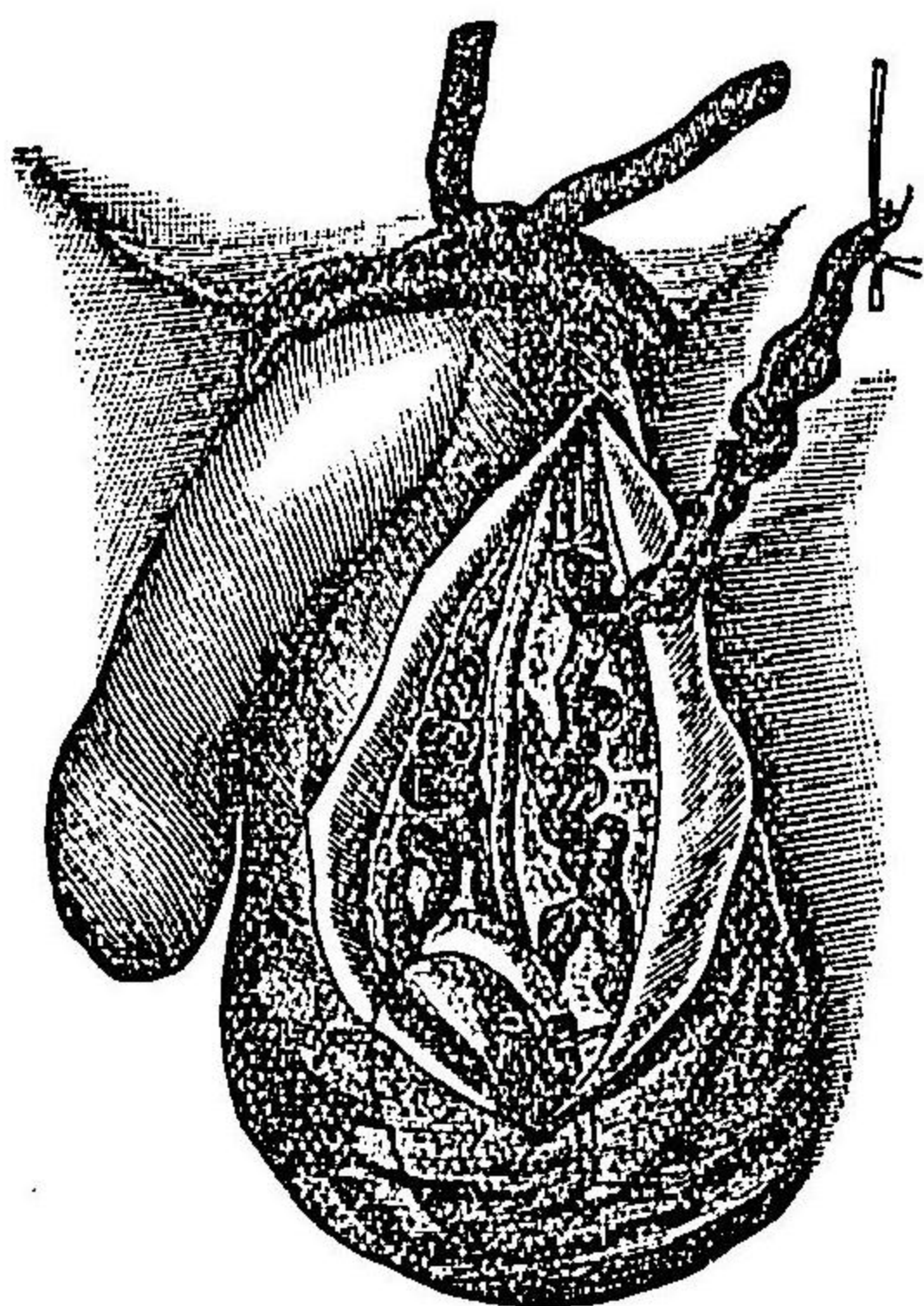
葡萄蔓狀叢ノ靜脈甚シク開張シテ困苦ヲ致シ提辜帶ヲ施スモ効ナキ片ハ之ヲ截去スルヲ要ス

先ツ患者ヲ直立セシメ護謨管ヲ以テ陰囊ヲ括約ス但シ初メ一環行ヲ行フ片ハ壓迫尙ホ微弱ナルカ故ニ一時靜脈血鬱滯シテ増勢張スレモ第二環行ヲ施スニ及テハ血行全ク停止ス此ニ於テ麻藥ヲ用ヒ陰囊ヲ適宜ニ截開シテ靜脈束ヲ露出ス此際誤テ靜脈ヲ損傷スル片ハ直ニ鎖鑰鑷子ヲ以テ固攝シ次テ開張セル靜脈ヲ索メ周圍ノ緩疎ナル結締織ヨリ剖出スルヲ數ミリメートルニシテ睪丸ニ接スル處ニ於テ復結紮ヲ行テ截斷シ更ニ靜脈ノ外圍ヲ剔剝シテ上方ニ至リ爰ニモ亦復結紮ヲ行ヒ截斷シテ中部ノ一片ヲ除去シ上下ノ兩端ニ存スル結紮絲ニテ互ニ連繫ス又陰囊ノ實質甚シク延長スル者ニ在テハ其一片モ亦適宜ニ截去スヘシ第四百九十八圖ヲ見ヨ

然レモ靜脈中一條乃至二條ハ必ス保存センコトヲ要ス又動脈ノ損傷ハ注意シテ避ケサル可

ラス否サレハ睪丸ノ壞疽ヲ起スノ危険アリ
皮創ハ之ヲ全ク縫合シ防腐綳帶ヲ施スベシ
治後ハ常ニ提辜帶ヲ用フベシ
又リコールド氏ハ皮下結紮法ヲ行ヒシカ奏効確實ナラザルヲ以テ方今ハ上文掲クル所ノ防腐的截去法ノ爲ニ壓倒セラレタリ

第四百九十八圖 靜脈僂屈截去術ノ式



其六 睪丸截去術 Castration.

此手術ハ睪丸ノ腫瘍及ヒ重症結核ニ於テ施行ス

(一) 護謨管ヲ以テ陰莖及ヒ陰囊ヲ括約シテ驅血法ヲ行ヒ左手ニ陰囊ヲ把テ大ニ緊張セシメ腫瘍ノ大小ニ應シテ皮膚ヲ順次ニ截開シテ莖膜ニ至ル但シ既ニ瘻口ヲ存スル者或ハ極メテ大ナル腫瘍ニ在テハ其大小ニ隨テ橢圓形ニ截開シテ病性皮膚或ハ過剩ノ部分ヲ除去

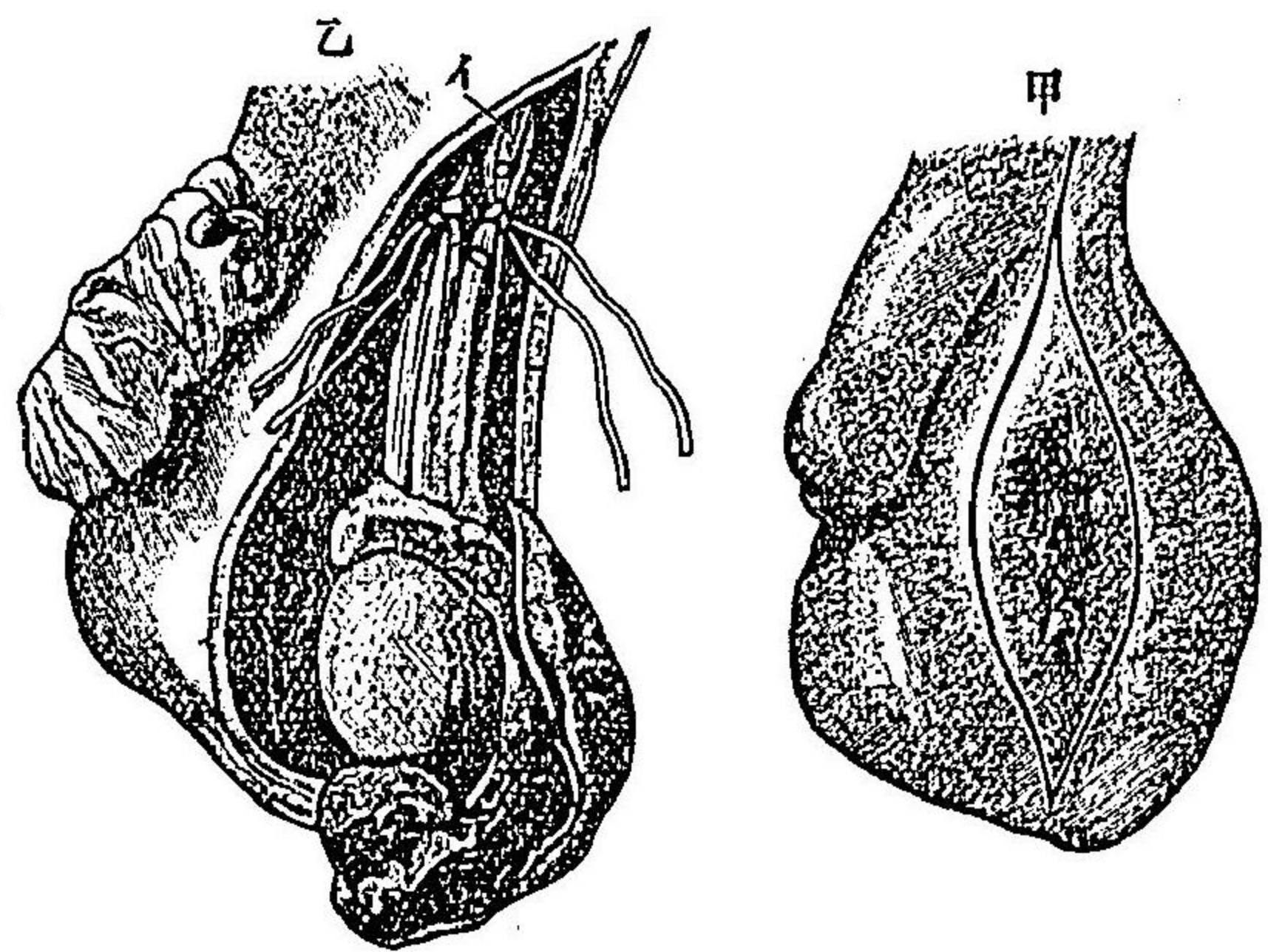
スルヲ良トス 第九百四十九圖ヲ見ヨ

(二) 莖膜ヲ截開シテ更ニ睪丸ノ狀況ヲ診定シ可及的鈍器ヲ以テ睪丸ト被膜トノ間ヲ剝離シテ其精系ニ連ナル處ニ至ル但シ癒着甚シキハ止ヲ得ス刀ヲ用フヘシト雖凡刀及ハ毎ニ必ス腫瘍ニ向ハシメ以テ陰囊中隔ノ損傷ヲ避ケ隨テ他側囊空ニ穿透センコトヲ勉ムベシ

(三) 輸精管ハ容易ニ觸知スルコトヲ得ベキガ故ニ先ツ之ヲ結締織ヨリ分離シテ截斷スベシ

(四) 鉗子若クハ之ニ類スル器械ニテ精系ヲ貫通シ二條ノ太キ腸線ヲ通シ精系ノ各半分ヲ緊結シ之ヲ距ルコト一センチメートルノ處ニ於テ截斷ス而シテ截斷根ノ退縮シテ腹中ニ没入スルヲ防カンガ爲ニ結紮

第九百四十九圖
式ノ術去截丸睪



(甲)皮膚截開法

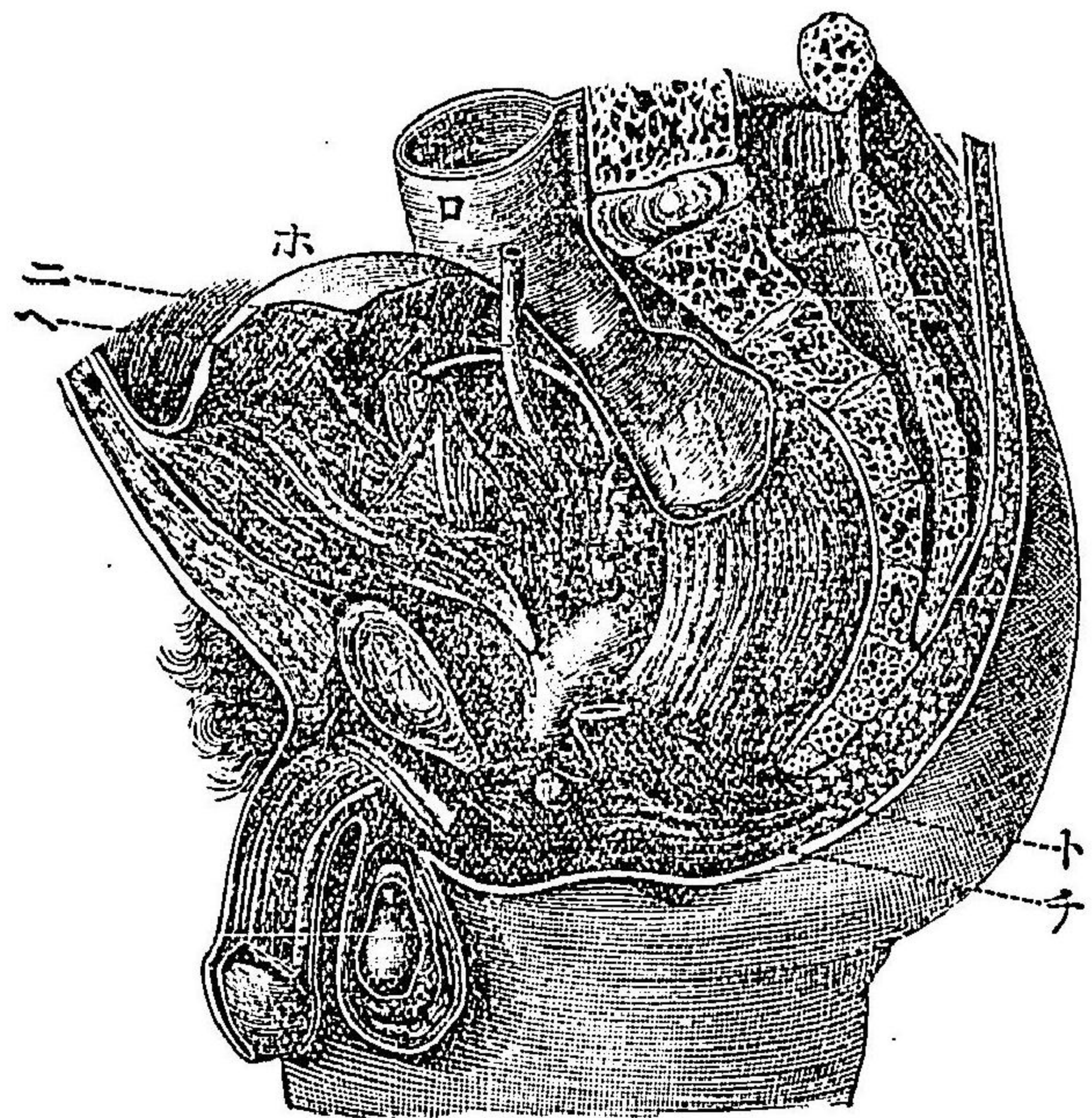
(乙)精系結紮法

(イ)輸精管

線ヲ創口ノ上部ヨリ出スコト大約指ノ長ニシテ旁ヲ排膿ノ用ヲ兼テシムベシ

(五) 創空大ナルハ大ニ開張シテ内部ヲ檢シ荷モ出血スル血管アルハ細大トナク悉ク結紮シ過剩ノ皮膚ハ剪或ハ刀ヲ以テ除去シ内面ニハ所謂埋沒縫合法ヲ

第五百圖
骨盤内景



(イ)耻骨接除

(ロ)直腸

(ハ)膀胱

(ニ)輸尿管

(ホ)腹膜

(ヘ)輸精管

(ト)舉肛筋

(チ)括約筋

行テ相接着セシメ更ニ創縁ニハ結節縫合ヲ施スベシ但シ多クハ排膿法ヲ要セズ
兩側ノ罌丸截去術ヲ行フニハ陰囊縫隙ニ於テ横ニ半月狀ノ截開ヲナシテ陰囊皮膚ノ過半
ト共ニ截去スベシ

第二十八章 直腸及肛門手術 Operationen am Mastdarm und After.

其一 直腸内診査法 Untersuchung des Mastdarms.

外部ノ診察ニハ單ニ患者ヲ臥牀上或ハ手術牀上ニ匍匐セシメ臀部ヲ明處ニ向ハシムルヲ
以テ足レリトナス殊ニ夫ノ肘膝位 Knieelhogelage ヲナサシムルキハ益妙ナリ而シテ臀部ヲ
左右ニ排開シ患者ヲシテ努責シテ肛門ヲ稍脱出セシムヘシ
内部診察ニ於テハ豫メ灌腸法ヲ行テ腸中ヲ疎滌シ示指ニ防腐性軟膏 軟膏ヲ塗敷シテ滑利
ナラシメ緩徐ニ回轉運動ヲ以テ深ク肛門中ニ送り直腸裏面ヲ觸診スヘシ又示指ヲ以テ高
部ノ觸診ヲ行フニハ患者ヲシテ努責セシメ或ハ術者他手ヲ腹前ニ當テ後下方ニ向テ押壓
スルヲ良トス

直腸裏面ノ視診ヲ要スルキハ括約筋ノ作用ヲ抑制センカ爲ニ直腸鏡 Mastdarmspeculum ヲ用
フベシ

直腸鏡ハ一ニ肛門鏡 Speculum ani ト云フ而シテフェルグソン氏肛門鏡 圖五百一ハ前端閉鎖シ

一側ニ長窓ヲ有スル筒ニシテ内面ハ玻璃鏡ヲ以テ成ル之ヲ直腸中ニ送入シ側面ノ長窓ヨ
リ患部ヲ視診スベシ又ゴウランド氏鏡モ之ニ類似ス

アルリングハム氏鏡 圖五百二ハ四葉ノ金屬板ヨリ成リ把柄ヲ握揮スルキハ四片排開シ中
央ノ螺子ヲ以テ廣狹隨意ニ固定ス而シテ此器械ヲ用フルキハ直腸下部ノ全面ヲ明視スル
ヲ得ベシ

括約筋ノ知覺過敏ナルカ或ハ他ニ諸種ノ障礙アルキハ麻藥ヲ用ヒテ診査スルヲ良トス然
ルキハ先ツ括約筋ヲシテ弛緩セシムルガ故ニシムス氏ノ半管狀腔鏡 Rinnenformige Scheiden-
spiegel 圖五百四 或ハシモン氏同器 圖五百三ヲ送入シテ直腸裏面ノ全部ヲ視診スルヲ頗ル

容易ナリ

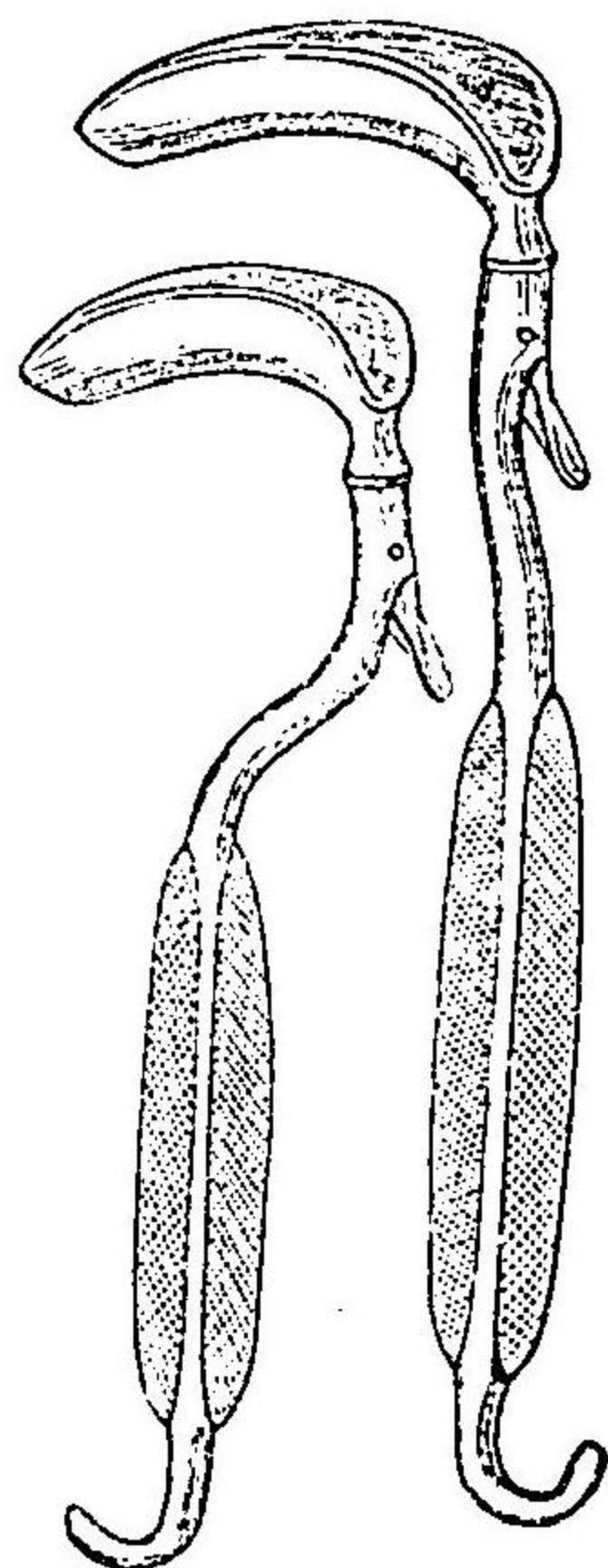
○肛門強力開張法 ハレカミエル氏カ創案ニシテ充分ニ麻酔法ヲ施シテ括約筋ヲ弛緩セ

シメテ施行ス而シテ此法ハ直腸裏面ノ視診ヲ容易ナラシムルノミナラズ直腸病手術ニ於ケ
ル準備手術トシテ行フヲ得ベシ則チ先ツ兩手ノ拇指ヲ肛門中ニ送入シ四指ヲ臀肉上ニ接
シ次テ拇指ヲ緩徐ニ排開シテ肛門輪ノ大ニ緊張スルニ至リ更ニ他ノ方向ニ於テ同一手技
ヲ反覆シ肛門輪ノ全部弛緩シテ開張スルニ至ル蓋シ此際括約筋ハ皮下裂傷ヲ起シ且ツ術

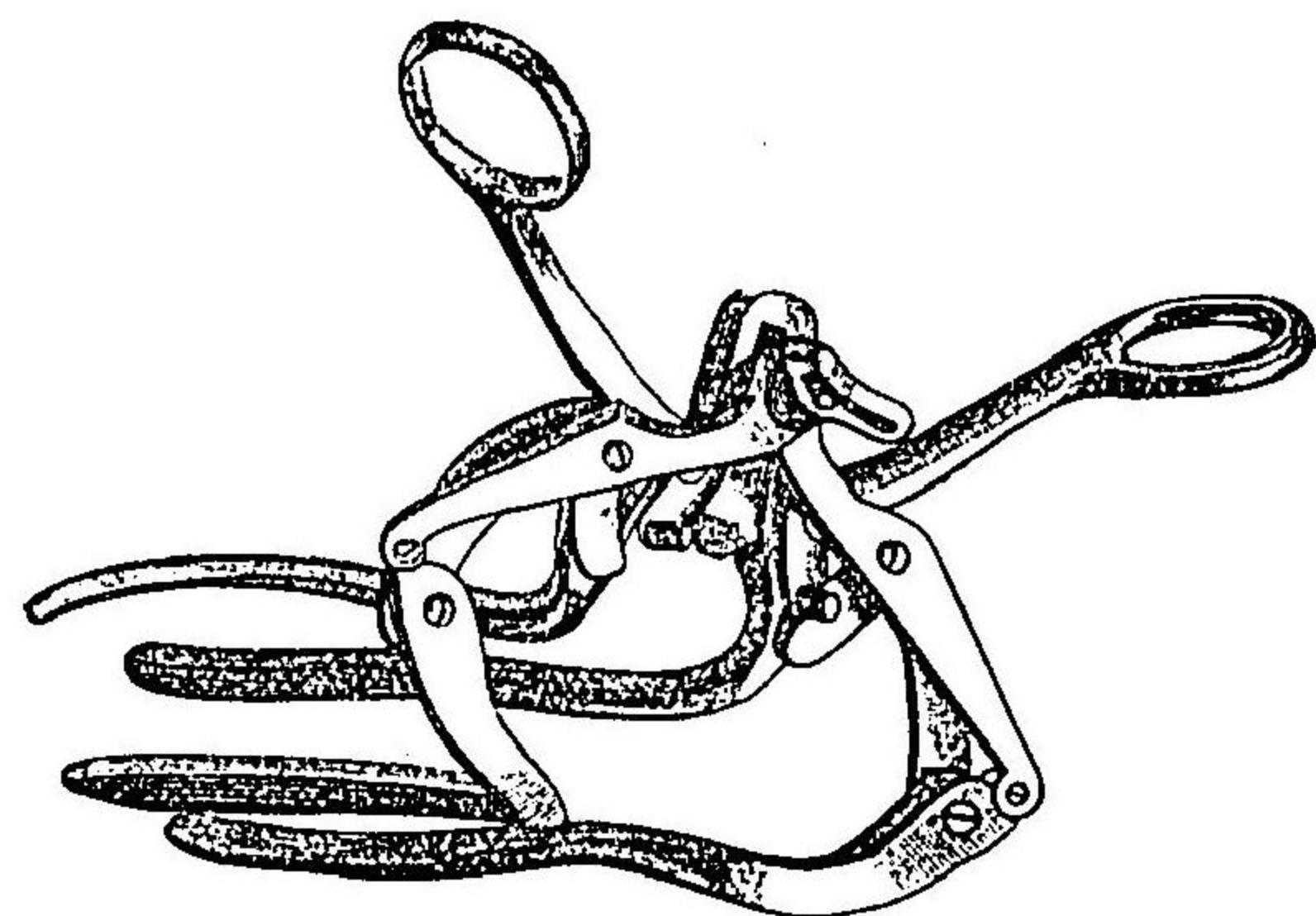
圖一百五第
氏ンソッグルエフ
鏡門肛



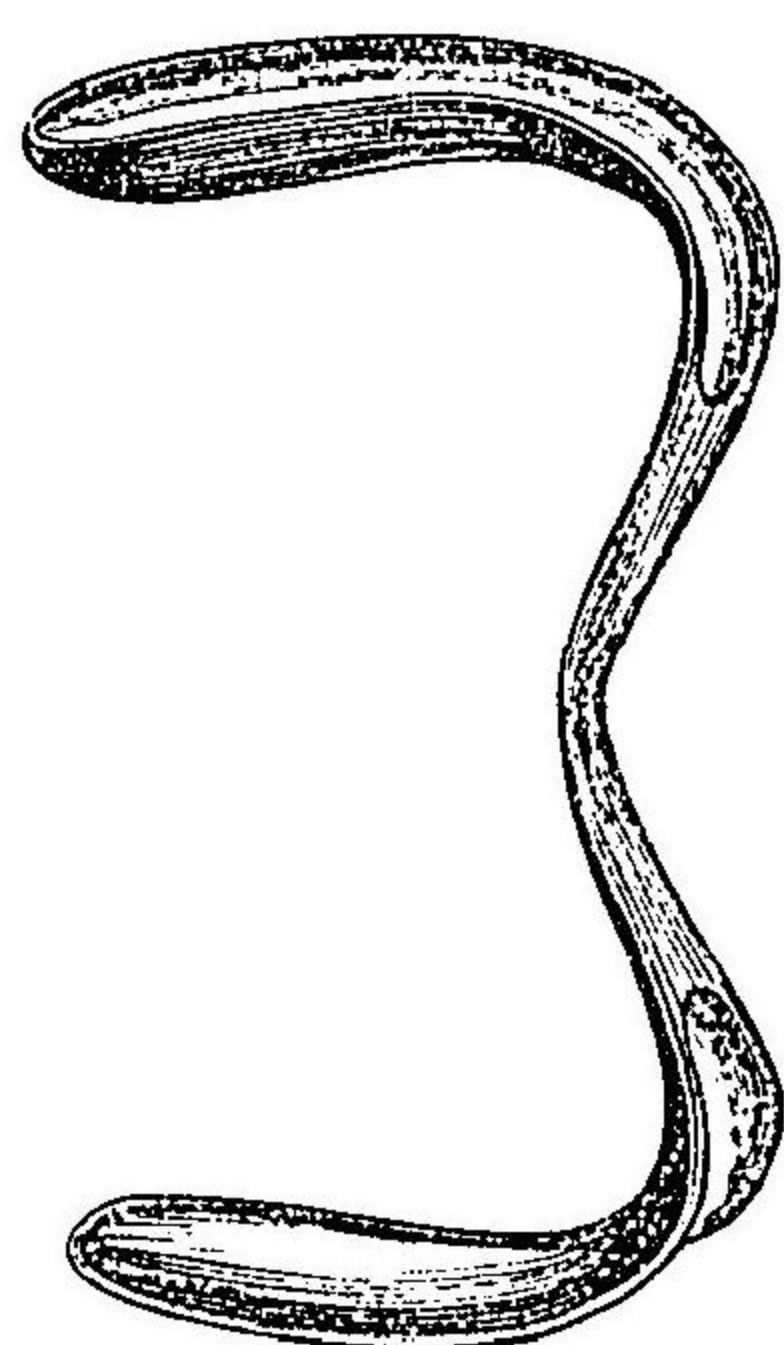
圖三百五第
鏡腔氏ンモシ



圖二百五第
氏ムハグンリルア
鏡門肛



圖四百五第
鏡腔氏スムイサ

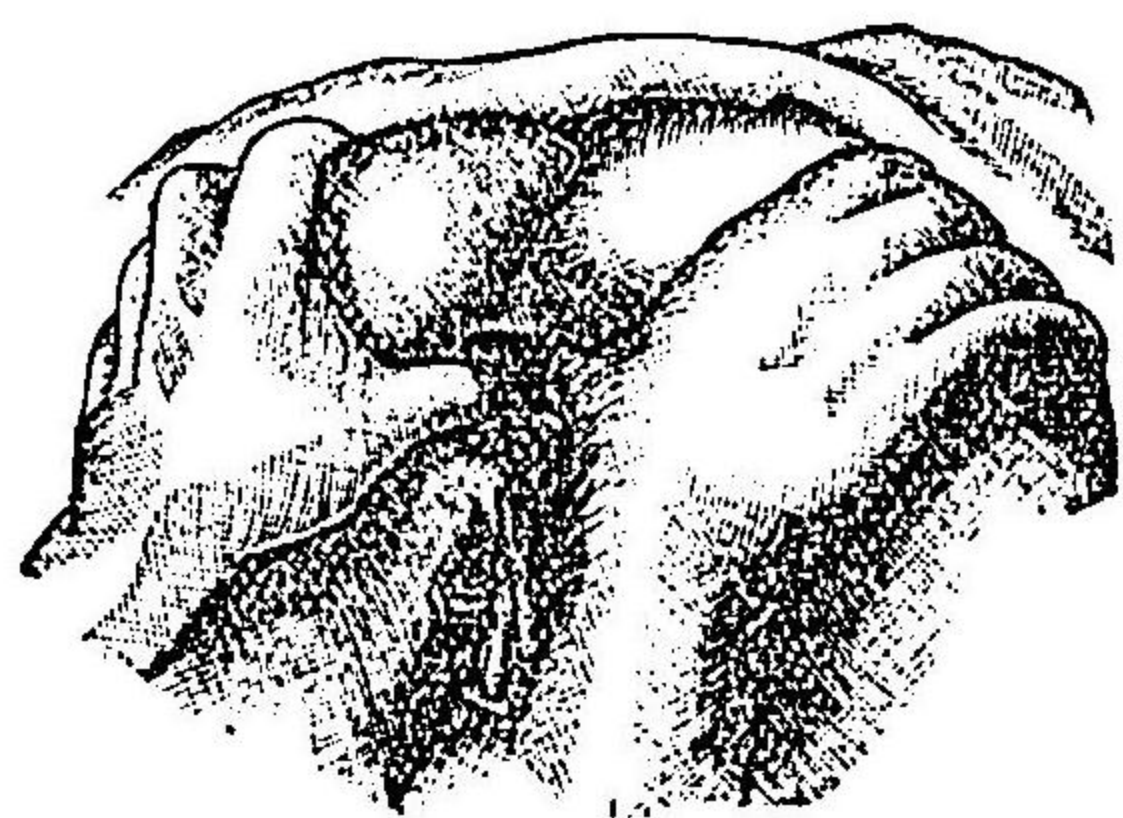


後ニ於テ微量ノ下血ヲ見ルコトアリ第五百五

重症例之深部ノ腫瘍異物及ヒ腸閉塞等ニ在テハ麻醉ニ乗シテ全手頭若クハ前膊ヲ直腸中ニ送入スルヲ要ス而シテ豫メ強力開張法ヲ行フ者ニ在テハ初ハ一指次テ數指ヲ送入シ漸ク全手若クハ前膊ヲ入ル、コトヲ得ス但シ徐テカニ回轉運動ヲ以テ著シキ抵抗ヲ粗暴ナル可ラ蓋シ諸指ヲ集合スル片ニ於テ全手頭ノ周圍二十五センチメートルヲ超ヘザル者ハ大人ノ肛門中ニ送入スルモ敢テ粘膜ノ裂傷ヲ起スニ至ラズ

○後括約筋截開法 *Sphincterolomia posterior* ハ診查ノ爲ニ施行スルコト甚タ稀ナリト雖モ直腸後壁ノ手術ヲシテ容易ナラシムルニ利用スルコト往々之アリ其法先ツ球頭刀ヲ指腹ニ副ヘテ肛門中ニ送入シ後方ニ向テ縫隙ニ沿ヒ括約筋ヲ全斷シテ尾骶骨尖端ニ至ル又時宜ニ依テハ此骨ヲ下外方ニ向テ屈折セシメ或ハ全ク截除スルヲ要スルコトアリウエルノイル
氏法
此手術ニ因テ起ル所ノ大便失禁症ハ通例八日乃

圖五百五第
式ノ法張開劇強門肛



至十四日ニシテ自ラ治ニ就ク者ナリ

其一一 造肛門術 Proctoplastik.

此手術ハ先天性鎖肛ニ於テ速ニ蓄便ヲ漏シ且ツ天然ノ状態ヲ得セシムルニ行フ所ナリ
病兒ヲ仰臥セシメ輕ク麻醉法ヲ行フ是レ小兒ノ號叫ニ依テ直腸下端ノ部膨起スルヲ目標
トナシテ施術スルキハ頗ル容易ナルニ因ルナリ又膀胱ハ施術ニ臨テ空虚ナラシムルヲ要
ス

(一) 皮截開ハ正中線ニ於テ陰囊ヨリ女兒ニ在テハ陰唇集合點尾骶骨端ニ至ルベシ

(二) 小心注意シテ徐々ニ刀截シテ深入シ直腸ノ盲囊端ニ達スルキハ胎便ヲ透視スヘシ此
ニ於テ之ヲ周匝スル結締織ヲ鈍器ニテ剝離シ盲囊稍下垂シ暗青色ノ囊狀ヲナシテ創底ニ
現ハルヽニ至ルヘシ

(三) 細キ絹絲ノ兩端ニ縫針ヲ附クル者ヲ取り前後ノ創端ニ各一絲ヲ通シ之ヲ以テ盲囊端
ヲ創口ニ縫着シ兩絲ノ間ヲ縱割ス

蓄便流出スルニ方テ旁ヲ温礫酸水ヲ注入シテ囊中ヲ洗滌シ遂ニ洗液ノ透明トナルニ至ル
ベシ

(四) 小鉤ヲ以テ前ニ貫通シ置ケル絲ノ頸狀部ヲ創口ヨリ鉤出シ剪截シテ四條トナシ各結
締シテ創口ノ前後四所ニ於テ囊膜ヲ皮縁ニ縫着スヘシ

(五) 更ニ結節縫合法ヲ以テ直腸壁ノ周縁ヲ悉ク皮縁ニ縫着シテ新肛門ノ狹窄ヲ豫防スヘ
シ又デーヘンバック氏唇狀縫合法ヲ行フモ可ナリ第百八圖ヲ參照セヨ

鎖肛部頗ル高キ者ニ在テモ亦斷然深ク會陰截開ヲ行テ直腸下端ヲ搜索スヘシ又時宜ニ依
テハ腹膜截開及ヒ尾骶骨截除ヲ以テ深部ニ達スルヲ要スルヲアリメクレヲド氏ハ重症ニ
在テハ腹壁前面ノ正中ヲ截割シテ盲囊ヲ索メ其周圍ヲ分離シ腹内ヨリ會陰部ヲ截開シテ
爰ニ縫着スルノ法ヲ賞用セリ蓋シ胎便ノ漏泄汚染ヲ避ケンガ爲ニ病兒ヲ骨盤高舉位トナ
シ腸管ヲ上方ニ扱テ内容物ヲ結腸中ニ移送シタリ

直腸ノ下端膀胱尿道或ハ陰腔ニ開口スル者ニ在テモ先ツ會陰ヲ截開シテ爰ヨリ腸端ヲ露
呈シ其周圍ノ蜂窩織ハ鈍器ニテ剝離シ腸ノ末端ヲ剪斷シ腔壁或ハ膀胱壁ニ生スル孔口ハ
直ニ縫合シテ閉鎖シ而シテ腸端ハ會陰ノ創口ニ縫着スリツツ法

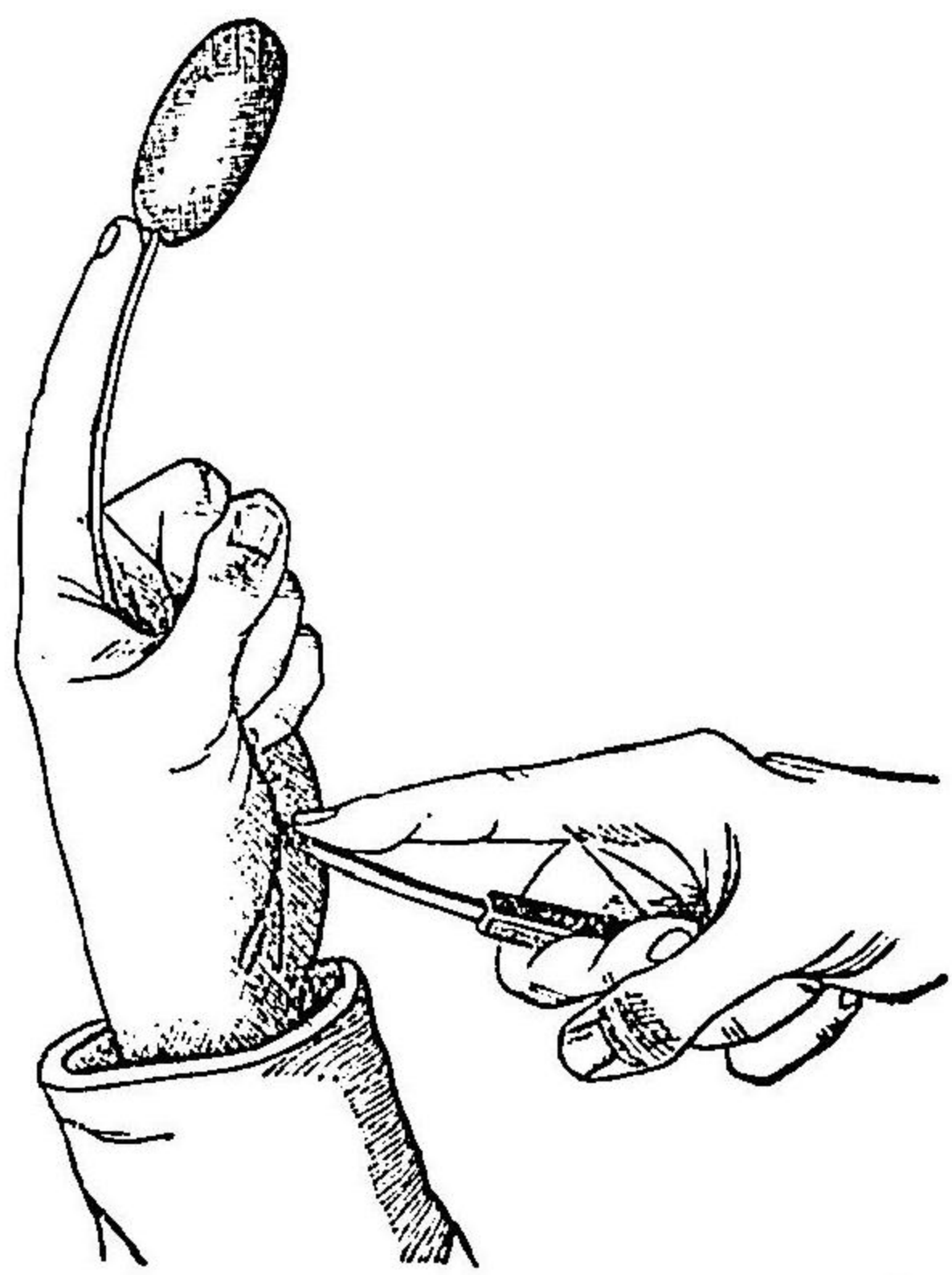
諸種ノ方法ヲ以テスルモ到底肛門ヲ常位ニ移ス可ラサル症ニ在テハ鼠蹊人造肛門ノ法ヲ
施シテ病兒ノ生命ヲ維持スヘシ方法前ニ詳ナリ就テ見ルベシ

其二 直腸狹窄 Stricturen des Mastdarms.


直腸狹窄ヲ確診スルニハ指ヲ送入スルヲ最良トス但シ所在深クシテ指頭達セザルキハ「ブ
ージー」ヲ以テスヘシ而シテ之ヲ送入シテ狹窄部ニ入ルキハ再ヒ之ヲ拔出セントスルニ方
テ「ブージー」ノ末端拮止スルガ如キヲ覺フ又鯨骨杆ノ末端ニ橄欖實形ノ象牙球ヲ有スル者
第五百六圖ヲ以テスルキハ更ニ明確ナリ則チ之ヲ送入シテ狹窄部ヲ通過スルキハ頓ニ抗抵
ノ脱スルヲ覺フ

此診法ヲ行フニハ患者ヲシテ肘膝位或
ハ骨盤高舉位ヲナサシメ以テ小骨盤内
臟ヲシテ可及的上方ニ轉移セシムルヲ
良トス否サレハ往々腸管ノ皺襞等ニ因
テ診断ヲ誤マルコアリ
「ブージー」ヲ用ヒテ緩徐擴張法ヲ行フニ
ハ橄欖實形「ブージー」或ハ硝子「ブージー」
第五百七圖ヲ見ヨ 第五ヲ以テ前條尿道狹窄

第五百六圖 氏シブ 橄欖實形 直腸消息子



第五百七圖 硝子「ブージー」



ノ條下ニ述ルカ
如キ原則ニ據テ
施術スルヲ最良
トス但シ「ブージ
ー」送入法ヲ行フ
頻回ナル可ラス毎二日乃至四日ニ且ツ一切粗暴ノ處置ヲ避クベシ唯僅ニ一小時ノ輕壓
迫ト雖凡頗ル硬固ナル狹窄ニ於テモ極メテ良善ノ効力ヲ現ハス者ナリ
強力延伸法ヲ行フニハ示指頭ヲ送入シテ極メテ緩徐ニ狹窄中ニ錐入スベシ而シテ此際組
織堅硬ニシテ容易ニ延伸ス可ラサルヲ察スルキハ腸墜刀ヲ以テ狹窄輪ノ一處若クハ數處
ニ極メテ淺小ナル截痕ヲ作ルベシ其法ハ猶ホ腸壁開シ若シ誤テ深ク截開シ腸壁ヲ穿テ骨
盤内ニ通スルカ如キコアルキハ乍チ蔓延性蜂窩織炎ヲ發シテ死ニ歸ス注意慎戒セザル可
ラス

〔附〕 肛門狹窄 Stricturen des Afters.

肛門狹窄ハ長日月間「ブージー」療法ヲ行フキハ稀ニハ治ニ就クコアリト雖凡肛門ノ正中線

直腸狹窄 肛門狹窄

ニ於テ前後ニ截割シ直腸粘膜ノ一部ヲ剝離シテ肛門外ニ牽出し皮創縁殊ニ創端ニ於テ密ニ縫合スルヲ猶ホ造口術ニ於ケルカ如クスルヲ良トス
 瘻痕組織深ク直腸中ニ及フモ外皮健全ナル者ニ在テハ先ツ狹窄部ノ中線ニ於テ截破シ外皮ヲ以テ瓣根肛門ニ偏スル二個ノ舌狀瓣ヲ作り反轉拗振シテ截痕ヲ被ヒ密縫スベシ
ハツク
氏法

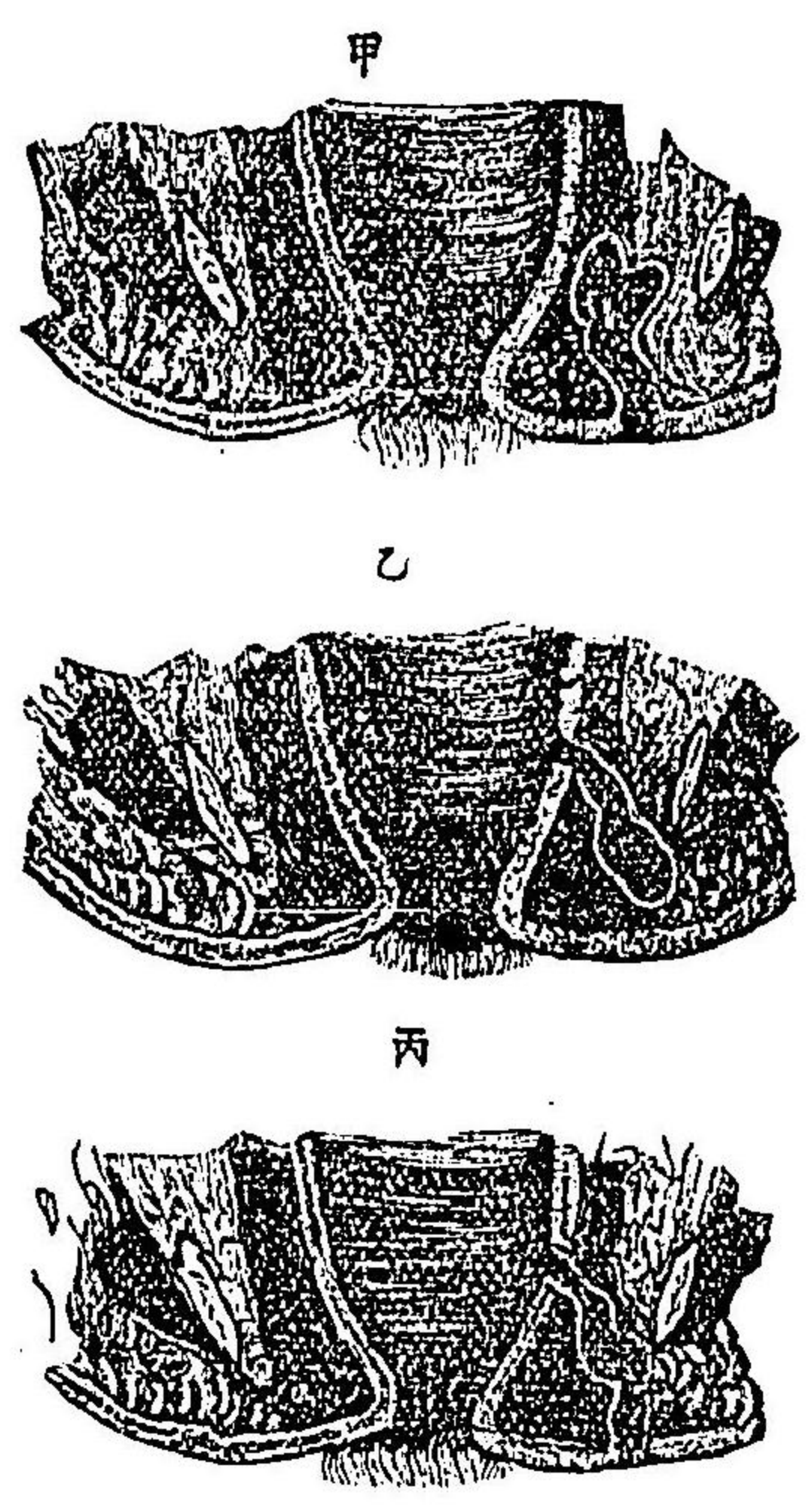
其四 直腸瘻手術 Operation der Mastdarmfistel.

此手術ハ瘻管ノ一端ヨリ他端ニ至ルマテ全ク截破スルニ在リ是蓋シ瘻瘡ヲ根治セシムルニ於テ最簡最速ニシテ且ツ最モ確効アル者ナリ
 施術前數日間適宜ニ通利ヲ取り側臥或ハ截石位ニ於テ麻藥ヲ用ヒ左法ヲ以テ施術ス
 (一) 先ツ瘻瘡ノ内口ヲ搜索ス而シテ内口ハ通例括約筋ノ直上部ニ在テ指頭ヲ以テ模試スルニ硬結セル小隆起ヲナシ外口ヨリ消息子ヲ送入スルキハ爰ニ出ツ
 極メテ細小ニシテ所在高キ瘻口ハ直腸鏡ヲ挿入シテ外口ヨリ乳様液汁乳汁或ハ「ケ」レヲ注射スルキハ其内口ヨリ射出スルヲ以テ發見スルヲ得ベシ又數口ヲ有スル者ニ在テハ每口悉ク液ヲ噴出ス

(二) 錫製ニシテ撓柔ナル球頭消息子ノ莖ニ淺溝アル者第五百九圖

見ヲ取り小心注意シテ徐カニ外口ヨリ送入シテ直腸中ニ出シ内口細小ナルキハ少シク強カチ以テ通過セシム 左指ヲ腸中ニ送り消息子頭ヲ受ケテ下方ニ撓屈セシメテ肛門外ニ出シ更ニ消息子ヲ押進ス第五百十圖此ノ如クスルキハ内外二口ノ間ニ於ケル組織ハ消息子上ニ於テ肛門外ニ隆起ス此ニ於テ消息子ノ溝ニ沿フテ尖刀ニテ截破シ第五百十一圖或ハ烙白金若クハ電氣火刀ヲ以テ截割スベシ

第五百零八圖 直腸瘻



(甲) 外不全直腸瘻
 (乙) 内不全直腸瘻
 (丙) 全直腸瘻

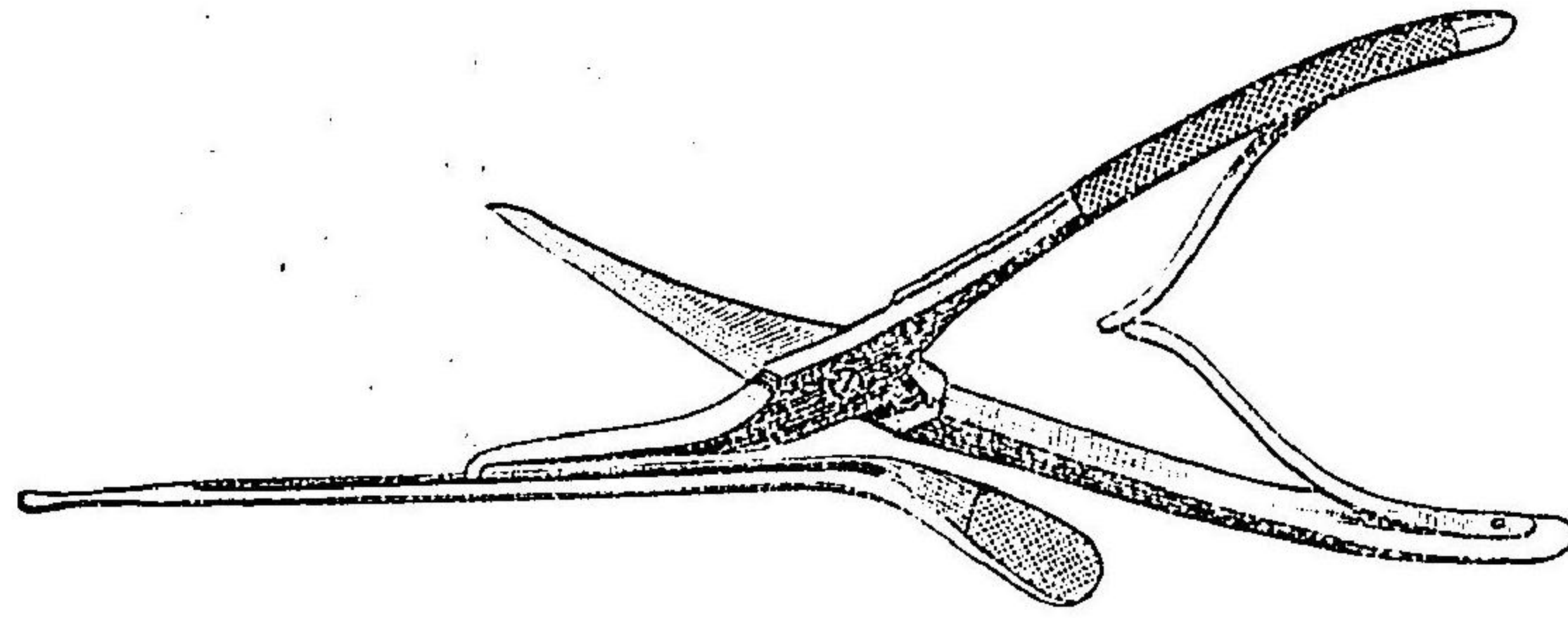
(三) 瘻管壁ハ充分ニ銳匙ニテ搔爬シ去リ數層ノ沃度仿謨綿紗ヲ纏絡シタル護膜管栓塞管ト名ケ第五百十二圖ヲ挿入ス然ルキハ其壓迫ニ因テ小出血ハ自ラ閉止シ且ツ創面ヲ隔離セシムルカ故ニ漸々創底ヨリ肉芽ヲ生シ癒創シテ再發ヲ免ルハナリ

直腸瘻手術

内口舩狀組織中ニ在テ且ツ深高ニシテ消息子頭ヲ肛門外ニ出スヲ能ハザルキハ有溝木杆「ゴ」ルケレツト「ト」名ヲ第五百十四圖「ク」ヲ見テ直腸中ニ送入シテ其對壁ヲ守護シ長尖刀或ハアル「リ」リングハム氏剪子「第」第五百十三圖「ヲ」ヲ以テ外口ヨリ溝消息子ニ沿フテ截破スヘシ又外口或ハ内口數多ナルキハ悉ク

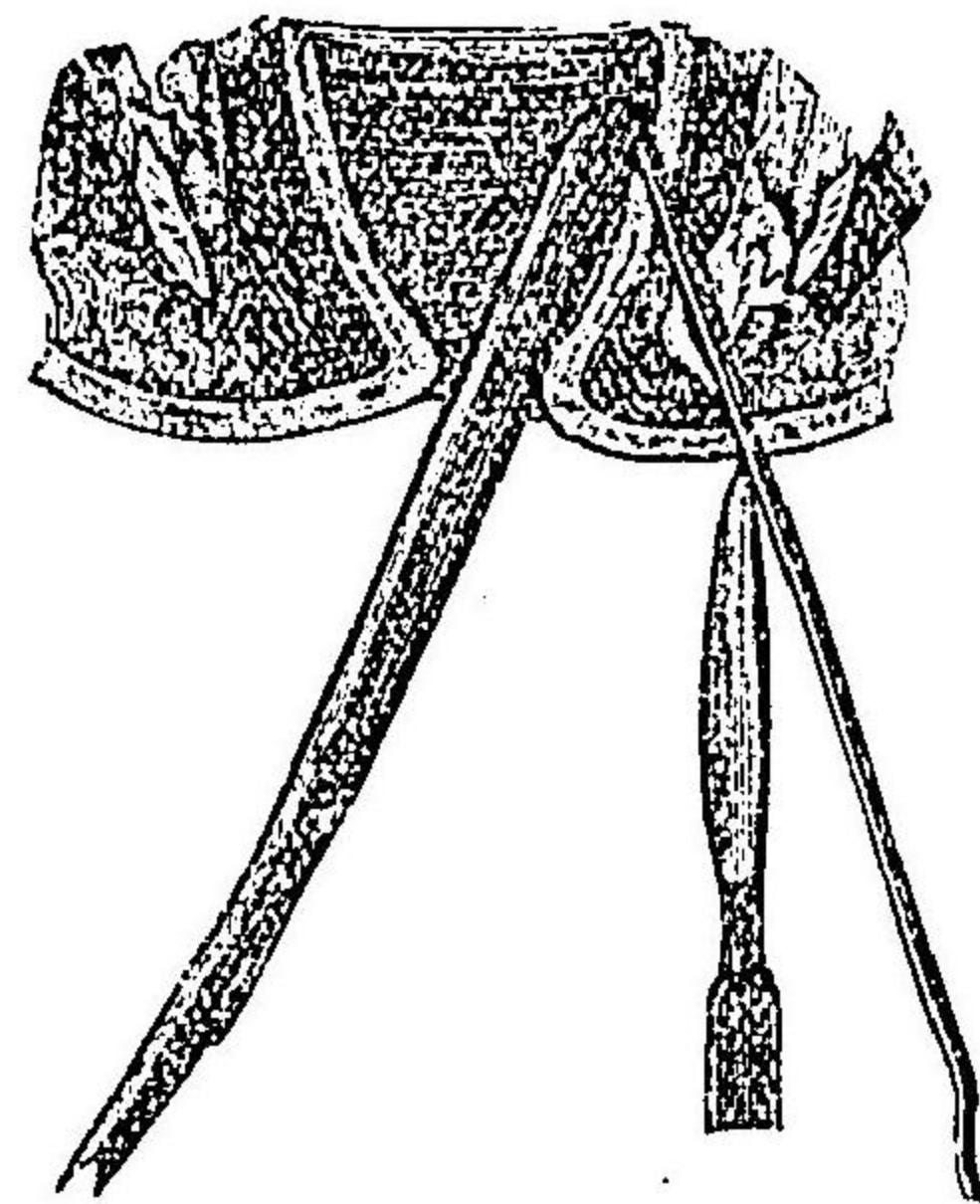
圖三十百五第

子剪及子息消氏ムハグンリルア



圖四十百五第

式ノ術開截瘻腸直全不



圖九百五第

子息消瘻腸直



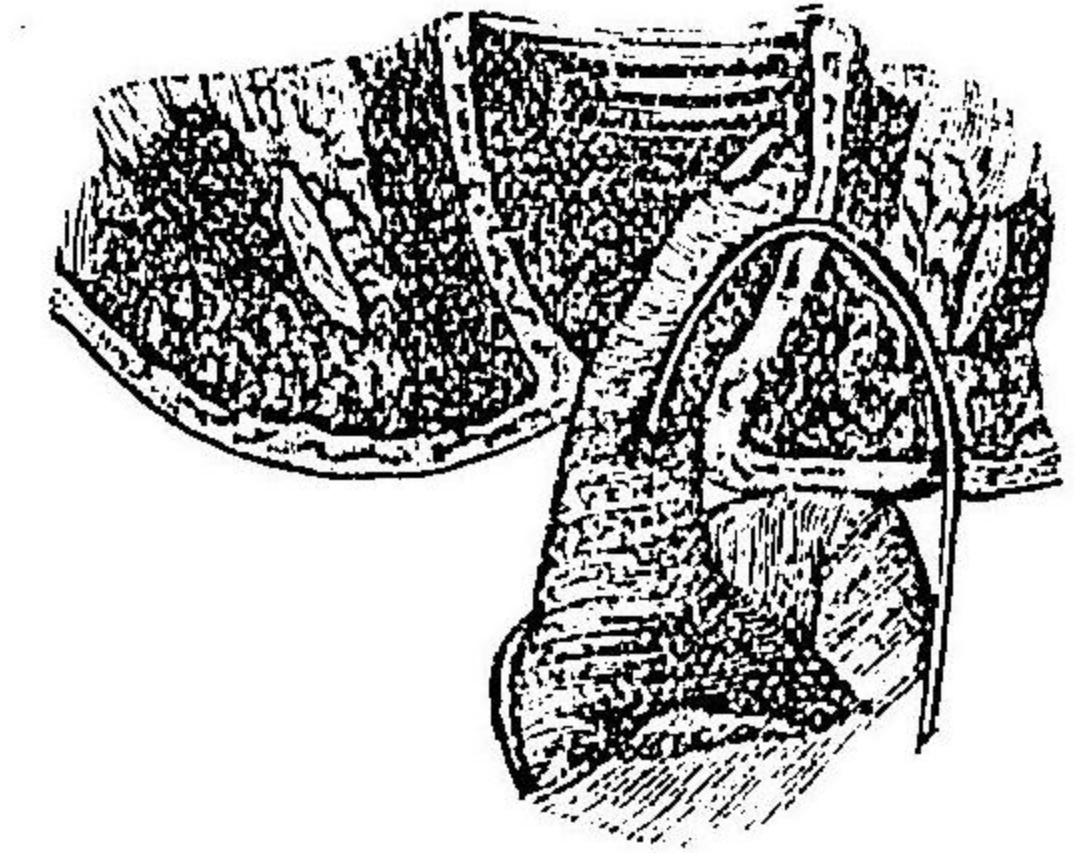
圖二十百五第

管塞栓腸直



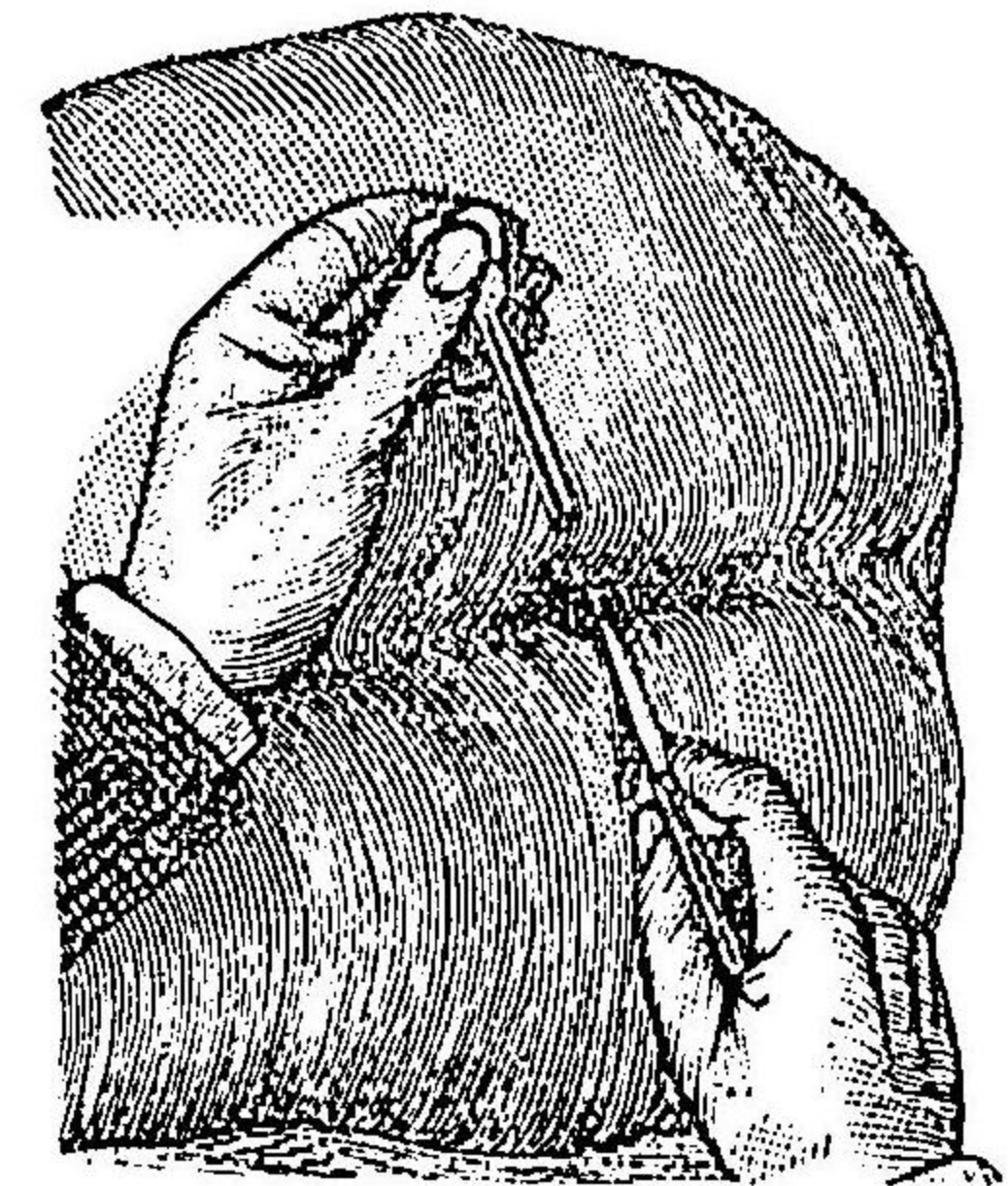
圖十百五第

式ノ術手瘻腸直



圖一十百五第

上同



之ヲ截破シテ一大創トナシ而シテ所謂皮下潜延ニ由テ薄弱トナリタル皮片ハ之ヲ截去スベシ
 不全直腸瘻(第五百八圖甲)ハ故ラニ全直腸瘻トナシテ施術スベシ
 内口發見シ難キハ消息子頭ヲ腸壁ノ最モ薄弱ナル部ニ向ハシメ指若クハ「ゴルゲレット」ヲ以テ消息子頭ヲ受ケ次テ外ヨリ截破スベシ第五百十四圖ヲ見ヨ
 外口缺如シ唯皮膚ヲ指壓スルニ稍硬結シテ知覺過敏ニ且ツ微隆スルノミナルキハ恐クハ内部ノ膿腫將ニ破潰セントスルノ點ナリ此症ニ在テハ消息子ヲ鉤狀ニ彎曲シ内口ヨリ送
 入シテ皮下ニ隆起ヲ生セシメ爰ヨリ截破スベシ又此ノ如クスルヲ能ハザル者ニ在テハ皮膚ノ硬結點ニ尖頭刀ヲ刺入シ截開シテ膿汁ヲ見ルニ至リ消息子ヲ膿室中ニ送り内口ヲ搜索シテ截破スベシ
 絹絲或ハ彈力線ヲ以テ直腸瘻ヲ約斷スルノ法アリト雖モ即効ヲ得難ク且ツ甚タ安全ナラズ
 其他直腸瘻ヲ截破シ次テ硬結變性セル組織ヲ悉ク截去シテ直ニ創面ヲ縫合スルモ可ナリ
ステフアン、スミス氏ノ法

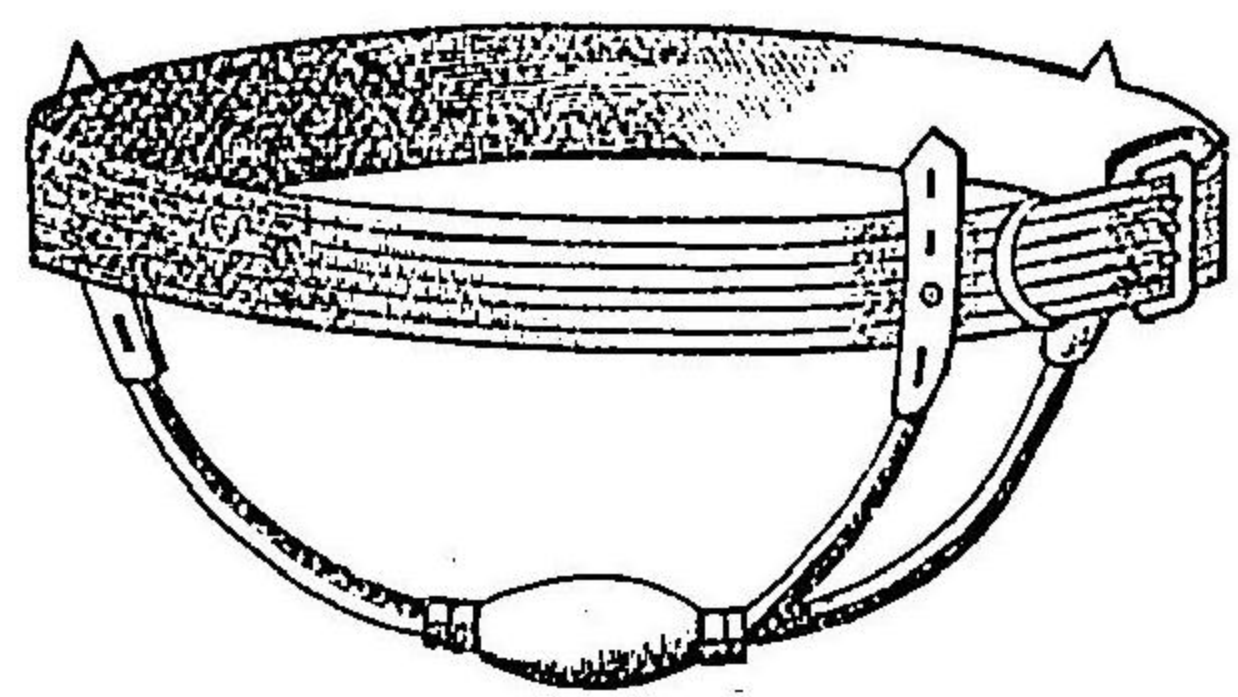
其五 直腸脫 Prolapsus recti.

小兒ノ直腸脫ハ可及的努責ヲ避ケシメ上圍スル毎ニ指頭ニ油ヲ塗テ脱出セル腸ヲ徐カニ送納スルキハ遂ニ自ラ全治スルヲ往々之アリ
 脱出シタル腸ノ粘膜炎症狀トナリテ弛緩セル者ハ硝酸銀錠ヲ以テ擦抹シ或ハ烙白金ニテ放線狀ノ方向ニ擦過スルキハ頗ル良効アリ
 此法ニシテ効ナキハ麻酔ニ乗シテ發烟硝酸ヲ以テ充分ニ粘膜ニ腐蝕法ヲ施スヘシ但シ肛門ノ皮膚ニ觸レシム可ラス而シテ粘膜乾燥スルニ及テ再三藥液ヲ塗敷シ遂ニ綠色ノ乾痂ヲ生スルニ至リ前條掲クル所ノ栓塞管ト共ニ肛内ニ送納シ絆創膏條ヲ貼シテ左右ノ臀肉ヲ集合シテ固定スヘシ
 大人ニ在テハ直腸帶 Mastdarntäger 第五百十五圖ヲ見ヨヲ用フヘシ則チ此帶ハ腰帶ニ護謨球ヲ附着スル者ニシテ此球ヲ以テ肛門ヲ壓定スルナリ
 上法ニ依テ充分ニ結痂セシムルカ或ハ腸粘膜ノ一部ニ於テ大ナル尖橢圓形ノ一片ヲ截去シテ直ニ縫合スルキハバクグ氏法甚タ大ナラザル直腸脫ハ能ク全治ヲ得ベシ
 頑固ナル症ニ在テハ脱出セル全部ヲ截去スルヲ以テ確實ノ最良法トナスベシ而シテミク

リッツ氏ノ法左ノ如シ

- (一) 脱腸ノ尖端ニ二條ノ強線ヲ深く貫通シテ腸管ヲ固持シ先ツ其前面ニ於テ肛縁ヲ距ル_一二センチメートルノ處ヲ層々順次ニ横截シ内層ヲナセル腸管ノ漿液膜面ヲ現ハス而シテ此際截開シタル腹膜空中ニ脱腸ノ内層ヲ内臓ノ存スルヲ見ハ速ニ之ヲ腹内ニ送納スベシ時依テハ肛門ヲ破スルヲ要スルヲアリ
- (二) 内外腸管ノ創縁ヲ外翻シ其漿液膜面ヲ接着セシメ結節縫合法ヲ以テ縫着シテ腹膜空ヲ密閉ス
- (三) 内層ヲナセル腸管ノ前壁ヲ順次ニ截破シ全創縁ノ諸層ニ深く縫線ヲ貫キテ内外ノ腸縁ヲ固ク縫合シ線端ヲ長クシテ肛外ニ放置ス
- (四) 内外二層ノ腸ノ後壁ヲ截開シ此間ニ存スル腸間膜ノ血管ヲ一々結紮シテ遂ニ全部ヲ截離スルニ及テ創縁ヲ縫合スル_前ノ如クス
- (五) 此ニ於テ縫線端ヲ剪除シ沃度末ヲ截斷根ニ撒敷シ徐ニ肛門中ニ送納ス但シ栓塞管及ヒ綳帶ハ之ヲ要セス

第五百五十五圖
直腸帶



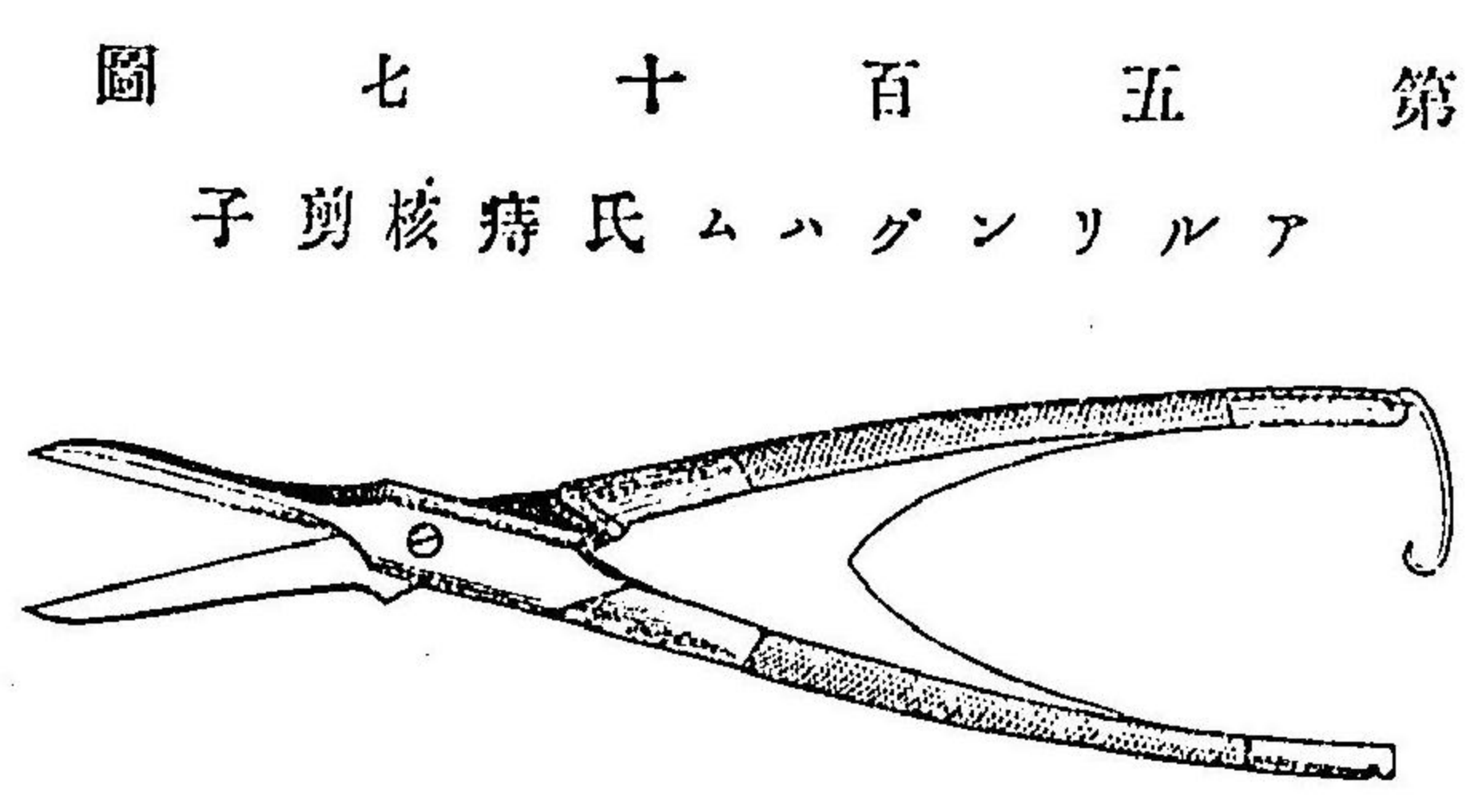
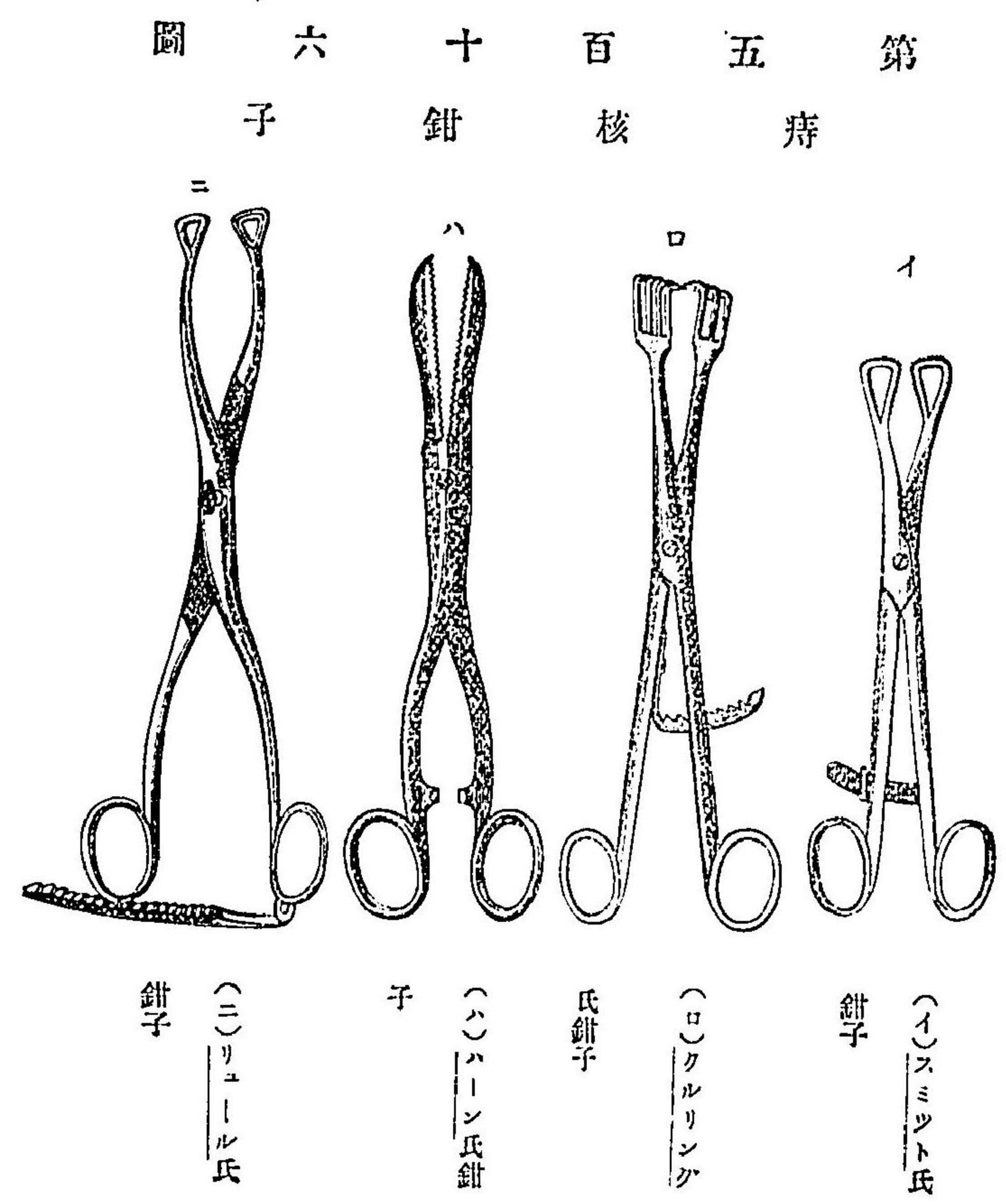
○肛門弛開スル者ヲ收縮セシムルニハ烙鐵ヲ以テ燒灼スルカ或ハ數個ノ肛門辭ヲ放線狀ニ截去スルノ法ザニヒュイトヲ行フト雖厄多クハ効ナシ脱出セル粘膜ノ一大片ヲ截去シテ肛門及ヒ皮膚ヲ縫合スルヲ優レリトスナーヘン バック氏法

其六 痔核手術 Operation der Haemorrhoiden.

痔血管叢ノ靜脈擴張漸々増大シ或ハ増多シ若クハ出血ヲ起シ易ク爲ニ困難ヲ致スルハ之ヲ除去スベシ而シテ諸手術中最良ニシテ確効アル者ハ痔核ノ截去術ナリ則チ左ノ如シ
 施術前數日間下劑ヲ投シテ充分ニ腸中ヲ疎滌シ施術ニ臨テ温湯ヲ注腸シテ再ヒ之ヲ熱湯ニテ温メタル便器ニ排泄セシムベシ此ノ如クスルキハ痔核ヲシテ悉ク肛外ニ脱出セシムル_コヲ得ルナリ此ニ於テ始メテ麻醉法ヲ施シテ截石位ニ保持ス

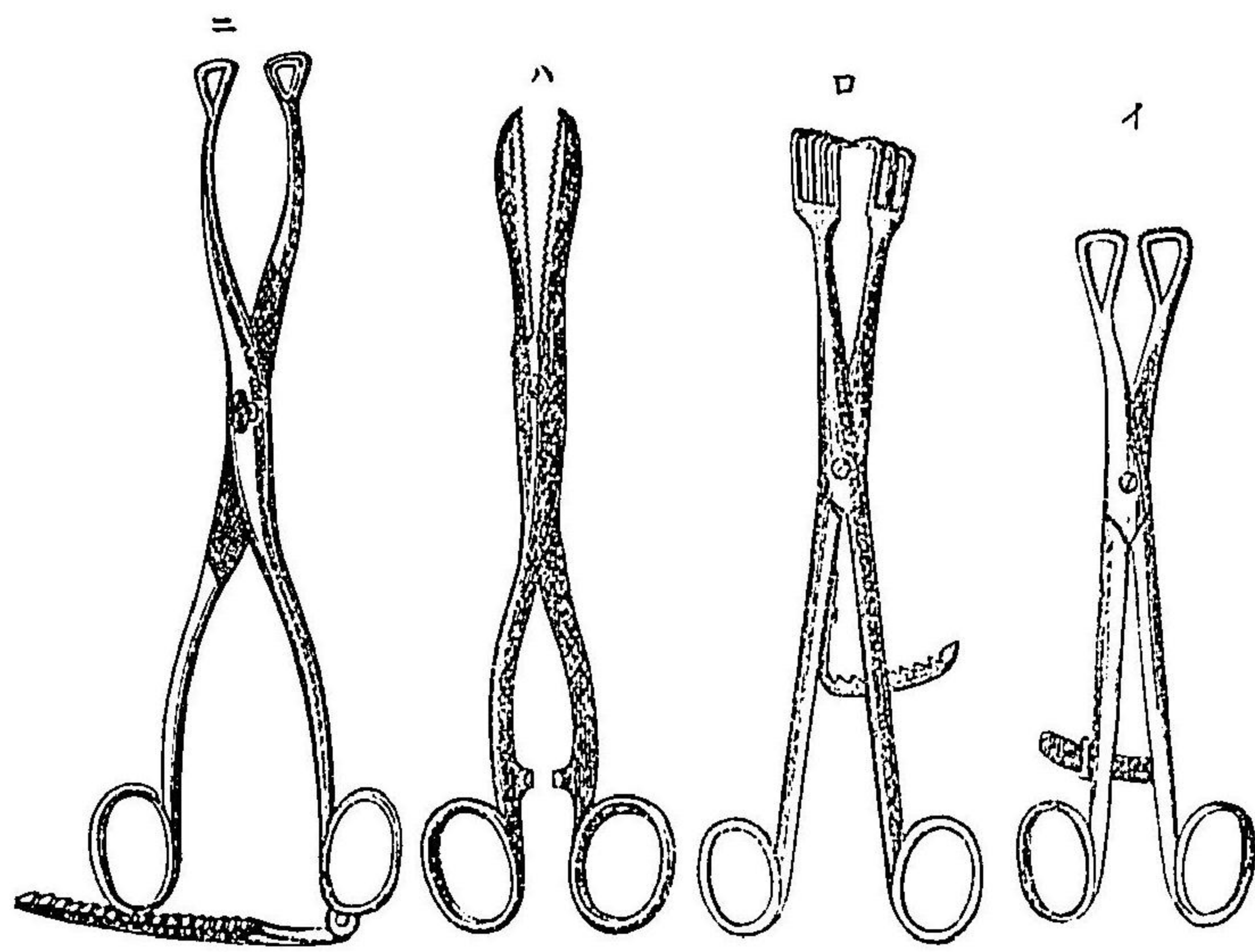
- (一) 肛門輪ヲ大ニ開張シ第五百五圖大ナル海綿ニ強線ヲ附シテ深く直腸中ニ送入シテ上部ヲ栓塞シ更ニ温メタル防腐藥水里酸水或ハ撒ヲ注入シテ直腸内ヲ清洗ス
- (二) 先ツ内痔及ヒ外痔中ノ大ナル者ヲ痔核鉗子第五百十六圖ニテ固拮シテ牽引シ手ヲ放テ鉗子自然ノ重量ニ依テ痔核ヲ肛外ニ維持セシム
- (三) 先ツ各個ノ痔核下底ノ外側ヲ銳利ナル剪アルリンカハム子第五百十七圖ヲ見ヨ痔核剪或ハ刀ヲ以テ截破

シ括約筋ヨリ分離シテ大ニ牽引シ上部ノ粘膜ヲ皮縁ニ近接セシメ席匠縫合法ヲ行ヒ
 八圖ナ更ニ縫線ノ前ニ於テ全ク截去シ血管ヲ結紮シ線端ヲ結合シテ創口ヲ収閉セシメ尙
 稍膨開セル創口ヲ昇汞水ニテ拭ヒ更ニ腸線ヲ以テ結節縫合ヲ施ス而シテ此法ヲ以テ順次
 ニ内外痔核ヲ悉ク除去ス
 症ニ依テハ肛門粘膜ノ變性セル部ヲ截去シ直腸粘膜ヲ牽テ皮縁ニ縫着スルヲ要スルヲア
 リ但シ縫線端ハ長クシ之ヲ肛圍ニ放線狀ニ附貼シ置キ撮摘ニ便ナラシムルヲ良トス
 手術完結スルキハ直腸中ニ栓塞セル海綿ヲ除去シ第五百十二圖ニ示ス所ノ栓塞管ヲ挿入
 シテ次回ノ便通ヲ起スニ至ルベシ但シ阿片劑ノ内服ヲ以テ第六日乃至第八日ニ至ルマテ
 ハ便意ヲ制止スルヲ法トス
 施術後初日ニ於テハ多クハ痙攣性尿閉ヲ起ス者ナリ宜シク阿片劑ノ内服及ヒ會陰部ノ温
 器法或ハ適大ナルカテーテル可ヲ失スヲ徐カニ送入シテ速ニ排尿セシムベシ
 英醫ノ專ラ施行スル結紮法及ヒランゲンベック氏法ニ倣ヒ翼狀鉗子第五百十九ニテ痔核ヲ
 固拮シテ灼滅スルノ法モ亦頗ル良効アリト雖凡一旦結紮スル者若クハ燒灼セル者先ツ脫
 落シ次テ肉芽發生ヲ以テ始テ治途ニ就ク者ナレバ奏効遅徐ナルノ弊アリ之ニ反シテ截去
 術ニ在テハ多クハ第一期瘻創機ヲ以テ速ニ治スルノ利アリ又硝酸ホウ氏ス所用ト及ヒ純石炭酸ヲ



シ括約筋ヨリ分離シテ大ニ牽引シ上部ノ粘膜ヲ皮縁ニ近接セシメ席匠縫合法ヲ行ヒ第十
 八圖ヲ更ニ縫線ノ前ニ於テ全ク截去シ血管ヲ結紮シ線端ヲ結合シテ創口ヲ収閉セシメ尙
 稍膨開セル創口ヲ昇汞水ニテ拭ヒ更ニ腸線ヲ以テ結節縫合ヲ施ス而シテ此法ヲ以テ順次
 ニ内外痔核ヲ悉ク除去ス
 症ニ依テハ肛門粘膜ノ變性セル部ヲ截去シ直腸粘膜ヲ牽テ皮縁ニ縫着スルヲ要スルヲア
 リ但シ縫線端ハ長クシ之ヲ肛圍ニ放線狀ニ附貼シ置キ振摘ニ便ナラシムルヲ良トス
 手術完結スルキハ直腸中ニ栓塞セル海綿ヲ除去シ第五百十二圖ニ示ス所ノ栓塞管ヲ挿入
 シテ次回ノ便通ヲ起スニ至ルベシ但シ阿片劑ノ内服ヲ以テ第六日乃至第八日ニ至ルマテ
 ハ便意ヲ制止スルヲ法トス
 施術後初日ニ於テハ多クハ痙攣性尿閉ヲ起ス者ナリ宜シク阿片劑ノ内服及ヒ會陰部ノ温
 罨法或ハ適大ナル「カテーテル」ヲ徐カニ送入シテ速ニ排尿セシムベシ
 英醫ノ專ラ施行スル結紮法及ヒランゲンベック氏法ニ倣ヒ翼狀鉗子第五百十九ニテ痔核ヲ
 固拮シテ灼滅スルノ法モ亦頗ル良効アリト雖モ一旦結紮スル者若クハ燒灼セル者先ツ脱
 落シ次テ肉芽發生ヲ以テ始テ治途ニ就ク者ナレバ奏効遲徐ナルノ弊アリ之ニ反シテ截去
 術ニ在テハ多クハ第一期癒創機ヲ以テ速ニ治スルノ利アリ又硝酸ホウソウ氏ト所川及ヒ純石炭酸ヲ

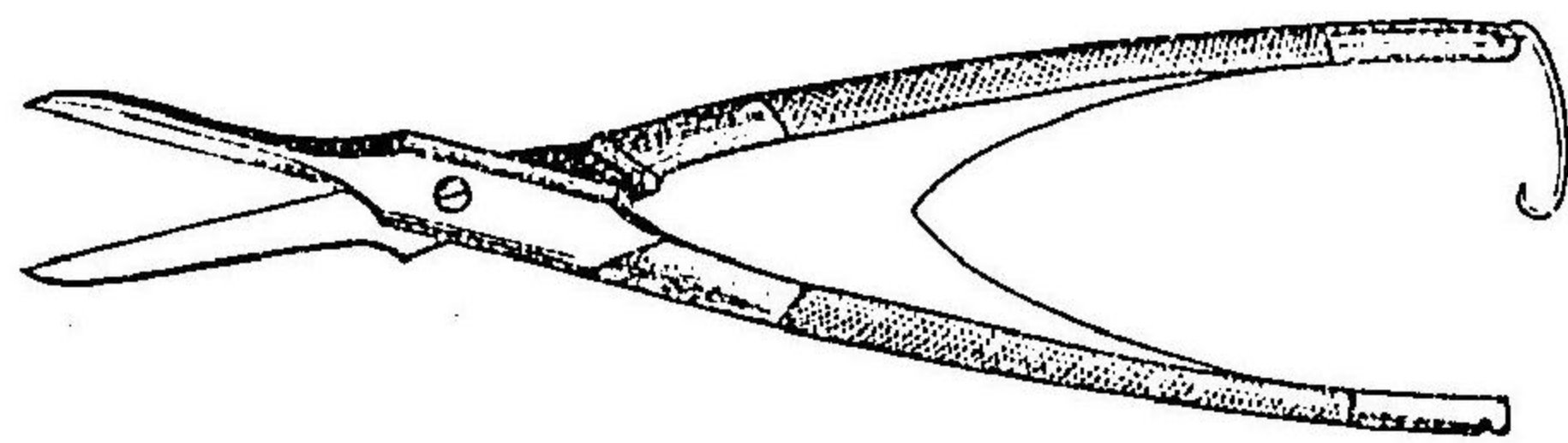
第五百六十圖 痔核鉗子



(イ) スミット氏鉗子
 (ロ) クルリシグ氏鉗子
 (ハ) ハーン氏鉗子
 (ニ) リューエル氏鉗子

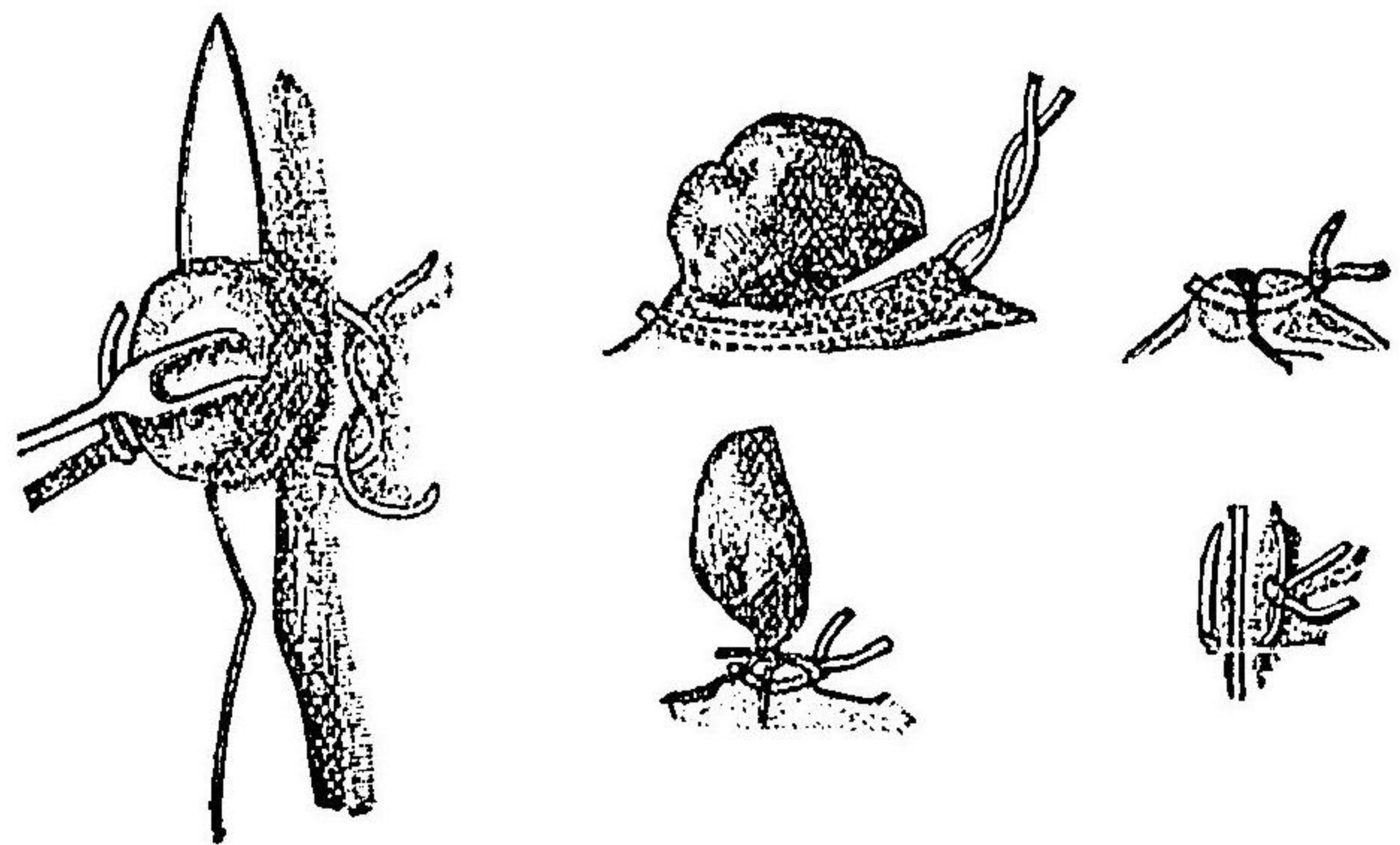
第五百七十圖

アリルグンハム氏痔核剪子

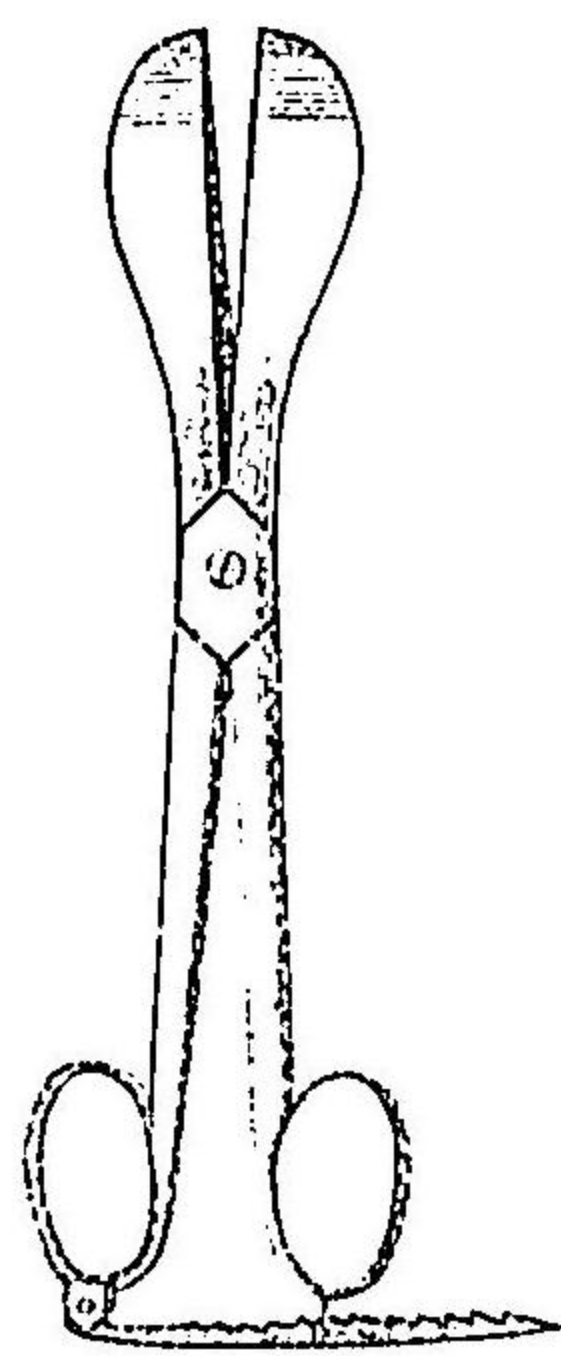


以テ腐蝕ス
ルノ法アリ
或ハ晩近ブ
ーレイ氏等
諸家ハ石炭
酸グリソリ
ン（各等分ノ
和劑ノ
實質注射法
ヲ賞用セリ
蓋シ奏効遲
徐ナリト雖
モ亦頗ル良
法ナリ
小キ痔核ハ
肛門強力開

第五百八十八圖
痔核截去術ノ式



第五百九十圖
ラングベック氏翼狀鉗子



張法ヲ行フモハ自ラ治癒スルヲ往々之アリト云フ（ウエルノイル
氏ノ説）

其七 直腸癌手術 Operation des Mastdankrebs.

此手術ハ腫瘍ノ所在及ヒ大小ニ應シテ方法甚々種々アリ
直腸壁ニ生シテ小ニシテ境界劃然タル者或ハ莖狀ヲナス者ハ單ニ截去スルヲ得ベシ而シ
テ其肛門ニ近接スル者ハ肛門ノ強力開張法ヲ行ヒ爪狀鉗子ヲ以テ腫瘍ヲ肛外ニ牽出シ周
圍ノ健康組織ニ於テ輪狀ニ截去シ止血法ヲ行テ直ニ創縁ヲ密縫ス殊ニ可及的縫際ヲ橫行
トナシ以テ腸下端ノ狹窄ヲ避クベシ
腫瘍ノ所在深クシテ肛外ニ牽出スルヲ能ハザル者ニ在テハ肛門ノ後縁ヨリ縫際ニ沿ヒ截
割シテ尾骶骨尖ニ至リ（ザーヘン
ハック氏法）銳鉤ヲ以テ創縁ヲ大ニ排開シ腫瘍ヲ可及的牽出シ二條ノ
半月狀截開ヲ行テ除去ス又腫瘍腸ノ前壁ニ生スル者ニ在テハ肛縁ノ正中線ヲ會陰ニ向テ
截破シ（之レヲ前括約筋截開術
Sphincterotomy anteriorト名ク）直腸前壁ト攝護腺及ヒ膀胱トノ間ヲ徐カニ剝離シ次テ腫瘍
ヲ截去シ二三ノ縫合ヲ以テ稍創口ヲ縮小セシメ排膿管ヲ挿入ス
○腫瘍肛門ニ原發シ爲ニ肛門輪ノ全部變質スル者ニ在テハ周圍ノ健康部ニ於テ二條ノ半
月狀截開ヲ行ヒ次テ快手ク深部ニ截入シテ直腸周圍ノ結締織ヲ過キテ腫瘍ノ上界ニ達シ

旁ヲ直腸中ニ送入セル指頭鉤狀鉗子ニテ分離セル腸管ヲ拮取シテ牽引シ腫瘍ノ上界ニ於テ全ク横斷シ去リ止血法ヲ行テ皮創縁ニ縫着スヘシ之ヲリス、フ、ラン、ク、氏、肛、門、截、去、術、

Exstirpatio ani nach Lisfranc 名ク

創口癒合スルニ隨テ瘻痕收縮ヲ起シテ肛門適宜ニ收閉シ能ク硬便ヲ支ヘテ猥ニ失禁スルノ虞ナカラシム但シ往々脱肛症ヲ起スアルカ故ニ尋常ノ綿ヲ以テ適大ノ球ヲ作り肛門ニ當テ綑帶ヲ施シテ固定スルヲ良トス

○腫瘍直腸ノ大部分若クハ加之其全圍ニ亘ルキハ之ヲ輪狀直腸癌ト云フ其上界ニ於テ截斷シテ直腸ノ全片ヲ除去セザル可ラス之ヲ直腸截除術 Resectio recti 名ク但シ腫瘍肛門部ヨリ發生スルモ未タ括約筋ヲ侵サ、ル者ニ在テハデー、ヘン、バック、氏法ニ倣テ肛門前縁ヲ縫際ニ沿フテ截破シテ尿道球狀部ニ至リ更ニ後縁ヨリ尾骶骨尖端ニ至ルマテ截割シ次テ直腸粘膜ノ肛門皮膚ニ連ナル處ヲ横截シ爰ヨリ内括約筋トノ間ヲ剝離ス

大銳鉤^{シモン氏鉤}ヲ以テ肛門ヲ兩側ニ排開シ腫瘍ノ下際ニ於テ直腸壁ヲ横斷シ其外面ヲ剝離シテ腫瘍上界ノ上大約四センチメートルニ至ルマテ腸ノ全圍ヲ分離ス則チ先ツ初メ其前面ニ於テ小心注意シテ小刀截ヲ以テ徐カニ攝護腺及ヒ膀胱トノ間ヲ分離シ次テ側面ニ接シテ漸々上方ニ及フベシ但シ爰ニハ刀截ヨリハ寧ロ指頭或ハ他ノ鈍器ヲ以テ結締織

ノ索條及ヒ血管ヲ斷裂セシメテ分離スルヲ良トス但シ血管ハ豫メ結紮シテ截斷スルヲ要ス而シテ腸壁ハ腫瘍區域ヲ距ル可及的遠キ部ニ於テ截去スベシ

腸外ヨリ摸試スルニ腫瘍ノ上界高クシテ腹膜ノ下部反轉ノ損傷ヲ免レ難キ者ニ在テハ腹膜ニ横截開ヲナシテ腸管ヲ牽キ下ケ易カラシムルカ或ハ鈍器ヲ以テ徐カニ腹膜ヲ剝離スベシ然ルキハ腹膜囊ハ創底ニ於テ恰モ魚ノ氣胞ノ如キ觀ヲナシテ呼吸ニ隨テ縮張スルヲ見ル而シテ若シ誤テ聊カタリトモ截傷スルキハ速ニ之ヲ密縫シテ消毒法ヲ行フヲ要ス腸外ノ一部ヲ剝離シテ腫瘍上界ヲ超ユルニ及テハ示指頭ヲ緩疎ナル結締織中ニ錐進シテ他側ニ至リ指頭ヲ屈シテ腫瘍ノ全體ヲ把握シテ強ク下方ニ牽キ全周圍ヲ剔剝シテ創外ニ裸出セシム

此ニ於テ觸知スベキ硬結ヲ距ル大約四センチメートルノ處ニテ腸管ヲ全斷シ諸血管ヲ結紮ス

腸管ノ截斷端ヲ肛門ノ皮縁ニ縫着シ會陰及ヒ臀部ノ創口モ亦縫合シテ排膿管ヲ挿ム

癌腫ノ所在更ニ高クシテ之ヲ截去スルニ尾骶骨障礙ヲナス者ニ在テハ其薦骨トノ接際ニ於テ截斷シ去ルベシ^{コッヘル氏ノ法}

極メテ高部ノ腫瘍ニ在テ施術部ノ濶裕ナランヲ要スルキハ左ノ手術ヲ行フベシ

其八 薦骨截除術 Resection des Kreuzbeins.

此手術ハクラスケ氏ノ施行セシ所ニシテ其法左ノ如シ

(一) 患者ハ麻醉法ヲ行テ右臥セシメ肛門ノ後縁ヨリ皮膚ヲ截開シテ薦骨中線ノ中央ニ至ル

(二) 層々順次ニ截開シテ深ク大臀筋ニ達シ之ヲ薦骨左縁ヨリ分離シ次テ尾骶骨ヲ脱臼セシム

(三) 坐骨結節薦骨韌帶ノ下部及ヒ棘狀突起薦骨韌帶ヲ截破シ直腸後壁ノ上部ニ達スルノ道路ヲ開ク

(四) 強大ナル骨剪ヲ以テ薦骨左縁ノ下片ヲ剪去ス則チ左縁ニ於テ第三薦骨孔ノ高サヨリ始メ弓狀ニ内下方ニ向ヒ第四孔ヲ回テ左側薦骨角ニ至ル(第五百二十圖 符ヲ見ヨ)此ノ如クスルキハ脊髄管ノ損傷ハ之ヲ免ル、コヲ得レハ薦骨神經ハ其第三ニ至ルマテハ截斷セララル、ナリ

(五) 患者ノ體位ヲ變シテ截石位トナシ骨盤ヲ高クシ前項述ル所ノ方法ヲ以テ直腸全部ヲ剔剝シテ腫瘍ノ上界ヲ超ヘ腸管ヲ牽引シテ病性部分ヲ肛門ニ達セシムルモ敢テ著シキ緊張ヲ致サ、ルニ至リ次テ薦骨裏面ノ結締織中ニ進入シテ病ニ罹レル淋巴腺ヲ搜索シ可及

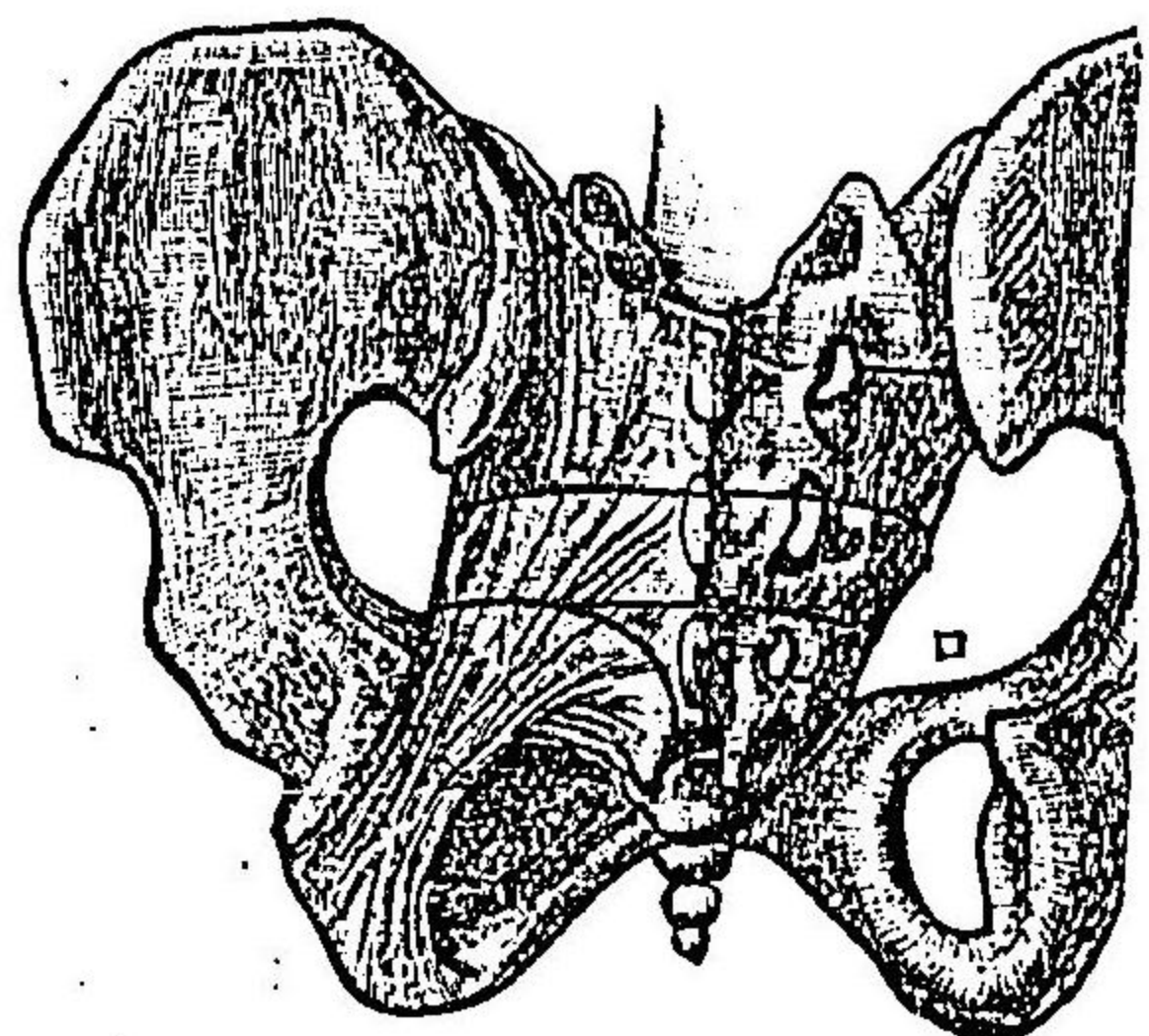
的鈍器ニテ之ヲ除去ス

- (六) 直腸ノ後壁ニ密接シテ一ハ鈍器ヲ用ヒ一ハ剪ヲ用ヒテ周圍ヲ全ク剔剝ス
- (七) 肛門部ヲ侵サ、ル者ニ在テハ腸管ヲ二處ニ於テ横截シ健康部ヲ保存シテ腸ノ上端ヲ肛門縁ニ縫着ス但シ先ツ腸端ノ前縁ヲノミ縫着シ後部ハ放置スルヲ良トス
- (八) 先ツ創空ノ全部及ヒ後方ノ截開口ニハ栓塞法ヲ行ヒ後ニ至テ左右ノ創縁ヲ縫合シ栓塞管ヲ深ク挿入ス

○此クラスケ氏法ニ比スレハ更ニ一層小骨盤内ニ入り易キハバルデンホイエル氏薦骨横截除法ナリ則チ薦骨中部ヲ横斷シ第三孔以下ノ全部ヲ除去シテ(第五百二十圖 符ヲ見ヨ)直腸壁ニ達シ可及的鈍器ニテ其周圍ヲ剔離スルナリ又加之更ニ上部第二孔ノ處ニ於テ鑿截スルモ敢テ危害ヲ招ク者ニ非ス(ホルクマン氏 符ヲ見ヨ)

(註)ハイテック氏ハ曾テ薦骨ノ補骨的截除術ヲ以テ之ヲ横斷シ一大骨肉瓣ヲ作り下方ニ反

第五百二十圖 薦骨截除術ノ部位



(イ)クラスケ氏
截法

(イ)(ロ)バル
デンホイエル氏
截法

(ハ)ホルクマン
氏及ローゼ氏截
法

轉スルノ法ヲ實用セリ

ヲツケルカンドル氏ハヒューテル氏ノ法ニ倣テ直腸ノ前方ヨリ大蹄鐵狀截開ヲ行ヒ攝護腺及ヒ膀胱ト直腸トノ間ヲ剔剝シテ小骨盤内ニ達スルノ路ヲ開ケリ此ノ如クスルハ肛門舉筋ノ退縮スルカ爲ニ頗ル施術ヲシテ容易ナラシム而シテ直腸ノ病性部分ヲ截去スルニ及テ其S字狀部ヲ牽テ周匝腸縫合法ヲ以テ肛門ニ縫着ス

腫瘍甚シク周圍組織ニ癒着シテ截去シ難キカ或ハ患者既ニ衰弱シテ大手術ニ堪ヘサル者ニ在テハ唯、狹窄ノ爲ニ大便鬱滯スルノ害ヲ除クヲ以テ満足トナサ、ル可ラス則チ銳匙若クハ烙白金ヲ以テ可及的腫瘍組織ヲ除去シ或ハ烙白金ニテ直腸後壁ヲ縱割シテ腫瘍ノ上際ニ至ルヘシ之ヲウエルハ、ハ、氏直腸縱、截、開、術、*Rectotomia lineale nach Verneuil*ト云フ

又左側ノ鼠蹊部ニ人造肛門ヲ作り爰ヨリ大便ヲ排泄セシメ以テ腫瘍部ニ於ケル大便ノ刺戟ヲ除クモ亦頗ル良ナリ

外科手術關鍵續編終

6/6/35

明治廿九年十二月一日印刷
全 年十二月六日發行

定價金貳圓七拾錢

譯述者 岡田和一郎

東京市本郷區西片町十番地

譯述者 田代義徳

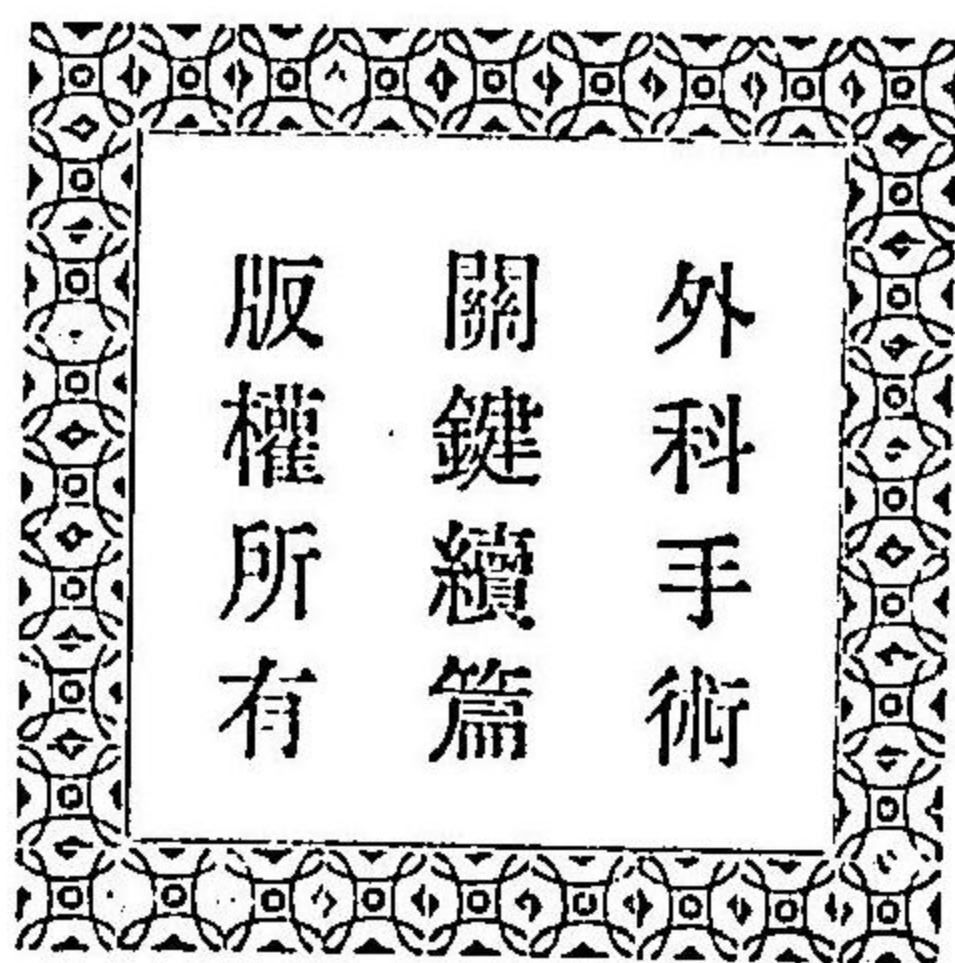東京市下谷區池之端茅町二丁目十二番地

發行者 松崎留吉

東京市淺草區北清町七十九番地

印刷者 木元由太郎

東京市京橋區三十間堀三丁目十番地



賣 捌 書 肆

東京市本郷區湯島切通坂町
 全 日本橋區馬喰町二丁目
 全 日本橋區通三丁目
 全 本郷區春木町二丁目
 全 神田區鍛冶町
 全 本郷區龍岡町
 全 春木町二丁目
 全 春木町三丁目
 大坂市心齋橋通一丁目
 岡山市石關町
 熊本市新町二丁目
 名古屋市京町一丁目
 長崎市引地町
 富山市四十物町
 羽前鶴岡五日町
 筑前博多中島町

南 江 堂
 島 村 利 助
 丸 善 書 店
 半 田 屋 書 店
 朝 香 屋 書 店
 吐 鳳 堂 書 店
 島 村 利 助 支 店
 南 江 堂 支 店
 松 村 九 兵 衛
 渡 邊 千 代 治
 長 崎 次 郎
 野 崎 覺 次 郎
 安 中 朋 太 郎
 中 田 書 店
 小 池 藤 次 郎
 積 善 館 支 店

醫學士 岡田和義 譯補
醫學士 岡田和一郎 譯補

外科手術關鍵

此書ハ外科専門ノ兩醫學士カ有名ナルエスマルヒ氏軍陣外科手術書ヲ全譯シ加フルニ欄外ニ於テ輒今外科ノ
 進歩成績ト自家ノ經驗說トヲ簡明ニ記載シ管ニ軍陣外科ニ於ケル實用的好手術書タルノミナラズ平時ノ外科
 ニ之ヲ用キ又學生講學ノ資ニ供シテ毫モ遺憾ナカラシメンコトヲ期セリ請フ實地家諸君一讀セラレンコトヲ切望
 ス

上卷 精圖二百九十個
 下卷 精圖三百四十餘個

正價金壹圓四拾錢
 郵稅金八錢
 正價金壹圓四拾錢
 郵稅金拾錢

醫學士 岡田和義 譯述
醫學士 田代義德 譯述

外科手術關鍵續篇

全 一 冊 精圖五百二十個 紙數四百六十二頁 正價金二圓七拾錢

右ハ屢ニ發行セシ外科手術關鍵ニ漏レタル手術式ヲ網羅シテ之ヲ論述スルニ簡淨直切ノ文章ヲ以テシ之ヲ表
 明スルニ精巧緻密ノ圖畫五百數十個ヲ以テセル良書ニシテ本篇ノ所載ハ殊ニ軍陣外科以外一般治療家ニ適應
 スル者ヲ包括シ前編ト相待テ益々實用ニ緊切ナルニ至レリ

陸軍軍醫總監足立寬譯

新訂 敏氏藥性論

全三冊

各冊賣價金七拾錢
各冊郵税金六錢

陸軍軍醫總監足立寬譯

新訂 彪氏外科通論

全五冊

(精圖六十餘個挿入)
各冊賣價金五拾錢○各冊郵税金四錢
合卷 賣價金貳圓七拾錢○郵税金拾八錢

陸軍軍醫總監足立寬譯

彪氏外科各論

全二十冊

(精圖三百四十餘個挿入)
各冊賣價金四拾錢○各冊郵税金四錢
合卷 四冊各冊賣價金貳圓廿錢○各冊郵税金拾六錢

醫學士 田代義德譯

智兒曼斯氏外科各論

全七冊

精圖九百個 正價金一圓拾錢

醫學士 增田知正監閱 富士川游 醫學士 吳秀三選集

日本產科叢書

全壹冊

紙數壹千餘頁 正價金貳圓五拾錢
郵稅凡金拾八錢

醫學士 鈴木文太郎纂譯

局處解剖學

全六冊

着色精圖入 各冊正價金六拾錢
卷一、二、三、出版 郵税金四錢

醫學博士 田口和美校閱 ドクトル 中島一可譯述

解剖學講本

全三冊

卷ノ上 骨學、軟帶學、正價壹圓貳拾錢 郵稅拾錢
卷ノ中 筋學、內臟學、正價壹圓貳拾錢 郵稅拾錢
卷ノ下 脈管學、神經學、正價壹圓貳拾錢 郵稅拾錢

醫學士 甲野斐 醫學士 保利真直編纂

眼科學講本

全三冊

正價金壹圓二十錢
郵税金八錢 出版

醫學士 保利真直編纂

試視力表

スチルレン氏鉤形試驗表一枚 正價金七錢

醫學士 保利真直編纂

檢眼表彙解說

- (一) スチルレン氏洋字試視力表
 - (二) スチルレン氏山字形試視力表
 - (三) スチルレン氏方鉤形試視力表
 - (四) アルヒヤルト氏四點試視力表
 - (五) 亂視檢測表
 - (六) アルヒヤルト氏袖珍亂視試驗表
 - (七) 最小試視力表則チ近點試驗表
 - (八) プラチド氏角膜計
 - (九) 色盲檢査表
- 正價金九拾五錢

奧國維也納府大學教授醫學博士甫布滿氏著
日本帝國醫科大學教授醫學博士片山國嘉譯

法醫學大成

醫學博士 佐々木政吉校閱 醫學士 舟岡英之助 醫學士 保利 聯譯

全六冊

密圖插附 印刷鮮明 各冊正價金壹圓拾錢
紙質精良 製本堅牢 郵稅各冊金 六錢

斯氏內科全書

醫學博士 佐々木政吉 醫學博士 柳俣校閱 醫學士 舟岡英之助纂著

全六冊

各冊凡三百五十頁 各正價金壹圓拾五錢
密圖插附、印刷鮮明 郵稅各冊凡金八錢

新撰電氣療法

全壹冊

紙數二百九十頁 正價金壹圓貳拾錢
精圖三十餘個 郵稅金 八錢

增訂法醫學提綱全部三編

上編

片山國嘉著

本編四冊完備

卷一 定價金七拾五錢
卷二 定價金六拾五錢
卷三 定價金六拾錢
卷四 定價金六拾錢
郵稅各四錢

中編

江口襄著

本編三冊完備

卷一 定價金五拾錢
卷二 定價金五拾錢
卷三 定價金四拾錢

下編


柳俣三著

本編二冊完備

卷一 定價金壹圓
卷二 定價金壹圓(近刻)

54

18



54
18

