


醫學博士 土肥 慶藏 著

日本
皮膚病徽毒圖譜

第二帙

皮膚疣狀結核

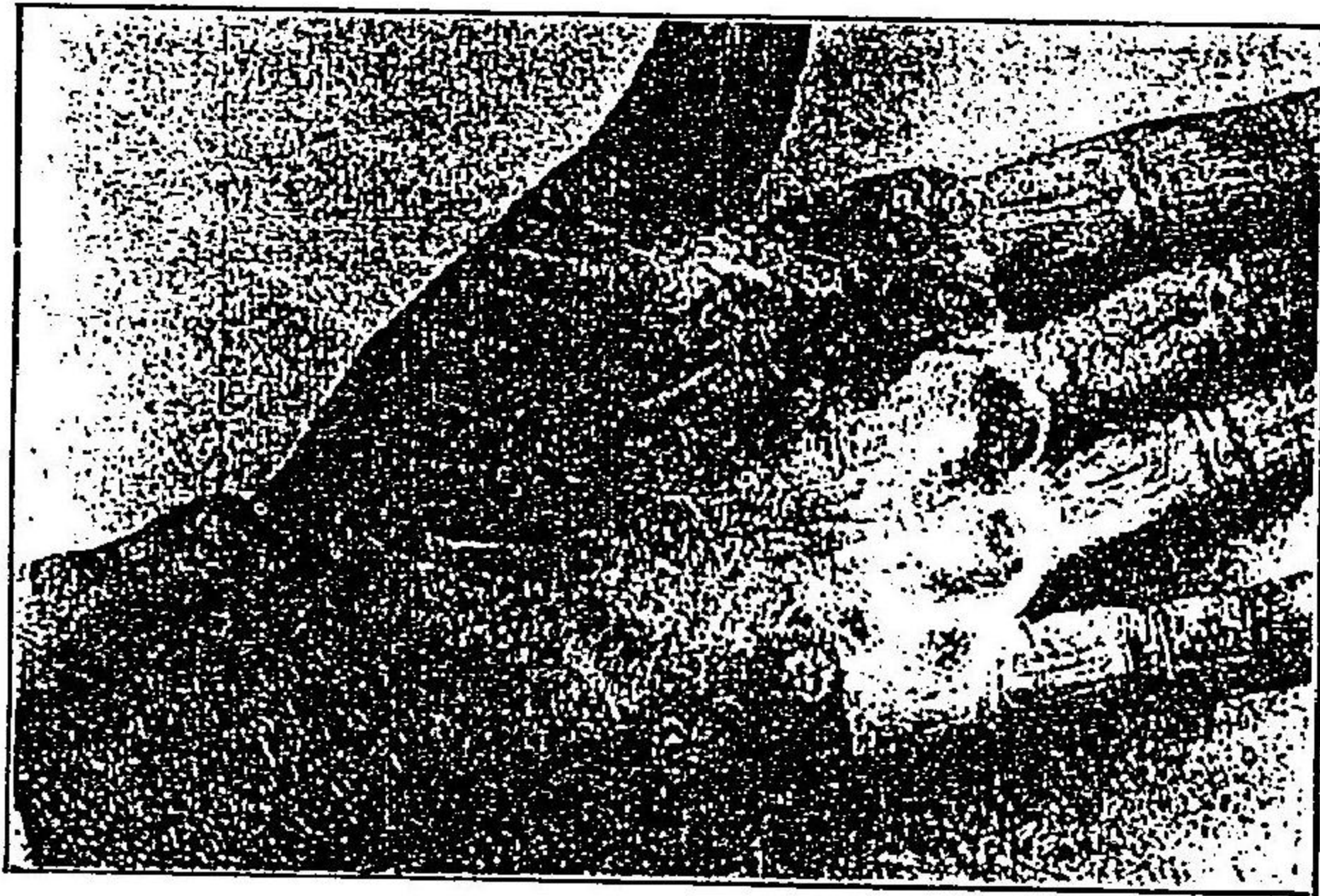Tuberculosis verrucosa cutis.



リール氏及バルタウフ氏結核症 *La tuberculose de Riehl et Puhlauf*

皮膚結核ノ一種ニシテ、宛モ疣贅ノ叢生セルカ如キ局面ヲ其周圍ニ擴大スルニ從ヒ中心漸ク癩痕ニ化ス、患部ハ常ニ限局シテ外觀乳頭ノ如ク又疣贅ノ如ク、往々厚層ノ角質ヲ被ハリ、灰白色乃至黃綠色ヲ呈シ、邊緣ニハ淡キ紅暈アリ、此淡紅或ハ暗紅ノ周縁中ニハ間小膿疱ノ散點スルヲ見ル、乳頭ノ間隙ニハ數、細キ皸裂ヲ生シ、側面ヨリ之ヲ壓迫スレハ多少ノ膿汁ヲ滲漏スヘシ、

圖 一 第




膀胱結核ニ罹レル男子(年齢三十二年)ニ發生セルモノニシテ指背ニ發シ

(日本皮膚病雜誌第三卷附録)

患部長ク存スルトキ、中心ノ最モ古キ部位ハ乳頭漸ク扁平トナリ角癬脱落シテ、終ニ菲キ網狀ノ癩痕ヲ結成ス、
形状ハ圓形ナルアリ、精圓ナルアリ、或ハ所在ニ由リテ大小不正ノ局面 *Plaque* ヲ作ル、
自覺症狀ハ殆ト之ヲ缺ク、
經過 本症ハ中年以前ニ最モ多ク、且ツ比較的健康者ニ來リ、經過緩慢ニシテ十數年ニ涉リ、或ハ半途ニシテ病機全ク休止スルコト

アリ或ハ漸々退行シテ竟ニ癩痕ト以テ治癒スルコトアリ、
部位 掌指ニ最モ多ク、足部之ニ次キ、其他腕關節面、臀部、殊ニ肛門ノ附近膝關、上腿等ニ來ル、

圖 二 第



齡七十六年ノ男子(職業不詳)手甲ニ發生ス

ルニ因ルコトアルヘシ、
蓋シ本症ハ我國ニ於テ痕瘡ニ比スレハ發生較多ク、其報告ハ我カ教室旭憲吉氏ヲ以テ嚆矢トス、
解剖 表皮増殖シテ著シク肥厚シ、真皮ノ上層ニハ數多ノ結核竈アリテ巨態細胞及乾酪竈ヲ含ミ其内外ニ於テ結核菌ヲ證明スヘシ、而シテ其周圍ニハ高度ノ炎性浸潤アリ、蓋シ臨牀上ニ見ル所ノ紅暈ハ全ク此ニ基クモノナリ、
診斷 疣狀ノ局面、中心ノ癩痕周圍ノ紅暈、部位及經過ニ注目スヘシ、
自覺症ナク又決シテ潰瘍ニ陥ラス、
類症鑑別

原因 リール、バルタウフ兩氏始メテ本症ヲ報告シテ之ヲ接種結核 *Inoculation tuberculosis* トナシ屠兒病理解剖家ノ如キ死屍ヲ取扱フ者ニ來ルコト最モ多シト言ヘリ、然レトモ余ノ實驗セル十餘例ノ患者ニアリテハ孰レモ死屍ト關係ナシ、蓋シ結核菌ヲ含メル痰汁、痰尿又ハ爪垢等ヨリ傳染スルモノナラン、稀ニハ内部ノ結核皮膚ニ傳播ス

(一)疣狀狼瘡

Lupus verrucosus

其名相似テ、往々兩者ヲ同視スル者アリ

アリ(ツートレレボン氏 *Doutrelepoint* レロア氏 *Leber* 等)否サルモ

俱ニ尋常性狼瘡ニ屬ストナス者アリ(ナイセル氏 *Neisser*)然レト

モ皮膚疣狀結核ニハ所謂狼瘡疹ヲ有セス且ツ決シテ潰瘍ニ變

スルコトナキモ、

本症ニ於テハ他

ノ狼瘡ト同シク

狼瘡疹ヲ有シ又

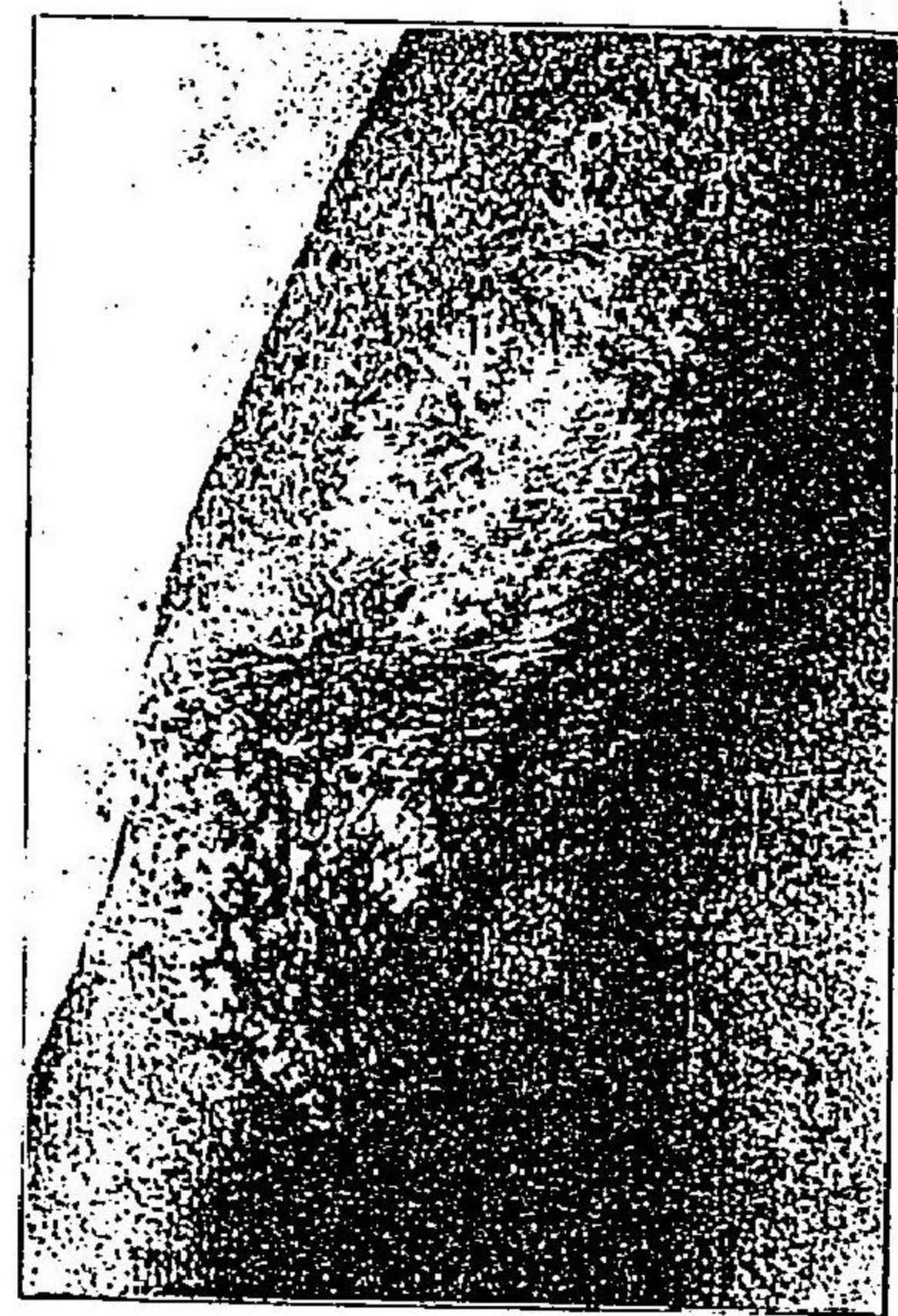
屢狼瘡性潰瘍面

ヨリ發生ス、其他

組織上ニ於テモ

皮膚疣狀結核ニ

ハ夥多ノ結核竈



圖三第

齡二十九年ノ男子魚鱗右腕關節附近ニ發生ス

ニ於ケル固有ノ乾酪變性殊ニ著シク(ヤーリッソ氏 *Jarisch*)結

核菌モ亦割合ニ多數ナルニ因リテ(リール氏及バルタウフ氏)土

肥及旭狼瘡ト區別スヘシ、

(二)屍體結核

Verruca necrogenica

ハ必シモ結核菌ニ因ルニ非スシテ、往

々化膿菌ノ爲ニ

發スル慢性炎ニ

過キサルコトア

リ、但シ其眞ニ結

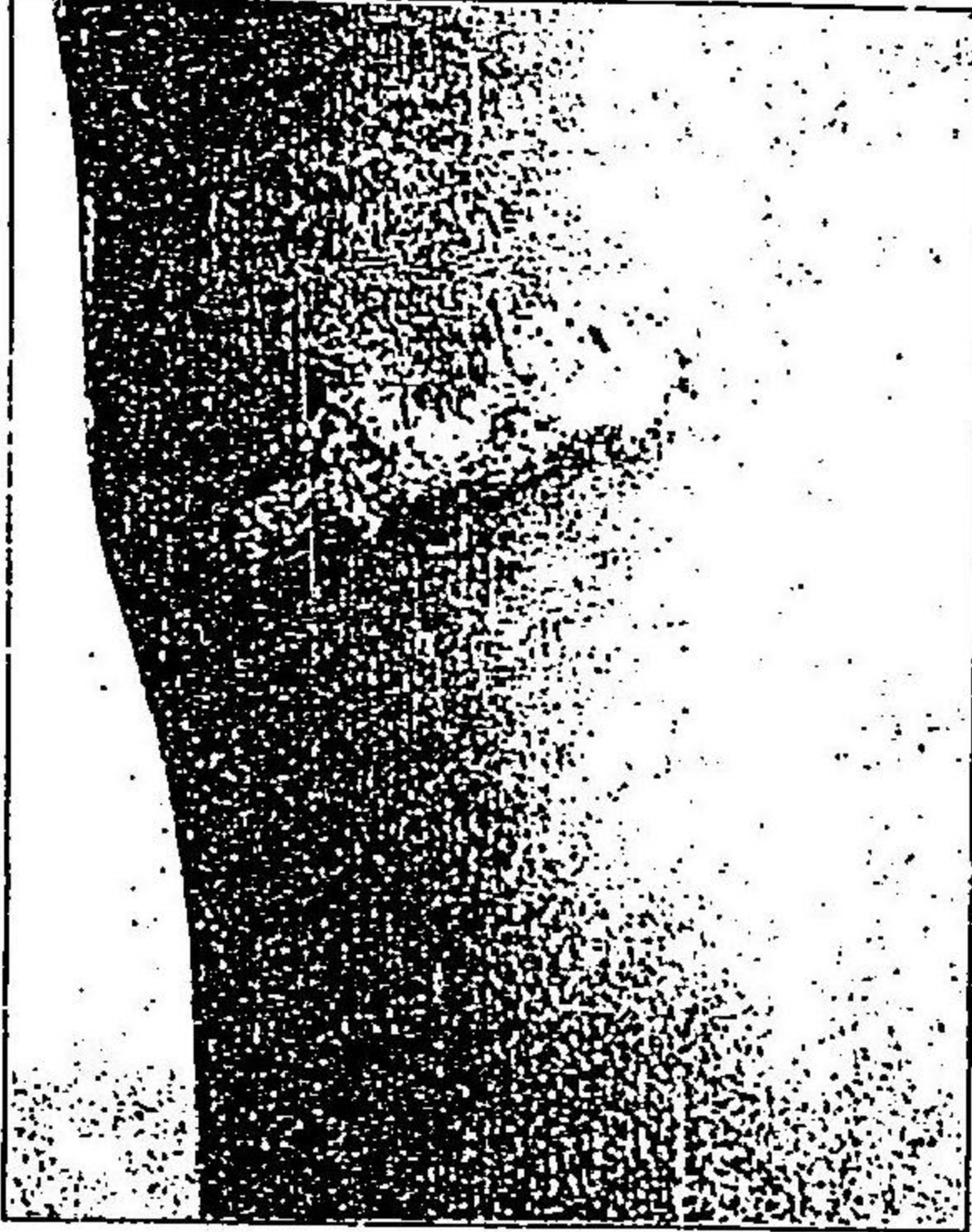核菌ノ感染ニ基

クモノハ皮膚疣

狀結核ノ一種ト

看做スヘシ、即チ

屍體解剖ノ際ニ於ケル微傷部ニ小結節ヲ生シテ化膿結核シ、痂



圖四第

齡二十二年ノ男子(工大)右腕關節附近ニ發生ス

皮離脱スレハ其部乳頭狀ヲ呈シテ硬結シ、側壓ニ依リテ膿汁ヲ

漏シ又中央ヨリ癩痕ヲ形成スルモノナリ、

(三)疣贅 *Verruca vulgaris* ハ搔破剔去シ易ク、概ネ狭小ニシテ、間多發

シ、且ツ急性炎ノ症狀ヲ存セサルカ故ニ紅暈ヲ缺キ又皸裂ヨリ

膿汁ヲ漏出スルコトナシ、

(四)魚鱗癬 *Ichthyosis* ハ身體ニ汎發シ殊ニ四肢ノ伸側ニ來リ、毎ニ左

右ニ均發シ、其限局性ノモノト雖モ亦此範圍ヲ出ルコト稀ニシ

テ且ツ爾餘ノ好發部位ニ多少輕微ノ徵候ヲ存スヘシ、

(五)慢性濕疹 *Eczema chronicum* ニシテ局面ヲ作り角様肥厚ヲ呈スル

モノハ外觀稍似タレトモ

必ス癢痒アリ且ツ決シテ

癩痕ヲ作ラス、

豫後 狼瘡ニ比スレハ蔓延

大ナラス且ツ自ラ癩痕ヲ

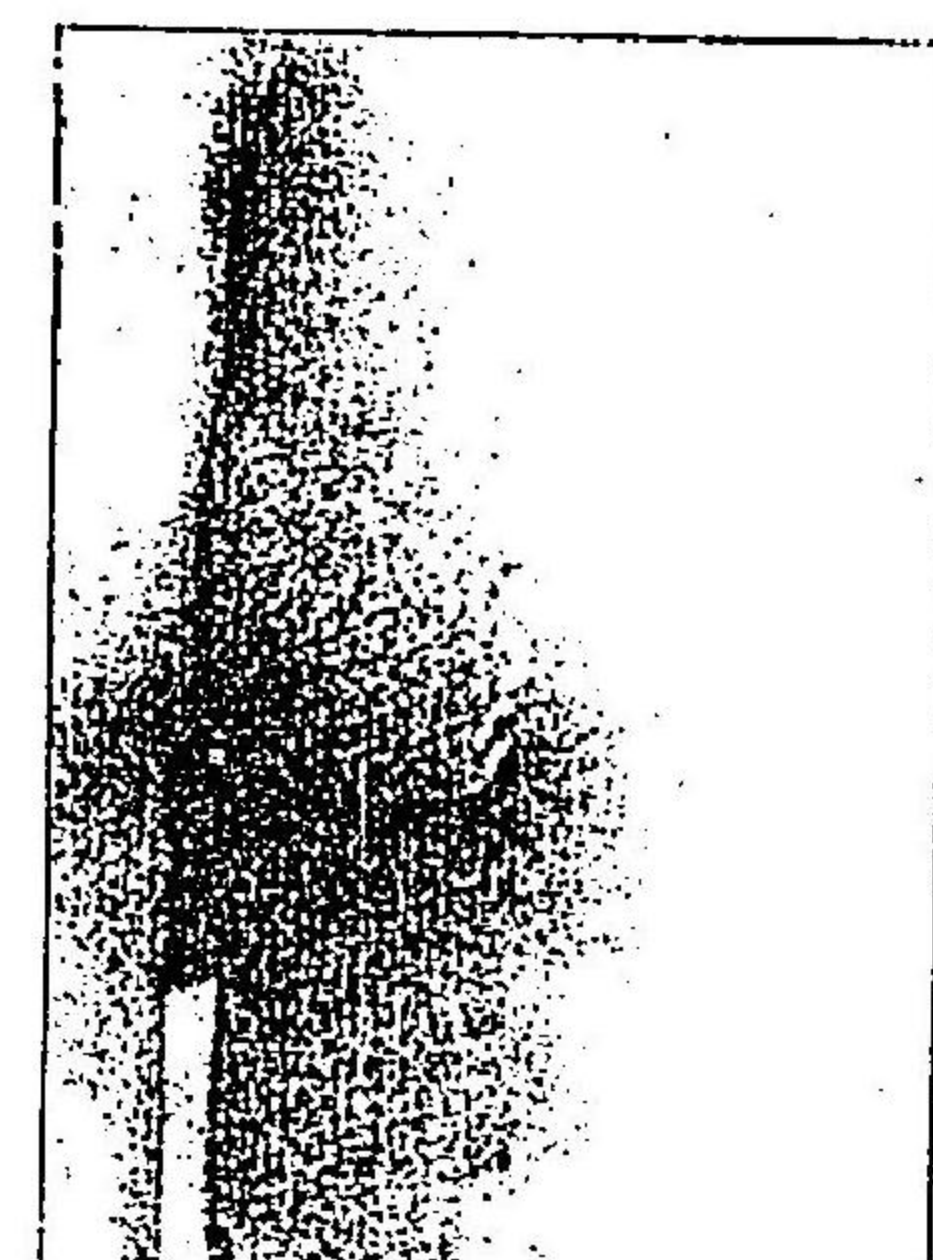
結成シテ全然治癒シ再發

セサルコト多シ、

療法 切除縫合スヘシ、患部

廣大ナレハ植皮術ヲ要ス

ルコトアルヘシ、



圖五第

齡十五年ノ男子生後ノ臀部ニ發生セ

ルモノニシテ外觀魚鱗癬ニ似タリ

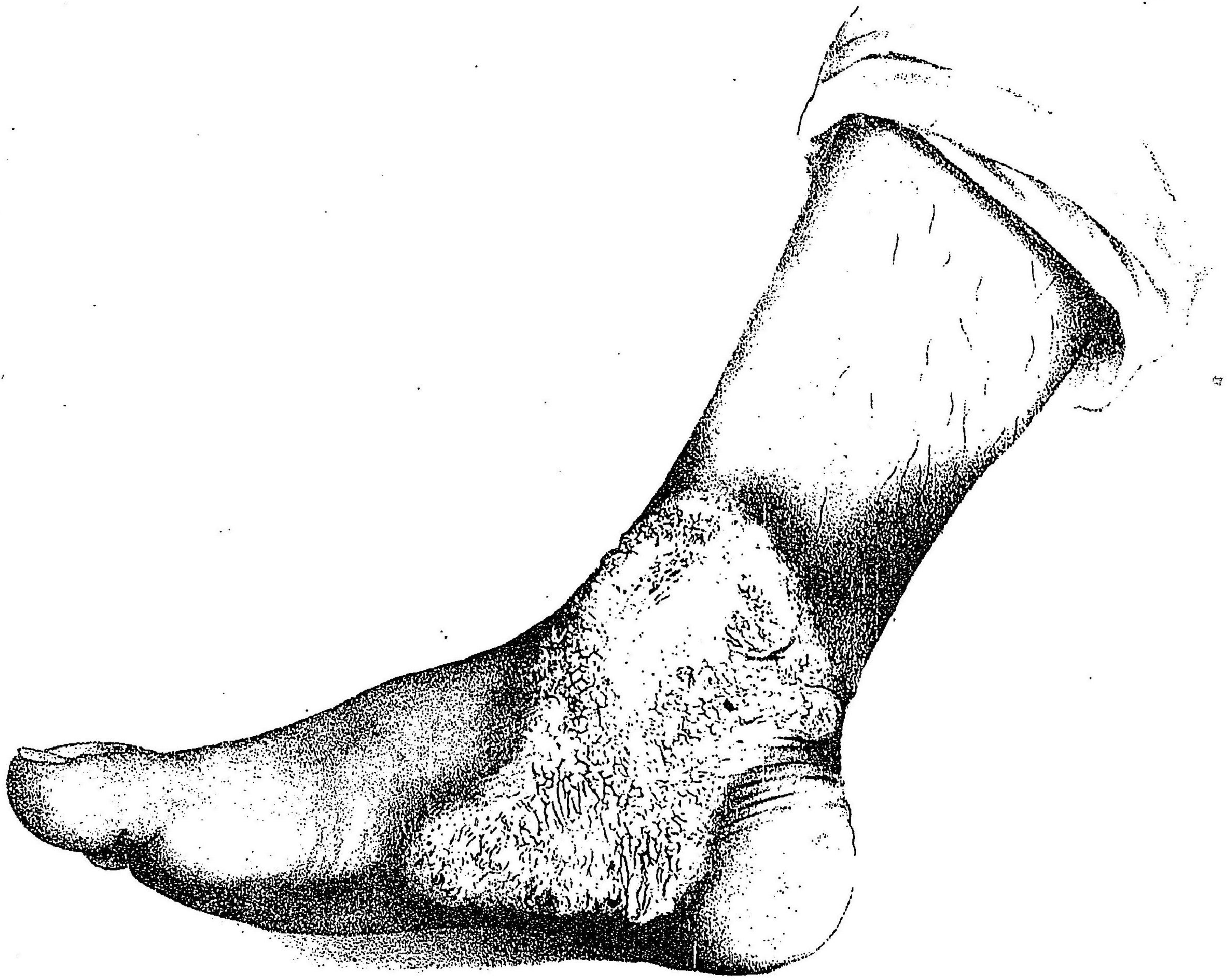

圖六第

齡三十一年ノ男子(貨物商)右足内側ニ

發生ス





核結狀疣膚皮
Tuberculosis verrucosa cutis.

帶狀疱疹 *Herpes zoster*


異名 帶狀疹 *Zoster*, *Zona* 帶狀匍行疹

(註) ヘルペストハ總テ「發生セル水疱」ヲ指シ匍行ノ意義ナキヲ以テ疱疹ノ譯名ヲ用セリ、

定義 或ル神經ノ分佈ニ沿ヒテ急性ニ發生スル紅色ノ水疱疹ニシテ多クハ偏側ニ來ル、

徵候 皮膚ノ一局面ニ粟粒大乃至小豆大ノ紅疹忽然叢生シ、數時若クハ數日ニシテ水疱ニ變シ、其基底ノ皮膚ハ鮮紅色ヲ呈ス、而シテ仔細ニ發疹ノ部位ヲ檢スレハ必ス一定神經ノ末梢ニ沿ヒテ播布スルヲ發見スヘシ、

圖 一 第



後頭頸帶狀疹

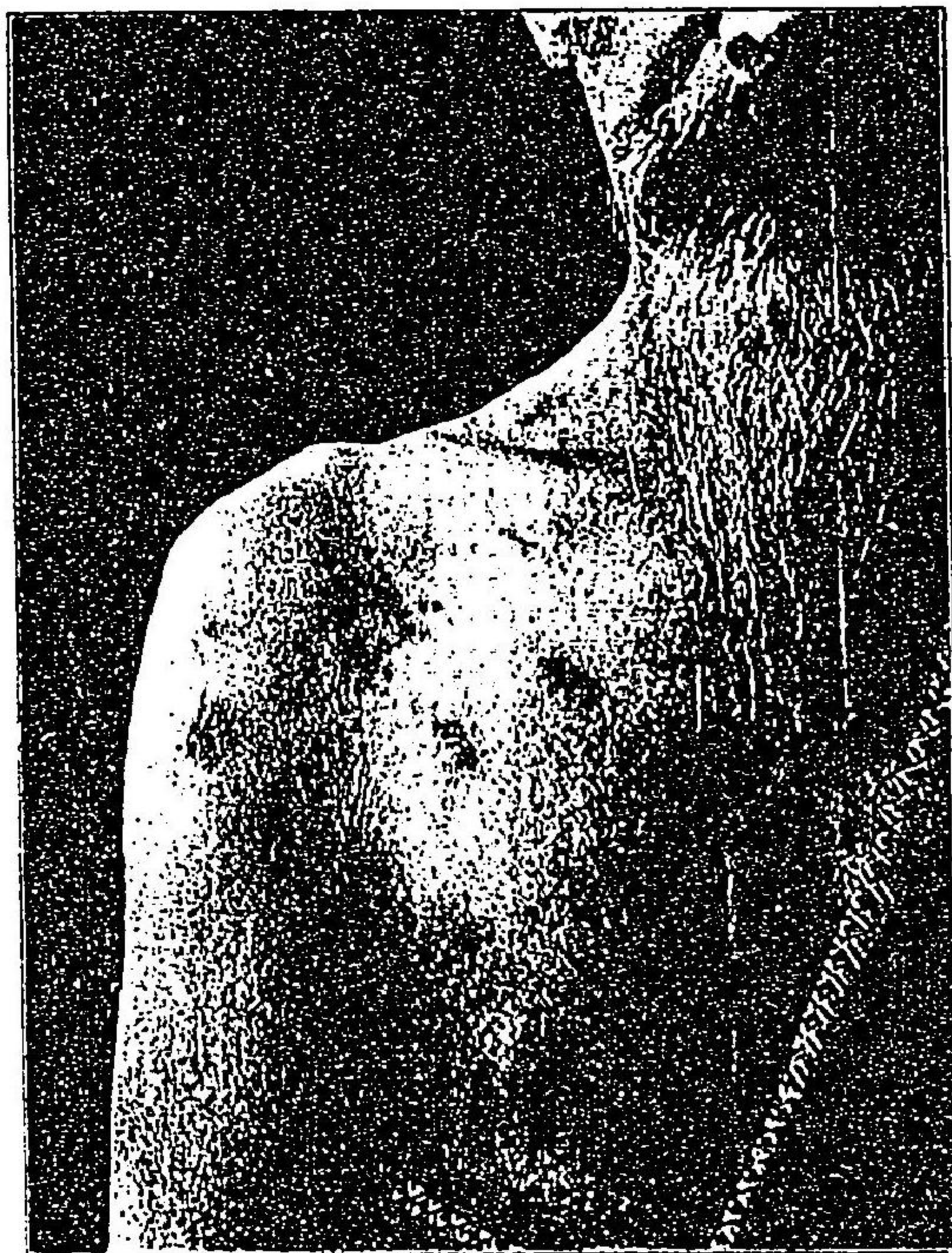水疱ハ其集マリテ一團ヲ成セルモノハ悉ク同時ニ發生 *Evolution*

(日本皮膚病學雜誌第八卷四號)

シ又同時ニ消滅 *Involution* スルモ、數團續發スルトキハ各種發育期ノ併ヒ存スルヲ認ムヘシ、

間、丘疹ニシテ止ミ水疱ヲ形成スルニ至ラザルコトアリ(頓挫性帶狀疹 *Zoster abortivus*) 或ハ水疱僅ニ數點ニ止マリ又ハ一箇ノ小團ヲ成スニ過キサルコトアリ(不全帶狀疹 *incomplete*) 稀ニハ一團ニ屬スル水疱融合シテ大水疱ヲ成スコトアリ(大水疱性帶狀疹 *bullosus*) 或ハ炎症猛烈ニシテ澄明ノ水疱變シテ血液ヲ混スルコトアリ

圖 二 第

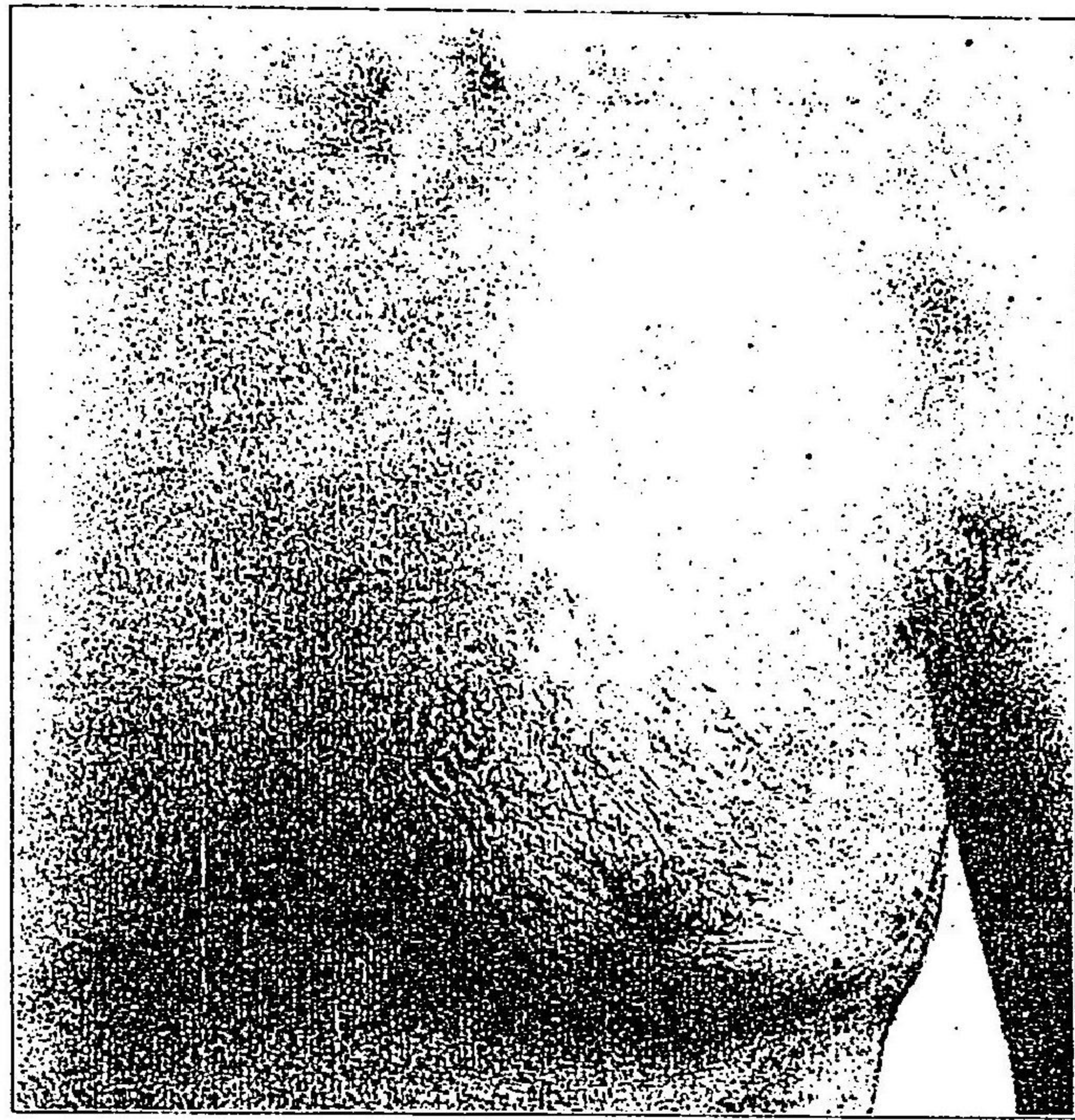


頸椎鎖骨下帶狀疹

リ(出血性帶狀疹 *haemorrhagicus*) 其最モ重症ナルモノニアリテハ直ニ壞疽ニ陥ル壞疽性帶狀疹 *gangrenosus* 發疹部ニ接スル水脈腺ハ毎ニ腫脹シテ疼痛アルモ數日ニシテ復タ減退スヘシ、
疱疹ニ先驅シ又ハ俱發シ若クハ續發症トシテ來ル自覺症狀ヲ神經痛トナス、其輕微ナルハ熱灼癢痒ノ感ニ過キサルモ、重症ニ至リ

テハ劇痛堪ヘ難ク時トシテハ知覺麻痺ヲ兼ヌ(疼痛性麻痺 *Anaesthesia dolorosa*)、又發疹ノ際ニ熱發、惡寒、戰慄ヲ來スコトアリ、
經過 疱疹ノ輕キハ一二週ニシテ治シ一時色素ヲ沈著シ、重キハ數週以上ニ涉リ、永ク癍痕ヲ留メテ多年ノ後尙ホ舊患ヲ證明スルヲ得ヘシ、

圖 三 第

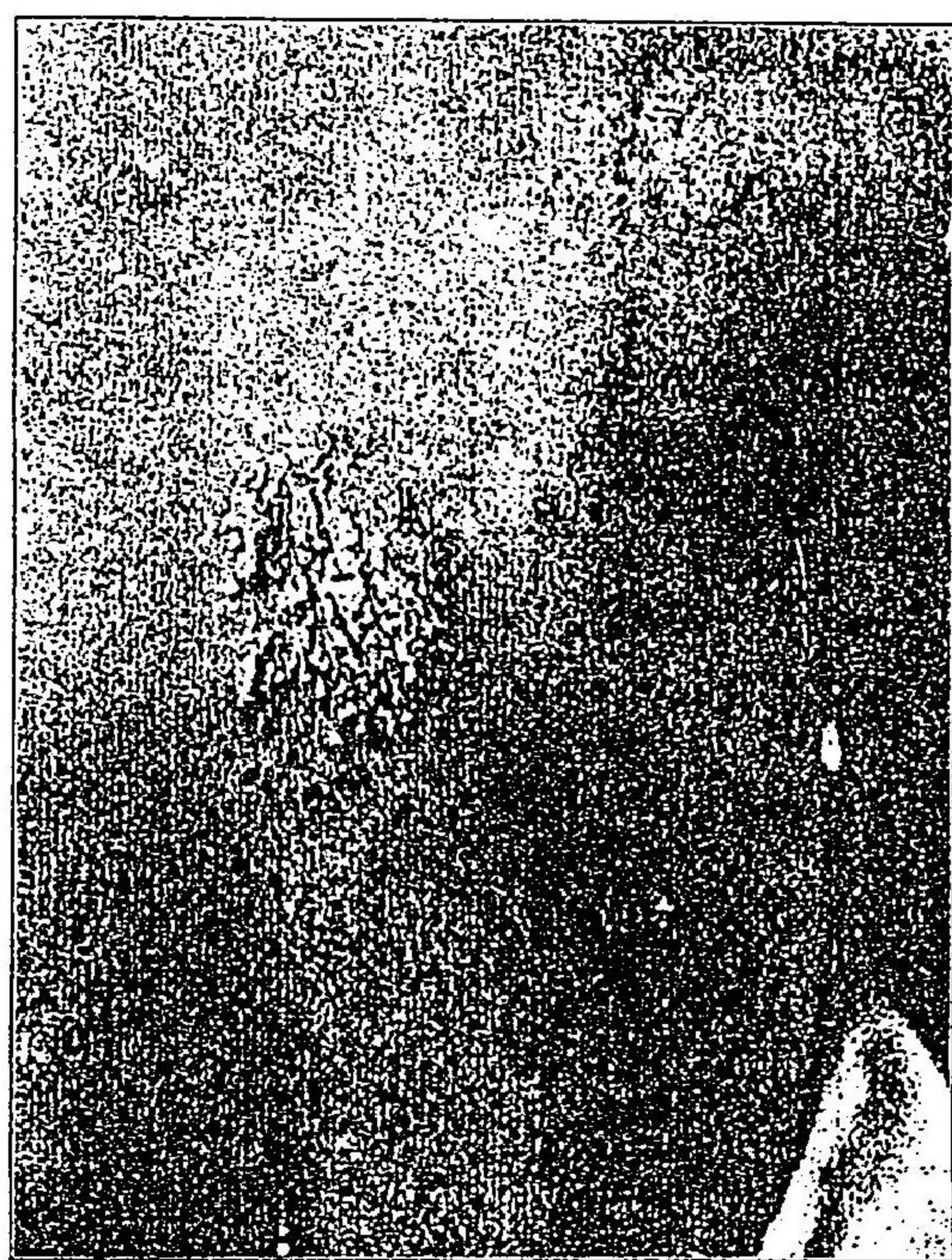

背 胸 帶 狀 疹 面

神經痛ハ皮疹消滅ノ後數月數年ノ間治セサルコトアリ、間、亦運動麻痺(眼筋、顏面筋、四肢)及營養神經障害(脫毛、脫齒分泌異常)ヲ來ス、
部位 神經分佈ノ領域ニ據リ大別シテ顏面 *N. facialis*、後頭頸 *N. occipitalis*、頸椎鎖骨下 *N. cervico-scapularis*、頸椎膈 *N. cervico-brachialis*、背胸 *N. dorso-pectoralis*、背腹 *N. dorso-abdominalis*、腰鼠蹊 *N. lumbosacralis*、腰

股 *N. lumbosacralis* 薦坐 *N. sacro-sciadicus* 坐骨陰部 *N. sacro-genitalis* ノ帶狀疹トナシ、更ニ其分岐ニ從ヒテ之ヲ細別スヘシ、
就中、最モ多キモノハ胸又肋間帶狀疹 *N. pectoralis, intercostalis* ニシテ、爾餘ノ部位ニ於ケルト同シク通常偏側ニ生シ(偏側帶狀疹 *N. unilateralis*) 稀ニハ兩側ニ發ス(兩側帶狀疹 *N. bilateralis*) 所謂帶狀疹ナル名稱ノ緣ヲ起ル所ナリ、
顏面帶狀疹ハ三又神經ノ領域ニ生シ、最モ危險ニシテ、其第一枝ニ

圖 四 第



背 胸 帶 狀 疹 面


屬スル眼又前頭帶狀疹 *N. ophthalmicus, frontalis* ハ眼窠結膜炎、全眼球炎、眼筋麻痺及鼻粘膜ヲ侵シ又第二枝ハ頰、咽頭及口蓋ノ粘膜ニ、第三枝ハ舌粘膜ニ分佈スルヲ以テ、并ニ當該部位ノ腫脹、剝脫、壞疽、知覺異常等ヲ起スコトアリテ、皮膚ノ疱疹著シカラサルトキハ診斷ニ迷フコトナキニ非ス、
解剖 帶狀疹ノ水疱ハ表皮網、狀層細胞ノ壞死ニ基クモノニシテ從フテ乳頭部ニ血管ノ擴張細胞ノ浸潤及ヒ漿液ノ滲漏ヲ見ルモノ

ナリ、

原因及病理

原因ヲ脊髓後根或ハ椎間神經節ノ變化ニ歸シテヨリ解剖上之ヲ證明スル者相踵テ出テ、更ニ其說ヲ擴充シテ對症の帶狀疹ノ原因ヲ主トシテ神經系ニ歸シ中樞(脊髓炎、脊髓痲痺等)、椎間神經節及ガッセル氏神經節、外傷、骨腫、骨腫、脊椎彎曲等ニ因ル)及ヒ末梢神經炎、性浸潤肋膜炎、新生物、骨瘍等ノ壓迫若クハ障害ニ因ル)ノ疾患ニ基

第五圖



背腹帶狀疹

クモノト爲セリ、又中毒(酸化炭素、亞砒酸等)ニ因リテ起ルコトアリ、之ニ反シテ特發的帶狀疹ハ一種ノ傳染病ノ如ク數、流行性ニ來リ殊ニ春秋ノ候ニ多ク、一旦之ニ罹ルトキハ免疫質トナルト云フ者アリ、


診斷 攢簇セル水疱、急性ニ發生シ、多ク偏側ニ來リ、限局シテ蔓延セス、水脈腺腫脹シ、神經痛アリ、

(日本皮膚病學雜誌第八卷附誌)

類症鑑別

- (一)急性濕疹 *Eczema acutum* 神經ノ逕路ヲ追ハス、散漫シテ發生シ、癢痒アリテ神經痛ナク又癢痕ヲ作ラス、
- (二)天疱瘡 *Pemphigus* 水疱遙ニ大ニシテ、急性炎ノ症候ヲ缺キ、慢性ニ經過シ、癢痕ヲ作ラス、
- (三)癩 *Tumebel* 稍不全帶狀疹ニ似タルモ偏側ニ限局セス又叢生セス、

第六圖



頸椎兩側帶狀疹

豫後 疱疹ハ速ニ治癒スレトモ出血性及壞疽性ノモノニ在リテハ癢痕ヲ遺スヲ免レス、神經痛ニ至リテハ往々頑症ニシテ稀ニハ終生治セサルコトアリ、

對症の帶狀疹ハ原因ノ如何ニ依リテ豫後ヲトスヘシ、

療法 局處ハ單ニ乾燥ト摩擦トヲ避クルノ目的ヲ以テ無刺戟性軟膏(硼酸軟膏、亞鉛華軟膏)ノ類又ハ亞麻仁油、石灰水等ヲ以テ被蓋

シ、炎症著シキトキハ先ツ五十倍硼酸水十倍アウロウ氏水ノ罌法
ヲ施スヘシ、

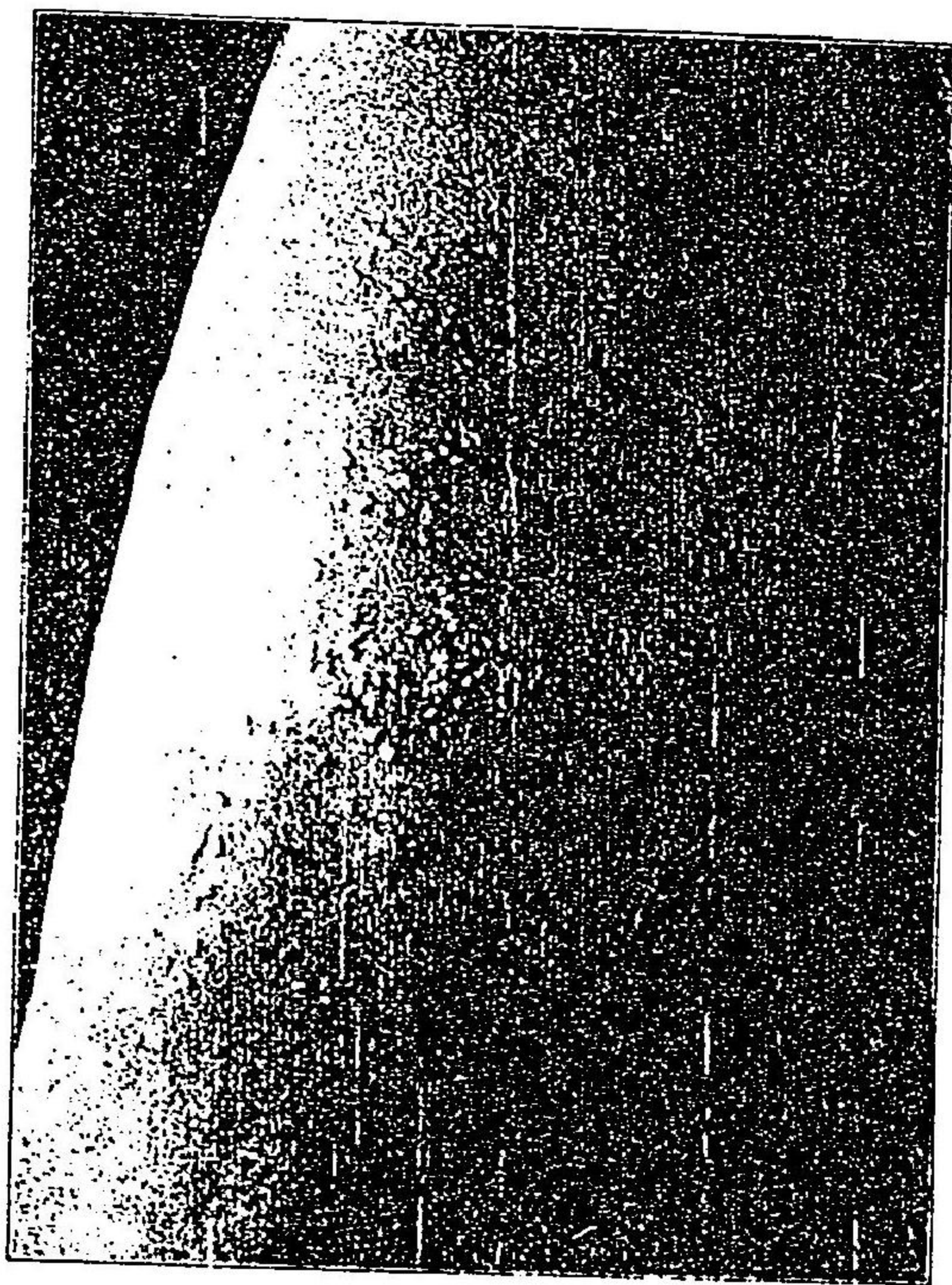
圖 七 第



頸椎帶狀疹
薦坐帶狀疹

輕症ニハ粉劑(亞鉛華、澱粉等分)ヲ散布シテ乾燥セシムヘント爲ス
モ、余ハ未タ其可ナルヲ見ス、
神經痛ニ對シテハ規尼涅あすびりん、みぐれにん、ふえなちちん、安知

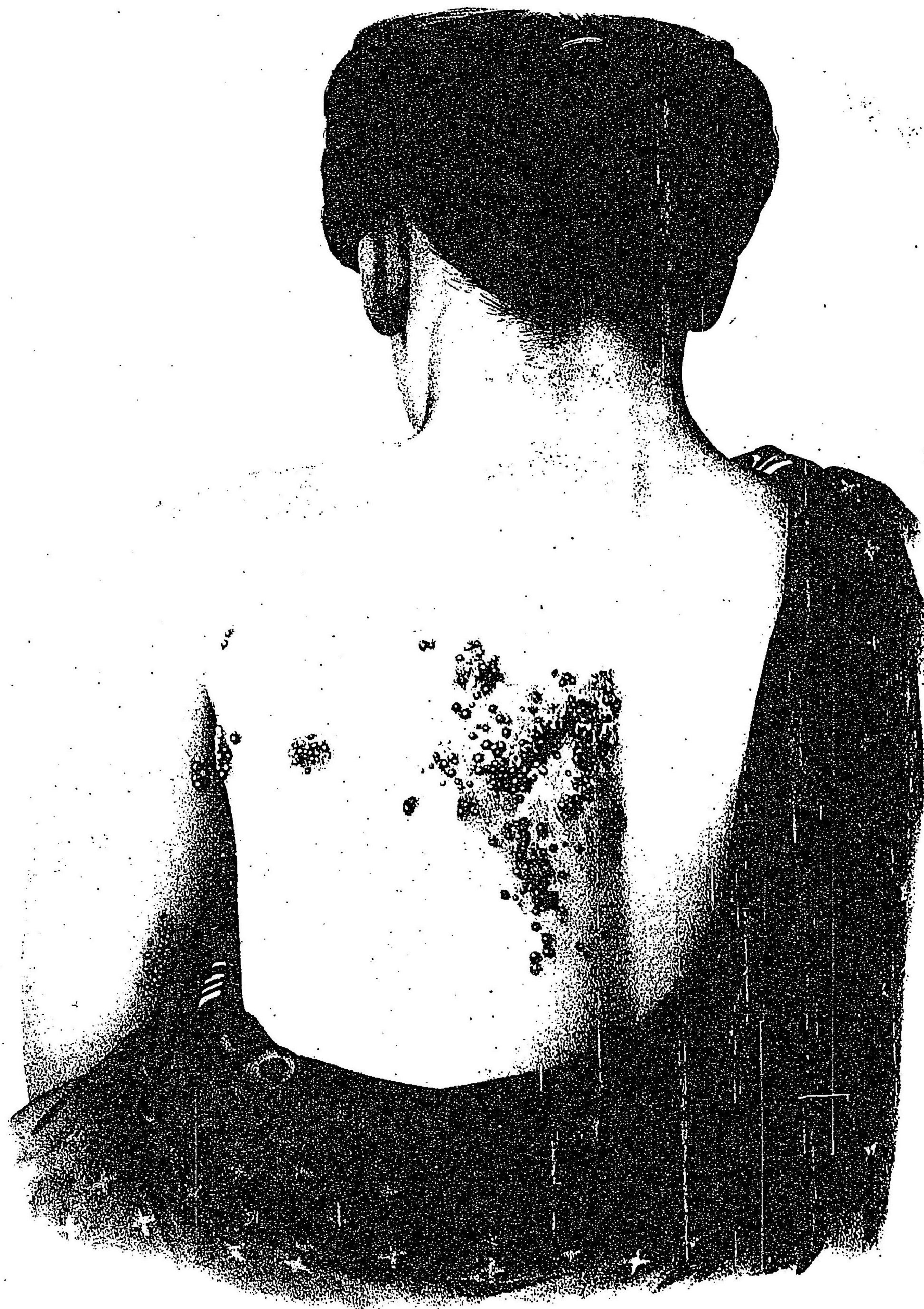圖 八 第



腰股帶狀疹

必林、安知、歇貌林、水楊酸、曹達又ハ法列兒水ノ内服ヲ命シ、頑症ニア
リテハびろかるびん發汗法、電氣療法、溫浴、蒸氣浴等ヲ試ムヘシ、

外用藥ニ阿片、黃岩、越幾斯(一%)、古加乙涅(五%)をるとほるむ(十%)ヲ
加フルモ鎮痛ノ效ヲ奏スルコト稀ナリ、莫兒比涅ノ皮下注射ハ勉
メテ之ヲ避クヘシ、



疹抱狀帶

Herpes zoster.

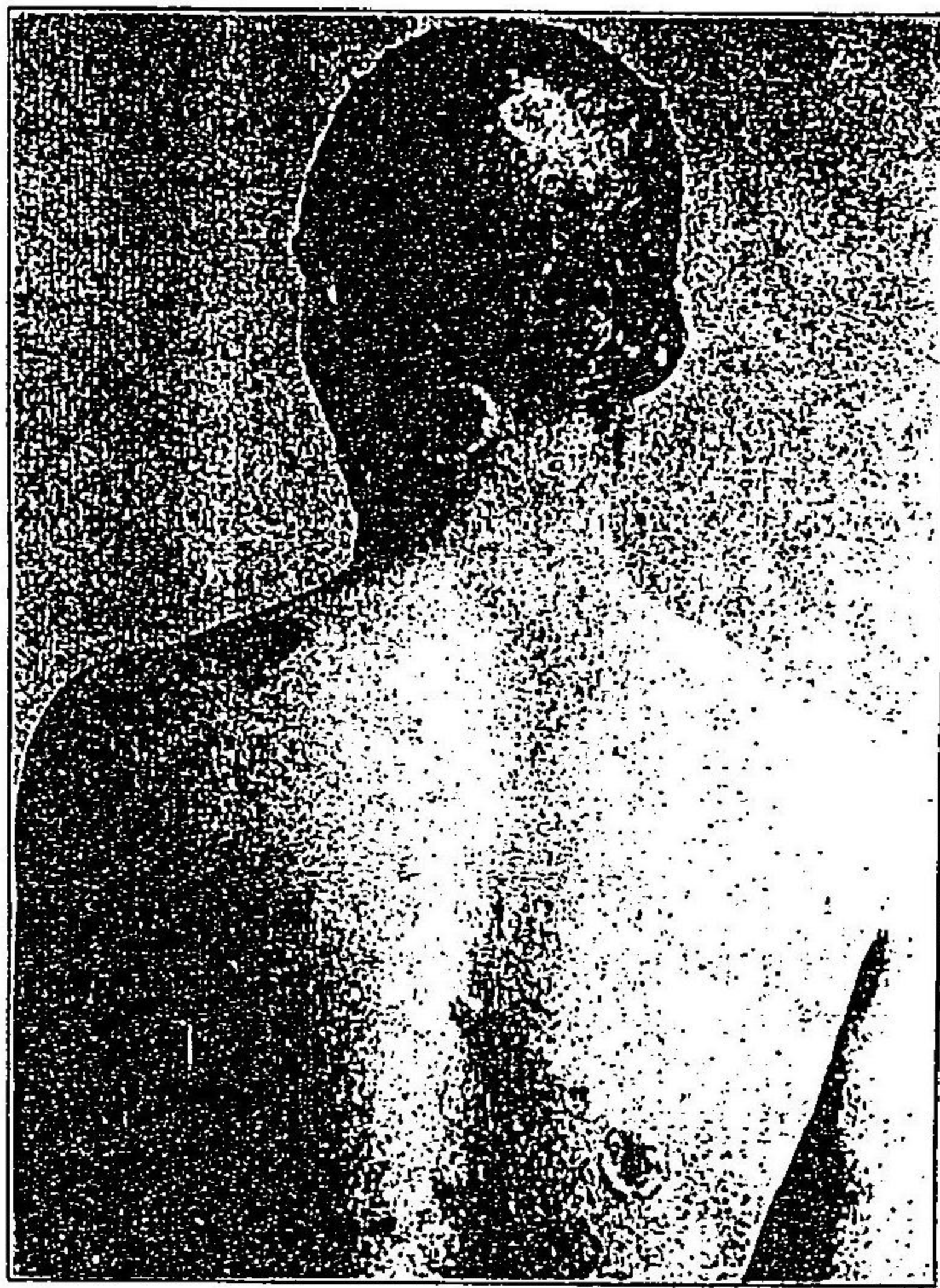輪狀丘疹微毒 *Syphilis papulosa annularis*

定義 所謂第二期微毒ニ屬スル皮膚丘疹ノ一ナリ、

微毒性丘疹ニ二種アリ一ハ小丘疹微毒又微毒性苔癬 *Syphilis cutanea miliaris*、*Lichen syphiliticus* ニシテ一ハ大丘疹微毒 *Syphilis cutanea lenticularis* ナリ、木表ハ即チ後者ニ屬スル一症ヲ示セリ、

微候 小豆大、銅紅色ノ丘疹ニシテ、扁平、半球形又ハ圓錐形ニ隆起シ、表面平滑ニシテ光澤ヲ帶ヒ、之ニ觸レハ硬ク之ヲ壓スルモ全ク褪色セス、搔痒ナク疼痛ナシ、之ヲ原疹トナス、

第一圖



丘疹集マリテ大小ノ輪環ヲ作リ稀ニハ散在ス或ハ巴ニ吸收セラレテ色素ノ沈著ヲ遺スアリ後頭部ニ於テハ更ニ脱毛ヲ見ル表面ヲ參觀スヘシ

凡ソ所謂第二期微毒疹ニ早疹 *Erythematous* ト晩疹又再發疹 *Spontaneous Recidiviform* ノ二種アリ、早疹ハ病毒血行ニ入りテ全身症狀ヲ起スト共ニ發生スルモノニシテ必ス先ツ軀幹殊ニ兩胸側ヲ襲ヒ延ヒテ全身ニ及フモ、晩疹ニアリテハ再發毎ニ漸ク軀幹ヨリ遠カリテ末梢、頸首、手足ニ偏在ス、且ツ早疹ハ播種狀ニ密生スルモ、晩疹ハ其

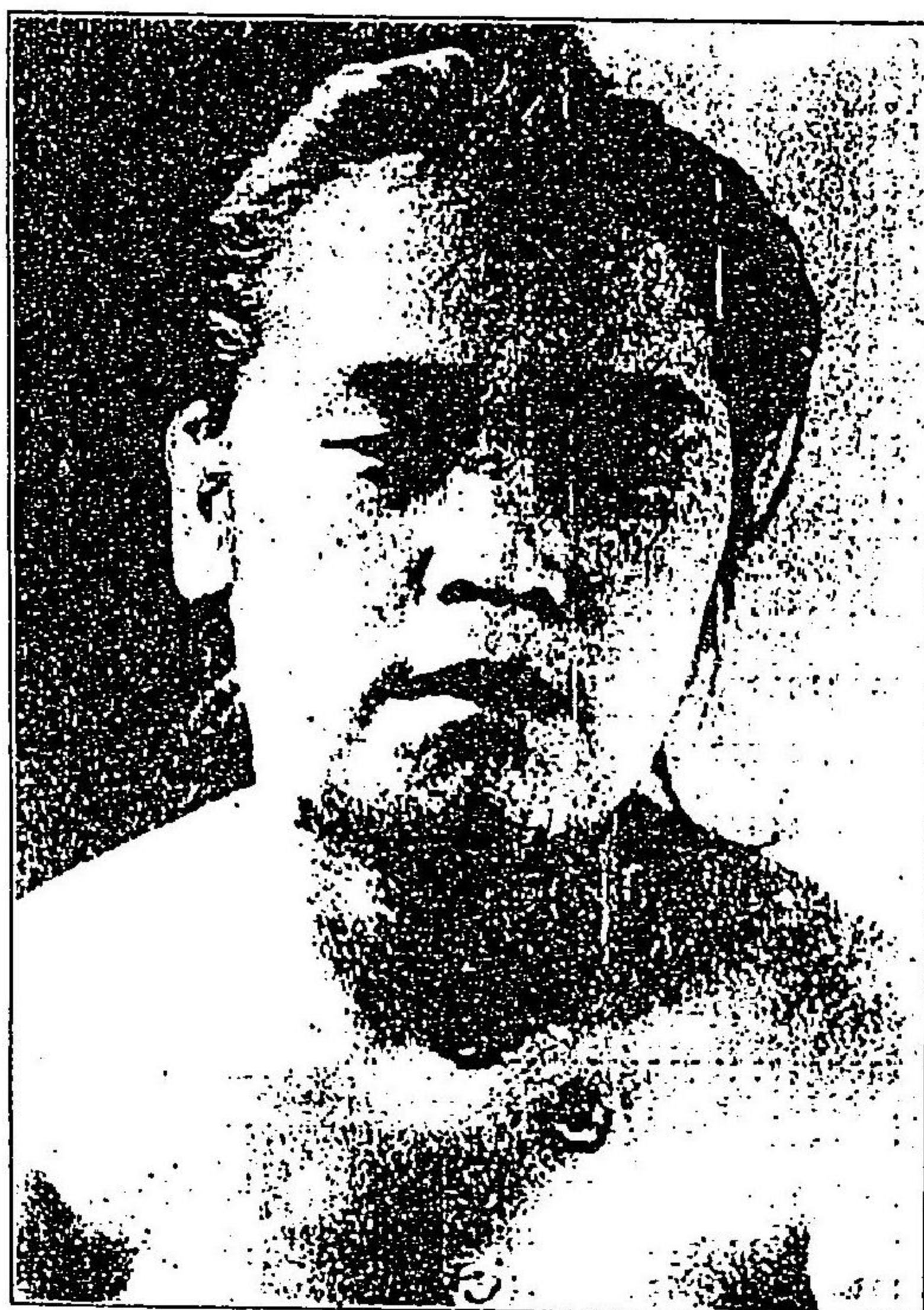(日本皮膚病學雜誌第十卷圖解)

數寡ク且ツ中心消退シテ周圍ニ蔓延シ、圓線或ハ弧線ヲ描クテ以テ其特徵トス、

是故ニ輪狀丘疹微毒ハ再發疹ニ屬スルモノナリ、

經過 丘疹ハ紅斑、苔癬ヨリ進化スルモノアリ或ハ直ニ丘疹トシテ現ハル、アリ而シテ數週ノ後ニ至レハ色澤、浸潤兩ツナカラ漸ク消退シテ表面落屑シ遂ニ全ク吸收セラレテ痕跡ヲ留メス、若クハ一時灰黑色ノ色素ヲ沈著ス、

第二圖



齡十六年ノ處女前頭、鼻根、額部、頸部及胸背ニ圓狀、環線狀或ハ虹彩狀ニ集合セル丘疹アリ同時ニ發疹ヲ有シ精神少シク痲痺ナリ丘疹ハ水銀塗擦ニ依リ三週ニシテ全ク消滅ス

又膿胞疹ニ變スルモノアリ、

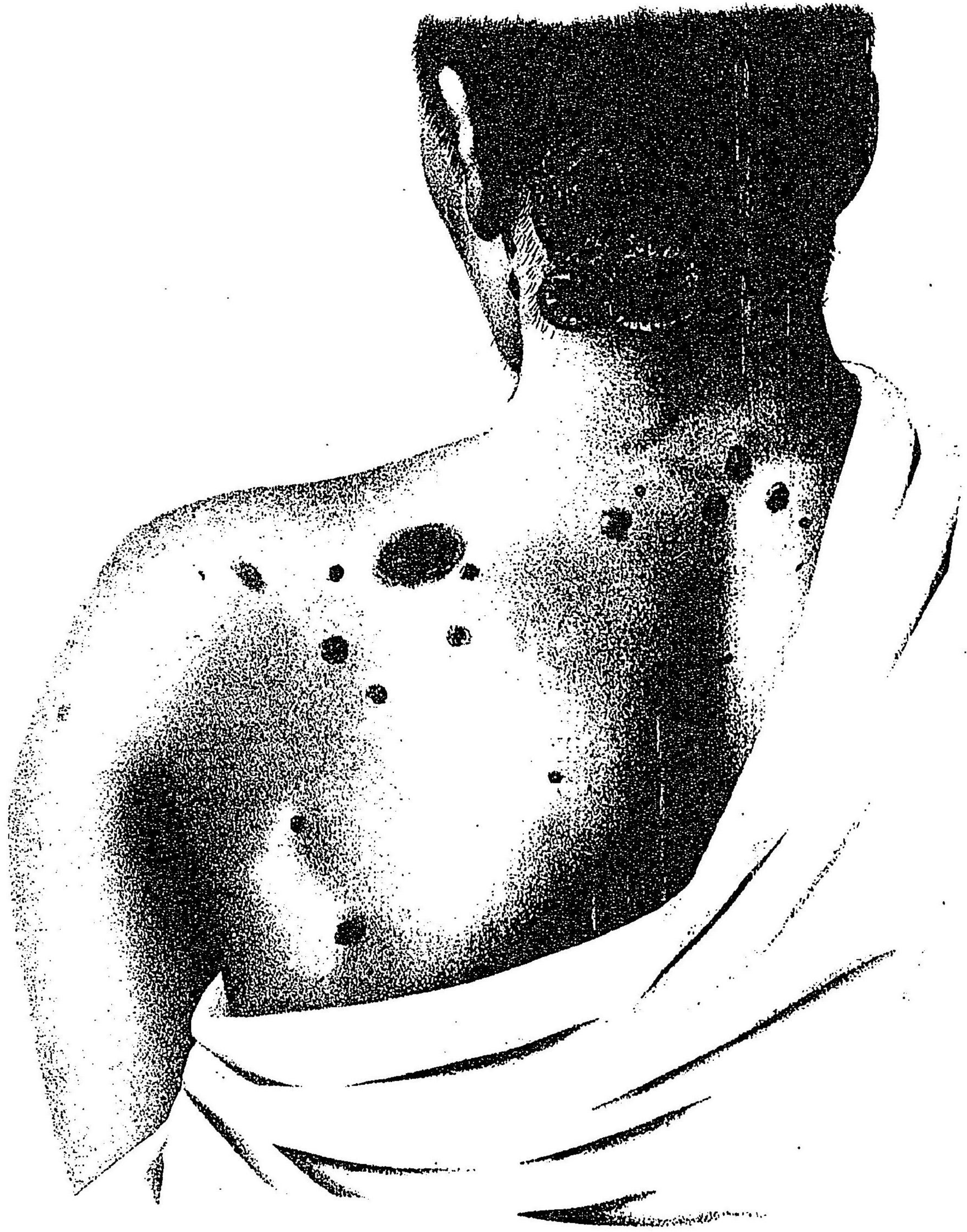丘疹微毒ハ病毒感染後凡ソ八週乃至十二週ニ現ハレ、一時消退スルモ、治療ヲ加ヘサレハ爾後凡ソ三年間ハ反覆再發スルヲ常トス、
部位 輪狀丘疹ハ好シテ顔面(額、鼻、梁、鼻唇溝、口圍)、頭髮部、項部、肩胛部、肘窩、膝窩等ニ來ル、

診斷 銅紅色ノ硬疹、遠心性ノ蔓延、色素ノ沈著、自覺症候ノ缺如部位、

經過等ニ據ルヘシ、

類症鑑別

- (一)尋常性痤瘡 *Acne vulgaris* 自覺症狀ナク部位亦相似タルモ(顔面、胸、背)丘疹鮮紅色ニシテ炎症性紅暈著シク且ツ尖銳ニシテ扁平ナラス、中心ニ黒キ面癩アリ或ハ膿點ヲ見ル、
 - (二)尋常性鱗屑疹 *Psoriasis vulgaris* 原疹鮮紅ニシテ銀白ノ厚キ鱗屑ヲ被ムリ之ヲ剝離スレハ血點アリ、其環狀ヲ成スモノト雖モ亦此性狀ヲ失ハス、
 - (三)圓癬 *Eczema marginatum* 暗紅褐色ノ圓面ヲ作り輪廓隆起シ搔破ノ痕アリ、
 - (四)濕疹 *Eczema* 丘疹遙ニ小サク往々濕潤シ境界明瞭ナラス、且ツ常ニ痒癢アリ、
 - (五)沃度疹 *Yodoterma* 丘疹淡紅ニシテ指壓ニヨリテ消退シ、中心ニ膿點アリ顔面及軀幹ニ散點ス、
- 療法 微毒性潰瘍ノ項ヲ參照スヘシ、



毒微疹丘状輪

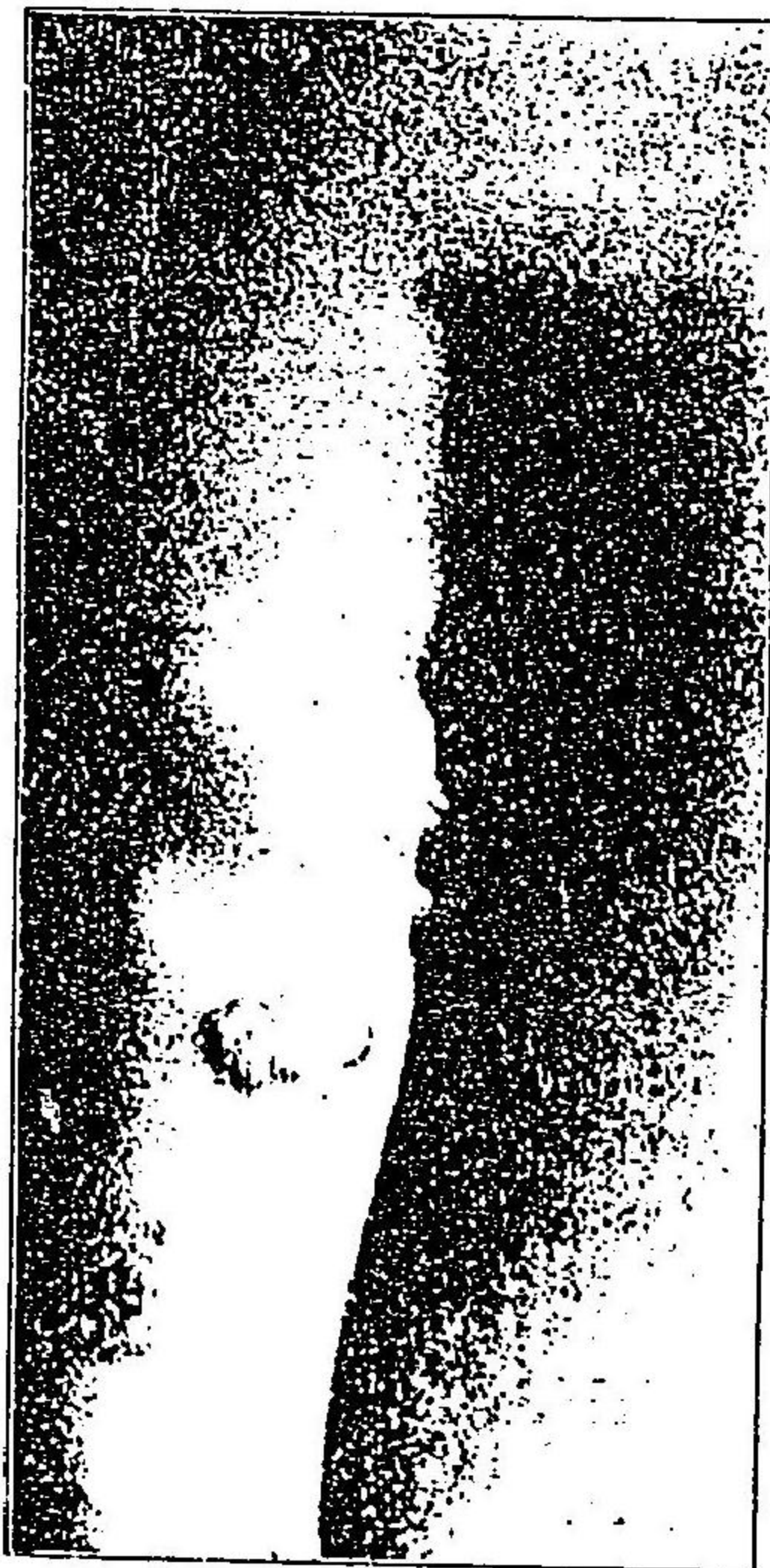Syphilis papulosa annularis

臭素疹 *Bromoderma*

異名 臭素瘡瘡 *Aene bromica* 臭素皮膚疹 *Bromoderma* 臭刺疹 *Lymphions de bromure de potassium*

定義 臭素劑ノ爲ニ發生スル藥疹ヲ謂フ、
 微候 臭素劑加里那篤倫、あんにうむ、りちうむ、かるしうむ、すとろんちうむ、鐵殊ニ臭素加里ノ内服ニ因リ粉刺ノ如キ紅褐色ノ丘疹又ハ膿疱ヲ生シ臭素瘡瘡 *Aene bromica* 膿疱密生スレハ厘銅乃至四銀

第一圖



結節性潰瘍性臭素疹

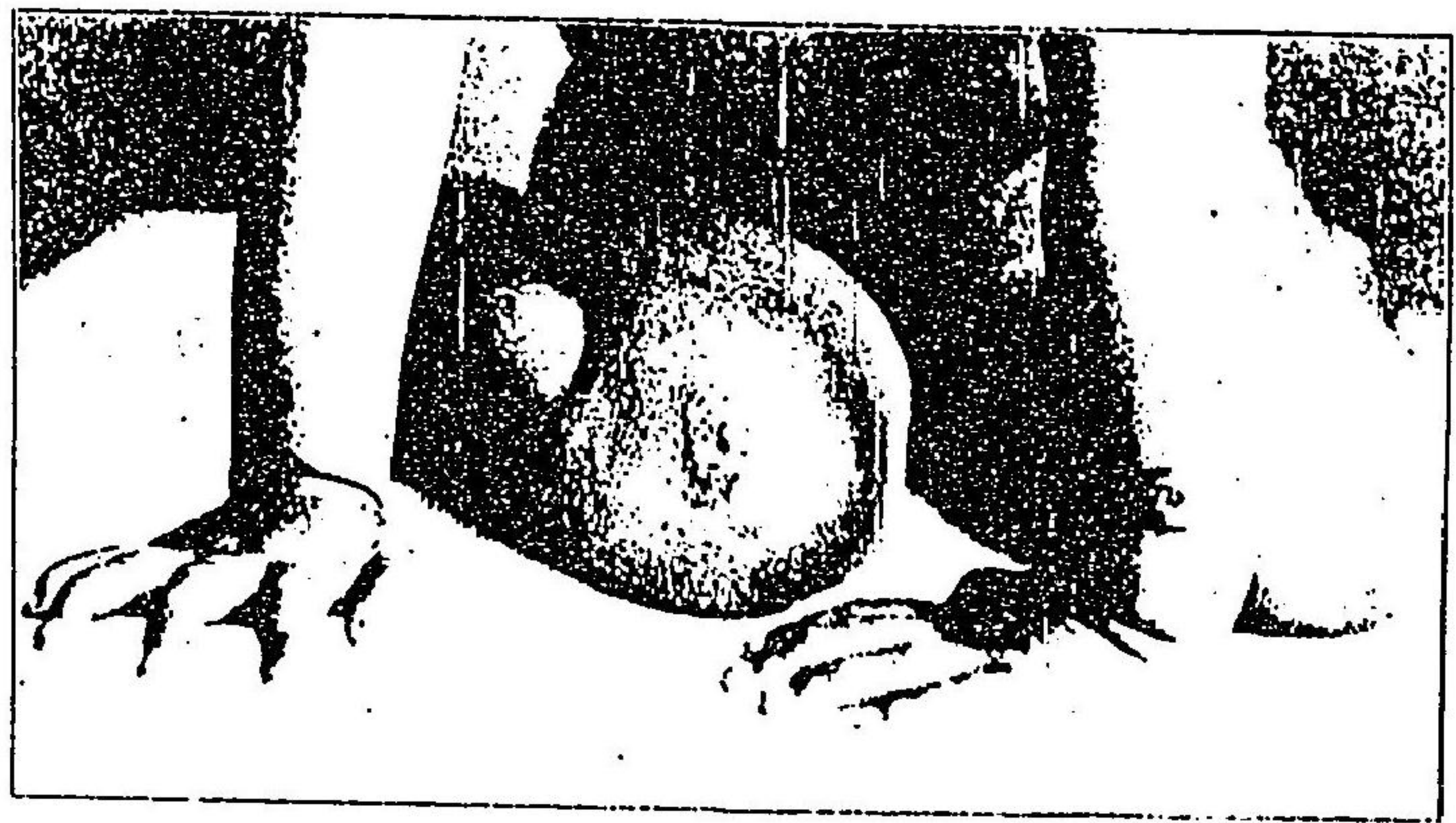
四歳ノ幼女少量ノ臭素ヲ數日間連用マシニ四ツテ發生ス(左上唇)

大ニ及ヒ、浸潤深ク、痂皮固ク、外觀黒褐色ヲ呈シ、試ミニ痂皮ヲ剝離スレハ乳頭露出シテ蜂窠ニ彷彿タルコトアリ(臭素膿疱 *Echlyma et Rupia bromica*)或ハ潰瘍ヲ作ラスシテ單ニ結節ニ止マルコトアリ、形狀ハ圓形或ハ不正形ヲ成シ、大小亦均カラスシテ桃實以上ニ達スルコトアリ、稀ニハ其中心吸收セヨレテ陥凹シ頗ル輪狀微毒疹ニ類スルコトアリ、

自覺症狀ハ輕微ニシテ殆ト之ヲ缺ク、
 經過 皮膚ハ大抵藥用ヲ廢スルト共ニ漸ク減退シ數週ヲ出テスシテ全ク吸收セラル、ナ常トシ、之ニ反シテ尙ホ服藥ヲ持長スレハ發疹益増加シテ終ニ全身ヲ被フニ至ルヘシ、發疹部ニハ一時、色素

(日本皮膚病學雜誌第十二卷四號)

第二圖



同患ノ他部位ナリ

氏 *Kaposi* 往々膿疱中ニ臭素ノ化學的反應ヲ證明シ得ヘシ、

解剖 ノイマン氏 *Nemann* ハ毛髮脂腺及ヒ其周圍ニ於テ著シキ炎症ヲ認メ江馬章太郎氏ノ一例並ニ余及森安連吉氏ノ實驗(第三圖)ニ於テモ亦同シカリキ、然レトモ脂腺及毛髮ニ關係ナクシテ獨リ眞皮中ニ炎症癰ヲ有スルコトアリ(シイ、ファックス氏 *Gibbes* 及ジッベス氏 *Gibbes*) 是ニ由リテ本症ハ必シモ藥物ノ脂腺ヨリ排泄セラル、ニ因リ發生スルモノニ非サルコトヲ觀ルヘシ、
 炎症著シキトキハ表皮壞死シテ黒痂ヲ作ル、
 診斷 痂皮黒褐色ニシテ普通ノ膿痂ト異ナリ基底ニ緊著シテ容易ニ剝離セス、發疹ハ粟粒大ノ粉刺ヨリ桃實大ノ結節ニ至ルマテ大ニ混濁シ、肉芽暗紅色ニシテ熟榴ノ如ク又蜂窠ノ如シ、主トシテ顔

シ沈著シ或ハ永ク癍痕ヲ遺スヘシ、


此他稀ニハ亦紅斑、蕁麻疹、水疱疹等ヲ生スルコトアリ、余ハ癢痒アル濕疹様皮膚疹ヲ實驗セリ、

部位 頭髮部、顔面、額、鼻尖、口圍、肩胛並ニ上下肢ニ來リ殊ニ其伸側ニ多シ、

原因 多クハ臭刺ヲ長時連用シテ多量ニ及フトキニ發生スト雖モ間極メテ微量ニテ足リ、例ヘハ母乳ヲ介シテ乳兒ニ著明ノ發疹ヲ來スコトアリ(カボシイ

面及四肢ノ伸側ヲ侵ス、

第三圖



膿疱性臭素疹

シ著ニ伸側ノ肢下ニ殊身全
症賦不後病氣即年八十三齡農子男
ヲ云トリセ川速チ里加素臭リ福ニ

類症鑑別

尙ホ既往ニ於テ臭素劑ヲ内服セシコトヲ確メ、若シ不明ナラハ試
ミニ同劑ヲ投シ又明ニ之ヲ使用セシ者ニハ休藥ヲ命シ以テ發疹
ノ經過ヲ觀察スルモ亦可ナリ、

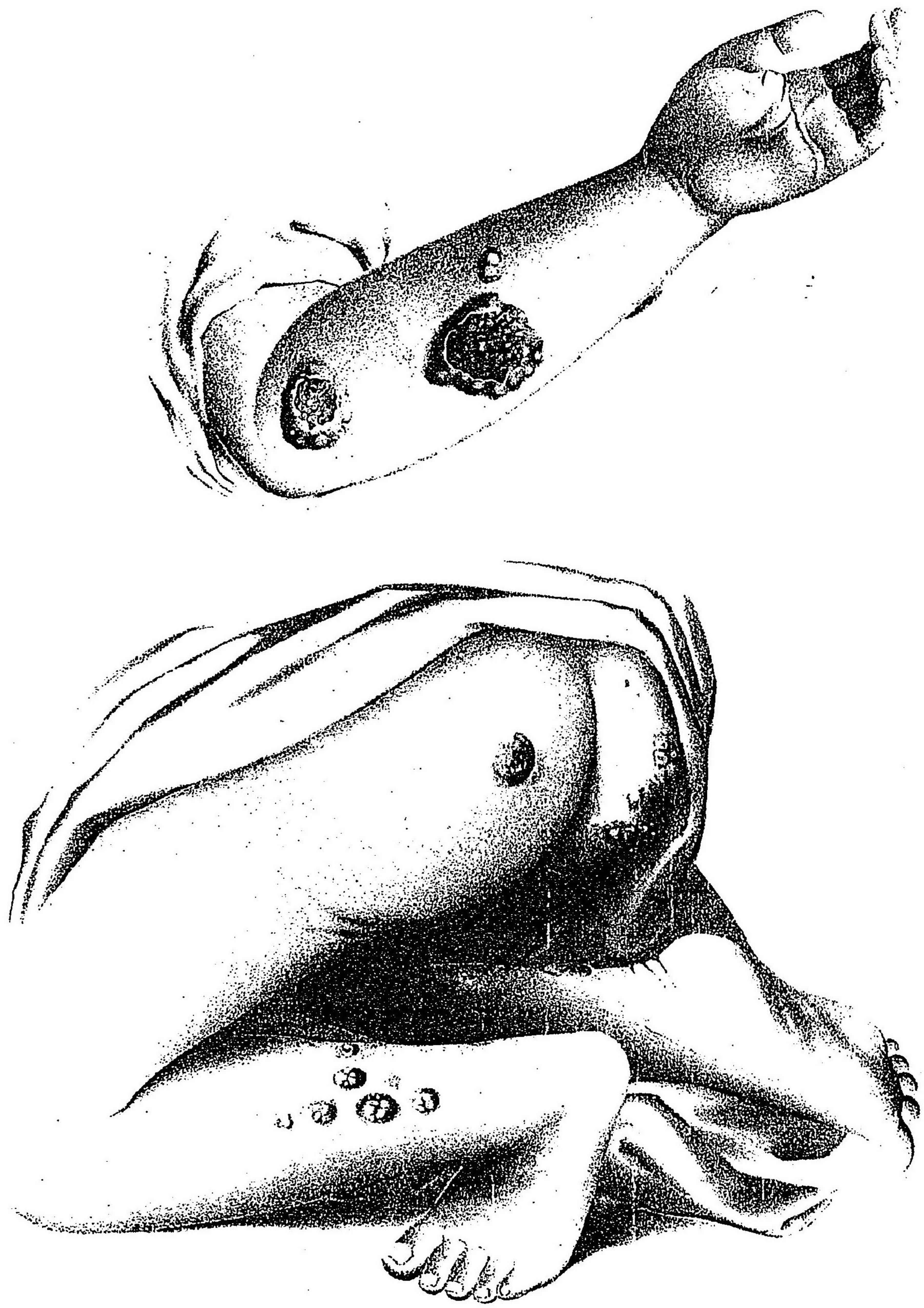
- (一) 微毒 *Syphilis* 膿疱性微毒ハ軀幹ニ始マリ四肢ニ及ヒ主トシテ
屈側ヲ侵シ、護膜腫ハ壓迫スレハ疼痛アリ、其潰瘍ハ邊緣ニ於テ
必ス堤狀ノ浸潤ヲ呈ス、疑似ノ場合ニハ驅微療法ヲ試ムヘシ、
- (二) 尋常性瘡瘡 *Acne vulgaris* ハ顔面及胸背ノ上部ニ限局シ豆大ニ

止マリ、黒痂ヲ作ラス、且ツ胡麻ノ如キ面癩ヲ併發ス、

- (三) 濕疹 *Eczema* ノ痂皮ハ黃褐色ニシテ剝離シ易ク、決シテ潰瘍ヲ
作ラス且ツ瘙癢著明ナリ、

豫後 間著明ノ營養障害ヲ來スコトアルモ發疹ハ服藥ヲ廢スルト
共ニ漸次ニ消退スヘシ、

療法 先ツ原因ヲ去リ對症療法トシテ潰瘍面ニハ軟膏(硼酸軟膏ヲ、
結節上ニハ水楊酸石鹼硬膏ヲ貼用シ、炎症著ケレハ兼テ冷罨法
(硼酸水、醋酸礬土水)ヲ施スヘシ、



疹藥素臭
Brom-Escutchen.

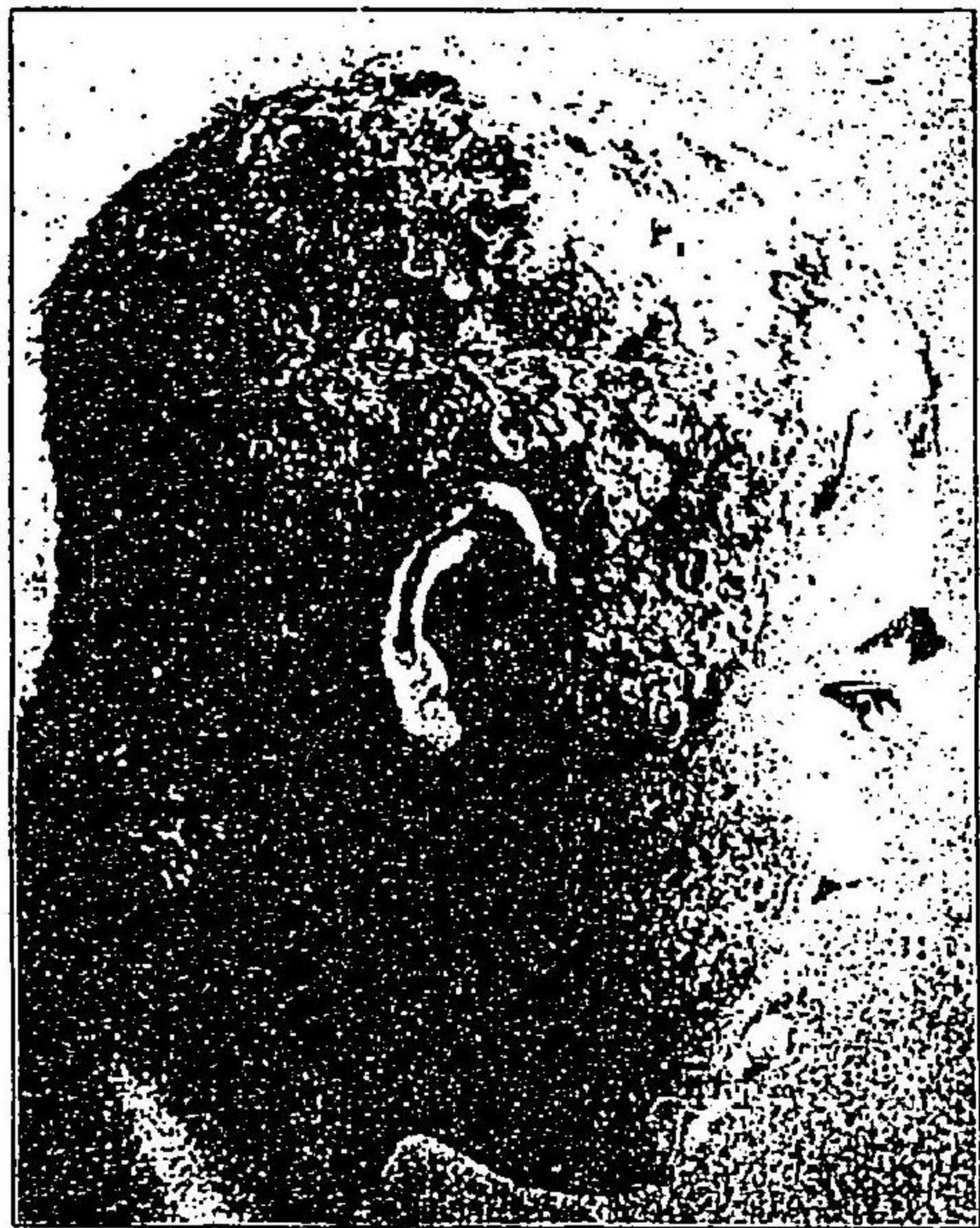黄癬 *Favus*

異名 皮膚黄癬菌病 *Dermatomyces favosa* 白癬

〔註〕「アブス」諸家ミナ白癬ト譯ス、按スルニ白癬ノ字、巢氏病源候論ニ出エ、白癬之狀白色碎々然而痒下アリテ其症候母ロヘルベス、トシズランズ斷髮菌性痘疹ニ近シ是レ余カ本病ノ主徴ニ據リ別ニ新譯名ヲ撰メル所以ナリ、

定義 一種絲狀菌ノ寄生ニ因ル皮膚病ニシテ黄色ノ乾癬ヲ作ル、
徴候 硫黄色ノ乾癬上方ハ廣ク下底ハ狭ク中央凹ミテ盃狀ナシ、以テ皮膚ニ膠著シ、一幹又ハ數幹ノ毛髮其中心ヲ穿貫スルヲ常トス、此ノ所謂黄癬甲 *Favus-Scutum* ハ初メハ微小ノ黄斑ヲ呈シテ表皮ノ角層中ニ潜ミ、漸ク肥厚スレハ豆大トナリ錢大トナリ皮膚ノ表面ニ露出シテ邊緣遊離シ、其大ナルモノニ至リテハ椎茸ノ樹皮ニ生スルニ彷彿タルコトアリ、

第一圖



頭部黄癬

大小不同ノ黄癬甲或シ立孤ハ或チ數個トナリテ全頭ヲ被フ

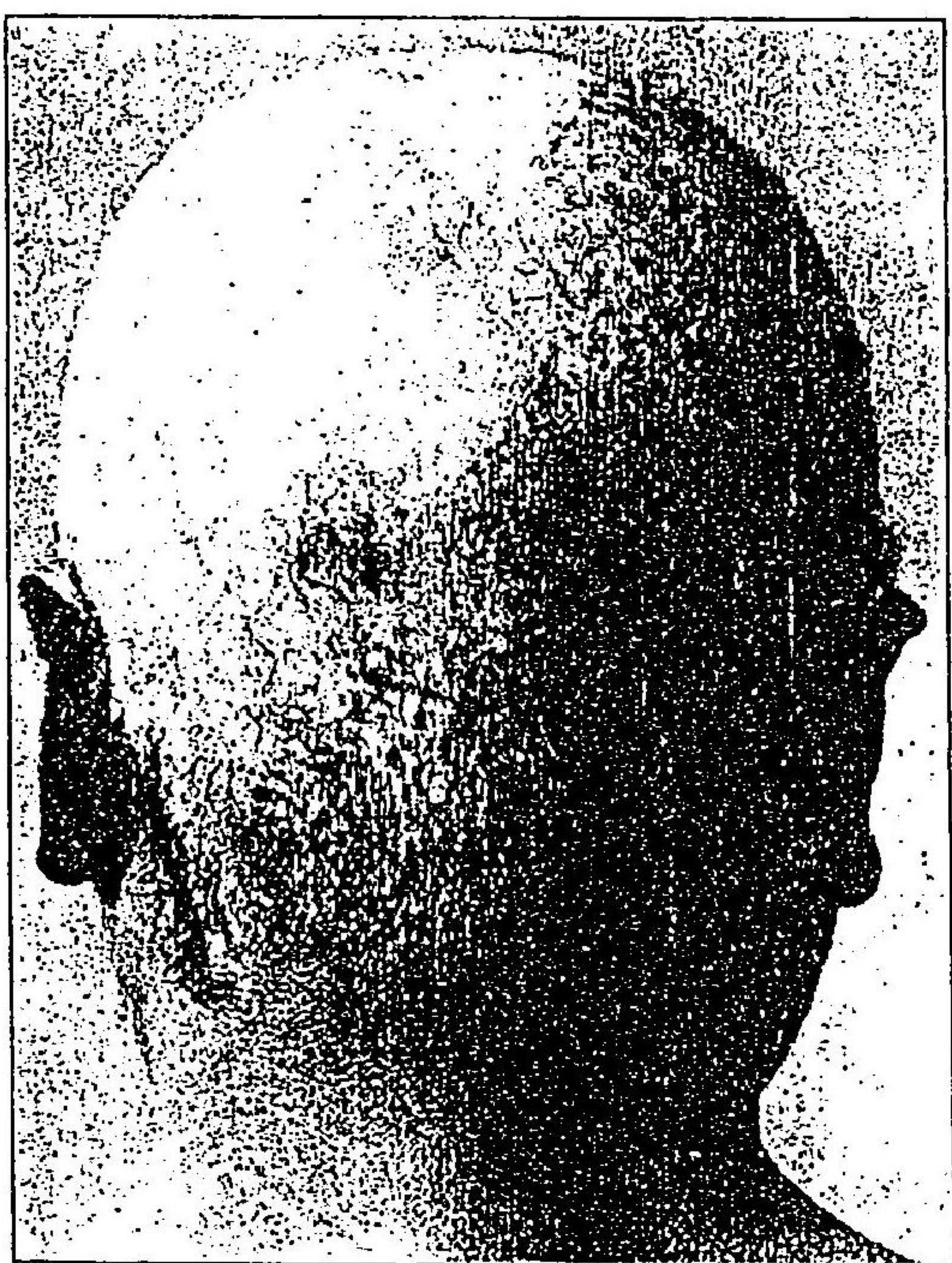
此黄癬甲ヲ表皮ヨリ剥去セルモノヲ黄癬體 *Favus-Körper* ト稱シ、其底面ハ淡紅色ヲ帯ヒテ稍陷没シ、甚シキハ皮膚萎縮シテ毛根ヲ絶ツニ至ル、

〔日本皮膚病叢書第四十三表圖解〕

黄癬甲ノ古キモノハ其硫黄色漸ク消褪シテ灰白色ヲ帯ヒ鼠矢ノ如キ微臭ヲ放テ、且ツ附近ノ毛髮光澤ヲ失ヒテ宛モ塵埃ヲ被ムルカ如ク、漸ク細弱トナリテ終ニ脱落シ禿頭ヲ呈スヘシ、

自覺症候ニハ痒痒常ニ著シ、
 本病ハ我國ニ在リテハ沿海ノ漁村若クハ山間陬僻ノ地ニ於ケル小兒ニ最モ多ク、都市ニハ稀ナリ、
 經過 極メテ緩慢ニシテ十數年ニ涉リ、終ニ禿髮ト癩痕トヲ遺シテ纔ニ治スルコトアリ、

第二圖



黄癬性禿髮

モ癩痕トナリテ禿髮トシテ黄癬甲ニ化シテ禿髮ニ至ル

部位 什ノ八九ハ頭髮部ニ來リ稀ニハ毳毛ノ部位ニ生シテ全身ニ汎發シ、又胃腸管壁ニ發見セルコトアリ〔黄癬性胃腸炎 *Gastroenteritis favosa, Kaposi*〕此他爪甲ニ生スルトキハ黄斑ヲ生シ表面粗糙トナル〔黄癬性爪甲症 *Onychomycosis favosa*〕

原因 千八百三十九年ニ發見セルシヨエンライン氏アホリヨシ菌 (*Achorion Schölenii, Remak*) ト稱スル絲狀菌ニシテ其種屬ハ一種ナリトシ(コック氏 *Pick* ウェルシエ氏 *Walsch*) 或ハ多種ナリトナスモ

(ウ) ナ氏 *Unna* クイシケ氏 (*Quincke*) 前説眞ニ近シ、

解剖 黃癬菌ハ常ニ毛毚口ヨリ入りテ表皮中ニ蔓延シ、尋テ毛根ノ外鞘ヲ穿テテ毛球ニ達シ又高ク毛幹ヲ上行スルモ決シテ毛髮ヲ分裂スルコトナシ、

診斷 乾固セル黃色盃狀ノ菌塊(黃癬甲) 微臭ト痒痒、脱毛、患部皮膚ノ萎縮ト癢痕、絲狀菌ノ證明、

類症鑑別

(一) 濕疹 *Eczema* 結痂性濕疹 *E. crustosum* ハ痂皮軟弱ニシテ濕潤シ落屑性濕疹 *E. squamosum* ハ鱗屑微細ニシテ灰白色ヲ帶フ、且ツ濕疹ハ決シテ萎縮又ハ癢痕ヲ呈セス、

(二) 紅斑性狼瘡 *Lupus erythematosus* 黃癬甲、盡ク脱落シテ皮膚ノ萎縮ノミヲ遺ストキハ頗ル紅斑性狼瘡ニ類似スルモ、該症ハ角質増殖シテ楔狀ニ毛孔ニ竝入シ且ツ周邊ニハ必ス紅縁アリ、

(三) 尋常性鱗屑疹 *Psoriasis vulgaris* 鱗屑ハ扁平葉狀ニシテ銀白色ヲ呈シ、患部ノ毛髮脱落セス又痒痒少レナリ、

(四) 斷髮菌性疱疹 *Herpes tonsurans* 鱗屑恰モ枇糠ノ如ク其色灰白ナリ、患部ニハ必ス毛髮ノ斷根ヲ存シ決シテ白禿ニ陥ルコトナシ、萎縮ナク癢痕ナク、病原菌ノ形狀亦同カラス、

(五) 微毒性瘰癧 *Acne sphyllitica* ニハ痒痒ヲ缺キ且ツ痂皮ノ下ニ潰瘍ヲ見ル、

豫後 數再發シ容易ニ根治セス、但シ毚毛部ニ發生セルモノハ治癒シ易シ、

療法 先ツ油類(椿油、橄欖油、肝油)又ハ溫蒸法ヲ用ヒテ黃癬ヲ軟和シ盡ク之ヲ剝離シタル後、加里石鹼精又ハ下山氏流動石鹼ニテ洗滌シ、次ニ拔毛ヲ行ヒ、次ニ殺菌藥(昇汞、石炭酸、木參兒、百露拔爾撒謨、沃度丁幾、なふとーる、ほるまりん、くりざろびん、焦性沒食子酸等)ヲ溶

液或ハ軟膏トナシテ塗布シ、黃癬甲ノ再發ヲ見サルニ至リテ止ムヘシ、

處方

百露拔爾撒謨 等分
椿油

右塗布料

石炭酸

百露拔爾撒謨 各100

石油

備里設林 各1000

右塗布料

ほるまりん 50

餽水 1000

右卷法料、皮膚糜爛スルニ至リテ中止ス

硫黃華 各250

木參兒 各250

豚脂 1000

白亞 200

百露拔爾撒謨 50

右毎日一回貼用

くりざろびん 35

巴刺賓

柯々阿酪 各25


華攝林 15

右毎日一回貼用(ア) ロッポウ氏方

十倍—五倍焦性沒食子酸軟膏

右毎日一回貼用(ヨ) ゼフ氏方

近時レントゲン光線ヲ用ヒテ治效ヲ收ムル者アリ、



癬 黃

Favus

附奥秩二第禮圖等徽柄廣皮本口

明治三十六年十一月一日印刷
同年同月七日發行
（正似金參四）
著者 東京市豊町區富士見町四丁目十番地 土肥慶
發行 東京市神田區神田區治町二十二番地 大柴四郎
東京市京橋區築地三丁目十五番地
印刷 東京市神田區神田區治町二十二番地 野村宗十郎
發兌 東京市神田區神田區治町二十二番地 元朝香屋書店

