QS
fS3L2a
1829
OV 2

ANATOMIE

Méthodique,

OU

ORGANOGRAPHIE

HUMAINE

En Tableaux synoptiques, avec Figures.

A L'USAGE DES UNIVERSITÉS,

Pour les Facultés et Écoles de Médecine et de Chirurgie, les Académies de Peinture et de Sculpture, et les Colléges Royaux.

PAR J. SARLANDIÈRE, D. M.

Paris,

CHEZ LES LIBRAIRES DE MÉDECINE,
ET CHEZ L'AUTEUR, RUE DE LA MICHODIÈRE, N. 2.

Nbre 1829.

SURGEON GENERAL'S OFFICE
LIBRARY.
Section,
No. 124006.

ANATOMIE

Méthodique,

OU

ORGANOGRAPHIE

HUMAINE

En Tableaux synoptiques, avec Figures.

A L'USAGE DES UNIVERSITÉS.

Pour les Facultés et Écoles de Médecine et de Chirurgie, les Académies de Peinture et de Sculpture, et les Colléges Royaux.

PAR J. SARLANDIÈRE, D. M.

SURGEON GENERAL'S OFFICE
124006.
LIBRARY

Paris,

CHEZ LES LIBRAIRES DE MÉDECINE,

ET CHEZ L'AUTEUR, RUE DE LA MICHODIÈRE, N. 2.

Xbre 1829.

QS
f 5342a
1829

INDICATION PRÉLIMINAIRE.

L'enseignement de l'anatomie dans toutes ses parties et jusque dans ses détails peut s'effectuer en quinze leçons, j'en ai acquis la certitude. Si une telle conviction peut devenir une recommandation en faveur de la méthode que j'ai employée pour y parvenir, et que j'ai renfermée en un certain nombre de tableaux : je ne saurais douter du succès de cet ouvrage; mais il ne suffit pas d'avoir enseigné vite, il faut encore avoir enseigné bien, et il ne m'appartient pas d'être juge en ce point : je dois me borner à faire connaître les moyens dont je me suis servi pour atteindre mon but, qui a été de rendre l'étude de cette science beaucoup plus facile qu'elle ne l'a été jusqu'à ce jour. Des hommes justement célèbres m'ont encouragé de leurs suffrages, ils m'ont enhardi dans une entreprise, dont la difficulté ne sera pas aperçue de ceux qui n'examinent que superficiellement ou qui n'envisageraient que le petit nombre de tableaux, représentant ici la science anatomique, ou l'organographie humaine tout entière; mais elle sera appréciée de ceux qui aiment la clarté, la précision, et qui veulent beaucoup de choses et peu de phrases. Pour réussir à composer ces tableaux tels qu'ils sont, j'ai dû faire de nombreuses recherches anatomiques, employer de longues méditations et en outre consacrer plus de deux années d'un travail assidu à confectionner et châtier mon ouvrage; tous les organes qui s'y trouvent représentés ont été dessinés d'après nature, après que leur configuration la plus ordinaire eut été constatée et après que l'exactitude des anatomistes anciens ou modernes eut été vérifiée.

En me proposant un aussi important travail, j'ai dû jeter mes regards sur ce qu'était l'anatomie avant notre époque, et j'ai dû rechercher quels obstacles s'opposaient à ce que la connaissance de l'organisation de l'homme fît essentiellement partie de son éducation; par conséquent quels empêchements le portaient à ignorer la physiologie qui est la science des fonctions de la vie, science sans laquelle l'homme errera toujours, tant dans ses institutions politiques que dans ses préceptes de philosophie et de morale. En effet quiconque s'occupe de ce qui est relatif aux besoins ou au bonheur de l'homme, doit ne pas ignorer son organisation; c'en est la condition première, et c'est pour l'avoir ignorée que J.-J. Rousseau, Locke, Platon, Helvétius et Condillac lui-même sont tombés dans de si graves erreurs. Je me suis assuré que ces obstacles consistaient principalement dans la longueur du temps à employer pour comprendre les détails de la science, et dans la difficulté de retenir et de classer dans sa mémoire la multitude des choses qu'elle renferme : l'opinion commune est qu'on ne peut parvenir à une connaissance entière de l'anatomie, qu'après deux années de travaux assidus!... Quel est l'homme, à moins qu'il ne se voue à la médecine, qui consente à consacrer à cette étude spéciale une partie si considérable du temps réservé à l'éducation; mais aussi quel est celui qui ne voudrait pas apprendre à connaître une science si utile que celle de sa propre organisation, s'il ne lui faut employer que quinze séances de deux heures pour cet objet; je vais entrer dans quelques détails à ce sujet.

La plus grande difficulté de l'étude anatomique n'est pas dans l'inspection des objets, mais dans la quantité des noms ou des mots qui représentent ces objets, dans le défaut de classement de ces mots, dans leur bizarrerie et souvent l'incorrection de leur signification; enfin dans le manque de méthode graphique. La nomenclature des muscles, des ligaments, des glandes, celle des vaisseaux, des nerfs, des organes des sens, sont entachées du même vice; quelques-uns de ces organes portent le nom de la fonction à laquelle ils servent, d'autres sont dénommés d'après leur configuration, leur direction ou leur situation, d'autres encore portent le nom des auteurs qui les ont découverts ou décrits, etc... Tout cela forme un dédale de mots que la mémoire la plus prodigieuse ne saurait retenir, si ce n'est après une longue et fatigante étude. — Cette incohérence et ce peu de justesse dans les appellations avaient fixé l'attention de *Chaussier*, et, le premier il tenta d'amener la nomenclature anatomique à une méthode : ce fut pour les muscles principalement qu'il opéra cette réforme, qui lui valut en grande partie la célébrité qu'il s'est acquise. Frappé de l'effet que produisait sur l'imagination les noms que quelques-uns de ses devanciers avaient donnés à certains muscles et qui représentaient tout à la fois leur étendue et leurs points d'insertion, tels que *sterno-cleido-mastoïdien, occipito-frontal*, et les noms d'attache donnés aux muscles de la *langue* et des régions *hyoïdiennes*, il conçut l'heureuse idée d'appliquer à tous les muscles du corps des noms semblables tirés de leurs attaches; il parvint ainsi à établir une nomenclature uniforme pour la généralité de l'appareil musculaire : quelques nerfs et quelques vaisseaux reçurent aussi de ce savant des noms plus corrects; mais, tout en reconnaissant le mérite de cet homme célèbre dont l'esprit judicieux a su s'affranchir des vieilles routines et créer des noms plus propres à bien représenter les choses, on est obligé d'avouer qu'il n'a pas remédié à la grande difficulté, celle qui consiste dans le classement d'une si prodigieuse quantité de mots dans la mémoire; quelques-uns lui ont même reproché d'avoir augmenté le mal, en introduisant dans la science une fois autant de mots qu'il en existait déjà, parce qu'il fallait apprendre la nouvelle nomenclature pour se faire une juste idée des significations et en même temps retenir l'ancienne pour comprendre les auteurs. Cependant, comme il était impossible de créer une nomenclature nouvelle sans donner un nom différent à chaque organe, il était de toute nécessité de chercher le moyen de se remémorer facilement ces mots. En regrettant que Chaussier ait omis ce point important, et sans considérer combien il était hasardeux de tenter un pareil essai après lui, j'ai osé le faire sans pour cela prétendre approcher du mérite de ce maître sévère et correct. J'ai donc comme lui laissé exister les noms de tous les os et de leurs particularités, tels que les anciens et les modernes de notre civilisation les ont adoptés, parce qu'ils sont la base fondamentale de tout notre organisme auquel ils servent de soutien : j'ai pareillement conservé les noms déjà donnés aux viscères comme fondement des organes intérieurs, parce que ces viscères constituent les parties les plus essentielles à la vie; et j'ai donné à tous les autres organes, quels qu'ils soient, des noms tirés de ces deux bases fondamentales, de telle sorte qu'on n'est réellement obligé d'inculquer dans sa mémoire que les noms des os et ceux des viscères, les noms de tous les autres organes devant se former de ceux-ci; de plus j'ai rallié chacun des nouveaux noms à des noms collectifs tirés des régions, et c'est ainsi, comme on le verra en parcourant les tableaux, que j'ai simplifié les opérations de la mémoire. L'ordre que j'ai établi pour rendre ma méthode la plus simple et la plus facile possible, est le suivant. D'abord j'ai fait, comme introduction, une exposition organique dans laquelle j'ai placé l'analyse de tous les tissus pour faciliter aux élèves l'intelligence de mes tableaux et me dispenser de les surcharger d'aucun détail de composition matérielle. Vient ensuite *l'Organographie*, divisée en huit parties 1° *Ostéographie* ou description des os, 2° *Arthrographie* ou description des articulations, 3° *Myographie* ou description des muscles, 4° *Aesthésiographie* ou description des organes des sens, 5° *Splanchnographie* ou description des viscères, 6° *Diacrisiographie* ou description des appareils sécrétoires, 7° *Angéiographie* ou description des vaisseaux, 8° *Névrographie* ou description des nerfs.

L'Ostéographie est représentée par des tableaux synoptiques disposés en colonnes de trois sections, dont la 1re contient les noms fondamentaux des os et leur situation; la 2e la fonction particulière de chaque os; la 3e les particularités qu'on y remarque : ces dernières sont les points d'insertion des muscles, les saillies et enfoncements, les trous qui donnent passage à des artères ou à des nerfs et les surfaces articulaires; j'ai supprimé toutes celles de ces particularités qui sont inutiles ou étrangères à l'une de ces quatre considérations, afin de ne pas surcharger la mémoire. L'Arthrographie est disposée en colonnes de deux sections seulement, l'une pour le nom des articulations, l'autre pour celui des parties qui les composent, soit ligaments, soit membranes ou fibro-cartilages : ces parties sont dénommées d'après les extrémités osseuses qu'elles unissent, et reçoivent pour terminaison uniforme le nom générique terminal de l'articulation : l'ancien nom est conservé à la suite entre parenthèses. La Myographie est présentée en tableaux de quatre sections : la 1re contient les noms des régions dans lesquelles les muscles sont placés; la 2e contient le nom donné à chaque muscle d'après ses attaches ou points d'insertion, la terminaison de chacun de ces noms exprime le nom générique de la région où le muscle se trouve, et autant que possible elle signale la partie que le muscle est chargé de faire mouvoir : ainsi les muscles qui se trouvent dans la région épicranio-frontale et qui ont pour usage de mouvoir le front, se terminent tous par le mot *frontal;* ceux de la région auriculaire chargés de faire mouvoir l'*auricule* ou pavillon de l'oreille, se terminent par le mot *auriculaire;* ceux de la région *palpébrale* moteurs des paupières, se terminent par le mot *palpébral*; ceux de la région oculaire par le mot *oculaire*, ainsi de suite. On aperçoit au premier coup d'œil combien cette disposition est méthodique et que de choses s'expriment par là en peu de mots; exemple : le mot *occipito-cutanéi-frontal* donne l'idée de l'étendue du muscle qui va de l'occiput au front, il indique les points d'insertion à l'os occipital par une de ses extrémités et à la peau qui recouvre l'os frontal par l'autre; sa terminaison montre qu'il se trouve placé principalement dans la région du front; elle indique aussi qu'il fait mouvoir la peau du front : que de choses exprimées par une seule dénomination!.. La 3e section du tableau renferme la dénomination donnée à chaque muscle selon sa configuration ou selon sa situation; enfin la 4e contient la dénomination selon les usages ou fonctions. (j'ai fait en sorte que le nom ancien de chaque muscle fût conservé dans l'une ou l'autre de ces trois sections de colonne pour l'intelligence des auteurs). On voit par ce qui précède qu'il suffit de trois dénominations pour faire l'histoire complète de chaque muscle et pour donner une idée précise de tout ce qu'il y a d'important à remarquer en lui, tandis que dans les auteurs souvent une page entière est employée à la description d'un seul muscle; il y a donc, par ma méthode, économie de temps et de frais d'intelligence. Que manque-t-il dès-lors pour que le muscle reste gravé dans la mémoire? l'inspection par les yeux! Eh bien, à défaut de sujets humains ou de représentations en cire, en plâtre ou en carton, j'ai joint des planches à mes tableaux avec des chiffres qui renvoient des uns aux autres, et dans le cas où des objets naturels ou artificiels disposés pour l'étude de l'anatomie seraient placés sous les yeux de l'élève ou du praticien, ces planches pourront leur servir de guide et abréger de beaucoup leurs recherches. Toutes les figures qui composent ces planches ont été dessinées d'après nature et avec une exactitude parfaite, les muscles sont disposés par régions et ensuite sont additionnés à la fin dans des figures d'homme entières. L'Aesthésiographie est disposée en un seul tableau sans sections régulières, mais formé d'accolades qui lient entre elles toutes les parties qui sont dans une dépendance mutuelle : Dans ce tableau sont exposés avec le plus de précision possible tous les organes qui composent les appareils des cinq sens et les fonctions qu'ils sont chargés de remplir. La Splanchnographie, et la Diacrisiographie qui en est en quelque sorte l'annexe, sont représentées en deux tableaux. La première expose les viscères contenus dans la cavité cranio-vertébrale, c'est-à-dire le cerveau et la moëlle spinale; ceux contenus dans le thorax c'est-à-dire les organes vocaux, respiratoires et central de la circulation, enfin ceux contenus dans l'abdomen, c'est-à-dire les organes digestifs, urinaires et génitaux des deux sexes. La Diacrisiographie, qui se rallie naturellement aux viscères parce que les appareils sécrétoires qui en sont l'objet renferment les organes spéciaux de la nutrition, forme avec la Splanchnographie le complément des organes circonscrits ou disposés en appareils. Viennent ensuite les systèmes organiques, constitués par des canaux répandus dans tout l'organisme et dans lesquels circulent les fluides nutritifs; et par d'autres qui contiennent la matière conductrice de la sensibilité et du mouvement; ces systèmes composent L'Angéiographie et la Névrographie; la 1re est représentée en trois tableaux, dont l'un expose le système de toutes les artères du corps sus et sous-diaphragmatiques et dans un ordre méthodique, de telle sorte que chaque branche, rameau et ramuscule, reçoivent des noms composés, et tirés du lieu d'où ils proviennent et de celui où ils se rendent; exemple : la 1re branche du *tronc aortique* porte le sang dans le tissu même du cœur, conséquemment elle reçoit le nom d'artère *aorto-cardiaque*; cette branche se divise en deux rameaux qui sont le *cardiaque* antérieur et le *cardiaque* postérieur : l'antérieur fournit trois ramuscules qui sont le *cardiaco-auriculaire* droit, le *cardiaco-ventriculaire* droit et les *inter-cardiaques* antérieur et postérieur; le postérieur fournit les ramuscules *cardiaco-ventriculaire* antérieur gauche et *cardiaco-ventriculaire* postérieur gauche : l'aorte donne ensuite le tronc brachio-céphalique qui dans mon tableau est nommé avec plus de précision artère *aorto-post-clavi-trachélienne*, laquelle donne des rameaux qui, à la hauteur de la clavicule, commencent tous par le mot *sous-clavi* et finissent par celui de la partie où elles aboutissent; à la hauteur des vertèbres du cou ces rameaux commencent par le mot *trachélo* et ainsi de suite, en se liant toujours au moyen de leurs noms les uns aux autres, et de plus aux lieux où ils commencent et où ils finissent. Par cet ordre méthodique on se rend toujours compte de l'origine, du trajet et de la situation des artères; toutes celles qui sont de la moindre importance ont reçu une dénomination; celles d'entre elles qui avaient déjà un nom ancien, l'ont conservé comme mémento, entre deux parenthèses et à la suite du nom méthodique — Dans le second tableau se trouve tracé le système veineux sus et sous-diaphragmatique; ici j'ai dû suivre une disposition inverse à celle des artères : les ramuscules commençant dans les tissus et se réunissant pour former des rameaux et ensuite des branches, en convergeant vers le centre circulatoire, j'ai d'abord énuméré les veines des mains et des pieds, en les dénommant toujours d'après le lieu où elles naissent et celui où elles aboutissent; j'ai placé dans un appendice l'appareil veineux central thoracique (pulmonaire) et l'appareil veineux central abdominal (veine porte). — Dans le 3e tableau est exposé le système des vaisseaux lymphatiques, lequel, comme le système veineux, commence dans les ramuscules les plus éloignés des troncs et aboutit à ceux-ci. Enfin la Névrographie termine l'œuvre, en présentant les systèmes qui vont porter la sensibilité et le mouvement dans toutes les autres parties : elle est composée de trois tableaux dont le 1er contient tous les nerfs qui sortent de la cavité crânienne et auxquels j'ai conservé la racine *cérébro* pour les distinguer des spinaux, quoique la 1re paire soit un prolongement cérébral et toutes les autres une émanation du bulbe rachidien (Chauss.) le 2e tableau comprend tous les nerfs qui sortent de la colonne spinale et prennent pour racine le mot générique *spino*. Le 3e tableau expose le système nerveux ganglionnaire avec tous les plexus qui en émanent; tous les nerfs qui sortent des ganglions ont pour racine le mot *gangli*, et ceux qui sortent des plexus, le mot *plexi*. Ces tableaux des différents systèmes nerveux sont tracés avec la plus minutieuse exactitude, les détails y sont portés aussi loin que le microscope et les plus fines dissections ont pu me le permettre; j'ai d'autant plus soigné cette partie de mon travail, qu'elle est plus importante et plus difficile : nulle part je n'ai rencontré une anatomie des nerfs satisfaisante, et je crois que nulle part aussi on n'embrassera comme dans cet ouvrage, d'un seul coup d'œil, tout l'ensemble des organes conducteurs de la sensibilité et du mouvement animal et organique. (Bich).

Ici se termine ce que j'avais à indiquer pour l'intelligence de mes tableaux. J'offre un juste tribut de reconnaissance au docteur *Leboyer* qui a dirigé avec une habileté consommée la plupart des dissections, et qui m'a puissamment aidé dans mes travaux de classification, à M. *Courtin*, dont le crayon sûr a saisi avec vérité et talent les coupes et préparations anatomiques sous leur aspect le plus favorable, et au docteur *Pichonnière* pour la partie de mon travail qui concerne le système nerveux.

Il me reste à indiquer comment, à l'aide de ces tableaux, j'ai pu enseigner l'anatomie en quinze leçons, non-seulement à des élèves en médecine, mais à des peintres, des sculpteurs, des artistes dramatiques, des avocats : pour ceux qui désireraient suivre la même marche, je me sers de pièces toutes prêtes pour la démonstration, afin qu'il n'y ait ni coup de scalpel, ni retardement quelconque pendant les leçons : je consacre la 1re leçon à l'exposition organique, en démontrant la composition des tissus, et à la nomination des os en les indiquant sur le squelette; la 2e leçon est employée à décrire les os de la tête et de la face, la 3e à décrire ceux du tronc et des membres, après avoir rappelé ceux de la tête. Je mets toujours un jour d'intervalle entre chaque leçon, pour laisser à l'élève le temps de récapituler et bien classer dans sa mémoire les objets qui lui ont été démontrés la veille. Je rappelle le nom de tous les os au commencement des trois leçons qui suivent, afin qu'on ne les oublie plus. La 4e leçon est consacrée à la démonstration des muscles de la tête et du cou, la 5e à celle des muscles du thorax et des membres scapulaires, la 6e à celle des muscles de l'abdomen et des membres pelviens, la 7e à la récapitulation générale des muscles, la 8e à la description des sens externes, la 9e et la 10e à la démonstration des appareils viscéraux et sécrétoires, la 11e à la topographie des artères, la 12e à celle des vaisseaux lymphatiques, la 13e à la distribution des nerfs cérébraux, la 14e à celle des nerfs spinaux et à la description du système nerveux ganglionnaire, enfin la 15e à la récapitulation générale de tous les appareils et systèmes organiques. — Deux cours publics faits dans les amphithéâtres de la faculté de médecine de Paris, et un autre dans les cabinets d'anatomie des pièces en cire de *Dupont*, ont suffi pour convaincre de l'efficacité de ma méthode. Les pièces artificielles du docteur *Anzoux* sont aussi très-propres à la démonstration des muscles, et les belles pièces en cire de M. *Talrich* peuvent être employées avec avantage pour l'étude des systèmes nerveux et des appareils des sens.

PARIS. — IMPRIMERIE ET FONDERIE DE G. DOYEN, RUE SAINT-JACQUES, N. 38.

EXPOSITION ORGANIQUE.

LES TISSUS ORGANIQUES du corps animal sont composés en dernière analyse, de *Gélatine*, d'*Albumine* et de *Fibrine;* ces tissus contiennent aussi du phosphate de chaux, du fer, différents sels, des alcalis, etc., diversement combinés.

Toutes les *parties organiques constituées* se divisent naturellement en *parties dures* qui servent de soutien à tout l'organisme : ce sont les os et les cartilages, en *parties molles solides*, ce sont les agents du mouvement, de la sensibilité, et de la nutrition: et en *fluides*, qui sont le sang, la lymphe et tous les fluides sécrétés : ce sont les agents assimilateurs et dépurateurs.

Les parties du corps considérées moins généralement, et classées d'après leur composition physique et chimique, se divisent en un certain nombre de *tissus* homogènes, connus sous les noms de tissus osseux, cartilagineux, fibro-tendineux, musculaire, cellulaire, dermoïde, épidermoïde ou corné, érectile, glanduleux, séreux, muqueux, vasculaire, nerveux. — Ces tissus affectant diverses formes constituent des portions limitées d'organisme, auxquelles on a donné le nom *d'organe*.

Les organes du corps humain sont les instruments de la vie : c'est par eux que les *fonctions* s'accomplissent.

Les fonctions organiques sont divisées en partielles et en générales. — Les fonctions partielles sont celles qui s'exécutent au moyen d'un groupe déterminé d'organes continus ou contigus, et formant seulement une portion plus ou moins circonscrite de l'organisme; je donne à ces groupes d'organes le nom *d'appareils;* ainsi la totalité des os forme l'appareil sustenteur, les muscles constituent l'appareil locomoteur : on trouve encore les appareils sensitifs externes et internes, les appareils central sensorial, vocal, respiratoire, central circulatoire, digestif, génital, sécrétoires. — Les fonctions générales sont celles qui s'accomplissent au moyen d'organes, qui, disposés en ramifications, pénètrent tous les autres, et se rendent dans toutes les parties de l'organisme en partant d'un point central. — Ces fonctions sont l'excitabilité, la force motrice, la nutrition : l'ensemble des organes qui accomplissent chacune de ces fonctions générales a reçu le nom de *système;* c'est ainsi que j'appelle *systèmes nerveux* la généralité des nerfs du corps, *système artériel* la généralité des artères, *système veineux* celle des veines et enfin *système lymphatique* celle des vaisseaux de ce nom.

Les systèmes se distinguent donc des appareils en ce que ces derniers ne sont que des portions limitées d'organisme, tandis que les systèmes sont l'organisme entier considéré sous un point de vue particulier.

TISSUS COMPOSANT LES APPAREILS ET SYSTÈMES ORGANIQUES.

I. Le tissu des os est serré, et très-dur; ce n'est à proprement parler qu'un parenchyme gélatineux dans lequel s'est déposé du phosphate calcaire; toute l'épaisseur médiane des os longs est composée de tissu très-compacte : les extrémités de ces os, tout l'intérieur des os courts, et (dans l'âge adulte) celui des os plats, sont formés de tissu d'aspect spongieux; les grands os des membres ayant dans leur intérieur un canal médullaire, sont (vers cette cavité) composés de tissu réticulaire, et renferment la moëlle. L'assemblage des os du corps humain au moyen de cartilages et de ligaments, constitue le squelette, lequel sert de charpente et de soutien à toutes les parties molles, donne au corps ses limites et devient l'axe de sa forme générale. Les os du tronc et de la tête se contournent pour former les parois des cavités splanchniques; ils protègent et supportent les viscères; les os des membres sont des léviers mus d'une manière admirable par les muscles, ils ont pour usage de transporter la totalité du corps d'un lieu à un autre, ils servent à la préhension, à la résistance et généralement à opérer toutes les manœuvres nécessaires à la conservation ou aux relations de l'individu.

II. Le tissu cartilagineux est de consistance solide, tenant le milieu entre les os et le tissu fibreux; il présente un aspect nacré, il est élastique et est composé d'albumine et d'une petite portion de phosphate calcaire. On rencontre les cartilages aux articulations mobiles des os, pour empêcher le froissement des surfaces articulaires; on les rencontre aussi entre le sternum et les côtes, au larynx, pour servir par leur élasticité à ramener dans leur position normale les parties auxquelles ils adhèrent lorsqu'elles ont été distendues par des efforts musculaires.

Le tissu fibro-cartilagineux n'est qu'une modification du cartilagineux; il est d'une consistance moins ferme, il est plus élastique et a les mêmes usages; on trouve les fibro-cartilages entre les corps des vertèbres, où ils sont destinés à ramener la colonne vertébrale dans sa rectitude accoutumée, lorsqu'elle a été courbée dans les mouvements du tronc : l'auricule est aussi formée par un fibro-cartilage ainsi que la paupière supérieure, les anneaux trachéaux et les ailes du nez; ils sont destinés à maintenir ces parties dilatées, ou à donner attache à des muscles; on les rencontre sous forme de rondelle entre les surfaces articulaires, où ils servent de coussinet pour rendre moins rudes les chocs imprimés aux articulations par les membres ou léviers, et pour permettre une étendue plus grande de mouvements, lorsqu'ils tapissent le bord de la cavité, comme à l'articulation ilio-fémorale.

III. Le tissu fibreux est encore moins dense que le fibro-cartilagineux, plus flexible; il est composé comme lui de gélatine et d'une portion de phosphate calcaire; il est formé de fibres très-apparentes, d'un blanc mat, ou gris argentin, resplendissant : ces fibres sont d'une grande résistance, non contractiles, extrêmement difficiles à rompre, très-serrées; disposées tantôt en faisceaux, tantôt en membranes, et placées parallèlement ou entre-croisées.

TISSU FIBREUX FASCICULAIRE (EN FAISCEAUX).	a *T. Tendineux.*	(Les tendons sont des cordons fibreux qui terminent les muscles du côté du lévier ou partie mobile, et s'attachent aux os en s'unissant fortement au périoste. La fibre musculaire s'y implante par l'autre bout).
	b *T. Ligamenteux.*	(Faisceaux fibreux plus ou moins larges pour unir les os et résister aux puissances musculaires lorsqu'elles s'exercent sur la contiguité des os.)

TISSU FIBREUX MEMBRANEUX. (EN LAMES).	c *T. inter-osseux et obturateur.*
	d *T. capsulaire des articulations.*
	e *T. capsulaire des tendons* (gaînes).
	f *T. sur-osseux et intra-osseux* ou périoste.
	g *T. aponévrotique* ou sur-musculaire.
	h *T. intra-cranio-vertébral* (durmère).
	i *T. sclérotique* ou circa-oculaire.
	k *Pericarde* ou circa-cardiaque.
	l *Albuginé*, ou circa-testiculaire.

IV. Le tissu des muscles est composé de fibrine, disposée sous forme de filaments ou de fibres juxta-posées, de couleur rouge, plus ou moins vive selon l'état de la nutrition, de texture molle, peu résistante comparativement à la fibre tendineuse; de grosseur uniforme et jouissant de la faculté de se raccourcir; ces fibres sont disposées en faisceaux implantés sur les tendons, les aponévroses ou les os, et quelquefois à la peau; elles sont généralement droites, excepté aux sphyncters, où elles sont orbiculaires; par leurs contractions elles opèrent les mouvements ou la myotilité. Les faisceaux à fibres longues font exécuter des mouvements étendus sans beaucoup d'énergie; ceux à fibres courtes, mais multipliées dans le sens de leur longueur, sont beaucoup plus énergiques, avec moins d'étendue de mouvement : ce sont ces faisceaux charnus qui forment des masses distinctes appelées *muscles;* ces organes sont fusiformes ou larges et aplatis, de différentes grandeurs, mais généralement allongés aux membres, élargis au tronc et à la tête, courts à la face, aux mains et aux pieds. Les muscles sont enveloppés d'aponévroses et entourés de tissu cellulaire; ceux de la vie de relation exécutent des mouvements brusques, tandis que ceux de la vie de nutrition se contractent généralement (si on excepte le cœur) d'une manière lente et vermiculaire; ces derniers se rencontrent à l'état de membrane.

V. Le tissu cellulaire, très-abondant dans l'économie, revêt tous les organes du corps, et pénètre dans la texture d'une grande partie d'entre eux : c'est un assemblage de filamens blanchâtres, élastiques, extensibles, entre-croisés sous forme laminaire; destiné à envelopper les organes pour maintenir leurs rapports, leur servir de soutien et favoriser le glissement de ceux qui se meuvent; il forme aussi les cellules dans lesquelles se dépose la graisse aux parties où les formes se montrent les plus arrondies.

VI. Le tissu dermique est composé de plusieurs couches. (Voyez æsthesiographie, appareil cutané.) La plus épaisse est un corps feutré blanchâtre, fibro-cellulaire, dense et serré; recouvert d'une couche papillaire vasculo-nerveuse, et d'une couche muqueuse, renfermant le principe colorant.

VII. Le tissu corné présente plusieurs variétés : *l'épiderme* est une membrane mince, demi-transparente, d'aspect corné, insensible; *les ongles* sont de même nature, mais beaucoup plus épais et plus durs; *la cornée* transparente du globe oculaire est aussi du tissu corné, mais très-diaphane; *le cristallin* est de même nature.

VIII. Le tissu érectile est de nature nervoso-vasculaire, très-irritable et perméable à un abord précipité du sang, dans l'innombrable quantité de ses capillaires; au moment de cette turgescence et tout à la fois de cette irritabilité nerveuse, le tissu se gonfle et s'épanouit; il se durcit et rougit en même temps. Sont formés de tissus érectiles, les corps caverneux du pénis et du clitoris, le gland, la partie spongieuse de l'urètre, le mamelon, les papilles de la langue, les villosités intestinales.

IX. Le tissu glanduleux est de nature variée; généralement composé de petits grains arrondis, unis, groupés, assemblés par des filamens cellulaires et disposés en lobules ou en parenchyme uni, dans lequel se terminent les artérioles qui se portent aux glandes, et où naissent les orifices des canaux excréteurs propres de chaque glande. La substance glanduleuse est disposée en lobes isolés par du tissu cellulaire dans les glandes salivaires, lacrymales, pancréatiques; dans le foie et le rein, elle est unie et ferme; les amygdales, la prostate et tous les cryptes muqueux, offrent un tissu mou, pulpeux, non lobulé et peu granulé; les testicules présentent un amas de vaisseaux roulés sur eux-mêmes. La réunion de tous les appareils glandulaires et leur description forment la diacrisiographie.

X. Le tissu séreux présente un aspect lisse; il est lâche, extensible, de couleur blanchâtre, demi-transparent, disposé en membranes qui revêtent les cavités splanchniques, les viscères, et l'extrémité des os où elles forment des sacs sans ouverture; elles exhalent à leur surface un fluide appelé séreux, qui les lubréfie et favorise leur glissement lors des mouvemens des organes qu'elles revêtent : celle de ces membranes qui enveloppe le cerveau a reçu le nom *d'arachnoïde*, celle qui revêt les parois du thorax et les poumons a été appelée *plèvre*, celle qui renferme le cœur *péricarde;* dans l'abdomen celle qui revêt les viscères digestifs, urinaires, génitaux, prend les noms de *mésentère*, de *péritoine* ou *d'épiploon*. Enfin celles qui se rencontrent aux capsules articulaires s'appellent membranes *synoviales*.

XI. Le tissu des membranes muqueuses est mou et spongieux, composé de follicules ou cryptes unis par du tissu cellulaire, formant une espèce de chorion glanduleux, surmonté de papilles nervoso-vasculaires, et recouvert d'un épiderme très-fin : ce tissu revêt tous les organes intérieurs qui doivent être mis en contact avec des corps venant de l'extérieur; il tapisse le larynx, les cavités de la face et les conduits pulmonaires où il est partout en rapport avec l'air atmosphérique dans les actes de la respiration, de l'audition et des sons vocaux; il tapisse tout l'intérieur du tube digestif où il se moule sur les substances alimentaires; dans la vessie et les canaux de l'appareil génital, il est en rapport avec les fluides urinaire et séminal ou les corps extérieurs susceptibles d'être introduits dans ces voies. Ce tissu est dense et serré aux orifices qui aboutissent à la peau, il y est très-sensible; mais dans les cavités splanchniques il perd sa sensibilité tactile et devient le siége de sensations ou sens internes, tels que celui du besoin de respirer, ceux de la faim, de la soif, de la satiété, celui du besoin des exonérations, de l'appétit génital, etc... Ce tissu varie aussi d'épaisseur et de coloration dans ses différentes parties; dans le conduit de l'oreille et les sinus de la face il est très-mince et très-pâle; aux gencives et au palais il est épais et très-rouge; au vagin, à l'estomac et aux intestins grêles, il tient le milieu entre ces deux extrêmes : enfin dans toute l'étendue des membranes muqueuses, leur surface se couvre d'un fluide plus ou moins abondant et épais, destiné à les protéger contre l'action des corps étrangers et à en favoriser le glissement.

XII. Le système vasculaire est disposé en canaux cylindriques traversant tous les autres tissus, même l'osseux; les parois des artères et des veines sont épaisses aux gros troncs et décroissent avec leur calibre. — Le tissu vasculaire se divise en *artériel, veineux* et *lymphatique;* chacun de ces systèmes de vaisseaux se divise en rameaux et ramuscules; ils se rallient à un point central de circulation. — 1° Le tissu *artériel* est de consistance fibreuse, ferme, élastique, contractile et d'un blanc jaunâtre; peu dilatable, formé de trois membranes : l'intérieure mince et rougeâtre, la médiane composée de fibres musculaires circulaires, très-fragiles, l'extérieure lamineuse, dense, serrée, résistante. — 2° Le tissu des *veines* est moins épais et moins résistant que celui des artères; il est d'un blanc grisâtre, formé de trois membranes : l'intérieure est mince, lisse, polie, comme celle des artères; elle forme des replis nommés valvules; la médiane très-mince, lâche, extensible, composée de fibres longitudinales parallèles; l'extérieure n'est qu'une couche de tissu cellulaire. — 3° Le tissu des *vaisseaux lymphatiques* est composé de deux membranes : l'intérieure est mince, transparente et très-fragile, forme des replis valvulaires; l'extérieure est dense, cellulaire et contractile. Des ganglions glandiformes sont placés de distance en distance sur tout le trajet des vaisseaux lymphatiques, ils sont composés de tissu aréolaire rougeâtre contenant un suc blanchâtre (la lymphe).

XIII. Le tissu nerveux est évidemment composé de deux parties, la substance médullaire dans l'intérieur et le névrilème à l'extérieur; ce dernier est disposé en membrane canaliculée, ferme, transparente, résistante, formant les parois des nerfs ou des cordons juxta-posés qui les composent et qui sont en plus ou moins grand nombre selon la nature ou la grosseur du nerf. — La substance médullaire est molle, blanche, stagnante, de consistance de bouillie; elle occupe l'intérieur des canaux névrilématiques : des artérioles et des veines pénètrent dans le tissu cellulaire qui sépare les petits canaux névrilématiques de chaque nerf, et servent à leur nutrition. — Le système des nerfs est comme celui des vaisseaux, composé de troncs, de rameaux et de ramuscules, et se rallie à un point central d'innervation.

Ostéographie.

Courtin del.

Farlandière composit

Lith. de Langlumé.

Ostéographie.

Le nombre total des os qui composent l'appareil sustenteur (le squelette) est de 197, non compris les os intra-nasaux 3 décrits à l'appareil olfactif, et ceux de l'ouïe 6 classés dans l'appareil auditif; on rencontre encore quelquefois des productions osseuses accidentelles, ce sont les noyaux inter-articulaires (os sesamoïdes et wormiens).

OS DE LA TÊTE, 20.

I. Os du Crâne, 8.

NOMS FONDAMENTAUX ET SITUATION.	USAGES.	PARTICULARITÉS.
A OS FRONTAL. Sus-orbitaire ou pré-crânien.	Soutien antérieur du cerveau.	1 Arcade sus-orbitaire. 2 Apophyse ou angle fronto-zygomatique. 3 Protubérance fronto-nasale. 4 Protubérances frontales. 5 Arcade temporale (partie antérieure ou frontale). 6 Voûte orbitaire. 7 Trou sus-orbitaire. 8 Échancrure fronto-ethmoïdale. 9 Sinus intra-frontaux.
B OS PARIÉTAUX. Latéri-crâniens supérieurs.	Protecteurs des côtés du cerveau	10 Protubérance pariétale. 11 Arcade temporale (partie postérieure ou pariétale).
C OS OCCIPITAL. Post-basi-crânien.	Soutien de la base du cerveau (vertèbre rudimentaire basi-cérébrale).	12 Protubérance occipitale externe. 13 Ligne courbe occipitale supérieure. 14 Ligne courbe occipitale inférieure. 15 Crête occipitale verticale. 16 Grand trou occipital ou sus-vertébral. 17 Trou pré-condylien. 18 Condyles occipito-atloïdiens. 19 Fosse post-condylienne. 20 Apophyse ou prolongement basilaire. 21 Échancrure occipito-temporale ou post-pétrée.
D OS TEMPORAUX. Latéri-crâniens inférieurs.	Soutien des lobes moyens cérébraux, enveloppe des organes auditifs et point d'appui des puissances masticatrices.	22 Apophyse temporo-zygomatique. 23 Cavité glénoïdale ou temporo-maxillaire. 24 Fente glénoïdale (scissure de glaser). 25 Trou tympano-extra-crânien (auditif externe). 26 Apophyse styloïde. 27 Trou stylo-mastoïdien. 28 Apophyse mastoïde. a *Portion pétrée du temporal.* 29 Échancrure temporo-occipitale. 30 Fosse temporo-trachélienne. 31 Canal trachélo-intra-crân^en (carotidien). 32 Conduit tympano-pharyngien (d'Eustache). 33 Conduit tympano-intra-crânien post-pétreux (conduit auditif interne). 34 Conduit tympano-intra-crânien pré-pétreux (hiatus fallopii).
E ETHMOIDE. Os pré-basi-crânien.	Soutien des lobes olfactifs, et composant les sinus olfactifs.	35 Apophyse sus-ethmoïdale (crista galli). 36 Trous sus-ethmoïdaux. 37 Fente ethmoïdo-nasale. 38 Lame verticale sous-ethmoïdale. 39 Cornet ethmoïdal supérieur. 40 Cornet ethmoïdal inférieur (moyen). 41 Cellules ethmoïdales. 42 Face intus-orbitaire (os planum).
F SPHÉNOIDE. Os medio-basi-crânien.	Soutien des lobes moyens cérébraux. Clef des os du crâne, vertèbre rudimentaire basi-cérébrale.	43 Plan commissural optique ou chiasmatique. 44 Trou post-orbitaire (optique). 45 Aile sphénoïdo-sus-orbitaire (apophyse ingrassias ou petite aile). 46 Échancrure ou fente sphénoïdale post-orbitaire. 47 Gouttière médiane sus-sphénoïdale (selle turcique). 48 Gouttière du sinus sphénoïdo-pétreux. 49 Lame sphenoïdo-occipitale (carrée). b *Aile sphenoïdo-temporale* (grande aile), *face supér.* 50 Trou sphenoïdal antér. (grand rond ou maxillaire supér.) 51 Trou sphénoïdal moyen (ovale ou maxillaire inférieur). 52 Trou sphénoïdal postér. (spheno-épineux, petit rond). c *Face inférieure postér.* 53 Crête sphénoïdale inférieure ou post-vomérienne. 54 Apophyse ptérigoïde ou post-nasale. 55 Fosse ptérigoïdienne. 56 Crête postérieure interne. 57 Conduit sus-ptérygoïdien (vidien). 58 Trochlée pterygoïdo-staphyline (eroch.staphs) 59 Crête postérieure externe. d *Face antérieure* 60 Sinus sphénoïdaux. 61 Lame extus-orbitaire. 62 Bord externe de l'échancrure sphéno-maxillaire. 63 Face pré-ptérygoïdienne (paroi postérieure de la gouttière pterygo-maxillaire). e *Face externe.* 64 Fosse temporo-sphéni-zygomatique. 65 Partie de la fosse maxillo-spheni-zygomatique.

II. Os de la Face, 12.

NOMS FONDAMENTAUX ET SITUATION.	USAGES.	PARTICULARITÉS.
G OS NASAUX. Sus-faciaux antérieurs.	Paroi antérieure supérieure du nez.	66 Gouttière sus-nasale à la face postérieure.
H OS LACRYMAUX. Sus-faciaux postérieurs (*unguis*).	Conduit du sac lacrymal (réservoir).	67 Gouttière lacrymale.
I OS SUS-MAXILLAIRES. Faciaux antérieurs médians.	Base de résistance pour la mastication. Support de l'œil. Paroi externe des fosses nasales, et voûte buccale.	f *Face antérieure.* 68 Apophyse maxillo-nasale (montante). 69 Crête lacrymale. 70 Plancher orbitaire. 71 Conduit sous-orbitaire. 72 Fosse maxillaire antérieure (canine). 73 Trou sous-orbito-pré-maxillaire. 74 Échancrure nasale antérieure. 75 Bord sus-alvéolaire. 76 Conduit sous-orbito-alvéolaire. 77 Éminence sus-maxillo-zygomatique. g *Face postérieure.* 78 Bord interne de l'échancrure sphéno-maxillaire. 79 Paroi antérieure de la fosse maxillo-spheni-zygomatiq. h *Face interne.* 80 Gouttière maxillo-lacrymale. 81 Grand sinus maxillaire. 82 Plancher des fosses nasales. 83 Voûte buccale. 84 Conduit post-alvéolaire. 85 Échancrure du trou maxillo-palatin. 86 Cavités dentaires ou alvéoles.
K OS ZYGOMATIQUES. Faciaux latéraux.	Paroi externe de la fosse temporo-zygomatique, bord externe de l'orbite.	87 Bord extus-orbitaire. 88 Apophyse ou angle zygomato-frontal. 89 Apophyse zygomato-temporale (arcade). 90 Angle zygomato-sus-maxillaire. 91 Gouttière post-zygomatique.
L OS PALATINS. Faciaux postérieurs.	Extrémité pharyngienne du plancher nasal et de la voûte palatine.	92 Bord staphylin. 93 Trou maxillo-palatin (palatin postérieur). 94 Crête palato-vomérienne. i *Apophyse palato-sphéni-maxillaire.* 95 Extrémité orbitaire. 96 Trou spheno-palatin. 97 Extrémité maxillaire. 98 Fond de la rainure pterygo-palati-maxillaire.
M OS SOUS-MAXILLAIRE. Facial inférieur.	Agent masticateur.	99 Bords alvéolaires et alvéoles. 100 Éminence mentonnière. 101 Trou dento-mentonnier. k *Branche sous-maxillaire.* 102 Condyle sous-maxillaire (glenoïdal). 103 Apophyse sous-maxillaire (coronoïde). 104 Échancrure pré-condyl^ne. 105 Trou sous-maxillo-dentaire. 106 Éminence post-mentonnière (géni). 107 Crête sous-maxillaire interne. 108 Bord sous-maxillaire (inférieur). 109 Angle sous-maxillaire.
N HYOIDE. Os Sous-facial.	Point d'appui pour les muscles de la déglutition, de la voix et de la parole.	110 Bord basi-lingual. 111 Bord thyroïdien. 112 Apophyse postérieure (grande corne). 113 Apophyse supérieure antérieure (petite corne).

Nota. Tous ces os articulés forment un ensemble composé d'éminences et de cavités. — Le *crâne* articulé forme un sphéroïde alongé, présentant à sa face inférieure le grand trou médullaire occipital. Le *vomer* et le grand *cornet* intra-nasal sont décrits à l'appareil olfactif. Voy. *Aestésiographie.*

La *face* contient les cavités orbitaires, les fosses nasales, la voûte palatine : sur les côtés les fosses temporo-zygomatiques.— On y remarque l'éminence dorsi-nasale, les éminences zygomatiques ou les pommettes, les arcades dentaires, l'angle sous-maxillaire et le menton.

Ostéographie.

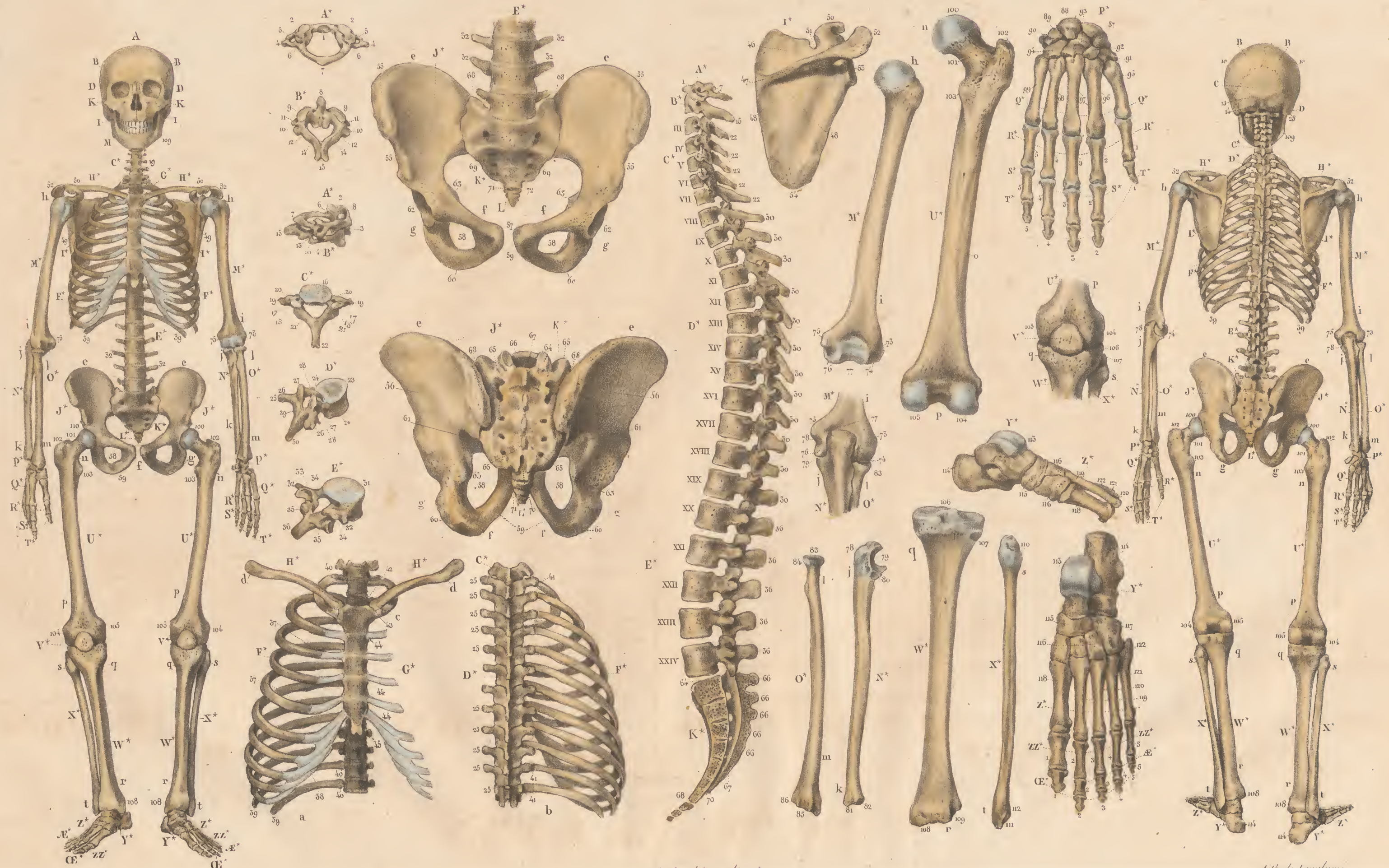

Courtin lith. *Sarlandière direxit.* *Lith de Langlume*

Suite de l'Ostéographie.

OS DU TRONC, 57.

III. Os Vertébraux,

Ou Postérieurs du Tronc, 24.

NOMS FONDAMENTAUX ET SITUATION.	FONCTIONS.	PARTICULARITÉS.
A* 1re VERTÈBRE TRACHÉLIENNE ou ATLAS. sous-occipitale formée en cerceau.	Support de la tête et cercle de rotation.	1 Arc antérieur. 2 Apophyse et surface articulaires atloïdo-occipitale. 3 Apophyse articulaire atloïdo-axoïdienne. 4 Apophyses latér. { 5 Trou latero-vertébral. 6 Échancrure latérale inter-atloïdo-occipitale. 7 Arc postérieur.
B* 2e VERTÈBRE TRACHÉLIENNE ou AXIS. (Odontoïde.)	Axe de rotation de la tête.	8 Apophyse odontoïde ou intra-atloïdienne. 9 Surfaces articulaires supérieure et inférieure. 10 Apophyses latérales { 11 Trou-latero-vertébral. 12 Échancrure latérale inter-axoïdo-atloïdienne. 13 Échancrures latérales inter-vertébrales. 14 Arc postérieur. 15 Apophyse épineuse.
C* 5*, 4*, 5*, 6* et 7* VERTÈBRES TRACHÉLIENNES. Premier segment de colonne (la septième a été nommée *proéminente*).	Base et soutien du cou.	16 Corps vertébral. 17 Surfaces articulaires supérieure et inférieure. 18 Échanerures inter-vertébrales. 19 Apophyses latér. { 20 Trou latero-vertébral. 21 Arc vertébral. 22 Apophyse épineuse.
D* VERTÈBRES DORSALES ou COSTALES, au nombre de *douze*. 2e segment de colonne.	Base du dos, soutien postérieur des côtes.	23 Corps vertébral. { 24 Surface articulaire costale. 25 Apophyse latérale post-costale. { 26 Surface articulaire costale, excepté les deux dernières. 27 Surfaces articulaires supérieure et inférieure. 28 Échancrure inter-vertébrale. 29 Arc vertébral. 30 Apophyses épineuses (les 5*, 6*, 7* et 8* très-couchées.
E* VERTÈBRES LOMBAIRES, au nombre de *cinq*. 5e segment de colonne.	Base des lombes.	31 Corps vertébral. 32 Apophyses latérales. 33 Surfaces articulaires supérieure et inférieure. 34 Échancrure inter-vertébrale. 35 Arc vertébral. 36 Apophyse épineuse.

IV. Os Thoraciques,

Ou Latéraux antérieurs et supérieurs du tronc, 29.

NOMS FONDAMENTAUX ET SITUATION.	FONCTIONS.	PARTICULARITÉS.
F* COTES au nombre de *douze* de chaque côté. Os lateri-thoraciques, dont 7 sternales et 5 asternales.	Parois protectrices des organes thoraciques, soutien des muscles respiratoires.	a *Extrémité antérieure.* { 37 Costo-chondro-sternale pour les sept premières. 38 Costo-chondroïdienne, pour les trois suivantes. 39 Costo-abdominale, pour les deux dernières. b *Extrémité postérieure.* { 40 Surface articulaire costo-vertébrale. 41 Surface costo-latéri-vertébrale.
G* STERNUM. Os pré-thoracique.	Clef des côtes.	42 Échancrure sus-sternale (fourchette). 43 Surface articulaire sterno-claviculaire. 44 Surfaces articulaires chondroïdo-costales. 45 Appendice sous-sternale (cartilage xyphoïde)
H* CLAVICULE. Os sus-thoracique.	Soutien du scapulum pour servir de point d'appui à la tête de l'humérus.	c *Extrémité sternale.* d *Extrémité scapulaire* ou *acromienne.*
I* SCAPULUM ou omoplate. Os post-thoracique.	Point d'appui du bras.	46 Fosse sus-épineuse. 47 Crête spinale post-scapulaire. 48 Fosse sous-épineuse. 49 Surface pré-scapulaire (voy. *Arthrogr.*, 41). 50 Apophyse coracoïde. 51 Échancrure sus-scapulaire. 52 Apophyse acromion ou scapulo-claviculaire. 53 Surface articulaire scapulo-humérale (glenoïdale). 54 Angle scapulaire.

V. Os Sous-Abdominaux,

Ou Inférieurs du Tronc, 4.

NOMS FONDAMENTAUX ET SITUATION.	FONCTIONS.	PARTICULARITÉS.
J* OS ILIAQUES. ou pelviens antérieurs (Bassin).	Soutien des viscères. Point d'appui des membres pelviens.	e *Portion iliaque.* { 55 Fosse et crête iliaques. 56 Face iliaque postérieure. f *Portion pubienne.* { 57 Articulation pubienne. 58 Trous sous-pubien (obturateur) 59 Arcade sous-pubienne. g *Portion ischiatique.* { 60 Tubérosité ischiatique. 61 Échancrure ischiatique. 62 Cavité articulaire pelvi-fémorale (cotyloïde). 63 Epine ischiatique.
K* SACRUM. Os pelvien postérieur (Bassin).	Base de la colonne vertébrale (série de 5 vertèbres rudimentaires)	64 Surface articulaire sacro-vertébrale. 65 Trous sacrés postérieurs. 66 Apophyses épineuses. 67 Canal vertebro-sacré. 68 Surface articulaire sacro-iliaque. 69 Trous sacrés antérieurs. 70 Fin du canal sacro-vertébral.
L* COCCYX. Os sous-pelvien.	Os caudal (5 ou 4 vertèbr. rudimentaires).	71 Surface articulaire coccygio-sacrée. 72 Échancrure coccygio-sacrée.

OS DES MEMBRES, 120.

VI. Os des Membres scapulaires

(Extrémités supérieures), 60.

NOMS FONDAMENTAUX ET SITUATION.	FONCTIONS.	PARTICULARITÉS.
M* HUMERUS. Os du bras.	1er lévier des membres scapulaires.	h *Extrémité scapulaire ou supérieure, tête ou tubérosité et gouttière dicipitale.* i *Extrémité inférieure.* { 73 Épicondyle ou tubérosité radiale. 74 Condyle (articulé avec le radius). 75 Épitrochlée ou tubérosité cubitale. 76 Trochlée, (articulée avec le cubitus). 77 Cavité olécrânienne.
N* CUBITUS. Os ante-brachial postérieur et externe.	Os fondamental de l'avant-bras. Os du coude, second lévier des membres scapulaires.	j *Extrémité humérale (supérieure).* { 78 Apophyse oléerâne. 79 Cavité cubito-humérale. 80 Surface articulaire cubito-radiale supérieure. k *Extrémité carpienne (inférieure).* { 81 Surface articulaire cubito-carpienne, séparée de l'os pyramidal par un fibro-cartilag. 82 Surface articulaire cubito-radiale inférieure.
O* RADIUS. Os ante-brachial antérieur et interne (externe des auteurs).	Rayon ou rotateur autour du cubitus dans la pronation ou la supination.	l *Extrémité humérale (supérieure).* { 83 Surface articulaire radio-humérale. 84 Surface articulaire radio-cubitale supérieure m *Extrémité carpienne (inférieure).* { 85 Surface articulaire radio-carpienne. 86 Surface articulaire radio-cubitale inférieure.
P* OS DU CARPE (poignet).	Os servant à rendre les mouvements de la main plus déliés.	1re rangée 4 *os carpi-radio-cubitaux.* { 87 *Scaphoïde.* 88 *Os semi-lunaire.* 89 *Os pyramidal.* 90 *Os pisiforme.* 2e rangée 4 *os carpo-méta-carpiens.* { 91 *Trapèze.* 92 *Trapezoïde.* 93 *Grand os.* 94 *Os unciforme* ou *crochu.*
Q* OS DU MÉTACARPE (sus-digitaux).	Base de la paume de la main.	5 *os inter-carpo phalangiens.* { 95 1er *os métacarpien.* 96 2e *idem.* 97 3e *idem.* 98 4e *idem.* 99 5e *idem.*
R* PHALANGES. Os digitaux.	Os de préhension.	1re, 2e, 3e, 4e, 5e, premières phalanges pour le pouce et les doigts.
S* PHALANGINES. Os digitaux.	*Idem.*	2e, 3e, 4e 5e, secondes phalanges pour les doigts seulement.
T* PHALANGETTES. Os digitaux.	*Idem.*	1re, 2e, 3e, 4e 5e, troisièmes phalanges pour le pouce et les doigts.

VII. Os des Membres pelviens

(Extrémités inférieures), 60.

NOMS FONDAMENTAUX ET SITUATION.	FONCTIONS.	PARTICULARITÉS.
U* FÉMUR. Os de la cuisse.	Premier lévier des membres pelviens.	n *Extrémité pelvienne.* { 100 Tête ou surface sphérique femoro-iliaque. 101 Col du femur. 102 Trochanter. 103 Trochantin. o *Ligne âpre du fémur.* p *Extrémité tibiale.* { 104 Condyle externe. 105 Condyle interne.
V* ROTULE. Os pré-articulaire femoro-tibial.	Roulette, poulie de renvoi pour les muscles antérieurs de la cuisse.	
W* TIBIA. Os fondamental de la jambe.	Second lévier des membres pelviens.	q *Extrémité fémorale.* { 106 Surface articulaire tibio-fémorale. 107 Surface articulaire tibio-péronière. r *Extrémité tarsienne.* { 108 Surface articulaire tibio-tarsienne (malléole interne). 109 Surface articulaire tibio-péronière.
X* PÉRONÉ. Os jambier externe.	Os accessoire servant à affermir la station.	s *Extrémité tibiale ou supérieure.* { 110 Surface articule. tibiale. t *Extrémité tarsienne ou inférieure (malléole externe).* { 111 Surface articulaire peronéo-tarsienne. 112 Surface articulaire peronéo-tibiale inférieure.
Y* OS DU TARSE (sous-malléolaires).	Soutien de la jambe et de la cuisse dans la station.	2 *os tarso-tibiaux.* { 113 *Astragale* ou os sous-tibial. 114 *Calcanéum* ou os du talon.
	Os servant à maintenir l'équilibre.	1 *os inter-tarsien.* { 115 *Scaphoïde.* 4 *os tarso-métatarsiens.* { 116 *Trois os cunéiformes.* 117 *Cuboïde.*
Z* OS DU MÉTA-TARSE. Post-digitaux.	*Idem.*	5 *os inter-tarso-phalangiens.* { 118 1er os métatarsien. 119 2e *idem.* 120 3e *idem.* 121 4e *idem.* 122 5e *idem.*
ZZ* PHALANGES. 5 os digitaux.	*Idem.*	1re, 2e, 3e, 4e, 5e, premières phalanges pour les cinq orteils.
Æ* PHALANGINES. 4 os digitaux.	*Idem.*	2e, 3e, 4e, 5e, secondes phalanges pour les quatre derniers orteils.
OE* PHALANGETTES 5 os digitaux.	*Idem.*	1re, 2e, 3e, 4e, 5e, troisièmes phalanges pour les cinq orteils.

Arthrographie.

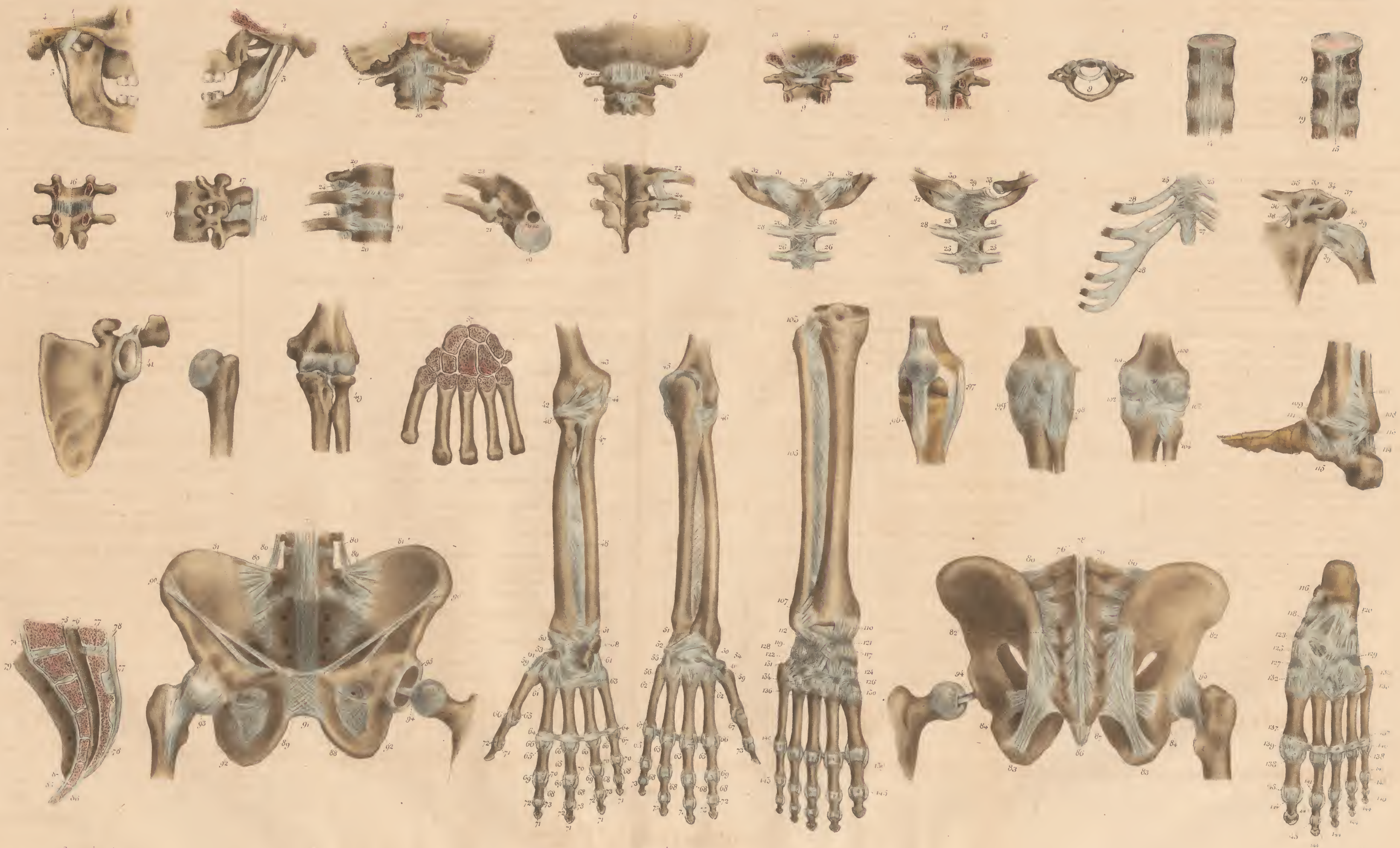

Courtin del.

Sirlandière direxit.

Arthrographie.

Les articulations des os se composent de ligaments, cartilages et fibro-cartilages : dans la nomenclature ci-dessous ne sont pas compris les cartilages qui révêtent l'extrémité des os, ni les membranes synoviales.

Première Division. Articulations sus-diaphragmatiques.

ARTICULATION TEMPORO-MAXILLAIRE. 5 lig.
- 1 Ligament temporo-maxillaire (Lig. latéral externe).
- 2 Lig. spheno-maxillaire (lig. latéral interne).
- 3 Lig. stylo-maxillaire (lig. oblique ou postérieur).
- 4 Fibro-cartilage temporo-maxillaire.

ART. OCCIPITO-ATLOIDIENNE. 4 lig.
- 5 Ligament basilo-atloïdien (lig. articulaire antérieur).
- 6 Lig. occipito-atloïdien (lig. articulaire postérieur).
- 7 Lig. obturateur occipito-atloïdien *antérieur*.
- 8 Lig. obturateur occipito-atloïdien *postérieur*.

ART. AXOIDO-ATLOIDIENNE. 3 lig.
- 9 Lig. post-odontoïdo-atloïdien (transverse de l'atlas).
- 10 Lig. axoïdo-atloïdien *antérieur* (articulaire antérieur).
- 11 Lig. axoïdo-atloïdien *postérieur* (articulaire postérieur).

ART. OCCIPITO-AXOIDIENNE. 2 lig.
- 12 Lig. basilo-axoïdien (lig. droit).
- 13 Lig. occipito-axoïdien (lig. oblique).

ART. VERTÉBRALES. 5 lig.
- 14 Lig. pré-vertébral (lig. vertébral antérieur).
- 15 Lig. intra-vertébral (lig. vertébral postérieur ou rachidien).
- 16 Lig. inter-arco-vertébraux (lig. jaunes).
- 17 Lig. inter-spino-vertébraux (lig. inter-épineux).
- 18 Lig. post-spino-vertébraux (sur-épineux).
- 19 Fibro-cartilages inter-vertébraux.

ART. VERTEBRO-COSTALES. 5 lig.
- 20 Ligaments vertébro-pré-costaux.
- 21 Lig. vertebri-chondro-costaux (inter-articulaires).
- 22 Lig. vertebro-post-costaux (costo-transversaires postérieurs).
- 23 Lig. vertebro-sous-costaux (costo-transversaires moyens).
- 24 Lig. vertebro-sus-costaux (costo-transversaires inférieurs).

ART. STERNO-COSTALES. 3 lig.
- 25 Lig. sterno-pré-costaux.
- 26 Lig. sterno-post-costaux.
- 27 Lig. sous-sterno-costal.
- 28 Cartilages sterno-costaux.

ART. STERNO-CLAVICULAIRE. 4 lig.
- 29 Ligament inter-claviculaire (transverse)
- 30 Lig. sterno-pré-claviculaire.
- 31 Lig. sterno-post-claviculaire.
- 32 Lig. costo-claviculaire.
- 33 Fibro-cartilage sterno-claviculaire (inter-articulaire).

ART. SCAPULO-CLAVICULAIRE. 3 lig.
- 34 Ligament acromio-claviculaire *supérieur*.
- 35 Lig. acromio-claviculaire *inférieur* (capsulaire).
- 36 Lig. coraco-claviculaire.

ART. SUS-SCAPULAIRE. 2 lig.
- 37 Lig. acromii-coraco-scapulaire.
- 38 Lig. sus-scapulaire.

ART. SCAPULO-HUMÉRALE. 2 lig.
- 39 Lig. scapulo-huméral (capsulaire).
- 40 Lig. coraco-huméral.
- 41 Fibro-cartilage scapulo-huméral (glenoïdien).

ART. HUMERI-RADIO-CUBITALE. 4 lig.
- 42 Ligament épicondylo-radial (latéral externe).
- 43 Lig. épitrochléo-radial (antérieur).
- 44 Lig. épitrochléo-cubital (latéral interne).
- 45 Lig. humero-cubital (postérieur).

ART. CUBITO-RADIALE. 3 lig.
- 46 Lig. cubito-circa-radial (annulaire).
- 47 Lig. petit cubito-radial (rond ou supérieur).
- 48 Lig. grand cubito-radial (inter-osseux ou inférieur).
- 49 Fibro-cartilage cubito-radial (cartilage triangulaire).

ART. RADIO-CUBITO-CARPIENNE. 4 lig.
- 50 Ligament radio-carpien (latéral interne) (externe des auteurs).
- 51 Lig. cubito-carpien (latéral externe) (interne des auteurs) (*).
- 52 Lig. radio-dorsi-carpien (antérieur) (postérieur des auteurs).
- 53 Lig. radio-palmi-carpien (postérieur) (antérieur des auteurs).

ART. CARPIENNES.
- 54 Lig. intus-carpien (interne) (externe des auteurs).
- 55 Lig. extus-carpien (externe) (interne des auteurs).
- 56 Lig. carpiens dorsaux (antérieurs) (postérieurs des auteurs).
- 57 Lig. inter-carpiens (inter-osseux du carpe.)
- 58 Lig. carpiens-palmaires (postérieurs) (antérieurs des auteurs).

ART. CARPO-MÉTACARPIENNES.
- 59 Lig. carpo-pollici-métacarpien (capsulaire du métacarpe).
- 60 Lig. carpo-dorsi-métacarpiens (antérieurs) (postérieurs des auteurs).
- 61 Lig. carpo-palmi-métacarpiens (postérieurs) (antérieurs des auteurs).

ART. MÉTACARPIENNES.
- 62 Lig. métacarpiens *dorsaux*.
- 63 Lig. sus-métacarpiens *palmaires*.
- 64 Lig. sous-métacarpiens *palmaires*.

ART. METACARPO-PHALANGIENNES. 3 lig.
- 65 Lig. metacarpo-palmi-phalangien.
- 66 Lig. metacarpo-intus-phalangien.
- 67 Lig. metacarpo-extus-phalangien.

ART. PHALANGO-PHALANGINIENNES DE LA MAIN. 3 lig.
- 68 Lig. phalango-palmi-phalanginien.
- 69 Lig. phalango-intus-phalanginien.
- 70 Lig. phalango-extus-phalanginien.

ART. PHALANGINO-PHALANGETTIENNES DE LA MAIN. 3 lig.
- 71 Lig. phalangino-palmi-phalangettien.
- 72 Lig. phalangino-intus-phalangettien.
- 73 Lig. phalangino-extus-phalangettien.

(*) Dans la position naturelle le radius est placé à la partie interne.

Deuxième Division. Articulations sous-diaphragmatiques.

ARTICULATIONS VERTEBRO-SACRÉES. 5 lig.
- 74 Lig. pré-vertébro-sacré (suite du vertébral antérieur).
- 75 Lig. intra-vertébro-sacré (suite du vertébral postérieur ou rachidien).
- 76 Lig. inter-vertébro-sacré (jaune).
- 77 Lig. inter-spini-vertébro-sacré (vertébral-inter-épineux).
- 78 Lig. post-spini-vertebro-sacré (sus-épineux).
- 79 Fibro-cartilage vertebro-sacré.

ART. VERTEBRO-ILIAQUE. 1 lig.
- 80 Lig. vertebro-iliaques (ilio-lombaire).

ART. ILIO-SACRÉE. 4 lig.
- 81 Lig. iliaco-sacrés, *antérieurs* (sacro-iliaque).
- 82 Lig. iliaco-sacrés, *postérieurs* (sacro-épineux).
- 83 Lig. ischio-sacré, *postérieur* (grand sacro-sciatique).
- 84 Lig. ischio-sacré, *antérieur* (petit sacro-sciatique).

ART. COCCYGIO-SACRÉE. 2 lig.
- 85 Lig. coccygio-pré-sacré (antérieur).
- 86 Lig. coccygio-post-sacré (postérieur).
- 87 Fibro-cartilage-coccygio-sacré.

ART. PUBIENNE. 5 lig.
- 88 Lig. sus-pubien.
- 89 Lig. sous-pubien.
- 90 Lig. iliaco-pubien.
- 91 Cartilage inter-pubien (symphise des pubis).
- 92 Membrane sous-pubienne (obturatrice).

ART. ILIO-FÉMORALE. 2 lig.
- 93 Lig. ilio-circa-fémoral (capsulaire ou cotiloïdien).
- 94 Lig. inter-ilio-fémoral (ligament rond inter-articulaire).
- 95 Fibro-cartilage ilio-fémoral.

ART. FEMORI-PERONÉO-TIBIALE. 6 lig.
- 96 Lig. rotulien sus-tibial.
- 97 Lig. femoro-tibial, *interne* (latéral interne).
- 98 Lig. femoro-péronier (latéral externe).
- 99 Lig. femoro-tibial, *postérieur*.
- 100 Lig. inter-femoro-tibial, *antérieur* (croisé antérieur).
- 101 Lig. inter-femoro-tibial *postérieur* (croisé postérieur).
- 102 Fibro-cartilages femoro-tibiaux (semi-lunaires, externes).

ART. TIBIO-PERONIERES. 7 lig.
- 103 Lig. pré-tibio-péronier *supérieur* (antérieur).
- 104 Lig. post-tibio-peronier *supérieur* (postérieur).
- 105 Lig. inter-tibio-péronier *supérieur* (grand inter-osseux jambaire).
- 106 Lig. inter-tibio-péronier *inférieur* (petit inter-osseux jambaire).
- 107 Lig. pré-tibio-péronier *inférieur* (antérieur).
- 108 Lig. post-tibio-péronier *inférieur* (postérieur).
- 109 Lig. sous-tibio-péronier (inter-malléolaire ou transverse).

ART. TIBIO-PERONEO-TARSIENNES. 5 lig.
- 110 Lig. tibio-tarsien *antérieur*.
- 111 Lig. tibio-tarsien *interne* (latéral interne.)
- 112 Lig. peroneo-tarsien *antérieur*.
- 113 Lig. peroneo-tarsien *postérieur*.
- 114 Lig. peroneo-tarsien *externe* (latéral externe).

ART. TARSIENNES. 23 lig.
- 115 Lig. calcaneo-astragali-post-tarsien.
- 116 Lig. calcaneo-astragali-inter-tarsien.
- 117 Lig. calcaneï-scaphoïdo-sus-tarsien.
- 118 Lig. calcaneï-scaphoïdo-sous-tarsien.
- 119 Lig. calcaneï-cuboïdo-sus-tarsien.
- 120 Lig. calcaneï-cuboïdo-sous-tarsien.
- 121 Lig. scaphoïdo-astragali-sus-tarsien.
- 122 Lig. scaphoïdo-cuboïdi-sus-tarsien.
- 123 Lig. scaphoïdo-cuboïdi-sous-tarsien.
- 124 Lig. 1er 2me et 3me scaphoïdo-cunéï-sus-tarsiens.
- 125 Lig. 1er 2me et 3me scaphoïdo-cunéï-sous-tarsiens.
- 126 Lig. euneï-sus-tarsiens.
- 127 Lig. cuneï-sous-tarsiens.
- 128 Lig. cuneï-cuboïdo-sus-tarsien.
- 129 Lig. cuneï-cuboïdo-sous-tarsien.

ART. TARSO-MÉTATARSIENNES. 8 lig.
- 130 Lig. sus-cuneï-métatarsiens.
- 131 Lig. sus-cuboïdo-métatarsien.
- 132 Lig. sous-cuneï-métatarsiens.
- 133 Lig. sous-cuboïdo-métatarsien.

ART. MÉTATARSIENNES. 4 lig.
- 134 Lig. sus-métatarsiens (métatarsiens transverses dorsaux).
- 135 Lig. sous-métatarsiens *postérieurs* (transverses postérieurs).
- 136 Lig. inter-métatarsiens (inter-osseux).
- 137 Lig. sous-métatarsiens *antérieurs* (transverses antérieurs).

ART. METATARSO-PHALANGIENNES. 3 lig.
- 138 Lig. metatarso-sous-phalangien.
- 139 Lig. metatarso-intus-phalangien.
- 140 Lig. metatarso-extus-phalangien.

ART. PHALANGO-PHALANGINIENNES DU PIED. 3 lig.
- 141 Lig. phalango-sous-phalanginien.
- 142 Lig. phalango-intus-phalanginien.
- 143 Lig. phalango-extus-phalanginien.

ART. PHALANGINO-PHALANGETTIENNES DU PIED. 3 lig.
- 144 Lig. phalangino-sous-phalangettien.
- 145 Lig. phalangino-intus-phalangettien.
- 146 Lig. phalangino-extus-phalangettien.

Myographie.

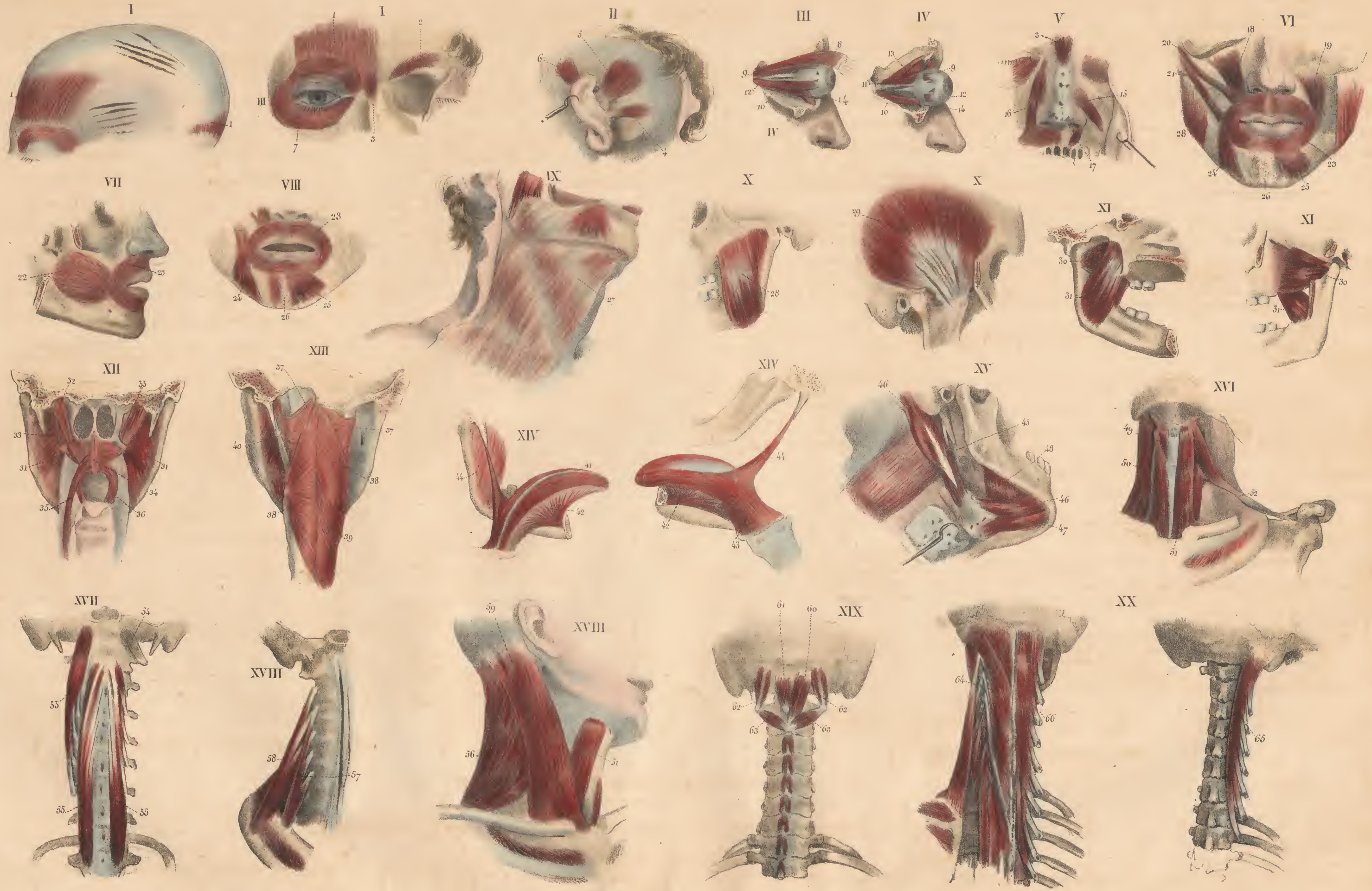

Courtin del.

Sarlandière direx.t

Leboyer preparat.

Myographie.

Le nombre total des muscles du corps humain formant l'appareil locomoteur est de 220 de chaque côté, non compris les muscles de l'ouïe 3, ceux du larynx 5, le diaphragme ou septum medium, les inter-épineux 6, et inter-transversaires du cou 11, et des lombes 5, et le cremaster ou cutanéi-extra-testiculaire.

Première Division. Muscles sus-diaphragmatiques, 147.

MUSCLES DE LA TÊTE ET DU COU, 66.

A Muscles de l'expression faciale, 27.

NOMS DES RÉGIONS.	DÉNOMINATIONS SELON LES ATTACHES.	DÉNOMINATIONS SELON LA FIGURE OU LA SITUATION.	DÉNOMINATIONS SELON LES USAGES OU FONCTIONS.
I Région. ÉPICRANIO-FRONTALE. 3 muscles.	1 Occipito-cutanéi-frontal.	Epicrânien.	Tenseur du front quand les plans musculaires occipitaux se contractent, fronceur vertical de la peau du front quand les plans musculaires antérieurs se contracteut.
	2 Sus-orbito-frontal *.	Surcillier.	Adducteur des sourcils et fronceur transversal du front.
	3 Sus-naso-cutanéi-frontal.	Pyramidal du nez.	Abaisseur de la peau du front.
II Rég. AURICULAIRE. 3 muscles.	4 Mastoïdo-post-auriculaire.	Postérieur de l'oreille.	Post-moteur de l'auricule ou conque de l'oreille
	5 Aponevrosi-sus-auriculaire.	Supérieur de l'oreille.	Élévateur de l'auricule et tenseur de l'aponévrose frontale transversalement.
	6 Aponevrosi-pré-auriculaire.	Antérieur de l'oreille.	Pré-moteur de l'auricule et tenseur de l'aponévrose frontale transversalement.
III Rég. PALPÉBRALE. 2 muscles.	7 Sus-maxillo-cutanéi-palpébral.	Orbiculaire des paupières ou palpébral antérieur.	Constricteur des paupières.
	8 Sphenoïdo-sus-palpébral.	Palpébral intra-orbitaire ou postérieur.	Releveur de la paupière supérieure.
IV Rég. ORBITO-OCULAIRE. 6 muscles.	9 Sphenoïdo-sus-oculaire.	Droit supérieur de l'œil.	Élévatr. du globe de l'œil.
	10 Sphenoïdo-sous-oculaire.	Droit inférieur de l'œil.	Abaissr. du globe de l'œil.
	11 Sphenoïdo-intus-oculaire.	Droit interne de l'œil.	Adduct. du globe de l'œil.
	12 Sphenoïdo-extus-oculaire.	Droit externe de l'œil.	Abduct. du globe de l'œil.
	13 Sphenoïdo-trochléi-oculaire.	Grand oblique ou oblique supérieur de l'œil.	Rotateur du globe en bas et en dehors.
	14 Sus-maxillo-oculaire.	Petit oblique ou oblique inférieur de l'œil.	Rotateur du globe en haut et en dehors.
			Post-moteurs du globe de l'œil quand l'action de ces 4 m. est simultanée.
			Pré-moteurs et adducteurs du globe de l'œil quand l'action est simultanée.
V Rég. SUS-MAXILLO-NASALE. 3 muscles.	15 Sus-maxillo-cutanéi-nasal.	Transversal du nez.	Fronceur de la peau de l'aile du nez.
	16 Sus-maxillo-labii-nasal.	Bifide ou bifurqué de la face.	Releveur commun de la lèvre supérieure et de l'aile du nez.
	17 Sus-maxillo-alveoli-nasal.	Myrtiforme ou sous-nasal.	Abaisseur de l'aile du nez.
VI Rég. SUS-MAXILLO-LABIALE. 4 muscles.	18 Sus-maxillo-labial.	Petit oblique de la lèvre supérieure.	Releveur propre de la lèvre supérieure.
	19 Sus-maxillo-anguli-labial.	Petit vertical de la lèvre supérieure ou canin.	Élévateur de la commissure des lèvres.
	20 Petit zygomato-labial.	Grand oblique antérieur de la lèvre supérieure ou petit zygomatique.	Élévateur latéral de la commissure des lèvres.
	21 Grand zygomato-labial.	Grand oblique postérieur de la lèvre supérieure ou grand zygomatique.	Latéralisateur et légèrement élévateur de la commissure des lèvres.
VII Rég. INTER-MAXILLO-LABIALE. 2 muscles.	22 Alveoli-maxillo-labial.	Buccinateur ou transversal de la face.	Latéralisateur propre des lèvres, extenseur des commissures.
	23 Labial ou musculo-cutanéi-labial**	Orbiculaire des lèvres.	Constricteur des lèvres ou sphincter de la bouche.
VIII Rég. SOUS-MAXILLO-LABIALE. 3 muscles.	24 Sous-maxillo-anguli-labial.	Triangulaire du menton.	Abaisseur de l'angle des lèvres.
	25 Sous-maxillo-labial.	Carré du menton.	Abaisseur de la lèvre inférieure.
	26 Mento-cutanéi-labial.	Houppe du menton.	Élévateur de la peau du menton et de la lèvre inférieure.
IX Rég. superficielle. THORACO-LABIALE.	27 Thoraco-cutanéi-labial.	Peaucier ou très-large superficiel du cou.	Abaisseur latéral de la lèvre inférieure, fronceur de la peau du cou (grimacier).

B Muscles Masticateurs, 4.

X Rég. TEMPORO-SOUS-MAXILLAIRE. 2 muscles.	28 Zygomato-sous-maxillaire.	Masséter ou carré latéral de la face.	Élévateur de la mâchoire infér re. ou masticateur.
	29 Arcadi-temporo-sous-maxillaire	Temporal ou crotaphite.	Élévateur des branches de la mâchoire infér re.
XI Rég. PTERYGO-SOUS-MAXILLAIRE. 2 muscles.	30 Pterigo-condyli-sous-maxillaire.	Ptérygoïdien externe ou petit ptérygoïdien.	Prémoteur de la mâchoire inférieure.
	31 Pterygo-anguli-sous-maxillaire.	Ptérygoïdien interne ou grand ptérygoïdien.	Latéralisateur ou adducteur de la mâchoire inférieure.

* Se confond avec les fibres musculaires du frontal qui adhèrent à la peau du front.
** Ce muscle est formé de l'extrémité de tous les muscles d'expression sus et sous-maxillaires.

C Muscles déglutiteurs, 17.

NOMS DES RÉGIONS.	DÉNOMINATIONS SELON LES ATTACHES.	DÉNOMINATIONS SELON LA FIGURE OU LA SITUATION.	DÉNOMINATIONS SELON LES USAGES OU FONCTIONS.
XII Rég. PTERYGO-STAPHYLINE, OU PALATINE. 5 muscles.	32 Petro-staphylin.	Péristaphylin interne ou supérieur.	Élevateur du voile du palais.
	33 Pterygo-staphylin.	Péristaphylin externe ou inférieur.	Tenseur du voile du palais.
	34 Palato-staphylin.	Staphylin ou luette.	Releveur de la luette.
	35 Pharyngo-staphylin.	Pilier postérieur du voile du palais.	Abaisseur du voile et élevateur du pharynx.
	36 Glosso-staphylin.	Pilier antérieur du voile du palais.	Constricteur de l'isthme du gosier et élévateur de la base de la langue, abaisseur du voile du palais.
XIII Rég. PHARYNGIENNE. 4 muscles.	37 Pterygo-pharyngien.	Trois muscles croisés postérieurs (supérieur, moyen et inférieur) du pharynx ou larges.	Constricteurs peristaltiques du pharynx.
	38 Hyoïdo-pharyngien.		
	39 Crieoïdo-pharyngien.		
	40 Stylo-pharyngien.	Pharyngien latéral ou grêle.	Élévateur du pharynx.
XIV Rég. GLOSSIENNE, OU LINGUALE. 4 muscles.	41 Glossien.	Lingual ou musc. propre de la langue	Contracteur propre et rétracteur de la langue.
	42 Post-mento-glossien.	Mentonnier-sous-lingual médian.	Pré-moteur et abaisseur de la langue (portant la langue en avant.)
	43 Hyoïdo-glossien.	Basi-lingual ou sous-lingual latéral.	Abaisseur de la base de la langue, élévateur de l'hyoïde.
	44 Stylo-glossien.	Post-lingual oblique.	Rétracteur et latéralisateur de la base de la langue.
XV Rég. SUS-HYOIDIENNE, OU SOUS-MENTONNIÈRE. 4 muscles.	45 Stylo-hyoïdien.	Cervical perforé.	Élévateur et post-moteur de l'os hyoïde.
	46 Mastoïdi-mento-hyoïdien.	Digastrique ou cervical perforant.	Abaisseur de la mâchoire inférieure (agit dans le baillement) et élévateur de l'hyoïde.
	47 Post-mento-hyoïdien.	Sous-mentonnier transversal.	Élévateur et pré-moteur de l'hyoïde, abaisseur de la mâchoire inférieure,
	48 Sous-maxillo-hyoïdien.	Sous-mentonnier oblique.	Idem.

D Muscles du cou, 18.

XVI Rég. HYOIDO-THYROIDIENNE, OU CERVICALE ANTÉRIEURE SUPERFICIELLE. 4 muscles.	49 Hyoïdo-thyroïdien.	Sus-thyroïdien ou thyroïdien court.	Abaisseur de l'hyoïde et élévateur du thyroïde*.
	50 Sterno-thyroïdien.	Sous-thyroïdien ou thyroïdien long.	Abaisseur du cartilage thyroïde.
	51 Sterno-hyoïdien.	Sous-hyoïdien antérieur ou droit.	Abaisseur de l'hyoïde.
	52 Scapulo-hyoïdien.	Sous-hyoïdien latéral ou oblique.	Abaisseur et post-moteur de l'hyoïde.
XVII Rég. ANTÉ-TRACHÉLIENNE, OU CERVICALE ANTÉRIEURE PROFONDE. 3 muscles.	53 Grand basilo-trachélien.	Grand droit antérieur du cou.	Fléchisseur de la tête en avant.
	54 Petit basilo-trachélien.	Petit droit antérieur du cou.	Fléchisseur de la tête sur la première vertèbre.
	55 Pré-dorso-trachélien.	Long du cou.	Fléchisseur des vertèbres du cou.
XVIII Rég. LATÉRO-TRACHELIENNE, OU CERVICALE LATÉRALE. 4 muscles.	56 Occipito-latéri-trachélien.	Droit latéral du cou.	Inclinateur latéral de la tête.
	57 Costo-trachélien *antérieur*.	Scalène antérieur.	Abaisseur latéral du cou, et élévateur de la première côte.
	58 Costo-trachélien *postérieur*.	Scalène postérieur.	Abaisseur latéral du cou, et élévateur des deux premières côtes.
	59 Sterno-mastoïdien pré-trachélien	Grand oblique latéral antérieur du cou.	Abaisseur et rotateur en avant de la tête.
XIX Rég. profonde. POST-TRACHELIENNE, OU CERVICALE POSTÉRIEURE PROFONDE. 4 muscles.	60 Occipito-axoï-trachélien.	Grand droit postérieur du cou.	Inclinateur de la tête en arrière, légr. rotateur.
	61 Occipito-atloï-trachélien.	Petit droit postérieur du cou.	Extenseur de la tête sur l'atlas.
	62 Post-mastoïdo-trachélien.	Oblique supérieur du cou.	Inclinateur latéral postérieur, et rotateur de la tête en avant.
	63 Atloïdo-axoï-trachélien.	Oblique inférieur du cou.	Rotateur de l'atlas sur l'axis.
XX Rég. superficielle. POST-TRACHÉLIENNE, OU CERVICALE POSTÉRIEURE MOYENNE. 3 muscles.	64 Mastoïdo-dorsi-trachélien.	Splenius.	Extenseur ou inclinateur de la tête en arrière et un peu de son côté.
	65 Mastoïdo-trachélien.	Petit complexus.	Extenseur et rotateur de la tête.
	66 Occipito-dorsi-trachélien.	Grand complexus.	Extenseur ou inclinateur de la tête en arrière.

* Le cartilage thyroïde est décrit à l'appareil vocal (splanchnographie).

Myographie.

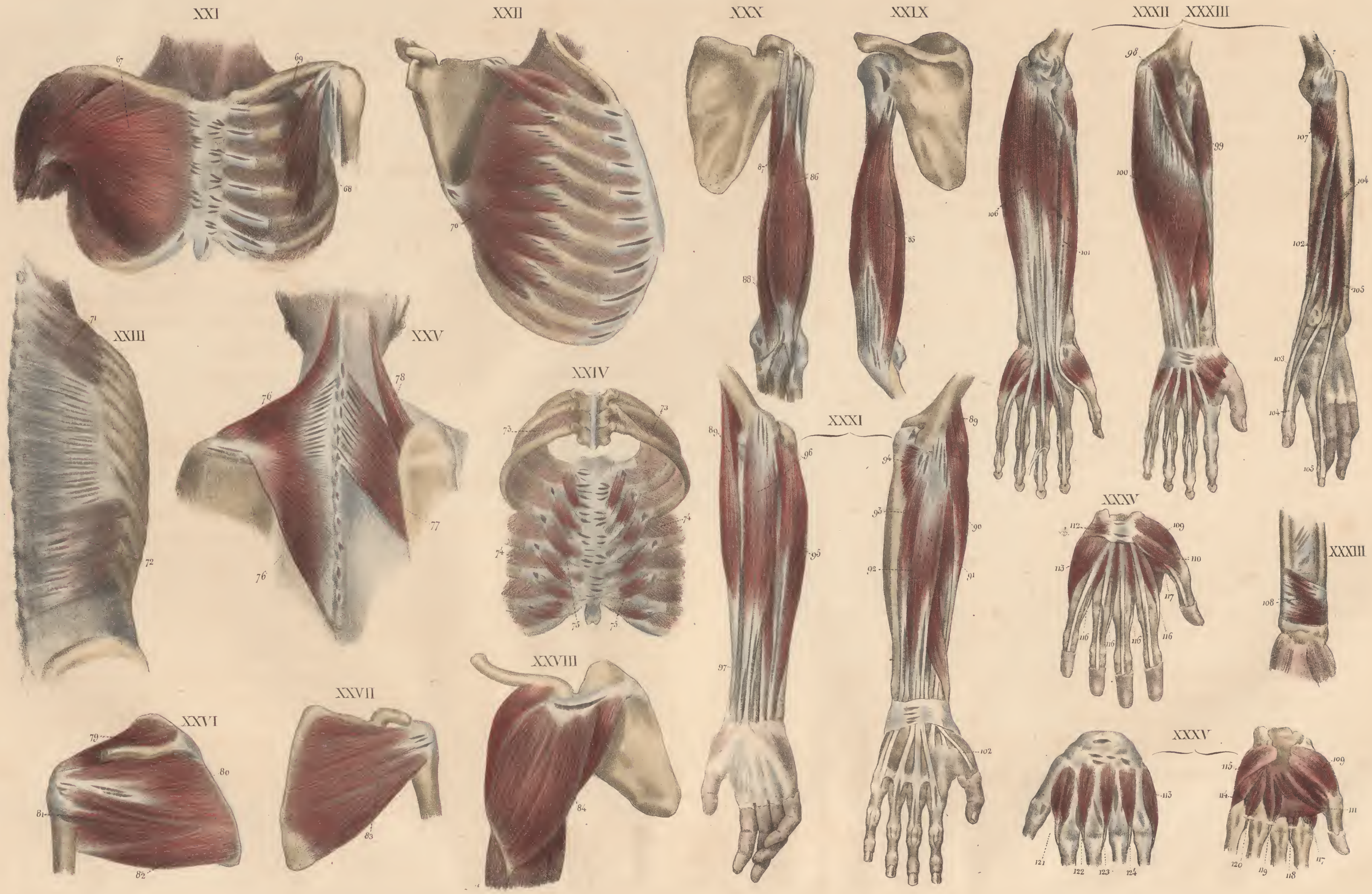

Courtin del.

Sartandière dir.

Leboyer prepar.

Suite de la Myographie.

MUSCLES DU TRONC (Partie supérieure), 37.

A muscles du Thorax, 29.

NOMS DES RÉGIONS.	DÉNOMINATIONS SELON LES ATTACHES.	DÉNOMINATIONS SELON LA FIGURE OU LA SITUATION.	DÉNOMINATIONS. SELON LES USAGES OU FONCTIONS.
XXI Rég. ANTÉ-COSTALE, OU THORACIQUE ANTÉRIEURE. 3 muscles.	67 Humero-sterni-costal.	Grand anté-pectoral.	Adducteur du bras et dilatateur du thorax (m. inspirateur et moteur).
	68 Coracoïdo-costal.	Petit anté-pectoral.	Pré-moteur de l'épaule et élévateur des 5 premières côtes (m. inspirat).
	69 Claviculo-costal.	Sous clavier ou pectoral supérieur.	Élévateur de la 1re côte et pré-moteur de la clavicule (m. inspirat).
XXII Rég. LATÉRI-COSTALE, OU THORACIQUE LATÉRALE. 1 muscle.	70 Scapulo-costal.	Grand dentelé ou pectoral latéral.	Pré-moteur du scapulum, rapprocheur des côtes entre elles (m. inspirateur).
XXIII Rég. POST-COSTALE, OU THORACIQUE POSTÉRIEURE. 2 muscles.	71 Dorso-costal.	Petit dentelé postérieur supérieur.	Élévateur des 2e, 3e, 4e et 5e côtes (m. inspirat).
	72 Lombo-costal.	Petit dentelé postérieur inférieur.	Abaisseur des 4 dernières côtes (m. expirat).
XXIV Rég. COSTALE profonde, OU THORACIQUE INTERNE. 23 muscles.	73 *Onze muscles* vertebro-inter-costaux.	Inter-costaux externes.	Rapprocheurs des côtes entre elles et dilatateurs du thorax (m. inspirat).
	74 *Onze muscles* sterno-inter-costaux.	Inter-costaux internes.	*Idem.*
	75 Sterno-costal.	Triangulaire du sternum ou anté-pectoral interne.	Constricteur du thorax : il rapproche les côtes du sternum (m. expirateur).

B Muscles Scapulaires, 8.

XXV Rég. SUS ET INTER-SCAPULAIRE. 5 muscles.	76 Occipito-dorsi-scapulaire.	Trapèze.	Post-moteur de la tête, élévateur et adducteur des scapulums, élévateur du tronc vers les épaules.
	77 Dorso-scapulaire.	Rhomboïde.	Adducteur du scapulum vers la colonne vertébrale et en haut.
	78 Trachélo-scapulaire.	Angulaire du scapulum ou omoplate.	Élévateur adducteur du scapulum, post-moteur de la tête et du cou vers le scapulum.
XXVI Rég. SCAPULAIRE superficielle. 4 muscles.	79 Humero-post-scapulaire *supérieur.*	Sus-épineux.	Élévateur et post-moteur de la tête de l'humérus, abducteur des scapulums.
	80 Humero-post-scapulaire *median.*	Sous-épineux.	Post-moteur rotateur du bras vers le scapulum, abducteur du scapulum.
	81 Humero-post-scapulaire *inférieur.*	Petit rond,	Post-moteur, abaisseur et rotateur de la tête de l'humérus, abducteur du scapulum.
	82 Humero-anguli-scapulaire.	Grand rond.	Adducteur abaisseur et post-moteur du bras, et rotateur en dedans; abducteur élévateur du scapulum.
XXVII Rég. SCAPULAIRE profonde. 1 muscle.	83 Humero-pré-scapulaire.	Sous-scapulaire,	Adducteur et rotateur du bras en dedans.

MUSCLES DES MEMBRES SCAPULAIRES OU THORACIQUES, 44.

A Muscles du Bras, 5.

XXVIII Rég. SUS-HUMÉRALE, OU DE L'ÉPAULE. 1 m.	84 Scapulo-clavi-huméral.	Deltoïde.	Élévateur du bras et anté ou post-moteur, selon l'action de ses fibres antér. ou postér.
XXIX Rég. POST-HUMÉRALE, OU BRACHIALE POSTÉRIEURE. 1 m.	85 Scapulo-cubiti-huméral.	Triceps brachial ou brachial postérieur.	Extenseur de l'avant-bras sur le bras ou du bras sur l'avant-bras, et abducteur du scapulum.
XXX Rég. ANTÉ-HUMÉRALE, OU BRACHIALE ANTÉRIEURE. 5 muscles.	86 Scapulo-radien, sur-huméral.	(*) Diceps brachial ou brachial antérieur.	Fléchisseur de l'avant-bras sur le bras ou du bras sur l'avant bras, légèrement supinateur de l'avant-bras, légèrement élévateur du bras et abaisseur de l'épaule.
	87 Coraco-huméral.	Brachial supérieur.	Adducteur et pré-moteur du bras.
	88 Cubito-huméral.	Brachial inférieur.	Fléchisseur de l'avant-bras sur le bras ou du bras sur l'avant-bras.

(*) Au lieu de Biceps.

SUITE DES MUSCLES DES MEMBRES SCAPULAIRES.

B muscles de l'Avant-Bras, 20.

NOMS DES RÉGIONS.	DÉNOMINATIONS SELON LES ATTACHES.	DÉNOMINATIONS SELON LA FIGURE OU LA SITUATION.	DÉNOMINATIONS SELON LES USAGES OU FONCTIONS.
XXXI Rég. ÉPICONDYLO-ÉPITROCHLÉENNE superficielle, OU ANTI-BRACHIALE SUPERFICIELLE. 10 muscles.	89 Radio-sus-épicondylien.	1er Radial interne ou superficiel (grand supinateur).	Supinateur ou rotateur en dehors de l'avant-bras et légèrement fléchisseur de l'avant-bras sur le bras.
	90 Metacarpo-sus-épicondylien.	2e Radial interne (1er radial externe des auteurs). (**)	Extenseur de la main et inclinateur vers le radius.
	91 Phalangetto-digiti-épicondylien.	Grand anti-brachial dorsal, ou radial antérieur superficiel.	Extenseur commun des doigts.
	92 Phalangetto-digituli-épicondyl^en.	Petit anti-bracchial dorsal ou médian dorsal superficiel.	Extenseur propre du petit doigt.
	93 Metacarpo-cubiti-épicondylien.	Cubital antérieur (cubital postérieur des anciens).	Extenseur de la main et inclinateur vers le cubitus.
	94 Cubito-épicondylien.	Anconé ou saillant triang^re du coude.	Extenseur et supinateur de l'avant-bras.
	95 Carpo-cubiti-épitrochléen.	Cubital externe (cubital antérieur des anciens).	Fléchisseur de la main et inclinateur vers le cubitus.
	96 Palmi-épitrochléen.	Petit palmaire ou palmaire grêle.	Tenseur de l'aponévrose palmaire.
	97 Metacarpo-épitrochléen.	Grand palmaire.	Fléchisseur de la main vers le radius.
	98 Radio-épitrochléen.	Rond du pli du bras ou anti-brachial oblique (rond pronateur).	Pronateur ou rotateur de l'avant-bras en dedans.
XXXII Rég. ÉPICONDYLO-ÉPITROCHLÉENNE profonde, OU ANTI-BRACHIALE MOYENNE. 2 muscles.	99 Métacarpo-épicondylien.	3e radial interne (second radial des anciens).	Extenseur de la main et inclinateur vers le radius.
	100 Phalangino-digiti-épitrochléen.	Perforé ou sublime.	Fléchisseur des secondes phalanges des doigts.
XXXIII Rég. RADIO-CUBITALE, OU ANTI-BRACHIALE PROFONDE. 8 muscles.	101 Phalangetto-pollici-radial.	Radial postérieur profond.	Fléchisseur de la seconde phalange du pouce.
	102 Metacarpo-cubiti-radial.	1er Radial oblique ou antér^ur profond.	Extenseur du pouce, inclinateur vers le radius.
	103 Phalango-pollici-cubital.	2e Radial oblique ou antérieur profond (court extenseur).	Extenseur de la 1re phalange du pouce.
	104 Phalangetto-pollici-cubital.	1er Médian anti-brachial profond. (long extenseur.)	Extenseur de la 2e phalange du pouce.
	105 Phalangetto-indici-cubital.	2e Médian anti-brachial profond.	Extenseur de la 2e phalange de l'index.
	106 Phalangetto-digiti-cubital.	Perforant ou profond palmaire.	Fléchisseur commun des 3es phalanges des doigts.
	107 Epicondylo-radial.	Radial supérieur (petit supinateur).	Supinateur ou rotateur en dehors de l'avant-bras.
	108 Cubito-radial.	Carré pronateur ou anti-brachial transverse.	Pronateur ou rotateur de l'avant-bras en dedans.

C Muscles de la main, 19.

XXXIV Rég. METACARPO-CARPIENNE, OU PALMAIRE SUPERFICIELLE. 7 muscles.	109 Sus-phalango-pollici-carpien.	1er Thenar (court adduct^ur du pouce),	Inclinateur du pouce vers le radius.
	110 Metacarpo-pollici-carpien.	2e Thenar (ou opposant du pouce).	Rotateur du pouce vers la paume de la main.
	111 Phalango-pollici-carpien.	3e Thenar (court flechiss^ur du pouce).	Fléchisseur de la 1re phalange du pouce.
	112 Aponevrosi-cutaneo-sous-carp^n.	Palmaire cutané.	Fronceur des téguments.
	113 Phalango-digituli-carpien *externe.*	1er Hypothenar (abducteur de l'auriculaire).	Inclinateur du petit doigt vers le cubitus.
	114 Phalango-digituli-carpien-*interne.*	2e Hypothenar (court fléchisseur de l'auriculaire).	Fléchisseur de la 1re phalange du petit doigt.
	115 Metacarpo-digituli-carpien.	3e Hypothénar ou opposant de l'auriculaire.	Rotateur du petit doigt vers la paume de la main.
XXXV Rég. METACARPO-PHALANGIENNE, OU PALMAIRE PROFONDE. 12 muscles.	116 4 Tendino-palmi-phalangiens.	4e m. Lombricaux métacarpiens.	Congénères des fléchisseurs des doigts.
	117 1er Metacarpo-palmi-phalangien.	1er inter-osseux palmaire.	Inclinateur du pouce vers le cubitus ou abducteur.
	118 2e *idem.*	2e *idem.*	Inclinat. de l'index vers le cubitus ou abducteur.
	119 3e *idem.*	3e *idem.*	Inclinateur de l'anulaire vers le radius ou adducteur.
	120 4e *idem.*	4e *idem.*	Inclinat. de l'auriculaire vers le radius ou adducteur.
	121 1er Metacarpo-dorsi-phalangien.	1er Inter-osseux dorsal.	Inclinat. de l'index vers le radius ou adducteur.
	122 2e *idem.*	2e *idem.*	Inclinat. du médius vers le radius ou adducteur.
	123 3e *idem.*	3e *idem.*	Inclinat. du médius vers le cubitus ou abduct.
	124 4e *idem.*	4e *idem.*	Inclinat. de l'anulaire vers le cubitus ou abduct.

(**) La position naturelle de l'avant-bras exigeant que le dos de la main soit tourné en avant, le radius se trouve placé à la partie interne et le cubitus à l'externe, la paume de la main en arrière.

Myographie.

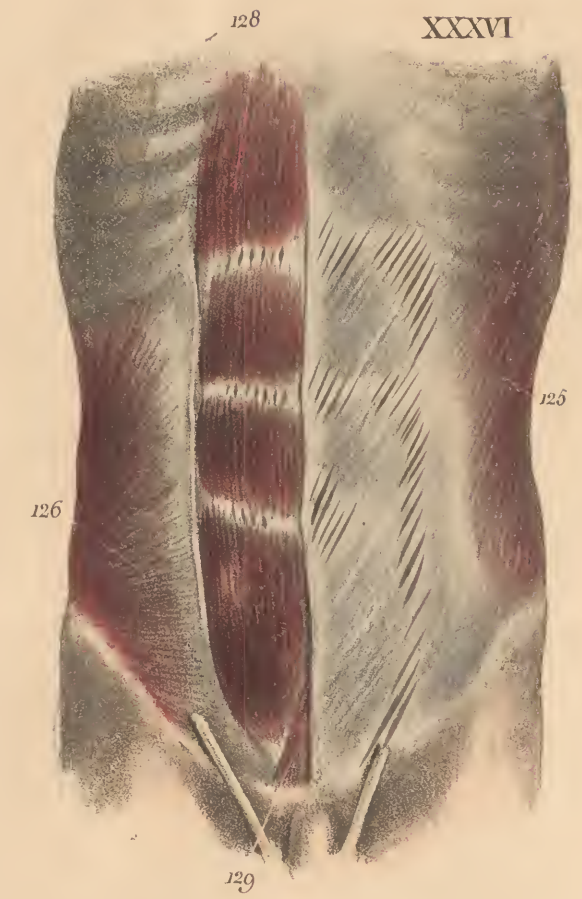

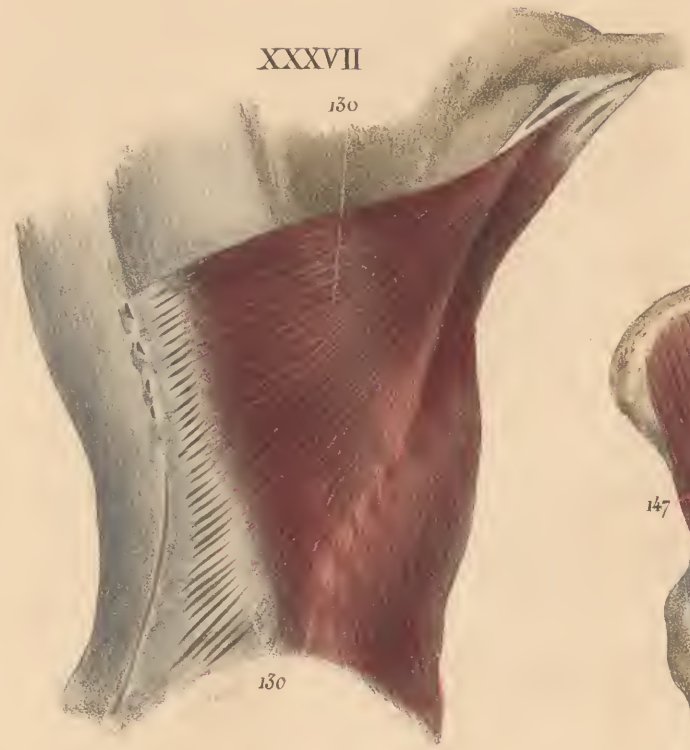

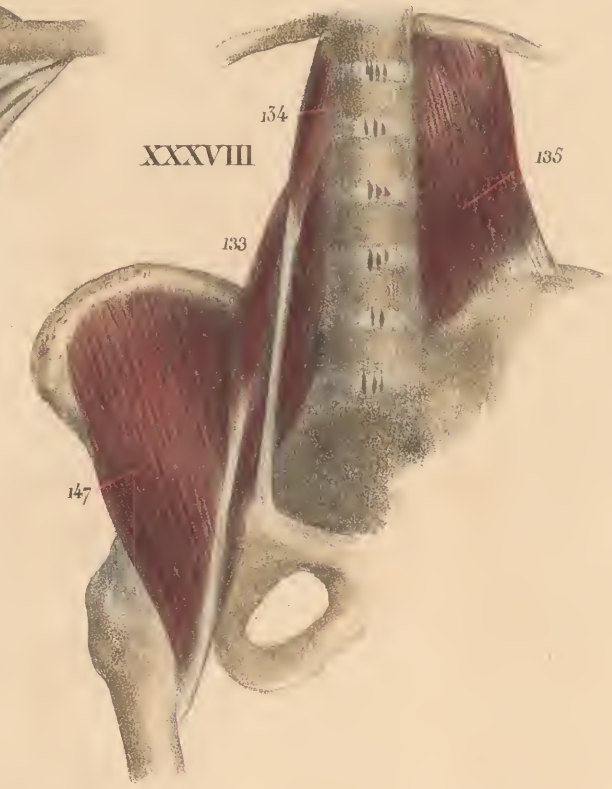

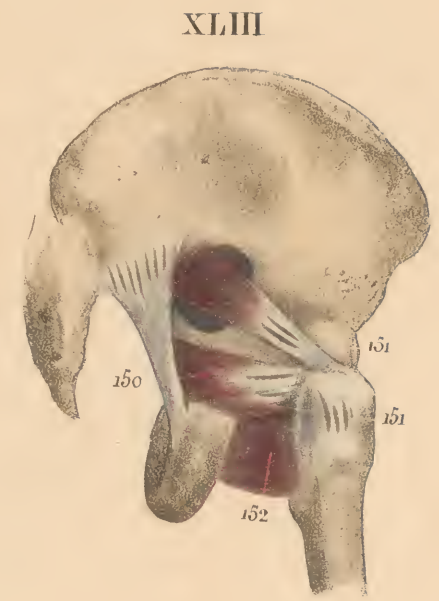

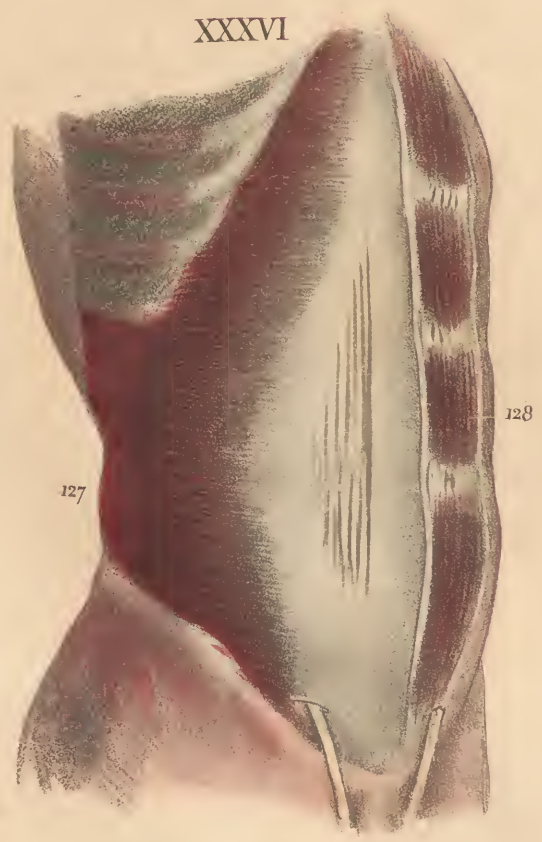

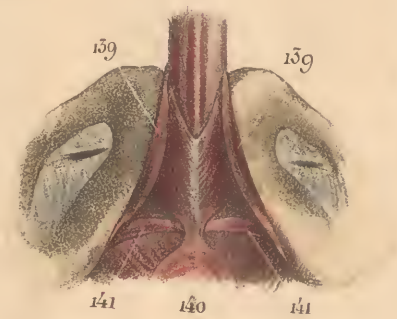

Courtin del. *Sarlandière dir.a* *Leboyer prepar.a*

Lith. de Langlumé

Myographie.

XLIV
XLV
XLVI
XLVII
XLVIII
XLIX
L
LI
L
LII
L
LIII
LIII
Courtin Lith.
Sarlandière dir.

Suite de la Myographie.

Deuxième Division. Muscles Sous-Diaphragmatiques, 73.

MUSCLES DU TRONC (Partie inférieure), 28.

A muscles de l'Abdomen, 19.

NOMS DES RÉGIONS.	DÉNOMINATIONS SELON LES ATTACHES.	DÉNOMINATIONS SELON LA FIGURE OU LA SITUATION.	DÉNOMINATIONS SELON LES USAGES OU FONCTIONS.
XXXVI Rég. TORSO-PELVIENNE, OU ABDOMINALE ANTÉRIEURE. 5 muscles.	125 Costo-pelvien.	Grand oblique latéral abdominal.	Fléchisseur du thorax sur le bassin, inclinateur de son côté et rotateur du tronc en devant (m. expirateur).
	126 Lombo-costi-pelvien.	Petit oblique latéral abdominal.	*Idem;* mais rotateur du tronc en arrière (m. expirateur).
	127 Lombo-abdomini-pelvien.	Transverse abdominal.	Tenseur de l'aponévrose pré-lombaire ou compresseur latéral des viscères (m. expirateur).
	128 Sterno-costi-pelvien.	Droit pré-abdominal.	Abaisseur du thorax et compresseur des viscères (m. expirateur).
	129 Sous-ombilico-pelvien,	Sous-ombilical ou pyramidal abdominal.	Compresseur et abaisseur-extenseur de la ligne blanche (m. expirateur).
XXXVII Rég. LOMBAIRE superficielle. 5 muscles.	130 Humero-costi-lombaire.	Grand dorsal ou très-large du dos.	Post-moteur, adducteur, abaisseur du bras et rotateur en dedans.
	131 Trachélo-costi-lombaire.	Sacro-lombaire ou long vertébral. (*)	Redresseur du tronc et inclinateur en arrière du thorax vers le bassin.
	132 Dorso-costi-lombaire.	Long dorsal. (*)	Extenseur ou redresseur du tronc, inclinateur en arrière et de côté.
XXXVIII Rég. LOMBAIRE profonde. 5 muscles.	133 Trochantinio-pré-lombaire.	Grand psoas.	Fléchisseur de la cuisse sur le bassin et rotateur en dehors.
	134 Pubio-pré-lombaire.	Petit psoas.	Abaisseur des lombes sur le bassin en avant.
	135 Costo-ilii-lombaire.	Carré des lombes.	Abaisseur de la dernière fausse côte, inclinateur latéral du thorax.
XXXIX Rég. COCCYGIENNE, OU ANALE. 5 muscles.	136 Perineo-coccygien.	Orbiculaire de l'anus ou sphincter.	Constricteur de l'anus.
	137 Pubio-coccygien.	Carré anal.	Releveur de l'anus.
	138 Ischio-coccygien.	Triangulaire anal.	Pré-moteur du coccyx.
XL Rég. PERINÉO CAVERNEUSE, OU GÉNITALE DE L'HOMME. 3 muscles.	139 Ischio-caverneux.	Sous-pubien oblique.	Érecteur du pénis.
	140 Urethro-caverneux.	Sous-pubien horizontal.	Accélérateur urinaire et spermatique.
	141 Ischio-perinéi-post-caverneux.	Sous-pubien transversal.	Constricteur de l'urêtre.
XL Rég. PERINÉO-CLITORIDIENNE. OU GÉNITALE DE LA FEMME. 2 muscles.	142 Ischio-clitoridien.	Sous-clitoridien oblique.	Érecteur du clitoris.
	143 Perinco-clitoridien.	Orbiculaire du vagin.	Constricteur du vagin.

B muscles du Bassin ou Pelviens, 9.

XLI Rég. ILIAQUE postérieure, OU FESSIÈRE. 3 muscles.	144 Sacro-femori-iliaque.	Grand fessier.	Extenseur ou post-moteur de la cuisse et rotateur en dehors.
	145 Grand trochanterio-iliaque.	Moyen fessier.	Abducteur et légèrement rotateur de la cuisse en dehors.
	146 Petit trochanterio-iliaque.	Petit fessier.	*Idem.*
XLII Rég. ILIAQUE antérieure. 1 muscle.	147 Trochantinio-iliaque.	Iliaque interne.	Fléchisseur de la cuisse sur le bassin.
XLIII Rég. PELVI-TROCHANTÉRIENNE. 5 muscles.	148 Sous-pubio-trochantérien *interne.*	Obturateur interne.	Rotateur de la cuisse en dehors.
	149 Sous-pubio-trochantérien *externe.*	Obturateur externe.	*Idem.*
	150 Ilio-sacri-trochantérien.	Pyramidal pelvien.	*Idem.*
	151 Ischio-trochantérien.	Jumeaux de la cuisse.	*Idem.*
	152 Ischio-sous-trochantérien.	Carré de la cuisse.	*Idem.*

MUSCLES DES MEMBRES PELVIENS OU ABDOMINAUX, 45.

A muscles de la Cuisse 12.

XLIV Rég. FEMORO-ROTULIENNE, OU FÉMORALE ANTÉRIEURE. 2 muscles.	153 Ilio-rotulien.	Droit antérieur de la cuisse.	Extenseur de la jambe et fléchisseur de la cuisse.
	154 Tri-femoro-tibii-rotulien.	Triceps fémoral.	Extenseur de la jambe.
XLV Rég. FEMORO-ISCHIATIQUE, OU FÉMORALE POSTÉRIEURE. 5 muscles.	155 Pré-tibio-ischiatique.	Demi-tendineux.	Post-moteur et rotateur en dedans de la cuisse et fléchisseur de la jambe.
	156 Post-tibio-ischiatique.	Demi-aponévratique.	*Idem.*
	157 Femoro-peronéi-ischiatique.	Diceps fémoral (*Biceps*).	Post-moteur de la cuisse, fléchisseur et rotateur de la jambe en dehors.

(*) *Multifide* ou à faisceaux séparés et multiples.

SUITE DES MUSCLES DES MEMBRES PELVIENS.

Suite des muscles de la Cuisse.

NOMS DES RÉGIONS.	DÉNOMINATIONS SELON LES ATTACHES.	DÉNOMINATIONS SELON LA FIGURE OU LA SITUATION.	DÉNOMINATIONS SELON LES USAGES OU FONCTIONS.
XLVI Rég. FEMORO-PUBIENNE, OU FÉMORALE INTERNE. 6 muscles.	158 Ilio-tibial, extra-pubien.	Couturier ou long oblique de la cuisse.	Fléchisseur de la jambe et de la cuisse sur le bassin, rotateur de la cuisse et fortement adducteur de la jambe.
	159 Sous-trochantinio-pubien.	Pecticné ou petit oblique superficiel de la cuisse.	Adducteur, fléchisseur et rotateur en dehors de la cuisse.
	160 Pré-tibio-pubien.	Droit interne de la cuisse.	Adducteur et fléchisseur de la jambe.
	161 Femoro-spini-pubien.	Moyen oblique fémoral profond (1er adducteur).	Adducteur de la cuisse.
	162 Femoro-sous-pubien.	Petit oblique fémoral profond (2e adducteur).	*Idem.*
	163 Condyli-ischio-pubien.	Grand oblique fémoral profond (3e adducteur).	*Idem.*
XLVII Rég. FÉMORALE EXTERNE. 1 muscle.	164 Ilio-aponevrosi-fémoral.	Fémoral externe ou fascia-lata.	Abducteur et tenseur de l'aponévrose fascia-lata.

B muscles de la Jambe, 13.

XLVIII Rég. TIBIO-PÉRONIÈRE superficielle, OU JAMBIÈRE. 4 muscles.	165 Sus-tarso-tibial.	Grand jambier antérieur.	Fléchisseur inclinateur du pied en dedans.
	166 Sus-phalangetto-digiti-péronier.	Moyen jambier antérieur.	Extenseur commun des orteils et fléchisseur du pied.
	167 Sous-tarso-péronier.	Long péronier latéral.	Extenseur du pied, élévateur de son côté externe.
	168 Bi-femoro-calcanien, post-tibial.	Jumeaux ou gastrocnemiens.	Extenseur du pied et fléchisseur de la jambe.
XLIX Rég. TIBIO-PÉRONIÈRE moyenne, OU JAMBIÈRE. 5 muscles.	169 Post-femoro-tibial.	Poplité ou oblique postérieur de la jambe.	Fléchisseur de la jambe et rotateur en dedans.
	170 Calcaneo-tibial.	Soléaire.	Extenseur du pied.
	171 Petit-femoro-calcanien, post-tibial.	Jambier grêle.	Extenseur du pied et fléchisseur de la jambe.
L Rég. TIBIO-PÉRONIÈRE profonde, OU JAMBIÈRE. 6 muscles.	172 Sus-phalangetto-pollici-péronier.	Petit jambier antérieur.	Extenseur du gros orteil et fléchisseur du pied.
	173 Grand sus-metatarso-péronier.	Court péronier latéral.	Extenseur du pied et élévateur de son côté externe.
	174 Petit-sus-metatarso-péronier.	Petit péronier antérieur.	Fléchisseur du pied et inclinateur en dehors.
	175 Peronei-sous-tarso-tibial.	Jambier médian postérieur.	Extenseur du pied, adducteur et élévateur de son côté interne.
	176 Sous-phalangetto-pollici-péronier.	Péronier postérieur.	Fléchisseur du gros orteil.
	177 Sous-phalangetto-digiti-tibial.	Tibial postérieur ou perforant du pied.	Fléchisseur commun des orteils et extenseur du pied.

C muscles du Pied, 20.

LI Rég. METATARSO-TARSIENNE, OU DORSALE DU PIED. 1 muscle.	178 Sus-phalangetto-digiti-tarsien.	Pédieux dorsal,	Extenseur commun des orteils.
LII Rég. METATARSI-PHALANGO-PHALANGINIENNE, OU PLANTAIRE SUPERFICIELLE. 5 muscles.	179 Calcaneo-pollici-sous-phalgien.	Métatarsien interne.	Adducteur du gros orteil et fléchisseur.
	180 Tarso-pollici-sous-phalangien.	Métatarsien plantaire du gros orteil.	Fléchisseur du gros orteil.
	181 Calcaneo-digiti-sous-phalginien.	Perforé du pied.	Fléchisseur commun des orteils.
	182 Metatarso-digituli-sous-phalgien.	Métatarsien plantaire du petit orteil.	Fléchisseur du petit orteil.
	183 Calcaneo-digituli-sous-phalangien.	Métatarsien externe.	Abducteur du petit orteil.
LIII Rég. METATARSI-PHALANGO-PHALANGETTIENNE, OU PLANTAIRE PROFONDE. 14 muscles.	184 Calcaneo-digiti-sous-phalangettien.	2e partie du perforant du pied (accessoire.)	Rectificateur de l'action oblique du long fléchisseur commun des orteils.
	185 4 tendino-planti-sous-phalgiens.	4 Lombricaux métatarsiens.	Fléchisseurs des phalanges sur le métatarse.
	186 Metatarso-pollici-sous-phalgien.	Transversal plantaire.	Abducteur du gros orteil.
	187 1er Métatarso-planti-phalgien.	1er Inter-osseux plantaire.	*Idem.*
	188 2e *idem.*	2e *idem.*	Adducteur du 3e orteil.
	189 3e *idem.*	3e *idem.*	Adducteur du 4e orteil.
	190 4e *idem.*	4e *idem.*	Adducteur du 5e orteil.
	191 1er Métatarso-sus-planti-phalgien.	1er Inter-osseux dorsal.	Adducteur du 2e orteil.
	192 2e *idem.*	2e *idem.*	Abducteur du 2e orteil.
	193 3e *idem.*	3e *idem.*	Abducteur du 3e orteil.
	194 4e *idem.*	4e *idem.*	Abducteur du 4e orteil.

Aesthésiographie.

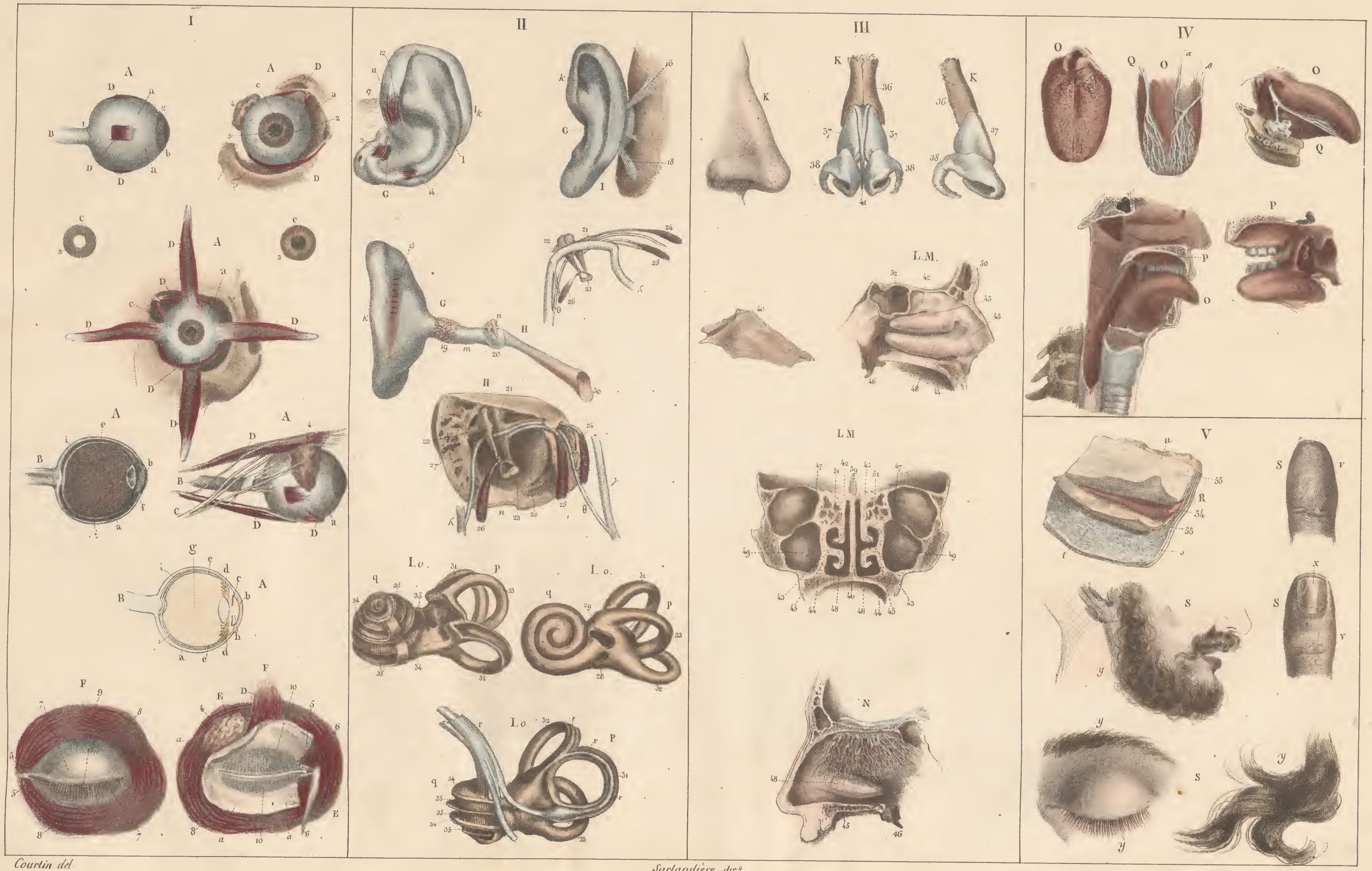

Courtin del.

Sarlandière dir.u

Talrich prep.u

Lith. de Langlumé.

Aesthésiographie.

Les appareils des sens ou sensoriaux sont destinés à recevoir les impressions produites par les objets extérieurs, et à les transmettre au cerveau par des nerfs conducteurs destinés à cet usage. Les sens externes ont été reconnus au nombre de cinq, qui sont la *vue*, l'*ouïe*, l'*odorat*, le *goût*, et le *toucher*.

I. Appareil Visuel ou Intra-Orbitaire (*sens partiel*). Organe de la Vue.

Cet appareil se compose du globe de l'œil, du nerf optique ou visuel, de nerfs moteurs et sensibles, de muscles, des voies lacrymales et des paupières.

- **A LE GLOBE DE L'OEIL** situé dans l'orbite est composé de :
  - a LA SCLÉROTIQUE membrane extérieure, fibreuse, blanche, opaque, recouverte à la partie antérieure par la *conjonctive*. *a*
    - 1 OUVERTURE *postérieure* pour laisser passer le nerf visuel (optique).
    - 2 OUVERTURE *antérieure* occupée par la cornée transparente.
  - b LA CORNÉE TRANSPARENTE présentant une convexité plus grande que le reste du globe.
  - c L'IRIS, membrane circulaire placée derrière la cornée, percée à son centre par une ouverture et nuancée de différentes couleurs, ayant des stries convergentes à sa face antérieure et circulaires à la postérieure.
    - 3 PUPILLE ou *Ouverture centrale de l'iris*, s'agrandissant ou se retrécissant pour l'introduction d'un plus ou moins grand nombre de rayons lumineux (*).
  - d LE CERCLE EXTUS-IRIDIEN ou *Ciliaire*, anneau de substance molle et spongieuse, unissant l'iris à la choroïde et à la sclérotique.
  - e LA CHOROÏDE ou *Uvée*, membrane brune noirâtre, revêtant la face interne de la sclérotique, sécrète un fluide noirâtre, propre à absorber les rayons lumineux, se prolonge derrière l'iris jusqu'au cristallin où elle forme le cercle *post-iridien* ou *procès-ciliaires*. *b*
  - f LE CRISTALLIN, corps lenticulaire, transparent, formé d'humeur vitrée concrète, renfermée dans la membrane dite cristalline, il est placé derrière l'ouverture pupillaire : c'est le milieu optique.
  - g LE CORPS VITRÉ ou *Humeur vitrée*, fluide albumineux, transparent, occupant tout l'espace situé entre le cristallin et la rétine, il sert comme le cristallin de milieu pour le passage des rayons lumineux.
  - h L'HUMEUR AQUEUSE, occupant l'espace compris entre le cristallin et la cornée transparente; cet espace est divisé en deux portions par l'iris (chambre postérieure et chambre antérieure).
  - i LA RÉTINE, membrane molle, pulpo-nerveuse, occupant le fond du globe, elle semble être un épanouissement du nerf visuel. Cette membrane reçoit et transmet au cerveau les impressions lumineuses.
- **B NERF CÉRÉBRO-OCULAIRE** ou *Visuel*, (optique, II' paire) très-volumineux, partant des tubercules quadrijumeaux, se croisant avec son partner avant d'entrer dans l'orbite, par le trou post-orbitaire : ce nerf est le conducteur de l'impression visuelle au cerveau.
- **C NERFS MOTEURS ET SENSIBLES** proviennent des III', IV', V' et VI' paires cérébrales (voyez *Névrographie*), et se distribuent aux muscles propres de l'œil et au globe oculaire.
- **D LES MUSCLES**, au nombre de six, sont les 4 droits et les 2 obliques décrits dans la Myographie aux numéros 9, 10, 11, 12, 13, 14.
- **E LES VOIES LACRYMALES** composées.....
  - 4 De *la Glande lacrymale*.
  - 5 Des *Orifices lacrymaux*.
  - 6 Des *Conduits lacrymaux*.
- **F LES PAUPIÈRES** se composent.....
  - 7 Des *Cartilages palpébraux* (tarses); le supérieur est mû par le muscle sphenoïdo-sus-palpébral. (Myogr., 8.)
  - 8 Du *Muscle orbiculaire des paupières*, ou Maxillo-cutanéi-palpébral. (Myogr., 7.)
  - 9 De *Cils* qui garnissent leurs bords.
  - 10 De *Glandes intra-palpébrales* (de Meibomius) qui tapissent leur intérieur.

II. Appareil auditif ou Intra-Labyrinthique (*sens partiel*). Organe de l'Ouïe.

Cet appareil est composé d'une série de cavités que parcourent les rayons sonores pour parvenir au nerf cerebro-intra-temporal (auditif.)

Cette série de cavités se divise en conduits *extra-tympanique*, *intra-tympanique* et en *labyrinthe*.

- **G LE CONDUIT EXTRA-TYMPANIQUE** (*canal auditif externe*), comprend à son extrémité l'auricule, le reste forme le trajet qui aboutit à la cavité tympanique.
  - k **L'AURICULE** est un évasement cartilagineux offrant plusieurs replis ou saillies qui sont l'*helix* à la circonférence, l'*anthelix* plus en dedans, le *tragus* au-devant du trou auditif, l'*antitragus* postérieurement et le *lobule* en bas. L'enfoncement médian s'appelle LA CONQUE. *c*
    - *Muscles.*
      - 11 *Muscle pré-conchinien supérieur* (grand hélicien).
      - 12 —— *pré-conchinien moyen* (petit hélicien).
      - 13 —— *pré-conchinien inférieur* (tragien).
      - 14 —— *sous-conchinien* (anté-tragien).
      - 15 —— *post-conchinien* (post-auriculaire).
    - *Ligaments.*
      - 16 *Ligament sus-temporo-auriculaire*.
      - 17 —— *sus-zygomato-auriculaire*.
      - 18 —— *mastoïdo-auriculaire*.
  - l La face EXTUS-AURICULAIRE ou *conchinienne* est garnie de très-petits muscles, l'auricule est maintenu aux os du crâne par des ligaments.
  - m **LE TRAJET DU CONDUIT** offre des sinuosités, il se termine à la cloison du tympan.
    - 19 *Cryptes cérumineux* tapissant l'intérieur du conduit.
    - 20 *Cloison du tympan*.
- **H LE CONDUIT INTRA-TYMPANIQUE** (*canal auditif interne*), composé de la cavité tympanique et du canal tympano-pharyngien.
  - n **LA CAVITÉ TYMPANIQUE** (caisse du tympan) contient les osselets et les muscles de l'ouïe.
    - *Osselets.*
      - 21 *Le Marteau* adhère à la cloison du tympan.
      - 22 *L'Enclume* s'articule avec le marteau.
      - 23 *L'Étrier* s'articule avec l'enclume et s'applique sur le trou tympano-vestibulaire. — L'os lenticulaire paraît n'être qu'un noyau osseux qui se soude avec l'étrier.
    - *Muscles.*
      - 24 M. *Petro-malléen* (interne du marteau) adducteur du marteau, tenseur de la membrane du tympan.
      - 25 M. *Spheno-malléen* (antérieur du marteau) abducteur pré-moteur du marteau, détenseur de la membrane du tympan.
      - 26 M. *Temporo-stapédien* (postérieur de l'étrier) abaisseur de la partie postérieure et élevateur de la partie antérieure de l'étrier.
  - Cette cavité communique postérieurement avec .... 27 *Les Cellules mastoïdiennes*.
  - A la partie interne avec le limaçon par 28 *Le Trou tympano-cochléen* (fenêtre ronde).
  - Et avec le vestibule par 29 *Le Trou tympano-vestibulaire* (fenêtre ovale).
  - A la partie antérieure avec le pharynx par 30 *Le Canal tympano-pharyngien* (trompe d'Eustache).
  - La partie externe est formée par la cloison du tympan ci-dessus mentionnée (20).
- **I LE LABYRINTHE** (*oreille interne*), situé dans la portion pétreuse de l'os temporal, en dedans et en arrière des deux autres divisions; il est composé de conduits osseux, tapissés par une membrane sans ouverture, contenant un liquide d'aspect séreux, qui communique immédiatement avec les expansions pulpeuses du nerf de la VIII' paire.
  - o **LES CONDUITS** osseux comprennent les canaux demi-circulaires et le limaçon.
    - p *Les Canaux demi-circulaires.*
      - 31 *Vertical supérieur*.
      - 32 *Vertical inférieur*.
      - 33 *Horizontal*.
    - q *Le Limaçon*, conduit spiral séparé en deux par une cloison (rampe moitié osseuse, moitié membr^se).
      - 34 *Rampe cochléenne tympanique*, division extérieure à l'axe du limaçon communique au tympan par la fenêtre ronde (28).
      - 35 *Rampe cochléenne vestibulaire*, division intérieure communique au vestibule par la fenêtre ovale (29).
    - Aboutissant tous à un espace central nommé VESTIBULE.
  - r **LE NERF CEREBRO-INTRA-TEMPORAL** ou *Labyrinthique* (auditif ou VIII' paire) pénètre dans la portion pétreuse de l'os temporal par le trou *tympano-intra-crânien*; entre dans la columelle du limaçon par un grand nombre de trous, se répand par ramifications dans le limaçon, les canaux demi-circulaires et le vestibule, et se termine en matière pulpeuse dans la membrane intra-labyrinthique où elle va recueillir les ondes sonores.

III. Appareil olfactif ou Intra-nasal (*sens partiel*).

Organe de l'Odorat.

Cet appareil se compose des parois externes, des fosses nasales, des cavités secondaires et des expansions du nerf olfactif dans la membrane intra-nasale (pituitaire).

- **K LES PAROIS EXTERNES** (le nez) sont formés par :
  - 36 *Les os propres du nez* supérieurement. Voyez *Ostéographie* G.
  - 37 *Les deux fibro-cartilages* NASO-PARIÉTAUX constituant les ailes.
  - 38 *Les deux fibro-cartilages* NASO-LOBAIRES formant le rebord des narines infér^t.
  - Ces parties sont recouvertes par les muscles faciaux, par du tissu cellulaire, des cryptes sébacés et par la peau.
- **L LES FOSSES NASALES** sont séparées par une cloison médiane : elles se composent
  - A la partie médiane
    - 39 *De la Lame perpendiculaire de l'ethmoïde*. Voy. *Ostéographie* E 38.
    - 40 DU VOMER ou *Os nasal médian*.
    - 41 *Du Cartilage nasal médian*.
  - A la paroi supérieure
    - 42 *De la Lame criblée de l'ethmoïde*.
    - 43 *Des Cornets supérieur et moyen* faisant partie du même os.
    - Voyez *Ostéographie*, E 56, 59, 40.
  - A la paroi inférieure
    - 44 De la portion horizontale *des os sus-maxillaires et palatins* (plancher des fosses nasales), *Ostéogr.*, I, L.
  - A la paroi externe..
    - 45 De la partie montante des *Os sus-maxillaire et palatin*. *Ostéogr.*, I, 68. L, i.
    - 46 De l'apophyse ptérygoïdienne du sphénoïde. *Ostéogr.*, F, 54.
    - 47 De l'*Os unguis ou lacrymal*. *Ostéogr.*, *H*.
    - 48 *Du grand* CORNET *inférieur* ou *os nasal pariétal*.
- **M LES CAVITÉS SECONDAIRES** comprennent :
  - 49 LES SINUS *Maxillaires*.
  - 50 —— *Frontaux*.
  - 51 —— *Ethmoïdaux*.
  - 52 —— *Sphenoïdaux*.
  - présentant des cellules ou excavations caverneuses assez profondes et multipliées dont l'usage est de recueillir les particules odorantes en masse, afin de les conserver plus long-temps en contact avec les expansions des nerfs sous-ethmoïdaux, pour prolonger la sensation olfactive.
- **N LES EXPANSIONS** *du nerf olfactif ou cereb.-sus-ethmoïdal.* Ces expansions sont la terminaison des rameaux sous-ethmoïdaux qui se fondent en pulpe molle dans la membrane muqueuse intra-nasale (pituitaire), de même que les autres nerfs sensoriaux (spécialement l'auditif et le visuel); c'est principalement à la partie supérieure des fosses nasales que les expansions se distribuent et que l'olfaction s'opère, quoique la pituitaire tapisse aussi les cavités secondaires et le reste des fosses;—les nerfs de la V' paire qui se distribuent dans cette membrane sont les nerfs de la sensibilité et de l'excitation olfactive.

IV. Appareil gustatif ou Intra-buccal (*sens partiel*).

Organe du Goût.

Cet appareil est composé de la langue, du voile du palais et du nerf gustatif, ou pterygo-lingual.

- **O LA LANGUE**, organe ovalaire oblong, occupant la partie inférieure de la bouche, fixé par son extrémité postérieure à l'os HYOIDE, est composé de :
  - Fibres musculaires, courtes et multipliées, dont les unes sont longitudinales, les autres sont transversales, verticales ou obliques; convergeant plus ou moins vers la ligne médiane; cloison cartilaginiforme, terminée postérieurement par un ligament jaune.
  - Tous ces faisceaux en masse, forment le muscle glossien, et servent à rendre les mouvements de la langue extrêmement variés pour modifier le son de la voix, pour l'articulation de la parole, et pour se mouler sur le bol alimentaire dans l'acte de la mastication.
- **P LE VOILE DU PALAIS.** Forme la voûte buccale postérieure, et termine en arrière le plancher des fosses nasales.
  - Il perçoit aussi les saveurs, mais dans une petite étendue et d'une manière moins vive que la pointe et les bords de la langue.
- **Q LE NERF GUSTATIF** est le 2' rameau de la 5' branche du N. cer. sus-sphénoïdal (V' p.)
  - Ce nerf pénètre dans la langue par sa partie inférieure où il se ramifie en un grand nombre de filets, se terminant principalement sur ses bords, à sa pointe et à sa partie supérieure : quelques rameaux se rendent aux tonsiles et au pharynx.
  - Les extrémités du nerf lingual et les vaisseaux capillaires forment les papilles linguales dont les unes sont conoïdes, les autres fungiformes et filiformes, ce sont les points de perception des saveurs.—La membrane muqueuse recouvre ces parties et forme au-dessous le *frein* ou attache; propre à borner ses mouvements.

NOTA. α Le nerf **CEREBRO-PHARYNGO-GLOSSIEN** (IX' paire) semble n'être destiné qu'à déterminer les mouvements de déglutition; et β le nerf **CEREBRO-HYOIDI-GLOSSIEN** (XI' paire), ou hypoglossien, paraît être exclusivement destiné aux mouvements de cet organe, principalement dans l'action de la parole et de la mastication.

V. Appareil tactile ou cutané (*sens général*).

Organe du Toucher et du Tact, Siége de diverses manifestations passionnées.

Cet appareil constitue l'enveloppe extérieure de tout le corps; la peau est sensible, perspirable, absorbante; d'épaisseur inégale (un quart à une ligne et demie) plus forte aux parties postérieure du tronc et externe des membres, mince aux paupières; aux mamelles, aux organes générateurs, et dans tous les lieux de flexion, elle se compose de deux feuillets distincts.

- **R LE DERME**, feuillet profond formé de trois couches.
  - s LE CHORION (couche profonde).
    - Corps blanchâtre, fibro-cellulaire, dense, laissant passer les poils, les vaisseaux et les nerfs qui se rendent à la surface.
  - t LA COUCHE PAPILLAIRE (moyenne).
    - Formée par l'épanouissement des nerfs
    - Et par les vaisseaux divisés en sanguins pour la circulation générale; exhalans et absorbans pour les secrét^s.
    - siége de l'érectilité et de la cor-rugation cutanées.
  - u LA COUCHE MUQUEUSE RÉTICULAIRE, 5 lames (superfic.).
    - 53 *Lame albide profonde*.
    - 54 *Lame colorée*.
    - 55 *Lame albide superficielle* ou *cornée*
    - Dans cette couche réside le principe colorant normal et accidentel; la rougeur et la pâleur s'y manifestent, surtout dans la partie qui recouvre les muscles de l'expression faciale.
- **S L'ÉPIDERME** feuillet superficiel considéré sous trois rapports.
  - v L'ÉPIDERME proprement dit est une exsudation de la lame superficielle dermique; c'est une membrane fine, transparente, d'aspect corné, insensible, se reproduisant après avoir été détruite.
  - x LES ONGLES : comme les cornes des animaux proviennent aussi de la lame superficielle dermique qui végète.
  - y LES POILS : sont formés par une gaine de l'épiderme qui contient des canaux remplis de matière colorante, noire, blonde, etc., les cheveux, les cils et sourcils croissent dès l'état de fœtus; les poils des parties génitales et des aisselles paraissent vers l'âge de puberté chez les deux sexes, et la barbe croît au menton et aux joues chez l'homme seulement.

(*) Avant le septième mois, la pupille est bouchée par la membrane pupillaire ou intus-iridienne : cette membrane se rompt après le septième mois.

Splanchnographie.

Courtin del.
Richonnière prep.

Sarlandière direxit

Lith. de Langlumé.

Splanchnographie.

Les viscères (σῶλαγγον) sont les organes essentiels de la vie; ils sont contenus au-dedans de la charpente osseuse dans trois grandes cavités du corps : le crâne, le thorax, l'abdomen; ils servent, 1° à entretenir les relations ou rapports de notre individu avec les objets extérieurs au moyen de l'appareil intra-cranio-vertébral; 2° à la communication des besoins ou des sensations au moyen des organes vocaux, à la conservation de l'individu par l'exercice de la respiration et de la circulation mises en jeu par les organes intra-thoraciques; enfin, 3° à l'alimentation et à l'exonération de son produit, à la formation et la reproduction de l'espèce animale par l'action des organes intra-abdominaux et pelviens.

Les organes contenus dans la cavité cranio-vertébrale, constituant l'appareil cérébro-spinal, sont classés en tête du système nerveux dont ils sont le centre d'action (voyez *Névrographie*).

Organes contenus dans le Thorax ou cavité troncale sus-diaphragmatique.

I. Appareil Vocal

Consistant dans le Larynx, la Trachée-Artère, le Pharynx, la Bouche et les Fosses nasales.

A **LE LARYNX** Partie supérieure ou gutturale de la trachée-artère, attachée à l'os hyoïde.

Cartilages.
- 1 THYROÏDE formant la partie antérieure { Soutien des autres pièces du larynx.
- 2 CRICOÏDE. { 3 La portion la plus considérable occupe la partie postérieure. / 4 La portion étroite forme un anneau en avant et au-dessous du thyroïde. } Soutien postérieur des muscles laryngiens et pièce mobile antérieure pouvant être élevée vers le thyroïde.
- 5 Deux ARYTÉNOÏDES à la partie postérieure, immédiatement au-dessus de la portion large du cricoïde. } Pièces mobiles agissant dans les intonations de la voix.
- 6 EPIGLOTTE, fibro-cartilage à la partie supérieure antérieure au-dessous de la base de la langue. } Bouche la glotte lors de la déglutition.

Ligaments.
- 7 Membrane *hyoïdo-thyroïdienne.*
- 8 Deux ligaments *latéri-hyoïdo-thyroïdiens.*
- 9 Membrane *crico-thyroïdienne.*
- 10 Deux lig. *latéri-crico-thyroïdiens antérieurs.*
- 11 Deux lig. *latéri-crico-thyroïdiens postérieurs.*
- 12 Deux lig. *crico-aryténoïdiens.*
- 13 Deux lig. *thyro-aryténoïdiens* (cordes vocales).

Muscles.

14 *Thyro-cricoïdien.*	Laryngé antérieur.	Elévateur du cartilage cricoïde.
15 *Thyro-aryténoïdien.*	Laryngé interne transverse.	Pré-moteur du cartilage aryténoïde et dilatateur de la glotte.
16 *Latéri-crico-aryténoïdien.*	Laryngé interne oblique.	Abaisseur, pré-moteur des cartilages aryténoïdes.
17 *Post-crico-aryténoïdien.*	Laryngé postérieur oblique.	Abaisseur de la base des cartilages aryténoïdes, abducteur de leur sommet.
18 *Inter-aryténoïdien.*	Laryngé postérieur transverse, croisé.	Adducteur du sommet des cartilages aryténoïdes, et par conséquent post-moteur.

LA TRACHÉE-ARTÈRE. Canal fibro-membraneux décrit à l'appareil respiratoire. { Les anneaux cartilagineux se rapprochent ou s'éloignent d'une manière insensible pour rendre la voix aiguë ou grave.

LE PHARYNX est décrit à l'appareil digestif. { Sa capacité s'élargit ou se rétrécit selon le volume ou l'intensité du son.

LA BOUCHE est décrite au même appareil. { Elle s'élargit ou se rétrécit dans divers sens au moyen de l'action des joues, des lèvres et de la langue, pour l'articulation des voyelles et des consonnes.

LES FOSSES NASALES ont été décrites aux appareils des sens (Aesthésiographie). (Elles servent à la production des sons nasaux).

II. Appareil respiratoire.

Cet appareil se compose de la Trachée-Artère, des Bronches, des Poumons, du Diaphragme et des Muscles costaux inspirateurs et expirateurs.

B **LA TRACHÉE-ARTÈRE** ou canal aérien LARYNGO-BRONCHIQUE, est formée d'anneaux fibro-cartilagineux, séparés par une membrane fibreuse : la partie postérieure ou œsophagienne est composée dans toute sa longueur d'une membrane fibro-cellulaire.

c **LES BRONCHES** ou canaux trachéo-pulmonaires droit et gauche sont formées de la bifurcation de la trachée au niveau de la deuxième vertèbre dorsale; elles sont aussi formées d'anneaux, et se subdivisent en rameaux et ramuscules indéfiniment, pour constituer tout l'arbre pulmonaire.

d **LES POUMONS** sont des organes parenchymateux, mous, perméables, remplissant les cavités droite et gauche du thorax; recouverts par une membrane séreuse nommée *plèvre*, séparés dans la partie médiane par le cœur, antérieurement et postérieurement par deux couches de tissu cellulaire qui ont été appelés *médiastins*; les poumons sont formés de la masse des ramifications aérifères dont les bronches et la trachée représentent le tronc, partout les dernières divisions de l'artère cardiaco-pulmonaire qui apportent le sang veineux du cœur sont en contact avec ces ramifications aérifères : et de l'action de l'air sur le sang veineux naît le sang artériel, qui, passant dans les veines ou conduits pulmo-cardiaques, retourne au cœur.

La membrane muqueuse qui tapisse intérieurement la trachée, les bronches, et toutes leurs ramifications, est le siége du besoin de respirer.

C **LE DIAPHRAGME**, ou SEPTUM MEDIAN, organe aponévrotico-musculaire, large, aplati, presque circulaire, s'attachant aux dernières côtes, au sternum et aux premières vertèbres lombaires, forme une cloison qui sépare le thorax de l'abdomen, et divise l'homme en moitié supérieure et moitié inférieure. Il s'abaisse dans l'inspiration et s'élève dans l'expiration : il rapproche les côtes par leur partie interne. Il est percé pour livrer passage à l'œsophage et aux troncs artériel et veineux. } Ce muscle, en se contractant, rapproche les côtes en les abaissant, et rétrécit ainsi la cavité thoracique en agissant de concert avec les muscles abdominaux expirateurs et le post-sternal.

NOTA. Tous les muscles inspirateurs dilatent le thorax en élevant les côtes (Voyez Myographie).
Les muscles expirateurs rétrécissent le thorax, compriment les poumons et abaissent les côtes. (Voyez les muscles des régions costales et pelviennes.)

III. Appareil circulatoire.

Composé du cœur, de l'Aorte, de tout le Système artériel, du Système veineux, et comme annexe du Système lymphatique.

D **LE COEUR** est l'organe central de la circulation du sang : conoïde, musculeux, à colonnes charnues; il est contenu dans une poche membraneuse appelée *péricarde*; sa base est placée au milieu du thorax entre les poumons, au-dessus du diaphragme. La pointe est tournée à gauche : il est divisé en deux cavités, l'une droite, l'autre gauche.

Partie droite à sang noir.
- f OREILLETTE DROITE, reçoit le sang qui vient de toutes les veines du corps.
- g VENTRICULE DROIT, lance le sang dans l'artère-cardiaco-pulmonaire.

Partie gauche à sang rouge.
- h OREILLETTE GAUCHE, reçoit le sang qui vient des poumons.
- i VENTRICULE GAUCHE, lance le sang dans le tronc aortique (artère aorte).

19 *Orifices* des troncs veineux thoraco-cardiaque et abdomino-cardiaque (veines caves supér. et infér.).	
20 *Valvules* auriculo-veineuses (valv. d'Eustache).	
21 *Orifice* auriculo-ventriculaire droit.	
22 *Valvules* auriculo-ventriculaires droites (tricuspides.)	
23 *Orifice* de l'artère cardiaco-pulmonaire.	
24 Valvules ventriculo-artérielles droites (sygmoïdes ou semi-lunaires.	
25 Orifices des veines pulmo-cardiaques (veines-pulmonaires.	
26 *Orifice* auriculo-ventriculaire gauche.	
27 *Valvules* auriculo-ventriculaires gauches (mitrales).	
28 *Orifice* de l'artère cardiaco-aortique.	
29 *Valvules* ventriculo-artérielles gauches (sygmoïdes).	

La circulation a lieu de la manière suivante : le chyle puisé aux surfaces intra-intestinales, par les vaisseaux chylifères, est porté dans le canal abdomino-thoracique lymphatique, de là conduit dans le système veineux, où, se mêlant au sang noir, il parvient avec lui à l'oreillette droite du cœur, qui le transmet au ventricule; lequel, au moyen de sa force musculaire, le lance dans le conduit cardiaco-pulmonaire; parvenu au poumon, il y acquiert les qualités de sang artériel; revient au cœur par l'oreillette gauche, pénètre dans le ventricule gauche, et est lancé par lui dans l'aorte; d'où il se distribue dans toutes les artères du corps, et après avoir servi à la nutrition et aux fonctions dans le système capillaire, il retourne par les veines à l'état de sang noir et arrive ainsi au ventricule droit (voyez pour les détails de l'appareil, l'Angéiographie).

(1) L'appareil génital de l'homme étant un appareil sécrétoire se trouve décrit dans la Diacrisiographie (voyez le tableau suivant).

Organes contenus dans l'Abdomen, ou cavité troncale sous-diaphragmatique.

IV. Appareil digestif.

Canal cylindrique, étendu de la bouche à l'anus, ayant la longueur de 5 à 6 fois tout le corps de l'individu : ce canal est évasé dans la partie qui forme la bouche et le pharynx, rétréci et droit pour former l'œsophage, très-renflé pour constituer l'estomac, rétréci immédiatement après et formant un sphyncter (le pylore), puis replié sur lui-même un grand nombre de fois pour former les intestins : distingués, 1° en *duodénum* où le canal est dilatable; 2° en *intestins grêles* (εντερον), où il marche rétréci; 3° en *gros intestins* (*cæcum*, *colon* et *rectum*), où il se renfle de nouveau; enfin le canal se termine par un dernier rétrécissement (sphyncter de l'anus).

Ce conduit est composé dans toute sa longueur de 3 tuniques, extensibles et contractiles, se ridant pendant la digestion, et exerçant un mouvement vermiculaire pour faire cheminer le bol alimentaire.

La membrane muqueuse gastrique est le siége du sens de l'appetit, de la faim, de la soif et de la satiété.

E **LA BOUCHE**, extrémité supérieure antérieure du canal digestif.

à la partie antérieure.
- 30 LES LÈVRES, composées du muscle labial et de la membrane muqueuse.
- 31 LES GENCIVES formées de tissu mucoso-cellulaire.
- 32 LES ARCADES DENTAIRES présentant à chaque mâchoire..... { 33 Quatre dents incisives. / 34 Deux dents canines. / 35 Quatre petites molaires. / 36 Six grosses molaires.

} Organes de préhension et de mastication.

à la partie supérieure.
- 37 LA VOUTE PALATINE composée de tissu cellulaire muqueux.

à la partie inférieure.
- 38 LA LANGUE de texture nervoso-musculaire.
- 39 LES CONDUITS des glandes sous-maxillaire et sous-linguale.

aux parties latérales.
- 40 LES JOUES composées des muscles latéri-faciaux.
- 41 LE CONDUIT sous-auriculo-maxilli-buccal ou parotidien.

F **LE PHARYNX**, ou ARRIÈRE-BOUCHE, cavité musculo-membraneuse entourée des muscles déglutiteurs.
- 42 LES PILIERS DU VOILE (muscles staphylins).
- 43 LE VOILE DU PALAIS.
- 44 LES CRYPTES GLANDULEUX PALATO-PHARYNGIENS (amygdales ou tonsiles).
- 45 L'ORIFICE intra-tympano-pharyngien (de la trompe d'Eustache).
- 46 L'ÉPIGLOTTE pour boucher le canal aérifère.

} Organes de préparation, d'insalivation, de première trituration du bol alimentaire, et de déglutition.

G **L'OESOPHAGE** ou CANAL PHARYNGO-GASTRIQUE. — Tube musculo-membraneux contractile comme les muscles de relation.

H **L'ESTOMAC** (γαστὴρ). Renflement pyriforme musculo-membraneux, silloné de rides.
- 47 ORIFICE GASTRO-OESOPHAGIEN (cardia) ou supérieur.
- 48 ORIFICE GASTRO-INTESTINAL (pylore) ou inférieur.

} Organe de préparation, d'imprégnation de sucs gastriques et de seconde trituration du bol alimentaire.

I **LE DUODENUM**, ou estomac succenturié, première portion intestinale dilatable, pourvue de beaucoup de replis ou valvules conniventes.
- 49 EMBOUCHURE *du canal cystico-hepato-duodénal* (cystique).
- 50 EMBOUCHURE *du conduit pancréatico-duodénal* (pancréatique).

} Organe de préparation, d'imprégnation de sucs biliaires pour la dissolution du bol alimentaire.

J **LES INTESTINS GRÊLES** (εντερον), deuxième portion intestinale (jéjunum et Ileon), assujettis à la colonne vertébrale et aux parties voisines par le *mesentère* ou repli du péritoine.
- 51 BOUCHES *absorbantes intra-intestinales.*

} Organes de chymification.

K **LES GROS INTESTINS.**

i *Cæcum.*
k *Colon.* formant circuit.
l *Rectum* dans l'excavation du bassin.
- 52 VALVULE ET APPENDICE *entero-cæcales.*
- 53 *Ascendant* ou lombaire droit.
- 54 *Transverse* ou sous-gastrique.
- 55 *Descendant* ou lombaire gauche.
- 56 S. DU COLON (portion inférieure ou iliaque).
- 57 SPHYNCTER *de l'anus* à la partie inférieure.

} Organes de défécation.

LES ANNEXES DU CONDUIT DIGESTIF sont les glandes salivaires, le pancréas, le foie, la vésicule biliaire et l'appareil urinaire, décrits dans le tableau suivant. (Voyez Diacrisiographie.)

V. Appareil génital de la Femme (1),

Composé des Ovaires, des Trompes utéro-ovariques, de l'Utérus, du Vagin, et de l'Orifice vaginal.

L **L'ORIFICE VAGINAL** (vulve) situé au-devant et au-dessous de l'arcade pubienne.
- 58 LE CLITORIS, petit corps nervoso-spongieux, érectile, situé à la partie sup.e et caché dans la commissure des lèvres.
- 59 BORDS EXTUS-VAGINAUX ou *grandes lèvres* formées par la peau, recouverte de poils.
- 60 CRÊTES INTRA-VAGINALES ou *petites lèvres* (nymphes), replis formés par le vagin en arrière des grandes lèvres.
- 61 LE MEAT URINAIRE se trouve immédiatement sous le clitoris. Chez les vierges la partie inférieure de la vulve est ordinairement bouchée par une membrane valvuloïde appelée *hymen*, laquelle étant déchirée, laisse des débris qu'on a nommés *caroncules myrtiformes.*

} Organe de l'appétit vénérien chez la femme.

M **LE VAGIN**, ou canal EXTRA-UTÉRIN, conduit membraneux rougeâtre, extensible, long de 5 à 7 pouc.
- 62 *Bandes de fibres musculaires* longitudinales, placées supérieurement et inférieurement.
- 63 *Replis transversaux vaginaux*, ou rides formées par les membranes muqueuse et musculeuse constituantes.
- 64 *Cryptes muqueux.*

N **L'UTÉRUS** (matrice), corps pyriforme musculo-parenchymateux; très-dilatable pendant la gestation, placé dans l'excavation du bassin au fond du vagin.
- 65 CORPS UTÉRIN formé de tissu musculaire compacte, susceptible de transformation pendant le travail fœtal, laissant dans son milieu une ouverture étroite dans l'état de vacuité.
- 66 COL UTÉRIN (museau) ou extrémité vaginale, formant bourrelet dans le vagin où aboutit l'orifice utérin.
- 67 ORIFICES latéraux ou ovariques.
- 68 LIGAMENTS *circa-utéro-ovariques* (larges), formés par les replis du péritoine destinés à soutenir l'utérus et les ovaires.
- 69 LIGAMENTS *utéro-pré-pubiens* (ronds), destinés à maintenir l'utérus en avant.

} Organes de la première germination de l'embryon et de la nutrition du fœtus pendant la gestation.

O **LES TROMPES UTÉRO-OVARIQUES** (utérines ou de fallope). { Canaux très-ténus, se terminant par un évasement à franges. { 70 *Continues* avec l'ovaire, contractiles pendant l'acte de conception. / 71 *Flottantes* dans l'abdomen.

P **LES OVAIRES**, parenchymes ovoïdes bosselés, vasculaires, situés latéralement à l'utérus.
- 72 CORPS DE L'OVAIRE composé de vésicules remplies d'un fluide albumineux; } ils paraissent destinés à recevoir le fluide ou l'*aura seminalis* pour opérer la première germination de l'embryon.
- 73 LIGAMENTS *utéro-ovariques.*

Diacrisiographie.

Courtin del
Pichonnière prep.a

Sarlandière direxit

Lith. de Langlumé

Diacrisiographie.

Les appareils sécrétoires se composent de glandes ou de cryptes destinés à séparer du sang les différents liquides qu'on rencontre dans le corps animal : les glandes sont très-variables dans leur volume; elles ont toutes des conduits excréteurs destinés à porter au dehors d'elles le produit sécrété. Les cryptes sont de petits corps creux, sécrétant comme les glandes, mais n'ayant pas de conduit excréteur. Les membranes exhalantes n'offrent aucun vestige de glande ni de crypte : elles semblent opérer à la manière des cribles ou des filtres.

Appareils dont les conduits excréteurs s'ouvrent dans les membranes muqueuses.

Cavités orbito-nasale et buccale.

I. *Appareil sécrétoire intra-orbitaire.* (Lacrymal et palpébral.)

- A GLANDE INTRA-ORBITAIRE ou *lacrymale* formée de granulations arrondies, molles, dans lesquelles naissent les conduits excréteurs destinés à éliminer les larmes. — 1 ORIFICES LACRYMO-POST-PALPÉBRAUX (des conduits excréteurs) versant les larmes à la face interne de la paupière supérieure pour lubrifier la surface de la conjonctive.
- 2 ORIFICES ET CONDUITS PALPÉBRO-INTUS-ORBITAIRES (points et conduits lacrymaux), absorbant les larmes à l'angle interne des paupières. — 5 CANAL ORBITO-NASAL (sac lacrymal et canal nasal réunis) s'ouvrant entre la paroi externe des fosses nasales et le grand cornet (inférieur). — Ce canal sert d'émonctoire aux larmes lorsqu'elles sont sécrétées avec abondance.
- a CRYPTES MUQUEUX ANGULI-INTUS-OCULAIRES (caroncule lacrymale) placés au-devant de l'interstice des conduits lacrymaux.
- b CRYPTES MUQUEUX INTRA-PALPÉBRAUX (glandes de Meibomius) follicules ronds rangés en lignes verticales derrière les fibro-cartilages palpébraux. — Sécrétant un mucus pour lubrifier la face interne des paupières.

II. *Appareil sécrétoire intra-nasal.*

- c CRYPTES MUQUEUX INTRA-NASAUX (pituitaires), follicules tapissant les membranes qui revêtent les fosses nasales, les sinus frontaux, sphénoïdaux, maxillaires, etc. — Sécrétant le mucus nasal.

III. *Appareil sécrétoire salivaire.*

- B GLANDE SALIVAIRE SOUS-AURICULO-MAXILLAIRE (parotide), formée de lobules granulés d'où naissent les ramuscules excréteurs. — 4 CONDUIT SALIVAIRE SOUS-AURICULO-MAXILLI-BUCCAL (conduit de Stenon s'ouvrant à la paroi interne des joues, vis-à-vis la 2e dent molaire.
- C GLANDE SALIVAIRE SOUS-MAXILLAIRE, granulée, lobulée, comme la précédente. — 5 CONDUIT SALIVAIRE SOUS-MAXILLO-BUCCAL ou sous-lingual (conduit de Warthon), s'ouvrant sur les côtés du frein de la langue.
- D GLANDE SALIVAIRE SOUS-LINGUALE (sub-linguale) organisée comme les précédentes. — 6 CONDUITS SALIVAIRES SOUS-LINGUAUX, s'ouvrant sur les côtés du frein de la langue.
- La salive sert à l'imbibition du bol alimentaire pour faciliter la déglutition, et pour le préparer à subir l'acte de la digestion.

Cavités laryngienne, trachéale et bronchique.

IV. *Appareil sécrétoire laryngo-trachei-bronchique.*

- E GLANDE ÉPIGLOTTIQUE, amas de grains glanduleux agglomérés, placé entre l'épiglotte et l'os hyoïde. — Sécrétant une humeur onctueuse qui lubrifie l'épiglotte, l'entretient souple et mobile, pour l'accomplissement de ses usages.
- F GLANDES ARYTÉNOIDIENNES, petit corps granuleux avoisinant la glotte, situé dans les replis de la membrane, le long des cartilages aryténoïdes. — Sécrétant un mucus propre à lubrifier l'ouverture glottique.
- d CRYPTES LARYNGIENS, TRACHÉAUX ET BRONCHIQUES, follicules placés dans l'épaisseur de la membrane muqueuse qui tapisse le larynx, la trachée et ses divisions. — Sécrétant les mucosités qui lubrifient le larynx, la trachée et les bronches.

Cavités pharyngienne, œsophagienne, gastrique et intestinale.

V. *Appareils des cryptes muqueux du canal digestif.*

- e CRYPTES MUQUEUX AGGLOMÉRÉS PALATO-PHARYNGIENS OU AMYGDALES, assemblage de follicules en forme d'amande, situé entre les piliers du voile du palais. — Sécrète une humeur visqueuse, servant à lubrifier l'ouverture bucco-pharyngienne (isthme du gosier).
- f CRYPTES MUQUEUX DISSÉMINÉS buccaux, pharyngiens et œsophagiens, follicules existant dans l'épaisseur de la membrane muqueuse bucco-pharyngi-œsophagienne. — Servant à lubrifier l'intérieur de la bouche, le pharynx et l'œsophage.
- g CRYPTES GASTRIQUES, follicules très-ténus placés le long des deux courbures de l'estomac (glandes de Brunner). — Sécrètent le fluide qui lubrifie l'estomac, différent du suc gastrique, lequel est formé de la salive combinée à d'autres sucs.
- h CRYPTES DUODÉNAUX, follicules abondants, placés dans les replis intra-duodénaux (valvules conniventes). — Fluide lubrifiant la muqueuse duodénale, et la protégeant contre l'action de la bile, etc.
- NOTA. Les cryptes intestinaux (des intestins grêles) coliques, cœcaux et rectaux, ont la même disposition et les mêmes usages que ceux décrits ci-dessus.

VI. *Appareil sécrétoire pancréatique.*

- G PANCRÉAS, assemblage de granulations glandulaires, formant des lobules, couchés transversalement au-devant de la 1re vertèbre : bifurqué à son extrémité droite ou duodénale; son extrémité gauche avoisine la rate, son tissu est analogue à celui des glandes salivaires. — 7 CONDUIT PANCRÉATICO-DUODÉNAL, formé de radicules qui partent des granulations; il est renfermé dans l'intérieur de l'organe, et s'ouvre à la partie inférieure de la deuxième portion du duodenum *a*, où il porte le fluide pancréatique qui est incolore, visqueux, analogue à la salive; comme elle, il imbibe le bol alimentaire en se mêlant aux sucs dont il est déjà imprégné pour préparer l'acte de chymification.

VII. *Appareil sécrétoire hépatique.*

- H GLANDE HÉPATIQUE (FOIE), agglomération d'une quantité considérable de granulations miliaires, bruns rougeâtres, formant un parenchyme volumineux trilobé, occupant la partie supérieure droite de l'abdomen, fixé au diaphragme et aux parties environnantes par des replis de la membrane séreuse (péritoine), et par du tissu cellulaire. — 8 CONDUIT HÉPATIQUE formé par les radicules qui naissent des granulations hépatiques. — 10 CANAL CYSTICO-HÉPATO-DUODÉNAL (*choledoque*) conduisant la bile près de l'embouchure du canal pancréatique.
- I VÉSICULE HÉPATIQUE (BILIAIRE), sac membraneux adhérent au foie; servant de réservoir à la bile qui a été sécrétée par les granulations hépatiques. — 9 CONDUIT CYSTIQUE, destiné à porter (par une marche rétrograde) dans la vésicule hépatique, la bile qui n'a pas été transmise du conduit hépatique dans le duodénum, et à la reporter dans cet intestin lorsqu'elle y est appelée.
- La bile est un liquide huileux, amer, jaunâtre : il est employé à la préparation du bol alimentaire pendant la chymification.

Cavité utéro-vaginale.

VIII. *Appareil sécrétoire vaginal.*

- i CRYPTES VAGINAUX, follicules abondants, placés dans l'épaisseur de la membrane muqueuse vaginale, et s'ouvrant à sa surface par une très-grande quantité de pores ou orifices excréteurs. — Sécrétant un mucus blanchâtre, analogue au sperme, sans en avoir l'odeur ni la consistance; il lubrifie le vagin; sa sécrétion est très-abondante pendant le coït ou les sensations érotiques.
- NOTA. L'anatomie ne laisse découvrir aucune trace de follicules muqueux dans la cavité utérine, ni dans celles des trompes utéro-ovariques, cependant ces cavités doivent être lubrifiées.

PARENCHYMES NON SÉCRÉTOIRES CLASSÉS PARMI LES SÉCRÉTOIRES.

APPENDICE.

- 𝔄 PARENCHYME THYROIDIEN, vulgairement *glande thyroïde.* — Corps situé au-devant du larynx, granuleux et gras, contient souvent des vésicules renfermant un liquide gras. — Usages inconnus, point de canaux excréteurs.
- 𝔅 PARENCHYME THYMIQUE (*thymus*). — Considéré comme une glande post-sternale; situé dans le fœtus, au-devant de la trachée, et dans l'adulte derrière le sternum : composé de granulations se réunissant en globules. — Sécrétant un fluide laiteux, déposé dans l'intérieur même des lobules, sans être émis au dehors (usages ignorés).
- ℭ PARENCHYMES BRONCHIQUES vulgairement *glandes bronchiques.* — Petits corps noirâtres, situés surtout aux bifurcations des bronches. — Leur usage n'est pas connu.
- 𝔇 PARENCHYME SPLÉNIQUE (RATE). — Organe mou, spongieux, brun noirâtre, situé sous la portion gauche du diaphragme et les dernières côtes; parsemé de ramifications artérielles, d'une prodigieuse quantité de vacuoles veineuses, et de vaisseaux lymphatiques. (Voyez système veineux abdominal.) — Les usages de la rate, considérée comme parenchyme glanduleux, ne sont pas connus.
- 𝔈 PARENCHYME SUS-RÉNAL (*capsules surrénales*). — Corps creux, aplatis, triangulaires, situés au-dessus de chaque rein. — Renfermant une humeur brune, rougeâtre, dont on ignore l'usage.

Appareil dont les bouches exhalantes sont à la surface des membranes sereuses.

Cavité cranio-vertébrale.

IX. *Appareil sécrétoire intra-cranio-vertébral.*

- J ARACHNOIDE *membrane inter-cérébro-crâniane*, formée de deux feuillets revêtant tout l'extérieur du cerveau et du cervelet, sans pénétrer dans les anfractuosités, tapissant aussi les ventricules. L'*arachnoïde spinale*, membrane inter-spino-vertébrale revêt toute la moelle spinale à laquelle elle est un peu adhérente. — Cette membrane laisse transsuder un fluide séreux, appelé cérébro-spinal, et qui a pour usage de lubrifier toute la surface cérébro-spinale, de favoriser les mouvements d'élévation et d'abaissement du cerveau, et de protéger cet organe et la moelle spinale contre les secousses.

Cavité thoracique.

X. *Appareil sécrétoire costo-pulmonaire.*

- K PLÈVRE *membrane costo-pulmonaire* formée de deux feuillets, dont l'un revêt toute la surface des poumons, et l'autre tapisse les côtes et les muscles inter-costaux. — Exhalation entre ses feuillets d'un fluide séreux propre à favoriser le glissement des surfaces pulmonaires dans l'élévation ou l'abaissement des côtes et la dilatation des poumons par l'air inspiré.

XI. *Appareil sécrétoire pulmo-cardiaque.*

- L MEMBRANE EXTRA-CARDIAQUE revêtant du côté du cœur la membrane fibreuse *circa-cardiaque*, et toutes deux constituent le *péricarde*. — Exhalation entre ses feuillets d'un fluide séreux, abondant, destiné à favoriser la dilatation du cœur dans ses mouvements, et à empêcher qu'il soit frotté par les corps environnants.

Cavité abdominale.

XII. *Appareil sécrétoire abdomino-intestinal.*

- M MEMBRANE ABDOMINO-INTESTINALE, divisée en PÉRITOINE *b*, qui tapisse toute la surface interne de la cavité abdominale, et revêt le canal intestinal *c*, l'estomac *d*, les parenchymes glanduleux *e*, la vessie *f*, et l'utérus *g* en ÉPIPLOON *h*, partie flottante de la même membrane; considérable chez les personnes maigres et dans l'état de vacuité abdominale, effacée dans l'état de grossesse, et d'extrême distension intestinale, en MÉSENTÈRE *i*, partie de cette membrane placée entre les intestins grêles; en MESOCOLON *j*, partie placée entre les courbures du colon. — Entre le feuillet abdominal et celui qui revêt les organes splanchniques qui y sont contenus, se fait l'exhalation du fluide propre à faciliter le glissement de toutes ces parties dans les actes de digestion et d'évacuation de son résidu.

Cavité sous-pelvienne.

XIII. *Appareil sécrétoire extra-testiculaire.*

- N TUNIQUE EXTRA-TESTICULAIRE revêtant du côté des testicules, la membrane fibréuse (albuginée), et toutes deux constituent ce que les anatomistes anciens ont nommé tunique *vaginale*. — Cette membrane laisse exhaler un fluide séreux propre à favoriser le glissement des testicules dans ses mouvements d'ascension ou d'abaissement dans la peau qui les contient.

Cavités articulaires.

XIV. *Appareils sécrétoires articulaires et extra-tendineux.*

- O MEMBRANES INTRA-ARTICULAIRES (*capsules synoviales*), sont adhérentes au tissu fibreux capsulaire des articulations, et au tissu capsulaire (gaînes) des tendons; elles forment partout des sacs sans ouverture, et se réfléchissent sur les tendons et les surfaces articulaires des os. — Le fluide séreux intra-articulaire ou *synovie* est un peu visqueux et huileux; il lubrifie la surface articulaire, et en favorise le glissement.

Appareils dont les conduits excréteurs ou les bouches exhalantes s'ouvrent à la peau.

Organes sécrétoires extra-thoraciques.

XV. *Appareil sécrétoire pré-thoracique ou mammaire.*

- P GLANDE MAMMAIRE, assemblage de lobules pulpeux, blanchâtres, liés entre eux, formant une masse hémisphérique, aplatie, plus épaisse au centre qu'à la circonférence, et placée de chaque côté au-devant du thorax dans l'espèce humaine. — 11 *Les conduits mammaires excréteurs* (vaisseaux lactifères) naissent des lobules de la glande et du tissu graisseux environnant, repliés sur eux-mêmes, il sont très-nombreux, forment un réservoir de canaux, puis se réduisent à 15 ou 20, et vont s'aboucher au mamelon. — La glande mammaire sécrète le *lait*, fluide blanc, opaque, sucré, destiné à l'alimentation des enfants dans le premier âge; l'excrétion a lieu par la succion, et l'appel que fait le mamelon, corps essentiellem. érectile.

Organes sécrétoires pelviens.

XVI. *Appareil sécrétoire séminal.* (Génital de l'homme.)

- Q LES TESTICULES ou *glandes séminales sous-pelviennes*, corps ovalaires alongés, de nature glanduleuse, molle, pulpeuse, composés de canaux seminifères très-fins, repliés sur eux-mêmes en forme de pelotte : leur réunion à la partie supérieure a été nommée *épididyme l* : ces corps sont recouverts par . . . . — 13 *La tunique profonde ou extra-testiculaire (vaginale).* 14 *La tunique médiane ou circa-testiculaire (albuginée).* 15 *Le muscle extra-testiculaire (cremaster).* 16 *La tunique superficielle (dartos).* 17 *La peau sur-testiculaire ou des bourses (scrotum).* — Organes protecteurs des testicules.
- 12 *Canal testiculo-séminal* (déférent) commence à la réunion des canaux seminifères (épydidyme). — A mesure que le fluide séminal est sécrété dans les testicules, il est conduit par le canal déférent dans les vésicules séminales.
- R VÉSICULES SÉMINALES (*pré-rectales*) réservoir membraneux alongé, tortueux et bosselé. — 18 *Canaux semino-urètraux* (*éjaculateurs*) très-courts (6 lignes), sont la continuation des vésicules seminales et viennent s'ouvrir dans l'urètre. — Le fluide séminal reste contenu dans le réservoir (vésicules seminales) jusqu'à ce qu'il y ait une excitation suffisante des organes génitaux, pour provoquer l'éjaculation, alors les canaux semino-urétraux transmettent ce fluide à l'urètre.
- S LE PÉNIS ou *la verge*, composé — 19 *Du canal de l'urètre* (voy 26). 20 *Des corps caverneux.* — Tissu érectile vasculo-nerveux, très-perméable au sang pendant l'orgasme vénérien. 21 *Du gland.* — Tissu nervoso-spongieux très-irritable, recouvert d'une membrane muqueuse épidermoïde. — Organes érectiles, siége d'un sens particulier (excitateur de l'acte génital).
- k CRYPTES SÉBACÉS EXTRA-PÉNIENS, placés sous la couronne du gland jusqu'au près du frein. — Sécrétant une humeur épaisse, blanchâtre caséeuse, et d'une odeur forte, destiné à lubrifier le gland.
- l PROSTATE, assemblage de follicules muqueux *vesico-semini-urétraux*, de forme triangulaire, traversés par les canaux éjaculateurs et celui de l'urètre. — 22 *Conduits prostato-urétraux.* — Sécrétant un fluide visqueux, blanc, propre à lubrifier le canal de l'urètre.
- T GLANDES LATÉRI-URÉTRALES (*de Cowper*), petits corps glanduleux placés au-devant de la prostate. — 23 Conduit glandi-latéro-urétraux de 6 lignes de long. — Mêmes usages que la prostate.

XVII. *Appareil sécrétoire urinaire.*

- U LES REINS, corps glandulaires sphéroïdaux, alongés; occupant la région lombaire : leur parenchyme externe est brun rougeâtre, granulé, le parenchyme interne est plus pâle, tubuleux et mamloné. — 24 *Canalicules intra-rénaux* (*calices*), conduits membraneux embrassant les mamelons pour y recevoir l'urine et la transmettre au bassinet.
- V CONFLIT INTRA-RÉNAL (*bassinet*), cavité où viennent aboutir les calices; poche membraneuse, s'ouvrant dans le canal réno-vésical. — 25 L'*uretère* ou *canal réno-vésical*, long conduit membraneux, sortant de chaque rein et aboutissant à la vessie. — L'urine sécrétée dans chacun des reins se rassemble dans le bassinet au moyen des calices, et est portée par les urétères dans la vessie.
- X LA VESSIE URINAIRE, réservoir musculo-membraneux ovalaire, poche post-pubienne, fixée par trois ligaments membraneux, un antérieur et deux postérieurs; on y remarque latéralement les deux orifices des urétères et antérieurement l'orifice urétral. — 26 URÈTRE ou canal excréteur de l'urine, conduit *sous-pubien*, membraneux dans sa portion prostatique, et membraneux-spongieux dans le reste de sa longueur, criblé de cellules (dites de Morgagni). — La vessie contient l'urine en dépôt, jusqu'à ce que le besoin d'uriner se fasse ressentir et appelle le concours des muscles abdominaux et du diaphragme pour aider à ses contractions.

Organes sécrétoires cutanés.

XVIII. *Appareils sécrétoires cutanés.*

- 12 CRYPTES CUTANÉS SEBACÉS, follicules répandus dans toute la peau, et très-remarquables au nez, aux joues, au menton, aux aisselles et aux aines *. — Sécrétant une humeur jaunâtre, de consistance de suif, propre à entretenir la souplesse de la peau.
- *Les exhalants cutanés* sont formés par les pores de la peau, c'est par eux que s'échappe la sueur.

* Les cryptes cérumineux indiqués dans l'Acstésiographie (19) secrètent le cérumen.

Angéiographie.

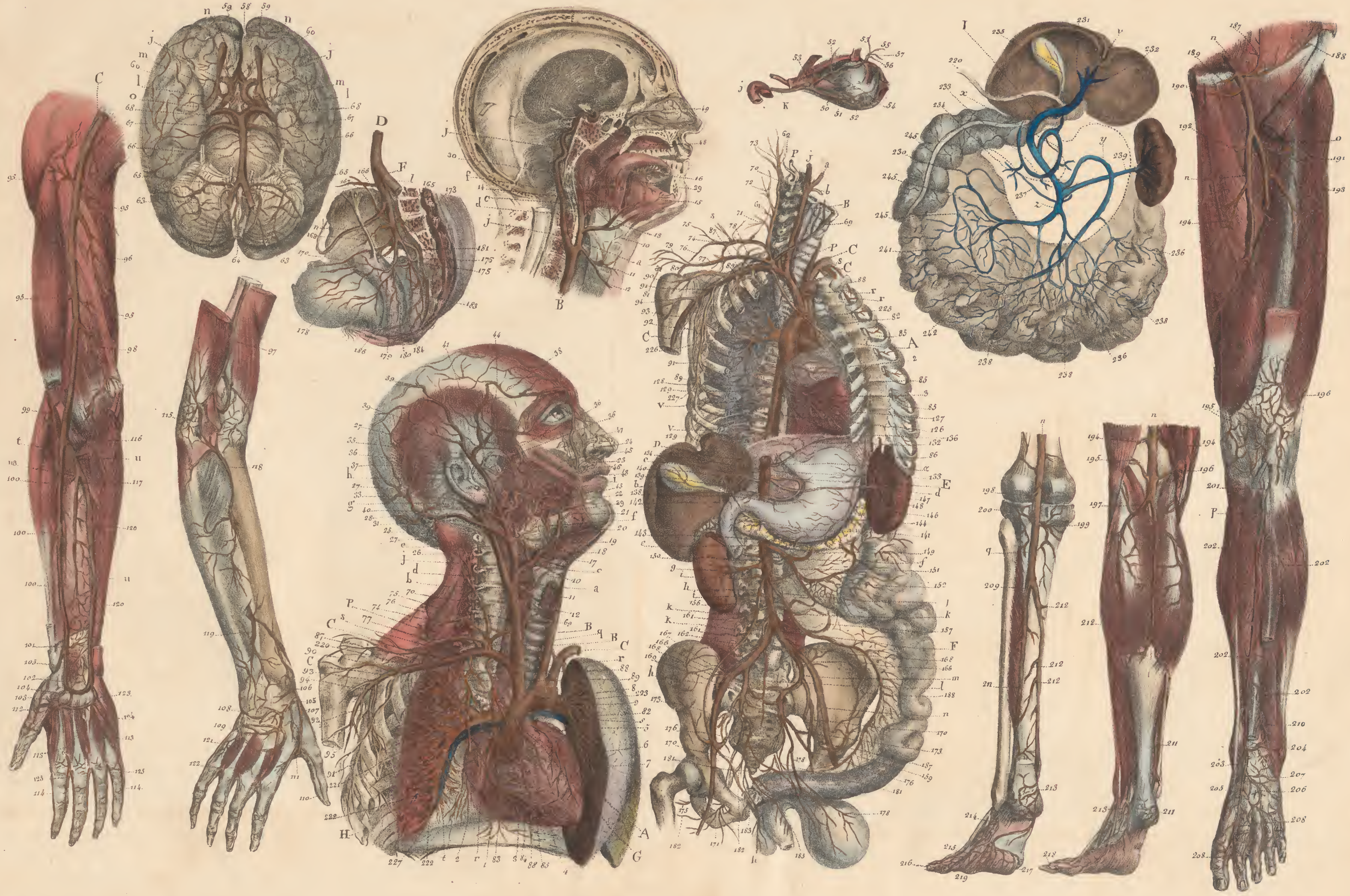

Courtin del.
Le boyer prep.

Sarlandière dessit.

Lith de Delaporte

Angéiographie.

Tous les vaisseaux destinés à la circulation des fluides dont le moteur central est le cœur (voy. *Splanchnographie*), se divisent principalement en artères, en veines et en vaisseaux lymphatiques (1).
Les artères sont destinées à porter le sang oxigéné (rouge), du ventricule gauche du cœur à toutes les parties du corps : ce sang contient les molécules nutritives qui doivent être assimilées à nos organes, c'est de lui qu'émanent tous les fluides sécretés par les glandes (voy. *Diacrisiographie*).

Artères sus-diaphragmatiques.

A TRONC ARTÉRIEL AORTIQUE sus-diaphragmatique ou aorte thoracique.

- 1 Artère aorto-cardiaque *antérieure* (coronaire droite).
  - 2 A. cardiaco-auriculaire droite.
  - 3 A. cardiaco-ventriculaires droites.
  - 4 Inter-cardiaques antérieures et postérieures.
- 5 A. aorto-cardiaque *postérieure* (coronaire gauche).
  - 6 Cardiaco-ventriculaire antérieure gauche (longitudinale).
  - 7 A. cardiaco-ventriculaire postérieure gauche (transversale).
- 9 A. aorto-bronchique droite (bronchique inférieure).
- A. aorto-bronchique gauche (*id.*)

B A. AORTO-TRACHÉLIENNE à gauche (carotide primitive). TRACHÉLIENNE à droite sortant du tronc commun AORTO-CLAVI-TRACHÉLIEN (brachio-céphalique ou *innominé*).

a A. TRACHÉLO-EXTRA-CRANIENNE (carotide externe).

- b A. Trachélo-thyroïdienne (thyroïdienne supérieure).
  - 10 A. sus-thyroïdienne (laryngée).
  - 11 A. Sous-thyroïdienne (glande thyroïde).
  - 12 A. Pré-thyroïdienne (anastomotique).
- c A. trachélo-sous-linguale
  - 13 A. sous-linguo-musculaire (muscles hyoïdiens).
  - 14 A. Sous-linguo-épiglottique (dorsale de la langue).
  - 15 A. sous-linguale *inférieure* (sublinguale).
  - 16 A. sous-linguale *supérieure* (ranine).
  - 17 Palato-pharyngienne (palatine inférieure ou ascendante).
  - 18 A. palato-glanduli-maxillaire.
  - 19 A. palato-musculaire (m. digastrique, stylo hyoïdien, ptérygoïdien interne).
- d A. TRACHÉLO-PALATI-PRÉ-MAXILLAIRE (faciale ou maxillaire externe).
  - 20 A. palato-sous-mentale.
  - 21 A. pré-maxillo-musculaires (masséter, triangulaire, buccinateur).
  - 22 A. pré-maxillo-labiale *inférieure* (coronaire inférieure).
  - 23 A. pré-maxillo-labiale *supérieure* (coronaire supérieure). { Labio-nasale.
  - 24 A. pré-maxillo-nasales (nasales inférieures).
- e A. TRACHÉLO-OCCIPITALE (occipitale).
  - 25 A. occipito-musculaires (digastrique, sterno-mastoïdien, petit complexus, transversaire, petit droit et latéral du cou, splenius).
  - 26 A. occipito-intra-crâniennes (duremère).
  - 27 A. occipito-extra-crâniennes (anastomotiques occipitales).
  - 28 A. occipito-post-vertébrale.
- f A. trachélo-pharyngienne (pharyngienne infér. ou ascendante).
  - 29 A. pharyngo-musculaires (constricteurs et muscles antérieurs et latéraux du cou).
  - 30 Pharyngo-intra-crânienne (basilaire).
- g A. Trachélo-post-auriculaire (auriculaire postérieure).
  - 31 A. post-auriculo-parotidiennes (à la glande).
  - 32 A. post-auriculo-intra-tympanique (apoph. mastoïde, conduit auditif, tympan, labyrinthe).
  - 33 A. post-auriculo-musculaires (splénius, trapèze, post-auriculaire, stylo-hyoïdien, digastrique, sterno-mastoïdien).
  - 34 A. post-auriculo-conchinienne.
- h Trachélo-pré-auriculaire (temporale superficielle).
  - 35 A. pré-auriculo-maxillaire (faciale transverse) (masséter, orbiculaire palpébral).
  - 36 A. pré-auriculo-musculaires (m. temporal, masséter, zygomatiques).
  - 37 A. pré-auriculo-conchiniennes (auricul. antér.)
  - 38 A. Pré-auriculo-frontales (temporale antér. anastomotique).
  - 39 A. pré-auriculo-occipitales (temporale postérieure anastomotique).
- i A. TRACHÉLO-POST-ZYGOMATIQUE (maxillaire interne).
  - 40 A. post-zygomato-tympanique et articulaire.
  - 41 A. post-zygomato-musculaires (ptérygoïdiens, pharyngiens, temporal, staphylins).
  - 42 A. post-zygomato-intra-crânienne (méningée) et orbitaire.
  - 43 A. post-zygomato-dentaire inf. et mentonnière.
  - 44 A. post-zigomato-temporales (temporales profondes).
  - 45 A. post-zygomato-maxill. et buccale (buccale).
  - 46 A. post-zygomato-dentaire supérieure (alvéolaires) et extus-buccales.
  - 47 A. post-zygomato-sous-orbitaire. { A. sous-orbito-pré-maxillaires.
  - 48 A. post-zygomato-palatine (palatine supérieure).
  - 49 A. post-zygomato-intra-nasales et intra-maxillaires (spheno-palatine).

j A. TRACHÉLO-INTRA-CRANIENNE (carotide interne).

- k A. INTRA-CRANIO-ORBITAIRE (ophthalmique).
  - 50 A. orbito-extus-oculaire (lacrymale). { Oculo-muscul. supér. et ext. Oculo-lacrymales. Oculo-palpébrales.
  - 51 A. orbito-intra-oculaires (ciliaires).
  - 52 A. orbito-musculaires (m. droits et obliq. de l'œil).
  - 53 A. orbito-intra-osseuses (sinus ethmoïdaux, frontaux).
  - 54 A. orbito-nervi-oculaire (centrale de la rétine).
  - 55 A. orbito-frontales.
  - 56 A. orbito-palpébrales.
  - 57 A. orbito-extra-nasale.
- l A. cranio-inter-cérébrale *antérieure* et *postérieure* (communicante de Willis).
- m A. cranio-cérébri-intra-lobaire ou ventriculaire (choroïdienne) (à la pie-mère et à la couche optique).
- n A. cranio-cérébri-meso-lobaire (calleuse).
  - 58 Inter-lobaire. { Communicante ant.re
  - 59 Circa-lobaires.
- o A. cranio-cérébrale *médiane* (cérébrale moyenne ou antérieure).
  - 60 Cérébro-circa-lobaires.

A Suite du TRONC ARTÉRIEL AORTIQUE sus-diaphragmatique ou aorte thoracique.

C A. AORTO-CLAVI-HUMÉRALE à gauche (sous-clavière, axillaire et humérale réunies). CLAVI-HUMÉRALE à droite, sortant du tronc commun AORTO-CLAVI-TRACHÉLIEN (brachio-céphalique ou innominé).

Portion post-claviculaire (sous-clavière).

- p A. post-clavi-trachélo-crânienne (vertébrale).
  - 61 A. trachélo-musculaires.
  - 62 A. trachélo-meningienne postérieure (meningée postérieure).
  - 63 A. cranio-post-spinale (spinale postér.) { Post-spinales anastomotiques.
  - 64 A. cranio-pré-spinale (pré-spinale).
  - 65 A. cranio-cérébelleuse inférieure.
  - 66 RÉUNION des a. trachélo-crâniennes *droite et gauche*, ou tronc basilaire (méso-céphalique).
    - 67 A. cranio-cérébelleuse supér.
    - 68 A. cranio-cérébrale postérieure (lobaire).
- 69 A. post-clavi-thyroïdienne (thyroïd. inf.)
- q A. post-clavi-trachélienne (cervicales).
  - 70 A. trachélienne ascendante (cervicale ascendante).
    - 71 A. trachélo-musculaires infér. (trapèze, angulaire, dentelé, scalène, splénius).
    - 72 A. trachélo-muscul. moyennes (petit complexus, droit postérieur).
    - 73 A. trachélo-muscul. supér. (m. digastrique et occipital).
  - 74 Trachélienne transverse (cervicale transverse).
    - 75 Trachélo-musculaire *supérieure* (trapèze, angulaire).
    - 76 A. trachélo-musculaire *inférieure* (rhomboïde, grand dentelé, trapèze).
  - 77 A. trachélo-sus-scapulaire.
    - 78 A. sus-scapulo-musculaires *antérieures* (sterno-thyroïdien, sterno-hyoïdien).
    - 79 A. sus-scapulo-m. *postér.* (scal., trapèze sus-épin.)
    - 80 A. sus-scapulo-muscul. *inférieures* (pré-scapul.)
    - 81 A. sus-scapulo-musculaires *externes* (sous épineux, deltoïde).
- r A. post-clavi-thoracique (mammaire int.).
  - 82 A. thoraco-inter-pleurale (médiastine antérieure, aux bronches, au thymus, au péricarde, à la plèvre).
  - 83 A. thoraco-diaphragmatique (diaphragmatique supérieure, rameaux pericardiaques, thymiques, mediastins).
  - 84 A. thoraco-inter-costales *antérieures*.
  - 85 A. thoraco-sternales.
  - 86 A. thoraco-abdominales musculaires et anastomotiques.
- s A. post-clavi-costale (inter-costale).
  - 87 A. costo-post-spinale (aux muscles post-spinaux et au canal vertébral).
  - 88 Première a. inter-costale.

Portion extus-claviculaire (axillaire).

- 89 A. extus-clavi-thoracique *superficielle* (thoracique supérieure ou externe).
  - A. thoraco-musc. (inter-costaux ext. Petit pectoral).
  - A. thoraco-glandulaire (glande axillaire).
  - A. thoraco-cutanées.
- 90 A. extus-clavi-sus-thoracique ou scapulo-thoracique (acromiale).
  - A. thoraco-musculaires supérieures (sous-clavier, deltoïde).
  - A. thoraco-musculaires inf. (grand et petit pectoral, pré scapulaire, grand dentelé, trapèze).
  - A. thoraco-articulaire (art. scapulo-humérale).
- 91 A. EXTUS-CLAVI-THORACIQUE *profonde* (thoracique longue ou mammaire).
  - A. thoraco-musculaire (petit-pectoral, grand dentelé).
- 92 A. extus-clavi-pré-scapulaire (sous-scapulaire).
  - A. pré-scapulo-musculaire externe (petit rond, grand rond, pré-scapulaire).
  - A. pré-scapulo-musculaire inférieure (grand dentelé, inter-costaux, pré-scapulaire).
- 93 A. extus-clavi-pré-humérale (circonflexe antérieure).
  - A. pré-huméro-musculaire (coracoïdo-huméral, diceps, deltoïde, grand dorsal et sous-épineux).
  - A. pré-huméro-articulaire et osseuse.
- 94 A. extus-clavi-post-humérale (circonflexe postérieure).
  - A. post-huméro-musculaire (diceps, petit rond, deltoïde, triceps).
  - A. post-huméro-articulaire.

Portion humérale.

- 95 A. huméro-musculaires.
  - A. musculaires internes (coracoïdo-huméral, diceps, brachial antérieur).
  - A. musculaires externes (triceps, deltoïde).
- 96 A. huméro-cutanées et osseuses.
- 97 A. huméro-épicondylienne ou humérale postérieure (collatérale ext.)
  - A. huméro-musculaires (triceps, grand supinateur).
  - A. huméro-cutanées et osseuses.
- 98 A. huméro-épitrochléenne ou humérale antérieure (collatérale interne).
  - A. huméro-musculaires (brachial antérieur, pronateur, triceps).
  - A. huméro-articulaires.

Portion sous-humérale.

- t A. HUMÉRO-RADIALE (a. radiale).
  - 99 A. radio-épicondylienne (récurrente radiale ant.)
    - A. Epicondylo-musculaires (rond pronateur, long et court supinateurs, radiaux internes, triceps).
    - A. épycondylo-articulaires.
  - 100 A. radio-musculaires (rond pronateur, radial externe, fléchisseur sublime, long fléchisseur du pouce, carré pronateur).
  - 101 A. radio-articulaire.
  - 102 A. radio palmaire *superficielle*.
    - 103 A. palmi-musculaires (muscles du pouce).
    - 104 A. palmaire (arcade palmaire superficielle).
  - 105 A. radio-dorsi-carpienne (dorsale du carpe).
    - 106 A. carpo-articulaire.
    - 107 A. carpo dorsi pollicienne supérieure (dorsale du pouce).
    - 108 A. carpiennes dorsales (arcade dorsale).
    - 109 A. carpo-métacarpiennes (inter-osseuses) { Métacarpo-digitales.
    - 110 A. carpo-dorsi pollicienne inférieure (dors. int. du pouce)
    - 111 A. carpo-palmaire (arcade palmaire profonde).
      - 112 A. palmaire du pouce.
      - 113 A. palm. inter-métacarpiennes (inter-osseuses).
      - 114 A. palmaires digitales.
- u A. HUMÉRO-CUBITALE (a. cubitale).
  - 115 A. cubito-pré-épitrochléenne (récurrente cubitale antérieure).
  - 116 A. cubito-post-épitrochléenne (récurr. cubitale postér.)
  - 117 A. cubito-inter-radio-cubitale (inter-osseuse).
    - 118 Radio cubito-olécranienne (récurr. rad. postér.)
    - 119 Radio cubito-carpienne (arc. dorsale, branche antérieure).
  - 120 A. cubito-musculaires (cubital, carré).
  - 121 A. Cubito-dorsi-métacarpienne { 122 Métacarpo-digitales.
  - 123 A. cubito-palmaire *transverse* (arcade palmaire superficielle).
    - 124 Palmi-métacarpienne.
    - 125 Palmi-digitales latér. (coll. des doigts).
- 126 A. aorto-œsophagiennes.
- 127 A. aorto-inter-pleurale postérieure (médiastine postérieure).
- v Les dix a. aorto-costales (inter-costales).
  - 128 Dix dernières costo-intra-spinales (rameaux des troncs inter-cost.)
  - 129 Dix dernières inter-costales.
    - 130 Rameaux inter-costaux supérieurs.
    - 131 Rameaux inter-costaux inférieurs.

(1) Ces canaux sont sujets à de grandes variations de position, ce sont les plus constants qui ont été exposés dans ces tableaux. Les noms qu'ils portent désignent leur situation et leur trajet, leur point de départ et d'arrivée.

Artères sous-diaphragmatiques.

D TRONC ARTÉRIEL AORTIQUE, sous-diaphragmatique ou aorte abdominale.

- a A. aorto-diaphragmatique (diaphragmatique inférieure).
  - 132 Sous-diaphragmatique droite.
    - 134 A. diaphragmato-sus-rénale.
    - 135 A. diaphragmato-œsophagiennes, péricardiaques, inter-pleurales.
  - 133 Sous-diaphragmatique gauche.
    - 136 A. diaphragmato-sous-costales.
- E A. AORTO-GASTRI-SPLENI-HÉPATIQUE (tronc cœliaque).
  - b *Branche gastrique* (coronaire stomachique).
    - 137 Gastro-œsophagiennes.
    - 138 Gastriques postérieures et antérieures.
  - c *Branche hépatique.*
    - 139 A. hépato-pilori-cystique. { Hépatiques pyloriques et cystiques).
    - 140 A. hépato-gastri-épiploïque (gastro-épipl. droite).
      - 141 Gastro-duodénales et pancréatiques.
      - 142 Gastro-pyloriques.
      - 143 Gastro-épiploïques.
      - 144 Gastriques.
  - d *Branche splénique.*
    - 145 A. spléno-pancréatique (pancréatique supérieure).
    - 146 A. spléno-gastri-épiploïques (gastro-épiploïque gauche).
    - 147 A. spléno-gastriques (vaisseaux courts).
    - 148 A. Spléniques.
- e A. AORTO-MÉSENTÉRIQUE *supérieure.*
  - 149 A. mésentéro-pancréatique (pancréatique inférieure).
  - 150 A. mésentéro-colico-duodénale (supérieure droite.) { Coliques et duodénales.
  - 151 A. mésentéro-colico-cœcales (inférieures droites.) { Coliques et cœcales.
  - 152 A. mésentéro-entériques (intestinales), (18 à 20 rameaux).
- f A. aorto-sus-rénales (capsulaires ou surrénales).
  - 153 Sus-réno-diaphragmatique.
  - 154 Sus-réno-glanduli-lombaires.
- g A. AORTO-RÉNALE (3 rameaux).
- h A. aorto-testiculaire (spermatique) ou ovarique.
- i Première et deuxième aorto-lombaires.
  - 155 A. Lombo-spinales *supérieures* { A. intra-spinales.
  - 156 A. lombo-abdominales *supérieures* (aux muscles carré et transverse abdominaux).
- j A. AORTO-MÉSENTÉRIQUE *inférieure.*
  - 157 A. mésentéro-colique (*gauche supérieure*).
  - 158 A. mésentéro-colico-rectales (*gauche inférieure*).
    - 159 Aréoliques et rectales (hémorrhoïdales supér.)
- k Troisième et quatrième aorto-lombaires.
  - 160 A. lombo-spinales *moyennes*. { A. intra-spinales.
  - 161 A. lombo-abdominales *moyennes* (aux muscles grand psoas, carré et fessiers).
- l A. aorto-pré-sacrée (sacrée médiane).
  - 162 A. sacro-lombaire 5e lombaire.
    - 163 A. lombo-spinales *inférieures* (intra-spinales).
    - 164 A. lombo-abdominales *infér.* (aux m. psoas et carré).
  - 165 A. sacro-spinale (au sacrum, au m. sacro-lombaire, au rectum).

F A. AORTO ILIAQUE (iliaque primitive).

- m A. ILIO-PELVIENNE (hypogastrique ou iliaque interne).
  - 166 A. pelvi-iliaco-lombaire (ilio-lombaire).
    - 167 A. iliaco-lombaire (aux m. psoas, iliaque et au canal spinal.
    - 168 A. iliaco-transverse (aux m. psoas, iliaque et à l'os).
  - 169 A. pelvi-sacrée (sacrée latérale).
  - 170 A. pelvi-sous-pubienne (obturatrice).
    - 171 A. sous-pubio-fémorale *antér.* (aux m. releveur de l'anus, obturateur int. et ext., court et long adduct. grêle int. pectiné).
    - 172 A. sous-pubio-fémorale *postér.* (aux m. obtur. int. et ext. carré, jumeaux, long et court adduct. et à l'articulation).
  - 173 A. pelvi-post-iliaque (fessière ou iliaque postérieure).
    - 174 A. post-iliaque *profonde* (aux m. petit et moyen fessiers).
    - 175 A. post-iliaque *superficielle* (aux m. grand et moyen fessiers et au ligament sacro-sciatique).
    - A. pelviennes musculaires (aux m. pyramidal, obturat. int. releveur de l'anus).
  - 176 A. pelvi-post-fémorale (ischiatique).
    - A. post-fémoro-iliaques (articulaires.
    - A. post-fémorales musculaires (m. grand fessier et diceps).
  - 177 A. pelvi-ombilicale. (chez le fœtus cette artère se continue sous le nom de ombilico-placentaire).
  - 178 A. pelvi-vésicales, prostatiques, séminales et rectales (hémorrhoïdales moyennes). { Chez l'homme seulement (à la vessie, à son col, à la prostate, à l'urètre, aux vésicules séminales, au rectum et à la vessie).
  - 179 A. pelvi-utérine.
  - 180 Pelvi-vaginales. { Chez la femme seulement (au vagin, à la vessie, à l'utérus, au péritoine, aux trompes et aux ovaires).
  - 181 A. pelvi-pubienne (honteuse interne).
    - 182 A. Pubio-trocantérienne.
    - 183 A. Pubio-rectale (hémorrhoïdale inférieure).
    - 184 A. Pubio-périnéale (transverse), (aux m. transverse, pénicus, constricteur vaginal, sphyncter anal).
    - 185 Pubio-pénienne (a. de la verge chez l'homme.) { Pénienne superf. (dorsale). Pénienne profonde (caverneuse).
    - 186 Pubio-clitoridienne (ch. la femme).

Suite du TRONC ARTÉRIEL AORTIQUE sous-diaphragmatique ou aorte abdominale.

Suite de l'artère AORTO-ILIAQUE (iliaque primitive).

- n ILIO-FÉMORI-TIBIALE (iliaque externe, fémorale et poplitée réunies).
  - 187 A. ilio-sus-pubienne (*Épigastrique.*) { Sus-pubio-pré-abdominale au péritoine, aux m. pré-abdominaux, aux glandes inguinales, au m. cremaster et aux testicules.
  - 188 A. ilio-intra-abdominale (circonflexe iliaque) (aux m. iliaques).
  - 189 A. femoro-pré-pubiennes (*inguinales*) (aux glandes, à la peau, aux muscles).
  - 190 A. femoro- { scrotales *chez l'homme* / vulvaires *chez la femme.* } (*honteuses externes*).
  - o A. FEMORALE PROFONDE
    - 191 Femoro-sous-trocantérienne (circonflexe externe).
    - 192 Femoro-sous-pubienne (à l'articulation, aux muscles grand adduct. grêle int. diceps, demi-tendineux, demi-aponévrot., jumeaux, carré, obturateur ext. pyramidal, au trocanter).
    - 193 Femoro-musculair. *prof.* (perforantes) (aux m. grand fessier, triceps, diceps, droit antér., demi-aponévrotique et demi-tendineux, au grand trocanter et au femur).
  - 194 A. femoro-musculaires *superficielles* (aux m. adducteurs, grêle interne, couturier, droit antérieur, triceps, à la peau).
  - 195 A. femoro-condylienne *interne* (articulaire interne) (aux m. triceps, au condyle interne et à l'articulation).
  - 196 A. femoro-condylienne *externe* (articulaire externe) (aux m. diceps, triceps, au condyle externe, à l'articulation).
  - 197 A. femoro-post-tibiale *superfic.* (jumelles et postérieure du mollet).
  - 198 A. inter-femoro-tibiale (inter-articulaire) (dans l'intérieur de l'articulation).
  - 199 A. tibio-sous-articulaire interne (au m. poplité, à l'articulation, à la rotule).
  - 200 A. tibio-sous-articulaire externe (au m. triceps, à l'articulation).
  - p A. PRÉ-TIBIALE (TIBIALE antérieure).
    - 201 A. tibio-pré-articulaire (tibiale récurrente).
    - 202 A. tibio-musculaires (aux m. tibial antérieur, extenseur commun, extenseur du gros orteil, long et court péroniers).
    - 203 A. tibio-malléolaire interne.
    - 204 A. tibio-malléolaire externe (aux m. court extenseur du gros orteil, abducteur du petit orteil).
    - 205 A. tibio-sus-tarsienne (pédieuse).
      - 206 Sus-tarsiennes anastomotiq. (arcade tarsienne).
        - 207 Sus-tarsiennes transverse.
        - 208 1re, 2e, 3e, 4e, 5e tarso-sus-métatarsiennes et métatarso-sus-digitales (doubles).
  - 209 A. tibio-péronière.
    - 210 A. péronière postérieure (aux m. soléaire, long fléchisseur des orteils, aux deux péroniers, au calcanéum).
    - 211 A. péronière antérieure (aux m. grand extenseur des ort. extens. du petit orteil, à la malléole ext. à l'astragale, au cuboïde).
  - q A. POST-TIBIALE (tibiale postérieure).
    - 212 A. tibio-musculaires (aux m. soléaire, tibial postér. long fléchisseur des ort, au tendon post-calcanien).
    - 213 A. tibio-sous-tarsienne (plantaire interne) (aux m. abducteur du gros orteil, court fléchisseur des orteils, court fléchisseur du gros orteil, aux os calcanéum, astragale et scaphoïde).
      - 215 A. sous-tarso-musculaires (aux m. abduct. du gros ort. court fléchisseur des ort. abduct. du petit orteil.
    - 214 A. tibio-sous-tarso-métatarsienne (plantaire ext.)
      - 216 A. sous-tarso-extus-digital.
      - 217 A. sous-tarso-métatarsienne.
      - 218 A. sous-tarso-pollicienne.
      - 219 A. métatarso-digitales.

Système des Vaisseaux qui sont en dehors de la grande circulation.

APPAREIL CIRCULATOIRE CENTRAL THORACIQUE *ou pulmonaire* (veines et artères).

- G *Tronc veineux* CARDIACO-PULMONAIRE (artère pulmonaire), *portant le sang du ventricule droit dans les poumons.*
  - r V. pulmonaire *droite* (pour le poumon droit).
    - 220 V. pulmo-lobaire *supérieure.*
    - 221 V. pulmo-lobaire *médiane.*
    - 222 V. pulmo-lobaire *inférieure.*
  - s V. pulmonaire *gauche.* (pour le poumon gauche).
    - 223 V. pulmo-lobaire *supérieure.*
    - 224 V. pulmo-lobaires *inférieures.*
- H *Tronc artériel* PULMO-CARDIAQUE (veine pulmonaire) *rapportant le sang rouge des poumons dans l'oreillette gauche du cœur.*
  - t Troncs artériels pulmo-cardiaques *droits* (veines pulmonaires).
    - 225 A. lobi-pulmonaire *supérieure.*
    - 226 A. lobi-pulmonaire *médiane.*
    - 227 A. lobi-pulmonaire *inférieure.*
  - u Troncs artériels pulmo-cardiaques *gauches* (veines pulmonaires).
    - 228 A. lobi-pulmonaire *supérieure.*
    - 229 A. lobi-pulmonaire *inférieure.*

APPAREIL CIRCULATOIRE CENTRAL ABDOMINAL (*diverticulaire veineux*).

- I *Tronc veineux* HÉPATO-GASTRI-SPLENI-MESENTERIQUE (veine porte).
  - v V. hépatiques ou *abdominales centrales droites.*
    - 230 Veine placenti-ombilico-hépatique.
    - 231 V. hépatiques *droites.*
    - 232 V. hépatiques *gauches.*
  - x V. gastrique ou *abdominale centrale supérieure* (coronaire stomachique).
    - 233 V. gastriques *droites.*
    - 234 V. pylorico-gastriques.
    - 235 V. cystico-gastriques.
  - y V. splenique ou *abdominale centrale gauche.*
    - 236 V. colico-mesentero-splenique (post-mesenterique ou mesaraïque infér.)
    - 237 V. duodeno-spleniques (duodenales).
    - 238 V. gastro-epiploïco-spleniques (gastro-epiploïques gauches).
    - 239 V. gastro-spleniques (gastriques).
    - 240 V. pancréatico-mesenteriques (pancréatiques).
  - z V. mesenterique ou *abdominale centrale inférieure* (mesenterique super.).
    - 241 V. entero-mesenteriques (intestinales).
    - 242 V. gastro-epiploïco-mesenteriques (gastro-epiploïques droites).
    - 243 V. colico-mesenteriques (coliques droites).

Angéiographie.

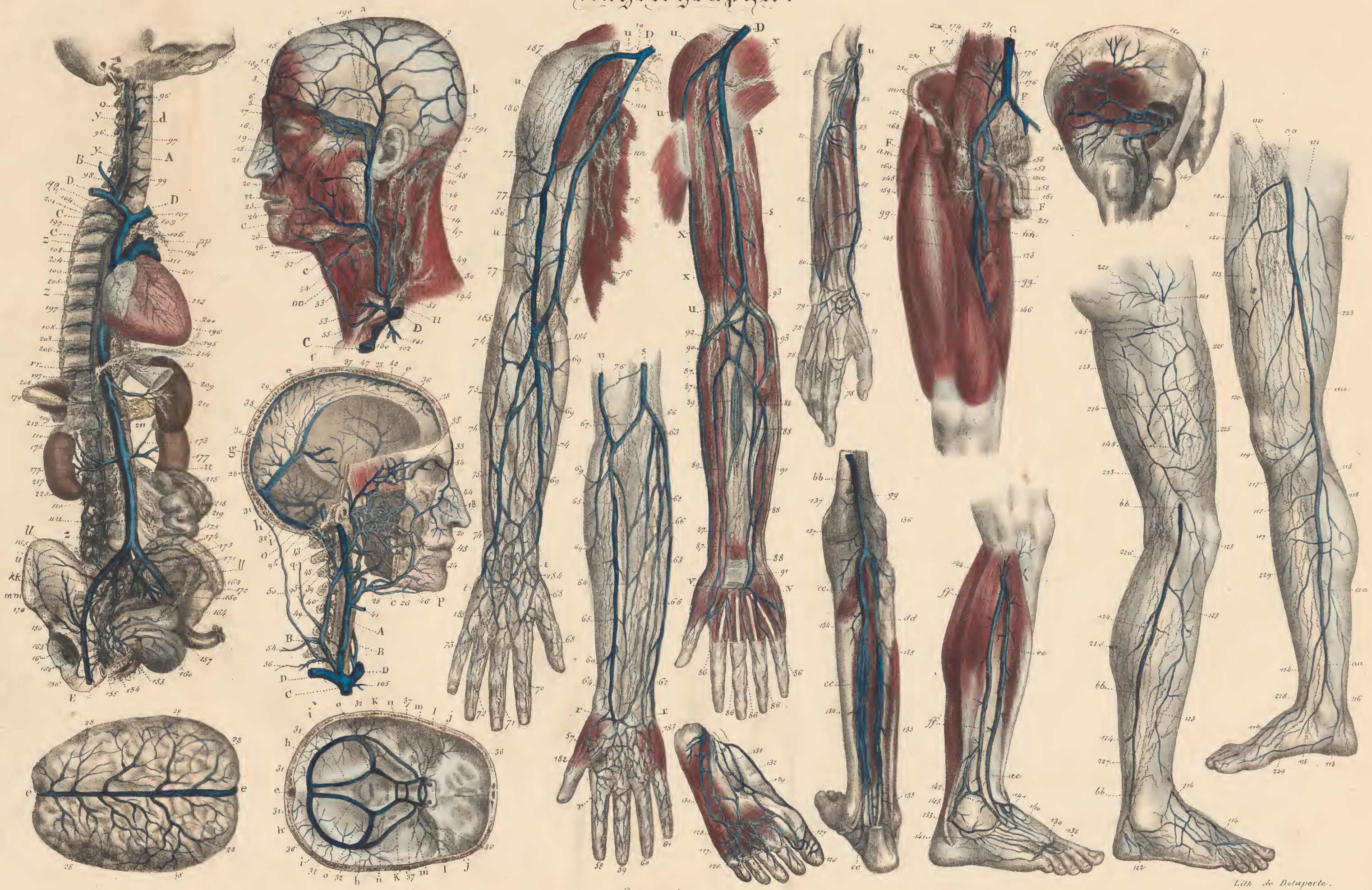

Sartandière direxit.

Lith de Delaporte.

Suite de l'Angéiographie.

Les veines rapportent le sang de toutes les parties du corps vers le cœur après avoir fourni les particules nutritives, et avoir produit les sécrétions; ce sang désoxigené, c'est-à-dire dénué de ses qualités artérielles et devenu noirâtre, se décharge dans le ventricule droit du cœur, après s'être chargé de la matière fluide absorbée par les vaisseaux lymphatiques *.

Veines sus-diaphragmatiques.

VEINES SUPERFICIELLES DE LA TÊTE.

1 Veines fronto-temporales *superficielles* . . . .
2 V. occipito-temporales *supérieures*.
3 V. fronto-temporales *profondes* . .
4 V. sus-orbito-temporale *profonde*.
5 *Réseau* veineux anastomotique palpébro-temporal *profond*.
6 V. sus-temporales *profondes*.
7 V. sous-temporales *profondes*.
8 V. articulaire-temporale *profonde*. .
9 V. occipito-temporales *inférieures*.
10 V. pré-auriculo-temporales.
11 V. articulaire temporale *superficielle*.
12 V. parotido-temporales.
13 V. post-auriculo-temporales.
14 V. sous-maxillo-temporale. . . . .

→ (3–8) a Veine temporale *profonde*.
→ (1–14) b V. temporo-trachélienne ou temporale superficielle.

15 V. fronto-nasale (préparate ou frontale). } 16 Sus-naso-maxillaire (dorsale du nez).
17 V. sus-palpébro-maxillaires.
18 V. latéri-naso-maxillaires (nasales).
19 V. sous-palpébro-maxillaire (palpébrale infér. interne).
20 V. sus-labio-maxill. (grande v. labiale supér.)
21 V. zygomato-maxillaire (palpébrale infér. ext.)
22 V. anguli-labio-maxillaire (labiale externe).
23 V. extus-musculo-maxillaire (aux m. masseter, buccinateur).
24 V. sous-labio-maxillaire (labiale inférieure).
25 V. sous-linguo-maxillaire.
26 V. sous-mento-maxillaire (sub-mentale).
27 V. laryngo-trachélienne.

→ c Veine maxillo-trachélienne (faciale ou maxillaire externe.)
→ d V. TRACHÉLIENNE *superficielle* (branche faciale).

VEINES PROFONDES DE LA TÊTE.

28 V. sus-cérébro-intra-crâniennes (v. cérébrales supérieures). } e Sinus intra-cranio-occipital (longitud. supér.)
29 V. intra-cérébro-sus-cérébelleuse (v. de Galien).
f Sinus inter-cérébro-sus-cérébelleux (longitud. infér.).
30 V. sus-cérébelleuses (supérieures du cervelet).
→ g Sinus sus-cérébello-occipital (s. droit ou horizontal postérieur double).
→ h Sinus occipito-trachélien *latéral* (s. latéral double).
31 V. cérébello-occipitalles (cérébelleuses infér.)
32 V. sous-cérébro-occipitales (cérébrales infér.)
i Sinus occipito-trachélien *médian* (s. occipital double) . . . .
33 V. sus-orbitaire (surcilliaire).
34 V. intra-orbitaires (paupières, muscles, glande, iris, choroïde, rétine).
→ 35 V. orbito-sphenoïdale (ophthalmique).
36 V. cérébro-sphenoïdales *antérieures*.
37 V. cérébro-sphenoïdales *postérieures*.
38 V. meningo-sphenoïdales.
j Sinus sus-sphenoïdal (coronaire).
k Sinus diverticulaire inter-occipito-pétreux (pétreux supérieur).
→ l Sinus sphénoïdo-pétreux (s. caverneux).
→ n Sinus pétro-trachélien (pétreux inférieur).
m Sinus diverticulaire basilo-pétreux *transverse*.
39 V. pharyngo-trachélienne (pharyngienne supérieure).
40 V. palati-linguo-trachélienne (linguale).
41 V. sous-thyroïdo-trachélienne (thyroïdienne supérieure) . . . .

→ o V. TRACHÉLIENNE *profonde* (golfe de la v. jugulaire ou br. cérébrale).
→ A V. TRACHÉLO-THORACIQUE *profonde* (jugulaire interne).

VEINES LATÉRALES DE LA TÊTE.

42 V. temporo-sus-zygomatiques. } 43 Sus-zygomato-trachélienne.
44 V. intra-naso-pharyngienne.
45 V. intra-bucco-pharyngiennes (palatines, alvéolaires, sous-maxillaires).
→ p Réseau veineux pharyngo post-zygomatique.
→ q V. post-zygomato-trachélienne (maxill. interne ou faciale profonde.)
46 V. sous-maxillo-post-zygomatique.
47 V. pré-auriculo-trachélienne.
48 V. post-auriculo-trachélienne.
49 V. musculo-trachélienne *ascendante*.
50 V. occipito-trachélienne.
51 V. musculo-trachélienne *transverse*.
52 V. mento-pré-trachélienne.
53 V. musc. et cutanéi-pré-trachéliennes.
54 V. sous-thyroïdo-pré-trachélienne.
→ 55 V. pré-trachélienne.
56 V. sus-scapulo-trachélienne.

→ B V. TRACHÉLO-THORACIQUE *superfic.* (jugulaire externe).
→ C TRONC VEINEUX THORACO-CARDIAQUE (v. cave supérieure).

De même que les artères, les veines et les vaisseaux lymphatiques portent des noms qui désignent leur situation, leur trajet, leur point de départ et d'arrivée.

VEINES SUPERFICIELLES DES MEMBRES SCAPULAIRES.

57 Veines pollici-palmaires *superficielles*.
58 V. 2e digiti-palmaire, *id.*
59 V. 3e digiti-palmaire, *id.*
60 V. 4e digiti-palmaire, *id.*
61 V. digituli-palmaires, *id.*
→ r V. palmaires *anastomotiques superficielles* (arcade palmaire superficielle)
62 V. palmi-cubitale *ext.* (basilique).
63 V. palmi-cubitale *interne* (cubitale ext. des aut.)
64 V. palmi-radiale *externe* (int. des aut.)
65 V. palmi-radiale *interne* (ext. des aut.)
66 V. inter-cubito-radiales *inférieures* (anastomot.)
67 V. inter-cubito-radiale *supérieure* (médiane).
→ s V. CUBITO-HUMÉRALE (*basilique*).

68 V. pollici-dorsales *superficielles*. } 69 Inter-dorso-palmi-radiales.
70 V. 2e digiti-dorsales, *id.*
71 V. 3e digiti-dorsales, *id.*
72 V. 4e digiti dorsales, *id.*
73 V. digituli-dorsale, *id.*
→ t V. dorsales *anast. superfic.* de la main (arcade dorsale).
74 V. dorsi-radiales.
75 V. extus-radiales.
76 V. inter-humérales (anastomotiques).
77 V. extus-humérales (collatérales externes).
→ u V. RADIO-HUMÉRALE (*céphalique*).

VEINES PROFONDES DES MEMBRES SCAPULAIRES.

78 V. digiti-dorso-métacarpiennes (dorsales des doigts et du métacarpe).
→ 79 V. métacarpo-*anastomotiques* dorsi-carpiennes (anastomoses dorsales du carpe).
→ 80 Carpo-inter-radio-cubitales *inférieures* (inter-osseuse dorsale double).
81 Inter-radio-cubito-pré-épicondylienne ext.
82 Inter-radio-cubito-pré-épicondyl. int.
83 Intus-pré-épicondylienne.
→ 84 Pré-épicondylo-radiales (récurr.)
85 Épitrochléo-radiales.
86 V. Digiti-latéro-métacarpiennes (internes et ext. de chaque doigt)
→ v V. métacarpo-*anastomotiques* palmi-carpiennes (arcade palmaire profonde).
87 Carpi-radio-épicondyliennes (radiales internes profondes).
88 Carpo-cubitale *interne* (cubitale int. prof. br. int.)
89 Inter-radio-cubitale *supérieure* ou *palmaire* (faisant suite à l'inter-osseuse dorsale double).
→ 90 V. Cubito-sous-épicondylienne.
91 V. Carpo-cubitale *externe* (cubitale int. prof. br. ext.)
92 V. cubito-épycondylienne (jonction de la v. cubitale avec la brachiale).
93 Cubito-sus-épicondylienne ou *récurrente* (se jetant dans la basilique).
→ x V. ÉPICONDYLO-HUMÉRALES (*brachiales*).
→ D V. HUMÉRO-THORACIQUE (*axillaire et sous-clavière réunies*).

VEINES DES CAVITÉS CRANIENNE ET THORACIQUE.

94 V. intra-cranio-vertébrales.
95 V. intra-vertébrales.
96 V. extra-vertébrales (communicantes).
→ y Sinus *diverticulaires* intra-vertébraux (1).
→ 98 V. vertébri-huméro-thoracique (vertébrale).
97 V. musculi-trachélo-vertébrales
99 V. thyroïdo-huméri-thoracique (thyroïdienne inférieure).
100 V. inter-pleuro-post-sternale (mediastine antérieure).
101 V. diaphragmato-post-sternale (diaphagmatique supérieure).
→ 102 V. post-sterno-huméro-thoracique (mammaire interne).
103 V. 1re vertébro-costale. (1re inter-costale). } 104 V. Costo-huméri-thor. (1re inter-cost.)
105 V. thymo-thoraciques (thymiques).
106 V. vertébro-inter-pleuro-thoraciques (médiastines postérieures).
107 V. broncho-inter-abdomino-thoraciq. (bronchiques.)
108 Les dix dernières v. vertébro-costales. (dix dernières v. inter-costales). } 109 V. costo-inter-abdomino thoraciques (inter-costales).
110 Lombo-inter-abdomino-thoraciques (lombaires).
→ z V. *diverticulaire* inter-abdomino-thoracique (azygos). (2)
111 V. péricardio-thoraciques.
112 V. sus-cardio-thoraciques (cardiaques).

→ C TRONC-VEINEUX-THORACO-CARDIAQUE (*V. cave supérieure*).

(1) Ces sinus communiquent en outre avec les v. trachélo-thoracique (jugul. int.), les inter-costales et lombo-abdominales.
(2) Du côté gauche, les veines inter-abdomino-thoraciques sont divisées en tronc supérieur et tronc inférieur.

Veines sous-diaphragmatiques.

VEINES SUPERFICIELLES DES MEMBRES PELVIENS.

113 V. sous-pedi-cutanéi-tibiales.
114 V. sus-pédi-cutanéi-tibiales.
115 V. malléolo-cutanéi-tibiales.
116 V. post-malléolo-cutanéi-tibiales.
117 V. pré-tibiales *cutanées supér.*
118 V. post-tibiales *cutanées supér.*
119 V. intus-condyli-cutanéi-femorales.
120 V. pré-fémorales *cutanées*.
121 V. post-fémorales *cutanées*.
→ aa V. TIBIO-CUTANÉI-FÉMORALE (*saphène interne*).
122 V. extus-pedi-cutanéi-péronières.
123 V. pré-péronières *cutanées*.
124 V. post-péronières *cutanées*.
125 V. extus-condyli-cut.-péronières.
→ bb V. PÉRONÉO-CUTANÉI-FÉMORALE (*saphène externe*).

VEINES PROFONDES DES MEMBRES PELVIENS.

126 V. sous-digiti-métatarsiennes (digitales).
127 V. anastomot.-sous-métatarsiennes *antér.*
128 1re, 2e, 3e, 4e v. sous-métatarsiennes (inter-osseuses plantaires).
129 V. anastomotiques sous-métatarsiennes *postérieures* (arcade plantaire).
→ 130 V. métatarso-post-tibiales *ext.* (plantaires externes).
→ 131 V. métatarso-post-tibiales *int.* (plantaires internes).
→ cc V. POST-TIBIALE double (*tibiale postérieure*).
132 V. intus-pedi-post-tibiales (digitale interne du pouce).
133 V. péronéo-*anastomotiques* post-tibiales.
134 post-tibiales *externes*.
135 V. extus-péronières } dd V. PÉRONÉO-TIBIALE *double* (péronière).
136 V. extus-fémorales *postérieures*.
137 V. intus-fémorales *postérieures*.
138 V. sus-digiti-métatarsiennes (digitales supérieures).
139 V. anastomotiques sus-métatarsiennes *antérieures*
140 V. 1re, 2e, 3e, 4e, v. sus-métatars. (inter-osseuses dors.)
141 V. anastomotiques sus-métatarsiennes *postérieures* (arcade dorsale).
→ ee V. métatarso-pré-tibiale (1re tibiale antérieure).
142 V. métatarso-sus-tarsienne *antér.* (malléolaire antér.)
143 V. métatarso-tarsienne *postérieure* (malléol. postér.)
→ ff V. tarso-pré-tibiale (2e tibiale antérieure).
144 V. sus-péronéo-pré-tibiale (récurrente *antérieure*.
145 V. extus-fémorales *antérieures*.
146 V. intus-femorales *antérieures*.
hh V. POST-FÉMORALE (femorale prof.)
→ gg V. POST-TIBIO-FÉMORALE (tronc de la v. femorale externe de la tibiale postér. et v. poplité).

VEINES DU BASSIN.

147 V. post-femoro-pelvienne (ischiatique).
148 V. extus-iliaques *supérieures* (circonflexe supérieure externe.
149 V. extus-iliaques *inférieures* (circonflexe inf. externe des auteurs).
→ 150 V. post-ilio-pelvienne (fessière).
→ *ii* V. pelvienne *postér.* (tronc commun ischiatico-fessier).
151 V. caverноso-péniennes (caverneuses).
152 V. urétro-péniennes (transversaires).
→ 153 Penio-pelvienne (dorsale de la verge) ou clitorido-pelvienne chez la femme.
154 V. périnéo-pelvienne.
155 V. recto-pelvienne (hémorrhoïdale inférieure).
Veines { *Chez la femme* { 156 Vagino-pelvienne. 157 V. utéro-pelvienne. — *Chez l'homme.* { 158 N. prostato-pelvienne. 159 V. semino-pelvienne. } 160 V. vésico-pelviennes.
→ *kk* V. PELVIENNE ANTÉRIEURE (honteuse commune).
161 V. sous-pubienne *ext.*
162 V. sous-pubienne *int.*
→ 163 V. sous-pubio-pelvienne.
164 V. sacro-pelviennes (obturatrice) et sacrées infér. (latérales).
165 V. lombo-pelvienne (ilio-lombaire).
→ *ll* V. PELVI-ILIAQUE (hypogastrique).
→ E V. FEMORO-ILIAQUE-SOUS-ABDOMINALE (femorale et iliaque réunies).

VEINES ABDOMINALES.

166 V. seroto-sus-pubienne.
167 V. vulvo-sus-pubienne (honteuse externe).
168 V. inguino-sus-pubienne (glandes et peau).
169 V. cremastero-sus-pubienne.
→ *mm* V. sus-pubio-iliaque (épigastrique).
170 V. péritonéo-sus-pubienne.
171 V. sacro-iliaques (v. sacrées supérieures et moyennes).
172 V. intus-iliaques (circonflexe iliaque).
173 V. lombo-iliaque (ilio-lombaire).
174 V. lombaires (spinales et musculaire) } 175 Lombo-abdominales (lombaires). . . . .
176 V. testiculo-abdominales (spermatiques).
177 V. réno-abdominales (émulgentes).
178 V. sus-réno-abdominales (capsulaires).
179 V. hépato-abdominales.
180 V. aorto-abdominales.
181 V. diaphragmato-abdominales.

→ F TRONC VEINEUX ABDOMINO-CARDIAQUE (*V. Cave inférieure*).

Nota. De toutes les parties organiques, ce sont les veines et les vaisseaux lymphatiques qui sont le plus sujets aux anomalies; aussi a-t-on considéré ces derniers par régions plus vagues que tous les autres systèmes vasculaires.
Les veines ont à quelques exceptions près la même distribution que les artères.

Appendice.

SYSTÈME DES VAISSEAUX LYMPHATIQUES.

Appareil de nutrition destiné à l'absorption. Les canaux qui le constituent prennent racine aux surfaces de rapport externes et internes, et aboutissent dans de grosses veines qui avoisinent le cœur, pour porter dans cet organe le fluide lymphatique, qui, mêlé au sang veineux, est bientôt lancé vers le poumon, où il acquiert la qualité de sang artériel.

Vaisseaux lymphatiques sus-diaphragmatiques.

182 Vaisseaux palmi-radio-huméraux.
183 V. palmi-cubito-huméraux.
184 V. dorsi-radio-huméraux.
185 V. dorsi-cubito-huméraux.
186 V. huméraux et glandes humérales.
187 V. scapulo-huméraux.
→ *nn* PLEXUS GLANDULAIRE sus-huméro-thoracique (Axill.)
→ 188 V glanduli-humeri-trachélo-sus-thoraciques.
189 Pré-cranio-maxillo-trachéliens (sous-maxillaires).
190 V. latéri-cranio-trachéliens (pré-auriculaires).
191 V. post-cranio-trachéliens (post-auriculaires).
192 V. intra-cranio-trachéliens (meningés ou extus-cérébraux).
193 V. pharyngo-trachéliens.
→ *oo* PLEXUS GLANDULAIRE trachélien.
→ 194 V. glanduli-trachélo-sus-thoraciques.
195 V. sus-diaphragmato-post-sternaux (diaphragmatiques antérieurs).
196 V. inter-pleuro-post-sternaux.
197 V. extus et inter-costo-post-sternaux.
→ *pp* PLEXUS GLANDULAIRE post-sternal.
→ 198 V. inter-glanduli-post-sterno-claviculaire.
199 V. pré-cardiaco-post-claviculaires.
200 V. péricardiaco-post-claviculaires.
→ *qq* PLEXUS GLANDULAIRE post-claviculaire.
→ 201 V. glanduli-post-claviculo-trachélo-sus-thoraciques.
→ G TRONC COURT TRACHÉLO-SUS-THORACIQUE (grande veine lymphatique) du côté droit seulement *.
202 V. extus et inter-costo-vertébraux.
203 V. spino-pré-vertébraux.
204 V. pleuro et inter-pleuro-vertébr.
205 V. post-cardiaco-pré-vertébraux.
206 V. sus-diaphragmato-pré-vertébraux (diaphragmatiques postérieurs).
→ *rr* PLEXUS GLANDULAIRE pré-vertébral.
→ 207 V. glanduli-pré-vertébri-abdomino-thoraciques.

Vaisseaux lymphatiques sous-diaphragmatiques.

208 V. hépato-sous-diaphragmatiques.
209 V. gastro-sous-diaphragmatiques.
210 V. spleno-sous-diaphragmatiques.
211 V. pancreato-sous-diaphragmat.
212 V. sus-réno-sous-diaphragmatiq.
213 V. épiploïco-sous-diaphragmatiq.
→ *ss* PLEX. GLANDUL. sous-diaphragmat. (cœliaque).
→ 214 V. glanduli-sous-diaphragmato-abdomino-thoraciques.
215 V. Coliques. 216 V. meso-coliques. } *tt* GLANDES meso-coliques. } 217 V. glanduli-mesocolici-abdomino-thoracique.
218 V. entéro-mésentériques. 219 V. mésentériques. } *uu* GLANDES mésentériques. } 220 V. glanduli-mésentéri-abdomino-thoraciques.

VAISSEAUX INTRA-PELVIENS.

221 V. pénio-fémoraux.
222 V. extus-iliaco-fémoraux.
223 V. post-fémoraux.
224 V. extus-fémoraux.
225 V. pré-fémoraux.
226 V. post-tibio-fémoraux.
227 V. extus-pedi-fémoraux.
228 V. sus-pédi-tibi-fémoraux.
229 V. intus-pédi-tibi-fémoraux.
→ *vv* PLEXUS GLANDULAIRE femoro-pubien (inguinal).
→ 230 V. inter-glanduli-femoro-pelviens.
→ *xx* PLEXUS GLANDULAIRE pelvien (iliaco-lombaire).
→ 231 V. glanduli-pelvi-abdomino-thoraciques.
→ H CANAL ABDOMINO-THORACIQUE aboutissant à la veine huméro-thoracique gauche (*sous-clavière*).

** Du côté gauche, les vaisseaux ci-dessus se jettent en partie dans la veine huméro-thoracique, et en partie dans le canal abdomino-thoracique.

Névrographie.

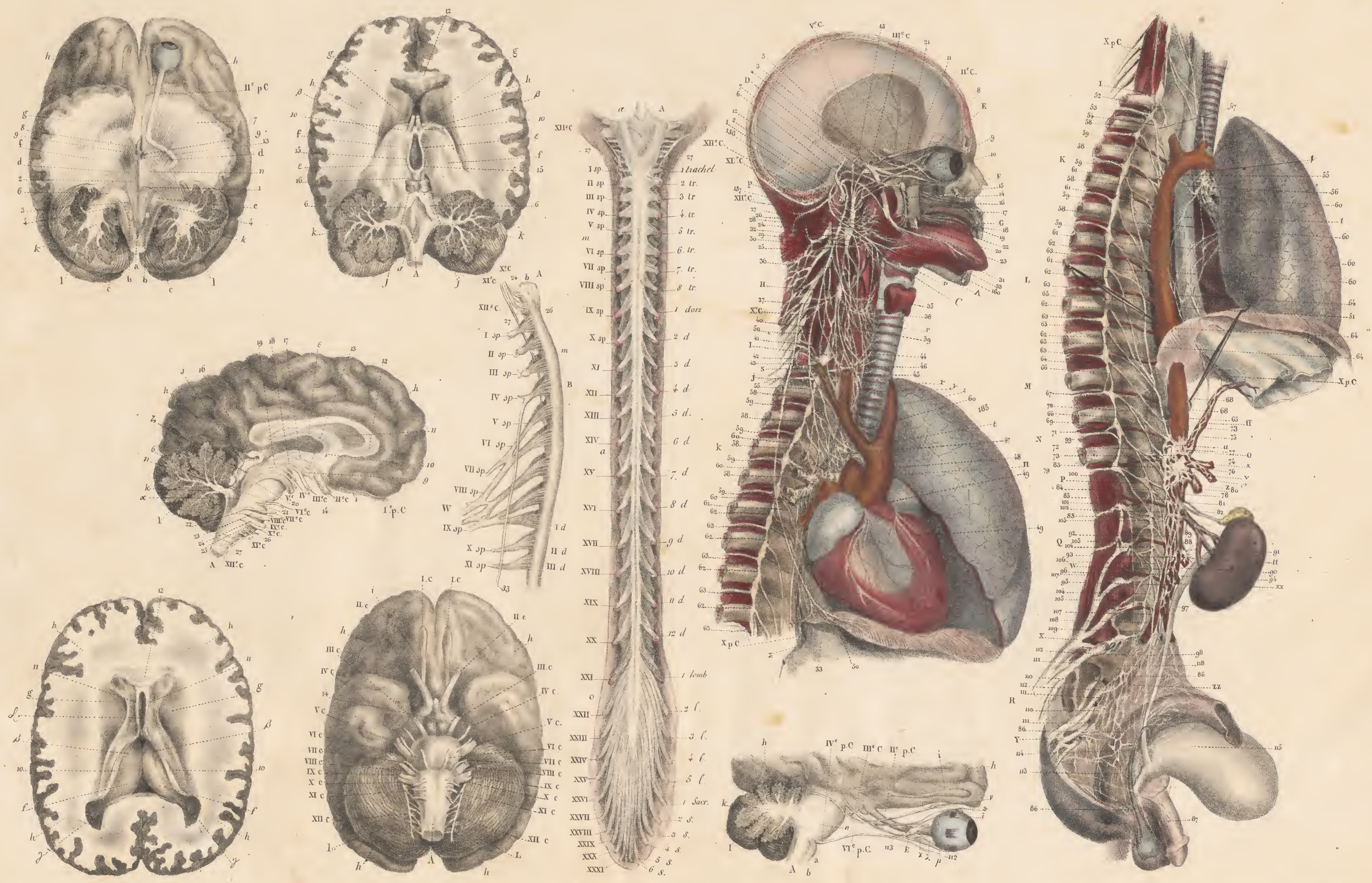

Courtin del
Pichonnière prep^a

Surlandière direxit

Lith. de Delaporte S^eur de Langlume

Névrographie.

Appareil central du système nerveux cérébro-spinal.

Ensemble des organes qui président aux actes de la vie de relation (intelligence, sensations, sensibilité, mouvement) contenus dans la boîte osseuse formée par les os du crâne, et dans le canal formé par la colonne vertébrale.

APPAREIL CÉRÉBRAL contenu dans le crâne.

Nota. L'appareil cérébral est celui dont la description (par les anatomistes anciens) a été le moins bien comprise : il renferme une quantité de parties dont on a tenu compte seulement à cause de leur configuration; mais dont on ignorait presque entièrement les usages spéciaux : on ignorait également quelles étaient les parties fondamentales et de première formation, et quelles étaient celles qui se formaient secondairement; enfin on ignorait l'origine des fibres médullaires et celle des nerfs. Ce n'est que depuis les découvertes des anatomistes modernes et notamment de Gall, Tiedeman, Magendie, Desmoulins et Serres, qu'on a pu régulariser l'étude de cet appareil organique, dans lequel on trouve, au lieu d'un centre unique, plusieurs centres d'action, qui tous dépendent plus ou moins les uns des autres et forment *consensus*.

A BULBE CÉRÉBRAL (*Rachid. de Chauss.*) ou *moelle allongée*. Fondement des organes cérébraux, contenant dans son intérieur le quatrième ventricule α. Cette partie existe constamment dans les quatre classes d'animaux vertébrés et à toutes les époques de la vie (centre d'excitation en rapport avec les fonctions les plus importantes de la vie). La partie supérieure préside à la sensibilité, à la motilité générales, et à la conscience des sensations, moins la vue. La partie inférieure préside aux actes de conservation ou de respiration et de nutrition.

- a FAISCEAUX pyramidaux ou BULBAIRES ANTÉRIEURS, s'entrecroisant entre eux à leur origine. Ils ne forment jusqu'au 3e mois du fœtus qu'une bandelette large et plane comme dans les oiseaux, les reptiles et les poissons. La lésion de ces faisceaux anéantit l'ordonnance des mouvements volontaires et la liaison d'action (le consensus) entre le cerveau et la moelle épinière.
  - 1 Fibres se renforçant de celles qui viennent de la protubérance et avec lesquelles elles se croisent.
    - d PÉDONCULES cérébraux ou BULBO-CÉRÉBRAUX, ne sont recouverts par la protubérance cérébrale qu'au 4e mois; ils existent dès la formation.
      - f *Renflements* CÉRÉBRAUX POSTÉRIEURS, (*couches optiques*), masse arrondie et volumineuse de fibres convergentes, s'épanouissant ensuite en forme d'évantail; ils fournissent une racine à la IIe paire de nerfs (visuels ou optiques). Ces renflements existent à toutes les époques et chez tous les animaux vertébrés; leur volume est toujours en raison de celui des lobes latéraux, c'est le foyer nourricier des fibres lobaires ou hémisphériques. Leur lésion détruit la vue, et les mouvements des membres scapulaires.
        - 7 Fibres s'épanouissant pour se rendre directement aux lobes cérébraux.
          - h *Lobes* CÉRÉBRAUX LATÉRAUX (*hémisphères*), masse de substance fibreuse cérébrale, qui, des couches optiques et des corps striés irradie en se repliant de bas en haut, en-dessus et en arrière, de manière à recouvrir successivement les corps striés, les couches optiques, les tubercules quadrijumeaux et le cervelet.
            La surface supérieure interne et externe de cette masse se sillonne pour former des circonvolutions. La face inférieure est divisée par des scissures en trois lobules : 1° un antérieur : 2° un médian; 3° un postérieur. Les lobes cérébraux sont les organes de l'intelligence; leur surface, y compris les anfractuosités, sont le siége de diverses dispositions morales découvertes par Gall.
      - g *Renflements* CÉRÉBRAUX ANTÉRIEURS ou *corps striés* (canelés), s'épanouissant en forme d'évantail. Leurs rudiments existent dès la formation; leur lésion abolit les mouvements des membres pelviens, leur destruction détermine la course en avant.
    - 8 *Faisceaux intus-pédonculaires*.
      - 9 *Éminences intus-pédonculaires* (*mamillaires*) ne paraissent qu'à la fin du 3e m.
        - 10 *Trigône* CÉRÉBRAL (piliers antérieurs et postérieurs de la VOUTE intra-cérébrale qui recouvre les *ventricules latéraux*) β formant postérieurement *les cornes d'ammon et l'éminence unciforme.*) γ
          - 11 *Cloison inter-ventriculaire* (*transparente*) contenant entre ses deux lames le sinus inter-ventriculaire δ (5e ventricule Cuvier).
            - 12 *Commissure cérébrale* INTER-LOBAIRE ou *meso-lobe* (*corps calleux*), réunissant les lobes cérébraux et formant la partie supérieure de la voûte intra-cérébrale. Elle commence à paraître à la fin du 2e mois. Ses lésions détruisent la possibilité d'articuler les sons et occasionent l'idiotisme.
      - 13 *Tubercule cendré intus-pédonculaire*, (corps cendré) compris dans le plancher du 3e ventricule. ε
        - 14 *Appendice intus-pédonculaire* (*glande pituitaire*) en avant du 3e ventricule. ε
    - 15 *Prolongements* médullaires medio-cérébraux ou extus-ventriculaires, bordant le 3e ventricule. ε
      - 16 *Appendice medio-cérébrale* (*glande pinéale*), en arrière du 3e ventricule, ne paraît qu'après le 4e mois.
        - i *Pédicules* CÉRÉBRO-SUS-ETHMOÏDAUX (*nerfs olfactifs*, 1re *paire c.*), ayant un renflement à leur extrémité, ils sont creux; dans le 2e mois, leur cavité se continue avec les ventricules latéraux.
  - 2 Fibres traversant la protubérance sans s'entrecroiser.
    - 5 Fibres se rendant aux tubercules quadrijumeaux.
      - j TUBERCULES QUADRIJUMEAUX MEDIO-CÉRÉBRAUX et masse de support contenant dans son intérieur l'aqueduc dit de Sylvius ou *canal de communication* ζ entre les 3e et 4e ventricules.
        Cette masse existe dans les quatre classes d'animaux vertébrés : chez l'embryon humain elle est très-volumineuse dès le premier mois de formation, ainsi que chez les animaux dont l'appareil central nerveux est le plus simple, c'est donc une partie fondamentale. Sa lésion abolit l'exercice du sens de la vue et des mouvements volontaires.
        - 17 Origine des nerfs cérébro-oculaires (IIe paire c.) n. visuels ou optiques).
        - 18 Orig. des n. de la 3e paire ou 1ers cérébro-orbitaires (musculo-oculaires communs).
        - 19 Orig. des n. de la 4e paire ou 2es cérébro-orbitaires (pathétiques) sur les côtés de la valvule de Vieussens.
        - 20 Orig. des n. de la 5e paire ou cérébro-sus-sphenoïdaux (trifaciaux) entre les faisc. olivaires et les rétiformes, et au bord supér. du 4e ventr.
        - 21 Orig. des n. de la 6e p. ou 3es cérébro-orbitaires (moteurs oculaires ext.) naissent sur les côtés des faisceaux pyramidaux.
        - 22 Orig. des n. de la 7e p. ou cérébro-tempori-parotidiens (faciaux) naissent des faisceaux rétiformes.
        - 23 Orig. des n. de la 8e p. ou cérébro-intra-temporaux (acoustiques ou labyrintliques) naissent de la partie inférieure du 4e ventricule).
        - 24 Orig. des n. de la 9e p. ou cérébro-pharyngi-glossiens (glosso-pharyngiens) entre les faisceaux olivaires et les rétiformes.
        - 25 Orig. des n. de la 10e p. ou cérébro-viscéraux (pneumo-gastriques) entre les faisceaux olivaires et les rétiformes.
        - 26 Orig. des n. de la 11e p. ou cérébro-hyoïdi-glossiens (hypoglosses) entre les faisceaux olivaires et les pyramidaux.
        - 27 Quelques racines des n. spino-cérébro-sous-occipitaux (XIIe p. c.) ou accessoires, sortent des faisceaux pyramidaux).
    - Fibres se renversant dans la masse du support des tubercules quadrijumeaux et constituant LA PROTUBÉRANCE CÉRÉBRALE, (*pont de varole*) η paraissant au 4e mois.
- b FAISCEAUX olivaires ou BULBAIRES MOYENS, planes jusqu'au 6e mois de la vie fœtale, alors ils se renflent en forme d'olives : leur lésion détruit les mouvements du cœur, l'exercice des sens et l'expression faciale.
  - 3 Fibres s'entrecroisant avec leurs partners pour former le *medium cérébral* ou masse de support des tubercules quadri-jumeaux.
    - 6 Fibres se rendant aux tubercules quadri-jumeaux.
      - k COUCHES MÉDULLAIRES CÉRÉBELLEUSES (*corps rhomboïdaux* ou *ciliaires*) renflement ovale de substance médullaire blanche d'où partent des fibres rayonnantes pour former les lobes ou hémisphères cérébelleux. Ils existent dès la formation; mais sous l'aspect membraneux.
        - l LOBES CÉRÉBELLEUX (cervelet). La partie médiane, inter-lobaire inférieure a été appelée lobe moyen ou appendice vermiculaire; masse de substance cérébrale qui, des corps rhomboïdaux, se porte comme d'un noyau à la périphérie, et est formée de matière cérébrale grise *, présentant à toute la surface de l'organe des sillons transversaux, lesquels ne commencent à paraître qu'au 5e mois. Le cervelet et le cerveau sont d'autant plus développés, et leurs sillons sont d'autant plus multipliés et plus profonds que l'organisation individuelle est plus parfaite.
          La lésion de ces lobes détruit l'équilibre et la coordination des mouvements volontaires surtout ceux en avant, et force l'individu à reculer; l'ablation d'un seul lobe détermine les mouvements de rotation du côté lésé.
- c FAISCEAUX rétiformes ou BULBAIRES POSTÉRIEURS, existent dès la formation; leur lésion abolit la respiration et l'acte digestif.
  - 4 Fibres rétrogrades se rendant au cervelet.
    - e PÉDONCULES cérébelleux ou BULBO-CÉRÉBELLEUX; ils existent dès la formation.

LA MEMBRANE CIRCA-CÉRÉBRALE OU PIE-MÈRE est de nature vasculaire très-mince, transparente, contenant une multitude de vaisseaux sanguins : elle est spécialement destinée à sécréter la matière cérébrale; elle revêt à cet effet toute la périphérie du cerveau, pénètre dans les anfractuosités qu'elle tapisse, se réfléchit à la base du cerveau, s'introduit dans les ventricules qu'elle tapisse aussi de toutes parts, et dans lesquels elle forme les plexus choroïdes. — Elle revêt aussi la moelle spinale et pénètre par ses sillons dans le canal intra-médullaire.

LA MEMBRANE INTER-CÉRÉBRO-CRANIENNE OU ARACHNOÏDE est de nature séreuse et se trouve décrite dans la Diacrisiographie (voy. J), elle ne pénètre pas dans les anfractuosités du cerveau.

LA MEMBRANE INTRA-CRANIO-VERTÉBRALE OU DURE-MÈRE est de nature fibreuse (voyez Exposition préliminaire, III.) Elle revêt l'intérieur du crâne et des vertèbres.

APPAREIL SPINAL contenu dans le canal vertébral.

B MOELLE SPINALE (rachidienne Chauss.) gros cordon de substance nerveuse, blanche à l'extérieur, grise à l'intérieur. Ce cordon qui, au 2e mois de la vie fœtale, est constitué par deux filets latéraux; plus tard reste divisé longitudinalement en avant et en arrière en deux moitiés qui communiquent par des fibres médullaires transversales. La face antérieure ou thoracique du cordon est composée de deux faisceaux placés de chaque côté du sillon antérieur, et qui finissent supérieurement en s'entrecroisant pour aller former les pyramides du bulbe cérébral : la face postérieure ou épinière est composée des fibres nerveuses qui sont la prolongation des faisceaux rétiformes, lesquels vont sans s'entrecroiser former le cervelet; enfin, les parties latérales vont former les corps olivaires, lesquels donnent naissance aux tubercules quadrijumeaux.

Chez le fœtus de deux mois, la moelle spinale offre un canal longitudinal en rapport avec le sillon antérieur, par lequel pénètre la membrane pie-mere, ce canal communique en haut avec le 4e ventricule; à cet âge aussi, la moelle occupe tout le canal intra-vertébral jusqu'à l'extrémité du sacrum; mais au 9e mois, elle n'aboutit plus qu'à la hauteur de la 3e vertèbre lombaire : enfin chez l'adulte, le cordon finit à la hauteur de la 1re vert. lomb., et se termine en un grand nombre de cordons nerveux sous-spinaux (queue de cheval.)

La moelle spinale est le principal agent de transmission des mouvements volontaires et le réservoir d'*innervation* ou de puissance nerveuse pour l'appareil ganglionnaire. Elle paraît aussi être avec le bulbe cérébral le fondement ou la base de formation de toutes les autres parties du système nerveux.

- m SEGMENT TRACHÉLIEN occupant les vertèbres du cou, commençant au tron occipital, terminé inférieurement par un renflement d'où partent les nerfs du bras.
  Sa destruction abolit les mouvements et la sensibilité du cou et des membres scapulaires, elle anéantit aussi l'action du diaphragme.
  - Racines inférieures du nerf spino-cérébro-sous-occipital (XIIe p. c.) 1re, 2e, 3e, 4e, 5e, 6e, 7e, 8e, paires spinales, naissent par deux racines, l'une postérieure conductrice de la sensibilité, et l'autre antér.* conductrice du mouvement.
- n SEGMENT DORSAL s'étendant depuis le renflement supérieur jusqu'à l'inférieur dans l'intérieur des vertèbres dorsales; sa destruction amène la perte de sensibilité et du mouvement dans tout le tronc, excepté dans le diaphragme qui reçoit ses nerfs de la portion trachélienne.
  - 9e, 10e, 11e, 12e, 13e, 14e, 15e, 16e, 17e, 18e, 19e et 20e paires spinales, naissant comme ci-dessus.
- o SEGMENT LOMBAIRE et appendice, comprend le renflement inférieur et les cordons nerveux sous-spinaux, leur destruction amène la perte de mouvement et de sensibilité du bassin et des membres pelviens : rend l'éjaculation spermatique impossible (Segalas).
  - 21e, 22e, 23e, 24e, 25e spinales comme ci-dessus; les 6 paires suivantes constituent des nerfs sacrés.
    Nota. toutes les racines postérieures et antérieures de ces paires de nerfs se réunissent en un tube reuie ou petit ganglion, d'où partent ensuite les nerfs spinaux postérieurs, et les n. spinaux antérieurs; ces derniers vont former les plexus.

Le principe des mouvements et de la sensibilité dont les nerfs spinaux sont les conducteurs, réside dans la portion de moelle qui leur donne naissance.

La destruction des faisceaux antérieurs de la moelle anéantit les mouvements; la destruction des faisceaux postérieurs abolit la sensibilité (Magendie).

La moelle considérée en masse est le principal agent de transmission des mouvements volontaires et de la sensibilité du tronc et des membres; de plus elle est le réservoir d'*innervation* ou de puissance nerveuse pour le système nerveux ganglionnaire; c'est pour cela que de tous ses points elle influe sur la force de contraction du cœur (Legallois).

* Nota. La substance cérébro-spinale cendrée (corticale) occupe l'intérieur dans la moelle spinale tandis qu'elle revêt l'extérieur au cerveau : elle constitue l'appareil de nutrition de la substance médullaire blanche.

Appareil du système nerveux ganglionnaire.

Cet appareil est composé d'une série de ganglions nerveux rougeâtres ou grisâtres, situés chez l'homme depuis le crâne jusqu'à l'extrémité du bassin à proximité de tous les organes viscéraux; mais principalement à la partie antérieure et aux deux côtés de la colonne vertébrale, dans l'intérieur de la poitrine et de l'abdomen. Tous les nerfs qui appartiennent à la vie de relation et qui se rendent dans les ganglions, sont sensibles; tous ceux qui en partent sont insensibles; ces derniers sont très-nombreux et se rendent à tous les viscères thoraciques et abdominaux, à l'œil, aux cavités nasale et buccale, à la trachée-artère, aux muscles pharyngiens, à toutes les artères du corps : ils forment des plexus considérables dont on ignore encore précisément le mode d'action; mais qu'on croit destinés à entretenir la régularité et la *mutualité* des fonctions viscérales, et à les mettre en harmonie avec les actes de la vie de relation. Quoi qu'il en soit, l'appareil ganglionnaire est bien certainement le siége de l'ordonnance des mouvements non soumis à l'empire de la volonté. Les ganglions interceptent l'influence nerveuse cérébrale; ils président à la circulation des fluides, à la composition et à la décomposition moléculaires; l'appareil ganglionnaire existe chez tous les animaux qui ont un système nerveux distinct, et paraît former entièrement le système nerveux des animaux invertébrés : des filets nerveux de communication établissent et entretiennent les rapports qu'ont tous ces ganglions les uns avec les autres, et rien n'autorise encore à croire que certains d'entre eux produisent les autres, mais ils semblent se lier tous également et sont dans une dépendance mutuelle (1).

I. Ganglions de la Tête et du Cou.

C GANGLION CERVICAL SUPÉRIEUR derrière l'angle de la mâchoire inférieure.

- 1 Gangli-plexo-sus-artériels (carotidiens. *Branches ascendantes*).
  - p PLEXUS sus-artériel trachelo-intra-cranien (carotidien secondaire).
    - 2 N. Plexi-ganglio-petro-sphenoïdal, suit l'artère trachélo-intra-cranienne (carotide)
      - D GANGLION pétro-sphenoïdal (caverneux) dans le sinus (cavern.).
        - 3 Gangli-anastomotique 3e cérébro-orbitaire (VIe p. c.)
        - 4 Gangli-sus-sphenoïdo-orbitaire (Ve p. c.)
        - 5 Inter-ganglio-orbitaire.
    - 6 N. Plexi-arteriel cranio-orbitaire (a. ophtalm.)
    - 7 N. plexo-gangli-orbitaire.
      - E GANGLION orbitaire (ophtalmique ou lenticulaire) situé au coté externe du n. cérébro-oculaire (IIe p. c.)
        - 8 Gangli-anastomotique orbito-oculi-nasal (Ve p. c.) (longue racine).
        - 9 Gangli-anastomot. 1er n. cérébro-orbitaire (IIIe p. c.) (courte racine).
        - 10 Gangli-iridiens (12 à 16 rameaux ciliaires).
    - 11 N. plexi-anastomotiques 3e cérébro-orbitaire (VIe paire c.).
    - 12 N. Plexi-anast. ptérygo-tempori-parotidien (VIIe p. c.).
      - 13 N. ptérygo-anastomot.-tempori-parotidien ou temporo-parotido-gangli-ptérygoïd. (vidien).
        - F GANGLION ptérygo-maxilli-palatin (sphéno-palatin) dans la rainure ptérygo-palatine.
          - 14 Gangli-intra-nasaux ou sus-palatins.
            - 15 Intra-nasaux ou sus-palatins externes.
            - 16 Intra-nasaux ou sus-palat. internes.
          - 17 Inter-gangli-sus-maxillo-post-alvéolaire (naso-palatin).
            - G GANGLION sus-maxillo-post-alvéol. (naso-palatin) dans le trou de ce nom.
              - 18 Gangli-sus-buccaux et intus-alvéolaires.
          - Palato-nasaux. Palato-intus-maxillaires. Palato-staphylins. Palato-intus-alvéolaires.
          - 19 Gangli-pré palatin (grand nerf palatin).
            - Palato-sus-buccaux. Palato-amygdaliens. Palatins, staphylins.
          - 20 Gangli-post-palatins (moyen palatin).
          - 21 Gangli-intra-sphenoïdaux.
          - 22 Gangli-intra-nasaux ou sus-palatins postérieurs (petits n. palatins).
          - 23 Gangli-pharyngiens.
- *Branches externes*.
  - 24 N. Gangli-anastomotiques spino 1er et 2e pré-trachéliens.
  - 25 Gangli-plexo-trachéliens.
  - 26 Gangli-musculo-trachéliens (m. droit antérieur, scalène, long du cou).
- *Branches internes*.
  - 27 Gangli-pharyngiens.
  - 28 Gangli-plexo-pharyngiens.
  - 29 Gangli-laryngiens.
- *Branches antérieures* (n. mous).
  - 30 Gangli-anastomotiques cérébro-hyoïdi-glossien (XIe p. c.)
  - 31 Gangli-anastomotique cérébro-tempori-parotidien (VIIe p. c.)
  - 32 Gangli-anastomotique cérébro-viscéral (Xe p. c.)
  - 33 Gangli-plexo-artériels → q PLEXUS sus-artériel aorto-trachélien (carotidien primitif) → 34 Plexo-arteri-aorto-trachéliens.

H GANGL. CERV. MOY. au niveau des 5e et 6e vertèbres trachéliennes.

- *Br. supér. communicantes*.
  - 35 Gangli-plexo-cardiaque supérieur → 47 Plexi-aortiques branche antérieure.
- *Br. externes*.
  - 36 Inter-ganglio-cervicaux supérieurs.
  - 37 Gangli-spino 4e, 5e, 6e pré-trachéliens.
- *Br. internes*.
  - 38 Gangli-plexo-thyroïdiens → r PLEXUS thyroïdien (sur l'artère thyroïdienne.)
    - Plexi-anastomot. thoraco-trachélien super. (anastomose du récurrent).
    - Plexi thyroïdien.
    - Plexi œsophagiens.
    - Plexi-trachéaux supér.
    - Plexi-anast. diaphragm.
    - 48 Inter-plexi-bronchiques (pulmonaires) branches postérieures.

I GANGL. CERV. INF. au-devant de la 7e vert. trach. et du col de la 1re côte.

- *Br. antér.*
  - 39 Gangli-plexo-cardiaques moyens
- *Br. supér.*
  - 40 Inter-ganglio-cervicaux moyens.
  - 41 Gangli-artériels (artère vertébrale).
  - 42 Gangli-musculo-inter-latéri-trachéliens.
- *Br. externes*.
  - 43 Gangli-plexo-artériels (sur l'artère sous-clavière et axill.) → s PLEXUS transversaire artériel post-clavi-huméral (a.-sous-clavière).
    - Plexi-artériels.
    - Plexi-anastomotiques spino 5e, 6e, 7e, 8e, pré-trachéliens et 1er pré-dorsal.
    - 49 Plexi-sus-ventriculaires cardiaques.
- *Br. internes*.
  - 44 Gangli-musculo-trachéliens.
  - 45 Gangli-plexo-bronchique (pulmonaire).
- *Br. antér.*
  - 46 Gangli-plexo-cardiaque inférieur
    - 50 Plexi-sous-ventriculaires cardiaques.
    - 51 Plexi-anastomot. cérébro-viscéral (Xe p. c.)

t PLEXUS sus-cardiaque, entre la crosse de l'aorte et la bifurcation de la trachée-artère.

II. Gangl. du thorax et de l'abdomen.

GANGLIONS THORACIQUES ou inter-costaux derrière les plèvres au nombre de onze unis par des filets de communication.

- J 1er GANGLION thoracique.
  - 52 Inter-ganglio-cervical inférieur.
  - 53 Gangli-anastomotique spino-pré-dorsaux.
  - 54 Gangli-musculo-pré-trachéliens (long du cou).
  - 55 Gangli-plexo-sus-cardiaques.
  - 56 Gangli-plexo-bronchiques (plex. pulmon).
- K 2e, 3e, 4e, 5e GANGLIONS thoraciques.
  - 57 Gangli-aortiques.
  - 58 Inter-ganglio-thoraciques.
  - 59 Gangli-anast. spino-pré-dorsaux (filets externes).
  - 60 Gangli-plexo-bronchiques (plex. pulmon).
  - 61 Gangli-aortiques.
- L 6e, 7e, 8e, 9e GANGLIONS thoraciques.
  - 62 Inter-ganglio-thoraciques.
  - 63 Gangli-anastomotiques spino-pré-dorsaux.
  - 64 Gangli-aortiques.
  - 65 Gangli-plexo-sous-diaphragmatique (gr. nerf splanchniq. à 5 rac.)
- M Portion des 9 et 10e GANGL. thoraciques.
  - 66 Inter-gangli-thoracique.
  - 67 Gangli-anastomotique spino-pré-dorsal.
  - 68 Gangli-aortiques.
  - 69 Gangli-plexo-sous-diaphragmatiques.
- N 11e GANGL. thoracique.
  - 70 Inter-gangli-thoracique.
  - 71 Sus-gangli-anastomotique spino-pré-dorsal.
  - 72 Gangli-plexo-rénal (petit nerf splanchnique).

O GANGLION plexiforme sous-diaphragmatique agglomération de ganglions centraux. (Plexus solaire, ganglion semi-lunaire, opisto-gastrique : placé sous le diaphragme, au-devant de l'aorte abdominale.)

- N. gangli-plexo-sous-diaphragm. → u PLEXUS sous-diaphragmatiq.
  - 73 Inter-plexi-sous-gastrique. (ff PLEXUS sous-gastrique.
  - 74 Inter-plexi-hépatique.
  - 75 Plexi-aponévrosi-sus-diaphragmatiques.
  - 76 Plexi-sus-gastrique.
- N. gangli-plexo-cœliaques. → v PLEXUS cœliaque.
  - 77 Inter-plexi-hépatiques. (x PLEXUS hépatique droit. / y PLEXUS hépatiq. gauche.)
    - Plexi-anastom. cérébro-viscéral (Xe p. c.)
    - Plexi-pyloriques.
    - Plexi-a.-duodénaux.
    - Plexi-a.-pancréatiques.
- N. gangli-plexo-spléniques. → z PLEXUS splénique.
  - 78 Plexi-pancréatiques.
  - 79 Inter-plexi sous-gastriques.
  - 80 Plexi-spléniques.
- N. gangli-plexo-rénaux. → ll PLEXUS rénal.
  - 81 Plexi-sus-rénaux.
  - 82 Plexi-rénaux.
  - 83 Plexi-ganglio-thoraciques.
  - 84 Plexi-ganglio-abdominaux.
  - 85 Inter-plexi-testiculaires ou ovariques. → ss PLEXUS testiculaire ou ovarique sous-rénal (spermatiq.)
    - 86 Plexi-testiculaires ou ovariques.
    - 87 Plexi-urétraux.
    - 88 Inter-plexi-mésentériques.
- N. gangli-plexo-mésentériq. → tt PLEXUS mésentérique supérieur.
  - 89 Plexi-pancréatiques.
  - 90 Plexi-a.-mésentériques supérieurs.
  - 91 Plexi-duodénaux.
  - 92 Inter-plexi-rénaux.
  - 93 Inter-plexi-aortiques. → w PLEXUS aortique. → Plexi-aortiques.
  - 94 Inter-plexi-mésentérique inférieur. → xx PLEXUS mésentérique inférieur.
    - 95 Plexi-a.-mésentériques inférieurs.
    - 96 Plexi-ganglio-abdom.
    - 97 Plexi-a.-iliaque.
    - 98 Inter-plexi-pelviens hypogastriques.

GANGLIONS latéri-abdominaux (lombaires).

- P 1er GANGLION latéri-abdominal.
  - 99 Inter-gangli-thoracique.
  - 100 Gangli-anast. spino-pré-lombaire.
  - 101 Gangli-musculo-lombaire (psoas).
  - 102 Gangli-plexo-aortiques.
  - 103 Gangli-plexo-cœliaques.
- Q 2e, 3e, 4e et 5e GANGLIONS latéri-abdominaux.
  - 104 Inter-gangli-abdominaux.
  - 105 Gangli-anastom. spino-pré-lombaires.
  - 106 Gangli-musculo-abdominaux et splanchniques.
  - 107 Gangli-plexo-aortiques.
  - 108 Gangli-artériel (iliaque interne).

GANGLIONS pelviens (sacrés).

- R 1er, 2e, 3e, 4e et 5e GANGLIONS pelviens.
  - 109 Inter-gangli-pelviens.
  - 110 Gangli-anastomotiques spino-pré-sacrés.
  - 111 Inter-ganglio-pelviens.
  - 112 Gangli-plexo-pelviens (hypogastriques). → zz PLEXUS pelvien (hypogastrique).
    - 113 Plexi-utéro-anaux.
    - 114 Plexi-vésico-séminaux.
    - 115 Plexi-vésicaux.
    - 116 Plexi-utérins.
    - 117 Plexi-vaginaux.
    - 118 Plexi-artériels hypogastriques.

(1) Tous les ganglions de la tête, communiquant avec l'appareil ganglionnaire du tronc au moyen du *ganglion cervical supérieur*, il a fallu le placer comme chef ou point de ralliement. Les ganglions thoraciques aboutissent au *ganglion central sous-diaphragmatique* au moyen des nerfs *gangli-plexo-sous-diaphragmatique* et *gangli-plexo-rénaux* (la communication directe des ganglions sus-diaphragmatiques aux sous-diaphragmatiques latéraux manquant quelquefois). Le *grand ganglion* central communique de nouveau avec la série de ganglions abdominaux et pelviens, il fournit immédiatement les nerfs qui constituent les plexus sous-diaphragmatique, cœliaque, gastrique, hépatique, splénique, mésentérique, rénaux et sous-rénaux, testiculaire et ovarique.

Tous ces ganglions de la vie intérieure ont reçu les noms de *cervicaux*, *thoraciques*, *abdominaux* et *pelviens*, et les plexus qui s'y rattachent ont reçu des noms tirés des viscères, tandis que les nerfs qui proviennent de la moelle spinale ont reçu les noms de *trachéliens*, *dorsaux*, *lombaires*, *sacrés*, tirés des vertèbres qui les avoisinent. — Les noms qui ont été donnés aux nerfs désignent à la fois leur situation et leur trajet, leur point de départ et les organes auxquels ils se rendent.

Névrographie.

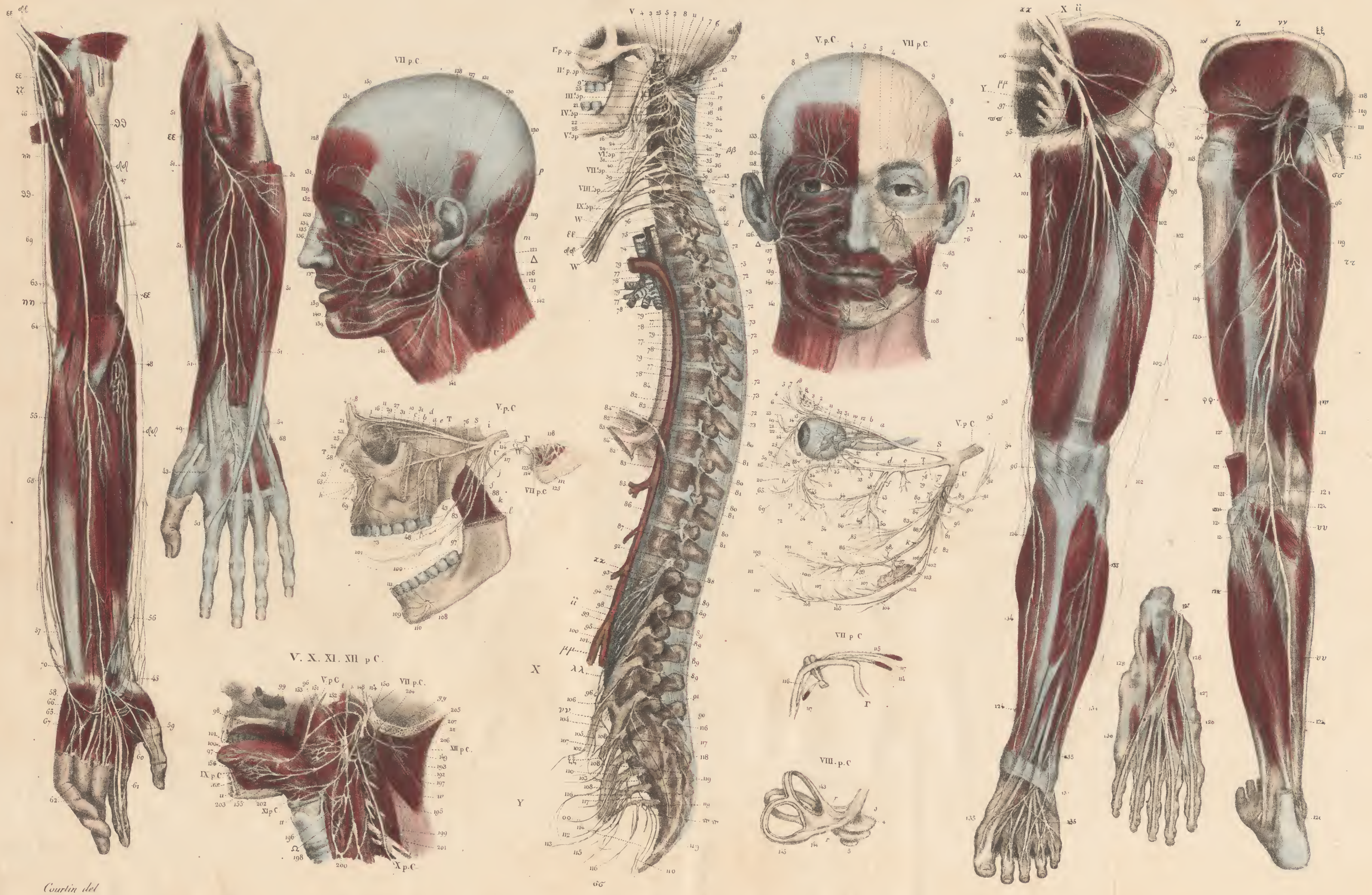

Suite de la Névrographie.

Tous les nerfs qui sortent du crâne ont conservé la racine générique *cérébro*, pour les distinguer de ceux qui sortent de la colonne vertébrale (*).

Ire PAIRE. Nerf **CÉRÉBRO-SUS-ETHMOIDAL** (NERF OLFACTIF), prolongement cérébral sensorial, pédiculé, ayant un renflement pour le départ des nerfs de l'olfaction.
- *Rameaux* intra-nasaux *supérieurs*, *internes* et *externes* (voy. Aesthésiographie N.)

IIe PAIRE. Nerf **CÉRÉBRO-OCULAIRE** (NERF OPTIQUE OU VISUEL), nerf sensorial, volumineux, se réunissant avec son semblable (*chiasma*) avant sa sortie du crâne.
- Pulpe nerveuse intra-oculaire, nommée *rétine* (voy. Aesthésiographie I.)

IIIe PAIRE. 1er Nerf **CÉRÉBRO-ORBITAIRE** (MOTEUR OCULAIRE COMMUN), Tronc assez volumineux, d'où sortent plusieurs rameaux considérables. Ce nerf est moteur.
- *Branche sus-oculaire*
  - δ Orbito-musculi-sus-palpébral (relev. de la paupière).
  - ι Orbito-musculi-sus-oculaire (droit supérieur).
- *Branche sous-oculaire*
  - κ Orbito-musculi-intus-oculaire (droit interne).
  - λ Orbito-musculi-sous-oculaire (droit inférieur).
  - μ Orbito-musculi-maxillo-oculaire (oblique inférieur).

IVe PAIRE. 2e Nerf **CÉRÉBRO-ORBITAIRE** (NERF PATHÉTIQUE), tronc grêle très-alongé. Nerf moteur.
- ν *Rameaux* Orbito-musculi-trochléi-oculaires (au m. oblique supérieur).

Ve PAIRE. Nerf **CÉRÉBRO-SUS-SPHÉNOIDAL** (TRI-FACIAL OU TRI-JUMEAU). Nerf à la fois sensorial, sensitif et moteur: il est la condition excitante des 1re, 2e et 8e paires cérébrales, et le nerf propre du goût. Il préside aux mouvements des muscles masticateurs, et à la sensibilité de toute la face. C'est un assemblage de nerfs en faisceaux; il forme un épanouissement gangliforme avant sa sortie du crâne, d'où partent trois grosses branches fasciculaires.

- **S** SUS-SPHÉNOÏDO-ORBITAIRE. (*1re Grosse Branche ou ophthalmique.*)
  - *a Orbito-frontal.* (N. frontal.)
    - 1 Orbitaire *propre*
      - 2 Orbito-intra-osseux (au sinus frontal).
      - 3 Orbito-*anastomotique* extra-nasal (av. la 1re branche, Ve paire c.)
    - 4 Frontal *interne*
      - 5 Fronto-cutanés et musculaires (surcillier et frontal).
      - 6 Fronto musculi sus-maxillo-palpébral (partie supérieure de l'orbiculaire).
      - 7 Fronto-*anastomotique* orbito-extra-nasal et frontal externe.
    - 8 Frontal *externe*
      - 9 Fronto-cutanéi-sus-crâniens.
  - *b Orbito-oculi-nasal.* (N. nasal.)
    - 10 *Rameau* orbito-oculaire
      - 11 Oculo-iridiens.
      - 12 Oculo-ganglionnaire (reçoit des filets du ganglion cervical supérieur et du gangl. orbitaire).
    - 13 *Branche* orbito-intra-nasale (ethmoïdale)
      - 14 Intra-nasaux *internes* (pituitaires internes).
        - 15 Naso-cutanés.
        - 16 Naso-ethmoïdaux et intra-frontaux (sinus). (Aesthés. N.)
        - 17 Naso-vomériens.
      - 18 Intra-nasaux *externes*. (pituitaires externes).
        - 19 Naso-cutanés.
        - 20 Naso-*anastomotique* cerebro-tempori-parotidien (av. la VIIe p. c.)
    - 21 *Branche* orbito-extra-nasale (sous-trochléaire.)
      - 22 Naso-pré-oculaire (conjonctive).
      - 23 Naso-musculi-frontal et maxillo-palpébral (frontal et orbiculaire).
      - 24 Naso-lacrymaux (conduits et sac lacrymaux).
      - 25 Naso-cutanés.
      - 26 Naso-*anastomotique* cerebro-tempori-parotidien (av. la VIIe paire c.)
  - *c Orbito lacrymal.* (N. lacrymal.)
    - 27 Lacrymaux (glande), *br. intern.*
      - 28 Lacrymo-musculi-maxillo-palpébral (paroi externe de l'orbiculaire).
      - 29 Lacrymo-cutanéi-zygomatiques.
        - 30 Zygomato-*anast.*-cerebro-tempori-parotid. (av. la VIIe p. c.)
    - 31 Lacrymo-post-zygomatique (fosse) *br. externe.*
      - 32 Post-zygomato-*anastomotique* orbito-iridiens.
      - 33 Post-zygomato-*anastomotique* cerebro-tempori-parotidien (av. la VIIe paire c.)
- **T** SUS-SPHÉNOÏDO-PTÉRYGO-MAXILLAIRE supérieur. (*2e Grosse Branche ou maxillaire supérieure.*)
  - *d Sus-ptérygo-orbitaire.*
    - 34 Orbito-*anastomotique* laerymo-post-zygomatique (av. la 1re branche, VIIe paire C.)
    - 35 Orbito-glanduli-lacrymal
      - 36 Lacrymaux (glande).
      - 37 Lacrymo-musculi-maxillo-palpébral (orbiculaire).
      - 38 Lacrymo-cutanéi-zygomatique.
        - 39 Zygomato *Anast.* cer.-tempori-parotidien (av. la VIIe paire c.); et ptérygo-sous-maxillaire (3e branche, Ve paire.)
    - 40 Orbito-musculi-maxillo-palpébral (partie inférieure de l'orbiculaire).
    - 41 Orbito-cutanéi-zygomaliques et temporaux.
    - 42 Orbito-*anast.* cérébro-tempori-parotidien (av. la VIIe paire C.)
  - *e Sus-ptérygo-anast. ganglionnaire* (gangl.-ptérygo-maxilli-palatin).
  - *f Sus-ptérygo-post-alvéolaire*
    - 43 Post-alvéoli-intra-maxillaire (*branche postérieure*).
      - 44 Intra-maxillaires (sinus).
      - 45 Intra-maxillo-*anastomotique* dentaire antérieur.
      - 46 Intra-maxillo-musculi-extus-labiaux (buccinat.)
      - 47 Intra-maxillo-dentaires postérieurs et extus-alvéolaires (dents mollaires, gencives).
    - 48 Post-alvéolaire (*br. antérieure*).
      - 49 Post-avéolo-musculi-extus-labiaux (buccinateur).
      - 50 Alvéolaires.
  - *g Maxillo-sous-orbitaire.*
    - 51 Sous-orbito (dans le sinus) intra-maxillaire.
      - 52 Intra-maxillo-nasaux (pituitaires).
      - 53 Intra-maxillo *onostomotique* dentaire postérieur.
    - 54 Sous-orbito (supérieur antérieur) dentaire antérieur et extus-alvéolaire (dents incisives, canines et gencives).
    - *h* Sous-orbito-pré-maxillaire.
      - *Rameaux supérieurs*
        - 55 pré-maxillo-extus-palpébral
          - 56 Extus-palpébro-musculaire (muscle orbiculaire des paupières).
          - 57 Extus-palpébro-*Anastom.* cerebro-tempori-parotidien (av. la VIIe paire c.)
        - 58 Pré-maxillo-intus palpébral
          - 59 Intus-palpébro-cutané nasal et sous palpébral.
          - 60 Intus-palpébro-musculaire (m. orbicul.) ductique, lacrymal et *onast.* orb. extr. nasal. (1 br., Ve p.)
      - *Rameaux antérieurs*
        - 61 Pré-maxillo-nasaux *supérieurs*.
          - 62 Naso-musculaire (m. élévateur de la lèvre, myrtiforme, bifide et orbiculaire labial).
          - 63 Naso-cutanés (partie moyenne et inférieure du nez).
          - 64 Naso-*onastomotiqus* orbito-intra-nasal (av. la 1re br., Ve paire c.).
        - 65 Pré-maxillo-nasaux *inférieurs*.
          - 66 Naso-sous-palpébral.
          - 67 Naso-musculaires (orbiculaire palp. releveur des lèvres et du nez, labial).
          - 68 Naso-*anastomotique* orbito-intra-nasal (av. la 1re branche, Ve paire c.)
      - *Rameaux inférieurs*
        - 69 Pré-maxillo-labiaux
          - 70 Labio-musculaires (releveur, labial, zygomatiques, buccinateur).
          - 71 Labio-cutanés sus-labiaux.
          - 72 Labio-intra-buccaux (membrane muqueuse).
      - *Rameaux externes*
        - 73 Pré-maxillo zygomatique
          - 74 Zygomato-musculaire (orbicul. des paupières *port. ext.*).
          - 75 Zygomato-*Anastomotique* cérébro-tempori-parotidien (av. la VIIe paire c.)
- **U** SUS-SPHÉNOÏDO-PTÉRYGO-MAXILLAIRE inférieur. (*3e Grosse Branche ou maxillaire inférieure.*)
  - *i Ptérygo-musculaire*
    - 76 Musculo-sous-zygomatique (massétérin)
      - 77 Sous-zygomato-articulaire temporo-maxillaire.
      - 78 Sous-zygomato-musculi temporo-sous-maxillaire (crotaphite).
      - 79 Sous-zygomato-musculi-sous-maxillaire (masséter).
    - 80 Musculi-temporo-sous-maxillaire *antérieur.* (N. temporal profond externe.)
    - 81 Musculi-temporo-sous-maxill. *postérieur* (N. temp. prof. intern.)
      - 82 Maxillo-*Anastomotique* extus-labial.
    - 83 Musculo-alvéoli-maxillo-labial. (buccinateur).
      - 84 Extus-labio-musculaire (m. petit ptérygoïdien).
      - 85 Extus-labio-intra-buccaux.
      - 86 Extus-labio-muscul-anguli-labiaux (canin et triangulaire).
      - 87 Extus-labio-*onostomotique* cérébro-tempori-parotidien (av. la VIIe paire c.)
    - 88 Musculi-ptrygo-anguli-sous-maxillaire. (N. pterygoïdien.)
  - *j Ptérygo-pré-auriculaire* (temporal superficiel.)
    - 89 Pré-auriculo-glanduli-parotidien et *anastomotique* cérébro-tempori-parotidien. (av. la VIIe paire C.)
    - 90 Pré-auriculo *anastomotique* avec les nerfs ptérygo-lingual et cérébro-tempori-parotidien (avec la corde du tympan).
    - 91 Pré-auriculo-cutanéi-conchiniens et extra-tympaniques.
    - 92 Pré-auriculo-épicrânien
      - 93 Épicrâniens cutanés.
      - 94 Épicranio *anastomotique* spino 2e (post-trachélien (grand occipital).
      - 95 Épicrânio-*onostomotique* orbito-frontal et orbito lacrymal (av. la 1re branche, Ve paire c.)
  - *k Ptérygo-lingual.* (N. lingual.)
    - 96 Linguo-musculaire (grand ptérygoïdien).
    - 97 Linguo-glanduli-sous-maxillaire.
    - 98 Linguo-amygdalins et pharyngiens.
    - 99 Linguo-*anastomotique* cérébro-hyoïdi-glossien (av. la XIe paire C.)
    - 100 Linguo-intra-buccaux.
    - 101 Linguaux superficiels.
  - *l Ptérygo-sous-maxillaire*
    - 102 Sous-maxillaire *extérieur* (N. mylo-hyoïdien.)
      - 103 Sous-maxillo-glandulaire.
      - 104 Sous-maxillo-musculi-hyoïdiens (digastrique et sous maxillo-hyoïdiens).
      - 105 Sous-maxillo-musculi-sous-labiaux (triangulaire, carré).
    - 106 Sous-maxillaire *intérieur.*
      - 107 Sous-maxillo-dentaires et extus-alvéolaires.
      - 108 Sous-maxillo-pré-mentonnier.
        - 109 Mento-musculaire (triangulaire du menton, labial, (partie inférieure) et intra-buccaux.
        - 110 Mento-*onostomotique* cérébro-tempori-parotidien (VIIe p. c.)
        - 111 Mento-cutanéi et musculi-sous labiaux (carré, houppe, labial) et intra-buccaux.

VIe PAIRE. 5e Nerf **CÉRÉBRO-ORBITAIRE** (MOTEUR EXTERNE DE L'ŒIL), nerf moteur, tronc unique grêle.
- 112 *Rameaux* orbito-musculi-extus-oculaires (droit externe).
- 113 *Rameau* orbito-extus-oculi-ganglionnaire.

VIIe PAIRE. Nerf **CÉRÉBRO-TEMPORI-PAROTIDIEN** (FACIAL); nerf du mouvement des muscles intra-tympaniques et des muscles de l'expression faciale (grimacier de quelques auteurs).
- Γ *Portion intra-temporale.*
  - 114 Temporo-*anastomotique* ganglionnaire (voyez nerf vidien).
  - 115 Temporo-malléen. } *Nerfs intra-tympaniques.*
  - 116 Temporo-stapédien. } *Nerfs intra-tympaniques.*
  - 117 Temporo-*anastomotique* ptérygo-lingual (*corde du tympan*).
  - *m* Temporo-post-auriculaire
    - 118 Post-auriculo-mastoïdien (aux cellules mastoïdiennes).
    - 119 Post auriculo-cutanéi et musculi-occipitaux (muscle occipital).
    - 120 Post-auriculo-conchiniens et musculaire (postérieur de l'oreille).
  - *n* Temporo-styloïdiens (stylo-hyoïdiens)
    - 121 Stylo-musculi-hyoïdiens (stylo-hyoïdien et digastrique).
    - 122 Stylo-*anastomotiques* spino, 3e trachelien.
  - *o* Temporo-sous-mastoïdien
    - 123 Mastoïdo-*anastomotiques* cérébro-pharyngi-glossiens (av. la IXe paire c.)
    - 124 Mastoïdo-*anastomotiques* cérébro-viscéral (av. la Xe paire c.)
    - 125 Mastoïdo-*anastomotiques* spino-cérébro-sous-occipital (av. la XIIe paire c.)
- Δ *Portion parotidienne.*
  - 126 Parotidiens.
  - *p* BRANCHE *parotido-zygomatique.* (*Grosse Branche transversale.*)
    - 127 Parotido-*anastomotiques* ptérygo-pré-auriculaires.
    - 128 Parotido-*anastomotiques* orbito-frontal (av. la 1re branche, Ve paire c.)
    - 129 Parotido-*anastomotiques* orbito-lacrymal.
    - 130 Parotido-cutanéi-temporaux et auriculaires.
    - 131 Parotido musculaires (auriculaires supérieurs et antérieurs, et orbiculaires palpébr. (*partie supérieure*).
    - 132 Zygomato-cutanéi-extus-orbitaires.
    - 133 Zygomato-extus-palpébraux.
    - 134 Zygomatiques muscul. (orbic. des paup. *partie infér. interne et externe*, grand et petit zygomatiques).
    - 135 Zygomato-cutanéi-nasaux (dorsaux du nez).
    - 136 Zygomato-*anastomotiques* maxillo-sous-orbitaires (av. la 2e branche, Ve paire c.)
    - 137 Zygomato-cutanéi et musculi-labiaux (orbiculaire, buccinateur et releveur).
    - 138 Zygomato-*anastomotiques* ptérygo-pré-auriculaire (av. la 3e branche, Ve paire c.)
  - *q* BRANCHE *parotido-post-maxillaire.* (*Grosse Branche descendante.*)
    - 139 Post-maxillo cutanéi et musculi-extus et sous-labiaux (buccinat. triangulaire, carré, houppe).
    - 140 Post-maxillo-*anastomotiques* sous-maxillo-pré-mentonnier (av. la 3e branche, Ve paire c.)
    - 141 Post-maxillo-cutanéi et musculi-sous-maxillaire (peaucier).
    - 142 Post-maxillo-*anastomotiques* spino 3e pré-trachélien.

VIIIe PAIRE. Nerf **CÉRÉBRO-INTRA-TEMPORAL** (LABYRINTHIQUE OU AUDITIF), nerf sensorial présidant à l'audition; d'abord plexueux, fasciculaire, et se divisant en un grand nombre de filets partagés en deux faisceaux, et se terminant en pulpe gélatineuse.
- *r Faisceaux vestibulaires et ductiques*
  - 143 Intra-temporo-ducti-membraneux *supérieur* { membraneux ductique commun. / membraneux supérieur et externe.
  - 144 Intra-temporo-vestibulo-membraneux.
  - 145 Intra-temporo-ducti-membraneux *postérieur.*
- *s Faisceaux cochléens*
  - 146 Intra-temporo-cochléi-membraneux.
  - 147 Intra-temporo-cochléi-axien.

IXe PAIRE. Nerf **CÉRÉBRO-PHARYNGI-GLOSSIEN**, nerf moteur du pharynx, du corps et de la pointe de la langue: principal agent pour la parole ou l'articulation des sons qui dépendent des inflexions de la langue (on le croit sensorial et propre à percevoir les saveurs au voile du palais).
- *t Portion pharyngienne*
  - 148 Pharyngo-*anastomotique* temporo-styloïdien (av. la 1re br. de la VIIe paire c.)
  - 149 Pharyngo-*anastomotique* cérébro-viscéral (av. la Xe paire c.)
  - 150 Pharyngo-*anastomotique* spino-cérébro-sous-occipital (av. la XIIe paire c.)
  - 151 Pharyngo-*anastomotiques* plexi-pharyngiens.
  - 152 Pharyngo-*onostomotiques* ganglionnaires.
  - 153 Pharyngo-amygdalins et musculi-pharyngiens (constricteurs moyen et supér, stylo-pharyngien).
- *u Portion glossienne*
  - 154 Glossiens musculaires (lingual, hyoïdo-glossien, pilier antérieur).
  - 155 Glosso-épiglottiques et amygdalins (membrane muqueuse et amygdales).

Xe PAIRE. Nerf **CÉRÉBRO-VISCÉRAL** (PNEUMO-GASTRIQUE), nerf des sens internes du besoin de respirer pour le poumon; de la faim, de la soif et du sentiment de la satiété pour l'estomac.

Ce nerf est presque toujours anastomosé à son origine par des filets intra-crâniens avec le spino-cérébro-sous-occipital et le cérébro-pharyngi-glossien un renflement gangliforme se fait remarquer à la hauteur du cervico-laryngien.
- Θ *Portion cervicale.*
  - 156 Cervico-*anastomotique* spino-cérébro-sous-occipital (av. la XIIe paire c.)
  - 157 Cervico-*anastomotique* cérébro-pharyngi-glossien (av. la IXe paire c.)
  - 158 Cervico-*anastomotique* ganglionnaire.
  - 159 Cervico-*anastomotique* cérébro-hyoïdi-glossien (av. la XIe paire c.)
  - 160 Cervico-plexi-pharyngien — A PLEXUS PHARYNGIEN.
    - 161 Plexo-musculi-pharyngiens (constricteur moyen et supérieur).
    - 162 Plexo-*onostomotiques* pharyngo-glossiens.
    - 163 Plexo-*onostomotiques* ganglionnaires.
    - 164 Plexo-*onastomotiques* spino-cérébri-sous-occipital (av. la XIIe p. c.
  - ν *Cervico-laryngien* (*laryngé supérieur*)
    - 165 Laryngo-*anastomotique* plexi-pharyngien.
    - 166 Laryngi-*anastomotique* cérébro-hyoïdi-glossien (av. la XIe paire c.)
    - *Branche laryngienne interne.*
      - 167 Laryngo-épiglottique et laryngo-membraneux.
      - 168 Laryngo-musculi-aryténoïdiens et crico-thyroïdiens.
      - 169 Laryngo-*anostomotique* thoraco-trachéal ou récurrent.
    - *Branche laryngienne externe.*
      - 170 Laryngo-musculi-pharyngiens et thyroïdiens (constricteur, sterno, et crico-thyroïdiens.
      - 171 Laryngo-glanduli-thyroïdien et laryngo-membraneux.
  - 172 Cervico-*anastomotique* cérébro-hyoïdi-glossien (av. la XIe paire c.) et spino-premier trachélien.
  - 173 Cervico-plexi-cardiaques (ganglionnaires).
- Ξ *Portion thoracique.*
  - *x Thoraco trachéal supérieur* (laryngé inférieur ou récurrent)
    - 174 Trachéo-*onostomotique* cervico-plexi-cardiaques.
    - 175 Trachéo-*anostomotique* ganglionnaire.
    - 176 Trachéo-plexi-cardiaques (ganglionnaires).
    - 177 Trachéaux, pharyngiens et thyroïdiens.
    - 178 Trachéo-musculaires, pharyngiens et crico-aryténoïdiens.
    - 179 Trachéo-laryngien et *anostomotique* cervico-laryngien.
    - 180 Trachéo-plexi-bronchiques.
  - γ *Thoraco-pré-trachéaux*
    - 181 Pré-trachéaux.
    - 182 Pré-trachéo-plexi-bronchiques.
    - 183 Pré-trachéo-artériels (a. cardiaco-pulmonaire).
  - *z Thoraco-post-trachéaux*
    - 184 Post-trachéaux et œsophagiens.
  - 185 Thoraco-plexi-bronchiques. — Π PLEXUS BRONCHIQUE. (pulmonaire.)
    - 186 Plexi-intra-bronchiques.
    - 187 Plexi-*anastomotique* ganglionnaire.
    - 188 Plexi-thoraco-abdominaux
      - *Portion thoracique.*
        - 189 Thoraco-œsophagiens.
        - 190 Thoraci-tronco-aortiques.
      - *Portion abdominale.*
        - 191 Abdomino-plexi-sous-diaphragmatiques ganglionnaires (plexi-hépatiques, spléniques, cœliaques, gastro-épiploïques).
- Σ *Portion abdominale.*

XIe PAIRE. Nerf **CÉRÉBRO-HYOIDI-GLOSSIEN** (HYPOGLOSSE), nerf moteur des muscles sous-linguaux et de la base de la langue (nerf déglutiteur).
- *tt Branche supérieure.*
  - 192 Sus-hyoïdo-*anastomotique* cérébro-viscéral (av. la Xe paire c.)
  - 193 Sus-hyoïdo-*anastomotique* spino-premier pré-trachélien.
  - 194 Sus-hyoïdo-*anastomotique* ganglionnaire.
  - 195 Sus-hyoïdo-glanduli-sous-maxillaire.
- *w Branche descendante.*
  - 196 Sus-hyoïdo-plexi-sous-hyoïdien (cervical descendant) — Ω PLEXUS-SOUS-HYOÏDIEN. (*Anse anastomotique.*)
    - 197 Plexi-*anostomotiques* spino 2e et 3e pré-trachéliens.
    - 198 Plexo-musculi-hyoïdiens et thyroïdiens).
    - 199 Plexo-*anastomotique* diaphragmatique (plexus trachélien).
    - 200 Plexo-intra-thoraciques.
- *xx Branche antérieure.*
  - 201 Sus-hyoïdo-musculi-hyoïdiens (scapulo-hyoïdien, sterno-hyoïdien, sterno-thyroïdien).
  - 202 Sus-hyoïdo-*anastomotique* ptérygo-lingual (av. la 3e branche, Ve paire c.)
  - 203 Sus-hyoïdo-musculi-glossiens (hyoïdo-glossien, post-mento-glossien et glossien).

XIIe PAIRE. Nerf **SPINO-CÉRÉBRO-SOUS-OCCIPITAL** (ACCESSOIRE de Willis); ce nerf a été regardé comme moteur des muscles occipito-dorsi-scapulaire (trapèze), et sterno-mastoïdien par les uns et comme nerf respiratoire externe par d'autres. (Bell. Schaw).
- *yy Branche interne.*
  - 204 Sous-occipito-*anastomotique* cérébro-viscéral (av. la Xe paire c.)
  - 205 Sous-occipito-pharyngiens.
- *zz Branche externe.*
  - 206 Sous-occipito-musculi-sterno-mastoïdien et dorso-scapulaire (trapèze).
  - 207 Sous-occipito-*anastomotique* spino 2e, 3e pré-trachéliens.

(*) Il faut retenir que la première paire est un appendice cérébral antérieur (caroncula), que les dix suivantes émanent du bulbe rachidien (chauss.) la douzième de la moelle spinale et du bulbe en remontant dans le crâne. Les noms des nerfs désignent en même temps leur situation, leur trajet, leur point de départ et d'arrivée.

RÉVISION.

Myographie. Névrographie. Angéographie.

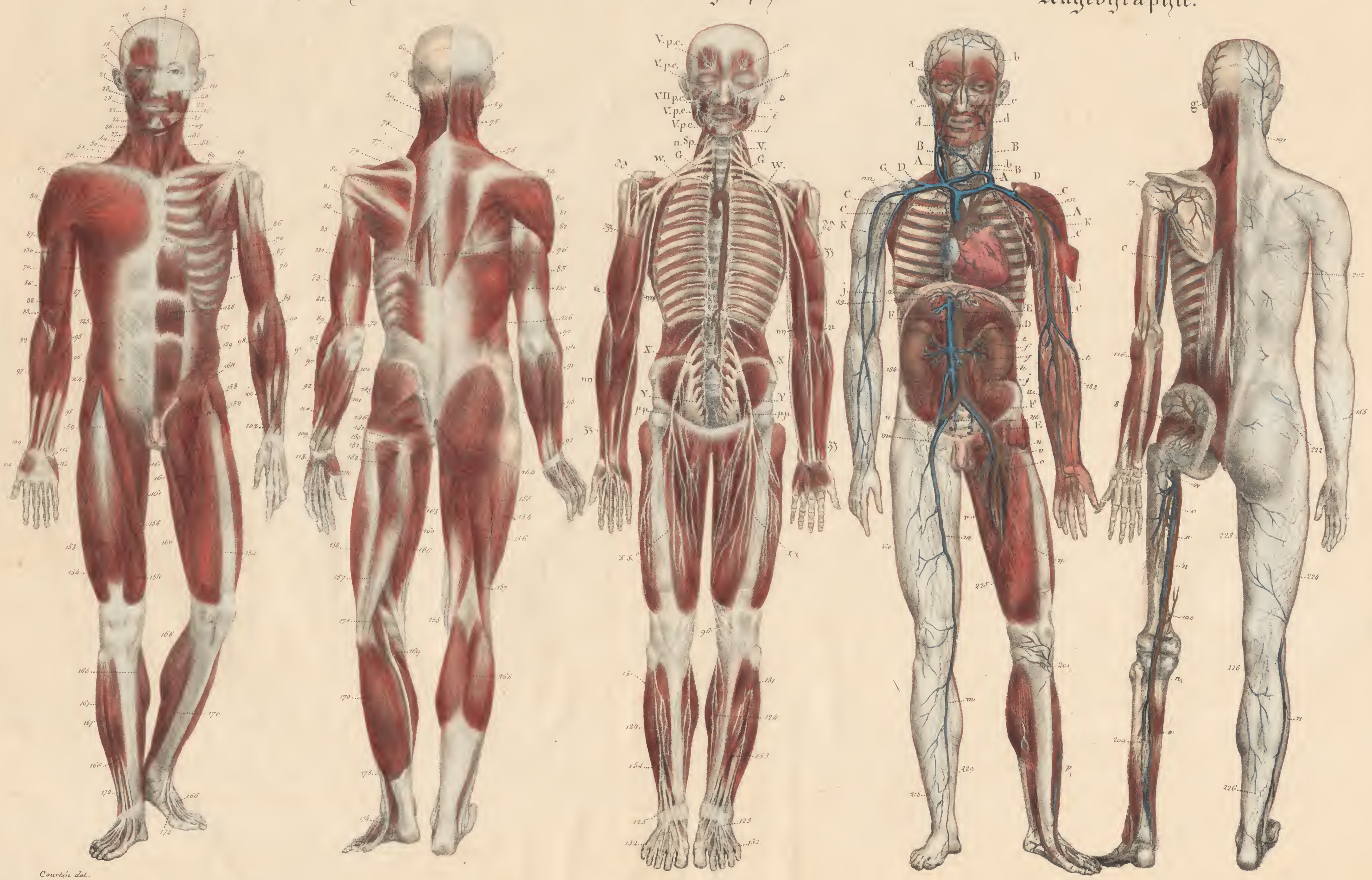

Courtéir del. Sarlandière direxit. Lith. de Delaporte.

Suite de la Névrographie.

NERFS POSTÉRIEURS (Racines post-sp.).

Ire PAIRE. Nerf spino 1'' post-trachél.
- 1 Post-trachélo-musculaires.
  - Musculi-atloïdo-axoï-trachélien (obliq. inf.)
  - Musc.-occipito-trachélien (oblique supér.)
  - Musc.-occipito-atloïdo-trachélien (p. droit postérieur du cou).
  - Musc.-occipito-dorsi-trachélien (grand droit post)
  - Musc.-occipito-dorsi-trachélien (g. complexus).
- 2 Post-trachélo-mastoïdien.

IIe PAIRE. N. spino 2' post-trachél. (grand occipital).
- 6 Post-trachélo-musculaires.
  - Musculi-atloï-axoï-trachélien (oblique infér.)
  - Musc.-mastoïdo-dorsi-trachélien (splénius).
  - Musculi-scapulo-trachélien (angulaire).
  - Musc.-occipito-dorsi-trachélien (gr. complexus).
  - Musc.-occipito dorsi-scapulaire (trapèze).
  - Musc.-inter-spino-vertébral (inter-épineux).
  - Musc.-occipito-cutanéi-frontal.
- 7 Post-trachélo-cutanéi-occipital.
- 8 Post-trachélo-*anast.* cérébro-tempori-parotidien, (VII' paire) et spino 1'' et 3' post-trachéliens.

IIIe PAIRE. N. spino 3' post-trachél.
- 12 Post-trachélo-musculaires.
  - Musc.-inter-latéri-trachélien (transversaire).
  - Musculi-dorso-costi-lombaire (long-dorsal).
  - Musc.-occipito-dorsi-trachélien (gr. complexus).
  - Musc.-occipito-dorsi-scapulaire (trapèze).
- 13 Post-trachélo-*anast.* spino 2' post-trachélien.
- 14 Post-trachélo-cutanéi-post-trachélien.

IVe PAIRE. N. spino 4' post-trachél.
- 18 Post-trachélo-musculaires.
  - Musc.-occipito-dorsi-trachélien (gr. complexus).
  - Musc.-inter-latéri-spino-trach. (transv. épineux).
  - Musc.-sacro-latéri-spino-vertébraux (transvers.)
  - Musc.-occipito-dorsi-scapulaire (trapèze).
- 19 Post-trachélo-*anast.* spino 3' post-trachélien.
- 20 Post-trachélo-cutanéi-post-trachélien.

Ve PAIRE. N. spino 5' post-trachél.

VIe PAIRE. N. spino 6' post-trachél.

VIIe PAIRE. N. spino 7' post-trachél.
- 35 Post-trachélo-musculaires.
  - Musc.-occipito-dorsi-trach. (gr. complexus).
  - M.-inter-latéri-spino-trachélien (gr. complexus).
  - Musculi-mastoïdo-dorsi-trachélien (splénius).
  - Musculi-occipito-dorsi-scapulaire (trapèze).
- 36 Post-trachélo-cutanéi-post-trachéliens et dorsaux.
- 37 Post-trachélo-*anastomotiques* inter-post-trachéliens et plexi-brachiaux.

VIIIe PAIRE. N spino 8' post-trachél.

IXe PAIRE. N. spino 1'' post dorsal.

NERFS ANTÉRIEURS (Racines pré-spinales)

Ire PAIRE. N. spino 1'' pré-trachél.
- 3 Pré-trachélo-*anastomotiques.*
  - *anastomotique* spino 2' pré-trachélien.
  - *anastomotique* cérébro-viscéral (X' paire).
  - *anastomotique* ganglionaire.
  - *anastomotique* cérébro-hyoïdi-glossien (XI' paire).
- 4 Pré-trachélo-muscul.
  - Musculi-temporo-sous-maxillaire (crotaphite).
  - Musculi-basilo-trachélien (droit).
- 5 Pré-trachélo-artéricl (a. trachélo-cranien *postérieur*).

IIe PAIRE. N. spino 2' pré-trachél.
- 9 Pré-trachélo-plexi-trachélien.....
- 10 Pré-trachélo-*anastomotiques.*
  - *anast.* spino 1'' pré-trachélien.
  - *anast.* ganglionnaire.
  - *anast.* cérébro-viscéral.
  - *anast.* cérébro-hyoïdi-glossien.
  - *anast.* spino 3' pré-trachélien.
- 11 Pré-trachélo-musculi grand-basilo-trachélien..

IIIe PAIRE. N. spino 3' pré-trachél.
- 15 Pré-trachélo-plexi-trachélien.....
- 16 Pré-trachélo-*anast.*
  - *anast.* spino 2' pré-trachélien.
  - *anast.* ganglionnaire.
  - *anast.* spino 4' pré-trachélien.
- 17 Pré-trachélo-muscul.
  - musculi-trachélo-scapulaire (ang''.).
  - musculi-basilo-trachél. (gd droit).

IVe PAIRE. N. spino 4' pré-trachél.
- 21 Pré-trachélo-*anastomotiques.*
  - *anast.* spino 3' pré-trachélien.
  - *anast.* ganglionnaire.
  - *anast.* spino 5' pré-trachélien.
- 22 Pré-trachélo-plexi-trachélien.....

Ve PAIRE. N. spino 5' pré-trachél.

VIe PAIRE. N. spino 6' pré-trachél.

VIIe PAIRE. N. spino 7' pré-trachél.

VIIIe PAIRE. N. spino 8' pré-trachél.

IXe PAIRE. N. spino 1'' pré-dorsal.

V PLEXUS TRACHÉLIEN (*cervical*).
- 23 Plexo *anast.* cérébro-tempori-parotidien (VII' p. c.)
- 24 Plexo-musculi-thoraco-cutanéi-labial (peaucier).
- 25 Plexo-musc.-mastoïdi-mento-hyoïdien (digastrique).
- 26 Plexo-glanduli-sous-maxillaire.
- 27 Plexo-mastoïdien.
  - Mastoïdo-cutanéi-occipitaux.
  - Mastoïdo-post-auriculaires.
  - Mast.-musculi-occipito frontaux.
  - M. *anat.* cérébr.-tempori-parot. (VII p.)
  - Mast. *anat.* spino 3' post-trachélien).
- 28 Plexo-anguli-sous-maxillaire.
  - Maxillo *anast.* cérébro-tempori-parotidien (VII' paire).
  - Maxillo *anast.* sus-phénoïdo-ptérygo-maxillaire inférieur (V' paire).
  - Maxillo auriculaires.
  - Maxillo-cutanéi-pariétaux.
- 29 Plexo-sus-claviculaire.
  - Sus-claviculo-*anast.* cérébro-hyoïdi-glossien (XI' paire).
  - Sus-claviculo-musc. (gr. pectoral).
  - Sus-claviculo-cutanéi-pré-thoraciques.
  - Sus-claviculo-mammaires.
  - Sus-clav.-cut.-sus scap'' et sus-huméral.
- 30 Plexo-sus-acrom'. { Sus-acromio-muscul. (deltoïde).
- 31 Plexo-sous-claviculaires.
  - Sous-clavic.-musc. (sous-scapulaire).
  - Sous-clav.-m.-scapulo-costal (g. dentelé).
  - Sous-claviculo-cutanéi-axillaires.
- 32 Plexo-post-scapulaires.
  - Scapulo-*anast.* spino-cérébri-sous-occipital (XII' paire).
  - Scapulo-musc. (trapèze, angul. rhomb.)
- 33 Plexo-diaphragmatique.
  - Diaphragmato-*anast.* ganglionnaire.
  - Sus-diaphragmatiques et œsophagiens.
  - Sous-diaphragmatique.
  - Diaphragmato-*anast.* cérébro-viscéral (X' paire) et ganglionnaires.
- 34 Inter-plexi-brachiaux.

W PLEXUS TRACHÉLO-HUMÉRAL (*brachial*).

αα Branches plexi-trachélo-thoraciques.
- 38 Post-thoraco-musculi-costal (grand dentelé).
- 39 Pré-thoraco-musculi-costaux (sous-clavier, grand pectoral, petit pectoral) et cutanéi-sus-clavicnlaires.
- 40 Pré-thoraco-thymiques.
- 41 Pré-thoraco-*anast.* spino 4' pré-trachélien et plexi-sus-huméraux.

ββ Branches plexi-trachélo-scapulaires (sus-scapulaires).
- 42 Scapulo-musculaires (sus-épineux, sous-épineux, rond).

γγ Branch. plexi-sus-humérales (n. axillaires).
- 43 Huméro-musculi-scapulaires (sous-scapulaire, grand rond et petit rond, deltoïde) et cutanéi-sus-huméral.

δδ Branches plexi-huméro-cutanéi-radiales (cutané externe des auteurs).
- 44 Radio-musculi-huméraux (coraco-huméral, diceps, brachial infér'.)
- 45 Radio-cutanéi-dorso-digitaux.

Ces quatre branches proviennent plus spécialement des n. spino 5' et 6' pre-trachéliens.

εε Br. plexi-huméro-radiales (tronc du grand nerf radial) provenant plus spécialement des n. spino 5', 6', 7', 8' pré-trachéliens et 1'' pré-dorsal.
- 46 Huméro-musculi-costo-lombaire (grand dorsal, triceps).
- 47 Huméro-cutanéi-radial antérieur et interne { *Anast.* musculo-cutané.
- 48 Huméro-musculi-sus-épicondyliens (long supinateur, long radial ext').
- 49 Radio-cutanéi-dorso-métacarpien, digital et pollici-phalangien.
- 50 Radio-cutanéi-dorso-digiti 2' et 3' phalangiens. { arcade *anastom.* / dorso-métacarpien'.
- 51 Radio-musculi-épicondyliens (petit supinateur, 3' radial interne des *a*, petit radial ext. des *a*, extenseur commun, extenseur du petit doigt, cubital externe des *a*).
- 52 Radio-musculi-huméro-épitrochléen (cubital interne des *a*).
- 53 Radio-musculi-dorso 1'' et 2' métacarpiens,
- 54 Radio-articulaire carpien.

ζζ Branches plexi-humero-inter-radio-cubitales (grand nerf median) provenant plus spécialement des spino 5', 6', 7', 8' pré-trachéliens et 1'' pré-dorsal.
- 55 Huméro-musculaires superficiels (pronateur, radial anter, palmaire grêle, fléchisseur, sublime).
- 56 Inter-radio-cubito-musculi-ante-brachial profond (inter-osseux).. { Musculaires (profond fléchisseur du pouce et carré pronateur).
- 57 Inter-radio-cubitoante-bracchial superf. (grand palmaire).
- 58 Inter-radio-cubito-cut.-palmi-carpien. { Carpo-*anast.* huméro-cutanéi-radial, / Carpo-*anast.* huméro-radial.
- *Branche radiale.*
  - 59 Radio-carpien superficiel. (antérieur des a.) { Carpo-pollicien (bord radial). / Carpo-pollicien (bord cubital). / Carpo 2' digital (bord radial).
  - 60 Radio-carpien profond.. (post. des auteurs.) { Carpo-musc.-pollicien (court add', opposant et court fléchis. du pouce). / Carpo 2' digital palm. (bord cubital). / Carpo 3' digital palmaire (bord radial).
- *Branche cubitale.*
  - 61 Cubito-carpien superfic.. { Carpo-cutanéi-palmaire.
  - 62 Cubito-carpien profond.. { C. 3' digital palm. (bord cubital). / C. 4' digital-palm. (bord radial.)

ηη Branche plexi-huméro-cubitale (grand nerf cubital) provenant plus spécialement des spino 7' et 8' pré-trachéliens et 1'' pré-dorsal.
- 63 Huméro-musculaire (triceps).
- 64 Huméro-cutanéi-épitrochléen.
- 65 Cubito-musculaire (fléchisseur profond et cubital interne).
- 66 Cubito-*anast.* huméro-inter-radio-cubital.
- 67 Cubito-palmi-carpien.
  - Palmi-carpien superfic. { Carpo-*anast.* huméro-inter-radio cubital (arcade palmaire superficielle). / Carpo-m. 4' tendino-palmi-phalangien.
  - Palmi-carpien profond. { Carpo-digital externe et 5' digital interne. / Palmi-carpo musculi 5' digital. / Palmi-carpo-métacarpo-dorsi-phalangiens. / P.-c.-m. sus-phalango-pollici carp. (1er thénar).
- 68 Cubito-dorsi-carpien. { Carpo digital-dorsal.

θθ Branche plexi-huméro-cutanéi-cubitale (cut. int. des aut.) provenant plus spécialement du n. spino 1'' pré-dorsal.
- 69 Huméro-cutanés et musculaire (triceps).
- 70 Cubito-cutanéi-métacarpien et 5' digital.
- 71 Cubito-*anastomotique* huméro-cutanéi-radial.

Nota. Les noms des nerfs spinaux indiquent leur situation, leur trajet, leurs points de départ et d'arrivée.

NERFS POSTÉRIEURS (Rac. post-sp.).

Xe, XIe, XIIe, XIIIe, XIVe, XVe, et XVIe PAIRES. N. spino 2', 3', 4', 5', 6', 7', 8' post-dorsaux
- 72 Post-dorso-musculi-vertébraux (au muscle multifide ou transverse épineux).
- 73 Port-dorso-cutanéi-thoraciques *postérieurs.*

XVIIe, XVIIIe, XIXe, XXe, PAIRES. N. spino 9', 10', 11', 12' post-dorsaux.
- 80 Post-dorso-musculi-vertébraux (comme ci-dessus).
- 81 Post-dorso-cutanéi-lombaires.

XXIe, XXIIe, XXIIIe P. N. spino 1'', 2', 3' post-lombaires.
- 88 Post-lombo-musculi-vertébraux (au m. sacro-spinal).
- 89 Post-lombo-cutanéi-pelviens *postérieurs* (n. fessiers).

XXIVe XXVe P. N. spino 4' et 5' post-lombaires.
- 90 Post-lombo-musculi-vertébraux et lombaires (m. sacro-lombaire et long dorsal.)
- 91 Post-lombo-cutanéi-post-iliaques.

XXVIe PAIRE. N. spino 1'' post-sacré.
- 106 Post-sacro-*anastomotique* spino 5' post-lombaire.
- 107 Post-sacro-cutanéi et musculi post-iliaques (au muscle grand fessier et à la peau des fesses).

XXVIIe XXVIIIe, XXIXe P. N. spino 2', 3', 4' post-sacrés.
- 108 Post-sacro *anastomotiques* spino-post-sacrés.
- 109 Post-sacro-cutanéi et musculi post-iliaques et coccygiens ou anaux.

XXXe XXXIe P. N. spino 5' et 6' post-sacrés.
- 136 Post-sacrés *anastomotiques.*
- 137 Post-sacro-cutanéi-anaux.

NERFS ANTÉRIEURS (Racines pré-spinales).

Xe et XIe PAIRES. N. spino 2' et 3' pré-dorsaux.
- 74 Pré-dorso-musculres.
  - Musculi-inter-costaux.
  - Musculi-sus et sous costaux (grand pectoral, post-sternal).
- 75 Pré-dorso-cutanéi-thoraciques et thymiques.
- 76 Pré-dorso-*anastomotiques* huméro-cutanéi-cubitaux (cut. int.) et ganglionnaires).

XIIe, XIIIe, XIVe, XVe PAIRES. N. spino 4', 5', 6', 7' pré-dorsaux.
- 77 Pré-dorso-muscul.
  - Musculi-intercostaux, sous-costaux, abdominaux (droits et oblique externe.
- 78 Pré-dorso-cutanéi-thoraciques et abdominaux.
- 79 Pré-dorso-*anastomotiques* ganglionnaires.

XVIe, XVIIe, XXVIIIe P. N. spino 8', 9', 10' pré-dorsaux.
- 82 Pré-dorso-muscul.
  - Musculi-abdominaux-latéraux (transverse, oblique int. droits).
- 83 Pré-dorso-cutanéi-abdominaux antérieurs et latéraux.
- 84 Pré-dorso-*anastomotiques* ganglionnaires.

XIXe PAIRE. N. spino 11' pré-dorsal.
- 85 Pré-dorso-muscul.
  - Musculi-abdominaux et diaphragmatiques (oblique interne et partie postérieure du diaphragme).

XXe P. N. spino 12' pré-dorsal.
- 86 Pré-dorso-*anastomotiques* ganglionnaires et spino 1'' lombaire.
- 87 Pré-dorso-muscul. et cutanés.
  - Musculi-lombaires (carré des lombes, psoas.)
  - Musculi-abdominaux-latéraux antérieurs (transverse, oblique interne, droits, pyramidaux).
  - Cutanéi-abdominaux inférieurs.

XXIe, XXIIe, XXIIIe, XXIVe, XXVe P. N. spino 1'', 2', 3', 4' et 5' pré-lomb.
- 92 Pré-lombo-*anastomotiques* ganglionnaire et 12' pré-dorsal.
- 93 Pré-lombo-plexi-lombo-iliaque.

X PLEXUS LOMBO-ILIAQUE (lombaire).

ιι Branches plexi-lombo-iliaques provenant des 1'' et 2' pré-lombaires. (N. musculo-cutanés.)
- 94 Iliaco-cutanéi et musculi-abdominaux.
- 95 Iliaco-inguinal.. { Inguinaux cutanés. / Inguino-pubiens. / Inguinaux, scrotaux ou vulvaires.
- 96 Iliaco-cutanéi-post-fémoraux et pré-condyliens.

κκ Branche plexi-inguinale provenant du 1'' pré-lombaire. (N. génito-crural).
- 97 Inguino-scrotal et intus-fémoral.
- 98 Inguino-cutanéi-fémoraux.
- 99 Inguino-*anastomotiques* av. le grand nerf fémoral.

λλ Branch. plexi-sous-pubienne provenant du spino 5' pré-lombaire (N. obturateur).
- 100 Sous-pubio-cutanéi et musculi-fémoraux (obturateurs, petit-adducteur, droit interne).
- 101 Sous-pubio-musc. (obturat. ext. m. gr. adduct.)

μμ Br plexi-femorales antér. provenant des 1'', 2', 3', 4' pré-lombaires. (N. crural.)
- 102 Femoro-cutané et musculaire (iliaque, couturier, fémoral antér. triceps, pectiné, fascia-lata).
- 103 Femoro-artériels et veineux (saphène interne).

νν Branche plexi-pelvienne provenant des 4e et 5e pré-lombaires (N. lombo-sacré).
- 104 Pelvi-ischiatique (fessier).
- 105 Pelvi-plexo-sacré (ischiatique). } Ischiatico-musc.-post-iliaques (petit et moyen fessiers).

ξξ Br. interne plexi-sacro-ischiatique.

XXVIe, XXVIIe, XXVIIIe XXIXe P. N. spino 1'', 2', 3', 4' pré-sacrés.
- 110 Pré-sacro-*anastomotique* ganglionnaire.
- 111 Pré-sacro-plexi-sacro-ischiatique

Y PLEXUS SACRO-ISCHIATIQUE (sciatique).

οο Plexi-musculaires sous-ombilicaux et post-iliaques (m. pyramidal, grand et petit fessiers) provenant des 1'' et 2e pré-sacrés.

ϖϖ Plexi-extus-syndesmo-ischiatiques (honteux ou hémorrhoïdal commun externe, venant des 3e et 4e pré-sacrés).
- 112 Ischiato-musculaire (obturat. int.) péniens ou vulvaires.
- 113 Isch. dorsi-pénien (dors de la verge). ou clitoridien.
- 114 Ischiato-perinéaux, anaux, scrotaux et urétraux (nerf honteux inférieur).
- 115 Plexi-cutanéi-post-fémoraux et tibiaux, venant du 5e pré-sacré.

σσ Plexi-rectaux (hémorrhoïdaux moyens) venant des 3e et 4e pré-sacrés.
- 116 Rectaux, recto-musculi-ananx (sphynct, et relev. de l'anus), vésicaux, utérins, vaginaux ou seminaux et prostatiques.
- 117 Recto-*anastomotiques* ganglionnaires.

Z *Grand faisceau nerveux* PLEXI-ISCHIO-FEMORAL (continuation du plexus Sacro-ischiatique) (*Grand nerf sciatique*).

ττ Rameaux supérieurs.
- 118 Femoro-musculi-intra et extra-pelviens (obturateur, jumeaux, carré, grand fessier).
- 119 Fémoraux musculaires (diceps, demi-tendineux et membraneux, grand adducteur).
- 120 Femoro-cutanéi-post-fémoral et tibial.
- 121 Femoraux articulaires.

υυ Branche interne ou femoro-tibiale (n. poplité interne):
- 122 Tibio-cutanéi-extus-tarsien dorsal (pédieux, cut. ext.)
- 123 Tibio-post-articulaire fémoral.
- 124 Tibio-musculi-fémoraux et tibiaux. (triceps, plantaire grêle, poplité; tibial, petit fléchisseur du grand orteil).
- 125 Tibio-intus-tarsien.
  - 126 Intus-tarso-sous-métatarsien. (N. plantaire interne.) { 127 Sous-métatarso 1'' et 2' digitaux. / 128 Sous-métatarso 3' et 4' digitaux.
  - 129 Extus-tarso-sous métatarsien. (N. plantaire externe). { 130 Sous-métatarso 4' et 5' digitaux.

φφ Branche externe ou femoro-peronière (n. poplité externe).
- 131 Péroneo-musculaires (diceps, long péronier, long extenseur, tibial antérieur).
- 132 Péroneo-cutanéi-sus-métatars. (ant' dorsal du pied).
- 133 Péroneo-pré-tibial.
  - 134 Pré-tibio musculaires (gr. péronier, long extenseur commun des orteils, tibial antér., long extenseur du gros orteil) et cutanés.
  - 135 Pré-tibio musculi-tarsiens.

★ ★ ARMY ★ ★
MEDICAL LIBRARY
Cleveland Branch

CET OUVRAGE PARAIT EN DEUX PARTIES.

La première partie est achevée et comprend l'Ostéographie, l'Arthrographie, la Myographie et l'Æsthésiographie.

La seconde partie paraîtra à la fin de mai prochain. Elle se compose de la Splanchnographie, la Diacrisiographie, l'Angéiographie et la Névrographie.

L'édition latine du même ouvrage paraîtra en 1830, immédiatement après la publication de l'édition française.

L'auteur pour faciliter le débit de l'ouvrage et propager la méthode d'enseignement en a fixé le prix ainsi qu'il suit :

La totalité du texte en français avec figures non coloriées est de 26 francs, et 30 francs coloriées pour ceux qui le prennent en entier ou qui souscrivent pour la deuxième partie en prenant la première.

Chaque partie prise séparément est de 15 francs, ou 18 francs coloriée.

Les mêmes conditions ont lieu pour l'édition latine.

Les textes français et latin réunis avec un seul exemplaire des planches est de 34 francs, ou 38 francs coloriées.

Les remises de commission et de librairie d'usage seront faites sur ces prix.

PARIS.— IMPRIMERIE ET FONDERIE DE G. DOYEN, RUE SAINT-JACQUES, N. 58.