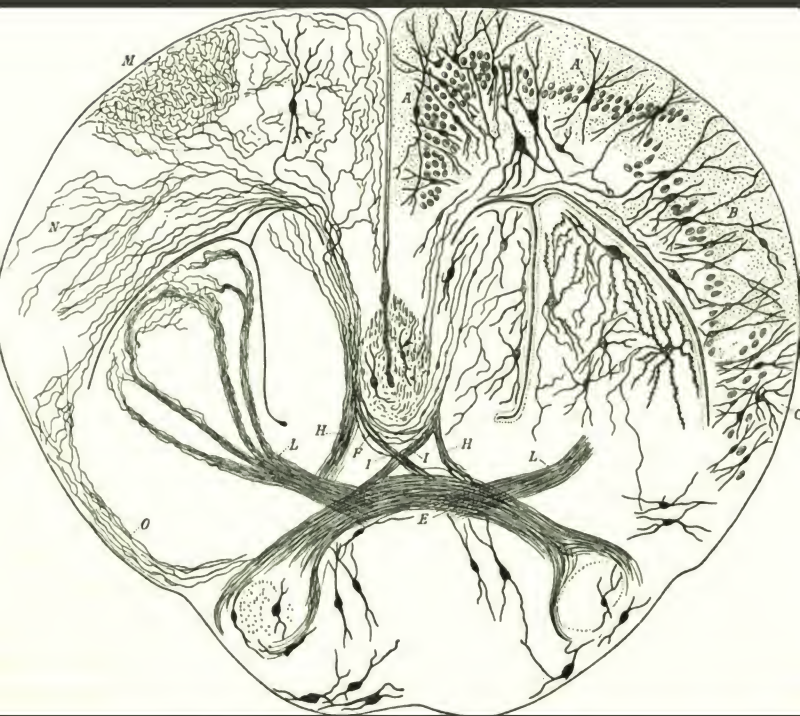

*Abhandlungen der
Senckenbergischen ...*

Senckenbergische Naturforschende Gesellschaft

SEN
6832

HARVARD UNIVERSITY



LIBRARY

OF THE

Museum of Comparative Zoology



ABHANDLUNGEN

HERAUSGEGEBEN

VON DER

SENCKENBERGISCHEM NATURFORSCHENDEN GESELLSCHAFT.

NEUNZEHNTER BAND.

MIT XXXVIII TAFELN

FRANKFURT A. M.

IN KOMMISSION BEI MORITZ DIESTERWEG.

1896.

19. 11. 13

Bemerkungen: Die Verfasser sind für den Inhalt ihrer Abhandlungen verantwortlich.

Druck von Aug. Weustrod, Frankfurt a. M.

Inhalt.

	Seite.
<u>Engelhard, H.</u> , Über neue Tertiärpflanzen Südamerikas. Mit neun Tafeln. (I. Heft)	1— 48
<u>Reis, Otto M.</u> , Illustrationen zur Kenntnis des Skeletts von <i>Acanthodes Bronni</i> Agassiz. Mit sechs Tafeln. (I. Heft)	49— 64
<u>Weigert, Carl</u> , Kenntnis der normalen menschlichen Neuroglia. Mit dreizehn Tafeln. (II. Heft)	65—216
<u>Leydig, F.</u> , Zur Kenntnis der Zirbel und Parietalorgane. Mit vier Tafeln. (III. Heft)	217—280
<u>Simroth</u> , Über bekannte und neue <i>Urocycliden</i> . Mit zwei Tafeln. (III. Heft)	281—312
<u>Edinger, Ludwig</u> , Untersuchungen über die vergleichende Anatomie des Gehirns. III. Neue Studien über das Vorderhirn der Reptilien. Mit vier Tafeln. (IV. Heft)	313—388

Schluss des XIX. Bandes.

ABHANDLUNGEN

HERAUSGEGEBEN

VON DER

SENCKENBERGISCHEN NATURFORSCHENDEN GESELLSCHAFT.

NEUNZEHNTER BAND.

ERSTES HEFT.

MIT XV TAFELN.

FRANKFURT A. M.
IN COMMISSION BEI MORITZ DIESTERWEG.

1895.

Oct 2, 1895

Über neue Tertiärpflanzen Süd-Amerikas.

Von

H. Engelhardt,

Oberlehrer am Realgymnasium zu Neustadt-Dresden.

Mit neun Tafeln.

Bis in die neueste Zeit war uns die Kenntnis von Tertiärpflanzen Südamerikas völlig verschlossen gewesen, während uns die von solchen der übrigen Erdteile längst nicht mehr fehlte. Es bleibt das Verdienst der Senckenbergischen Gesellschaft, durch Veröffentlichung der Abhandlung: „Über Tertiärpflanzen von Chile“ (16. Band der Abhandlungen, 1891) den Schleier, welcher über die gesamte tertiäre Pflanzenwelt des großen Südamerika ausgebreitet gelegen hatte, zuerst in etwas gelüftet zu haben. Beim Erscheinen dieser Arbeit war keine Hoffnung vorhanden, daß innerhalb kurzen Zeitraumes das Wissen auf diesem Gebiete erweitert werden könnte. Doch änderte sich die Sachlage bald. Der gründlichste Kenner Ecuadors, Herr Dr. Th. Wolf, hatte die Güte, mir bei seiner Rückkehr nach Europa das von ihm mitgebrachte Material, welches durch eine Herrn Kaufmann Witt in Loja zu dankende Sendung wesentlich vermehrt wurde, zur Bearbeitung zu übergeben. Dazu kam, daß auch die berühmten Reisenden Herr Dr. Stübel in Dresden und Herr Geheimrat Dr. Reiss auf Könitz ihr von Columbien herrührendes in freundlicher Weise zur Verfügung stellten und daß ein weiteres, an neuer Fundstätte von Herrn Konsul Lehmann in Popayan gesammeltes hinzugefügt werden konnte.¹

¹ Weiteres ist unter dem Titel: „Über neue fossile Pflanzenreste vom Cerro de Potosi“ in den Abhandlungen der naturw. Gesellschaft „Lsis“ in Dresden (Jahrgang 1894) veröffentlicht worden.

Die so in meine Hände gelangten fossilen Pflanzenreste entstammen den Ländern Ecuador und Columbien.

In ersterem sind es zwei Fundstätten, Loja und Tablayacu, welche solche geliefert haben, und sei hier der Ort, über sie nach mir freundlichst gewordenen mündlichen Mitteilungen des Herrn Dr. Wolf in Plauen bei Dresden zu berichten.

Von dem Gebirgs-knoten von Cajanuma¹ aus erstrecken sich, parallel von Süd nach Nord laufend, zwei hauptsächlich aus Gneis und Glimmerschiefer zusammengesetzte Kordilleren, zwischen denen sich das Hochthal von Loja in einer ungefähren Länge von $3\frac{1}{2}$ deutschen Meilen bei einer Breite von durchschnittlich $1\frac{1}{2}$ Meile in der Höhe von 2200 m ü. d. M. dahinzieht. Der östliche der beiden Gebirgszüge erhebt sich bis zu einer Höhe von 4000 m, während der westliche nur die von 3000 m erreicht. Die Thalung wird von tertiären Schichten bedeckt, welche in ihrer Mitte flache Lagerung zeigen, während sie da, wo sie sich an die Ostkordillere anschließen, so steil aufgerichtet sind, daß man sie als beinahe auf dem Kopfe stehend bezeichnen könnte. Nach der Westkordillere hin erweisen sie sich bald horizontal, bald geneigt, ja weiterhin durcheinander geworfen, an derselben aber ebenso wie an der entgegengesetzten steil aufgerichtet. Unsere fossilen Pflanzenreste wurden in denen gefunden, welche sich an der rechten Seite des das Thal entwässernden Rio Zamora bei Loja, also an der Ostkordillere befinden. Hier wechseln Braunkohlen- und Thonschichten mit einander ab.² Ihre Ablagerung muß in einem vormals das heutige Gebiet bedeckenden See stattgefunden haben, darauf deuten die in den Schieferthonen ungemein häufig erhalten gebliebenen Gehäuse einer Pyrgula neben seltener auftretenden einer nicht gekielten Hydrobie hin, denen sich an Tierresten noch ein Fischwirbel und einige Gräten anschließen. Nach ihrer Entstehung, die auf Grund ihrer tierischen Einschlüsse — unter der Bedingung, daß die Entwicklung des Tertiär in alter und neuer Welt gleichen Schritt gehalten hat — wahrscheinlich in das Pliocän zu setzen ist, wurden sie durch eine letzte Erhebung des dortigen Andengebietes in die Stellung gebracht, in der wir sie heutigen Tages finden.

Was die zweite Fundstätte anbetrifft, so sei Folgendes bemerkt: Nördlich von dem Hochthale von Loja befindet sich das Becken von Jubones.³ Im Osten von einem aus

¹ Siehe Dr. Wolfs Karte, „die Gliederung der ecuadorianischen Anden“ darstellend, in Verhandl. d. Gesellsch. f. Erdk. zu Berlin 1891, Heft 9. 10 und Carta geologica del Ecuador por Dr. T. Wolf in dessen: „Geografía y Geología del Ecuador. Leipzig 1892“.

² S. Zeitschrift d. deutsch. geol. Gesellschaft 1876, S. 392 f.

³ Ich bediene mich der von Herrn Dr. Th. Wolf eingeführten Namen.

krystallinischen Urgesteinen bestehenden Zuge der Ostkordillere, im Westen von einem solchen aus Porphyren und Grünsteinen zusammengesetzten der Westkordillere, im Süden von dem wesentlich aus Porphyrgesteinen gebildeten Querjoch oder Knoten von Acayana und Guagrama, im Norden von dem analog gebauten von Portete und Tinajillas eingeschlossen, nimmt es ein bedeutendes Areal ein. Viele Gewässer entspringen den Höhen und sammeln sich in dem etwas südlich von der Mitte in ziemlich westlicher Richtung dahinfließenden Rio Jubones, der sie dem Golf von Guayaquil zuführt. Unter ihnen befindet sich auch der in der Richtung der Ostkordillere verlaufende Rio Leon, an dessen Ostseite sich ein von Dr. Wolf entdecktes vulkanisches Gebiet zeigt, das südlichste von Ecuador, welches in schüchternen Weise auf seine gewaltigen Genossen im Norden vorbereitet. Tertiäre vulkanische Gesteine wurden hier von vulkanischen Tuffen überlagert und diese von dem Rio Leon zufließenden Gewässern tief durchfurcht. Wo es der Tablayacu thut, finden sich zwischen Nabon und Udushapa unter ihnen rote Thone, welche fossile Pflanzenreste in sich bergen.

Das zweite Land, Columbien, hat uns auch aus zwei Lokalitäten herstammende Fossilien geliefert. Über die eine kann ich nach gütigen Mitteilungen des Herrn Dr. Stübel Folgendes berichten:

Von der am Rio Magdalena gelegenen Stadt Honda führt der Weg über Caiba nach den eine starke Tagereise entfernten Minen von Santa Ana (970 m ü. d. M.). Bei Garrapata (363 m) passiert man den Rio Guama und steigt dann bergauf. Hier steht Hornblende-schiefer, der weiter oben in Glimmer- und Thonschiefer übergeht, an. Auf dem mit vielen Quarzstücken bestreuten Wege gelangt man zu dem Dorfe San Juan (500—600 m), woselbst eine mächtige Ablagerung vulkanischen Tuffes, welcher reich an fossilen Pflanzen ist und viele lose Stücke, auch grössere Blöcke Andesits enthält, durchschnitten wird.

Über die andere schreibt Herr Konsul Lehmann:

Die Stücke stammen „aus dem Cáucathale und finden sich in Schichten östlich der Stadt Buga ca. 1100—1200 m ü. d. M. und zwar in einem ziemlich gebrochenen Bergland, welches sich am Fuße der aus Glimmerschiefer bestehenden Central-Kordillere längs der Thalebene hinzieht.“

Die von diesen Örtlichkeiten mir zugekommenen Fossilien sind folgende:

A. Von Ecuador.

Fossile Art.	Ähnliche jetztweltliche Art.	Verbreitung der jetztweltlichen Art.
Sphaerites punctiformis Sph. sparsus Sph. consociatus Xylomites immersus Hysterites ellipticus Poacites magnus	Panicum zizanoides H. B. K.	Brasilien, Guiana, Columbien, Panama, Süd-Mexico, Jamaica.
Scleria Wolfi Arthante geniculatoides	Scleria pratensis Lndl. A. geniculata Miq.	Brasilien, Guiana, Jamaica, Martinique. Brasilien, Guiana, Trinidad, Jamaica u. a. Westind. Inseln.
Hieronymia Lehmanni Camphoromoea speciosa Endlichera rhamnoides Phoradendron fossile Myristica fossilis	H. alchorneoides Allem. C. subtriplinervia Nees. E. umbellata Sggl. Ph. undulatum Pohl. M. surinamensis Roland.	Brasilien. Brasilien. Brasilien, Peru, Columbien. Brasilien. Brasilien, Guiana, St. Vincent.
Bombax retusifolium Lühea tertiaria	B. trifoliatum Cav. P. pubescens Mart. et Zucc L. speciosa Willd.	Brasilien. Brasilien, Ost-Peru, Englisch-Guiana, Panama, Costa-Rica, Süd-Mexico, Nicaragua, Cuba.
Hiraea cycloperma Banisteria aceroides Tapiria lanceolata Vochysia Wittii Vochysia ferruginoides	H. elegans Gr. B. adamantium Mart. T. guianensis Aubl. V. elliptica Mart V. ferruginea Mart.	Brasilien. Brasilien. Durch das ganze tropische Südamerika verbreitet. Brasilien. Brasilien, Ost-Peru, Columbien, Panama.
Eugenia ovalifolia	E. lucida Camb. E. subulosa Camb. E. sancta DC.	Brasilien.
Myrcia antediluviana Myrciaria tenuifolia Couratari tertiaria Loneboocarpus obtusifolius Stenolobium rhomboidale	M. lanceolata Camb. M. lanceolata Berg. C. lineata Berg. L. spiciflorus Mart. St. coeruleum Benth.	Brasilien, Guiana, Peru. Brasilien. Brasilien. Nord-Brasilien. Brasilien, Guiana, Peru, Panama, Costa-Rica, Nicaragua, Süd-Mexico, Westindien.
Caesalpinia subdimidiata Cassia dimidiato-linearis	C. obliqua Vog. C. chamaecrista L.	Brasilien. Brasilien, Peru, Bolivia, Columbien, Guatemala, Mexico.
Cassia longifolia Cassia linearifolia	C. excelsa Schrad. C. multijuga Rich.	Brasilien. Brasilien, Guiana, Columbien, Central-Amerika, Süd-Mexico.
Macrolobium tenuifolium	M. multijugum Benth.	Nord-Brasilien, Guiana.

Fossile Art.	Ähnliche jetzzeitliche Art.	Verbreitung der jetzzeitlichen Art.
<i>Pterogyne oblongifolia</i>	<i>P. nitens</i> Tul.	Brasilien.
<i>Inga ovalifolia</i>	<i>I. insignis</i> Kunth.	Ecuador, Brasilien, Costa-Rica.
<i>Inga latifolia</i>	<i>I. marginata</i> Willd.	Im heißen Amerika weit verbreitet.
<i>Phyllites colubrinoidea</i>	<i>Colubrina cordifol.</i> Reiss. (?)	Brasilien.
<i>Phyllites styracioides</i>	<i>St. Martii</i> Seub.	} Brasilien, Peru, Columbien, Panama.
	<i>St. longiflorum</i> A. DC.	
	<i>St. punctatum</i> A. DC.	
<i>Phyllites calastrinoidea</i>		
<i>Phyllites gonareoidea</i>		
<i>Leguminosites grandis</i>		
<i>Leguminosites machaeroidea</i>	<i>Machaerium</i> ?	
<i>Leguminosites cassioides</i>	<i>Cassia</i> ?	
<i>Leguminosites acaciiformis</i>	<i>Acacia</i> ?	

B. Von Columbien.

<i>Menisium</i> Wolfi	<i>M. reticulatum</i> Swartz.	Brasilien, Peru, Ecuador, Venezuela, Holländisch- und Französisch-Guiana, Guatemala, Panama, Süd-Mexico, Martinique, Cuba.
<i>Salvinia</i> Lehmanni	<i>S. oblongifolia</i> Mart.	Brasilien.
<i>Bambusium</i> Stübli		
<i>Rhizoma graminis</i>		
<i>Musophyllum elegans</i>	<i>Heliconia</i> sp.	
<i>Palmacites</i> sp.		
<i>Stenospermium columbiense</i>	<i>St. Pompayanense</i> Schott.	Columbien.
<i>Ficus laqueata</i>	<i>F. americana</i> Aubl.	Tropisches Amerika.
<i>Persea coriacea</i>	<i>P. rigida</i> Nees.	Brasilien.
<i>Persea macrophyloidea</i>	<i>P. gratissima</i> Gärtner.	Peru, Columbien, Britisch-Guiana, Mexico, Trinidad, S. Vincent, Antigua, Jamaica, Cuba.
<i>Persea elliptica</i>	<i>P. densiflora</i> Meisn.	Brasilien.
<i>Persea elongata</i>	<i>P. rigida</i> Nees.	Brasilien.
<i>Nectandra curvatifolia</i>	<i>N. Amazonum</i> Nees.	Amazonenstrom-Ufer, Anden Perus, Columbien, Panama, Süd-Mexico.
<i>Nectandra Reissi</i>	<i>N. Japurense</i> Nees.	Brasilien, Columbien.
<i>Nectandra areolata</i>	<i>N. Gardneri</i> Meisn.	Brasilien.
<i>Goepertia subberbacea</i>	<i>G. polyantha</i> Meisn.	Brasilien, Britisch-Guiana.
<i>Acrodiclidium chartaceum</i>	<i>A. Sprucei</i> Meisn.	Brasilien.
<i>Laurophyllum rigidum</i>	<i>Ampelodaphne aranciflora</i> Meisn.	Brasilien.

Fossile Art.	Ähnliche jetztweltliche Art.	Verbreitung der jetztweltlichen Art.
<i>Posoqueria columbiana</i>	<i>P. latifolia</i> Rom. et Schult.	Brasilien, Guiana, Columbien, Panama.
<i>Sabicea asperifolia</i>	<i>S. aspera</i> Aubl.	Guiana, Brasilien, Ost-Peru, Central-Amerika.
<i>Citharexylon retiformis</i>	<i>C. reticulatum</i> Kth.	Peru, Columbien, Mexico, Vera-Cruz.
<i>Tecoma grandidentata</i>	<i>T. serratifolia</i> Don.	Trinidad.
<i>Chrysophyllum rufoides</i>	<i>Ch. rufum</i> Mart.	Brasilien.
<i>Styrax lanceolata</i>	<i>St. floridum</i> Pohl.	Brasilien.
<i>Buttneria cinnamomifolia</i>	<i>B. melastomifolia</i> St. Hil.	Brasilien.
<i>Mosechoxylon tenuinerve</i>	<i>M. hirtum</i> Sow.	Columbien, S. Thomas, Gouadeloupe, Jamaica.
<i>Ilex arcinervis</i>	<i>I. Macoucoua</i> Pers.	Guiana, Brasilien.
<i>Goniana membranacea</i>	<i>G. urticaefolia</i> Reiss.	Brasilien.
<i>Guiana firma</i>	<i>G. virgata</i> Reiss.	Brasilien, Nicaragua, Britisch-Guiana.
<i>Bothriospora Wittii</i>	<i>B. corymbosa</i> Hook. fil.	Guiana, Nord-Brasilien.
<i>Condaminea grandifolia</i>	<i>C. corymbosa</i> DC.	Bolivia, Peru, Ecuador, Columbien, Panama.
<i>Vochysia retusifolia</i>	<i>V. cinnamomea</i> Pohl.	Brasilien.
<i>Trigonia varians</i>	<i>Tr. mollis</i> Warm.	
<i>Jambosa lanceolata</i>	<i>J. vulgaris</i> DC.	Brasilien, Guiana, Venezuela, Guatemala, Antillen.
<i>Moquilea Stübels</i>	<i>M. utilis</i> Hook. fil.	Brasilien, Guiana.
<i>Inga Reissi</i>	<i>I. alba</i> Willd.	Nord-Brasilien, Französisch-Guiana.
<i>Pithecolobium tenuifolium</i>	<i>P. glomeratum</i> Benth.	Columbien, Brasilien, Guiana.
<i>Phyllites abutoides</i>	<i>Abuta</i> ?	
<i>Phyllites strychnoides</i>	<i>Strychnos triplinervia</i> Mart. ?	
	<i>Str. subcordata</i> Spruce ?	
	<i>Str. guianense</i> Aubl. ?	
<i>Phyllites vochysioides</i>	<i>Vochysia oppugnata</i> Warm. ?	
	<i>V. obscura</i> Warm. ?	

Die Hauptmasse unserer Fossilien besteht, wie bei den meisten Tertiärfloren aller Erdteile, aus Blättern; nur wenige Früchte gesellen sich ihnen zu. Und gerade diese, wären sie mit den zu ihnen gehörigen Blättern zusammen gefunden worden, hätten für uns von größter Wichtigkeit werden müssen. Doch ist dies nicht der Fall — und so bleiben leider die Blätter ohne die Früchte und die Früchte ohne die Blätter zu behandeln.

Trotz alledem kommen wir dabei zu dem Ergebnis, welches schon bei den Tertiärpflanzen Chiles hervorzuheben war, daß die Ähnlichkeit derselben mit solchen recenter Pflanzen des heißen Amerika eine höchst auffällige ist, die nicht vereinzelt auftritt und sich öfter soweit steigert, daß man von völliger Übereinstimmung reden kann. Dies deutet unbedingt darauf hin, daß wenigstens die Hauptmasse der Pflanzenwelt des heutigen heißen

Südamerika als in Zusammenhaug mit der tertiären Flora Südamerikas gedacht werden müsse, mit anderen Worten, daß wir sie als deren Nachkommenschaft zu betrachten haben. Bis jetzt wenigstens haben sich alle tertiären Pflanzenreste, welche sowohl in Chile, als in Bolivia, Ecuador und Columbien aufgefunden wurden und zu unserer Kenntnis gelangten, als den gleichen Teilen von im jetzigen heißen Amerika wachsenden Pflanzen analog bezeichnen lassen. Es würde an obigem Satze auch wenig ändern, wenn sich in Zukunft einige fänden, die auf ein anderes Ursprungsgebiet hinwiesen.

Ist dies aber Thatsache, so ist damit zugleich ausgedrückt, daß die Entwicklung der Floren des heißen Südamerika eine eigenartige, von aufsen im ganzen fast gar nicht beeinflusste gewesen sein müsse. Von höchstem Interesse müßte es sein, seine Kreidefloren mit denen der Tertiärzeit vergleichen zu können; doch müssen wir wegen mangelnder Kenntnis der ersteren darauf verzichten. Soviel scheint aber aus dem Gesagten hervorzugehen, daß sie sich schon lange vor unserer Zeit ihren Lebensbedingungen, die sich bis heute wesentlich gleichblieben, angepaßt hatten.

Wanderungen der einzelnen Arten von ihrem Strahlungspunkte aus werden vor sich gegangen sein; den Verhältnissen besser angepaßt werden für Unterdrückung der minder befähigten an manchem Orte gesorgt haben, bis endlich ein Gleichgewicht in der Vegetation der verschiedenen Gebiete hergestellt wurde. Aber all diese Vorgänge werden nicht imstande gewesen sein, wesentliche Umformungen hervorzurufen. Dazu bedarf es, wie uns die Erdgeschichte nachweist, gewaltiger Faktoren. Von einer Umwandlung des Klimas vom heißen zum gemäßigten und endlich zum kalten, wie sie die Polarländer erfuhren, war hier nicht die Rede; es blieb das heiße bis zum heutigen Tage bestehen. Das gewaltige Rückgrat der Anden hatte sich bereits in der Tertiärzeit beinahe zu seiner heutigen Höhe erhoben und ein ähnliches geologisches Ereignis fand in späteren Formationen nicht mehr statt. Es konnte nur noch eine Ausbreitung der vorhandenen Pflanzenwelt von den während des Tertiärs bestehenden Inseln (Gebiete der heutigen Anden, der derzeitigen Hochländer von Guiana und Brasilien) auf unterdessen trocken gelegtes Land stattfinden, und dies war nicht imstande, durchschlagende Transformationen hervorzurufen. Dazu kam die geographische Abgeschlossenheit wenigstens während des mittleren und jüngeren Tertiärs, welche nennenswerte Einwanderungen verhinderte. Der alte pacifische Ozean sorgte im Westen dafür, im Osten der atlantische und im Norden entstand erst die beide Amerikahälften verbindende Brücke von Central-Amerika, die imstande war, Aus- und Einwanderungen zu begünstigen, am Ende des Tertiärs und nach diesem.

Vergleichen wir die aufgeführten fossilen Pflanzen beider aneinander grenzenden Länder mit einander, so fällt uns auf, daß sie in den Arten gänzlich verschieden sind und in den Gattungen nur wenig Übereinstimmung zeigen. Hieraus darf durchaus nicht geschlossen werden, daß die Vegetation beider Gebiete eine grundverschiedene gewesen sein müsse, haben wir es doch nicht mit deren gesamten Pflanzenwelt, sondern nur mit einem sicher geringen Prozentsatze einiger Lokalitäten, die geeignet waren, Pflanzenreste der Nachwelt zu überliefern, zu thun. Wie gegenwärtig in der heißen Zone, sowie in den übrigen die Zusammensetzung der Pflanzendecke oft schon in nicht allzu großer Entfernung wechselt, so wird es auch während des Tertiärs gewesen sein; eine große Zahl der Fundstätten weist darauf hin. Dauernde Änderungen in der Zusammensetzung der Lokalfloren werden wohl innerhalb der Anden nur durch geologische Ereignisse bedingt gewesen sein.

Bemerkenswert ist die Übereinstimmung der Tertiärfloren von Columbien und Chile in der reichlichen Vertretung von Gattungen der Laurineen, während die von Ecuador und dem Cerro de Potosi sich durch die der Leguminosen hervorheben. Ein Schluß auf gleichzeitiges Bestehen der beiden Abteilungen jeder einzelnen Gruppe darf jedoch daraus nicht gezogen werden, kämen wir doch auf solche Weise dahin, gleichgeartete jetztweltliche Lokalfloren mit ihnen zu parallelisieren.

Das Alter der einzelnen tertiären Floren genauer zu bestimmen, ist zur Zeit überhaupt nicht möglich. Die geringe Veränderung, welche die Pflanzenbevölkerung des heißen Südamerika infolge der geringen Abänderungen der im Laufe ganzer Perioden auf sie einwirkenden Faktoren erlitten zu haben scheint, hindert daran. Erst wenn es den Geologen gelungen sein wird, die an den einzelnen Lokalitäten auftretenden Gesteine nach ihrem zeitlichen Auftreten genau zu fixieren, wird es geschehen können. Man könnte uns freilich vorschlagen, die Höhen, in welchen heute die Pflanzen erscheinen und in denen ihnen analoge versteinerte Reste aufgefunden werden, mit einander zu vergleichen, um daraus Schlüsse zu ziehen, ob die in früheren Zeiten eingebetteten in ihnen gelebt haben können, oder ob sie erst durch Hebung in dieselben gebracht sind. Das daraus gewonnene Resultat dürfte freilich so allgemein gehalten sein, daß es als befriedigendes nicht bezeichnet werden könnte. Weiter könnte man uns aufmuntern, aus der Größe des Gebietes, das von den Pflanzen zur Zeit eingenommen wird, einen Schluß auf die relative Zeit ihrer Wanderung zu machen. Doch wäre diese Methode eine undurchführbare, weil uns dabei in Betracht zu ziehende Faktoren vielfach nicht zur Verfügung stehen würden. In erster Linie fehlte uns die Kenntnis des Abstammungsortes jeder einzelnen Pflanzenart. Wäre uns auch der Grad ihrer Wanderungs-

fähigkeit und die Art ihrer Wanderung bekannt, so wären es doch nicht die Hindernisse, welche sich bei ihrer Verbreitung entgegenstellen und sie gezwungen, auf Umwegen ihr Ziel zu erreichen. Selbst wenn wir dabei das Maximum und Minimum der Temperatur, unter denen die Pflanzen in der Jetztzeit zu leben vermögen, mit in Betracht zögen und voraussetzen, daß eine wesentliche Änderung der Temperatur nicht stattgefunden, würden wir doch nicht imstande sein, die Aufgabe richtig zu lösen, da uns ihre Akkomodationsfähigkeit durch Perioden hindurch unbekannt bliebe. Wir wären dabei auf unsere Phantasie allein angewiesen und die darf hierbei keine Rolle spielen. Dazu kommt, daß die Kenntnis von Lokalitäten, welche uns bisher Material für diesen Zweck geliefert, eine ungemein geringe ist.

So bleibt uns nichts anderes übrig, als uns betreffs der genaueren Altersbestimmungen auf die Zukunft zu getrösten.

Beschreibung der Pflanzenarten.

A. Ecuador.

a. Aus dem Gebiete von Loja.

I. Kryptogamen.

Pilze.

Gattung *Sphaerites* Hall.

Sphaerites punctiformis. Taf. I, Fig. 1.

Die Perithezien sind klein, rund, gehäuft, hellbräunlich.

Auf dem Fetzen eines Grasblattes sieht man eine Menge Pilze, die bei Vergrößerung meist in ihrer Mitte eine kleine Vertiefung zeigen, sonst aber fleckenförmig erscheinen und der Stelle, an welcher sie stehen, eine hellbräunliche Färbung erteilen.

Sie erinnern sehr an *Physoderma*.

Sphaerites sparsus. Taf. I, Fig. 2, 2a (vergrößert).

Die Perithezien sind kreisrund, eingesenkt, braun, stehen zerstreut.

Auf einem unbestimmbaren Blattfetzen.

Sphaerites consociatus. Taf. I, Fig. 4. 4a (vergrößert).

Die Peritheecien sind zahlreich, wenig voneinander getrennt, rostbraun, klein, länglich, stehen zwischen den Nerven, treten etwas über die Oberfläche hervor und zeigen eine längliche Mündung.

Auf einem monokotyledonen Blattfetzen.

Gattung *Xylomites* Pers.

Xylomites immersus. Taf. I, Fig. 3.

Die Peritheecien sind etwas eingesenkt, länglich-rund, in der Mitte erhaben.

Auf einem nicht bestimmaren Blattfetzen befinden sich die schorfählichen Pilze.

Gattung *Hysterites* Ung.

Hysterites ellipticus. Taf. I, Fig. 5.

Die Peritheecien sind elliptisch und stehen erhaben über der Blattmasse, die Ränder sind dagegen eingesenkt.

Sie sind von verschiedener Größe und stehen bald dicht, bald entfernt von einander auf einem jedenfalls von einer monokotylen Pflanze herrührenden Fetzen. Nur ihrer Gestalt wegen konnte ich sie zu dieser Gattung stellen, denn eine genauere Untersuchung war nicht möglich, weshalb der von Geyler eingeführte Name *Hysteropsis* mehr am Platze sein dürfte.

II. Phanerogamen.

Familie der **Cyperaceen** L.

Gattung *Scleria* Berg.

Scleria Wolff. Taf. I, Fig. 11.

Die Blattspreite ist lang, linealisch, nach Spitze und Grund verschmälert, von einem hervortretenden Nerven in der Mitte und mit diesem parallellaufenden feinen seitlichen Nerven durchzogen.

Das Blattstück ist, dank dem feinen Versteinerungsmateriale, ausgezeichnet erhalten. Es zeigt sich so übereinstimmend mit den Blättern von *Scleria pratensis* Lindl., daß ich nicht zögere, es in diese Gattung einzureihen.

Ich benannte diese Art nach Herrn Dr. Th. Wolf in Plauen bei Dresden.

Familie der **Piperaceen** Rich.

Gattung *Arthante* Miq.

Arthante geniculatoides Egh. Taf. 1, Fig. 18.

1891. Engelhardt, Tertiärpfl. v. Chile, S. 648, Taf. 2, Fig. 20.

Das Blatt ist ein wenig lederig, länglich, ganzrandig, spitz, am Grunde ungleich und gerundet; der Mittelnerv ist stark, die Seitennerven entspringen unter spitzen Winkeln, verlaufen wenig gebogen und verbinden sich vor dem Rande in Bogen, die Randfelder sind mit Schlingen besetzt.

Das von Ecuador stammende Blatt ist besser erhalten, als das, welches mir von Chile zukam. Es ist vollständig, zeigt den ungleichen Grund sehr schön und die Nervation recht wohl erhalten. Übereinstimmt es mit Blättern von der Spitze der Zweige von *Arthante geniculata* Miq. = *Piper nitidum* Weigelt. Manches Ähnliche besitzt es auch von denen der *Hymenaea stilbocarpa* Hayne, doch kann es mit diesen nicht in Verbindung gebracht werden, da sie starr-lederig sind.

Familie der **Antidesmeen** Sweet.

Gattung *Hieronymia* Fr. Allem.

Hieronymia Lehmanni. Taf. II, Fig. 1, 2.

Das Blatt ist breit-elliptisch, am Grunde gerundet, kurz-zugespitzt, ganzrandig und flach; der Mittelnerv ist stark, die Seitennerven gehen unter spitzen Winkeln aus, verlaufen gebogen und verbinden sich entfernt vom Rande in Bogen, die Nervillen sind geknickt und fein.

Leider ist das schöne Blatt nicht ganz erhalten geblieben, auch ließen sich dazu gehörige abgebrochene Stücke nicht auffinden, um es möglichst zu ergänzen. Trotz alledem ist die überraschende Ähnlichkeit mit Blättern von *Hieronymia alchorneoides* Allem. nicht zu verkennen. Es zeigt uns die untere Seite, auf welcher sowohl der Mittel- als die Seitennerven hervortreten. Ersterer erscheint halbstielrund und nur am Grunde breitgedrückt. Die von letzteren gebildeten Felder sind groß und werden von feinen gebrochenen Nervillen durchzogen, zwischen welchen noch feinere, nur mit Hilfe der Loupe erkennbare sich befinden, die aber trotzdem in die Zeichnung aufgenommen wurden. Diese werden durch noch zartere Quernervillen verbunden, wodurch ein vierseitiges Maschenwerk entsteht, das von kleineren Maschen ausgefüllt sich zeigt.

Ich habe diese Art zu Ehren des Herrn Botaniker Konsul Lehmann in Popayan benannt.

Familie der **Laurineen** Juss.

Gattung *Camphoromoea* Nees.

Camphoromoea speciosa Egh. Taf. I, Fig. 17.

1891. Engelhardt, Tertiärpfl. v. Chile, S. 652, Taf. 3, Fig. 1.

Die Blätter sind ein wenig lederig, kurzgestielt, länglich-eiförmig, zugespitzt, am Grunde spitz, beinahe dreifachnervig, ganzrandig; der Mittelnerv ist stark, die unteren Seitennerven sind aufgerichtet, wenig gebogen, entspringen gegenständig und entsenden in die Randfelder bogig sich untereinander verbindende Nerven, die Nervillen sind zart, meist gebrochen.

Familie der **Rubiaceen** Juss.

Gattung *Endlichera* Sngl.

Endlichera rhamnoides. Taf. I, Fig. 17, 19, 20.

Die Blätter sind etwas lederig, elliptisch, ganzrandig, kurzgestielt; der Mittelnerv verjüngt sich allmählich vom Grunde zur Spitze hin, die Seitennerven entspringen unter spitzen Winkeln und verlaufen steil aufgerichtet in Bogen.

Die Textur der Blätter ist nicht sehr stark, woher wohl auch die Verletzungen an der Spitze zu erklären sind. Auf der oberen Seite erscheinen die Nerven ein wenig vertieft, auf der unteren treten sie deutlich hervor. Am Grunde des einen Blattes ist deutlich die Verschmälerung der Fläche in den Stiel zu erkennen.

Ich vermutete ursprünglich, dafs sie Pflanzen aus der Familie der *Rhamneen* angehören möchten, doch überzeugte ich mich sehr bald, dafs dies nicht der Fall sei. Bei weiterem Studium der Pflanzen anderer Familien bekam ich Blätter der *Endlichera* (*Borreria*) *umbellata* Sngl., mit dem sie größte Ähnlichkeit besitzen, zu Gesicht, weshalb ich sie zu dieser Gattung stelle.

Familie der **Loranthaceen** Lindl.

Gattung *Phoradendron*.

Phoradendron fossile. Taf. I, Fig. 16.

Das Blatt ist dick-lederig, länglich-lanzettförmig, etwas sichelförmig gekrümmt, an der Spitze gerundet, am Grunde zum Blattstiel verschmälert, ganzrandig, feinrunzelig, der Stiel kurz und breit; der Mittelnerv stark, allmählich nach oben verjüngt, Seitennerven fehlen.

Auf den ersten Blick erkennt man, daß man es mit dem Blatte einer *Loranthacee* zu thun hat. Es stimmt mit solchen des jetztlebenden *Phoradendron undulatum* Pohl überein. Diese zeigen sich zwar meist am vorderen Ende spitz, doch kommen auch solche vor, welche daselbst gerundet erscheinen. Die auf der Oberfläche deutlich erkennbaren, nahe bei einander befindlichen linienförmigen Vertiefungen dürfen nicht als Nerven gedeutet werden, da sie der Regelmäßigkeit entbehren, sondern als Schrumpfungsfurchen; nur das Eine ist ihnen gemeinsam, daß sie sämtlich von dem Mittelnerv ausgehen und nach dem Rande zu spitzlaufend gerichtet sind.

Familie der **Myristiceen** R. Br.

Gattung *Myristica* L.

Myristica fossilis. Taf. I, Fig. 21.

1891. Engelhardt, Tertiärpfl. v. Chile, S. 663, Taf. 6, Fig. 9; Taf. 7, Fig. 12.

Das Blatt ist länglich-lanzettförmig, spitz (?), am Grunde stumpf, am Rande etwas bogig-ganzrandig; der Mittelnerv ist gerade, die Seitennerven entspringen unter wenig spitzen Winkeln, verlaufen gerade und verbinden sich vor dem Rande in Bogen.

Unser Exemplar ist zwar nur ein Bruchstück, doch stellt sich das Erhaltengebliebene so gut dar, daß es leicht ist, das Fehlende zu ergänzen. Die Seitennerven sind in großer Anzahl vorhanden gewesen. Es bietet eine jugendliche Form dar.

Überein stimmt es mit den kleinen Blättern der *Myristica surinamensis* Roland.

Familie der **Malvaceen** Vent.

Gattung *Bombax* L.

Bombax retusifolium. Taf. I, Fig. 13.

Das Blättchen ist lederig, umgekehrt-eiförmig, an der Spitze stumpf und eingedrückt, nach dem Grunde verschmälert, ganzrandig; der Mittelnerv ist stark, gegen die Spitze hin nur wenig verschmälert, daher ziemlich breit an derselben endigend, die Seitennerven alternieren, entspringen unter wenig spitzen Winkeln, verlaufen wenig gebogen und verbinden sich in der Nähe des Randes untereinander; das in den Hauptfeldern befindliche Netz besteht aus äußerst zarten, mit den Seitennerven parallel verlaufenden und unter sich durch schräge Queräste verbundenen Nerven.

Obgleich von der Spitze nur die eine Hälfte geblieben ist, so ist doch deutlich zu erkennen, daß dieselbe etwas ausgerandet war. Der an der Spitze abgebrochen endende Mittelnerv fällt infolge seiner auffallenden Dicke in der gesamten Nervatur besonders auf; die Seitennerven treten durch ihre geringe Stärke gegen ihn bedeutend zurück, besonders in der Nähe des Blattrandes, wo Aufsenschlingen nicht beobachtet werden können.

In all den genannten Beziehungen kommt unser Blättchen mit solchen von *Bombax trifoliatum* Cav. und *B. pubescens* Mart. et Zucc. überein.

Familie der **Tiliaceen** Juss.

Gattung *Lühea* Willd.

Lühea tertiaria. Taf. I, Fig. 12.

Das Blatt ist lederig, länglich-umgekehrt-eiförmig, etwas ungleichseitig, am Grunde schwach herzförmig, ungleich gezähnt, dreinervig, gestielt; der Mittelnerv ist kräftig, nach der Spitze hin verdünnt, die seitlichen Nerven gehen unter spitzen Winkeln aus und verlaufen etwas gebogen in Zähne des Randes.

Unser einziges Exemplar zeigt die ganze Nervatur vertieft. Es entspricht kleineren Blättern der *Lühea speciosa* Willd. = *L. platypetala* Rich. = *L. rufescens* Benth. in allen Einzelheiten.

Familie der **Malpighiaceen** Juss.

Gattung *Hiraea* Juss.

Hiraea cyclosperma. Taf. II, Fig. 9, 10.

Die Flügel Frucht ist nackt, der seitliche Flügel kreisrund, ganzrandig, von zarten, radial gestellten Adern durchzogen.

Leider sind beide Stücke am Rande nicht gut erhalten. Daß sie aber zu *Hiraea* im Sinne Jussieus gehören, dürfte wohl zweifellos sein. Große Ähnlichkeit waltet ob mit den Früchten von *Hiraea (Mascagnia) elegans* Gr.

Gattung *Banisteria* L.

Banisteria aceroides. Taf. II, Fig. 18, 19.

Die Flügel Frucht ist klein, schwach gerippt; der Flügel halb-umgekehrt-eiförmig, am vorderen Rande verdickt, von zarten, im Verlaufe sich spaltenden Nerven durchzogen.

Die Früchte von *Banisteria adamantium* Mart. dürften zur Vergleichung heranzuziehen sein; doch glaube ich, daß eine andere Art, die ich wegen Mangel an Material nicht zu bezeichnen vermag, ihr wohl noch näher stehe.

Familie der **Anacardiaceen** Lindl.

Gattung *Tapiria* Juss.

Tapiria lanceolata. Taf. IX, Fig. 4.

Das Blättchen ist häutig, länglich, zugespitzt, ganzrandig; der Mittelnerv verjüngt sich nach der Spitze zu allmählich, die Seitennerven entspringen unter spitzen Winkeln, verlaufen beinahe gerade und verbinden sich am Rande in Bogen, die Nervillen sind zart.

Die ganze Nervation tritt nur wenig hervor.

Übereinstimmend finde ich die in Form und Gröfse sehr variierenden Blättchen von *Tapiria guianensis* Aubl.

Familie der **Vochysiaceen** Mart. et Zucc.

Gattung *Vochysia* Juss.

Vochysia Wittii. Taf. I, Fig. 6.

Das Blatt ist lederig, oval, an der Spitze gerundet, am Grunde spitz und etwas verschmälert, ganzrandig, beinahe sitzend; der Mittelnerv ist stark, nach der Spitze zu allmählich verdünnt, die Seitennerven sind auferst zart, daher meist verwischt, entspringen unter wenig spitzen Winkeln, verlaufen gerade und verbinden sich vor dem Rande in flachen Bogen.

Der sich zur Spitze allmählich verjüngende Mittelnerv endigt nicht ganz fein. Die Seitennerven sind fast alle verwischt, nur einzelne sichtbar, welche zwischen sich noch feinere, kaum sichtbare erkennen lassen.

Das fossile Blatt kommt mit den kleineren Formen von *Vochysia elliptica* Mart. ganz überein.

Ich habe es zu Ehren des Herrn Kaufmann Witt in Loja benannt.

Vochysia ferruginoides. Taf. I, Fig. 22.

Das Blatt ist etwas lederig, länglich, ganzrandig; der Mittelnerv ist kräftig, nach der Spitze hin allmählich verdünnt, die Seitennerven entspringen unter wenig spitzen Winkeln,

verlaufen in parallelen Bogen und verbinden sich in der Nähe des Randes untereinander, die zahlreichen Nervillen sind durchgehend oder gebrochen, meist querläufig.

Wir haben die Oberseite des Blattes vor uns. Die Nervatur zeigt sich ein wenig in der Blattmasse vertieft. Die von dem Mittelnerven ausgehenden Nervillen verlaufen ein Stück parallel mit den Seitennerven, um dann in einer Knickung sich dem unteren derselben zuzuwenden; die übrigen, und das sind die meisten, verlaufen gerade oder gebrochen von einem Sekundärnerven zum anderen. In der Nähe des Randes bilden sie einige Schlingen. Die Feinheit des Versteinerungsmaterials liefs auch die vollständige Erhaltung der kleinen Maschen des Gewebes, welche sich fast durchgängig rund oder viereckig erweisen, zu.

Große Ähnlichkeit besitzt dieses Blatt mit Blättern von *Vochysia ferruginea* Mart., *V. pyramidalis* Mart. und *V. tomentosa* DC., doch tritt die mit denen der erstgenannten Art am meisten hervor.

Familie der **Myrtaceen** R. Br.

Gattung *Eugenia* Mich.

Eugenia ovalifolia. Taf. I, Fig. 14.

Das Blatt ist oval, ganzrandig, am Rande ein wenig zurückgekrümmt, kurzgestielt; der Mittelnerv ist kräftig, die unter spitzen Winkeln ausgehenden zarten, aber deutlichen Seitennerven verlaufen parallel, fast gerade und verbinden sich vor dem Rande in Bogen zu einem mit demselben gleichlaufenden Saumnerven.

Das Blatt macht den Eindruck des Starren. Der Mittelnerv zeigt sich — es liegt die Oberseite vor — wenig vertieft und bleibt bis kurz vor der Spitze stark; in den Feldern zwischen den Seitennerven ist stellenweise ein zartes, aus länglichen Schlingen bestehendes Netzwerk sichtbar geblieben.

Eine ganze Reihe Arten von *Eugenia* des tropischen Südamerika, deren Blätter mehr oder minder große Ähnlichkeit mit dem fossilen zeigen, habe ich zur Vergleichung heranzuziehen können. Dahin gehören z. B. die von *Eugenia Schüchiana* Berg, bei denen aber die Seitennerven weiter voneinander entfernt sind; die von *E. leptoclada* Berg, die sich dadurch unterscheiden, dafs der Mittelnerv hervortritt. Die von *E. lucida* Camb., *E. subulosa* Camb. und *E. sancta* DC. sind sehr ähnlich; doch betone ich, dafs mir eine vollständige Sammlung dieser artenreichen Gattung nicht zur Hand war, weshalb sehr leicht eine andere Art noch näher stehen könnte. Auch *Martiera sessiliflora* Berg ist zur Vergleichung heranzuziehen, doch sind deren Blätter häutig.

Gattung *Myrcia* DC.

Myrcia antediluviana. Taf. I, Fig. 15.

Das Blatt ist häutig, ei-lanzettförmig, ganzrandig, kurzgestielt; der Mittelnerv ist am Grunde stark und verjüngt sich nach der Spitze zu allmählich; die Seitennerven entspringen unter spitzen Winkeln, verlaufen gerade und parallel und verbinden sich vor dem Rande zu einem Saumnerven; das Blattnetz ist zart, aus vierseitigen Maschen zusammengesetzt.

Dem fossilen Blatte kommen die Blätter der *Myrcia rostrata* DC. und einiger anderen Arten sehr nahe, völlig übereinstimmend fand ich aber nur die Form *angustifolia* der sehr variierenden *M. lanceolata* Camb.

Gattung *Myrciaria* Bg.

Myrciaria tenuifolia. Taf. I, Fig. 24.

Das Blatt ist lanzettförmig, lang-zugespitzt, ganzrandig, kurzgestielt, fast häutig, der Mittelnerv ist am Grunde stark und verjüngt sich von der Mitte an sehr schnell, die Seitennerven entspringen unter spitzen Winkeln, sind äußerst zart, kaum sichtbar.

Der Mittelnerv tritt — wir haben die Unterseite vor uns — am Grunde nur wenig hervor, weiterhin fast gar nicht. Die Seitennerven vermögen blofs mit Hilfe der Loupe erkannt zu werden.

Als übereinstimmend mit dem fossilen Blatte bezeichne ich Blätter von *Myrciaria lanceolata* Berg.

Familie der **Papilionaceen** Endl.

Gattung *Lonchocarpus* H. B. K.

Lonchocarpus obtusifolius. Taf. III, Fig. 1.

Das Blättchen ist länglich, breit, an der Spitze sehr stumpf, am Grunde spitz, ein wenig lederig; der Mittelnerv ist stark, die Seitennerven entspringen unter wenig spitzen Winkeln oder beinahe rechtem, verlaufen bogenförmig und verbinden sich, Schlingen bildend, untereinander.

Die je zwei Seitennerven verbindenden Nervillen sind zum geringeren Teile durchgehend, meist gebrochen. Das feinere Maschengewebe vermag nicht erkannt zu werden. Mittel- und Seitennerven stellen sich als in die Blattmasse vertieft dar.

Lonchocarpus spiciflorus Mart. zeigt neben großen, weiten Blättern auch solche, die in jeglicher Beziehung mit dem unserigen übereinstimmen.

Gattung *Stenobium* Benth.

Stenobium rhomboidalis. Taf. II, Fig. 13.

Das Blättchen ist eiförmig-rhombisch, etwas ungleichseitig, langgestielt, ganzrandig; der Mittelnerv ist stark, allmählich nach der Spitze zu verdünnt, die Seitennerven entspringen unter spitzen Winkeln, verlaufen in flachen Bogen und verbinden sich vor dem Rande in Bogen.

Das Blättchen hat das Aussehen, als müsse es vor der Einbüllung weich gewesen sein; alle Teile der Nervatur zeigen sich vertieft und die zwischen derselben befindliche Blattmasse ist von den Nerven nach der Mitte hin allmählich aufwärts gerichtet, so daß es den Charakter des Krausen wenigstens in etwas an sich trägt.

Es kommt mit seitlichen Blättchen von *Stenobium caeruleum* Benth. = *Calopogonium caeruleum* Desv. überein.

Familie der **Mimoseen** R. Br.

Gattung *Caesalpinia* Bl.

Caesalpinia subdimidiata. Taf. II, Fig. 5, 6.

Die Blättchen sind häutig, fast sitzend, ungleichhälftig, ganzrandig, länglich-rhombisch, an der Spitze stumpf, am Grunde ungleichseitig; der Mittelnerv ist am Grunde stark, verschmälert sich nach der Mitte zu allmählich und zeigt sich gegen die Spitze sehr fein, die äußerst zarten Seitennerven entspringen unter spitzen Winkeln und verzweigen sich unterwegs.

Zwei Blättchen sind überliefert, die etwas in der Gestalt abweichen. Dem einen (Fig. 6) ist ein Stück Spitze abgebrochen, das andere (Fig. 5) ist vollständig. An letzterem sind außer dem Mittelnerven keine Nerven sichtbar, während solche bei dem ersteren zum Teil und zwar äußerst fein erhalten geblieben sind. Vom feinen Netzwerk ist nichts zu erblicken.

Blättchen von *Caesalpinia obliqua* Vog. = *C. echinata* Lam. sind in Größe, Gestalt und Nervatur oft so übereinstimmend mit unserem, daß wir beide nicht zu trennen vermögen.

Gattung *Cassia* L.

Cassia dimidiato-linearis. Taf. I, Fig. 25.

Das Blättchen ist häutig, halbseitig-linealisch-länglich, am Grunde schief, ganzrandig; der Mittelnerv ist kräftig und verfeinert sich gegen die Spitze hin allmählich, die Seitennerven sind sehr zart und entspringen unter wenig spitzen Winkeln.

Das Blättchen zeigt uns die Unterseite, auf welcher der Mittelnerv nur wenig hervortritt. Es stimmt in jeglicher Beziehung mit solchen von *Cassia chamaecrista* L. überein und kommt denen von *C. glandulosa* L. ganz nahe, von welchen es sich nur durch das Fehlen von Drüsen unterscheidet.

Cassia linearifolia. Taf. II, Fig. 7, 8.

Die Blättchen sind häutig, kurzgestielt, länglich-linealisch, ganzrandig, am Grunde ungleich; der Mittelnerv ist am Grunde verhältnismäßig stark und nach der Spitze hin allmählich verdünnt, die Seitennerven sind fein, gehen unter wenig spitzen Winkeln aus und verbinden sich vor dem Rande in Bogen.

Das größere Blättchen stimmt mit solchen von *Cassia multijuga* Rich. überein. Leider fand ich kein vollständiges Exemplar vor. In jedes von den Seitennerven gebildete Feld dringt vom Mittelnerv aus ein noch zarterer Nerv ein, welcher dasselbe in zwei Hälften teilt, unter der Loupe einen mehrmals geknickten Verlauf zeigt und bis zum Schlingenbogen vordringt. Nur selten sind zwei solche, welche sich vor dem Bogen miteinander verbinden, beobachtbar. Das Netzwerk zeigt unter Vergrößerung meist viereckige Maschen, die von sehr kleinen anderen ausgefüllt werden. Unser Blattstück wendet uns die Unterseite zu, auf welcher der Mittelnerv etwas hervortritt. — Das kleinere Blättchen entspricht denen, die Martius als zu einer besonderen Art gehörig als *Cassia magnifica* beschrieben hat.

Nervatur und Gestalt sind bei beiden gleich, nur in der Größe weichen sie voneinander ab.

Cassia longifolia. Taf. II, Fig. 15, 16.

Die Blättchen sind häutig, kurzgestielt, länglich-elliptisch, am Grunde gerundet und ein wenig ungleich; der Mittelnerv verdünnt sich vom Grunde zur Spitze allmählich; die Seitennerven entspringen unter spitzen Winkeln, verlaufen parallel und flach bogenförmig und verbinden sich am Rande miteinander.

Das Maschenwerk zeigt sich unter der Loupe als sehr zart; die die Felder erfüllenden Maschen sind auffallend klein und gerundet-vierseitig.

Viel Ähnliches haben die fossilen Blättchen mit denen der jetztweltlichen *Sweetia lentiscifolia* Sprgl., doch sind die Stielchen länger als bei diesen und finden sich deren charakteristische Schlingen in den Außenfeldern nicht vor. *Cassia spectabilis* DC. besitzt ebenfalls ähnliche, aber spitzere. Übereinstimmend dagegen erscheinen die von *Cassia excelsa* Schrad.

Gattung *Macrolobium* Schrb.

Macrolobium tenuifolium. Taf. II, Fig. 17.

Das Blättchen ist häutig, länglich, ganzrandig, fast sitzend, ein wenig ungleichseitig; der Mittelnerv ist kräftig, nach der Spitze zu verdünnt, die parallelen Seitennerven sind zart, verlaufen gerade und verbinden sich vor dem Rande in Bogen untereinander.

Ich vergleiche es mit den Blättchen von *Macrolobium multijugum* Benth.

Gattung *Pterogyne* Tul.

Pterogyne oblongifolia. Taf. II, Fig. 21, 22.

Die Blättchen sind häutig, länglich, ein wenig ungleichseitig, stumpf; der Mittelnerv ist kräftig, die Seitennerven entspringen unter wenig spitzen Winkeln, verlaufen gerade und verbinden sich am Rande in Bogen.

Die Seitennerven sind sehr zart, das Netzwerk erweist sich unter der Loupe als sehr fein.

Ich vergleiche die fossilen Blättchen, denen leider beiden der Grund fehlt, mit denen der jetztlebenden *Pterogyne nitens* Tul.

Gattung *Inga* Plum.

Inga ovalifolia. Taf. I, Fig. 23.

Das Blättchen ist lederig, länglich-elliptisch, kurz-zugespitzt, ganzrandig; der Mittelnerv ist stark, gegen die Spitze hin schnell verdünnt, die Seitennerven sind zart, entspringen unter spitzen Winkeln und verlaufen bogenförmig.

Der Mittelnerv zeigt sich vertieft; die Nervillen sind sehr zart, gebrochen oder durchgehend. Die eine Hälfte weist einige niedere Falten auf, an deren Stelle sich feine Risse befinden, die auf eine gewisse Starrheit des Blättchens hindeuten.

Das fossile Blättchen entspricht den Blättchen der heutzutage in Ecuador häufig vorkommenden *Inga insignis* Kunth, auch die von *I. spuria* Kunth haben Ähnlichkeit.

Inga latifolia. Taf. II, Fig. 11, 12.

Die Blättchen sind zart-lederig, beinahe häutig, länglich, kurz-zugespitzt, ganzrandig; der Mittelnerv ist am Grunde kräftig und verdünnt sich schnell nach der Spitze zu, die

Seitennerven entspringen unter spitzen Winkeln, stehen etwas entfernt, sind sehr zart und verbinden sich vor dem Rande untereinander.

Die Blättchen sind groß und zeigen eine matte Oberfläche. Der Mittelnerv findet sich auf der Oberseite fast gar nicht vertieft und tritt auf der unteren so gut wie nicht hervor; bis etwa zur Mitte verdünnt er sich allmählich, von da an sehr schnell. Einzelne Seitennerven bilden vor ihrer Mündung bisweilen Schlingen.

Ganz übereinstimmend finde ich die Blättchen mit denen der im heißen Amerika weit verbreiteten *Inga marginata* Willd. Manches Übereinstimmende zeigen auch die der brasilianischen *I. speciosa* Spruce.

Pflanzenreste mit unsicherer Stellung.

Phyllites colubrinoides. Taf. III, Fig. 3, 4.

Das Blatt ist gestielt, herz-eiförmig, ganzrandig, dreinervig; Haupt- und Seitennerven sind kräftig; die äußeren Hauptnerven senden Seitennerven aus, die vor dem Rande sich in flachen Bogen verbinden, die Nervillen sind fein.

Unsere Bruchstücke zeigen die Unterseite, auf welcher die Nervatur etwas hervortritt.

Als Pflanze mit zu vergleichenden Blättern bezeichne ich *Colubrina cordifolia* Reiss. Die von *Cissampelos* unterscheiden sich durch die Nervatur; *Coccoloba uvifera* L. hat eine breite Spitze, mehr Seitennerven, einen Mittelnerven, welcher am Grunde viel stärker ist, und greifbare Unterschiede in der feineren Nervatur.

Phyllites styracioides. Taf. III, Fig. 6.

Das Blatt, von dem nur ein Stück, welches weder Spitze noch Grund, noch vollständigen Rand zeigt, uns überliefert ist, hat viel Ähnlichkeit mit Blättern einiger *Styrax*-Arten.

Es scheint länglich-eiförmig gewesen zu sein; der Mittelnerv ist stark und verjüngt sich sehr nach der Spitze zu, die Seitennerven entspringen unter spitzen Winkeln, sind etwas gebogen und gabeln sich vor dem Rande unter Bildung von Schlingen; die Tertiärnerven sind gebrochen.

Zur Vergleichung verweise ich auf die Blätter von *Styrax Martii* Seub., *St. longiflorum* A. DC. und *St. punctatum* A. DC.

Phyllites celastrinoides. Taf. III, Fig. 5.

Das vorhandene Blattstück zeigt sich an der Spitze gerundet, am Rande mit einigen winzigen Zähnen besetzt; der Mittelnerv ist kräftig, verdünnt sich aber bedeutend nach der Spitze hin, die Seitennerven entspringen unter spitzen Winkeln, verlaufen gerade und verbinden sich vor dem Rande in Bogen, vor denen in den Randfeldern Schlingen Platz nehmen, die Nervillen sind zart.

Es darf wohl angenommen werden, daß das Fragment einem Blatte zugehört, das einer Art der Familie der *Celastrineen* zuzuweisen ist. In der Gattung *Eleaodendron* fand ich Blätter, die in der Nervatur mit dem fossilen Stück wohl übereinstimmen dürften, doch ist es zu unvollständig, als daß man eine bestimmte Deutung wagen könnte. Auch unter den *Celastrineen* Südafrikas zeigen sich Arten mit ähnlichen Blättern.

Phyllites gouareoides. Taf. III, Fig. 2.

Das Blatt ist lanzettförmig, zugespitzt, am Grunde spitz, ganzrandig; der Mittelnerv stark, die Seitennerven sind zart, entspringen unter wenig spitzen Winkeln und verlaufen gebogen zum Rande.

Das Blatt zeigt uns die Rückseite, auf welcher der Mittelnerv ein wenig hervortritt. Die Seitennerven lassen nicht erkennen, ob sie anastomosieren. Bei einem zweiten Exemplare waren sie verwischt. Es war nicht möglich, ihre Zugehörigkeit zu einer bestimmten Gattung oder Art festzustellen. Sehr ähnlich sind sie denen von *Gouarea pubiflora* Juss.; aber es kann nicht gelehrt werden, daß sie auch Blättern einiger *Trichilia*- und Blättern von *Paulinia*-Arten nahe stehen, z. B. von *P. affinis* St. Hil. (doch haben diese weniger Seitennerven) und *P. carpopoda* St. Hil. (doch haben diese einen umgebogenen Rand, der bei dem fossilen Blatte nicht bemerkt werden kann).

Leguminosites grandis. Taf. III, Fig. 8, 9a.

Die Hülse ist groß, flach zusammengedrückt, in der Mitte eingeschnürt, am Grunde in einen Stiel verschmälert, vorn mit kurzer, dem oberen Rande genäherter Spitze versehen.

Von der Hülse Fig. 8 ist nur ein Fruchtblatt vorhanden; von Samen oder Sameneindrücken ist nichts zu bemerken.

Leguminosites machaerioides. Taf. III, Fig. 7.

Die Hülse ist länglich, einsamig, hinter dem Samen nach dem Grunde zu allmählich

in den Stiel verschmälert, vorn spitz, von zarten, von oben nach unten sich erstreckenden und untereinander verbundenen Adern durchzogen.

Wahrscheinlich gehört diese Hülse der Gattung *Machaerium* zu. Der Same erscheint flach.

Leguminosites cassioides. Taf. III, Fig. 9b.

Das Hülsenfragment erscheint länglich mit parallelen Nähten, ist vorn spitz und zeigt mehrere Samen von verschiedener Größe.

Leguminosites acaciaeformis. Taf. III, Fig. 10, 11.

Die Hülsenstücke sind länglich, ihre Ränder gleichlaufend, die zahlreichen Samen erscheinen flach, von der Rückennaht erstrecken sich zahlreiche parallele Äderchen eine Strecke nach unten.

Anmerkung. Die Fossilien befinden sich sämtlich in einem meist grauen, zuweilen gelblich gefärbten Schieferthone eingebettet.

b. Aus dem Gebiete des Tablayacu.

Familie der **Gramineen** L.

Gattung *Poa* Brongn.

Poa magnus. Taf. I, Fig. 8—10.

Der Halm ist lang und ziemlich breit, die Stengelstücke sind groß, gestreift, die feinstreifen Blattspreiten 3—5 mm breit.

Es liegen nur die Abdrücke vor, die Versteinerungen selbst sind beim Spalten herausgebrochen. Nach ihnen zu urteilen, müssen die Halme zusammengedrückt eingebettet worden sein; die Blattspreiten liegen nur stückweise vor und sind teilweise vom Halme getrennt zu erblicken; von dem Blatthäutchen ist nichts zu sehen. Es ist nicht möglich, sie mit Bestimmtheit einer Gattung zuzuweisen, doch liegt die Möglichkeit vor, daß sie der Gattung *Panicum* L. zuzurechnen seien, wenigstens zeigen sie große Ähnlichkeit mit *P. zizanioides* H. B. K.

Familie der **Myrtaceen** R. Br.

Gattung *Couratari* Aublet.

Couratari tertiaria. Taf. II, Fig. 3, 4, 4a.

Das Blatt ist länglich-lanzettförmig, lang-zugespitzt, ganzrandig; der Mittelnerv ist gerade und kräftig, die Seitennerven entspringen unter spitzen Winkeln, verlaufen gerade und verbinden sich am Rande in flachen Bogen, die feinen Nervillen stehen dicht.

Es lagen nur Bruchstücke vor. Diese zeigen die Oberseite und lassen die gesamte Nervatur etwas vertieft erscheinen.

Die Blätter der jetztlebenden *Couratari lineata* Berg erscheinen mir mit den fossilen Resten so übereinstimmend, daß ich nicht zögere, letztere zu dieser Gattung zu ziehen. Sehr nahe stehen sie auch denen von *Couratari guianensis* Aubl.

Familie der **Mimoseen** R. Br.

Gattung *Cassia* L.

Cassia longifolia. Taf. II, Fig. 14.

S. unter a. Aus dem Gebiete von Loja (S. 19).

Bemerkung. Das Gestein, dem diese Versteinerungen entnommen sind, ist ein roter Schieferthon.

B. Columbien.

a. Aus dem Gebiete von Santa Ana.

Familie der **Gramineen** R. Br.

Gattung *Bambusium* Ung.

Bambusium Stübeli. Taf. V, Fig. 4, 5.

Der Stengel ist hohl, dick, fein gerillt.

Zwei Stücke, die ich nicht auseinander zu halten vermag, liegen vor. Das eine, gespaltene (Fig. 4) ist nicht in seiner ganzen Breite erhalten, sondern zeigt sich an einer Seite zum Teil abgebrochen; nur die unterste Partie läßt sie erkennen. Die Halmdicke beträgt 1,5 mm.

Es wurde von Herrn Dr. Stübel, dem zu Ehren diese Art benannt wurde, gefunden und befindet sich in der Sammlung desselben.

Das zweite (Fig. 5) zeigt an seinem Grunde beide Hälften aneinander gedrückt, über demselben die eine abgebrochen. Die feine Rillung ist gleich der des ersten Stückes. Ich erhielt es aus der Sammlung des Herrn Geheimrat Dr. Reiss.

Rhizoma graminis. Taf. III, Fig. 20.

Das Rhizom ist schmal, gestreift, die Knoten stehen weit voneinander und sind mit wirtelständigen Wurzelnarben versehen.

Dafs das Rhizom an Stärke sich nicht gleich blieb, zeigen die im Knie zusammenlagernden Stücke. Ob der daneben liegende Blattrest dazu gehört, läfst sich nicht entscheiden. Er zeigt zwischen sechs Nerven feine Zwischenerven.

Sammlung des Herrn Dr. Stübel.

Familie der **Musaceen** Ag.

Gattung *Musophyllum* Ung.

Musophyllum elegans. Taf. IV, Fig. 1—3; Taf. V, Fig. 1.

Das Blatt ist sehr groß und ganzrandig; der Mittelnerv ist sehr stark, die parallelen Seitennerven entspringen unter beinahe rechtem Winkel, verlaufen gerade und sind nur in der Randgegend gebogen, die Zwischenerven sind sehr zart, bisweilen tritt einer etwas stärker hervor, verlaufen parallel und stehen dichtgedrängt.

Zwei größere Bruchstücke sind erhalten geblieben. Das eine (Taf. IV, Fig. 1) entstammt der mittleren Partie eines Blattes, von dem der Rand ein Stück hin wohl erhalten blieb, während er sowohl ober- als unterhalb desselben abgebrochen wurde. Es zeigt sich umgerollt, weshalb ich es in Fig. 2 auf die Ebene projiziert wiedergebe. Sein in der Stärke fast gleichbleibender Mittelnerv (3—4 mm) ist ausgebrochen und finden wir an seiner Stelle eine vertiefte Rille vor. Das zweite (Taf. V, Fig. 1) entstammt, wie die geringere Stärke und schnellere Stärkeabnahme beweisen, der oberen Partie eines Blattes, von dem in der Mitte die eine Hälfte zum Teil noch auf der anderen liegend erhalten blieb. Hier ist der Hauptnerv vorhanden geblieben.

Die Stücke entstammen jedenfalls einer Art der Gattung *Heliconia* L., welche Süd-

amerika eigentümlich ist, wenigstens liefs sich aus der Nervatur trotz vieler Vergleichen nicht nachweisen, ob sie zu dieser oder zu *Musa* L. zu rechnen sei, weshalb ich mich der provisorischen Bezeichnung bediente.¹

Familie der **Aroideen** Juss.

Gattung *Stenospermatium* Schott.

Stenospermatium columbiense. Taf. V, Fig. 2.

Das Blatt ist lederig, länglich-elliptisch, ganzrandig, am Grunde mit einer Scheide versehen; die Seitennerven sind zahlreich, steigen auf und umschliessen feine Zwischenerven.

Unser Blatt kommt in der Nervatur Blättern der asiatischen *Aspidistra* Ker. sehr nahe, doch fehlt diesen die Scheide. Näher stehen die von *Stenospermatium Mathewsii* Schott Perus, jedoch sind sie kleiner und ihre Seitennerven nicht so steil aufsteigend. Die von *St. Pompayense* Schott dürften kaum einen Unterschied zeigen.

Familie der **Moreen** Endl.

Gattung *Ficus* L.

Ficus laqueata. Taf. III, Fig. 22.

Das Blatt ist lederig, länglich, ganzrandig; der Mittelnerv gerade, kräftig, in der Stärke bis gegen die Spitze hin fast gleichbleibend, die Seitennerven sind fein, gehen unter wenig spitzen Winkeln aus, verlaufen gerade und verbinden sich in etwas schlängeligen Bogen weit von dem Rande unter einander, die Randfelder sind mit Schlingen ausgefüllt.

Wir haben die Oberseite des Blattes vor uns. Der Mittelnerv zeigt sich auf derselben vertieft, die Seitennerven sind es kaum merklich. Das Maschenwerk ist sehr zart und klein.

Die kleineren Blätter von *Ficus americana* Aubl. stimmen mit dem unserigen ganz überein.

Familie der **Laurineen** Endl.

Gattung *Persea* Gärtn.

Persea coriacea. Taf. VI, Fig. 3, 4.

Die Blätter sind lederig, gestielt, gestreckt-länglich, spitzlich, ganzrandig, am Rande deutlich zurückgekrümmt; der Mittelnerv ist stark, die Seitennerven entspringen

¹ Alle Stücke ohne Angabe der Sammlung befinden sich im Besitze des Herrn Dr. Reiss.

unter spitzen Winkeln, sind bogenläufig und verbinden sich mittels Schlingen unter einander.

Ein Blatt (Fig. 3) zeigt die Ober-, eins (Fig. 4) die Unterseite. Bei letzterem treten sowohl der Mittelnerv als die Seitennerven wenig hervor, die Nervillen fast gar nicht, dagegen ist die Zurückkrümmung des Randes sehr deutlich ausgeprägt. Bei ersterem finden wir den Mittelnerv sehr sichtlich vertieft, ebenso ist es bei den Seitennerven der Fall, während die Einsenkung der Nervillen eine sehr geringe ist. Bei beiden ist der Stiel, an welchem die Blattfläche etwas herabläuft, dick. Es sind dies alles Merkmale, wie sie sich bei den Blättern der *Persea rigida* Nees ausgeprägt vorfinden.

***Persea macrophyloides* Egh. Taf. V, Fig. 3.**

1891. Engelhardt, Tertiärpfl. v. Chile, S. 650, Taf. 5, Fig. 3.

Das Blatt ist groß, lederig, gestielt, breit-länglich, ganzrandig; der Mittelnerv ist kräftig und gerade, die Seitennerven sind zahlreich und stark, entspringen unter wenig spitzen Winkeln, verlaufen wenig gekrümmt und verbinden sich untereinander, Schlingen bildend, in Bogen, die Nervillen sind teils durchgehend, teils gebrochen.

Das fossile Blatt zeigt die Oberseite, auf welcher der nach der Spitze hin allmählich sich verdünnende Mittelnerv und die Seitennerven vertieft erscheinen. Die feinere Nervatur ist stellenweise ausgezeichnet erhalten. Es gleicht Blättern der *Persea gratissima* Gärtner und ist von bedeutenderer Größe, als das in Tertiärpfl. v. Chile abgebildete.

***Persea elliptica*. Taf. IX, Fig. 5.**

Das Blatt ist lederig, länglich-elliptisch, ganzrandig; der Mittelnerv ist stark, die kräftigen Seitennerven entspringen unter spitzen Winkeln, verlaufen in schwachen Bogen und verbinden sich, Schlingen bildend, untereinander, die Nervillen sind meist gebrochen.

Wir sehen die Rückseite des Blattes, auf welcher die Nervatur stark erhaben hervortritt. Das Maschennetz ist nur an einer kleinen Stelle erhalten geblieben und stellt sich daselbst als ein lockeres dar. Das Blatt gehört zu den wenigen nicht sehr gut erhaltenen.

Soweit der Erhaltungszustand es erlaubt, darf es auf *Persea densiflora* Meisner bezogen werden.

Persea elongata. Taf. VI, Fig. 8.

Das Blatt ist lederig, gestreckt-länglich, am Rande zurückgekrümmt, ganzrandig; der Mittelnerv ist stark, die Seitennerven entspringen unter spitzen Winkeln, verlaufen bogenförmig und verbinden sich, gegen den Rand hin sehr verfeinert, untereinander, das Maschenwerk ist locker.

Die gesamte Nervatur tritt auf der Unterseite hervor.

Ein zweites noch vorhandenes Blatt ist beim Zerschlagen zu sehr verletzt worden, als dafs es hier abgebildet zu werden verdient.

Als entsprechende Art nenne ich *Persea rigida* Nees.

Gattung *Nectandra* Rottb.

Nectandra curvatifolia. Taf. IX, Fig. 3.

Das Blatt ist lederig, gestreckt-länglich, spitz, ganzrandig, am Rande sehr wenig umgebogen; der Mittelnerv ist kräftig, die Seitennerven entspringen unter spitzen Winkeln, verlaufen bogig und verbinden sich vor dem Rande in Bogen, die Nervillen sind zart.

Die bogig gekrümmte Blattfläche zeigt die Oberseite mit deutlich vertieftem Mittelnerven, wenig eingesenkten Seitennerven und fast unmerklich vertieften Nervillen. Dafs man es nicht mit einem in seiner Nervatur übereinstimmenden Blatte von *Styrax coriacea* Egh. (vgl. Über Tertiärpfl. v. Chile, Taf. 5, Fig. 12), welches mit solchen der jetztlebenden *Styrax camporum* Pohl übereinstimmt, zu thun hat, zeigt schon seine bedeutende Gröfse. Es ist vielmehr Blättern von *Nectandra Amazonum* Nees gleich.

Nectandra Reissi. Taf. VI, Fig. 7.

Das Blatt ist grofs, lederig, gestreckt-länglich, ganzrandig, am Grunde spitz, kurzgestielt; der Mittelnerv ist stark, nach der Spitze zu ganz allmählich verdünnt, die Seitennerven entspringen unter spitzen Winkeln, verlaufen wenig gebogen und verbinden sich untereinander, die Nervillen sind zart, querläufig, parallel und stehen wenig entfernt.

Letztere zeigen sich der Blattfläche, welche daher glatt erscheint, nur in ganz geringem Grade eingesenkt, mehr die Seitennerven, bedeutend der Mittelnerv, besonders am Grunde. Die Sekundärnerven sind aufgerichtet und werden an ihrem Ende fast verschwindend fein.

Man vergleiche unser Blatt mit Blättern der *Nectandra Japurensis* Nees. Sehr ähnlich sind auch solche der im tropischen Amerika in vielen ineinander übergehenden Formen vor-

kommenden und weit verbreiteten *Nectandra mollis* Nees; entferntere Ähnlichkeit zeigt sich noch bei anderen Arten.

Ich benannte diese Art zu Ehren des Herrn Dr. Reiss.

Nectandra areolata. Taf. VI, Fig. 1, 2.

Das Blatt ist groß, lederig, oval, ganzrandig; der Mittelnerv ist stark, die Seitennerven sind kräftig, gebogen, entspringen unter spitzen Winkeln, sind durch Schlingen untereinander verbunden, die Nervillen stehen dicht und schliessen ein kleines unregelmäßiges Netzwerk ein.

Das Blatt, obgleich ohne Spitze und am Rande verletzt, zeigt sich in seiner Nervatur ganz vortrefflich erhalten. Der Raum zwischen Rand und untersten Seitennerven ist mit dichtstehenden Schlingen ausgefüllt, die Nervillen sind durchgehend, meist gebrochen oder gegabelt; das von ihnen eingeschlossene Netzwerk zerfällt zunächst in Maschen von verschiedener Gestalt und diese werden von kleineren vierseitigen ausgefüllt. Die mittleren Seitennerven stehen am weitesten voneinander.

Zur Vergleichung ziehe ich *Nectandra Gardneri* Meissn. heran.

Gattung *Göppertia* Nees.

Göppertia subherbacea. Taf. V, Fig. 8; Taf. VI, Fig. 5.

Das Blatt ist wenig-lederig, länglich-elliptisch, etwas ungleichhälftig, ganzrandig; der Mittelnerv ist stark, die Seitennerven entspringen unter spitzen Winkeln, verlaufen bogenförmig und im späteren Verlaufe aufwärts gerichtet, sich durch Schlingen untereinander verbindend, die Nervillen sind teils durchgehend, teils gebrochen, das Netzwerk ist sehr fein und klein.

Man kann unser Blatt mit den Blättern der *Göppertia polyantha* Meissn. vergleichen, auch die von *G. sericea* Nees stehen nahe, sind aber entschieden lederig.

Gattung *Aerodictidium* Nees.

Aerodictidium chartaceum. Taf. IV, Fig. 12.

Das Blatt ist ein wenig lederig, länglich, ganzrandig; Mittelnerv und Seitennerven sind nicht stark, letztere entspringen unter spitzen Winkeln und verlaufen in Bogen, die Nervillen sind zart und umschliessen ein feines Netzwerk.

Es präsentiert sich von der Unterseite, auf welcher die Nervatur nur wenig hervortritt, und zeigt sich umgebogen, ohne dafs dabei ein Zerbrechen desselben stattgefunden hat, was auf wenig Starrheit hindeutet. Seine kleinen Maschen erweisen sich als vier- und fünfseitig.

Es ist den Blättern von *Arcodiclidium Sprucei* Meissn. zu vergleichen. Auch die von *Oreodaphne Schotti* Meissn. können herangezogen werden.

Gattung *Laurophyllum*.

Laurophyllum rigidum. Taf. VIII, Fig. 5.

Das Blatt ist starr, länglich-lanzettförmig, ganzrandig, am Rande etwas zurückgekrümmt; die Seitennerven entspringen unter spitzen Winkeln, laufen gebogen weit aufwärts und stehen voneinander entfernt.

Nur ein Bruchstück ist vorhanden. Dieses zeigt sich umgebogen. Auf seiner Unterseite, welche es uns darbietet, treten Mittel- und Seitennerven merklich hervor, während dies von den querlaufenden Nervillen nicht gesagt werden kann.

Die Blätter von *Ampelodaphne arunciflora* Meissn. und *A. macrophylla* Meissn. erscheinen mir als sehr ähnlich.

Familie der **Rubiaceen** Juss.

Gattung *Bothriospora* Hook. fil.

Bothriospora Wittii. Taf. VI, Fig. 6.

Das Blatt ist eiförmig, am Grunde spitz, ganzrandig; die Seitennerven entspringen aus dem Mittelnerven unter wenig spitzen Winkeln, verlaufen wenig gebogen und verbinden sich ziemlich entfernt vom Rande in Bogen.

Es giebt eine Anzahl von Blättern anderer Gattungen, denen das fossile mehr oder weniger nahe kommt; aber es ist bei ihnen die feinere Nervatur abweichend. Ich vergleiche es mit Blättern von *Bothriospora corymbosa* Hook. fil., mit denen es auch in dieser Hinsicht übereinstimmt.

Ich benannte diese Art zu Ehren des Herrn Kaufmann Witt in Loja.

Familie der **Verbenaceen** Juss.

Gattung *Citharexylon* L.

Citharexylon retiforme. Taf. V, Fig. 10.

Das Blatt ist lederig, elliptisch, ein wenig zugespitzt, ganzrandig; der Mittelnerv ist kräftig, die Seitennerven entspringen unter spitzen Winkeln und verlaufen bogig, das Netzwerk ist von größeren zarten Maschen gebildet.

Das Blattfragment zeigt die auf der einen Hälfte umgebogene Unterseite, die bei der Zeichnung auf die Ebene projiziert wurde. Die Nervillen erweisen sich weder als eingesenkt, noch als hervortretend.

Es hat viel Übereinstimmendes mit den größeren Blättern von *Citharexylon quadrangulare* Jacq., auch mit solchen von *C. cinereum* L., wie ich sie, allerdings mit ? bezeichnet, im Dresdener Herbar vorfand, doch erscheinen mir die von *C. reticulatum* Kth. am nächsten zu stehen.

Familie der **Bignoniaceen** R. Br.

Gattung *Tecoma* L.

Tecoma grandidentata. Taf. IV, Fig. 9, 10.

Die Blättchen sind eiförmig, am Grunde verschmälert, in der oberen Hälfte sägezählig, in der unteren ungleich-gesägt; der Mittelnerv ist am Grunde kräftig und verschmälert sich von der Mitte bis zur Spitze sehr schnell, die Seitennerven entspringen unter spitzen Winkeln, sind wenig gebogen und münden in die Spitzen der Zähne aus.

Ich vergleiche unsere Blättchen mit denen von *Tecoma serratifolia* Don. Ähnlich sind auch die von *T. radicans* Juss., welche Pflanze jedoch außerhalb der Tropen, in Nordamerika, ihren Wohnsitz hat.

Familie der **Sapotaceen** Endl.

Gattung *Chrysophyllum* L.

Chrysophyllum rufoides. Taf. V, Fig. 7.

Das Blatt ist etwas lederig, lanzettförmig, kurz-zugespitzt, am Grunde spitz, ganzrandig; der Mittelnerv ist stark, gegen die Spitze sehr fein, die Seitennerven entspringen unter spitzen Winkeln, die untersten und obersten unter sehr spitzen.

Die feinere Nervatur ist bei unserem Blatte nicht sichtbar.

Es ist Blättern der Varietät *acutifolium* von *Chrysophyllum rufum* Mart. zu vergleichen.

Familie der **Styraceen** Rich.

Gattung *Styrax* Tournef.

Styrax lanceolata. Taf. V, Fig. 9.

Das Blatt ist lederig, länglich-elliptisch, ganzrandig; der Mittelnerv kräftig, die Seitennerven entspringen unter spitzen Winkeln, verlaufen etwas gebogen und verbinden sich vor dem Rande in Bogen, die Nervillen sind zart.

Es stellt sich uns von der Rückseite dar, auf welcher der Mittelnerv hervortritt, während von den Seitennerven gesagt werden muß, dafs dies so gut wie gar nicht geschieht. Die Nervillen sind querläufig, durchgehend oder gebrochen und bilden in Verbindung miteinander ein sehr zartes Netzwerk.

Das fossile Blatt hat viel Ähnlichkeit mit den Blättern der jetztlebenden *Styrax parvifolium* Pohl, doch besitzen diese weniger Seitennerven; vielmehr stimmt es in dieser Beziehung mit denen von *St. floridum* Pohl überein. Auch *Licania* zeigt ähnliche Blätter, aber es verbinden sich bei diesen die Seitennerven nicht in flachen Bogen, überdies stimmt die Anordnung der Nervillen nicht überein. *Cephaelis*-Blätter dürfen ihrer großen Zartheit wegen nicht zur Vergleichung herangezogen werden.

Familie der **Sterculiaceen** Vent.

Gattung *Büttneria* Löffl.

Büttneria cinnamomifolia. Taf. VII, Fig. 9.

Das Blatt ist gestielt, elliptisch, spitz, am Grunde verschmälert, ganzrandig, dreifachnervig; der Mittelnerv und die seitlichen Hauptnerven sind kräftig, die Seitennerven befinden sich über der Mitte des Blattes, entspringen unter spitzen Winkeln, verlaufen gerade bis in die seitlichen Hauptnerven, die Nervillen verlaufen quer und schließen ein aus Vierecken gebildetes Maschennetz ein.

Das Blatt stimmt genau mit einer Form von der polymorphen *Büttneria melastomifolia* St. Hil. = *B. elliptica* Pohl und *B. affinis* Pohl überein. Ferner stehen die Blätter von *B. Gayana* St. Hil. = *B. laevigata* Schott durch ihre lange Zuspitzung, sowie ihren gerundeten Grund.

Familie der **Meliaceen** Juss.

Gattung *Moschoxylon* Juss.

Moschoxylon tenuinerve. Taf. IX, Fig. 10.

1891. Engelhardt, Tertiärpfl. v. Chile, S. 670, Taf. 8, Fig. 10; Taf. 9, Fig. 9.

Das Blättchen ist länglich-lanzettförmig, ganzrandig, ungleichhälftig, dünn; der Mittelnerv verhältnismäßig kräftig, die Seitennerven sind zart, entspringen unter wenig spitzen Winkeln, verlaufen ziemlich parallel und verbinden sich vor dem Rande in Bogen.

Familie der **Ilicineen** Brongn.

Gattung *Ilex* L.

Ilex arcinervis. Taf. VII, Fig. 1; Taf. IX, Fig. 2.

Die Blätter sind lederig, elliptisch, zugespitzt, ganzrandig, am Rande etwas zurückgebogen; der Mittelnerv verdünnt sich von der Mitte an sehr schnell, die Seitennerven sind dünn, entspringen unter spitzen Winkeln und verbinden sich vor dem Rande in Bogen.

Eine ähnliche Nervatur der Blätter findet sich bei einer größeren Anzahl von *Ilicineen*-Arten vor, was die Vergleichung sehr erschweren würde, wenn wir uns nicht an Abweichungen in der Gestalt der Blätter, an die Entfernung der Seitennerven voneinander und an den Ausgangswinkel derselben halten könnten. Sehr nahe kommen unsere Blätter solchen der jetztlebenden *Ilex inundata* Pöpp; doch stehen sie näher den ziemlich formenreichen von *I. Macoucou* Pers. Auch bei *Maytenus* finden wir in vieler Beziehung übereinstimmende, z. B. bei der Art *obtusifolia* Mart.

Familie der **Rhamneen** R. Br.

Gattung *Gouiana* Jacq.

Gouiana membranacea. Taf. IV, Fig. 4, 5.

Das Blatt ist häutig, gestielt, zugespitzt-eiförmig, am Grunde etwas herzförmig, gezähnt; der Mittelnerv ist kräftig, die Seitennerven entspringen unter spitzen Winkeln, verlaufen anfangs gerade, später gebogen, die unteren senden Äste nach dem Rande ab, in dessen Zähnen sie endigen, die Nervillen stehen dicht gedrängt.

Das Blatt kommt mit Blättern der lebenden *Gouiana urticaefolia* Reiss überein. Es unterscheidet sich von anderen Species durch seine Nervatur, weshalb ich es als einer besonderen

Art zugehörig ansehen und von diesen trennen muß. Bei keiner lebenden Art senden nämlich die unteren drei Seitenervenpaare so viel Äste ab, als bei dieser; überdies sind die Zähne klein. Es zeigt sich von seiner oberen Seite, auf welcher die gesammte Nervatur vertieft erscheint.

Gouiana firma. Taf. IV, Fig. 6, 7.

Das Blatt ist derb, groß, eiförmig-elliptisch, gekerbt; der Mittelnerv ist kräftig, die Seitennerven entspringen unter spitzen Winkeln, sind wenig gebogen, nur der unterste sendet viele Äste ab, die Nervillen stehen weiter voneinander ab, als bei voriger Art.

Ich vergleiche unsere Stücke mit den Blättern der *Gouiana virgata* Reiss. Die Blattmasse ist derber als bei der vorigen Art, daher wohl auch Verletzungen innerhalb derselben nicht zu bemerken sind.

Familie der **Rutaceen** Bartl.

Gattung *Condaminea* DC.

Condaminea grandifolia. Taf. VII, Fig. 2; Taf. IX, Fig. 1.

Die Blätter sind groß, lederig, breit-länglich, ganzrandig; der Mittelnerv ist stark, verläuft gerade; die kräftigen Seitennerven entspringen unter spitzen Winkeln, verlaufen wenig gebogen und verbinden sich vor dem Rande in Bogen, die Nervillen erscheinen theils durchgehend, theils gebrochen, stets ausgeprägt.

Man könnte versucht sein, unsere Bruchstücke mit den Blättern von *Stygar macrophyllum* Schott in Verbindung zu setzen, wenn uns nicht ein Stück vom Rande erhalten geblieben wäre, dessen Anblick sofort davon überzeugt, daß wir hierin irre gehen würden, da sich in den Randfeldern eine große Anzahl Schlingen zeigen, die bei den Blättern dieser Art nicht vorhanden sind, wohl aber bei denen von *Condaminea corymbosa* DC.

Familie der **Vochysiaceen** Mart. et Zucc.

Gattung *Vochysia* Juss.

Vochysia retusifolia. Taf. VII, Fig. 3.

Das Blatt ist lederig, länglich, an der Spitze gerundet und eingedrückt-ausgerandet, nach dem Grunde zu verschmälert, ganzrandig; der Mittelnerv tritt nicht hervor, ist stark,

die Seitennerven sind fein, ungleich stark, entspringen unter spitzen Winkeln, verlaufen ziemlich parallel und verbinden sich ziemlich weit vom Rande unter langen Bogen.

Unser Blattstück steht den Blättern mehrerer Arten nahe, z. B. der Form *elongata* von *Vochysia Tucanorum* Mart. und denen von *V. thyrsoidea* Pohl, am meisten Übereinstimmung zeigt es jedoch mit denen von *V. cinnamomea* Pohl.

Familie der **Trigoniaceen** Endl.

Gattung *Trigonia* Aubl.

Trigonia varians. Taf. VII, Fig. 4—6; Taf. IX, Fig. 9.

Die Blätter sind elliptisch oder umgekehrt-eiförmig-elliptisch, zugespitzt, am Grunde zuweilen schief, ganzrandig; der Mittelnerv ist kräftig, nach der Spitze hin verschmälert, die Seitennerven entspringen unter spitzen Winkeln, verlaufen anfangs ziemlich gerade, erst gegen die Spitze hin gebogen, beinahe parallel dem Rande zu, Mittel- und Seitennerven erscheinen auf der oberen Seite vertieft und treten auf der unteren scharf hervor.

Die Blätter haben Ähnlichkeit mit solchen von Arten des *Rhamnidium* Reiss, doch stehen die Nervillen nicht so dicht aneinander; auch die Blättchen von *Helietta multiflora* Engl. und andere Pflanzen sind von mir in Betracht gezogen, doch nicht als mit den fossilen übereinstimmend gefunden worden. In der Gattung *Trigonia* dagegen finden wir eine Anzahl Arten, welche die verschiedenen Formen, welche uns die versteinerten Blätter zeigen, in sich vereinigen, auch Eigentümlichkeiten der Nervatur. Bei der Beziehung auf diese müssen sofort alle die ausgeschieden werden, welche geringere Zahl der Seitennerven aufweisen, wie z. B. *Trigonia pubescens* Camb., *Tr. Glazioviana* Warm., *Tr. boliviana* Warm. *Tr. mollis* Mart. erscheint mir übereinstimmend nach jeder Richtung hin.

Familie der **Myrtaceen** R. Br.

Gattung *Jambosa* Rumph.

Jambosa lanceolata. Taf. IX, Fig. 6, 7.

Das Blatt ist lederig, lanzettförmig, zugespitzt, ganzrandig; der Mittelnerv ist kräftig, die Seitennerven sind schwach, gehen unter spitzen Winkeln aus, verlaufen etwas bogig und verbinden sich vor dem Rande zu einem Saumnerven untereinander.

Nur Bruchstücke liegen vor, welche weniger gut als die Exemplare der meisten übrigen Arten erhalten geblieben sind, weshalb die feinere Nervatur nicht zu erblicken ist. Nur die für diese Blätter charakteristischen, durch die Mitte der Hauptfelder laufenden und vor ihrem Ende sich abwärts zu den unteren Seitennerven neigenden Nerven sind zu erblicken.

Ich vergleiche die fossilen Stücke mit kleineren Blättern der *Jambosa vulgaris* DC., bei welchen sich auf der Oberseite die Nervatur ebenfalls wenig ausgeprägt zeigt. Bei *Aci-cennia tomentosa* Jacq., an die man ebenfalls denken könnte, besitzen die Blätter eine viel ausgeprägtere Nervatur. Rührten unsere Stücke von dieser her, so wäre es unverständlich, wenn nicht einmal stückweise das feinere Geäder erhalten geblieben wäre.

Familie der **Rosaceen** Juss.

Gattung *Moquillea* Anbl.

Moquillea Stübeli. Taf. IV, Fig. 11.

Das Blatt ist derb-lederig, elliptisch, am Grunde gerundet, ganzrandig; der Mittelnerv ist kräftig, die Seitennerven gehen unter spitzen Winkeln aus, sind gebogen und verbinden sich durch Schlingen untereinander, die von ihnen gebildeten Felder sind von einem feinen Nervennetz erfüllt.

Es stimmt überein mit Blättern der *Moquillea utilis* Hook fil.

Ich benannte es zu Ehren des Herrn Dr. Stübel.

Sammlung des genannten Herrn.

Familie der **Mimoseen** R. Br.

Gattung *Inga* Plum.

Inga Reissi. Taf. VIII, Fig. 1, 2; Taf. IX, Fig. 8.

Die Blättchen sind wenig-lederig, eiförmig-länglich, spitz, ganzrandig, glatt, gestielt; der Mittelnerv ist kräftig, die Seitennerven entspringen unter spitzen Winkeln und verlaufen in Bogen, die Felder sind von einem netzaderigen Gewebe erfüllt.

Eine Menge Blättchen von verschiedener Größe, meist in Gruppen zusammenliegend, finden sich in sehr wohlhaltenem Zustande vor und zwar von Vorder- wie Rückseite. Auf ersterer zeigt sich die Nervatur wenig vertieft, auf letzterer wenig erhaben. Sie stimmen mit denen von *Inga alba* Willd. überein, wohl auch mit denen von *I. fagifolia* Willd.; doch

sind diese ausgeprägt lederig. Im Dresdener Herbar fand ich eine Art vor, die als *I. fastuosa* Willd. bezeichnet war, von Guiana stammt und bis ins kleinste übereinstimmende Blättchen zeigte, wohl aber hier nicht mit richtigem Namen bezeichnet sein dürfte.

Ich habe diese Art zu Ehren des Herrn Dr. Reiss benannt.

Gattung *Pithecolobium* Mart.

Pithecolobium tenuifolium. Taf. III, Fig. 21.

Das Blättchen ist elliptisch, ungleichhälftig, ganzrandig; der Mittelnerv ist am Grunde kräftig und verfeinert sich stark nach der Spitze hin, die Seitennerven entspringen unter spitzen Winkeln, verlaufen gerade, gabeln sich am Ende und vereinigen darauf die Äste in Bogen.

Das fossile Blättchen stimmt mit solchen des jetztweltlichen *Pithecolobium glomeratum* Benth. völlig überein. Die von den Seitennerven gebildeten Felder umschließen ein feines Netzwerk, das aus zarten in der Richtung der Seitennerven verlaufenden Äderchen besteht, die durch schräg gestellte Ästchen miteinander verbunden sind.

Pflanzenreste mit unsicherer Stellung.

Phyllites abutoides. Taf. VII, Fig. 7.

Es liegt leider nur die Spitzenhälfte eines Blattes vor, das einer Pflanze aus der Familie der *Melastomeen* nicht angehören kann, weil die Nervatur dagegen spricht, obgleich sie manches bietet, das auf sie hinweist. Dagegen möchte ich auf die Gattung *Abuta* aufmerksam machen, in welcher sich uns ganz naheliegende Nervaturverhältnisse darbieten, und in ihr speziell auf die Art *Candollei* Tri. et Pl.

Das Blattstück ist lederig, ganzrandig, lang-zugespitzt, scheint dreifach-nervig gewesen zu sein und zeigt mehrere starke Seitennerven, parallele, ziemlich weit voneinander befindliche querlaufende Nervillen; die Randfelder sind von Schlingen erfüllt.

Phyllites strychnoides. Taf. VII, Fig. 10.

Das Blatt ist etwas häutig, kurzgestielt, beinahe rund (?), ganzrandig, dreinervig; die Hauptnerven sind kräftig, die Seitennerven sehr zart und netzläufig, die Randfelder von zarten Schlingen besetzt.

Die meiste Ähnlichkeit scheint das Blattstück mit Blättern von einigen *Strychnos*-Arten zu haben. Ich verweise auf die von *Str. triplinervia* Mart., *Str. subcordata* Spruce und *Str. guianense* Aubl. Jedoch mache ich auch auf *Zizyphus (Paliurus) reticulata* aufmerksam, die ich nur aus Vahl's „*Eclogie americana*“ (Taf. 23) kenne und über die ich in der mir sonst zugänglichen Litteratur nicht das geringste aufzufinden vermochte.

Phyllites vochysioides. Taf. VIII, Fig. 3, 4.

Die Blattstücke deuten auf ein lederiges, größeres, längliches, ganzrandiges Blatt hin, das an der Spitze ausgerandet war. Der Mittelnerv ist gerade und kräftig, die Seitennerven sind zahlreich, einander genähert, entspringen unter wenig spitzen Winkeln, verlaufen stark gebogen und verbinden sich am Rande untereinander, die Hauptfelder zeigen sich durch feine Netznerven ausgefüllt.

Als sehr ähnlich bezeichne ich die Blätter von *Vochysia oppugnata* Warm. und *V. obscura* Warm. Bei ihnen sind jedoch die Seitennerven nicht so stark gerundet und ist es deshalb immer noch möglich, daß sie einer anderen Gattung einzureihen sind. Ähnlichkeit ist auch bei Blättern von *Lafoesia*-Arten zu finden.

Bemerkung. Das Gestein, in welchem sich die fossilen Pflanzen von Santa Ana eingebettet finden, ist ein äußerst feiner, dichter und weicher grauer Tuff, der in seinem Aussehen dem lithographischen Schiefer ähnelt. Bisweilen, besonders wenn er winzige Bimssteinbröckchen in Menge enthält, wird er rauh. In Größe und Form ungemein wechselnde bedeutendere Bimssteinstücke finden sich in vielen Stücken eingeschlossen. Sie zeigen sich mattweiß, schaumig-faserig und enthalten außer schwarzer Hornblende durch den Glanz hervortretenden Plagioklas, äußerst selten Glimmerblättchen, so daß sie ihren Zusammenhang mit Andesiten nicht verleugnen.

b. Aus dem Gebiete des Cáucathales.

I. Kryptogamen.

F a r n c.

Gattung *Meniscium* Schreb.

Meniscium Wolfi. Taf. III, Fig. 12—17.

Die Fieder sind lederig, häutig, nahe bei einander stehend, länglich-lanzettförmig, ganzrandig; der Primärnerv ist kräftig, die Sekundärnerven entspringen unter spitzen Winkeln

und verlaufen schräg und wenig gebogen, aufwärts steigend, in stets gleicher Entfernung voneinander, die Tertiärnerven in einfachem Zickzack.

Eine Menge Stücke dieses Farns lagen in verschiedener Gröfse vor. Die die Sekundärnerven verbindenden gebrochenen feinen Tertiärnerven heben ihn sofort aus den übrigen Gattungen der *Polypodiaceen* heraus. An den gröfseren Blattmassen sieht man mehrfach an der Stelle, wo die Schenkel derselben in einer Spitze zusammentreten, einen mit den Sekundärnerven parallellaufenden Fortsatz, der jedoch die nächste Spitze nicht ganz erreicht, während dies bei den kleineren der Fall ist, so dafs inmitten des von Sekundärnerven gebildeten Feldes ein feinerer, durch alle Spitzen sich hinziehender Nerv zum Ausdruck kommt. Alle Stücke erweisen sich als steril.

Die fossilen Reste stimmen in jeglicher Beziehung mit solchen des vorzugsweise an sumpfigen Lokalitäten fast des ganzen tropischen Amerikas vorkommenden *Meniscium reticulatum* Swartz sp. = *Polypodium reticulatum* L. überein.

Diese Art benannte ich zu Ehren des Herrn Dr. Wolf.

Rhizocarpeen.

Gattung *Salvinia* Micheli.

Salvinia Lehmanni. Taf. III, Fig. 18, 19.

Das Schwimmblatt ist gestreckt-länglich, ganzrandig; der Mittelnerv verhältnismäfsig stark, die unter spitzen Winkeln ausgehenden, etwas bogig bis zum Rande verlaufenden Seitennerven sind zahlreich, die von ihnen gebildeten vierseitigen Felder zeigen regelmäfsige Reihen von Vertiefungen.

Unser Stück stellt den Gegenabdruck dar und zeigt daher Vertiefungen, wo beim Blatte selbst kegelförmige Erhebungen sich vorfanden. Diese müssen dicht nebeneinander gestanden haben. Spitze und Grund fehlen, daher nicht zu erkennen ist, ob erstere wie bei den Schwimmblättern der in Brasilien in stehenden Gewässern vorkommenden *Salvinia oblongifolia* Mart. leicht zweilappig und ob letztere etwas herzförmig ausgeschnitten gewesen sei. Jedenfalls haben wir es mit dem gröfsten bisher fossil aufgefundenen Luftblatte zu thun.

Ich habe diese Art zu Ehren des Herrn Konsul Lehmann in Popayan benannt.

II. Phanerogamen.

Familie der **Palmen L.**

Gattung *Palmacites* Brongn.

Palmacites sp. Taf. IV, Fig. 8.

Es sind nur einige nicht genauer zu bestimmende Fetzen eines Fächerpalmenblattes vorhanden, welche aus dessen Mitte herausgebrochen sind.

Die Blattstrahlen sind schmal, gefaltet und von einer größeren Zahl paralleler Nerven durchzogen, die Kanten scharf.

Familie der **Rubiaceen Juss.**

Gattung *Posoqueria* Aubl.

Posoqueria columbiana. Taf. VII, Fig. 8.

Das Blatt ist lederig, länglich-eiförmig, ganzrandig; der Mittelnerv ist kräftig, die Seitennerven entspringen unter spitzen Winkeln, verlaufen flachbogig und verbinden sich vor dem Rande untereinander, die Nervillen sind äußerst zart.

Unser Blatt stimmt mit den Blättern der jetztleblichen *Posoqueria latifolia* Röm. et Schult. gar wohl überein. Die unteren Seitennerven stehen nahe bei einander, während die obersten weit voneinander gerückt sind und somit bedeutend größere Felder einschließen, als jene. Die Nervillen sind sehr zart. Viel Ähnlichkeit besitzen auch die Blätter von *Cortaria speciosa* Aubl., aber bei ihnen sind die Seitennerven mehr gebogen und bilden am Rande Schlingen, überdies sind sie papierartig dünn. Ebenso verhält es sich mit denen einiger *Psychotria*-Arten, die aber nicht lederig sind.

Gattung *Sabicea* Aubl.

Sabicea asperifolia. Taf. V, Fig. 6; Taf. VIII, Fig. 6.

Die Blätter sind kurzgestielt, lanzettförmig, elliptisch oder linealisch-lanzettförmig, ganzrandig, am Grunde spitz; der Mittelnerv ist kräftig und verschmälert sich von der Mitte an schnell, die Seitennerven entspringen unter spitzen Winkeln, sind gebogen und verbinden sich am Rande untereinander.

Die Blätter zeichnen sich durch ihre rauhe Oberfläche aus, welche daher rührt, daß die Nervatur auf der Unterseite hervortritt, während sie sich auf der oberen vertieft zeigt. Sie kommen mit denen von *Sabicea aspera* Aubl. auch in ihrer Mehrgestaltigkeit überein.

Z u s ä t z e.

Ein in den Abbildungen nicht wiedergegebener linealischer Blattrest ist breit, von zarten, dichtstehenden, parallelen Nerven durchzogen. Er dürfte höchstwahrscheinlich als Grasfetzen zu deuten sein.

Eine Anzahl bald schmaler, bald breiterer Blattreste, welche sich gekielt zeigen, linealisch sind und von parallelen, gleichen Nerven durchzogen werden, dürften wohl der Gattung *Cyperites* zuzuweisen sein.

Bemerkung. Diese fossilen Reste fanden sich in einem weissen, trockenen, etwas abfärbenden tuffartigen Gesteine vor.



Alphabetisches Verzeichnis der beschriebenen Pflanzenreste.

	Seite		Seite
A		J	
Acrodiclidium chartaceum	29	Jambosa lanceolata	35
Arthautae geniculatoides	11	Ilex arcinervis	33
		Inga latifolia	21
B		" ovalifolia	20
Bambusium Stübli	24	" Reissi	36
Banisteria aceroides	14		
Bombax retusifolium	13	L	
Bothriospora Wittii	30	Laurophyllum rigidum	30
Buttneria cinnamomifolia	32	Leguminosites acaciaeformis	23
		" cassioides	23
C		" grandis	22
Caesalpinia subdimitata	18	" machaerioides	22
Camphoromeoa speciosa	12	Lonchocarpus obtusifolius	17
Cassia dimidiato-linearis	18	Lubea tertiaria	14
" linearifolia	19		
" longifolia	19	M	
Chrysophyllum rnfoides	31	Macrolobium tenuifolium	20
Citharexylon retiforme	31	Meniscium Wolfi	38
Condaminea grandifolia	34	Moquillea Stübli	36
Couratari tertiaria	24	Moschoxylon tenuinerve	33
		Musophyllum elegans	26
E		Myrcia antediluviana	17
Endlichera rhamnoides	12	Myrciaria tenuifolia	17
Egenia ovalifolia	16	Myristica fossilis	13
F		N	
Ficus laqueata	26	Nectandra areolata	29
		" curvatifolia	28
G		" Reissi	28
Göppertia subherbacea	29		
Gouiana firma	34	P	
" membranacea	33	Palmacites sp.	40
		Persea coriacea	26
H		" elliptica	27
Hieronymia Lehmanni	11	" elongata	28
Hiraea cycloperma	14	" macrophylloides	27
Hysterites ellipticus	10	Phoradendron fossile	12

	Seite		Seite
Phyllites abutoides	37	Sphaerites consociatus	10
" celastrinoides	22	" punctiformis	9
" colubrinoides	21	" sparsus	9
" gouareoides	22	Stenobium rhomboidalis	18
" strychnoides	37	Stenospermium columbiense	26
" styracoides	21	Styrax lanceolata	32
" vochysioides	38		
Pithecolobium tenuifolium	37	T	
Poaicetes magnus	23	Tapiria lanceolata	15
Posoqueria columbiana	40	Tecoma grandidentata	31
Pterogyne oblongifolia	20	Trigonia varians	35
RE		V	
Rhizoma graminis	25	Vochysia ferruginoides	15
		" retusifolia	34
S		" Witti	15
Sabicea asperifolia	40		
Salvinia Lehmanni	39	X	
Scleria Wolfi	10	Xylomites immersus	10

Tafelerklärungen.

Tafel I.

- Fig. 1. *Sphaerites punctiformis* auf dem Fetzen eines Grasblattes.
Fig. 2. *Sphaerites sparsus* auf einem Blattfetzen. 2 a ein Pilz (vergrößert).
Fig. 3. *Xylomites immersus* auf dem Fetzen eines dikotyledonen Blattes.
Fig. 4. *Sphaerites consociatus* auf dem Fetzen eines monokotyledonen Blattes. 4 a einige Pilze (vergrößert).
Fig. 5. *Hysterites ellipticus* auf dem Blattfetzen einer monokotyledonen Pflanze.
Fig. 6. *Vochysia* Witt. Blatt.
Fig. 7. 19. 20. *Endlicheria rhamnoides*. Blätter und Blattstück.
Fig. 8. 10. *Poacites magnus*. Halmstücke mit Blattstücken.
Fig. 9. *Poacites magnus*. Blattstück.
Fig. 11. *Scleria* Wolfi. Blatt.
Fig. 12. *Lükea tertiaria*. Blatt.
Fig. 13. *Bombax retusifolium*. Blatt.
Fig. 14. *Eugenia ovalifolia*. Blatt.
Fig. 15. *Myrcia antediluviana*. Blatt.
Fig. 16. *Phoradendron fossile*. Blatt.
Fig. 17. *Camphoromoea speciosa*. Blatt.
Fig. 18. *Arthane geniculatoides*. Blatt.
Fig. 21. *Myristica fossilis*. Blatthälfte.
Fig. 22. *Vochysia ferruginoides*. Blatt.
Fig. 23. *Inga ovalifolia*. Blatt.
Fig. 24. *Myrciaria tenuifolia*. Blatt.
Fig. 25. *Cassia dimidiato-linearis*. Blättchen.

Tafel II.

- Fig. 1. 2. *Hieronymia Lehmanni*. Blattstücke.
Fig. 3. 4. *Couratari tertiaria*. Blattstücke. 4 a ein Stück mit vollständig erhaltener Nervatur.
Fig. 5. 6. *Caesalpinia subdimidiata*. Blättchen.
Fig. 7. 8. *Cassia linearifolia*. Blättchen.
Fig. 9. 10. *Hiraca cycloperma*. Flügelfrüchte.
Fig. 11. 12. *Inga latifolia*. Blättchen.
Fig. 13. *Stenolobium rhomboidalis*. Blättchen.
Fig. 14—16. *Cassia longifolia*. Blättchen.
Fig. 17. *Macrolobium tenuifolium*. Blättchen.
Fig. 18. 19. *Banisteria acroides*. Flügelfrüchte.
Fig. 20. Zu *Banisteria* gehörig?
Fig. 21. 22. *Pterogyne oblongifolia*. Blättchen.

Tafel III.

- Fig. 1. *Lonchocarpus obtusifolius*. Blättchen.
Fig. 2. *Phyllites gouareoides*.
Fig. 3, 4. *Phyllites colubrinoides*. Stücke.
Fig. 5. *Phyllites celastrinoides*.
Fig. 6. *Phyllites styracioides*.
Fig. 7. *Leguminosites machaerioides*. Hälse.
Fig. 8, 9 a. *Leguminosites grandis*. Hülsenstücke.
Fig. 9 b. *Leguminosites cassioides*. Hülsenhälfte.
Fig. 10, 11. *Leguminosites acaciaformis*. Hülsenstücke.
Fig. 12—17. *Menisium Wolj.* Wedelstücke.
Fig. 18, 19. *Salvinia Lehmanni*. Stücke von Schwimmblättern.
Fig. 20. *Rhizoma graminis*.
Fig. 21. *Pithecolobium tenuifolium*. Blättchen.
Fig. 22. *Ficus laqueata*. Blatt.

Tafel IV.

- Fig. 1—3. *Musophyllum elegans*. Blättstücke. Fig. 2 ist Fig. 1 auf die Ebene projiziert.
Fig. 4, 5. *Gouiana membranacea*. Blätter.
Fig. 6, 7. *Gouiana firma*. Blatt und Blattbruchstück.
Fig. 8. *Palmacites sp.* Blättstücke.
Fig. 9, 10. *Tecoma grandidentata*. Blättchen.
Fig. 11. *Moquilea Stübeli*. Halbes Blatt.
Fig. 12. *Acrodiclidium chartaceum*. Blatt.

Tafel V.

- Fig. 1. *Musophyllum elegans*. Blättstück.
Fig. 2. *Stenospermantium columbiense*. Blatt.
Fig. 3. *Persea macrophyloides*. Blatt.
Fig. 4, 5. *Bambuseium Stübeli*. Halmstücke.
Fig. 6. *Sabicea asperifolia*. Blatt.
Fig. 7. *Chrysophyllum rufoide*. Blatt.
Fig. 8. *Goepertia subherbacea*. Blättstück.
Fig. 9. *Styrax lanceolata*. Blatt.
Fig. 10. *Citharexylon retiforme*. Blatt.

Tafel VI.

- Fig. 1, 2. *Nectandra areolata*. Blatt und Blättstück.
Fig. 3, 4. *Persea coriacea*. Blatt und Blattfragment.
Fig. 5. *Goepertia subherbacea*. Blatt.
Fig. 6. *Bothriopora Wittii*. Blatt.
Fig. 7. *Nectandra Reissi*. Blatt.
Fig. 8. *Persea elongata*. Blatt.

Tafel VII.

- Fig. 1. *Ilex arcinervis*. Blatt.
Fig. 2. *Condaminea grandifolia*. Blattstücke.
Fig. 3. *Vochysia retusifolia*. Blatt.
Fig. 4—6. *Trigonia varians*. Blätter.
Fig. 7. *Phyllites abutaides*.
Fig. 8. *Posoqueria columbiana*. Blatt.
Fig. 9. *Buttneria cinnamomifolia*. Blatt.
Fig. 10. *Phyllites strychnoides*.

Tafel VIII.

- Fig. 1. 2. *Inga Reissi*. Blätter.
Fig. 3. 4. *Phyllites vochystoides*.
Fig. 5. *Laurophyllum rigidum*. Blattstück.
Fig. 6. *Sabicea asperifolia*. Blätter und Blattstücke

Tafel IX.

- Fig. 1. *Condaminea grandifolia*. Randbruchstück.
Fig. 2. *Ilex arcinervis*. Blatt.
Fig. 3. *Nectandra curvataifolia*. Blatt.
Fig. 4. *Tapiria lanceolata*. Blättchen.
Fig. 5. *Peara elliptica*. Blattfragment.
Fig. 6. 7. *Jambosa lanceolata*. Blattfragmente.
Fig. 8. *Inga Reissi*. Blattstück.
Fig. 9. *Trigonia varians*. Blattstück.
Fig. 10. *Moschoxylon tenuinerve*. Blattstück.
Fig. 11—14. Bruchstücke zweifelhafter Blätter.

Fig. 11 gehört vielleicht einer Art der *Bignoniaceen*, Fig. 12 einer von *Bauhinia*, Fig. 13 einer von *Hiraea*, Fig. 14 einer von *Guatteria* an. Diese, wie noch andere, können nur durch vollständigerer Funde ihre Lösung erhalten.



Illustrationen zur Kenntnis des Skeletts von *Acanthodes Bronni* Agassiz

Von

Dr. Otto M. Reis in München.

Mit sechs Tafeln.

Die ebenso wichtige wie fremdartige Morphologie des Kopfskeletts von *Acanthodes* konnte bis jetzt nicht als abgeschlossen gelten; die großen Schwierigkeiten, die sich der Deutung der einzelnen Skelettteile entgegensetzen, habe ich an anderer Stelle (Geognostische Jahreshefte 1890, S. 1 u. 9 und Jahresberichte der Pollichia 1894, S. 331) auseinandergesetzt. In letzterem Schriftchen habe ich zum erstenmal darzustellen Gelegenheit gehabt, wie man mit einigen der althergebrachten Deutungen jedenfalls vollständig brechen müsse, um zu einer befriedigenden Auflösung des morphologischen Rätsels, welches die Lebacher *Acanthodes*geoden enthalten, zu gelangen.

Die ganze Sache dreht sich zuvörderst um das von den Autoren sog. „Hyoid“, welches ich aber als ein Dentingebilde erkannte, wonach es (wenn man an einer engen Beziehung zum Zungenbein festhält) doch nur als ein Hyoidzahn bezeichnet werden kann. In den Jahresberichten der Pollichia 1894 habe ich nun ein Exemplar beschrieben, an welchem dies „Hyoid“ seiner ganzen Länge nach auf beiden Seiten der nach aufsen umgelegten Kiefer auf der unteren Aufsenfläche des Unterkiefers zunächst und längs dessen Unterrand liegt, weiter ein wirklicher Hyoidbogen scheinbar zwischen beiden Mandibeln in normaler Lagerung und in der Gliederung der Mandibel vorhanden sei; es würden darnach auch eine ganze Anzahl anderer Korrekturen in den früher aufgestellten Deutungen zu folgern sein, soweit dieselben einzig und allein auf der alten Hyoidannahme fußen.

Ein einzelnes Exemplar beweist nun nichts oder nicht viel, und da meine früheren Resultate, welche hierin noch im Bann der hergebrachten Anschauungen erfolgten, zum Teil Unglauben (vgl. Traquair, Geol. Magazine 1893, S. 174) begegneten, zum Teil mit Nichtachtung und gar vereinzelter Entstellung (vgl. Prof. A. Fritsch, Fauna der Gaskohle Heft 2, Bd. III) belohnt¹, zum Teil vollständig sekretiert wurden (vgl. die palaontolog. Referate des Neuen Jahrbuches für Mineralogie 1891—95), so habe ich in den folgenden Tafeln, für deren Ausstattung ich der verehrl. Redaktionskommission der Senckenbergischen Naturforschenden Gesellschaft (Taf. 1, 2, 3, 4 u. 6) und Herrn Prof. Felix (Taf. 4 u. 5) zu großem Danke verpflichtet bin, eine größere Anzahl neuer Belege zum Teil für meine älteren Deutungen, zum Teil für meine jüngeren Verbesserungen beigebracht, so daß von allen früheren Versionen der Autoren über die Skeletteile von *Acanthodes* eigentlich keine einzige in irgend wesentlichen Punkten aufrecht zu halten ist.

Ich darf nicht versäumen, die große Liebesswürdigkeit dankend zu rühmen, mit welcher mir die Herren Prof. Dr. Benecke in Strassburg, Direktor Danneberg in Saarbrücken, Prof. Dr. Felix in Leipzig, Prof. Dr. Kinkelin in Frankfurt und Rektor Dr. Roth in Dürkheim a. d. H. die hier veröffentlichten Materialien zum Studium überließen.

In den folgenden Blättern ist das Material des Senckenbergianums in erster Linie, dann das der Kgl. Bergschule in Saarbrücken, der geolog. Landesanstalt in Strassburg und endlich mehrere Stücke der Sammlung Prof. Dr. Felix in Leipzig berücksichtigt und zum größeren Teile abgebildet; auch das Exemplar der *Pollichia* in Dürkheim a. d. H. ist nochmals abgebildet, da die Autotypie in der obenerwähnten Schrift zu dunkel und undeutlich geworden ist.

Besprechen wir zuerst das Material der Senckenbergischen Sammlung und sehen zuerst, wie sich dieses zu der Hyoidfrage verhält. In Fig. 4, Taf. I sehen wir rechts unten Palatoquadrat und Mandibel der rechten Kopfflanke von der Innenfläche (Gaumenfläche der Innenwand, s. Anh. 1), welche ohne Muskelgrube bzw. Kiel sind. Die der letzteren zugehörige Prämandibel sehen wir daher zum Teil unter der Prämandibel des nach oben verlagerten Unterkiefers der linken Kopfflanke. Das sog. „Hyoid“ liegt nun erstens eng an der Unterkante der Prämandibel der linken Seite und verschwindet auf der rechten Flanke in sonst normaler Lagerung unter dem Unterrand der Mandibel, liegt also auf der Außen-

¹ Ich habe inzwischen in Geogn. Jahreshefte 1893 eine Kritik dieses Tafelwerkes veröffentlicht, um vorliegende Abhandlung nicht mit kritischen Erörterungen zu belasten; ich habe dabei auf die hier folgenden neuen Anschauungen und Resultate noch nicht Bezug nehmen können.

seite der letzteren. In ganz genau der gleichen Weise zeigt es sich in Fig. 5, Taf. I, wo wir die Mandibel von der Innenfläche (Knorpelfläche) der Muskelwand erkennen (die Innenfläche der Gaumenwand liegt auf der Gegenplatte Fig. 6, Taf. I); das sog. „Hyoid“ verschwindet wiederum genau an derselben Stelle unter der Mandibel, liegt also auf deren Außenfläche. In der Skizze Taf. I, Fig. 3 ist das Verhalten nicht so deutlich, das Gegenteil ist aber auch nicht der Fall; in Skizze Taf. I, Fig. 1 dagegen sehen wir auf beide Kiefer von der Innenfläche der (externen) Muskelwand und sehen im Unterkiefer das „Dentohyoid“ unter derselben ohne jedes Anzeichen gestörter Lagerung auf beiden Seiten zunächst ihrem Unterrand, wie schon in drei Fällen betont, verschwinden; es liegt also auch hier auf der Außenfläche der Mandibel und lagert sich eng an den Unterrand der Prämandibel an. Es ist daher an der Zeit, diesem aus Dentin bestehenden fälschlichen „Hyoid“ einen anderen Namen zu geben, ich nenne es den „extramandibularen Stachelzahn“ und vergleiche es im Ungefähr dem prämandibularen Stachelzahn der *prognathodonten Holocephalen*. Darnach muß aber ein anderer Vertreter für das Hyoid gesucht werden und wir sehen in Skizze Taf. I, Fig. 1, daß ganz ähnlich, wie ich dies für das Exemplar der *Pollichia* beschrieben habe, der Mandibel und Prämandibel gleich gegliederte und ziemlich ähnlich gebildete Skeletteile, zwischen den beiden Unterkieferästen liegen (s. Taf. II, Fig. 5) und korrespondierend als Hyoid und Prähyoid zu deuten sind. Da sie dem Kiemenbogengerüst nicht angehören können und bei dem ersten von mir veröffentlichten Exemplar im Mundwinkel zwischen Ober- und Unterkiefer lagern (vgl. Taf. IV, Fig. 1—3), so habe ich sie zuerst als Labialia ansehen müssen.

Bei dem letzterwähnten Exemplar der Sammlung Dr. Felix (Taf. IV, Fig. 1 u. 2) sind die Kiefer weit auseinander gespreizt; bei dieser Art der Überlieferung müßten, so sollte man annehmen, die sog. Hyoidea zwischen den Kieferästen verbleiben, statt dessen liegt dieses Gebilde rechts ganz von der Mandibel nach auswärts verlagert und links schiebt es sich hinten in der That noch etwas auf die Außenfläche der Mandibel herauf als extramandibulares Gebilde. Die wahren Hyoidglieder erscheinen nun nur auf der rechten Seite in der Lippenknorpellage; wenn es wahre Labialia wären, so sollten sie auch in gleicher Lage links zu finden sein, was beides nun in der That hier und nie der Fall ist.

In Taf. IV, Fig. 1 und 2 und Fig. 2, Taf. V (Kollektion Dr. Felix) zeigen sich die Mandibeln ebenfalls von der Innenfläche der Externwand (Knorpelfläche der Muskelwand), aber den Teil unterhalb des rinnenartigen Bodens der Muskelgrube abgebrochen. Hierdurch wird der auf der Außenseite liegende Stachelzahn fast in ganzer Ausdehnung sichtbar. Dies ist der am häufigsten vorkommende Erhaltungszustand, nach welchem scheinbar das in Rede

stehende Gebilde längs des Unterrands der Mandibel liegt, welcher Rand aber nur der Bruchlinie nach dem Boden der externen Muskelgrube entspricht. In Fig. 1, Taf. IV ist auf der oberen Seite, aber noch an dem vorderen Ende der Mandibel ein Stück der Muskel-(Extern-)wand erhalten und es zeigt sich auch hier die Anlagerung des Stachels auf der Außenseite der Mandibel. Das gleiche zeigt Fig. 4, Taf. IV wieder in anderer Lagerung der Kieferteile; in Abbrüchen der Mandibel zunächst der Unterkante der von der Knorpelfläche zu sehenden Muskelwand erscheint der unter derselben gelegene Dentinstachel, also „extramandibular“. Die Gleichheit der Lagerung desselben in so verschiedener Verlagerung der Mandibel und der übrigen Skeletteile sprechen für eine aufsergewöhnliche Festigkeit der Verbindung. Taf. IV, Fig. 5 und Taf. VI, Fig. 3, desgleichen Taf. VI, Fig. 6 und 7 zeigen nun den extramandibularen Stachel, Mandibel und Prämandibel, echtes Hyoid und Prähyoid zum Teil mit Rechenzähnen (vgl. unten) in normaler Nebeneinanderlagerung von aussen nach innen und dies in einem langen Querbruch zunächst dem ventralen Unterrand der rechten Kieferflanke. In Fig. 6 ist die Außenfläche der Mandibel noch durch den in die Unterkieferhöhlung sackartig hereinhängende Muskelgrube gekennzeichnet. In Fig. 7, Taf. VI tritt der extramandibulare Stachel im Durchbruch wie in Taf. II, Fig. 5 und Taf. IV, Fig. 4 zum Vorschein. Die Verlagerung in Taf. VI, Fig. 1 und 2 spricht auch nicht für eine ursprüngliche Lage im inneren ventralen Kiefer-Kiemengerüst (Samml. der geol. Landesanstalt Strassburg).

Die Exemplare der kgl. Bergschule in Saarbrücken (vgl. Taf. II—IV) liefern noch eine weitere Bestätigung dieser Deutungen: in Fig. 1, Taf. III kommt an dem oberen (rechten) Unterkiefer, gerade an der Angliederungsstelle von Mandibel und Prämandibel, der Extramandibularstachel im Durchbruch in einer seinem Namen entsprechenden Lage zum Vorschein; in Fig. 1, Taf. II verschwindet das Fragment des unteren (linken) Stachels unter der Muskel-Externwand der Mandibel, welche von ihrer Innenfläche (der Knorpelanlagerung) zu sehen ist. In Fig. 3, Taf. II ist der Erhaltungszustand der bezüglichen Skeletteile der oberen (linken) Seite genau gerade so, wie bei dem Exemplar der Pollichia, an welchem ich zuerst mit einiger Sicherheit beobachten konnte, dafs das sog. Hyoid auf der Außenseite der Mandibel liege. In ähnlicher Weise zeigt es Fig. 3, Taf. IV an dem Kiefer der rechten Seite, der im Abdruck der Außenfläche der Exterwand zu sehen ist.

Wenn nun keine der genannten Figuren etwaige Labialia in der Mundwinkellage auf beiden Kiefern zugleich zeigt, so zeigt Fig. 6, Taf. III, wo das ventrale Kiemenkieferskelett entblöfst ist, nicht den extramandibularen Stachelzahn, dagegen die früher fälschlich „Labiale“ und „Prälabiale“ genannten Stücke mit ihrem koplaren Element (*Li*) in der Hyoid-

lage, also in der Lage, wie sie das Exemplar der *Pollichia* Taf. II, Fig. 5 und oben Taf. I, Fig. 1 zeigen. Das hintere Gliederungsstück zeigt nun an dem Hyoid der rechten Seite „Rechenzähne“ und der Abdruck des Prähyoids der linken Seite läßt ebenso die Reihe basaler Teile von Rechenzähnen zum Vorschein kommen. Die gleiche Erscheinung ist in Hyoid und Prähyoid der Taf. I, Fig. 4; Taf. II, Fig. 3; Taf. IV, Fig. 5; Taf. VI, Fig. 3, 6 und 7 zu bemerken.¹ Auch hierdurch reihen sich diese Gebilde naturgemäß in das Kiemen-Zungenbeingerüst ein. In Fig. 3, Taf. IV und Fig. 3, Taf. II sind, wie in Fig. 1 u. 2, Taf. IV (Kollektion Dr. Felix), die beiden Stücke in der Mundwinkellage, aber nicht auf beiden Seiten, was für die endgültige Deutung als Labialia notwendig wäre.

Es kann somit als erwiesen gelten, daß bei *Acanthodes* auf der Außenseite jedes Unterkiefers zunächst dessen Unterkante ein stachelartiger Zahn², das früher sog. „Hyoid“, sich befindet, daß das eigentliche Hyoid ebenso in zwei Teile gegliedert wie der eigentliche Unterkiefer, nur Rechenzähne wie die Hyomandibel und die Kiemenbogen und keine weiteren Radii trägt. Darnach folgert selbstverständlich, daß die früher als Radii branchiostegi betrachteten, mit dem extramandibularen Stachel stets mehr weniger eng (vgl. Taf. IV, Fig. 1 u. 2; Fig. 3—6, Taf. I, Senckenb. Koll.) verbundenen, dickfadenartigen Deutungebilde nichts mit Radii branchiostegi zu thun haben, da sie gar nicht am Hyoid sitzen, sondern der Mandibel angehören, wahrscheinlich eine Reihe von freien Extramandibularradien darstellen, von welchem der Extramandibularstachel ursprünglich den primus inter pares darstellte. Die Gesamtheit dieser dermalen Gebilde kann man im Ungefähr dem ventralen Scaphaspisschild der *Pteraspiden* vergleichen.

Wir kommen jetzt zu einem zweiten wichtigen Punkt: der durch das vorliegende Material zu erläutern und teilweise zu verbessernden früheren Auseinandersetzungen über die Schädelbildung von *Acanthodes*. Wir unterscheiden an demselben (nach Abzug des Rostrum = Linguale) ein Trabeculare und Parachordale, welche Fritsch einfach ins ventrale Kiemengerüst verlegen möchte. Zuerst möchte ich hier die in den Berichten der *Pollichia* schon dargestellte Thatsache von neuem stützen, daß nämlich das von mir so genannte Spiraculare und Parachordale einem einzigen, winkelig dorso-lateral umgeknickten Gebilde angehören, dessen Halften an der Knickungsstelle voneinander öfters durch Bruch getrennt sind, aber auch, wie Fig. 6, Taf. II; Taf. I, Fig. 5; Taf. IV, Fig. 1—3, *ph* u. *pe* beweisen,

¹ Auch Taf. II, Fig. 1 und 2 zeigen an den beiden Hyoiden teilweise erhaltenen Besatz von Rechenzähnen (über den der Hyomandibel vgl. unten).

² Vgl. die Bemerkungen über dessen Lagerung in Erklärung zu Fig. 5, Taf. III.

zusammenhängen und zusammenhängend verlagert werden können (vgl. Fig. 6, Taf. III). Ich habe ferner dargestellt, daß die Bezeichnung „Parachordale“ vor der als Spiraculare für das Gesamtgebilde den Vorzug habe, weil bei der gewöhnlichen Lage des Spiraculare dasselbe nie zwischen Hyomandibel und Palatoquadratum zu beobachten sei. Nun habe ich noch die Pflicht, darzustellen, warum ich zu der Bezeichnung „Parachordale“ und „Trabeculare“ griff, obwohl in diesen Teilen, wie ich ausdrücklich betonte, nur Regionen eines dorsal geschlossenen Craniums angedeutet sind. Wir besprechen zuerst das letztere der beiden Gebilde.

Das Trabeculare kann nicht dem ventralen Kiemenbogenskelett angehören. Wir haben 1. die Kopula für das Hyoid in dem Linguale, welches bei *Acanthodes*, wie bei allen *Elasmobranchiern* (vgl. Fig. 1, Taf. I; Taf. II, Fig. 3—6; Taf. III, Fig. 6; Taf. IV, Fig. 5; Taf. VI, Fig. 1—3) in seiner Haupterstreckung von der Angliederungsstelle mit dem Prähyoid frei nach hinten gerichtet ist; das gleiche gilt für Pharyngealia und Hypobranchialia (Taf. II, Fig. 1 u. 2 und Taf. V, Fig. 1 u. 2), welche ebenso wie bei *Elasmobranchiern* nach hinten umbiegen, statt wie bei *Ganoiden* in der Fortsetzung der Bogenkrümmung nach vorne zu liegen; da dies ein Beweis der funktionellen Selbständigkeit der branchialen Segmente ist, so kann es nicht wundern, daß bei den *Elasmobranchiern* auch die Kopula jedes Bogens ihre Hauptentwicklung nach hinten hat und die letzte Kopula nach hinten zu ganz frei endet. Das Trabeculare ist demnach ein für das mediane Kopulargerüst überzähliges, meist zwischen das Linguale und die Kopula des ersten Kiemenbogens bei der Fossilisationszusammenpressung von oben hereingedrücktes (vgl. Taf. II, Fig. 5 u. 6; Taf. IV, Fig. 1 u. 2; Taf. VI, Fig. 1 u. 2) und daher das Linguale meist etwas von der Gaumenseite her überdeckendes, medianes Gebilde, welches nur der Cranialbasis angehören kann. Bei stark seitlicher Zusammendrückung des Kopfes liegt es daher immer mit dem gleich zu besprechenden Parachordale und Präpalatoquadratum dorsal vor und über dem Palatoquadratum (s. Taf. I, Fig. 3; Taf. IV, Fig. 3; Taf. VI, Fig. 3). Häufiger liegt es einseitig vom ventralen Kiemengerüst gelagert (Taf. II, Fig. 3; Taf. III, Fig. 1 u. 2; Taf. IV, Fig. 3 u. 4) und in Taf. III, Fig. 6 ist es weit von dem ziemlich normal gelagerten Lingual-Kopularsystem mit den Parachordalien und beiden Augenringen nach hinten verworfen.

In den Berichten der Pollichia habe ich nun weiter auseinandergesetzt, daß bei der eigentümlichen Röhren- oder Kastenform der fossil überlieferten Skeletteile das Wachstum derselben natürlicherweise nur da stattfinden könne, wo sie offen sind, d. h. wo im Leben der weiche Knorpel den Rand bildete. Dies ist beim Palatoquadratum von *Acanthodes* hauptsächlich am dorsalen Ende des Quadratkiels, weniger stark an dem ganzen davorliegenden

Oberrand, dagegen wieder stärker daselbst an dem vorderen Ausläufer der dickeren oralen Kante der Fall. Auf das distale (dorsale) Ende des Quadratkiels stößt nun, wie Fig. 1, Taf. III (linke Kopfseite) und Taf. V, Fig. 1 und 2 auf beiden Seiten in auffälliger Weise zeigen, der hinterste Teil des Parachordale in gleicher Stärke der Röhrenbildung so an, daß dies ohne Zögern als ein Anzeichen innigster (offenbar gelenkiger) „epiphysealer“ Angliederung gedeutet werden muß. Der davorliegende mehr lamellöse Teil des Parachordale entspricht etwa dem gleichen Teil am Palatoquadratum bis zu der Umbiegungsstelle nach der oben erwähnten stärkeren Höhlenöffnung am distalen Vorderende der oralen Kante des Palatoquadratum. An dieser Stelle sollte man, ähnlich wie bei dem proximalen (dorsalen) Ende des Quadratkiels, eine besondere Anheftungs- oder Angliederungserscheinung an craniale Elemente annehmen. Letzteres wird noch dadurch verlangt, daß, nachdem das alte „Hyoid“ einen ganz anderen Platz, als früher angenommen wurde, außerhalb der Mandibel hat und die „Labialia“ zu wirklichen Hyoidea geworden sind, nun auch im Oberkiefer eine Parallelerscheinung zu der Hyoid- und Mandibulargliederung nachgewiesen werden sollte. Dies wird durch ein Gebilde ermöglicht, welches ich noch im Bann der alten Hyoidannahme nur als ein Augenträgergebilde halten konnte, und daher als Styloorbitale bezeichnete. Trotzdem ich auch jetzt noch der Ansicht bin, daß es hauptsächlich als Augenboden funktionierte, so halte ich es nun in der That als ein „Präpalatoquadratum“, d. h. als ein der Prämandibel und dem Prähyoid entsprechendes Gliederungsstück des Palatoquadratoms selbst. Ich spreche — ganz abgesehen von der Frage der An- oder Abgliederung — einfach von einem „Gliederungsstück“, weil an ihren breiten Enden die an diesen Stellen zusammenstoßenden Skeletteile zum Teil ihr einziges Längen- und Dickenwachstum je nach hinten und nach vorne haben, und dies nur entsprechend einer scharfen inneren gewebigen Unterbrechung (gleichviel welcher Art) der die Axe der Skeletteile bildenden Knorpelsubstanz stattfinden kann (vgl. Poll. 1894, S. 320).

Das Präpalatoquadratum hat nun zwei solcher Angliederungsstellen; die beiden Ränder, welche auf seine vordere Spitze auslaufen, sind geschlossen; der nach dem Trabeculare zu liegende Längsrand ist konkav, der freie, einem Kieferrand entsprechende ist konvex und schneidend. Die dritte hintere dreieckige Kante des dreieckigen Gebildes ist zwar nicht geschlossen, zeigt aber zwei besondere Angliederungsstellen: eine äußere, die dem Vorderende des Kaurands des Palatoquadrats entspricht, und eine innere, welche nach der vorderen Endigung der inneren Hälfte des Trabeculare und Parachordale gerichtet ist. Durch diese Beziehung schien mir letzteres dem Gaumendach des Craniums zugeteilt. Das Trabeculare liegt nun stets zwischen diesen beiderseitigen Gebilden in fester gleichbleibender Lagerung,

wie alle die besprochenen Teile mit einer vorherrschenden ventralen Einwölbung (nach der Gaumenhöhle zu); die Größe, Form- und Lagerungsbeziehungen von Präpalatoquadratum und Trabeculare sind außerdem derart korrespondierende, daß sie nur aus einem sehr innigen Akkomodationsverhältnis zweier in einem Wirkungsniveau befindlichen und gewissermaßen gleichermaßen wirkenden Gebilde zu erklären sind. Außerdem hat das hinten gabelige Trabeculare starke epiphyseale Angliederungsendigungen, welche ebenso auf die vordere Endigung des Parachordale bezogen werden konnten.

Trabeculare und Parachordale schienen also zwei dem Schädel und zwar seinem Gaumenboden angehörige Teile. Durch das in Taf. V, Fig. 1 und 2 dargestellte Exemplar (Koll. Dr. Felix) bin ich nun in der glücklichen Lage, diese Angaben in einem wesentlichen Punkt zu verbessern und zu ergänzen. Dies größte aller von mir untersuchten Exemplare zeigt nun, daß das Gebilde, welches ich Parachordale genannt habe, einer größeren, beide lateralen „parachordalen“ Hälften medial verbindenden Knochenplatte angehört. Dieselbe bedeckt in ihrer Erstreckung nach vorne das Trabeculare ganz und gar. Wir können dies nur dadurch erklären, daß ersteres dem Schädeldach und nur letzteres dem Gaumenboden angehört. Die stark verdickten lateralen Kanten dieses Schädeldaches werden von dem inneren Abschnitt des „Parachordale“ gebildet, als dessen äußerer Abschnitt das frei hervorragende Stück erscheint, welches ich zuerst Spiraculare genannt habe und der eigentliche Träger des Palatoquadrats ist. Wenn daher der Name „Parachordale“ nun weniger berechtigt erscheint, als früher, so könnten wir ihn ganz fallen lassen, wenn man nicht das Trabeculare ebenso als ein selbständiges Stück anzusehen berechtigt ist, wie z. B. das infraorbitale Präpalatoquadratum. Die Befestigungsepiphyse des letzteren würde direkt hinter dem Trabeculare am Knorpelcranium ansetzen; da dieselbe ursprünglich der Palatobasalspitze entsprechen dürfte, so läge die vordere Endigung der Chorda bei *Acanthodes* unmittelbar hinter dem „Trabeculare“ und man hätte in der That ein Recht, hier von einer „parachordalen“ und „trabecularen“ Verkalkungsregion zu sprechen, wovon die trabeculare durch besondere Umstände eine hohe Selbständigkeit erreicht hätte; eine andere Deutung bringe ich anderwärts.

Bezüglich der übrigen *Lis* jetzt noch nicht besprochenen Skeletteile habe ich zuerst zu bemerken, daß die Hyomandibel in Taf. II, Fig. 6; Taf. III, Fig. 6; Taf. IV, Fig. 4 u. 5; Taf. V, Fig. 1; Taf. VI, Fig. 1 u. 6 einen deutlichen Besatz von Rechenzähnen aufweist (vgl. auch Fig. 2, Taf. III unten), wie ich dies in den Berichten der *Pollichia* Bd. 1894 dargestellt habe, wo leider die Rechenzähne bei der autotypischen Reproduktion stark verschwanden; es wurden daher die Figuren in Taf. II, Fig. 5 u. 6 nochmals lithographiert. Taf. IV, Fig. 1

u. 2 und Taf. V, Fig. 1 u. 2 zeigen das Dorsalende der Hyomandibel mit einem separaten Verkalkungsstück (*hc*) in Verbindung, wie das Palatoquadratum mit dem Parachordalephyseale; Bildungen, welche wohl bei den auseinander gespreizten Kiefern der Erhaltung der cranialen Befestigung dienen.

In Fig. 5, Taf. II zähle ich 6, in Taf. V, Fig. 1 nur 5 Kiemenbogen. Die Pharyngealia sitzen nicht an deren Enden, sondern etwas abwärts davon; sie sind nach hinten gerichtet. Fig. 1, Taf. V zeigt die Pharyngealia an den beiden ersten Bogen als breite dreieckig-plattige Gebilde. Wir sehen an den Bogen ein oberes und ein unteres Gliederungsstück (vgl. besonders Fig. 1, Taf. V); der Querschnitt des Bogens zeigt auf der Hinterseite eine einseitig gelegene starke Hohlrinne, welche mehr nach der vorderen Seite zu gelegen ist (vgl. Erklärung zu Fig. 4, Taf. IV). Die dem Gaumen und dem inneren Eingang der Kiementaschen zugewandten Seitenflächen sind mit kantigen Erhebungen der Hülle versehen, welche selbst von der Innenfläche der letzteren deutlich sind (vgl. besonders Taf. II, Fig. 3; Fig. 6, Taf. III und Fig. 4, Taf. IV); jeder Erhebung entspricht der Ansatz eines Rechenzahnes außen (vgl. Taf. III, Fig. 6 *b, c*). Bezüglich der *Radii dento-hyoidei* habe ich noch zu bemerken, daß sie mit den eigentlichen Hyoidgliedern gar nie zusammen vorkommen, also keine *Radii branchiostegi* sein können. Ich hatte dies schon von dem allgemeinen Standpunkt aus entschieden in Abrede gestellt (vgl. Geogn. Jahreshefte 1890, Kap. XII), dass nämlich eine Verbindung von Dentinskelettteilen mit der Muskulatur nicht stattfindet und daher auch keine dermalen Kiemenhautstrahlen im plakoiden Skelett sein könnten. In Fig. 1, Taf. IV sind nun Hyoid und Prähyoid (ersteres im Querbruch unter der Mandibel in normaler Lagerung festgestellt) deutlich weit vom Unterkieferunterrand entfernt nach innen (oben) zu gelegen, während sich die Dentinradien, in nahezu ungestörter Lagerung nach außen und hinten gerichtet an den Extramandibularstachel anreihen; es sind also „Extramandibularradien“ und haben mit *Radii branchiostegi* nichts zu thun; viel mehr, wie oben erwähnt, mit dem Scaphaspischild der *Pteraspiden*. Bemerkenswert ist, daß in den zwei Fällen, wo man die Extramandibularradien ihrer Lagerung nach etwa auf den Hyoidbogen beziehen könnte (Taf. IV, Fig. 3 unterer Unterkiefer und Taf. II, Fig. 3, ebenfalls unterer Unterkiefer), der mehr aufsergewöhnliche Erhaltungszustand der seitlichen Kompression mit parallelepipedischer Verschiebung der beiderseitigen Teile vorliegt, so daß die Radien des nach unten verschobenen Unterkiefers „geschleppt“ erscheinen und daher nach innen umgebogen sich den in der Mundwinkel- (Labial-) Lage verlagerten Hyoidgliedern nähern (vgl. auch Geogn. Jahreshefte 1890, Fig. 3, S. 6). Bei auseinander gespreizten Kiefern liegen nun die Dentinradien hängiger nach außen diver-

gierend, eine Lage, die unerklärlich wäre, wenn irgendwelche Beziehungen zum Hyoid walteten, welche aber für „extramandibulare“ Radien ebensowenig erstaunlich ist, wie die häufige Lage des Stachels außerhalb des Unterrandes der Mandibeln. Die im Zusammenhang erfolgte Verlagerung der Radien in Taf. III, Fig. 1 und 2 beweist, daß die Radien wenigstens basal in einer freien Hautfalte befestigt waren, welche sich leicht lösen konnte; der ganzen Länge nach konnten sie wenigstens nicht in der äußeren Haut gesteckt haben, weil die Kehlseite mit Schuppen bedeckt war (vgl. Geogn. Jahreshefte, VI. Jahrg., S. 56).

Auch über das „Claviculoid“ liefert das neue Material kleinere Ergänzungen; die obere spitz-kegelförmige Höhle ist vollständig von der unteren getrennt, ist inwendig cylindrisch, glatt und im Querschnitt kreisrund; die untere Höhle dagegen ist etwas zweiseitig komprimiert und inwendig mit nach innen hervorspringenden welligen Langswülsten versehen (vgl. Taf. I, Fig. 7; Taf. II, Fig. 4; Taf. III, Fig. 6; Taf. IV, Fig. 4, *d*); es ist dies eine Höhle, welche man mit einigem Recht als eine pulpale Höhle bezeichnen kann; sie ist auch zu einem großen Teil von unten durch einen sattelförmigen Boden verschlossen (Fig. 2, Taf. I; Fig. 4, Taf. II; Taf. III, Fig. 7; Taf. IV, Fig. 4); die Sattelaxe verläuft in der Längsrichtung der Kompression des basalen Teils des Claviculoids (d. h. sie bildet die lange Axe des elliptischen Querschnittes) und bezeichnet die eigentliche Auflagerungsstelle des Claviculoids auf einem hypothetischen Knorpelgebilde; in der darauf senkrechten Richtung ist eine einseitige Entwicklung des Sattels bemerkbar, er hängt auf der einen Seite über. Das Claviculoid selbst zeigt, wenn es auf der breiteren, platteren Fläche liegt, eine zweiseitige Verschiedenheit der beiden Ränder; ein Außenrand (Hinterrand?) ist kürzer und stärker konkav; der Innenrand (Vorderrand?) ist steiler und länger; nach dem Außenrand zu öffnet sich auch der den Sattel bildende Boden der unteren Pulpalhöhle. In der überwiegenden Mehrzahl der beobachteten und erwähnten Fälle liegt nun der konkave Außenrand des mit der oberen Höhle meist etwas nach hinten umgelegten Claviculoids der konkaven Seite des nach hinten und außen umgeklappten Stachels, d. h. nach dem eigentlichen Flossenskelett zu; in Fig. 2 u. 7, Taf. I wäre der Stachel mit seinem vorderen Rand nach oben gelegen und daher das zugehörige Flossenskelett nach unten umgeklappt. Das Flossenskelett zeigt außer den verkalkten Hornstrahlen meist drei Knorpel im distalen Skelett (vgl. Taf. I, Fig. 2 u. 7; Taf. II, Fig. 4; Taf. III, Fig. 3; Taf. V, Fig. 1; Taf. VI, Fig. 5), welche in derselben Weise hülleartig kontinuierlich verkalkt sind, wie die Knorpelskelettteile des Kopfes; von dem eigentlichen Stachelknorpel ist ebensowenig wie vom eigentlichen Schultergürtelknorpel etwas verkalkt.

Einen ganz aufergewöhnlichen Erhaltungszustand zeigt Fig. 4, Taf. VI, nämlich den Trageknorpel des Stachels der Analis. Das Exemplar liegt in der Sammlung der geolog. Landesanstalt in Strassburg und zeigt desgleichen den Trageknorpel an dem Stachel der Dorsalis und auferordentlich starke Verkalkungen im Schwanzflossenskelett, genau wie sie in Fig. 4, Taf. III abgebildet und unten beschrieben sind. Bemerkenswert ist die zu gleicher Zeit auftretende Verkalkung der Hornstrahlen, da wo sonst keine Faserstrahlen beobachtet wurden (Dorsalis, Analis und Caudalis).

Das in Fig. 4, Taf. III dargestellte Schwanzskelett zeigt die unteren Bogen und die Schwanzflossenträger; die letzteren treten hier wie stets nur mit zwei oder drei am stärksten entwickelten Stäben mit ersteren (also mit der Schwanzaxe) in annähernde Verbindung; da das wirkliche Flossenskelett unabhängig vom Axenskelett entsteht, schlofs ich hieraus auf die wahre Flossenträgenatur dieser caudalen Stäbe. Dies wird noch durch eine weitere Thatsache bewiesen, es zeigen sich nämlich in der Caudalis (Fig. 4) kurze Hornstrahlen, welche ganz vom Schuppenkleid bedeckt sind; und zwar liegen sie so, daß die Caudalträger noch über sie hinweg weit in den Schwanzlappen hinausragen; die Träger r_2 haben also offenbar ganz zwischen der Flossenmuskulatur gelegen, welche an den proximalen Enden der kurzen Hornstrahlen inseriert haben mufs; es sind darnach in der That Flossenträger, welche hier von den unteren Bogen getrennt bleiben; auch die kleinen proximalen Glieder r_1 sprechen für diese Auffassung, wobei allerdings zu bedenken bleibt, ob sie nicht noch zum System der unteren Bogen gehören. Ein Exemplar der Strassburger Sammlung zeigt nämlich statt ihrer vor den, wie hier, sieben stärksten Trägern (und unteren Bogen) noch drei schwächere Verkalkungen, aber in ganz normaler Folge der unteren Bogen.

Nachtrag.

1. Über die Bedeutung der Ausdrücke: Kuorpelfläche, Muskelfläche der Intern- und Externwand der sclerochondralen Hüllen vgl. Berichte der Pollichia in Dürkheim a. d. H. 1894.
2. Über Lage und Form der stabförmigen Hypobranchialien geben Taf. II, Fig. 3 u. 5 und Taf. IV, Fig. 1 u. 2 Aufschluß.
3. Über das Trabeculare möchte ich bemerken, daß noch die Möglichkeit vorhanden ist, daß es der Schädelbasis nur von unten angelagert, ein schwer zu deutendes „Subtrabeculare“ sein kann.

Buchstabenerklärung.

<i>an</i>	Stachel der Anaflosse.	<i>o</i>	Orbitalia (Plakosklerotikalia).
<i>b₁-ed</i>	dorsale Kiemenbogensegmente.	<i>ob</i>	obere Bogen der Schwanzaxe.
<i>b₁-en</i>	ventrale Kiemenbogensegmente.	<i>pch</i>	parachordaler Abschnitt des lateralen Craniums.
<i>cl</i>	Claviculoid.	<i>pcc</i>	parachordale Epiphyseale für das Palatoquadr.
<i>c</i>	Cranialdecke.	<i>ph</i>	Pharyngealia.
<i>co</i>	Copularia.	<i>phy</i>	vorderes Hyoidsegment (Prähyoid).
<i>cs</i>	Cranialschuppen.	<i>pmd</i>	vorderes Mandibularsegment (Prämandibel).
<i>d</i>	extramandibularer Stachel.	<i>ppq</i>	vorderes Palatoquadratsegment (Präpalatoquadratum).
<i>dr</i>	Extramandibularradien.	<i>pq</i>	eigentliches Palatoquadratum.
<i>fs</i>	verkalkte Hornstrahlen.	<i>pt</i>	Pectoralstachel.
<i>hy</i>	hinteres Hyoidsegment (Hyoid).	<i>r</i>	Knoorpelradien des Flossenskeletts.
<i>hm</i>	Hyomandibel.	<i>rs</i>	Rostralschuppen.
<i>he</i>	Epiphyseale der Hyomandibel.	<i>r₁</i>	= <i>r</i> oder = <i>ub</i> .
<i>hb</i>	Hypobranchiale.	<i>tr</i>	trabeculare Region (?) der Schädelbasis.
<i>li</i>	Linguale.	<i>ub</i>	untere Bogen.
<i>md</i>	Mandibel oder hinteres Mandibularsegment.		

Figurenerklärung.¹

Tafel I.

Fig. 1. Skizze nach einem Exemplar der Senckenbergischen Sammlung. Kiefer nach außen umgeklappt, von der Innenfläche sichtbar; der Dentinstachel legt sich hinten an den Unterrand der im Gestein verborgenen Außenseite der Mandibel; Hyoidbogen nahezu in allen Teilen zwischen den Unterkiefern entblößt.

Fig. 2 u. 7. Platte und Gegenplatte der beiden Claviculoidea; Flossenstachel, Flossenknochen und Hornstrahlen; der gerade Rand des Claviculoids, der nach sonstigem Vorkommen der vordere ist, ist hier dem gesamten Flossenskelet abgewandt; das Flossenskelet selbst aber ist nach unten vorn umgeklappt. Die Claviculoidea sind nach der größeren Axe des elliptischen Querschnitts der unteren Claviculoidhälfte halbiert; in Fig. 2 sind in der unteren palpalen Höhlung noch größere Reste des sattelförmigen Bodens derselben erhalten (vgl. Fig. 7, Taf. III und Taf. IV, Fig. 4, wo der Längsbruch durch Claviculoid nach der kurzen Axe seines elliptischen Querschnitts stattfand). (Senckenb. Samml.)

Fig. 3 Ähnliche Verhältnisse wie in Fig. 1, jedoch sind hier die ventralen Kieforteile etwas verworfen und es befinden sich dorsal zwischen beiden Augenringen und dem Palatoquadratum die cranialen (oder subcranialen: Trabeculare?) Bestandteile in vollständigerer Zahl vor. (Senckenb. Samml.)

¹ In diesem Abschnitte, der als „beschreibende“ Ergänzung des Textteiles zu betrachten ist, finden sich auch noch einige Angaben und Beobachtungen zum „vergleichenden“ Texte.

Fig. 4. Senckenbergische Sammlung. Kopfschuppenbedeckung sehr gut erhalten, kein Übergang zu des Körperschuppen bemerkbar, wie es scheint vier Reihen größerer Schuppen; Orbitalia in feinem Abdruck; von dem parachordalen Schädelteil die epiphysealen Träger des Palatoquadrats zu sehen; Kiefer oben von der Knorpelfläche der Innenwand, unten von der Gaumenfläche derselben. Der extramandibulare Stachel verbringt sich an letzterem in normaler Lage unterhalb, d. h. auf der Außenfläche der Mandibel zunächst deren Unterrand; die extramandibularen Radien sind hier in normalem Kontakt mit dem Stachel der Mandibel; die hintersten freien gehören, wie es scheint, noch zu den verlagerten der oberen Mandibel. Ein vorderes Hydridglied mit Rechenzähnen. Das Claviculoid beider Seiten in normaler Lagerung zum Flossenskelett (hier hieß Hornstrahlen und Stachel); der konkave Hinterrand des Claviculoids ist nach der Stachelkrümmung und des Hornstrahlen zu gelegen.

Fig. 5. Senckenb. Samml.; Trabeculare, Präpalatoquadratum und Parachordale (Cranialteil mit angeschlossener Epiphyseale) in annähernd normaler Lage; Kiefer von der Knorpelfläche der äußeren Muskelwand. Die hintere Hälfte des extramandibularen Stachels verbringt sich unter, d. h. auf der Außenseite der Mandibel. Die Dentirradien hier sowie auf der anderen Seite in innigem Zusammenhang mit dem Stachel und der Mandibel und ohne Beziehung zu den unregelmäßig verlagerten Hydridgliedern.

Fig. 6. Gegenplatte von Fig. 5; Kiefer von der Knorpelfläche der Gaumenwand gesehen; der Stachel schiebt sich hier natürlich nicht unter die Mandibel, sondern bricht in höherem Niveau liegend vor derselben ab. Ob das hintere mediane Stück einer Kopula entspricht oder etwa der hinteren Schädeldecke angehört (vgl. Taf. IV, Fig. 1 u. 2 und Taf. V, Fig. 1 u. 2), liefs sich nicht feststellen.

Tafel II.

Fig. 1. Oberkiefer von der Internfläche der Gaumenwand, Coronoidgrube durchgebrochen. Parachordalia zu beiden Palatoquadraten weit voneinander verlagert. Linguale durch die überlagerten vorderen Ecken der Prähyoidea undeutlich. Untere Kiefer (*py* u. *md*) von der Internseite der äußeren Muskelwand; der Gegenplatte nach verbringt sich die vordere Endigung des Hyoids unter der Gaumenfläche der Mandibel selbst, also trotz halber Mundwinkellage doch mehr nach dem Gaumeninneren zu gelegen; die Rechenzähne von ihm und dem Prähyoid etwas im Zusammenhang abgelöst und zu denen des ventralen Segments des 1. Kiemenbogens in Gegenstellung. „Dentohyoid“-Fragment verbringt sich unter der unteren Mandibel, also auf der Außenfläche derselben als extramandibularer Stachel.

Fig. 2. Gegenplatte von Fig. 1. Oben beide Kiefer von der Knorpelfläche der Muskelwand gesehen; der Muskelkiel des Palatoquadrats erscheint als Röhre; die äußere Muskelgrube der Mandibel sackartig nach innen hängend; unten beide Kiefer von der Knorpelfläche der Innenwand; die Coronoidgrube des Palatoquadrats von der gewölbten Fläche aus sichtbar; der vollständige Extramandibularstachel in normalem Kontakt mit dem Unterrand der Prämandibel.

Fig. 3. Die in der rostralen Region am stärksten entwickelten Kopfschuppen liegen mit ihrer basalen Seite im Gestein. Im oberen Kiefer (linke Kopfhanke) zeigt die Mandibel die Internfläche (Knorpelfläche) der Muskelwand, ist also nach außen eingeklappt; Palatoquadratum oben links mit Coronoidgrube rein von der Gaumenfläche aus gesehen. Die unteren Kiefer zeigen die Internfläche der Gaumenwand und sind nach innen eingeklappt; hierbei wie in Taf. IV, Fig. 1, 2 u. 4 die Hyoidea sekundär in der „Labiallage“, jedoch beide mit Rechenzähnen besetzt, also keine Labialia, sondern Hyoidea. Die gewölbte Seite des Trabeculare nach unten, da Ansicht von der Dorsalseite. Der extramandibulare Stachel erscheint hier selbstverständlich nur in Durchbrüchen und Abbrüchen des Unterkieferrands (in Mandibel und Prämandibel) der oberen eingeklappten, mit der Außenfläche im Gestein liegenden Kieferhanke. Da keine Gegenplatte vorhanden, so können auch hier Angaben über den extramandibularen Stachel der rechten Kopfhanke nicht erwartet werden. Vom Kiemenbogenskelett sind teils die ventralen, teils die dorsalen Segmente und die kurzen stabförmigen Verknöcherungsteile der Hypobranchialia zu sehen. An zwei Segmenten erkennt man auf der Intern-

fläche die innere Kehrseite der äußeren Erhebungen, welche dem Ansatz der verdickten Enden der Rechenzähne entsprechen (vgl. Taf. III, Fig. 6). Beide Parachordalia ungefähr in korrespondierender Lage zum Trabeculare. Kiemenzähne der letzten Bogen unten in Gegenstellung.

Fig. 4. Oberes Claviculoid in normaler Lage des stärker gekrümmten Hinterrandes, gegen die konvexe Stachelseite und das Flossenskelett zu gewandt; letzteres am oberen Stachel nach unten umgeklappt; die größeren Hornstrahlen liegen noch zunächst dem oberen Stachel. Unteres Flossenskelett ist normal gelagert. Lage des vorderen Stachelendes zum geraden Vorderrand des Claviculoids vgl. Taf. I, Fig. 4; Taf. III, Fig. 3 u. 7; Taf. VI, Fig. 5.

Fig. 5. Sammlung der Pollichia (Dürkheim a. d. H.) (vgl. Berichte der Pollichia Bd. 1894, S. 316). Kiefer von der Knorpelfläche der Muskelwand; im Unterkiefer kommt der extramandibulare Stachel auf beiden Seiten im Durchbruch von der Aufsenseite der Skeletteile her zum Vorschein; echte Hyoidea in normaler Lagerung; Rechenzähne des 5. und 6. Bogens in Gegenstellung; Copularia und ein Hypobranchiale.

Fig. 6. Sammlung der Pollichia in Dürkheim a. d. H. Hyomandibel mit Rechenzähnen kommt im Durchbruch des Palatoquadrats zum Vorschein; Teil der Gegenplatte der vorigen Figur, der dem unteren Abschnitt derselben entspricht.

Tafel III.

Fig. 1. Hier liegt die Außenseite der Muskelwand der Kiefer und die nicht skulpturierte Seite der Schuppen im Gestein; der Oberkiefer der rechten Kopfflaue (unten) ist noch mit dem Epiphysealteil des Parachordale in Verbindung; der der linken Seite von diesen gelöst nach vorne verlagert, zeigt noch eine lamellöse Knochenfortsetzung, welche der Cranialdecke angehört (vgl. Taf. V, Fig. 1 u. 2). Hier ist der extramandibulare Stachel nur an einer Durchbruchsstelle zwischen Mandibel und Prämandibel, also außerhalb des Unterkiefers, zu erkennen. Der hintere, verdickte Schenkel des epiphysealen Teiles des Parachordale liegt deutlich in der Angliederungsrichtung zum Quadratkiel des Palatoquadrats; äußere Muskelhöhle der Mandibel und des Quadratkies vom unteren Palatoquadrat von der Knorpelanlagerungsfläche aus gesehen.

Bei den Kopschuppen ein kleines Stachelchen zu sehen. Radii extramandibulares im Zusammenhang von der Mandibel weg verlagert. Gegenplatte von Fig. 2.

Fig. 2. Palatoquadrat und Mandibel; oben und unten Ansicht von der Externseite (Knorpelseite) der Gaumenwand; da die Kopschuppen mit der skulpturierten Basalfläche auf dem Gestein aufliegen, so ist zu folgern, daß hier der Kopf von der Dorsalseite gesehen ist. Die Kiefer sind nach außen umgeklappt. Parachordale oben mit Cranialdeckplatte über das Trabeculare verschoben; unten Hyomandibularzähne.

Fig. 3. Claviculoid, Flossenstachel, Knorpelradien und Hornstrahlen zu Fig. 2, Taf. IV, obere Seite.

Fig. 4. Der gezeichnete Umriß ist der der Geode, nicht der des Schwanzes überhaupt; untere Bogen je in zwei Teilstücken vorliegend; zwei Reihen Flossenträger: a) ganz kurze, nur vorne, b) lange distale; sie liegen zwischen den verkalkten Hornstrahlen; diese zwischen dem beiderseitigen weit überragenden Schuppenkleid, hinten nochmal längere untere Bogen; ob a) nicht verlagerte untere Bogen?

Fig. 5. Extramandibularia von der Anlagerungsfläche an die Mandibel; vordere Hälfte (ventrale Anlagerungsfläche an die Prämandibel) und hintere Hälfte (laterale Anlagerungsfläche an die Mandibel), bei nach außen umgeklappten Kiefern in eine Ebene gepreßt. Vergrößert. (Samml. der Strass, Landesanstalt)

Fig. 6. Cranium mit Trabeculare und Parachordale und den Augenringen ganz vom Kieferskelett, dem ventralen Kiemenbogen- und Hyoidskelett getrennt; Linguale im Fragment; beide Prähyoidea und Hyoid (unten) mit Rechenzähnen; Copulae hintereinander folgend in schmalen Querbrüchen; Hyomandibularia nach außen hinten umgeklappt; das obere mit Rechenzahnfragmenten; Claviculoid in seiner typischen Lagerung zum Stachel; die breitere untere Endigung von der gefalteten pulpalen Innenfläche gesehen. „Dentohyoid“ = extramandibularer Stachel ist nirgends zu sehen, was unerklärlich wäre, wenn er dem Inneuskelett des Kopfes

angehörte und hier doch alle Teile zwischen den Mandibeln entblößt vorliegen. Er liegt auch nicht unter den Mandibeln, da diese ihre Innenfläche dem Gestein zuzukehren und zum größten Teil nur im Abdruck ihrer Gaumenfläche erhalten sind, wodurch z. B. unten die Rechenzähne des Hyoids sichtbar werden. Der extramandibulare Stachel kann daher nur über den Gegenhälften der auseinandergebrochenen Mandibeln der Gegenplatte liegen, welche leider fehlte. Die Kiemenbogen zeigen innen eine einseitig verschobene Entwicklung und auf der Externseite eine ebenso einseitig gelegene tiefe höhlenartige Rinne. Die ventralen Segmente der 1. Kiemenbogen zeigen die innere Kehrseite der äußeren Erhebungen für den Ansatz der Rechenzähne.

Fig. 7. Claviculoid der rechten Seite von Fig. 2, Taf. V; zeigt den sattelförmigen Boden der unteren palpalen Höhle, in Beziehung gesetzt zu einem Längsschnitt des Gebildes und in den restaurierten Umriss desselben eingezeichnet.

Tafel IV.

Fig. 1. Kiefer von der Knorpelfläche der Gaumenwand; an der oberen Seite ist noch ein Fragment der Muskelwand am Vorderende der Mandibel erhalten, auf welchem (also auf der Außenfläche derselben) ein Fragment des extramandibularen Stachels liegt. Auf der unteren Seite ist die Lage des Hyoids durch einen Bruch festgestellt und in seinem Verhältnis zur Innenfläche der Mandibel daneben gezeichnet. Die Dentaradien erweisen sich so ohne Beziehung zum echten Hyoidbogen. Von der Cranialdecke sind auch hier (hinten) einige Partien stärker verkalkt erhalten. (Koll. Prof. Felix in Leipzig.)

Fig. 2. Gegenplatte zur vorigen Figur; der obere Unterkiefer ist von der Knorpelfläche der Muskelwand zu sehen und schieb von außen nach innen ins Gestein gekehrt; man bemerkt, wie das stabförmige Dentingebilde sich unter dem Unterrand der Mandibel verbirgt und zwischen Gestein und Mandibel geklemmt ist, also auf deren Außenfläche zunächst dem Unterrande liegt; ein Hyobranchiale sichtbar.

Fig. 3. Kiefer der oberen Hälfte im Abdruck der Außenseite der Muskelwand; Kiefer der linken Kopfplatte im Abdruck der Innenseite der Gaumenwand. Der extramandibulare Stachel kann daher nur oben sichtbar sein und erscheint unter dem Abbruch des Unterrandes der Mandibel. Er verschwindet unter dem verlagerten Trabeculare. Der obere Kiefer, der der rechten Kopfplatte angehört, ist nach außen umgeklappt und hat das Parachordale an seinem Schädelzusammenhang gerissen. Das Epiphyseale desselben erscheint auf die Außenseite des Palatoquadrats verschoben, und ist daher unterm Abdruck der Außenfläche des Palatoquadrats deutlich. Die Hyoiden liegen auf der unteren Hälfte der Figur in der Mundwinkel-(Labial-)lage. Die Extramandibularradien unten bei der seitlichen Kompression verschleppt und erscheinen unterhalb der Mandibel. Nur eine Platte vorhanden.

Fig. 4. Kiefer von der Knorpelfläche der Muskelwand; oben sieht man in die Höhle des Quadrats, unten das sackartige Hereinhängen der äußeren Muskelgrube des Adduktors. Unterhalb der Mandibel kommt im Durchbrüche der extramandibulare Stachel zum Vorschein. Zwischen den Kiefern das Trabeculare im Umriss nach der Gegenplatte ergänzt, Prämandibularia verlagert; zu dem unteren der extramandibulare Stachel schwach nach außen unten verlagert. Hyomandibularia: vorne ein Fragment der Hyomandibel der einen Seite mit Rechenzähnen, dahinter das andere vollkommen (mit Epiphyseale?). Dahinter drei Kiemenbogen: der erste, von der Knorpelfläche der Innenwand aus gesehen, zeigt die Kehrseite der äußeren Branchialrinne (vgl. auch Taf. V, Fig. 1 u. 2), die beiden folgenden zeigen Muskelskulpturen der Außenwand. Das Claviculoid zeigt im langen Querbruch einen Durchschnitt des sattelförmigen Bodens der unteren palpalen Höhle (vgl. Taf. I, Fig. 2 u. 7).

Fig. 5. Skizze eines Exemplars der Sammlung der Strassburger Landesanstalt. Kiefer oben zum Teil von der Muskelwand, zum Teil von der Knorpelfläche der Gaumenwand zu sehen, Parachordale und trabeculare Teile deutlich dem Cranium angehörig gelagert. Mandibel, Prämandibel, Hyoid und Prähyoid unten in enger Anlagerung im langen Querbruch zu erkennen; auf der Außenseite (ganz unten) die Reste des außen angelagerten Dentinstachels, Hyoid, Prähyoid und Hyomandibulare mit Rechenzähnen; beide

Prähyoidea deutlich durch ein Linguale verbunden. Rechenzähne des oben unter Palatoquadratum und Mandibel liegenden 1. Kiemenbogens scheinbar an diesen Gebilden selbst ansitzend, aber dennoch unter denselben hervortretend.

Tafel V.

Fig. 1. Koll. Prof. Dr. Felix, Leipzig. Kiefer von der Knorpelfläche der Gaumenwand; auf den Quadratrikel läuft die hintere Röhre des epiphysealen Abschnitts der Parachordale aus; letztere sonst isolierte Verkalkungsteile zeigen sich hier als Bestandteile einer kontinuierlichen Cranialdecke, welche bis zum Vorderende des Trabeculare reicht und dasselbe dorsal überdeckt; die hintere Mitte dieser Decke zeigt eine Erhebung. Auch die Hyomandibel scheint durch ein eigenes Knorpelglied getragen zu werden, wie das Palatoquadratum durch das eigentümliche Epiphyseale. Das Präpalatoquadratum auf der linken Seite in der Fortsetzung des Palatoquadratoms gelegen. Hyoidea von dem Kieferskelett beiderseits teilweise verdeckt. Hyomandibel mit Rechenzähnen; vier Kiemenbogen stark verkalkt; die beiden ersten mit ventralen Segmenten sichtbar.

Fig. 2. Gegenplatte von Fig. 1; Cranialecke im Abdruck; am ersten Kiemenbogen ist am unteren Ende des dorsalen Segments die Muskelgrube des Adduktors zu erkennen; Hyomandibel mit Rechenzähnen. Der 1. Bogen der rechten Seite zeigt oben innerlich die Kehrsseite der äußeren Branchialrinne (vgl. Taf. IV, Fig. 4).

Tafel VI.

Fig. 1. Kiefer oben von der Knorpelfläche der Gaumenwand, unten teilweise von der Außenfläche der Muskelwand; Prämandibel und extramandibularer Stachel beiderseits schwach verlagert; Hyoid und Prähyoid mit Linguale nahezu normal; auf dem hinteren Prähyoid und Linguale ein Rest des Trabeculare von der Dorsalseite aufgelagert. Dahinter das System der ventralen Copularia. Präpalatoquadratum und Parachordalepiphysale in annähernd normalem Lagerungsverhältnis zu dem Trabeculare. Hyomandibel oben normal das Palatoquadratum unterschiebend; unten nach hinten umgekehrt, mit Rechenzähnen; desgleichen das Hyoid mit solchen. Rostrale Kopfschuppenbegrenzung *rs* sehr deutlich (vgl. Taf. II, Fig. 3 und Fig. 2, Taf. III). (Samml. der geol. Landesanstalt in Strassburg.)

Fig. 2. Gegenplatte von Fig. 1.

Fig. 3. Gegenplatte von Fig. 5, Taf. IV. (Samml. der geol. Landesanstalt in Strassburg.)

Fig. 4. Stachel der Anaxis mit verkalkten Hornstrahlen und dem verkalkten Trageknorpel des Stachels. Dasselbe Exemplar zeigt auch an der Dorsalis den Trageknorpel sehr deutlich. (Samml. der geol. Landesanstalt in Strassburg.)

Fig. 5. Pectoralstachel von Fig. 1, Claviculoid, Radialia und Hornstrahlen.

Fig. 6. Kiefer oben von der Knorpelfläche der Gaumenwand; Hyomandibel dahinter mit Rechenzähnen, nur Basalteile sichtbar; Parachordale und Trabeculare deutlich als craniale Bestandteile erkennbar, d. h. dorsal über und zwischen Augenring und Palatoquadrat gelegen. Unterer Kiefer im langen Querbruch sichtbar; extramandibularer Stachel der Mandibel an der Seite der (äußeren) Muskelhöhle angelagert, welche sackartig in die Höhe der Mandibel hereinhängend erkennbar ist. Auf der Innenseite das Hyoid mit Rechenzähnen deutlich sichtbar; korrespondierend dazu liegen davor Prämandibel und Prähyoid, deren Vorderende abgebrochen ist (vgl. den Erhaltungsstand von Fig. 3, Taf. VI). (Samml. der geol. Landesanstalt in Strassburg.)

Fig. 7. Kiefer oben von der Knorpelfläche der (externen) Muskelwand zu sehen; im oberen Unterkiefer erscheint in einem Durchbruch der Mandibel unterhalb der Muskelrinne der Stachel der Außenfläche (vergl. den Erhaltungsstand der Fig. 3, 5, 6, Taf. II; Fig. 3 u. 4, Taf. IV). Gegenplatte von Fig. 6 ohne das Kiemenskelett gezeichnet.

Die Originalien von allen Exemplaren, zu welchen keine nähere Angabe gemacht ist, befinden sich in der Sammlung der kgl. Bergschule in Saarbrücken (Taf. II—IV).

ABHANDLUNGEN

HERAUSGEGEBEN

VON DER

SENCKENBERGISCHEN NATURFORSCHENDEN GESELLSCHAFT.

NEUNZEHNTER BAND.

ZWEITES HEFT.

MIT XIII TAFELN.

FRANKFURT A. M.

IN COMMISSION BEI MORITZ DIESTERWEG.

5
1895.

Erscheint gleichzeitig als Festschrift zum fünfzigjährigen Jubiläum des ärztlichen Vereins
zu Frankfurt a. M. (d. November 1895).

Vorrede.

Det gik mig som En, der vandrer i en Labyrinth. Gang for Gang havde jeg fundet, og jeg stod nu lige ved det Sted, hvor den endte. Men her fandtes en Muur, hvis Dør ingen Nøgle formaatte at aabne, og som jeg med mine Kræfter var for svag til at sprænge. Hvergang jeg tog et nyt Udgangspunkt, kom jeg dog tilbage til den samme noverstigelige Muur. Indenfor den laa Skatten, men jeg syntes ikke at være den, der skulde hæve den.

Vilhelm Bergsøe: Fra den gamle Fabrik.

Anden Deel S. 82.

Die folgende Arbeit beruht auf Resultaten, die durch eine neue Methode gewonnen worden sind. Um die Methode auch nur auf den jetzigen Standpunkt zu bringen, dazu habe ich vom 5. Dezember 1888 bis heute gearbeitet, und zwar habe ich alle meine von Amtsgeschäften freie Zeit so gut wie ausschließlichs dieser Methode gewidmet.

Es war noch in den ersten Jahren dieser Arbeitsperiode, da besuchte ich einen als Lehrer, Forscher und Mensch gleich hochstehenden Gelehrten und erzählte ihm, dafs ich mit meiner Arbeit gar nicht zu Ende kommen könnte. Im Laufe des Gesprächs sagte der verehrte Gelehrte ungefähr folgendes zu mir: „Haben Sie wohl einmal darüber nachgedacht, warum wir Theoretiker eigentlich wissenschaftlich arbeiten? Gewinn haben wir ja nicht davon; denn für die gröfsten Entdeckungen auf unsern Gebieten wird kein Pfennig bezahlt, und dafs das wissenschaftliche Arbeiten für die Carrière nichts nützt, haben Sie ja selbst erfahren. Also warum arbeiten wir? Wegen des Ruhms? Der Ruhm ist fadenscheiniger und vergänglich, als Spinnengewebe, und man könnte in unserer schnellebigen Zeit das Wort des

Baccalaureus im Faust getrost dahin abändern, daß man sagte: Bist du auch kurze Zeit be-
rühmt gewesen, bald weiß kein Mensch mehr was von dir zu sagen. Warum arbeiten wir
nun aber doch? Einfach deshalb, weil uns das wissenschaftliche Forschen eine
hohe und reine Freude bereitet.“

Wenn dies Motiv mein langes Arbeiten veranlaßt hätte, dann hätte ich jetzt fast sieben
recht glückliche Jahre hinter mir, — aber leider war es ganz anders. Wenn ich die aller-
erste Zeit abrechne, in der ich ein neuentdecktes fruchtbares Gebiet vor mir zu sehen
glaubte, und in der ich meinte, nur die Hand ausstrecken zu brauchen, um dies Gebiet zu
besitzen, — wenn ich diese kurze Spanne Zeit abrechne, so war das Arbeiten an der neuen
Methode gerade das Gegenteil von Vergnügen und von Freude. Es war eine Kette von immer
neuen Hoffnungen und immer neuen Enttäuschungen, eine Kette von immerwährenden quälenden
Geduldsproben. Mußte ich doch zu Zeiten Wochen lang, immer aber viele Tage lang warten,
ehe ich wissen konnte, ob ein neuer Versuch ge-
glückt wäre, oder nicht.

Wie einem in solcher Zeit zu Mute ist, das hat ein dänischer Naturforscher, der zu-
gleich ein ganz hervorragender Poet ist, ausgezeichnet geschildert. Ich meine Vilhelm
Bergsøe. Dieser erzählt in seinem Romane „Fra den gamle Fabrik“ (Aus der alten Fabrik)
die Leiden eines Chemikers, der einer Entdeckung auf der Spur ist, aber über das „nächst“,
das „beinahe“, nicht herauskommt. Für meine hochgeschätzten skandinavischen Freunde habe
ich einen hierauf bezüglichen Passus in der Uebersprache an die Spitze dieser Vorrede ge-
stellt, hier mag dessen deutsche Uebersetzung folgen:

„Es ging mir“, sagt Olsen, der Chemiker in jenem Roman, „wie einem, der in
einem Labyrinth wandelt. Gang für Gang hatte ich gefunden, und ich stand nun an
der Stelle, wo es zu Ende war. Aber hier befand sich eine Mauer, deren Thür kein
Schlüssel zu öffnen vermochte, und die zu sprengen meine Kräfte zu schwach waren.
Jedesmal, wenn ich wieder einen neuen Ausgangspunkt nahm, kam ich doch zu derselben
unübersteiglichen Mauer zurück. Innerhalb derselben lag der Schatz, aber ich schien
nicht der zu sein, der ihn heben sollte.“

Ich habe mir in dem dänischen Citate, wie in der Uebersetzung, erlaubt, die Praesentia
der Verba des Originals in die Praeterita zu verwandeln. Ob ich ein Recht dazu habe, das
müssen die entscheiden, die die neue Methode versuchen werden.

Warum habe ich aber dann doch weiter gearbeitet, wenn das Arbeiten an der Methode
so unerquicklich war? Warum habe ich dem Räte meiner Freunde nicht gefolgt und etwas
„lohnenderes“ vorgenommen? Nun, ich konnte einfach nicht loskommen. Die Arbeit
hatte noch etwas besonders tückisches an sich. Immer stand ich zwar vor dem abscheulichen
„beinahe“, aber immer glaubte ich, der nächste Versuch müsse gelingen, — wieder ganz so,
wie es Bergsøe bei seinem Chemiker (Bd. II S. 146) schildert. Nur Tage oder Wochen
schien es, und die lange Arbeit ist belohnt! Aber aus Tagen und Wochen wurden Monate,
aus Monaten viele Jahre, die Zeit verging, ohne daß ich es merkte, bis schließlich ein
einigermaßen annehmbarer Erfolg doch noch erreicht war.

Tantae molis erat, aber nicht, Romanam condere gentem, sondern eine simple historische Methode zu finden. Habe ich da nicht Öl und Zeit verschwendet, habe ich da nicht meine Arbeitskräfte vergeudet, oder um mit dem Chemiker bei Bergsöe zu reden, „die Goldkörner des Lebens wie Sand verstreut,“ („Livets Guldkorn jeg spredte som Sand“)?

Das wird sich zeigen. Eine neue Methode ist eben ein Schlüssel, um die Thür in der unübersteiglichen Mauer zu öffnen, die die wissenschaftlichen Schätze umschließt. Der Schlüssel, den ich der wissenschaftlichen Welt übergebe, schließt zwar nicht ganz leicht, er muß erst noch sorgfältig abgefeilt werden, aber er schließt doch, und jedermann kann sich daran machen, die Schätze zu verwerten, von denen ich in diesem Buche nur einige Proben darbringe. Wenn dann (von meinem bescheidenen Anteil abgesehen) recht viel von jenen Schätzen durch diejenigen gehoben wird, welche sich der neuen Methode bedienen werden, dann bin ich vollständig befriedigt, dann sage ich getrost: *Oilum et tempus non perdidit*.

Freilich weiß ich sehr wohl, daß es Leute giebt, die die Erfindung einer neuen Methode als eine minderwertige wissenschaftliche Leistung betrachten, und die die Erfinder selbst, so zu sagen, über die Achsel ansehen. Schant man aber genauer zu, so nehmen diese selben Leute die Methoden der von ihnen so gering geschätzten Erfinder mit dem allergrößten Eifer zu Hilfe, um ihre eignen wissenschaftlichen Bunten so recht handwerksmäßig ausführen zu können. Mancher Maurergeselle mag ja auch den Architekten, nach dessen Plänen er arbeitet, deshalb gering achten, weil dieser die Ziegeln nicht selbst übereinander schichtet. Es muß eben auch solche Känze geben!

Mit der neuen Methode veröffentlichte ich auch eine Reihe von Beobachtungen. Für eine fast siebenjährige Arbeit werden diese manchem vielleicht etwas mager, jedenfalls aber sehr lückenhaft erscheinen. Ich bitte aber zu bedenken, daß ich bis in die letzte Zeit immer noch mit den Unvollkommenheiten der Methode zu kämpfen hatte, und so lauge das der Fall ist, ist der Geist nicht frei genug für eine intensive Thatsachenforschung. So recht konnte ich mich erst seit kurzem der Ernte hingeben, für die ich vor so langer Zeit die Saat ausgeworfen hatte. Unter diesen Umständen wäre es vielleicht besser gewesen, wenn ich das „*nonnum prematur in annum*“ buchstäblich befolgt hätte, aber das ging nicht an. Ich hatte mich dazu verpflichtet, diese Arbeit als Jubiläumsschrift für den ärztlichen Verein zu Frankfurt a. M. am 3. November 1895 gedruckt vorzulegen, und da war denn ein weiteres Hinausschieben der Veröffentlichung nicht mehr möglich. So mögen denn die Leser das unfertige und unvollkommene in diesem Buche entschuldigen.

Die Verpflichtung, die ich übernommen hatte, war eine etwas voreilige, aber der Wunsch in dieser Schrift den Frankfurter Kollegen ein Zeichen meiner Dankbarkeit zu überreichen, liefs mich die Schwierigkeiten, die meiner noch harreten, übersehen. Es sind jetzt zehn und ein halbes Jahr her, daß mir durch die Berufung an das Senckenbergische medi-

zische Institut nicht nur eine Zufluchtsstätte gewährt, sondern ein geradezu beneidenswertes Feld der Wirksamkeit eröffnet wurde. In dieser ganzen Zeit haben mir die hiesigen Kollegen so viel liebenswürdige Freundlichkeit erwiesen, habe ich durch den Verkehr mit ihnen lernend und lehrend so viel geistige Anregung gehabt, daß man den Wunsch, zu der Feier des Jubelfestes ihres Vereins etwas beizutragen, wohl verstehen wird. Möge der Geist der Kollegialität und des ernstesten wissenschaftlichen Strebens, der vor 50 Jahren eine Anzahl Ärzte zu einem engeren Aneinanderschließen zusammen geführt hat, dem ärztlichen Vereine immer treu bleiben, möge er bis in die fernste Zukunft blühen und gedeihen!

Frankfurt am Main.

Dr. Senkebergisches pathologisch-anatomisches Institut.

Der Verfasser.



Inhaltsverzeichnis.

	Seite
1. Abschnitt: Historische Uebersicht	65
2. Abschnitt: Die Neurogliafasern in ihrem Verhältnis zu den Zellen	94
3. Abschnitt: Ueber die Neuroglianatur der durch die neue Methode gefärbten Fasern	107
4. Abschnitt: Verhältnis der Neurogliafasern zu etwaiigen andern Neuroglia-substanzen und zum Bindegewebe. Chemisches	118
5. Abschnitt: Besprechung der histogenetischen Stellung der Neuroglia	122
6. Abschnitt: Anderweitige histologische Eigenschaften der Neurogliafasern	131
7. Abschnitt: Allgemeine Topographie der Neurogliafasern	136
8. Abschnitt: Spezielle Topographie der Neurogliafasern	145
1) Rückenmark	145
2) Medulla oblongata	162
3) Pons	167
4) Pedunculus cerebri	167
5) Vierhügel	168
6) Zirbeldrüse	169
7) Kleinhirn	170
8) Grosshirn	172
9) Gyrus hippocampi, Cornu Ammonis	174
10) Balken und Fornix	178
11) Opticus und Chiasma	180
12) Corpora mamillaria	181
13) Sehhügel	182
14) Streifenhügel und Kapseln	184
9. Abschnitt: Die physiologische Bedeutung der Neuroglia	185
10. Abschnitt: Methode	192
Figurenerklärung	210

In dem folgenden Texte finden sich öfters Hinweise auf andere Stellen dieser Abhandlung. Diese Hinweise entsprechen in den Seitenzahlen der Paginirung der „Festschrift für den ärztlichen Verein zu Frankfurt a. M.“ und sind durch ein Versehen nicht in der diesen „Abhandlungen“ zukommenden Weise korrigirt worden. Um die richtigen Seitenzahlen in den Citaten zu erhalten, ist es nöthig, zu jeder der Zahlen 64 hinzuzuaddiren.

Beiträge

zur

Kennntnis der normalen menschlichen Neuroglia.

Von

Prof. Dr. C. Weigert.

1. Abschnitt:

Historische Übersicht.

Es giebt eine ganze Menge von Leuten, welche meinen, dafs man in den Naturwissenschaften noch „garnichts“ weifs. In der That sind ja der ungelösten Fragen noch sehr viele, und noch viel mehr Fragen sind noch garnicht aufgeworfen; denn es ist eine Eigentümlichkeit der naturwissenschaftlichen Forschung, dafs sich an die Beantwortung jeder Frage die Aufstellung neuer, vorher ungeahnter Fragen anschliesst, dafs jedes „darum“ gar viele „warum?“ gebiert, die erst wieder ihr „darum“ erfordern, und dafs dies in unendlicher Kette weiter geht. Die Kette ist in der That unendlich, im kleinen und im grofsen, im Raume und in der Zeit, und wenn wir bedenken, dafs wir nur über endliches verfügen, so verstehen wir, warum ein Faust darüber verzweifelt, dafs er die Kräfte der Natur rings um sich her nicht enthüllen kann. Diesem unendlichen gegenüber, was wir wissen müfsten, ist das endliche, was wir wissen können, unter allen Umständen gleich null, und von diesem Gesichtspunkte aus haben jene Leute, die da glauben, in den Naturwissenschaften wisse man noch „garnichts“, ja ohne Frage recht. Aber es giebt noch einen anderen Gesichtspunkt, als den dieser Leute, die unmögliches verlangen, und als den des Faust, der unmögliches erstrebt, den Gesichtspunkt nämlich, von dem aus man das, was wir jetzt wissen, nicht mit dem vergleicht, was wir wissen müfsten, sondern mit dem, was man früher gewufst hat. Diesem „nichts“ gegenüber ist das, was wir jetzt wissen, sehr grofs, und darum sollte Goethe

nicht so sehr über die Leute spotten, die ein großes Ergetzen darin finden, sich in den Geist der Zeiten zu versetzen, um sich dann darüber zu freuen, „dafs wir's zuletzt so herrlich weit gebracht“. Wir können uns als Naturforscher in der That diese Freude gönnen, — denn trotz derselben werden wir ja immer vor Überhebung geschützt, wenn wir uns daran erinnern, wie viel noch zu forschen ist, selbst wenn wir nicht das unmögliche, unendliche verlangen.

Diese Freude können wir uns auch mit Bezug auf das Centralnervensystem gönnen, so sehr wir gerade da durch die Fülle der noch zu lösenden Fragen zur Bescheidenheit gemahnt werden. Wir brauchen gar nicht in die Zeiten des Hippocrates, des Rhazes oder anderer ganz alter Namen zurückzugehen, noch im Anfang dieses Jahrhunderts waren die Vorstellungen über den feinem Bau des Hirns und Rückenmarks, über die Funktionen ihrer verschiedenen Teile noch ungemein mangelhafte. Die alten Fragen, ob das Hirn aus dem Rückenmarke käme oder umgekehrt, ob das Rückenmark ein Nerv wäre oder nicht, wurden noch eifrig diskutiert, und gerade die letzterwähnte Frage gab die Veranlassung zu jener berühmten Untersuchung, welche pflichtgemäß an die Spitze jeder geschichtlichen Erörterung über die Neuroglia gestellt wird, zu der von Keuffel „Über das Rückenmark“.¹

Freilich glaubte Keuffel nicht, dafs das Rückenmark als ganzes ein Nerv wäre. Man kannte ja damals schon die graue Substanz, die in den peripherischen Nerven nicht existiert, und man sprach von einem „hydrogenen und oxygenen Gegensatz“ im Centralnervensystem,² wobei dem hydrogenen die graue, dem oxygenen die weisse Substanz entsprach, aber die letztere war doch in ihrem Aussehen den Nerven so ähnlich, dafs Keuffel nachsah, ob denn nicht in dieser Substanz auch jener Bestandteil ein Analogon hätte, den sein Lehrer Reil in den peripherischen Nerven gefunden hatte, nämlich das Neurilemma.

Keuffel war freilich nicht der erste, der am Rückenmark „dieselbe strangförmige Struktur beobachtete, welche Reil an den Nervenbündeln entdeckt hatte“, sondern Villars in Strassburg, wie Keuffel selbst berichtet. Villars hat auch zum ersten Male „kleine Scheibchen“ aus dem Rückenmark geschnitten, während man vorher nur die üblichen groben Präparationsmethoden auch zum Studium des Rückenmarks benutzte. Aber die blofse Anfertigung von Schnitten genügte nicht, um Klarheit über die etwaige Anwesenheit eines „Neurilemmas“ zu schaffen, so dafs Villars nicht recht vorwärts gekommen zu sein scheint, und Keuffel wandte daher auch chemische Agentien bei seinen Forschungen an. Er benutzte schon Sublimatlösungen und verdünnte Salpetersäure zur Härtung des Rückenmarks, aber

¹ Reils und Authenrieds Archiv. Band X, S. 161 ff.

² Reils und Authenrieds Archiv. Band IX, S. 485.

gerade zum Nachweis eines neurilemmähnlichen Bestandtheiles verwandte er eine andere Methode. Er that kleine Stückchen von Rückenmark auf eine Woche oder länger in Kalilauge ($\frac{1}{2}$ —1 Drachme auf eine Unze Wassers, d. h. 2—4 Gramm Kali causticum auf 30 Gramm Wasser). Dann machte er feine Schnitte von den Stückchen, brachte sie in Wasser, pinselte sie aus und untersuchte sie theils mit bloßem Auge, theils mit einem „sehr scharfen“ Mikroscope.

Freilich entspricht das, was er gesehen hat, nicht dem, was wir jetzt „Neuroglia“ nennen, sondern das, was er vor sich hatte, war wohl das Gefäßnetz des Rückenmarks; denn wie schon Henle und Merkel angegeben haben, verschwindet bei der von Keuffel benutzten Methode die echte Neuroglia, während die Gefäße und das eigentliche Bindegewebe erhalten bleiben. Man kann sich davon leicht überzeugen, wenn man Gefrierschnitte vom Rückenmark mit der obigen Kalilauge behandelt und dann in viel Wasser bringt. Keuffel giebt denn auch in der That an, daß die Fasern aus kleinen Kugeln zusammengesetzt gewesen seien, die bei den geringen Vergrößerungen, welche damals den Forschern zu Gebote standen, wohl nur die roten Blutkörperchen in den Gefäßen gewesen sein können. Auch aus seinen Zeichnungen geht hervor, daß er die eigentliche Neuroglia nicht vor sich hatte, denn gerade die Stelle der dichtesten Anhäufung derselben, die Umgebung des Centralkanals, erscheint in seinen Zeichnungen ganz hell.

Wenn man daher Keuffel als Entdecker der Neuroglia hinstellt, so geschieht das durchaus mit Unrecht, aber es war doch schon ein großer Fortschritt, daß er über die Lagerung der Nervenfasern in den von dem „Neurilemm“, dem „verdichteten Zellstoff“ umschlossenen Räumen eine Vorstellung bekam. Er verglich die weiße Substanz mit einem spanischen Rohre, bei dem die längsgestellten Höhlen von Nervenfasern ausgefüllt waren. Wenn man bedenkt, daß noch 14 Jahre später Rolando (Sulla struttura del midollo spinale, Torino 1824) der Meinung war, die weiße Substanz bestände „aus einer gefalteten Markhaut, deren umgeschlagene Ränder abwechselnd im Centrum und in der Peripherie lägen“, so wird man wohl zugeben müssen, daß Keuffel seiner Zeit weit vorausgeeilt war. Zur Erkenntnis des wahren Sachverhalts waren damals, abgesehen von allem andern, die Mikroscope noch zu mangelhaft.

Friedrich Arnold,¹ aus dessen Buche das Citat über Rolando entnommen ist, schloß sich den Ausführungen von Keuffel an, ohne wesentlich neue Thatsachen zu finden, und so ist denn seit der Arbeit Keuffels bis zum Auftreten des nächsten selbständigen Forschers eine Pause von 36 Jahren. Erst 1846 kam Virchow mit neuen Beobachtungen,

¹ Bemerkungen über den Bau des Hirns und Rückenmarks. Zürich 1839.

welche die Anwesenheit einer spezifischen nicht nervösen Substanz im Centralnervensystem wirklich nachwiesen. **Jetzt erst war die Neuroglia entdeckt.**

Virchow ging beim Nachweis desjenigen Gewebes, welches er später (1853) „Neuroglia“ nannte, nicht vom Rückenmark, sondern vom Ependym der Hirnventrikel aus. Schon 1846¹ erwähnt er unterhalb der Epithelzellen der Ventrikel „eine ganz strukturlose Membran, die häufig aus ziemlich regelmässigen, parallel neben einander liegenden sehr feinen und blassen Fibrillen (Faltungen?) zusammengestellt erscheint“. Zuweilen sah er in dieser Membran nach Essigsäurezusatz Kerne, meist aber fehlten sie. Durch „Reizung“ des Ependym kämen die bekannten perlartigen Granulationen auf demselben zustande, die er den Pacchionischen Granulationen, den knötenförmigen Verdickungen der serösen Häute als „ähnliche Bildungen“ an die Seite stellt. Das Ependym sei also eine selbständige Bildung und nicht, worüber man sich damals stritt, eine Fortsetzung der Pia mater oder der Arachnoidea oder beider.

Vier Jahre nachher glaubt Virchow sogar diese Ependymmembran mit dem Scalpell isolieren zu können² und auch später³ behauptet er noch Henle gegenüber, daß die Existenz dieser Haut schon makroskopisch nicht zweifelhaft sein kann — Annahmen, die sich natürlich sehr bald als nicht mehr haltbar erwiesen.

Im folgenden Jahre giebt er denn auch selbst schon an, daß das Ependym sich ohne bestimmte Grenze zwischen die nervösen Elemente des Centralnervensystems einschließlic der höheren Sinnesnerven fortsetzt, daß überall hier eine „weiche, der Binde substanz zugehörige Grundmasse“ die Nervenelemente durchsetzt und zusammenhält, so daß das Ependym nur der an der Oberfläche frei hervortretende Teil dieser Bindemasse ist.

Zwei Jahre später⁴ erwähnt er zum ersten Male eine pathologische Wucherung der Binde substanz des Centralnervensystems bei einem Falle von Tabes. In diesen gewucherten Massen sah er nach Härtung in Chromsäure an Stelle der sonst feinkörnigen Substanz ganz dicht gelagerte vielfach verzülzte äußerst feine aber derbe Fibrillen zum Vorschein kommen. Virchow legt jedoch auf die Fibrillen als notwendige Bestandteile der Neuroglia kein Gewicht, so daß er sogar in der Cellularpathologie (2. Auflage 1859, S. 252 ff.) noch besonders

¹ Über das granulirte Ansehen der Wandungen der Gehirnaventrikel. Zeitschrift für Psychiatric, 1846 Ges. Abh. S. 885 ff.

² Virchows Archiv. Band 3, S. 246.

³ Virchows Archiv. Band 5, S. 592.

⁴ Virchows Archiv. Band 6, S. 138.

⁵ Virchows Archiv. Band 8, S. 540.

erwähnt, daß allerdings an manchen Stellen die „Neuroglia“ wie Bindegewebe aussieht, an anderen Stellen aber „eine sehr weiche Beschaffenheit besitzt, so daß es überaus schwierig ist, eine Beschreibung von ihrem Aussehen zu geben“. Auch die Zellen schildert er als nur hier und da sternförmige oder spindlige wie im echten Bindegewebe, sonst aber als sehr weiche und zerbrechliche rundliche Gebilde.

Virchow war sich schon ganz klar darüber, daß diese Binde substanz von dem gewöhnlichen Bindegewebe zu unterscheiden wäre und aus diesem Grunde hat er ihr ja eben auch einen besonderen Namen „Nervenkitt“ gegeben. Dieser Name sollte besonders auf das mehr homogene Wesen dieser Substanz hinweisen, im Gegensatz zu der typisch faserigen Beschaffenheit des gewöhnlichen Bindegewebes. Es ist auch bemerkenswert, daß Virchow schon beobachtet hatte, wie leicht die Neuroglia kadaverösen Veränderungen ausgesetzt ist, und ferner, daß er das Fehlen des typischen Nervenkitts in den peripherischen Nerven konstatiert hat.

Er erwähnt auch schon, „daß die Gefäße innerhalb der Neuroglia verlaufen, welche daher von der Nervenmasse fast überall noch durch ein leichtes Zwischenlager getrennt sind und nicht im unmittelbaren Kontakt mit derselben sich befinden“ (Cellularpathologie, 3. Aufl., S. 255), er hebt die Zugehörigkeit des Centralkanal zum „centralen Ependymfaden“ hervor, — mit einem Worte, es ist erstaunlich, was er damals alles schon richtig erkannt hatte, wenn ihm auch die typisch faserige Beschaffenheit der Neuroglia nur in den krankhaften Wucherungen deutlich zur Erkenntnis gekommen ist. Trotz alledem aber wird man nicht umhin können, Deiters¹ Recht zu geben, welcher sagt, daß bei allen diesen ersten Arbeiten über die Neuroglia es sich „mehr um eine geistreiche Divination, als um eine durch stringente Beweise gestützte Behauptung“ gehandelt habe. Einen „stringenten Beweis“ dafür, daß die Grundmasse des Ependyms die Natur einer Binde substanz habe, oder daß die Zellen, die er als Neurogliazellen auspricht, nicht nervöser Natur seien, hat Virchow nicht gebracht, ja einen solchen Beweis konnte in der damaligen Zeit überhaupt kein Mensch bringen, dazu waren die Methoden und die Kenntnisse noch zu mangelhaft. Wenn man auch schon die großen Nervenzellen kannte und grobe markhaltige Fasern nachzuweisen vermochte, so wußte man doch weder die kleinen Nervenzellen, noch die feineren markhaltigen oder gar die vielen marklosen Nerven fibrillen im Centralnervensystem zu erkennen. Daher konnte denn auch Henle mit demselben Rechte, soweit es sich um „stringente Beweise“ handelt, behaupten, daß die Epithelzellen in den Hirnventrikeln nicht auf einer

¹ Untersuchungen über Hirn und Rückenmark des Menschen und der Säugetiere. Braunschweig 1865.

Bindesubstanz, sondern direkt auf Nervengewebe aufzufassen. Virchow war aber Henle in „geistreicher“, oder sagen wir lieber „genialer“ Divination in diesem Punkte über.

Bei der Unvollkommenheit der damaligen Methoden ist es erklärlich, daß in der nächsten Zeit keine rechten Fortschritte in Bezug auf die Neuroglia gemacht wurden. Zwar bemühten sich Bidder und Kupffer wenigstens (in dem richtigen Bewußtsein, daß dies durchaus nötig wäre), Kennzeichen aufzufinden, durch welche man das, was man für Bindegewebe halten sollte, auch in der That vom Nervengewebe unterscheiden könnte — Kennzeichen, nach denen zu suchen Virchow noch gar nicht für nötig gefunden hatte, — aber die technischen Hilfsmittel waren zur Entscheidung dieser Frage noch nicht genügend. Bidder und Kupffer¹ nahmen zunächst an, daß man die Neurogliazellen von den Nervenzellen dadurch unterscheiden könnte, daß sich die letzteren in Chromsäure gelb bis rötlich färbten, während die bindewebigen Zellen ungefärbt blieben — ein Unterschied, der schon damals als nicht stichhaltig erkannt wurde (z. B. von Kölliker). Die bindewebige Inter-cellularsubstanz ferner suchten sie dadurch als solche zu erkennen, daß sie einen Zusammenhang ihrer Fasern mit anderen sicher nicht nervösen Elementen nachwiesen.

Für Bindegewebsfasern hielten sie von dieser Überlegung ausgehend einmal die von Hanover (1844) entdeckten fadenförmigen Fortsätze der Epithelzellen des Centralkanals, die Hanover noch als Nervenfasern angesprochen hatte. Diese Fasern hängen mit anderen zusammen, die von eckigen in Chromsäure ungefärbten Zellen ausgehen, deren Ausläufer auch untereinander kommunizieren, so daß Bilder entstehen, „welche an die anastomosierenden Fortsätze der Knochenkörperchen in dünnen Schliften erinnern“ (S. 45). (Ein Zusammenhang von Epithel- und Bindegewebszellen galt damals für gar nicht so merkwürdig. Auch an den Zottenepithelien des Darms z. B. glaubten andere Forscher, dasselbe statuieren zu können.)

Als zweite Art des Zusammenhangs von Neuroglia mit sicher nicht nervösen Teilen betrachteten sie den Übergang von Fasern der Pia mater ins Centralnervensystem. Solche Fasern treten nach ihnen einmal an der ganzen freien Oberfläche, sodann aber durch den Piafortsatz der hinteren und vorderen Spalte ins Rückenmark. Diese letzteren Fasern gehen ohne bestimmte Grenze in die graue Substanz über und von dieser namentlich durch die Processus reticulares in die weiße (S. 48). Die graue Substanz erscheint ihnen daher mit Ausnahme der Nervenzellen ganz aus Bindegewebe zu bestehen. Das Bindegewebe wird von ihnen teils als formlose, hyaline oder gekörnte Masse beschrieben, teils lassen sie in ihm spiralförmige und elastische Fasern, wie im gewöhnlichen Bindegewebe, verlaufen (S. 93).

¹ Untersuchungen über die Textur des Rückenmarks und die Entwicklung seiner Formelemente. 1857.

Wie man sieht, war das Bestreben dieser Autoren, Klarheit in die Unterschiede der bindegewebigen und nervösen Elemente des Rückenmarks zu bringen, sehr lobenswert, aber bei der mangelhaften Technik wurden sie zu Irrtümern geführt: Eine Fortsetzung der Piafasern in die Neurogliafasern existiert ja garnicht und in der grauen Substanz sind außer den „Nervenzellen“, d. h. den damals bekannten Leibern derselben, noch große Massen nervösen Gewebes vorhanden.

Diese graue Substanz war überhaupt in der Neurogliafrage die *Crua aurorum* bis in die neueste Zeit herein und sie veranlafte höchst unfruchtbare Streitigkeiten, einmal über die Natur der kleineren in ihr enthaltenen Zellen, sodann aber auch über die „moleculare“, schwammige Zwischenmasse. Es kam zur Verwirrung dieser Angelegenheit noch hinzu, daß man die Rindenschicht des Rückenmarks auch zur „grauen“ Substanz rechnete, ja daß man die Zwischenmasse zwischen den Nervenfasern der weißen Substanz der grauen an die Seite stellte. Als daher Max Schultze in den molecularen Retinaschichten etc. ein Netzwerk analog dem der Lymphdrüsen (auch mit eingelagerten Kernen) entdeckt haben wollte, das für die graue „moleculare“ Masse (selbst des Gehirns) typisch sein sollte, so konnte es sich ereignen, daß man diese Auffassung der Struktur auf alle Neuroglia Massen, auch die der weißen Substanz übertrug. Namentlich führte Kölliker¹ diese Anschauung konsequent durch. Er gab an, daß sowohl in den weißen, als auch, und zwar ganz besonders, in den grauen Massen ein dichtes Netzwerk mit eingelagerten Kernen vorhanden sei. Die Kerne entsprechen, ähnlich wie in den Lymphdrüsen, Zellen mit zahlreichen verästelten Ausläufern. Besonders eng ist das Netzwerk in der grauen Substanz des Großhirns. Das Reticulum hängt sowohl, wie dies ja auch Bidder und Kupffer für ihre Zwischensubstanz angenommen hatten, mit den Ausläufern der Ependymzellen, als mit dem Bindegewebe der Pia mater zusammen. Besonders kernreich ist es in der Körnerschicht des Kleinhirns und der des Ammonshorns. Kölliker spricht sich auch entschieden dafür aus, daß dieses Reticulum, wenn es auch mit der Pia in Beziehung tritt, doch kein gewöhnliches Bindegewebe sei, und daß überhaupt, mit Ausnahme der Adventitia der größeren Gefäße etc., kein gewöhnliches Bindegewebe im Innern des Centralnervensystems vorkommt. Auch er hebt, wie schon Virchow, die Beziehungen des Netzwerks zu den Gefäßen hervor, bei denen, wenn diese nicht gerade sehr groß sind, die Adventitia nur aus diesem Netzwerk besteht „und nur selten auch fibrilläres Bindegewebe enthält“.

So richtige Ansichten auch in dieser Köllikerschen Darstellung enthalten sind, so

¹ Gewebelehre des Menschen, citiert nach der vierten Auflage (1863), S. 303 ff.

hat er augenscheinlich bei der von ihm angewendeten Methode die eigentliche Structur der Neuroglia nicht gesehen und sicherlich auch allerlei künstliche Netzwerke besonders in der molecularen Masse mit Neuroglia verwechselt. Das folgt nicht etwa daraus, daß er die Neuroglia ein Reticulum bilden, d. h. aus anastomosierenden Fäden bestehen läßt, denn wenn er die richtige Structur gesehen hätte, so wäre die Annahme einer Anastomosierung der Fäden etwas sehr nebensächliches gewesen, aber seine Abbildungen beweisen deutlich, daß er, wie gesagt, garnicht die Neuroglia in ihrer Reinheit vor sich gehabt hat. Fig. 166 und 167 sind Bilder, wie sie nicht in der weißen Substanz vorkommen, denn die Zwischenräume zwischen den Nervenfasern sind mit einer ganz diffusen Masse erfüllt. Fig. 168 ist ebenfalls eine Abbildung, wie sie nie für die Neurogliastruktur gegeben werden könnte, sondern wohl die irgend eines Kunstproduktes. Als letzteres sind jedenfalls auch die Netzwerke aufzufassen, die er in den grauen Substanzen wahrnahm, denn gerade an den Orten, wo er die Reticula besonders eng und besonders reichlich fand (Großhirnrinde, Körnerschicht des Kleinhirns) ist die Neuroglia außerordentlich spärlich.

Überhaupt hatte damals (in Deutschland wenigstens) noch keiner die richtige Neurogliastruktur gesehen, ja Stilling leugnete überhaupt die Anwesenheit einer „bindegewebigen“ Substanz im Centralnervensystem.

Hingegen hatte schon 1859 in England J. L. Clarke¹ wenigstens annähernd das richtige im Rückenmarke wahrgenommen. Jedenfalls ist dies für die Rindenschicht dieses Organs zuzugeben, die er ganz richtig als ein Lager in einander verwebter hauptsächlich der Oberfläche paralleler Fasern beschreibt (S. 441). Die Fasern läßt er auch in die weiße Substanz abbiegen, welche sie durchsetzen, um sich einem ähnlichen Netzwerk in der grauen Substanz anzuschließen. Die Bindegewebszellen haben nach ihm verschieden geformte Kerne und in deren Umgebung ist teils eine körnige Substanz vorhanden, teils sind die Kerne direkt an die Bindegewebefasern angelegt (S. 442): „bei Erwachsenen sind die Zellleiber verschwunden und es bleiben nur die Kerne zurück“.

Aber Clarke war sich klar genug darüber, daß die Zeit noch nicht gekommen war, um zwischen nervösen und bindegewebigen Elementen scharf zu unterscheiden und so schließt er denn seine Betrachtung (S. 442) mit den Worten: „These observations render it apparently impossible, to print out the exact distinction between the connectif and the nerve tissue, and might suggest the question, whether there is any actual and essential difference

¹ Philosophical transactions. 1859. S. 437 ff.

between them or whether the connectif tissue of the cord be intermediate in its nature passing on the one hand into nerve-tissue and on the other into the pia mater.¹ —

Richtige Bilder der Neuroglia des Rückenmarks, wenigstens in der weissen Substanz und um den Centralkanal herum, hat dann ein Forscher gesehen, mit dem (und mit Clarke) eine neue Epoche in der Geschichte der Neuroglia beginnt, nämlich Frommann², dessen Arbeiten in fast allen geschichtlichen Darstellungen ganz en bagatelle behandelt werden. Der Grund dafür liegt wohl darin, dafs es geradezu eine Qual ist, sich durch die entsetzlich weitschweifigen Schilderungen der minimalsten Details, durch die ungemein unklaren laug-ausgedehnten Erörterungen des Autors, — man mufs wohl sagen — hindurch zuwürgen, so dafs es wohl nur wenige fertig gebracht haben, überhaupt die Arbeiten Frommanns zu lesen oder gar dabei die Spreu vom Weizen zu sondern. Hat man das aber einmal gethan, so findet man, dafs dieser augenscheinlich vortreffliche Beobachter, der freilich nur das Rückenmark bearbeitet hat, eigentlich alles gesehen hat, was man mit der so unsicheren Carminmethode sehen kann. Seine Beschreibungen und Abbildungen der Neuroglia in der weissen Substanz und um den Centralkanal herum sind geradezu für die damalige Zeit musterhaft.

Für die Frage, um die es sich hier handelt, ist es zunächst gleichgültig, ob er die Fasern für hohl oder solid, verästelt oder nicht verästelt, für anastomosierend oder nicht anastomosierend, für selbständige Gebilde oder für Zellausläufer hält: die richtigen Fasern hat er jedenfalls gesehen und zwar (höchstens mit Ausnahme von Clarke) zuerst gesehen, und in möglichster Vollständigkeit vor sich gehabt.

Bei der von Frommann benutzten Carminmethode erscheinen die Fasern ja als Zellfortsätze und Frommann spricht sich ganz klar in Bezug hierauf aus. Er sagt (S. 45 f., Teil I): „Dafs die Ausläufer der Zellen sich in die Fasern fortsetzen, ist direkt nicht nachzuweisen; man kann zwar einzelne derselben ungeteilt und mit nicht abnehmender Stärke über gröfsere Strecken verfolgen, indessen über ihre weiteren Schicksale läfst sich nichts ermitteln. Da aber beide ein gleiches Aussehen besitzen, ein gleiches Verhalten gegen Carmin zeigen, indem die stärkeren sich färben und zwischen den feineren und gröberem Fasern dieselben Gröfsendifferenzen bestehen, wie zwischen den Ausläufern und ihren Ver-

¹ Auf einige interessante und richtige Beobachtungen Clarkes über das Epithel des Centralkanals kommen wir in der speziellen Topographie zu sprechen.

² Untersuchungen über die normale und pathologische Anatomie des Rückenmarks. Teil I, Jena 1864. Teil II, Jena 1877.

astelungen, so glaube ich, daß die Fasern alle aus den Ausläufern der Zellen hervorgegangen und wie diese hohl sind, und daß somit die ganze Binde substanz der weissen Substanz aus einem zusammenhängenden Netzwerk von Kanälchen von wechselnder Größe besteht, für welche die zahlreich eingeschalteten Zellen Sammel- und Mittelpunkte bilden.“

Noch scharfer führt es der Teil II, S. 9 aus.

Wenn wir die noch wenig klaren Auseinandersetzungen Clarkes abrechnen, so ist also Frommann der erste gewesen, der die richtigen Neurogliafasern, nicht Kunstprodukte, wie Kölliker, als Zellausläufer betrachtete.

Die Unabhängigkeit der Neuroglia von der Pia mater, selbst an den Piafortsätzen, urgiert er ganz sachgemäß.

Auch die Gegend um den Centralkanal beschreibt er nicht nur so richtig, wie es damals möglich war, sondern er ist auch der erste gewesen, der die Einstrahlung der Neurogliafasern zwischen die Zellen des Centralkanals schildert.

Er ist fernerhin der erste gewesen, welcher den kadaverösen Zerfall der Neurogliafasern in Körnchen durchaus klar beobachtet hat (I, S. 49).

Freilich in Bezug auf die graue Substanz ist er nicht glücklich gewesen. Er klagt auch selbst darüber, daß man in dieser die feinen Axencylinder von den Fasern der Binde substanz nicht unterscheiden könne. Das schmälert sein großes Verdienst, zum ersten Male viel richtiges gesehen zu haben, aber nicht, denn das ist die Schuld seiner unvollkommenen Methodik. Wir werden bei unserer Beschreibung der Neuroglia Frommanns Ergebnisse noch öfters zum Vergleich heranziehen. —

Ein weiterer wesentlicher Fortschritt in der Lehre von der Neuroglia wurde nun durch die berühmten Untersuchungen von Deiters gemacht, die an ihrem Werte selbst dadurch nichts verlieren, daß sie nur im Fragment (nach dem Tode des Verfassers) herausgegeben werden konnten.

Auch Deiters¹ ging, wie Bidder und Kupffer, zunächst an die Beantwortung der so wichtigen Vorfrage, was man denn im Centralnervensystem als nervöse Bestandteile und was man als nicht nervöse Zwischen- oder Bindemasse betrachten solle.

Er sagte sich mit Recht, daß man bei der Beurteilung dieser Verhältnisse nicht von einem schematischen Bindegewebsbegriff ausgehen müsse. „Wer z. B.“ schreibt er, „im Bindegewebe unter allen Umständen eine faserige Masse sieht, zwischen deren Fasern aus-

¹ Untersuchungen über Gehirn und Rückenmark des Menschen und der Säugetiere. Braunschweig 1865

gebildete sternförmige Zellkörper liegen sollen, der wird einer doppelten Gefahr ausgesetzt sein, entweder die ausgebreitete Anwesenheit von Bindegewebe überhaupt in Frage zu stellen, oder dasselbe in seinem Charakter überall wiederfinden zu wollen, z. B. jede sternförmige Ganglienzelle leicht zu einer Bindegewebezelle zu stempeln.“ (S. 28) Man wird vielmehr, meint er ganz richtig, nicht verlangen können, daß die im nervösen Centralorgan vorkommenden Stützsubstanzen gleich dem gewöhnlichen (wie wir jetzt sagen, collagenen) Bindegewebe beschaffen seien, sondern wird sich unter Umständen damit begnügen können, daß man nachweist, gewisse Bestandteile könnten nicht nervös sein, sondern müßten als eine Zwischensubstanz angesehen werden, die ihrerseits aber von gewöhnlichem Bindegewebe verschieden sein könnte.

Zunächst freilich nimmt er wie Bidder und Kupffer an, daß auch echtes Bindegewebe in die Centralorgane eintreten könne, d. h. solches, welches sicher mit der Pia mater zusammenhängt. Diese Art Zwischensubstanz kommt nach ihm nicht überall vor, sondern nur an bestimmten Stellen. Hier ist sie den Müllerschen Fasern in der Retina zu vergleichen. „In größter Ausdehnung und in zweifellosester Form kommt sie da vor, wo die weiße Substanz die äußere Peripherie bildet, also am Rückenmark. Hier zieht ein den Nervenfasern fremdes Gewebe bekanntlich in dichten Massen durch die Bündel derselben und schließt zuletzt fast jede Nervenprimitivfaser mehr oder weniger ab.“ (S. 36.) Auch in die graue Substanz läßt er Fasern der Pia eintreten, einmal wie Bidder und Kupffer, im Rückenmark, wo die Piafortsätze der vorderen und hinteren Fissur in die graue Substanz ausstrahlen sollen, sodann aber an der Oberfläche des Kleinhirns. Hier finden sich jene radiären Fasern, die auch Bergmann in Greifswald entdeckt hat, und die daher „Bergmannsche Fasern“ genannt werden.¹ Es muss aber bemerkt werden, daß der Bergmannsche Aufsatz zwar schon erschienen war, als die Deiterssche Arbeit herauskam, daß aber Deiters keine Kenntnis davon haben konnte und daher als Mitentdecker dieser Fasern zu betrachten ist, die er nur fälschlich für Fortsätze der Pia ansieht. Endlich rechnet Deiters in diese Kategorie noch die mehrfach erwähnten Fortsätze der Epithellen des Centralkanals und des Ependyms.

In Beziehung zu dem bis jetzt erwähnten steht die Arbeit von Frommann, die

¹ Deiters hat augenscheinlich die richtigen Bilder vor sich gehabt, ob aber Bergmann wirklich die wahren „Bergmannschen Fasern“ gesehen hat, ist mir noch zweifelhaft. Vgl. „Kleinhirn“ in unserem Abschnitt über spezielle Topographie der Neuroglia. Bergmanns Arbeit steht in der Zeitschrift für rationelle Medizin, Neue Folge, Band 8, S. 360.

Deiters ebenfalls noch nicht kennen konnte, wesentlich höher, als die des letzteren. Hat doch Frommann die „Unabhängigkeit“ der Neurogliafasern in der weissen Substanz des Rückenmarks von den Fasern der Pia mater ganz richtig erkannt, und hat er doch bereits die Ansicht ausgesprochen, dafs auch diese Fasern mit den sogenannten Zellausläufern identisch sind, was Deiters ganz entgangen ist.

In Bezug auf die mit dem Bindegewebe der Pia zusammenhängenden Fasern glaubte also Deiters jeden Zweifel ausgeschlossen, — wie wir jetzt wissen, irrtümlicher Weise. Schwerer schien ihm die Frage nach der Beurteilung anderer etwaiger Zwischensubstanzen, doch wufste er sich auch hierbei zu helfen. Alle diejenigen modifizierten Protoplasmamassen, die sich von den Zellen emanzipiert hatten, und nicht mehr als zu ihnen gehörig betrachtet werden konnten, mufsten nach der Lehre von Max Schultze als Zwischensubstanzen angesehen werden. An und für sich ist die Ansicht von Max Schultze durchaus zutreffend, aber die Anwendung auf den vorliegenden Fall war verfrüht, — auch hier waren die Methoden nicht ausreichend, um vor Irrtümern zu schützen. In solche Irrtümer ist denn auch Deiters verfallen, indem er als eine zweite Form der Zwischensubstanz jene früher und später so viel besprochene „schwammig-poröse“ (molekuläre) Substanz (S. 39) anführt. Sie soll in der grauen Substanz die „Hauptmasse“ darstellen, in welcher die Nervenzellen und vereinzelte Nervenfasern eingebettet liegen, aber auch in der weissen soll sie vorkommen. Die Masse könne ja garnicht nervöser Natur sein, meint Deiters, denn von einer Leitungsisolation könne hier nicht die Rede sein, sie sei vielmehr nach der obenerwähnten Definition, welche Max Schultze gegeben hat, als Zwischensubstanz zu betrachten, da sie im ausgebildeten Zustande von den Zelleibern ganz unabhängig ist. An ihrer Erzeugung können sich freilich sowohl Nervenzellen als die gleich zu erwähnenden freien Kerne beteiligen, so dafs sie vom rein entwicklungsgeschichtlichen Standpunkte aus etwas neutrales, zwischen Nerven- und Bindegewebe stehendes darstelle. Indem sie sich aber allmählich von beiden Zellarten emanzipiere, stelle sie schliesslich eine echte Interzellularsubstanz, ein eigenartiges Binde substrat, dar.

Wir wissen jetzt, dank der Resultate der Golgischen Methode, dafs diese Annahme ganz irrig war. Die „schwammig-poröse Masse“ ist eben garnicht schwammig-porös, sie ist garnicht von den Zellen emanzipiert, sondern stellt ein ungeheures Gewirr von Zelldendriten und Axencylindern dar, in dem isolierte Leitungen sehr wohl möglich sind.

Als drittes bindegewebiges Element (aufser den echten „Bindegewebs“-Fasern und der porösen Grundmasse) betrachtete nun Deiters auch noch Zellen. Auch in dieser Frage

hielt er sich an die Lehren von Max Schultze, und er benutzte auch die von diesem erfundene Isolierungsmethode. Diese besteht bekanntlich darin, daß man Stückchen des Centralnervensystems in dünnen Lösungen von Chrompräparaten gleichzeitig etwas härtet und maceriert.

Max Schultze hatte damals seine mit Recht so berühmten Arbeiten über die Zelle schon publiziert und hatte in Bezug auf das Bindegewebe festgestellt, daß hier die Zellen einen rudimentären, d. h. protoplasmaarmen Charakter hätten. Das können wir auch heutzutage für das gewöhnliche und zwar wohlgeremt normale, pathologisch nicht veränderte Bindegewebe zugeben, aber Deiters ging nun noch einen Schritt weiter. Er nahm nicht nur an, daß im Bindegewebe die Zellen protoplasmaarm wären, sondern meinte nun auch, daß alle Zellen, die er für protoplasmaarm hielt, bindegewebig waren. Er nannte diese Zellen, die wenig oder anscheinend gar kein Protoplasma, d. h. keinen „ausgesprochenen Zellcharakter“ hatten: „Zellaequivalente“, und wo er solche fand, hielt er sie für bindegewebige Zellen, zumal er konstatiert zu haben glaubte (S. 48), daß alle Zellen im Centralnervensystem, bei welchen eine Zusammengehörigkeit mit nervösen Elementen bestimmt nachzuweisen war, ein entwickelteres, mehr solides Protoplasma hätten. Von diesem Grundsatz ausgehend, verfiel er wieder in den Irrtum, die sogenannten „Körner“ im Kleinhirn und im Ammonshorn, sowie alle übrigen damals so genannten „freien Kerne“ des Centralnervensystems für bindegewebig zu erklären. Andererseits hat er aber doch eine Art von Zellen richtig als „bindegewebig“ erkannt, das sind diejenigen Gebilde, die wir jetzt noch Deiterssche Zellen nennen.

Deiters schildert sie als Zellaequivalente, bei denen um den Kern herum nur ein sparsames Protoplasma (d. h. echtes gekörntes Protoplasma) vorhanden ist, das sich in lange mehr oder weniger veränderte glatte Fortsätze auszieht und dadurch je nach Umständen den Anschein faseriger Bildungen erzeugt (S. 38). Die Fortsätze haben von Anfang an ein festes, wenn auch zartes Aussehen, einen ganz scharfen, glatten Contour und einen beträchtlichen Glanz. Sie strahlen in großer Masse nach allen Seiten aus und verzweigen sich auf das mannigfaltigste unter immer gabelförmiger Spaltung (S. 45). Er fand diese Zellaequivalente sowohl in der grauen wie in der weißen Substanz, und das meiste, was man von anscheinenden Fasern im Centralnervensystem sieht (mit Ausnahme der oben erwähnten Einstrahlungen), faßt er als solche „Zellausläufer“ auf. Besonders reichlich (irrtümlicherweise) fand er sie auch in der Substantia gelatinosa Rolando.

Der Schreiber dieses kann ja nicht zugeben, daß jene sonderbaren strahligen Gebilde,

die Deitersschen Zellen, von ihrem Entdecker ganz richtig gedeutet wurden, aber trotzdem muß er konstatieren, daß mit der Entdeckung jener „Zellen“ ein großer Fortschritt gemacht war. Denn, wie man sie auch auffaßt, sie sind einigermaßen charakteristisch geformte Elemente und durch ihren Nachweis war, wenn man die nötige Vorsicht dabei nicht außer Acht liefs, die Möglichkeit gegeben, wenigstens die Anwesenheit der Neuroglia auch an solchen Orten festzustellen, wo die Verhältnisse nicht gar so einfach lagen, wie das z. B. in der weissen Substanz des Rückenmarks der Fall ist. Über die wahre topographische Verteilung konnte man sich freilich an Zerzupfungspräparaten kein Urteil bilden. Ob ihr Nachweis allein, selbst mit besseren Methoden und an Schnittpräparaten hierfür genügt, wird sich erst später besprechen lassen. —

Wir wollen hier auch gleich die Ansichten von Henle anfügen. In der Arbeit mit Merkel¹ wird die Darstellung so durch eine heute zum Teil schwer kontrollierbare Polemik durchsetzt, daß die Meinungen der Autoren nicht recht klar zu Tage treten. Aus dieser Arbeit werden wir aber später einige wichtige chemische Notizen entnehmen. Wir halten uns hier an die Darstellung, die Henle in der ersten Auflage seines berühmten Handbuchs der systematischen Anatomie, Abschnitt Nervenlehre,² giebt.

Henle unterscheidet als Zwischensubstanz zunächst eine diffuse feinkörnige Masse. Diese bildet die äufere Schicht der Rinde des Großhirns und Kleinhirns, so wie eine dünne Rindenschicht des Rückenmarks, umgibt in geringer Mächtigkeit den Centralkanal und stellt den peripherischen Teil der hinteren grauen Säulen des Rückenmarks dar (Substantia gelatinosa Rolando). Sie erscheint nirgends ganz rein, namentlich enthält sie aufer Nervenzellen auch lymphkörperchenähnliche „Körner“. Am reinsten ist sie in der Substantia gelatinosa Rolando. Bindegewebefasern sind auch vorhanden, aber schwer von nackten Axencylindern zu unterscheiden, da sie sich wie diese in Kalilauge lösen. Einen überwiegenden Teil bilden diese Bindegewebefasern in den äußersten Lagen der Hirn- und Rückenmarksrinde. Sie gehören aber einer anderen Varietät an, als z. B. das Bindegewebe der Pia mater, mit der sie nur in Berührung stehen. Diese Varietät ist die verfilzte, deren steife Fibrillen in mannigfaltigsten Richtungen von kleinen multipolaren Zellen ausgehen.

Henle hat also augenscheinlich die richtigen Fasern nur an wenigen Orten gesehen,

¹ Über die sogenannte Bindegewebssubstanz der Centralorgane des Nervensystems. Zeitschrift für rationelle Medizin. 3. Reihe, Band 34.

² Braunschweig 1871.

an vielen Stellen, wie um den Centralkanal herum etc., sind ihm die Fasern als eine diffuse feinkörnige Masse erschienen, wie sie an diesen Stellen garnicht vorhanden ist. —

Der nächste Forscher, der die Angaben von Deiters im wesentlichen bestätigte und dessen ja nur fragmentarisch aufgefundene Mitteilungen erweiterte, ist Golgi.¹

In Bezug auf die thatsächlichen Verhältnisse der Zellen, weicht er nur in einigen, nicht gerade wesentlichen Punkten von Deiters ab. Er hat mehr Fortsätze als dieser an den Zellen konstatiert, hat statt der vielen von Deiters angenommenen Teilungen nur sehr spärliche und auch diese nur in geringer Entfernung vom Abgangspunkte beobachtet (S. 8), er bearbeitet die Anastomosen, die übrigens auch schon Frommann zweifelhaft erschienen, etc.

In der Hauptsache aber, dafs solche mit langen Fortsätzen versehene isolierbare Zellen charakteristisch für die Neuroglia sind, stimmt er mit Deiters überein. Er erwähnt freilich Deiters nur in einer Anmerkung (S. 31), wo er von nicht genau präcisirten Abweichungen seiner Ansicht spricht.

In anderer Hinsicht hat er aber mehr gesehen, als Deiters. Vor allem ist es ihm gelungen, auch an Schnittpräparaten die charakteristischen „Deitersschen Zellen“ wahrzunehmen, nicht blofs an Isolationspräparaten. Er betrachtet diese Gebilde, die Deiters als „Zellaequivalente“ auffafste, als richtige Zellen, ähnlich wie Frommann, der aber noch nicht so typisch „verzweigte“ Bilder vor Augen hatte.

Er hat ferner die Beziehungen dieser „Zellen“ zu den Gefäfsen genauer studiert. Zwar wufste man schon seit Virchow, dafs die Gefäfsen einen Neurogliamantel haben, Golgi zeigte dies aber in sehr charakteristischer Weise und hat namentlich auch bemerkt, dafs entfernter liegende Zellen ihre „Fortsätze“ an die Gefäfsen herschicken. Ferner hebt Golgi sehr richtig hervor, dafs bei älteren Leuten die Neuroglia der Hirnrinde viel stärker ausgebildet ist, als bei jüngeren.

Doch genügten die von ihm damals angewandten Methoden noch nicht, um Irrtümer über die Verteilung der Neuroglia auszuschliessen. Selbst seine Abbildungen der weifsen Substanz des Rückenmarks bleiben, was die Fasern („Zellausläufer“) anbetrifft, doch sehr hinter denen von Frommann zurück. Unzureichend ist auch seine Schilderung der grauen

¹ Beitrag zur feineren Anatomie des Centralnervensystems. Bologna 1871, citirt aus den „Untersuchungen über den feineren Bau des centralen und peripherischen Nervensystems. Jena 1894, S. 1 ff. Wir werden der Kürze wegen diese „Untersuchungen“ im folgenden immer unter dem Titel „Gesammelte Abhandlungen“ citieren.

Substanz des Rückenmarks, in der er die Substantia gelatinosa Rolando fast ausschließlich aus Neuroglia bestehen läßt (S. 34).

An der Großhirnrinde hat er ganz richtig und zwar als erster gesehen, daß von den mehr tangentialen Neurogliafasern der oberflächlichen Schicht eine Reihe mehr senkrechter Fasern herabsteigt. Er hatte auch an Osmiumpräparaten ganz richtig erkannt, daß an der Oberfläche sehr viele, in der Tiefe immer weniger Neurogliazellen vorhanden seien (S. 7), nichtsdestoweniger spricht er schon auf der folgenden Seite sub 2 den Satz aus, „daß Zellen von gleicher Beschaffenheit in beträchtlicher Zahl über alle Schichten¹ der Hirnrinde zerstreut sind, wo sie ein zusammenhängendes Stützgewebe bilden“. Noch schärfer betont er dies (S. 9 f.) bei Beschreibung von Schnitten, die er nach einer von ihm modifizierten Bichromatbehandlung bekommen hat. Er sagt: „... an den Rändern der Schnitte und an deren dünnsten Stellen zeigt sich das interstitielle Stroma auch in den tiefsten Schichten der Hirnrinde als deutlich gefasert, nicht netzförmig im Sinne Schultzes und Köllikers. Damit will ich jedoch nicht das gleichzeitige Vorhandensein einer amorphen, feinkörnigen Interzellulärsubstanz in allen Präparaten, die ich beschreiben werde, leugnen, denn ich habe immer Spuren davon gefunden, auch müßte ein Teil derselben bei den Präparaten entfernt worden sein. Aber es scheint mir zweifellos, daß die sogenannte feinkörnige, oder netzförmige, oder schwammige, oder punktförmig moleculare, amorphe oder gelatinöse Substanz diese verschiedenen Benennungen in Folge von Veränderungen in der Leiche oder durch die Präparationsmethode erhalten hat. . . . Dies alles scheint mir dafür zu sprechen, daß das interstitielle Stroma der Hirnrinde zum größten Teile aus Bindegewebszellen und ihren Fortsätzen besteht.“

Die Bindegewebszellenfortsätze sollen dann ebenso wie die feinsten protoplasmatischen Fortsätze der Nervenzellen zerfallen können und die Zerfallsprodukte beider die moleculare Substanz erzeugen.

Auch bei ihm spukt also noch das Gespenst von der interstitiellen Natur, wenigstens eines großen Teils der „schwammigen“ Substanz in der Großhirnrinde, ein Gespenst, das gerade durch die von Golgi später erfundene Methode verschenecht worden ist, obgleich Golgi selbst noch 1885 daran festhielt, daß auch in den tiefsten Schichten des Großhirns die Verhältnisse so liegen, wie er sie 1871 geschildert hat.²

Auch Golgis Angaben über die Molecularschicht des Kleinhirns waren z. T.

¹ d. h. nicht bloß über die oberflächliche, von denen er sub 1 gesprochen hat.

² Gesammelte Abhandlungen. S. 162.

irrtümlich, wenn er auch natürlich die sogenannten Bergmannschen Fasern bestätigt hat, und sie richtig (im Gegensatz zu Bergmann) ebenso beschreibt, wie Deiters etc. Er glaubt aber auch für die Molecularschicht des Kleinhirns, daß sich hier ein zusammenhängendes Stroma findet, welches aus an Fortsätzen reichen Bindegewebszellen besteht. Alle Kerne, welche in der Molecularschicht zerstreut sind, gehören, wie er glaubt, Bindegewebszellen an (S. 17).

Auch die Körnerschicht des Kleinhirns läßt er, wie alle andern Teile des Centralnervensystems ein zusammenhängendes Stroma, bestehend aus Bindegewebszellen mit zahlreichen langen Fortsätzen, haben, welche sich nie oder selten verzweigen, ja er glaubt sogar, daß die Körner selbst bindegewebige Elemente seien, welche zu den echten mit Ansläufern versehenen Bindegewebszellen häufige Übergänge zeigten. (S. 21.)

Einige der Irrtümer, die das Kleinhirn betreffen, sind später von Golgi selbst unter Anwendung seiner neuen Methode berichtigt worden, die Schilderung des reichen Neuroglia-gerüsts in der Körnerschicht etc. hält er aber auch 1885 aufrecht.¹

Am einflussreichsten oder, wie wir sagen müssen, am verhängnisvollsten waren aber die Ansichten Golgis über das Verhältnis der Fasern zu den Zellen. Zwar hatte schon Frommann ähnliche Meinungen ausgesprochen, aber diese wurden sehr wenig beachtet (auch Golgi erwähnt Frommann nur ganz nebenbei), die Angaben von Deiters waren zu unbestimmt, weil er vorsichtiger Weise nicht von Zellen, sondern von „Zellaequivalenten“ sprach, und so war es denn gerade Golgi, durch dessen hier erwähnte und vor allem durch dessen spätere Arbeiten sich die Ansicht mehr und mehr Geltung verschafft hat, daß die Deitersschen Zellen mit samt ihren Ansläufern echte Zellen seien, und daß das ganze Neuroglia-gerüst nichts als das Ansläufergeflecht dieser Zellen darstellte, daß abgesonderte Fasern überhaupt nicht vorkämen. Wie sehr hierbei gerade die gewaltige Autorität Golgis in den Vordergrund getreten ist, das geht auch daraus hervor, daß man in neuester Zeit sogar so weit gegangen ist, die sonst „Deiterssche Zellen“ genannten Gebilde als „Golgische Zellen“ zu bezeichnen. —

Eine ähnliche Beschreibung der Deitersschen Zellen wie Golgi, giebt übrigens (und zwar unabhängig von dem letztern) Jastrowitz,² der aber auch Deiters nicht erwähnt.

¹ Gesammelte Abhandlungen. S. 167.

² Über Encephalitis und Myelitis im ersten Kindesalter. Archiv für Psychiatrie (Band 2, S. 389 ff. und Band 3, S. 162 ff.)

Von Jastrowitz rührt der Name „Spinnenzellen“ zur Bezeichnung der Deitersschen Zellen her, doch nimmt er neben diesen noch quadratische und rechteckige, in Reihen liegende Zellen als zur Neuroglia gehörig an. Solche sollen sich nach ihm in der weißen Substanz des Gehirns finden (er hat nur das Gehirn bearbeitet), und er glaubt, dass diese Zellen rudimentäre Spinnenzellen darstellen. Die „moleculäre“ Substanz der Großhirnrinde hält er nicht für Neuroglia, sondern glaubt, daß sie „dem nervösen Gewebe viel näher steht, als dem Bindegewebe“. Er trennt sie daher auch ganz richtig von der Belegschicht des Rückenmarks. Sehr merkwürdig und nach unserer jetzigen Auffassung ansserordentlich paradox ist seine Schilderung der Beziehung des Ependyms zur Neuroglia. Der betreffende Passus sei hier wörtlich angeführt:

„Je weiter gegen die Ventrikelhöhle, desto gehäuft werden diese Zellen (sc. die Spinnenzellen) angetroffen, sie folgen dichtgedrängt auf einander, indem die Fortsätze meist rückwärts und seitlich answeichen und schließlic setzen sie, eins bei eins an einander liegend, das Ependym-Epithel zusammen. Hierbei erleiden sie nur insofern eine Modifikation, als am freien Ende die Fortsätze wegfallen und durch einen doppelt contourirten, oft ziemlich breiten und meist ungefärbten Saum ersetzt werden. Die spärlichen seitlichen und die hinteren in der Richtung gegen die dritte Schicht (sc. des Balkens) ziehenden Ansläufer sind namentlich sehr zart und brechen leicht ab, von den letzteren zeichnet sich jedoch einer durch seine Stärke aus, und an ihm, dem oft einzig erhaltenen, hängt die kelchähnliche (cyllindrische) Epithelzelle wie an einem Stiele.“

„Wir sehen demnach hier bis in alle Einzelheiten die Identität der Gliazellen mit dem sogenannten Epithel der Ventrikel, dessen gleichfalls bindegewebige Natur somit zweifellos erscheint. Es wird daher mit vollem Recht als ein Epithelium spurium, s. Endothel bezeichnet.“

Jastrowitz deutet demnach die Beziehungen des Ependymepithels zur Neuroglia gerade umgekehrt, wie das jetzt üblich ist. Während man jetzt wegen der engen, namentlich entwicklungsgeschichtlichen Beziehung der Neuroglia zum Ependymepithel die Neuroglia als etwas epitheliales ansieht, sieht Jastrowitz im Gegenteil das Ependym für etwas bindegewebiges, für ein Endothel an: eine Frage, die bis dahin niernals aufgeworfen war, da der Gegensatz zwischen Epithel und Bindegewebe früher garnicht so klar in das Bewußtsein der Histologen eingedrungen war. —

Die jetzt zu erwähnende Arbeit von Boll¹ ist schon mit Berücksichtigung nicht nur der Deitersschen, sondern auch der Golgischen Veröffentlichungen geschrieben. Boll spricht sich noch entschiedener wie Deiters für die „differenzierte Natur“ der Fasern aus. Er sagt beim Vergleich der Deitersschen Zellen mit denen des (embryonalen) Bindegewebes (S. 8):

„Hier wie dort ist die Zelle, der histiologische Centralteil, nichts anderes als ein Centrum für eine große Menge differenzierter Fasern, die nach allen, nach zwei oder nach einer Seite hin ausstrahlen. Hier wie dort liegt in dem Centrum dieser Zelle ein Kern, umgeben von einer größeren oder — wie in den weitaus meisten Fällen — geringeren Menge körniger Substanz. Hier wie dort muß sich die Untersuchung bescheiden, ob in dieser Menge körniger Granulationen, die das Centrum dieses Faserconvoluts einnehmend den Kern umgibt, lebendiges, leistungsfähiges Protoplasma oder amorphe Eiweißsubstanz zu sehen ist.“

Wie wir später sehen werden, ist diese Auffassung schon ein wesentlicher Fortschritt gegen Golgi, der die ganzen Gebilde als richtige Zellen ansah und noch in späteren Arbeiten Deiters deshalb tadelt, weil er den vorsichtigen Ausdruck „Zelläquivalente“ für seine Gebilde gebraucht hat. Den entscheidenden Schritt in dieser Frage that freilich, wie wir sehen werden, erst Ranvier.

Boll setzt aber übrigens mit Recht trotz dieser Ähnlichkeiten aus entwicklungsgeschichtlichen (und chemischen) Gründen die Neuroglia in einen Gegensatz zum gewöhnlichen Bindegewebe.

Auch Boll nimmt, wie Jastrowitz, an, daß neben den hier zum ersten Male als „Deiterssche“ bezeichneten Zellen reihenförmig angeordnete rechteckige vorkämen. Zwischen beiden Arten von Neurogliazellen findet er „Übergänge“. — Seine Schilderung der weißen Substanzen ist unzureichend. Er läßt in der weißen Hirnsubstanz 50—60, in der des Rückenmarks 5—6 Nervenfasern gemeinschaftlich in einer Neurogliahülle liegen, er glaubt auch nicht sicher, daß die queren Fasern in der weißen Substanz des Rückenmarks wirklich Neurogliafasern sind etc. Von seinem Standpunkte aus hatte er mit seiner Vorsicht ganz recht, denn er fürchtete Verwechslungen mit freien Axencylindern, die ja in der That (als Collateralen) hier vorkommen.

¹ Die Histiologie und Histiogenese der nervösen Centralorgane. Archiv für Psychiatrie etc. Bd. 4 1874. S. 1 ff.

Seine Beschreibung der Neuroglia in der Grofshirnrinde ist richtiger, als die Golgische. Er hebt ganz richtig hervor, dafs nur an der Oberfläche eine grofse Menge Deitersche Zellen vorkommen, in der Tiefe aber sind sie nach ihm um vieles seltner und erscheinen meist nur in Begleitung der Gefäfse. Er kennt also nicht das „zusammenhängende“ Neurogliaflecht in den tiefen Hirnrindenschichten, das Golgi annahm. Auch über die Körnerschicht des Kleinhirns urteilt er richtiger als letzterer und sagt darüber das einzige, was damals zu sagen möglich war, nämlich, dafs man über die Natur der „Körner“ nichts wisse. —

Als letzte Arbeit in dieser Gruppe muss die von Gierke¹ erwähnt werden. Von dieser Arbeit könnten wir eigentlich in unserer historischen Übersicht ganz absehen, denn irgend etwas wesentlich neues, was richtig wäre, findet sich in ihr nicht. Im Gegenteil sie enthält neben den wenigen richtigen Angaben, die noch dazu sämtlich schon bekannte Dinge betreffen, fast lauter ganz falsche Behauptungen, so dafs es geradezu unbegreiflich ist, dass diese Arbeit von den hervorragendsten Autoren immer mit besonders lobenden Zusätzen „gründlich“, „vortrefflich“ etc. bedacht zu werden pflegt. Es gehört in der That zu den Ironien der geschichtlichen Darstellungen, dafs die Arbeit von Frommann stets nur so nebenbei erwähnt wird, und die von Gierke als etwas ausgezeichnetes immer wieder hervorgehoben wird. Hier sei nur einiges aus seiner Arbeit mitgeteilt.

Die Deiterschen Zellen schildert Gierke ämlich wie Golgi, Jastrowitz und Boll mit dem kleinen Unterschied, dafs er die „Zellfortsätze“ verzweigt sein lässt, und mit der Abweichung, dafs er sie für „verhornt“ hält (nach Kühne und Ewald). Neben diesen Zellen, deren Körper und deren Kerne nach ihm im Alter atrophieren können, nimmt er noch eine „Grundsubstanz“ als Bestandteil der Neuroglia an, die aber nicht, wie bei den älteren Forschern als körnig, sondern als glashell geschildert wird. Diese glashelle Grundsubstanz bildet nach ihm die Grundlage der grauen Substanz. Eine besonders grosse quantitative Entwicklung besitzt sie in den äusseren Hüllen des Centralnervensystems, in der Grosshirnrinde und in der Substantia gelatinosa centralis. In der weissen Substanz ist sie sparsam (S. 459) — alles ganz willkürliche, unbegründete Behauptungen. Die „Grundsubstanz“ besitzt nach Gierke eine nicht ganz unbedeutende Elasticität (S. 464), aber nur im frischen Zustande. Einige Stunden schon nach dem Tode wird sie weicher und dadurch

¹ Die Stützsubstanz des Centralnervensystems. Archiv für mikroskopische Anatomie. Bd. 25. S. 441 ff.

wird nach ihm die Erweichung des Centralnervensystems bedingt — sonst nimmt man ja an, dafs diese cadaveröse Erweichung in der Erweichung des Myelin ihren Grund hat.

Die Stützsubstanz im allgemeinen (d. h. „Grundsubstanz“ und Neuroglia) ist nach Gierke so verbreitet, dass sie überall im Centralnervensystem vorkommt und kein noch so kleines Fleckchen zu finden ist, was derselben entbehrt¹ — auch das ist eine unbewiesene Behauptung. Einigermassen, wenn auch nicht ganz richtig ist seine Schilderung der weissen Substanz des Rückenmarkes, doch enthält sie nichts, was nicht Frommann schon besser geschildert hätte. Die Schilderung der grauen Substanz hat dieselben Fehler, wie die der früheren Autoren. Ganz unklar und schief dargestellt sind die Verhältnisse an der Medulla oblongata, bei der er kein Wort von den so auffallenden Verhältnissen an den Oliven sagt; nur die Ependymschicht schildert er besser als seine Vorgänger.

Was nun gar das Hirn anbelangt, so sind da alle Beschreibungen, so weit sie neu sind, ganz irrig, am Kleinhirn so falsch, dass man selbst aus der Abbildung (Fig. 21) garnicht herausbekommt, was er eigentlich gesehen hat. Auch in der Grosshirnrinde hat er die richtige Neuroglia garnicht gesehen. Was er als solche abbildet (Fig. 19a), ist die zu einem Maschenwerk geschrumpfte „Molecularsubstanz“. Das geht nicht nur aus seiner eignen Abbildung hervor, sondern auch daraus, dafs er sich auf eine ähnliche von Stricker als auf eine „sehr zutreffende“ beruft. —

Diese letzterwähnte Abbildung ist zwei Arbeiten beigegeben, einmal der von Stricker und Unger „Untersuchungen über den Bau der Grosshirnrinde“¹ und sodann noch einmal der von Unger allein (Histologische Untersuchungen der traumatischen Hirnentzündung). In Betreff dieser Arbeiten genügt es wohl, die Schlussätze der Arbeit von Stricker und Unger zu citieren (S. 156):

I. Die Ganglienzellen und ihre Axencylinderfortsätze (!) tragen Anläufer, welche continuirlich in ein Netzwerk von Binde substanz übergehen.

II. Es giebt Übergangsformen von den Zellen der Binde substanz zu den Ganglienzellen.

Wer an diesen Sätzen noch nicht genug hat, mag die genannten zwei Arbeiten sowie die 32. Vorlesung in Strickers „Vorlesungen über allgemeine und experimentelle Pathologie“ selbst nachlesen. —

¹ Wiener Sitzungsberichte. Band 80. 1873.

Die von Boll bereits ausgesprochenen Ideen bekamen nun aber eine viel bessere tatsächliche Grundlage in der wichtigen, geradezu epochemachenden Arbeit von Ranvier.¹ Das, was dieser Autor mitteilte, war viel wichtiger, als die Fragen nach der etwas mehr oder weniger reichlichen Zahl der Ausläufer, nach deren Verzweigung oder Nichtverzweigung etc.

Für die Anklärung der wahren Natur der Deitersschen Zellen war Ranvier so zu sagen praedestiniert, da er nach seinen Arbeiten über das gewöhnliche Bindegewebe fast notgedrungen ein ähnliches Verhältnis der Zellen und Fasern auch im Stützgewebe des Centralnervensystems annehmen mußte. Er begnügte sich aber nicht mit einer bloßen Annahme, sondern brachte den tatsächlichen Nachweis dafür, daß die sogenannte Deiterssche Zelle ein Kunstprodukt ist, bei welchem die von der Zelle unabhängigen, aber von ihr wie von einem Centrum ausstrahlenden Fasern nur anscheinend vom Protoplasma ausgehen, in Wirklichkeit aber an dasselbe nur angelehnt sind.

Auch hier wieder war es eine besondere Methode und, wie wir gleich hinzusetzen wollen, eine besonders günstig wirkende Carminlösung, der er seine Erfolge verdankte.

Diese Methode bestand darin, dass er Rückenmarkstückchen auf 24 Stunden in Drittelalkohol brachte, dann zerteilte und die Bröckel in einem Reagenzglaschen mit destilliertem Wasser schüttelte, mit Picrocarmin färbte und dann absetzen liefs. Den Bodensatz nahm er mit einer Pipette auf und brachte ihn in ein neues Reagenzglas mit sehr verdünnter Überschwefelsäure. Wenn sich die Massen dann zu Boden gesetzt hatten, nahm er sie wieder heraus und untersuchte sie mikroskopisch. Auf diese Weise hatte er zuerst eine Dissociation und Färbung und dann eine definitive Fixierung der dissociierten Elemente erlangt.

An Präparaten aus ausgebildeten Rückenmarken, die auf diese Weise hergestellt waren, fand er nun, daß die „Zellfortsätze“ keine wirklichen Verlängerungen des Protoplasmaleibes seien, wie seit Frommann alle Autoren glaubten (außer Boll), sondern von diesem differenzierte, wirkliche Fasern darstellten, welche den Zelleib durchsetzen, oder an ihn angelehnt sind. Sie strahlen von dem Zelleibe als Mittelpunkt nach allen Seiten (ungeteilt) aus, aber dieser Zelleib selbst setzt sich nicht einfach in sie fort, sondern stellt einen chemisch und morphologisch abgesetzten Körper dar.

Das gilt aber wohlgemerkt nur für die Neurogliazellen des fertigen Rückenmarks. Im embryonalen Zustande sind die Zellen wirklich sternförmig, und die Fortsätze

¹ 1) De la névrogie. Comptes rendus. 5. Juni 1892. 2) De la névrogie. Archives de physiologie normale et pathologique. 15. Februar 1883. Im Texte ist die letztere Arbeit zu Citaten benutzt, die erste war nur eine vorläufige Mitteilung.

sind einfache Verlängerungen des Zelleibes. Die Differenzierung der Fasern von letzterem erfolgt erst später, ganz wie beim gewöhnlichen Bindegewebe. —

So war denn eine ganz neue Auffassung des Neurogliaerüstes gegeben. Dieses besteht nach Ranvier also nicht aus Zellen allein, sondern aus Zellen und aus Fasern. Er weist auch ganz richtig darauf hin, daß die bisherigen Resultate zu der Täuschung führen mußten, dass Zellen und Fasern eins seien, weil in Praeparaten aus Müllerscher Flüssigkeit die Refractionsindices der Fasern und des Zelleibes so ähnlich sind, daß eine Abtrennung der erstern von dem letztern nicht möglich war.

Freilich war diese Zerzupfungsmethode nicht ausreichend, um über die Topographie der Neuroglia ins Klare zu kommen, ja sie hat sogar Ranvier an andern Stellen des Centralnervensystems im Stich gelassen, so daß er die ganz irrige Meinung ausspricht, die Neurogliafasern des Gehirns von Erwachsenen schienen nicht aus dem embryonalen Stadium, d. h. dem der undifferenzierten Zellfortsätze herauszukommen. (S. 182.)

Die Ansicht von Ranvier hat sich absolut keiner Auerkennung zu erfreuen gehabt. Vollkommen für seine Auffassung ausgesprochen hat sich, abgesehen von einigen Ranvier nahe stehenden Gelehrten, eigentlich nur der Schreiber dieser Arbeit. Das Verdienst Ravier's wird in seinem ganzen Werthe erst später hervortreten.

Eine besondere Stellung in der Neurogliafrage nimmt, oder nahm wenigstens früher Schwalbe¹ ein, dessen Arbeit wir hier anschließen wollen. Er unterscheidet (S. 393) einen mesodermalen und ectodermalen Bestandteil der Stützsubstanz im Centralnervensystem. Als mesodermalen Bestandteil betrachtet er außer hier und da vorhandenen elastischen (oder diesen nahe stehenden) Fasern vor allem die Neurogliazellen, die er den Wanderzellen an die Seite setzt. Sie haben nach ihm keine Ansläfer, aber auch keine Beziehung zur glösen Intercellularsubstanz, so daß seine Ansicht sowohl von der von Frommann, Deiters, Golgi etc. vertretenen, als von der Ravier'schen durchaus abweicht. Das, was er als Intercellularsubstanz bezeichnet, ist für ihn ectodermatischen Ursprungs, ebenso wie die Epithelzellen des Centralkanal's. Sie ist in zweierlei Abarten vorhanden. Einmal als Nerven Kitt (echte Neuroglia). Dieser ist eine durchaus homogene, weiche Substanz und enthält im natürlichen Zustande keinerlei Fasern. Die von anderen Autoren beobachteten Fasern sind Kunstprodukte, die durch cadaveröse Gerinnung oder

¹ 1) Handbuch der Augenheilkunde von Gräfe und Sämisch I. S. 342. Leipzig 1874. 2) Lehrbuch der Neurologie. Erlangen 1881 S. 393 ff.

durch coagulierende Agentien, z. B. durch Alcohol, hervorgebracht werden. Diese Substanz ist durchaus einer epithelialen Kittsubstanz zu vergleichen. Sie bräunt sich auch wie diese mit Silbernitrat. Als fernere ectodermatische Stützsubstanz ist eine in der That aus sehr feinen, eng verwebten Fäden bestehende, daher eine Granulierung vortäuschende Substanz anzusehen, die er auch als „granulierte Substanz“ bezeichnet. Sie findet sich in besonderen Schichten, an verschiedenen Stellen des Rückenmarks, an der Oberfläche des Groß- und Kleinhirns und in der Retina. Diese Substanz ist als Hornspongiosa aufzufassen, entsprechend den Angaben von Ewald und Kühne.

Es braucht kaum hervorgehoben zu werden, und wird sich im speziellen Teile noch weiter erweisen, daß diese Ansichten nicht aufrecht zu halten sind. Schwabbe dürfte wohl selbst auch jetzt von ihnen zurückgekommen sein. Immerhin ist es bemerkenswert, daß er gleich Ranvier, die Neurogliazellen als solche fortsatzlos sein läßt. Die auch von Ranvier dargestellten Fäden aber hat er nicht zu Gesichte bekommen.

Von neuern Schriftstellern, die mit andern Methoden, als den bisherigen (abgesehen von der Golgischen) gearbeitet haben, sei zunächst Luigi Maria Petrone erwähnt. Er ist der erste gewesen, welcher Säurefuchsin und Picrinsäure zur Neurogliafärbung benutzt hat, eine Färbung, die dann später (1889) von van Gieson¹ weiter ausgebildet wurde. Die Methode des letzteren ist dann von Kultschitzky² ganz wenig modifiziert worden. Petrone³ hat auch mit der Golgischen Imprägnation und mit Carmin-

¹ Laboratory notes of technical methodes for the nervous system. New-York medical Journ. 1889.

² Über eine Färbungsmethode der Neuroglia. Anatomischer Anzeiger. 8. Bd. 1893.

³ Gazzetta degli Ospidali 1886—1886, Gazzetta Lombarda 1886—1887. (Vorläufige Mitteilungen, mir nicht zugänglich). Sulla struttura della neuroglia dei centri nervosi cerebro-spinali, Gazzetta degli Ospidali 1888. Diese letztere Arbeit trägt die Überschrift: Dal Senckenbergischen Pathologischen Institut von Frankfurt a. M., Prof. Weigert, und ist aus Breslau datiert, wo sich Petrone damals aufhielt. Man könnte daraus schließen, daß ich irgend ein Verdienst bei dieser Arbeit hätte, zumal Petrone am Schlusse bemerkt, daß er die Structuren der Medulla oblongata, des Isthmus des Gehirns und aller Hirntelle für sich in Anspruch nehme, so daß mancher glauben könnte, ich hätte wenigstens an den Resultaten, die er vom Rückenmark etc. schildert, Anteil. Aber auch das ist nicht richtig. Ich bin an der Arbeit nicht nur unbeteiligt, sondern habe auch die betreffenden Präparate garnicht gesehen. Ja, ich muß sogar ausdrücklich hervorheben, daß ich von dem Petrone'schen Aufsatz erst vor ganz kurzem Kenntnis genommen habe, sonst hätte ich in meinem Artikel „Technik“ der Merkel-Bonnetschen „Ergebnisse“ gewiss ihm die Priorität in Betreff der Säurefuchsin-Picrinsäure-Färbung gewährt. Die Gründe für diese höchst sonderbar erscheinenden Dinge sind recht trauriger Art gewesen, entziehen sich aber der Öffentlichkeit.

Pikrinsäure gearbeitet. Für die eigentlichen Färbungen benutzte er Präparate, die ebenso vorbereitet waren, als wenn sie zu meiner Kupfer-Haematoxylinmethode benutzt werden sollten.

Petrone unterscheidet zwei Arten von Neurogliazellen, die eigentlichen Deitersschen Zellen und die „Lamellen“, platte rechteckige Zellen ohne Ausläufer, die besonders an den Kreuzungsstellen der Nervenfasern vorkommen. Für erstere nimmt er gegen *Ranvier* Partei, und glaubt, was ganz irrtümlich ist, daß *Ranvier* durch platte Zellen, die mit Neurogliafasern zufällig in Verbindung standen, getäuscht worden sei. Für die weiße Substanz bestreitet er die Anastomosierung der Neurogliafasern, hingegen glaubt er, daß in der grauen das „Schultze-Köllikersche Netz“ vorkäme. Freilich ist er sich klar darüber, daß für die graue Substanz seine Methode, die ja durchaus nicht electiv färbt, unzureichend sei „wegen der Unmöglichkeit, in der wir uns infolge der gegenwärtigen Beobachtungsmittel befinden, die Neuroglia von den andern, sie umgebenden Substanzen zu unterscheiden.“

In der That ist auch für ihn die Substantia gelatinosa Rolando reicher an Neurogliazellen, als die übrige graue Substanz, was ganz irrig ist, am Klein- und Großhirn findet er an der Rinde in der oberflächlichsten Schicht keine eigentliche Neuroglia, wohl aber „Lamellen“ und Bindegewebe, das von der Pia mater herabsteigt. Die dichte Anhäufung der Neuroglia am Ependym ist ihm entgangen etc.

Hingegen hat er merkwürdiger Weise etwas gesehen, was vor meiner Veröffentlichung 1890 niemand anders gesehen hatte, nämlich die so dichte Neuroglia-masse in den Oliven, und ich bedauere, daß ich 1890 noch nicht seine Arbeit kannte (vgl. die Anmerkung S. 24), sonst hätte ich das damals schon konstatiert.

Die weißen Substanzen hat er möglicherweise ziemlich richtig geschildert, doch ist das nicht sicher, zumal da gar keine Abbildungen beigegeben sind.

In Jahre 1890 habe ich selbst ¹ dann eine vorläufige Mitteilung über die Resultate meiner neuen Färbung gegeben, die sich damals noch im Stadium des „beinah fertig“ befand, in einem Stadium, aus dem sie absolut nicht herauszubringen war. Ich konnte aber doch schon einiges von Thatsachen mitteilen. Einmal konnte ich mich durchaus der oben besprochenen Ansicht von *Ranvier* anschließen, daß die Neurogliafasern keine „Zellfortsätze“ sind. Als ganz neu müssen sodann die Mitteilungen über die topographische Verteilung

¹ Bemerkungen über das Neurogliaegerüst des menschlichen Centralnervensystems. Anatomischer Anzeiger 1890, S. 543 ff.; und: Zur pathologischen Histologie des Neurogliafasergerüsts. Centralblatt für allgemeine Pathologie und pathologische Anatomie 1890, S. 729 ff.

in der grauen Substanz des Rückenmarks bezeichnet werden, namentlich die Thatsache der geringen Neuroglia menge in der Substantia gelatinosa Rolando. Auch die Körnungen am freien Rande der Epithelien waren bis dahin unbekannt. Ebenso (bis auf die, mir noch nicht bekannte Notiz bei Petrone) der außerordentliche Reichtum der Oliven an Neurogliafasern. Ich schilderte kurz die Verhältnisse der Rindenschichten, der Substantia grisea centralis, des obliterierenden Centralkanal im Rückenmark, hob ebenfalls, wie schon frühere Autoren hervor, dass die einstrahlenden „Piafortsätze“ kein Bindegewebe, sondern Neuroglia wären, und brachte zu den bisher bekannten Unterschieden des Bindegewebes und der Neuroglia noch einen neuen (funicoriellen) hinzu. Auch die „Körbe“ um die Purkinjeschen Zellen und um die Vorderhorn-Zellen, sowie die Verhältnisse am Opticus skizzierte ich etc.

Lavdowsky,¹ dessen Arbeit im Jahre darauf erschien, hat eine grosse Anzahl Methoden (auch die Golgische) benutzt, Methoden, die hauptsächlich auf der Anwendung „saure“ Anilinfarben beruhen. An Schnittpräparaten ist er augenscheinlich nicht glücklich gewesen, denn die topographischen Verhältnisse kommen in den Abbildungen nur lückenhaft heraus. Er hält die Neurogliafasern für hohl, und ist der Meinung, dass sie echte Zellwände (gegen Ranviers Auffassung) sind. In der grauen Substanz bildet die Neuroglia ein richtiges „Netz“, in der weissen nicht, so dass er hier eine ähnliche Anschauung wie Petrone vertritt. Die Unterschiede der topographischen Ausbreitung der Neuroglia in den verschiedenen Teilen der grauen Substanz sind ihm entgangen. Auch er klagt (S. 243) darüber, dass man die Neurogliafasern da, wo sie mit Fortsätzen der Nervenzellen und Nervenfasern untermischt sind, nicht von diesen unterscheiden kann.

Die hier noch zu erwähnende Arbeit von Popoff,² der mit der durch Kultschitzky modifizierten allbekannten van Giesonschen Methode gearbeitet zu haben scheint, ist mir nur aus dem sehr kurzen Referat der Revue neurologique, Band 1, 1893, S. 557, bekannt. Er nennt corpuscules ramifiés et non ramifiés in der Neuroglia an. Die Ramificationen teilen sich nicht und anastomosieren nicht, sie sind „divisions protoplasmiques ordinaires des cellules“ (also abweichend von Ranviers Ansicht) und nicht hohl, wie Lavdowsky meint. Ausserdem kommen auch freie Fasern vor. In der grauen Substanz sind die

¹ Vom Aufbau des Rückenmarks. Archiv für mikroskopische Anatomie. Bd. 38 (1891). S. 265 ff.

² De la névroglie et de sa distribution dans les régions du bulbe et de la protubérance chez l'homme adulte. Arch. de psych., de neurologie et de médecine légale. 1893. 11. Bd., p. 1.

Maschen der Neuroglia zwischen den nervösen Elementen weiter als in der weissen. (was nicht so allgemein richtig ist), doch variiert die Dichte der Neuroglia. Am dichtesten ist sie in der Olive (Bestätigung meiner Angabe) der „gelatinösen“ Substanz, im Hypoglossus-Vagus- und Facialis-Kern, geringer im Kern des Acenstiens, des Abducens und den zerstreuten grauen Massen im Pons, im Trigeminuskern etc. Einige der Bemerkungen dieses Referats kommen später noch zur Erwähnung.

Schlussbemerkungen.

Hiermit wollen wir unsere historische Übersicht schliessen. Sie macht durchaus keinen Anspruch auf Vollständigkeit. Einmal sind mir gewiss eine Anzahl Veröffentlichungen entgangen, andere konnte ich nicht nachsehen, noch andere waren schon gar zu „historisch“ geworden, wie die von Jacobowitsch u. a. Wir haben ferner alles weggelassen, was sich auf die chemischen und entwicklungsgeschichtlichen Verhältnisse bezieht, da diese Arbeiten, so weit nötig, später an geeigneterer Stelle besprochen werden sollen.

Auch die mit Hilfe der Golgischen Methode gewonnenen Resultate werden besser im Verein mit unsern eignen Untersuchungsergebnissen später im einzelnen besprochen, aber einige allgemeine Betrachtungen über das Verhältnis dieser Methode zur Neurogliaforschung wollen wir als Schlussbemerkung hier anschliessen.

Die Erfolge der Golgischen Methode gerade in ihrer Anwendung auf die Neuroglia sind ungemein überschätzt worden. In Wirklichkeit sind sie auch nicht im entferntesten mit den immensen Fortschritten zu vergleichen, die wir derselben Methode in Bezug auf die nervösen Elemente verdanken. Was die letzteren anbelangt, so ist die Golgische Methode im wahren Sinne epochemachend gewesen, aber wenn manche Gelehrte auch in der Geschichte der Neuroglia eine neue Epoche seit Anwendung der Golgischen Imprägnation datieren, der gegenüber die Zeit vorher wie eine praehistorische Periode erscheinen soll, — so ist das ungemein übertrieben.

Von wirklichen Erfolgen hat die Golgische Methode nur solche auf dem Gebiete der Entwicklungsgeschichte anzuweisen. Für die Lehre von der Anordnung der Neuroglia im ausgebildeten Körper hingegen sind die Resultate äusserst dürftige, ja vielfach geradezu falsche gewesen, und die weitgehende Überschätzung dieser Resultate ist nur dadurch zu erklären, daß man sich der Grenzen, welche diese, wie jede Methode hat, nicht bewußt war. Erst ganz neuerdings fangen die Mängel der Methode an, hier und da erkannt zu werden.

so von Lenhossék, Greeff und Retzius, aber die Bedeutung der Silberbilder wird immer noch wesentlich überschätzt.

Die Gründe dafür, warum mit der Golgischen Methode für die wichtigste Frage, die Topographie der Neuroglia, nur dürftige Resultate zu erlangen waren, liegen auf der Hand. Vor allem konnte sie der Hauptanforderung, die man für die Lehre von einer Stützsubstanz stellen muß, nicht entsprechen: sie konnte das Gerüst nicht im Zusammenhange, d. h. vollständig, darstellen. Dieser für die Ergründung einer Stützsubstanz fundamentale Fehler kommt bei den nervösen Elementen, bei denen es wesentlich auf die Beziehung der einzelnen Elemente zu einander ankommt, nicht nur nicht in Betracht, sondern er hört hier auch auf, ein Fehler zu sein und wird ein Vorteil, da man bei einer vollständigen Darstellung des Nervengewebes sich gar nicht mehr in dem Gewirr desselben „auskennen“ würde. Bei einer Stützsubstanz aber muß man eine wenigstens stellenweise Vollständigkeit der Elemente durch eine brauchbare Methode erreichen können. Das kann aber die Golgische Methode nicht leisten. Abgesehen davon, daß sie immer nur unvollkommen, hier und da einen Bestandteil der Neuroglia imprägniert, sind die imprägnierten Bestandteile nur die Zellen und die unmittelbar von ihnen ausstrahlenden Fasern („Fortsätze der Zellen“). Alle von den Zellen getrennten Fasern sind gar nicht mehr als Neurogliaelemente zu diagnostizieren.

Auf einem einigermaßen vollständig gefärbten Präparat kann man sich aber davon überzeugen, daß dadurch die Mehrzahl der Neurogliafasern sich der Kenntnis entzieht, selbst wenn man die große Dicke, welche nach Golgi imprägnierte Schmitte haben dürfen, in denen also möglichst viele Fasern bis zu den Zellen verfolgt werden können, in Betracht zieht.

Die Golgische Methode hat aber noch einen andern Nachteil für die Forschung gehabt. Sie stellt, wie erwähnt, nur die Zellen und die ihnen anliegenden Fasern dar. Ganz abgesehen nun davon, daß bei der entstehenden Silhouette die chemisch-physikalischen Unterschiede der Fasern von den Zellen verschwinden, und so Trugbilder von Zellen mit „Fortsätzen“ entstehen, die uns später ausführlicher beschäftigen werden, so wurde durch die Einseitigkeit der Methode die Aufmerksamkeit ganz von den Fasern („Zellfortsätzen“) abgelenkt und auf die „Zellen“ konzentriert. Es hat nun sicherlich auch ein Interesse, die Formen der (Schein-) Zellen der Neuroglia nach der Golgischen Methode zu studieren, aber für die Funktion wesentlicher sind doch auch hier, wie beim Knochen, bei den elastischen und Bindegewebmassen, die gerüstbildenden Elemente, die Neuroglia-

fasern, („Zellfortsätze“ nach den meisten Autoren), ihre Massenhaftigkeit, ihr Verlauf und die Form ihrer Verflechtungen, und für diese hatte man unter Anwendung der Golgischen Methode kaum noch Interesse, oder höchstens ein Interesse, das sich ganz gleichgültigen Fragen fast allein zuwandte, und die eigentlich wichtige Topographie, wenn auch nicht vollkommen ignorierte, so doch sehr vernachlässigte. —

Unter diesen Umständen musste es sehr erwünscht sein, eine Methode zu finden, welche gerade die Topographie der Neuroglia zu ergründen ermöglichte. Eine solche Methode musste gar viele Anforderungen erfüllen, wenn sie ihren Zweck nicht verfehlen sollte. Sie musste das Stützgerüst deutlich und isoliert, d. h. ohne Färbung der nervösen Elemente, vor allem ohne eine solche der Axencylinder, tingieren. Sie musste das Gerüst vollständig darstellen und sollte eigentlich an richtig behandelten Präparaten nie versagen.

Das war eine schwierige Aufgabe, die lange, lange Jahre unausgesetzter Arbeit erforderte, und die vielleicht noch nicht ganz erfüllt ist. Ob die von uns benutzte neue Methode gegenüber den früheren Vorteile bietet, die die lange Arbeit lohnen, das mögen die Leser nach Kenntnisaufnahme der folgenden Abschnitte entscheiden. Hier seien vorerst die Mängel der Methode gleich von vornherein erwähnt.

Die Methode ist unfähig, die Entwicklungsgeschichte der Neuroglia weit zurückzuverfolgen. Die Methode stellt ferner, abgesehen von den Kernen der Neurogliazellen, nur die, wie wir sehen werden, in besonderer Weise differenzierten Fasern dar. Wenn daher, was a priori durchaus nicht bestritten werden kann, Zwischensubstanzen im Centralnervensystem existieren, welche solcher differenzierter Fasern entbehren, so entgehen diese bei Anwendung der Methode vollkommen der Kenntnisaufnahme.

Aber so sehr diese Mängel für den Embryologen und den normalen Histologen von Bedeutung sein mögen, für den pathologischen Anatomen kommen sie kaum in Betracht. Die Methode ist aber gerade für die pathologische Anatomie gesucht worden. Ehe sie jedoch für diese zur Anwendung kommen konnte, musste erst nachgeforscht werden, wie sich denn die normale Topographie der Neuroglia mit der neuen Methode darstellte. Das war eigentlich nur eine Vorarbeit, ein Nebenzweck der Arbeit, aber der Verfasser will es gern gestehen, dass ihm die Verfolgung dieses Nebenzweckes von ganz besonderem Interesse gewesen ist.

2. Abschnitt:

Die Neurogliafasern in ihrem Verhältnis zu den Zellen.

Färbt man Präparate nach der neuen, am Schlusse dieser Abhandlung mitgetheilten Methode, so sieht man eine große Menge blau gefärbter Fasern. Außer diesen Fasern sind (eventuell die roten Blutkörperchen in den Gefäßen und) die Kerne aller Zellen gefärbt.

Von den Zelleibern sind die der größeren Ganglienzellen gelb gefärbt, und man erkennt an ihnen sehr schön die von Nissl so genau studierten Zeichnungen, die sich in dunklerer, mehr bräunlicher Färbung in dem übrigen, helleren Protoplasma deutlich abheben (Taf. II, Fig. 1a). Auch die größeren Zellausläufer und Axencylinder sind gelblich gefärbt, die feineren sind unsichtbar. Ebenso sind die Zelleiber der kleinen Ganglienzellen nur schwach gelblich oder gar nicht tingiert; die Ieiber derjenigen Zellen, die man als Neurogliazellen auffasst, sind ebenfalls ungefärbt, also unsichtbar.

Uns interessiert vorläufig nur das Verhältnis jener blauen Fasern zu den gleichfalls blau gefärbten Kernen; andere untergeordnetere histologische Eigentümlichkeiten der ersteren werden wir in einem besonderen Kapitel besprechen. Unter den Kernen sind solche, die man nach den geltenden Auffassungen nur als Kerne von Gliazellen auffassen kann, weil sie an Stellen liegen, wo Ganglienzellen, so viel man weiß, nicht vorkommen, z. B. in der weißen Substanz des Rückenmarks. Diese Kerne präsentieren sich in zweierlei Haupttypen: größere blaschenförmige Kerne mit körnig aussehendem Chromatin und kleinere, in denen das Chromatin eine homogene dunkle Masse darstellt.

So verschieden diese beiden Kernarten auch aussehen, so giebt es doch Fälle, in denen man nicht weiß, zu welcher der beiden Unterabteilungen man ein bestimmtes Kernexemplar rechnen soll, so daß man, wenn man Lust hat, „Übergänge“ zwischen beiden Kernformen statuieren kann.

Von diesen beiden Kernformen sind es nun viele der helleren, blaschenförmigen, punktierten Gebilde, welche zu den Fasern in charakteristischer räumlicher Beziehung stehen.

Nur ausnahmsweise, vielleicht auch gar nicht, thun dies die kleineren Kerne mit dunklerer Färbung.

Die Fasern gehen nämlich vielfach bis dicht an den (hellen) Kern heran oder sind von ihm nur durch einen kleinen Zwischenraum getrennt, den man durch (ungefärbtes, daher unsichtbares¹⁾ Protoplasma sich ausgefüllt zu denken hat. Sie gehen dabei teils neben dem Kern vorbei nach der anderen Seite in ziemlich gerader Linie gleichmäßig fort, teils biegen sie am Kern mit mehr oder weniger scharfem Bogen ab, um ebenfalls jenseits des Kerns weiter zu verlaufen (vgl. Taf. I, Fig. 1 A—E). Ein Teil der Fasern, der im Schnittpräparat oberhalb oder unterhalb des Kernes verläuft (nicht wie die bisher erwähnten seitlich von diesem). (z. B. Taf. I, Fig. 1 A, D, E) verhält sich im übrigen ebenso, nur muß man natürlich, um die scharfe Absetzung zwischen Faser und Kern zu bemerken, die Schraube des Mikroskops spielen lassen. Wieder andere Fasern kann man nur bis in die Nähe des Kerns verfolgen (vgl. Taf. I, Fig. 1 B), wo sie scharf enden, ohne sich über den Kern hinaus fortzusetzen; doch sind diese seltener als die, die sich jenseits des Kerns weiter ins Gewebe verfolgen lassen. Ob diese nur bis in die Gegend des Kerns reichenden Fasern wirklich hier enden, oder ob man es nur mit solchen zu thun hat, deren (abgehogene) Fortsetzung durch die Schnittführung unterbrochen wurde, muß dahingestellt bleiben.

Sehr charakteristische Bilder entstehen nun dann, wenn, wie sehr häufig, die Fasern in ganzen Büscheln um den Kern gelagert sind, so dass eine spinnen-, pinsel- oder sternförmige Figur entsteht, in deren Mitte der Kern mit seinem zu supponierenden, unsichtbaren Protoplasma liegt (vgl. Tafel I, Fig. 1²⁾). Uebergänge der Fasern in dies unsichtbare Protoplasma sind nicht zu bemerken. Sie müssten sich in der Weise geltend machen, daß die Fasern allmählich in der Nähe des Kerns blasser würden und sich dann in dessen Umgebung verlören. Das ist aber niemals der Fall.

Es gehört sehr wenig Phantasie dazu, um in diesen Kerncentren mit den strahlenförmig an sie angelagerten Fasern jene Gebilde wieder zu erkennen, die man als Deiterssche Zellen, Neurogliazellen, Spinnenzellen, Pinselzellen, Astrocyten, Gliaocyten etc. beschrieben hat. Ganz besonders macht sich dieser Eindruck dann geltend, wenn der Zwischenraum

¹ Das Protoplasma ist durch andere Methoden, z. B. durch neutrales Karmin, in unseren Präparaten sichtbar zu machen: es fehlt also nicht etwa.

² Ähnliche Bilder finden sich vielfach andeutungsweise in unseren Abbildungen. Da diese letzteren sonst aber möglichst ohne Anwendung der Schraube gezeichnet sind, so ist die Spinnenform etc. nicht so deutlich, wie in diesen mit Schraubendrehung gezeichneten Figuren.

zwischen den Faserbüscheln und dem Kern verschwindend klein ist, so dass man schon genauer zusehen muss, um die scharfe Absetzung der Fasern wahrzunehmen. Stellt man unter solchen Verhältnissen die Mikroskoplinse nicht scharf ein, so glaubt man ohne weiteres einen „Astrocyten“ vor sich zu haben. Auch an Photographien solcher Präparate, wenn sie nicht außerordentlich scharf ausfallen, sehen die Kerne mit ihren angelegten Fasern genau wie Deiters'sche Zellen aus. —

An vielen andern Stellen tritt jedoch die Beziehung der Fasern zu den Kernen nicht in so charakteristischer Form auf. Teils liegen die Kerne in einem solchen Gewirr von Fasern, dass man über eine Gruppierung der letzteren nicht ins klare kommen kann, teils tritt eine nachweisbare Beziehung von Fasern zu Kernen auch an solchen Stellen nicht hervor, an denen das Gewirr gar nicht so groß ist. In letztem Falle kann man sich doch aber manchmal noch überzeugen, dass auch hier verlarvte „Astrocytenbilder“ vorliegen, z. B. durch Änderung der Schnittrichtung, indem die Ausstrahlung der Fasern in einer andern Ebene, als man gerade vor sich hat, erfolgt. So sieht man im Rückenmark, wie schon G o l g i¹ erwähnt, diese Bilder auf Vertikalschnitten reichlicher, als auf Horizontalschnitten

Endlich gelingt es auch, diese „Astrocytenbilder“ noch manchmal herauszubekommen, wenn man die Leiber der Neurogliazellen z. B. durch neutrales Karmin färbt — eine Doppelfärbung, die freilich für die feineren Fasern nicht günstig ist. Dieses Mittel hilft dann, wenn der Raum zwischen Kern und Fasern zu gross ist, um die Beziehungen beider hervortreten zu lassen, d. h. wenn der Zelleib, der ohne Doppelfärbung unsichtbar bleibt, zu umfangreich ist.

Aber trotz alledem kann man wohl sagen, dass sehr viele Kerne zwischen den Fasern (namentlich vielleicht sämtliche kleine, dunkelgefärbte) sich in keiner Weise als Centra von Strahlensystemen erkennen lassen. Dass umgekehrt bei weitem nicht alle Fasern sich bis zu Kerncentren verfolgen lassen, ist bei der grossen Länge derselben und bei dem Umstande, dass sie nicht in ihrer ganzen Ausdehnung in einer Schnittebene liegen können, nicht zu verwundern, denn die Berührungsstelle mit den Kernen ist doch immer nur ein ganz kleiner Abschnitt ihres Verlaufs.

Trotzdem so viele Kerne ohne charakteristische Beziehung zu den Fasern sind, trotzdem die meisten Fasern keine Beziehung zu den Kernen erkennen lassen, wird man doch nicht unhin können, alle die nach unserer Methode gefärbten Fasern für identisch

¹ Gesammelte Abhandlungen. S. 158.

mit den Gebilden zu halten, die man seit Frommann für Ausläufer der Neurogliazellen hält.¹

Für diejenigen Fasern, welche strahlen-, spinnen- oder pinselförmig um Kerne gruppiert sind, ist die Ähnlichkeit des Gesamtbildes mit den typischen Astrocyten, wie wir schon erwähnten, eine so in die Augen springende, daß an der Identität der „Ausläufer“ und der „Fasern“ nicht gezweifelt werden kann. Namentlich, wenn man sich den kleinen Zwischenraum zwischen Kern und Fasern ausgefüllt denkt, so gleicht das Bild ganz einer durch Isolation gewonnenen Deitersschen Zelle oder einer Golgischen Silhouette.

Für die übrigen Fasern, die man nicht zu einem Kerne in strahlenförmige Anlagerung treten sieht, wird man aber schon von den Überlegungen ausgehend, die Frommann vor mehr als dreißig Jahren angestellt hat, (vergl. die historische Uebersicht), das Urteil dahin abgeben, daß sie mit den eben erwähnten, in so charakteristischer Weise um die Kerne gruppierten Fasern identisch sind. Sie sind diesen in ihrem ganzen Aussehen, in ihrer Färbbarkeit etc. so ähnlich, daß sie schwerlich verschiedener Art sein können. Aber für die Gleichheit der freien Fasern mit den Astrocytenfasern spricht auch noch ein anderer Umstand.

Die neue Methode weist nämlich überall da, wo nach den alten Methoden „Ausläufer von Neurogliazellen“ in bestimmter Anordnung dargestellt wurden, die „Fasern“, wenn auch reichlicher, so doch in derselben Anordnung nach. Das gilt zunächst für die Rindenschicht, die weisse Substanz und die Umgebung des Centralkanal im Rückenmark. Es sei ferner an die Bergmannschen Fasern im Kleinhirn, an die oberflächliche Rindenschicht im Großhirn und an den Optikus erinnert. Auch die Golgische Methode, die freilich überall nur Bruchstücke des reichen „Zellausläufergeflechtes“ zu Tage fördert, läßt an der Gleichheit der Anordnung nicht zweifeln, über die Reichlichkeit des Geflechtes freilich gestattet sie kein sicheres Urteil.

Wir können demnach, wenn wir aus dem Vorstehenden das Facit ziehen, eins wohl mit Sicherheit sagen:

Die von uns dargestellten Fasern sind kein Novum, kein bisher unbekanntes Strukturelement, sondern sie sind identisch mit

¹ Ob man wirklich ein Recht hat, die Zellen und ihre Ausläufer, also unsere „Fasern“, für Neurogliazellen zu halten, das werden wir später ausführlich erörtern. Vorläufig bezeichnen wir diese Zellen nur den geltenden Anschauungen folgend als Neurogliazellen.

dem, was man bisher als Ausläufer der Deitersschen Zellen beschrieben hat.

Wir hätten sonach von den bei unserer Methode gefärbten Elementen zunächst die Fasern mit Gebilden identifiziert, die durch die bisherigen Untersuchungsmethoden längst bekannt waren. Von den Kernen aber, oder was dasselbe besagt, von den Zellen, denen diese Kerne ja zugehören müssen, entsprechen nur diejenigen sicher den Kernen und Zelleibern der „Deitersschen Zellen“, welche in typischer Weise mit strahlenförmig angeordneten Fasern in Beziehung stehen. Wir haben aber gesehen, dafs (auch abgesehen von den als Kerne von Ganglienzellen zu diagnostizierenden) eine grosse Menge von Kernen zwischen unseren Fasern darinnliegt, in deren Umgebung die Fasern ganz regellos verlaufen; und doch müssen wir nach den geltenden Anschauungen diese Kerne an vielen Stellen sicher für Neurogliakerne halten, denn sie liegen, wie schon erwähnt, zum grossen Teil an Orten, wo nach den bisherigen Erfahrungen Nervenzellen nicht vorkommen.

Wie soll man solche Neurogliakerne resp. -Zellen auffassen?

Hierbei sind zwei Möglichkeiten vorhanden. Die eine wäre die, dafs beim ausgebildeten Menschen eben viele der Neurogliazellen ihren Charakter als Astrocyten verloren haben. Eine ähnliche Auffassung findet sich schon bei Jastrowitz und Boll, in neuerer Zeit z. B. bei Petrone und Popoff. Auch Kölliker sagt ausdrücklich¹: „Ferner muß ich sagen, dafs solche freie Zellkörper doch zu häufig und mit zu bestimmten Formen sich finden, als dafs man sie nur für zufällig abgelöste Bestandteile der Golgischen Zellen“ (d. h. der Astrocyten) „halten könnte.“

Die meisten anderen Forscher freilich, die mit der Golgischen Methode gearbeitet haben, glauben nicht an diese „fortsatzlosen“ Zellen, — aber die Golgische Methode macht diese eben nicht kenntlich, und so entgehen sie der Beobachtung.

Wenn wir diese Möglichkeit zugeben, so müßten wir sogar sehr reichliche Neurogliazellen als nicht zum Typus der Astrocyten gehörig betrachten, genau wie dies Jastrowitz und namentlich Boll schon geschildert haben.

Es wäre aber noch eine zweite Möglichkeit vorhanden, nämlich die, dafs viele dieser Zellen Astrocyten im alten Sinne des Wortes wären, d. h. dafs sie nicht mit

¹ Handbuch der Gewebelehre des Menschen. 6. Auflage. Leipzig 1893. 2. Band, S. 150.

differenzierten, an sie nur angelehnten Fasern im Verhältnis eines Strahlencentrums stünden, sondern daß sie nichtfaserige, d. h. protoplasmatische Ausläufer besäßen. Solche protoplasmatische, also echte Ausläufer sind aber, wie wir sehen werden, durch unsere Methode nicht sichtbar zu machen, wir können daher über ihre An- oder Abwesenheit kein Urteil abgeben und müssen die Entscheidung über diese zweite Möglichkeit offen lassen.

Wir haben soeben einen Gegensatz zwischen „Astrocyten im alten Sinne“ und unseren astrocytenähnlichen Gruppierungen der Fasern um die Kerne statuiert und haben im erstere Falle von echten, d. h. protoplasmatischen Ausläufern, im letzteren von differenzierten, nur angelehnten Fasern gesprochen.

Wie wir in der historischen Übersicht gesehen haben, haben so ziemlich alle Autoren die Anschauung, daß ein solcher Gegensatz gar nicht existiert, sondern daß auch im ausgebildeten Körper, von dem hier allein die Rede ist (abgesehen von den fortsatzlosen Zellen), nur Astrocyten mit echten Ausläufern vorkommen. Nur Ranvier hat (freilich bloß für das Rückenmark) die Ansicht ausgesprochen, daß solche Neurogliazellen mit echten Fortsätzen zwar im Embryo vorkommen, daß aber sonst die „Astrocyten“-Gebilde mit nur angelehnten, differenzierten Fasern darstellen.¹

Wer hat nun Recht? Ranvier (für das Rückenmark) und der Schreiber dieses (für das ganze Centralnervensystem) auf der einen, oder alle anderen Autoren seit Frommann auf der anderen Seite?²

Gegen Ranviers Lehre sind mancherlei Einwände erhoben worden, namentlich bestritt Golgi³ sogar die Thatsächlichkeit von Ranviers Befunden.

¹ Boll ist zwar in gewisser Beziehung ähnlicher Ansicht wie Ranvier gewesen, aber war sich doch nicht so klar, wie dieser, über den prinzipiellen Gegensatz der Fasern und Zellausküfer. In seinem Aufsatz nennt er die Fasern doch immer „Zellfortsätze“.

² Wegen Lloyd Andriezen vgl. S. 38, Anm. Es muß ganz besonders darauf hingewiesen werden, daß sowohl bei Ranvier, als bei uns, der Kern dieser im Centrum von strahlig angelehnten Fasern liegenden Zellen ausgezeichnet sichtbar ist. Dieser Hinweis ist deshalb notwendig, weil vor kurzem Paladino gesagt hat (Bollettino della R. Accademia medica di Roma, 1891. Fasc. II, S. 8 des Sep.-Abdr.), Ranvier und ich hätten alternde Zellen vor uns gehabt, bei denen der Kern fehle. Diese Meinung von Paladino ist um so merkwürdiger, als ja ein Blick auf die Ranvierschen Zeichnungen, in denen die Kerne groß und deutlich abgebildet sind, die Irrtümlichkeit einer solchen Annahme aufs klarste beweist.

³ Über die feinere Anatomie des Centralnervensystems (1885) in den gesammelten Abhandlungen. Jena 1894. S. 157.

Golgi giebt an, daß er genau nach Ranviers Vorschrift sich Präparate hergestellt und doch niemals etwas anderes an den „Astrocyten“ gefunden habe, als dieselben Zellansläufer, die er auch in seinen eigenen, nach anderen Methoden hergestellten Präparaten gesehen hatte.

Durch unsere Methode ist aber ganz sicher nachzuweisen, daß Ranvier doch richtig gesehen hat, so daß diesen positiven Resultaten gegenüber das negative, das Golgi erhalten hat, nicht in Betracht zu kommen brauchte. Aber bei einem so hervorragenden Forscher muß man sich doch wohl fragen, warum es ihm wohl nicht geglückt sein mag, die doch sicher richtigen Bilder von Ranvier zu Gesichte zu bekommen? Jedenfalls muß Golgi bei seiner Nachprüfung irgend etwas anderes gemacht haben, als Ranvier. Da sonst eine Abweichung kaum möglich war, so darf man wohl die Vermutung aussprechen, daß die Verschiedenheit im Golgischen und im Ranvierschen Verfahren in der Picrocarminfärbung zu suchen sein dürfte. „Picrocarmin“ und „Picrocarmin“ ist eben etwas ganz verschiedenes. Wenn man von der Kernfärbung absieht, die man mit einiger Sicherheit erreichen kann, so färbt das eine Picrocarmin so, das andere anders, je nach dem Präparate, das man gerade besitzt, und das ist der Grund, warum dieser Farbstoff jetzt schon so ziemlich außer Gebrauch gesetzt ist, zumal man ja auch für die Kernfärbungen viel bessere andere Carmine hat. Wahrscheinlich war nun das von Ranvier benutzte Carmin so abgestimmt, daß es die Fasern, aber nicht, oder wenig, die Zelleiber färbte, während Golgis Picrocarmin beide in gleichem Tone tingierte und daher ununterscheidbar machte.

Auch Ranviers Methode war übrigens eine noch unzureichende. Das geht daraus hervor, daß er behauptet, im Großhirn wären die Deiterschen „Zellen“ von anderer Beschaffenheit, wie im Rückenmark. Hier wären keine abgesetzten Fasern vorhanden, sondern nur Protoplasmaansläufer der Zellen, ganz wie sie die früheren Autoren für sämtliche Deitersche Zellen angenommen hatten, und wie er es selbst für die embryonale Gebilde festgestellt hat. Kölliker hatte daher vollkommen Recht, wenn er diese Angabe von Ranvier gegen dessen Auffassung der entsprechenden Zellen im Rückenmark verwertete, denn es ist gar kein Grund vorhanden, warum im Gehirn die Deiterschen Zellen auch beim Erwachsenen „embryonal“ geblieben sein sollten, während sie im Rückenmark einen anderen Charakter bekommen hätten. Nun, dieser Einwand von Kölliker fällt jetzt einfach deshalb fort, weil auch im Großhirn genau solche dem Zelleib nur angelegte differenzierte Fasern nachzuweisen sind, wie im Rückenmark und wie überhaupt im ganzen Centralnervensystem des ausgebildeten Körpers. —

Man begnügte sich aber nicht damit, die Thatsächlichkeit von *Ranviers* Befunden zu bestreiten, sondern versuchte nach den herrschenden Anschauungen die anscheinenden Irrtümer von *Ranvier* zu erklären. So hat namentlich *Golgi*¹ und ihm folgend *Kölliker*² darauf hingewiesen, dafs das, was *Ranvier* für Fortsetzungen der Fasern im Innern und am Rande des Protoplasmaleibes angesehen hatte, einfach Faltungen waren, welche Fasern nur vortäuschten. Durch unsere Methode springt das Irrtümliche dieser Meinung sofort in die Augen. Es wäre geradezu wunderbar, wenn diese Faltungen so überwiegend häufig in den Verbindungslinien der präsumptiven Zellausläufer nicht nur, sondern auch in der Richtung, die der jeweiligen Krümmung dieser Ausläufer entspricht, verlaufen sollten, so dafs das Bild einer einheitlichen aus den zwei Ausläufern und der „Falte“ gebildeten Faser entsteht, und die beiden Ausläufer einerseits, die Falte andererseits nicht gesondert erscheinen. Ferner gelingt es niemals durch wirkliche Faltenbildungen, die zufällig da sind oder künstlich erzeugt werden, die entsprechende bei uns dunkel gefärbte Faser vorzutäuschen. Wenn ferner die Fasern senkrecht zur Schnittfläche an der Zelle hinlaufen, so erscheinen sie als Punkte, — und ein Punkt kann doch keine Falte sein.

Aber es wäre immerhin noch möglich, dafs durch *Ranvier* und unsere Methode zwar abgesetzte Fäden statt der Ausläufer dargestellt würden, dafs aber diese Darstellung auf irgend ein Kunstprodukt hinausliefe. Da die *Ranviersche* Methode noch eine sehr unsichere war, die ihren Erfinder für das Großhirn, andere hervorragende Forscher, wie *Golgi*, überhaupt im Stiche liefs, so lag diese Vermutung gewifs nahe, und man kann es den Untersuchern nicht übel nehmen, wenn sie trotz der Veröffentlichungen von *Ranvier* an ihren altgewohnten Auffassungen festhielten. Aber unsere Methode mag sonst gar manches zu wünschen übrig lassen, in der uns hier beschäftigenden Frage ist sie ganz sicher, und da müssen wir denn sagen, nicht die Bilder von *Ranvier*, sondern die nach den alten Methoden erhaltenen Bilder waren Trugbilder.

¹ Gesammelte Abhandlungen, S. 158.

² Handbuch der Gewebelehre, 6. Auflage, 2. Bd., S. 149 f.

Die nach den alten Methoden und nach der Golgischen¹ erhaltenen Bilder bedeuten nämlich nur, daß bei diesen die Fasern und Zelleiber wegen ihrer gleichen Lichtbrechung (Ranvier) oder gleichen Färbbarkeit nicht differenziert werden, so daß beide in chemischer (und morphologischer) Beziehung eins zu sein scheinen. Daß dies aber in der That nur Schein ist, das beweisen eben unsere Präparate, welche ganz sicher zeigen, daß Fasern und Zelleib im chemischen Sinne von einander durchaus verschieden sind. Das ist aber der Kernpunkt der ganzen Frage, und die Wichtigkeit derselben mag es entschuldigen, wenn wir hier etwas genauer auf die in Betracht kommenden Verhältnisse eingehen.

Die Sachlage ist hier genau dieselbe, wie bei allen chemischen und physikalischen Reaktionen. Zwei Körper, sagen wir z. B. Kalium- und Natriumverbindungen mögen noch so viele Reaktionen gemeinschaftlich haben, eine oder mehrere Reaktionen, die bei beiden verschieden ausfallen, entscheiden trotzdem auf das bestimmteste, daß beide Körper von einander verschieden sind. Diese Reaktionen brauchen gar nicht im eigentlichen Sinne chemisch zu sein. In der organischen Chemie unterscheidet man zwei Stoffe, die sonst wer weiß wie viele gemeinschaftliche chemische Eigenschaften haben, schon durch die Verschiedenheit des Siedepunktes oder durch die verschiedene Einwirkung auf das polarisierte Licht.

Nun sind die mikroskopischen Färbungen auch Reaktionen, die wir immer als chemische bezeichnen, obgleich sie möglicherweise physikalische, wenigstens unter Umständen, sind. Aber für uns Histologen ist diese Unterscheidung bedeutungslos. An diesen Grenzgebieten verwischen sich ja die Gegensätze chemisch und physikalisch, und außerdem würde ja auch die physikalische Reaktion immer von der Stofflichkeit der zu färbenden Gewebsteile abhängen, — und nun die handelt es sich ja nur. Sind die Färbungen, die Imprägnationen etc. Reaktionen, so folgt aus der gleichen Färbung zweier Gewebsteile die Gleichheit der Stofflichkeit beider nur sehr bedingt, gerade wie bei chemischen und physi-

¹ Mit der Golgischen Methode hat nur ein einziger Forscher den unsern entsprechende Bilder, wenigstens unter besonders günstigen Umständen erhalten. Das ist Lloyd Andriezen (The Neuroglia elements of the human Brain. British medical Journal 1893, 29. Juli). Er sagt S. 4 des Sep.-Abdr.: „With a wide angle of light perfectly focused and free from chromatic aberration and with equally good lenses the best preparations will show a very small quantity of protoplasm in the cell body, which, however, is mainly constituted of the meeting and intercrossing fibres. Many of these neuroglia fibres pass right through the cell body.“ Wer Golgibilder kennt, wird allen Respekt vor einem Forscher haben, der diese feine Beobachtung machen konnte.

kalischen Reaktionen im engeren Sinne. Zwei Strukturelemente, die eine oder mehrere Farbenreaktionen gemeinsam haben, können eben doch chemisch (oder physikalisch s. o.) verschieden sein, und man muss sie als verschieden auffassen, wenn irgend eine andere Färbung oder dergl. an den beiden Strukturelementen verschieden ausfällt (vorausgesetzt, dass die Färbungen sichere und konstante sind). So färben sich in unseren Präparaten Kerne und Neurogliafasern gleich, nichtsdestoweniger wird es keinem Menschen einfallen, in den Neurogliafasern Kernchromatin zu vermuten, denn irgend eine andere Kernfärbung lässt die Neurogliafasern ungefärbt.

So färben sich aber auch die Fasern der Neuroglia und die Zelleiber gleich, wenn man Carmin, Nigrosin oder die Golgische Imprägnation benutzt. Beide sind aber trotzdem als chemisch (s. o.) verschieden zu betrachten, wenn auch nur eine einzige andere Methode sie als verschieden darstellt. Hier sind es aber sogar zwei Methoden, die Ranviersche und die unserige, die diese Verschiedenheit aufdecken. Bei der unserigen ist nicht bloß eine Abstufung von hell und dunkel vorhanden, sondern man sieht den Zelleib überhaupt nicht und kann ihn nur in der Umgebung des Kerns supponieren und das um so eher, als man ihn in denselben Präparaten mit anderen Methoden auch färben kann. Wenn daher Lenhossék¹ an meiner Methode tadelt, dass man den Zelleib nicht sieht, so ist dies Moment für die vorliegende wichtige Frage nicht nur nichts Nachteiliges, sondern im Gegenteil außerordentlich vorteilhaft, denn gerade das absolute Ausbleiben der Färbung (in Präparaten aus normalen Organen) lässt die chemische Verschiedenheit von Zelleib und Faser erst recht scharf hervortreten.

Wir wollen uns aber die Methoden, durch welche Zelleib und Faser gleich erscheinen, etwas genauer auf ihre Leistungsfähigkeit in dieser Frage betrachten.

Ueber die Unzuverlässigkeit des Lichtbrechungsvermögens² bei der Beurteilung feinerer Strukturverhältnisse braucht man heutzutage nichts mehr zu sagen, hingegen muss in Bezug auf die hier in Betracht kommenden Tinktionen doch ausdrücklich darauf hingewiesen werden, dass alle die Färbungen, welche einen Zusammenhang der Fasern mit dem Zelleib vortäuschen, nicht bloß mit Rücksicht auf Protoplasma und Fasern, sondern ganz im allgemeinen außerordentlich wenig

¹ Der feinere Bau des Nervensystems. 2. Auflage. Berlin 1865. S. 186 f.

² Es sei aber wieder daran erinnert, dass Boll trotz der Schwierigkeit der Unterscheidung die Differenzierung der Fasern vom Protoplasma schon bemerkt hat. (Vgl. die historische Übersicht)

electiv sind. Neutrales Carmin, Nigrosin etc. färben ja im Centralnervensystem eigentlich alles mit Ausnahme der Markscheiden. Es sind freilich geringfügige Unterschiede in der Intensität der Färbung in sofern vorhanden, als die größeren Axencylinder dunkler tingiert erscheinen und dergl. Doch sind das keine prinzipiellen Färbungsauslesen.

Noch weniger elektiv, als das hentzutage recht geringschätzig behandelte Carmin etc., ist nun aber die Golgische Imprägnation. Hier finden sich nicht einmal konstante Unterschiede in der Intensität der Färbung, sondern alles kann wenigstens gleichmäßig dunkel oder hell imprägniert sein. Alle Elemente des Centralnervensystems mit Ausnahme der Markscheiden werden ja von der Golgi-Methode imprägniert: Nervenzellen mit ihren Dendriten und Axencylinderfortsätzen, Neurogliazellen und -Fasern, Ependymzellen, ja sogar Gefäße, freilich je nach der Lanne der Tinktion jeder Bestandteil bald einzeln, bald in den verschiedensten, ganz unberechenbaren Kombinationen mit einem oder mehreren der anderen. Unelektiver, wenn man das Wort gebrauchen darf, kann schliesslich eine Methode kaum noch sein. Aber gegenüber dem Carmin etc. hat diese Methode noch einen sehr grossen Nachteil. Bei den Färbungen im engeren Sinne ist doch das eigentliche Strukturbild der Zellen noch so weit erkennbar, als es überhaupt durch Unterschiede der Lichtbrechung und geringfügiger Differenzen in der Färbungsintensität erkennbar sein kann. Bei der Golgi-Methode fallen aber die Strukturbilder wegen der Undurchsichtigkeit der Silberverbindung ganz oder so gut wie ganz fort, das gesamte imprägnierte System einer Zelle erscheint einfach als Silhouette. Selbst der Kern ist nur hier und da als hellerer Fleck angedeutet, ja sogar die Gefäße erscheinen oft nicht als hohle Röhren, sondern als solide Stränge.¹

Was würde man aber sagen, wenn jemand auf den Resultaten der Golgi-Methode fassend einem grossen Teile der Zellen im Centralnervensystem die Kerne absprechen wollte? Jederman würde eine solche Behauptung energisch zurückweisen, denn man kann ja durch andere Methoden mit Leichtigkeit in allen Zellen den Kern sichtbar machen. Was aber den Kernen recht ist, ist den Neurogliafasern billig. Wenn auch die hier in Betracht kommenden neuen Methoden nicht so einfache sind,

¹ Üblich ist das auch bei den Gallencapillaren etc. Während diese bei unserer Färbung als hohle Röhren mit einer verblüffend deutlichen Membran erscheinen, stellt sie die Golgi-Färbung als solide Balkchen dar. Ich konnte schon Anfang 1889, also ehe noch die anderen Färbungen der Gallencapillaren bekannt gegeben waren, Herrn Geheimrat Heidenhain in Breslau die nach meiner Methode gefärbten Präparate übersenden.

wie die Kernfärbungen, so sind sie doch eben so sichere, und mit Hilfe derselben gelingt es aufs klarste, Fasern und Protoplasma zu differenzieren.

Wer sich also nicht genau desselben Fehlers schuldig machen will, wie einer, der die Kerne in den meisten Zellen des Centralnervensystems leugnet, der muß notgedrungen auch die gesonderte Existenz der Neurogliafasern gegenüber den Zelleibern zugeben. In keinem Falle ist aber gegenüber der Auffassung von Ranvier und von mir die Berufung auf die Resultate der Golgi-Methode irgendwie noch statthaft, so hervorragende Forscher auch bis jetzt noch immer mit dem Einwande kommen, daß Golgi-Bilder gegen unsere doch geradezu mit den Händen zu greifenden Befunde sprächen, um so weniger, als selbst mit der Golgischen Methode, freilich nur unter besonders glücklichen Umständen, unsere Ansicht bestätigt wurde (Lloyd Andriezen, vgl. oben S. 38 Anmerkung¹).

Wir können nach alledem mit der größten Sicherheit folgende Sätze aufstellen:

1. Die Neurogliafasern, die man bisher als Fortsätze der Deitersschen Zellen aufgefaßt hat, sind nicht mit dem Protoplasma chemisch identische Gebilde, sondern sind von diesem stofflich durchaus verschieden.
2. Die chemische Verschiedenheit tritt nicht etwa allmählich in mehr oder weniger weiter Entfernung vom Zelleib an den „Fortständen“ auf, sondern die Differenzierung besteht von Anfang an, schon in unmittelbarer Nähe des Zellkerns.
3. Die meisten der sogenannten Fortsätze der Zellen sind überhaupt schon aus dem Grunde keine Fortsätze, weil

¹ Ganz unverständlich ist mir eine Bemerkung Golgis geblieben, der als Grund gegen die Ranviersche Auffassung anführt, daß die „Zellausläufer“ sich in inniger, komplizierter Weise mit den Gefäßwänden in Verbindung setzen (Ges. Abb. S. 158). Warum sollten „Fasern“ sich nicht in ebenso inniger und komplizierter Weise an die Gefäße ansetzen resp. zu ihnen hinstreben? Sehen wir doch ähnliches an den elastischen Fasern gerade gegenüber den Gefäßen, aber auch gegenüber anderen Gewebsteilen. Im Übrigen ist der Ansatz der Neuroglia an die Gefäße garnicht etwas so spezifisches, sondern nur die Teilerscheinung eines allgemeinen topographischen Gesetzes, das wir später kennen lernen werden.

bei ihnen je zwei anscheinende Ausläufer einen an der Zelle vorbeilaufenden gemeinschaftlichen Faden bilden. Dieser wird durch den Zelleib in keiner Weise unterbrochen, wie das doch bei „Ausläufern“ der Fall sein müßte, die ja jeder einzeln von dem Zelleibe ihren Ursprung nehmen würden. Mit einem Worte: **Es handelt sich hier garnicht um Fortsätze oder Ausläufer von Zellen, sondern um Fasern, die vom Protoplasma vollkommen differenziert sind.**

Wenn daher Frommann, später Golgi und letzterem folgend so ziemlich alle neueren Autoren gesagt haben, daß die Neuroglia nur aus Zellen und deren Fortsätzen besteht, so trifft dies beim Menschen nur für die Embryonalzeit zu. Im ausgebildeten normalen Zustande besteht die Neuroglia aus Zellen und außerdem aus Fasern, von denen die letzteren in räumlicher Ausbreitung so kolossal überwiegen, daß man sie als den wesentlicheren Bestandteil der Neuroglia ansehen muß.

3. Abschnitt:

Über die Neuroglia natur der durch die neue Methode gefärbten Fasern.

Im vorigen Abschnitt haben wir nachzuweisen gesucht, daß die von uns differenziell gefärbten Fasern dem entsprechen, was man bisher irrthümlicherweise als Ausläufer der Deitersschen Zellen angesehen hat. Demzufolge haben wir die Fasern in Übereinstimmung mit sämtlichen Autoren als „Neuroglia“-Fasern, zunächst vorläufig, bezeichnet. Wenn diese Bezeichnung eine definitive werden soll, dann müßte aber der Beweis, daß man es hier mit Neuroglia, d. h. mit einer nichtnervösen Zwischensubstanz zu thun hat, entweder schon früher erbracht sein, oder jetzt erst geliefert werden.

Wir werden zunächst zeigen, daß bisher wirkliche Beweise für die Neuroglia natur der Fasern resp. der zu ihnen gehörigen Zellen in der normalen Histologie nicht vorliegen.

Von denjenigen älteren Beweisen, die sich auf einen unmittelbaren Zusammenhang von gewissen Fasern des Centralnervensystems mit denen der Pia mater, d. h. mit echten Bindegewebsfasern stützten, können wir ohne weiteres absehen, denn die seitherigen Untersuchungen von Frommann an haben ergeben, daß ein solcher Zusammenhang gar nicht existiert. Wir können auch die Deitersschen Beweise nicht als stringente anerkennen, so hoch man auch seine Bestrebungen schätzen muß, die ihn als fast einzigen veranlaßten, nach neuen Kriterien für die Bindegewebsnatur gewisser Bestandteile im Centralnervensystem zu suchen.

Über seine Annahme, daß die „schwammig-poröse“ Masse in den grauen Substanzen Neuroglia wäre, weil sie einen von den Zellen emanzipierten Bestandteil darstellte, brauchen wir garnicht zu reden, denn wir wissen jetzt, daß diese Masse weder von den Zellen emanzipiert, noch Neuroglia ist. — Die nach ihm benannten Gebilde ferner hielt er deshalb für Bindegewebszellen, weil sie keine typischen Protoplasmaleiber hätten und daher nicht eigentliche Zellen, sondern Zellaequivalente darstellten. Abgesehen davon, daß diese

Ansicht keine Anerkennung gefunden hat, indem alle Autoren die Deiterschen Zellen auch wirklich für echte Zellen halten, geht die Unbrauchbarkeit dieses Beweises für unsere Frage schon daraus hervor, daß Deiters von demselben Gesichtspunkte ausgehend, echt nervöse Gebilde für bindegewebige Elemente erklärt hat (die Körner im Klein- und Großhirn).

Sieht man von pathologisch-anatomischen Gesichtspunkten ab, so bleibt unmehr als Beweis für die Neuroglianatur gewisser Formbestandteile des Centralnervensystems nur der (schon von Virchow benutzte) Beweis per exclusionem übrig, den man z. T. unbewußt nach dieser oder jener Richtung hin gemacht hat, d. h. man betrachtete das als Neuroglia, was man aus irgend einem Grunde nicht für nervös ansehen konnte. Ein solcher Beweis kann unter günstigen Umständen durchaus genügend sein. Gerade aber beim Centralnervensystem sind der Fallstricke so viele, daß man mit einem Schlusse per exclusionem außerordentlich vorsichtig sein muß.

So haben es die älteren Autoren für ganz selbstverständlich gehalten, daß zwischen den markhaltigen Fasern in der weißen Substanz des Rückenmarks keine nervösen Elemente vorhanden wären, und daß demnach alles, was zwischen diesen Fasern lage, einer Bindestanz entsprechen müsse. Jetzt wissen wir, daß dort massenhafte Collateralen von Axencylindern verlaufen, daß also durchaus nicht alle Fasern, die man da sieht, notwendiger Weise Neuroglia sein müssen, wie die älteren Forscher ohne weiteres glaubten. Auch in der Umgebung des Centralkanals im Rückenmark enthält die von den älteren Autoren für ganz nervenfrei gehaltene hintere Commissur reichliche Nervenfasern. Die „moleculare Masse“ in den grauen Substanzen nun gar, die man auch für nicht nervös, also für etwas „bindegewebiges“ hielt, hat sich als so reich an nervösen Elementen erwiesen, daß für eine „moleculare Masse“ bei den höheren Geschöpfen eigentlich kaum Platz zu sein scheint.

Nicht anders, wie bei Beurteilung der Fasern und granulierten Massen, gieng man bei Beurteilung der Deiterschen Zellen vor, nachdem man darauf verzichtet hatte, die von dem Entdecker derselben vorgebrachten allgemeinen Gesichtspunkte zu verwerten. Man findet bei keinem der Autoren jener Zeit auch nur den Versuch gemacht, die nichtnervöse Natur der Deiterschen Zellen zu beweisen, für so selbstverständlich hielt man es, daß sie ihrem ganzen Aussehen nach nicht nervös sein könnten. Dieser Schluß per exclusionem gründete sich aber nur darauf, daß sie nicht so aussahen, wie die damals allein bekannten großen Nervenzellen. Wie ungerechtfertigt ein solcher Schluß war,

geht schon daraus hervor, daß man von demselben Gesichtspunkte ausgehend wieder, wie schon Deiters, sicher nervöse Teile für Neuroglia erklärte. So hielt z. B. auch Golgi noch 1871 die Körner des Kleinhirns für nicht nervöse Gehilde.

Seit den außerordentlichen Erfolgen der Golgischen Methode hat man freilich in ihrer wahren Natur auch solche Ganglienzellen erkannt, von deren Existenz man früher garnichts wußte, und man hat es fertig gebracht, diese Ganglienzellen mit allen ihren Ausläufern darzustellen. Aber gerade jetzt, nachdem man so vieles, was man früher der Neuroglia zurechnete, als nervös erkannt hat, gerade jetzt glaubt man erst recht, daß die Deitersschen Zellen nach der Gestalt, die sie bei Chromsilberimprägnation zeigen, absolut nicht Ganglienzellen sein können, d. h. daß sie per exclusionem der Neuroglia entsprechen müßten.

Dieser Schlufs wäre zutreffend, wenn die Kriterien, nach denen man die nervöse Natur der Deitersschen Zelle blofs nach der Form ihrer Silhouette bei Anwendung der Golgischen Methode ausschließen zu können glaubt, wirklich sichere wären und keine Ausnahme gestatteten.

Da sowohl Ganglienzellen als Astrocyten bei der Chromsilbermethode aus einem Zellkörper und aus Ausläufern zu bestehen scheinen, so könnten die Momente, die für einen fundamentalen Unterschied beider Zellarten sprechen sollten, entweder an den Ausläufern oder am Zellkörper, oder an beiden gefunden werden.

1. Betrachten wir znerst die Ausläufer der Deitersschen Zellen, so könnte einmal der Unterschied gegenüber denen der Ganglienzellen in einem wesentlichen Charakteristikum oder in der einfachen Form der Fortsätze zu finden sein.

- a) Was den Charakter der Ausläufer betrifft, so wissen wir, daß die Nervenzellen zweierlei wohlcharakterisierte Arten von Ausläufern haben sollten, Dendriten und Axencylinderfortsätze. Die Deitersschen Zellen zeigen eine solche Differenzierung ihrer Fortsätze nicht, und wenn in der That die Ganglienzellen diese beiden Arten Ausläufer stets scharf differenziert aufwiesen, so wäre hiermit ein fundamentaler Unterschied beider Zellarten schon aus der Form der Silhouette zu entnehmen. Aber dieser scharfe Unterschied zwischen Dendriten und Axencylinderfortsätzen findet sich wohl bei dem verbreitetsten Typus der Ganglienzellen, aber durchaus nicht bei allen.

- a) Es giebt Nervenzellen, welche gar keine Dendriten besitzen, z. B. die Zellen der Spinalganglien¹ und solche in den peripherischen Geflechten des Sympathicus. Diese haben nur Axencylinderfortsätze.
- β) Umgekehrt giebt es vielleicht Nervenzellen ohne Axencylinderfortsatz, die dann also nur Dendriten besäßen, z. B. in der Körnerschicht des Bulbus olfactorius und in den peripherischen Sinnesapparaten.²
- γ) Es giebt Nervenzellen, bei denen die gewiegtsten Kerner noch nicht einig darüber sind, wie man ihre Fortsätze deuten soll. Zu diesen gehören eventuell die sub β angeführten, dann aber auch z. B. die Ramón y Cajalschen Zellen der Großhirnrinde, deren Fortsätze so unbestimmt charakterisiert sind, daß Retzius diese Zellen zuerst³ garnicht als Nervenzellen anerkennen wollte, und daß er auch dann, als er ihre wahre Natur erkannt hatte, sagte:⁴ „Unter den Fortsätzen der fraglichen Zellelemente ist es nun aber schwer, charakteristische Unterschiede aufzufinden: man trifft zwar dickere und dünnere Fortsätze an, doch zeigen dieselben keine Eigenschaften, durch die sich Axencylinder und Protoplasmafortsätze bestimmt unterscheiden.“ Die Unsicherheit der Beurteilung dieser Fortsätze geht auch daraus hervor, daß von zwei andern Autoritäten, die eine, Ramón y Cajal, den betreffenden Zellen viele Axencylinderfortsätze, die andere, van Gehuchten, aber nur einen einzigen zuschreibt.

Mit einem Worte, wenn auch die große Mehrzahl der anerkannten Ganglienzellen zwei wohlcharakterisierte Arten von Fortsätzen besitzt, so giebt es doch Ausnahmen, welche beweisen, daß echte Nervenzellen diese typischen

¹ Ramón y Cajal betrachtet zwar den einen Axencylinderfortsatz, den cellulipetalen, als Dendriten, doch kann sich das nur auf die funktionelle Natur desselben beziehen, denn im histologischen Sinne, auf den es uns hier allein ankommt, ist doch ein Fortsatz, der zum Axencylinder eines markhaltigen Nerven wird, unter allen Umständen ein Axencylinderfortsatz.

² Vgl. Kölliker, Gewebelehre, 6. Auflage, 2. Bd., S. 43. Bei diesen Zellen steht freilich die Deutung der Ausläufer noch nicht ganz fest. Man kann sie daher eventuell in die Kategorie γ rechnen. Vgl. Golgi, Gesammelte Abhandlungen, S. 61, und Ramón y Cajal, *Notas preventivas sobre la retina y gran simpático*, Barcelona 1891, S. 4 f.

³ Über den Bau der Oberflächenschicht der Großhirnrinde beim Menschen und bei den Säugetieren. Verhandlung des Biologischen Vereins in Stockholm. Bd. 1, 1891, 15. März.

⁴ Biologische Untersuchungen, Neue Folge, V. Bd. No. 1 und 2, Stockholm 1893, S. 7.

Formen der Fortsätze nicht zu besitzen brauchen. Ist das aber einmal festgestellt, so liegt a priori nicht der geringste Grund dagegen vor, daß die Deitersschen Zellen nicht eine weitere Ausnahme unter den Nervenzellen darstellen sollten. Man brauchte sich auch darüber garnicht aufzuregen, daß die Fortsätze der Deitersschen Zellen so wenig typisch sind, daß sie der eine sämtlich für (sehr zahlreiche) Axencylinderfortsätze, der andere vielleicht sämtlich für Dendriten, der dritte vielleicht für beides erklären würde, denn solche unbestimmten Ansläufer kommen ja auch bei echten Ganglienzellen vor.

- b) Wenn aber auch in dem Charakter der Fortsätze (Axencylinderfortsatz und Dendriten) kein fundamentaler Unterschied zwischen beiden Zellarten zu finden ist, so wäre es doch möglich, daß trotzdem die bloße Form der (unbestimmten) Ausläufer der Deitersschen Zellen genügt, um diese unter allen Umständen von den Nervenzellen abzutrennen. Da die Ausläufer der letzteren sich verzweigen, so wäre ein sicherer Unterschied dann vorhanden, wenn alles das, was an den Astrocyten bei der Golgischen Färbung als Fortsatz erscheint u. zw. an allen sogenannten Neurogliazellen absolut unverzweigt wäre.

Wäre aber auch nur die Möglichkeit einer Verzweigung der Ausläufer von Zellen zugegeben, die man der Neuroglia zurechnet, so würde das nicht mehr genügen, um eine unüberbrückbare Kluft zwischen Nervenzellen und Astrocyten zu statuieren. Nun sind aber alle Autoren¹ darüber einig, daß bei Anwendung der Golgischen Methode die „Neurogliazellen“ spärlichere oder reichlichere Verzweigungen zeigen. Besonders reichliche werden an den

¹ Lenhossék scheint zu meinen, daß Golgi noch immer an der Annahme einer fast absoluten Unterteiltheit der Fortsätze festhalte. Dem ist aber nicht so. Anfangs (1871) hatte er zwar angenommen, daß nur beim Beginne der Fortsätze solche Teilungen (und da auch nur selten) vorkommen. Später hat er aber seine Meinung etwas geändert. An Isolationspräparaten, die er zur Kontrolle von Ranvier anfertigte, hat er gefunden (Ges. Abhandl. S. 157 f.), daß man ihre Teilungen in der Nähe ihres Ursprungs zwar häufiger sieht, „aber oft verzweigen sie sich auch in großer Entfernung davon.“ Colella nun gar hat in neuerer Zeit aus Golgis Laboratorium eine Arbeit veröffentlicht, in der er an embryonalen Zellen sogar sehr reichliche Verzweigungen beschreibt (de nombreux ramuscules secondaires longs et courts naissent sur le trajet . . . ils se terminent librement par une riche arborisation en patte d'oie). Archives ital. de Biologie. Bd. 20. S. 214.

„Kurzstrahlern“ beschrieben, die noch dazu als mit den Langstrahlern durch vielerlei „Übergänge“ verbunden geschildert werden¹, — und das genügt, um zu konstatieren, daß das Vorhandensein der Verzweigungen oder das Fehlen derselben keinen prinzipiellen Unterschied zwischen Nervenzellen und Neurogliazellen ergibt.

Auch die Art der Verzweigungen ist bei der großen Mannigfaltigkeit, mit der sich die Nervenzellen verzweigen, zur Unterscheidung nicht zu verwenden: man wird zwischen den Verzweigungen der „Neurogliazellen“ und denen der Nervenzellen stets Analogieen finden können.

2. Die Körper beider Zellarten zeigen keine prinzipiellen Differenzen. Bei den Neurogliazellen ist er ja im allgemeinen recht klein, aber wenn man z. B. die Doppelpyramiden am Lobus piriformis² betrachtet, so findet man hier gerade so kleine Zellkörper, und umgekehrt bildet z. B. van Gehuchten Neurogliazellen ab, die einen so mächtigen Protoplasmaleib besitzen, daß sie jede Ganglienzelle darum beneiden könnte.³

3. Noch weniger sind gewisse sekundäre Hilfsmittel geeignet, fundamentale Unterschiede zwischen Neurogliazellen und Nervenzellen aufzustellen. Manche geben an, daß sich die ersteren bei der Golgischen Methode mehr rostbraun, statt schwarz, färben, daß sie sich schneller als letztere imprägnieren und dergl. Aber man kann sich leicht überzeugen, daß diese Unterschiede sehr schwankende sind. Auch Neurogliazellen färben sich oft schwarz, die Ganglienzellen auch rostbraun, und neben den anfangs hauptsächlich gefärbten Astrocyten finden sich doch immer einige Nervenzellen mitgefärbt. Damit ist also auch nichts anzufangen.

4. Das ausschlaggebende Moment aber, welches aufs deutlichste beweist, daß absolute, d. h. sichere Differenzen zwischen den beiden Zellarten nicht bestehen, ist das, daß die ersten Autoritäten unter Umständen zweifelhaft sein können, ob bestimmte Klassen von Zellen Neurogliazellen oder Nervenzellen

¹ Vgl. darüber Kölliker, Gewebelehre, 6. Auflage, 2. Band, S. 144 ff.

² Kölliker, Über den Fornix longus von Forel und die Riechstrahlungen im Gehirn des Kaninchens. Anatomische Gesellschaft, 1894, Figur 1.

³ La moëlle épinière et le cervelet. La Cellule. Bd. 7, 1891, Fig. 38 und 42.

sind, und dafs sie sich in der Diagnose irren können. Wir haben das bereits von den Ramón y Cajalschen Zellen der Großhirnrinde erwähnt; es sei auch noch an die Korbzellen in der Schicht der Purkinjeschen Zellen erinnert. Und so kam denn sogar Kölliker¹ bei Besprechung dieser Korbzellen zu der resignierten Bemerkung: „Da durch Silber nach Golgis Methode Neurogliaelemente und Nervenzellen sich färben, so ist eine Entscheidung nicht leicht und bleibt eine solche in erster Linie dem Takte und der Erfahrung des Einzelnen überlassen.“

5. Auch die Histogenese läßt uns bei dem Suchen nach scharfen Unterschieden im Stich, denn beide Zellarten haben eben denselben Ursprung.

Nehmen wir alles zusammen, so können wir demnach sagen: Die Kriterien, nach welchen man die nervöse Natur der Deitersschen Zellen ausschließen zu können glaubt, sind keine sicheren, d. h. eine Ausnahme nicht gestattenden. Der Schluss per exclusionem auf ihre Neuroglia Natur kann daher richtig ausgefallen sein, aber wenn er richtig war, so war das nur „die Folge einer glücklichen Divination, aber nicht die einer stringenten Beweisführung,“ um einen Deitersschen Satz zu wiederholen.

Wir haben bisher die Möglichkeit, dafs jemand den Deitersschen Zellen eine nervöse Natur zuschreiben könnte, nur als „problema“ behandelt. Es wird daher von Interesse sein, dafs in der That in neuerer Zeit eine Arbeit Colellas erschienen ist, die dieses Problema zur Wirklichkeit zu machen sucht, und zwar stammt die Arbeit aus keinem geringeren Laboratorium, als aus dem von Golgi. Da die Arbeit aus diesem Laboratorium kommt, verdient sie wohl Beachtung. Es sei ganz speziell darauf hingewiesen, dafs es sich in den nachfolgenden Sätzen Colellas² um die Natur der embryonalen Neuroglia handelt, nicht etwa um ihre Abstammung aus nervösem Material. Das beweisen die Anfangsworte deutlich genug. Colella sagt wörtlich:

„Leur“ (d. h. der Deitersschen Zellen) „mode d'origine n'est pas un argument décisif pour juger de leur nature et le champ reste ouvert à de nouvelles recherches pour savoir, si les éléments

¹ Das Kleinhirn. Zeitschrift für wissenschaftliche Zoologie. Bd. 49. 1890. S. 675.

² Sur l'histogenèse de la névroglie dans la moelle épinière. Archives ital. de biologie. Bd. 20. S. 212 ff.

de la névroglie de la moelle épinière sont de nature nerveuse, épithéliale ou connective. Pourtant les recherches de Magini sur les systèmes de filaments épithéliaux se colorant comme les fibres nerveuses à myéline et celles de Caporaso et Sgotto sur la propriété de l'épithélium du canal central chez les tritons et les larves des grönouilles tendent à assigner à la névroglie embryonnaire une nature nerveuse.²

Welche nervöse Rolle die Neuroglia spielen soll, wird allerdings in dem sehr kurzen Aufsätze nicht gesagt; man müßte ihr wohl eine ganz besondere Aufgabe zuschreiben, vielleicht irgend eine sympathische. Aber man braucht sich darüber nicht den Kopf zu zerbrechen. Die „nouvelles recherches“, die Colella mit Recht verlangt, sind von uns angestellt, und von jetzt an kann nicht mehr der geringste Zweifel darüber existieren, daß wenigstens die Neuroglia, die den sogenannten Fortsätzen der Deitersschen Zellen, in specie der „Langstrahler“ entspricht, eine echte Intercellularsubstanz ist, d. h. im morphologischen Sinne eine „nature connective“ besitzt.

Wenn wir uns nämlich auf den Standpunkt stellen, zu welchem die Ranvierschen und unsere Untersuchungen die Basis abgeben, so ist der Boden, den wir unter den Füßen haben, doch nicht mehr ein so schwankender, wie das bisher der Fall war.

1. Durch unsere Untersuchungen ist zunächst auch ein Schluß per exclusionem möglich: Unsere Färbung tingiert, wenn wir von den hier nicht in Betracht kommenden Zellkernen absehen, überhaupt nichts, was nach allen geltenden Anschauungen als nervös betrachtet werden kann, d. h. weder Ganglienzellen, noch ihre Protoplasmafortsätze, noch Axencylinder. Dieser Schluß per exclusionem ist viel sicherer, als die bisherigen, denn er stützt sich nicht, wie diese, auf die immerhin schwankenden Formen, sondern auf eine chemische Reaktion, u. zw. auch wieder nicht von dem so unsicheren Gesichtspunkte einer Gleichheit der Reaktion, sondern von dem einer Verschiedenheit derselben aus. Wir haben ja S. 38f. gesehen (und auch die von Colella erwähnten Untersuchungen von Magini¹ dürften wieder zur Warnung dienen), daß man eine gleiche histochemische Reaktion nur sehr bedingt als Kriterium benutzen

¹ Die Arbeit von Magini ist mir unbekannt. Das obige Urteil ist durch die Bemerkung bei Colella veranlaßt.

kann. Um so sicherer ist aber ein Schluss, der sich auf die Verschiedenheit der chemischen Reaktion stützt, die unter allen Umständen einer stofflichen Verschiedenheit entspricht. —

2. Aber wir brauchen uns mit diesem Schlusse per exclusionem nicht zu begnügen, wir haben noch andere, positiv beweisende Gründe, dafs wir es hier mit einer echten Intercellularsubstanz zu thun haben.

Was ist denn eine echte Intercellularsubstanz?

Wie wir in der historischen Übersicht gesehen haben, hat sich auch Deiters diese Frage vorgelegt. Seine Antwort gab er mit einer von Max Schultze herrührenden Definition. Nach dieser sind Intercellularsubstanzen „modifizierte Zellsubstanzen, die sich von den Zelleibern emanzipieren und dann nicht mehr als unmittelbar damit zusammengehörig betrachtet werden können.“

Man wird sich weiter erinnern, dafs Deiters auf dieser Definition fußend die moleculare, von ihm schwammig-porös genannte Masse der grauen Substanzen für Intercellularsubstanz erklärt hat. Da nun diese seine Annahme sich seitdem als irrig herausgestellt hat, so mufs in der Schultzeschen Definition oder in der Deiterschen Verwendung derselben ein Fehler liegen, den wir natürlich vermeiden müssen.

In der That hat Deiters nachzuweisen unterlassen, dafs die schwammig-poröse Masse modifizierte Zellsubstanz ist. Er hat sich damit begnügt, dafs diese Massen mit den Zelleibern anscheinend nicht mehr unmittelbar zusammenhängen, — eine Ansicht, die der Wirklichkeit nicht entsprach und nur durch die damals übliche Methodik vorgetäuscht wurde. Wäre aber der Zusammenhang auch mit unseren jetzigen Methoden nicht nachweisbar, so folgte daraus noch lange nicht, dafs die schwammig-poröse Masse Intercellularsubstanz ist, denn zu dieser gehört auch der Nachweis einer Modifikation der „emanzipierten“ Zellsubstanz.

Wir können aber ferner auch die Schultzeschen Anforderungen an eine echte Inter-cellularsubstanz noch strenger formulieren. Wir brauchen uns nicht mit dem unbestimmten Worte „Modifikation“ zu begnügen, sondern können fordern, dafs die modifizierten Massen kein echtes Protoplasma mehr sind.

Sind nun bei unseren Fasern die beiden Erfordernisse Modifikation zu nichtprotoplasmatischen Substanzen und Emanzipation vom Zelleibe erfüllt? Diese Frage kann man wohl mit der größten Bestimmtheit bejahen.

- a) Die Modifikation der Zellsubstanz, aus der diese Fasern ja doch nach den embryologischen Untersuchungen herkommen,¹ ist ganz auffallend. Die Fasern reagieren auf die neue Farbe, das Protoplasma garnicht, Ja, nicht nur das Protoplasma der Deiterschen Zellen färbt sich durch unsere Tinktion nicht, sondern alle normalen Protoplasmen färben sich entweder nicht, oder sogar in der Kontrastfarbe. Hier ist demnach ein fundamentaler Gegensatz vorhanden, auf der einen Seite das Zellprotoplasma, auf der anderen Seite ein typischer Faden, an dem man gewis nichts protoplasmatisches bemerken kann.
- b) Dieses Moment allein würde aber nicht genügen. Das geht daraus hervor, daß auch der Axencylinder modifiziertes Zellprotoplasma ist, das sich färberisch vom Protoplasma des Zelleibes, wenigstens graduell, unterscheiden läßt. Aber dieser Axencylinder ist nirgends vom Zellprotoplasma „emanzipiert“, er geht sicher in dieses hinein, seine Eigenheiten ganz allmählich verlierend.

Zum Nachweis einer Intercellularsubstanz gehört eben noch die Emanzipation vom Zelleibe, und, wie wir gesehen haben, ist diese bei den in Rede stehenden Fasern, im Gegensatz z. B. zu den Axencyclindern, eine ganz vollkommene. Die Fasern stehen nur in Contiguität mit dem Zelleibe, sie sind mit ihm nicht, wie gerade die Axencyclinder, als Ausläufer verbunden, sondern die zu- und abführenden Teile des Fadens, wenn man diese Ausdrücke brauchen darf, sind miteinander so innig vereinigt, daß sie eben etwas zusammenhängendes, eine gemeinschaftliche Fibrille darstellen, die glatt über die anliegende Zelle hinwegläuft.

Auf diese Weise tritt die Neuroglia endlich wieder durchaus in die Reihe der Bindesubstanzen, aber wohlgemerkt nur vom morphologischen Standpunkte aus.

Gerade wie bei den typischen mesodermatischen (mesenchymatischen, parablatischen) Bindegewebsarten ist diese eigenartige Bindesubstanz des Centralnervensystems aus Zellen und aus davon unabhängiger, hier sogar, wie beim collagenen Bindegewebe, faseriger Zwischensubstanz zusammengesetzt.

¹ Sollte jemand der Meinung sein, daß die Fasern garnicht aus der Zelle, sondern von vornherein intercellular entstanden, so bedürfte es gar keines Nachweises einer Modifikation der Zellsubstanz, dann wären die Fasern selbstverständlich „Intercellularsubstanz“. Aber soviel ich sehe, ist es weder für die Neuroglia, noch für das Bindegewebe möglich, einen solchen Standpunkt einzunehmen.

3. Ja noch mehr. Sie verhält sich nicht nur morphologisch absolut wie eine echte, wenn auch besonders geartete Bindesubstanz, sondern auch pathologischer Weise reagiert sie genau in derselben Weise, wie das typische Bindegewebe. Wie dieses immer da wuchert, wo das spezifische Parenchym zu Grunde geht, so wuchert auch die Neuroglia, wie allbekannt, und wie sich mit unserer Methode erst recht nachweisen läßt, immer dann, wenn das spezifische Gewebe seines Organs, d. h. das Nervengewebe, zu Grunde gegangen ist.

Fassen wir das Gesagte zusammen, so ergibt sich folgendes:

Die von uns gefärbten Fasern sind als nicht nervöse Inter-cellularsubstanz aufzufassen,

1. weil bei unserer Färbung alles nervöse ungefärbt bleibt, die Fasern sich aber dunkelblau tingieren (Schluß per exclusionem),
 2. weil die Fasern eine modifizierte, nicht mehr protoplasmatische, und vom Zelleib emanzipierte Substanz besitzen,
 3. weil sich die Fasern (und die dazu gehörigen Zellen) pathologischer Weise ganz wie eine Bindesubstanz verhalten, d. h. wuchern, wenn das spezifische, nervöse Gewebe zu Grunde geht.
-

4. Abschnitt:

Verhältnis der Neurogliafasern zu etwaigen anderen Neuroglia- substanzen und zum Bindegewebe. Chemisches.

Durch unsern Nachweis, daß die Neurogliafasern als echte faserige Intercellularsubstanz zu betrachten sind, ist auch gleichzeitig der bisher noch ausstehende Beweis geliefert, daß wenigstens die typischen Deitersschen Zellen nicht nervöse, sondern glöse Zellen sind. Diese vermeintlichen Zellen sind ja nichts anderes, als wirkliche Zellen mit dicht anliegenden, von ihnen als von einem Centrum ausstrahlenden Neurogliafasern. Sie sind die Bruchstücke des Neurogliaerüstes, in denen die Fasern mit den Zellen in Contiguität getroffen werden.

Desgleichen gilt dieser Nachweis auch für diejenigen embryonalen Zellen, von denen wir wissen, daß sie später jene fädige Intercellularsubstanz erzeugen, also für die typischen Langstrahler, so weit sie mit Sicherheit als solche zu erkennen sind. Ebenso würde dieser Beweis unter derselben Voraussetzung des sicheren Erkennens für diejenigen Langstrahler gelten, welche etwa auch im späteren Leben ihre embryonale Natur noch beibehalten haben, eine Möglichkeit, deren wir S.34 f. gedacht haben. Auch bei diesen könnte man annehmen, daß sie gelegentlich noch einmal in die Lage kämen, fädige Intercellularsubstanz entstehen zu lassen.

Aber damit ist auch alles erschöpft, wofür unsere Beweisführung in Betreff der Neurogliastruktur gilt. Schon die sogenannten Kurzstrahler und alle anderen ähnlichen Formen gehören nicht zu den Gewebsbestandteilen, von denen man mit irgend welcher Sicherheit annehmen könnte, daß sie eine vom Zelleib differenzierte Zwischensubstanz erzeugen. Ebenso wenig gilt das für diejenigen Gebilde, welche Ranvier und Lloyd Andrieux als „protoplasmatische Gliazellen der Großhirnrinde“ beschrieben haben. Alle diese Zellen entziehen sich nicht nur dem Nachweis durch unsere Methode, sondern auch all den Kriterien, die wir zur stringenten Beweisführung für ihre Neuroglia-

natur als notwendig erkannt haben. Die Kurzstrahler etc. und die protoplasmatischen Zellen können Neuroglialelemente sein, sie können es auch nicht sein, es fehlt jeder Beweis nach der einen oder andern Richtung, und wir müssen daher eine Beurteilung derselben durchaus ablehnen.

Wir müssen uns ferner jedes Urteils über alle anderen Arten Zwischensubstanzen im Sinne der Autoren durchaus enthalten. Wir sehen ja in unseren Präparaten nichts von einer molekularen, netzförmigen oder glasigen „Grundsubstanz“, nichts von der spongioblastischen Neuroglia im His'schen Sinne, nichts von einer Hornspongiosa. Diese letztere hat, um dies besonders zu betonen, mit unseren „Neurogliafasern“ nichts zu thun. Abgesehen davon, daß die äußere Erscheinung des Gerüsts dieser Hornspongiosa von unseren Bildern ganz abweicht, so hat sie auch schon aus dem Grunde mit unseren Neurogliafasern nichts gemein, weil sie sich auch innerhalb der Markscheiden (selbst der peripherischen Nerven) vorfindet, welche bei unserer Methode ganz leer erscheinen. Aus demselben Grunde hat unsere Neurogliafaserung nichts gemein mit dem von Paladino geschilderten „Nevroglio mielino“,¹ worüber wir ebenfalls jedes Urteil ablehnen.

Im Anschluß an die Frage, ob die Neurogliafasern Hornsubstanz darstellen, sei auch noch die nach etwaigen anderen chemischen Beziehungen dieser Fasern hier gleich mit abgemacht.

Zunächst muß konstatiert werden, daß unsere Fasern mit denen des leimgebenden Bindegewebes chemisch absolut nicht übereinstimmen.

Schon Henle und Merkel haben solche chemische Unterschiede zwischen dem echten Bindegewebe und zwischen dem, was sie molekulare Massen nennen, aufgestellt.² Die molekularen Massen im Sinne von Henle und Merkel entsprechen aber so ziemlich dem, was wir jetzt als faserige Neuroglia auffassen.

Kochendes Wasser löst leimgebendes Bindegewebe, die „molekulare Masse“ aber nicht, umgekehrt wird diese, aber nicht das Bindegewebe, durch successive Einwirkung von Kalilauge und Wasser zerstört. Auf eine weitere Differenz hat Boll aufmerksam gemacht.³

¹ Dei limiti precisi tra il nevroglio e gli elementi nervosi del midollo spinale. R. acad. di Roma. XIX. Fasc. 2. 1893.

² Über die sogenannte Bindesubstanz der Centralorgane des Nervensystems. Zeitschrift für rationelle Medizin. 3. Reihe. Band 34 (1869). S. 58.

³ Archiv für Psychiatric. Bd. 4. S. 20.

Essigsäure macht die Fasern zwar etwas erblässen, läßt sie aber nicht zu unsichtbaren Massen verquellen, wie das bei Bindegewebsfasern der Fall ist. Auch bei unserer Färbung verhält sich Bindegewebe und Neuroglia verschieden.

Wir können ferner sagen, daß die Gerlach'sche vielfach acceptierte Annahme, die Neurogliafasern wären elastische, durchaus irrig ist, so verführerisch für diese Auffassung das starrgeschwungene Aussehen der Neurogliafasern auch sein mag. Einmal färben sich elastische Fasern nach unserer Färbung absolut nicht, sodann aber kann man umgekehrt nachweisen, daß sich unsere Fibrillen nicht mit den für elastische Fasern geeigneten Methoden tingieren, und endlich spricht die geringe Widerstandsfähigkeit der Neurogliafasern gegen postmortale Einflüsse und gegen Kalilauge ohne weiteres gegen die Identifizierung derselben mit elastischen Fasern. —

Weiterhin muß noch der Beziehung zum fädigen Fibrin gedacht werden. Arndt¹ sagt darüber:

„ Allein, daß alles Bindegewebe sei, was sich in dieser Weise“ (sc. wie es Jastrowitz beschreibt) „präsentiert, und das in Sonderheit die Kerne, welche im Marklager zwischen den Nervenfasern liegen, das wage ich auch heute noch zu bestreiten Die Balken und Fasern, in und an denen sich jene Kerne, unter denen sicherlich auch manches weiße Blutkörperchen ist, vorfinden, halte ich demnach für Gerinnsel von Lymphe, der sich nach dem Tode und während der Präparation eine nicht unerhebliche Menge von Mark, das sich aus den Scheiden ablöste, beigemischt hat.“

Bei unserer Methode färbt sich in der That auch Fibrin, wenn solches z. B. in den Gefäßen vorhanden ist, mit. Wollte man aber aus dieser gleichen Reaktion einen Schlufs auf eine chemische Gleichheit machen, so würde man wieder in den von uns so oft gerügten Fehler verfallen. Dann müßte man auch die Membranen der Gallenkapillaren, die doppeltlichtbrechende Substanz der Muskeln, die Zellkerne etc. für Fibrin erklären. Man kann sich gerade tinctoriell von der Verschiedenheit der Neurogliafasern und des Fibrins überzeugen.

Macht man nämlich an einem gewöhnlichen Alkoholpräparat die richtige, von uns angegebene Fibrinfärbung, so färbt sich zwar das Fibrin, aber nicht die Neuroglia. Aber man braucht diese färberische Reaktion garnicht, denn daß unsere Fasern resp. die

¹ Zur Histologie des Gehirns. Archiv für Psychiatrie. Band III. S. 470 f.

sogenannten Deitersschen Zellen ein einfaches Gerinnungsprodukt sein könnten, ist schon aus dem Grunde absolut ausgeschlossen, weil die große Regelmäßigkeit in der Beschaffenheit der Geflechte, die für jede bestimmte Stelle des Centralnervensystems feststeht, von vornherein einer Gerinnung im Sinne Arndts und auch, wie wir gleich hinzufügen wollen, im Sinne Schwalbes widerspricht. Gerinnungen vorher flüssiger Massen haben stets etwas wechselndes, zufälliges an sich, was sich mit jener Regelmäßigkeit durchaus nicht verträgt.

Schwalbe war zu seiner Meinung durch Injektionsresultate gekommen. Injektionsmassen drängen nach ihm anstandslos zwischen die Nervenfasern ein, so daß also nach seiner Meinung kein fester Kitt die Fasern vereinigen kann. Das ist gewiß ganz richtig, aber die Neurogliafasern sind eben gar kein fester Kitt, sondern isolierte Fasern, zwischen denen Injektionsmasse noch genug Platz hat, und zwischen die sie daher leicht eindringen kann. —

Auch unverändertes Protoplasma können die Neurogliafasern nicht sein, wie wir mehrfach hervorgehoben haben — aber positiv können wir über ihre Natur noch nichts aussagen. Von den negativen Resultaten ist das wichtigste, daß sie von allen Fasern des gewöhnlichen Bindegewebes ganz verschieden sind.

5. Abschnitt:

Besprechung der histogenetischen Stellung der Neuroglia.

Wir haben gesehen, daß die Neuroglia, soweit sie überhaupt in sicher nachweisbarer Gestalt auftritt, durchaus dem Typus des gewöhnlichen Bindegewebes entspricht, d. h. aus Fasern und aus Zellen besteht, die mit diesen Fasern im ausgebildeten Zustande sich nur in Contiguität befinden. Trotz dieser Übereinstimmung des Typus im Bau, weicht die Neuroglia aber morphologisch und chemisch so bedeutend von dem gewöhnlichen Bindegewebe ab, daß sie schon dadurch eine ganz eigenartige Sonderstellung gewinnt. Diese Sonderstellung behält sie bei, ja zeigt sie noch deutlicher unter pathologischen Verhältnissen: niemals wird aus Neuroglia „Bindegewebe“ oder umgekehrt.

Wohl kann es vorkommen, daß Neurogliafasern ins Bindegewebe (die Pia mater) hineinwachsen, aber dann verwandelt sich nicht das Bindegewebe in Neuroglia, sondern die Fasern der letzteren stehen in unmittelbarem Zusammenhange mit denen im angrenzenden nervösen Gewebe, sie sind also nur über ihre natürliche Grenze hinaus gewachsen, das Bindegewebe verhält sich ihnen gegenüber aber ganz passiv.

Zu diesen chemischen, morphologischen und allgemein-biologischen Unterschieden zwischen Neuroglia und Bindegewebe kommt nun aber noch der histogenetische. Seit Vignal¹ die Ansicht, daß die Neuroglia ectodermatischen Ursprungs sei, zuerst bestimmt ausgesprochen hat, hat sich dieselbe immer mehr und mehr die Anerkennung der Autoren errungen, und namentlich seitdem durch die Golgische Methode gerade die Untersuchung der embryonalen Verhältnisse außerordentlich gefördert worden ist, sind fast alle Autoren zu Vignals Anschauungen übergetreten.

Man hat die Entwicklung der Neuroglia sowohl im phylogenetischen, als im ontogenetischen Sinne mit der Golgischen Methode erforscht und ist dabei ziemlich allgemein

¹ Archives de physiologie. 1834.

zu der Ansicht gekommen, daß die Deitersschen Zellen nichts sind, als angewanderte Zellen der in epithelialer Form angeordneten Ectodermzellen der Medullarplatte.

Die unterste Stufe in dieser Entwicklungsreihe, die aber bis hoch in die Säugetierreihe hinein, andeutungsweise noch bis in den ausgebildeten, erwachsenen Zustand hin sich erhält, ist die, daß die Epithelzellen des Centralkanals resp. die der Ventrikelwände lange Fortsätze peripherwärts aussenden, die das ganze Gebiet des betreffenden nervösen Centralorgans durchsetzend bis an die Pia mater reichen. Kürzere Fortsätze der Epithelzellen im Centralnervensystem sind schon lange bekannt. Schon Hannover hat sie gesehen, aber ihre Deutung als Stützsubstanz, die sich namentlich auf den Nachweis der Verlängerung der Fortsätze bis zur Pia mater stützt, ist neueren Ursprungs. Für gewöhnlich wird diese Entdeckung Golgi zugeschrieben, doch macht schon Lenhossék¹ darauf aufmerksam, daß bereits Hensen 1876 die Fortsätze der Epithelzellen bis zur Pia hin verfolgt hätte. Aber auch Hensen ist nicht der Entdecker dieser Thatsache, es auch nicht derjenige, welcher zuerst aus ihr den Rückschluss gemacht hat, daßs man es hier mit einer Stützsubstanz zu thun hat. Beide Verdienste kommen einzig und allein Mauthner zu, der schon 1861 (Wiener acad. Sitzungsber.) mit kurzen, aber absolut klaren Worten die Sachlage festgestellt hat. Um dem verstorbenen Gelehrten wieder zu seinem Rechte zu verhelfen, sei die betreffende Stelle hier wörtlich wiedergegeben:

„Die den Centralkanal ankleidenden Epithelzellen mit den von ihnen ausgehenden Fortsätzen, von welchen einzelne Forscher, wie Stilling, zu glauben geneigt sind, daßs sie nervöse Gebilde seien, sind unbedingt samt den Fortsätzen der Pia mater dem Stützgewebe des Rückenmarks beizuzählen. Ich war namentlich so glücklich, im obersten Teil des Hechtrückenmarks von den nach rückwärts gelegenen Epithelzellen des Centralkanals kolossale Fortsätze abgehen zu sehen, welche ohne mit irgend welchen anderen zelligen Elementen in Zusammenhang zu treten, bis an die Peripherie des Rückenmarks gelangten und in den Fasern der Pia mater untergingen.“

Durch Anwendung der Golgischen Methode war es nun ein leichtes, die Existenz solcher bis zur Pia reichender Epithelfortsätze als etwas ganz regelmäßiges in den früheren Stadien der Ontogenese und Phylogenese nachzuweisen, und die Reste der mit solchen Aus-

¹ Der feinere Bau des Nervensystems, 2. Auflage, 1895. S. 210.

läufere versehen Epithelien selbst im ausgebildeten Säugetiere aufzufinden. Jetzt konnte man auch durch den Nachweis von Zellgebilden, die man als Übergangsformen zu den eigentlichen Deitersschen Zellen auffassen konnte, die Ansicht aufstellen, dafs ontogenetisch, wie phylogenetisch die letzteren Zellen sich aus den Epithelzellen der Medullarplatte, d. h. aus denen der Ventrikel und des Centralkanals entwickeln.

Den meisten Lesern dieser Arbeit werden die Thatsachen, um welche es sich hier handelt, bekannt sein. Für diejenigen, welche in dieser Frage aber nicht orientiert sind, wird es vielleicht wünschenswert sein, ein Referat über den Stand der Angelegenheit zu bekommen. Wir benutzen für ein solches die Arbeit von Sala y Pons: *La Neuroglia de los Vertebrados* (Madrid 1894). Wir wählen diese, einmal weil die Darstellung eine sehr gute ist, und dann, weil für manche Leser ein Bericht gerade über die Arbeit von Sala y Pons erwünscht sein dürfte, da dieselbe nur spanisch erschienen ist und daher nicht jedermann zugänglich sein dürfte. Der Bericht ist in Petitschrift gedruckt, so dafs ihn diejenigen, die mit den Fragen vertraut sind, überschlagen können.

Sala y Pons sagt, dafs die Nervenzellen, die ja vom Ectoderm abstammen, eigentlich den alten Familientraditionen folgen und wie ihre Brüder, die Epithelien, in unmittelbarer Beziehung mit einander hätten stehen müssen, oder höchstens durch eine spärliche Kittsubstanz hätten getrennt sein dürfen. Aber unter diesen Verhältnissen hätten sie ihre Bestimmung nicht erfüllen können, da dann jede isolierte Übertragung von nervösen Strömen unmöglich gewesen wäre. Die mesodermatischen Elemente zu Hilfe zu rufen, war unmöglich; durch diese konnten sie also die für sie so nötige Isolierung nicht bekommen, und so verwandelten sich denn von Anfang an, während ein Teil der Zellen aus der Anlage des Centralnervensystems zu dem höheren Range der Nervenzellen sich entwickelte, andere Zellen zu Neurogliazellen um. Diese opferten freilich ihren Ehrgeiz, wurden aber doch zu einem zwar bescheidenen, aber immerhin sehr nützlichen Gewebsbestandteil, ohne den das richtige Funktionieren der Nervenmaschine nicht möglich gewesen wäre. (S. 6.)

Sala y Pons giebt dann weiter eine Zusammenfassung der von ihm, Lenhossék, Ramón y Cayal etc. gewonnenen Resultate. Zunächst (S. 36) stellt er vom ontogenetischen Standpunkte aus fest, dafs die primitiven Zellen, welche sich als Stützsubstanz zwischen die nervösen Elemente einschoben, die epithelialen Zellen sind. Ihre Körper bilden einen Wall, der die inneren Höhlen der nervösen Centralorgane begrenzt (Ependym). Sie sind mit Wimpern versehen und schicken einen feinen Fortsatz nach außen hin, der das ganze Organ durchsetzt und „mit dem charakteristischen Conus“ unter der Pia mater ansetzt (S. 37). Nach einiger Zeit vollzieht sich bereits der Übergang dieser Körper, indem der radiale, peripherwärts laufende Fortsatz sich teilt und an bestimmten Stellen dorsige Anhänge erhält. Durch die Verzweigungen

im peripherischen Teile des Fortsatzes wird der Ansatz an die Pia mater fester als vorher, und die Fortsätze ziehen nun gewissermaßen mit amöboiden Bewegungen den Zellkörper mehr nach außen, so daß immer weniger Elemente die innere Oberfläche begrenzen, und diese daher bei fortschreitender Entwicklung kleiner wird, so zwar, daß schließlich beim Erwachsenen die Höhlen sehr reduziert sind.¹

Je weiter die Entwicklung fortschreitet, desto mehr nähert sich der Zellkörper der äußeren Oberfläche, wobei er unregelmäßiger und zottiger wird und nur die Fixierung an der Pia mater und die noch vorhandene radiäre Orientierung zeigt noch an, daß man es mit einem Abkömmling der Epithelzellen zu thun hat. Ein Schritt weiter und die Verbindung mit der Pia hört auf, der Zellkörper liegt frei mitten in der nervösen Substanz, nach allen Richtungen seine Fortsätze aussendend, die zart und gebogen (flexuosae) sind und so den Charakter der wahren Spinnzellen aufweisen. Es handelt sich also bei der Bildung der letzteren weder um eingewanderte Mesodermzellen, noch um indifferente Abkömmlinge des Ectoderms, sondern die Epithelien wandeln sich Schritt für Schritt in Spinnzellen um.

(S. 38) Diese ontogenetische Stufenfolge macht sich auch phylogenetisch geltend, ja auch unter den verschiedenen Abteilungen des Centralnervensystems einer und derselben Tierart haben diejenigen, welche eine ältere Abstammung haben, differenzirtere Formen, als die, die auf einer kleineren phylogenetischen Abreihe beruhen. So finden wir bei den Vögeln im Rückenmark und Kleinhirn richtige Spinnzellen, im Großhirn aber Übergangsformen. Bei Amphibien und Reptilien finden wir Übergangsformen im Rückenmark; in der Hirnrinde und im Lobus opticus aber als Stützsubstanz nur epitheliale Zellen. Ja, in denselben Organen finden wir Unterschiede. So bei den Fischen. Hier sind im eigentlichen Kleinhirn Neurogliazellen vorhanden, die denen der Säugetiere ähneln, in der Valvula cerebelli aber primitive Formen, durchaus entsprechend dem Umstande, daß die Valvula cerebelli der Fische auch sonst einen mehr embryonalen Charakter besitzt.

Man kann nach Sala y Pons ferner zeigen, daß beiderlei Formen, die epitheliale und die Deiterschen Zellen, sich in der Verrichtung derselben Funktion ersetzen können. So sind einzig und allein epitheliale Zellen als Stützsubstanz bei geringerer ontogenetischer oder phylogenetischer Entwicklung vorhanden (Rückenmark der Fische Hirnrinde der Amphibien und Reptilien, nervöse Centralorgane der Säugetiere am Anfang der Entwicklung), während umgekehrt die Spinnzellen bei höheren Entwicklungsstufen das Feld beherrschen (Rückenmark der Vögel und Säugetiere, Hirnrinde und Kleinhirn der letzteren), in den Zwischenstufen (Hirnrinde, Lobus opticus der Vögel) finden sich sowohl epitheliale Zellen, als solche Elemente, welche sich genügend der Spinnzellenform nähern. Dem entspricht es auch, daß mit der Zunahme der Dicke der Organe die epitheliale mit ihren Fortsätzen bis zur Peripherie reichenden Stützstellen mehr und mehr abnehmen. —

¹ Sala übersieht dabei, daß die Verengung nur eine relative ist. Absolut genommen ist ja die Oberfläche der Ventrikelhöhlen eines erwachsenen Menschen z. B. ungeheuer viel größer, als die eines menschlichen Embryo. Es findet also keine Verminderung, sondern eine erhebliche Vermehrung der Ependymzellen statt.

So weit die Salasche Darstellung. Ganz so einfach ist freilich die Sache nach Ansicht anderer Autoren nicht. Selbst diejenigen, welche durchaus auf dem Standpunkt stehen, daß die Neuroglia ectodermatischen Ursprungs ist, weichen in mancher Hinsicht von den Meinungen ab, die bei Sala vorgetragen werden.

So ist z. B. schon Lenhossék,¹ dem wir sehr sorgfältige Arbeiten über die Embryologie der Neuroglia verdanken, nicht ganz mit Sala y Pons in Übereinstimmung. Auch nach seiner Meinung entstehen zwar Astrocyten in der Weise, daß die mit langen Fortsätzen versehenen Ependymzellen nach aufsen rücken, u. zw. Ependymzellen, die ganz denen entsprechen, welche bei ganz jungen Embryonen die alleinige Stützsubstanz darstellen, also Flimmera („ein Härcchen“) tragen und einen peripherischen, bis zur Pia reichenden radiären Fortsatz besitzen. Aber, und hierin liegt eine wesentliche Differenz gegenüber Sala y Pons, nur ein Teil der Deiterschen Zellen, wenigstens der höheren Säugetiere, entsteht auf diese Art, für einen anderen Teil kann man dies nicht nachweisen, sondern dieser entsteht in einer von den Ependymzellen nicht so direkt abhängigen Weise. „Ziemlich unvermittelt tauchen, wenn der Embryo (sc. der menschliche) ungefähr 20 Cm. lang ist, die Spinnzellen schon in ihrer charakteristischen Form . . . auf, und bei vielen fehlt jeder Hinweis darauf, daß sie sich aus den Radiärzellen entwickelt haben. Dann ist die Zahl der späteren Spinnzellen in menschlichen Rückenmark auch viel zu groß, als daß man sie alle auf frühere Radiärzellen, die eine viel beschränkere Zahl aufweisen, zurückführen könnte.“ (S. 234.) Er meint daher, daß diese Zellen durch einen caenogenetisch abgekürzten Entwicklungsmodus entstehen, indem sie nicht durch jenes radiär-faserige Stadium hindurchgehen, sondern aus Keimzellen entstehen, die anfangs fortsatzlos sind, sich aber bald mit allseitig sie umgebenden Fortsätzen versehen.

Noch weiter gehen Vignal und Kölliker. Sie lassen alle Neurogliazellen aus indifferenten Zellen entstehen, von denen einige Neuroblasten, andere Ependymfaserzellen, noch andere Spinnzellen erzeugen.

Nach der Ansicht der bisher genannten Autoren, die gegenwärtig von den meisten, auch von Retzius, geteilt wird, gehen aber diese (auch die nach der Meinung einiger Forscher indifferenten) Anlagen der Spinnzellen aus dem Ectoderm der Medullaranlage hervor, nicht aus mesoblastischen Einwanderern. Dieser Ansicht schließt sich auch

¹ Der feinere Bau des Nervensystems. 2. Auflage, 1895.

Schrader an, dessen Auffassung der einschlägigen Verhältnisse uns weiter unten besonders beschäftigen wird.

Aber so verbreitet gegenwärtig diese Ansicht auch ist, ganz ohne Gegner ist sie nicht. Nicht nur, dafs einige, Lacchi und Valenti z. B., einen gemischten Ursprung der Deiterschen Zellen annehmen, d. h. sie teils aus dem Ectoderm entstehen, teils aus dem Mesoderm einwandern lassen, so hat vor allem kein geringerer, als His, eine absolut andere Auffassung der Entstehung der Spinnenzellen, wie Vignal, Kölliker, Ramón y Cajal, Lenhossék, Retzius etc. Auch er nimmt zwar an, dafs aus dem Ectoderm der Medullarplatte ein Teil der Zellen nicht zu Nervenzellen (Neuroblasten) wird, sondern eine Gerüstsubstanz erzeugt, aber gerade diese letzteren Zellen, die „Spongioblasten“, haben mit den Deiterschen Zellen gar nichts zu thun. Die Deiterschen Zellen sind vielmehr nach His sämtlich eingewanderte mesoblastische Gebilde, die also gar keine Beziehung zu der ectodermatischen Anlage des Centralnervensystems besitzen, d. h. diejenige Neuroglia, die wir in unseren Präparaten allein nachweisen können, ist echte Bindestsubstanz auch im histogenetischen Sinne, wenn wir uns der Ansicht von His anschließen. — —

Wir haben in Kürze den gegenwärtigen Stand der Frage nach der histogenetischen Stellung der Neuroglia im vorstehenden besprochen, und wir müssen nun untersuchen, wie unsere eigenen Anschauungen mit den embryologischen Erfahrungen in Einklang zu bringen sind. Zunächst kann man wohl das eine sagen, dafs ein doppelter Ursprung der von uns dargestellten Neuroglia im höchsten Grade unwahrscheinlich ist.¹ Die Neurogliafasern in unseren Präparaten sind morphologisch und chemisch so einheitlich und so charakteristisch beschaffen, dafs man nicht glauben kann, ein Teil derselben entstamme dem Mesoderm, ein anderer dem Ectoderm, also zwei sehr verschiedenen Ursprungsstellen. Es bliebe also nur die Möglichkeit übrig, dafs unsere Neuroglia insgesamt entweder mesodermatischen oder ectodermatischen Ursprungs wäre.

Leider ist unsere Methode für embryologische Untersuchungen nicht geeignet, da ja in den früheren, hier allein in Betracht kommenden Entwicklungsstufen noch keine abgesetzten Fasern bestehen. Wir können daher nur theoretisch untersuchen, in welcher Weise unsere Resultate mit den von anderen Autoren gewonnenen Anschauungen in Einklang zu bringen sind.]

¹ Wenn im folgenden von Neuroglia kurzweg gesprochen wird, so ist darunter nur die in unseren Präparaten in Form blauer Fasern hervortretende gemeint.

Nach der Ansicht von His würden unsere Erfahrungen ja ohne weiteres verständlich sein, wie wir oben schon andeuteten. Wäre der mesodermatische Ursprung der Deiterschen Zellen anzunehmen, so wären diese eben Bindegewebszellen, und die von ihnen erzeugten Fasern wären Bindegewebsfasern, die sich den Zellen gegenüber immer selbständig verhalten, d. h. im fertigen Zustande keine Protoplasmafortsätze derselben repräsentieren.

Der Annahme dieser Ansicht würde auch der Umstand nicht widersprechen, daß die Neuroglia (in unserem Sinne) so vielfach vom echten collagenen Bindegewebe abweicht, denn auch andere Gewebe derselben Gruppe zeigen solche Abweichungen, z. B. das elastische. Man müßte sich ja so wie so vorstellen, daß die Einwanderung jener Elemente in sehr früher Zeit erfolgt ist, in der die Ursprungszellen der Binde-substanzen noch nicht definitive Bildungen darstellen und daher sehr wohl eine besondere von den übrigen Binde-substanzen abweichende, nur für das Centralnervensystem bestimmte Abart erzeugen könnten.

Leider aber muß man auf diesen bequemen Ausweg verzichten. Die Beweise für den ectodermatischen Ursprung der Neuroglia sind, zumal sie mit verschiedenen Methoden gewonnen wurden, so zwingende, und andererseits sind die positiven Beläge für einen mesodermatischen Ursprung der Deiterschen Zellen so wenig stichhaltige,¹ daß uns mit der His'schen Annahme gar nicht gedient ist.

Dasselbe gilt für die Ansicht von Jastrowitz. Der Leser erinnert sich vielleicht (vgl. die historische Übersicht), daß Jastrowitz den Knoten dieser verwickelten Frage einfach durchgesehen hat, indem er das Ependymepithel für ein Endothel erklärte. Auf diese Weise konnte er ganz gut einen genetischen Zusammenhang zwischen „Spinnenzellen“ und Ependymzellen annehmen, nur hielt er nicht letztere für die Matrix der ersteren, sondern umgekehrt die Spinnenzellen für die Matrix der ebenfalls bindegewebigen Ependymendothelien. Aber (abgesehen davon, daß flimmernde Endothelien denn doch etwas unerhörtes wären) sind seitdem die Beweise für die ectodermatische, also epitheliale Natur der Ependymzellen so zwingende geworden, daß Jastrowitz wohl selbst seine alte Auffassung längst verlassen haben wird.

Es bleibt uns also nichts übrig, als einen einheitlichen ectodermatischen Ursprung der Deiterschen Zellen, d. h. der Neuroglia in unserem Sinne anzunehmen.

¹ Vgl. Kölliker, Handbuch der Gewebelehre des Menschen. 6. Auflage. 2. Bd. S. 141.

Auch jetzt wäre noch eine Möglichkeit denkbar, um zwar den ectodermatischen Ursprung der Neuroglia zuzugeben, aber die Paradoxie ihrer epithelialen Natur zu vermeiden. Schrader¹ hat nämlich am Kleinhirn der Teleostier gefunden, daß das epitheliale Stützgerüst etwas vorübergehendes, embryonales ist, während das definitive Neurogliaegerüst aus indifferenten heterologen Zellen vom Ectoderm her entsteht. Diese Zellen brauchen also (weil Schrader sich aber nicht ausspricht) garnicht epithelial im Sinne des ausgebildeten Körpers zu sein, sondern könnten schließlic gerade so gut bindegewebig sein, wie die aus der epithelartigen Entodermanlage hervorgehenden Mesodermzellen. Die Ectodermzellen der Medullarplatte müßten demnach „bindegewebige Determinanten“ mitbekommen haben, wie die Zeugungszellen das Keimplasma.

Aber wenn man auch zugeben kann, daß gerade am Kleinhirn die „caenogenetische“ Abart der Neurogliabildung im Sinne von Lenhossék das dominierende ist, so kann von einer Verallgemeinerung der Schraderschen Befunde nicht die Rede sein. Es liegen eben doch zu viele Beobachtungen vor, aus denen hervorgeht, daß die mannigfaltigsten directen Übergänge von Epithelien zu Neurogliazellen vorkommen, ohne daß ein heterologes Zellmaterial sich dazwischen schiebt.

Ja, diese Übergänge bleiben bei manchen Tieren sicher, bei den höchsten, selbst beim Menschen, vielleicht durch das ganze Leben erhalten, wenigstens in Gestalt der sogenannten Ependymfasern. Mit einem Worte, die Neuroglia hat nicht nur eine genetische Beziehung zum Ectoderm im allgemeinen, sondern ganz speciell zu einem richtigen Epithel auch im eigentlichen, postembryonalen Sinne.

Da nun die Neuroglia den Typus einer Bindesubstanz hat, so ist die Annahme einer wirklich epithelialen Natur derselben gewis eine sehr paradoxe. Weil aber die Thatsachen eine andere Auffassung nicht gestatten, so hilft alle Angst vor dem paradoxen nichts, man muß sich eben darein fügen.

Man wird sich nun so eher mit dem paradoxen dieser Verhältnisse abfinden, als das Epithel der Medullarplatte noch ganz andere ebenfalls sehr paradoxe, von dem Verhalten aller übrigen Epithelien abweichende Eigenschaften besitzt. Ganz abgesehen davon, daß diese Epithelien in einer Weise, die man bei anderen Epithelmassen garnicht kennt,

¹ Die morphologische und histologische Entwicklung des Kleinhirns der Teleostier. Morpholog. Jahrbuch. Bd. 21, S. 625 ff.

im höheren Alter von interstitiellen Fasern durchwachsen werden, so ist vor allem das histogene Verhalten der Medullarplatte ein ganz eigenartiges, paradoxes. Sie erzeugt ja aus ihren Epithelzellen die so reich verzweigten Nervenzellen, also (ganz abgesehen von deren physiologischem Charakter) in ihrer Form durchaus von anderen Epithelabkömmlingen abweichende Elemente. Die nervösen Zellen haben ferner in früher Embryonalperiode ein ebenfalls bei epithelialen Gebilden sonst ganz unerhörtes Wanderungsvermögen. Auch die Formen der embryonalen Neurogliazellen weichen ihrer zahlreichen langen Ausläufer wegen von allen sonstigen Epithelien ab. Unter diesen Verhältnissen kommt es schliesslich garnicht darauf an, ob zu den übrigen paradoxen Eigenschaften der Abkömmlinge der Medullarplatte noch eine weitere dazu kommt: die Erzeugung differenzierter Fasern, für die wir an den übrigen Epithelien nur eine ganz entfernte Analogie in der Erzeugung von Cuticularsubstanzen finden. Es ist aber mit Beziehung auf diese letzteren vielleicht doch nicht so ganz zufällig, dass unsere Methode auch diese differenziert zu färben gestattet.

Man wird sich demnach vorzustellen haben, dass die Natur auf zwei ganz verschiedenen Wegen denselben morphologischen und biologischen Effekt erreicht: sie erzeugt Bindegewebe als Stützsubstanz vom Mesoderm aus, Neuroglia als Bindesubstanz vom Ectoderm aus. Wenn man sich über die von anderen Epithelien so abweichende Form der Neurogliazellen in ihrem Embryonalzustande nicht gewundert hat, so mag man sich auch mit der Modifizierung und Emanzipierung der faserigen Bestandteile im ausgebildeten Körper abfinden. — —

Alle die Auseinandersetzungen in diesem Abschnitte sind nur, so zu sagen, vom grünen Tische aus gemacht. Das letzte Wort in dieser Angelegenheit haben die Embryologen zu sprechen. Aber, wie auch ihre Entscheidung ausfällt, um die Thatsache, dass die Neuroglia morphologisch und biologisch sich wie eine Bindesubstanz verhält, kann man jetzt nicht mehr herumkommen.

6. Abschnitt:

Anderweitige histologische Eigenschaften der Neurogliafasern.

Wir hatten bis jetzt von histologischen Eigentümlichkeiten der, wie wir also jetzt bestimmt sagen können, „Neuroglia“-Fasern nur das Verhältnis dieser Fasern zu den Zellen besprochen. Wir mußten dann die weitere Schilderung des mikroskopischen Verhaltens der Fasern aussetzen, weil zuerst einmal die Natur derselben aufgeklärt werden mußte. Nunmehr können wir die anderweitigen Eigenschaften dieser Gebilde besprechen, zumal wir jetzt auch in die Lage versetzt sind, die nötigen Vergleiche mit den Angaben früherer Autoren zu machen, Vergleiche, welche so lange nicht angestellt werden konnten, als nicht die Identität unserer Fasern mit dem, was bisher als „Ausläufer der Deiterschen Zellen“ etc. beschrieben wurde, definitiv festgestellt war.

Genau so, wie die bereits erörterten Verhältnisse der Neurogliafasern zu den Neurogliazellen, gelten auch die folgenden Eigenschaften der Fasern für das gesamte Centralnervensystem, für die grauen, wie die weißen Massen, für Großhirn, Kleinhirn, Rückenmark etc. Unterschiede sind nur in Bezug auf die Menge und Anordnung der Neuroglia vorhanden, aber diese Unterschiede sind groß genug, um sehr wesentliche Differenzen an den verschiedenen Örtlichkeiten im Centralnervensystem statuieren zu können. Diese Differenzen werden uns in den der Topographie gewidmeten Abschnitten beschäftigen. Jetzt wollen wir die gemeinschaftlichen Eigentümlichkeiten der Fasern durchsprechen.

1. Die Fasern sind mehr oder weniger gerade (natürlich nicht im mathematischen Sinne), oder sie verlaufen in starr geschwungenen Biegungen. Niemals sind sie eng geschlängelt. Findet man sie doch in einem Präparate in engen vielfachen Krümmungen verlaufend, so kann man sicher sein, daß die Präparate geschrumpft sind. Man kann sogar die Schlingelzug der Fasern künstlich erzeugen, wenn

man z. B. Stücke aus dem Centralnervensystem einer energischen Oxalsäurebehandlung unterzieht. Kann man schon makroskopisch die Schrumpfung der Stücke erkennen, so kann man auch sicher sein, je nach dem Grade der Schrumpfung mehr oder weniger enge Schlingungen der Fasern mikroskopisch wahrzunehmen.

2. Die Fasern sind durchaus solide, eine Höhlung ist an keiner zu entdecken. Auf dem Querschnitt erscheinen sie alle als blaue Punkte, nicht als Kreise, wie es der Fall sein müßte, wenn die Fasern hohl wären, so daß wir uns in diesem Punkte der Ansicht von Frommann und aus neuerer Zeit der von Ladowsky nicht anschließen können.

3. Die Fasern sind ganz glatt, ohne „körnige Beschaffenheit“, ohne umschriebene Aufreibungen und Verdickungen. Doch gilt dies nur für frisch eingelegte und sorgfältig gehärtete Präparate. Hat man hingegen z. B. ein Rückenmark, das beim Durchschneiden im ungehärteten Zustande auf seiner Schnittfläche die weiße Substanz vorquellen läßt, das also schon die kadaveröse Quellung der Markmassen zeigt, so kann man ganz sicher sein, daß man dann einen körnigen Zerfall der Fasern findet (oder daß man die Fasern überhaupt nicht mehr färben kann, s. u.). Diesen kadaverösen Zerfall der Fasern hat Frommann zuerst beschrieben, Virchow hatte aber schon im allgemeinen bemerkt, daß die „Neuroglia“ durch postmortale Einflüsse zerstört wird.

Die kadaverösen Zerfallskörnchen sind anfangs klein, in der Richtung der Fasern liegend, bei stärkerer postmortaler Schädigung werden sie größer, die kleinen Tröpfchen fließen förmlich zusammen, und die so entstandenen größeren Tropfen liegen weiter auseinander und unregelmäßig verteilt. Schließlich scheinen sie sich aufzulösen, jedenfalls kann man an ganz schlechten Stücken keine Färbung mehr erzielen. Auch die Körnchen der früheren Zerfallsstadien färben sich schon schwerer, als die normalen Fasern.

Die varikösen Neurogliafasern (Zellansläufer), die manche Autoren (bei Anwendung der Golgischen Methode) abbilden resp. beschreiben, sind wohl auch nichts anderes als kadaverös bereits veränderte gewesen.

Wie der körnige Zerfall zu Stande kommt, ist fraglich. In meiner vorläufigen Mitteilung vom Jahre 1890 habe ich bereits darauf aufmerksam gemacht, daß die kadaveröse Quellung des Myelins hierbei eine Rolle zu spielen scheint. Wenigstens sind, wie ich damals schon anführte, die weißen Substanzen diejenigen, die den Zerfall zuerst zeigen. Es wäre ja auch nicht undenkbar, daß die kadaverös erweichten Neurogliafasern durch die quellenden Markscheiden zersprengt würden. —

4. Ebensowenig wie Varicositäten zeigen die Neurogliafasern in unseren Präparaten irgend welche moosartigen oder sonst wie beschaffenen Ansätze. Ramón y Cajal beschreibt derartige Strukturen an embryonalen Neurogliazellen und bei niederen Tieren. Bei diesen ist es z. T. sogar so, daß ein und derselbe Zellausläufer je nach den Schichten, die er passiert, glatt oder mit moosartigen Ranhigkeiten besetzt erscheint. Wenn man hier nicht etwa Kunstprodukte annehmen will, so wird man daher diese Ansätze als ein vorübergehendes phylogenetisches oder ontogenetisches Entwicklungsstadium der Zellausläufer ansehen können, das im ausgebildeten Centralnervensystem des Menschen keine Spuren zurückgelassen hat.

5. Endlich zeigen unsere Fasern niemals etwas von jenen konischen oder flaschenförmigen Erweiterungen, wie sie von Golgipräparaten so vielfach geschildert werden. Der Ansatz der „Zellausläufer“ an Gefäßumgrenzungen, an freie Oberflächen überhaupt, soll nach diesen Schilderungen immer mit einer solchen Verbreiterung enden. An unseren Präparaten sind diese Ansätze in keiner Weise verdickt, die Faser ist bis zu ihrem Ende so schlank und gleichmäßig, wie in ihren früheren Verläufe. Da nun unsere Färbung eine elektive ist, so sind die mit ihr gewonnenen Resultate jedenfalls die maßgebenden. Man muß demnach annehmen, daß sich bei der Golgischen Methode irgend etwas mitfärbt, was nicht zur Faser gehört, resp. was eine andere chemische Beschaffenheit, wie diese, besitzt.

Was dieses „etwas“ ist, ist schwer zu sagen. Vielleicht handelt es sich um eine (bei unserer elektiven Färbung natürlich unsichtbare) Kittsubstanz. Es könnte aber auch sein, daß sich der Silberniederschlag einfach zwischen die Oberfläche des Organs und die letzten (sehr oft schief umgebogenen) Enden der Fasern absetzt, so daß also ein reines Kunstprodukt vorläge.

6. Die Fasern sind von verschiedener Dicke, von den allerfeinsten, nur bei guter Färbung sichtbar zu machenden bis zu 1,5 μ Dicke. Die ganz dicken Fasern kommen nur unter pathologischen Verhältnissen vor, namentlich bei der progressiven Paralyse in der Großhirnrinde, doch sieht man etwas dünnere, aber immer noch recht dicke Fasern manchmal auch unter anscheinend normalen Verhältnissen beim Menschen, ganz besonders im Hinterhorn des Rückenmarks und den entsprechenden Stellen der Medulla oblongata. Diese Fasern strahlen auch von Centren aus, in denen Kerne liegen, so daß man solche Gebilde, wenn man sie nach der alten Ausdrucksweise als „Zellen“ bezeichnen will, „Monstrezen“ nennen kann, wie ich das in meiner vorläufigen Mitteilung vom Jahre 1890 gethan

habe. Diese sehr auffallenden Gebilde in anscheinend normalen Teilen scheinen bis dahin der Aufmerksamkeit ganz entgangen zu sein. Die dicken Fasern bei progressiver Paralyse hingegen sind schon mehrfach gesehen und abgebildet worden (natürlich als „Zellausläufer“).

Wir kommen jetzt zu zwei die Neurogliafasern betreffenden Fragen, die eine ganz nebensächliche Bedeutung haben, aber von den Histologen in der neueren Zeit als wer weiß wie wichtige Dinge behandelt wurden.

7. Das eine ist die Frage, ob die Neurogliafasern sich teilen, oder nicht. Diese Frage hätte ein größeres Interesse für sich zu fordern gehabt, wenn sie diagnostisch für den Unterschied gegenüber den Ausläufern von Ganglienzellen, also auch für den Unterschied der Ganglienzellen und Neurogliazellen selbst verwendet werden konnte (n. b. bei Betrachtung von Golgipräparaten). Wir haben aber im Abschnitt III gesehen, daß die Angaben der Autoren eine solche diagnostische Verwertung der Teilungen nicht zulassen, so daß in dieser Beziehung jedes Interesse an denselben fortfällt.

Man darf auch die Wichtigkeit dieser Frage nicht im entferntesten vergleichen mit der der gleichen Frage bei den Ganglienzellausläufern. Bei den Nervelementen ist die Verzweigung der Zellausläufer von höchstem physiologischem Interesse, da dadurch die Möglichkeit ungeheurer vieler Verbindungen der Neurone gegeben wird, — ein Moment, das bei einer Interzellularsubstanz garnicht in Frage kommt.

So wollen wir denn auch nur kurz erwähnen, daß wir an unseren Präparaten Teilungen der Fasern nicht bemerkt haben. Die Teilungen, welche man an Golgi-Präparaten beobachtet hat, können (so weit nicht embryonale Verhältnisse in Betracht kommen) vielleicht dadurch erklärt werden, daß bei der Silberimprägnation zwei sehr nahe an einander liegende Faserteile zu einer gemeinschaftlichen Silhouette verschmelzen, etwa, wie es Ranvier annahm, durch Mitfärbung einer verkittenden Substanz, doch ist die Frage zu gleichgültig, um etwa eingehendere Untersuchungen darüber anzustellen.

8. Eine zweite ebenso untergeordnete Frage ist die, ob die Neurogliafasern mit einander anastomosieren oder nicht. Auch hier hat man die Wichtigkeit einer solchen Frage bei den nervösen Elementen ganz falscher Weise auf die bei den interstitiellen übertragen. Bei den nervösen Elementen ist der Nachweis des Fehlens von Anastomosen deshalb physiologisch vom höchsten Interesse, weil nur bei fehlenden Ana-

stomosen eine Isolierung der Neurone denkbar ist. Bei einer Zwischensubstanz ist das Fehlen oder Vorhandensein von Anastomosen aber etwas absolut gleichgültiges, — und doch sind die Histologen sogar so weit gegangen, Golgi ein besonderes Verdienst daraus zu machen, dafs er die Nichtanastomosierung der Fasern zuerst konstatiert hat, dafs er gezeigt hat, die Fasern bildeten ein „Geflecht“ und kein „Netz“ !!

Lesern, denen die Sprechweise der modernen Neurohistologen unbekannt ist, wird es auffallend erscheinen, dafs man die Worte „Netz“ und „Geflecht“ in einen Gegensatz bringt, da doch ein Netz auch ein Geflecht ist. Ein Drahtnetz ist doch auch ein Drahtgeflecht. Aber man nennt nun einmal ein „Netz“ eine solche Durchflechtung von Fäden, Zellausläufern und dergl., bei denen diese an den Berührungsstellen mit einander verschmelzen, anastomosieren, „Geflecht“ eine solche, bei der Anastomosen nicht vorhanden sind.

Bei der minimalen Wichtigkeit dieser Frage genügt es auch wieder, wenn wir erwähnen, dafs auch wir, soweit es das Fasergewirr gestattete, nichts von Anastomosen bemerkt haben.

Um Irrtümer zu vermeiden, sei aber darauf hingewiesen, dafs sowohl das Fehlen der Teilungen, wie das der Anastomosen, häufig nur durch Heben oder Senken des Tubus zu entschleiern war, und dafs daher in unseren Zeichnungen, in denen die Niveaudifferenzen nicht wiedergegeben werden konnten, Teilungen oder Anastomosen vorgetauscht werden, die in Wirklichkeit nicht vorhanden waren.

7. Abschnitt:

Allgemeine Topographie der Neurogliafasern.

Die topographische Anordnung der Neurogliafasern ist eine sehr mannigfaltige, wenn auch für jede Stelle des Centralnervensystems durchaus charakteristische. In dieser Mannigfaltigkeit treten aber gewisse Gesetzmäßigkeiten auf, die es uns ermöglichen, wenigstens einige allgemeine Regeln über die Verteilung der Neuroglia aufzustellen.

1. Geradezu als Gesetz, das keine wirkliche Ausnahme besitzt, kann zunächst der Satz aufgestellt werden, daß unter dem Epithel der Ventrikel und des Centralkanals stets eine dicke Schicht sehr eng verwebter Neurogliafasern liegt, und daß diese Geflechte die dichtesten sind, die im Centralnervensystem normaler Weise vorkommen (vgl. z. B. Taf. III, Fig. 2 und 3, Taf. X, Fig. 1, Taf. XI, Fig. 1 u. a.).

Eine scheinbare Ausnahme von dieser Regel stellt sich nur am Plexus chorioideus ein. Auch dieser ist ja mit Ventrikel-epithel bekleidet, aber unter diesem Epithel findet sich eine ependymäre Neuroglia-masse nur an denjenigen Stellen, an welchen der Plexus sich mit nervösen Massen verbindet (z. B. an der Fimbria). Von hier aus geht die Neuroglia noch eine Strecke weit in den Ansatz des Plexus chorioideus hinein. Alle übrigen Teile des Plexus chorioideus haben aber unter dem Epithel keine Neuroglia, sondern Bindegewebe; es ist aber auch in den tieferen Schichten im Plexus weiter keine Neuroglia nachzuweisen (mit Ausnahme eben der Ansatzstellen an nervöse Teile).

Die Dichtigkeit der ependymären Neuroglia-massen ist ja bis zu einem gewissen Grade schon lange bekannt. Hat doch schon Virchow vor 50 Jahren diese Stellen besonders hervorgehoben.

Bei unserer Färbung tritt die Massenhaftigkeit der Neuroglia aber besonders deutlich hervor, da ja jede einzelne Faser distinct gefärbt erscheint. Das Geflecht ist so dicht, daß man sich fragt, ob denn außer der Lymphe (oder was sonst die Maschen ausfüllt) noch

etwas anderes Platz hat, und doch wissen wir, daß z. B. in der hinteren Commissur des Rückenmarks massenhafte Nervenfasern eingebettet sind. Wenn man genauer zusieht, so bemerkt man aber doch, daß noch Raum genug für die feinen Nervenfasern vorhanden ist. Der erste Eindruck, den man bei Betrachtung dieser dichten Neuroglia Massen hat, ist vielmehr durch einen rein psychologischen Vorgang bedingt. Jede vollständige Färbung hat eben etwas aufdringliches an sich. Sie erweckt, wenn die gefärbten Elemente sehr dicht liegen, gar zu leicht die Idee, daß diese ganz allein den Platz beherrschen.

2. Ein weiteres, aber doch nicht ganz ausnahmsloses Gesetz ist das, daß die äußeren Oberflächen im Centralnervensystem ebenfalls eine Verdichtung der Neuroglia aufweisen, die aber im allgemeinen nicht so eng gewebt und so dick ist, wie die ependymären Anhängen (vgl. Taf. I, Fig. 2 und 3, Taf. VII, Fig. 4, Taf. IX, Fig. 1, Taf. X, Fig. 2, Taf. XI, Fig. 2).

Seit sehr langer Zeit bekannt ist dies Gesetz für das Rückenmark, dessen Rindenschicht schon längst als eine besonders dichte, wie man früher glaubte, von Nerven-elementen ganz freie Neurogliaanhängung betrachtet wurde. Genauer beschrieben haben sie zuerst Clarke und Frommann. Die Rindenschicht am Großhirn hat Golgi zuerst geschildert, und mit unserer Färbung kann man sich leicht überzeugen, daß so ziemlich alle Teile des Centralnervensystems solche verdichteten Rindenschichten aufweisen, aber doch mit einer, ebenfalls zuerst (1871) von Golgi erkannten Ausnahme: der Oberfläche des Kleinhirns, wie ich das auch 1890 hervorgehoben habe (Taf. IX, Fig. 5). Unter krankhaften Verhältnissen freilich ändert sich hier das Bild, und bei progressiver Paralyse z. B. findet sich an der Kleinhirnoberfläche oft eine typische dichte „Rindenschicht“.

3. Diese beiden ersten Gesetze gelten aber nicht nur für die beim ausgebildeten menschlichen Centralnervensystem gegenwärtigen, sondern auch bis zu einem gewissen Grade für die früher vorhandenen, aber bei der fortschreitenden Entwicklung wieder verschwundenen inneren und äußeren Oberflächen. Wie die vom Kiel eines Schiffes gestörte Meeresoberfläche noch lange und weithin durch eine Furche den früheren Gang des Schiffes erkennen läßt, so lassen die verschwundenen inneren und äußeren Oberflächen nach ihrer Verwachsung als Spuren noch mehr oder weniger breite, mehr oder weniger lange, mehr oder weniger dichte Neurogliaanhängungen zurück. Wir

werden derartige Neurogliaverdichtungen in der Darstellung der speziellen Topographie mehrfach (z. B. beim Ammonshorn) erwähnen müssen, und wollen sie, da man für diesen neuen Begriff doch ein neues Wort braucht, mit Rücksicht auf das obige Gleichnis als „Kielstreifen“ bezeichnen: als „Streifen“ deshalb, weil sie wohl meist streifenförmig sich darstellen. Vielleicht können diese Kielstreifen gelegentlich auch einmal zur Entscheidung entwicklungsgeschichtlicher Fragen verwendet werden. Diese Kielstreifen stehen an einem Ende immer noch mit einer inneren oder äußeren Oberfläche in Verbindung, das andere liegt in der Tiefe der betreffenden Teile des Centralnervensystems.

4. Aber nicht nur die äußeren Oberflächen und die subepithelialen Partien weisen eine Verdichtung der Neuroglia auf, sondern auch andere Stellen, bei denen sich im Inneren, d. h. in der Tiefe der nervösen Teile oberflächenartige Abgrenzungen finden. Solche Fälle treten z. B. ein:

- a) wenn sich die Nervenfasern der weißen Substanz in abgesetzte Bündel formieren. Unter diesen Umständen bildet sich an der Oberfläche der Bündel häufig eine verdichtete Randschicht aus, aber diese Verdichtungen sind nicht nur geringfügiger, als die eigentlichen Rindenschichten der freien Oberflächen, oder gar als die ependymären Massen, sondern sie treten überhaupt nur an größeren Bündeln und auch da nicht immer deutlich erkennbar auf. Als Beispiele für diese Randverdickungen seien die an der Pyramidenkreuzung (Taf. V, Fig. 3) und an den Opticusbündeln (Taf. VII, Fig. 4a) erwähnt.
- b) Ebenfalls geringfügig und durchaus nicht regelmäßig sind die Neurogliaverdichtungen um große Ganglienzellen herum (z. B. Taf. II, Fig. 2 u. a.), die „Neurogliakörbe“ um dieselben. Besonders häufig sind sie um die großen Zellen der Vorderhörner des Rückenmarks, sowie um die entsprechenden der Medulla oblongata und des Pons. Ganz regelmäßig finden sie sich um die zerstreuten einzelliegenden Ganglienzellen in letzteren Organen. Hingegen vermisst man sie ganz oder findet sie nur in Form vereinzelter Fädchen angedeutet dann, wenn in der weiteren Umgebung der Ganglienzellen Neurogliafasern überhaupt sehr spärlich oder gar nicht vorhanden sind. So ist es z. B. in den tieferen Schichten der Großhirnrinde. Im übrigen lassen sich bestimmte Regeln nicht aufstellen.

c) Sehr mächtig können aber die Neuroglia-massen an den Grenzen der die Gefäße bergenden Räume werden, sogar mächtiger, als an der äußeren Oberfläche.

Auch das ist schon lange bekannt und z. B. schon von Virchow hervorgehoben worden. Die besonders starken Verdickungen der Neuroglia sind freilich nur in der Umgebung größerer Gefäße zu bemerken, an kleineren pflegen sie viel geringfügiger, aber immerhin doch meist angedeutet zu sein (vgl. Taf. IX, Fig. 2 und 3). Nur da, wo in der weiteren Umgebung der Gefäße Neurogliafasern ganz oder fast ganz fehlen, habe ich auch um die Gefäße herum eine Neuroglia-anhäufung entweder ganz vermisst, oder nur durch feine spärliche Fäserchen angedeutet gefunden. So ist es wieder in der Tiefe der Großhirnrinde.

Was die Richtung der Neurogliafasern, die die Gefäße umschließen, anbelangt, so ist dieselbe anscheinend eine der Gefäßaxe überwiegend parallele (intrinsic fibres von Lloyd Andriezen¹). Doch macht Lloyd Andriezen mit Recht darauf aufmerksam, daß diese anscheinend parallele Richtung eigentlich eine spiralförmige ist. Man sieht daher nicht bloß auf reinen Längsschnitten, sondern auch auf Schiefschnitten die Neuroglia in der Umgebung der Gefäße als Fasern und nicht als Pünktchen. Als Pünktchen müssen sie ja dann erscheinen, wenn der Schnitt die Fasern senkrecht zu ihrem Verlaufe trifft (vgl. Taf. IX, Fig. 3. Unten sind die Fasern als Pünktchen zu sehen). Ja die Spiralwindungen können so eng sein, daß auch auf reinen Querschnitten durch die Gefäße die Neuroglia in Form langer Fasern erscheint.

Aber der spiralförmige, der Axe mehr parallele, resp. der concentrische Verlauf der Neurogliafasern ist nicht der einzige, den sie in der Umrandung der Blutgefäße zeigen. Es kommen vielmehr auch Fasern genug vor, die in radiärer Richtung, oft von weither, dem Gefäße zustreben und sich dann schief umbiegend den übrigen Fasern beigesellen (extrinsic fibres von Lloyd Andriezen). Sehr charakteristische Bilder entstehen dann, wenn sich diese extrinsic fibres bis zu einem Kercentrum hin verfolgen lassen. Solche Fasern wurden in nicht ganz zutreffender Weise zuerst von Roth² beschrieben. Er hatte Paraffinpräparate benutzt, für die die Technik damals noch nicht ausgebildet war, und bekam daher eigentümliche Schrumpfungen. Durch diese wurde die Täuschung veranlaßt,

¹ On a system of fibre-cells surrounding the blood-vessels of the brain of man and mammals. Internationale Monatschrift für Anatomie 1893.

² Virchows Arch. Band 46 (1869), S. 243. Zur Frage der Binde-substanz in der Großhirnrinde.

dafs die radiären Fasern, ehe sie an das Gefäß herantreten, einen leeren (Lymph-) Raum durchzögen. Golgi¹ hat dann diesen Irrtum berichtigt, und er war so der erste, der in sachgemäßer Weise die extrinsic fibres (natürlich als „Zellausläufer“) schilderte. In unseren Präparaten sind solche Fasern oft genug zu sehen (z. B. auch Taf. IX Fig. 2 oben). Sehr reichlich sind sie an etwas größeren Gefäßen oft zu finden, und ich habe zur Illustration dieser Verhältnisse eine besondere Abbildung Taf. VIII. Fig. 2 von einer Gefäßumgrenzung im Pedunculus cerebri gegeben. Nach rechts hin ist der Gefäßraum, dessen Inhalt in der Zeichnung weggelassen worden ist. Von links her strahlen sehr reichliche extrinsic fibres, die zu Kerncentren zu verfolgen sind, an die Gliahülle des Gefäßes heran und verlieren sich in dieser. Es sei noch einmal darauf hingewiesen (vgl. S. 69), dafs in unseren Präparaten niemals die konischen Verdickungen der Ansatzstellen zu sehen sind, wie sie an Golgi-Präparaten als etwas ganz regelmäßiges beschrieben werden.

Ganz besonders schön und ganz regelmäßig sieht man diese radiär der Gefäßumgebung zustrebenden Fasern bei progressiver Paralyse in der Großhirnrinde, also an einer Stelle, an welcher sie normalerweise durch unsere Methode sonst nur selten zu finden sind. Bei progressiver Paralyse finden sich nämlich in der Großhirnrinde sehr zahlreiche, neugebildete „Astrocyten“, die theils von der gewöhnlichen Beschaffenheit sind, theils aber (und zwar sehr oft) sogenannte „Monstrezellen“ darstellen (vgl. S. 63). Die von diesen ausstrahlenden, oft sehr dicken Fasern haben nun die ausgesprochene Tendenz, nach den Gefäßen in mehr oder weniger senkrecht-radiärer Richtung hinzustreben und sich hier (immer ohne Conus) zu inserieren. —

Wie sich der Leser vielleicht erinnert, hatte Golgi (vgl. S. 41 Anm.) in dieser unigen und verwickelten Verbindung der Neuroglia mit den Gefäßen etwas so merkwürdiges zu sehen geglaubt, dafs er diesen Befund gegen Ranviers Ansicht von der Fasernatur der „Zellfortsätze“ verwerten zu können meinte. Wir haben l. c. bereits darauf hingewiesen, dafs die Verhältnisse der Neuroglia zu den Gefäßen garnicht inniger und komplizierter sind, als die der elastischen Fasern z. B., und wir haben schon darans entnommen, dafs der Einwand Golgis nicht berechtigt war. Dazu kommt aber, was wir l. c. nur erst andeuten konnten, dafs die ganze Art der Neurogliaverdichtung um die Gefäße herum nichts ist, als eine Teilerscheinung der so verbreiteten „Rindenschichtbildungen“.

¹ Gesammelte Abhandlungen. S. 6 f., Taf. I, Fig. 4.

Die Gefäße sind ja für das Centralnervensystem etwas genau so fremdes, wie die eigentliche Pia mater, und so ist denn die Grenze des Nervengewebes gegen ein Gefäß nichts anderes, als eine innere Oberfläche, die den äußeren Oberflächen des Hirns und Rückenmarks durchaus entspricht. — Wenn wir ferner bedenken, daß die Neurogliafasern doch wohl eine Stützsubstanz darstellen, und daß solche Stützsubstanzen an vielen Stellen nachweislich nach mechanischen Prinzipien angeordnet sind, so werden wir uns auch über den verwickelten Bau der Neurogliahüllen um die Gefäße herum nicht wundern. Wir werden dies um so weniger thun, als die äußeren Rindenschichten oft ganz analoge Verhältnisse aufweisen, wenn diese auch der abweichenden mechanischen Anforderungen wegen nicht absolut mit denen an den inneren Rindenschichten, d. h. an den Gefäßgrenzen, übereinstimmen.

Auch an den äußeren Begrenzungen haben wir eine eigentliche Rindenschicht, d. h. eine dichte Neuroglia Masse zu constatieren, die den intrinsic fibres der Gefäße entspricht, und von dieser ausstrahlende, resp. in sie eintretende, zur Oberfläche senkrechte, mehr zerstreute Fasern, die also den extrinsic fibres analog sein würden. Welche mechanische Bedeutung die Neurogliahülle gerade der Gefäße hat, werden wir gegen den Schluß dieser Abhandlung besprechen, wo wir uns überhaupt mit der physiologischen Rolle der Neuroglia zu beschäftigen haben werden.

5. Was die allgemein-topographischen Verhältnisse der weißen Substanzen im Centralnervensystem anbelangt, so läßt sich als allgemeine Regel aufstellen, daß so ziemlich jede markhaltige Nervenfasern in den weißen Substanzen von der benachbarten durch Neurogliafasern getrennt ist (vgl. Taf. I, Fig. 2, Taf. VI, Fig. 1, Taf. VII, Fig. 3 und 4, Taf. IX, Fig. 2 und 3 u. a.). So entsteht ein im ganzen weitmaschiges Geflecht in den Markmassen.

Doch gilt dies Gesetz nur für die eigentlichen weißen Massen. Da, wo zwischen die einzelnen markhaltigen Fibrillen graue Substanz eingefügt ist, kann wohl (und zwar sehr reichliche) Neuroglia ebenfalls dazwischen geschoben sein, sie braucht aber nicht vorhanden zu sein. Letzteres ist z. B. an den so mächtigen radiären Einstrahlungen in den tiefen Schichten der Großhirnrinde der Fall. Hier ist eben keine eigentlich weiße Substanz, sondern graue, vorhanden, und für diese können wir, wie sich sub 6 zeigen wird, allgemeine Regeln nicht aufstellen.

Auch in den weißen Substanzen ist aber das Neurogliaeflecht durchaus nicht uniform zu nennen.

Wenn auch im allgemeinen jede Nervenfibrille von der anderen durch Neuroglia abgegrenzt ist, so ist die Anzahl der Neurogliafasern zwischen je zwei Nervenfasern doch eine sehr verschiedene. In den inneren Teilen der Medulla oblongata, im Groß- und Kleinhirn etc. sieht man zwischen je zwei Nervenfasern anscheinend oft nur eine einzelne Neurogliafaser oder doch sehr spärlich nebeneinanderliegende. In anderen Fällen, z. B. in den nach der Außenperipherie zu liegenden Teilen der Medulla oblongata oder des Rückenmarks (besonders in seinem oberen Teile) sind zwischen je zwei Nervenfasern ganze Bündel von Neurogliafasern eingefügt. Das gleiche gilt für die letztgenannten Stellen in der Nähe derjenigen grauen Massen, welche ihrerseits sehr reichliche Neurogliafasern aufweisen, z. B. in der Nähe der Vorderhörner.

Überhaupt ist die Lage der weissen Stränge von größtem Einflusse auf die Reichlichkeit ihrer Neuroglia. Namentlich da, wo weisse Massen dicht unter dem Ventrikel-epithel oder auch nur in der Nähe des Ependyms verlaufen, zeigen sich oft ganz außerordentlich dichte Neurogliamassen.

Solche Fälle sind z. B. die Striae acusticae, die direkt vom Epithel bedeckt sind (vgl. Taf. VII, Fig. 2), die Fasern der vorderen Rückenmarks-Commissur, die Marksubstanz des Kleinhirns und Großhirns, da wo sie an das Ependym anstößt etc.

Ebenso sind die weissen Massen, die an eine äußere Oberfläche resp. an die unmittelbar an dieser liegende Rindenschicht angrenzen, reicher an Neuroglia, als die davon entfernteren. Daher sind auch die äußeren Teile der weissen Substanz des Rückenmarks etc. reicher an Neuroglia, als die in der Tiefe liegenden Teile.— Kielstreifen verhalten sich in ihrem Einflusse wie die entsprechenden Oberflächen, von denen sie ausgehen. — Über die Bedeutung der Bündelbildung ist S. 74 gesprochen worden. —

Die Richtung der Fasern in den weissen Massen ist niemals eine ganz einheitliche, fast stets aber überwiegt die eine in ganz auffallender Weise. Im Groß- und Kleinhirn ist das die Richtung der Nervenfasern in Rückenmark die dazu quere Richtung. Bemerkenswert ist ferner auch hier ein Einflusse der äußeren und inneren Rindenschichten. Liegen in deren Nähe weisse Massen, so treten in diese aus der Rindenschicht sehr häufig reichliche radiäre, d. h. zur Oberfläche, event. zum Verlauf der Nervenfasern, senkrechte Faserzüge ein (vgl. Taf. XI Fig. 2). An den inneren Rindenschichten, d. h. an den Ependymmassen, könnte man dabei an den Einflusse von Ependymfasern denken, die ja so verlaufen müßten. Da sich aber dieselbe Erscheinung auch an den äußeren Rindenschichten findet, so kann man eine solche Annahme nicht machen, sondern muß an irgend welche noch

unbekannte, andere Ursachen, wohl mechanischer Art, denken (wie bei den extrinsischen Fasern der Gefäße).

6. Für die grauen Substanzen, natürlich abgesehen von den Ependymmassen, lassen sich allgemeine Regeln nicht aufstellen, und es spricht für die Unzulänglichkeit der bisherigen Untersuchungsmethoden, daß man die vielen Verschiedenheiten nicht oder nur unvollkommen finden konnte. So ist es gar nicht richtig, daß, wie Popoff (vgl. oben S. 27) angiebt (wenn das Referat korrekt gemacht ist) in den grauen Substanzen die Maschen der Neuroglia allgemein weiter wären, als in den weißen. Es ist auch keine allgemeine Regel darüber aufzustellen, daß in den grauen Substanzen die Neuroglia reichlicher, oder daß sie spärlicher wäre, als in den weißen: in manchen ist sie viel reichlicher, in anderen viel spärlicher. Auch der von Sala y Pons gemachte Versuch, diese Verschiedenheiten der Neurogliamengen in den grauen Substanzen zu erklären, ist nicht als gelungen zu betrachten. Sala y Pons glaubt nämlich, daß diejenigen grauen Massen, in denen reichliche markhaltige Nervenfasern verlaufen, reichler an Neuroglia sind, als die, in denen das nicht der Fall ist. Das ist aber nicht richtig, wie sich in der speziellen Topographie erweisen wird. Die Körnerschicht des Kleinhirns, die tiefsten Schichten der Großhirnrinde sind, um nur diese Beispiele anzuführen, doch gewiß reich an markhaltigen Nervenfasern und doch sehr arm an Neuroglia.

In der großen Mannigfaltigkeit der Neurogliaflechte der grauen Substanzen lassen sich höchstens gewisse Typen aufstellen, die aber unter einander sehr abweichend sind: so der Typus der Stillingschen Nervenkerne, der der Großhirnrinde etc. Doch ist es wohl noch verfrüht, diese Typen genauer zu spezialisieren.

7. Zwischen Neurogliafasern und nervösen Gebilden läßt sich niemals auch nur der geringste Uebergang nachweisen. Von nervösen Elementen sind in unseren Präparaten die Ganglienzellenkörper und deren gröbere Protoplasmafortsätze sowie die dickeren markhaltigen Nervenfasern deutlich zu erkennen u. zw. in der Kontrastfarbe tingiert. An diesen erkennbaren nervösen Elementen schneidet die Neuroglia stets scharf ab. Die von Rohde bei niederen Tieren¹ konstatierten intracellulären Neurogliaelemente der Ganglienzellen fehlen vollkommen beim Menschen. Die Neurogliafasern treten wohl oft dicht an den Körper der Ganglienzellen heran, ja bilden an manchen

¹ Ganglienzelle und Neuroglia. Archiv für mikroskopische Anatomie. Bd. 42. S. 423 ff.

Stellen die bereits erwähnten dichteren Geflechte, aber in den Körper oder in einen sichtbaren Fortsatz der Zelle hinein tritt niemals auch nur eine einzige Neurogliafaser.¹

Was die markhaltigen Fasern betrifft, so hat Paladino (und ihm schließt sich Colella an) die Behauptung aufgestellt, daß auch innerhalb der Markscheide ein Neurogliaerüst nachzuweisen wäre. Auch davon ist in unseren Präparaten nicht die Spur zu bemerken. Welche Bedeutung freilich die von Paladino gefundenen Gerüstsubstanzen haben, ist eine andere Frage. Neuroglia in unserem Sinne sind sie aber jedenfalls nicht. Möglicherweise handelt es sich dabei, wie Kölliker meint, um Kunstprodukte, doch liegt die Entscheidung dieser Frage außerhalb unserer Aufgabe. —

Bekanntlich hat ferner Golgi eine besondere, anderweitige Beziehung der Neuroglia zu den Nervenzellen angenommen. Nach seiner Meinung sollen die Protoplasmafortsätze sich mit der Neuroglia in Verbindung setzen. Die feineren Ausläufer der Dendriten sind zwar an unseren Präparaten nicht als solche zu erkennen. Man sieht nur die gröberen, in der Kontrastfarbe tingierten, während die feineren als die vielbesprochene „moleculare Masse“ erscheinen. Irgend welche „Übergänge“ von diesen Gebilden zu Neurogliafasern sieht man nie, in allen grauen Massen, in denen überhaupt Neurogliafasern zu erkennen sind, sind diese absolut scharf an den Seiten und an den Enden gegen die Umgebung abgesetzt. Ans unseren Präparaten kann man also nur schließen, daß Dendriten dicht neben der Neuroglia liegen können. Das hat gewiß noch niemand bestritten. Eine innigere Verbindung im Sinne von Golgi läßt sich an unseren mit der neuen Färbung erhaltenen Präparaten nicht erkennen. Ob auf andere Weise eine solche Verbindung nachzuweisen ist, müssen wir aber natürlich dahingestellt sein lassen.

¹ Um Irrtümer zu vermeiden, sei speziell darauf hingewiesen, daß Bilder in unseren Zeichnungen, wie in Taf. IX, Fig. 4, nicht etwa gegen die obige Anschauung zu verwerfen sind. Auch an solchen Bildern kann man sich durch Drehung der Schraube am Mikroskop sehr leicht überzeugen, daß die Neurogliafasern den Zellen nur aufliegen, nicht in sie hineingehen. In der Zeichnung konnte ich das nicht wiedergeben.

8. Abschnitt:

Spezielle Topographie der Neurogliafasern.

Vorbemerkung.

Die folgende Schilderung der speziellen Topographie der Neurogliafasern ist nur eine Skizze. Es wird noch eines sehr, sehr langen Studiums bedürfen, um diese Skizze zu vervollständigen. Für den Verfasser war, wie der Leser aus der Vorrede entnommen haben wird, die Zeit zu kurz bemessen, um mehr als das folgende zu geben.

Die reichen Verflechtungen der Neurogliafasern gewähren alle einen geradezu ästhetischen Anblick, „che l'occhio contempla sempre con sommo incanto“, wie Petrone sich ausdrückt, und es hatte etwas für sich, wenn der verstorbene Hermann v. Meyer, dem ich die Präparate öfters zeigte, zu sagen pflegte: „Das sind sehr gefährliche Präparate. Man verliebt sich in die schönen Figuren und vergiftet dabei, sie zu studieren.“ So schlimm ist es nun nicht — man studiert die Präparate doch, aber sehr schwer ist es, eine gute Beschreibung der Geflechte zu geben. Abbildungen geben ja noch die beste Vorstellung der mannigfaltigen Faserverflechtungen, aber die meitigen liefern doch nur eine schwache Vorstellung von der Wirklichkeit. Ich bin ein sehr ungeübter Zeichner und konnte daher nur Bilder wiedergeben, wie ich sie mit möglichst geringer Schraubenbenutzung sah. Wir sind aber gewöhnt, mit Hilfe der Schraube mehrere hinter einander liegende Ebenen des Präparats geistig zu einem gemeinschaftlichen Bilde zusammenzufassen. So hat man denn fast überall bei Betrachtung der Schnitte unter dem Mikroskop den Eindruck, daß die Fasern viel reichlicher, als in unseren Zeichnungen, vorhanden sind.

I. Rückenmark.

A. Rindenschicht.

Von Alters her bekannt ist die das Rückenmark aufsen in wechselnder Breite umgebende „Rindenschicht“. Diese ist zwar nicht so ganz frei von Nerven, wie man früher geglaubt hat, aber sie besteht doch zum überwiegenden Teile aus Neurogliafasern. Die

beste Beschreibung dieser Schicht hat Frommann gegeben, und wenn wir in dieser die Abweichungen der allgemeinen Anschauungen von unseren Auffassungen nicht berücksichtigen, resp. in Gedanken berichtigen, so können wir seine Schilderung ohne weiteres folgen lassen. Frommann sagt (l. S. 28):

„Die Rindenschicht besteht aus einem dichten, engmaschigen Netzwerk von Fasern und verästelten Zellen und bildet für die ganze Oberfläche des Marks einen abwechselnd dicken Überzug. Der Durchmesser der Rindenschicht schwankt zwischen 0,01 und 0,06 mm., meist beträgt er, wie auch Goll angiebt, 0,02—0,03 mm. Am dichtesten ist er in der Nachbarschaft der hinteren und der stärkeren der vorderen Wurzeln, am Eingange in die hintere Fissur und häufig in der Nähe der Stellen, wo eine Einziehung der Oberfläche sich findet, und die Rindenschicht in ihrer ganzen Dicke sich in die weiße Substanz einsekt.“ „Die Maschen sind häufig zwischen den Fasern so schmal, daß sie den Durchmesser der letzteren kaum übertreffen. Eine überall wiederkehrende Anordnung derselben zu bestimmten von einander geschiedenen Lagen konnte ich nicht wahrnehmen und nur im allgemeinen an den stärkeren zwei Hauptrichtungen, eine longitudinale und eine quere, verfolgen. Die gleich gerichteten Fasern kreuzen sich teils unter spitzen Winkeln, teils laufen sie parallel, und die zwischen ihnen bleibenden Lücken werden ausgefüllt von einem Netzwerk äußerst zarter Fasern.“ „Die stärkeren Fasern sind 0,001—0,002—0,003¹ mm. dick, hell glänzend, von scharfem Contour und durch Karmin blafs rot gefärbt, die schwächeren sind um die Hälfte, oder den dritten Teil schwächer und erscheinen durch Karmin nicht gefärbt.“

Wir haben dem nur hinzuzufügen, daß in unseren Präparaten alle Fasern, die schwächeren, wie die stärkeren, dunkelblau gefärbt erscheinen, so daß man die Richtung der Fasern, so weit es das Gewirr derselben zuläßt, viel besser verfolgen kann, als dies Frommann an seinen Karminpräparaten zu thun vermochte. Die Hauptmasse der Fasern pflegt meist mehr oder weniger schiefe tangential zu verlaufen, es kommen aber noch außer vertikalen auch radiäre Fasern vielfach vor, und da, wo stärkere Fortsätze der Rindenschicht in die Tiefe der weißen Substanz eindringen, bilden sie oft nach innen konvergierende Büschel, die sich in bald zu erwährender Weise weiterhin wieder auflösen. (Taf. I, Fig. 2 u. 3.)

Gegen die Pia mater zu ist normaler Weise die Rindenschicht scharf abgesetzt, doch kommt es oft genug vor (Taf. I, Fig. 3), daß Faserbüschel wie die Haare einer

¹ So dicke Fasern, wie Frommann angiebt, habe ich unter normalen Verhältnissen nie gesehen. Vgl. S. 69 — Anmerkung des Verfassers.

Bürste über die sonst glatte Oberfläche der Rindenschicht heransragen, wie dies auch Frommann bemerkt hat. — In die stärkeren Nervenwurzeln giebt die Rindenschicht dicke, meist ziemlich parallel mit den Nervenfasern verlaufende Bündel ab, die dieselben aber nur eine kurze Strecke weit begleiten, — auch das hat Frommann bereits gesehen (I, S. 30). (Vergl. auch meine Mitteilung 1890.)

In die Rindenschicht findet man auch Kerne eingestreut, um die herum man aber kaum jemals spinnenförmige Fasernanlagerungen aus dem dichten Netze herausheben kann. Meist sind die Kerne auch von jener kleineren, mit dichten Chromatinmassen versehenen Art, die auch sonst astrocytenartige Faserbildungen um sich herum nicht anzuweisen pflegen. Es ist ferner bemerkenswert, worauf schon Golgi (Ges. Abh., S. 159) hingewiesen hat, dafs in der Rindenschicht die Kerne im Vergleich zu dem dichten Fasergewirr recht spärlich sind, — ein Beweis, dafs es sehr verfehlt wäre, aus der Anzahl der Kerne, d. h. der Zellen, einen Schlufs auf die Menge der Neurogliafasern zu machen.

B. Weisse Substanz.

Mit der Rindenschicht hängen Fasern und Faserzüge zusammen, die von jener ausstrahlen scheinen. Sie bilden bald dickere Massen, gewissermafsen eine direkte Fortsetzung der gesamten Rindenschicht in mehr oder weniger verjüngter Form, bald sind es nur einzelne Fasern und Fasergruppen, welche in das Innere hineinstrahlen (Taf. I, Fig. 2 u. 3). Die dichteren Neurogliamassen, die von der Rindenschicht her in die Tiefe dringen, hat Frommann als „Stammfortsätze“ bezeichnet. Sie umschneiden die von der Pia her die Rindenschicht durchsetzenden und in die weisse Substanz, hauptsächlich in halbwegs radiärer Richtung eindringenden Gefäfsse. Aufer den meist geringfügigen adventitiellen Bindegewebsmassen um die Gefäfsse herum (nur neben dem Centralkanal sind oft die Adventitien der, hier vertikalen, Gefäfsse auffallend mächtig) dringt kein Bindegewebe in die weisse Substanz ein, wie schon Frommann wufste, und wie es jetzt wohl allgemein anerkannt ist. Die Gefäfsse teilen die weisse Substanz in sehr unvollkommen geschiedene gröbere Bündel, die in ihrer Form etwa Kreissektoren entsprechen.

Ein ganz besonders großes und langes Gefäfs pflegt im Sulcus longitudinalis posterior in das Rückenmark einzustrahlen, und mit diesem Gefäfs eine bindegewebige Adventitia. Diese Einstrahlung erfolgt in eng aufeinander liegenden Etagen immer wieder, und so kann es dem kommen, dafs man auf vielen Querschnitten vom Sulcus longitudinalis

posterior bis an die hintere Commissur reichend einen „Piafortsatz“ (Gefäß mit Adventitia) zu sehen bekommt. Man glaubt dann eine typische, natürlich von reichlicher Neuroglia begrenzte Fissur vor sich zu haben. An anderen Stellen aber wird diese Fissur gewissermaßen lückenhaft. Das Gefäß und seine bindegewebige Adventitia fehlt auf dem Querschnitt an verschiedenen Stellen. In der Mittellinie pflegt aber auch dann eine mehr oder weniger verdichtete Neurogliaschicht vorhanden zu sein, welche die Hinterstränge bilateral symmetrisch teilt.

Frommann schildert die Verhältnisse des „Septum posterius“ folgendermaßen (I. S. 31): „Die Dicke des Septum schwankt zwischen 0,004 bis 0,024 mm. Im Hals- und Lendentheil ist es breiter, als im Rückenteil, wo es oft nur ein paar Faserehen enthält.“ „Hier und da fehlt es, obschon selten, stellenweise ganz, und die beiden Hinterstränge gehen ununterbrochen in einander über. Mitunter spaltet es sich in zwei Septa, welche sich wieder vereinigen.“ „In seinem hintern Teile ist es in der Regel breiter, als nach der Commissur zu, und erst kurz vor dem Übergange in letztere gewinnt es wieder an Breite.“

In neuerer Zeit hat besonders Lenhossék¹ sich mit den Verhältnissen des falschlich sogenannten Septum posterius beschäftigt. Mit seinen Angaben muß ich mich, wie das vorstehende zeigt, durchaus einverstanden erklären. Lenhossék sagt weiterhin (S. 222): „Diese Spaltbildung ist eine sekundäre Erscheinung, sie ist, wie ich glaube, überall an den Eintritt von Blutgefäßen in der hinteren Mittellinie geknüpft, und wenn man auch auf dem Querschnitt kein Blutgefäß findet, so erklärt sich das wohl daraus, daß sich die Spalte in der Längsrichtung noch etwas über die Eintrittsstelle des Gefäßes ausdehnt.“

Über die gefäßfreie Gliaverdichtung in der Mittellinie der Hinterstränge kann man aber doch verschiedener Meinung sein. Es könnte einmal so sein, wie sich das Lenhossék zu denken scheint, d. h. die Gefäßeinstrahlungen könnten so dicht aneinander etagenweise folgen, daß die gliösen Hüllen der Gefäße in vertikaler Richtung immer miteinander verschmelzen. Es könnte ferner sein, daß die Hinterstränge als zwei große „Bündel“ zu betrachten wären, die dann analog anderen solchen strangförmig zusammengefaßten Massen eine Randschicht zwischen sich hätten (vgl. S. 74 suba).

¹ Auch Schaffer in Wien (Archiv für mikroskopische Anatomie, Band 41) hat über die Rindenschicht und die Stammfortsätze geschrieben, ohne aber etwas wesentlich neues an Thatsachen vorzubringen.

Es scheint mir aber am wahrscheinlichsten, daß wir es hier mit einer „Kielstreifenbildung“ zu thun haben. Das Rückenmark stellt ja in der frühesten Embryonalperiode eine flächenhaft ausgebreitete Gewebsmasse dar, die sich dadurch zu einer Röhre schließt, daß die beiden Seitenteile dorsal (hinten) zusammenwachsen. Man könnte sich daher sehr wohl denken, daß diese Nahtstelle in der Mittellinie des ausgebildeten Rückenmarks sich noch als Kielstreifen (S. 73 f.) kenntlich macht.

Abgesehen von den dichteren Neurogliamassen, welche die einstrahlenden Gefäße begleiten, ist nun die weiße Substanz von einem lockeren Gerüst von Neuroglia durchsetzt, welche, dem allgemeinen topographischen Gesetze entsprechend, zwischen jede einzelne Nervenfasern und ihre Nachbarfasern eindringt. So sind denn alle einzelnen Nervenfasern durch Neurogliafasern von einander geschieden.

Was die Richtung dieser Fasern anbelangt, so hat man, wenn man die Fasern auf dem Querschnitt eines Rückenmarks betrachtet, zunächst ganz den Eindruck, als wenn, wenigstens in den Vorder- und Seitensträngen, fast nur ziemlich horizontal verlaufende Fasern als Gerüst vorhanden wären. Es sind aber auch vertikale resp. schiefe Fasern da, die nur, weil sie spärlicher sind und als Punkte resp. kurze Abschnitte erscheinen, nicht so ins Auge fallen. Auf Längsschnitten überzeugt man sich besser (Taf. I, Fig. 3), daß auch solche Fasern zugegen sind. In den Hintersträngen kommen, wenigstens bei älteren Leuten, auch auf dem Querschnitt die nicht horizontalen Fasern reichlicher und demnach deutlicher zu Gesichte. Charakteristisch ist es, daß unter pathologischen Verhältnissen gerade die vertikalen Fasern ungemein überwiegen. Bei kleinen Kindern hingegen ist das Netz der Neurogliafasern in der weißen Substanz ein ungemein regelmäßiges radiäres System mit sehr wenig anders gerichteten Fasern. Das Bild erinnert dann ganz auffallend an das primäre Neurogliaerüst, welches die Ependymfasern im Embryo bilden.

Bei Erwachsenen hört diese Regelmäßigkeit auf, d. h. zu den radiären Horizontalfasern gesellen sich hier viele in mehr oder weniger schiefer Richtung zu diesen verlaufende, aber ebenfalls ziemlich horizontale Fasern, ganz abgesehen von den schon erwähnten Vertikalfasern (vgl. Taf. I, Fig. 2). In den der Rindenschicht nahe gelegenen Teilen und denen in der Nähe der Vorderhörner sind die zwischen den Nervenfasern liegenden Neurogliamassen reichlicher, als in den dazwischen liegenden Partien (S. 78). —

Eine besondere Untersuchung verdient noch das Gebiet der Hinterstränge. Es ist nämlich auffallend, wie ungemein häufig bei Erwachsenen in diesen, besonders im Halsmark, (aber auch in den anderen Abteilungen des Rückenmarkes) nicht nur, wie wir oben hervorhoben, Vertikalfasern überhaupt vorkommen, sondern stärkere, gruppenweise liegende Anhäufungen senkrechter Fasern sich finden, so daß man degenerative Prozesse vor sich zu haben meint. Am reichlichsten pflegen diese Herde dichter Neurogliamassen in den Gollischen Strängen zu sein. Bei kleinen Kindern fehlen sie. Ob das nun normale Verhältnisse bei Erwachsenen sind, ist mir nicht ganz sicher. Lichtheim hat zuerst darauf hingewiesen, daß bei perniziöser Anämie Neurogliawucherungen in den Hintersträngen zu beobachten sind. Es wäre daher sehr leicht möglich, daß auch bei anderen langdauernden Krankheiten, Phthisen, Nephritiden, Carcinomen etc. derartige „Neurogliawucherungen“ auftreten, die nur mit den Methoden, die Lichtheim noch brauchen mußte, nicht nachzuweisen waren. Es könnte aber auch sein, daß die geringeren Grade dieser „Neurogliawucherungen“ etwas ganz normales wären, was nur bisher nicht zu konstatieren war. Leider war es mir nicht möglich, in der letzten Zeit Rückenmarke in genügender Frische von plötzlich gestorbenen Leuten zu bekommen, so daß ich diese Frage noch offen lassen muß.

Zum Schluß sei noch darauf hingewiesen, daß die vorderen Wurzeln, die ja als sonderte Bündel eine Strecke weit in die weiße Substanz einstrahlen, diesem Bündelcharakter entsprechend eine, wenn auch zarte Randschicht besitzen (Taf. I, Fig. 4a).

Die Neurogliakerne in der eigentlichen weißen Substanz sind z. T. große bläschenförmige Gebilde mit körnig erscheinendem Chromatin, z. T. die kleineren kompakten Kerne. „Astrocyten“ sieht man auf Längsschnitten mehr, als auf Querschnitten, aber nicht so reichlich, wie an anderen Stellen des Centralnervensystems.

C. Graue Substanz.

Während die Verhältnisse der Neuroglia in der weißen Substanz so leicht zu erkennen sind, daß sie eigentlich schon Frommann im ganzen richtig geschildert hat, liegt die Sache bei der grauen Substanz ganz anders. Mit Ausnahme der Gegend des Centralkanals und der Spitze des Hinterhorns, von denen ebenfalls Frommann eine ziemlich gute Schilderung gegeben hat, die von keiner neueren übertroffen wurde, sind die topographischen Verhältnisse in der grauen Substanz ganz mangelhaft, zum großen Teil geradezu falsch dargestellt worden. Auch in den Arbeiten, welche mit der Gollischen Methode gemacht

würden, sind nicht nur die alten Irrtümer beibehalten, sondern auch diesen noch neue hinzugefügt worden. Nur Lenhossék hat in der neuen Auflage seines Lehrbuches die von mir schon 1890 mitgetheilten Anschauungen bestätigt.

Ganz allgemein, aber auch ganz fundamental ist der Irrtum, der durch die Golgische Methode hervorgehoben resp. bestätigt wurde, dafs die topographischen Verhältnisse der Neuroglia in der grauen Substanz ganz gleichmäfsige wären, und dafs in der grauen Substanz weniger Neuroglia vorhanden sei, als in der weifsen. Beides ist falsch. Wir müssen vielmehr die einzelnen Abschnitte der grauen Substanz gesondert betrachten, da in jedem einzelnen andere Neurogliaflechte vorliegen, und dabei wird es sich zeigen, dafs in den meisten Abteilungen die Neuroglia reichlicher ist, als in der weifsen Substanz. Gerade für die grauen Substanzen ist es aber sehr schwer, den eigenartigen Charakter der Neurogliafaserung in Worten zu schildern, und auch die von uns beigefügten Tafeln geben von der Reichlichkeit und Eleganz der Netze nur eine mangelhafte Vorstellung.

a) Vorderhorn.

Das Neurogliaflecht des Vorderhorns hat bei Neugeborenen ein viel regelmäfsigeres Gepräge, als bei Erwachsenen. Die Fasern verlaufen hauptsächlich horizontal und bilden fächerförmige Bündel, deren Spitzen in die Ausläufer der Vorderhörner hineinstrahlen, während der breite Teil des Fächers nach innen zu gekehrt ist. Das Bild wird noch dadurch besonders elegant, dafs sich die Basen der Pyramiden vielfach decken (Taf. II, Fig. 1). Bei Erwachsenen findet man noch Andeutungen dieses Verhaltens an den Spitzen der Ausläufer des Vorderhorns. Schon ganz in der Nähe derselben aber und im ganzen inneren Teile ist von solch regelmäfsigen Zügen nichts mehr zu sehen (Taf. II, Fig. 3). Vielmehr ist hier die ganze Substanz von reichlichen Fasernetzen durchzogen, welche in so verschiedener Richtung laufen, dafs Quer- und Längsschnitte des Vorderhorns kaum Unterschiede erkennen lassen, wenn man von den Eintrittsstellen der Wurzeln absieht. — Die hier verlaufenden Gefäfsen entsprechen dem allgemein topographischen Gesetze und zeigen eine Verdichtung der Neuroglia, — ihrer geringeren Gröfse entsprechend aber nicht in solcher Mächtigkeit, wie die Gefäfsen der „Stammfortsätze“. Auch über das Verhalten der grofsen motorischen Ganglienzellen ist bereits in der allgemein-topographischen Übersicht gesprochen worden. Die leichten Verdichtungen (Taf. II, Fig. 3) setzen sich auch auf die dickeren Fortsätze der Ganglienzellen in Form von Begleitfasern fort, deren Verlauf der Richtung

der Fortsätze im allgemeinen parallel ist. (Taf. II, Fig. 3 rechts. Hier sind die Begleitfasern senkrecht durchschnitten, daher als Punkte erscheinend.)

Die Masse der Neurogliafasern des Vorderhorns ist recht groß, größer als in der eigentlichen weißen Substanz (also abgesehen von der Rindenschicht und den Stammfortsätzen). Namentlich groß ist sie an den vorderen und seitlichen Rändern, die man oft schon mit dem bloßen Auge als etwas dunklere, schleierartig ansehende Massen hervorgehoben findet. Andererseits ist die Dichtigkeit des Neurogliaflechts auch nicht entfernt mit der in der Substantia grisea centralis oder der an der Spitze des Hinterhorns zu vergleichen. Neurogliakerne findet man zwischen die Fasern eingestreut, teils mit, meist aber ohne Strahlenkranz von Fasern.

Die Fasern unterscheiden sich im übrigen in keiner Weise von denen der weißen Substanz. Wenn daher in den mit der Golgischen Methode ausgeführten Arbeiten immer davon die Rede ist, daß im Vorderhorn besonders viel „Kurzstrahler“ wären, die sich von den Langstrahlern, d. h. den echten Deitersschen Zellen unterscheiden sollen, so finde ich in den Vorderhörnern absolut nichts, was auf die Anwesenheit anderweitiger Neurogliaelemente, als der typischen (Langstrahler-) Fasern hindeutete. Ja, wenn man die Reichlichkeit dieser Fasern einerseits, das sehr entwickelte nervöse Material der Vorderhörner andererseits in Betracht zieht, so begreift man nicht recht, wie hier noch ein zweites, bei unserer Methode nicht nachweisbares, Neurogliaflecht von andersgearteten „Ausläufern“ Platz haben soll. Wir haben freilich oben (S. 73) gesehen, daß dieses „Nichtplatzhaben“ etwas sehr zweifelhaftes ist, aber hier liegt die Sache doch wesentlich anders.

Man muß eben bedenken, daß nach Angabe der Autoren diese „Kurzstrahler“ an Zahl mindestens so reichlich sein sollen, wie die Langstrahler, und daß die Zahl der Ausläufer an den ersteren außerdem noch viel bedeutender sein soll, als an den letzteren.

b) Hinterhorn.

a. Die Spitze des Hinterhorns, die Lissauersche Randzone, ist in ihren Neurogliaverhältnissen von Frommann bereits beschrieben worden, doch klagt er gerade für diese Stelle mit Recht darüber, daß die von ihm benutzte Carminfärbung sehr unsichere Resultate liefert, weil sie ja eine Unterscheidung der Neurogliafasern von den hier speziell sehr zahlreichen Axencylindern nicht gestattet. Bei der Golgischen Methode ist das erst recht der Fall. Die Lissauersche Zone ist bei unserer Färbung mit einem ungemein dichten Neurogliaflecht versehen, das freilich doch nicht so eng gewebt ist, wie das der

Substantia grisea centralis im Rückenmark. Die Fasern verlaufen teils in horizontalen Verflechtungen (Taf. II, Fig. 4b), teils vertikal, manchmal in letzterer Richtung überwiegend. —

β. Substantia spongiosa. Ziemlich scharf setzt sich die Lissauersche Randzone nach vorn zu gegen die Substantia spongiosa (Taf. II, Fig. 4a) ab. In dieser ist das Neurogliaflecht lange nicht so dicht. Dieses lockere Neurogliaflecht ist bald breiter, bald schmaler, bald länger, bald kürzer, manchmal nur angedeutet, wie das dem außerordentlich wechselnden Verhalten der Substantia spongiosa nach Form und Ausdehnung entspricht.¹ Das gleiche gilt für die Faserrichtung. Wohl stets finden sich radiäre Bündel, aber diese brauchen nicht ausschließlich vorhanden zu sein, sondern sie können Maschenräume mit andersgerichteten Fasern einschließen (Taf. II, Fig. 4a). Weiter nach vorn aber, nach der Substantia gelatinosa zu, treten gewöhnlich die radiären Fasern als Hauptmasse (neben spärlich anders verlaufenden) auf (Taf. II, Fig. 3). Diese setzen sich dann, öfters mit einer geringfügigen Verdichtung ziemlich scharf gegen die folgende Zone des Hinterhorns, die Substantia gelatinosa Rolando, ab.

γ. Substantia gelatinosa Rolando. Alle bis zum Jahre 1890 erfolgten Beschreibungen des Neurogliaerüsts in der Substantia gelatinosa Rolando kommen darin überein, daß hier ein sehr reiches NeurogliaNetz vorliege, ja die meisten Autoren behaupteten, daß die genannte Substanz so ziemlich reine Neuroglia darstelle, wenn man von den durchziehenden wenigen Nervefasern absehe und von den Ganglienzellen, die sich hier vorfinden. Im Jahre 1890 habe ich zum ersten Male die Behauptung aufgestellt, daß gerade umgekehrt, wie man bisher angenommen hat, die Substantia gelatinosa Rolando außerordentlich arm an Neurogliafasern ist, so arm, daß kein einziger Teil des Rückenmarks mit ihr in dieser Beziehung verglichen werden kann. Es ist mir eine ganz besondere Freude, daß Lenthossék im Gegensatz freilich zu allen anderen, die mit der Golgischen Methode gearbeitet haben, in der zweiten Auflage seines Buches sich meiner Ansicht durchaus angeschlossen hat.

Freilich fehlen hier die Fasern nicht, sie sind nur spärlich. Die Fasern verlaufen hauptsächlich radiär, doch finden sich überall auch in anderer Richtung verlaufende Fäserchen. Zwischen den Fasern bleiben aber verhältnismäßig große leere Stellen, die für diese Substanz ganz charakteristisch sind. Die radiären Fasern sind z. T. Fortsetzungen

¹ Lissauer, Beitrag zum Faserverlauf im Hinterhorn des menschlichen Rückenmarks und zum Verhalten desselben bei *Tuberc. dorsalis*. Arch. für Psych. 17. Bd. Heft 2. S. 12 des Sep.-Abdr.

der ebenso gerichteten Fasern aus der Substantia spongiosa, deren oben erwähnte ziemlich scharfe Absetzung gegen die Substantia gelatinosa Rolando in der Weise erfolgt, daß die Fasern schnell spärlicher werden und schließlicly aus dem größten Teile des Arealis verschwinden. Weiter nach vorn zu geht die an Neuroglia so arme Zone ganz allmählich in eine viel dichter gewebte Neurogliamasse über, welche den Übergang zu den Clarkeschen Säulen resp. zum Vorderhorn und zur Substantia grisea centralis bildet.

d. Die Clarkeschen Säulen (Taf. III, Fig. 1). Die Clarkeschen Säulen enthalten ein in verschiedenen Richtungen verlaufendes Maschenwerk von Neurogliafasern, die aber, wenigstens in den hinteren Teilen, etwas spärlicher sind, als in den Vorderhörnern, aber doch bei weitem reichlicher, als in der Rolando'schen Substanz, wie ich schon 1890 mitgeteilt habe.

c) Die Gegend des Centralkanals.

a. Substantia grisea centralis. Schon in der allgemein-topographischen Übersicht haben wir darauf hingewiesen, daß die Umgebung des Centralkanals im Rückenmark, wie alle ependymären Schichten, ungemeyn reich an Neuroglia ist. Der Reichtum an Neurogliafasern gerade dieser Gegend ist so kolossal, daß an jedem nach unserer Methode gefärbten Querschnitte des Rückenmarks die Umgebung des Centralkanals als dunkelblauer Fleck schon für das bloße Auge kenntlich ist.

Dieser Reichtum an Neurogliafasern betrifft die ganze Umgebung des Centralkanals. Es besteht weder eine zwischen vordere und hintere Commissur eingeschobene, scharf abgesetzte „Ringcommissur“, wie die älteren Forscher annahmen, noch ist es allein die hintere Commissur (Taf. III, Fig. 3, vom Kinde), welche diesen Faserreichtum zeigt, wenn auch natürlich innerhalb der dichten Neurogliamassen in der vorderen Commissur die Räume für die groben markhaltigen Nervenfasern ausgespart sind (Taf. III, Fig. 2, vom Kinde). Aber zwischen diesen einzelnen Nervenfasern liegt ein ebenso dichtes Neuroglianetz, wie sonst auch um den Centralkanal, also ein Netz, das in seiner Dichtigkeit garnicht mit dem der sonstigen weißen Substanzen zu vergleichen ist. An den Seiten geht die mächtige centrale Gliaanhäufung ganz allmählich in die weniger dichte der Vorderhörner über, so allmählich, daß sich der größere Faserreichtum noch weithin seitlich zu erkennen giebt. Nach hinten zu ist die Absetzung gegen die dorsalen Stränge im Gegensatz dazu eine recht scharfe.

Bei neugeborenen Kindern überwiegen in dieser Fasermasse horizontale sich schief durchkreuzende Fasern, doch sind sie nicht ausschließlich vorhanden (Taf. III, Fig. 3).

Bei älteren Individuen treten immer mehr und mehr vertikale Fasern auf. Wenn auch immer noch anders gerichtete dazwischen zu sehen sind, so wird jedenfalls das Querschnittsbild immer mehr von den (punkt- und strichförmig erscheinenden) vertikalen Fasern beherrscht.

Dieser außerordentliche, von mir bereits 1890 geschilderte Neuroglia-Reichtum der Substantia grisea centralis ist in neuester Zeit ebenso bestritten worden, wie meine Angaben über die verschiedene Reichlichkeit der Neuroglia in den verschiedenen Partien der grauen Substanz überhaupt, und zwar von keinem geringeren, als von Kölliker, auf Grund seiner Erfahrungen an Golgi präparaten. Er sagt nämlich (Bd. 2, S. 153),¹ daß die Menge der Neurogliazellen in allen Teilen der grauen Substanz ziemlich gleich sei, in der Substantia gelatinosa centralis ebenso gut, als in den ventralen und dorsalen Säulen und in der grauen Commissur, und fährt dann fort: „Ich betone das absichtlich, weil Weigert aus seinen neuen Färbungen der Gliafasern andere Schlüsse zieht. Er fand blaue sich färbende Fasern in ungemeiner Menge in der Substantia gelatinosa centralis. . . . Ich erkläre mir dieses Ergebnis daraus, daß in der grauen Commissur nicht nur Fortsätze der Golgischen Zellen, sondern auch die sehr zahlreichen Ausläufer der Ependymzellen mitgefärbt werden.“

Darauf habe ich folgendes zu erwidern: Bei meinen früheren und jetzigen Angaben handelt es sich einzig und allein um die Neurogliafasern. Über deren reichliche oder nicht reichliche Anwesenheit kann man aber nach der Golgischen Methode garnicht sicher urteilen. Nicht nur, daß diese überhaupt nur die Zellen und die mit ihnen verbundenen Faserstümpfe, also nur einen kleinen Teil der Fasern überhaupt, zu diagnostizieren gestattet, färbt sie auch diese „Astrocyten“ in so wechselnder Menge, je nach ihrer unberechenbaren Lame, daß man aus einer geringen Menge der nachgewiesenen Astrocyten nicht auf eine geringe Menge der vorhandenen schließen kann. Ferner steht, wie wir schon oben nach einer Bemerkung von Golgi konstatiert haben, die Menge der Zellen durchaus nicht in einem konstanten geraden Verhältnis zur Menge der Fasern. Auch an unseren Präparaten kann man das erkennen. Man sieht in denselben zwar nur die Kerne der Zellen, aber da ja jeder Kern einer Zelle entspricht, so zeigt die Menge der Kerne die Menge der Zellen direkt an. Da kann man denn sehen, daß die Menge der Fasern in gar keinem konstanten Verhältnis zur Menge der Zellen steht.

¹ Handbuch der Gewebelehre des Menschen, 6. Auflage 1893.

Was ferner die Annahme Köllikers betrifft, daß an dem Fasergewirr der Substantia grisea centralis (wohlgemerkt nicht bloß der grauen Commissur, wie Kölliker erwähnt) auch Ependymfasern Teil nehmen können, so ist dagegen von unserem Standpunkt aus a priori nicht das geringste einzuwenden. Man müßte da nur mehrere Voraussetzungen machen: einmal die, daß die Ependymfasern selbst im spätesten Alter beim Menschen nicht verkümmern, wie öfters angenommen wird, denn gerade in der frühesten Kindheit sind um den Centralkanal lange nicht so viel Fasern da, wie im höheren und höchsten Alter.

Sodann müßte man voraussetzen, daß wenigstens im höheren Alter des Menschen die Bildung der Neurogliafasern genau mit derselben Differenzierung und Emanzipation vom Zelleibe einhergeht, wie bei den eigentlichen Neurogliazellen, denn im höheren Alter sieht man die abgestoßenen Epithelzellen ganz frei zwischen den neugebildeten Neurogliafasern darin liegen, ohne organische Verbindung (vgl. sub c/β, S. 94 f.).

Endlich müßte man annehmen, daß die Ependymfasern nicht nur in ihrer Entstehung, sondern auch als fertige Fasern in ihrem ganzen Verhalten, in ihrem Aussehen, ihrem Verlauf und ihrer Färbbarkeit ganz mit den echten Neurogliafasern übereinstimmen: mit einem Worte, man müßte annehmen, daß Ependymfasern und Astrocytenfasern (Neurogliafasern) in jeder Beziehung identisch wären. An unserer Darstellung und Auffassung würde demnach selbst unter Annahme der Köllikerschen Vermutung auch nicht das allergeringste zu ändern sein.

Freilich gestattet unsere Methode nicht, die Beteiligung der Ependymfasern an der Bildung des Neurogliaflechts beim Menschen zu eruiern, wir müssen daher den positiven Nachweis einer Beteiligung der Epithelzellen an der Erzeugung von Neurogliafasern anderen Autoren überlassen, aber eins können wir sicher sagen: wenn die Epithelzellen an der Faserbildung um den Centralkanal einen Anteil haben, so erzeugen sie typische Neurogliafasern.

Die Unkenntnis der Gliaverdichtung um den Centralkanal herum hat in der pathologischen Anatomie des Rückenmarks große Verwirrung angerichtet. Sie hat zu der Fabel von der „erweichten centralen Gliose“ in der Lehre von der Syringomyelie geführt. Die Verwirrung wurde noch dadurch vergrößert, daß man „Gliose“, d. h. krank-

hafte Vermehrung der Neurogliafasern mit „Gliom“ verwechselte. Bei den Gliomen sind die Gliafasern nicht vermehrt, sondern die Gliazellen. Ja nicht nur das, sondern diese letzteren verlieren zum großen Teile die Fähigkeit, abgesetzte Fasern zu erzeugen und bleiben in ihrem ursprünglichen protoplasmatischen Zustande. Man darf sich daher nicht wundern, wenn man gerade in Gliomen **echte** Deiterssche Zellen findet, wie im Embryo. Das Verhältnis der Gliome zur Gliose ist also, wie das des Sarkoms zur entzündlichen Bindegewebswucherung, oder wie zum Fibrom. Bei der Lehre von der „erweichten centralen Gliose“ (fälschlich „erweichtes centrales Gliom“ genannt) soll es sich nun um eine Vermehrung von typischer faseriger Neuroglia mit Erweichung handeln. Aber die Neuroglia ist normalerweise um den Centralkanal sehr vermehrt, und der normalen Massenhaftigkeit gegenüber kann sie sogar (in manchen Fällen wenigstens) bei Syringomyelie resp. Hydromyelic vermindert sein. Umgekehrt findet man in der That gar nicht selten wirklich krankhafte über die Grenzen des centralen Ependymfadens hinausgehende „Gliosen“ u. zw. bei der multiplen Sklerose. Diese erweichen aber nie, wie es überhaupt noch niemals nachgewiesen ist, das **echte** Gliosen erweichen — mit einem Worte die Auffassung der Syringomyelie als erweichte centrale Gliose hat nicht den Schatten einer Wahrscheinlichkeit für sich. Wieso es eventuell sekundär zu einer Vermehrung der Glia bei der Syringomyelie kommen kann, das habe ich an einem anderen Orte bereits kurz besprochen.¹

β. Centralkanal. Bei jugendlichen Individuen liegt das Epithel glatt auf der dichten Neuroglia-masse. Die Fortsätze der Epithelzellen in diese Masse hinein sind bei unserer Methode nicht zu erkennen.

Die Epithelien selbst liegen als gleichmäßige, durch nichts unterbrochene Reihe mit ihren großen Kernen und ihrem bei unserer Methode gelblich gefärbten Protoplasma da. (Vgl. Taf. III, Fig. 2 und 3. Die Kerne sind in diesen Figuren nicht mitgezeichnet.) An ihrer Innenwand sieht man auf jeder Epithelzelle Gruppen kleiner, blau gefärbter Körnchen, die von mir zuerst gesehen und schon 1890 beschrieben wurden. Auch die Existenz dieser Körnchen ist nunmehr von Lenhossék bestätigt worden. Ich machte damals die Bemerkung, das es sich hier um cuticulare Abscheidungen handeln dürfte, das man es namentlich nicht

¹ Zur pathologischen Histologie des Neurogliafasernetzes, Centralblatt für allg. Path. und path. Anat. 1890. 8. 736 f.

mit deformierten Flimmerhaaren zu thun habe. Diese Vermutung kann ich jetzt auf das bestimmteste beweisen.

Bei einem Embryo von 15 cm Scheitel-Steißlänge fanden sich im dritten Ventrikel die Flimmerhaare wundervoll erhalten. Sie saßen auf jeder Zelle in mehrfacher Anzahl auf, und mehrere der Flimmerhaare waren immer zu einer Pyramide mit nach innen gekehrter Spitze verbunden (wie eine Gewehrpyramide aussehend), doch so, daß man jedes einzelne Flimmerhaar genau von dem benachbarten abgrenzen konnte. Da die Existenz des Flimmerbesatzes am (embryonalen) Ependymepithel immer noch Zweifeln begegnet, so habe ich das Präparat abgezeichnet (Taf. IV, Fig. 1). Unter diesem Flimmerbesatz fanden sich nun die Körnchen gefärbt. Sonst war von Neurogliafärbung nicht viel zu sehen, im Rückenmark waren nur in peripherischen Teile radiäre Faserabschnitte tingiert.

An Neugeborenen habe ich keine deutlichen Flimmerhaare mehr wahrgenommen, bei älteren Kindern etc. natürlich erst recht nicht, aber sonst bleibt das Epithel zunächst noch einige Jahrzehnte ganz intakt, das Lumen des Centralkanal weit. Aber allmählich ändert sich das Bild, obgleich sich nicht genau angeben läßt, von welchem Alter ab. — die Veränderung mag wohl, wie so viele Alterserscheinungen, bald früher, bald später eintreten.

Als den geringsten Grad der Veränderungen, die im Fortschreiten des menschlichen Lebens am Centralkanal erfolgen, kann man den bezeichnen, daß die Epithelzellen stellenweise etwas von einander weichen, und daß in die so entstehenden Zwischenräume zwischen die einzelnen Epithelzellen vereinzelte Neurogliafasern meist von radiärer Richtung eingelagert sind. Bei höheren Graden der Veränderung lösen sich an einigen Stellen die Epithelzellen nicht nur von einander, sondern auch von ihrer Unterlage ab, und so werden denn breitere oder schmalere Räume von Epithel entblößt. In diese Räume dringen nun förmliche Büschel ziemlich paralleler Neurogliafasern herein, die direkt mit denen der Substantia grisea centralis in Verbindung stehen. Die abgelösten Epithelzellen gehen aber nicht verloren, sondern liegen unregelmäßig zerstreut in den Neuroglia Massen darin. Einen solchen Fall hat schon F r o m m a n n abgebildet.

Bei weiterem Fortschreiten des Prozesses sind verschiedene Fälle möglich:

1. Aus den abgestoßenen Epithelien bilden sich ein oder mehrere unregelmäßig durcheinander geworfene Hanfen, die mit den gewucherten Neuroglia Massen den nunmehr lumenlosen Centralkanal einnehmen. (Taf. IV, Fig. 4.)
2. Ein Teil der abgelösten Epithelzellen ist zur Bildung eines richtigen, am Innenrande punktierten, e i n f a c h e n Lumenringes zusammengetreten. Bei oberflächlicher

Ansicht scheint ein solcher Centrankanal ganz normal zu sein (Taf. IV, Fig. 3 u. 5), aber das hier vorhandene Lumen ist wesentlich kleiner, als ein entsprechendes bei einem jugendlichen Individuum, ganz abgesehen davon, daß sich hier stets die sub 4 zu erwähnenden anderweitigen Veränderungen finden.

3. Eine dritte Möglichkeit ist die, daß nicht ein einfaches Lumen entsteht, sondern zwei oder mehrere entsprechend kleinere Lumina, die sämtlich von einem (am Innenrande punktierten) Epithelkranze umgeben sind (Taf. IV Fig. 2). Alle die kleinen Lumina sind durch mächtige Neurogliamassen geschieden.

Das sub 2 und 3 geschilderte Zusammenhalten der Epithelien zu lumenumkränzenden Reihen könnte einmal auf einem Zusammenbleiben derselben beruhen, d. h. die Epithelzellen könnten als zusammenhängende Fetzen abgestoßen werden, die sich nur mit ihren Enden zusammenzuschließen brauchten, um ein Lumen oder mehrere Lumina zu erzeugen. Der Vorgang könnte aber auch so gedeutet werden, daß die Epithelien zwar einzeln abgestoßen werden, aber, wenn der nötige Platz dazu da ist, sich gewissermaßen biotactisch wieder aneinanderlegen, wie dies Roux für die künstlich getrennten ersten Embryonalzellen gezeigt hat.

4. Neben allen diesen Abarten der Epithelzusammenlagerung finden sich immer auch mehr vereinzelt Epithelzellen mitten in der gewucherten Neurogliamasse darin. Bald liegen sie ganz einzeln und sind bei unserer Methode nur dann einigermaßen sicher zu erkennen, wenn ihr Protoplasmaleib groß ist und gelblich gefärbt erscheint (Taf. IV, Fig. 2, 3 u. 4). In manchen Fällen sieht man auch Reste der Punktierung (von der Fläche eventuell). Andere Male liegen sie in Häufchen oder in Reihen (Taf. IV, Fig. 2). Diese schließen sich öfters kielstreifenartig an die Enden der (centralen) größeren Haufen oder der (sekundären) Lamina an, liegen aber von ihnen durch Neurogliafaserzüge getrennt, oder werden wenigstens von solchen allseitig umspinnen und durchsetzt (Taf. IV, Fig. 3). In anderen Fällen liegen sie den größeren centralen Ansammlungen mehr parallel, so daß gewissermaßen concentrische Epithellager gebildet werden.

Es muß jedoch besonders darauf aufmerksam gemacht werden, daß es, wenn nicht die oben erwähnten Kennzeichen vorliegen, bei unserer Färbung oft schwer ist, vereinzelt liegende, so zu sagen atrophische Epithelzellen von Gliazellen zu unterscheiden. (Vgl. Tafel IV, Fig. 3 u. 4.)

Nach alledem fassen wir den primären Vorgang bei der sogenannten Obliteration des Centralkanals als einen passiven auf, in einer Lockerung und späteren Abstosung der Epithelien bestehend, nicht, wie Brissaud¹ als eine primäre Wucherung der letzteren. Für unsere Ansicht spricht schon das, daß diese Veränderungen gerade im vorgeschritteneren Alter auftreten, wo die idioplastische Kraft der Zellen überhaupt abnimmt, jedenfalls nicht so zunimmt, daß sie activ zu größeren Leistungen, d. h. zu Wucherungen geneigt sein sollten. Dafür spricht ferner der Umstand, daß man schon in verhältnismäßig normalen Centralkanälen das Hineinwachsen der Gliafasern in die Zwischenräume zwischen die, doch also auseinanderweichenden, Epithelzellen sieht. Weiter spricht dafür der Umstand, daß mit dieser Veränderung stets eine Verkleinerung des Raumes verbunden ist, der dem Centralkanal zukommt, nicht eine Vergrößerung, wie es bei activer Wucherung sein müßte.

Daß neben diesen passiven Vorgängen und in Folge derselben auch active Prozesse einhergehen, beruht auf dem von mir schon so oft seit mehr als zwanzig Jahren entwickelten biologischen Prinzip, daß nach Aufhebung des Gewebswiderstandes (durch passive Momente) Wucherungsvorgänge eintreten. Diese Aufhebung des Gewebswiderstandes wird hier durch die Loslösung der Epithelien (und die Resorption der Spinalflüssigkeit?) bedingt. Die Wucherungsprozesse bestehen einmal sicher in einer Wucherung der Neurogliafasern über ihre sonst durch die Epithelien gebildete Schranke hinaus, möglicherweise auch in einer sekundären Wucherung der losgelösten, von ihrem gegenseitigen Gewebdruck (und dem Druck der Spinalflüssigkeit?) befreiten Epithelzellen.

Ob sich an der Neubildung der Neurogliafasern nur die typischen Neurogliazellen oder auch die Epithelien des Centralkanals beteiligen, das müssen wir, nach dem, was wir S. 92 gesagt haben, als offene Frage behandeln.

Wenn auch das Einstrahlen der Neuroglia in den Raum des ursprünglichen Centralkanals erst von Frömmann (und zwar bis jetzt von ihm ganz allein!) beobachtet wurde, so ist doch die Thatsache der „Obliteration“ des Centralkanals, wie man alle die Vorgänge zusammen genannt hat, längst bekannt. Speziell die Zersprengung der Epithelmasse auf der einen Seite und die Bildung mehrerer Lamina auf der anderen Seite hat

¹ Revue neurologique, Bd. 2, S. 545 ff.

schon Clarke 1859 sehr gut geschildert. Er sagt:¹ „In the human spinal cord the canal is often completely filled up, what would appear to be the débris of the epithelium; for nothing is to be seen but a confused heap of nuclei, which are here mostly large and round; but sometimes in the midst of this heap there remains a small opening or canal, which strange to say is still lined or surrounded at its margin by the usual regular layer of columnar cells, and what is still more curious I occasionally find particularly in the cervical region two such secondary canals, each lined in the ordinary way.“

Diese Schilderung der Vorgänge scheint ganz vergessen worden zu sein. Auch Brissaud, der im allgemeinen eine Bestätigung der Clarkeschen Angaben liefert, scheint sie nicht gekannt zu haben.

Die Golgische Methode dürfte auch zur Auffindung dieser schon den Alten bekannten, wenn auch erst von Frommann richtig dargestellten Thatsache insuffizient sein. Wenigstens schliesse ich das daraus, dafs ein so genauer Kenner der durch diese Methode zu erschliessenden Thatsachen, wie Lenhossék, auch nur an die Möglichkeit denken konnte, dafs die Obliteration des Centralkanals durch Mißhandlung des Rückenmarks bei der Herausnahme zu Stande gekommen sein könnte, also in ähnlicher Weise, wie dies van Gieson in seiner berühmten Arbeit für so vieles andere nachgewiesen hat. Daran ist aber garnicht zu denken. Ganz abgesehen von dem auferordentlich typischen der Neurogliawucherung, das mit einer zufälligen Verletzung bei der Herausnahme des Rückenmarks garnicht in Einklang zu bringen wäre, ganz abgesehen davon, dafs diese Veränderung sich in sonst ganz wohl erhaltenen, mit grösster Behutsamkeit herausgenommenen Rückenmarken findet, wäre es doch gar zu wunderbar, wenn die mechanische Schädigung des Rückenmarkes niemals bei jugendlichen, immer aber bei alten Individuen eintreten sollte, während die übrigen von van Gieson geschilderten Kunstprodukte in allen möglichen Altersstufen zu Stande kommen.

Wir können also getrost die Obliteration des Centralkanals zu den natürlichen Altersveränderungen des menschlichen Körpers rechnen. Auch Brissaud protestiert dagegen, hier Kunstprodukte sehen zu wollen.

¹ Philosophical transactions, 1859, S. 455.

2. Medulla oblongata.

Wenn wir einen Querschnitt der Medulla oblongata, der nach der neuen Methode behandelt ist, makroskopisch betrachten, so finden wir an ihm folgendes. So lange der Centralkanal noch geschlossen ist, ist dessen Umgebung, ganz wie im Rückenmark, als dunkelblauer Fleck erkennbar. Mit dem Auftreten der Oliven aber kommt ein neues Element hinzu, das schon für das bloße Auge dem Querschnitt der Medulla oblongata bei unserer Färbung ein sehr charakteristisches Gepräge verleiht. Die Oliven sind nämlich als dunkelblaue Flecke deutlich gegen die ganze übrige Umgebung abgehoben. Ferner sieht man an den höher gelegenen Partien der Medulla oblongata, d. h. da, wo der Centralkanal dem Ventrikel Platz gemacht hat, den Saum des letzteren als dunkelblauen, an seinem unteren Ende verwaschenen Streifen, und außerdem einen dunkleren Strich, der der Raphe entspricht. Oben seitlich sind verwaschene bläuliche Zeichnungen zu bemerken.

Bei der mikroskopischen Betrachtung beginnen wir wieder mit der Rindenschicht.

A. Rindenschicht.

Sie ist ähnlich beschaffen, wie am Rückenmark, aber doch mit einer Ausnahme. Da nämlich, wo an der Oberfläche Nervenbündel parallel mit dieser, d. h. tangential, verlaufen, pflügt die Rindenschicht als besondere Lage nur wenig angedeutet zu sein.

Nichtsdestoweniger fehlt sie hier eigentlich nicht, sondern sie ist gewissermaßen in das Innere der tangentialen Nervenmassen verlegt, die besonders in ihren oberflächlichen Zügen ein sehr reiches Neurogliagefücht aufweisen, in welchem namentlich auch radiäre Faserungen zu bemerken sind. (Taf. VI, Fig. 2. *Fibrae arciformes externae*.)

B. Weisse Substanz.

In der weissen Substanz ist, wie überall, jede Nervenfibrille von der anderen durch Neuroglia getrennt.

Beim Vergleich mit einem Rückenmarksquerschnitt fällt einem aber auf, daß die Anordnung der Neurogliafasern eine viel kompliziertere ist. Das kommt daher, weil in der Medulla oblongata die Nervenfasern nicht mehr so gleichmäßig in vertikaler Richtung verlaufen, wie das für die Hauptmasse der markhaltigen Fibrillen im Rückenmark gilt.

Die Nervenfasern der Medulla oblongata sind vielmehr zu vielfach durchflochtenen Bündeln angeordnet, und da in diesen Bündeln die Neurogliafasern hauptsächlich den Nervenfasern parallel verlaufen, so durchkreuzen sich auch die Richtungen der Neuroglia-

fasern. An den gröberen Bündeln sieht man hier und da auch verdichtete Randschichten. Ganz besonders gilt das für die sich kreuzenden Pyramidenbündel (Taf. V, Fig. 3). Es sei noch daran erinnert, daß die Zusammenlagerung der Pyramidenfasern zu Bündeln schon im oberen Teile des Rückenmarks, vor der Kreuzung also, beginnt.

Daß die der Peripherie benachbart gelegenen Teile der weißen Substanz in der Medulla oblongata besonders reich an Neuroglia sind, wurde schon S. 78 konstatiert.

In der Gegend der Raphe lösen sich die Bündel mehr und mehr in einzelne Nervenfasern auf. Diese durchkreuzen sich und sind durch reichliche, verschieden gerichtete Neurogliafasern von einander getrennt (Taf. VI, Fig. 1). Schon durch diese zahlreichen sich durchflechtenden Neurogliafasern erscheint die Raphe dem bloßen Auge dunkler gefärbt, als die Umgebung. Dazu kommt aber noch etwas anderes.

Von der Ventrikelseite her sowohl, wie von der pialen Oberfläche drängen noch zwei stärkere Verdichtungen in die Raphe ein. Die vom Boden des Ventrikels herkommende Verdichtung der Neuroglia nimmt etwa das obere Drittel der Raphe für sich in Anspruch. Sie hängt mit dem Ependym nicht nur direkt zusammen, sondern stimmt mit diesem zunächst auch im Gefüge vollständig überein. Allmählich freilich wird dieses lockerer und lockerer und klingt gegen den Beginn des mittleren Drittels der Raphe ganz ab.

Die zweite (ventrale) Verdichtung nimmt ungefähr das untere Drittel der Raphe für sich in Anspruch. Sie hängt mit der äußeren Rindenschicht direkt zusammen, ist dieser entsprechend konstruiert und besitzt also nicht so dichte Massen, wie der dorsale (ventrikuläre) Verdichtungsstreifen. Auch sie verliert sich gegen das mittlere Drittel hin.

Beide eben erwähnten Verdichtungen des oberen und unteren Drittels der Raphe sind ohne Zweifel als „Kielstreifen“ (S. 74) zu betrachten.

C. Graue Massen.

Die Substantia gelatinosa Rolando und die Reste der Vorderhörner verhalten sich wie im Rückenmark. Die Kerne der zarten (Taf. VI, Fig. 4) und Keilstränge zeigen ein sehr unregelmäßiges Maschenwerk, oft mit leichten Verdichtungen um die Ganglienzellen. Die Masse der Neuroglia ist geringer, als die der ventrikulären Kerne.

Bei den letzteren macht sich der Einfluß des Ependyms und des dorsalen Kielstreifens in sofern geltend, als deren mächtige Neurogliamassen sehr allmählich in der Tiefe der Nervenkerne abklingen. Aber auch die vom Ependym entfernteren Teile der ventrikulären (dorsalen) Kerne sind noch reich an Neurogliafasern (Taf. V, Fig. 4: Vom Ependym

entfernterer Teil des Hypoglossuskerns). Zwischen den Geflechten der verschiedenen dorsalen Nervenkerne scheinen Unterschiede in der Anordnung zu bestehen, doch bedürfen diese zum Verständnis ihres Wesens noch weiterer Studien.

Die Pyramidenkerne (Taf. VI, Fig. 2), der Nucleus ambiguus (Taf. VII, Fig. 1) sowie sonstige eingestreute Ganglienzellhaufen zeigen sehr unregelmäßige Neurogliaflechte, die recht dicht gewebt sind, wenn auch lange nicht so dicht wie die in den Oliven. Die Ganglienzellen dieser Gruppen haben meist Körbe um ihre Körper und entlang ihrer größeren Fortsätze (Taf. VII, Fig. 1). Ganz regelmäßig finden sich diese Körbe um die in der Medulla oblongata zerstreuten einzelligen Ganglienzellen, wie wir schon S. 74 sub b erwähnt. —

Das dichteste Neurogliagefüge (immer mit Ausnahme des Ependyms) hat aber in der Medulla oblongata die Olive, wie schon der oben beschriebene makroskopische Anblick beweist. Die Olive gehört überhaupt zu denjenigen Teilen des Centralnervensystems, die ein hervorragend dichtes Neurogliaetz besitzen. Freilich eine so eximierte Stellung, wie Petrone der Olive in Bezug auf die Dichtigkeit ihres Neurogliaflechtes zuschreibt, hat diese nicht. Er glaubt, sie hätte das dichteste Netz im ganzen Centralnervensystem und ruft bewundernd aus: „Chi non lo vede, non lo crede!“ Er konnte eben mit seinen so wenig elektiven Methoden die dichteren ependymären Netze nicht entwirren, obgleich es immerhin auffallend ist, daß er die Dichtigkeit des Neurogliaflechtes in der Olive, die vorher allen entgangen war, doch entdeckt hat.

Die Golgische Methode hat sich auch hier wieder als so unzureichend für die Erkennung der topographischen Verhältnisse erwiesen, daß die schon mit bloßem Auge erkennbare Dichtigkeit des Neurogliaflechtes in den Oliven mit Hilfe dieser Methode weder vor meiner (und Petrones) Mitteilung erkannt wurde, noch nach dieser eine Bestätigung erfahren hat, obgleich die Medulla oblongata mehrfach auf ihre Neuroglia hin untersucht worden ist.

Die Neurogliaverdichtung macht sich vor allem auch in den weißen (markhaltigen) Fasermassen geltend (Taf. VI, Fig. 3), die die Oliven umschlingen und durchziehen. Innerhalb der eigentlichen grauen Massen ist das Gefüge ein wenig lockerer, aber immer noch sehr dicht. Die Fasern durchkreuzen sich in den verschiedensten, aber hauptsächlich in der frontalen Ebene verlaufenden Richtungen, so daß sie sehr kleine (0,032—0,005 mm im Durchmesser haltende) Maschenräume umschließen. Im allgemeinen sind die Fasern sehr fein, doch durchziehen auch gröbere das Feld. Selbst in diesem Gewirr kann man,

wenn man die Schraube spielen läßt, oft genug mit reichlichen Strahlen versehene „Astrocyten“ wahrnehmen. In unserer Figur, die mit möglichst geringer Schraubenbenutzung gezeichnet ist, treten solche aber nicht deutlich hervor. Außer den hellen, größeren, oft mit strahlig ausgelehten Fasern versehenen Kernen giebt es aber auch viele dunklere, kleinere, die keine gruppierten Fasern um sich zeigen.

D. Ependym.

Das Ependym zeigt im allgemeinen die ihm gebührende Neurogliaverdichtung in reichem Maße, doch sind hier gewisse Eigentümlichkeiten zu erwähnen. Einmal verlaufen dicht unter dem Epithel ja an einigen Stellen mächtige markhaltige Faserbündel, die Striae acusticae. Hier findet sich keine besondere glöse Ependymschicht, das Epithel sitzt vielmehr direkt den markhaltigen Nervenfasern an. Dafür sind diese (analog den Fibrac arciformes externa) von einer dichten Neurogliamasse durchsetzt, ganz anders wie sonst die weißen Massen (Taf. VII, Fig. 2; rechts sind die Fasern längs getroffen, links schief). Die Faserrichtung ist hauptsächlich parallel dem Verlaufe der Nervenfasern, doch treten auch genug senkrecht dazu verlaufende ein. Bemerkenswert ist auch, daß die Bündel Lücken frei lassen, d. h. auf kurze Strecken gewissermaßen überhängen. In diese Lücken setzt sich das Epithel fort, und so werden auf den Schnitten cystenähnliche Räume vorgetauscht (Taf. VII, Fig. 2a).

Eine fernere Eigentümlichkeit wird durch den Plexus chorioideus hervorgehoben. Nicht nur, daß zu ihm kegelige Fortsätze vom Ependym her kommen, in welche die Neuroglia (vgl. oben S. 72) sich eine kleine Strecke weit fortsetzt, er liegt vielmehr an den Seitenteilen des vierten Ventrikels auch flach auf, so daß der Ventrikelboden hier nicht mehr direkt von Epithel, sondern von Bindegewebe bedeckt ist. Ein eigentliches Hineinwachsen des Bindegewebes in die Substanz der Medulla oblongata, von dem Gierke spricht, habe ich nie bemerkt. —

Eine weitere Eigentümlichkeit wird hier (und überhaupt am Ependym) durch die von Virchow entdeckten „Ependymwucherungen“ bedingt, die man wohl als noch an der Grenze des normalen stehend ansehen kann, insofern als Altersveränderungen noch an dieser Grenze stehen. Freilich kommen sie in ganz besonderer Mächtigkeit auch unter direkt pathologischen Verhältnissen vor. In letzter Zeit ist mir nur ein solcher Fall von „glasigen Körnchen“ im Ependym frisch genug zur Sektion gekommen, der der folgenden Erörterung zu Grunde gelegt ist.

Während sich das Epithel in der Medulla oblongata, so lange der Centralkanal noch geschlossen ist, ganz wie das des Rückenmarks erhält und im Alter die Ablösungen, Durchwachsungen mit Neuroglia etc. zeigt, gerade wie dieses (Taf. IV, Fig. 5), so ändert sich das in dem offenen Ventrikel. Hier bleibt das Epithel im allgemeinen wohl erhalten (auch mit Körnchensaum versehen) in zusammenhängender Schicht liegen, nur hier und da weichen die Zellen etwas aneinander und lassen einen Neurogliafaden zwischen sich treten.

In dem erwähnten Falle von „Ependymwucherungen“ zeigten aber die Excrescenzen, die buckelförmig über das Niveau der Ventrikeloberfläche hervorragten, auf der Kruppe des Buckels einen Epitheldefekt (vgl. Taf. V, Fig. 1). Erst an den unteren Theilen der Abhänge trat das Epithel wieder an. Anfangs waren die Zellen etwas niedriger, sehr bald nahmen sie aber ihre gewöhnliche Gestalt an. Lagen zwei solcher Knötchen dicht neben einander, so verschmolzen die epithelentblößten oberen Teile, während die basalen Abhangsteile, die ja von Epithel bedeckt waren, das nicht zu thun vermochten. Dadurch wurden epithelumgrenzte Hohlräume abgeschnitten, die wie geschlossene Cysten erschienen, in Wirklichkeit aber vielleicht tnnelförmig waren (Taf. V, Fig. 2).

Sollte sich auch in anderen derartigen Fällen der eben erwähnte Epithelverlust finden, so wäre die Pathogenese dieser Wucherungen eine sehr einfache. Man bräuchte nur den Epithelverlust als das primäre anzusehen. Durch den Wegfall des Epithels wäre ja dann der Gewebswiderstand für die unterliegende Neuroglia beseitigt, und es würde die schlummernde, d. h. bisher in ihren natürlichen Schranken gehaltene idioplastische Kraft der Neurogliazellen wieder in thätige, im wahren Sinne des Wortes lebendige Kraft übergeführt, und so eine die physiologischen Grenzen überschreitende Neuroglia wucherung hervorgerufen werden.

Prinzipiell würden diese Verhältnisse also den früher für den Centralkanal des Rückenmarks geschilderten durchaus ähnlich sein. Auch in letzterem findet eine Abstoßung des Epithels und eine durch sie bedingte Neuroglia wucherung statt, aber bei aller Übereinstimmung im Prinzip finden sich doch Unterschiede zwischen unserem Falle von Ependymwucherungen und denjenigen Erscheinungen, welche zur Obliteration des Centralkanals führen.

Einmal sind die Ependymwucherungen durchaus nicht so regelmäßige Erscheinungen, wie die analogen Prozesse am Centralkanal des Rückenmarks. Dann aber sind noch Unterschiede vorhanden, die aus der Verschiedenheit der Lokalitäten unschwer zu erklären sind.

In den Ventrikeln begrenzt ja das Epithel nicht einen sehr langen und sehr engen Hohlraum, sondern eine weite Hölle. In dem engen Centralkanal¹ nun bleiben die abgestoßenen Epithelzellen liegen und werden nur von der Neuroglia durchwachsen. Fallen aber an der Ungrenzung des Ventrikels Zellen ab, so werden sie nicht durch die Engigkeit des Raumes an Ort und Stelle festgehalten, sondern sie fallen in den weiten Hohlraum und verschwinden in unbekannter Weise.

Wenn sich die in unserem Einzelfalle gefundenen Thatsachen regelmäsig vorfinden sollten, so würden sie uns noch über etwas anderes aufklären.

Die Ependymwucherungen sehen bekanntlich oft nicht einfach grau aus, sondern sie haben ein taupfropfenähnliches, durchscheinendes Aussehen. Ein solcher Fall lag hier vor, und dem entsprechend sehen wir denn, dafs im Gipfel der Wucherung (Taf. V, Fig. 1) die Neurogliafasern sehr sparsam sind im Gegensatz zu den Theilen in der Tiefe des Buckels und an seiner Basis. Diese „hyaline“ Umwandlung (das Wort „Hyalin“ aber nur im morphologischen, nicht im Sinne von Recklinghausens gebraucht) dürfte sich ähnlich erklären, wie die hyaline Umwandlung, die bei der Syringomyelie des Rückenmarks beobachtet¹ wird, nämlich durch den Druck des Liquor cerebrospinalis, dessen Wirkung nicht durch das schützende, dem Druck angepasste Epithel paralytisch wird. In ähnlicher Weise habe ich die „Hyalinbildung“ vor Jahren bereits für andere Fälle auf Druckwirkung zurückführen können.²

3. Pons.

Die weissen Substanzen und die ventrikulären Kerne verhalten sich denen der Medulla oblongata entsprechend. Die überall sonst eingestreuten Nervenkerne sind sehr reich an sich mannigfach durchflechtenden Neurogliafasern. Ihr Typus ist der des Nucleus ambiguus (Taf. VII, Fig. 1). Die von Popoff angegebenen Abstufungen in der Dichtigkeit der Netze, welche die verschiedenen Nervenkerne durchziehen (S. 27), kann ich nicht bestätigen.

4. Pedunculus cerebri.

Von besonderen Bestandteilen sind hier zu erwähnen die Substantia nigra und der Nucleus ruber. Die erstere (Taf. VIII, Fig. 1) zeigt ein reiches Neurogliaflecht etwa von

¹ Vgl. Weigert, Centralblatt für allgemeine Pathologie und pathologische Anatomie, 1890. S. 737.

² Deutsche medizinische Wochenschrift, 1885. S. 814

dem Charakter des Vorderhorngeflechts, aber doch eigenartig. Die Ganglienzellen sind darin oft mit zarten Körben versehen.

Ganz anders ist die Neuroglia des roten Kerns beschaffen. Sie stellt ein äußerst zierliches Geflecht dar, mit ungemein zahlreichen großen Astrocytenformen, die lange feine Fasern in das Gewebe absenden. Hier treten sie zwischen je zwei markhaltige Fasern als Zwischenmasse hinein, geben an die Ganglienzellen zarte Körbe ab und umschließen natürlich auch die Gefäße. Im ganzen hat das Geflecht den Typus der weißen Substanz des Großhirns, nur sind die Astrocytenformen viel zahlreicher und ausgebildeter. Auch die eingestreuten Ganglienzellen machen natürlich einen Unterschied aus.

5. Vierhügel.

Die Vierhügel haben ein reiches Neuroglianetz von einem geradezu ästhetischen Charakter. Schon für das bloße Auge tritt die Bläuung des Organs stärker hervor, als bei sonstigen so großen Abschnitten im Centralnervensystem, und die makroskopische Betrachtung giebt schon ein Bild von der Grundanlage des Neurogliageflechtes.

Betrachtet man einen Frontalschnitt mit bloßem Auge (Taf. XIII, Fig. 4) oder mit der Lupe, so sieht man in der Mittellinie einen dunkelblauen Verbindungsstreifen die Oberfläche mit dem Aquaeductus Sylvii verbinden. Oben ist dieser Verbindungsstreifen ca. 2 mm breit, nach unten zu verschmälert er sich etwas, wobei er an den oberen Rand des Aquaeductus Sylvii herantritt. An den Seitenrändern des letzteren sind die oberen Hälften für das bloße Auge nicht durch eine starke Bläuung der angrenzenden Teile ausgezeichnet, hingegen zeigt die untere Hälfte beiderseits einen sehr dunklen Ansatz. Der obere Rand dieses dunklen Ansatzes fällt etwas schief nach außen und unten ab und reicht beiderseits etwa einen Millimeter weit, um dann mit Bildung einer verhältnismäßig scharfen Spitze zu enden. Von dieser Spitze ab gehen die äußeren Ränder des blauen medialen Feldes mit leichter lateralwärts gekehrter Convexität nach unten, und unterhalb des Aquaeductus Sylvii findet sich so ein einheitlicher im allgemeinen dunkelblauer Streif, der immer mehr sich verschmälert die ganze Substanz der Vierhügel in eine rechte und linke Hälfte teilt. Wenn wir den Streifen nur im allgemeinen als dunkelblau bezeichnen, so geschah dies deshalb, weil unmittelbar am unteren Rande des Aquaeductus in dem hier schon gemeinsamen Streifen ein kleines, etwas helleres Feld zu sehen ist. Die centralen Teile

der beiden Vierhügel, d. h. die vom lateralen Rande und der Mittellinie entfernten, erscheinen dem bloßen Auge ein ganz klein wenig heller blau, als das übrige Areal.

Die mikroskopische Untersuchung bestätigt den kolossalen Neurogliareichtum der dunkelblauen Stellen. Nur sind diese Partien bei mikroskopischer Betrachtung nicht so scharf begrenzt, wie man nach dem Anblicke mit dem bloßen Auge glauben könnte. Vielmehr löst sich das in der Mittellinie resp. am Rande des Aquaeductus Sylvii ungemein dichte Fasernetz ganz allmählich in die weitere Umgebung auf. Auch der obere Rand des Aquaeducts, der in seinen Seitenteilen sich für das bloße Auge nicht so dunkel ausnimmt, hat eine ependymäre, nur nicht so weit in die Tiefe reichende Verdickung, die zu schmal ist, um sich makroskopisch bemerkbar zu machen.

Die übrigen Partien der Corpora quadrigemina zeigen ein im allgemeinen ziemlich gleichförmiges (Taf. VIII, Fig. 4), dichtmaschiges Neurogliaflecht ohne Vorherrschen einer bestimmten Richtung. Die Maschen sind unregelmäßig dreieckig, viereckig, polyedrisch oder rundlich. Nur wo Bündel von Nervenfasern eingelagert sind, zeigen diese den ausgesprochenen Typus der weissen Substanz mit den Nervenfasern mehr parallel gerichteten Zügen. Einzelne Nervenfasern machen sich nicht besonders störend geltend. Die zahlreichen Ganglienzellen haben Andeutungen einer Korbform in ihrer Umgebung. „Astrocysten“ sind sehr reichlich zu sehen. —

Der Oculomotoriuskern liegt der Mittellinie sehr nahe, und sein medialer Teil liegt in dem sehr dichten Neurogliaflecht des Mittelteils eingebettet, aber auch die lateralen Abschnitte sind noch ungemein reich an Neurogliafasern (Taf. VIII, Fig. 3). —

Die obere Fläche der Vierhügel, die nicht, wie der Aquaeductus Sylvii mit Epithel bekleidet ist, besitzt ebenfalls eine verdichtete Rindenschicht von 0,075 mm ungefährender Dicke, die sich nach innen zu ziemlich rasch in ein lockeres Geflecht auflöst. Die erwähnte Verbindung der Mitte der Oberfläche mit dem oberen Rande des Aquaeductus Sylvii ist als Kielstreifen aufzufassen, ebenso die nach unten gehende Verlängerung der ependymären dichten Neurogliaanhäufung.

6. Zirbeldrüse.

Die Zirbeldrüse besitzt in ihrem inneren unteren Abschnitt ein ganz ungemein mächtiges Neuroglialager. Es ist so mächtig, daß es für das bloße Auge als großer blauer Fleck erscheint (Taf. XIII, Fig. 5). Oberhalb dieses Flecks ist eine kleine Höhle.

Die mikroskopische Untersuchung zeigt diese Stelle aus einem dichten Geflecht kräftiger Neurogliafasern bestehend, so eigenartig, wie sonst nirgends im Centralnervensystem. Von dieser dichten Masse gehen ähnlich beschaffene dünnere, dichte Züge zwischen die Zellanhäufungen der Zirbeldrüse hinein (Taf. XIII, Fig. 3). Die Zellen selbst sind von einem reichlichen aber lockeren Geflechte von kräftigen Neurogliafasern durchzogen (Taf. XIII, Fig. 3).

7. Kleinhirn.

Das Kleinhirn entbehrt, wie wir schon S. 73 sub 2 erwähnten, einer dichteren Rindenschicht. In dieser Beziehung nimmt es ja im ganzen Centralnervensystem eine isolierte Stellung ein, gerade wie in der anderen, mit der ersten vielleicht zusammenhängenden Eigenschaft, dafs es der einzige Ort ist, an dem sich markhaltige Fasern nicht in gröfserer Menge (z. B. als Tangentialfasern) in der Nähe der Oberfläche befinden.

In der Molekularschicht sieht man nun in Abständen von etwa 0,01 mm, manchmal aber enger, manchmal weiter stehend, radiäre Fasern von der Oberfläche her in die Tiefe strahlen und sich in der Gegend der Purkinjeschen Zellen verlieren (Taf. IX, Fig. 5). Hier und da sind dieselben an der Oberfläche umgebogen und legen sich dann flach an diese an. Geschicht dies vielfach, so entsteht eine freilich nur aus einer Faserlage bestehende rudimentäre Rindenschicht. Vielleicht ist aber auch das schon eine Alterserscheinung.¹

Das sind die altberühmten „Bergmannschen Fasern“. Es ist mir aber mehr als zweifelhaft, ob gerade Bergmann die Fasern richtig gesehen hat. Er beschreibt sie nämlich² als „netzförmig“ mit einander verbunden, während sie doch radiäre Fasern ohne Netz- (oder, wie man jetzt sagt, Geflechts-) bildung darstellen. Ja, in einem späteren Aufsatz³ protestiert er sogar ausdrücklich gegen Kupffer,⁴ „der die nach innen dringenden

¹ Umgekehrt findet sich hier bei Embryonen, und sogar noch deutlich bei neugeborenen Kindern, eine mehrschichtige Lage von Zellen. Diese hat nach den allgemeinen Angaben zuerst Hess (De cerebelli textura, Dorpater Dissertation) 1838 beschrieben, doch ist mir dessen Schrift nicht zugänglich. Die Schicht ist in neuerer Zeit vielfach als „äufsere Körnerschicht“, von Retzius als „Vignalsche Schicht“ bezeichnet worden.

² Zeitschrift für rationelle Medizin. Neue Folge. Bd. 8.

³ Dasselbe Zeitschrift, 3. Reihe, Bd. 11, S. 264.

⁴ In Stephanays Beiträgen zur Histologie der Rinde des großen Gehirns. Dorpat 1860. Mir nicht zugänglich.

Fasern vorwiegend gerade nach innen laufen und so mit den Radialfasern der Netzhaut mehr Ähnlichkeit darbieten läßt.“ Demnach kann Bergmann die Fasern garnicht rein gesehen haben, wenn er nicht überhaupt etwas anderes gesehen hat, als was wir jetzt mit seinem Namen belegen. Knipfer dürfte sie eher richtig wahrgenommen haben, doch hielt er sie, wie Bergmann angiebt, für Nervenfasern. Sicher hat sie aber Deiters ganz sachgemäß beschrieben, u. zw. unabhängig von Bergmann u. a. (vgl. S. 11), so dafs er als der eigentliche Entdecker der Fasern anzusprechen ist.

Der von ziemlich allen Autoren gemachte Vergleich der Bergmannschen Fasern mit den Müllerschen Fasern der Retina scheint mir aber doch nicht zutreffend zu sein. Zunächst möchte ich, freilich mit aller Reserve, die Meinung aussprechen, dafs die Müllerschen Fasern chemisch nicht mit der Neuroglia übereinstimmen (meine Untersuchungen über die Retina sind noch nicht abgeschlossen), sodann aber sind die Müllerschen Fasern viel dicker und an beiden Enden büschelförmig gespalten, so dafs die ganze Ähnlichkeit sich eigentlich nur auf den radiären Verlauf beziehen kann.

Die Bergmannschen Fasern sind bei jugendlichen Individuen spärlicher, als bei älteren Leuten. Sehr reichlich werden sie stellenweise bei progressiver Paralyse, noch reichlicher bei multipler Sklerose. Über die krankhafte Bildung einer Rindenschicht dabei haben wir S. 73 sub 2 schon gesprochen.

Aufser den eigentlich radiären Fasern sieht man in der Molecularschicht in den oberflächlichen Teilen sehr spärliche, nach unten zu reichlichere, aber doch immer sehr zerstreute quere Fasern, besonders in der Nähe der Purkinjesehen Zellen (Taf. IX, Fig. 4). Um die Purkinjesehen Zellen selbst sind bei jugendlichen Menschen spärliche Fasern, bei alten Leuten reichlichere korbartige Faseranhäufungen zu finden (Taf. IX, Fig. 4 von einer alten Frau entnommen). Bei progressiver Paralyse und multipler Sklerose nehmen diese Fasern außerordentlich zu. —

Sehr zweifelhaft ist es mir, ob alles das, was am Kleinhirn aus Golgipräparaten als Neuroglia beschrieben worden ist, auch wirklich dieser zugerechnet werden kann, doch ist der Vergleich der „Zellsilhouetten“ mit meinen Bildern nicht so leicht sicher auszuführen. —

In der Körnerschicht habe ich so gut wie gar keine Neurogliafasern unter normalen Verhältnissen, wohl aber reichlich bei progressiver Paralyse etc. gefunden. Selbst um die

Gefäße herum war nur selten einmal eine zu entdecken, ganz im Gegensatz zu den Angaben von Golgi (vgl. S. 171). —

Hingegen zeigt die Markssubstanz, wie alle Autoren konstatieren, ein sehr schönes Neurogliaflecht, ganz dem Typus der weissen Substanzen entsprechend: die Fasern hauptsächlich, aber nicht ausschließlich, parallel den Nervenfasern verlaufend, mit reichlich eingelagerten schönen „Astrocyten“. (Taf. IX Fig. 3.)

Da, wo das Kleinhirn die Decke des vierten Ventrikels bildet, ist es natürlich mit Ependym bedeckt. Der Einfluß desselben macht sich den allgemein-topographischen Regeln entsprechend auch in der angrenzenden Markmasse des Kleinhirns geltend. Sie ist hier von einem viel dichteren Neurogliaflecht durchsetzt, als an den vom Ependym entfernt liegenden Stellen.

8. Grosshirn.

Die Rindenschicht am Großhirn ist von verschiedenen Autoren mit der des Kleinhirns zusammengestellt worden, was durchaus unzutreffend ist. Am Großhirn ist vielmehr eine typische, dicht unter der Pia mater gelegene, aus eng verwebten Fasern bestehende echte Rindenschicht vorhanden (Taf. IX, Fig. 1a), die am Kleinhirn fehlt. Ihre Dicke ist sehr wechselnd und dürfte zwischen 0,003 bis 0,03 variieren, je nach der Stelle des Großhirns und je nach dem Alter des Individuums. Im höheren Alter wird sie, wie auch schon Golgi angegeben hat, dicker und ihre Fasern werden gröber. Die Richtung der Fasern in dieser eigentlichen Rindenschicht ist eine sehr wechselnde, im allgemeinen aber schief tangentielle.

Auch für die Erkenntnis dieser und der folgenden Schicht reicht die Golgische Methode nicht aus. Sie giebt nur sehr unvollkommene Bilder, wie die zahlreichen Abbildungen lehren, die sich in den Veröffentlichungen vorfinden. Namentlich versagt sie für das höhere Alter, wie das Retzius konstatiert hat.¹

Von der dichteren, eigentlichen Rindenschicht strahlen dann lockere hauptsächlich (aber wieder nicht ausschließlich) schief radiär gerichtete Fasermassen in die Tiefe. Zunächst sind sie, wenn auch diskret stehend, doch noch recht zahlreich (Taf. IX, Fig. 1b), allmählich aber werden sie immer spärlicher und verlieren sich schliesslich ganz.

¹ Die Neuroglia des Gehirns beim Menschen und bei Säugetieren. Jena 1894, S. 14.

Diese zweite Schicht reicht auch an verschiedenen Stellen mehr oder weniger weit hinab, bei alten Lenten tiefer. Bis zur unteren Grenze der kleinen Pyramidenzellen lassen sie sich sehr oft verfolgen. Lloyd Andriezen¹ giebt an, dafs sie „bis in die Mitte der Pyramidenzellen reichen“. Die in der Zone der radiären Neurogliafasern liegenden Gefäfsse zeigen je nach ihrer Gröfse geringere oder stärkere Gliahüllen.

In den tieferen Schichten der Grofshirnrinde, auch in der der radiären markhaltigen Fasern habe ich Neuroglia nur in ganz zerstreuten Fäserchen gesehen, auf weite Strecken sogar ganz vermisst, so dafs ich das zusammenhängende Geflecht von Binde- substanz, welches Golgi noch 1885 annimmt, absolut nicht bestätigen kann.

In der Marksubstanz hingegen ist wieder ein reiches Neurogliaflecht vorhanden vom Typus der weifsen Substanzen überhaupt, in specie sehr ähnlich dem entsprechenden im Kleinhirn. Nur sind die Fasern im Grofshirn etwas feiner und die Maschen etwas enger (vgl. Taf. IX, Fig. 2). —

Es sei noch einmal besonders darauf hingewiesen, dafs die von Golgi, Ranvier, Lloyd Andriezen und Retzius geschilderten, als Neurogliazellen angesprochenen protoplasmatischen Zellen mit der neuen Methode nicht wahrgenommen werden können. Für den Fall, dafs es wirklich zutreffen sollte, wie dies Lloyd Andriezen meint, dafs diese „protoplasmatic elements“ mesoplastischen Ursprungs wären, im Gegensatz zu den epiplastischen „fibre-elements“, so wäre damit ein so prinzipieller Gegensatz gegen die eigentlichen Astrocyten geschaffen, dafs schon aus diesem Grunde die „protoplasmatischen Elemente“ von der eigentlichen Neuroglia abzutrennen wären. Die Berechtigung einer solchen Annahme können wir freilich weder anerkennen noch ablehnen.

Hingegen irrt Lloyd Andriezen ganz sicher, wenn er (British medical Journal 1893, 29. Juli) meint, dafs „the protoplasmatic glia elements are really the elements, which exhibit a morbid hypertrophy in pathological conditions (alcoholism, G. P.) and which may show further morbid activities, in the last stage of which their protoplasm will deposit numerous organised fibrillae, in the act of doing which the protoplasm proper is used up except a scanty remnant, which may persiste, ghost-like, to marke the position of what was once a protoplasmatic cell body.“ Gerade in patho-

¹ Internationale Monatsschrift für Anatomie. 1893. S. 537.

logischen Fällen, ganz besonders bei G. P. (general paralysis), sieht man nicht nur ungeheure Mengen von typischen „Astrocyten“, also nicht von protoplasmatic cells, neu auftauchen, mit echten, nur sehr dicken Neurogliafasern, sondern es trifft gerade hier nicht zu, daß das Protoplasma verbraucht wird, und nur ein „Gespenst des Zellleibs“ zurückbleibt. Gerade bei der progressiven Paralyse sind die Zelleiber ungewöhnlich groß, man kann sogar dicke protoplasmatische Fortsätze sehen, an die die Faseru (freilich scharf von ihnen abgesetzt) sich eine Strecke weit anlehnen.

9. Gyrus hippocampi. Cornu Ammonis.

Das Ammonshorn ist ein so kompliziertes Organ, daß man sich nicht wundern kann, wenn in ihm auch die Neurogliaverhältnisse sehr verwickelt sind. Entsprechend dem Umstande, daß bei der Entstehung des Ammonshorns allerlei Einstülpungen und Umbiegungen stattgefunden haben, tritt hier auch die Kielstreifenbildung mehrfach hervor.

Zur Erleichterung des Verständnisses haben wir eine Zeichnung in Lapenvergrößerung auf Taf. XIII, Fig. 2 beigelegt (1:3½). Auf dieser sind aber nur diejenigen Neurogliazüge angegeben, welche man bei dieser Vergrößerung nachweisen kann. Einige Details sind auf Taf. X, Fig. 1 bis 3 und Taf. XIII, Fig. 1 bei starker Vergrößerung abgezeichnet. Die folgende Beschreibung geht in der Richtung der Pfeile in Fig. 2, Taf. XIII.

A. Gyrus hippocampi.

Wir beginnen mit der Umbiegungsstelle des Gyrus hippocampi zum Ammonshorn (Taf. XIII, Fig. 2 a). Am Gyrus hippocampi liegen bekanntlich markhaltige Fasern frei an der Oberfläche. Diese entsprechen ja den gewöhnlichen Transversalfasern, sind aber mächtiger, als diese, und liegen nicht in graue Substanz eingebettet. Die weiße Schicht ist keine kontinuierliche, sondern besteht aus netzförmigen Zügen, in deren Maschen die Rindenoberfläche grau erscheint. (Substantia reticularis alba Arnoldi.)

Entsprechend dem Umstande, daß hier markhaltige Züge frei an der Oberfläche liegen, finden wir die Neurogliaverhältnisse etwas abweichend von denen der übrigen Großhirnrinde. Zwar liegt auch hier eine Rindenschicht von dicht verflochtenen Fasern in einer Dicke von etwa 0,02 mm oben auf, aber dann folgen nicht direkt die (hauptsächlich)

radiär verlaufenden, in die Rinde einstrahlenden Neurogliafasern, sondern es kommt zunächst eine ca. 0,2 mm breite Lage, die aus einem recht dichten Geflechte von Neurogliafasern besteht, welche nach allen Richtungen hin verlaufen. Innerhalb dieses Fasergeflechtes sind „Astrocyten“ zu sehen. Die Fasern fassen Maschen ein, die groß genug sind, um je eine markhaltige Faser in sich aufzunehmen. Erst aus dieser oben und unten einigermassen scharf begrenzten Schicht entwickeln sich dann die in die Tiefe gehenden hauptsächlich radiär gestellten Fasern, die zum Typus der Neuroglia in der Großhirnrinde gehören. Sie verlaufen auch mit immer abnehmender Dichtigkeit (ca. 0,4 mm weit) in die darunter liegende Hirnrinde, deren tiefste Schichten auch hier wieder die für diese Stellen charakteristische außerordentliche Spärlichkeit der Neuroglia aufweisen. Abgesehen von der Abweichung, die durch das Auftreten der oberflächlich liegenden mächtigen Tangentialfaserzone und die dadurch veranlaßte Einschiebung einer besonderen Neuroglia-schicht gegeben ist, entspricht also die Rinde des Gyrus hippocampi durchaus den übrigen Rindenteilen. Ja, an denjenigen Stellen dieses Gyrus, die der freiliegenden Tangentialfasern entbehren, und die demnach schon dem bloßen Auge grau erscheinen, ist die Neuroglia genau so, wie an den übrigen Rindenteilen beschaffen.

Auf einem Schnitte durch den Gyrus hippocampi wechseln die beiden Arten der Neuroglia-Verteilung mehrfach ab. In der Nähe der Fissura hippocampi (Taf. XIII, Fig. 2 b), wo das eigentliche Ammonshorn beginnt, scheint aber stets die weiße oberflächliche Schicht und die ihr entsprechende Neurogliaanordnung vorhanden zu sein.

B. Fissura hippocampi.

Von der Fissura hippocampi aus erstreckt sich eine Fortsetzung resp. Verschmelzung der Oberflächen des Gyrus hippocampi und des Ammonshorns weit in die Tiefe. Wir werden uns daher nicht wundern, hier einen langen 0,15—0,25 m. m. breiten Kielstreifen der Neuroglia zu finden. Derselbe ist schon mit dem bloßen Auge oder der Lupe zu erkennen (Taf. XIII, Fig. 2 c). Er besteht aus einem dichten Geflecht von Fasern, die den hier verlaufenden markhaltigen Nervenfasern hauptsächlich parallel ziehen, aber doch so, daß immer noch Nebenfasern in den beiden anderen Richtungen zu beobachten sind. Die Weite der Maschen variiert von 0,002 bis 0,006 mm. Da wir es hier mit den verschmolzenen Tangentialfasern des Gyrus hippocampi und der Ammonshornoberfläche zu thun haben, so finden wir auch, dem Rindentypus entsprechend, von dem Neuroglia-geflecht dieser Tangentialfasern nach beiden Seiten hin Neurogliafasern ausstrahlend, die zum Verlauf der

Nerven hauptsächlich schief oder senkrecht stehen (Radiärfasern), und die sich allmählich in der Tiefe der anliegenden Rindenschichten verlieren. Die den Tangentialfasern entsprechende und so weit wie diese ins Innere reichende Neuroglia ist hier von demselben dichten Gefüge, wie an der Oberfläche des Gyrus hippocampi, also anders, wie das sonst bei den Tangentialfasern der Großhirnrinde der Fall ist. —

Die nun folgende rundliche Vorwölbung des Gyrus dentatus (Taf. XIII, Fig. 2 d) hat noch kein Ependym. Sie ist mit einer gewöhnlichen Oberflächenrindenschicht überzogen. —

C. Ammonshorn und Fimbria.

Jetzt kommen wir wieder an eine Einknickung, der unteren Grenze der sich hier ausetzenden Fimbria entsprechend (Taf. XIII, Fig. 2 e). An dieser Einknickung ist die Rindenschicht ungemein entwickelt (Taf. X, Fig. 3), und von ihr aus gehen mehrere für das bloße Auge oder die Lupe ganz gut kenntliche Züge aus (Taf. XIII, Fig. 2 f, f₁ u. f₁₁). Diese Neurogliazüge sind je nach der Art, wie sie vom Schnitt getroffen werden, 0,2—0,5 mm breit und bestehen aus einem sehr zierlichen, dichten und verhältnismäßig regelmäßigen Netzwerk mit polyedrischen Maschen. Dies Netzwerk ist eins der dichtesten und dabei zartesten Geflechte von Neurogliafasern, die sich in weißen Substanzen des Centralnervensystems finden. Es handelt sich in der That um weiße Substanzen, nämlich um diejenigen, denen die spezifischen Ammonshornzellen seitlich ausitzen. (Taf. X, Fig. 2, starke Vergrößerung.)

Einer dieser Züge verläuft nach der oberen Fläche hin, sich dieser parallel richtend (Taf. XIII, Fig. 2 f), einer in Absätzen parallel der lateralen und ventralen Grenze zwischen Ammonshorn und Gyrus hippocampi (Taf. XII, Fig. 2 f₁₁), und ein dritter zwischen beiden (f₁). Auf einer Seite oder auf beiden Seiten dieser Züge liegen die charakteristischen Zellen des Ammonshorns. In diese (Taf. X, Fig. 2, starke Vergrößerung) erstreckt sich ein lockeres Neuroglia-Fasergeflecht, dessen einzelne Fasern hauptsächlich senkrecht zum Verlaufe der Markfasern stehen, aber namentlich in der Nähe dieser letzteren auch durch Fasern anderer Richtungen vielfach durchflochten werden. Bei denjenigen Zellen des Ammonshorns, die in der Nähe der freien Oberfläche oder der tiefen Tangentialfasern liegen, vermischen sich diese, die Zellschicht durchquerenden Fasern mit anderen, die von der freien Oberfläche resp. den tiefen Tangentialfasern her radiär in die Tiefe gehen. Liegen die Ammonshornzellen aber entfernter von den genannten Stellen (wie bei f₁), so erreichen die radiären Fasern die spezifischen Zellen des Ammonshorns nicht, und da verlieren sich

denn die Neurogliafasern in die tiefen Rindenschichten, die auch hier ungemein faserarm sind. — —

Wir verfolgen nun die Oberfläche des Ammonshorns in der begonnenen Richtung weiter und kommen nun an die Fimbria. Diese ist sehr reich an Neurogliafasern, die die Nervenfasern durchflechten (Taf. X, Fig. 3, schwächere Vergrößerung; Taf. XIII, Fig. 1, starke Vergrößerung). Auf der lateralen Oberfläche ihres Anfangsteiles zeigt sie die dünnere Oberflächendrüsenschicht (Taf. XIII, Fig. 1 a), auf der medialen Seite die dickere Ependymschicht (Taf. XIII, Fig. 1 b).

Au die Fimbria setzt sich der Plexus chorioideus an, in den die Neuroglia nur eine kurze Strecke weit hineinzieht (Taf. XIII, Fig. 1 c).

Das Ependymepithel der Fimbria und auch weiterhin das des Ammonshorns ist stellenweise in Form von Höckern (Taf. XIII, Fig. 1 d), aber auch manchmal in der von schlanken Papillen abgehoben, — gewissermaßen die ersten Andeutungen einer Plexusbildung.

Au derjenigen Stelle, an welcher die Fimbria zum Plexus chorioideus abbiegt, ist eine Einknickung vorhanden, und von dieser aus erstreckt sich ein Kielstreifen (XIII, 2 g) ins Innere.

Die nun folgende (ventriculäre) Fläche des Ammonshorns ist mit Epithel überkleidet, und zeigt eine dicke ependymäre Neurogliaanhäufung, an die sich lockere, mehr radiär verlaufende Fasern anschließen (Taf. X, Fig. 1, starke Vergrößerung).

Gehen wir die ventriculäre Seite des Ammonshorns entlang, so kommen wir schließlich an die Verbindungsstelle des Alvens mit der dorsalen Ventrikelwand (Taf. XIII, Fig. 2 h). Von hier aus erstreckt sich weithin ein Kielstreifen von Neuroglia (Taf. XIII, Fig. 2 i), der seine Entstehung aus der Verschmelzung zweier Oberflächen auch dadurch zu erkennen giebt, daß in der Nähe des Ventrikels noch Epithel, zuerst in zusammenhängender Lage, dann in unterbrochenen Zügen zu finden ist, bis es schließlich ganz verschwindet.

Auch dieser Kielstreifen ist mit bloßem Auge zu sehen. Er besteht aus einem dichten Neurogliageflecht und verdünnt sich nach der Tiefe immer mehr, um endlich zu verschwinden. Von seinen beiden Seiten strahlen hauptsächlich schiefe Neurogliafasern ab, deren spitze Winkel sich nach der Ventrikelseite hin öffnen.

Dann kommt, entsprechend der den Kielstreifen umgebenden weißen Substanz, ein Geflecht von Neurogliafasern, wie es für die Marksubstanz des Großhirns typisch ist.

10. Balken und Fornix.

Der Balken besitzt zwei mit Bezug auf die Neurogliaverhältnisse verschiedene Oberflächen, eine obere epithelfreie und eine untere, teils mit dem Fornix verschmolzene, teils mit Epithel bedeckte. Dieses Epithel gehört ja zur Ankleidung der Seitenventrikel.

Die obere Fläche zeigt eine 0,01—0,03 mm dicke verdichtete Rindenschicht (Taf. XI, Fig. 2a). An diese schließt sich nach der Tiefe (Taf. XI, Fig. 2b) an diejenigen Stellen, wo längsverlaufende Nervenbündel der Oberfläche anliegen, ein Neurogliaflecht an, welches zwar lange nicht die Dichtigkeit einer Rindenschicht besitzt, aber doch eine engere Verflechtung von Fasern aufweist, als die mehr in der Tiefe liegende quer gerichtete Nervenfaserschicht. Die Hauptrichtung der Fasern ist die zur Oberfläche senkrechte, doch finden sich zwischen diesen Hauptfasern andere sie verbindende, die in den beiden zur Oberfläche parallelen Richtungen resp. schief verlaufen. Diese dichtere Schicht, die unterhalb der noch dichteren Rindenschicht liegt, ist etwa $\frac{1}{2}$ mm dick und verliert sich nach unten in die Neurogliamassen der queren Markfaserschicht. Die letztere entfernt sich nicht von dem Typus der weissen Hirnsnsubstanz, enthält also auch hauptsächlich den Nervenfibrillen parallel verlaufende Fasern mit den üblichen Nebenfasern in anderen Richtungen. (Taf. XI, Fig. 3. Man beachte, daß diese Zeichnung des Platzes wegen um 90° gedreht ist. Man muß also die Tafel so halten, daß der rechte Rand nach unten kommt.)

Die erwähnte dichtere, hauptsächlich aus radiären Fasern zusammengesetzte Neuroglialage unterhalb der Rindenschicht fehlt aber an denjenigen Stellen, wo Ganglienzellenmassen an der Oberfläche des Balkens liegen, oder sie ist erst unterhalb derselben andeutungsweise vorhanden. Die Ganglienzellenmassen sind meines Wissens von Jastrowitz¹ entdeckt worden. Viel später sind sie dann wieder von Golgi² beschrieben worden, dem aber die Angaben von Jastrowitz entgangen waren. Auf dem Querschnitt erscheinen diese Ganglienzellenanhäufungen als knippenförmige Vorsprünge. Bei Anwendung der Neurogliafärbung heben sich diese Stellen schon bei schwächerer Vergrößerung gegen ihre Umgebung ab.

Bei stärkerer Vergrößerung (Taf. XII, Fig. 1) findet man, daß gleich unter der hier recht dünnen verdichteten Rindenschicht eine an Neurogliafasern arme Partie den Ganglien-

¹ Studien über Encephalitis und Myelitis des ersten Kindesalters. Schlafartikel. Archiv für Psychiatrie. 111. 1872. S. 167 f.

² Über die feinere Anatomie der Centralorgane des Nervensystems. 1885. Gesammelte Abhandlung. S. 135 ff. und Tafel 28.

zellenanhäufungen entspricht. Die Fasern zwischen den Ganglienzellen bilden ein lockeres Geflecht von hauptsächlich zur Oberfläche senkrechten Fasern. Sie reichen von der Rindenschicht bis zur unterliegenden Markfaserschicht und stehen mit beiden Neurogliageflechten in Verbindung.

Überall findet man im Balken „Astrocyten“. In der tiefen Markmasse liegen aber auch, wie überall, anscheinend quadratische Neurogliazellen, wie schon Jastrowitz angegeben hat, oft in kleinen Längsreihen. Doch strahlen von diesen Längsreihen öfters Fasern nach der Umgebung von den Seitenrändern der gesammten Zellreihe aus. —

Anders als die obere Fläche verhält sich die mit Epithel bekleidete resp. mit dem Fornix verschmolzene untere Partie des Balkens (Taf. XII, Fig. 1). Unter dem Epithel findet sich eine 0,1 bis 0,2 mm dicke, aus sehr eng verflochtenen Neurogliafasern bestehende Schicht, die sich nach oben (also nach der tiefen Nervenfasernlage hin) ohne scharfe Grenze in ein lockeres Geflecht auflöst, das seinerseits ungefähr 0,3 mm dick ist und sich ebenfalls allmählich in das noch lockerere Neuroglialager der tieferen Markmasse verliert. Die Fasern dieser oberhalb der dichten Ependymschicht direkt gelegenen Zone sind wieder in ihrer Hauptrichtung zur Oberfläche senkrecht gestellt und unterscheiden sich so von den Fasern der tieferen weissen Massen, die ja in ihrer Hauptrichtung zur Oberfläche parallel verlaufen. Dadurch, daß zwischen den zur Oberfläche senkrechten Fasern der zweiten Schicht quere Nebenfaser verlaufen, entsteht ein sehr zierliches Geflecht.

Das Epithel fehlt auch hier manchmal stellenweise. Dann wuchert die Neuroglia in flachen Wülsten über die freie Oberfläche hervor (Ependymwucherung), doch habe ich so große Wucherungen, wie im vierten Ventrikel, nicht gesehen, auch keine schon hyalin degenerierten. —

Die dichte Ependymschicht nimmt an Dicke zu, bis sie da, wo der Fornix sich mit dem Balken verbindet, etwa $\frac{1}{2}$ mm Stärke erreicht (Taf. XI, Fig. 4). Über diese Verbindungsgrenze hinaus, also zwischen Fornix und Balken setzt sie sich dann als dicker kurzer Kielstreifen fort, so daß also an dieser Verbindungsstelle eine ungemein große Menge Neuroglia liegt. —

Der Fornix selbst zeigt an seiner lateralen (den Seitenventrikel begrenzenden) Seite ebenfalls Epithelbelag mit der dazu gehörigen verdichteten Ependymneuroglia. Seine Fasern sind durch eine für eine weisse Substanz recht reichliche Menge Neuroglia von einander getrennt und vielfach zu kleineren durch Randschichten geschiedenen Bündeln angeordnet

(Taf. XI, Fig. 4). Das ist namentlich auch an der medialen Fläche dicht auf der Kielstreifenbildung der Mittellinie zu sehen. —

Die mediale Fläche des Fornix (Ventriculus septi pellucidi) hat kein Epithel und nur eine dünne verdichtete Rindenschicht. Auch hier sind überall „Astrocyten“ zu finden.

II. Opticus und Chiasma.

Dafs im Opticus Neuroglia enthalten ist, wufste schon Virchow. Leber hat hier auch Deiterssche Zellen nachgewiesen. Im Jahre 1890 habe ich dann das wesentliche, was mit der neuen Methode von der Neuroglia am Opticus erkannt werden konnte, bereits erwähnt. Seitdem sind verschiedene Mitteilungen nach Untersuchungen mit der Golgischen Methode erschienen, die aber nichts neues zu dem schon bekannten dazugebracht haben. Einer Beschreibung und Abbildung bei Ramón y Cajal¹ mufs jedoch aus dem Grunde gedacht werden, weil namentlich die letztere so vortrefflich ist, wie das die Golgische Methode überhaupt zu erreichen gestattet.

Ich hatte in der erwähnten vorläufigen Mitteilung schon angegeben, dafs der Opticus ein reiches Neurogliagewebe besitzt, das sich an der Oberfläche des ganzen Nerven stärker, an der Oberfläche der einzelnen Bündel schwach verdickt zeigt, mit einem Worte: seiner Neuroglia nach verhält sich der Opticus ganz wie eine in kleinere Bündel abgetheilte, zu einem Gesamtbündel vereinigte weifse Hirnsubstanz. Mehr zu sagen, ist nicht nötig. (Vgl. Taf. VII Fig. 3 und 4.) —

Zu welchen Irrthümern aber auch hier wieder die Golgische Methode führen kann, wenn es sich um die Beurteilung der Topographie handelt, das geht aus einer Bemerkung Greeffs hervor.² Greeff erklärt es nämlich für eine Täuschung, dafs gerade unter der Oberfläche des Sehnerven die Neuroglia am dichtesten wäre. Die Täuschung könnte nur dann herbeigeführt werden, wenn man die Präparate nicht lange genug im Golgischen Gemische liefs, denn dann dringt dies nur in die äufseren Schichten ein. Läfst man sie länger darin, so findet man gerade umgekehrt am Rande nur wenige und schlecht gefärbte Zellen, in der Mitte aber ein dichtes Zell- und Fasergewirr. Dabei giebt Greeff

¹ Notas preventivas sobre la retina y gran simpático de los mamíferos. Barcelona 1891.

² Die Spinnzellen — Neurogliazellen — im Sehnerv und der Retina. Archiv für Augenheilkunde, Band 29, S. 11 des Separatabdrucks.

selbst zu, dafs man mit der Golgischen Methode über die Dichtigkeit der Neuroglia nur schwer eine Vorstellung gewinnen kann (S. 10) — aber trotzdem er sich darüber klar war, verfiel er in den Irrtum, die verdichtete Rindenschicht am Opticus für eine Täuschung zu erklären. —

Auch im Chiasma bleiben die Verhältnisse durchaus dem Opticus analog, nur dafs eben hier wegen der Durchflechtungen der Bündel das Bild der Neurogliafasern verwickelter wird, da diese ja in jedem Bündel eine von den anliegenden, sich mit ihm kreuzenden Bündeln verschiedene Hauptrichtung aufweisen müssen.

Am Chiasma ist die laterale und vordere Rindenschicht etwa 0,04 mm dick, hinten aber wird das Chiasma von einer dickeren aus sehr dicht gewebten Fasern bestehenden Schicht überkleidet, die ca. $\frac{1}{4}$ mm stark und daher schon für das blofse Auge als dunkelblauer Streifen kenntlich ist. Diese grofse Dicke und Dichte der Schicht ist eingermafsen auffallend, da ja hier kein epithelbedecktes Ependym vorhanden ist, sondern der Oberfläche nur Bindegewebe aufliegt.

Dies Bindegewebe trennt das Chiasma bis auf den mittelsten Teil vom Trichter, welcher an der dem Chiasma zugekehrten Seite eine etwa ebenso dicke Rindenschicht besitzt, die sich nach der Tiefe zu in zerstreute Fasern auflöst. In der Medianlinie verschmelzen beide Hirnteile, indem das Bindegewebe fortfällt, und da sind denn beide Organe, ohne dafs noch freie Oberflächen vorliegen, durch eine dicke dicke Neuroglia-schicht, einen Kielstreifen, von einander getrennt. In den seitlichen Teilen der dichten Neuroglia-masse liegen grofse Ganglienzellen eingesprengt.

12. Corpora mamillaria.

Die äufsere Oberfläche der Corpora mamillaria zeigt auf ihrer lateralen Seite eine sehr dicke, dichtgewebte Rindenschicht (ca. 0,1 mm). Diese verschmälert sich beim Umliegen in die mediale Oberfläche der Hügel bis auf 0,02 mm, in welcher ungefähren Dicke sie diese letztere bekleidet. Die dichten Massen lösen sich nach der Tiefe hin in lockrere Geflechte auf, die aber immer noch sehr reichliche Fasern enthalten. Von denen strahlen dann diskrete Fasern in die in der Substanz der Corpora mamillaria liegenden Ganglienzellen und Ganglienzellengruppen nach den verschiedensten Richtungen aus.

Die ependymäre Fläche zeigt wieder eine ungefähr 0,1 mm im Durchmesser haltende subepitheliale Neurogliaverdichtung, die in ihrer großen Dicke sehr stark gegen die viel dünnere, nur durch eine schmale Gewebsbrücke von ihr getrennte äußere Rindenschicht an den medialen Flächen der beiden Hügel absticht. An die ependymären Verdichtungen schließt sich wieder eine noch etwas dickere Lage lockerer Gewebe, aber immer noch ziemlich reichlicher Fasern an, die nach der Tiefe sich allmählich mehr und mehr verlieren. In den größeren Ganglienhäufen des centralen Höhlengraus, die hier liegen, sind die Fasern aber wieder reichlicher, in verschiedener Richtung verlaufend.

Der Fornix zeigt auch in seinem Endteile die Neurogliaverhältnisse der weißen Substanzen.

13. Sehhügel.

Das Studium der Neuroglia der großen Centralganglien hat mir große Schwierigkeiten gemacht, weil gerade hier die fixierenden und beizenden Flüssigkeiten sehr schwer in die Tiefe dringen. Die Schilderungen der Neurogliaverhältnisse, die in diesem und dem nächsten Abschnitte folgen, bedürfen daher ganz besonders noch ergänzender Studien.

Die Oberfläche des Sehhügels hat dreierlei verschiedene Charaktere:

1. Die Gegend des Plexus chorioideus. Der Plexus chorioideus scheint der Oberfläche des Sehhügels ganz locker anzuliegen. Hat man aber ganz frische Gehirne, so überzeugt man sich, daß die Verbindung doch keine gar so lockere ist, man sieht vielmehr von der Unterfläche des Plexus Gefäßchen in die Sehhügeloberfläche eindringen. An dieser Stelle hat nun der Sehhügel keinen Epithelüberzug, oder vielmehr zwischen das Epithel und das Nervengewebe ist echtes Bindegewebe, d. h. der Plexus, eingeschoben, der erst seinerseits auf seiner freien Fläche von Epithel bekleidet ist. Die Verhältnisse sind also ähnlich, wie in den lateralen Teilen des Ventrikelbodens an der Medulla oblongata.
2. Die zweite Art der Oberflächenbeschaffenheit am Sehhügel ist durch die oberflächlich liegenden markhaltigen Nervenfasern bedingt.
3. Die dritte Art endlich ist die, wo (jenseits des Sulcus Monroi) die grauen Massen zu Tage liegen.

Schon durch diese drei verschieden beschaffenen Oberflächenregionen werden Unterschiede in den ependymären Neurogliaassen bedingt. In der ersterwähnten Gegend, der des Plexus chorioideus, ist eine auffallend dünne (0,01—0,02 mm dicke) [verdichtete Oberflächenschicht vorhanden. Man könnte vielleicht annehmen, daß die Einschiebung des bindegewebigen Plexus die Ursache für diese Düntheit der eng gewebten Neuroglialage ist. Vor der strahlen dann mehr lockere, aber doch noch faserreiche z. T. radiär gerichtete Neurogliaassen in die Tiefe (Taf. XII, Fig. 2a).

Aber auch an den anderen Stellen der Sehhügeloberfläche hat die ependymäre Schicht eine ungleichmäßig wechselnde Dicke von 0,025 bis 0,17 mm im Durchmesser schwankend. Für diese Schwankungen weiß ich keine Gründe anzugeben. Da wo etwas größere Gefäße in der oberflächlichen Schicht liegen, zeigt die ependymäre Verdichtung eine starke Massenzunahme.

Liegen weisse Faserzüge unmittelbar an der Oberfläche, so kann entweder eine abgesetzte Ependymschicht darüber liegen, oder es ist so wie bei den Striae acusticae der Medulla oblongata, d. h. das Epithel liegt direct auf den Nervenbündeln auf. Im letzteren Falle sind dann die Nervenfasern von sehr dichten Neurogliaassen durchsetzt, unter denen auch lange Radiärfasern anfallen, während die übrigen in den beiden anderen Richtungen verlaufen. In der dichten Schicht sind dann aber die Maschen für die markhaltigen Nervenfasern ausgespart. In dem Falle, daß noch eine besondere Neurogliaverdichtung zwischen Epithel und Nervenbündel eingeschoben ist, zeigt das letztere immer noch reichliche Fasern, aber doch nicht so dichte Netze, als wenn das Epithel allein die Grenze gegen den Ventrikel bildet.

An den grauen Stellen der Sehhügeloberfläche ist die Ependymschicht zwar auch von wechselnder Dicke, aber sonst von gewöhnlicher Beschaffenheit (Taf. XII, Fig. 3a). —

Unterhalb der verdichteten Neurogliaassen an der Oberfläche des Sehhügels finden sich dann mehr lockere, aber doch faserreiche Neurogliaassen. Ist die auf diese zweite Zone folgende Schicht ärmer an Neuroglia, so zeigt sich, wie so häufig, die Tendenz der Fasern in radiärer Richtung zu verlaufen (Taf. XII, Fig. 2b), in anderen Fällen aber schließt sich an die ependymäre oder an die dieser entsprechende interfibrilläre Neuroglia-masse ein unregelmäßiges Geflecht direct an (Taf. XII, Fig. 3b), also ähnlich wie an den ventrikulären Stillingschen Nervenkerne.

Die Neurogliaverhältnisse in den tieferen Regionen des Thalamus opticus scheinen sehr verschieden zu sein, wie ja auch seine Ganglienzellen zu sehr mannigfachen Gruppen

zusammengestellt sind (Nissl). Gerade diese Verhältnisse bedürfen noch eines weiteren Studiums und setzen eine vorherige genaue Kenntnis der „Sehhügelkerne“ voraus. Ich gebe hier (Taf. XII, Fig. 4) nur die Abbildung einer besonders typischen Geflechsbildung aus dem Pulvinar. Hier findet man große Astrocytenformen, von denen reichliche, aber locker liegende Fasern ausstrahlen, die auch leichte Verdichtungen um die Ganglienzellen erzeugen. Das Bild erinnert sehr an die Neuroglia des roten Kerns, nur schien die letztere mir reichlicher zu sein. Im Sehhügel tritt auch das Netz der Nervenfasern nicht deutlich hervor, wie das doch im roten Kern der Fall ist.

14. Streifenhügel und Kapseln.

Der Kopf des Streifenhügels ist mit einer Ependymschicht von sehr wechselnder Dicke bekleidet, die auch hier stellenweise auffallend, dünn ist, — also ganz ähnlich, wie am Sehhügel.

An diese Schicht schließt sich dann die übliche mehr lockere Fasermasse an mit vielen radiären Fasern. Sonst aber zeigen die tieferen Schichten des Nucleus caudatus und Linsenkern ganz abweichende Verhältnisse gegenüber dem Sehhügel. Die Neuroglia ist mit Ausnahme der Umgebung etwas größerer Gefäße ungemein sparsam, so sparsam, daß man wohl sagen kann, Streifenhügel und Linsenkern zeigen Neurogliaverhältnisse, wie sie dem Typus der Großhirnrinde entsprechen.

Die Kapseln und die weißen Züge im Corpus striatum etc. sind mit zarten, engen, dem Typus der weißen Hirnsubstanz entsprechenden Neurogliaerüsten versehen.

9. Abschnitt:

Die physiologische Bedeutung der Neuroglia.

Es wäre sehr interessant, wenn man aus den geschilderten topographischen Verhältnissen der Neuroglia auch ein allgemeines physiologisches Prinzip herauserkennen könnte. Dafs die Neurogliafasern eine Zwischensubstanz darstellen, ist ja zweifellos. Eine Zwischensubstanz hat irgend welche passiven Funktionen. Welche hat nun die Neuroglia?

Das eine ist sicher, dafs die Neuroglia eine raumansfüllende Aufgabe hat. Das beweist vor allem die pathologische Histologie, denn überall da, wo durch Untergang von nervösem Material Platz frei wird, wuchert die Neuroglia und füllt mit ihren Fasern den frei gewordenen Raum aus. Ob dieser Untergang nur die Markscheide betrifft, wie das bei multipler Sklerose der Fall sein soll, oder die ganze Nervenfasern, wie bei der Tabes und bei den sekundären Degenerationen, ob ganze Nervenzellen zu Grunde gehen, wie bei Poliomyelitis anterior, oder Teile derselben, wie bei der progressiven Paralyse, ob das ganze Nervenmaterial (d. h. Zellen und Fasern) zerstört wird, wie bei ischämischen Nekrosen, — immer sehen wir dem Defekt entsprechende geringere oder größere Mengen von Neurogliafasern den frei gewordenen Raum anfüllen. Ganz besonders möchte ich betonen, dafs entgegen einer früher von mir geäußerten Ansicht, es sich mit der neuen Methode leicht erweisen liefs, dafs auch die festen Narben nach ischämischen Nekrosen nicht Bindegewebe enthalten, sondern aus dichtgewebten, kolossalen Neuroglia Massen bestehen.

Aber neben dieser Funktion als Füllmaterial könnten der Neuroglia noch andere Aufgaben obliegen, und hierüber sind in der That schon mancherlei Hypothesen aufgestellt worden. Die bekannteste ist die von Golgi, der den Dendriten der Ganglienzellen eine nutritive Funktion zuschrieb. Diese sollten sie dadurch erfüllen, dafs sie sich mit den Ausläufern der Neurogliazellen in Beziehung setzten, d. h. diese letzteren sollten in irgend einer Weise mit der Ernährung der Ganglienzellen in Verbindung stehen. Wir haben schon

S. 80 ausgeführt, daß unsere Präparate eine Beziehung zwischen Dendriten und Neurogliafasern nicht zu erkennen erlauben, während es aber immerhin möglich wäre, daß jemand mit anderen Methoden eine solche Beziehung entdeckte. Hingegen können wir jetzt eins mit Bestimmtheit sagen: welches auch immer diese noch zu erweisenden Beziehungen sein mögen, die Meinung Golgis, daß die Dendriten gerade deshalb als protoplasmatische Ernährungsfortsätze aufzufassen wären, weil sie sich mit den „Neurogliazellen“ in Beziehung setzten, kann nicht richtig sein. Dieser von Golgi angeführte Grund konnte so lange als stichhaltig angesehen werden, als man die „Ausläufer“ der Deiterschen Zellen für richtige protoplasmatische Zellfortsätze hielt. Jetzt aber können wir bestimmt sagen, daß sie keine protoplasmatischen Fortsätze, ja daß sie überhaupt keine Fortsätze der Zellen sind. Man muß daher die Idee durchaus fallen lassen, daß diese Fasern für den Chemismus der Neurogliazellen und erst recht, daß sie, wenn auch indirekt, für den Chemismus der Ganglienzellen von Bedeutung sein könnten.

Auch die Annahme, daß die Neurogliafasern wie capillarste (*sit venia verbo*) seröse Gefäße auch nur die Ernährungsäfte leiten könnten, müssen wir zurückweisen. Diese Möglichkeit war so lange vorhanden, als man mit Frommann, Lavdowsky u. a. der Meinung sein konnte, daß die Fasern hohl wären. Auch diese Meinung haben wir aber oben zurückgewiesen (S. 68 sub 2). —

Eine fernere Hypothese über die Bedeutung der Neuroglia ist die von P. Ramón, dem sich auch S. Ramón y Cajal und Sala y Pons angeschlossen haben. P. Ramón und die anderen genannten Forscher mit ihm glauben nämlich, daß die Neuroglia ganz wesentlich die Aufgabe habe, zur Isolierung der nervösen Leitungen zu dienen, d. h. die Bildung schädlicher Nebenleitungen in den Nervenströmen (*corrientes nerviosos*) zu verhindern.

Die Gründe für diese Ansicht faßt Sala y Pons in folgender Weise zusammen: „Die Annahme, daß die Neuroglia eine einfache Stützsubstanz sei, genügt nicht, um die Eigentümlichkeit zu erklären, daß die Fasern („Zellfortsätze“) an manchen Stellen dicht, an anderen weniger dicht sind, ja fast vollkommen fehlen. Sie erklärt auch die Thatsache nicht, daß die „Zellfortsätze“ beim Durchgang durch die eine Region glatt, beim Übergange in eine andere zottig sind, was doch als eine Vernehrung der Oberfläche angesehen werden muß. Es ist vielmehr wahrscheinlich, daß die Neuroglia einen anderen Zweck hat, nämlich den, daß sie die unnützen und schädlichen Kontakte der Nervenelemente verhindern soll.“

Daraus erklärt es sich, daß sie in der weissen Substanz überall so reichlich ist, während sie in der grauen Substanz da, wo keine Durchgangsfasern existieren, fehlt oder sehr vermindert auftritt. Auch die zottigen Anhänge der Fasern erklären sich so, daß diese in denjenigen Zonen zu beobachten sind, wo die Kontakte verringert werden sollen, daß sie aber da fehlen, wo eine derartige Aufgabe nicht zu erfüllen ist, d. h. da, wo die Enden und Collateralen der Axencylinder mit den Körpern und Dendriten der Ganglienzellen in Kontakt treten sollen, und ein Zusammenstoß der Nervenströme erfolgen muß. Umgekehrt ist die Neuroglia dann in genügender Reichlichkeit vorhanden, wenn solche Übergänge der Nervenströme von einem Gebilde auf das andere verhindert werden sollen.¹

Soweit Sala y Pons. Mit Bezug auf diese Hypothese von P. Ramón müssen wir aber sagen, daß weder die Thatsachen, auf welche sie sich stützt, richtig sind, noch die theoretische Begründung zutreffend genannt werden kann. Schon die allererste Annahme, daß die Neuroglia der weissen Substanz sehr reichlich sei gegenüber der grauen, stimmt absolut nicht. Wir haben im Gegenteil gesehen, daß die reichlichsten Neurogliamassen gerade in gewissen grauen Substanzen zu finden sind. Es stimmt auch ferner gar nicht, daß in den grauen Substanzen diejenigen Stellen arm an Neuroglia sind, wo zahlreiche Kontakte von Dendriten und Axencylindern statthaben. In den Oliven, den Vierhügeln, den Stillingschen Nervenkerneln etc. sind doch gewiß reichliche derartige Kontakte zu konstatieren, — und doch ist an diesen Partien ein ungemein reiches Neurogliazergüst vorhanden, viel reichlicher, als in den weissen Substanzen. Endlich stimmt es nicht, was wir schon früher (S. 79 sub G) erörtert haben, daß diejenigen grauen Massen, welche viele durchgehende markhaltige Fasern enthalten, auch eine größere Masse von Neuroglia besitzen sollten.

In alle diese tatsächlichen Irrtümer sind die berühmten spanischen Forscher nur deshalb geraten, weil sie sich für ihre Neurogliauntersuchungen nur der Golgischen Methode bedienen konnten, deren Unzuverlässigkeit für die Beurteilung topographischer Verhältnisse wir jetzt wohl genügend kennen gelernt haben.

Aber nicht bloß die tatsächlichen Verhältnisse, auf welche sich die Hypothese von P. Ramón stützt, treffen nicht zu, auch gegen die theoretische Begründung läßt sich mancherlei einwenden. Gerade in den weissen Substanzen erscheint eine Isolierung durch

¹ Sala y Pons, La Neuroglia de los Vertebrados. Madrid 1894. S. 40.

Neuroglia ganz überflüssig, denn hier sind ja die Axencylinder von dicken, isolierenden Markscheiden so wie so umgeben. Es bedürfte also einer weiteren isolierenden Schicht, wie sie die Neuroglia darstellen soll, durchaus nicht.

Viel eher müßte man umgekehrt erwarten, daß in den grauen Substanzen gerade an denjenigen Stellen, wo die Enden der Axencylinder und Collateralen mit den Dendriten in Kontakt treten, eine isolierende Substanz erwünscht wäre.

Diese Kontakte dürfen doch auch die *corrientes nerviosos* nicht in regelloser Weise von einer Bahn auf die andere überleiten. Es darf nicht irgend ein beliebiger Nervenast mit einem beliebigen Dendriten, den er im Vorbeiziehen trifft, oder mit einem anderen Nervenast der Nachbarschaft in leitende Verbindung treten. Viel eher müßten hier Vorrichtungen getroffen sein, die den Nervenströmen nur die ihnen vorgeschriebene Bahn zu beschreiten erlauben und die alle Nebenbahnen ausschalten, für welche doch bei der reichen Verzweigung und Durchflechtung der Dendriten und Axencylinder so sehr viel Gelegenheit gegeben ist. Gerade hier soll nun keine isolierende Schicht nötig sein, — und in der weissen Substanz mit ihren viel einfacheren Bahnen sollen die dicken Markscheiden nicht genügen!

Wenn wir ferner bedenken, daß gerade im Gegensatz zu den Markscheiden die Neurogliafasern nur Geflechte, aber nirgends festgeschlossene Massen darstellen, wie sie eine isolierende Schicht doch erforderte, so werden wir wohl nicht umhin können, die Hypothese von P. Ramón fallen zu lassen, — höchstens könnte man für diejenigen Stellen eine isolierende Wirksamkeit der Neuroglia annehmen, wo diese zusammenhängende, von nervösen Elementen freie, oder fast freie, Schichten bildet. Das würde z. B. an den äußeren und inneren Oberflächen denkbar sein.¹

Um Mißverständnisse zu vermeiden, sei aber doch noch speziell darauf hingewiesen, daß zur Isolation der Dendriten und Axencylinder unter einander, von deren präsumtiven Notwendigkeit wir oben sprachen, nicht etwa eine wirkliche „Grundsubstanz“ oder eine, noch zu entdeckende, andere Neuroglia absolut nötig wäre. Vielleicht genügt es schon, daß die feinen Reiserchen in Gewebsflüssigkeit baden, die ja in ähnlicher Weise zur Iso-

¹ Als Curiosum sei noch mitgeteilt, daß Schleieh den Schlaf auf eine „Reizung der Neuroglia“ zurückführt. (Schmerzlose Operationen Berlin 1894. S. 78 ff.) Eine gereizte Intercellularsubstanz ist jedenfalls etwas sehr merkwürdiges. Schleieh giebt S. 89 eine Abbildung der Neuroglia in der Hirnrinde. Man sieht da ein reiches Gespinnst von Neurogliafasern um eine Ganglienzelle herum, aber dieses Gespinnst ist eben — ein Hirngespinnst.

lierung dienen könnte, wie das Öl in den Transformatoren hochgespannter Ströme der Technik, wobei man freilich voraussetzen muß, daß bei den so minimalen Stromspannungen, wie sie in den Dendriten etc. herrschen, die Gewebeflüssigkeit als Isolator genügt, — wer kann aber wissen, wie die Natur sich hilft? —

Wenn wir der Neuroglia eine raumausfüllende Aufgabe zuschreiben, so erscheint gerade das, was die spanischen Forscher zu ihrer Hypothese veranlaßt hat, garnicht so wunderbar. Ihnen war die wechselnde Menge der Neuroglia im Inneren der Organe das merkwürdige und einer speziellen Erklärung bedürftige. Aber man kann sich sehr leicht vorstellen, daß in den verschiedenen Regionen des Centralnervensystems die nervösen Elemente bald so dicht nebeneinander liegen, daß für eine andere Substanz, die Neuroglia, kein Raum vorhanden ist, bald so locker, daß Zwischenräume bleiben, die dann je nach deren Größe von mehr oder weniger reichlicher „Bindesubstanz“ ausgefüllt werden. So könnten in den tiefen Schichten der Großhirnrinde die Durchflechtungen der Dendriten und Axencylinder so dichte sein, daß hier keine Neuroglia Platz hätte, während umgekehrt in den Oliven die Dendriten und Nervenfasern lockerer gefügt wären, und daher Raum genug übrig bliebe, der dann von der Neuroglia ausgefüllt werden mußte. Also die wechselnde Menge der Neuroglia innerhalb der Organe könnte man sich ganz gut ohne Zuhilfenahme der doch nicht haltbaren Isolationshypothese erklären.

Sehr merkwürdig und einer weiteren Erklärung dringend bedürftig ist vielmehr etwas anderes, nämlich nicht die Menge im Inneren der nervösen Teile, sondern die ungemein wechselnde und dabei doch typische Anordnung der Neuroglia in den verschiedenen Teilen des Centralnervensystems, sowie die wechselnde Menge an den Oberflächen der Organe, wo die Neuroglia doch nicht als einfaches Füllmaterial angesehen werden kann. Hierbei sind es besonders die häufig wiederkehrenden Typen, die einem unwillkürlich die Idee aufdrängen, daß die Raumauffüllung, die der Neuroglia unter physiologischen und pathologischen Verhältnissen obliegt, nicht in regelloser Weise vor sich geht. Es müssen auch hier irgend welche statischen Gesetze die verschiedenen Geflechtsformen beherrschen, in ähnlicher Weise, wie das für andere Bindesubstanzen längst nachgewiesen ist: für die Anordnung der normalen Knochenbälkchen durch Culmann, Hermann v. Meyer u. a., für die pathologischen Knochenverhältnisse durch Julius Wolff, für die Fasern in der Delphinflosse, ja für die Verzweigungen der Blutgefäße durch Wilhelm Roux etc.

Durch solche mechanischen oder statischen Gesetze müssen vor allem die dichten Geflechte an den inneren und äußeren Oberflächen bedingt sein. Für die Gefäße speziell hat bereits Lloyd Andriezen darauf 'aufmerksam gemacht,'¹ daß hier die oft so starke Gliahülle die Aufgabe hat, die Hirnsubstanz gegen die 'undue expansions' der Gefäße zu schützen. Die Hirngefäße haben nur eine schwache Adventitia und sind überhaupt sehr dünnwandig, so daß ihre eigene Wand keinen genügenden Widerstand für den schwankenden Blutdruck gewähren würde. Sie bedürfen daher dringend einer Unterstützung durch die Neuroglia-scheide. Lloyd Andriezen macht ferner darauf aufmerksam, daß diese, wenn auch dichte, Schutzwehr einen m a s c h i g e n Bau besitzt, so daß die Saftströmungen in das Blut hinein und aus ihm heraus in keiner Weise gehindert werden.

Als eine ähnliche Schutzvorrichtung gegen irgend welche, noch unbekannte mechanische Einflüsse könnte man sich auch die anderen Neurogliaverdichtungen an den Oberflächen erklären, — denn daß die Verdichtungen um die Gefäße herum zu den Oberflächenverdichtungen zu rechnen sind, das haben wir ja S. 76 f. besprochen. Aber damit ist die Sache noch nicht abgethan.

Die typische, so oft wiederkehrende Anordnung bedarf zunächst der Erklärung. Wir haben ja S. 77 darauf aufmerksam gemacht, daß sowohl die Verdichtung der Glia um die Gefäße, als die an den äußeren Oberflächen auch in der Anordnung Ähnlichkeiten aufweist. Beide zeigen ein hauptsächlich aus mehr oder weniger transversalen Fasern geflochtenes, besonders dichtes Maschenwerk, und an dieses sich anschließend ein weniger dichtes, aber doch faserreiches Geflecht von vornehmlich radiären Faserzügen — das kann nicht zufällig sein. Auch der Wechsel in der Beschaffenheit dieser Oberflächenverdichtungen (im weitesten Sinne) muß eine Bedeutung haben. Warum ist die Ependymschicht an den Centralganglien so verschieden dick? Warum besitzt die laterale Seite der Corpora candicantia eine so starke, die mediale eine so schwache Rindenschicht? Warum fehlt diese an der Oberfläche des Kleinhirns ganz etc. etc.? Warum fehlen die Radiärfasern an vielen grauen Substanzen unter der Ependymschicht, während sie an anderen grauen doch vorhanden sind und an den weissen so regelmäßig auftreten? Warum ist über markhaltigen Nervenfasern manchmal eine abgesetzte Ependym- oder äußere Rindenschicht vorhanden, manchmal aber nur eine interfibrilläre? Was sind hier

¹ On a system of fibre-cells surrounding the blood-vessels of the brain of Man and Mammals. *Internationale Monatschrift für Anatomie und Physiologie.* 1893. S. 539.

und an anderen Stellen für geheimnisvolle Ansprüche an Druck-, Zug- und Scheerfestigkeit gestellt, dafs solche typischen Trajectorien entstehen?

So liefsen sich der Fragen noch viele aufstellen, und noch mehr werden sich ergeben, wenn die Topographie der Neuroglia noch besser studiert sein wird.

Wir sehen eben wieder, entsprechend dem, was wir in den einleitenden Worten zu dieser Arbeit gesagt haben, dafs sich an die Beantwortung der Frage nach den topographischen Verhältnissen der Neurogliafasern, wie an die Beantwortung jeder naturwissenschaftlichen Frage die Aufstellung immer neuer, vorher ungeahnter Fragen anschliesst, dafs jedes „darum“ gar viele „warum?“ gebiert, — und das wird wohl auch hier in unendlicher Kette weitergehen. —

10. Abschnitt:

Methode.

In den Schlussbemerkungen zu unserer historischen Übersicht haben wir schon der hauptsächlichsten Ansprüche Erwähnung gethan, die an eine Methode zur Färbung der Neuroglia zu stellen sind. Wir müssen aber hier etwas genauer auf dasjenige eingehen, was wir von einer brauchbaren Methode verlangen müssen.

1. Das erste Erfordernis ist das, dafs die Färbung eine elective ist, d. h. dafs sich nichts mitfärbt, was mit Neurogliafasern verwechselt werden kann, oder was das deutliche Hervortreten der Fasern hindert.

Es ist höchst interessant zu sehen, wie im Laufe der Zeit die Ansprüche in dieser Hinsicht allmählich gestiegen sind. Ich erinnere mich noch an mein bewunderndes Staunen, als ich in meinen ersten Studiensemestern im Berliner physiologischen Institut die, wenn ich mich recht erinnere, nach Goll'schen Abbildungen gezeichneten Rückenmarkstafeln betrachtete. In diesen Bildern war alles rot gefärbt mit Ausnahme der Markscheiden, und doch wurde schon diese technische Leistung Goll's für ein Meisterwerk gehalten. Ähnliche Bilder mufs auch Kölliker noch für die Figuren in der 4. Auflage seiner Gewebelehre vor Augen gehabt haben, denn auch da zeigen die Zwischenräume zwischen den markhaltigen Nervenfasern des Rückenmarks dieselben diffusen, undifferenzierten Massen, wie sie auf jenen Tafeln zu sehen waren.

Man war also damals schon zufrieden, wenn man die Markscheiden ungefärbt und alles andere in roten, womöglich verschieden abgestuften Tönen vor sich hatte.

Als zweites Entwicklungsstadium ist das anzusehen, dafs man die in der weissen Substanz des Rückenmarks vorhandenen Neurogliafasern so mit Carmin färbte, dafs die in ihren Maschenräumen befindliche Substanz (Gewebsflüssigkeit?), welche in den Goll'schen und Kölliker'schen Präparaten noch mitgefärbt gewesen war, von der Färbung ausgeschlossen, oder doch sehr blaß tingiert wurde. Eine solche Färbung zu bekommen, war grössteils

Glücksache, denn auf die damals üblichen Carminlösungen war gar kein Verlaß, wie ich mich aus meiner eigenen Jugend erinnere. In dieser Weise immerhin schon distincter gefärbte Präparate muß Frommann erhalten haben.

Jetzt konnte man etwas erkennen, was früher zu erkennen nicht möglich gewesen war, nämlich daß die für Neuroglia ausgesprochenen Bestandteile einen faserigen Charakter hätten, und Frommann nannte sie daher auch stets „Fasern“, obgleich er der Meinung war, daß es eigentlich Zellläufer wären.

Als man soweit war, konnte man wenigstens in der weißen Rückenmarkssubstanz und an ähnlich günstig beschaffenen Stellen die Neurogliafasern studieren. Wie wir jetzt wissen, und wie schon Boll vermutet hatte, sind aber auch diese Bilder selbst für die bestgeeignete Stelle, d. h. für die weiße Rückenmarkssubstanz, keine sicheren gewesen, da auch hier Axencylindercollateralen verlaufen, von deren Existenz man damals noch keine rechte Ahnung hatte, — und die Axencylinder werden auch bei dieser besseren Carminfärbung mittingiert.

In den weniger günstig beschaffenen Partien nun gar, ganz besonders in den grauen Massen, war die Unsicherheit eine so große, daß sie selbst bei sehr bescheidenen Ansprüchen unbequem wurde, und so klagen denn alle Autoren, von Clarke und Frommann bis auf Petrone und Lavdovsky, über die Unsicherheit in der Beurteilung dessen, was man bei Carmin- und ähnlichen Methoden zur Neuroglia rechnen soll. —

Jetzt müssen wir von einer Neurogliamethode verlangen, daß sie weder die Markscheideln, noch die (präsumptive) Gewebsflüssigkeit, noch die Axencylinder, noch die Dendriten der Ganglienzellen färbt. Alle Methoden, bei denen eine Axencylinder- und Ganglienzellenfärbung nicht mit Sicherheit ausgeschlossen werden kann, sind ohne weiteres zu verwerfen.

Wie gefährlich Methoden, bei denen sich Axencylinder mitfärbten, namentlich für den pathologischen Anatomen sind, das zeigt ein Beispiel aus neuester Zeit. Popoff¹ hat aus dem Flechsig'schen Laboratorium eine vorläufige Mitteilung veröffentlicht, in der er über Resultate seiner Untersuchungen bei disseminierter Sklerose berichtet. Er wandte bei diesen Untersuchungen eine dreifache Färbung an, in der wieder das „patentsaure Rubin“, richtig genannt: „Patent-Säurerubin“ (alias Säurefuchsin) eine Rolle spielt. Hierbei behauptet

¹ Zur Histologie der disseminierten Sklerose. Neurologisches Centralblatt, 1894. S. 321.

er nun folgendes gefunden zu haben: „Ferner kann ich auf Grund meiner Untersuchungen nicht mit der allgemein herrschenden Meinung einverstanden sein, daß es sich um Wucherungen des Bindegewebes handle. Meine mikroskopischen Präparate zeigen deutlich, daß dasjenige, was die meisten Beobachter für zwischen den Nervenfasern liegende Bindegewebszüge hielten, nur Veränderungsprodukte der Nervenfasern selbst sind“ (S. 322). Namentlich soll es sich hier um gewacherte und veränderte Axencylinder handeln.

Von der Unrichtigkeit dieser so ungemein paradoxen Behauptung kann man sich — ganz abgesehen von den Resultaten der älteren Beobachtungen — durch unsere Färbung auf das schlagendste überzeugen. Schon bei ganz akut verlaufenden Fällen von multipler Sklerose, erst recht bei chronischen Formen, überzeugt man sich geradezu handgreiflich, daß es sich hier in der That um ganz kolossale Wucherungen von „Bindegewebe“, soll heißen von Neuroglia, handelt. Eine Methode, die Irrtümer ermöglicht, wie die sind, in die Popoff geraten ist, ist unter allen Umständen absolut unbrauchbar. —

Daß auch die Ganglienzellen und ihre Protoplasmaausläufer ungefärbt bleiben müssen, ist ohne weiteres klar. Nicht nur, daß die Dendriten eventuell auch einmal mit Neurogliafasern verwechselt werden können, so liegt vor allem bei den Methoden, welche die Nervenzellen in demselben, oder in einem ähnlichen Tone färben, wie die Neuroglia, der große Nachteil vor, daß sich die feinen Neurogliafasern nicht genügend von dem reichen Geflechte der Dendriten abheben, und daß sie daher der sicheren Kenntnisnahme entgehen. Wenn man das berücksichtigt, und wenn man bedenkt, daß die Leiber der Deitersschen Zellen sich im allgemeinen sogar schwerer färben, als die Ganglienzellen, so wird man sagen können: alle die Methoden, welche die Leiber der Deitersschen Zellen in demselben Farbtonen färben, wie die Neurogliafasern, d. h. alle Methoden, bei denen die Fasern als wirkliche Ausläufer der genannten Zellen erscheinen, sind für das topographische Studium der Neuroglia nicht zu verwenden. Wenig brauchbar sind auch diejenigen Methoden, welche nur einen leichten Unterschied in der Intensität der Farbe zwischen Zelleib und Faser ergeben. —

Im allgemeinen weniger wichtig ist es, daß die anzuwendende Methode das Bindegewebe nicht mitfärbt. Einmal ist das doch auch eine nichtnervöse Substanz, eine Zwischenmasse, wie die Neuroglia, dann aber ist die Structur des Bindegewebes so verschieden von der Neurogliastructur, daß Verwechslungen kaum zu befürchten sind.

Hatte doch schon der Entdecker der Neuroglia, Virchow, mit seinen primitiven Methoden den Unterschied zwischen Neuroglia und echtem Bindegewebe erkannt.

Unter Umständen kann es aber, namentlich für den pathologischen Anatomen, doch erwünscht sein, das Bindegewebe ungefärbt zu bekommen, und so soll man wenigstens die Möglichkeit haben, die collagenen Massen von der Färbung anzuschließen. Was die elastischen Fasern betrifft, so liegt nicht die geringste Schwierigkeit vor, ihre Färbung zu verhindern. Sie färben sich, im Gegensatz zum collagenen Gewebe, überhaupt nur mit ganz eigenartigen Methoden.

In der Erfüllung aller bis jetzt besprochenen Forderungen genügt unsere neue Methode allen Ansprüchen.

2. Ein zweites wichtiges Erfordernis ist die Sicherheit der Methode, d. h. jedes regelrecht hergestellte Präparat sollte an jeder Stelle jede einzelne hier vorhandene Neurogliafaser zeigen. Diese Forderung ist für den normalen Anatomen weniger wichtig, als für den pathologischen. Wenn der normale Anatom an irgend einem Präparat auch nur eine einzige Stelle vollständig gefärbt bekommt, so kann er sich damit zufrieden geben. Dann weiß er eben, wie an dieser Stelle das Neuroglia-geflecht immer beschaffen ist. Der pathologische Anatom muß anspruchsvoller sein aus Gründen, die ich früher einmal entwickelt habe.¹

Im vollen Sinne des Wortes habe ich die hier besprochene Forderung trotz langjähriger Bemühung noch nicht erfüllt. Es passiert mir doch noch, daß im Inneren der Stücke leere Flecke zum Vorschein kommen, wo Neurogliaflechte da sein müßten. — aber ziemlich sicher ist die Methode doch.

Wie gering man aber auch seine Ansprüche an die Sicherheit einer Methode stellen mag, eins wird man unter allen Umständen verlangen können, nämlich das, daß der Erfolg der Methode nicht auf der Schneide eines sehr kurzen Zeitabschnittes bei irgend einer der dabei vorkommenden Prozeduren steht. Wenn z. B. ein Forscher angieht, daß eine Sekunde mehr oder weniger über den Erfolg der Färbung entscheidet, so wird man eine solche Färbung verwerfen müssen.

¹ Merkel und Bonnets Ergebnisse der Anatomie und Entwicklungsgeschichte, 1894. 3. Bd. S. 19f.

3. Sehr wünschenswert ist es weiterhin, daß bei einer Neurogliafärbung auch die anderen Elemente, wenigstens soweit es zur Orientierung nötig ist, erkennbar gemacht werden. Vor allem ist es zu erstreben, daß man die Kerne sieht, absolut nötig ist das für pathologische Prozesse. Die Kerne können auch ohne jede Inconvenienz in demselben Farbentone gefärbt sein, wie die Neurogliafasern. Kein Mensch wird einen Kern mit einer Neurogliafaser verwechseln, und die Klarheit der Bilder wird durch die Anwesenheit der Kerne in keiner Weise beeinträchtigt: eher ist das Gegenteil der Fall. Diese Forderung war sehr leicht zu erfüllen.

Mehr Schwierigkeiten machte es, die nervösen Elemente wenigstens so weit sichtbar zu machen, daß man in den Präparaten die Orientierung nicht verliert. Höhere Ansprüche zu stellen war nicht nötig, aber durchaus erforderlich war es, daß die nervösen Elemente in einer Kontrastfarbe, also nicht in einem ähnlichen Farbentone, wie die Neurogliafasern, gefärbt waren, aus Gründen, die oben sub 1 entwickelt worden sind.

Die Schwierigkeit war deshalb eine so große, weil sämtliche von mir durchprobierte Farbstoffe nicht mit Sicherheit eine Schädigung der Neurogliafärbung vermeiden ließen. Ich bin dann schließlich auf einen anderen Stoff gekommen, der nicht nur die Neurogliafärbung nicht schädigt, sondern sogar die Intensität der Farbe erhöht. Man erhält ja dabei keine Bilder, wie sie etwa die Golgimethode für die Ganglienzellen liefert, aber man will ja auch keine Ganglienzellen studieren, sondern nur ihre Lage erkennen. Nebenbei stellte es sich heraus, daß wenigstens die größeren Nisslschen Körnungen sehr hübsch hervortraten. Das war schon mehr, als eigentlich nötig war, aber es war doch sehr gut mitzunehmen.

4. Eine große Unbequemlichkeit war es für mich eine lange Zeit, daß die Fasern zwar gefärbt waren, aber so blaß, daß sie mit schwacher Vergrößerung kaum als Fasern zu erkennen waren. Ich erstrebte daher eine größere Prägnanz der Färbung, und für bescheidene Ansprüche ist diese auch erreicht. Man muß nur nicht gleich verlangen, daß die Fasern so schwarz erscheinen sollen, wie bei der Golgischen Methode, es genügt schon, wenn man bei schwachen Vergrößerungen einen guten Überblick über die Geflechte bekommt. Man kann sie ja dann immer noch mit starken Vergrößerungen im Détail studieren.

5. Ein von den pathologischen Anatomen und besonders von den Klinikern seit lange empfundener Mifsstand ist der, daß die Präparate für die übliche Härtung in doppelchrom-

sauern Salzen so ungeheurer lange Zeit brauchen. Es ist ja richtig, daß bei histologischen Methoden das „tuto“ bei weitem dem „cito et jucunde“ vorangeht, aber alles hat seine Grenzen. Wenn man Monate lang warten soll, bis ein Präparat genügend gehärtet und gebeizt ist, so ist das eine Zumutung, die man nur dann ertragen kann, wenn auf keine andere Weise das „tuto“ zu erreichen ist. Schon vor langer Zeit habe ich versucht, diesem Mißstand abzuhelfen. Zunächst zog ich die Erlickische Flüssigkeit aus ihrer absoluten Vergessenheit hervor, — aber sie dringt zu ungleichmäßig ein, um brauchbare Resultate zu liefern. Dann versuchte ich es mit der Wärme, aber auch dabei vergingen noch Wochen, und man hatte es nicht in der Gewalt, die Präparate vor Brüchigkeit zu schützen. Wir werden sehen, daß man jetzt schon in vier Tagen die Präparate zur Markscheidenfärbung ohne Anwendung von Wärme vorbereiten kann. Solche Präparate könnte man auch zur Neurogliafärbung benutzen, doch ist für diese eine andere nur wenig längere Zeit beanspruchende Härtung zu empfehlen.

6. Sehr viel Schwierigkeiten machte es mir auch eine lange Zeit, daß die Härtungen und die weiteren Behandlungen die Stücke zum Schrumpfen brachten, brüchig werden ließen, oder dergl.

Ich mußte ganze Prozeduren deshalb aufgeben und neue suchen, denn es ist durchaus erforderlich, daß die mit den Präparaten vorzunehmenden Manipulationen diese nicht schädigen. Auch dieses Ziel ist zu meiner Zufriedenheit erreicht.

7. Wünschenswert, wenn auch nicht gerade absolut nötig, war es schließlich auch, den Präparaten Dauerhaftigkeit zu verleihen. Meine ersten Präparate haben sich recht gut gehalten, sie sehen jetzt nach fünf, sechs Jahren noch sehr schön aus. Als ich dann aber die Methode nach den anderen, wichtigeren Gesichtspunkten umarbeitete, hatte ich sehr unter dem Verblässen der Präparate zu leiden. Sie hielten sich kaum 8—14 Tage in gutem Zustande. Die jetzigen Präparate scheinen sich zu halten, aber eine Garantie für die lange Dauer der Haltbarkeit kann ich nicht übernehmen.

Wie bei allen empirisch gefundenen Methoden, so hat es auch bei der Neuroglia-methode zunächst große Schwierigkeiten gemacht, hinter das Prinzip der Methode zu kommen, und doch war es zu deren Vervollkommnung durchaus nötig, über dieses Prinzip klar zu werden.

Noch im Jahre 1890 war ich auf falschen Wegen. Ich glaubte damals, wie ich es auch in meiner vorläufigen Mitteilung veröffentlicht habe, „dafs die Präparate mit Metallsalzen gebeizt werden müßten, die eine organische Säure enthalten.“ Ich mühte mich noch lange nachher mit Versuchen ab, die passende organische Säure und das passende Metallsalz zu finden, bis ich denn endlich dahinter kam, dafs Metallsalz und organische Säure in einem ganz anderen Verhältnis, als in dem einer einfachen Verbindung, zu einander stehen müßten. Das Metallsalz mußte in einer hochoxydierten Verbindung den Präparaten einverleibt werden, und die organischen Säuren, die ich mit Erfolg benutzt hatte, spielten nur die Rolle eines Reduktionsmittels.

Wenn wir dieses empirisch gefundene Prinzip nun theoretisch zurecht legen wollen, so kann das vielleicht in folgender Weise geschehen: Der Farbstoff haftet nur an der Neuroglia, wenn diese eine stark reduzierte Metallverbindung enthält. Eine solche stark reduzierte Metallverbindung läßt sich aber direkt nicht an die Neuroglia befestigen. An dieser haftet das Metall nur in hoch oxydiertem Zustande, oder eventuell, wie wir sehen werden, in einer Mischung höherer und höchster Oxydationsstufen. Man muß daher, um jene Färbungsmöglichkeit zu erreichen, zunächst das Metall in höher oxydiertem Zustande der Neuroglia zuführen und dann erst die starke Reduktion vornehmen.

Das ist freilich nur eine Hypothese. Es wäre ja auch denkbar, dafs die Metallverbindung nur eine Veränderung der Neuroglia selbst bewirkte. Mir schien aber die erste Hypothese wahrscheinlicher, weil wir auch sonst aus der technischen Färberei wissen, dafs an sehr feinen Niederschlägen basische Anilinfarben besser haften (z. B. das Methylgrün an sehr fein verteiltem Schwefel). —

Nachdem ich über das Prinzip der Färbung ins klare gekommen war, variierte ich die Metallverbindungen und Reduktionen in der mannigfaltigsten Weise, in der Hoffnung, doch schließlich eine sichere, elective Färbung zu erzielen. Über eine gewisse Grenze kam ich aber nicht heraus, bis ich endlich nach vielen Irrgängen fand, dafs der Fehler ganz wo anders lag: nämlich in allerersten Teile der Operationen, die mit den Präparaten aus dem Centralnervensystem vorgenommen werden müssen.

Ich wußte zwar schon von Anfang an (vgl. meine Mitteilung aus dem Jahre 1890), dafs man nur ganz frisches Material „von guter Consistenz“ benutzen dürfte, aber ich glaubte, dafs die üblichen Härtungsmethoden dieses Material auch ganz sicher fixierten, um so mehr, als ja für die Markscheidenfärbung diese sichere Fixierung nachgewiesen war. Als

man gar das Formol aufkam, das die Präparate des Centralnervensystems so schnell fixierte, war mir der Gedanke ganz fern, daß ein frisch eingelegtes, in der üblichen Weise zerschnittenes Hirn oder Rückenmark nicht durchaus gut konserviert sein sollte. Aber schließlich fand ich, daß die Neuroglia in dieser Beziehung ungemein empfindlich war.

Wenn die Härtingsflüssigkeit nicht binnen 24 Stunden das Präparat vollkommen durchdrungen und fixiert hat, sind die inneren Teile für die Neurogliafärbung ungeeignet geworden, resp. überhaupt alle Teile, in die die Flüssigkeit nicht gleich eingedrungen ist.

Wir haben hier also einen Unterschied gegen die einfach kadaveröse Erweichung zu konstatieren. Bei dieser zerfällt die Neuroglia zwar in Körnchen, aber bleibt doch noch eine ganze Zeit färbbar, bei der Zersetzung innerhalb der Härtingsflüssigkeiten verliert sie aber von vornherein ihre Färbbarkeit. Es ist wohl anzunehmen, daß das Wasser der Härtingsflüssigkeiten diesen Unterschied bedingt. Leider aber kommt man den Übelstand nicht dadurch vermeiden, daß man absoluten Alkohol verwendete. Alkohol ist vielmehr für ungebeizte Präparate, was die Neuroglia anbelangt, sehr schädlich. Es nützt auch nichts, wenn man etwa im Alkohol Metallverbindungen auflöst. Man erhält immer höchst unsichere, oft ungemein mangelhafte Neurogliafärbungen. Wir haben uns schließlich in einer sehr einfachen, aber freilich auch sehr unbequemen Weise geholfen (unter sub 1a). — —

Nach alledem zerfallen also die für die Neurogliafärbung nötigen prinzipiellen Maßnahmen in 3—4 Teile: 1a. Fixierung der dem Centralnervensystem entnommenen Stücke, 1b. Beizung mit höher oxydierten Metallverbindungen. Diese beiden Akte können eventuell zu einem vereinigt werden. 2. Reduktion der Metallverbindung. 3. Färbung.

1. Fixierung und Beizung.

- a) Diese beiden Prozeduren kann man, wie gesagt, getrennt oder vereint vornehmen. Man trennt sie, wenn man sich die Möglichkeit offen halten will, die Präparate auch nach anderen Methoden, als gerade nach unserer neuen zu behandeln, z. B. nach der Marchischen, der Golgischen, der Nissl'schen oder der Markscheidenmethode. In diesem Falle fixiert man die Stücke mit Formol (1:10). Man hüte sich vor schwächeren Lösungen; diese fixieren nicht gut genug. Stärkere anzuwenden, hat aber auch keinen Zweck, sie leisten auch nicht mehr. Will man aber eine ordentliche Neurogliafärbung erzielen, so ist es durchaus nötig, das Material in möglichst kleine, nicht über einen halben Centimeter dicke Stücke zu zer-

schneiden und so in die Fixierungsflüssigkeit hineinzutun. Dafs das Material ganz frisch, d. h. nicht kadaverös erweicht sein darf, ist selbstverständlich.

Größere Stücke mögen durch das Formol schließlich noch so hart geworden sein, für eine sichere Neurogliafärbung taugen sie nichts mehr.

Dieser Zwang, so kleine Stücke einzulegen, hat etwas sehr unangenehmes, ich habe aber vorläufig noch kein Mittel gefunden, um ihn zu umgehen.

Zur Härtung bedient man sich großer flacher, mit Deckel versehener Schalen, z. B. solcher, wie sie in der Bacteriologie zur Aufbewahrung von Plattenkulturen verwendet werden. Auf den Boden legt man in üblicher Weise Fließpapier. So vermeidet man am besten die Verkrümmungen der dünnen Stücke. Nach dem ersten Tage muß man die Formollösung wechseln, später ist es nicht mehr nötig. Sind die Stücke hart geworden (etwa nach vier Tagen) und weitere Verkrümmungen nicht mehr zu befürchten, so kann man die Präparate in hohe, weniger platzraubende Gläser hineintun. Sie halten sich dann Jahr und Tag noch färbungsfähig.

- b) Die Beizung kann man an den mit Formol gehärteten Stücken gerade so gut vornehmen, wie an frischen. Ich habe das schon in meinem Artikel „Technik“ in den Merkel-Bonnet'schen Ergebnissen der Anatomie und Entwicklungsgeschichte 1894 mitgeteilt. Man kann aber, wie erwähnt, auch Fixierung und Beizung verbinden. Diese Verbindung von Fixierung und Beizung ist eigentlich die seit langer Zeit für das Centralnervensystem gebräuchliche Methode. Alle Härtungen in Bichromat haben ja den Zweck, gleichzeitig eine Beizung vorzunehmen. Mit Chromaten gebeizte Stücke lassen auch eine Neurogliafärbung zu, wenn die Beizung und Härtung nicht etwa in der hier und da noch gebräuchlichen, ursprünglichen Müllerschen Flüssigkeit (2½ % Kaliumbichromat mit oder ohne 1 % Glaubersalz) stattgefunden hat. In so dünnen Lösungen geht die Färbbarkeit der Neuroglia ganz verloren. Hingegen zeigen Stücke, die in der (jetzt wohl meist benutzten) gesättigten (ca. fünfprozentigen) Lösung von doppelchromsaurem Kalium gehärtet werden, wenn man die Stücke genügend klein eingelegt hat, bei passender Behandlung die Neuroglia sehr gut gefärbt, aber ich bin von der Chromhärtung doch ganz zurückgekommen, weil man da nie sicher ist, dafs

sich nicht auch Axencylinder mitfärben. Das ist ein so fundamentaler Fehler, daß ich auf die Chromhärtung, wie auf so viele andere von mir aufgegebenen Methoden, garnicht eingehen würde, wenn ich nicht bei meinen Versuchen etwas gefunden hätte, was für die Markscheidenfärbung von großem Nutzen ist.

Es ist mir nämlich gelungen, die Zeit, die zur gehörigen Härtung und Beizung der Präparate für die Markscheidenfärbung nötig ist, ganz wesentlich abzukürzen, und zwar auf 4—5 Tage.

Durch theoretische Überlegungen habe ich herausgefunden, daß die Verbindung der Markscheiden mit dem Chromat, welche für die Bildung des Farblackes nötig ist, dann ungemein rasch vor sich geht, wenn man einer starken Bichromatlösung ein Chromoxydsalz in passender Menge zusetzt. Zu wenig darf man von letzterem nicht verwenden, weil sonst die Härtung und Beizung zu langsam erfolgt, zu viel deshalb nicht, weil dann die Flüssigkeit zu schwer eindringt, und weil die Präparate zu rasch brüchig werden.

Welches Bichromat man benutzt, ist gleichgültig, man kann Kalium, Natrium oder Ammonium bichromicum nehmen. Natrium bichromicum löst sich am leichtesten und ist am billigsten. Auch die Wahl des Chromoxydsalzes ist ziemlich frei, man kann essigsaures, oxalsaures Chromoxyd oder irgend ein anderes in der Technik gebräuchliches verwenden; aber am meisten möchte ich den sehr billigen, leicht in kristallisierter Form zu beschaffenden Chromalaun (schwefelsaures Chromoxydkalium) empfehlen.

Die Lösung besteht also aus: 5% Kalium (Natrium oder Ammonium) bichromicum und 2% Chromalaun in Wasser. Man löst durch Kochen. Sollten sich beim Erkalten Niederschläge bilden, so gießt oder filtriert man ab, denn sonst bilden diese Niederschläge einen feinen Schlamm um die Stücke, der das Eindringen der Flüssigkeit erschwert.

Auch in diese Mischung dürfen nicht zu dicke Stücke eingelagt werden, da sonst die Lösung nicht rasch genug durchdringt. Die Beizung und Härtung muß vielmehr in 4—5 Tagen vollendet sein. Man kann die Stücke zwar auch bis 8 Tage in der Chromalaunbichromatlösung lassen, aber nicht länger, sonst werden sie brüchig. Dann werden sie mit Wasser ordentlich abgespült und in üblicher Weise mit Alkohol nachbehandelt.

Bei dieser Methode hat die Notwendigkeit, dünnere Stücke anzunehmen, nichts Unbequemes. Man kann nämlich die Präparate in größeren Stücken vorher in Formol härten.

Ans so gehärteten Massen sind die dünneren Scheiben mit Leichtigkeit herauszuschneiden, ohne dafs man ein Verkrümmen derselben zu befürchten hat.

Man kann aber auch die Härtung direkt in jener Mischung vornehmen (natürlich an kleinen Stücken), nur thut man gut, dann der Lösung noch 10 % Formol zuzusetzen.

Für die Neurogliafärbung benutze ich aber solche in Bichromat gehärtete Stücke nicht mehr, sondern für diese findet eine andere Beizung statt, die ich vorläufig als die typische Neurogliabeize empfehlen möchte. Es ist eine Kupferbeize, bei der (wie bei der Kupferung zum Zwecke der Markscheidenfärbung) das neutrale essigsäure Kupferoxyd den Hauptbestandteil bildet. Es kam aber darauf an, eine Mischung herzustellen, die einmal die bei der gewöhnlichen wässerigen Lösung des genannten Kupfersalzes so störenden Niederschläge vermeidet, und die andererseits gut an der Neuroglia haftet. Man kann dieses Ziel auf verschiedene Weise erreichen.

Ich gebe hier nur eine Mischung an, die sich mir recht gut bewährt hat: sie besteht aus 5 % essigsanrem Kupferoxyd, 5 % gewöhnlicher Essigsäure und $2\frac{1}{2}$ % Chromalann in Wasser. Bei ihrer Bereitung müssen aber einige Vorsichtsmafsregeln befolgt werden. Würde man nämlich zu einer kalt bereiteten Chromalannlösung Kupfer und Essigsäure zusetzen, oder umgekehrt, so würde man einen voluminösen grünlichen Niederschlag erhalten. Ganz anders ist es, wenn man das Chromalann in Wasser kocht und nachher mit Kupfer und Essigsäure zusammen bringt: dann entsteht dieser Niederschlag nicht. Ich erkläre mir dies so, dafs die grüne Modifikation, welche das Chromalann beim Kochen mit Wasser bildet, sich der essigsäuren Kupferlösung gegenüber anders verhält, als die violette, die bei der Lösung auf kaltem Wege entsteht. Es ist aber wohlgemerkt nötig, dafs man die Chromalannlösung richtig zum Kochen bringt, nicht etwa blofs erwärmt, denn nur so wird alles violette Salz in grünes übergeführt.

Man kocht daher erst das Chromalann mit Wasser (in einem emaillierten Deckeltopfe). Wenn es in vollen Kochen ist, dreht man die Flamme aus, fügt hierauf zuerst die Essigsäure dazu, und dann das feingepulverte neutrale essigsäure Kupferoxyd. Man rührt nun fleifsig um, bis man mit dem Glasstabe fühlt, dafs das Kupfersalz sich bis auf einen kleinen Rest gelöst hat. Dann läfst man erkalten. Die Flüssigkeit bleibt immer klar.

Diese Lösung ist auch für die Markscheidenfärbung zu empfehlen, da sie an den chromierten Stücken keine Niederschläge macht, und

andererseits gegenüber der Seignettesalzlösung den Vorteil darbietet, daß eine weitere Kupferung mit einfach-wässriger Lösung des Kupfersalzes überflüssig ist.

In die essigsäure Kupferoxyd-Chromalaunlösung kommen die Stücke, wenn man sie vorher (mindestens 4 Tage) in Formol gehärtet hat, 4–5 Tage lang bei Brütotemperatur, oder bei Zimmertemperatur wenigstens 8 Tage. Interessiert einen aber weiter keine andere Färbung, als die der Neuroglia, so ist es besser, die frischen, nicht über $\frac{1}{2}$ cm dicken Stücke mit Umgehung des einfachen Formols direkt in jene Kupferchromalaunlösung zu bringen, der man aber dann 10% Formol zusetzen muß. Den zweiten Tag wechselt man, später ist ein Wechsel hin und wieder vielleicht erwünscht, aber nicht nötig.

Zur Markscheidenfärbung eignen sich diese nicht gechromten Stücke ebensowenig, wie die mit bloßem essigsäurem Kupferoxyd behandelten, was ich im Gegensatz zu van Gieson bemerken möchte. Der Farbenüberschuß geht in der Differenzierungsflüssigkeit viel zu schnell und zu ungleichmäßig aus den Schnitten heraus.

Auch die direkt in die Kupferchromalaun-Formol-Lösung eingelegten Stücke verweilen (und zwar bei Zimmertemperatur) mindestens 8 Tage in der Flüssigkeit. Längerer Aufenthalt schadet nichts, die Stücke werden nie brüchig.

Die zum Schneiden bestimmten Stücke werden mit Wasser abgespült, in gewöhnlicher Weise in Alkohol entwässert und mit Celloidin durchtränkt.

2. Reduktion. Die Reduktion der chromierten Präparate erfolgt für die Neurogliafärbung in anderer Weise, als die der gekupferten. Da aber die bei Chrompräparaten erzielten Neurogliafärbungen den Ansprüchen, die man stellen muß, vorläufig nicht genügen, so verzichte ich darauf, auf die hierbei möglichen Reduktionsverfahren einzugehen. Aber für andere Zwecke muß doch ein solches erwähnt werden.

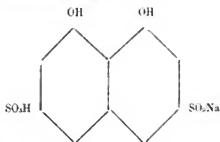
Von vielen Seiten, namentlich von Seiten der Augenärzte, ist es nämlich als ein Mißstand empfunden worden, daß an Chrompräparaten die Färbung des Fibrins und der Mikroorganismen nach dem von mir angegebenen Verfahren nicht gelingt. Um dieses aber doch zu ermöglichen, ist es nur erforderlich, die Schnitte aus solchen Präparaten in reduzierende Flüssigkeiten zu bringen. Es genügt schon, wenn man die Schnitte einige Zeit, am besten einige Stunden, in 5%iger Oxalsäure liegen läßt. Dann gelingt die Fibrinfärbung etc. auch an Präparaten, die in Kaliumbichromat ge-

härtet sind. Für Neurogliafärbungen ist dies Verfahren ungenügend. Wir wollen daher jetzt die Reduktion der gekupferten Schnitte besprechen.

Die Reduktion der gekupferten Schnitte erfolgt sehr leicht, aber, wenn man die feineren Fasern einigermaßen sicher gefärbt haben und die Schnitte nicht brüchig werden lassen will, so verringert sich die Zahl der möglichen Reduktionsverfahren. Die für photographische Zwecke empfohlenen so mannigfaltigen Reduktionsmittel, die ich alle durchprobiert habe, sind z. B. ungeeignet. Das gilt ganz besonders für die in alkalischer Lösung anzuwendenden, da diese die Schnitte schädigen. Andere Reduktionsmittel sind wieder zu schwach, die Reduktion muß vielmehr eine sehr energische sein. Als bestes Verfahren empfiehlt sich die in der Technik schon lange gebräuchliche, aber erst von Lustgarten in die Histologie eingeführte Reduktion durch Behandlung mit Kalium hypermanganicum und schwefliger Säure. Lustgarten hat diese Reduktion im Leipziger pathologischen Institute (selbstständig) 1884 zuerst angewendet. Er brachte sie nach Wien, und hier ist sie dann von Pal (ganz wenig verändert) zu einer Modifikation meiner Markscheidenfärbung benutzt worden. Man kann die Lustgartensche Methode direkt verwenden. Besser aber wirkt noch eine kleine Modifikation derselben, bei der ein Stoff in Anwendung kommt, der als Contrastfarbe und als Verstärker von Nutzen ist.

Dieser Stoff ist unter dem Namen „Chromogen“ von den Höchster Farbwerken in die Technik eingeführt und mir, wie so vieles andere, in lebenswürdigster Weise zur Disposition gestellt worden, wofür ich hiernit meinen besten Dank ausspreche. In der Technik wird dieser Stoff, der selbst kein Farbstoff ist, zu Färbungszwecken benutzt, für uns aber leistet er in anderer Beziehung Dienste.

Chromogen ist eine Naphthalinverbindung, nämlich das saure Natriumsalz der 3—6 Disulfosture des 1—8 Dioxynaphthalins, also:



Die Lösung reagiert sauer und wirkt reduzierend, indem dabei die hydrochinonartige Verbindung in eine chinonartige übergeht. Die Reduktion von Seiten der einfach-wässrigen

Lösung ist aber nicht kräftig genug, um die feinsten Fasern färbbar zu machen, man muß daher die Reduktionsfähigkeit derselben nach dem Prinzip der von Lustgarten in die Histologie eingeführten Methode wesentlich verstärken.

Zu diesem Zwecke löst man 5% Chromogen und 5% Ameisensäure (die von mir benutzte hatte ein spezifisches Gewicht von 1,20) in Wasser. Man filtriert sorgfältig. Vor dem Gebrauche setzt man zu 90 CC dieser Flüssigkeit 10 CC einer 10%igen Lösung von dem in der Photographie gebräuchlichen Natriumsulfit (einfach schwefligsaurem Natron) hinzu.

Man bringt die Schnitte zunächst auf etwa 10 Minuten in eine ca. 1/2prozentige Lösung von Kalium hypermanganicum, wäscht sie nach vorsichtigem Abgießen dieser Lösung durch Aufschütten von Wasser aus, gießt auch dieses Wasser ab und thut dann die besprochene Reduktionsflüssigkeit zu den Schnitten hinzu. Schon nach wenigen Minuten sind die vorher durch das übermangansaure Kalium gebräunten Schnitte entfärbt, aber man läßt sie doch zweckmäßiger noch 2—4 Stunden in der Lösung.

Wenn man jetzt die Schnitte in der bald zu erwähnenden Weise farbt, so sind die Neurogliafasern blau, das Bindegewebe aber ist farblos. Unter Umständen ist es ja erwünscht, das Bindegewebe farblos zu bekommen, dann kann man jetzt die Vorbereitung für das Färben abschließen.

Für gewöhnlich kommt es aber auf eine Farblosigkeit des Bindegewebes nicht an (vgl. S. 130 f), und für diese Fälle thut man gut, der eigentlichen Reduktion noch eine Prozedur folgen zu lassen, bei der freilich das collagene Gewebe blau mit einem Stich ins Violette wird. Aber diese folgende Prozedur hat einmal den großen Vorteil, daß durch sie die Neurogliafasern viel dunkler werden, und auch die feinsten deutlich hervortreten, und sodann den, daß in der früher angedeuteten Weise (S. 132 sub 3) die Ganglienzellen, die Ependymzellen und die größeren Axencylinder einen gelblichen Ton annehmen. Man lasse sich daher die kleine Mühe und den kleinen Zeitverlust nicht verdrießen.

Diese weitere Operation besteht darin, daß die Schnitte nach Abgießen der Reduktionsflüssigkeit und nach zweimaligem Aufgießen von Wasser in eine einfache (also nicht mit Säure versetzte) gesättigte wässrige Chromogenlösung kommen. Diese bereitet man sich durch Auflösen von 5% Chromogen in Aqua destillata. Man filtriere sorgfältig.

In dieser Lösung bleiben die Schnitte über Nacht. Je länger man sie darin läßt, desto mehr werden die nervösen Elemente in der Kontrastfarbe tingiert. Dann gießt man

wieder zweimal Wasser auf, und nun sind die Schnitte färbbar. — Es kann aber oft vorkommen, daß man die Färbung der Schnitte nicht bald vornehmen kann. Würde man die Schnitte lange in Wasser lassen, so würde ihre Färbbarkeit bald schwächer werden. Auch reiner (natürlich wegen des Celloidins verdünnter) Alkohol ist nicht sicher, wohl aber Alkohol mit Oxalsäurezusatz (90 CC 80 %iger Alkohol mit 10 CC 5 %iger Oxalsäurelösung). In dieser Alkoholmischung können die Schnitte tagelang liegen bleiben, ohne die Färbbarkeit zu verlieren, so daß man die Färbung vornehmen kann, wenn man gerade dazu Zeit hat. Durch die Alkoholbehandlung scheinen die Schnitte nach der Färbung auch haltbarer zu werden.

3. Färbung. In der ersten Zeit glaubte ich die Sicherheit der Neurogliafärbung durch Modifikation der verschiedenen Prozeduren bei der (von mir von Anfang an verwendeten) Fibrinmethode erzwingen zu können. Es stellte sich aber heraus, daß nur höchst geringfügige Modifikationen dieser Methode nötig sind, und daß durch weitere Veränderungen eine Sicherheit in der Färbung nicht zu erzielen ist, daß es vielmehr wesentlich auf die sub 1 und 2 besprochene Behandlung der Präparate ankommt.

Die Fibrinmethode kann ich wohl als allgemein bekannt voraussetzen. Ich gebe daher nur die kleinen Abweichungen von meinem ursprünglichen Verfahren an und füge noch einige Bemerkungen über Dinge hinzu, die nach meinen Erfahrungen nicht immer genügend beachtet werden.

Zur Fibrinfärbung nach meinem Verfahren sind drei Lösungen nötig: 1. eine Methylviolettlösung, 2. eine Jodjodkaliumlösung, 3. eine Anilinölylmischung. Die zweite dieser Lösungen ist dem Gramschen Verfahren zur Färbung von Microorganismen entlehnt, die dritte ist von mir erfunden.

Da aber nach dem ursprünglichen Gramschen Verfahren, d. h. bei Anwendung des Alkohols statt des Anilinölyls, eine Fibrinfärbung nie erfolgt, so ist für das Fibrin durch die Einführung dieser Mischung eine neue Methode entstanden. Den Bakterien gegenüber gewinnt die Methylviolett-Jod-Methode durch das Anilinölyl nur an Sicherheit. Für die Bakterien ist demnach die Fibrinmethode nur als Modifikation der Gramschen zu betrachten.

Für die Neurogliafärbung bleibt die Jodjodkaliumlösung unverändert (gesättigte Lösung von Jod in fünfprozentiger Jodkaliumlösung). Hingegen sind die anderen Flüssigkeiten ein wenig zu modifizieren. Statt der wässrigen Methylviolettlösung benutzt man eine (eifsgesättigte und nach dem Erkalten von dem Bodensatz abgessene) alkoholische

Lösung (70—80% Alkohol). Dieser Lösung setzt man auf je 100 CC 5 CC einer fünfprozentigen wässrigen Oxalsäurelösung zu. Dieser Zusatz ist zwar für die Färbung selbst nicht nötig, aber die Präparate scheinen sich bei Anwesenheit einer geringen Oxalsäuremenge besser zu halten. Anilinöl setzt man aber der alkoholischen Methylviolettlösung nicht zu.

Die Anilinölyllösung ist nicht im Verhältnis von 2 Anilinöl zu 1 Xylol anzuwenden, wie bei der typischen Fibrinmethode, sondern von beiden Stoffen werden gleiche Raumteile miteinander gemischt.

Im übrigen ist das Verfahren bei der Neurogliafärbung ganz dem der Fibrinfärbung entsprechend. Die Schnitte dürfen also nicht gar zu dick sein, d. h. nicht dicker als 0,02 mm. Schnitte von dieser Dicke sind ja mit Leichtigkeit anzufertigen. Die Färbung erfolgt, wie alle folgenden Prozeduren, auf dem Objektträger. Man beachte dabei, daß die Schnitte dem Glase faltenlos anliegen müssen. Damit dies mühelos erreicht wird, ist es nötig, die Schnitte in eine große Schale mit Wasser zu bringen und sie dann mit einem Objektträger aufzufangen, den man vorher mit Alkohol abgerieben hat. An so gereinigten Objektträgern adhären die Schnitte im allgemeinen ohne Faltenbildung. Sollten sich doch Falten vorfinden, so tauche man den Objektträger auf der Kante stehend so in die Schale mit Wasser, daß die Falte wagrecht steht. Dann gleicht die Falte sich von selbst aus.

Die Farbflüssigkeit wird auf den (abgetrockneten) Schnitt aufgeträufelt. Die Färbung erfolgt fast momentan. Es schadet nichts, es nützt aber auch nichts, wenn man die Lösung länger auf dem Schnitt stehen läßt.

Auch die Jodjodkaliumlösung wird auf den (gefärbten und abgetrockneten) Schnitt aufgeträufelt und gleich wieder abgegossen. Auch hier nützt eine längere Einwirkung des Jods nichts. Bei sehr langer Berührung mit der Jodlösung wird die Färbung eher schlechter, als besser.

Bei der Auswaschung mit Anilinölyl geniere man sich nicht, recht gründlich zu verfahren. Erst nach viertel- oder halbstündiger Einwirkung dieser Lösung findet ein Abblässen der feineren Fasern statt.

Das Anilinölyl muß vor dem Einlegen der Schnitte in Balsam sehr sorgfältig mit reinem Xylol mehrmals abgewaschen werden, sonst halten sich die Präparate nicht. Die Neuroglia ist darin empfindlicher, wie das Fibrin, was mir erst sehr spät klar geworden ist.

Sehr merkwürdig ist es auch, dafs die Schnitte sich besser halten, wenn man sie nicht gleich ins Dunkle bringt, sondern erst 2—5 Tage im diffusen Tageslicht offen liegen läfst.

Zum Schlufs noch eine Bemerkung über das Abtrocknen der Schnitte mit Fließpapier. Hierfür ist nicht jede Sorte Fließpapier geeignet, vor allem taugen die Papiere nichts, die eine gekörnte Oberfläche haben. Wir wenden seit Jahren das Filtrierpapier No. 1116 der Firma Ferdinand Flinsch, Grofser Kornmarkt 12 in Frankfurt a. M., an.

Man beachte auch, dafs man die Fließpapierbäusche auf dem Schnitt nicht verschiebt, sonst zerreißen die Präparate. Man halte daher mit zwei Fingern der linken Hand den Papierbansch recht fest an dem (hier leeren) Teile des Objektträgers angedrückt.

Kurz zusammengefaßt hätten wir also bei der neuen Methode, wenn es sich allein um die Neurogliafärbung handelt, folgende Prozeduren vorzunehmen:

1. Fixierung und Beizung in essigsaurer Kupferoxydchromalaunlösung mit Zusatz von Formol: 8 Tage.
2. Vorbereitung der Schnitte zum Schneiden (Celloidinmethode): 3 Tage.
3. Aufertigung der Schnitte.
4. Reduktion durch Kalium hypermanganicum und durch Chromogenlösung plus schwefliger Säure.
5. Verstärkung der Färbbarkeit für die Neuroglia und Kontrastfärbung der nervösen Elemente durch einfach-wässrige Chromogenlösung.
6. (Modifizierte) Fibrinmethode.

3—6 dauern zusammen einen Tag. Gesamtzeitraum 12 Tage.

Wie ich z. T. schon 1890 mitgeteilt habe, kann man eine im Prinzip ganz ähnliche Färbungsmethode noch für viele andere Gewebelemente benutzen: zur Darstellung der Gallenepillaren, der cuticularen Substanzen an den Nierenepithelien und sonstigen Epithelzellen, zur Färbung der Milzstrukturen, der doppellichtbrechenden Substanz der querstreiften (und glatten) Muskeln, oder (mit einer Modifikation) zur Darstellung der Zwischenscheiben in den Muskelfasern etc. Präparate mit derartigen Färbungen haben seit Jahren viele Kollegen bei mir gesehen.

Über alle diese Dinge behalte ich mir weitere Mitteilungen vor.

Den Abschluß der neuen Methode, den ich jetzt erreicht habe, kann ich nur als einen vorläufigen ansehen. Wenn man die Unbequemlichkeit bei der Härtung mit in den Kauf nimmt, so sind zwar die von uns aufgestellten Forderungen teils vollständig, teils so erfüllt, daß die Methode wenigstens brauchbar ist. Aber einer sehr wichtigen Forderung, der der Sicherheit ist im idealen Sinne noch nicht Genüge geleistet. Ehe aber die Methode nicht eine geradezu mathematische Sicherheit heisst, ist sie nicht als vollendet zu bezeichnen.

Dazu kommt noch ein Fehler, der freilich für den pathologischen Anatomen und den „menschlichen Histologen“ nicht ins Gewicht fällt: **die Neurogliafärbung geht bisher nur am menschlichen Centralnervensystem gut anzuwenden. Für Tiere ist sie noch nicht zu empfehlen.** Kaninchengehirne wenigstens zeigen die Neuroglia immer nur andeutungsweise und nicht recht electiv gefärbt. Woran das liegt, weiß ich noch nicht. Hoffentlich gelingt es mir mit der Zeit, diesen und die anderen Mängel zu beseitigen.

Nachdem aber jetzt gezeigt ist, daß eine elective und vollständige Färbung der Neuroglia wenigstens mit einiger Sicherheit zu erreichen ist, so werden vielleicht andere, frische Kräfte, die nicht durch einen langjährigen, engbegrenzten Gedankenkreis gehemmt sind, auf ganz neuen Wegen eine vollkommene Methode zu Stande bringen. Nach meinen bisherigen Erfahrungen werden aber auch manche versuchen, auf meinen eigenen Pfaden weiter zu wandeln und die von mir eröffneten Wege zu verbessern. Ich bin auch fest überzeugt, daß, wie bei meinen früher veröffentlichten Methoden, so auch bei dieser für solche Leute, d. h. für die Herren Modifikanten, eine reiche Ernte zu erwarten ist.

Figurenerklärung.

Vorbemerkung.

Fast alle Figuren sind mit Hilfe des Abbesehen Zeichenapparates, ein großer Teil mit dem neuen Modell (No. 44a) und auf dem Bernhardschen Zeichentisch gezeichnet. Die größeren Formen, die nicht gar zu gedrängt stehenden Fasern, und alle Kerne wurden genau Strich für Strich nachgezogen. Bei dichteren Fasermassen war das nicht möglich, und bei diesen ist daher nur der Charakter des Geflechts so gut wie möglich wiedergegeben. Auch die ganz feinen Fasern erschienen im Zeichenapparate zu verschwommen, um sie direkt mit der Feder oder dem Bleistift verfolgen zu können.

Der neue Zeichentisch (Zeiss, No. 105a des Katalogs von 1895) ist bekanntlich verstellbar. Bei No. 90 der Skala liegt er mit dem Fuße des Mikroskops in gleicher Höhe, bei No. 45 mit dem Mikroskopische, bei No. 0 steht er auf seiner höchstmöglichen Stelle über dem Tische.

Alle Zeichnungen, mit Ausnahme der Figuren 2, 4 und 5 auf Tafel XIII, sind mit Zeiss'schen Apochromaten gemacht und zwar von diesen wieder alle, mit Ausnahme von Figur 3 auf Tafel X, mit der Homogenimmersion 3 mm, $1\frac{2}{3}$ Apertur. Figur 3 auf Tafel X ist mit Apochr. 8 mm gezeichnet.

Die meisten Figuren sind ferner mit einer Stellung des Zeichentisches auf 0, einige mit der auf 45, Figur 1 Tafel I und Figur 3 Tafel X mit der auf 90 gemacht.

Am Schluss der Tafel XIII finden sich die Zeichnungen eines Objectivmicrometers für alle die hier in Anwendung gekommenen Vergrößerungen und für die verschiedenen Stellungen des Zeichentisches abgebildet (je 5 Hundertelmillimeter) nämlich:

Fig. 6: Homogenimmersion, Zeichentisch auf 90, Vergrößerung A.

• 7:	•	•	• 45,	•	B.
• 8:	•	•	• 0,	•	C.
• 9:	•	•	• 90,	•	D.

Die Vergrößerung A ist nur bei Figur 1 Tafel I in Anwendung gekommen, die Vergrößerung D nur bei Figur 3 Tafel X.

Die Ganglienzellen und die sicheren Ependymzellen sind, ihrem Aussehen in den Präparaten entsprechend, überall gelb gezeichnet, die Axencylinder nur in einigen Figuren teilweise als gelbe Punkte besonders markiert.

Tafel I.

- Fig. 1. Astrocytenformen. Vergrößerung A.
2. Querschnitt durch die weiße Substanz des Rückenmarks. Seitenstrang, Randpartie mit Pia. Vergrößerung C.
3. Schräger Vertikalschnitt durch die weiße Substanz des Rückenmarks. Vergrößerung C Rechts Pia, dann die Rindenschicht mit Büschelbildung nach der Pia hin. In der Mitte und links mehrere Stammfortsätze.
4. Eintritt der vorderen Wurzel. Vergrößerung C. Vertikalschnitt. Oben vordere Wurzel, a Randschicht derselben, unten mehrere Gefäße.
5. Substantia gelatinosa Rolando. Vergrößerung C.

Tafel II.

- Fig. 1. Randpartie aus dem Vorderhorn eines neugeborenen Kindes. Vergrößerung C. Bei a eine Ganglienzelle mit Nisslscher Körnung. Unten weiße Substanz.
2. Dasselbe vom Erwachsenen. Vergrößerung C. Unten sind ausnahmsweise die Axencylinder markiert.
3. Vorderer Teil der Substantia spongiosa des Hinterhorns. Vergrößerung C. Oben die Grenze gegen die Substantia gelatinosa Rolando.
4. Lissauerche Randzone (unten b) und Substantia spongiosa (a) des Hinterhorns. Vergrößerung C.

Tafel III.

- Fig. 1. Clarkesche Säule. Vergrößerung B.
2. Centralkanal mit vorderer Commissur vom Kinde. Vergrößerung B. (Axencylinder angedeutet.)
3. Centralkanal mit hinterer Commissur vom Kinde. Vergrößerung B. Unten Vertikalfasern (a).
Auf dieser Tafel sind die Kerne nicht mitgezeichnet.

Tafel IV.

- Fig. 1. Fötale Ependymepithel mit Flimmerhaaren. Daranter Randstreifen mit Punkten. Vergrößerung B.
2. Centralkanal im höheren Alter. Vergrößerung C. a, b zwei neugebildete Lumina, c unregelmäßiger Epithelhaufen.
3. Desgleichen. Vergrößerung C. a einfaches neues Lumen.
4. Desgleichen. Vergrößerung C. Unregelmäßiger Epithelhaufen.
5. Desgleichen aus dem unteren Teile der Medulla oblongata. Vergrößerung B. a neugebildetes Lumen, b unregelmäßige Epithelmasse, von Neurogliafasern durchsetzt.

Tafel V.

- Fig. 1. Ependymwucherung im 4. Ventrikel. Vergrößerung B.
2. Cystenähnlicher Raum zwischen zwei benachbarten Ependymwucherungen. Vergrößerung B.
3. Pyramidenkreuzung. Vergrößerung C. a verdichtete Randschichten.
4. Hypoglossuskern, vom Ependym entfernterer Teil. Vergrößerung B.

Tafel VI.

- Fig. 1. Raphe der Medulla oblongata mit Nachbarschaft. Vergrößerung C.
 . 2. Fibræ arciformes externæ und Pyramidenkern. Vergrößerung C.
 . 3. Olive. Vergrößerung C. Unten Markschicht.
 . 4. Nucleus gracilis. Vergrößerung C.

Tafel VII.

- Fig. 1. Nucleus ambiguus. Vergrößerung C.
 . 2. Striæ acusticæ. Vergrößerung C. Bei a cystenähnliche Räume.
 . 3. Opticus, Längsschnitt. Vergrößerung C.
 . 4. Opticus, Querschnitt. Vergrößerung C. Oben die verdichtete äußere Rindenschicht, a Randschicht eines Bündels.

Tafel VIII.

- Fig. 1. Hirnschenkel. Substantia nigra. Vergrößerung C.
 . 2. Gliabulle um einen Gefäßraum aus dem Hirnschenkel. Vergrößerung C. Rechts der Gefäßraum. Das Gefäß selbst ist nicht mitgezeichnet.
 . 3. Oculomotoriuskern. Vergrößerung C.
 . 4. Vierhügel. Abschnitt aus dem inneren Teile. Vergrößerung C.

Tafel IX.

- Fig. 1. Großhirnrinde. Schläfenlappen. Vergrößerung C. a Rindenschicht, b Radiärfaserschicht.
 . 2. Weiße Substanz des Großhirns. Vergrößerung C.
 . 3. Weiße Substanz des Kleinhirns. Vergrößerung C. In der Mitte ein Gefäß. Am unteren Rande desselben quergetroffene Fasern.
 . 4. Parkinsonsche Zellen von einer alten Frau. Vergrößerung B. Unten Beginn der Körnerschicht.
 . 5. Oberflächlicher Teil der Molecularschicht. Vergrößerung B. Pia mater unten.

Tafel X.

- Fig. 1. Ependymäre Oberfläche des Ammonsborns. Vergrößerung C. Links Ependymschicht, rechts Radiärfaserschicht.
 . 2. Gyrus dentatus. Vergrößerung C. Unten piale Oberfläche. Diese Figur ist aus zwei Zeichnungen, dem oberen und dem unteren Teil der Abbildung entsprechend, zusammengesetzt. Die Zeichnungen passten vortrefflich aneinander. Ihre Grenze markiert sich in der Figur durch die Einschnürung der Mitte.
 . 3. Ansatz der Fimbria. Vergrößerung D.

Tafel XI.

Fig. 1. Ventrale (ependymäre) Oberfläche des Balkens. Vergrößerung C. Unten Ependym

- 2. Dorsale Fläche des Balkens. Vergrößerung C. a Rindenschicht, b dichte Markschiebt.
- 3. Tiefe Markschiebt des Balkens. Vergrößerung C. Die Figur muß um 90° gedreht werden, wenn ihre Lagerung der der anderen Figuren dieser Tafel entsprechen soll.
- 4. Ansatz des Fornix an den Balken. Vergrößerung C. Fornix unten.

Tafel XII.

Fig. 1. Ganglienzellenhaufen an der dorsalen Balkenoberfläche. Vergrößerung C.

- 2. Sehhügeloberfläche vom Plexus chorioideus bedeckt. Vergrößerung C. a Rindenschicht, b Radiärfaserschiebt.
- 3. Sehhügeloberfläche mit Epithel bekleidet. Vergrößerung C. a Ependymschiebt, b Ganglienzellschiebt.
- 4. Aus der Tiefe des Pulvinar. Vergrößerung C.

Tafel XIII.

Fig. 1. Fimbria mit Plexus chorioideus. Vergrößerung C. a Piale Oberfläche, b Ependym, c Plexus chorioideus, d Epithelhöcker.

- 2. Ammonsborn. Vergrößerung 3/2 fach Erklärung im Text.
- 3. Zirbeldrüse. Vergrößerung C.
- 4. Vierhügel. Natürliche GröÙe.
- 5. Sehhügel, hintere Commissur, Zirbeldrüse, Natürliche GröÙe.
- 6–9. Maßstäbe für die Figuren. Erklärung S. 146.

Berichtigungen.

Seite 73 Zeile 1 von unten lies 1867 statt 1877.

Seite 86 Zeile 3 von unten lies 1892 statt 1891.

Seite 88 Zeile 14 von unten lies 1885—1886 statt 1886—1886.

Seite 126 Zeile 9 von oben lies „darstellen“ statt „darsellen“.

Seite 127 Zeile 1 von oben, Seite 129 Zeile 3, 6 und 15 von oben lies „Schaper“ statt „Schra der“.

Seite 142 Zeile 5 von oben lies „spärliche“ statt „spärlich“.

Seite 153 Zeile 12 von oben lies „spärlicher“ statt „spärlich“.

Seite 153 Zeile 15 von oben ist hinter „Rolando“ einzuschalten: (Taf. I Fig. 5).

Druck von Aug. Weisbrod, Frankfurt a. M.

ABHANDLUNGEN

HERAUSGEGEBEN

VON DER

SENCKENBERGISCHEM NATURFORSCHENDEN GESELLSCHAFT.

NEUNZEHNTER BAND.

DRITTES HEFT.

MIT VI TAFELN UND VIII ABBILDUNGEN IM TEXT.

FRANKFURT A. M.

IN KOMMISSION BEI MORITZ DIESTERWEG

1896.

Zur Kenntniss der Zirbel und Parietalorgane.

Fortgesetzte Studien

von

F. Leydig in Würzburg.

Mit Abbildungen.

Die morphologischen Verhältnisse der Zirbel und Parietalorgane sind von verwickelter Art, daher noch keineswegs in allen Stücken verständlich geworden und man darf sich kaum wundern, daß ich selber noch in meiner letzten diesen Organen gewidmeten Arbeit¹ an mehr als einer Stelle unsicher blieb, wohin das Beobachtete unterzuordnen und wie es zu deuten sei.

Von der Hoffnung geleitet, vielleicht doch in diesem und jenem Punkte durch erneute Untersuchungen eine festere Ansicht zu erlangen, habe ich die Studien wieder aufgenommen und glaube dadurch wenigstens soweit gefördert zu sein, daß ich über manches, was mir bis dahin zweifelhaft war, nunmehr eine bestimmtere Meinung gewonnen habe. Anderes freilich bewegt sich auch jetzt noch auf dem trügerischen Boden der Vermuthungen.

Zunächst wurde die Aufmerksamkeit gerichtet auf jene aus dem Dache des Zwischenhirns hervorsprossenden Teile, welche ich bei Reptilien als hintere und vordere Zirbel (Epiphysis posterior und Epiphysis anterior) unterschieden hatte. Es lag daran zu wissen, wie sich die Fische hierin verhalten, weshalb zwei Arten von Teleostiern angesehen wurden, dann aber auch noch zwei Cyklustomen.

¹ Leydig, Das Parietalorgan der Amphibien und Reptilien. Abhandlungen Senckenbergische naturf. Gesellschaft, 1880.

Ferner ging mein Streben darauf aus, in der Frage nach dem Nerven der Parietalorgane klarer zu sehen, als ich es früher vermocht hatte. Dazu fühlte ich mich unter anderem besonders veranlaßt durch die Abhandlungen, welche Klinckowström veröffentlicht hatte.¹ Der schwedische Zoologe bestätigte nicht bloß die Anwesenheit eines Parietalnerven in der Embryonalzeit, sondern entdeckte auch noch einen zweiten, von ihm Zirbelnerv genannten Strang. Anfänglich konnte ich einige Bedenken im Hinblick auf diese Mitteilungen nicht unterdrücken, welche aber schwanen, als der Verfasser in zuvorkommender Weise mir seine Präparate zur Durchsicht anzuvertrauen die Güte hatte. Ich vermochte mich durch eigene Augen von der Richtigkeit der betreffenden Angaben zu überzeugen.

Zufolge dieser Erfahrung habe ich alsdann nicht bloß meine älteren Präparate hervorgeholt und der Nachprüfung unterzogen, sondern auch frischgefertigte Schnitte durchgegangen.

Hierbei liefs sich manches zum feineren Bau, was bisher weniger von mir beachtet wurde, wahrnehmen und da und dort traten die Verwandtschaftslinien im Ganzen besser als früher hervor. Zuletzt wurde auch die Hauptfrage berührt, welche Stelle man der Zirbel und den Parietalorganen in der tierischen Organisation überhaupt einräumen soll.

Hinsichtlich der Form gegenwärtigen Berichtes wurde für zweckmäfsig befinden, die eigenen Ermittlungen abgesondert für sich, vorzulegen, um sodann erst auf die Angaben anderer Beobachter einzugehen, vielleicht auch zu versuchen, abweichende Ansichten einander näher zu bringen.

I.

Salmo fontinalis.

Zirbel. — Beim Embryo, den ich mir in Schnitte zerlegt hatte, zeigt sich zwischen den Lobi hemisphaerici und den Lobi optici eine Ausstülpung, deren Bedeutung als Zirbel einem Zweifel nicht unterworfen ist. Sie hat in dem mir vorliegenden Stadium die Gestalt eines länglichen nach vorn gebogenen Säckchens, das genau unter einer Knorpelplatte des hier flachgrubig sich einsenkenden Schädeldaches zu liegen kommt (Fig. 4). Die Lichtung

¹ Axel Frhr. v. Klinckowström, Beiträge zur Kenntnis des Parietalnerven. Zoolog. Jahrbücher, Bd. VII. — Le premier développement de l'œil pépé, l'épiphyse et le nerf pariétal chez *Iguana tuberculata*. Anat. Anz. 8. Jahrg. No. 8, 9.

des Säckchens ist kein ganz glattrandiger Raum, sondern erscheint von einspringenden, queren Falten durchsetzt, die zwar so aussehen, als ob sie blofs aus Epithel beständen, was aber wohl nicht der Fall sein wird, vielmehr darf die Anwesenheit einer bindegewebigen, wenn auch sehr zarten Grundschicht der Falten vermutet werden.

Die stielartig verengte Wurzel des Säckchens senkt sich in die Substanz der Commissura posterior ein, vor der Basis der Lobi optici. Bei jüngeren Embryonen ist der Zusammenhang zwischen Säckchen und Stiel ein deutlich ununterbrochener, hingegen besitze ich auch Schnitte aus einem älteren Stadium, allwo das Säckchen vom Stiel abgesehürt sich zeigt (Fig. 5). Man wird jedoch annehmen dürfen, dafs die anscheinende Abschnürung in Wirklichkeit nicht besteht, sondern durch die Schnittrichtung nur vorgespiegelt wird.

Recht beachtenswert ist die histologische Beschaffenheit des Stieles, insofern er in seinem unteren Teil ein ausgesprochen nervös-streifiges Wesen darbietet, welches bei näherem Prüfen als längszüiges Spongionplasma sich ausweist, das aus dem netzförmigen Spongionplasma der Commissura posterior sich hervorbildet, in den Stiel der Zirbel eine Strecke weit vordringt und dann in die zellige Auskleidung sich verliert.

Recessus infrapinealis. — Dies ist im Längsschnitt des Kopfes eine sackartige Vorwölbung der epithelialen Hirnwand, welche vor und unter der Zirbel liegt und sich nach vorn etwas zipfelartig auszieht. Der Teil kann zwar in einfachen Bogen sich erheben, doch ergibt sich aus manchen Schnitten, dafs am Umrifs einige leichte Einschnürungen vorkommen, die selbst schlauchartig durch die Schnittrichtung sich gestalten können. Eine Neigung zu folliculärer Bildung ist unverkennbar. (Fig. 5.)

Ferner ist hervorzuheben, dafs das die Vorwölbung auskleidende Epithel in Form und Beschaffenheit der Elemente verschieden ist von dem Epithel des Zirbelschlanches. Es beginnt nämlich mit niedrigen Zellen, die allmählig nach der Wölbung zu höher werden; auch ist das Zellplasma von trüberem Wesen, als jenes der Zirbel.

Pallium. — Unmittelbar vor der eben gedachten Ausstülpung bildet die epitheliale Hirnrindecke — immer im Längsschnitt genommen — eine andere, man könnte wieder sagen sackartige Weitung, deren Raum, nur abgegrenzt durch eine von oben herabsteigende Querfalte, unmittelbar zusammenhängt mit der Höhlung des Recessus infrapinealis. Die sackartige Weitung beginnt ebenfalls über dem dritten Hirnventrikel und erstreckt sich nach vorn bis zur Grenze zwischen den Lobi hemisphaerici und Lobi olfactorii. Im Ganzen genommen hat der Raum einen ovalen Umrifs, wie solches aus Schnitten anschaulich wird, welche mehr seitwärts gehen.

Beachtenswert ist abermals, daß das Epithel (Ependyma) des Raumes anders geartet ist, als jenes des Recessus infrapinealis. Die Umänderung erfolgt am freien Rand der zwischen beide Höhlungen einspringenden Querfalte. Die Zellen, welche dem Recessus noch angehören, sind höher, trüber und ihr Kern ist rundlich, die des Palliumsackes sind platt, heller und der Kern ist von niedergedrückter Form. Vorn geht das Epithel über in die Rindenzellen der Lobi hemisphaerici. Im Hohlraum des Sackes kann eine grünlliche, wie geronnene Substanz zugegen sein.

Zu der Querfalte, welche den Raum des Recessus und der Weitung des Pallium trennt, sei noch bemerkt, daß sich an ihrer Bildung, außer der epithelialen Hirnwand, auch ein Blatt der Hirnhaut beteiligt, so daß auf dem Längsschnitt dieses Septum innen eine bindegewebige Grundlage zeigt, die nach vorn und hinten von Epithel überzogen ist.

Die durch Längsschnitte gewonnenen Bilder vervollständigen sich durch Zerlegung des Kopfes in Querscheiben.

Bei rein senkrechter Richtung erscheint oben die Epiphysis in Form eines geschlossenen Hohlkörpers; ebenso darunter die Höhlung des Recessus infrapinealis; die Aussackung des Pallium geht seitwärts in die Substanz der Lobi hemisphaerici über. Auch hier erscheinen die Zellen des Palliumepithels oben von platter dünner Form; nach unten zu aber, wo der Raum seitlich sich auszubuehnen beginnt, werden die Zellen lang und fast fadig und die ganze Zellenlage hebt sich durch eine Art Grenzlinie von der anschließenden Hirnsubstanz ab. Deutlich ist ferner auch das gefaltete Wesen im Inneren des Recessus infrapinealis; die Wand springt in mehrere Leisten vor und in der bindegewebigen Grundlage derselben unterscheidet man in die Leisten eindringende Blutgefäße, wie dem überhaupt rings um gedachte Aussackung Blutgefäße zahlreich sind. Im Bindegewebe zwischen dem Recessus und dem Pallium kann sich auch einiges Pigment abgesondert haben (vgl. Fig. 3).

Anguilla vulgaris.

Aus der Untersuchung, welche ich am ganz jungen Tier anstellte, ging hervor, daß die bei *Salmo* sich findenden Verhältnisse hier im Wesentlichen wiederkehren.

Zirbel. — An der hinteren oder eigentlichen Epiphysis unterscheidet man den von der Commissura posterior schräg aufsteigenden Stiel und den Endschlauch, welcher letzterer nach vorn sich biegend, über eine zweite Ausstülpung, den Recessus infrapinealis, zu liegen

kommt. Das Epithel des Zärbelschlauches erzeugt in das beutelförmige Ende hinein gewundene Vorsprünge, so dafs das Innere annähernd wie aus Schläuchen zusammengesetzt sich ausnimmt. Oben und seitlich machen sich Gruppen starker Blutgefäße bemerklich.

Recessus infrapinealis. — Nahe vor dem Stiel der Epiphysis erscheint wie ein emporgehobenes Dach des Zwischenhirns diese geräumige Aussackung, über deren epitheliale Auskleidung hervorzuheben wäre, dafs sie an den Seiten der Wand dünnzellig ist, hingegen oben an der Wölbung sich bedeutend verdickt zeigt. Starke Blutgefäße liegen auch über diesem Sack.

Pallium. — Vor dem *Recessus infrapinealis* und abgeschieden von ihm durch eine quere Einfaltung der Hirnhaut samt epitheliale Hirndach, zieht sich die Weitung des *Palliumsackes* über die *Lobi hemisphaerici* derart her, dafs deren untere Wand in die zellige Rinde der genannten Hirnabschnitte übergeht.

Das Angegebene beruht auf Längsschnitten und läfst sich wieder durch Querschnitte in manchen Punkten ergänzen. Es erscheint alsdann gut die Zerlegung des *Recessus* in einen rechten und linken Lappen und ebenso machen sich an der oberen Partie, welche durch das erwähnte hohe Epithel ausgezeichnet ist, ein paar schwache Einbuchtungen bemerklich. Auch ein großes Blutgefäß zwischen dem Schlauch der Zirbel und dem weiten *Recessus* ist sichtbar.

Zur Structur des Gehirns. — Bei der früheren Untersuchung des Parietalorgans der Saurier war mir aufgefallen, dafs die zelligen Elemente der Hirnhülle sich durch Ausläufer mit dem *Spongionplasma* der Hirnrinde verbinden und ich habe dieses immerhin beachtenswerte Verhalten in zwei Abbildungen veranschaulicht.¹ Später sah ich das Gleiche am Gehirn von *Salmo*² und ebenso jetzt bei *Anguilla*. Auf's deutlichste gehen zarte Fäden von den die Hirnhaut zusammensetzenden Zellen ab, um abwärts mit dem Netzwesen der Hirnsubstanz zusammen zu fließen. Man darf, wie ich glaube, annehmen, dafs es sich hierbei um ein allgemeineres Vorkommen in histologischen Bau des Gehirns handeln möge.

Dieselbe Meinung darf man wohl auch bezüglich jener Lymphgänge hegen, welche ich

¹ a. a. p. 464, Taf. II, Fig. 29 und 30.

² Leydig, Zum Bau der Netzhaut des Auges. Zool. Jahrbücher, 1893.

vom Gehirn der *Lacerta*¹ erörtert habe. Denn auch hier am Gehirn des Aales machen sich die zahlreichen, in charakteristischer Weise die Gehirnsubstanz durchziehenden Lymphgänge sehr bemerklich, obschon sie dem ersten Blick nach auf eine künstliche Zerklüftung gedeutet werden können. Dafs sie aber eine natürliche Bildung vorstellen, ergibt sich aus deren näherem Studium, zumal bald klar wird, dafs es immer nur ganz bestimmte Zonen sind, in denen die anscheinende Zerklüftung auftritt und gewisse Linien einhält. So ist z. B. an den durchschnittenen Lobi hemisphaerici die Rinde-radiär von solchen Lymphgängen durchsetzt; ähnlich verhält sich das Tectum der Lobi optici. Sieht man scharf auf die Anfänge in der Peripherie, so läfst sich feststellen, dafs die Wabenräume zwischen den sich auftranzenden Zellen der Hirnhaut und die Lichungen der Lymphräume ineinander übergehen.

Gedacht sei schliesslich auch eines gröfseren innerhalb der Lobi hemisphaerici quer bogig verlaufenden Lymphganges, wodurch sich der Stammlappen im Längsschnitt in eine obere und untere Partie zerlegt. Besieht man sich bei stärkerer Vergröfserung diesen Lymphraum, so erscheint er durchquert von zarten Fäden, welche Anläufer der den Hohlraum begrenzenden Zellen sind.

Petromyzon fluviatilis.

Durch die Gefälligkeit des Herrn Dr. Schubert standen mir Schnitte eines Exemplars der Larve (*Ammocoetes*) zur Verfügung, das nach der Gröfse des Kopfes und der Bildung des Geruchsorgans einem späteren Stadium angehören mufs.² Ausserdem konnte ich noch untersuchen den in Sagittalschnitte zerlegten Kopf eines erwachsenen *Petromyzon* aus der Präparatensammlung des Herrn Dr. von Kluckowström.

Im Wesentlichen zeigen sich die morphologischen Verhältnisse bei der schon älteren Larve übereinstimmend mit denen des fertigen Tieres. Gewisse Verschiedenheiten kommen allerdings vor, wie sich das aus dem Folgenden ergeben wird.

¹ Leydig, Parietalorgan etc pag. 464, Fig. 29 und 30.

² Auf dem Medianschnitt zeigt nämlich die Nase etwas, das auf dem entsprechenden Schnitt eines jungen *Ammocoetes* in dem Werke: v. Kupfer, Studien zur vergleichenden Entwicklungsgeschichte des Kopfes der Kranioten, 1894, Taf. V, Fig. 8, sich noch nicht eingestellt hat. Durch ein von unten herauf in den Nasensack einströmendes Septum zerlegt sich an meinem Präparat der Raum in eine vordere und hintere Abteilung. Von der vorderen geht nach unten der Nasenrachengang ab, der unterhalb der Hypophysis mit einer Höhlung endigt, nachdem er sich schon zuvor etwas erweitert hat. Die hinter dem Nasenseptum liegende Abteilung gewinnt im Umfufs nach unten und hinten ein besonderes Aussehen dadurch, dafs sie eine Anzahl kurzer Aussackungen hervortreibt und durch diese Follikelbildung annähernd drüsig wird.

Bezüglich des Gehirns genügt es für unseren Zweck zu bemerken, dafs, indem wir es von hinten nach vorn überblicken, die Medulla oblongata eine verhältnismäfsig sehr starke Entwicklung zeigt und über ihr ruft der Gefäfsplexus, welcher sich von da über Kleinhirn und Mittelhirn erstreckt, ein charakteristisches Bild hervor. Er stellt als Ganzes einen weiten Sack vor, von dessen oberer Wand die Gefäfsfalten derart nach unten herabbiegen, dafs der Sack wie annähernd gekammert sich ausnimmt und man könnte etwa gegen vier-zehn solcher Kammern unterscheiden. Histologisch genommen ist der bindegewebige Teil dieses Plexussackes, welcher die gröfste Entwicklung unmittelbar über der Rautengrube besitzt, eine Fortsetzung der Pia und ihrer Gefäfs; das auskleidende Epithel hängt zusammen oder beginnt mit dem zelligen Beleg des Rückenmarkskanals und überzieht die Rautengrube und die Gefäfsfalten. Nach oben wird der Plexus von einem grofsen Längsblutleiter umgrenzt.

In der Substanz der Medulla oblongata heben sich die Reihen der bekannten grofsen Ganglienkörper ab, jeder in einem deutlichen Lymphraum liegend.

Die Höhlung im Mittelhirn ist von konzentrisch verlaufenden Schichten umzogen. — Es folgen jetzt am Zwischenhirn die Teile, welche für unsere Fragen besonders in Betracht kommen, zuerst die hintere Commissur, dann der Teil des Sehhügels, welchen man als Ganglion habenulae bezeichnet.

Zirbelstiel. — Ein eigenes Interesse knüpft sich wieder an den feineren Bau des Zirbelstieles (Fig. 94 und 15). Er erhebt sich über der erwähnten Commissur als eine schlauchartige Bildung, die schräg nach vorn sich wendet, allmählig sich etwas erweitert, um zuletzt bläschenförmig anzuhören. Im Inneren des Stieles unterscheiden wir ein nervös-streifiges Wesen und die Streifen entstehen aus dem Netzwesen in der Substanz der Commissura posterior dergestalt, dafs sich die Netzhälkchen in Faserstreifen ausziehen, welche in den Zirbelstiel vordringen, aber nur eine gewisse Strecke weit. Nach den früheren über den Bau der Nervensubstanz von mir ermittelten Thatsachen ist das Netzwesen ein Spongiplasma und seine faserigen Längsfortsetzungen werden zu Begrenzungen der Nervenröhren, die hier so wenig, wie bei obigen Teleostiern, dunkelrandiger Art sind, sondern in ihrer Beschaffenheit am ehesten den Elementen des Riechnerven sich anschliessen lassen.

In meinen Präparaten erstreckt sich der nervös-streifige Zug nur etwa auf ein Drittel in die Höhe des Zirbelstieles und nachdem er angehört hat, stellt sich der Stiel als ein heller Kanal dar, in welchem man nur zahlreiche rundliche Kerne vor sich hat, zu denen da

und dort ein schwacher Hof von Zellschubstanz gehört, weshalb man von einem im Rückgang oder in Auflösung begriffenen Epithel sprechen möchte.

Oberes Parietalorgan. — Das Ende des Stieles ist zu einer blasigen Bildung vergrößert, dem Zirbelknopf oder Zirbelbläschen, das nicht aus dem Schädelraum heraustritt, sondern dessen Innenfläche anliegt, wobei jedoch die Substanz der bindegewebigen Schädeldecke zu seiner Aufnahme eine schwachgrubige Ausstülpung bildet (Fig. 9, e).

Die Form des Zirbelknopfes oder des oberen Parietalorgans hat sich von der Larve zum fertigen Tier etwas verändert. Bei *Ammocoetes* (Fig. 12 und 13) nämlich erscheint der bezeichnete Teil im Längsschnitt von ungefähr dreiseitiger Form mit abgerundeten Ecken, bei *Petromyzon* hingegen in Gestalt einer niedergedrückten Blase.

Den Bau (Fig. 10) anbelangend, so unterscheidet man, von außen nach innen gehend, zunächst die mit Kernen versehene Grenzhaat als Fortsetzung der „Tunica propria“ des Zirbelstieles. Am Boden des Organs erhebt sie sich in zarte Fortsätze, welche bei geringer Vergrößerung wie eine Art ins Innere gerichtete Strichelung sich ansinnigt. Diese fädigen Erhebungen nehmen in der Größe ab gegen den Stiel hin und ebenso verlieren sie sich nach der Gegend zu, wo die ventrale Wand in die dorsale übergeht; auch sah ich die Fäden klar erst bei *Petromyzon*, kann noch bei *Ammocoetes*.

Den Boden der Blase nimmt die zellige Ankleidung ein, welche man als „Retina“ bezeichnet und für eine Umbildung der ursprünglich epithelialen Schicht zu halten ist. Zu äußerst besteht sie aus zelligen Elementen, welche noch sehr an die gleichen Teile im Zirbelstiel erinnern, doch ist ihr Plasmakörper etwas stärker und zieht sich in Fortsätze aus, die unter sich zusammentretend ein Netzwerk erzeugen. Indem mit diesem Netzwesen die ebenfalls fädig ausgezogenen Enden der nach oben folgenden Cylinderzellen sich verbinden, kommt eine Zone von netzfaseriger Structur zu Stande, wenn gleich nicht so deutlich markiert, als es im Parietalorgan gewisser Saurier der Fall ist.

Die Zellen, welche die epitheliale Schicht des Bodens der Blase gegen den Binnenraum abschließen, sind von cylindrischer Form und ausgezeichnet durch Pigmentierung. Die Pigmentkörnchen sind doppelter Art: die einen, in geringer Zahl vorhanden, gehören dem dunkelkörnigen (braunschwarzen) Pigment an, die anderen sind bei durchfallendem Lichte von schmutzig-gelber Farbe und entsprechen wohl dem guaninehaltigen Pigment der Hautdecke. Bei auffallendem Licht erscheint diese Art Pigment wie ein dichter, weißglänzender Gürtel. Der Kern der Zellen liegt im hinteren Abschnitt des Zellenleibes, dort, wo er

beginnt, sich fadig ausziehen. Die Ansläufer teilen sich ebenfalls, und wie schon angeführt wurde, treten mit dem von den äußeren Zellen herrührenden Netze in Verbindung.

Zur Anordnungsweise der gedachten Zellen ist auch zu erwähnen, daß, namentlich beim erwachsenen Tier, klare Spaltlücken oder Intercellularräume in verschiedener Zahl innerhalb der pigmentierten Zone sich abheben. Sie führen in die Lichtung der Blase und man könnte sie auch Aussackungen des Binnenraumes nennen.]

Über die Pigmentzone breitet sich eine Lage aus, die in der Larve und beim fertigen Tier ein zwar verschiedenes Aussehen hat, aber doch nur eins und dasselbe bedeuten kann.

Bei *Ammocoetes* nämlich zeigen sich die Zellen, welche teilweise mit Farbkörnchen erfüllt sind, von langer und schmaler Form und es ragt aus der Einzelzelle ein langer Secretfaden hervor, der schon tief im Zellkörper beginnt (Fig. 14). Zu bemerken ist auch, daß innerhalb der Substanz des Fadens, in der Nähe des Antrittes aus der Zelle, Farbkörnchen eingebettet sein können. Bei geringer Vergrößerung können die dicht nebeneinander stehenden Fäden das Bild eines Cilienbesatzes hervorrufen. Weiteres Zusehen läßt aber finden, daß die Fäden keine einfachen Borsten sind, sondern bei stärkerer Vergrößerung wird klar, daß die Fäden nach dem freien Ende hin sich gablig oder mehrfach zerteilen und indem sie zuletzt zusammenfließen, einen durchbrochenen Saum erzeugen. In der Ansicht von der Fläche kann der Saum durch die Art seiner Entstehung das Aussehen einer Wabenbildung haben.

Beim fertigen Tier (*Petromyzon*) trifft man anstatt dieser aus Fäden oder Borsten zusammengesetzten Schicht eine wagrecht-streifige Lage an, die nach unten zu mit den Cylinderzellen durch schrägziehende Ansläufer sich verbunden zeigt. Wenn wir das bei der Larve sich darbietende Stadium mit dem, was wir beim fertigen Tier finden, vergleichen, so darf man für wahrscheinlich halten, daß die besagte Cuticularschicht des *Petromyzon* durch Rückbildung aus dem Fadenbesatz des *Ammocoetes* entstanden ist.

Der Binnenraum des Parietalorgans zieht sich in mehrere Buchten aus, wovon besonders jene ins Auge fällt, welche sich in den Zübelstiel erstreckt. Die Cylinderzellen und das Pigment begrenzen die Aussackung in gleicher Weise, wie sie es in der Lichtung des Organs überhaupt thun, was jedoch alles in der Larve schärfer in die Erscheinung tritt, als am fertigen Tier.

Der dorsale Teil der zelligen Auskleidung oder die sogenannte Linse hat ebenfalls gewisse Umwandlungen erfahren. Bei *Ammocoetes* ist der Teil durch starke Vorsprünge verdickt und setzt man das Durchschnittsbild in das Flächenbild um, so muß die Oberfläche

der Linse von verschiedenen tiefen Furchen und entsprechenden Erhöhungen durchzogen sein. Dadurch erhält der Binnenraum des Organs nach oben einen stark beichtigen Umriß. Die zusammensetzenden Zellen, mehrschichtig gelagert, sind von ziemlich heller Natur und ihre Kerne häufen sich etwas gegen den freien Rand der Linse hin.

Unteres Parietalorgan. — Unterhalb des im bisherigen beschriebenen oberen oder dorsalen Parietalorgans befindet sich ein zweites oder ventrales, das zwar in manchem dem vorigen ähnlich ist, daneben aber auch durch nicht wenige Verschiedenheiten sich davon abhebt.

Das betreffende Gebilde ist kleiner, stellt aber ebenfalls ein von Zellen ausgekleidetes Säckchen dar. Die Zellenlage am Boden des Säckchens ist dicker, als jene des oberen Abschnittes. Die Umrisse der Zellenkörper sind undeutlich, hingegen die zahlreichen, teilweise in Gruppen gestellten Kerne treten scharf hervor. Die Beschaffenheit der Zellen ist im oberen und unteren Teil des Säckchens gleichmäßiger, so daß man hier keinen Grund hätte, die zellige Auskleidung des Säckchens in „Linse“ und „Retina“ zu zerlegen. Pigment kann am erwachsenen Tier ebenfalls zugegen sein, aber doch nur spurweise und recht im Gegensatz zum dorsalen Parietalorgan liegen die Pigmentklümpchen hier im oberen Abschnitt, also in dem Teil, welcher der „Linse“ zu entsprechen hätte. — Man könnte vielleicht im allgemeinen sagen, daß die zelligen Elemente in diesen unteren Bläschen in geringerer Weise histologisch aneinander gehen.

Auch bezüglich der Cuticularschicht wäre zu melden, daß eine solche dem oberen Abschnitt („Linse“) angehört, mit welchem sie, wie bei den dorsalen Organ, durch schräge fadige Züge zusammenhängt.

Recht abweichend gegenüber dem Zirbelbläschen stellt sich das Verhalten des Nerven dar. Bei ersterem ist nach obigem der Zirbelstiel in seinem Wurzelteil nervös-streifig, weiterhin schlauchartig, mit zelligem Inhalt. Hier am zweiten oder ventralen Parietalorgan bleibt der Nerv (Fig. 9, g) von seinem Ursprung bis zum Säckchen von gleicher Art und geht noch unterhalb des Säckchens in eine gangliöse Partie über. Zum Näheren sei bemerkt: der Nerv entspringt aus dem Ganglion habenulae dextrum derart, daß dessen netziges Spongionplasma sich in ein Bündel von Faserstreifen ansieht, welches am Vorder- rand der Spitze des Ganglions hervortritt und sich hart hinter der zelligen Wand des „Recessus infrapinealis“ haltend, nach vorne zum Parietalorgan hinbiegt und dort gleichsam in zwei Ganglien anschwillt. Die erste Verdickung ist bedingt durch eine Lage von Ganglienzellen, deren Zahl oben etwas größer als unten ist. Genauer genommen sind es runde Kerne,

jeder umgeben von einem schwachen Hof von Zellsubstanz, einwärts in Fortsätze sich auflösend und damit in die Faserstreifen des Nerven sich verlierend.

Das obere Ganglion, rundlich von Gestalt, besteht im Inneren aus einem netzartigen Gewirre feinsten Fäserchen oder Spongioplasma; die Rinde wird gebildet von Ganglienzellen, so beschaffen, daß je ein rundlicher Kern von einem Hof von Zellsubstanz umgeben wird, welche sich einwärts mit dem Fadengewirre des Innern verbindet. Man könnte auch sagen, das feine Netzwerk im Innern des Ganglions sei entstanden durch das sich auffranzende Protoplasma der Zellen.

Ferner läßt sich erkennen, daß an der Basis des Parietalorgans eine Kreuzung der Faserstreifen stattfindet, insofern als die aus dem Nerven kommenden Fäserchen nach vorn in das Parietalorgan sich wenden, während die aus dem Fadengewirre (Punktsubstanz) des Ganglions hervorgehenden Längsfasern nach rückwärts sich ziehen. Dadurch entsteht eine deutlich sich abzeichnende Kreuzung der Faserzüge (Fig. 11). Und faßt man dann weiter mit aller Aufmerksamkeit die Basis unseres Organs und die Ansläufer der Faserzüge ins Auge, so kommt zur Ansicht, daß die Enden der Fäserchen übergehen in das feine Netzwerk, in das sich die Substanz der das Parietalorgan zusammensetzenden Zellen auflöst.

Nach unten streichen die Zellen des Recessus infrapinealis dicht an den zelligen Elementen des Ganglions vorüber, und im Falle beide etwas aneinander gewichen sind, so kommt zum Vorschein, daß die Zellen des Ganglions und jene des genannten Recessus durch Ansläufer sich verbinden.

Anhangskanal. — An zwei Schnitten der mir vorliegenden Präparate gewahrt man noch ein des Erwähnungswerthes Vorkommnis.

Zwischen dem dorsalen und dem ventralen Parietalorgan tauchen Durchschnitte von Hohlgebilden auf, mit dicker epithelialer Wand, ganz vom Charakter der Wand des ventralen Parietalgebildes, doch um vieles kleiner als das letztere. In dem einen Präparat (Fig. 13, a) lassen sich sechs solcher Durchschnitte zählen, wovon der erste über dem Stiel des Zirbelbläschens liegt und mit dessen Lichtung so zusammenzuhängen scheint, als ob er ein Teil des Stiels wäre; der zweite, dritte, vierte und fünfte Hohlkörper fällt genau zwischen Zirbelbläschen und unteres Parietalorgan, der äußerste liegt seitlich oben neben dem Zirbelbläschen. In dem anderen Präparat (Fig. 13, d) sind nur vier solcher Bildungen zugegen, aber eine davon ist größer und von länglicher Form und da sie in ihrer Lage dem vierten und fünften Hohlkörper von vorhin entspricht, so darf man annehmen, daß sie aus der Verschmelzung von zweien der bezeichneten blasigen Bildungen entstanden ist. Die Meinung

etwa, dafs man vielleicht nur die Durchschnitte von Blutgefäfsen vor sich habe, bleibt völlig ausgeschlossen. Bei der Larve allein sind die besagten Gebilde vorhanden, nicht mehr in den vom fertigen Tier gewonnenen Präparaten.

Was mag das Ganze bedeuten? Es scheint kaum angezweifelt werden zu können, dafs in den durchschnittenen Teilen die Stücke eines epithelialen Rohres vorliegen, welches sich zwischen oberem und unterem Parietalorgan hinzieht. Und erwägt man, dafs das erste Stück genau so über dem Stiel des Zirbelbläschens liegt, dafs es sich wie eine aus dem Stiel entspringende Hohlknospe ansnimmt, so darf man für sehr wahrscheinlich halten, dafs man es mit einer kanalartigen Aussackung der Zirbel zu thun habe, welche in Krümmungen ihren Weg macht und oben seitlich am Zirbelbläschens blind geendigt ist.

Es wird unten bei Besprechung der Arbeiten anderer weiter davon die Rede sein, auch mit Rücksicht darauf, ob nicht ähnliches auch anderwärts vorkommt.

Zirbelpolster. — Als Recessus infrapinealis oder „Zirbelpolster“ läfst sich eine sackartige Bildung ansprechen, welche sich über dem Zwischenhirn erhebt und mit der Lichtung des dritten Ventrikels zusammenhängt. Der Sack erstreckt sich auch über das Vorderhirn, nicht mehr aber über den Lobus olfactorius; er besteht aus einer bindegewebigen Grundhaut und einem Epithel, zieht über die vordere Fläche des Ganglion habenulae her und seine obere Wölbung zeigt sich an einem der Schnitte mit der gangliösen Partie des unteren Parietalorgans eng verwachsen. Nach unten verliert sich die Wand des Sackes in die Rindenzone des Gehirns (Fig. 9, i).

Vergleicht man hierzu das Gehirn von *Salmo* und *Anguilla*, so entspricht die bezeichnete Ausweitung des Hirndaches an *Petromyzon* dem Recessus infrapinealis zugleich mit dem über das Vorderhirn sich erstreckenden Pallium. An meinen Präparaten wenigstens fehlt die an genannten Knochenfischen von oben nach unten sich herabsenkende Querfalte und damit die Zerlegung in zwei Abtheilungen.

Der Raum über dem Lobus olfactorius wird von dem gleichen zelligen Bindegewebe ausgefüllt, welches die Zirbel und das Parietalorgan umgiebt (Fig. 9, k).

Myxine glutinosa.

Durch die Güte des Herrn Professor Boveri stand mir ein Exemplar dieses Fisches zu Gebote und Herr Studiosus Ende im hiesigen zoologischen Laboratorium hatte die Freundlichkeit, den Schädel in eine Reihe von Sagittalschnitten zu zerlegen. Der Erhaltungszu-

zustand, in welchem das Tier sich befand, war nicht der beste; trotzdem möchte ich nicht unterlassen, mitzuteilen, was ich daran zu sehen vermochte.

Gehirn. — Schon beim flüchtigen Blick erkennt man, daß *Myxine* in der Hirnbildung stark von *Petromyzon* abweicht. Es ist an Masse geringer und seine einzelnen Abschnitte haben fürs freie Auge ein gleichmäßigeres Aussehen. Ein Lobus olfactorius grenzt sich schwach ab von einer nächstfolgenden Partie, welche dem Lobus hemisphaericus entsprechen mag; vor letzterem, wieder nur durch eine seichte Querfurche getrennt, ist ein Abschnitt, den man für das Zwischenhirn halten kann; dahinter zieht eine tiefe Querfurche herüber und es folgt ein Lobus, der vielleicht dem Mittel- und Kleinhirn zusammen gleichgesetzt werden darf. Der Teil des Rückenmarkes, welcher beim Übergang ins Gehirn nach unten leicht anschwillt, stellt die *Medulla oblongata* vor (Fig. 24).

Im Inneren des Gehirns zeigt sich nicht bloß im Bereich des Nachhirns eine Erweiterung des Rückenmarkskanals, wahrscheinlich vergleichbar dem vierten Ventrikel, sondern auch, mehr nach vorn, in der Gegend des Abschnittes, welchen ich als Zwischenhirn ansah, ist mit Sicherheit ein mit Ausbuchtung versehener Ventrikel zu erkennen. Zweifelhaft bin ich geblieben, ob sich nicht auch in den Lobus hemisphaericus hinein eine Fortsetzung dieses Ventrikels zieht. An der Basis des Gehirns stößt man auf einen kleinen mit Ependym ausgekleideten Raum, der wohl in den Trichter führen wird, und in letzterem selber ist eine schmale Lichtung zu erkennen.

Diese wenigen Bemerkungen über das Gehirn haben nur der allgemeinen Übersicht wegen hier eine Stelle gefunden. Und es sei hierzu noch erwähnt, daß hinter der letzten Hirnwölbung den Schädelraum eine eigentümliche, bindegewebige, von zahlreichen Blutgefäßen durchbrochene Masse anfüllt, gerade dort, wo bei *Petromyzon* in hievon sehr abweichender Art der große Plexussack mit seinen einspringenden Falten der bezeichneten Gegend ein so eigentümliches Gepräge verleiht (Fig. 28, b).

Epiphysis cerebri? — Mit gesteigertem Interesse sah ich mich nach der Zirbel und dem Parietalorgan um, fand aber nicht das Erwartete, sondern sehr eigentümliche Verhältnisse.

Auf der Oberfläche des Gehirns, entspringend aus der erwähnten Querfurche, hinter dem „Zwischenhirn“, liegt ein verhältnismäßig stattliches Gebilde, welches in unserer Frage in Betracht kommt. Faßt man die Bilder zusammen, welche die verschiedenen Sagittalschnitte gewähren, so hat, wir wollen sagen, der „Körper“ die Form einer ovalen Scheibe, welche mit kurzem, dicken Stiel im Gehirn wurzelt. Die Scheibe erstreckt sich rückwärts

bis über die letzte Hiraanschwellung und nach vorn bis zum Lobus hemisphaericus und selbst darüber hinaus (Fig. 24, a). An manchen Schnitten zerlegt sich der über das Gehirn herziehende Teil in einen vorderen und hinteren Abschnitt.

Der Stiel der Scheibe kann einfach sein, dann nach unten sich spalten und in die bezeichnete tiefe Querfurchle mit verschiedenen Zacken hinabgehen. Ausser dem Hauptstiel und seiner Zerteilung kommen noch kürzere Verbindungen vor zwischen dem scheibenförmigen Körper und dem Gehirn, man könnte, indem wir die bisherige Betrachtung noch festhalten, sagen: eine Anzahl von Nebestielen. Die stärkeren von diesen sind immer diejenigen, welche in die Querfurchen der Hirnoberfläche eintreten. (Man vergleiche Fig. 25, 26 u. 27).

Unsere ganze Auffassung der „Stiele“ muß sich aber ändern, wenn wir die Blträume der Umgebung ins Auge nehmen. Es zeigt sich, daß unterhalb und rings um den scheibenförmigen „Körper“ zahlreiche weite Blutgefäße liegen, in welche auch von der Basis des Gehirns her ein senkrecht heraufsteigendes Blutgefäß tritt. Die Blträume schieben sich so dicht ineinander, daß die Zacken, welche vorher als „Stiele“ bezeichnet wurden, nur Zwischenpartien des „scheibenförmigen Körpers“ sind, immer ungrenzt von der Wandung der Blutgefäße. Aus diesem Zustandekommen der „Stiele“ erklärt sich auch die Manchartigkeit ihrer Gestalt.

Und forscht man jetzt nach der geweblichen Zusammensetzung der Scheibe und ihrer Stiele, so stellen sich die Dinge auch anders dar, als man erwarten zu können glaubte. Die Begrenzung der genannten Teile bildet überall eine bindegewebige Hülle mit Kernen, die aber eigentlich den Blutgefäßsräumen als Wand angehört. Und anbelangend die Substanz der Scheibe selber, so stellt sie eine homogene feinkörnige Masse dar, die sich ausnimmt, wie ein im Leben flüssig gewesener und jetzt fest gewordener Inhalt. Epitheliale Elemente fehlen durchaus, wohl aber zeigen sich vereinzelt oder auch in kleinen Gruppen beisammenliegend rundliche Körperchen, die das Aussehen von Lymphzellen haben und wohl auch solche sind.

Fasst man alles zusammen, so drängt sich das Ergebnis auf, daß die Scheibe nicht etwa eine Zirbel sei, obwohl sie dort liegt, wo man die Anwesenheit einer „Glandula pinealis“ vermuten möchte, sondern daß man es mit einem Lymphsäckchen zu thun habe, welches von zahlreichen weiten Blträumen umgeben ist. Man darf aussprechen, daß hier bei *Myxine* weder eine hintere noch eine vordere Zirbel, auch nicht ein Parietalorgan zugegen sei.

Ich möchte mir vorstellen, daß dieser Mangel mit dem Fehlen des epithelialen Hirndaches zusammenhänge. Hinten über dem Nachhirn erscheint der Raum, wie bereits erwähnt wurde, von einem gefäßreichen Bindegewebe ausgefüllt, welches mit der bindegewebigen Schädelkapsel verwachsen sich zeigt oder von ihr ausgeht, dabei aber feiner strukturiert ist, als es die derberen Züge der Schädelkapsel sind. Ebensowenig ist etwas sichtbar von einem epithelialen Hirndach des „Zwischenhirns“, von dem Aussackungen entstehen könnten, welche zur Bildung einer vorderen und hinteren Zirbel, sowie eines „Pinealanges“ führen. Auch von einem epithelialen Pallium ist nichts vorhanden: man unterscheidet vielmehr unterhalb der Hirnkapsel nur die kernreiche Pia mater.

Man darf gespannt sein, wenn einmal ein Beobachter in die Lage versetzt worden ist, die Entwicklung von *Myxine* verfolgen zu können, alsdann zu hören, wie sich der beschriebene spätere Zustand zu einem vorangegangenen früheren verhält.

Iguana tuberculata.

Herr v. Klinckowström hatte einen Aufenthalt in Surinam unter anderem dazu benutzt, die bezeichnete große und dort häufige Eidechse auf den Bau und die Entwicklung des Parietalorgans zu untersuchen. Wie bereits gemeldet, so durfte ich die Präparate, welche die Belegstücke der Mitteilungen bilden, durchsehen, und erlaube mir jetzt, was ich daraus für meine Zwecke entnommen, im Nachfolgenden vorzulegen.

Zirbel. — Die Anlage der hinteren Zirbel als Hervorstülpung aus dem Dache des Zwischenhirns ist früher da, als jene der vorderen Zirbel.

Die eigentliche oder hintere Epiphysis wird zu einem einfachen, nach oben und vorn leicht sich krümmenden Schlauch. Die vordere oder Nebenzirbel hingegen gestaltet sich bald zu einer mehrfach buchtigen Aussackung. Unter den zahlreichen Blutgefäßen im Mesoderm unterscheidet man auch eines, welches längs der hinteren Zirbel heraufzieht und es sei bemerkt, daß zur Zeit, in welcher Zirbel und Parietalorgan noch dicht zusammenliegen, in der Umgebung von beiden lediglich Blutgefäße sichtbar sind, nichts von Nerven. Dies zeigt sich aber verändert in jenen Sagittalschnitten, wo beide Organe auseinandergerückt sind.

Parietalnerv. — In bezeichnetem Stadium erblickt man nämlich in mehreren Präparaten einen unbezweifelbaren Nerven (Fig. 22), der vom Zwischenhirn aufwärts zum Parietalorgan zieht, welches um diese Zeit noch gleichmäßig zellig ist, genauer gesagt aus

dicht gehäuftten Kernen mit wenig Plasma dazwischen besteht. Letzteres bietet an der Basis des Organs, da wo der Nerv hervortritt, eine deutlich spongiöse Beschaffenheit dar.

Der Nerv verläuft in einigen leichten Krümmungen, sein Inneres ist fein und dicht-streifig, kernlos: die Membran, welche die Nervensubstanz umgibt, ist homogen und eine Fortsetzung des ebenfalls homogenen Häutchens, welches die Oberfläche des Gehirns begrenzt.

Betrachtet man mit Aufmerksamkeit den Anfang und das Ende des Nerven, so läßt sich bezüglich des Ursprungs erkennen, daß am Gehirn zwei Lagen sich abheben, wovon die innere von dicht beisammenliegenden, eiförmigen Kernen mit etwas Plasma dazwischen zusammengesetzt ist, während die äußere Lage nur aus Spongio- und Hyaloplasma besteht. Die Balkchen des Schwammwerkes ziehen sich in Längsstreifen aus, welche über das Gehirn hinaus vordringend die Streifen des Nerveninneren bilden. Und wendet man sich mit gleicher Achtsamkeit der Stelle zu, wo der Nerv in das Parietalorgan übergeht, so wiederholt sich, aber in umgekehrter Folge, dasselbe Verhältnis. An dem Verbindungsorte, alwo zugleich der Nerv eine leichte Verdickung annimmt, lösen sich die Längsstreifen des Nerven wieder netzig auf und verschmelzen mit dem Spongioplasma der die Kerne einhüllenden Zellsubstanz.

Es mag auch hier schon beigefügt werden, daß diese Beziehung des Spongioplasma des Nerven zu dem Netzwerk der Zellsubstanz noch am Parietalorgan aus späterem Stadium sich erkennen läßt. An einem Schnitt, an welchem bereits das gedachte Organ eine niedergedrückte Blase darstellt und, später zu beschreibende Sonderungen, schon begonnen haben, verlieren sich die Streifen des Nerveninneren noch ebenso in das Netzwerk jener lichteren Zone, welche zwischen den Zellen der äußeren Lage und jener der weiter einwärts folgenden Zone sich hinzieht.

Um den Nerven, sowie auch um das Parietalorgan, grenzt sich im bindegewebigen, Gefäße führenden Mesoderm, eine Höhlung ab, die man als einen großen zusammenhängenden Lymphraum ansprechen darf. Von dieser Bildung finden sich auch noch später Reste vor.

Zweiter Nerv. — Nicht minder interessant sind die Sagittalschnitte, an welchen nachzuweisen ist, daß außer dem „Parietalnerven“ noch ein zweiter Nerv zugegen ist, welcher hinter der Zirbel entspringt und an deren Seite heraufzieht (Fig. 23, b). Wo er endet, liefs sich an den Präparaten nicht ermitteln. Klar hingegen fällt wieder die Art und Weise ins Auge, wie er im Gehirn wurzelt. Das Dach des Zwischenhirns nämlich scheidet sich auch an der Ursprungsstelle dieses Nerven in eine innere Lage, welche dick ist und aus nahe zusammengerückten Kernen besteht, während die Zwischenräume von Spongioplasma, freilich

in geringster Menge, durchzogen werden. Daran schließt eine äußere Schicht, welche Spongionplasma mit hyaliner Zwischenmaterie aufzeigt. Beide Schichten sind mächtiger als es dort der Fall ist, wo der Parietalnerv den Ursprung genommen hat.

Prüft man nun abermals die Abgangsstelle des Nerven von der Gehirnoberfläche genau, so treffen wir dieselben Structurverhältnisse an, welche sich am ersten Nerven erkennen ließen und zwar beinahe noch deutlicher als dort. Es setzt sich das Spongionplasma der äußeren Schicht des Gehirns in Form längsstreifiger sich über die Gehirnoberfläche erhebender Bündel fort, welche hierauf die Substanz des Nerven bilden. Die Nervenscheide, Neurilemm, ist Fortsetzung der homogenen Grenzhaute des Gehirns. Die Kerne, welche man längs des Verlaufes des Nerven unterscheidet, gehören, so viel ich sehen kann, nicht der Nervensubstanz an, sondern den Bindegewebszellen des umschließenden Mesoderms.

Sowohl um die Zirbel, als auch um den eben geschilderten Nerven weicht das Gewebe des Mesoderms etwas zurück, so daß auch hier eine abgesetzte Höhlung oder Lymphraum um die Teile zum Vorschein kommt.

Parietalorgan. — Es stellt diese Bildung (Fig. 19) im fertigen Zustande ein Säckchen von niedergedrückter Form dar, an dem wir im Hinblick auf den Bau zunächst unterscheiden eine Kapselmembran, die nach vorne zu dünner ist, rückwärts aber, gegen den Boden des Säckchens, sich nach und nach stark verdickt, was durch Anlagerung von Schichten des umgebenden Bindegewebes geschieht. Letzteres zeigt außer den Streifenlinien und zahlreichen schmalen Kernen auch noch eingestreute Pigmentklumpen von wechselnder Form und Größe.

An die Kapsel heran tritt, und erscheint mit ihr verschmolzen, ein bindegewebiger Strang, der aus dem umgewandelten, im Embryo bestandenen Nerven hervorgegangen ist. Ruft man sich zurück, daß der embryonale Nerv aus längsstreifigem Spongionplasma und dem davon eingeschlossenen Hyaloplasma bestand, so darf man wohl den Weg, auf dem die regressiv Metamorphose sich vollzog, sich so vorstellen, daß das Spongionplasma, nach meiner Auffassung von vornherein Gerüsts substanz des Nerven, durch Wucherung zunimmt und das Hyaloplasma oder die eigentliche Nervensubstanz verdrängt hat. Der Nerv ist dadurch zu einem Bindegewebsstrang geworden, der mit der Kapselmembran verschmilzt.

In letzterer, gerade zunächst der Übergangsstelle des früheren Nerven, hebt sich im Längsschnitt des Organs eine rundliche Partie ab von undeutlicher Structur. Fast nur schattenhaft machen sich in ihr rundliche, größere Kerne, umgeben von verschwommenen Zellenlinien, bemerklich, so daß das Bild am ehesten an eine Art Knorpel erinnert. Da der

Teil etwas einwärts vorspringt, so muß die nachher zu erwähnende Zellenlage über den „Knorpel“ sich hinwegbiegen.

Umgeschlossen von der bindegewebigen Kapsel folgt die eigentliche oder wesentliche Schicht des Organsäckchens. Ursprünglich von gleichmäßig zelliger Beschaffenheit und ununterbrochen vom Boden zum Dach zusammenhängend, hat sie sich später in zwei Abschnitte gesondert: in einen unteren oder „Retina“ und in einen oberen oder „Linse“. Zwischen beiden geht ein Trennungsspalt äquatorial hindurch.

An der „Retina“ unterscheiden wir eine äußere Lage von runden Kernen, mit geringer Zellsubstanz dazwischen; sie liegt der Innenfläche der Kapsel an und so lange noch ein Nerv vorhanden ist, geht sie wie epithelartig eine kurze Strecke in diesen hinein. Besagte äußere Kernlage verdickt sich nach der Gegend hin, wo der Trennungsspalt zwischen „Retina“ und „Linse“ durchgeht.

Es folgt ein heller Raum, durchsetzt von einem zarten Netzwerk, das durch Auf Franzung der Zellsubstanz sowohl von der äußeren Kernlage her, als auch jeuer der weiter einwärts anschließenden Schicht, zu Stande kommt. Zur Zeit in der noch der Nerv als solcher vorhanden ist, scheinen die Streifen (Spongioplasma) des letzteren mit den Balkchen dieses Netzes sich zu verbinden. Das Netzwerk ist aber auch noch zugegen nach der Umwandlung des Nerven in einen Bindegewebsstrang.

Die jenseits der Zone des Balkchenwesens anschließenden Kerne mit Zellplasma scheinen von derselben Art zu sein, wie die äußere Kernlage. Verschieden davon stellen sich die, das Lumen des Säckchens begrenzenden, Zellen dar, insofern sie von länglicher Gestalt sind und pallisadenförmig stehen, außerdem auch pigmentiert sind.

Am entwickeltsten in der Mitte nehmen sie nach dem Rande hin an Länge ab. Hat man Stellen vor sich, alwo eine solche Pallisadenzelle ihr oberes und unteres Ende genauer erkennen läßt, so sieht man mit Sicherheit, daß ihr Kopf und Fuß sich ausfrant. Die Fäserchen des Fußes gehen über in das Netzwerk der tieferen Zelllagen und die oberen treten in ein Flechtwesen ein, welches in die nachher zu erörternde Cuticularschicht übergeht. Bemerkenswert mag noch sein, daß in die vom Kopf der Zelle sich erhebenden Balkchen Pigmentkörner eine Strecke weit sich hineinziehen können.

Noch mehr dürfte Beachtung verdienen, daß, indem wir alle zelligen Elemente der „Retina“ überblicken, wir die Überzeugung gewinnen, daß sie sämtlich durch Anslaufer des Protoplasma in Netzform zusammenhängen. — In das dunkle Pigment erscheint auch guanin-

haltiges eingemischt, doch in geringer Menge, so dafs bei auffallendem Licht dasselbe sich kaum als weisse Substanz von dem dunkeln unterscheiden läfst.

Die Cuticularschicht an der Innenfläche der Retina stellt sich verschieden dick dar: sie ist von homogener Natur, kaum mit Spuren einer Längsstreifung. Helle Lücken von wechselnder Zahl, Gröfse und Form heben sich in ihrer Substanz ab und in denselben können bräunliche Ballen liegen, die man Pigmentklumpen nennen möchte, obschon sie eigentlich mehr den Charakter von Detritus an sich haben, ähnlich den Pigmentklumpen in der Kapselmembran, im bindegewebig gewordenen Nerven und auch in den Bindegewebsbalken, welche die Umgebung des Parietalorgans durchziehen. Es mag sich eben hier überall um Begleiterscheinungen der rückschreitenden Metamorphose handeln.

Die Entstehung der Cuticula wird wohl in derselben Weise erfolgen, wie ich sie für *Petromyzon* wahrscheinlich machen konnte. Auch bei *Iguana* nämlich sieht man in früheren Stadien, allwo noch nichts von einer Cuticula jenseits der „Retina“ sich abhebt, doch am freien Saum der letzteren cilienartige Fortsätze der Zellen, die man als Vorläufer der späteren Cuticula betrachten darf.

Dafs die Zellen, aus denen die „Linse“ besteht, nach ihrem Herkommen umgewandelte Elemente der Gehirns substanz sind, liegt auf der Hand. Hinsichtlich der Anordnung und der Structur treffen wir auf manches Eigenartige, was noch weiterer Aufklärung bedarf. Man könnte zwei Lagen von Zellen unterscheiden, eine äufsere und eine innere, die aber innig verbunden sind; die Form der Zellen ist im allgemeinen die cylindrische. Auffällig sind in der äufseren Schicht die scharf abgesetzten Interzellularräume und außerdem eine gewisse büschelförmige Gruppierung der Zellen. Es hat den Anschein, als ob die Büschel, jeder für sich, mit abgerundetem Gipfel in die obere Lage sich hineindrängen. Daneben gewahrt man auch scharf abgegrenzte, runde Räume mit Kernbildungen im Inneren. Jene zahlreichen Kerne, welche den zwei Zelllagen entsprechen, bilden als ganzes ebenfalls ungefähr zwei Zonen und liegen in beiden Schichten gern nach dem vorderen Ende des Zellkörpers hin. Am freien Saum der Linse bemerkt man eine Lage grünlicher Materie, welche aus eingegangenen Fädchen entstanden sein mag (Fig. 21).

Die Linse rundet sich nach einwärts mit scharfem Rande ab und ebenso die ihr entgegenstrebende Retina. Zwischen beiden zieht sich ein Spalt durch, welcher den Binnenraum des Organsäckchens mit einer aufsen befindlichen Lymphhöhlung in Verbindung setzt. Die Lymphhöhlung zeigt sich allerdings nur stückweise und an manchen Schnitten ist davon gar nichts zu sehen. Es wurde oben angeführt, dafs der Raum beim Embryo frühen

Stadiums sowohl das Parietalorgan als auch den dazu gehörigen Nerven vollständig und deutlich umzieht.

Lacerta agilis.

Von abgelegten Eiern, welche ich mir im Sommer 1889 verschafft hatte, besaß ich noch eine Anzahl und es hatte Dr. Kathariner, Assistent am hiesigen zoologischen Institut, die Gefälligkeit, mir zwei von den Embryonen aus einer Zeit, in der das Parietalorgan noch ohne Pigment ist, in Längsschnitte zu zerlegen (Fig. 17).

Parietalnerv. — Es war mir vor allem um den Nerven des Organs zu thun, welchen ich denn auch, trotzdem dafs auf die Konservierung der Eier wenig Sorgfalt verwendet worden war, zur Ansicht bekam. Denn es war zwischen der vorderen und hinteren Zirbel ein Strang vorhanden, dessen nervöse Natur nicht zu bestreiten ist. Den Ursprung nimmt er aus einer etwas verdickten Partie des Zwischenhirns, die man dem Ganglion habenulae vergleichen darf. Die Stelle besteht einwärts aus einer Zellschicht, auswärts aus Spongionplasma und eingeschlossenem Hyaloplasma. Man vernag sich nun abermals zu überzeugen, dafs die Bälkchen des Netzwesens sich in Längsstreifen ausziehen, die dann zusammen das Innere des Nervenstranges bilden.

Es liehen sich an dem Nerven längliche Kerne ab, bezüglich welcher nicht klar gesehen werden konnte, ob sie lediglich dem Bindegewebe zuzurechnen sind, welches die Nerven Scheide liefert, oder auch den Faserzügen der Nervensubstanz. Im Falle sich das letztere als richtig erweisen sollte, würde ich wie bei *Petromyzon* annehmen, dafs die kleinen rundlich eckigen Nuclei im Netzwesens des Plasma, dort wo der Nerv hervorgeht, sich gleichen Schrittes mit dem Übergang des netzigen Balkenwesens in Längsfaserzüge, zu länglichen Nuclei geworden wären. Immerhin möchte zu bemerken sein, dafs auch sonst im Bindegewebe des Embryo an Stellen, wo das Bindegewebe die Strangform annimmt, die vorher runden Kerne ins Längliche sich umsetzen und damit denen des Nerven gleichen.

Bezüglich der Weise, in welcher sich der Nerv mit dem Parietalorgan verbindet, liefs sich wahrnehmen, dafs das Spongionplasma des Nerven, herangetreten an den Boden des Organs, sich an diesem in der Art verlor, dafs es in das Spongionplasma der Zellen der „Retina“ überging. Ebengedachte Lage schied sich in eine äufsere und innere Zone, mit mehreren übereinanderstehenden Kernreihen. Alle Kerne erschienen gleichmäfsig in Zellsubstanz gebettet, ohne dafs eine weitere Sonderung bis dahin eingetreten wäre. Am freien Saum der Retina war eine grünliche Masse zugegen.

Von einem zweiten oder hinter der Zirbel heraufziehenden Nerven, wie einen solchen *Iguana* darbietet, ist nicht die Spur zu sehen, so dafs ich dessen Vorhandensein in Abrede stellen mufs.

Ein das Parietalorgan umziehender Lymphraum ist, wenigstens teilweise, zu erkennen. Durchgeht man nämlich die Schnitte von ausfen nach innen, so folgt auf die Epidermis, welche aus einer einzigen Zellenlage mit rindlichen Kernen besteht, das Corium mit feinen Kernen und Streifenzügen und begrenzt jetzt die Lymphhöhlung, welche den ganzen vorderen Abschnitt des blasigen Organs umschliesst.

Da zufolge des gegenwärtig Erkannten zu vermuten war, dafs an meinen früheren Präparaten von *Lacerta* doch einiges übersehen sein mochte, so unterwarf ich die alten Schnitte einer erneuten Durchsicht und Prüfung, wobei in der That zwei Punkte in die Augen fielen, die mir früher entgangen waren.

Zirbeln. — An der hinteren oder eigentlichen Zirbel sowohl von *Lacerta agilis*, als auch von *Lacerta ocellata* und *Lacerta viridis* verliert sich allmählig, von oben nach abwärts, die Lichtung des Stiels und dieser hat, bei geringer Vergrößerung, eher das Aussehen eines soliden Stranges angenommen. Mustert man nun bei starker Vergrößerung den Teil, so ergiebt sich bestimmt, dafs sein Inneres von nervös-streifigem Wesen ist, daneben auch Epithel-Kerne enthält (Fig. 6).

Da die vordere oder Nebenzirbel in gleicher Weise aus dem Gehirn hervowächst, wie die hintere oder eigentliche Zirbel und letztere nach dem soeben Gesagten einen nervös-streifigen Inhalt anweist, so habe ich auch das Anfangsstück der vorderen oder Nebenzirbel darauf angesehen, ob nicht auch die Structur eine ähnliche sein möge. Allein, soviel sich wahrnehmen läfst, ist solches durchaus nicht der Fall; vielmehr steht bleibend die vordere Zirbel durch die helle Lichtung ihres Anfangsstückes mit dem Rann des dritten Ventrikels in offener Verbindung, ist demnach in ihrer Wurzel keineswegs ausgefüllt durch einen faserig-nervösen Strang.

Parietalnerv. — Wie sich am Embryo mittleren Stadiums ein wirklicher Parietalnerv hatte anfinden lassen, so liefs sich auch an diesen älteren Präparaten vom fertigen Tier manches noch sehen, was die Umbildung dieses Nerven in den späteren Bindegewebsstrang verständlicher macht.

Fafst man nämlich den Stiel der vorderen Zirbel und dessen nächste Umgebung genau ins Auge, so bemerkt man hinter ihm ein Längsblutgefafs, das neben der Zirbel heranflieft:

dann vor dem Stiel und ihm hart anliegend oder angeheftet einen Zug faserigen Gewebes, dem man an der Zirbel herauf weiter nachgehen kann, bis er sich in den Verbindungsstrang zwischen Zirbelende und Parietalorgan verliert. Dieser faserige Zug ist offenbar der Rest des beim Embryo mittleren Stadiums vorhanden gewesenen Nerven. An manchen der Schnitten glaube ich noch zu sehen, daß in seiner unteren Partie oder der Wurzel die nervöse Natur sich noch nicht völlig verloren hat, während weiter nach oben der Strang rein bindegewebig geworden ist. Darans scheint sich zu ergeben, daß die Rückbildung von der Peripherie her gegen die Ursprungsstelle schreitet.

Anguis fragilis.

Von früher her hatte ich noch ein trächtiges Weibchen der Blindschleiche in Händen, dessen Früchte vollkommen reif waren. Einige dieser Embryonen wurden ebenfalls in Sagittalschnitte zerlegt und was sich daran sehen liefs, stand im Einklang mit dem, was über *Lacerta* berichtet wurde.

Auch hier war sicher zu beobachten, daß der Stiel der hinteren Zirbel außer zelligen Elementen mit etwas Streifigem ausgefüllt war und dieser Inhalt, bei stärkerer Vergrößerung geprüft, erwies sich als das längszügige Spongioplasma eines Nerven (Fig. 8).

Vor dem Zirbelstiel, eng angeheftet, kommt ein Strang zur Ansicht, der in der Gegend des Zirbelknopfes in den langen, wagrecht ziehenden Endfaden der Zirbel umbiegend, in den Verbindungsstrang sich fortsetzt, welcher zum Parietalorgan geht. Dieser Strang ist hier, an dem zum Geborenwerden reifen Embryo, schon durchweg bindegewebige Natur und nur im Wurzelstück glaubt man noch Spuren der ursprünglich nervösen Beschaffenheit entdecken zu können. Die Schnitte lehren, daß schon vor der Geburt die Verwandlung des Nerven in einen Bindegewebsstrang nahezu vollendet ist.

Auch hier bei *Anguis*, sowenig wie bei *Lacerta*, wollen die Präparate etwas von dem zweiten (bei *Iguana* vorhandenen) Nerven aufzeigen. Und doch vermag ich nicht ganz die Vermutung zu unterdrücken, daß vielleicht doch der zweite Nerv bei diesem oder jenem Individuum sich entwickeln kann. Durchgehe ich nämlich meine Aufzeichnungen vom Winter 1888, so begegnet mir eine Skizze, in der ein „Nerv“ zur Seite der Zirbel frei heraufzieht. Die Zeichnung giebt aber nicht die Umrisse eines Schnittpräparates, sondern es wurde von einer in Weingeist aufbewahrten Blindschleiche das Schädeldach abgehoben und die Zirbel mit feiner Scheere vom Gehirn getrennt. Die Folge mufs lehren, ob meine Skizze auf einem Beobachtungsfehler beruht, oder ob doch der Nerv, individuell, vorhanden sein kann.

Hatteria punctata.

Die Abbildung, welche ich über die Wurzel der Zirbel seiner Zeit gegeben habe,¹ ist so gehalten, daß man nach dem Vorausgegangenen anzunehmen Grund hat, es möge auch hier der Zirbelstiel einen nervösen Strang einschließen. Der Stiel erscheint nämlich auf der Zeichnung stark vereengt und ohne Lichtung dargestellt. Es wurden daher auch die auf genannten Saunier sich beziehenden Präparate von neuem besehen.

Obschon die Schmitte sich stark aufgeheilt haben, so liefs sich doch die Richtigkeit der eben ausgesprochenen Vermutung bestätigen, insofern auch hier der Zirbelstiel einen Nervenstrang enthält in Form von langsüzigem Spongioplasma mit Zwischensubstanz. Die Streifen scheinen aus der Commissura posterior des Gehirns zu kommen. Und was weiter erwähnenswert ist: die nervösen Züge nehmen nicht völlig den Raum des Zirbelstieles ein, sondern es sind auch zahlreiche runde Epithelkerne zugegen, etwa so wie bei *Petromyzo* an gleichen Orte.

Endlich glaube ich auch hier am vorderen Saume des Zirbelstieles und dann herauf an der Zirbel Reste des in Bindegewebe umgewandelten Parietalnerven wahrzunehmen, wozu ich wieder ausdrücklich bemerken möchte, daß sowohl der im Inneren des Zirbelstieles befindliche Nerv, als auch die Spuren des Parietalnerven dem Auge sich genau so darstellen, wie es die Faserzüge des Gehirns thun.

II.

Hintere und vordere Zirbel.

(Epiphysis und Paraphysis.)

Es scheint mir angemessen zu sein, einige historische Rückblicke auf diesen Gegenstand zu werfen.

Die ersten Studien, welche ich vor vier Dezennien² über die Zirbel der Fische und Amphibien anstellte, fallen in eine Zeit, in der über Lage, Form, Bau und Entwicklung dieses Organs allgemein noch großes Dunkel herrschte. Meine Untersuchungen bezogen sich zu-

¹ a. a. O. Fig. 82.

² Leydig, Anatomisch-histologische Untersuchungen über Fische und Amphibien. Berlin 1858.

nächst auf das Gehirn des Störs, Acipenser, und zwar mit Rücksicht auf die Angabe von Stannius, dessen Ausspruch zufolge hier die Zirbel vielleicht „ein durchaus vaskulöses Gebilde“ sei. Letzteres erwies sich nun zwar nicht ganz als zutreffend, aber in einem anderen Punkte hatte der Genannte doch bereits richtig gesehen, während ich selber darüber im Unklaren geblieben war.

Stannius fand nämlich, daß die Epiphysis aufwärts in die Knorpelsubstanz des Schädels sich hineinerstreckt. An den Stören, welche ich (in Triest) im frischen Zustande untersuchte, war mir offenbar das gleiche Verhalten zu Gesicht gekommen. Man treffe, wird von mir bemerkt, konstant eine unpaare Lücke über dem verlängerten Mark, welche nach der Species entweder vollständig knorpelig oder auch häutig geschlossen sei. Unter der Decke dieser Öffnung stofte man auf eine weiche pulpöse Masse, bezüglich welcher es in meinen Mitteilungen heißt: „Es ist schwer zu sagen, von welcher Bedeutung dieses Organ sei, anfänglich kam mir der Gedanke, daß es etwa eine modifizierte Epiphysis vorstelle, allein diese Vermutung mußte aufgegeben werden, als ich mit den charakteristischen und bestimmt zu erkennenden Bau dieses Gebildes bekannt geworden war.“

Und so nahm ich den „graurötlichen, runden Körper, welcher den dritten Ventrikel überdeckt,“ als denjenigen Teil, welcher allein die Zirbel vorstelle. So wenig wie andere, hatte ich dazumal eine Ahnung davon, daß zweierlei Bildungen hierbei in Betracht kommen, nämlich die hintere oder eigentliche Zirbel und die vordere oder Nebenzirbel. Die letztere zeigte sich mir am Stör aus „ziemlich derbhäutigen, von vielen Gefäßen umspinnenen Blasen oder Schläuchen mit Ausbuchtungen“ zusammengesetzt und auch die hintere oder eigentliche Zirbel, welche als eine zum Schädel heraufsteigende Masse erscheint, faßte ich zwar anfänglich und richtig als „eine modifizierte Epiphysis“, liefs aber diesen Gedanken wieder fallen und sprach nur die vordere oder Nebenzirbel für die Epiphysis an, dazu bemerkend, daß die Art und Weise, wie die Zellenklumpen in der unter der Öffnung des Schädeldaches liegenden Partie von Blutgefäßen durchzogen seien, einigermassen an die Follikel der Lymphdrüsen erinnern.

Ich habe unterdessen keine Gelegenheit gefunden, den Stör von neuem zu untersuchen, aber meine Annahme, daß Acipenser die vordere und die hintere Epiphyse besitzt, bestätigt sich durch spätere Mitteilungen anderer; insbesondere sind es die so rein gezeichneten Abbildungen über das embryonale Gehirn in dem wichtigen Kupfferschen Werke,¹ welche

¹ v. Kupffer, Studien zur vergleichenden Entwicklungsgeschichte des Kopfes der Kranioten. 1893. Taf. VIII, Fig. 19.

vordere und hintere Zirbel, ganz in dem von mir gemeinten Sinne, zur Anschauung bringen. Wenn Burckhardt¹ sagt, am Gehirn der Ganoiden fehle der „Adergeflechtknoten“, so ist dies wohl als ein Versehen zu bezeichnen.

Bei den Dipnoern hat Burckhardt neben dem „Plexus“, d. h. der vorderen Zirbel, auch die hintere Zirbel als einen „kleinen Körper von Gestalt eines unregelmäßig gewundenen Schlauches nachgewiesen.“²

In Anbetracht der Amphibien und Reptilien haben sich unsere Kenntnisse über die in Rede stehenden Bildungen gegen früher ebenfalls sehr verbessert.

Zur Zeit nämlich, im Jahre 1853, als ich mich mit dem Stör beschäftigt hatte, untersuchte ich auch das Gehirn von Salamandra, Proteus und Anguis, wo es denn mir abermals schien, als ob die Epiphysis einzig und allein von einem „rötlichen, stecknadelkopfgroßen Körperchen“ vorgestellt werde. Auf den Bau besehen, bestand der Teil aus Schläuchen, häufig gewunden und mit Ausbuchtungen versehen, zwischen denen ein dichtes Gefäßnetz hingog. Die Schläuche zeigten sich mit klaren Zellen ausgekleidet, die auch wohl Fettpünktchen enthalten konnten.³

In gleichem Jahr mit mir hatte auch Wyman die „Glandula pinealis“ an Rana pipiens vorgenommen und nach dem, was andere aus der Abhandlung anführen, zu schließen, scheint auch der amerikanische Beobachter, gleich mir, nur die Nebenzirbel vor sich gehabt zu haben, nicht die hintere oder eigentliche Zirbel.⁴

Nicht besser erging es Rathke; seine Beschreibung der Epiphyse vom Frosch und Salamander⁵ paßt auch nur auf den „Plexus“.

¹ R. Burckhardt, Das Centralnervensystem von *Protopterus annectens*. 1892. Der Autor macht den Vorschlag, für den Adergeflechtknoten oder Plexus „den unser Gebrauch gekommenen Namen Conarium“ in Anwendung zu bringen. Dies läßt sich kaum gutheißen. Mit dem Galen'schen Conarium hat man doch von jeher in der menschlichen Anatomie die kegelförmige Glandula pinealis bezeichnet, also die eigentliche oder hintere Zirbel (vgl. Hyrtl, *Onomatologia anatomica*, 1880, p. 136). Für die dazumal noch nicht unterschiedene Bildung, welche später unter dem Namen Plexus oder Adergeflechtknoten ging, ist entweder die von mir gewählte Bezeichnung „Epiphysis anterior“ oder der von Selenka gebrauchte Name „Paraphysis“ zu empfehlen, indem damit weiterer Verwirrung vorgebeugt werden kann.

² Anatomischer Anzeiger 1891, vollständiger in: Centralnervensystem von *Protopterus annectens*, 1892.

³ Leydig, a. a. O.

⁴ Jeffries Wyman, *Anatomy of the Nervous System of Rana pipiens*, in: Smithsonian Institution. 1853. Vol. II. Mir nicht zugänglich.

⁵ Rathke, *Entwicklungsgeschichte der Wirbeltiere*. 1861.

Erst geraume Zeit nachher erfolgte der Wendepunkt zu richtigerer Erkenntnis bekanntlich durch Götte, welcher an Bombinator anzeigte, daß neben dem „roten geknäuelten Körperchen“ noch eine eigentliche Zirbel zugegen sei.¹ Im Anschluß hieran konnte ich später mitteilen, daß bei den Larven von Bombinator die eigentliche Zirbel „in Form eines gestielten platten Beutelhens“ zugleich mit dem knäuelartig gefalteten Plexus zu sehen sei. Auch bezüglich der jungen Hyla war entsprechendes zu melden.² Und seitdem mehren sich die Angaben, welche über diese beiderlei Aussackungen des Gehirns bei verschiedenen nodelen und amuren Amphibien berichten.

So hat Burckhardt an Ichthyophis und Triton die beiden Gebilde kennen gelehrt³; Eycleshmyer von Amblystoma⁴; auch auf den Tafeln, welche die Schrift von Gage begleiten, sieht man die Teile in verschiedener Ansicht eingezeichnet.⁵ Klar sind beide Organe auch wiedergegeben auf den zwei Holzschnitten, welche sich bei Kupffer auf das Gehirn von Salamandra und Rana beziehen.⁶

War mir bezüglich einheimischer Reptilien früher⁷ manches dunkel geblieben, so hellte sich dies bei der Jahre nachher wiederholten Untersuchung auf und ich konnte ein Ergebnis aussprechen⁸, mit dem auch das Gegenwärtige im Einklang steht.

Es ließ sich nämlich die Überzeugung gewinnen, daß hier bezüglich der Zirbel zweierlei Bildungen im Spiele seien: einmal die eigentliche Zirbel, welche ich auch die hintere Epiphysis nannte und zweitens das bis dahin unter dem Ausdruck „Gefäßplexus“ gehende Organ, das ich nach seiner Lage vordere Epiphysis hieß. Beim Embryo von Lacerta und Anguis entstanden beide Bildungen als Hohlknospen oder Hervorstülpungen des Gehirns: die vordere Epiphysis in Form einer Gruppe von Blasen, welche sich zu Schläuchen ausziehen, die hintere oder eigentliche Epiphysis ebenfalls als eine Blase, die schlauchförmig wird und sich in Stiel und Endknopf zerlegt. Beide wuchern aus dem Dache des Zwischenhirns hervor: anfänglich weit auseinander gerückt, werden sie später durch

¹ Götte, Entwicklungsgeschichte der Lurke. 1876.

² Leydig, Parietalorgan der Amphibien und Reptilien. 1890.

³ Burckhardt, Untersuchungen am Hirn und Geruchsorgan von Triton und Ichthyophis. Zeitschrift f. wiss. Zool. 1891.

⁴ Eycleshmyer, Paraphysis and Epiphysis in Amblystoma. Anat. Anz. 1892.

⁵ Susanna Phelps Gage, The Brain of Diemyctylus viridescens. Ithaca. 1893.

⁶ v. Kupffer, Studien zur vergleichenden Entwicklungsgeschichte des Kopfes der Kranioten. 1893.

⁷ Leydig, Die in Deutschland einheimischen Arten der Saurier. 1872.

⁸ Leydig, Parietalorgan der Amphibien und Reptilien. 1890.

Wachsen des Vorderhirns gegen einander gedrängt und ihre oberen freien Enden können derartig dicht zusammen geschoben sein, daß sie anscheinend eine einzige Masse vorstellen, aber ihre Stiele bleiben für sich und jeder tritt für sich in das Zwischenhirn. Alle diese Verhältnisse habe ich nach den einzelnen Arten beschrieben und durch Abbildungen veranschaulicht.

Hoffmann¹ hatte die Entwicklung des gefäßreichen rötlichen Stückes oder Plexus (vordere Epiphysis) und des hinteren grauen, mehr fadigen Teiles — Zirbel im engeren Sinne oder hintere Epiphysis — in umgekehrter Weise dargestellt. Nach ihm sollten beide Organe ursprünglich eine einzige Ausbuchtung des Gehirns sein, die sich dann durch Sonderung zum „Plexus“ und in die Zirbel umgestalten. Daß dies unrichtig ist, bedarf kaum einer weiteren Auseinandersetzung.

Wie sehr bezüglich der vorderen Zirbel noch andere Autoren im Unsicheren sich befanden, habe ich seiner Zeit an den Angaben von Owsjannikow und Spencer anzuzeigen Veranlassung genommen. Denn es unterliegt keinem Zweifel, daß die „Schlingen von Ependymzellen“, welche bei ersterem das „Aussehen drüsiger Gebilde“ hätten, Endstücke der vorderen Epiphysis waren. Und Spencer hat Teile des Höhlensystems der vorderen Epiphysis wiederholt gezeichnet, ohne zu erkennen, daß es sich um eine besondere Bildung handle; er hat vielmehr allezeit vordere und hintere Zirbel zusammen als ein Ganzes gefaßt und einfach Epiphysis genannt. Ich darf wohl bezüglich des Einzelnen auf die kritische Besprechung in meiner mehrfach angezogenen Arbeit verweisen.

Und noch ein paar Worte gestatte ich mir in dieser Angelegenheit.

Kurz vorher, ehe meine Schrift über das Parietalorgan der Amphibien und Reptilien im Jahre 1890 erschienen war, veröffentlichte Selenka² eine vorläufige Mitteilung über ein „neues, bisher nicht beschriebenes Stirnorgan, vielleicht ein rudimentäres Sinnesorgan“, dessen Entwicklung er bei *Lacerta* und *Anguis* verfolgt hatte. Es fände sich ein unpaar dorsaler Anhang des Vorderhirns und erinnere in seinem Entwicklungsgang an die Epiphysis, aber während die letztere aus dem Zwischenhirn hervorgehe, sei jenes Organ ein Erzeugnis des sekundären Vorderhirns. Der Autor wählt für dieses Organ den Namen Paraphysis.

¹ C. K. Hoffmann, Weitere Untersuchungen zur Entwicklung der Reptilien. Morph. Jahrb. 1885.

² Biologisches Centralblatt. 1890.

Hierzu darf ich doch wohl daran erinnern, daß ich diese „Paraphysis“ in der „zweiten vorläufigen Mitteilung“ über das Parietalorgan¹ bereits angezeigt und dann einige Monate später ausführlich in Wort und Bild vom Embryo und fertigen Tier beschrieben habe. Den einzigen Unterschied zwischen meinen Beobachtungen und denen Selenka's könnte man darin finden, daß ich das Gebilde aus der „vorderen Gegend des Zwischenhirns“ hervorsprossen lasse, nahe dem Anfang des Vorderhirns“, während der eben genannte Autor die Stelle zum Vorderhirn selber rechnet. Unwesentlich ist, daß ich den Teil als „vordere Zirbel“ bezeichnete und Selenka als „Paraphyse“, also Nebenepiphyse; Hauptpunkt bleibt, daß wir beide ein und dasselbe Organ vor uns hatten und während der Erlanger Zoologie, nach eigenem Erklären, der postembryonalen Umbildung nicht nachgegangen ist, geschah dies meinerseits und ich konnte nachweisen, daß die „vordere Epiphyse“ zum sogenannten Plexus des dritten Ventrikels wird, bezüglich dessen ich schon in meiner ersten vorläufigen Mitteilung² erörtert habe, wie diese Bezeichnung „Gefäßplexus“ unpassend sei für fragliche Bildung, was ich in der darauffolgenden Veröffentlichung zu begründen wußte und ausdrücklich habe ich bemerkt, daß wenn ich den „roten Körper“ als Plexus anführe, ich „eben dem Herkömmlichen“ folge, habe aber den Unterschied im Bau gegenüber den „wirklichen Gefäßplexus“ im Einzelnen hervorgehoben.

Dem bisher Vorgebrachten läßt sich entnehmen, daß bei Ganoiden, Dipnoern, Gymnophionen, Urodelen und Anuren, sowie endlich bei Sauriern eine vordere und hintere Epiphyse zugegen ist. Bei Knochenfischen aber ist anscheinend nur die hintere oder eigentliche Zirbel zugegen und man muß fragen, ob nicht doch auch hier ein Homologon der vorderen Zirbel vorhanden sei.

Aus der Schrift von Cattie³ will mir nicht klar werden, ob der Autor bei *Trutta* und *Anguilla*, Fische, welche er untersuchte, eine der vorderen Zirbel vergleichbare Bildung wahrgenommen hat; möglich auch, daß ich den etwas an und für sich dunkeln Text des Verfassers nicht durchweg richtig verstanden habe.

Mit besonderem Interesse ist in der obelwehenden Frage auf Rabl-Rückhard zu hören, der das Gehirn der Knochenfische überhaupt und im Besonderen an der Bachforelle

¹ Biologisches Centralblatt, 1890, p. 284.

² Biologisches Centralblatt, 1889, p. 708.

³ Cattie, Recherches sur la glande pinéale (epiphysis cerebri) des Plagiostomes etc. Arch. de Biologie, publiées par Van Beneden et Van Bambeke, Tom. III.

die Zirbeldrüse nach Form, Lage und Bau sorgfältig erforscht und in sehr genauen Zeichnungen dargestellt hat.¹ Die Glandula pinealis erscheine beim Embryo zunächst als zungenförmige Ausbuchtung der Hirnwandungen zwischen Vorder- und Mittelhirn und steige in der Gegend der hinteren Commissur empor. Dritter Ventrikel und der Stiel der Zirbel stehen in Kommunikation; später sei die Höhlung des Stieles obliteriert. Die Zirbel habe das Ansehen eines Convolutes von Schläuchen.

Auf den Zeichnungen des Genannten ist der „Recessus infrapinealis“, von dem schon andere, z. B. Hoffmann, wußten, deutlich zu sehen, ohne daß sich der Autor über dessen Bedeutung anfänglich geäußert hätte. Später jedoch, als die Ansicht sich regte, daß der Sack des Recessus infrapinealis einer „Paraphyse“ entsprechen möge, erklärt Rabl-Rückhard es für sehr zweifelhaft, ob ein solcher Vergleich zulässig sei. Denn das Gebilde sei nichts anderes als die mit rudimentärem Plexus ausgestattete vordere Begrenzung der Basis der in den Ventrikel einspringenden Falte des von ihm zuerst erkannten Palliumrudiments. Ein dorso-ventraler Medianschnitt täusche hier eine blasenförmige Ausstülpung vor, die nur basalwärts mit dem Ventrikel kommuniziert; Frontalschnitte zeigten aber, daß eine seitliche Begrenzung fehlt; es sei eben nur das Querschnittsbild des Umschlagraudes der Falte, welche Kupffer Velum transversum genannt habe.

Ans meinen oben vorgelegten Untersuchungen an *Salmo* und *Anguilla*, die bereits vor fünf Jahren gemacht wurden, habe ich den Eindruck und die Vorstellung empfangen, daß der Sack des Recessus infrapinealis genannter Fische der vorderen Epiphyse der Amphibien und Reptilien entsprechen möge.

Der Teil erweist sich als eine Ausstülpung der Hirnwandung über dem dritten Ventrikel und zwar vor der eigentlichen oder hinteren Epiphysis. Freilich unterscheidet er sich von jener der Reptilien dadurch, daß der Sack fast einfach bleibt und nur spärweise Einfaltungen zu follikelartigen Abteilungen zugegen sind, während bei Reptilien das Bild eines aus Schläuchen zusammengesetzten Organs zu Stande kommt. Auch schon Hoffmann hat gesehen, daß die Wand des Recessus infrapinealis, nach der Richtung zu, kleine faltenförmige Einbuchtungen macht.

¹ Rabl-Rückhard, Zur Deutung und Entwicklung des Gehirns der Knochenfische. *Archiv f. Anat. u. Phys.* 1882. — Derselbe, Großhirn der Knochenfische und seine Anbangsgebilde. *Arch. f. Anat. u. Phys.* 1883. — Derselbe, Zur onto- und phylogenetischen Entwicklung des Torus longitudinalis im Mittelhirn der Knochenfische. *Anat. Anz.* 1881. — Derselbe, Weiteres zur Deutung des Gehirns der Knochenfische. *Biol. Centralbl.* Bd. III. — Derselbe, Der Lobus olfactorius impar der Selachier. *Anat. Anz.* 1893.

Unbestreitbar ist allerdings, daß die Wand des besagten Sackes ununterbrochen fortgeht in jenen Sack oder Raum, welcher über die *Lobi hemisphaerici* sich erstreckte und das von *Rabl-Rückhard* erkannte Pallium vorstellt. Beide, der von mir der Nebenzirbel verglichene Raum und der Sack des Pallium sind nur getrennt durch die Falte der Hirnhaut, welche sich quer herabsenkt. Das Epithel beider Höhlungen geht zwar ohne Unterbrechung in einander über, aber es verdient doch sehr der Umstand in Betracht gezogen zu werden, daß in Größe und Form der Epithelzellen die beiden Höhlungen sich nicht ganz gleich verhalten.

Zwischen hinein sei wiederholt, daß bei dem *Cyklostomen Petromyzon*, wenigstens an den mir vorliegenden Schnitten, die eben erwähnte Querfalte nicht zugegen ist und so nach der *Recessus infrapinealis* mit dem Raum des Hirnmantels zusammenfließt. Nach *Rabl-Rückhard* fehlt auch bei *Cobitis barbatus* die aus *Pia* und *Ependyma* bestehende Transversalfalte.

Jüngst hat *Hill*¹, welcher mehrere Arten von Teleostiern: *Salmo*, *Catostomus*, *Stigostedion* und *Lepomis*, endlich auch den Ganoiden *Amia* auf die *Epiphysis* untersucht hat, sich in dem Sinne ausgesprochen, wie es von mir geschehen ist. Auch der Genannte unterscheidet eine „anterior epiphysial vesicle“ und eine „posterior epiphysial vesicle“ und bedient sich so der Bezeichnung, welche ich zuerst in Anwendung gebracht hatte. *Hill* nimmt ferner als wahrscheinlich an, daß ursprünglich die vordere und hintere *Epiphysis* nebeneinander, nicht wie jetzt hintereinander, lagen.

Aus den Mitteilungen unseres Autors scheint auch hervorzugehen, daß bei *Amia* die vordere *Epiphysis* Eigenschaften entwickelt, welche zur vorderen Zirbel (*Plexus*) des Ganoiden *Acipenser* und damit auch zu den Amphibien und Reptilien hinführen.

Wie sich die *Selachier* verhalten, vermag ich, da mir eigene Erfahrungen abgehen, nicht zu beurteilen. Nach Abbildungen von Längsdurchschnitten des Embryo, welche man bei *Ehlers*² und *Owsiannikow*³ findet, wäre anzunehmen, daß den *Selachiern* die vordere Zirbel fehlt, denn es ist dort überall nur die für die hintere Zirbel bestimmte Ausstülpung zu sehen. Indessen der Längsschnitt des Embryo in dem bekannten *Balfour*

¹ Charles Hill, The Epiphysis of Teleosts and Amia. Journal of Morphology 1894.

² E. Ehlers, Die Epiphysen am Gehirn der Plagiostomen. Zeitschrift f. wiss. Zool. 1878. Fig. 8 auf Taf. 25.

³ Owsiannikow, Über das dritte Auge von *Petromyzon fluviatilis*. Mem. acad. imp. d. sc. St. Petersburg. 1888. Fig. 17.

sehen Werke zeigt vor der Aussackung der Zirbel, hart an deren Wurzel, noch einen zweiten Blindschlauch, in welchem man die Anlage der vorderen Zirbel erblicken möchte. Auch die Zeichnung bei Rabl-Rückhard¹ scheint zur Bestätigung dieser Annahme dienen zu können. Dort nämlich ist ebenfalls, außer der eigentlichen Zirbel, noch eine kleine taschenförmige Aussackung des dritten Ventrikels wahrzunehmen, welche die Nebenzirbel vorstellen könnte. Die Übereinstimmung mit dem, was der Embryo von Salmo hierzu bietet, ist doch augenfällig genug.

Zweierlei Arten des Parietalorgans.

Schon zufolge meiner früheren Untersuchungen kam ich zu dem Ergebnis, daß man unmöglich die sämtlichen Formen der Parietalorgane für einander völlig gleichwertig ansehen könne. Vielmehr seien sie von zweierlei Art, welche Unterscheidung sich besonders durch den Weg ihrer Entstehung begründen lasse, indem der Thatbestand darauf hinweise, daß es einmal solche Scheitelgebilde gebe, welche nichts anderes sind, als das angeschwollene Endstück der Zirbel, somit der in gewisser Richtung umgebildete Zirbelknopf. Als zweite Gruppe hingegen seien davon abzutrennen jene Parietalgebilde, welche nicht auf Umformung eines Teiles der Zirbel zurückgeführt werden können, sondern Organe vorstellen, welche selbständig für sich entstehen. Die Zirbel wachse in Form einer Hohlknospe aus dem Dache des Zwischenhirns hervor und ebenso sei die zweite Art der Parietalorgane anfänglich eine solche Hohlknospe aus der gleichen Hirngegend, dabei der Zirbel so nahe liegend, daß im ersten Stadium der Entwicklung der Wurzelpunkt beider Hohlknospen in Eins zusammenfällt. Es gabe sich aber diese erste Anlage, wodurch zwei Blasen entstünden, wovon die hintere zur Zirbel, die vordere zum Parietalorgan werde.

Auch B é r a n e c k, der in seiner ersten Mitteilung der Ansicht war, daß das Parietalauge „une différenciation secondaire de l'évagination épiphysaire“ sei, erklärt sich später ebenfalls dahin, daß das Organ seiner Entstehung nach nicht als abgeschnürtes Stück der Zirbel zu betrachten sei, sondern als eine selbständig vom Zwischenhirndach hervorsprossende Blase und er hat diese Auffassung noch jüngst in lebhafter Weise verteidigt.²

Eine ganze Anzahl anderer Beobachter bestreitet indessen diese Entstehungsweise des „Pinealanges“, so Strahl und Martin, de Graaf, Hoffmann, Selenka, Fran-

¹ Rabl-Rückhard, Lobus olfactorius impar der Selschier. Anat. Anz. 1893.

² B é r a n e c k, Sur le nerf pariétal du troisième oeil des Vertébrés. Anat. Anz. 1892.

cotte, zuletzt noch Klínckowström, indem sie alle aus ihren Wahrnehmungen folgern, daß das „Pinealange“ ein abgeschnürtes Stück der Zirbel sei.

Da ich nun selber ursprünglich die gleiche ebenerwähnte Meinung hegte, so mag es nicht für überflüssig gelten, wenn ich hier noch einmal vorbringe, auf welchem Wege ich zu der, wie ich glaube, besseren Kenntnis des Thatsächlichen geführt worden bin.

Ich untersuchte nämlich den Kopf des lebenden Embryo, befeuchtet mit Eiweiß und ohne Anwendung des Deckglases. Der optische Schnitt ergab das Bild, welches ich seiner Zeit¹ veranschaulicht habe: es treten die beiden Blasen — Zirbel und Parietalorgan — abwärts so zusammen, daß sie nach unten einen einzigen Wurzelpunkt haben und die Körnchenmasse in ihrem Inneren weist deutlich auf die Richtung hin, in welcher die beiden Blasen abwärts zu einer Ausgangsstelle zusammenfließen. Die beiden Blasen verhielten sich, nach dem von mir gebrauchten Vergleich, wie zwei Berge, deren Gipfel getrennt sind, jedoch am Fusse zusammenhängen.

Würde man einen Embryo dieses Stadiums härten und in Schnitte zerlegen, so müßte, wenn der Schnitt genau die Mittellinie trifft, das gleiche belehrende Bild entstehen, welches Hill² über das Hervorknospen der vorderen und hinteren Zirbel eines Fisches gezeichnet hat. Auch hier fließt das Lumen der beiden Blasen an ihrer Ausgangsstelle zu einer einzigen Lichtung zusammen.

Aber nicht bloß am Embryo, sondern auch am fertigen Tier läßt sich manches sehen, was zu Gunsten der von mir vertretenen Ansicht spricht. Bei Seps z. B. liegen das Scheitelgebilde und die Zirbel nicht nur sehr weit auseinander, sondern der Endzipfel der Zirbel, von dem aus doch die Abschnürung erfolgt sein müßte, ist, anstatt nach dem Scheitelgebilde hin, davon weg nach rückwärts gewendet.³

Es soll an dieser Stelle wiederholt werden: nach meiner Erfahrung knospen aus dem Hirndach des Embryo drei Aussackungen hervor, die vordere gestaltet sich zur vorderen Epiphysis, die zweite und dritte haben eine gemeinsame Wurzel, dann von einander getrennt, wird die zweite Aussackung zum „Pinealange“, die dritte zur hinteren Epiphysis.

¹ Leydig, a. a. O. Taf. I, Fig. 5.

² Hill, a. a. O. Taf. XII, Fig. 4.

³ Leydig, a. a. O. Ta. VI, Fig. 77.

Zu den Parietalorganen der ersten Gruppe darf man rechnen:

1. Das Scheitelgebilde der Rochen und Haie, ebenso jenes vom Stör, nicht minder dasjenige von *Salmo* und *Anguilla* und der anderen bisher untersuchten Teleostier, ferner das Zirbelbläschen von *Protopterus*, das obere Bläschen bei *Petromyzon*.
2. Das keulenförmige Endstück der Zirbel bei *Rana*, *Bombinator*, *Hyla*, *Triton*, *Ichthyophis*.
3. Den Zirbelknopf bei *Lacerta*, *Anguis*, *Seps*, *Cyclodus* und vielleicht auch von *Chamaeleo*.¹

Durchgeht man die bis jetzt veröffentlichten Abbildungen, so ergibt sich, daß die Form des Endstückes der Zirbel nach den Arten ziemlichen Verschiedenheiten sich unterworfen zeigt, bald einfach schlauchförmig ist, dann wieder rundlich birnförmig, auch wohl in einen wagrecht gestellten Zipfel sich ansieht. Und daß die Form auch nach den Lebensaltern etwas abändert, läßt sich nach dem, was *Ammocoetes* im Vergleich zu *Petromyzon* darbietet, annehmen. Auf einem Holzschnitt bei Burckhardt erscheint das Zirbelbläschen ausnehmend groß gezeichnet; vielleicht nur aus dem Grunde, um es recht deutlich hervortreten zu lassen.

Zu den hervorstechenden Eigenschaften des Zirbelknopfes läßt sich zählen, daß sein Inneres stark vorspringende Wulstbildungen entwickelt, woran sich in besonderem Grade die epitheliale Auskleidung beteiligt. Dies kann dahin führen, daß sowohl im optischen als auch im wirklichen Schnitt das Bild entsteht, welches einer Drüse sich nähert. Und so ist auch, wie oben angeführt wurde, für Rabl-Rückhard die Zirbel bei Knochenfischen eine Drüse, welche aus einem Knäuel von zahlreichen, buchtigen Röhren zusammengesetzt sei. Nicht minder hat auch noch jüngst Burckhardt das „Zirbelbläschen“ bei *Protopterus* als ein „drüsiges Säckchen“ bezeichnet; doch meine ich aus den Abbildungen zu ersehen, am besten auf Figur 42 (a. a. O.), daß es sich auch hier nur um stark einspringende Wulstbildung handeln möge.

¹ Über Schildkröten wußte ich nur anzuführen, daß nach meiner Erinnerung an Präparaten vom Gehirn der *Chelonia*, welche ich seiner Zeit in den Vorlesungen zur Demonstration gebrauchte, die Zirbel in ihrem Endstück zu einem verhältnismäßig sehr großen keulenförmigen Körper verdickt war, welcher Teil also auch hier in die Parietalorgane der ersten Gruppe einzureihen wäre. Ob ein solches der zweiten Gruppe vorhanden ist, bleibt zu untersuchen.

Ein Unterschied in der Natur des Zirbelknopfes gegenüber den Parietalorganen der zweiten Gruppe könnte auch darin erblickt werden, dafs in dem Zirbelknopf „Hirnsand“ vorkommt. Schon Götte sah Kalkconcremente in der Wand der Zirbel bei Larven von *Bombinator*, ich bei *Hyla*, dann auch bei Reptilien, z. B. *Varanus*. Auch bei *Protopterus* mufs ähnliches zugegen sein, da *Burckhardt* sagt, das Zirbelbläschen sei „zuweilen mit Gries erfüllt“.

Ein bemerkenswerter Zug liegt ferner auch darin, dafs in die epitheliale Wand des Zirbelknopfes sich das dunkle Pigment in ähnlicher Menge absetzen kann, wie es in der zweiten Gruppe („Pinealauge“) allgemein geschieht. Diese pigmentierte Beschaffenheit des Zirbelknopfes ist es gewesen, welche mich seiner Zeit, als ich zuerst mit dem Parietalorgan am Embryo der Eidechse bekannt wurde, abgehalten hat, das fragliche Gebilde, obschon ich es den Sinneswerkzeugen anreichte, doch nicht ohne weiteres für ein Auge anzusprechen. Denn, woran ich anderwärts erinnerte, wollte ich das neu aufgefundene Scheitelgebilde für ein Auge erklären, so mufste ich notwendig auch den Zirbelknopf, der, wie überhaupt in seiner Structur, so insbesondere in der Anwesenheit des Pigmentes mit dem Scheitelorgan übereinstimmte, für ein Auge nehmen. Die Schwierigkeit dies zu thun, bestand dazumal, jetzt scheint es, als ob sie durch die fortgeschrittene Einsicht in den Bau überwunden werden könne.

Zur zweiten Gruppe der Parietalorgane gehören jene, welche gleich der Zirbel selbständig aus dem Gehirn hervorsprofsende Bildungen sind. Sie beginnen in der Reihe der Fische bei *Petromyzon* mit dem unteren oder ventralen Bläschen und sind weit verbreitet bei Sauriern. Zuerst kuglig von Gestalt, nehmen sie später die Form eines plattgedrückten Säckchens an und zeichnen sich in weiterer Sonderung durch Augenähnlichkeit aus.

Bei den Ophidiern scheinen diese Organe nicht anzutreten, wornach freilich bisher nur wenig gesucht worden ist. Was ich bei einem Embryo von *Coronella austriaca* zu sehen vernochte, liefs annehmen, dafs das Parietalorgan hier denen der ersten Gruppe, d. h. dem Zirbelknopf entspricht, sonach ein „Pinealauge“ sich nicht entwickelt hat.¹

¹ a. a. o. p. 514. — Herr Dr. Kathariner, welcher, noch nicht veröffentlichte, Untersuchungen über die Zahne von *Vipera berus* vorgenommen hatte, gab mir Gelegenheit, einige Sagittalschnitte durch den Kopf des erwachsenen Tieres anzusehen. Leider waren die Schnitte mehr seitlich gefallen und demnach nicht für das geeignet, was ich zu vergleichen wünschte. Doch schienen sie mir auch für das fertige Tier zu bestätigen, was am Embryo der *Coronella* sich dargeboten hatte. So viel ich nämlich wahrzunehmen im Stande war, vertritt das Zirbelende einzig und allein die Scheitelgebilde.

Ob die „Stirndrüse“ der Anuren der ersten oder der zweiten Gruppe der Parietalorgane zuzuteilen sei, muß im Augenblicke noch in der Schwebe bleiben. Aus den Mitteilungen Göttes möchte man folgern, daß das Organ, etwa wie bei *Cyclodus*, als Rest des Zirbelknopfes anzusprechen sei, und auf das Gleiche weisen die Angaben von Graaf¹ hin. Dagegen müßte man eine andere Einreihung vornehmen und das Organ in die zweite Gruppe setzen, wenn die Holzschnittzeichnung in dem Kupfferschen Werke wirklich Beobachtetes enthält.² Denn auf diesem Medianschnitt durch das Hirn einer Larve von *Rana* entspringt von der Commissura superior ein Faden und wird als Nervus parietalis bezeichnet, womit sofort die volle Homologie z. B. mit *Lacerta* hergestellt wäre. — Am fertigen Tier von *Rana* und *Bombinator*, allwo ich das Fädchen histologisch prüfte, war es von bindegewebiger Natur, wobei jedoch in ihm ein oder mehrere Nervenfasern verliefen. Nach Graaf ist der Straug durch und durch nervös.

Was die von mir untersuchten Knochenfische (*Salmo*, *Anguilla*) anbelangt, muß ich annehmen, daß hier kein Organ der zweiten Gruppe zugegen ist, sondern nur der Endknopf der hinteren Epiphysis, welcher alsdann, wie oben geschah, der ersten Gruppe anzuschließen sein wird. Ganz anders deutet freilich Hill, indem er dafür hält, daß die vordere Epiphysis der Knochenfische dem „Pinealange“ der *Lacerta*, also der von mir hingestellten zweiten Gruppe einzuverleihen sei, — eine meines Bedünkens irrige Ansicht. Denn die vordere Epiphysis ist vielmehr nach den Ermittlungen von mir das Homologon der Nebenepiphysis („Plexus, rötlicher Körper“) der Saürier.

Zur Stütze der Auffassung von Hill würde es aber reichen, wenn eine Deutung bei Kupffer, welche *Petromyzon* betrifft, sich als richtig erweisen sollte. Nach genanntem soll nämlich das untere (ventrale oder zweite) Parietalorgan des erwählten Cyclostomen gleichzusetzen sein der vorderen Epiphysis. Das Organ entstehe als eine blasige Hervortreibung aus dem Gehirndache, was wohl ganz richtig ist, aber trotzdem kann ich nicht zustimmen, daß dasselbe als Paraphyse oder vordere Zirbel gelten solle, sondern halte dafür, daß es der von mir angenommenen zweiten Gruppe der Parietalorgane, welche selbständig aus dem Gehirndache hervorsprossen, einzureihen sei. Ganz abgerechnet die Gründe, wie sie in meinen sonstigen Beobachtungen liegen, läßt sich einwenden, daß die vordere

¹ H. de Graaf, Zur Anatomie und Entwicklung der Epiphysis bei Amphibien und Reptilien, Zool. Anz. 1886.

² v. Kupffer, a. a. O. p. 60.

Zirbel (Paraphyse) nirgends zu einer, dem Parietalorgan ähnlichen Bildung wird, vielmehr durch die Entwicklung einer Vielheit von Schläuchen, die von zahlreichen Blutgefäßen übersponnen werden, eher das Bild einer Drüse gewährt und niemals einen Bezug zum Parietalorgan kund giebt. So viel ich zu sehen vermag, stützt Kupffer seine Ansicht besonders darauf, daß bei *Petromyzon* das untere Parietalorgan an gleicher Stelle entsteht, wo bei Amphirhinen die vordere Epiphysis sich entwickelt.¹

Ahlborn wollte bezüglich des Herkommens des unteren oder zweiten Parietalorgans bei *Petromyzon* finden, daß es durch Abschnürung vom oberen Bläschen entstanden sei; auch Owsjannikow meint, daß „aller Wahrscheinlichkeit nach das untere Bläschen ein Teilstück des oberen Zirbelbläschens“ wäre, eine Ansicht, welche nach dem Vorangegangenen kinfällig geworden ist. Und ebenso wenig bestätigt sich, daß das „untere“ Bläschen dieselbe Structur habe, wie das „obere“: es ließen sich vielmehr mancherlei Verschiedenheiten aufzeigen.

Übrigens bleibt *Petromyzon* immer insofern von großem Interesse, als hier auch das Zirbelbläschen Augenähnlichkeit angenommen hat, was sonst nur den Scheitelgebilden der zweiten Gruppe eigen ist. Bei meinem früheren Versuch, die Verwandtschaftslinien zu ziehen, war ich, dazumal noch ohne unmittelbare Beobachtung, an die Angaben von Beard und Owsjannikow gebunden und es wollte einiges davon mit meinen Deutungen sich nur schwer vereinigen lassen. Allein gegenwärtig, nachdem ich die thatsächlichen Verhältnisse selber kennen gelernt habe, darf gesagt werden, daß ich die in jener Zeit² vorliegenden Mitteilungen bereits richtig ausgelegt habe.

Den zum „dritten Auge“ oder dorsalen Parietalorgan gehenden Nerven, der ein „Rohr“ sei, sprach ich, was zutrifft, als den „fadig verlängerten Ausläufer der Zirbel“ an: das „dritte Auge“ selber für „den angeschwollenen Endteil der Zirbel“. Die Behauptung, daß das „dritte“ und „vierte Auge“ untereinander die gleiche Structur besäßen, hat sich, wie vorhin berührt wurde, nicht ganz bewahrheitet, so daß nunmehr nichts im Wege steht, das „vierte Auge“ der zweiten Gruppe der Parietalorgane einzureihen.

¹ Nach Abschluß der gegenwärtigen Blätter erschien: F. K. Studnicka, *Zur Anatomie der sog. Paraphyse des Wirbeltiergehirns*, Sitzber. böhmische Ges. d. Wiss. 1895, in welcher Abhandlung die gleiche Ansicht ausgesprochen wird, welche von mir vertreten wird. „Das vordere Parietalorgan der *Petromyzonten* ist keine Paraphyse, sondern eher ein Parietalorgan.“ Die „eigentliche Paraphyse“ erblickt Studnicka in zwei niedrigen Falten, die beiderseits den Raum zwischen den Parietalorganen und den Hemisphären ausfüllen.

² a. a. O. p. 530.

Einer erneuten Untersuchung darf die Gattung *Myxine* empfohlen werden, da meine obigen Beobachtungen, die allerdings nur an einem einzigen Exemplar durchgeführt wurden, in grellem Widerspruch zu dem stehen, was Beard über Epiphysis und „Parietal Eye“ dieses Thieres vor mir mitgeteilt hat.¹ Er beschreibt eine Epiphysis als ein großes flaches Organ, welches durch einen dicken soliden Stiel mit dem Thalamencephalon verbunden sei. Das Organ zeigt im Inneren eine Lichtung, umgeben von einem zelligen Beleg und der Autor stellt auch noch in besonderer Figur die „Stäbchenelemente“ der Retina und dahinter Kernlagen dar, auch dunkles die Stäbchen umgebendes Pigment. Das flache Organ (Epiphysis) liegt in der Abbildung nicht unterhalb, sondern innerhalb der faserstreifigen Schädelkapsel. — Wenn es wirklich Individuen von *Myxine* geben sollte, welche den Angaben Beards entsprechen, so müßte man dem Autor zustimmen, daß das beschriebene Organ dem oberen oder dorsalen „Pinealauge“ von *Petromyzon* gleichzusetzen wäre, das untere oder ventrale Bläschen aber fehle. Einstweilen aber kann ich mich auf Grund der eigenen Untersuchung des Verdachtes nicht erwehren, daß sich der Autor nicht wenig getäuscht hat.

Die Säugetiere anbelangend, so hat bekanntlich Schmidt im Jahre 1862 nachgewiesen, und zwar am menschlichen Embryo, daß der das Jahr zuvor (1861) von Reichert am Vogelembryo erkannte Teil, welcher aus der Hirndecke entstehe, die Anlage der Zirbel sei und aus dem Dache des Zwischenhirns sich hervorstülpe. Reichert war der Meinung gewesen, daß der Teil eine knopfförmige Bildung der Pia mater sei.

Wie soll man, mit Bezug auf unsere Frage, die Zirbel des fertigen Säugetieres ansehen?

Meines Bedinkens, ohne auf eigene Beobachtungen fusen zu können, ist das verdickte Ende der Zirbel dem Zirbelknopf, z. B. der Saunier, an die Seite zu setzen und entspricht demnach der ersten Gruppe der Parietalorgane, während ein „Pinealauge“ gar nicht aufgetreten ist.

Die vorhandenen Angaben über den feineren Bau der menschlichen Zirbel gehen dahin, daß sie aus follikelartigen Bildungen bestehe, mit zahlreichen Blutgefäßen. Ich meine, daß es nicht schwer falle, sich vorzustellen, wie das Innere des Zirbelknopfes einer Blindschleiche² sich zu den Structurverhältnissen des Zirbelkörpers der Säugetiere hinüberbilden könne. Die Wulstbildungen, indem sie sich vermehren, erzeugen durch ihre Stellung follikel-

¹ Beard, The Parietal Eye of the Cyclostome Fishes. Quart. Journ. Micros. Sc. 1888.

² Man wolle hierzu meine Abbildungen n. a. O., z. B. Fig. 66, vergleichen.

artige Abteilungen; zugleich nimmt die Zahl der innerhalb der bindegewebigen Einfaltungen liegenden Blutgefäße zu. Schon bei Fischen kann, wie angeführt wurde, der Durchschnitt des Zirbelknopfes das Bild von Drüesenschläuchen hervorrufen.

Parietalnerv.

Meine neueren Untersuchungen haben mich belehrt, daß früher von meiner Seite geäußerte Zweifel, ob überhaupt zum Parietalorgan ein Nerv gebe, hinfällig geworden sind, indem ich jetzt ebenfalls die Überzeugung gewonnen habe, daß in einem Stadium des Embryo ein Nerv vorhanden ist, welcher aber bald der Rückbildung anheimfällt und bindegewebig wird. Dieser Bindegewebsstrang aber ist es, welcher auch noch in neuesten schematischen Figuren, die das Verhältnis zwischen Zirbel und Parietalauge veranschaulichen sollen, als „Nerv“ eingezeichnet erscheint. Und bezüglich dieses „Nerven“ bestehen meine seiner Zeit im Einzelnen vorgebrachten Einwendungen immer noch zu Recht; der „pineal-stalk“, welcher in den Abbildungen bei Spencer von der Spitze der Zirbel zum Parietalorgan geht, ist ein bindegewebiger Strang und kein Nerv.

Da auch z. B. Peytonneau¹ gerade von *Lacerta agilis* eine seitliche Darstellung des ganzen Gehirns in der Art giebt, daß von der Zirbel ein Strang zum Parietalorgan geht, den er „cordon nerveux, rappelant par sa structure un nerf optique“ nennt, so sei nochmals hervorgehoben, daß dies am erwachsenen Tier kein Nerv, sondern ein Bindegewebsstrang ist. Das Gleiche gilt für die Profilansicht des Gehirns von *Hatteria*.²

Anders liegt die Sache mit dem von Béraneck und Francotte am Embryo von *Lacerta* und *Anguis* entdeckten und von Strahl-Martin bestätigten Nerven, wozu jetzt noch kommt, daß Klinckowström an *Iguana* einen starken, aus dem Zwischenhirn stammenden Nerven ebenfalls nachgewiesen hat, wovon ich, wie schon berichtet, die betreffenden Präparate in Angesehen nehmen und auch für meinen Zweck abbilden durfte.

Wenn ich jetzt übrigens meine älteren Wahrnehmungen mit meinen gegenwärtigen Erfahrungen zusammenbringe, so meine ich dadurch einen wirklichen Anhalt zu bekommen zur Lösung der Frage, wie dieser Parietalnerv entstehen möge.

¹ Peytonneau, La glande pinéale. 1887. p. 49, Fig. 26.

² a. a. O. p. 52.

Klinckowström stellt die Ansicht auf, daß besagter Nerv eine Neubildung sei, die vom Hirndach zum Parietalorgan wachse, oder umgekehrt von letzterem zum Gehirn. Denn nach der „Abschnürung vom distalen Ende der Epiphysis“ sei längere Zeit noch keine Spur eines Nerven vorhanden, dann erscheine ein Nerv vom Boden der Augenblase zum Dach des Zwischenhirns.

Meine Beobachtungen an Embryo von *Lacerta* und *Anguis* scheinen mir hingegen geeignet, die Entstehung des Nerven in anderer Weise zu fassen. Ich sah seinerzeit einen „lichten stielartigen Teil“ aus dem Parietalorgan nach unten abgehen¹, den ich wegen des flüssigen hellen Inhalts am lebenden Embryo freilich zunächst für einen Lymphgang ansah, aber doch ausdrücklich hinzusetzte, es ließe sich auch der Gesichtspunkt einnehmen, der Stiel verhalte sich zum Parietalorgan, wie der Stiel der Augenblase „und er sei deshalb wenigstens der Anlage nach nervös.“ Diesen Gedanken hätte ich wohl dazumal schon weiter verfolgt, wenn mir jene anschließenden Entwicklungsstadien zu Gesicht gekommen wären, welche mir jetzt vorgelegen haben. Und, bevor ich weiter gehe, sei noch angeführt, daß ich den von *Bérnneck*² später gezeichneten Verbindungsstiel des Organsäckchens mit dem Gehirn für die gleiche Bildung halte, welche ich seiner Zeit vor Augen hatte. Allerdings sah ich daran nur „eine Begrenzungslinie mit Kernen“ und innen eine helle Flüssigkeit, der genannte Autor hingegen „un petit amas cellulaire“, beifügend: „Cet amas cellulaire est la première indication du futur nerf pariétal.“

Verknüpfe ich mit dem Früheren dasjenige, was ich jetzt, namentlich an den *Klinckowström*'schen Präparaten, bezüglich der feineren Beschaffenheit des Parietalnerven zu erkennen vermochte, so kann angenommen werden, daß sich in den ursprünglich gleichmäßig hellen Inhalt des Stieles hinein die Spongioplasmafäden vom Gehirn her fortsetzen und so das Gerüstwerk für die Nervensubstanz erzeugen.

Auch die noch folgenden Veränderungen, denen der Nerv unterliegt, können unschwer unter diese Betrachtungsweise gebracht werden. Der „Rückbildungsprozess“ von nervöser Beschaffenheit ins Bindegewebige geschieht — darf man sich denken — dadurch, daß das Spongioplasma oder Gerüstwerk des Nerven, welches hinsichtlich der histologischen Stellung an sich bindegewebig ist, zunimmt und die hyaline homogene Nervensubstanz überwuchert, und so der Nerv im Ganzen zum Bindegewebsstrang wird. Daß der Grad dieser Umbildung individuell wechseln mag, darf von vornherein erwartet werden.

¹ a. a. O. Taf. I, Fig. 9.

² *Anat. Anz.* 1892, p. 681, Fig. 6, no.

Für homolog dem Parietalnerven der Saurier möchte ich auch den Nerven halten, welcher bei *Petromyzon* zum unteren oder ventralen Bläschen geht, in Übereinstimmung mit meiner Auffassung, daß dieses ventrale Bläschen dem Parietalorgan von *Lacerta*, *Anguis* etc. gleichwertig ist und keineswegs eine vordere Zirbel (Paraphysis) vorstellt. — Meine wenigen Schnittpräparate gestatten mir nicht, von den Nerven des Organs des *Petromyzon* mehr zu sehen, als ich oben vorgebracht habe. Nach *Owsjannikow* wird das Bläschen „aus drei oder sogar vier Quellen mit Nerven versorgt.“ *Studnicka* berichtet, daß ursprünglich das Bläschen mit dem rechten Ganglion habenulae verwachsen sei, später mit dem linken dauernd verbunden werde, welche Angabe auch *Kupffer* für richtig erklärt. — Bezüglich des unter dem Organ liegenden Ganglions möchte zu berücksichtigen sein, daß im senkrechten Schnitt eine gewisse Ähnlichkeit mit den Ballen des Lobus olfactorius sich zeigt, indem das Fadengewirr des Inneren, umgeben von der zelligen Rinde, an Punktsubstanz erinnert.

Welche Bewandnis es mit dem zweiten von *Klinckowström* bei *Iguana* entdeckten Nerven habe, ist einstweilen unklar. Er entspringt aus dem Hirndach und geht hinter der Zirbel herauf, aber wo er endet, war nicht zu finden. Obschon ich wegen des Vorkommens des Nerven bei *Iguana* jetzt, sowohl an neuen Schnitten als auch an den älteren Präparaten von *Lacerta* und *Anguis* darnach gesucht habe, ist mir nichts von diesem Nerven zu Gesicht gekommen und nur, wie oben anmerkungsweise gemeldet wurde, enthalten meine früheren Aufzeichnungen über das erwachsene Tier von *Anguis fragilis* eine Angabe, welche vermuten lassen könnte, als ob ich etwas von fraglichem Nerven dort gesehen hätte. Und es sei deshalb noch einmal auf *Klinckowström* hingewiesen, welcher erklärt, daß er in den zahlreich untersuchten Schnittserien nur „auf ein einziges Individuum den Nerven beschränkt“ sah.

Erwähnt mag hier noch werden, daß auch auf der Zeichnung, welche jüngst *Studnicka* veröffentlicht hat, zwar der zum Parietalorgan gehende Nerv vorhanden sich zeigt, nichts aber von dem zweiten, hinter der Zirbel entspringenden Nerven sich findet.¹

¹ *Studnicka*, Zur Morphologie der Parietalorgane der Kranioten. Sitzb. Král. spol. nauk v. Praze, 1893. — Zool. Centralbl. I, No. 7.

Zirbelnerv.

Die Wahrnehmungen von Anderen und mir über einen Nervenstrang im Inneren des Zirbelstieles verdienen wohl zur Lösung abschwebender Fragen besonders in Rechnung gezogen zu werden.

Nach A h l b o r n ¹ treten „keinerlei Nervenfasern in den Stiel der Epiphysis.“ Dem gegenüber sah ich, dafs in das Innere des Anfangsteiles des Stieles eine nervös-streifige Substanz eine Strecke weit sich erhebt, dann aufhört und nun erst der Zirbelstiel schlauchartig erscheint. Ich glaube kaum zu irren, wenn ich annehme, dafs der genannte Autor, welcher sonst sehr sorgfältig untersucht hat, in der von ihm bezeichneten „feinkörnigen, faserigen, dem Stiel das Röhrenförmige benehmenden Substanz“ den von mir gemeinten Nervenstrang zwar vor sich hatte, aber denselben nicht als solchen ansprach, wahrscheinlich weil er ihn nicht aus dunkelrandigen Nervenröhren zusammengesetzt fand.

Auch B u r c k h a r d t scheint mir ebenfalls den nervösen Inhalt des Zirbelstieles verkannt zu haben, wenn er meldet, dafs das Lumen des schlauchartigen Zirbelstieles „obliteriert“ sei.² Dies vermeintliche „Obliterieren des Lumens“ beruht nach dem, was ich finde, auf der Anwesenheit des Nervenstranges im Zirbelstiel, wodurch die Lichtung an dieser Stelle schwinden mufs.

Hingegen lassen sich die Mitteilungen von S t u d n i c k a über P e t r o m y z o n mit dem, was ich sah, unschwer vereinigen und können uns im Weiteren belehren über das topographische Verhalten des Nerven. Wenn ich nämlich die Abbildungen des genannten Autors nach meinen Erfahrungen zu deuten unternehme, so wird in den Querschnitten³ der gröfsere Teil der Lichtung des Zirbelstieles eingenommen von den epithelialen Zellkernen, während das Spongionplasma der Nervensubstanz daneben als feine Punktmasse sich abhebt. Nicht in Einklang zu dem, was ich fand, würde stehen, dafs die nervöse Punktmasse bis nahe zum Zirbelbläschen sich hinzieht, während ich selbst dieselbe schon eine Strecke zuvor sich verlieren sah.

¹ A h l b o r n, Bedeutung der Zirbelrüse. Zeitschrift f. wiss. Zool. 1884. Auf der Figur 44 geht auch aus der Commissura posterior der dort entspringende Faden — es ist ein Teil des Nerven — irrthümlich in den Zellenbeleg jenes Plexus, welcher über dem Nachhirn liegt. Er sollte in den Zirbelstiel geführt sein.

² B u r c k h a r d t, Homologien des Zwischenhirndaches und ihre Bedeutung für die Morphologie des Hirns bei niederen Vertebraten. Anat. Anz. 1894 — Einige Jahre zuvor spricht indessen unser Beobachter von „Fasern im Zirbelstiel“ bei *Ichthyophis*, Anat. Anz. 1891, p. 349.

³ S t u d n i c k a, a. a. O. Fig. 16, 17.

Auch Gaskell¹ zeichnet den Nerven von *Petromyzon*, aber so, als ob keine Beziehung zum Zirbelstiel bestände und läßt denselben in scharfer Linienführung bis zur Basis des „Pinealanges“ sich erstrecken, weshalb ich ein gelindes Mißtrauen in die Richtigkeit der Abbildungen nicht zu unterdrücken vermag.

Besser stimmt zu dem, was meine Präparate aufzeigen, dasjenige, was man bei Owsjannikow² sieht. Der russische Beobachter zeichnet den Nerven als ein „Rohr, dessen Wände mit kleinen Zellen ausgelegt sind“, und die Fasern erstrecken sich in der Zeichnung nicht bis zum Parietalgang.

Die Knochenfische anbelangend, so scheint Rabl-Rückhard die von den Nervenfasern herrührende Streifung im Stiel der Zirbel nicht bemerkt zu haben, wenigstens bringen uns davon nichts vor die Augen seine sonst so genauen Darstellungen über das Gehirn der Bachforelle.³ Insofern er jedoch erwähnt, daß der Zirbelstiel aus der Commissura posterior kommt, könnte dies auf die Anwesenheit des Nerven immerhin ausgelegt werden.

Holt, welcher die Entwicklung des Gehirns der Knochenfische, insbesondere am Haring verfolgt hat, zeichnet zwar im Stiel der Zirbel ebenfalls nichts von einem Nerven, scheint aber doch denselben gesehen zu haben, wenigstens spricht er von „a delicate bridge of longitudinally disposed fibres“, womit er kaum etwas anderes als den Nervenstrang gemeint haben kann.⁴

Wie gemeldet, so habe ich mich von der Anwesenheit des Nervenstranges innerhalb des Stieles der Zirbel, bei Salmó z. B., überzeugt und ebenso Hill, dessen Untersuchungen auch guten Aufschluß geben über das nähere topographische Verhalten.⁵ Der Nerv tritt in der Zeichnung als dunkler Streifen von der Commissura posterior in die zellige hintere Wand des Zirbelstieles und steigt herauf, jedoch, ganz in Übereinstimmung mit meiner Wahrnehmung, nur eine Strecke weit.

Ehlers, welcher seiner Zeit die Epiphyse der Selachier auch bezüglich des histologischen Baues untersucht hat, kommt zu dem Ergebnis, daß die Substanz der Zirbel im

¹ Gaskell, On the Origin of Vertebrates from a Crustacean-like Ancestor. *Quart Jour. Microsc. Science*, 1890.

² Owsjannikow, a. a. O. z. B. Fig. I.

³ Rabl-Rückhard, a. a. O.

⁴ Holt, Observations upon the Development of the Teleostean Brain with especial reference to that of *Clupea harengus*. *Zool. Jahrb.* 1891.

⁵ Hill, a. a. O., insbesondere Fig. 14.

frischen Zustände, sowie nach Behandlung von Reagentien, der Masse der Hirnrinde ähnlich sei, sie werde zusammengesetzt aus Kernen, eingebettet in homogene Grundsubstanz. Über ein Vorkommen von Nervenfasern im Stiel der Epiphysis verlaute nichts. Man darf indessen die Vermutung hegen, daß doch auch hier der Zirbelnerv bei neu aufgenommenem Studium ebenfalls zum Vorschein kommen wird, wie solches ja auch für mich der Fall war, als ich die früheren von Reptilien genommenen Präparate der Nachprüfung unterworfen hatte. Es liefs sich ermitteln, daß bei *Lacerta* und *Anguis*, sowie den anderen Arten, allgemein ein im Stiel der Zirbel eingeschlossener Nervenstrang zugegen sei; ferner, daß derselbe auch, wie bei den Fischen, nicht das ganze Innere des Zirbelstieles erfülle, sondern nur einen Teil, indem daneben die rundlichen Kerne des Zellenbeleges sich vorfinden, welcher in jenen des Zirbelknopfes sich fortsetzt.

Man begeht kaum einen Irrtum, wenn man von einem allgemeineren Gesichtspunkt aus annimmt, daß gedachter Nerv zum Zirbelschlauch sich ähnlich verhält, wie der *Nervus opticus* zur Augenblase.

Ein aller Beachtung werter Gegensatz zum Sehnerven und zum Gehörnerven bleibt aber darin bestehen, daß weder der Parietalnerv, noch der Zirbelnerv, aus dunkelrandigen Elementen besteht, sondern im histologischen Bau mit dem Riechnerven übereinstimmen. Auch Hill hebt hervor, daß der Nerv im Zirbelstiel bei den von ihm untersuchten Fischen keine dunkelrandigen Fasern habe und was er dann weiterhin über die Natur des Nerven anführt, paßt ganz gut zu meiner Auffassung des histologischen Baues. Die von ihm erwähnten feinen Fasern deute ich als das Gerüst für die dazwischen befindliche eigentliche Nervensubstanz, so daß immer zwei Längsstreifen als Spongionplasma im optischen Schnitt zusammen zu einer Nervenröhre Bezug haben.

Nebenbei habe ich durch eine Abbildung (Fig. 18, Stück Gehirns substanz aus *Lacerta agilis*) von neuem voranschaulicht, daß der Ursprung von „Nervenfasern“ im Gehirn dort, wo es sich um ein Hervorgehen aus Punksubstanz handelt, allgemein so geschieht, wie ich es zuerst vor Jahren hingestellt habe: das Spongionplasma setzt sich fort zur Bildung der Wand der Nervenröhren und das Hyaloplasma wird Inhalt der Nervenröhren.

Zum feineren Bau der Zirbel und Parietalorgane.

Über gewisse Sonderungen der zelligen Elemente der hinteren Zirbel gehen die Angaben mancher Autoren, falls sie zutreffend sind, weiter als meine Beobachtungen reichen. Man will in der Zirbel der Säugetiere, neben der übrigen zelligen Substanz, charakteristische

Nerven- oder Ganglienzellen unterscheiden, wie denn auch Hill bei Fischen die Anwesenheit eigenartiger „nerve-cells“ aus dem Zirbelknopf von *Salmo* hervorhebt.¹ Mir schien die zellige Lage bei Sanriern zu bestehen aus mehrfachen Lagen von Kernen, gebettet in körniges Plasma und dann einwärts aus cylindrisch verlängerten Zellen, welche nach Art eines Ependyma die Lichtung begrenzen. Daneben heben sich einzelne etwas größere Zellen ab. Sollten dies die „Nervenzellen“ gewesen sein?

Anbelangend das Zirbelbläschen (dorsales Parietalorgan) von *Petromyzon*, so gedenkt keiner der Autoren der von mir erwähnten fadigen Erhebungen, welche zahlreich vom Boden der Grenzhaat des Organs vorspringen. Owsjannikow hat bei der von ihm angewendeten geringeren Vergrößerung diese Bildungen ganz übersehen; in den bei hoher Vergrößerung von Stndicka gezeichneten Durchschnitten, glaube ich einige der dort angebrachten senkrechten Striche in den „Enveloppes de l'organe“ auf die Fäden beziehen zu dürfen. Im Parietalorgan von *Lacerta*, *Anguis*² sind, wie ich früher gemeldet habe, die fadigen Fortsätze ebenfalls zugegen und können selbst bei *Hatteria* eine sehr starke Entwicklung gewinnen. Mitunter sind sie etwas schwierig zu sehen und selbst, wo sie dicker geworden, kostet es einige Anstrengung, über sie ins Reine zu kommen. Dann aber überzeugt man sich, dafs von den Zellen, welche die Kapselhaat zusammensetzen, deren innerste Lage sich in kegelige Fortsätze erhebt und die in ihrer Gesamtheit die balkchenartigen Striche zwischen die Elemente der „Retina“ zieht.

Ferner habe ich hierzu ermittelt, und dies scheint mir einige Beachtung zu verdienen, dafs gleichwie auch sonst der Bau der Kapsel des Parietalorgans mit jenem der Pia mater des Gehirns übereinstimmt, so auch bezüglich der Anwesenheit besagter Fortsatzbildungen. Denn es liefs sich darthun, dafs die Zellen, welche die Pia zusammensetzen, in gleicher Weise sich einwärts, nach dem Gehirn zu, je in einem entsprechenden kegelförmigen Zipfel verlieren. Man wolle die von mir gegebenen Abbildungen vielleicht vergleichen.³

Die oben erwähnte eigentümliche Partie in der Substanz der dicken bindegewebigen Kapsel bei der erwachsenen *Ignana*, welche auf den Durchschnitt eines rundlichen Stranges zu deuten ist, hat schon Klinkowström in einer seiner Abbildungen eingezeichnet. Nach dem, was ich darauf sah, erinnert die Bildung am meisten an Knorpel und ich füge jetzt noch weiter bei, dafs ich den Teil den festeren Strängen anreihen möchte, welche von mir aus der Lederhaat verschiedener Reptilien angezeigt wurden und dort im Durchschnitt

¹ Hill, a. a. O. Taf. XII, Fig. 11 und 14.

² Leydig, a. a. O. p. 502, Taf. V, Fig. 67. Über *Hatteria* siehe p. 509, Taf. VI, Fig. 85.

³ a. a. O. Taf. II, Fig. 29.

das Bild einer Sehne gaben.¹ Es ist mir wahrscheinlich, daß der von Spencer² in dem „pineal stalk“ der *Hatteria* dargestellte Körper den Durchschnitt eines gleichen festen Stranges versinnlicht, der hier noch deutlicher an Knorpelstructur gemahnt, jedoch von dem Autor für ein Basalganglion gehalten wird.

In der epithelialen Auskleidung des Zirbelbläschens bei *Petromyzon* vermochte ich an den wenigen Präparaten eigentlich nur zwei Arten von Zellen zu unterscheiden. Bei den einen, es sind die der äußeren Lagen, ist der Kern von wenig Zellsubstanz umgeben, welche sich netzig auflöst. Die anderen, nach dem Binnenraum des Säckchens gewendeten, sind ausgeprägter und von Pallisadenform („Stäbchen“ der Autoren) und gehen am hinteren Ende ebenfalls fadig-netzig aus, zur Verbindung mit dem Netzwerk der übrigen Zellen. Studnicka beschreibt und zeichnet auch „cellules ganglionnaires“, wozu ich in den mir vorliegenden Schnitten höchstens jene Kerne samt Netzplasma rechnen könnte, welche sich durch Größe von den übrigen Kernen etwas abheben.

Der letztgenannte Beobachter beschreibt und zeichnet ferner das Verhalten der Nerven zur epithelialen Auskleidung bei sehr starker Vergrößerung und wahrscheinlich an gut konserviertem Material. Nach den Wahrnehmungen unseres Autors strahlen „fibres nerveuses“ in die „Retina“ aus und verbinden sich mit den Stäbchenzellen. Wenn ich mir gestatten darf, die Figuren³ in meinem Sinne auszulegen, so würde ich den in querzielenden Linien das in Längszügen auslaufende Spongioplasma des Nerven erblicken, dessen Fäserchen sowohl unter sich als auch mit den Zellausläufern in Verbindung treten und so da und dort ein Maschenwerk herstellen. Die darnunter senkrecht nach außen gerichteten Fäserchen halte ich für die von der Kapselwand einspringenden Fortsätze.

Die Untersuchung der epithelialen Auskleidung des Parietalorgans bei *Iguana* hat manches geboten, was im Anschluß an meine früheren Ermittlungen uns in der Kenntnis dieser Schicht etwas weiter bringen kann.

¹ Leydig, Die in Deutschland lebenden Arten der Saurier. p. 112 (Unterkieferdrüse), p. 148 (Umgebung der Kloake). Man wolle ferner vergleichen: Äußere Bedeckungen der Reptilien und Amphibien. Arch. f. mikrosk. Anat., 1873, p. 21.

² Spencer, On the presence and structure of the pineal Eye in *Lacertilia*, 1885, Fig. 4, n 3 und Fig. 2, n 3. Die Abbildung des Organs aus *Iguana tuberculata* enthält nichts von dem fraglichen Teil, wozu ich übrigens die Bemerkung nicht unterdrücken will, daß diese Figur im Umriss und auch sonst sehr abweicht von dem, was ich vor mir habe. Man möchte beinahe vermuten, es habe eine Verwechslung mit dem Parietalorgan eines anderen Sauriers stattgefunden.

³ a. a. O. z. B. Fig. 5 auf Taf. III.

Einmal hat sich gezeigt, daß alle die zusammensetzenden Elemente, sowohl die Pallisadenzellen, als auch das Plasma, welches in geringer Menge die übrigen Kerne umhüllt, durch Ansläufer netzig zusammenhängen. Eine förmliche Zone von Netzbälkchen hebt sich ab zwischen der äußeren einschichtigen Kernlage und den mittleren mehrschichtigen Kernzügen; sie ist es, welche die „Retina“ bei Anwendung von geringer Vergrößerung in zwei Schichten zerlegt erscheinen läßt, in eine hintere, dünnere, und in eine vordere, dickere Lage. Blicke ich dabei auf frühere Erfahrungen zurück, im Zusammenhalt mit dem jetzt an *Iguana* Gesehenem, so ist anzunehmen, daß gedachte Zone in sehr verschiedenen Zuständen aus vor die Augen kommen kann. Bei *Lacerta* und *Anguis*¹ hatte es den Anschein, als ob ein die Zellenmasse durchsetzender heller Hohlgang zugegen sei und zwar zeigt sich dies am lebensfrischen Object, während das Anflügen auch des dünnsten Deckglases genügt, um den Hohlgang ganz oder teilweise verschwinden zu machen. Im abgestorbenen Zustand, oder nach Einwirkung von Reagentien, erschien der Raum von feinkörniger Substanz erfüllt. Da ich nun wiederholt mich überzeugen konnte, daß der Raum mit Lymphhöhlungen zusammenhängt, sprach ich denselben für einen Lymphgang an, gegenüber von *Strahl-Martin*, welche darin die Ausbreitung des Nerven erblickten.

Aus den jetzigen Untersuchungen geht hervor, daß im frühen Embryo noch nichts von der fraglichen Zone zugegen ist, vielmehr das Spongionplasma in dichtem Schluß mit der netzigen Zellschicht sich verbindet. Erst später erscheint, gleichsam durch Lockerung, das Lückenwesen und in der bei *Klinckowström* sich findenden bildlichen Darstellung² ist, nach meiner Ansicht, ein Zwischenstadium festgehalten und soweit ich an dem Präparat den feineren Verhältnissen nachzugehen vermag, verbinden sich noch die Streifen, welche dem Spongionplasma des Nerven angehören, mit dem von den Ansläufern der Zellen gebildeten Netz. Ziehen wir nun weiterhin in Erwägung, daß die Lückenzone im fertigen Tier immer schärfer hervortritt und zwar gleichzeitig mit der Umwandlung des Nerven in einen Bindegewebsstrang, so dürfen wir auch darin ein Zeichen rückschreitender Bildung erblicken.

Bodenteil („Retina“) und Deckenteil („Linse“) der epithelialen Ankleidung der Scheitelgebilde können, sowie sie beide aus der gleichen zelligen Lage des Gehirns hervorgegangen sind, auch späterhin ununterbrochen in einander übergehen. In anderen Fällen hat sich zwischen beiden eine scharfe Grenzlinie gebildet, indem ein echter Spaltraum auf-

¹ a. a. O., z. B. Fig. 21, 22, 46 und 66.

² *Klinckowström*, a. a. O. Fig. 1.

getreten ist, der aus der Binnenhöhlung des Organsäckchens nach außen in einen umgebenden Lymphraum führt. Das letztere war an *Ignana* ebenso gut zu sehen, als seiner Zeit an anderen Sauriern.

Meine damaligen und jetzigen ins Einzelne gehenden Mitteilungen weisen darauf hin, daß mancherlei Verschiedenheiten in Form und Bau der „Linse“ vorkommen. Vieles ist auch, namentlich was die Gruppierung der zelligen Elemente betrifft, noch unklar geblieben; auch kann eine förmliche Zerlegung in einen kern- und schalenartigen Teil stattfinden. Zur Frage nach der Verwandtschaft der Zirbel und Parietalorgane untereinander mag auch in Berücksichtigung bleiben, daß man, nach meinem Dafürhalten, die Wulstbildung der „Linse“ nach einwärts, welche auf dem senkrechten Schnitt das Bild von Papillen erzeugt (Larve von *Petromyzon*), mit den Wülsten vergleichen darf, welche, und zwar sehr stark, im Zirbelknopf der Saurier (*Anguis* z. B.), zugegen sind.

Zu den gemeinsamen Zügen im Bau der epithelialen Schicht ist auch zu rechnen die Anwesenheit von Interzellularräumen und Spaltlücken in der Retina und in der Linse. Man hat bisher im Allgemeinen wenig auf diese, den lymphatischen Räumen zuzuzählenden Interzellulargänge geachtet, vielleicht weil man sie für künstlich entstandene Lücken ansehen wollte, was sie aber keineswegs sind, denn sowohl die Form, als die Art ihres Auftretens schließen eine solche Annahme aus.

Meine Beobachtungen über Entstehung und Struktur der cuticularen Lagen jenseits der „Retina“, wie ich sie auch bei *Ignana* angestellt habe, lassen sich mit dem, was ich an anderen Sauriern zu sehen bekam, gut vereinigen, während sie zugleich darthun, daß auch in dieser Organisation Unterschiede nach den Gattungen bestehen. Bei *Anguis* und *Lacerta* z. B. kommen außer der cuticularen Platte noch fädige oder borstenartige Elemente vor, welche an starke Flimmerhaare erinnern können und so gestellt sind, daß sie in Form eines Kranzes oberhalb des Randes der cuticularen Platte herum gehen; bei *Ignana* kommen solche Fäden nicht vor. Bei *Anguis* liefs sich auch an der Einzelborste eine helle Rinden- und feinkörnige Achsenschicht unterscheiden.

Recht eigenartig nehmen sich die entsprechenden Cuticularbildungen bei *Petromyzon* aus und fanden bei den Autoren eine sehr verschiedene Beurteilung.

Schon *Ahlborn*¹ macht auf die Anwesenheit besonderer „Gewebe“ aufmerksam, welche im Binnenraum des oberen Bläschens vorkommen: er gedenkt ihrer als „Zacken,

¹ *Ahlborn*, Untersuchungen über das Gehirn der Petromyzonten, Ztschrft. f. wiss. Zool. 1803.

Zapfen² oder als eines „Maschenwerkes“, unterläßt es aber, den Gebilden eine histologische Stellung anzuweisen. — Manche der nachfolgenden Beobachter scheinen die „Gewebelein“ für Kunstprodukte oder Niederschläge gehalten zu haben. So erklärt Beard¹ kurzweg die Masse für ein „coagulable fluid“. Auch Owsjannikow ist wohl, nach Andeutungen im Text, derselben Meinung, jedenfalls kommt auf den Figuren nichts von dieser Inhaltspartie des Säckchens zur Ansicht. Auch die Abbildung des Parietalorgans bei Kupffer³ bringt nichts davon, sei es, daß der Autor nicht anders über die Sache denkt, wie die zwei letztgenannten Untersucher, oder sei es, daß in dem abgebildeten Entwicklungsstadium die Gebilde noch nicht aufgetreten waren.³

Gaskell⁴ hingegen bespricht nicht nur die besagten Gebilde ausführlich, sondern hebt mit Nachdruck hervor, daß man es nicht mit Gerinnungserscheinungen einer eiweißhaltigen Substanz zu thun habe, sondern mit „cuticular rods“, worin er also mit meiner Auffassung zusammentrifft. Er geht aber weiter und vergleicht die Streifen den „rhabdites“ im Ange der Arthropoden, wie er denn überhaupt rasch und kühl Homologien zwischen dem Arthropodenauge und dem Parietalorgan zu ziehen weiß.

Ich selber bleibe, gestützt auf meine jetzigen Erfahrungen, zunächst bei der Auffassung stehen, daß man es mit cuticularen Lagen und Gebilden zu thun habe, welche durch Zellenabscheidung nach der freien Fläche zu Stande kommen. Bezüglich der Art und Weise der Entstehung ergab sich bei *Petromyzon*, daß man die sich entwickelnden Fäden schon tief im Inneren des Zellkörpers zu erkennen vermöge, und ich meine, daß man gar manche der Angaben und Zeichnungen bei Studnicka⁵ in ähnlichem Sinne auslegen dürfe. Man wolle vielleicht auch zu weiterem Verständnis meinen früheren Mitteilungen z. B. über *Lacerta*, *Anguis*, *Hatteria*, nebst den dazu gehörigen Abbildungen, Beachtung schenken. Jedenfalls ist unverkennbar, daß trotz aller Verschiedenheiten, welche die cuticularen Abscheidungen an den Tag legen, ein gemeinsamer Zug durchgeht, so oft auch ein spezifisches Gepräge nach der Tierart sich geltend machen kann.

¹ Beard, a. a. O. Fig. 9, c f.

² v. Kupffer, a. a. O. Taf. V, Fig. 8.

³ Beim Embryo von *Lacerta agilis* sah ich (a. a. O. p. 458, Taf. I, Fig. 15) den Anfang der entsprechenden Bildung schon sehr früh zum Vorschein kommen, in Form eines nach innen vorspringenden Blattes.

⁴ Gaskell, a. a. O.

⁵ Studnicka, a. a. O. Pl. III.

Zu den früheren allgemeinen Betrachtungen über das Auftreten des Pigmentes und wie es sich nach Gattungen und Arten und selbst nach Individuen verhält,¹ darf man jetzt noch folgende Punkte hervorheben.

Nicht blofs in der epithelialen Auskleidung der augenähnlichen Parietalorgane lagert sich das dunkle, brannkörnige Pigment ab, sondern auch Partien der hinteren Zirbel können in ihrem Epithel bald in geringerem, bald in stärkerem Grade solch dunkles Pigment in sich aufnehmen. Und das kann soweit gehen, dafs auch der Zirbelknopf und sein Endzipfel nach dieser Richtung „augenähnlich“ werden.

Dem ventralen Parietalorgan von *Petromyzon* ist eigentümlich, dafs hier das Pigment dem Deckenteil oder der Linse, die in der Regel sonst davon frei ist, zukommt. Nimmt man hinzu, dafs die nur spurweise entwickelte Cuticularschicht ebenfalls ihre Lage am Deckenteil der epithelialen Auskleidung hat, so könnte man geradezu von einer Umkehrung der Verhältnisse, gegenüber dem oberen oder dorsalen Bläschen reden.

Nicht blofs das Innere des „Pinealages“ enthält Pigment im epithelialen Teil, und z. B. auch in den Spaltlücken der Cuticularschicht, sondern ferner in der Kapselmembran und in den Bindegewebszügen der umgebenden Lederhaut können sich Körner und Klumpen von Pigment ablagern. Und hierbei wurde ich bei Untersuchung von *Iguana* wieder an das erinnert, was ich über die bräunlichen Pigmentballen in den Organen von *Varanus* seiner Zeit vorzubringen mich veranlafst fand.² Die Körnermasse kann in ihrer Beschaffenheit den Charakter von solchen Pigmenthaufen haben, wie sie durch Umwandlung von ausgetretenem Blut entstehen, was vielleicht mit der rückschreitenden Metamorphose, in welcher der ganze Organkomplex begriffen ist, in Zusammenhang gebracht werden darf.

Als vor fünf Jahren das Pigment im „Pinealage“ von *Lacerta* von mir genauer ins Auge gefafst wurde, kam schon zur Wahrnehmung, dafs neben dem dunklen Pigment noch ein anderes zugegen sei, welches „nicht in allen Stücken dem dunklen Pigment gleiche.“ Schon dazumal war ich der Ansicht, dafs es dem weifsen oder guaninhaltigen Pigment, wie ich solches in der Lederhaut nachgewiesen hatte, sich anschliefs und es wurde daher auf dem Durchschnitt des Parietalorgans³ zwischen das dunkle Pigment derselbe gelbliche Farbenton gelegt, den ich in derselben Figur dem guaninhaltigen Pigment der Lederhaut gegeben hatte.

¹ Leydig, a. a. O. p. 519 und 526.

² Leydig, a. a. O. p. 487.

³ a. a. O. Taf. II, Fig. 26.

Dieses weiße Pigment herrscht im oberen Bläschen bei *Petromyzon* an Masse über das dunkle vor, wiewohl letzteres nur in geringer Menge zugegen ist. Auf seine Anwesenheit wiesen hin zuerst *Ahlborn*, dann *Beard*, *Gaskell*; zuletzt hat *Studnicka* über Ausbreitung und chemische Natur dieses weißen Pigmentes ausführlicher gehandelt. Es sei eine Kalkverbindung. Ich glaube nicht zu fehlen, wenn ich auch jetzt noch bei meiner früheren Annahme bleibe, daß dieses weiße Pigment im Zirbelbläschen von *Petromyzon*, allwo es an Masse das dunkle überwiegt, während es bei *Sauriern* zurücktritt und das dunkle vorherrscht, dem harnsäurehaltigen Pigment zuzuzählen ist, über welches ich zu wiederholten Malen berichtet habe.¹ Es wurde auch von mir gezeigt, daß bis ins Auge der Säugetiere hinein, in die Iris, das Vorkommen dieses Pigmentes sich nachweisen lasse.

Nebenschlauch des Zirbelbläschens.

Oben wurde eines Blindschlauches gedacht, welcher bei *Petromyzon* zwischen dorsalem und ventralem Parietalorgan sich hinziehend, am Halse des ersteren abzugehen scheint.

Indem ich die von Anderen herrührenden und hier in Betracht kommenden Zeichnungen vergleiche, meine ich mehrmals auch dort Durchschnitte des Schlauches zu erblicken, obschon die Autoren sich hüten, zu sagen, was sie davon halten, ja nicht einmal in der Tafelerklärung darauf Bezug nehmen. So bemerkt man bei *Beard*² den Durchschnitt eines epithelialen Rohres, am Stiel des Parietalorgans, gerade dort, wo ich den fraglichen Teil sah und ich zweifle nicht, daß es sich um die von mir angezeigte Bildung handelt. Dann ist auf der gleichen Figur, rechts unterhalb des dorsalen Organs und gewissermaßen zwischen oberem und unterem Bläschen ein Zellenlaufen, teilweise mit Umfassungslinie angebracht, in dem ich ebenfalls ein Bruchstück des durchschnittenen Schlauches erblicken möchte.

Auf einer der Zeichnungen bei *Studnicka* kommt gleichfalls etwas vor, was hieher gehören mag, obschon auch dort weder im Text noch in der Figurenerklärung irgend eine Erwähnung davon geschieht. Ich meine a. a. O. Fig. 1 auf Taf. II: „Coupe transversale des organes parietaux“, allwo links zwischen der oberen und unteren Blase und dem *Recessus infrapinealis* der Durchschnitt eines Kanals auffällt, von dicker epithelialer Wand.

¹ Zuletzt auch in: Verhandlungen phys. med. Ges. Würzburg. 1888. („Über Pigmente der Hautdecke und der Iris“.)

² *Beard*, a. a. O. Taf. VII, Fig. 8.

Da die Abbildung sich auf „*Petromyzon Planeri adulte*“ bezieht, so wäre weiter zu folgern, dafs sich der Teil, den ich nur bei der Larve vor die Augen bekam, sich doch auch beim erwachsenen Tier noch erhalten kann.

Für letztere Annahme scheint mir auch die Beschreibung des Zirbelstieles, welche man bei Burckhardt¹ antrifft, zu sprechen. Dort heifst es, dafs der Zirbelstiel „vielfache knäuelartige Windungen“ bilde; da ich nun von solchen Windungen an meinen Präparaten nichts vor mir sehe, so habe ich fast die Vermutung, dafs bei der Angabe des genannten Beobachters abermals der accessorische Schlauch im Spiele sein könne.

Auf einer Zeichnung bei Kupffer,² welche das Gehirn der Larve veranschaulicht, ist nichts von dem in Rede stehenden Nebenschlauch angebracht. Der Raum, wo er in meinen Schnitten sich hinzieht, erscheint dort blofs von Bindegewebe eingenommen. Die auf der Zeichnung versinnlichte Knickung der oberen in das Zirbelbläschen übergehenden Wand des Stieles wird doch schwerlich, obschon einem der Gedanke beigegeben könnte, auf den besagten Schlauch bezogen werden können.

Fragt man, ob nicht der kanalartige Anhang der Zirbel bei *Petromyzon* mit Bildungen zusammengestellt werden könne, welche anderwärts sich finden, so würde ich daran erinnern, dafs ich früher schon bei manchen Sauriern auf zipfelartige Aussackungen am Endknopf der Zirbel gestofsen bin. Ja, ich möchte dafür halten, dafs bei *Anguis fragilis* z. B. der lange schlauchförmige Teil, welcher am Zirbelknopf zu unterscheiden ist,³ hier genannt werden könne: der Zirbelknopf dieses Sauriers ist den Parietalorganen der ersten Gruppe einzureihen und entspricht darnach auch dem dorsalen Bläschen von *Petromyzon*, und so wäre der besagte gewundene Nebenschlauch gleichzustellen dem gerade verlaufenden hohlen Endfaden bei *Anguis*.

Lymphräume.

Im Laufe früherer Untersuchungen war bereits wiederholt darauf hinzuweisen, dafs Lymphhöhlungen um die Parietalorgane zugegen sein können, wenn auch verschieden in Anordnung und Ausbildung. Auch zuletzt am fertigen Tier von *Iguana tuberculata* liefs sich davon etwas bemerken und insbesondere an der Stelle, alwo der Spalt zwischen

¹ Burckhardt, a. a. O. p. 158.

² v. Kupffer, a. a. O. Taf. V.

³ Vgl. a. a. O. Taf. V, Fig. 67 und 68.

„Linse“ und „Retina“ durchgeht, ist die Einmündung in einen Lymphraum deutlich genug. Dann fällt am Embryo des genannten Tieres sehr bestimmt ein Lymphraum in die Augen, welcher sowohl das Parietalorgan, als auch den zu ihm gehenden Nerven umgibt, ein Verhalten, worüber ich näher berichtete und in einer Abbildung (Fig. 22) veranschaulichte.

Da ich nun bei anderen Autoren der Andeutung begegne, als ob solche Lymphräume nicht vorhanden wären, oder als künstlich durch Schrumpfung erzeugte Höhlungen anzusehen sein, so darf ich doch darauf zurückweisen, daß schon am frischen Embryo von *Lacerta*, der mit Eiweiß befeuchtet und ohne Deckglas untersucht wurde, die angezweifelte Organisation von mir mit Sicherheit beobachtet wurde. Sowohl die dickwandige Blase, welche zur hinteren Zirbel wird, als auch die Anlage des Parietalorgans, nicht minder auch die Gruppe der Blasen, welche zur vorderen Zirbel sich gestaltet, erscheinen unverkennbar von einer Lichtung, die nur Lymphraum sein kann, umzogen.

Auch bei *Varanus nebulosus* war die Lymphhöhlung über dem Parietalorgan in bestimmter Weise zu erkennen; sie entsprach „nach dem ganzen Verhalten im Kleinen dem, was sich im Großen an subcutanen Lymphräumen beobachten läßt,“ wie ich das näher beschrieben habe.¹

Nebenseitelorgan.

Duval und Kalt haben auf das Vorhandensein von Nebenseitelorganen bei der Blindschleiche zuerst aufmerksam gemacht.² Ohne davon zu wissen — ich kenne auch jetzt noch deren Mitteilung nur aus Citaten — habe ich fast gleichzeitig dieselben Gebilde angezeigt³ und bald darauf nach Vorkommen und Bau ausführlicher behandelt.⁴ Unsere beiderseitigen Beobachtungen hat einige Jahre nachher P'renant⁵ bestätigt und der Autor hat unterdessen seine Untersuchungen über Vorkommen und Lage der Organe fortgesetzt.⁶

Es steht zu erwarten, daß noch bei diesem oder jenem Saurier Nebenseitelorgane aufgefunden werden, wie denn bereits Klückowström ein derartiges „sekundäres Auge

¹ a. a. O. p. 486.

² Duval et Kalt, Des yeux pinéaux multiples chez l'orvet. Soc. de biologie, 1889.

³ Biol. Centralbl. 1890.

⁴ Abhandlungen Senckenbergische nat. Ges. 1890.

⁵ A. P'renant, Sur l'œil pariétale accessoire. Anat. Anz., 1893.

⁶ A. P'renant, Les yeux pariétaux accessoires d'*Anguis fragilis* sous le rapport situation, de leur nombre et de leur fréquence. Bibliogr. anat. (Nicolas) T. 2, No. 6. Leider kenne ich auch von dieser Abhandlung nichts mehr, als den Titel und zwar aus dem Litteraturbericht des Zool. Anz. 1895.

an der Zirbelspitze“ von *Ignavia tuberculata* beschreibt, allwo es übrigens nicht nur am Embryo vorhanden sei, sondern, und zwar „viel höher entwickelt“, beim erwachsenen Tier.¹ Zugleich weist der genannte Autor darauf hin, dafs ein von Spencer² an *Plica* dargestelltes Gebilde ebenfalls hierher gehören möge und ebenso das von Ritter³ unter der Bezeichnung „epiphysial vesicle“ beschriebene Organ. Der amerikanische Zoologe⁴ ist seitdem auf das Gebilde selber zurückgekommen und nennt es jetzt „Parapinealorgan“. Nach dieser Nomenclatur wäre es somit dem ventralen Parietalorgan von *Petromyzon* zu vergleichen, was mir unzulässig scheint. Doch wird sich erst dann bestimmter darüber urteilen lassen, wenn Weiteres über die fragliche Bildung wird bekaunt geworden sein.

Jüngst gedenkt auch Burckhardt, indem er auf das Gehirn von *Lacerta vivipara* eingeht, eines „kleinen Hohlkörpers“, den er für ein Nebenscheitelorgan anspricht.⁵ Betrachte ich jedoch den von ihm gegebenen „Mediandurchschnitt durch das Gehirn“, so kam ich nicht umhin, meinen Zweifel darüber zu äufsern, ob die Dentung richtig ist. Das hier an *Lacerta vivipara* für ein Nebenscheitelorgan genommene Gebilde liegt nämlich, nach der Zeichnung, tief unterhalb des Parietalorgans, während ja die Nebenscheitelorgane bei *Plica*, *Anguis* (vielleicht auch bei *Phrynosoma*) in einer Flucht mit dem Hauptscheitelorgane sich folgen. Ich möchte sonach eher die Vermutung hegen, dafs es sich nur um einen durch den Schnitt abgeschnürten Gipfel der vorderen Zirbel handeln könne, so wie sich das Gleiche z. B. auf der von mir über *Lacerta ocellata* gelieferten Abbildung⁶ vorfindet.

Scheitelfleck. — Scheitelloch.

Zu meinen früheren Hinweisen, dafs bereits im Jahre 1829 in einem Werke von Gravenhorst der lichte Fleck auf der Stirn von *Rana subsaltans* angebracht erscheint und um die gleiche Zeit (1829) Brandt, der ältere, eine „Drüsenstelle“ auf dem Hinterhauttschild von *Lacerta* bemerkt hat, nicht minder auch die Zeichner in herpeto-

¹ v. Klinckowström, a. a. O. Fig. 6 und 16.

² Spencer, a. a. O. Taf. IX, Fig. 35, o pl.

³ Ritter, The parietal Eye in some Lizards from the Western United States. Bull. Mus. Comp. Zool. 1891.

⁴ Ritter, On the Presence of a Parapineal Organ in *Phrynosoma coronata*. Anat. Anz., 1894.

⁵ Burckhardt, Homologien des Zwischenhirndaches bei Reptilien und Vögeln. Anat. Anz., 1894

⁶ a. a. O. Taf. III, Fig. 46.

logischen Schriften von Milne-Edwards (1829) und Bonaparte (1836) die gleiche Stelle markiren, während die Autoren selbst darüber schweigen, möge jetzt auch nachgetragen werden, daß mehrere Jahre zuvor (1825) Rathke¹ des Scheitelflecks von *Petromyzon* gedenkt, ohne freilich so wenig wie die Vorgänger und Nachfolger eine Ahnung davon zu haben, zu welchem Organ der Fleck Bezug hat. Er sieht die „weissliche Stelle oben am Kopf, in einiger Entfernung hinter der Nasenöffnung“ und erklärt sich dieselben durch starke, dicht unter der Haut gelegene Fettansammlung. Von da an begegnet uns in systematischen Beschreibungen öfters der „helle Fleck zwischen den Augen auf dem Scheitel“; zuletzt hat Gage, und zwar im Hinblick auf die „Epiphysis oder Pinealauge“, diese lichte Stelle am Kopf der Lamprete nach Ausdehnung und Form genauer dargestellt.² Der weisliche Fleck rührt zunächst, wie bei den Sauriern, davon her, daß das Pigment in der bezeichneten Gegend der Kopfhaut zurücktritt.

Das Verhältnis, in welchem das Parietalorgan zum Scheitelfleck und zur Schädeldecke steht, bietet große Verschiedenheiten dar. Bei *Petromyzon* z. B. bleibt das obere und das untere Blaschen innerhalb des Schädelraumes und an meinen Präparaten höhlt sich das Dach desselben nur zu einer leichten Mulde aus, zur Aufnahme des dorsalen Blaschens. Doch scheint dies nach den Individuen wechseln zu können, wie ich schließen möchte, wenn die Zeichnungen bei Beard,³ allwo eine starke Austiefung vorhanden sich zeigt, richtig ist. Ein Versehen von Seite Burckhards mag es sein, wenn er⁴ in seiner „Übersicht der phylogenetischen Entwicklung des Gehirns“ von *Petromyzon* sagt: „Zirbel lang, den Schädel durchbrechend.“ Sie bleibt im Gegenteil unter der Schädeldecke!

Bei Reptilien im embryonalen Zustande (*Lacerta*, *Anguis*) liegt das Parietalorgan, wegen Dünne der Hautlamelle, sehr oberflächlich und springt mit leichter Wölbung vor; später, nach Ausbildung und Dickerwerden des Integuments, ist es tiefer gerückt; endlich mit dem Auftreten der Knochenplatten geräth das Organ in den Bereich des Scheitelbeines, welches zu dessen Aufnahme von einem Loch (Foramen parietale) durchbrochen ist. Über Abänderungen dieses Loches habe ich seiner Zeit Einiges berichtet: bei *Seps tridactylus* z. B. ist die untere oder innere Öffnung beträchtlich weiter als die äußere; der

¹ Rathke, Bemerkungen über den inneren Bau der Fricke. Danzig 1825.

² Simon Henry Gages, The Lake and Brook Lampreys of New York. Ithaca, 1893. Pl. VIII- Fig. 50.

³ Beard, a. a. O., z. B. Fig. 8 auf Taf. VII.

⁴ Burckhardt, Das Centralnervensystem von *Protopterus annectens*. 1892, p. 53.

Rand kann auch terrassenförmig sich abstufen, so bei *Varanus nebulosus*; er kann bald glatt, bald rauhzackig sein durch vorspringende Kalkkugeln, so bei *Anguis*.

Schon vor mehr als zwei Decennien brachte ich in Erinnerung, dafs bei gewissen alten Sauriern, den Labyrinthodonten, im Scheitelbein an gleicher Stelle, wie bei Eidechse und Blindschleiche, ein Loch bestehe, bezüglich dessen es wahrscheinlich sei, dafs auch hier mit diesem Foramen parietale ein entsprechendes Sinnesorgan, wie ich es bei Sauriern der Gegenwart gefunden, verknüpft gewesen sein möge.¹ Nach mir ist dieser Gedanke auch von Anderen wiederholt geäußert worden, wohl auch mit dem Beisatze, dafs wegen Gröfse der Öffnung bei fossilen Sauriern das Organ vor Zeiten eine mächtigere Entwicklung besessen habe. Dies mag auch der Fall gewesen sein; aber es soll doch auf eine Beobachtung von *Klinckowström*² aufmerksam gemacht sein, aus welcher hervorzugehen scheint, dafs nicht immer die Gröfse des Foramen parietale und jene des darunter liegenden Organs zusammenstimmen. Bei einem kleinen Panzerwels nämlich fand der Genannte unterhalb eines stattlichen Foramen parietale nur ein „kleines Zirbelbläschen“.

Auch dem Knorpelstück, welches in der Nähe des Stirnflückes sich finden kann und eine gewisse Beziehung zu demselben zu haben scheint, sollen ein paar Worte gewidmet sein.

Schon *Ehlers* erwähnt eine kleine Knorpelplatte, welche bei Selachiern in die straffe, die Öffnung des Schädeldaches schließende bindegewebige Haut eingeschlossen ist und über dem Endknopf der Zirbel liegt.³ Vorher, bereits in meiner ersten Mitteilung über das Scheitelgebilde von *Lacerta*, habe ich ein „inselartig abgegrenztes Knorpelstückchen“ angezeigt, das über dem Endteil der Zirbel sich befindet. Später gab ich bezüglich der Lage näher an, dafs der Knorpel genau dort über dem Zirbelknopf getroffen wird, wo sich der letztere in den Endzipfel auszieht. Bei *Lacerta vivipara* zeigte sich ein „Knorpelstreifen“, dessen nach vorn verjüngtes Ende über der Zirbelgegend liegt, während sein hinterer Teil im Os parietale steckt. Bei *Seps* ist das ovale Knorpelinselchen zugleich mit dem langen Knorpelstab vorhanden, der hinterwärts ebenfalls in das Os parietale eindringt.⁴

¹ *Leydig*, Die in Deutschland lebenden Arten der Saurier, 1872.

² *v. Klinckowström*, Zirbel und Foramen parietale bei *Callichthys*. *Anat. Anz.*, 1893.

³ *Ehlers*, a. a. O. p. 614, Fig. 24.

⁴ *Leydig*, Parietalorgan der Amphibien und Reptilien. *Abhandlungen Senckenbergische nat. Ges.* 1880. (*Anguis* Fig. 64 und 68, *Seps* Fig. 77, *Lacerta agilis* Fig. 87.)

Zur Deutung.

Am Ende meiner Darlegungen angekommen, sollen noch in Kürze einige Punkte zusammengefaßt werden, welche zur Ergänzung dessen, was in der „Schlußbetrachtung“ meiner letzten Arbeit¹ ausgeführt wurde, vielleicht dienen können.

In der Frage, welche Stellung im Hinblick auf die tierische Gesamtorganisation die hintere Zirbel und die Parietalorgane einnehmen mögen, bin ich, wie aus den vorliegenden Studien ersichtlich ist, von Neuem zu einer Annahme nicht nur zurückgeführt, sondern auch darin bestärkt worden, welche von Anfang bei mir hervorgerufen, eine Zeit lang wieder in den Hintergrund getreten war.

Als ich nämlich das Scheitelorgan bei *Lacerta* und *Anguis* entdeckt hatte, empfing ich, was zu wiederholen ich öfters Veranlassung nahm, den Eindruck, daß ich hier bei Reptilien auf eine Bildung gestossen sei, welche den Stirnorganen der Arthropoden, näher der Hexapoden, entsprechen könnte. Und indem ich nach Ablauf einer Reihe von Jahren die Untersuchung wieder aufgenommen, mußte ich erklären, daß man doch beim vergleichenden Durchgehen des Kopfabschnittes, z. B. eines Hymenopteren, und des Kopfes eines schon herangereiften Embryo der Eidechse und Blindschleiche unwillkürlich sich bestimmt fühlen dürfe, die Scheitelorgane der Reptilien und die Stirnorganen der Arthropoden in verwandtschaftliche Beziehung zu bringen. Doch stand andererseits gar manches einer solchen Anschauung entgegen. Immerhin und obschon die Schwierigkeiten damals nicht aus dem Wege zu räumen waren, blieb, wie ich bekennen mußte, am Ende „kaum etwas anderes übrig, als den Gedanken, der beim ersten Anblick sich darbot, gelten zu lassen und anzunehmen, daß in dem Maße, als die Arthropoden und Wirbeltiere in der Tiefe zusammenhängen mögen, so auch die Parietalorgane der Reptilien und die Stirnorganen der Hexapoden aufeinander beziehbare Gebilde seien.“

Durch die unterdessen auf Grund neuer Untersuchungen gewonnene Einsicht in den Bau der betreffenden Organe, erscheint manches von dem, was dazumal der eben ausgesprochenen Ansicht entgegenstand, nunmehr beseitigt.

Es liefs sich darthun, daß im Hinblick auf die Gruppe der augenähnlichen Parietalorgane der Stiel, durch welchen sie mit dem Hirndach zusammenhängen, sich in einen Nerven verwandelt, der zwar nur eine Zeit lang besteht, dann die nervöse Natur verliert und zu einem Bindegewebsstrang sich zurückbildet.

¹ a. a. O. p. 537.

Weiterhin hat sich herausgestellt, dafs auch der Stiel der hinteren Zirbel allgemein einen Nerven einschliesst.

Ferner war klarer geworden, dafs der Endknopf der hinteren Zirbel nicht nur überhaupt einem Parietalorgau gleichwertig ist, sondern geradezu in ein augenähnliches Bläschen sich umbilden könne.

In Erwägung und Würdigung solcher Thatsachen, worüber im Vorhergehenden das Einzelne berichtet wurde, darf man sich zu nachstehenden Schlufsfolgerungen für ermächtigt halten:

1. Der hinteren Zirbel kommt, was von R a b l - R ü c k h a r d und A h l b o r n zuerst erkannt wurde, die Bedeutung einer Augenanlage zu, welche nicht zu weiterer Ausbildung gelangt ist. Ihr Stiel, wie nunmehr gesagt werden kann, ist gleichzusetzen dem Sehnerven des paarigen Auges; ihr Endknopf ist homolog der Augenblase.
2. An den augenähnlichen Parietalorganen kann die eben erwähnte Gliederung ebenfalls zum Ausdruck kommen: ihre stielartige Wurzel läfst sich dem Zirbelstiel vergleichen und sonach wieder dem Sehnerven für homolog erklären; das Organ-säckchen entspricht dem Zirbelbläschen.
3. Die nervösen Züge des Stieles bestehen weder an der Zirbel, noch den augen-ähnlichen Scheitelorganen aus dunkelrandigen Röhren, sondern stimmen im Bau mit dem Riechnerven der Wirbeltiere überein, was immer beachtenswert bleibt gegenüber der Structur des Nervus opticus.
4. Zirbel und Parietalorgane sind als Teile einer einheitlichen Gruppe zu betrachten, die nach Herkunft und späterer Lage den Stirnorganen der Arthropoden zu vergleichen ist. Gegenüber den Verschiedenheiten, welche Zirbel und Parietalorgane unter sich im Bau darbieten, darf man ins Gedächtnis sich zurückrufen, wie auch die Structur der Stirnorganen der Arthropoden nach den Arten und selbst am Einzel-tier starken Abänderungen unterworfen sein kann.

(G a s k e l l, welcher ebenfalls die Stirnorganen der Arthropoden mit den „Pineal-organen“ der Wirbeltiere in Verbindung bringt, will selbst im feineren Bau eine weitgehende Übereinstimmung finden. Nach ihm entspräche am „Pinealorgan“ die Schädeldecke der Cornea und Linse und was man bisher als „Linse“ angesehen, sei Glaskörper; dann folge die Schicht der „Rhabditen“; endlich die Nervenzellen, übertretend in die Fasern des Nerven. In dieser Art zu homologisieren fühle ich mich aufser Stand, dem englischen Beobachter zu folgen.)

5. Der große Wechsel in Vor- und Rückbildung der Zirbel und „Pinealagen“ läßt sich aus der Annahme erklären, daß die besagten Gebilde Organe älteren Datums vorstellen. In der Vorzeit mögen sie größere physiologische Bedeutung gehabt haben, während sie in der Jetztwelt in verschiedenem Grade der Verkümmernng anheimfallen.
6. Die vordere Zirbel oder Paraphyse verrät in ihrem Bau nichts, was uns veranlassen könnte, auch in ihr — wie dies Selenka will — ein Sinnesorgan zu erblicken. Ich bleibe vielmehr immer noch bei meiner früheren Auffassung, die dahin ging, daß die vordere Zirbel mehr „an eine drüsige Bildung gemahnt, welche sich der eigentlichen oder hinteren Epiphysis angelegt hat.“



Erklärung der Abbildungen.

Tafel I.

Fig. 1. Partie des Vorder- und Zwischenhirns des jungen Aals, *Anguilla fluviatilis*, im Längsschnitt, bei geringer Vergrößerung.

- a Zirbel;
- b Recessus infrapinealis;
- c Sack des Palliums.

Fig. 2. Teil des Zwischenhirns des jungen Aals, *Anguilla fluviatilis*, im Längsschnitt, bei stärkerer Vergrößerung.

- a Epidermis, in ihr außer den gewöhnlichen Zellen auch Schleimzellen und Wanderzellen;
- b Lederhaut und Schädeldecke;
- c Zirbel, im Stiel die nervöse Streifung nur in Spuren;
- d Verdicktes Epithel an der oberen Wand des Recessus infrapinealis;
- e Sack des Pallium.

Fig. 3. *Salmo fontinalis*, Embryo, Frontalschnitt durch die Zirbelgegend, stärkere Vergrößerung.

- a Epidermis;
- b Lederhaut;
- c Schädelwand;
- d Zirbel;
- e Recessus infrapinealis;
- f Sack des Pallium.

Fig. 4. *Salmo fontinalis*, Embryo, Sagittalschnitt durch die Zirbelgegend, mächtige Vergrößerung.

- a Epidermis;
- b Lederhaut;
- c Knorpelplatte;
- d Zirbel;
- e Höhle des Recessus infrapinealis;
- f Höhle des Pallium, beide getrennt durch die einspringende Querfalte;
- g Übergang zum dritten Ventrikel.

Fig. 5. Anderer, etwas weiter vorgeschrittener Embryo von *Salmo fontinalis*, Sagittalsehnitt durch die Zirbelgegend, mächtige Vergrößerung.

- a Knorpelplatte;
- b Zirbel, hier anscheinend abgeschnürt vom
- c Stiel;
- d Falte, durch welche der hier buchtige Recessus infrapinealis vom Sack des Pallium sich abgrenzt; der Unterschied in der Beschaffenheit des Epithels tritt hervor.

- Fig. 6. Zirbelstiel von *Lacerta ocellata*, mit nervöser Streifung im Inneren. Daneben ein Blutgefäß. Mäßig vergrößert, in gleicher Weise die zwei folgenden Figuren.
- Fig. 7. *Hatteria punctata*, Zirbelstiel; im Inneren der Leichtung epitheliale Kerne und Nervenelemente.
- Fig. 8. Zirbel und Zirbelstiel des reifen Embryo von *Anguis fragilis*.
a Der am Vorderrand der Zirbel heraufziehende, in einen Bindegewebsstrang sich umwandelnde Nervus parietalis;
b im Stiel der Zirbel enthaltener Nerv;
c Begleitendes Blutgefäß.

Tafel II.

- Fig. 9. Parietalorgan von *Petromyzon fluviatilis*, Sagittalschnitt, mäßige Vergrößerung.
a Schädelkapsel;
b Vorderes Ende des Gefäßplexus;
c Commissura posterior, aus ihr entsteht
d der Zirbelstiel, übergehend
e in das obere Parietalorgan;
f Ganglion habenulae; aus ihr entspringt
g der Nervus parietalis; nach oben dessen gangliöse Anschwellungen;
h Unteres Parietalorgan;
i Recessus infrapinealis;
k Zelliges Bindegewebe.
- Fig. 10. Hälfte des oberen Parietalorgans (Zirbelbläschen) von *Petromyzon fluviatilis*, bei stärkerer Vergrößerung.
- Fig. 11. Hälfte des unteren Parietalorgans von *Petromyzon fluviatilis*, bei stärkerer Vergrößerung. Man sieht auch die feineren Verhältnisse der gangliösen Partien unterhalb des „ventralen Bläschen“.
- Fig. 12. Aus der Larve von *Petromyzon (Ammocetes)*. Mäßige Vergrößerung.
a Zirbelbläschen (oberes Parietalorgan);
b Unteres Parietalorgan, mit der gangliösen Partie darunter;
c Stiel der Zirbel; aus ihm entspringt
d der Anhangskanal, welcher zwischen oberem und unterem Bläschen gelagert, mehrfach quer getroffen sich zeigt.
- Fig. 13. Aus der gleichen Larve von *Petromyzon (Ammocetes)*, ebenfalls Sagittalschnitt.
a Oberes Bläschen;
b Unteres Bläschen;
c Durchschnitt des Anhangskanals.

Tafel III.

- Fig. 14. Aus dem Boden des oberen Parietalorgans von *Ammocetes*. stärkere Vergrößerung, senkrechter Schnitt.
a Grenzhaute mit den Fortsätzen nach einwärts;
b Zellige Auskleidung („letina“);
c Secretfäden (Cuticularschicht).

- Fig. 15. Anfang des Zirbelstieles von *Petromyzon fluviatilis*. Stärkere Vergrößerung.
a Commissura posterior; man sieht die Entstehung des Gerüstwerkes des Zirbelnerven aus dem netzigen Spongioplasma.
- Fig. 16. Ursprung des Parietalnerven (Nerv zum ventralen Bläschen) von *Petromyzon fluviatilis*. Gleiche Vergrößerung wie vorher.
a Spongiose Partie des Ganglion habenulae;
b Gerüststreifen des Nerven.
- Fig. 17. Sagittalschnitt durch die Scheitelgegend des Embryo von *Lacerta agilis*. Stärkere Vergrößerung.
a Epidermis und Lederhaut; unterhalb letzterer ein Lymphraum;
b Parietalorgan, noch unpigmentirt;
c Ganglion habenulae; aus ihm entspringt der Nervus parietalis;
d Hintere Zirbel;
e Teil der vorderen Zirbel;
f Blutgefäße.
- Fig. 18. Stück Gehirns substanz aus dem Embryo von *Lacerta agilis*, um zu zeigen, daß an den Stellen, wo Nerven aus der Punktsubstanz entspringen, sich immer dieselben Verhältnisse im feineren Bau wiederholen, wie bezüglich des Ursprunges des Parietalnerven: Übergang des Spongioplasma der Gehirns substanz in die Wandungen der Nervenröhren.
- Fig. 19. Senkrechter Schnitt durch das Parietalorgan von *Iguana tuberculata*. Mäßige Vergrößerung. (Es wurde zu spät bemerkt, daß der vordere Abschnitt des Organs auf der Zeichnung zu stark gewölbt erscheint. Er sollte ebenso flach sein, wie es auf meinen früheren Abbildungen anderer Saurier dargestellt sich zeigt. Und es sei daher ausdrücklich erwähnt, daß die entsprechende Figur 2 auf Tafel 14 bei Klinckowström in diesem Punkte richtiger ist.)
- Fig. 20. Aus dem hinteren Teil des Parietalorgans von *Iguana tuberculata*, bei stärkerer Vergrößerung.
a Kapselmembran;
b der in einen Bindegewebestrang umgewandelte frühere Nervus parietalis;
c Zellige Lage („Retina“);
d Cuticularschicht.
- Fig. 21. Stück des Deckteiles der zelligen Auskleidung („Linse“) von *Iguana tuberculata*. Stärkere Vergrößerung.
- Fig. 22. Sagittalschnitt aus der Scheitelgegend eines frühen Embryo von *Iguana tuberculata*. Mäßige Vergrößerung.
a Lymphraum um das Parietalorgan;
b Lymphraum um den Parietalnerven;
c Gehirndach.
- Fig. 23. Aus der Scheitelgegend eines Embryo von *Iguana tuberculata*. Gleiche Vergrößerung wie Figur 22.
a Zirbel;
b der zweite, hinter der Zirbel entspringende Nerv;
c Gehirndach.

Tafel IV.

- Fig. 24. Kopf von *Myxine glutinosa*, auf welche sich auch alle noch folgenden Figuren beziehen. Längsschnitt, gering vergrößert.
a Die vermeintliche „Glandula pinealis“.

- Fig. 25. Wurzelstück der „Glandula pinealis“ für sich, im Längsschnitt.
 a Hirnoberfläche;
 b Bluträume;
 c Substanz der vermeintlichen Zirbel.
- Fig. 26. Das gleiche Gebilde bei stärkerer Vergrößerung.
 a Schädelkapsel;
 b Zerklüftungsstreifen in der Substanz der scheinbaren „Epiphysis cerebri“; in ihr sind auch Lymphkugeln zugegen;
 c Bluträume, dadurch Zerlegung des anseheinenden Stieles in mehrfache Wurzeln.
- Fig. 27. Ein anderer Fall, wie der anscheinende Stiel der „Glandula pinealis“ durch die Bluträume sich vermanichfaltigt. Geringere Vergrößerung.
 a Substanz der „Glandula pinealis“, mit Lymphkugeln;
 b Bluträume;
 c Gehirnoberfläche.
- Fig. 28. Stelle der Schädelkapsel über der (nicht gezeichneten) Medulla oblongata. Mäßige Vergrößerung.
 a Schädeldach;
 b Bindegewebe mit zahlreichen Blutgefäßen; nimmt den Platz ein, wo bei Petromyzon der Gefäßplexus liegt;
 c Hinteres Ende der vermeintlichen „Glandula pinealis.“

Inhalts-Übersicht.

I.	Seite
Salmo fontinalis	218
Anguilla vulgaris	220
Petromyzon fluviatilis	222
Myxine glutinosa	228
Iguana tuberculata	231
Lacerta agilis	236
Anguis fragilis	238
Hatteria punctata	239
II.	
Hintere und vordere Zirbel	239
Zweierlei Arten des Parietalorgans	247
Parietalnerv	254
Zirbelnerv	257
Zum feineren Bau der Zirbel und Parietalorgane	259
Nebenschlauch des Zirbelbläschens	266
Lymphräume	267
Nebenscheitelorgan	268
Scheitelfleck. — Scheitelloch	269
Zur Deutung	272
Erklärung der Abbildungen	275

Über bekannte und neue Urocyeliden.

Von

Dr. Heinrich Simroth.

Mit zwei Tafeln und acht Abbildungen.

Meine früheren Arbeiten über die Nacktschnecken, die daraus erwachsenen Beziehungen zu Herrn Heyne mann, die späteren zum Berliner Museum, haben es mit sich gebracht, dafs wohl vom tropisch-afrikanischen Nacktschneckenmateriale mehr durch meine Hände gegangen ist, als durch die eines anderen Malacologen. Dies schicke ich voraus, um nicht unbescheiden zu erscheinen, wenn mich meine Erfahrungen zur Kritik fremder Angaben veranlassen.

Mir ist recht wohl bewußt, dafs die bisherigen Resultate nicht über den Rahmen der allgemeinen Anatomie und Topographie hinausgehen, dafs sie erst die Grundlage schaffen sollen für die geographische Gliederung und vielleicht für die phylogenetischen Verhältnisse unserer Tiergruppe im schwarzen Erdteil. Der interessantere Teil des Werkes, welcher den ursächlichen Zusammenhang der eigenartigen Schöpfung, die an Reichhaltigkeit der Formen und an Besonderheit der feineren Anpassungen den Gehäuseschnecken derselben Provinz bis jetzt sicher überlegen zu sein scheint, vielleicht dereinst aufdecken wird, liegt auf dem Gebiete der mikroskopischen Anatomie, bzw. der Histologie. Aber dafür ist vorderhand noch reichlicheres und besonders gut konserviertes Material abzuwarten; noch sind ja manche Arten, selbst Gattungen, Unica, die geschont werden müssen. Immerhin bieten eine Anzahl Tiere aus unseren west- und ostafrikanischen Kolonien, welche mir neuerdings vom Berliner Museum zur Bearbeitung zgingen, sehr interessante neue Thatsachen in jeder der

angedeuteten Richtungen; ältere Vorräte aus der Senckenbergischen Sammlung erlauben Korrekturen früherer Ansichten.

Ich gebe zuerst die Beschreibung der Novitäten, bzw. der neuen Fundorte, um dann einige allgemeine Bemerkungen anzuknüpfen.

Familie Urocyclidae.

Afrikanische Nacktschnecken von limacoidem Habitus mit Schwanzdrüse.
Genitalorgane mit Patronenstrecke oder Epiphallus.

Die Diagnose ist hier so weit eingeschränkt, daß der Kalksacke gar nicht gedacht ist. Vermutlich ist die Erweiterung deshalb korrekt, damit auch das Genus *Phaneroporos* in der Familie Platz hat. Denn es ist doch wohl anzunehmen, daß auch diese Gattung, die ihrem ganzen Habitus nach hierher gehört, in wirklicher Verwandtschaft zu den übrigen Formen steht, daher ich sie nicht mehr zu den Limaciden rechnen möchte.¹

A. Ost-Afrika.

I. Genus. *Atoxon* Simroth.

1. *Atoxon lineatum* Simroth.²

Wateriki-Hügel. 1 St. Berliner Museum. Osc. Nemann leg.

Es könnte anfallen, daß eine schon bekannte *Atoxon*-Art von einem neuen Fundorte vorliegt. Denn gerade bezüglich dieser Gattung konnte ich mich der Thatsache nicht verschließen, daß von Ort zu Ort das Kolorit wechselt, doch so, daß jede Lokalität eine deutlich charakterisierte Zeichnung oder Färbung hat, ja, ich sah mich gezwungen, bei dem Mangel aller Anhänge an den Geschlechtsendungen die Arten geradezu, wenigstens vorläufig, auf die Färbung zu gründen. Da ist es denn gewiß erfreulich, daß das jetzt besprochene Individuum zu der einzigen Species gehört, die auch schon früher an mehreren Fundorten gesammelt wurde, also bis jetzt allein eine weitere Verbreitung besitzt.

Das Tier stimmt im Äußeren vollständig mit den früheren überein (etwa l. c. Taf. I. Fig. 9 D), so daß ich auf die Sektion verzichtet habe.

¹ Simroth, Beiträge zur Kenntnis der portugiesischen und der ostafrikanischen Nacktschnecken-Fauna. Diese Abhandlungen. 1894.

² Simroth, Nacktschnecken. In: Deutsch-Ostafrika. Bd. IV. Mit 3 Tafeln. Berlin 1896.

II. Genus. *Trichotoxon* Simroth.

Die neuen Vorkommnisse erweitern den Begriff der Gattung in ganz ungeahnter Weise, einmal in Bezug auf Länge und Zahl der Liebespfeile, welche alles Bekannte weit hinter sich lassen, sodann in der Beschaffenheit eben dieser Pfeile. Diese ändert nämlich so weit ab, dafs selbst der eigentliche Gattungscharakter, den ich im Namen ausgedrückt habe,¹ hinfällig wird. Denn bei der einen Form fehlt den Pfeilen der eigentliche Besatz mit Conchiolinhaaren; und ich würde kein Bedenken tragen, wegen gleichzeitiger anderweitiger Abweichungen, zum mindesten ein neues Subgenus aufzustellen, wenn nicht eine andere neue Species zwar ebenfalls eine auferordentlich erhöhte Zahl von Pfeilen trüge, aber mit einem Haarbesatz, der in seiner Abweichung noch dazu Aufschluss über die Entstehung giebt. So sind verschiedene Übergänge vorhanden, welche mich veranlassen, die Arten in einer nicht weiter getheilten Gattung zusammen zu belassen, welche eine veränderte Diagnose bekommen mufs. Sie lautet:

Urocycliden mit einem kleinen kugligen und einem schlauchförmigen Kalksack (flagellum) am Epiphallus und mit einem mächtigen Pfeilsack, welcher eine Anzahl bleibender, langer Liebespfeile birgt.

2. *Trichotoxon robustum* n. p.

Taf. I, Fig. 23. Taf. II, Fig. 1—5.

Kilimandjaro. Zwischen 1200 und 2700 m. 2 St. Berliner Museum. Volkens leg.

Corpus magnum, robustum. Dorsum in tota extensione carinatum. Porni pallii angustus. Genitalia multis (quatuordecim?) hastis amatoriis nudis instructa.

Zu den Tieren bemerkt Volkens: „Weisse Nacktschnecke, zwischen 1200 und 2700 m häufig gesehen, besonders in der Kulturregion zur Regenzeit. Ging den europäischen Gemüsen eifrig nach. Mai 1894.“

Diese Art ist meines Wissens die verbreitetste unter allen Afrikanern, daher ihr der Name passen dürfte.

¹ Simroth, Beiträge zur Kenntnis der Nacktschnecken. Nova acta Leopold. LIV. 1889.

Das Äußere. Ich weiß nicht, inwieweit die Farbenbezeichnung, die Volken giebt, wörtlich zu nehmen ist. Vermutlich soll wohl „weiß“ blofs „blafs“ bedeuten, etwa wie die Grundfarbe bei hellen *Limax maximus cinerens*. Doch kann auch der Mangel an allem Pigment darunter verstanden werden, wie bei *L. maximus Harreri*: es bleibt aber auch die völlig verschiedene Möglichkeit, daß es sich um ein weißes Secret handelt. Die Entscheidung läßt sich an den konservierten Tieren nicht treffen: man muß sich auf die Beobachtung der lebenden vertrusten. Im Alkohol sehen sie hellgran aus, etwa wie *Helix pomatia*.

Das eine Exemplar (Taf. II, Fig. 1) maß 10 cm und war, wie man an der Abbildung sieht, außerordentlich dick und massig; das andere von 8,3 cm Länge hatte etwa die Verhältnisse eines derben *Limax* in Alkohol. Wahrscheinlich waren beide erwachsen und in Copula gefangen (s. u.).

Die Formverhältnisse sind die gleichen, wie bei den früher beschriebenen Arten, der Umfang des Mantels, seine beiden hinteren seitlichen Ausschnitte, die Lage des Athemlochs, der über die ganze Länge des Rückens ziehende Kiel, die Schwanzdrüse, die dreiteilige Sohle, an der das locomotorische Mittelfeld sich durch deutliche Furchen abgrenzt, aber kaum durch hellere Färbung absteht.

Betonen möchte ich außer dem scharfen, bis zum Mantel reichenden Kiel als charakteristisch das enge Mantelloch: bei dem großen Exemplar (Taf. II, Fig. 1), ist es nur wie ein Nadelstich, beim kleineren läßt es sich zwischen den umgebenden Ruzeln überhaupt nicht mehr nachweisen. Auf keinen Fall dürfte es sich noch beträchtlich erweitern können, je nach dem Feuchtigkeitszustande der Luft, d. h. doch wohl bei trocknerem Wetter.

Die Skulptur des Mantels besteht, wie man an derselben Figur sieht, aus unregelmäßig polygonalen Feldern, die durch Rinnen geschieden sind; eine stärkere Längsstreckung oder gar eine Kielung war nicht vorhanden. Auf dem Rücken die üblichen Furchen.

Wieder aufnehmen möchte ich an dieser Stelle die Frage nach dem Geruchsorgan. Jene Leiste, welche ich zuerst und in stärkster Ausbildung bei *Parmacella* fand und in schwächerem Grade, oft nur angedeutet, bei vielen Nacktschnecken u. a. wieder zu finden glaubte, deutete ich wegen des Reichthums an Ganglienzellen als Osphradium, bzw. Geruchsleiste. Die Nervenzellen entsprechen nicht jenen kleinen im Gauglion der Fühlerknöpfe und der Lippenfühler, wie sie neuerdings von verschiedenen Seiten beschrieben

sind,¹ welche gleichzeitig den terminalen Sinneszellen entsprechen und die ein kaum sichtbares Protoplasma um den Kern haben: sie sind vielmehr den achten Ganglienzellen des Schlundringes an die Seite zu stellen, welche sich durch größeren Umfang und reichlicheres Protoplasma unterscheiden. Nun ist es auffallend genug, dafs nur noch an einer peripherischen Stelle des Schneckenkörpers derartige Nervenzellen vorzukommen scheinen. Diese ist, um bei den Pulmonaten zu bleiben, das Lacaze'sche Organ oder das Osphradium der Basomatophoren. Eine Verschiedenheit besteht nur insofern, als bei den letzteren das Organ ein eingestülpter, vom Ganglion umfaßter Blindschlauch ist, bei den Stylommatophoren, bez. Parmacella, eine Leiste unter der Mantelkappe, die sich bis über die Körpermitte nach links hinüber erstreckt, wo sie insofern blind endigt, als die in sie eingedrückte Längsrinne nicht allmählich anslanft, sondern wallartig umfaßt wird. Die Innervierung ist bei beiden Organen dieselbe, ebenso die Lage, wenn man den Eingang vor dem Athemloch als Anfang nimmt. Die Differenz kommt auf dieselbe hinaus, welche das Osphradium in verschiedenen Prosobranchienfamilien zeigt, als Trichter bei den Heteropoden, als handförmige Leiste mit Rinne bei den meisten übrigen.

Als nun Plate in der Testacellenlunge eine Leiste fand mit Sinneszellen und daraufhin meine Interpretation zurückwies, glaubte ich wenigstens für Parmacella meinen früheren Standpunkt behaupten zu sollen.² Mir scheint aber, dafs er sich noch weiter begründen läßt. Pelseneer³ läßt als Osphradium bei den Pulmonaten dreierlei gelten, als ausgebildetes das von Testacella, als rudimentäres, was Sarasin's bei erwachsenen *Helix* beschrieben haben, endlich jene embryonale von Miss Henchman bei *Limax maximus* gefundene Einstülpung am Mantelrande, die mit einem Abdominal-, bez. Visceralganglion verbunden ist. Mir will es scheinen, als wenn diese Einstülpung⁴ am Eingange der Mantelhöhle recht wohl auf die Geruchsleiste sich beziehen ließe und in der weiteren Entwicklung sich dazu umwandeln möchte. Dazu kommt schließlich, dafs ich von anderer Seite erfahre, eine Wieder-

¹ Vgl. Retzius, Das sensible Nervensystem der Mollusken. In: Biolog. Untersuchungen. N. F. IV, 2. Stockholm 1892. Samassa, Über die Nerven des augentragenden Fühlers von *Helix pomatia*. In: Zoolog. Jahrb. Abt. f. Anat. VI, 1894. Nabias, Recherches histol. et organolog. sur les centres nerveux des Gastéropodes, Bordeaux 1894.

² Semper, Reisen im Archipel der Philippinen. Landmollusken, 2. Nachtrag, herausgeg. von Simroth, 1894. Pag. 74.

³ Pelseneer, Recherches sur divers Opisthobranches, 1884. Pag. 113.

⁴ Annie P. Henchman, The origin and development of the central nervous system in *Limax maximus*. In: Bull. Mus. compar. Zool. XX, Cambridge 1890. Fig. 104.

aufgenommene vertiefte Untersuchung meiner Angaben habe zu deren vollständiger Bestätigung geführt.

Alles dies stelle ich deshalb zusammen, weil gerade die vorliegenden Afrikaner die Geruchsleiste, auf deren histologische Analyse ich mich hier natürlich nicht einlassen kann, sehr deutlich zeigen, ja selbst Spuren der Einstülpung werden wir noch antreffen. Bei unserer Art ist das Ophradium eine helle, wellig gebogene Leiste (Taf. II, Fig. 3 g), welche vom Vorderrande des Pnenmostoms im Winkel zwischen Nackenhaut und Mantelkappe eine Strecke weit nach links sich verfolgt läßt, ungefähr soweit es in der Figur sichtbar ist. Sie klingt allmählich aus, ohne sich am Ende umzubiegen. Die welligen Ränder erinnern beinahe an das Osphradium oder die Nebenkiewe der Prosobranchien.

Noch ist vom Äußeren der Verschiebungen zu gedenken, welche durch die Ausstülpung der Genitalenden erzeugt sind. Das, was in Fig. 1 neben dem Kopf, an dem man die großen und kleinen Fühler, sowie die Schnauze mit der Radula wahrnimmt, rechts hervortritt, ist die Wand des gewaltigen Atriums, und die Zunge, die deren Spitze bildet, ist eine senkrecht gestellte Lamelle in dem Eingange zum Pfeilsack. Fig. 2 macht's klarer. Zunächst sieht man die starke Verdrängung des Kopfes und vorderen Sohlenendes nach links; die Körperaxe wird vielmehr vorn beinahe durch die Geschlechtsöffnung, nicht durch die Schnauze bestimmt. Die Wand des Atriums ist mächtig aufgetrieben; man bemerkt an ihr zwei Öffnungen, eine seitliche (δ), im Eingang zum Penis, und eine weite Einsenkung, welche durch die vortragende senkrechte Zunge in zwei Felder geschieden wird. Jederseits von ihr liegen eine Anzahl einzelner kleinerer Löcher (für die Liebespfeile); unten spaltet sie sich und läßt einen anderen Eingang frei (\varnothing), welcher in den Blasenstiel und Oviduct führt.

Anatomie. Von den allgemeinen Verhältnissen ist wenig zu sagen, da sie mit Bekanntem übereinstimmen. Die Leibeswand neben dem Magen war durch Dehnung verdünnt, dahinter wird sie bedeutend stärker. Die beiden Lebermündungen lagen am Darm um reichlich 1,5 cm von einander entfernt. Die Blätter der Niere waren an der Decke sehr hoch und derb, auf dem Boden traten sie nur im vorderen Umkreis über. Das Athemgewebe der Lunge war namentlich am Boden kräftig und dicht maschig ausgebildet, dem riesigen Tiere entsprechend. Der robuste Bau, der durch die ganze Schnecke ging, liefs alle sonst so nebensächlich erscheinenden Mesenterialbänder sich in einzelne Bindegewebszüge, Muskelbündel, Gefäße etc. differenzieren. Die dickwandige *Arteria cephalica* war in der vorderen Hälfte reichlich noch einmal so stark, als hinten nach dem Herzen

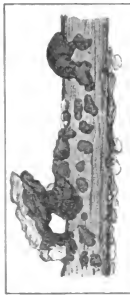
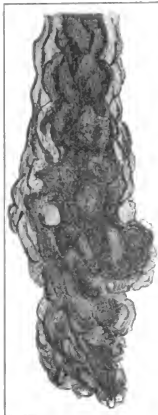zn. Vorn fiel ein kräftiger Ast auf, der sich auf der Unterseite des Pfeilsacks verzweigt (Fig. 4 *ar*).

Die riesig entwickelten Genitalien (Fig. 4) ließen manche sonst weniger beachteten Einzelheiten auf den ersten Blick hervortreten. Am Spermoviduct war der männliche Anteil oder die Prostata kräftig ausgebildet. Der losgelöste Eileiter (*od*) hat lockere Wandungen, nur das distale Ende, wo es mit dem Blasenstiel zusammenstößt, ist ein ovaler derberer Abschnitt (s. u.). Wahrscheinlich kommt er bei der Eiablage in Betracht. Der umgebogene Zipfel des Receptaculum (rec) kehrt auch bei anderen Arten wieder, hat also irgendwelche, wahrscheinlich ontogenetische Bedeutung; die untere spiralförmige Anschwellung des Blasenstiels steht zur Copula in Beziehung. Die ähnliche distale Anschwellung des cylindrischen Penis setzt einen wesentlichen Unterschied, denn sie ist bei der Paarung ausstülpbar und enthält die Glaus. Der Penisretractor (*rp*) kommt vom linken Rande des Diaphragmas oder Lungenbodens. Der etwa 3 cm lange Pfeilsack (*pf*), in Fig. 4 nach vorn zurückgeschlagen und von der Unterseite sichtbar, ist die Verlängerung des kurzen weiten Atriums nach hinten, von einem gemeinsamen fortlaufenden Contour umschlossen, so daß der Penis rechts vorn und oben, Oviduct und Blasenstiel aber zusammen vorn und unten in der Mittellinie einmünden. Die letztere Mündung liegt etwas weiter nach hinten als die erstere. Eigenartig ist die Verbindung des Penisschlauches mit dem Pfeilsack. Denn wo sich sein distales Ende auf dessen vordere Umgrenzung hinaufschlägt, in die Wand eindringt und mit ihr verwächst, da bleibt ein ringsumschlossener Spaltraum in der Wand, nach Art einer Gelenkkapsel, mit glatten Wänden, aussehend ohne jede Kommunikation mit der primären Leibeshöhle: er liegt also zwischen der vorderen äußeren Wand des Pfeilsacks und der medialen des vorderen Rutenendes. Da ich ihn bei verschiedenen Trichotoxon konstant wieder getroffen habe, so muß er eine gewisse Bedeutung haben, wohl bei der Ausstülpung der Genitalien. Eine bestimmte Vorstellung habe ich nicht gewinnen können (s. u.).

Beim Eröffnen der Organe ergibt sich zunächst der Pfeilsack als ein im Grunde doppeltes Gebilde: ein senkrechter Spaltraum geht durch ihn hindurch, der sich am Boden nach beiden Seiten verbreitert. Es sind also gewissermaßen der gemeinsamen Umhüllung zwei Pfeilsäcke an den oberen Seitenwänden eingefügt. Verfolgen wir zuerst die Pfeilsäcke und dann den Spaltraum am Boden!

Als ich den ersten, wie ich glaubte, einzigen Pfeilsack eröffnete, fand ich zwischen den massenhaften Längsmuskelbündeln, die ihn aufbauen, eine Menge zerbrochener Pfeilstücke. Sie deuteten zusammen auf wenigstens sechs Pfeile und maßen über 20 cm in toto.

Da hierbei nur zwei Spitzen zu finden waren und das längste zusammenhängende, der Spitze entbehrende Stück, ohne Berücksichtigung seiner schwachen Krümmung 2,62 cm mißt, so müssen wohl auf jeden Pfeil reichlich 3 cm kommen. Leider scheint es, als wenn die Zerbrechungen bereits bei der krampfhaften Contraction im Alkohol geschähen; Klarheit kann man erst erhoffen, wenn man im Wasser ersticke und dann konservierte Tiere bekommen wird. In Folge der Manipulationen waren die Pfeile im zweiten Pfeilsack (bezw. in der anderen Hälfte) noch viel mehr zerbröckelt; alle Fragmente zusammen ergaben 43 bis



Textfigur 1.

Pfeilstücke von *Trichotyxon robustum*.

a Wurzelstück, c am weitesten nach der Spitze zu. Vergr. Hartn. 3. IV.

44 cm Pfeillänge!! Eine genaue Bestimmung im Einzelnen ist aber leider unmöglich, da die meisten Spitzen durch früheren Gebrauch verloren gegangen sind und Muskelbündel und Pfeile in gleichmäßiges Durcheinander bilden, ohne weitere Gruppierung und Ordnung. Die Vorderwand jedes Pfeilsacks stellt eine Art Siebplatte dar, deren einzelne Öffnungen für die Pfeile bestimmt sind (Fig. 2). Beide Platten hängen in der Mitte oben zusammen in einer vor-

springenden senkrechten Leiste oder Zunge (s. o.), bezw. sie bilden ein Siebfeld, das durch eine Leiste halbiert ist. Leider lassen sich auch die Löcher der Siebplatten nicht zu einem sicheren Schluß auf die Anzahl der Pfeile verwerten, da gelegentlich mehrere sich in eine gemeinsame Vertiefung zurückgezogen haben. Ich schätze die Summe der Pfeile auf 12 bis 16.

In der Form stimmen nun die Pfeile mit denen überein, die ich früher von der Gattung in der Anzahl von 4 und 6 beschrieben habe, wenigstens im allgemeinen, sie sind vielleicht etwas schlanker; jedenfalls ist es die Spitze, die im Übrigen ebenso kantig zugeschrift ist.

Ein wesentlicher Unterschied liegt aber in dem Mangel des Haarbesatzes, den ich als Charakteristicum der Gattung betrachtet habe. Der Pfeil ist zunächst ein schwach gebogener Kalkstab, an und in welchem Längslinien auf eine Verschmelzung oder Splitterung deuten. Nachher aber lagert sich auf dem platten Stabe noch allerlei Kalk in unregelmäßigen Formen ab, dick wulstig an der Wurzel, dann z. T. in regelmäßigen Calcosphaeriten (Textfig. 1b), ebenso aber auch eckig, ja sogar durchbrochen brückenartig (c). Es ist wohl anzunehmen, daß diese Rauigkeiten ebenso als Reizmittel dienen, wie die Conchiolbürste früher beschriebener Arten.

Der Spaltraum. Auf der Basis des Atrium zwischen den Pfeilsäcken erhebt sich vorn eine mediane Längsfalte, von wechselnder Höhe, so daß der obere Contour eine Sichel bildet, nach oben konvex. Zu beiden Seiten derselben bildet die Wand zartere Längsfalten, nicht genau parallel, sondern etwas gegen die Hauptfalte nach vorn konvergierend. Sie gehen nach der gemeinsamen Öffnung von Oviduct und Blasenstiel, dringen aber nur in den letzteren ein und hinauf; in seiner Spindelschwelung (s. o.) wechseln höhere und niedere Längsfalten mit einander ab. Das Receptaculum selbst hat senkrecht dazu gestellte, fein gekräuselte, drüsige Ringfalten; es sitzt dick voll Schleim, ohne Spur einer Spermatophore. Der untere verdickte Abschnitt oder Oviduct (s. o.) hat die ganze Wand voll feiner, dicht gekräuselter drüsiger Längsfalten; hinten central mündet in ihn der eigentliche Eileiter mit verschlossenem, scharf abgesetzten Ostium. Ist wohl der unterste Abschnitt eine Schalendrüse?

Der Penis ist in der oberen Hälfte ein enges cylindrisches, dickwandiges Rohr, in der unteren liegt als dessen Verlängerung eine komprimierte Glaus (Taf. II, Fig. 5). Wie die Figur zeigt, wird sie angestülpt, indem die Wand sich umkrümpt. Die Glaus, mit dem Öffnungsspalt nahe der Basis, hat eine eigentümlich gewundene Oberfläche, wie Hirnwindungen. Bloß über dem Schlitz bleibt ein glattes Halsband, dem sich das Relief des Stieles anpaßt. Die Wand des Penisschlauches aber ist rauh von dicht gestellten kleinen Kalkkörperchen, die bei stärkerer Vergrößerung (Taf. I, Fig. 23) eine komplizierte Gestalt aufweisen. Auf einem Stiel sitzt mit erst noch eingeschnürtem Hals eine Art Kelle mit vorspringenden Seitenecken. An den Hautstückchen sind die meisten abgebrochen und nur zwei erhalten geblieben. Sie wirken wohl als Reiz- oder Haftorgane mit, während die Glaus durch die Falten in den Blasenstiel geleitet wird.

Bedenkt man, daß von den Kalksäcken, zum mindesten von den kleineren oberen, blendendweiß gefärbten noch feine Kalkabscheidungen für die Spermatophore geliefert werden,

so ist der Kalkverbrauch bei der Copula unserer Schnecke für die Pfeile, die Peniswand und die Patrone ein wahrhaft erstaunlicher. Wahrscheinlich kommt noch ein solcher für die Eischale hinzu.

3. *Trichoteron Neumanni n. sp.*

Taf. II, Fig. 6—8.

Kwa Kitoto. Ostafrika. 2 St. Berliner Museum. Osc. Neumann leg.

Forma praecedenti similis, minus robusta. Dorsum postice carinatum. Porus pallialis apertus. Octodecim hastae amatoriae nudaе radicibus incrassatis.

Die beiden Tiere sind offenbar in Copula gefangen. Das eine, 5,15 cm lang, hatte das Atrium und die Siebplatte der Pfeilsäcke aufsen (Taf. II, Fig. 6 und 7), das andere war 4,7 cm lang mit eingezogenen Genitalien, ersetzt aber die mangelnde Länge durch entsprechende Dicke.

Die äußeren Unterschiede gegen die vorige Art sind etwa die folgenden:

Die Grundfarbe ist etwas dunkler, lederbraun, einzelne Flecke von schwarzem Pigment liegen grau auf Mantel und Rücken; und wenn dieses nach früheren Erfahrungen kein Kriterium ist, wegen des Vicarirens von Pigment und Kalk, so wird doch hier das Vorwiegen des Farbstoffes durch die Sohle sichergestellt: deren Seitenfelder sind deutlich dunkler als die Mitte. Der Rückenkiel ist nur in der hinteren Hälfte deutlich, nach dem Mantel zu löst er sich in einzelne Runzeln auf und verschwindet dann, und zwar um bei dem einen Exemplar einer schwärzlichen Kiellinie Platz zu machen. Das Mantelloch ist bei beiden relativ weit offen, ein Oval von mehr als 2 mm Länge, durch die Schale ausgefüllt.

Die Skulptur des Mantels besteht ebenfalls in polygonalen, oft etwas in die Länge gestreckten Runzeln, von scharfen Furchen unrisen, in der Mitte oft etwas (durch Drüsenentleerung?) vertieft, so daß sich die Ränder scharf und wulstig gegen die Furchen pressen. Ähnlich auf dem Rücken, wo die Rinnen gleichfalls von höheren Wällen scharf umsäumt werden.

Das ausgestülpte Atrium zeigte auch hier die Siebplatte mit der senkrechten, etwas gebogenen Mittelreihe, die sich unten spaltet (Fig. 7), um den Eintritt zum Receptaculum und Eileiter frei zu halten. Leider waren auch hier genaue Zahlungen der Pfeilöffnungen nicht thunlich, so daß trotz sicherer Bestimmung der Pfeilzahl zwischen beiden keine klare Übereinstimmung zu finden war.

Im Inneren, wo nur die Fühlermuskeln geschwärzt waren, lagen die Verhältnisse ähnlich, wie bei der vorigen Art, wobei allerdings ein eigentümlicher, vielleicht ganz nebensächlicher Unterschied herrschte. Während nämlich bei *Tr. robustum* der Epiphallus mit dem langen zweiten Kalksack oder dem Flagellum sich, wie gewöhnlich, nach oben und links über den Vorderdarm geschlagen hatte, waren die Teile hier ganz nach rechts und unten geraten, bis wieder unter den Pfeilsack hinüber. Wahrscheinlich herrscht hier bei der Retraktion nach der Copula eine Art Freiheit im Situs, deren Ursache zunächst noch ganz dunkel ist. Der Pfeilsack war bereits über 2 cm lang. In dem Receptaculum von gleicher Form war zwischen vielem Schleim ein einziger Patronenrest zu finden, die dickere Spitze der Hülle, meiner Meinung nach ein Beweis für schnelle Auflösung und wohl auch Resorption der Conchiolinkapsel, welche die Spermatophore bildet.¹

Der Penis zeigte deutlich die seröse geschlossene Kapsel zwischen seiner Wurzel und dem Pfeilsack, die glatte Innenwand mit einzelnen schwachen Falten.

Die *Glaus* (Fig. 8) war stärker komprimiert, als bei *Tr. robustum*, namentlich aber hatte sie an Stelle der Reliefwindungen nur ein System einfacher, schwach gebogener Längsfalten. Die Innenwand des Penisstranges war rauh, wie feines Sandpapier; übrigens war sie deutlichst wieder von einem zweiten, lockeren, weit abstehenden äußeren Cylinder umgeben.

Um wenigstens an einem Beispiel Klarheit über die Zahl der Pfeile zu erhalten, opferte ich den Pfeilsack, indem ich ihn in Kalilauge kochte. Es kamen reichlich 50 Fragmente heraus, unter denen 18 verdickte Wurzeln (Textfig. 2) hervortraten. Sie sind nicht ganz so derb, wie bei der vorigen Form; dunkle Pigmentkörner finden sich in der ganzen Länge des Pfeiles. Die schlanke Spitze hat eine scharfe, hier und da gesägte Schneide; sonst aber wird der Schaft bald über der Wurzel glatt. Daraus folgte die Un-



Textfigur 2.
Pfeilwurzel von *Trichotoxon* Neumanni.
Vergr. Harta. 3. IV.

¹ Unterstützt wird die Annahme rapider Patronenauflösung durch die Thatsache, daß ich bei dieser Gattung niemals eine Spermatophore antraf, sondern höchstens Reste von solchen, trotzdem daß die Ausstülpung des Atriums wiederholt auf Paarung beim Fang deutete und der Verlust der Pfeilspitzen auf vorgegangene.

möglichkeit, über einen etwaigen Bortenbesatz klar zu werden. Zur Entscheidung mußte dem zweiten Exemplar ein Pfeilstück entnommen werden; auch dies war ohne Überzug. Somit steht die Art zwar der vorigen nahe, ist aber durch eine Reihe feinerer Züge, namentlich die höhere Zahl der Pfeile, gut charakterisiert.

Vergl. hierzu den Nachtrag.

4. *Trichoterson athrix n. sp.*

Taf. II, Fig. 9.

Pori Mangati Ufirui. 2 St. Berliner Museum. Osc. Neumann leg.

Præcedentibus similis. Porus pallii magnus. Multae hastae amatoriae non incrassatae.

Das eine Stück von 5,2 cm Länge ist sehr robust, das andere von kaum 4 cm etwas schlanker. Das letztere ist bis zum Mantel gekielt, das größere bloß hinten. Das Mantelloch ist bei beiden weit offen, wie bei *Tr. Neumannii*. Die Pigmentierung ist, besonders beim kleineren, etwas kräftiger: sie äußert sich in den dunkleren Seitenfeldern der Sohle und in einem schwärzlichen Anflug des Rückens gegen den Kiel hin.

Die Genitalien der größeren Schnecke waren trotz deren Umfang noch nicht voll entwickelt. Da die Frage nach der Proterandrie und Proterogynie durch *Babor* und *Montgomery* neuerdings unter einen allgemeinen Gesichtspunkt gebracht ist, mögen die Einzelheiten erwähnt werden! Die Zwitterdrüse war groß, strotzend von Spermatozoenbündeln und Eiern. Die Eiweißdrüse ganz klein. Der Spermoviduct bandförmig eng, noch viel kürzer als vermutlich in voller Entwicklung. Penis und Epiphallus ziemlich lang, ähnlich den der vorigen Arten, aber viel lockerer aufgewunden. Das Receptaculum bereits reif, birnförmig, von definitiver Form. Der Pfeilsack groß und derb, von allen Teilen am weitesten vorgeschritten, etwa 1,5 cm lang, vorn noch zu einem schlanken Atrium, das nach unten abbiegt, verjüngt. Die Pfeile waren so massenhaft, wie bei den vorigen Arten, die Zahl unbestimmbar. Da die Spitzen fehlten, waren sie jedenfalls schon in Gebrauch gewesen. Darauf deutete ebenso der Umstand, daß die Glaus aus dem Penis ein wenig ins Atrium hereinragte. Auch dieses Paar scheint schon in Paarung begriffen gewesen zu sein beim Fang. Somit hätten wir trotz der Entwicklung der Eier eine gewisse Proterandrie, die sich äußert in der vorgeschrittenen Ausbildung der bei der Copula verwendeten Organe Penis, Pfeilsack, Receptaculum, gegenüber kleiner Eiweißdrüse.

Die Länge der Pfeile war auf etwa 2 cm zu schätzen, die fehlenden Spitzen eingerechnet. Die schwach gebogenen Kalkstäbe waren sehr schlank und im Ansehen kaum von den Muskelbündeln zu unterscheiden, zwischen denen sie lagen. Es fehlte jeder Haarbesatz, aber auch jede Kalkanflagerung. Die Wurzel war gerade abgeschnitten (Fig. 9), der Pfeil parallelwandig. Er stak in einem Fnteral von einem einschichtigen Epithel. Die Zellen waren eher flach als kubisch, mit großen Kernen, besonders deutlich in der mittleren Höhe an einer abgelösten Stelle, in der Figur oben. Nach der Wurzel zu wurde der Aufbau aus Zellen wohl durch Degeneration der Kerne unkenntlich, doch stak die Basis deutlich in einer Zellkappe, an die sich Muskelbündel ansetzten.

Die Merkmale der Art liegen teils in der Kombination zwischen dem offenen Mantelporus und dem im Alter beschränkten Rückenkiel, teils in der hohen Zahl, Schlankheit und Glätte der Liebespfeile.

5. *Trichotoxon Volkensi* n. sp.

Taf. I, Fig. 21 und 22. Taf. II, Fig. 19

Deutsch-Ostafrika. 3 St. Berliner Museum. Fischer leg.

Eine nähere Ortsbezeichnung fehlt leider. Dennoch ist wohl anzunehmen, daß die Schnecken von einer und derselben Lokalität stammen, zusammen mit No. 6 (s. n.).

Dorsum minus carinatum. Porus pallialis apertus. Multae hastae amatoriae setis instructae.

Die drei Exemplare sind von verschiedener Größe, 6,1 cm, 4,5 cm und 3,1 cm lang. Die größeren sind einfarbig lederfarben, der Kiel erreicht zwar den Mantel, wird aber vorn sehr schwach, kaum noch zusammenhängend. Der Mantel ist körnig, der Mantelporus bei allen dreien von mäßiger Größe, beim zweiten ein schmaler Spalt, jedenfalls während des Lebens konstant. Das kleinste Tier (Taf. I, Fig. 21 und 22) ist durch die graue Stammrinne interessant, die sowohl auf dem Mantel, wie auf dem Rücken sich deutlich abhebt, auf letzterem ihre Auflösung schon deutlich bekundend. Sie zeigt, daß das ganz prägnante Urocyclidenmerkmal auch dieser Gattung, die bisher nur in einfarbigen Formen vorlag, in der Jugend znkommt. — Die eigentümlich schmutzige Lehmfarbe, die auf dem Körper anscheinend unmotivierte Flecke bildet und auf der Sohle die helle Stelle ebenso unmotiviert freiläßt, weiß ich durchaus nicht zu erklären. Entweder hängt sie mit durchgedungenen Leberpigmenten oder mit den noch so dunkeln, wechselnden Hautsekreten zusammen.

Das Osphradium (Textfig. 3) ist etwas kürzer, als bei *Tr. robustum*, es ähnelt in der Form mehr dem von Parmacella, indem die Leiste sich vorn umbiegt und die Rinne abschließt und etwas überdacht. Es entfernt sich ein wenig vom Anfangscontour der Kappe etc. Persönlich habe ich den Eindruck, als ob diese Form ganz der Einstülpung



Textfigur 3.

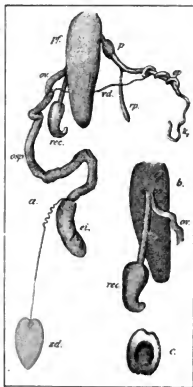
Rechte Hälfte der Mantelkappe von *Tr. Volkensi*, von unten vergr.

Das Hinterrande bildet schon die Umgrenzung des Pneumostoms.

entspräche, welche A. Heuchman von Limaxembryonen angegeben hat. Man könnte sich vorstellen, daß die Einstülpung, austatt in die Tiefe zu gehen, sich flach zur unteren Manteloberfläche gestellt hat: ja, es ist vielleicht anzunehmen, daß lediglich auf einer solchen Richtungsverschiebung der ganze Unterschied beruht zwischen trichter- oder schlauchförmigen und gestreckten bandartigen Geruchswerkzeugen bei Schnecken.

Den Genitalapparat habe ich bei den beiden größeren Schnecken geprüft. Er war schon bei der mittleren so wenig entwickelt, daß die Untersuchung der kleinsten aussichtslos erschien. Bei dem größten Tier

(Textfig. 4) scheint Proterandrie ausgesprochen. Der Pfeilsack ist bei weitem am stärksten entwickelt. Das Tier mag wohl begattungsfähig sein. Die Art mag allerdings, völlig ausgewachsen, sehr kräftig werden. Man sieht übrigens auf dieser Stufe sehr gut (*b*), wie der Eingang zu den weiblichen Wegen zunächst direkt in den Blasenstiel gerichtet ist. Pfeile sind auch hier sehr viele vorhanden. Ihre Anordnung geht aus *c* hervor, die Wurzeln liegen in einem unten offenen Bogen. Der einzelne Pfeil hat hier seinen Haarbesatz (Taf. II, Fig. 10), ähnlich wie *Tr. Heynemanni* und *Martensi*. Dort sind die Borsten stärker, dornenartiger. Die Spitze ist heller und zarter. Auch ihre Entstehung liefs sich aufklären. Wie bei der vorigen Art, liefs sich ein Futteral mit einem einschichtigen Epithel vom Pfeil abheben. Doch waren die Zellen nicht zusammenhängend kubisch, sondern sie berührten sich blofs mit der



Textfigur 4.

Genitalapparat von *Tr. Volkensi* No. 1. *a* von oben, *b* Pfeilsack von unten, *c* Pfeilsack von hinten, *ei* Eiwissdrüse, *ep* Epiphallus, *k* Flagellum, *osp* Spermoviduct, *ov* Oviduct, *p* Penis, *pp* Pfeilsack, *rec* Receptaculum, *rp* Penisretractor, *sd* Zwitterdrüse.

Basis, während die langen Körper sich nach dem Pfeil hin zuspitzen und in Schrägstellung offenbar zwischen die Dornen passen. Diese letzteren sind Abscheidungsprodukte der Zellen, deren distales Ende zuerst und kräftiger das cuticulare Conchiolin secretiert, während die zarte Spitze zwischen den Basen der Zellen zuletzt erzeugt wird. Der Apparat läßt sich recht wohl dem Schmelzorgan vergleichen, das den Überzug der Radialzähne liefert, nur dafs bei denselben Zellgruppen zusammenwirken.

Die wenig entwickelten Geschlechtswerkzeuge der mittleren Schnecke (Textfig. 5) waren insofern von Interesse, als sie die Anlage des Pfeilsackes aufdeckten. An Aktionsfähigkeit war noch nicht zu denken, das Receptaculum noch ein enger Blindschlauch etc.



Der Pfeilsack stellt eine flachgedrückte, wulstige Ausbuchtung des Atriums dar, er ist auf keinen Fall durch Abspaltung von einem einheitlichen Genitalschlauch entstanden. Von Kalk war noch keine Spur vorhanden. Unter dem Mikroskop erkannte man, so weit es die Dicke des Organs zuliefs, allerlei Schläuche, bzw. Muskelbündel, die von vorn nach hinten zogen, allerdings noch vielfach in geschlängelten Verläufe. Auf eine nähere Untersuchung mußte aus Mangel an Material selbstverständlich verzichtet werden. Bemerkenswert ist immerhin, dafs Pfeilsack wie Zwitterdrüse besonders arterienreich waren, wie denn jedem Malacologen die Beobachtung geläufig sein wird, dafs Zwittergang und Zwitterdrüse anfangs im Querschnitt hinter der begleitenden Arterie zurückstehen. Es handelt sich eben um besonders schnell wachsende, blutbedürftige Organe.

6. *Trichotoxon* sp.

Taf II, Fig. 11.

Kwa Katsch. 1 St. Berliner Museum. Neumann leg.

Textfigur 5.
Genitalapparat von
Tr. Volkensi No. 2.
Bezeichnungen wie
bei der vorigen
Figur.
1, erster Kalksack.

Eine schlanke Schnecke von 4 cm Länge, hart konserviert. Auf den Mantel kommen 1,7 cm. Dem Äußeren nach haben wir's mit *Trichotoxon* zu thun, namentlich dem Colaritz zufolge. Im Inneren aber sind die Genitalien noch absolut unentwickelt, so dafs es unmöglich sein dürfte, bei dem Mangel an positiven Merkmalen in der Zeichnung etc., durch Fixierung der Form künftiger genauer Analyse bestimmt vorzuarbeiten. Somit ist auf Namensgebung zu verzichten.

Das Tier ist schmutzig grau, bezw. graubraun, hier und da, auf Mantel und Rücken, völlig unsymmetrisch, ein schwärzlicher oder grauer Fleck, scharf, aber ohne bestimmte An-

ordnung umschrieben. In der Sohle ist das Mittelfeld wesentlich heller, fast wie bei *Limax maximus* eincreoniger. Dem relativ reichen Hautpigment entspricht das geschwärzte Kopfmesenterium. Eigentümlich ist der Mantel (Taf. II, Fig. 11). Zwar in polygonale Felder geteilt, wie bei den vorigen Arten, verhält er sich doch insofern gerade entgegengesetzt, als die Felder wabig vertieft sind und an Stelle der trennenden Furchen erhabene, weißlich dichtpunktierte, somit wohl drüsige Leisten die Umgrenzung übernehmen. Wahrscheinlich hängt auch dieses Relief mit den uns noch unklaren Hautsecreten zusammen.

III. Genus. *Leptichnus* n. g.

Diagnose bei der Art.

6. *Leptichnus Fischeri* n. g. et n. sp.¹

Taf. I, Fig. 7–11.

Deutsch-Ostafrika. 1 St. Berliner Museum. Fischer legit.

Betreffs dieser neuen und interessanten Gattung, welche sich mit No. 5 in demselben Glase befand, ist es besonders zu bedauern, daß eine nähere Angabe des Fundortes fehlt.

Statura parva. Solea angustissima. Intestinum non in pedem immersum. Duæ taeniae principales in pallio et dorso. Pornus pallialis apertus. Epiphallus duobus flagellis instructus.

Die Schnecke ist von allen Afrikanern ausgezeichnet durch parmarion- oder girasienartigen Bau, der Intestinalsack ist nicht in den Fuß eingelassen, er reicht hinten nicht über den hinteren Mantelumfang hinaus; die Gattung ist sofort als solche gefordert. Alles übrige ist urocyclidenhaft, außer die dreiteilige Sohle, die Schwanzdrüse, der Mantelporn, die Stammbinde, im Inneren der Bau der Geschlechtsorgane mit der Kreuzung zwischen dem rechten Ommatophoren und dem Penis und mit den beiden Kalksäcken am Epiphallus; kurz, es ist nichts vorhanden, was gegen die Zugehörigkeit zu den Urocycliden sprechen könnte. Auffallend ist höchstens das lange Horn über der Schwanzdrüse; es hängt wohl zusammen mit der schneidenartig scharfen Kompression des Schwanzes. Im Inneren bilden die beiden langen Kalksäcke oder Flagellen ein gutes Kennzeichen; sie dürften, entsprechend wie bei *Dendrolimax*, ein Gemischcharakter sein.

¹ Der Gattungsname ist gebildet aus *λεπτός*, schlank, und *ίχθυος*, Fuß. Die Art ist ebenso wie No. 3 und 5 zu Ehren des verdienten Sammlers benannt worden.

Die Charakteristik der Art ergibt sich aus der Beschreibung des einzigen Individuums.

Das Tierchen (Fig. 7 und 8) ist 2,2 cm lang. Der Mantel, mit ziemlich großem Porus, reicht bis ans Ende des dritten Fünftels, also viel weiter, als bei den übrigen Urocycliden. Bis dahin ist der Körper durch die Eingeweide banchig erweitert. Der Schwanz dahinter ist ganz komprimiert und scharf gekielt. Der Kiel hat vorn einen kleinen Ausschnitt, in dem das Hinterende des Mantels ruht, ähnlich wie bei *Parmacella* und *Girasia*. Die Sohle ist dreiteilig und nach hinten stark verschmälert (man vergleiche etwa Fig. 8 mit Fig. 22). Die Grundfarbe ist ockerig-grau mit einem Anflug von Terra de Siena-Roth: es überzieht die Seitenfelder der Sohle, besonders intensiv hinten; ebenso ist die Mitte des Rückens gedunkelt. Eine rotbraune Stammbinde ist auf dem Mantel wie auf dem Rücken scharf ausgeprägt. Beide Abschnitte sind nicht kontinuierlich, sondern die Rückenbinde geht seitlich auf die Ausweitung der Leibeswand über. (Die Diskontinuität dürfte gleichwohl blofs eine spätere Erscheinung sein. Die Jungen haben vermutlich die Binde zusammenhängend.) Auf dem Mantel ist durch eine Fleckenreihe eine äußere Binde angedeutet, auf dem Schwanz eine innere neben dem Kiel. — Von Skulptur ist wenig zu sehen. Die Manteloberfläche ist feinkörnig, mit Andeutung einer konzentrischen Streifung, deren Mittelpunkt im wirklichen Centrum, also weit vor dem Porus liegt — wohl eine Folge von Muskelfaseranordnung. Auch die Seiten des Schwanzes sind fast glatt, höchstens schwach gekörnt; von einem Furchensystem, das vom Mantel ausstrahlt, ist gar nichts zu bemerken. — Das Osphradium ist ähnlich ausgebildet wie bei *Trichotoxon Volkensi*, (Textfigur 3), noch ein wenig kürzer. — Die klaffende Geschlechtsöffnung hinter dem rechten Fühler beweist, dafs das Tier erwachsen, zum mindesten fortpflanzungsfähig ist.

Das Schälchen ist ziemlich vertieft, napf- oder mützenförmig, ancyloid, kalkig durchscheinend, am Rand mit stärkerer kreideweißer Kalkunterlagerung von unbestimmtem Umfufs; vorn links hat es einen mäfsigen Concholinansatz, womit es am Boden der Schalen tasche festgeheftet ist, wiederum ähnlich wie bei *Grasia*.

Anatomie. Der Eingeweidesack ist hinten, d. h. unter dem Mantel, stumpf abgerundet, ein zweiter stumpfer Zipfel ragt in die Schalenvertiefung hinein, bez. treibt den Lungenboden nach oben vor. Die Beziehung dieses Zipfels ist aber durchaus locker, nicht so wie bei *Parmacella* etwa. Das Mesenterium ist hell, die Fühler sind goldbraun, also durchweg ein Mangel an Schwarz oder Melanin. Den Darm mit seinen Annexis habe ich nicht weiter verfolgt, um das Exemplar zu schonen; doch schien keine Differenz gegen *Urocyclus* vorhanden, abgesehen von der stärkeren Zusammendrückung in die Breite; die

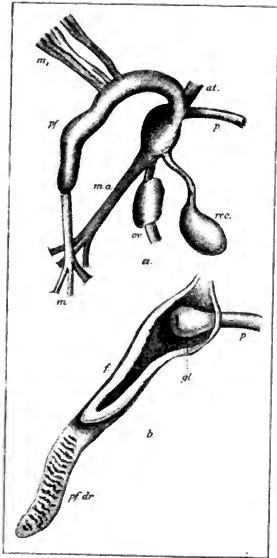
üblichen vier Darmschenkel waren zu sehen. — Die Niere war stark blättrig, die Blätter liefen den Boden, der nach unten vorspringt, ziemlich frei. Die Lunge war innen so gut wie glatt, ohne vorspringendes Athemgewebe, dem geringen Umfange der Schnecke entsprechend.

Die stark entwickelten Genitalien (Fig. 9) reichten relativ weit hinter, die helle Zwitterdrüse lag nahe dem Hinterende des Intestinalsacks, an dem der Zwittergang entlang lief. Besondere Endorgane fehlten, doch sind die typischen Teile durchweg charakteristisch. Die Eiweißdrüse sehr groß; Spermooviduct mit starkem Eileiterteil. Der abgetrennte Oviduct lang, am Ende mit erweitertem, birnförmigem Abschnitt. Das Receptaculum kugelig und sehr lang gestielt; der distale Teil des Ganges schief abgesetzt, ein wenig erweitert. Auf das Vas deferens folgt ein schlanker, dünner Epiphallus, auf beiden Seiten begrenzt durch Kalksäcke, beide in Form enger, ziemlich langer Blindschläuche, von denen der proximale (*kv*), welcher dem kleinen kugeligen achten Kalksack der meisten Urocyclusen entspricht, den anderen an Länge übertrifft. Beim distalen beginnt der Penis, ein langes cylindrisches Rohr, das nur ganz allmählich ein wenig anschwillt und nur am äußersten Ende eine kurze spindelförmige Anschwellung zeigt, in der wahrscheinlich eine Glans sitzt. Das Penisrohr ist mit dem Epiphallus und den Flagellen schraubig zusammengedreht. Oviduct, Blasenstiel und Penis stoßen unmittelbar an der äußeren Geschlechtsöffnung zusammen, ohne eingeschaltetes Atrium genitale; selbst in dem Falle, daß seine Wand durch die Hervordrängung der Endwege ausgeglichen wäre, konnte doch nur ein ganz kurzer Vorrath aufgenommen werden.

Im Receptaculum saß eine zusammengedrehte Spermatophore (Fig. 10), deren langer Endfaden in den Blasenstiel reichte, in dessen Wand er fest verankert war. Seine Spitze trug eine schraubige Leiste feiner Sägezähne (Fig. 11), die als Widerhaken im Stiel saßen. Sie waren so zart, daß sie im Canadabalsam verschwanden. Der Hohlraum ging im Faden bis dicht an die Spitze heran. Die Patrone war leer, Kalkkörperchen habe ich nicht bemerkt.

IV. Genus. *Urocyclus* Gray.

Aus der Senckenberg'schen Sammlung kamen mir zwei *Urocyclus* zu, ein riesiger *U. comorensis* und ein zarter schlanker *U. vittatus*, beide von Mayotte. Da es sich also um insulare Formen handelt, zwischen dem Festlande und Madagaskar, so benutzte ich die Gelegenheit, um wenigstens die große Schnecke auf ihre Genitaleendorgane anzusehen, in der Absicht, neue Anhaltspunkte für die Bedeutung der Pfeildrüse, ob Drüse, ob Penis, zu finden.



Textfigur 6.

Genitalenden von *Urocyclus comorensis*; in *b* die Pfeildrüse und das Atrium eröffnet. *at.* Atrium genitale. *f.* Kummelfalte der Pfeildrüse. *gl.* Glans penis. *m.* Endmuskel, *m₁* Seitenmuskeln der Pfeildrüse. *m.a.* Retractor atrii, *or.* Oviduct, *p.* Penis *pf.* Pfeildrüse, *pf. dr.* der eigentliche drüsige Abschnitt. *rec.* Receptaculum.

Die Stärke des Druckes ist nach den Hauptmuskeln (*m.a.* und *m.*) abzuschätzen. Beide spalten sich an der proximalen Insertion in drei Bündel, um ihren Zug

S. Urocyclus comorensis Fischer.

In Textfigur 6 sehen wir das Atrium (*at.*) hinten stark anschwellen, es sitzt ihm ein mächtiger, von links kommender Retractor (*m.a.*) an da, wo sich Oviduct und Blasenstiel (*rec.*) zusammen einfügen. Von rechts kommt die cylindrische Rute (*p.*), neben ihr mündet von links her die schlauchförmige Pfeildrüse. Sie hat einen endständigen Retractor und mehrere seitliche Muskeln (*m*). Die starke Anschwellung des Atriums rührt her von der großen, birnförmigen Eichel (Fig. 6*b* *gl.*). Der mittlere Abschnitt des Pfeildrüsen-schlanches trägt eine kräftige Kummelfalte (*f.*), das Blindende hat lockere, drüsige Ringfalten, es kann zweifellos nur als Drüse fungieren.

Da sich hiermit von einer ostafrikanischen Inselform mit Sicherheit die Drüse konstatieren läßt, bin ich der Meinung, daß sich auch die madagassische Gattung *Elisa* Heynemann = *Elisolimax* Cockerell nicht länger halten läßt, sondern mit *Urocyclus* zusammenfällt.

Schwieriger ist die Deutung der Organe. Daß ich den Drüsen-schlanch nur in physiologischem, nicht wie Poirier meinte, in morphologischem Sinne als Penis ansah, habe ich jüngst in diesen Abhandlungen erst angeführt (l. c.). Sicher scheint mir, daß sowohl das Atrium mit der Glans, als auch der Schlauch, soweit die Kummelfalte reicht, bei der Paarung mit großer Gewalt ausgestülpt und herausge-

auf eine größere Fläche zu verteilen und Zerreiſung der linken Leibeswand zu verhüten. Die Fage des Blasenstiels macht eine unmittelbare Einführung der Glans in denselben unwahrscheinlich. Und so habe ich noch immer den Eindruck, als wenn die beiden Pfeilsäcke nach Art des *Limaxpenis* sich gegenseitig umschlingen würden, um mit der Umbiegungsstelle des Kummets die Glans des Partners zu umfassen. Die Drüse liefert vielleicht eine Art Kitt während des Aktes. Möchte endlich Beobachtung der Lebenden Klarheit verschaffen!

B. West-Afrika.

V. Genus. *Dendrolimax* Heynemann.

Diese bisher mit Sicherheit nur von den Prünzeninseln bekannte Gattung liegt jetzt auch ans unseren westafrikanischen Kolonien vor.

Die Merkmale brauchen bloß in den Differenzen gegen *Urocyclus* etwa aufgezählt zu werden. Die *Dendrolimaces* sind ächte Nacktschnecken ohne alle Anhangsorgane an den Genitalien, mit zwei blindsackartigen, also flagellumartigen Kalksäcken am Epiphallus, und mit einem viel kürzeren und weiteren Penis als *Atoxon*, das ja auch der Pfeildrüse entbehrt.

9. *Dendrolimax continentalis* n. sp.

Taf. I. Fig. 1—6.

Alle von Togo, ans dem Berliner Museum. Misahöhe 2 St. Baumann leg. Bismarckburg 2 St. Bättner leg. Bismarckburg 3 St. Conrad leg.

Insularum speciebus similis. Penis longior. gracilior.

Die Schnecken, zumeist erwachsen, stimmen selbst in den verschiedenen Abtötungszuständen in der Größe gut überein, ein Stück ist 3,5 cm, drei sind 3 cm, eins 2,7 cm und eins 2,5 cm lang; das letzte, von Misahöhe, ist noch nicht reif, ebenso aber auch das zweite von dort, das 3 cm lang ist. Man könnte wohl schliesen, daß die Form von dieser Station etwas größer wäre, als die von Bismarckburg; doch lohnt es nicht, weiter scheiden zu wollen. Endlich ist noch von Bismarckburg ein jugendliches Tier zu erwähnen von 1,7 cm Länge.

Bei den erwachsenen ist der Mantelporus ein feiner Spalt, in Fig. 1 schon weit geöffnet; bei dem jungen Tiere, Fig. 2, verbarg er sich zwischen Runzeln vollkommen. Auf

keinen Fall wird man folgern dürfen, dafs hier der Porus aufangs gröfser sei und später verschwinde.

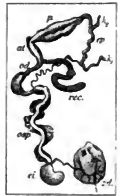Der Habitus ist bei allen erwachsenen derselbe, trotzdem er so sehr wechseln kann. Der Kiel, nicht eben scharf, reicht bis zum Mantel, oder eigentlich doch nicht ganz, sondern er hat vorn noch einen kurzen Ausschnitt, auf dem das Hinterende des Mantels ruht. Dieser Ausschnitt, der ja sparweise bei den meisten Nacktschnecken vorkommt, wird doch hier gelegentlich ungewöhnlich breit, parnacellenhaft. Übrigens war der Kiel bei keiner Form so wellig gebogen, wie es an den Inselformen auffiel; möglicherweise liegt hier doch ein klimatischer Unterschied zu Grunde, welcher bei feuchterem Klima die Rückenhaut stärker wuchern läfst, daher sie sich bei gewaltsamer Kontraktion in Falten legt. Die Tiere in dem einen Glas, vermutlich in der Copala in Alkohol gethan, hatten wunderlich verworfene Contouren, mit starken Einschnürungen in der Mitte, wohl eine Folge der nach vorn gerückten Zwitterdrüse, welche dem Rücken oder Mantel erlaubt, gewissermaßen zwischen Intestinalsack, bew. Leber, und Genitalapparat einzusinken. Die riesige Eiweifsdrüse mit der Zwitterdrüse hatte den Enddarm in das Schälchen hinaufgedrängt und so einen Buckel erzeugt.

Das Auffälligste ist das weisse Pigment, welches das Epithel, wie zuerst Heyne- mann bemerkte, imprägniert. Wo es fehlt, erscheint der Körper grau, mit einem Stich in Olive (Fig. 1). Wo es da ist, tritt es bald in kleinen, bald in gröfseren Flecken auf, gewissermaßen flechtenartig weiterwachsend. Auf dem Rücken hält sich's in keiner Weise an die Rippen, läfst sie aber immerhin, auch wenn es darüber wegzieht, deutlich hervortreten. Auf dem Mantel kann sich's bald in annähernd regelmäfsig polygonalen Feldern halten, die nach dem Rande zu dichter und feiner werden, bald breitet sich's so flechtenartig aus, wie in Fig. 1. Es ist, als ob die Abscheidung (von guaninsäurem Kalk?) von Nerveureizen abhinge, die entweder die ganze Haut gleichmäfsig stimmen oder von einzelnen Punkten aus weiter um sich greifen. Dabei sind alle Abstufungen vorhanden. Von den beiden erwähnten, wahrscheinlich gepaarten Exemplaren hat das eine keine Spur des Stoffes, sondern eine ganz glatte dunkle Haut, das andere ist über und über weifs, nur in der Mitte des Mantels sind ein paar Reste des dunklen Integuments sichtbar. Bei den anderen sind alle möglichen schreckigen Zwischenstufen vorhanden; am gleichmäfsigsten hell ist das junge Tier (Fig. 2): allerdings dürfte hier die Ablagerung etwas weniger dicht sein, namentlich scheint der Ommatophor deutlich durch die Nackenhaut. Nerveureize sind bei der Abscheidung jedenfalls beteiligt, ja es ergibt sich eine deutliche Abhängigkeit vom Licht, insofern als die Sohlenfläche stets frei bleibt, ebenso wie die Nackenhaut unter dem Mantel, die bei einigen

deutlich noch eine feine schwarze, netzige Zeichnung anweist, wie bei einem *Limax* etwa. Statt Licht kann man freilich auch Atmosphäerilien setzen. Das Olivengrau der secretfreien exponierten Stellen ist schon nicht mehr eine primäre Farbe, sondern hängt mit der Secretion zusammen; es ist wesentlich von den Stellen verschieden, die gar nicht secretieren. Reste einer ursprünglichen Bindezeichnung sind gar nicht mehr vorhanden.

Das *Oosphradium*, mächtig stark entwickelt, folgt unmittelbar dem Anfangscontour der Mantelkappe, ohne die Medianlinie zu erreichen.

Genitalorgane. Vollständig entwickelte Geschlechtswerkzeuge zeigt Taf. I, Fig. 3, annähernd reife Textfigur 7. Es lohnt nicht auf alle Einzelheiten einzugehen, da die Übereinstimmung mit den insularen Arten eine weitgehende ist. Auch hier liegt die Zwitterdrüse vor dem Intestinalsack, der Zwittergang ist kurz, ebenso die massige Eiweißdrüse. Der Hauptunterschied liegt im Penis, der unmittelbar für sich an den Porus genitalis stößt, so daß das Atrium nur als eine gemeinsame Kloake für Eileiter und Blasenstiel angesehen werden kann. Der Penis ist wesentlich länger und schlanker als bei *D. Heynemanni* und *D. Greeffi*, bei denen er eine birnförmigen Gestalt hat. Sein oberes Ende legt sich noch in Windungen. Der untere weitere Teil besteht aus zwei in einander geschobenen Cylindern (Taf. I, Fig. 4); im Grunde des inneren liegt eine schlank-konische Glans, aus der in der Abbildung eine Spermatophore herausragt. Das proximale Flagellum ist auch hier etwas länger als das distale. Die Proportionen in Textfigur 7 deuten auf Proterandrie. Die Zwitterdrüse, die Prostata, Penis und Epiphallus sind entwickelt, das Receptaculum von definitiver Länge, wenn auch ungefüllt, noch schlank. Die weiblichen Teile sind durchweg schwächer.



Textfigur 7.
Genitalien von *Dendroica continentalis*. Bedeutung der Buchstaben wie früher.

Bei einem Tier sah die Spitze der Glans eben aus der Genitalöffnung heraus, als ein kleiner Kreis mit einem Punkt in der Mitte, augenähnlich.

Da ich zwei gleiche Spermatophoren fand, kann ich sie um so sicherer beschreiben. Das Organ beginnt mit einem geraden schnabelartigen Fortsatz (Fig. 4), dann folgt der Spermaraum, daran schließt sich ein langer, hohler, an der Spitze geschlossener Endfaden. Der Schnabel, dessen Vorderhälfte in Fig. 5 wiedergegeben ist, besteht aus einer äußeren Hülle und einem vielfach geschlängelten inneren Band, es stellt wohl eine innere Hülle dar, die nachher, wo sie das Sperma aufnimmt, weit und glatt wird. Der Endfaden (Fig. 6) trägt eine kräftig gezähnte Spiralleiste.

O n t o g e n i e. Wenn auch über die Entwicklung naturgemäß nichts weiter auszumachen ist, möchte ich doch den Schlufs ziehen, dafs die Eier grofs sind und die Jungen ebenso beim Ausschlüpfen einen relativ beträchtlichen Umfang haben. Das in Fig. 2 abgebildete Tier macht mit seinem stark erweiterten Nacken durchaus den Eindruck, als sei es nicht längst erst zur Welt gekommen. Entsprechende Gröfse der Eier aber dürfte zu folgern sein aus der wohlumschriebenen grofsen drüsigen Anschwellung am unteren Ende des Ovidukts. Sie findet sich bei den verschiedenen Arten und dürfte wohl zur Ausbildung des Eies in irgend welcher Beziehung stehen. Jedenfalls liegt's nahe, aus dem Umfang dieses Abschnitts einen ähnlichen des Eies zu folgern.

VI. Genus. *Microcylus* n. g.

Der Name der neuen Gattung soll die Kleinheit und die nahe Beziehung zu *Urocylus* andeuten, zu dem man sie auch als Untergattung stellen könnte. Sprächen nicht verschiedene Gründe dagegen, das Vorkommen im Westen, die andere Zeichnung u. s. w., so könnte man den Gattungsnamen *Elisa* oder *Elisolimax* hier verwerten. Doch fürchte ich, dafs dadurch nur Verwirrung entstehen würde. *Elisa* ist aus Prioritätsgründen gestrichen. *Elisolimax* hat *Cockerell* eingesetzt, ohne sich um die Charaktere zu kümmern, entsprechend seiner Intention, lediglich eine Zusammenstellung zu geben. — Die Merkmale folgen aus denen der einzigen Art.

10. *Microcylus Baumannii* n. sp.

Taf. I, Fig. 12—20.

Togo. Misahöhe. 1 St. Berliner Museum. Baumann leg.

Es ist eine einfache Pflicht der Pietät, wenn die Species zu Ehren des jungen, um die Naturgeschichte von Togo so verdienten, soeben den Folgen seines Tropenaufenthaltes erlegenen Dr. E. Baumann benannt wird.

Statura parva. Pallium duabus taeniis principalibus notatum, non dorsum. Porus pallialis apertus. Dorsum tota extensione carinatum. Genitalia coeco amatorio instructa.

Die 3,6 cm lange, schlanke Schnecke (Fig. 12) hat echte *Urocylus*-form; sie ist rot oder bräunlich grau gefärbt, oben dunkler, der Kiel wieder heller abgehoben in ganzer Länge, doch nicht zugespitzt, auch hinten stumpf. Sehr auffallend ist die scharfe, dunkle Stammbinde auf dem Mantel, während der Rücken keine Spur davon hat.

Der Mantelporus ist so groß wie bei irgend einer Urocyclide, weit offen. Die weite Geschlechtsöffnung deutet den ausgewachsenen Zustand an.

Das Osphradium geht als kräftige, nach vorn verdickte Leiste ein Stückchen vom Atemloch vorwärts, sich dabei vom Anfangscontour der Mantelkappe entfernend, nachher biegt es unter rechtem Winkel als ganz zarte Leiste zu demselben herüber, reichlich bis zur Medianlinie.

Die Schale (Fig. 13 und 14) ist 3,8 mm lang, ancyloid, doch stumpf, durchscheinend, bläulich, aber fest, vorn mit einem Conchiolinrand, der sich schwer ablösen läßt. Die Oberfläche ist in schwache, strahlige Falten gelegt.

Die Niere oben dickblättrig, am Boden glatt. Nur links greifen die Blätter nach unten über. Das Herz in Querstellung. Die Lunge rechts maschig, links glatt. Die Maschen sind sparsam, aber die Gefäßbalken treten frei hervor.

Der Darm ist urocyloid, der erste Schenkel reicht am weitesten rückwärts. Der Eingeweidessack reicht bis hinter.

Die Geschlechtswerkzeuge (Fig. 15) sind stark entwickelt. Die goldbraune Zwitterdrüse liegt weit hinten, von links dem Intestinalsack eingedrückt. Der Epiphallus ist lang und zusammengedreht, er beginnt mit einem kleinen, kugelige Kalksack (*kl.*), der distale (*kr.*) ist wie gewöhnlich flagellumartig. Der Penis ist gerade gestreckt, cylindrisch. Er sitzt von der rechten Seite dem kugeligen Atrium an, das sich auf der linken in einen krummstabförmigen Schlauch verlängert. Er kann nur dem Pfeilsack oder der Pfeildrüse (*pf.*) entsprechen. Erst in den oberen Abschnitt dieses Schlauches münden unmittelbar neben- und übereinander der Blasenstiel und der Eileiter ein, letzterer mit einer kräftigen Endverdickung (*od.*); ersterer, ziemlich lang, trägt das kugelige Receptaculum, das bereits eine Patrone birgt.

Der Pfeildrüsen Schlauch wird durch verschiedene Muskeln an die Leibeshöhle angeheftet. Es fehlt ein eundständiger am Blindzipfel; der vordere (*mv.*) faßt nahe dem Atrium an, der hintere ist noch kräftiger und flächenhafter entwickelt. An dem nach rechts hinübergeschlagenen Organ (Fig. 16) sieht man noch eine Reihe von kurzen Bündeln (*mv.*), welche das Atrium unmittelbar an den Boden der Leibeshöhle darunter heften.

Schneidet man Atrium und Pfeilsack der Länge nach auf (Fig. 17), dann trifft man in jenem zunächst rechts ansitzend eine große kugelige Glans (*gl.*), die es ganz ausfüllt. Das Penisrohr besteht aus mehreren derben, übereinander gezogenen Muskelcylindern; der äußere ist in der Abbildung rings abgetrennt und zurückgeschoben. Die Glans ist an der

Unterseite ein wenig abgeflacht, ja vertieft und faltig; die Mündung liegt an der Spitze, doch noch etwas nach unten; sie ist nicht einfach ganzrandig, sondern im oberen Umfange so eingeschnitten, als wenn zwei hier vorstehende Spitzen in das Innere zurückgeschlagen wären. Ähnlich scheinen die Verhältnisse in der That zu liegen. — Vom Atrium und zwar von beiden Seiten der Glans aus laufen Längsfalten in den Pfeilsack hinauf, unter denen eine stärkere kummetartig hervortritt. Sie gehen bis in den Blindzipfel, der weder Pfeil noch Drüse beherbergt.

Die Deutung kann doch wohl blofs dadurch gefunden werden, dafs man auf *Urocyclus* zurückgreift. Die Glans ist nach Form und Lage durchaus ähnlich, mit so geringen Abweichungen des Reliefs, wie sie etwa die Arten derselben Gattung unterscheiden würden. Der Pfeilsack mit den Falten ist typisch, aber verkürzt, die endständige Pfeildrüse ist in Wahrheit verschwunden. Betreffs der Copula wird hier das über *Urocyclus* Gesagte (s. o.) Geltung haben müssen.

Die Spermatophore (Fig. 18) besteht aus der ziemlich langen, eigentlichen Patrone und dem Faden. Erstere beginnt kolbig (Fig. 19) und ist bis an das Ende gefüllt, ohne Schnäbel also, letzterer, von der Wand des Blasenstieles gelöst, kam zwar nicht bis zur Spitze zum Vorschein, doch bis nahe daran; an Stelle der einfachen, schranbigen Leiste trug er zwei Reihen von Zähnen (Fig. 20), eine Differenz, welche wohl auch kann über die Art hinaus Bedeutung hat.

C. Allgemeine Bemerkungen.

I. Stellung der neuen Genera zu den alten.

Die beiden neuen Gattungen *Leptichnus* und *Microcyclus* verraten auf den ersten Blick entgegengesetzte Beziehungen. *Microcyclus* mit dem verkürzten Pfeildrüsen-schlauch, ohne Drüse und Pfeil, zeigt sich als eine abgeleitete Form, bei der geringen Gröfse mehr oder weniger verkümmert. Sie hat im übrigen nichts von ursprünglichen Zügen, man müfste denn die Beschränkung der Stammbinde auf den Mantel als einen solchen betrachten. Bei *Limaciden* und *Arioniden* würde ich nicht anstehen, einen solchen Schlufs gelten zu lassen; bei *Urocyclus* ist es anders: hier haben wir Arten, welche Reste der Mantelstammbinde im Alter reichlich so fest halten, wie von der auf dem Rücken, z. B. *U. rufescens* Srtb. Somit ist *Microcyclus* zweifellos eine abgeleitete *Urocyclus*-form.

Umgekehrt stellt sich *Leptichmus* ohne weiteres als eine sehr primitive Form dar. Der Intestinalsack ist noch nicht, um einen Semperschen Ausdruck zu gebrauchen, in den Fuß eingelassen. Das Genus steht von allen bekannten Urocycliden den Gehäuseschnecken noch am nächsten, es ist noch in der Umbildung zur Nacktschnecke begriffen, wobei es allerdings weiter vorgeschritten ist als *Parnacella* oder *Parnarion* s. *Girasia*.

Da mag auch die Bemerkung am Platze sein, daß bei keiner Urocyclide das Mantel-Loch größer ist als bei *Leptichmus*, nirgends so groß wie bei den oben genannten, ein Beweis mehr, daß sie in der Umbildung zu Nacktschnecken sämtlich eine weitere Stufe erklimmen haben. Die letzte, der völlige Schluß des Porus, wird gelegentlich an verschiedenen Stellen von der Familie erreicht (*Urocyclys*, *Trichotoxon*, *Atoxon*).

Es kann auch kaum zweifelhaft sein, zu welcher Urocyclidengattung *Leptichmus* in nächster Verwandtschaft steht. Der Mangel besonderer Endanhänge an den Genitalien, neben Eileiter, *Receptaculum* und Penis, noch mehr aber die beiden flagellumartigen Kalksäcke an dem Epiphallus weisen allein auf *Dendrolimax*, oder auf eine Gattung, welche gleichfalls hierher zu ziehen sein dürfte, nämlich die von Poirier beschriebene, westafrikanische Gattung *Estria*¹ von Assinie. Sie scheint nach der Schilderung dem *Leptichmus* dadurch besonders nahe zu stehen, daß der Eingeweidessack ebenfalls nur zur Hälfte im Fuß steckt. Der Hauptunterschied liegt in der Schale, welche noch einen abgesetzten, gewundenen Anfang hat, wie die von *Parnacella*, auch mit einem Zipfel der Intestinalsacks, wohl einem Leberlappen darin. Auch die Genitalien scheinen zu stimmen. Der Penis ist cylindrisch, etwas kürzer als bei *Leptichmus*, der Epiphallus ist viel kürzer, an seinen beiden Enden befindet sich ein Drüsenschlauch, derber als die Flagella von *Dendrolimax*; den proximalen bezeichnet Poirier gleichfalls als Kalksack, den distalen als „glande annexe de l'appareil génital mâle.“ Somit erhält die *Dendrolimax*gruppe eine erfreuliche Bereicherung.

II. Beziehungen zu Gehäuseschnecken.

Zunächst ist es keineswegs sicher, daß die Urocycliden eine natürliche, einheitliche Familie darstellen. Es ist recht wohl möglich, daß sie durch Konvergenz von verschiedenen Ausgangspunkten her entstanden sind. Nicht einmal die beiden Kalksäcke, seien sie kugelig oder schlauchförmig, sind überall vorhanden; sie fehlen bei *Planeroporus*. Die Anhänge des

¹ Poirier M. J. Étude anatomique de l'*Estria* Alluaudi, nouvelle espèce de limacien africain. Mém. soc. philom. centenaire. Paris 1888. S. 135—153.

Atriums können sehr wechseln: ein kurzer Blindsack auf der Seite des Penis bei *Buettneria*, ein noch kürzerer neben dem Oviduct bei *Bukobia*, die lange Pfeildrüse bei *Urocyclus* und *Microcyclus*, der Pfeilsack bei *Trichotoxon*, der Mangel an allen bei *Atoxon*, *Dendrolimax*, *Leptelium* und *Phaneroporus*. Sucht man nun nach Gehäuseschnecken wenigstens mit doppelten, von einander entfernten Aussackungen am Epiphallus, so bietet sich ohne Anhänge *Helicarion*, mit einem langen Pfeildrüsen Schlauche *Xesta* im Sinne *Senpper's*, nicht *Pilsbry's*. Da nun aber am distalen Schlauch der Penisretractor anfaßt, so wird die Homologisierung schwach genug; und es wird erst einer näheren Untersuchung aller Einzelheiten bedürfen, ehe ein Urteil näher begründet werden kann.

III. Systematisch-geographische Beziehungen.

Auch die neuen Arten der alten Gattungen ordnen sich streng der allgemeinen zoogeographischen Trennung von Ost- und West-Afrika unter. Die neuen Gattungen aber decken interessante Wechselbeziehungen zwischen beiden Regionen auf.

In ersterer Hinsicht ist anzuführen, daß sich die Spezies von *Trichotoxon* und *Urocyclus* auf den Osten, die von *Dendrolimax* auf den Westen beschränken.

Dieses Verbreitungsgesetz wird durchbrochen durch einen neuen *Dendrolimax*, den *Edgar Smith*¹ kürzlich aus Ostafrika beschrieben hat. Ich setze die Angabe ausführlich her, um daran Kritik zu üben.

Dendrolimax sp.

Hab.-Papyrus swamp, north of Rangan Ndari.

A single specimen only was obtained. It is about 60 mm in length, of a dirty gray buff colour, mottled with black along the sides of the body and upon the shield. The dorsal keel is wavy throughout contraction in alcohol, and is some-what candate above the enormous terminal pore. The shell is ovate, thickened at the terminal exposed nucleus, and has a length of 11 mm, and is 8 mm in width."

Abgesehen davon, daß wir vom *Mantelporus* nichts erfahren, daß also vielleicht keiner da ist, passen weder die große Länge, noch die Zeichnung, noch das Vorkommen zu *Dendrolimax*. Die wellige Faltung des Kiels kommt weder allen *Dendrolimax*arten zu,

¹ *Edgar A. Smith*. A list of the land and fresh-water mollusca collected by Dr. J. W. Gregory in East Africa during his expedition to Mount Kenia, with description of a few new species. In *Proc. Malacol. Soc. London* I. 1894. pag. 163 ff.

noch ist sie auf die Gattung beschränkt: zum mindesten findet sie sich gelegentlich auch bei *Trichotoxon*. Ohne irgend eine Vermutung über die Gattung zu äußern, zu der das Tier gehören könnte, glaube ich doch kaum, daß es ein *Dendrolimax* sein kann. Somit fällt die Angabe weg.

Von den neuen Gattungen gehört der westafrikanische *Microcyclus* als eine Art weitergebildeter Zwergform zum ostafrikanischen *Urocyclus*; umgekehrt ist der ostafrikanische *Leptichnus*, welcher der Wurzel der *Urocycliden* überhaupt am nächsten steht, die Stammform des westafrikanischen *Dendrolimax*. Ja die Umwandlung läßt sich etappenweise verfolgen. *Leptichnus* hat einen schlanken, cylindrischen Penis, die *Dendrolimax*arten von den Prinzenukeln haben einen kurzen, keulenförmigen. Dazwischen steht der *D. continentalis* von westafrikanischen Festland mit einer mittellangen Auftreibung der unteren Hälfte: die westafrikanische *Estria* schließt sich noch mehr als *Leptichnus* an. Der ursprüngliche, schlanke Cylinder wird also nun so gedrungener, je weiter wir nach Westen fortschreiten.

Somit ist klar, daß die Ausbreitung von Osten nach Westen gegangen ist, die Westformen stammen von den östlichen ab, sei es, daß das Centrum jetzt östlich, sei es daß es westlich liegt. Wann und wodurch, ja selbst ob eine stärkere Scheidung eingetreten ist, läßt sich noch nicht beurteilen.

Daß *Atoxon* sein Hauptgebiet im Osten hat, eine der bekanntesten Arten aber westlich bis ins Congogebiet vorschiebt, ist früher bemerkt. Es bestätigt die Regel. Einzelheiten müssen von der besseren Durchforschung des Inneren abhängig gemacht werden.

Inwieweit die viel Pfeiligen *Trichotoxon*arten ein spezielles Gebiet des Ostens bewohnen, vermag ich noch nicht zu übersehen, um so weniger, als die Verbreitung der vier- und sechspfeiligen noch nicht genügend bekannt ist.

IV. Die Genitalenden von *Trichotoxon*.

Die neuen Arten von *Trichotoxon* mit den massenhaften Pfeilen (zwölf bis achtzehn) könnten auch deshalb als Gattung oder Untergattung zusammengefaßt werden, weil die gemeinsame Insertion von Oviduct und Receptaculum am Pfeilsack beträchtlich weiter unten liegt, dem Atrium näher, als bei den bisher bekannten Arten. Auch ist der Penis kürzer. Dennoch habe ich auf die Abtrennung verzichtet, teils weil die Anzahl der Pfeile nicht klar zu stellen war, teils weil in dieser Gruppe sowohl behaarte als unbehaarte Liebspfeile vorkamen.

Wohl aber war das Material geeignet, von der Bildung der Pfeile eine Vorstellung zu geben. Anfangs ist der Pfeilsack nur eine kurze Aussackung des Atriums, noch ohne Pfeile. Nachher hat jeder sein enganliegendes Futeral einschichtigen Epithels. Es stülpen sich also so viele Epithelschläuche aus in die Wand des Atriums hinein, als nachher Pfeile vorhanden sind, unter spitzem Winkel zu ihr und so einen gemeinsamen Überzug vor sich hertreibend. Die Wucherung des Epithels erfolgt in der That vom Atrium aus und drängt in die Kanäle hinein; denn die freie Fläche der Epithelzellen, welche schräg gerichtet sind, steht tiefer im Kanal als ihre mehr nach dem Atrium zu gerichtete Basis. Nachher beginnt die Kalkabscheidung, welche einen cylindrischen Pfeil liefert. Vermuthlich drängen sich die jüngsten und höchsten Zellen am distalen Ende des Kanals, bez. des einzelnen Pfeilsackes am engsten zusammen, und diese Verengung des Lumens bewirkt die verjüngte kantige Spitze. Noch während dieser Bildung dürfte die Wucherung des Epithels von der Mündung her fortanern und den Pfeilsack vom Atrium abdrängen und verlängern: wenigstens würden sich so am besten die parallelen Schräglinien erklären, welche die Spitze überziehen (vergl. diese Abhandlungen 1894, pag. 305). Nachdem die typische Abscheidung vollendet, erfolgt bei den meisten die Auflagerung des Haarbezuges; doch kann man sich diese auch wohl schon früher beginnend vorstellen, da die Kalklösung selbst das anderweitig thätige Epithel durchtränken mag. Die Bildung der Borste erfolgt, indem die Zellen nicht nur an ihrer freien Oberfläche, sondern auch zwischen sich Couchiolin abscheiden, desto mehr, je weiter nach der Oberfläche zu. So entstehen die kegelförmigen Haare in konischen Epithellücken; der Schrägstellung der Zellen mit der freien Spitze nach dem Grunde des Pfeilsacks zu entspricht die umgekehrte Schrägstellung der Haare mit der Spitze nach der Öffnung.

Das Heransstofsen der Pfeile beim Gebrauch, und zwar aller gleichzeitig, erfolgt durch die massenhaften Längsmuskelfasern des Pfeilsacks, wobei Zähne und Zellen wie die Zähne zweier Zahnräder ineinandergreifen. Schwerer ist die Retraction zu erklären, da ein besonderer Muskel nach der Leibeswand, wie er beim Penis, bei Pfeildrüsen etc. vorhanden ist, hier fehlt. Die schwache Muskulatur in der gemeinsamen Wand, die wohl auch Ringfasern enthält, mag kann ein genügender Antagonist sein gegen die ungemein starken Längsmuskeln, deren Kraft und heftige Wirkung nach den abgebrochenen Pfeilspitzen geschätzt werden kann. Ob und wie die geschlossene Tasche zwischen Pfeilsack und Penis etwa durch Schwellung und Druck bei der Verschiebung mitwirken kann, weifs ich nicht zu deuten.

Wie dem auch sei, die Pfeile sind durch Zahl, Länge und Sculptur höchst auffällig. Man hat dem tropischen, speziell dem afrikanischen Klima einen besonders starken Einfluß auf sexuelle Erregung zugeschrieben. In *Trichotoxon* scheinen die Wollstorgane ihr Maximum erreicht zu haben, die Pfeile, die Peniswand, kalkig und mit rauher Oberfläche, die starke Glans. Auch die schnelle Auflösung der Spermatophorenhülse scheint nur den Zweck zu haben, das Receptaculum für schnell gehäufte Paarung frei zu machen.

V. Die Hautsecrete.

Auf die hohe Thätigkeit der Haut in bezug auf Pigment, Kalk und Harnstoffe und deren gegenseitige Vertretung will ich nicht wieder ausführlich zurückkommen. Die derben Kalkmassen, die bei manchen *Trichotoxon* in der Brunstzeit noch auf die schon fertigen Pfeile geworfen werden, deuten allein schon auf Vorräte hin, die vorher an anderen Stellen, vermutlich in der Haut, safsen.

Es sei hier blofs betont, dafs die Stammbinde, und zwar zum mindesten die des Mantels, bei allen *Urocycliden* unmehr in der Jugend nachgewiesen ist, anßer bei *Dendrolimax*. Diese Gattung aber hat es in anderweitiger Hautthätigkeit, vermutlich in der Ablagerung und ebenso plötzlichem Wiederverschwinden von kohlensaurem Kalk, am weitesten gebracht. Nachst dem kommen die insularen und litoralen Küstenformen von *Urocyclus*, danach *Trichotoxon*. Es scheint fast, als wenn diese Steigerung der integumentalen Leistung an den äthiopischen Nacktschnecken durch Seeklima erzeugt wäre und weiter in Innern fehlte.

Zum Schlufs noch der Hinweis auf die Bedeutung der vom Mantel ausstrahlenden Rückenfurche bei den *Urocycliden*. Da sie Leptichnus fehlen, sonst aber durchweg vorhanden sind, so erscheinen sie recht eigentlich als Erwerbungen des Nacktschneckenkörpers, bestimmt, durch Berieselung, vermutlich mit Harnflüssigkeit, die ungeschützte Haut feucht zu erhalten.

VI. Die Blutdrüse.

Es mag wohl darauf hingewiesen werden, dafs die oben (S. 286 unten) angegebene Verdickung der Vorderhälfte der *Arteria cephalica* als eine Blutdrüse im Sinne Cuvier's zu deuten sein dürfte.

Leipzig. September 1895.

Nachtrag.

In einem Glas mit Vaginula von Kwa Kitoto, von Oscar Neumann gesammelt, fand ich nachträglich noch eine Urocyclide von 3,9 cm Länge und sehr auffälliger Zeichnung (Textfigur 8). Auf ockerig-lederfarbenem Grunde waren ganz unsymmetrisch zerstreut dunkelgraue bis schwarze Flecken, die ersteren mehr auf dem Mantel, diese mehr auf dem Rücken. Die Seitenfelder der Sohle waren zwar dunkler als die Mitte, aber doch noch weit heller als die Mantelflecken. Der Rücken war in ganzer Länge schwach gekielt, der Mantel in der hinteren Hälfte wenn auch fein, doch scharf polygonal gefeldert, mit ziemlich kleinem Mantelloch.



Textfigur 8.

Trichotoxon Neumannii, juv. 2:1.

Die Genitalien waren durchaus unentwickelt, doch so weit erkennbar, daß sie mit Leichtigkeit auf das kleinere Exemplar von Trichotoxon Neumannii von derselben Lokalität (s. o. S. 290) zurückzuführen waren. Die starke Pigmentierung und Fleckung dieses Jugendstadiums ist jedenfalls interessant und zeichnet vermutlich gerade diese Art aus.

Tafelerklärung.

Gemeinsame Bezeichnungen.

at. Atrium genitale.
ei. Eiwelsdrüse.
ep. Epiphallus (Patronenstrecke).
epi. Epithel um den Liebespfeil.
gl. Glans des Penis.
ki, ky. Kalksücke.
m. *ms.* Muskeln der Pfeilsücke,
ms. des Atriums.
o. Öffnung des Samenleiters in der Glans.

od. Eileiter.
osp. Spermoviduct.
p. Penis.
pf. Pfeilsack (bzw. Pfeildrüse).
rec. Receptaculum seminis.
rp. Penisretractor.
rd. Vas deferens.
res. Vesicula seminalis.
ze. Zwitterdrüse.
zg. Zwittergang.

Tafel I.

- Figur 1. *Dendrolimax continentalis* n. sp. Mantel. Vergr. 3:1.
2. *Dendrolimax continentalis*, jung, von rechts. Vergr. 2:1.
3. *Dendrolimax continentalis*. Genitalien Vergr.
4. Penis desselben. Im inneren Penis Schlauch sieht man die Glans, aus der eine Spermatophore herausragt.
5. Schnabel der Spermatophore von demselben, distale Hälfte. Hartn. 3. IV.
6. Fadenende derselben Spermatophore. Hartn. 3. IV.
7. *Leptichnus Fischeri* n. g., n. sp., von rechts. Vergr. 2:1.
8. *Leptichnus Fischeri*, von unten.
9. *Leptichnus Fischeri*. Genitalapparat. Vergr. 7:1.
10. *Leptichnus Fischeri*. Spermatophore.
11. Fadenende derselben. Vergr. beinahe Hartn. 3. VII.
12. *Microcycylus Baumanni*, n. g., n. sp., von rechts. Vergr. 3:2.
13. Schäleben desselben, von oben. Vergr.
14. Dasselbe, von links.
15. Genitalapparat von *Microcycylus Baumanni*.
16. Endwege desselben, nach rechts hinübergeschlagen, also von unten.
17. Die Pfeildrüse geöffnet, mit der Glans. Vom Penis ist das äußere Rohr abgetrennt und zurückgeschoben.
18. Spermatophore desselben.
19. Vorderende derselben. Hartn. 3. IV.
20. Faden derselben nahe dem Ende. Hartn. 3. IV.
21. *Trichotoxon Volkensi* n. sp. pull., von rechts. Vergr. 2:1.
22. Dasselbe von unten.
23. *Trichotoxon robustum* n. sp. Stück der Wand des Penis Schlauches, getrocknet, mit den Kalkkörperchen. Hartn. 3. IV.

Tafel II.

- Figur 1. *Trichotoxon robustum* n. sp. Die Rückensculptur ist nicht gezeichnet. Das Atrium ist ausgestülpt. Nat. Gr.
2. Dasselbe von vorn.
3. Mantelgegend desselben, von rechts. Die Mantelkappe ist z. T. zurückgeschlagen. *g.* Geruchswerkzeug.
4. Genitalien desselben. Vergr. 9:7.
5. Der umgestülpte Penis Schlauch desselben mit der Glans, stärker vergrößert.
6. *Trichotoxon Neumanni* n. sp., mit ausgestülptem Atrium genitale, von vorn.
7. Das Atrium desselben, in dem die Mündungen der einzelnen Pfeilsäcke sichtbar sind, vergrößert.
8. Penis desselben. *a.* Die Glans, etwas stärker vergrößert.
9. Mittleres und Wurzelstück eines Liebespfeiles von *Trichotoxon atrix* n. sp., mit der Musculatur (*m. pf.*). Bei *epi.* hat sich der Epithelmantel abgelöst. Hartn. 3. VII.
10. Pfeilstück von *Trichotoxon Volkensi* n. sp., mit den Conchiolinhaaren *tr.* und einem Stück der epithelialen Scheide (*epi.*). Hartn. 3. VII.
11. *Trichotoxon* sp.? Mantel. Vergr. 3:1.

ABHANDLUNGEN

HERAUSGEGEBEN

VON DER

SENCKENBERGISCHEM NATURFORSCHENDEN GESELLSCHAFT.

NEUNZEHNTER BAND.

VIERTES HEFT.

MIT IV TAFELN UND XIV TEXTFIGUREN.

FRANKFURT A. M.

IN KOMMISSION BEI MORITZ DIESTERWEG.

1896.

UNTERSUCHUNGEN

ÜBER DIE

DP 27 1 86

VERGLEICHENDE ANATOMIE DES GEHIRNS.

3. NEUE STUDIEN ÜBER DAS VORDERHIRN DER REPTILIEN.

VON

DR. LUDWIG EDINGER, PRAKT. ARZT,

IN

FRANKFURT AM MAIN.

MIT IV TAFELN UND XIV TEXTFIGUREN.

FRANKFURT A. M.

IN KOMMISSION BEI MORITZ DIESTERWEG

1896.

Untersuchungen über die vergleichende Anatomie des Gehirns.

Von

Dr. Ludwig Edinger in Frankfurt a. M.

3. Neue Studien über das Vorderhirn der Reptilien.

Mit 4 Tafeln und 14 Textfiguren.

Die Studien über das Vorderhirn der Reptilien, von welchen das erste Heft dieser Beiträge¹ berichtete, sind in den letzten sieben Jahren ständig fortgesetzt worden. Da der Nachweis damals erbracht worden war, daß bei dieser Klasse die Hirnrinde zuerst als wohlgeordnete Lage in Erscheinung tritt, da sich zeigte, daß hier auch zuerst wohlabgegrenzte Thalamusganglien nachweisbar wurden, so drängte das hohe theoretische Interesse, welches eine möglichst vollkommene Lösung der hier auftauchenden Fragen hatte, zu immer weiterer Arbeit. Einmal galt es noch, die Lücke auszufüllen, welche durch die Nichtberücksichtigung des Riechapparates gelassen war. Dann aber haben wir seit dem Erscheinen der ersten Arbeit in der Golgimethode ein so vortreffliches Verfahren erhalten, daß alles von neuem auf Grund dieser Technik durchzuarbeiten war.

Ich darf es vielleicht mit dem Erscheinen des ersten Heftes zuschreiben, daß sich in den letzten Jahren hochehrfreulicher Weise viele Forscher nun auch wieder mit der vergleichenden Anatomie des Hirns der niederen Vertebraten beschäftigt und dadurch überall zur Erweiterung und Vertiefung unseres Wissens beigetragen haben. Vieles von dem, was seitdem die Litteratur gebracht hat, war mir bekannt, vieles auch neu. Ich habe aber der Versuchung widerstanden, früher zu publizieren, weil mir ein Ansrufen und ein gewisser

¹ Abhandlungen der Senckenbergischen naturforschenden Gesellschaft. 1888.

Abschluss nötiger erschien, als ein Beibringen von einzelnen Factis. So kann ich heute, fremde und eigene Arbeit zusammenfassend, ein wesentlich vollkommeneres Bild vom Vorderhirn der Reptilien geben, als das früher möglich war. Außerdem hat die inzwischen erlangte gute Kenntnis des Vogelgehirns es mir ermöglicht, manche bei den Reptilien noch rudimentäre Anordnung zu verstehen, manchen dünnen Faserzug, manches kleine Ganglion richtig zu sehen und zu deuten. Nur einiges Wenige, die Riechstrahlung und die Faserung aus dem Stammganglion betreffend, ist bereits in meinen „Vergleichend anatomischen und entwicklungsgeschichtlichen Studien“ im Anatomischen Anzeiger und in dem Vers.-Ber. der D. Anat. Ges. in den letzten Jahren veröffentlicht.

1. Neue Litteratur über das Vorderhirn der Reptilien.

Seit Erscheinen des ersten Heftes sind manche Verhältnisse am Vorderhirn viel klarer geworden durch zahlreiche Arbeiten, die sich damit beschäftigen. Ehe derselben gedacht wird, sei erwähnt, daß mir — und Anderen — früher die Arbeit von Spitzka: *The Brain of Iguana* im *Journal of nerv. and mental disease* 1880 entgangen ist. Hier wird acht Jahre vor meiner zu gleichem Ergebnis führenden Arbeit die Rinde an der medialen Seite des Mantels direkt als Ammonsrinde bezeichnet und ein von ihr ausgehender bis in den Thalamus verfolgbarer Faserzug Forix genannt. Eine Mantelverbindung wird dem *Corpus callosum*, das bis 1880 bei den Reptilien vermißt war, homologisiert.

Von 1890 an beginnt mit einer Arbeit über das Gehirn des Alligators¹ eine lange Serie von Mitteilungen C. L. Herricks.

Den drei Rindenplatten, welche ich in der ersten Mitteilung vom Reptiliengehirn geschildert habe, wird hier eine vierte, basale zerstreute Zellschicht noch beigelegt. Der Lobus olfactorius wird kurz beschrieben. Fasern aus ihm sammeln sich medial an der Basis und können rückwärts bis in das Niveau der *Commissura anterior* verfolgt werden. Im posterobasalen Gebiete des Gehirns entspringen die Fasern der *Taenia thalami*. Sie ziehen dann dorsocaudal, um in der Gegend des Ganglion *habenulae* und der da liegenden *Commissura sup.* zu verschwinden.

¹ C. L. Herrick, *Notes upon the brain of the Alligator*. *Journal of the Cincinnati Soc. of Nat. History*. January 1890.

Im gleichen Jahre hat Brill¹ die Hirnrinde einiger großen Reptilien, Iguana, Anolis, Alligator, Schildkröten untersucht. Er kommt zu dem Schlusse, daß der von mir als Ammonswindung bezeichnete, medial und dorsal gelegene Mantelteil, welcher bei Iguana leicht gewellt und in seiner Zellordnung charakterisiert ist, nur Fascia dentata, daß die ganze übrige durch einen Spalt (siehe auch meine Abbildungen) von ihr getrennte Rinde aber Ammonsrinde und Subiculum cornu ammonis sei. Es wird gegen diese Auffassung zunächst nichts einzuwenden sein, so lange man bei der Diagnose Fascia dentata noch auf relativ grobe Lagerungsverhältnisse angewiesen ist und die wirklichen Characteristica dieses Windungszuges, seine Bedeutung gegenüber der wahren Ammonsrinde, noch nicht völlig bekannt sind. Wichtig scheint mir nur, daß auch Brill die Zugehörigkeit dieses Rindengebietes zum corticalen Riechapparat, bezugnehmend auch auf Spitzka, ausdrücklich betont.

1891 setzte dann Herrick die Veröffentlichung seiner Studien² fort.

Er hat das Gehirn von Sceloporus, von einer Schlange — black snake — und von Aspidonectes untersucht. Hier beschreibt er u. a. neu als Baso-occipital lobe eine ventral dicht an das Stammganglion grenzende, in der temporo-occipitalen Region des Gehirns liegende Vorrangung. Sie ist von Rinde überzogen und zum Teil durch Faserzüge vom Stammappen getrennt. Im Occipital-Lappen sieht Herrick das „unzweifelhafte Homologon des Ammonshorns“. Er enthält Pyramidenzellen von zweierlei Typen, aber an seinem ventralen Gebiete kleine multipolare Zellen, die denen im Riechlappen gleichen. An einer anderen Stelle erwähnt er ausdrücklich, daß bei der Schlange das Gebiet des Baso-occipital lobe etwa da liege, wo man bei den Nagern den Lobus pyriformis finde. In dem Baso-occipital lobe liegen mehrere kleine Zellnester. Ein Bündel aus der Commissura ant. ist dahin zu verfolgen. Ebenso bei der Eidechse ein Faserzug aus dem Thalamus. Herrick hebt ausdrücklich hervor, daß sein Baso-occipital nucleus nicht ein einzelner Zellhaufen sei, sondern sich aus einer ganzen Anzahl einzelner Zellklumpen zusammensetze.

Am Stammganglion will er ein laterales Linsenkern-Gebiet von einem medialeren unterschieden wissen. Das letztere wird als Central nucleus bezeichnet. Herrick beschreibt noch in der Rinde des „Frontal lobe“ und des „Parieto-frontal lobe“ die Lagerung der Zellen,

¹ N. E. Brill, The true Homology of the mesal portion of the Hemispheric Vesicle in the Sauropsida. The medical Record. 1890.

² C. L. Herrick. Topography and Histology of the brain of certain Reptiles. The Journal of comparative Morphology. Vol. I, 1891, S. 14, und Bd. III, S. 77 und 119. — Derselbe, The Hippocampus in Reptilia. Ibidem. Bd. III, S. 56.

doch ist die Darstellung hier, weil auch die Abbildungen in ihrer Nummerierung nicht stimmen, mir nicht klar geworden. Das basale Gebiet der medialen Wand ragt bei den Reptilien in den Ventrikel hinein. Dies früher wohl dem Septum pellucidum homologisierte Stück bezeichnet Herrick als intraventricular lobe. Auch Meyer hat ihm neuerdings dadurch eine andere Stellung, als bisher angenommen, gegeben, daß er es vom Septum scheidend, dasselbe als mediales Stammganglion bezeichnet. Ventral vom Balken wird in der Rinde eine besondere Zellansammlung beschrieben.

Aus dem Baso-occipital nucleus entspringt beiderseits ein Faserzug der direkt zum Mammillare gehen soll und von Herrick als Fornix bezeichnet wird. Dies ist sicher eine falsche Homologisierung und Herrick selbst hält sie in späteren Arbeiten nicht mehr anrecht, bezeichnet vielmehr ein anderes Bündel als Fornix. Die vordere Commissur der Schlangen enthält ein ventrales Bündel, das die Lobi olfactorii beiderseits verbindet, ein zweites geht zu den Zellanhäufungen an der Basis der Hemisphären, die hier als „Olfactory centres“ bezeichnet werden, das dritte verliert sich ganz hinten in den Baso-occipital lobes. Dazu kommt noch dorsal die Balkenfaserung zwischen den Hemisphären und etwas weiter caudal hinter den Habenulae die „Supracommissur“. Sie steht in Beziehung zur Taenia thalami, welche auch aus der Gegend des Baso-occip. lobe entspringt.

Die im gleichen Jahre erschienene Arbeit von Köppen¹ bestätigt für das Vorderhirn im Wesentlichen die im ersten Hefte dieser Beiträge gegebenen Funde. Köppen erwähnt aber noch da ein Bündel, das aus der Fornixkreuzung entspringend in das tuber cinereum geht, offenbar den absteigenden Fornix. Köppen hat auch die Faserzüge aus dem basalen Hirngebiete zum Ganglion habenulae gesehen, die Taenia thalami. Ein Bündel aus der Commissura ant., die er nicht so vollständig wie Herrick beschreibt, hat er in den Nucleus sphaericus verfolgt. In der Rinde hat er die Tangentialfasern gesehen.

Einen großen Fortschritt haben dann die Arbeiten von P. Ramon y Cajal² über die Rinde der Reptilien gebracht. P. R. y Cajal hat gleichzeitig mit mir, mit der gleichen Methode das gleiche Objekt bearbeitet. Ich darf wohl, da durch seine vortreffliche, schon 1891 erfolgte Veröffentlichung alle Prioritätsansprüche wegfallen, hier wenigstens auf die Gleichzeitigkeit unserer beiderseitigen Arbeiten hinweisen. Die Resultate stimmen so sehr überein,

¹ Köppen, Beiträge zur vergleichenden Anatomie des Centralnervensystems der Wirbeltiere. Zur Anatomie des Eidechsengehirns, G. Schwalbes morphol. Arbeiten. 1. Bd., 3. H., Jena 1890.

² P. Ramon y Cajal, El Encefalo de los Reptiles, Barcelona 1891.

dafs ich hier keinen Auszug aus der Cajalschen Arbeit gebe, sondern auf meine eigene Darstellung hinten verweise, bemerkend, dafs sie — soweit der Bau der Rinde in Betracht kommt — nichts enthält, was P. R. y Cajal nicht auch gesehen und beschrieben hat. Weiter gekommen bin ich nur für den Riechapparat. Meine eigenen Resultate statt der von P. R. y Cajal werden nur deshalb ausführlich mitgeteilt werden, weil sie zum Gesamtbilde, das zu zeichnen beabsichtigt ist, unerläfslich sind.

S. Ramon y Cajal¹ hat bald nachher gleiche Ansichten über die Hirnrinde der Eidechse veröffentlicht. Das prinzipiell wichtigste aus den Arbeiten der beiden Brüder ist der von S. Ramon mit gröfser Präcision erläuterte Satz, dafs die Reptilienrinde schon in nuce die gleichen Elemente enthält, wie die Rinde der Säuger, nur einfacher, spärlicher, übersichtlicher. Das Schema ist das Folgende: In eine periphere Zone, deren Tangentialfasern noch aus Zellen der Rinde stammen, tauchen die Ausläufer der Pyramidendendriten. Die Axencylinder dieser letzteren ziehen als Marklager dahin. In diese Rinde treten aus dem Balken und aus anderen Gegenden kommend Fasern ein, die sich aufzweigen.

Zweckmäfsig reiht sich hier schon die Anzeige einer weiteren wichtigen Arbeit von Pedro Ramon y Cajal² aus dem Jahre 1894 an. Wieder mit der Silbermethode arbeitend, hat dieser verdiente Forscher diesmal erkannt, dafs der Bau der Rinde ein verschiedener ist, je nachdem man die medial-dorsale Platte — Ammonsrinde mihi — oder die laterale oder die lateroventrale Platte untersucht. Am genauesten wird die Ammonsrinde beschrieben, das gleiche Gebiet, dem meine Darstellung im ersten Hefte dieser Beiträge gewidmet ist. Ganz die gleichen Schichten werden auch unterschieden, aber die verbesserte Methode gestattet nun über die Zellen sehr viel mehr auszusagen. Von außen nach innen gehend, kann man unterscheiden:

1. Zona molecularis. Enthält zahlreiche feine Tangentialfasern, deren feines Flechtwerk zum guten Teil aus den dort liegenden quer gestellten S. Ramon y Cajalschen Zellen stammt. Dazu kommen noch Fasern aus Collateralen der weifsen Substanz und solche, die aus der Balkenfaserung aufsteigen. In das Ganze tauchen die Dendriten der tiefer liegenden Zellen ein.

¹ S. Ramon y Cajal, Pequeñas contribuciones al conocimiento del sistema nervoso. Barcelona 1891.

² Pedro Ramon y Cajal, Investigaciones micrograficas en el Encefalo de los Batracos y Reptiles. Zaragoza 1894.

2. Stratum cellulare, Pyramidenschicht mihl. Hier werden fünf verschiedene Zellformen, spindelförmige, große und kleine Pyramiden, birnförmige etc. beschrieben, denen allen gemeinsam ist, daß die Dendriten sich peripherwärts begeben, während der Axencylinder, soweit er nachweisbar war, ventrikulwärts zieht, um — meist nach Abgabe einiger Collateralen — die Markschiicht zu bilden.

3. Zona molecularis inferior und

4. Stratum cellulare profundum bilden Teile meiner inneren Neuroglia-schicht und enthielten die zum Marklager herabziehenden Axencylinder, resp. die von daher zur Molecularschicht strebenden Fasern, außerdem einige unregelmäßig spindelförmige Körper, deren Dendriten etwa in der Richtung der Ventrikelgrenze horizontal dahinlaufen, während der Verlauf des Axencylinders unsicher blieb. Darunter liegt dann

5. Die Zone der weissen Substanz.

Ein guter Teil der Axencylinder aus den Pyramiden der Ammonsrinde gelangt in das „sagittale Mark“. Dies zieht an der Innenfläche des Gehirns dahin, wie ich es früher beschrieben habe, und nimmt noch aus dem caudalen Hemisphärengebiete Fasern auf, die dorsal vom Balken ihm zuziehen. Im Balken selbst werden Kreuzungs- und Commissurenfasern unterschieden. Das Commissurensystem ventral vom Balken, das zum Teil dem Fornix, zum Teil der Commissura ant. angehört, wird von Cajal sehr schön abgebildet, aber nicht genauer beschrieben, so daß nicht sicher ist, wie weit er da klar geworden ist. Besonders wichtig erscheint mir seine ausdrückliche Angabe, daß Fasern aus der Commissura anterior beide Kugelkerne verbinden (s. o. Köppen).

Ich gebe nebenan zur Erläuterung des Gesagten eine Copie nach einer größeren Kombinationszeichnung des Verfassers und übertrage die dazu gehörige Erklärung. Aus ihr erhellt klar, wie viel weiter er gekommen ist, als alle seine Vorgänger. Auch zum Vergleich mit den Anschauungen, welche weiter unten als die meinen mitgeteilt werden sollen, wird die Figur 1 nützlich sein.

Auch in einer Arbeit von Herrick finden sich einige einschlägige — allerdings von unvollständigen Imprägnationen stammende — Angaben über die Hirnrinde der Schildkröte.

Die Reptilienrinde ist dann noch von Botazzi,¹ von Maracino² und von

¹ Botazzi, Fil., *Intorno alla corteccia cerebrale. Ricerche del Laboratorio d'Anatomia normale di Roma.* Vol. 3, Fasc. 3.

² Maracino, *Arborio, Contributo all' Histologia comparata della corteccia cerebrale. Giornale dell' Associazione dei Medici et Naturalisti.* Anno IV.

Milia¹ bearbeitet worden. Die Untersuchungen der beiden ersten Autoren führen, weil an kleinem Material mit ungenügenden Methoden ausgeführt, nicht über das bereits Bekannte hinaus. Die schönen und gewissenhaften Untersuchungen Botazzis beschäftigen sich,

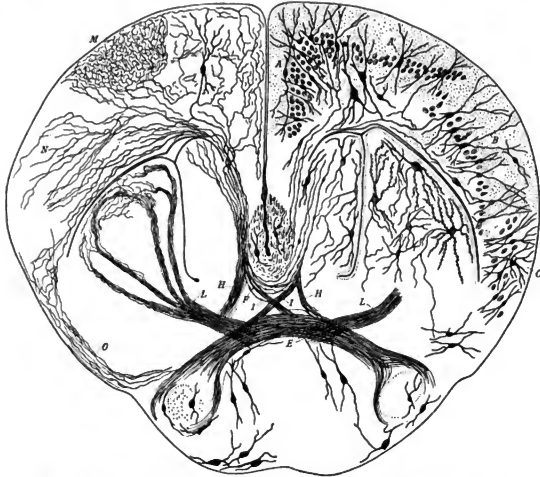


Fig. 1. Frontalschnitt durch die Hemisphären einer Eidechse nach P. Ramon y Cajal.

A Innere, *B* mittlere, *C* äussere Rindenplatte. *E* Tractus inferior oder Commissura im engeren Sinne, der seitlich in den Hiraschenkeln endet. *F* Verbindungsfasern des Corpus callosum. *H* Absteigende, ungekreuzte Fasern aus dem Corpus callosum hervortretend. *I* Gekreuzte Fasern. *L* Faserbündel, das sich im Nucleus sphaericus aufteilt. *M* Plexus aus Balkenfaseren gebildet, der in der gebogenen Region der inneren Rindenplatte sich aufteilt. *N* Mehr lateral aufgezweigte Balkenfaseren für die laterale Rindenplatte. *O* Fasern der Rinde, welche mit der Commissura anterior in Verbindung stehen. Unter den Pedunculis findet man noch große, mehr peripher liegende Zellen.

¹ Raff. di Milia, Contributo alla conoscenza istologica dell' asse cerebro-spinale dei Pesci e Rettili. Boll. d. Soc. di Napoli Serl. Vol. VII. An. VII. 1893.

aufser mit der Zellanordnung in der Rinde, wo nichts wesentlich neues beigebracht wird noch besonders mit den intracortikalen Fasern und dem Stabkranz. Tangentiale, intermediäre und interradianale Fasern werden in der Rindenplatte unterschieden. Den Stabkranz fand B. überall, aufser bei den Schildkröten, wo er ihm, weil er da nicht markhaltig ist, entging. Als Fasciculus cortico medialis beschreibt er das Scheidewandbündel, von dem er angiebt, dafs seine Fasern, die er von Fornix scharf trennt, vorn an der Hirnbasis in die Horizontale umbiegen. Man wird später sehen, dafs er hier die mediale Riechstrahlung und das Scheidewandbündel je zum Teil richtig beschreibt, ohne beide zu trennen.

Wie man sieht, hatten sich alle diese Arbeiter sehr wenig nur mit der Faserung im Vorderhirn beschäftigt, offenbar weil sie zumeist nur mit einer Methode vorangingen, die nicht ausreicht, diese zu entwirren. So kam denn 1892 die Arbeit von A. Meyer¹ sehr erwünscht, welche endlich gründlich an die Auflösung der zahlreichen im Vorderhirn nachweisbaren Faserzüge zu gehen versuchte. Meyer hat mittels Markscheidenfärbung das Gehirn einiger größerer Reptilien untersucht, er giebt speziell eine Beschreibung des Vorderhirns von *Caltopeltis*. In vortrefflicher Beobachtung und kritischer Verwertung des Gesehenen, in vorsichtiger Erwägung der Homologisierung und in Ausnützung des Materials ist die Meyersche Arbeit geradezu als ein Muster für vergleichend anatomische Studien auf dem Gebiete der Hirnanatomie zu bezeichnen.

Sie bringt zunächst eine gute Beschreibung der äußeren Form der einzelnen Typen. Innerhalb der Reptilientypen finden sich nicht unbeträchtliche Differenzen am Vorderhirne, namentlich das Schildkrötengehirn ist in einigen Beziehungen das relativ wenigst differenzierte. Das Vorderhirn wird eingeteilt in Mantel und Kern. Für den ersteren bringt Meyer wesentlich nur Bestätigung des Bekannten; um so wichtiger sind seine Angaben über den „Kern“. Unter diesem Namen faßt er das ganze basale Hirngebiet und den Stammklappen zusammen. Im Stammganglion wird aufser dem Nucleus sphaericus abgeschieden: ein laterales und ein mediales Ganglion, nur das letztere Einstrahlungsgebiet des basalen Vorderhirnbündels. Im Nucleus sphaericus endet ein Zug aus der Riechstrahlung.

Die Hemisphaeren-Innenwand wird nicht allein von der Mantelzone gebildet. Man kann vielmehr erkennen, dafs sich direkt im Anschloß an die beiden oben erwähnten Ganglien auf sie eine diesen ähnliche Formation fortsetzt, allerdings nur im basalen Abschnitte. Man kann da hintereinander ein frontales und ein caudales Ganglion der Basis unterscheiden. Erst

¹ A. Meyer, Über das Vorderhirn einiger Reptilien. Ztschr. f. wiss. Zoologie. Bd. LV. 1892.

dorsal von diesen liegt das Septum pellucidum, wesentlich im caudalen Hemisphärengebiete nachweisbar. Eine seichte Furche trennt es von der rindenbedeckten Mantelzone. Diese Furche wird einer Furche bei Säugern homologisiert, welche den Randbogen in einen äußeren dorsalen und einen inneren ventralen teilt. In ihr läge der Ort, wo bei Säugern die Balkenfasern durchbrechen. Was ventral von ihr liegt, ist Septum und Fornix, was dorsal liegt entspräche dann wohl, wenn ich Meyer recht verstehe, dem Gyrus limbicus und dem Cornu Ammonis der Säuger.

Mir scheint, daß hier Meyer völlig richtig einteilt und daß er durch Festlegung der Beziehungen der einzelnen Teile zu der Furche — *Fissura sagittalis septi* wird sie unten genannt werden — sich ein sehr großes Verdienst um die Homologisierung der einzelnen Teile des Reptiliengehirnes erworben hat.

Daß im Stammlappen verschiedene Gangliensammlungen abgeschieden werden können, das hat auch Herrick angegeben, er hat sie aber so ungenügend beschrieben, daß ein Vergleich mit Meyers Angaben sehr erschwert wird.

Auch über die Faserzüge hat Meyers vieles ermittelt. Aus dem Bulbus off. stammt die Riechfaserung. Sie zieht rückwärts über die Spitze des Vorderhirnes weg und teilt sich dabei in mehrere Bündel. Das mächtigste begiebt sich lateral, tritt unter die Rinde und gelangt schließlich in den Nucleus sphaericus, kleinere Anteile verlieren sich dorsal und mediobasal in den vordersten Mantel- resp. Kerngebieten. Aus dem letzteren Anteil werden Fasern beschrieben, die weiter rückwärts zur Rinde hinauf ziehen.

Aus der Rinde ziehen an der medialen Mantelseite zahlreiche Fasern herab zur Hirnbasis, wo sie sich gekreuzt und ungekreuzt an die mediale Seite des basalen Vorderhirnbündels anlegen: Projektionsfasern des Mantels. Sie sollen bis in das Tuberculum cinereum zu verfolgen sein. Nur ein kleiner Teil gerät an die mediale Seite des Ganglion habenularae. Dieser, welcher zwischen Commissurensystem und Foramen Monroi dahinzieht, ist identisch mit dem, was ich nachher als *Tr. cortico-habenularis* bezeichnen werde. In die Taenia thalami gehen, was Meyer hier zum erstenmale feststellt, Fasern aus drei Bündeln ein, solche von der medialen Hirnbasis, von der lateralen Basis und solche, die dorsal vom B. V. Bdl. zuerst bemerkt werden.

Sehr genau sind die Verbindungen der Hemisphären unter sich bearbeitet. Die Commissura anterior entspringt als laterales Bündel aus dem vordersten Mantelgebiete, zieht rückwärts und wendet sich in der Schlußplatte kreuzend als mediales Bündel in die mediale Rinde, welche dem Ventrikel am nächsten liegt. *Chiasma partis off. Co. ant.*

Ein Balken oder eine Commissura fornicis wurde bei der Natter nicht gefunden. Was man bei den Reptilien als solches bezeichnet, gehört nach Meyer, weil in der Schlufsplatte verlaufend, anderen Systemen an. Echte Commissuren kommen im Mantel nicht vor; dagegen werden Fasern beschrieben, die dorsal von der Commissura anterior aus dem Mantel durch die Schlufsplatte hinübertreten und sich dem basalen Vorderhirnbündel medial anlegen. Sie werden dem Fornix homologisiert.

Bei den Sauriern hat Meyer die von Rabl-Rückhardt und dann von mir beschriebene kaudale Mantelkommissur, welche er bei den anderen Reptilien vermifste, aufgefunden. Honegger¹ hatte sie nicht, wie wir, als Fornixkommissur deuten wollen, ihr vielmehr den Namen Commissurenbündel der Taenia semicircularis gegeben. Meyer macht dagegen gerechte Einwendungen, ohne sich aber zu einer festen Homologisierung entschliessen zu können.

Mit dem Commissurensystem beschäftigte sich dann noch eingehender Rabl-Rückhardt² in einer Arbeit über das Riesenschlangenhirn. Er hat auch bei der Python die Commissura anterior in zwei Teile getrennt gesehen, den Riechanteil und den zum Stammappen. Darüber hin verläuft die Commissura pallii — Osborns Balken. Aber gekreuzt ziehen aus der letzteren Fasern in die vordere Commissur herab. Diese gekreuzten Fasern hatte Köppen bei der Eidechse als Fornixstiel bezeichnet und auch Osborn hatte schon für sie die Bezeichnung Fornix gewählt. Alle Fasern, welche in die Spalte am medialen Mantelrand eintreten, sollen zum Balken gehen.

Den basalen Abschnitt der medialen Wand, also den nicht von Rinde überzogenen, will Rabl-Rückhardt als Ammonsfalte bezeichnen. Es ist derselbe, den Meyer als Septum pellucidum und mediales Stammganglion bezeichnet. In meiner früheren Veröffentlichung war er nicht benannt. Wenn Rabl-Rückhardt und andere meine Bezeichnung „Fornixleiste“ auf das Gebiet beziehen, so liegt hier ein mir unerklärlicher Irrthum vor. Als Fornixleiste habe ich nur das Gebiet bezeichnet, welches dicht unter dem Balken als dünne Markleiste auftritt und in der That der Fimbria nach Lage und Verhalten zum Fornix völlig entspricht. Rabl-Rückhardt giebt Meyer völlig zu, daß die von ihm früher Commissura fornicis genannte und nun mit Meyer als Commissura palli posterior bezeichnete Commissur bei

¹ J. Honegger, Vergleichend anatomische Untersuchungen über den Fornix. *Revue zoolog. suisse*. T. V. 1890.

² H. Rabl-Rückhardt, Einiges über das Gehirn der Riesenschlange. *Ztschrft. f. wiss. Zoologie*. Bd. LVIII.

Sauriern allein vorkomme. Er hat sie bis jetzt gefunden bei *Lacerta*, *Psammosaurus*, *Iguana*, *Podinema*, *Chamaeleo*, sie aber bei Krokodiliern, Ophidiern und Cheloniern vermisst.

Herrick¹ will die Verbindungsfasern von Hemisphäre zu Hemisphäre, welche dorsal von der Commissura anterior liegen, gleich Osborn als *Corpus callosum* bezeichnen. Dabei läßt er es völlig dahingestellt, ob die verbundenen Teile dem Hirngebiete homolog sind, welches bei Säugern durch den Balken verbunden wird. Es entgeht ihm allein dadurch völlig die Möglichkeit einer Scheidung von *Callosum* und *Psalterium*.

Schließlich sei noch über einiges den Fornix Betreffende berichtet. Aus einigen Figurenbezeichnungen in Herricks Arbeiten schien mir hervorzugehen, daß dieser Autor den Fornix besser kenne, als es seine Beschreibungen vermuten lassen. Denn nirgendwo giebt er eine präcise Beschreibung des in Rede stehenden Bündels. Ich schrieb deshalb an ihn und erhielt von ihm einen freundlichen Hinweis auf die verschiedenen Abbildungen, aus denen hervorgehe, daß er den Ursprung einer Fornixfaserung im medialen Rindengebiete, namentlich der occipitalen Region kenne, daß er auch nicht zweifle, daß diese Faserung durch den Thalamus zu seinem „*Nidulus thalami inferius*“ hinabziehe, das er ausdrücklich den *Mamillaria* homologisiert, allerdings mit der beeinträchtigenden Angabe, dass er keinen aus dem Thalamus dahin, gleich dem *Viq. d'Azyrbündel*, hinabziehenden Zug gefunden habe. Die Commissur des Fornix ventral vom Balken hat er, wie auch oben erwähnt wurde, wiederholt gesehen und so bezeichnet.

Zur Zeit, als meine ersten Mitteilungen über das Vorderhirn erschienen, war über den Riechapparat bei den Reptilien so gut wie Nichts bekannt. Das hat sich nun geändert. Gerade hier setzen einige Arbeiter ein, wie schon aus den obigen Referaten hervorgeht. Aber es zeigt sich, daß Mangels der Benutzung ganz ausreichenden Materials bisher nur Bruchstücke des Ganzen gesehen worden sind und daß es nicht gelingt, nach dem, was die Litteratur bringt, ein klares Bild von diesem wichtigsten Apparate des ganzen Reptilienvorderhirnes zu erlangen.

Daß vor dem *Lobus olfactorius* ein *Bulbus* liegt und daß anscheinend aus diesem sich eine mächtige markhaltige Riechfaserung entwickelt, die rückwärts zieht, wird allgemein angegeben und es hat außer Meyer, dessen Angaben man oben findet, namentlich Herrick

¹ C. L. Herrick, *Topography and Histology of the brain of certain Reptiles*. *The Journal of comparative Morphology*. Vol. 1, 1891, S. 14 und Ed. III, S. 77 und 119, 1893.

sich sehr bemüht, die Schwierigkeiten zu lösen. Die Angaben über den Endpunkt der Riechnervenwurzeln, wie man die Riechstrahlungen nannte, variieren sehr; Endigungen in der Rinde, im Nucleus sphaericus werden von Meyer und von Herrick beschrieben, ja der letztere will gar erkannt haben, daß Riechnervenwurzeln in die Taenia thalami übergehen.

Den Ausgangspunkt für die Möglichkeit eines besseren Verständnisses der Riechapparate bildet die schöne Entdeckung von S. Ramon y Cajal über den wahren Ursprung der Fila olfactoria. Er hat 1890 gezeigt, daß diese Riechnervenfasern aus Epithelien der Nasenhöhle stammen, daß sie durch das Siebbein treten und dann an der Ventralfläche des Bulbus angekommen sich zu feinen Pinseln aufsplintern, denen lange Dendriten aus Bulbuszellen entgegenkommen. Die Verflechtung der beiden Pinsel bildet zusammen das, was man früher den Glomerulus olfactorius nannte. P. Ramon¹ hat dann diese an Säugern gefundenen Verhältnisse für die Reptilien nachgewiesen und ganz neuerdings hat Löwenthal² seine Angaben voll bestätigt.

Eine Arbeit des Verfassers: „Über Riechapparat und Ammonsorn“, Anatomischer Anzeiger 1893, die speziell von den bei Reptilien erkannten Verhältnissen ausgeht und die zentrale Riechbahn da schildert, wird hier nicht ausführlicher referiert, weil ihre Resultate und die bessere Erkenntnis, welche in manchem da mitgeteilten mir inzwischen gekommen ist, nachher ausführlicher, als es damals 1893 geschah, mitgeteilt werden sollen.

In dieser Arbeit wird der Nachweis erbracht, daß die laterale Riechstrahlung bei den Schildkröten direkt bis in die Hirnrinde verfolgt werden kann und da kein anderer Zug dahin nachweisbar ist, geschlossen, daß die primäre Rinde Riechrinde sei. Leider wird nicht scharf genug unterschieden zwischen Riechlappen, Riechfeld und Ammonsrinde und wird der Irrtum begangen, die ganze Riechrinde einfach als Ammonsrinde zu bezeichnen. So kommt es, daß die Stelle, wo die Riechstrahlung in die Rinde tritt — ein laterales Gebiet —, direkt als Ammonsrinde bezeichnet wird, während ich selbst doch früher — wie ich jetzt sehe, mit vollem Rechte — nur das mediale Rindengebiet Ammonsrinde genannt habe. Was ich also in der hier angezeigten Arbeit als Ammonsgebiet lateral bezeichnet habe, gehört nur

¹ P. Ramon y Cajal, El Encephalo de los Reptiles. Barcelona 1891.

² N. Löwenthal, Contribution à l'étude du Lobe olfactif des Reptiles. Journ. de l'Anat. et de la Physiologie. T. XXX. 1894.

zum Teil dem Ammonshorn an. Weitere Studien ermöglichen es mir, den gemachten Irrtum zurückziehen zu können.

Diese Arbeit hat dann Herrick zu einer im Ganzen zustimmenden Kritik veranlaßt, aber auch er ist offenbar schwankend über das, was man nun Ammonsrinde nennen soll. Speziell der Nucleus sphaericus, jenes von mir zuerst bei Eidechsen beschriebene, dorsal vom Stammlappen liegende Gebiet, das nach Meyers Funden eine direkte Bahn aus dem Riechlappen aufnimmt, macht ihm langdiskutierte Bedenken. Seine Form und der Umstand, daß der gleiche Riechzug bei Schildkröten in laterale Rinde tritt, machen es ja verlockend, ihn als eingestülpte Rinde anzusehen und gerade für diese Übergangsformen bringt Herrick auch einige Beispiele.

In einer speziell dem Ammonshorn gewidmeten Studie betont Herrick¹, daß er gerade die Rinde im medialen Gebiete des Occipitallappens bisher als Ammonsrinde angesehen habe, und nicht die im Basooccipitallappen, welche mehr dem Lobus pyriformis entspreche. Dennoch neigt er an anderen Stellen wieder mehr zu der von mir irrthümlich gemachten Annahme.

Die Radix lateralis olf. tritt nach Herrick bei den meisten Reptilien in eine flache Furche an der Aussenseite, ehe sie sich in die Tiefe der Rinde senkt. Nur bei den Eidechsen gerät sie schon rasch unter die Rinde selbst und endet im Nucleus sphaericus. (Diese Furche entspricht aber nicht, wie ich meinte, der Ammonsfurche. Die Ammonsregion ist weder bei den höheren Vertebraten, noch bei den Reptilien direkt mit der lateralen Riechbahn verknüpft E).

Bei Alligator fehlt der Nucleus sphaericus; das Tier besitzt einen mächtigen Occipitobasal lobe, der in das Hinterhorn des Ventrikels ragen soll. Seine Rinde geht direkt in das occipitale Rindengebiet über, das Herrick hier Hippocampus nennt.

Die äußeren Formverhältnisse des Bulbus und Lobus olfactorius bei Reptilien der verschiedensten Klassen werden von Herrick,² eingehend beschrieben, das langgestreckte Aussehen der Lobi bei Alligator, das Wiedersheim und Rabl-Rückhardt zum Irrtum verleitet haben soll, daß dieses Tier einen langen Nervus olfactorius habe, die Fossa olfactoria, eine flache Aushöhlung an der Innenseite der Bulbi olf., welche die hier zu den Glomerulis tretenden Riechnervenfasern aufnimmt, die Ausdehnung des Ventrikels und manches

¹ C. L. Herrick, The Hippocampus in Reptilia. The Journal of comparative Morphology. 1891. Bd. III. S. 56.

² Derselbe, Topography and Histology of the brain of certain Reptiles Ibidem. Vol. I. 1891, S. 14 und Bd. III, S. 77 und 119.

Andere. Bei Schlangen entwickelt sich aus dem Bulbus — ich gebrauche hier die gebräuchliche Nomenclatur und nicht die von Herrick, schon weil die Nomenclaturkommission diese acceptiert hat und es gut ist, nicht ohne Bedürfniss neue Namen einzuführen — medial und lateral die „Radix lateralis olf.“, die rückwärts ziehend bald von Rinde bedeckt wird. An der medialen Seite sieht man einige Fasern in das basale Hirngebiet — postrhinal loben — ziehen, wo sie in dichten Zellmassen aufgehen. Ebendalhin kann man die Commissura olf. verfolgen. Der Bulbus olf. bei den Schildkröten ist gleichmäfsig oval und besitzt keine Fossa olf. Die aus ihm stammende Riechfaserung wird, wie es auch in meiner oben zitierten Arbeit geschehen ist, in die laterale Rinde verfolgt und Herrick homologisiert das Gebiet, wo sie endet, wie ich es auch that, mit dem Nucleus sphaericus der Eidechsen. Dieser Kern fehlt ja den Schildkröten.

2. Methodik, Material.

Bemerkungen zur Markscheidenbildung.

Da es mir bei der neuen Untersuchung des Reptiliengehirns auf eine möglichst grofse Sicherheit der zu ziehenden Schlüsse ankam, und es sich herausstellte, dafs einzelne Anordnungen bei verschiedenen Tieren verschieden gut erkennbar waren, und da auch von den meisten bisherigen Untersuchern die Verhältnisse nur für die eine oder andere Art sicherer, vielfach aber doch gewissermassen zögernd, unsicherer geschildert worden sind, habe ich mich bemüht, ein so grofses Tiermaterial, als es immer möglich war, zu erwerben und durchzuarbeiten, auch alle heute zugänglichen Methoden anzuwenden. Ich musz an dieser Stelle den Herren Prof. Böttcher, dem bekannten Reptilienforscher, dem Direktor des zoologischen Gartens, Dr. Seitz, hier und Prof. Froriep in Tübingen ganz besonders für freundliche Unterstützung bei Beschaffung des z. T. seltenen Materials danken.

Neben den eigentlichen Schneide- und Färbemethoden kamen die Wachsrekonstruktion nach Born und die Untersuchung embryonaler Tiere wieder mit Vorteil in Anwendung. Dagegen hat sich die eifrig betriebene Untersuchung solcher Tiere, denen längere Zeit vorher Hirnteile weggenommen waren, wieder nicht als sehr fruchtbar erwiesen. Bei den Reptilien glückt es gar zu selten, deutliche Degenerationsbilder von Nervenfasern zu bekommen, mag man die Marchi'sche oder die Weigert'sche Methode anwenden.

Aufzählung der untersuchten Arten.

1. *Anguis fragilis*. a) Neugeboren: 4 Serien Weigertfärbung und 3 Serien Golgimethode.
b) Ausgewachsen: 3 Serien Weigert- und 5 Serien Golgimethode.
- 2.—4. *Lacerta agilis, viridis und vivipara*. Reif, fötal und ganz jung, ca. 30 Exemplare, z. T. nach Weigert, zum gröfseren nach Golgi, 3 nach der Nissl'schen Zellfärbemethode und 2 mit Carmin resp. Hämatoxylin behandelt.
5. *Lacerta ocellata*. 2 Exemplare, sehr grofse, über einen Fufs lange Tiere, von denen eine Sagittal- und eine Horizontalschnittserie hergestellt und nach Weigert gefärbt wurde.
6. *Phrynosoma cornutum*. Frontalserie, nach Weigert gefärbt.
7. Agamen. 2 Exemplare. Ein Exemplar nach Nissl zur Zellfärbung, ein zweites zur Injektion der BlutgefäÙe benutzt.
8. *Varanus griseus*. 3 grofse Exemplare, in den drei Hauptrichtungen geschnitten, Markscheidenfärbung.
9. *Crocodylus africanus*. Sehr grofses Gehirn. Nicht geschnitten, sondern nur zur Festlegung der äufseren Formverhältnisse benutzt.
10. *Alligator lucius*. 1 Exemplar von wohl 75 cm Länge und 3 kleinere, von denen ich nur die Köpfe — durch die Güte von Prof. Osborn — erhalten habe. Ich schätze die Länge auf ca. 20 cm.
11. *Emys lutaria*. Zehn 3—10 cm lange Exemplare, zum Teil nach lang vorhergegangener absichtlich gesetzter Hirnverstümmelung untersucht. Weigert- und Golgimethode. 1 Exemplar Osmium-Markscheidenmethode (Bellouci).
12. *Testudo graeca*. 3 Exemplare. Weigertmethode.
13. *Chelone midas*. 4 sehr grofse Exemplare, alle mit Weigertmethode gefärbt.
14. Python-Art? 3 Exemplare, doch nur bei 2 complete Serie, das dritte war für die Markscheidenfärbung, die versucht wurde, zu schlecht konserviert, die beiden anderen — aus dem hiesigen Zoologischen Garten — waren trefflich frisch.
15. *Tropidonatus natrix*. 4 Exemplare, erw. in allen Richtungen. 1 junges nach Golgi.
16. *Vipera berus*. 1 Exemplar. Sagittalserie.
17. *Coronella laevis*. 2 erwachsen, 2 fötal.

Alle Schlangen nur nach der Markscheidenmethode behandelt.

Die zahlreichen (ca. 90) Serien, welche, wie man sieht, von all diesen Tieren angefertigt wurden, entsprechen Schnittrichtungen in den mannichfachsten Axen. Ich empfehle aber jedem, der sich orientieren will, zunächst einmal an gut eingebetteten Gehirnen Sagittalschnitte zu machen.

Es ist also hier ein viel größeres Material zur Untersuchung gekommen, als bei den früheren Arbeiten. Dadurch wurde die Möglichkeit erreicht, den Bau des Reptiliengehirns als Ganzes zu schildern, unabhängig von etwaigen kleinen durch die Art bedingten Differenzen.

Was im Folgenden mitgeteilt wird, gilt, soweit nicht speziell anders angegeben wird, für die ganze Reihe. Dennoch soll gleich hier Eingangs angezeigt sein, daß nicht jede Art gleich eingehend durchgearbeitet ist, daß also weitere Untersuchungen doch hier und da noch Abweichungen von dem Gesamtbilde ergeben mögen. Das liegt an der Art, wie diese Arbeit entstanden ist. In den ersten Jahren hat mir nämlich nur Material von unseren kleinen einheimischen Reptilien zur Verfügung gestanden. An diesem habe ich ziemlich das Meiste ermittelt, was ich weiß. Nun sind mir aber in den letzten Jahren erst die Köpfe der großen ausländischen Arten zugegangen. Diese wurden nun auch geschnitten, aber nur zur Nachprüfung der an den kleineren Tieren erkannten Verhältnisse benutzt, wobei natürlich sehr darauf geachtet wurde, ob nicht etwa neue, dort nicht vorhandene Dinge sich auffinden ließen. Speziell in dem Abschnitte, der vom Zwischenhirn handelt, wird man die an so großen Tieren gewonnene Einsicht mitgeteilt finden. Das Vorderhirn, über das meine Arbeit fast abgeschlossen vorlag, ist nur revidiert worden.

Die verwendete Technik ist eine so allgemein bekannte, daß sie hier zu besonderen Bemerkungen nicht mehr Anlaß giebt. Es sei nur noch erwähnt, daß von den meisten Tieren mindestens ein Exemplar nach Entkalkung des Schädels geschnitten wurde, alle übrigen Gehirne wurden erst nach Heransnahme aus dem Schädel untersucht. Diese letztere Prozedur kostet, wenigstens bei den großen Schlangen, jedesmal einige Instrumente, die an dem zahnhaften Schädel wie Glas abbrechen. Alle neugeborenen Reptilien mag man, sei es, daß man Golgi- oder daß man Markscheidenfärbung wünscht, nur einfach ohne Öffnung des Schädels in die konservierenden Mischungen einlegen. In der letzten Zeit habe ich, auf den Vorschlag von Dr. F. Blum hin, das Formol (von der 40% Formaldehydlösung, welche unter diesem Namen in den Handel kommt, 1 Teil auf 10 Teile Wasser) versucht und in demselben ein vortreffliches Mittel erkannt, das rasch härtet. Die so konservierten Gehirne sind kaum geschrumpft. Sie können sofort zur Zellfärbung mit Anilinfarben oder zur Markscheidenfärbung

werden. Es ist in letzter Zeit die Angabe mehrfach gemacht worden, dafs man durch Nachbehandlung der Formolstücke mit Müllerscher Flüssigkeit diese Stücke zur Markscheidenfärbung verwenden könne. Aber die Resultate sind, soweit ich sie nachprüfte, doch recht mangelhafte gewesen. Vortreffliche, immer gut durchgebeizte Stücke aber erhält man, wenn man nach einem neuen Verfahren von C. Weigert vorgeht. Die Gehirne kommen 3—4 Tage in Formol — sie können auch Monate lang da bleiben — dann werden sie etwas abgewaschen und eingelegt in Weigertsche Flüssigkeit: Kali bichromicum 5,0, Alumen chromicum 2,0, Aqua ad 100,0. Da bleiben sie — in der Kühle — 5 Tage etwa. Das reicht zu völligen Eindringen der Chromsalze ans. Dann Alkohol, Einbetten, Kupfern nach bekannten Vorschriften, Schneiden. Von der Tötung des Tieres bis zum Erhalten eines schnittfertigen Präparates vergehen etwa 10 Tage. Früher brauchte ich schon für eine kleine Eidechse an 4 Wochen, für gröfsere Tiere noch mehr, weil die Chromfixierung, welche für eine wirklich gute Markscheidenfärbung unerlässlich ist, sich so langsam vollzieht.

Entkalkt habe ich — nach vorausgegangener Härtung — in 10% Salpetersäure oder in Trichloressigsäure. Die letztere wirkt rasch, macht aber böse Schrumpfungen, selbst an vorher gut erhärteten Material.

Sehr gute Dienste hat mir zur Feststellung der äufseren Formverhältnisse das Bornsche Plattenmodellierverfahren geleistet. Ich besitze die Rekonstruktion eines Eidechsengehirns in 1:20 und diejenige eines Blindschleichengehirnes in 1:30 Vergröfserung.

Wir besitzen noch kein Verfahren, das mit Sicherheit die Verfolgung von Nervenbahnen gestattet, deren Fasern marklos sind. Nun kommen aber gerade im Gehirne niederer Tiere sehr viele solche Züge vor. Dieser Umstand erschwert bisher nicht wenig die Aufklärung. Glücklicherweise erlangt man durch das Golgiverfahren zuweilen prachtvolle Bilder von völlig durchgeschwärzten Axencylinderbündeln. Durch Kombination einer recht großen Anzahl solcher Präparate kann man über die marklosen Züge viel Aufklärung bekommen. Mit Ausnahme des basalen Vorderhirnbündels enthält wahrscheinlich jeder Vorderhirnzug eine Mehrzahl markloser Fasern.

Das Vorderhirn der verschiedenen Reptilien steht, soweit die Markscheidenbildung in Frage kommt, auf sehr verschiedener Höhe. Wohl die meiste Masse der Markfasern besitzen die Schlangen und es ist kein Zufall, dafs Meyer, der die Reptilien der verschiedensten Klassen untersucht hat, gerade am Nattergehirn über viele Punkte erst Klarheit gewonnen hat. Eine ganze Anzahl Züge, welche bei den Schlangen reich und stark entwickelt sind, sind bei den Schildkröten nur durch marklose Bündel dargestellt; bei den Eidechsen und

Krokodilen liegt, wie die spätere Schilderung zeigen wird, ein Grad der Ausbildung vor, welcher etwa zwischen den beiden erstgenannten steht.

Aber mein Material war nicht ganz ausreichend, um eine wichtige Frage zu lösen, die nämlich nach der Entwicklung der Markscheiden bei einem und demselben Tiere. Es müßte jemand, der hier Sichereres bringen wollte, eine richtige Zucht anlegen. Ich habe das für unsere Blindschleiche versucht, bin aber an der Schwierigkeit, die Jungen zu füttern, gescheitert. Innerhalb einer Stadt läßt sich das Kleinfutter, dessen sie bedürfen, nicht aufbringen.

Die Frage ist deshalb so wichtig, weil ich allmählich den Eindruck gewonnen habe, daß die gleiche Bahn bei dem gleichen Tiere einmal sehr reich, ein andermal arm an Markfasern sein kann, namentlich aber auch finde, daß bei sehr nahe verwandten Tieren, *Lacerta viridis* z. B. und *Lacerta ocellata*, die größere Art an gleicher Stelle verhältnismäßig sehr viel mehr Markscheiden hat, als die kleinere. Das muß nachgeprüft werden von einem Beobachter, der unter günstigeren Verhältnissen arbeitet, deshalb, weil Alles darauf hinweist, daß die Umhüllung einer Bahn mit Markscheiden ein Höheres, Vollkommeneres ist, daß hier ein Fortschritt vorliegt, der andere Funktionen ermöglicht. Als gutes Vergleichsobjekt empfehle ich die *Commissura pallii anterior*, die bei den allermeisten kleinen Arten völlig marklos ist, aber bei den größeren Tieren, mit Ausnahme der Schildkröten, immer mehr oder weniger viele Markfasern führt. Außerdem die subcorticale wesentlich zum Fornixsystem in Beziehung stehende Faserung, die bei unseren kleinsten Eidechsen nur hier und da einige Markfasern enthält, während sie bei *Varanus* und *Lacerta ocellata* ein mächtiges Marklager bildet.

Wahrscheinlich eignet sich der Alligator als ein großes langsam wachsendes Tier, von dem Exemplare aller Längen beschaffbar sind, sehr gut zu solcher Ermittlung. Die Köpfe der drei kleinen Exemplare, die ich untersuchen konnte, hatten sicher nicht alle Markscheiden fertig, darauf wiesen allerhand Übergangsbilder hin, das größere Exemplar, dessen ich habhaft wurde, war aber zu schlecht für derlei Untersuchung konserviert.

3. Äussere Form.

Die Aufgabe, welche ich mir bei der Erforschung des Reptiliengehirns gestellt habe, geht dahin, möglichst alle Kerne und ihre Verbindungen zu ermitteln, damit es demnächst gelingen möge, von diesem niedrig stehenden und doch mit Rinde bedeckten Gehirn ein

vollständiges Bild zu gewinnen, ein Bild, das als Unterlage für die Lösung von Fragen aus der vergleichenden Psychologie verwertbar sein möchte.

Die äufsere Form wird deshalb nur soweit als sie zum Verständnis des Ganzen erforderlich ist, geschildert werden. Hat sie ja doch auch in den Arbeiten Herricks, Meyers und besonders auch Rabl-Rückhardts und in Wiedersheimers Lehrbuche genügende Berücksichtigung bereits gefunden. Auch werden die Unterschiede, welche die einzelnen Arten bieten, nicht immer angeführt werden, wenn sie nicht durch Besonderheiten des inneren Aufbaues bedingt sind. Es ist mir immer die Frage, ob etwa der Thalamus opticus rund oder viereckig sei, geringfügig erschienen, neben derjenigen, welche die Verbindungen und den Aufbau des Thalamus ermitteln möchte. Doch ist das nicht der allgemeine Standpunkt, und die Überschätzung der auf die äufseren Formverhältnisse gerichteten Studien hat wohl dazu beigetragen, dafs man so lange nicht nach dem inneren Aufbau gesucht hat.

In den bisherigen Beschreibungen des Reptiliengehirns waltet eine öfter wechselnde und nach den einzelnen Autoren durchaus verschiedene Nomenclatur. Dadurch wird das Verstehen der Abhandlungen erschwert und wird die Möglichkeit von vergleichenden Studien hinausgeschoben. Die grofse Unsicherheit, welche bisher über die Bedeutung der meisten Teile im Reptiliengehirn geherrscht hat, verzögerte natürlich und erschwerte jede präzise Namengebung. Wenn ich in dieser monographischen Bearbeitung es wage, mit einer möglichst gleichmäfsig durchgeführten Nomenclatur hervorzutreten, so bin ich hierzu einerseits durch das wohl allseitig anerkannte Bedürfnis gezwungen, anderseits aber auch ermutigt durch die gewonnene Einsicht in den Aufbau des zu Benennenden. Wo immer es möglich war, ist die bisherige Bezeichnung erhalten geblieben. Es handelt sich viel weniger um neue Namen, als um ganz scharfe Abseidung der einzelnen Hirnteile durch solche Namen, die bisher in unbestimmtem oder gar wechselndem Sinne gebraucht worden sind. Das Wichtigste ist, dafs für jeden Namen genau gesagt wird, welchen Teil er bezeichnet, ja dafs, wenn möglich, diese Bezeichnung selbst sich im Namen ausdrückt.

Für das Säugergehirn hat vor Kurzem die Nomenclaturkommission der anatomischen Gesellschaft¹ eine wichtige Arbeit vollendet. Sie hat die Namen für die gesamten äufseren Formverhältnisse des menschlichen Gehirns festgestellt und diese Namen

¹ Wilhelm His, Die anatomische Nomenclatur. Nomina anatomica. Verzeichnis der von der Commission der anatomischen Gesellschaft festgestellten Namen. Separat aus Arch. f. Anat. und Physiologie, anat. Abteilung. 1895.

siehe die Abbildung bei Meyer — kommen dünne Riechlappen vor, welche zu denen der Krokodile überführen. Etwas kräftigere, aber immer lange und dicke Riechlappen haben auch die Schlangen. Bei ihnen ist überhaupt der Lobus olfactorius im Verhältnis zum übrigen Gehirne größer als bei den anderen Reptilienarten.

Das keulenförmige Aussehen wird dadurch bedingt, daß die frontale Spitze des Riechlappens immer von der *Formatio bulbaris* überzogen ist. In diese histologisch gut abgränzbare Formation münden, aus den Epithelzellen der Nase kommend, die *Fila olfactoria*. Meist handelt es sich um sehr zahlreiche kurze Ästchen, die nach kurzem Verlauf in dem Schädelinneren hier eintreten. Nur bei den Schildkröten, wo der Lobus ganz kurz ist, sammeln sich die Riechnervenfasern zu einem langen, ein gutes Stück der Schädelhöhle durchmessenden dicken Stränge, einen *Nervus olfactorius*.

Bei den Säugern bezeichnet man die als mächtige Verdickung dem Riechlappen auf-sitzende *Formatio bulbaris* als *Bulbus olfactorius*. Zu einem solchen Bulbus kommt es nun bei den Reptilien sehr selten, eigentlich nur bei den Krokodilen. Hier ist die *Formatio bulbaris* so mächtig, daß sie allseitig über den sehr dünnen Lobus hinausragend, einen echten *Bulbus olfactorius* bildet. Die übrigen Reptilien besitzen abgegrenzte Bulbi in dem Sinne, wie das Wort bisher gebraucht worden ist, nicht.

Die Länge des Lobus olfactorius, diejenige der Riechnerven, die Entwicklung eines Bulbus über sehr langen dünnen Lobis, das alles ist offenbar nur abhängig von der Entwicklung des nasalen Abschnittes des Schädels.

Die *Formatio bulbaris* grenzt sich immer als graue Masse sehr wohl ab von dem Lobus olfactorius, weil aus ihrem caudalen Ende sich zahlreiche dicke weiße Fasern entwickeln, die *Radiatio bulbo-corticalis*, welche den Lobus überzieht und sich, soweit sie nicht in ihn eintaucht, schließlich an seiner lateralen Seite zu einem mächtigen Zuge vereint, den man bei den größeren Tieren immer mit bloßem Auge, bei den kleineren aber leicht mit der Loupe erkennt. Dieser Zug der *Tractus cortico-epistriaticus* läßt sich leicht, dicht unter den oberflächlichsten Rindenschichten, zum Teil auch über ihnen belegen, rückwärts verfolgen, wo man ihn dann — *Varanus*, *Chelone* — vor dem Schläfenpol des Hemisphaerium fächerförmig aufsplintern sieht. Dieser Fächer liegt aber schon unter der Rinde im *Epistriatum* und schimmert nur eben weiß durch.

Der Lobus olfactorius geht ohne scharfe Grenze caudal und basal in die *Area olfactoria* über. Diese nimmt die ganze basale Fläche des Vorderhirns ein. Nahe dem

occipitalen Ende verdickt sie sich manchmal etwas zu einer kleinen, basal gerichteten Hervorragung, dem *Tuberculaeniae*.

Die *Area olfactoria* entspricht im Wesentlichen dem *Lobus olfactorius posterior* der Säuger. Ich habe aber diesen Namen hier nicht verwendet, weil die Möglichkeit besteht, daß dieser rindenbedeckte Hirnteil dort noch andere Verbindungen und Anordnungen enthält, welche den Reptilien entweder fehlen oder so rudimentär sind, daß sie mir bisher entgingen. *Area olfactoria* — Riechfeld — präjudiziert weniger und schließt absolute Homologisierung, welche eben noch nicht möglich ist, aus.

Das Riechfeld gehört schon zu dem *Stammklappen* des Gehirns. Ihm sitzt direkt das mächtige *Striatum* auf, von dem sich ein dorsaler Abschnitt anderen Baues als *Epistriatum* sondern läßt. Das *Epistriatum* umgreift hinten das *Striatum dorsal* und *lateral*.

Der *Stammklappen* ist von dem *Mantel* bedeckt, aber von ihm durch den *Ventrikel* geschieden. Aus ihm entspringt in mächtigem Pinsel die *Radiatio strio-thalamica*, das basale Vorderbündel. Wenn man ein Reptilengehirn so legt, daß die Basis nach oben schaut, so erblickt man den dicken Zug der *Stammganglionfaserung*, welcher durch das graue Riechfeld hindurchscheint und unter dem *Opticus* verschwindet, der jenes caudal abschließt. („Hirnschenkelfaserung“ auf der *Wiedersheimerschen* Abbildung von *Hatteria*.)

Die *Gesamtform* des *Hemisphaeriums* ist oben einer halbierten Birne verglichen worden. Länge und Wölbung sind nun für die einzelnen Ordnungen wechselnd und wohl zu gutem Teil von der Schädelkonfiguration beeinflusst. Denn wie verschieden auch die äußere Form ist, die Untersuchung der Schmitte hat nicht ergeben, daß etwa aus einem verlängerten *Temporalpole* mehr oder andere Fasern entspringen, als aus dem kaum angedeuteten *Schläfenlappchen*. Im allgemeinen kann man sagen, daß bei den Schlangen und den Eidechsen, auch den Krokodilen, die *Hemisphäre* länger im *Stirn-* und *Schlafenteil* ist, als bei den Schildkröten, wo das Ganze mehr gedrungen erscheint, auch im occipitalen *Pole* weiter nach hinten über einen Teil des *Mittelhirndaches* hinweg reicht.

Man erkennt fast immer mehr oder weniger deutlich eine flache Grube, welche an der Basis des Riechlappens beginnend, rückwärts zieht und am *temporalen Pole* endet. Sie scheidet *Riechlappen* und *Area olfactoria* von dem *Pallium* und verdient deshalb den Namen *Fovea limbica*.

Andere Furchen habe ich mit Sicherheit nicht konstatieren können, doch soll nicht unerwähnt sein, daß mir zuweilen an erhärteten Gehirnen größerer Reptilien eine kleine jederseits von der *Fissura longitudinalis cerebri* verlaufende flache Furchel aufgefallen ist. So

bei *Crocodylus* und bei einem Python. Ich würde sie gar nicht erwähnen, zumal sie an der Wachsrekonstruktion meines Eidechsengehirns nicht zum Vorschein kam, wenn nicht bei den Vögeln ebenda eine richtige *Fovea longitudinalis* zuweilen nachweisbar wäre. Meyer

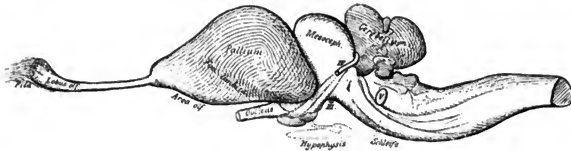

Fig. 3a. *Crocodylus africanus*. 2:1.

Nach dem in Formol gehärteten Präparate, fast keine Schrumpfung.

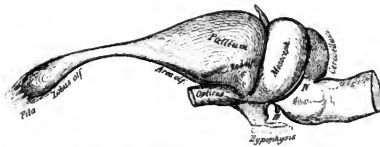


Fig. 3b. *Lacerta viridis*. Nach einer Wachsrekonstruktion. ca. 5:1

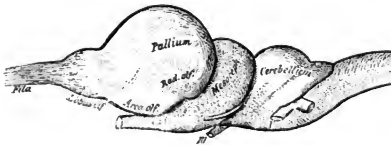


Fig. 3c. *Chelone midas*. Nach dem frischen Präparate. ca. 2:1.

macht mit Recht darauf aufmerksam, wie leicht bei der relativen Weite der Reptilienventrikel durch die Schrumpfung des dünnen Palliums Furchen künstlich erzeugt werden können, zumal wenn der Mantel sich über das in der Längslinie eingekerbte Striatum legt.

Bei dem weiteren Studium unterscheidet man zweckmäßig die gewölbte Aufsenswand von der senkrecht gestellten sagittalen Scheidewand.

Eine abgerundete Facies occipitalis schließt hinten den Mantel ab. Sie ist es, welche bei den Schildkröten und auch bei den Krokodilen sich zu einem occipital gerichteten Fortsatz vergrößert. Die laterale Wand geht ventral direkt in das Gebiet des Stammlappens über. An ihrem caudalen Pole bildet sie immer eine kleine Hervorragung aus, die ihrer Lage nach einem kleinen Schläfenlappchen vergleichbar wäre.

Der Seitenventrikel geht bis in dieses Lappchen herab und bildet so eine Art Unterhorn hier. Dies Unterhorn wird an seiner medialen Seite nicht mehr von Hirnrinde begrenzt, sondern von sehr verdünnter Mantelwand, die hier den Ventrikel von dem Schädelinneren abschließt (s. z. B. Taf. I. Fig. 9). Im ventralen Abschnitte dieser dünnen Platte verlaufen Fasern aus dem Tuber Taeniae zum Ganglion habenulae, der dorsale geht unmittelbar in die Schlußplatte und deren weitere Verdünnungen zu Plexus choroides etc. über.

Es liegt nahe, wenn einmal der vordere Pol des Mantels als Lobus olfactorius bezeichnet ist, den Mantel weiter einzuteilen in Lobus parietalis, frontalis, occipitalis etc. und in der That hat Herrick das gethan.

Ich möchte aber hier gegen derartige nur durch die Lage bedingte Bezeichnung deshalb Einspruch erheben, weil, wäre sie einmal angenommen, leicht falsche Begriffe geschaffen würden. Der Lobus occipitalis, der Säuger z. B., mit denen man bei derlei Bezeichnungen natürlich zuerst homologisiert, existiert bei den Reptilien noch gar nicht, er tritt erst bei den Vögeln auf. Was bei den Reptilien occipital liegt, entspricht, wie unten gezeigt werden soll, ganz anderen Hirnpartieen. So entstanden, wollte man später den schon bei den Reptilien Occipitallappen genannten Hirnteil weiter aufwärts in die Tierreihe verfolgen, die allergrößten Schwierigkeiten. Lobus occipitalis, um bei dem einmal gewählten Beispiel zu bleiben, ist nicht allein eine Hervorragung am Occipitalpole, sondern eine ganz bestimmte Hirnpartie mit spezieller Rindenbeschaffenheit und festen Beziehungen zum Sehnervensprünge. Ein Lobus frontalis tritt überhaupt erst bei den Säugern auf, ja bei den niedersten derselben fehlt er wohl noch ganz, um sich bei den Primaten, ja erst beim Menschen zu seiner vollen Höhe zu entwickeln. Der Mantel am Stirnpol der Reptilien hat rein gar nichts mit dem nun einmal Lobus frontalis genannten Hirnabschnitte gemeinsam.

Die Rinde überzieht überall den Mantel. Nur an der medialen Seite ragt sie nicht bis zur Basis. Hier endet sie vielmehr ganz sebarf in einer fast horizontalen, dorsalwärts konvex gekrümmten Linie. Sie bedeckt also nur die dorsale Hälfte der Scheidewand, die

ventrale bleibt frei von ihr. Zwischen diesen beiden Abschnitten der sagittalen Scheidewand, dem basilaren rindenfreien und dem dorsalen rindenbedeckten Teile verläuft eine feine Spalte, die *Fissura arcuata Septi*. Dorsal von dieser Spalte schimmern dicht unter der Rinde feine weiße Längszüge durch, welche im frontalen Gebiete nur dünn sind, aber je weiter man caudal geht, um so kräftiger werden. Von ventral her ziehen massenhaft feine Fasern aufwärts, welche in die *Fissura* eintauchen und in jenem weissen Streifen verloren gehen. Weiter rückwärts wird der Spalt immer breiter, die weiße Faser-masse liegt völlig frei zu Tage, bildet eine Hervorragung im Grunde der Spalte und diese Hervorragung am freien Rindenrand der Hemisphäre, welche, wie später gezeigt wird, wesentlich ihre Fasern zum Fornix und zum *Palterium*, auch zur *Commissura anterior* sendet, habe ich früher als *Fornixleiste* bezeichnet.

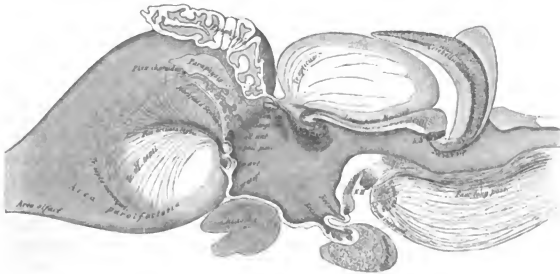


Fig. 4. Varanusgehirn, Mediale Seite.

Die Figur ist so hergestellt, daß erst ein frisches Gehirn mit Lupenvergrößerung gezeichnet worden ist und dann Markfaserung, Konfiguration der Schlussplatte, Epiphysengegend und Hypothalamus, kurz alles mit der Lupe unsicher bleibende nach gefärbten Serienschnitten eingezeichnet wurde. Um möglichste Korrektheit für diese noch nicht richtig dargestellte Schnittfläche zu erreichen, sind drei Varanus-exemplare dazu benutzt worden. Die Bezeichnungen *Co. pall. ant.* und *Co. pall. post.* zu vertauschen.

In der Gegend, welche dorsal von der *Commissura anterior* liegt, verbreitert sich die *Fornixleiste* zu einem breiten Felde, das oben von der Rinde, unten nur von *Plexus choroides* begrenzt ist. Hier liegen alle Markfasermassen völlig frei zu Tage, von hier aus wenden sie

sich zu ihren verschiedenen Endstätten. Dies Feld mag als Markfeld der Innenwand bezeichnet sein.

Das ventrale Gebiet zerfällt wieder, darauf hat Meyer energisch und wiederholt hingewiesen, in zwei ihrem Wesen nach verschiedene Abteilungen, in einen ganz basilaren Abschnitt, in welchem, wie Meyer meint, die graue Formation des Stammganglion hineinragt — von ihm Ganglion mediale anterius und posterius genannt — und einen dorsaleren, den er dem Septum pellucidum homologisieren will.

Man muß unbedingt zugeben, daß in der That hier graue Massen liegen, aber meine Methoden, auch die Versilberung, haben nicht ausgereicht zu der Ermittlung, ob sie wirklich gleichartig gebant sind wie das Striatum. Mir scheint vielmehr dasjenige, was Meyer als mediales Ganglion bezeichnet, ein Teil der Area olfactoria zu sein oder doch zu der Formation dieser, dem hinteren Riechlappen der Säuger homologen Ganglienzellansammlung zu gehören. Ich möchte also lieber mich dahin ausdrücken, daß der basale Teil der Scheidewand noch von der Riechformation gebildet wird. Wir haben ein Analogon noch bei Säugern in dem als Area Brocae bezeichneten Felde, Vergl. Fig. 24 in dem His'schen Berichte der anatomischen Nomenclaturkommission. Das ganze hier in Rede stehende Gebiet enthält zerstreut liegende multipolare Ganglienzellen und ein feines Geflecht markhaltiger Nervenfasern, dessen weiterer Verlauf nicht klar geworden ist. Überzogen und durchzogen ist es von dem Tractus cortico-olfactorius septi, der hier vom Riechfelde aus in medial und dorsal gewendetem Zuge hinauf zur Rinde zieht, um als frontalstes Bündel der dorsal von der Bogenfurche des Septums gesammelten Systeme sich in die Rinde zu senken. Diese Fasern ziehen also von unten vorn nach oben hinten. Sie werden an einigen Stellen durch andere Fäserchen gekreuzt, welche aus dem frontalsten und medialsten Rindengebiete stammend ventralwärts ziehen. Sie gehören dem Tractus septo-mesocephalicus an.

Denjenigen Teil der Riechformation, welcher an der Medialwand sichtbar wird, möchte ich mit der Nomenclaturkommission als Area parolfactoria (Brocae) bezeichnen. Die Area parolfactoria nimmt an dem Frontalpol des Hemisphaeriums die ganze Wand ein (Taf. I, Fig. 3). Aber in einiger Entfernung von diesem Pole beginnt die Fissura arcuata septi, zunächst nur als schwache Furche, welche durch den Eintritt der eben erwähnten Riechfaserung charakterisiert ist. Von dieser Stelle ab wird die Area parolfactoria schmaler, niedriger, es tritt zwischen ihr und der Furche ein Wandgebiet auf, das viel zellärmer ist, aber vor allem sich dadurch charakterisiert, daß in ihm und über es hinweg große Massen markhaltiger Fasern, die Riechstrahlung zur Rinde und der Tractus septo-mesocephalicus, ziehen.

Dies Gebiet, welches caudalwärts an Dicke zunimmt, ja durch einen eigenen kleinen Vorsprung des Ventrikels innen von der übrigen Hirnwand sich gut abscheidet, nenne ich Septum, hier in völliger Übereinstimmung mit Meyer. Man studiert am besten die Frontalschnittserie der Tafel I, Figur 4—7, wenn man diese Verhältnisse wohl verstehen will.

Aus dem Septum selbst entspringen noch Fasern. Meyer hat einige zuerst bei *Caltopeltis* als Natternbündel beschrieben, und auch meine Präparate ließen hier manchmal einen Zug erkennen, der im Septum beginnend rückwärts zieht und vielleicht in die *Commissura anterior* gerät.

Das Septum wird hinten durch die Schlußplatte begrenzt. An seinem caudal dorsalen Ende liegt jenes oben als Markfeld der Innenwand geschilderte Gebiet. Dies Markfeld der Innenwand sowie die über das Septum und durch es ziehenden Fasern können erst unten genauer beschrieben werden, wenn die Commissurenbündel und das Marklager geschildert sind.

An größeren Reptilien erkennt man mit bloßem Auge, daß auf der medialen Scheidewand mehrere distinkte Faserzüge verlaufen. Von der Basis her erhebt sich ein feiner, weißer Überzug, der *Tractus olfactorius septi*, die mediale Riechstrahlung, um rückwärts und aufwärts ziehend in der *Fissura sagittalis* zu verschwinden. Vom occipitalen Pole aus stroben massenhaft Fasern vorwärts und abwärts. Sie enden zum Teile in dem deutlich sichtbaren Markfelde der Innenwand, zum Theil gesellen sie sich, die *Regio commissuralis* überschreitend, einem fächerförmig nahe der Mantelkante entspringenden Bündel zu, dem *Tractus septo-mesocephalicus*, dem Markbündel der sagittalen Scheidewand, das ich früher schon beschrieben habe. Dies Bündel sammelt sich nahe der Hirnbasis zu einem geschlossenen Zuge, s. Fig. 4, S. 357.

In der *Lamina terminalis* verlaufen die Commissuren. Man unterscheidet zweckmäßigs Commissuren des Stammes von solchen des Mantels.

Den ersteren sind die drei Bündel der *Commissura anterior* zuzurechnen, den letzteren eine vordere und hintere *Palliumcommissur*. Die hintere ist nicht bei allen Reptilien nachweisbar.

Dorsal von den Commissuren verdünnt sich die Schlußplatte zu dem *Plexus choroides* und der auf ihn folgenden *Paraphyse*. Die Bogenfurche des Septums endet genau in dieser Höhe. Sie setzt sich ganz direkt in die bei Reptilien sehr kurze *Fissura choroidea* fort. Dadurch gewinnt sie denn eine gesicherte morphologische Stellung. Sie entspricht also nach ihrer Lage, aber auch wie man jetzt erkennt, nach ihren Beziehungen zur Rinde des Randbogens der *Fissura choroidea*, welche in der Entwicklung des Säugerhirnes wohl studiert ist. Direkt vor ihrer Endigung in dem Plexusgebiete ver-

breitert sich der Boden der Furche zu einer kleinen Grube, in deren Grund das Markfeld der Scheidewand liegt (Taf. I, Fig. 8 und 9).

Ich habe schon in meiner ersten Mitteilung erläutert, dafs ich die Rinde, welche das dorsale Gebiet der Scheidewand überzieht und sich über die Hirnkante hinweg verlängert, der Ammonsrinde der höhern Vertebraten homologisiere. Der Ursprung eines Fornix aus derselben und das bei den Eidechsen nachweisbare Vorkommen einer Commissura fornicis, eines Psalterium zwischen beiden Rindenfeldern, dann der in dieser Mitteilung zu erbringende Nachweis, dafs aus dem Riechfelde, ganz wie bei den Säugern, hierher die mediale Riechstrahlung zieht, schliesslich die Lage am medialen Hemisphärenrande, dicht an dem Aufhören desselben und seiner Verdünnung zum Plexus, berechtigen voll zu dieser Auffassung.

Bei den Säugern bezeichnet man die frontale Fortsetzung der Ammonsrinde, diejenige, welche nicht mehr eingerollt ist und über dem Ventrikel liegt, als *Gyrus limbicus*. Ich halte es für wahrscheinlich, dafs in dem Rindengebiet, welches bei den Reptilien als Ammonsrinde bezeichnete wurde, die Elemente des *Gyrus limbicus* und der Ammonsrinde gegeben sind.

Nennt man also diese Rinde Ammonsrinde, so darf man die *Fissura arcuata septi* wohl auch als *Aditus cornu Ammonis* bezeichnen und das Markfeld der Innenwand zu größerem Teile der *Fimbria* homologisieren. Auch die *Fimbria* liegt zwischen Rinde und Plexus choroides, auch sie entsendet den Fornix und das Psalterium. Aber da in dem erwähnten Markfelde auch noch andere Züge liegen, resp. es krenzen etc. so ist es einem größeren Hirngebiet als der *Fimbria* homolog. Nur enthält es u. A. auch die *Fimbria*. Caudal vom Markfeld und ventral von ihm verdünnt sich also die mediale Wand zum Plexus choroides.

Ein sehr kräftig entwickelter Plexus medialis, der den Raum zwischen den Epiphysen und dem occipitalen Hirnpole erfüllt, sendet nach vorn beiderseits in die Ventrikel je einen Plexus lateralis, der bei verschiedenen Arten wechselnde fronto-occipitale Ausdehnung hat. Bei den Schildkröten erreichen diese Plexusbildungen ihre höchste Entwicklung. Die Blutgefäße, welche zwischen Mittelhirndach und Mantel hierher hinabtreten, bilden dort noch dorsal vom Gehirne in der Schadelkapsel grofsartige Geflechte die wohl ein eigenes Studium verdienen.

Die Plexusbildungen liegen bereits caudal von der Schlußplatte des Vorderhirnes. Diese, welche den mittleren Ventrikel frontal abgrenzt, ist außerordentlich schmal, weil die Hemisphären, welche sich jederseits an sie anschliessen, ganz dicht bei einander liegen. Es gelingt selten, ein Reptiliengehirn so absolut richtig sagittal zu schneiden, dafs man die ganze Schlußplatte in einen Schnitt bekäme. Des mittleren Ventrikels wird bei der Beschreibung

des Zwischenhirnes zu gedenken sein. Von ihm gehen beiderseits durch die engen Foramina interventricularia (Monroi) die Seitenventrikel ab. Diese ragen nach vorn bis an die äußerste Spitze des Riechlappens. Im Mantelgebiete haben sie, wenigstens in den vorderen $\frac{1}{2}$, einen Ω förmigen Querschnitt, der dadurch entsteht, daß in den Hohlraum des Mantels hinein das Stammganglion ragt. Der medial liegende Schenkel des Ω und der laterale sind außerordentlich eng, das Verbindungsstück an der dorsalen Hirnkante ist etwas weiter und enthält in seinem caudalen Abschnitte einen Plexus choroides. Die Seitenventrikel haben also je ein Außen- und ein Innenhorn. Auch einen temporalwärts gerichteten Fortsatz, ein Unterhorn besitzen sie, wie bereits erwähnt wurde und schliesslich sei angegeben, daß sie bei den Sauriern und Schlangen ein Hinterhorn besitzen, welches von dem frei in es ragenden caudalen Teil des Epistriatum fast erfüllt wird (Taf. I, Fig. 1—8; Taf. II, Fig. 7).

Aus dem Stammganglion, aus dem basilaren Abschnitt der Scheidewand und aus der Hirnrinde entspringt die Faserung, welche das Vorderhirn teils in sich, teils mit tiefer liegenden Centren verknüpft. Dazu gesellt sich noch die Riechfaserung aus den einzelnen Abschnitten des Geruchsapparates.

Das Vorderhirn ist auf das innigste mit den Ganglien des Zwischenhirnes und wahrscheinlich durch eine dünne Bahn mit dem Mittelhirn verbunden. Fasern zum Kleinhirn, zur Oblongata oder zum Rückenmarke sind nicht festzustellen.

Soweit die Beschreibung dessen, was makroskopisch unter Umständen sichtbar wird. Es sollen nun in einzelnen Abschnitten die Hirnteile und die von ihnen ausgehende Faserung geschildert werden. Dann mag ein Schlußkapitel versuchen die Beziehungen des Reptiliengehirnes zu den Gehirnen höherer Tiere festzustellen.

4. Riechapparat.

Formatio bulbaris, Fila olfactoria, Tractus bulbo-corticales. — Lobus olfactorius, Tractus cortico-olfactorinus und cortico-epistriatus. — Area olfactoria, Tractus cortico-olfactorinus septi. — Nucleus occipito-basalis Herrick, Tractus olfacto-habemularis thaeinae und Tractus transversalis thaeinae.

1. Übersicht. Die Abbildungen des Reptiliengehirnes in den Abhandlungen und in den Handbüchern weisen merkwürdige Bezeichnungen der zum Riechapparate gehörigen Teile auf. Namentlich werden die Ansdrücke Bulbus, Tractus, Lobus ständig für verschiedene Teile

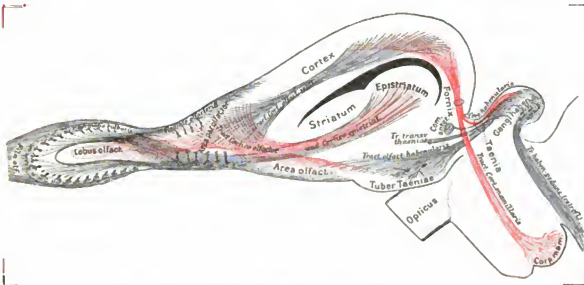
wechselnd gebraucht. Das liegt daran, daß sich fast alle älteren Angaben auf Untersuchungen stützen, die der mikroskopischen Kontrolle entbehren. Es ist aber das an dieser Stelle notwendiger als irgendwo anders. Man kann einem frontal vom Gehirn an der Schädelbasis liegenden langen Zuge nicht ohne Weiteres ansehen, ob er aus den eintretenden Fila olfactoria besteht, ob er also in einen Bulbus mündet, oder ob er aus einem Bulbus olfactorius stammend schon centrale Faserung zum Lobus etc. ist, oder auch ob es sich nur um einen dünnen Lobus olfactorius handelt, der sich erst caudal verdickt.

Bei den Schildkröten ziehen die Riechnervenfasern, ehe sie sich in den Bulbus ein-senken, eine lange Strecke durch den Schädel, bei anderen Reptilien, dem Alligator z. B. und dem Krokodil, auch den Eidechsen, sind die Riechnervenbündel kurz, aber hinter dem Bulbus, wo sie sich einsenken, liegt ein langes dünnes Stück Lobus, von Riechstrahlung überzogen, das erst weiter hinten sich kegelförmig verdickt. So entsteht in beiden Fällen das gleiche Bild für die makroskopische Betrachtung. Einmal wird aber der lange Zug durch wirkliche Riechnervenfasern, ein zweites Mal durch die secundäre Strahlung gebildet, entspricht also dem, was man gewöhnlich einen Tractus olf. nennt.

Die Riechnervenfäden, welche bei Reptilien aus den Riechgruben in das Gehirn treten, bilden nicht wie bei den Säugern dort zunächst eine dicke Bulbusanschwellung. Es überzieht nur eine *Formatio bulbaris* den vorderen Teil des Lobus olfactorius auf längere oder kürzere Strecke. An den Lobus schließt sich caudal die *Area olfactoria* an, die ventralste Gehirnpartie, welche caudal sich zu dem *Tuber Taeniae* vorwölbt. Wenn die *Formatio bulbaris* ihr caudales Ende gefunden hat, wird die Lobusrinde frei. Sie geht unmittelbar über in die Rinde am Stirnpole des Mantels. Hier vereinen sich alle die verschiedenen Rindenplatten zu einer unregelmäßigen Rindenformation, welche den Stirnpol des Mantels umfaßt und von der Rinde des Lobus nicht scharf zu trennen ist. Diese Formation mag der *Area parolfactoria* zugerechnet werden, wenn man sie nicht überhaupt vom Riechlappen trennen will, wozu ihr Verhalten bei Schlangen, wo sie besonders ausgebildet ist, Veranlassung geben könnte.

Zum Riechapparate sind dann noch einige andere Teile des Gehirns zu rechnen, welche in besonders mächtiger Verbindung mit den eben erwähnten zweifellosen Riechgebieten stehen. Zunächst das Rindenfeld des Riechapparates in der *mediodorsalen* Rinde, dann das *Epistriatum* und schließlich wohl der Apparat des *Ganglion habenulae* und des *Corpus mamillare*.

2. Einzelnes. Die *Formatio bulbaris* entsteht durch die Vereinigung der Riechnervenfasern mit den Ausläufern von Ganglienzellen. Die Riechnervenfasern *Fila olfactoria* treten in großer Menge durch die Schädelbasis herein zum Gehirn. Sie splittern, dicht am Gehirn angekommen, jeder einzeln, zu einem sehr starken Pinsel der allerfeinsten Fäden auf und in diesen Pinsel senken sich ganz feine, außerordentlich dichte Endbäumchen aus Dendritenfortsätzen größer, in der *Formatio bulbaris* liegender Zellen. Das Kaliber dieser Dendriten ist stärker als dasjenige der *Fila olfactoria*. Der Riechnerv erreicht in dieser Kontaktverbindung, wie zuerst S. Ramon y Cayal, dann ausführlich Gehuchten nachgewiesen hat, seine primäre Endstätte. Die Imprägnierung der großen Bulbuszellen *Mitralzellen*, S. Ramon y Cajal gelingt sehr leicht. Ebenso ist der Nachweis nicht



Figur 5 Schema des Gesamtgeruchsapparates bei den Reptilien.

Dies Schema sollte zur Klarlegung des folgenden Textes ständig beigezogen werden. Es ist nur als Kommentar zu diesem bestimmt.

selten zu erbringen, daß die aus ihnen stammenden Axencylinder sich caudalwärts wenden, und da, wo die Bulbusformation anhört, frei auf die Oberfläche des Riechlappens heraustreten. Diese Riechnervenfasern zweiter Ordnung sind bei allen größeren Reptilien durchweg markhaltig, bei den kleineren und den Schildkröten nur teilweise. Ebenso sind sie beim Alligator, im jugendlichen Zustande wenigstens, nur teilweise markhaltig. Am mächtigsten ist ihre Lage bei den Schlangen ausgebildet, selbst bei ganz kleinen Exemplaren. Zum Studium

empfehle ich die Tropidonotus, weil sie gute Übersichtsbilder giebt, besonders an Sagittalschnitten. Man muß aber beim Herausnehmen eines Schlangengehirnes aus dem engen, harten Schädel doppelt vorsichtig verfahren, sonst reißt man das vordere Lobusende mit der *Formatio bulbaris* ab und kommt leicht in den Irrtum, daß die nunmehr frei entspringenden markhaltigen Fasern die Riechnervenfasern seien. Ich glaube, dieser Irrtum ist mehrfach passiert (Taf. I, Fig. 1—3).

Oben ist angeführt, wie die *Formatio bulbaris* das frontale Ende des Lobus olfactorius überzieht. Der Lobus hat dort noch nicht seine ganze Rindenformation, es ragt vielmehr unter die Bulbusformation nur die dorsalste Schicht, das *Stratum moleculare*. Macht man Frontalschnitte oder Sagittalschnitte durch das von Bulbusformation überdeckte Lobusende, so begegnet man der *Radiatia olfactoria* zwischen beiden Schichten. (Siehe Fig. 5 und auch Rad. olf. an dem Fig. 7, Tafel II abgebildeten Schildkrötengehirne.) Die Fasern der Riechstrahlung bleiben auch noch eine Strecke weiter rückwärts dorsal von der Lobusrinde, deren Tangentialschicht bildend. Wenn sich aber etwas weiter caudal die Lobusrinde in voller Formation entwickelt, verlieren sich in ihr zahllose Fasern aus der Riechstrahlung. Sie treten da nicht nur in die Tangentialschicht, sondern auch in den tieferen Plexus, welcher medial von der Zellschicht liegt, ein. Ich vermute, daß sie frei aufgesplittert in der Rinde enden, denn gerade da, wo man sie eintauchen sieht, liegen massenhafte Dendriten von Rindenzellen, die wohl zu Kontaktverbindung geeignet sind (s. T. III). Die Golgimethode läßt jedenfalls nur freie Enden der feinen Riechfasern hier erkennen. Die Tangentialfaserschicht ist eine über das ganze Reptiliengehirn fast kontinuierliche.

Diese Faserung ist bekanntlich früher als diejenige der „Riechnervenwurzeln“ bezeichnet worden. Da man aber durch die Untersuchungen von S. Ramón y Cajal weiß, daß die wirklichen Wurzeln des Riechnerven in den Fila zu erblicken sind, welche den Epithelien der Nasehöhle entstammen, so ist der ältere Name nicht mehr aufrecht zu erhalten. Besser wäre vielleicht die Bezeichnung *Tractus bulbo-corticales*. Die ganze Faserung aus dem Bulbus endet aber nicht in der Rinde, ein Teil gelangt vielmehr in die *Area olfactoria* und weiter; so soll zunächst: *Radiatio olfactoria* gebraucht werden.

Da die mannigfachsten Darstellungen vom Weiterverlauf dieser Riechfaserung gegeben worden sind, so muß hier etwas näher auf dieselbe eingegangen werden. Man hat mediale und laterale Riechfaserung abtrennen wollen. Das ist nicht richtig, schon weil der medial anscheinend in Verlängerung der Riechfaserung liegende Zug gar nicht aus dem Bulbus

stammt. Besser stellt man sich die Sache so vor, dafs die Riechstrahlung, wenigstens mit ihren feineren Ästchen, die ganze Lobusspitze überkappt, etwa wie ein Pinsel, den man auf einen Konus drückt. Aber es sammelt sich lateral. Herrick hat das zuerst gesehen, die Mehrzahl der markhaltigen dicken Fasern an, nachdem die dünneren in die Rinde untergetaucht sind und bildet einen mächtigen Faserzug, die Riechstrahlung s. str. Bei den Eidechsen, wo er klein ist, bei den Schlangen, wo er seine größte Mächtigkeit erreicht, tritt dieser Faserzug zu einem guten Bündel geschlossen, an der Lobusmitte etwa, in die Tiefe unter die Rinde und wendet sich dann nahe der Basis lateral, um dann weiter rückwärts zu ziehen. Auf diesem Wege durchwandert er die Area olfactoria und hier läfst er zweifellos die Mehrzahl seiner Fasern, ein Teil aber gelangt in das Epistriatum (s. u.).

Die Riechstrahlung gehört zu den elementaren Gehirnfaserungen, denn sie wird überall an gleicher Stelle wiedergefunden. Die Endigung der aus den Mitralzellen des Bulbus kommenden Fasern nach längerem meist in markhaltigen Röhren erfolgenden Dahinziehen in der Lobusrinde und der Area olfactoria ist überall dieselbe. Nur ist bei Vögeln und Säugern die Endigung eines caudalen Abschnittes im Epistriatum noch anzufinden.

Die Tractus bulbo-corticales entstammen also den Zellen des Bulbus und enden teils in der Rinde des Lobus olfactorius, teils in dem Corpusepistriatum.

Der Lobus olfactorius ist bei den Schildkröten im Verhältnis zum Gehirne viel gröfser als bei den Echsen und Schlangen. Er ist bei den ersteren etwa eiförmig und auf seine ganze Ausdehnung hin von den mächtigen Einstrahlungen der Fila olf. bedeckt. Fast überall überzieht ihn deshalb auch die Formatio bulbaris. Eine kleine nicht constante Lucisur trennt ihn von dem Mantel des Vorderhirns. Der Ventrikel geht fast bis an seine Spitze vor und in diesen Hohlraum ragen gelegentlich die frontalsten Enden des Plexus choroides noch hinein.

Am frischen Gehirne scheint der Schildkrötenlobus nicht rundlich eiförmig, sondern länglich, wie bei den anderen Reptilien zu sein. Erst Schnitte zeigen dann, dafs es sich um die mächtige Strahlung der Fila handelt, die in weitem Zuge an den Riechlappen herantretend und ihn überziehend, einen langen Lobus vortäuscht.

Bei den Schlangen, den Eidechsen, der Blindschleiche ist der Lobus langgestreckt, fingerähnlich etwa, und durch eine ganz seichte Grube nur von dem Großhirn abgesetzt, in dessen Oberfläche er direkt überzugehen scheint. Die Fila sind spärlicher, dünner und bilden relativ dünnere Bündel. Die Formatio bulbaris bedeckt bei den Schlangen und den Blind-

schleichen den Lobus nicht ganz. Namentlich an der medialen Seite reicht sie nur wenig weit caudal. Sie erfüllt da die *Fovea bulbi* (Taf. I, Fig. 1), eine kleine flache Grube im Lobus.

Auf Frontalschnitten durch die Lobi erhält man immer peripher die *Formatio bulbaris* und central die Lobusformation. Diese Unterscheidung rechtfertigt sich durch das mikroskopische Verhalten einerseits und durch vergleichend anatomische Erwägungen andererseits. In der Tierreihe ist es nicht überall so. Bei den Säugern z. B. sitzt die *Formatio bulbaris* der Lobusspitze nur für eine kurze Strecke auf, der Riechlappen selbst ist da aber sehr viel kräftiger entwickelt, als bei den Reptilien. Hier ist er oft so dünn, daß er eher dem zum *Tractus olfactorius* atrophierten Lobus des Menschen gleicht.

Dieser dünne Lobus olfactorius ist also an seiner Oberfläche überall, sowohl an dem noch von *Formatio bulbaris* bedeckten frontalen Abschnitte, als weiter hinten, von der Riechstrahlung bedeckt und sieht deshalb bei allen größeren Arten ziemlich hell aus. Auf die ganze Länge des Lobus aber, schon innerhalb der *Formatio bulbaris*, senken sich in seine Rinde Fäserchen aus jener Strahlung ein, ja dies Einsenken erstreckt sich noch weithin caudalwärts auf den ganzen frontalen Rindenabschnitt überhaupt. Auf Taf. IV ist das noch zu erkennen. Diese Figur ist durchweg nach Präparaten mit peinlicher Treue gezeichnet. Es sind aber mehr als 20 Schnitte, von denen der eine dieses, der andere jenes gut imprägniert zeigte, hier kombiniert. Man sieht, wie die Fasern dorsal und ventral von den Zellen eindringen und im Bereich der Dendriten frei enden. Eigentliche Endbäumchen kommen nicht vor. Die Lobusrinde zeigt etwas anderen Typus, als die hier gezeichnete Hirnrinde, bedingt durch die noch stärkere Einstrahlung der *Radiatio olfactoria*. An den Stellen, wo diese Rinde noch von *Formatio bulbaris* bedeckt ist, gelang mir selten eine gute Imprägnation. So leicht man dort die Endbäumchen und die Zellen in der *Formatio bulbaris* schwärzen kann, so schwer fällt die Imprägnation der tieferen Schicht. Hier und da bekommt man allerdings einzelne Zellen gut gefärbt. Sie gleichen den kleinsten Rindenpyramiden.

Auf allen Querschnitten durch das frontale Ende des Lobus kann man von außen nach innen unterscheiden: 1. Schicht der Fila. 2. Schicht der Glomeruli. 3. Schicht der Mitralzellen, 4. Markfaserung aus den Mitralzellen. 5. Rinde des Lobus olf. Von dieser Rinde ist in den frontalen Abschnitten nicht die ganze Dicke, sondern nur die Molecularschicht vorhanden. 6. Mark des Lobus olfactorius. 7. Ventrikelepitheil.

Die Rinde vorn im Riechgebiete läßt sich übrigens nicht allzu schwer auf den gewöhnlichen Rindentypus zurückführen. Man muß nur die Mitralzellen einer der Rindenpyramiden-

formen gleich stellen. Dann ergibt sich sofort der folgende Typus: Eintauchen der Riechnervenfasern in die Molecularschicht der Rinde. Dort treten ihnen, ganz wie den Tangentialfasern die Pyramidendendriten, die Dendriten der Mitralzellen entgegen. Die Mitralzellen entsenden keine Stabkranzfasern, sondern, wie viele Rindenzellen, nur einen intracortical bleibenden und endenden Faserzug, eben die Riechstrahlung.

Es ist schon oben erwähnt worden, daß ein großer Teil der Tractus bulbo-corticales sich nicht sofort in der Rinde des Riechlappens verliert, sondern an der Aufsen- und Unterseite des Gehirnes weiter rückwärts zieht. (Lat. Riechnervenwurzel d. Autt.) Dies dicke Bündel geht dann innerhalb der Area olfactoria, an der Hirnbasis so mannigfache Beziehungen zu dem feinen Markfasernetz ein, welches da liegt, daß es sich fast aufzulösen scheint. Aber gerade an dieser Stelle scheint ihm ein neuer Zuwachs zu kommen. Es gelangen nämlich hier an die Hirnbasis mächtige Fasern, welche bisher als der Bulbusformation entstammend galten und zu den Tractus bulbo-corticales gerechnet wurden, von denen mir aber eine ganz andere Abstammung wahrscheinlich geworden ist. Die Verstärkung stammt höchst wahrscheinlich aus dem Lobusmarke. Sie erreicht, ventralwärts ziehend, das enge Geflecht der Area olfactoria und die dort noch vorhandene Faserung aus dem Bulbus und ist, wenn sich beide Züge einmal getroffen haben, nicht mehr von jener zu scheiden. Das neu verstärkte Bündel wendet sich nun rückwärts und an die laterale Seite des Gehirnes, um da aufsteigend allmählich in das Epistriatum einzustrahlen. Man darf diesen Zug an der Lobusrinde in das Epistriatum, welchem wohl noch Bulbusfasern beigemischt sind, bezeichnen als Tractus cortico-epistriaticus, rot in dem Schema Seite 343. In den Figuren der Tafeln sind meist beide Fasertheile zusammen als Radiatio olfactoria bezeichnet.

An Markscheidenpräparaten sieht man zwar den Ursprung aus der Lobusrinde, kann aber nicht mit aller Sicherheit die Fasern von den an gleicher Stelle liegenden Zügen der Tractus bulbo-corticales trennen (Taf. I, Fig. 3, 4, 5, 6, 10; Taf. II, Fig. 1, 2, 3, 4, 5, 6; Taf. IV), sehr gut aber vermag man an solchen Präparaten, wenn sie sagittalen Schnitten entstammen, die Einstrahlung des ganzen Zuges in das Epistriatum zu sehen. Die Faserung ist bei den großen Eidechsen noch mächtiger als bei den Schlangen (vergl. Fig. 2, 3, Taf. II, Varanus und Python).

Dafür, daß man die zum Epistriatum ziehende Faserung von dem Tractus bulbo-corticalis trennen soll, spricht auch das Verhalten ihrer Markscheiden. Sie ist nämlich immer markscheidenhaltig, selbst in Fällen, wo bei kleinen Eidechsen, Blindschleichen und

jugen Schildkröten, die aus dem Bulbus stammende Faserung nur zu geringem, ja fraglichem Teile markhaltig ist.

Es gelingt keineswegs immer mit Sicherheit, den Tractus cortico-epistriaticus von dem Tr. bulbo-corticalis abzuschneiden, und ich glaube, daß eine gewisse Unsicherheit, welche immer wieder während der Nachforschungen über diesen Punkt bei mir eintrat, nur durch Degenerationsversuche zu entscheiden sein wird, wenn wir einmal eine für Reptilien verwertbare Degenerationsmethode besitzen.

Die Riechstrahlung würde sich also zusammensetzen aus den Tractus bulbo-corticales, soweit sie nicht schon in den frontaleren Rindengebieten eingetaucht sind und aus den Tractus cortico-epistriatici, die dem Marke des Lobus olfactorius und der Area parolfactoria entstammen. Wie viel Anteil jedem einzelnen dieser Faserzüge hier zukommt, das ist noch unentschieden, ja es ist die Möglichkeit nicht von der Hand zu weisen, daß bis in das Epistriatum gar keine Fasern aus der Bulbusformation mehr kommen, daß der in jenes Ganglion einstrahlende Zug allein aus dem Lobusmarke stammt.

Eine besondere Schwierigkeit bei der Verfolgung des Lobusmarkes erwächst noch aus dem Umstande, daß es einen Faserzug giebt, der parallel mit der Riechstrahlung, aus der Rinde am Stirnpole zur Faserung an der Hirnbasis herabzieht, den Tractus fronto-(thalamicus?) (Taf. II, Fig. 2). Näheres s. u.

Die Riechstrahlung sieht man bei allen Reptilien auf der Oberfläche vor dem Temporalpole von der Basis dorsalwärts hin sich fächerförmig ausbreiten (Fig. 3c, S. 335). Bei den Eidechsen und Schlangen tritt ihr mächtiger Zug fast geschlossen in das Epistriatum und den da liegenden Kugelkern, bei den Schildkröten zieht der Epistriatumanteil der Riechfaserung weiter lateral, ganz an der Außenseite des Gehirnes dorsal und caudal, zum Teil innerhalb der Rinde, zum Teil über sie hinweg und senkt sich an der Stelle angekommen, wo die Rinde zum Epistriatum einbiegt (siehe oben), mit dieser in die Tiefe (vergl. Taf. II, Fig. 5 u. 6).

Die Trennung der Radiatio bulbo-corticalis von dem zum Epistriatum ziehenden Lobusmarke ist bisher von den Autoren, auch von mir selbst in früheren Mitteilungen, nicht vorgenommen. Man ließe die „laterale Riechnervenwurzel“ im Epistriatum enden.

Im Inneren des Lobus und der Regio parolfactoria endet immer ein Faserzug aus der Commissura anterior, der markhaltige und marklose Fasern gemischt führt. Es sind immer nur relativ wenige Fasern der Commissur, deren Hauptmasse in die Area olfactoria einstrahlt. Näheres s. u.

Area olfactoria, Riechfeld (Taf. I, Fig. 3—6, 10; Taf. II, Fig. 2, 5, 6; Taf. III; Taf. IV). Unter diesem Namen wird das Hirngebiet verstanden, das an der Basis liegend, vorn unmerklich in den *Lobus olfactorius* übergeht und hinten sich zu dem *Tuberculae* verdickt. Es schließt also in sich Teile von Meyers basalem Stammganglion und den *Nucleus occipito-basalis* von Herrick. Dies Gebiet ist bei den verschiedenen Reptilien ziemlich gleich stark entwickelt und immer wohl nachweisbar. Es setzt sich zusammen aus mehreren kleinen Ganglien, deren Zahl mir zu wechseln schien. 3—4 kleine Gruppen von Zellen glaube ich annehmen zu dürfen, die von einem feinen Netzwerke markhaltiger Nervenfasern und einem noch feineren von Fäserchen, die sich nur in Silber imprägnieren, erfüllt sind. Eine solche ganz frontal gelegene s. Fig. 3 andere Fig. 5, 6, 10, Taf. I. Im caudalen Gebiete vermag man speziell zwei durch die abgehende Faserung charakterisierte Ansammlungen abzuscheiden, den *Nucleus occipitobasalis* Herricks und eine davor liegende Zellgruppe, die ein Bündel dorsalwärts in die Scheidewand sendet (Taf. III; Taf. II, Fig. 4).

Wahrscheinlich ist die *Area olfactoria* nächst der *Formatio bulbaris* das älteste Riechgebiet. Denn sie tritt schon bei den Knochenfischen auf, wo von einem eigenen mit Rinde überzogenen Mantelgebiete nichts mit Sicherheit nachweisbar ist. Die Riechstrahlungen senken sich dort in die *Area* ein. Doch bedarf die vergleichende Anatomie dieses Riechfeldes noch weiterer Studien.

In der *Area olfactoria* endigt im Wesentlichen der laterale Abschnitt der *Radiatio bulbo-corticalis*. Hier zieht auch der *Tractus cortico-epistriatus* vorbei, so dicht, daß er nicht mit Sicherheit von der eben genannten Faserung an einfach gefärbten Präparaten zu trennen ist, s. o. Vor allem aber endet hier der größte Teil der *Commissura anterior olfactoria* (Taf. II, Fig. 1).

Eine scharfe Grenze zwischen der *Area olfactoria ventral* und dem dorsal von ihr liegenden *Striatum* vermögen die von mir verwendeten technischen Methoden nicht immer zu geben. Silberimprägnation führt noch am weitesten, weil sie die verschiedenen Zellarten erkennen läßt.

In den lateralen Gebieten der *Area olfactoria* findet man jene zuerst von Kölliker beschriebenen merkwürdigen Zellen, die an beiden Polen einen dichten Dendritenbüschel aussenden. Ein Axencylinder ist mir nie sicher begegnet. Dann aber giebt es, mehr medial, zahlreiche dreieckige Zellen, deren Dendriten, an beiden Zellpolen breit aneinander weichend, zu gutem Teile in horizontalen Längs- und Querebenen der Hirnbasis verlaufen. Sie geben nur relativ wenige Äste ab, und diese tanzen in die Aufsplitterung der Riechstrahlung. Die

Axencylinder gehen mir sofort in einem ungemein engen Flechtwerke verloren, das die ganze Formation erfällt (Taf. IV unten).

Bei *Chelone* findet man außer dem feinen Netze noch viele sehr dicke Fasern, welche die einzelnen da liegenden meist marklosen Faserbündelchen korkzieherartig unwinden, ehe sie enden. Sie entstammen alle der Pars olfactoria Commissurae anterioris.

Bei keiner Reptilienfamilie ist die Area olfactoria so enorm entwickelt und faserreich wie bei den Schlangen (s. Taf. I und Taf. II, Fig. 1). An gut gefärbten ganz frisch eingelegten Markscheidenpräparaten von *Coronella*, an denen von *Tropidonotus*, von *Vipera* und besonders auch von *Python* liegt ein mächtiges Netz markhaltiger Nervenfasern in dieser Gegend. Starke Faserungen aus dem Riechlappen tauchen hier ein. Überall verbreiten sich große Zellen, wohl die gleichen Doppelpyramiden, die bei den Eidechsen imprägniert wurden. Auf die ganze Breite der Area strahlen — *Python* — von vorn her Fasern aus der Riechstrahlung des Bulbus olfactorius ein. Alle sind markhaltig und von relativ starkem Kaliber. Diese Züge habe ich nur bei den Schlangen so mächtig entwickelt gesehen. Sie sind in der That auch von den meisten Autoren nicht erwähnt, welche ihre Aufmerksamkeit anderen Familien zugewendet haben. In der Area olfactoria liegt also eine Hauptendstätte der secundären Riechstrahlung. Das Verdienst, dies zuerst voll erkannt zu haben, gebührt C. Calleja,¹ der bei einer Salamanderart — *Pleurodeles* — 1893 den histologischen Aufbau dieser Gegend zuerst richtig beschrieben hat.

Aus diesem Riechfelde führen nun mehrere Verbindungen weiter. Physiologisch vielleicht die wichtigste ist die zur Hirnrinde führende Faserung, der Tractus olfactorius septi. Sie entspringt der Area olfactoria an der medialen Seite und zieht in mächtigen Bündeln geordnet in dem Septum dorsalwärts, bis sie sich dann in die Rinde einsetzt (Taf. I, Fig. 4—6, 10; Taf. II, Fig. 5; Taf. IV). Dies Bündel ist bei allen Reptilien markhaltig. Es erhält auch schon sehr früh sein Mark, gleich nach den Riechstrahlungen und wohl gleichzeitig oder wenig später als der Tractus cortico-epistriaticus.

Letztere Daten entstammen Untersuchungen an neugeborenen und etwa 20 Tage alten Blindschleichen. Bei diesen Tieren erhält überhaupt im Vorderhirn zuerst das zum Geruchsapparat Gehörige seine Markscheiden.

Der Tractus olfactorius septi ist von Herrick als mediale Riechnervenwurzel beschrieben worden. Meyer hat ihn als basales Randbündel bezeichnet und seinen Verlauf

¹ C. Calleja, La Region olfactoria del cerebro. Madrid 1893.

auch richtig geschildert. Diese Fasern unterscheiden sich durch Ursprung und durch Kaliber sehr gut von der Radiatio bulbo-corticalis. Man sieht sie im ganzen vorderen Teil der Area aus deren Fasergewirr austreten und sich medialwärts in die Scheidewand wenden. Dabei haben sie die stärkere Faserung des basalen Vorderhirnbündels immer dorsal und lateral. Sie laufen dann innerhalb der Septumwand und auch über diese weg schräg aufwärts und treten (siehe Fig. 4, S. 337) von unten und vorne her in die Sagittalfurche ein, welche hier zwischen Septum und Rinde verläuft. So gelangen sie in die Anmonsrinde. Dieser Faserzug, welchen Zuckerkandl längst bei den Säugern beschrieben hat, ist bei allen Reptilien sehr kräftig vorhanden, bei *Lacerta ocellata* und *Varanus*, auch bei den Schlangen mit bloßem Auge am halbierten Gehirne wohl sichtbar und deshalb besonders wichtig weil er eine Verbindung von großer Mächtigkeit zwischen Riechapparat und Hirnrinde darstellend, die stärkste Verbindung überhaupt ist, welche die Hirnrinde der Reptilien mit irgendeinem anderen Hirnteile besitzt.

Aus einem kleinen Zellhaufen der Area olfactoria, der dicht vor dem Nucleus occipito-basalis liegt, sehe ich bei *Tropidonotus* ein Bündelchen entspringen, das sich aufwärts und rückwärts wendet, um in der Scheidewand, nahe deren Commissuren zu verschwinden.

Aus der Area olfactoria ziehen dann marklose — bisher sicher nur bei *Chelone* nachgewiesene — Fasern caudalwärts, wo ich sie bis in die Basis des Mittelhirnes verfolgen konnte, in deren lateralen Partien sie mir verloren gingen. In der Nachbarschaft dieser marklosen Bündel sah ich die Endfäden der Commissura anterior aufzweigen. Sie wanden sich förmlich korkzieherartig um die Bündel herum, ehe sie endeten.

Ebenfalls nur bei *Chelone* habe ich ein Bündelchen markhaltiger Fasern gesehen, das aus dem caudalen Gebiete der Area rückwärts über das Chiasma hinweg bis in das Mamillare zu verfolgen war.

Am caudalen Ende der Area olfactoria liegt eine besonders große Ansammlung von kleinen und größeren multipolaren Ganglienzellen, die central eine noch dichtere Zellgruppe umschließt, das ist Herricks Nucleus occipito-basalis (Köllikers Nucleus supraopticus bei den Säugern). Anschwellung der Area olfactoria und Kern zusammen soll als Tuber Thaeoniae bezeichnet werden, denn aus diesem Gebiete entwickeln sich Fasern, welche den Riechapparat mit Teilen des Zwischenhirnes, mit dem Ganglion habenulae in Verbindung bringen (s. Fig. 5, S. 343). Diese Fasern gelangen alle in die Thaeonia thalami. Daß dies Bündel dem Riechapparate angehört, habe ich vor einigen Jahren zuerst nachgewiesen, seitdem gab ich in der vierten

Auflage meiner „Vorlesungen“ weitere Beweise für die Säuger, und schliesslich hat Lothringer dieser Frage eine kleine Monographie gewidmet, welche zu gleichem Schlusse kommt. Mit dem Augenblicke, wo der Ursprung des Hauptteiles der Thaenia aus einem Riechgebiete nachgewiesen war, traten aber alle Kerne etc., zu denen die Thaenia in Beziehung gerät, auch in Beziehung zum Riechapparate. Das Ganglion habenulae und die aus ihm entspringende Faserung, Hirngebilde, welche von Petromyzon aufwärts bis zu den Säugern immer vorhanden sind, die Faserung zum Corpus mamillare und anderes erschien in neuem Lichte; ein grosser Teil der Zwischenhirnteile wurde damit mit einem Male einem bestimmten physiologischen Systeme zugeteilt. Über den Bau des Nucleus occipito-basalis orientiert — soweit er mir klar geworden ist — Tafel III. Aus seinen grossen, weitverzweigten Zellen stammt ein dickes Bündel zum Ganglion habenulae, der Tractus olfacto-habenularis (Taf. I, Fig. 8), der mit anderen Fasern gemischt als Thaenia dahinzieht. In diesen Tractus gehen aber auch Fasern aus der Area selbst ein. Diese hat Meyer als basales Längsbündel zur Thaenia beschrieben. Ein echtes geschlossenes Bündel derart habe ich nun nicht gefunden, aber ich sehe auch weithin aus der Area olfactoria Fasern rückwärts ziehen, die sich mehr und mehr der basalen Aufsfläche nähern und sich schliesslich dem Tractus olfacto-habenularis zur Thaenia anlegen (Taf. II, Fig. 2 bei „Tuber thaeniae“).

Dieser Tractus olfacto-habenularis (Taf. I, Fig. 8 u. 9) entwickelt sich aus dem erwähnten Bezirke, zieht dann an der occipitalen Seite des Hirnmantels, dicht vor dem Opticus, also in der Spalte zwischen Vorder- und Mittelhirndach, in die Höhe, giebt Fasern in die Ganglia corporis habenulae und scheint dann mit einem Teile seiner Faserung direkt in die Commissura habenulae überzugehen. Er ist bei allen Reptilien bis auf wenige Fasern marklos. Nur bei einem Python war er fast ganz oder ganz mit Markscheiden versehen. Die marklosen Fasern bilden dann in der Commissur auch den mächtigen frontalen Abschnitt. Es sind aber immer auch markhaltige Fasern nachzuweisen, die von der Area olfactoria an bis in die Commissur mit dem Tractus ziehen. Sie halten sich aber stets gesondert lateral von der marklosen Faserung und liegen in der Commissur caudal (bei Alligator ventral).

Es giebt noch einen zweiten Zug aus der occipito-caudalen Gegend zur Thaenia, den Tractus transversalis, Taf. I, Fig. 9. Dieser zieht direkt, nachdem er den Tuber Thaeonia verlassen hat, medialwärts, überschreitet dabei die Faserung aus dem Striatum und legt sich für eine kurze Strecke an ihre mediale Seite. Bald aber entfernt er sich dorsalwärts tretend wieder von ihr und schliesst sich den anderen Thaeoniafasern an.

Ein drittes Bündel zur *Thaenia* ist der *Tractus cortico-habenuularis*, Taf. I, Fig. 9. Er entstammt der Fornixfaserung, mit der er ein kleines Stück ventral zieht, um sich dann zu trennen und direkt rückwärts und aufwärts mit den vorhin erwähnten Zügen in das Ganglion *habenulae* zu ziehen. Er tritt einfach in dessen frontales Ende ein und beteiligt sich, soweit ich sehe, nicht an der *Commissura habenul.* Meyer hat diesen Zug zuerst richtig beschrieben. Auch hier war er begünstigt durch den Umstand, daß er an einer Schlange arbeitete. Denn bei den Schlangen, ganz besonders beim Python, sehe ich den Zug mächtig, während seiner Fasern bei den Eidechsen und bei meinen kleinen Alligatoren nur wenige waren. Bei vielen kleinen Reptilien liegt der caudale Teil des Hirnmantels so dicht an dem Ganglion *habenulae*, daß es gar nicht zu einem längeren Faserzuge kommt. Man sieht vielmehr ganz direkt aus der Tangentialfaserschicht und aus dem Mark unter der Rinde die Fasern in kürzestem Zuge hinüber zum Ganglion *habenulae* ziehen.

Schließlich treten 4. aus der Gegend der *Commissura anterior* einige Fasern *habenula-*wärts. Ob sie in das Ganglion eintreten oder sich, wie es öfter schien, in dem Gebiete dicht unter dem *Corpus habenulae* verlieren, wage ich nicht ganz sicher zu entscheiden. Fasern aus der *Commissura anterior* zur *Thaenia semicircularis* — nicht der *Thaenia thalami* — sind zuerst von Ganser und von Bevan Lewis beschrieben worden, später hat sie Honegger wieder gesehen, und ich habe beim Kaninchen und Hunde diesen Zug als „*Commissurenanteil der Thaenia semicircularis*“ bezeichnet, weil da die *Thaenia* noch Fasern anderer Herkunft führt. Wie weit hier ein Homologon vorliegt, ist unsicher geblieben.

Die Zusammensetzung der *Thaenia thalami* aus den verschiedenen Faserkategorien erhellt aus dem Schema S. 243. Auf Schrägschnitten von Emys kann man gleichzeitig den markhaltigen und den marklosen Anteil des *Tractus olfacto-habenuularis* und außerdem noch den *Tractus transversalis Thaeinae* zur Ansicht bekommen.

Die *Thaeniacommissur* gehört zu den frühesten, markhaltig werdenden Fasern des Gehirnes. Sie ist es schon bei der 20tägigen Blindschleiche, wo außer der Riechstrahlung im Vorderhirne überhaupt noch keine markhaltigen Fasern nachweisbar sind. Ich sehe deutlich den medialen und den lateralen Schenkel, desgleichen die *Commissur* mit Markfasern umgeben.

Erst im nächsten Hefte dieser Beiträge wird des Ganglion *habenulae* und seiner weiteren Verbindungen zu gedenken sein. Hier kam es zunächst nur darauf an, die Zuzüge aus dem Vorderhirn klar zu stellen.

Den Tractus olfacto-habenularis hat bei den Reptilien zweifellos Herrick zuerst entdeckt und auch in seinem Verlaufe zur Commissura habenularis richtig beschrieben. Er hat aber merkwürdiger Weise die Homologie mit der Thaenia nicht erwähnt, ja den Faserzug mit wechselndem Namen, meist als Schenkel der Supracommissur, einmal gar als Fornix benannt. Herrick ist, wenn ich ihn richtig verstehe, geneigt nur die wenigen Fasern aus der medialen Mantelwand zum Ganglion habenulae, wahrscheinlich nur die aus der Commissura anterior, Thaenia zu nennen. Erst Meyer kommt das Verdienst zu, alle Bestandteile der Thaeniefaserung richtig erkannt zu haben. Er bezeichnet sie als „Zuzüge zur Flügelplatte des Zwischenhirnes.“

Das sind die Grundlinien des Riechapparates bei den Reptilien. Sie sind möglichst präzise dargestellt, aber ich möchte gerne bekennen, dafs ihre Entwirrung mich Jahre der Arbeit gekostet hat, und dafs mir in hirnanatomischen Diagen nie bisher ein annähernd so schweres Problem begegnet ist. Die Untersuchung mußte sich auf rein anatomische Verhältnisse beschränken. Bei den kleinen, lebend zur Verfügung stehenden Tieren war ein Versuch, secundäre Degenerationen zu erkennen, ganz ergebnislos. Eine Nachprüfung mit besseren Methoden ist aber nötig, um das sicherzustellen, was auf so schwierigem Wege nur erschlossen ist. Ich habe erst dann meine Aufgabe als gelöst betrachtet, als es gelungen war, alle vorkommenden Schnittbilder unter den einmal erlangten Ansichten richtig zu deuten und vollständig zu verstehen. Möge Niemand erwarten, an einem einzelnen Exemplare irgend eines Reptiles alle Verhältnisse überschauen zu können. Am meisten haben mir die Schnittserien von Golgipräparaten genützt, deren ich sicher über 30 durcharbeitet habe. Ferner empfehle ich für das Studium der Radiatio bulbo-corticalis und für dasjenige der Thaeniefaserung Schnitte durch Schlängengehirne in sagittaler Richtung anzulegen und mit der Hämatoxylinmarkscheidenfärbung zu behandeln.

5. Stammlappen. Hirnstamm, Stammganglion.

Meinen früheren Angaben über den Stammlappen habe ich Wesentliches beizufügen. Ich vermag jetzt da Manches besser zu deuten, bin aber überzeugt, dafs mir völlige Klarstellung trotz sehr eifrigen Bemühens noch immer nicht gelungen ist.

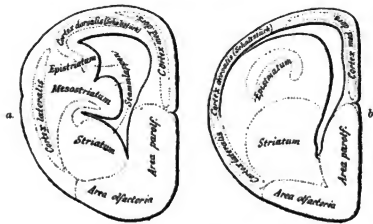
Zunächst anerkenne ich völlig die Berechtigung des von Meyer erhobenen Einwurfes, dafs keineswegs Alles, was an der Hirnbasis innerhalb des Mantels liegt, ohne Weiteres als dem Stammganglion der Sänger, dem Striatum, homolog anzufassen ist.

Wenn man die Area olfactoria nicht direkt zum Stammlappen rechnet, sondern wesentlich nur den in den Ventrikel hinein ragenden Körper so bezeichnet, so kann man an diesen zwei in ihrer Entwicklung bei den einzelnen Familien ganz verschiedene Einzelganglien unterscheiden. Ventral, also direkt dorsal von der Riechgegend, liegt, in den frontalen Hirnpartieen besonders gut entwickelt, das Corpus striatum, das Stammganglion sensu stretto. Charakterisiert ist es durch den Ursprung des basalen Vorderhirnbündels, der in der ganzen Tierreihe aus diesem Ganglion erfolgt. In meinen früheren Veröffentlichungen habe ich den ganzen Stammlappen zum Striatum gerechnet und nur für die Eidechsen angegeben, daß ihn dorsal und caudal ein kugelförmiger Kern eingelagert sei. Es hat sich nun gezeigt, daß man bei allen Reptilien eine Gangliummasse abtrennen muß, die dorsal vom Striatum liegt und wesentlich in den caudaleren Hirnabschnitten mächtig entwickelt ist, und da auch die Außenseite ganz bedeckt. In ihm liegt jener kugelschalenförmige Kern, den ich von den Eidechsen und Schlangen beschrieben habe. Dieser vergrößert sich bei einzelnen Arten, Varanus z. B., ganz enorm und, wenn ich die Schnittbilder richtig zurückkonstruiere, bildet er da einen Körper etwa von der Form eines an der Oberfläche mannigfach gefalteten Eies (siehe Tafel II, Fig. 3). Feinerer Bau, Endigung ganz bestimmter Faserung und auch äußere Form, ja bei den Schildkröten tiefe Furchen, gestatten sehr wohl diesen Körper von Stammganglion abzuschneiden. Trotzdem der Nachweis bereits sicher zu erbringen ist, daß es sich hier um eine Endstätte der Riechfaserung handelt, soll einstweilen der topisch bezeichnende Name: Epistriatum gewählt werden.

Bei den Schlangen, den Eidechsen und dem Alligator ragen die beiden Teile des Stammlappens von der Hirnbasis aus frei in den Ventrikel hinein, die Rinde ist nur lateroventral auf eine kurze Strecke ihnen fest verbunden; ein breiter Spalt, ein laterales Horn des Seitenventrikels liegt auf dem größten Teile der Außenseite zwischen Stammlappen und Mantel. Erst unweit der Hirnbasis verschmelzen beide zu einer Masse. Hier grenzen dann Mantel und Area olfactoria dicht aneinander. Die Rinde, welche an dieser Stelle in nicht ganz regelmäßiger Lage über den Stammteil des Gehirnes außen hinwegzieht, ist schon von Meyer als besonderer Rindenteil geschildert worden; bei den Vögeln und den Säugern ist sie auch längst als ein Besonderes aufgefallen und als Streifenhügelrinde etc. beschrieben.

Anders aber verhält sich das Gehirn der großen Schildkröten. Das Epistriatum ist hier nämlich enorm entwickelt und der Stammlappen auf die allergrößte Ausdehnung mit der lateralen Mantelwand verbunden. Es existiert kaum ein laterales Ventrikelhorn. Bei den Schildkröten sind auch Striatum und Epistriatum durch eine tiefe Furche geschieden.

Das Epistriatum ist hier so enorm entwickelt, dafs es auf eine lange Strecke hin, in den Ventrikel sich umbeugend, überhängt (Fig. 5 u. 6, Taf. II). Auch das Striatum ist sehr grofs. In ihm vermag man bei *Emys* und *Chelone* wieder zwei Abteilungen, eine dorsale und eine ventrale, zu scheiden. Die erstere, welche ebenfalls durch eine Längsfurche von der ventralen geschieden ist, mag vorläufig als *Mesostriatum* bezeichnet werden. Dieser wenig präjudizierende Name ist absichtlich gewählt. Aber ich habe begründete Vermutung, dafs hier jene Teilung des Linsenkernelns in Einzelglieder, sich bemerkbar macht, welche bei den Säugern zur Trennung in Putamen und Globus pallidus geführt hat. Dem Putamen und dem Kopfe des Caudatus entspricht, wie die durch die Tierreihe hindurch fortgesetzte Vergleichung und die Beziehungen der abgehenden Faserung zeigt, das Striatum allein.



Figur 6. Typus eines Frontalschnittes durch das Gehirn.
a. einer *Chelone*. b. einer *Eidechse*.

Die enorme Entwicklung des Stammganglionapparates bei den Schildkröten, namentlich die Ausbildung eines *Mesostriatum*s und des grofsen *Epistriatum*s, das Verschwinden des seitlichen Ventrikelhornes und das so völlig von dem der anderen Reptilien verschiedene Hirnquerschnittsbild erinnern sehr an das Vogelgehirn. In der That findet man dort ganz ähnliche, nur noch weiter entwickelte Anordnungen. Das Verhältnis von Hirnrinde zu Stammlappen bei den Eidechsen nimmt schon bei den Schildkröten sehr ab zu Ungunsten der Rinde. Das Schildkrötengehirn mit seinem enormen Stamm und der geringen Entwicklung des Mantels ist dem Vogelgehirne ähnlicher als irgend ein anderes Reptiliengehirn. Seine Hauptmasse besteht, ganz wie die des Vogelgehirnes, aus dem enormen Stammlappen, über den sich ein nur kleines Mantelstück legt.

Bei den Eidechsen und Schlangen ist das Striatum nicht durch eine so tiefe Furche vom Epistriatum geschieden, wie bei den Schildkröten. Aber der feinere Bau beider Teile des Stammlappens und die Faserung gestatten an Schnitten sofort die Trennung.

1. Das Striatum. Aus dem Striatum entspringt immer eine mächtige Faserung, die hinab bis in den Thalamus und in einige kleine, an der Mittelhirnbasis liegende Ganglien verfolgt werden kann. Diese, die *Radiatio strio-thalamica*, welche ich zuerst bei den Reptilien geschildert habe, ist seitdem von allen Seiten bestätigt worden. Es ist mir dann (Ber. d. Deutschen Anat. Ges. Versammlung in Straßburg 1894) der Nachweis geglückt, daß die gleiche Faserung überall in der Tierreihe von den Fischen bis hinauf zu den Säugern sich nachweisen läßt. Degenerationsversuche an Hunden und Vögeln haben diese, schon in dem ersten Hefte dieser Beiträge geäußerte Vermutung bestätigt.

Der weitaus größte Teil des „basalen Vorderhirnbündels“ — so habe ich diese Faserung damals genannt — ist markhaltig, und der Ursprung dieser großen Menge markhaltiger, zumeist recht dicker Fasern auf sehr kleinem Raume giebt dem Striatum immer ein charakteristisches Aussehen. Einige der Fasern sind dünner als andere. Es sind diejenigen, welche in den frontaler gelegenen Thalamusganglien enden. Ihr Kaliber bestätigt das von der Schwalbe gefundene Verhältnis zwischen Weglänge und Kaliber der Nervenfasern. Die weiter hinten hin gelangenden sind dicker. Eine mir zunächst unklare Ausnahme macht der medialste Abschnitt, welcher in das Infundibulum ausstrahlt. Er besteht fast ausschließlich aus feinen Fasern.

Die Golgimethode läßt bei den Eidechsen erkennen, daß das basale Vorderhirnbündel multipolaren Zellen entstammt, deren Axencylinder in einem außerordentlich reichen Flechtwerk von Fasern meiner Verfolgung entging. Nur hier und da hatte ich den Eindruck, daß er unter Abgabe reicher, sich rasch aufsteigender Collateralen basalwärts laufe. Es kommen aber daneben Fasern vor, welche von dem basalen Vorderhirnbündel hier in das Stammganglion eintreten, um sofort sich in dem Reticulum aufzulösen. Ich gestehe, daß ich trotz vielen Suchens in keinem Punkte zu einer weiteren Erkenntnis gelangt bin. Fast das ganze Stammganglion ist von dem Reticulum erfüllt. Die Dendriten der großen Zelle sind dick und nach allen Richtungen hin orientirt (Taf. IV).

Bei den großen Schildkröten, wo zwischen Striatum und Epistriatum jener markfaserreiche Körper des Mesostriatum mit eigenen Ganglienzellengruppen liegt, glaube ich Fasern des basalen Vorderhirnbündels in diesen verfolgen zu können.

2. Epistriatum. Das Epistriatum ist immer die Endstätte einer mächtigen Strahlung aus dem Riechapparate, des Tractus cortico-epistriaticus.

Es ist sehr wahrscheinlich, dafs es sich aus einer Einstülpung der Hirnrinde, welche über den Stammlappen hinweg zieht, entwickelt hat. Die Verhältnisse bei den Schildkröten drängen, wie ich das schon früher entwickelt habe, zu dieser Annahme. Man erkennt bei diesen nämlich leicht, dafs eine Rindenplatte, die „dorsale Platte“, von ansen oben her kommend auf der Höhe des Stammlappens plötzlich medialwärts umbiegt und nun mit ganz unverändert bleibenden Zellen dessen Oberfläche überzieht (siehe Schema Fig. 6, S. 356 und Taf. II, Fig. 6, Chelone. Dadurch entsteht eine kleine Lücke zwischen der dorsalen und der ihr ventral folgenden lateralen Rindenplatte und in diese Lücke drängen die Tangentialfasern der letztgenannten Rinde so ein, dafs ein ganz eigenartiges Bild an dem Spalte entsteht Fig. 5, Taf. II, ein Bild, das mich früher leider zu dem Irrtum verführt hat, dafs an dieser Stelle das Homologon der Ammonsrinde zu suchen wäre. Direkt ventral von der Einrollung der dorsalen Rindenplatte liegt die laterale Rindenplatte, die anch noch einen eigenen, nicht mit eingestülpten Tangentialfaserüberzug besitzt. An ihrem ventralen Ende dringt die Riechstrahlung in die Tiefe, welche unter der Rinde nun dorsal laufend in das Epistriatum gelangt.

Die Zellen des Epistriatum unterscheiden sich bei den Schildkröten, soweit ich an *Emys lutaria* sehe, gar nicht von denen der Hirnrinde. Es sind die gleichen konischen Gebilde, wie man sie weiter unten für die Rinde beschrieben finden wird. Die Dendritenfortsätze sind ventrikulwärts gerichtet. An der Rinde stehen sie pialwärts. Die Einrollung läfst die veränderte Richtung leicht verstehen (s. Taf. III).

Ein sehr feiner Plexus markhaltiger Nervenfasern sammelt sich im Epistriatum der Schildkröten, nahe dem Übergange derselben in das Mesostriatum. Er stammt zum Teile aus der Commissura anterior.

Ein noch dichterer wird im Mesostriatum selbst beobachtet. Faserzüge gelangen aus dem einen in den anderen hinein (Fig. 7, Taf. II).

Die mächtigen, markhaltigen Fasern der Riechstrahlung habe ich bei *Emys* nicht alle mit Silber imprägnieren können. Man sieht ihren Zug sehr gut auf den Fig. 5 u. 6, Taf. II abgebildeten Markscheidenfärbungen.

Bei den Eidechsen und den Schlangen hat sich im Epistriatum der Kugelschalenkern deutlich von der Rinde abgeschieden. Fig. 7, Taf. I, Fig. 2, 3 u. 4, Taf. II geben guten Aufschluß über die Formen, welche er annehmen kann. An allen sieht man auch die Riechstrahlung von

unten her in ihn eindringen. Für die Form der Zellen vergleiche man Taf. III. Es sind mächtige Pyramiden, die in mehrfacher Schicht geordnet liegen und ihre starken Dendriten ventrikeltwärts aussenden. Um sie herum ist ein so mächtiges Geflecht feiner Axencylinderfasern, das ich nie sicher erkannt habe, wohin zumeist sich der Achsencylinder der einzelnen Zelle richtet. Ich hatte mehrfach den Eindruck, das er sich zu dem Plexus von Nervenfasern wendet, welcher den ganzen Körper einer Tangentialfaserschicht gleich überzieht. Dieser Plexus ist bei Varams markhaltig, aber bei den Schlangen, selbst bei Python, konnte ich hier keine markhaltigen Fasern finden. Höchst wahrscheinlich enden im Inneren des Epistriatum die Axencylinder aus der Riechfaserung frei, allerfeinst aufgezweigt. Sie verlieren noch unterhalb der Zellschicht ihr Mark und lösen sich dann in einem feinen Flechtwerk auf, welches die Zellen umspinnet. Irgend eine Zellverbindung habe ich nie gesehen. Dies Flechtwerk bildet unter der Tangentialfaserschicht und teils innerhalb, teils unter der Zellschicht einen zweiten dichten Plexus.

Über die Zellen im Mesostriatum der Schildkröten kann ich nichts aussagen, da mir das immerhin beschränkte Material nicht gestattete, so lange mit Versuchen der Golgi-färbung fortzufahren, wie ich es gewünscht hätte. Jedenfalls sind sie alle von einem Plexus markhaltiger Fasern umspinnen, was die Mesostriatumformation sofort auch mit bloßem Auge von der dorsal gelegenen Epistriatumformation abcheiden läßt. Fasern aus dem basalen Vorderhirnbündel können auch in das Mesostriatum verfolgt werden, namentlich in einen feinen Plexus zumeist längs gerichteter Fasern, der an seiner ventralen Grenze liegt. (Siehe Fig. 7, Taf. II.)

Ein an gleicher Stelle bei Vögeln liegender Plexus ist von Bunn als Lamina medullaris Nuclei lentiformis gedeutet worden. Ich behalte aber — um gar nichts zu präjudizieren — den Namen Plexus corpus mesostriati zunächst noch bei. Vielleicht gelingt später weitere Homologisierung.

Ziemlich genau an der Grenze von Mesostriatum und Striatum liegt bei den Schildkröten zwischen Stanmlappen und lateraler Rinde ein kleiner Kern mit spindelförmigen Zellen. Ich weiß nichts Näheres über seine Beziehungen, erwähne ihn aber ausdrücklich deshalb, weil er auch bei Alligator und Python vorkommt.

Bei den Schlangen, dem Alligator und den Eidechsen, giebt es keinen Plexus und kein geschlossenes Ganglion, welches, ventral vom Epistriatum liegend, als Mesostriatum deutbar wäre. Immerhin gelingt es vielleicht später, wenn die Verhältnisse dieses noch ganz dunkeln Gebietes klarer liegen, vielleicht unter Benutzung der Lage jenes kleinen Kernes, in den

zerstreuten Ganglienzellgruppen ventral vom Kugelschalenskeim auch das Homologon des Mesostriatum zu finden.

Der Ursprung des basalen Vorderhirnbündels aus dem Striatum und dem Markplexus des Mesostriatum, die Endigung des Riechfaserzuges im Epistriatum sind leicht bei den Schildkröten nachweisbar. Nur für den letzteren muß bemerkt werden, daß er an einigen kleinen Emysexemplaren nicht markhaltig war. Bei Chelone ist er sehr mächtig.

Aus dem Inneren des Epistriatum und aus dessen Tangentialfaserschicht sammeln sich dünne, bei den meisten Reptilien zunächst unrklose, bei Varanus schon gleich beim Ursprung markhaltige Faserbündelchen an. Sie treten ventralwärts, bilden unter dem Epistriatum eine feine markhaltige plexusartige Lage (Taf. II, Fig. 2 u. 7, Taf. III) und wenden sich dann, zu dickerem Strange gesammelt, medialwärts. Dieser Strang tritt dann als dorsales Bündel der Commissura anterior hinüber auf die andere Hirnseite.

Die Durcharbeitung der im Stammlappen der Reptilien vorkommenden Zellanhäufungen scheint mir deshalb besonders wichtig, weil es nur, wenn sie einmal genau bekannt sind, gelingen wird, das komplizierte Striatum der Vögel zu verstehen und endlich auch der Bedeutung jenes Globus pallidus näher zu kommen, welcher wohl der noch am schlechtesten bekannte Teil des Säugergehirns ist.

6. Hirnmantel und mediale Wand. Die Rinde und das Marklager.

(Siehe besonders Tafel III und IV.)

Der Hirnmantel ist überall von Rinde bedeckt. Von außen nach innen gehend vermag man an ihm zu unterscheiden: Molecularschicht, Corticalschicht, Subcorticalschicht und Marklager. Dann folgt das Ventrikelepithel. Die Epithelzellen haben mehrfach aufgeteilte, reich verzweigte Fortsätze, welche die ganze Manteldicke durchziehen und erst unter der Pia enden.

Seit dem Erscheinen meiner ersten Mitteilungen ist das Vorkommen getrennter Rindenabschnitte bei den Reptilien von allen Seiten bestätigt worden. Ich unterscheide mit heute exakterer Nomenclatur als früher (siehe Fig. 6, S. 356):

1. Dorsomediales Blatt der Rinde, auf der medialen Hirnfläche beginnend und über die Hirnkaute weg auf die Oberfläche ziehend, wo es bald endet.
2. Dorsale Platte (Schaltstück), wesentlich auf der dorsalen Seite, etwa da beginnend, wo Nr. 1 endet, aber ventral von dessen Lage und seitlich mehr oder weniger weit hinausreichend. Ihre Länge wechselt nach den Arten.

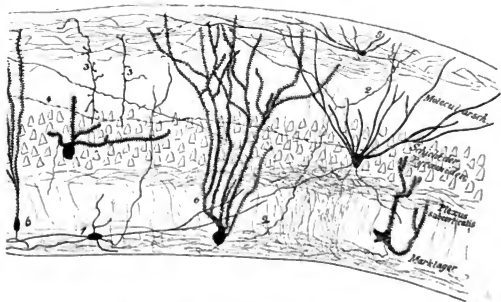
3. Laterale Rindenplatte. Sie liegt wesentlich auf der Außenseite des Gehirnes, ist durch einen kleinen Zwischenraum von dem Schaltstücke getrennt und zieht fast über die ganze Außenseite hin. Bei den Schildkröten ist sie in ihrer größten Ausdehnung mit dem Stammlappen verwachsen — sog. Streifenhügelrinde —, bei den anderen Reptilien ist sie durch den Seitenspalt des Ventrikels von dem Stammlappen bis weit an die Basis getrennt. Sie geht basal direkt an das Gebiet der Regio olfactoria und frontal direkt an die Riechlappenformation heran.
4. Rinde des Conus frontalis pallii. Sie überzieht die Gegend, wo der Riechlappen an das Gehirn stößt, und ist von diesem nicht scharf zu trennen. Sie muß aber von den anderen drei Rindenplatten geschieden werden, weil dies Gebiet einen eigenen caudal und basal gerichteten Faserzug, den Tractus cortico-(thalamicus?) entsendet. Die hier liegende Rindenplatte ist bei den verschiedenen Arten nicht gleich scharf von der übrigen Rinde absehbare. Man kann aber gewöhnlich ganz deutlich erkennen, daß es sich um eine Platte handelt, die über den frontalen Hirnpol zieht und so gelagert ist, daß sie die hierher reichenden frontalen Enden der anderen Hirnrindenplatten etwas überkappt.

Es ist schon erwähnt, daß alle diese Rindenabschnitte wohl von einander getrennt sind. Das ist wichtig, weil wir hier, wo überhaupt zuerst gut formierte Rinde auftritt, gleich mehrere Abschnitte haben, die der Ausgangspunkt für weitere Entwicklung von Rindenfeldern in der Tierreihe werden können.

Die großen Chelonen, welche ich untersuchte, ließen den Spalt zwischen Nr. 1 und 2 nicht immer, wohl aber sehr gut denjenigen zwischen 2 und 3 erkennen. Es ist möglich, daß hier die Platte 2 fehlt, resp. mit 1 zusammenhängt. Der laterale Teil dieser langen dorso-medialen Platte krümmt sich bald, nachdem er auf die Außenseite des Gehirnes übergetreten ist, in die Tiefe, medialwärts und zieht über die Oberfläche des Stammlappens dahin, so die Epistriatnrinde bildend. (Taf. II, Fig. 5 u. 6.)

Die Platte 3, die laterale Rinde, reicht bei Chelone nur soweit ventral als das Mesostriatum; im Bereich des Striatum ist mir ihr sicherer Nachweis nicht gelungen. An der Grenze zwischen Mesostriatum und Striatum lagert sich ihr medial jener S. 359 beschriebene Kern spindelförmiger Zellen an. Bei Python und Tropidonotus ist mir aufgefallen, daß im Bereich der lateralen Rinde mehrfach eine Anordnung der Zellen zu Nestern sichtbar wird. (Taf. I, Fig. 10.)

Den Aufbau der Rinde selbst, ihre Schichten etc. habe ich in meiner ersten Mitteilung geschildert. Aber damals standen mir noch nicht Methoden zur Verfügung, wie wir sie heute besitzen. Bald nach dem Bekanntwerden der Silberimprägnation habe ich begonnen zu untersuchen, wie weit sich durch dieselbe meine älteren Angaben vertiefen ließen. Ich habe seit Jahren diesem wichtigen Teile des Reptiliengehirnes die allergrößte Aufmerksamkeit gewidmet, aber in den Resultaten bin ich nicht wesentlich über das hinausgekommen, was, während meine Studien noch fortliefen, von den verdienten Brüdern Ramon y Cajal veröffentlicht worden ist. In ihren oben zitierten Arbeiten wird man für manche Details auch mehr finden, als ich hier zu berichten gedenke, wo ich die Rinde nur als Teil des Gesamtgehirnes in ihren Beziehungen zu diesem zeichnen will.



Figur 7. Cortex von *Lacerta*. Sagittalschnitt.
Kombination mehrerer Präparate

Meine ältere Schichteneinteilung bleibt zu Recht bestehen, aber die Namengebung muß nach der neu gewonnenen Erfahrung geändert werden.

Das rindenbedeckte Gebiet des Mantels besitzt überall eine breite Molecularschicht. In dieser liegt ein mächtiger Plexus feiner Nervenfasern, welche bei allen kleinen Tieren fast durchweg marklos sind. Bei der Natter, bei *Varanus*, bei *Lacerta ocellata* und bei den ganz großen Schildkröten, ferner bei *Python* fand ich viele markhaltige zwischen- durch (Taf. I, Fig. 8, Taf. II, alle Figuren). Diese Fasern bilden die Tangentialfaser-

schicht. Im frontalen Gebiete tauchen hier die Tractus bulbo-corticales zu gutem Teil ein und verlieren sich in dem feinen Netze (Taf. III).

Bei *Chelone midas*, wo so viele Tangentialfasern markhaltig sind, erkennt man leicht, daß der Tractus cortico-epistriatus, indem er, bedeckt von der lateralen Rindenplatte, dorsocaudal zieht, sich oben einsenkt in den Spalt, welchen die laterale und die dorsomediale Rindenplatte zwischen sich lassen. Diese Fasern treten dann von unten her in die letztgenannte Rindenplatte ein. (S. Fig. 5 und 6, Taf. II.)

Die Tangentialfaserschicht ist an den verschiedenen Gebieten des Mantels sehr verschieden stark entwickelt. Am mächtigsten ist sie über der dorso-medialen und über der dorsalen Rindenplatte (s. Taf. III und IV). Es läßt sich unschwer erkennen, daß im caudalen Gebiete keine direkten Züge aus dem Riechapparate mehr vorhanden sind, daß vielmehr die Tangentialschicht Zellen entstammt, die entweder in ihr selbst liegen, oder sich weit entfernt von dem Orte befinden, wo ihre Ausläufer in der Rinde erscheinen.

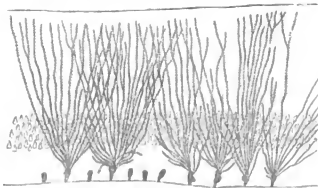


Fig. 8. *Laecerta* Cortex.

Gerüst der Stützsubstanz, ausgehend von den Epithellen der Ventrikel.

Von innen, aus der Gegend des Stabkranzlagers und des subcorticalen Plexus treten eine ganze Anzahl von Fasern durch die ganze Rindendicke zwischen den Zellen aufsteigend in die äußerste Zone. Man kann dieser eintretenden Fasern mehrere unterscheiden: Einige wenige (1 der Fig. 7) stammen aus basal, nahe dem Ventrikel liegenden Zellen, welche sie als Axencylinder verlassen, um auswärts zu biegen. Sie zweigen dann mit wenig Ästen auf. Viel mehr (2) treten aus dem Marklager frei aus und stammen aus Zellen, die irgendwo sonst im Mantel liegen müssen, denn sie sind nie in benachbarte Zellen zu verfolgen. Von diesen, welche meist etwas stärkeres Kaliber haben und alle mit freien Spitzen enden, wird

man annehmen dürfen, daß sie zu den Commissurensystemen gehören, die ja — darauf weisen alle Degenerationsversuche an Säugern hin — Ursprungszellen haben, deren Axencylinder in der gekreuzten Hemisphäre frei aufzweigen. Dann sah ich aber wiederholt bei *Emys* und *Lacerta* Fasern (3), welche die Rindenschicht durchbrechend, auch in der Molecularzone eintreten. Dort aber lösen sie sich nur mit einigen kurzen Seitenästen auf, welche regelmäßig mit einem Knopfe enden. Ihre Herkunft ist mir unklar geblieben. Ebenso ist es mir nicht gelungen, den Ursprungsort langer Fasern (4 der Fig. 7) zu ermitteln, welche direkt dorsal von der Zellschicht der Rinde, also bereits in der Molecularschicht, über weite Strecken dahinziehen, Intracorticale Associationsbahnen?

Es giebt schließlic ein Eigensystem der Tangentialfaserseht. Dort liegen nämlich vereinzelt Zellen (s. Fig. 7 Nr. 8 und besonders Taf. III), deren dicke Dendriten der Hirnoberfläche etwa parallel laufen und sich erst eine längere Strecke nach Abgang vom Zellleib in wenige Zweige spalten. Ihnen entstammen dünne Axencylinder in mehrfacher Zahl, die sich wieder verzweigen und namentlich ventrikulwärts ihre Aufzweigungen senden. Ganz feine Geflechte variköser Fäserchen, die in der Nähe jener Axencylinder liegen, entstammen ihnen vielleicht. Golgi und die beiden Ramon y Cajal haben für solche Axencylindergeflechte den Zusammenhang mit Zellen erkannt. Hier in der Molecularschicht ist er mir entgangen. Überhaupt ist in den Fällen, wo nicht zufällig die Imprägnation sehr spärlich ist, sehr schwer zu sagen, welche Zellbeziehungen alle die Fasern haben, die innerhalb eines so engen Maschenwerkes liegen, wie es die Molecularschicht der Reptilienrinde erfüllt.

Zudem ist dies Faserwerk gar nicht immer, selbst wo es gut imprägniert ist, wohl erkennbar. Es giebt nämlich noch ein anderes, sehr mächtig entwickeltes Element in der Molekularschicht; das sind die langen, weithin aufgezwelgten Dendritenfortsätze der nächstfolgenden Schicht, der Schicht der Rindenpyramiden. Diese Fortsätze stehen außerordentlich dicht. Gleich dem Geäste eines Eichwaldes im Winter strecken sie, nach allen Seiten sich mit benachbarten Fasern überkreuzend, ihre langen Linien aus. Sie sind nicht glatt, sondern durchweg mit feinen Auflagerungen besetzt, die fast immer die Form allerfeinster, kurz gestielter Kölbchen haben. Die Möglichkeit zu Contacten von Rindenpyramidenanteilen und Anteilen der in die Molekularschicht eingetretenen Systeme ist deshalb eine unendlich große. S. Ramon y Cajal hat zuerst auf diesen Punkt aufmerksam gemacht. Es ist absolut neu für mich und erstaunlich gewesen, als ich erkannte, welche Fülle von Verbindungsmöglichkeiten schon in einem so relativ tiefstehenden Gehirne möglich ist. Ich bitte den Leser, einen Blick auf Tafel III und IV zu werfen. Er wird

dann mein Erstannen teilen, wenn er mit S. Ramon y Cajal und mir der Ansicht ist, daß die feinen Fasern Leitungswege für seelische Vorgänge abzugeben wohl geeignet sind.

Die zweite Rindenschicht ist diejenige der Rindepyramiden. Diese Zellen haben in allen drei Rindeplatten im Prinzip den gleichen Bau, sie unterscheiden sich nur dadurch von einander, daß die Zellen der lateralen Platte kleiner und mit sehr viel mächtigerem Dendritenwerk versehen sind (s. bes. Taf. IV), als die in den anderen beiden Platten liegenden. Es handelt sich immer um in mehrfacher Schicht liegende konische und polygonale Formen, deren reichliche Dendriten in basilare und apicale eingeteilt sein mögen. Der basilaren sind immer relativ wenige, die nach allen Richtungen der Manteloberfläche hin orientiert sind. An den Zellen der lateralen Platte sind besonders wenige vorhanden. Es sind dicke Ausläufer, die sich näher oder entfernter von der Zelle aufzweigen. Die apicalen Dendriten gehen an den meisten Zellen der mediodorsalen und der dorsalen Platte einfach ab, ziehen gegen die Molekularschicht hin und zweigen erst dort rasch zu einem enorm dichten Geäste auf, von dem jeder Zweig noch mit unzähligen feinen Endknöpfchen besetzt ist. All das taucht in das Faserwerk der Molekularschicht ein. Die Zellen der lateralen Platte zweigen den apicalen Fortsatz sofort auf, nachdem er von der Zelle abgegangen ist. Am Pole, welcher dem apicalen entgegengesetzt ist, geht jedesmal an der Zelle oder dem ihr benachbarten Teile eines Dendriten der Neurit ab. Soweit ich sehe, ziehen die Neurite zumeist in das feine subcorticale Flechtwerk und zum Teil durch dieses hindurch in den Stabkranz, oft unter dichotomischer Teilung (6 d. Fig. 7). Nur hier und da erhebt sich ein Axencylinder hinauf zur Molekularschicht. P. Ramon y Cajal beschreibt verschiedenes Verhalten für einzelne Axencylinder, Verlauf dahin und dorthin, zumeist in das Commissurengebiet etc. Mir sind an meinen Imprägnationen nicht so viele weithin verlaufende Axencylinder begegnet, daß ich Sicheres über den Verlauf der einzelnen aussagen möchte. Da fast jeder Neurit sich auch noch teilt, sobald er im Stabkranzgebiete ankommt, da fast jeder zudem noch massenhafte Collaterale in das subcorticale Flechtwerk abgibt, wird die Verfolgung recht unsicher und schwierig. An einigen Stellen kann man aber Sicheres sehen, so vor allem an den Zellen der mediodorsalen Platte. Sie schicken ihre Neurite in schön klarem, geschlossenen Zuge hinaus in das Riechbündel und in andere hier abgehende Faserzüge. Besonders leicht bekommt man beweisende Bilder an Frontalschnitten durch das caudalste Mantelgebiet, wo viele Commissurenfasern entspringen (s. Taf. IV).

Es giebt unter den Pyramidenzellen der Hirnwand allerlei Formen. Ich habe deren viele in den Tafeln und in Figur 7 abgebildet, enthalte mich aber der Beschreibung, zunal

man solche bei Pedro Ramon y Cajal ausführlich genug findet. Ich enthalte mich nach deshalb einer auf die Form hin gemachten Einteilung, weil ich glaube, daß die Golginmethode mit ihren Silhonettenbildern hierzu nicht ausreichend ist. Die Zellen in der Hirnrinde müssen nach der Nissl'schen Anilinfarbenmethode einmal studiert werden. Es ist eine eigene, sicher lange Zeit in Anspruch nehmende Arbeit, die zu leisten mir später vielleicht vergönnt ist.

Dicht unter den Rindenzellen liegt ein Flechtwerk feiner Fasern, der *Plexus sub-corticalis* (siehe Taf. III). Er entstammt den Axencylindern der Pyramiden, wohl zumeist deren Collateralen. Außerdem enthält er Fasern aus unregelmäßig zerstreut liegenden polygonalen, vielfach mit ihren Dendriten sagittal gestellten Zellen. In ihn münden, nahe dem Stirnpol, auch Riechstrahlungen, ganz wie in den *Plexus tangentialis*.

Der *Plexus* geht unmittelbar in das Marklager über. Auch innerhalb dieses finden sich noch Pyramidenzellen und jene Zellen mit zur Ventrikelwand parallelen Dendriten (Fig. 1, Fig. 7 und Taf. III).

Die Stabkrauzfaserung enthält nicht nur die aus den Rindenzellen über ihr stammenden Fasern sondern eine sehr große Anzahl von solchen, die, aus entfernter liegenden Gebieten stammend, durch sie in die Rinde eintreten. Auf Tafel III erkennt man am caudalen Mantelpole gut eine große Anzahl solcher eintretender Fasern, die nicht an Zellen herangehen.

Das Marklager unter der Rinde ist nur bei den größeren Arten wirklich vorwiegend aus markhaltigen Fasern zusammengesetzt. Bei den kleineren und bei allen Schildkröten begegnet man nur wenig markhaltigen Zügen da, aber einer großen Menge noch markloser. Zum Studium empfehle ich die Schlangen, dann *Lacerta ocellata* und *Varanus*. An diesen ist im wesentlichen von mir die Zusammensetzung studiert worden. Unsere kleinen einheimischen Eidechsen besitzen nur wenig markhaltige Fasern, die, zumeist in die Tangentialschicht hinauf tretend, gut zum Beweise der oben erwähnten Abstammung von Tangentialfasern aus dem Marklager dienen können (Taf. II an vielen Figuren gut sichtbar).

Die Mehrzahl der Marklagerfasern bei den Reptilien gehört Commissurensystemen an, die Minderzahl einigen Stabkrauzbündeln. Es bedarf sehr sorgfältiger Untersuchungen, besonders solcher an Sagittalschnitten, um die Abstammung der einzelnen Teile festzustellen.

Die meisten Fasern sind caudalwärts gerichtet in ihrem Verlaufe. Sie streben unter der Rinde dahinziehend in der Richtung nach dem Markfeld der Innenwand. Dort gelangen sie an die Oberfläche und verlaufen nun als Commissurenbündel hinüber zur anderen Hirnhälfte oder als Fornix zum Mamillare oder zum Ganglion habenulae. Dazu kommen noch

ein Bündel aus dem Polus frontalis zur Hirnbasis in dem Zwischen- oder Mittelhirn, und ein über das Septum ventralwärts verlaufendes, im Mittelhirn endendes System. Dem Marklager nahe am Stirnpol mischt sich dann noch das System des Tractus cortico-epistriatus und cortico-olfactorius bei, da es eben aus der Rinde an der Basis des Riechlappens zu gutem Teile entspringt. Dann wäre noch als in das Mark der mediodorsalen Rindenplatte eintretend der Tractus cortico-olfactorius septi zu erwähnen. Alle diese Züge setzen natürlich ein nicht geringes Fasermaterial zusammen. Man wird sie weiter unten einzeln geschildert finden. Hier sei nur erwähnt, dafs in den bisherigen Untersuchungen des Reptiliengehirns der subcorticalen Lage des Marklagers nicht genügend Berücksichtigung geschenkt worden ist. Wahrscheinlich weil sie eben an kleinen Tieren kaum sichtbar und an grofsen auferordentlich schwer entwirrbar ist.

Die Faserung des Marklagers verläfst die Hemisphäre auf verschiedenen Wegen. An der Stelle des Markfeldes der Innenwand treten die Commissurensysteme heraus, um die andere Hinhälfte zu gewinnen. Hier taucht auch der Tractus cortico-mammillaris und der Tractus cortico-habenularis des Fornix aus der Tiefe.

Ventral, mit den Fasern des basalen Vorderhirnbündels gemeinsam, zieht unter den Commissuren hinweg der Zug aus dem Stirnpole, mit der erwähnten Faserung zusammen das Homologum resp. erste Auftreten einer Hirschenkelhaubenfaserung darstellend.

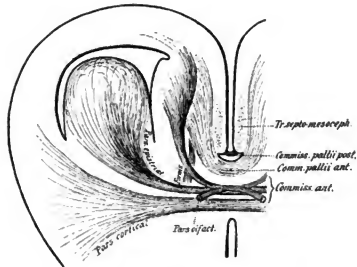
Dem Reptilien- und Vogelgehirn speziell gehört die Faserung des Tractus septomesencephalicus an, welche an dem Septum herabzieht und sich unten um den Hirschenkel herumschlägt.

Im Marklager des Vorderhirnes bleibt die ganze dem Riechgebiete angehörige Faserung. Aufser ihr habe ich keine lauge intercorticale, markhaltige Faserung bisher gefunden. Es ist, soweit ich sehe, bei den Reptilien noch nicht zur Ausbildung von Associationsbahnen gekommen, die — laugen Verlaufes — Teile einer Hemisphäre unter sich verbinden. Aber ein Blick auf die Abbildungen der Tafeln III und IV lehrt, dafs wohl die Möglichkeit zu gemeinsamem Wirken verschiedener Rindencomplexe oder zum Ansprechen des einen von dem anderen her gegeben ist. Die Faserung der Molecularschicht und diejenige des subcorticalen Plexus sind zu solcher Leistung geeignet.

7. Faserung aus der Rinde.

1. Die Commissuren. Nirgendwo zeigte sich besser der grofse Nutzen guter Methoden, als in der Entwirrung der Fasermassen, welche von Anderen und mir bisher als Commissura anterior, Fornix, Commissura olfactoria, Balkeu etc. beschrieben worden sind.

Im wesentlichen waren eigentlich sicher bisher nur die Mittelstücke der hierher gehörigen Faserbündel bekannt, auf eine kürzere oder längere Strecke waren sie aber doch nach den Seiten hin verfolgt. Die Angaben, welche Teile kreuzen, welche sich frontalwärts begeben, wechseln außerordentlich, einzelne Teile, so die aufsteigenden Äste, sind überhaupt, trotzdem sie hier und da gesehen und beschrieben wurden, den meisten späteren Untersuchern wieder entgangen. Richtig und vollständig hat eigentlich früher nur Bellonci — bei *Podarcis muralis* — die Commissuranteile beschrieben; richtig abgebildet und weiter verfolgt sind sie nur bei Pedro Ramon y Cajal, der aber nicht alle Teile näher beschrieben hat. (Vergl. Fig. 1, S. 319.)



Figur 9. Das Commissurensystem der Reptilien

Alle Commissuren auf eine Ebene projicirt. Ihre wahre Lage zu einander giebt am besten Fig. 4, S. 337 wieder, außerdem die Figuren der Taf. I und II.

Das System der *Commissura anterior* besteht aus einer Mehrzahl von marklosen und einer Minderzahl von markhaltigen Fasern. Wesentlich nur die letzteren sind meist beschrieben, von den anderen bekommt man bei allen Färbemethoden, außer bei der Silberimprägnierung, nur undeutliche und seitlich verwachsen endende Bilder.

Die Durcharbeitung des gesamten Materiales mit möglichst mannigfacher Methodik, ganz besonders aber einige in Golgibehandlung vortrefflich gelungene Gehirne, gestatten mir über die Commissuren das Folgende sicher anzusagen:

Die *Commissura anterior* besteht aus mindestens drei Anteilen:

1. Ein *Ramus transversus corticalis* verbindet die Rinde im ventralen Gebiete der lateralen Rindenplatte. Er ist der mächtigste und am meisten caudalliegende Ast der Commissur. Seine Ausbreitung beiderseits ist breit pinselförmig, und es gehen die Fasern im Geäste medial von der Rinde, also etwa an der latero-ventralen Grenze des Striatum verloren.

2. Der *Ramus connectens Corporis epistriati*. Er liegt frontal von dem vorigen, ist etwas weniger kräftig als dieser und endet beiderseits mit prachtvoller Aufsplitterung im Corpus epistriatum. Seine Fasern dringen zum Teil zwischen den Zellen des Epistriatum hindurch auf die Oberfläche dicht unter das Ventrikel epithel und da bilden sie einen schönen Plexus. Dies Bündel ist bei den kleineren Reptilien nicht markhaltig, aber obgleich es z. B. bei den Lacerten marklos ist, oder doch nur wenige markhaltige Fäserchen enthält, finde ich es bei Varanus markhaltig, allerdings mit sehr dünnen Scheiden. Bei Varanus ist der ganze Plexus von Fasern über dem Epistriatum, ein reines Stratum zonale des Epistriatum, markhaltig, und die allermeisten Fasern gehen in die Commissur (Tafel I, Figur 7, Tafel II, Figur 2, Tafel III).

3. Der *Ramus connectens Lobi olfactorii*. Dieser Zweig, der von allen Autoren in seinem frontalen Abschnitt richtig gesehen wurde, entstammt mit seinem caudalen nicht etwa, wie meist angenommen wird, einem der beiden eben erwähnten horizontalen Zweige, sondern er ist ohne Schwierigkeit aus der medialen Rinde abzuleiten, wo er herabzieht bis in die Commissurhöhe, um dann zu krenzen und die Kreuzungsschenkel nach dem Riechlappen hin zu senden. Ihrem Querschnitt begegnet man weiter frontal immer wieder; immer weiter rückt er der Basis zu, und schließlich geht er im Riechlappen und auch im Riechfelde verloren (Taf. I, Fig. 3—6, Fig. 10, Taf. II, Fig. 5 u. 6). Seine Fasern sind stark und immer zu einem Teile markhaltig.

Die Figur 9 giebt eine Kombination aller Teile der Commissura anterior wieder. Sie ist direkt nach Präparaten gezeichnet, aber so, daß alle Schnitte auf eine Ebene gelegt sind.

Über das Ende des *Ramus connectens corticalis* habe ich schon gesprochen. Der *Ramus connectens Corporis epistriati* löst sich beiderseits in dicke Endäste auf, die etwas aneinander fahrend die Oberfläche und das Innere, wesentlich aber die Oberfläche, des Epistriatum umgreifen und mit derjenigen der anderen Seite irgendwie verbinden. Ein außerordentlich feines Faserwerk (Taf. III) erschwert das Erkennen der letzten Aufzweigung dieser Nervenfädchen. Dies Faserwerk entstammt den Zellen im Epistriatum, dem Tractus cortico-epistriaticus und den Commissurenfasern, wenigstens ist mir bisher keine ordentlich

sichere Auftrennung gelungen. Der Ramus connectens Lobi olfactorii entspringt, wie oben erwähnt, aus der Rinde an der medialen Seite des Gehirnes. Er entwickelt sich aus dem immer stark verdickten medialen und dorso-caudalen Abschnitte der Hemisphärenwand und zieht hinab zur Kreuzung. Seine Fasern stehen in Beziehung zu einem ungemein feinen Netzwerke, das besser als durch Beschreibung durch die Figur 1, S. 319 zur Kenntnis kommen wird. Gerade an der Stelle, wo diese Fasern herabziehen, wenden sich aus der Rinde noch viele andere Bündel ventralwärts resp. treten Bündel in die Rinde ein. Mit der Markscheidenmethode ist hier wirklich — wenn sie gut ausgeführt ist — keine Abscheidung der verschiedenen Abschnitte möglich und Meyer hat ganz Recht gethan, die ganze Fasermasse zunächst unter einheitlichem Namen zusammen zu beschreiben. Die Golgimethode zeigt aber mehr. Man erkennt durch sie, daß sich die Bündel wohl abscheiden lassen, weil in den meisten Präparaten immer nur das eine oder das andere schön geschwärzt ist. Dieser Zweig der Commissur enthält immer (Taf. I, Fig. 5, 6, 10) neben den markhaltigen einen Kern von marklosen Fasern. Das Ganze zieht frontalwärts, und in der Area olfactoria sowohl als im Lobus — aber nicht im Bulbus — fahren die einzelnen Züge auseinander. Bei den großen Schildkröten — wo die markhaltigen Bündel besonders dickfaserig sind, erkenne ich besonders gut — (Fig. 5 und 6, Taf. II), wie sich die Fasern der Commissur hakenförmig und pfpfropfzieherförmig um die Längsbündel und die Fasern des Netzes innerhalb der Endstätten herumschlagen. Wie das wirkliche Ende ist, das vermögen vielleicht einmal Golgipräparate zu zeigen: mir ist isolierte Imprägnation, die allein in so faserreichem Gebiete einen Schlufs gestattet, nicht gelungen. Man muß sich die Endausbreitung dieses ganzen Commissurenzweiges als fächerförmig denken, wobei die Peripherie des Fachers an der Hirnbasis im Riechgebiete liegt, während der Stil eben vom Stamm der Commissur gebildet wird.

Wenn auch dem bisherigen Sprachgebrauch folgend, nur dieser eine Ast speziell als Commissur der Riechlappen bezeichnet worden ist, so ergibt eine leicht anzustellende Betrachtung doch sofort, daß von Zweigen des ganzen Systemes der Commissura anterior nur solche Gebiete verbunden werden, welche irgendwie zum Riechapparate in anatomischer Beziehung stehen. Der speziell als Rindenast bezeichnete Anteil endet in einem Rindengebiete, wo die letzten Ausläufer der Tractus bulbo-corticales liegen, der Ramus epistriaticus verbindet die Epistriata, wo ein so mächtiger Teil der Riechstrahlung endet, und der an der Innenwand aufsteigende Teil der eigentlichen Riechcommissur entstammt Rindengebieten, wo die Radiatio cortico-olfactoria endet.

Zug aus der Commissura anterior zum Ganglion habenulae Auf feinen Sagittal-schnitten — Coronella laevis, Varanus — erkenne ich mit aller Sicherheit, daß aus der Commissurengegend, wahrscheinlich aus der Commissura anterior, ein feiner, nur aus einigen Fäserchen bestehender Zug rückwärts zieht. Er ist bis in die Gegend des Ganglion habenulae zu verfolgen. Auf seinem Zuge schließt er sich den medialsten Thacniabündeln an. Bei Säugern kommt ein Faserzug gleicher Richtung und Abstammung vor, der aber die Thacnia thalami verläßt, um in der Thacnia semicircularis als Commissurenbündel der Thacnia semicircularis einherzuziehen. Der oben beschriebene Zug mag einstweilen Tractus commissuro-habenularis heißen. Es wurde schon oben bei Besprechung des Thacnia dieses Bündels gedacht.

Dieser den allgemeinen Verhältnissen entsprechenden Schilderung, seien einige Punkte beigefügt, die sich hier und da bei einzelnen Arten ergeben haben.

Sehr auffallend ist die relative Dünne der zur Commissura anterior gebörenden Züge bei der großen Chelone midas. Es sind hier auch die einzelnen Abschnitte nur schwer zu unterscheiden — falls nicht etwa eine zufällig abweichende Schnitttrichtung hier mich zu Irrtümern verleitet. Prüfung an weiterem Material ist erwünscht.

Bei Python ist es mir fraglich geblieben, ob der caudale Abschnitt der Ramus connectens Lobi olfactorii, also der im Mantel aufsteigende, sich wie bei den anderen Reptilien kreuzt. An dem von mir auf sagittalen Schnitten studierten Exemplare war er der einzig markhaltige. Es konnten aber gerade an den ganz medialen Schnitten keine markhaltigen Fasern gefunden werden. Man erhielt den Eindruck, daß dies Bündel sich zwar ganz, wie bei den anderen Reptilien aus der medialen Hirnwand entwickle, daß es aber ungekreuzt weiter nach vorn zum Riechlappen laufe. Da diesem Zuge bei der großen Schlange sehr viele marklose Fasern beiliegen und ich von Python keine Golgipräparate habe, so besteht eben die Möglichkeit, daß nur die markhaltigen Fasern ungekreuzt bleiben, daß aber unter den marklosen die gekreuzten zu suchen sind. Leider war an dem zweiten, frontal geschnittenen Exemplar gerade die hier wichtige Gegend durch einen Einschnitt verdorben, der behufs guter Erhärtung am frischen Exemplar ganz überflüssiger Weise gemacht worden war.

Commissura pallii anterior und Commissura pallii posterior-Psalterium. Dorsal von dem System der Commissura anterior findet man bei allen Reptilien ein mächtiges, lufeisenförmig beide Hemisphären verbindendes Fasernetz. Mit Osborn habe ich es früher als Balken bezeichnet. Das war, wie mich die von Meyer geäußerte Kritik, der sich neuerdings (für die Säuger) E. Smith anschließt, belehrt hat, ein falscher Schluß. Die genannten Autoren haben ganz recht, wenn sie hervorheben, daß für die Benennung „Corpus callosum“ nicht so sehr die Lage über dem Ventrikel, als namentlich auch die Beziehungen wichtig sind, in welchen die lateralen Zweige zur Rinde stehen. Muß die Rinde an dieser Stelle als Ammonshorn angesehen werden, so wären Commissurverbindungen derselben nicht dem Callosum, sondern dem Psalterium zuzurechnen

Bei den Monotremen, wo man (Symington, E. Smith) sehr gut erkennt, daß alle Commissurenfasern zu dem Marke eines typisch gebauten Ammonshornes in Beziehung stehen, ist der Nachweis leicht erbringbar, daß eine andere Mantelcommissur, also ein Callosum, fehlt, daß diese Tiere nur ein Psalterium haben. Da ich nun glaube, zeigen zu können, daß an der medialen Seite des Reptilienmantels nur Riechrinde liegt, so muß die Commissur daselbst auch nur als eine solche zwischen zwei Ammonsgeweben angesehen werden, also als ein Psalterium. Wenigstens so lange, als nicht der Nachweis erbracht ist, daß das in Rede stehende Gebiet der Reptilienrinde noch größere Anteile andersartiger Rindenelemente enthält.

Man kann nun zwei Commissuren an ventralen Mantelränder hier unterscheiden, eine vordere und eine hintere. Nur die erstere ist konstant. Ich acceptiere, um keiner Deutung durch den Namen vorzugreifen, trotzdem ich beide für zum Psalterium gehörig einstweilen ansehe, die von Meyer eingeführten und von Rahl-Rückhardt aufgenommenen Namen einer *Commissura pallii anterior* und *posterior*. (Fig. 4, S. 337, Fig. 9, S. 368.)

Commissura anterior pallii. (Taf. II, Fig. 1 und Fig. 10 S. 373.) Unter den zahlreichen Fasern dieses mächtigen Bündels sind immer nur ganz wenige markhaltige; nur bei *Varanus* ist der größte Teil markhaltig. Bei den Schildkröten hat diese Commissur nur eine relativ schwache Ausdehnung. Nur die Golginmethode zeigt, wie sich seitlich die Fasern der vorderen Palliumcommissur in das Marklager verlieren. Sie scheinen da nicht weit zu ziehen, vielmehr früh schon sich in dem subeithalaren Plexus anzulösen. Da aber an gleicher Stelle viele andere Fasern herabziehen, ist ein Irrtum nicht ausgeschlossen. Die vordere Mantelcommissur habe ich bei allen meinen Reptilien gefunden. Anders ist es mit der

Commissura pallii posterior. Diese fehlt sicher den Schildkröten und wahrscheinlich den Schlangen. Sie ist vorhanden bei den Eidechsen und Blindschleichen, bei *Varanus* ist sie sogar sehr stark entwickelt (vgl. Fig. 4, S. 337, Fig. 10, S. 373 und Fig. 11, S. 374). Es ist das die gleiche Commissur, welche ich früher schon mit Rahl-Rückhardt als *Commissura fornicis* bezeichnet habe. Sie stammt nämlich mit einem Teile des Fornix aus den Zellen am medialen und am occipitalen Mantelgebiete, wohin man ihre Züge sehr gut an Frontalschnitten verfolgen kann. Wahrscheinlich handelt es sich um die Axencylinder langer Pyramiden.

Die caudale Mantelcommissur liegt direkt vor der Stelle, wo die Hirnwand sich zum Plexus verdünnt, wie ich das schon in meinen ersten Mitteilungen gezeichnet habe.

Ihre Züge bilden ventral die Mantelgrenze und liegen direkt hinter dem Markfeld der Scheidewand.

Die Hervorragung, welche sie zusammen mit den weiter vorn der Rinde an gleicher Stelle entquellenden Fasermassen macht, ist es, welche ich früher als Fornixleiste bezeichnet habe. Dieser Name ist mehrfach mißverstanden worden. Meyer hat z. B. gemeint, ich verstehe darunter das Septum pellucidum. Die Fasermasse aber liegt dorsal vom Septum pellucidum und deckt sich mit dem ventralen Teil dessen, was ich nun Markfeld der Innenwand nenne. Fornixleiste ist aber deshalb keine so schlechte Bezeichnung für sie, weil in der That alle hier zu Tage tretenden Fasermassen entweder in den Fornix oder in die Mantelcommissuren gelangen, welche das Ursprungsgebiet des Fornix verknüpfen und nur zu einem ganz geringen Teil in die Commissura ant. ziehen.

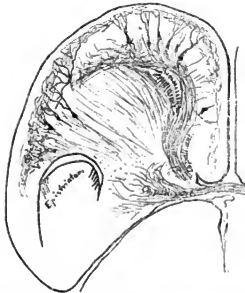


Fig. 10. Commissura pallii posterior. Golgipräparat von der Eidechse.

2. Der Fornix: Tractus cortico-mamillaris und Tractus cortico-habenularis. (Taf. I, Fig. 7, 8, 9, Taf. II, Fig. 1.) Schema s. Fig. 5, S. 343.

Aus der mediodorsalen Rinde entwickelt sich bei allen Reptilien, welche untersucht wurden, ein Fornix. Fächerförmig aus der ganzen Innenwand entspringend, vereinen sich die Fasern dicht hinter und über der Commissura anterior zu einem gut geschlossenen Bündel. Dieses wendet sich sofort caudal- und ventralwärts und endet in der Gegend hinter dem Chiasma, wo eine Ganglienzellansammlung als Corpus mamillare später zu schildern ist. Ich habe bisher die Fasern des Tractus cortico-mamillaris nicht

in das Ganglion hinein verfolgt, sondern sie immer dicht dorsal von demselben verloren. Vielleicht werden sie da so dünn, daß sie nicht mehr richtige Markscheidenfärbung geben, denn um ein markhaltiges Bündel handelt es sich immer. Nur selten ist — so bei den Schildkröten und bei einer *Tropidonotus* — die Mehrzahl der Fornixfasern marklos gefunden worden. Die Fornixfaserung liegt nicht ganz medial, sondern lateral, dicht an dem Endstück des *Ramus connectens lobi olf.* der *Commissura anterior*. Sie kann, da sie auch etwas caudaler besonders mächtig ist, wohl von diesem, ja auch in der medialen Wand aufsteigenden, Zuge abgeschieden werden. Wahrscheinlich nimmt sie Fasern aus der ganzen Innenwand auf. Ich konnte nie sicher ermitteln, ob in den Fornix gekreuzte Fasern gelangen.

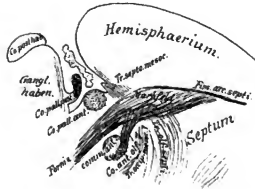


Fig. 11. Sagittalschnitt von *Varanus*. Nicht schematisiert.
(Erklärung im Texte.)

Dieses bei einigen Tieren, *Varanus* z. B., besonders mächtige Bündel dicker Nervenfasern zieht also über die *Commissura anterior* weg und hat über sich die *Commissura pallii anterior*, während die *Commissura pallii posterior* caudal und dorsal bleibt. Ein Schnitt von *Varanus*, der etwas seitlich von der Mittellinie angelegt ist, also im Vorderhorn das Markfeld der Scheidewand, im Zwischenhirn das Ganglion habenulae trifft, giebt sehr guten Anschluß über die Lage des Fornix innerhalb dieser Gegend.

Es ist nicht so leicht, den Verlauf des Fornix ganz zu übersehen. Jahre hat es bedurft und vieler hunderte von Präparate, ehe ich mit Sicherheit das oben über ihn Gesagte festzustellen vermochte. Die unsicheren Angaben in der Litteratur beweisen, daß es anderen Arbeitern auch nicht besser ging. Die erste Schwierigkeit liegt in der Erkennung des Ursprunges mitten unter all den Fasermassen, die sich dorsal von der Sagittalspalte aus der

Rinde entwickeln. Tritt hier doch das Riechbündel ein und treten eben da doch die Fasern der Comm. ant., wenigstens ihres Ramus off. herab, sammeln sich doch die Fasern der Commissura anterior und posterior pallii im gleichen Gebiete und wird doch das Ganze von Zügen überdeckt, welche der Radiatio septo-mesocephalica angehören (vergl. Fig. 4, S. 337). Sagittalschnitte, namentlich die von den großen Schlangen und von Varanus, von dem ich drei Serien völlig durcharbeitete, liefen klare Erkenntnis erwachsen. Eine zweite, noch größere Schwierigkeit wird durch die zahlreichen Faserzüge im Zwischenhirn gegeben, welche der Fornixfaserung parallel laufen. Ich habe deshalb erst, nachdem das Zwischenhirn mir gut bekannt war, hier die Fornixfaserung ganz sicher stellen können.

Zur Erleichterung für Nacharbeitende will ich hier die Züge aufzählen, welche in Betracht kommen. Ein Teil ist Fig. 2, Taf. II sichtbar. Die Fornixfaserung ist von diesen Zügen der am weitesten medial gelegene, aber einige liegen ihr so dicht an, daß sie kaum als wesentlich lateraler bezeichnet werden können.

Zunächst ziehen frontal von der Commissura anterior die Fasern des Tractus septo-mesocephalicus herunter, dann liegt dicht caudal vom Fornix der Tractus thalamo-mamillaris aus dem Ganglion anterius des Zwischenhirnes Etwas von diesem entfernt, und über das Ganglion rotundum des Zwischenhirnes dorsal ziehend, erkennt man den Tractus habenulo-peduncularis: diese drei Züge alle in ganz gleicher Verlaufsrichtung wie die Fornixfaserung und alle drei sehr nahe der Mittellinie. Weiter lateral können auf Sagittalschnitten zu Verwechslung veranlassen: ein Zug aus dem Nucleus praectectalis zum Ganglion ectomamillare, der dicht unter der Opticusfaserung diese gerade in ihrem Verlaufe kreuzt und ein mächtiger Zug aus dem großen runden Thalamuskern, der Tractus thalamo-tectalis.

Dem Tractus cortico-mamillaris des Fornix ist noch ein Bündel angelegt, das nicht zum Corpus mamillare hinabgelangt. Es trennen sich nämlich von ihm, wenig weiter ventral als die Commissura ant. liegt, bei Python, Chelone und wahrscheinlich auch bei den anderen Reptilien, die Züge des Tractus cortico-habenularis. Processus Ganglii habenulae ad Proencephalon habe ich sie früher genannt. Als „Anteil des Fornix zur Thaenia“ sind sie bei den Säugern wiederholt beschrieben. Diese Fasern, besonders stark bei dem Python entwickelt, legen sich bald, scharf abbiegend, an die Thaenia thalami an, welche hier am caudalen Ende des Vorderhirnes hinauf zum Ganglion habenulae zieht. Sie gelangen mit den Thaeiazügen hinein in das Ganglion habenulae. Bei den kleinen Schildkröten und den kleinen Eidechsen, die ich untersuchte, entging vielleicht der Tractus cortico-habenularis meiner Beobachtung. Bei Chelone ist er viel stärker als der Tractus cortico-mamillaris.

3. Tractus septo-mesencephalicus. (Fig. 4, S. 337, Fig. 11, S. 374 und Taf. I, Fig. 7; Taf. II, Fig. 1.) Aus der Rinde, an der mediodorsalen Hirnwand, entspringt

ein Bündel, das in breitem Zuge, fächerförmig über den hinteren Teil der medialen Wand ausgebreitet, beginnt, um sich basalwärts immer mehr und mehr zu dünnem Zuge zu sammeln. Dieses habe ich in meiner ersten Mitteilung als Bündel der sagittalen Scheidewand bezeichnet. Seit ich die breite Ursprungsgegend des Forix und den Tractus cortico-olfactorius septi kennen gelernt, stiegen Zweifel auf, ob nicht mit dem einen oder anderen dieser Züge eine Verwechslung passiert sei. Ich habe deshalb das Ganze immer wieder revidiert, bin aber doch zur Überzeugung gekommen, daß es ein Bündel giebt, das jener ersten Beschreibung entspricht. Das Scheidewandbündel ist aber viel unbedeutender, als es zu Anfang mir erschien, wo ich jene eben genannten Faserzüge noch nicht von ihm zu trennen wußte.

Der Tractus septo-mesencephalicus entspringt immer aus derjenigen Rindenschicht, welche der Oberfläche am nächsten liegt, aus der Molecularschicht, wenigstens wird sie in dieser zuerst als geschlossener Zug sichtbar. Welche Zellen ihr Ursprung geben, das habe ich nicht ermitteln können.

Man kann leicht erkennen, wie die fächerförmige Faserung dieses Bündels über alle übrigen, aus der Rinde tretenden Fasern hinweg zieht, dann in die Tiefe der septalen Wand eintaucht und nun sich mehr und mehr zum Bündel schließend an die mediale Seite der Radiatio strio-thalamica (basales Vorderhirnbündel) sich anlegt. Eine kurze Strecke zieht sie hier, immer neue Fasern von oben her empfangend, dahin, dann aber beginnt sie sich um jenes Bündel aus dem Stammganglion herum lateralwärts zu schlagen, also sich nach der äußeren Hirnseite zu wenden. Das geschieht an der Hirnbasis, ganz hinten, in der Nähe der Schiffsplatte. Nun aber gehen die Fasern mir verloren. Es scheint als schlugen sie sich frontal vom Opticus aufwärts, aber das kann ich nur unsicher sagen: ganz diesen Weg nehmen auch die Fasern der Thalamia im caudalen Hirngebiete, und von diesen Fasern kann ich von der Umschlagstelle ab mein Bündel nicht mehr sondern. Selbst an Tieren, wo der Zug sehr ausgebildet ist, an *Varanus*, *Lacerta ocellata*, *Python* geht er mir dicht vor dem Chiasma an der Hirnbasis verloren. Beim Alligator, selbst an den kleinen Exemplaren, die mir zur Verfügung standen, ist es sehr gut entwickelt und hier, wie stets, markhaltig. Ich kann aber nur sagen, daß die Fasern aus der Scheidewand des Gehirnes herabsteigen und sich frontal von der Commissur an die Basis begeben, wo sie sich nach aufsen wenden.

Wo die Untersuchung an den Reptilien zunächst versagt, weil viele angestellte Degenerationsversuche unsichere Resultate brachten, da vermag ein Blick auf eines der Resultate einer Untersuchung, die ich gemeinsam mit Dr. Jensen in Straßburg an Vögeln

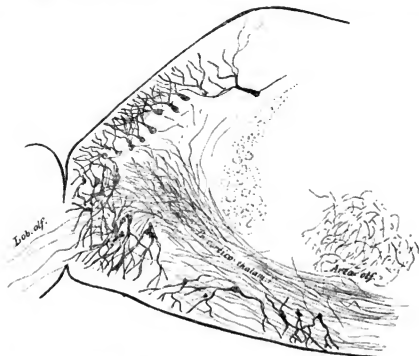
ausstellte und über die an anderer Stelle zu berichten sein wird, Aufklärung zu bringen. Bei Vögeln existiert nämlich ganz das gleiche Bündel, mit gleichgeartetem Ursprung, an gleicher Stelle des Mantels, und da ist es lange als Bündel der Scheidewand bekannt.

Dr. Jensens geübter Hand ist öfters seine Durchschneidung gelungen. Einige Wochen nach der Operation habe ich die inzwischen eingetretene Degeneration mittels der Marchi-Methode bis in das Gebiet frontal und lateral von dem Mittelhirndache verfolgen können. Dort bei den Vögeln ist man also vollauf berechtigt, die Faserung als *Radiatio septo-mesencephalica* zu bezeichnen. Dort geht das sehr viel mächtigere Bündel auch nach dem Umschlage um die Hirnschenkel der Verfolgung nicht verloren; man erkennt leicht, das es sich frontal vom Opticus und caudal von den hier dorsalwärts ziehenden Fasern der Thalamia zum Mittelhirndache bezieht. Bei den Vögeln wendet es sich aber direkt, wenn es an der Hirnbasis angekommen ist, um diese herum, während es bei den Reptilien — oder doch einigen derselben — eine Strecke weit erst mit dem basalen Vorderhirnbündel rückwärts verläuft, ehe es umbiegt.

4. *Tractus fronto-thalamicus* (Taf. II, Fig. 24). Nicht bei allen Reptilien, wohl aber bei denjenigen Arten, die sich durch Größe und mächtige, markhaltige Faserzüge auszeichnen — bei *Varanus*, bei *Python*, fraglicher bei *Chelone* — habe ich einen starken Faserzug gefunden, der, aus dem frontalen Pol des Mantels entspringend, direkt vor dem Stammganglion herabzieht und rückwärts abbiegt. So gerät er ventral dicht an die jenen Ganglion entquellende Faserung des basalen Vorderhirnbündels. Er zieht dann, sich caudal wendend, über die *Area olfactoria* weg und ist jenseits des *Chiasma* nicht mehr sicher von den Fasern des basalen Vorderhirnbündels zu scheiden. Dieser Zug endet wahrscheinlich im Thalamus. Das wird aus Folgendem geschlossen: Einseitig entrudete Eidechsen und Schildkröten lassen schon innerhalb der Mittelhirnbasis keine Differenzen mehr zwischen rechts und links erkennen. Bei Vögeln, wo die Marchi'sche Methode bessere Resultate giebt, als bei den Reptilien, existiert der gleiche Zug, und hier erkenne ich mit Sicherheit, das er caudalwärts bei einseitiger Enthirnung nicht über den Thalamus hinaus degeneriert. Jedenfalls kann ich ihn mit den heute mir zur Verfügung stehenden Methoden nicht weiter rückwärts verfolgen.

5. *Tractus occipito-mesocephalicus?* Bei den Vögeln entspringt aus dem Hinterhauptlappen ein mächtiges Bündel, das erst frontalwärts tritt, dann aber vor der *Commissura anterior* sich ventral und caudal wendet und diese hakenförmig umgreift, um schliesslich im Mittelhirndache zu verschwinden. Dies Bündel, der *Tractus occipito-meso-*

cephalicus — Sehstrahlung — wird bei den Reptilien nicht mit Sicherheit gefunden. Aber ich erkenne doch an einigen mit Golgi gut durchimpregnierten Eidechsengehirnen, welche in von vorn nach hinten schräg abfallender Richtung geschnitten sind, Fasern, welche aus dem Septum medianum hervortretend, resp. dies nur von hinten her durchmessend, in den Thalamus gelangen, wo sie mir verloren gehen. Sie liegen lateral vom Fornix und medial von der Strahlung des basalen Vorderhirnbündels. Diese Fasern, die ich mit Hämatoxylin selten imprägniert sah, von denen ich bei Python z. B. gute Markscheidenfärbung bekomme, liegen



Figur 12. Ursprung des Tractus fronto-thalamicus — Eidechse, Golgipräparat.
Der Zug ist irrtümlich als „cortico-thalamicus“ bezeichnet

dem erwähnten Bündel der Vögel ähnlich und lassen sich vielleicht später mit demselben identifizieren. Einstweilen ist mir nicht gelungen, Sicheres über sie zu ermitteln. Dennoch wäre mehr zu wissen sehr erwünscht. Denn es handelt sich hier um die Frage, ob die Reptilien — oder wenigstens die höher stehenden — schon eine Sehstrahlung aus der Rinde zu den ersten optischen Centren besitzen.

6. Markloses Bündel, aus dem Vorderhirn bis in das Mittelhirn verfolgt. Dieses Bündel ist mir zuerst bei Chelone aufgefallen, ich habe es aber nach-

träglich, wenn auch weniger dick und deutlich, auch bei dem Alligator und bei den Schlangen gefunden. Die folgende Beschreibung gilt für Chelone. Das Bündel beginnt ganz frontal im allerbasalsten Gebiete, etwa im Riechfelde oder schon im Bereiche des Lobus olfactorius. Seine dicken Bündel ziehen caudalwärts, liegen immer dicht medial von dem Tractus opticus und weiter hinten unter dem Corpus geniculatum laterale. Da, wo der Selctractus sich hinauf in das Mittelhirndach begiebt, liegt das Bündel frei an der Hirnbasis und grenzt dicht an die lateralsten Fasern der Decussatio postoptica. Dieses Bündel hat auf seinem ganzen Verlaufe immer medial eine eigentümliche Schicht glasiger, in Kugeln geordneter Substanz liegen, etwa ähnlich wie die Substantia gelatinosa der aufsteigenden Quintuswurzel, und aus dieser Substanz ziehen ständig Züge in das marklose Bündel hinein; diese sind markhaltig, verlieren aber, wie es scheint, bald ihre Markscheide oder geben die spärlichen innerhalb des marklosen Bündels laufenden Markfaserchen her. Innerhalb des Zwischenhirnes trennen sich die markhaltigen Fasern wieder und ziehen dorsal, um sich, zu einem neuen Bündel gesammelt, dem hier vorbeiziehenden basalen Vorderhirnbündel dorsal anzulegen.

Dieser ganze Faserzug ist mir von allen, welche im Reptiliengehirn vorliegen, am unklarsten geblieben. Ich erwähne ihn nur, um vollständig meine Beobachtungen mitzuteilen. Sollte es sich um eine zum Mittelhirn absteigende Olfactoriusbahn handeln?

7. Das Riechbündel des Septum. Tractus cortico-olfactorius septi. (Tafel I, Figur 4. Tafel IV.) Dieses Bündel ist schon anlässlich des Riechapparates geschildert worden. Es ist der stärkste Zug innerhalb des Septum. Wenn man einen Varanus untersucht, oder ein anderes großes Reptil, so bemerkt man schon mit bloßem Auge, wie sich die Fasern dieses Zuges auf eine lange Strecke hin aus der Area parolfactoria entwickeln und, in die Fissura arcuata septi eintretend, immer dichter sich zum Bündel sammeln, das in der Rinde sich dann auflöst. An vielen Stellen dieser Darstellung ist schon des für die Innenwand des Reptiliengehirnes sehr charakteristischen Faserzuges gedacht. Man findet ganz das gleiche Bündel an der gleichen Stelle auch bei Säugern, wie ein Vergleich der Figur 14 von einem Bantler mit Fig. 4, S. 337 lehrt. Vom Kaninchen habe ich es in der 4. Auflage meiner Vorlesungen abgebildet. Dieser Zug ist zuerst von Zuckerkandl als Riechbündel des Ammonshornes beschrieben worden. Er gehört auch zu den Fasern, welche längst im Septum pellucidum als „Stiel des Septum“ geschildert worden sind, Meynert, Honnegger u. A. Aber bei den Reptilien liegt er absolut klar und deutlich vor, deutlicher, isolierter und besser abscheidbar, als

bei irgend einem Säuger. Hier ist auch sein Entstehen aus der Area olfactoria leicht sicher zu stellen.

Das also wären die Faserkategorien, die ich bisher am Vorderhirn der Reptilien zu erkennen vermocht habe. Nachdem sie so geschildert worden sind, verlohnt es sich wohl einen Blick auf ihre wechselseitige Lage zu werfen und damit speziell jenes bisher öfter erwähnte Markfeld der Innenwand nochmals zu betrachten. (Vergl. Fig. 4, S. 337, Fig. 11, S. 374, Fig. 1, Taf. II.) Hier strömen zusammen: Aus dem Rindengebiete, also aus dem dorsalen Abschnitte der Hirnscheidewand: die Fasern des Fornix zum Corpus mamillare und zum Ganglion habenulare. Sie entspringen in lauggestrecktem Zuge fast an der ganzen ventralen Seite jener Fissura arcuata septi. Diese Fissur ist aber analog der Rinne zwischen Fimbria und Plexus choroideus der Säuger.

Die Fornixlage könnte man dem Fornix longus aus dem Gyrus limbicus der Säuger homologisieren, wenn man nicht verzicht — erst weitere Untersuchungen können Sicherheit bringen — das ganze Rindengebiet nur der Ammonsrinde zu homologisieren, wo dann die Längsfaserung der Fimbria entspräche.

Etwas weiter caudal in der Rinde entspringen die Fasern des Ramus connectens loborum olfact. Commissurae anterioris. Sie ziehen herab zur caudalen Abteilung des Markfeldes, wo sich etwas dorsal von ihnen die Fasern der beiden Palliumcommissuren finden. Das alles liegt im Markfelde dicht bei einander. Überzogen wird es noch von dem Tractus septo-mesencephalicus.

Aus dem ventralen Gehirnabschnitte, aus der Area olfactoria treten massenhaft nach oben bis in das Markfeld die Fasern des Riechbündels der Scheidewand. Sie senken sich am frontalen Pole des Markfeldes in dieses und dann weiter in die Rinde ein.

Übersicht der Resultate.

Wir kennen bisher kein einziges Vorderhirn bei irgend einer Tierart annähernd vollständig oder doch so weit, dafs mit den heute vorhandenen Mitteln nicht überall noch Lücken ausgefüllt werden könnten.

In der vorstehenden Abhandlung ist versucht worden, diese Aufgabe für das Vorderhirn der Reptilien zu lösen. Dieser Hirnabschnitt verlockte deshalb namentlich zu möglichst vollständiger Durcharbeitung, weil frühere — eigene und fremde — Untersuchungen gezeigt hatten, dafs hier alle Verhältnisse noch ganz einfach liegen, welche bei den höheren Vertebraten außerordentlich compliziert sind.

Die Beschreibung der älteren Form, welche unterstützt von den Zinkographien des Textes auf S. 330—341 gegeben wird, lehrt sofort, welche große Bedeutung im ganzen Aufbau des Gehirnes dem Riechapparate zukommt. Außer dem Riechlappen selbst ist das ganze Areal an der Hirnbasis und ein großer Teil von dem, was bisher dem Stammganglion von mir zugeschrieben worden ist, als dem Riechapparat zugehörig erkannt worden. Über den Riechapparat wölbt sich, klein im Verhältnis zu ihm, der Hirnmantel. Er trägt in seinem Inneren eine wohlgeordnete Rinde.

Es gelang, eine ganze Anzahl von Verbindungen des Riechapparates aufzudecken, deren Anordnung sich im Wesentlichen dahin zusammenfassen läßt: Die Riechnervenfäden aus den Epithelzellen der Nasenschleimhaut senken sich in die Rinde des Lobus olfactorius ein. Dort kommen ihnen die Dendriten der Mitralzellen, Homologa der großen Rindenpyramiden in der übrigen Rinde, entgegen, und da, wo diese beiden Elemente aufsplintern, entsteht ein enger Kontakt zwischen ihnen. Die Axencylinder der Mitralzellen enden als Riechstrahlung zum Teil in der Rinde des Lobus olfactorius, zum Teil in der Tangentialfaserschicht und im subcorticalen Netzwerk der übrigen Hirnrinde. Ein Teil von ihnen aber zieht, verstärkt durch Züge aus der Rinde des Lobus selbst, dem Lobusmark, in einen Abschnitt des Stammklappens, das Epistriatum.

Aus den Endstätten der sekundären Riechfaserung entwickeln sich neue tertiäre Bahnen, die wohl auch zum System des Olfactorius gerechnet werden müssen. Die komplizierteste, mindestens aus drei Teilen zusammengesetzte Bahn dieser Art ist die Riechstrahlung zum Ganglion habenlae, welche den Hauptteil der Thalamia thalami ausmacht. Durch sie wird namentlich das Gebiet der Area olfactoria, dasselbe, welches bei Säugern als Lobus olfactorius posterior bezeichnet wurde, mit dem Zwischenhirne verbunden.

Aus dem Riechlappen und aus der Area olfactoria an der Hirnbasis zieht ein wohl charakterisierter Faserzug hinauf zur Rinde im Hirnmantel, wo er im dorsomedialen Abschnitt endet. Diese Riechstrahlung zur Rinde wird als besonders wichtig angesehen, weil sie die erste Rindenverbindung mit einem Sinnesapparat darstellt, welche uns in der Tierreihe bis heute begegnet ist. Es ist möglich, daß sie schon bei den Amphibien existiert, doch nur bei den Reptilien läßt sie sich ganz sicher feststellen.

Alle Teile des Gehirnes, welche Anteile des Riechapparates aufnehmen, sind durch Querfasern mit den gleichen Gebieten der anderen Seite verbunden. Diese Fasern verlaufen teils in der Commissura anterior, für welche drei distinkte Bündel nachgewiesen und ver-

folgt werden könnten, teils in Mantelcommissuren, welche als Psalterium bezeichnet werden können. Es sind bisher keine Commissuren nachzuweisen gewesen, welche andere als Riechgebiete verbinden.

Gegenüber den Bahnen, die in irgend einer Beziehung zum Geruchsapparate stehen, erscheint alles übrige im Vorderhirne der Reptilien als unbedeutend und klein.

Die Hirnrinde ist wesentlich mit dem Golgiverfahren untersucht worden. Es hat sich gezeigt, daß sie außer einer mehrfachen Schicht von Pyramidenzellen noch Zellen nach außen von diesen und ebensolche im subcorticalen Lager enthält. Sie ist überzogen von einem mächtigen Plexus von Tangentialfasern und entsendet Faserzüge und nimmt solche auf. Der feinere Bau der Rinde läßt erkennen, daß hier schon bei einem sehr niedrig stehenden Gehirne eine unendlich große Möglichkeit von Associationen gegeben ist. Es giebt keinen Punkt und keine Zelle hier, der nicht mit jedem anderen Punkte durch Fasern in Beziehung treten könnte. Eigentliche lange Associationsbahnen aber wurden nicht gefunden, selbst bei ganz großen Reptilien nicht, die sich vor den kleineren häufig durch ihre entwickeltere Rinde, insbesondere durch die größere Dichtigkeit ihrer kurzen Associationsbahnen auszeichnen.

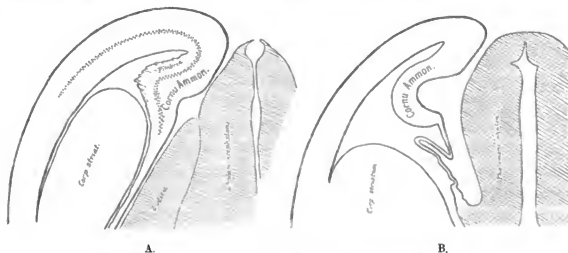
Außer dem oben erwähnten Zuge aus dem Riechlapparat in die dorsomediale Rindenplatte ist von keinem Sinnesapparat her mit Sicherheit ein stärkerer Zug in die Rinde verfolgt worden, doch liefs sich nachweisen, daß aus dem Gebiete dicht vor der Opticusendigung ein Bündel, der Tractus septo-mesencephalicus, in das Vorderhirn gerät, und ist die Existenz eines echten Rindenbündels zum Tectum mesencephali, wo der Nerv und ein großer Teil der sensorischen Faserung endet, sehr wahrscheinlich geworden. Doch ist dieser Zug, der seinem Verlaufe nach als Sehstrahlung aus den Opticuscentren zur Rinde anzusehen wäre, nur schwach, ja er ist erst nachweisbar geworden, als das gleiche Bündel in sehr viel mächtigerer Ausbildung bei den Vögeln bekannt geworden war.

Schließlich ist ein Zug aus der Rinde am Stirnpole aufgefunden worden, welcher höchst wahrscheinlich im Thalamus endet, also das erste Auftreten einer Radiatio thalamo-corticalis, die ja bei den Säugern so entwickelt ist, darstellt.

Zweifellos ist der größte Teil der Reptilienrinde Riechrinde. Daß die Rinde da, wo sie zuerst in der Tierreihe auftritt, im wesentlichen nur ein einziges Sinnescentrum darstellt, das Centrum für den Geruch, daß alle Associationen, welchen sie als Unterlage dient, alle Erinnerungsbilder, die sie bewahren mag, solche sind, die vorwiegend dem Riechen dienen, das betrachte ich als eines der wichtigsten Ergebnisse der

Arbeit. Es scheint mir durch diesen Befund ein Ausgangspunkt für neue Untersuchungen auf dem Gebiete der vergleichenden Psychologie gegeben, welcher fester ist, als einige der bisher verwendeten. Tierpsychologische Studien sind bisher so gut wie immer an zu komplizierten Erscheinungen angestellt worden. Wir müssen erst wissen, welche Sinneseindrücke ein niederes Tier bekommen kann, welche es zurückhalten weifs, und welche es, allein oder unter den Zeichen associativen Denkens, zu verwerten vermag. Dann erst können wir an die komplizierteren Probleme gehen, welche bisher zumeist in Angriff genommen sind.

Riechrinde ist die Rinde der dorsomedialen Platte deshalb, weil eben hier die Faserung aus den Endstätten der sekundären Riechbahn endet. Für die anderen Rindengebiete ist eine solche Verknüpfung, die Licht auf ihre funktionelle Bedeutung werfen möchte, noch nicht gefunden. Sie können dem Riechapparate angehören, müssen es aber nicht.



Figur 13. Frontalschnitte. A. Von Varanus, B. von einem Mausembryo.

In meinem früheren Aufsätze über das Reptiliengehirn und in einigen späteren Publikationen habe ich schon darauf hingewiesen, daß die Rinde ganz oder zum Teile dem Ammonshorne entsprechen möchte, von dem bei den Säugern eine Beziehung zum Riechapparate festgestellt ist. Die neuen Untersuchungen bringen den damals angeführten, rein morphologischen Verhältnissen noch den neuen Beweis zu, daß, ganz wie im Ammonshorne der Säuger, auch in der dorso-medialen Rindenplatte der Reptilien die Riechstrahlung endet. Damit scheint mir der Ring der Beweise geschlossen.

Zufällig besitze ich zwei Schnitte, den einen von einem Säuger, den anderen von einer großen Eidechse, welche auch im Äußeren das Gleichartige zeigen, welches zwischen

Ammonswindung der Säuger und Rinde an der Innenwand des Reptiliengehirnes vorliegt. Ich bilde hier den Frontalschnitt durch das Gehirn einer Mausembryo neben demjenigen ab, der bei Varanus die gleiche Gegend zeigt. Bei dieser großen Eidechse macht die Ammonsrinde sogar ganz die gleichen Krümmungen wie das embryonale Ammonshorn der Maus.

Es ist noch nicht möglich zu sagen, wie weit die Reptilienrinde dem Ammonshorn allein entspricht, wie weit sie Elemente des ganzen Gyrus limbicus enthält, und wie weit etwa noch andere Rindencentren hier schon angelegt sind. Nur das läßt sich sicher bestimmen, dafs der grösste Teil der Reptilienrinde mit dem Riechapparat zusammenhängt.

Die Stellung der erwähnten Rinde als Ammonsrinde wird nun noch weiter bekräftigt durch den Ursprung eines Fornix aus ihr. Es gelang, diesen Faserzug, den ich schon vor Jahren beschrieben hatte, nun genauer zu studieren und namentlich in zwei Bündel, eines zum Corpus mamillare, ein zweites in das Ganglion habenulae hinein, zu zerlegen.

Wenn die Rinde an der Innenseite als Ammonsrinde erkannt ist, wenn der Fornix aus ihr nachgewiesen ist, dann müssen natürlich die Commissuren zwischen diesen Rindenzellern ein Psalterium sein. S. o. Meyer und Elliot Smith.

So sind eine Anzahl fester Punkte gegeben, und man kann es wagen, einmal ein Reptiliengehirn direkt auf den Umrifs eines Säugergehirnes anzuzichnen. Dies ist in der folgenden Abbildung geschehen. Es wurde natürlich ein niedriger Vertreter der Säuger gewählt und hier trifft es sich glücklich, dafs gerade in den letzten Jahren das Marsupialiergehirn durch Symington und E. Smith, aber auch durch andere Arbeiter mehrfach, eben wegen der Commissuren durchgearbeitet worden ist. Die genannten Autoren sind zum Schlusse gekommen, dafs den Marsupialiern und Monotremen, welche bis jetzt untersucht worden sind, der Balken fehle, und dafs die Commissuren, welche man dort kennt, im wesentlichen dem Psalterium zuzurechnen seien, weil sie nur Teile der Ammonswindungen unter einander verknüpfen.

Fig. 14 zeigt nun in die Flower'sche Abbildung des Thylacinusgehirnes ein Reptiliengehirn so eingezeichnet, dafs die beiden Psalterien sich decken. Nun springt sofort die Ähnlichkeit beider Gehirne ins Auge, man sieht, wie der Ammonswindung des einen der gleiche Zug im anderen entspricht, ja, man erkennt sogar, dafs das Riechbündel, welches von der Basis vorn in das Ammonshorn einstrahlt, sich in beiden Abbildungen genau deckt. Vergl. namentlich Fig. 4, wo im Varanusgehirn dieses Bündel ganz ebenso aussieht,

Rindfelder in der Reihe zu studieren. Die Lösung der hier auftauchenden Fragen wird der vergleichenden Psychologie neue Wege zeigen. Auf unserer Abbildung erkennt man sofort, wohin die Entwicklung des Mantels, die bei den Amphibien beginnt, bei einem niederen Säuger geführt hat. Offenbar haben sich dem einfachen Riechzentrum der Reptilien mehr und andere Centren angelagert.

Diese Schrift ist dem Nachweise gewidmet, dafs in dem Reptiliengehirne ein Ausgangspunkt für Untersuchungen über die Entwicklung des Hirnmantels geboten ist. Untersuchungen, welche hoffentlich einmal zur Kenntnis von der Entwicklung des höheren Seelenlebens in der Tierreihe überhaupt führen.



Die Abbildungen.

Alle Figuren sind mit dem Zeichenapparate in Contouren aufgenommen, aber dann bei etwas stärkerer Vergrößerung durchgearbeitet. So erscheinen die Details vielfach deutlicher, als sie bei der relativ schwachen Vergrößerung sonst sichtbar sind. Dazu trägt bei, daß die Ganglienzellen und Epithelien der Ventrikel immer rot gehalten sind, auch da, wo sie — bei der einfachen Weigertfärbung — nur braun erscheinen. Die beiden Tafeln mit Silberbildern sind starke Reduktionen der sehr viel größeren Originale. Sie verlangen deshalb besonders eingehende Betrachtung, weil die Details nicht sehr in die Augen springen.

Tafel I.

Figur 1—9. Frontalschnitte von der Riesenschlange, *Python molurus*.

Figur 10. Frontalschnitt von der Ringelnatter, *Tropidonotus natrix*. Hierzu sind zwei Exemplare benutzt, von denen eines mit Carmin, das andere mit der Markscheidenfärbung behandelt war.

Tafel II.

Figur 1 und 4. Sagittalschnitte durch das Gehirn von *Python*.

Figur 2 und 3. Eben solche von der Wüstenechse, *Varanus griseus*.

Figur 5 und 6. Frontalschnitte von der Riesenschildkröte, *Chelone midas*.

Figur 7. Ein Sagittalschnitt von der gleichen Schildkröte.

Tafel III.

Sagittalschnitt, etwas seitlich von der Mittellinie, von der Eidechse, *Lacerta*. Golgibehandlung. Kombiniert aus vielen Schnitten, die vielen Exemplaren entstammen.


Tafel IV.

Frontalschnitt von *Lacerta*. Golgibehandlung. Kombination aus ca. 4 Schnitten, die zwei Tieren angehörten.

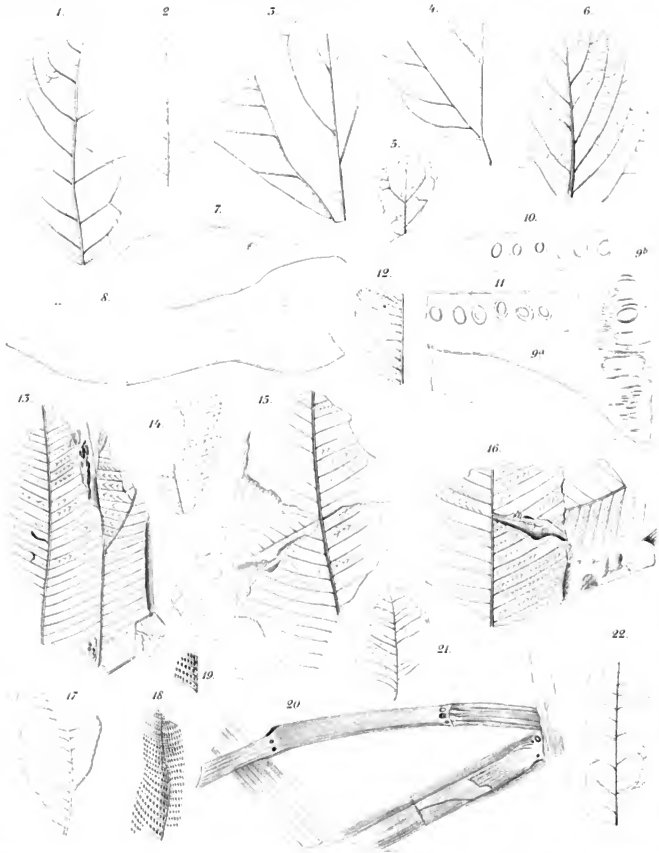


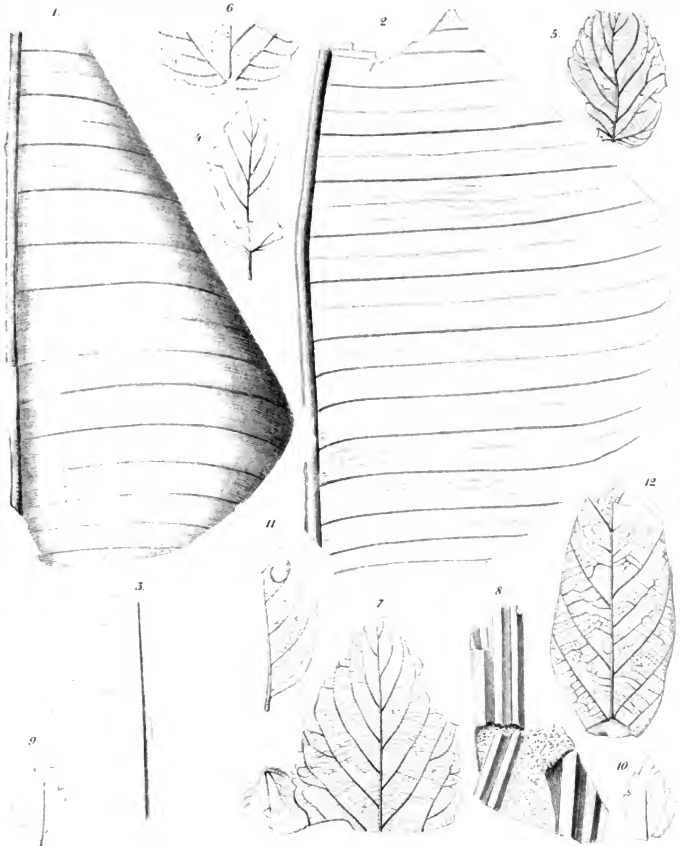
Dr. Carl Ernst von Sauer

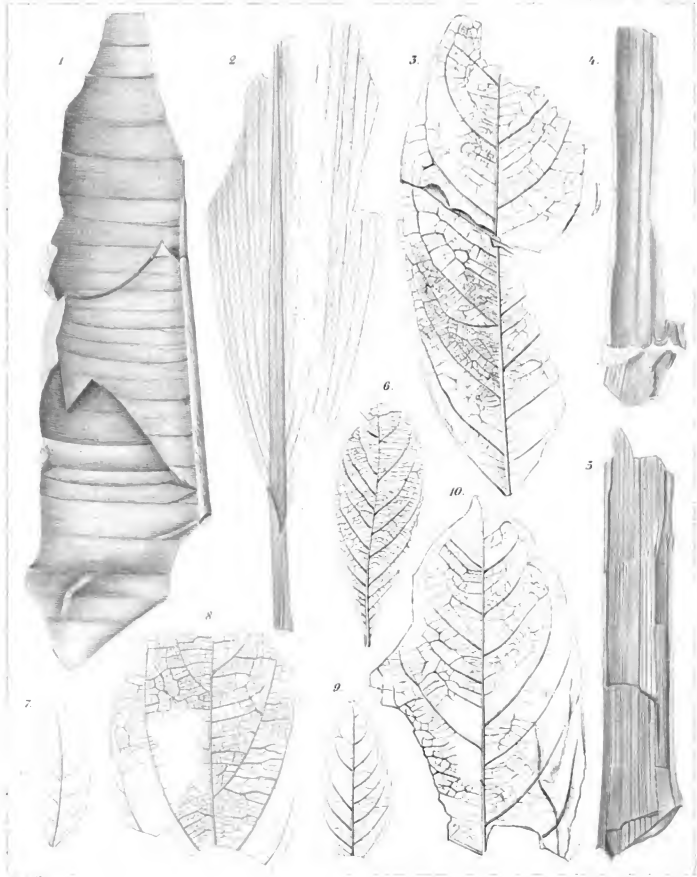
2



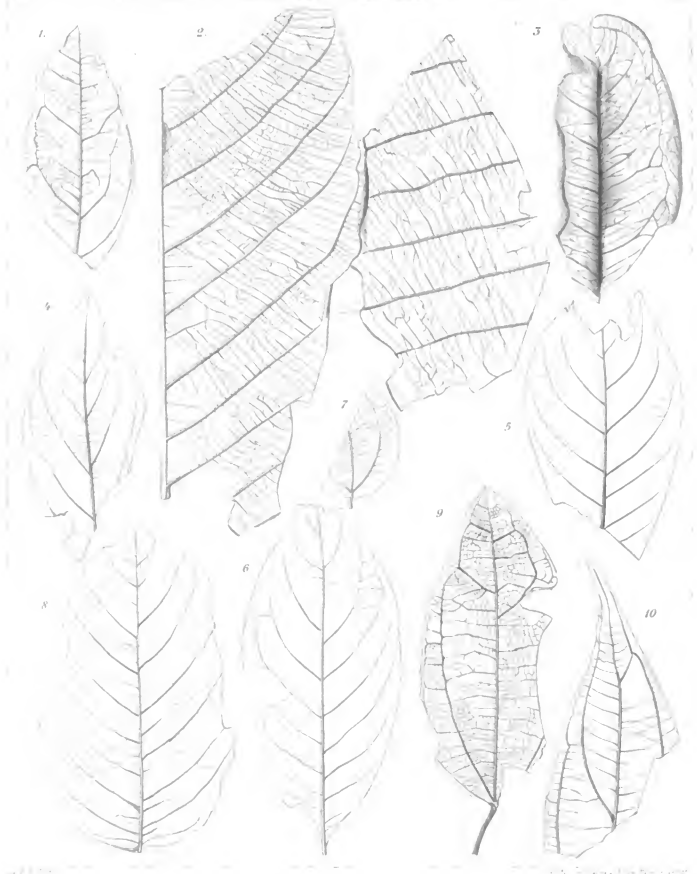
22 Engelhardt Taf II.









Del. J. A. Schimper lith. Fr. G. Meyer sculp.

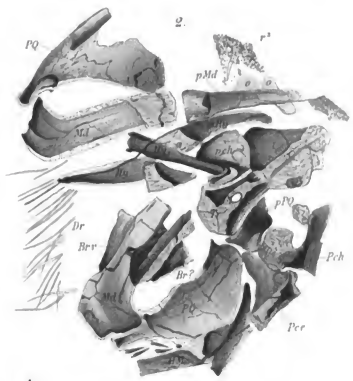
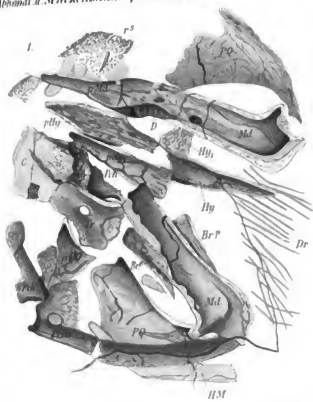




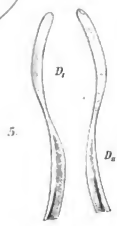
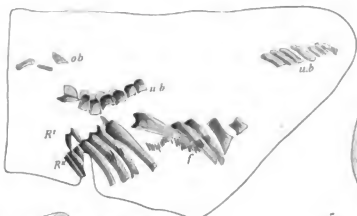
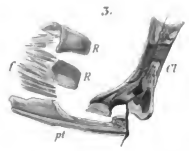
By A. Schimper del. et sculp.



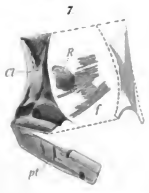
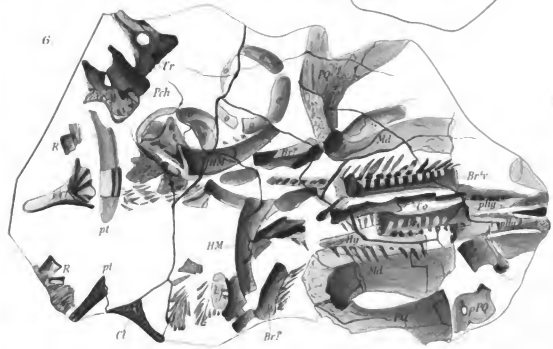
Abhandl. d. Senckenb. naturf. Gesellschaft.



4.

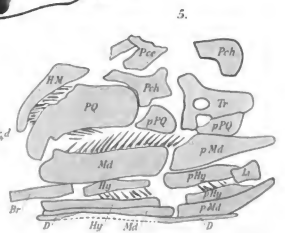
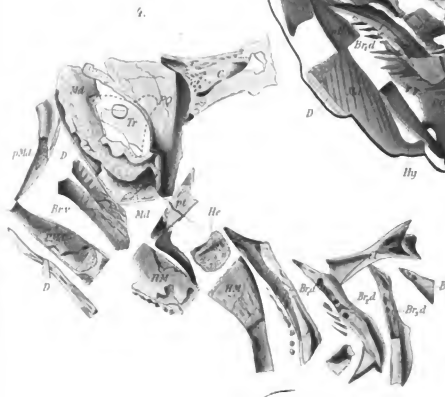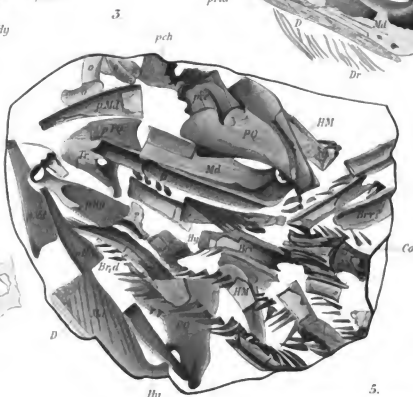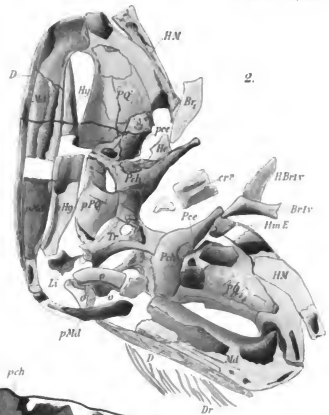
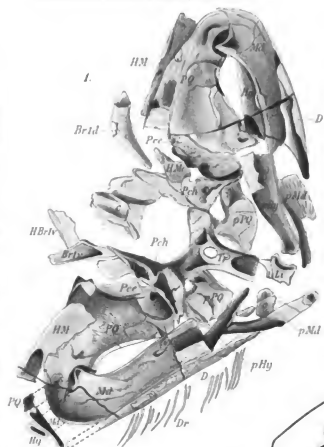


5.



7.

200. An. 2. Taf. III. 1857. 1858.



101. Senckenb. naturf. Gesellsch.

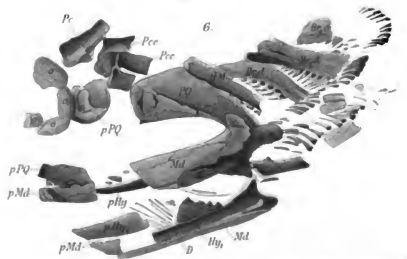
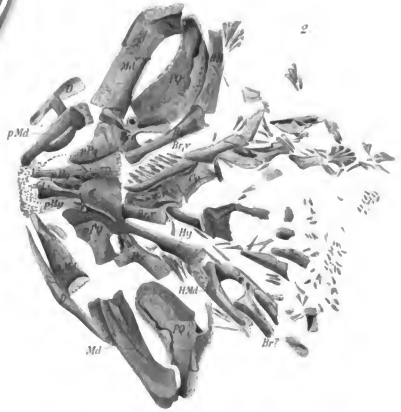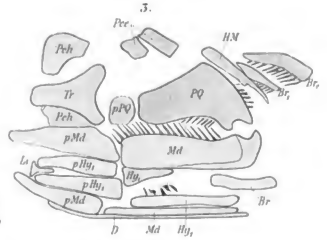

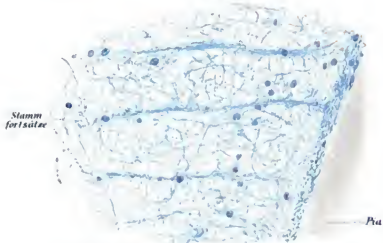



Fig 2




Horizontalschnitt durch die weisse Substanz Rindenschicht

Fig 3



Vertical- (Schrag) Schnitt durch die weisse Substanz

Fig 4



Verticalschnitt (vordere Wurzel)

Weigert del.

Fig. 5.

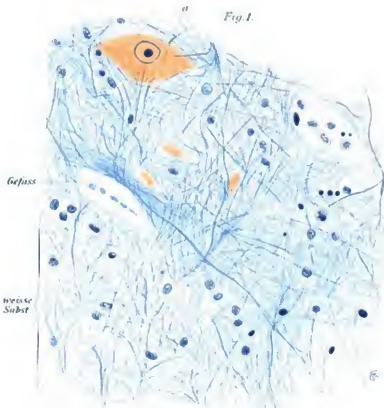


Fig 1.



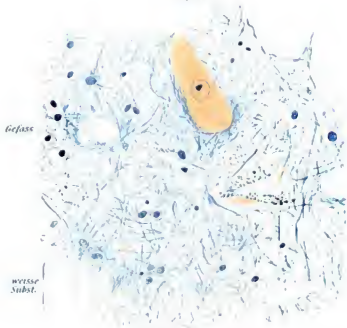
Fig1. Sogenannte Astrocyten Fig 2-5 Rückenmark

Fig. 1.




Vorderhorn (Kind)

Fig. 2.



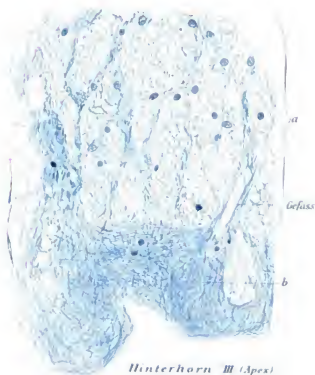
Vorderhorn (Erwachsener)

Fig. 3.



Hinterhorn II

Fig. 4.



Hinterhorn III (Apex)

Fig. 1.

(Hinterhorn III)
Subst. gelat.
Rolando


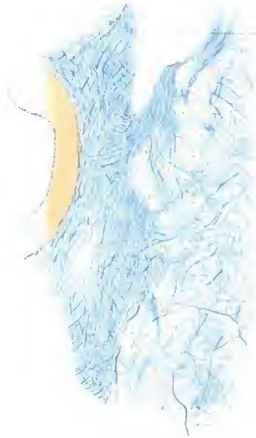


Fig. 2.

Clarkesche Säule

Gefäss



Vordere Commissur

Fig. 3.



Hintere Commissur

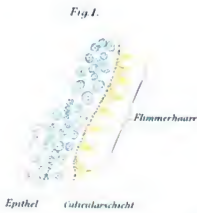


Fig. 2.

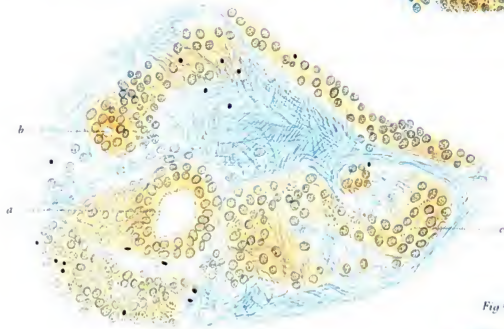


Fig. 3.

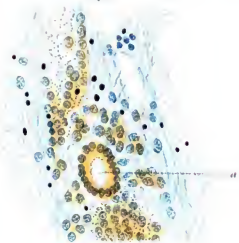

Fig. 3.

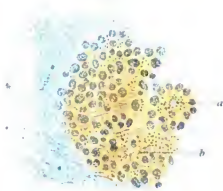


Fig. 4.

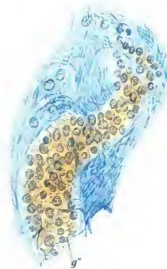
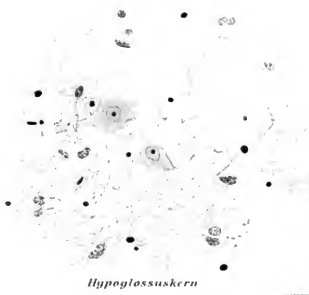
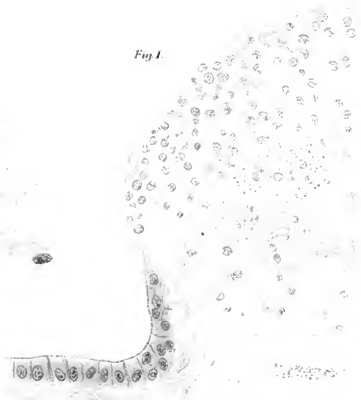


Fig. 4.



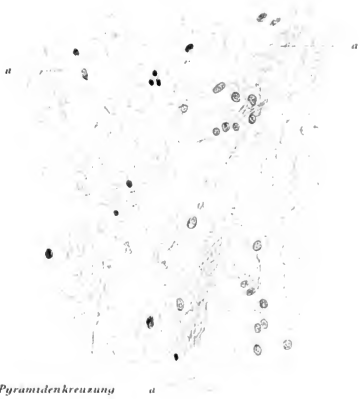Hypoglossuskern

Fig. 1.



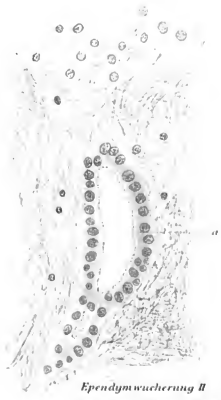Ependymwucherung I

Fig. 3.



Pyramidenkreuzung

Fig. 2.



Ependymwucherung II

Fig. 1.



Fig. 2.

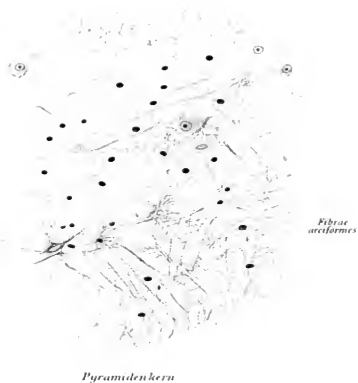

Fig. 3.

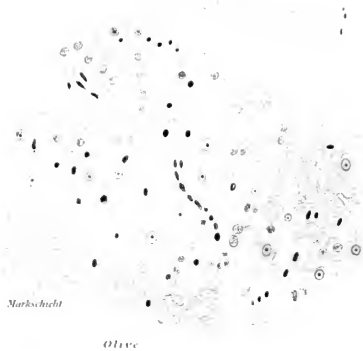


Fig. 4.

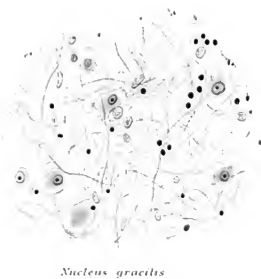
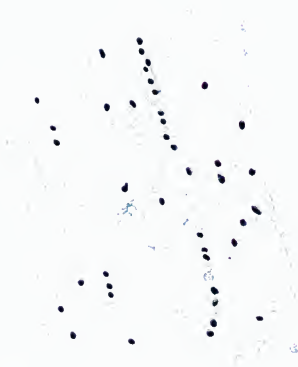


Fig. 1.



Nucleus ambiguus

Fig. 3.



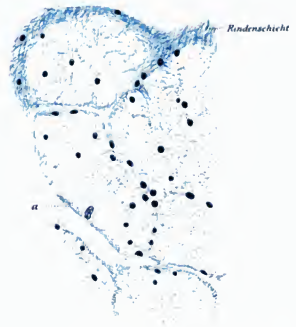
Längsschnitt

Fig. 2.



Striae acusticae

Fig. 4.



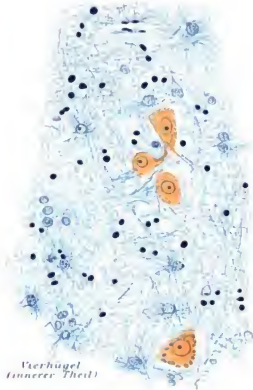
Querschnitt

Fig. 1.



Substantia nigra

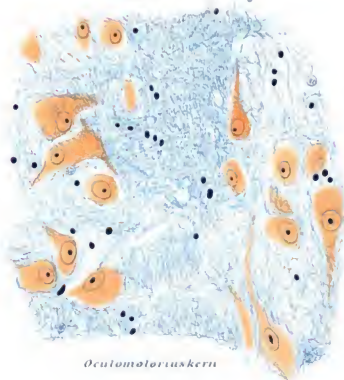
Fig. 4.



*Vierhügel
(innerer Theil)*

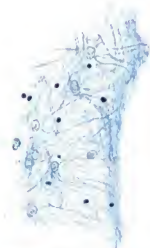
Fig. 3.

Raphe



Oculomotoriuskern

Fig. 2.



*Gliahülle um einen
Gefäßraum*




Fig. 1.

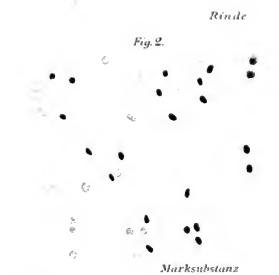


Fig. 2.

Rinde

Marksubstanz

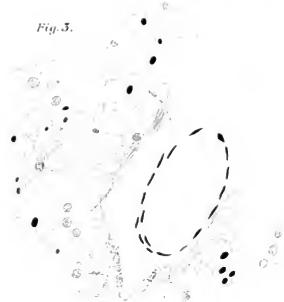

Fig. 3.

Marksubstanz

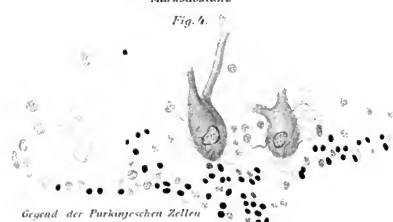

Fig. 4.

Gegend der Purkinjeschen Zellen


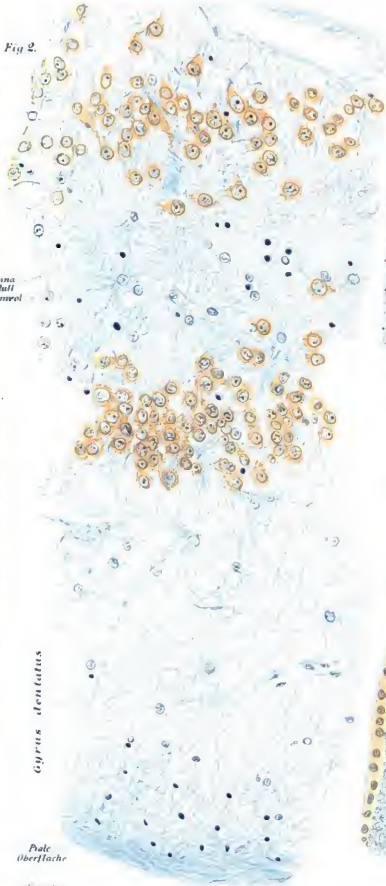


Fig. 5.

Oberfläche der Molecularschicht

Fig. 2.

Lamina
muscularis
externa

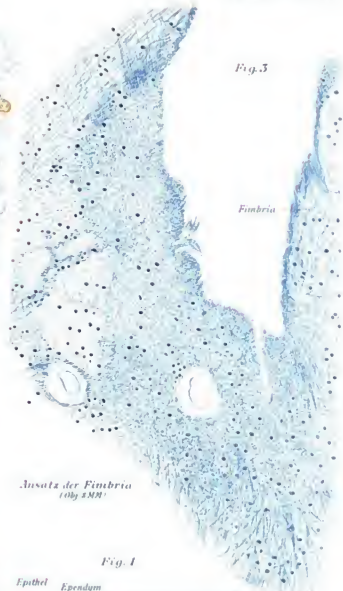


Gyrus dentatus

Pole
Oberfläche

Fig. 3.

Fimbria



Ansatz der Fimbria
(Obj. 1/20)

Fig. 1.

Epithel Ependym
Ventriculäre Oberfläche

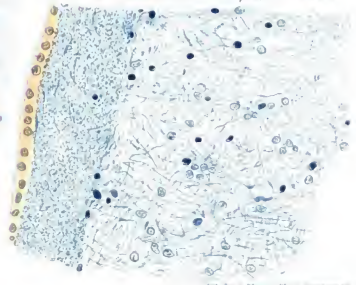


Fig. 1.

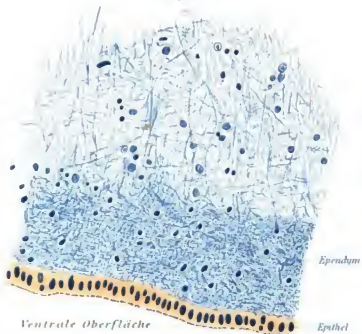


Fig. 2.



Fig. 4.

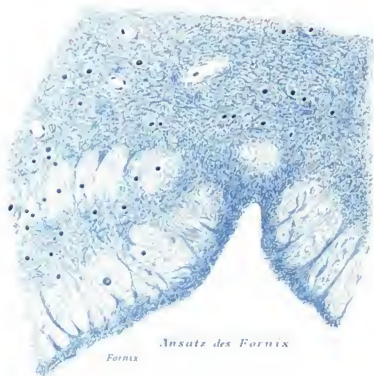


Fig. 3.



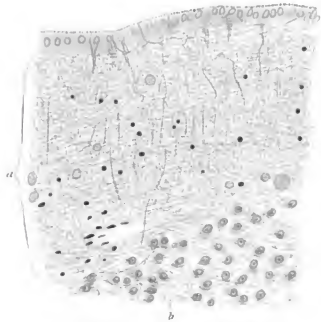


Fig. 1.



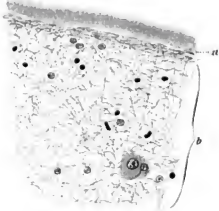
Ganglienzellenhaufen
(Balken)

Fig. 3.



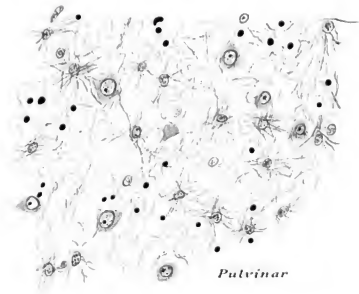
Sehhügeloberfläche mit Epithel
bekleidet

Fig. 2.



Sehhügeloberfläche vom
Plexus chorioideus bedeckt

Fig. 4.



Pulvinar

24



26



25

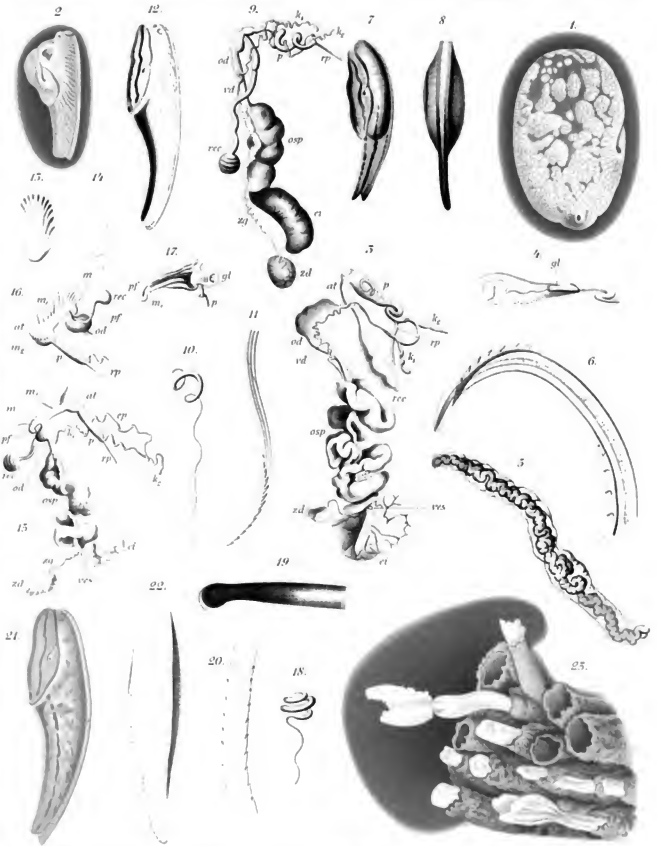



27

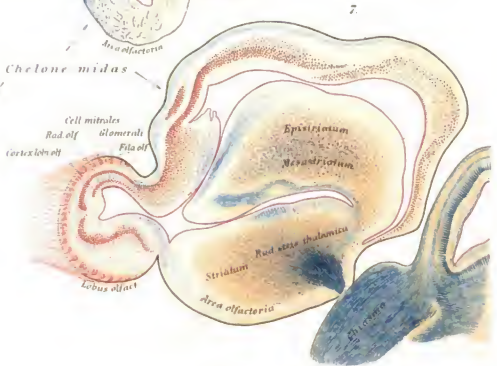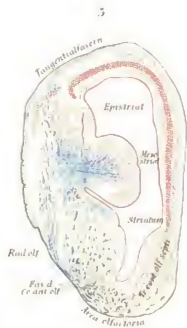
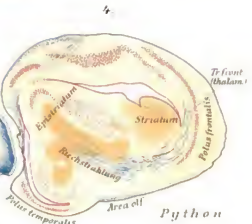
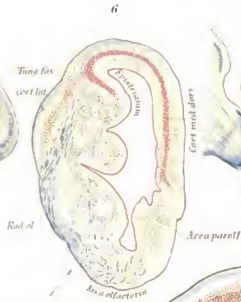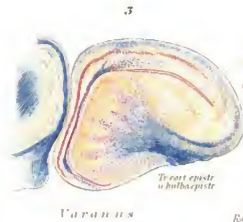
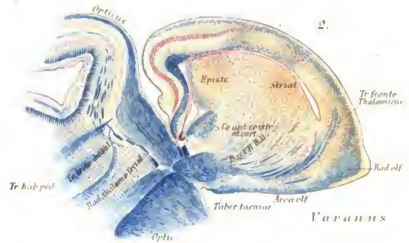
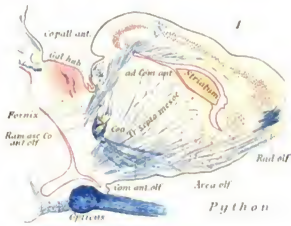


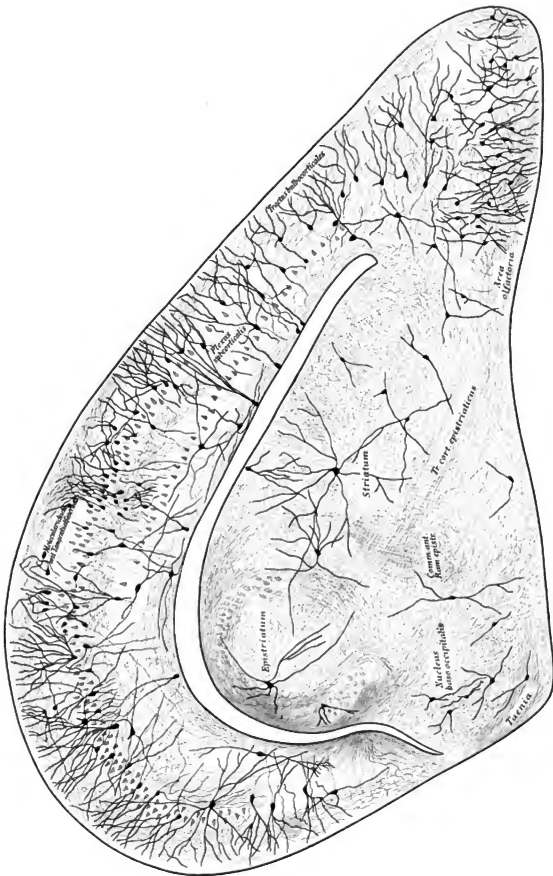
28

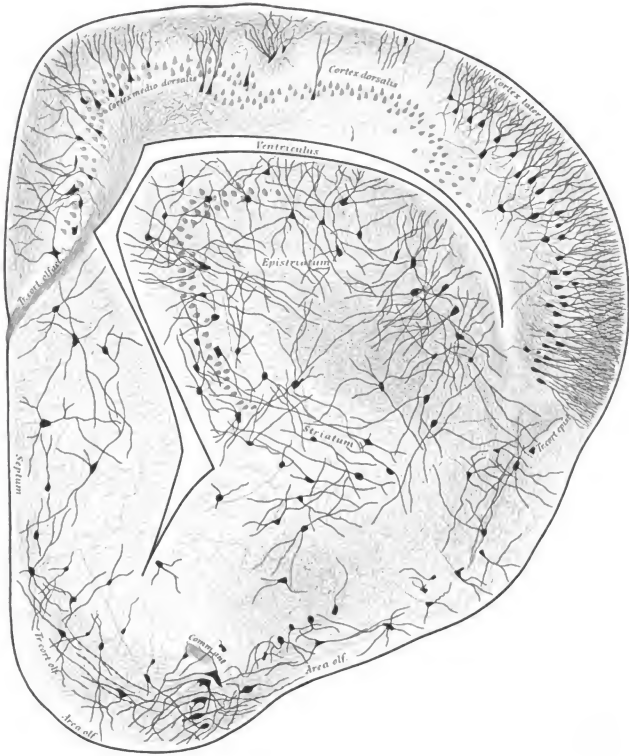











Oct. 2, 1895
4069

ABHANDLUNGEN

HERAUSGEGEBEN

VON DER

SENCKENBERGISCHEN NATURFORSCHENDEN GESELLSCHAFT.

NEUNZEHNTER BAND.

ERSTES HEFT.

MIT XV TAFELN.

FRANKFURT A. M.
IN COMMISSION BEI MORITZ DIESTERWEG.
1895.

Bemerkungen: Die Verfasser sind für den Inhalt ihrer Abhandlungen verantwortlich.

Druck von Aug. Weiskopf, Frankfurt a. M.

27

Inhalt.

Prof. Dr. Carl Weigert, Beiträge zur Kenntnis der normalen menschlichen Neuroglia

BOUND MAR 1975



3 2044 106 284 946

Date Due

|

