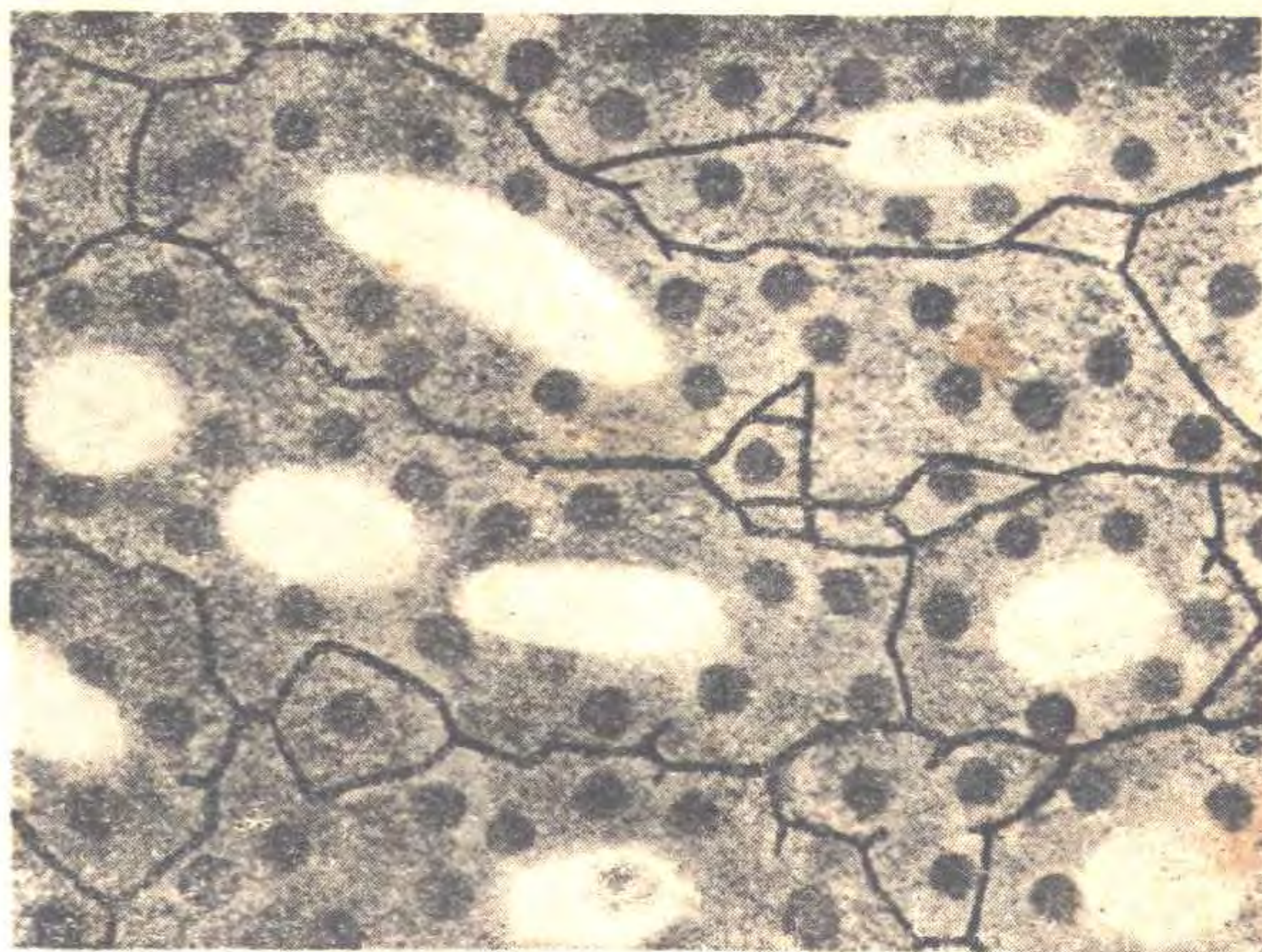


自然科學小叢書

組 織 學

合田繹輔著
韓士淑譯



商務印書館發行

自然科學小叢書

組 織 學

合田釋輔著
韓士淑譯

商務印書館發行

(52278·2)

自然科學
小叢書組
織學

原著者 合田 經輔
譯述者 韓 士 淑
發行者 商務印書館
印 刷 者 商務印書館
發 行 所 商務印書館
上海及各埠

★版權所有★

1935年6月初版 基價4.5元
1950年11月再版

目次

緒言	一
一 概說	二
二 上皮組織	四
三 連結組織	二五
四 內皮組織	四九
五 肌肉組織	五九
六 血液	七〇
附圖	九七

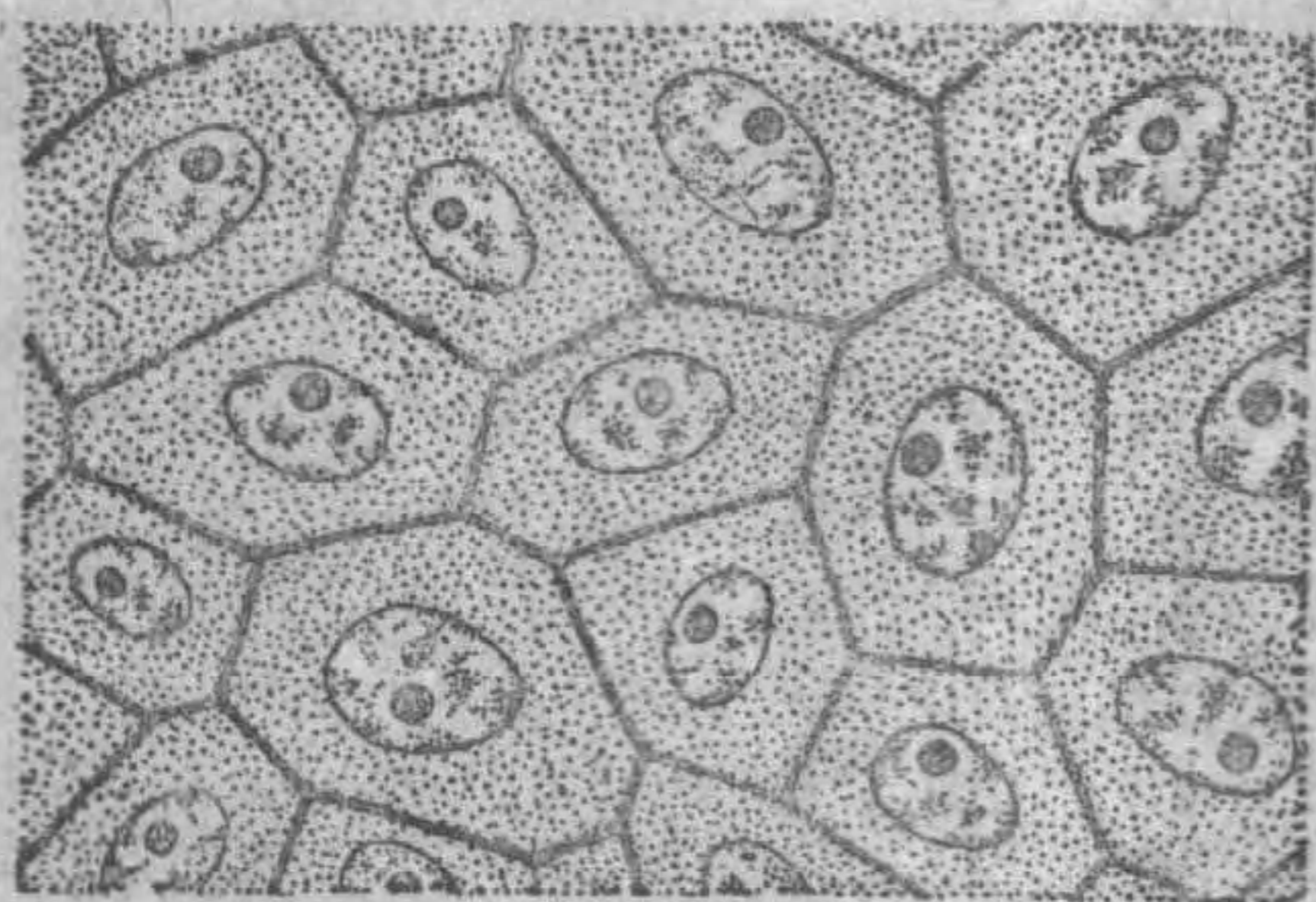
組織學

緒言

組織學一書用國語著述者尙少；卽有之，其中一般國內常用之術語又多未統一，此本篇着手時之最感困難處也。術語中之已有者務盡採納前輩既定之詞，其他無相當詞可用，而又爲各國之發音相類似者，概依德語音譯之。外國語中之重要者附德語外，並依次列以英語、法語。普通則僅用德語。是等詞句除依習慣用之複數式外，均採用單數式。又以紙數有限，不能涉及組織學之全部，而僅及於總論；又省去細胞構造，神經組織等，而專以脊椎動物之組織爲對象。凡此均希讀者諒之。

一 概說

個體成自多數器官，器官成自數種組織 (Gewebe; tissue; tissu)。組織云者，屬於同一系統之一羣細胞 (Zelle; cell; cellule)，具密接之形態關係，營特有之生理作用之構造者也。從而組織學 (Histologie; histology; histologie) 僅以多細胞動物為對象。一般組織猶如磚牆之於磚與水門汀，由細胞與連絡細胞間之細胞間質 (interzelluläre Substanz) 或膠灰物質 (Zementsubstanz od. Kittsubstanz) 而成。構成組織之細胞各個均可認為獨立之生活體。是等細胞之營

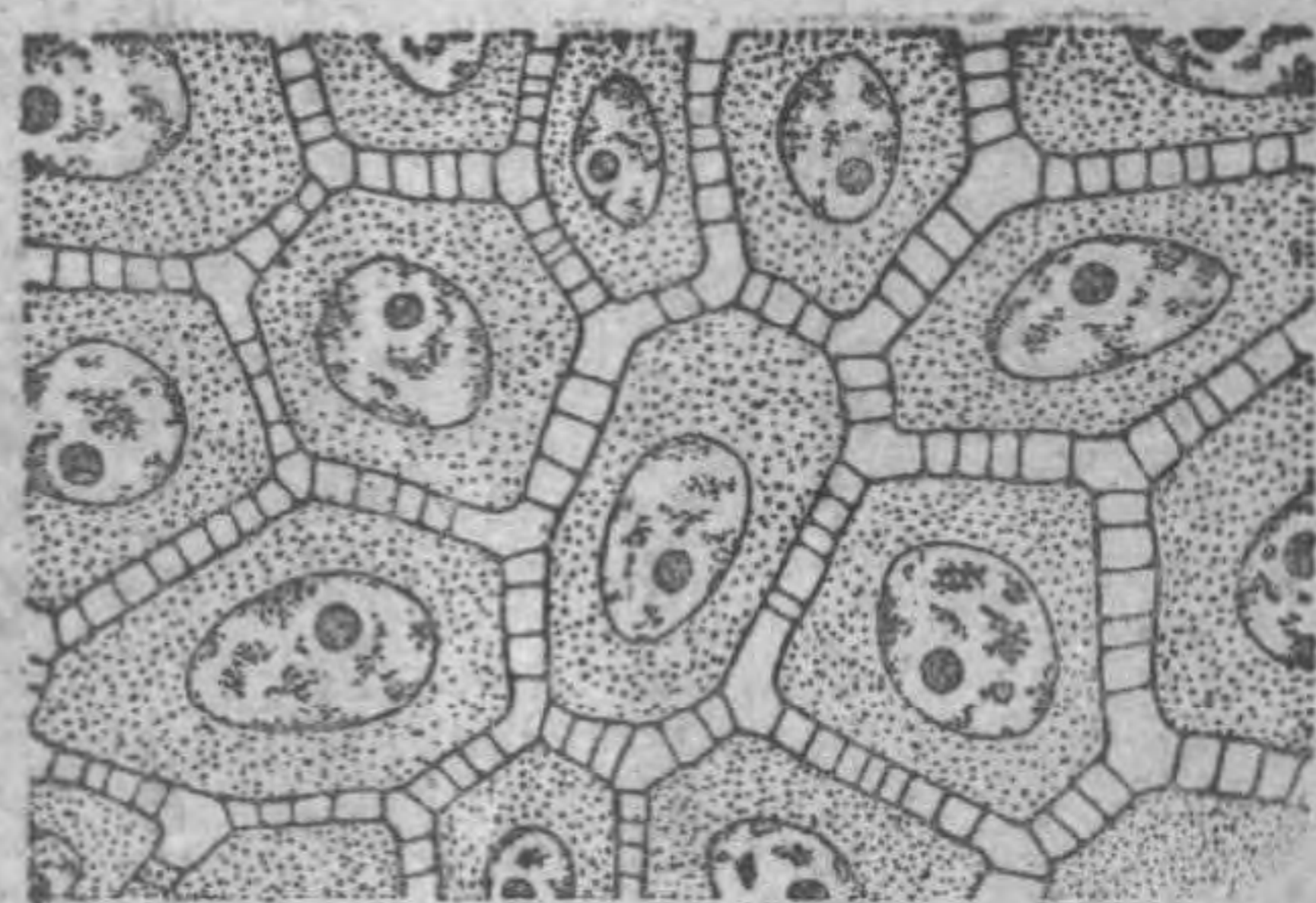


第一圖

上皮組織中之細胞與細胞間物質之關係

(著者原圖)

養物吸收，及代謝物排出，均由其表面各自行之。但其中亦有例外，例如在上皮組織 (Epithel) 常於細胞間質中生多數細胞間隙 (interzelluläre Räume)，各細胞互以原形質所成之纖細的細胞間隙絲 (interzelluläre Brücke) 直接相連絡。然嚴格言之，此等細胞間隙絲是否亦連絡二細胞間之新陳代謝，尙有疑問；故僅得想像其有某種生理的連絡耳。一條隨意肌筋條 (Muskel-faser) 原爲一細胞展化而成，但當胞質 (Zytoplasma; cytoplasm; cytoplasma) 增大，而核 (Kern; nucleus; noyau) 隨分成多數。此由核分裂時細胞質不隨之而合劃，致成多數之核共存於一細胞質塊也。此種構造曰原形體 (Plasmodium)。反之，如胎盤營養細胞 (Trophoblasten) 所見，個個獨立之多數細胞，互出細胞質突起，以成二次的癒合連絡者有之。因此共通之細胞質內成共有多數之核



第二圖
 上皮組織中之細胞間隙與細胞間隙絲
 (著者原圖)

焉。如斯者曰細胞結體(Synzytium; syncytium; syncytium)。多核性細胞原形質與細胞結體因細胞間之區劃消失，其中之生活物質得以互相通融目之矣。

個體內之多數細胞種類，原由受精卵分裂發展而成；而由斯分化(Differenzierung)之細胞，漸次達其固有之特異性(Spezifität)之組織，稱此發展過程曰組織發生(Histogenese)。完成組織發生之細胞各具有特異性，不能轉化爲他種細胞。據魏司曼氏(Weismann) 巴爾德氏(Bard)等稱此細胞之特異性係依細胞自身之素質，非受外界之影響者也。然據羅衣勃氏(Loeb) 特利胥氏(Driesch) 海耳德衛氏(Hertwig)等以爲各種細胞，即使同一性質，但依其各自周圍條件之不同而生細胞之特異性也。除去一組織往往與之同一種類之組織遂能更生(Regenerieren)，此際名之曰化性(Metaplasie)。而有時能由他種組織再生之者，如蝦足之肌肉，原則上由中胚葉生成，但被切斷之足，當其再生時，則由外胚葉細胞成其肌肉細胞。惟此現象能否即可認爲細胞特異性之證據，尙屬疑問也。自來認爲具獨立機能之多數細胞集合而成一組織，由之更進而成一個體，未始非一見解；但一組織或一個體，其發展過程之經路如何，姑作別論，而於全體

分多數部分，即多數細胞，始得發揮其機能；本此見地對於將來之組織學，大有發展餘地，亦未可知。組織學之研究專賴顯微鏡而實現，因之以固定液固定組織，以特種色素染色等，爲其基本操作。近且藉是等固定 (Fixierung) 染色 (Färbung) 之觀察以外，更有依生體染色 (Vitalfärbung) 凍結切片 (Gefrierschnitte) 組織培養 (Gewebekultur) 等以補正之。又以顯微鏡之擴大率有限之現代，得於光源方面使之改良，如用偏光光線，紫外光線等之影像，以與一般所用之太陽光線，完全不同其領域。此亦未始非一進步也。

二 上皮組織

個體之外表面，及各管腔系器官，例如體腔，圍心竇，消化管，泌尿生殖器官等之各排出管，管腔表面所被覆者均為上皮組織 (Epithel: epithelium; epithelium)。此組織由上皮細胞 (Epithelzellen) 與連結是等之細胞間物質及基膜 (Basalmembran) 合成。後者係由上皮細胞分泌而成之無核均質薄膜，以成上皮組織之基底，直接連接其下之連結組織。上皮組織分單層上皮 (einschichtiges Epithel) 與多層上皮 (mehrschichtiges Epithel)。單層上皮之上皮細胞作平面的一層排列，更依其細胞之形狀，分下列三種：

1. 平板狀上皮 (Plattenepithel) 上皮細胞成平板狀，其組織與細胞之關係，恰如數磚地面之與磚。如體腔，圍心竇，肺氣泡等所見是。

2. 立方體狀上皮 (kubisches Epithel) 上皮細胞之形略似正立方體。分布於泌尿生殖

系，各種腺體，中樞神經腔等部。

3. 圓柱狀上皮 (Zylindrisches Epithel)

上皮細胞成圓柱狀，如腸管，中樞神經腔，及各種腺之排出管等部所見。

多層上皮亦依其上皮細胞之形分下列二種：

1. 多層平板狀上皮 (mehrschichtiges

Plattenepithel) 成自二、三層或數層之平板狀

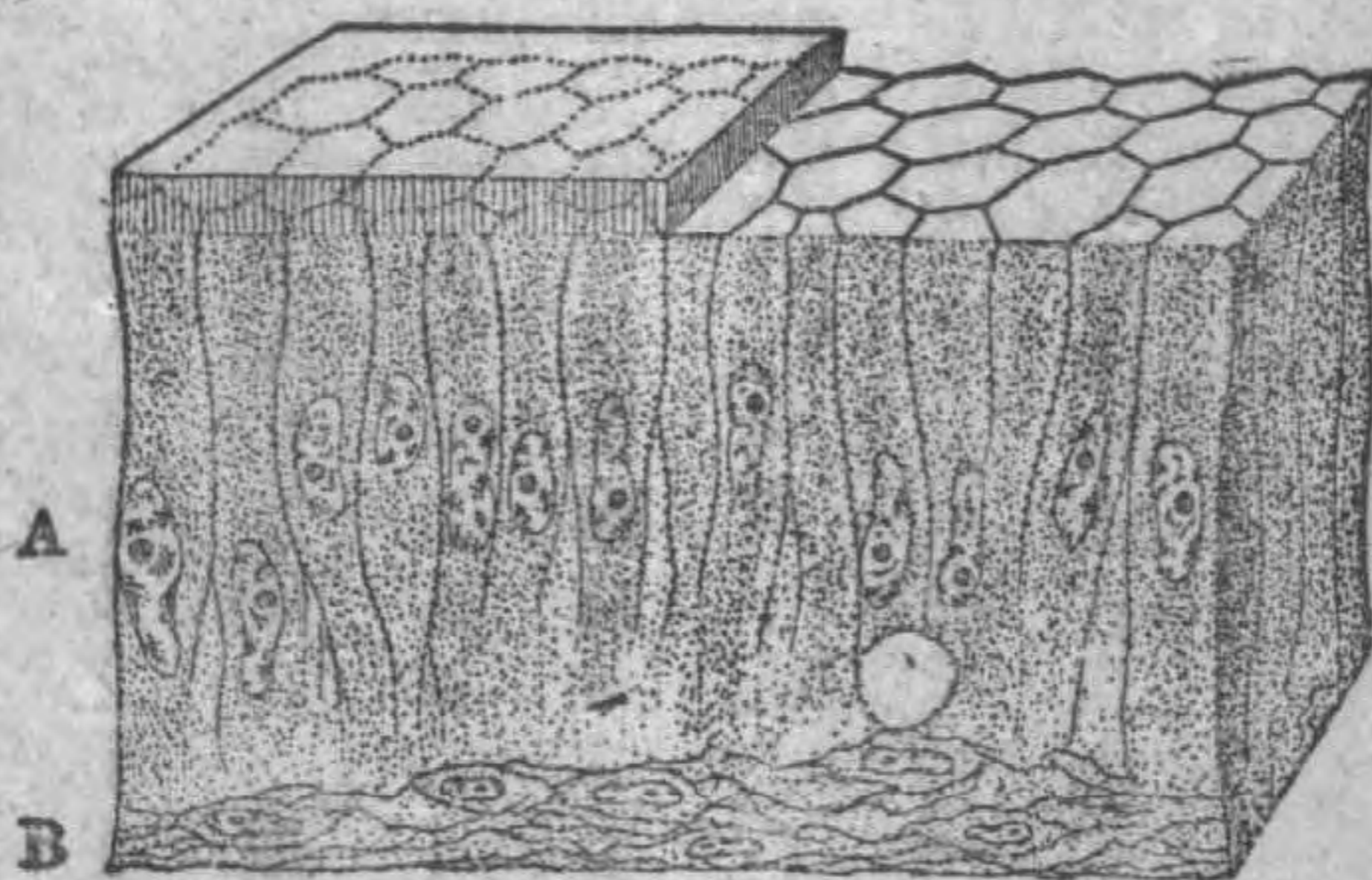
上皮細胞。大抵愈位於上層之細胞愈形扁平，漸至

下層則漸呈球形或立方體形。分布於皮膚，口腔等

部。

2. 多層圓柱狀上皮 (mehrschichtiges Zylinderepithel) 數層之圓柱狀細胞中愈近

上皮表面者愈呈模範的圓柱狀，漸至下層則漸成紡錘形，球形，或立方體形。最下層中亦有為平板



第三圖

腸內圓柱狀上皮

A. 上皮細胞

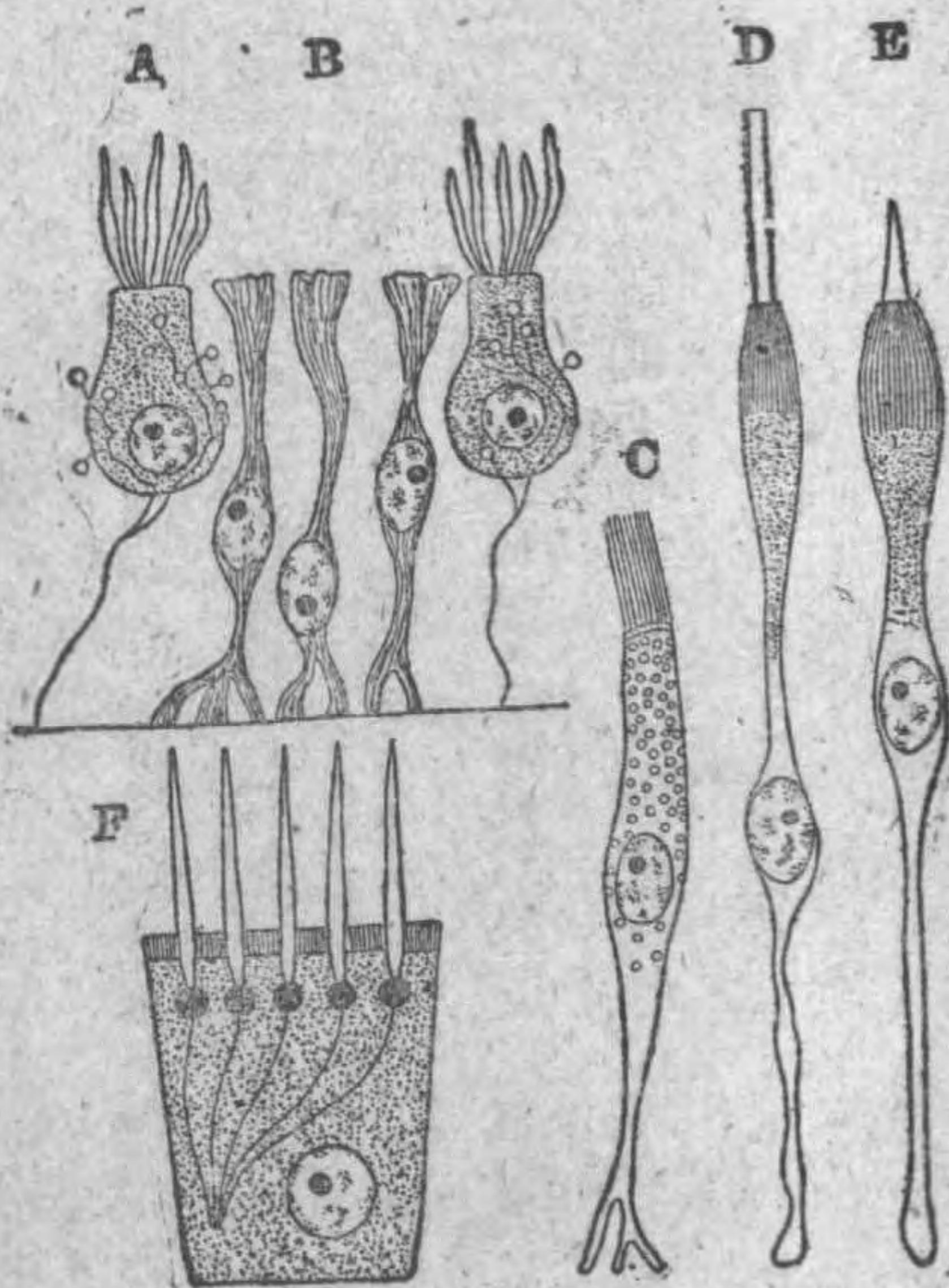
B. 連結組織

(據 Stöhr 氏)

狀之細胞者。

上皮組織依其種類而有各種附屬物。多層上皮之下層細胞間概有細胞間隙，內含細胞間液 (interzelluläre Flüssigkeit)。且此處必有多數之細胞間隙絲。細胞間液與一般淋巴液其性質稍異，由其對於銀鹽之特異反應等推之，可知其含多量之氫化物，而負上皮之營養吸收及代謝物排出之任也。細胞間隙亦能依機械的刺戟，化學的刺戟，寄生等而產生。皮膚之多層平板狀上皮中，有上皮纖維 (Epithelfaser) 或僅在細胞內或貫通上皮之全部。是等纖維藉上皮細胞之分泌而成，具有補強支持組織之機能。皮膚上皮最外層之細胞表面，有角皮物質 (Kutikula) 沈着之層。就中以哺乳動物為更顯著。角皮物質僅呈平板狀薄被膜狀者曰角皮平板 (Kutikularplatte)。腸管上皮細胞所見之縫線 (Kutikularsaum od. Bürstensaum; striated border; plateau striko)，其角皮層內有多數之平行小管。此等小管與腸腔之表面細胞成直角排列。其細胞內之細胞質可以通過是等小管而與腸腔直接接觸。

氣管，中樞神經腔，子宮等之上皮細胞外表上生有纖毛 (Zilien; cilia; cilio) 是等纖毛細



第四圖

上皮細胞之特殊分化

A. 聽覺細胞 B. 爲其支持細胞 C. 嗅覺細胞

D. 網膜桿狀細胞 E. 網膜圓錐狀細胞

F. 纖毛細胞之纖毛, 基底小體, 內絲, 核。

(著者原圖)

胞之大半呈圓柱狀。多數纖毛貫穿角皮層而突出於細胞外，其基部終於角皮層直下之細胞質內。此處各有一名曰基底小體 (Basalkörperchen; basal apparatus; corpuscule basal) 之顆粒。此顆粒成自特殊之細胞質，有供給纖毛運動之能 (Energie) 至基底小體是否由中心體所分化。

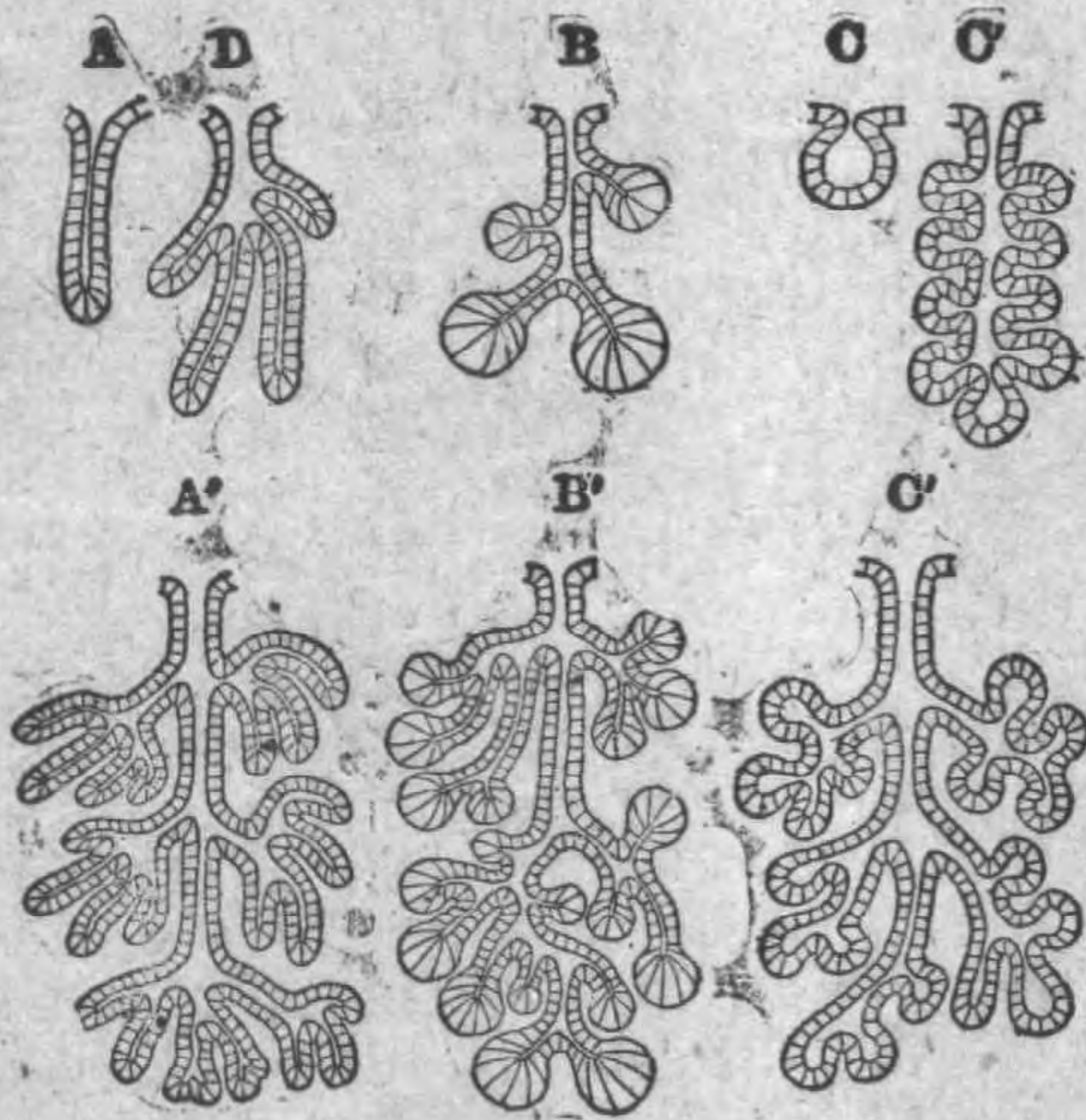
而成，今尙有疑問，難以一概論斷也。自基底小體向細胞基部接近之一點，各出一纖細之內絲 (Innensaden; cytoplasmic fibrillae; racines)。此內絲均集中於核附近之一點，致相互形成圓錐體狀。是以氣管、子宮等上皮之各纖毛能依特殊之波狀纖毛運動，引起上皮表面之黏液流動向一定之方向也。纖毛又如感覺細胞 (Sinneszellen; sensory cells; cellules sensorielles) 所見，與刺戟之攝取有關。感覺上皮之大部分成自圓柱狀之支持細胞 (Stützellen; supporting cells; cellules de soutien)，其間有特異分化之纖毛細胞散在之，以攝取刺戟。耳內蝸牛殼，柯爾基氏 (Golgi) 器官之聽覺細胞 (Gehörzellen; auditory cells; cellules auditives)，其纖毛短而大。鼻嗅覺部之嗅覺細胞 (Geruchszellen; olfactory cells; cellules olfactives) 纖毛則稍長大。而在眼之網膜上皮支持細胞之間，則有桿狀細胞 (Stäbchenzellen; rod cells; cellules de bâtonnet) 與圓錐狀細胞 (Zapfenzellen; cone cells; cellules de cône) 之二種感覺細胞在焉。前者形細長，其先端成桿狀，以感明暗。後者形短大，其先端成圓錐形，以感色調。二者均成自外節 (Aussenglied) 與內節 (Innenglied)。其外節如嗅覺細胞之感覺纖毛然，可作纖毛

之特別化者。圓錐狀細胞之外節，各動物多含特異之着色脂肪粒，如鴉之夜間活動鳥類，有青色系統之脂肪粒。晝間活動之鳥類，則概具赤色或黃色系統之脂肪粒。此與晝夜外界光線之差而比較之，殊饒興趣也。哺乳動物之圓錐狀細胞，除有袋類外，一般多無脂肪粒。而鼯鼠，蝙蝠等夜行動物，并此色調感覺之圓錐狀細胞而無之。反之，如豚及人類等晝行動物，均具多數之圓錐狀細胞。上述之兩種細胞，其內節更可分為桿狀橢圓形部 (Stäbchenellipsoid) 與顆粒層 (Granularschicht)。前者內有並行於細胞長軸之線狀紋，而具與眼之水晶體相當之構造者也。

腺 (Drüse; gland; glande) 可分為有分泌物排出管之外分泌腺 (Exokrindrüse) 與無排出管之內分泌腺 (Endokrindrüse) 二類。由上皮分化之腺，多屬於前者。內分泌腺中亦有如甲狀腺，胸腺，副甲狀腺等，在發生學上可認為由上皮所分化者。但習慣上均不稱其為上皮腺也。外分泌腺普通係單層上皮之一部陷入，由此陷入部之上皮分化而成。僅陷入部之最深部成腺細胞，而有分泌機能。由之達上皮表面之中途細胞，成排出管 (Anführungsgang; excreting duct; conduit excretteur) 之上皮。外分泌腺依其陷入之形狀，及其複雜程度而類別之如下：

1. 管狀腺 (tubulöse Drüse; tubular gland; glande tubuleuse) 2. 囊狀腺 (alveoläre Drüse; alveolar gland; glande alvéolaire) 3. 楊梅狀腺 (azinöse Drüse; acinous gland; glande acineuse) 4. 葉狀腺 (lobulöse Drüse; lobular gland; glande lobulaire) 是等腺中又各有單腺 (einfache Drüse; simple gland; glande simple) 與複腺 (verzastete Drüse; compound gland; glande ramifiée) 之別。即單管狀腺者僅爲一條之管狀腺，而複管狀腺者，從一條之管狀腺各部，再分多數小管狀腺之謂也。囊狀腺與楊梅狀腺之不同，即前者腺之任何部均爲同一高度之腺細胞所成；而後者則至腺之深部，其腺細胞乃愈長大。


以上四種以外，更有由上列各種相混合而成之腺。如管狀楊梅狀腺，管狀囊狀腺等是。其他，黏膜上皮中，更散有上皮細胞本身含分泌物而成杯狀細胞 (Becherzellen; goblet cells; cellulee caliciformes) 者。外分泌腺，除以上之形態的分類外，亦可依其內容分泌物之染色反應而分類之。其分泌物可染以鹽基性色素之腺，稱鹽基嗜好性腺 (basophile Drüse)。以酸性色素可染者，稱嗜好性腺 (oxyphile Drüse)。胰臟酶母 (Zymogen) 細胞，淚腺細胞等屬之前者，亦稱漿液



第五圖 腺

- | | |
|----------|-----------|
| A. 單管狀腺 | A'. 複管狀腺 |
| B. 單楊梅狀腺 | B'. 複楊梅狀腺 |
| C. 單囊狀腺 | C'. 複囊狀腺 |
| D. 複葉狀腺 | |

(據 Stöhr 氏)



第六圖 腸之杯狀細胞 (著者原圖)

性腺 (seröse Drüse; serous gland; glande sériense) 黏膜杯狀細胞具鹽基嗜好性分泌物。一般鹽基嗜好性腺之分泌物，因含蛋白質 (Protein) 與糖亞明 (Glukosamin) 化合物之黏液素。

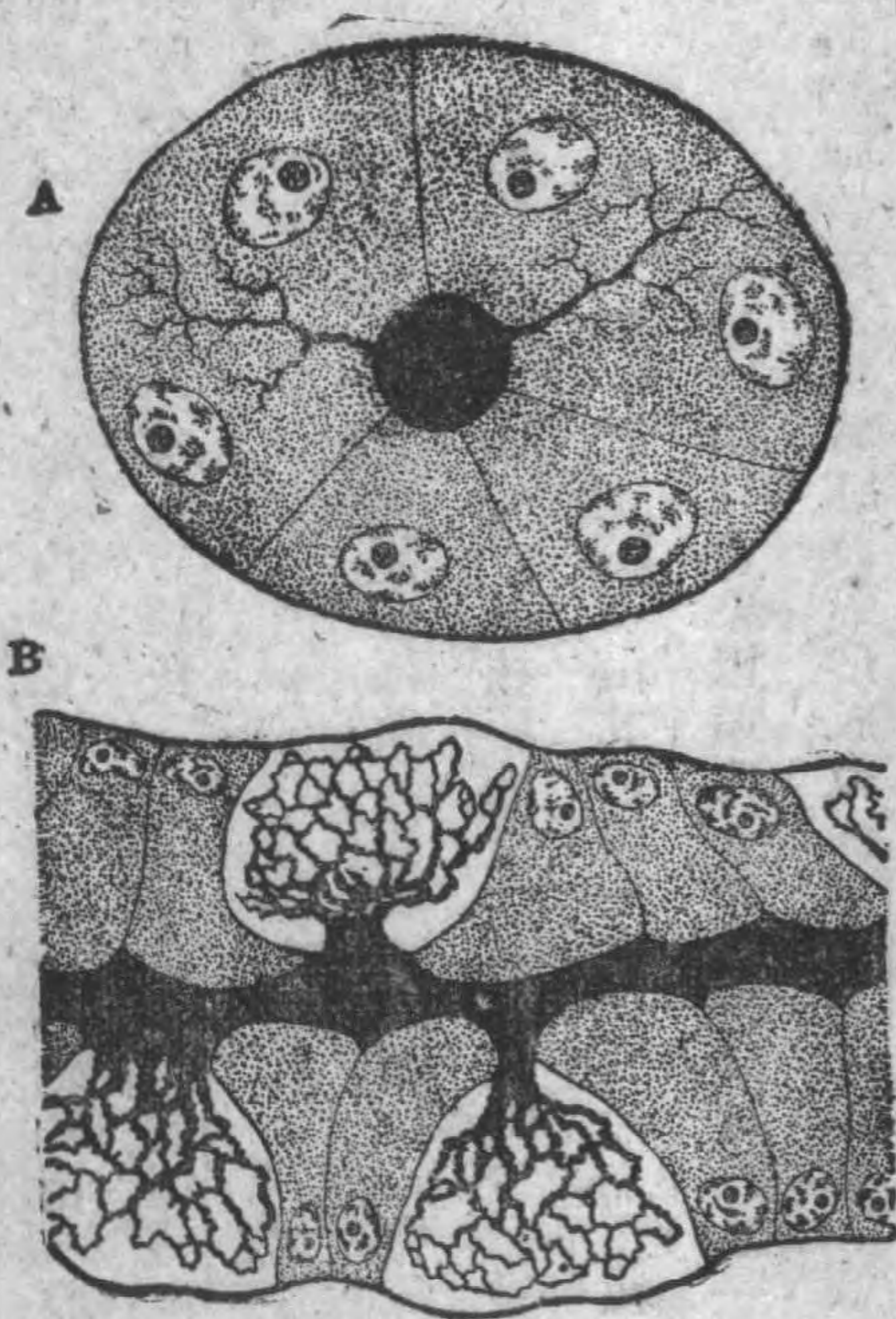
(Mucin; mucin; mucine) 故有黏液。稱曰黏液性腺 (Schleimdrüse; mucous gland; glande muqueuse)。

腺細胞依其分泌回數，可分為二種。一曰完全化細胞 (Holokrinzellen)。一次分泌完後，即歸死滅。皮脂腺細胞，其例也。反之，如唾腺細胞，能多回反復分泌者，曰局部化細胞 (Merokrinzellen)。後者之分泌，有週期性起伏；即其一週期可別為靜止期、活動期、分泌期之三階段。靜止期之細胞質內，依染色可得而檢出之含有物極少。粒圍 (Chondriosomen)，柯爾基氏器官等亦極少，而尤以後者為普通所未見。故其細胞之容積頗小。核位於細胞之近中央部。核內染色質亦不多，且仁概僅存一個，或幾不能見之。一入活動期，核內染色質與仁之量先增加，次則細胞質濃密，充滿多數之粒圍，柯爾基氏器官及其他，依細胞種類而異之類脂肪、脂肪等顆粒，與色素顆粒等。因之核乃位於細胞之一側，細胞全體之容積大增。至其分泌物，由是等細胞含有物之何者所形成，自來議論頗多。諾方氏曾首創胰臟酶母細胞，由核內出副核 (Zebenkerne) 於細胞質中，更轉化而為分泌物云。多數學說之主張核物質與分泌物有關係者，此說可為其嚆矢。據克留乾爾氏 (Krüger) 研究，石礫

類當膠灰腺之分泌也，核內先生多數之仁；核膜之一側溶解，由之散出多數之仁於細胞質內，同時核膜再復舊觀，成正常之形。入細胞質內之仁，轉化而為分泌物。仁由核膜崩潰而散出之狀，在其他無脊椎動物，亦時有記載報告。如海爾脫魏氏 (R. Hertwig)，我爾特西密脫氏 (Goldschmidt)，亦於其染色小體 (Chromidia) 說中，主張染色小體之細粒 (Mitochondria) 狀之小體，由核內放出，而成細胞質內新陳代謝之主體。此種核物質與細胞質之直接關係，從來雖有多數反對之者，然一般仍未曾否認之也。此核物質之透核膜而散出也，不定限於顆粒狀或膠狀。有時亦成伊洪而通過之。然往往以為核膜一若硫酸紙，由其透過上之性質推之，顆粒或膠當不能通過。此種推理，似過簡單，未必能合於複雜之生理現象；因顆粒通過核膜時，核膜之一部可崩潰而呈孔狀也。

核物質之向細胞質內散出盛旺時，遂形成粒團，柯爾基氏器官等。細胞質內之是等含有物達飽和狀態後，再開始減少。同時即形成分泌物，或分泌物之原始顆粒。但粒團，柯爾基氏器官等直接轉化為分泌物與否，尙屬疑問；即由形態上欲證明兩者之直接關係，在今日猶未可能也。彼或由顯微鏡不能見之微粒子所成之細胞質，達飽和狀態時，驟轉化而成分分泌物乎？此不可見而為細胞新

陳代謝本體之物質，赫衣藤哈英氏 (Heidenhain) 稱之曰形態學的密克羅梅崙 (Mikrome-
ren)；并說明細胞機能之克盡厥責，全基於此微粒子之形。當活動期終後，分泌物之形成，其進行甚



第七圖

A. 細胞間分泌小管 B. 細胞內分泌小管

(著者原圖)

速，細胞質之大部爲分泌物所填充。因之，核偏於一方，常呈扁平狀。當分泌中，又往往將分泌物之全部，一次排出。分泌終後，再入靜止期，以作次回分泌之準備。凡分泌可作排泄之分化解釋之，則分泌物可謂腺細胞之排泄物而利用於特定之目的者。分泌物之由腺細胞排出也，在黏膜杯狀細胞等細胞之上表面，幾全體破裂而營之。反之在胃腺被覆細胞等細胞中，則生網狀小管，由此注於排出管。此小管僅於分泌物充滿細胞內時，始發達，故名細胞內分泌小管 (*binnenzellige Sekretkanälchen*; *intracellular secretion canalicules*; *canalicules sécréteurs intracellulaires*)。與此類似之構造，而在唾腺之漿液性細胞等者，其小管生於二細胞間；由此分泌於排出管，因名細胞間分泌小管 (*zwischenzellige Sekretkanälchen*; *intercellular secretion canalicules*; *canalicules sécréteurs*)。由高等哺乳動物之上皮組織所分化之主要外分泌腺，列記之如下：

1. 皮脂腺 (*Talgdrüse*; *sebaceous gland*; *glande sébacée*) 開口於皮膚外表面之單或複囊狀腺，沿毛根而存在。其他亦分布於唇緣、生殖器先端等無毛之表皮下。皮脂腺細胞爲立方體狀之小細胞，隨細胞質內脂肪粒之堆積，其形亦隨之而大。最後核亦崩潰，化爲脂肪粒。因此，細

胞全體全化為脂肪性分泌物，及其排出而此細胞亦歸消失。所謂完全化分泌是也。

2. 汗腺 (Schweißdrüse; sweat gland; glande de la sueur) 埋於皮膚真皮中之細長管狀腺，盤曲作線團狀。亦漿液性腺也。其排出管較成直線狀，開口於皮膚外表面。腺細胞為立方體狀或圓柱狀。分泌物以汗液為主，其他亦含脂肪粒，或色素顆粒。細胞內分泌小管及細胞間分泌小管均有之。

3. 乳腺 (Milchdrüse; lacteal gland; glande mammaire) 僅於哺乳期發揮其特性之管狀囊狀腺。呈極複雜之葡萄狀。由此多數腺中所出之乳汁，循樹枝狀排出管，而合流貯積於開口乳頭之乳汁小囊 (Milchsaekchen)。哺乳期之腺細胞內，近表面部有多數脂肪粒堆積。分泌物排出後，腺細胞一時成平板狀，然即瞬息回復，而入次回之分泌。排出管中除乳汁外，亦含脫落之腺細胞，管細胞，白血球等。是等之核崩潰而充核蛋白質 (Nucleoprotein)。

4. 淚腺 (Tränendrüse; lacrimal gland; glande lacrymale) 為複管狀腺，其排出管成自二層上皮細胞。分泌期之腺細胞為圓柱狀，而分泌物排出後，即成平板狀。具細胞間分泌小管。

腺細胞內除酸性分泌顆粒外，亦有含脂肪粒者。

5. 美瑟姆氏腺 (Meibom'sche Drüse)

為排列於眼瞼邊緣及眼瞼軟骨中之複囊狀腺。

腺細胞之性質，與皮脂腺略同。

6. 唾腺 (Speicheldrüse; salivary gland; glande salivaire) 分腮腺 (Ohrspeichel-

drüse; parotid gland; glande parotide) 頷腺 (Unterkieferdrüse; submaxillary gland;

glande sous-maxillaire) 舌下腺 (Unterzungendrüse; sublingual gland; glande subling-

nale) 三種均屬管狀楊梅狀腺，呈大形腺塊。腮腺僅由漿液性腺細胞組成，頷腺與舌下腺則由漿

液性細胞與黏液性細胞組成。其排出管均頗強大發達，而上皮成自圓柱狀細胞。

7. 厄布拿氏腺 (Ebner'sche Drüse) 為開口於舌表面之若干複管狀腺。其漿液性分泌

物含多量之蛋白質，因之亦名蛋白質腺 (Eiweißdrüse)。認為有稀釋味覺物之作用。其排出管

常成自多層圓柱狀上皮。

8. 口腔腺 (Mundhöhlendrüse; gland of oral cavity; glandes du pharynx et

de la bouche) 爲散在於口腔黏膜中之複管狀腺。含黏液性分泌物。其腺細胞，排出管上皮細胞，均爲圓柱狀。此腺之在舌面，唇內面等者，具黏液性腺細胞，同時亦有漿液性腺細胞。

9. 食道黏液腺 (Speiseröhrenscheidrüse; oesophageal gland; glande de l'oesophage) 爲複管狀腺，散布於食道黏膜各處之黏液性腺也。

10. 類胃腺 (Kardidrüse; cardia gland; glande cardiale) 係位於食道下部，近胃部分之複管狀腺。具胃幽門腺類似之構造。其間亦含少數之胃液腺。

11. 胃液腺 (Magensaftdrüse; gastric peptic gland; glande fundique) 一名胃底腺 (Fundusdrüse) 綿亙於胃內壁全般之長大管狀腺也。此管狀分泌部之最深部曰基部 (Grund) 排出管近處曰頸部 (Hals) 兩者之中間部曰主部 (Körper)。腺由多數之主細胞 (Hauptzellen) 與散在其間之赫衣藤哈英氏被覆細胞 (Heidenhain'sche Belegzellen; de-lomorphous cells; cellules bordantes) 組成。前者爲短圓柱狀細胞，有顆粒狀細胞質。後者其形特大，略呈球狀。以用安尼林 (Anilin) 色素可濃染，故與主細胞易相區別。又有極顯著之細胞

內分泌小管而主細胞則僅具細胞間分泌小管，而缺細胞內分泌小管也。

12. 幽門腺 (Pylorusdrüse; pyloric gland; glande pylorique) 爲位於胃壁幽門部之管狀腺也。

13. 十二指腸腺 (Duodenaldrüse; duodenal gland; glande du duodénum) 一名羅南耳氏腺 (Brunner'sche Drüse) 此爲分布於十二指腸之複管狀腺。成自圓柱狀或圓盤狀細胞。透明之細胞質內，含有微小顆粒。

14. 利培爾構氏腺 (Lieberkühn'sche Drüse) 分布於小腸，結腸，直腸等腸壁全般之管狀腺。成自圓柱狀腺細胞。其細胞質含漿液性顆粒；此顆粒漸次增大，乃分泌於排出管內。

15. 腸管杯狀細胞 (Darmbecherzellen; intestinal goblet cells; cellules caliciformes de l'intestine) 散布於小腸乃至直腸之全般腸壁上皮中，故不成正式之腺體，僅爲一般上皮細胞之細胞質內，有分泌物之堆積耳。分泌物排出後，仍回復其上皮細胞之形態。以其黏液性分泌物中，含有較大之顆粒，可用鹽基性色素澱染，故與其他上皮細胞頗易區別。

16. 鼻腔腺 (Nasendrüse; nasal gland; glande olfactive) 散布於鼻腔黏膜之管狀囊狀腺。成自黏液性細胞及漿液性細胞。排出管之上皮爲具纖毛之圓柱狀細胞。此外，於鼻腔黏膜之上皮中，又有多數之杯狀細胞，而與以黏液分泌。

17. 喉頭腺 (Kehlkopfdrüse; laryngeal gland; glande du larynx) 開口於喉頭黏膜之管狀囊狀腺，尤以聲帶附近爲多。其黏液性分泌。而在喉頭黏膜，更有蛋白質腺 (Eiweißdrüse) 之散在。

18. 氣管腺 (Luftföhrendrüse; tracheal gland; glande de la trachée) 爲複管狀囊狀腺。散布於氣管黏膜之全部。內可分爲二部，卽由漿液性細胞而成之部，與僅由黏液性細胞而成之部。

19. 氣胞腺 (Bronchialdrüse; bronchial gland; glande de la bronche) 散布於肺胞黏膜之複管狀囊狀腺。多成自黏液性腺細胞。在氣胞黏膜之上皮中，更有其他多數黏液性杯狀細胞。

20. 膀胱腺 (Harnblasendrüse; gland of urinary bladder; glande vesicale) 係散

布於膀胱黏膜全部之管狀腺，而管黏液之分泌。

21. 子宮腺 (Uterusdrüse; uterus gland; glande de l'utérus) 爲單管狀或複管狀

腺。散布於子宮黏膜之全部。成自圓柱狀細胞，管黏液之分泌。殆與此腺同一性質之腺，在子宮頸口亦有顯明之分布。子宮腺於月經時分泌特盛，又妊娠時對於胎兒營養物質之供給，特別發揮其機能。

22. 白耳梭利義氏腺 (Bartholin'sche Drüse) 爲分布於腔壁兩側之巨大複管狀腺。其

圓柱狀腺細胞管黏液之分泌，其構造與雄性可彼耳氏腺大體相似。

23. 副睪丸黏液腺 (Nebenhodendrüse; epididymis gland; glande de l'epididyme)

副睪丸之上皮細胞，概有顯明之纖毛。是等細胞之一部，化爲黏液分泌細胞。分泌告終，再復其舊觀。在輸精管及貯精囊之上皮中，亦有同樣之黏液分泌細胞。

24. 攝護腺 (Prostata-drüse; prostata gland; glande prostatique) 此腺爲複囊狀腺。

蟠居於發自膀胱之輸尿管，與發自貯精囊之射精管相會而移行於尿道之合流點上。其圓柱狀腺細胞營養液性分泌，分泌物中常有石灰質化之球形結石。名曰攝護腺結石。

25. 可彼耳氏腺 (Cowper'sche Drüse) 在攝護腺近旁，開口於其下方之小複管狀囊狀腺。其圓柱狀腺細胞與雌性白耳梭利義氏腺細胞同營養液性之分泌。排出管常成大腔狀，其上皮成自數層之平板狀細胞。

26. 尿道腺 (Uretherdrüse; urethral gland; Glande urétrale) 開口於尿道各部之複管狀腺，以營養液性分泌。

三 連結組織

連結組織 (Bindegewebe; connective tissue; tissu conjonctif) 爲體內之支持組織 (Stützgewebe; supporting tissue; tissu de soutien) 依其目的而特行分化者有軟骨組織 (Knorpelgewebe; cartilage tissue; tissu cartilagineux) 及骨組織 (Knochengewebe; bone tissue; tissu osseux) 結締組織成自多數之基本細胞 (Stammzellen) 與填充是等細胞間之間充物質 (interstitielle Substanz) 後者亦稱基礎物質 (Grundsubstanz) 各種連結組織之分化全依是等基本細胞與基礎物質之分化種類與程度而生。基本細胞分化而爲纖維原細胞 (Fibroblasten; fibroblasts; fibroblastes) 網狀細胞 (Retikulumzellen; reticular cells; cellules réticulaires) 腱細胞 (Sehnenzellen; tendon cells; cellules tendineuses) 軟骨細胞 (Knorpelzellen; cartilage cells; cellules cartilagineuses) 骨細胞 (Knochen-

zellen: bone cells; cellulæ osseuses) 等。間充物質分化而為膠質纖維 (Kollagene Fasern; collagenic fibers; fibres collagènes) 膠質層 (kollagene Lamelle) 彈性纖維 (elastische Fasern) 骨質 (Knochensubstanz) 膠質纖維性軟骨質 (kollagene Knorpelsubstanz) 彈性軟骨質 (elastische Knorpelsubstanz) 等。以上之中，所謂膠質者，即表之而加水分解則成膠之意也。是等分化之結果，連結組織有所謂鬆粗性連結組織，纖維性連結組織，彈性連結組織，類膠質性連結組織，玻璃狀連結組織，軟骨組織，骨組織，脂肪組織等種類。間充物質中有流通組織淋巴液 (Gewebelymph) 之小孔者。但間充物質與淋巴液，全係別種之物，乃由基本細胞之分泌而形成者也。間充物質吸收水分而膨脹者曰浮腫 (Oedem)。而組織淋巴液不過為體內一般淋巴液之一部而已。

受精卵分裂開始後，各種器官之基礎初成時，為連結是等而產生之原始的連結組織，曰間層組織 (Mesenchymgewebe; mesenchyme tissue; tissu mésenchymateux) 或單稱間層。間層細胞作紡錘形，或星芒狀。其細胞質突起，與其他同類細胞之突起，互相密接，形成網狀。此等細胞

突起，又常互相癒合，以形成細胞結體。其細胞內尚無特別分化，所謂粒團 (Chondriosomen) 等顆粒，亦不過少量含之。間充物質單呈液狀，或膠狀，亦尚無何等分化。此間層隨胚胎 (Embryo) 之發育，分化而成各種連結組織時，乃自然消滅。

鬆粗性連結組織 (lockeres Bindegewebe; loose connective tissue; tissu conjonctif lache) 為發育完備後之動物體內，具最未分化形態之連結組織也。其基本細胞以紡錘形，或星芒狀之纖維原細胞 (Fibroblasten) 為主。此細胞在構造上，恰呈間層細胞之觀，細胞質內含少量之粒團，脂肪粒，空胞，色素顆粒等。此組織位於體內各處，而在上皮組織下，肌肉內等，尤為發達。纖維原細胞之一部，分化如下列之各種特殊細胞，而混存於此組織之間。

1. 纖維細胞 (Fibrozyton; fibrocytes; cellulæ fibreuse) 概呈紡錘狀，其細胞質內之膠質性纖維，或彈性纖維，沿細胞之長軸而排列。纖維隨細胞之長度，而亦有極長者。

2. 大食細胞 (Makrophagen; macrophages; macrophages) 為極大之游離細胞，能自活動於連結組織內，以攝食體內各種異物靜止期略呈球形，而於移動時，則呈變形蟲 (Amoeba)

狀。因有 Amöbozyten, Polyblasten, Klamatozyten 等之別名。其核常呈分歧複雜之葉狀。

3. 露乾氏細胞 (Rouget'sche Zellen; Rouget cells; cellules de Rouget) 一名外膜細胞 (Adventitialzellen) 係附着於毛細血管外表面之星芒狀或帶狀細胞。由其細胞質突起，更出多數類根狀之小突起。其密着於毛細管之狀態，恰如腦內之神經細胞 (Gliazellen) 有時星芒狀細胞與其同類細胞相連合以形成網狀之細胞結體 (Synzytium) 在中樞神經系血管，普通僅有帶狀之露乾氏細胞，而在其他一般血管，則祇見星芒狀細胞。二者均具極難染色之細胞質，僅以生體染色或鍍銀法可得而檢出之。此細胞曾謂有作用於毛細管之收縮，然嚴密言之，今尙疑問也。其由纖維原細胞分化之際，一時先成球形游離細胞，及移動至其附着點，乃成星芒狀或帶狀之特殊形態。以後蓋不再移行矣。

4. 組織球 (Histiozyten; histiocytes; histiocytes) 纖維原細胞之一部游離，而成淋巴球狀之細胞。如變形蟲之狀態以移行於組織內。其核作球形，細胞質不易染色，具少量之空胞，及顆粒。此種細胞在脾臟，骨髓，肺臟，淋巴腺等，特形發達；呈星芒狀，而多數相連，以成網狀。所謂網狀內被

系 (Retikuloendothelsystem) 卽以斯組織球之系統爲主也。其他由血管內被細胞所分化之星芒狀細胞亦含之。然普通所稱之網狀內被細胞，爲纖維原細胞所分化之組織球及大噬細胞，而與血管內被細胞無關也。此等細胞有噬體內異物之機能。用生體染色術，得與他種細胞易區別。

5. 成形液細胞 (Plasmazellen; plasma cells; cellules plasmatiques) 爲球狀或多角狀游離細胞，球狀核之周圍有多量之特殊細胞質。此質近於均一質，用大理石紫 (Dahlia-Violet) 龍膽紫 (Gentiana-Violet) 等之鹽基性亞尼林 (Anilin) 色素，可濃染之。

6. 肥大細胞 (Mastzellen; mast-cells; cellules engrais) 爲紡錘形，球形，或多角形之移行性游離細胞。其存在之數比成形液細胞爲多。其細胞質內充滿一種顆粒。此顆粒對於鹽基性色素能起化學染色的變化 (Metachromasie)。化學染色變化云者，卽色素水溶液之色調與用此色素染色之色調，呈不同現象之謂也。例如一碳烯藍 (Methylenblau) 之水溶液爲空色，而以之染本細胞顆粒時則成赤紫色。又中性赤 (Neutralrot) 之蒸溜水溶液爲紅色，以之染本細胞顆粒則呈黃橙色。華爾特愛耳氏 (Waldyer) 初定名之成形液細胞之中，亦有以後安爾列息氏

(Ehrlich) 所命名之肥大細胞在其內，然此二種細胞之最顯著差別，即在化學染色的變化之有無。

7. 黑素細胞 (Melanophoren; melanophores; mélanophores) 爲星芒狀細胞。其細胞質內充滿黑色乃至褐色之黑色素 (Melanin) 顆粒者也。普通簡稱之曰色素細胞 (Pigmentzellen od. Chromatophoren; pigment cells; cellules pigmentaires) 但色素細胞又當包括後述之二種。黑褐色之 Melanin 在化學上爲酪氨酸 (Tyrosin) 之氧化物，在試驗管內爲極安定之物質。不易犯以各種藥品，僅用濃硝酸，或氫氧化鉀，長時間煮沸之，始得破壞。然而在細胞內，得見其極易消失也。哺乳動物中之黑色素，雖甚爲安定，然於兩棲類之胚胎中所見，對於化學藥品，非甚安定者也。直翅類採得時，由其口器吐出之液汁，呈黑褐色者，含黑色素故也。此蓋酪氨酸與其氧化酵素 Tyrosinase 並存之消化液，出口而觸空氣，遂起酪氨酸之氧化而形成黑色素也。本此事實，一般可認爲黑色素形成之部，有 Tyrosinase 或與之相當之氧化酵素之存在。此種氧化酵素之存在，於哺乳動物方面，可用陀泊反應 (Dopareaktion) 證明之。黑素細胞之星芒

狀細胞質突起，爲一般色素細胞之特徵，而內有頗長大者。此等細胞質突起能隨外界之刺激，如光線、養氣之缺乏等；與夫達此細胞之交感神經之刺激，而盡數收縮成球狀。遇必要時又復伸張。哺乳類、鳥類，或因浸潤其中之羽毛、毛髮、角質等之均質黑色素較多，故黑色素細胞較少。而在爬蟲類以下之等動物，概有極多數之色素細胞。而接近皮膚上皮下之真皮上部連結組織中，此種色素細胞層之形成尤多。黑色素細胞概多見於其背面之皮下。其他則依動物之種類，有見於肌肉內、體腔壁、毛細管表面、圍心竇壁、鰓等部者。在胚胎初期，表皮部之上皮細胞，游離而成球形，落於皮下之間層組織內；然後移行於體內各部之間層組織，而轉化爲黑色素細胞。此際黑色素顆粒向多主張由崩潰之赤血球色素所生成，然未必至當也。因蟾蜍之蝌蚪，在赤血球之初現以前，已有黑色素細胞之出現也。成長後之動物，鬆粗性連結組織之纖維原細胞之一部，游離轉化而爲黑色素細胞。游離後之細胞成球形，然後其細胞質爲無色或淡黃色之顆粒所充滿。此等顆粒漸由褐色變爲黑色。此球狀之黑色素細胞有移行力，而至一部分，伸展色素細胞特有之細胞質突起。其後祇有伸縮而不移動。下等動物之皮膚而現黑色者，其皮下概具多數之黑色素細胞故也。又如鯉等所見之淡青色體色，以極小

形之黑素細胞散在故也。

8. 脂肪細胞 (Lipophoren) 亦爲一種色素細胞，內含與酒精、苯、醚等可溶之類脂肪 (Lipoid) 相結合之色素。此色素以黃色、橙色、赤色等爲普通，總稱黃質 (Xanthin)。因之 Lipophoren 卽爲舊稱 Xanthophoren 之一部。現今所稱之 Xanthophoren 亦爲一種色素細胞，惟內所含與酒精 (Alkohol) 醚 (Aether) 等不溶解之物質相結合之黃質也。然嚴密言之，黃質以不溶解性之狀而存在者殆無之，祇不過稍難溶解耳。從而黃色或赤色之色素細胞皆爲 Lipophoren，非過言也。其形狀略似黑素細胞，亦具收縮、伸展性。然其中亦有幾全無此適應性者。細胞質內之着色類脂肪顆粒，如兩棲類所見，有極微小者，然亦有如魚類而成大形之滴狀者。皮膚之綠色、黃色、赤色等係由此色素細胞分布於表皮下也。不僅表皮下有之，心臟肌內、體腔壁等亦有見之。

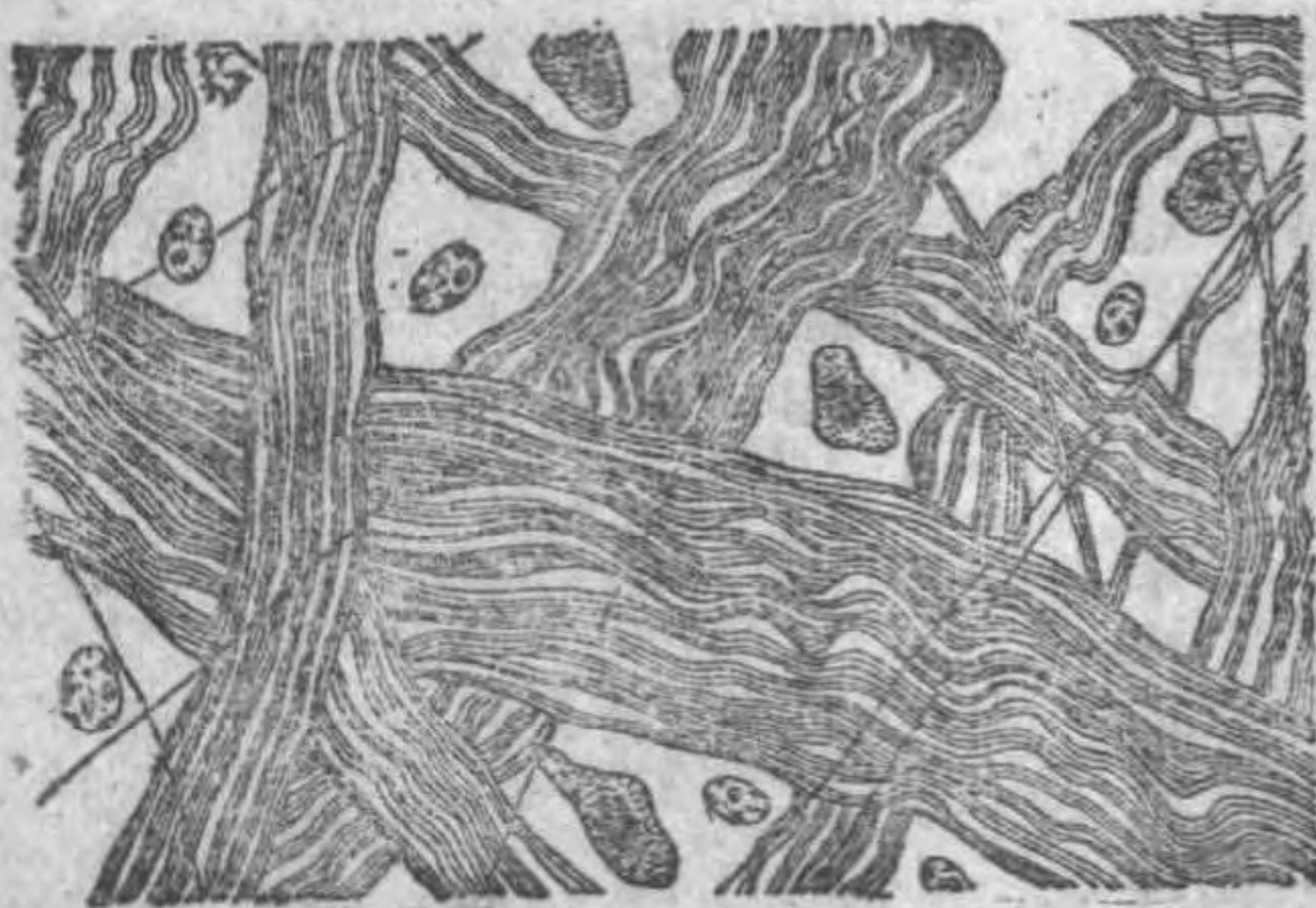
9. 烏糞細胞 (Guanophoren) 亦爲一種色素細胞，內含名海鳥糞精 (Guanin) 之異珠狀光澤之色素。外觀上具金色、銀色、真珠色、白色等體色者，卽基此細胞之存在也。故亦名 Leuko-

phoren 或 Irridozyten。兩種類之海鳥糞精粒極為微小，而魚類則常呈大形之結晶狀形態。此細胞大都於黑素細胞，脂肪細胞之存在處，可以見之。然比之二者究為少數。又多分布於真皮內，惟蟾蜍即舉九內亦有之。其形態大概與黑素細胞相伯仲，然對於外界刺激之適應性，幾全無者為多。舊稱 Xantholeukophoren 之色素細胞，非僅一種之細胞。不過黃色乃至赤色之脂肪細胞，與白色之烏糞細胞相密接重疊耳。現今已明知二種細胞，誤認為一種類矣。以上所述之肥大細胞與此三種色素細胞，均屬同一之分化系統。由鬆粗性連結組織內之纖維原細胞游離而成移行性球狀細胞。然後乃於其細胞質內，生無色之原色素顆粒。此時曰原色素細胞 (Prochromatophoren)。原色素顆粒得化學染色變化之性質，則細胞成肥大細胞，黑色素化則成黑素細胞。又是等顆粒類脂肪化而含黃質則成脂肪細胞，海鳥糞精化則成烏糞細胞焉。一個色素細胞內，決無二種色素顆粒，如黑色素與海鳥糞精之共存，是堪注意也。

由血液內，通過毛細血管壁，而移行於鬆粗性連結組織內之游離細胞，有淋巴球 (Lymphozyten)，嗜酸性白血球 (Oxyphile Leukozyten)，中性白血球 (neutrophile Leukozyten)，嗜

鹽基性白血球 (basophile Leukozyten) 色素白血球 (Pigmentleukozyten) 等。凡此均詳述於後章血球之項。

膠質性連結組織 (kollagenes Bindegewebe; collagenic connective tissue; tissu conjonctif collagène) 基本細胞較爲少數，間充物質呈膠質層。其間具多數之膠質性纖維。此等纖維爲間充物質之分化物，遇弱酸而膨脹，可溶解於鹼質中。其平行分布之多數纖維，爲黏液素 (Mucin) 狀之物質，相互黏結而形成纖維束，縱橫交錯於組織內。纖維束概爲細長形，但有時亦呈紡錘形或薄膜狀。間充膠質之間，有使淋巴液流通之小管或小孔。而其周圍常有核白血球之集合。腱、韌帶等所見之膠質性連結組織，一部有軟骨化或骨化者。



第八圖
膠質性連結組織
(著者原圖)

膠質性連結組織 (kollagenes Bindegewebe; collagenic connective tissue; tissu con-

彈性連結組織 (elastisches Bindegewebe; elastic connective tissue; tissu conjonctif élastique) 基本細胞之散在甚少，間充物質分化成彈性纖維，或彈性膜。彈性力即本此纖維，或薄膜中含有之彈力素 (Elastin) 也。此物質不溶於酒精，醚，鹼質 (Alkali)，弱酸等。對於酵素分解有強固之抵抗。僅用加熱濃硝酸，可分解之。按以上特性易與膠質纖維相區別。至老年時此組織易起石灰質之沈着，而發特殊之光澤。韌帶等部常具極大之彈性纖維。彈性連結組織大都與膠質性連結組織混在。

網狀連結組織 (retikuläres Bindegewebe; reticular connective tissue; tissu conjonctif réticulaire) 成自網狀細胞之海綿狀多核性細胞原形質 (Plasmodium)。其細胞間無特別之間充物質，而含有普通之淋巴液與多數游離細胞。纖細之膠質性纖維含量極少。此組織多見於骨髓，脾臟等之造血組織，及其他淋巴腺，胸腺等部。

脂肪組織 (Fettgewebe; fat tissue; tissu adipeux) 係散在於體內各處連結組織中之黃色組織，多由鬆鬆性連結組織細胞所分化。脂肪細胞呈大球形；細胞質之大部分，為一脂肪粒

所占。因之核與少量之細胞質，被擠於細胞之一方。此脂肪多為由食物中吸收之物，直接在此組織中，作一時之貯藏。若預用蘇丹第三(Sudan III)染赤之脂肪食物，使之攝食，則可觀察其自乳糜管運往脂肪組織之行程，而二三小時後，脂肪組織亦為染赤矣。此等脂肪以飽和脂肪酸之鹽(Cholesterin)為主。而一般如油精(Oleinsäure)之飽和脂肪酸鹽亦多少含之。動物之肌肉等之有各種臭氣者，概基此飽和脂肪酸也。脂肪細胞內之脂肪消耗時，細胞之形即減小，其中遂含漿液。如斯之細胞，乃曰漿液性細胞(aeröse Zellen)。死後之脂肪細胞內，常有生針狀結晶者，名曰真珠脂結晶(Margarinkristalle)。又與一般脂肪組織不同者，更有見於哺乳動物之冬眠腺(Winterdrüse)內含黃褐色乃至褐色之脂肪。此脂肪成微小之顆粒狀，一細胞中為數頗多。非如前述之脂肪細胞內之脂肪，一細胞中僅具一粒也。又脂肪之化學的成分，亦稍稍不同。由其冬眠前貯藏甚豐，至冬眠中漸次消耗而觀之，故自來有冬眠腺之稱。但似非直接支配冬眠者也。又一般脂肪細胞，可與冬眠腺脂肪細胞，互相轉化。

軟骨組織(Knorpelgewebe; cartilage tissue; tissu cartilagineux) 成自基本細胞之

軟骨細胞 (Knorpelzellen; cartilage cells;

cellules cartilagineuses) 與間充物質之

軟骨質 (Knorpelsubstanz; cartilage

substance; substance fondamentale du

cartilage)。軟骨質有 Kollagen 與 Carti-

lagein 二種。前者為加水分解而成膠質之

物，成均質之間充物質，或為纖維之形。而後者

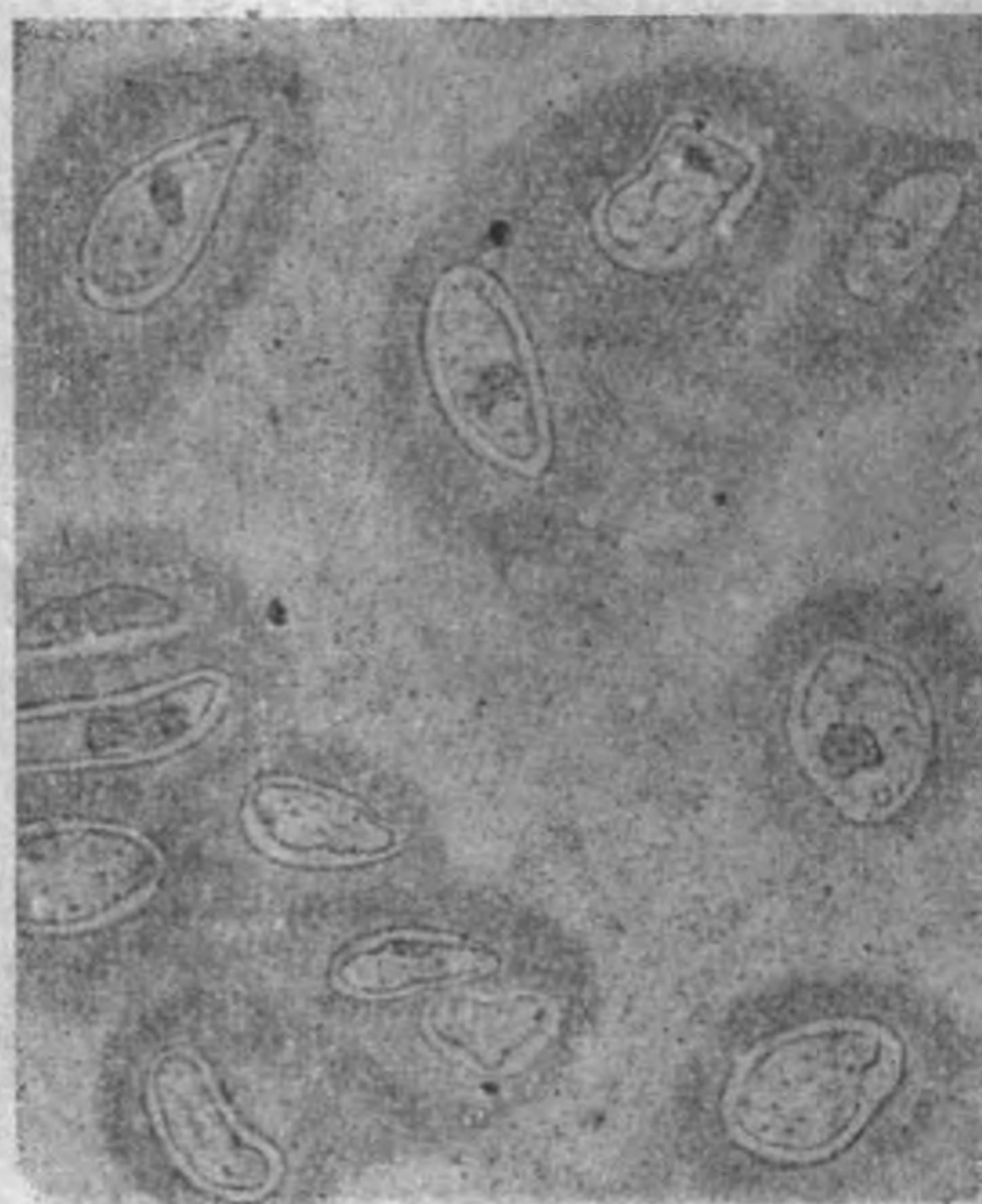則成自下列之三種物質。

1. 軟骨類黏蛋白 (Chondromokoid) 不溶解於水，而可溶解於鹼質，加酸則再沈澱。其易

染以鹽基性色素，由其中含類黏蛋白也。此物質多分布於幼嫩之軟骨中。

2. 軟骨膠硫酸 (Chondroitinschwefelsäure) 係硫酸與軟骨膠之合成物，可溶解於水。

後者依加水分解而分為軟骨精 (Chondrosin) 與醋酸。



第九圖
軟骨組織

(據 Bouin 氏)

3. 擬蛋白 (Albumoid) 可分解於濃鹼質及濃強酸中，又可消化分解於胃液素 (Pepsin) 爲 Collagen 與 Keratin 之中間物質，其化學的抵抗力，亦間乎兩者之間。

軟骨細胞爲球形，橢圓形，或卵形之大細胞。核概成球形。其在幼稚時，內含脂肪顆粒，色素顆粒，肝澱粉顆粒，粒團，Golgi 氏器官等。胚胎時代，軟骨細胞由間層細胞分化之際，先沿細胞質之邊緣，堆積薄層之軟骨質。故軟骨質由此原始的軟骨細胞自己所分泌而成也。此種原始的細胞多數集合於將來形成軟骨之部，而互相接壤。因之各細胞邊緣之軟骨質層，與其他同種細胞之層互相密着而癒合。此處乃形成原始的軟骨組織焉。其後各細胞均依其細胞之分裂而增殖，同時且盛營其軟骨質之分泌。軟骨質之量既急速增加，卒至軟骨質中，軟骨細胞呈疎疎散在之狀。在此時期之軟骨細胞之細胞質呈透明液狀。粒團等之顆粒狀含有物甚少。軟骨細胞之增殖，一般在胚胎時期藉有絲核之分裂；及至成長後之動物，則依無絲核而分裂。軟骨如上述之成長之間，一方仍由其周圍之間層細胞，或軸索鞘細胞 (Chordascheidenzellen) 等，繼續分化爲軟骨細胞以補充之。蓋軟骨之成長有三要素焉。即軟骨細胞之分裂增殖，軟骨質之分泌增加，及由周圍之補充新軟骨細

胞。其他有以病的原因而軟骨細胞含多量之黑色素者，名曰 *Oxychrose*。軟骨內無其他連結組織內所見之移行性游離細胞。又無特別之細胞間隙，故其新陳代謝，蓋賴浸潤而攝取或排出也。包圍一軟骨周圍之軟骨膜 (*Perichondrium*)，對於軟骨之營養，最有重要作用。軟骨依其間充物質之種類，別為下列四種：

1. 透光軟骨 (*Hyalinknorpel*; *hyaline cartilage*; *cartilage hyalin*) 位於肋骨，鼻，呼吸器，關節等之軟骨。其間充物質多成自 *Hyalin*。Hyalin 之化學的研究，尙未完善。惟知呈透明乳白色，一見如均等質 (*Isotrop*)；然施以偏光光線，則呈複屈折。蓋其中含有微細之纖維也。此纖維如用人工消化 *Hyalin*，即不難檢出，而知成自前述之軟骨膠硫酸也。喉頭軟骨，至老年，則 *Hyalin* 中常發見石灰質之沈着。此石灰鹽初不過顆粒狀散在，後乃平等擴充於間充物質之全部。

2. 彈性軟骨 (*elastischer Knorpel*; *elastic cartilage*; *cartilage elastique*) 分布於耳，喉頭等之淡黃色軟骨。其均質之間充軟骨質中，有縱橫交錯之多數彈性纖維。彈性纖維係由軟骨質之所特別分化者，最初祇是多數顆粒，排列作直線狀，然後互相摻合而成一條纖維也。

3. 纖維性軟骨 (Faserknorpel;

fibrous cartilage; cartilage fibreux)

位於肋骨，關節等之軟骨。均等質之軟骨質中含縱橫交錯之多數膠質性纖維。亦名連結組織性軟骨 (*Bindewebeknorpel*)。

4. 軟骨膠軟骨 (Chondroidknorpel)

為位於心臟瓣之軟骨組織。其軟骨質內含軟骨類黏蛋白及軟骨膠硫酸。

骨組織 (*Knochengewebe; bone tissue; tissu osseux*) 為連結組織之最特異化者。成自

骨細胞 (*Knochenzellen; bone cells; cellules osseuses*) 與骨質 (*Knochensubstanz; bone substance; substance fondamentale de l'os*)。骨質中有石灰質之沈着為其最顯著之特徵，而又為下列三種物質所成，故其質硬而富彈力性。

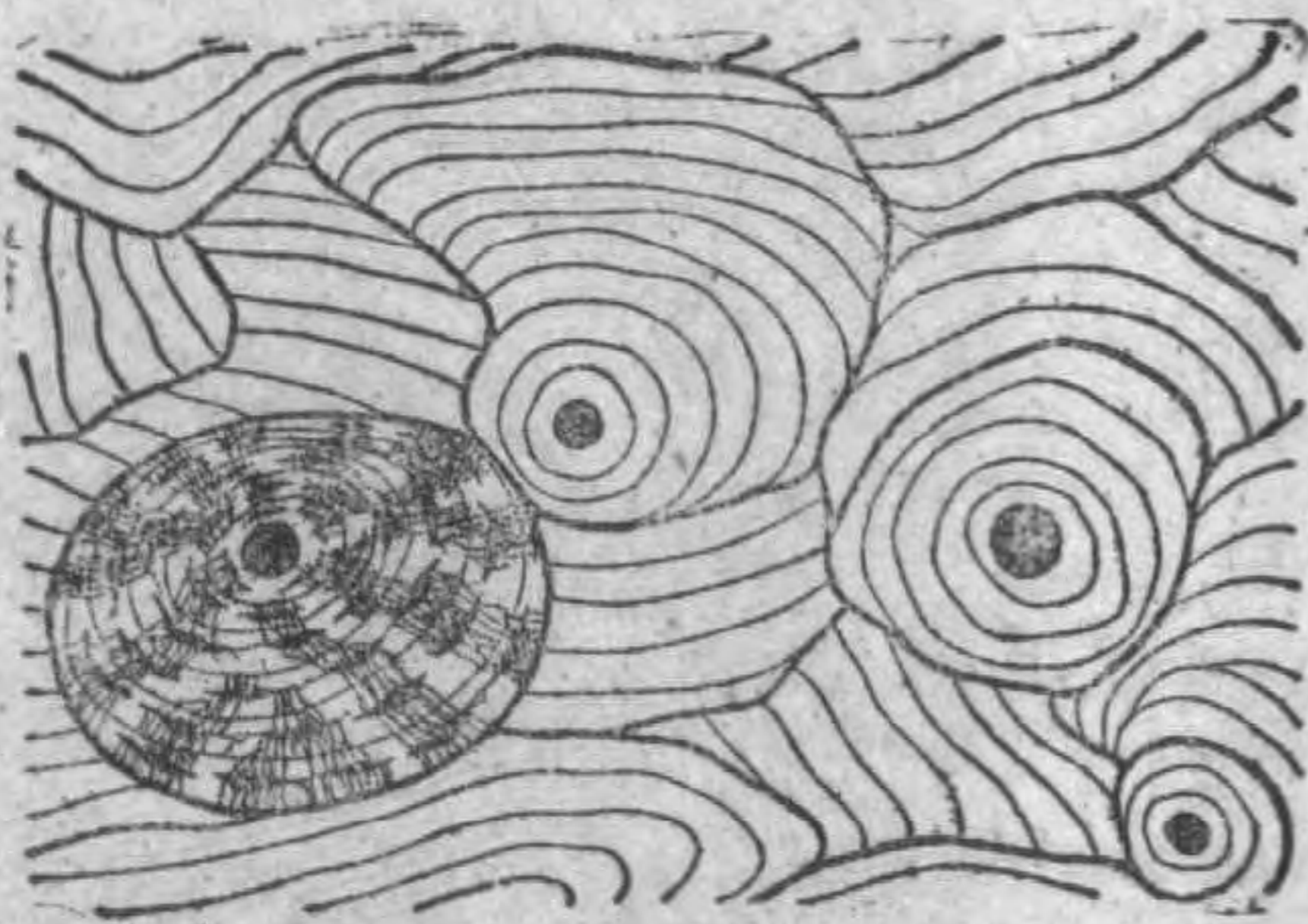


第十圖
彈性軟骨組織
(據 Bouin 氏)

1. 生膠質 (Kollagensubstanz) 一名骨膠 (Ossein)。加水分解則成膠質。一般為均等質，但有時亦含微細纖維。

2. 類黏蛋白 (Mukoid) 為一種蛋白質。一名 Osseomukoin。骨質中在鈣鹽沈澱之前，而變為前骨質 (Vorknöchensubstanz) 者也。

3. 鈣鹽 (Kalksalz) 成自鈣，鎂之碳酸鹽及磷酸鹽。用酸類將鈣鹽完全除去之骨，則僅餘上記之軟骨性生膠質等，而極富彈性。此曰骨軟骨 (Knochenknorpel)。成長後之骨質，全體為非均等質，而成自厚基層 (Grundlamelle; ground lamella; lamelle propre) 與薄間層 (interstitielle Lamelle; interstitial lamella; lamelle interne) 多數相疊之層。此等之層依部分而有成



第十一圖
骨組織 哈維氏層內之骨小孔
骨小管 哈維氏管
(著者原圖)

南京醫學院
圖書部
醫學科學院

同心圓者，亦有僅以平行直線狀相重者。基層與間層因全由別種物質所成，故骨質為非均等質（Anisotropic）。是以骨之斷面置偏光光線下，而現十字影像也。其基層中有距離，間隔適度之紡錘狀小孔散在一基層之橫斷面，是等小孔，以一定之距離排成一列。名曰骨小孔（Knochenhöhlen； bone spaces； lacunae osseuses）。由各骨小孔放出多數小管，恰如甘藷之鬚根狀，與隣接之骨小孔放出之同種小管相連絡。一基層內之小管，取直角方向，貫通間層而又與隣接基層內之同種小管相連絡，名曰骨小管（Knochenkanalchen； bone canalicules； canalicules osseux）。每骨小孔具一骨細胞（Osteozyten； osteocytes； osteocytes），其形略似骨小孔，而各有核。出鬚根狀之細胞質突起，以傳達於骨小管，而與隣近之骨



第十二圖
偏光光線下之骨組織之重屈折
（據 Petersen 氏）

細胞突起相連絡，形成細胞結體。即骨小孔及骨小管爲骨細胞及其細胞質突起所填充也。基層間層交互相重，形成同心圓，其中心爲血管通路之小管。如斯之構造，曰哈維氏層（Havers'sche Lamellen）。其狀恰如葱根之中軸，通一小管然。此中心之血管通路，曰哈維氏管（Havers'scher Kanal）。

骨格依其形狀分管狀骨（Röhrenknochen），短小骨（Kürzer Knochen），板狀骨（Plattknochen）等。管狀骨如大腿骨，上腓骨等，爲長大，而中軸成管狀中空之骨。管狀骨之兩端肥大，以適於與他骨關節。此肥大部曰骨端（Epiphyse），二骨端之中間，細長之部，曰骨幹（Diaphyse）。骨幹全爲中空之管狀部。其中空之腔部，曰髓腔（Markraum； medullary space； espace médullaire）。內藏骨髓（Knochenmark； bone marrow； moelle osseuse）。骨髓有赤色骨髓（rotes Mark）黃色骨髓（gelbes Mark）之分。前者爲造血組織，製造各種血球。後者成自脂肪細胞，亦名脂肪髓（Fettmark）。

骨幹之骨質管壁成自極緻密之骨組織。曰緻密骨組織（Kompaktes Knochengewebe）。反

之骨端之骨組織成海綿狀。曰海綿狀骨組織 (spongiöses Knochengewebe)。短小骨其周緣部爲緻密骨組織，中核部爲海綿狀骨組織，而概缺髓腔。板狀骨僅由數層之基層與間層互相重成平板狀。然有時亦具少數之哈維氏層。骨之外表面概被強韌之被膜，係由纖維性連結組織，彈性連結組織等所成者，名曰外骨膜 (Periost; periosteum; périoste)。又而於髓腔之骨組織，亦被有網狀連結組織所成之薄膜，曰內骨膜 (Endost; endosteum; endoste)。

骨組織之組織發生上，有二種區別。連結組織內直接形成骨組織者，曰膜骨 (Membranknochen; membrane bone; os de membrane)。先爲軟骨組織，而後再成骨組織者，曰軟骨性骨 (Knorpelknochen; cartilage bone; os cartilagineux)。骨組織之形成，一方行添加 (Apposition) 或新生 (Neubildung) 而他方又不進行既成骨組織之吸收 (Resorption) 或破壞 (Zerstörung)，始克完成。其新生基於造骨細胞 (Osteoblasten; osteoblasts; Osteoblastes)。破壞則基於破骨細胞 (Osteoklasten; osteoclasts; osteoclastes)。但均爲連結組織細胞所分化之紡錘形，或球形之移行性細胞也。造骨細胞多數集於將來形成骨組織之部，而分泌含蛋白質之

膠質性物質。名曰 Oseain，或前骨質 (Vorknochensubstanz)。此等 Oseain 互相合流成層，鈣鹽沈澱其上，而成骨質。此骨質形成之中途，有多數之造骨細胞圍繞於 Oseain 層，以次及於骨質層中。同時各細胞出鬚根狀之細胞質突起，而分化為前述之骨細胞焉。骨為其成長，藉造骨細胞，向外部行骨質堆積；而於內部常由多核大形之喰骨細胞，溶解其舊骨質，而造成空隙。名曰哮西泊氏空隙 (Howship'sche Lakune)。空隙形成後即有連結組織或骨髓充填之。

膜骨為纖維性連結組織之骨組織化。名曰纖維性骨化 (Faserverknocherung; fibrous ossification; ossification fibreuse ou conjonctive)。前額骨，顱頂骨，上頷骨等，在發生初期，僅為纖維性連結組織，保持其大體形態，其中之某一部分，連結組織細胞成造骨細胞，開始行 Oseain 之堆積。此最先起骨化之部分，曰骨化中心 (Verknöcherungszentrum)。如新生成之 Oseain 層，漸次擴至於他部分，但非全部平等填充，乃呈海綿狀之構造者也。從而膜骨形成之初期，海綿狀之 Oseain 層，與填充其空隙之連結組織，成為骨之代表。然後 Oseain 層中，鈣鹽開始沈澱。以後隨外骨膜之發達，由連結組織細胞生多數之造骨細胞；外骨膜下，遂盛起骨化。一般膜骨之周緣成

自緻密骨質，中核部成自海綿狀骨質者，基於如上之骨化經路也。中央之海綿狀部，亦有血管，連結組織等。隨骨之成長，由內部嗜骨細胞，破壞周緣之緻密骨質之一部而成海綿狀，又於骨之周緣，近外骨膜處，不絕形成新緻密骨質。

軟骨性骨之骨化在大腿骨、尺骨等之管狀骨，最為明顯。是等之骨於其骨組織生成以前，先為軟骨，而成其骨之大體形態，有骨端、骨幹等之區別。以後此等軟骨骨化時，既成軟骨組織之破壞，與新骨組織之形成，同時進行。此名軟骨內骨化 (enchondrale Verknochernung; enchondral ossification; ossification enchondrale ou cartilagineuse)。管狀骨之骨化中心，在骨幹中央部之軟骨實質內，及其外緣軟骨膜 (Perichondrium) 直下之二點。前者為軟骨內骨化，而後者為纖維性骨化。即管狀骨依軟骨內骨化 (enchondrale Ossifikation) 與軟骨外骨化 (perichondrale Ossifikation) 之二獨立過程而形成也。

當軟骨之內骨化也，骨幹中央之中核部軟骨細胞先異常增殖，而成大形細胞。因之細胞間之排列亦起變化，同時其中之二、三細胞開始崩潰。因此等之異常排列，與細胞崩潰等，軟骨內遂生小

間隙。毛細血管與少量之網狀連結組織，由軟骨膜通過此間隙，而侵入軟骨之實質內。此軟骨細胞之崩潰，與血管及連結組織之侵入，漸次盛旺；則骨幹中央部遂全失軟骨細胞，而僅為血管與連結組織所充塞。由此網狀連結組織細胞分化為多數之造骨細胞，而於其周圍之增殖軟骨質上，分泌 *Ostein*。然後開始沈澱鈣鹽。至此時期軟骨細胞完全消失，一方造骨細胞之一部圍於新生之骨質中，而成骨細胞。如上之軟骨內骨化，自骨幹之中央漸次向二骨端進展。同時噴骨細胞亦產生，而破壞既成之骨質，以擴大髓腔。如斯之軟骨內骨化乃與骨以伸長成長為主也。

軟骨外骨化乃行於軟骨膜及由之轉化之外骨膜。當軟骨內骨化開始時，骨幹中央部之軟骨膜內面，接觸軟骨之部，起 *Ostein* 之堆積。此 *Ostein* 為軟骨膜細胞之一部，如造骨細胞然，由此作用而分泌者也。但此等細胞入後漸分化而成模範的造骨細胞。至 *Ostein* 層中有鈣鹽沈澱，則軟骨膜轉化為外骨膜。外骨膜分內外二層，外層為有膠質性纖維、彈性纖維等之完全保護組織。而內層則成網狀連結組織，含多數造骨細胞。此等造骨細胞不絕向外方發骨質之形成，其一部圍於新生之骨質內，而成骨細胞。如上之軟骨外骨化，乃與骨以肥大成長為主也。

基於軟骨外骨化之骨組織，與基於軟骨內骨化之間，最初已有判然之境界層（Grenzschicht）。然隨骨之成長，卒至不明。如上所成之骨組織，初為平等構造，但以後有二次的哈維氏層之形成。即哈維氏層生成部之骨組織，先由噬骨細胞之破壞，成呀西泊氏間隙。此間隙一時充滿網狀連結組織，血管等，而其後產生多數之造骨細胞。更自外側向內側，構成哈維氏層。哈維氏層之數，隨骨之成長而逐漸增多，卒幾充塞於骨組織之全部。哈維氏管普通與骨之長軸相並行者也。

四 內皮組織

內皮 (Endothel; endothelium; endothélium) 之詞往時曾與上皮 (Epithel; epithelium; epithélium) 混用，現已嚴密分別之矣。即內皮僅用之於被覆循環系內壁之一層平板狀細胞所成之薄膜。心臟，動脈，毛細血管，靜脈，淋巴管等之一切內壁，均為內皮所被覆。此組織為多角扁平細胞，藉細胞間物質而相連繫，與單層平板狀上皮，外觀上完全呈同一構造。無脊椎動物之循環系缺內皮者為多。即在脊椎動物之胸腺等，亦有無內皮之血液腔。內皮細胞最能顯其特徵者為毛細血管。毛細血管 (Blutkapillaren; blood capillaries; capillaires du sang) 為僅由一層內皮細胞所成之小管，其外表面被有極薄無核之基底膜 (Basalmembran)。細胞間物質易用鍍銀法染之。有時此部見有細胞間隙，與細胞間隙絲。毛細管伸張時，內皮細胞變大，細胞間之境界線亦伸張成直線狀。反之毛細管收縮，細胞亦變小，細胞之境界線呈不整皺曲狀。內皮細胞之細胞質含

多量易鍍銀之微小顆粒。核概爲橢圓形。分布於連結組織內之毛細管周圍，被有周皮 (Perithel)。周皮云者，卽成自前述之露乾氏細胞之網狀組織也。此細胞有時單獨存在，有時多數相集，以包圍毛細管，亦稱周皮細胞 (Pericyten) 或外膜細胞 (Adventitialzellen)。露乾氏細胞是否直接支配毛細管之收縮，尙無定論。毛細管有收縮力，對於血液循環，實有重大之關係。往時以爲毛細管內之血壓，依動脈內之血壓而可以受動的左右之。然至近時已知毛細管自有其收縮力，能調節其中之血壓也。試以麻醉劑美洲箭毒 (Curare) 注射於蛙而觀其網絡狀之毛細管，卽得見，因美洲箭毒作用而動脈狹小，血流緩慢。毛細管亦呈同樣現象，且大都完全不使血液流通，僅有極少數之毛細管通過血球而已。須臾之後，動脈毛細管均再擴張而盛旺其血流。按以上現象，毛細管與動脈並行伸縮，焉得不呈前者受後者支配之觀。然再觀其繼續而起之現象，則完全與往時之結論相反矣。卽二者擴張後，不久，動脈再起收縮，而毛細管依然維持其擴張狀態。從而動脈內之血壓與毛細管之伸縮，全無關係，已判然明矣。試以鉛筆或鋼筆端等輕劃吾人之皮膚，則生白線；重劃之，則現赤線。白線因表皮下毛細管之收縮而生，赤線乃其擴張而成也。利用此事實則自同一條動脈所分出之毛

細管，亦可使之一部擴張，一部收縮。是以現今已認為毛細管之伸縮與動脈各自獨立行之，對於血液循環與心臟共負重要之任務也。

調節毛細血管之收縮者為神經與內分泌物。毛細管有交感神經與脊髓感覺神經二種之分布。交感神經用電或化學藥品刺激之，則其所分布之毛細管，即起收縮，而血壓加高。若切斷此交感神經，則血管擴張而血壓遂低。內分泌物中如副腎之髓質，及由銘質羣 (Paraganglion) 而出之副腎素 (Adrenalin) 與出處不明之某刺激素 (X Hormon) 以支配毛細管。某刺激素之本體尚不明瞭，或其出自腦下垂體中葉之內分泌物乎？

一個體內毛細管之分布，若愈複雜，則其組織之新陳代謝當愈盛旺。例如肝臟毛細管遠比脾等為多。其例外者如中樞神經系有極多之毛細管，蓋為保持其正常生理的狀態，而有多量養氣存在之必要也。雖然，其實際所使用之養氣量，仍不甚多。毛細管分布之複雜程度依動物種類亦有差別。哺乳動物之肌肉內，比較其毛細管之數，則得如下之有興味之事實。即大形動物如馬，就其腓腸肌橫斷面之一平方耗，有一、三五〇個毛細管橫斷面。中形動物如犬之半膜肌，有二、六三〇個，更小

形動物，有達四〇〇〇個以上者。毛細管內皮細胞有滲透性，以使一般組織與血液間，有各種營養物與排泄物交換之可能。不絕活動之組織如肝臟者，滲透性亦接續保持而不斷。而胃、腸、肌肉等，其本身之作用如消化，或運動等停止時，毛細管亦失其滲透性，或收縮而全不使血液流通。中樞神經系之毛細管與其他組織全異，除特殊物質以外，決不使之通過。例如各種色素，碘化合物等注射血液內，則是等物質在體內任何部分，均可檢出，而中樞神經系之實質內，則不見也。

肝臟、脾臟、胸腺、腎臟等之實質中，連結組織甚少，毛細管多與是等實質細胞直接接觸。如新，毛細管壁之內皮細胞，常於該處，或游離而成星芒狀細胞。或介在實質細胞與毛細管壁之間。但多數乃直接浸潤於毛細管內之血液中也。此等細胞成前述之網狀內皮系 (Retikuloendothelssystem) 之一部。在哺乳類肝臟內之苦配爾氏星芒細胞 (Kupffer'sche Sternzellen) 亦為由內皮分化之網狀內皮細胞之一種也。信此細胞由組織球 (Histiocyten) 所分化者，大有其人，然實際乃由內皮細胞所分化者也。此細胞有吸收血液內各種異物之特性。試以炭粉、色素等注射血液中，則其大部分為是等細胞所吸收。免疫素之生成等亦與有重要關係，又為血液與實質細胞間


之營養物交換之媒介云。兩棲類之若配爾氏細胞，在冬眠期含多量之黑色素 (Melanin) 顆粒。所謂肝臟色素者，基此 Melanin 故也。至夏期，則含多量特殊之黃色脂肪粒，而缺黑色素。蟾蜍等有時，如在脂肪細胞 (Lipophoren) 所見之赤色類脂肪顆粒，常多量含之。

五 肌肉組織

肌肉組織 (Muskelgewebe; muscle tissue; tissu musculaire) 由肌肉細胞集合而成。其收縮性爲一般原形質之特性，而肌肉細胞爲此目的，具特別分化之肌肉纖維 (Muskefibrillen od. Myofibrillen; muscle fibrillae; fibrilles musculaires) 與肉漿 (Sarkoplasma; sarcoplasm; sarcoplasma)。前者有收縮力，後者與前者以營養。其他有收縮力之構造者，例如纖毛，鞭毛等係成自均質性物質 (isotrope Substanz)，即用偏光光線不起重屈折也。然肌肉纖維則爲有重屈折之不均質性物質 (anisotrope Substanz)。肌肉中之肌肉纖維有二，卽具多數結節之橫紋肌 (quergestreifter Muskel; striated muscle; muscle striée) 與具平滑肌纖維之平滑肌 (Glattmuskel; smooth muscle; muscle lisse) 是也。前者形成多核性細胞原形質 (Plasmodium) 而成肌條 (Muskelfaser; muscle fiber; fibre musculaire)，乃隨意肌

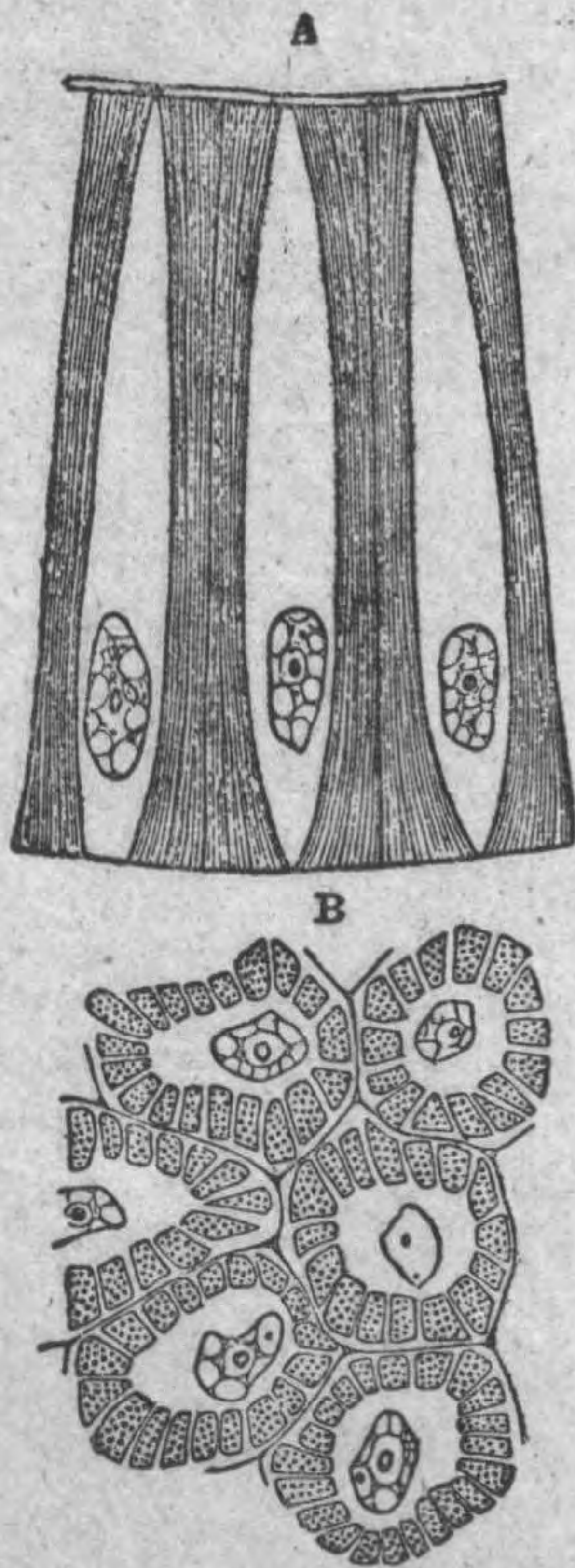
(willkürlicher Muskel; voluntary muscle; muscle volontaire) 也。平滑肌爲個獨立之平滑肌細胞所集合而成之組織，不隨意肌 (unwillkürlicher Muskel; involuntary muscle; muscle involontaire) 也。附着於骨骼之肌肉，概屬橫紋肌，分布於內臟各器官之肌肉，爲平滑肌。而心臟肌，爲橫紋肌而不隨意者也。

平滑肌細胞，由其機能，具特別之形態。一般呈細長之紡錘形。細胞質以肉漿爲主，除粒團，蛋白質顆粒，脂肪粒，類脂肪顆粒，肝澱粉顆粒等外，有時尙含色素顆粒。多數之



第十三圖
 吸蟲之尾蟲 (Cercarium)
 喉頭壁中之變形蟲狀平滑肌細胞與平滑肌纖維
 (據 Bettendorf 氏)

肌肉纖維平滑纖長，沿細胞之長軸相並行排列。是等肌肉纖維為不均質性，依偏光光線而現重屈折，與後述之橫紋肌纖維之暗橫節 (Dunkelplatte) 相當，而成自肌肉纖維質 (Myosin) 物質。其核概長橢圓形，位於細胞之中央。一平滑肌組織內之平滑肌細胞，互相並行排列，細胞間含多量之彈性纖維，毛細血管，又藉鬆粗性連結組織而相結合。此連結組織細胞中，為支持而有特別分化之支持細胞，曰 *Myoglia*。紡錘狀平滑肌細胞之表面，附有與其長軸略相並行之彈性纖維。平滑肌細胞與中樞神經系行獨立的周期性收縮。此收縮與交感神經系之緊張關係，嚴密言之，猶屬疑問也。以上關於脊椎動物之平滑肌大概也。而於無脊椎動物，則屢有特殊之平滑肌。如蛭、沙蠶等，循環系所見之平滑肌纖維為星芒狀，其中之樹枝狀突起與其他同型突起相適合，以成網狀平滑肌組織。蠅蟲之平滑肌細胞，其肉漿與核之占有部分，與肌纖維之存在部分，不相聯絡。水母、吸蟲等關於此點，尤呈特別分化之狀。此等動物在其多數收縮性肌纖維之間，介有變形蟲狀之平滑肌細胞。其細胞質突起之先端，與肌纖維癒着。因此富肉漿及核之細胞體，與肌纖維完全呈別種構造之觀焉。



第十四圖

翼足類之一種 *Pneumaderma* 之
平滑肌

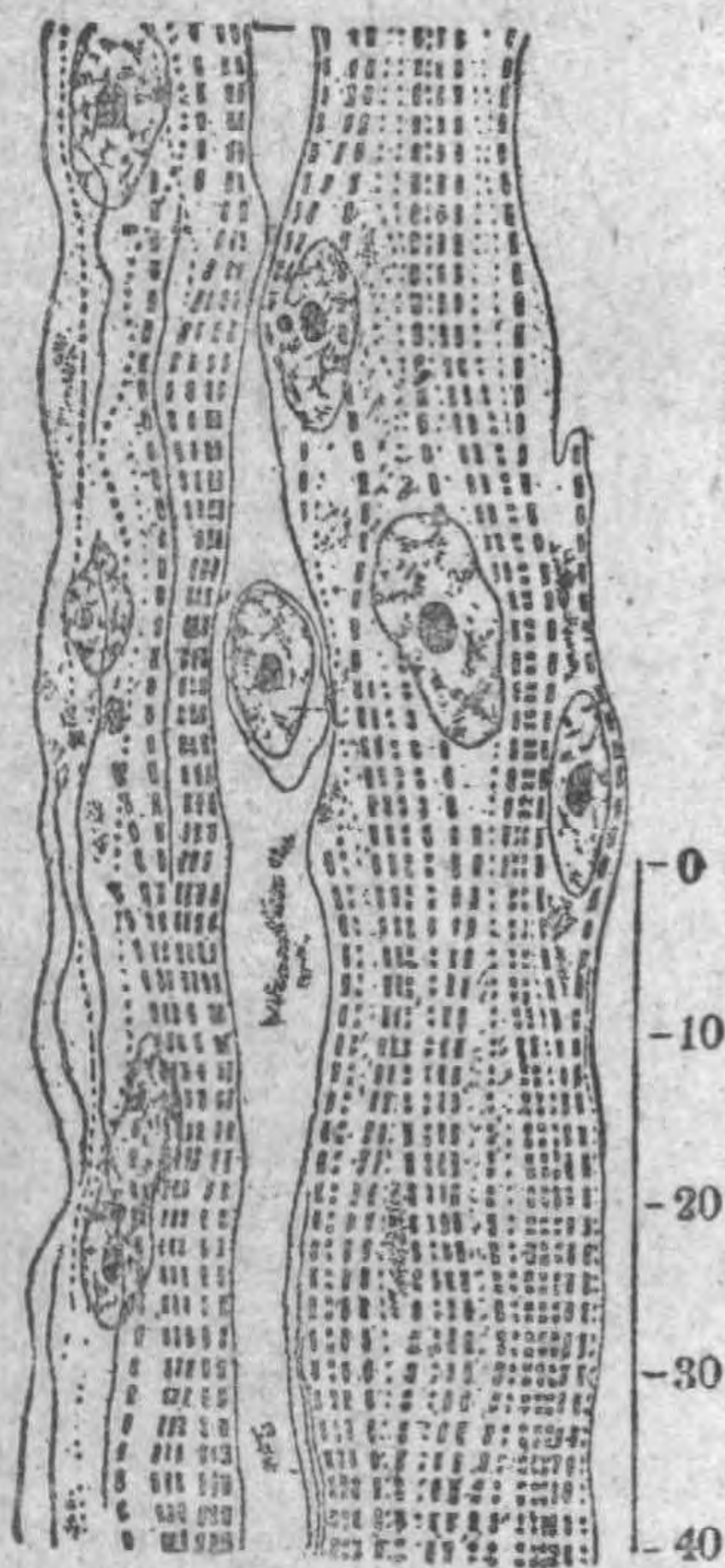
A. 縱斷面

B. 橫斷面

(據 Niemiec 氏)

平滑肌之收縮遠比橫紋肌為緩慢。一般動作緩慢之動物，例如軟體動物，其平滑肌之量，遠多於橫紋肌。反之，動作敏捷之節足動物，脊椎動物等，以橫紋肌為多。同為貝類之閉殼肌，而亦隨其動作之緩速，有成自橫紋肌或平滑肌者。動作極緩慢之熊蟲，雖屬節足動物，而僅有平滑肌，無橫紋肌也。平滑肌，其收縮動作固甚緩慢，然對於疲勞，有極強之抵抗。惟哺乳類之食道肌，喇叭管肌等之平滑肌，當食物或卵子吸入時，能起極迅速之收縮，此蓋其例外也。

橫紋肌可舉脊椎動物之骨骼肌，心臟肌，昆蟲類之翅肌等而代表之。凡一肌肉由互相並行之多數肌束 (Muskelbündel; muscle bundles; faisceaux musculaires) 藉連結組織之結合而成。一肌束又為多數並行之肌條 (Muskelfasern; muscle fibers; fibres musculaires) 以連結組織相結合而成。一肌條圍有連結組織，名曰肌纖維鞘 (Sarkolemma) 所成之肌條鞘 (Muskelscheide; muscle sheath; gaine musculaire)。其內部為肉漿，多數之核，及多數相並



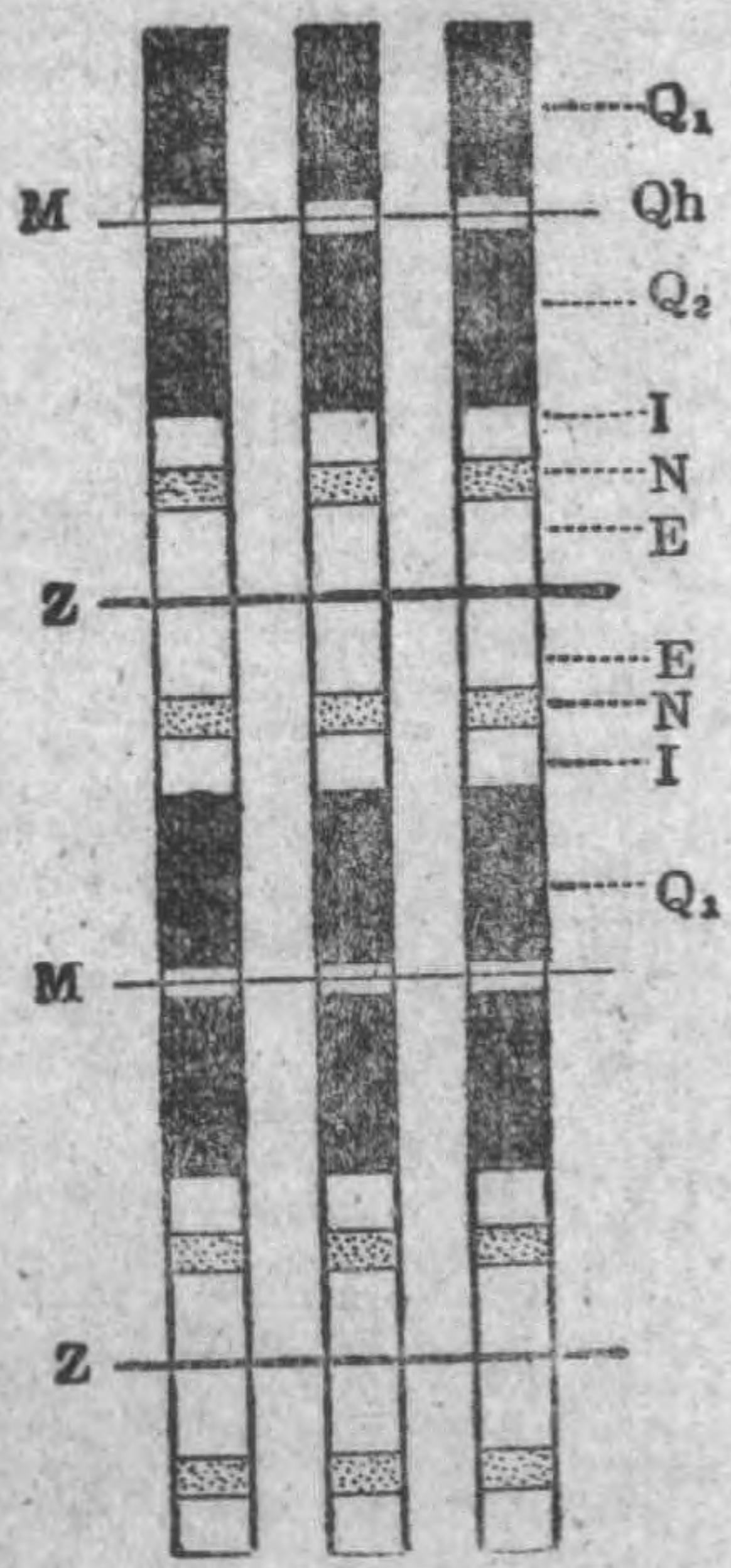
第十五圖
橫紋肌條
(據 Naville 氏)

行之橫紋肌纖維(quergetreite Muskelfibrillen)即一肌條爲完全之原形體(Plasmodium)也。肌條稍成自彈性連結組織，其多數之彈性纖維與肌條長軸相並行。其他尚有多數膠質性纖維核則散在於各處。肌條稍之兩端，爲附着於骨骼，而帶有腱(Sehne: tendon: tendon)之性質。肌條退化時，其空隙即由肌條稍之連結組織填充之。肉漿爲肌纖維之營養與疲勞恢復等而成。特異分化之細胞質，其色自白乃至赤色。具白色肉漿之肌肉者，稱白色肌(weisser Muskel: white muscle: muscle blanc)，赤色者稱赤色肌(roter Muskel: red muscle: muscle rouge)。白色肌如蛙之腓腸肌，能收縮極迅速，而亦極易疲勞。反之，赤色肌如鮪、鯉等迴洋性魚類之肌肉，其收縮緩慢，然不易疲勞。此赤色色素之浸潤於肉漿中，曰肌肉色素(Myochrom)或肌肉血色素(Muskelhämoglobin)，蓋營肌條內之呼吸作用者也。肌肉內之氧化還元能緩慢進行不絕，故疲勞恢復亦得調和而不失常。赤色肌比白色肌，其肉漿之量，遠較肌纖維爲多。肉漿中有多數名Sar-kosomen之肌肉特有蛋白質顆粒外，又有粒團、脂肪顆粒、色素顆粒、肝醣粉顆粒等。Sarkosomen排列於肌纖維之間，極有規則，與肌纖維之伸縮相一致以增減其大小。由對於藜蘆鹼(Verrutrin)

之肌肉收縮反應，而知肉漿自身，亦有收縮力也。橫紋肌纖維如其名之所示，一條纖維中，有數種之結節，因之在肌條全體上，現有與長軸成直角之橫紋。結節之種類與其複雜，依動物之種類而異。惟一切橫紋肌中所共通者，為暗橫節 (Dunkelplatte od. dunkle Querscheibe; dark disc; disq. ne sombre) 與明橫節 (Hellplatte od. helle Querscheibe; light disc; disque clair) 交互連續成一列，以形成一條肌纖維也。暗橫節成自偏光光線下現重屈折之不均質性物質，為特殊之蛋白質也。內含肌肉纖維素及肌肉色素。此不均質性，以限外顯微鏡亦得見之。肌纖維之收縮，專藉此暗橫節之機能。平滑肌纖維亦成自此種物質。明橫節為單屈折性之均質性物質所成之蛋白質，富水分，不含肌肉纖維素及肌肉色素。有彈力性而無收縮力，司肌纖維之伸張。一肌條內多數並行之肌纖維全部，其各肌纖維之暗橫節，無不互相連貫，以排成一橫列。明橫節亦與其他明橫節，排成一橫列。故在一條肌條，得見與其長軸成直角之多數橫紋焉；此等橫紋之配布，不論肌肉之收縮時與伸張時常保持其正常規則也。

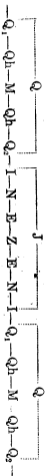一般無脊椎動物之橫紋肌，單以明橫節與暗橫節相交互而連續者為多。而脊椎動物之骨骼

肌，昆蟲之翅肌等則有極複雜者。此種肌纖維為說明便利，以暗橫節為 \odot ，明橫節為 \cup 以表之。 \odot 比 \cup 長，亦稱 \odot 為長節 (breitere Querscheibe)， \cup 為短節 (schmälere Querscheibe)。 \odot 之中央部有極短之明節，成自均質性物質，曰亨存氏橫條 (Hensen'scher Streifen; H.'s streak; strie de H.)，以 Q_h 表之。又通過此短節之中央部，名曰中膜 (Mittelmembran; middle membrane; membrane moyenne) 之薄膜，與肌纖維成直角。此膜貫通一肌條內之各肌纖維。從而亦通過肌

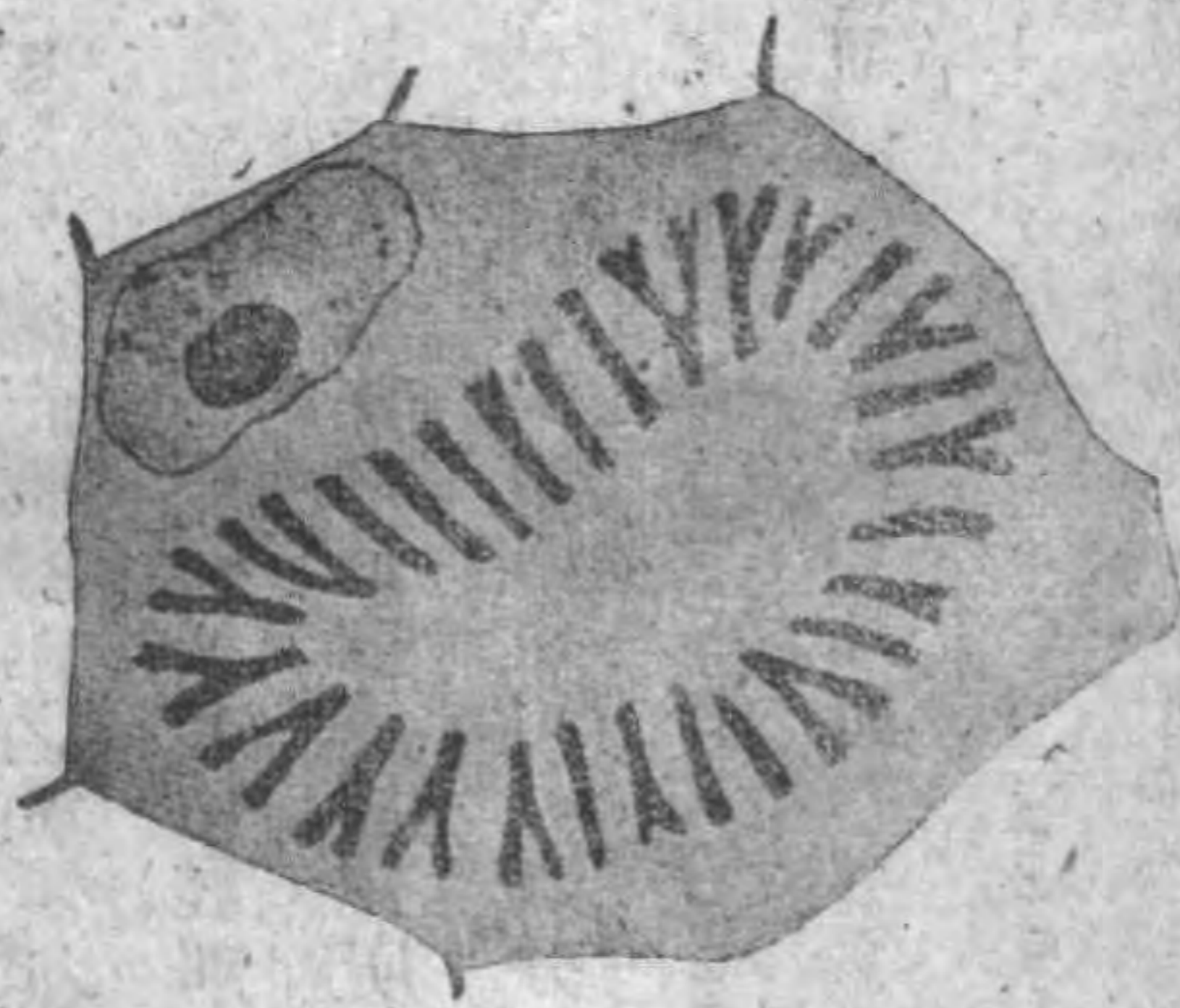


第十六圖
橫紋肌纖維
(著者原圖)

纖維間之肉漿中。以 Σ 表之。J 之中央，有用限外顯微鏡能特別放光之克羅萃氏膜 (Krause'sche Membran) 以 Σ 表之。N 亦如 Σ ，共同貫通一肌條內之各肌纖維。而又為不均質性，能現重屈折，抵抗力強，固定法即不完善之標本亦得明見之也。一肌條中以一定間隔，由多數 N 膜劃分為多數之節，名曰肌節 (Sarkomeren)。Q 與 N 間之 J 又由名副節 (Nebenscheibe; accessory disc; disque accessoire) 之短節而二分之。此副節以 Σ 表之。N 與 Q 間以 I N 與 N 間以 Σ 表之。則以上之關係可圖示之如下。

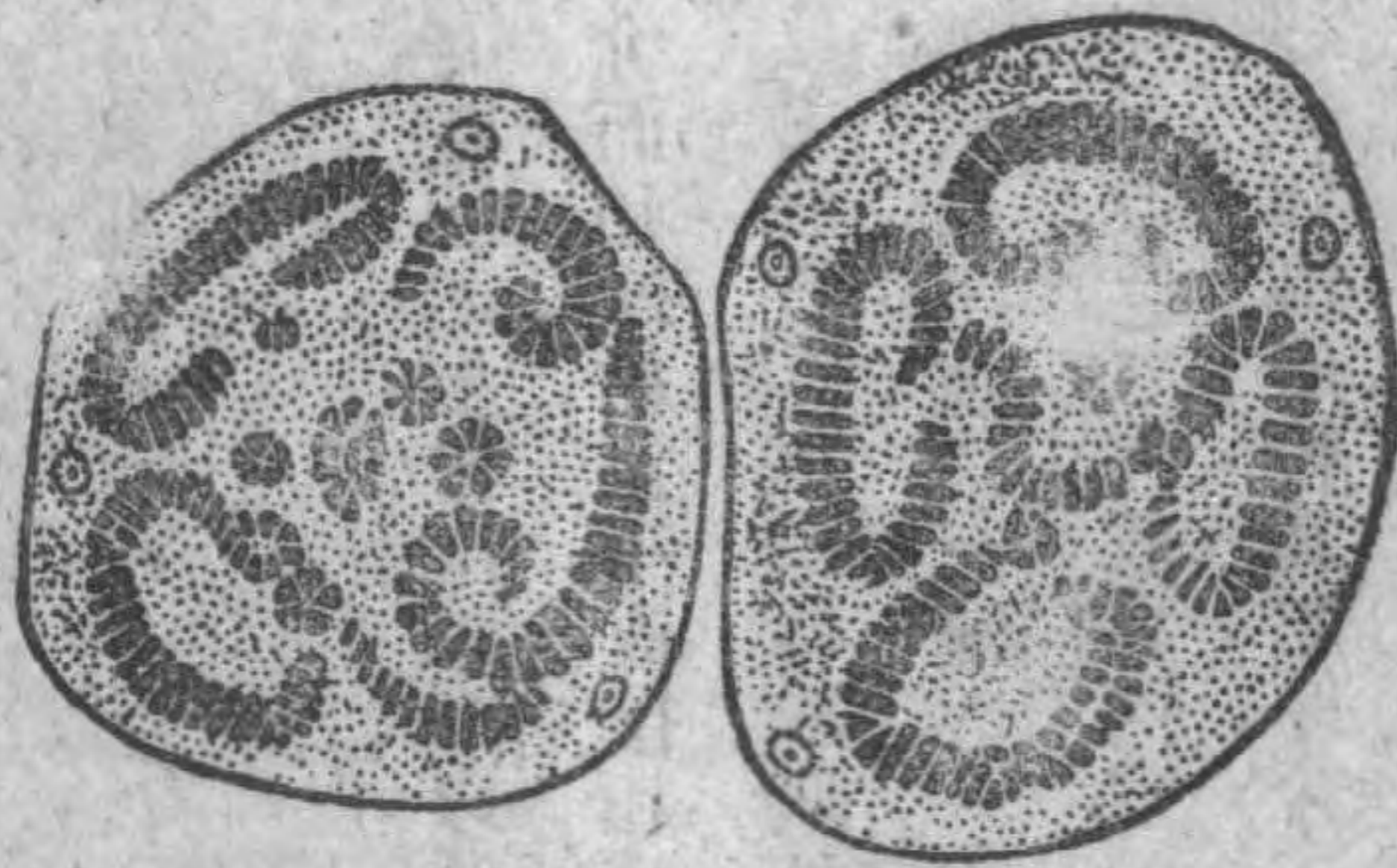


一肌條內肌纖維之分布狀況，依動物而極有差異。就肌條之橫斷面觀之，平等分布於斷面全般者，為最普通。數條肌纖維相集成束，此纖維束多數散在於肉漿中者，曰孔哈以姆氏分布 (Coenheim'sche Verbreitung)。如吾人之舌肌等所見。魚類之肌肉，尤如鱈之肌肉，其肌纖維束之橫斷面，有呈各種複雜之模樣者。鱈、海馬之脊鰭肌肉其適例也。



第十七圖

鱒之肌條橫斷面以示肌纖維分布狀態
(據 Heidenhain 氏)



第十八圖

海馬之肌條橫斷面以示肌纖維之分布
(據 Heidenhain 氏)

關於橫紋肌之收縮原理，其說不一，今僅以荷電現象 (elektrische Ladung) 之說明介紹之。夫肌肉內含有名 Laktazidogen 之物質，此物質依養氣之缺乏，分解而為乳酸與游離磷酸。肌

肉受刺激而奮興時，致成養氣缺乏。從而 Laktazidogen 遂分解而生乳酸。由此乳酸水素伊洪，肌纖維橫節之荷電量大增，以增大此部之表面張力。因此而○橫節遂急激收縮。肌肉之收縮蓋全本此○節之收縮而起也。一旦收縮後，由外界給以養氣，藉此養氣，乳酸再與磷酸結合，而形成 Laktazidogen。從而肌肉內之氫伊洪量減少，○節之荷電亦減，肌纖維再得伸張。如上所述，養氣於肌肉之收縮為不必要，而於其伸展，則不可缺者已判然明矣。

橫紋肌肌條之長度等於其所屬之肌肉之長軸，有時竟能頗長。其兩端多以鈍端而終，有時亦呈分歧狀。肌條與腱纖維以特別分化之連結組織為媒介而相連結，決不直接相癒着。


心臟肌 (Herzmuskel; heart muscle; muscle cardiaque) 為橫紋肌，然同時亦概不隨意肌。心臟之壁依心耳與心室等而有多少之差，但大體成自下述之三層：

1. 內層 (Tunica interna) 或云內心壁 (Endokardium) 成自內皮層與內皮下連結組織層，內皮細胞具有如前述之毛細血管所見之構造。連結組織層較為肥厚，含多數環走、縱走等複雜交錯之彈性纖維，亦有少數之平滑肌纖維。

2. 中層 (Tunica media) 或稱肌心壁 (Myokardium) 大部分成自心臟肌細胞, 然其間亦含纖維性連結組織, 毛細管, 神經等。

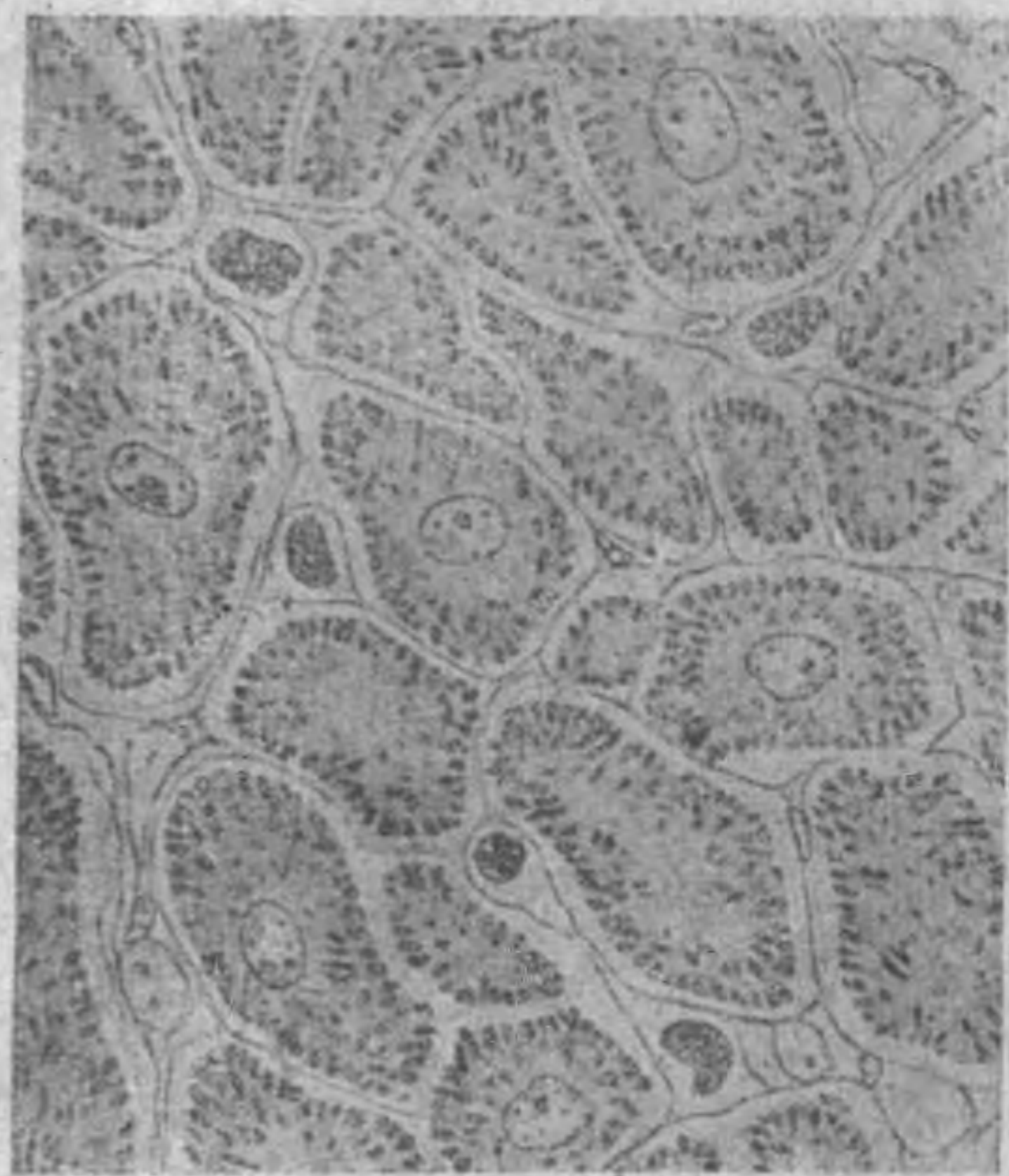3. 外層 (Tunica externa) 或稱外心壁 (Epikardium) 此層較前記之內心壁, 肌心壁為薄。含多數彈性纖維, 脂肪組織等之連結組織所組成。

每一心臟肌條呈複雜之分歧, 以與他肌條之分歧相連絡癒合, 形成網狀之細胞結體 (Synzytium)。此種分歧構造見於脊椎動物之淋巴系中心器官, 昆蟲之輸卵管, 甲殼類之肝胰排出管,



第十九圖
心臟肌條
(據 Maziariski 氏)

蛭之胃腸壁等。而骨骼橫紋肌所絕無也。心臟肌條之肉漿，其量遠比骨骼肌條為多。肌纖維概偏於肌條之邊緣，其中軸部為核及肉漿所填充。含粒團，蛋白質顆粒，脂肪粒，肝澱粉顆粒等。心臟肌屬赤色肌，此色來自溶解於肉漿中之心臟血色素 (Herzhämoglobin) 也。其肌纖維亦如一般之骨骼橫紋肌纖維，成自 Q、J 二種橫節。其他 N、M、Qh 等之配置，亦大體如前之所述。哺乳類、鳥類之心臟肌有其他橫紋肌所無之顯著橫條，曰安倍爾氏橫條 (Eberth'scher Streifen od. Querlinie od. Glanzstreifen; intercalated disc; trait scalariforme)。在昆蟲卵巢內之分歧狀橫紋肌條之橫條，亦與此安倍爾氏橫條同一性質也。此橫條生於各相當於 N 膜之處，而遠比 N 膜為厚，故不難識別。二橫條間之距離極為不規則。又一安倍爾氏橫條，亦非一定橫斷一肌條之全體，而常僅現於一部之肌纖維上者為多。此橫條之出



第二十圖
心臟肌條之橫斷面
(據 Bouin 氏)

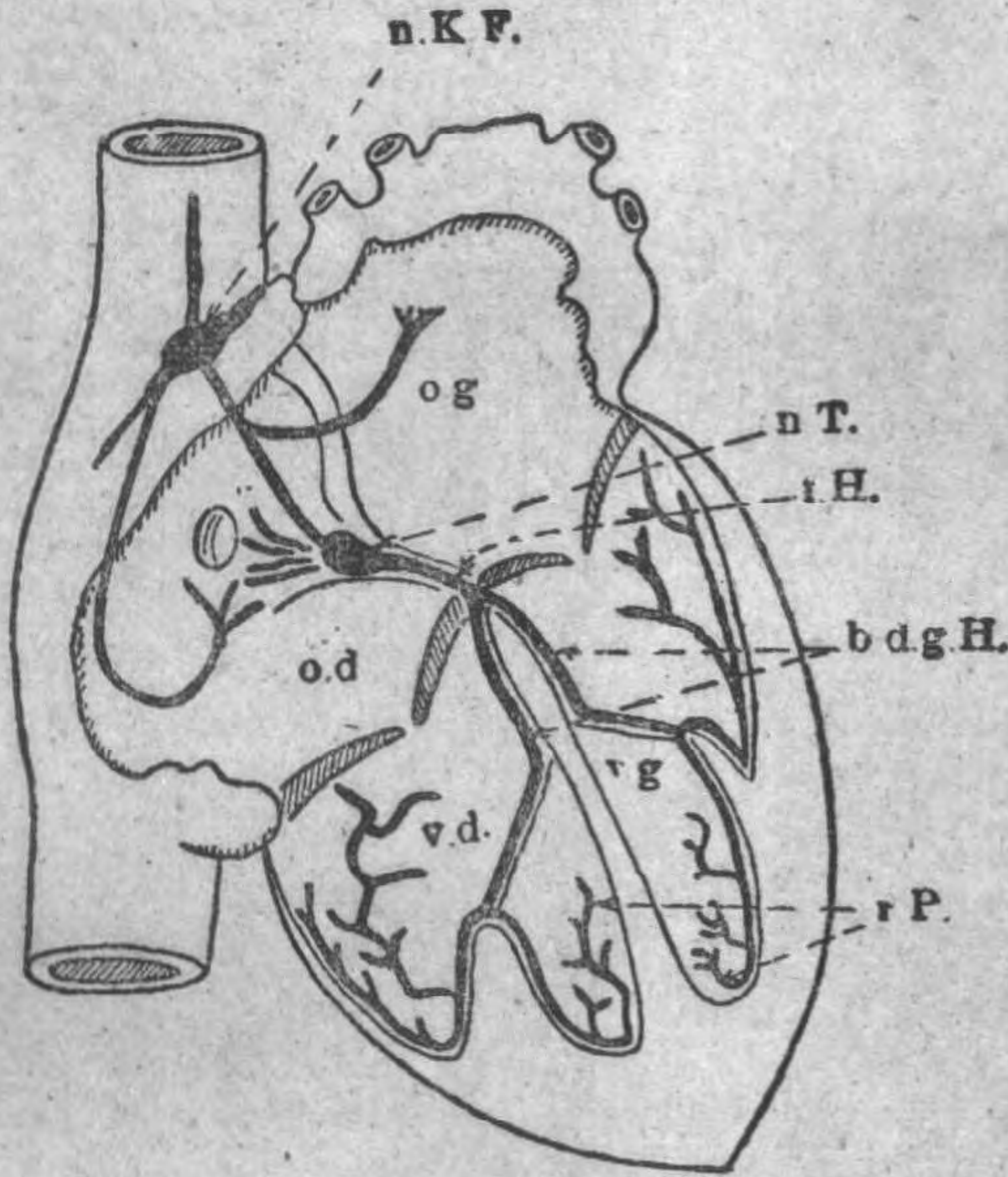
現，由於肌纖維之N部在1.0乃至1.7 μ 長之部，起特別變化所致。即互相隣接並行而縱走之肌纖維之某部同樣生變質N部，連成一橫列，故形成頗厚層之橫條也。馬爾塞氏(Marceau)謂此橫條係由一分化而有腱之性質也。靜止期之心肌，此橫條如N膜有強烈之光屈折，而與O可判然區別。此橫條在胎兒及動物之幼年期全無，而漸至老年，則漸增加。成人之心臟，安倍爾氏橫條依右心耳，右心室，左心室之順序，其數有遞增。

脊椎動物之心臟肌除上述外，更有其一部特別分化而行刺戟之傳導者，此等肌條互相集合成肌束(Muskelbündel)或肌結節(Muskelknoten)以形成與一般心臟肌完全不同之組織。總稱此刺戟傳導性肌組織，曰坡爾更乾氏系統(Purkinje'sches System)，成自下述之各部：

1. 靜脈竇心耳間結節(Sinnesaurikularknoten)亦名開衣司弗拉克氏結節(Keth-Fletcher'scher Knoten)位於靜脈竇開口於右心耳部之肌心壁內，為結節狀肌組織也。由此結節發肌束於左右心耳壁，其末端作樹枝狀分歧而終於心耳之肌心壁。

2. 心耳心室間結節(Aurikuloventrikularknoten)亦名阿肯富田原氏結節(Asehoff-

Tawara'scher Knoten) 或簡稱田原氏結節。在左右心耳隔壁之下方，心耳與心室之境壁內。係網狀肌組織所成之結節也。與上述之靜脈竇心耳間結節之間，有行於心耳隔壁中之一條肌束相



第二十一圖
坡爾更乾氏系統

- | | |
|-----------------|-------------------|
| n.K.F. 靜脈竇心耳間結節 | n.T. 心耳心室間結節 |
| f.H. 西斯氏肌束 | b.d.g.H. 西斯氏肌束之分歧 |
| r.P. 坡爾更乾氏肌網 | o.d. 右心耳 |
| v.d. 右心室 | o.g. 左心耳 |
| | v.g. 左心室 |

(據 Frédéricq 氏)

連絡。

3. 西斯氏肌束 (Hir'sches Muskelbündel) 自田原氏結節出發，而下行入左右之心室壁。其末端在心室之肌心壁內作複雜之網狀，形成所謂坡爾更乾氏肌網 (Purkinje'sches Muskelnetz)。

以上之坡爾更乾氏系統肌條，與其他一般心臟肌條不同，而含多量之肉漿及色素顆粒，各種類脂肪，肝澱粉顆粒等。此等肌條之特徵在於肌纖維頗偏於肌條之周邊，且為數甚少。又有時未必一定相並行，卻成互相交錯狀者。肌纖維之作如斯不規則排列，在坡爾更乾氏肌網中，更為顯著。靜脈竇附近所起之周期的收縮運動，傳之以上之坡爾更乾氏系統而成心耳、心室及一般心肌之收縮之根源。

六 血液

血液 (Blut; Blood; sang) 爲無脊椎動物、脊椎動物所共有，而含血色素 (Hämoglobin) 呈赤色者，殆惟脊椎動物有之。無脊椎動物中如沙蠶、搖蚊之幼蟲，與紅螺等爲例外，其餘概缺血色素，故呈淡黃色或無色之血液。亦有如甲殼類之一部所見，其血液含銅之化合物而呈淡青色者。

脊椎動物之血液成自血漿 (Plasma; plasm; plasma) 赤血球 (rote Blutkörperchen od. Erythrozyten; red blood corpuscles; hématies ou globules rouges) 白血球 (weisse Blutkörperchen od. Leukozyten; white blood corpuscles; leucocytes ou globules blancs) 及血小板 (Blutplättchen; blood platelets; plaquettes du sang) 之因素。其中後之三者爲浮游於液狀血漿中之細胞或類細胞，隨血漿之流動而循環體內。血漿約占血液全重量之半，其九分爲水，一分爲固形物。此固形物之組成如次：

類蛋白質 (Albuminoid)

a	原纖維素 (Fibrinogen).....	4%
b	血球蛋白 (Globulin).....	30%
c	蛋白質 (Albumin).....	46%

各種有機物質 (organische Substanzen).....12%

鹽類 (Salze)

a	鈉鹽 (Natriumsalz).....	6%
b	其他各種鹽類.....	2%

血液流出血管時，即起凝固 (Gerinnung; coagulation; coagulation) 而生纖維素 (Fibrin)。纖維素呈白色或無色透明之短纖維狀，有彈性，遇水則吸收膨脹。血管內健康之血液，決無纖維素，而於流出血管之瞬間，始克形成。出血瞬間中，白血球、血小板 (一名 Thrombozyten) 及血管內皮細胞之一部崩潰，而出名凝血活素 (Thrombokinese) 或 Zytosym 之物質。此

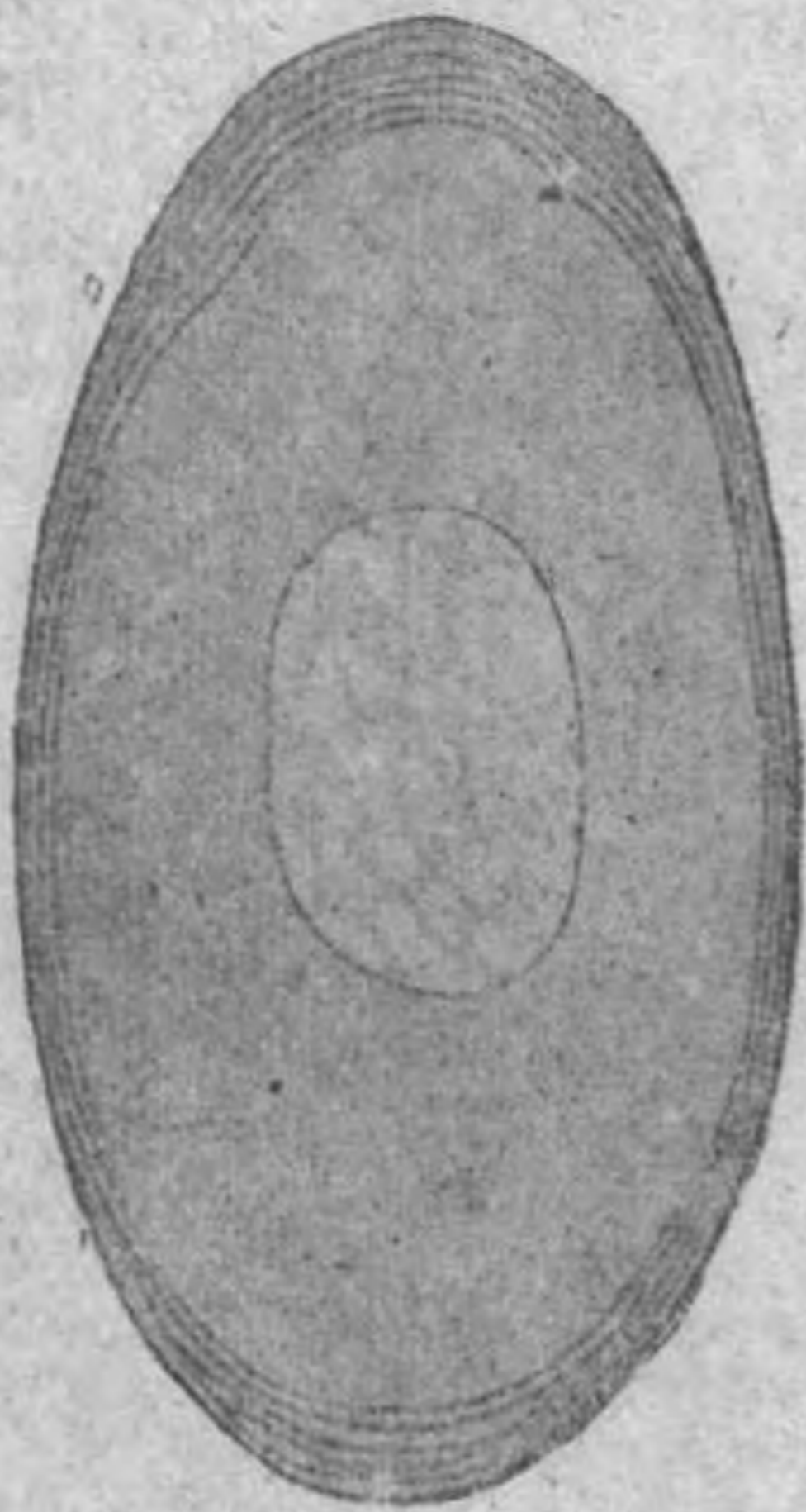
物質得鈣鹽之助，作用於血漿中之名凝血酶元 (Thrombogen) 物質而生凝血酶 (Thrombin)。血漿中之原纖維素，借此酵素之助，自行分解，而成纖維素。故以流出之血液如加檸檬酸，而使血液內之鈣鹽沈澱，則不復起凝固現象矣。又血管內血液之所以不凝固者，基於無凝血活素也。血液凝固，同時赤血球、白血球、血小板與纖維素，一同凝固沈澱，而成血餅 (Blutkuchen; blood clot; caillot du sang)。其時上面之澄清物，曰血清 (Serum; serum; sérum)。血清成自名副血球素 (Paraglobulin) 與絲氨酸 (Serin) 之蛋白質也。

赤血球因含血色素，致呈黃乃至淡赤色。除驢、駱駝等外，一般哺乳動物之赤血球，均無核，而鳥類以下之等動物，則均有之。無核赤血球多呈圓盤狀，其兩面之中央部稍凹。在毛細血管中，此等無核赤血球相集如繖錢狀。有核赤血球概橢圓形，核亦呈同形而位於中央。有核之部兩面稍凸。血球因病的原因而呈不規則之形者稱異形赤血球 (Poikilocytes)。又形正而大小不整齊者稱不均赤血球 (Anisocytose)。人類之赤血球，直徑 $7-8\mu$ ，而在適分娩後之幼兒，則甚不規則，小至 $5-6\mu$ 者有之，而大至 $9-10\mu$ 者亦有之。至其他動物之數字，如下表：

細胞質支持之必要上，細胞質內特生一種支持纖維。
血色素約占赤血球全重量之一成，浸

鯢魚 40.0 μ
海膽幼生 60.0 μ
蛙 23.0 μ
象 9.1 μ
貓 6.5 μ
馬 5.6 μ
綿羊 5.0 μ
羴羊 3.7 μ

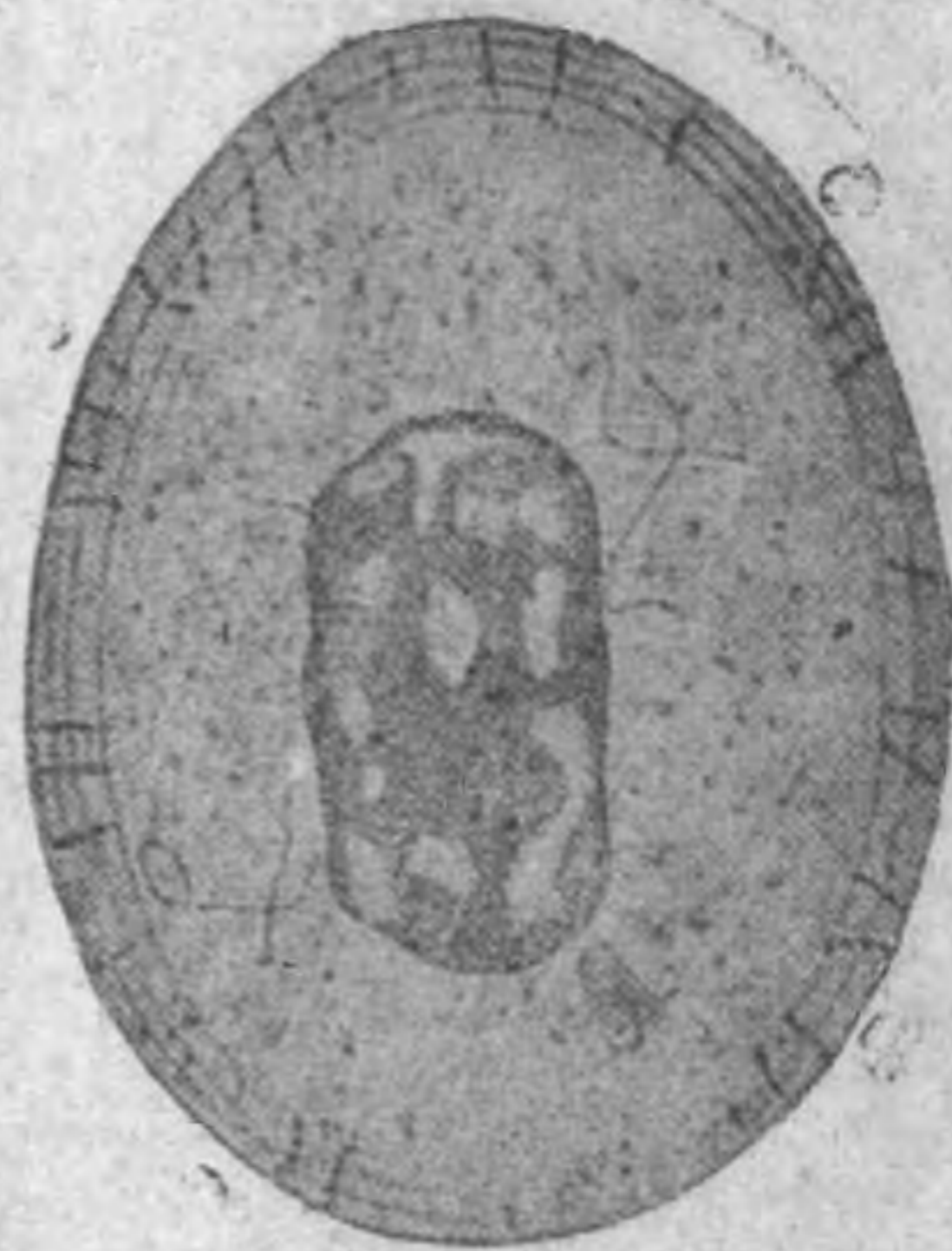山羊 4.1 μ
牛 5.6 μ
豚 6.2 μ
犬 7.3 μ
鳩 6.1 μ
蝶螈 30.0 μ



第二十二圖
鯢魚赤血球之支持纖維
(據 Weidenreich 氏)

潤於細胞質內。此細胞質即以限外顯微鏡窺之，亦僅見其單純之膠質狀，無特別形態的分布狀況。細胞質內含 Kephalin，卵磷脂 (Lezithin)，膽脂醇 (Cholesterin) 等之類脂肪。當此等類脂肪之移動體內時，非直接存在於血漿中，乃被赤血球所吸收，而運搬之者也。赤血球內之卵磷脂，與膽脂醇常相並行增減。在紅螺之赤血球、蛙蝌蚪之赤血球等之細胞質內，所含之特殊蛋白質顆粒，不絕作布朗運動 (Brown's Bewegung) 而移動於細胞內。

赤血球爲其呼吸表面之增大，而有形欲其小數欲其多之傾向。成年男子一立方耗之血液中，約有四百三十萬乃至六百萬個，普通則在五百萬左右。女子較男子少五十萬許。在氣壓低下之高山，赤血球之數，比氣壓高之低地爲增。同一個體，腹部皮下之血管內血液遠比眼瞼下爲多。各種動



第二十三圖
鯢魚赤血球之支持纖維
(據 Meves 氏)

物，一立方耗中血液所含赤血球之數如下：

山羊.....	13—18. 百萬	綿羊.....	9—11. 百萬
馬.....	6—10. 百萬	豚.....	3—8. 百萬
貓.....	9. 百萬	犬.....	3.5 百萬
蜥蜴.....	1.4 百萬	蛙.....	0.25 百萬
海膽幼蟲.....	0.025 百萬		

赤血球之一個表面積乘血球數，所得之數字，表示血液之呼吸面積。則人類一立方耗之血液呼吸面積，為六四〇平方米，體內全赤血球之總面積，二八一六平方米，一秒間通過肺臟之血球總面積，達八一平方米。其他動物每一立方耗血液中：馬五五〇，牛六七〇，綿羊六四〇，山羊五〇〇，豚六四〇平方米。

血色素為結晶性物質，其晶形依動物之種類而有一定。與養氣極易結合而成氧化血色素 (Oxyhämoglobin)。百克之血色素能吸百四十四方厘之養氣。0.2% 血色素溶液在分光鏡之

口及H線之間，現二條吸收帶。氧化血色素溶液，如加還元物質，則此二吸收帶即行消失，而現一條較廣之吸收帶。此以還元血色素 (reduziertes Hämoglobin) 生成故也。與炭氧氣結合，則成炭氧血色素 (Karbonoxyhämoglobin)。動脈血因含氧化血色素呈鮮紅色，而靜脈血含炭氧血色素，故呈暗紅色。血色素分解之，則成無色之血球蛋白 (Globin) 與暗赤色之血色素 (Hämatin)。血球蛋白屬前述之血球素 (Globulin)，遇鹼或強酸而沈澱，遇熱則凝固。血色素含鐵，惟含量極少，在人類之全赤血球中，其含量亦不過三克餘耳。血色素因血色素 (Hämochromogen) 之吸收養氣而生成，故遇還元劑則仍變為血色素。名曰血晶 (Hämin) 之結晶性物質乃血色素與鹽酸之化合物也。

赤血球重量中之八乃至九成，係與血色素結合之蛋白質。其分子式據 Hoppe-Seyler 氏為 $C_{758}H_{1103}N_{199}S_8FeO_{218}$ 。其他若 Na. K. Mg. Ca. Cl. 及 P 等亦有之。但據近時之研究，血色素一分子中，含鐵四原子云 (Adair, 1925; Svedberg und Fahreus, 1926)。赤血球中所含之類脂肪量，不過血球全重量之 0.34%—0.77%。膽固醇之含量反不及磷類脂質 (Phosph-

orlipoid) 之多。後者以 Sphingomyelin, Cephalin 爲主，而 Lecithin 較少。健康之赤血球中，含葡萄糖 (Glucose) 與否，尙無定論也。

赤血球入蒸溜水中旋即溶解，此血球之溶解曰血球溶解 (Hæmolysæ)，此由於滲透壓之不足也。人類之赤血球在濃度 0.42%—0.48% 以下之食鹽水溶液，則起血球溶解。此%之數曰最小抵抗值。其他動物對於食鹽水之最小抵抗值如下：

豚鼠	0.44—0.46	猴	0.44
犬	0.50—0.54	兔	0.52—0.54
鼠	0.54—0.56	牛	0.66
貓	0.60—0.66	山羊	0.72—0.74
爬蟲類	0.24—0.38	兩棲類	0.24—0.30

大抵赤血球愈大者其最小抵抗值反愈小。脾臟摘出或貧血之際，不易生血球溶解。血球溶解不僅生於弱滲透壓 (Hypotonie)，而依弱酸，鹽基，酒精，醚，醛，酮，膽汁酸鹽，脂肪酸鹽，石鹼素，配糖

體及飯匙倩等之動物性毒素等亦能發生。

血清依各動物而各有其特異性 (Spezifität)。此種動物之血清有對於他種動物極有害者。例如一妊之兔，用鰻之血清一立方厘，或犬之血清十立方厘，貓之血清十三立方厘，人之血清十七立方厘，馬之血清三二四立方厘，施以靜脈注射，即可致死。與此血清特異性有關聯而首當注意之者，為凝集 (Agglutination)，沈降 (Prezipitation)，中和 (Neutralisation)，溶解 (Lyse) 等現象。一動物之血清可使他種動物之血球凝集，或使他種動物之蛋白質沈降。然同種動物之間，大都無此現象。凝集反應常謂由於血清中之凝集素 (Agglutinin)，沈降反應由於沈降素 (Prezipitin)，然究其本體均屬未明，而祇認為生物學的單位耳。中和云者對抗酵素或毒素之抗素或抗體 (Antigen u. Antikörper) 生成於血清內，而將彼異物或有害物，藉此抗素而中和消失之，以保其生理的安定之謂也。抗素有抗毒素 (Antitoxin) 與抗蛋白消化酵素 (Antiprotease) 或抗酵素 (Antiforment) 二種。與蛋白質結合之各種動物毒素，例如飯匙倩毒素，病原菌毒素等，若每以少量多次反覆注射於動物，則血清中中和此等毒素之抗毒素，能漸次發生。然後即注以多

量毒素，此既成之抗毒素亦可中和之，而動物得充分抵抗之矣。稱此抵抗力曰免疫性 (Immunität)。抗酵素之普通者，有對於胃液素 (Pepsin) 之抗胃液素 (Antipepsin)，對於胰蛋白酶 (Trypsin) 之抗胰蛋白酶 (Antitrypsin) 等。此等物質在正常之血液內亦有之，而依酵素之反覆注射，其量益增。犬、馬、羊之血清可溶解人類之赤血球，反之人類之血清亦可溶解是等動物之赤血球。此現象曰血清溶解反應 (Lytische Reaktion)。如斯之血清，其溶解細胞曰細胞溶解質 (Zytolyse)，溶解細菌時，則曰細菌溶解質 (Bakteriolyse)。行斯溶解作用之本體，蒲富那氏 (Buchner) 名之曰助體 (Alexin)。美梯尼可富氏 (Metchnikoff) 名之曰 Zytase。安爾利西氏 (Ehrlich) 名之曰補體 (Komplement)。補體依分解他種動物血球之蛋白質，而使細胞全體溶解。蝌蚪變態過程中所見之生理的退化 (physiologische Degeneration) 時，其細胞之崩潰現象，亦不外溶解之一種耳。此時基於血清特異性之免疫性完全無關也。如 A 種動物之赤血球，或精蟲等細胞，反覆注射於 B 種動物之血液中，則其血清中生溶解細胞之溶解質 (Lysin)。溶解質又以肝臟、胰臟、腎臟等之組織片反覆接種於體腔內，亦可得之。溶解質以其細胞為原

體而生，故稱細胞溶解質 (Zytolysin)。又依其用於注射之細胞之種類而有赤血球溶解質 (Hämolyysin)、白血球溶解質 (Leukolysin)、精蟲溶解質 (Spermolysin)、肝臟溶解質 (Hepatolysin)、胰臟溶解質 (Pankreatolysin)、腎臟溶解質 (Nephrolysin)、神經溶解質 (Neurolyysin) 等。是等溶解質各有其特異性，即赤血球溶解質祇溶解赤血球，胰臟溶解質祇溶解胰臟細胞，溶解質成自 Komplement 與 Ambozeptor 二要素之結合。依細胞之反覆注射，生於體內之溶解性抗體 (lytischer Antikörper) 婆爾台氏 (Bordet) 稱之曰雙攝體 (Sensibilisatrice)，安爾利西氏 (Ehrlich) 名之曰 Ambozeptor。此要素能耐攝氏六五度之高溫，則與在同溫度而完全破壞之 Komplement (或 Alexin) 判然有別矣。Ambozeptor 在助 Komplement 之細胞溶解作用，使之進行順利。而 Lysin 之特異性乃基於 Ambozeptor 之特異性也。

如上所記，動物之血清，依其種類之不同，各有其特異性，而在人類與類人猿等，即同一人種內亦依其個體而有不同之特異性。名曰血液型。人類血液型之研究，隨輸血手術之發達而進步。

血球 / 血清	第一型	第二型	第三型	第四型
第一型	○	+	+	+
第二型	○	○	+	+
第三型	○	+	○	+
第四型	○	○	○	○

十 以示凝集溶解之發生。

人類依血液之種類，可分為四型。其中某型之血清有凝集溶解他型赤血球之能力。據摩斯 (Moss, 1905) 之報告，其圖解如上表所示。

此摩斯氏之分類法，其第一、第二、第三、第四型，適各當楊斯克氏 (Jancky, 1907) 分類法之第四、第二、第三、第一型。而據郎特肯太衣男氏 (Landsteiner) 之研究，此四型係根據孟德爾氏 (Mendel) 之遺傳法則，而成自 A. B. a. B. 之四因子。A. B. 對於 a. B. 為優性 (Dominant)。其與前述之分類法比較之，如下表：

羅斯氏分類	第一型	第二型	第三型	第四型
楊斯克氏分類	第四型	第二型	第三型	第一型
遺傳因子	AB	AS 或 A	aB 或 B	a ^o 或 O

白血球之已完全分化之形態，據安爾利西氏 (Ehrlich) 分類之如下：

A. 具無顆粒性細胞質者

1. 淋巴球 (Lymphozyten)

2. 單核細胞 (Monozyten 或大單核細胞 *Grosse monokernige Zellen*)

B. 具顆粒性細胞質者

1. 多核中性顆粒細胞 (polykernige neutrophile Granulozyten) = e 顆粒細胞 (e-Granulozyten)

2. 多核嗜紅嗜好性顆粒細胞 (polykernige eosinophile Granulozyten) = a 顆粒細胞

胞 (α -Granulozyten)

3. 多核鹽基性顆粒細胞 (polykernige basophile Granulozyten) = γ 顆粒細胞 (γ -Granulozyten) 或肥大白血球 (Mastleukozyten)

自昔修爾催氏 (Max Schultze) 所分類之第一變形 (1ste Varietät) 適等於安爾利西 氏之淋巴球，第二變形 (2te Var.) 等於單核細胞，第三變形 (3te Var.) 等於多核中性顆粒細胞，第四變形 (4te Var.) 等於多核暗紅嗜好性顆粒細胞。

1. 淋巴球 (Lymphozyten) 概為最小之白血球。直徑 $8-12\mu$ 以內，其大部為核所占，細胞質層甚薄。核球形，富染色質，而缺仁者多。細胞質僅以鹽基性可平等染之。其接於核之部有小量之馬尾藻色精 (Fuchsin) 嗜好性 (fuchsinophil) 之微小顆粒，而可認為 Mitochondria 之一種。

2. 單核細胞 (Monozyten) 為直徑達 $20-25\mu$ 之大球形白血球。核大，有纖細之染色質網而無仁。細胞質之含量較多，僅得染以鹽基性色素。核之附近含小量之石青嗜好性 (azurophil)

之微小顆粒。嚴密分析之，單核細胞更可分為三種。核球形，細胞質甚少，正常血液中不多見。核卵形或腎形，細胞質多量，含多數 Azur 嗜好性顆粒。即安爾利西氏之所謂大單核細胞 (Große monokernige Zellen) 是也。形與前者略同，惟核彎曲呈 U 字型。蓋當安爾利西氏之移行型 (Uebergangstypus) 也。

3. 多核中性顆粒細胞 (polymorphkernige neutrophile Granulozyten: polymorphonuclear neutrophilic Granulocytes: leucocytes polynucléaires à granulations neutrophiles) 其多核之意，係核形凸凹，呈複雜之葉狀分歧，一若有多數之核然者，非定有數個獨立之核也。卽有之，亦屬極鮮。中性顆粒細胞，直徑達 12—15 μ 。多核狀之核，具多量染色質網而無仁。細胞質之量甚多，僅得染以酸性色素，其中充滿多數之中性顆粒 (•)。凡此等顆粒均不受鹽基性色素，或酸性色素，而祇以中性色素可染之。細胞在幼時含多數鹽基性色素反應之顆粒，至老年期則含多數酸性顆粒。此白血球有中心體，能作變形蟲狀運動。細胞質內亦含氧化酵素反應 (Oxydaseaktion) 之微小顆粒。

4. 多核嗜紅嗜好性顆粒細胞 (polymorphkernige eosinophile Granulozyten) 直徑達 12-15 μ ，含多量嗜紅嗜好性顆粒 (α)，多核狀之核較中性顆粒細胞之核，其染色質爲少，而核液較富。 α 顆粒有特殊之光澤，易染酸性色素，尤以嗜紅爲然。

5. 多核鹽基性顆粒細胞 (Polymorphkernige basophile Granulozyten) 直徑達 12-15 μ ，呈球狀。細胞質遠比核之容量爲多，僅以酸性色素可染。鹽基性色素可染之 γ 顆粒多集於細胞之周邊部。用鹽基性色素染色時，則起多染色性。例如以 Thionin 染之呈赤紫色。

6. 多核兩染色性顆粒細胞 (polymorphkernige amphophile Granulozyten) 爲蝙蝠，兔及其他齧齒類所具有之白血球。其大小及核等均似多核中性顆粒細胞。其所含之 α 顆粒微小而數多，充滿於細胞質內。易染以酸性色素，而同時亦可染以鹽基性色素，故名兩染色性顆粒。但此顆粒可染以鹽基性色素與否，尙有異議，如安爾利西氏即不認之者也。此細胞亦稱 α 白血球。

就人類血液一立方耗中，白血球全數達七千個乃至八千個者爲正常，但隨病的原因有自九千而降至六千或更以下者。其中各種白血球之實數與百分比如次：

中性顆粒細胞.....	5200個.....	65.0%
嗜紅嗜中性顆粒細胞.....	160個.....	2.0%
鹽基性顆粒細胞.....	40個.....	0.5%
淋巴球.....	2200個.....	27.5%
單核細胞.....	400個.....	5.0%

白血球之數依下列各條件而有變動。

1. 年齡 分娩不久之血液，一立方耗中有一萬五千乃至二萬個；產後一小時間，九千乃至一萬個；第八個月，一萬四千乃至二萬個；第五年，九千乃至一萬個；第十年，八千五百個。

2. 消化 食後消化盛旺時，白血球數即大增，此自古已注意及之。據伯義安氏與坡立先氏 (Pagniez et Pichet, 1923) 之研究，此現象多基於胃液之分泌，尤以鹽酸分泌為然云。

血小板為直徑 $2-4\mu$ 之球形或卵形小體，亦名 Thrombozyten 或 Hämatoblasten。法人多名之曰 Globulin。其他亦名第三血球 (dritte Blutkörperchen) 原始血球 (elementare

Blutkörperchen) 等。流出之血液內，血小板多數集合，變成顆粒狀。有相當於光線屈折性之核，但非真核也。用 Giemsa 染色液染之，則此中核部現 Azur 嗜好性顆粒。周邊部染成淡青色。含粒圓血小板祇存在於血液，而淋巴液中未之見也。以其形之小與破壞之易，故不能得正確之數字。惟一立方耗血液中有二百萬乃至三百萬個耳。關於血小板之起原自古有各種學說，其中最多數贊成之者，為拉衣脫氏 (Wright 1906)。茲介紹之如下：骨髓中之有核巨大細胞 (Megalokaryozyten) 至靜脈中而出，偽足，偽足先端細裂而成血小板。但此說今尚有多數反對之者。血小板之主要作用為分解而出凝血活素 (Thrombokinas) 以成血液凝固之原因也。即血管內之流血中，在病的狀態時，亦常有凝血活素之必要。

造血組織 (hämatopoietisches Gewebe) 愈在高等動物愈限於特定之器官，如骨髓，淋巴腺，脾臟，胸腺等部。而兩棲類，魚類等之下等動物，無完全之骨髓，可作其造血組織，則其血球之大部分由散在於連結組織內之不規則之造血組織所成。血球之生成 (Hämatopoiese) 個體之胚胎時期與成長後，其經過稍有不同。茲以哺乳類之造血順序述之如下：

胚胎時期

游離間層細胞 → 原始造赤血球細胞 → 原始赤血球
 freie Mesenchymzellen primordiale Erythroblasten primordiale Erythrozyten

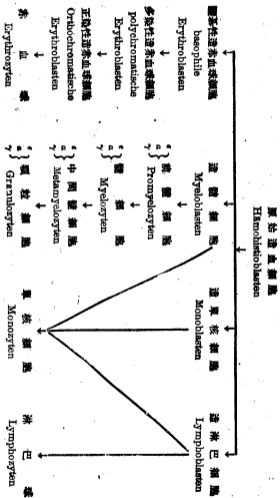
游離間層細胞係星芒狀間層細胞游離而成球狀者，其狀適呈淋巴球之觀。原始造赤血球細胞具大球形之核。其細胞質最初易染以鹽基性色素，尙未含血色素。漸次變為酸性色素易染時，始含血色素。血色素之堆積漸進展，則核消失，乃成原始赤血球。原始赤血球亦稱 Megalozyten。原始造赤血球細胞內，血色素堆積進行之中途，細胞質現一部易染鹽基性，一部易染酸性之過渡狀態。此名多染性 (polychromatisch)，及其正常的可染以酸性色素時，曰正染色 (orthochromatisch)。即多染性造赤血球細胞分化而成正染色原始造赤血球細胞也。

成長後之造血順序，據 Rioux 氏之研究，其表解如次：

中區造血液體組織

mesodermales Bindegewebe





由造血組織之網狀細胞分化游離而成之原始造血細胞，為一切血球之起源。由此發向赤血

球之形成順序上，其間各種細胞之構造特性，大體與胚胎時期之赤血球分化之項所述相同。正染色造赤血球細胞之向赤血球轉化時，關於其核之消失，有三種學說：（1）核向細胞外排出（如 Rindfleisch, Van der Stricht, Ramón y Cajal, Maximow, Aubertin 等）（2）核在細胞內崩潰而消失（如 Neumann, Bizzozzo, Mas y Magro 等）（3）以上二現象不分彼此同時行之（如 Weidenreich, Ferrata, Negreiros-Rinaldi 等）。鹽基性造赤血球細胞亦稱 Normoblasten。多染色造赤血球細胞亦稱 Megaloblasten。但此等名稱亦用於他種意義者。即造赤血球細胞中有變種存在，其中大形者曰 Megaloblasten，中形而其數最多者曰 Normoblasten，小形者曰 Mikroblasten。故是等名稱，不如不用於造血過程之說明為上也。

造髓細胞為球形細胞，其核大，內有 1—2 似仁之染色質顆粒。細胞質可染以鹽基性色素，含 Azur 嗜好性之微小顆粒。此顆粒遠比 *c. d. γ* 顆粒等為小，故一般稱造髓細胞為無顆粒云。

前髓細胞之核失去造髓細胞時代所有之染色質顆粒，而其形仍為球狀。細胞質成鹽基性染色，而其一隅現 *c. p. γ* 顆粒大之顆粒。此少數之顆粒內，一部為完全顆粒，可染以中性色素；其他

猶未完全分化，成 *Asu* 染色。此 *Asu* 性顆粒遠比前述之造髓細胞之 *Asu* 性微小顆粒為大，性質亦全異。蓋別種物也。以上為前髓細胞而與之相當之嗜紅嗜好性之 *P* 前髓細胞，鹽基性染色之 *前髓細胞*，亦經同樣之過程而生也。

髓細胞其細胞質失去鹽基染色性而現酸性染色。在前髓細胞時未分化之顆粒，斯時悉隨各細胞而成 *P* 顆粒，以形成三種髓細胞。核為球形或卵形，無仁。此核隨其發達而漸成不規則之狀。

中間髓細胞之細胞質構造，大體與髓細胞相同。而有 *P* 之三種細胞。惟核均呈 U 字形，以表示將成複雜之多核性之過渡時期，如模範的顆粒細胞所見。及此核既成多核性後，則細胞亦遂名顆粒細胞。故 *P* 三種顆粒細胞，已自前髓細胞時期劃分而各取並行發展之過程矣。

造單核細胞由原始造血細胞直接分化之球形細胞也。其球形之核，有仁而乏染色質。細胞質僅呈鹽基性染色，有 *Asu* 嗜好性顆粒。

造淋巴細胞其構造略似造髓細胞，核概無仁，即有之者亦甚希。內充極緻密之染色質，圍其周

團之細胞質成薄層，僅可染以鹽基性色素，缺顆粒。

單核細胞由造髓細胞、造單核細胞、造淋巴細胞之三種細胞分化而成，但淋巴球僅由造淋巴細胞所分化，其形亦極小也。

以上所述之血球，尤以白血球之分化系統，自古不一其說，為組織學上困難問題之一。例如淋巴球、顆粒細胞、單核細胞間之相互關係，有一元說、二元說等。一元說自古信之，（據 Grawitz, Maximow, Lowit, Dominic, Weidenreich 等）即淋巴球分化為大單核細胞，更分化成顆粒細胞云。其表解如次：


淋 巴 球 → 大 單 核 細 胞 → 顆 粒 細 胞
Lymphozyten Grosse Monozysten Granulozyten

與此一元說稍異之一元說（據 Ferrata）表解之，則如下：


原 始 造 血 細 胞

Hänohlablasten

↓



如上之一元說，淋巴球，單核細胞，顆粒細胞，不論何者均屬同一之分化系統。尤以後二者可認爲由淋巴球所分化。然於二元說，淋巴球爲完全分化終了之細胞，決不再轉化爲其他任何細胞。因之淋巴球之分化系統與顆粒細胞之分化系統全然獨立矣。（據 Ehrlich, Schridde, Schultze 等）表解之如下：





其後此分化系統雖又經 Pappenheim, Sabrazès, Ferrata 等之各種改變，但前述之 Rioux 表解，始終為一般所承認之也。

參考書

德文書名：

1. Bouin, P.: *Éléments D' Histologie.*
2. Dahlgren, U. and Kepner, W. A.: *Text-Book of the Principles of Animal Histology.*
3. Gurwitsch, A.: *Vorlesungen über allgemeine Histologie.*
4. Pierrel, G. A.: *Normal Histology.*
5. Preman, A. Bouin, P. et Maillard, L.: *Traité D'Histologie.*
6. Söller, Ph.: *Lehrbuch der Histologie und der mikroskopischen Anatomie.*
7. Szymonowicz, L.: *Lehrbuch der Histologie und der mikroskopischen Anatomie.*
8. Wilson, E. B.: *The Cell in Development and Heredity.*

日語書名：

德 文 書 名

1. *General Cytology*; edited by Cowdry.
 2. *Handbuch der mikroskopischen Anatomie*; herausgegeben von Moellendorf.
 3. Hoeber, R.: *Physikalische Chemie der Zelle und Gewebe*.
 4. Krause, R.: *Mikroskopische Anatomie der Wirbeltiere*.
 5. *Lehrbuch der vergleichenden mikroskopischen Anatomie der Wirbeltiere*; herausgegeben von Opyal.
 6. *Revue générale d'histologie*; publiée par Renaud et Regaud.
 7. *Special Cytology*; edited by Cowdry.
- 譯名對照表..
1. Guyer: *Animal Micrology*.
 2. Krause: *Knauyropedie der mikroskopischen Technik*.
 3. Lee: *The Microtomist's Vade Mecum*.
 4. Schmorl: *Die pathologisch-histologischen Untersuchungsmethoden*.

附圖

附圖

1



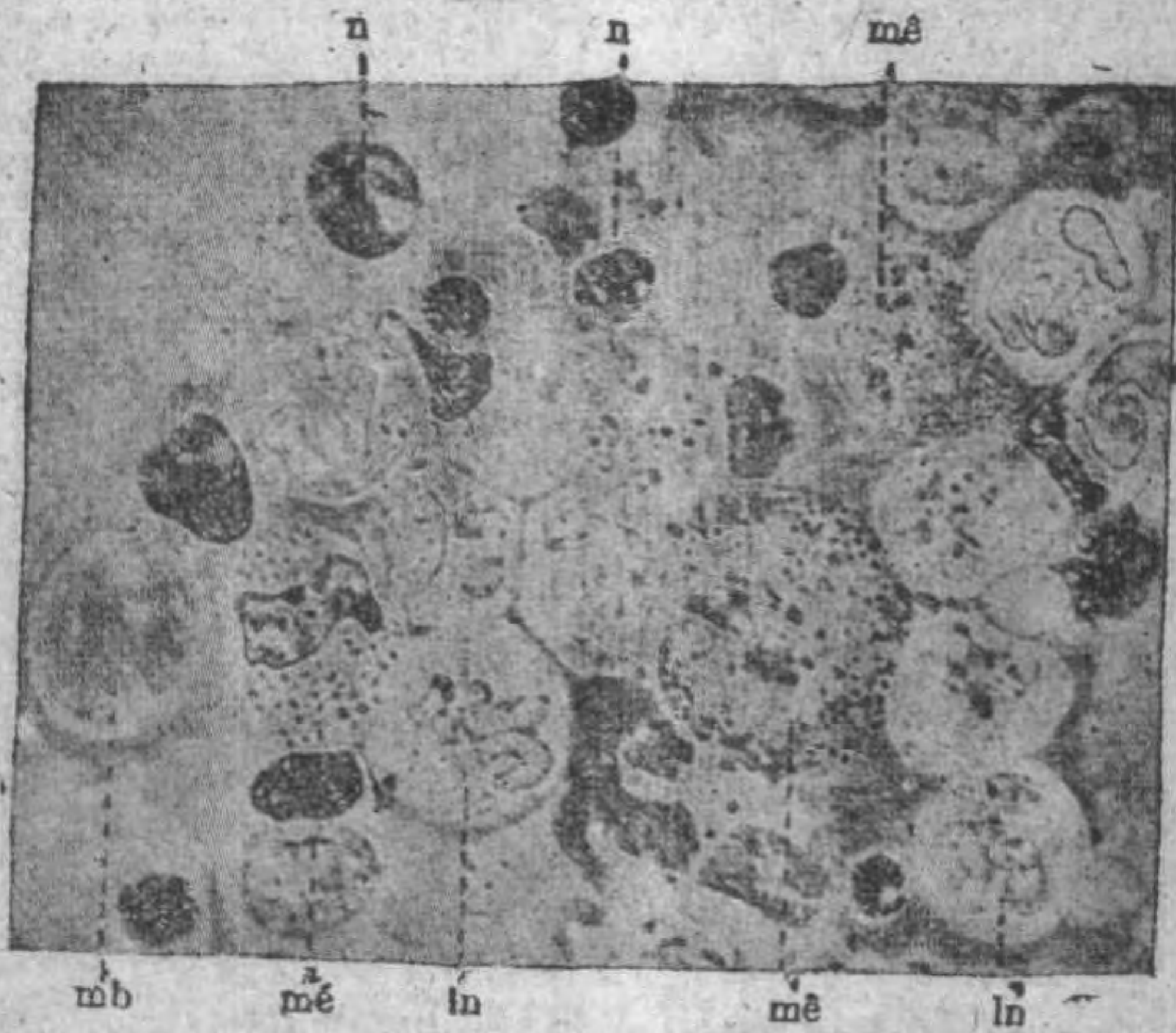
2



1. 犬子宮壁之平滑肌細胞〔五百倍〕(據 Bouin 氏)

2. 人類橫紋肌之暗橫節與明橫節〔七百倍〕(據 Bouin 氏)

8



3. 羊之骨髓(千六百倍)(據 Bouin 氏)

me 嗜紅嗜好性髓細胞 mb 鹽基性造髓細胞

n 鹽基性造赤血球細胞 ln 中性顆粒細胞

中國人民解放軍
圖書館圖書章
醫學科學院