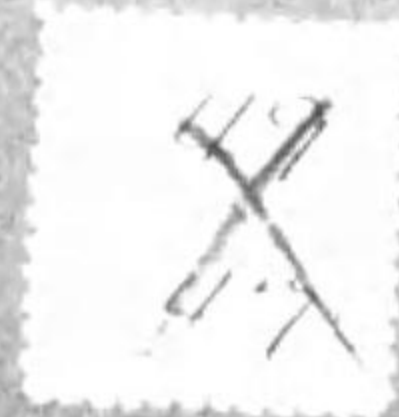

E491.1-G32-(1)ウ
G32
①⑦
•1200800313314•

5 6 7 8 9 70 1 2 3 4 5 6 7 8 9 8

始





子

藝用解剖

第壹輯

49
47

全身骨格概説

E491.1
G32
(1)

脊柱

頸椎ハ項區ニ當リ、胸椎ハ背區ヲ構成シ、腹椎ハ腰區ニ當ル、頸椎七、胸椎十二、腹椎五、此外ニ猶ホ薦骨ノ(4)ノ原椎、五尾閏骨(5)ノ原椎四アリ
脊柱ハ前後ノ方向ニ彎曲セリ、頸柱ハ前凸ニシテ、第四椎、第五椎、ヲ最高點トス、胸椎ハ後凸、第七胸椎ヲ最高點トス、腰柱ハ、前凸、第三椎ヲ最高點トス
コレヲ承クル薦骨ト尾閏骨トハ後凸ナリ。

關節

椎體ト體トハ椎間軟骨ヲ以テ連接シ、各椎ハ又上下ノ關節突起ヲ以テ相接合ス、脊柱ハ前後ニ總靱帶、各椎弓ノ間ニ黃色靱帶アリ、項區ニハ別ニ後頭骨ヨリ來レル項靱帶アリ。

運動

一、前後ノ屈伸、二、左右ヘノ屈曲、三、回旋ナリ、此三種ヲ巧ニ組合セシトハ身柱能ク環ヲ畫スベシ。脊柱ノ三區中ニテ最動キ易キハ項區、次ハ腰區ナリ、脊區ハ肋骨ニ支ヘラレテ動性少ナシ。

胸廓 胸骨

胸骨ハ羅馬古劍ノ形ニ比シテ、上部ヲ欄、中部ニ刃、下端ハ尖ノ三稱ヲ附ス

關節

上縁ニ三ツノ截込アリ、其二ツハ兩邊ニアリテ鎖骨頭ヲ受クル關節面ナリ、中央ニ半月狀ヲナス、是ヲ胸骨又ト云フ、側縁ハ欄ト刃トニ於テ左右各七ノ截込アリ肋骨ト關節ス。

肋骨

肋骨ノ數ハ左右各十二アリテ之ヲ上ヨリ算ヘテ直肋七、假肋三、浮肋ニアリ、

關節

胸骨ニ關節スベキ所ニハ肋軟骨アリテ上ナル七ハ直チニ胸骨ノ側面ニ嵌人シ、次ノ三ハ相合シテ第七肋軟骨ノ下縁ニ連リタリ、脊柱トノ關節ハ肋骨頭ノ二ツ關節面ヲ以テ椎間軟骨及上下椎体ノ側面ニアル半圓形小面ト合シ扇狀ノ強キ靱帶ヲ以テ結び付ケタリ。

運動

胸廓ノ骨組ハ呼吸ノ際ニ其容積ノ相違ヲ生スル爲メニ必要ナル動性ナカルベカラズ、胸量ノ増加ヲナス機關ヲ分解スレバ二種類アリ。
第一、前後徑ノ増加ハ、肋骨前縁ノ上舉ニヨリテ生スベシ、第二、横徑ノ増加ハ肋骨中央部ノ上舉ニヨリテナスベシ、此二種ノ運動ニ於テ凡テノ肋骨ハ同一ナ

明治 8 6
内交

ル働ヲナサズ、中央ノ働大ナルベシ。

完形

胸廓ハ上狭ク下闊クシテ卵圓形ヲナス、左右ニ肺アリ、冠肉アリテ廓ノ下口ヲ閉ツ、猶胸廓ヲシテ、肝胃、脾ヲ容レシム、欄ノ前面ハ膨ミタリ、其中央ハ高クシテ側線ハ低シ、其上部ハ胸骨ノ尤モ廣キ處ナリ、側面ヨリ見レバ胸骨ノ脊柱ニ對スル位置ハ並行ナラズシテ著シク前方ニ傾ク、其上端ノ脊柱ニ近キヲ其下端ノ比ニアラズ。

上肢骨

肩帶骨、鎖骨及肩胛骨

一側ノ上肢ヲ四區ニ分ツベシ、一、肩帶骨、二、上膊骨、三、前膊骨、四、手ノ諸骨、肩帶骨ニ、前ニアルヲ鎖骨トシ後ニアルヲ肩胛骨トス。鎖骨ハ胸骨ト肩胛骨トヲ關聯セシムル一對ノ長骨ニシテ、其方向ハ内ヨリ外ニ前ヨリ後ニ斜行ス、骨ノ形ハ字ヲナス、内半ハ前凸外半ハ後凸ナリ、肩胛骨ハ三角ナル扁骨ニテ後面ニ鶏冠アリ、肩棘トイフ棘ハ外方ニ至リテ愈隆ク其端ハ廣クシテ上下ニ扁シ屈ミテ突出シ肩胛ノ最高處トナル所謂肩峰ナリ、其内側ヲ以テ鎖骨ト連ナル鶏冠ノ上ハ棘上窩ト云ヒ鶏冠ノ下ヲ棘下窩ト云フ、肩胛上縁ノ外端ニ烏喙突起アリ、前外方ニ曲リ出テ肩峰ト對シ韌帶アリテ之レニ架シ肩胛窩ヲナシ其下ニ大ナル關節窩アリテ上膊頭ヲ之レニ容レタリ。

關節

肩ノ關節ハ上肢運動ノ基ニシテ其節三アリ、一ハ上膊ト肩胛トノ節即チ肩胛關節ナリ臂ノ重ナル運動ハコ、ニ起ルニ、肩胛ト鎖骨トノ節所謂肩峰鎖骨關節三、ハ鎖骨ノ胸骨ニ聯ル處胸鎖關節是ナリ、肩胛關節ヲ形成ル肩胛ノ外角ニアル關節窩ノ臼唇ヲ被リテ皿狀ヲナシタルハ、上膊關節ノ軟骨被アル正シキ半球面ハ接合シテ其間ニ些少ノ隙礙ヲナスモノナク周圍ヲ囊韌帶ニテ包メリ。

運動

臂ハ前後左右何レニモ動かカスベシ臂ヲ横ニ舉ケタルト下クルトノ運動アリ、是レ外轉、内轉、臂ハ之レヲ前後ニ振り動カスベシ、是レ前舉後舉、外轉ト前舉トハ九十度ヲ限リトス、之ヨリ以上ハ肩胛ノ滑轉ニ依リテ動クベシ此骨ハ唯側邊ニテ鎖骨ヲ介シテ前方胸骨ニ連リタルヲ以テ上下前後ノ諸方ニ向テ滑轉スルコト自在ナリ。

上膊骨

關節

上膊ハ唯一ツノ骨ニテ幹ヲナセリ。上膊ノ上端ハ球狀ヲナシ中片ハ三稜形ナレド下ニ至レバ漸ク幅廣クナリ前後ノ厚ハ増サズ上肢ノ休ミテ垂下シタルハ上膊軸線ハ眞直ナラズ下端ハ微ニ内方ニ傾キタリ、肉附ノ上部内側ニ厚ク下部ハ外側ニ厚キ爲メ生體ニテハ少シノ角度ハ消ヘテ臂ハ垂直ナル觀アリ。

關節

上膊ト前膊トハ三ツノ關節ヲ以テ連接セリ、一、上膊ト尺骨トハ尺ノ節ヲナス、二上膊ト橈骨トハ橈ノ節ヲナシ三尺骨ト橈節トハ尺橈ノ節ヲナス、一ニテ合シテ肘關節ト云フ、節面ノサマハ上膊滑車ノ尺ノ截込ニ入りタル面モ上膊小頭ノ橈骨頭ノ皿ト接スル面モ縱斷スレバ圓ナリ、滑車ノ内外唇ハ截込ノ凹處ニ入りタリ。

運動

肘關節ニ前後ノ運動アルノミ、前ニ向テ運動ハ前膊ノ前面上膊ノ前面ト近ツクコレ前膊ノ屈ナリ、コレニ反スル運動ハ伸ナリ。

前膊骨

關節

前膊ニ二骨アリ上肢ノ常ノ位置ヲナセルハ二條ノ骨併行シタリ、内ナルヲ尺骨外ナルヲ橈骨ト云フ。

關節

前膊ノ二骨相接スル節ハ上端ト下端ト二ツアリ、上尺橈關節下尺橈關節ト云フ上ノ節ニテハ橈骨頭ノ周緣尺ノ小半月狀截込ニ入ル、韌帶アリテ尺骨ニ附キ自家軸ヲ廻旋スルコトヲ妨ケズ、之レヲ環韌帶ト云フ、下ノ節面ハ橈骨ノ側線ニ小半月截込アリテ尺ノ小頭ヲ受ケ、二骨ヲ結ブニハ軟骨纖維ノ強韌ナル三角韌帶アリ。

運動

臂ノ體ニ沿ヒテ垂下シタル時掌面ヲ前ニ向ケタルヲ翻手ト云ヒ、手ノ位置ヲ轉ジテ背面ヲ前ニ向ケタルヲ覆手ト云フ、是レ前膊ノミニ起ル運動ナリ、尺ハ上膊ノ滑車ニ入りテ動かズ獨リ橈骨下端ノミ働キテ尺骨頭ノ周圍ヲ旋リ其上ニ交叉スルニ至ル。肘關節ニ於テ滑車ノ内唇ハ著ク低ク突出シ節ノ軸ハ是ガ爲メ鈍角ヲナス前膊ノ翻手ノ尺稍前後ニ扁平ナル狀アリコレ二骨併行ノ位ヲナセルニ依ルコレヲ變ジテ覆手トナルトキ二骨相交シテ骨間腔ハ減ズ其變化ハ外形ニモ波及シテ扁平ナル前腕ハ圓柱形トナレリ。

手骨

手ノ骨ニ三部アリ手根、中手、指、手根ノ骨組ヲ成スモノヲ腕骨ト云フ、八箇ノ小骨アリテ上下二列ヲナシ上列ヲ橈側ヨリ尺側ニ向ヘ數フレバ舟狀骨、半月骨、三稜骨、豌豆骨ノ四アリ、下列ニハ大富稜骨、小富稜骨、巨骨、鈎骨ノ四トス。中手骨ハ五本アリ之レヲ掌骨ト名ツク。

關節

指骨ハ拇指示指中指環指、小指ニシテ拇ニ二節他指ニハ三節アリ、之レヲ第一節所謂首節ト中節ト其背ニ爪アルヲ末節ト云フ。

關節

一、橈腕關節ハ橈骨下端ノ關節窩ト之レヲ尺骨ニ結付クル三角韌帶ト合セテ凹面トナリ、腕骨ノ上列豌豆骨ヲ除ク外三上合シタル凸出面ヲ受容ス。
二、腕間關節ハ腕骨上列ト下列間ノ關節上方豌豆骨ヲ除キタル外三ノ骨ト合シ灣曲ノ凹面トナリ、中凸關節面ヲ以テ上列ト接シタリ。
三、腕掌關節ハ腕骨下列ト下面ト第二掌骨以下四骨ト不規則ナル凸凹面ヲナシテ相嵌合セリ、別ニ第一掌ハ大富稜骨ト獨立ノ關節ヲナセルヲ拇掌關節トス。掌節ト首骨ノ節ハ首節上端ハ皿ノ如キ節面アリ、掌ノ球頭ト關節中節ト末節ト末節ハ蝶番節ナリ。

運動

一、腕腕關節ト腕間關節トハ連續シテ前膊ニ對スル手ノ運動ヲナセリ、此運動ニハ三種アリ、前後ノ動キハ屈伸ナシ左右動ハ内轉及ビ外轉ヲナス屈伸ノ範圍半

圓ヲ畫クベシ、内外轉ハ四十五度五十度ヲ限リトス、而シテ腕關節ニハ屈伸アルノミ側運動ハ制止セラル母掌關節ハ母指運動ノ基ニシテ手ノ能ハ重ニ其自在ナル動性アルニ起因ス掌關節ニハ前後ノ屈伸及内外轉アリ指骨ニハ屈伸アルノミ。

下肢骨

四區ノ別アリ骨盤、上腿骨、下腿骨、足骨。

骨盤

骨盤ニ四骨アリ其二ハ後方正中線ニ於テ脊柱ノ終尾ヲナス、薦骨及尾關節是ナリ他ノ二ハ兩側ニアリテ對ヲナス是ヲ腹骨トス。

關節

腹ノ髌白ニ上腿節頭ヲ受容スルモノヲ髌白關節ト云フ、髌白ノ頭ヲ含ムヤ其周縁ニ軟骨纖維ノ覆輪ヲ着ケタリ、球狀ノ節頭ハ圓キ節面ノ内ニアリテ何レノ方向ニモ自在ニ滑轉ヲナスベシ、薦骨上面ニハ最下腹推トノ關節面アリ、其後ニハ關節突起挺出シタリ、薦骨ノ側面ニハ粗糙ナル節面アリ耳狀面ト云フ腹骨ノ上部ト關節ス。

運動

下肢ヲ前後ニ送ル屈伸即チ躡脚ト惰脚ト股ヲスボメ又はレヲ廣グル内外轉ト大腿ノ自家軸ヲ轉ズル回旋トハ皆髌白關節ニ於テ生ズル也。

完形

骨盤ハ中斷シタル圓錐形ナリ、兩腸骨ノ内壁ト腹推ト腹内壁トニテ大骨盤ヲナシ、薦骨ノ凹面ト腹孔ヲ圍メル恥骨及坐骨ノ兩側壁トニテ小骨盤ヲナス。立體ニテハ骨盤軸ハ前ヨリ後ニ傾キ、盤ノ入口ハ前ニ垂レタリ、薦骨ヲ前隅ヨリ恥骨接合ノ上縁ヘ引キタル直線ト地平線トニテ作リタル角度ハ約六十度ナリ、又薦骨ノ下端ト恥骨ノ合目トハ平位ヲナセリ、男盤ト女盤トヲ比スレバ男ハ狭ク高ク女ハ廣ク短シ。

上腿、大腿骨

上腿ハ唯一ツノ大腿骨ヲ以テ作ラレ其下端ナル滑車ノ前面ニ膝蓋骨アリ。

大腿ハ前ニ向ヒテ弓ナリニ曲リタリ、股ノ前肉中部ニ於テ厚クナリタリタレバ上腿中片ノ膨起愈ナリ直立ノキ大腿骨ノ方向著シク内方ニ傾キタリ左右ノ骨頭ハ骨盤ヲ隔テ、遠ザカリ下端ハ膝ノ部位ニ於テ相接近ス中片ハ前ヨリ見レバ圓筒形ナリ、後ヨリ見レバ粗線アリ、二條並タリ内唇外唇ト云フ。膝蓋ハ種子骨ノ最大ナルモノニテ三角形ヲナセリ凸ナル粗面ハ前ニ向ヘリ後面ハ大腿ノ滑車ニ接ス。

關節

大腿ノ下端ハ太クシテ兩塊アリ、後ニ向ツテ膨起スコレヲ内關節髌外關節トス、脛骨上面ノ内外丘上ニ据ハリタリ前面ニ至リテ左右ノ兩塊ハ相合シテ滑車ヲナシ膝蓋ヲ受ク之レヲ膝關節トス。

運動

膝關節ノ主ナルハ屈伸ナリ、屈ハ下腿ノ後面ハ上腿後面ト相觸ル、ニ至ル、伸ハ下腿ノ上腿ト同一面ニ達スルヲ極トス他ニ下腿ノ直角以内ニ屈シタルキ此少ノ廻旋ヲ生ズベシ、内旋ハ足ノ大指ヲ内ニ向ハシメ外旋ハ外ニ向ハシム外旋ハ内旋ヨリ其動稍大ナリ。

下腿、脛骨、腓骨

下腿ニハ垂直ニ並行シタル二骨内方ニ脛骨、外方ニ腓骨アリ。

脛骨ノ中片ハ三面ヲナス上、端ハ最大ニシテ横ニ擴リタリ、外面ハ肉ノ汗ヲナシ上潤ク下狭ク、末ハ前側ニ廻リ内面ト連ル内面ニハ肉ナクシテ其全長ヲ皮下ニ出セリ。

運動

膝關節ハ最大ナル關節ナリ、其包メル處ハ上腿塊ト脛骨ノ上端ト膝蓋トナリ、伸脚ノキハ上腿ノ兩髌ハ脛骨内外丘上ニ安駕シタリ、丘ニハ軟骨板ヲ裝ヒテ節面ノ深凹ヲ補ヒ上腿髌ヲシテ完全ナル窩中ニ座セシム、上脛腓關節ニ些シク滑動スベシ、下關節ニハ毫モ運動ナシ。

關節

下腿上端是レヲ内外ノ兩塊ニ大別ス上ノ面ハ平坦ニシテ臺ノ狀ヲナス中央ヲ脛骨棘左右ノ凹地ヲ内丘外丘ト云フ、大腿ノ内髌外髌ノ關節面ト接ス、外後側ニハ圓キ小平面アリ、腓骨頭ト聯ルベキ關節面トス、之レヲ上脛腓關節トス、下脛腓關節ハ腓骨ノ下端脛骨外側ノ截込ニ入り軟骨ニ依リテ相膠着シタリ。

足骨

足ヲ三部ニ別ツ、一踏骨即チ足根ノ骨、二蹠骨即チ足骨、三趾骨、即チ足ノ指是ナリ。

踏ニ七骨アリ後列ニ跟骨距骨アリ、外側ニ骰子骨内側ニ舟狀骨其前ニ三ツノ楔狀骨アリ、蹠骨ハ五個ニシテ並行ニ置カレタリ。

跗趾骨ニハ二節、他ノ四趾骨ニハ三節アリ。

關節

足關節ニ三部アリ、一、下脚ハ足トノ節即距骨上關節、二、距骨ト跟骨トノ節即チ距骨下關節、三、距骨ト舟狀骨トノ節、脛骨腓骨ノ下端ナル内外兩髌ハ距骨ノ滑車ヲ狭メリ此節ハ蝶番ナリ、距骨下關節ハ足根窩内ノ紐ヲ軸トシテ其前後ノ節面ニ滑動ヲ生ズヘシ同時ニ距骨ハ舟狀骨ノ皿ニ入りテ廻轉セリ、蹠骨ト趾骨トノ關節ハ球節ニシテ趾骨ノ節々ハ純ナル蝶番ナリ。

運動

距骨下關節ニハ内轉及ヒ外轉ノ側運動アルノミ、内轉ハ足端ヲ内方ニ回轉スルト同時ニ足ノ外縁ヲ降下シ蹠面ヲ内方ニ向ハシム、外轉ハ之ニ反ス距骨ハ大腿骨

ノ間ニ挟マリ動ザルニ体トナレリ、跟骨ト舟狀骨ト他ノ骨ト共ニ距骨ノ周圍ヲ廻轉セリ、内轉ハ外轉ヨリモ運動ノ範圍大ナリ。

完形

足骨ハ穹窿ヲナス是レ前後ノ曲リト内外ノ曲リトアリ、足ノ蹠面跟骨ノ後端ヨリ蹠骨ノ前縁ニ至ル間曲リタリ、故ニ内縁ハ高ク浮キ外縁ハ低クシテ地ニ接セントス足背ハ季趾側ニ向テ漸ク下リ、其面上ニ向ヒ又外ニ向テ蹠面ハ趾側ニ向テ漸ク高ク下ニ向ヒ又内ニ向ヘリ地平面ニ觸ル、處ハ跟骨端ト蹠骨頭トナリ。

首骨

頭首ヲ分チテ後上方ナル頭蓋前下方ナル顔面トノ二部トス。頭蓋ニハ後ニ後頭骨、前ニ額骨上ニ一ノ對ノ顳頂骨兩側ニ一ノ對ノ顳額骨及蝸蝶骨アリ。面骨ノ外部ニ露ハル、ハ上顎骨、鼻梁骨、額骨及下顎骨トス。

關節

後頭骨體孔ノ兩側、前半ノ處ニ關節窩アリ、コレニ對スル節面ハ第一ノ頸推ニアリ。下顎關節ハ顳額骨耳孔ノ前ナル關節窩ト其前ヲ限リタル頰突起ノ横根トハ共ニ軟骨ヲ被リテ節面トナリ此中ニ下顎骨ノ節頭ヲ受ケタリ。關節窩ト節頭トノ間ニハ別ニ軟骨板挟マリテ兩者ノ密着ヲ助ク。

運動

頭骨運動ノ主ナルハ口ノ開閉ナリ、口ヲ開クキハ下顎ハ下レリ、此運動ノ始メハ節頭ト軟骨板トノ間ニ生ジ、下顎ノ愈下ルニ從ヒ節頭ハ軟骨板ヲ誘フテ關節窩ノ内ヲ後ヨリ前ニ轉ゼリ、此關節ハ尙前後左右ノ運動ヲモナスベシ後頭骨ニ於テハ第一頸推トノ關節ニテ頭首ヲ俯仰ス。

全身筋肉概目 深層ノ小筋ヲ除ク

名稱	起	附	著	止	作用
前胸筋					
一、鎖骨下筋	第一肋軟骨	鎖骨外方下面		胸骨ニ對シテ鎖骨頭ヲ維持ス	
二、小胸筋	肩胛島隆突起前縁	第三第四第五肋骨外面		肩ヲ引下ゲ又吸氣ヲ行フ	
三、大胸筋	鎖骨前縁内三分ノ二肋骨外面上六個肋軟骨	上膊二頭筋溝外唇		上膊ヲ前方ニ引寄セ且其上下動ヲナス	
四、胸肋筋	第四、五肋骨外面、前腹膜上部	肩胛内縁ノ全長		肩胛ヲ前下方ニ引キ其回旋ニヨリテ上枝ヲ上舉セシム	
肚腹筋					
一、大鋸筋	第一、乃至第九肋骨外面	膈骨槽内方		脊柱及軀幹ノ左右屈	
二、方形腰筋	第十二肋骨下縁第一乃至第四腹推横突起外端	前腹膜		腹腔ヲ壓迫ス	
三、小斜腹筋	最下六個肋骨内面、後腹膜膈骨槽内唇前四分ノ三	最下三肋骨前腹膜		兩側ノ動ハ軀幹ヲ前屈シ一側ノ動ハ肚腹ヲ動側ニ向ハシム	
四、大斜腹筋	後腹膜膈骨槽前四分ノ三膈恥韌帶外三分ノ一	膈骨槽外唇ノ前半部、膈恥韌帶及前腹膜		兩側ノ動ハ軀幹ヲ前屈シ一側ノ動ハ肚腹ヲ反對側ニ向ハシム	
五、直腹筋	最下八肋骨外面	恥骨棘		軀幹ノ前屈	
六、三稜腹筋	第五、六、七肋軟骨	恥骨内端		頭ヲ後屈シ顔面ヲ反對側ニ向ハシム	
後側軀幹筋					
一、大錯綜筋	第二以下各頸推ノ關節突起及横突起第一第二胸推棘最上六胸推横突起	後頭骨上下半月狀線間ノ粗面		頭ヲ後屈ス	
二、小錯綜筋	最下四頸推横突起	顳額骨乳嘴突起端及ビ其後縁		頭ヲ側屈ス	
三、夾板筋	項韌帶、第七頸推棘及ビ最上五胸推棘	乳嘴突起外面後半部及ビ後頭上半月狀線外三分ノ一(頭夾板筋)最上三頸推横突起後部(頭夾板筋)		頭ヲ後屈シ又側屈シ顔面ヲ動側ニ向ハシム	
四、脊柱筋	最下頸推横突起後部、各肋骨間外方(膈肋筋)各腹推横突起及結節(背長筋)	深層ハ韌膜トナリテ膈骨後上棘及附近ノ膈骨槽部ニ止リ、○部ハ膈骨後面各腹推棘ニ止ル		軀幹ノ伸及側屈	

- 五、上小鋸筋
- 六、下小鋸筋
- 七、菱形筋
- 八、肩胛肌筋
- 九、闊背筋
- 十、僧帽筋
- 肩胛筋
- 一、肩胛下筋
- 二、棘上筋
- 三、棘下筋
- 四、小圓筋
- 五、大圓筋
- 六、三角筋
- 上膊前側筋
- 一、烏喙膊筋
- 二、内膊筋
- 三、二頭膊筋
- 上膊後側筋
- 一、三頭膊筋
- 上膊前側筋
- 一、覆手方筋
- 二、深層屈指筋
- 三、固有屈指筋

項靱帶、第七頸椎及上三胸椎棘
最下二胸椎及最上三腹椎棘
項靱帶下部第七頸椎及上五胸椎棘
最上四頸椎橫突起後結節
最下六胸椎及各腹椎棘處胸骨柄後三分
ノ一、最下三肋骨外面後方結節部
後頭骨上半月狀線内三分一、項靱帶第七頸
椎及最上十胸椎棘

第二、三、四、五肋骨外面肋骨隅ノ外方
最下四肋骨下緣
肩胛内緣全長
肩胛内緣棘根ノ上部
上膊骨二頭筋溝内唇
鎖骨上緣外三分一、肩胛骨肩峰及棘ノ上
緣全長

肩胛内窩全面
肩胛棘上窩
肩胛棘下窩
同上腋線ノ附近
肩胛後面外下部
鎖骨前緣外三分一、肩胛骨肩峰外緣及棘ノ
下緣

肩胛骨烏喙突起尖端
上膊前隅及ビ内外面
肩胛骨關節窩上緣(長頭)同骨烏喙突起前部
(短頭)

肩胛骨腋線ノ上部關節窩ノ下(長頭)○上膊
後面螺旋溝上部(外頭)○螺旋溝下部(内頭)

尺骨内緣及ビ前面下四分一
尺骨内面及ビ前面上三分二、骨間靱帶
橈骨面上四分一三、及ビ骨間靱帶ノ一部

上膊骨小結節
上膊骨大結節(上面)
全 上(中面)
全 上(下小面)
上膊二頭筋溝内唇
上膊骨中部粗面
上膊内面中三分一
尺骨烏喙突起下方
橈骨結節後半部
尺骨鷹嘴突起上部及ビ後部
橈骨前面及ビ外緣下四分一
示指ヨリ小指マデ各指骨第三節
拇指骨第二節

各指骨中節前面ノ兩側
橈骨外面中部ノ粗面
第二掌骨基底
腕環狀靱帶及ビ掌膜
豌豆骨及ビ第五掌骨基底
橈骨上三分一ノ間斜線ノ上方
橈骨莖狀突起基底
第二掌骨基底後面
第三掌骨基底莖狀突起部
拇指掌骨上端
拇指骨第一節基底
拇指骨第二節
指伸筋示指分腱ト合ス
示指ヨリ小指マデ各指骨中節ノ基底及ビ第
三節
總指伸筋小指分腱ト合ス
第五掌骨基底
鷹嘴外緣及尺骨後面ノ一部

肩胛ヲ中線ニ引寄セ且之ヲ上方ニ舉ゲ回旋
ヲナシム
肩胛ヲ内上方ニ引ク
上三分一ハ肩胛ヲ後方ニ引キ寄セ軀幹ノ伸
ヲ生ズ下三分二ハ肩及上膊ヲ下墮ス
上部ハ頭ノ後屈及左右屈、中部ハ肩ヲ引舉
ゲ下三分一ハ肩ヲ下墮シ肩胛ヲ中線ニ近ヅ
ク

上膊ノ内旋
上膊ノ外轉及ビ上舉
上膊ノ外旋
全 上
上膊ヲ後方ニ引キ且ツ之ヲ下墮ス
上膊ノ地平舉ヲナシ且之ヲ前後ニ誘フ

上膊ノ上舉ヲ助ケ且之ヲ前内方ニ誘フ
上膊ニ對スル前膊ノ屈
前膊ノ屈及反手、長頭ハ肩胛ニ對シ上膊ヲ
維持ス

上膊ニ對スル前膊ノ伸
前膊ノ覆手動
指骨末節ノ屈筋ニシテ又指及手ノ屈ヲナス
拇指及其末節ノ屈

- 四、淺層屈指筋
- 五、覆手圓筋
- 六、大掌筋
- 七、小掌筋
- 八、前尺骨筋
- 前膊外側筋
- 一、短反手筋
- 二、長反手筋
- 三、第一橈骨筋
- 四、第二橈骨筋
- 前膊後側筋
- 一、長外轉拇筋
- 二、短伸拇筋
- 三、長伸拇筋
- 四、固有伸拇筋
- 五、總指伸筋
- 六、固有伸拇筋
- 七、後尺骨筋
- 八、小肘筋
- 手筋
- 一、背及掌骨間筋
- 二、蟲樣筋

上膊内上緣、尺骨烏喙突起内方橈骨前面ノ
斜線
内上緣及上膊内緣ノ一部尺骨烏喙突起内方
上膊内上緣
全上
内上緣鷹嘴内緣及ビ尺骨柄
上膊外上緣、肘關節外側靱帶及輪狀靱帶、
尺骨半月痕下方
上膊外緣下三分一
上膊外緣ノ下方
上膊外上緣
尺骨及ビ橈骨後面
橈骨後面
尺骨後面
尺骨後面前筋附着ノ下方
上膊外上緣
同上
外上緣及ビ尺骨柄
上膊外上緣

各指骨中節前面ノ兩側
橈骨外面中部ノ粗面
第二掌骨基底
腕環狀靱帶及ビ掌膜
豌豆骨及ビ第五掌骨基底
橈骨上三分一ノ間斜線ノ上方
橈骨莖狀突起基底
第二掌骨基底後面
第三掌骨基底莖狀突起部
拇指掌骨上端
拇指骨第一節基底
拇指骨第二節
指伸筋示指分腱ト合ス
示指ヨリ小指マデ各指骨中節ノ基底及ビ第
三節
總指伸筋小指分腱ト合ス
第五掌骨基底
鷹嘴外緣及尺骨後面ノ一部

指骨中節ノ屈又指及ビ手ノ屈
覆手及ビ前膊ノ屈
前膊ニ對スル手ノ屈
全 上
手ノ屈筋ニシテ其内緣ヲ前方ニ誘フ
前膊ノ反手動
上膊ニ對スル前膊ノ屈及半覆手動
前膊ニ對スル手ノ伸及外轉
前膊ニ對スル手ノ伸
第一掌骨ヲ前外方ニ引ク
拇指骨ヲ引キ第一掌骨ノ外轉ヲ行フ
拇指骨及ビ第一掌骨ヲ引キ之ヲ後方ニ反ラ
ス
指骨ノ伸及ビ手ノ後屈
前膊ニ對スル手ノ伸及ビ内轉
上膊ニ對スル前膊ノ伸ヲ助ク
背骨間筋ハ指ノ外轉掌骨間筋ハ指ノ内轉
指骨第一節ノ屈

- 三、短内轉拇筋
- 四、對小指拇筋
- 五、短屈拇筋
- 六、短外轉拇筋
- 七、對拇小指筋
- 八、短屈小指筋
- 九、短外轉小指筋
- 十、皮下掌筋

骨盤筋

- 一、腰腸筋
- 二、三稜股筋
- 三、内鎖筋
- 四、方形股筋
- 五、外鎖筋
- 六、小臀筋
- 七、中臀筋
- 八、大臀筋

大腿前側筋

巨骨前面第三掌骨全面ノ全長第二掌骨ノ上部
 大富稜骨ノ前面及ビ環狀靭帶ノ一部
 大富稜骨及ビ環狀靭帶
 舟狀骨突起及ビ大富稜骨環狀靭帶ノ一部
 鈎狀骨
 鈎狀突起
 豌豆骨
 環狀靭帶及ビ掌靭膜内側

腹椎ノ全長椎體ノ兩側及ビ横突起前面(大腰筋)腸骨内窩(腸骨筋)
 腸骨前面坐骨截痕ノ上部
 腸骨内面腔孔ノ周圍及ビ鎖閉靭帶坐骨ノ上部及ビ坐骨棘
 坐骨ノ外緣
 腸骨外面腔孔ノ周圍及ビ鎖閉靭帶
 腸骨外窩前半月狀線ヨリ下部
 腸骨外窩前半月狀線間ノ粗面腸骨楯外唇ノ前四分ノ三及ビ前上棘
 腸骨外窩ノ最後部薦骨ノ外部尾間骨ノ側緣大薦坐靭帶後面
 腸骨前上棘
 腸骨前下棘及ビ髌白ノ上緣(前直股筋)○大轉子基底及粗線ノ外唇(外直股筋)○粗線ノ内唇(内直股筋)大腿骨前面及外面(中大股筋)
 恥骨地中枝

大股骨小轉子
 大股骨大轉子ノ上部
 同上前筋附着ノ下方
 大股轉子間粗線
 大股轉子窩
 大股大轉子前上部
 大轉子外面
 大股粗線ノ外枝及ビ股靭膜
 膝蓋骨上緣兩側緣及ビ前面、又膝蓋靭帶ヲ以テ脛骨前結節
 大轉子前下方ニ於テ股靭膜ニ移リ下方ハ脛骨外結節ニ赴ク
 脛骨前結節ノ下方脛骨楯ノ上部
 大股粗線ノ内枝

拇指第一節上端内側ノ種子骨
 拇指掌骨外緣及ビ前面
 拇指第一節上端
 第五掌骨前面ノ全長
 小指第一節基底
 小指第一節基底尺側
 手掌内緣ノ皮膚

拇指掌骨ノ内轉
 拇指轉骨ノ屈及ビ内轉
 拇指首節ヲ屈シ第一掌骨ヲ前内方ニ誘フ
 前ニ同ジ
 第五掌骨ノ屈
 小指首節ノ屈

骨盤ニ對スル股ノ屈及ビ外旋
 股ノ外腓及外旋
 股ノ外旋
 股ノ外旋
 股ノ外轉及ビ廻旋
 前ニ同ジ
 骨盤ニ對スル股ノ伸
 股ニ對スル脚ノ伸又前直股筋ハ股ニ對スル骨盤ノ屈ヲ助ク
 骨盤ニ對スル股ノ屈及ビ内旋
 股ニ對スル脚ノ屈及ビ内旋又骨盤ニ對スル股ノ屈
 股ノ内轉屈及外旋

- 二、第一内轉筋
- 三、第二内轉筋
- 四、第三内轉筋
- 五、内直股筋

大腿後側筋

- 一、二頭股筋
- 二、半膜樣筋
- 三、半腱樣筋

下腿前側及外側筋

- 一、前脛骨筋
- 二、長伸脛筋
- 三、長總趾伸筋
- 四、短腓骨筋
- 五、長腓骨筋

下腿後側筋

- 一、腓腸筋
- 二、後頭骨筋
- 三、長總趾屈筋
- 四、長屈腓筋
- 五、三頭腓腸筋
- 六、長足趾筋

足背筋

恥骨棘
 恥骨棘ノ下方
 恥骨下行枝及坐骨結節
 恥骨下行枝
 坐骨結節(長頭)○大腿粗線外唇ノ中部(短頭)
 頭坐骨結節下方
 坐骨結節

脛骨外結節及ビ同骨外面上三分ノ二
 腓骨内面ノ前部中四分ノ二及ビ骨間靭帶
 脛骨外結節腓骨内面上四分ノ三
 腓骨ノ外面下三分ノ二
 腓骨小頭及其外面上三分ノ一

大腿外側外側ノ溝
 脛骨斜線及ビ同骨後面ノ最外部骨間靭帶ノ後方ニアル腓骨ノ内面
 脛骨斜線及ビ同骨後面中三分ノ一
 腓骨後面下三分ノ二
 大腿骨内側後上部同線上ノ結節、同内面ノ溝(内行)○外側ノ後外部同線上ノ結節(外行)腓骨ノ頭及ビ其後面ノ上三分ノ一
 脛骨斜線及ビ其内線中三分ノ一、(腓底筋)
 大腿腓腸面ノ外部外器ノ上方囊靭帶ノ後壁

大股粗線ノ内唇上三分ノ一
 大股粗線ノ内唇上三分ノ一
 大股粗線ノ内唇全部及ビ内側ノ結節
 脛骨楯ノ上部
 腓骨小頭
 脛骨内側ノ後上方ヨリ前一方ニ赴ク
 脛骨楯ノ上部

第一枚狀骨内面及ビ第一趾骨基底
 拇指骨第二節基底
 拇指ノ外各指骨中節及ビ末節○第五趾骨基底(前腓骨筋)
 第五趾骨莖狀突起
 第一趾骨基底下面ノ外側

頸骨後面斜線ノ上部
 舟狀骨内側ノ結節
 拇指ノ外各足指骨爪節基底
 拇指爪節基底

「アシエル」ニ於テ以テ跟骨後面ノ中部
 跟骨後面ノ内方、若クハ「アシエル」ニ於テ内

前ニ同ジ
 前ニ同ジ
 股ノ内轉及屈
 股ノ内轉脚ノ屈及ビ内旋
 股ニ對スル脚ノ屈及ビ外旋骨盤ニ對スル股ノ伸
 股ニ對スル脚ノ屈及ビ骨盤ニ於ケル股ノ伸
 股ニ對スル脚ノ屈及ビ内旋骨盤ニ於ケル股ノ伸
 脚ニ對スル足ノ屈及ビ内轉
 脚ニ對スル足ノ屈及ビ内轉
 脚ニ對スル足ノ屈及ビ外轉
 足ノ伸及ビ外轉
 前ニ同ジ

股ニ對スル脚ノ屈及ビ内旋
 足ヲ内轉シ且之ヲ屈伸ノ中位ニアラシム
 足指末節ノ屈及ビ足ノ伸
 脚指末節ノ屈
 脚ニ對スル足ノ強力ナル伸
 同時ニ足尖ヲ内方ニ旋轉ス

一、背骨間筋
二、短總趾伸筋
足趾筋

其數四、第一ハ拇指趾骨基底ノ外縁及ビ第二趾骨ノ内縁、第二以下ハ各趾骨ノ對向縁
跟骨前方ノ距跟窩
跟骨下方
跟骨下面
跟骨下面内後結節ノ前部
第三楔狀骨下面
跟骨下面内後結節及舟狀骨結節
第五趾骨基底
同 上
跟骨ノ外結節

第一ハ第二指骨首節基底ノ内側、第二ヨリ第四マデハ第二趾ヨリ第四趾マデ各指骨基底ノ外側
分趾ヲ以テ各趾伸筋ノ腱ト合ス
第二趾以下各指骨基底ノ内側
第二指第一節基底内側
各趾首節基底ノ上内側
長總趾屈筋腱ノ外縁
分趾ヲ以テ四趾骨ノ各中節兩側
第二指首節基底ノ兩側、(内種子骨及ビ外種子骨)
第二指首節基底ノ内側(内種子骨)
小趾首節基底ノ外側
第五趾骨外縁
第五趾骨莖狀突起及小趾首節基底ノ外側

各指ノ外轉
各指ノ伸
第二趾ニ向ツテ第三趾以下ノ内轉
第二趾ニ近ツク
第二趾以下各趾首節ノ屈
足趾ニ於テ長總趾屈筋ノ牽引力ヲ補足ス
各指中節ノ屈
第二指首節ノ屈
小趾首節ノ屈
小趾ノ外轉

頸筋

- 一、前斜角筋
二、後斜角筋
三、頤舌骨筋
四、頸舌骨筋
五、莖狀舌骨筋
六、二腹頸筋
七、胸骨甲狀筋
八、甲狀舌骨筋
九、胸骨舌骨筋
十、肩胛舌骨筋

第三ヨリ第六マデ各頸椎横突起前結節
第二以下各頸椎突起後結節
下頸骨内頤棘
下頸骨内内斜棘
顛頸骨莖狀突起
前腹ハ下頸骨ノ二腹筋窩、後腹ハ乳嘴突起
二腹筋截痕
胸骨又ノ後面
甲狀軟骨斜棘
胸骨及ビ鎖骨頭ノ後面
舌骨體下縁

第一肋骨上面ノ結節
第一肋骨上面及ビ第二肋骨上縁
舌骨體上部
正中線ニ於ケル縫線狀腱及舌骨體
舌骨體外側
腹間ノ腱ハ腱膜環ヲ以テ舌骨上縁ニ定着ス
甲狀軟骨斜棘
舌骨體ノ下縁及ビ大角
舌骨體下縁
肩胛骨上縁

第一肋ヲ上舉シ若クハ頸柱ヲ側屈ス
前ニ同ジ
舌骨ヲ上舉ス
前ニ同ジ
舌骨ヲ上後方ニ引ク
舌骨ヲ上舉シ之ヲ前後ニ動カス
喉頭ヲ引下グ
舌骨ヲ引下グ又ハ喉頭ヲ引舉グ
舌骨ヲ引下グ
前ニ同ジ

十一、胸鎖乳嘴筋
頭筋

- 一、咬筋
二、顛額筋
頭及頸皮筋

胸骨又ノ前面(胸骨肉束)鎖骨上面内三分一(鎖骨肉束)
顛額窩ノ全部
顛弓ノ下縁

顛額骨乳嘴突起外面、後頭骨上半月狀線外三分ノ二
下頸骨枝下方ノ外面
下頸骨烏喙突起端
眉及ビ鼻根ノ外皮
眉ノ中部外皮
外眼輪韌帶
上方ハ眉ノ外皮下方ハ頰部ノ外皮ニ止ル
鼻根ノ外皮
鼻翼ノ上部及後部ナル頰ノ皮下
上唇ノ口角ニ近キ皮下
鼻翼及ビ上唇ノ皮膚
鼻翼及ビ上唇ノ皮膚、前筋ノ外方
上唇ノ外皮
口角ノ外皮
上下唇ノ外皮
口角周圍ニ集ル
下唇ノ外皮
口角ノ外皮
頰及ビ下唇ニ於テ他ノ皮筋ト混ズ

頭ヲ動側ニ傾ケ顔面ヲ反對ニ向ハシム、兩側ノ動ハ頭ヲ後屈シ且前進セシム
下頸上舉ス
前ニ同ジ
眉ヲ引舉ゲ眼ヲ開キ額ノ皮ニ横線ヲ生ズ、注意及ビ驚愕ヲ表ス
眉頭ノ内方ニ引舉ゲ眉線ヲ外下方ニ斜降ス苦惱ヲ表ス
上下眼輪ヲ動カシ眼ヲ閉ジ
上部ハ眉ヲ引下グ頰波ヲ消滅シ深考ヲ表ス下部ハ下眼ヲ膨起セシム
眉頭ヲ引下グ鼻根ノ邊ニ數箇ノ横皺ヲ生ズ
鼻翼ヲ前上方ニ引キ鼻側ニ縱皺ヲ生ズ
口角ヲ少シク内方ニ舉上シ犬齒ヲ露出ス
鼻翼及ビ鼻唇線ヲ上方ニ引ク悲哀ヲ表ス
鼻唇線ノ中部ヲ引キ下間ノ弧ヲナサシム、悲哀ヲ表ス
前筋ニ類似ス
口角ヲ上外方ニ引キ頰部ヲ膨起シ下眼ノ外隅ニ壓ス歡喜ヲ表ス
内圍ハ口ヲ括約シ外圍ハ上下唇ヲ壓平シ前ニ突出セシム
口角ヲ直ニ外方ニ引キ或ハ口腔ニ充タセル空氣ヲ驅出ス
下唇ヲ前方ニ反出シ深溝ヲ生ゼシム憎惡ノ感情ヲ表ス
口角ヲ外下方ニ索引ス、不平其他ノ惡感ヲ表ス
下唇ヲ下方ニ引キ頰ノ皮膚ヲ張リ横皺ヲ生ズ、恐怖頰悶ノ表情ヲ顯著ナラシム

- 三、眼輪筋(筋内) 同 上外
四、三稜鼻筋
五、橫鼻筋
六、犬齒筋
七、内上唇舉筋
八、外小唇舉筋
九、小顛骨筋
十、大顛骨筋
十一、環口筋
十二、喇叭筋
十三、方頤筋
十四、三角頤筋
十五、皮下頸筋

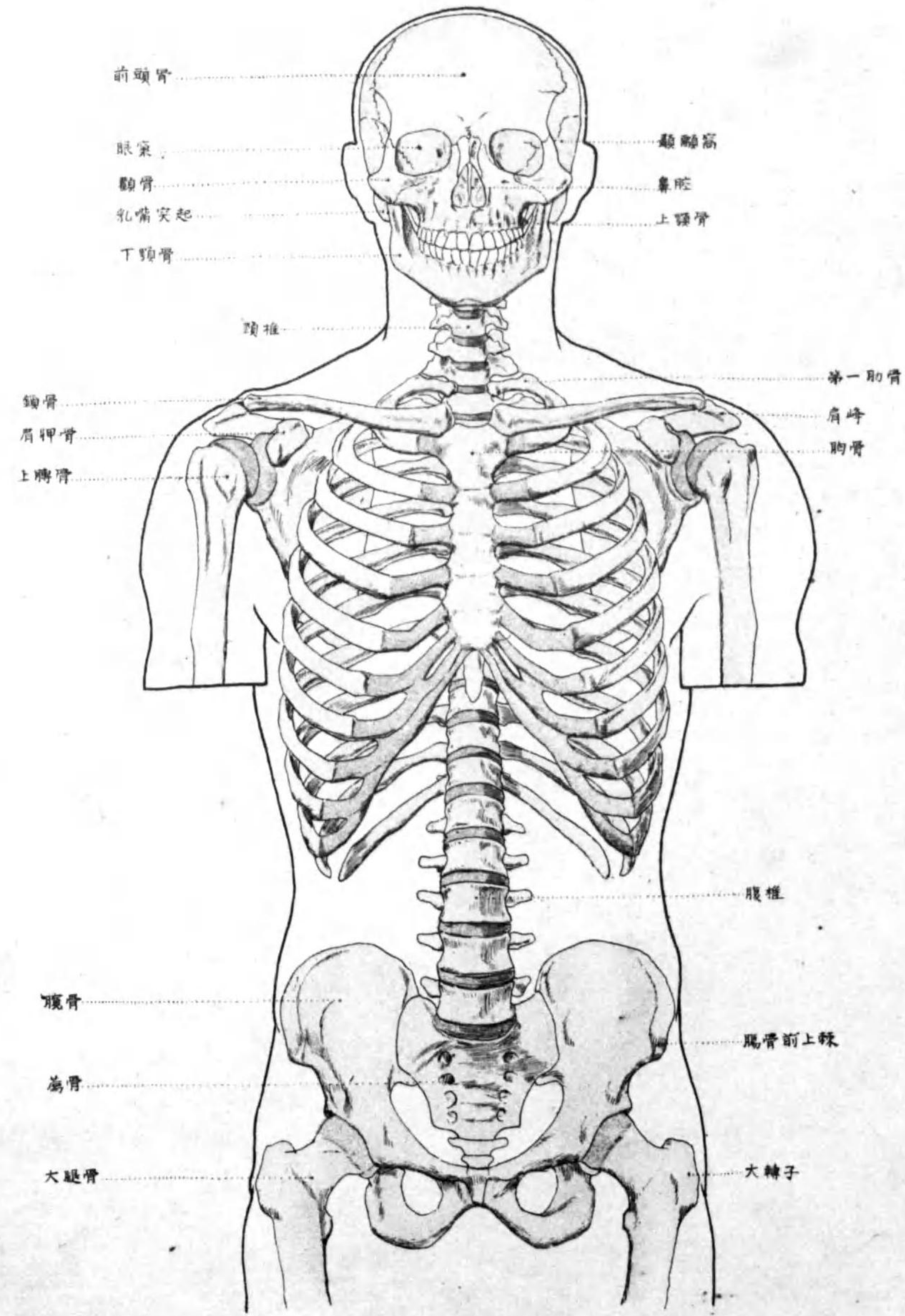
即チ眼窩部ハ内眼輪韌帶
即チ眼窩部ハ眼窩ノ骨縁ニ起リ
鼻骨下部前面
鼻梁ノ中線ニ於ケル鼻軟骨
上頸骨犬齒窩、下眼窩孔ノ下方
上頸骨犬齒窩、前筋ノ内方
上頸骨眼窩縁ノ前面
顛骨ノ前下部
顛骨ノ外端顛弓ノ上縁
横行ノ纖維ヲ以テ口圍ヲ環擁ス
上頸骨及ビ下頸骨槽部ノ前面
下頸骨外斜棘
下頸下縁
大胸筋ノ上部及ビ三角筋内方ノ筋膜

頰及ビ下唇ニ於テ他ノ皮筋ト混ズ

下唇ヲ下方ニ引キ頰ノ皮膚ヲ張リ横皺ヲ生ズ、恐怖頰悶ノ表情ヲ顯著ナラシム

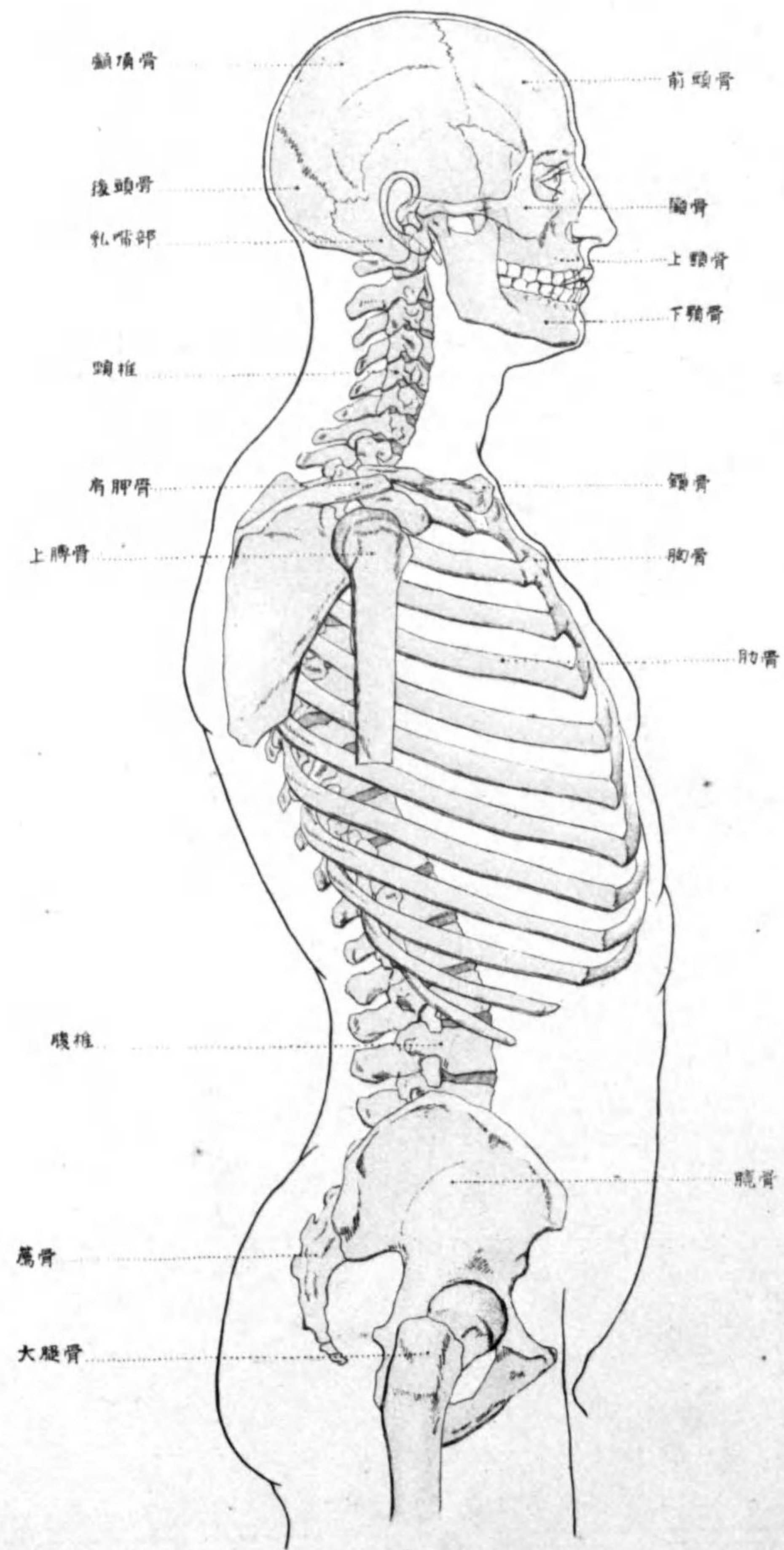
上半身前面圖

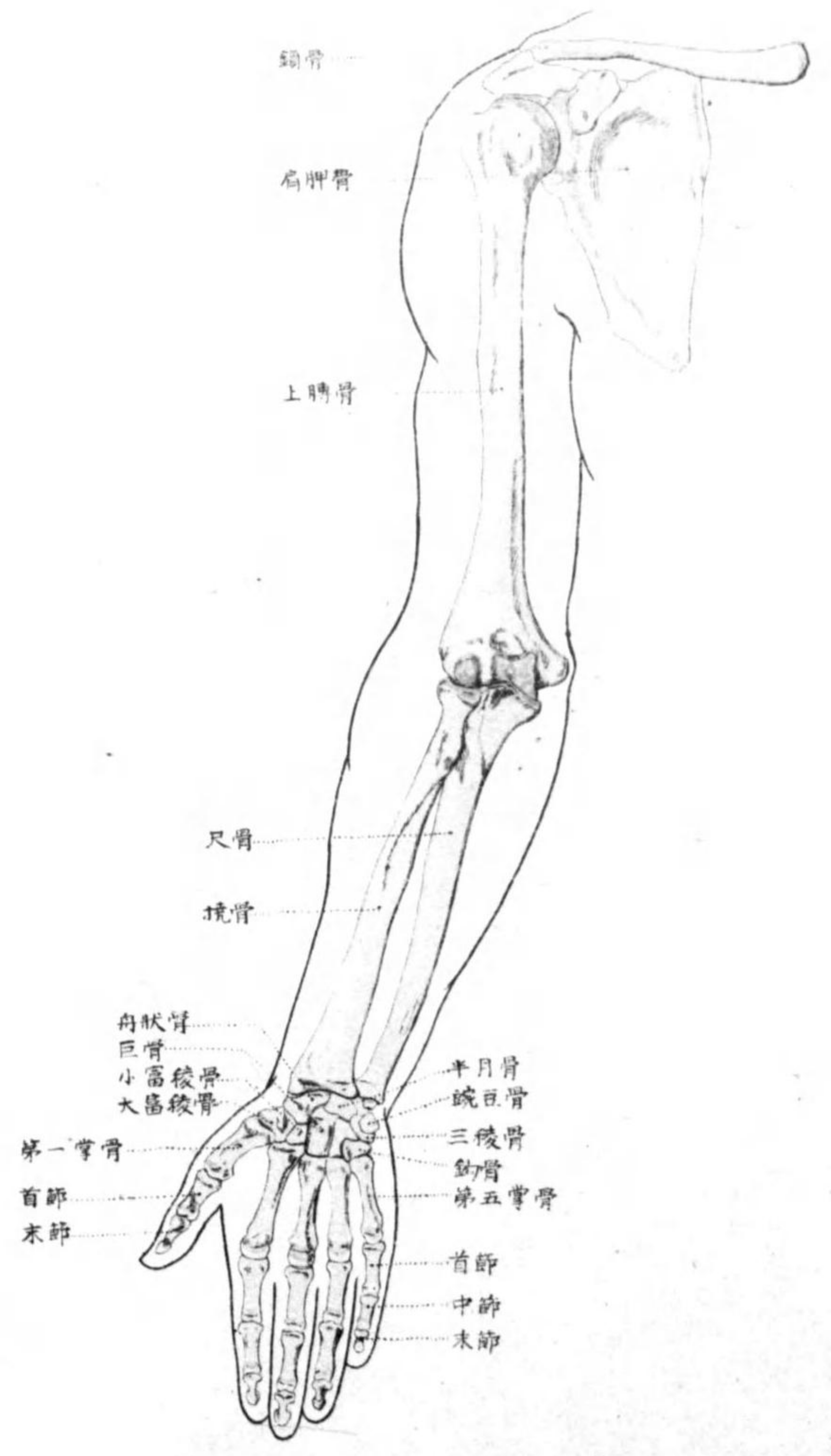
Pl. 1

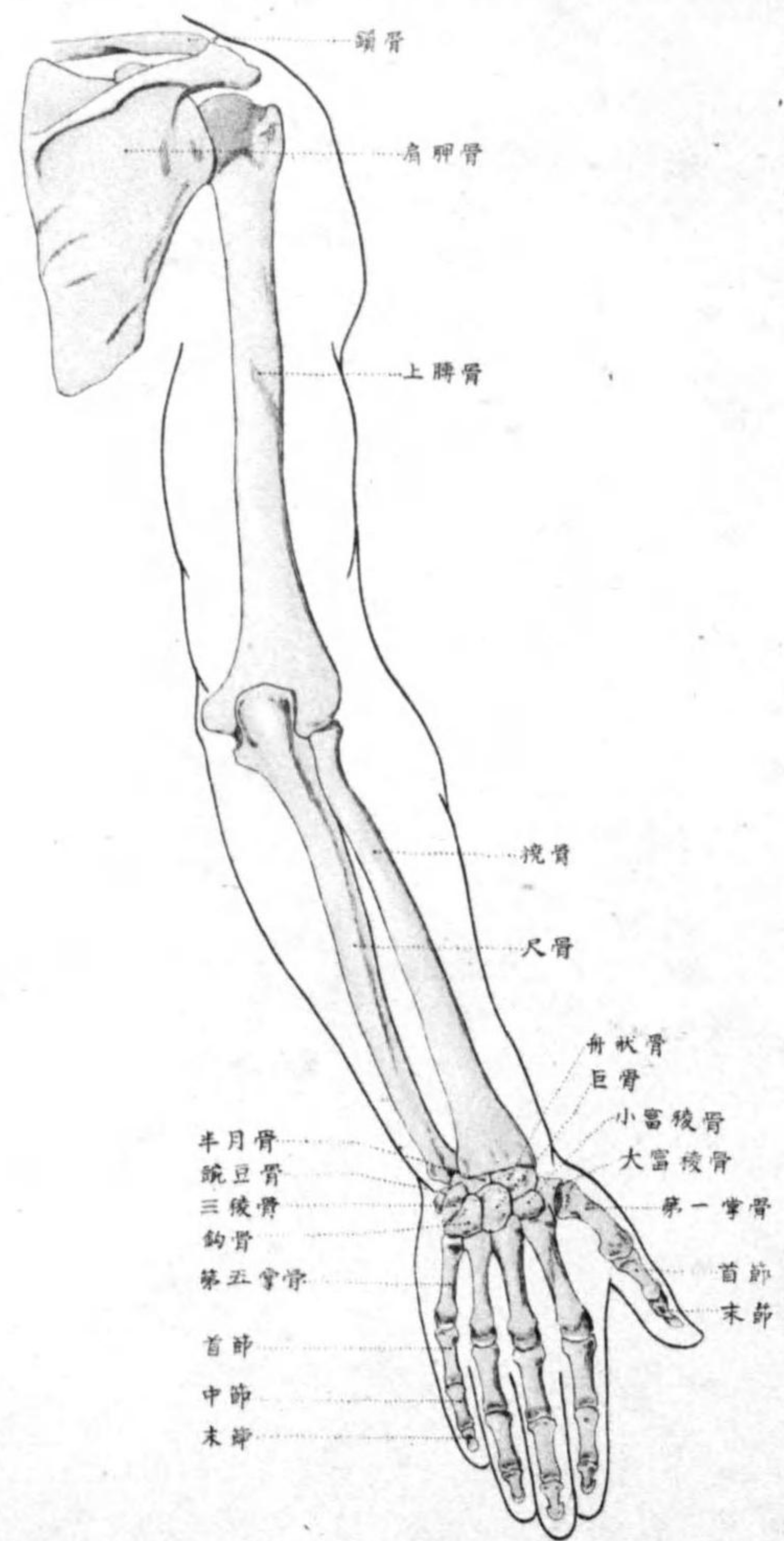


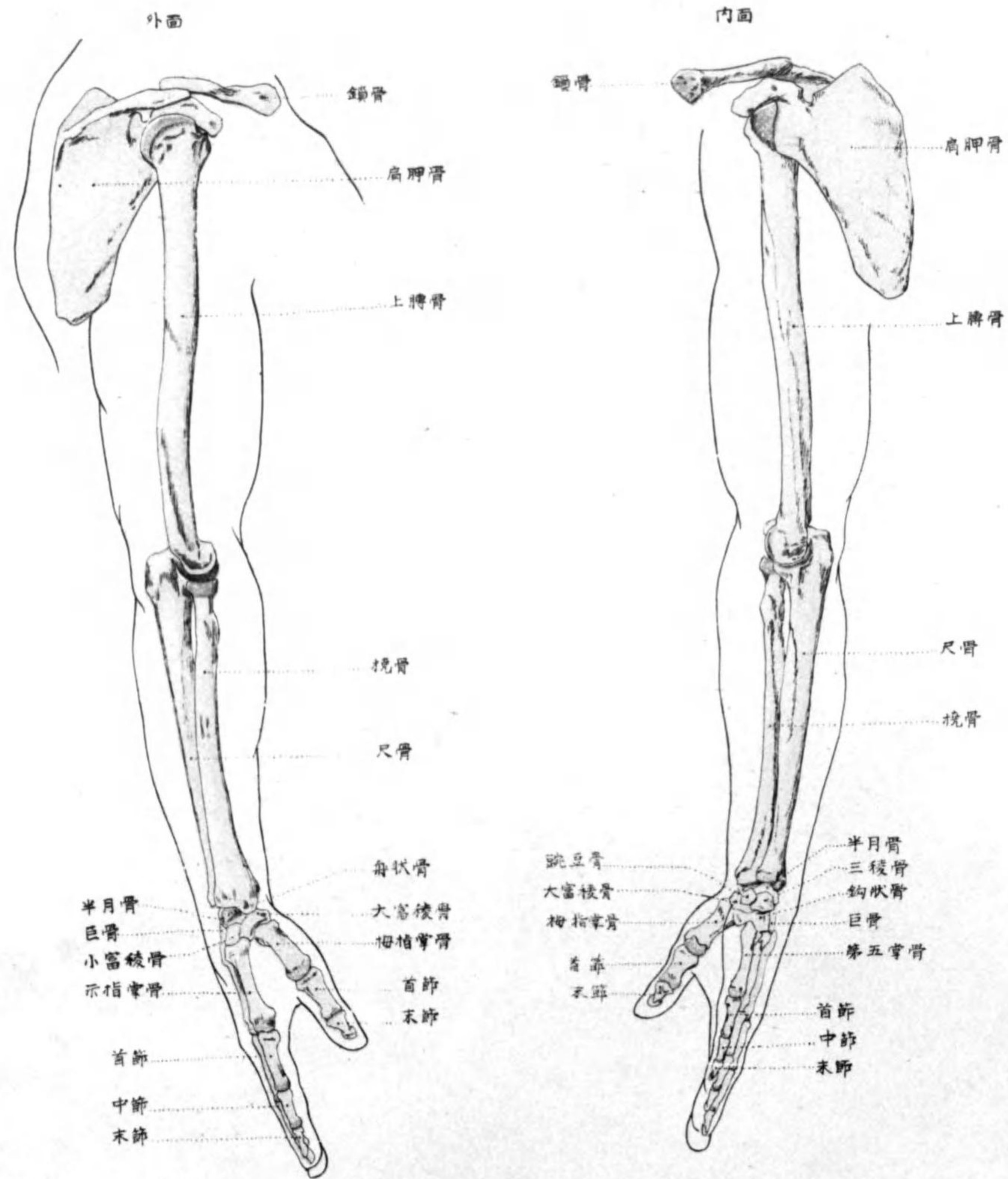
上半身外側圖

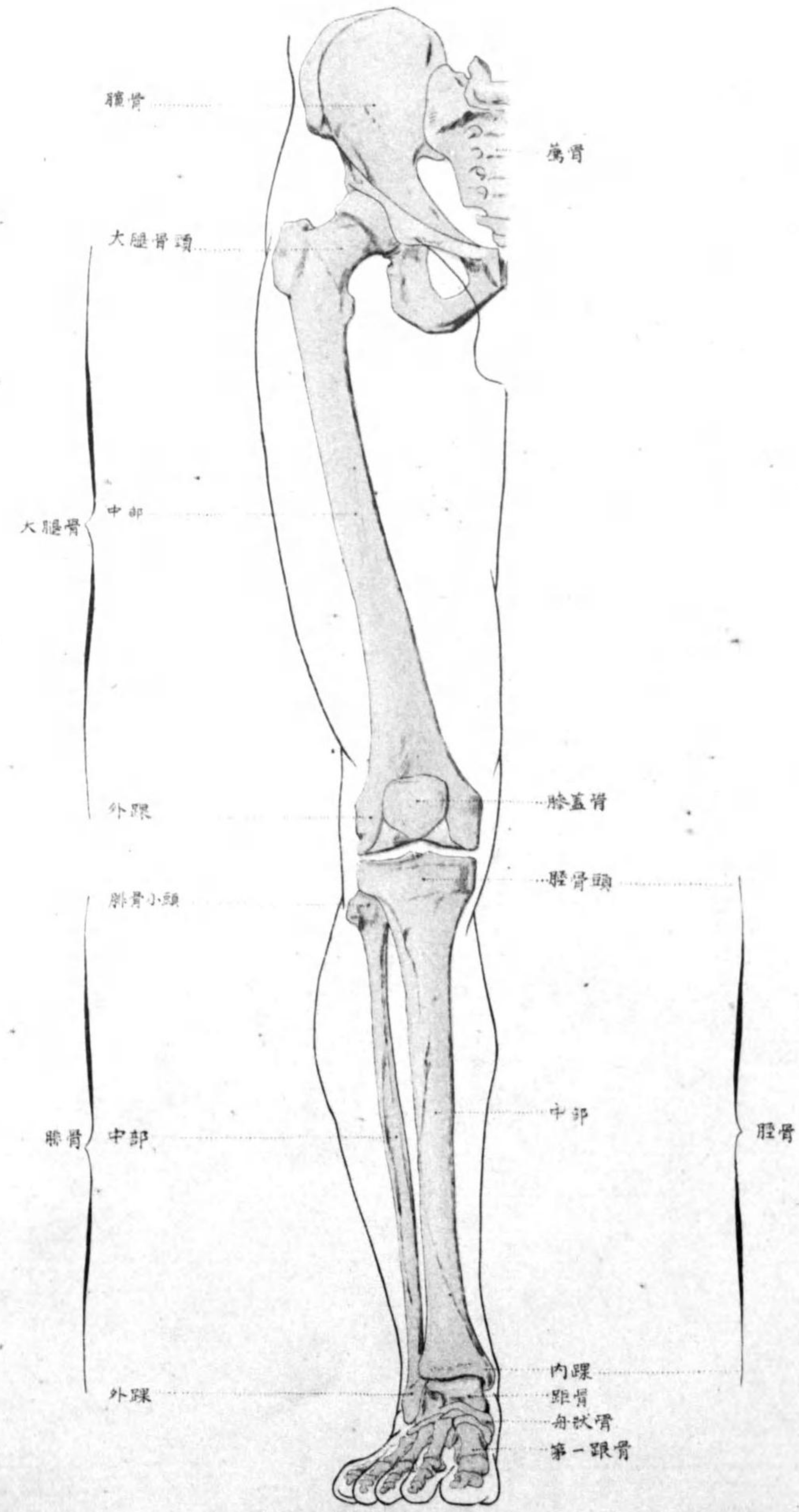
Pl. 3



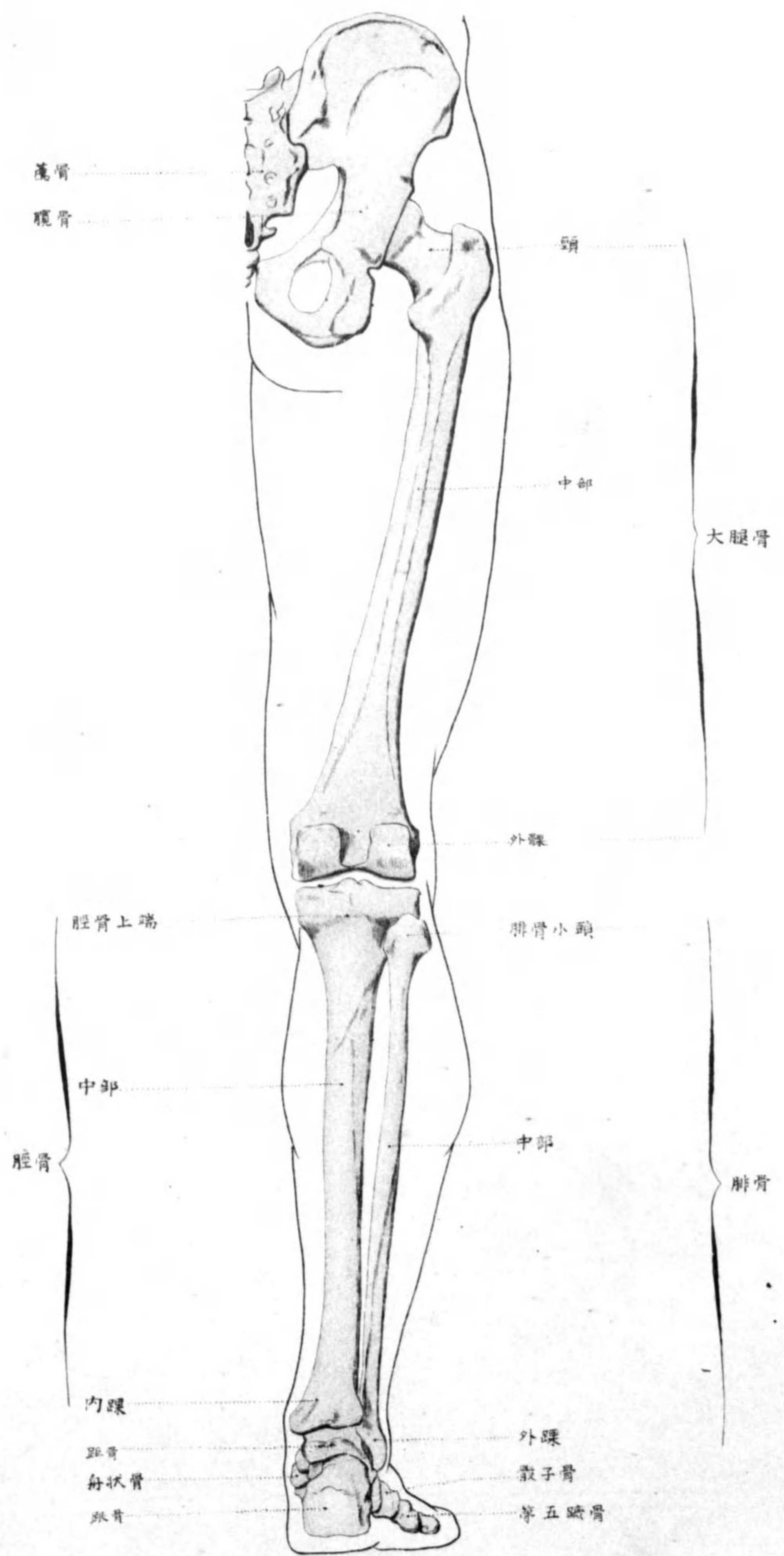


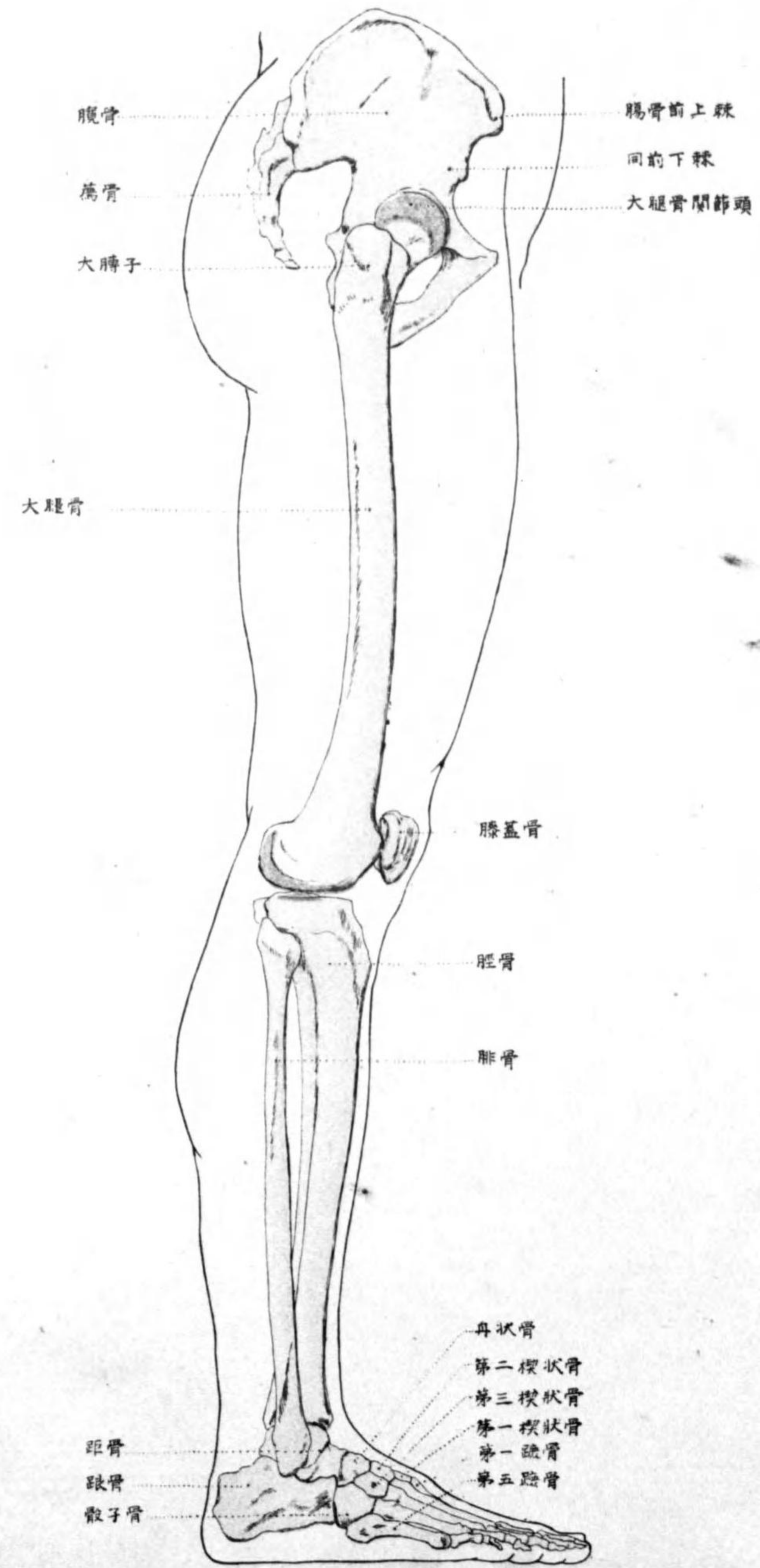






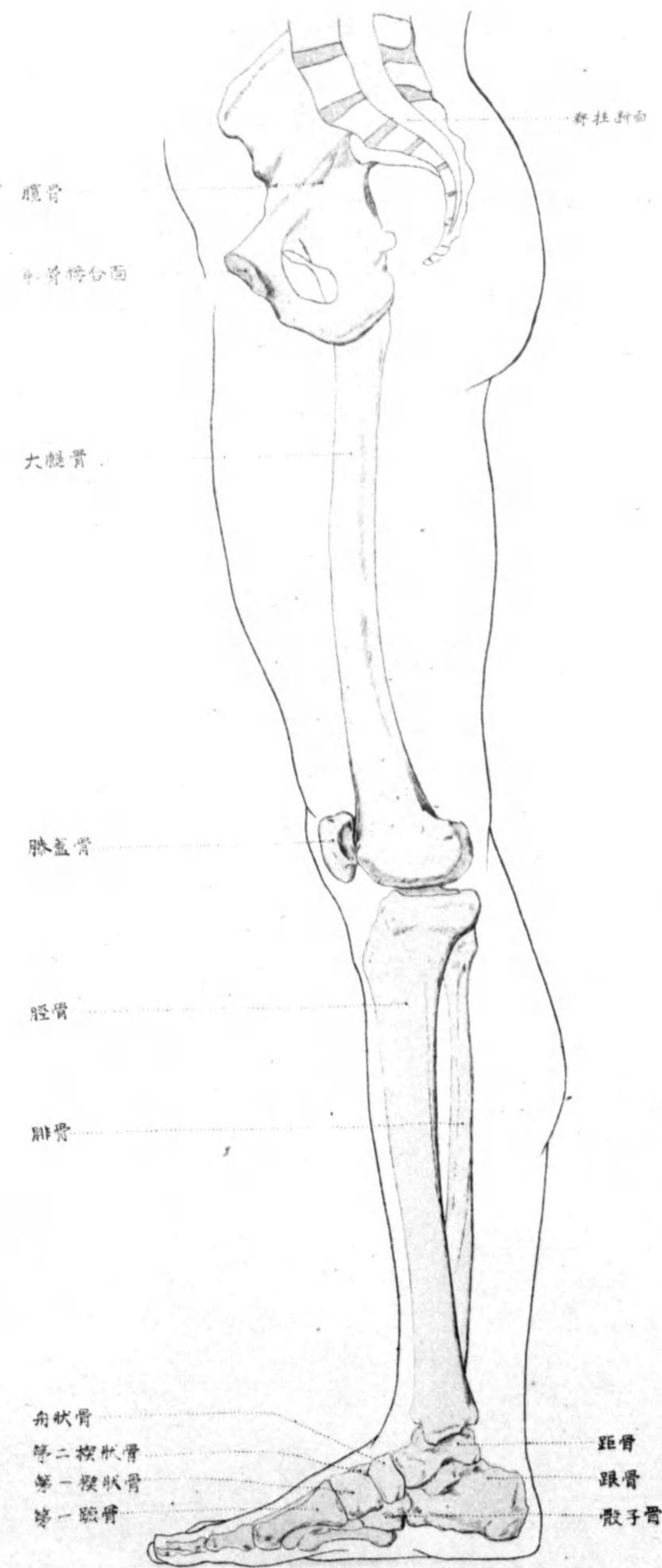
下肢後側圖

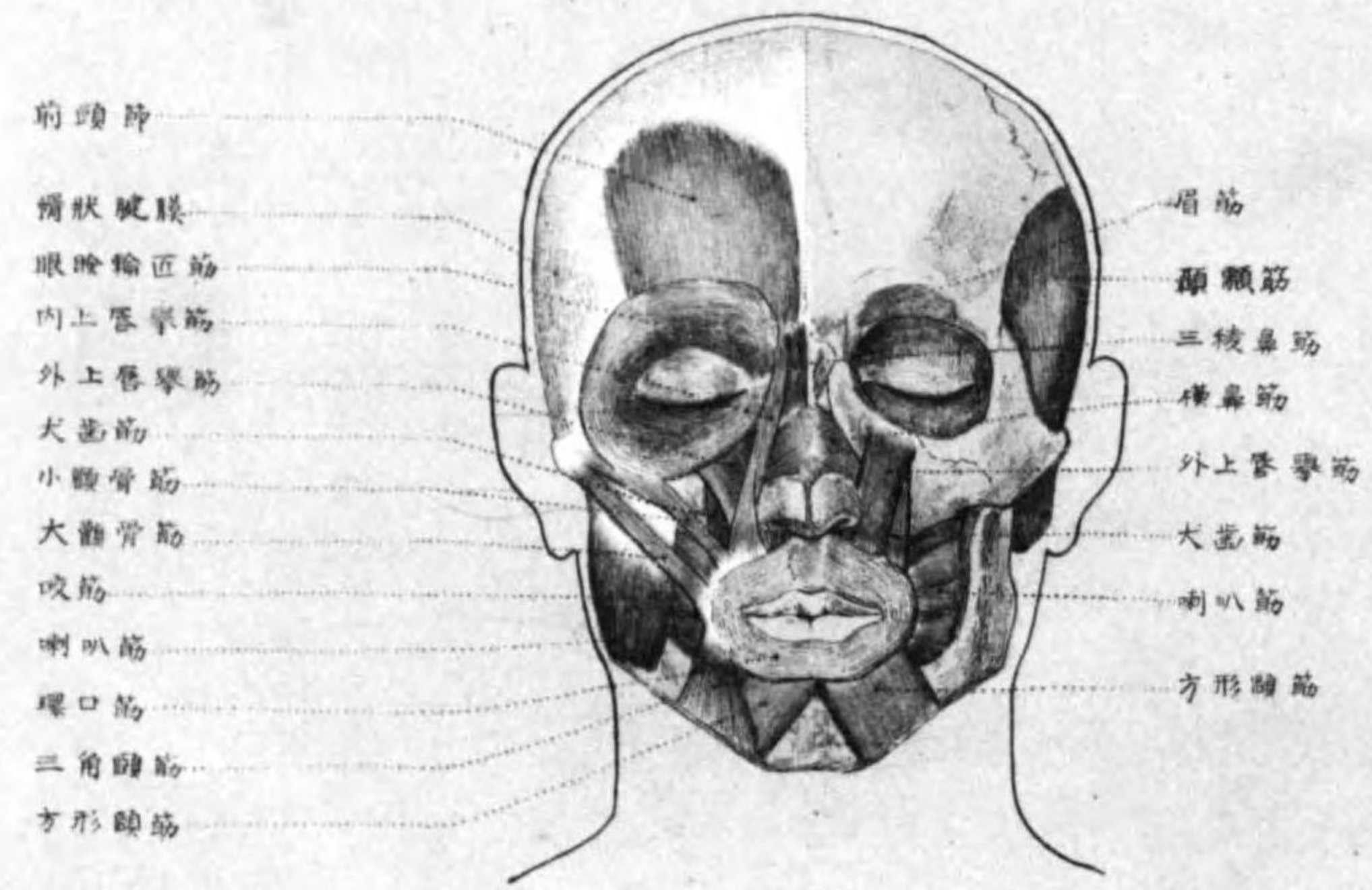


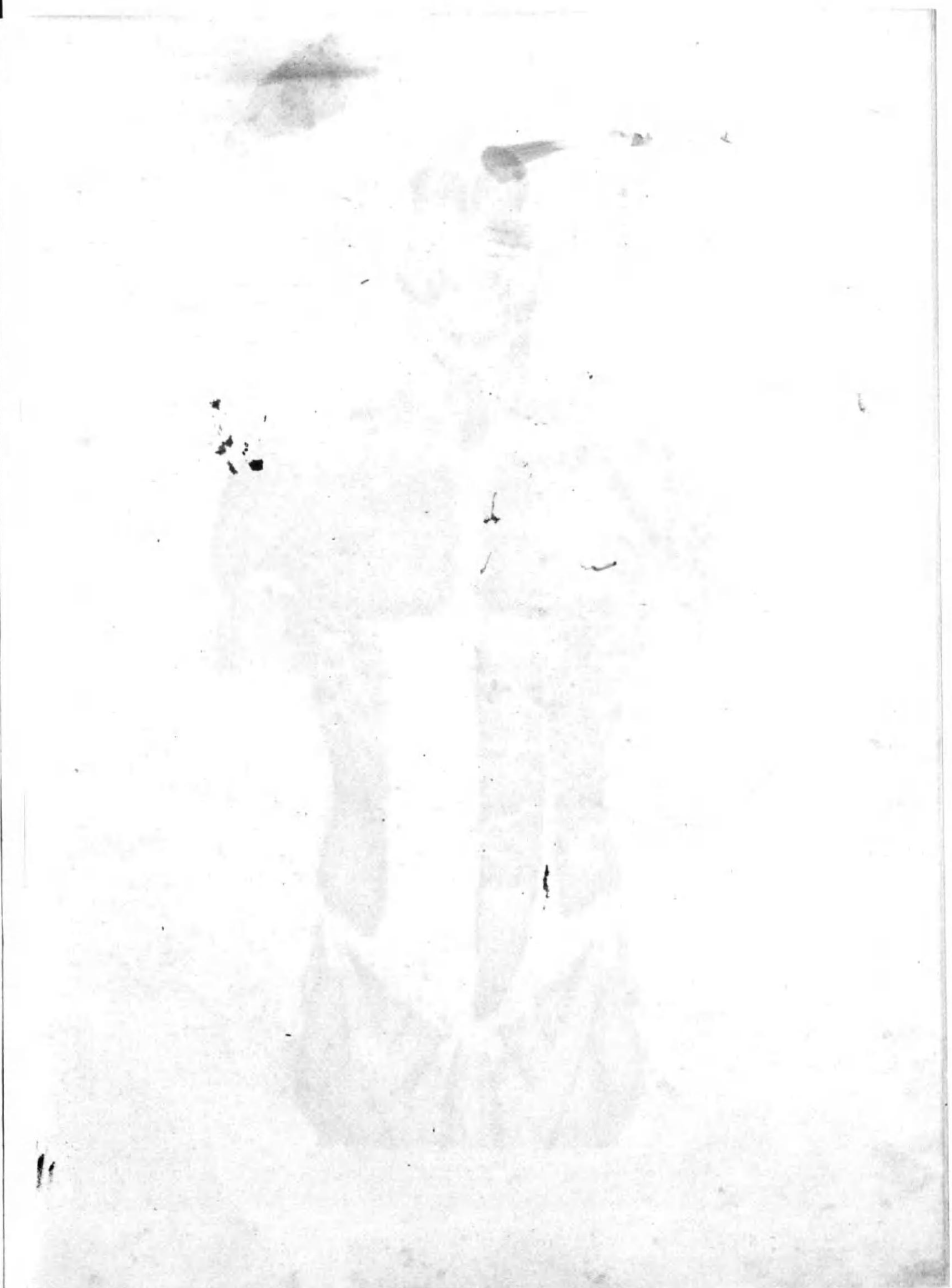
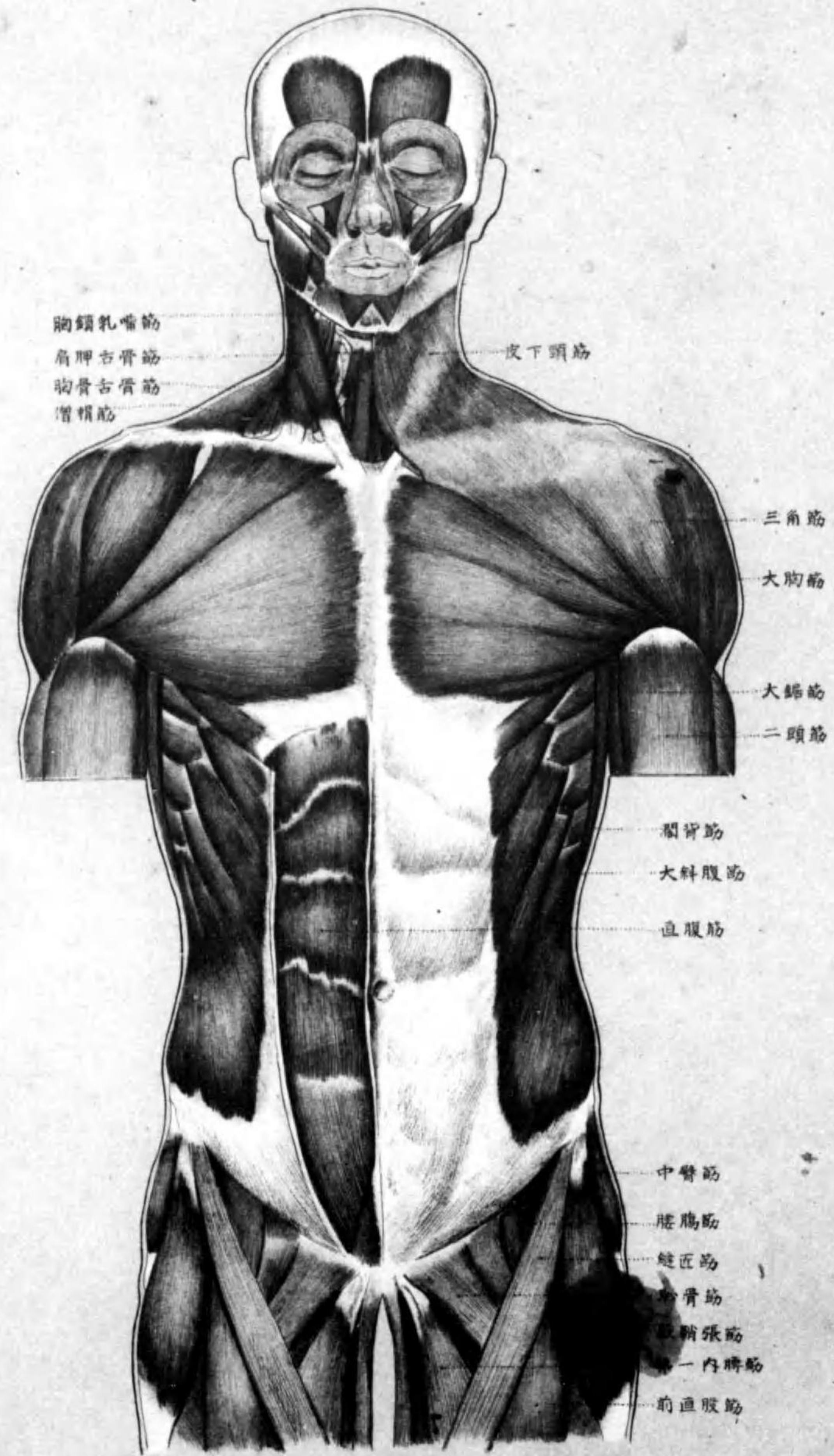


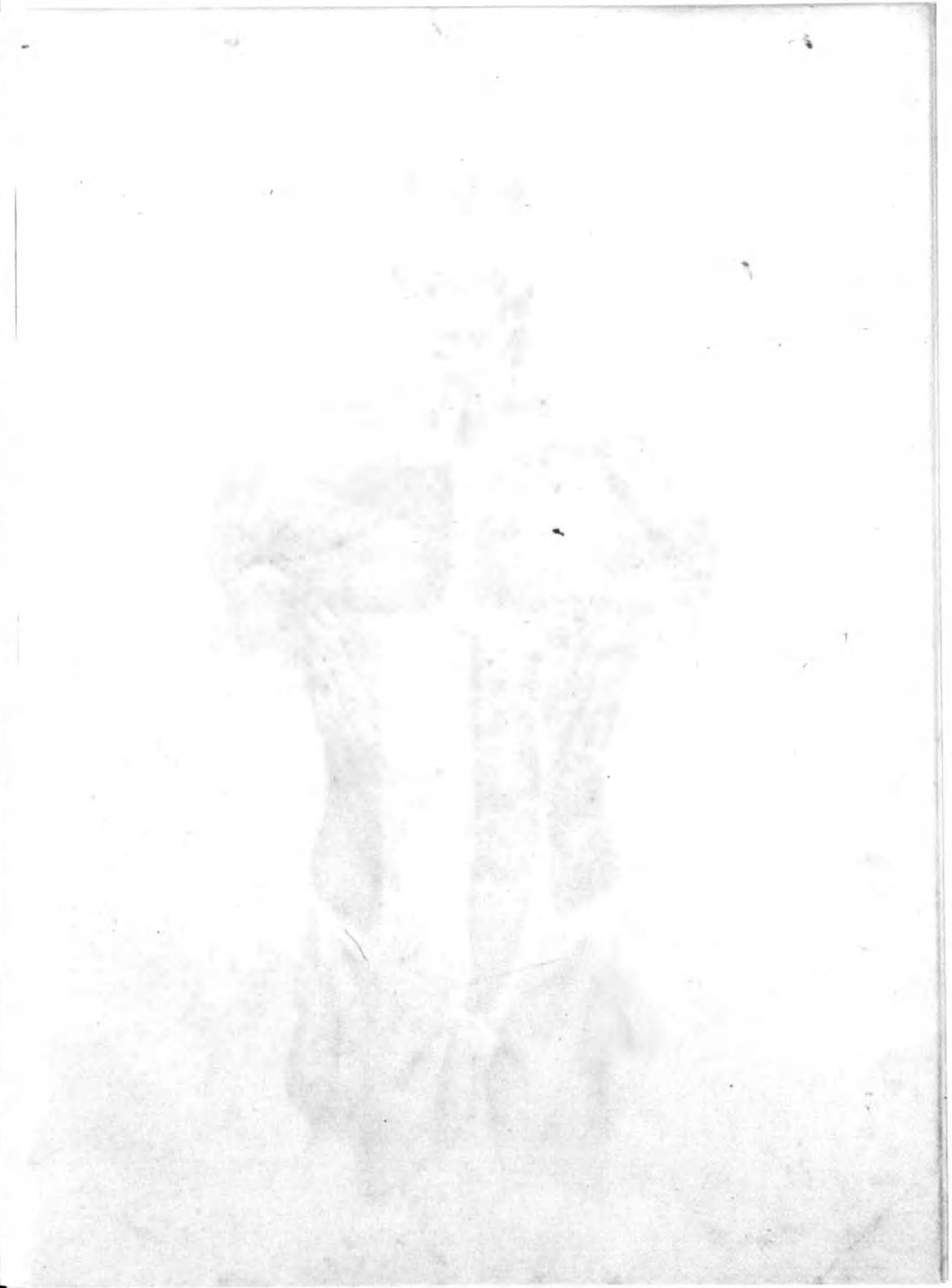
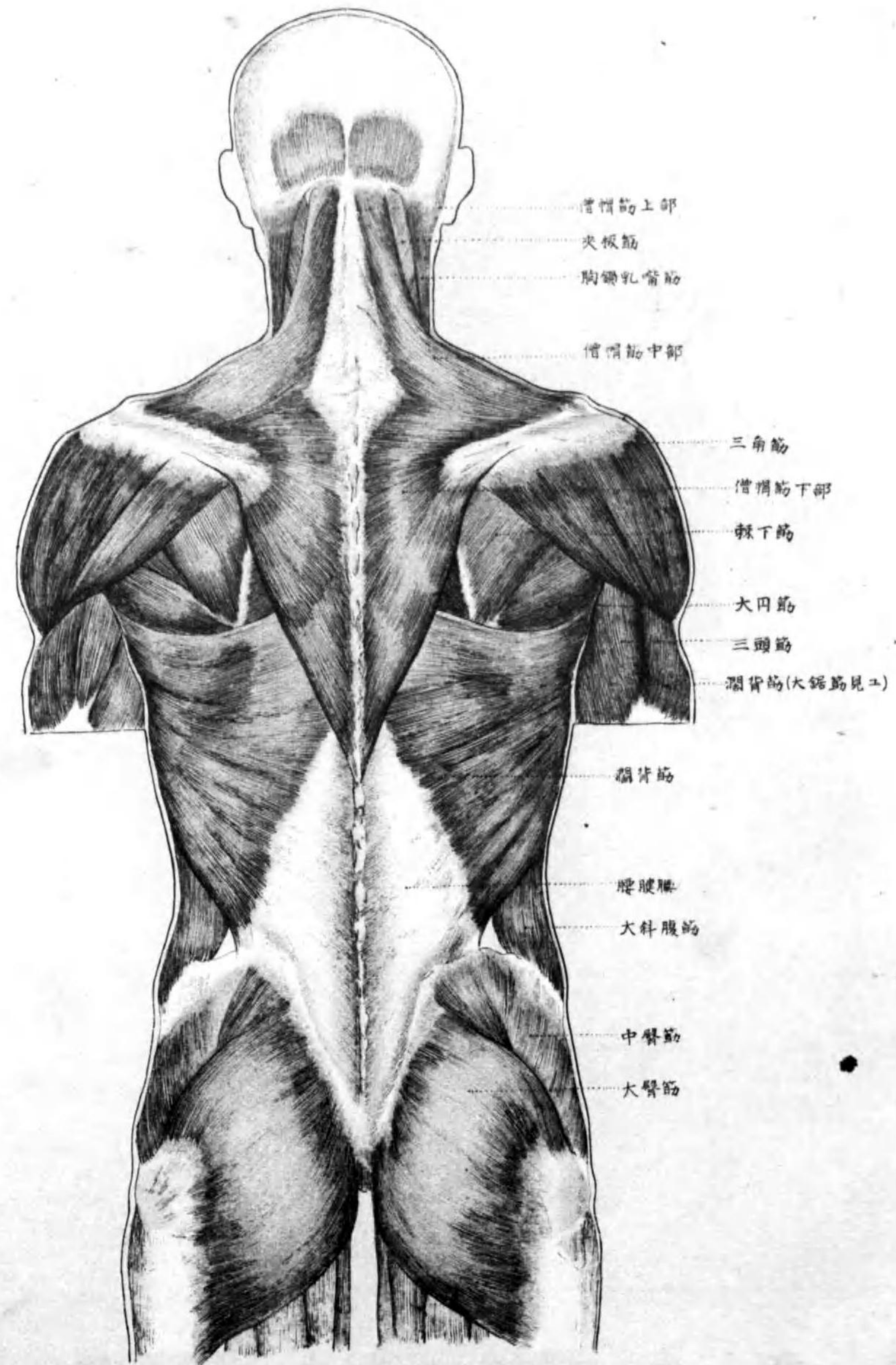
下肢内側圖

Pl. 10



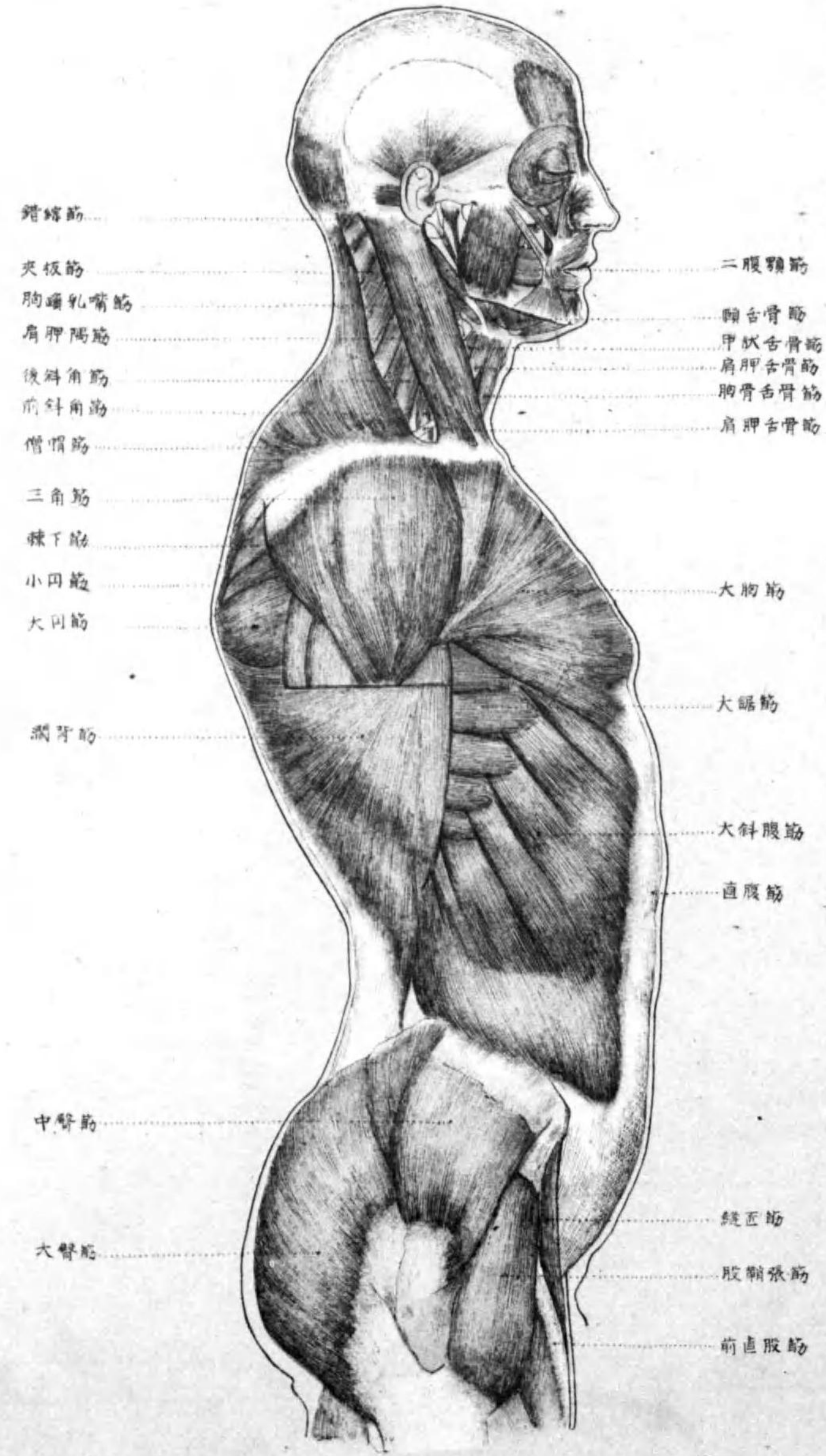

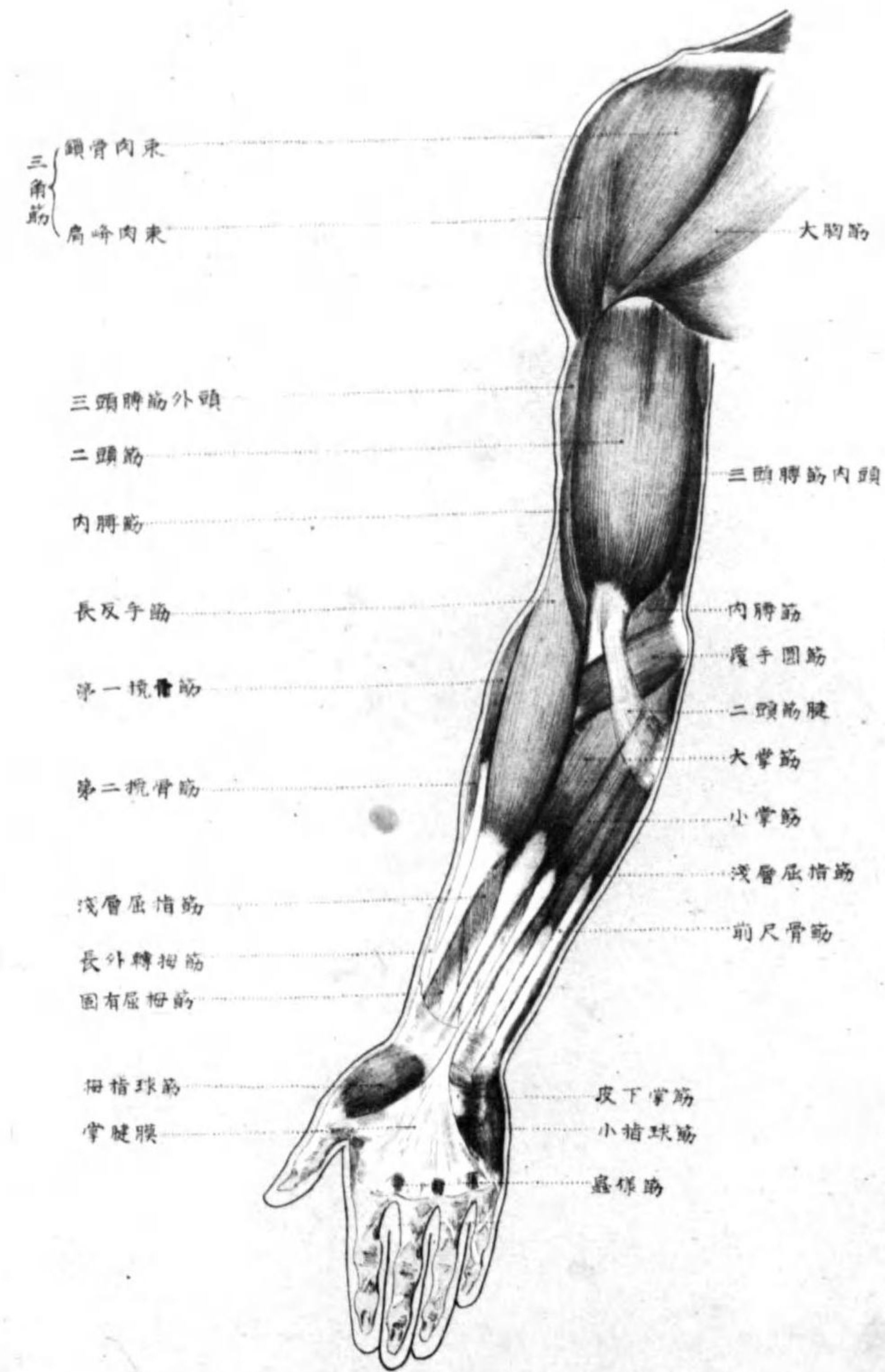


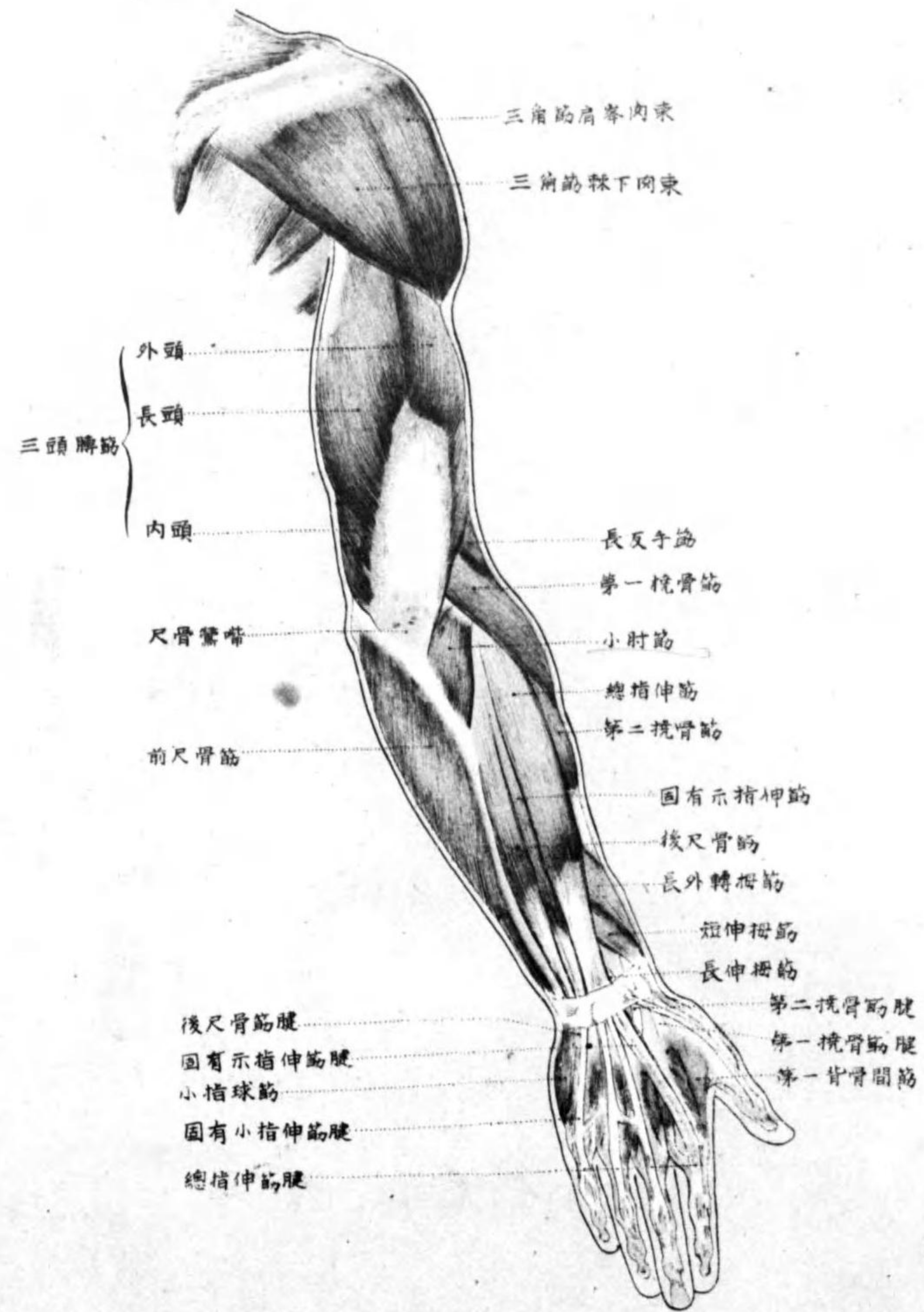


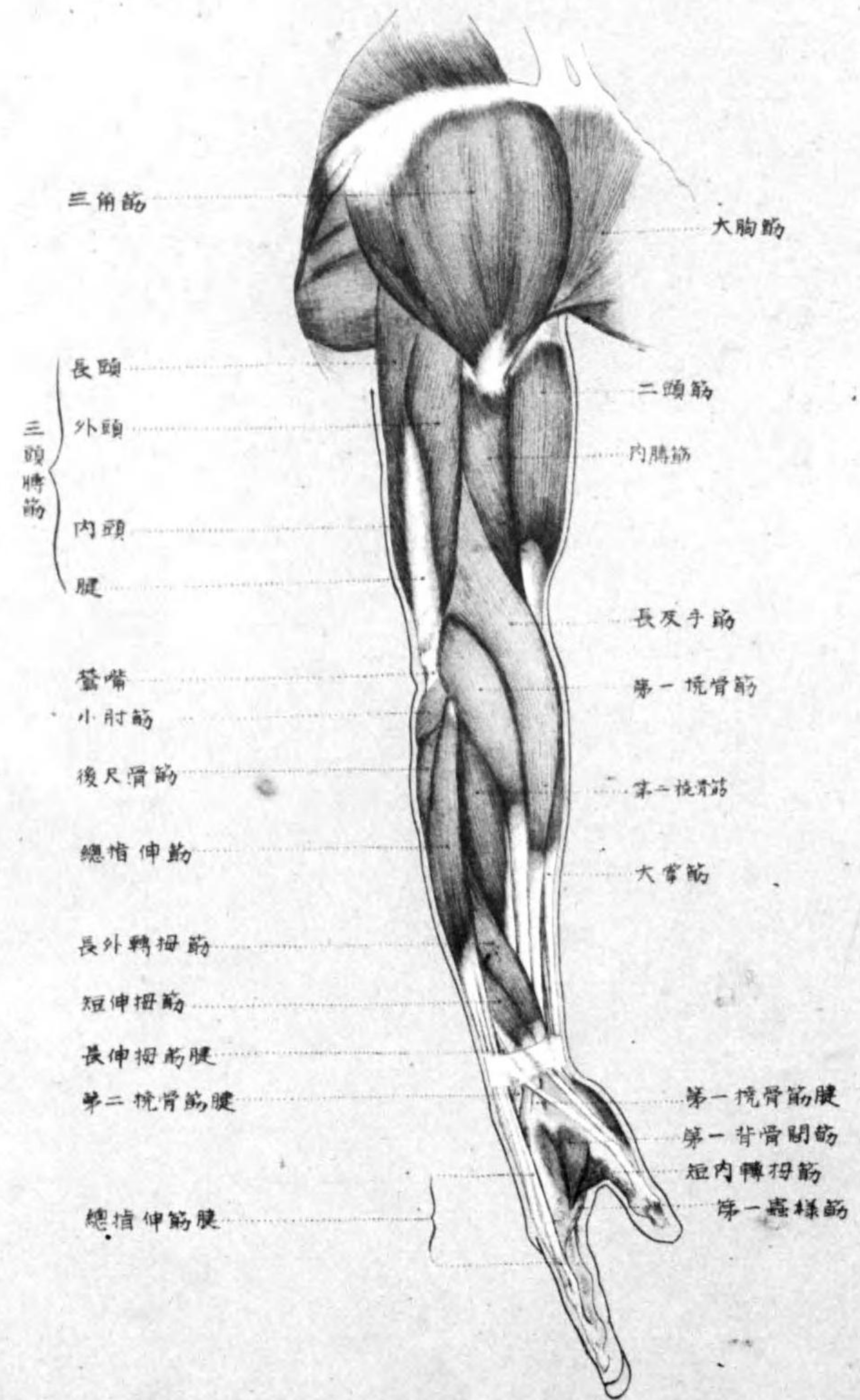
上半身側面肌肉圖

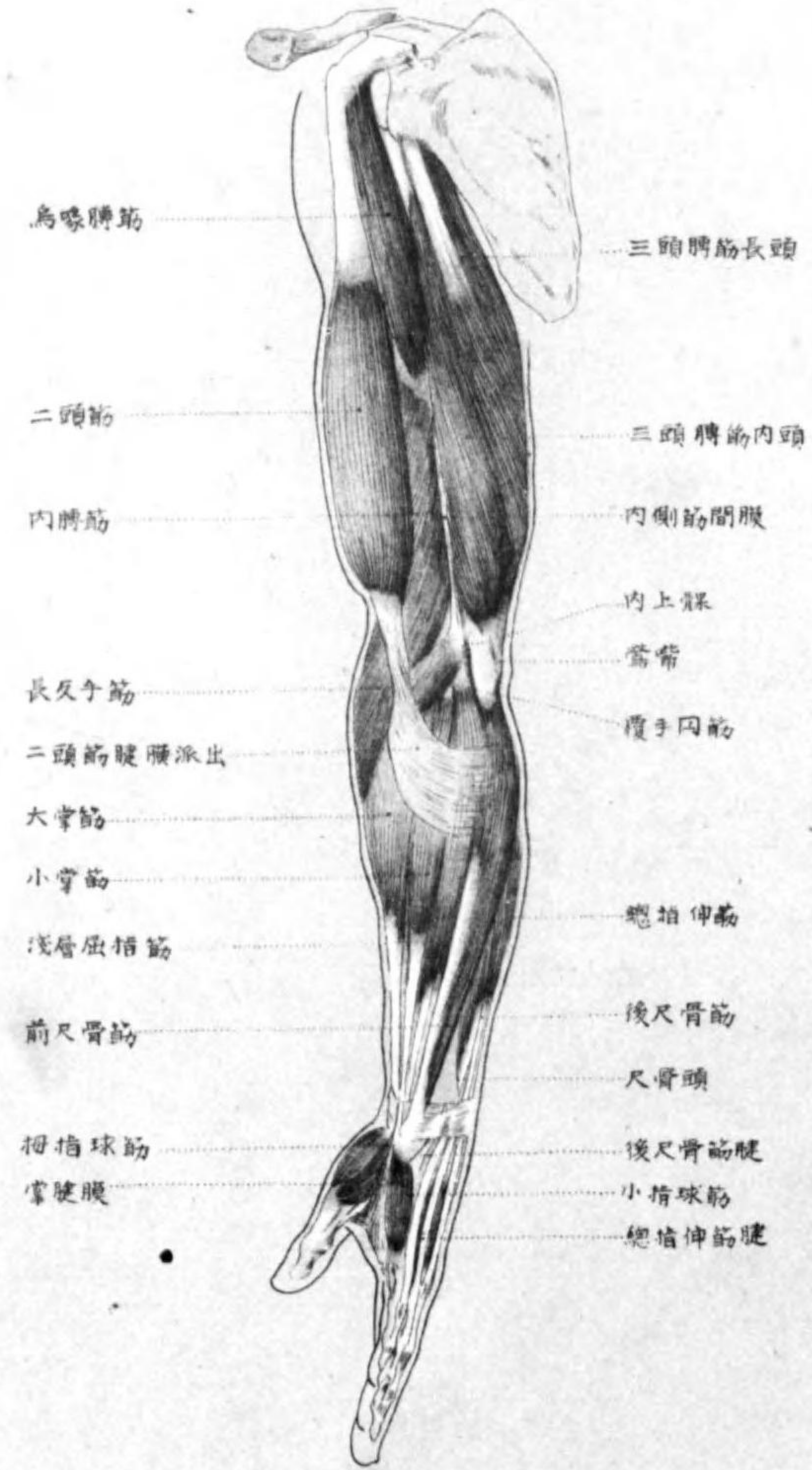
PL14

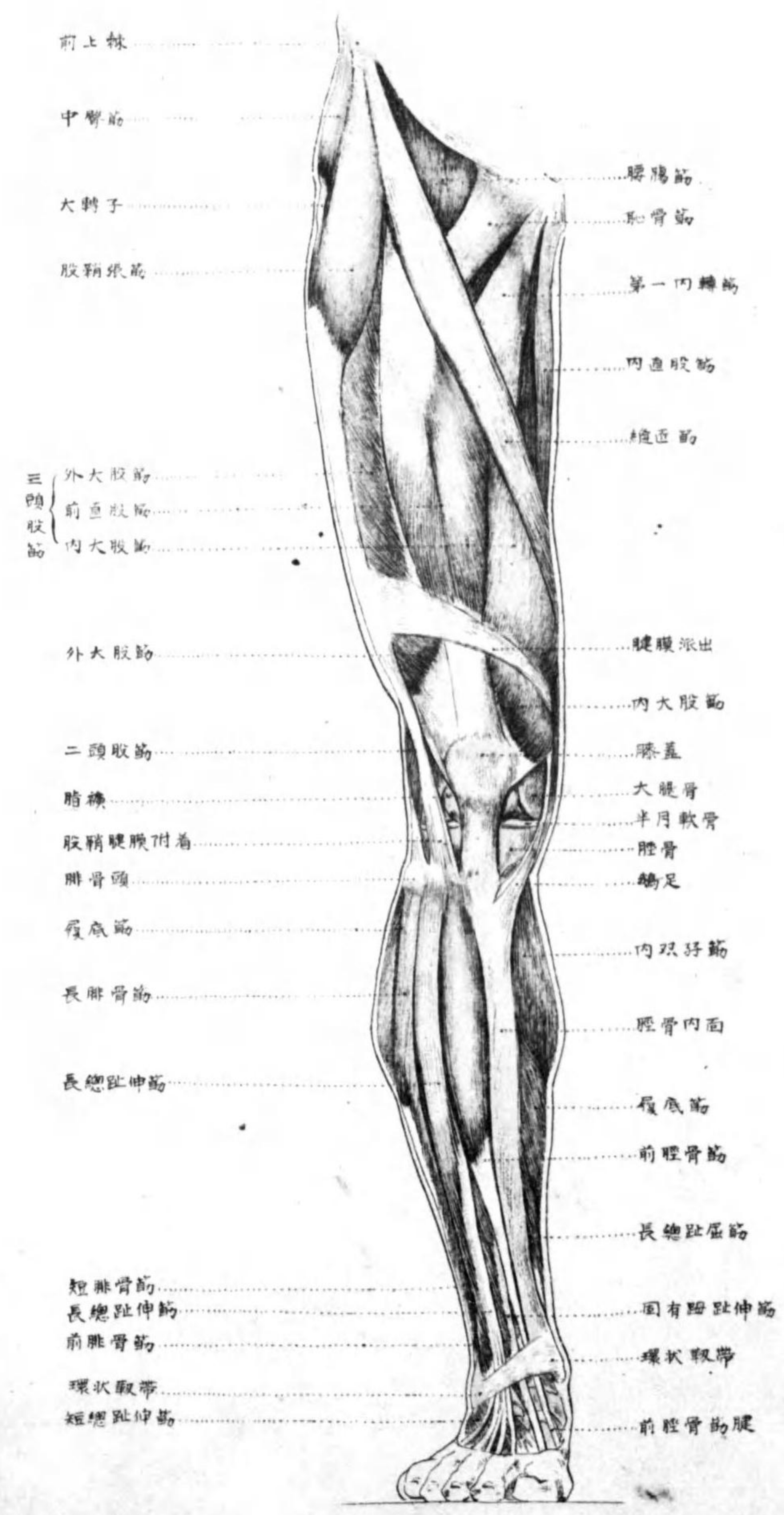


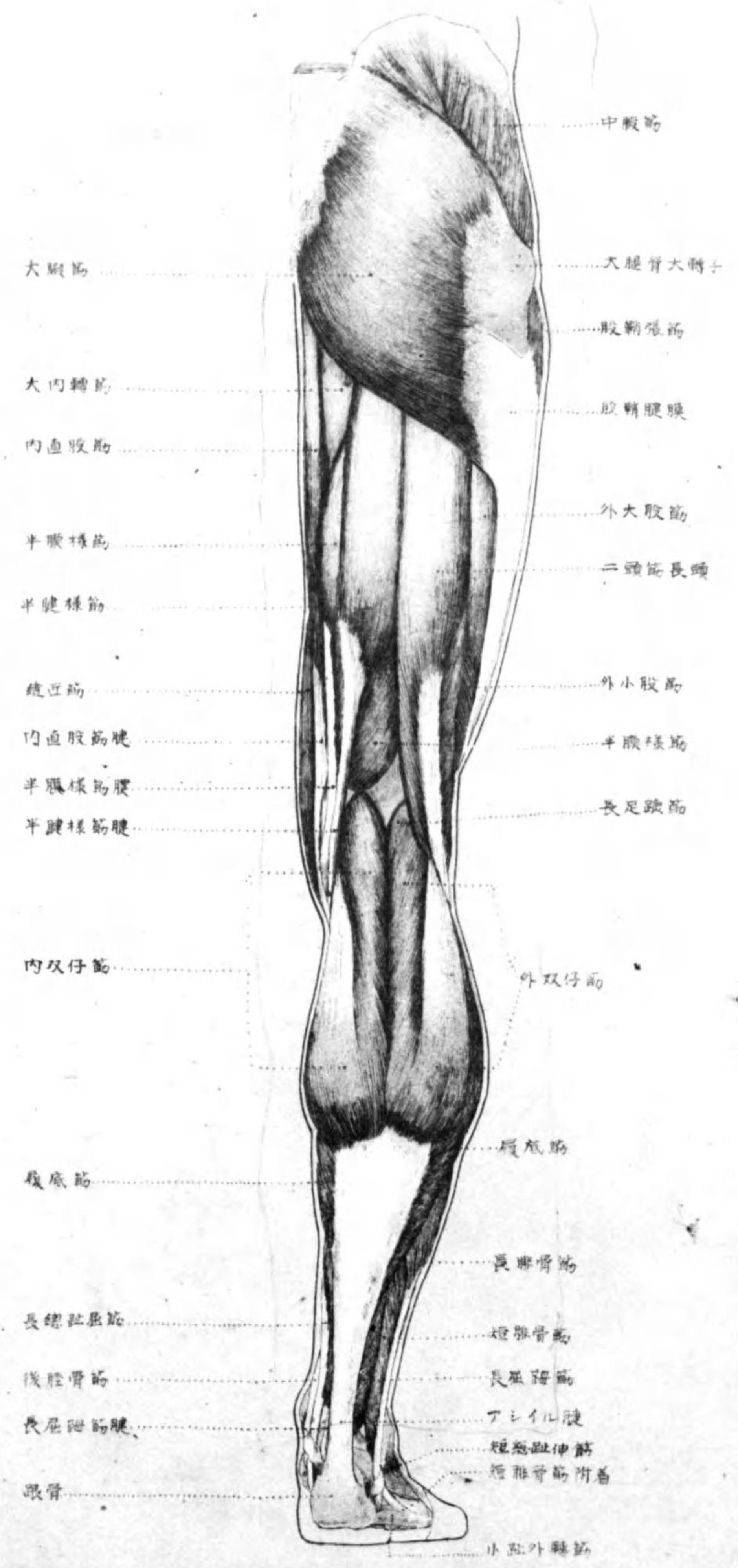


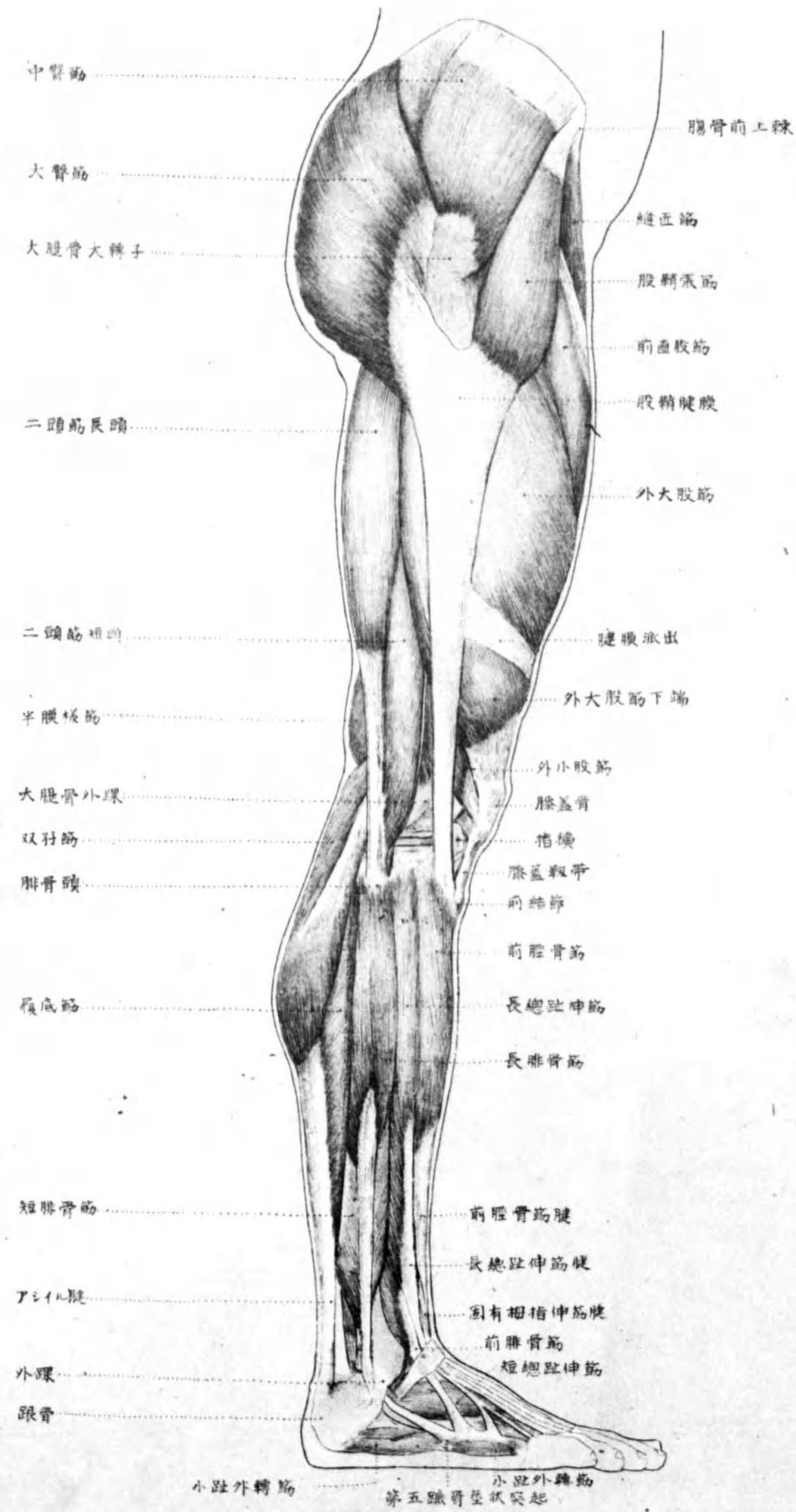


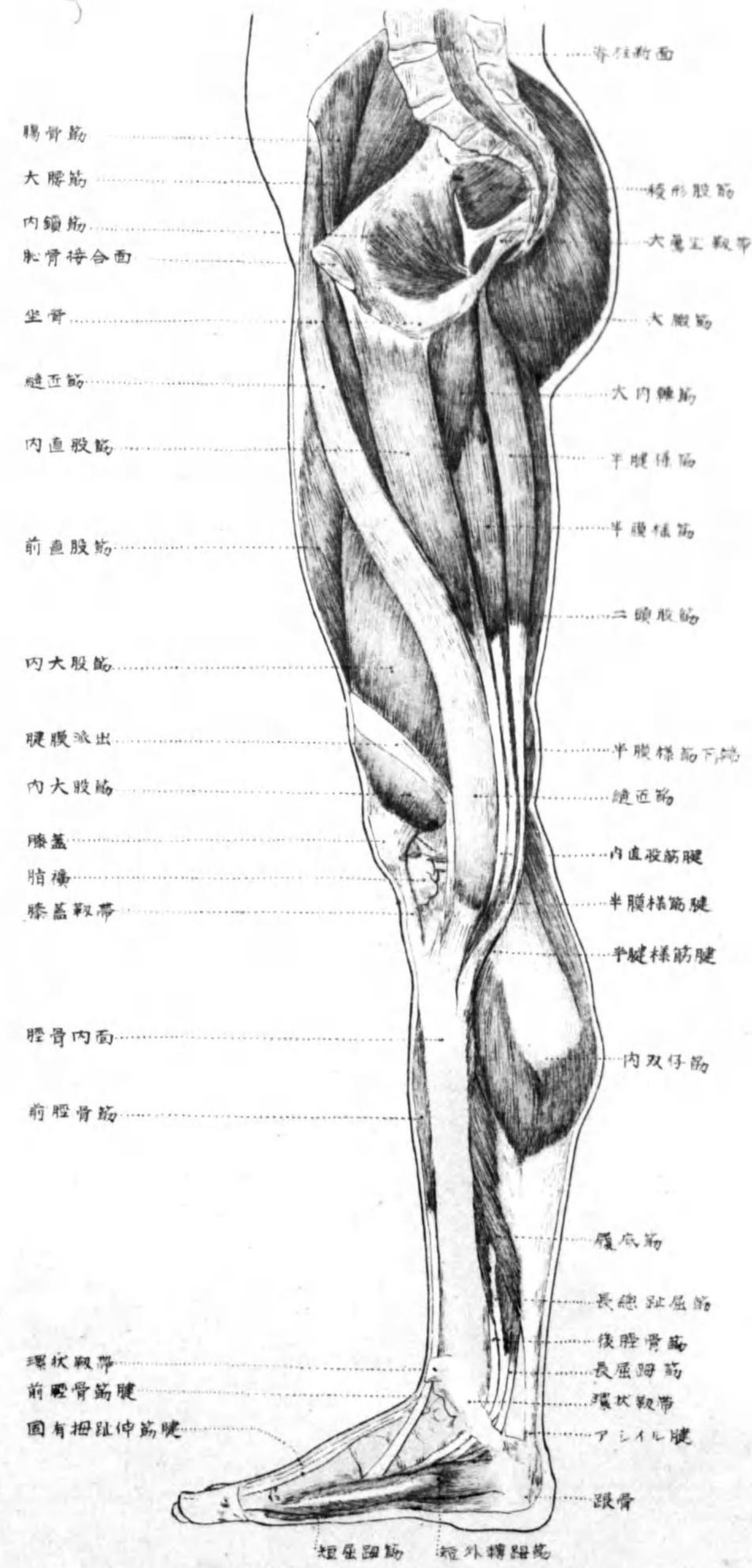


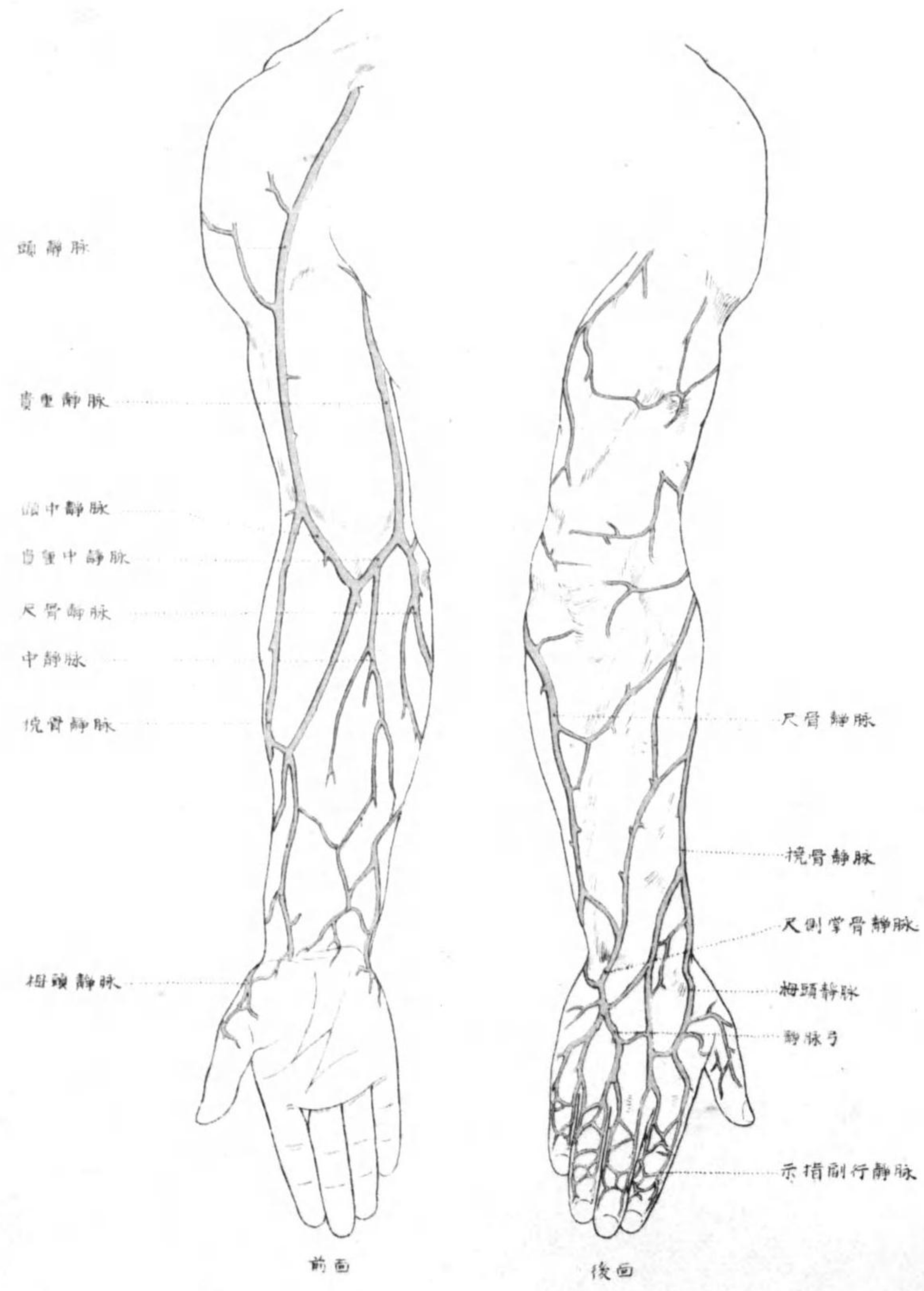


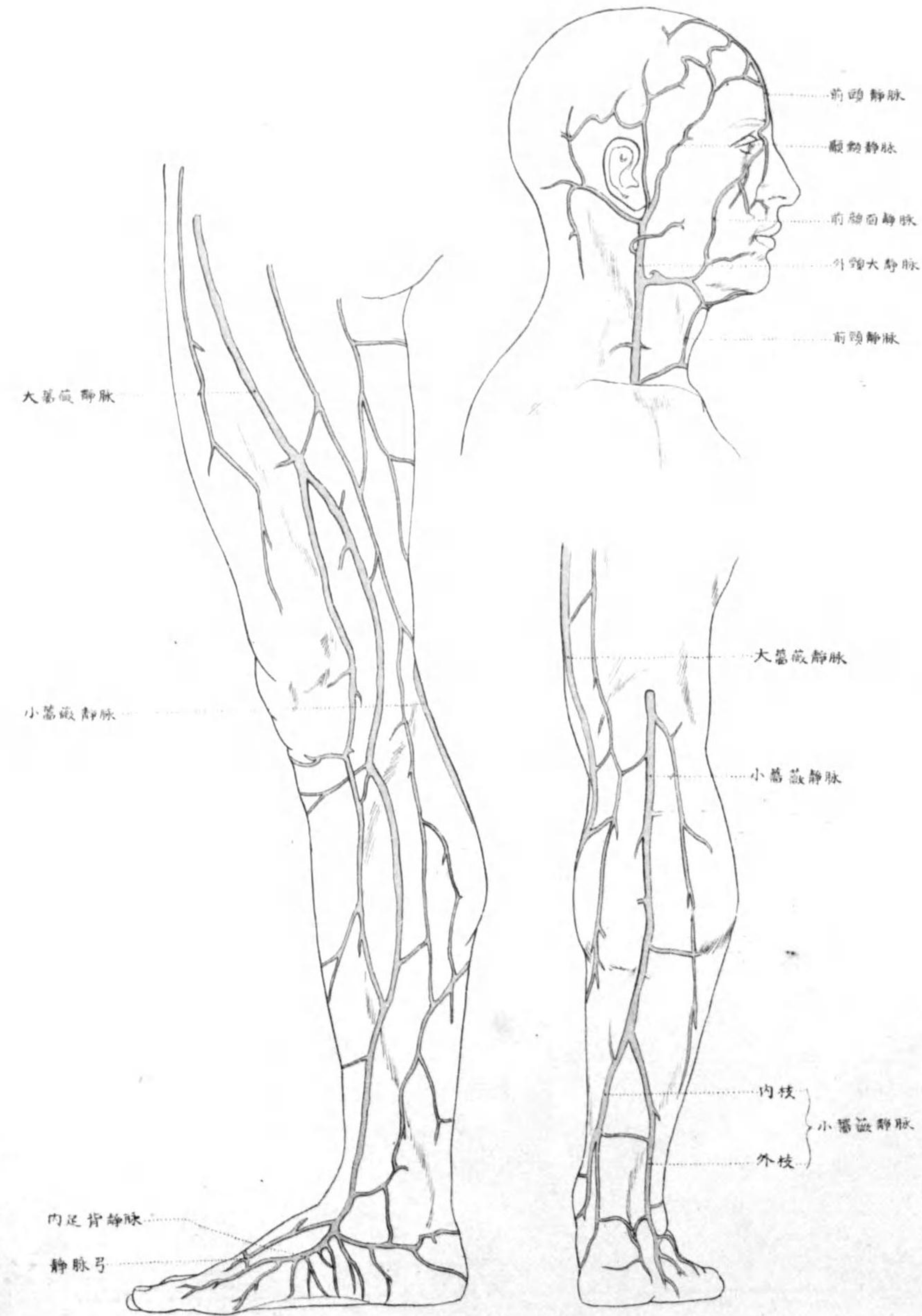












~~49~~
~~47~~
E09/1
932
41

終