

NOTE

3

SUR

VINGT-DEUX OPÉRATIONS DE GOITRE

(AVEC TROIS PLANCHES PHOTOTYPIQUES)

PAR

Jaques-Louis REVERDIN

Professeur à la Faculté de médecine de Genève,
Membre correspondant étranger de la Société de Chirurgie,

ET

Auguste REVERDIN

Ancien assistant de Clinique chirurgicale à Strasbourg,
Privat-docent en chirurgie à la Faculté de médecine de Genève.



GENÈVE

H. GEORG, LIBRAIRE ÉDITEUR

LIBRAIRE DE L'UNIVERSITÉ

1883

La Revue médicale de la Suisse romande faisant suite au Bulletin de la Société médicale de la Suisse romande paraît le 15 de chaque mois à Genève, avec la collaboration de MM. les D^{rs} **Dufour de Cérenville** et **L' Secretan**, de Lausanne, anciens rédacteurs du Bulletin. Chaque numéro d'au moins 48 pages.

Prix de l'abonnement : pour la Suisse, 12 fr. ; pour l'Union postale, 14 fr.

Prix des annonces : 25 cent. la petite ligne.

Pour ce qui concerne la rédaction, s'adresser au secrétaire, M. le D^r **Picot**, Grand'Rue, 19, à Genève pour les abonnements et l'expédition, à la **librairie Georg**, Corratierie, 10, à Genève.

Pour les annonces, à la **librairie Georg** et à MM. **Haassenstein et Vogler**.

Les auteurs des articles insérés dans la Revue recevront gratuitement 25 exemplaires de leurs articles sans pagination spéciale ; ils pourront obtenir à prix réduit un tirage plus considérable, avec pagination spéciale, en s'adressant à l'imprimerie Ch. SCHUCHARDT, Pelissierie, 18.

RHEINFELDEN-LES-BAINS

Bains salins de 1^{er} ordre. — Hydrothérapie.

EAUX SALINES D'UNE EFFICACITÉ EXTRAORDINAIRE

HOTEL DIETSCHY AU RHIN — HOTEL DES SALINES

(H1780Q)

Prospectus gratis.

(Isère) ALLEVARD-LES-BAINS (Isère)

Altitude 475^m, excellent climat. — Saison du 1^{er} Juin.

EAUX SULFUREUSES GAZEUSES. — Bel établissement unique pour ses dix salles d'inhalation d'acide sulfhydrique. — Bains, douches diverses, injections, pulvions, hydrothérapie, Bains de petit-lait. Traitement des affections de poitrine et de respiratoires, maladies de la peau, des os et de l'utérus, lymphatisme, scrofule, syphilis, affections rhumatismales.

Belle Eglise, Temple, Théâtre, Casino, Hôtels confortables, Télégraphe, Distractions nombreuses.

L'EAU D'ALLEVARD se vend chez les pharmaciens et entrepositaires d'eaux minérales
A GENÈVE, chez M. **W. Pictet**, 11, place du Molard.

Pour prospectus et notices médicales à recevoir franco, s'adresser au Régisseur
l'Établissement thermal d'Allevarde.

Grand Hôtel des Bains

VAUD

A AIGLE

SUISSE

Établissement hydrothérapique de premier ordre, sous la direction d'un médecin expérimenté. — Bains salés et d'eau mère. Inhalations. Douches spéciales. Electrothérapie. **Bains électriques.** Cures de raisins. — Séjour d'agrément pourvu de tout le confort moderne. — Table soignée. — Télégraphe. — Omnibus à la gare. (H686L) Gérant : **E. Mesmer.** Médecin : **D^r Gg. Mehlem**

Près Zoug

SCHOENBRUNN

S

ÉTABLISSEMENT HYDROTHÉRAPIQUE

SAISON DU 1^{er} MAI AU 15 OCTOBRE

Source à 8 degrés C. — Position pittoresque, à 698 mètres d'altitude. — Aiguilles balnéaires les plus complets, à pression et à température graduées. — Vue splendide sur Righi, du Pilate et du lac de Zoug. — Télégraphe.

S'adresser au médecin-propriétaire : **D^r Heggin.**

Note sur vingt-deux opérations de goitre,

Par le professeur Jacques-Louis REVERDIN

et le docteur Aug. REVERDIN,

Privat-docent à l'Université de Genève.

Le traitement du goitre a fait dans ces dernières années de notables progrès. Il y a vingt ans à peine le traitement médical, trop souvent inefficace, était presque seul possible dans les cas de tumeurs solides de la thyroïde ; les divers modes d'intervention dans les kystes étaient loin d'être toujours innocents ; les injections d'iode en particulier soit dans le parenchyme, soit dans les tumeurs liquides, avaient à leur passif plus d'un cas de mort ; un accident de ce genre arriva à Bonnet, pour un kyste, dans les derniers temps de sa vie et ne fut pas sans influence, d'après Vallette, sur la fin de l'opérateur.

Depuis quelques années un certain nombre de chirurgiens se sont enhardis ; la sécurité que donne la méthode antiseptique a remis le bistouri en honneur, et l'on a repris l'extirpation du corps thyroïde, délaissée et presque condamnée comme une entreprise par trop audacieuse ; von Brun's, Billroth, Lücke, Baumgarten, etc., en Allemagne ; Tillaux, Le Fort, Ch. Monod, Bouilly, Terrillon, Richelot, etc., en France ; Kocher, Borel, Rose, en Suisse et bien d'autres, ont *publié*, les uns un nombre respectable, les autres un contingent moins imposant de faits de cette nature.

Habitant un pays où le goitre n'est point rare, nous avons fait comme d'autres, nous avons extirpé soit le goitre seul, soit le

goitre et les parties saines du corps thyroïde en totalité ; peu à peu nous avons acquis une plus grande sécurité dans le manuel opératoire, nous avons pu, en suivant nos malades, constater certains faits intéressants, qui nous ont engagés à modifier notre manière d'agir, nous avons cherché à saisir plus exactement les indications et le mode d'intervention. Le nombre des faits que nous avons maintenant à notre disposition se monte à 22 ; (15 appartiennent à J.-L. Reverdin et 7 à Auguste Reverdin) et comme, à peu d'exceptions près, nous avons opéré ensemble, c'est le résultat de notre expérience commune que nous allons présenter. Dans une question aussi importante, un document de cette valeur numérique ne peut manquer d'avoir un certain intérêt.

Nous n'avons pas l'intention dans ce travail de passer en revue toutes les questions qui se rapportent aux goitres : nous voulons seulement attirer l'attention sur certains points particuliers de la symptomatologie et de la marche de cette affection, sur les indications qui en résultent, sur le manuel opératoire que nous avons adopté et les résultats que nous avons obtenus. Nous ne nous occuperons que des goitres proprement dits, laissant de côté les diverses tumeurs malignes de la thyroïde.

Au point de vue *étiologique* nous n'avons rien de bien particulier à noter. Sur nos 21 malades (22 opérations) nous comptons 12 femmes et 9 hommes ; cette prédominance du goitre chez la femme est connue et n'est peut-être pas sans rapport avec l'importance plus grande des fonctions génitales dans ce sexe.

Chez nos malades femmes, nous avons pu constater à plusieurs reprises les rapports entre le début ou le développement et la marche du goitre, et les diverses modifications concernant le système génital. Dans plusieurs de nos observations, on verra la tumeur apparaître aux approches de la puberté, subir pendant les règles une augmentation de volume temporaire, appréciable extérieurement ou se manifestant par une aggravation des symptômes. En cas de grossesse, la tumeur, qu'elle soit parenchymateuse ou kystique, augmente de volume pendant la gestation ou au moment même de l'accouchement ; nous en avons vu plusieurs exemples ¹.

¹ Le Dr H.-W. Freund, de Strasbourg, a publié récemment des recherches intéressantes sur ce sujet, d'où ressort avec évidence l'influence de la puberté, de la mens-

La *symptomatologie* du goitre est complexe et variée; il faut en chercher la raison dans le fait qu'il existe de grandes différences dans la nature de la tumeur, dans son volume, son siège, sa forme même; en outre la région occupée par le corps thyroïde est une région dans laquelle se trouvent entassés pour ainsi dire des organes de première importance, d'absolue nécessité (œsophage, larynx, nerfs, artères). Il est donc aisé de prévoir a priori que, suivant les circonstances, les symptômes pourront acquérir une importance tout à fait incomparable d'un cas à l'autre. C'est en effet ce qui se présente et ce qui permet d'expliquer comment telle tumeur d'énorme volume sera accompagnée de symptômes peu alarmants, tandis que telle autre infiniment plus petite entraînera des accidents de toute gravité. Reprenant ces points successivement, nous passerons en revue les goitres que nous avons observés et nous considérerons leur dimension, leur forme, leur situation, leur nature.

Nous avons eu des tumeurs variant de la *grosseur* d'un œuf à celle d'une tête d'adulte; la plus volumineuse (obs. IV) était un goitre kystique.

La *forme* sphérique ou plus ou moins ovalaire est la plus fréquente; dans les cas de goitres kystiques elle peut être considérée comme la règle: la régularité de la surface et la forme peuvent même souvent être de plus utiles indices pour le diagnostic de kyste, que la fluctuation quelquefois difficile à percevoir nettement. L'hypertrophie porte d'ailleurs fréquemment sur plusieurs lobes, aussi l'apparence multilobée n'est-elle pas rare; à côté d'une tumeur volumineuse s'en trouvent d'autres plus petites et paraissant plus ou moins distinctes; nous avons rencontré quelques cas de goitres formés par des noyaux de la grosseur de noisettes ou de noix, disséminés dans une masse dure, d'apparence fibreuse, qui n'est autre que le tissu thyroïdien lui-même modifié.

Quant à leur *siège*, quelques-uns de nos goitres se trouvaient exactement sur la ligne médiane; il s'agissait soit de gros kystes occupant la glande en totalité (obs. IV), soit de tumeurs développées primitivement dans l'un des lobes latéraux et qui s'étaient peu à peu avancées jusque sur la ligne médiane en refoulant la trachée (obs. XIX), mais la plupart étaient latéraux,

la trachée étant du reste plus ou moins déviée ; tantôt le lobe opposé était sain, tantôt légèrement hypertrophié. Enfin dans quelques cas la tumeur enveloppait complètement le conduit aérien, les deux lobes et l'isthme lui-même se trouvant envahi (obs. IX, XII, XV et XXII).

Nous avons eu rarement affaire à des goîtres *plongeants* à proprement parler ; dans l'obs. XIV la tumeur disparaissait en grande partie derrière le sternum, mais on pouvait facilement la faire remonter ; le malade lui-même l'avait remarqué et la faisait saillir en avant à l'aide des doigts.

Cette circonstance, qui n'est pas rare en pareil cas, avait conduit Bonnet, comme on sait, à imaginer un procédé opératoire destiné à fixer la tumeur dans cette position relevée. Dans l'obs. I, le goitre envoyait un prolongement rétrosternal, mais en outre il fallut beaucoup de peine pour disséquer et extirper une partie de la tumeur qui enveloppait la trachée en arrière et à droite jusque près de la ligne médiane.

Relativement à la *nature* des tumeurs nous pouvons distinguer les trois catégories suivantes : les kystes à contenu variable, les goîtres parenchymateux proprement dits et les goîtres lobulés dans lesquels la thyroïde est parsemée de noyaux hypertrophiés isolés les uns des autres. Ajoutons que nous avons rarement rencontré l'une de ces formes à l'état de pureté, ce qui rend la classification difficile. Le plus souvent, dans un goitre en apparence parenchymateux, se rencontrent des foyers de ramollissement, des kystes en voie de formation ; autour d'une tumeur franchement kystique le parenchyme se trouve fréquemment hypertrophié ; dans les cas de tumeur lobulée quelques-uns des noyaux peuvent être complètement solides, d'autres ramollis ou liquides.

Un fait à signaler, c'est que, dans bon nombre de goîtres parenchymateux, la tumeur proprement dite se trouve enveloppée par une capsule quelquefois isolable ; cette capsule d'apparence fibreuse est constituée en réalité par une couche de tissu thyroïdien étalé à sa surface et peu à peu distendue par elle ; l'existence de cette couche de tissu thyroïdien est la règle, mais il ne faudrait pas croire qu'il soit souvent facile au chirurgien de la séparer des parties malades ; ce serait dans bien des cas s'exposer à de graves hémorragies que de le tenter. Si dans l'obs. VII l'énucléation de la tumeur a été possible et n'a pas entraîné d'accidents, nous avons vu plus d'une fois l'incision de

la dite capsule causer des hémorragies difficiles à maîtriser ; la tumeur de l'obs. XXII présentait, pièce en main, une capsule si adhérente que la séparation en était réellement impossible.

Nous avons eu un seul cas de goître parenchymateux calcifié ; la tumeur enlevée a dû être coupée à la scie (obs. I). Dans les kystes, la calcification n'est pas rare (obs. III, VI, XI, XX), elle envahit plus ou moins complètement la paroi dont l'épaisseur peut devenir considérable ; dans la cavité elle-même, on rencontre parfois des prolongements irréguliers soit à extrémité libre, soit sous forme de trabécules également calcifiées ; ce sont sans doute les vestiges d'anciennes cloisons en partie détruites. Le liquide contenu s'est trouvé tantôt jaunâtre, tantôt brunâtre, verdâtre, chargé de cholestérine ou mêlé de sang (obs. VI) ; l'observation IV sort complètement de la règle : dans un liquide verdâtre nageait une prodigieuse quantité de corps présentant exactement la forme, le volume et la couleur de mûres blanches, ils étaient formés de fibrine coagulée.

La peau, qui recouvre la tumeur, est plus ou moins distendue ; dans un cas (obs. IV) l'écartement des glandes cutanées donnait la mesure de la distension qui était considérable : nous n'avons pas cru devoir néanmoins retrancher un lambeau de peau, et malgré l'âge du malade, l'élasticité du tégument a suffi à rétablir au bout de quelques mois une forme normale.

A travers la peau les veines sont quelquefois très apparentes, gonflées ; la jugulaire externe peut devenir très volumineuse et très saillante surtout pendant les efforts. Malgré la gêne évidente de la circulation veineuse, on n'observe pas d'œdème dans le goître, tandis qu'on en rencontre parfois dans les tumeurs malignes de la thyroïde.

Les muscles de la région moyenne du cou (sternohyoïdien, sternothyroïdien) sont étalés à la surface de la tumeur à tel point qu'il est parfois difficile, pendant l'opération, de distinguer de la capsule leurs fibres dissociées. Quant au sternomastoïdien, il est généralement refoulé en dehors et en arrière, son chef sternal peut être tendu comme une corde au-devant du goître, tandis que dans d'autres cas il est, comme ses congénères, étalé sur lui. Dans l'observation VI, nous notons que ces trois muscles du côté malade, outre une atrophie manifeste, présentaient une coloration jaune rosée, probablement due à une dégénérescence ; ce qui paraît le confirmer, c'est l'asymétrie persistante et très marquée du cou après la guérison.

Un fait que nous n'avons pas vu signalé et que nous avons observé d'une façon très nette dans quelques-uns de nos derniers cas (obs. XIV, XV), c'est la tension du muscle *omoplatohyoïdien* ; elle se manifeste par la présence sous la peau, vers le tiers inférieur du cou, d'un cordon dur, tendu, oblique en bas et en dehors ; il nous est arrivé au cours de l'opération d'être obligé de le sectionner. Cette tension est sans doute due au refoulement en avant que la tumeur fait subir à l'aponévrose moyenne ; ce phénomène n'aurait-il pas son importance au point de vue des troubles respiratoires ? L'aponévrose et ses deux muscles représentant une sorte de sangle au devant de la tumeur, on comprend que si cette sangle résiste énergiquement, la tumeur doit être refoulée contre la trachée, ce qui existera à un moindre degré si l'aponévrose cède elle-même à la distension, ou si une opération la supprime.

Dans un cas de thyroïdite aiguë que nous rapporterons, l'incision des parties molles jusqu'au corps thyroïde a amené un soulagement notable et rapide dans les fonctions respiratoires.

La *carotide* est toujours refoulée en dehors et en arrière, parfois d'une façon telle qu'elle semble battre à la nuque. Lorsque la ou les carotides sont nettement reconnaissables au toucher, on peut augurer favorablement de la nature de la tumeur ; en effet, dans les cas de dégénérescence maligne du corps thyroïde, il arrive souvent, pour ne pas dire toujours, que les gros vaisseaux sont englobés dans le néoplasme et font corps avec lui. Lorsque les thyroïdiennes supérieures sont très augmentées de volume, on peut les reconnaître au toucher. Les battements artériels sont le plus souvent visibles, il semble que le cou tout entier soit en mouvement et, dans les cas très marqués, on pressent déjà à la seule inspection ce que l'hémostase réserve de difficultés et de dangers. Nous n'avons cependant jamais eu à opérer de goître dit auévrysmal.

Les symptômes sans contredit les plus importants sont ceux qui se rapportent aux fonctions respiratoires. Les troubles de ces fonctions ont une valeur considérable tant au point de vue des indications, qu'à celui des accidents opératoires. Nous savons en effet, depuis que Rose surtout a mis en lumière les modifications que la *trachée* subit quelquefois, combien la surprise peut être grande au cours de l'opération et quels sont les accidents foudroyants auxquels ces altérations exposent le malade. *Trachée en fourreau de sabre* est une expression

parfaite pour peindre l'aplatissement du tube aérien ; mais il faut ajouter que le fourreau, loin d'avoir une consistance normale, présente au contraire un ramollissement plus ou moins marqué ; des cas de mort subite chez les goitreux opérés ou non, s'expliqueraient, d'après Rose, par un effacement brusque du calibre de la trachée dû à un mouvement intempestif du malade.

On a aussi invoqué l'influence de la pression atmosphérique pour expliquer cet aplatissement : ne faut-il pas plutôt en chercher la cause dans le changement des rapports que l'opération produit fatalement ? Les aponévroses du cou sont en effet divisées, les muscles réclinés ou sectionnés : en outre la tumeur qui était intimement unie à la trachée et qui pouvait contribuer à en conserver la forme est supprimée : si l'on ajoute à cela le fait que les muscles omoplatohyoïdiens ne peuvent plus agir comme précédemment, qu'ils ne peuvent plus exonérer, pour ainsi dire, la trachée d'une partie considérable des causes qui pouvaient contribuer à son affaissement, on conçoit aisément comment des accidents graves ou même fatalement mortels peuvent se produire.

Nous n'avons pas trouvé souvent de vraies trachées en fourreau de sabre, mais nous avons eu affaire à des trachées molles, petites et souvent fortement déviées. Dans un cas, suivi de mort du fait de l'opération, les adhérences à la trachée étaient des plus serrées et leur dissection a nécessité un temps considérable.

Le *larynx* s'est trouvé souvent refoulé latéralement, parfois jusqu'au voisinage de l'angle du maxillaire inférieur, de telle façon qu'il formait avec la trachée un angle plus ou moins ouvert du côté malade.

Nous n'avons pas constaté d'altération des cartilages du larynx, il est cependant possible qu'ils subissent, par suite de la pression de la tumeur, des modifications histologiques comparables à celles qu'éprouvent les anneaux de la trachée.

Ce qu'il y a de certain, c'est que les rapports des cordes vocales entre elles peuvent être modifiés : la courbure imprimée à l'organe, si elle ne parvient pas toujours à détruire leur parallélisme, les place tout au moins de telle façon que la colonne d'air ne les fait plus vibrer exactement comme à l'état normal : de là peut-être certaines différences de timbre très fréquemment observées. Dans un cas (obs. XX) nous avons nettement constaté au laryngoscope que la corde vocale droite était légèrement plus élevée que la gauche, la voix était de ce fait altérée.

A côté de ces causes purement mécaniques, il doit s'en ajouter d'autres liées à l'appareil nerveux qui régit le larynx ; les nerfs laryngés en effet sont dans certains cas tirillés, déplacés, comprimés, peut-être même modifiés dans leur nutrition et par conséquent dans leur action. Toutes ces causes réunies donnent plus ou moins la clef des altérations de phonation si fréquemment observées chez les goitreux. La tumeur elle-même par son union intime avec le canal aérien ne contribue-t-elle pas à éteindre le son en faisant perdre à l'organe une partie de son élasticité, soit de sa résonance ? Bref, ce qui est patent, c'est le timbre spécial que revêt la voix de la plupart des goitreux ; le volume de la tumeur n'est en tout cas pas la cause principale de ces troubles. Le timbre dont nous parlons est si caractéristique qu'il est souvent possible à la simple audition de poser le diagnostic d'un goitre que l'œil n'a pas encore découvert.

Nous avons souvent constaté à côté de ces altérations de la voix des troubles respiratoires plus ou moins sérieux. Dans quelques cas nos malades n'éprouvaient qu'un peu de gêne à la suite de course, d'efforts ; d'autres ne pouvaient dormir dans certaines positions, particulièrement dans le décubitus dorsal ; lorsque la malade qui fait le sujet de l'obs. IX, prenait, pendant son sommeil, une position défavorable, elle était bientôt réveillée en sursaut en proie au cauchemar ; tel est le début des accès de suffocation ; ces accès reviennent à des intervalles plus ou moins rapprochés et peuvent succéder aux causes déterminantes les plus légères. Nous n'avons eu à lutter que deux fois contre des accidents plus graves de suffocation ; dans le cas I l'asphyxie était imminente, il fallut opérer à tout prix (dans l'obs. XV les accidents persistèrent après l'opération, nous en reparlerons lorsque nous nous occuperons des suites). C'est dans des cas de ce genre que le chirurgien peut être appelé à pratiquer immédiatement, et, il faut en convenir, dans des conditions déplorable, une trachéotomie d'urgence.

Certains malades conservent constamment un type caractéristique qui témoigne de la gêne respiratoire : face vultueuse, lèvres violacées, respirations fréquentes, cornage, saillie des jugulaires, etc.

L'un de nos opérés (obs. XXII), lorsqu'il était aux prises avec un accès de dyspnée, se frappait la poitrine et le cou, il aurait voulu arracher sa tumeur, se rendant ainsi parfaitement compte de la cause de son angoisse.

La *toux* vient d'ordinaire s'ajouter au tableau; elle présente un timbre caractéristique, c'est une toux rauque, sourde, aboyante; elle se produit dans les mêmes conditions que la dyspnée. Elle n'est pas toujours suivie d'expectoration surtout chez les jeunes sujets, mais les crachats de la bronchite chronique se rencontrent le plus souvent chez les goitreux d'un certain âge.

Répétant ici ce que nous disions à propos de la phonation, nous ajouterons que ce n'est pas le volume du goitre qui est la cause principale de ces troubles respiratoires, mais bien sa nature et son siège; plus un goitre est dur, plus il est adhérent, bridé et gêné dans son développement en avant, plus il produit ces accidents; la démonstration de cette proposition se trouve donnée par le petit goitre retro-sternal, dit goitre plongeant. Une dame âgée, qui nous consultait il y a trois ans et qui avait subi déjà quelques accès de suffocation, a vu ceux-ci disparaître presque complètement depuis que sa tumeur, dont le volume est resté le même, a de la tendance à se porter en bas et en avant; le massage méthodique dans le sens indiqué n'est peut-être pas étranger à ce changement de position.

Du côté des poumons nous n'avons pas observé de désordres graves; cependant nous avons vu (obs. XIX) une bronchite sinon causée, du moins favorisée par un goitre volumineux, persister au point d'amener des troubles circulatoires (œdème des pieds); depuis l'extirpation de la majeure partie de la tumeur, la malade a recouvré la santé et oublie ce qu'il resterait à enlever au point de vue esthétique. Dans un cas (obs. I) une bronchite aiguë a été la cause déterminante d'accès de suffocation assez graves pour exiger une opération d'urgence; il est bon de noter le fait, car il a son importance au point de vue pronostique. Un goitreux chez lequel une bronchite aiguë survient, peut être surpris très soudainement par les accidents les plus sérieux.

Nous n'avons pas eu à opérer de goitreux à *cœur* vraiment malade, pas plus que de goîtres accompagnés des symptômes classiques qui leur ont fait donner le nom de goîtres exophtalmiques. Les cas d'Ollier et de Tillaux restent jusqu'ici à peu près uniques et quoiqu'il ne soit pas permis de mettre en doute l'exactitude du diagnostic, nous ne pouvons nous expliquer comment une maladie considérée jusqu'ici comme d'origine nerveuse peut être guérie par l'ablation de la glande thyroïde hypertrophiée, c'est-à-dire par la suppression d'un des symptômes. C'est

là un point d'interrogation de plus posé dans l'obscur question des véritables fonctions du corps thyroïde.

A côté des symptômes que nous venons d'énumérer, il en est d'autres moins classiques, mais qui méritent d'autant plus d'être signalés. Dans quelques cas les malades se plaignent de souffrir dans les régions postérieures du cou et de la tête ; ce sont des douleurs analogues à celles qu'on observe dans les lymphadénomes ou les cancers de la région, elles ressemblent à de la névralgie sans en avoir cependant le caractère aigu, elles sont plus sourdes et s'exagèrent dans certaines positions ; il est probable que ces douleurs sont dues aux tiraillements exercés par la tumeur sur le plexus cervical superficiel lequel, on le sait, contourant le bord postérieur du sternocleidomastoïdien vient se placer entre ce muscle et le peucier. Lorsque le malade reste longtemps la tête penchée en avant (obs. XI et XIX) et que son goitre est comprimé entre le menton et le sternum, les douleurs l'obligent à relever la tête et il fait alors quelques efforts pour dissiper l'engourdissement douloureux qu'il ressent.

Nous avons aussi observé des douleurs irradiées du côté de l'épaule, de la partie supérieure du thorax (obs. X) et du bras jusqu'au coude (obs. XI) même jusqu'à la main (obs. XV) dues probablement à la compression du plexus brachial. Ces douleurs peuvent être pour les malades l'occasion d'une gêne telle qu'elles les déterminent à consulter le chirurgien.

Aucun de nos malades n'a présenté de gêne sérieuse de la déglutition ; la malade de l'obs. XI s'étranglait à chaque repas dans les derniers quinze jours.

Nous placerons ici nos observations ; nous les publions par ordre de date, et nous les donnons *in extenso*, seule façon d'établir sur une base solide l'étude des indications, du traitement et des résultats.

OBSERVATION I¹ (Jacques-L. Reverdin).

*Goître parenchymateux calcifié suffoquant. Extirpation totale :
trachéotomie. mort.*

Pasquino Joseph, 26 ans, garçon. Entré le 22 juillet 1877, à l'Hôpital

¹ Cette observation a déjà été publiée par Boursier dans sa thèse : De l'intervention chirurgicale dans les tumeurs du corps thyroïde. Paris, 1880.

canton de Genève, mort le 29 juillet 1877. Né à Boruato (Italie), actuellement à Genève.

Pendant que je remplaçais le prof. Julliard, au mois de juillet 1877, se présenta à la clinique le nommé Pasquino Joseph, âgé de 26 ans. Ce jeune homme arriva à la consultation le 22 juillet, pour une gêne de la respiration datant de deux ou trois jours et survenue sous l'influence d'une légère bronchite ; ce n'est pas du reste la première fois qu'il est gêné pour respirer. Il a, en effet, depuis longtemps une tumeur du cou qui siège très évidemment dans le corps thyroïde. Elle a le volume du poing et affecte le lobe droit principalement ; sa surface assez égale et arrondie présente à la palpation une consistance absolument pierreuse ; elle est fort peu mobile et à sa partie inférieure plonge derrière la fourchette sternale.

La respiration est gênée ; il y a un cornage très accentué ; pas d'altération de la voix ; légère difficulté de déglutition. Le jeune homme est du reste bien constitué, robuste et bien musclé. Il n'a pas de fièvre.

Traitement. Iodure de potassium à la dose de 2, puis 3 grammes par jour. Pommade à l'iode de potassium 4 grammes pour 30.

La dyspnée augmente plutôt qu'elle ne diminue les jours suivants.

Le 25 juillet, à 5 heures du matin, l'assistant est averti par le veilleur que le malade étouffe ; on le trouve assis sur les marches de l'escalier, cyanosé, la face baignée de sueur, respirant bruyamment et péniblement ; on me fait demander et à six heures je commence l'opération.

Asphyxie assez avancée, cyanose, pas de dilatation des pupilles, la dyspnée augmente encore quand le malade est couché sur la table d'opération. Je voudrais pouvoir ouvrir la trachée, mais elle ne peut être sentie, elle est absolument masquée par la tumeur dure, pierreuse et fixe ; il faut donc commencer par mobiliser celle-ci pour aborder le conduit ; peut-être pourra-t-on même éviter la trachéotomie et se borner à extirper la tumeur qui comprime le canal aérien.

Incision cutanée sur la ligne médiane jusqu'au sternum ; seconde incision longeant la clavicule droite et formant un L avec la précédente ; dissection du lambeau ; enfin section du bord du sterno-mastoïdien à un demi-centimètre de son insertion sternale. La tumeur se trouve ainsi mise à nu sans trop de difficultés ; je n'ai que des artérioles à lier en nombre limité.

Je commence l'énucléation de la tumeur sur la ligne médiane, mais l'asphyxie s'accroît, il faut arriver sur la trachée. Pour cela je m'attaque à la partie inférieure de la tumeur et non sans peine j'arrive à relever cette partie et à apercevoir le conduit fortement dévié à gauche et aplati. Trachéotomie immédiate à un centimètre du sternum, introduction d'une canule de Lühr.

Je reprends alors l'énucléation interrompue après que le malade a expectoré une certaine quantité de sang introduit dans les voies aériennes. Cette seconde partie de l'opération est relativement facile. La tumeur

principale est enlevée sans hémorragie grave, grâce à la précaution prise de couper les vaisseaux entre deux ligatures, leur nombre est assez restreint. Il paraît nécessaire de sectionner une partie de la tumeur qui entoure à droite la trachée et un autre prolongement plongeant profondément derrière l'articulation sterno-claviculaire droite. Le lobe gauche et l'isthme beaucoup plus petits et plus mous que le lobe droit, sont disséqués avec précaution et enlevés. Un assez grand nombre de vaisseaux ont dû être coupés entre deux ligatures. Enfin je procède avec beaucoup de précautions, à petits coups de bistouri, à l'ablation du prolongement plongeant, que j'attire au moyen d'un fil ou d'un ténaculum. Tout d'un coup hémorragie abondante ; c'est la thyroïdienne inférieure disséquée sur une assez grande étendue qui vient d'être sectionnée ; ligature au catgut ; le lobule finit par être complètement enlevé. En dernier lieu je procède à l'ablation du prolongement qui entoure la trachée ; sa face externe confine à la carotide, à la paroi de laquelle elle semble adhérer ; la dissection est rendue difficile par l'adhérence intime de la tumeur avec la trachée, et sa consistance très dure. Pour enlever ce dernier lobule, on est obligé de soulever fortement la trachée avec les doigts ; l'on voit alors que celle-ci est non seulement repoussée à gauche, mais qu'elle a de plus subi un mouvement de torsion de droite à gauche ; la dissection doit être poussée au delà de la ligne médiane de la face postérieure du conduit.

L'ablation est maintenant complète, la vaste plaie au fond de laquelle on aperçoit la trachée dénudée, déviée à gauche et la carotide droite, dans sa gaine, est nettoyée. La canule est fixée, un bout de sonde œsophagienne y est introduit, un gros drain plié sur lui-même est placé au fond de la plaie qui est suturée. Pansement de Lister. Mousseline au devant de l'orifice de la canule.

L'opération a été pratiquée selon les préceptes de la méthode antiseptique de Lister, y compris la pulvérisation. Elle a duré trois heures.

La tumeur a à peu près le volume du poing. Elle est formée en grande partie par le lobe droit ; l'isthme et le lobe gauche ont à peu près leur constitution normale. Le lobe droit forme une masse arrondie, composée d'une couche corticale de consistance fibreuse, au-dessous de laquelle on rencontre une coque dure, calcifiée qui ne peut être entamée qu'avec la scie, et encore non sans peine.

Cette coque, peu épaisse, renferme le noyau central de la tumeur de consistance fibreuse.

Cet état de la tumeur nous explique sans doute pourquoi, dans cette laborieuse opération, l'hémorragie a été la moindre des difficultés.

Les suites de l'opération furent malheureusement funestes ; malgré les précautions prises, la température monte à 38°,7 dans l'après-midi, à 39°,7 le soir ; le malade se plaint de violentes douleurs en ceinture. L'expectoration, d'abord sanguinolente, devient muqueuse, pour prendre ensuite la consistance épaisse, collante et sèche ; la respiration s'accélère. Des signes évidents de pneumonie lobulaire se manifestent ; la face se

cyanose ; le pouls s'accélère de plus en plus, en redevenant petit et faible ; la température monte à 40° et dépasse même ce chiffre pour arriver à 40°.9, dans le rectum, le 27 juillet. De la rougeur s'est manifestée autour de la plaie et de l'emphysème s'est produit.

Le malade succombe le 29 juillet au soir.

A l'autopsie, pratiquée le 1^{er} août, on trouve des noyaux pneumoniques disséminés dans les deux pommous, des exsudats fibrineux sur les plèvres.

La trachée est très déformée, aplatie. De plus on trouve dans le larynx une petite tumeur polypeuse. Le polype était-il pour quelque chose dans les accès du suffocation ? Il est difficile de se prononcer à cet égard ; dans tous les cas, le cornage et la dysphagie accompagnant la dyspnée paraissent indiquer que tous ces phénomènes étaient dus au goitre.

Remarques. Il s'agit d'un cas des plus complexes. La calcification de la tumeur, l'existence d'un prolongement plongeant et des adhérences à la trachée jusqu'à sa face postérieure, expliquent les accidents de suffocation et les difficultés opératoires. Le malade a succombé à une pneumonie probablement due à l'introduction de parcelles alimentaires dans les bronches. C'était notre première extirpation de goitre et nous n'étions pas encore très strict dans le pansement, ni au courant du manuel opératoire. Le prolongement de la tumeur derrière la trachée et le larynx doit être rapproché des cas de goitres rétropharyngo-œsophagiens récemment décrits par Kauffmann¹.

OBSERVATION II (Jaques-L. Reverdin).

*Goitre lobulé. Extirpation partielle. Guérison de l'opération.
Récidive ultérieure.*

Schott Jaques, 24 ans, ouvrier en boîtes à musique. Entré à l'Hôpital Cantonal le 17 juillet 1878, né à Genève, demeurant à Genève.

Le malade ne signale aucun antécédent spécial. Il ne sait à quand remonte le début de son goitre qu'il croit congénital². Dès l'âge de 6 à 7 ans il a commencé à éprouver de la gêne de la respiration et s'est aperçu que son cou devenait gros, il augmenta peu à peu et à 12 ans l'existence d'un goitre est manifeste. En 1874, âgé de 20 ans, il entre à l'Hôpital cantonal

¹ *Deutsche Zeitschrift für Chirurgie*, Band XVIII, 3 und 4 Heft.

² Le goitre congénital existe beaucoup plus rarement que ne le feraient supposer nos observations ; il y a eu probablement erreur de la part de quelques malades ; le goitre congénital peut guérir, mais il amène souvent aussi la mort rapide de l'enfant.

afin de se faire traiter pour ce goître ; il est probable qu'alors la tumeur était en partie kystique, car il raconte que le Dr Odier lui fit une cautérisation, puis le drainage et des injections iodées, qu'aucun résultat n'étant obtenu on employa ensuite l'écraseur ; sa plaie se ferma laissant une cicatrice assez large et on lui fit administrer des donches froides ; il sortit amélioré, mais non guéri de l'hôpital.

Toujours gêné par sa tumeur, il y rentre le 17 juillet 1878 ; il suit d'abord un traitement par l'eau de Saxon et les frictions iodurées, mais au bout de 13 jours aucun effet ne peut être constaté ; le cou continue à mesurer 43 cm. de circonférence. En raison de la gêne éprouvée par le malade, de l'inefficacité du traitement, on se décide à pratiquer l'extirpation.

La tumeur est formée d'une série de lobules distincts, développés dans le lobe droit.

Opération le 30 juillet. — Anesthésie par le chloroforme ; incision ; dissection des différents lobules au nombre de trois principaux ; cette dissection est faite au bistouri en grande partie ; une quantité énorme de ligatures est nécessaire, outre celles des artères principales ; la jugulaire externe, qui traverse le champ opératoire, est refoulée avec précaution et peut être respectée. Les lobules isolés sont liés à leur base en deux points voisins avec du catgut et coupés entre deux. Suture au catgut, un drain. Pansement de Lister.

31 juillet. Léger gonflement du bord de la plaie ; un peu de gêne de la déglutition, pansement ; le drain nettoyé ne peut rentrer à fond.

1 août. Céphalalgie, sans frisson, gêne de la déglutition moindre ; plaie un peu gonflée, un peu douloureuse à la pression. Pansement.

2 août. Pansement. Soir. fièvre assez vive, douleurs constrictives, malaise général.

3 août. On enlève les sutures ; le drain était bouché ; il s'écoule quand on l'enlève un peu de pus odorant ; les bords de la plaie sont réunis par première intention.

Les jours suivants pansement quotidien ; un peu de suppuration odorante, de gonflement et de douleur ; légère recrudescence de fièvre le soir.

14 août. Guérison presque complète, plus de fièvre. Cautérisation au nitrate d'argent du trajet du drain enlevé.

15 août. Le malade sort avec une petite fistule qu'il pansera avec du sparadrap et de l'ouate ; un peu d'induration de la région.

Remarques. Il s'agit dans ce cas d'un goître parenchymateux lobulé ; l'extirpation a été partielle et n'a porté que sur le lobe malade ; la tumeur a depuis récidivé, le même malade a dû être réopéré ; il a perdu passablement de sang, parce que, peu familiarisé encore avec cette opération, je me suis trop servi du bistouri.

OBSERVATION III¹ (Dr Auguste Reverdin).

*Goître parenchymateux en partie kystique, calcification.
Extirpation totale, guérison.*

M^{lle} R., 33 ans, bonne constitution, se présente à moi dans le but de se faire guérir d'un goître qu'elle porte depuis plusieurs années et qui a résisté à tous les traitements médicaux.

Je constate, dans la région thyroïdienne, une tumeur irrégulière, très dure en certains points, molle, élastique ailleurs; elle est plus développée à droite qu'à gauche et a notablement refoulé le larynx et la trachée vers la droite. Son volume est celui d'une pomme d'une moyenne grosseur.

La malade me demande si une opération est possible. Possible, oui; mais pas *absolument* indiquée si on considère les dangers qu'elle entraîne. La malade alors, sans hésitation aucune, demande d'une façon catégorique que l'opération soit tentée, et en fixe elle-même le jour.

Devant une décision aussi nettement formulée, et considérant d'ailleurs que cette tumeur a de la tendance à s'accroître, qu'en outre sa consistance solide peut produire l'usure et le ramollissement de la trachée, je me décide à acquiescer au désir de la malade.

Le 12 décembre 1879, M^{lle} R. entre à notre clinique particulière: c'est là qu'elle sera opérée et soignée.

Le 13 décembre, assisté du professeur J.-L. Reverdin et du docteur Jentzer, de MM. Pachoud et Winzenried, internes de l'hôpital, je commence l'opération à onze heures et demie.

Il est entendu avec la malade (que nous ne donnerons pas le chloroforme. Tout a été préparé pour agir d'après la méthode de Lister, d'une façon stricte.

La malade est couchée sur le dos, un coussin rond placé sous le cou; puis ayant insensibilisé la région par une pulvérisation d'éther, nous pratiquons une incision de 12 centimètres sur la ligne médiane: avec la sonde cannelée et le bistouri, nous marchons peu à peu vers la tumeur; arrivés sur elle, les difficultés commencent: de gros vaisseaux, artères et veines, forment un véritable réseau dans lequel on ne peut avancer que lentement et fort prudemment. Les ligatures sont difficiles; le nombre de pinces (25) se trouve deux fois insuffisant; nous devons lier pour en libérer et pouvoir continuer. C'est vers la droite que nous dirigeons nos efforts; le doigt passé à plusieurs reprises vers la partie inférieure de la tumeur ne peut la soulever; nous finissons par y parvenir, non sans peine et ligatures! La seconde partie de l'opération est facilitée par la laxité du tissu

¹ Cette observation a été publiée dans le *Journal de Médecine et de Chirurgie pratiques*, Mars 1880.

situé au-dessous de la tumeur ; cependant vers le haut nous avons de nouveau à lier de nombreux vaisseaux. Plus de quatre-vingts ligatures ont été placées ; le corps thyroïde a été extirpé entièrement. Après un lavage exact et répété à la solution forte, nous plaçons un tube de caoutchouc, de la grosseur du doigt et long de 7 à 8 centimètres dans la partie la plus déclive de la plaie, soit derrière la fourchette sternale ; dix sutures de catgut réunissent exactement le reste de la plaie. Pansement compressif très grand comprenant tout le cou jusqu'aux oreilles, la poitrine et les épaules ; des bandes de mousseline apprêtées, fixent le tout, et font une véritable cuirasse ne permettant aucun mouvement. L'opération, y compris le pansement, a duré deux heures et demie. La malade a été admirable de patience et d'énergie.

Quelque gêne dans la déglutition et un peu de cuisson au niveau de la plaie sont les seules douleurs dont se plaint l'opérée, pendant les deux premiers jours. Le pansement est renouvelé le lendemain ; la plaie a très bon aspect.

Le 3^{me} jour, nous enlevons le tube à drainage ; un gros caillot sanguin, qui remplissait toute la lumière, est soigneusement respecté, aucune injection n'est faite ; le pansement est simplement renouvelé.

La malade avale mieux, surtout les aliments un peu solides (soupe, oranges) ; elle passe la journée sur une chaise longue.

Le sixième jour le pansement est enlevé, la réunion est parfaite ; il ne s'écoule *absolument plus rien* de la profondeur ; le caillot s'est organisé, et un gros bourgeon marque seul la place qu'a occupée le drain pendant trois jours. Quelques bandelettes de diachylon sont appliquées par prudence sur la région.

Il a donc suffi de six jours pour que cette cavité, dans laquelle est resté un nombre considérable de ligatures, et ce canal maintenu trois jours béant par la présence d'un gros tube de caoutchouc, soient absolument oblitérés. Jamais le moindre gonflement, jamais de douleurs, à peine un peu de gêne de déglutition, une température et un pouls presque toujours normaux (le plus haut chiffre a été t. 38,3, pouls 96, le second jour, au soir), sauf ce jour-là, la température ne s'est jamais élevée à 38 degrés.

Comme résultat définitif, une petite ligne rose, large comme un fil, à droite et à gauche de laquelle quelques petits points roses rappellent seuls les sutures.

Cette observation n'a guère besoin de commentaires ; je me bornerai à ajouter que le cas n'était pas facile, que malgré l'excellente assistance dont j'étais entouré, l'opération a duré deux heures et demie, et je me ferai un devoir d'affirmer que je n'aurais osé espérer semblable résultat sans la méthode de Lister, sans cet ensemble de précautions admirables que nous devons au chirurgien d'Édimbourg, et hors desquelles on ne peut

aujourd'hui affronter la comparaison écrasante de la statistique franche et complète.

La malade (1883) se porte à merveille, sa cicatrice est à peine visible, la voix est entièrement revenue.

OBSERVATION IV ¹ (Dr Auguste Reverdin).

Goître kystique uniloculaire énorme. Extirpation totale. Guérison.

Le lundi 3 mai 1880 le nommé S. âgé de 62 ans 6 mois, se présente à ma consultation; il porte au cou une tumeur mesurant 60 centimètres de circonférence; cette tumeur s'étend de la mâchoire inférieure à la poitrine dont elle recouvre la partie supérieure; elle est assez également sphérique et présente verticalement suivant son raphé médian une légère dépression; mobile, fluctuante, cette tumeur est évidemment kystique. Je la crus biloculaire, mais la suite prouva qu'elle était formée d'une seule loge sans aucun cloisonnement. Peu de gêne respiratoire, mais raucité de la voix et de temps en temps un peu de toux. Je propose d'intervenir chirurgicalement, le malade s'y décide d'autant plus volontiers que depuis 25 ans que cette tumeur a commencé de grossir, il a essayé tous les traitements médicaux sans résultat.

Je pensais m'en tenir provisoirement à une ponction exploratrice, mon cousin le prof. Jacques-L. Reverdin se prononça plutôt en faveur de l'opération radicale, objectant à juste titre que la ponction ne serait que palliative et pouvait avoir des conséquences fâcheuses qui nous mettraient peut-être en demeure d'agir de suite plus complètement. Je me rangeai d'autant plus volontiers à son opinion que le malade lui-même était tout disposé à subir une opération, quelle qu'elle fût, plutôt que de garder cette énorme tumeur qui le gênait considérablement par son poids et son volume.

Le mercredi 5 mai, assisté du professeur Jacques-L. Reverdin, des docteurs Goetz, Guillermet, Wartmann et de M. Vantier, étudiant en médecine, je pratique l'opération. Tout a été préparé pour agir suivant la méthode antiseptique.

Le pulvérisateur à vapeur du Dr Lucas-Championnière fonctionne à merveille. Une incision partant du sommet de la tumeur contourne toute sa face antérieure suivant la ligne médiane jusqu'à quelques millimètres de la fourchette sternale.

Après avoir divisé suivant cette ligne toutes les parties molles, j'arrive sur la tumeur elle-même.

Il est parfois, comme dans toutes les tumeurs kystiques, difficile de

¹ Cette observation a été publiée dans la thèse du Dr A. Boursier, *loc. cit.*, page 187.

discerner si l'on est bien exactement sur la paroi proprement dite, ou s'il reste encore quelque couche à franchir ; bientôt cependant ce doute n'est plus permis et j'avance assez facilement entre la tumeur et les parties voisines ; ce décollement s'opère tantôt avec les doigts seuls, tantôt avec la sonde cannelée, le bistouri, les ciseaux.

Voyant que l'incision verticale, malgré sa longueur (0,25 centimètres environ), ne permettra pas l'extraction de cette énorme tumeur, je pratique du côté gauche de l'incision primitive, perpendiculairement à elle et au niveau de sa partie moyenne, un débridement de 0,12 centimètres.

Malgré cela, le kyste est encore fortement bridé, à chaque effort il menace de se rompre : nous faisons de notre mieux pour le conserver intact le plus longtemps possible, mais tout à coup, sous la pression des doigts, une perforation se produit, livrant passage à un liquide de couleur louche (brun vert), abondant (plus d'un litre), mélangé à de nombreux corps blanchâtres de la grosseur d'une mûre, et formés comme ce fruit d'une agglomération de petits grains ronds assez intimement unis. Le microscope a montré que ces grains étaient des amas de fibrine.

La poche étant rompue, nous la fendons largement pour pouvoir la vider et la laver, puis nous continuons la dissection ; ce n'est plus qu'un travail de patience qui s'exécute sans grande peine. Bientôt la partie qui recouvre le larynx et la trachée est complètement séparée, il ne reste plus que quelques adhérences assez intimes à l'os hyoïde ; une dissection exacte en ce point achève l'ablation de la poche. Son épaisseur n'est pas considérable, 7 ou 8 millimètres, et sa résistance assez faible par places ; là, elle est jaunâtre, ramollie ; c'est en un de ces points que la poche s'est rompue. Chemin faisant nous notons l'intégrité absolue des anneaux de la trachée et des cartilages du larynx, mais une chose nous frappe, c'est la dimension considérable de la membrane thyro-hyoïdienne, elle mesurait 5 à 6 centimètres de hauteur.

Quelques ligatures sont nécessaires, mais en somme peu de sang. Comme, dans ma dissection, je ne suis pas toujours resté exactement sur la tumeur, que parfois, ce qui était facile, presque inévitable, le décollement a porté sur des feuilletts voisins de la tumeur, et unis à elle, je me trouve, la poche kystique enlevée, en face de deux vastes lambeaux peu épais, mais qui ont été trop tirillés pour pouvoir être conservés ; ils sont donc réséqués. En se retirant de chaque côté, ils se pelotonnent pour ainsi dire sur eux-mêmes en s'élargissant, car ils contiennent passablement de fibres musculaires. Quelques ligatures sont encore nécessaires. Malgré la surabondance considérable de la peau, nous n'en retranchons point, la rétraction diminuera probablement la difformité qui pourra en résulter.

Après m'être assuré avec soin qu'il ne reste aucune ligature à faire, je referme par de nombreuses sutures de catgut de moyenne grosseur ; l'angle inférieur de la plaie reste seul ouvert pour le passage d'un drain ; deux contre-ouvertures sont nécessaires, car il est évident que cette exubérance de peau forme un peu gousset et que les liquides s'y accumuleront. L'une

des contre-ouvertures porte sur la partie médiane immédiatement au-dessus de la fourchette sternale, l'autre sur le côté inférieur droit du cou. Les tubes de moyenne grosseur ont environ 0,06 centimètres de longueur. Les lavages très exacts et répétés à la solution forte ne sont pas négligés. puis le pansement est appliqué.

Pansement assez fortement compressif; il embrasse toute la partie supérieure du thorax et la tête, ne laissant libres que les bras et la face, depuis les sourcils jusqu'à la lèvre inférieure.

Les bandes de mousseline apprêtée qui le composent sont absolument rigides au bout de peu de temps, en sorte que le malade est forcé de rester dans une immobilité parfaite, et il ne s'en trouve pas plus mal, au contraire!

L'opération et le pansement ont duré deux heures, le malade n'était pas *endormi*, il s'est vaillamment conduit et peut remonter à pied dans sa chambre.

Les suites de l'opération ont été des plus simples: jamais la température n'a atteint 38°,0, et le pouls a oscillé entre 70 et 90; aucune douleur, un peu de gêne de la déglutition, mais bien insignifiante, puisque le lendemain de l'opération, avant huit heures du matin, le malade avait déjà absorbé trois œufs à la coque, et que c'est par huit et douze qu'il en mangeait les jours suivants. Un petit accident survint le second jour; en buvant du vin sucré, le malade s'étouffa et un accès de toux le secoua violemment; le pansement tint parfaitement et opposa à des mouvements désordonnés une résistance efficace.

Voici en résumé ce qui se passa les jours suivants: l'opération avait été faite le *mercredi* 5 mai; *jeudi*, pansement, suintement de sang assez considérable; *vendredi*, pansement, le tube inférieur droit est enlevé; *dimanche*, pansement, le tube de l'angle inférieur de la plaie est enlevé; *lundi*, pansement, le tube inférieur médian est enlevé; *mercredi*, tout va bien malgré un érythème général dû au pansement; la peau de la région opérée, qui était le siège d'un gonflement assez considérable les premiers jours, commence à diminuer de volume. Comme il ne s'écoule plus une seule goutte d'un liquide quelconque, le pansement antiseptique est remplacé par une mince couche de ouate et une bande de flanelle; le malade, qui se trouve fort à son aise, va dîner en ville et rentre encore le soir pour se coucher et quitte le lendemain notre clinique.

Opéré le mercredi 5 mai à dix heures du matin; sorti guéri le jeudi 13 mai.

C'est le second goître que j'opère dans notre clinique particulière; le premier a guéri en six jours, le second en huit.

Cela s'explique par le fait que nous tenons par-dessus tout à respecter strictement et à comprendre dans ses moindres détails les grandes règles de la méthode de Lister.

Nous avons revu notre opéré le samedi 15 mai; la peau de son cou redevient souple, et probablement que, dans quelques mois, on ne se doutera plus du tout de ce qui existait avant l'opération.

En effet le malade revu en 1883 se porte à merveille, et se félicite de l'opération dont les traces sont à peine visibles.

Remarques. Ce qu'il y a de spécial dans ce cas c'est le contenu du kyste et son volume; ajoutons encore que les lambeaux que nous avons réséqués à la fin de l'opération et que nous pensions constitués par du tissu musculaire étaient vraisemblablement formés par le tissu thyroïdien étalé à la surface du kyste; des faits analogues observés depuis nous permettent de tenir cette hypothèse pour fort probable.

Il faut encore remarquer que l'âge du malade n'a eu aucune influence fâcheuse sur les suites de l'opération et que la peau énormément distendue est revenue sur elle-même d'une façon telle qu'il ne persiste aucune difformité.

OBSERVATION V¹ (Jaques-L. Reverdin).

Goitre lobulé. Enucléation des lobules. Guérison.

Schott, Jaques, 26 ans, ouvrier en boîtes à musique. Entré à l'Hôpital Cantonal le 18 juillet 1880, sorti le 18 septembre 1880. Né à Genève, demeurant à Genève. Ce malade a été opéré une fois déjà par moi en juillet 1878; je lui ai fait une extirpation partielle de son goitre (voir pour les antécédents l'Obs. II). Depuis lors, il est entré, son goitre ayant récidivé, dans le service de M. le prof. Julliard, lequel a commencé une nouvelle opération, mais ne l'a pas achevée; il lui a fait depuis des injections interstitielles de teinture d'iode. Ces injections ont amené une diminution passagère de la tumeur, mais peu à peu celle-ci a repris un volume assez considérable; elle ne le gêne que pendant son travail, pendant lequel la respiration n'est pas libre.

État actuel : Malade un peu pâle; état général bon. La tumeur assez volumineuse est composée de plusieurs masses arrondies, paraissant adhérer à la trachée, dont elles suivent toutes le mouvement pendant la déglutition; la plus volumineuse est médiane, et située immédiatement au-dessus du sternum; elle proémine fortement et a le volume d'un poing (elle nous paraît due au développement d'un petit lobule prétrachéal que nous avons laissé en place dans la première opération et qui était alors très petit). Deux ou trois autres bosselures plus petites se rencontrent à droite de la trachée et du larynx; une ou deux plus petites encore à gauche. Peau intacte.

¹ Observation recueillie par M. Wyss, interne.

Le malade demande à être opéré de nouveau.

Opération le 24 août 1880. Chloroforme. A peine l'incision médiane est-elle pratiquée que le malade, anesthésié, cesse de respirer, le pouls devient filiforme, rare, sans que la couleur des téguments ait changé; la respiration artificielle ramène bientôt le malade à la vie et l'on continue l'opération sans chloroforme; il la supporte très bien. A l'incision verticale, j'ajoute une branche oblique en haut et en dehors à droite, qui part de sa terminaison supérieure. J'incise la capsule et j'émelée avec les doigts et assez facilement les différents lobules, tous enfermés dans une coque épaisse d'un tissu dense; on fait une cinquantaine de ligatures principalement sur des veines (?); les artères ne se montrent qu'en nombre relativement moindre. En raison du procédé employé, consistant à fendre la capsule et à énucléer les lobules, la carotide n'est point aperçue; d'autre part on peut sentir profondément la trachée.

Suture de catgut. 3 drains. Pansement de Lister. L'opération a duré deux heures. Champagne.

25 août. État général bon. Dysphagie, soif. Temp. rectale 39° 3, soir 39° 7.

26 août. Pouls 112, resp. 24. État général bon. Pansement: plaie de très bon aspect; on ôte un drain.

27 août. Toujours un peu de fièvre. Pansement. Le malade se lève.

28 août. Enlevé les sutures; réunion par première intention. le malade se lève et fume des cigarettes.

29 août. Céphalalgie violente, t. r. 39° 4, pas de douleurs dans la plaie.

3 sept. Pansement. enlevé 1 drain; p. 92. t. ax. 38°. réunion presque complète.

5 sept. Le malade quitte l'hôpital avec un pansement léger.

8 sept. Il revient se faire panser; il sort un peu de pus épais par les points des sutures.

11 sept. Sécrétion beaucoup diminuée; on ouvre une collection formée sous les bords de la plaie réunie, vers la partie moyenne et droite.

15 sept. Cicatrisation complète.

J'ai revu le malade plusieurs fois depuis, entr'autres à la fin de mars 1883; la tuméfaction persistante du cou due à ce que la capsule a été laissée, a diminué peu à peu, aucun lobule ne s'est reproduit; il peut travailler sans être gêné, et n'a présenté aucun trouble général ou local depuis cette dernière opération.

OBSERVATION VI¹ (Jacques-L. Reverdin).

Goitre kystique. Extirpation totale. Guérison.

Tognola, Elise, 31 ans, ménagère. Entrée à l'Hôpital Cantonal le 30 août 1880, sortie le 9 sept. 1880.

¹ Observation recueillie par M. Wyss, interne.

Née dans le canton de Berne, demeurant à Genève. La tumeur a apparu depuis son premier accouchement qui a eu lieu en 1873, a été très libérien et a été terminé par le forceps; un second accouchement depuis; la tumeur a augmenté peu à peu de volume sans causer une très grande gêne de la respiration. ni de la déglutition; la malade se plaint de fréquents maux de tête.

État actuel. Femme de taille plutôt petite, présentant une tumeur assez volumineuse de la région thyroïdienne, sans adhérences à la peau, suivant la trachée dans ses mouvements et dont voici les dimensions: la grande circonférence horizontale de la tumeur mesure 19 centimètres, dont 13 à gauche et 6 à droite de la ligne médiane; un ruban passant par-dessus la tumeur et allant du sternum à la partie moyenne de l'os hyoïde mesure 14 c. La plus grande circonférence du cou est de 39 c.

La tumeur dépasse les extrémités internes des clavicules de 2 c. environ en bas, en les surplombant; en haut et surtout à gauche, elle arrive presque au niveau du menton.

Elle est arrondie, lisse, fluctuante; un peu à gauche de la partie moyenne. on sent dans la paroi une plaque dure de 3 c. sur 4 c.

Diagnostic: Kyste du corps thyroïde. avec calcification partielle.

Indications: Augmentation graduelle, volume considérable; la calcification de la paroi nous fait choisir l'extirpation.

Opération le 31 août. Chloroforme. Incision médiane de 14 c., couche par couche. La tumeur mise à nu se laisse facilement énucléer; le lobe droit est également enlevé; une trentaine de ligatures.

Suture au catgut. 2 drains. Pansement de Lister. Le kyste dont la paroi a 5 mm d'épaisseur et présente des calcifications. renferme 300 c³ de liquide sanguinolent qui se prend en gelée dans le vase où il a été recueilli.

Il est encore à noter que les muscles sternohyoïdien et sternothyroïdien étaient réduits à une mince lame jaune rosée où il était difficile de les reconnaître; le sternomastoïdien est aussi notablement atrophié.

1 sept. Soir 39°. Dysphagie très forte; lassitude.

2 sept. Pansement; on ôte les drains et les sutures, la plaie a très bon aspect; la dysphagie persiste; ce soir céphalalgie.

3 sept. Encore de la dysphagie; pas d'altération de la voix, langue nette, appétit peu considérable; état général bon.

Les pansements n'ont pas été notés; mais la malade quitte l'Hôpital le 9 sept. avec un simple pansement à la ouate; elle revient se faire panser tous les deux et trois jours, puis plus rarement; il persiste pendant assez longtemps un peu de suppuration par un des trajets des drains. Le 25 octobre. la malade est revue: la cicatrisation est terminée depuis longtemps. On note son état de la façon suivante: cicatrice de 8 c. un peu saillante sur la ligne médiane, se tendant quand on fait relever le menton; forte dépression de la région du sternomastoïdien gauche le long du larynx et de la trachée; le muscle lui-même est flasque, moins saillant, moins épais que celui de droite; la malade tient la tête droite.

OBSERVATION VII (Jacques-L. Reverdin).

Goitre parenchymateux avec dégénérescence colloïde. Extirpation totale. Guérison.

M^{lle} Julia G..., 23 ans, demoiselle de magasin. Entrée le 3 octobre 1880 à notre clinique particulière, sortie le 13 octobre 1880.

Née à Genève et y ayant toujours vécu ; pas de goitres dans la famille. Régulée facilement à 15 ans, régulièrement. A l'âge de 12 ans chorée qui dure pendant 1 an et demi. Le début du goitre a coïncidé avec cette époque. A 18 ans, fièvre typhoïde dont elle guérit bien. Quelquefois des douleurs rhumatoïdes dans les épaules. Très nerveuse, encore maintenant, elle a eu à diverses reprises des attaques d'hystérie.

Début du goitre il y a 13 ans pendant la chorée, il a augmenté peu à peu régulièrement, occupant dès le début le lobe gauche seul ; il augmente de volume d'une façon remarquable au moment des époques menstruelles. Depuis la fin de l'année dernière, la malade a commencé à éprouver de la gêne de la respiration, surtout au moment des règles ou sous l'influence d'une émotion ; quand elle monte un escalier, la respiration devient bruyante. Elle dort la tête basse, renversée en arrière, mais la bouche ouverte ; sa mère nous dit que pendant le sommeil la respiration est bruyante, cornante. Il y a depuis la même époque un peu de gêne de la déglutition.

J'examine cette malade, qui m'est adressée par le Dr Prevost, une première fois en 1879 et un an après en août 1880 ; dans l'intervalle, traitement par l'eau de Willdegg sans aucun succès.

État actuel. Santé générale bonne, teint frais et rosé ; embonpoint médiocre ; le foie, le cœur, les poumons, sont dans leur état normal ; fonctions digestives intactes. Pouls régulier ; pas d'exophtalmie ; tempérament nerveux.

Le cou est déformé par une tumeur qui occupe sa partie inférieure gauche, et s'avance un peu au delà de la ligne médiane à droite ; la fossette sus-sternale n'existe plus. La tumeur présente une forme ovalaire à grand axe oblique en haut et à gauche ; les téguments sont sains, les veines ne sont pas développées outre mesure ; la tumeur paraît lisse, régulière, sauf une légère bosselure en haut ; elle suit les mouvements du larynx. La palpation ne permet pas de constater de fluctuation vraie, mais fait éprouver une sensation d'élasticité ; si on cherche à ébranler la tumeur en masse, on ne provoque que des mouvements de latéralité assez vagues ; la pression sur la tumeur détermine un peu de gêne de la respiration, sans provoquer pourtant de cornage, et de la gêne de la déglutition.

Le larynx est un peu déplacé, au moins dans sa partie cricoïdienne ; la trachée que l'on sent profondément à droite de la tumeur est assez fortement refoulée à droite, surtout à sa partie inférieure.

Le cou mesure à sa base 39 c. ; au niveau de la partie la plus saillante du goitre 37 c.

La malade a suivi sans succès divers traitements ; elle a pris l'année dernière sur mon conseil de l'eau de Willdegg sans résultat.

Diagnostic. Goitre parenchymateux, peut-être avec quelques loges kystiques.

Indications. L'inefficacité du traitement médical, l'accroissement progressif de la tumeur et les symptômes qui indiquent le début des accidents de suffocation, nous font conseiller l'extirpation qui est acceptée.

Opération le 4 octobre 1880 avec l'assistance de MM. A. Reverdin, Prevost, Wyss et Lambert. Méthode antiseptique. Pulvérisateur Championnière. Chloroforme. Incision médiane complétée plus tard par une incision horizontale tombant un peu au-dessus de la terminaison de la première et empiétant un peu sur le bord du sternomastoïdien. L'incision médiane part de la partie inférieure du cartilage thyroïde et dépasse un peu en bas la fourchette sternale. La peau et les muscles prétrachéaux divisés, la tumeur apparaît violacée, sillonnée de gros vaisseaux ; énucléation assez facile avec le doigt à droite, puis à gauche ; le sang s'écoulant abondamment, en nappe, une éponge est enfoncée profondément sur le côté énucléé pendant que je m'occupe de l'autre ; les vaisseaux ouverts sont saisis avec les pinces de Kœberlé ; arrivés sur les gros troncs, ceux-ci sont coupés entre deux pinces ; quoique nous en ayons plus de 30, nous sommes obligés à plusieurs reprises de faire quelques ligatures pour avoir des pinces libres. L'énucléation de la tumeur était déjà assez avancée, lorsque croyant avoir encore une couche musculaire, je l'incise en avant et je tombe sur une masse assez molle, mais bien circonscrite, qui s'énuclée facilement avec le doigt, elle a le volume d'un œuf de dinde ; ligature de nombreux vaisseaux. Il reste alors au-devant de la trachée une poche ouverte en avant, épaisse d'environ $\frac{3}{4}$ de centimètre ; c'est en réalité le corps thyroïde lui-même, réduit en une lame par le développement de la tumeur, que je viens d'enlever ; j'achève avec les doigts surtout la séparation de cette coque sur les parties latérales, et profondément on voit les thyroïdiennes qui y aboutissent ; on les coupe au fur et à mesure entre deux pinces ; la tumeur est bientôt complètement enlevée.

Ligatures au catgut ; lavage de la plaie avec la solution d'acide phénique à 5 %. 3 drains, 1 médian, 2 latéraux. Suture à la soie phéniquée. Pansement en gilet, prenant les 2 épaules, les bras passés comme à travers une manche, embrassant le cou et fixé autour du tronc, du cou et de la nuque ; en haut, la gaze déborde le menton ; il se compose de protectrice, de gaze froissée, de 5 éponges phéniquées, de 8 doubles de gaze de Lister, d'un makintosh, d'ouate salicylée, de bandes de tarlatane mouillées. La malade qui n'a été chloroformée que pour les incisions a été très calme et dit n'avoir pas souffert.

La trachée déviée en bas de 2 c. n'a pas paru ramollie, ni déformée.

Vin, bouillon, cognac chaud, potion au sulfate de soude ¹; la pâleur et le refroidissement des extrémités cessent peu à peu.

Le soir p. 84, t. buccale 36°,9. État nerveux peu prononcé. Teinture de valeriane.

5 oct. Matin 76, 37°,3. Pansement. suintement sanguin peu abondant ; plaie en bon état.

Peu de gêne de la déglutition, voix normale ; état général bon ; potage, un œuf.

Soir 88. 37°,8 (température buccale).

6 oct. Matin 88. 37°,5 ; un peu de douleur dans le dos ; déglutition facile. appétit ; aucune douleur locale.

Soir 84. 37°,7 ; chloral pour le soir.

7 oct. Matin 84. 36°,5. règles venues en avance de 8 jours. selle naturelle. Pansement ; presque pas de sécrétion ; j'ôte les 3 drains et les sutures ; réunion complète. pansement de Lister. — Un peu d'enrouement qui a cessé le soir, bon appétit, régime complet.

Soir 96. 37°,4. Le pansement un peu dérangé est refait. Depuis lors température normale, état excellent ; le 10, nouveau pansement sans makintosh ; la place des drains est comblée par des bourgeons ; il ne s'écoule par pression qu'un peu de liquide séreux, roussâtre. La malade se lève.

Le 12. pansement au diachylon et ouate salicylée.

Le 13, elle rentre chez elle et vient se faire panser le 15, le 16, le 21 et le 25, pansements au diachylon, puis au collodion et ouate ; cautérisation du bourgeon.

L'opérée retourne à son magasin le 25 octobre ; la cicatrisation est absolument complète le 26 ou 27. Je la revois en novembre en parfaite santé, cicatrice étroite, peu visible.

Depuis lors, elle a quitté Genève, mais j'ai su par sa mère (mars 1883) que sa santé est beaucoup meilleure qu'avant l'opération ; qu'elle n'a plus aucune gêne ; il est à noter que les crises d'hystérie n'ont pas reparu depuis l'opération.

Remarques. Il est à observer que chez cette malade la tumeur s'était développée peu avant l'apparition des règles, qu'elle présentait une augmentation notable de volume aux époques menstruelles, et que d'autre part les crises d'hystérie fréquentes jusqu'à l'opération ont cessé alors et n'ont pas reparu depuis 3 ans. L'opération a eu des suites très simples, le thermomètre n'a pas dépassé 37°,8.

¹ Cette médication avait été indiquée comme susceptible d'empêcher et de prévenir l'intoxication par l'acide phénique ; nous l'avons employée quelquefois.

OBSERVATION VIII ¹ (Jaques-L. Reverdin)*Goître lobulé. Extirpation totale. Guérison.*

Oechslin, Henri. 24 ans, coiffeur. Entré le 5 octobre 1880 à l'hôpital cantonal, sorti le 22 novembre 1880.

Né à Schaffhouse, demeurant à Genève. Le malade dit avoir son goître depuis sa naissance. Pas d'hérédité, pas d'autres maladies dans les antécédents.

Le malade est entré en octobre 1872 à l'hôpital de Schaffhouse où il est resté jusqu'en mars 1873 ; on a incisé sa tumeur, et évacué ainsi un liquide sanguinolent ; on a laissé la poche (c'était alors un kyste) suppurer en y introduisant de la charpie trempée dans une huile ; la plaie s'est fermée peu à peu et pendant un an et demi toute tumeur avait disparu ; puis le cou a grossi de nouveau, et des frictions iodées ont été faites sans résultat.

On trouve dans la région thyroïdienne une tumeur qui s'étend du bord supérieur du cartilage thyroïde jusqu'à l'articulation sternoclaviculaire. Les deux sternomastoïdiens sont soulevés par la tumeur, surtout le droit dans sa moitié inférieure ; on peut sentir dans la masse trois bosselures principales ; elles sont arrondies ; les deux plus grosses sont à droite ; elles mesurent 4 cm., 2 cm. et 1 cm., 5 de diamètre et sont englobées dans une gangue dure ; la hauteur de la tumeur est de 9 cm., sa largeur de 11 cm. A droite la jugulaire externe est très visible, pas de souffle. On remarque au-devant du cou une cicatrice assez large mais non adhérente.

Le malade n'est gêné que dans les temps humides où sa respiration est un peu embarrassée. En raison de cette gêne, de la forme multilobée, de la récurrence et de l'inefficacité du traitement fait, nous proposons l'opération qui est pratiquée le 6 octobre.

Opération. Chloroforme, anesthésie difficile à obtenir. Méthode antiseptique.

Incision médiane de la partie supérieure du cartilage thyroïde au sternum, couche par couche, en pinçant les artères à mesure. L'enncléation se fait difficilement, entre autres à gauche où un lobule adhère fortement à la trachée. Nous faisons environ 80 ligatures, et l'extirpation qui est totale se termine sans que la respiration ait été gênée ; mais la trachée se trouve mise complètement à nu sur une longueur de 4 à 5 centimètres ; l'on voit ses cerceaux blanchâtres ; elle est fortement aplatie latéralement et paraît avoir pris une forme triangulaire à base postérieure, à sommet antérieur ; elle est de plus molle au toucher.

L'hémostase terminée, lavage à 5 %, suture de soie antiseptique, deux drains, pansement de Lister. Potion au sulfate de soude 5 sur 200 pour

¹ Observation recueillie par M. Wyss, interne.

prévenir l'intoxication phéniquée. Le malade se réveille, lentement ; respiration bonne ; vomissements le soir ; forte dysphagie, soif, le pansement trop serré est un peu coupé. Poids 120, température 37°,6.

Les jours suivants existe une assez forte trachéite ; elle est accompagnée de dysphagie jusqu'au 11. La plaie pansée le 7 a bon aspect, si bien que l'on enlève les deux drains et les sutures profondes ce jour-là. Au second pansement fait le 9 on enlève toutes les sutures. Jusqu'au 11 la réunion paraît obtenue, mais les tissus qui semblaient s'être accolés à la trachée s'en écartent peu à peu et dès le 11 on s'aperçoit qu'il reste, entre la peau réunie et la trachée, une cavité qui ne guérira que par seconde intention. La température est pendant cette période au-dessus de la normale.

Le 7	matin	38°	soir	39°
Le 8	•	38°,2	•	38°,3
Le 9	•	37°,8	•	38°,3
Le 10	•	38°.1	•	38°,6 etc.

Elle ne dépasse pas ce dernier chiffre et redevient normale du 15 au 22 octobre ; puis à partir du 22 elle s'élève de nouveau et reste élevée jusqu'au 5 novembre où elle revient définitivement à la normale ; pendant cette seconde période fébrile, elle oscille le matin entre 37°.5 et 38°.4 et le soir entre 38°.5 et 39°.3.

Un pansement de Lister est fait tous les 2 jours ; à partir du 13 on le remplace par un pansement plus simple, de gaze et d'ouate avec une bande de flanelle ; la suppuration est abondante, mais le fonds de la plaie est recouvert de beaux bourgeons ; tout semble marcher à souhait, lorsqu'apparaissent le 26 octobre de petits frissons et un point de côté ; le malade s'était plaint au début d'une douleur rétrosternale qui pouvait faire craindre une médiastinite ; on constate qu'en réalité il existe un épanchement pleurétique peu abondant à la base droite ; submatité, affaiblissement de la respiration et des vibrations thoraciques ; on emploie successivement un vésicatoire, la digitale et la quinine. Ces phénomènes cèdent peu à peu ; la fièvre tombe, l'appétit revient ; la plaie se comble assez rapidement.

Le 14 novembre, le malade est assez rétabli pour se promener dehors, la plaie est cicatrisée. Il quitte l'hôpital le 22 en bonne santé, présentant une cicatrice un peu enfoncée et gardant de sa pleurésie une submatité à la base droite.

Au bout de quelques mois le malade vient nous revoir ; il se plaint de manquer de force et de ne pouvoir facilement se servir de ses mains, surtout de la droite, pour son métier de coiffeur. Son teint est blafard, il paraît fortement anémique ; sa face est boursoufflée, la peau comme gonflée sous forme de bourrelets, d'un blanc grisâtre ; la figure s'est élargie et l'expression est triste et hébétée ; le malade se sent faible des mains ; il ne peut tenir ferme les objets ; les mains et les avant-bras présentent une bouffissure analogue à celle de la face ; nous remarquons en outre un rétrécissement de la pupille droite que nous ne nous souvenons pas avoir observé avant l'opération. L'urine contient une petite quantité d'albumine. — Perchlorure de fer.

Cet état d'affaiblissement général que nous avons observé, beaucoup moins accusé il est vrai, chez quelques autres opérés, persiste chez lui d'une façon continue. L'expression de la figure devient de plus en plus hébétée et se rapproche de loin de celle des crétins.

Différents traitements restent sans succès ; l'albumine seule disparaît. Nous perdons le malade de vue, puis il se représente en été 1882 ; depuis quelque temps la cicatrice s'est rouverte en un point qui est devenu fistuleux et il s'est développé de plus de gros ganglions dans la région sous-mentale et sous-maxillaire droite.

Remarque. Nous reviendrons avec plus de détails sur les troubles généraux qui ont suivi cette opération, lorsque nous nous occuperons des accidents de l'extirpation.

OBSERVATION IX (Dr Auguste Reverdin).

Goître parenchymateux en partie kystique. Extirpation totale. Guérison.

Mlle B., 24 ans, rentière, nullipare, née à Genève, où elle a presque toujours résidé, grande brune de bonne constitution. Depuis environ deux ans elle remarqua que son cou grossissait, particulièrement ces derniers temps.

Examinée le 20 juin 1880, la malade est une belle fille très grande et bien constituée qu'une difformité naissante chagrine fortement ; le cou est généralement volumineux, le lobe gauche du corps thyroïde a le volume d'un œuf de poule, le lobe droit est moins gros. La tumeur est régulièrement arrondie, dure, non pulsatile ; pas de déviation appréciable du larynx ni des vaisseaux ; les muscles et la peau ne présentent rien de particulier.

La respiration est un peu gênée ; la voix conservée. La malade est surtout préoccupée de son affection au point de vue esthétique. Je prescrivis une pommade iodurée et une cure d'eau de Challes. Le traitement est suivi régulièrement, voir même avec exagération, jusqu'en automne.

Le 27 octobre 1880, le goître a doublé de volume, le larynx et la trachée sont refoulés d'environ 3 centimètres vers la droite, l'augmentation du corps thyroïde porte surtout sur le lobe gauche qui est dur, tendu, non fluctuant, très saillant pendant les efforts de toux. La carotide gauche est refoulée en arrière ; légère rauçité de la voix ; la malade présente un certain degré d'amaigrissement qu'on peut attribuer en partie au traitement. Elle tousse un peu, éprouve fréquemment le besoin d'avaler. Léger cornage et gêne respiratoire spécialement marquée dans le décubitus dorsal.

Je me décide d'autant plus facilement à l'opération, instantanément réclamée par la malade, que les indications sont nettes et pressantes.

Inutile, en effet, d'attendre que le larynx et la trachée soient encore plus déviés, qu'ils soient peut-être ramollis et que l'accroissement rapide de la tumeur en ait doublé le volume.

La malade est photographiée le 28 octobre. Opération le 29 octobre, en présence des prof. J.-L. Reverdin, Dr Guillermet, Dr Cattin, Dr Joudra, Dr Wyss.

Chloroforme. Narcose lente, fréquemment interrompue par des vomissements bilieux qui se répètent durant l'opération, et plus tard encore pendant 36 heures.

Incision suivant la ligne médiane, de la région hyoïdienne à la fourchette sternale. Les sterno-hyoïdiens sont conservés dans leur forme. Les sterno-thyroïdiens sont étalés à la surface de la tumeur. Celle-ci apparaît bientôt, violette, sillonnée de gros vaisseaux fortement accusés pendant les efforts de vomissement. Une incision perpendiculaire à la première devient nécessaire, nous la pratiquons à la partie inférieure de celle-ci sur une longueur de 9 centimètres parallèlement à la clavicule. Les muscles sterno-hyoïdiens et sterno-thyroïdiens sont coupés transversalement. Quant au sterno-cléido-mastoïdien, il peut être respecté, ce qui sera d'une grande importance pour la forme ultérieure de la région.

La dissection se poursuit sans grande difficulté. De gros vaisseaux sont liés, chemin faisant, et bientôt le lobe gauche est entièrement libéré. Le lobe droit et le lobe médian sont à leur tour extirpés. La plaie soigneusement lavée à la solution forte est réunie avec de la soie phéniquée. Douze sutures pour l'incision verticale, six pour la transversale. Deux tubes en caoutchouc, un à gauche, un à droite sortant dans l'angle inférieur de la plaie.

Pansement de Lister strict, plus deux éponges, une de chaque côté du cou.

L'opération, y compris le pansement, a duré une heure et demie. La malade se réveille rapidement; elle ne souffre pas, avale et respire très librement.

30 octobre. Pansement renouvelé, suintement sanguin, ne dépassant pas les premières couches de mousseline.

31 octobre. Les deux drains sont retirés. On aurait parfaitement pu les enlever la veille, ce qui aurait évité un pansement.

2 novembre. Toutes les sutures sont enlevées. Pas la moindre rougeur autour d'elles. La réunion est parfaite. Un seul point n'est pas encore recouvert d'épiderme, c'est l'angle inférieur de la plaie, là où les drains sont restés deux jours en place. Ce point encore humide n'est pas l'orifice d'une fistule, mais simplement la surface libre du bourgeon qui remplace les tubes; au bout de quelques jours l'épidermisation en est complète.

Le pansement de Lister est remplacé par quelques bandelettes de diachylon destinées à soutenir la jeune cicatrice.

3 novembre. La malade quitte la clinique. (Je la conduis chez le photographe.) Elle mange, dort parfaitement: pas la moindre douleur même en

avalant des aliments solides. La voix seule est encore altérée; sa raucité persiste quelques semaines, puis disparaît peu à peu. La température maximale a été 38,0 le premier soir.

120 heures ont donc suffi à débarrasser cette malade d'un goître dont l'accroissement rapide menaçait l'existence.

Revue de temps à autre, notre opérée jouit d'une excellente santé. La voix est normale; la cicatrice est souple, blanche et ne mesure plus que 4 cent. de longueur sur demi cent. de large. (Novembre 1882).

La tumeur était constituée par le lobe droit et le lobe moyen hypertrophiés. Ce dernier s'étalant à la surface d'une tumeur kystique, multiloculaire, du volume d'une orange. Dans le lobe gauche, on remarquait également une production kystique, renfermant un liquide brun rougeâtre.

OBSERVATION X (Jaques-L. Reverdin).

Goître kystique. Extirpation totale. Guérison.

M^{me} F. 27 ans, née à Genève, demeurant à Genève. M^{me} F. que j'ai assistée dans ses deux accouchements présente un goître assez volumineux aujourd'hui et qui a pris après chaque couche un développement rapide; actuellement il constitue une difformité choquante et de plus amène une certaine gêne dans la respiration; je l'engage donc à se faire opérer, craignant qu'une nouvelle grossesse ne vienne ajouter encore au volume de la tumeur.

M^{me} F. est née à Genève et y a toujours vécu; sa grand' mère et son père sont les seuls membres de sa famille qui aient eu le goître; celui de son père, que je connais, est peu volumineux, stationnaire et n'occasionne aucune gêne.

Elle-même n'a pour ainsi dire jamais été malade, elle n'a eu dans son enfance aucune manifestation scrofuleuse, et plus tard pas de rhumatisme; elle ne se souvient d'avoir eu que la rougeole. Règlée à 11 ans, les menstrues ce sont établies sans difficulté, ont toujours été faciles et régulières.

Mariée en 1875, elle a eu 4 fausses couches, puis a accouché 2 fois à terme, en 1879, au mois de février et en mai 1880; les enfants sont vivants, bien constitués et n'ont présenté aucune manifestation suspecte, les suites de couche ont été régulières; le premier accouchement a nécessité une application de forceps au détroit supérieur, le second s'est terminé normalement.

Quand elle était petite fille, M^{me} F. avait le cou gros, (*les nerfs gonflés*), et on lui fit faire des frictions avec des pommades. En 1874, il se forma au-devant du cou une tumeur arrondie grosse comme une noisette, saillante au-devant de la trachée; le Dr Mayor y fit appliquer des mouches de Milan, et fit prendre à la malade de l'eau de Wildegg; ce traitement n'eut aucun effet; la tumeur grossit d'abord peu à peu, graduellement, puis.

après le premier accouchement, elle prit tout à coup un beaucoup plus grand développement : elle avait déjà augmenté notablement pendant la grossesse ; il en a été de même après le second accouchement ; je constate moi-même une très notable augmentation de la tumeur depuis le mois de mai. La malade n'a pas remarqué que les époques menstruelles aient aucune influence sur son cou ; ce n'est qu'aux dernières règles qu'il lui a semblé avoir le cou plus tendu.

M^{me} F., à part sa tumeur, se porte bien ; les poumons, le cœur, le foie sont normaux ; les fonctions digestives intactes.

Depuis quelque temps elle éprouve assez souvent des douleurs dans les épaules et la partie supérieure du thorax à droite, des palpitations fréquentes ; elle n'a jamais eu d'accès de suffocation, mais elle éprouve beaucoup de gêne dans la respiration quand elle marche en montant, ou gravit un escalier ; il lui semble alors que son cou grossit et se gonfle. Elle a pris l'habitude de dormir la tête fortement renversée en arrière ; cependant elle ne roufle ni ne corue, la voix est normale.

L'examen du cou donne les résultats suivants : on constate une tumeur arrondie, fortement saillante sur la ligne médiane, du volume d'un gros œuf de poule, tendue, élastique, manifestement fluctuante, s'étendant verticalement de la partie inférieure du larynx à 2 c. au-dessus de la fourchette sternale ; au-dessous de la tumeur en palpant profondément il semble que l'on sent la trachée restée sur la ligne médiane ; le muscle sternomastoïdien droit est soulevé par une autre tumeur, en connexion avec la première, du même volume, de la même consistance, paraissant fluctuante ; toutes deux suivent les mouvements du larynx, à gauche la thyroïde paraît normale. La carotide droite ne paraît pas déplacée.

La circonférence du cou mesure 36 c. au niveau de la tumeur, la malade est du reste assez maigre.

Le traitement interne (Eau de Wildegg) et externe (t. iod., pommade iodure de potassium) n'a produit aucun effet stable.

En raison de l'inefficacité du traitement médical, de la gêne éprouvée par la malade et de l'accroissement considérable de la tumeur, l'opération est décidée et pratiquée dans notre clinique particulière.

9 nov. 1880. Opération à 9 heures du matin, la peau est soigneusement savonnée, puis lavée à l'acide phénique 5 %, chloroforme pendant toute l'opération, pulvérisation phéniquée avec l'appareil de Championnière. Je suis assisté par les D^{rs} A. Reverdin et Jentzer, MM. Cattin et Gaudard, étudiants ; Incision de 7 à 8 cent. sur la ligne médiane de la tumeur principale, s'arrêtant un peu au-dessus de la fourchette sternale ; je passe entre les muscles, arrive sur la tumeur, les vaisseaux sont saisis avec des pinces de Kœberlé ; j'énuclée alors le lobe médian en avant et sur les côtés avec les doigts ; cela est facile, puis j'en fais autant du lobe droit ; il s'agit de séparer leur connexion profonde ; pour y arriver je cherche à faire basculer la tumeur à gauche, et je saisis le lobe droit avec une pince de Museux ; un jet de liquide citrin, charriant une grande quantité de paillettes de choles-

térine, s'échappe et se répand dans la plaie ; on bouche aussi vite que possible les perforations avec une pince à morts plats ; j'arrive peu à peu sur les connexions des deux lobes malades avec les parties profondes ; les vaisseaux aussitôt aperçus sont saisis par deux pinces, l'une placée au voisinage de la tumeur, l'autre plus en dehors, et coupés entre deux ; les deux lobes isolés complètement sont séparés du lobe gauche après qu'une forte ligature a été passée à l'union du lobe moyen et du lobe gauche : ce dernier est disséqué avec les mêmes précautions et enlevé en totalité.

Nous lions alors tous les vaisseaux saisis dans les pinces ; 22 ligatures au catgut sont ainsi faites. La plaie est lavée avec la solution à 5 %, puis j'y place trois drains de Neuber ; le plus gros plonge vers la fourchette et sort à la partie inférieure de l'incision ; deux plus petits plongent sur les parties latérales de la trachée et sortent vers les parties moyennes de l'incision ; la trachée du reste n'est pas absolument à nu, elle est recouverte de tissu cellulaire ; je note en passant que les muscles sont peu atrophiés.

8 points de suture au catgut. Pansement Lister, avec trois éponges et une bande élastique.

Voici la durée des différents temps de l'opération ; elle est commencée à 9 h. 20 ; la tumeur est enlevée à 9 h. 40 ; l'hémostase terminée à 9 h. 52. L'opération achevée y compris la suture à 10 h. La malade pansée est couchée dans son lit à 10 h. 15 m. Durée totale 55 m. La quantité de sang perdue n'a certainement pas dépassé un verre et demi. L'anesthésie a été complète, la respiration toujours normale.

La malade se réveille bien, un peu de tendance au refroidissement, ne vomit pas, est calme et souffre très peu ; à midi le pouls est à 68, à 6 h. pouls 76, température buccale 37°.

Un peu de douleur dans la plaie ; gêne de déglutition modérée, voix normale.

La nuit est assez agitée, la malade se plaint beaucoup de son pansement qui la serre, douleurs dans le côté droit du thorax.

10 nov. Pouls 108, température buccale 38°. Urine grisâtre ; on enlève la bande élastique, mais la malade se trouve toujours très serrée ; on coupe un peu les bandes de la tête.

Soir. Pouls 104, température, 38°,5, face rouge, douleur de tête, pas d'appétit, gêne de déglutition peu marquée.

11 Nov. 92. 36°,3. J'enlève le pansement, suintement sanguin brunâtre peu abondant, bords de la plaie un peu gonflés entre les sutures, pas de rétention ; la pression fait sourdre un peu de liquide jaunâtre provenant probablement de la résorption des drains supérieurs ; un peu d'érythème du cou (onguent borique). Pansement de Lister sans bande élastique.

Soir. 104. 38°,5. La malade a pris de la nourriture avec plaisir, se sent mieux ; les urines sont redevenues noirâtres.

12 Nov. 76. 36°,7. Bonne nuit. Encore un peu de douleur dans le côté droit. La malade prend son déjeuner avec plaisir, à midi un potage, des œufs. La déglutition est facile.

Soir. 84. 37°.7.

13 nov. 84. 37°. Etat général très bon, l'appétit est revenu, la déglutition se fait bien.

Soir. 84. 38°.1.

14 nov. 72. 37°.3. J'enlève le pansement, la peau est un peu macérée, l'épiderme enlevé, la suture tient bien; les catguts sont résorbés, mais en pressant il sort par la plaie du drain inférieur résorbé un liquide séropurulent, et du pus par un trou de suture à gauche et en bas.

Je soutiens la partie supérieure de la suture avec des bandelettes collodionnées, pansement avec ouate salicylée et bande de flanelle. La malade se lève.

Soir. 84. 37°.1. t. axillaire.

14 nov. 72. 37°.1. Pansement, il s'est écoulé passablement de pus. État général parfait. Appétit excellent, il n'y a plus qu'un peu de douleur dans le côté droit du thorax.

Pansement le soir.

15 nov. Pansement. moins de pus.

16 nov. Pansement, il ne sort plus qu'un peu de pus par l'orifice du drainage, il n'en vient plus par le trou de suture.

17 nov. Les bords de la plaie restent bien unis, mais la peau est rouge, dépourvue d'épiderme; bandelettes de collodion.

La malade quitte la clinique et rentre chez elle.

18 nov. On fait sourdre en pressant en bas du pus clair et quelques flocons épais, comme des bourbillons. La malade a encore un peu de gêne en avalant, sa voix s'enroue à chaque repas. Elle sort.

19 nov. Issue de quelques bourbillons encore, moins de pus.

20 nov. Suppuration très diminuée; la cicatrice reste ferme.

22 nov. Suppuration très peu abondante, on ne panse que tous les 2 jours; il y a néanmoins encore de la gêne de déglutition.

24 nov. Un peu de faiblesse générale, quoique la malade sorte. Purgatif. Cautérisation au nitrate d'argent. Vin de quinquina.

26 nov. État général bon. Très peu de suppuration; il y a pourtant encore un petit trajet sous la partie inférieure de la cicatrice.

29 nov. Suppuration minime. Encore quelques douleurs dans le côté droit du thorax. Enrouement facile.

2 déc. Presque plus rien.

5 déc. Guérison complète, cicatrisation achevée. La gêne a disparu, voix bonne; respiration et déglutition faciles. La douleur de côté a disparu.

Les mois suivants, la cicatrice s'élargit, acquiert 3 ou 4^{mm}, devient blanche (keloïdiforme), tendue et est le siège de douleurs assez vives.

L'état général devient bon, mais des pertes utérines abondantes, dues à une ulcération du col avec éversion de ses lèvres, amènent une anémie assez forte; jusqu'à quel point cette anémie n'est-elle pas en partie la suite de l'opération, c'est ce qu'il est difficile de décider dans ce cas.

La malade est accouchée depuis en 1882; elle n'éprouve plus de gêne de respiration.

OBSERVATION XI (Jacques L. Reverdin).

Goître kystique. Extirpation totale. Guérison.

M^{lle} S. Juliette. 33 ans. M^{lle} S. a toujours habité Genève où elle est née, elle ne connaît personne dans sa famille qui ait eu de goitre. Étant petite fille elle avait ce qu'on appelle *le gros cou*, cela avait disparu sous l'influence de pommades; cependant quand elle avait des contrariétés elle se sentait le cou gonflé: il faut dire du reste qu'elle a toujours eu un tempérament nerveux très prononcé. De complexion assez délicate, petite et fluette, elle a eu toutes les maladies de l'enfance: rougeole, scarlatine, fluxion de poitrine, jaunisse, puis plus tard deux pleurésies à un an d'intervalle pendant l'hiver; elle s'enrhume facilement, mais pourtant elle n'a jamais craché de sang; elle ne paraît avoir eu ni manifestations scrofuleuses, ni atteintes de rhumatismes.

Réglée à 15 ans, assez facilement, ses règles sont venues depuis assez irrégulièrement, durant 8 jours, plutôt trop abondantes et lui occasionnant une grande fatigue, des maux de tête, de reins, pas de vomissements; elle ne perd pas de caillots, mais un sang pâle, et a passablement de pertes blanches; elle dit avoir été plusieurs fois soignée pour de l'anémie. Malgré ses deux pleurésies, sa santé générale est plutôt meilleure qu'anciennement. Il y a deux ans, au mois de janvier 1879, après sa seconde pleurésie qui avait duré une quinzaine de jours, elle trouve un matin que son cou a subitement grossi et présente à la partie inférieure et médiane une tumeur grosse comme un œuf; depuis lors cette tumeur est restée à peu près stationnaire jusqu'au mois de mai 1879 où le Dr Gautier la ponctionna; la ponction donna issue à 150 grammes environ de liquide épais, brun rougeâtre « comme du sirop de framboises; » on ne fit pas d'injection; la tumeur avait disparu, mais le lendemain elle avait repris son volume ordinaire. Depuis lors elle a peu à peu augmenté, sans que cette augmentation ait été très considérable.

En même temps que son volume apparent s'accroissait lentement, le goitre a peu à peu manifesté sa présence par différents symptômes gênants. Quand la malade travaille, elle s'occupe surtout de broderie, elle éprouve bientôt des sensations douloureuses dans la tête, la nuque, le cou et les bras jusqu'aux coudes, qui l'obligent à s'interrompre; elle se soulage alors en renversant sa tête en arrière. Elle n'a pas habituellement d'oppression, elle n'a ni cornage, ni ronflement; cependant, dit sa sœur, elle souffle fort en dormant; elle s'essouffle très vite en marchant ou en montant, ce qui ne lui arrivait pas avant d'avoir son goitre. Elle éprouve ordinairement des douleurs dont le siège lui paraît être sous la partie supérieure du ster-

min; enfin dans ces derniers temps la tumeur est devenue douloureuse à la palpation, à la pression: quand on presse sur le goître ou provoque une douleur assez vive et une sensation d'étranglement; dans ces derniers 15 jours, la malade s'étranglait à chaque instant en mangeant et en buvant; elle peut dormir étendue sur le dos, et c'est son habitude, mais souvent son cou est douloureux le matin. Elle n'a rien remarqué de particulier aux époques menstruelles.

A part cela, la santé générale de Mlle S. est assez satisfaisante; elle est il est vrai un peu anémique, a des palpitations, du souffle au premier temps, mais pas de lésion cardiaque; l'estomac n'est pas en parfait état, la digestion un peu péuible. Le foie est normal: les poumons respirent bien, et l'on n'y trouve pas de râle; il y a cependant un peu de matité au sommet gauche, en avant et en arrière; c'est le côté qui a été affecté de pleurésie.

L'examen du cou donne les résultats suivants:

A sa partie médiane et inférieure se trouve une tumeur ovoïde, à grand diamètre vertical, un peu oblique en haut et à droite: la tumeur est un peu plus développée à droite: elle s'étend du cartilage cricoïde au sternum effaçant le creux sus-sternal: si on la soulève avec un doigt placé en crochet sous sa partie inférieure, on peut la faire remonter un peu et dégager la fourchette sternale; la tumeur ne plonge pas derrière cet os: elle est donc mobile de bas en haut, mais fort peu; un peu mobile aussi latéralement; elle suit les mouvements du larynx. Au-dessus de la partie supérieure et à droite de la tumeur on en sent une petite, du volume d'une noisette, mobile sur la plus grosse. — La principale tumeur paraît avoir le volume d'un très gros œuf: elle est assez dure, tendue, élastique, manifestement fluctuante.

La peau est sans altération, mobile; les muscles sternomastoïdiens paraissent tendus sur ses parties latérales, ne sont ni étalés, ni atrophiés. On ne sent pas d'autre partie de la glande thyroïde.

La circonférence du cou prise au niveau de l'apophyse épineuse de la septième cervicale et passant par le point culminant de la tumeur mesure 37 c. 5.

Mlle S. m'est amenée par M. Guillot pour me consulter le 12 novembre: elle accepte l'opération que je lui propose et entre dans notre clinique particulière. Elle a suivi divers traitements médicaux (iodés) sans succès: d'ailleurs il s'agit d'une tumeur kystique et la gêne qu'elle en éprouve va en augmentant.

Opération le 15 novembre 1880, à 9 heures du matin.

Lavage au savon et à l'acide phénique. Pulvérisateur de Championnière.
— Anesthésie par l'éther.

Incision du haut en bas de la tumeur jusqu'à la fourchette sternale, double ligature et section d'une grosse veine médiane sous-cutanée; incision sur le muscle sternohyoïdien encore bien rouge; on arrive sur la tumeur ayant saisi chemin faisant plusieurs artérioles avec des pinces.

Arrivé sur la tumeur je la sépare, sur les parties latérales, des organes voisins, avec le doigt, mais je suis obligé d'agrandir l'incision par en haut pour la faire sortir; je n'y arrive qu'avec assez de peine, en l'accrochant par sa partie inférieure, on sent alors au fond de la plaie la trachée déviée à gauche; la tumeur sortant par l'incision, on peut alors saisir les grosses artères à l'endroit où elles l'abordent, en deux points voisins, avec deux pinces de Koerberlé, et sectionner le vaisseau entre les deux pinces; cependant la thyroïdienne inférieure gauche se trouve déchirée, mais aussitôt saisie; la malade perd en somme fort peu de sang.

La masse principale est bientôt libre; on procède de même pour le lobe gauche de la thyroïde qui paraît normal comme volume, mais remonte très haut au-dessus de l'isthme formant une pyramide de Lalouette très développée; la pyramide existe aussi à droite, mais pour se donner du jour on la lie au voisinage de la masse principale, et on la laisse en place, la tumeur étant sectionnée au-dessous de la ligature; l'extirpation de la pyramide restante ne présente rien de particulier.

La glande complètement enlevée, on lie au catgut les vaisseaux saisis dans les pinces; 25 ligatures sont faites. Puis on nettoie la plaie avec une solution d'acide phénique à 5 pour %.

On y place trois drains résorbables: un gros en bas plongeant le long du sternum; deux latéraux sur les côtés de la trachée; celle-ci est un peu ramollie, assez fortement déviée à gauche, et aplatie latéralement, sa coupe représentant une ellipse à grand diamètre oblique en arrière et à droite.

La plaie est suturée au catgut n° 2.

Pansement de Lister embrassant le cou, le thorax et la tête.

L'opération a été commencée à 9 h. 10.

L'extirpation était terminée à 9 h. 33.

Les ligatures faites à 9 h. 50.

Les sutures à 10 h.

Le pansement à 10 h. 10.

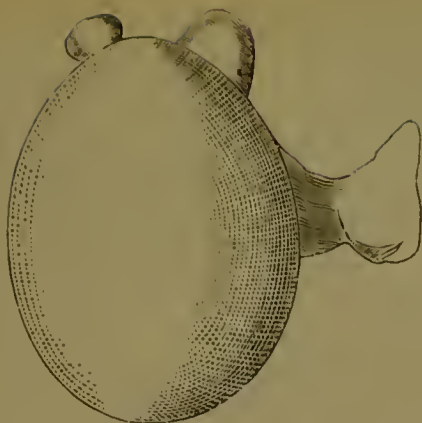
La tumeur remise à M. le prof. Zahn se compose d'un gros kyste à parois très épaisses blanchâtres, du volume d'un œuf de cane et surmonté par une petite tumeur ramollie au centre, rougeâtre et par la pyramide paraissant intacte (Voir la figure ci-après). L'isthme de la thyroïde est mince et le lobe gauche normal à part le développement de la pyramide.

Le kyste contient 80 gr. de liquide brunâtre, épais; sa face interne présente quelques brides; saillante, hérissée d'appendices calcifiés, en forme de piquants; noyaux de calcification dans la paroi.

A midi, la malade qui était un peu refroidie est réchauffée, mais très énermée. — Teinture éthérée de valériane.

Soin. P. 72, t. buccale 37°, 5. État général bon; douleurs en avalant; pas de vomissements.

16 nov. P. 80, t. bucc. 37°, 2. Facies bon; pas de sommeil, voix un peu rauque; déglutition très pénible. Pansement. La plaie a très bon aspect; j'ôte un des drains latéraux que j'introduis dans l'inférieur plus gros dont



l'entree est un peu rentrée dans la plaie. Suintement sanguin très modéré.

Même pansement.

Soir. 84. 38° \cdot 1 t. bucc. — Déglutition difficile, la malade avale de travers, ce qui la fait tousser, toux pénible, langue chargée. A pris un potage. État général très bon. — Potion au chloral.

17 nov. 10 $\frac{1}{2}$. 36° \cdot 9, t. bucc. La malade a peu dormi ; la déglutition est plus facile ; la malade prend un peu de nourriture liquide ; facies excellent. — Urines un peu brunes depuis hier.

Soir. 100. 36° \cdot 9, t. bucc. État excellent.

18 nov. 36° \cdot 4, t. bucc. La déglutition est beaucoup plus facile. — Sommeil difficile.

Nous enlevons le pansement ; la plaie est absolument nette, si bien que nous enlevons 6 sutures sur 9. le drain introduit dans le gros d'en bas est enlevé ; le gros drain paraît tenir dans la plaie. Nous le laissons ainsi que l'autre petit drain dont le bout extérieur s'est séché et a l'apparence de corne. — La plaie n'a pour ainsi dire rien sécrété. — Je maintiens la plaie avec des bandelettes collodionnées. — Pansement ne prenant que le cou et la partie supérieure du thorax composé de mousseline de Lister, bande de Lister, ouate salicylée et bande de tarlatane ; la tête est laissée libre.

Soir. 84. 36° \cdot 9, t. bucc. La malade a pris de la nourriture solide.

19 nov. 84. 36° \cdot 5.

Soir. 84. 36° \cdot 7, temp. axillaire. État excellent : les règles viennent assez abondantes. La malade se lève.

20 nov. État général très bon. Pansement ; la réunion est partout solide ; il ne reste qu'en bas au niveau du drain un tout petit orifice de 3^{mm} de long sur 2 de large ; il s'en écoule une goutte de liquide séro-sanguin. — Ouate salicylée sèche et cravate simple. La malade se lève. La voix est claire, mais il survient de l'enrouement après les repas.

21 nov. État local et général parfait; il ne reste qu'un tout petit orifice au niveau du drain inférieur.

22 nov. État parfait, on renouvelle les bandelettes collodionnées.

23 nov. La malade rentre chez elle; il ne reste à cicatriser que le point de sortie du drain inférieur.

26 nov. La cicatrisation est complète depuis le 25. État local excellent; cicatrice linéaire bien solide, déglutition, respiration faciles. On sent encore une petite dureté au niveau du drain supérieur.

4 déc. La malade vient me voir; elle se trouve parfaitement bien; ses douleurs ont complètement cessé; la cicatrice est linéaire, très étroite, très peu visible; elle est un peu enfoncée au niveau de l'un des drains; on sent encore une petite dureté sous la peau.

Quelque temps plus tard l'opérée est revenue me voir, se plaignant de symptômes d'anémie, de faiblesse générale et de faiblesse de la voix, symptômes qui ont persisté, en s'atténuant peu à peu pendant quelques mois. Elle est actuellement en parfait état (février 1883).

OBSERVATION XII (D^r Auguste Reverdin).

*Goître parenchymateux en grande partie kystique. Extirpation totale.
Guérison.*

Mlle G., 18 ans, domestique, née à Interlaken, y a vécu durant toute son enfance; elle a résidé à Neuchâtel, puis à Genève cette dernière année. Elle a toujours joui d'une belle santé; depuis 8 mois elle remarqua que son cou grossissait et cela fort rapidement à la suite de son arrivée à Genève. Inquiète d'une si prompt transformation, elle se présente à ma consultation le 1^{er} décembre 1880.

Remarquablement forte et musclée, la malade porte à la région antéro-latérale droite du cou une tumeur du volume d'une orange. Cette tumeur arrondie, résistante, descend jusqu'à la fourchette sternale; elle est unique, non pulsatile. Pas de déviation du larynx, ni de la trachée. La carotide droite bat un peu en arrière. Les muscles et la peau ne présentent rien de particulier.

Gêne respiratoire assez notable. Tirage surtout la nuit. Voix légèrement éteinte. Pas d'exophtalmie.

La gêne croissante de la respiration, et surtout la marche rapide de la tumeur me font proposer l'extirpation.

Opération le 2 décembre 1880, en présence des Prof. J.-L. Reverdin et Vulliet, et des D^{rs} Cattin, Guillermet et Wartmann, M. Gaudard, interne à l'Hôpital Cantonal, administre le chloroforme. Incision de 15 centimètres suivant la ligne médiane. Nous tombons sur une veine volumineuse que nous lions. La tumeur se présente; est-elle à nu, on encore recouverte par une couche musculaire? cela ne saute pas précisément aux yeux, comme

on pourrait le croire, mais ayant légèrement entamé le tissu, la quantité de sang qui s'écoule nous montre bien que nous avons affaire à du tissu thyroïdien.

Après avoir prolongé notre incision par en haut et par en bas, nous dissequons la tumeur. La partie principale est attirée entre les lèvres de la plaie; elle se compose d'une couche de tissu thyroïdien, épaisse de 3 à 4 millimètres, enveloppant un kyste multiloculaire, régulièrement ovoïde; restent les autres lobes de la glande; nous nous servons de la partie libre pour les attirer à nous. Les derniers coups de bistouri détachent la tumeur de la face antérieure de la trachée.

A plusieurs reprises, nous avons eu à réprimer d'assez fortes hémorragies. 38 pinces hémostatiques ont été utilisées. 16 ligatures restent dans la plaie. La malade a pris très peu de chloroforme, la narcose a été bonne jusqu'au moment où nous sommes arrivés sur la trachée. La respiration s'est alors suspendue quelques instants. Quant à la trachée, nous l'avons trouvée conservée dans sa forme, mais plus petite qu'à l'état normal et molle. Cette mollesse portait non sur un point limité, mais sur l'ensemble du conduit. La compression due à la tumeur, en gênant la nutrition de la trachée, avait sans doute suffi à amener ce degré de ramollissement généralisé. Nous n'avons pas encore vu de cas semblable.

Deux tubes à drainage en os résorbable, sont placés. L'un dans la partie inférieure de la plaie, derrière la fourchette sternale, l'autre au-dessus. 12 sutures de catgut. Pansement de Lister strict, plus 3 éponges sur les côtés du cou.

La durée des différentes phases de l'opération a été :

Incision de la peau.....	9 h. 25 m.
Tumeur enlevée.....	9 h. 55 m.
Hémostase.....	10 h. 05 m.
Sutures.....	10 h. 16 m.
Pansement et transport de la malade dans son lit.....	10 h. 30 m.

L'opération a donc duré 51 minutes.

La malade a perdu peu de sang; elle reprend rapidement connaissance, ne vomit pas.

La journée se passe bien. Peu de sommeil pendant la nuit.

3 décembre. La malade s'assied sur une chaise pour le pansement, qu'une défaillance nous oblige à terminer rapidement. A peine remise au lit, elle se plaint de gêne dans les mains; celles-ci sont en effet convulsivement fermées, et lorsqu'on les ouvre, elles se referment de nouveau. Nous avons évidemment à faire à une de ces attaques de tétanie que Billroth a constatées chez semblables opérés. Bromure du potassium, 5 grammes dans la journée. L'accès qui n'a duré qu'une heure ne s'est pas reproduit. Soir, t. 37°,8.

4 déc. Pansement renouvelé. Soir, t. 37°,8.

5 déc. La malade mange, boit et dort bien. Soir, t. 37°,4.

6 *déc.* Le pansement de Lister est remplacé par une simple bande de mousseline collodiée, un peu d'ouate et une bande. A l'angle inférieur, encore un léger suintement. Quant aux drains, il est impossible de les enlever; organisés dans les tissus, ils font corps avec eux. La malade se lève, mange et dort bien. Soir, t. 36°,8.

10 *déc.* Un gros bourgeon à fleur de peau, au niveau du passage des drains, est la seule trace qu'il en reste. Il ne s'éroule *absolument* rien de la profondeur, et au bout de quelques jours, l'épidermisation est complète. La malade reprend son travail.

11 *déc.* Photographie. — La malade quitte Genève.

Revue quelques temps après, elle se porte bien, la cicatrice est partout linéaire, sauf au point de passage des drains, où elle mesure 5 à 6 millimètres.

Nous apprenons que la malade, après avoir joui d'une parfaite santé, est morte d'une affection thoracique aiguë dans le courant du mois de février 1881.

Elle m'écrivait quelques temps auparavant : « Je vais bien, ma voix revient, mais je ne puis encore bien chanter. »

Remarque. La mort ne saurait évidemment être attribuée à l'opération, puisque la malade opérée le 2 décembre 1880 se porte bien jusqu'en février 1881, époque à laquelle elle meurt d'une pleuropneumonie à marche rapide.

OBSERVATION XIII¹ (Jaques-L. Reverdin).

*Goitre parenchymateux. Corps étranger au-devant du goitre (aiguille).
Extirpation totale. Guérison.*

Ruty, Charles, 24 ans, relieur, né à Cognny, canton de Genève; y demeurant. Entré le 14 décembre 1880 à l'Hôpital Cantonal. Sorti le 5 février 1881.

Père bien portant; mère morte en couches; un frère bien portant. Le malade a eu dans son enfance la scarlatine et la rougeole; traumatisme à la joue droite à l'âge de 10 ans; à part cela bonne santé antérieure.

Le malade dit avoir son goitre depuis sa naissance (?). Il ne lui avait jamais causé de douleurs, et ne lui a pas paru augmenter de volume.

Au mois d'août dernier, dans une dispute, un individu lui serre le cou, et il ressent une assez vive douleur dans un point de son goitre, du côté droit; il découvre à ce niveau une grosseur qu'il n'avait point auparavant;

¹ Observation recueillie par M. Vauthier, interne.

il entre alors à l'Hôpital où on lui fait appliquer des compresses froides; il y reste une quinzaine de jours, la douleur cesse, mais la tumeur persiste. Rien de nouveau jusqu'au 4 décembre où, après une course rapide, il sent la douleur se reproduire au même point. Il rentre alors à l'Hôpital dans mon service.

La région thyroïdienne est occupée par une tumeur qui s'étend du cartilage cricoïde au sternum: elle est plus développée sur les parties latérales qu'au milieu et plus volumineuse à droite qu'à gauche. La peau est normale, sans altérations de coloration, sans adhérences.

La tumeur est molle, élastique, assez difficile à limiter exactement; sur le lobe droit se trouve une petite saillie, de la grosseur d'un pois, dure, douloureuse; la peau est amincie, un peu rouge à son niveau, la saillie se continue en bas avec une partie plus dure que le reste de la tumeur.

Les deux lobes sont soulevés par les pulsations carotidiennes; la percussion donne une submatité dans la région sternale supérieure jusqu'à la hauteur de la deuxième côte.

La respiration est gênée, il y a du tirage. La déglutition n'est pas douloureuse; la toux occasionne par contre de vives douleurs au niveau de la partie saillante.

L'état général, à part un peu de prolongement du premier bruit du cœur, est très satisfaisant.

Il existe donc un goitre parenchymateux; la tumeur suit parfaitement les mouvements du larynx; ce goitre est bilatéral, mais nous ne nous expliquons pas bien l'existence de la saillie dure, cause des douleurs, qui surmonte le lobe droit et paraît faire corps avec lui; nous supposons qu'il s'est fait une calcification partielle dans la paroi de la tumeur, et que la pression sur le cou a pu la briser, et la déplacer en même temps. Le goitre est assez volumineux, puisque le cou mesure 37 c. 5 à la partie supérieure de la tumeur, 41,5 au niveau de la saillie, et 43 en bas. Il nous paraît indiqué d'enlever la tumeur dure et le goitre auquel nous la croyons liée, en raison des douleurs et de la gêne de la respiration.

L'opération est pratiquée le 16 décembre.

Anesthésie par le chloroforme. Méthode antiseptique. Incision médiane de 7 c. 5 de la partie inférieure du cartilage thyroïde à la fourchette sternale. Couche par couche, on arrive sur le goitre; il est séparé d'abord à droite avec le doigt par la méthode ordinaire, et chemin faisant l'on s'aperçoit que la tumeur dure en est complètement indépendante, cachée dans les tissus superficiels; on continue l'extirpation commencée; le lobe droit est enlevé; son ablation a nécessité 14 ligatures d'artères, au catgut; on extirpe de la même façon, mais plus rapidement et plus facilement le lobe gauche notablement plus petit; 22 ligatures (en tout 36); la trachée n'est pas complètement à nu, on voit dans le tissu cellulaire qui la double une artère assez volumineuse.

On passe alors à la recherche du corps dur, qui se trouve être une grosse aiguille à coudre de 4 c. 5 de longueur, noire à sa surface; le

malade ne peut nous renseigner sur la façon dont elle s'est introduite dans ses tissus.

Pendant les dernières ligatures, il se fait tout à coup une hémorragie assez forte, paraissant provenir de la thyroïdienne supérieure qui aura été mal liée : nous y plaçons un nouveau fil de catgut.

Lavage à l'acide phénique 5 % ; 7 points de suture.

Pansement de Lister ; 3 drains de Neuber.

L'opération a duré, le pansement compris, 1 heure 33 m.

L'anesthésie n'a été pratiquée qu'au début et a été interrompue à cause d'un accès de suffocation.

Après l'opération, dysphagie très vive.

Température rectale à 3 h., 37°.9.

17 *déc.* T. r. 39°.9.

Pansement, peu de suintement sanguin ; plaie en bon état ; le malade refuse toute boisson à cause de la dysphagie intense ; toux fréquente, pénible ; inhalation de vapeur d'eau.

Soir. T. 39°.8

18 *déc.* La toux et la dysphagie ont beaucoup diminué ; le malade commence à boire un peu. T. r. 38°.3.

Soir. T. 39°.2 ; le malade se plaint d'un point de côté à droite qui paraît superficiel et dû à la constriction du pansement qu'on relâche.

19 *déc.* T. r. 38°, pansement ; léger suintement sanguinolent ; rougeur des bords de la plaie à sa partie inférieure ; encore un peu de toux. état général bon.

Soir. T. r. 39°.2.

20 *déc.* T. axillaire 38°, soir 38°.4 ; le malade s'est levé aujourd'hui.

21 *déc.* T. a. 37°.3. Soir. T. a. 38°.

22 *déc.* T. a. 37°.4, pansement ; réunion de la partie supérieure de la plaie ; en bas la réunion s'est faite dans les parties profondes seulement ; il n'y a plus de rougeur ; on ôte les sutures.

Du 22 au 27, l'apyrexie est complète ; le malade se lève, la déglutition devient de plus en plus facile, la toux diminue ; cependant le 24, il s'écoule un peu de pus fétide ; on fait un simple pansement au collodion, et à l'ouate. Le 25, ce pus assez abondant entraîne quelques ligatures de catgut ; on refait un pansement phéniqué léger ; le 26, après un accès de toux, petite hémorragie par la plaie ; on ne voit rien de particulier et elle ne se reproduit pas.

Le 27, matin. T. a. 38°.1, soir 38°.4, pus fétide assez abondant coloré par du sang.

Cet écoulement de pus fétide est plus abondant encore le 28 ; on met un drain, et on fait des lavages à l'acide phénique ; ce drain est placé à la partie supérieure de la plaie ; le 29 et le 30, apyrexie ; le 31, de nouveau 38°.6 le soir, dès lors apyrexie persistante.

La quantité de pus diminue rapidement ; le 31, on reconstruit le drain ; il s'échappe de lui-même le lendemain, on le replace ; le 7 janvier un petit

tambien de tissu sphacélé s'élimine; l'écoulement de pus sans odeur persiste néanmoins, et la sonde introduite conduit à 5 c. en haut à droite. Dès le 15 janvier, on fait des injections de teinture d'iode; le drain est expulsé le 30. et le 2 février la cicatrisation est complète. du moins le bourgeon restant est couvert d'une croûte. Le malade quitte l'hôpital en parfait état le 5 février; le 15, il y revient montrer sa plaie définitivement cicatrisée.

J'ai revu le malade depuis, dans l'été 1882; il n'a rien éprouvé de particulier après son opération; il respire bien. Sa santé est excellente.

Remarques. L'opération nous avait paru indiquée par les douleurs dues au corps étranger, dont la nature nous avait échappé; il paraissait faire corps avec la thyroïde. Malgré quelques accidents locaux de suppuration, le résultat final a été très bon et le malade se félicite d'être débarrassé de son goitre.

OBSERVATION XIV (Jaques-L. Reverdin).

Goitre parenchymateux, plongeant. Extirpation totale. Guérison.

M. B. Arthur, négociant, 40 ans, demeurant à Carouge.

Il m'est adressé par mon confrère le prof. Zahn au mois de décembre 1880 pour un goitre qui le gêne considérablement et a résisté à différents traitements.

Il a toujours habité Carouge, personne dans sa famille n'a de goitre, et lui-même a toujours été bien portant; à part des varices, un varicocèle et son goitre, il n'a jamais eu aucune maladie.

C'est en 1862 que, sans cause aucune, ni fatigues, ni efforts, il s'est aperçu qu'il était gêné dans son col de chemise; le Dr Strœhlin consulté alors, lui fit prendre de l'éponge calcinée pendant trois mois; plus tard, le Dr Gantier lui ordonna de l'iodure de potassium; mais ces deux traitements restèrent absolument sans résultat, de même qu'une pommade ordonnée par un autre médecin et Pean de Solis que le prof. Zahn lui fit prendre pendant six semaines. Le cou que le malade avait mesuré continuait à présenter une circonférence de 41^{cm}.

État actuel. — Tumeur bilatérale, mais plus développée à gauche qu'à droite, suivant les mouvements du larynx et très mobile de haut en bas; quand le malade est au repos, le goitre est en quelque sorte masqué, il plonge sous le sternum, mais le malade a appris à le faire saillir en avant; il paraît avoir alors le volume d'une petite orange; on peut aussi le faire remonter facilement en l'accrochant en quelque sorte avec un doigt plongé juste au-dessus du sternum, les deux lobes qui le constituent ont une consistance ferme, mais élastique, et paraissent contenir au moins un peu de liquide; le lobe droit présente deux noyaux indurés.

Le malade n'éprouve pas de gêne de respiration, à moins d'exercices violents, mais il se sent souvent le cou comme serré, surtout quand il a agi, monté un escalier, il lui semble que le cou est alors plus tendu; sa déglutition est ordinairement gênée; il dort couché sur le côté droit; l'examen montre que la trachée est assez fortement déviée à droite, elle ne paraît pas ramollie; le muscle omohyoïdien est visible à travers les téguments et paraît tendu. La voix est claire, normale, il n'y a pas de cornage. Pas de douleurs sternales ni dans les épaules.

M. B. constate que la gêne provenant de son goitre augmente lentement et désire vivement en être débarrassé. — Les autres organes sont du reste parfaitement sains.

Opération le 27 décembre 1880 à 10 h. du matin, dans notre Clinique particulière. Précautions listériennes; pas de chloroforme, le malade ne le désirant pas. Anesthésie locale par la pulvérisation d'éther. Incision verticale allant du cartilage thyroïde au-dessous de la fourchette sternale sur la ligne médiane; les muscles séparés sur la ligne médiane sont encore rouges, sains; on lie chemin faisant une veine. — Arrivé sur la tumeur, je l'enuclée rapidement avec le doigt; elle tient assez fortement en arrière; elle est du reste soulevée en haut par le doigt d'un aide; on saisit alors les artères avec deux pinces de Kœberlé, et on coupe entre deux; la tumeur étant difficile à énucléer en arrière, il en résulte que les artères sont saisies un peu trop sur le goitre lui-même, et que le coup de ciseau donné entre les deux pinces entame la capsule; aussi l'extirpation n'est pas très complète d'abord; arrivé sur la trachée, on détache les adhérences après avoir placé une pince tout près du conduit; la partie gauche et médiane de la tumeur étant libre, on la sépare d'une partie du lobe droit; celui-ci est enlevé de la même façon un peu après. Ligatures au catgut des artères pincées. Lavage à 5 % d'acide phénique; un drain résorbable plonge derrière le sternum; suture au catgut, pansement de Lister comprenant la tête, le cou et la partie supérieure du tronc; trois éponges dans le pansement.

L'opération a duré de 10 h. 27 m. à 11 h. 47 et se décompose ainsi : 23 m. pour l'ablation de la tumeur principale, plus 5 m. pour le lobe droit; 32 m. pour l'hémostase; on a fait 34 ligatures d'artères; 5 m. pour les sutures, et 10 m. pour le pansement.

Le malade se rend à pied à son lit; il a peu souffert, perdu médiocrement de sang, et a la voix parfaitement claire.

La tumeur est en partie kystique, en partie solide; le lobe gauche renferme une assez grande cavité remplie de liquide citrin, sa face interne présente des concrétions calcaires.

Les suites de l'opération sont très simples; le malade ne se plaint que de la difficulté de déglutition qui persiste pendant 48 heures, et cesse le troisième jour; pas de douleurs autres, voix normale.

Il se lève et se promène le troisième jour; le premier pansement est fait le 29, 48 h. après l'opération; sang en abondance moyenne; réunion déjà

assurée. Le 31, j'enlève le pansement de Lister, la réunion est complète; elle est maintenue par des bandelettes collodiées; les fils étant ou résorbés ou enlevés, pas de pus: onate salicylée et bande de flanelle. Le même pansement est renouvelé le 2 janvier au matin. il ne s'est écoulé qu'un peu de sérosité sanguinolente; le drain résorbable tient dans les tissus, et son calibre est rempli par un bourgeon.

Le malade quitte ce jour-là la clinique à pied et se rend en tramway à Carouge.

Voici les chiffres du pouls et de la température, celle-ci prise dans la bouche.

27		soir,	80.	37°,2.
28	matin,	84,	37°,1	, 88. 38°,2.
29	, 88,	36°,8	, 92.	37°.8.
30	, 84,	37°	, 88.	37°,4.
31	, 37°.			

L'opéré revient chez moi le 4 et le 6 janvier 1881; pansement avec une mouche de diachylon; il ne reste qu'un fin pertuis au niveau du drain, pas une goutte de pus, mais sérosité sanguinolente. État général excellent; toute gêne a disparu.

Quelque temps plus tard, j'appris que M. B. paraissait à sa famille et à ses amis dans un mauvais état de santé; il avait pâli, perdu les forces; il avait de la houlfissure de la face, des mains, etc; je ne pus voir le malade que de loin en loin, dans la rue; cet état persista longtemps. Depuis le mois de septembre 1882 seulement, il a repris peu à peu son état normal. En avril 1883 j'ai revu M. B., il paraissait fort bien et disait avoir repris maintenant sa pleine santé.

Remarque. Nous reviendrons sur les accidents consécutifs dont je viens de parler.

OBSERVATION XV (Jaques-L. Reverdin).

Goitre parenchymateux suffocant. Extirpation totale. Mort.

M^{lle} Marie Ray, 28 ans, couturière à Baulmes, canton de Vaud. Elle m'est adressée en janvier 1881 par le Dr Chauvet pour un goitre à marche rapide, qui s'accompagne d'accidents de suffocation.

La malade a été réglée à l'âge de 15 ans, les règles irrégulières et peu abondantes au début et durant quatre à cinq jours, sont régulières maintenant, mais ne durent plus guère qu'un jour. Elle n'a du reste pas eu de maladies jusqu'ici. Née à Villard-Burquin, où il y a des goitres, elle habite Baulmes depuis deux ans, où il n'y en a pas. Dans sa famille, elle ne connaît qu'une tante qui ait eu le goitre.

La tumeur a débuté dans la partie droite de la glande; elle a d'abord

grossi lentement; sa marche était irrégulière et elle présentait des alternatives d'augmentation et de diminution; généralement, elle était plus grosse quelques jours avant les règles pour diminuer après. Elle était bien supportée au début, mais depuis une année, son accroissement a été rapide et la malade a commencé à éprouver une gêne, qui a été en croissant, malgré les onctions iodées et l'iodure pris à l'intérieur pendant assez longtemps sur le conseil du Dr Chauvet. Voici en quoi consistent les phénomènes actuels: La voix est devenue un peu rauque; la déglutition n'est pas très gênée, mais occasionne de la toux; M^{lle} R. avale très souvent de travers; il y a un peu de cornage, quoique l'auscultation du larynx et de la trachée ne donne pas d'altération du souffle trachéal; la nuit, accès de suffocation qui ont été en augmentant (la nuit qui précède l'opération, ces accès sont fréquents); la malade dort cependant couchée sur le dos, un peu tournée à droite, mais ne peut dormir sur le côté; sa respiration est gênée dans la marche, et surtout en montant; elle éprouve des palpitations qu'elle rapporte au creux de l'estomac; l'auscultation du cœur ne révèle pourtant pas de bruits anormaux (pas de souffle anémique); à ces symptômes se sont jointes des douleurs de tête fréquentes sous forme d'élanements (rien à la nuque) et des douleurs dans l'épaule droite; elles ont débuté il y a déjà sept ou huit ans, mais actuellement elles se prolongent dans le bras et jusque dans les doigts; la malade les compare à des piqûres; depuis peu des douleurs analogues sont ressenties dans le bras gauche jusqu'au coude.

La tumeur s'étend à droite depuis le voisinage de l'angle de la mâchoire jusqu'au sternum; elle refoule la carotide derrière le sternomastoïdien; les veines superficielles sont dilatées; cette tumeur a le volume d'une pomme; elle est assez lisse, paraît fluctuante, et suit le larynx; sur la ligne médiane trois bosselures recouvrent la trachée et remontent jusqu'à la partie moyenne du cartilage thyroïde; elles ne descendent pas jusqu'au sternum; à gauche lobe peu volumineux, masqué par les muscles. Pas de souffle, pas de pulsations. L'omoplatohyoïdien fait saillie sous la peau des deux côtés, surtout à droite.

Cœur, poumons paraissant sains; digestions bonnes.

Circonférence du cou, 38 c.

La malade demande à être débarrassée de son goitre à tout prix et elle consent à n'être pas chloroformée. L'opération est pratiquée le 25 janvier 1881 à 10 h. du matin dans notre clinique particulière. Pulvérisateur de Championnière. Anesthésie locale. Incision sur la ligne médiane; la malade très indocile se plaint déjà pendant l'anesthésie locale, et continue à crier ensuite; couche par couche, sans rencontrer de gros vaisseaux, j'arrive sur la tumeur et je cherche aussitôt à dégager avec le doigt son lobe droit; malgré la longueur de l'incision, ce lobe ayant de larges adhérences profondes, ne peut pas être énucléé à travers la plaie; ces tentatives assez longues donnent lieu à de vives douleurs; je me décide à pratiquer une seconde incision latérale droite allant jusqu'au sternomastoïdien et tombant en L sur la partie inférieure de la première; je puis alors peu à peu relever

le bord droit du lobe droit, saisissant chaque vaisseau avec deux pinces et coupant entre deux. Profondément ce lobe adhère par une large et longue base très solidement sur toute la longueur de la trachée; ces adhérences sont sectionnées peu à peu avec les ciseaux ou le bistouri; pendant cette dissection la malade est prise tout à coup d'un accès de suffocation menaçant, dû probablement au tiraillement exercé sur la trachée; je me tiens prêt à pratiquer la trachéotomie; elle n'est pas nécessaire, la respiration redevient régulière: le lobe droit est enfin extirpé, après avoir été lié à sa base avec un fort fil de soie. L'énucléation du lobe gauche, plus volumineux qu'il ne semblait, se fait lentement avec moins de difficulté, mais cependant non sans peine. Les ligatures sont faites aussi rapidement que possible; la malade a pâli dès le début de l'opération, elle a perdu fort peu de sang cependant; elle a les extrémités froides, le pouls misérable, la respiration accélérée et difficile; un pansement provisoire composé de compresses de gaze phéniquée et d'ouate fixée avec une bande de Lister est rapidement appliqué sur la plaie suturée au catgut, et dans laquelle on a placé trois drains résorbables.

L'opération a duré 2 heures 10 minutes.

Début, 10 h. 35.

Extirpation du lobe droit, 11 h. 50.

Extirpation du lobe gauche, 12 h. 40.

Pansement terminé, 12 h. 45.

Nombre des ligatures, 53.

La tumeur est du volume d'une très grosse pomme, elle est mollasse, et contient des foyers ramollis, des kystes en voie de formation.

La malade portée dans son lit, on cherche à la réchauffer avec des linges chauds; elle n'avale que difficilement un peu de liquide (thé et cognac), et se plaint de violentes douleurs, la voix est éteinte (est-ce faiblesse ou action sur le laryngé?). Le pouls est petit, misérable, très accéléré, la respiration difficile, incomplète, très rapide, l'agitation extrême; au bout d'une heure environ elle se calme un peu; le nez et les mains qui étaient froids reprennent un peu de chaleur, la respiration est un peu moins accélérée. De 3 h. à 4 h. l'amélioration paraît manifeste: la malade avale un peu plus volontiers; la respiration descend à 36 et 32, le pouls s'améliore; aucun suintement ne se fait par la plaie: la malade cependant a de temps en temps un besoin d'expectorer très difficile à satisfaire, et qui occasionne des efforts et une accélération de la respiration. Vers 5 heures, l'état paraissant décidément meilleur, nous voulons compléter le pansement: la malade qui était dans le décubitus très relevé, est assise sur le lit; à peine avons-nous pu placer de l'ouate et quelques tours de bande de flanelle, que la dyspnée recommence très intense, la respiration s'accélère d'une façon extraordinaire, devient râlante, le pouls est imperceptible, les mains se refroidissent, se marbrent de taches violacées, la figure devient froide (linges chauds); au bout de dix minutes environ, la respiration devient moins précipitée, mais il y a un fort râle trachéal; cela dure

encore dix minutes et la malade meurt ; aussitôt la trachée est ouverte ; il s'écoule du sang veineux. la respiration artificielle n'amène aucun résultat. Notons encore qu'au début de la crise dyspnéique, la main gauche a été prise seule d'une contracture tétanique, le pouce plié dans la paume, les autres doigts fléchis dans leur articulation métacarpophalangienne, les autres articulations dans l'extension forcée ; le poignet et l'avant-bras dans l'extension forcée. Un lavement de 2 grammes de bromure de potassium a été aussitôt administré ; la contracture a cessé au bout de quelques minutes.

Notons encore qu'au moment de la mort nous n'avons pas trouvé la moindre quantité de sang dans la plaie.

Malheureusement l'autopsie, même partielle, nous a été refusée.

Remarques. Il s'agit dans ce cas d'un goitre suffocant ; pendant l'opération nous avons trouvé des adhérences intimes et étendues entre la trachée et la tumeur. La mort n'est point arrivée subitement, mais elle a paru provoquée par le mouvement imprimé à la malade pour l'asseoir ; elle a été précédée de tétanie ; la trachée n'était point affaissée, et nous attirons l'attention sur ce fait que la plaie était *sèche* au moment où la trachéotomie a été pratiquée ; il n'y avait pas de sang dans le pansement.

OBSERVATION XVI (Jaques-L. Reverdin).

Goitre kystique. Extirpation totale. Guérison. Accidents consécutifs probablement hystériques.

Crottaz. Pauline. 20 ans, domestique. Née à Saint-Triphon. canton de Vaud, demeurant à Genève. Entrée le 2 mars 1881 à l'Hôpital Cantonal. Sortie le 16 avril 1881.

Père bien portant âgé de 52 ans ; mère atteinte de goitre kystique volumineux ; elle a quatre sœurs et un frère ; deux de ses sœurs âgées de 13 ans et de 10 ans sont atteintes de goitre.

La malade n'a eu précédemment que la scarlatine à l'âge de 7 ans ; réglée à 15 ans $\frac{1}{2}$, régulièrement. Elle a aperçu pour la première fois son goitre à l'âge de 11 ans ; il n'était pas plus gros alors qu'une petite noix ; il a peu à peu grossi, malgré différentes frictions qu'on lui a fait faire ; l'année dernière elle a fait sur mon conseil un traitement par l'eau de Challes, sans grand espoir de succès, la tumeur paraissant kystique ; en effet, le cou qui mesurait alors dans son plus grand diamètre 38 c. en mesure aujourd'hui 40. Elle a remarqué qu'à chaque époque menstruelle la tumeur devient momentanément plus grosse et plus dure.

État actuel. Tumeur unilatérale gauche, du volume du poing, s'étendant en haut, quand la tête est relevée, jusqu'à deux travers de doigts an-

dessous du maxillaire, et se terminant en bas au niveau de la clavicule et du sternum; elle empiète de 3 c. sur la ligne médiane. Généralement ovoïde, son axe est oblique de haut en bas et de gauche à droite; elle présente environ 12 c. de hauteur sur 15 c. de largeur.

Elle est fluctuante, élastique, très facilement mobile. Le sternomastoïdien est un peu étalé à sa surface, la carotide refoulée en arrière; la trachée peut être sentie; la tumeur suit les mouvements du larynx.

La déglutition n'est pas gênée, non plus que la respiration, mais la voix est légèrement rauque. Les indications dans ce cas n'étaient point tirées des troubles fonctionnels, mais du volume, et de l'accroissement assez rapide de la tumeur, ainsi que de l'inefficacité du traitement médical, en rapport avec la nature de la maladie.

Opération le 4 mars 1881.

Chloroforme. Méthode antiseptique.

Incision médiane. Arrivé sur la tumeur, l'énucléation s'en fait facilement avec les doigts, mais il est difficile de la séparer de la trachée; pour gagner du temps et se faire du jour, on lie la tumeur à sa base et on l'excise; on fait ensuite l'extirpation du lobe droit; elle est rendue très difficile par le grand nombre de vaisseaux à lier, et par les violentes douleurs éprouvées par la malade qui n'est plus anesthésiée, toutes les fois que l'on imprime quelques mouvements à la trachée. Elle localise ces douleurs dans les tempes. La trachée ne présente à l'examen rien de particulier. Néanmoins, la malade est prise d'accès de toux et de suffocation qui nous engagent à abrégier le pansement; un drain résorbable, 7 sutures au catgut. On recouvre la région de gaze antiseptique et on laisse la malade sur la table d'opération jusqu'au lendemain. Elle se sent très faible. A 11 h. du soir, l'état général est assez bon, la déglutition très douloureuse provoque de forts accès de toux, aphonie complète; douleurs aux tempes, surtout à gauche; suintement sanguin assez abondant, lavage phéniqué, pansement somnifère. T. 38°.

5 mars. T. r. 37°.9. État général meilleur; dysphagie moins vive; on peut asseoir la malade et lui faire un pansement de Lister complet.

On s'aperçoit alors que la malade a été prise de tétanie des extrémités supérieures. Les doigts sont légèrement fléchis, le pouce fléchi par-dessus les doigts. Bromure de potassium. Soir, t. rectale 39°,7; amélioration, elle prend du lait, du vin, etc.

6 mars. T. r. 38°,6. La tétanie a presque complètement disparu. Soir. 38°,9.

7 mars. T. r. 38°,3. Soir. 38°,9.

8 mars. T. r. 38°,2. Pansement; la plaie a très bon aspect; une partie des sutures sont résorbées, le drain ne l'est qu'incomplètement; les douleurs des tempes ont cessé, la dysphagie a diminué, la contracture n'existe plus; la toux est moindre (kermès); l'aphonie persiste. Soir. T. r. 38°,2.

9 mars. T. r. 38°,1. Soir, 38°,3.

10 mars. T. r. 38°,4. Pansement; réunion complète, sauf au niveau du

drain qui paraît résorbé ; il s'écoule un liquide épais à son niveau, un peu fétide ; pansement phéniqué simple dès ce jour. Soir. t. axillaire. 37°.9.

14 mars. La température des jours précédents a été de 37°.3 à 37°.5 le matin, 37°.8 le soir. L'état général s'est beaucoup amélioré, la malade se lève, l'aphonie diminue, il n'y a presque plus de toux. l'appétit est bon ; le pus peu abondant est sans odeur.

17 mars. L'écoulement purulent persiste, mais sans odeur.

22 mars. Cantérisation au nitrate.

Peu à peu le pus diminue ; le bourgeon exubérant est sanpoudré d'alun. D'autre part, l'état général laisse à désirer : les règles manquent et ne reparaissent que vers le 10 avril ; elles sont douloureuses pour la première fois ; il y a encore un notable affaiblissement, la voix revenue est faible et la respiration gênée quand la malade fait un peu d'efforts ou monte l'escalier.

Elle quitte l'Hôpital le 16 avril.

Remarque. Depuis lors, divers troubles bizarres se sont manifestés ; nous les décrivons en détail quand nous nous occuperons des accidents consécutifs à l'extirpation du goitre.

OBSERVATION XVII (Jaques-L. Reverdin).

Goitre kystique, suppuration au début. Incision. Guérison.

S. Adèle, âgée de 27 ans, demeurant à Annemasse. Entrée le 11 mai 1881 à l'Hôpital Cantonal, sortie le 4 juin.

Née à Annemasse, demeurant à Annemasse. Pas de goitres dans sa famille, mais sa mère serait à ce qu'on m'a appris à demi idiote. Bonne santé habituelle, sauf des crises de douleurs abdominales, avec vomissements, assez fréquentes. Réglée à l'âge de 14 ans, régulièrement : mariée à 17 ans, elle a eu 5 couches à terme, les suites en ont été bonnes ; il y a dix mois qu'elle a eu son dernier enfant.

C'est il y a trois ans pendant sa quatrième grossesse qu'elle s'est aperçue qu'elle avait le goitre ; il a pris un plus grand développement pendant la dernière grossesse : elle n'a pas remarqué qu'il augmentât pendant les époques.

Il y a environ trois semaines que son cou a gonflé et est devenu peu à peu douloureux ; elle a eu de la fièvre, des frissons, de la céphalalgie ; puis la respiration est devenue gênée, ainsi que la déglutition ; il y a 15 jours qu'elle est alitée ; la gêne allant en augmentant et amenant de véritables crises de suffocation, elle demande le Dr Dupuis qui lui conseille d'entrer dans mon service à l'Hôpital Cantonal.

L'augmentation de volume du goitre pendant ces trois semaines a été assez considérable, mais elle ne peut lui assigner aucune cause, telle que

coup, efforts, etc. ; elle répond à nos questions qu'elle n'a en aucune indisposition, aucune fièvre avant le début de ces accidents.

Le goitre est latéral gauche, ovoïde, du volume d'une très grosse orange, tendu, fluctuant : la peau de la région est chaude, la pression est douloureuse, et la tumeur est le siège de sensations de battements ; la déglutition est gênée, et il y a des crises de suffocation. Fièvre le soir, 38°4.

Diagnostic. Kyste thyroïdien enflammé. Cataplasmes, frictions mercurielles.

12 mai. Matin, 37°4. Soir, 38°3.

13 mai. " 37°5. " 38°3.

14 mai. " 37°2. " 38°4.

Le traitement ne produisant aucun effet, et les symptômes persistant, l'intervention est indiquée : vu la présence dans la poche de pus, probablement septique, je choisis l'incision avec suture de la poche à la peau.

15 mai. Opération. Incision sur la partie saillante de la tumeur, s'étendant de la partie moyenne du cartilage thyroïde au sternum, couche par couche ; j'arrive sur la poche et l'incise du haut en bas ; il s'écoule d'abord un liquide séreux, puis du pus en médiocre quantité et comme séparé de la sérosité ; il s'échappe aussi quelques débris pseudo-membranoux ; d'autres plus ou moins adhérents sont enlevés à la curette ; la membrane du kyste dont l'épaisseur est considérable est excisée des deux côtés le plus loin possible, puis les bords de ce qui en reste sont suturés aux bords de l'incision cutanée par six points de catgut. Lavage phéniqué.

La cavité est remplie de gaze de Lister, imbibée de chlorure de zinc à 8 %. Pansement de Lister. Un très petit nombre de ligatures ont été nécessaires.

Soir, 38°2. Un peu de toux, pas de douleurs sauf pendant les efforts de toux.

16 mai, 37°9. Soir, 38°8. le matin le pansement est changé, la gaze qui remplit la cavité enlevée, et remplacée par deux gros drains, compression avec une éponge.

17 mai, 37°9. Soir, 38°8.

18 mai, 38°2. Soir, 39°2.

19 mai, 37°7. Soir, 39°3, le pansement a été changé tous les jours ; malgré le mouvement fébrile qui persiste la malade se trouve bien, et se lève : la cavité se rétrécit rapidement et les bords de la plaie granulent.

20 mai, matin, 37°5. Soir, 38°2.

22 mai, matin, 37°3. Soir, 38°2.

22 mai, matin, 37°3. Soir, 38°2.

23 mai, matin, 37°5. Soir, 37°7.

Depuis lors la température devient normale ; elle atteint 37°8 le 25 et le 3 mai, 38°1 le 4^{er} mai, 38°7 le 2 mai, toujours le soir.

Le 24 mai. On enlève un des drains.

Le 26 mai. On enlève les sutures.

Le 27 mai. Céphalalgie, frissons, état nauséux.

Le 28 mai. Vomissements verdâtres, douleurs vives dans l'hypochondre droit, occasionnant de la dyspnée, faciès abdominal sans ballonnement, mais avec constipation ; c'est probablement une colique hépatique, car la température est normale. Glace, onguent mercuriel belladonné, cataplasmes ; l'état s'améliore le lendemain ; le 29 on donne du calomel et du jalap qui amènent deux selles ; le 30 la malade est rétablie.

30 mai. La plaie s'est beaucoup rétrécie ; les bords granulent.

4 juin. La malade désire rentrer chez elle ; elle revient se faire panser à l'Hôpital ; pansement à l'ouate et au sparadrap ; cautérisation des bourgeons.

La guérison complète demande encore passablement de temps ; la malade dit que la cicatrisation complète a été achevée vers le commencement d'août.

J'ai revu cette opérée le 14 avril 1883.

Elle n'a plus souffert du cou ; la cicatrice est un peu déprimée au milieu, et est devenue tout à fait latérale. elle suit le bord du sternomastoïdien ; on sent à droite de la trachée une très petite bosselure profonde qui n'est pas plus grosse que la thyroïde normale.

Depuis son opération, sa santé s'est beaucoup améliorée.

OBSERVATION XVIII (Dr Auguste Reverdin).

Goître parenchymateux en partie kystique. Extirpation totale. Guérison.

Mme K., 24 ans, ouvrière, allemande, blonde, chétive, née en Prusse, a vécu depuis plusieurs années à Genève, où elle s'est mariée et a eu un enfant. Son goître a débuté il y a quelques années et s'est accru au moment des couches ; depuis lors il est resté à peu près stationnaire.

Elle me consulte en mai 1880. Son goître, du volume d'un œuf de poule, occupe le côté droit du cou ; il présente une fluctuation manifeste, et, comme il ne gêne que modérément la malade, je me contente de le ponctionner ; il s'écoule à peine 20 grammes d'un liquide jaunâtre ; je prescris un traitement médical ; la malade non satisfaite revient quelques temps après et me prie d'extirper sa tumeur. Je m'y refuse, ne trouvant pas les indications suffisantes, cependant le goître a grossi et exerce une certaine pression sur la trachée. Je propose de l'inciser dans la pensée de modifier directement l'intérieur de la poche et d'en amener la rétraction : l'incision faite, je ne trouve pas ce que je pensais rencontrer, soit une cavité à parois plus ou moins lisses renfermant un liquide analogue à celui retiré par la ponction ; les parois, au contraire ont végété et l'intérieur de la cavité qui renferme à peine quelques grammes de liquide est presque entièrement rempli d'un tissu mou, rosé, végétant, qui saigne au moindre

contact; je tamponne avec de la gaze pheniquee, un pansement de Lister est appliqué par-dessus et la malade rentre chez elle. De deux en deux jours elle vient se faire panser. Au bout de quinze jours, il ne reste plus qu'une petite surface bourgeonnante, qui met encore huit jours à se cicatriser. La malade n'est pas encore satisfaite, et quoique le volume total de la tumeur soit notablement moindre, elle demande à tout prix l'extirpation. J'ajourne indéfiniment l'opération. Mais en juin 1881 elle revient de nouveau se plaignant cette fois de gêne respiratoire; son goitre s'est accru, il a le volume d'une orange.

Le 1^{er} juin, je pratique une incision de 15 centimètres le long du bord interne du sternomastoïdien; j'enlève en la contournant la cicatrice due à la précédente opération. L'extirpation n'offre rien de particulier à noter; sinon que les vaisseaux sont plus volumineux qu'on aurait pu s'y attendre; une vingtaine de ligatures; tube à drainage en caoutchouc sortant par une contre-ouverture, suture au catgut.

L'opération a duré une heure; la malade l'a fort bien supportée, quoiqu'elle ne fût pas endormie, la peau seule avait été anesthésiée par une pulvérisation d'éther. La perte de sang a été minime; la malade remonte de la salle d'opération dans sa chambre. Elle se couche se plaignant d'une certaine gêne de la déglutition, la voix est fortement enrouée.

Une heure après (je venais d'assister le prof. J.-L. Reverdin pour une amputation du sein), on vient me prévenir que le pansement de mon opérée est traversé de sang; je monte aussitôt auprès d'elle; une syncope menace. Je me hâte de comprimer la carotide par-dessus le volumineux pansement que j'ai coutume d'appliquer. Le prof. J.-L. Reverdin et le Dr Vauthier appelés, accourent avec les instruments nécessaires. Le pansement est fendu rapidement, la région opérée apparaît saillante, gonflée; le sang coule par le drain et entre les points de suture; ceux-ci sont rapidement enlevés et la plaie bourrée d'éponges pendant qu'on tourne le lit du côté de la fenêtre. En enlevant les éponges, nous trouvons une ligature dont l'anse évidemment trop large avait été sans doute serrée sur la pince, non sur l'artère. Il ne fut pas difficile de trouver la source de l'hémorragie; c'était la thyroïdienne supérieure, elle donnait largement. La ligature faite, la plaie est lavée et recousue, et le pansement réappliqué.

Le 16 juin, le pansement est renouvelé. Le drain est retiré le 4^{me} jour. La température n'a jamais dépassé 37°,8.

Opérée le 14 juin, la malade sort guérie de la clinique le 21 juin; elle est photographiée ce jour-là.

Depuis, sa santé a été bonne; il reste une cicatrice un peu plus vicieuse que lorsqu'elle siège sur la ligne médiane; la voix est revenue peu à peu (3 mois); les accidents respiratoires ont entièrement disparu.

Remarques. En somme, il eût certainement mieux valu, dans ce cas, acquiescer au désir de la malade en pratiquant d'emblée l'extirpation totale; la ponction en effet, si elle n'a pas eu de

suites fâcheuses, est restée du moins absolument inefficace : quand à la seconde opération, elle n'a pas suffi ; il s'agissait d'un goître parenchymateux en partie kystique ; en s'adressant seulement à cette dernière portion, l'incision ne pouvait empêcher le développement général de la tumeur. Certes, s'il était possible de poser au début un diagnostic très précis pour des cas de ce genre, il y aurait avantage à pratiquer de suite l'extirpation totale ; on pourrait alors se décider sans attendre que le malade, par son insistance, et la tumeur, par les symptômes qu'elle détermine, viennent forcer la main du chirurgien. Remarquons encore que l'hémorragie qui s'est produite n'a gêné en rien la réunion par première intention.

OBSERVATION XIX (Jacques-L. Reverdin).

Goître parenchymateux. Extirpation partielle. Guérison.

M^{me} B., 46 ans, négociante. M^{me} B., présente un goître volumineux et bilobé dont elle fait remonter le début à l'âge de 15 ans environ ; elle est aujourd'hui âgée de 46 ans et n'a jamais été sérieusement malade ; elle a toujours habité Genève. J'ai su que son père avait un goître très considérable, et qu'il est mort avec des accès de suffocation peut-être dus à sa tumeur.

M^{me} B., n'a jamais eu de grossesse, et ses règles toujours régulières commencent à retarder un peu ; à chaque époque elle constate que le volume de la tumeur et la gêne qu'elle lui occasionne présentent une augmentation momentanée. La tumeur à part cela a grossi lentement et graduellement et n'est pas arrivée à un état stationnaire.

Cette tumeur se compose de deux parties : à droite une tumeur allongée, recouverte en partie par le sternomastoïdien, s'étendant de la clavicule jusqu'au voisinage de l'apophyse mastoïde ; cette tumeur de forme ovale est un peu irrégulière à sa surface, de consistance inégale, mais en général dure ; par places sa dureté est pierreuse ; elle suit les mouvements du larynx, et les doigts peuvent lui imprimer une impulsion de haut en bas et d'un côté à l'autre ; la carotide bat en dehors de la tumeur elle-même et ne présente ni souffle, ni battements.

La seconde tumeur est arrondie, un peu moins grosse, du volume d'une petite pomme ; elle s'étend du sternum jusqu'à la partie supérieure du cartilage thyroïde, elle est assez exactement médiane et la trachée se trouve refoulée un peu à gauche ; elle est moins dure que la tumeur droite, mais cependant paraît en partie calcifiée ; elle est très mobile, et on peut facilement l'isoler de l'autre ; c'est elle qui aurait paru la première à 15 ans ; le lobe droit ne s'étant développé que deux ans après. La respiration est

facile, il n'y a pas de cornage ; la déglutition n'est pas non plus gênée. Mais la malade outre le volume et l'accroissement inquiétant de la tumeur se préoccupe surtout de la fatigue qu'elle lui occasionne ; quand elle marche elle éprouve fréquemment des douleurs dans les deux épaules ; quand elle baisse la tête pour écrire ou travailler le sang lui monte à la tête, les tempes battent et bientôt survient une céphalalgie générale avec élancements névralgiques qui l'obligent à se reposer ; en outre il y a fréquemment un peu de toux ; tous ces phénomènes vont en augmentant depuis quelques années. Aussi M^{me} B., est-elle très heureuse d'apprendre qu'on peut la débarrasser de sa tumeur. L'opération paraît praticable sans grand danger, vu l'intégrité des voies respiratoires ; il est plus que probable que la trachée n'est pas altérée. Différents traitements par les eaux de Challes et de Wildegg, des pilules et les frictions iodées ont été administrés sans aucun résultat ; une ponction a été faite une fois, mais sans succès il y a environ 30 ans ; il ne s'est écoulé que du sang. Je fais prendre sans plus de succès du reste des pilules d'iodoforme à la dose de 15 à 30 centigrammes par jour.

La malade était décidée à l'opération quand survient une bronchite, avec râles fins aux bases, puis des irrégularités du pouls et un peu d'ordème des jambes.

Néanmoins la malade se rétablit ; une cure d'eau d'Allevard achève de guérir la bronchite et six mois plus tard, en octobre, M^{me} B. demande de-rechef à être opérée.

L'examen ne me montre rien de nouveau du côté du cou. Les poumons sont à l'état normal, les battements du cœur un peu sourds, mais réguliers ; les règles ont beaucoup varié. La santé générale est bonne ; M^{me} B., est grande, assez grasse, de plus très déterminée.

24 octobre 1881. Opération à notre clinique particulière. Assistance du prof. Prevost, des Dr^s Aug. Reverdin, Vauthier, etc. Méthode antiseptique de Lister, pulvérisateur Championnière, anesthésie par l'éther, vu l'état douteux du cœur.

Je n'enlèverai que le lobe médian (gauche) remettant l'ablation du lobe droit à une autre fois.

Incision médiane du haut du cartilage thyroïde au sternum ; malheureusement j'entame dans un point la tumeur qui saigne peu abondamment, mais constamment ; énucléation avec les doigts, les artères sont saisies en deux points avec des pinces au fur et à mesure de leur découverte et coupées entre deux ; arrivé à la partie postérieure, je continue à séparer la tumeur avec les doigts, mais au lieu de chercher à tout enlever, j'entame la capsule (lame thyroïdienne étalée), la sépare de la tumeur et saisissant la lame avec une pince je coupe en avant ; j'enuclée ensuite deux petits lobes qui se trouvent tout en bas presque derrière le sternum. Je n'ai donc pas tenu cette fois à enlever toute la glande ; une partie est restée au-devant de la trachée qui n'a pas été découverte, sous la forme d'une lame mince. On fait ensuite les ligatures au catgut, moins nombreuses que dans les cas précédents.

Lavage phéniqué, deux drains résorbables, l'un sort au milieu de la plaie. L'autre en bas. Suture en surjet au catgut. Pansement de Lister, deux éponges, fixation du cou et de la tête. Le tout a duré un peu moins d'une heure.

L'hémorragie a été un peu abondante, le pouls d'abord petit se relève au bout de 2 heures.

Les suites ont été très simples. Quelques vomissements, fatigue et angoisse la première nuit ; la gêne de déglutition n'a persisté que deux jours. du reste peu marquée ; un peu de toux trachéale vers le deuxième et troisième jour ; la malade a bien vite pris de l'appétit ; elle s'est levée quatre jours après l'opération pour faire faire son lit, est restée presque toute la journée du cinquième jour sur la chaise longue ; elle est rentrée à son domicile le huitième jour, est allée se promener à pied le dixième et est retournée à son magasin le quatorzième.

Voici les notes prises au jour le jour :

24 octobre, matin.		Soir, 80.37°,8
25 " "	104.37°,8	" 96.38°,6
26 " "	104.37°,7	" 104.38°,5
27 " "	92.37°,4	" 92.38°,2
28 " "	92.37°,5	" 37°,6
29 " "	37°,2	" 36°,8
30 " "	36°,4	" 36°,3

27 octobre. Le pansement est changé, suintement sanguin peu abondant, ni gonflement ni rougeur, même pansement.

30 octobre. Pansement, réunion complète, les fils sont tombés, bandelette collodionnée, cravate de gaz phéniquée. Ouate salicylée, bande de flanelle.

1^{er} novembre. Renouvelé le même pansement.

3 et 5 novembre. Idem. Il ne reste qu'un très léger suintement séreux au niveau des drains qui ne sont pas complètement résorbés.

18 novembre. Il sort un petit bourbillon du trou du drain. L'état général est excellent ; M^{me} B. va à ses affaires sans fatigue.

M^{me} B. n'a en par la suite aucune trace d'anémie comme l'ont présentée d'autres malades ; la voix et la respiration sont normales.

(Novembre 1882).

Remarque. L'extirpation partielle a suffi à débarrasser la malade de la gêne qu'elle éprouvait ; elle a eu des suites simples ; si l'opération avait été complète, elle aurait certainement duré plus du double, et la perte de sang aurait été beaucoup plus considérable ; vu son état général, M^{me} B. l'aurait-elle supportée sans graves accidents ?

OBSERVATION XX (Dr Auguste Reverdin).

Goître parenchymateux en grande partie kystique à parois calcifiées.

Extirpation totale. Guérison.

B., 46 ans, vaudois, jardinier, brun, vigoureux. Depuis plusieurs années, il porte un goître du côté droit du cou ; sans le gêner notablement, cette tumeur l'inquiète ; elle grossit et, comme il a entendu parler d'une opération possible, il vient me consulter. Je l'engage à essayer tout d'abord d'un traitement médical (iode, eau de Challes) ; il le suit durant plusieurs mois sans le moindre résultat. La déglutition n'est guère gênée, mais la respiration devient difficile lorsque le malade travaille de force, surtout lorsqu'il reste longtemps baissé. La voix est légèrement enrrouée, le larynx et la trachée sont fortement déviés à gauche.

Ayant reconnu l'impuissance du traitement médical, la nature de la tumeur et constaté son accroissement lent, mais progressif, je me décide à l'opérer.

Le 21 novembre 1881, après avoir reçu une injection de 1 centig. de morphine, le malade est endormi à l'éther par le Dr Vauthier ; l'opération est faite en présence du prof. J.-L. Reverdin, des Drs Guillermet et Gaudart.

Incision de 48 centimètres le long du bord interne du sterno-mastoïdien ; l'extirpation ne présente rien de particulier, sauf des adhérences assez intimes à la trachée ; vaisseaux volumineux, 25 ligatures au catgut. Un gros drain de caoutchouc sort par une contre-ouverture pratiquée au voisinage de la fourchette sternale.

Réunion par une suture en surget au catgut. Pansement de Lister. La narcose a été excellente ; le malade se réveille à la fin de l'opération et remonte à pied dans sa chambre. La perte de sang a été insignifiante. L'opération, y compris le pansement, a duré 45 minutes. Le larynx a repris sa place normale. La tumeur du volume d'une orange est formée de tissu thyroïdien en apparence normal et de kystes de dimensions variées ; les parois du plus volumineux sont fortement épaissies et calcifiées ; elles sont de consistance osseuse.

Les jours suivants un peu de gêne de déglutition. Le pouls oscille entre 80 et 100 ; la température maximale (38°,2) a été atteinte le second soir. Drain enlevé le second jour. Pansement de Lister renouvelé le deuxième et le quatrième jour, puis remplacé par du coton.

Le malade opéré le lundi se lève le jeudi et quitte la clinique le samedi, je le conduis chez le photographe et le renvoie chez lui (à deux kilomètres de Genève) en voiture.

Les jours suivants il se promène, dort bien, mange et boit comme d'habitude ; dix jours après l'opération, il reprend peu à peu son travail de jardinier.

Le 9 décembre (soit 18 jours après l'opération) je l'examine au laryngoscope ; les cordes vocales ont leur coloration normale, mais elle ne se correspondent pas exactement ; la corde gauche est un peu plus basse que la droite, cela s'observe facilement lorsque le malade prononce une note élevée, la corde ne s'applique donc pas bord à bord sur sa congénère, mais reste un peu en dessous ; ceci suffit je pense à expliquer la faiblesse de la voix et son timbre enroué ; ces troubles de phonation disparaissent en quelques semaines. Le malade se porte actuellement (1883) à merveille, sa cicatrice est à peine visible.

OBSERVATION XXI¹ (Jaques-L. Reverdin).

Goitre kystique. Incision et résection d'une partie de la poche, suture à la peau. Guérison.

Falconnet, Louis. 38 ans, garde-champêtre. Né à Coufignou (canton de Genève), domicilié à Bernex (canton de Genève). Son père vit encore et n'a pas de goitre, sa mère qui en avait un est morte, ainsi que son frère ; ce dernier avait un petit goitre, mais qui ne l'a pas empêché de faire son service militaire.

Le malade a un goitre depuis l'âge de 9 ans ; il est resté stationnaire jusqu'à 15 ans et a pris alors un développement progressif jusqu'à 28 ; depuis lors, il n'a pas augmenté ; il ne l'incommode que par son volume considérable, la respiration et la déglutition n'ont jamais été gênées.

Il a consulté plusieurs médecins, qui lui ont fait prendre un grand nombre de médicaments divers, sans que l'accroissement de la tumeur en fût le moins du monde influencé ; en 1877, le prof. Revilliod l'a ponctionné, le liquide qui s'est écoulé était clair, jaunâtre.

État actuel. Goitre du volume d'une tête d'enfant à la naissance, occupant le côté droit du cou et dépassant un peu la ligne médiane à gauche. La tumeur descend jusque sur la clavicule ; sa limite supérieure, quand le menton est fortement relevé, se trouve à quatre travers de doigt du bord inférieur du maxillaire. Le sternomastoïdien droit est refoulé en arrière ainsi que la carotide ; le larynx est dévié à gauche ; sous la peau, on voit sur la ligne médiane une grosse veine très dilatée.

La tumeur est très mobile ; elle suit les mouvements du larynx ; elle est molle, fluctuante.

La voix est un peu rauque.

Le malade demande à être débarrassé de sa tumeur qui l'incommode par son volume, et contre laquelle les nombreux remèdes employés ont été inefficaces. Comme elle est manifestement kystique, un nouveau traitement interne paraît inutile ; encouragé par le succès donné par l'incision avec

¹ Observation recueillie par M. A. Vauthier, interne.

suture de la poche à la peau chez la malade de l'obs. XVII. je me décide pour ce mode d'intervention.

Opération le 25 nov. 1881. Injection sous-cutanée de morphine 0,01 centigramme ; anesthésie générale par l'éther. Méthode antiseptique de Lister.

Incision verticale, latérale, sur la partie la plus saillante de la tumeur ; le muscle sterno-hyoïdien est traversé par l'incision. Arrivé sur la tumeur, je la ponctionne avec le bistouri et il s'en écoule environ 300 grammes d'un liquide brun noirâtre. La paroi du kyste, assez épaisse, se présente presque d'elle-même dans la plaie, j'en excise toute la partie libre sur une largeur assez considérable ; je réunis par une suture les bords de la portion restante du kyste avec les bords de l'incision cutanée (suture de catgut). L'hémorragie a été très minime ; on a fait une quinzaine de ligatures. Le lavage de la poche et de la plaie soigneusement fait. on place un drain volumineux dans la cavité ; un autre tube draine la plaie ; une éponge est introduite à côté du drain dans la cavité du kyste et un pansement de Lister est appliqué. A part quelques vomissements, le malade se trouve très bien, il n'éprouve aucune douleur.

26 nov. Toux fréquente, chaque fois qu'il avale. Fièvre (malheureusement la feuille des températures a été égarée).

27 nov. Pansement ; suintement sanguin assez abondant : Érythème phénique. Onguent borique, pansement de Lister.

28 nov. Pansement ; suintement roussâtre, peu abondant, sans odeur ; les bords suturés paraissent bien agglutinés ; dans le but de modifier plus énergiquement la paroi kystique, on enlève l'éponge et on la remplace par de la gaze hydrophyle trempée dans une solution de chlorure de zinc à 8 % ; onate salicylée ; la fièvre persiste ; l'érythème très aigu y est peut-être pour quelque chose.

29 nov. Le drain a été chassé de la poche, on le replace. Même pansement.

1 déc. Pansement, légère suppuration non fétide.

3 dec. Les parties occupées par l'érythème ont été légèrement cautérisées par le chlorure de zinc, on a soin d'introduire seulement dans la cavité une bandelette de gaz imbibée de chlorure. Onguent borique et onate sur le cou.

Les jours suivants, le pansement est fait à 48 h. d'intervalle ; le gonflement des bords diminue peu à peu, la plaie se rétrécit, la cavité se comble, le drain est supprimé le 9 déc.

Le 28 déc., la plaie est presque complètement cicatrisée et le malade quitte l'hôpital en parfait état.

Il revient pendant quelque temps se faire panser tous les 3 ou 4 jours.

La cicatrisation ne tarde pas à être définitive.

Le malade a été revu depuis, en dernier lieu en mars 1883, en très bon état et très satisfait de l'opération.

Remarques. Il restait au bas de la tumeur un lobule solide qui

n'a pas été enlevé; il n'a pas fait de progrès depuis; j'avais choisi cette méthode comme beaucoup moins grave que l'extirpation; de fait, on peut dire que l'opération ainsi faite est des plus simples, que l'on ne court aucun des risques immédiats auxquels expose l'extirpation; l'hémorragie est minime; les organes importants, les nerfs sont à l'abri du bistouri; aucun tiraillement sur la trachée, le larynx, etc.

OBSERVATION XXII (Dr Auguste Reverdin).

Goitre parenchymateux. Extirpation totale. Guérison.

M. M. M., 34 ans; marchand forain, né à Monthey dans le canton du (Valais), a habité ce pays jusqu'à l'âge de 19 ans; depuis il voyagea en Angleterre, en France, etc. De 1876 à 1878 il réside de nouveau en Valais puis se fixe à Genève.

Homme vigoureux, a toujours joui d'une bonne santé. Son père portait un goitre volumineux; il mourut d'une affection pulmonaire. Sa mère avait également un goitre gros comme le poing. Quant à lui il fait remonter l'apparition de sa tumeur à l'âge de 13 ans. Du volume d'un œuf jusqu'à 28 ans, elle ne le gênait nullement, mais elle commença à s'accroître assez rapidement. Je vis le malade pour la première fois en 1879, la tumeur était de la grosseur d'une mandarine. L'eau de Wildegg, la pommade d'Évian (?), des pastilles antigoitreuses (?), et autres traitements étant restés inefficaces, j'engageai, déjà à cette époque, le malade à se faire opérer. La respiration parfaitement libre au début commençait à devenir difficile.

État actuel : 1^{er} novembre 1882. Grand et fort, le malade appelé par sa profession à faire quelques excès alcooliques, est vif et nerveux. La tumeur se compose d'un lobe médian et d'un lobe latéral droit; ces deux lobes chacun du volume d'une orange paraissent plus ou moins indépendants l'un de l'autre; le lobe médian par sa forme régulièrement arrondie et sa consistance semble de nature kystique.

Pas de pulsations. La carotide droite est refoulée en arrière, le larynx manifestement dévié à gauche. Le faisceau sternal du sterno-mastoïdien est tendu sur la tumeur; peau normale. Pas d'exophtalmie ni d'aphonie, légère raucité, un peu de toux; le symptôme dominant est la gêne respiratoire, le malade nous raconte qu'il lui arrive parfois après des journées de fatigue d'éprouver une telle difficulté à respirer qu'il se frappe la poitrine et même qu'il tape sur son goitre en désespéré. A part cela la santé est satisfaisante; le malade très courageux vient réclamer l'opération proposée; l'accroissement rapide de la tumeur et l'apparition d'accidents respiratoires sérieux ne me laissent pas d'hésitation.

Le 17 novembre 1882 à 10 heures du matin, en présence du prof. J.-L. Reverdin et des Drs Andrea, Vauthier et Walter, je pratique l'opération ; le malade a reçu 2 grammes de chloral en deux fois entre 8 et 9 h. du matin ; dix minutes avant l'opération, on lui injecte 4 centig. de morphine. Anesthésie locale de la peau. Incision de 15 centim. suivant la ligne médiane. La tumeur se présente sillonnée de nombreux vaisseaux ; malgré le soin que nous mettons à ne pas les blesser, nous en ouvrons quelques-uns, car ils se déchirent avec la plus grande facilité ; il est fort difficile de modérer l'écoulement sanguin ; par moment la tumeur saigne partout. Je reconnais bientôt que le lobe moyen est si intimement uni au lobe droit qu'il sera impossible de l'enlever isolément comme j'en avais l'intention ; l'opération est d'ailleurs trop avancée pour reculer, il faut agir et le plus vite possible car le sang coule. La place manquant je me décide à faire un large débridement qui sacrifie le chef sternal du sternomatoïdien droit. Cette fois j'ai de l'espace et puis faire basculer mon goitre ; chemin faisant nous apercevons le nerf laryngé inférieur gauche (le droit n'a pas été vu), nous tâchons de le ménager ; ligature de gros vaisseaux ; la trachée est un peu ramollie et aplatie latéralement, les coups de bistouri en passant sur elle résonnent sourdement ; à la partie supérieure droite un gros pont de tissu cellulaire se présente, il contient une artère de gros calibre (thyroïdienne supérieure), les doigts perçoivent ses battements, elle est coupée entre deux ligatures passées au moyen de l'aiguille mousse. A la partie inférieure droite encore un vaisseau important traité de même.

La tumeur enlevée l'hémostase est achevée, une vingtaine de ligatures de catgut en tout. Un gros tube de caoutchouc fixé presque verticalement sort à trois centimètres au-dessus de l'angle inférieur de la plaie. Suture en surjet (catgut) des deux incisions. Pansement de Lister strict.

L'opération dure deux heures y compris le pansement.

La tumeur est entièrement parenchymateuse, on voit à sa surface les gros vaisseaux que nous avons dû lier ; la thyroïdienne supérieure droite est particulièrement forte, elle se divise en trois branches principales. La capsule adhère intimement à la tumeur.

Le malade n'a pas bronché ; il déclare que ce qu'il y a de plus douloureux, c'est l'anesthésie locale, qui lui a procuré de vives douleurs à la nuque, et la suture. Le fait est qu'il ne s'est plaint qu'à ces moments-là et lorsque, de temps à autre, en essayant de faire basculer la tumeur, j'appuyais sur la trachée et gênais sa respiration.

J'estime la perte de sang à 700 grammes. Le malade est calme, mais pâle, son pouls est faible, il reprend peu à peu. Nous l'établissons sur un matelas dans la chambre attenante à la salle d'opération ; le Dr Vauthier reste avec moi à la clinique et bien nous en prend, car à 3 heures après-midi le patient appelle, *il sent que ça coule* ; le Dr Vauthier me fait prévenir ; occupé dans la maison auprès d'un malade j'arrive de suite, l'aspect de mon opéré ne laisse aucun doute sur la gravité de l'accident. Le pan-

sement composé de huit couches de mousseline, d'une feuille de macintosh, d'ouate et de nombreux tours de bande est traversé! d'un violent effort je l'arrache et fais sauter d'un coup de doigt toute la ligne de sutures; une nappe de sang s'échappe, je plonge la main dans la plaie un peu au hasard, mais cependant approximativement dans la direction du gros tronc artériel vu le matin; la ligature appliquée sans doute sur une trop forte épaisseur de tissu a glissé..... L'hémorragie s'arrête, la compression porte bien au bon endroit; pour plus de sûreté je l'étends, à l'aide des autres doigts, à la carotide; je puis alors attendre que tout soit prêt (éponges, pinces, lampe). le Dr Vantier a soin de désinfecter tout ce qui va toucher la plaie. J'ai le bonheur de saisir du premier coup l'artère divisée, c'est bien la thyroïdienne supérieure droite, elle dépasse le volume d'une radiale. La plaie nettoyée à la solution forte est de nouveau réunie, et le drain remis.

J'ai constaté dans ce cas, comme dans d'autres, qu'il est aisé de replacer les sutures en passant dans les mêmes trous; c'est un des nombreux avantages de l'aiguille du prof. J.-L. Reverdin; étant bien en main, il est possible de la diriger sûrement et les trous qu'elle fait sont assez volumineux pour être facilement retrouvés.

L'état général du blessé est peu satisfaisant; pouls radial nul, respiration anxieuse, refroidissement, vomissements, sueurs froides. Très agité par moments, le malade voudrait se lever; tous les moyens habituels sont mis en œuvre pour le réchauffer, en outre injection d'éther.

Au bout de quelques heures le pouls reparait petit, fréquent. Voix très-faible. Les boissons ne sont tolérées que fort avant dans la nuit. Accès de toux violents. Dès que la chose est possible, nous faisons prendre de grandes quantités de bouillon et de lait.

18 novembre. Pansement renouvelé et complété. Bon aspect de la plaie. Quinte de toux. Les aliments liquides sont bien supportés; peu de dysphagie. Injection de morphine un centig. dans la nuit; le malade dort pour la première fois depuis l'opération.

19 novembre. Le tube est remplacé par un beaucoup plus mince. Le malade boit avidement lait, bouillon, œufs.

20 novembre. Pansement, écoulement séreux jaunâtre peu abondant. Le malade se trouve très à son aise.

21 novembre. Le tube est supprimé. La plaie est entièrement réunie sauf au niveau du passage du drain.

22 novembre. Une grosse masse fibrineuse blanchâtre obture l'orifice du drain. L'état général se relève rapidement. Le malade passe une partie de la journée sur un fauteuil.

23 novembre. Simple pansement à l'ouate, bande de flanelle. Le malade se lève.

24 novembre. A partir de ce jour il se promène; la cicatrisation est complète sauf au niveau du drain; il n'existe pas de fistule, mais l'épidermisation n'est complète que le 12 décembre.

12 décembre. La voix revient peu à peu ; elle est encore faible et détonne souvent ; quelques notes basses reparaissent.

Avril 1883. L'état général est excellent, le malade a repris tous ses travaux, la voix seule fait encore défaut, il est vrai de dire que le malade s'est imprudemment refroidi et a contracté une bronchite aiguë, qui n'est guérie que depuis quelques jours.

Remarque. La gêne de la phonation persistera-t-elle ? je ne le crois pas ; l'un des nerfs laryngés cependant a été, sinon coupé, du moins fortement tirillé au cours de l'opération et quant aux autres, ne les ayant pas vus, nous ne pouvons savoir s'ils n'ont pas subi le même sort.

MÉTHODES OPÉRATOIRES

Nous aurons plus tard à discuter les indications de l'intervention chirurgicale dans les goîtres ; nous ne voulons pour le moment que passer en revue les différentes méthodes que nous avons employées et dire quelques mots de leurs applications respectives, des avantages et des inconvénients que chacune d'elles peut présenter à *priori* ; mais ce n'est qu'après avoir étudié les résultats obtenus, et les suites prochaines ou éloignées de chaque méthode opératoire que nous pourrons déterminer le meilleur choix à faire dans tel ou tel cas.

Une opération qui convient pour un goitre parenchymateux, qui est peut-être même seule possible, dans ce cas, pourra être inapplicable ou inutile pour un goitre kystique, et réciproquement ; telle méthode opératoire expose, comme nous le verrons, à certains dangers immédiats, et peut même conduire à des troubles généraux que nous étudierons ; telle autre rend la guérison plus lente, mais permet d'éviter ces dangers ou ces suites fâcheuses.

Il y a donc, selon toute apparence, un choix à faire, et l'expérience que nous avons acquise nous confirme dans cette opinion. Suivant le courant général, encouragés par les immenses avantages de la méthode antiseptique, nous avons pratiqué un bon nombre d'extirpations totales du corps thyroïde ; nous avons extirpé des goîtres parenchymateux en majorité, mais aussi des tumeurs kystiques. Aujourd'hui nous avons par devers nous certains faits, qui nous porteraient à restreindre le champ de l'extirpation totale, nous y reviendrons.

A côté de l'extirpation totale, nous avons pratiqué soit l'extirpation partielle, soit l'énucléation, pour les tumeurs solides; enfin dans deux cas de kystes nous avons adopté la méthode de Billroth, c'est-à-dire l'incision du kyste avec résection d'une partie de la poche et suture de ses bords à la peau.

Nous allons indiquer le manuel opératoire que nous avons suivi dans ces différents cas; il est bien entendu que nous nous sommes peu à peu perfectionnés et que c'est le résultat final de notre expérience que nous décrivons ici.

Extirpation totale.

Il semble, à première vue, que l'extirpation totale du corps thyroïde dans les goîtres présente des avantages signalés.

Et d'abord au point de vue de la récurrence. Il est rare, en effet, de trouver une tumeur nettement isolée dans un des lobes de la thyroïde; s'il s'agit de goitre parenchymateux, la tumeur est souvent un peu irrégulière, bosselée; au voisinage de la masse principale se rencontrent d'autres noyaux; le lobe opposé est souvent lui-même volumineux; si l'on n'enlève que la tumeur principale, les autres pourront se développer; si l'on extirpe tout un lobe, la maladie pourra reparaitre dans l'autre; l'opération ne fait rien contre la cause de l'hypertrophie, elle ne peut être radicale qu'à la condition d'enlever toute la glande. Il en est à peu près de même pour les goîtres kystiques; à côté d'un grand kyste s'en trouvent quelquefois d'autres en voie de développement soit dans le même lobe, soit dans le lobe opposé; ici d'ailleurs, force est bien en général d'extirper au moins les parties adjacentes de la glande, trop solidement unies au kyste pour que celui-ci puisse en être séparé.

Il est des cas encore où l'extirpation totale s'impose comme une nécessité; le corps thyroïde se trouve pris en masse dans ses deux lobes, et il est impossible d'énucléer les masses morbides de la capsule qui les enveloppe; l'opération n'est praticable alors qu'à la condition de tout enlever; morceler la tumeur, la pédiculiser ne ferait que compliquer sans avantage l'intervention.

Si les deux lobes sont tous deux malades, mais mobiles l'un sur l'autre; s'ils ne font pour ainsi dire pas corps ensemble; on peut les extirper successivement en deux opérations plus ou moins espacées; ce serait finalement une extirpation totale en

deux temps. Nous avons procédé de cette façon dans un cas (Obs. XIX) ; l'âge, la santé générale de la malade, nous faisant craindre pour elle les suites d'une opération trop longue, ou une trop grande perte de sang, nous avons enlevé la tumeur qui comprimait la trachée, laissant une volumineuse masse développée dans le lobe droit ; l'opération a été suivie de succès, et la malade a été suffisamment soulagée pour en rester là ; l'autre lobe reste encore en place ; nous nous sommes félicités de notre plan opératoire.

L'extirpation totale présente encore l'avantage de laisser une plaie, vaste il est vrai, mais nette et formée de tissus homologues bien disposés pour la réunion ; il n'en est pas de même quand l'on est amené à pédiculiser les tumeurs et à lier en masse les pédicules dans une ablation partielle ; le danger de mortification des parties liées est pourtant bien moindre aujourd'hui à la condition que l'asepsie soit parfaite, mais il reste la chance de récurrence, comme nous l'avons vu une fois (Obs. II).

L'extirpation totale d'autre part expose à la lésion des organes voisins, en particulier des récurrents ; si l'on n'enlève qu'un lobe, un seul récurrent risquera d'être atteint et il n'en résultera ordinairement pas de grands troubles ; l'extirpation totale expose les deux nerfs ; il faut donc beaucoup d'attention, d'autant plus que le sang coule assez abondamment pour gêner l'opérateur et l'empêcher de bien voir.

L'énucléation dont nous parlerons plus loin ne nous fait pas courir ces mêmes dangers.

Nous avons pratiqué l'extirpation totale dans dix-sept cas, et voici comment après quelques tâtonnements nous avons procédé.

La région est soigneusement lavée au savon, puis à l'acide phénique à 5 % ; ce lavage comprend le cou en totalité, la poitrine, les aisselles.

Le malade, anesthésié ou non, placé dans une position telle que la respiration soit le moins gênée possible, comme Rose l'a recommandé à si juste titre, nous pratiquons une longue incision médiane de la peau ; elle s'étend en général pour un goitre un peu volumineux de l'os hyoïde à deux centimètres au-dessous de la fourchette sternale ; couche par couche nous découvrons la veine jugulaire antérieure qui est liée en deux points et coupée ; les muscles écartés ou incisés, ainsi que l'aponévrose, la tumeur est mise à nu dans toute sa hauteur, et fait plus ou

moins saillie. Posant le bistouri, nous passons doucement le doigt des deux côtés et au-dessus de la tumeur; celle-ci se sépare avec plus ou moins de facilité et l'on voit ramper à sa surface de gros vaisseaux comme aplatis et logés dans des sortes de gouttières à fleur de la surface; ce sont les ramifications des artères et veines thyroïdiennes; leurs parois sont si minces et si délicates en général qu'elles se rompent avec la plus grande facilité; si l'une d'elle a été lésée, les pinces qui vont la saisir, la déchirent le plus souvent; il ne faut donc pas perdre de temps à arrêter cette hémorragie des branches terminales, à moins qu'elle ne soit très abondante; le vrai moyen d'épargner le sang est d'arriver au plus vite aux troncs principaux ou à leurs premières ramifications; pour la même raison on doit éviter à tout prix de léser l'enveloppe de la tumeur; la moindre incision donne beaucoup de sang, l'on perd un temps précieux à l'arrêter. or *en pareil cas perdre du temps, c'est perdre du sang*. En résumé, dès que la tumeur est à nu, il faut la séparer doucement avec les doigts ou un instrument mousse exclusivement, comme Lücke l'a recommandé, et arriver le plus vite possible sur les parties latérales et supérieure.

La tumeur fait de plus en plus saillie; on aperçoit alors aux confins de sa face latérale et de sa face postérieure les gros troncs ou plutôt leurs branches principales; il s'agit de les saisir; si elles sont très superficielles, bien visibles, faciles à soulever avec le bec d'une sonde cannelée ou avec une aiguille mousse, on passera sous elle un double fil de catgut qui servira à faire deux ligatures, et l'artère sera coupée entre deux; s'il n'est pas possible de les disséquer, ou si elles ont été lésées on les saisira en deux points voisins et on coupera entre les deux pinces; un fil ou une pince restera sur la tumeur, l'autre fil, l'autre pince, en dehors d'elle.

Le nombre des artères saisies est souvent très considérable; plus d'une fois dans nos premières opérations, ayant à notre disposition une quarantaine de pinces, nous les avons épuisées avant d'avoir terminé et avons dû faire des ligatures pour désencombrer le champ opératoire et avoir quelques pinces libres. Si l'on pouvait arriver sans déchirure, et sans lésion d'artère aux troncs principaux, on n'aurait qu'eux à lier, mais il s'en faut bien ordinairement; le sang coule, il faut l'arrêter; nous ferons remarquer qu'en thèse générale le nombre des ligatures que nous avons eu à faire, a, toutes choses égales d'ailleurs, diminué à mesure que nous avons acquis plus d'habitude de l'opération.

De ligature en ligature, de section en section, le sommet et les parties latérales du lobe malade deviennent libres; nous nous attaquons alors à la partie inférieure, plus difficile ordinairement à séparer et nourrie par la thyroïdienne inférieure, nous procédons du reste de la même façon; la tumeur est alors séparée au niveau de l'isthme disséqué sur la trachée. Reste le lobe opposé, sain ou altéré, qui est préparé de même, un peu plus aisément d'ordinaire s'il est sain, mais avec autant de soins; cependant quelquefois cette dernière partie de l'opération a été très laborieuse.

Nous avons alors devant nous une vaste plaie plus ou moins encombrée de pinces hémostatiques; les ligatures de catgut les remplacent bien vite; la plaie est revisée, examinée dans tous ces recoins, tout ce qui saigne est saisi et lié; un lavage complet avec la solution d'acide phénique à 5 % est pratiqué, puis la plaie soigneusement abstergee, est suturée au catgut après que deux ou trois drains y ont été placés.

Vient le pansement composé de gaze froissée et d'éponges aseptiques, fixées par quelques huit de chiffres, d'une bande de Lister, d'un pansement de Lister à 8 doubles recouvrant le cou en totalité jusqu'au menton, la poitrine et les épaules; de l'ouate garnit les vides, matelasse le tour de la tête; le tout est fixé avec deux ou trois larges bandes de tarlatane apprêtée et mouillée qui embrassent le crâne, le cou, le menton, la poitrine et les aisselles; le malade est ainsi, une fois les bandes un peu séchées, très bien immobilisé; quelquefois nous avons encore placé pour quelques heures une bande de caoutchouc par dessus le tout.

Reprenons maintenant quelques points sujets à des variantes.

Nous n'avons pas toujours eu recours à l'anesthésie générale; lorsqu'on peut prévoir des altérations de la trachée ou qu'on se trouve vis-à-vis d'un malade très sujet aux accès de suffocation, il est, croyons-nous, préférable de s'en passer. L'anesthésie locale suffit d'ailleurs pour l'incision cutanée et, quant au travail qui porte sur les parties profondes, il est moins douloureux qu'on ne pourrait le croire; ce qui gêne le malade, c'est plutôt un sentiment de suffocation lorsqu'on change, pendant la dissection, les rapports du goitre et de la trachée (Obs. III, XII, XXII); mais cette remarque vient encore s'ajouter à celles en faveur de la non-anesthésie, car les renseignements fournis par le malade peuvent être précieux et feront peut-être éviter un

accident. L'extirpation achevée, il ne reste que la suture de la peau, laquelle ne présente rien d'excessif comme douleur.

Nous avons pratiqué l'anesthésie générale par le chloroforme dix fois et par l'éther quatre fois; aucun accident très sérieux ne s'est présenté; nous avons noté cependant quelquefois des vomissements ou une narcose agitée; un accès de suffocation nous a parfois (Obs. V) fait suspendre l'anesthésie au cours de l'opération.

Dans notre pratique habituelle nous en sommes revenus comme tant d'autres à l'éther; cet agent anesthésique est certainement moins dangereux que le chloroforme; il permet d'obtenir un réveil rapide lorsque la nécessité le commande et s'il produit parfois un peu d'encombrement dans les bronches, par le fait de l'hypersécrétion de mucus qu'il provoque, il ne cause pas les arrêts subits du cœur qu'on peut attribuer au chloroforme. Le D^r Comte¹, quoique chaud partisan de l'éther en général, fait cependant une restriction pour les opérations de goitre; il a observé, paraît-il, des irrégularités de la respiration, de la dyspnée, des accès de toux inquiétants chez ses malades, en sorte que nous réserverons notre jugement définitif devant les affirmations contenues dans l'excellente thèse de notre confrère; nous nous contenterons, parlant de ce que nous avons vu, d'affirmer n'avoir observé aucun symptôme plus alarmant avec l'éther qu'avec le chloroforme. — Sans doute la respiration est parfois gênée au cours de l'opération, nous en disions tout à l'heure le motif, mais, avec comme sans narcose, l'accident se présente et doit tenir plutôt à la région sur laquelle on agit qu'à tel ou tel anesthésique.

Dans le cas XXII, nous avons fait prendre 4 gm. de chloral dans les deux heures qui ont précédé l'opération, et immédiatement avant celle-ci une injection de morphine de 1 1/2 centigramme; l'anesthésie locale a fait le reste; remarquons que dans ce cas, si elle a bien insensibilisé la peau de la région antérieure du cou, elle a, au contraire, provoqué des douleurs très vives à la nuque et dans les régions mastoïdiennes.

Un reproche sérieux à adresser à l'anesthésie générale, c'est le fait des vomissements. Tout malade ne vomit pas fatalement pendant ni après l'opération, mais cela arrive, et le chirurgien

¹ J.-R. COMTE, De l'emploi de l'éther sulfurique à la clinique chirurgicale de Genève. *Th. de Genève*, 1882, analysée dans cette *Revue*, 1883, p. 57.

qui fait de l'antisepsie est toujours fort désagréablement surpris lorsqu'un flot de mucosités stomacales salit la plaie ou le pansement après l'opération; si les vomissements se produisent, comment éviter que sous leur influence une ligature, suffisante en toute autre circonstance, ne vienne à être arrachée par le surcroît de pression dû à l'effort? Le cas ne s'est pas présenté à notre observation; bien au contraire, chose bizarre, c'est précisément à la suite de deux opérations pratiquées sans narcose que des hémorragies se sont produites. Si dans ces deux cas l'accident ne peut être attribué aux efforts de vomissement, on doit cependant supposer que sous l'influence de ceux-ci il se serait à plus forte raison produit, peut-être même d'une manière plus grave encore; en tout cas, nous avons été heureux d'avoir affaire pour réprimer ces hémorragies à des malades bien réveillés plutôt qu'à des sujets encore hébétés par la narcose et incapables d'entendre et d'obéir.

Pour conclure nous dirons : L'anesthésie locale, le chloral et la morphine (potion de Trélat), pourront être administrés dans tous les cas, mais, dès que l'examen du malade fera craindre quelque accident de suffocation, nous serons tentés de laisser de côté éther et chloroforme et nous engagerons vivement le malade à se soumettre courageusement à une opération plus douloureuse en apparence qu'en réalité. Les malades des obs. III, IV, XIV, XVIII, XXII, ont supporté facilement l'opération sans anesthésie; chez la malade de l'obs. VII, jeune fille très nerveuse, l'anesthésie n'a été faite qu'au début, et elle nous dit avoir très peu souffert.

L'incision médiane n'est pas toujours suffisante; dans quelques cas nous avons dû y ajouter une incision horizontale tombant à 1 ou 2 centimètres au-dessus de sa partie inférieure et passant un peu au-dessus de la clavicule. Tantôt la peau seule a été intéressée par cette incision; tantôt les muscles sterno-hyoidiens et sternothyroïdiens ordinairement étalés en une couche mince; quelquefois il a été nécessaire de couper encore le chef interne du sternomastoïdien; nous n'avons observé aucune suite fâcheuse de ces sections.

Quand nous avons eu à faire à un goitre bilatéral, tantôt les deux lobes ont été séparés isolément après ligature de l'isthme, tantôt ils ont été extirpés en bloc.

La séparation de la tumeur d'avec le larynx et la trachée a été quelquefois très facile; nous ne rencontrions pas plus d'ad-

hérences qu'ailleurs ; l'opération terminée, le conduit laryngo-trachéal apparaissait masqué par une couche de tissu cellulaire délicat. D'autres fois cette séparation a été laborieuse ; les adhérences étaient intimes, étendues sur une grande hauteur ; il fallait procéder avec de grandes précautions à petits coups de ciseaux ; l'on ouvrait des vaisseaux qu'il fallait lier ; le renversement de la tumeur, le tiraillement sur la trachée, occasionnés par cette dissection laborieuse, amenaient de la suffocation, et interrompaient le travail ; l'extirpation terminée, la trachée se trouvait complètement à nu au fond de la plaie ; en général alors la réunion s'est faite moins rapidement, et nous avons eu des fistules persistant assez longtemps.

Dans quelques cas nous avons employé les drains résorbables de Neuber ; leur résorption s'est faite régulièrement, ce qui n'arrive pas toujours dans d'autres opérations ; néanmoins dans la plupart de nos opérations nous nous sommes servis des drains ordinaires que nous retirons, sauf contre indications spéciales, au bout de peu de jours et définitivement.

Extirpation partielle.

Nous n'avons eu recours à cette méthode que dans deux cas (Obs. II et XIX) ; on comprend aisément, par ce que nous avons dit plus haut, que les chances de guérison radicale sont alors bien moindres ; nous en avons la preuve par l'observation II ; la tumeur a récidivé et a nécessité une nouvelle intervention. Ce n'est donc pas une méthode de choix, mais cela peut être une méthode de nécessité ; de parti pris, chez la malade de l'obs. XIX nous l'avons choisie et nous avons extirpé un des lobes de la tumeur, laissant l'autre en place ; nous craignons chez cette malade, âgée de 46 ans, et dont la santé générale laissait à désirer, les dangers d'une perte de sang trop considérable. Sans l'avoir prémédité, l'on peut encore être conduit à ce choix pendant le cours d'une opération difficile, comme dans l'obs. II. En résumé, toutes les fois qu'on peut faire l'extirpation totale, cela vaudrait certainement mieux au point de vue de la récidive, mais la prudence peut faire admettre l'extirpation partielle soit avant, soit pendant l'opération.

Le manuel opératoire est le même que pour l'extirpation totale ; incision médiane, ou latérale suivant les cas, simple ou composée, mise à nu de la tumeur, isolement avec les doigts,

ligature des artères entre deux pinces, etc. Arrivé sur les parties profondes, on bien le lobe isolé se trouve être mobile, lâchement uni aux parties voisines par une couche étalée de la thyroïde, ou bien l'union est intime, étendue ; dans le premier cas la séparation se fera à petits coups de bistouri, de ciseaux, en saisissant les vaisseaux coupés au fur et à mesure ; dans le second, il sera nécessaire de pédiculiser au moyen d'une ou plusieurs fortes ligatures de catgut ou de soie aseptique l'implantation du lobe et de le séparer ensuite ; il faudra avoir soin de ne pas comprendre dans une seule anse de fil une trop forte épaisseur de tissus.

Grâce au pansement antiseptique, les moignons liés ne se mortifient pas, ou la mortification est insignifiante et la réparation peut se faire aussi bien qu'après une extirpation totale ; dans l'obs. XIX nous avons noté la sortie au bout de trois semaines environ d'une petite masse de tissus mortifiés, analogue à un bourbillon.

Enucléation.

Cette méthode, que nous avons employée exceptionnellement, se rapproche de l'*évidement* proposé il y a quelques années par Kocher ; elle nous paraît susceptible de quelques applications, et pour la bien comprendre il faut que nous revenions en quelques mots sur une disposition anatomique que nous avons déjà signalée en passant.

Les tumeurs solides des corps thyroïdes, qu'elles soient uniques ou multiples et disséminées dans la glande, se développent le plus souvent à une certaine profondeur dans l'épaisseur de l'organe ; par suite de leur accroissement graduel, la lame de tissu thyroïdien qui les recouvre s'étale à leur surface en s'amincissant peu à peu, et leur forme une sorte d'enveloppe, une capsule ; à plusieurs reprises nous nous sommes convaincus de ce fait, qui n'a pas toujours été correctement interprété ; souvent l'on a pris pour la capsule fibreuse normale du corps thyroïde, cette capsule pathologique, si l'on peut dire, formée par la vraie capsule fibreuse doublée d'une lame de tissu thyroïdien ; notre collègue, le prof. Zahn, à qui nous avons remis un fragment d'une de ces capsules, y a trouvé la structure de la glande. La capsule dont nous parlons n'est souvent unie que très lâchement à la tumeur qu'elle enveloppe ; il est facile alors, la cap-

sule incisée en avant jusqu'à la masse morbide, d'énucléer celle-ci rapidement avec les doigts; la capsule reste alors ouverte et vidée de son contenu. Mais d'autres fois, au contraire, l'union est si intime, les adhérences si solides que l'énucléation serait impraticable. Malheureusement il nous a été jusqu'ici impossible de découvrir un caractère qui nous permît de prévoir d'avance si la tumeur présente l'une ou l'autre de ces dispositions.

Il serait pourtant avantageux de pouvoir employer cette méthode dans certains cas, si, comme nous chercherons à le démontrer plus tard, l'extirpation totale a quelquefois une influence fâcheuse sur la santé; nous verrons que la suppression de la thyroïde en totalité est parfois suivie de troubles généraux, et nous sommes tentés de les attribuer, en partie au moins, à la suspension des fonctions, inconnues il est vrai, de la glande¹. L'énucléation permettrait d'enlever toutes les parties malades tout en laissant subsister les parties saines du corps thyroïde, c'est-à-dire la capsule que nous avons décrite.

Mais on ne peut, sans quelques dangers, tenter cette méthode sans la quasi certitude de pouvoir la mener à bonne fin. L'enveloppe de la tumeur donne, quand on l'incise, du sang en grande quantité; toute l'incision saigne à la fois, c'est une hémorragie parenchymateuse; cette hémorragie s'arrête presque d'elle-même si l'énucléation se fait bien, facilement, avec le doigt; mais cette hémorragie pourra être inquiétante s'il en est autrement, si les adhérences sont trop intimes pour être déchirées de cette façon; on n'aura plus alors que deux moyens d'en finir; le premier consiste à évacuer la tumeur en quelque sorte de force, par fragments, avec les doigts, c'est-à-dire par le procédé de Kocher; on sera exposé à perdre beaucoup de sang, il faudra tamponner la cavité; aussi devra-t-on souvent renoncer à la réunion par première intention, et suturer les bords de la capsule à la peau. La seconde alternative qui se présente est de renoncer à la méthode de l'énucléation et de passer séance tenante à l'extirpation totale: dans tous les cas, perte de sang plus considérable et durée plus longue de l'opération.

¹ Nous avons fait sur ce sujet, pour prendre date, une communication à la *Société médicale de Genève* dans la séance du 13 septembre 1882. Voir *Revue médicale de la Suisse romande*, octobre 1882, page 539.

Quand elle est possible, au contraire, l'énucléation peut donner un bon résultat immédiat, tout en évitant l'ablation totale de la glande et ses inconvénients, et en nous mettant à l'abri des lésions d'organes voisins, des récurrents en particulier; la trachée reste recouverte d'une couche de tissu, et l'on n'a pas à se préoccuper de ce temps quelquefois difficile de l'extirpation totale, dans lequel on sépare les adhérences au conduit respiratoire.

Que pouvons-nous espérer de l'énucléation au point de vue de la récurrence? Certainement nous n'avons pas une sécurité complète sous ce rapport; un petit lobule peut nous échapper et se développer plus tard; dans les parties de la glande laissées en place et paraissant saines aujourd'hui, de nouvelles tumeurs pourront se former ultérieurement; notre opération n'a supprimé ni le terrain dans lequel elles se forment, ni la disposition inconnue dans son essence qui favorise leur développement. Donc encore ici, au point de vue de la guérison radicale, les chances ne sont pas celles de l'extirpation totale.

D'un autre côté l'opération, dans certains cas, est relativement facile, elle est plus rapide que l'extirpation totale, elle nous met à l'abri du danger toujours alarmant des lésions nerveuses, la trachée reste recouverte, et enfin nous laissons les parties saines de la glande. Aussi croyons-nous que cette méthode doit être étudiée dans ses résultats et dans ses indications. Malheureusement les matériaux personnels nous manquent; nous n'avons que l'obs. V, dans laquelle nous ayons pratiqué l'opération de cette façon volontairement et complètement; le résultat est bon, le cou est resté un peu gros, mais depuis trois ans son volume reste stationnaire, aucune tumeur nouvelle n'a paru, et c'est précisément chez ce malade qu'il y avait eu récurrence après une extirpation partielle.

Dans un autre cas (Obs. VII), nous avons par mégarde, croyant être encore sur les muscles, incisé la capsule pathologique; une tumeur du volume d'un œuf a été facilement énucléée en bloc avec les doigts; ce n'est qu'alors que nous avons reconnu notre méprise, mais nous voulions extirper toute la glande et nous avons retranché ce qui restait; nous notons seulement que l'énucléation a été très facile et n'a pas donné lieu à une hémorragie abondante.

Nous n'avons pas employé l'évidement de Kocher, que l'auteur lui-même a abandonné, à ce que nous croyons; dans ses

observations il eut à lutter contre l'hémorragie et dut employer le tamponnement, c'était renoncer à la réunion; l'évidement peut être un procédé de nécessité, et nous n'avons pas eu d'occasions de l'employer.

. *Incision avec suture à la peau.*

C'est par un motif particulier que nous avons, dans un premier cas, employé cette méthode; la malade présentait un grand kyste de la thyroïde, devenu depuis trois semaines le siège d'une poussée inflammatoire, sans cause connue. Il ne nous parut pas prudent d'en tenter l'extirpation totale; nous étions exposés à rencontrer des difficultés dans la séparation de la tumeur, à opérer dans des tissus enflammés (Obs. XVII); nous pensâmes à fendre la tumeur en avant, à la vider de son contenu avec précaution, en évitant que le liquide ne baignât les tissus incisés, et à suturer les bords de l'ouverture avec la peau. Chemin faisant nous avons été amenés à réséquer une grande partie des parois du kyste, qui se présentaient en quelque sorte librement en dehors de la plaie. L'opération est des plus simples, l'hémorragie des plus minimes; les suites ont été bonnes, mais, comme on pouvait s'y attendre, la guérison définitive a demandé beaucoup de temps.

Dans un autre cas de kyste volumineux (Obs. XXI), nous avons procédé de la même façon, sans autre motif particulier que la simplicité de l'opération précédente.

L'incision avec suture de la poche à la peau présente des avantages sérieux: presque pas de perte de sang, aucun danger d'intéresser les organes voisins, de découvrir la trachée; naturellement elle ne s'applique facilement qu'aux grands kystes *uniloculaires*.

Le manuel opératoire est des plus simples; l'anesthésie locale serait certainement suffisante dans un grand nombre de cas. On fait une longue incision suivant l'axe du kyste sur la partie la plus saillante; couche par couche on arrive sur la paroi kystique que l'on met à nu; on le ponctionne avec le bistouri en évitant les vaisseaux, le liquide s'échappe et on prend garde qu'il ne baigne pas la plaie; l'ouverture est agrandie avec les ciseaux, on achève de vider le kyste de son liquide, des caillots et flocons qu'il peut contenir; on l'attire en dehors doucement, on résèque la partie des parois qui se présente au dehors: on

lie les vaisseaux coupés dans cette section, et l'on suture les deux bords à l'incision cutanée; nous avons employé pour cela le catgut : il est bon de placer un ou deux points de suture à la partie inférieure, pour fermer la communication aux liquides qui pourraient s'infiltrer dans le tissu cellulaire du cou et du médiastin.

L'opération terminée, nous avons rempli la cavité de gaze froissée après y avoir placé un ou deux gros drains; dans la seconde opération, nous avons drainé et tamponné avec de la gaze imbibée de chlorure de zinc, afin de modifier plus énergiquement la paroi. Dans tous les cas un pansement de Lister protège les parties. Quoique nos malades n'aient pas été exempts de fièvre et que la cicatrisation ait été lente à se terminer, nous avons été très satisfaits de cette méthode que l'on doit à Billroth, et qui est d'une grande simplicité d'exécution.

ACCIDENTS ET RÉSULTATS.

Nous allons maintenant reprendre nos observations pour les analyser, afin d'en déduire les enseignements qu'elles peuvent renfermer.

Après un court aperçu statistique portant sur le *sexe*, l'*âge*, de nos opérés, la *nature des tumeurs* et le *procédé opératoire*, nous aborderons l'important chapitre des résultats.

Nous avons donc pratiqué 22 opérations; ces 22 opérations ne portent que sur 21 sujets (l'un d'eux ayant été opéré deux fois). Sur ces 21 sujets, nous comptons 10 hommes et 12 femmes, cette prépondérance du sexe féminin signalé par tous les observateurs trouve probablement son explication dans des causes dépendant du système génital (trois de nos sujets femmes avaient accouché, dans deux cas cette particularité n'a pas été notée).

Quant à l'*âge*, nous remarquerons que la plupart de nos opérés (11) avaient entre 20 et 30 ans, ensuite viennent 5 malades dans la trentaine; trois dans la quarantaine, et seulement un de 18 et un de 62 ans.


D'après *leur nature*, les tumeurs se répartissent de la façon suivante : 12 goîtres *parenchymateux*, les uns en voie de calcification, les autres en voie de dégénérescence kystique ou colloïde; 7 *hystiques*, la plupart avec conservation de tissu thyroïdien en quantité plus ou moins grande, mais toujours minime relativement au volume total; 2 *lobulés*, nous avons dit plus haut ce que nous entendions par ce terme.

Les 22 opérations pratiquées sont : 17 *extirpations totales*, 2 *extirpations partielles*, 1 *énucléation*, 2 *incisions* avec résection partielle de la paroi kystique et suture de celle-ci aux bords de la plaie.

Il est à remarquer que sur 12 goitres parenchymateux, 11 ont été extirpés entièrement, un seul partiellement; sur 7 goitres kystiques, 5 ont été extirpés entièrement, et le goitre lobulé d'abord partiellement extirpé ayant récidivé, a dû être enlevé en totalité par voie d'énucléation. Notons encore que dans le cas n° XVIII, le procédé de la ponction, puis de l'incision étant resté inefficace, l'ablation totale s'est imposée.

De ces faits, il ressort que l'extirpation totale sera surtout pratiquée dans les goitres parenchymateux, car s'il est possible dans les goitres lobulés ou kystiques de tenter une opération partielle, il n'en est pas toujours de même dans le goitre parenchymateux, l'extirpation entreprise doit être achevée, car il est le plus souvent impossible de faire une opération incomplète; notre cas XXII en est un exemple frappant.

La durée moyenne de nos opérations a été de 1 heure 51 minutes, *pansement compris*; elle a une tendance marquée à s'abaisser dans nos dernières opérations; la principale condition de rapidité dépend de l'emploi plus raisonné des moyens hémostatiques; les nouvelles pinces que nous avons fait construire nous



ont été d'un précieux secours; leurs mors longs et parallèles permettent de serrer une grande épaisseur de tissu avant de sectionner, puis de vérifier sur la tranche s'il s'y trouve des vaisseaux.

Moins que toute autre, une opération comme celle du goitre ne saurait être pratiquée en ville au domicile du patient; ceci pour des raisons faciles à comprendre, aussi tous nos malades ont-ils été opérés à l'Hôpital ou dans notre clinique particulière; il nous paraît intéressant de conserver cette division, car en analysant les traits principaux concernant les suites opératoi-

res, nous avons été frappés de la différence qu'imprime aux résultats le milieu hospitalier.

Sur 22 opérations, nous comptons 2 morts; l'une à l'hôpital, l'autre à la clinique, les 20 autres opérations ont été suivies de guérison; ce n'est donc pas sur le résultat brut que nous basons notre dire, mais bien, comme on va le voir, sur la manière dont s'est effectuée la guérison.

Pris en bloc, nos opérés sont restés en moyenne 16 jours $\frac{1}{10}$ à la clinique ou à l'hôpital, mais tandis que cette moyenne a été dans notre clinique de 8 jours $\frac{7}{12}$, elle atteint le chiffre plus que trois fois supérieur de 27 jours $\frac{3}{8}$ pour les malades de l'hôpital.

Voici le détail de ces chiffres :

8 malades traités à l'hôpital.

1. Observation II.	17 jours.
2. " V.	11 "
3. " VI.	9 "
4. " VIII.	47 "
5. " XIII.	41 "
6. " XVI.	43 "
7. " XVII.	19 "
8. " XXI.	32 "

249

12 traités à notre clinique.

1. Observation III.	6 jours.
2. " IV.	8 "
3. " VII.	8 "
4. " IX.	5 "
5. " X.	8 "
6. " XI.	8 "
7. " XII.	8 "
8. " XIV.	6 "
9. " XVIII.	7 "
10. " XIX.	8 "
11. " XX.	5 "
12. " XXII.	26 "

103

Soit une moyenne de 27 jours $\frac{3}{8}$.

Soit une moyenne de 8 jours $\frac{7}{12}$.

Si l'on faisait abstraction du dernier cas traité à la clinique, lequel est resté un temps exceptionnellement long, on arriverait pour les 11 malades restant à un séjour moyen de 7 jours, presque le $\frac{1}{4}$ de celui à l'hôpital.

Il est curieux aussi de jeter un coup d'œil sur la *courbe thermique*, on verra combien la température est restée constamment plus basse à la clinique. C'est en général le second soir après l'opération que nous avons noté les températures maximales (c'est là ce qu'on peut considérer comme la fièvre traumatique aseptique due au travail de résorption ou de réparation); à la clinique, nous n'avons eu qu'exceptionnellement 39°, à l'hôpital, au contraire, c'est la règle. Voici d'ailleurs le tableau des *températures maximales* pour chaque malade.

<i>Clinique.</i>	<i>Hôpital.</i>
38.3	40.9
37.9	39.4
37.8	39.0
38.0	39.0
38.5	39.9
38.1	39.7
37.8	39.3
38.2	<u>277,2</u>
37,8	
38.5	
38,2	
38,8	
<u>457.9</u>	

Soit une moyenne de 38,1.

Soit une moyenne de 39,6.

Ainsi, tandis qu'à la clinique la moyenne de température maximale est de 38°,1, elle atteint 39°,6 à l'hôpital.

Au point de vue de la réunion, nous pouvons dire d'une façon générale que nous avons eu des réunions par première intention lorsque nous les avons cherchées (nous ne parlons pas, bien entendu, des deux poches kystiques dont nous avons suturé les bords à la peau); nous entendons par réunion par première intention les cas dans lesquels la plaie suturée est restée réunie et cela dans toute son étendue d'une façon définitive; il est clair que le plus souvent le point de passage du drain a mis un peu plus de temps à se cicatriser; cependant, si le tube ne reste que peu de temps, la réunion absolue peut encore se faire; il nous semble logique à ce propos de faire une petite distinction.

Lorsqu'on enlève un drain le second jour après l'opération, par exemple, les choses peuvent se passer de diverses manières; ou bien les bords de la plaie peuvent encore s'accoler directement, ou bien le calibre du drain se trouve déjà rempli par un gros caillot sanguin, rosé, gélatineux, tremblottant, en voie d'organisation; ce caillot n'attendait, semble-t-il, que l'enlèvement du tube de caoutchouc pour se souder aux parties voisines et faire cause commune avec elles. En effet, après avoir, pour ainsi dire, sué son sérum sous forme d'un écoulement jaunâtre, filant, visible pendant un ou deux jours, quelquefois moins, le caillot obture absolument le canal et se présente sous forme d'un simple bour-

geon à fleur de peau ; l'épidermisation de sa surface ne se fait guère attendre. Nous disons encore, dans ces cas, qu'il y a réunion par première intention.

Lorsqu'au contraire après l'ablation du drain, un écoulement persiste, s'établit, que cet écoulement soit séreux, assez abondant, ou qu'il soit purulent, entraînant quelquefois même avec lui des bourbillons de tissu cellulaire, alors, nous ne parlons plus de première intention, quoique la réunion du reste de la plaie se soit maintenue. Nous classons les cas semblables dans les guérisons avec suppuration, fistule.

Nous avons tenu à donner un éclaircissement à ce sujet, car il arrive souvent de lire des relations d'opérations dans lesquelles l'étiquette de première intention est peut-être collée un peu à la légère (plus facilement sans doute que les bords de la plaie) ; nous admettons sans contredit qu'il y a peu de différence au point de vue de la guérison définitive entre les cas où le tube supprimé après 24 heures, permet encore la réunion totale *per primam*, et ceux dans lesquels un bouchon organisable, bien dense et bien complet, remplaçant le tube, assure dans un avenir absolument rapproché, la fermeture définitive de la plaie, mais il est bon de s'entendre et de fixer la valeur des termes employés.

Cette manière de comprendre les choses étant établie, nous classerons nos résultats comme suit :

Réunion par première intention : 10 cas, tous à la clinique.

Réunion avec suppuration : 8 à l'hôpital et 2 à la clinique.

Il faut remarquer que parmi les 8 résultats de l'hôpital, il y en a deux dans lesquels la suppuration était cherchée (Obs. XVII et XXI) ; mais en outre que ce n'est qu'à l'hôpital que nous avons eu des suppurations un peu abondantes ou même fétides ; les deux cas restés fistuleux à la clinique ne fournissaient qu'un pus séreux presque absolument inodore.

Nous n'avions point pensé, au début de ce travail, être conduits à établir un parallèle entre nos résultats à l'hôpital et à la clinique ; c'est chemin faisant, à la lecture de nos propres observations que ces différences nous ont frappé et que nous avons été amenés à exposer des conclusions que nous n'avons ni cherchées ni même prévues.

Notons encore, pour donner plus de valeur à notre dire que nous avons toujours opéré de la même façon, avec les mêmes aides et que les pièces à pansements prises à la même source

ont été toujours appliquées suivant les mêmes principes et par nous-mêmes. Il nous a paru intéressant, des circonstances aussi semblables étant données, de faire ressortir ces différences de milieu. On ne saurait en effet faire intervenir l'hypothèse de simple coïncidence en présence de résultats aussi constants et aussi palpables.

Il existe donc bien réellement un *milieu hospitalier* agissant à sa façon sur la santé de ceux qui y sont plongés; et, s'il est souvent possible d'en conjurer les effets locaux par le traitement rationnel de la plaie, il n'est pas encore en notre pouvoir d'annuler complètement son action sur l'organisme en général. Nous avons vu que la réunion par première intention se produit même dans ce milieu, mais que le malade ne reste pas forcément pour cela à l'abri d'une élévation de température; cette hyperthermie témoigne d'une lutte de l'organisme, lutte dirigée sans doute contre les miasmes qui tentent de l'envahir en pénétrant par les grandes voies naturelles d'absorption. Un fait découle de cette observation, c'est qu'il ne faut pas trop s'alarmer au point de vue du résultat local lorsqu'une élévation même assez forte de la température se montre chez un malade placé dans le milieu incriminé, elle ne saurait en effet signifier d'une façon fatale que l'état local est en souffrance; nous en avons vu plusieurs guérir sans le moindre accident local, malgré des températures dépassant 39°. Au point de vue pratique, le chirurgien devra donc se prémunir contre l'anxiété trop juvénile qui le pousse à ouvrir le pansement, se souvenant que le thermomètre marque d'autres réactions que la réaction locale. Pour notre compte, nous estimons avoir trop souvent donné dans ce travers, en renouvelant des pansements qui auraient pu rester encore 24 et 48 heures en place; rien n'oblige en effet à ouvrir dans les premiers jours un pansement non traversé, sinon la surveillance du *drainage*; quelques mots au sujet de cette importante question trouveront place ici.

Le plus souvent, nous avons fait usage de tubes de caoutchouc (15 fois), dans les 7 autres cas nous avons essayé des drains résorbables du Dr Neuber; ces drains en os décalcifié paraissent, en théorie du moins, être bien préférables au classique tube de caoutchouc, il n'en est cependant point toujours ainsi. L'homogénéité de ces tubes n'étant pas exactement la même, leur résorption ne s'effectue pas avec une égale rapidité; quelquefois même ils contiennent encore des points mal décalcifiés et peu-

vent alors jouer le rôle de vrais corps étrangers et être éliminés par voie de suppuration ; d'autres fois, ils restent dans les tissus, s'enkystent et peuvent y être sentis longtemps encore après la guérison ; ceci ne s'est guère présenté pour les opérations de goîtres, ou pour celles à la suite desquelles le tube plonge dans du tissu cellulaire, mais bien plutôt lorsqu'il s'est trouvé placé dans une cavité séreuse, dans la vaginale, par exemple, à la suite de la cure radicale de l'hydrocèle ; dans un cas même, le tube agissant comme irritant a causé une récurrence et nécessité une seconde opération.

Dans les opérations de goitre, ces tubes peuvent donc être employés et même seront avantageux, si leur fabrication est parfaite ; mais dans le doute, nous donnerons encore la préférence au tube de caoutchouc. Ordinairement, le tube a été enlevé le second jour, quelquefois le 3^{me} et 2 fois seulement le 9^{me}, il s'agissait de deux malades traités à l'hôpital.

C'est toujours avec une certaine arrière-pensée que l'on supprime absolument le drainage, cependant pour les cas ordinaires, cas dans lesquels, après une hémostase et une désinfection soignées, un sérieux bandage compressif est appliqué, on peut être tranquille et deux jours suffisent largement.

Assez souvent, nous avons fait sortir le drain par une contre-ouverture située plus bas que l'angle inférieur de la plaie ; ce système est toujours le meilleur lorsqu'il est possible ; outre l'avantage qu'il y a de placer le drainage dans la partie la plus déclive, la réunion de la plaie, n'étant pas gênée par la présence du tube, se fait sans entrave, et quant au trou de la contre-ouverture, il se ferme pour son compte le plus simplement du monde.

Mais ce procédé n'est pas toujours applicable ; dans les extirpations de goîtres plongeants en particulier, force est bien de faire sortir le tube vers le milieu de la plaie, car il doit descendre presque verticalement derrière la fourchette sternale. Nous n'avons rien à ajouter sur le drainage, sinon que dans l'opération qui nous occupe plus que dans toute autre peut-être, on en reconnaît la nécessité et on en recueille les avantages.

Passant maintenant en revue les *accidents* qui se sont présentés, nous les diviserons en : *immédiats* et *consécutifs* ; comme accidents immédiats, nous signalerons tout d'abord : l'*hémorragie* ; c'est elle que redoutaient avant tout nos prédécesseurs ; moins bien outillés sans doute, ils n'arrivaient pas toujours, malgré leur adresse et leur sang-froid incontestables, à s'en

rendre maîtres ; nous avons dit au chapitre des méthodes opératoires quelle est la marche à suivre et quelles sont les précautions à prendre : malgré cela, il faut en convenir, c'est la perte de sang que nous redoutons encore et sans vouloir revenir sur les détails techniques, nous redirons la formule : *Perdre du temps, c'est perdre du sang !* Sus donc aux thyroïdiennes, par le plus court chemin et le plus rapidement possible. Ce sont elles encore, la supérieure surtout, que nous redoutons pour les hémorragies secondaires ; deux fois (Obs. XVIII et Obs. XXII) elle se défait de sa ligature et met peu de temps après l'opération le malade entre la vie et la mort.

Dans les cas de Billroth publiés par Wölfler, l'on trouve aussi chose à noter des cas d'hémorragie secondaire de la thyroïdienne supérieure. Il importe donc de soigner spécialement la ligature de cette artère et de veiller à ce que le malade évite tout effort ; il faut dans ce but l'avertir que la déglutition est ordinairement difficile après l'opération, et lui faire éviter ainsi des accès d'étouffement et de toux dangereux.

Un second accident immédiat, c'est la *suffocation*, particulièrement signalée par Rose de Zurich ; cette complication peut revêtir le caractère de gravité que l'on sait ; nous n'avons eu que rarement des accidents de ce genre ; dans le cas I, la chose était à prévoir, vu que l'opération était une opération d'urgence nécessitée par l'accès de suffocation lui-même ; dans les cas V, XII, XIII, XVI, crise angoissante, mais de peu de durée que la suspension de la narcose a conjurée ; nous étudierons plus en détail les causes probables des troubles respiratoires contre lesquels nous avons eus à lutter dans le cas XV.

En somme, en ne poussant pas trop loin la narcose ou plutôt en s'en passant souvent, nous n'avons pas eu d'accidents graves dus à la suffocation ; dans plusieurs cas, nous avons pu constater combien les tractions sur la tumeur dans un sens plutôt que dans un autre, sont différentes comme effet, et combien le renseignement donné par le malade est précieux.

Parmi les accidents *consécutifs*, ceux qui nous ont paru les plus constants sont sans contredit les troubles de la phonation et de la déglutition, d'autres accidents plus rares seront signalés à leur tour. La *raucité* de la voix est presque de règle ; elle se manifeste souvent au cours même de l'opération pour augmenter ordinairement par la suite et durer de quelques jours à quelques mois ; dans un cas elle ne s'est produite que le troi-

sième jour (Obs. VII) et dans une autre elle n'était appréciable, chose bizarre, que pendant les repas (Obs. X). Mais un symptôme plus frappant et plus grave c'est l'*aphonie*, nous l'avons observée trois fois d'une façon marquée; incomplète dans le cas XII, elle disparaît en quelques jours; complète dans le cas XVI, elle dure cinq semaines; enfin, dans le cas XXII, l'aphonie presque complète persiste encore, quoiqu'à un moindre degré, 6 mois après l'opération; dans ce dernier cas, l'examen laryngoscopique a permis de constater une laryngite subaiguë due sans doute aux refroidissements auxquels sa profession de marchand forain expose souvent le malade; mais ce n'est point là la cause unique, il y a eu certainement section nerveuse.

Rappelons encore que dans le cas XX, nous avons pu voir au laryngoscope la cause de l'enrouement; nous l'avons dit, il y avait manque de parallélisme entre les cordes vocales; cet état anormal s'est corrigé en quelques semaines et la voix a reparu.

Quant à la *dysphagie*, elle s'observe de suite après l'opération et dure ordinairement 3 ou 4 jours; quelquefois moins, souvent, au contraire, elle persiste pendant 10 et 15 jours en s'atténuant peu à peu. Nous l'avons vue atteindre une intensité particulière dans les cas VI, VIII, XIII, XVI. Elle ne pourrait mettre en danger *les jours* du malade qu'en provoquant des efforts violents capables de déterminer une hémorragie ou en permettant l'introduction de corps étrangers dans les voies aériennes.

Les causes de cette gêne de la déglutition se trouvent sans doute dans le traumatisme et les changements de rapports imposés à la région; il s'y joint peut-être aussi des altérations nerveuses. Les récurrents, en effet, qui donnent des filets à l'œsophage sont bien exposés et doivent être souvent plus ou moins lésés dans l'opération.

Ce qui tend à donner plus de valeur à notre supposition, c'est que les quatre cas dans lesquels le symptôme de dysphagie s'est montré le plus accusé sont quatre cas d'extirpation totale.

Ordinairement ce sont les aliments à demi solides qui sont le mieux avalés (œufs, soupe); cette dysphagie est en somme le seul symptôme douloureux dont se plaignent les malades; l'enrouement ne les fait pas souffrir et ils supposent, ce qui est le cas, qu'il ne sera que passager.

La *cicatrice* qui succède à l'opération offre ceci de particulier, c'est qu'elle a presque toujours de la tendance à s'hypertrophier ; elle s'élargit, s'arrondit, se bossèle et forme une corde d'apparence blanchâtre luisante, souvent sensible au toucher ; peu à peu cette cicatrice hypertrophique s'assouplit, perd sa sensibilité et ne présente plus rien d'anormal.

Dans le cas III, la cicatrice faisait corde, elle semblait trop courte ; nous avons vu souvent cette disposition, mais tout cela ne laisse dans la suite ni gêne ni difformité.

Il est à remarquer que les cicatrices des incisions transversales sont toujours moins apparentes que celles faites sur la ligne médiane.

Nous avons vu quelquefois une cicatrice qui paraissait très linéaire les premiers jours s'élargir un peu, sans cependant s'ulcérer ; mais ceci n'a rien de spécial à la région et s'observe assez souvent à la suite du pansement de Lister ; l'emploi trop prolongé du makintosh et l'état d'humidité dans lequel il maintient la jeune cicatrice n'en serait-il pas la cause ?

Nous avons observé dans un certain nombre de nos extirpations de goîtres des *troubles circulatoires et nerveux* qui nous ont paru d'ordre réflexe : ces troubles se manifestent en partie immédiatement après ou même pendant l'opération ; d'autres surviennent plus tard dans les 48 heures qui suivent et sont ordinairement passagers ; enfin, toute une série d'accidents plus ou moins sérieux, qui se rattachent probablement au même ordre de causes, peuvent dans quelques cas persister fort longtemps ; dans la première catégorie, nous trouvons le refroidissement des extrémités, la pâleur de la face, la petitesse du pouls ; dans la seconde la tétanie ; dans la troisième la faiblesse de la voix, les modifications de la menstruation, les accidents hystériques.

Mais à côté de ces accidents dont le mécanisme doit s'expliquer, à ce que nous croyons, par une modification du système nerveux sympathique, nous devons en signaler d'autres d'une interprétation plus difficile et sur lesquels nous avons déjà attiré à plusieurs reprises l'attention du lecteur ; ceux-ci sont tout à fait spéciaux à l'extirpation totale et se caractérisent par une pâleur progressive de la face, une tuméfaction des mains et du visage, de la fatigue et de la faiblesse générale, de la maladresse dans les mouvements et quelques troubles intellectuels plus ou moins accusés. Ces manifestations sont-elles dues, en partie du

moins, aux mêmes causes qui produisent les précédentes? Cela est possible, mais vaut la peine d'être discuté; dans tous les cas, il est à noter que nous ne les avons observées qu'à la suite des extirpations totales. Notre sujet ainsi limité, entrons en matière et commençons par les accidents immédiats.

Refroidissement, modifications du pouls, etc. — Nous avons noté dans six de nos observations, dont une d'extirpation partielle (Obs. XIX), les cinq autres d'extirpation totale (Obs. VII, X, XI, XV, XXII), des troubles immédiats de la circulation plus ou moins accusés.

La face est pâle, les lèvres décolorées, les traits étirés; le nez, les mains sont ou simplement plus blancs qu'à l'état normal, ou bien même le toucher permet d'y constater un abaissement parfois très considérable de la température; en même temps le pouls est petit, faible, ordinairement accéléré. La voix est affaiblie ou éteinte; et il ne s'agit pas d'une aphonie due à une lésion des récurrents, car la voix revient avec la chaleur de la peau, ce qui ordinairement demande quelques heures seulement.

Tous les degrés, du reste, peuvent s'observer depuis une simple tendance au refroidissement (Obs. X, XI) ou un refroidissement réel et perceptible aux extrémités, mais passager (Obs. VII, XIX, XXII), jusqu'aux accidents graves de l'Obs. XV dans laquelle nous avons noté un pouls petit, misérable, très accéléré, la respiration difficile, incomplète, très rapide, l'agitation extrême; ce n'est qu'au bout d'une heure que les mains et le nez ont repris un peu de chaleur.

Ce tableau n'est-il pas celui de ce que, faute de mieux, l'on désigne par le terme de Shok; mais reprenons une à une dans leurs détails ces six observations et voyons quelles peuvent être les causes probables de l'accident. On pourrait en accuser l'usage des anesthésiques, l'emploi de l'acide phénique, la perte de sang, la durée de l'opération, l'état antérieur du malade; il est bien probable du reste que ces différents facteurs jouent un rôle dans le phénomène, mais aucun d'eux, pris isolément, ne suffit à l'expliquer et nous allons voir que la comparaison de ces six cas nous oblige à chercher une autre interprétation.

Les moyens anesthésiques employés chez nos six malades ont été très variés; une fois (Obs. XV) l'on s'est borné à l'anesthésie locale, et précisément il s'agit de l'opérée qui a succombé dans la journée; l'anesthésie locale a été précédée de l'admi-

nistration de chloral et d'une injection de morphine dans l'Obs. XXII, l'éther a été employé deux fois en inhalations (Obs. XI et XIX), le chloroforme administré deux fois, une fois pendant toute l'opération (Obs. X), une autre fois seulement au début (Obs. VII). Il est évident que la quantité d'éther qui a pu être absorbée pendant la pulvérisation locale est absolument insuffisante pour avoir agi sur la température générale; et si nous faisons encore remarquer que les accidents les plus graves que nous ayons eu à enregistrer l'ont été chez une malade anesthésiée localement (Obs. XV); nous devons renoncer à les attribuer même en partie à l'emploi des anesthésiques.

Il en est de même de l'intoxication phéniquée : dans un seul cas les urines ont présenté la coloration caractéristique (Obs. X) et chez cette malade il n'y a eu que tendance au refroidissement, aucun accident grave. Si l'intoxication par l'acide phénique devait expliquer chez nos opérés le phénomène en question, nous l'aurions vu se prolonger plus longtemps : dans aucun cas, à la visite du soir, nous n'avons trouvé un abaissement notable du thermomètre; dans les quatre observations où la température est indiquée elle a été $36^{\circ},9$, 37° , $37^{\circ},5$, $37^{\circ},8$; malheureusement elle n'a pu être prise dans l'Obs. XV; peut-être dans ce cas aurions-nous trouvé un abaissement, vu la persistance des accidents jusqu'à la mort, mais ils ont présenté un tout autre caractère que ceux de l'intoxication phéniquée. Jamais nous n'avons trouvé chez nos malades le moindre indice d'intoxication grave, aussi jamais n'avons-nous dû abandonner le pansement de Lister.

L'extirpation du goitre passe à bon droit pour une opération grave au point de vue de la perte du sang, et l'hémorragie primitive pourrait, par son abondance, rendre compte du refroidissement général; cette explication est-elle tout à fait valable dans le cas présent? pas absolument à notre avis. Remarquons d'abord que grâce aux perfectionnements de la technique opératoire que nous avons décrits, grâce à la précaution prise de saisir les vaisseaux avant de les couper, l'opération est devenue en général bien moins sanglante qu'autrefois; cependant les goitres parenchymateux, très vasculaires, ne peuvent souvent être extirpés sans une perte de sang assez considérable; c'est ce qui est arrivé chez les opérés des Obs. VII et XXII; le dernier surtout a perdu une assez grande quantité de sang; mais tout compte fait, dans d'autres opérations le malade peut en perdre

autant sans présenter les mêmes symptômes à un degré aussi accusé; les opérées X et XI ont perdu fort peu de sang; leurs tumeurs étaient en grande partie kystiques et l'on sait combien l'opération est plus facile dans ces cas; néanmoins, il y a eu chez toutes deux refroidissement ou tendance au refroidissement. Mais une raison plus péremptoire c'est que la pâleur et le refroidissement ont pu être observés *au commencement de l'opération*, comme cela est indiqué dans l'observation XV, à un moment où la perte de sang était beaucoup trop insignifiante pour entrer en ligne de compte.

Chez plusieurs de nos opérés qui n'ont présenté à aucun degré le phénomène du refroidissement, la perte de sang a été aussi abondante que chez ceux dont nous venons de parler. Chez ces six, il est vrai, la corrélation entre l'abondance de l'hémorragie et l'intensité du refroidissement est assez frappante; nous pensons donc que la perte de sang facilite et exagère sans doute le phénomène, mais sans l'expliquer complètement; sans cela il n'aurait dû se produire qu'à la fin de l'opération, ce qui n'a pas toujours été le cas. L'Obs. XV nous donnera peut-être quelque direction dans cette discussion: la malade, pendant l'anesthésie locale, a commencé déjà, malgré son désir ardent d'être opérée, à crier et se plaindre avant la première incision: ces cris ont continué jusqu'à la fin de cette opération laborieuse, qui a été interrompue quelques instants par une crise de suffocation; nous avons déjà transcrit les phénomènes observés, ajoutons que la tétanie est venue compliquer le tableau, et qu'au moment de la mort, en enlevant le pansement pour pratiquer la trachéotomie, nous avons trouvé une plaie sèche; pas trace de perte de sang depuis l'opération jusqu'à 5 heures du soir; ce dernier fait nous avait vivement frappés; il ne peut s'expliquer que par une sorte de crampe des muscles vasculaires, fait à rapprocher de la tétanie qu'a présentée la malade; cette contraction des vaisseaux ne pourrait-elle pas expliquer la pâleur, la petitesse du pouls et son accélération; n'est-elle pas due à l'irritation vive, par le fait de l'opération, des filets sympathiques de la thyroïde elle-même agissant par voie réflexe sur les filets vasculaires de la face et des membres?

La durée de l'opération peut aussi jouer un rôle dans l'abaissement de la température, soit par le fait de la déperdition de calorique directe, soit parce qu'une opération longue, difficile

expose nécessairement à l'absorption d'une plus grande quantité d'anesthésique, d'acide phénique, à une perte de sang plus considérable, et ajoutons à *un traumatisme nerveux*, si l'on peut dire, plus important. Effectivement l'opération a duré, pansement compris, 2 heures 10 (Obs. XV); 2 heures (Obs. XXII); 1 heure (Obs. XI); un peu moins d'une heure (Obs. XIX); 55 minutes (Obs. X); les phénomènes ont été très accusés chez les deux premiers opérés XV et XXII, beaucoup moins chez les autres; mais faut-il encore dire que bien d'autres parmi nos malades affectés de goitre ont subi une opération aussi longue sans présenter les mêmes phénomènes.

Sur les 6 malades dont nous nous occupons, nous trouvons 5 femmes et 1 homme; le sexe féminin paraît donc avoir une influence assez marquée, mais il ne peut être question d'autre chose que d'une simple prédisposition. L'une de nos opérées était manifestement hystérique, une autre, d'un âge relativement avancé, avait souffert de troubles cardiaques et de bronchite; enfin, celle qui a succombé avait des accès de suffocation et l'opération a été des plus laborieuses et des plus longues; laborieuse aussi fut celle de Morand (Obs. XXII). Mais chez les deux autres opérées nous ne trouvons, à part une constitution un peu frêle, rien à noter d'important.

Nous sommes ainsi amenés à conclure que les troubles de la circulation observés pendant ou immédiatement après l'extirpation du goitre paraissent en partie simplement en rapport avec la perte de sang et la durée de l'opération, et qu'ils ont été plus fréquents chez les femmes; nous sommes tentés d'en chercher l'explication réelle dans le traumatisme nerveux, dans une irritation des filets sympathiques probablement; nous en revenons en définitive au shok tel que l'ont interprété divers auteurs à la suite de la fameuse expérience de Goltz.

Tétanie. — Un autre accident, celui-ci d'ordre nerveux sans conteste, c'est la tétanie. Nous en avons eu trois cas que nous rappellerons brièvement; tous trois ont été observés chez des femmes nullipares, tous trois à la suite d'extirpation totale. La première opérée (Obs. XII), âgée de 18 ans, forte, a perdu une assez grande quantité de sang pendant l'opération, et nous avons trouvé une trachée ramollie; tout se passe bien d'abord, mais le lendemain matin on l'a fait asseoir pour son pansement; elle a vers la fin une défaillance; puis, « *à peine remise au lit, elle se plaint de gêne dans les mains; celles-ci sont en*

effet convulsivement fermées, et lorsqu'on les ouvre, elles se referment de nouveau. » L'accès dure une heure et ne se reproduit pas: on avait fait prendre aussitôt du bromure de potassium, cinq grammes pour la journée.

Dans l'observation XV, c'est aussi, à ce qu'il semble, sous l'influence d'un mouvement que la convulsion se produit; il s'agit de cette malade dont nous avons déjà parlé et qui est morte le jour de l'opération; le pansement, vu l'état grave de l'opérée, avait été très sommaire; vers 5 heures nous crûmes pouvoir le compléter; pour cela nous faisons asseoir la malade sur son lit, mais presque aussitôt surviennent une crise de dyspnée et de la tétanie. « *A peine avons-nous pu placer de l'ouate et quelques tours de bande de flanelle, que la dyspnée recommence intense, la respiration s'accélère d'une façon extraordinaire, devient râlante, le pouls est imperceptible, les mains se refroidissent, se marbrent de taches violacées, la figure devient froide; au bout de dix minutes environ, la respiration devient moins précipitée, mais il y a un fort râle trachéal; cela dure encore dix minutes et la malade meurt; aussitôt la trachée est ouverte, il s'écoule du sang veineux, la respiration artificielle n'amène aucun résultat. Notons encore qu'au début de la crise dyspnéique, la main gauche a été prise seule d'une contracture tétanique, le pouce plié dans la paume, les autres doigts fléchis dans leur articulation métacarpophalangienne, les autres articulations dans l'extension forcée; le poignet et l'avant-bras dans l'extension forcée. Un larement de 2 grammes de bromure de potassium a été aussitôt administré; la contracture a cessé au bout de quelques minutes.*

Notons encore qu'au moment de la mort, nous n'avons pas trouvé la moindre quantité de sang dans la plaie. »

Enfin le troisième cas (Obs. XVI) concerne une fille de 20 ans, affectée de kyste du corps thyroïde; sa tumeur devenait à chaque époque menstruelle plus grosse et plus dure; la malade, qui à la fin de l'opération n'était plus anesthésiée, se plaint de vives douleurs dans les tempes; un accès de toux et de suffocation nous engage à abrégier le pansement, et nous la laissons jusqu'au lendemain couchée sur la table d'opération; aphonie complète, douleurs aux tempes. Le lendemain matin on peut asseoir la malade et lui faire un pansement complet.

« *On s'aperçoit alors que la malade a été prise de tétanie des extrémités supérieures. Les doigts sont légèrement fléchis, le pouce fléchi par dessus les doigts; bromure de potassium.* »

Le lendemain on note que la tétanie a presque complètement disparu, et deux jours après qu'il n'y a plus de contracture.

Ainsi dans trois cas nos opérés ont présenté les phénomènes de la tétanie, et toujours dans les mêmes circonstances; ce n'est pas pendant l'opération, ce n'est pas non plus sans une cause spéciale; c'est au moment où nous les faisons lever ou asseoir pour le pansement, et c'est quand celui-ci est commencé; il semble donc que le mouvement imprimé au malade ou l'attouchement de la plaie, ou enfin le changement de position, sont la cause occasionnelle de l'accident.

Les symptômes ont un peu varié: les membres supérieurs seuls ont été pris de la convulsion tonique, à moins que chez la seconde malade peut-être, le diaphragme n'y ait participé; mais ni les muscles de la mâchoire ni ceux des membres inférieurs n'ont été atteints; nous n'avons pas remarqué le phénomène facial dont parle Wölfler¹; l'attitude du membre convulsé n'a pas été toujours absolument identique; enfin, dans un cas, le membre gauche seul a été pris, la tétanie était unilatérale.

Dans aucun cas la manifestation convulsive n'a présenté les intermittences que l'on observe dans la tétanie due à d'autres causes, et qui lui avaient fait donner le nom de tétanos intermittent (Dance), de contractures rhumatismales intermittentes (Trousseau); il est vrai que nous avons aussitôt institué un traitement par le bromure de potassium qui nous a paru efficace; dans deux cas la contracture n'a duré que peu de temps, quelques minutes, une heure, et n'a pas reparu; dans le dernier, l'observation n'est pas très explicite, mais elle indique que la contraction très affaiblie a duré plus de 24 heures.

Nous ne sommes pas seuls à avoir eu à lutter contre cette complication inattendue de l'extirpation du goitre; nous savions que Billroth en avait observé plusieurs cas, dont deux mortels, et nous avons l'attention éveillée sur ce sujet. Chose curieuse, les dix cas de tétanie observés par Billroth sur 68 opérations¹ de goîtres pratiquées de 1877 à 1883, concernent tous des femmes, et toujours c'est à l'extirpation totale qu'ils ont succédé; mais, d'un autre côté, Kocher nous a dit en avoir vu un chez un jeune garçon.

¹ WOLFLER, *XII Congress der deutschen Gesellschaft für Chirurgie*, 5 avril 1883.

Avant de connaître ce dernier fait nous nous étions demandés si peut-être la tétanie, suite d'extirpation totale du goitre, ne serait pas spéciale à la femme; nous nous disions que la tétanie ordinaire s'observe de préférence chez les nourrices et les accouchées, et paraît en rapport avec les modifications des organes génitaux et de la mamelle en état d'activité fonctionnelle; que d'autre part il y a des liens, mystérieux il est vrai, entre le corps thyroïde sain ou malade et les organes génitaux, surtout chez la femme, exceptionnellement chez l'homme; nous notions encore que chez l'une de nos tétaniques se sont développées, concurremment avec divers troubles menstruels, des manifestations hystériques; il était permis dès lors de se demander si les accidents tétaniques chez nos opérées ne se développaient pas par l'intermédiaire de modifications préalables de l'utérus ou des ovaires; ces modifications seraient dues elles-mêmes à l'opération de l'extirpation totale. Mais après tout cet intermédiaire n'est pas nécessaire; si l'on suppose que l'opération de l'extirpation totale agisse sur le système nerveux central de la même façon que telle altération de l'utérus, de l'ovaire, ou telle modification fonctionnelle de la glande mammaire, elle pourra, cela va sans dire, amener directement les mêmes effets.

Au reste, si l'on se demande par quelles voies l'ovaire et la thyroïde peuvent s'influencer réciproquement, comme cela s'observe pendant la menstruation, la grossesse et l'accouchement, on ne peut en découvrir d'autres que le sang ou le système nerveux sympathique; nous savons que l'on a attribué à la réplétion de la cavité abdominale pendant la grossesse, à l'effort pendant l'accouchement, une sorte d'action de reflux qui pousserait le sang dans les parties supérieures; la glande thyroïde en ressentirait alors l'effet, mais l'on ne voit absolument pas comment les règles pourraient agir de la même façon.

L'hypothèse nerveuse, toute nuageuse qu'elle est, nous paraît plus plausible; elle a l'avantage de s'adapter aux deux alternatives inverses, action de l'ovaire, par exemple, sur la thyroïde, et de la thyroïde sur l'ovaire. La glande thyroïde, avec ses vaisseaux nombreux, renferme nécessairement une grande proportion de filets nerveux, qui sont lésés pendant l'opération; les ligatures sont perçues comme douloureuses et plusieurs de nos malades ont éprouvé même, au moment surtout où l'on cherchait à renverser la glande, des douleurs irradiées du côté de la mâchoire, de la tempe, etc. Il ne paraît pas probable que ces phénomènes s'expliquent par une action directe sur le tronc du

nerf grand sympathique ; jamais nous ne l'avons vu à nu dans aucune de nos opérations ; mais ses branches peuvent être irritées, soit par les sections ou les ligatures, soit par les tiraillements inévitables dans cette opération ; ces tiraillements ne peuvent-ils retentir jusque sur le tronc lui-même, ce ne serait pas une lésion directe, section ou contusion du tronc, mais à une lésion propagée jusqu'à lui. En tout cas la tétanie ne peut être qu'un phénomène réflexe et probablement sous la dépendance du grand sympathique ; nous ne nous expliquerions pas autrement comment elle peut s'observer chez les accouchées, les nourrices, par irritation des nerfs ovariens et utérins probablement, chez les sujets affectés de diarrhées, chez les enfants sous l'influence du travail de dentition, etc., et enfin à la suite d'une extirpation totale de la glande thyroïde¹. Dans tous ces cas, l'hypothèse nous paraît parfaitement soutenable, et tandis que nous nous occupons de cette question, Wölfler arrivait, de son côté, à voir dans la tétanie opératoire probablement une affection du sympathique. Si nous ne pouvons, vu le cas de Kocher, faire intervenir les organes génitaux de la femme comme un intermédiaire nécessaire, nous verrons cependant que l'extirpation peut avoir son retentissement sur l'ovaire, en même temps qu'elle est suivie de tétanie.

Maintenant est-ce directement par action sur le centre médullaire, ou indirectement par action sur les vaisseaux, que le phénomène tétanique se produit, nous n'avons aucun moyen de le déterminer ; c'est un sujet qui mériterait cependant d'être élucidé, et nous espérons que les observations de tétanie, suite d'extirpation de la thyroïde, pourront jeter quelque jour sur la nature de cette affection². Nous ne pouvons affirmer, cela va

¹ Pendant la correction des épreuves de ce travail, notre confrère, E. Chenevière, nous a signalé une leçon de Weiss où on lit le passage suivant : « Je fais allusion à ces maladies qui amènent directement l'apparition de la tétanie. A cette catégorie appartiennent une série d'affections de l'intestin et de l'utérus, et l'extirpation de la glande thyroïde. Tous ces organes sont remarquables par leur grande richesse en nerfs sympathiques. Pour les premiers cela est connu depuis longtemps, pour la glande thyroïde cela est au moins fort probable, vu sa richesse en vaisseaux. Dans tous ces cas, je crois qu'on peut supposer que par l'irritation que les nerfs sympathiques éprouvent à la périphérie, il se produit un état d'irritation des organes centraux dont l'expression clinique est précisément la tétanie. » — N. WEISS, *Sammlung klinischer Vorträge von Richard Volkmann*, 1881, n° 189.

² Trousseau a eu effet montré que la compression des artères ou des veines pouvait quelquefois rappeler les accès chez les malades atteints de tétanie.

sans dire, que la tétanie ne se développera jamais qu'après les extirpations totales; les faits cependant aujourd'hui à notre connaissance sont tous de cet ordre; pourquoi? nous ne le voyons pas très bien; telle extirpation partielle peut être tout aussi difficile, nécessiter autant de ligatures, être accompagnée d'autant de tiraillements qu'une extirpation totale, par conséquent donner lieu à un traumatisme nerveux tout aussi important. Il ne resterait qu'à supposer à la glande le rôle hypothétique d'un centre de phénomènes réflexes, ce qui, sans être improbable, n'est cependant appuyé jusqu'ici sur aucun fondement solide; c'est encore un sujet de recherches à indiquer aux physiologistes qui, il faut l'avouer, sont bien près d'être muets sur les fonctions du corps thyroïde; nous reviendrons du reste plus loin sur ce sujet.

La tétanie a-t-elle une valeur pronostique? nous avons perdu une des opérées qui ont présenté cette complication; Billroth en a vu mourir deux sur ses dix, c'est dire que l'affection est grave; mais l'est-elle en elle-même, tue-t-elle de son propre fait? Il paraît, d'après Trousseau, que la contraction tétanique peut atteindre le diaphragme et amener la mort de ce fait; nous ne savons si cela a été observé dans la tétanie opératoire et nous ne pensons pas que cela soit le cas de notre malade. Ou bien n'est-ce qu'une manifestation d'un désordre nerveux considérable, qui trouble les grandes fonctions et amène la terminaison mortelle? (Obs. XV.)

Quoique la tétanie se soit produite dans notre cas peu avant la mort, nous croyons que la dernière interprétation est la vraie; les accidents nerveux ont débuté pendant l'opération elle-même, qui a paru extrêmement douloureuse; nous avons déjà insisté sur le refroidissement, la pâleur, la petitesse et l'accélération du pouls, la respiration accélérée et difficile; ces phénomènes, que nous pensons devoir attribuer à une irritation violente du sympathique, cèdent en partie au bout de quelques heures; sous l'influence du mouvement imprimé à l'opérée pour compléter son pausement, ils reprennent avec une intensité nouvelle, s'accompagnent de tétanie unilatérale, et se terminent par la mort au bout de 20 minutes à peu près; ce n'est pas là la mort subite décrite par Rose et attribuée par lui au ramollissement de la trachée et à son affaissement; d'ailleurs nous constatons, en faisant la trachéotomie, que la plaie n'a pas donné lieu au moindre écoulement de sang depuis l'opération; nous avons observé

ce même phénomène, absence de suintement sanguin, chez un malade qui a succombé, à la suite de l'extirpation d'une tumeur vasculaire de la cuisse, après avoir présenté cet ensemble de phénomènes que l'on décrit sous le nom de shok. Cette absence d'hémorragie postopératoire ne peut s'expliquer que par une contraction spasmodique des vaisseaux; ce serait encore une preuve en faveur de l'irritation du sympathique et cela concorde parfaitement avec la pâleur et le refroidissement de la peau des extrémités, ainsi qu'avec l'accélération extraordinaire du pouls et sa petitesse.

La dyspnée intense que la même malade a présentée pourrait s'expliquer peut-être de la même façon, c'est-à-dire par l'irritation du sympathique; Arloing et Morel ont démontré expérimentalement que, lorsqu'on excite par l'électricité l'estomac ou le foie, on augmente la tension dans l'artère pulmonaire, fait qui est dû à la contraction des parois des petits vaisseaux; ils ont montré aussi que la voie centripète du réflexe est certainement le sympathique. Barié¹ a tiré parti de ces faits expérimentaux pour l'explication de certaines attaques de dyspnée, d'accidents cardiopulmonaires consécutifs aux troubles gastrohépatiques; la description de ces attaques a des points de ressemblance frappante avec ce que nous avons observé chez notre malade. Remplaçons chez elle par le corps thyroïde l'estomac ou le foie, et l'explication pourrait s'y adapter; reste à démontrer que ce qui est vrai pour les terminaisons sympathiques dans l'estomac est vrai pour celles de la thyroïde. Nous savons encore qu'il existe des cas d'asthme réflexe d'origine utérine; dans un de ces cas nous avons deux fois pendant l'accès, ou l'imminence d'accès, vu se former à la paupière une tache d'ischémie, avec ou sans boursouffure, qui ne laisse pas de doutes sur l'existence d'un trouble des vasomoteurs; le corps thyroïde irrité ne pourrait-il jouer le même rôle que les organes génitaux?

De tout ce qui précède résulte que l'extirpation totale du corps thyroïde peut donner lieu à un ensemble de phénomènes, plus ou moins nombreux, susceptibles d'amener la mort de l'opéré, et qui s'expliquent pour nous par une irritation du grand sympathique.

¹ BARIÉ, Recherches cliniques sur les accidents cardiopulmonaires consécutifs aux troubles gastrohépatiques, *Revue de Médecine*, Paris 1883, n^o 1 et 2.

Troubles de la menstruation, hystérie. — Nous avons sur ce sujet une curieuse observation, dont nous avons déjà eu l'occasion de communiquer les principaux traits à la *Société médicale de Genève* le 6 décembre 1882¹; comme nous l'avons annoncé, nous allons donner ici la suite de l'Obs. XVI.

APPENDICE A L'OBSERVATION XVI

Crottaz. Pauline, 20 ans.

Rappelons que le développement de la tumeur kystique a débuté vers l'âge de 11 ans. que les règles se sont établies vers 15 1/2 ans, et qu'aux époques menstruelles le goitre présentait une augmentation de volume momentanée, et devenait plus dur.

L'extirpation totale a été pratiquée le 4 mars 1881, il y a eu pendant l'opération une crise de dyspnée et de toux, la malade s'est plainte de vives douleurs dans les tempes; l'aphonie complète d'abord a diminué à partir du dixième jour: la respiration était encore gênée au bout de plus d'un mois, à la sortie de l'Hôpital, quand la malade faisait un effort ou montait l'escalier; c'est aussi l'une des opérées qui ont présenté de la tétanie. Les règles ordinairement régulières, n'ont paru qu'environ six semaines après l'opération, elles ont été précédées de douleurs dans le ventre pour la première fois; elles sont venues régulièrement jusqu'en automne² puis elles ont tout à fait cessé pendant trois mois jusqu'en décembre 1881 où elles ont reparu après un traitement par le sirop de lactophosphate de chaux.

Au mois de juin 1881 l'opérée est revenue me consulter; elle est peu à peu tombée dans un état d'anémie des plus prononcés, les lèvres sont blanches, la face pâle, il y a de l'essoufflement, pas d'œdème; malgré un traitement tonique et les ferrugineux, cet état persiste et le Dr Auguste Reverdin envoie la malade au mois d'août à la campagne, elle y reste jusqu'en novembre. Elle en revient plus forte, moins pâle et peut reprendre son service, mais à partir de son retour la gêne de la respiration qui n'a jamais complètement cessé s'accroît beaucoup; elle est caractérisée par une sorte de tirage à l'inspiration surtout marqué pendant les efforts; de plus elle commence à corner en dormant.

Elle vient alors me consulter, j'examine son larynx et ne trouvant pas de paralysie des cordes vocales, je me demande s'il n'y a pas un ramollissement de la trachée qui nous aurait échappé pendant l'opération; le conduit n'étant plus soutenu par le goitre, la trachée se laisserait en quelque sorte aspirer pendant l'inspiration; en conséquence quoique l'examen

¹ *Revue médicale de la Suisse romande*, 1883, p. 46.

² Il y a eu à ce sujet une légère erreur dans ma communication à la Société médicale que je rectifie ici.

extérieur du cou ne me fournisse pas de renseignement positif à ce sujet. Je lui ordonne du lactophosphate de chaux.

Les règles reviennent et la dyspnée diminue, mais plus tard elle reparaît ; elle s'accroît lorsque la malade fait un effort, a monté un escalier, ou qu'elle veut parler vite ; alors la voix est comme étranglée, et chaque respiration est marquée par une sorte de roucoulement laryngé. L'état général s'est du reste amélioré et les forces sont en partie revenues ; le teint reste cependant pâle. Je revois la malade au mois d'août 1882 et lui fais prendre encore du phosphate de chaux. Enfin le 14 novembre 1882 on vient me chercher en toute hâte, me disant qu'elle vient d'avoir une attaque. Voici ce qui s'est passé ; la malade ayant ses règles a eu une vive contrariété ; une heure après environ elle entre vers sa maîtresse, lui montre son cou avec la main, lui écrit qu'elle ne peut plus parler et qu'elle va mourir ; elle a senti, dit-elle, comme quelque chose qui lui est tombé dans le larynx, sa langue lui paraît entraînée en arrière sans qu'elle puisse s'y opposer ; une forte dyspnée, avec tirage à l'inspiration, accompagne le mutisme.

A mon arrivée, je la trouve couchée, respirant assez paisiblement, mais absolument muette ; elle ne peut émettre le moindre son, elle ne peut pas non plus murmurer quoique ce soit des lèvres ; la motilité de la face est normale ; la langue est sensible, peut être tirée droite, mais peu en avant ; le pharynx ne présente rien de particulier qu'un peu de rougeur. Elle écrit du reste très nettement ce qui s'est passé. Elle se plaint aussi d'une douleur dans le côté gauche de la poitrine ; rien d'appréciable ; cœur, poumons normaux.

Rien non plus dans les membres, quoique ses maîtres disent qu'elle est devenue maladroitement surtout de la main droite. Je la trouve d'apparence moins anémique qu'an mois d'août.

Bromure de potassium et valériane en potion ; je remets l'examen laryngoscopique au soir.

Le soir même état ; elle a bien avalé sa potion ; respiration facile.

Au laryngoscope (avec le Dr Aug. Reverdin) on ne constate aucune lésion matérielle ; mais les cordes vocales se trouvent énergiquement rapprochées, et ne se séparent que très peu pour l'inspiration sous forme de fente étroite. Parfois, le miroir étant dans la gorge, il se produit une contraction des muscles de la mâchoire et le menton se porte fortement en avant, comme dans les dernières inspirations d'un agonisant. Même traitement. Diagnostic : hystérie.

Dans la nuit la malade se réveille en sursaut, entend tomber la persienne qui s'est détachée, crie : « Ah mon Dieu ! » et depuis lors parle comme avant. Confirmation du diagnostic. Depuis cette crise le cornage du sommeil a cessé au dire de Mme S., sa maîtresse.

Le 18 la malade est bien ; la voix comme à l'ordinaire, la respiration toujours remarquable par une inspiration un peu bruyante ; les règles ont cessé et je commence l'emploi des courants constants ; je fais une

courte séance, une plaque de chaque côté du cou (6 éléments). La malade ne come plus la nuit.

Le 20, on me fait demander. Elle a eu sans cause une violente crise de dyspnée pendant une demi-heure, elle a été pâle, presque sans connaissance, elle se plaint de sa douleur dans le côté gauche de la poitrine; je n'y constate rien d'anormal soit à l'auscultation, soit à la percussion.

Bromure et valériane.

L'après-midi. Examen laryngoscopique, même résultat que le 14, que l'on doit interpréter par une paralysie bilatérale des abducteurs de la glotte.

Le 21, la malade entre à l'infirmerie de Plainpalais; le jour de son entrée, elle a une crise de dyspnée.

M. le Dr Gautier constate une sensibilité très vive de l'ovaire gauche et une anémie prononcée. Il prescrit du sirop de tartrate de fer, et des pilules de valérianate de zinc de 0.05 centigrammes, 4 par jour.

Le 25, deux crises, une le matin, une l'après midi, de 20 minutes de durée environ; inspiration difficile, longue, profonde.

Le 27, j'essaie d'examiner le larynx; la malade dit sentir venir une crise; l'inspiration est lente; la face n'est pas cyanosée; une injection sous-cutanée d'eau pure dans la région du cou faite par le Dr Gautier, arrête l'accès; néanmoins je ne fais pas d'examen. La sœur nous apprend qu'après les accès il y a émission d'urines claires, pâles, abondantes; quelquefois la malade urine involontairement.

Je la revois le 2 décembre pendant une crise; les pupilles sont larges comme d'habitude; la malade est couchée tranquille, la tête un peu relevée, a l'air de ne pas voir nettement ce qui se passe autour d'elle et a un peu divagué.

La respiration est très rare, 6 inspirations dans une minute, l'inspiration se fait avec effort, les muscles sushyoïdiens se contractent, la tête se relève un peu, pas de bruit appréciable, puis l'expiration se fait avec une extrême lenteur, il semble que la malade ne respire pas, la crise dure un quart d'heure environ. Pendant la crise je constate une anesthésie complète de la main et de l'avant-bras gauche; j'y enfonce une épingle sans faire saigner et sans que la malade bouge; elle dit ne pas sentir, le membre supérieur droit et les membres inférieurs sont sensibles, on n'a pas retrouvé l'hypéresthésie de l'ovaire. La malade prend du bromure de potassium.

Les crises vont en s'éloignant et en diminuant d'intensité, les symptômes d'anémie s'atténuent sans disparaître complètement et la malade quitte l'infirmerie le 29 janvier 1883 sensiblement améliorée. La respiration reste gênée, mais les accès ont disparu.

Elle revient chez moi le 19 mars 1883; j'examine de nouveau son larynx, et constate les mêmes signes; l'ouverture de la glotte est cependant un peu plus large que précédemment pendant l'inspiration.

Je lui prescris du bromure et de la valériane, des poudres ferrugineuses,

et commence des séances d'électrisation par les courants constants, avec une pile Onimus ; je place une des plaques sur la ungue, l'autre au-devant du cou, et j'emploie graduellement 6.12 et 18 éléments ; séances de 10 minutes, trois fois par semaine jusqu'au milieu d'avril ; je lui fais remettre alors une pile et elle fait elle-même deux séances par jour qu'elle continue encore maintenant.

Elle accense au bout de peu de jours de ce traitement une amélioration notable ; au début elle respirait plus facilement pendant la séance, quoique l'examen laryngoscopique fait immédiatement après, ou même durant l'électrisation, ne m'ait pas permis de constater de changement dans l'état de la glotte ; puis peu à peu l'amélioration a persisté même après les séances, et a depuis semblé s'accroître de plus en plus.

Il s'en fait cependant que l'opérée soit dans un état tout à fait satisfaisant.

Le teint est toujours assez pâle, les pupilles très dilatées ; pour peu que la malade se presse pour parler, la voix est étranglée ; il n'y a du reste pas d'aphonie, l'inspiration seule est gênée.

Il faut noter que la mère de la malade que j'ai interrogée plusieurs fois sur l'état antérieur de sa fille a répondu à mes multiples questions de façon à me convaincre qu'avant l'opération elle n'avait jamais présenté le moindre phénomène d'hystérie ; à l'âge de 16 ans, seulement, elle aurait eu plusieurs fois des syncopes.

Personne ne doutera, je pense, après la lecture de cette observation que le mutisme survenu subitement et disparu de même sous l'influence d'émotions morales ne soit un symptôme hystérique ; les autres accidents qu'a présentés la malade à la même époque, les crises de dyspnée violente et d'un caractère tout particulier ont coïncidé avec le mutisme et avec une série de manifestations que l'on rapporte à l'hystérie, sensibilité ovarienne, anesthésie, émission parfois involontaire d'urines dites nerveuses, etc. ; il est dès lors démontré que les crises de dyspnée étaient elles-mêmes dues à l'hystérie ; l'examen du larynx explique la forme de la dyspnée et corrobore le diagnostic en nous faisant constater un trouble fonctionnel que les laryngologistes considèrent comme étant ordinairement une manifestation de l'hystérie. Mais les crises de dyspnée n'ont certainement été qu'une exagération de l'état antérieur de la malade, l'exagération due aux émotions morales ; déjà pendant l'opération nous avons été arrêtés par un accès de suffocation et de toux ; quand la malade a pu quitter son lit, étant encore à l'hôpital, la dyspnée, peu accentuée, il est vrai, et ne se montrant d'une façon nette qu'à la suite d'efforts, en montant l'escalier, etc., a été observée

et notée. Elle a été modérée pendant assez longtemps, et s'est accentuée de plus en plus à partir du mois de novembre; c'est alors que le cornage nocturne a été remarqué. Depuis lors elle a toujours existé à peu près au même degré, concurremment avec la paleur, la maladresse de la main droite; les pupilles sont très dilatées, mais égales.

Un phénomène important et qui pourra peut-être nous servir de guide dans l'interprétation du fait, c'est le trouble survenu dans la menstruation, jusque-là régulière; après l'opération il y a un retard, qui pourrait s'expliquer, s'il était le seul symptôme en jeu, par la perte de sang éprouvée pendant l'opération; mais il se présente un autre caractère: les règles sont pour la première fois douloureuses, et plus d'une année après on trouve, une seule fois, il est vrai, une sensibilité anormale de l'ovaire; dans l'intervalle les règles ont été une fois suspendues pendant trois mois.

Non seulement donc l'opérée est devenue hystérique, mais le développement de la névrose a coïncidé avec des troubles ovariens. Faut-il accuser l'opération de ces troubles et de l'hystérie? c'est ce qui nous paraît probable.

Comme chez beaucoup d'autres malades, du reste, le goitre devenait plus gros et plus tendu au moment des règles; les règles paraissaient avoir une influence sur la circulation du corps thyroïde; la suppression du goitre aura inversément agi sur la circulation des ovaires. Comme nous l'avons dit plus haut, nous ne nous figurons pas d'autre voie de communication pour ces influences réciproques, que la voie nerveuse; le traumatisme du corps thyroïde atteint les ramifications sympathiques, et sous l'influence de la modification produite dans ses branches, se transmet une action sur les filets ovariens; la circulation ovarienne se trouve ainsi troublée; comment, de quelle façon? y a-t-il anémie ou congestion? la première alternative est plus probable pour plusieurs raisons.

La malade devenue hystérique par le fait de l'opération subit un ébranlement nerveux sous l'influence d'une émotion; alors survient le mutisme et la dyspnée permanente s'accroît sous forme de crises. Rien de plus bizarre que ces accès auxquels j'ai assisté plusieurs fois. Ils sont précédés d'une sorte d'aura, la malade sent venir l'accès et l'annonce, puis l'inspiration devient de plus en plus difficile, longue; il semble que l'air ne peut pénétrer qu'à travers une ouverture étroite; les muscles

de la région sushyoïdienne se contractent et le menton est projeté en avant, puis à cette inspiration difficile succède une expiration lente, silencieuse, extrêmement longue; quoiqu'il y ait de la dyspnée, les mouvements respiratoires au lieu de se précipiter se ralentissent au point qu'une fois j'ai compté six inspirations dans la minute; la respiration est régulière et ne rappelle en rien le phénomène de Cheyne Stokes; du reste pas trace de cyanose, la face est pâle comme d'habitude. Il y a donc autre chose en jeu que l'étroitesse de l'ouverture glottique; qu'un corps étranger ou une fausse membrane obstrue le passage de l'air, nous voyons se produire avec le tirage, la cyanose, et l'accélération de la respiration; si le tableau est différent, la cause aussi doit être dissemblable; le trouble fonctionnel, hystérique, nous l'avons vu, doit donc relever de troubles matériels, circulatoires probablement, d'un centre nerveux régissant les mouvements et le rythme respiratoire. Mais assez d'hypothèses; ce que nous tenions à montrer, c'est que l'extirpation du corps thyroïde, ou pour mieux dire d'un goitre, a été suivie une fois au moins sous nos yeux, de troubles nerveux variés, tétanie et accidents hystériques. Ces derniers, si on ne les analysait pas, pourraient bien donner le change; il semble qu'une dyspnée laryngienne survenue dans ces conditions doit s'expliquer par une lésion des laryngés; il n'en est rien dans ce cas cependant; l'aphonie n'a été que passagère, et comment s'expliquerait-on, d'ailleurs, que quelques filets du nerf, ceux qui animent les abducteurs de la glotte, aient été seuls lésés par le bistouri; cela ne paraît pas possible¹. Supposera-t-on que l'imbibition du nerf, peut-être mis à nu, par l'acide phénique ait pu altérer quelques tubes nerveux seulement et non les autres; ce n'est pas ce qui est arrivé dans un cas d'extirpation de goitre où l'aphonie survint brusquement au moment où on lavait la plaie avec la solution à 2 %; d'ailleurs, dans ce cas, le nerf avait été vu et disséqué²; dans notre observation nous n'avons rien vu, rien disséqué; cette seconde supposition est donc aussi peu fondée que la première. Et comme cette forme de paralysie de la glotte est celle de l'hystérie, que la malade est manifestement

¹ Nous devons dire cependant que, d'après Semon, la paralysie isolée des abducteurs se rencontre dans les cas d'affection centrale et même dans ceux de compression du récurrent par des tumeurs. *Neurologisches Centralblatt*, 1882, p. 421.

² RIEDEL, *Centralblatt für Chirurgie*, 1882, p. 743.

hystérique, il en résulte avec toute évidence que les troubles de la respiration sont de même ordre, chose du reste assez inattendue à première vue.

Comme contrepartie, nous rappellerons l'obs. VII; elle concerne une demoiselle de 25 ans, opérée pour un goitre parenchymateux avec dégénérescence colloïde; les suites de l'opération, à part un peu de refroidissement et de pâleur au début, ont été des plus simples; le goitre a débuté à l'âge de 12 ans, pendant le cours d'une chorée; la malade a eu depuis sa chorée de fréquentes attaques d'hystérie, et notre ami, le professeur Prevost, médecin de la malade, nous a averti de la chose; notons enfin que la menstruation a une influence manifeste sur le volume de la tumeur *qui augmente d'une façon remarquable à chaque époque*; la gêne de la respiration qui a débuté il y a une année, se fait surtout sentir *au moment des règles ou sous l'influence d'une émotion*.

L'opération pratiquée, nous notons dans l'observation un état nerveux peu prononcé le même soir, l'apparition des règles en avance de huit jours, quatre jours après l'opération, et enfin la disparition complète des crises d'hystérie jusqu'à maintenant, c'est-à-dire après plus de deux années écoulées.

Pour être inverse du précédent, ce fait ne paraît pas moins indiquer une influence de l'extirpation totale sur les phénomènes de l'hystérie; malheureusement il est isolé, et pour être tout à fait démonstratif il demanderait à être confirmé par la suite.

Dans un cas (Obs. XI) les règles sont venues pour la première fois en avance, depuis lors, régulièrement, et sans qu'aucun accident hystérique se soit produit; nous n'en parlerions même pas, si ce n'était une de ces opérées qui ont présenté du refroidissement; une avance des règles peut s'observer après toute opération.

Chez M^{me} F. (Obs. X) nous avons observé avec un état d'anémie assez prononcé, dont nous reparlerons, des pertes utérines très abondantes; il y avait du reste éversion des lèvres du col ulcérées; mais il faut noter que l'opération, ayant été pratiquée deux jours après la fin de l'époque menstruelle, les règles ont réapparu peu abondantes, il est vrai, le lendemain, et que l'époque suivante a subi un retard de quinze jours environ; puis il survient une métrorrhagie assez abondante pour nécessiter le tamponnement; ce dernier accident était hors de proportion avec la lésion du col, et devait s'expliquer peut-être par un

trouble dans la circulation ovarienne dont on peut incriminer l'opération.

Chez M^{lle} B. (Obs. IX, appendice), l'opération étant pratiquée dix jours après les règles, il se produit le lendemain une perte peu abondante de sang noir; aucun trouble ultérieur; mais à chaque époque menstruelle la partie inférieure de la cicatrice prend une coloration rouge vif, encore maintenant, c'est-à-dire deux ans et sept mois après l'opération.

En résumé des troubles de la menstruation plus ou moins accusés ont été observés chez plusieurs de nos opérées, etc. Dans tous les cas que nous venons de relater, les malades avaient subi l'extirpation totale.

ACCIDENTS GÉNÉRAUX TARDIFS.

Il ne nous reste plus à nous occuper que des accidents généraux tardifs que nous avons signalés l'année dernière à la *Société médicale de Genève*; quelques jours auparavant, pendant le Congrès d'hygiène, le 7 septembre 1882, nous avons eu l'occasion d'en parler avec le professeur Kocher, qui nous a dit alors avoir su que l'une de ses opérées avait perdu sa vivacité et était devenue triste, mélancolique et taciturne depuis son opération; s'agissait-il de cette malade dont l'observation est accompagnée des lignes suivantes: « d'après une communication de son médecin, elle a joui chez elle d'une santé complète pendant les premières semaines, tandis que dans les derniers temps, des changements remarquables se sont produits dans l'état de la jeune fille. Celle-ci est devenue grognon, paresseuse, doit être forcée pour travailler, tandis que précédemment elle avait un caractère vif et gai.

La marche subséquente montrera, s'il y a quelques rapports entre l'extirpation du goitre et les modifications de l'état mental ¹. »

Le 13 septembre 1882, l'un de nous a fait, comme nous l'avons dit à la *Société médicale*, une communication qui se trouve résumée de la façon suivante ²:

M. J.-L. Reverdin fait ensuite une communication sur les accidents con-

¹ *Deutsche Zeitschrift für Chirurgie*, Bd. IV, 5^{me} et 6^{me} fasc., 1874, page 434.

² *Revue médicale de la Suisse romande*, 1882, pages 539.

consécutifs à l'ablation totale du goître. Jusqu'à présent il a pratiqué 44 opérations et n'a eu que 3 morts ; dans un cas il y eut une pneumonie, dans un autre des accidents nerveux complexes, dans un troisième enfin, il s'agissait d'un goître cancéreux, la mort eut lieu par suffocation pendant l'opération : M. J.-L. Reverdin a observé, sur ses opérés guéris, des accidents non encore décrits, et sur lesquels il attire l'attention de la Société. Deux ou trois mois après l'opération, les malades ont présenté pour la plupart un état de faiblesse, de pâleur, d'anémie, s'accompagnant chez deux d'entre eux d'un état d'œdème de la face et des mains, sans albuminurie ; chez l'un¹, une contraction de la pupille, de la tristesse, de l'accablement, et dans un cas le faciès devint très analogue à ce qu'il est chez les crétins. Chez la plupart de ces opérés, cet état spécial a été long à disparaître, et chez trois d'entre eux il dure depuis une année. Aucun des auteurs qui se sont occupés de la question ne signale ces accidents à la suite de l'ablation du corps thyroïde hypertrophié ou altéré.

M. Kocher a cependant dit à M. Reverdin que, dans un cas observé par lui, l'opéré resta triste et faible après sa guérison. M. J.-L. Reverdin a observé un cas de tétanie à la suite de l'opération, M. A. Reverdin en a observé un second qui a guéri.

Quelle part prend le système nerveux dans la production de ces accidents ? L'irritation, le tiraillement du grand sympathique doivent-ils être mis en cause ? Ou bien le corps thyroïde, dont les fonctions sont encore obscures pour les physiologistes, jouerait-il dans l'hématopoièse un rôle assez important pour que son ablation entraînant un trouble si profond dans l'économie ?

En présence de ces résultats, M. J.-L. Reverdin a modifié sa pratique. Autrefois il enlevait le corps thyroïde en entier, quand c'était possible. Aujourd'hui il respecte la membrane enveloppante, ou conserve une partie de la glande. Dans un cas où il n'a enlevé qu'un lobe du corps thyroïde il n'a pas eu d'accidents consécutifs.

Nous avons tenu à remettre ces lignes sous les yeux du lecteur, parce que Kocher vient de faire en avril 1883, au Congrès des chirurgiens allemands, une communication importante sur ce même sujet, après avoir fait une révision de ses opérés ; d'après les analyses nécessairement brèves qu'en ont donné différents journaux, il semble que ses observations sont assez analogues aux nôtres dans leurs traits principaux, que l'interprétation qu'il en donne au point de vue pathogénique est en partie seulement semblable à celle que nous avons avancée sous forme d'hypothèse, et que les conséquences pratiques au point de vue de l'intervention opératoire sont identiques.

¹ C'est par le fait d'une faute typographique qu'il a été imprimé dans le procès verbal *une* au lieu de *un*.

Nous ne pouvons, ni ne voulons attendre la publication du mémoire de Kocher pour terminer cette étude; si nos vues concordent, elles ne seront que plus affirmées par le fait que nos recherches se sont faites d'une façon indépendante; si elles se trouvent en désaccord, leur discussion pourra toujours se faire plus tard; dans le cas même où le travail de Kocher paraîtrait avant ces lignes, nous attendrons pour en faire la comparaison d'avoir pu soumettre ses faits et les nôtres à une critique suffisamment éclairée. Ceci dit, voici les faits que nous avons annoncés et qui complètent les observations données plus haut.

APPENDICE A L'OBSERVATION VIII

Oechslin. 24 ans. Extirpation totale d'un goître lobulé le 6 octobre 1880.

Opération difficile; la trachée est mise à nu sur une forte étendue, elle est aplatie latéralement. molle; trachéite intense, probablement même de la médiastinite; la réunion qui paraît d'abord obtenue, échoue en partie, la plaie guérit lentement après avoir suppuré pendant un peu moins de deux mois; au 20^{me} jour survient une pleurésie à droite qui guérit, tout en laissant quelque traces. L'opéré se porte bien pendant quelque temps, mais vers février, et surtout en mars il commence à perdre ses forces; sa main droite lui semble plus faible encore que la gauche; puis survient un gonflement de la figure et des mains; il ne peut par moment les fermer complètement à cause du gonflement; ce gonflement lui paraît plus accusé à droite et joint à la faiblesse, le gêne considérablement pour son métier de coiffeur. Il n'a du reste pas de douleur, et la respiration est assez bonne, mais ses membres lui semblent lourds; il éprouve la même sensation dans la langue, il dit qu'il a la langue dure, pesante, ce qui l'empêche de parler comme d'habitude.

Il vient nous voir à l'Hôpital dans le courant de mars; nous trouvons alors de l'albumine dans l'urine, et nous lui ordonnons des gouttes de perchlorure de fer; nous remarquons que la pupille droite est ressermée, mais répond à l'impression de la lumière; nous ne sommes pas certain que cette inégalité pupillaire n'existait pas auparavant; le malade cependant nous affirme qu'elle est d'ancienne date.

Les mains sont gonflées, les traits du visage sont épaissis, les paupières tuméfiées, les plis du visage boursoufflés, le teint jaunâtre, ce qui lui donne un air d'hébététe très marqué. Il est à noter que la pression du doigt ne laisse aucune empreinte sur les parties tuméfiées. Quelque temps après les pieds enflent également. Il entre alors dans le service de M. le prof. Revillod, où on ne lui fait, dit-il, aucun traitement.

Sorti de l'Hôpital il passe l'été et l'automne à Bex, travaillant de son état sans trop de peine, pouvant se servir de ses mains qui sont moins gonflées, et se sentant mieux quoique la pâleur persiste.

Revenu à Genève, il s'y place de nouveau comme garçon coiffeur et continue à voir ses forces revenir, le gonflement diminuer ; la respiration est assez bonne.

Mais au printemps 1882 après avoir couché dans un bâtiment humide, il lui survient une adénite des ganglions sushyoïdiens qui s'abcède et s'ouvrent spontanément, en même temps que sa cicatrice qui est restée fermée se rouvre et devient fistuleuse ; il se présente à l'Hôpital et est envoyé, après quelques jours passés dans mon service, dans celui du professeur D'Espine. Je constate que le teint reste pâle, jaunâtre, que le facies est encore hébété, les plis de la face gonflés ; les forces sont médiocres.

On trouve des signes de tuberculose commençante aux sommets surtout à droite. Enfin l'urine est de nouveau albumineuse.

On lui administre des toniques, quinquina, huile de foie de morue, fer. Il sort de l'Hôpital au mois de janvier 1883 pour reprendre ses occupations. Il revient me consulter au mois de mai 1883, alors que j'avais cherché inutilement à le retrouver ; il a été pris depuis quelque temps de difficultés pour respirer. L'examen me permet de constater l'état suivant :

La peau de la face est toujours jaunâtre, quoique le teint soit plus coloré que l'année dernière ; il persiste un certain degré de gonflement et d'épaississement des traits ; mais le regard a repris la vivacité qu'il avait perdue, ce qui concorde avec l'intégrité actuelle de la parole ; la mémoire est bonne, le malade répond très bien à mes questions, son intelligence paraît intacte. Les paupières, surtout la supérieure droite, sont encore un peu gonflées, la pupille droite toujours étroite ; la vue du reste bonne. *la moitié droite de la face est plus pâle que la moitié gauche, ce que nous avions déjà remarqué à son premier retour à l'Hôpital, de plus le toucher montre que ce côté droit du visage est plus froid que l'autre ; rien de semblable au membre supérieur.*

L'appétit est assez bon ; les forces sont revenues, il peut marcher sans fatigue. La main droite a repris de la force et de la souplesse quoiqu'elle soit encore plus faible que la gauche. Elle se tuméfié encore par moments, et plus que la gauche ; du reste ce phénomène est de moins en moins accusé ; le malade a repris de l'adresse et ne lâche plus ses ciseaux comme cela lui arrivait autrefois. Il m'apprend que par moments il lui semble ne pas bien sentir le sol sous lui, il craint alors de tomber ; cependant je le fais marcher et se tourner les yeux fermés sans qu'il perde le moins du monde l'équilibre.

Sa voix est restée un peu rauque ; l'inspiration est par moments, surtout s'il marche, ou monte l'escalier, difficile ; l'examen laryngoscopique difficile, me fait voir une rougeur générale, avec gonflement ; pas de paralysie des cordes.

La percussion et l'auscultation révèlent une induration commençante des deux sommets, avec quelques craquements secs. Expectoration assez abondante, glaireuse, blanchâtre ou jaunâtre, pas d'hémoptysies.

Le cœur paraît normal, sauf une impulsion un peu exagérée ; les pulsations ne sont pas précipitées. La rate a son volume normal.

L'urine est encore un peu albumineuse, pas de maux de reins.

Le malade accense une sensibilité au froid beaucoup plus grande qu'avant l'opération, mais très marquée en 1881 et 1882, elle est moindre maintenant ; il ressent vivement les changements de temps.

APPENDICE A L'OBSERVATION X

M^{me} F., 27 ans. Extirpation totale d'un goitre en grande partie kystique le 9 novembre 1880.

Les suites immédiates de l'opération ont été assez bonnes pour que la malade ait pu rentrer à son domicile le 8^{me} jour ; nous avons à noter comme circonstance spéciale qu'il y a eu de la tendance au refroidissement, que dès le soir de l'opération, M^{me} F. s'est plainte de douleurs dans le côté droit du thorax ; la dysphagie a été très modérée, il n'y a pas eu d'aphonie, mais la voix s'enrouait facilement au moment des repas : la plaie réunie, les trajets des drains ont suppuré assez longtemps, et la cicatrisation définitive s'est faite en 26 jours.

Rentrée chez elle, la malade a éprouvé au bout de peu de jours, de la faiblesse générale, qui a amené à plusieurs reprises des demi-syncope ; l'appétit ne lui manquait pas, mais une fois à table elle ne mangeait que peu ; elle avait de l'étouffement, s'enrouait en mangeant et ressentait des points dans le dos à droite. Cet état a persisté, à un degré moindre, pendant longtemps ; j'ai eu l'occasion de revoir la malade à plusieurs reprises, et régulièrement depuis le mois de janvier 1881 où j'ai eu à la traiter pour une métrorrhagie. Des symptômes analogues à ceux de l'anémie, non excessive du reste, étaient les seuls à noter ; les forces revenaient lentement lorsqu'une perte utérine, puis une grossesse vinrent apporter de nouvelles causes d'affaiblissement.

La malade a subi l'opération deux jours après la terminaison des règles, suivant mon conseil ; le lendemain on constata qu'elle perdit un peu de sang ; ce retour des règles fut du reste d'abondance modérée, et de courte durée ; la période suivante se trouva en retard de 13 jours au moins, les règles vinrent encore une fois et furent suivies peu de jours après d'une métrorrhagie très abondante, avec caillots qui nécessita le tamponnement ; dès que l'on put faire un examen, je constatai une large ulcération du museau de tanche, et une éversion très marquée des deux lèvres du col ; le traitement par la cautérisation, les pansements avaient amené une grande amélioration lorsqu'une grossesse vint nous obliger à le cesser ; celle-ci suivit son cours normal et depuis lors les règles ont été régulières ; il persiste cependant une ulcération. Pendant tout le temps que j'ai suivi la malade, je n'ai constaté, à aucun degré, le gonflement de la face et des mains qui m'ont frappé chez d'autres opérés, et qui est trop caractéristique pour échapper à l'observation ; M^{me} F. n'a rien constaté de pareil non plus, ni à la face, ni aux mains, mais les pieds ont été entlés pendant longtemps. Elle n'a pas remarqué de difficultés dans les mouve-

ments, mais une sensation de fatigue dans les jambes, qui persiste encore quoique moindre ; elle y éprouve assez souvent des crampes depuis son opération, et pendant sa grossesse elles ont été très fortes ; pendant sa grossesse aussi, datant du mois de mai, elle laissait tout tomber.

Depuis l'opération elle est sujette à se plaindre du froid, même en été, et ce symptôme dure encore après 2 ans $\frac{1}{2}$ quoique moins accusé ; sa mémoire se serait aussi notablement affaiblie ; par moments elle l'est beaucoup plus que dans d'autres.

Nous avons remarqué chez cette malade que quoiqu'il n'y eût pas eu trace d'aphonie, il survenait facilement de l'enrouement pendant les repas ; cela a persisté et se produit aussi quand elle se fatigue.

La malade tousse facilement, mais il faut tenir compte du fait que dans sa famille il y a des antécédents de tuberculose, et que nous avons nous-mêmes constaté chez elle quelques signes suspects ; aujourd'hui cependant ils ont disparu ; du reste la respiration est facile.

La cicatrice qui avait pris une teinte blanchâtre, et s'était élargie en prenant la forme d'une bride, a été pendant près d'une année et demie, douloureuse spontanément et aux attouchements ; aujourd'hui elle est souple, de coloration normale et toute sensibilité douloureuse a cessé.

La malade a éprouvé après l'opération un point de côté à droite, il a reparu depuis sa grossesse.

L'examen de la rate ne donne pas de résultat positif ; il semble bien qu'il y ait une très légère augmentation de volume, mais je n'oserais l'affirmer.

En somme M^{lle} F. est très satisfaite de l'opération pratiquée, mais elle et son mari, sont unanimes pour affirmer qu'elle n'a pas encore repris toutes ses forces après 2 ans $\frac{1}{2}$ écoulés ; la fatigue des jambes, la tendance à l'enrouement, la diminution de la mémoire, persistent, très atténués il est vrai ; la diminution de ces phénomènes, ainsi que de l'anémie a été jusqu'ici graduelle et lente. L'anémie du reste n'a jamais été excessive ; le teint aujourd'hui tout à fait bon a été plus pâle, mais jamais il n'y a eu cette décoloration qui fait penser à la cire blanche ; il y a peut-être un peu d'amaigrissement, dont les grossesses successives peuvent bien être en partie la cause, sans compter les manifestations pulmonaires.

APPENDICE A L'OBSERVATION XI

M^{lle} S. Juliette, 33 ans. Opérée le 15 novembre 1880 pour un goitre kystique ; extirpation totale. Cicatrisation complète en 10 jours. Refroidissement léger après l'opération ; les règles viennent en avance, le 5^{me} jour. La malade qui s'était fort bien rétablie, quitte notre clinique particulière le 23 novembre. Elle vient chez moi le 4 décembre, dans un état parfait, débarrassée des douleurs occasionnées par sa tumeur ; l'état général est aussi bon que l'état local.

A partir du second mois elle se sent fatiguée, elle pâlit, elle n'a plus ni

forces, ni entraîné; elle n'a pas d'aphonie, mais à tout moment la voix lui manque complètement; sa voix a changé du reste de timbre et est devenue beaucoup plus basse; au moindre refroidissement, et elle se sent très frileuse du cou, sa voix part; elle lui manque aussi si elle se fatigue et elle ne peut pas chanter.

Elle vient me consulter le 7 février 1881. Son état me paraît dû à une anémie assez prononcée; aucun autre symptôme que ceux que je viens d'énumérer; je lui conseille les ferrugineux.

Malgré cela son état ne s'améliore pas; il empire au contraire pendant le 3^{me} mois, sans changer de caractère; seulement ses mains qui ne présentent à la vue rien de particulier lui semblent lourdes, paresseuses, maladroites; pendant tout l'hiver elle a beaucoup de peine à travailler, surtout pour les ouvrages fins, comme le crochet; elle n'éprouve pas de fourmillements, mais ses mains sont comme endormies. Sa mémoire est comme ses mains, endormie et paresseuse; elle est obligée de penser longtemps avant de se souvenir de ce qu'elle veut.

Au commencement de l'été son état commence à s'améliorer, et peu à peu elle reprend sa santé ordinaire; mais elle ne se sent complètement rétablie qu'au bout d'une année.

Sa menstruation, à part l'avance des premières époques, n'a rien présenté de particulier.

Elle a continué à prendre du fer.

La cicatrice d'abord étroite, un peu enfoncée au niveau d'un drain, s'est peu à peu élargie et a pris l'apparence d'une bride blanche, dure, un peu saillante, donnant l'idée d'une kéloïde; puis peu à peu elle s'est de nouveau assouplie.

J'ai revu M^{lle} S. à plusieurs reprises; en février 1883 elle se trouvait très bien; au mois de mai elle me confirme que sa santé est excellente, que tous les symptômes fâcheux qui l'ont tourmentée pendant un an ont disparu complètement; elle a des couleurs, marche facilement, peut travailler comme avant; la seule chose qui ait persisté, c'est le changement de timbre de la voix, qui lui manque encore quand elle se fatigue ou prend froid, et l'affaiblissement de la mémoire; aucun trouble intellectuel autre ne s'est jamais manifesté. Je trouve, en y regardant, bien que le fond de son teint est un peu jaunâtre et que ses paupières paraissent un peu épaissies; elle a en tout cas notablement engraisé.

APPENDICE A L'OBSERVATION XIV

M. B., 40 ans. Extirpation totale pour un goitre parenchymateux, plongeant; opération le 27 décembre 1880, sans anesthésie; l'opération est simple; le malade se lève le 3^{me} jour, sort le 6^{me}; réunion par première intention rapide en 12 jours environ; l'état général est excellent le 6 janvier, jour où je vois l'opéré pour la dernière fois. Aussi fus-je assez surpris d'apprendre par les parents et amis de M. B., qu'il leur paraissait

gravement malade, qu'il avait pâli, perdu ses forces, qu'il avait la figure et les mains bouffies.

Voici en effet ce qui s'était passé; vers la fin de mars, c'est-à-dire trois mois après l'opération il commence à éprouver une sensation de fatigue et de faiblesse dans les jambes; à cette époque, étant venu de Carouge à Genève à pied (2 kilom.), il a été obligé de s'arrêter et de s'asseoir; cet état va en augmentant et à partir du milieu d'avril il éprouve en marchant une vive douleur, qui lui semble résider dans l'os de la jambe, vers le cou-de-pied, qui l'oblige parfois à s'arrêter. Dès le 3^{me} mois le teint pâlit, et prend sur tout le corps une teinte jaunâtre claire qui s'accroît de plus en plus jusqu'au 6^{me} mois; ce n'est qu'en juin que la face et les mains se gonflent, prennent un aspect œdémateux, les bras, les jambes prennent une forme cylindrique, les pieds restant indemnes; à la face les paupières bouffies, les traits épaissis font penser au mal de Bright; mais les urines que j'examine ne renferment pas d'albumine. Cette bouffissure a persisté à peu près au même degré pendant tout l'été et a commencé à diminuer en septembre 1881; la disparition de ce symptôme a néanmoins demandé encore une année entière.

M. B. a vu disparaître les douleurs des jambes à Aix où il accompagnait une personne de sa famille, mais il a observé d'autres phénomènes tels que la perte presque totale de l'appétit, la disparition du sens du goût, de la sensation de soif; la transpiration avait totalement disparu aussi; ce n'est qu'à force de marcher qu'elle a fini par revenir; il a remarqué encore que les mains étaient devenues très maladroites; il sentait ses membres lourds, et ne pouvait exécuter les mouvements qu'avec lenteur. L'urine était pâle, d'abondance ordinaire.

À partir du mois de septembre 1881, sans qu'il ait fait autre chose que de prendre l'eau de Saint-Moritz que je lui avais prescrite, et de s'efforcer de faire des marches, et des courses souvent fort longues, tous ces phénomènes se sont peu à peu atténués et ont disparu presque en même temps.

J'ai constaté à diverses reprises, en le rencontrant, que la marche était plus normale, le teint plus coloré, le facies plus naturel.

En avril 1883, il paraissait bien et me disait avoir repris sa santé.

À un nouvel examen (mai 1883), il me confirme le fait que depuis le mois de septembre dernier il se trouve en bon état; il se sent fort, a une excellente voix, respire à merveille, marche sans fatigue; il a repris des couleurs, mais il persiste une teinte jaunâtre, et les paupières me paraissent encore légèrement bouffies; il dit qu'il n'a pas repris absolument toute son élasticité et sa force, ce qu'il attribue aux deux années et demie qu'il a de plus.

Sa respiration, depuis l'opération, n'a jamais laissé à désirer, et sous ce rapport il a toujours eu lieu d'être très satisfait du soulagement qu'il a obtenu. Il avait éprouvé déjà avant l'opération une fatigue pour parler qu'il attribue au traitement par l'iodoforme qu'il avait suivi assez longtemps; cette fatigue a diminué après l'opération et complètement disparu

depuis. Il ne paraît pas qu'il ait eu chez lui d'atteinte de la mémoire : en tout cas maintenant cette faculté paraît intacte.

APPENDICE A L'OBSERVATION XVI. voir page 95.

Comparons maintenant ces différentes notes et résumons le tableau symptomatique.

Un phénomène tout d'abord nous a frappé dans ces différents cas et doit les relier, à notre avis, dans un faisceau commun, c'est le développement ordinairement tardif, deux ou trois mois après l'opération, quand tout semblait définitivement terminé, d'un état de faiblesse générale avec pâleur anémique. Le malade sent peu à peu ses forces diminuer, et perd de plus en plus son énergie physique et morale; tout devient fatigue pour lui. Ce phénomène dominant est bientôt accompagné d'autres manifestations plus variables, sensations diverses dans les membres ou le reste du corps, bouffissure des traits, gonflement des mains, gêne des mouvements, etc., que nous allons passer en revue; ils ne se sont pas toujours présentés à notre observation et ont varié d'intensité chez ces malades; nous le rappellerons chemin faisant. Ces phénomènes suivent en général une évolution parallèle à celle de la pâleur anémique, apparaissent avec elle et s'atténuent peu à peu comme elle.

Commençons par la revue des symptômes subjectifs que nous ont énumérés nos opérés.

Diverses sensations dans les membres supérieurs et inférieurs nous ont été signalées : c'est d'abord une *faiblesse* générale; la marche devient difficile parce que la fatigue se produit rapidement; M. B., grand marcheur, est obligé, pendant une course de deux kilomètres à peine, de s'asseoir en route; d'autres ne peuvent, longtemps encore après le début des accidents, monter un escalier sans avoir les jambes coupées; à la faiblesse et à la fatigue s'ajoutent une sensation de lourdeur; le malade ne meut que péniblement son membre qui lui paraît pesant à l'extrême; et une fois nous avons noté de vives douleurs se manifestant après une courte marche à la partie inférieure du membre et paraissent au malade avoir leur siège profondément dans les os (Obs. XIV). Enfin, dans l'observation VIII le malade éprouve de l'incertitude dans la station debout; par moments il craint de tomber, il lui semble que la terre va lui manquer et qu'il perd l'équilibre; ce phénomène s'est présenté chez

lui très tardivement, après que les autres symptômes ont déjà subi une amélioration notable; c'est du reste le seul malade qui nous l'ait signalé.

Aux membres supérieurs la faiblesse se traduit surtout par de la *maladresse*, de la difficulté à tenir les objets et de la paresse dans les mouvements; le garçon coiffeur (Obs. VIII) ne peut plus bien tenir ses ciseaux; M^{me} S. (Obs. XI) nous dit que ses mains lui semblaient lourdes, paresseuses, maladroites; elle a eu beaucoup de peine, pendant tout l'hiver, à travailler, surtout pour les ouvrages fins comme le crochet; sans qu'elle éprouvât de véritables fourmillements, ses mains étaient comme endormies; le mari de M^{me} F. (Obs. X) a constaté que sa vaissele subissait de nombreuses avaries; M. B. (Obs. XIV) a remarqué que ses mains étaient devenues très maladroites, il sentait ses membres lourds et ne pouvait exécuter les mouvements qu'avec lenteur.

Chez deux opérés (Obs. VIII et XVI) la faiblesse a paru plus marquée du côté droit, pour le membre supérieur seulement; c'est un fait important à noter au point de vue de la pathogénie de ces accidents; nous ne le consignons qu'après l'avoir vu affirmer à plusieurs reprises par les malades; du reste, dans l'un des deux cas il avait été remarqué non seulement par l'opérée, mais par ses maîtres.

Une autre sensation, plus accusée aux extrémités, mais qui ne leur est pas spéciale, c'est celle de *froid*; même en été M^{me} F. l'éprouve encore maintenant, quoique à moindre degré. Nous l'avons retrouvée chez un autre malade (Obs. VIII); pendant plus de deux ans il a eu presque constamment froid; il est encore très sensible aux changements de temps et n'a pas repris son état normal sous ce rapport; chez lui, la moitié droite de la face plus pâle que la gauche est aussi beaucoup moins chaude. Chez M^{me} S. (Obs. XI), la sensibilité au froid paraît localisée au cou; elle n'a pas été notée chez les autres malades.

Chez deux opérées (Obs. X et XVI), une sensation de douleur profonde et de gêne s'est produite dans la poitrine, à droite dans un cas, à gauche et en avant dans l'autre; dans le premier, elle s'est manifestée aussitôt après l'opération; dans l'autre, c'est au moment de la crise hystérique de mutisme qu'elle nous a été signalée; elle persiste, chez toutes deux, atténuée, mais reparaissant encore par moments.

Quoique la *digestion* n'ait pas paru troublée, nous tenons

cependant à indiquer la *perte de l'appétit*, signalée par deux malades; chez l'une l'appétit semblait bien ouvert, mais elle ne pouvait manger; l'autre avait totalement perdu la sensation de l'appétit et de la soif et ne prenait ses repas en quelque sorte que par habitude, mais sans besoin; le même malade ajoutait que le sens *du goût* avait totalement disparu comme l'appétit et la soif (Obs. XIV).

En ce qui concerne les *fonctions intellectuelles*, nous avons à noter la lenteur de la parole et la diminution de la mémoire. Dans deux cas cet affaiblissement de la mémoire dure encore après plus de deux ans; cependant, il ne doit pas être très accusé et nous ne nous en serions pas aperçu, si les malades ne nous l'avaient signalé elles-mêmes; il n'a pas été constaté par les autres opérés; l'un d'eux nous a fait dernièrement un récit circonstancié, avec une précision dans les dates, qui ne nous laisse aucun doute sur l'intégrité de sa mémoire.

Du reste, aucun de nos malades ne nous a paru avoir subi une atteinte grave dans ses facultés intellectuelles; quoique l'un d'eux ait présenté à un moment donné un faciès qui rappelait celui des crétins, ses réponses, quoique lentes, ont toujours été justes; un autre nous a fait quelques réponses qui pourraient faire soupçonner le délire des grandeurs à un faible degré; nous avons lieu de croire que cela ne tient pas à une atteinte des fonctions cérébrales due à l'opération, mais que cela est plutôt une particularité du caractère ordinaire de l'individu.

Nous avons parlé de la lenteur des réponses observée dans le cas VIII; l'opéré s'en rendait compte lui-même et nous disait qu'il se sentait la langue dure, pesante; mais à le voir parler, nous avons eu l'impression que le travail de la pensée était ralenti aussi bien que celui de son organe; dans l'Obs. XI, nous voyons que la malade est obligée de penser longtemps avant de se souvenir. L'interprétation de ces faits, leur distinction même demanderait de plus nombreuses observations; nous ne faisons que les enregistrer pour le moment en les rapprochant de la lenteur des mouvements des membres.

Le sens de la vue, de l'ouïe, de l'odorat, non plus que la sensation tactile n'ont paru altérés; nous ne revenons pas ici sur les troubles dans la sensation de l'équilibre signalés tout à l'heure, non plus que sur la perte du goût. Chez une malade (Obs. XVI) il existe une dilatation considérable des deux pu-

pilles qui n'est pas d'une façon absolument certaine postérieure à l'opération; un autre opéré (Obs. VIII) a la pupille droite rétrécie, il croit que cela existait longtemps avant notre opération; mais dans aucun cas il n'y a eu de trouble de la vue.

Si nous passons aux phénomènes objectifs, le plus frappant de tous est la *teinte de la peau*. Peu à peu, en même temps que le malade perd ses forces, il voit ses couleurs disparaître pour être remplacées par une pâleur progressive; le fond du teint est un blanc jaunâtre plus ou moins accusé, que l'on ne peut guère décrire: ce n'est pas absolument la pâleur de l'anémique, quoiqu'elle s'en rapproche beaucoup, encore moins celle de l'albuminurique; c'est une teinte jaunâtre, un peu terreuse qui nous paraît se rapprocher plutôt de celle que l'on observe chez certains crétins. La ressemblance devient plus frappante quand les traits se déforment sous l'influence de cette bouffissure que nous avons vue deux fois se produire d'une façon très accusée. Cette coloration est surtout marquée au visage et peut persister fort longtemps, chez deux de nos malades, elle n'a fait encore que s'atténuer (Obs. VIII et XVI); chez deux autres (Obs. XI et XIV), on remarque encore, quoique le teint soit aussi coloré, si ce n'est plus qu'avant l'opération, que le fond en est un peu jaunâtre.

Une particularité tout à fait spéciale s'est présentée dans le cas VIII: non seulement la face est pâle, jaune, mais encore sa moitié droite est, d'une façon qui nous a paru permanente, notablement plus décolorée et plus froide que le côté opposé, et c'est dans ce cas qu'existe le rétrécissement de la pupille à droite également; mais le malade affirme que ce rétrécissement est antérieur à l'opération; cependant, celui de nous qui l'a pratiquée ne l'avait pas remarqué, et nous ne l'avons découvert qu'assez longtemps après; chez ce malade encore la faiblesse et la bouffissure ont été plus accusées à la main droite qu'à la gauche.

Dans deux cas, avons-nous dit, la décoloration a été accompagnée de *bouffissure*. A première vue, cette bouffissure rappelle un peu celle des albuminuriques, et comme l'un de nos opérés (Obs. VIII) a eu à plusieurs reprises de l'albumine dans l'urine, cela jette un certain trouble dans la valeur de cette observation; mais chez l'autre (Obs. XIV), l'urine examinée au moment où la bouffissure était très accusée ne renfermait rien d'anormal. En observant de plus près, on voit du reste que

cette bouffissure a des caractères particuliers ; elle ne s'affaisse pas sous le doigt et prend en quelque sorte en masse les tissus qui présentent une plus grande consistance qu'à l'état normal ; les paupières paraissent plus bouffies que le reste de la face et le sont restées plus longtemps ; les traits paraissent épaissis, élargis, moins mobiles ; c'est ce qui donnait cette apparence de demi-crétin à l'un de nos malades.

En même temps que la face, les mains sont envahies par la même bouffissure ; elles s'épaississent en quelque sorte, mais la pression du doigt n'y marque pas de dépression ni d'empreinte. C'est encore une cause de gêne dans les mouvements ; les doigts se ferment plus difficilement et ne peuvent se plier complètement dans la paume de la main ; dans l'Obs. VIII, cette distinction a été bien établie par le malade.

Les bras eux-mêmes et les jambes ont été une fois envahis par une tuméfaction diffuse, les pieds seuls sont restés indemnes, les membres étaient devenus cylindriques (Obs. XIV) ; chez l'autre malade (Obs. VIII), les pieds ont enflé, mais à une époque où l'albuminurie pouvait avoir sa part dans le phénomène. Enfin chez M^{me} F. (Obs. X), les pieds seuls ont été enflés.

Un symptôme qui doit avoir avec le précédent un lien pathogénique, c'est la *suppression de la transpiration*, indiquée avec une grande précision par M. B. (Obs. XIV) ; la sueur n'a réapparu qu'au bout de près de deux ans, à la suite de marches prolongées et répétées. Dans un autre cas (Obs. X) la peau est aussi très sèche et ce phénomène se serait produit, à ce que dit le malade, depuis son opération.

Un fait curieux, et qui n'a peut-être pas grande valeur, vu qu'il est isolé, c'est une modification de la chevelure que présente l'opéré VIII. Tandis qu'avant son opération et quelque temps après, ses cheveux étaient plats, comme on peut le remarquer dans sa photographie, depuis ils se sont mis à pousser droits, en brosse ; cela nous avait frappé et le malade qui s'y connaît, en tant que coiffeur, a pleinement confirmé notre observation. Nous n'avons pas constaté d'autres troubles trophiques, mais nous ne les avons, il est vrai, pas recherchés.

A part une facilité à s'enrouer, qui a été très fréquente chez ces opérés et chez quelques autres indemnes d'accidents généraux, à part des lésions survenues ultérieurement dans les sommets de deux d'entre eux, le cas de pleurésie, celui de pneumonie survenus peu après l'opération, nous n'avons rien constaté du

côté des poumons ; en général, sauf dans les observations VIII et XVI, les malades respirent bien ; l'oppression, ni les palpitations n'ont été indiquées par eux. Du côté du cœur nous avons trouvé une fois (Obs. VIII) une impulsion forte ; chez les femmes quelquefois un peu de souffle anémique, mais jamais intense.

Nous avons examiné encore chez quelques malades, entre autres dans les cas VIII et X les dimensions de la rate ; elle nous a paru de volume normal dans le premier cas, peut-être légèrement hypertrophiée dans le second ; malheureusement nous n'avons pas fait cet examen au moment où les accidents étaient à leur summum.

Il en est de même de l'examen du sang, pour lequel nous ne nous sentions pas d'une compétence suffisante ; peut-être chez un malade (Obs. VIII), le nombre relatif des globules blancs est-il un peu exagéré, nous n'osons l'affirmer. Ce sont deux sujets de recherches à poursuivre.

La marche de ces troubles généraux est caractéristique et d'abord le *moment du début* est fait pour surprendre ; sauf dans l'Obs. X où ils ont apparu après l'opération, vers le dixième jour environ, c'est toujours après une période de bien-être de deux à trois mois que l'affaiblissement commence à se faire sentir et la pâleur à se produire ; quelquefois même l'intervalle est plus long, mais les observations des malades peuvent manquer de précision sous ce rapport ; dans tous ceux de nos cas où aucune manifestation n'a apparu dans les quatre premiers mois, nos opérés en sont restés définitivement indemnes.

Les phénomènes initiaux, faiblesse, pâleur vont ensuite en s'accroissant ; puis de nouveaux accidents apparaissent, en particulier la bouffissure, mais elle est loin d'être constante ; nous ne l'avons observée à un degré accusé que dans deux cas ; dans un autre nous en avons soupçonné des traces ; dans d'autres encore elle a totalement fait défaut, ou bien il n'y a eu que du gonflement des pieds.

C'est à la même période que se produisent peu à peu les sensations de pesanteur dans les membres, de paresse musculaire, etc. ; ces différentes manifestations suivent une marche parallèle, puis, après une période stationnaire souvent fort longue, commencent à s'atténuer avec une extrême lenteur. Nous pouvons dire que chez aucun des malades dont nous venons de raconter l'histoire, la santé ne se trouve aujourd'hui absolu-

ment rétablie; la mémoire est encore affaiblie, la fatigue se fait encore sentir chez quelques-uns; ou bien les traits sont encore plus ou moins altérés, le fond du teint un peu jaunâtre; mais la décroissance graduelle de tous les phénomènes, sauf peut-être de la perte de la mémoire, nous fait penser que les malades reviendront à leur état normal. Après n'avoir pu faire deux kilomètres sans s'arrêter, l'un deux fait actuellement sans fatigue des marches d'une journée entière; une autre que nous avons revue récemment se trouve, à part l'affaiblissement de la mémoire, dans un état de santé bien meilleur qu'avant l'opération. Dans le cas XVI, les accidents hystériques persistent, mais bien diminués; l'anémie est beaucoup moindre.

Afin de fixer plus nettement la durée des troubles généraux, nous n'avons qu'à reprendre les observations; nous voyons l'état du malade simplement amélioré après 2 ans et 8 mois écoulés depuis l'opération (Obs. VIII); dans l'observation X, au bout de 2 ans 7 mois, il ne reste qu'une diminution légère des forces, de la mémoire et la sensation de froid; la perte de la mémoire seule et une légère teinte jaunâtre, malgré les couleurs revenues, persistent au bout du même laps de temps dans le cas XI; enfin M. B. évalue à un peu moins de deux ans le temps qui s'est écoulé jusqu'au retour de ses forces; lui-même se trouve, 2 ans et 5 mois après l'opération, dans son état normal, mais le fond du teint laisse encore un peu à désirer. Tous sont unanimes à constater une amélioration lente, mais progressive, qui n'a pas du reste échappé à l'observation de leurs proches.

Il resterait maintenant à déterminer la *pathogénie* de ces accidents et sous ce rapport nous en sommes réduits, il faut bien le dire, à de simples suppositions; les réflexions que la comparaison de ces différents cas nous a suggérées pourront peut-être nous ouvrir la voie aux recherches nécessaires pour élucider ce sujet compliqué.

Déterminons en premier lieu dans quels cas les accidents en question se sont produits.

Nous voyons tout d'abord que dans tous il s'agit d'*extirpation totale* de la thyroïde, et d'autre part nous remarquons que chez aucun des malades que nous avons opérés par une autre méthode, nous n'avons pu, malgré nos recherches, en trouver la moindre trace, ni à la suite de l'extirpation partielle, ni après l'énucléation ou l'incision avec résection et suture

dans les cas de kystes. La nature de la tumeur, les difficultés opératoires, la perte de sang, la réussite ou l'insuccès de la réunion, la rapidité ou la lenteur de la guérison définitive de la plaie n'ont eu aucune influence quelconque sur le développement des accidents; nous les avons vus, par exemple, à la suite de deux opérations de courte durée, suivies d'une guérison des plus rapides, effectuée en 10 et en 12 jours, comme après une extirpation compliquée de suppuration et de pleurésie, etc. Nous les avons observés chez 3 femmes et chez 2 hommes, l'un âgé de 24 ans, l'autre de 40, chez une multipare et chez deux primipares. Et chez aucun de ces sujets, sauf peut-être deux des femmes, il n'y avait de prédisposition bien marquée à l'anémie; sauf les troubles respiratoires et nerveux dus à la tumeur, la santé chez ces malades était en somme intacte.

Il paraît donc démontré que les accidents sont bien en rapport de causalité avec la méthode opératoire employée.

D'un autre côté, tous les opérés de la même catégorie ne les ont pas présentés. Nous n'avons pu revoir tous nos opérés, et cela pour différentes raisons; sur nos 17 cas d'extirpation totale, nous avons eu deux morts; une autre opérée a succombé chez elle à une pneumonie deux mois environ après l'opération, elle avait été bien portante jusque-là; deux autres n'ont pu être retrouvées. Restent 7 opérés qui n'ont jamais présenté le moindre phénomène de pâleur, de faiblesse, de bouffissure; donnons à ce sujet quelques détails précis.

Nous devons d'abord distraire de notre liste les cas III et XXII. Dans le premier, la malade, qui est au service de l'un de nous, n'a jamais eu ni pâleur, ni faiblesse, ni troubles menstruels, mais un examen attentif montre que l'extirpation n'a pas été absolument totale; peu après l'opération, on a déjà constaté la présence, au niveau de la partie latérale droite du cartilage cricoïde, d'une petite tumeur, lisse, ovalaire du volume d'une noisette, évidemment un reste de la thyroïde; elle a subsisté depuis sans s'accroître. Dans le second, le temps écoulé depuis l'opération est déjà de plus de six mois, sans que rien, sauf l'aphonie, n'en ait troublé les suites; nous croyons cependant prudent d'attendre encore un peu pour le déclarer hors d'atteinte.

Chez tous les autres, un temps déjà long s'est écoulé depuis l'opération.

Obs. IV. Jamais le moindre accident : le malade grand amateur de chasse s'y livre avec une nouvelle ardeur depuis qu'il est débarrassé de son énorme kyste, et malgré ses 65 ans : intervalle depuis l'opération 3 ans.

Obs. VII. Pas le moindre accident, cessation de l'hystérie ; opération pratiquée il y a 2 ans et 7 mois ; d'après la mère, la santé est considérablement améliorée depuis que le goitre a été extirpé.

Obs. IX. Opérée 10 jours après ses époques, celles-ci ont reparu très faibles, pendant peu de temps, le lendemain de l'opération ; sang très noir ; depuis les règles sont régulières ; jamais aucune trace de pâleur, ni de faiblesse ; voix enrouée facilement pendant 9 mois ; l'opérée peut dormir à plat, ce qu'elle ne pouvait faire auparavant ; état parfait contrôlé au bout de 2 ans et 7 mois. Le seul phénomène observé et que nous avons nous-même constaté c'est que *la cicatrice prend une coloration rouge vif à sa partie inférieure pendant les règles.*

Obs. XIII. Pas d'accidents ; bonne santé persistante depuis l'opération qui a eu lieu il y a 2 ans et 5 mois. L'opéré travaille du métier de serrurier à la campagne et n'a jamais manqué de vigueur.

Obs. XX. A été parfaitement bien, sauf de l'enrouement facile pendant toute l'année qui a suivi l'opération ; au bout d'une année, il est pris de tuméfaction des ganglions du cou après un refroidissement ; à ce moment il était très fatigué, la fatigue générale a paru avec l'affection ganglionnaire et disparu avec elle et est évidemment indépendante de l'opération qui a eu lieu il y a 1 an et 7 mois ; il travaille beaucoup comme jardinier et se trouve en parfait état.

Notons que, dans tous ces cas, on ne sent par la palpation la plus attentive aucune trace du corps thyroïde.

Pathogénie des accidents tardifs. On ne peut se défendre, en voyant chez un opéré de goitre, se produire la pâleur, la bouffissure de la face, en constatant la paresse musculaire et intellectuelle, d'établir un rapprochement entre ces phénomènes et ceux que l'on observe chez les crétins. Mais s'il y a certains points de ressemblance, que de différences ! Si la face est pâle et hébétée, si les traits sont en quelque sorte immobilisés dans leur bouffissure, si les mouvements sont paresseux, lourds, si l'apparence générale est celle d'un cachectique, d'un autre côté les réponses sont lentes, mais justes ; les mouvements s'exécutent avec difficulté, avec fatigue, comme à regret, mais atteignent leur but. Et encore la comparaison n'a quelque valeur que dans les cas les plus accusés ; pour un seul de nos opérés, nous avons pu dire que le facies était devenu très analogue à ce qu'il est chez les crétins ; dans deux cas seulement nous

avons observé une bouffissure nette de la face ; chez les autres opérées, au nombre de trois, les symptômes sont beaucoup moins accusés et se bornent à l'apparence d'anémie, la fatigue facile, la diminution de la mémoire, ou des accidents hystériques. D'ailleurs nous voyons que chez tous, les principaux phénomènes ont disparu ou se sont atténués notablement, qu'en somme, à part quelques traces peut-être indélébiles, un certain degré d'affaiblissement musculaire définitif, la diminution de la mémoire, on peut espérer la guérison presque complète ; la décroissance graduelle des phénomènes nous le fait croire et ce pronostic est déjà réalisé chez les deux malades les moins atteintes, il est vrai.

Cependant ce rapprochement était séduisant au premier abord : que, le corps thyroïde enlevé ou dégénéré, c'est-à-dire perdu pour ces fonctions, comme cela pourrait être le cas chez bon nombre de crétins goitreux, nous voyions des phénomènes analogues sinon identiques se produire, rien d'étonnant ; de là à supposer une altération du sang déterminée par la suppression réelle ou seulement fonctionnelle de la thyroïde, le passage est facile.

L'anatomie grossière du corps thyroïde l'a fait de tout temps ranger parmi les organes glandulaires ; les recherches infructueuses faites pour trouver les voies d'excrétion des produits de cette glande, l'ont fait classer avec la rate et d'autres organes, dans les glandes vasculaires sanguines, et lui ont fait supposer un rôle dans l'hématopoïèse. Plus tard, les progrès de l'histologie nous ont montré, dans l'épaisseur de l'organe, un vaste réseau caverneux lymphatique. Frey et Boéchat¹ en ont prouvé l'existence d'une façon des plus démonstratives ; pourvue de ces nombreux lymphatiques, irriguée par une quantité remarquable de vaisseaux sanguins, la glande serait formée de cavités communiquant les unes avec les autres. « Ces cavités, dit Boéchat, sont constituées par une membrane formée d'une couche unique d'épithélium polygonal *et adossée directement*, sur un grand nombre de points, à la paroi endothéliale des canaux lymphatiques. » D'où la conclusion qu'on doit rapprocher la thyroïde du groupe des organes lymphoïdes.

On est loin d'être d'accord sur la composition chimique de la

¹ Pierre-A. BOÉCHAT. Recherches sur la structure normale du corps thyroïde. *Thèses de Paris*, 1873.

matière colloïde que l'on rencontre dans les alvéoles de la glande dès la période embryonnaire ; mais on ne peut douter que cette substance provient du sang amené dans la glande par ses nombreux vaisseaux ; est-elle extraite toute formée, ou bien est-elle le produit d'une élaboration due à l'épithélium ? les lymphatiques doivent probablement en reprendre quelques parties plus ou moins modifiées. Dans cette hypothèse, la suppression de la glande, aussi bien que la perte de ses fonctions, devrait retentir sur la composition du sang ; d'où, peut-être, les altérations singulières observées chez nos opérés : et le rapprochement avec le crétin serait ainsi justifié en apparence.

Mais il y a à ce rapprochement de nombreuses objections. Et d'abord l'extirpation totale du corps thyroïde devrait, semble-t-il, toujours amener les mêmes conséquences, ce qui n'est pas le cas dans nos observations. Y aurait-il par hasard un organe susceptible de suppléer la thyroïde ? Cela ne serait pas impossible *à priori*, quoique nous ne sachions pas si quelque autre organe préside à la formation d'une matière colloïde analogue à celle du corps thyroïde. Il y a pourtant quelques faits qui tendraient à faire admettre cette suppléance comme possible : dans un cas d'extirpation de la rate, Credé¹ a vu la thyroïde augmenter de volume et devenir douloureuse eu même temps que se manifestaient des symptômes d'anémie profonde, et que le nombre des leucocytes augmentait dans le sang ; peu à peu l'anémie diminua et la thyroïde reprit son volume normal.

Si l'on admet que la tuméfaction de la thyroïde a été, dans ce cas, le fait d'un phénomène de suppléance, rien n'empêcherait de supposer que l'inverse pût se produire ; mais la réalité de cette suppléance est loin d'être acquise, l'observation de Credé permet seulement de la soupçonner. Chez deux de nos opérés, nous avons cherché, trop tardivement il est vrai, si par hasard la rate n'était pas augmentée de volume ; nous ne sommes pas arrivés à le constater d'une façon positive ; chez l'un d'eux, en tout cas, elle était tout à fait normale ; dans l'autopsie d'une malade atteinte de myxœdème, à côté d'une atrophie de la thyroïde, on trouvait une rate « petite, ferme, dure, congestionnée ; » nous allons voir tout à l'heure pourquoi nous citons ce cas.

¹ B. CREDÉ. Verhandlungen der deutschen Gesellschaft für Chirurgie. XII^{te} Congress 31 mai-3 juin '82. Berlin 1882

Une seconde objection, c'est que tous les crétins ne sont pas en même temps goitreux. Y aurait-il dans ces cas atrophie de la thyroïde ? nous ne le savons. Quelques observations cependant paraissent l'indiquer. Mais, en tous cas, on peut voir la thyroïde réduite à une vaste poche à parois minces, sans que le moindre symptôme de crétinisme, sans que le moindre trouble de la santé générale, sans que la plus petite trace d'anémie, se produisent. Notre Obs. IV en est un exemple ; la mince membrane, dernier vestige de la thyroïde, qui formait la paroi du kyste, pouvait-elle encore fonctionner ? il ne nous paraît pas raisonnable de le supposer.

Nous pensons donc que l'analogie est plus éloignée qu'il ne le semble d'abord, entre le crétinisme et l'ensemble symptomatique que nous avons décrit.

Mais il est une autre affection, qui elle aussi a des rapports d'apparence avec le crétinisme, et qui présente avec nos faits une analogie que l'on ne peut méconnaître : c'est celle que W. Gull a le premier décrite et qu'il a proposé de désigner « *état crétinoïde pouvant survenir chez les femmes à l'état adulte.* » Ord, à la suite d'une autopsie, l'a baptisée *myxœdème* ; l'analyse chimique lui avait montré que le gonflement de la peau était dû à une infiltration par de la mucine ; enfin Charcot, qui avait observé un cas semblable, avait désigné l'affection, sans préjuger sa nature, sous le nom de *Cachexie pachydermique*.

L'analogie est si frappante, que, nos observations étaient mises au net, sans aucune idée préconçue sur ce sujet, lorsque nous avons lu par hasard une courte analyse d'un travail de Hadden sur le myxœdème, et que nous avons été immédiatement frappés de la similitude des symptômes du myxœdème, que nous ne connaissions guère, avec ceux qu'ont présentés nos malades. La lecture de quelques travaux sur ce sujet nous a fait constater à chaque pas de nouveaux points de contact. Chez les malades atteints de myxœdème, on observe la même teinte anémique des téguments, la même tuméfaction de la face et des extrémités, la même lenteur dans les mouvements, la même maladresse pour les travaux délicats, le même retard dans les réponses, la même difficulté dans la pensée, sans que les facultés intellectuelles soient altérées d'une façon grave ; mais elles sont plus ou moins entravées ; le mécanisme, si l'on peut dire, fonctionne, mais l'huile s'est épaissie dans ses roua-

ges. L'œdème n'est qu'apparent, le doigt n'y imprime pas de cupule, les fonctions de la peau sont supprimées, elle est sèche, quelques malades éprouvent une sensation de froid, d'autres d'engourdissement; les sens, celui du goût, sont quelquefois altérés; il n'y a pas jusqu'aux modifications dans la chevelure, et au manque d'équilibre dans la marche, à la crainte de tomber, à l'albuminurie, qui ne se retrouvent dans des cas de myxœdème et dans l'un des nôtres.

A côté de ces analogies frappantes, quelques différences; les hallucinations, la manie, les troubles cérébraux graves, ne figurent pas dans notre tableau symptomatique; la tuméfaction a manqué ou a été très atténuée dans trois de nos cinq cas; nous n'avons pas constaté d'anesthésie, ni d'abaissement de la température; mais ce sont de simples lacunes dans nos observations en ce qui concerne ces deux derniers points; nous n'avons pas fait de recherches précises dans ce sens. Les muqueuses, la langue ne nous ont pas paru tuméfiées et en somme, même chez celui de nos malades le plus fortement atteint, les altérations sont bien moins accusées que chez la plupart des myxœdémateux; la tuméfaction, les troubles trophiques, sont moindres; mais l'atténuation des phénomènes ne contredit en rien leur frappante ressemblance, que leur réunion en un ensemble très analogue rend plus évidente.

Ce qui complète du reste et confirme à notre avis les rapports intimes qui unissent nos cas avec ceux de myxœdème, c'est l'état de la thyroïde. Dans la plupart des observations de myxœdème il est expressément noté que cette glande est atrophiée, ou qu'il est impossible de la sentir; à l'autopsie, Ord l'a trouvée altérée et l'examen microscopique a montré que « les alvéoles sont comprimées et la plupart oblitérées par du tissu de nouvelle formation, » que l'on peut distinguer très bien autour des vaisseaux. L'atrophie de la thyroïde serait un phénomène constant, d'après Hadden¹.

D'un côté donc, atrophie de la thyroïde et myxœdème, de l'autre, suppression de la glande et production du même ensemble de phénomènes. Nous pensons que le rapprochement ne peut guère être plus complet.

Mais allons plus loin et, forts de notre démonstration, cher-

¹ B. HADDEN. The nervous symptoms of myxœdema. *Brain*. London, 1883, p. 193,

chons à pénétrer l'enchaînement des phénomènes. Nous ne croyons pas que l'on ait jusqu'ici cherché à attribuer les symptômes du myxœdème à l'atrophie de la thyroïde, c'est-à-dire à la suppression de ses fonctions dans l'hématopoièse. Nous ne pouvons savoir, du reste, si l'atrophie de la glande a précédé ou accompagné les autres manifestations; les observations ne sont pas explicites à ce sujet. Mais si l'atrophie était le phénomène initial, ce qu'il faudra rechercher, on serait à première vue amené à la théorie suivante : La thyroïde séparant du sang une substance qui présente au moins des analogies avec la mucine (Eichwald même, d'après Boéchat, a trouvé dans le corps thyroïde, dans certaines tumeurs colloïdes, etc., un corps qu'il considère comme de la mucine), si cette glande est supprimée ou cesse de fonctionner, la substance en question va s'accumuler dans le sang; dès lors rien n'empêche de supposer qu'elle se dépose dans les tissus, dans la peau, dans les muscles, autour des terminaisons nerveuses, dans les centres nerveux même peut-être. Malheureusement nous n'avons pas de détails sur la chronologie des lésions, et Hadden, en particulier, paraît considérer l'altération de la thyroïde comme un phénomène secondaire; la lésion primitive et essentielle atteignant probablement le système sympathique périphérique. Nous ne pouvons, cela va sans dire, discuter ici la pathogénie du myxœdème, disons seulement que tandis que Hadden, Inglis, Thaon, Maddon, Duckworth, Hammond, inclinent pour une altération nerveuse primitive, résidant soit dans les centres, soit dans le sympathique, Ord considère l'infiltration des tissus par la mucine comme la cause des autres phénomènes.

Voyons si nos propres observations peuvent nous fournir quelques indications sur ce sujet.

Nous trouvons immédiatement des objections à la théorie hématopoiétique. D'abord nous nous expliquons difficilement pourquoi, en règle générale, les accidents initiaux, faiblesse, lenteur des mouvements, apparaissent tardivement; l'altération du sang devant être immédiate, les conséquences devraient se produire plus rapidement. Y aurait-il là une question de dose; l'altération quelconque du sang due à la suppression de la thyroïde, demanderait-elle à atteindre un certain degré pour agir sur l'état général? Mais encore, comment se pourrait-il faire que les accidents ne fussent pas constants et que, chez les malades qui les présentent, on voie manquer parfois la bouffissure

du visage et des membres; si l'infiltration par la mucine est due à la suppression de la glande, en tant que glande uniquement, nous ne pouvons comprendre ces faits. Pourquoi encore les mêmes phénomènes ne s'observent-ils pas quand la thyroïde est réduite à un vaste kyste? Il n'est pas douteux d'autre part qu'un bon nombre des symptômes n'aient pour cause un trouble dans le système nerveux, en particulier dans les vaso-moteurs. La pâleur elle-même, accompagnée de la sensation de froid, n'est-elle pas due, au moins en partie, à la constriction de vaisseaux superficiels; nous en trouvons une preuve évidente dans l'Obs. VIII; chez ce malade, la moitié de la face est d'une façon permanente à la fois plus pâle et plus froide que la gauche, ce qui ne peut s'expliquer par une altération du sang; nous croyons que la pâleur de nos malades est beaucoup plutôt un effet de la constriction vasculaire, que de l'anémie; nous n'avons jamais trouvé de bruits de souffle anémique intense et la distribution inégale, mais ordinairement symétrique, de la pâleur notée dans les cas de myxœdème, vient à l'appui de notre opinion. Duckworth a indiqué dans une observation une inégalité considérable dans le gonflement des jambes de sa malade; ce serait probablement un fait du même ordre. Nous avons noté dans l'Obs. VIII que le gonflement de la main droite est plus accusé que celui de la gauche; la même main est plus faible également; la moitié droite de la face est plus pâle. Dans l'Obs. XVI, la faiblesse est aussi plus accusée à droite dans le membre supérieur. Si l'on réfléchit maintenant que l'extirpation totale peut aussi donner lieu immédiatement ou au bout de peu d'heures, à des phénomènes réflexes dont le centre nous paraît siéger dans le sympathique, l'on comprendra probablement plus facilement notre manière de voir.

Nous rappelons qu'après ou même pendant l'opération, il se produit parfois du refroidissement et de la pâleur, que ces phénomènes, sauf une seule exception, se sont montrés à la suite de l'extirpation totale; que plus tard on peut voir survenir la tétanie, seule ou accompagnée de troubles cardiaques et respiratoires de même ordre; que très probablement l'extirpation amène parfois des modifications du côté de l'ovaire, et retentit sur la menstruation; que tous ces derniers phénomènes ont été invariablement la suite de l'extirpation totale. Il ne nous paraît pas douteux, nous l'avons dit, que l'acte opératoire lui-même a entraîné des modifications dans le grand sympathique; de là à

peuser que les troubles ultérieurs, dans lesquels le système nerveux joue un rôle évident, relèvent aussi, au moins en grande partie, de modifications de même siège, la transition est logique. Mais comment l'extirpation totale peut-elle agir d'une façon durable sur le grand sympathique ?

L'origine et la distribution des nerfs de la thyroïde ne nous paraît pas très bien connue; d'après Boéchat, la glande recevrait des filets nerveux provenant du pneumogastrique, du grand sympathique, de l'hypoglosse, du récurrent et du laryngé externe; les branches sympathiques sont accolées aux gros vaisseaux. Ce sont peut-être ces dernières branches lésées par les pincées, par les nombreuses ligatures, qui sont irritées d'abord par le traumatisme ou qui s'altèrent plus tard à la suite de ce traumatisme; il pourrait y avoir là, comme nous le suggérait notre confrère de Cérenville, de la névrite consécutive. Mais il resterait à expliquer pourquoi elle ne se produit qu'après l'extirpation totale, ou du moins ne manifeste ses effets que dans ce cas.

Nous serions plus disposés à croire que le corps thyroïde joue par lui-même un rôle important dans l'innervation vaso-motrice, et que la suppression de cette sorte de centre d'action nerveuse est la cause des accidents. L'étude du goitre exophthalmique est là pour nous fournir un point d'appui. Nous savons bien que la tuméfaction de la thyroïde peut manquer dans des cas où les autres symptômes de la maladie de Basedow se trouvent réunis, mais, d'un autre côté, les faits récents de Tillaux, dans lesquels l'extirpation de la thyroïde a été suivie de la disparition des autres symptômes, ne pourraient se comprendre si l'on n'admet pas que la thyroïde a été, dans ces cas au moins, le siège de la lésion primitive; notre confrère F. Borel, de Neuchâtel, nous a communiqué un nouveau cas qui lui est personnel : après l'opération l'accélération du pouls a peu à peu disparu, ainsi que l'exophthalmie. La thyroïde ou plutôt les parties nerveuses qu'elle renferme, et que nous connaissons mal, jouent donc un rôle important dans l'innervation vaso-motrice; les rapports entre cet organe et l'ovaire, par exemple, doivent s'expliquer par là. Quel est exactement ce rôle? c'est à l'expérimentation à l'établir d'une façon claire et positive; jusqu'ici nous ne pouvons qu'en montrer la très grande probabilité.

Si nous tenons compte de ces faits, de l'existence évidente de troubles vaso-moteurs dans nos cas, comme dans ceux de myxo-

dème, nous sommes amenés à faire jouer un rôle prépondérant aux altérations nerveuses dans la pathogénie de ces accidents, et à en placer le point de départ dans les parties nerveuses de la thyroïde. — Ce n'est pas à dire que nous refusions toute influence à la suppression de l'organe en tant qu'organe hémato-poïétique ; il est bien possible que la présence de la mucine dans les tissus, démontrée par Ort, s'explique par l'arrêt des fonctions de la thyroïde ; mais comme dans nos cas l'infiltration supposée de même nature a été parfois très limitée, d'autres fois tout à fait nulle, il faut faire intervenir un autre facteur ; ce facteur serait le trouble de l'innervation vaso-motrice, soit des vaisseaux sanguins, soit peut-être des lymphatiques, comme l'a pensé Hadden ; les échanges se trouveraient tout à fait modifiés dans les tissus, et l'infiltration se produirait alors ; que cette infiltration diffère des œdèmes, cela est démontré par les caractères objectifs grossiers que permet de constater l'examen clinique. Il reste à rechercher si c'est réellement et toujours à la présence de la mucine que sont dus ces caractères, et à montrer d'où provient la formation exagérée de cette substance.

Nous pensons que des recherches faites dans cette direction permettront d'établir les liens probables entre le crétinisme avec goitre ou sans goitre, le myxœdème ou œdème crétinoïde et les accidents que nous avons décrits ; le crétinisme diffère sur bien des points de ces derniers, mais le passage de l'un à l'autre se trouve probablement dans les cas accusés de myxœdème. Si l'on voulait donner un nom aux accidents de nos opérés, nous n'en trouvons pas de meilleur que celui de *myxœdème par extirpation de la thyroïde*, ou de *myxœdème opératoire*. Nous ne voulons pas préjuger du reste la réalité de l'infiltration des tissus par la mucine.

En résumé l'existence des troubles vaso-moteurs nous paraît démontrée ; ces troubles nous ont paru être primitifs, ils seraient la cause du refroidissement, de la pâleur, de la tétanie, au début, plus tard de la pâleur, du refroidissement, des troubles cérébraux, sensoriels, peut-être en partie celle de l'infiltration. L'altération du sang qui peut résulter de la suppression de la glande est à démontrer ; elle joue probablement aussi un grand rôle dans les phénomènes ; la part qu'on doit lui faire, la prépondérance qu'elle peut avoir dans la genèse de telle ou telle manifestation, ne peut être établie aujourd'hui, en l'absence de recherches suffisantes et précises sur les fonctions de la glande

thyroïde. On ne peut se dissimuler du reste que si réellement les accidents se produisent dans les seuls cas d'extirpation totale, la théorie hémato-poiétique, si l'on peut dire, paraît mieux expliquer cette particularité.

La question est donc loin d'être complètement étudiée, et ne peut l'être que par des minutieuses investigations, et de nombreuses expérimentations.

INDICATIONS OPÉRATOIRES. CONCLUSIONS.

Après avoir donné en détail le récit de nos opérations et en avoir fourni les résultats, nous devons exposer les idées qu'elles nous ont suggérées au point de vue des indications opératoires ; car si chacun est convaincu que le traitement chirurgical du goitre mérite d'occuper une large place dans la pratique, tous ne sont point d'accord sur le moment opportun de l'intervention, ni sur sa nature. Il est des cas qui s'imposent par la gravité même de leurs symptômes ; un goitreux suffoque, le chirurgien ne peut hésiter, il faut créer une voie artificielle au passage de l'air ; la manière de faire en pareille occurrence dépend de l'intensité des accidents et surtout de la place qu'occupe la tumeur ; c'est là que le tact chirurgical de chacun dictera la conduite à suivre et il ne nous appartient pas de la tracer, puisqu'elle dépendra surtout des capacités particulières de l'opérateur. Mais il est un fait, c'est que le plus habile se trouvera alors dans une situation fort périlleuse et qu'il se repentira sans doute de n'avoir pas agi plus vite si la chose était en son pouvoir. Notre cas n° I en est la preuve frappante ; que de périls et combien petites sont les chances de succès, lorsqu'appelé au milieu de la nuit, vous êtes obligés de pratiquer d'urgence et avec précipitation une opération aussi grave ; ces quelques mots suffisent à faire pressentir notre première conclusion qui est la suivante : *Lorsqu'un goitre a déjà causé des accès de suffocation, pas d'hésitation ; opérons sans attendre que la nécessité nous force la main.* Prévenons le malade du danger qui le menace, décidons-le à temps.

Mais si le conseil est facile à donner, lorsque la suffocation s'est déjà fait sentir, il l'est moins dans le cas contraire ; nous n'avons en effet aucun symptôme pathognomonique nous indiquant que tel goitre *deviendra* suffocant, tandis que tel autre

pourra rester longtemps encore inoffensif ; il est à remarquer cependant que le développement rapide de la tumeur est d'un pronostic plus grave à ce point de vue que son accroissement lent ; cette rapidité dans l'évolution est particulièrement redoutable si elle s'effectue *malgré un traitement médical rationnel* ; nous avons eu des cas de ce genre ; chez notre n° IX, malgré la cure sérieuse d'eau de Challes qu'elle s'imposait, la tumeur grandit rapidement ; la gêne respiratoire, sans être intense, fit cependant, sous nos yeux, de rapides progrès ; en pareil cas, toute temporisation est nuisible et fait perdre le bénéfice probable de l'opération ; c'est alors que le regret sera cuisant pour le chirurgien qui ne peut accuser que sa timidité.

Mais il est des cas moins pressants comme symptômes qui doivent cependant éveiller nos craintes, ce sont ces goitres développés à la face antérieure du cou dans sa partie inférieure : pour eux, la situation anatomique crée le danger bien plus que le volume.

Le moindre accroissement sera péniblement ressenti, puisque le développement en avant se trouve bridé par une barrière osseuse, la fourchette sternale. Dans ce cas encore, il faut opérer de bonne heure, dès que la maladie ne reste pas stationnaire, car nous sommes en face d'accidents probables. On peut ranger dans cette même catégorie le cas de goitre rétropharyngien, si habilement opéré et guéri par le prof. E. Bœckel.

Dans quelques cas, nous avons observé l'apparition de douleurs du côté de la nuque, de la tête, dans les épaules, et jusque dans les bras ; nous les avons attribuées à des phénomènes de compression, et nous nous demandons s'ils ne peuvent servir de guide, si ce ne sont pas les avant-coureurs de troubles plus graves de suffocation.

Le meilleur moyen d'éviter les échecs opératoires est, pour nous, de ne pas attendre les troubles graves de compression pour agir ; quand ces accidents compromettent déjà la vie, l'opération est elle-même des plus dangereuses, notre statistique le prouve. *Nous ne disons donc pas : opérons quand les complications graves ont surgi et menacent la vie, mais bien : opérons avant l'apparition de ces complications.* Chercher le moyen de prévoir les accidents est donc un problème dont la solution serait des plus utiles.

Un motif d'opérer que nous ne saurions admettre, c'est le côté cosmétique : on verra parfois une jeune femme fort attristée

par la présence d'une tumeur thyroïdienne, insister auprès du chirurgien pour être délivrée de ce souci d'amour-propre; dans les cas de ce genre, nous ne pensons pas qu'il faille acquiescer à ce désir futile et nous ne pensons pas que le chirurgien doive mettre son bistouri au service d'une simple coquetterie féminine. Le traitement médical trouve là au contraire un champ d'activité fort convenable et aura la certitude d'être ponctuellement suivi, voire même avec exagération; à propos du traitement médical, insistons sur ce fait que jamais nous n'entreprenons, sauf urgence, l'opération avant d'avoir essayé du traitement par les eaux minérales (Eau de Challes, de Wildegg, de Solis, etc.) ou par l'iodoforme en pilules. Ces médications fournissent certainement des résultats, et lorsque les circonstances le permettent, nous avons soin de leur demander tout ce qu'elles peuvent donner.

L'intervention décidée en principe, quelle opération choisirons-nous? S'il s'agit d'un simple kyste, nous nous contenterons de le fendre et de suturer ses bords à la peau. La cicatrice est un peu plus difforme qu'à la suite de l'extirpation, mais l'opération, bien plus facile et moins grave, nous a donné d'excellents résultats.

Si nous avons affaire à un goitre lobulé (adénome), nous essayerons de l'*énucléer* comme dans notre cas V. Mais ce procédé restera plutôt un procédé d'exception pour les raisons que nous avons données; à l'avenir cependant, nous chercherions à l'employer toutes les fois qu'il sera praticable.

Dans le goitre, qu'il soit parenchymateux ou kystique, on sent parfois un lobe bien distinct et mobile, tandis que le reste du corps thyroïde paraît fixe et normal, dans ces cas, en somme assez communs, on devra s'efforcer de ne faire qu'une *extirpation partielle*, c'est-à-dire de borner son action à la partie malade, en se rappelant toutefois que l'illusion est facile et que ses adhérences sont souvent plus intenses que l'examen extérieur ne le laissait prévoir. Soyons donc toujours prêts à poursuivre, c'est-à-dire à pratiquer l'*extirpation totale*, si l'on ne peut faire autrement. Cette opération, nous l'avons vu chemin faisant, a donné lieu à des accidents parfois sérieux, c'est à elle qu'il faut surtout rapporter les désordres que nous considérons comme d'origine vasculo-nervense, c'est à sa suite encore que nous

avons eu à lutter contre l'hémorragie secondaire ; c'est à elle enfin que nous devons rapporter nos deux cas de mort.

Voilà bien des raisons pour en restreindre le champ, malgré les avantages qu'elle donne au point de vue de la récurrence, et les résultats excellents que nous en avons obtenus dans la majorité des cas ; un petit nombre seulement, parmi nos malades, ont présenté les accidents généraux tardifs que nous lui attribuons.

Néanmoins, aujourd'hui, nous ne voudrions pratiquer l'extirpation totale que forcés et contraints ; toutes les fois que cela sera possible, nous ferons l'énucléation, ou l'extirpation partielle.

Il n'est pas certain que, par la suite, lorsque la cause des accidents sera mieux connue, on ne puisse trouver le moyen de les éviter ; l'extirpation totale reprendra alors tous ses droits et tous ses avantages.

Obs. V



Obs.
IV



Obs. VI






Obs. VIII



Obs. XIII



Obs. XVI





Obs. XVIII



Obs. XXII



Obs. XXI



