


始

0 1 2 3 4 5 6 7 8 9 10 1 2 3 4 5



49-69

解剖學袖携

東京  
會社  
金原商店發行

助教  
東京醫科大學  
醫學博士二村領次郎著

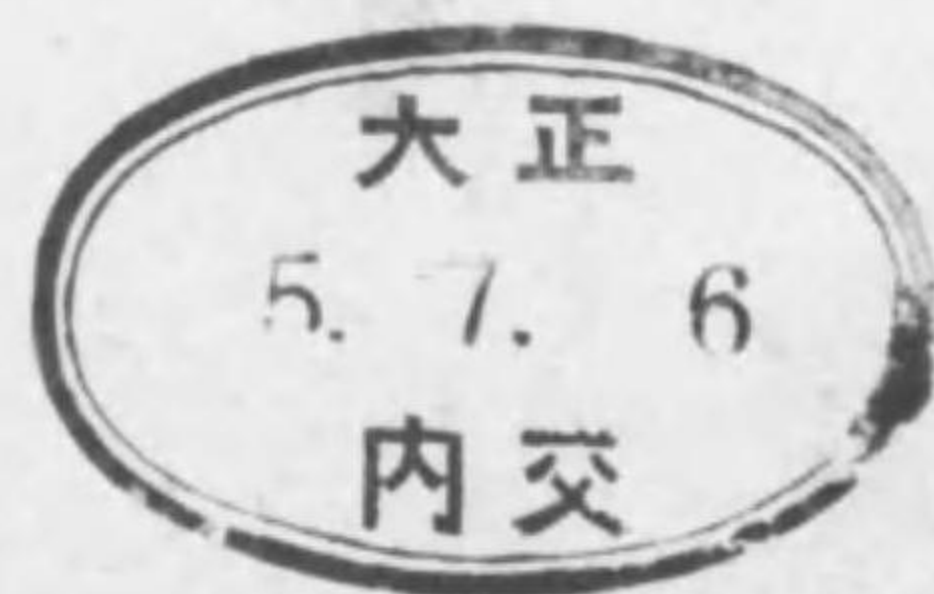49-69

緒言

解剖學は醫學諸科中最舊科の一なり。故に研究最も進歩し學ばざるべからざる所最も多し。加之ならず餘り興味有らずして忘れ易し。之れ醫學生の甚しく苦痛とする所なり。然し必要の度は解剖學は基礎醫學中の基礎なれば醫學諸科中に冠たりと云ふも過言に非ざるべし。余が此小冊子を公にせしは一は解剖實習の際の参考用とし一は散歩等の時に携持し心付きたる所を視る便宜に供し。以て斯科修學の際に於ける學生苦心の一部を補はんと欲せしのみ。但し冊子の性質上充分説明を加へ能はざるが故に謎の如く難解の個所も多からん。讀者幸に之を恕せよ

大正五年六月

著者識



## 注 意

本書ハ書籍ノ性質上出來ル丈ケ文字ヲ省略セント欲スルガ  
故ニ數種ノ活字ヲ用キ以テ自ラ意味ヲ明ニセンコトヲ欲ス  
例ハ

Sulcus n. radialis

*N. radialis*

*A. profunda brachii*

Plica vocalis

*Lig. vocale*

*M. vocalis*

ニ於テハ五號活字ハ其場所ニ於テ學ブヘキ名詞ヲ示シ六號  
ノ「イヌリツク」ハ之ニ密接ノ關係ヲ有スル名詞ヲ示スガ如

其他ノ符號ヲ用ユ

- |                                    |                   |
|------------------------------------|-------------------|
| ○ハ筋又ハ靱帶ノ起始部                        | ●ハ筋又ハ靱帶ノ停止部       |
| ◎ハ支配スル神經                           | △ハ結合              |
| →ハ交通或ハ連絡                           | Z (Zwischenノ略字)ハ間 |
| ハ餘リ用キラレザルカ又ハ用キラルモ實地醫學ニ<br>餘リ必要ナキ名詞 |                   |

# INHALTVERZEICHNIS

## 內容目次

	Seite
<b>Extremitas superior</b>	<b>上肢</b> ..... 1-37
Ossa extremitatis superioris	上肢骨 ..... 1
Ligamenta extremitatis superioris	上肢韌帶 ..... 9
Musculi           "       "	上肢筋 ..... 16
Vasa               "       "	上肢脈管 ..... 28
Nervi              "       "	上肢神經 ..... 33
Fossa axillaris	腋窩 ..... 35
<b>Extremitas inferior</b>	<b>下肢</b> ..... 39-91
Ossa extremitatis inferioris	下肢骨 ..... 39
Ligamenta extremitatis inferioris	下肢韌帶 ..... 52
Musculi           "       "	下肢筋 ..... 62
Vasa               "       "	下肢脈管 ..... 79
Nervi              "       "	下肢神經 ..... 85
Fossa poplitea	膝窩 ..... 90
<b>Bursae et Vaginae mucosae</b>	<b>粘液囊</b> ..... 91
<b>Caput s. Cranium</b>	<b>頭或頭蓋</b> ..... 96-169
Ossa cranii	頭蓋骨 ..... 96
Ligamenta cranii	頭蓋ノ韌帶 ..... 145
Musculi capitis	頭筋 ..... 146
Vasa               "       "	頭ノ脈管 ..... 150
Nervi capitis	頭ノ神經 ..... 160
<b>Collum et Truncus</b>	<b>頸及軀幹</b> ..... 171-244
Ossa trunci	軀幹骨 ..... 171
Ligg.              "	軀幹韌帶 ..... 178
Musculi colli et trunci	頸及軀幹ノ筋 ..... 182
Musculi colli	頸筋 ..... 182
"       dorsi	背筋 ..... 187

	Seite
Musculi coccygei	尾閭骨筋 ..... 194
" thoracis	胸廓筋 ..... 195
Diaphragma	橫隔膜 ..... 197
Musculi abdominis	腹筋 ..... 199
Vasa colli et trunci	頸及軀幹ノ脈管 204
Cor	心臟 ..... 204
Pericardium	心囊 ..... 209
Circulus sanguinis minor s. Lungenkreislauf	小循環或肺循 環 ..... 209
Circulus sanguinis major s. Körperkreislauf	大循環或體循 環 ..... 210
Lymphoglandulae et Vasa lymphatica Trunci	軀幹ノ淋巴腺 及淋巴管 ..... 228
Nervi cervicales et trunci	(頸部ノ者ハ頭ニ屬セシム) 頸及ビ軀幹ノ神 經 ..... 230
Systema nervorum sympathicum	交感神經系 .. 238
Splanchnologia	內臟學 ..... 245-330
Apparatus digestivus (incl. Lien)	消化器 (脾臟ヲ 含ム) ..... 245
Apparatus respiratorius (incl. Glandula thyreoidea, Thymus, et Pleura)	呼吸器 (甲狀腺 胸腺及胸膜ヲ 含ム) ..... 277
Apparatus urogenitalis	泌尿生殖器 ..... 294
Organa uropoetica (incl. Glandulae suprarenalis)	泌尿器 (副腎 ヲ含ム) ... 294
Organa genitalis	生殖器 ..... 301
Organa genitalis virilia	男子生殖器 301
Organa genitalia muliebria	女子生殖器 313
Perineum et Peritoneum	會陰及ビ腹膜 ..... 323
Systema nervorum centrale	中樞神經系 ..... 331
Medulla spinalis	脊髓 ..... 331
Encephalon	腦髓 ..... 337
Rhombencephalon	菱形腦 ..... 338
Medulla oblongata s. Myelencephalon	延髓或末腦 338

	Seite
Metencephalon	後腦 ..... 341
Pons, Varoli	橋 ..... 341
Cerebellum	小腦 ..... 343
Isthmus thombencephali	菱形腦狹部 .. 346
Ventriculus IV	第四腦室 ..... 346
Cerebrum	大腦 ..... 348
Mesencephalon	中腦 ..... 348
Proencephalon	前腦 ..... 350
Diencephalon	間腦 ..... 350
Telencephalon	終腦 ..... 354
Hemisphaeria cerebri	大腦半球 .. 354
Stammtheil	幹部 ..... 360
Ventriculus lateralis	側腦室 ..... 363
Meninges cerebri	腦膜 ..... 368
Organa sensum	五官器或ハ感覺器 371-413
Integumentum commune	總被 ..... 371
Cutis	皮膚 ..... 371
Anhangsorgane	附屬器 ..... 373
Organon gustus	味官或ハ味器 .. 379
" olfactus	嗅官或ハ嗅器 .. 379
" visus	視官或ハ視器 .. 379
" auditus	聽官或ハ聽器 .. 394

EXTREMITAS SUPERIOR

上肢

Ossa extremitatis superioris

上肢骨

Cingulum extremitatis superioris

上肢帶(又ハ肩胛帶)

Scapula 肩胛骨

Facies anterior s. costalis	前面或ハ肋骨面
Fossa subscapularis	肩胛下窩
Lineae musculares	筋線
<i>M. subscapularis</i>	肩胛下筋
Facies posterior s. dorsalis	後面或ハ背面
Spina scapulae	肩胛棘
<i>M. trapezius</i>	僧帽筋
<i>M. deltoideus</i>	三角筋
Fossa supraspinata	棘上窩
<i>M. supraspinatus</i>	棘上筋
Fossa infraspinata	棘下窩
<i>M. infraspinatus</i>	棘下筋
Acromion	肩峰突起
Facies articularis acromii	肩峰關節面
<i>Facies articularis acromialis et claviculae</i>	鎖骨ノ肩峰 關節面
Angulus medialis	內側角
Angulus inferior	下角
Angulus lateralis	外側角

Capitulum scapulae	肩胛骨小頭
Cavitas glenoidalis	關節窩
<i>Caput humeri</i>	上膊骨頭
Tuberositas supraglenoidalis	高上凸起
<i>Caput longum m. bicipitis</i>	二頭膊筋長頭
Tuberositas infraglenoidalis	高下凸起
<i>Caput longum m. tricipitis</i>	三頭膊筋長頭
Collum scapulae	肩胛頸
Incisura colli scapulae	肩胛頸截痕
<i>Lig. transversum scapulae inferius</i>	下肩胛橫韌帶
Margo superior	上緣
Processus coracoideus	烏喙突起
<i>Lig. coraco-claviculare</i>	烏喙鎖骨韌帶
<i>Lig. coraco-acromiale</i>	烏喙肩峰韌帶
<i>Lig. coraco-humerale</i>	烏喙上膊韌帶
<i>M. coraco-brachialis</i>	烏喙膊筋
<i>M. pectoralis minor</i>	小胸筋
<i>Caput breve m. bicipitis</i>	二頭膊筋短頭
Incisura scapulae	肩胛截痕
<i>Lig. transversum scapulae superius</i>	上肩胛橫韌帶
Margo vertebralis s. Basis scapulae	脊椎緣或肩胛基底
<i>M. rhomboideus minor et major</i>	小及大菱形筋
<i>M. serratus anterior (前面)</i>	前鋸齒狀筋
Margo axillaris	腋窩緣
<i>M. teres minor</i>	小圓筋
<i>M. teres major</i>	大圓筋

## Clavicula 鎖骨

Extremitas medialis s. sternalis	內端或胸骨端
<i>M. pectoralis major</i>	大胸筋
<i>M. sternocleidomastoideus</i>	胸鎖乳嚙筋
Facies articularis sternalis	胸骨關節面

<i>Incisura clavicularis sterni</i>	胸骨鎖骨截
Tuberositas costalis	肋骨凸起 [痕]
<i>Lig. costoclaviculare</i>	肋鎖韌帶
Corpus clavicularis	鎖骨體
Sulcus subclavius	鎖骨下溝
<i>M. subclavius</i>	鎖骨下筋
Foramen nutricium	營養孔
Extremitas lateralis s. acromialis	外端或肩峰端
<i>M. deltoides</i>	三角筋
<i>M. trapezius</i>	僧帽筋
Facies articularis acromialis	肩峰關節面
<i>Acromion scapulae</i>	肩胛骨肩峰突起
Tuberositas coracoidea	烏喙凸起
<i>Lig. coracoclaviculare</i>	烏喙鎖骨韌帶

## Humerus 上膊骨

Extremitas proximalis s. superior	近側端或上端
Caput humeri	上膊骨頭
Cavitas glenoidalis scapulae	肩胛骨關節
Collum anatomicum	解剖頸 [高]
Tuberculum minus	小結節
<i>M. subscapularis</i>	肩胛下筋
Tuberculum majus	大結節
<i>M. supraspinatus</i>	棘上筋
<i>M. infraspinatus</i>	棘下筋
<i>M. teres minor</i>	小圓筋
Crista tuberculi minoris	小結節櫛
<i>M. latissimus dorsi</i>	闊背筋
<i>M. teres major</i>	大圓筋
Crista tuberculi majoris	大結節櫛
<i>M. pectoralis major</i>	大胸筋
Sulcus intertubercularis	結節間溝



<i>Ursprungs-sehne d. Caput longum m. bicipitis</i>	二頭膊筋長頭 ノ起始腱
Collum chirurgicum	外科頸
Corpus humeri	上膊骨體
Facies anterior lateralis	前外面
Tuberositas deltoidea	三角筋凸起
<i>M. deltoideus</i>	三角筋
Facies anterior medialis	前內面
Tuberositas coracobrachialis	烏喙膊筋凸起
<i>M. coracobrachialis</i>	烏喙膊筋
Foramen nutricium	營養孔
Facies posterior	後面
Sulcus n. radialis	橈骨神經溝
<i>N. radialis</i>	橈骨神經
<i>Vasa profunda brachii</i>	上膊深動靜
Angulus anterior	前角 [ 脛 ]
Margo medialis	內側緣
Margo lateralis	外側緣
Extremitas distalis s. inferior	遠側端或ハ下端
Epicondylus medialis	內上課 [ 帶 ]
<i>Lig. collaterale ulnare</i>	尺骨側々副韌
<i>M. pronator teres</i>	廻前圓筋
<i>M. flexor carpi radialis</i>	橈腕屈筋
<i>M. palmaris longus</i>	長掌筋
<i>M. flexor carpi ulnaris</i>	尺腕屈筋
<i>M. flexor digitorum sublimis</i>	淺屈指筋
Sulcus nervi ulnaris	尺骨神經溝
<i>N. ulnaris</i>	尺骨神經
Epicondylus lateralis	外上課 [ 帶 ]
<i>Lig. collaterale radiale</i>	橈骨側々副韌
<i>M. anconaeus</i>	肘筋
<i>M. extensor digitorum communis</i>	總指伸筋
<i>M. extensor digiti V. proprius</i>	固有小指伸筋

<i>M. extensor carpi ulnaris</i>	尺腕伸筋
Trochlea humeri	上膊骨滑車
<i>Incisura semilunaris ulnae</i>	尺骨ノ半月狀 截痕
Capitulum humeri	上膊骨小頭
<i>Fovea capituli radii</i>	橈骨小頭窩
Fossa olecrani	鷹嘴窩
<i>Olecranon ulnae</i>	尺骨鷹嘴
Fossa coronoidea	烏喙窩
<i>Proc. coronoideus ulnae</i>	尺骨ノ烏喙突
*Foramen supratrochleale	滑車上孔 [ 起 ]
Fossa radialis	橈骨窩

## Ossa antibrachii

## 前 膊 骨

## Ulna 尺 骨

Extremitas proximalis s. superior	近側端又ハ上端
Processus coronoideus	烏喙突起
<i>M. flexor digitorum sublimis</i>	淺屈指筋
Tuberositas ulnae	尺骨凸起
<i>M. brachialis</i>	上膊筋
Incisura semilunaris	半月狀截痕
<i>Trochlea humeri</i>	上膊骨滑車
Incisura radialis	橈骨截痕
<i>Circumferentia articularis radii</i>	橈骨ノ關節環
Olecranon	鷹嘴突起 [ 狀面 ]
<i>M. triceps brachii</i>	三頭膊筋
<i>M. flexor carpi ulnaris</i>	尺腕屈筋
<i>M. anconeus</i>	肘筋
Crista m. supinatoris	廻後筋櫛

<i>M. supinator</i>	廻後筋
Corpus ulnae	尺骨體
Facies volaris	掌側面
<i>M. flexor digitorum profundus</i>	深屈指筋
Foramen nutricium	營養孔
Facies dorsalis	背側面
<i>M. extensor carpi ulnaris</i>	尺腕伸筋
Facies ulnaris s. medialis	尺骨側面又ハ内
Margo volaris	掌側緣 [側面]
Margo dorsalis	背側緣
<i>M. flexor carpi ulnaris</i>	尺腕屈筋
Crista interossea	骨間嵴
<i>Membrana interossea antibrachii</i>	前膊骨間膜
Extremitas distalis s. inferior	遠側端又ハ下端
Capitulum ulnae	尺骨小頭
Circumferentia articularis	關節環狀面
<i>Incisura ulnaris radii</i>	橈骨ノ尺骨截
Processus styloideus	莖狀突起 [痕]
<i>Lig. collaterale carpi ulnare</i>	尺骨側腕側副 韌帶

**Radius 橈骨**

Extremitas proximalis s. sup.	近側端又ハ上端
Capitulum radii	橈骨小頭
Fovea capituli radii	橈骨小頭窩
<i>Capitulum humeri</i>	上膊骨小頭
Circumferentia articularis	關節環狀面
<i>Incisura radialis ulnae</i>	尺骨ノ橈骨截
Collum radii	橈骨頸 [痕]
Corpus radii	橈骨體
Facies volaris	掌側面
<i>M. flexor pollicis longus</i>	長屈指筋

Foramen nutricium	營養孔
Facies dorsalis	背側面 [側面]
Facies radialis s. lateralis	橈骨側面又ハ外
Tuberositas m. pronatoris	廻前圓筋凸起
<i>M. pronator teres</i>	廻前圓筋
Crista interossea	骨間嵴
<i>Membrana interossea antibrachii</i>	前膊骨間膜
Tuberositas radii	橈骨凸起
<i>M. biceps brachii</i>	二頭膊筋
Margo volaris	掌側緣
Margo dorsalis	背側緣
Extremitas distalis s. inf.	遠側端又ハ下端
Facies articularis carpea	腕關節面
Incisura ulnaris	尺骨截痕
<i>Circumferentia articularis capituli ulnae</i>	尺骨小頭ノ關 節環狀面
Processus styloideus	莖狀突起
<i>M. brachioradialis</i>	膊橈骨筋
<i>Ligg. radiocarpea dors. et vol.</i>	背側及ビ掌側 橈腕韌帶

**Ossa manus 手骨**

**Carpus 手根 或ハ腕**

Ossa carpi	腕骨或ハ手根骨
Os naviculare	舟狀骨
Tuberculum ossis navicularis	舟狀骨結節
Os lunatum	月狀骨
Os triquetrum	三角骨
Os pisiforme	豆骨
Os multangulum majus	大多稜骨

Tuberculum ossis multanguli majoris	大多稜骨結節
Os multangulum minus	小多稜骨
Os capitatum	有頭骨
Os hamatum	有鈎骨
Hamulus ossis hamati	有鈎骨鈎
Eminentia carpi radialis	橈骨側腕骨隆起
Tuberculum ossis navicularis	舟狀骨結節
Tuberculum ossis multanguli majoris	大多稜骨結節
Eminentia carpi ulnaris	尺骨側腕骨隆起
Os pisiforme	豆骨
Hamulus ossis hamati	有鈎骨鈎
Sulcus carpi	腕骨溝
<i>Tendines m. flexoris digitorum sublimis</i>	淺屈指筋腱
<i>Tendines m. flexoris digitorum profundum</i>	深屈指筋腱
<i>Tendo m. flexoris pollicis longi</i>	長屈指筋腱
<i>N. medianus</i>	正中神經

### Ossa metacarpalia 中手骨或掌骨

Os metacarpale I. s. pollicis	第一掌骨
Ossa metacarpalia II-V	第二乃至第五掌骨
Basis	基底
Corpus	體
Capitulum	小頭
Foramina nutricia	營養孔
Processus styloideus ossis metacarpalis III	第三掌骨ノ莖狀突起
<i>M. extensor carpi radialis brevis</i>	短橈腕伸筋
Spatia interossea metacarpi	掌骨間隙
<i>Mm. interossei</i>	骨間筋

### Phalanges digitorum manus

#### 指 骨

Phalanx prima	第一指骨
Phalanx secunda	第二指骨
Phalanx tertia	第三指骨
Basis phalangis	指骨基底
Corpus phalangis	指骨體
Trochlea phalangis	指骨滑車
Tuberositas unguicularis	爪凸起
Foramina nutricia	營養孔
Ossa sesamoidea	種子骨

### Ligg. extremitatis superioris

#### 上肢靱帶

### Ligg. cinguli extremitatis superioris

#### 上肢帶靱帶

Lig. coraco-acromiale	烏喙肩峰靱帶
Z. Pr. coracoideus und acromion	烏喙突起ト肩峰突起トノ
Lig. transversum scapulae superioris	上肩胛橫靱帶 [間
Incisura scapulae	肩胛截痕
<i>N. suprascapularis</i>	肩胛上神經
<i>Vasa transversa scapulae</i>	肩胛橫動靜脈
Lig. transversum scapulae inferioris	ト肩胛橫靱帶

Incisura c.lli scapulae 肩胛頸截痕  
 Vasa transversa scapulae 肩胛橫動靜脈  
 N. suprascapularis 肩胛上神經

### Articulatio sternoclavicularis

#### 胸(骨)鎖(骨)關節

Incisura clavicularis sterni 胸骨ノ鎖骨截痕  
 Facies articularis sternalis claviculae 鎖骨ノ胸骨關節面  
 Capsula articularis 關節囊  
 Discus articularis 關節盤  
 Lig. sterno-claviculare 胸鎖韌帶  
 Z. Sternum und sternales Ende d. Clavicula 胸骨ト鎖骨ノ胸骨端トノ間  
 Lig. costo-claviculare 肋鎖韌帶  
 Z. Sternales Ende d. Clavicula und Costa I 鎖骨ノ胸骨端トノ第一肋骨トノ  
 Lig. interclaviculare 鎖骨間韌帶 [間  
 Z. sternales Ende d. beiderseitigen Claviculae 兩側ノ鎖骨ノ胸骨端ノ間

### Articulatio acromio-clavicularis

#### 肩峰鎖骨關節

Facies articularis acromialis claviculae 鎖骨ノ肩峰關節面  
 Facies articularis acromii scapulae 肩胛骨ノ肩峰突起關節面  
 Capsula articularis 關節囊  
 Discus articularis 關節盤  
 Lig. acromio-claviculare 肩峰鎖骨韌帶  
 Oberfläche d. Capsula articularis 關節囊ノ上面

### Syndesmosis coraco-clavicularis

#### 烏喙鎖骨韌帶聯合

Lig. coracoclaviculare 烏喙鎖骨韌帶  
 Z. acromiales Ende d. Clavicula und Pr. coracoideus scapulae 鎖骨ノ肩峰端ト肩胛骨烏喙突起トノ  
 Lig. trapezoideum 菱形韌帶 [間  
 Lig. conoideum 錐狀韌帶

### Articulatio humeri, Schultergelenk

#### 上膊關節(又ハ肩關節)

Cavitas glenoidalis scapulae 肩胛關節窩  
 Caput humeri 上膊骨頭  
 Capsula articularis 關節囊  
 Lig. coracohumerale 烏喙上膊韌帶  
 OPr. coracoideus scapulae O肩胛骨ノ烏喙突起「小二結節」  
 ●Tuberculi major et minor humeri ●上膊骨ノ大結節  
 Vagina mucosa intertubercularis 結節間粘液鞘  
 Tendo d. Caput longum m. bicipitis brachii 二頭膊筋長頭ノ腱  
 Bursa m. subscapularis 肩胛下筋粘液囊

### Articulatio cubiti 肘關節

Articulatio humero-ulnaris 上膊尺骨關節  
 Trochlea humeri 上膊骨滑車  
 Incisura semilunaris ulnae 尺骨半月狀截痕  
 Articulatio humero-radialis 上膊橈骨關節  
 Capitulum humeri 上膊骨小頭  
 Fovea capituli radii 橈骨小頭窩  
 Articulatio radio-ulnaris proximalis 近側橈尺關節

Incisura radialis ulnae	尺骨ノ橈骨截痕
Circumferentia articularis radii	橈骨ノ關節環
Capsula articularis	關節囊 [狀面]
Recessus sacciformis	囊狀窩
Lig. collaterale ulnare	尺骨側々副韌帶
○Epicondylus medialis humeri	○上膊骨內上髁
●Pr. coronoideus et olecranon ulnae	●尺骨ノ烏喙突起及鷹嘴起突
(Lig. humero-coronoideum)	上膊烏喙韌帶
(Lig. olecrano-humerale)	鷹嘴上膊韌帶
Lig. collaterale radiale	橈骨側側副韌帶
○Epicondylus lateralis humeri	○上膊骨外上髁
●Lig. annulare radii et Incisura semilunaris ulnae	●橈骨輪狀韌帶及尺骨半月狀截痕
Lig. annulare radii	橈骨輪狀韌帶

**Articulatio radio-ulnaris distalis**

遠側橈尺關節

Circumferentia articularis ulnae	尺骨ノ關節環狀面
Incisura ulnaris radii	橈骨ノ尺骨截痕
Capsula articularis	關節囊
Discus articularis	關節盤
Recessus sacciformis	囊狀窩

**Syndesmosis radio-ulnaris**

橈尺韌帶聯合

Crista interossea ulnae	尺骨骨間節
Crista interossea radii	橈骨骨間節
Membrana interossea antibrachii	前膊骨間膜

Hiatus interosseus	骨間裂孔 [靜脈]
Vasa interossea dorsalia	背側骨間動
Chorda obliqua cubiti	肘斜索
○Tuberositas ulnae	○尺骨凸起 [側]
●untere seite d. Tuberositas radii	●橈骨凸起ノ下

**Articulatio manus 手關節**

*Articulatio radiocarpea*

橈腕關節

Facies articularis carpea radii	橈骨ノ腕關節
Discus articularis	關節盤 [面]
Facies proximales d. Naviculare, Lunatum et Triquetrum	舟狀骨月狀骨及三角骨ノ近側面

*Articulatio intercarpea*

腕骨間關節

Facies distales d. Naviculare, Lunatum et Triquetrum	舟狀骨月狀骨及三角骨ノ遠側面
Facies proximales d. Multangulum majus, minus, Capita'um et Hamatum	大及小多稜骨有頭骨及有鈎骨ノ近側面

Ligg. intercarpea interossea 骨間腕骨間韌帶

Capsula articularis 關節囊 [帶]

Lig. radiocarpeum dorsale 背側橈腕韌帶

○Distales Endes des Radius ○橈骨ノ遠側端  
●Os naviculare lunatum et triquetrum ●舟狀骨, 月狀骨及三角骨

Ligg. intercarpea dorsalia s. Lig. carpi dorsale radiatum 背側腕骨間韌帶或放線狀背側腕韌帶

Ligg. carpometacarpea dorsalia 背側腕掌韌帶

Ligg. basium (oss. metacarp.) dorsalia 背側掌骨基底韌帶

Ligg. intercarpea interossea 骨間腕骨間韌帶

Lig. collaterale carpi radiale	橈骨側腕側副韌帶
○Pr. styloideus radii	橈骨莖狀突起
●Os naviculare	舟狀骨
Lig. collaterale carpi ulnare	尺骨側腕側副韌帶
○Pr. styloideus ulnae	尺骨莖狀突起
●Os triquetrum	三角骨
Lig. carpi transversum	橫腕韌帶
Z. Eminentiae carpi radiale et ulnare	尺骨側及ヒ橈骨側腕骨隆起ノ間
Canalis carpi (S. Seite 8)	手腕管又ハ腕骨管 (第八頁參照)
Lig. radiocarpeum volare	掌側橈腕韌帶
○Proc. styloideus radii	○橈骨莖狀突起
●Ossa naviculare, lunatum, triquetrum et capitatum	●舟狀骨月樣骨三角骨及有頭骨
Ligg. intercarpea volaria s. Lig. carpi volare radiatum	掌側腕骨間韌帶又ハ放射狀掌側腕韌帶
Articulatio ossis pisiformis	豆骨關節
Os triquetrum	三角骨
Os pisiforme	豆骨
Capsula articularis	關節囊
Lig. pisohamatum	豆有鈎韌帶
Lig. pisometacarpium	豆掌韌帶
Articulationes carpometacarpeae	腕掌關節
Facies distales d. Ossa multangulum majus et minus, capitatum et hamatum	大小ノ二多稜骨有頭骨及有鈎骨ノ遠側面
Facies proximales Ossa metacarpalia II-V	第二乃至第五掌骨ノ近側面
Capsulae articulares	關節囊 [面

Ligg. carpometacarpea dorsalia	背側腕掌韌帶
Ligg. carpometacarpea volaria	掌側腕掌韌帶
Articulatio carpometacarpea pollicis	拇指腕掌關節
Os multangulum majus	大多稜骨
Os metacarpium I	第一掌骨
Capsula articularis	關節囊
Articulationes intermetacarpeae	掌骨間關節
Z. Basis d. ossa metacarpalia II-V	第二乃至第五掌骨ノ基底
Capsulae articulares	關節囊 [部ノ間
Ligg. basium (oss. metacarp.) dorsalia	背側掌骨基底韌帶
Ligg. basium (oss. metacarp.) volaria	掌側掌骨基底韌帶
Ligg. basium (oss. metacarp.) interossea	骨間掌骨基底韌帶
Spatia interossea metacarpi	掌骨間腔
Articulationes metacarpophalangea	掌指關節
Capitulum d. Ossa metacarpalia	掌骨小頭
Basis d. Phalanges primae	第一指骨基底
Capsulae articulares	關節囊
Ligg. collateralia	側副韌帶
Ligg. accessoria volaria	掌側副韌帶
Ligg. capitulorum transversa	橫小頭韌帶
Articulationes digitorum manus s. interphalangea	指關節或ハ指骨間關節
Capsulae articulares	關節囊
Ligg. collateralia	側副韌帶
Ligg. interphalangea volaria	掌側指骨間韌帶

## Musculi extremitatis superioris

## 上肢筋

## Musculi scapulae

## 肩胛筋

- M. deltoideus 三角筋  
 ○Extremitas acromialis clavicularis, acromion et spina scapulae ○鎖骨ノ肩峰端、肩峰突起及肩胛棘  
 ●Tuberositas deltoidea humeri ●上膊骨ノ三角筋凸起  
 ○N. axillaris ○腋窩神經
- Bursa subdeltoidea 三角筋下粘液囊
- M. supraspinatus 棘上筋  
 ○Fossa supraspinata et Fascia supraspinata ○棘上窩及棘上筋膜  
 ●Tuberculum majus humeri ●上膊骨大結節  
 ○N. suprascapularis ○肩胛上神經
- M. infraspinatus 棘下筋  
 ○Fossa infraspinata et Fascia infraspinata ○棘下窩及棘下筋膜  
 ●Tuberculum majus humeri ●上膊骨大結節  
 ○N. suprascapularis ○肩胛上神經
- Bursa m. infraspinati 棘下筋粘液囊
- M. teres minor 小圓筋  
 ○Margo axillaris scapulae et Fascia infraspinata ○肩胛骨腋窩緣及棘下筋膜  
 ●Tuberculum majus humeri ●上膊骨大結節  
 ○N. suprascapularis ○肩胛上神經
- M. teres major 大圓筋  
 ○Angulus inferior scapulae ○肩胛骨下角

- Crista tuberculi minoris ●小結節  
 ○Nn. subscapulares ○肩胛下神經
- Bursa m. teretis majoris 大圓筋粘液囊
- M. subscapularis 肩胛下筋  
 ○Fossa subscapularis ○肩胛下窩  
 ●Tuberculum minus et Crista tuberculi minoris ●小結節及小結節  
 ○Nn. subscapulares ○肩胛下神經
- Bursa m. subscapularis 肩胛下筋粘液囊

## Musculi brachii 上膊筋

- Beugeseite 屈側  
 ○Alle: N. musculo-cutaneus ○皆筋皮神經
- M. biceps brachii 二頭膊筋  
 Caput longum 長頭  
 ○Tuberositas supraglenoidalis ○肩胛骨窩上凸起  
 (Vagina mucosa intertubercularis) (結節間粘液鞘)
- Caput breve 短頭 [突起  
 ○Processus coracoideus scapulae ○肩胛骨烏喙  
 ●Tuberositas radii et Fascia anti-brachii (als Lacertus fibrosus) ●橈骨凸起及前膊腱膜 (二頭膊筋腱膜トシテ)
- Bursa bicipitoradialis 二頭筋橈骨粘液囊
- Bursa cubitalis interossea 骨間肘粘液囊
- M. coracobrachialis 烏喙膊筋 [囊  
 ○Processus coracoideus scapulae ○肩胛骨烏喙突起  
 ●Margo medialis humeri ●上膊骨內側緣

Bursa m. coracobrachialis 烏喙膊筋粘液囊 [膊筋]

M. brachialis (internus) 上膊筋 (又ハ内)

○Septa intermuscularia humeri et Facies anterior humeri ○上膊筋間中隔及上膊骨前

●Tuberositas ulnae ●尺骨凸起 [面伸側

*Streckseite*

M. triceps brachii 三頭膊筋

Caput longum 長頭

○Tuberositas infraglenoidalis scapulae ○肩胛骨ノ高下凸起

Caput mediale 內側頭

○Facies posterior humeri et Septum intermusculare (humeri) mediale ○上膊骨後面及內側筋間中隔

Caput laterale 外側頭

○Facies posterior humeri et Septum intermusculare laterale ○上膊骨後面及外側筋間

●Olecranon ●鷹嘴 [中隔

○N. radialis ○橈骨神經

Bursa intratendinea olecrani 鷹嘴腱內粘液囊 [囊

„ subtendinea „ 鷹嘴腱下粘液囊

„ subcutanea „ 鷹嘴皮下粘液囊

**Mm. antibrachii 前膊筋**

*Die Muskeln d. Beugeseite* 屈側筋

○M. flexor carpi ulnaris et ulnaris 尺腕屈筋及深屈指筋ノ尺骨部

*Theil d. M. flexor digitorum profundus: N. ulnaris* ハ尺骨神經

*Andere: N. medianus* 其他ハ皆正中神經

*Die Oberflächliche Schicht* 表層

M. pronator teres 覆手圓筋 (又ハ廻前圓筋)

Caput humerale 上膊骨頭 [髁

○Epicondylus medialis humeri ○上膊骨内上

Caput ulnare 尺骨頭 [腓

○Endsehne des M. brachialis ○上膊筋ノ終

●Tuberositas m. pronatorii radii ●橈骨ノ廻前圓筋凸起

M. flexor carpi radialis 橈腕屈筋 [髁

○Epicondylus medialis humeri ○上膊骨内上

●Basis ossis metacarpalis II et III ●第二及第三掌骨基底

[radialis

Bursa m. flexoris carpi 橈腕屈筋粘液囊

M. palmaris longus 長掌筋 [囊

○Epicondylus medialis humeri ○上膊骨内上髁

●Aponeurosis palmaris ●掌腱膜

M. flexor carpi ulnaris 尺腕屈筋

Caput humerale 上膊骨頭 [髁

○Epicondylus medialis humeri ○上膊骨内上

Caput ulnare 尺骨頭

○Facies posterior olecranii et Margo dorsalis ulnae ○鷹嘴後面及尺骨背

●Os pisiforme ●豆骨 [側緣

*Lig. pisometacarpum* 豆掌韌帶

*Lig. pisohamatum* 豆(骨)有鈎(骨)韌帶

M. flexor digitorum sublimis 淺屈指筋

Caput humerale 上膊骨頭

○Epicondylus medialis humeri et Processus coronoideus ulnae ○上膊骨内上髁及尺骨烏喙突起

Caput radiale 橈骨頭 [面

○Facies volaris radii ○橈骨ノ掌側

←Caudis carpi ←腕骨管



*Hiatus tendineus*  
●Basis phalangis II digitorum II-V

*Die tiefe Schicht*

M. flexor pollicis longus

○Facies volaris radii et Membrana interossea antibrachii

←*Canal* carpi

●Basis phalangis II pollicis

M. flexor digitorum profundus

○Facies volaris ulnae et Membrana interossea antibrachii

←*Canal* Carpi et *Hiatus tendineus* m. flex. digit. sublimis

●Basis phalangis III digitorum II-V

M. pronator quadratus

○Facies volaris ulnae

●Facies volaris radii

*Die Muskeln der Streckseite*

*Die oberflächliche Schicht*

◎*Alle: N. radialis*

M. brachioradialis

○Margo lateralis humeri et Septum intermusculare laterale

●Processus styloideus radii

M. extensor carpi radialis longus

○Margo lateralis et Epicondylus lateralis humeri

腱裂孔

●第二乃至第五指ノ第二指骨基底

深層

長屈拇筋

○橈骨掌側面及前膊骨間膜

←腕骨管

●拇指第二指骨深屈指筋〔基底

○尺骨ノ掌側面及前膊骨間膜

←腕骨管及淺屈指筋ノ腱裂孔

●第二乃至第五指ノ第三指骨基底

覆手方形筋(又ハ廻前方形筋)

○尺骨掌側面

●橈骨掌側面

伸側筋

表層

皆橈骨神經

膊橈骨筋

○上膊骨外側緣及外側筋間中隔

●橈骨莖狀突起

長橈腕伸筋

○上膊骨ノ外側緣及外上髁

←II *Fach* d. *Lig. carpi dorsale*

●Basis ossis metacarpalis II

M. extensor carpi radialis brevis

○Epicondylus lateralis humeri et *Lig. annulare radii*

←II *Fach* d. *Lig. carpi ulnare*

●Basis ossis metacarpalis III

M. extensor digitorum communis

○Epicondylus lateralis humeri et fascia antibrachii

←IV *Fach* d. *Lig. carpi dorsale*

●Phalangis II et III digiti II-V

*Juncturae tendinum*

M. extensor digiti V proprius

○Epicondylus lateralis humeri

←V *Fach* d. *Lig. carpi dorsale*

●Phalanx I digiti V

M. extensor carpi ulnaris

○Epicondylus lateralis humeri, *Lig. collaterale radiale* et *Fascia antibrachii*

←VI *Fach* d. *Lig. carpi dorsale*

●Basis ossis metacarpalis V

M. anconaeus

○Epicondylus lateralis humeri et *Lig. collaterale radiale*

●Margo lateralis olecrani

*Die tiefe Schicht*

←背側腕靱帶ノ第二部

●第二掌骨基底  
短橈腕伸筋

○上膊骨外上髁及橈骨輪狀靱帶ノ第二部

←背側腕靱帶

●第三掌骨基底  
總伸指筋

○上膊骨外上髁及前膊筋膜

←背側腕靱帶ノ第四部

●第二乃至第五指ノ第二及第三指骨腱交結

固有小指伸筋

○上膊骨外上髁  
←背側腕靱帶ノ第五部

●第五指第一指尺腕伸筋〔骨

○上膊骨外上髁、橈骨側々副靱帶及前膊筋膜

←背側腕靱帶ノ第六部

●第五掌骨基底

肘筋

○上膊骨外上髁及橈骨側々副靱帶

●鷹嘴ノ外側緣

深層

- M. abductor pollicis longus  
 ○Facies dorsalis ulnae et radii et Membrana interossea antibrachii  
 ←I Fasc. d. Lig. carpi dorsale  
 ●Basis ossis metacarpalis I
- M. extensor pollicis brevis  
 ○Membrana interossea antibrachii et Facies dorsalis radii  
 ←I Fasc. d. Lig. carpi dorsale  
 ●Basis phalangis I pollicis
- M. extensor pollicis longus  
 ○Facies dorsalis ulnae et Membrana interossea antibrachii  
 ←III Fasc. d. Lig. carpi dorsale  
 ●Basis phalangis II pollicis
- M. extensor indicis proprius  
 ○Facies dorsalis ulnae et Membrana interossea antibrachii  
 ←IV Fasc. d. Lig. carpi dorsale  
 ●Aponeurosis dorsalis digiti II
- M. supinator  
 ○Capsula articularis cubiti et Crista m. spinatoris ulnae  
 ●Facies radialis et volaris radii
- 長外轉拇筋  
 ○尺骨及橈骨ノ背側面及前膊骨間膜  
 ←背側腕靱帶ノ第一部  
 ●第一掌骨基底
- 短伸拇筋  
 ○前膊骨間膜及橈骨背側面  
 ←背側腕靱帶ノ第一部  
 ●拇指第一指骨長伸拇筋ノ基底
- 長伸拇筋  
 ○尺骨背側面及前膊骨間膜  
 ←背側腕靱帶ノ第三部  
 ●拇指第二指骨基底
- 固有示指伸筋  
 ○尺骨ノ背側面及前膊骨間膜  
 ←背側腕靱帶ノ第四部  
 ●第二指ノ背膜〔後筋〕
- 仰手筋 (又ハ廻)  
 ○肘關節囊及尺骨仰手筋節  
 ●橈骨ノ橈側面及掌側面

Musculi manus 手筋

- Mm. d. Thenar ; 拇指球筋  
 M. abductor pollicis brevis 短外轉拇筋

- Lig. carpi transversum et Tuberculum ossis navicularis  
 ●Basis phalangis I pollicis et Os sesamoideum lat.  
 ◎N. medianus
- M. flexor pollicis brevis  
 Oberflächliche Schicht  
 ○Lig. carpi transversum et Os multangulum maj.  
 ●Os sesamoideum lat. et Basis phalangis I pollicis  
 ◎N. medianus
- Tiefe Schicht  
 ○Basis ossis metacarpeum I et II et Angrenzender Theil d. Ossa carpi  
 ●Basis phalangis I pollicis et Os sesamoideum med.  
 ◎R. volaris manus n. ulnaris
- M. opponens pollicis  
 ○Lig. carpi transversum et Tuberculum ossis multanguli majoris  
 ●Radiale Seite d. Os metacarpale I  
 ◎N. medianus
- M. adductor pollicis  
 Pars transversa  
 ○Os metacarpale III.  
 Pars obliqua
- 橫腕靱帶及舟狀骨結節  
 ●拇指第一指骨基底及外側種子骨  
 ◎正中神經
- 短屈拇筋  
 淺層  
 ○橫腕靱帶及大多稜骨  
 ●外側種子骨及拇指第一節基底  
 ◎正中神經
- 深層  
 ○第一及第二掌骨基底及腕骨ノ隣接部  
 ●拇指第一指骨ノ基底及內側種子骨  
 ◎尺骨神經  
 手掌枝
- 對小指拇筋  
 ○橫腕靱帶及大多稜骨結節〔背側〕  
 ●第一掌骨ノ橈  
 ◎正中神經
- 內轉拇筋  
 橫部  
 ○第三掌骨  
 斜部

○Os capitatum et benachbarte Ossa carpea  
 ●Basis phalangis I pollicis et Os sesamoideum med.  
 ◎*R. volaris manus n. ulnaris*  
 ○有頭骨及隣在ノ腕骨  
 ●拇指第一指骨基底及內側種子骨  
 ◎尺骨神經ノ掌枝

*Mm. d. Hypothenar* 小指球筋  
 ◎*Alle: N. ulnaris*  
 ○皆尺骨神經

*M. palmaris brevis* 短掌筋  
 ○Aponerosis palmaris  
 ●Cutis d. Margo ulnaris manus  
 ○掌腱膜「皮膚ノ手ノ尺骨緣ノ

*M. abductor digiti quinti* 外轉小指筋  
 ○Lig. carpi transversum et Os pisiforme  
 ●Basis phalangis I. digiti V  
 ○橫腕靱帶及豆骨  
 ●第五指第一指骨基底

*M. flexor digiti quinti brevis* 短屈小指筋  
 ○Lig. carpi transversum et Hamulus ossis hamati  
 ●Basis phalangis I digiti V  
 ○橫腕靱帶及有鈎骨鈎  
 ●第五指第一指骨基底

*M. opponens digiti quinti* 對拇小指筋  
 ○Lig. carpi transversum et Hamulus ossis hamati  
 ●Ulnar-Seite d. Os metacarpale V  
 ○橫腕靱帶及有鈎骨鈎  
 ●第五掌骨ノ尺

*Die mittlere Muskeln* 中間筋 [骨側

*Mm. lumbricales (I-IV)* 蟲樣筋 (第一乃至第四)

○Tendines m. flexoris digitorum profundi [digitorum II-V  
 ●Radialseite d. phalangis I  
 ◎*N. medianus et ulnaris*  
 ○深屈指筋ノ腱  
 ●第二乃至第五指ノ第一指骨ノ橈骨側  
 ◎正中神經及尺骨神經

*Mm. interossei volares* 掌側骨間筋

*M. interosseus volaris I* 第一掌側骨間筋  
 ○Ulnarseite d. Metacarpalis II  
 ●Ulnarseite d. Phalangis I digiti II  
 ○第二掌骨尺骨側

*Mm. interossei volares II et III* 第二及第三掌側骨間筋  
 ○Radialseite d. Metacarpalis IV et V  
 ●Radialseite d. Phalangis I digiti IV et V  
 ●第二指第一指骨ノ尺骨側

◎*R. profundus n. ulnaris et N. medianus*  
 ○尺骨神經ノ深枝及正中神經

*Mm. interossei dorsales* 背側骨間筋

*Mm. interossei dorsales I et II* 第一及第二背側骨間筋  
 ○Ossa metacarpalia I-III  
 ●Radialseite d. Phalangis I digiti II et III  
 ○第一乃至第三掌骨

●第二及第三指第一指骨ノ橈骨側

*Mm. interossei dorsales III et IV* 第三及第四背側骨間筋  
 ○Ossa metacarpalia III-V  
 ●Ulnarseite d. Phalangis I digiti III et IV  
 ○第三乃至第五掌骨

●第三及第四指第一指骨ノ尺骨側  
 ◎*R. profundus n. ulnaris et N. medianus*  
 ○尺骨神經ノ深枝及正中神經

## Fasciae extremitatis superioris

## 上肢筋膜

## Fascia scapulae 肩胛筋膜

Fascia supraspinata	棘上筋膜
„ infraspinata	棘下筋膜
„ subscapularis	肩胛下筋膜

## Fascia brachii 上膊筋膜

Septum intermusculare (humeri) mediale	內側(上膊)筋間中隔
Septum intermusculare (humeri) laterale	外側(上膊)筋間中隔
Sulcus bicipitalis medialis	內側二頭筋溝
<i>V. basilica</i>	貴要靜脈「經
<i>N. cutaneus antibrachii medialis</i>	內側前膊皮神
<i>Vasa brachiales</i>	上膊動靜脈
<i>N. medianus</i>	正中神經
<i>N. ulnaris</i>	尺骨神經
Sulcus bicipitalis lateralis	外側二頭筋溝
<i>V. cephalica</i>	頭靜脈

## Fascia antibrachii 前膊筋膜

Lig. carpi annulare	輪狀腕韌帶
Lig. carpi dorsale	背側腕韌帶
Vagina tendinum mm. abductoris pollicis longi et extensoris pollicis brevis	長外轉拇筋及短伸拇筋ノ韌鞘

Vagina tendinum mm. extensorum carpi radialium	橈腕伸筋韌鞘
Vagina tendinis m. extensoris pollicis longi	長伸拇筋韌鞘
Vagina tendinum mm. extensoris digitorum communis et extensoris indicis	總伸指筋及示指伸筋韌鞘
Vagina tendinis m. extensoris digiti V	第五指伸筋韌鞘
Vagina tendinis m. extensoris carpi ulnaris	尺腕伸筋韌鞘
Lig. carpi volare	掌側腕韌帶
Canalis n. ulnaris	尺骨神經管
<i>Vasa ulnaris</i>	尺骨動靜脈
<i>N. ulnaris</i>	尺骨神經

## Fasciae manus 手筋膜

Fascia dorsalis manus	手背筋膜
Fascia interossea dorsalis	背側骨間筋膜
Aponeurosis palmaris	掌韌膜
Fasciculi transversi aponeurosis palmaris	掌韌膜橫束
Bursa m. flexoris carpi radialis	橈腕屈筋粘液囊
Vagina tendinis m. flexoris pollicis longi	長屈拇筋韌鞘
Vagina tendinum mm. flexorum communium	總屈指筋韌鞘
Bursa m. flexoris carpi ulnaris	尺腕屈筋粘液囊
Fascia interossea volaris	掌側骨間筋膜

Vagina tendinum digitales	指腱鞘
Vinculum tendinum	腱繫紐
Ligg. vaginalia digitorum manus	指鞘狀韌帶
Ligg. (s. Fibrae) annularia digitorum manus	指輪狀韌帶又ハ指輪狀纖維
Ligg. (s. Fibrae) cruciata digitorum manus	指十字韌帶又ハ指十字纖維

### Vasa extremitatis superioris

#### 上肢血管

##### A. axillaris 腋(窩)動脈

A. thoracalis suprema	最上胸(廓)動脈
A. thoracoacromialis	胸(廓)肩峰動脈
Rr. pectorales	胸筋枝
R. acromialis	肩峰枝
Rete acromiale	肩峰動脈網
R. deltoideus	三角筋枝
A. thoracalis lateralis	外側胸(廓)動脈
Rr. mammarii externi	外側乳腺枝
A. subscapularis.	肩胛下動脈
A. circumflexa scapulae	肩胛迴旋動脈
A. thoracodorsalis	胸(廓)背動脈
Rr. subscapulares	肩胛下筋枝
A. circumflexa humeri anterior	前上膊迴旋動脈
Aa. nutriciae humeri	上膊骨營養動脈
A. circumflexa humeri posterior	後上膊迴旋動脈
Aa. nutriciae humeri	上膊骨營養動脈

##### A. brachialis 上膊動脈

A. profunda brachii	上膊深動脈
R. deltoideus	三角筋枝
A. collateralis media	中側副動脈
A. collateralis radialis	橈骨側々副動脈
A. nutricia humeri	上膊骨營養動脈
A. collateralis ulnaris superior	上尺骨側々副動脈
A. " " inferior	下尺骨側々副動脈

##### A. radialis 橈骨動脈

A. recurrens radialis	橈骨側反回動脈
Rr. musculares	筋枝
R. carpeus volaris	掌側手根枝
R. volaris superficialis	淺掌枝
R. carpeus dorsalis	背側手根枝
Rete carpi dorsale	背側手根動脈網
Aa. metacarpeae dorsales II-IV	第二乃至第四背側中手動脈
Aa. digitales dorsales	背側指動脈
Rr. perforantes	穿通枝
A. metacarpea dorsalis I.	第一背側中手動脈
A. princeps pollicis	拇指主動脈
R. volaris profundus	深掌枝
Arcus volaris profundus	深掌動脈弓
Aa. metacarpeae volares I-IV	第一乃至第四掌側中手動脈
Rr. perforantes	穿通枝

**A. ulnaris 尺骨動脈**

Aa. recurrentes ulnares	* 尺骨反回動脈 [脈]
A. recurrens ulnaris anterior	前尺骨側反回動
A. „ „ posterior	後尺骨側反回動
A. interossea communis	總骨間動脈 [脈]
A. interossea volaris	掌側骨間動脈
A. mediana	正中動脈
A. interossea dorsalis	背側骨間動脈
A. recurrens interossea	骨間反回動脈
Aa. nutriciae radii et ulnae	橈骨及尺骨營養
Rr. musculares	筋枝 [動脈]
R. carpeus volaris	掌側手根枝
R. carpeus dorsalis	背側手根枝
R. volaris profundus	深掌枝
R. volaris sublimis	淺掌枝
Arcus volaris superficialis	淺掌動脈弓
Aa. digitales volares communes II-IV	第二乃至第四 總掌側指動脈
Aa. digitales volares propriae	固有掌側指動脈
* * *	

**Rete articulare cubiti**

A. collateralis radialis	肘關節動脈網 橈骨側々副動脈
A. „ media	中側副動脈 [脈]
A. „ ulnaris superior	上尺骨側々副動
A. „ ulnaris inferior	下尺骨側々副動
	脈
A. recurrens radialis	橈骨側反回動脈
A. „ ulnaris	尺骨側反回動脈
A. „ interossea	骨間反回動脈

**Rete carpi volare**

A. interossea volaris	掌側骨間動脈
R. carpeus volaris a. radialis	橈骨動脈ノ掌側 手根枝
R. carpeus volaris a. ulnaris	尺骨動脈ノ掌側 手根枝
Arcus volaris profundus	深掌動脈弓

**Rete carpi dorsale**

Rr. carpei dorsales a. radialis	背側手根動脈網 橈骨動脈ノ背側 手根枝
Rr. carpei dorsales a. ulnaris	尺骨動脈ノ背側 手根枝 [枝]
R. posterior a. interossei volaris	掌側骨間動脈後
A. interossea dorsalis	背側骨間動脈

**V. axillaris und Ihre****Fortsetzung 腋(窩)靜脈及其續キ**

V. axillaris	腋窩靜脈
Vv. brachiales	上膊靜脈
Vv. radiales	橈骨靜脈
Vv. ulnares	尺骨靜脈
Arcus volaris venosus superficialis	淺掌靜脈弓
Vv. digitales volares communis	總掌側指靜脈
Vv. „ „ propriae	固有掌側指靜脈
Arcus volaris venosus profundus	深掌靜脈弓
Vv. metacarpeae volares	掌側中手靜脈
V. cephalica	頭靜脈
V. cephalica accessoria	副頭靜脈
V. basilica	貴要靜脈
V. mediana cubiti	肘正中靜脈
V. „ antibrachii	前膊正中靜脈
V. „ basilica	貴要正中靜脈

V. mediana cephalica	頭正中靜脈
Rete venosum dorsale manus	手背靜脈網
Vv. perforantes	穿通靜脈
Vv. metacarpeae dorsales	背側中手靜脈
Vv. digitales dorsales propriae	固有背側指靜脈

### Lymphoglandulae extremitatis superioris

#### 上肢淋巴腺

Lymphogl. cubitales superff.	淺肘淋巴腺
„ „ proff.	深肘淋巴腺
„ axillares	腋窩淋巴腺
Lymphogl. subscapulares	肩胛下淋巴腺
„ infraclaviculares	鎖骨下淋巴腺
Plexus axillaris	腋窩淋巴叢
Truncus lymphaticus subclavius	鎖骨下淋巴幹

### Plexus brachialis 上膊神經叢

*Ganze Theile d. Rr. anteriores Nn. cervicales V-VIII und grüßerer Theil d. R. anterior n. thoracales I*

<i>Ganze Theile d. Rr. anteriores Nn. cervicales V-VIII und grüßerer Theil d. R. anterior n. thoracales I</i>	第五乃至第八頭神經前枝ノ全部及第一胸神經前枝ノ大部
<i>Pars supraclavicularis</i>	鎖骨上部 1分
Rr. musculares	筋枝
Nn. thoracales posteriores	後胸廓神經
N. dorsalis scapulae (C <sub>v</sub> )	肩胛背神經
N. thoracalis lateralis (C <sub>v-vii</sub> )	外側胸廓神經

Nn. thoracales anteriores (C <sub>v</sub> -[viii])	前胸廓神經
N. subclavius (C <sub>v</sub> )	鎖骨下神經
N. suprascapularis (C <sub>v-vi</sub> )	肩胛上神經
Nn. subscapulares (C <sub>v-viii</sub> )	肩胛下神經
N. thoracodorsalis (C <sub>vii-viii</sub> )	胸背神經
N. axillaris (C <sub>v-vii</sub> )	腋窩神經
Rr. articulares	關節枝
Rr. musculares	筋枝 [經
N. cutaneus brachii lateralis	外側上膊皮神
<i>Pars infraclavicularis</i>	鎖骨下部
Fasciculus medialis	內側束 [經
N. cutaneus brachii medialis	內側上膊皮神
N. cutaneus antibrachii medialis	內側前膊皮神經
N. ulnaris	尺骨神經
N. medianus	正中神經
Fasciculus lateralis	外側束
N. medianus	正中神經
N. musculocutaneus	筋皮神經
Fasciculus posterior	後束
N. radialis	橈骨神經
N. axillaris	腋窩神經
N. musculocutaneus (C <sub>v-viii</sub> )	筋皮神經
Rr. musculares	筋枝
N. cutaneus antibrachii lateralis	外側前膊皮神經
N. cutaneus brachii medialis (C <sub>viii</sub> -Th <sub>i</sub> )	內側上膊皮神經
N. cutaneus antibrachii medialis (C <sub>viii</sub> -Th <sub>i</sub> )	內側前膊皮神經

R. volaris	掌側枝
R. ulnaris	尺骨側枝
<i>N. medianus</i> (C <sub>v</sub> -Th <sub>I</sub> )	正中神經
Rr. musculares	筋枝
<i>N. interosseus</i> (antibrachii) volaris	掌側(前膊)骨間 神經
R. palmaris n. mediani	正中神經掌枝
Nn. digitales volares communes et proprii	總及固有掌側指 神經 [側神經
<i>N. volaris pollicis radialis</i>	橈骨側拇指掌
<i>N. digitalis volaris communis</i> I	第一總掌側指 神經
<i>N. volaris pollicis ulnaris</i>	尺骨側拇指 掌側神經
<i>N. volaris indicis radialis</i>	橈骨側示指 掌側神經
<i>N. digitalis volaris communis</i> II	第二總掌側指 神經
<i>R. volaris indicis ulnaris</i>	尺骨側示指 掌側枝
<i>R. volaris digiti medii</i> radialis	橈骨側中指 掌側枝
<i>N. digitalis volaris communis</i> III	第三總掌側指 神經
<i>R. volaris digiti medii</i> ulnaris	尺骨側中指 掌側枝
<i>R. volaris digiti quarti</i> radialis	橈骨側第四 指掌側枝
<i>R. anastomoticus c. n. ulnaris</i>	尺骨神經吻合
<i>N. ulnaris</i> (C <sub>vii</sub> -Th <sub>I</sub> )	尺骨神經 [枝

Rr. articulares	關節枝
Rr. musculares	筋枝
<i>N. cutaneus palmaris</i>	掌皮神經
<i>R. dorsalis manus</i>	手背枝
<i>Nn. digitales dorsales</i>	背側指神經
<i>R. volaris manus</i>	手掌枝
<i>R. profundus</i>	深枝
<i>Rr. articulares</i>	關節枝
<i>Rr. musculares</i>	筋枝
<i>R. superficialis</i>	淺枝
Nn. digitales volares communes et proprii	總及固有掌側指 神經
<i>N. volaris digiti V. ulnaris</i>	尺骨側第五指 掌側神經
<i>N. volaris digitalis communis</i> IV.	第四總指掌側 神經
<i>N. radialis</i> (C <sub>v</sub> -Th <sub>I</sub> )	橈骨神經
<i>N. cutaneus brachii posterior</i>	後上膊皮神經
<i>Rr. musculares</i>	筋枝
<i>N. cutaneus antibrachii dorsalis</i>	背側前膊皮神經
<i>R. profundus</i>	深枝
<i>N. interosseus</i> (antibrachii) dorsalis	背側(前膊)骨 間神經
<i>R. superficialis</i>	淺枝
<i>R. anastomoticus ulnaris</i>	尺骨神經吻合枝
<i>Nn. digitales dorsales</i>	背側指神經
<i>R. marginalis</i>	邊緣枝

### Fossa axillaris 腋窩

Obere Wand

上壁



Articulatio humeri	肩關節
<i>Hintere Wand</i>	後壁
Mm. latissimus dorsi et teres major	闊背筋及大圓筋
<i>Vordere Wand</i>	前壁
Mm. pectorales major et minor	大及小胸筋
<i>Mediale Wand</i>	內側壁
M. serratus anterior	前鋸齒狀筋
Arcus axillaris	腋窩弓
Arcus brachialis	前膊弓
Fascia cribrosa	篩狀筋膜
A. axillaris	腋窩動脈
A. thoracalis suprema	最上胸廓動脈
A. thracoacromialis	胸廓肩峰動脈
A. thoracalis lateralis	外側胸廓動脈
A. subscapularis	肩胛下動脈
A. thoracodorsalis	胸廓背動脈
A. circumflexa scapulae	肩胛迴旋動脈
Aa. circumflexae humeri ant. et post.	前及後上膊迴旋動脈
V. axillaris	腋窩靜脈
V. basilica	貴要靜脈
Plexus brachialis	上膊神經叢
Fasciculus posterior	後側束
N. axillaris	腋窩神經
N. radialis	橈骨神經
Fasciculus medialis	內側束 [經
N. cutaneus brachii medialis	內側上膊皮神
N. cutaneus antibrachii medialis	內側前膊皮神經

N. ulnaris	尺骨神經
N. medianus	正中神經
Fasciculus lateralis	外側束
N. medianus	正中神經
N. musculocutaneus.	筋皮神經
N. thoracalis longus	長胸(廓)神經
Nn. thoracales anteriores	前胸(廓)神經
N. subclavius	鎖骨下神經
Nn. subscapulares	肩胛下神經
N. thoracodorsalis	胸(廓)背神經
Lymphoglandulae axillares	腋窩淋巴腺
Lymphoglandulae axillares anteriores	前腋窩淋巴腺
Lymphoglandulae axillares mediae	中腋窩淋巴腺
Lymphoglandulae axillares posteriores	後腋窩淋巴腺
Lymphoglandulae subscapulares	肩胛下淋巴腺
Plexus lymphaticus subscapularis	肩胛下淋巴叢
Plexus lymphaticus axillaris	腋窩淋巴叢

EXTREMITAS INFERIOR

下 肢

Ossa extremitatis inferioris

下 肢 骨

Cingulum extremitatis inferioris

下 肢 帶

Os coxae

髖 骨(又ハ 胯 骨)

Os ilium	腸骨
Os ischii	坐骨
Os pubis	耻骨
Acetabulum	髖臼
Limbus acetabuli	髖臼緣
Incisura acetabuli	髖臼截痕
Fossa acetabuli	髖臼窩
<i>Lig. teres femoris</i>	大腿圓韌帶
Facies lunata	月狀面
Sulci paraglenoidalis	關節傍溝
Foramen obturatum	閉鎖孔
<i>Membrana obturatoria</i>	閉鎖膜
<i>M. obturator internus</i>	內閉鎖筋
<i>M. obturator externus</i>	外閉鎖筋
<i>N. et vasa obturatoria</i>	閉鎖神經及同 名動靜脈

## Os ilium 腸骨

Corpus ossis ilium	腸骨體
Ala ossis ilium	腸骨翼
Facies interna	內面
Fossa iliaca	腸骨窩
<i>M. iliacus</i>	腸骨筋
Foramen nutricium	營養孔
Facies auricularis	耳狀面
Sulci paraglenoidales	關節傍溝
Tuberositas iliaca	腸骨凸起〔帶 骨間薦腸韌
<i>Lig. sacroiliacum interossum</i>	
Linea arcuata	弧形線
Facies externa	外面
Linea glutaea inferior	下臀線
" " anterior	前臀線
" " posterior	後臀線
Area glutaei minimi	小臀筋面
<i>M. glutaeus minimus</i>	小臀筋
Area glutaei medii	中臀筋面
<i>M. glutaeus medius</i>	中臀筋
Area glutaei maximi	大臀筋面
<i>M. glutaeus maximus</i>	大臀筋
Crista iliaca	腸骨嵴
Labium externum	外唇
<i>M. obliquus abdominis externus</i>	外腹斜筋
<i>M. glutaeus maximus</i>	大臀筋
<i>M. glutaeus medius</i>	中臀筋
Linea intermedia	中間線
<i>M. obliquus abdominis internus</i>	內腹斜筋
Labium internum	內唇

<i>M. quadratus lumborum</i>	腰方形筋
<i>M. transversus abdominis</i>	腹橫筋
Spina iliaca anterior superior	上前腸骨棘
<i>M. tensor fasciae latae</i>	股鞘張筋
<i>M. sartorius</i>	縫匠筋
Spina iliaca anterior inferior	下前腸骨棘
Tuberositas rectalis	直股筋凸起
<i>M. rectus femoris</i>	直股筋
Spina iliaca posterior superior	上後腸骨棘
Spina iliaca posterior inferior	下後腸骨棘

## Os ischii 坐骨

Corpus ossis ischii	坐骨體
Ramus superior ossis ischii	坐骨上枝
Tuberculum obturatorium posterius	後閉鎖結節
Spina ischiadica	坐骨棘
<i>M. gemellus superior</i>	上孖筋
<i>M. coccygeus</i>	尾闈骨筋
<i>Lig. sacro-spinosum</i>	薦坐棘韌帶
Incisura ischiadica major	大坐骨截痕
Foramen ischiadicum majus	大坐骨孔
<i>M. piriformis</i>	梨子狀筋
Incisura ischiadica minor	小坐骨截痕
Foramen ischiadicum minus	小坐骨孔
<i>M. obturator int.</i>	內閉鎖筋
Ramus inferior ossis ischii	坐骨下枝

<i>M. abductor magnus</i>	大內轉筋
<i>M. obturator externus</i>	外閉鎖筋
<i>M. obturator internus</i>	內閉鎖筋
<b>Tuber ischiadicum</b>	坐骨隆起
<i>M. gemellus inferior</i>	下孖筋
<i>M. quadratus femoris</i>	股方形筋
<i>M. biceps femoris</i>	二頭股筋
<i>M. semitendinosus</i>	半腱樣筋
<i>M. semimembranosus</i>	半膜樣筋
<i>M. ischioanversus</i>	坐骨海綿體筋
<i>Lig. sacro-tuberosum</i>	薦坐隆起韌帶

**Os pubis 耻骨**

<b>Corpus ossis pubis</b>	耻骨體
<b>Eminentia ilipectinea</b>	腸耻隆起
<b>Pecten ossis pubis</b>	耻骨櫛
<i>M. pectineus</i>	耻骨筋
<b>Ramus superior ossis pubis</b>	耻骨上枝
<b>Tuberculum pubicum</b>	耻骨結節
<i>M. rectus abdominis</i>	腹直筋
<i>M. pyramidalis</i>	錐狀筋
<b>Facies symphyseos</b>	耻骨聯合面
<b>Sulcus obturatorius</b>	閉鎖溝
<b>Tuberculum obturatorium anterius</b>	前閉鎖結節
<b>Ramus inferior ossis pubis</b>	耻骨下枝
<i>M. abductor longus</i>	長內轉筋
<i>M. abductor brevis</i>	短內轉筋
<i>M. abductor minimus</i>	小內轉筋
<i>M. obturator externus</i>	外閉鎖筋
<i>M. gracilis</i>	薄股筋
<i>M. obturator internus</i>	內閉鎖筋
<i>M. levator ani</i>	肛門舉筋

**Pelvis 骨盤**

<i>Ossa coxae, Os sacrum, Os coccygis</i>	髖骨, 薦骨, 尾閏
<b>Symphysis ossium pubis</b>	耻骨聯合 [骨]
<b>Arcus pubis</b>	耻骨弓
<b>Angulus pubis</b>	耻骨角
<b>Incisurae sacroischiadicae</b>	薦坐截痕
<b>Pelvis major</b>	大骨盤
<b>Pelvis minor</b>	小骨盤
<b>Promontorium</b>	岬角
<b>Linea terminalis</b>	分界線
<i>Promontorium</i>	岬角
<i>Linea arcuata</i>	弧形線
<i>Pecten ossis pubis</i>	耻骨櫛
<b>Apertura pelvis (minoris) superior</b>	上骨盤口又ハ骨盤
<b>s. Introitus pelvis</b>	入口
<i>Promontorium</i>	岬角
<i>Lineae terminales</i>	分界線
<b>Apertura pelvis (minoris) inferior</b>	下骨盤口又ハ骨盤
<b>s. Exitus pelvis</b>	出口
<i>Os coccygeum, Tuber ischiadicum, R. inferior ossis ischii et R. inferior ossis pubis</i>	尾閏骨, 坐骨隆起, 坐骨下枝及耻骨下枝
<b>Cavum pelvis</b>	骨盤腔
<b>Axis pelvis</b>	骨盤軸
<b>Conjugata s. Diameter recta</b>	直徑又ハ前後徑
<b>Diameter transversa</b>	橫徑
<b>Diameter obliqua</b>	斜徑
<b>Inclinatio pelvis</b>	骨盤傾度

**Femur 大腿骨又ハ股骨**

<b>Extremitas proximalis s. sup.</b>	近側端又ハ上端
--------------------------------------	---------

Caput femoris	大腿骨頭
Fovea capitis femoris	大腿骨頭窩
<i>Lig. teres femoris</i>	大腿圓韌帶
Collum femoris	大腿骨頸
Trochanter minor	小轉子
<i>M. ilio-psoas</i>	腸腰筋
Trochanter major	大轉子
<i>Mm. glutei medius et minimus</i>	中及小臀筋
<i>M. piriformis</i>	梨子狀筋
Fossa trochanterica	轉子窩
<i>M. gemellus superior</i>	上孖筋
<i>M. obturator internus</i>	內閉鎖筋
<i>M. gemellus inferior</i>	下孖筋
<i>M. obturator externus</i>	外閉鎖筋
Crista intertrochanterica	轉子間嵴
<i>M. quadratus femoris</i>	股方形筋
Linea intertrochanterica	轉子間線
Corpus femoris	大腿骨體
Facies anterior	前面
<i>M. vastus intermedius</i>	中間股筋
Facies medialis	內側面
Facies lateralis	外側面
Linea aspera femoris	大腿粗糙線
Labium laterale	外側唇
<i>M. vastus lateralis</i>	外(側)股筋
<i>Caput breve m. bicipitis femoris</i>	二頭股筋短
Labium mediale	內側唇 [頭
<i>M. vastus medialis</i>	內(側)股筋
<i>Mm. adductores femoris</i>	內轉股筋
Foramen nutricium	營養孔
Tuberositas glutea	臀筋凸起
*Trochanter tertius	*第三轉子
<i>M. gluteus maximus</i>	大臀筋

Linea pectinea	耻骨筋線
<i>M. pectineus</i>	耻骨筋
Planum popliteum	腓坦面
Extremitas condylica s. inf.	髌端(又へ下端)
Epicondylus lateralis	外上髌
<i>Lig. collaterale fibulare</i>	腓骨側々副韌
<i>M. plantaris</i>	趾筋 [帶
<i>Caput laterale m. gastrocnemii</i>	腓腸筋外側頭
<i>M. popliteus</i>	膝膕筋
Epicondylus medialis	內上髌
<i>M. adductor magnus</i>	大內轉筋
<i>Caput mediale m. gastrocnemii</i>	腓腸筋內側頭
<i>Lig. collaterale tibiale</i>	脛骨側々副韌
Condylus lateralis	外髌 [帶
<i>Lig. popliteum arcuatum</i>	弓狀膝膕韌帶
<i>Lig. cruciatum anterius</i>	前十字韌帶
Condylus medialis	內髌
<i>Lig. cruciatum posterius</i>	後十字韌帶
Facies patellaris	膝蓋面
<i>Linea condylopatellaris medialis</i>	內側髌膝蓋線
(Kopsch)	
<i>Linea condylopatellaris lateralis</i>	外側髌膝蓋線
(Kopsch)	
Fossa suprapatellaris	上膝蓋窩
Fossa intercondyloidea	髌間窩
Linea intercondyloidea	髌間線
<b>Patella 膝蓋骨</b>	
Basis patellae	膝蓋骨基底
<i>M. quadratus femoris</i>	四頭股筋
Apex patellae	膝蓋骨尖
<i>Lig. patellae</i>	膝蓋韌帶

Facies articularis 關節面  
Crista articularis 關節櫛

### Tibia 脛骨

Extremitas proximalis s. sup. 近側端又ハ上端  
Condylus medialis 內髌  
Condylus lateralis 外髌  
Facies articularis superior 上關節面  
Eminentia intercondyloidea 髌間隆起  
*Meniscus interarticularis medialis et lateralis* 內側及外側關節間半月板  
Tuberculum intercondyloideum mediale 內側髌間結節  
Tuberculum intercondyloideum laterale 外側髌間結節  
Fossa intercondyloidea anterior 前髌間窩  
*Lig. cruciatum anterius* 前十字韌帶  
Fossa intercondyloidea posterior 後髌間窩  
*Lig. cruciatum posterius* 後十字韌帶  
Margo infraglenoidalis 髌下緣  
*Lig. collaterale tibiale* 脛骨側々副韌帶  
*Lig. ilio-tibiale* 腸脛韌帶 | 帶  
Facies articularis fibularis 腓骨關節面  
Corpus tibiae 脛骨體  
Tuberositas tibiae 脛骨凸起  
*Lig. patellae* 膝蓋韌帶  
Crista anterior 前櫛  
Margo medialis 內側緣

Margo lateralis s. Crista interossea 外側緣又ハ骨間櫛

*Membrana interossea cruris* 下脛骨間膜

Facies medialis 內側面

*Tendines mm. sartorii, gracilis, semitendinosi* 縫匠筋薄股筋半腱樣筋ノ腿

Facies posterior 後面

Linea poplitea 膝膕線

*Mm. soleus et popliteus* 比目魚筋及膝

Foramen nutricium 營養孔 | 膕筋

Facies lateralis 外側面

*M. tibialis anterior* 前脛骨筋

Extremitas distalis s. inf. 遠側端又ハ下端

Malleolus medialis 內踝

*Lig. deltoideum* 三角韌帶

*Lig. loc'natum* 分裂韌帶又ハ內輪狀韌帶

Sulci malleolaris 踝溝

*Tendo m. tibialis posterioris* 後脛骨筋腱

*Tendo m. flexoris digitorum longi* 長屈趾筋腱

*Tendo m. flexoris hallucis longi* 長屈跟筋腱

Incisura fibularis 腓骨截痕

Facies articularis inferior 下關節面

Facies articularis malleolaris 踝關節面

### Fibula 腓骨

Extremitas proximalis s. sup. 近側端又ハ上端

Capitulum fibulae 腓骨小頭

*Lig. collaterale fibulare* 腓骨側々副韌帶

*M. soleus* 比目魚筋 | 帶

Apex capituli fibulae 腓骨小頭尖

<i>M. biceps femoris</i>	二頭股筋
Facies articularis capituli	小頭關節面
<i>Facies articularis fibularis tibiae</i>	脛骨ノ腓骨關節面
Corpus fibulae	腓骨體 [ 節面 ]
Crista anterior	前櫛
<i>M. extensor digitorum longus</i>	長伸趾筋
<i>M. peronaeus tertius</i>	第三腓骨筋
Crista medialis s. interossea	內側櫛又ハ骨間櫛
<i>Membrana interossea cruris</i>	下脛骨間膜
Crista lateralis	外側櫛
Facies anterior	前面
<i>M. extensor hallucis longus</i>	長伸趾筋
Facies lateralis	外側面
<i>M. peronaeus longus et brevis</i>	長及短腓骨筋
Facies posterior	後面
<i>M. flexor hallucis longus</i>	長屈趾筋
Foramen nutricium	營養孔
Extremitas distalis s. inf.	遠側端又ハ下端
Malleolus lateralis	外踝 [ 韌帶 ]
<i>Lig. talofibulare anterius et posterius</i>	前及後距腓韌帶
<i>Lig. calcaneo-fibulare</i>	跟腓韌帶
<i>Retinaculum mm. peronaeorum</i>	腓骨筋支持帶
Facies articularis malleoli	踝關節面

Ossa pedis 足骨

Ossa tarsi 跗骨

Talus 距骨

Calcaneus	跟骨
Os naviculare	舟狀骨 [ 狀骨 ]
Ossa cuneiformia I-III	第一乃至第三楔
Os cuboideum	骰子骨

Talus 距骨

Caput tali	距骨頭
Facies articularis navicularis	舟狀骨關節面
Collum tali	距骨頸
Sulcus tali	距骨溝
<i>Sinus tarsi</i>	跗骨竇
Corpus tali	距骨體
Trochlea tali	距骨滑車
Facies superior	上面
Facies malleolaris medialis	內踝面
Facies malleolaris lateralis	外踝面
Processus lateralis tali	距骨外側突
Facies articularis calcanea anterior	前跟骨關節面
Facies articularis calcanea media	中跟骨關節面
Facies articularis calcanea posterior	後跟骨關節面
Processus posterior tali	距骨後突起
Tuberculum mediale	內側結節
Tuberculum laterale	外側結節
Sulcus m. flexoris hallucis longi	長屈趾筋溝
<i>Tento m. flexoris hallucis longi</i>	長屈趾筋腱

## Calcaneus 跟骨

Corpus calcanei	跟骨體
Facies articularis anterior	前關節面
” ” media	中關節面
” ” posterior	後關節面
Sulcus calcanei	跟骨溝
<i>Sinus tarsi</i>	跗骨窩
Sustentaculum tali	載距突起
Sulcus m. flexoris hallucis longi	長屈趾筋溝
<i>Tendo m. flexoris hallucis longi</i>	長屈趾筋腱
Processus trochlearis	滑車突起
Sulcus m. peronaei (longi)	(長)腓骨筋溝
<i>Tendo m. peronaei longi</i>	長腓骨筋腱
Facies articularis cuboidea	骰子骨關節面
Tuber calcanei	跟骨隆起
<i>Bursa tendinis calcanei</i>	跟骨腱粘液囊
<i>Tendo calcanei, Achilli</i>	跟骨腱
<i>Lig. p'antare longum</i>	長趾韌帶
<i>M. flexor digitorum brevis</i>	短屈趾筋
<i>M. quadratus p'antae</i>	趾方形筋
Processus medialis	內側突起
<i>M. abductor hallucis</i>	外轉趾筋
Processus lateralis	外側突起
<i>M. abductor digiti V</i>	小趾外轉筋

## Os naviculare pedis 足舟狀骨

Tuberositas ossis navicularis	舟狀骨凸起
<i>M. tibialis posterior</i>	後脛骨筋

## Os cuneiforme I, II, III

第一, 第二, 第三 楔狀骨

## Os cuboideum 骰子骨

Tuberositas ossis cuboidei	骰子骨凸起
Sulcus m. peronaei	腓骨筋溝
<i>Tendo m. peronaei longi</i>	長腓骨筋腱

## Ossa metatarsalia 中足骨

<i>Ossa metatarsalia I-V</i>	第一乃至第五趾骨
Basis	基底
Corpus	體
Capitulum	小頭
Tuberositas ossis metatarsalis I	第一趾骨凸起
<i>Tendo m. tibialis anterioris</i>	前脛骨筋腱
<i>Tendo m. peronaei longi</i>	長腓骨筋腱
Tuberositas ossis metatarsalis V	第五趾骨凸起
<i>Tendo m. peronaei brevis</i>	短腓骨筋腱
Spatia interossea	骨間腔
<i>Mm. interossei</i>	骨間筋
Foramina nutricia	營養孔

## Phalanges digitorum pedis 趾骨

Hallux (Digitus I)	趾(第一趾)
Digiti II-V	第二乃至第五趾
Phalanx prima	第一趾骨
Phalanx secunda	第二趾骨
Phalanx tertia	第三趾骨



Basis phalangis	趾骨基底
Corpus phalangis	趾骨體
Trochlea phalangis	趾骨滑車
Tuberositas unguicularis	爪突起
Ossa sesamoidea	種子骨

Ligamenta extremitatis inferioris

下肢靱帶

Ligg. cinguli extremitatis inferioris

下肢帶靱帶

Membrana obturatoria	閉鎖膜
<i>Mm. obturatorii externus et internus</i>	外及內閉鎖筋
Canalis obturatorius	閉鎖管
<i>Nn. et vasa obturatoria</i>	閉鎖神經及閉鎖動靜脈

Articulatio sacro-iliaca 薦腸關節

Facies auricularis ossis sacri	薦骨耳狀面
Facies auricularis ossis ilium	腸骨耳狀面
Capsula articularis	關節囊
Ligg. sacroiliaca interossea	骨間薦腸靱帶
<i>Z. Tuberositas iliaca und Tuberositas sacralis</i>	腸骨凸及薦骨凸起ノ間
Ligg. sacroiliaca anteriora	前薦腸靱帶
<i>○Facies pelvis ossis sacri</i>	○薦骨々盤面

●Linea arcuata ossis ilium	●腸骨弧形線
Lig. sacro-iliacum posterius	後薦腸靱帶
Lig. sacroiliacum posterius longum	長後薦腸靱帶
○Crista sacralis lateralis (Vertebra sacralis IV)	○第四薦椎外側薦骨節
●Spina iliaca posterior superior	●上後腸骨棘
Lig. sacroiliacum posterius breve	短後薦腸靱帶
○Crista sacralis lateralis (Vertebrae sacrales II-III)	○第二第三薦椎ノ外側薦骨節
●Spina iliaca p. st. inf.	●下後腸骨棘
Lig. iliolumbale	腸腰靱帶
○Procc. transversi (Verteb. lumbales IV-V)	○第四及第五腰椎橫突起
●Crista iliaca	●腸骨節
Lig. sacrotuberosum	薦坐隆起靱帶
○Spinae iliaca posteriora sup. et inf.	○上及下後腸骨棘
○Seitenrand d. Os sacrum et coccygis	○薦骨及尾閏骨ノ外側緣
●Tuber ischiadicum	●坐骨隆起
Processus falciformis	鎌狀突起
Lig. sacrospinosum	薦坐棘靱帶
○Spina ischiadica	○坐骨棘
●Os sacrum et coccygis	●薦骨及尾閏骨
Foramen ischiadicum majus	大坐骨孔
<i>M. piriformis</i>	梨子狀筋
<i>Vasa glutaea superiora</i>	上臀動靜脈
<i>N. glutaeus superior</i>	上臀神經
<i>Vasa glutaea inferiora</i>	下臀動靜脈
<i>N. glutaeus inferior</i>	下臀神經
<i>N. ischiadicus</i>	坐骨神經

*N. cutaneus femoris posterior* 後股皮神經  
*Vasa pudenda interna* 內陰部動靜脈  
*N. pudendus* 陰部神經  
**Foramen ischialicum minus** 小坐骨孔  
*M. obturator internus* 內閉鎖筋  
*Vasa pudenda interna* 內陰部動靜脈  
*N. pudendus* 陰部神經

**Symphysis ossium pubis** 耻骨聯合

*Facies symphyseos* 耻骨聯合面  
**Lamina fibrocartilaginea interpubica** 耻骨間纖維樣軟骨板  
*Cavum symphyseos (Fick)* 聯合腔  
**Lig. pubicum superius** 上耻骨韌帶  
**Lig. arcuatum pubis** 耻骨弓狀韌帶  
*Lig. pubicum, Cooperi* クーパー氏耻骨韌帶

**Articulatio coxae** 髌臼關節(又ハ、胯關節)

*Acetabulum* 髌臼  
*Caput femoris* 大腿骨頭  
**Labrum glenoidale** 關節唇  
**Lig. transversum acetabuli** 髌臼橫韌帶  
**Capsula articularis** 關節囊  
 ○*Limbus Acetabuli* ○髌臼緣  
 ○*Labrum glenoidale* ○關節唇  
 ●*Trochanter major et minor* ●大及小轉子  
 ●*Linea intertrochanterica* ●轉子間線  
 ●*Hintere Seite des Collum femoris* ●大腿骨頭ノ後側  
**Lig. iliofemorale** 腸骨大腿韌帶  
 ○*Spina iliaca anterior inferior* ○下前腸骨棘

●*Linea intertrochanterica et Trochanter major* ●轉子間線及大轉子  
**Lig. pubocapsulare** 耻骨囊韌帶  
 ○*Corpus e. Ramus superior ossis pubis* ○耻骨ノ體及上枝  
 ●*Trochanter minor et Capsula articularis* ●小轉子及關節囊  
**Lig. ischiocapsulare** 坐骨囊韌帶  
 ○*Corpus ossis ischii* ○坐骨體  
 ●*Capsula articularis et Zona orbicularis* ●關節囊及輪匝帶  
**Zona orbicularis (Weberi)** 輪匝帶  
**Lig. teres femoris** 大腿圓韌帶  
 ○*Fossa acetabuli* ○髌臼窩  
 ●*Fovea capitis femoris* ●大腿骨頭窩

**Articulatio genu** 膝關節

*Condylus medialis et lateralis femoris* 大腿骨ノ内外髌  
*Facies patellaris femoris* 大腿骨膝蓋面  
*Patella* 膝蓋骨  
*Condylus medialis et lateralis tibiae* 脛骨ノ内外髌  
**Capsula articularis** 關節囊  
 ○*Rand d. Facies articulares condyli med. et lat. femoris* ○大腿骨内外兩髌ノ關節面ノ邊緣  
 ●*Margo infraglenoidalis tibiae* ●脛骨ノ髌下緣  
**Cavum articulare** 關節腔  
**Meniscus lateralis** 外側關節半月板  
**Meniscus medialis** 內側關節半月板  
**Lig. cruciatum genu** 膝十字韌帶  
**Lig. cruciatum anterius** 前十字韌帶  
 ○*Fossa intercondyloidea anterior* ○前髌間窩  
 ●*Condylus lateralis femoris* ●大腿骨外髌  
**Lig. cruciatum posterius** 後十字韌帶

○Fossa intercondyloidea posterior	○後髌間窩
●Condylus medialis femoris	●大腿骨內髌
Lig. transversum genu	膝橫韌帶
Lig. patellae	膝蓋韌帶
○Apex patellae	○膝蓋骨尖
●Tuberositas tibiae	●脛骨凸起
Retinaculum patellae mediale	內側膝蓋支持帶
○Tendo m. quadricipitis femoris et Basis patellae	○四頭股筋腱及膝蓋骨基底
●Mediale Seite d. Margo infraglenoidalis tibiae	●脛骨髌下緣ノ內側
Retinaculum patellae laterale	外側膝蓋支持帶
○Tendo m. quadricipitis femoris	○四頭股筋腱
○Basis patellae	○膝蓋骨基底
●Laterale Seite d. Margo infraglenoidalis tibiae	●脛骨髌下緣ノ外側
Lig. collaterale tibiale	脛骨側々副韌帶
○Epicondylus medialis femoris	○大腿骨內上髌
●Meniscus medialis et Margo infraglenoidalis tibiae	●內側關節半月板及脛骨髌下緣
Lig. collaterale fibulare	腓骨側々副韌帶
○Epicondylus lateralis femoris	○大腿骨外上髌
●Capitulum fibulae	●腓骨小頭
Lig. popliteum obliquum	斜膝蓋韌帶
○Tendo m. semimembranosi	○半膜樣筋腱
●Capsula articularis	●關節囊
Lig. popliteum arcuatum	弓狀膝蓋韌帶
○Epicondylus lateralis femoris	○大腿骨外上髌
●Capsula articularis	●關節囊
Retinaculum ligamenti arcuati	弓狀韌帶支持帶
○Capitulum fibulae	○腓骨小頭
Plicae alares	翼狀皺襞
Plica synovialis patellaris	膝蓋滑液皺襞

Bursae mucosae	粘液囊
Bursa suprapatellaris	膝蓋上粘液囊
Bursa m. poplitei	膝關節粘液囊
Bursa m. semimembranosi	半膜樣筋粘液囊
Bursae m. gastrocnemii medialis et lateralis	內側及外側腓腸筋粘液囊
Bursa praepatellaris subcutanea	皮下膝蓋前粘液囊
Bursa praepatellaris subfasialis	筋膜下膝蓋前粘液囊 [囊]
Bursa praepatellaris subtendinea	腱下膝蓋前粘液囊
" " subcutanea	皮下膝蓋前粘液囊
" " profunda	深膝蓋前粘液囊
" subcutanea tuberositatis tibiae	脛骨凸起皮下粘液囊

**Articulatio tibiofibularis**

脛(骨)腓(骨)關節

Facies articularis fibularis tibiae	脛骨ノ腓骨關節面 [面]
Facies articularis capituli fibulae	腓骨ノ小頭關節面
Capsula articularis	關節囊
Cavum articulare	關節腔
Ligg. capituli fibulae posterius et anterius	前及後腓骨小頭韌帶

**Membrana interossea cruris**

下腿骨間膜

Cristae interossee tibiae et fibulae	脛骨及腓骨ノ骨上骨間裂孔 [間節]
Hiatus interosseus superior	前脛骨動靜脈
Vasa tibialia anteriora	
Hiatus interosseus inferior	下骨間裂孔

*Rr. perforantes tunc peroneae*

腓骨動靜脈ノ  
穿通枝

**Syndesmosis tibiofibularis** 脛腓靭帶聯合

*Incisura fibularis tibiae* 脛骨ノ腓骨截痕  
*Malleolus lateralis* 外踝  
*Lig. malleoli lateralis anterior* 前外踝靭帶  
*Lig. malleoli lateralis posterior* 後外踝靭帶  
*Lig. tibiofibulare transversum* 橫脛腓靭帶

**Articulationes pedis** 足關節

**Articulatio talocruralis** 距下腿關節

*Facies articularis inferior et malleolaris tibiae* 脛骨ノ下關節面及踝關節面  
*Facies articularis malleolaris fibulae* 腓骨ノ踝關節面  
*Trochlea tali* 距骨滑車  
*Capsula articularis* 關節囊  
*Lig. deltoideum* 三角靭帶  
*Lig. talo-tibiale anterior* 前距脛靭帶  
*Lig. tibio-naviculare* 脛舟靭帶  
*Lig. calcaneo-tibiale* 跟脛靭帶  
*Lig. talo-tibiale posterior* 後距脛靭帶  
*Lig. talo-fibulare anterior* 前距腓靭帶  
*Lig. calcaneo-fibulare* 跟腓靭帶  
*Lig. talo-fibulare posterior* 後距腓靭帶

**Articulationes intertarseae**

跗(骨)間關節

*Articulatio talo-calcanea* 距跟關節

*Facies articularis calcanea posterior tali* 距骨ノ後跟骨關節面  
*Facies articularis posterior calcanei* 跟骨ノ後關節面  
*Capsula articularis* 關節囊  
*Lig. talo-calcaneum anterior* 前距跟靭帶  
*Lig. „ posterior* 後距跟靭帶  
*Lig. „ laterale* 外側距跟靭帶  
*Lig. „ mediale* 內側距跟靭帶  
*Lig. „ interosseum* 骨間距跟靭帶

*Articulatio talo-calcaneo-navicularis* 距跟舟關節

*Caput tali* 距骨頭  
*Facies articularis calcanea anterior et media tali* 距骨ノ前中ノ二跟骨關節面  
*Facies articularis anterior et media calcanei* 跟骨ノ前中ノ二關節面  
*Facies posterior ossis navicularis* 舟狀骨ノ後面

*Articulatio tarsi transversa* 橫跗骨關節  
(Choparti)

*Articulatio calcaneo-cuboidea* 跟骰關節  
*Articulatio cuneo-navicularis* 楔舟關節

**Ligg. tarsi dorsalia** 背側中足靭帶

*Lig. talo-naviculare dorsale* 背側距舟靭帶  
*Ligg. naviculo-cuneiformia dorsalia* 背側舟楔靭帶  
*Ligg. intercuneiformia dorsalia* 背側楔狀骨間靭帶  
*Lig. cuneo-cuboideum dorsale* 背側楔骰靭帶  
*Lig. cuboideo-naviculare dorsale* 背側骰舟靭帶  
*Lig. bifurcatum* 分岐靭帶  
*Pars calcaneo-navicularis* 跟舟部  
*Pars calcaneo-cuboidea* 跟骰部  
*Lig. calcaneo-naviculare dorsale* 背側跟舟靭帶

Lig. calcaneo-cuboideum dorsale 背側跟股韌帶

### Ligg. tarsi plantaria 蹠側中足韌帶

Lig. plantare longum 長足蹠韌帶  
 Lig. calcaneo-naviculare plantare 蹠側跟舟韌帶  
 Fibrocartilago navicularis 舟狀骨纖維樣軟  
 Lig. calcaneo-cuboideum plantare 蹠側跟股韌帶 [骨  
 Ligg. naviculo-cuneiformia plan- 蹠側舟楔韌帶  
 taria  
 Ligg. intercuneiformia plantaria 蹠側楔狀骨間韌帶  
 Lig. cuneo-cuboideum plantare 蹠側楔股韌帶  
 Lig. cuboideo-naviculare plantare 蹠側設舟韌帶  
 Lig. calcaneo-cuboideum plantare 橫蹠側跟股韌帶  
 transversum

### Ligg. tarsi interossea 骨間中足韌帶

Lig. talo-calcaneum interosseum 骨間距跟韌帶  
 Ligg. intercuneiformia interossea 骨間楔狀骨間韌帶  
 Lig. cuneo-cuboideum interosseum 骨間楔股韌帶

### Articulationes tarsometatarsae

#### (Lisfranci) 跗蹠關節

Ossa cuneiformia I, II, III 第一乃至第三楔  
 Os cuboideum 骰子骨 [狀骨  
 Basis ossis metatarsalis I-V 第一乃至第五蹠  
 Capsulae articulares 關節囊 [骨基底  
 Ligg. tarso-metatarsae dorsalia 背側跗蹠韌帶  
 Ligg. tarso-metatarsae plantaria 蹠側跗蹠韌帶  
 Ligg. cuneo-metatarsae interossea 骨間楔蹠韌帶

### Articulationes intermetatarsae

#### 蹠骨間關節

Die einander stossende Fläche des 第二乃至第五蹠  
 Basis oss. metatars. II-V 骨基底ノ相接  
 シタル面

Capsulae articulares 關節囊  
 Ligg. basium (oss. metatars.) 背側(蹠骨)基底韌  
 dorsalia 帶  
 Ligg. basium (oss. metatars.) 蹠側(蹠骨)基底韌  
 plantaria 帶  
 Ligg. basium (oss. metatars.) 骨間(蹠骨)基底韌  
 interossea 帶  
 Spatia interossea metatarsi 蹠骨々間腔

### Articulationes metatarsophalangeae

#### 蹠趾關節

Capituli oss. metatars. I-V 第一乃至第五蹠  
 骨小頭  
 Basis phalangis I digito un pedis 第一乃至第五趾  
 I-V 第一趾骨ノ基  
 Capsulae articulares 關節囊 [底  
 Lamina fibrocartilaginea plantaris 蹠側纖維性軟骨板  
 Ligg. collateralia 側副韌帶  
 Ligg. accessoria plantaria 蹠側副韌帶  
 Ligg. capitulum (oss. metatars.) 橫(蹠骨)小頭韌帶  
 transversa

## Articulationes digitorum pedis

## 趾關節

Capsulae articulares	關節囊
Ligg. collateralia	側副韌帶

## Musculi extremitatis inferioris

## 下肢筋

## Muskeln der Hüfte 胯筋

<i>Innere Hüftmuskeln</i>	內胯筋
M. iliopsoas	腸腰筋
M. psoas major	大腰筋
○Corpora verteb. thoracalis XII et verteb. lumbalium I-IV (oberfl. Schicht)	○第十二胸椎乃至第四腰椎ノ體(淺層)
○Procc. transversi Verteb. lumbalium I-V (tiefe Schicht)	○第一乃至第五腰椎ノ橫突起(深層)
●Trochanter minor femoris	●大腿骨小轉子
○ <i>Rr. musculares d. Plexus lumbalis et N. femoralis</i>	○腰神經叢ノ筋枝及股神經
M. psoas minor	小腰筋
○Corpora verteb. thoracalis XII et verteb. lumbalis I	○第十二胸椎及第一腰椎ノ
●Fascia iliaca	●腸骨筋膜ノ體

○ <i>Rr. musculares d. Plexus lumbalis</i>	○腰神經叢筋枝
M. iliacus	腸骨筋
○Fossa iliaca	○腸骨窩
●Trochanter minor femoris	●大腿骨小轉子
○ <i>Rr. musculares d. N. femoralis</i>	○股神經ノ筋枝
Bursa iliopectinea	腸趾粘液囊
Bursa iliaca subtendinea	腿下腸骨粘液

*Aeusere Hüftmuskeln*

外胯筋 [囊]

M. gluteus maximus	大臀筋
○Area glutei maximi ossis ilium	○腸骨ノ大臀筋
○Fascia lumbodorsalis	○腰背筋膜ノ面
○Os sacrum et Os coccygis	○薦骨及尾閏骨
○Lig. sacrotuberosum	○薦坐隆起韌帶
●Tractus iliotibialis fasciae latae	●廣筋膜ノ腸脛纖維束
●Tuberositas glutea femoris	●大腿骨ノ臀筋凸起
Bursa trochanterica m. glutei maximi	大臀筋轉子粘液囊
○ <i>N. gluteus inferior</i>	○下臀神經
Bursae glut e femorales	臀股粘液囊
Bursa ischiadica m. glutei maximi	大臀筋坐骨粘液囊
M. gluteus medius	中臀筋
○Area glutei medii ossis ilium et Fascia lata	○腸骨ノ中臀筋面及廣筋膜
●Trochanter major femoris	●大腿骨大轉子
○ <i>N. gluteus superior</i>	○上臀神經
Bursa trochanterica m. glutei medii anterior	前中臀筋轉子粘液囊
Bursa trochanterica m. glutei medii posterior	後中臀筋轉子粘液囊

- M. gluteus minimus 小臀筋 [面  
 ○Area m. glutei minimi ossis ilium ○腸骨ノ小臀筋  
 ●Trochanter major femoris ●大腿骨大轉子  
 ◎N. gluteus superior ◎上臀神經  
 Bursa trochanterica m. 小臀筋轉子  
 glutei minimi 粘液囊
- M. piriformis 梨子狀筋  
 ○Facies pelvina ossis sacri ○薦骨々盤面  
 ←Foramen ischiadicum majus ←大坐骨孔  
 ●Trochanter major femoris ●大腿骨大轉子  
 ◎Rr. musculares d. Plexus sacralis ◎薦骨神經叢ノ筋枝  
 Bursa m. piriformis 梨子狀筋粘液
- M. obturator internus 內閉鎖筋 [囊  
 ○Innere Fläche d. Membrana obturatori und d. angrenzenden Knochen ○閉鎖膜及周圍ノ骨ノ內面  
 ←Foramen ischiadicum minus ←小坐骨孔  
 ●Fossa trochanterica femoris ●大腿骨轉子窩  
 ◎Rr. musculares d. Plexus sacralis ◎薦骨神經叢ノ筋枝  
 Bursa m. obturatoris interni 內閉鎖筋粘液
- M. gemellus superior 上孖筋 [囊  
 ○Spina ischiadica ○坐骨棘  
 ●Fossa trochanterica femoris ●大腿骨轉子窩  
 ◎Rr. musculares d. Plexus sacralis ◎薦骨神經叢ノ筋枝
- M. gemellus inferior 下孖筋  
 ○Tuber ischiadicum ○坐骨隆起  
 ●Fossa trochanterica femoris ●大腿骨轉子窩  
 ◎Rr. musculares d. Plexus sacralis ◎薦骨神經叢ノ筋枝
- M. quadratus femoris 股方形筋  
 ○Tuber ischiadicum ○坐骨隆起  
 ●Crista intertrochanterica femoris ●大腿骨ノ轉子間櫛

- ◎Rr. musculares d. Plexus sacralis ◎薦骨神經叢ノ筋枝
- M. obturator externus 外閉鎖筋  
 ○Aeussere Fläche d. Membrana obturatoria und d. angrenzenden Knochens ○閉鎖膜及周圍ノ骨ノ外面  
 ●Fossa trochanterica femoris ●大腿骨轉子窩  
 ◎N. obturatorius ◎閉鎖神經
- M. tensor fasciae latae 股鞘張筋  
 ○Spina iliaca anterior superior ○上前腸骨棘  
 ●Tractus ilio-tibialis fasciae latae ●廣筋膜ノ腸脛纖維束  
 ◎N. gluteus superior ◎上臀神經

## Die Muskeln des Oberschenkels

## 大腿筋

- Die vordere Gruppe od. Extensoren-muskeln 前側群又ハ伸筋
- ◎Alle: N. femoralis ◎皆股神經
- M. sartorius 縫匠筋  
 ○Spina iliaca anterior superior. ○前上腸骨棘  
 ●Mediale Seite der Tuberositas tibiae ●脛骨凸起ノ內側  
 Bursa m. sartorii propria 固有縫匠筋粘液囊
- M. quadriceps femoris 四頭股筋  
 M. rectus femoris 直股筋  
 ○Spina iliaca ant. inf. et Tuberositas rectalis ossis coxae ○前下腸骨棘及ヒ脛骨ノ直筋凸起  
 Bursa m. recti femoris 直股筋粘液囊
- M. vastus medialis 內股筋

- Labium mediale Lineae asperae femoris et Linea intertrochanterica  
○大腿骨粗繃線ノ内側唇及轉子間線
- M. vastus lateralis  
○Trochanter major femoris  
○Labium laterale lineae asperae femoris  
○大股筋  
○大股骨大轉子  
○大股骨粗繃線ノ外側唇
- M. vastus intermedius  
○Facies anterior corporis femoris  
●Patella et Tuberositas tibiae  
中間股筋「面  
○大股骨體ノ前  
●膝蓋骨及脛骨凸起
- Lig. patellae*  
*Retinaculum patellae mediale et laterale*  
膝蓋靱帶  
内側及ビ外側膝蓋支持帶
- M. articularis genu  
○Facies anterior corporis femoris  
●Capsula articularis genu  
膝關節筋  
○大股骨體前面  
●膝關節囊
- Die mediale Gruppe od. Adduktoren-muskeln*  
内側群又ハ内轉筋
- ◎*Alle: N. obturatorius*  
Nur M. pectineus ausserdem Ast d. N. femoralis  
◎皆閉鎖神經  
耻骨筋ノミハ其他股神經ノ枝ヲ受ク
- M. pectineus  
○Pecten ossis pubis  
●Linea pectinea femoris  
Bursa m. pectinei  
耻骨筋  
○耻骨嚙「筋線  
●大股骨ノ耻骨耻骨筋粘液囊
- M. gracilis  
○Ramus inferior ossis pubis  
●Mediale Seite der Tuberositas tibiae  
薄股筋  
○耻骨下枝  
○脛骨凸起ノ内側  
○脛趾粘液囊
- Bursa anserina  
M. adductor longus  
○Ramus superior ossis pubis  
長内轉筋  
○耻骨上枝

- Labium mediale lineae asperae femoris  
●大股骨粗繃線ノ内側唇
- M. adductor brevis  
○Rami inf. et sup. ossis pubis  
短内轉筋「孔  
○耻骨ノ上枝及下枝
- Labium mediale lineae asperae femoris  
●大股骨粗繃線ノ内側唇
- M. adductor magnus  
○Ramus inferior os. is. pubis  
○Ramus inferior ossis ischii  
○Tuber ischiadicum  
大内轉股筋  
○耻骨下枝  
○坐骨下枝  
○坐骨隆起
- Labium mediale lineae asperae femoris  
●Epicondylus medialis femoris  
*Canalis adductorius (Hunteri)*  
*Hiatus tendineus adductorius*  
●大股骨粗繃線ノ内側唇  
●大股骨内上髁内轉筋管  
内轉筋腱裂孔
- M. adductor minimus  
○Rr. inferiores ossis pubis et ischii  
○Linea intertrochanterica et Oberes Ende des Labium mediale lineae asperae femoris  
小内轉筋「1枝  
○耻骨及坐骨ノ  
●轉子間線及ビ大股骨粗繃線内側唇ノ上端
- Die hintere Muskeln (d. Flexoren-muskeln)*  
後側筋又ハ屈筋
- ◎*Alle: N. tibialis. Nur Caput brevem bicipitis femoris: N. peroneus*  
◎皆脛骨神經  
二頭股筋短頭ノミハ腓骨神經
- M. semitendinosus  
○Tuber ischiadicum  
●Mediale Seite der Tuberositas tibiae  
半腱樣筋  
○坐骨隆起  
●脛骨凸起ノ内側
- Bursa bicipitis femoris superior  
上二頭股筋粘液囊



Bursa anserina	鵞趾粘液囊
M. semimembranosus	半膜樣筋
○Tuber ischiadicum	○坐骨隆起
●Mediale Seite der Tuberositas tibiae	●脛骨凸起ノ内側
●Fascia cruris	●下腿筋膜
●Lig. popliteum obliquum	●斜膝關節帶
Bursa m. semimembranosi	半膜樣筋粘液囊
M. biceps femoris	二頭股筋 [囊]
Caput longum	長頭
○Tuber ischiadicum	○坐骨隆起
Bursa m. bicipitis femoris superior	上二頭股筋粘液囊
Caput breve	短頭
○Labium laterale lineae asperae femoris	○大腿骨粗糙線ノ外側唇
●Capitulum fibulae	●腓骨小頭
Bursa m. bicipito-gastrocnemialis	二頭腓腸筋粘液囊
Bursa m. bicipitis femoris inferior	下二頭股筋粘液囊

Die Unterschenkel-muskeln 下腿筋

Vordere oder Extensoren-muskeln	前側筋又ハ伸筋
◎Alle: N. peronaeus profundus	◎皆深腓骨神經
M. tibialis anterior	前脛骨筋
○Condylus lateralis et facies lateralis tibiae	○脛骨ノ外側及外側面
○Membrana interossea cruris	○下腿骨間膜

○Fascia cruris	○下腿筋膜
←Lig. transversum cruris	←下腿橫韌帶
←Lig. cruciatum cruris	←下腿十字韌帶
●Os cuneiforme I	●第一楔狀骨
●Basis ossis metatarsalis I	●第一趾骨基底
Bursa subtendinea m. tibialis anterioris	前脛骨筋腱下粘液囊
M. extensor digitorum longus	長伸趾筋
○Condylus lateralis tibiae	脛骨ノ外側
○Capitulum et Crista anterior fibulae	腓骨ノ小頭及前緣
○Septum intermusculare (fibulare) anterius	前(腓骨)筋間中隔
○Membrana interossea cruris	下腿骨間膜
○Fascia cruris	下腿筋膜
←Lig. transversum cruris	←下腿橫韌帶
←Lig. cruciatum cruris	←下腿十字韌帶 [帶]
Lig. fundiforme tarsi (Rezii)	跗骨係韌帶
●Aponeurosis dorsalis pedis	足背腱膜
●Basis phalangis II et III digitorum II-IV	第二乃至第四趾ノ第二及第三趾骨基底
M. peronaeus tertius	第三腓骨筋   底
●Basis ossis metatarsalis V	第五趾骨基底
M. extensor hallucis longus	長伸趾筋
○Membrana interossea cruris	下腿骨間膜
○Facies medialis fibulae	腓骨內側面
←Lig. transversum cruris	←下腿橫韌帶
←Lig. cruciatum cruris	←下腿十字韌帶 [基底]
●Basis phalangis II hallucis	跟趾第二趾骨
Laterale oder Peronaeus-gruppe	外側群又腓骨側群
◎Alle: N. peronaeus superf.	◎皆淺腓骨神經

M. peroneus longus	長腓骨筋
○Condylus lateralis tibiae	脛骨外髁
○Capitulum et facies lateralis fibulae	腓骨ノ小頭及外側面
○Fascia cruris	下腿筋膜
○Septa intermuscularia fibularia ant. et post.	前及後腓骨筋間中隔
←Sulcus m. peronei calcanei	←跟骨ノ腓骨筋溝
←Retinacula mm. peroneorum superiora et inferiora	←上下ノ二腓骨筋支持帶
←Sulcus m. peronei ossis cuboidei	←骰子骨ノ腓骨筋溝
●Os cuneiforme I	第一楔狀骨
●Tuberositas ossis metatarsalis I	第一趾骨凸起
M. peroneus brevis	短腓骨筋
○Facies lateralis fibulae	腓骨外側面
○Septa intermuscularia fibularia ant. et post.	前及後腓骨筋間中隔
←Retinacula mm. peroneorum sup. et inf.	←上下ノ二腓骨筋支持帶
●Tuberositas ossis metatarsalis V	第五趾骨凸起
<i>Hintere oder Flexoren-gruppe</i>	後側群又ハ屈筋群
②Alle: N. tibialis	皆脛骨神經
M. triceps surae	下腿三頭筋
M. gastrocnemius	腓腸筋
Caput laterale	外側頭
○Epicondylus lateralis femoris	大腿骨外上髁
Caput mediale	內側頭
○Epicondylus medialis femoris	大腿骨內上髁
Bursa m. gastrocnemii lateralis	外側腓腸筋粘液囊

Bursa m. gastrocnemii medialis	內側腓腸筋粘液囊
M. soleus	比目魚筋
○Capitulum et facies posterior fibulae	腓骨ノ小頭及後面
○Linea poplitea et margo medialis tibiae	脛骨ノ膝關節及ヒ內緣
Arcus tendineus m. solei	比目魚筋
Tendo calcanei (Achillis)	跟骨腱〔跟弓〕
●Tuber calcanei	跟骨隆起
Bursa subcutanea calcanei	跟骨皮下粘液囊
Bursa tendinis calcanei	跟骨腱粘液囊
M. plantaris	蹠筋
○Epicondylus lateralis femoris	大腿骨外上髁
●Tendo calcanei (Achillis) s. Aponeurosis plantaris	跟骨腱或ハ蹠腱膜
M. popliteus	膝關節筋
○Epicondylus lateralis femoris	大腿骨外上髁
●Oberhalb der Linea poplitea tibiae	●脛骨膝關節ノ上部
Bursa m. poplitei	膝關節粘液囊
M. flexor hallucis longus	長屈趾筋
○Facies medialis et posterior fibulae	腓骨ノ內面及後面
○Septum intermusculare fibulare posterius	○後腓骨筋間中隔
←Sulcus m. flexoris hallucis longi tali et calcanei	←距骨及跟骨ノ長屈趾筋溝
←Lig. laciniatum	←分裂韌帶
●Basis phalangis II hallucis	●跟趾第二趾骨
M. flexor digitorum longus	長屈趾筋〔基底〕

- Facies posterior tibiae
- ←Sulcus malleolaris tibiae
- ←Lig. laciniatum
- Basis phalangis III digitorum II-V

M. tibialis posterior

- Facies posterior tibiae
- Membrana interossea cruris
- Facies medialis fibulae
- ←Sulcus malleolaris tibiae
- ←Lig. laciniatum
- Tuberositas ossis navicularis
- Ossa cuneiformia II-III
- Ossa metatarsalia II-III

- 脛骨後面
- 脛骨ノ踝溝
- 分裂靭帶
- 第二乃至第五趾第三趾骨基底

後脛骨筋

- 脛骨後面
- 下腿骨間膜
- 腓骨內側面
- ←脛骨ノ踝溝
- ←分裂靭帶
- 舟狀骨凸起
- 第二乃至第三楔狀骨
- 第二乃至第三趾骨

Fussmuskeln 足筋

Muskeln des Fussrückens

◎Alle: N. peronaeus prof.

M. extensor hallucis brevis

- Facies lateralis et superior calcanei
- Basis phalangis I hallucis

M. extensor digitorum brevis

- Facies lateralis et superior calcanei
- Aponeurosis dorsalis digitorum II-IV

Muskeln der Fuss-sohle

Muskeln des Grosszehenballens

M. abductor hallucis

足背筋

皆深腓骨神經

短伸趾筋

- 跟骨ノ外側面及上面

短伸趾筋〔基底〕

- 跟骨ノ外側面及上面
- 第二乃至第四趾背側腱膜

足底筋

跟趾球筋

外轉趾筋

- Processus medialis tuberis calcanei
- Lig. laciniatum
- Tuberositas ossis navicularis
- Basis phalangis I hallucis

◎N. plantaris medialis

M. flexor hallucis brevis

- Ossa cuneiformia I-III
- Os naviculare
- Lig. plantare longum
- Ossa sesamoidea et Basis phalangis I hallucis

◎N. plantaris medialis

M. adductor hallucis

Caput obliquum

- Os cuneiforme III
- Os cuboideum
- Basis oss. metatars. II-III

○Lig. plantare longum

Caput transversum

- Kapseln d. Articulationes metatarsophalangeae II-V

○Ligg. capitulorum transversa

- Os sesamoideus lateralis
- Basis phalangis I hallucis

◎N. plantaris lateralis

Muskeln des Kleinzehenballens

M. abductor digiti quinti

- Processus lateralis tuberis calcanei
- Aponeurosis plantaris

跟骨隆起內側突起

- 分裂靭帶
- 舟狀骨凸起
- 跟趾第一趾骨基底〔經內側足底神

短屈趾筋

- 第一乃至第三楔狀骨
- 舟狀骨
- 長趾側靭帶
- 種子骨及跟趾第一趾骨基底

內側足底神

內轉趾筋〔經

斜頭

- 第三楔狀骨
- 骰子骨
- 第二乃至第三趾骨基底
- 長趾側靭帶

橫頭

- 第二乃至第五趾趾關節ノ關節囊
- 橫小頭靭帶
- 外側種子骨
- 跟趾第一趾骨基底〔經外側足底神

小趾球筋

外轉小趾筋

- 跟骨隆起外側
- 趾腱膜〔突起

- Tuberositas ossis metatarsalis V et Basis phalangis I digiti V 第五趾骨凸起及第五趾第一趾骨基底
- N. plantaris lateralis 外側足趾神經
- M. flexor digiti quinti brevis 短屈小趾筋 [經]
- Basis ossis metatarsalis V et Lig. plantare longum 第五趾骨基底及長趾側韌帶 [骨基底]
- Basis phalangis I digiti V 第五趾第一趾
- N. plantaris lateralis 外側足趾神經
- M. opponens digiti quinti 對蹠小趾筋 [經]
- Lig. plantare longum 長趾側韌帶
- Laterale Seite d. Os metatarsale V 第五趾骨 / 外側
- N. plantaris lateralis 外側足趾神經
- Die mittleren Fussmuskeln 中間足筋 [經]
- M. flexor digitorum brevis 短屈趾筋
- Processus medialis tuberis calcanei 跟骨隆起內側
- Aponeurosis plantaris 趾韌膜 [突起]
- Phalanx II digitorum II-V 第二乃至第五趾第二趾骨
- N. plantaris medialis 內側足趾神經
- M. quadratus plantae 趾方形筋 [經]
- Facies inferior et medialis calcanei 跟骨 / 下面及內側面
- Aponeurosis plantaris 趾韌膜
- Tendo m. flexoris digitorum longi 長屈趾筋腱
- N. plantaris lateralis 外側足趾神經 [樣筋]
- Mm. lumbricales I-IV 第一乃至第四趾
- Tendines m. flexoris digitorum longi 長屈趾筋腱
- Aponeurosis dorsalis digitorum II-V 第二乃至第五趾背側韌膜
- Nn. plantares medialis et lateralis 內側及外側足趾神經

- Mm. interossei plantares I-III 第一乃至第三趾側骨間筋
- Margines mediales oss. metatars. III-V 第三乃至第五趾骨內側緣
- Aponeurosis dorsalis digitorum III-V 第三乃至第五趾背側韌膜
- N. plantaris lateralis 外側足趾神經
- Mm. interossei dorsales I-IV 第一乃至第四背側骨間筋
- Margines mediales et laterales oss. metatars. I-V 第一乃至第五趾骨 / 內側緣及外側緣
- Margo medialis phalangis I digiti II 第二趾第一趾骨內側緣
- Margo lateralis phalangis I digitorum II-IV 第二乃至第四趾第一趾骨外側緣
- N. plantaris lateralis 外側足趾神經

### Fascia iliaca 腸骨筋膜

- Crista iliaca 腸骨嵴
- Corpora vertebrarum lumbalium I-V 第一乃至第五腰椎 / 體骨盤分界線
- Linea terminalis pelvis 腸腰筋
- M. iliopsoas 鼠蹊韌帶
- Lig. inguinale (Poupartii) 裂口韌帶
- Lig. lacunare (Gimbernati) 腸趾韌帶
- Lig. ilipectineum 趾骨韌帶
- Lig. pubicum (Cooperi) 筋裂口
- Lacuna musculorum 腸腰筋
- M. iliopsoas, 股神經
- N. femoralis 血管裂口
- Lacuna vasorum

<i>A. et V. femoralis</i>	股動靜脈
<i>V. a. iynp'atica</i>	淋巴管
<i>Lymphoglandula Rosenmülleri</i> (s. <i>Cloqueti</i> )	ローゼンミュレル氏淋巴腺
<i>Annulus femoralis internus</i>	內股輪
<i>Septum femorale (Cloqueti)</i>	股中隔
<i>Fascia pectinea</i>	耻骨筋膜
<i>M. pectineus</i>	耻骨筋
<i>Fascia iliopectinea</i>	腸耻筋膜
<b>Fascia lata 廣筋膜(又ハ大腿筋膜)</b>	
<i>Fossa ovalis</i>	卵圓窩
<i>V. saphena magna</i>	大サフェナ靜脈
<i>N. lumboinguinalis</i>	腰鼠蹊神經
<i>Margo falciformis</i>	鎌狀緣
<i>Cornu superius</i>	上角
<i>Cornu inferius</i>	下角
<i>Annulus femoralis externus</i>	外股輪
<i>Canalis femoralis</i>	大腿管
<i>Septum femorale (Oberes Ende)</i>	股中隔(上端)
<i>Fossa ovalis (Unteres Ende)</i>	卵圓窩(下端)
<i>Vasa femoralia (Laterale Seite)</i>	股動靜脈(外側)
<i>M. et fascia pectinea (Mediale Seite)</i>	耻骨筋及耻骨筋膜(內側)
<i>Fascia cribrosa</i>	篩狀筋膜
<i>Tractus iliotibialis</i>	腸脛纖維束
<i>Lig. iliotibiale</i>	腸脛韌帶
<i>Septum intermusculare (femoris) mediale</i>	內側(大腿)筋間中隔
<i>Septum intermusculare (femoris) laterale</i>	外側(大腿)筋間中隔

<i>Septum intermusculare posterius</i>	後筋間中隔
<i>Trigonum femorale (Fossa Scar- pae major)</i>	股三角
<i>M. sartorius (Laterale Seite)</i>	縫匠筋(外側)
<i>Mm. adductores (Mediale " )</i>	內轉筋(內側)
<i>Lig. inguinale (Obere " )</i>	鼠蹊韌帶(上側)
<i>A. et V. femoralis</i>	股動靜脈
<i>A. et V. epigastrica superficialis</i>	淺腹壁動靜脈
<i>A. et V. circumflexa ilium superficialis</i>	淺腸骨迴旋動靜脈
<i>Aa. et Vv. putendae externae</i>	外陰部動靜脈
<i>Rr. inguinales</i>	鼠蹊枝
<i>A. et V. profunda femoris</i>	深股動靜脈
<i>Aa. et Vv. circumflexae femoris medialis et lateralis</i>	內側及外側股迴旋動靜脈「脈
<i>A. et V. perforans prima</i>	第一穿通動靜
<i>N. femoralis</i>	股神經
<i>Rr. musculares</i>	筋枝
<i>Rr. cutanei anteriores</i>	前皮枝
<i>N. saphenus</i>	サフェナ神經
<i>Fossa subinguinalis s. trigonum ilio-pectineum</i>	鼠蹊下窩或ハ腸耻三角
<i>M. iliopectineus et fascia iliaca (Laterale Seite)</i>	腸腰筋及腸骨筋膜(外側)
<i>M. et fascia pectinea (Mediale Seite)</i>	耻骨筋及耻骨筋膜(內側)
<i>Lig. inguinale (Obere Seite)</i>	鼠蹊韌帶(上側)
<i>N. femoralis</i>	股神經
<i>Vasa femoralia</i>	股動靜脈
<i>Lymphoglandulae subinguinales profundae</i>	深鼠蹊下淋巴腺
<i>Fascia poplitea</i>	膝窩筋膜
<i>Fossa poplitea</i>	膝窩窩

### Fascia cruris 下腿筋膜

Septum intermusculare tibiale	脛骨筋間中隔
Septum intermusculare (fibulare) anterius	前(腓骨)筋間中隔
Septum intermusculare (fibulare) posterius	後(腓骨)筋間中隔
Fascia cruris profunda	深下腿筋膜
Lig. transversum cruris	下腿橫韌帶
Lig. laciniatum	分裂韌帶 (又、內輪狀韌帶)
Retinaculum mm. peronaeorum superius	上腓骨筋支持帶
Retinaculum mm. peronaeorum inferius	下腓骨筋支持帶
Lig. cruciatum cruris	下腿十字韌帶
Lig. fundiforme tarsi (Retzii)	跗骨蹄係狀韌帶
Bursa subcutanea malleoli medialialis	內踝皮下粘液囊
Bursa subcutanea malleoli lateralis	外踝皮下粘液囊

### Fascia pedis 足筋膜

Fascia dorsalis pedis	足背筋膜
Aponeurosis plantaris	足底膜
Fasciculi transversi aponeurosis plantaris	足底膜橫束
Vagina tendinis m. tibialis anterioris	前脛骨筋腱鞘
Vagina tendinis m. extensoris hallucis longi	長伸趾筋腱鞘

Vagina tendinum m. extensoris digitorum pedis longi	長伸趾筋腱鞘
Vagina tendinum mm. peronaeorum communis	總腓骨筋腱鞘
Vagina tendinis m. peronaei longi plantaris	趾長腓骨筋腱鞘
Bursa subtendinea m. tibialis anterioris	前脛骨筋腱下粘液囊
Bursa sinus tarsi	跗骨囊粘液囊
Vagina tendinis m. tibialis posterioris	後脛骨筋腱鞘
Vagina tendinum m. flexoris digitorum pedis longi	長屈趾筋腱鞘
Vagina tendinum m. flexoris hallucis longi	長屈趾筋腱鞘
Bursa subtendinea m. tibialis posterioris	後脛骨筋腱下粘液囊
Vagina tendinum digitales pedis	趾腱鞘
Bursae intermetatarsophalangeae	趾趾間粘液囊
Bursae mm. lumbricalium pedis	足蟲樣筋粘液囊

### Vasa extremitatis inferioris

#### 下肢ノ血管

#### A. femoralis 股動脈

← *Lacuna vasorum lig. inguinalis* ← 鼠蹊韌帶ノ血管裂孔

← <i>Trigonum ilio-pectineum</i>	← 腸趾三角
← <i>Canalis adductorius (Hunteri)</i>	← 內轉筋管
A. epigastrica superficialis	淺腹壁動脈
A. circumflexa ilium superficialis	淺腸骨迴旋動脈
Aa. pudendae externae	外陰部動脈
*A. pudenda externa superficialis	*淺外陰部動脈
*A. pudenda subfascialis s. profunda	*筋膜下 (或ハ陰) 部動脈
Aa. scrotales (s. labiales) anteriores	前陰囊 (或ハ陰唇) 動脈
Rr. inguinales	鼠蹊枝
A. profunda femoris	深股動脈
A. circumflexa femoris medialis	內側股迴旋動脈
R. superficialis	淺枝
R. profundus	深枝
R. acetabuli	髌臼枝
A. circumflexa femoris lateralis	外側股迴旋動脈
R. ascendens	上行枝
R. descendens	下行枝
A. perforans prima	第一穿通動脈
A. nutricia femoris superior	上大腿骨營養動脈
A. perforans secunda	第二穿通動脈
A. perforans tertia	第三穿通動脈
A. nutricia femoris inferior	下大腿骨營養動脈
Rr. musculares	筋枝 [動脈]
A. genu suprema	最上膝動脈
Rr. musculares	筋枝
R. saphenus	サフエナ枝
Rr. articulares	關節枝

## A. poplitea 膝脛動脈

Rr. articulares	關節枝
A. genu superior medialis	上內側膝動脈
A. genu superior lateralis	上外側膝動脈
A. genu media	中膝動脈
A. genu inferior medialis	下內側膝動脈
A. genu inferior lateralis	下外側膝動脈
Rr. musculares	筋枝
Rr. musculares supp.	上筋枝
A. suralis medialis	內側腓腸動脈
A. suralis lateralis	外側腓腸動脈
Rete articulare genu	膝關節動脈網
A. genu suprema	最上膝動脈
A. „ superior medialis	上內側膝動脈
A. „ „ lateralis	上外側膝動脈
A. „ inferior medialis	下內側膝動脈
A. „ „ lateralis	下外側膝動脈
A. „ media	中膝動脈
A. recurrens tibialis posterior	後脛骨反回動脈
A. „ „ anterior	前脛骨反回動脈
Rete patellae	膝蓋動脈網
<b>A. tibialis anterior 前脛骨動脈</b>	
A. recurrens tibialis posterior	後脛骨反回動脈
A. recurrens tibialis anterior	前脛骨反回動脈
Rr. musculares	筋枝
A. malleolaris anterior lateralis	前外踝動脈
Rete malleolare laterale	外踝動脈網
A. malleolaris anterior lateralis	前外踝動脈
A. malleolaris posterior lateralis	後外踝動脈

A. tarsea lateralis	外側足根動脈
A. malleolaris anterior medialis	前內踝動脈
Rete malleolare mediale	內踝動脈網
A. malleolaris anterior medialis	前內踝動脈
Aa. tarseae mediales	內側足根動脈
A. malleolaris posterior medialis	後內踝動脈
A. dorsalis pedis	足背動脈
A. tarsea lateralis	外側足根動脈
Aa. tarseae mediales	內側足根動脈
A. arcuata	弓狀動脈
Aa. metatarsae dorsales II-IV	第二乃至第四背側中足動脈
A. metatarsae dorsalis I	第一背側中足動脈
R. plantaris profundus	深足趾枝 [脈]
Aa. digitales dorsales	背側趾動脈
Rete dorsale pedis	足背動脈網 [枝]
R. perforans a. peronaeae	腓骨動脈穿通
Aa. tarseae mediales	內側足根動脈
A. tarsea lateralis	外側足根動脈
A. arcuata	弓狀動脈

### A. tibialis posterior 後脛骨動脈

R. fibularis	腓骨枝
A. peronaea	腓骨動脈
A. nutricia fibulae	腓骨營養動脈
Rr. musculares	筋枝
R. perforans	穿通枝
R. communicans	交通枝
A. malleolaris posterior lateralis	後外踝動脈
Rr. calcanei laterales	外側跟骨枝
Rr. musculares	筋枝
A. nutricia tibiae	脛骨營養動脈

A. malleolaris posterior medialis	後內踝動脈
Rr. calcanei mediales	內側跟骨枝
Rete calcaneum	跟骨動脈網
Rr. calcanei mediales a. tibialis posterioris	後脛骨動脈ノ內側跟骨枝
Rr. calcanei laterales a. peronaeae	腓骨動脈ノ外側跟骨枝
A. plantaris medialis	內側足趾動脈
R. superficialis	淺枝
R. profundus	深枝
A. plantaris lateralis	外側足趾動脈
Arcus plantaris	足趾動脈弓
Aa. metatarsae plantares	趾側中足動脈
Rr. perforantes posteriores	後穿通枝
Rr. perforantes anteriores	前穿通枝
Aa. digitales plantares	趾側趾動脈

### V. femoralis und ihre Fortsetzung 股靜脈及其續キ

Vv. pudendae externae	外陰部靜脈
Vv. dorsales penis (s. clitoridis) subcutaneae	皮下陰莖 (或ハ陰核) 背靜脈
Vv. scrotales (s. labiales) anteriores	前陰囊 (或ハ陰唇) 靜脈
V. circumflexa ilium superficialis	淺腸骨迴旋靜脈
V. epigastrica superficialis	淺腹壁靜脈
Vv. profundae femoris	深股靜脈 [通枝]
Vv. perforantes I-III	第一乃至第三穿
Vv. circumflexae femoris laterales	外側迴旋股靜脈



Vv. circumflexae femoris mediales	内側廻旋股靜脈
Vv. popliteae	膝關節靜脈
Vv. articulares genu	膝關節靜脈
Vv. tibiales anteriores	前脛骨靜脈
Vv. tibiales posteriores	後脛骨靜脈
Vv. plantares laterales	外側趾靜脈
Vv. plantares mediales	内側趾靜脈
Arcus venosus plantaris profundus	深淺靜脈弓
Vv. metatarsae plantares	趾側中足靜脈
Vv. perforantes	穿通靜脈
Vv. digitales plantares	趾側趾靜脈
Retz venosum plantare cutaneum	趾側皮靜脈網
Arcus venosus plantaris cutaneus	趾側皮靜脈弓
Vv. intercapitulares	小頭間靜脈
Vv. digitales pedis dorsales	足背趾靜脈
Vv. digitales pedis communes	總趾靜脈
Arcus venosus dorsalis pedis cutaneus	足背皮靜脈弓
Retz venosum dorsale pedis cutaneum	足背皮靜脈網
Vv. metatarsae dorsales pedis	足背中足靜脈
V. marginalis lateralis	外側緣靜脈
V. marginalis medialis	内側緣靜脈
V. saphena magna	大サフエノ靜脈
V. saphena accessoria	副サフエノ靜脈
V. saphena parva	小サフエノ靜脈
V. femoro poplitea	股腔靜脈

## Lymphoglandulae Extremitatis inferioris

### 下肢ノ淋巴腺

Lymphogl. tibiales antt.	前脛淋巴腺
„ popliteae	膝關節淋巴腺
„ subinguinales superfi.	淺鼠蹊下淋巴腺
„ inguinales	鼠蹊淋巴腺
„ subinguinales superfi. (im engeren Sinne)	淺鼠蹊下淋巴腺 (狹義ニ於ケル)
„ subinguinales proff.	深鼠蹊下淋巴腺
„ Rosenmülleri	ローゼンミュレル氏腺

## Nervi extremitatis inferioris

### 下肢ノ神經

#### Plexus lumbosacralis 腰薦骨神經叢

#### Plexus lumbalis 腰神經叢

N. thoracalis XII	第十二胸神經
Nn. lumbales I-IV	第一乃至第四腰神經
Rr. musculares	筋枝
N. iliohypogastricus (N. thoracalis XII et N. lumbalis I)	腸骨下腹神經
Rr. musculares	筋枝

R. cutaneus lateralis	外側皮枝
R. cutaneus anterior	前皮枝
N. ilioinguinalis (N. lumbalis I)	腸骨鼠蹊神經
Rr. musculares	筋枝
Nn. scrotales (s. labiales) anteriores	前陰囊 (或ハ陰唇) 神經
N. genitofemoralis (Nn. lumbales I-II)	陰部股神經
N. lumboinguinalis	腰鼠蹊神經
N. spermaticus externus	外精系神經
N. cutaneus femoris lateralis (Nn. lumbales II-III)	外側股皮神經
N. obturatorius (Nn. lumbales II-IV)	閉鎖神經
R. anterior	前枝
R. posterior	後枝
R. cutaneus	皮枝
*N. obturatorius accessorius (Nn. lumbales III-IV)	*副閉鎖神經
N. femoralis (Nn. lumbales I-IV)	股神經
Rr. musculares	筋枝
Nn. cutanei femoris anteriores	前股皮神經
N. saphenus	サフエナ神經
R. infrapatellaris	膝蓋下枝
Nn. cutanei cruris mediales	內側下腿皮神經

**Plexus sacralis** 薦骨神經叢

N. lumbalis V 第五腰神經

Nn. sacrales I-III	第一乃至第三薦骨神經
Truncus lumbosacralis (N. lumbalis V)	腰薦骨神經幹
Rr. musculares	筋枝
N. gluteus superior (N. lumbalis IV-N. sacralis II)	上臀神經
N. gluteus inferior (N. lumbalis V-N. sacralis II)	下臀神經
N. cutaneus femoris posterior (Nn. sacrales I-III)	後股皮神經
Nn. clunium inferiores	下臀皮神經
Rr. perineales	會陰枝
N. ischiadicus (N. lumbales IV-N. sacralis III)	坐骨神經
Rr. musculares	筋枝
R. articularis coxae	髖關節枝
N. peroneus communis	總腓骨神經
R. articularis genu	膝關節枝
Rr. musculares	筋枝
N. cutaneus surae lateralis	外側腓腸皮神經
R. anterior	前枝 [ 經
R. posterior s. R. anastomoticus peroneus	後枝或ハ腓骨神經吻合枝
N. peroneus profundus	深腓骨神經
Rr. musculares	筋枝
R. lateralis	外側枝
R. medialis	內側枝
Nn. digitales dorsales hal-	外側踵背及內

lucis lateralis et digiti secundi medialis	側第二趾背 神經
N. peroneus superficialis	淺腓骨神經
Rr. musculares	筋枝
N. cutaneus dorsalis pedis intermedius	中間足背皮神 經
Nn. digitales dorsales pedis	足背趾神經
N. cutaneus dorsalis pedis medialis	內側足背皮神 經
Nn. digitales dorsales pedis	足背趾神經
N. tibialis	脛骨神經
R. articularis genu	膝關節枝
Rr. musculares	筋枝 [經
N. cutaneus surae medialis	內側腓腸皮神
N. suralis	腓腸神經
Rr. calcanei laterales	外側跟骨 枝
N. cutaneus dorsalis pedis lateralis	外側足背 皮神經
Rr. articulares pedis	足關節枝
N. interosseus cruris	下腿骨間神 經
Rr. calcanei mediales	內側跟骨枝
N. plantaris medialis	內側足趾神經
Rr. musculares	筋枝
Nn. digitales plantares com- munes I-III	第一乃至第三 總趾側趾神 經
Nn. digitales plantares pro- prij	固有趾側趾神 經
N. plantaris lateralis	外側足趾神經

R. profundus	深枝
Rr. musculares	筋枝
R. superficialis	淺枝
N. digitalis plantaris com- munis IV	第四總趾側 趾神經
N. plantaris lateralis digiti V	第五趾外側 趾側神經
Nn. digitales plantares proprij	固有趾側趾 神經
Rr. musculares	筋枝

### Plexus pudendo-coccygeus

#### 陰部尾閭骨神經叢

### Plexus pudendus 陰部神經叢

Nn. sacrales III et IV	第三及第四薦骨
Rr. musculares	筋枝 [神經
Rr. viscerales	腑側枝
Nn. haemorrhoidales medii	中痔神經
Nn. vesicales inferiores	下膀胱神經
Nn. vaginales	腔神經
N. pudendus	陰部神經
Nn. haemorrhoidales inferiores	下痔神經
N. perinei	會陰神經
Nn. scrotales (s. labiales) post- eriores	後陰囊 (或、陰 唇) 神經
N. dorsalis penis s. clitoridis	陰莖 (或、陰核) 背神經

**Plexus coccygeus** 尾閶骨神經叢

Nn. sacrales IV et V	第四及第五薦骨神經
N. coccygeus	尾閶骨神經
Nn. anococcygei	肛門尾閶骨神經

**Fossa poplitea** 膝 膕 窩

Obere mediale Wand	上內壁
M. semimembranosus	半膜樣筋
M. semitendinosus	半腱樣筋
Obere laterale Wand	上外壁
M. biceps femoris	二頭股筋
Untere mediale Wand	下內壁
Caput mediale m. gastrocnemii	腓腸筋內側頭
Untere laterale Wand	下外壁
Caput laterale m. gastrocnemii	腓腸筋外側頭
M. plantaris	趾筋
Vordere Wand	前壁
Planum popliteum ossis femoris	大腿骨ノ膕胆面
Articulatio genu	膝關節
M. popliteus	膝膕筋
Hintere Wand	後壁
Fascia poplitea	膝膕筋膜
A. et V. poplitea	膝膕動靜脈
Rr. musculares	筋枝

Rr. musculares supp.	上筋枝	〔脈
A. et V. suralis med.	內側腓腸動靜	
" " " " lat.	外側腓腸動靜	
Rr. articulares	關節枝	〔脈
A. et V. genu sup. lat.	上外側膝動靜	脈
" " " " " med.	上內側膝動靜	脈
" " " " " inf. lat.	下外側膝動靜	脈
" " " " " inf. med.	下內側膝動靜	脈
" " " " " media	中膝動靜脈	
N. tibialis	脛骨神經	
N. cutaneus surae medialis	內側腓腸皮神經	
Rr. articulares genu	膝關節枝	
N. peronaeus (communis)	總腓骨神經	
N. cutaneus surae laterales	外側腓腸皮神經	
Rr. articulares genu	膝關節枝	
V. saphena parva	小サフェナ靜脈	
Lymphoglandulae popliteae	膝膕淋巴腺	

**Bursae et Vaginae mucosae**

## 粘液囊及粘液鞘

Bursa mucosa subcutanea	皮下粘液囊
B. mucosa submuscularis	筋下粘液囊
B. mucosa subfascialis	筋膜下粘液囊
Vagina mucosa tendinea	腱粘液鞘
Bursa mucosa subtendinea	腱下粘液囊
B. trochlearis	滑車粘液囊
B. m. tensoris veli palatini	口蓋帆張筋粘液囊

B. subcutanea praementalis	頤前皮下粘液囊
B. subcutanea prominentiae	結喉皮下粘液囊
B. m. sternohyoidei	胸骨舌骨筋粘液囊
B. m. thyreo-hyoidei	甲狀舌骨筋粘液囊
B. subcutanea sacralis	薦骨皮下粘液囊
B. coccygea	尾闕骨粘液囊
B. subcutanea acromialis	肩峰皮下粘液囊
B. subacromialis	肩峰下粘液囊
B. subdeltoidea	三角筋下粘液囊
B. m. coracobrachialis	烏喙膊筋粘液囊
B. m. infraspinati	棘下筋粘液囊
B. m. subscapularis	肩胛下筋粘液囊
B. m. teretis majoris	大圓筋粘液囊
B. m. latis-imi dorsi	闊背筋粘液囊
B. subcutanea olecrani	鷹嘴皮下粘液囊
B. intratendinea olecrani	鷹嘴腔內粘液囊
B. subtendinea olecrani	鷹嘴腔下粘液囊
B. subcutanea epicondylī (humeri) medialis	(上膊骨)內上髁皮下粘液囊
B. bicipitoradialis	二頭筋橈骨粘液囊
B. cubitalis interossea	骨間肘粘液囊
Vagina tendinum mm. abductoris longi et extensoris pollicis brevis	長外轉拇筋及短伸拇筋腱鞘
Vagina tendinum mm. extensorum carpi radialis	橈腕伸筋腱鞘
Vagina tendinis m. extensoris pollicis longi	長伸拇筋腱鞘
Vagina tendinum mm. extensoris digitorum communis et exten-	總指伸筋及固有示指伸筋腱鞘

soris indicis proprii	
Vagina tendinis m. extensoris digiti minimi	小指伸筋腱鞘
Vagina tendinis m. extensoris carpi ulnaris	尺腕伸筋腱鞘
B. m. extensoris carpi radialis brevis	短橈腕伸筋粘液囊
Bursae subcutaneae metacarpo-phalangeae dorsales	背側掌指皮下粘液囊
Bursae subcutaneae digitorum dorsales	指背皮下粘液囊
B. m. flexoris carpi ulnaris	尺腕屈筋粘液囊
B. m. flexoris carpi radialis	橈腕屈筋粘液囊
Vagina tendinum mm. flexorum digitorum communium	總屈指筋腱鞘
Vagina tendinis m. flexoris pollicis longi	長屈拇筋腱鞘
Bursae intermetacarpophalangeae	掌指間粘液囊
Vaginae tendinum digitales	指腱鞘
B. trochanterica subcutanea	轉子皮下粘液囊
B. trochanterica m. glutaei maximi	大臀筋轉子粘液囊
B. trochanterica m. glutaei medii anterior	前中臀筋轉子粘液囊
B. trochanterica m. glutaei medii posterior	後中臀筋轉子粘液囊
B. trochanterica m. glutaei minimi	小臀筋轉子粘液囊
B. m. piriformis	梨子狀筋粘液囊
B. m. obturatorii interni	內閉鎖筋粘液囊

Bursae glutaefemorales	臀股粘液囊
B. ischiadica m. glutaei maximi	大臀筋坐骨粘液囊
B. m. recti femoris	直股筋粘液囊
B. iliopectinea	腸耻粘液囊
B. iliaca subtendinea	腿下腸骨粘液囊
B. m. pectinei	耻骨筋粘液囊
B. m. bicipitis femoris superior	上二頭股筋粘液囊
B. praepatellaris subcutanea	膝蓋前皮下粘液囊
B. praepatellaris subfascialis	膝蓋前筋膜下粘液囊
B. praepatellaris subtendinea	膝蓋前腿下粘液囊
B. suprapatellaris	膝蓋上粘液囊
B. infrapatellaris subcutanea	膝蓋下皮下粘液囊
B. infrapatellaris profunda	深膝蓋下粘液囊
B. subcutanea tuberositatis tibiae	脛骨凸起皮下粘液囊
B. m. sartorii propria	固有縫匠筋粘液囊
B. anserina	鵞趾粘液囊
B. m. bicipitis femoris inferior	下二頭股筋粘液囊
B. m. poplitei	膝膕筋粘液囊
B. bicipitogastrocnemialis	二頭腓腸筋粘液囊
B. m. gastrocnemii lateralis	外側腓腸筋粘液囊
B. m. gastrocnemii medialis	內側腓腸筋粘液囊
B. m. semimembranosi.	半膜樣筋粘液囊
B. subcutanea malleoli lateralis	外踝皮下粘液囊
B. subcutanea malleoli medialis	內踝皮下粘液囊
Vagina tendinis m. tibialis anterioris	前脛骨筋腱鞘
Vagina tendinis m. extensoris hallucis longi	長伸跟筋腱鞘

Vagina tendinis m. extensoris digitorum pedis longi	長伸趾筋腱鞘
Vagina tendinis m. flexoris digitorum pedis longi	長屈趾筋腱鞘
Vagina tendinis m. tibialis posterioris	後脛骨筋腱鞘
Vagina tendinis m. flexoris hallucis longi	長屈跟筋腱鞘
Vagina tendinum mm. peroneorum communis	總腓骨筋腱鞘
Bursa sinus tarsi	跗骨囊粘液囊
B. subtendinea m. tibialis anterioris	前脛骨筋腿下粘液囊
B. subtendinea m. tibialis posterioris	後脛骨筋腿下粘液囊
B. subcutanea calcanea	跟骨皮下粘液囊
B. tendinis calcanei (Achillis)	跟骨腱粘液囊
Vagina tendinis m. peronaci longi plantaris	蹠側長腓骨筋腱鞘
Bursae intermetatarsophalangeae	蹠趾間粘液囊
Bursae mm. lumbricalium pedis	足蟲樣筋粘液囊
Vaginae tendinum digitales pedis	趾腱鞘

## CAPUT 頭

## Cranium 頭蓋

## Ossa cranii 頭蓋骨

## Cranium cerebrale s. Neurocranium

## 腦頭蓋

Oss occipitale	後頭骨
Oss sphenoidale	楔狀骨或蝶骨
Ossa temporalia	顳骨
Ossa parietalia	顳頂骨
Oss frontale	前頭骨
Oss ethmoidale	篩骨
Conchae nasales inferiores	下鼻甲

## Cranium viscerale s. Splanchnocranium

## s. Ossa faciei 顏面頭蓋或顏面骨

Ossa nasalia	鼻骨
Ossa lacrimalia	淚骨
Vomer	鋤骨
Maxillae	上顎骨
Ossa zygomatica	顴骨
Ossa palatina	口蓋骨
Mandibula	下顎骨
Oss hyoideum	舌骨

## Os occipitale 後頭骨

<i>Foramen occipitale magnum</i>	大後頭孔
<i>Medulla oblongata</i>	延髓
<i>Aa. et Vv. vertebrales</i>	椎骨動靜脈
<i>Aa. spinuales anteriores et posteriores</i>	前及後脊髓動脈
<i>Plexus basilaris</i>	基底靜脈叢
<i>Pars basilaris s. Corpus</i>	基底部分又體
<i>Sulcus petrosus inferior</i>	下岩樣溝 [竇]
<i>Sinus petrosus inferior</i>	下岩樣(靜脈)
<i>Fissura petro-occipitalis</i>	岩樣後頭裂溝
<i>(Synchondrosis petro-occipitalis)</i>	(岩樣後頭軟骨聯合)
<i>Facies superior s. internus</i>	上面又內面
<i>Clivus</i>	斜基
<i>Medulla oblongata</i>	延髓
<i>Pons (Varoli)</i>	橋髓
<i>Aa. vertebrales</i>	椎骨動脈
<i>A. basilaris</i>	基底動脈
<i>Facies inferior s. externus</i>	下面又外面
<i>Tuberculum pharyngeum</i>	咽頭結節
<i>Lig. longitudinale anterius</i>	前縱韌帶
<i>M. constrictor pharyngei superior</i>	上咽頭收縮
<i>Tuberositas occipitalis</i>	後頭凸起 [筋]
<i>M. longus capitis</i>	頭長筋
<i>M. rectus capitis anterior</i>	前頭直筋
<i>Partes laterales</i>	外側部
<i>Margo lateralis</i>	外側緣
<i>Incisura jugularis</i>	頸靜脈截痕
<i>Processus intrajugularis</i>	頸靜脈內突起
<i>Foramen jugulare</i>	頸靜脈孔
<i>Ganglion superior n. glossopharyngei</i>	舌咽神經上神經節

<i>Ganglion jugulare n. vagi</i>	迷走神經ノ頸 靜脈神經節
<i>N. accessorius</i>	副神經 [竇]
<i>Sinus petrosus inferior</i>	下岩樣(靜脈)
<i>V. jugularis interna</i>	內頸靜脈
Facies superior s. interna	上面又ハ内面
Tuberculum jugulare	頸靜脈結節
Facies inferior s. externa	下面又ハ外面
Condylus occipitalis	後頭髁
Fossae condyloideae	髁窩
*Fossa praecondyloidea	*前髁窩
*Fossa postcondyloidea	*後髁窩
*Foramen condyloideum posterius	*後髁孔
*Foramen condyloideum anterius	*前髁孔
Canalis condyloideus	髁管
<i>Emissarium condyloideum</i>	髁導血管
Canalis hypoglossi	舌下神經管
<i>N. hypoglossus</i>	舌下神經
<i>Retia cranialis hypoglossi</i>	舌下神經管 靜脈網
Lamina jugularis	頸靜脈板
Processus paramastoideus	副乳嘴突起
<i>M. rectus capitis lateralis</i>	外側頭直筋
Sulcus sigmoideus	S 狀溝
<i>Sinus transversus</i>	橫(靜脈)竇
Processus jugularis	頸靜脈突起
<i>Pars squamosa s. Squama occipitalis</i>	鱗狀部又ハ後頭鱗
Margo lambdoideus (Sutura lambdoidea)	三角緣 (三角縫合)
Margo mastoideus (Sutura occipitomastoidea)	乳嘴緣 (後頭乳嘴縫合)

*Os interparietale (Os. Incae)	*顛頂間骨
Facies externus	外面
Protuberantia occipitalis externa	外後頭結節
<i>Lig. nuchae</i>	項韌帶
*Torus occipitalis	*後頭隆起
Linea nuchae suprema	最上項線
<i>M. occipitalis</i>	後頭筋
<i>Fascia nuchae superficialis</i>	淺項筋膜
Linea nuchae superior	上項線
Linea nuchae inferior	下項線
Crista occipitalis externa	外後頭櫛
*Crista m. recti capitis posterioris minoris	*小後頭直筋櫛
<i>M. rectus capitis posterior minor</i>	小後頭直筋
*Crista m. recti capitis posterioris majoris	*大後頭直筋櫛
<i>M. rectus capitis posterior major</i>	大後頭直筋
Planum occipitale	後頭坦面
Planum nuchale	項坦面
<i>M. trapezius</i>	僧帽筋
<i>M. semispinalis capitis</i>	頭半棘筋
<i>M. splenius capitis</i>	頭夾板筋
<i>M. obliquus capitis superior</i>	上頭斜筋
<i>Mm. recti capitis posteriores major et minor</i>	大小二後頭直筋
Facies cerebralis	腦面
Eminentia cruciata	十字形隆起
Fossae occipitales superiores	上後頭窩
<i>Lobi occipitales cerebri</i>	大腦後頭葉
Fossae occipitales inferiores s. cerebellares	下後頭窩又ハ小 腦窩



<i>Hemisphæria cerebelli</i>	小腦半球
Impressiones digitatæ	指狀壓痕
<i>Gyri cerebri</i>	大腦迴轉
Juga cerebralia	大腦隆起
<i>Sulci cerebri</i>	大腦溝
Sulci a. meningeæ	硬腦膜動脈溝
Protuberantia occipitalis interna	內後頭結節
<i>Confluens sinuum</i>	靜脈竇交會
<i>Falx cerebri</i>	大腦鎌狀膜
<i>Tentorium cerebelli</i>	小腦天幕
Sulcus sagittalis	矢狀溝 「竇
<i>Sinus sagittalis superior</i>	上矢狀靜脈)
<i>Falx cerebri</i>	大腦鎌狀膜
Sulcus transversus	橫溝
<i>Sinus transversus</i>	橫(靜脈)竇
<i>Tentorium cerebelli</i>	小腦天幕
Crista occipitalis interna	內後頭節
<i>Falx cerebelli</i>	小腦鎌狀膜

### Os sphenoidale 蝴蝶骨(又、楔狀骨)

<i>Corpus</i>	體
Facies cerebralis s. superior s. interna	腦面又、上面又、內面
Sella turcica	土耳其鞍
<i>Diaphragma sellæ</i>	鞍隔膜
<i>Sinus circularis</i>	環狀靜脈竇
Fossa hypophyseos	下垂體窩
<i>Hypophysis cerebri</i>	大腦下垂體
Dorsum sellæ	鞍背又、鞍淵
Processus clinoides posterior	後床狀突起
<i>Tentorium cerebelli</i>	小腦天幕

Tuberculum sellæ	鞍結節
Processus clinoides medius	中床狀突起
Suleus chiasmatis	視神經交叉溝
<i>Chiasma opticum</i>	視神經交叉
Jugum sphenoidale	蝴蝶骨隆起
Limbus sphenoidalis	蝴蝶骨緣
Spina ethmoidalis	篩骨棘
(Sutura sphenoorbitalis)	(蝴蝶眼窩縫合)
Facies posterior	後面
(Synchondrosis sphenoccipitalis)	(蝴蝶後頭軟骨聯合)
Facies anterior et inferior	前面及下面
Sinus sphenoidalis	蝴蝶竇
Apertura sinus sphenoidalis	蝴蝶竇口
Septum sinuum sphenoidalium	蝴蝶竇中隔
Concha sphenoidalis	蝴蝶甲介
Crista sphenoidalis	蝴蝶骨節
Rostrum sphenoidale	蝴蝶骨嘴
Facies laterales	外側面
Suleus caroticus	頸動脈溝
<i>A. carotis interna</i>	內頸動脈「竇
<i>Sinus cavernosus</i>	海綿樣(靜脈)
<i>Plexus cavernosus</i>	海綿樣神經叢
Lingula sphenoidalis	蝴蝶骨小舌
<i>Alae parvae</i>	小翼
Foramen opticum	視神經孔
<i>N. opticus</i>	視神經
<i>A. ophthalmica</i>	眼動脈
Processus clinoides anterior	前床狀突起
<i>Alae magnæ</i>	大翼
Foramen rotundum	正圓孔

<i>N. maxillaris</i>	上顎神經
Foramen ovale	卵圓孔
<i>N. mandibularis</i>	下顎神經
<i>Rete foraminis ovalis</i>	卵圓孔靜脈網
*Foramen innominatum (Arnoldi)	*無名孔
<i>N. petrosus superficialis minor</i>	小淺岩樣神經
Foramen spinosum	棘孔
<i>A. meningea media</i>	中硬腦膜動脈
<i>Ve. meningea mediae</i>	中硬腦膜靜脈
<i>N. spinosus</i>	棘孔神經
Margo superior	上緣
Margo frontalis	前頭緣
Angulus parietalis	顛頂角
Crista orbitalis	眼眶節
Fissura orbitalis superior	上眼眶裂溝
<i>N. oculomotorius</i>	動眼神經
<i>N. trochlearis</i>	滑車神經
<i>N. abducens</i>	外旋神經
<i>N. ophthalmicus</i>	眼神經
<i>V. ophthalmica sup.</i>	上眼靜脈
Margo anterior	前緣
Margo zygomaticus	顴骨緣
Fissura orbitalis inferior	下眼眶裂溝
<i>N. et Vasa infraorbitalia</i>	下眼眶神經及 動靜脈
<i>N. zygomaticus</i>	顴骨神經
<i>Rr. orbitales ganglii sphenopalatini</i>	蝴蝶口蓋神經 節ノ眼窩枝
<i>V. ophthalmica inferior</i>	下眼靜脈
Margo posterior	後緣
Margo squamosus	鱗狀緣
Fissura sphenopetrosa	蝴蝶岩樣裂溝

(Synchondrosis sphenopetrosa)	(蝴蝶岩樣軟骨 聯合)
Foramen lacerum	破裂孔
<i>Na. petrosi superficiales major et minor</i>	大及小淺岩樣 神經
<i>N. petrosus profundus</i>	深岩樣神經
Spina angularis	角棘
<i>Lig. sphenomandibulare</i>	蝴蝶下顎韌帶
<i>M. tensor veli palatini</i>	口蓋帆張筋
Facies cerebralis s. interna	腦面又ハ内面
Impressiones digitatae	指狀壓痕
Juga cerebralia	腦隆起
Sulci a. meningae	硬腦膜動脈溝
<i>A. et Ve. meningae mediae</i>	中硬腦膜動靜 脈
Facies orbitalis	眼眶面
Facies temporalis s. externa	顛額面又ハ外面
<i>M. temporalis</i>	顛額筋
Crista infratemporalis	顛額下櫛
Tuberculum spinosum	棘狀突起
Facies infratemporalis	顛額下面
<i>M. pterygoideus externus</i>	外翼狀筋
Processus pterygoideus	4 翼狀突起
Lamina medialis	內側板
Lamina lateralis	外側板
Canalis pterygoideus (Vidii)	翼狀管
<i>N. et Vasa canalis pterygoidei</i>	翼狀管神經及 動靜脈
Fissura pterygoidea	翼狀裂溝
<i>Processus pyramidalis palatini</i>	口蓋骨錐體突
Fossa pterygoidea	翼狀窩
<i>M. pterygoideus internus</i>	內翼狀筋
Sulcus pterygopalatinus	翼狀口蓋溝

Canalis pterygopalatinus	翼狀口蓋管
<i>Vasa palatina descendens</i>	下行口蓋動靜
<i>Nn. palatini</i>	口蓋神經 [ 脈
Hamulus pterygoideus	翼狀鉤
Sulcus hamuli pterygoidei	翼狀鉤溝
<i>Tendo m. tensoris veli palatini</i>	口蓋帆帳筋腱
Fossa scaphoidea	舟狀窩
<i>M. tensor veli palatini</i>	口蓋帆帳筋
Sulcus tubæ auditivæ (Eustachii)	耳喇叭溝 (又ハ耳管溝)
<i>Tuba auditiva (Eustachii)</i>	耳喇叭管
Processus vaginalis	鞘狀突起
Canalis basipharyngeus	基底咽頭管
<i>Rr. nasales posteriores superiores mediales ganglii sphenopalatini</i>	蝴蝶口蓋神經節ノ内側上後鼻枝
Canalis pharyngeus	咽頭管
<i>Ramus a. sphenopalatinae.</i>	蝴蝶口蓋動脈小枝
<i>Rr. nasales posteriores superiores laterales ganglii sphenopalatini</i>	蝴蝶口蓋神經節ノ外側後上鼻枝
*Canalis cranio-pharyngeus	*頭蓋咽頭管

**Os temporale 顛 顛 骨 ~**

<i>Pars petrosa s. Pyramis</i>	岩樣部又ハ錐體
Apex pyramidis	錐體尖
Basis pyramidis	錐體基底
Angulus superior	上角
Sulcus petrosus superior	上岩樣溝
<i>Sinus petrosus superior</i>	上岩樣竇
<i>Tentorium cerebelli</i>	小腦天幕

Angulus anterior	前角
( <i>Fissura petrosquamosa</i> )	(岩樣鱗狀裂溝)
( <i>Fissura sphenopetrosa</i> )	(蝴蝶岩樣裂溝)
( <i>Synchondr. sis sphenopetrosa</i> )	(蝴蝶岩樣軟骨聯合)
Foramen lacerum	破裂孔
Angulus posterior	後角
( <i>Fissura petrooccipitalis</i> )	(岩樣後頭裂溝)
( <i>Synchondrosis petrooccipitalis</i> )	(岩樣後頭軟骨聯合)
Sulcus petrosus inferior	下岩樣溝 [ 竇
<i>Sinus petrosus inferior</i>	下岩樣(靜脈)
Incisura jugularis	頸靜脈截痕
Processus intrajugularis	頸靜脈內突起
Foramen jugulare	頸靜脈孔
Fossa jugularis	頸靜脈窩
<i>Bulbus venae jugularis superior</i>	上頸靜脈球
Apertura canaliculi mastoidei	乳嘴小管孔
Canaliculus mastoideus	乳嘴小管
Sulcus canaliculi mastoidei	乳嘴小管溝
<i>R. auricularis n. vagi</i>	迷走神經耳
Facies anterior superior	前上面 [ 殼枝
Impressio trigemini	三叉神經壓痕
<i>Radix n. trigemini</i>	三叉神經根
<i>Ganglion semilunare (Gasseri)</i>	半月狀神經節
Sulcus n. petrosi superficialis majoris	大淺岩樣神經溝
<i>N. petrosus superficialis major</i>	大淺岩樣神經
Hiatus canalis facialis (Fallopium)	顏面神經管裂口
<i>R. petrosus superficialis a. meningea mediae</i>	中硬腦膜動脈ノ淺岩樣枝
<i>N. petrosus superficialis major</i>	大淺岩樣神經

Sulcus n. petrosi superficialis minoris	小淺岩樣神經溝
<i>N. petrosus superficialis minor</i>	小淺岩樣神經
Apertura superior canaliculi tympanici	鼓室小管上口
<i>A. tympanica superior</i>	上鼓室動脈
<i>N. petrosus superficialis minor</i>	小淺岩樣神經
Eminentia arcuata	弧形隆起
<i>Cavilis semicircularis superior</i>	上半規管
Tegmen tympani	鼓室蓋
<i>Cavum tympani</i>	鼓室
Facies posterior superior	後上面
• Porus acusticus internus	內聽孔
• Meatus acusticus internus	內聽道
• Fundus meatus acustici interni	內聽道底
• Crista transversa	橫櫛
Fossula superior	上(小)窩
Area vestibularis superior	上前庭區「部
<i>Pars vestibularis n. acustici</i>	聽神經前庭
Area n. facialis	顏面神經區
Canalis facialis (Fallopü)	顏面神經管
<i>N. facialis</i>	顏面神經
Fossula inferior	下(小)窩
Area vestibularis inferior	下前庭區
<i>N. sacularis</i>	球狀囊神經
Foramen singulare	單孔
<i>N. ampullaris inferior</i>	下膨大神經
Area cochleae.	蝸牛殼區
Tractus spiralis foraminosus	螺旋狀孔列
Foramen centrale cochleae	蝸牛殼中心孔
<i>N. cochleae</i>	蝸牛殼神經
Fossa subarcuata	弧形下窩

Apertura externa aquaeductus vestibuli	前庭導水管外口
Aqueductus vestibuli (Ductus endolymphaticus)	前庭導水管 (內淋巴管)
Facies inferior	下面
Foramen caroticum internum	頸動脈管內孔
Foramen caroticum externum	頸動脈管外孔
Canalis caroticus	頸動脈管
<i>A. carotis interna.</i>	內頸動脈
<i>Plexus venosus caroticus internus</i>	內頸動脈靜脈 叢 「叢
<i>Plexus caroticus internus</i>	內頸動脈神經
Canaliculi caroticotympanici	頸(動脈)鼓(室) 小管
<i>R. caroticotympanicus a. carotis internae</i>	內頸動脈頸鼓 枝
<i>Nn. caroticotympanici superior et inferior</i>	上及下頸鼓神 經
Canalis musculo-tubarius	筋喇叭管
Septum canalis musculotubarii	筋喇叭管中隔
Semicanalis m. tensoris tympani	鼓膜張筋半管
<i>M. tensor tympani</i>	鼓膜張筋
Semicanalis tubae auditivae	耳喇叭半管
<i>Pars ossa tubae auditivae</i>	耳喇叭骨部
• Processus styloideus	莖狀突起
<i>Lig. stylohyoideum</i>	莖狀舌骨韌帶
<i>Lig. stylomandibulare</i>	莖狀下顎韌帶
<i>M. styloglossus</i>	莖狀舌筋
<i>M. stylohyoideus</i>	莖狀舌骨筋
<i>M. stylopharyngeus</i>	莖狀咽頭筋
Vagina processus styloidei	莖狀突起鞘
Foramen stylomastoideum	莖狀乳嘴孔

<i>N. facialis</i>	顏面神經
<i>Vasa stylomastoidea</i>	莖狀乳嘴動靜
<i>F. s. petrosa</i>	岩樣小窩 [脈]
<i>Ganglion petrosum n. glossopharyngei</i>	舌咽神經ノ岩樣神經節
<i>Apertura inferior canaliculi tympanici</i>	鼓室小管下口
<i>Canaliculus tympanicus</i>	鼓室小管
<i>N. tympanicus</i>	鼓室神經
<i>A. tympanica inferior</i>	下鼓室動脈
<i>Apertura externa canaliculi cochleae</i>	蝸牛殼小管外口
<i>Canaliculus cochleae</i>	蝸牛殼小管
<i>Pars tympanica</i>	鼓室部
<i>Meatus acusticus externus</i>	外聽道
<i>Porus acusticus externus</i>	外聽孔
( <i>Fissura tympanomastoidea</i> )	(鼓室乳嘴裂溝)
<i>Processus inferior tegminis tympani (Kirchner)</i>	鼓室蓋下突起
<i>Fissura petrotympanica (Glaseri)</i>	岩樣鼓室裂溝
<i>Chorda tympani</i>	鼓索神經
<i>Vasa tympanica anteriora</i>	前鼓室動靜脈
<i>Lig. mallei anterioris</i>	前錘骨韌帶
<i>Fissura petrosquamosa</i>	岩樣鱗狀裂溝
<i>Sulcus tympanicus</i>	鼓膜溝
<i>Membrana tympani</i>	鼓膜
<i>Annulus tympanicus</i>	鼓輪
<i>Spina tympanica major</i>	大鼓室棘
<i>Spina tympanica minor</i>	小鼓室棘
<i>Incisura tympanica (Rivini)</i>	鼓室截痕
<i>Pars mastoidea</i>	乳嘴部
<i>Margo occipitalis</i>	後頭緣

<i>Incisura parietalis</i>	顛頂截痕
<i>Fissura tympano-mastoidea</i>	鼓室乳嘴裂溝
<i>Processus mastoideus</i>	乳嘴突起
<i>M. sternocleidomastoideus</i>	胸鎖乳嘴筋
<i>M. sp'ncius capitis</i>	頭夾板筋
<i>M. longissimus capitis</i>	頭長筋
<i>Incisura mastoidea</i>	乳嘴截痕
<i>M. digastricus mandibulae</i>	二腹頸筋
<i>Sulcus a. occipitalis</i>	後頭動脈溝
<i>A. occipitalis</i>	後頭動脈
<i>Foramen mastoideum</i>	乳嘴孔
<i>Emissarium mastoideum</i>	乳嘴導血管
<i>R. mastoideus a occipitalis</i>	後頭動脈乳嘴
<i>Sulcus sigmoideus</i>	S 狀溝 [枝]
<i>Sinus sigmoideus</i>	S 狀竇
<i>Antrum mastoideum</i>	乳嘴竇
<i>Cellulae mastoideae</i>	乳嘴蜂巢
<i>Squama temporalis</i>	顛額鱗
<i>Margo sphenoidalis</i>	蝴蝶緣
<i>Margo parietalis</i>	顛頂緣
<i>Facies temporalis s. externa</i>	顛額面又ハ外面
<i>M. temporalis</i>	顛額筋
<i>Processus zygomaticus</i>	額骨突起
<i>Lig. temporomandibulare</i>	顛額下顎韌
<i>M. masseter</i>	咬筋 [帶]
<i>Fascia temporalis</i>	顛額筋膜
<i>Linea temporalis</i>	顛額線
<i>Sulcus a. temporalis mediae</i>	中顛額動脈溝
<i>A. temporalis media</i>	中顛額動脈
<i>Fossa mandibularis</i>	下顎窩
<i>Capitulum mandibulae</i>	下顎小頭
<i>Tuberculum articulare</i>	關節結節

Spina supræmeatum	耳孔上棘
*Tuberculum tympanicum	*鼓室突起
Facies cerebri s. interna	腦面又ハ内面
Juga cerebri	腦隆起
Impressiones digitatae	指狀壓痕
Sulci a. meningeae	硬腦膜動脈溝
<i>Aa. meningeae mediae</i>	中硬腦膜動脈

### Os parietale 顱頂骨

Margo frontalis (Sutura coronalis)	前頭緣 (冠狀縫合)
Margo occipitalis (Sutura lambdoidea)	後頭緣 (三角縫合)
Margo sagittalis (Sutura sagittalis)	矢狀緣 (矢狀縫合)
Margo squamosus (Sutura squamosa)	鱗狀緣 (鱗狀縫合)
Angulus frontalis	前頭角
Angulus occipitalis	後頭角
Angulus sphenoidalis (Sutura sphenoparietalis)	蝴蝶角 (蝴蝶顱頂縫合)
Angulus mastoideus	乳突角
Facies parietalis	顱頂面
Tuber parietale	顱頂隆起
Linea temporalis superior <i>Fascia temporalis</i>	上顱額線 顱額筋膜
Linea temporalis inferior <i>M. temporalis</i>	下顱額線 顱額筋
Planum parietale	顱頂坦面

Foramen parietale <i>Emissarium parietale s. Santorini</i> <i>R. meningea a. occipitalis</i>	顱頂孔 顱頂導血管 後頭動脈硬腦膜枝
Facies cerebri	腦面
Sulcus sagittalis <i>Sinus sagittalis superior</i> <i>Falx cerebri</i>	矢狀溝 上矢狀竇 大腦鎌狀膜
Sulcus transversus <i>Sinus transversus</i> <i>Tentorium cerebelli</i>	橫溝 橫竇 小腦天幕
Sulci a. meningeae	硬腦膜動脈溝
Impressiones digitatae	指狀壓痕
Juga cerebri	腦隆起
Foveolae granulares (Pacchioni) <i>Villi arachnoideae cerebri</i>	顆粒小窩 大腦蜘蛛膜絨毛

### Os frontale 前頭骨、

<i>Squama frontalis</i>	前頭鱗
Margo parietalis (Sutura coronalis)	顱頂緣 (冠狀縫合)
Margo supraorbitalis	上眼窠緣
Foramen s. Incisura supra-orbitalis <i>N. et Vasa supraorbitalia</i>	上眼窠孔或ハ 截痕 上眼窠神經 及動靜脈
Incisura s. Foramen frontale <i>N. et Vasa frontalia</i>	前頭截痕或ハ 孔「動靜脈 前頭神經及
Processus zygomaticus	顱骨突起
Linea temporalis	顱額線

Facies temporalis	顳額面
<i>M. temporalis</i>	顳額筋
Facies frontalis	前頭面
*Sutura frontalis	*前頭縫合
Tuber frontale	前頭隆起
Arcus superciliaris	眉弓
Glabella	眉間
Facies cerebralis	腦面
Suleus sagittalis	矢狀溝
<i>Sinus sagittalis superior</i>	上矢狀竇
<i>Fulx cerebri</i>	大腦鎌狀膜
Crista frontalis	前頭嵴
<i>Fulx cerebri</i>	大腦鎌狀膜
Foramen caecum	盲孔
<i>Dura mater</i>	硬腦膜
Impressiones digitatae	指狀壓痕
Juga cerebralia	腦隆起
Sulci a. meningeae	硬腦膜動脈溝
<i>Aa. meningeae media et anterior</i>	中及前硬腦膜動脈
*Foveolae granulares (Pacchioni)	*顆粒小高
<i>Pars orbitalis</i>	眼窩部
Margo supraorbitalis	上眼窩緣
Margo sphenoidalis	蝴蝶緣
Foramen ethmoidale anterius	前篩骨孔
<i>N. et Vasa ethmoidalia anteriora</i>	前篩骨神經及動靜脈
Foramen ethmoidale posterius	後篩骨孔
<i>N. et Vasa ethmoidalia posteriora</i>	後篩骨神經及動靜脈
<i>Rr. orbitales ganglii sphenopalatini</i>	蝴蝶口蓋神經節 / 眼窩枝
Facies orbitalis	眼窩面

Fovea trochlearis	滑車窩
Spina trochlearis	滑車棘
<i>Trochlea m. obliqui superioris</i>	上斜筋滑車
Fossa glandulae lacrimalis	淚腺窩
<i>Glandula lacrimalis</i>	淚腺
Facies cerebralis	腦面
<i>Lobus frontalis cerebri</i>	大腦前頭葉
Impressiones digitatae	指狀壓痕
Juga cerebralia	腦隆起
<i>Pars nasalis</i>	鼻部
Foveolae ethmoidales	篩骨小窩
Incisura ethmoidalis	篩骨截痕
Margo nasalis	鼻緣
Spina frontalis	前頭棘
Apertura sinuum frontaliu	前頭竇孔
Sinus frontalis	前頭竇
Septum sinuum frontaliu	前頭竇中隔

## Os ethmoidale 篩骨

<i>Lamina perpendicularis</i>	鉛直板
Crista galli	鷄冠
<i>Fulx cerebri</i>	大腦鎌狀膜
Processus alaris	翼狀突起
Foramen caecum	盲孔 [管
Sulci s. Canaliculi olfactorii	嗅神經溝又ハ小
<i>Nn. olfactorii</i>	嗅神經
<i>Lamina cribrosa s. horizontalis</i>	篩板又ハ水平板
<i>Bulbus olfactorius</i>	嗅神經球
Foramina cribrosa	篩孔
<i>Nn. olfactorii</i>	嗅神經

<i>N. et Vasa ethmoidalia anteriora</i>	前篩骨神經及 動靜脈
<i>Labyrinthus ethmoidalis s. Massa lateralis</i>	篩骨回廓又ハ外側 部
<i>Cellulae ethmoidales</i>	篩骨蜂巢
<i>Cellulae frontales</i>	前頭骨蜂巢
" <i>lacrimales</i>	淚骨蜂巢
" <i>maxillares</i>	上顎骨蜂巢
" <i>palatinae</i>	口蓋骨蜂巢
" <i>sphenoidales</i>	蝴蝶骨蜂巢
<i>Facies lateralis</i>	外側面
<i>Lamina papyracea</i>	紙樣板
<i>Foramen ethmoidale anterius</i>	前篩骨孔
<i>N. et Vasa ethmoidalia anteriora</i>	前篩骨神經 及動靜脈
<i>Foramen ethmoidale posterius</i>	後篩骨孔
<i>N. et Vasa ethmoidalia posteriora</i>	後篩骨神經 及動靜脈
<i>Rr. orbitales ganglii sphenopalatini</i>	蝴蝶口蓋神 經節ノ眼
<i>Facies medialis</i>	內側面 [ 窠枝
<i>Concha nasalis suprema s. Santorini</i>	最上鼻甲介
<i>Meatus nasi supremus</i>	最上鼻道
<i>Concha nasalis superior</i>	上鼻甲介
<i>Meatus nasi superior</i>	上鼻道
<i>Concha nasalis media</i>	中鼻甲介
<i>Meatus nasi medius</i>	中鼻道
<i>Bulla ethmoidalis</i>	篩骨珠胞
<i>Infundibulum ethmoidale</i>	篩骨漏斗
<i>Hiatus semilunaris</i>	半月狀裂口
<i>Processus uncinatus</i>	鉤狀突起

<i>Recessus sphenothmoidalis</i>	蝴蝶篩骨窩
<i>Meatus nasi communis</i>	總鼻道
* <i>Agg.r nasi (H. Heyer)</i>	*鼻隆起
<b>Concha nasalis inferior 下鼻甲介</b>	
<i>Corpus</i>	體
<i>Processus lacrimalis</i>	淚骨突起
<i>Canalis nasolacrimalis</i>	鼻淚管
<i>Processus maxillaris</i>	上顎突起
<i>Hiatus maxillaris</i>	上顎齶裂口
<i>Processus ethmoidalis</i>	篩骨突起
<i>Processus uncinatus ossis ethmoidalis</i>	篩骨鈎狀突起
<b>Os lacrimale 淚骨</b>	
<i>Facies lateralis</i>	外側面
<i>Sulcus lacrimalis</i>	淚溝
<i>Fossa sacci lacrimalis</i>	淚囊窩
<i>Saccus lacrimalis</i>	淚囊
<i>Crista lacrimalis posterior</i>	後淚篩
<i>Hamulus lacrimalis</i>	淚骨鈎
<i>Facies medialis</i>	內側面
<i>Cellulae lacrimales</i>	淚骨蜂巢
<b>Os nasale 鼻骨</b>	
<i>Sulcus ethmoidalis</i>	篩骨溝
<i>N. ethmoidalis anterior</i>	前篩骨神經
<i>Foramina nasalia</i>	鼻孔
* <i>Ossa internasalia</i>	*中間鼻骨



## Vomer 鋤骨

Alae vomeris	鋤骨翼
<i>Rostrum sphenoidale et Facies inferior corpus ossis sphenoidalis</i>	蝴蝶嘴及蝴蝶骨體ノ下面
Margo posterior	後緣
Margo inferior	下緣
<i>Crista nasalis ossis maxillaris et palatinae</i>	上顎骨及口蓋骨ノ鼻橋
Margo anterior	前緣
<i>Lamina perpendicularis ossis ethmoidalis et Cartilago septi nasalis</i>	篩骨鉛直板及鼻中隔軟骨

## Maxilla 上顎骨

<i>Corpus maxillae</i>	上顎骨體
Sinus maxillaris (Antrum Highmori)	上顎竇
Facies anterior	前面
Incisura nasalis	鼻截痕
<i>Apertura piriformis</i>	梨子狀孔
Margo infraorbitalis	下眼窠緣
Foramen infraorbitale	下眼窠孔
<i>N. et Vasa infraorbitalia</i>	下眼窠神經及動靜脈
Fossa canina	犬齒窩
<i>M. caninus</i>	犬齒筋
Facies infratemporalis	顛顛下面
Tuber maxillare	上顎結節
<i>M. pterygoideus externus</i>	外翼狀筋
Foramina et canales alveolares	齒槽孔及齒槽管

<i>Nn. et Vasa alveolares superiores posteriores</i>	上後齒槽神經及動靜脈
Facies orbitalis	眼窠面 [脈]
Sulcus infraorbitalis	下眼窠溝
Canalis infraorbitalis	下眼窠管
<i>N. et Vasa infraorbitalia</i>	下眼窠神經及動靜脈
Sutura infraorbitalis	下眼窠縫合
Incisura lacrimalis	淚骨截痕
<i>Hamulus lacrimalis</i>	淚骨鉤
Trigonum palatini	口蓋三角
Facies nasalis	鼻面
Hiatus maxillaris	上顎竇裂口
<i>Processus uncinatus ossis ethmoidalis</i>	篩骨鉤狀突起
<i>Processus maxillaris et Processus ethmoidalis conchae nasalis inferioris</i>	下鼻甲介ノ上顎突起及篩骨突起 [板]
<i>Lamina perpendicularis ossis palatini</i>	口蓋骨鉛直
Sulcus pterygopalatinus	翼狀口蓋溝
Canalis pterygopalatinus	翼狀口蓋管
<i>Na. palatini</i>	口蓋神經
<i>Vasa palatina descendens</i>	下行口蓋動靜脈
*Lamula lacrimalis (Henle)	*淚骨月影
Sulcus lacrimalis	淚溝
Canalis nasolacrimalis	鼻淚管
<i>Processus frontalis</i>	前頭突起
Sulcus lacrimalis	淚溝
Margo lacrimalis	淚骨緣
Crista lacrimalis anterior	前淚橋
<i>Fossa sacci lacrimalis</i>	淚囊窩

Crista ethmoidalis	篩骨櫛
<i>Concha nasalis media</i>	中鼻甲介
Crista conchalis	甲介櫛
<i>Concha nasalis inferior</i>	下鼻甲介
<i>Processus zygomaticus</i>	顴骨突起
<i>Processus alveolaris</i>	齒槽突起
Limbus alveolaris	齒槽緣
Alveoli dentales	齒槽
◦ Septa interalveolaria	齒槽間中隔
Juga alveolaria	齒槽隆起
Septa alveolaria	齒槽中隔
<i>Processus palatinus</i>	口蓋突起
Sutura palatina mediana	正中口蓋縫合
Sutura palatina transversa	橫口蓋縫合
Crista nasalis	鼻櫛
<i>Vomer</i>	鋤骨
Spinae palatinae	口蓋棘
Sulci palatini	口蓋溝
<i>A. palatina major et N. palatinus anterior</i>	大口蓋動脈及前口蓋神經
<i>Os incisivum</i>	門齒骨
Sutura incisiva	門齒縫合
Foramen incisivum	門齒孔
Canalis incisivus	門齒管
<i>N. nasopalatinus (Scurpae)</i>	鼻口蓋神經
Spina nasalis anterior	前鼻棘
Crista incisiva	門齒櫛
<i>Cartilago septi nasi</i>	鼻中隔軟骨

### Os palatinum 口蓋骨

◦ *Pars horizontalis* 地平部

Sutura palatina transversa	橫口蓋縫合
Sutura palatina mediana	正中口蓋縫合
Crista nasalis	鼻櫛
Spina nasalis posterior	後鼻棘
Facies nasalis	鼻面
Facies palatina	口蓋面
◦ <i>Pars perpendiculalis</i>	鉛直部
Facies nasalis	鼻面
◦ Crista ethmoidalis	篩骨櫛
<i>Concha nasalis media</i>	中鼻甲介
◦ Crista conchalis	甲介櫛
<i>Concha nasalis inferior</i>	下鼻甲介
Facies maxillaris s. externa	上顎面或外面
◦ Sulcus pterygopalatinus	翼狀口蓋溝
Canalis pterygopalatinus	翼狀口蓋管
<i>Nn. palatini</i>	口蓋神經
<i>Vasa palatina descendens</i>	下行口蓋動靜脈
◦ <i>Processus orbitalis</i>	眼窩突起
◦ <i>Processus sphenoidalis</i>	蝴蝶突起
Incisura sphenopalatina	蝴蝶口蓋截痕
Foramen sphenopalatinum	蝴蝶口蓋孔
<i>Nn. nasales posteriores superiores</i>	上後鼻神經
<i>Vasa sphenopalatina</i>	蝴蝶口蓋動靜脈
◦ <i>Processus pyramidalis</i>	錐體突起
<i>Fissura pterygoidea</i>	翼狀裂溝
Foramen palatinum majus	大口蓋孔
<i>N. palatinus anterior</i>	前口蓋神經
<i>Vasa palatina majora</i>	大口蓋動靜脈
◦ <i>Foramina palatina minora et</i>	小口蓋孔及口

## Canales palatini

*Nn. palatini med. et post.**Vasa palatina minora*

蓋管

中及後口蓋  
神經「脈  
小口蓋動靜**Os zygomaticum 頰骨**

Facies malaris	頰面
◦ Foramen zygomaticofaciale	頰骨頰面孔
Tuber malare	頰隆起
◦ Facies temporalis	顳額面
◦ Foramen zygomaticotemporale	頰骨顳額孔
◦ Facies orbitalis	眼窠面
◦ Foramen zygomaticoorbitale	頰骨眼窠孔
Margo infraorbitalis	下眼窠緣
Margo temporalis	顳額緣
Margo infratemporalis	顳額下緣
◦ Processus temporalis	顳額突起
◦ Arcus zygomaticus	頰骨弓
<i>M. masseter</i>	咬筋
<i>M. zygomaticus</i>	頰骨筋
<i>Fascia temporalis</i>	顳額筋膜
◦ Processus frontosphenoidalis	前頭蝴蝶突起
Canalis zygomaticus	頰骨管
<i>N. zygomaticus</i>	頰骨神經
Canalis zygomaticotemporalis	頰骨顳額管
<i>R. zygomaticotemporalis n. zygomatici</i>	頰骨神經ノ顳 骨顳額枝
Canalis zygomaticofacialis	頰骨頰面管
<i>R. zygomaticofacialis n. zygomatici</i>	頰骨神經ノ頰 骨頰面枝

**Mandibula 下顎骨***Corpus mandibulae*

下顎骨體

## ◦ Pars alveolaris

齒槽部

## ◦ Limbus alveolaris

齒槽緣

## Alveoli dentales

齒槽

## Septa interalveolaria

齒槽間中隔

## Septa alveolaria

齒槽中隔

## Juga alveolaria

齒槽隆起

## ◦ Basis mandibulae

下顎基底

## Margo inferior

下緣

## ◦ Tuberculum mentale

頤結節

## Facies externus

外面

## ◦ Protuberantia mentalis

頤隆起

## ◦ Fossa mentalis

頤窩

*M. mentalis*

頤筋

## ◦ Foramen mentale

頤孔

*N. et Vasa mentalia*

頤神經及動

## ◦ Linea obliqua

斜線「靜脈

## Facies internus

內面

## Spina mentalis

頤棘

*M. genioglossus*

頤舌筋

*M. geniohyoideus*

頤舌骨筋

## Fossa digastrica

二腹顎筋窩

*M. digastricus mandibular*

二腹顎筋

## Linea mylohyoidea

顎舌骨線

*M. mylohyoideus*

顎舌骨筋

## Fovea sublingualis

舌下腺窩

*Glandula sublingualis*

舌下腺

## Fovea submaxillaris

顎下腺窩

*Glandula submaxillaris*

顎下腺

Sulcus mylohyoideus <i>N. et Vasa mylohyoidea</i>	顎舌骨溝 顎舌骨神經 及動靜脈
<i>Ramus mandibulae</i>	下顎枝
Angulus mandibulae	下顎角
Facies externus	外面
Tuberositas masseterica <i>M. masseter</i>	咬筋凸起 咬筋
Facies internus	內面
Tuberositas pterygoidea <i>M. pterygoideus internus</i>	翼狀筋凸起 內翼狀筋
Foramen mandibulare	下顎孔
Lingula mandibulae <i>Lig. sphenomandibulare</i>	下顎小舌 蝴蝶下顎韌帶
Canalis mandibulae <i>N. et vasa alveolaria inferiora</i>	下顎管 下齒槽神經及 動靜脈
Canalis incisivus	門齒管
Incisura mandibulae	下顎截痕
Processus coronoideus <i>M. temporalis</i>	烏喙突起 顳肌
Processus condyloideus	髁狀突起
Capitulum mandibulae	下顎小頭
Collum mandibulae	下顎頸
Fovea pterygoidea <i>M. pterygoideus externus</i>	翼狀筋窩 外翼狀筋
Crista buccinatoria <i>M. buccinator</i>	頰筋溝 頰筋

**Os hyoideum 舌骨**

Corpus ossis hyoidei 舌骨體

<i>M. geniohyoideus</i>	顎舌骨筋
<i>M. hyoglossus</i>	舌骨舌筋
<i>M. mylohyoideus</i>	顎舌骨筋
<i>M. sternohyoideus</i>	胸骨舌骨筋
<i>M. thyrohyoideus</i>	甲狀舌骨筋
<i>Membrana thyrohyoidea</i>	甲狀舌骨膜
<b>Cornua majora</b>	大角
<i>M. stylohyoideus</i>	莖狀舌骨筋
<i>Zwischensehne des M. digastricus mandibulae</i>	二腹顎筋ノ中間 腱
<i>M. hyoglossus</i>	舌骨舌筋
<i>M. constrictor pharyngeus medius</i>	中咽頭收縮筋
<i>M. thyrohyoideus</i>	甲狀舌骨筋
<i>Membrana thyrohyoidea</i>	甲狀舌骨膜
<b>Cornua minora</b>	小角
<i>Lig. stylohyoideum</i>	莖狀舌骨韌帶
<i>M. chondro-glossus</i>	小角舌筋
<i>M. constrictor pharyngis medius</i>	中咽頭收縮筋

**Cranium (als ganzes)**

**頭蓋 (全體トシテ)**

**Cranium cerebrale 腦頭蓋**

Calvaria	頭蓋冠
Basis cranii	頭蓋底
<i>Die Grenzlinie zwischen d. Basis cranii u. Calvaria</i>	頭蓋底及頭蓋 冠間境界線
<i>Protuberantia occipitalis externa</i>	外後頭結節
<i>Linea nuchae supra</i>	最上項線
<i>Innere Fläche des Processus mastoideus</i>	乳嘴突起ノ内面
<i>Oberer Rand des Forus acusticus externus</i>	外聽孔ノ上緣

Wurzel d. Processus zygomaticus ossis temporalis	顛顛骨顛骨突起 ノ根部
Crista infratemporalis ossis sphenoidalis	蝴蝶骨顛顛下櫛
Margo anterior alae magnae ossis sphenoidalis	蝴蝶骨大翼ノ前緣
Margo supraorbitalis et Margo nasalis ossis frontalis	前頭骨ノ上眼窩緣及鼻緣

**Calvaria 頭蓋冠**

Lamina externa	外板
Lamina interna	內板
Diploe	板障
Canales diploetici (Brescheti)	板障管
<i>Facies externus</i>	外面
Lincae temporales superior et inferior	上及下顛顛線
Planum temporale	顛顛坦面
<i>M. temporalis</i>	顛顛筋
Frons	額又ハ前頭
Occiput	後頭
Vertex	顛頂又ハ顛頂
<i>Facies internus</i>	內面
Sulcus sagittalis	矢狀溝
<i>Sinus sagittalis superior</i>	上矢狀竇
<i>Falz cerebri</i>	大腦鎌狀膜
<i>Emissarium parietale</i>	顛頂導血管
<i>Emissarium occipitale</i>	後頭導血管
Foveolae granulares (Pacchioni)	顆粒小高
<i>Granulationes arachnoideales</i>	蜘蛛膜顆粒
Impressiones digitatae	指狀壓痕
<i>Gyri cerebri</i>	大腦迴轉
Juga cerebralialia	腦隆起

<i>Sulci cerebri</i>	大腦溝
Sulci a. meningeae	硬腦膜動脈溝
<i>Aa. meningeae</i>	硬腦膜動脈
Foramina a. meningeae	導血管孔

**Basis cranii interna 頭蓋底內面**

Fossa cranii anterior	前頭蓋窩
"    "    media	中頭蓋窩
"    "    posterior	後頭蓋窩
<i>Grenzlinie zwischen der Fossae cranii ant. et med.</i>	前頭蓋窩ト中頭蓋窩トノ境界線
<i>Limbus sphenoidalis</i>	蝴蝶緣
<i>Margo posterior alae parvae</i>	小翼ノ後緣
<i>Grenzlinie zwischen der Fossae cranii med. et post.</i>	中頭蓋窩ト後頭蓋窩トノ境界線
<i>Dorsum sellae</i>	鞍窩
<i>Margo superior des Pars petrosa</i>	岩樣部ノ上緣
<i>Fossa cranii anterior</i>	前頭蓋窩
<i>Lobi frontales cerebri</i>	大腦前頭葉
<i>Partes orbitales ossis frontalis</i>	前頭骨眼窩部
<i>Lamina cribrosa ossis ethmoidalis</i>	篩骨篩板
<i>Jugum sphenoidale</i>	蝴蝶隆起
<i>Alae parvae ossis sphenoidalis</i>	蝴蝶骨小翼
<i>Crista galli</i>	鷓冠
<i>Falz cerebri</i>	大腦鎌狀膜
<i>Foramen caecum</i>	盲孔
<i>Foramina cribrosa</i>	篩孔
<i>Fila olfactoria</i>	嗅神經纖維

Spina ethmoidalis ossis sphenoidalis	蝴蝶骨ノ篩骨棘
*Alae minime	*最小翼
Processus clinoides anterior	前床狀突起
Juga cerebralia	大腦隆起
Impressiones digitatae	指狀壓痕
<i>Fossa cranii media</i>	中頭蓋窩
<i>Lobi temporales cerebri</i>	大腦顳葉
Facies cerebralis alae magnae	大翼ノ腦面
Facies cerebralis corporis sphenoidalis	蝴蝶骨體ノ腦面
Facies anterior pyramidalis	錐體前面
Fossa hypophyseos	下垂體窩
<i>Hypophysis cerebri</i>	大腦下垂體
Sella turcica	土耳其鞍
<i>Diaphragma sellae</i>	鞍隔膜
Tuberculum sellae	鞍結節
Processus clinoides medius	中床狀突起
Sulcus chiasmatis	視神經交叉溝
<i>Chiasma opticum</i>	視神經交叉
Dorsum sellae	鞍背又ハ鞍欄
Processus clinoides posterior	後床狀突起
Sulcus caroticus	頸動脈溝
<i>A. carotis interna</i>	內頸動脈
<i>Sinus cavernosus</i>	海綿樣竇
<i>N. ophthalmicus</i>	眼神經
<i>N. oculo-motorius</i>	動眼神經
<i>N. trochlearis</i>	滑車神經
<i>N. abducens</i>	外旋神經
Lingula sphenoidalis	蝴蝶骨小舌
Impressiones digitatae	指狀壓痕
Angulus superior pyramidis	錐體上角
Sulcus petrosus superior	上岩狀溝

<i>Sinus petrosus superior</i>	上岩樣竇
<i>Tentorium cerebelli</i>	小腦天幕
Impressio trigemini	三叉神經壓痕
<i>Ganglion semilunare (Gasseri)</i>	半月狀神經節
Eminentia arcuata	弧形隆起
<i>Canalis semicircularis superior</i>	上半規管
Tegmen tympani	鼓室蓋
<i>Cavum tympani</i>	鼓室
Foramen opticum	視神經孔
<i>N. opticus</i>	視神經
<i>A. ophthalmica</i>	眼動脈
Fissura orbitalis superior	上眼窠裂溝
<i>N. oculomotorius</i>	動眼神經
<i>N. trochlearis</i>	滑車神經
<i>N. ophthalmicus</i>	眼神經
<i>N. abducens</i>	外旋神經
<i>V. ophthalmica superior</i>	上眼靜脈
( <i>V. ophthalmica inferior</i> )	(下眼靜脈)
Foramen rotundum	正圓孔
<i>N. maxillaris</i>	上顎神經
Foramen ovale	卵圓孔
<i>N. mandibularis</i>	下顎神經
<i>Rete foraminis ovalis</i>	卵圓孔靜脈網
Foramen spinosum	棘孔
<i>A. et Ve. meningae mediae</i>	中硬腦膜動靜
<i>N. spinosus</i>	棘孔神經 [脈
Foramen lacerum	破裂孔
<i>Nn. petrosi superficiales major et minor</i>	大及小淺岩樣神經
Sulcus n. petrosi superficialis majoris	大淺岩樣神經溝
<i>N. petrosus superficialis major</i>	大淺岩樣神經
Hiatus canalis facialis (Follopil)	顏面神經管裂口
<i>N. petrosus superficialis major</i>	大淺岩樣神經

<i>R. petrosus superficialis a. meningea mediae</i>	中硬腦膜動脈 ノ淺岩樣枝
Sulcus n. petrosi superficialis minoris	小淺岩樣神經溝
<i>N. petrosus superficialis minor</i>	小淺岩樣神經
Apertura superior canaliculi tympanici	鼓室小管上孔
Canaliculus tympanicus	鼓室小管
<i>N. tympanicus</i>	鼓室神經「脈
<i>A. tympanica superior et inferior</i>	上及下鼓室動
<i>Fossa cranii posterior</i>	後頭蓋窩
<i>Cerebellum, Pons, Medulla oblongata</i>	小腦橋延髓
Facies posterior pyramidis	錐體後面
Pars mastoidea ossis temporalis	顛顛骨乳嘴部
Os occipitale (unterhalb des Sulcus transversus)	後頭骨 (橫溝 ノ下ノ部)
Hinterer Theil des Corpus ossis sphenoidalis	蝴蝶骨體ノ後部
Foramen occipitale magnum	大後頭孔
<i>Medulla oblongata</i>	延髓
<i>Aa. vertebrales</i>	椎骨動脈「脈
<i>Aa. spinales anteriores et posteriores</i>	前及後脊髓動
Clivus	斜臺
<i>Pons et Medulla oblongata</i>	橋及延髓
Sulcus petrosus inferior	下岩樣溝
<i>Sinus petrosus inferior</i>	下岩樣竇
Tuberculum jugulare	頸靜脈結節
Canalis condyloideus	髁管
<i>Emissarium condyloideum</i>	髁導血管
Canalis hypoglossi	舌下神經管
<i>N. hypoglossus</i>	舌下神經
Foramen jugulare	頸靜脈孔
<i>Ganglion superius n. glossopharyngei</i>	舌咽神經ノ上 神經節

<i>Ganglion jugulare n. vagi</i>	迷走神經ノ頸 靜脈神經節
<i>N. accessorius</i>	副神經
<i>Bulbus v. jugularis superior</i>	上頸靜脈球
(Processus intrajugularis)	(頸靜脈內突起)
Porus acusticus internus	內聽孔「神經
<i>Nn. facialis et acusticus</i>	顏面神經及聽
<i>Vasa auditiva interna</i>	內聽動靜脈
Apertura externa aquaeductus vestibuli	前庭導水管外口
<i>Ductus endolymphaticus</i>	內淋巴管
Fossa subarcuata	弧形下窩
Sulcus transversus	橫溝
<i>Sinus transversus</i>	橫竇
<i>Tentorium cerebelli</i>	小腦天幕
Sulcus sigmoideus	S 字狀溝
<i>Sinus sigmoideus</i>	S 字狀竇
<i>Emissarium mastoideum</i>	乳嘴導血管
Eminentia cruciata	十字形隆起
Protuberantia occipitalis interna	內後頭結節
<i>Confluens sinuum</i>	靜脈竇交會
<i>Falx cerebri</i>	大腦鎌狀膜
<i>Tentorium cerebelli</i>	小腦天幕
<i>Falx cerebelli</i>	小腦鎌狀膜
Crista occipitalis interna	內後頭櫛
<i>Falx cerebelli</i>	小腦鎌狀膜
Fossae occipitales inferiores (s. cerebellares)	下後頭 (又ハ小 腦)窩
<i>Hemisphaeria cerebelli</i>	小腦半球
Sulci meningei	硬腦膜動脈溝
<i>Ae. meningae</i>	硬腦膜動脈

## Basis cranii externa 頭蓋底外面

Grenze zwischen d. Hinter- u. 後部ト中部トノ境  
Mittelfeld

Linie, vom vorderen Rande d. Foramen 大後頭孔ノ前縁  
occipitale magnum zur medialen ㊦リ乳嘴突起  
Fläche d. Pr. mastoideum verläuft ノ内面ニ至ル  
線

Grenze zwischen d. Mittel- u. Vor- 中部ト前部トノ境  
derfeld

Linie, vom Tuberculum pharygeum d. 後頭骨體ノ下面  
Corpus ossis occipitalis über äussere ㊦在ル咽頭結  
Fläche des Pr. pterygoideus zur 節㊦リ翼狀突  
Margo zygomatica atae magnae 起ノ外面ヲ經  
verläuft テ大翼ノ顙骨  
縁ニ至ル線

Hinterfeld (Nackenfläche) 後部 項面)

Protuberantia occipitalis ex- 外後頭結節  
terna

Lig. nuchae 項韌帶

\*Torus occipitalis \*後頭隆起

Crista occipitalis externa 外後頭櫛

Lig. nuchae 項韌帶

Linea nuchae suprema 最上項線

Linea nuchae superior 上項線

Linea nuchae inferior 下項線

Planum nuchale 項坦面

M. trapezius 僧帽筋

M. sternocleidomastoideus 胸鎖乳嘴筋

M. splenius capitis 頭夾板筋

M. semispinalis capitis 頭半棘筋

M. obliquus capitis superior 上頭斜筋

Mm. recti capitis posteriores major et 大及小後頭  
minor 直筋

Foramen occipitale magnum 大後頭孔

Medulla oblongata 延髓

Aa. vertebrales 椎骨動脈

Aa. spinales anteriores et posteriores 前及後脊髓動脈

Condylus occipitalis 後頭髁

Fossa condyloidea 髁窩

Canalis condyloideus 髁管

Emissarium condyloideum 髁導血管

Canalis hypoglossi 舌下神經管

N. hypoglossus 舌下神經

Processus mastoideus 乳嘴突起

M. sternocleidomastoideus 胸鎖乳嘴筋

M. splenius capitis 頭夾板筋

M. longissimus capitis 頭長筋

Processus paramastoideus 副乳嘴突起

M. rectus capitis lateralis 外側頭直筋

Incisura mastoidea 乳嘴成突

M. digastricus mandibulae 二腹頸筋

Sulcus a. occipitalis 後頭動脈溝

A. occipitalis 後頭動脈

Foramen mastoideum 乳嘴孔

Emissarium mastoideum 乳嘴導血管

Mittelfeld 中部

Corpus ossis occipitalis 後頭骨體

Facies inferior pyramidis 錐體下面

Pars tympanica ossis temporalis 顙顙骨鼓室部

Facies infratemporalis ossis sphenoid- 蝴蝶骨ノ顙顙下  
alis 面

Tuberculum pharygeum 咽頭結節

Lig. longitudinale anterius 前縱韌帶

Fascia pharyngo-basilaris 咽頭基底筋膜

M. constrictor pharyngis superior 上咽頭收縮筋



*Tuberositas occipitalis	*後頭凸起
<i>M. longus capitis</i>	頭長筋
<i>M. rectus capitis anterior</i>	前頭直筋
Foramen jugulare	○ 頸靜脈孔
<i>N. glossopharyngeus</i>	{ 舌咽神經
<i>N. vagus</i>	{ 迷走神經
<i>N. accessorius</i>	{ 副神經
<i>V. jugularis interna</i>	{ 內頸靜脈
(Processus intrajugularis)	(頸靜脈內突起)
Fossa jugularis	頸靜脈窩
<i>Bulbus v. jugularis superior</i>	上頸靜脈球
Suleus canaliculi mastoidei	乳嘴小管溝
Canaliculus mastoideus	乳嘴小管 [枝
<i>R. auricularis n. vagi</i>	迷走神經耳殼
Apertura externa canaliculi cochleae	蝸牛殼小管外口
<i>Canaliculus cochleae</i>	蝸牛殼小管
<i>V. canaliculi cochleae</i>	蝸牛殼小管靜脈
Foramen caroticum externum	頸動脈管外孔
Canalis caroticus	● 頸動脈管
<i>A. carotis interna</i>	{ 內頸動脈 [叢
<i>Plexus venosus caroticus internus</i>	{ 內頸動脈靜脈
<i>Plexus caroticus internus</i>	{ 內頸動脈神經
Canaliculi caroticotympanici	● 頸鼓小管 [叢
<i>R. caroticotympanicus a. carotis internae</i>	{ 內頸動脈頸鼓枝
<i>Nn. caroticotympanici superior et inferior</i>	{ 上及下頸鼓神經
Fossula petrosa	岩樣小窩
<i>Ganglion petrosum n. glossopharyngei</i>	舌咽神經 / 岩樣神經節
Apertura inferior canaliculi tympanici	鼓室小管下口

<i>N. tympanicus</i>	鼓室神經
<i>A. tympanica inferior</i>	下鼓室動脈
Processus styloideus	○ 莖狀突起
<i>M. stylohyoideus</i>	{ 莖狀舌骨筋
<i>M. styloglossus</i>	{ 莖狀舌筋
<i>M. stylopharyngeus</i>	{ 莖狀咽頭筋
<i>Lig. stylohyoideum</i>	{ 莖狀舌骨韌帶
<i>Lig. stylomandibulare</i>	{ 莖狀下顎韌帶
Vagina processus styloidei	莖狀突起鞘
Foramen stylo-mastoideum	莖狀乳嘴孔
<i>N. facialis</i>	顏面神經
<i>Vasa stylo-mastoidea</i>	莖狀乳嘴動靜脈
Porus acusticus externus	外聽孔 [脈
Meatus acusticus externus	外聽道
Fossa mandibularis	下顎窩
Tuberculum articulare	關節結節
Fissura tympanomastoidea	鼓室乳嘴裂溝
Fissura petrosquamosa	岩樣鱗狀裂溝
Fissura petrotympanica (Glaseri)	岩樣鼓室裂溝
<i>Chorda tympani</i>	鼓索神經
<i>A. tympanica anterior</i>	前鼓室動脈
<i>Lig. mallei anterior</i>	前錘骨韌帶
Processus inferior tegminis tympani	鼓室蓋下突起
Foramen lacerum	○ 破裂孔
<i>N. petrosus superficialis major</i>	大淺岩樣神經
<i>N. petrosus superficialis minor</i>	小淺岩樣神經
Foramen caroticum internum	頸動脈管內孔
Canalis pterygoideus (Vidii)	● 翼狀管
<i>N. canalis pterygoideus, Vidii</i>	翼狀管神經
<i>Vasa canalis pterygoidea</i>	翼狀管動靜脈
Sulcus tubae auditivae	耳喇叭溝

<i>Pars cartilaginea tubae auditivae</i>	耳喇叭管軟骨
Canalis musculotubarius	筋喇叭管 1部
Semicanalis m. tensoris tympani	鼓膜張筋半管
<i>M. tensor tympani</i>	鼓膜張筋 1隔
Septum canalis musculotubarii	筋喇叭管中
Semicanalis tubae auditivae	耳喇叭半管
<i>Pars ossea tubae auditivae</i>	耳喇叭骨部
Foramen ovale	卵圓孔
<i>N. mandibularis</i>	下顎神經
<i>Rete foraminis oculis</i>	卵圓孔靜脈網
Foramen spinosum	棘孔 1脈
<i>Vasa meningea media</i>	中硬腦膜動靜
<i>N. spinosus</i>	棘孔神經
<i>Plexus meningeus</i>	硬腦膜神經叢
Spina angularis	角棘
<i>Lig. sphenomandibulare</i>	蝴蝶下顎韌帶
<i>M. tensor veli palatini</i>	口蓋帆張筋
Crista infratemporalis	顛額下櫛
Processus pterygoideus	翼狀突起
Lamina lateralis processus pterygoidei	翼狀突起外側板
<i>M. pterygoideus externus</i>	外翼狀筋
Lamina medialis processus pterygoidei	翼狀突起內側板
Hamulus pterygoideus	翼狀鉤
Sulcus hamuli pterygoidei	翼狀鉤溝 1睫
<i>Tendo m. tensoris veli palatini</i>	口蓋帆張筋
Fossa pterygoidea	翼狀窩
<i>M. pterygoideus internus</i>	內翼狀筋
Fossa scaphoidea	舟狀窩

<i>M. tensor veli palatini</i>	口蓋帆張筋
Fissura pterygoidea	翼狀裂溝
<i>Processus pyramidalis ossis palatini</i>	口蓋骨錐體突
Processus vaginalis	鞘狀突起 1起
Canalis pharyngeus	咽頭管
<i>Rr. nasales posteriores superiores laterales ganglii sphenopalatini</i>	蝴蝶口蓋神經 筋ノ外側上 後鼻枝
Canalis basipharyngeus	基底咽頭管
<i>Rr. nasales posteriores superiores mediales ganglii sphenopalatini</i>	蝴蝶口蓋神經 筋ノ內側上 後鼻枝
*Canalis craniopharyngeus	*頭蓋咽頭管
<i>Vorder-feld od. Gesichtfläche</i>	前部或ハ顔面部
Paries superior orbitae	眼眶上壁
Paries superior cavi nasi	鼻腔上壁

Cranium viscerale s.  
splanchnocranium

顏面頭蓋

Cavum nasi 鼻腔

Apertura piriformis	前鼻孔
<i>Ossa nasalia</i>	鼻骨
<i>Incisurae nasales maxillae</i>	上顎骨鼻截痕
Choana	後鼻孔
<i>Pars horizontalis ossis palatini</i>	口蓋骨水平部
<i>Lamina medialis processus pterygoidei</i>	翼狀突起內側板

Corpus ossis sphenoidalis	蝴蝶骨體
<i>Die mediale Wand</i>	內側壁
Septum nasi ossium	骨性鼻中隔
Lamina perpendicularis ossis ethmoidalis	篩骨鉛直板
Spina frontalis ossis frontalis	前頭骨前頭棘
Crista nasalis ossis palatini et maxillae	口蓋骨及上顎骨ノ鼻櫛
Sulci s. Canaliculi olfactorii	嗅神經溝又ハ小
<i>Die laterale Wand</i>	外側壁   管
Labyrinthus ethmoidalis	篩骨回廊
Processus frontalis maxillae	上顎骨前頭突起
Facies nasalis corporis maxillae	上顎骨體ノ鼻面
Pars perpendicularis ossis palatini	口蓋骨鉛直部
Lamina medialis processus pterygoidei	翼狀突起內側板
Concha nasalis suprema Santorini	最上鼻甲介
Concha nasalis superior	上鼻甲介
Concha nasalis media	中鼻甲介
Concha nasalis inferior	下鼻甲介
Meatus nasi superior	上鼻道
Obere hintere Gruppe d. Cellulae ethmoidales	篩骨蜂巢ノ上後群
Meatus nasi medius	中鼻道
Bulla ethmoidalis	篩骨珠胞
Vordere untere Gruppe d. Cellulae ethmoidales	篩骨蜂巢ノ前下群
Hiatus semilunaris	半月狀裂孔
Hiatus maxillaris (Highmori)	上顎竇裂孔
Infundibulum ethmoidale	篩骨漏斗
Sinus frontalis	前頭竇
Meatus nasi inferior	下鼻道

Canalis nasolacrimalis	鼻淚管
Meatus nasi communis	總鼻道
Meatus nasopharyngeus	鼻咽(頭)道
Foramen sphenopalatinum	蝴蝶口蓋孔
←Fossa pterygopalatina	←翼狀口蓋窩
Vasa sphenopalatina	蝴蝶口蓋動靜脈
<i>Nn. nasales posteriores superiores</i>	上後鼻神經
<i>Die obere Wand</i>	上壁
Os nasale	鼻骨
Pars nasalis ossis frontalis	前頭骨鼻部
Lamina cribrosa ossis ethmoidalis	篩骨篩板
Corpus ossis sphenoidalis	蝴蝶骨體
Foramina cribrosa	篩孔
←Fossa cranii anterior	←前頭蓋窩
<i>Nn. olfactorii</i>	嗅神經
Foramen ethmoidale anterius	前篩骨孔
←Orbita	←眼眶
<i>N. et Vasa ethmoidalia anteriora</i>	前篩骨神經及動靜脈
Recessus sphenoeethmoidalis	蝴蝶篩骨窩
Apertura sinus sphenoidalis	蝴蝶竇孔
<i>Die untere Wand</i>	下壁 [起
Processus palatinus maxillae	上顎骨口蓋突
Pars horizontalis ossis palatini	口蓋骨地平板
Sutura palatina transversa	橫口蓋縫合
Sutura palatina mediana	正中口蓋縫合
Crista nasalis	鼻櫛
Spina nasalis anterior	前鼻棘
Spina nasalis posterior	後鼻棘
Foramen incisivum	門齒孔
Canalis incisivus	門齒管
←Cavum oris	←口腔

*N. nasopalatinus (Scarpa)* 鼻口蓋神經  
*Art. des Vasa palatina majora* 大口蓋動靜脈之枝

**Orbita 眼 窠**

**Aditus orbitae** 眼窠入口 [緣  
*Margo supraorbitalis ossis frontalis* 前頭骨上眼窠  
*Margo infraorbitalis d. Corpus ossis maxillaris* 上顎骨體ノ下眼窠緣  
*Processus frontalis maxillae* 上顎骨ノ前頭  
*Os zygomaticus* 頰骨 [突起  
**Apex orbitae** 眼窠尖  
**Foramen opticum** 視神經孔  
 ← *Fossa cranii media* 中頭蓋高  
*N. opticus* 視神經  
*A. ophthalmica* 眼動脈  
**Paries superior** 上壁  
 • *Facies orbitalis ossis frontalis* 前頭骨眼窠部  
*Ala parva ossis sphenoidalis* 蝴蝶骨小翼  
**Margo supraorbitalis** 上眼窠緣  
**Foramen s. Incisura supraorbitalis** 上眼窠孔又ハ  
 截痕  
*N. et Vasa supraorbitalia* 上眼窠神經及  
 動靜脈 [孔  
**Incisura s. Foramen frontale** 前頭截痕又ハ  
*N. et Vasa frontalis* 前頭神經及  
**Fossa glandulae lacrimalis** 淚腺高 [動靜脈  
*Glandula lacrimalis* 淚腺 [棘  
**Fovea et Spina trochlearis** 滑車高及ビ滑車  
*Trochlea m. obliqui superioris* 上斜筋滑車  
**Paries medialis** 內側壁  
*Processus frontalis maxillae* 上顎骨前頭突  
*Os lacrimale* 淚骨 [起

*Lamina papyracea ossis ethmoidalis* 篩骨紙樣板  
*Facies lateralis corporis sphenoidalis* 蝴蝶骨體外側  
**Foramen ethmoidale anterius** 前篩骨孔 [面  
 ← *Fossa cranii anterior et Cavum nasi* 前頭蓋高及ビ鼻  
 腔  
*N. ethmoidalis anterior* 前篩骨神經  
*Vasa ethmoidalia anteriora* 前篩骨動靜脈  
**Foramen ethmoidale posterius** 後篩骨孔  
 ← *Cellulae ethmoidales* 篩骨蜂巢  
*N. ethmoidalis posterior* 後篩骨神經  
*Vasa ethmoidalia posteriora* 後篩骨動靜脈  
*Rr. orbitales ganglii sphenopalatini* 蝴蝶口蓋神經  
 節ノ眼窠枝  
**Fossa sacci lacrimalis** 淚囊高  
*Saccus lacrimalis* 淚囊  
**Canalis nasolacrimalis** 鼻淚管  
 ← *Meatus nasi inferior* 下鼻道  
*Ductus nasolacrimalis* 鼻淚管  
**Paries inferior** 下壁  
*Facies orbitalis corporis maxillae* 上顎骨體ノ眼  
 窠面  
*Facies orbitalis ossis zygomatici* 頰骨眼窠面  
 • *Processus orbitalis ossis palatini* 口蓋骨眼窠突  
**Fissura orbitalis inferior** 下眼窠裂孔 [起  
 ← *Fossae infratemporalis et pterygo-palatina* 顛顛下高及翼狀  
 口蓋高  
*N. et Vasa infraorbitalia* 下眼窠神經及  
 動靜脈  
*V. ophthalmica inferior* 下眼靜脈  
*N. zygomaticus* 頰骨神經  
*Ramuli orbitales ganglii sphenopalatini* 蝴蝶口蓋神經  
 節眼窠小枝  
 • **Suleus infraorbitalis** 下眼窠溝  
**Canalis infraorbitalis** 下眼窠管  
*N. et Vasa infraorbitalia* 下眼窠神經

<i>Pariet lateralis</i>	外側壁 [及動靜脈]
○ <i>Facies orbitalis ossis zygomatici</i>	顳骨眼窩面
<i>Facies orbitalis alae magnae ossis sphenoidalis</i>	蝴蝶骨大翼眼窩面 [起]
<i>Processus zygomaticus ossis frontalis</i>	前頭骨顳骨突
° <i>Fissura orbitalis superior</i>	上眼窩裂孔
← <i>Fossa cranii media</i>	← 中蓋窩
<i>N. oculomotorius</i>	動眼神經
<i>N. trochlearis</i>	滑車神經
<i>N. ophthalmicus</i>	眼神經
<i>N. abducens</i>	外旋神經
<i>V. ophthalmica superior</i>	上眼靜脈
<i>Foramen zygomaticoorbitale</i>	顳骨眼窩孔
<i>N. zygomaticus</i>	顳骨神經

## Cavum oris 口腔

<i>Processus alveolaris maxillae</i>	上顎骨齒槽突起
<i>Mandibula</i>	下顎骨
<i>Palatum durum</i>	硬口蓋
<del><i>Palatum durum</i></del>	硬口蓋
<i>Processus palatini maxillae</i>	上顎骨口蓋突起
<i>Partes horizontales ossis palatini</i>	口蓋骨地平部
<i>Sutura palatina mediana</i>	正中口蓋縫合
<i>Sutura palatina transversa</i>	橫口蓋縫合
<i>Sutura incisiva</i>	門齒縫合
<i>Canalis et Foramen incisivum</i>	門齒管及孔
<i>N. nasopalatinus</i>	鼻口蓋神經
<i>Ast. der Vasa palatina majora</i>	大口蓋動靜脈ノ枝
<i>Foramen palatinum majus</i>	大口蓋孔
← <i>Fossa pterygo-palatina</i>	← 翼狀口蓋窩
<i>N. palatinus anterior</i>	前口蓋神經
<i>Vasa palatina majora</i>	大口蓋神經

<i>Foramina palatina minora</i>	小口蓋孔
<i>Canales palatini</i>	口蓋管 [經]
<i>Nn. palatini med. et post.</i>	中及後口蓋神
<i>Vasa palatina minora</i>	小口蓋動靜脈
<i>Cristae s. spinae palatinae</i>	口蓋櫛又ハ棘
<i>Sulci palatini</i>	口蓋溝
<i>Spina nasalis posterior</i>	後鼻棘
* <i>Calori'sche Naht</i>	*カロリ氏縫合
* <i>Calori-cher Schaltknochen</i>	*カロリ氏間骨

## Fossa temporalis 顳窩

<i>M. temporalis</i>	顳筋
<i>Facies temporalis ossis zygomatici</i>	顳骨顳面
<i>Planum temporale</i>	顳坦面
<i>Facies temporalis ossis frontalis</i>	前頭骨顳面
<i>Os parietale (unterhalb der Lineae temporales)</i>	顳頂骨 (顳線ヨリ下部)
<i>Facies temporalis alae magnae</i>	大翼ノ顳面
<i>Squama temporalis</i>	顳鱗
<i>Arcus zygomaticus</i>	顳骨弓
<i>Crista infratemporalis</i>	顳下櫛
<i>Tuberculum spinosum</i>	棘狀結節

## Fossa infratemporalis 顳下窩 ○

<i>Unteres Ende des M. temporalis</i>	顳筋ノ下端
<i>M. pterygoideus internus et externus</i>	內外二翼狀筋
<i>N. mandibularis</i>	下顎神經
<i>A. maxillaris int.</i>	內顎動脈
<i>Plexus pterygoideus</i>	翼狀筋靜脈叢
<i>Facies infratemporalis maxillae</i>	上顎骨顳下面
<i>Lamina lateralis processus pterygoidei</i>	翼狀突起外側板
<i>Ramus mandibulae</i>	下顎骨枝

Facies infratemporalis alae magnae	大翼顳額下面
Facies infratemporalis squamæ temporalis	顳額鱗ノ顳額下面
Fissura orbitalis inferior	下眼窩裂溝
←Orbita	←眼窩
<i>N. et Vasa infraorbitalia</i>	下眼窩神經及動靜脈
<i>N. zygomaticus</i>	顳骨神經
<i>Ramuli orbitales ganglii sphenopalatini</i>	蝴蝶口蓋神經節ノ眼窩小
<i>V. ophthalmica inferior</i>	下眼靜脈〔枝
Foramen ovale	卵圓孔
←Fossa cranii media	←中頭蓋窩
<i>N. mandibularis</i>	下顳神經
Foramen spinosum	棘孔
←Fossa cranii media	←中頭蓋窩
<i>N. spinosus</i>	棘孔神經〔脈
<i>Vasa meningea media</i>	中硬腦膜動靜

**Fossa pterygopalatina 翼狀口蓋窩**

Processus pterygoideus	翼狀突起
Corpus maxillae	上顎骨體
Pars perpendicularis ossis palatini	口蓋骨鉛直部
Corpus ossis sphenoidalis	蝴蝶骨體
Foramen sphenopalatinum	蝴蝶口蓋孔
←Cavum nasi	←鼻腔
<i>Nn. nasales posteriores superiores</i>	上後鼻神經
<i>Vasa sphenopalatina</i>	蝴蝶口蓋動靜脈
Fissura orbitalis inferior	下眼窩裂溝
←Orbita	←眼窩
<i>N. et Vasa infraorbitalia</i>	下眼窩神經及動靜脈
<i>V. ophthalmica inferior</i>	下眼靜脈

<i>N. zygomaticus</i>	顳骨神經
<i>Ramuli orbitales ganglii sphenopalatini</i>	蝴蝶口蓋神經節ノ眼
Foramen rotundum	正圓孔〔窠小枝
←Fossa cranii media	←中頭蓋窩
<i>N. maxillaris</i>	上顳神經
Canalis pterygoideus (Vidii)	翼狀管
←Basis cranii externa	←頭蓋外面
<i>N. et Vasa canalis pterygoidei</i>	翼狀管神經及動靜脈
Canalis pterygopalatinus	翼狀口蓋管
<i>Nn. palatini ganglii sphenopalatini</i>	蝴蝶口蓋神經節口蓋枝
<i>Vasa palatina descendens</i>	下行口蓋動靜脈

**Synchondroses cranii 頭蓋ノ軟骨聯合**

Synchondrosis sphenoccipitalis	蝴蝶後頭軟骨聯合
"    sphenopetrosa	蝴蝶岩樑軟骨聯合
"    petrooccipitalis	岩樑後頭軟骨聯合
"    intraoccipitalis posterior	後後頭內軟骨聯合
"    intraoccipitalis anterior	前後頭內軟骨聯合
"    intersphenoidalis	蝴蝶窩軟骨聯合

**Fonticuli 顳門**

Fonticulus frontalis s. major	前頭顳門又ハ大顳門〔門
"    occipitalis s. minor	後頭顳門又ハ小顳門
"    sphenoidalis	蝴蝶顳門
"    mastoideus	乳嘴顳門

## Suturae cranii 頭蓋ノ縫合

Sutura coronalis	冠狀縫合
„ sagittalis	矢狀縫合
„ lambdoidea	三角縫合
„ occipitomastoidea	後頭乳嘴縫合
„ sphenofrontalis	蝴蝶前頭縫合
„ sphenoorbitalis	蝴蝶眼眶縫合
„ sphenothmoidalis	蝴蝶篩骨縫合
„ sphenosquamosa	蝴蝶鱗狀縫合
„ sphenoparietalis	蝴蝶顛頂縫合
„ squamosa	鱗狀縫合
„ frontalis	前頭縫合
„ parietomastoidea	顛頂乳嘴縫合
„ squamosomastoidea	鱗狀乳嘴縫合
„ nasofrontalis	鼻前頭縫合
„ frontoethmoidalis	前頭篩骨縫合
„ frontomaxillaris	前頭上顎縫合
„ frontolacrimalis	前頭淚骨縫合
„ zygomaticofrontalis	額骨前頭縫合
„ zygomaticomaxillaris	額骨上顎縫合
„ ethmoideomaxillaris	篩骨上顎縫合
„ sphenozygomatica	蝴蝶額骨縫合
„ sphenomaxillaris	蝴蝶上顎縫合
„ zygomaticotemporalis	額骨顛頂縫合
„ internasalis	鼻骨間縫合
„ nasomaxillaris	鼻上顎縫合
„ lacrimomaxillaris	淚骨上顎縫合
„ lacrimoconchalis	淚骨甲介縫合

Sutura intermaxillaris	上顎間縫合
„ palatomaxillaris	口蓋上顎縫合
„ palatoethmoidalis	口蓋篩骨縫合
„ palatina mediana	正中口蓋縫合
„ palatina transversa	橫口蓋縫合
Ossae suturarum Wormi	縫合骨

## Ligamenta cranii

## 2 頭蓋ノ靱帶

## Articulatio mandibularis

## ① 下顎關節

Fossa mandibularis et Tuberculum articulare ossis temporalis	顛顛骨ノ下顎窩及關節結節
Capitulum mandibulae	下顎小頭
Capsula articularis	關節囊
Discus articularis	關節盤
Lig. temporomandibulare	顛顛下顎靱帶
○Arcus zygomaticus	○顛骨弓外如
●Collum mandibulae	●下顎頸
Lig. sphenomandibulare	蝴蝶下顎靱帶
○Spina angularis ossis sphenoidalis	○蝴蝶骨角棘
●Lingula mandibulae	●下顎小舌
Lig. stylomandibulare	莖狀下顎靱帶
○Processus styloideus	○莖狀突起
●Angulus mandibulae	●下顎角
Ligamenta ossis hyoidei	舌骨靱帶
Lig. interhyoidea	舌骨間靱帶
Lig. stylohyoideum	莖狀舌骨靱帶

Musculi capitis

頭筋

Gesichtshautmuskeln oder Mimische Muskeln

顔面皮筋或表情筋

- |                                     |             |
|-------------------------------------|-------------|
| ©Alle: N. facialis                  | ◎皆顔面神經      |
| <i>M. epicranius</i>                | 顛頂筋         |
| Galea aponeurotica                  | 帽狀腱膜        |
| <i>M. frontalis</i>                 | 前頭筋         |
| ○Galea aponeurotica                 | ○帽狀腱膜       |
| ●Arcus superciliaris                | ●眉弓         |
| ●Knochen des Angulus oculi medialis | ●內眥ノ骨       |
| ●Haut d. Augenbraue                 | ●眉ノ皮膚       |
| <i>M. procerus</i>                  | 鼻錐狀筋(又ハ織細筋) |
| ●Ossa nasalia                       | ●鼻骨         |
| <i>M. occipitalis</i>               | 後頭筋         |
| ○Linea nuchae suprema               | ○最上項線       |
| ●Galea aponeurotica                 | ●帽狀腱膜       |
| <i>Muskeln des Aeusserenohres</i>   | 外耳筋         |
| <i>M. auricularis anterior</i>      | 前耳(殼)筋      |
| ○Fascia temporalis                  | ○顛額筋膜       |
| ●Spina hellicis auriculae           | ●耳殼耳輪棘      |
| <i>M. auricularis superior</i>      | 上耳(殼)筋      |
| ○Fascia temporalis                  | ○顛額筋膜       |
| ●Obere Seite d. Auricula            | ●耳殼ノ上側      |
| <i>M. auricularis posterior</i>     | 後耳(殼)筋      |
| ○Pars mastoidea ossis temporalis    | ○顛額骨乳嘴部     |
| ●Hintere Seite d. Auricula          | ●耳殼ノ後側      |

- |                                    |         |
|------------------------------------|---------|
| * <i>M. transversus nuchae</i>     | *項橫筋    |
| ○Protuberantia occipitalis externa | ○外後頭結節  |
| ●Tendo m. sternocleidomastoidei    | ●胸鎖乳嘴筋腱 |

Muskeln der Augenlider

- |  |             |
|--|-------------|
| <i>M. orbicularis oculi</i>  | 眼輪匝筋        |
| Pars orbitalis   | 1. 眼窠部      |
| ●●Knochen des Angulus oculi medialis                               | ●●內眥ノ骨      |
| Pars palpebralis   | 2. 眼瞼部 [帶]  |
| ○Lig. palpebrale mediale   | ○內側眼瞼靭      |
| ●Lig. palpebrale laterale  | ●外側眼瞼靭      |
| Pars lacrimalis (Horneri)  | 淚骨部 [帶]     |
| ○Crista lacrimalis posterior ossis lacrimalis et Saccus lacrimalis | ○淚骨ノ後淚櫛及ビ淚囊 |
| <i>M. corrugator supercilii</i>                                    | 皺眉筋         |
| ○Knochen des Angulus oculi medialis                                | ○內眥ノ骨       |
| ●Medialer Theil der Augenbraue                                     | ●眉ノ內側部      |

Muskeln der Nase

- |  |            |
|--|------------|
| <i>M. nasalis</i>                          | 鼻筋         |
| Pars transversa                            | 橫部         |
| ○Jugum alveolare dentis canini             | ○犬齒ノ齒槽隆起   |
| ●Aponeurosis dorsalis nasi                 | ●鼻背腱膜      |
| Pars alaris                                | 翼部         |
| ○Jugum alveolare dentis incisivi lateralis | ○外側門齒ノ齒槽隆起 |
| ●Ala nasi                                  | ●鼻翼        |
| <i>M. depressor septi nasi</i>             | 鼻中隔下擊筋     |
| ○Jugum alveolare dentis incisivi medialis  | ○內側門齒ノ齒槽隆起 |
| ●Septum nasi                               | ●鼻中隔       |

Muskeln des Mundes

- |                                      |       |
|--------------------------------------|-------|
| <i>M. quadratus labii superioris</i> | 上唇方形筋 |
|--------------------------------------|-------|



- Caput angulare  
 ○Processus frontalis maxillae  
 Caput infraorbitale  
 ○Margo infraorbitalis  
 Caput zygomaticum ② (小) 頤骨頭  
 ○Facies malaris ossis zygomatici  
 ●Labium superius ②大  
 M. zygomaticus ②小  
 ○Facies malaris ossis zygomatici  
 ●Angulus oris  
 ●Labium inferius  
 M. risorius  
 ○Fascia parotideomasseterica  
 ●Angulus oris  
 M. triangularis (menti)  
 ○Basis mandibulae  
 ●Angulus oris  
 ●Labium superius  
 \*M. transversus menti  
 M. caninus  
 ○Fossa canina  
 ●Angulus oris  
 ●Labium inferius  
 M. quadratus labii inferioris  
 ○Basis mandibulae  
 ●Labium inferius  
 M. mentalis  
 ○Fossa mentalis mandibulae  
 ●Cutis mentalis  
 \*Bursa subcutanea praementalis  
 M. buccinator  
 ○Raphe pterygomandibularis  
 ○Juga alveolaria d. Dentis molares posteriores maxillae
- 內背頭「突起」  
 ○上頤骨前頭  
 下眼窠頭  
 ○下眼窠緣  
 頤骨頭  
 ○頤骨頰面  
 ●上唇  
 頤骨筋  
 ○頤骨頰面  
 ●口角  
 ●下唇  
 笑筋  
 ○耳下腺咬筋々  
 ●口角 [膜  
 三角頤筋  
 ○下頤骨基底  
 ●口角  
 ●上唇  
 \*頤橫筋  
 犬齒筋  
 ○犬齒窩  
 ●口角  
 ●下唇  
 下唇方形筋  
 ○下頤骨基底  
 ●下唇  
 頤筋  
 ○下頤骨頰窩  
 ●頤ノ皮膚  
 \*頤前皮下囊  
 頤筋  
 ○翼狀下頤縫線  
 ○上頤後大白齒ノ齒槽隆起

- Crista buccinatoria mandibulae  
 ●Labium superius et inferius  
 Ductus parotidicus  
 M. orbicularis oris  
 M. incisivus labii superioris  
 ○Jugum alveolare dentis incisivi lateralis maxillae  
 ●Angulus oris  
 M. incisivus labii inferioris  
 ○Jugum alveolare dentis incisivi lateralis mandibulae  
 ●Angulus oris
- 下頤骨頰筋槽  
 ●上唇及下唇  
 耳下腺管  
 口輪匝筋  
 上唇門齒筋  
 ○上頤外側門齒ノ齒槽隆起  
 ●口角  
 下唇門齒筋  
 ○下頤外側門齒ノ齒槽隆起  
 ●口角

⊙Kau- Muskeln 咀嚼筋

- ⊙Alle; N. mandibularis  
 M. temporalis ● ⊙ 頤顳筋  
 ○Planum temporale  
 ○Innere Fläche des Arcus zygomaticus  
 ○Fascia temporalis  
 ●Processus coronoideus mandibulae  
 M. masseter ● 咬筋 [起  
 ○Arcus zygomaticus  
 ●Tuberositas masseterica mandibulae  
 M. pterygoideus externus ● 外翼狀筋  
 ○Lamina lateralis processus pterygoidei  
 ○Crista et Facies infratemporalis alae magnae ossis sphenoidalis  
 ○Facies infratemporalis maxillae  
 ●Fovea pterygoidea pr. condyloidei mandibulae  
 M. pterygoideus internus ● 內翼狀筋  
 ○Fossa pterygoidea pr. pterygoidei  
 ●Tuberositas pterygoidea mandibulae
- ⊙皆下頤神經  
 ○顳顳坦面  
 ○顳骨弓ノ內面  
 ○顳顳筋膜  
 ●下頤骨ノ鳥喙突  
 ○顳骨弓  
 ●下頤骨咬筋凸起  
 ○翼狀突起外側板  
 ○蝴蝶骨大翼ノ顳下蒂及面  
 ○上頤骨顳頰下面  
 ●下頤骨髁狀突起ノ翼狀筋窩  
 ○翼狀突起翼狀窩  
 ●下頤骨翼狀筋凸

Fascia capitis 頭筋膜

Fascia temporalis	顳額筋膜
○Zwischen d. Lineae temporales sup. et inf.	○上下ノ二顳額線ノ間
●Arcus zygomaticus	●顳骨弓
Fascia buccopharyngea	頰咽頭筋膜
Raph. pterygomandibularis	翼狀下顎縫線
Fascia parotideomasseterica	耳下腺咬筋々膜

Vasa Capitis

頭部ノ血管

A. carotis externa 外頸動脈

A. thyreoidea superior	ノ上甲状腺動脈
R. hyoideus	舌骨枝
R. sternocleidomastoideus	胸鎖乳嚙筋枝
A. laryngea superior	上喉頭動脈
R. cricothyreoideus	環狀甲狀枝
R. posterior	後枝
R. anterior	前枝
Rr. glandulares	腺枝
A. lingualis	舌動脈 [側
Mediale Seite d. M. hyoglossus	舌骨舌筋ノ内
R. hyoideus	舌骨枝
A. sublingualis	舌下動脈
Aa. dorsales linguae	舌背動脈
A. profunda linguae	舌深動脈

A. maxillaris externa	ノ外顎動脈
Mediale u. obere Seite d. Glandula submaxillaris	顎下腺ノ内側及ヒ上側
Vorderer Rand d. M. masseter	咬筋ノ前緣
A. palatina ascendens	上行口蓋動脈
R. tonsillaris	扁桃腺枝
A. submentalis	頰下動脈
Rr. submaxillares	顎下腺枝
A. labialis inferior	下唇動脈
A. labialis superior	上唇動脈
A. angularis	內眥動脈
A. sternocleidomastoidea	ノ胸鎖乳嚙筋動脈
A. occipitalis	ノ後頭動脈
Sulcus a. occipitalis ossis temporalis	顳額骨ノ後頭動脈溝
R. meningeus	硬腦膜枝
Foramen mastoideum	乳嚙孔
R. descendens	下行枝
R. auricularis	耳殼枝
Rr. occipitales	後頭枝
A. auricularis posterior	ノ後耳殼動脈
A. stylomastoidea	莖狀乳嚙動脈
Foramen stylomastoideum	莖狀乳嚙孔
A. tympanica posterior	後鼓室動脈
Canaliculus chordae tympani	鼓索神經小
Rr. mastoidei	乳嚙枝 [管
Cellulae mastoideae	乳嚙蜂窠
R. stapedius	鐮骨筋枝
R. auricularis	耳殼枝
R. occipitalis	後頭枝
A. pharyngea ascendens	ノ上行咽頭動脈

Rr. pharyngei	咽頭枝
A. meningea posterior <i>Foramen jugulare</i>	後硬腦膜動脈 頸靜脈孔
A. tympanica inferior <i>Fossula petrosa</i>	下鼓室動脈 岩樣小窩
A. temporalis superficialis <i>Vordere Seite d. Auricula</i>	淺顳動脈 耳殼ノ前側
Rr. parotidei	耳下腺枝
*Rr. articulares anteriores	*前關節枝
A. transversa faciei	顏面橫動脈
Rr. auriculares anteriores	前耳殼枝
A. zygomaticoorbitalis	顳骨眼窩動脈
A. temporalis media	中顳動脈
R. frontalis	前頭枝
R. parietalis	顳頂枝
A. maxillaris interna	內顳動脈
<i>Mediale Seite d. R. mandibulae</i>	下顎枝ノ內面
<i>Zwischen d. Mm. pterygoidei</i>	翼狀筋ノ間
<i>Fossa pterygo-palatina</i>	翼狀口蓋窩
A. auricularis profunda	深耳殼動脈
A. tympanica anterior <i>Fissura petrotympanica (Glasari)</i>	前鼓室動脈 岩樣鼓室裂溝
A. alveolaris inferior <i>Foramen mandibulare</i>	下齒槽動脈 下顎孔
A. mylohyoidea	顎舌骨動脈
<i>Sulcus mylohyoideus</i>	顎舌骨溝
Rr. dentales	齒枝
Rr. gingivales	齒齦枝
A. mentalis	頤動脈
A. incisiva	門齒動脈
A. meningea media	中硬腦膜動脈

<i>Foramen spinosum</i>	棘孔
R. petrosus superficialis <i>Hiatus canalis facialis</i>	淺岩樣枝 顏面神經管 裂孔
A. tympanica superior <i>Apertura sup. canaliculi tympanici</i>	上鼓室動脈 鼓室小管上
A. masseterica	咬筋動脈 〔孔〕
Aa. temporales profundae post. et ant.	後及前深顳動脈
Rr. pterygoidei	翼狀筋枝
A. buccinatoria	頰筋動脈
A. alveolaris superior posterior <i>Foramina alveolaria maxillae</i>	後上齒槽動脈 上顎齒槽孔
A. infraorbitalis <i>Fissura orbitalis inferior</i> <i>Sulcus et Canalis infraorbitalis</i>	下眼窩動脈 下眼窩裂溝 下眼窩溝及 眼窩枝 〔管〕
Rr. orbitales	前上齒槽動脈
Aa. alveolares supp. antt.	齒齦枝
Rr. gingivales	齒枝
Rr. dentales	下行口蓋動脈
A. palatina descendens <i>Canalis pterygo-palatinus</i>	翼狀口蓋管
A. palatina major <i>Foramen palatinum majus</i>	大口蓋動脈 大口蓋孔
Aa. palatinae minores <i>Canales palatini et Foramina palatina minora</i>	小口蓋動脈 口蓋管及小 口蓋孔
A. canalis pterygoidei (Vidii) <i>Canalis pterygoideus</i>	翼狀管動脈 翼狀管
A. sphenopalatina <i>Foramen sphenoplatinum</i>	蝴蝶口蓋動脈 蝴蝶口蓋孔
A. pharyngea suprema	最上咽頭動脈

Aa. nasales posteriores laterales 外側後鼻動脈  
 Aa. nasales posteriores septi 中隔後鼻動脈

### A. carotis interna 內頸動脈

*Canalis caroticus* 頸動脈管  
*Sulcus caroticus* 頸動脈溝  
 R. carotico-tympanicus 頸鼓枝  
 A. ophthalmica 眼動脈  
   *Foramen opticum* 視神經孔  
 A. centralis retinae 網膜中心動脈  
 A. lacrimalis 淚腺動脈  
   Rr. lacrimales 淚腺枝  
   Aa. palpebrales laterales 外側眼瞼動脈  
   Aa. conjunctivales posteriores 後結膜動脈  
 Rr. musculares 筋枝  
 Aa. ciliares 毛樣動脈  
   Aa. ciliares posteriores breves 短後毛樣動脈  
   Aa. ciliares posteriores longae 長後毛樣動脈  
   Circulus arteriosus (iridis) major 大(虹彩)動脈輪  
   Circulus arteriosus (iridis) minor 小(虹彩)動脈輪  
 Aa. ciliares anteriores 前毛樣動脈  
   Aa. episclerales 鞏膜上動脈  
   Aa. conjunctivales anteriores 前結膜動脈  
 A. supraorbitalis 上眼窠動脈  
   *Incisura s. Foramen supraorbitale* 上眼窠截痕或孔  
 A. ethmoidalis posterior 後篩骨動脈  
   *Foramen ethmoidale posterius* 後篩骨孔

A. ethmoidalis anterior 前篩骨動脈  
   *Foramen ethmoidale anterius* 前篩骨孔  
 A. meningea anterior 前硬腦膜動脈  
 A. frontalis 前頭動脈  
   *Incisura s. foramen frontale* 前頭截痕或孔  
 A. dorsalis nasi 鼻背動脈 [孔]  
 Aa. palpebrales mediales 內側眼瞼動脈  
   Arcus tarseus superior 上瞼板動脈弓  
   Arcus tarseus inferior 下瞼板動脈弓  
 Aa. conjunctivales posteriores 後結膜動脈  
 Aa. cerebri 大腦動脈  
   A. communicans posterior 後交通動脈  
   A. chorioidea 脈絡膜動脈  
   Plexus chorioideus ventriculi lateralis 側腦室脈絡叢  
   A. cerebri anterior 前大腦動脈  
   A. communicans anterior 前交通動脈  
   A. cerebri media 中大腦動脈

### Vena-facialis communis 總顏面靜脈

V. facialis anterior 前顏面靜脈  
 V. supraorbitalis 上眼窠靜脈  
 V. frontalis 前頭靜脈  
 V. angularis 內眥靜脈  
 Vv. palpebrales superiores 上眼瞼靜脈  
 Vv. nasales externae 外鼻靜脈  
 Vv. palpebrales inferiores 下眼瞼靜脈  
 V. labialis superior 上唇靜脈  
 V. labialis inferior 下唇靜脈

Vv. massetericae	咬筋靜脈
Vv. parotidea anteriores	前耳下腺靜脈
V. submentalis	頤下靜脈
V. palatina	口蓋靜脈
Vv. linguales	舌靜脈
V. facialis posterior	後顏面靜脈
V. temporalis superficialis	淺顳額靜脈
V. maxillaris interna	內顎靜脈
Plexus pterygoideus	翼狀筋靜脈叢
Vv. meningae mediae	中硬腦膜靜脈
Vv. temporales profundae	深顳額靜脈
V. sphenopalatina	蝴蝶口蓋靜脈
Vv. massetericae.	咬筋靜脈
V. alveolaris inferior	下齒槽靜脈
V. buccinatoria s. facialis profunda	頰筋靜脈或 深顏面靜脈
Vv. parotidea posteriores	後耳下腺靜脈
Vv. articulares mandibulae	下顎關節靜脈
Vv. tympanicae	鼓室靜脈 [脈]
V. stylomastoidea	莖(狀)乳(嘴)靜
V. transversa faciei	顏面橫靜脈
V. temporalis media	中顳額靜脈
Vv. auriculares anteriores	前耳殼靜脈
V. thyroidea superior	上甲狀腺靜脈

### Sinus durae matris et Vv. meningae

硬腦膜靜脈竇及硬腦膜靜脈

Sinus transversus	橫(靜脈)竇
Confluens sinuum	靜脈竇交會

Sinus sagittalis superior	上矢狀(靜脈)竇
„ sagittalis inferior	下矢狀(靜脈)竇
„ rectus	直(靜脈)竇
„ occipitalis	後頭(靜脈)竇
„ marginales	緣(靜脈)竇 [竇]
„ sphenoparetalis	蝴蝶顳頂(靜脈)
Sinus cavernosus	海綿樣(靜脈)竇
Sinus intercavernosus anterior	前海綿樣(靜脈)竇
„ intercavernosus posterior	後海綿樣(靜脈)竇
„ circularis	環狀靜脈竇
Plexus basilaris	基底靜脈叢
Sinus petrosus superior	上岩樣(靜脈)竇
„ petrosus inferior	下岩樣(靜脈)竇
V. meningea media	中硬腦膜靜脈

### Vv. diploicae 板障靜脈

V. diploica frontalis	前頭板障靜脈
V. „ temporalis anterior	前顳額板障靜脈
V. „ temporalis posterior	後顳額板障靜脈
V. „ temporalis media	中顳額板障靜脈
V. „ occipitalis	後頭板障靜脈

### Vv. emissariae 導血管靜脈

Emissarium parietale	顳頂導血管
„ mastoideum	乳嘴導血管
„ condyloideum	髁導血管
„ occipitale	後頭導血管

<i>Emisarium foraminis laceri</i>	破裂孔導血管
<i>Rete canalis hypoglossi</i>	舌下神經管靜脈網
<i>Rete foraminis ovalis</i>	卵圓孔靜脈網
<i>Plexus venosus caroticus internus</i>	內頸動脈靜脈叢

### Venae cerebri et ophthalmicae

#### 大腦靜脈及眼靜脈

<i>Vv. cerebri</i>	大腦靜脈
<i>Vv. cerebri superiores</i>	上大腦靜脈
<i>V. „ media</i>	中大脑靜脈
<i>Vv. „ inferiores</i>	下大腦靜脈
<i>V. „ magna (Galen)</i>	大大腦靜脈
<i>Vv. „ internae</i>	內大腦靜脈
<i>Vv. cerebelli superiores</i>	上小腦靜脈
<i>Vv. cerebelli inferiores</i>	下小腦靜脈
<i>V. septi pellucidi</i>	透明中隔靜脈
<i>V. terminalis</i>	分界靜脈
<i>V. basilaris (Rosenthali)</i>	基底靜脈
<i>V. chorioidea</i>	脈絡膜靜脈
<i>V. ophthalmomeningea</i>	眼腦膜靜脈
<i>V. ophthalmica inferior</i>	下眼靜脈
<i>V. ophthalmica superior</i>	上眼靜脈
<i>V. nasofrontalis</i>	鼻前頭靜脈
<i>V. ethmoidalis anterior</i>	前篩骨靜脈
<i>V. ethmoidalis posterior</i>	後篩骨靜脈
<i>V. lacrimalis</i>	淚腺靜脈
<i>Vv. musculares</i>	筋靜脈

<i>V. centralis retinae</i>	網膜中心靜脈
<i>Vv. vorticosae</i>	渦狀靜脈
<i>Vv. ciliares posteriores</i>	後毛樣靜脈
<i>Vv. ciliares anteriores</i>	前毛樣靜脈
<i>Vv. episclerales</i>	鞏膜上靜脈
<i>Vv. palpebrales</i>	眼瞼靜脈
<i>Vv. conjunctivales anteriores</i>	前結膜靜脈
<i>Vv. conjunctivales posteriores</i>	後結膜靜脈

### Lymphoglandulae capitis et cervicis

#### 頭頸ノ淋巴腺

<i>Lymphogl. occipitales</i>	後頭淋巴腺
„ <i>auriculares postt.</i>	後耳淋巴腺
„ „ <i>antt.</i>	前耳淋巴腺
„ <i>parotideae</i>	耳下腺淋巴腺
„ <i>faciales proff.</i>	深顏面淋巴腺
„ <i>linguales</i>	舌淋巴腺
„ <i>submaxillares</i>	顎下淋巴腺
„ <i>submentales</i>	頤下淋巴腺
„ <i>cervicales superfi.</i>	淺頸淋巴腺
„ „ <i>proff. supp.</i>	上深頸淋巴腺
„ „ <i>proff. inf.</i>	下深頸淋巴腺
<i>Truncus lymphaticus jugularis</i>	頸淋巴幹

## Nervi capitis 頭部ノ神經

### N. olfactorius 嗅神經

<i>Foramina cribrosa</i>	篩孔
<i>Bulbus olfactorius</i>	嗅神經球

### N. opticus 視神經

<i>Chiasma opticum</i>	視神經交叉
<i>Foramen opticum</i>	視神經孔

### N. oculomotorius 動眼神經

<i>Fissura orbitalis sup.</i>	上眼窩裂孔
Nucleus n. oculomotorii im Mesencephalon	中腦内ノ動眼神 經核
R. superior	上枝
R. inferior	下枝
Radix brevis ganglii ciliaris	毛樣神經節短根

### N. trochlearis 滑車神經

Nucleus n. trochlearis im Mesencephalon	中腦内ノ滑車神 經核
Decussatio nervorum tro- chlearium	滑車神經交叉
<i>Fissura orbitalis sup.</i>	上眼窩裂孔

### N. trigeminus 三叉神經

Portio minor	小部
Nucleus motorius n. trigemini im Fossa rhomboidea	菱形窩内ノ三叉 神經運動核

Nucleus radialis descendens n. trigemini	三叉神經下行根 核
Radix descendens n. trigemini	三叉神經下行根
Portio major	大部
Nucleus tractus spinalis n. trigemini im Medulla oblongata u. im Rückenmark	延髓及ビ脊髓内 ニ在ル三叉神 經脊髓束核
Tractus spinalis n. trigemini	三叉神經脊髓束
Ganglion semilunare (Gasseri)	半月狀神經節
<i>Impressio trigemini d. Pars petrosa</i>	岩樣部ノ三叉 神經壓痕
N. ophthalmicus s. R. primus	眼神經又ハ第一 枝
Ganglion ciliare	毛樣神經節
N. maxillaris s. R. secundus.	上顎神經又ハ第 二枝 「節 蝴蝶口蓋神經
Ganglion sphenopalatinum	
N. mandibularis s. R. tertius	下顎神經又ハ第 三枝
Ganglion oticum	耳神經節
Ganglion submaxillaris	顎下神經節

### N. ophthalmicus 眼神經

<i>Laterale Seite des Plexus cavernosus</i>	海綿樣靜脈叢ノ 外側
<i>Fissura orbitalis sup.</i>	上眼窩裂孔
N. tentorii	天幕神經
N. lacrimalis	淚腺神經
Rr. lacrimalis	淚腺枝
R. palpebralis	眼瞼枝
R. anastomoticus cum n. zygomatiko	顴骨神經吻合枝

N. frontalis	前頭神經
N. supraorbitalis	上眼窠神經
<i>Incisura s. Foramen supraorbitale</i>	上眼窠截痕或ハ孔
R. frontalis	前頭枝
<i>Incisura s. Foramen frontale</i>	前頭截痕或ハ孔
Nn. palpebrales superiores	上眼瞼神經
N. supratrochlearis	上滑車神經
N. nasociliaris	鼻毛樣神經
Radix longa ganglii ciliaris	毛樣神經節長根
Nn. ciliares longi	長毛樣神經
N. ethmoidalis posterior	後篩骨神經
<i>Foramen ethmoidale post.</i>	後篩骨孔
N. ethmoidalis anterior	前篩骨神經
<i>Foramen ethmoidale ant.</i>	前篩骨孔
Rr. nasales anteriores	前鼻枝
Rr. nasales interni	內鼻枝
Rr. nasales mediales	內側鼻枝
Rr. nasales laterales	外側鼻枝
R. nasalis externus	外鼻枝
N. infratrochlearis	下滑車神經
R. palpebralis superior	上眼瞼枝
R. palpebralis inferior	下眼瞼枝
<i>Ganglion ciliare</i>	毛樣神經節
Radix brevis s. motoria	短根又ハ運動根
<i>N. oculomotorius</i>	動眼神經
Radix longa s. sensitiva	長根又ハ知覺根
<i>N. nasociliaris</i>	鼻毛樣神經
Radix sympathica	交感根
<i>Plexus cavernosus n. sympathici</i>	交感神經海綿樣叢

## N. maxillaris 上顎神經

<i>Foramen rotundum</i>	卵圓孔
N. meningeus medius	中硬腦膜神經
N. zygomaticus	顴骨神經
<i>Canalis zygomaticus</i>	顴骨管
R. zygomaticotemporalis	顴骨顛顛枝
<i>N. lacrimalis</i>	淚腺神經
<i>Foramen zygomatico-temporale</i>	顴骨顛顛孔
R. zygomaticofacialis	顴骨顏面枝
<i>Foramen zygomaticofaciale</i>	顴骨顏面孔
Nn. sphenopalatini	蝴蝶口蓋神經
<i>Ganglion sphenopalatinum</i>	蝴蝶口蓋神經節
Nn. alveolares superiores posteriores	後上齒槽神經
N. infraorbitalis	下眼窠神經
<i>Fissura orbitalis inf.</i>	下眼窠裂孔
<i>Sulcus, canalis et foramen infraorbitale</i>	下眼窠溝管及孔
N. alveolaris superior medius	中上齒槽神經
Nn. alveolares superiores anteriores	前上齒槽神經
Plexus dentalis superior	上齒神經叢
Rr. dentales superiores	上齒枝
Rr. gingivales superiores	上齒齦枝
Rr. palpebrales inferiores	下眼瞼枝
Rr. labiales superiores	上唇枝
Rr. nasales externi et interni	外及內鼻枝
<i>Ganglion sphenopalatinum</i>	蝴蝶口蓋神經節
<i>Fossa pterygo-palatina</i>	翼狀口蓋窩
<i>Radices ganglii sphenopalatini</i>	蝴蝶口蓋神經節根
N. canalis pterygoidei (Vidii)	翼狀管神經
<i>Canalis pterygoideus, Vidii.</i>	翼狀管



N. petrosus superficialis major	大淺岩樣神經
N. petrosus profundus	深岩樣神經
Nn. sphenopalatini	蝴蝶口蓋神經
Rami ganglii sphenopalatini	蝴蝶口蓋神經節枝
Rr. orbitales	眼窠枝
Rr. nasales posteriores superiores laterales	外側上後鼻枝
Rr. nasales posteriores superiores mediales	內側上後鼻枝
N. nasopalatinus (Scarpae)	鼻口蓋神經
Foramen sphenopalatinum	蝴蝶口蓋孔
Rr. nasales posteriores inferiores laterales	外側下後鼻枝
Nn. palatini	口蓋神經
N. palatinus anterior	前口蓋神經
Foramen palatinum majus	大口蓋孔
N. palatinus medius	中口蓋神經
N. palatinus posterior	後口蓋神經
Foramina palatina minora	小口蓋孔

### N. mandibularis 下顎神經

Foramen ovale	卵圓孔
N. spinosus	棘孔神經
Foramen spinosum	棘孔
N. masticatorius	咀嚼神經
N. massetericus	咬筋神經
Nn. temporales profundi	深顳顬神經
N. temporalis profundus posterior	後深顳顬神經

N. temporalis profundus medius	中深顳顬神經
N. temporalis profundus anterior	前深顳顬神經
N. buccinatorius	頰筋神經
Rr. buccolabiales	頰唇枝
N. pterygoideus externus	外翼狀筋神經
N. pterygoideus internus	內翼狀筋神經
N. auriculotemporalis	耳殼顳顬神經
Rr. communicantes cum ganglio otico	耳神經節吻合枝
Rr. articulares	關節枝
N. meatus auditorii externi	外聽道神經
R. membranae tympani	鼓膜枝
Rr. parotidei	耳下腺枝
Rr. anastomotici cum n. faciali	顏面神經吻合枝
Nn. auriculares anteriores	前耳殼神經
Rr. temporales superficiales	淺顳顬神經
N. lingualis	舌神經
△Chorda tympani	△鼓索神經
△Ganglion submaxillare	△顎下神經節
Rr. isthmi faucium	咽峽枝
N. sublingualis	舌下腺神經
Rr. anastomotici cum n. hypoglosso	舌下神經吻合枝
Rr. linguales	舌枝
N. alveolaris inferior	下齒槽神經
←Canalis mandibularis	←下顎管
N. mylohyoideus	顎舌骨神經
←Sulcus mylohyoideus*	←顎舌骨溝

Plexus dentalis inferior	下齒神經叢
Rr. dentales inferiores	下齒枝
Rr. gingivales inferiores	下齒槽枝
N. mentalis	頤神經
← <i>Foramen mentale</i>	← 頤孔
Rr. mentales	頤枝
Rr. labiales inferiores	下唇枝
<i>Ganglion oticum</i>	耳神經節
<i>Radices ganglii otici</i>	耳神經節根
N. petrosus superficialis minor ( <i>Radix sensitiva</i> )	小淺岩樣神經 (知覺根)
△ <i>Ganglion petrosus n. glossopharyngei</i> et <i>Ganglion geniculi n. facialis</i> ( <i>durch Plexus tympanicus</i> )	△ 舌咽神經岩樣神經節及 β 顏面神經膝神經節 (鼓室神經叢ニ依リ)
Rr. anastomotici cum plexu meningeo ( <i>Radix sympathica</i> )	硬腦膜動脈神經叢 吻合枝 (交感根)
Rr. anastomotici cum n. ptery- goideo interno ( <i>Radix motoria</i> )	內翼狀筋神經吻合枝 (運動根)
<i>Rami ganglii otici</i>	耳神經節枝
N. tensoris veli palatini	口蓋帆筋神經
N. tensoris tympani	鼓膜張筋神經
R. anastomoticus cum n. spinoso	棘孔神經吻合枝
R. anastomoticus cum n. auriculotemporalis	耳殼顛顛神經吻合枝
R. anastomoticus cum chorda tympani	鼓索神經吻合枝
N. sphenoidalis lateralis	外側蝴蝶神經
← <i>Ganglion semilunare</i>	← 半月狀神經節

N. sphenoidalis medialis	內側蝴蝶神經
← <i>Ganglion sphenopalatinum</i>	← 蝴蝶口蓋神經
<i>Ganglion submaxillare</i>	顎下神經節 [節]
<i>Radices ganglii submaxillaris</i>	顎下神經節根
Rr. communicantes cum n. linguali ( <i>Radix motoria et</i> <i>sensitiva</i> )	舌神經吻合枝 (運動根及知覺根)
Rr. communicantes cum plexu maxillari externo ( <i>Radix</i> <i>sympathica</i> )	外顎動脈神經叢 吻合枝 (交感根)
<i>Rami ganglii submaxillaris</i>	顎下神經節枝
Rr. submaxillares	顎下腺枝

### N. abducens 外旋神經

← <i>Fissura orbitalis superior</i>	← 上眼窩裂孔
Nucleus n. abducentis im Fossa rhomboidea	菱形窩內ニ在ル外 旋神經核

### N. facialis 顏面神經

← <i>Meatus acusticus internus</i>	← 內聽道 [經管]
← <i>Canalis facialis ossis temporalis</i>	← 顛顛骨ノ顏面神
Nucleus n. facialis im Fossa rhomboidea	菱形窩內ニ在ル顏 面神經核
<i>Radix n. facialis</i>	顏面神經根
<i>Genu internum</i>	內膝
N. intermedius	中間神經
Nucleus tractus solitarii	孤立系列核
<i>Geniculum n. facialis</i>	顏面神經膝
<i>Ganglion geniculi</i>	膝神經節

Rr. communicantes cum n. acustico	聽神經吻合枝
N. petrosus superficialis major	大淺岩樣神經
← <i>Sulcus petrosus superficialis major ossis temporalis et Foramen lacerum</i>	← 顛顚骨ノ大淺岩樣神經溝及破裂孔
△ <i>N. petrosus profundus</i>	△ 深岩樣神經
<i>N. canalis pterygoideus (Vidii)</i>	翼狀管神經
R. anastomoticus cum plexu tympanico	鼓室神經叢吻合枝
N. stapedius	鐮骨筋神經
Chorda tympani	鼓索神經
← <i>Fissura petro-tympanica</i>	← 岩樣鼓室裂孔
△ <i>N. lingualis</i>	△ 舌神經
N. anastomoticus cum ramo auricularis n. vagi	迷走神經耳殼枝吻合枝
N. auricularis posterior	後耳殼神經
R. auricularis	耳殼枝
R. occipitalis	後頭枝
R. digastricus	二腹顎筋枝
R. stylohyoideus	莖狀舌骨枝
R. anastomoticus cum n. glosso-pharyngeo	舌咽神經吻合枝
Plexus parotideus	耳下腺神經叢
R. temporofacialis	顛顚顏面枝
Rr. temporales	顛顚枝
Rr. zygomatici	顛顚骨枝
Rr. buccales superiores	上頰筋枝
R. cervicofacialis	頸顏面枝
Rr. buccales inferiores	下頰筋枝
R. marginalis mandibulae	下顎緣枝
△ <i>N. cutaneus colli</i>	△ 頸皮神經

## N. acusticus 聽神經

← <i>Meatus acusticus internus</i>	← 內聽道
Nuclei n. acustici im Fossa rhomboidea	菱形窩內ノ聽神經核
Nucleus n. vestibularis superior (Flechsig, Bechterew)	上前庭神經核
Nucleus n. vestibularis medialis (Schwalbe)	內側前庭神經核
Nucleus n. vestibularis lateralis (Deiters)	外側前庭神經核
Nucleus n. vestibularis spinalis	「核 脊髓側前庭神經
Radix n. vestibularis	前庭神經根「核
Nucleus n. cochlearis ventralis	腹側蝸牛殼神經
Nucleus n. cochlearis dorsalis (s. tuberculi acustici)	背側蝸牛殼神經 核 (又ノ聽結 節核)
Radix n. cochlearis	蝸牛殼神經根
<i>N. vestibularis</i>	前庭神經
Ganglion vestibulare (Scarpae)	前庭神經節
N. utricularis	橢圓囊神經
N. ampullaris superior	上膨大神經
N. ampullaris lateralis	外側膨大神經
N. ampullaris inferior	下膨大神經
<i>N. cochlearis</i>	蝸牛殼神經
Ganglion spirale	螺旋狀神經節
N. saccularis	球狀囊神經

## COLLUM ET TRUNCUS

### 頸及軀幹

#### Ossa trunci 軀幹骨

#### Columna vertebralis 脊柱

<i>Vertebrae s. spondyli</i>	椎骨又入脊椎
Vertebrae verae (24)	真椎
Vertebrae cervicales (7)	頸椎
Vertebrae thoracales (12)	胸椎
Vertebrae lumbales (5)	腰椎
Vertebrae spuriae	假椎
Vertebrae sacrales (5)	薦椎
Vertebrae coccygeae (4)	尾閶椎

#### Vertebrae verae 真椎

Corpus vertebrae	椎體
Arcus vertebrae	椎弓
Radix arcus vertebrae	椎弓根
Incisura vertebralis superior	上椎骨截痕
Incisura vertebralis inferior	下椎骨截痕
Foramen intervertebrale	椎間孔
<i>Ganglion spinale</i>	脊髓神經節
<i>N. spinalis</i>	脊髓神經
<i>Vasa spinalia</i>	脊髓動靜脈
Foramen vertebrale	椎孔

Canalis vertebralis	脊椎管
<i>Medulla spinalis</i>	脊髓
Processus articulares superiores	上關節突起
,, articulares inferiores	下關節突起
,, transversus	橫突起
,, spinosus	棘狀突起
<i>Vertebrae cervicales III-VII</i>	第三乃至第七頸椎
Foramen transversarium	橫突起孔
<i>Vasa vertebralia</i>	椎骨動靜脈
Suleus n. spinalis	脊髓神經溝
<i>N. spinalis</i>	脊髓神經
<i>Vasa spinalia</i>	脊髓動靜脈
Tuberculum anterius	前結節
,, posterius	後結節
Tuberculum caroticum ( <i>vertebrae cervicalis VI.</i> )	(第六頸椎)頸動脈結節
<i>Vertebra prominens</i>	尖椎
Tuberculum nuchale	項結節
<i>Vertebrae thoracales</i>	胸椎
Corpus vertebrae	椎體
Foveae costales	肋骨窩
Fovea costalis superior	上肋骨窩
,, ,, inferior	下肋骨窩
Processus transversi	橫突起
Fovea costalis transversalis	橫突起肋骨窩
<i>Vertebrae lumbales</i>	腰椎
Processus transversus	橫突起
Processus mamillaris	乳頭突起
,, accessorius	副突起
*Processus costotransversus	*肋橫突起

## Atlas 載 域

Arcus anterior	前弓
Tuberculum anterius	前結節
<i>M. longus colli</i>	頸長筋
Fovea dentis	齒窩
<i>Dens epistrophei</i>	樞軸齒
Arcus posterior	後弓
Tuberculum posterius	後結節
<i>M. rectus capitis posterior minor</i>	小後頭直筋
Massae laterales	側塊部
Foveae articulares superiores	上關節窩
<i>Condylus occipitales</i>	後頭髁
Facies articulares inferiores	下關節面
<i>Facies articulares superiores epistrophei</i>	樞軸上關節面
Processus transversus	橫突起
<i>M. rectus capitis lateralis</i>	外側頭直筋
<i>M. obliquus capitis superior</i>	上頭斜筋
<i>M. obliquus capitis inferior</i>	下頭斜筋
Foramen transversarium	橫突起孔
Suleus a. vertebralis	椎骨動脈溝
<i>Vasa vertebralia</i>	椎骨動靜脈
<i>N. cervicalis I.</i>	第一頸神經

## Epistropheus 樞 軸

Dens epistrophei	樞軸齒
Facies articularis anterior	前關節面
<i>Fovea dentis atlantis</i>	載域齒窩
Facies articularis posterior	後關節面
<i>Lig. transversum atlantis</i>	載域橫韌帶
Facies articulares superiores	上關節面

Processus transversus	橫突起
Foramen transversarium	橫(突起)孔
Facies articulares inferiores	下關節面
Processus spinosus	棘狀突起
<i>M. rectus capitis posterior major</i>	大後頭直筋
<i>M. obliquus capitis inferior</i>	下頭斜筋

## Vertebrae spuriae 假椎

## Os sacrum 薦骨

Facies pelvina	骨盤面
Lineae transversae (4)	橫線(四)
Foramina sacralia anteriora	前薦骨孔
<i>Rr. anteriores nn. sacralium</i>	薦骨神經前枝
Facies dorsalis	背面
Crista sacralia media	中薦骨櫛
Processus spinosi spuriae	假棘狀突起
Cristae sacrales articulares	關節的薦骨櫛
Processus articulares spuriae	假關節突起
Cornua sacralia	薦骨角
Hiatus sacralis	薦骨裂孔
Cristae sacrales laterales	外側薦骨櫛
Processus transversales spuriae	假橫突起
Foramina sacralia posteriora	後薦骨孔
<i>Rr. posteriores nn. sacralium</i>	薦骨神經後枝
Canales intersacrales	薦骨間管
Foramina intervertebralia	椎間孔
Basis ossis sacri	薦骨基底
Promontorium	岬角
Processus articulares superiores	上關節突起

Incisurae vertebrales superiores	上椎骨截痕
Canalis sacralis	薦骨管
Apex ossis sacrii	薦骨尖
Partes laterales	外側部
Facies auricularis	耳狀面
<i>Facies auricularis ossis ilium</i>	腸骨耳狀面
Tuberositas sacralis	薦骨凸起
<i>Ligg. sacroiliaca interossea</i>	骨間薦腸韌帶

## Os coccygis 尾閶骨

Cornua coccygea	尾閶骨角
Processus transversus (vertebrae coccygeae I)	橫突起(第一尾閶椎)

## Costae 肋骨

Costae verae (I-VII)	真肋(第一乃至第七肋骨)
Costae spuriae (VIII-XII)	假肋(第八乃至第十二肋骨)
Costae fluctuantes (XI-XII)	浮肋(第十一乃至第十二肋骨)
Os costale	肋骨(又、肋硬骨)
Cartilago costalis	肋軟骨
Capitulum costae	肋骨小頭
Facies articularis capituli costae	肋骨小頭關節面
<i>Flexae costales superior et inferior</i>	椎體上及下
<i>d. Corpus vertebrae</i>	肋骨高
Crista capituli (costae II-X)	小頭櫛
<i>Lig. capituli costae interarticulare</i>	關節間肋骨小頭韌帶

Collum costae	肋骨頸
Crista colli costae (I-X)	肋骨頸櫛
Tuberculum costae (I-X)	肋骨結節
Facies articularis tuberculi costae (I-X)	肋骨結節關節面
<i>Fovea costalis transversalis</i>	橫突起肋骨窩
Corpus costae	肋骨體
Angulus costae	肋骨角
Sulcus costae (II-XI)	肋骨溝
<i>Vasa intercostalia</i>	肋間動靜脈
<i>N. intercostalis</i>	肋間神經
Tuberculum scaleni, Lisfranci (costae I)	斜角筋結節
<i>M. scalenus anterior</i>	前斜角筋
Sulcus subclaviae (costae I)	鎖骨下動脈溝
<i>A. subclavia</i>	鎖骨下動脈
Tuberositas costae II	第二肋骨凸起
<i>M. serratus anterior</i>	前鋸齒狀筋

**Sternum 胸骨**

Manubrium sterni	胸骨柄
Corpus sterni	胸骨體
Processus xiphoideus	劍狀突起 [合]
Synchondrosis sternalis sup. et inf.	上及下胸骨軟骨聯
Angulus sterni (Ludovici)	胸骨角
Incisura jugularis	頸截痕
Incisurae clavicales	鎖骨截痕
<i>Extremitas sternalis clavicalae</i>	鎖骨胸骨端
Incisurae costales (I-VII)	第一乃至第七肋骨截痕

<i>Extremitas sternalis costae I-VII</i>	第一乃至第七肋骨ノ胸骨端
*Ossa suprasternalia	*胸上骨
*Fissura sterni congenita	*先天性胸骨裂溝

**Thorax 胸廓**

Sternum	胸骨 [肋骨
Costae I-XII	第一乃至第十二
Vertebrae thoracales I-XII	第一乃至第十二
Cavum thoracis	胸腔 [胸椎
Apertura thoracis superior	胸腔上口
<i>Margo superior vertebrae thoracalis I</i>	第一胸椎ノ上緣
<i>Facies superior costae I</i>	第一肋骨ノ上面
<i>Margo superior sterni</i>	胸骨ノ上緣
Apertura thoracis inferior	胸腔下口
<i>Margo inferior vertebrae thoracales XII</i>	第十二胸椎ノ下緣 [緣
<i>Margo inferior costae XII</i>	第十二肋骨ノ下
<i>Knorpel-theil der VII-XI Rippen</i>	第七乃至第十一肋骨ノ軟骨部
<i>Extremitas inferior sterni</i>	胸骨ノ下端
Angulus infrasternalis	胸骨下角
Arcus costarium	肋骨弓
Planum sternale	胸骨坦面
Sulcus costovertebralis major	大肋椎溝
" " minor	小肋椎溝
Sulci dorsales	背側溝
" pulmonales	肺溝
Spatia intercostalia	肋間腔 [帶
<i>Mm. et Liqg. intercostalia</i>	肋間筋及肋間韌

## Ligamenta Trunci

## 軀幹靱帶

## Ligamenta columnae vertebralis

## 脊柱ノ靱帶

<i>Bänder d. Wirbelkörper</i>	椎體ノ靱帶
Fibrocartilagine intervertebrales	椎間纖維樣軟骨
Annulus fibrosus	纖維輪
Nucleus pulposus	髓核
Lig. longitudinale anterius	前縱靱帶
Membrana atlanto-occipitalis anterior	前載域後頭膜
Lig. sacrococcygeum anterius	前薦尾靱帶
Lig. longitudinale posterius	後縱靱帶
Membrana tectoria	覆膜
Lig. sacrococcygeum posterius profundum	深後薦尾靱帶
<i>Bänder der Wirbelbogen</i>	椎弓ノ靱帶
Capsulae articulares processuum articularium	關節突起關節囊
Ligg. sacrococcygea articularia	關節的薦尾靱帶
Ligg. flava s. intercruralia	黃色靱帶又ハ脚間靱帶
Lig. sacro-coccygeum posterius superficiale	淺後薦尾靱帶
Ligg. intertransversalia	橫突起間靱帶
Ligg. sacrococcygea lateralia	外側薦尾靱帶

Ligg. interspinalia	棘起間靱帶
Ligg. supraspinalia	棘起上靱帶
Lig. nuchae	項靱帶

## Gelenke und Bänder zwischen der Halswirbel u. des Hinterhauptbeins

頸椎及後頭骨ノ間ニ在ル關節及靱帶

## Articulatio atlantooccipitalis

## 載域後頭關節

Condyli occipitales	後頭髁
Foveae articulares superiores atlantis	載域上關節窩
Capsulae articulares	關節囊
Membrana atlantooccipitalis anterior	前載域後頭膜
Membrana atlantooccipitalis posterior	後載域後頭膜

## Articulatio atlantoepistropheica

## 載域樞軸關節

Facies articulares anterior et posterior dentis epistrophei	樞軸齒ノ前及後關節面
Facies articulares superiores epistrophei	樞軸ノ上關節面
Facies articulares inferiores atlantis	載域ノ下關節面
Fovea dentis atlantis	載域齒窩
Capsulae articulares	關節囊
Lig. apicis dentis	齒尖靱帶
Ligg. alaria	翼狀靱帶
Lig. cruciatum atlantis	載域十字靱帶



Lig. transversum atlantis	載域橫韌帶
Crus superius	上脚
„ inferius	下脚
Membrana tectoria	覆膜
*Articulatio dentis anterior (Fick)	*前齒關節
*Articulatio dentis posterior (Fick)	*後齒關節
*Articulatio atlantocipitrophica lateralis	*外側載域樞軸關節

### Bänder der falschen Wirbel

#### 假椎ノ韌帶

Symphysis sacro-coccygea	薦尾聯合
Lig. sacro-coccygeum anterius	前薦尾韌帶
Lig. sacro-coccygeum posterius profundus	深後薦尾韌帶
Lig. sacro-coccygeum posterius superficialis	淺後薦尾韌帶
Lig. sacro-coccygeum articulare	關節的薦尾韌帶
Lig. sacro-coccygeum laterale	外側薦尾韌帶

### Articulationes costovertebrales

#### 肋骨椎骨關節

<i>Articulationes capitulorum</i>	肋骨小頭關節
Foveae costales d. Corpus vertebrae	椎體肋骨窩
Facies articulares capituli costae	肋骨小頭關節面
Capsulae articulares	關節囊
Lig. capituli costae interarticulare	關節間肋骨小頭韌帶 [ 韌帶
Lig. capituli costae radiatum	放線狀肋骨小頭

<i>Articulationes costotransversariae</i>	肋骨橫起韌帶
Facies articularis tuberculi costae	肋骨結節關節面
Fovea costalis transversalis	橫突起肋骨窩
Capsulae articulares	關節囊
Lig. colli costae (s. costotransversaria interossea)	肋骨頸韌帶 (又 ハ骨間肋橫起 韌帶
<i>Foramen costotransversarium</i>	肋橫起孔
Lig. tuberculi costae	肋骨結節韌帶
Lig. costotransversarium anterius	前肋橫起韌帶
„ „ posterius	後肋橫起韌帶

### Articulationes sternocostales

#### 胸(骨)肋(骨)關節

Cartilaginee costales	肋軟骨
Incisurae costales sterni	胸骨ノ肋骨截痕
Capsulae articulares	關節囊
Lig. sternocostale interarticulare	關節間胸肋韌帶
Ligg. sternocostalia radiata	放線狀胸肋韌帶
Membrana sterni anterior	前胸骨膜
„ „ posterior	後胸骨膜
Ligg. costoxiphoidea	肋鋸起韌帶
Lig. sternoxiphoideum	胸鋸起韌帶

### Verbindung der Rippen untereinander

#### 肋骨相互ノ結合

Articulationes interchondrales	肋軟骨間關節
(Costae V-IX)	
<i>Processus articularis sup.</i>	上關節突起
„ „ <i>inf.</i>	下關節突起

Ligg. intercostalia	肋間韌帶
Ligg. intercostalia externa	外肋間韌帶
Ligg. „ interna	内肋間韌帶

Musculi colli et trunci

頸及び軀幹ノ筋

Musculi colli 頸筋

<i>Oberflächliche Schicht</i>	淺層
○ Platysma (M. subcutaneus colli)	潤頸筋 (又ハ頸皮下筋)
○ Fascia pectoralis in der Höhe des II Rippens	○ 胸筋々膜ノ第二肋骨ノ高サ
● Fascia parotideomasseterica (an der lateralen Seite des Angulus oris)	● 耳下腺咬筋々膜 (口角ノ外側ニテ)
● Basis mandibulae ◎ <i>R. colli n. facialis</i>	● 下顎基底 ◎ 顔面神經頸
M. Sternocleidomastoideus	胸鎖乳嚙筋 [ 枝
Caput sternale	胸骨頭
○ Manubrium sterni	○ 胸骨柄
Caput clavulare	鎖骨頭
○ Extremitas sternalis claviculae	○ 鎖骨ノ胸骨端
● Processus mastoideus	● 乳嚙突起
● Lateral Theil d. Linea nuchae superior	● 上項線ノ外側部
Fossae supraclaviculares minor et major	小及大鎖骨上高
◎ <i>N. accessorius et Nn. cervicales</i>	◎ 副神經及頸神經

Untere Zungenbeinmuskeln

M. sternohyoideus

- Manubrium sterni
- Articulatio sternoclavicularis
- Corpus ossis hyoidei

Bursa m. sternohyoidei

◎ *Ansa hypoglossi*

M. sternothyroideus

- Manubrium sterni
- Cartilago costae I.
- Linea obliqua cartilaginis thyroideae

◎ *Ansa hypoglossi*

\* Inscriptio tendineae

M. thyrohyoideus

- Linea obliqua cartilaginis thyroideae
  - Corpus et Cornu majus ossis hyoidei
- Bursa m. thyrohyoidei

◎ *Ansa hypoglossi*

\* M. levator glandulae thyroideae

- Corpus ossis hyoidei
  - Glandula thyroidea
- ◎ *Ansa hypoglossi*

M. omohyoideus

- Venter superior
  - Venter inferior
  - Margo superior scapulae
  - Lig. transversum scapulae superius
  - Corpus ossis hyoidei
- ◎ *Ansa hypoglossi*

Obere Zungenbeinmuskeln

M. digastricus mandibulae

舌骨下筋

胸骨舌骨筋

- 胸骨柄
- 胸鎖關節
- 舌骨體 [ 液囊
- 胸骨舌骨筋粘
- ◎ 舌下神經蹄
- 胸骨甲狀筋 [ 係
- 胸骨柄
- 第一肋軟骨
- 甲狀軟骨斜線

◎ 舌下神經蹄

\* 腱畫 [ 係

甲狀舌骨筋

- 甲狀軟骨斜線

- 舌骨體及大角
- 甲狀舌骨筋粘
- 液囊 [ 係
- 舌下神經蹄

\* 甲狀腺舉筋

- 舌骨體
- 甲狀腺 [ 係
- ◎ 舌下神經蹄

肩胛舌骨筋

- 上腹
- 下腹
- 肩胛骨上緣
- 上肩胛橫韌帶
- 舌骨體
- ◎ 舌下神經蹄

舌骨上筋 [ 係

二腹頸筋

- Venter posterior  
 ○Incisura mastoidea ossis temporalis  
 ●Corpus ossis hyoidei  
 ○R. digastricus n. facialis
- Venter anterior  
 ○Corpus ossis hyoidei  
 ●Fossa digastrica mandibulae  
 ○N. mylohyoideus
- M. stylohyoideus  
 ○Processus styloideus  
 ●Cornu majus ossis hyoidei  
 ○R. digastricus n. facialis
- M. mylohyoideus  
 ○Linea mylohyoidea mandibulae  
 ●Corpus ossis hyoidei  
 ●Raphe  
 ○N. mylohyoideus
- M. geniohyoideus  
 ○Spina mentalis mandibulae  
 ●Corpus ossis hyoidei  
 ○N. hypoglossus
- Laterale tiefe Schicht*
- M. scalenus anterior  
 ○Procc. transversi verteb. cerv. III-VI  
 ●Tuberculum scaleni (Lisfranci) costae I  
 ○Nn. cervicales VI-VII
- M. scalenus medius
- 後腹 [截痕]  
 ○顳額骨乳嘴  
 ●舌骨體  
 ○顏面神經ノ二腹顳筋枝
- 前腹  
 ○舌骨體  
 ●下顎骨ノ二腹顳筋高  
 ○顳舌骨神經  
 莖狀舌骨筋ノ經
- 莖狀突起  
 ●舌骨大角  
 ○顏面神經ノ二腹顳筋枝  
 顳舌骨筋
- 下顎骨ノ顳舌骨線  
 ●舌骨體  
 ●縫線  
 ○顳舌骨神經  
 頤舌骨筋
- 下顎骨ノ頤棘  
 ●舌骨體  
 ○舌下神經
- 外側深層  
 前斜角筋  
 ○第三乃至第六頸椎ノ橫突起  
 ●第一肋骨ノ斜角筋結節  
 ○第六及第七頸神經
- 中斜角筋

- Procc. transversi verteb. cerv. I-VII  
 ●Costae I. (hintere Seite d. Sulcus subclaviae)  
 ○Nn. cervicales III-VIII
- Scalenus spalte*
- Plexus brachialis*  
 A. subclavia.
- M. scalenus posterior  
 ○Procc. transversi verteb. cerv. V-VII  
 ●Costa II  
 ○Nn. cervicales VI-VIII
- \*M. scalenus minimus  
 ○Procc. transversus verteb. cerv. VII  
 ●Cupula pleurae  
 ○N. cervicalis VIII
- Mediale tiefe Schicht*
- M. longus colli  
 Portio verticalis  
 ○Corpora d. Verteb. cerv. II-III  
 ●Corpora d. Verteb. cerv. X-XII et d. Verteb. thor. I-II
- Portio obliqua superior  
 ○Procc. transversi verteb. cerv. III-V  
 ●Tuberculum anterius atlantis
- 第一乃至第七頸椎ノ橫突起  
 ●第一肋骨 (鎖骨下動脈溝ノ後側)  
 ○第三乃至第八頸神經  
 斜角筋裂溝 [叢上膈神經鎖骨下動脈]  
 後斜角筋 [脈]  
 ○第五乃至第七頸椎橫突起  
 ●第二肋骨  
 ○第六乃至第八頸神經  
 \*小斜角筋  
 ○第七頸椎橫突起  
 ●胸膜頂 [起  
 ○第八頸神經
- 內側深層  
 頸長筋  
 鉛直部  
 ○第二乃至第三頸椎體  
 ●第十乃至第十二頸椎及第一第二胸椎  
 上斜部 [ノ體  
 ○第三乃至第五頸椎橫突起  
 ●截域前結節

Portio obliqua inferior

○Corpora d. Verteb. thor. I-III

●Procc. transversi verteb. cerv. V-VI

◎*Na. cerviculae*

M. longus capitis

○Tubercula anteriora vertebr. cerv. III-VI

●Tuberositas occipitalis

◎*Na. cervicales I-V s. VI*

M. rectus capitis anterior

○Proc. transversus et Massa lateralis atlantis

●Tuberositas occipitalis

◎*N. cervicalis I*

Fascia colli 頸筋膜

Lamina superficialis

\*Processus faliformis

*V. jugularis externa*

Lamina media

Fascia suprahyoidea

Fascia infrahyoidea

Spatium suprasternale

Lamina profunda s. Fascia praevertebralis

Fascia endothoracica

Septum longitudinale

Ligg. suspensoria diaphragmatis

Lig. vertebro-phrenicum

下斜部

○第一乃至第三胸椎體

●第五第六頸椎橫突起

◎頭神經

頭長筋

○第三乃至第六頸椎橫突起

ノ前結節

●後頭骨凸起

◎第一乃至第五或第六頸神經

前頭直筋

○載域橫突起及外側部

●後頭骨凸起

◎第一頸神經

Musculi dorsi 背筋

Musculi dorsi superficialis 淺背筋

Extremitätenmuskeln

M. trapezius

○Area nuchae superior

○Lig. nuchae

○Ligg. supraspinalia et Procc. spinosi der allen Brustwirbel

●Extremitas acromialis clavicular

●Acromion et Spina scapulae

◎*N. accessorius et Plexus cervicalis*

M. latissimus dorsi

○Fascia lumbodorsalis

○Procc. spinosi der 4-5 untersten Brustwirbel

○Crista iliaca

○Costae X-XII

●Crista tuberculi minoris humeri

Bursa m. latissimi dorsi

◎*N. thoracodorsalis*

M. rhomboideus major

○Procc. spinosi der Vertebrae thoracales I-IV

●Margo vertebralis scapulae (an der unteren Seite des Ansatzes des M. rhomboideus minor)

肢筋

僧帽筋

○上項面

○項韌帶

○凡テノ胸椎ノ棘上韌帶及棘狀突起

●鎖骨ノ肩峰端

●肩胛骨肩峰突起及棘

◎副神經及頭神經叢

潤背筋

○腰背筋膜

○最下ノ四或ハ五胸椎ノ棘狀突起

○腸骨節

○第十乃至第十二肋骨ノ節

○上膊骨小結節

潤背筋粘液囊

◎胸背神經

大菱形筋

○第一乃至第四胸椎ノ棘狀突起

●肩胛骨椎骨緣 (小菱形筋附着部ノ下側)

- ◎*N. dorsalis scapulae*  
**M. rhomboideus minor**  
 ○Unteres Ende des Lig. nuchae  
 ○Procc. spinosi der Vertebrae cervicales VII  
 ●Margo vertebralis scapulae (in der Höhe der Basis spinae scapulae)  
 ◎*N. dorsalis scapulae*  
**M. levator scapulae**  
 ○Tubercula posteriora der Vertebrae cervicales I-IV  
 ●Angulus medialis scapulae  
 ◎*Nn. cervicales III-V*
- ◎*N. dorsalis scapulae*  
 小菱形筋  
 ○項韧带ノ下端  
 ○第七頸椎ノ棘状突起  
 ●肩胛骨椎骨緣 (肩胛棘基底ノ高サ)  
 ◎*N. dorsalis scapulae*  
 肩胛背神經  
 肩胛舉筋  
 ○第一乃至第四頸椎後結節  
 ●肩胛骨内側角  
 ○第三乃至第五頸神經  
 棘起肋骨筋  
 上後鋸齒狀筋  
 ○最下ノ二頸椎及最上ノ二胸椎ノ棘状突起  
 ●第二乃至第五肋骨 (肋骨角ノ外側)  
 ◎*Nn. intercostales I-IV*  
 第一乃至第四肋間神經  
 下後鋸齒狀筋  
 ○腰背筋膜ノ上部  
 ●第九乃至第十二肋骨 (肋骨角ノ外側)  
 ◎*Nn. intercostales IX-XII*  
 第九乃至第十二肋間神經

*Spino-costale Muskeln*

- M. serratus posterior superior**  
 ○Procc. spinosi der 2 untersten Halswirbel und der 2 obersten Brustwirbel  
 ●Costae II-V (Lateral vom Rippenwinkel)  
 ◎*Nn. intercostales I-IV*
- M. serratus posterior inferior**  
 ○Oberer Theil d. Fascia lumbodorsalis  
 ●Costae IX-XII (Lateral vom Rippenwinkel)  
 ◎*Nn. intercostales IX-XII*

**Musculi dorsi profundi 深背筋***Lange Rückenmuskeln*

- M. splenius capitis**  
 ○Procc. spinosi der III Hals - bis III Brustwirbel  
 ●Proc. mastoideus  
 ●Linea nuchae superior  
 ◎*N. occipitalis major*
- M. splenius cervicis**  
 ○Procc. spinosi der Vertebrae thoracales III-VI  
 ●Tubercula posteriora der Vertebrae cervicales I-III  
 ◎*N. occipitalis major*
- M. sacrospinalis**  
 ○Crista iliaca  
 ○Facies dorsalis ossis sacralis.  
 ○Procc. spinosi der Vertebrae lumbales  
 ○Innere Fläche der Fascia lumbodorsalis  
 ◎*Re. posteriores der fast allen Spinalnerven*
- M. iliocostalis**  
**M. iliocostalis lumborum**  
 ○Crista iliaca  
 ●Anguli costae der VI-XII Rippen
- 長背筋  
 頭夾板筋  
 ○第三頸椎乃至第三胸椎ノ棘状突起  
 ●乳嘴突起  
 ●上項線  
 ◎*N. occipitalis major*  
 大後頭神經  
 頭夾板筋  
 ○第三乃至第六胸椎ノ棘状突起  
 ●第一乃至第三頸椎ノ後結節  
 ◎*N. occipitalis major*  
 大後頭神經  
 薦棘筋  
 ○腸骨櫛  
 ○薦骨背面  
 ○腰椎ノ棘状突起  
 ○背腰筋膜ノ内面  
 ◎*殆ンド凡テノ脊髓神經後*  
 腸肋筋 [枝  
 腰腸肋筋  
 ○腸骨櫛  
 ●第六乃至第十二肋骨ノ肋骨角  
 背腸肋筋

**M. iliocostalis dorsi**

- Anguli costae der VII-XII Rippen ●第七乃至第十二肋骨ノ肋骨角
- Anguli costae der I-VI Rippen ●第一乃至第六肋骨ノ肋骨角
- M. iliocostalis cervicis ●第一乃至第六肋骨ノ肋骨角
- Anguli costae der I-VI Rippe ●第一乃至第六肋骨ノ肋骨角
- Procc. transversi der Vertebrae cervicales IV-VI ●第四乃至第六頸椎ノ横突起
- M. longissimus 最長筋 [起
- M. longissimus dorsi 背長筋
- Procc. spinosi der Vertebrae lumbales I-V ○第一乃至第五腰椎ノ棘状突起
- Hintere Fläche d. Sacrum ○薦骨後面
- Hinterer Theil d. Crista iliaca ○腸骨櫛ノ後部
- Procc. accessorii der Vertebrae lumbales V-I ●第五乃至第一腰椎ノ副突起
- Procc. transversi d. Vertebrae thoracales XII-I ●第十二乃至第一胸椎ノ横突起
- Medial vom Anguli costae der XII-I Rippe ●第十二乃至第一肋骨ノ肋骨角ノ内側
- M. longissimus cervicis 頸長筋
- Procc. transversi der Vertebrae thoracales I-IV ○第一乃至第四胸椎ノ横突起
- Procc. transversi der Vertebrae cervicales II-VI ●第二乃至第六頸椎ノ横突起
- M. longissimus capitis 頭長筋
- Procc. transversi der Vertebrae thoracales I-III ○第一乃至第三胸椎ノ横突起
- Procc. transversi et articulares vertebrae V-VII ○第五乃至第七頸椎ノ横突起及關節突起

- Proc. mastoideus ●乳嘴突起
- M. spinalis 棘筋
- M. spinalis dorsi 背棘筋
- Procc. spinosi der Vertebrae lumbalis II bis zur Vertebra thoracalis X ○第二腰椎乃至第十胸椎ノ棘状突起
- Procc. spinosi der Vertebrae thoracales IX-II ●第二乃至第八胸椎棘状突起
- M. spinalis cervicis 頸棘筋 [起
- Procc. spinosi der 2 obersten Brustwirbel und der 2-3 untersten Halswirbel ○最上二胸椎及ヒ最下二又ハ三頸椎ノ棘状突起
- Procc. spinosi der IV-II Halswirbel ●第四乃至第二頸椎棘状突起
- M. spinalis capitis 頭棘筋 [起
- Procc. spinosi der unteren Halswirbel u. der oberen Brustwirbel ○下方頸椎及上方胸椎ノ棘状突起
- Vereinigt zum M. semispinalis capitis ●頭半棘筋ニ合ス
- Rr. posteriores d. N. cervicalis III—N. thoracalis XII ○第三頸神經乃至第十二胸神經ノ後枝
- M. semispinalis 半棘筋
- M. semispinalis dorsi 背半棘筋
- Procc. transversi der Vertebrae thoracales V-XI ○第五乃至第十一胸椎ノ横突起
- Procc. spinosi der 6 oberen Brustwirbel und 2 unteren Halswirbel ●上方ノ六胸椎及ヒ下方ノ二頸椎ノ棘状突起
- M. semispinalis cervicis 頸半棘筋

- Procc. transversi der Vertebrae thoracales I-VI  
●Procc. spinosi der Vertebrae cervicales II-V
- M. semispinalis capitis**  
○Procc. transversi der Vertebrae thoracales I-VI  
○Procc. transversi et articulares der Vertebrae cervicales IV-VII  
●Area nuchae media  
○Rr. posteriores der N. cervicalis I—N. thoracalis XII
- M. multifidus**  
○Facies dorsalis ossis sacralis  
○Procc. mamillares et accessorii der Vertebrae lumbales I-V  
○Procc. transversi der Vertebrae thoracales I-XII  
○Procc. articulares der Vertebrae cervicales IV-VII  
●Procc. spinosi der Vertebrae cervicalis II—Vertebra lumbalis V  
○Rr. posteriores der N. cervicalis III—N. lumbalis V
- Mm. rotatores**
- 第一乃至第六  
胸椎横突起  
●第二乃至第五  
頸椎棘状突起  
頭半棘筋  
○第一乃至第六  
胸椎横突起  
○第四乃至第七  
頸椎横突起  
及關節突起  
●中項面  
○第一頸神經  
乃至第十二  
胸神經  
後枝  
斷裂筋  
○薦骨背面  
○第一乃至第五  
腰椎ノ乳頭  
突起及副突  
起  
○第一乃至第十  
二胸椎横突  
起  
○第四乃至第七  
頸椎ノ關節  
突起  
●第二頸椎乃至  
第五腰椎棘  
状突起  
○第三頸神經  
乃至第五  
腰神經ノ  
後枝  
旋胸筋

- Procc. transversi  
**M. rotatores longi**  
●Procc. spinosi d. oberen II Wirbel  
**M. rotatores breves**  
●Procc. spinosi d. direct oberen Wirbel  
○Wie M. multifidus
- Kürze Rückenmuskeln**  
**Mm. interspinales**  
○●Zwischen d. je 2 benachbarten Procc. spinosi  
○Wie M. multifidus  
**Mm. intertransversarii**  
○●Zwischen d. je 2 benachbarten Procc. transversi  
**Mm. intertransversarii anteriores**  
” ” posteriores  
○Wie M. multifidus  
**Mm. occipitovertebrales**  
○Alle: N. suboccipitalis  
**M. rectus capitis posterior major**  
○Procc. spinosus epistrophei  
●Linea nuchae inferior  
**M. rectus capitis posterior minor**  
○Tuberculum posterius atlantis  
●Linea nuchae inferior  
**M. rectus capitis lateralis**  
○Proc. transversus atlantis
- 横突起  
長旋胸筋  
●上方第二ノ椎  
骨ノ棘状突  
起  
短旋胸筋  
●直上ニ在ル椎  
骨ノ棘状突  
起 [シ]  
○斷裂筋ニ同  
短背筋  
棘起間筋  
○●二個ノ相隣在  
セル棘状突  
起間 [シ]  
○斷裂筋ニ同  
横起間筋  
○●各二個ノ隣在  
セル横突起  
間  
前横起間筋  
後横起間筋  
○斷裂筋ニ同  
後頭椎骨筋 [シ]  
○皆後頭下神  
大後頭直筋 [經]  
○寰軸棘状突起  
●下項線  
小後頭直筋  
○截域後結節  
●下項線  
側頭直筋  
○截域横突起

- Proc. paramastoideus
- M. obliquus capitis superior
- Proc. transversus atlantis
- Linea nuchae inferior
- M. obliquus capitis inferior
- Proc. spinosus epistrophei
- Proc. transversus atlantis
- 副乳嘴突起
- 上頭斜筋
- 載域横突起
- 下項線
- 下頭斜筋 [起
- 樞軸ノ棘狀突
- 載域ノ横突起

### Musculi coccygei 尾閩骨筋

- M. coccygeus
- Spina ischiadica
- Os sacrum et coccygis
- ◎*Nn. sacrales III-IV*
- \*M. sacrococcygeus anterior
- Vordere Fläche der 2-3 unteren Sacralwirbel
- Vordere Fläche des Os coccygis
- \*M. sacrococcygeus posterior
- Hintere Fläche der 2-3 unteren Sacralwirbel
- Hintere Fläche des Os coccygis
- 尾閩筋
- 坐骨棘
- 薦骨及尾閩骨
- ◎第三及第四薦骨神經
- \*前薦(骨)尾(閩骨)筋
- 下方ノ二三薦椎ノ前面
- 尾閩骨ノ前面
- \*後薦(骨)尾(閩骨)筋
- 下方ノ二三薦椎ノ後面
- 尾閩骨ノ後面

### Fasciae dorsi 背筋膜

- Fascia superficialis dorsi
- ” lumbodorsalis
- ” s. Lig. lumbocostalis
- ” nuchae
- 淺背筋膜
- 腰背筋膜
- 腰肋筋膜又ハ腰肋
- 項筋膜 [韌帶

### Musculi thoracis 胸筋

- Oberflächliche Thorax-muskeln* 淺胸筋
- M. pectoralis major 大胸筋
- Pars clavicularis 鎖骨部
- Mediale Hälfte der Clavicula
- Pars sternocostalis 胸肋部
- Sternum et Cartilagines costales I-VI
- Pars abdominalis 腹部
- Vagina m. recti abdominis
- Crista tuberculi majoris humeri
- Bursa m. pectoralis majoris 大胸筋粘液囊
- Sulcus interpectoralis* 胸筋間溝
- Sulcus s. Trigonum de'toideopectorale (Fossa Mohrenheimi)* 三角胸筋溝
- 又ハ三角(モーレンハイム氏窩)
- ◎*Nn. thoracales anteriores* 前胸(廓)神經
- M. pectoralis minor 小胸筋
- Costae III-V.
- Proc. coracoideus scapulae
- ◎*Nn. thoracales anteriores*
- M. subclavius 鎖骨下筋
- Pars cartilaginea costae I
- Facies inferior claviculae
- ◎*N. subclavius*
- M. serratus anterior 前鋸齒狀筋



<b>Pars superior</b>	上部
○Costae I et II	○第一及第二肋骨
●Angulus medialis scapulae	●肩胛骨內側角
<b>Pars media</b>	中部 [肋骨]
○Costae II et III	○第二及第三肋骨
●Margo vertebralis scapulae	●肩胛骨脊椎緣
<b>Pars inferior</b>	下部
○Costae III-IX	○第三乃至第九肋骨
●Angulus inferior scapulae	●肩胛骨下角
○N. thoracalis longus	○長胸(廓)神經
<b>*M. sternalis</b>	*胸骨筋
○Zwischen dem III-VII Rippenknorpel	○第三乃至第七肋軟骨ノ間
●Vagina m. recti abdominis s. Aponeurosis m. obliqui abd. ext.	●腹直筋鞘或外腹斜筋腱膜
○Nn. thoracales ant.	○前胸廓神經
<b>Tiefe od. eigentliche Thoraxmuskeln</b>	深又ハ固有胸筋
○Alle: Nn. intercostales	○皆肋間神經
<b>Mm. intercostales externi</b>	外肋間筋
○●Alle Intercostal-räume	○●凡テノ肋間腔
<b>Mm. intercostales interni</b>	內肋間筋
○●Alle Intercostal-räume	○●凡テノ肋間腔
<b>Mm. levatores costarum</b>	肋骨舉筋
○Procc. transversi der Vertebra cervicalis VII—Vertebra thoracalis XI	○第七頸椎乃至第十一胸椎ノ横突起
●Rippe d. direct Unten od. d. unteren II	●直下ノ肋骨カ又ハ下方第二ノ肋骨

<b>Mm. levatores costarum longi</b>	長肋骨舉筋
” ” ” breves	短肋骨舉筋
<b>Mm. subcostales</b>	肋骨下筋
○●Innere Fläche der Rippen	○●肋骨ノ内面
<b>M. transversus thoracis</b>	胸横筋
○Knorpel-theil der Costae II s. III—VI	○第二又ハ第三乃至第六肋骨ノ軟骨部
●Corpus sterni et Proc. xiphoideus	●胸骨ノ體及鋸狀突起

**Fasciae thoracis 胸(廓)筋膜**

<b>Fascia pectoralis superficialis</b>	淺胸筋膜
<b>Fascia coracoclavicularis</b>	烏喙鎖骨筋膜
<b>Lig. coracoclaviculare anterius</b>	前烏喙鎖骨靱帶
<b>Fascia endothoracica (v. Luschka)</b>	內胸筋膜

**Diaphragma 橫隔膜**

<b>Pars muscularis</b>	筋部
<b>Pars lumbalis</b>	腰部
<b>Crus mediale</b>	內側脚
<i>dexter: Vertebrae lumbales I—IV</i>	右ハ第一乃至第四腰椎
<i>sinister: Vertebrae lumbales I—III</i>	左ハ第一乃至第三腰椎
<b>Hiatus aorticus</b>	大動脈裂孔
<i>Aorta</i>	大動脈
<i>Plexus aorticus</i>	大動脈神經
<i>Ductus thoracicus</i>	胸管 [叢]
<b>Hiatus oesophageus</b>	食道裂孔
<i>Oesophagus</i>	食道
<i>Nn. raji</i>	迷走神經

Crus intermedium	中央脚
Crus laterale	外側脚
Arcus lumbocostalis medialis (Halleri) s. Psoas-arkade	内側腰肋弓又 ハ腰筋弓
○Corpus vertebrae lumbalis I s. II	○第一又ハ第 二腰椎體
●Pr. transversus desselben Wirbels	●同一椎骨ノ 横突起
<i>M. psoas</i>	腰筋
Arcus lumbocostalis lateralis (Halleri) s. Arkade des Quadratus lumborum	外側腰肋弓又 ハ腰方形筋 弓
○Pr. transversus der Vertebra lumbalis I. s. II	○第一又ハ第 二腰椎横 突起
●Spitze der XII Rippen	●第十二肋骨 ノ尖端
<i>M. quadratus lumborum</i>	腰方形筋
Pars costalis	肋骨部
○Costae VII-XII	○第七乃至第十 二肋骨
Pars sternalis	胸骨部
○Proc. xiphoidens sterni	○胸骨鉞狀突起
●Centrum tendineum	●中樞腱
○N. phrenicus	○横隔膜神經
Centrum tendineum	中樞腱
Lobus (s. Folius) anterior	前葉
„ ( „ ) dexter	右葉
„ ( „ ) sinister	左葉
Foramen venae cavae	下大靜脈孔
<i>V. cava inferior</i>	下大靜脈
<i>Rr. phrenicoabdominales n. phrenici</i>	横隔膜神經ノ 横隔膜腹枝
Trigonum lumbocostale	腰肋三角

Trigonum sternocostale (Larreyi)	胸肋三角
Zwischen d. Crus mediale et intermedium ;	内側脚及中間脚 ノ間
<i>V. azygos, V. hemiazygos</i>	奇靜脈半奇靜 脈 「經
<i>Nn. splanchnici major et minor</i>	大及小内臟神
Zwischen d. Crus intermedium et laterale ;	中間脚及外側脚 ノ間
<i>Truncus sympathicus</i>	交感神經幹

### Musculi abdominis 腹筋

#### Musculi abdominis anterior 前腹筋

<i>Gerade Bauchmuskeln</i>	直腹筋
<i>M. rectus abdominis</i>	腹直筋
○Cartilagine costae V-VII	○第五乃至第七 肋軟骨
○Proc. xiphoidens sterni	○胸骨鉞狀突起
●Margo superior ossium pubis	●耻骨上緣
Inscriptiones tendineae (4)	腱畫(四個)
<i>Lig. suspensorium penis (s. clitoridis)</i>	提陰莖(又 ハ陰核) 韌帶
○ <i>Rr. anteriores d. Nn. intercostales</i> V-XII	○第五乃至 第十二 肋間神 經前枝
<i>M. pyramidalis</i>	錐體筋
○Tuberculum pubicum	○耻骨結節
●Linea alba	●白線
○ <i>N. intercostalis XII</i>	○第十二肋間 神經
<i>Schräge Bauchmuskeln</i>	斜腹筋
<i>M. obliquus abdominis externus</i>	外腹斜筋

- Costae V-XII
  - M. serratus anterior*
  - M. latissimus dorsi*
- Linea alba
- Lig. inguinale (Poupartii)
- Labium externum cristae iliacaе
  - Nn. intercostales VII-XII, Nn. iliohypogastricus et ilioinguinalis*
- Vagina m. recti abd.*
- Annulus inguinalis subcutaneus*
- Trigonum lumbale, Petiti*
- M. obliquus internus abdominis
  - Fascia lumbodorsalis
  - Linea intermedia cristae iliacaе
  - Lig. inguinale (Poupartii)
  - (costae X-XII)
  - Vagina m. recti abdominis (Linea semicircularis (Douglasi)) (M. cremaster)
  - Wie M. obliquus abdominis ext.*
- M. transversus abdominis
  - Cartilagine costae VI-XII
  - Fascia lumbodorsalis
  - Labium internum cristae iliacaе
  - Lig. inguinale
  - Vagina m. recti abdominis (Linea semilunaris (Spigeli))
- 第五乃至第十二肋骨
  - 前鋸齒狀筋
  - 闊背筋
- 白線
- 鼠蹊韌帶
- 腸骨櫛外唇
- 第七乃至第十二肋間神經腸骨下腹神經及腸骨鼠蹊神經
- 腹直筋鞘
- 皮下鼠蹊輪
- 腰三角
- 內腹斜筋
- 腰背筋膜
- 腸骨櫛中間線
- 鼠蹊韌帶
- 第十乃至第十二肋骨
- 腹直筋鞘 (半環狀線) (提舉筋)
- 外腹斜筋 = 同シ
- 腹橫筋
- 第六乃至第十二肋軟骨
- 腰背筋膜
- 腸骨櫛內唇
- 鼠蹊韌帶
- 腹直筋鞘 (半月狀線)

- Wie M. obliquus abdominis ext.*
  - 外腹斜筋 = 同シ
- Vagina m. recti abdominis
  - 腹直筋鞘
  - Aponeurosis m. obliqui abd. ext.*
    - 外腹斜筋腱膜
  - " " " " *int.*
    - 內腹斜筋腱膜
  - " " " " *transversus abd.*
    - 腹橫筋腱膜
- Linea semicircularis (Douglasi)
  - 半環狀線
- Linea semilunaris, Spigeli
  - 半月狀線
- Linea alba
  - 白線
  - Proc. xiphoidens sterni
    - 胸骨錐狀突起
  - Symphysis ossium pubis
    - 耻骨聯合
- Adminiculum lineae albae
  - 白線補束
- Annulus umbilicalis
  - 臍輪
  - V. umbilicalis*
    - 臍靜脈
  - Aa. umbilicales*
    - 臍動脈
- Lig. inguinale (Poupartii)
  - 鼠蹊韌帶
  - Spina iliaca anterior superior
    - 前上腸骨棘
  - Tuberculum pubicum
    - 耻骨結節
- Lig. inguinale reflexum (Collesi)
  - 反轉鼠蹊韌帶
  - Hinterer Seite d. Vagina m. recti abdominis.
    - 腹直筋鞘 > 後側
- Lig. lacunare (Gimbernati)
  - 裂口韌帶
  - Pecten ossis pubis
    - 耻骨櫛
- Lig. iliopectineum
  - 腸耻韌帶
- Lacuna musculorum
  - 筋裂口
  - M. ilio-psaos*
    - 腸腰筋
  - N. femoralis*
    - 股神經
- Lacuna vasorum
  - 血管裂孔
  - Vasa femoralia*
    - 股動靜脈
  - Annulus femoralis int.*
    - 內股輪
- Annulus inguinalis subcutaneus (s. externus)
  - 皮下(又ハ外)鼠蹊輪
  - Funiculus spermaticus*
    - 精系

Crus inferius	下脚
•Tuberculum pubicum	•耻骨結節
Crus superius	上脚
•Symphysis ossium pubis	•耻骨聯合
Fibrae intercrurales	脚間纖維

### Musculi abdominis posterior

#### 後腹筋

M. quadratus lumborum	腰方形筋
<i>Hintere Schicht</i>	後層
○Procc. transversi der Vertebrae lumbales I—V	○第一乃至第五 腰椎ノ横突 起
•Costa XII	•第十二肋骨
<i>Vordere Schicht</i>	前層
○Labium internum cristae iliacae	○腸骨櫛內唇
○Lig. iliolumbale	○腸腰韌帶
•Costa XII et Procc. transversi der Vertebrae lumbales I-IV	•第十二肋骨及 第一乃至第 四腰椎横突 起
○Plexus lumbalis	○腰神經叢

### Fasciae abdominis 腹筋膜

Fascia superficialis abdominis	淺腹筋膜
<i>Lig. fundiforme penis</i>	陰莖蹄係韌帶
<i>Fascia cremasterica</i>	提辜筋膜
<i>Linea alba</i>	白線
<i>Lig. inguinale (Poupart)</i>	鼠蹊韌帶
Fascia transversalis	腹橫筋膜
<i>Fascia diaphragmatica</i>	橫膈筋膜
<i>Fascia lumbocostalis</i>	腰背筋膜

<i>Fascia umbilicalis</i>	臍筋膜
<i>Fascia iliaca</i>	腸骨筋膜
<i>Fascia pectinea</i>	耻骨筋膜 [ 隔 大腿(又ハ股)中
Septum femorale (Cloqueti)	腹橫筋膜鞘狀突 起
Proc. vaginalis fasciae trans- versalis	總莢膜
<i>Tunica vaginalis communis</i>	內鼠蹊輪或ハ腹 鼠蹊輪
Annulus inguinalis internus s. abdominis	內側脚 外側脚
Crus mediale	高間韌帶
Crus laterale	高間筋
Lig. interfoveolare (Hesselbachi)	內側鼠蹊窩
M. interfoveolaris (Hesselbachi)	外側鼠蹊窩
Fovea inguinalis medialis	鼠蹊鎌
Fovea inguinalis lateralis	鼠蹊管
Falx inguinalis	外壁ハ外腹斜 筋腱膜 [ 帶
<i>Canalis inguinalis</i>	下壁ハ鼠蹊韌 帶
Aeußere Wand; Aponeurosis m. obliqui abd. ext.	內壁ハ腹橫筋 膜特ニ鼠蹊 鎌
Untere Wand; Lig. inguinale	上壁ハ內腹斜 筋及ヒ腹橫 筋
Innere Wand; Fascia transversalis bes. Falxinguinalis	
Obere Wand; Mm. obliquus abd. int. et transversus abd.	
Annulus inguinalis subcutaneus s. externus	皮下鼠蹊輪又ハ 外鼠蹊輪
<i>Aponeurosis m. obliqui abd. ext.</i>	外腹斜筋腱膜
Annulus inguinalis abdominalis s. internus	腹鼠蹊輪或ハ內 鼠蹊輪
<i>Fascia transversalis abd.</i>	腹橫筋膜
<i>Funiculus spermaticus</i>	精系

<i>Lig. teres uteri</i>	子宮圓靱帶
<i>Hernia inguinalis interna (s. directa)</i>	内(又ハ直接)鼠蹊ヘルニア
<i>Hernia inguinalis externa (s. indirecta)</i>	外(又ハ間接)鼠蹊ヘルニア
<i>Hernia inguinalis completa</i>	完全鼠蹊ヘルニア「ニア
<i>Hernia inguinalis incompleta</i>	不全鼠蹊ヘルニア

### Vasa colli et trunci

## 頸及ビ軀幹ノ血管

### Cor 心臟

Lage: in Mediastinum anterius, durch Pericardium gehüllt	位置: 心嚢ニ依リ包マレ乍ラ前胸縦隔中
Vordere Seite, Vordere Thoraxwand	前側ハ前胸壁
Hintere Seite; Oesophagus	後側ハ食道
Beide Seite; Lunge	左右兩側ハ肺臟
Untere Seite; Diaphragma	下側ハ横隔膜
Basis cordis	心基底
Apex cordis	心尖
Facies sternocostalis	胸肋骨面
Facies diaphragmatica	横隔膜面
Incisura apicis cordis	心尖截痕
Sulcus longitudinalis anterior	前縦溝
Sulcus longitudinalis posterior	後縦溝

Sulcus coronarius	冠状溝
*Cor pulmonale	*肺心臟
Atrium dextrum	右心房
Ventriculus dexter	右心室
*Cor aorticum	*大動脈心臟
Atrium sinistrum	左心房
Ventriculus sinister	左心室
Atrium cordis	心心房
Septum atriorum	心房中隔
Pars membranacea	膜樣部
Pars muscularis	筋部
Auricula cordis	心耳
Auricula cordis dextra	右心耳
„ „ sinistra	左心耳
Mm. pectinati	櫛狀筋
Ventriculus cordis	心室
Septum ventriculorum	心室中隔
Septum musculare ventriculorum	筋性心室中隔
Septum membranaceum ventriculorum	膜性心室中隔
Trabeculae carneae	肉柱
Mm. papillares	乳頭筋
Chordae tendineae	腱索
* Ostium venosum	靜脈口
Valvulae cuspidales	尖瓣
Cuspidi	尖
Annulus fibrosus	纖維輪
Ostium arteriosum	動脈口

Valvulae semilunares	半月瓣
Noduli valvularum semilunarium	半月瓣結節
Lunulae valvularum semilunarium	半月瓣月影
Sinus Valsalvae	バルザルバ氏竇
Atrium dextrum	右心房
Mündung d. V. cava superior	上大靜脈口
Mündung d. V. cava inferior	下大靜脈口
Valvula venae cavae inferioris (Eustachii)	下大靜脈瓣
Ostium sinus coronarii	冠狀竇口
Valvula sinus coronarii (Thebesi)	冠狀竇瓣
Foramina venarum minimarum (Thebesi)	最小靜脈孔
Fossa ovalis	卵圓窩
Limbus fossae ovalis (Vieussenii)	卵圓窩緣
Foramen ovale	卵圓孔
Tuberculum intervenosum (Löwery)	靜脈間結節
Saleus terminalis atrii dextri	右心房分界溝
Crista terminalis	分界瓣
Auricula dextra	右心耳
Sinus venarum (cavarum)	大靜脈竇
Ventriculus dexter	右心室
Ostium venosum dextrum	右靜脈口
Valvula tricuspidalis	三尖瓣
Cuspis anterior	前尖
Cuspis posterior	後尖

Cuspis medialis	內側尖
Ostium arteriosum a. pulmonalis s. dextrum	肺動脈動脈口又ハ右動脈口
Valvulae semilunares a. pulmonalis	肺動脈半月瓣
Valvula semilunaris anterior	前半月瓣
"      "      dextra	右半月瓣
"      "      sinistra	左半月瓣
Bulbus a. pulmonis	肺動脈球
Sinus "      "	肺動脈竇
Crista supra-ventricularis	室上瓣
Conus arteriosus	動脈錐
Mm. papillares	乳頭筋
M. papillaris antero-lateralis	前外乳頭筋
M. papillaris postero-lateralis	後外乳頭筋
M. papillaris medialis	內側乳頭筋
Atrium sinistrum	左心房
Mündungen d. Vv. pulmonales	肺靜脈口
Auricula sinistra	左心耳
Valvula foraminis ovaris	卵圓孔瓣
Ventriculus sinister	左心室
Ostium venosum sinistrum	左靜脈口
Valvula bicuspidalis mitralis	二尖瓣又ハ僧
Cuspis anterior	前尖 [ 帽瓣 ]
Cuspis posterior	後尖
Ostium arteriosum aorticum s. sinistrum	大動脈口又ハ左動脈口
Valvulae semilunares aortae	大動脈半月瓣
Valvula semilunaris posterior	後半月瓣
"      "      dextra	右半月瓣

Valvula semilunaris sinistra	左半月瓣
Bulbus aortae	大動脈球
Sinus aortae, Valsalvae	大動脈竇
Conus arteriosus	動脈圓錐
Mm. papillares	乳頭筋
Vordere Gruppe	前群
Hintere „	後群

## Bau 構造

Endocardium	心臟內膜
Myocardium	心臟筋膜
Vortex cordis	心臟渦
Epicardium	心臟外膜
Nerven d. Herzens	心臟ノ神經
Plexus cardiacus	心臟神經叢
Rr. cardiaci superiores et inferiores n. vagi	迷走神經ノ 上及下心 臟枝
Nn. cardiaci superior medius et inferior n. sympathici	交感神經ノ 上中下ノ 三心臟神 經
Plexus coronarius cordis anterior	前心冠神經叢
Plexus coronarius cordis posterior	後心冠神經叢
Ganglion cardiacum (Wrisbergi)	心臟神經節
Gefäße des Herzens	心臟ノ血管
A. coronaria (cordis) dextra	右心冠動脈
R. descendens posterior	後下行枝
A. coronaria (cordis) sinistra	左心冠動脈
R. circumflexus	迴旋枝
R. descendens anterior	前下行枝
Sinus coronarius	冠狀(靜脈)竇

V. cordis magna	大心臟靜脈
V. posterior ventriculi sinistri	左心室後靜 脈 「脈
V. obliqua atrii sinistri (Marschalli)	左心房斜靜
V. cordis media	中心臟靜脈
V. „ parva	小心臟靜脈
Vv. „ anteriores	前心臟靜脈
Vv. „ minimae	最小心臟靜 脈

## Pericardium 心臟

Pericardium parietale	體壁心囊
Lamina parietalis	體壁板
Tunica fibrosa	纖維膜
Ligg. sternopericardiaca su- perius et inferius	上及下胸骨心囊 韌帶
Ligg. pericardiaca superiora	上心囊韌帶
Pericardium viscerale, s. Epicar- dium	肺側心囊又ハ心臟 外膜
Vagina serosa arteriorum	動脈漿膜鞘
Sinus transversus pericardii	心囊橫竇
Liquor pericardii	心囊液
Plicae adiposae pericardiacaе	心囊脂肪皺襞
Villi pericardiaci	心囊絨毛

Circulus sanguinis minor s.  
Lungenkreislauf 小循環或ハ肺循環

A. pulmonalis 肺動脈	
Ramus dexter	右枝
„ sinister	左枝

Lig. arteriosum	動脈韌帶
Ductus arteriosus (Botalli)	動脈管
Bulbus a. pulmonalis	肺動脈球
Sinus a. pulmonaris	肺動脈竇

### Venae 靜脈

#### Venae pulmonales 肺靜脈

Vv. pulmonales dextrae	右肺靜脈
” ” sinistrae	左肺靜脈

#### Circulus sanguinis major s. Körperkreislauf 大循環或體循環

### Arteriae 動脈

#### Aorta 大動脈

<i>Aorta ascendens</i>	上行大動脈
Bulbus aortae	大動脈球
Sinus aortae (Valsalvae)	大動脈竇
A. coronaria (cordis) dextra	右心冠動脈
R. descendens posterior	後下行枝
A. coronaria (cordis) sinistra	左心冠動脈
R. circumflexus	迴旋枝
R. descendens anterior	前下行枝
<i>Arcus aortae</i>	大動脈弓
A. anonyma	無名動脈
A. carotis communis dextra	右總頸動脈
A. subclavia dextra	右鎖骨下動脈
A. carotis communis sinistra	左總頸動脈

A. subclavia sinistra	左鎖骨下動脈
<i>Aorta descendens</i>	下行大動脈
Aorta thoracalis	胸部大動脈
” abdominalis	腹部大動脈
A. sacralis media	中薦骨動脈

#### A. carotis communis 總頸動脈

#### A. carotis externa et interna

#### 外頸動脈及內頸動脈

s. Vasa capitis 頭部ノ血管ノ項ヲ見ヨ

#### A. subclavia 鎖骨下動脈

<i>A. vertebralis</i>	椎骨動脈
←Foramina transversalia der Vertebrae cervicales VI-I	←第六乃至第一 頸椎ノ橫突 起孔
←Sulcus a. vertebralis atlantis	←載域ノ椎骨動 脈溝
←Membrana atlanto-occipitalis post.	←後載域後頭膜
←Foramen occipitale magnum	←大後頭孔
Rr. spinales	脊髓枝
←Foramina intervertebralia der Vertebrae cervicales	←頸椎ノ椎間孔
R. meningeus	硬腦膜枝
A. spinalis posterior	後脊髓動脈
” ” anterior	前脊髓動脈
A. cerebelli inferior posterior	後下小腦動脈
<i>A. basilaris</i>	基底動脈
←Clivus	←斜臺



A. cerebelli inferior anterior	前下小腦動脈
A. auditiva interna	內聽動脈
← <i>Mectus acusticus internus</i>	← 內聽道
Rr. ad pontem	橋枝
A. cerebelli superior	上小腦動脈
A. cerebri posterior	後大脳動脈
A. chorioidea posterior	後脈絡膜動脈
Circulus arteriosus, Willisi	動脈環
2 Aa. cervicales postt.	二個ノ後大脳動脈
2 Aa. cervicales antt.	二個ノ前大脳動脈
2 Aa. communicantes postt.	二個ノ後交通動脈
2 Aa. cerebri mediae	二個ノ中大脳動脈
1 A. communicans ant.	一個ノ前交通動脈
<i>A. mammaria interna</i>	內乳動脈
← Hintere Seite des sternalen Endes der Rippen	← 肋骨ノ胸骨端ノ後側
Aa. mediastinales anteriores	前胸縱隔動脈
Rr. pericardiaci	心囊枝
Aa. thymicae	胸腺動脈
Rr. bronchiales	氣管枝枝
A. pericardiophrenica	心囊橫隔動脈
A. commitans n. phrenici	橫隔膜神經隨行枝
Rr. sternales	胸骨枝
Rr. perforantes	穿通枝
Rr. musculares	筋枝
Rr. cutanei	皮枝

Rr. mammarii	乳腺枝
Rr. intercostales	肋間枝
A. musculophrenica	筋橫膈動脈
Rr. intercostales	肋間枝
A. epigastrica superior	上腹壁動脈
△ A. epigastrica inf. (Ast. d. A. iliaca externa)	△ 下腹壁動脈 (外腸骨動脈ノ枝)
<i>Truncus thyreocervicalis</i>	甲狀頸幹
A. thyroidea inferior	下甲狀腺動脈
← Hintere Seite der A. carotis comm. V. jugularis int. et N. vagus	← 總頸動脈內頸靜脈及迷走神經ノ後側
Rr. pharyngei	咽頭枝
Rr. oesophagei	食道枝
Rr. tracheales	氣管枝
Rr. bronchiales	氣管枝枝
Rr. glandulares	腺枝
A. laryngea inferior	下喉頭動脈
A. cervicalis ascendens	上行頸動脈
Vordere Seite d. Processus transversarii verteb. cerv.	頸椎橫突起ノ前側
Rr. spinales	脊髓枝
Rr. musculares	筋枝
R. profundus	深枝
A. cervicalis superficialis	淺頸動脈
A. transversa scapulae	肩胛橫動脈
← Oberhalb des Lig. transversum scapulae sup.	← 上肩胛橫韌帶ノ上側
← Fossa supraspinata	← 棘上窩
← „ infraspinata	← 棘下窩

R. acromialis	肩峰枝
Rete acromiale	肩峰動脈網
R. supraspinatus	棘上枝
R. infraspinatus	棘下枝
△A. circumflexa scapulae (Ast d. A. subscapularis)	△肩胛迴旋動脈 (肩胛下動脈ノ枝)
<i>Truncus costocervicalis</i>	肋頸幹
A. intercostalis suprema	最上肋間動脈
Spatia intercostalia I et II	第一及第二肋 背枝 [間腔]
Rr. dorsales	脊枝 [間腔]
Rr. spinales	脊髓枝
A. cervicalis profunda	深頸動脈
←Zwischen d. Pr. transv. verteb. cerv. VII und d. Costa I	←第七頸椎橫突 起ト第一肋 骨トノ間
←Hintere Seite d. Procc. transv. d. Halswirbel	←頸椎橫突起ノ 後側
Rr. posteriores	後枝
Rr. spinales	脊髓枝
A transversa colli	頸橫動脈
Mittelhöhe d. A. transversa scapulae und d. A. cervicalis superf.	肩胛橫動脈ト 淺頸動脈ト ノ中間
R. ascendens	上行枝
R. descendens	下行枝

**A. axillaris** 腋窩動脈

s. Vasa extremitatis superioris 上肢ノ血管ノ項ヲ見ヨ

**Aorta thoracalis** 胸部大動脈*Rr. viscerales* 肺側枝

Aa. bronchiales (posteriores)	氣管枝動脈
Aa. oesophageae	食道動脈
Rr. mediastinales s. Aa. media- stinales posteriores	胸縱隔枝又ハ後 胸縱隔動脈
Rr. pericardiaci	心囊枝 [脈]
Aa. phrenicae superiores	上橫膈膜動 脈
<i>Rr. parietalis</i>	體壁枝
Aa. intercostales	肋間動脈
Spatia intercostalia III-XI	第三乃至第十 一肋間腔
Rr. posteriores	後枝
Foramina costo-transversalia.	肋橫起孔
R. spinalis	脊髓枝
Foramina intervertebralia	椎間孔
Rr. musculares	筋枝
R. cutaneus medialis	內側皮枝
R. cutaneus lateralis	外側皮枝
Rr. anteriores	前枝
Rr. musculares	筋枝
Rr. cutanei laterales (pec- torales et abdominales)	外側皮枝 (胸 部及ビ腹部)
R. anterior	前枝
R. posterior	後枝
Rr. mammarii laterales	外側乳腺枝
Rr. cutanei anteriores (pec- torales et abdominales)	前皮枝 (胸部 及腹部)
Rr. mammarii mediales	內側乳腺枝

## Aorta abdominalis 腹部大動脈

<i>Rr. parietales</i>	體壁枝
<i>A. phrenica inferior</i>	下橫膈膜動脈
<i>Rr. suprarenales superiores</i>	上副腎枝
<i>Aa. lumbales I-IV</i>	第一乃至第四腰動脈
<i>R. dorsalis</i>	背枝
<i>R. spinalis</i>	脊髓枝
<i>Rr. musculares</i>	筋枝
<i>Rr. viscerales</i>	腑側枝
<i>A. coeliaca</i>	腹腔動脈 (又ハ 內臟動脈軸) 第十二胸椎 ノ高サ
Höhe d. XII Brustwirbel	
<i>A. gastrica sinistra</i>	左胃動脈
← <i>Curvatura minor</i>	←小彎
<i>Rr. oesophagei</i>	食道枝
<i>Rr. cardiaci</i>	噴門枝
<i>Rr. gastrici</i>	胃枝
<i>A. hepatica</i>	肝動脈
← <i>Lig. hepato-duodenale</i> (an der linken Seite des Ductus choledochus)	←總輸膽管ノ 左側ニ沿 ヒ肝十二 指腸韌帶 中ヲ通ズ
<i>A. gastrica dextra</i>	右胃動脈
← <i>Curvatura minor</i>	←小彎
<i>A. gastroduodenalis</i>	胃十二指腸 動脈

←Hintere Seite der Pars pyrolica und der Pars sup. duodeni	←幽門部及 十二指 腸上部 ノ後側
<i>A. pancreaticoduodenalis superior</i>	上降十二 指腸動 脈
<i>Rr. pancreatici</i>	胰枝
<i>Rr. duodenales</i>	十二指 腸枝
<i>A. gastroepiploica dextra</i>	右胃網膜動脈
← <i>Curvatura major</i>	←大彎
<i>Rr. epiploici</i>	網膜枝
<i>A. hepatica propria</i>	固有肝動脈
<i>R. sinister</i>	左枝
<i>R. dexter</i>	右枝
<i>A. cystica</i>	膽囊動脈
<i>A. lienalis</i>	脾動脈
←Oberer Rand d. Pankreas	←降臟ノ上緣
<i>Rr. pancreatici</i>	胰枝
<i>A. gastroepiploica sinistra</i>	右胃網膜動
← <i>Curvatura major</i>	←大彎ノ脈
<i>Aa. gastricae breves</i>	短胃動脈
← <i>Fundus ventriculi</i>	←胃底
<i>Rr. lienales</i>	脾枝
<i>A. mesenterica superior</i>	上腸間膜動脈
Etwas untere Seite d. A. coeliaca	腹腔動脈ノ稍下
← <i>Mesenterium</i>	←小腸間膜
<i>Aa. intestinales</i>	小腸動脈
<i>A. pancreaticoduodenalis in- ferior</i>	下降十二指腸 動脈
<i>Aa. jejunaes</i>	空腸動脈
<i>Aa. ileae</i>	迴腸動脈

A. ileocolica Endothel des Ileum, Coecum und Anfangs-theil d. Colon ascendens	廻盲(腸)動脈 廻腸ノ末端 盲腸及ビ 上行結腸 ノ初部
R. ileus	廻腸枝
R. colicus	結腸枝
A. appendicularis	蟲様突起動脈
A. colica dextra Colon ascendens	右結腸動脈 上行結腸
A. colica media Colon transversum	中結腸動脈 横行結腸
R. dexter	右枝
R. sinister	左枝
A. mesenterica inferior ←Mesocolon	下腸間膜動脈 ←結腸間膜
A. colica sinistra Colon descendens	左結腸動脈 下行結腸
R. superior	上枝
R. inferior	下枝
Aa. sigmoideae Colon sygmoideum	S 狀結腸動脈 S 狀結腸
A. haemorrhoidalis superior Oberer Theil d. Rectums	上痔動脈 直腸ノ上部
A. suprarenalis media	中副腎動脈
A. renalis	腎動脈
A. suprarenalis inferior	下副腎動脈
A. spermatica interna	内精系動脈
A. testicularis	睾丸動脈
A. ovarica	卵巢動脈

<b>A. sacralis media 中薦骨動脈</b>	
Medianlinie der Facies anterior des Vertebra lumbalis V, Sacrum et Coceygeum	第五腰椎薦骨及 ビ尾閶骨ノ前 面ノ正中線
Glomus coceygeum	尾閶骨動脈球
Rr. parietales	體壁枝
Rr. sacrales	薦骨枝
A. lumbalis ima s. V	最下腰動脈或ハ 第五腰動脈
Rr. viscerales	腑側枝

<b>A. iliaca communis 總腸骨動脈</b>	
<b>A. hypogastrica s. A. iliaca interna 下腹動脈</b>	

Rr. parietales	體壁枝
A. iliolumbalis	腸腰動脈
Zur Fossa iliaca durch die hintere Seite d. M. psoas	腰筋ノ後側 ヲ通シ腸 骨高ニ入
R. lumbalis	腰枝 [ル]
R. spinalis	脊髓枝
←Foramen intervertebrale der Verteb. lumb. V	←第五腰椎 ノ椎間 孔
R. iliacus	腸骨枝
A. sacralis lateralis	側薦骨動脈
←Vordere Fläche d. Sacrum, an der medialen Seite d. Foramina sacralia ant.	←薦骨ノ前面 ニテ前薦 骨孔ノ内 側ヲ通ズ

Rr. spinales	脊髓枝
←Foramina sacralia antt. et postt.	←前薦骨孔及後薦骨孔
A. obturatoria	閉鎖動脈
←Cavalis obturatorius	←閉鎖管
R. pubicus	耻骨枝
←Hintere Fläche des R. sup. ossis pubis	←耻骨上枝ノ後面
△R. pubicus a. epigastricae inf. (Corona mortis)	△下腹壁動脈ノ耻骨枝(屍冠)
R. anterior	前枝
R. posterior	後枝
A. acetabuli	髖臼動脈
A. glutaea superior	上臀動脈
←Foramen suprapiriforme	←上梨子狀筋
R. superior	上枝 [孔]
R. inferior	下枝
A. glutaea inferior	下臀動脈 [孔]
←Foramen infrapiriforme	←下梨子狀筋
△Aa. obturatoria et circumflexa femoris medialis	△閉鎖動脈及內側廻旋股動脈
A. comitans n. ischiadici	坐骨神經隨行動脈
Rr. viscerales	臍側枝
A. umbilicalis	臍動脈
Aa. vesicales superiores	上膀胱動脈
Lig. umbilicale laterale	側臍韌帶
A. vesicalis inferior	下膀胱動脈
Fundus vesicae, Prostata et Vesicula seminalis (beim	膀胱底攝護腺及精囊

Manne) od. Vagina (beim Weibe)	(男子)或ノ腔(女子)
A. deferentialis	輸精管動脈
A. uterina	子宮動脈
←Lig. latum uteri	←子宮廣韌帶
Cervix uteri	子宮頸
A. vaginalis	腔動脈
R. ovarii	卵巢枝
R. tubarius	輸卵管枝
A. haemorrhoidalis media	中痔動脈
Mittel-theil des Rectums	直腸ノ中央部
△Aa. haemorrhoidales sup. et inf. et A. vesicalis inf.	△上下ノ二痔動脈及下膀胱動脈
A. pudenda interna	內陰部動脈
←Foramen infrapiriforme et ischiadicum minor	←下梨子狀筋孔及小坐骨孔
A. haemorrhoidalis inferior	下痔動脈
A. perinei	會陰動脈
Aa. scrotales posteriores (beim Manne)	後陰囊動脈 (男子)
Aa. labiales posteriores (beim Weibe)	後陰唇動脈 (女子)
A. penis (beim Manne)	陰莖動脈 (男子)
A. urethralis	尿道動脈
A. bulbi urethrae	尿道球動脈
A. profunda penis	陰莖深動脈
A. dorsalis penis	陰莖背動脈

A. clitoridis (beim Weibe)	陰核動脈 (女子)
A. urethralis	尿道動脈
A. bulbi vestibuli	前庭球動脈
A. profunda clitoridis	陰核深動脈
A. dorsalis clitoridis	陰核背動脈

### A. iliaca externa 外腸骨動脈

A. epigastrica inferior	下腹壁動脈
Plica epigastrica	下腹壁動脈 破
Linea semicircularis Douglasi	半環狀線   變
△A. epigastrica superior	△上腹壁動脈
R. pubicus	耻骨枝
R. obturatorius	閉鎖枝
△R. pubicus a. obturatoriae	△閉鎖動脈ノ耻骨枝
A. spermatica externa	外精系動脈
A. ligamenti teretis uteri	子宮圓韌帶動脈
A. circumflexa ilium profunda	深腸骨迴旋動脈

### A. femoralis 股動脈又ハ大腿動脈

s. Vasa extremitatis inferioris 下肢ノ血管ノ項ヲ見ヨ

### Venae 靜脈

Vena cava superior 上空靜脈又ハ上大靜脈

Vv. anonymae dextra et sinistra  
右及左無名靜脈

Vv. thyreoideae inferiores 下甲狀腺靜脈  
V. thyroidea ima 最下甲狀腺靜脈

Plexus thyreoideus impar	奇甲狀腺靜脈叢
V. laryngea inferior	下喉頭靜脈
Vv. tracheales	氣管靜脈
V. vertebralis	椎骨靜脈
V. cervicalis profunda	深頸靜脈
V. mammaria interna	內乳靜脈
Vv. thymicae	胸腺靜脈
Vv. pericardiacae	心囊靜脈
Vv. phrenicae superiores	上橫隔膜靜脈
Vv. mediastinales anteriores	前胸縱隔靜脈
Vv. bronchiales anteriores	前氣管枝靜脈
Vv. oesophagae	食道靜脈
Vv. musculophrenicae	筋橫隔膜靜脈
Rr. intercostales	肋間枝
Rr. perforantes	穿通枝
Rr. sternales	胸骨枝
V. epigastrica superior	上腹壁靜脈
V. intercostalis suprema	最上肋間靜脈

### V. jugularis interna 內頸靜脈

Bulbus venae jugularis superior	上頸靜脈球
"    "    "    inferior	下頸靜脈球
V. canaliculi cochleae	蝸牛殼小管靜脈
Vv. thyreoideae superiores	上甲狀腺靜脈
V. laryngea superior	上喉頭靜脈
V. sternocleidomastoidea	鎖胸乳嚙筋靜脈
(V. thyroidea media)	(中甲狀腺靜脈)
Vv. pharyngeae	咽頭靜脈

Plexus pharyngeus	咽頭靜脈叢
Vv. meningeae	硬腦膜靜脈
Vv. canalis pterygoidei (Vidii)	翼狀管靜脈
V. lingualis	舌靜脈
V. profunda linguae	舌深靜脈
Vv. dorsales linguae	舌背靜脈
Rete dorsale linguae	舌背靜脈網「脈
V. commitans n. hypoglossi	舌下神經隨行靜

### V. jugularis externa 外頸靜脈

V. occipitalis	後頭靜脈
V. auricularis posterior	後耳靜脈
V. jugularis anterior	前頸靜脈
Arcus venosus juguli	頸靜脈弓
V. mediana colli	頸正中靜脈
V. transversa scapulae	肩胛橫靜脈

### V. subclavia 鎖骨下靜脈

V. thoraco-acromialis	胸廓肩峰靜脈
Vv. transversae colli	頸橫靜脈

### V. axillaris 腋窩靜脈

s. Vasa extremitatis superioris 上肢ノ血管ノ項ヲ見ヨ

### Vena azygos 奇靜脈

V. hemiazygos	半奇靜脈
” ” accessoria	副半奇靜脈
” ” media	中半奇靜脈

V. intercostalis suprema	最上肋間靜脈
Vv. intercostales III-XI	第三乃至第十一肋 間靜脈
R. dorsalis	背枝
R. spinalis	脊髓枝
Vv. oesophageae	食道靜脈
Vv. bronchiales posteriores	後氣管枝靜脈
V. lumbalis ascendens	上行腰靜脈

### Vv. columnae vertebralis et medullae spinalis 脊柱及脊髓ノ靜脈

Vv. basivertebrales	椎體靜脈
Plexus venosi vertebralis externi	外脊柱靜脈叢
Plexus venosi vertebrales externi posteriores	後外脊柱靜脈叢
Plexus venosi vertebrales externi anteriores	前外脊柱靜脈叢
Plexus venosi vertebralis interni	內脊柱靜脈叢
Sinus vertebrales longitudinales	縱脊柱靜脈竇
Vv. intervertebrales	椎間靜脈
Vv. spinales	脊髓靜脈
Vv. spinales externae anteriores	前外脊髓靜脈
” ” ” posteriores	後外脊髓靜脈
Vv. spinales internae	內脊髓靜脈
V. centralis	中心靜脈

### Vena cava inferior 下空靜脈又ハ下大靜脈

Radices parietales	體壁根
Vv. phrenicae inferiores	下橫隔膜靜脈

Vv. lumbales	腰靜脈
V. lumbalis ascendens	上行腰靜脈
V. sacralis media	中薦骨靜脈
Plexus sacralis anterior	前薦骨靜脈叢
<i>Radices viscerales</i>	膈側根
Vv. hepaticae	肝靜脈
Vv. suprarenales	副腎靜脈
Vv. renales	腎靜脈
V. spermatica (beim Manne)	精系靜脈(男子)
Plexus pampiniformis	蔓狀靜脈叢
Vv. testiculares	辜丸靜脈
Vv. epididymicae	副辜丸靜脈
Vv. ovaricae (beim Weibe)	卵巢靜脈(女子)
Plexus ovarii	卵巢靜脈叢
Plexus pampiniformis	蔓狀靜脈叢

### Vena portae 門(靜)脈

V. lienalis	脾靜脈
Vv. gastricae breves	短胃靜脈
V. gastroepiploica sinistra	左胃網膜靜脈
V. cystica	膽囊靜脈
Vv. pancreaticae	膵靜脈
V. mesenterica superior	上腸間膜靜脈
Vv. intestinales	小腸靜脈
V. ileocolica	迴盲(腸)靜脈
Vv. colicae dextrae	右結腸靜脈
"  "  mediae	中結腸靜脈
V. gastroepiploica dextra	右胃網膜靜脈
Vv. pancreaticae	膵靜脈

Vv. pancreaticoduodenales	胰十二指腸靜脈
Vv. duodenales	十二指腸靜脈
V. mesenterica inferior	下腸間膜靜脈
V. colica sinistra	左結腸靜脈
Vv. sigmoideae	S 狀結腸靜脈
Vv. haemorrhoidales superiores	上痔靜脈
V. coronaria ventriculi	胃冠狀靜脈
V. umbilicalis	臍靜脈
Ductus venosus (Arantii)	靜脈管
Lig. venosum (Arantii)	靜脈韌帶
Lig. teres hepatis	肝圓韌帶
Vv. parumbilicales (Sappeyi)	臍旁靜脈

### V. iliaca communis 總腸骨靜脈

### V. hypogastrica s. iliaca interna 下腹靜脈又、內腸骨靜脈

Vv. parietales	體壁靜脈
Vv. iliolumbales	腸腰靜脈
Vv. glutacae superiores	上腎靜脈
"  "  inferiores	下腎靜脈
Vv. obturatoriae	閉鎖靜脈
Vv. sacrales laterales	側薦骨靜脈
Plexus sacralis anterior	前薦骨靜脈叢
Vv. viscerales	膈側靜脈
Plexus haemorrhoidalis	痔靜脈叢
Vv. haemorrhoidales superiores	上痔靜脈
"  "  mediae	中痔靜脈
"  "  inferiores	下痔靜脈
Plexus vesicalis	膀胱靜脈叢



Vv. deferentiales	輸精管動脈
Plexus uterovaginalis	子宮靜脈叢
Vv. uterinae	子宮靜脈
Vv. pudendae internae	內陰部靜脈
V. dorsalis penis s. clitoridis	陰莖 (或ハ陰核) 背靜脈
Vv. profundae penis s. clitoridis	陰莖 (又ハ陰核) 深靜脈
Vv. urethrales	尿道靜脈
Vv. bulbi urethrae s. bulbi vestibuli	尿道球靜脈或ハ前庭球靜
Vv. haemorrhoidales inferiores	下痔靜脈 L脈
Vv. scrotales s. labiales posteriores	後陰囊 (又ハ陰唇) 靜脈
Plexus pudendalis	陰部靜脈叢

### V. iliaca externa 外腸骨靜脈

Vv. epigastricae inferiores	下腹壁靜脈
Vv. circumflexae ilium profundae	深腸骨迴旋靜脈

### V. femoralis 股靜脈又ハ大腿靜脈

s. Vasa extremitatis inferioris 下肢ノ血管ノ項ヲ見ヨ

### Lymphoglandulae et Vasa lymphatica trunci 軀幹ノ淋巴腺及淋巴管

(頸部ノ者ニ就キテハ第一五九頁ヲ見ヨ)

Lymphoglandulae thoracis	胸部ノ淋巴腺
Lymphogl. pectorales	胸淋巴腺
„ epigastricae	上腹淋巴腺

Lymphogl. sternales	胸骨淋巴腺
„ intercostales	肋間淋巴腺
„ mediastinales antt.	前胸縱隔淋巴腺
„ „ postt.	後胸縱隔淋巴腺
„ tracheales	氣管淋巴腺
„ bronchiales	氣管枝淋巴腺
Truncus broncho-mediastinales	氣管枝胸縱隔淋巴幹
Lymphoglandulae pelvis	骨盤部ノ淋巴腺
Lymphogl. iliaca extt.	外腸骨淋巴腺
„ hypogastricae s. iliacae intt.	下腹淋巴腺或ハ內腸骨淋巴腺
Lymphogl. sacrales	薦骨淋巴腺
Plexus sacralis medius	中薦骨淋巴叢
Lymphoglandulae abdominis	腹部ノ淋巴腺
Lymphogl. lumbales	腰淋巴腺
Plexus lymphaticus aorticus	大動脈淋巴叢
Truncus lymphaticus lumbalis	腰淋巴幹
Lymphogl. mesentericae	腸間膜淋巴腺
„ mesocolicae	結腸間膜淋巴腺
„ coelicae	腹腔淋巴腺
Plexus coeliacus	腹腔淋巴叢
Lymphogl. gastricae supp.	上胃淋巴腺
„ „ inff.	下胃淋巴腺
„ hepaticae	肝淋巴腺
„ pankreaticolienalis	脾脾淋巴腺
Truncus lymphaticus intestinalis	腸淋巴幹
Ductus lymphaticus dexter	右淋巴總幹
Truncus lymphaticus jugularis dexter	右頸淋巴幹

Truncus lymphaticus subclavius dexter	右鎖骨下淋巴幹
Truncus lymphaticus bronchio-mediastinalis dexter	右氣管枝胸縱隔淋巴幹
Ductus thoracicus	胸管
Trunci lymphatici lumbales dexter et sinister	左及右腰淋巴幹
Truncus lymphaticus intestinalis	腸淋巴幹
Cisterna s. receptaculum chyli Chylus et Chylus-gefässe	乳糜槽 乳糜及乳糜管
Truncus lymphaticus jugularis sinister	左頸淋巴幹
Truncus lymphaticus subclavius sinister	左鎖骨下淋巴幹
Truncus lymphaticus bronchio-mediastinalis sinister	左氣管枝胸縱隔淋巴幹

### Nervi cervicales et trunci

頸部及軀幹ノ神經

#### N. glossopharyngeus 舌咽神經

←Foramen jugulare	←頸靜脈孔
Nucleus ambiguus (Motorischer Ursprungkern)	疑核 (運動部ノ起核)
im Medulla oblongata	延髓中
Nucleus alae cinereae (sensibler Endkern)	灰白翼核 (知覺部ノ終止核)
im Medulla oblongata	延髓中

Nucleus tractus solitarii	孤立系列核
Tractus solitarius (Geschmacks-faser)	孤立系列 (味覺神經纖維)
im Medulla oblongata	延髓中
Ganglion superius	上神經節
Foramen jugulare	頸靜脈孔
Ganglion petrosum	岩樣神經節
Fossula petrosa	岩樣小窩
N. tympanicus	鼓室神經
N. petrosus superficialis minor	小淺岩樣神經
Plexus tympanicus (Jacobsoni)	鼓室神經叢
△R. anastomoticus cum plexu tympanico n. facialis	△顏面神經ノ鼓室神經叢吻合枝
△N. caroticotympanicus superior	△上頸鼓神經
△" " inferior	△下頸鼓神經
R. tubae	耳喇叭枝
Ramuli tympanici	鼓室小枝
R. anastomoticus cum ramo auriculari n. vagi	迷走神經耳殼枝吻合枝
R. anastomoticus cum n. sympathico	交感神經吻合枝
Rr. pharyngei	咽頭枝
Plexus pharyngeus	咽頭神經叢
R. stylopharyngeus	莖狀咽頭枝
Rr. tonsillares	扁桃腺枝
R. lingualis	舌枝

#### N. vagus 迷走神經

Nucleus ambiguus (Motorischer Ursprungkern)	疑核 (運動部ノ起核)
---	-------------

<i>in Medulla oblongata</i>	延髓中
Nucleus alae cinereae (sensibler Endkern)	灰白翼核 (知覺部ノ終止核)
<i>in Medulla oblongata</i>	延髓中
Nucleus tractus solitarii	孤立系列
Tractus solitarius	孤立系列
<i>in Medulla oblongata</i>	延髓中
Ganglion jugulare	頸靜脈神經節
<i>in Foramen jugulare</i>	頸靜脈孔內
Ganglion nodosum	節狀神經節
<i>Vor Procc. transv. d. Verteb. cerv. I et II</i>	第一及第二頸椎ノ橫突起
Rr. ganglii nodosi	節狀神經節枝
R. meningeus	硬腦膜枝
R. auricularis	耳殼枝
Rr. anastomotici superior et inferior cum ganglio cervicali superior	上頸神經節上吻合枝及下吻合枝
R. anastomoticus c. n. glosso-pharyngeo	舌咽神經吻合枝
R. anastomoticus c. n. hypoglosso	舌下神經吻合枝
Rr. pharyngei	咽頭枝
Plexus pharyngeus	咽頭神經叢
N. laryngeus superior	上喉頭神經
R. externus	外枝
<i>M. constrictor pharyngeus inf.</i>	下咽頭收縮筋
<i>M. crico-thyroideus</i>	環狀甲狀筋
R. internus	內枝
R. anastomoticus c. n. laryngeo inferiore	下喉頭神經吻合枝
Rr. cardiaci superiores	上心臟枝

Plexus cardiacus	心臟神經叢
N. depressor	減壓神經
N. laryngeus inf. s. recurrens	下喉頭神經或ハ返回神經
R. anastomoticus cum ganglio cervicale inferiore	下頸神經節吻合枝
Rr. cardiaci inferiores	下心臟枝
Rr. tracheales	氣管枝
Plexus trachealis	氣管神經叢
Rr. oesophagei	食道枝
Plexus oesophageus	食道神經叢
Rr. bronchiales anteriores	前氣管枝枝
<i>Plexus pulmonalis anterior</i>	前肺神經叢
Rr. bronchiales posteriores	後氣管枝枝
<i>Plexus pulmonalis posterior</i>	後肺神經叢
Rr. pericardiaci	心囊枝
Rr. gastrici	胃枝
Plexus gastricus anterior	前胃神經叢
Plexus gastricus posterior	後胃神經叢
Rr. hepatici	肝枝
Rr. coeliaci	腹腔枝
Rr. lienales	脾枝
Rr. pankreatici	降枝
Rr. intestinales	腸枝
Rr. supra-renales	副腎枝
Rr. renales	腎枝

### N. accessorius 副神經

← <i>Foramen jugulare</i>	← 頸靜脈孔
Nucleus n. accessorii	副神經核

	<i>im Medulla oblongata und Rückenmark</i>	延髓及脊髓中
R. internus		內枝
	$\Delta$ <i>Ganglion nodosum n. vagi</i>	$\Delta$ 迷走神經ノ節
R. externus		外枝 〔狀神經節〕
	<i>M. trapezius</i>	僧帽筋
	<i>M. sterno-cleido-mastoideus</i>	胸鎖乳嘴筋

### N. hypoglossus 舌下神經

	$\leftarrow$ <i>Canalis n. hypoglossi</i>	$\leftarrow$ 舌下神經
Nucleus n. hypoglossi		舌下神經核
	<i>im Medulla oblongata</i>	延髓中
R. anastomoticus cum ganglio cervicali superior		上頸神經節吻合枝
R. anastomoticus cum ganglio nodoso n. vagi		迷走神經節狀神經節吻合枝
Rr. anastomotici cum nn. cervicales I-III		第一乃至第三頸神經吻合枝
R. descendens		下行枝
Ansa hypoglossi		舌下神經蹄係
R. meningeus		硬腦膜枝
Rr. vasculares		血管枝
R. thyreoideus		甲狀舌骨枝
R. geniohyoideus		頤舌骨枝
Rr. linguales		舌枝

### Nn. cervicales 頸神經

Rr. posteriores		後枝
R. lateralis		外側枝
R. medialis		內側枝
N. suboccipitalis (R. posterior n. cervicalis I)		後頭下神經 (第一頸神經後枝)

N. occipitalis major (R. posterior n. cervicalis II)		大後頭神經 (第二頸神經後枝)
N. occipitalis tertius (R. posterior n. cervicalis III)		第三後頭神經 (第三頸神經後枝)
Rr. anteriores		前枝
Plexus cervicalis		頸神經叢
Plexus brachialis		上膊神經叢

### Plexus cervicalis 頸神經叢

Rr. anteriores nn. cervicales I-IV		第一乃至第四頸神經前枝
Rr. cutanei		皮枝
N. occipitalis minor (Nn. cerv. II-III)		小後頭神經
N. auricularis magnus (N. cerv. III)		大耳殼神經
R. anterior		前枝
R. posterior		後枝
N. cutaneus colli (N. cerv. III)		頸皮神經
Rr. superiores		上枝
Rr. inferiores		下枝
Nn. supraclaviculares (Nn. cerv. III-IV)		鎖骨上神經
Nn. supraclaviculares anteriores		前鎖骨上神經
Nn. supraclaviculares medii		中鎖骨上神經
Nn. supraclaviculares posteriores		後鎖骨上神經
Rr. musculares		筋枝
N. phrenicus (Nn. cerv. III-IV)		橫膈膜神經

R. pericardiacus	心囊枝
Rr. pleurales	胸膜枝
R. phrenico-abdominalis	橫隔膜腹枝
N. cervicalis descendens (Nn. cerv. II-III)	下行頸神經
<i>Ansa n. hypoglossi</i>	舌下神經蹄係
Rr. musculares zu Mm. scaleni, levator scapulae, sternocleidomastoideus und trapezius	筋枝 (斜角筋肩胛舉筋胸鎖乳嘴筋及僧帽筋 = 至ル)

### Plexus brachialis 上膊神經叢

s. Nn. extremitatis inf. 上肢ノ神經ノ項ヲ見ヨ

### Nn. thoracales 胸神經

Rr. posteriores	後枝
R. lateralis	外側枝
R. cutaneus lateralis	外側皮枝
R. medialis	內側枝
R. cutaneus medialis	內側皮枝
Rr. anteriores s. Nn. intercostales	前枝即肋間神經
Rr. musculares	筋枝
R. cutaneus lateralis (pectoralis et abdominalis)	外側皮枝 (胸及腹ノ)
R. posterior	後枝
N. intercosto-brachialis (N. thoracalis II)	肋間上膊神經 (第二胸神經)
R. anterior	前枝

Rr. mammarii laterales (Nn. thoracales IV-VI)	外側乳腺枝 (第四乃至第六胸神經)
R. cutaneus anterior (pectoralis et abdominalis)	前皮枝 (胸及腹ノ)
Rr. mammarii mediales (Nn. thoracales II-IV)	內側乳腺枝 (第二乃至第四胸神經)

### Nn. lumbales 腰神經

Rr. posteriores	後枝
Rr. laterales	外側枝
Nn. clunium superiores (Nn. lumbales I-III)	上臀皮神經 (第一乃至第三腰神經)
Rr. mediales	內側枝
Rr. anteriores	前枝

### Nn. sacrales et coccygeus 薦骨神經及尾閭骨神經

Rr. posteriores	後枝
← <i>Foramina sacralia postt. et Hiatus sacralis</i>	← 後薦骨孔及薦骨裂孔
Rr. laterales	外側枝
Nn. clunium medii (Nn. sacrales I-III)	中臀皮神經 (第一乃至第三薦骨神經)
Rr. mediales	內側枝 [ 經 ]
Rr. anteriores	前枝
← <i>Foramina sacralia antt.</i>	← 前薦骨孔

**Plexus lumbosacralis** 腰薦骨神經叢

Nervi extremitatis inferioris 下肢ノ神經ノ項ヲ見

**Systema nervolum sympathicum**

## 交感神經系

Truncus sympathicus	交感神經幹
Ganglia trunci sympathici	交感神經幹神經節
Rr. communicantes	吻合枝
<i>Nn. cerebro-spinuales</i>	腦脊髓神經
Rr. transversi	橫枝
Plexus sympathici	交感神經叢
Ganglia plexuum sympathicorum	交感神經叢神經節

**Pars cephalica et cervicalis**

## 頭部及頸部

<i>Ganglion cervicale superius</i>	上頸神經節
Rr. communicantes cum Nn. cerv. I-III	第一乃至第三頸神經吻合枝
N. caroticus internus	內頸動脈神經
Plexus caroticus internus	內頸動脈神經叢
N. caroticotympanicus inferior et superior	上及下頸(動脈)鼓(室)神經「叢
△ <i>Plexus tympanicus</i>	△鼓室神經
N. petrosus profundus	深岩樣神經
△ <i>N. caudis pterygoidei Vidiani</i>	△翼狀管神經
Plexus cavernosus	海綿樣神經叢

Verbindung mit Nn. abducens oculomotorius et trochlearis	外旋神經動眼神經及滑車神經トノ結合
Verbindung mit Ganglion semilunare et N. maxillaris	半月狀神經節及上顎神經トノ結合
Radix sympathica ganglii ciliaris	毛樣神經節交感根
Aeste zum Hypophysis cerebri	大腦下垂體ニ至ル枝
Plexus a. cerebri anterioris	前大腦動脈神經叢
"    "    "    mediae	中大腦動脈神經叢「經叢
"    "    "    chorioideae	脈絡膜動脈神經叢
"    "    "    ophthalmicus	眼動脈神經叢
N. jugularis	頸靜脈神經
△ <i>Ganglion jugulare n. vagi</i>	△迷走神經頸靜脈神經節
△ <i>Ganglion petrosum n. glossopharyngei</i>	△舌咽神經岩樣神經節
Nn. carotici externi	外頸動脈神經
Plexus caroticus externus	外頸動脈神經叢「神經叢
"    thyreoideus superior	上甲狀腺動脈
"    lingualis	舌動脈神經叢
"    maxillaris externus	外頸動脈神經叢
Radix sympathica ganglii submaxillaris	顎下神經節交感根
Plexus occipitalis	後頭動脈神經叢「經叢
"    auricularis posterior	後耳殼動脈神

Plexus temporalis superficialis	淺顳額動脈神經叢「叢
„ maxillaris internus	內顳動脈神經
„ meningeus	硬腦膜動脈神經叢
„ pharyngeus ascendens	上行咽頭動脈神經叢「叢
„ caroticus communis	總頸動脈神經
Rr. laryngopharyngei	喉頭咽頭枝
<i>Plexus pharyngeus</i>	咽頭神經叢
N. cardiacus superior	上心臟神經
Ganglion cardiacum superius	上心臟神經節
Ganglion cardiacum (Wrisbergi)	心臟神經節
Verbindung mit Ganglion nodosum n. vagi	迷走神經ノ節狀神經節トノ結合
Verbindung mit N. hypoglossus	舌下神經トノ結合
<i>Ganglion cervicale medium</i>	中頸神經節
Rr. communicantes cum Nn. cerv. V. et VI	第五及第六頸神經トノ交通
N. cardiacus medius	中心臟神經「枝
Ganglion cardiacum medium (Arnoldi)	中心臟神經節
<i>Ganglion cervicale inferius</i>	下頸神經節
Rr. communicantes	交通枝
Ansa subclavia (Vieussenii)	鎖骨下神經縮
N. cardiacus inferior	下心臟神經「叢
Plexus subclavius	鎖骨下動脈神經
„ mammarius internus	內乳動脈神經叢

Plexus thyroideus inferior	下甲狀腺動脈神經叢
„ vertebralis	椎骨動脈神經叢

### Pars thoracalis 胸部

Ganglia thoracalis (II od. 12)	胸神經節 (十一或ハ十二個)
N. splanchnicus major	大內臟神經
Aus Ganglia thoracalia VI-IX	第六乃至第九胸神經節ヨリ出ヅ
Ganglion splanchnicum (Arnold)	內臟神經節
N. splanchnicus minor	小內臟神經
Aus ganglia thoracalia X et XI	第十及第十一胸神經節ヨリ出ヅ
R. renalis	腎枝
N. splanchnicus imus	最下內臟神經
Plexus aorticus thoracalis	胸部大動脈神經
Plexus cardiacus	心臟神經叢「叢
Rr. cardiaci (supp. et inf.) n. vagi	迷走神經心臟枝
Nn. cardiaci (sup. med. et inf.) n. sympathici	交感神經心臟枝
Plexus cardiacus profundus	深心臟神經叢
Plexus „ superficialis	淺心臟神經叢
Ganglion cardiacum (Wrisbergi)	心臟神經節
Plexus coronarius cordis anterior	前心冠神經叢
Plexus coronarius cordis posterior	後心冠神經叢
Rr. pulmonales	肺枝
Plexus pulmonalis	肺神經叢

## Pars abdominalis 腹部

Ganglia lumbalia (4 od. 5)	腰神經節 (四或ハ五個)
Ganglia sacralia (4 od. 5)	薦骨神經節 (四或ハ五個) [個]
Ganglion coecygeum (1)	尾閥骨神經節 (一)
Plexus aorticus abdominalis	腹部大動脈神經叢
Plexus coeliacus	腹腔神經叢 [神經
<i>Nn. splanchnici maj. et min.</i>	大小ノ二內臟
<i>Rr. coeliaci n. vagi dext.</i>	右迷走神經ノ
	腹腔枝 [節
<i>Ganglion thoracale XII</i>	第十二胸神經
<i>Ganglia lumbalia I et II</i>	第一及第二腰
	神經節
<i>Plexus aorticus thoracalis</i>	胸部大動脈神
	經叢
<i>Plexus aorticus abdominalis</i>	腹部大動脈神
	經叢
Ganglia coeliaca	腹腔神經節
Ganglion renali-aorticum	腎大動脈神經節
Ganglion solare	太陽狀神經節
Plexus solaris	太陽狀神經叢
Ganglion mesentericum superius	上腸間膜神經節
Plexus phrenicus	橫隔膜神經叢
Ganglia phrenica	橫隔膜神經節
Plexus hepaticus	肝神經叢
"    lienalis	脾神經叢
"    gastricus superior	上胃神經叢
"    gastricus inferior	下胃神經叢
"    suprarenalis	副腎神經叢
"    renalis	腎神經叢

Plexus spermaticus	精系神經叢
"    a. ovaricae	卵巢動脈神經叢
Plexus mesentericus superior	上腸間膜神經叢
Rr. pancreaticoduodenale	脾十二指腸枝
Rr. intestinales	小腸枝
Rr. colici	結腸枝
Plexus myentericus (Auerbachi)	筋織膜神經叢
"    submucosus (Meissneri)	粘膜下神經叢
"    mesentericus inferior	下腸間膜神經叢
Ganglion mesentericum inf.	下腸間膜神經節
Nn. haemorrhoidales superiores	上痔神經
Plexus haemorrhoidalis su-	上痔神經叢
Plexus iliacus [perior	腸骨神經叢

## Pars pelvina 骨盤部

Plexus hypogastricus	下腹神經叢
Plexus haemorrhoidalis medius	中痔神經叢
Plexus prostaticus	攝護腺神經叢
Ganglion prostaticum	攝護腺神經節
Plexus deferentialis	輸精管神經叢
Plexus uterovaginalis	子宮腔神經叢
Plexus vesicalis	膀胱神經叢
Nn. vesicales superiores	上膀胱神經
Nn. vesicales inferiores	下膀胱神經
Plexus cavernosus penis s.	陰莖 (又ハ陰核)
clitoridis	海綿體神經叢
N. cavernosus penis s.	大陰莖 (又ハ
clitoridis major	陰核) 海綿
	體神經



Nn. cavernosi penis (s. clitoridis) 小陰莖 (又ハ  
minores 陰核) 海綿  
體神經

SPLANCHNOLOGIA

內 臟 學

Apparatus digestrius

消 化 器

<i>Kopfdarm</i>	頭腸
Cavum oris	口腔
Palatum	口蓋 「液腺
Glandulae oris s. salivares	口腔腺又ハ唾
Tonsillae	扁桃腺
Dentes	齒
Lingua	舌
Fauces	咽門
Pharynx	咽頭
<i>Rumpfdarm</i>	胴腸
Vorderdarm	前腸
Oesophagus	食道
Ventriculus	胃
Mitteldarm	中腸
Intestinum tenue	小腸
Hinterdarm	後腸
Intestinum crassum	大腸
Intestinum rectum	直腸
<i>Anhangsdrüsen</i>	附屬腺
Hepar	肝臟

Pankreas 脾臟  
Lien 脾臟

## Cavum oris 口腔

Labia oris 口唇  
  Labium superius 上唇  
  Labium inferius 下唇  
Rima oris 口裂  
Angulus oris 口角  
Commissura labiorum 唇交連  
Philtrum 人中  
  Tuberculum labii superior 上唇結節  
  Sulcus nasolabialis 鼻唇溝  
  Sulcus mentolabialis 頤唇溝  
Vestibulum oris 口腔前庭  
  Frenulum labii superior 上唇繫帶  
  Frenulum labii inferior 下唇繫帶  
  Gingiva 齒齦  
  Bucca 頰  
Cavum oris proprius 固有口腔  
  Palatum (s. Seite 245) 口蓋 (第二四五頁ヲ見ヨ)  
  Diaphragma oris 口隔膜  
    *M. mylohyoideus* 顎舌骨筋  
    *M. geniohyoideus* 頤舌骨筋  
  Lingua (s. Seite 251) 舌 (第二五一頁ヲ見ヨ)  
  Frenulum linguae 舌繫帶  
  Plica sublingualis 舌下皺襞

Caruncula sublingualis s. 舌下結起(唾阜)  
Papilla salivalis inferior 又ハ下唾液腺  
  乳頭  
  *Ductus submaxillaris* 顎下腺管  
  " *sublingualis major* 大舌下腺管  
Plica fimbriata 剪綵皺襞  
Arcus dentalis superior 上齒弓  
Arcus dentalis inferior 下齒弓  
Isthmus faucium 咽(門)峽  
Tunica mucosa oris 口腔粘膜  
  Typisches geschichtetes Pflasterepithel 典型的複層磚狀  
  上皮  
  Tunica propria 固有膜  
  Papillae 乳頭  
  Tela submucosa 粘膜下組織  
  Glandulae oris s. salivales 口腔腺又ハ唾  
  液腺 (第二  
  四六頁ヲ見  
  ヨ)

## Palatum 口蓋

Palatum durum 硬口蓋  
  Raphe palatini 口蓋縫線  
  Papilla incisiva 門齒乳頭  
  Ductus incisivi (Stensoni) 門齒管  
  Plicae palatinae transversae 橫口蓋皺襞  
  Foveola palatina 口蓋小窩  
  Glandulae palatinae 口蓋腺  
Palatum molle 軟口蓋  
  Velum palatinum 口蓋帆

Uvula	懸壺垂
Arcus glossopalatinus	舌口蓋弓
Arcus pharyngopalatinus	咽頭口蓋弓
Sinus tonsillaris	扁桃腺窩
Tonsilla palatina	口蓋扁桃腺
Fossa supratonsillaris	扁桃腺上窩
Fossulae tonsillares	扁桃腺小窩
Noduli lymphatici	淋巴結節
Tunica mucosa	粘膜
Orale Fläche: Geschichtetes Plasmepithel	口面ハ複層磚狀上皮「皮」
Nasale Fläche: Flimmerepithel	鼻面ハ顫毛上
Tela submucosa	粘膜下組織
Glandulae palatinae	口蓋腺
Muskeln d. Palatum molle	軟口蓋ノ筋
S. Seite 254	第二五頁ヲ見
Gefäße	血管
Vasa palatina ascendens (Ast d. A. maxillaris ext.)	上行口蓋動脈 (外顎動脈ノ枝)
Vasa palatina descendens (Ast d. A. maxillaris int.)	下行口蓋動脈 (内顎動脈ノ枝)
Nerven	神經
N. palatinus (Ast d. Ganglion sphenopalatinum)	口蓋神經 (蝶竇口蓋神經節ノ枝)
R. tonsillaris n. glossopharyngei	舌咽神經ノ扁桃腺枝

**Glandulae oris s. salivares**  
口腔腺又ハ唾液腺

Reine Eiweissdrüsen      純蛋白質腺

Glandula parotis	耳下腺
"    linguales Ebneri	エブネル氏舌腺
Reine Schleimdrüsen	純粘液腺
Glandulae palatinae	口蓋腺
"    linguales laterales et posteriores	外側及後舌腺
Gemischte Drüsen	混合腺
Glandula submaxillaris	顎下腺
"    sublingualis	舌下腺
Glandulae labiales	唇腺
"    buccales	頰腺
"    linguales anteriores (Blandini-Nuhni)	前舌腺
Glandulae salivares minores	小唾液腺
Glandulae buccales	頰腺
"    labiales	唇腺
"    morales	臼齒腺
"    palatinae	口蓋腺
"    linguales	舌腺
"    linguales anteriores (Blandini-Nuhni)	前舌腺
"    linguales Ebneri	エブネル氏舌腺
Glandulae salivares majores	大唾液腺
Glandula parotis	耳下腺
Fossa retromandibularis	後下顎窩
Ductus parotideus (Stenoni)	耳下腺
Glandula parotis accessoria	副耳下腺
Feiner Bau	微細構造
Zusammengesetzte alveoläre Drüsen	複胞狀腺

Reine Eiweiss-drüsen	純蛋白腺
Eiweiss- oder seröse Zellen	蛋白細胞或 ハ漿液細胞
Schaltstück- Sekret-röhre	閘管或ハ中間 分泌管 [部]
Glandula submaxillaris	顎下腺
<i>Fossa submaxillaris</i>	顎下窩
Ductus submaxillaris (Whar- toni)	顎下腺管
<i>Plica sublingualis</i>	舌下皺襞
<i>Caruncula sublingualis</i>	舌下結起
<i>Feiner Bau</i>	微細構造
Zusammengesetzte alveolo- tubuläre Drüsen	複胞狀管狀腺
Gemischte Drüsen	混合腺
Seröse Zellen	漿液細胞
Mucöse Zellen	粘液細胞
Giannuzzi'scher Halbmond	ジャンヌッ ツ氏半月
Ebner'scher Halbmond	エプネル氏 半月 [部]
Schaltstück	閘管又ハ中間
Sekret-röhre	分泌管
Glandula sublingualis	舌下腺 [腺窩]
<i>Fossa sublingualis mandibular</i>	下顎骨ノ舌下
Ductus sublinguales minore	小舌下腺管
Ductus sublingualis major (Bartholini)	大舌下腺管
<i>Caruncula sublingualis</i>	舌下結起
<i>Feiner Bau</i>	微細構造
Fast wie Glandula submaxil- laris	畧ハ顎下腺ニ 同シ

## Tonsillae 扁桃腺

Tonsilla palatina	口蓋扁桃腺
(S. Seite 246)	(第二四六頁 ヲ見ヨ)
Tonsilla lingualis	舌扁桃腺
(S. Seite 252)	(第二五二頁 ヲ見ヨ)
Tonsilla pharyngea	咽頭扁桃腺
(S. Seite 256)	(第二五六頁 ヲ見ヨ)

## Dentes 齒

Arcus dentalis superior	上齒弓
Arcus dentalis inferior	下齒弓
Corona dentis	齒冠
Tubercula (coronae) dentis	齒冠結節
Collum dentis	齒頸
Radix dentis	齒根
Apex radiceis dentis	齒根尖
Foramen apicis dentis	齒根尖孔
Cavum dentis	齒腔
Pulpa dentis	齒髓
Canalis radiceis dentis	齒根管
Facies masticatoria	咀嚼面
Facies labialis (bez. buccalis)	唇面(又ハ頰面)
Facies lingualis	舌面
Facies contactus	對接面
Dentes permanentes (32)	永久齒(三十二個)
Dentes incisivi (8)	門齒(八個)
„ canini s. angulares (4)	犬齒(四個)

Dentes praemolares (8)	小白齒 (八個)
„ - molares (12)	大白齒 (十二個)
Dens serotinus s. sapiens	後生齒又ハ智齒
Dentes decidui s. infantiles (20)	脫落齒又ハ乳齒 (二十個)
Dentes incisivi (8)	門齒 (八個)
„ canini (4)	犬齒 (四個)
„ molares (8)	臼齒 (八個)
<i>Feiner Bau</i>	微細構造
Substantia eburnea s. Dentin	象牙質
Canaliculi dentales	齒小管
<i>Primäre Krümmung</i>	第一彎曲
<i>Sekundäre Krümmung</i>	第二彎曲
<i>Schreger'sche Linie</i>	シユレーゲル
<i>Collaterale Aeste</i>	側枝 [氏線]
Fibrae dentalis (Zahnfaser)	齒纖維
Vagina dentalis (Zahnscheide)	齒管鞘
Membrana limitans, Kbelliker	分界膜
Spatia interglobularis	球間洞腔 [粒層]
Tomes'sche Körnerschicht	「トームス氏顆
Substantia adamantina s. Email, (s. Schmelz)	珐瑯質
Prismata adamantina (Schmelzprismen)	珐瑯質稜柱
Bräunliche Parallelstreifen	褐色並行線
Cuticula dentis s. Membrana Nasmithi	齒小皮或ハナスミス氏膜
Substantia ossea s. Cement	白堊質或ハ骨樣質
Scharpey'sche Faser	「シヤルペー」氏纖維
Knochenkörperchen	骨小體

Havers'sche Kanälchen (nur beim Greisenalter)	「ハーヴェルス」氏小管 (老人ニ有ルノミ)
Periostium alveolare s. Periodontium	齒槽骨膜或ハ齒根膜
Lig. circulare s. annulare dentis	齒輪狀韌帶
Pulpa dentis	齒髓
Odontoblasten	造齒細胞
<i>Pulpafortsätze</i>	齒髓突起
<i>Zahnfaser</i>	齒纖維
Rundliche Zellen	圓形細胞
Sternförmige Zellen	星芒狀細胞
Nervenplexus	神經叢
Gefässplexus	血管叢

## Lingua 舌

Dorsum linguae	舌背
Margines laterales	外側緣
Facies inferior	下面
Plica fimbriata	剪綵皺襞
Sulcus medianus linguae	舌正中溝
Septum linguae	舌中隔
Corpus linguae	舌體
Radix linguae	舌根
Apex linguae	舌尖
Sulcus terminalis	分界溝
Foramen caecum linguae (Morgagni)	舌盲孔
Ductus lingualis	舌管
Ductus thyreoglossus	甲狀舌管

<i>Bau</i>	構造
<i>Tunica mucosa linguae</i>	舌粘膜
Geschichtetes Pflasterepithel	複層磚狀上皮
<i>Tunica propria</i>	固有膜
<i>Tela submucosa</i>	粘膜下組織
<i>Papillae linguales</i>	舌乳頭
<i>Papillae filiformes</i>	絲狀乳頭
<i>Secundäre Papillen</i>	第二乳頭
<i>Papillae conicae</i>	圓錐狀乳頭
<i>Papillae fungiformes</i>	蕈狀乳頭
<i>Secundäre Papillen</i>	第二乳頭
<i>Papillae lenticulares</i>	レンズ狀乳頭
<i>Papillae vallatae</i>	輪廓樣乳頭或ハ有濠乳頭
<i>Furche</i>	濠又ハ溝
<i>Wall</i>	堤又ハ輪廓
<i>Geschmacksknospen</i>	味蕾
<i>Secundäre Papillen</i>	第二乳頭
<i>Papillae foliatae</i>	葉狀乳頭
<i>Geschmacksknospen</i>	味蕾
<i>Tonsilla lingualis</i>	舌扁桃腺
<i>Folliculi linguae</i>	舌濾胞
<i>Balghöhle</i>	濾胞腔
<i>Glandulae linguales</i>	舌腺
<i>Gl. linguales Ebneri</i>	エブネル氏舌
<i>Gl. linguales posteriores</i>	後舌腺 [腺]
<i>Gl. linguales laterales</i>	側舌腺
<i>Gl. linguales anteriores</i> (Blandini, Nuhni)	前舌腺
<i>Musculi linguales</i>	舌筋
©Alle: <i>N. hypoglossus</i>	◎皆舌下神經
<i>M. genioglossus</i>	頤舌筋

○ <i>Spina mentalis mandibulae</i>	○下顎骨頤棘
● <i>Dorsum linguae</i>	●舌背
<i>M. hyoglossus</i>	舌骨舌筋
○ <i>Corpus et Cornu majus ossis hyoidei</i>	○舌骨ノ體及大
● <i>Dorsum linguae</i>	●舌背 [角]
<i>M. chondroglossus</i>	小角舌筋
○ <i>Cornu minus ossis hyoidei</i>	○舌骨小角
● <i>Lingua</i>	●舌
<i>M. styloglossus</i>	莖狀舌筋
○ <i>Proc. styloideus</i>	○莖狀突起
● <i>Apex linguae</i>	●舌尖
<i>M. longitudinalis superior</i>	上縱舌筋 [存ス]
Am <i>Dorsum linguae</i>	舌背ニ接シテ
○ <i>Radix linguae</i>	○舌根
● <i>Apex linguae</i>	●舌尖
<i>M. longitudinalis inferior</i>	下縱舌筋
Zwischen d. <i>M. genio-glossus</i> und	舌ノ下面ニ近
<i>M. genio-hyoideus</i> , an d. <i>Facies</i>	キ所ニテ頤
<i>inferior linguae</i>	舌筋ト舌骨
	舌筋トノ間
○ <i>Radix linguae</i>	○舌根
● <i>Apex linguae</i>	●舌尖
<i>M. transversus linguae</i>	舌橫筋
○ <i>Septum linguae</i>	○舌中隔
● <i>Margines laterales linguae</i>	●舌外側緣
<i>M. verticalis linguae</i>	舌鉛直筋
○ <i>Dorsum linguae</i>	○舌背
● <i>Facies inferior linguae</i>	●舌下面
<i>Gefässe</i>	血管
<i>Vasa lingualis</i>	舌動靜脈
<i>Plexus lymphaticus superf.</i>	淺淋巴叢 [ル]
Zu <i>Lymphog. linguales</i>	舌淋巴腺ニ入
<i>Plexus lymphaticus prof.</i>	深淋巴叢
Zu <i>Lymphogl. submaxillares</i>	顎下淋巴腺ニ
<i>Nerven</i>	神經 [入ル]

N. hypoglossus 舌下神經  
 N. lingualis 舌神經  
 N. glossopharyngeus 舌咽神經  
 Ast des N. laryngeus sup. n. vagi 迷走神經ノ上喉頭神經ノ枝

Fauces 咽門

Obere Wand: Palatum molle 上壁ハ軟口蓋  
 Seiten-wand: Arcus palato-glossus 側壁ハ舌口蓋弓  
 „ palato-pharyngeus 及咽頭口蓋弓  
 Untere Wand: Radix linguae 下壁ハ舌根  
 Isthmus faucium 咽門峽  
 Musculi palatini et faucium 口蓋及咽門ノ筋  
 M. levator veli palatini 口蓋帆舉筋  
 ○Facies inferior pyramidis (vor Foramen caroticum externum) 錐體下面(外頸動脈孔ノ前)  
 ○Cartilago tubae auditivae 耳喇叭軟骨  
 ●Aponeurosis palatina 口蓋腱膜  
 ◎N. facialis 顔面神經  
 M. tensor veli palatini 口蓋帆張筋  
 ○Fossa scaphoidea ossis sphenoidalis 蝴蝶骨舟狀窩  
 ○Cartilago et Lamina membranacea tubae auditivae 耳喇叭管ノ軟骨及膜樣部  
 ○Spina angularis ossis sphenoidalis 蝴蝶骨角棘  
 ←Suleus hamuli pterygoidei 翼狀鉤溝  
 ●Aponeurosis palatina 口蓋腱膜  
 ●Pars horizontalis oss. palatini 口蓋骨地平部  
 ◎N. mandibularis 下顎神經  
 Bursa m. tensoris veli palatini 口蓋帆張筋粘液囊  
 M. uvulae 懸壅垂筋  
 ○Spina nasalis posterior 後鼻棘

○Aponeurosis palatina 口蓋腱膜  
 ●Apex uvulae 懸壅垂尖  
 ◎N. facialis 顔面神經  
 M. glossopalatinus 舌口蓋筋  
 ○Margo lateralis linguae 舌外側緣  
 ●Uvula 懸壅垂  
 ◎Rr. pharyngei n. vagi 迷走神經咽頭枝  
 M. pharyngopalatinus 咽頭口蓋筋  
 ○Cartilago tubae auditivae 耳喇叭軟骨  
 ○Hamulus pterygoidei 翼狀鈎  
 ○Aponeurosis palatina 口蓋腱膜  
 ●Tela submucosa partis laryngeae pharyngis 咽頭喉頭部ノ粘膜下層  
 ●Lamina cartilaginis thyreoideae 甲狀軟骨板  
 ◎Rr. pharyngei n. vagi 迷走神經咽頭枝

Pharynx 咽頭

Cavum pharyngis 咽頭腔  
 Fornix pharyngis 咽頭穹窿  
 Pars nasalis 鼻部  
 Pars oralis 口部  
 Pars laryngea 喉頭部  
 Cavum nasopharyngeum 鼻咽(頭)腔  
 Ostium pharyngeum tubae auditivae 耳管咽頭口  
 Tuba auditiva (Eustachii) 耳喇叭管  
 Labium anterius 前唇 「腭  
 Plica salpingopalatina 耳管口蓋皺  
 Labium posterius (s. Torus tubarius) 後唇 (又ハ耳管隆起)

Plica salpingopharyngea	耳管咽頭皺襞「筋
<i>M. salpingopharyngeus</i>	耳管咽頭
Recessus pharyngeus (Rosenmülleri)	咽頭窪
Cavum pharyngolaryngeus	咽(頭)喉(頭)腔
Plica pharyngoepiglottica	咽頭會厭皺襞
<i>M. stylopharyngeus</i>	莖狀咽頭筋
Recessus piriformis	梨子狀窪
Plica n. laryngei (Hyrtl)	喉頭神經皺襞
<i>N. laryngeus superior</i>	上喉頭神經
<i>Bau</i>	構造
<i>Tunica mucosa</i>	粘膜
Epithel der Pars nasalis	鼻部
<i>Flimmerepithel</i>	顫毛上皮
Epithel der Partes oralis et laryngea	口部及咽喉頭部
<i>Geschichtetes Pflasterepithel</i>	覆層磚狀上皮
<i>Tunica propria</i>	固有膜
Glandulae pharyngeae	咽頭腺
Tonsilla pharyngea	咽頭扁桃腺
Fossulae tonsillares	扁桃腺小窩
Noduli lymphatici	淋巴結節
Tonsilla tubaria	耳管扁桃腺
Tela submucosa	粘膜下組織
<i>Tunica fibrosa pharyngis</i>	咽頭纖維膜
Fascia pharyngobasilaris	咽頭基底筋膜
<i>Tunica muscularis</i>	筋層
Raphe pterygomandibularis	翼狀下顎縫線
Raphe pharyngis	咽頭縫線

<i>Mm. pharyngis</i>	咽頭筋
<i>Mm. constrictores pharyngis</i>	咽頭收縮筋
○ <i>Plexus pharyngeus</i>	咽頭神經叢
<i>M. constrictor pharyngis superior</i>	上咽頭收縮筋
<i>M. pterygopharyngeus</i>	翼狀咽頭筋
○ <i>Lamina medialis proc. pterygoidei et Hamulus pterygoidei</i>	翼狀突起內側板及翼狀鉤
<i>M. buccopharyngeus</i>	頰咽頭筋
○ <i>Raphe pterygomandibularis et M. buccinator</i>	翼狀下顎縫線及頰筋
<i>M. mylopharyngeus</i>	下顎咽頭筋
○ <i>Interes Ende d. Linea mylohyoidea mandibulae</i>	下顎骨顎舌骨線ノ後
<i>M. glossopharyngeus</i>	舌咽頭筋「端
○ <i>M. transversus linguae</i>	舌橫筋
● <i>Raphe pharyngis et Fascia pharyngobasilaris</i>	咽頭縫線及咽頭基底筋膜
<i>M. constrictor pharyngis medius</i>	中咽頭收縮筋
<i>M. chondropharyngeus</i>	小角咽頭筋
○ <i>Cornu minus ossis hyoidei</i>	舌骨小角
<i>M. ceratopharyngeus</i>	大角咽頭筋
○ <i>Cornu majus ossis hyoidei</i>	舌骨大角
● <i>Raphe pharyngis</i>	咽頭縫線
<i>M. constrictor pharyngis inferior</i>	下咽頭收縮筋
<i>M. thyreopharyngeus</i>	甲狀咽頭筋
○ <i>Lamina cartilaginea thyroidea</i>	甲狀軟骨板
<i>M. cricopharyngeus</i>	環狀咽頭筋
○ <i>Cartilago cricoidea</i>	環狀軟骨
● <i>Raphe pharyngis</i>	咽頭縫線
<i>Mm. levatores pharyngis</i>	咽頭舉筋
<i>M. stylopharyngeus</i>	莖狀咽頭筋



- *Processus styloideus*
- *Schleimhaut*
- *Epiglottis*
- *Lamina cartilaginea thyroidei*
- ◎ *Rr. pharyngei n. vagi*

**M. petropharyngeus**

- *Pars petrosa ossis temporalis*
- *Hintere Wand d. Pharynx*

**M. pharyngopalatinus**

(S. Seite 255)

**Tunica adventitia**

- 莖狀突起
- 粘膜
- 會厭
- 甲状軟骨板
- ◎ 迷走神經咽頭枝
- 岩樣咽頭筋
- 顛顛骨岩樣部
- 咽頭後壁
- 咽頭口蓋筋
- (第二五五頁)
- 外膜 [ヲ見ヨ]

**Oesophagus 食道**

<i>Pars cervicalis</i>	頸部
<i>Pars thoracalis</i>	胸部
<i>Pars abdominalis</i>	腹部
<i>Angustiae oesophagei</i>	食道狹窄
<i>Angustia superior</i>	上狹窄
<i>Angustia media</i>	中狹窄
<i>Angustia inferior</i>	下狹窄
<i>Feiner Bau</i>	微細構造
<i>Tunica mucosa</i>	粘膜
<i>Geschichtetes Pflasterepithel</i>	複層磚狀上皮
<i>Tunica propria</i>	固有膜
<i>Glandulae oesophageae</i>	食道腺
<i>Noduli lymphatici</i>	淋巴結節
<i>Lamina muscularis mucosae</i>	粘膜筋板
<i>Tela submucosa</i>	粘膜下組織
<i>Tunica muscularis</i>	筋織膜
<i>Pars cervicalis: Quergestreifter Muskel</i>	頸部ハ横紋筋

*Partes thoracalis et abdominalis:*  
*Glatter Muskel*

**Innere Ringsmuskeln**

**Auessere Längsmuskeln**

**M. bronchooesophageus**

**M. pleurooesophageus**

**Tunica adventitia**

**Blutgefäße u. Nerven**

*Rr. oesophagei a. thyroidei inferioris*

*Aa. oesophageae (aus Aorta thoracalis)*

*Rr. oesophagei a. coeliacae*

*Vv. oesophageae (Aeste d. V. azygos s. hemiazygos)*

*Rr. oesophagei n. vagi*

*Plexus oesophageus anterior*

*Plexus oesophageus posterior*

- 胸部及腹部ハ
- 滑平筋
- 内輪狀筋
- 外縱走筋
- 氣管枝食道筋
- 胸膜食道筋
- 外膜
- 血管及神經「道枝
- 下甲状腺動脈食
- 食道動脈 (胸部
- 大動脈ノ枝
- 腹腔動脈食道枝
- 食道靜脈 (奇靜
- 脈又ハ半奇靜
- 脈ノ枝)
- 迷走神經食道枝
- 前食道神經叢
- 後食道神經叢

**Ventriculus (Stomachus s. Gaster)**

**胃**

<i>Paries anterior</i>	前壁
<i>Paries posterior</i>	後壁
<i>Curvatura ventriculi minor</i>	胃小彎
<i>Omentum minus</i>	小網膜
<i>Curvatura ventriculi major</i>	胃大彎
<i>Omentum majus</i>	大網膜
<i>Cardia</i>	噴門
<i>Pars cardiaca</i>	噴門部
<i>Pylorus</i>	幽門
<i>Pars pylorica</i>	幽門部
<i>Antrum pyloricum</i>	幽門囊

Corpus ventriculi	胃體
Fundus ventriculi	胃底
<i>Feiner Bau</i>	微細構造
Tunica serosa	漿膜
Tunica muscularis	筋層
Stratum longitudinale	縱層
Lig. pylori	幽門韌帶
Stratum circulare	輪狀層
M. sphincter pylori	幽門括約筋
Fibrae obliquae	斜纖維
Tela submucosa	粘膜下組織
Tunica mucosa	粘膜
Plicae mucosae	粘膜皺襞
Valvula pylori	幽門瓣
Plicae villosae	絨毛皺襞
Areae gastricae	胃小區
Foveolae gastricae	胃小窩
Lamina muscularis mucosae	粘膜筋板
Tunica propria	固有膜
Einfache Cylinder epithel	單層圓柱上皮
<i>Oberer schleimiger Abschnitt mit Centralkörperchen</i>	上方ノ粘液部 (中心小體 ヲ有ス)
<i>Unterer protoplasmatischer Abschnitt mit Kern</i>	下方ノ原形 質部(核ヲ有 ス)
Glandulae gastricae	胃腺 [ス]
Gl. gastricae propriae od. Fundusdrüsen	固有胃腺或ハ胃 底腺「ピ胃底
<i>Lage: Corpus et fundus ventriculi</i>	位置ハ胃體及

<i>Einfache tubulöse Drüsen (meistens nicht verzweigt)</i>	單管狀腺(多 クハ分枝セ ズ)「小窩
<i>Ausführungsgang (Foveolae gastricae)</i>	排泄管(即胃
<i>Hals</i>	頸
<i>Körper</i>	體
<i>Fundus</i>	底「シン)
<i>Hauptzellen (Pepsin)</i>	主細胞(ペプ
<i>Belegzellen (Salz-Säure)</i>	壁細胞(鹽酸)
<i>Zwischenzellige und binnenzellige Sekretkanälchen</i>	細胞間及細胞 内分泌毛細
Glandulae pyloricae	幽門腺 [管
<i>Lage: pars pylorica</i>	位置ハ幽門部
<i>Einfache tubulöse Drüsen (meistens verzweigt)</i>	單管狀腺(多 クハ分枝ス)
<i>Hauptzellen-ähnliche Zellen</i>	主細胞様細胞
Glandulae cardiacae	噴門腺
<i>Lage: Pars cardiaca</i>	位置ハ噴門部
<i>Kleine zusammengesetzte tubulöse Drüsen</i>	小複管狀腺
<i>Ähnlich zum Glandulae duodenales</i>	十二指腸腺ニ
<i>(Selten belegzellen-haltig)</i>	似タリ(希 レニ壁細胞 ヲ有ス)
Noduli lymphatici solitarii	孤立淋巴結節
Gefässe	血管
<i>Aeste der A. coeliaca</i>	腹腔動脈ノ枝
<i>A. gastrica sinistra (am Curvatura minor)</i>	左胃動脈(小彎 部)
<i>A. gastrica dextra a. hepaticae (am Curvatura minor)</i>	肝動脈ノ枝ノ左 胃動脈(小彎 部)
<i>A. gastropiploica sinistra (am Curvatura major) et Aa. gastricae</i>	脾動脈ノ枝ノ左 胃網膜動脈

<i>breves (am Fundus) a. lienalis</i>	(大彎部)及 短胃動脈(胃 底)
<i>A. gastroepiploica dextra a. hepaticae</i> (am <i>Curvatura major</i> )	肝動脈ノ枝ノ右 胃網膜動脈 (大彎部)
<i>Aeste der Vena portae</i>	門脈ノ枝
<i>V. pylorica</i>	幽門靜脈
<i>V. coronaria ventriculi</i>	胃冠狀靜脈
<i>V. gastroepiploica sinistra</i>	左胃網膜靜脈
<i>V. gastroepiploica dextra</i>	右胃網膜靜脈
<i>Nerven</i>	神經
<i>Rr. gastrici n. vagi</i>	迷走神經胃枝
<i>Plexus coeliacus n. sympathici</i>	交感神經腹腔神 經叢
„ <i>gastricus anterior</i>	前胃神經叢
„ „ <i>posterior</i>	後胃神經叢
„ <i>myentericus (Auerbach)</i>	筋織膜神經叢
„ <i>submucosus (Meissner)</i>	粘膜下神經叢
<i>Lymphgefäße</i>	淋巴管 [淋巴叢]
<i>Plexus intra- et submucosus</i>	粘膜內及粘膜下
<i>Lymphogl. gastricae supp.</i>	上胃淋巴腺
„ „ <i>inf.</i>	下胃淋巴腺
„ <i>lienales</i>	脾淋巴腺
„ <i>coeliacae</i>	腹腔淋巴腺

**Intestinum tenue 小腸**

<i>Duodenum</i>	十二指腸
<i>Pars superior</i>	上部
<i>Pars descendens</i>	下行部 [部]
<i>Pars inferior (s. ascendens)</i>	下部(又ハ上行)
<i>Flexura duodeni superior</i>	上十二指腸彎曲

<i>Flexura duodeni inferior</i>	下十二指腸彎曲
<i>Flexura duodenojejunalis</i>	十二指腸空腸彎 曲
<i>M. suspensorius duodeni</i>	提十二指腸筋
<i>Intestinum tenue mesenteriale</i>	有腸間膜小腸
<i>Intestinum jejunum</i>	空腸
<i>Intestinum ileum</i>	迴腸
<i>Valvula coli</i>	結腸瓣
<i>Feiner Bau</i>	微細構造
<i>Tunica serosa</i>	漿膜
<i>Mesenterium</i>	小腸間膜
<i>Tunica muscularis</i>	筋織膜
<i>Stratum longitudinale</i>	縱走層
<i>Stratum circulare</i>	輪狀層
<i>Tela submucosa</i>	粘膜下組織
<i>Tunica mucosa</i>	粘膜
<i>Tunica propria</i>	固有膜
<i>Epithelium</i>	上皮
<i>Mehrrheihige Cylinderepithel</i>	數列性上皮
<i>Cylinderepithel mit Cuticularsaum</i>	圓柱狀細 胞(小皮 縁ヲ有ス)
<i>Becherzellen</i>	杯狀細胞
<i>Lamina muscularis mucosa</i>	粘膜筋板
<i>Außere longitudinale Schicht</i>	外縱走層
<i>Innere circuläre Schicht</i>	內輪狀層
<i>Plicae circulares (Kerkringi)</i>	輪狀皺襞
<i>Plica longitudinalis duodeni</i>	十二指腸縱皺襞
<i>Papilla duodeni (major)</i>	(大)十二指腸乳
<i>Ductus choledochus</i>	輸膽管 [頭]

<i>Ductus pancreaticus (Wirsungi)</i>	胰管
Papilla duodeni minor (Santorini) [(Santorini)]	小十二指腸乳頭
<i>Ductus pancreaticus accessorius</i>	副胰管
Villi intestinales	小腸絨毛
Noduli lymphatici	淋巴結節
Noduli lymphatici solitarii	單獨淋巴結節
Noduli lymphatici aggregati (Peyeri) (Nur im Ileum)	團集淋巴結節 (迴腸ニ在ルノミ)
Glandulae duodenales (Brunneri)	十二指腸腺
<i>Kleine zusammengesetzte tubulöse Drüsen</i>	小複管狀腺
<i>Cubische Zellen (ähnlich zu den Zellen der Gl. pylorica)</i>	立方形細胞 (幽門腺ノ細胞ニ似タリ)
Glandulae intestinales Lieberkühni (s. Krypten)	小腸腺 (又ハ隱窩)
<i>Einfache ungezweigte Drüsen</i>	分枝セザル單管狀腺
<i>Paneth'sche Zellen</i>	「パーネット氏」細胞

**Intestinum crassum 大腸**

<i>Intestinum caecum</i>	盲腸
Valvula coli (Bauchini)	結腸瓣
Labium superius	上唇
Labium inferius	下唇
Frenulum valvulae coli	結腸瓣繫帶
Apertura valvulae coli	結腸瓣孔
Processus vermiformis	蟲樣突起

Valvula processus vermiformis	蟲樣突起瓣
Ostium processus vermiformis	蟲樣突起孔
Noduli aggregati processus vermiformis [miformis]	蟲樣突起團集淋巴結節
Mesenteriorum processus ver-	蟲樣突起間膜

**Colon**

結腸

Colon ascendens	上行結腸
„ transversum	橫行結腸
„ descendens	下行結腸
„ sigmoideum	S 狀結腸
Flexura coli dextra	右結腸彎曲
Flexura coli sinistra	左結腸彎曲
*Flexura sigmoidea	*S 狀結腸彎曲
Mesocolon	結腸間膜 [膜]
(Mesocolon ascendens)	(上行結腸間膜)
Mesocolon transversum	橫行結腸間膜
(Mesocolon descendens)	(下行結腸間膜)
Mesocolon sigmoideum	S 狀結腸間膜
Taeniae coli	結腸紐
Taenia omentalis	網膜紐
„ mesocolica	結腸間膜紐
„ libra	獨立紐
Haustra coli	結腸膨起
Plicae semilunares coli	結腸半月狀皺襞
Appendices epiploicae	網膜垂
<i>Intestinum rectum</i>	直腸
Flexura sacralis	薦骨彎曲
Flexura perinealis	會陰彎曲
Ampulla recti	直腸膨大部

Pars analis recti	直腸肛門部
Anus	肛門
Annulus haemorrhoidalis	痔輪
Columnae rectales (Morgagnii)	直腸柱
Sinus rectalis	直腸竇
Plicae transversales recti	直腸橫皺襞
<i>M. sphincter ani III</i>	第三肛門括約
Mesorectum	直腸間膜 [筋]
<i>Feiner Bau</i>	微細構造
Tunica serosa	漿膜
Tunica muscularis	筋織膜
Stratum longitudinale	縱走層
Stratum circulare	輪狀層
<i>M. sphincter ani internus</i>	內肛門括約筋
* <i>M. sphincter ani tertius</i>	*第三肛門括約
<i>M. rectococcygeus</i>	直腸尾闈筋 [筋]
<i>M. rectovesicalis</i>	直腸膀胱筋
<i>M. rectouterinus</i>	直腸子宮筋
Tela submucosa	粘膜下組織
Tunica mucosa	粘膜
Lamina muscularis mucosae	粘膜筋板
Tunica propria	固有膜
Mehrreihige Cylinder epithel mit Becherzellen	數列性圓柱上皮 (杯狀細胞ヲ 有ス)
Pars analis recti: geschichtetes Plasterepithel	直腸肛門部ハ 重層磚狀上
Glandulae intestinales (Lieber- kühni)	腸腺 [皮 「狀腺
<i>Einfache unverzweigte tubulöse Drüsen</i>	分枝セザル單管
Noduli lymphatici solitarii	單獨淋巴結節

<i>Blutgefäße d. ganzen Darmes</i>	腸全部ノ血管
<i>A. pancreaticoduodenalis superior</i> ( <i>Ast d. A. coeliaca</i> )	上降十二指腸動脈 (腹腔動脈ノ枝)
<i>A. mesenterica sup.</i>	上腸間膜動脈
<i>A. pancreaticoduodenalis inferior</i>	下降十二指腸 動脈
<i>Aa. intestinales</i>	小腸動脈
<i>A. ileocolica</i>	迴盲(腸)動脈
<i>A. appendicularis</i>	蟲樣突起動 脈
<i>A. colica dextra</i>	右結腸動脈
<i>A. colica media</i>	中結腸動脈
<i>A. mesenterica inf.</i>	下腸間膜動脈
<i>A. colica sinistra</i>	左結腸動脈
<i>Aa. sigmoideae</i>	S 狀結腸動脈
<i>A. haemorrhoidalis superior</i>	上痔動脈
<i>A. haemorrhoidalis media</i> ( <i>Ast</i> <i>der A. hypogastrica</i> )	中痔動脈 (下腹動 脈ノ枝)
<i>A. haemorrhoidalis inferior</i> ( <i>Ast</i> <i>der A. pudenda int.</i> )	下痔動脈 (內陰部 動脈ノ枝)
<i>Aeste der V. portae</i>	門脈ノ枝
<i>Vv. duodenales</i>	十二指腸靜脈
<i>V. mesenterica sup.</i>	上腸間膜靜脈
<i>V. mesenterica inf.</i>	下腸間膜靜脈
<i>Aeste der V. hypogastrica</i>	下腹靜脈ノ枝
<i>V. haemorrhoidalis media</i>	中痔靜脈
<i>Vv. haemorrhoidales inferiores</i>	下痔靜脈
<i>Nerven d. ganzen Darmes</i>	腸全部ノ神經
<i>Nn. sympathicus et Vagus</i>	交感神經及迷走 神經

<i>Plexus mesentericus superior</i>	上腸間膜神經叢 [叢]
<i>Plexus mesentericus inferior</i>	下腸間膜神經叢
<i>Plexus haemorrhoidalis</i>	痔神經叢
<i>Plexus myentericus (Auerbach)</i>	筋織膜神經叢
<i>Plexus submucosus (Meissner)</i>	粘膜下神經叢
<i>Lymphgefäße d. ganzen Darmes</i>	腸全部ノ淋巴管
<i>Chylusgefäße</i>	乳糜管
<i>Centrale Zottenräume</i>	絨毛中心腔
<i>Plexus intra- et submucosus</i>	粘膜內及ニ粘膜下淋巴叢
<i>Truncus intestinalis</i>	腸淋巴幹
<i>Lymphogl. mesentericae</i>	腸間膜淋巴腺
<i>mesocolicae</i>	結腸間膜淋巴腺
<i>sacrales (Oberer Theil d. Rectum)</i>	腰淋巴腺 (直腸ノ上部)
<i>hypogastricae (Pars ampullaris et analis recti)</i>	下腹淋巴腺 (直腸ノ膨大部及肛門部)
<i>subinguinales (Umgebung d. Anus)</i>	鼠蹊下淋巴腺 (肛門ノ周圍)

**Hepar 肝臟**

<i>Facies superior</i>	上面
<i>Lig. falciforme hepatis</i>	肝鎌狀韌帶
* <i>Impressio cardiaca</i>	*心臟壓痕
<i>Margo anterior</i>	前緣
<i>Incisura vesicalis</i>	膽囊截痕
<i>Fovulus vesicae felleae</i>	膽囊底
<i>Incisura umbilicalis</i>	臍截痕
<i>Lig. teres hepatis</i>	肝圓韌帶
<i>Lig. falciforme hepatis</i>	肝鎌狀韌帶
<i>Margo sinistra</i>	左緣
<i>Appendix fibrosus hepatis</i>	肝纖維樣附屬部

<i>Facies posterior</i>	後面
<i>Incisura vertebralis</i>	脊柱截痕
<i>Impressio renalis</i>	腎壓痕
<i>Impressio suprarenalis</i>	副腎壓痕
<i>Fossa venae cavae</i>	大靜脈窩
<i>Impressio oesophagea</i>	食道壓痕
<i>Tuber omentale</i>	網膜隆起
<i>Facies dexter</i>	右面
<i>Facies inferior</i>	下面
<i>Porta hepatis</i>	肝門
<i>Ductus hepaticus</i>	肝管
<i>V. portae</i>	門脈
<i>A. hepatica propria</i>	肝固有動脈
<i>Nervus</i>	神經
<i>Fossa sagittalis dextra</i>	右矢狀窩
<i>Fossa vesicae felleae</i>	膽囊窩
<i>Vesica fellea</i>	膽囊
<i>Fossa venae cavae</i>	大靜脈窩
<i>Vena cava inferior</i>	下大靜脈
<i>Fossa sagittalis sinister</i>	左矢狀窩
<i>Fossa venae umbilicalis</i>	臍靜脈窩
<i>Lig. teres hepatis</i>	肝圓韌帶
<i>Fossa ductus venosi</i>	靜脈管窩
<i>Lig. venosum (Arantii)</i>	靜脈韌帶
<i>Lobus hepatis dexter</i>	肝臟右葉
<i>Lobus quadratus</i>	方形葉
<i>Lobus caudatus (Spigeli)</i>	尾狀葉
<i>Processus caudatus</i>	尾狀突起
<i>Processus papillaris</i>	乳頭突起
<i>Impressio colica</i>	結腸壓痕
<i>Impressio duodenalis</i>	十二指腸壓痕
<i>Lobus hepatis sinister</i>	肝臟左葉

Impressio gastrica	胃壓痕
<i>Feiner Bau</i>	微細構造
Tunica serosa	漿膜
Capsula fibrosa (Glissoni)	纖維囊
Lobuli hepatici	肝小葉
Leberzellen-balken	肝細胞索
Leberzellen	肝細胞
<i>Pigmentkörnchen</i>	色素顆粒
<i>Glykogenkörnchen</i>	「グリコーゲン」顆粒
<i>Fettropfen</i>	脂肪球
V. centralis	中心靜脈
Interlobuläres Bindegewebe	葉間結締織
Intralobuläres Bindegewebe	葉內結締織
Gitterfaser	格子狀纖維
<i>Gefäße</i>	血管
V. portae	門脈
Vv. interlobuläres	葉間靜脈
Venenkapillaren	靜脈毛細管
V. centralis	中心靜脈
Vv. hepaticae	肝靜脈
Vv. sublobulares	葉下靜脈
Vv. capsulares	囊靜脈
A. hepatica	肝動脈
Rr. interlobulares	葉間枝
Rr. capsulares	囊枝
<i>Gallen-gänge</i>	膽管
Gallenkapillaren (Ductus biliferi)	毛細膽管
Interlobuläre Gallengänge (Ductus interlobulares)	葉間膽管
Ductus hepaticus	肝管

<i>Einschichtiges Cylinderepithel</i>	單層圓柱上皮
<i>Tunica propria</i>	固有膜
<i>Tela submucosa</i>	粘膜下組織
Ductus choledochus	輸膽管
<i>Plica longitudinalis duodeni</i>	十二指腸縱皺
<i>Vesica fellea</i>	膽囊 [ 嚢 ]
Fundus vesicae felleae	囊膽底
Corpus vesicae felleae	膽囊體
Collum vesicae felleae	膽囊頸
Ductus cysticus	膽囊管
<i>Feiner Bau d. Gallenblase und d. Ductus choledochus</i>	膽囊及輸膽管ノ微細構造
Tunica serosa	漿膜
Tunica muscularis	筋織膜
Tela submucosa	粘膜下組織
Tunica mucosa	粘膜
Tunica propria	固有膜
Einschichtiges Cylinderepithel (mit Becherzellen)	單層圓柱上皮 盂狀細胞ヲ有ス
Plicae mucosae	粘膜皺襞
Valvula spiralis (Heisteri)	螺旋狀瓣
Glandulae mucosae biliosae	膽管粘液腺
<i>Nerven</i>	神經
<i>Rr. hepatici n. vagi</i>	迷走神經ノ肝枝
<i>Plexus hepaticus n. sympathici</i>	交感神經ノ肝神
<i>Lymphgefäße</i>	淋巴管 [ 經路 ]
<i>Tiefe Lymphgefäße</i>	深淋巴管
<i>Oberfl. "</i>	淺淋巴管
<i>Lymphogl. mediastinales antt. (aus d. Mitte d. Leberoberfläche und d. linken Lappen)</i>	前胸縱隔淋巴腺 (肝上面ノ中央及左葉ヨリ出ヅル者)

*Ductus thoracicus (aus d. rechten Theile d. Leberoberfläche)* 胸管 (肝上面ノ右側部ヨリ出ヅル者)  
*Lymphogl. hepaticae (aus d. vorderen Ravde und d. unteren Fläche)* 肝淋巴腺 (前縁及ビ下面ヨリ出ヅル者)

**Pancreas 膵臓**

**Facies anterior** 前面  
*Pars posterior ventriculi* 胃ノ後壁  
*Pars sup. duodeni* 十二指腸ノ上部  
**Facies posterior** 後面  
*Pars lumbalis diaphragmatis* 横隔膜ノ腰部  
*V. cava inferior* 下大静脈  
*Aorta abdominalis* 腹部大動脈  
*V. portae* 門脈  
*Ren sinister* 左腎  
*Glandula suprarenalis sinistra* 左副腎  
**Facies inferior** 下面 [曲  
*Flexura duodeno-jejunalis* 十二指腸空腸彎  
*Colon transversum* 横行結腸  
**Caput pancreatis** 膵臓頭部  
*Processus uncinatus, Winslowi* 鈎状突起  
*Incisura pancreatis* 膵臓截痕  
*Vasa mesenterica superiora* 上腸間膜動静  
**Corpus pankreatis** 膵臓體 [脈  
*Tuber omentale* 網膜隆起  
**Cauda pancreatis** 膵臓尾部  
*Lien* 脾臓  
**Ductus pancreaticus (Wirsungi)** 膵管  
*Papilla duodeni major* 大十二指腸乳頭

**Ductus pancreaticus accessorius** 副膵管  
*(Santorini)*  
*Papilla duodeni minor* 小十二指腸乳頭  
**\*Pancreas accessorius** \*副膵臓  
**Succus pancreaticus** 膵液  
**Feiner Bau** [Drüsen] 微細構造  
*Zusammengesetzte Alveolotubulose* 複胞状管状腺  
**Ductus pancreaticus (Wirsungi)** 膵管  
*Einschichtiges Cylinderepithel* 單層圓柱上皮  
*Kleine Drüsen* 小腺  
**Schaltstück** 中間部又ハ閘管  
*Kubische od. platte Zellen* 立方形又ハ扁平細胞  
**Endstückzellen** 末端細胞  
*Kegelförmige Zellen* 圓錐状細胞  
*Zymogenkörnchenabschnitt* チモーゲン小體部  
*Heller streifiger Abschnitt* 透明有線部  
*Zwischenzellige Sekretkanälchen* 細胞間分泌  
*Centroacinaire Zellen* 胞心細胞 [管  
**Intertubuläre Zellenhaufen** 管間細胞群 (又  
*(Langerhans'sche Inseln)* ランゲルハンス氏島)  
**Gefässe u. Nerven** 血管及神經  
*Rr. pancreatici der Vasa pancreaticoduodenalis superior, der Vasa lienalis und der Vasa pancreaticoduodenalis inferior* 上降十二指腸動静脈脾動静脈及下降十二指腸動静脈ノ膵枝 [神經  
*Nn. vagus et sympathicus* 迷走神經及交感

**Lien 脾臓**

**Facies diaphragmatica** 横隔膜面



Facies renalis	腎臟面
„ gastrica	胃面
<i>Fundus gastricae</i>	胃底
Facies basalis	基底面
Facies pancreatica	脾臟面
<i>Cauda pancreatis</i>	脾臟尾部
Facies colica	結腸面
<i>Flexura coli sinistra</i>	左結腸彎曲
Hilus lienalis	脾門
Extremitas superior	上端
„ inferior	下端
Lienes accessorii (s. Lienculi)	副脾(又ハ小脾)
<i>Feiner Bau</i>	微細構造
Capsula lienalis	脾囊
Tunica serosa	漿膜
„ albuginea s. fibrosa	白膜又ハ纖維
Trabeculae lienalis	脾材 [膜
<i>Fasernetz</i>	纖維網
Pulpa lienis.	脾實質
Weisse Pulpa	白色實質
Milzknötchen od. Malpighi- 'sche Körperchen	脾結節或ハマ ルビーギ- 氏小體
Rote Pulpa	赤色實質
<i>Netzformige Bindegewebesstränge</i>	網樣結締
<i>Leucocyten</i>	白血球 [纖維
<i>freie Erythrocyten</i>	遊離赤血球
<i>Phagocyten (Milz-Zellen)</i>	噬細胞 (脾細
<i>Gefässe</i>	血管 [胞)
A. lienalis	脾動脈
Rr. lienales	脾枝
Vagina arteriosa (adventi- tielle Scheide)	動脈鞘 (外膜 鞘)

A. centralis	中心動脈
Pulpaarterien	實質動脈
Hülsenarterien	莢動脈
Penicilli, Pinselararterien	筆毛樣動脈
Milzsinus	脾竇
Milzfasern	脾纖維
V. lienalis	脾靜脈
Nerven	神經
<i>Rr. lienales n. vagi et sympathici</i>	迷走神經及交感 神經ノ脾枝

### Apparatus respiratorius

### 呼吸器

Nasus externus et Cavum nasi	外鼻及鼻腔
Larynx	喉頭
Trachea et Bronchi	氣管及氣管枝
Pulmones	肺臟
Anhangsdrüsen	附屬腺
Glandula thyroidea	甲狀腺
Glandulae parathyroideae	副甲狀腺
Thymus	胸腺

### Nasus externus et Cavum nasi

### 外鼻及鼻腔

Nasus externus	外鼻
Dorsum nasi	鼻背

Radix nasi	鼻樑
Apex „	鼻尖
Alae „	鼻翼
Sulcus alaris	鼻翼溝
Basis nasi [ternus	鼻底
Nares (s. Apertura nasi ex-	外鼻孔
Margo nasi [branaceum	鼻緣 [鼻中隔
Septum nasi mobile s. mem-	可動性又ハ膜性
<i>Cartilaginee nasi</i>	鼻軟骨
Cartilago septi nasi	鼻中隔軟骨
Processus sphenoidalis septi	鼻中隔軟骨蝴
cartilaginei	蝶突起
Cartilaginee nasi laterales	側鼻軟骨
Cartilaginee alares majores	大鼻翼軟骨
Crus laterale	外側脚
Crus mediale	內側脚
Cartilaginee alares minores	小鼻翼軟骨
Cartilaginee sesamoideae nasi	鼻種子狀軟骨
Cartilaginee vomeronasales	鋤鼻軟骨
(Jacobsoni)	
Cavum nasi	鼻腔
Nares	前鼻孔
Choanae	後鼻孔
Septum nasale	鼻中隔
Septum osseum	骨性中隔
„ cartilagineum	軟骨性中隔
„ membranaceum s.	膜性又ハ可動性
„ mobile	中隔
Vestibulum nasi	鼻前庭
Limen nasi	鼻閘

Vibrissae	鼻毛
Cavum nasi proprius	鼻腔固有部
Concha nasalis superior	上鼻甲介
„ „ media	中鼻甲介
„ „ inferior	下鼻甲介
Agger nasi (H. Meyer)	鼻丘
Concha nasalis suprema (San-	最上鼻甲介
torini)	
Recessus sphenoidal	蝴蝶篩骨窩
Apertura sinus sphenoidal	蝴蝶竇孔
Meatus nasi superior	上鼻道
Offnung d. hinteren Siebbeinzellen	後篩骨蜂巢ノ
Meatus nasi medius	中鼻道 [口
Atrium meatus medii	中鼻道前房
Bulla ethmoidalis (s. Concha	篩骨珠胞
bullosa)	[ノ口
Offnung der vorderen Siebbeinzellen	前篩骨蜂巢
Infundibulum ethmoidale	篩骨漏斗
Apertura sinus frontalis	前頭竇口
Hiatus semilunaris	半月狀裂孔
Offnung d. Hiatus maxillaris	上顎竇裂孔
	ノ口
Foramen maxillare accessorium	上顎竇副口
Meatus nasi inferior	下鼻道
Offnung des Ductus nasolacrimalis	鼻淚管口
Meatus nasi communis	總鼻道
Meatus nasopharyngeus	鼻咽(頭)道
Foramen sphenopalatinum	蝴蝶口蓋孔
Vasa sphenopalatina	蝴蝶口蓋動
	靜脈
Nn. nasales posteriores superiores	上後鼻神經
Cellulae ethmoidales	篩骨蜂巢

Recessus nasopalatinus	鼻口蓋窩
*Ductus incisivus	*門齒管
*Foris nasopalatinus	*鼻口蓋隆起
Organon vomeronasale (Jacobsoni)	鋤鼻機官又ハヤ コブソン氏機
<i>Membrana mucosa nasi</i>	鼻粘膜 [官]
Regio vestibularis	前庭部
Geschichtetes Plattenepithel	複層扁平上皮
Tunica propria	固有膜
Glandulae sebaceae	皮脂腺
Vibrissae	鼻毛
Regio respiratoria	呼吸部
Geschichtetes Flimmerepithel	複層頭毛上皮
Becherzellen	杯狀細胞
Tunica propria	固有膜
Glandulae nasales	鼻腺
Plexus cavernosi concharum	鼻甲介海綿
Regio olfactoria	嗅部 [叢]
Riechepithel	嗅上皮
Stützzellen	支柱細胞
<i>Cuticularsaum</i>	上皮緣
<i>Membrana limitans olfactoria</i>	嗅境界膜
<i>Gelbliches Pigment</i>	黃色色素
Riechzellen (Ganglienzellen)	嗅細胞 (神經 節細胞)
<i>Riechhaarchen</i>	嗅毛
Basalzellen	基底細胞
Tunica propria [mani]	固有膜
Glandulae olfactoriae (Bow- Gefäße und Nerven	嗅腺 血管及神經 [靜脈
<i>Vasa ethmoidalia ant. et post.</i>	前及後篩骨動

<i>Vasa sphenopalatina</i>	蝴蝶口蓋動靜
<i>N. olfactorius</i>	嗅神經 [脈
<i>N. trigeminus</i>	三叉神經
<i>Nn. nasales anteriores (Aeste d. N. ethmoidalis ant.)</i>	前鼻神經 (前篩骨 神經ノ 枝)
<i>Nn. nasales posteriores superiores (Aeste des Ganglion sphenopala- tinum)</i>	上後鼻神經 (蝴蝶口 蓋神經節 ノ枝)
<i>Nn. nasales posteriores inferiores (Aeste d. N. palatinus)</i>	下後鼻神經 (口蓋神 經ノ枝)

## Larynx 喉頭

Prominentia laryngea (Pomum Adami)	結喉
Cavum laryngis	喉頭腔
Epiglottis	會厭
<i>Cartilaginee laryngis</i>	喉頭軟骨
<i>Cartilago thyreoidea</i>	甲狀軟骨
Lamina thyreoidea (dextra et sinistra)	(右及左)甲狀 軟骨板
Angulus anterior	前角
Incisura thyreoidea superior	上甲狀截痕
Incisura thyreoidea inferior	下甲狀截痕
Cornu superius	上角
Cornu inferius	下角
Facies articularis cricoidea	環狀軟骨關
Linea obliqua	斜線 [節面
<i>M. sternothyroideus</i>	胸骨甲狀筋

<i>M. thyrohyoideus</i>	甲狀舌骨筋
<i>M. thyroephyaryngeus</i>	甲狀咽頭筋
Tuberculum thyroideum superius	上甲狀結節
Tuberculum thyroideum inferius	下甲狀結節
Foramen thyroideum	甲狀軟骨孔
<i>A. laryngea superior</i>	上喉頭動脈
Cartilago cricoidea	2 環狀軟骨
Arcus cartilaginis cricoideae	環狀軟骨弓 [面
Facies articularis thyroidea	甲狀軟骨關節
Lamina cartilaginis cricoideae	環狀軟骨板
*Eminentia marginalis	*邊緣隆起
*Crista mediana	*正中節
Foveae laminae cricoideae	環狀軟骨板高
<i>Mm. cricoarytaenoidei posteriores</i>	後環狀披裂筋
Facies articularis arytaenoidea	披裂軟骨關節面
Cartilagines arytaenoideae	披裂軟骨
Basis (cartilaginis arytaenoideae)	披裂軟骨基底
Facies articularis cricoidea	環狀軟骨關節
Facies medialis	內側面 [面
Facies posterior	後面
Facies anterior	前面
Processus vocalis	聲帶突起
Processus muscularis	筋突起
Apex cartilaginis arytaenoideae	披裂軟骨尖
Cartilagines corniculatae (San-torini)	4 小角軟骨
Cartilago epiglottica	會厭軟骨
Petiolus epiglottidis	會厭莖

Facies lingualis	舌面
„ laryngea	喉頭面
Cartilagines cuneiformes (Wrisbergi)	6 楔狀軟骨
Cartilagines sesamoideae	7 種子狀軟骨
<i>Articulationes et Ligamenta</i>	
Articulatio crico-thyroidea	環狀甲狀關節
<i>Cornu inferius cart. thyroideae</i>	甲狀軟骨下角
<i>Facies articularis thyroidea cart. cricoideae</i>	環狀軟骨 / 甲狀軟骨關節
Capsula articularis	關節囊 [面
Lig. ceratocricoideum anterius	前角環狀韌帶
„ „ laterale	側角環狀韌帶
„ „ posterius	後角環狀韌帶
Articulatio cricoarytaenoidea	環狀披裂關節
<i>Basis cartilaginis arytaenoideae</i>	披裂軟骨基底
<i>Facies articularis arytaenoidea cart. thyroideae</i>	甲狀軟骨 / 披裂軟骨關節面
Capsula articularis	關節囊
Lig. cricoarytaenoideum posterius	後環狀披裂韌帶 [合
Synchondrosis arycorniculata	披裂小角軟骨聯
Membrana thyrohyoidea	甲狀舌骨膜 [帶
Lig. hyothyroideum medium	中甲狀舌骨韌帶
Ligg. hyothyroidea lateralia	側舌骨甲狀韌帶
Cartilagines triticeae	麥粒軟骨
Bursa mucosa thyroidea	甲狀軟骨粘液囊
Lig. hyoepiglotticum	舌骨會厭韌帶

Lig. thyreoepiglotticum	甲狀會厭韌帶
Lig. cricotracheale	環狀氣管韌帶
Membrana elastica laryngea (Conus elasticus)	喉頭彈力膜或ハ 彈力圓錐
Lig. cricothyreoideum (s. conicum)	環狀甲狀韌帶 (又ハ圓錐 韌帶)
Membrana quadrangularis	四角形膜
Lig. ventriculare s. thy- reoarytaenoideum sup.	室韌帶又ハ上 甲狀披裂韌 帶
Lig. vocale s. thyreo-arytae- noideum inf.	聲帶又ハ下甲 狀披裂韌帶
Lig. cricopharyngeum	環狀咽頭韌帶
Lig. corniculopharyngeum	小角咽頭韌帶
<b>Musculi laryngis</b>	<b>喉頭筋</b> [ 三 ]
○Nur M. cricothyreoideus: N. laryngeus sup.	○環狀甲狀筋ノ ハ上喉頭神經
Andere: N. laryngeus inf.	其他ノ者ハ下喉 頭神經
<b>M. cricothyreoideus</b>	<b>環狀甲狀筋</b>
○Arcus cartilaginis cricoideae	○環狀軟骨弓
<b>Pars recta</b>	直部
●Uterer Rand d. Cartilago thy- reoidea	●甲狀軟骨ノ下 緣
<b>Pars obliqua</b>	斜部 [ 角 ]
●Cornu inf. cartilag. cricoideae	●環狀軟骨ノ下
<b>M. cricoarytaenoideus posterior</b>	<b>後環狀披裂筋</b>
○Fovea laminae cricoideae	○環狀軟骨板高
●Proc. muscularis cartil. arytaenoideae	●披裂軟骨筋突
<b>M. arytaenoideus transversus</b>	橫披裂筋 [ 起 ]
○●Facies posterior cartil. arytaenoideae	○●披裂軟骨後面

<b>M. arytaenoideus obliquus</b>	<b>斜披裂筋</b> [ 起 ]
○Proc. muscularis cartil. arytaenoideae	○披裂軟骨筋突
●Apex cartil. arytaenoideae	●披裂軟骨尖
<b>M. thyreo-arytaenoideus obli- quus</b>	<b>斜甲狀披裂筋</b>
○Processus muscularis cartil. arytae- noideae	○披裂軟骨ノ筋 突起 [ 角 ]
●Angulus anterior cartil. thyreoideae	●甲狀軟骨ノ前
<b>M. cricoarytaenoideus lateralis</b>	<b>側環狀披裂筋</b>
○Oberer Rand des Arcus cartil. cricoidae	○環狀軟骨弓ノ 上緣
●Proc. muscularis cartil. arytaenoideae	●披裂軟骨筋突
<b>M. thyreoarytaenoideus</b>	<b>甲狀披裂筋</b> [ 起 ]
○Innere Fläche der Cartil. thyreoideae	○甲狀軟骨ノ內 面
●Vorderer Rand der Cartilago arytae- noidea	●披裂軟骨ノ前 緣
<b>M. thyreoarytaenoideus ex- ternus</b>	<b>外甲狀披裂筋</b>
<b>M. thyreoarytaenoideus in- ternus</b>	<b>內甲狀披裂筋</b>
<b>M. vocalis</b>	聲帶筋
Plica vocalis	聲帶皺襞
<b>M. ventricularis</b>	室筋
Plica ventricularis	室皺襞
<b>M. thyreoepiglotticus</b>	甲狀會厭筋
○Innere Fläche d. Angulus anterior cartil. thyreoideae	○甲狀軟骨前角 ノ內面
●Epiglottis	●會厭
<b>M. ary-epiglotticus</b>	披裂會厭筋
○Laterale Fläche d. Cartil. ary- taenoideae	○披裂軟骨ノ外 面
●Epiglottis	●會厭

<i>Tunica mucosa et Cavum laryngis</i>	喉頭粘膜及喉頭腔
Plica glossoepiglottica mediana	中舌會厭皺襞
Plicae glossoepiglotticae laterales	側舌會厭皺襞
Valleculae epiglotticae	會厭窩
Plica pharyngoepiglottica	咽頭會厭皺襞
„ aryepiglottica	披裂會厭皺襞
<i>M. ary-epiglotticus</i>	披裂會厭筋
Tuberculum cuneiforme (Wrisbergi)	楔狀結節
<i>Cartilago cuneiformis</i>	楔狀軟骨
Tuberculum corniculatum (Santorini)	小角結節
<i>Cartilago corniculata</i>	小角軟骨
Plica interarytaenoidea	披裂軟骨間皺襞 「痕
Incisura interarytaenoidea	披裂軟骨間縫
Aditus laryngis	喉門又、喉頭口
Recessus piriformis	梨子狀窩
Plica n. laryngei	喉頭神經皺襞
Vestibulum laryngis	喉頭前庭
Tuberculum epiglotticum	會厭結節
Plica ventricularis	室皺襞
<i>Lig. ventriculare</i>	室韌帶
<i>M. ventricularis</i>	室筋
<i>Schleimdrüsen</i>	粘液腺
Rima vestibuli s. Aditus glottidis superior	前庭裂又、上 聲門口
Glottis	聲門
Plica vocalis	聲帶皺襞
<i>Lig. vocale</i>	聲(韌)帶
<i>M. vocalis</i>	聲帶筋
Macula flava	黃斑

<i>Cartilago sesamoidea</i>	種子狀軟骨
Labium vocale	聲帶唇
Rima glottidis	聲門裂
Pars intermembranacea	膜間部
„ intercartilaginea	軟骨間部
Ventriculus laryngis (Morgagnii)	喉頭室
Rima ventriculi	喉頭室裂
Appendix ventriculi laryngis	喉頭室附屬
Cavum laryngis inferius	下喉頭腔 「造
<i>Feiner Bau der Tunica mucosa laryngis</i>	喉頭粘膜ノ微細構
Geschichtetes Flimmerepithel	複層顫毛上皮
<i>Becherzellen</i>	杯狀細胞
Nur Stimmband: Geschichtetes Pflasterepithel	聲帶ノ複層磚狀 上皮
Tela submucosa	粘膜下組織
Membrana elastica laryngis	喉頭彈力膜
Conus elasticus	彈力圓錐
Glandulae laryngeae	喉頭腺
Glandulae laryngeae an- teriores	前喉頭腺
Glandulae laryngeae mediae	中喉頭腺
Glandulae laryngeae pos- teriores	後喉頭腺
Noduli lymphatici laryngei	喉頭淋巴結節
<i>Gefässe u. Nerven</i>	血管及神經
<i>Aeste d. Aa. thyroideae sup. et inf.</i>	上及下甲狀腺動 脈ノ枝
<i>Aeste d. Vv. thyroideae</i>	甲狀腺靜脈ノ枝
<i>N. laryngeus superior et inferior u. rugi</i>	迷走神經ノ枝ノ 上及下喉頭神 經

## Trachea et Bronchi

### 氣管及氣管枝

Pars cervicalis	頸部
„ thoracalis	胸部
Bifurcatio tracheae	氣管分枝部
<i>Höhe des V Brustwirbels</i>	第五胸椎ノ高
Bronchus dexter et sinister	右及左氣管枝
Rr. bronchiales	氣管枝梢 [梢]
R. bronchialis eparterialis	動脈上氣管枝
Rr. bronchiales hyparteriales	動脈下氣管枝
梢	
<i>Feiner Bau</i>	微細構造
Cartilagine tracheales et bron-	氣管軟骨及氣管枝
chiales	軟骨
<i>Hyaliner Knorpel</i>	硝子樣軟骨
Ligg. annularia	輪狀韌帶
Paries membranacea	膜樣壁
Tunica adventitia	外膜
„ muscularis	筋織膜
Tela submucosa	粘膜炎下組織
Glandulae tracheales	氣管腺
„ bronchiales	氣管枝腺
Tunica mucosa	粘膜炎
Geschichtetes Flimmerepithel	複層顫毛上皮
Lamina propria (fast rein	固有膜 (約純彈
elastisch)	力性)
<i>Gefäße u. Nerven</i>	血管及神經 [管枝
Rr. tracheales a. thyroideae inferioris	下甲狀腺動脈氣
Rr. bronchiales aortae thoracalis	胸部大動脈ノ氣
	管枝枝

<i>Vv. tracheales et Vv. bronchiales</i>	氣管靜脈及氣管
	枝靜脈
<i>Rr. tracheales et Rr. bronchiales n. vagi</i>	迷走神經ノ氣管
	枝及氣管枝々

## Pulmones 肺臟

Apex pulmonis	肺尖
Sulcus subclavius	鎖骨下動脈溝
<i>A. subclavia</i>	鎖骨下動脈
Basis pulmonis	肺底
Facies costalis	肋骨面
„ mediastinalis	胸縱隔面
Impressio cardiaca	心臟壓痕
Hilus pulmonis	肺門
Radix „	肺根
<i>Bronchus</i>	氣管枝
<i>A. et Vv. pulmonales</i>	肺動靜脈
<i>Aa. et Vv. bronchiales</i>	氣管枝動靜脈
<i>Plexus pulmonalis</i>	肺神經叢
<i>Lymphoglandulae bronchiales</i>	氣管枝淋巴腺
Facies diaphragmatica	橫隔膜面
Margo anterior	前緣
Incisura cardiaca (Pulmo	心臟壓痕(左肺)
sinister)	
*Lingula pulmonis	*肺小舌
Margo posterior	後緣
*Sulcus aorticus (Pulmo	*大動脈溝(左肺)
sinister)	
<i>Aorta thoracalis</i>	胸部大動脈
*Sulcus venae cavae superioris	*上大靜脈溝(右
(Pulmo dexter)	肺)

<i>V. cava inferior</i>	下大靜脈
Margo inferior	下緣
<i>Obere Fläche der Lunge</i>	
Incisura interlobaris	葉間裂痕
Incisura prima	主裂痕
„ accessoria	副裂痕
Lobus superior	上葉
„ inferior	下葉
„ medius (Pulmo dexter)	中葉(右肺)
Lobuli pulmonum	肺小葉
<i>Rr. bronchiales</i>	氣管枝梢
R. bronchialis eparterialis	動脈上氣管枝梢
Rr. bronchiales hyparteriales	動脈下氣管枝梢
Rr. ventrales (I-IV)	腹枝
Rr. dorsales (I-III)	背枝
Bronchioli	氣管細梢
Einreihiges (Flimmerepithel (mit Becherzellen)	單層頸毛上皮 (杯狀細胞ヲ 有ス)
Tunica propria	固有膜
Schleimdrüsen	粘液腺 [節
Noduli lymphatici bronchiales	氣管枝淋巴結
Bronchioli respiratorii	呼吸氣管細梢
Ductuli alveolares	氣胞管
Infundibulum pulmonum	肺漏斗
Alveoli pulmonis	肺胞
Seitenalveolen	側面胞
Terminale Alveolen	終末胞

Alveolenwand	肺胞壁
<i>Acuscrst platte Epithelzellen (meist kerulos)</i>	非常ニ扁平 ナル上皮 細胞(大 低無核)
<i>Dichtes Capillar-netz</i>	緻密ナル毛 細管網
<i>Elastische Fasern</i>	彈力纖維
Gefäße u. Nerven	血管及神經
<i>A. et Vv. pulmonales</i>	肺動靜脈
<i>Aa. bronchiales (Aeste d. Aorta thoracalis)</i>	氣管枝動脈(胸 部大動脈ノ 枝)
<i>Vv. bronchiales (zu V. azygos od. Vv. intercostales)</i>	氣管枝靜脈(奇 靜脈或ハ肋間 靜脈中ニ入 ル) [叢
<i>Plexus pulmonalis anterior et posterior</i>	前及ビ後肺神經
<i>Rr. bronchiales n. vagi</i>	迷走神經ノ氣 管枝々[枝
<i>Rr. pulmonales n. sympathici</i>	交感神經ノ肺
<i>Lymphoglandulae bronchiales</i>	氣管枝淋巴腺
„ <i>pulmonales</i>	肺淋巴腺

### Glandula thyroidea 甲狀腺

Isthmus gl. thyroideae	甲狀腺峽
Lobus dexter et sinister	右葉及左葉
„ pyramidalis	錐體葉
Ductus thyreo-glossus	甲狀舌管
*M. levator gl. thyroideae	*甲狀腺舉筋
<i>Feiner Bau</i>	微細構造
Capsula s. albuginea glandulae thyroideae	甲狀腺囊或ハ白 膜



Lobuli gl. thyroideae	甲狀腺小葉
Folliculi thyroidei	甲狀腺小胞
Einschichtiges kubisches Epithel	單層立方形上皮
<i>Kolloide Substanz</i>	膠樣質
*Gl. thyroideae accessoriae	*副甲狀腺
„ „ „	*舌骨上副甲狀腺
suprahyoideae	
<i>Gefäße und Nerven</i>	血管及神經 [脈]
<i>Aa. thyroideae sup. et inf.</i>	上及下甲狀腺動
<i>Vv. thyroideae sup. med. et inf.</i>	上中下ノ三甲狀腺靜脈
<i>N. sympathicus</i>	交感神經

## \*Gl. parathyroideae 旁甲狀腺

*Epithelzellen-Stränge* 上皮細胞紐

## Thymus 胸腺

Lobus dexter et sinister	右葉及左葉
Substantia corticalis	皮質
„ medullaris	髓質
Hassal'sche Körperchen s. Epithelkörperchen	「ハツザル」氏小體 或ハ上皮小體
<i>Gefäße u. Nerven</i>	血管及神經
<i>Aa. thymicae (Aeste d. A. mammaria int.)</i>	胸腺動脈 (內乳動脈ノ枝)
<i>Vv. thymicae (Aeste d. V. mammaria int.)</i>	胸腺靜脈 (內乳靜脈ノ枝)

*Nn. vagus et sympathicus* 迷走神經及交感神經

## Pleura 胸膜

Pleura pulmonalis (Pars visceralis)	肺胸膜 (又ハ肺側)
Lig. pulmonale	肺靱帶 [部]
Pleura parietalis (Pars parietalis)	體壁胸膜 (又ハ體壁部)
Pleura costalis	肋骨胸膜
„ diaphragmatica	橫隔胸膜
„ mediastinalis	胸縱隔胸膜
Pleura pericardiaca	心囊胸膜
Laminae mediastinales	胸縱隔板
Cupula pleurae (Apex pleurae)	胸膜頂 (又ハ胸膜尖)
Sulcus subclavius	鎖骨下動脈溝
Cavum pleurae	胸膜腔
Liquor „	胸膜液
Sinus pleurae	胸膜竇
Sinus phrenicocostalis	橫隔肋骨竇
„ costomediastinalis	肋骨胸縱隔竇
„ phrenicomediastinalis	橫隔胸縱隔竇
Plicae adiposae	脂肪皺襞
Villi pleurales	胸膜絨毛
Area thymica	胸腺面
„ pericardiaca	心囊面
Septum mediastinale	胸縱隔中隔
Cavum mediastinale anterius	前胸縱隔腔
<i>Cor et Pericardium</i>	心臟及心囊
<i>Aorta ascendens, V. cava superior</i>	上行大動脈上

<i>Aa. pulmonales</i>	大靜脈及肺動脈
<i>Nn. phrenici</i>	橫隔膜神經
<i>Lymphoglandulae</i>	淋巴腺
<i>Thymus</i>	胸腺
<i>Aa. et Ve. mammae internae</i>	內乳動靜脈
<b>Cavum mediastinale posterius</b>	後胸縱隔腔
<i>Trachea et Bronchus</i>	氣管及支氣管
<i>Oesophagus</i>	食道 [枝
<i>Nn. vagi</i>	迷走神經
<i>Aorta thoracalis</i>	胸部大動脈
<i>Plexus aorticus thoracalis</i>	胸部大動脈神經叢
<i>Anfangstheil der Aa. intercostales</i>	肋間動脈ノ初部 [靜脈
<i>Ve. azygos et hemiazygos</i>	奇靜脈及半奇
<i>Ductus thoracicus</i>	胸管
<i>Truncus sympathicus</i>	交感神經幹
<i>Lymphoglandulae</i>	淋巴腺

**Apparatus urogenitalis**

**泌尿生殖器**

**Organa uropoetica 泌尿器**

<b>Renes</b>	腎臟
<b>Ureter</b>	輸尿管
<b>Vesica urinaria</b>	膀胱
<b>Urethra</b>	尿道
<b>(Glandula suprarenalis)</b>	(副腎或ハ腎上腺)

**Ren 腎臟**

<b>Margo lateralis</b>	外側緣
<b>Margo medialis</b>	內側緣
<b>Hilus renalis</b>	腎門
<i>V. renalis</i>	腎靜脈
<i>A. renalis</i>	腎動脈
<i>Ureter</i>	輸尿管
<b>Sinus renalis</b>	腎竇
<b>Facies anterior</b>	前面
<i>Ren dexter</i> { <i>Leber</i> <i>Flexura coli dextra</i> <i>Duodenum</i>	右腎 { 肝臟 右結腸彎曲 十二指腸
<i>Ren sinister</i> { <i>Fundus gastricae</i> <i>Cauda pancreatis</i> <i>Flexura coli sinistra</i> <i>Milz</i>	左腎 { 胃底 脾臟尾部 左結腸彎曲 脾臟
<b>Facies posterior</b>	後面
<i>Pars lumbalis d. Diaphragma</i>	橫隔膜ノ腰部
<i>M. quadratus lumborum</i>	腰方形筋
<b>Extremitas superior</b>	上端
<i>Glandula suprarenalis</i>	副腎
<b>Extremitas inferior</b>	下端
<b>Capsula adiposa</b>	脂肪囊
<b>*Massa adiposa pararenalis</b>	*傍腎脂肪塊
(Waldeyer)	
<b>Tunica fibrosa</b>	纖維膜
„ <b>muscularis</b>	筋織膜
<b>Feiner Bau</b>	微細構造
<b>Tubuli renalis</b>	細腎管 (又ハ細尿管)
<b>Interstitielles Bindegewebe</b>	間質的結締織

Lobus renalis	腎葉
Substantia medullaris	髓質
Pyramides renales (Malpighii)	腎錐體
Basis pyramidis	錐體底
Papillae renales	腎乳頭
Foramina papillaris	乳頭孔
Area cribrosa	篩面
Ductus papillares	乳頭管
Substantia corticalis	皮質
*Columnae renales (Bertini)	*腎柱
Lobuli corticales	皮質小葉
Pars radiata (s. Processus Ferreini)	放射狀部 (又 ハフエレイ ン氏突起)
Tubuli renales recti	直細腎管
Pars convoluta	紆曲部
Tubuli renales contorti	曲細腎管
Pars intermedia	中間部
Corpuscula renis	腎小體
Tubuli renalis	細腎管
Corpuscula renis (Malpighii)	腎小體又ハマル ビーギー氏小
Capsula glomeruli (Bowmani)	血管球囊 [體
Glomeruli renales	腎血管球
Arteria afferens	輸入動脈
,, efferens	輸出動脈
Collum	頸
Tubuli contorti	紆曲細腎管
Kurz cylindrische Zellen	短圓柱細胞
Stäbchenapparat	小桿裝置
Bürstenbesatz	刷毛狀緣

Tubuli recti s. Henle'sche Schleife	直細腎管又ハ「ヘ ンレー」氏蹄係
Crus descendens	下行脚 「胞 Helle platte Zellen 透明ノ扁平細
Crus ascendens	上行脚 Kurz cylindrische Zellen 短圓柱細胞
Pars intermedia s. Tubuli contorti II. ordinis (Schaltstück)	中間部或ハ第二紆 曲細腎管(閘管)
Pars conjunctiva (Verbindungs- stück)	結合部 [細胞 Fein granulierte kubische Zellen 細顆粒性立方形
Pars colligentes (Sammelrohr)	集合部(聚合管)
Ductus papillares	乳頭管 Cylindrische Zellen 圓柱細胞
Gefässe	血管
A. et V. renis	腎動脈
Aa. et Vv. interlobares	葉間動靜脈
,, ,, ,, arciformes	弓狀動靜脈
,, ,, ,, interlobulares	小葉間動靜脈
Vas afferens s. A. advehens	輸入管
,, efferens ,, ,, revehens	輸出管
Rr. capsulares	囊枝
Arteriola et Venulae rectae	直小動靜脈
Vv. stellatae	星芒狀靜脈
Nerven	神經 [叢
Plexus renalis n. sympathici	交感神經腎神經
Rr. renales n. vagi	迷走神經腎枝

## Ureter 輸尿管

Calyces renales 腎盞

Calyces renales majores	大腎盞
„ „ minores	小腎盞
Pelvis renalis	腎盂
Ureter	輸尿管
Pars abdominalis	腹部
„ pelvina	骨盤部
*Hauptspindel	*主紡錘
*Isthmus	*峽
<i>Feiner Bau</i>	微細構造
Tunica adventitia	外膜
„ muscularis	筋織膜
Stratum externum (longitudinale)	外層(縱走層)
Stratum medium (circulare)	中層(輪狀層)
„ internum (longitudinale)	內層(縱走層)
Tela submucosa	粘膜下組織
Glandulae pelvis renalis	腎盂腺
„ mucosae ureteris	輸尿管粘液腺
Tunica mucosa	粘膜
Tunica propria	固有膜
Uebergangsepithel	移行上皮

### Vesica urinaria 膀胱

Vertex vesicae	膀胱頂
Corpus „	膀胱體
Fundus „	膀胱底
*Recessus laterales vesicae	*外膀胱窩
Lig. umbilicale medium	中臍韌帶
<i>Rudiment des Urachus</i>	尿管遺物

Ligg. umbilicali lateralialia	側臍韌帶
<i>Rudiment d. A. umbilicalis</i>	臍動脈遺物
<i>Innere Fläche</i>	內面
Rugae vesicales	膀胱襞
Trigonum vesicae (Lieutaudi)	膀胱三角
Uvula vesicae	膀胱懸壺垂
Plica ureterica	輸尿管皺襞
Orificium ureteris	輸尿管口
„ urethrae internum	內尿道口
Anulus urethralis	尿道輪
<i>Feiner Bau</i>	微細構造
Tunica serosa	漿膜
„ muscularis	筋織膜
Stratum externum (longitudinale)	外層(縱走層)
Mm. pubovesicales	耻骨膀胱筋
„ rectovesicales	直腸膀胱筋
Stratum medium (circulare)	中層(輪狀層)
M. sphincter vesicae internus [nale]	內膀胱括約筋
Stratum internum (longitudinale)	內層(縱走層)
Tela submucosa	粘膜下組織
Tunica mucosa	粘膜
Tunica propria	固有膜
Uebergangsepithel	移行上皮
Gl. vesicales	膀胱腺
Noduli lymphatici vesicales	膀胱淋巴結節
<i>Blutgefäße und Nerven</i>	血管及神經
<i>Aa. vesicales superiores</i>	上膀胱動脈
„ „ inferiores	下膀胱動脈

*Plexus (venosus) vesicalis*  
*Nn. vesicales superiores et inferiores*  
*n. sympathici*  
*Aeste d. Nn. lumbales I et II und*  
*d. Nn. sacrales III et IV*

膀胱靜脈叢  
 交感神經ノ上及  
 下膀胱神經  
 第一第二ノ二腰  
 神經及第三第  
 四ノ二薦骨神  
 經ノ枝

*Plexus vesicalis*

*Lymphgefäße*

膀胱神經叢  
 淋巴管

*Plexus (lymphaticus) vesicalis*

膀胱淋巴管叢

*Lymphoglandulae vesicales antt.*

前膀胱淋巴腺

” ” *latt.*

側膀胱淋巴腺

*Vasa afferentia aus vorderer oberer*

前上壁ヨリ出ヅ

*Wand: zu Lymphogl. iliaca*  
*extt.*

ル輸出管ハ外

腸骨淋巴腺

*Vasa afferentia aus hinterer oberer*

後上壁ヨリ出ヅ

*Wand: zu Lymphogl. hypo-*  
*gastricae*

ル輸出管ハ下

腹淋巴腺

*Vasa afferentia aus Fundus vesicae:*  
*zu Lymphogl. lumbales (beson-*  
*ders Höhe des Promontorium)*

膀胱底ヨリ出ヅ

ル者ハ腰淋巴

腺 (特ニ岬角

ノ高サニ在ル

者)

### Glandula suprarenalis

副腎又ハ腎上腺

Basis gl. suprarenalis

副腎底

Apex suprarenalis

副腎尖

Facies anterior

前面

Hilus gl. suprarenalis

副腎門

*V. centralis*

中心靜脈

Facies posterior

後面

Margo superior

上縁

” *medialis*

内側縁

### Feiner Bau

微細構造

Capura fibrosa

纖維囊

Substantia corticalis

皮質

Zona glomerulosa

絲球層

Zona fasciculata

束狀層

” *reticularis*

網狀層

Substantia medullaris

髓質 「色細胞

*Chromaffine Zellen*

「クローム」染

*Vena centralis*

中心靜脈

*Echte Ganglion-zellen*

真正ノ神經細胞

### Gefäße und Nerven

血管及神經

*Rr. suprarenales superiores a. phrenicæ*  
*inferioris*

下横隔膜動脈ノ  
 上 副腎枝

*A. suprarenalis media (Ast d. Aorta*  
*abdominalis)*

中副腎動脈 (腹  
 部大動脈ノ  
 枝)

*A. suprarenalis inferior (Ast d. A.*  
*renalis)*

下副腎動脈 (腎  
 動脈ノ枝)

*V. suprarenalis*

副腎靜脈

*V. suprarenalis accessorius*

副副腎靜脈

*Plexus suprarenalis n. sympathici*

交感神經副腎神  
 經叢

### Organa genitalia

生殖器

### Organa genitalia virilis 男子生殖器

Pars genitalis interna

内陰部

Testis

睾丸

Epididymis	副辜丸
Ductus deferens	輸精管
Vesicula seminalis	精囊
Tunicae testis et Scrotum	辜丸膜及陰囊
Funiculus spermaticus	精系
Pars genitalis externa	外陰部
Urethra virilis	男子尿道
Prostata	攝護腺
Glandula bulbourethralis	尿道球腺
Penis	陰莖

### Testis 辜丸

Extremitas superior	上端
„ inferior	下端
Facies lateralis	外側面
„ medialis	內側面
Margo anterior	前緣
„ posterior	後緣
<i>Feiner Bau</i>	微細構造
Tunica albuginea (s. fibrosa)	白膜 (又ハ纖維
„ vasculosa	血管膜 [膜])
Mediastinum testis s. Corpus Highmori	辜丸縱隔又ハ「ハイモア」氏
Septula testis	辜丸小中隔 [體
Lobuli testis	辜丸小葉
Parenchyma testis	辜丸實質
Interstitielles Bindegewebe	間質的結締織
Zwischenzellen	間細胞
Tubuli seminiferi	精精管

Tubuli seminiferi contorti	曲細精管
Tunica propria	固有膜
Epithelium seminale	精管上皮
Ruhes Stadium	靜止期
Mehr-schichtige rundliche Zellen	數層ノ圓形細胞
Tätiges Stadium	作用期
Sertoli'sche Zellen (Stützzellen)	「セルトリ」氏細胞 (支柱細胞)
Spermatogonien (Stammzellen)	精原細胞 (幹細胞)
Spermatocyten (Samenmutterzellen)	精母細胞
Spermatiden (Samentochterzellen)	精原細胞
Samenfäden s. Spermato-somen	精系或ハ精蟲
Tubuli seminiferi recti	直細精管
Tunica propria	固有膜
Einschichtige kurz-zylindrische Zellen	單層短圓柱狀
Rete testis (Halleri)	辜丸精網 [細胞
Einschichtige kubische od. platte Zellen	單層立方形又ハ扁平細胞
Spermium (Spermato-somen)	精蟲
Caput	頭
Collum	頸
Cauda	尾
Pars principalis (Hauptstück)	主部

Pars terminalis (End stück) 末端部  
Achsenfaden 軸索

### Epididymis 副辜丸

Caput epididymidis 副辜丸頭  
Corpus „ 副辜丸體  
Cauda „ 副辜丸尾  
Appendix testis (Morgagnii) 辜丸附屬體 [體  
Appendices Morgagnii モルガグニ氏附屬  
Appendix epididymidis 副辜丸附屬體  
Paradidymis (Giraldi'sche Organ) 旁辜丸  
*Feiner Bau* 微細構造  
Tunica albuginea 白膜  
Lobuli epididymidis 副辜丸小葉  
Ductuli efferentes testis 辜丸輸出管  
*Flimmerepithelzellen (cylindrisch)* 顫毛上皮細胞  
(圓柱形)  
*Kubische Zellen (Flimmerlos)* 立方細胞  
(無顫毛)  
*Gestreifte Membrana propria* 有線固有膜  
*Glatte Muskelfasern (Ringförmig)* 滑平筋纖維  
(環狀)  
Ductus epididymidis 副辜丸管  
*Mehrröhriges Flimmerepithel* 數列性顫毛上  
*Tunica propria* 固有膜 [皮  
*Glatte Muskelfasern (Ringförmig)* 滑平筋纖維  
(環狀)  
Ductuli aberrantes 迷走小管  
Ductulus aberrans inferior 下迷走小管  
(Halleri)  
Ductulus aberrans superior 上迷走小管

### Ductus deferens et Vesicula seminalis 輸精管及精囊

Pars ascendens 上行部  
Flexura 彎曲部  
Pars descendens 下行部  
Ampulla ductus deferentis 輸精管膨大部  
Diverticula ampullae 膨大部憩室  
Ductus ejaculatorius 射精管  
\*Hiatus „ \*射精管裂口  
*Colliculus seminalis urethrae* 尿道精阜  
Vesicula seminalis 精囊  
Corpus vesiculae seminalis 精囊體  
Ductus excretorius 漏泄管  
*Feiner Bau* 微細構造  
Tunica adventitia 外膜  
„ muscularis [nale) 筋纖維膜  
Stratum externum (longitudi- 外層(縱走層)  
Stratum medium (circulare) 中層(輪狀層)  
„ internum (longitudi- 內層(縱走層)  
Tunica mucosa [nale) 粘膜  
*Tunica propria* 固有膜 [皮  
*Mehrröhriges Zylinderepithel* 數列性圓柱上

### Tunica testis et Scrotum

#### 辜丸膜及陰囊

Tunica vaginalis propria testis 辜丸固有莢膜  
*Processus vaginalis peritonaei* 腹膜鞘狀突起  
Lamina parietalis 體壁板  
Lamina visceralis 鞘側板

Cavum vaginale	莢膜腔
Sinus epididymidis	副辜丸竇
Lig. epididymidis superius	上副辜丸韌帶
” ” inferius	下副辜丸韌帶
Tunica vaginalis communis testis	辜丸總莢膜
<i>Proc. vaginalis fasciae transversalis</i>	腹橫筋膜鞘狀突
M. cremaster (externus)	(外)提辜筋 [起
<i>Mm. obliquus internus et transversus abdominis</i>	外腹斜筋及腹橫筋
Fascia cremasterica (Coopri)	提辜筋膜
<i>Fascia superficialis abdominis</i>	淺腹筋膜
Tunica dartos	肉樣膜
Scrotum	陰囊
Raphe scroti	陰囊縫線
Septum ”	陰囊中隔
<i>Gefäße und Nerven</i>	血管及神經
<i>Aa. et Vv. scrotales posteriores (Aeste d. A. et V. pudenda interna)</i>	後陰囊動靜脈 (內陰部動靜脈ノ枝)
<i>Aa. et Vv. scrotales anteriores (Aeste d. A. et V. femoralis)</i>	前陰囊動靜脈 (股動靜脈ノ枝)
<i>Nn. scrotales posteriores (Aeste d. N. pudendus)</i>	後陰囊神經 (陰部神經ノ枝)
<i>Nn. scrotales anteriores (Aeste d. N. ilioinguinalis)</i>	前陰囊神經 (腸骨鼠蹊神經ノ枝)
<i>Descensus testis</i>	辜丸下降
Gubernaculum testis (Hunteri)	辜丸導帶
Processus vaginalis peritonaei	腹膜鞘狀突起
Rudimentum proc. vaginalis peritonaei (s. Lig. vaginae)	腹膜鞘狀突起遺物 (又ハ鞘狀韌帶)

Canalis Nucki (nur beim Weibe)	「ヌッキー」氏管 (女ニ在ルノミ)
Diverticulum Nucki (nur beim Weibe)	「ヌッキー」氏囊起 (女ニ在ルノミ)

### Funiculus spermaticus 精系

<i>Vorderer Theil</i>	前部
Plexus venosus pampiniformis	蔓狀靜脈叢
Fettgewebe	脂肪組織
<i>Hinterer Theil</i>	後部
Ductus deferens	輸精管
A. testicularis (A. spermatica interna)	辜丸動脈 (內精系動脈)
A. deferentialis (A. hypogastrica)	輸精管動脈 (下腹動脈)
Plexus deferentialis et spermaticus n. sympathici	交感神經ノ輸精管叢及精系叢
Rudimentum proc. vaginalis peritonaei	腹膜鞘狀突起遺物
M. cremaster internus	內提辜筋
<i>Vaginae funiculi spermatici</i>	精系鞘
Tunica vaginalis communis	總莢膜
M. cremaster externus	外提辜筋
A. et Vv. spermaticae externae	外精系動靜脈
N. spermaticus externus	外精系神經
Fascia cremasterica (Cooperi)	提辜筋々膜



## Urethra virilis 男子尿道

Pars prostatica	攝護腺部
<i>Prostata</i>	攝護腺
Orificium internum urethrae	內尿道口
Crista urethralis	尿道櫛
Colliculus seminalis	精阜
<i>Ductus ejaculatorii</i>	射精管
<i>Ductus prostatici</i>	攝護腺管
Utriculus prostaticus (s. Weber'sches Organ)	攝護腺囊 (又ハエベル氏器)
Pars membranacea	膜樣部
<i>Diaphragma urogenitale</i>	泌尿生殖隔膜
<i>M. sphincter urethrae membranaceus</i>	膜樣尿道括約筋
Glandula bulbo-urethralis	尿道球腺
S. Seite 309 (第三〇九頁ヲ見ヨ)	
Pars cavernosa	海綿體部
<i>Corpus cavernosum urethrae</i>	尿道海綿體
Fossa navicularis urethrae (Morgagnii)	尿道舟狀窩
Valvula fossae navicularis	舟狀窩瓣
Lacunae urethrales (Morgagnii)	尿道陷凹
Valvulae urethrales	尿道瓣
Orificium externum urethrae	外尿道口
Labia urethrae	尿道唇
<i>Feiner Bau</i>	微細構造
Tunica muscularis	筋織膜
Pars prostatica et membranacea: Innere longitudi-	攝護腺部及膜樣部ニ於テ

nale et aeussere circuläre Schicht	ハ内縱層及外輪狀層
Pars cavernosa: nur schwache longitudinale Schicht	海綿樣部ハ弱キ縱層ノミ
Tela submucosa	粘膜下層
Glandulae urethrales (Littrei)	尿道腺
Tunica mucosa	粘膜
Vom Orificium urethrae internum zum Hiatus ejaculatorius: Uebergangsepithel	內尿道口ヨリ射精管裂孔迄ハ移行上皮
Vom Hiatus ejaculatorius bis zum Fossa navicularis: Cylinderepithel	射精管裂孔ヨリ舟狀窩迄ハ圓柱上皮
Fossa navicularis: geschichtetes Plattenepithel	舟狀窩ハ重層扁平上皮

## Prostata 攝護腺

<i>Pars prostatica urethrae</i>	尿道攝護腺部
<i>Ductus ejaculatorius</i>	射精管
Basis prostatae	攝護腺底
<i>Vesica urinaria</i>	膀胱
Apex prostatae	攝護腺尖
<i>Trigonum urogenitale</i>	泌尿生殖三角
Facies anterior (s. pubica)	前面 (又ハ耻骨面) 「帶耻骨攝護腺靱
Ligg. puboprostatica	帶耻骨攝護腺靱
Facies posterior (s. rectalis)	後面 (又ハ直腸面)
Lobus dexter et sinister	右葉及左葉
"  medius	中葉

## Feiner Bau

Capsula prostatica	攝護腺囊
Corpus glandulare	腺體
<i>Verästelte alveolotubulöse Einzeldrüsen</i> (30-50)	單管狀胞狀腺 ノ分枝セル 者 「上皮
<i>Einschichtiges kurzes Cylinderepithel</i>	單層短圓柱
Prostatastein	攝護腺石
Ductus prostatici (grössere 2, kleinere 7-15)	攝護腺管 (大ナ ル者二小ナル 者七乃至十 精阜 「五
<i>Colliculus seminalis</i> <i>Uebergangsepithel</i>	移行上皮
Succus prostaticus	攝護腺液
M. prostaticus	攝護腺筋
<i>M. sphincter vesicae internus</i>	內膀胱括約筋
<i>M. sphincter urethrae membranaceus</i>	膜樣尿道括約 筋

## Glandula bulbourethralis (Cowperi)

## 尿道球腺

Corpus gl. bulbourethralis	尿道球腺體
<i>M. sphincter urethrae membranaceus</i>	膜樣尿道括約筋
<i>Zusammengesetzte alveolotubulöse</i> <i>Drüsen</i>	複管狀胞狀腺
<i>Cylinderzellen</i>	圓柱細胞
<i>Membrana propria</i>	固有膜
<i>Glatte Muskelfasern</i>	滑平筋纖維
Ductus excretorius	排泄管
<i>Hinterer Theil d. Pars cavernosa</i> <i>urethrae</i>	尿道海綿體部ノ 後部

## Penis 陰莖

Radix penis	陰莖根
Crus penis	陰莖脚
Corpus penis	陰莖體
Dorsum penis	陰莖背
Facies urethralis	尿道面
Glans penis	陰莖龜頭
Corona glandis	龜頭冠
Collum glandis	龜頭頸
Septum glandis	龜頭中隔
Orificium urethrae externum	外尿道口
Labia urethrae	尿道唇
Corpora cavernosa penis	陰莖海綿體
Radices corporum cavernosorum penis	陰莖海綿體根
Apices corporum cavernosorum penis	陰莖海綿體尖
Tunica albuginea corporum cavernosorum penis	陰莖海綿體白膜
Septum penis	陰莖中隔
Trabeculae corporum caver- nosorum	海綿體材
Cavernae corporum caver- nosorum	海綿體洞腔
Sulcus dorsalis penis	陰莖背側溝
<i>V. dorsalis penis</i>	陰莖背靜脈
<i>Aa. dorsales penis</i>	陰莖背動脈
<i>Nn. dorsales penis</i>	陰莖背神經
Sulcus urethralis	尿道溝

Corpus cavernosum urethrae	尿道海綿體
Bulbus urethrae	尿道球
Septum bulbi urethrae	尿道球中隔
Hemisphaeria bulbi urethrae	尿道球半球
Tunica albuginea corporis cavernosus urethrae	尿道海綿體白膜
Pars cavernosa urethrae	尿道海綿體部
Fascia penis	陰莖筋膜
Lig. suspensorium medius penis	中提陰莖韌帶
Ligg. suspensoria lateralia penis	外側提陰莖韌帶
Lig. fundiforme penis	陰莖蹄係韌帶
Cutis	皮膚
Praeputium (glandis)	(龜頭)包皮
Frenulum praeputii	包皮繫帶
Glandulae praeputiales (Tysoni)	包皮腺
Smegma praeputii	包皮垢
Raphe penis	陰莖縫線
Gefässe et Nerven	血管及神經
A. et V. profunda penis	陰莖深動靜脈
Aa. et V. dorsales penis	陰莖背動靜脈
Aa. helicinae	蝸牛殼狀動脈
Oberflächliches Rindennetz	淺皮質動脈網
Tiefes Rindennetz	深皮質動脈網
Plexus cavernosus penis n. sympathici	交感神經ノ陰莖海綿體神經叢

### Organa genitalia muliebria 女子生殖器

Partes genitales internae	內陰部
Ovarium (s. Oophoron)	卵巢
Tuba uterina (Fallopium)	子宮喇叭管 (又
Uterus	子宮ノ輸卵管腔
Vagina	陰
Partes genitales externae	外陰部
Pudendum muliebrae	女子外陰部
Urethra muliebris	女子尿道

### Ovarium 卵巢

Ovarium (dexter et sinister)	(右及左)卵巢
Facies medialis	內側面
„ lateralis	外側面
Extremitas tubaria	輸卵管端
<i>Fimbria tubae</i>	輸卵管剪綫
Extremitas uterina	子宮端
Lig. ovarii proprium	固有卵巢韌帶
Margo liber (s. posterior)	遊離緣 (或ハ後緣)
„ mesovaricus (s. anterior)	卵巢間膜緣 (或ハ前緣)
<i>Lig. latum uteri et Mesovarium</i>	子宮廣韌帶及卵巢間膜
Hilus ovarii	卵巢門
<i>Vasa ovarica</i>	卵巢動靜脈
<i>Feiner Bau</i>	微細構造
Tunica albuginea	白膜

Epithelium germinale	芽上皮
<i>Einschichtiges kurzeylindrische od. Plattenepithel</i>	單層短圓柱 又扁平上
Stroma ovarii	卵巢支質 [皮
Substantia corticalis (s. Zona parenchymatosa)	皮質 (又ハ實 質層)
Folliculi oophori	卵胞
Folliculi oophori primarii	原始卵胞
„ „ vesiculosi (Graafi)	囊狀卵胞
Substantia medullaris (s. Zona vasculosa)	髓質 (又ハ血 管層)
<i>Blutgefässe, Nerven et glatte Muskelfasern</i>	血管神經及滑 平筋纖維
<i>Folliculi oophori</i>	卵胞
Keimepithel	芽上皮
Primordialei	原始卵
Follikel-epithel	卵胞上皮
Eiballen (od. Pflüger'sche Schläuche)	卵珠 (又ハプリュ ーゲル氏管)
Folliculi oophori primarii	原始卵胞
Folliculus oophorus vesiculosus (Graafi)	囊狀卵胞又ハグ ラーフ氏卵
Stratum granulosum	顆粒層 [胞
Cumulus oophorus	戴卵丘
Liquor folliculi	卵胞液
Ovulum	卵細胞 (又ハ
Vitellus (s. Deutoplasma)	卵黃 [卵)
Aeussere helle Zone (Protoplasma)	外透明層 (原形 質)

Innere Deutoplasmazone	內營養卵 黃層
Vesicula germinativa	芽小胞 (又 ハ胚胞)
Macula germinativa	芽斑 [隙
Perivitelliner Spaltraum	卵黃周圍間
Liquor perivitellinus	卵黃周圍間 隙液
Zona pellucida (s. Oolemma)	透明帶又卵膜
Corona radiata	放射狀冠
Theca folliculi	卵胞膜
Tunica externa (s. fibrosa)	外層 (又ハ 纖維層)
Tunica interna (s. vasculosa)	內層 (又ハ 血管層)
Membrana propria (s. basilaris)	固有膜 (又ハ 基底膜)
Corpus luteum	黃體
Corpus luteum verum	真黃體
„ „ spurium	假黃體
<i>Lutein-zellen</i>	「ルテイン」
Corpus rubrum	紅體 [細胞
„ albicans	白體
Atresia folliculi	卵胞萎縮
Epoophoron	副卵巢
Ductus epoophori longitudinalis	縱副卵巢管
Ductuli transversi	橫管
Appendices vesiculosus (Morgagni)	胞狀附屬體
Paroophoron	傍卵巢
<i>Gefässe und Nerven</i>	血管及神經

<i>A. ovarica</i> ( <i>Endothel d. A. spermatica interna</i> )	卵巢動脈 (內精系動脈ノ末端)
<i>Rr. ovarii a. et v. uterinae</i>	子宮動靜脈ノ卵巢枝
<i>Plexus pampiniformis</i>	蔓狀靜脈叢
<i>Plexus sympathicus a. ovaricae</i>	卵巢動脈交感神經叢

### Tuba uterina (Fallopian)

子宮喇叭管 (又ハ輸卵管)

<i>Pars uterina</i>	子宮部
<i>Ostium uterinum tubae uterinae</i>	輸卵管子宮口
<i>Isthmus tubae uterinae</i>	輸卵管狹
<i>Ampulla tubae uterinae</i>	輸卵管膨大部
<i>Infundibulum tubae uterinae</i>	輸卵管漏斗
<i>Fimbriae tubae</i>	輸卵管剪綵
<i>Fimbria ovarica</i> [nae]	卵巢剪綵
<i>Ostium abdominale tubae uterinae</i>	輸卵管腹腔口
* <i>Appendices vesiculosae terminales</i> (Morgagnii)	*終胞狀附屬體
<i>Feiner Bau</i>	微細構造
<i>Tunica serosa</i>	漿膜
„ <i>muscularis</i>	筋織膜
<i>Stratum longitudinale</i>	縱走層
„ <i>circulare</i>	輪狀層
<i>Tela submucosa</i>	粘膜下組織
<i>Tunica mucosa</i>	粘膜
<i>Lamina muscularis mucosae</i>	粘膜筋板
<i>Tunica propria</i>	固有膜 [皮
<i>Einschichtiges Flimmerepithel</i>	單層顫毛上

<i>Plicae tubariae</i>	輸卵管皺襞
<i>Plicae isthmicae</i>	峽皺襞
„ <i>ampullares</i>	膨大部皺襞

### Uterus 子宮

<i>Corpus uteri</i>	子宮體
<i>Fundus uteri</i>	子宮底
<i>Facies vesicalis</i>	膀胱面
<i>Excavatio vesico-uterina</i>	膀胱子宮窩
<i>Facies rectalis</i>	直腸面
<i>Excavatio recto-uterina, Douglasi</i>	直腸子宮窩
<i>Margo lateralis</i>	外側緣
<i>Tuba uterina</i>	子宮喇叭管
<i>Lig. latum uteri</i>	子宮廣韌帶
<i>Lig. ovarii proprium</i>	固有卵巢韌帶
<i>Lig. teres uteri</i>	子宮圓韌帶
<i>Cervix uteri</i>	子宮頸
<i>Portio supravaginalis</i>	腔上部
„ <i>vaginalis</i>	腔部
<i>Cavum uteri</i>	子宮腔
<i>Ostia uterina tubae</i>	輸卵管子宮口
<i>Canalis cervicis uteri</i>	子宮頸管
<i>Orificium internum uteri</i>	子宮內口
„ <i>externum uteri</i>	子宮外口
<i>Labium anterius</i>	前唇
„ <i>posterius</i>	後唇
( <i>Anteversio</i> )	(前傾)
( <i>Retroversio</i> )	(後傾)
( <i>Anteflexio</i> )	(前屈)
( <i>Retroflexio</i> )	(後屈)

(Torsio)	(廻轉)
<i>Feiner Bau</i>	微細構造
Tunica serosa (s. Perimetrium)	漿膜 (又ハ子宮外圍膜)
Parametrium	子宮旁側結締織
Tunica muscularis s. Myometrium	筋織膜或ハ子宮筋膜
Stratum longitudinale externum s. supravasculare	外縱層或ハ上血管層
Stratum circulare medium s. vasculare	中環狀層或ハ血管層
Stratum longitudinale internum s. submucosum	內縱層或ハ粘膜下層
M. sphincter uteri	子宮括約筋
M. recto-uterinus	直腸子宮筋
Tunica mucosa s. Endometrium	粘膜或ハ子宮內
Tunica propria	固有膜 [膜
<i>Einschichtiges Flimmerepithel</i>	單層頸毛上皮
<i>Beim Kinde: Cylinderepithel</i>	小兒ニ於テハ圓柱上皮
<i>Nur Portio vaginalis uteri: geschichtetes Plattenepithel</i>	子宮腔部ノミハ複層扁平上皮
Glandulae uterinae (Corpus uteri)	子宮腺 (子宮體)
<i>Einfache tubulöse Drüsen</i>	單管狀腺
Glandulae cervicis (Cervix uteri)	頸腺 (子宮頸)
<i>Verzweigte einfache tubulöse Drüsen</i>	[管狀腺分枝セル單
Ovula Nabothi	ナボット氏小卵

Plicae palmatae	棕狀皺襞
Cristae cervicis	頸飾
Gefässe u. Nerven	血管及ビ神經
<i>Aa. et Ve. uterinas (Aeste der Vasa hypogastrica)</i>	子宮動靜脈 (下腹動靜脈ノ枝)
<i>Aa. et Vv. spermaticae internae</i>	內精系動靜脈
<i>Plexus venosus uterinus</i>	子宮靜脈叢
<i>Plexus uterovaginalis n. sympathici</i>	交感神經ノ子宮腔神經叢
<i>Aeste d. Plexus sacralis</i>	薦骨神經叢ノ枝
<b>Vagina s. Cunnus 腔</b>	
Fornix vaginae	陰穹窿
<i>Portio vaginalis cervicis uteri</i>	子宮頸ノ腔部
Orificium vaginae	腔口
Paries anterior	前壁
„ posterior	後壁
Hymen (femininus)	處女膜
Hymen annularis (s. circularis)	環狀處女膜
„ cribriformis	篩狀處女膜
„ imperforatus	無孔處女膜
„ semilunaris	半月狀處女膜
Carunculae hymenales	處女膜痕
<i>Feiner Bau</i>	微細構造
Tunica adventitia	外膜
„ muscularis	筋織膜
Stratum circulare	輪狀層
„ longitudinale	縱走層

Tela submucosa	粘膜下組織
Tunica mucosa	粘膜
Tunica propria	固有膜
<i>Geschichtetes Plattenepithel</i>	複層扁平上
Rugae vaginales	腔襞 皮
Columna rugarum	襞柱
Columna rugarum posterior	後襞柱
"                  " anterior	前襞柱「起
Carina urethralis (vaginae)	(腔)尿道隆
Noduli lymphatici vaginales	腔淋巴結節
<i>Gefässe und Nerven</i>	血管及神經
<i>A. vaginalis (A. hypogastrica)</i>	腔動脈 (下腹動脈)
<i>Plexus utero-vaginalis (V. hypogastrica)</i>	子宮腔靜脈叢 (下腹靜脈)
<i>Plexus uterovaginalis n. sympathici</i>	交感神經ノ子宮腔神經叢
<i>Nn. vaginales d. Plexus pudendus</i>	陰部神經叢ノ枝ノ腔神經

### Pudendum muliebrae et Urethra muliebris

#### 女子外陰部及女子尿道

<i>Pudendum muliebrae</i>	女子外陰部
Mons pubis	陰阜
Labia majora pudendi	大陰唇
Rima pudendi	陰裂
Commissura labiorum anterior	前陰唇交連
Commissura labiorum posterior	後陰唇交連

<i>Frenulum labiorum pudendi</i>	陰唇繫帶
<i>Fossa navicularis (vestibuli vaginae)</i>	舟狀窩 (子宮前庭)
<i>Pubes</i>	耻毛
<i>Labia minora pudendi</i>	小陰唇
<i>Crura medialis</i>	內側脚
<i>Frenulum clitoridis</i>	陰核繫帶
<i>Crura lateralia</i>	外側脚
<i>Praeputium clitoridis</i>	陰核包皮
<i>Clitoris</i>	陰核 (又ハ陰挺)
<i>Entspricht dem Corpora cavernosa penis</i>	陰莖海綿體 = 當ル
<i>Glans clitoridis</i>	陰核龜頭
<i>Corpus clitoridis</i>	陰核體
<i>Crura clitoridis</i>	陰核脚
<i>Corpora cavernosa clitoridis</i>	陰核海綿體
<i>Septum corporum cavernosorum</i>	海綿體中隔
<i>Fascia clitoridis</i>	陰核筋膜
<i>Lig. suspensorium clitoridis</i>	提陰核韌帶
<i>Lig. fundiforme clitoridis</i>	陰核蹄係韌帶
<i>Praeputium clitoridis</i>	陰核包皮
<i>Smegma clitoridis</i>	陰核垢
<i>Vestibulum vaginae</i>	腔前庭
<i>Orificium urethrae externum</i>	外尿道口
" <i>vaginae</i>	腔口
<i>Bulbi vestibuli (s. Corpora cavernosa vestibuli)</i>	前庭球 (又前庭海綿體)
<i>Entspricht dem Corpus cavernosum urethrae des Mannes</i>	男子ノ尿道海綿體 = 當ル

Glandulae vestibulares majores (Bartholini)	大前庭腺
Glandulae vestibulares minores	小前庭腺
Urethra muliebris	女子尿道
Orificium urethrae internum	內尿道口
"    "    externum	外尿道口
Corpus spongiosum urethrae	尿道海綿體
Tunica adventitia	外膜
Septum urethrovaginale	尿道腔中隔
Tunica muscularis	筋織膜
Stratum circulare	輪狀層
"    longitudinale	縱走層
Tela submucosa	粘膜炎下組織
Tunica mucosa	粘膜炎
Geschichtetes Plattenepithel	複層扁平上皮
Glandulae urethrales	尿道腺
Crista urethralis	尿道櫛
*Ductus paraurethrales	*副尿道管
Gefässe und Nerven	血管及神經
A. pudenda interna (A. hypogastrica)	內陰部動脈 (下腹動脈)
Aa. labiales posteriores	後陰唇動脈
A. bulbi vestibuli	前庭球動脈
A. clitoridis	陰核動脈
A. profunda clitoridis	陰核深動脈
A. dorsalis clitoridis	陰核背動脈
A. urethralis	尿道動脈
Aa. labiales anteriores (Aa. pudendae externae)	前陰唇動脈 (外陰部動脈)
V. hypogastrica	下腹靜脈
Plexus pudendalis	陰部靜脈叢

Vv. dorsales clitoridis	陰核背靜脈
Vv. profundae clitoridis	陰核深靜脈
Plexus vaginalis	腔靜脈叢
Vv. pudendae externae (V. femoralis)	外陰部靜脈 (股靜脈)
Plexus cavernosus clitoridis, n. sympathici	交感神經ノ陰核海綿體神經叢 [經]
N. cavernosus clitoridis major	大陰核海綿體神
Nn. cavernosi clitoridis minores	小陰核海綿體神
N. pudendus	陰部神經 [經]
Nn. labiales posteriores	後陰唇神經
N. dorsalis clitoridis	陰核背神經
N. ilioinguinalis	腸骨鼠蹊神經
Nn. labiales anteriores	前陰唇神經

Perineum et Peritoneum

會陰及ビ腹膜

Perineum 會陰

Raphe perinei	會陰縫線
Mm. perinei	會陰筋 [膜]
Fascia pelvis et perinei	骨盤筋膜及會陰筋

Musculi perinei 會陰筋

◎Alle: Plexus pudendus	◎皆陰部神經
Muskeln des Anus	肛門筋
M. levator ani	肛門舉筋



- *Ramus superior ossis pubis* ○ 耻骨上枝
- *Arcus tendineus m. levatoris ani* ○ 肛門舉筋腱弓
- *Arcus tendineus fasciae pelvis* ○ 骨盤筋膜腱弓
- *Umgebung des Anus* ● 肛門ノ周圍
- *Lig. sacrococcygeum anterius* ● 前薦尾靱帶
- *Os coccygeus* ● 尾閏骨
- M. coccygeus 尾閏骨筋
- *Spina ischiadica* ○ 坐骨棘
- *Seitenrand d. Os sacrum et coccygis* ● 薦骨及尾閏骨ノ側緣
- M. sphincter ani externus 外肛門括約筋
- ● *Umgebung d. Anus* ○ ● 肛門ノ周圍
- *Lig. anococcygeum et Os coccygeum* ● 肛門尾閏骨靱帶及ピ尾閏骨
- Muskeln d. aeußeren Genitalien* 外陰部筋
- M. ischio-cavernosus 坐骨海綿體筋
- *Ramus inferior ossis ischii* ○ 坐骨下枝
- *Untere et Seitenfläche d. Tunica albuginea corporum cavernosorum penis (beim Manne)* ● 陰莖海綿體白膜ノ下面及側面(男子)
- *Forsale Fläche d. Tunica albuginea corporum cavernosorum clitoridis et Lig. transversum pelvis (beim Weibe)* ● 陰核海綿體白膜ノ背面及骨盤橫靱帶(女子)
- M. bulbocavernosus 球海綿體筋
- *Septum bulbi urethrae* ○ 尿道球中隔「約筋」
- *M. sphincter ani externus* ○ 外肛門括約筋
- *M. transversus perinei superficialis* ○ 淺會陰橫筋
- *Dorsale Seite d. Fascia penis* ○ 陰莖筋膜ノ背側

- *M. sphincter ani externus* ○ 外肛門括約筋
- *M. transversus perinei superficialis* ○ 淺會陰橫筋
- *Crus et Dorsum clitoridis* ● 陰核脚及陰核背
- beim Weibe } 女 } 子 } 子
- M. sphincter urethrae membranaceae s. M. sphincter vesicae externus 膜樣尿道括約筋 或ハ外膀胱括約筋
- Beim Manne : Umschlingt Pars membranacea urethrae* 男子ニ於テハ尿道膜樣部ヲ圍繞ス
- Beim Weibe : Umschlingt Urethra und Vagina* 女子ニ於テハ尿道及腔ヲ圍繞ス
- Glandula bulbo-urethrae, Cowperi (beim Manne)* 尿道球腺 (男子)
- Glandula vestibularis major, Bartholini (beim Weibe)* 大前庭腺 (女子)
- M. transversus perinei superficialis 淺會陰橫筋
- *Rami inferiores ossis ischii* ○ 坐骨下枝「線
- *Raphe m. bulbocavernosi* ● 球海綿體筋縫
- *M. sphincter ani externus* ● 外肛門括約筋
- M. transversus perinei profundus 深會陰橫筋 「下枝
- *Rami inferiores ossis ischii et pubis* ○ 坐骨及耻骨ノ
- *M. sphincter urethrae membranaceae* ● 膜樣尿道括約筋
- Diaphragma pelvis 骨盤隔膜
- M. levator ani 肛門舉筋
- M. coccygeus 尾閏骨筋
- Diaphragma s. Trigonum urogenitale 泌尿生殖隔膜又ハ三角

M. sphincter urethrae membranaceum	膜樣尿道括約筋
M. transversus perinei profundus	深會陰橫筋
Fascia perinei superficialis	淺會陰筋膜
” ” profundus	深會陰筋膜

### Fasciae pelvis et perinei 骨盤筋膜及會陰筋膜

<i>Fascia pelvis</i>	骨盤筋膜
Pars visceralis s. Fascia endopelvina	膀胱側部又ハ内骨盤筋膜
Pars parietalis	體壁部
Lig. puboprostaticum (pubovesicale, beim Weibe) laterale	外側耻骨攝護腺韌帶 (女子ニテハ外側耻骨膀胱韌帶)
Lig. puboprostaticum (pubovesicale, beim Weibe) medium	中耻骨攝護腺韌帶 (女子ニテハ中耻骨膀胱韌帶)
Fovea pubovesicalis	耻骨膀胱窩
Fascia diaphragmatis pelvis superior [ani]	上骨盤橫隔筋膜
Arcus tendineus m. levatoris	肛門舉筋腱弓
Arcus tendineus fasciae pelvis	骨盤筋膜腱弓
Margo sacroischiadicum	薦坐緣
Fascia diaphragmatis pelvis inferior	下骨盤橫隔筋膜

Fossa ischio-rectalis	坐骨直腸窩
N. pudendus	內陰部神經
Vasa pudenda interna	內陰部動靜脈
Fascia perinei s. diaphragmatica urogenitalis	會陰筋膜或ハ泌尿生殖隔膜筋膜
Fascia superficialis perinei s. diaphragmatica urogenitalis inf.	淺會陰筋膜或ハ下泌尿生殖隔膜筋膜
Fascia profunda perinei s. diaphragmatica urogenitalis sup.	會陰深筋膜或ハ上泌尿生殖隔膜筋膜
Lig. transversum pelvis s. praeurethralis	骨盤橫韌帶或ハ尿道前韌帶
Lig. ischio-prostaticum	坐骨攝護腺韌帶

### Peritoneum 腹 膜

Peritoneum parietale	體壁腹膜
” viscerale	臟側腹膜
Cavum peritonei	腹膜腔
Liquor ”	腹膜液
Tunica serosa	漿膜
<i>Einschichtiges Plattenepithel</i>	單層扁平上皮
Tela subserosa	漿膜下組織
<i>Peritoneum parietale</i>	體壁腹膜
Plica umbilicalis media	中臍皺襞
<i>Lig. umbilicale medium</i>	中臍韌帶
Plicae umbilicales laterales	側臍皺襞
<i>Lig. umbilicale laterale</i>	側臍韌帶
Plicae epigastricae	腹壁動脈皺襞
<i>Vasa epigastrica inferiora</i>	下腹壁動靜脈

Fovea supravescicalis	膀胱上窩
Foveae inguinales mediales	內側鼠蹊窩
” ” laterales	外側鼠蹊窩
<i>Annulus inguinatus abdominalis s. internus</i>	腹內或入內鼠蹊輪
<i>Vasa epigastrica inferiora</i>	下腹壁動靜脈
Lig. falciforme hepatis	肝鎌狀韌帶
Lig. teres hepatis	肝圓韌帶
<i>V. umbilicalis</i>	臍靜脈
Lig. coronarium hepatis	肝冠狀韌帶
<i>Ligg. triangularia dextrum et</i>	右及左三角韌
Omentum minus [sinistrum]	小網膜 [帶]
Lig. hepato-gastricum	肝胃韌帶
Lig. hepato-duodenale	肝十二指腸韌
<i>Ductus choledochus</i>	輸膽管 [帶]
<i>A. hepatica</i>	肝動脈
<i>V. portae</i>	門(靜)脈
Lig. hepatocolicum	肝結腸韌帶
Lig. hepatorenale	肝腎韌帶
Lig. duodenorenale	十二指腸腎韌帶
Lig. gastrolienale	胃脾韌帶
Lig. phrenicogastricum	橫膈胃韌帶
Lig. phrenicolienale	橫膈脾韌帶
Lig. phrenicocolicum	橫膈結腸韌帶
Lig. gastrocolicum	胃結腸韌帶
Omentum majus	大網膜
Plica puboprostatica (s. pubovesicalis) media	中耻骨攝護腺 (或入耻骨膀胱) 皺襞
<i>Lig. puboprostaticum (s. pubovesicale) medium</i>	中耻骨攝護腺 (或入耻骨膀胱) 韌帶

Plicae puboprostaticae (s. pubovesicalis) laterales	外側耻骨攝護腺 (或入耻骨膀胱) 皺襞
<i>Ligg. puboprostatica (s. pubovesicalia) lateralia</i>	外側耻骨攝護腺 (或入耻骨膀胱) 韌帶
Excavatio rectovesicalis	直腸膀胱窩 [帶]
Plicae rectovesicales	直腸膀胱皺襞
<i>Mm. rectovesicales</i>	直腸膀胱筋
Plica vesicalis transversa	橫膀胱皺襞
Excavatio rectouterina (Cavum Douglasi)	直腸子宮窩
Plicae rectouterinae (Douglasi)	直腸子宮皺襞
<i>Mm. rectouterinae</i>	直腸子宮筋
Excavatio vesicouterina	膀胱子宮窩
Plicae vesicouterinae	膀胱子宮皺襞
Lig. latum uteri	子宮廣韌帶
Lig. teres uteri	子宮圓韌帶
Lig. ovarii proprium	固有卵巢韌帶
Mesometrium	子宮間膜
<i>Parametrium</i>	子宮旁側結締織
Mesosalpinx	輸卵管間膜
Mesovarium	卵巢間膜
Bursa ovarica	卵巢囊
Lig. suspensorium ovarii	提卵巢韌帶
Bursa (s. Saccus) omentalis	網膜囊
Foramen epiploicum, Winslowi	網膜孔
Vestibulum bursae omentalis	網膜囊前庭
Recessus superior omentalis	網膜上窩
Isthmus bursae omentalis	網膜囊狹部

Plica gastropancreatica	胃脾皺襞
<i>Lig. gastropancreaticum</i>	胃脾韌帶
Recessus inferior omentalis	網膜下窩
,,  lienalis	脾窩
Mesenterium commune	總腸間膜
Lamina mesenterii propria	固有腸間膜板
Tunica serosa	漿膜
Mesogastrium	胃間膜
Mesenterium	小腸間膜
Radix mesenterii	腸間膜根
Mesocolon	結腸間膜
Mesocolon ascendens	上行結腸間膜
,,  transversum	橫行結腸間膜
,,  descendens	下行結腸間膜
,,  sigmoideum	S 狀結腸間膜
Mesorectum [miformis]	直腸間膜
Mesenteriolum processus ver-	蟲樣突起間膜
Recessus duodenojejunalis	十二指腸空腸窩
Plica duodenojejunalis	十二指腸空腸皺襞
Plica duodenocolica	十二指腸結腸皺襞
Recessus ileocaecalis superior	上迴盲窩
,,  ,,  inferior	下迴盲窩
Plica ileocaecalis	迴盲皺襞
Fossa caecalis	盲腸窩
Plica caecalis	盲腸皺襞
Recessus retrocaecales	盲腸後窩
,,  paracolici	旁結腸窩
,,  intersigmoideus	S 狀結腸間窩
,,  phrenicohepaticus	橫膈肝窩
Fossa iliaca subfascialis	腸骨筋膜下窩

## Systema nervorum centrale

## 神經中樞系

## Medulla spinalis 脊髓

Pars cervicalis	頸部(又ハ頸髓)
,,  thoracalis	胸部(又ハ胸髓)
,,  lumbalis	腰部(又ハ腰髓)
Intumescencia cervicalis	頸部膨大
,,  lumbalis	腰部膨大
Conus medullaris	脊髓圓錐
<i>Unteres Ende: Unterer Rand d. Vertebra lumbalis I (beim Manne)</i>	下端ハ第一腰椎ノ下緣(男子)
<i>oder oberer Rand d. Vertebra lumbalis II (beim Weibe)</i>	或ハ第二腰椎ノ上緣(女子)
Filum terminale	終線(又ハ終纖維)
Filum terminale internum	內終線
<i>Unteres Ende: Vertebrae sacralis II</i>	下端ハ第二薦
Filum terminale externum	外終線 [椎
Cauda equina	馬尾
<i>Facies externa</i>	外面
Fissura mediana anterior	前正中裂溝
<i>Septum longitudinale anterius</i>	前縱隔
Sulcus medianus posterior	後正中溝
<i>Septum longitudinale posterius</i>	後縱隔
Sulcus lateralis anterior	前旁側溝
<i>Radix anterior n. spinalis</i>	脊髓神經前根
Sulcus lateralis posterior	後旁側溝
<i>Radix posterior n. spinalis</i>	脊髓神經後根

Sulcus intermedius anterior (Pars cervicalis)	前中間溝(頸部)
” ” posterior (Pars cervicalis)	後中間溝(頸部)
Funiculi medullae spinalis	脊髓索
Funiculus anterior	前索
Fasciculus cerebrospinalis anterior s. pyramidalis ant.	前大腦脊髓 束又ハ前 錐體束
Fasciculus anterior pro- prius, Flechsigi	固有前束
Funiculus posterior	後索
Fasciculus gracilis, golli ” cuneatus, Burdachi	薄束 楔狀束
Funiculus lateralis	側索
<i>Sectiones medullae spinalis</i>	脊髓截断面
Canalis centralis	中心管
Ventriculus terminalis	終室
Substantia grisea	灰白質
” alba s. medullaris	白質或ハ髓質
Commissura spinalis	脊髓交連
Commissura anterior alba	白前交連
Commissura anterior grisea	灰白前交連
” posterior grisea	灰白後交連
Substantia grisea s. gelatinosa centralis	中心灰白質 (又ハ膠樣)
<i>Substantia grisea</i>	灰白質 [質]
Columnae s. Cornua griseae	灰白柱又ハ角
Columna s. Cornu (grisea) anterior	前(灰白)柱又 ハ角

Columna s. Cornu (grisea) lateralis	側(灰白)柱 又ハ角
Columna s. Cornua (grisea) posterior	後(灰白)柱又 ハ角
Cervix columnae posterioris	後柱頸
Caput ” ”	後柱頭
Apex ” ”	後柱尖
Substantia gelatinosa Rolandi (s. posterior)	ローランド 氏(又ハ 後)膠樣 質
Zona terminalis	終層
Zona spongiosa [hossèk]	海綿樣層
Stratum marginale (Len- Nucleus dorsalis (Stilling, Clarkii) s. Columna Clarkii	緣層 背核又ハ「ク ラーク」氏
Nucleus cervicalis	頸核 [柱
” sacralis	薦骨核
Formatio reticularis	網樣體
Septula medullae spinalis	脊髓小中隔
<i>Substantia alba s. medullaris</i>	白質又ハ髓質
Funiculus anterior	前索
Fasciculus cerebrospinalis an- terior (s. pyramidalis an- terior)	前大腦脊髓束 (又ハ前錐體 束)
Fasciculus anterior proprius (Flechsigi)	固有前束
Tractus vestibulospinalis	前庭脊髓束
Fasciculus longitudinalis medialis	內側縱束

Funiculus lateralis	側索
Fasciculus cerebrospinalis	側大脳脊髓束
lateralis (s. pyramidalis lateralis)	(又ハ側錐體束)
Fasciculus cerebellospinalis	小脳脊髓束
Fasciculus anterolateralis superficialis (Goweri)	淺前(旁)側束
Fasciculus lateralis proprius (Flechsigi) [kow	固有(旁)側束
Tractus rubrospinalis, Mon-	赤核脊髓束
,, tectospinalis [ger	被蓋脊髓束
,, thalamospinalis, Edin-	視丘脊髓束
,, spinoolivialis, Bech-	脊髓橄欖束
Funiculus posterior [terew	後索
Fasciculus gracilis (Golli)	薄束
,, cuneatus (Burdachi)	楔狀束
Ventrales Hinterstrangfeld	腹側後索野
Tractus intermedius od. Kommafeld	中間束又ハコ ンマ狀部
Tractus cervico-lumbalis dorsalis Flechsigi	背側頸腰束
<i>Arten der Nervenzellen</i>	神經細胞ノ種類
Cellulae medullae spinalis	脊髓細胞
,, radicales	根細胞
Cellulae radicales anteriores	前根細胞
,, ,, posteriores	後根細胞
Cellulae funiculares	束細胞「柱細胞
Cellulae columnae Klarki	「クラルク」氏
Cellulae commissurales	交連細胞

Cellulae axi-ramificatae s. Binnenzellen (Golgi'sches <i>Stützgewebe</i> [Typus)	軸分枝細胞或ハ 内部細胞 支柱組織
Bindegewebe	結締織
Neuroglia	神經膠質
Gliazellen od. Astrocyten	膠質細胞或ハ 星芒細胞
Kurzstrahler	短突起細胞
Langstrahler	長突起細胞
Ependymzellen	腦腔被膜細胞
Dorsaler Ependymkeil	背側「エヘン ゲウム」楔
Ventraler Ependymkeil (Retzius)	腹側「エヘン ゲウム」楔
Laterale Ependymzellen	外側「エヘン ゲウム」細胞
Membrana limitans interna et externa	内及外境界膜
Substantia gelatinosa centralis	中心膠樣質
Substantia gelatinosa posterior s. Rolandi	後又ハローラン ド氏膠樣質
<i>Meninges medullae spinalis</i>	脊髓膜
Dura mater s. Pachymeninx	脊髓硬膜
Lamina externa [spinalis	外層
,, interna	内層
Vagina terminalis	終鞘
Arachnoidea spinalis	脊髓蜘蛛膜
Lig. denticulatum	齒狀韌帶
Septum subarachnoideale	後蜘蛛膜下中
Pia mater spinalis [posterius	脊髓軟膜 [隔
Cavum epidurale	硬膜外腔



## Rhombencephalon 菱形腦

## Medulla oblongata s. Myelencephalon

## 延髓或末腦

Fissura mediana anterior	前正中裂溝
Foramen caecum	盲孔
Decussatio pyramidum	錐體交叉
Sulcus medianus posterior	後正中溝
<i>Obex</i>	門門
Sulcus lateralis anterior	前(旁)側溝
<i>N. hypoglossus</i>	舌下神經
Sulcus lateralis posterior	後(旁)側溝
<i>N. glossopharyngeus</i>	舌咽神經
<i>N. vagus</i>	迷走神經
<i>N. accessorius</i>	副神經
Pyramis (medullae oblongatae)	錐體
<i>Funiculus anterior medullae spinalis</i>	脊髓前索
Funiculus lateralis	側索
Obliva	橄欖體
<i>Nucleus olivaris inferior</i>	下橄欖核
Funiculus cuneatus (Burdachi)	楔狀束
Tuberculum cinereum	灰白結節
<i>Caput columnae posterioris</i>	後柱頭
Tuberculum cuneatum	楔狀束結節
<i>Nucleus funiculi cuneati</i>	楔狀束核
Sulcus intermedius posterior	後中間溝
Funiculus gracilis (Golli)	薄束
Clava	槌子體
<i>Nucleus funiculi gracilis</i>	薄束核

Corpus restiforme	索狀體
Lamina chorioidea epithelialis	上皮性脈絡板
Velum medullare anterius	前髓板
Fibrae arcuatae externae	外弓狀纖維

## Sectiones medullae oblongatae

## 延髓ノ斷面

<i>Substantia alba s. medullaris</i>	白質或ハ髓質
<i>Funiculus anterior</i>	前索
Fasciculus pyramidalis	錐體束
Decussatio pyramidum	錐體交叉
Fasciculus anterior proprius (Flechsigi)	固有前束
<i>Funiculus posterior</i>	後索
Fasciculus gracilis (Golli)	薄束
Nucleus funiculi gracilis	薄束核
Fasciculus cuneatus (Burdachi)	楔狀束
Nucleus funiculi cuneati	楔狀束核
Nucleus fasciculi cuneati externus s. accessorius	外或ハ副楔狀束核
Fasciculi corporis restiformis	索狀體束
<i>Fasciculus cerebellospinalis</i>	小腦脊髓束
<i>Fibrae arcuatae externae</i>	外弓狀纖維
„ <i>cerebelloolivares</i>	小腦橄欖纖維
„ <i>arcuatae internae</i>	內弓狀纖維
Fibrae arcuatae internae	內弓狀纖維
Lemniscus	蹄係
Decussatio lemniscorum	蹄係交叉
Fibrae arcuatae externae	外弓狀纖維



Fibrae arcuatae externae anterior	前外弓狀纖維
Nucleus arcuatus	弓狀核
Fibrae arcuatae externae posterior	後外弓狀纖維
Corpus restiforme	索狀體
<i>Funiculus lateralis</i>	側索
Substantia reticularis	網樣質
"    "    alba	白網樣質
"    "    grisea	灰白網樣質
Nucleus olivaris inferior	下橄欖核
Hilus nuclei olivaris	橄欖核門
Fibrae cerebelloolivales	小腦橄欖纖維
Nucleus olivaris accessorius dorsalis	背側副橄欖核
Nucleus olivaris accessorius medialis	內側副橄欖核
Nuclei laterales	外側核
Stratum interolivare lemnisci	蹄係橄欖間層
Fasciculus longitudinalis medialis	內側縱束
Raphe	縫線
<i>Substantia grisea</i>	髓質
Columna anterior	前柱
Caput columnae posterioris	後柱頭
<i>Tuber cinereum</i>	灰白隆起
Nucleus tractus spinalis n. trigemini	三叉神經脊髓束核
Tractus spinalis n. trigemini	三叉神經脊髓束有核層
Stratum nucleare	
Nucleus n. hypoglossi	舌下神經核

<i>Trigonum hypoglossi</i>	舌下神經三角
Radix n. hypoglossi	舌下神經根
Nucleus alae cinereae	灰白翼核
<i>Ala cinerea</i>	灰白翼
Nucleus sensibilis n. glossopharyngei et vagi	舌咽神經及迷走神經ノ知覺核
Nucleus ambiguus	疑核
Nuclei motorii n. glossopharyngei, vagi et accessorii	舌咽神經迷走神經及副神經ノ運動核
Tractus solitarius	孤立系列
Nucleus tractus solitarii	孤立系列核
Nucleus sensibilis n. glossopharyngei, vagi et intermedii	舌咽神經迷走神經及中間神經ノ知覺核

## Metencephalon 後腦

## Pons (Varoli) 橋(髓)

Sulcus basilaris	基底動脈溝
<i>A. basilaris</i>	基底動脈
Brachium pontis	橋臂
Trigeminus-facialislinie	三叉顏面神經線
<i>Ursprungs-stelle d. Nn. trigeminus, facialis et acusticus</i>	三叉神經顏面神經及聽神經ノ起始所
Fasciculus obliquus (pontis)	斜束
Fila lateralia pontis	橋外側纖維
Ursprungs-stelle d. N. abducens	外旋神經ノ起始所

## Sectiones pontis 橋(髓)截断面

<i>Pars basilaris pontis</i>	橋(髓)基底部
Fasciculi longitudinales pyramidales	錐體縱束
Fibrae pontis superficiales	淺橋纖維
” ” profundae	深橋纖維
Nuclei pontis	橋核
Corpus trapezoideum (Grenz d. Partes basilaris et dorsalis)	菱形體(基底部及背側部)
<i>Pars dorsalis pontis</i>	橋背側部 [境]
Raphe	縫線
Nucleus n. abducentis	外旋神經核
Radix n. abducentis	外旋神經根
Nucleus n. facialis	顏面神經核
Radix n. facialis	顏面神經根
Pars prima	第一部
Genu (internum) n. facialis	顏面神經內膝
Pars secunda	第二部
Tractus spinalis n. trigemini	三叉神經脊髓束
Nucleus tractus spinalis n. trigemini	三叉神經脊髓束
Nuclei motorii n. trigemini	三叉神經運動核
Radix descendens (s. mesencephalica) n. trigemini	三叉神經下行根 (又ハ中腦根)
Nuclei n. acustici	聽神經核
Nuclei n. cochlearis	蝸牛殼神經核
Nucleus n. cochlearis ventralis	腹側蝸牛殼神經核

Nucleus n. cochlearis dorsalis (s. tuberculi acustici)	背側蝸牛殼神經核 (又ハ聽結節核)
Nuclei n. vestibularis	前庭神經核
Nucleus n. vestibuli sup., (Flechsigi, Bechterewi.)	上前庭神經核
Nucleus n. vestibuli med. (Schwalbe)	內側前庭神經核
Nucleus n. vestibuli lat. (Deitersi)	外側前庭神經核
Lemniscus	蹄係
Lemniscus medialis (sensitivus)	內側蹄係 (知覺性) [性]
Lemniscus lateralis (acusticus)	外側蹄係 (聽)
Nucleus lemnisci lateralis	外側蹄係核
Fasciculus longitudinalis medialis	內側縱束
Formatio reticularis	網樣體
Nucleus olivaris superior	上橄欖核

## Cerebellum 小腦

Hemisphaerium cerebelli	小腦半球
Facies superior	上面
” inferior	下面
Vermis	蟲部
Vermis superior	上蟲部
” inferior	下蟲部
Incisura cerebelli anterior	前小腦截痕
” ” posterior	後小腦截痕

Gyri cerebelli	小腦回轉
Sulci cerebelli	小腦溝
Sulcus collateralis superior	上副溝
Sulcus superior posterior cerebelli	小腦後上溝
Sulcus horizontalis cerebelli	小腦地平溝
Fissura transversa cerebelli	小腦橫溝裂
Sulcus lateralis inferior cerebelli	小腦下外側溝
"  medialis  "  "	小腦下內側溝
"  collateralis  "  "	小腦下副溝
Corpus medullare	髓體
<i>Corpus restiforme</i>	索狀體
<i>Brachium conjunctivum cerebelli</i>	小腦連合臂
" <i>pontis</i>	橋臂
Vallecula cerebelli	*小腦窩
Nidus avis	禽巢
Vermis superior	上蟲部
Lingula cerebelli	小腦小舌
Vinculum lingulae	小舌繫紐
Lobulus centralis	中心葉
Monticulus	小山
Culmen	山頂
Declive	山腹
Folium vermis	蟲板
Vermis inferior	下蟲部
Tuber vermis	蟲隆起
Pyramis (vermis)	(蟲)錐狀體
Uvula (vermis)	(蟲)懸壺垂
Nodulus	結節
<i>Hemisphaerium cerebelli</i>	小腦半球

<i>Facies superior</i>	上面
Ala lobuli centralis	中心葉翼
Lobulus quadrangularis	方形葉
Pars anterior	前部
"  posterior	後部
Lobulus semilunaris superior	上半月葉
<i>Facies inferior</i>	下面
Lobulus semilunaris inferior	下半月葉
"  biventer	雙腹葉
Tonsilla cerebelli	小腦扁桃
Flocculus  "	小腦小葉
Pedunculus flocculi	小葉脚
*Flocculi secundarii	*第二小葉

## Sectiones cerebelli 小腦ノ截斷面

<i>Substantia medullaris s. alba</i>	髓質又ハ白質
Corpus medullare	髓體
Laminae medullares	髓板
Arbor vitae	活樹
Nucleus dentatus	齒狀核
Capsula nuclei dentati (Vlies)	齒狀核囊
Hilus nuclei dentati	齒狀核門
Nucleus emboliformis	栓狀核
"  globosus	球狀核
"  fastigii	室頂核
<i>Substantia corticalis s. grisea</i>	皮質又ハ灰白質
Stratum granulosum	顆粒層
<i>Kleine Körnerzellen</i>	小顆粒細胞
<i>Grosse Körnerzellen</i>	大顆粒細胞

Stratum gangliosum <i>Purkinje'sche Zellen</i>	神經細胞層 「プルキンネ」 氏細胞
Stratum cinereum (s. moleculare) <i>Neuroglia (Hauptsächlich)</i>	灰白層 (又ハ分子層) 神經膠質 (主トシテ)
<i>Korbzellen (od. Grosse Rindenzellen)</i>	籠狀細胞 (又ハ大皮質細胞)
<i>Kleine Rindenzellen</i>	小皮質細胞

### Isthmus rhombencephali 菱形腦峽部

Brachium conjunctivum cerebelli	小腦連合臂
Velum medullare anterius	前髓帆
Frenulum veli medullaris anterioris <i>N. trochlearis</i>	前髓帆繫帶 滑車神經
Trigonum lemnisci	膝係三角
Pedunculus cerebri	大腦脚

### Ventriculus quartus 第四腦室

<i>Tegmen ventriculi quarti</i>	第四腦室蓋
Fastigium <i>Zwischen d. Nodulus et Lingula cerebelli</i>	腦室頂 小腦結節及小腦小舌ノ間
Velum medullare anterius	前髓帆
Velum medullare posterius	後髓帆
Tela chorioidea ventriculi quarti <i>Lamina chorioidea epithelialis et Pia mater</i>	第四腦室脈絡層 上皮性脈絡板及軟膜

<i>Plexus chorioideus ventriculi quarti</i>	第四腦室脈絡
Taenia ventriculi quarti	第四腦室紐 (蓋門)
Obex	門門
Apertura mediana ventriculi quarti (s. Foramen Magendii)	第四腦室正中口
Aperturæ laterales ventriculi	第四腦室外側口
<i>Paries laterales</i> [quarti]	外側壁
Corpus restiforme	索狀體
Brachium conjunctivum cerebelli	小腦聯合臂
<i>Fossa rhomboidea</i> [belli]	菱形窩
Pars inferior	下部
Calamus scriptorius	寫翹
Pars intermedia	中間部
Recessus lateralis fossae rhomboideae	菱形窩外側窪
Pars superior	上部
Sulcus longitudinalis medianus (fossae rhomboideae)	(菱形窩)正中縱溝
Sulci limitans (fossae rhomboideae)	(菱形窩)分界溝
Eminentia medialis	內側隆起
Trigonum n. hypoglossi <i>Nucleus n. hypoglossi</i>	舌下神經三角 舌下神經核
Colliculus facialis <i>Nucleus n. abducentis</i> <i>Genus internum n. facialis</i>	顏面神經丘 外旋神經核 顏面神經內
Ala cinerea <i>Nucleus alae cinereae</i>	灰白翼 (膝) 灰白翼核
Fovea inferior (Grenze d. Partes inf. et intermedia fossae rhomboideae)	下窩 (菱形窩ノ下部ト中部トノ境)

Area acustica	聽面
<i>Nuclei n. acustici</i>	聽神經核
Tuberculum acusticum	聽結節
<i>Nuclei n. cochleae</i>	蝸牛殼神經核
Striae medullares	髓線
*Fasciolae cinereae	*灰白小束
Fovea superior (Grenze d. Partes intermedia et sup. fossae rhomboideae)	上窩 (菱形窩ノ中部ト上部トノ境)
Locus caeruleus	銹斑

## Cerebrum 大 腦

## Mesencephalon 中 腦

Aquaeductus cerebri (Sylvii)	大腦導水管
<i>Lamina quadrigemina</i>	四疊板
Corpora quadrigemina	四疊體
Colliculus superior	上丘
Colliculus inferior	下丘
Brachium quadrigeminum superius	上四疊體臂
Brachium quadrigeminum inferius	下四疊體臂
<i>Sectiones corporum quadrigeminum</i>	四疊體ノ断面
Stratum zonale	帶狀層
Stratum griseum colliculi superioris	上丘灰白層
Nucleus colliculi inferioris	下丘核
Stratum album profundum	深白層
<i>Pedunculi cerebri</i>	大腦脚
Fossa interpeduncularis (Tarini)	脚間窩

Substantia perforata posterior	後穿通質
Sulcus n. oculomotorii	動眼神經溝
<i>N. oculomotorius</i>	動眼神經
Sulcus lateralis mesencephali	中腦外側溝
<i>Sectiones pedunculi cerebri</i>	大腦脚
Basis pedunculi	大腦脚基底断面
Tegmentum	被蓋
Substantia nigra (Grenze d. 2 Theil)	黑質 (二部ノ境)
<i>Tegmentum</i>	被蓋
Stratum griseum centrale	中心灰白層
Formatio reticularis	網樣體
Decussationes tegmentorum	被蓋交叉
Decussationes brachii conjunctivi	連合臂交叉
Fasciculus longitudinalis medialis	內側縱束
Radix descendens n. trigemini	三叉神經下行根
Nucleus radialis descendens n. trigemini	三叉神經下降根核
Nuclei n. oculomotorii	動眼神經核
Nucleus n. oculomotorii lat.	外側動眼神經核
Nucleus n. oculomotorii med.	內側動眼神經核
Nucleus n. trochlearis	外旋神經核
Decussatio nervorum trochlearium	外旋神經交叉
Nuclei tegmenti	被蓋核
Nucleus ruber	赤核
Lemniscus lateralis	外側蹄係

Lemniscus medialis	內側蹄係
<i>Basis pedunculi</i>	脚底 [(中央部)]
<i>Pyramidenbahn (Mittlerer Theil)</i>	錐體徑路
<i>Frontale Brückenbahn (medialer Theil)</i>	前頭橋徑路 (內側部)
<i>Temporale Brückenbahn (lateral Theil)</i>	顛額橋徑路 (外側部)
Ganglion interpedunculare	脚間神經節

### Frosencephalon 前腦

### Diencephalon 間腦

<i>Thalamencephalon</i>	視丘腦 [床]
<i>Thalamus</i>	視丘 (或ハ視神經)
Facies dorsalis s. sup.	背面或ハ上面
Stratum zonale	帶狀層
Tuberculum anterius thalami	視丘前結節
Pulvinar thalami	視丘床枕
Stria terminalis	分界靜脈
<i>Vena terminalis</i>	分界靜脈
Lamina affixa	附着板
Taenia chorioidea	脈絡紐
Stria medullaris	髓線
Taenia thalami	視丘紐
Facies medialis	內側面
Massa intermedia	中間部質
<i>Facies inferior</i>	下面
△ <i>Hypothalamus</i>	△視丘下部
<i>Facies lateralis</i>	外側面
<i>Capsula interna</i>	內囊
<i>Nucleus caudatus</i>	尾狀核

<i>Metathalamus</i>	視丘中部
Corpus geniculatum mediale	內側膝狀體
Corpus geniculatum laterale	外側膝狀體
<i>Epithalamus</i>	視丘上部
Commissura posterior (cerebri)	(大腦)後交連
Corpus pineale	松球體或ハ松葉
<i>Bindegewebiger Kapsel</i>	結締織囊 [腺]
<i>Epithelzellengruppe</i>	上皮細胞群
Acervulus cerebri	腦砂
Corpuscula amylacea	澱粉樣小體
Recessus pinealis	松球窩
Habenula	韃
Commissura habenularum	韃交連
Trigonum habenulae	韃三角
<i>Nucleus habenulae</i>	韃核
<i>Hypothalamus</i>	視丘下部
Pars mamillaris (hypothalami)	乳嘴部
Corpora mamillaria	乳嘴體
<i>Nuclei corporis mamillaris</i>	乳嘴體核
Pars optica (hypothalami)	視神經部
Tuber cinereum	灰白結節
Infundibulum	漏斗
Hypophysis cerebri	大腦下垂體
<i>Fossa hypophysaeos ossis sphenoidalis</i>	蝴蝶骨ノ下
[theil]	垂體窩
Lobus anterior (Drüsen-)	前葉(腺部)
<i>Drüsen-schläuche</i>	腺囊
<i>Chromophobe Zellen od. Hauptzellen</i>	不染色 性細 胞或 ハ主 細胞

<i>Basophile Zellen</i>	鹽基性染色 細胞「胞
<i>Acidophile Zellen</i>	酸性染色細
Lobus posterior (Gehirn- theil)	後葉(腦髓部)
<i>Feine Nervenfaser und Zellen, die bipolaren und multipolaren ähnlich sind</i>	細キ神經纖 維及二極 性或ハ多 極性神經 細胞ニ似 タル細胞
<i>Bindegewebe</i>	結締織
Tractus opticus	視神經根
Radix medialis	內側根
Corpus geniculatum mediale	內側膝狀
Radix lateralis	外側根「體
Corpus geniculatum laterale	外側膝狀 體
Chiasma opticum	視神經交叉
<i>Sulcus chiasmaticus ossis sphenoidalis</i>	蝴蝶骨ノ視 神經交叉
Lamina terminalis	分界板「溝
Recessus infundibuli	漏斗窪
„ opticus	視神經窪
<i>Sectiones thalamencephali</i>	視丘腦ノ断面
Stratum zonale	帶狀層
Nucleus anterior thalami	視丘前核
„ medialis thalami	視丘內側核
„ lateralis thalami	視丘外側核
„ ventralis thalami	視丘腹側核
Laminae medullares thalami	視丘髓板

Lamina medullaris medialis	內側髓板
„ „ lateralis	外側髓板
Nucleus corporis geniculati medialis	內側膝狀體核
Nucleus corporis geniculati lateralis	外側膝狀體核
Nucleus habenulae	韃核
Fasciculus retroflexus (Meynerti)	後屈束
<i>Sectiones hypothalami</i>	視丘下部ノ断面
Nucleus hypothalamicus (Corpus Luysi)	視丘下核
Nuclei corporis mamillaris	乳嘴體核
Pars grisea hypothalami	視丘下灰白部
<i>Commissurensystem</i>	交連系(神經纖維)
Commissura superior (Meynerti)	上交連
„ inferior (Guddeni)	下交連
Fasciculus thalamomamillaris (Vieq d'Azyri)	視丘乳嘴束
Fasciculi pedunculomamillares	脚乳嘴束
Pars tegmentalis	被蓋部
Pars basilaris	底部
Ansa peduncularis	脚竇
Ansa lenticularis	「レンズ」竇
Pedunculus thalami inferior	下視丘脚「體
Radiatio occipitohthalmica	後頭視丘放線狀
<i>Ventriculus tertius</i>	第三腦室
Aditus ad aquaeductum cerebri	大腦導水管口
Foramen interventriculare Monroi	室間孔
<i>Ventriculus lateralis</i>	側腦室

<i>Obere wand</i>	上壁 [板]
Tela chorioidea ventriculi III	第三腦室脈絡
Lamina chorioidea epithelialis	上皮性脈絡
Pia mater	軟膜 [板]
Plexus chorioideus ventriculi III	第三腦室脈絡
<i>Untere Wand</i>	下壁 [叢]
Hypothalamus	視丘下部
<i>Vordere Wand</i>	前壁
Corpus fornicis	穹窿體
Commissura anterior (cerebri)	(大腦)前交連
Recessus triangularis	三角窩
Lamina terminalis	分界板
Chiasma opticum	視神經交叉
Recessus opticus	視神經窩
Infundibulum	漏斗
Recessus infundibuli	漏斗窩
<i>Hintere Wand</i>	後壁
Commissura posterior (cerebri)	(大腦)後交連
Corpus pineale	松毬體
Habenula	韮
Commissura habenularum	韮交連
Recessus pinealis	松毬窩
„ suprapinealis	松毬上窩
<i>Seitenwand</i>	外壁 [視丘]
Thalamus	視神經床又ハ
Sulcus hypothalamicus (Monroi)	視丘下溝

## Telencephalon 終腦

## Hemisphärium cerebri 大腦半球

Fissura longitudinalis cerebri	大腦縱裂溝
„ transversa cerebri	大腦橫裂溝
Pallium	外表部

Stammtheil	幹部
Insula Reili s. lobus insularis	島或ハ島葉
Rhinencephalon	嗅腦
Commissuren-system	交連系
Commissura anterior	前交連
Corpus collosum	胼胝體
Fornix	穹窿
Ventriculus lateralis	側腦室

## Pallium 外表部

Facies dorsolateralis	背外面
„ medialis	內側面
„ basilaris	基底面
Lobi cerebri	大腦葉
Lobus frontalis	前頭葉
„ temporalis	顳葉
„ parietalis	顳頂葉
„ occipitalis	後頭葉
„ falciformis	鎌狀葉
Sulci cerebri	大腦溝
Sulci interlobares	葉間溝
„ intralobares	葉內溝
Gyri cerebri	大腦迴轉
Gyri profundi	深迴轉
„ transitivi	不定迴轉
Sulci interlobares	葉間溝
Fissura cerebri lateralis (Sylvii)	側大腦裂溝
Fossa lateralis cerebri (Sylvii)	側大腦窩
R. posterior	後枝



R. anterior ascendens s. superior	上行前枝或 上枝
R. anterior horizontalis s. anterior	水平前枝或 前枝
Sulcus centralis (Rolandi)	中心溝
„ transversus occipitalis	後頭橫溝
Fissura parieto-occipitalis	顱頂後頭裂溝
Sulcus cinguli	螞蝗絆狀溝
Pars subfrontalis	前頭下部
„ marginalis	邊緣部
Fissura chorioidea	脈絡裂溝
Fissura collateralis s. temporo-occipitalis	側副裂溝或 顱後頭裂溝
Fissura collateralis anterior	前側副裂溝
„ „ posterior	後側副裂溝
<i>Lobus frontalis</i>	前頭葉
<i>Grenze</i>	境界
R. post. fissurae cerebri lateralis	側大腦裂溝後
Sulcus centralis	中心溝 [ 枝
Sulcus cinguli	螞蝗絆狀溝
Tuber olfactorius	嗅隆起
Polus frontalis	前頭極
<i>Facies dorsolateralis</i>	背外面
Sulcus praecentralis	中心前溝
Sulcus praecentralis superior	上前中心溝
„ „ inferior	下前中心溝
Sulcus frontalis superior	上前頭溝
*Sulcus frontalis medius	*中前頭溝
Sulcus frontalis inferior	下前頭溝
Gyrus centralis anterior	前中心迴轉

Gyrus frontalis superior	上前頭迴轉
„ „ medius	中前頭迴轉
Pars superior	上部
„ inferior	下部
Gyrus frontalis inferior	下前頭迴轉
Pars orbitalis	眼窠部
„ triangularis	三角部
„ opercularis	瓣蓋部
<i>Facies basilaris s. orbitalis</i>	底面或 眼窠面
Sulcus olfactorius	嗅溝
<i>Tractus et Bulbus olfactorius</i>	嗅神經根及嗅神經球
Sulci orbitales s. triradialis	眼窠溝又 三放線狀溝
Gyrus rectus s. orbitalis medialis	直迴轉又 內側眼窠迴轉
Gyri orbitales	眼窠迴轉
<i>Facies medialis</i>	內側面
*Sulcus supraorbitalis	*上眼窠溝
„ paracentralis	副中心溝
„ parolfactorius anterior	前副嗅溝
„ „ posterior	後副嗅溝
Gyrus frontalis superior	上前頭迴轉
Lobulus paracentralis	副中心小葉
Gyrus subcallosus s. pedunculus corporis callosi	胼胝體下迴轉或 胼胝體脚
Area parolfactoria	副嗅面
<i>Lobus parietalis</i>	顱頂葉
<i>Grenze</i>	境界
Sulcus centralis	中心溝

Sulcus occipitalis transversus	後頭橫溝
Hinterer Theil d. R. posterior fissurae cerebri lat.	側大脳裂溝ノ後部
Hinterer Theil d. Sulci temporales sup. et med.	上中ノ二顳額廻轉ノ後部
Hinterer Theil d. Sulcus cinguli	蝟蟻狀溝ノ後部
Fissura parieto-occipitalis	顳頂後頭裂溝
Sulcus retrocentralis	中心後溝
Sulcus retrocentralis superior	上中心後溝
„ „ inferior	下中心後溝
„ „ interparietalis	顳頂間溝
Gyrus centralis posterior	後中心廻轉
Lobulus parietalis superior	上顳頂小葉
„ „ inferior	下顳頂小葉
Gyrus supramarginalis	上緣廻轉
„ angularis	隅角廻轉
„ praeoccipitalis	前後頭廻轉
Sulcus subparietalis	顳頂下溝
Praecuneus	楔前葉
Lobus occipitalis	後頭葉
Grenze	境界
Sulcus occipitalis transversus	後頭橫溝
Fissura parieto-occipitalis	顳頂後頭裂溝
Polus occipitalis	後頭極
Sulci occipitales superiores	上後頭溝
„ occipitales laterales	外側後頭溝
Gyri occipitales superiores	上後頭廻轉
„ „ laterales	外側後頭廻轉
Fissura calcarina	禽距裂溝
Calcar avis	禽距
Cuneus	楔狀葉

Gyrus lingualis	舌狀廻轉
Lobus temporalis	顳額葉
Grenze	境界 [枝
R. post. fissurae cerebri lat.	側大脳裂溝後
Hinterer Theil d. Sulci temporal. sup. et med.	上中ノ二顳額溝ノ後部
Fissura collateralis	側副裂溝
Polus temporalis	顳額極
Impressio petrosa	岩樣部壓痕
Sulcus temporalis superior	上顳額溝
„ „ medius	中顳額溝
„ „ inferior	下顳額溝
*Sulci temporales transversi	*橫顳額溝
Gyrus temporalis superior	上顳額廻轉
„ „ medius	中顳額廻轉
„ „ inferior	下顳額廻轉
„ fusiformis	紡錘狀廻轉
*Gyri temporales transversi	*橫顳額溝
Lobus falciformis	鎌狀葉
Grenze	境界
Sulcus cinguli	蝟蟻狀溝
„ subparietalis	顳頂下溝
Unterer Theil d. Fissura parieto-occipitalis	顳頂後頭裂溝ノ下部
Fissura collateralis	側副裂溝
„ chorioidea	脈絡裂溝
Sulcus corporis callosi	胼胝體溝
Fissura hippocampi	海馬裂溝
Gyrus fornicatus	穹窿廻轉
Gyrus cinguli	蝟蟻狀廻轉
Isthmus gyri fornicati	穹窿廻轉峽

Gyrus hippocampi	海馬廻轉
Uncus gyri hippocampi	海馬廻轉鉤
Substantia reticularis alba (Arnoldi)	白網狀質
Gyrus marginalis internus	內邊緣廻轉
Septum pellucidum	透明中隔
Lamina septi pellucidi	透明中隔板
Cavum septi pellucidi	透明中隔腔
Gyrus dentatus s. Fascia dentata	齒狀廻轉又ハ 齒狀筋膜
Fasciola cinerea	灰白小束
Frenulum Giacomini	「ギヤコミ ニ」氏小束

## Stammtheil 幹部

## Insula, Reili s. Lobus insularis

## 島或ハ島葉

Fossa lateralis cerebri	側大腦窩
Limen insulae	島圍
Facies frontalis	前頭面
„ frontoparietalis	前頭顱頂面
„ temporalis	顱額面
Polus insulae	島極
Sulcus circularis (Reili)	環狀溝
„ magnus insulae	島大溝
Sulci insulae	島溝
Gyri insulae	島廻轉
Gyrus longus insulae	島長廻轉
Gyri breves insulae	島短廻轉

Operculum	瓣蓋
Pars frontalis	前頭部
„ parietalis	顱頂部
„ temporalis	顱額部

## Rhinencephalon 嗅腦

Pars anterior (rhinencephali)	(嗅腦)前部
Lobus olfactorius	嗅神經根
Tuber s. Trigonum olfactorium	嗅隆起或ハ嗅三
Stria medialis	內側線 [角]
„ intermedia	中間線
„ lateralis	外側線
Tractus olfactorius	嗅神經根
Bulbus olfactorius	嗅神經球
Lamina cribrosa ossis ethmoidalis	篩骨篩板
Nn. olfactorii	嗅神經
*Ventriculus olfactorius	*嗅室
Pars posterior (rhinencephali)	(嗅腦)後部
Sulcus parolfactorius posterior	後副嗅溝
„ „ anterior	前副嗅溝
Gyrus subcallosus (s. Pedunculus corporis callosi)	胼胝體下廻轉 (又ハ胼胝體)
Area Parolfactoria (Brocae)	副嗅部 [脚]
Substantia perforata anterior	前穿通質
Vallecula cerebri lateralis	外側腦窪

## Commissuren-system 交連系

## Commissura anterior 前交連

Vordere Seite d. Crus fornicis

穹窿脚ノ前側

<i>Verbindung d. beider-seitigen Rhinencephalon</i>	兩側ノ嗅腦ノ結合
Pars anterior	前部
„ posterior	後部
<b>Corpus callosum 胼胝體</b>	
<i>Verbindung d. beiderseitigen Hemisphera cerebri ausserdem Rhinencephalon</i>	嗅腦以外ノ兩側ノ大腦半球ヲ互ニ結合ス
Truncus corporis callosi	胼胝體幹
Splenium corporis callosi	胼胝體膨隆
Genu corporis callosi	胼胝體膝
Rostrum corporis callosi	胼胝體嘴
Lamina rostralis	嘴板
<i>Lamina terminalis</i>	分界板
Striae transversae	橫線
„ longitudinales mediales	內側縱線
<i>Gyrus subcallosus s. Pedunculus corporis callosi</i>	胼胝體下廻轉又ハ胼胝體脚
Raphe corporis callosi	胼胝體縫線
Striae longitudinales laterales s. tectae	外側縱線又ハ隱線
<i>Fasciola cinerea</i>	灰白小束
<i>Fascia dentata</i>	齒狀筋膜
Radiatio corporis callosi	胼胝體放射線
Pars anterior	前部
„ media	中部
„ posterior	後部
<b>Fornix 穹窿</b>	
Columna fornicis	穹窿柱

Pars tecta columnae fornicis	穹窿柱隱部
<i>Corpus mamillare</i>	乳嘴體
Pars libera columnae fornicis	穹窿柱露出部
<i>Zwischen d. Commissura anterior et Foramen interventriculare (Monroi)</i>	前交連ト室間孔トノ間
Corpus fornicis	穹窿體
<i>Untere Seite d. Septum pellucidum et d. Truncus corporis callosi</i>	透明中隔及ヒ胼胝體幹ノ
Crus fornicis	穹窿脚 [下側
Fimbria hippocampi	海馬剪綵
<i>Taenia fimbriae</i>	剪綵紐
Commissura hippocampi (s. Fornix transversus)	海馬交連又ハ橫穹窿

**Ventriculus lateralis 側腦室**

Foramen interventriculare Monroi	室間孔
Pars centralis	中央部
Obere Wand: Corpus callosum	上壁ハ胼胝體
Mediale „ : Fornix	內壁ハ穹窿
Untere „ : Nucleus caudatus, Stria terminalis, Thalamus, Tela chorioidea ventriculi lat.	下壁ハ尾狀核分界線視丘側腦室脈絡組織
Cornu anterius	前角
Obere Wand und vorderes Ende: Vorderer Theil d. Corpus callosum	上壁及前端ハ胼胝體ノ前部
Mediale Wand: Columna fornicis et Septum pellucidum	內壁ハ穹窿柱及透明中隔
Untere Wand: Caput nuclei caudati	下壁ハ尾狀核頭

Cornu posterius	後角
Obere Wand: Hinterer Theil d. Corpus callosum	上壁ハ胼胝體ノ後部
Untere und mediale Wand: Marksubstanz d. Lobus occipitalis	下壁及内壁ハ後頭葉ノ髓質
Calcar avis	禽距
<i>Fissura calcarina</i>	禽距裂溝
Bulbus cornu posterioris	後角球
Tapetum	タペーツム
Cornu inferius	下角
Obere Wand: Corpus callosum et Cauda nuclei caudati	上壁ハ胼胝體及尾狀核尾部
Untere Wand: Gyrus et fimbria hippocampi	下壁ハ海馬廻轉及ヒ海馬剪線
Eminentia collateralis	側副隆起
<i>Fissura collateralis</i>	側副裂溝
Trigonum collaterale	側副三角
Hippocampus	海馬
<i>Fissura hippocampi</i>	海馬裂溝
Digitationes hippocampi	海馬趾

## Sectiones telencephali

## 終腦截断面

Nucleus caudatus	尾狀核
<i>Corpus striatum</i>	線狀體
Caput nuclei caudati	尾狀核頭
Cauda „ „	尾狀核尾
Nucleus lentiformis	「レンズ」狀核
Putamen	被殻
Globus pallidus	淡蒼球

Clastrum	帶狀核
Nucleus amygdalae	扁桃狀核
Capsula externa	外囊
„ interna	内囊
Pars frontalis	前頭部
<i>Fasciculus cerebropontis</i>	大脳橋纖維束
„ occipitalis	後頭部
<i>Sensible und sensorischen Fasern</i>	知覺性及感覺性神經纖維
<i>Fasern der motorischen Spinalnerven</i>	運動性脊髄神經ノ纖維
Genu capsulae internae	内囊膝
<i>Fasern der motorischen Hirnnerven</i>	運動性腦神經
Capsula extrema	最外囊 [ノ纖維
Centram semiovale	半卵圓形中心
<i>Decursus fibrarum cerebralium</i>	大脳纖維徑路
Associationssystem	聯合系
Fibrae arcuatae cerebri	大脳弓形纖維
Acussere Tangentialfaser	外觸絲纖維
Gennars'sche Streifen	「ゲンナルス」氏線
Super- und interradiäres Flechtwerk	放線上及放線間纖維叢
Cingulum	螞蝗絆
Fasciculus longitudinalis superior s. arcuatae	上縱束或ハ弓狀束
Fasciculus subcallosus	胼胝體下束
„ longitudinalis inferior	下縱束
„ uncinatus	鉤束
„ verticalis	鉛直束 「東
Broca'sche Bündel	「ブローカ」氏

Fornix (S. Seite 362)	穹窿 (第三六 二頁ヲ見)
Kommissurensystem	交連系 [ヨ]
Corpus callosum (S. Seite 358)	胼胝體 (第三 五八頁ヲ見 ヨ)
Commissura anterior (cerebri) (S. Seite 358)	(大脳) 前交連 (第三五八頁 ヲ見ヨ)
Systema pedunculare cerebri	大脳脚系
<i>Capsula interna</i>	内囊
<i>Aufsteigende (sensibile) Faser</i>	上行 (或ハ 知覺) 纖 維
<i>Absteigende (motorische) Faser</i>	下行 (或ハ 運動) 纖 維
Corona radiata	放線冠 [維]
Pars frontalis	前頭部
,, parietalis	顳頂部
,, temporalis	顳額部
,, occipitalis	後頭部

### Feiner Bau der Substantia corticalis cerebri

#### 大脳皮質ノ微細構造

Molecularschicht (s. Tangential- faserschicht)	分子層 (又ハ觸線 纖維層) [シテ]
Neuroglia (Hauptsächlich)	神經膠質 (主ト)
Tangential-nervenfasern	觸線狀神經纖維
Cajal'sche Zellen	「カハール」氏細 胞

Retzius'sche Zellen	「レチウス」氏細 胞
Kleine Pyramidenzellenschicht	小錐狀細胞層 [胞]
Kleine Pyramidenzellen	小錐狀細胞
Nervenzellen des Golgi'schen Typus	ゴルヂ氏型神經 細胞
Grosse Pyramidenzellenschicht	大錐狀細胞層
Grosse Pyramidenzellen	大錐狀細胞
Ganglionzellen des Golgi'schen Typus	ゴルヂ氏型神經 細胞
Polymorphe Nervenzellenschicht	多形神經細胞層
Polymorphe Nervenzellen	多形神經細胞
<i>Nervenfaser</i>	神經纖維
Radiäre Bündel	放線狀束
Interradiäres Flechtwerk	放線間纖維叢
Superradiäres   ,,	放線上纖維叢
Gennari'sche (Baillarger- 'sche) Streifen	「ゲンナリ」氏 線 (又ハ「バ イラルゲ ル」氏線)
Tangentiales Flechtwerk	觸線纖維叢
Substantia reticularis alba	白網狀質
<i>Gyrus hippocampi</i>	海馬廻轉
,, <i>uncinatus</i>	鈎狀廻轉
Vicq d'Azyr'sche Streifen	「ビクダザール」
<i>Cuneus</i>	楔狀葉 [氏線]

### Feiner Bau des Bulbus olfactorius

#### 嗅神經球ノ微細構造

Schicht der Olfactoriusfaser	嗅神經纖維層
Stratum glomerulosum	絲球層

Stratum gelatinosum s. moleculare	膠樣層又ハ分子層
Pyramiden- oder Mitralzellen- schicht	錐體狀又ハ僧帽狀 細胞層
Stratum granulosum	顆粒層
Marks substanz	髓質
Centrale graue Substanz	中心灰白質
Ventriculus olfactorius	嗅室

### Meninges cerebri 腦膜

<i>Dura mater encephali</i>	硬腦膜
Cavum epidurale	硬膜外腔
Cavum subdurale	硬膜下腔
Tentorium cerebelli	小腦天幕
<i>Angulus superior pyramidis (ossis   sphenoidalis)</i>	錐體上角 (蝴蝶骨ノ)
<i>Sulcus transversus ossis occipitalis</i>	後頭骨橫溝
<i>Sinus transversus et sigmoidicus</i>	橫竇及S狀
<i>rectus</i>	直竇 [竇]
<i>Incisura tentorii</i>	天幕截痕
<i>Diaphragma sellae</i>	鞍隔膜
<i>Fossa hypophysae</i>	下垂體窩
<i>Tuberculum et Dorsum sellae</i>	鞍結節及鞍欄
<i>Processus clinoides anterior et posterior</i>	前及後床狀突
<i>Angulus superior pyramidis</i>	錐體上角 [起]
<i>Foramen diaphragmatis (sellae)</i>	鞍隔膜孔
<i>Infundibulum (Hypothalamus)</i>	漏斗 (視丘下部)
<i>Falx cerebri</i>	大腦鎌狀膜
<i>Crista galli</i>	鷄冠
<i>Crista frontalis</i>	前頭櫛
<i>Sulcus sagittalis</i>	矢狀溝
<i>Protuberantia occipitalis interna</i>	內後頭結節
<i>Fissura longitudinalis s. sagittalis   cerebri</i>	大腦縱 (或ハ 矢狀) 裂溝

<i>Sinus sagittalis sup.</i>	上矢狀竇
"      " <i>inf.</i>	下矢狀竇
" <i>rectus</i>	直竇
<i>Falx cerebelli</i>	小腦鎌狀膜
<i>Protuberantia occipitalis interna</i>	內後頭結節
<i>Crista occipitalis interna</i>	內後頭櫛
<i>Foramen occipitale magnum</i>	大後頭孔
<i>Incisura cerebelli posterior</i>	後小腦截痕
<i>Sinus occipitalis</i>	後頭竇
<i>Arachnoidea encephali</i>	腦髓蜘蛛膜
Cavum subarachnoideale	蜘蛛膜下腔
Liquor cerebro-spinalis	腦脊髓液
Cisternae subarachnoideales	蜘蛛膜下槽
" <i>cerebellomedullaris</i>	小腦延髓槽
" <i>fossae lateralis cerebri     (Sylvii)</i>	側大腦窩
" <i>chiasmatis</i>	視神經交叉槽
" <i>interpeduncularis</i>	脚間槽
" <i>venae magnae cerebri</i>	大大腦靜脈槽
Granulationes arachnoideales (Pacchioni)	蜘蛛膜顆粒
<i>Foveolae granulares</i>	顆粒小窩
<i>Pia mater encephali</i>	軟腦膜
Telae chorioideae [liales]	脈絡組織
Laminae chorioideae epithe-	上皮性脈絡板
Plexus chorioideus	脈絡血管叢
Tela chorioidea ventriculi IV.	第四腦室脈絡組
[IV.]	織 [叢]
Plexus chorioideus ventriculi	第四腦室脈絡
Plexus chorioideus lateralis	外側脈絡叢
"      " <i>medialis</i>	內側脈絡叢

Apertura mediana ventriculi IV.	第四腦室正中 孔
Apertura lateralis ventriculi IV.	第四腦室外側 孔 [織
Tela chorioidea ventriculi III.	第三腦室脈絡組
Plexus chorioideus ventriculi III.	第三腦室脈絡 叢
Plexus chorioideus ventriculi lateralis	側腦室脈絡叢
Glomus chorioideus	脈絡毬
Acervulus cerebri	腦砂

### Vasa encephali 腦髓血管

Circulus arteriosus (Willisi)	動脈環
A. carotis interna	內頸動脈
<i>A. cerebri anterior</i>	前大腦動脈
<i>A. cerebri media</i>	中大腦動脈
<i>A. chorioidea</i>	脈絡膜動脈
A. vertebralis	椎骨動脈
<i>A. cerebelli inferior posterior</i>	後下小腦動脈
A. basilaris	基底動脈
<i>A. cerebelli inferior anterior</i>	前下小腦動脈
<i>Rr. ad pontem.</i>	橋枝
<i>A. cerebelli superior</i>	上小腦動脈
<i>A. cerebri posterior</i>	後大腦動脈
Vv. cerebri (S. Seite 158)	大腦靜脈 (第一五 八頁ヲ見ヨ)

### Organa sensuum 感覺器又ハ五官器

Integumentum commune	總被
Cutis	皮膚
Anhangsorgane	附屬器
Organon auditus	聽器又ハ聽官
" gustus	味器又ハ味官
" olfactus	嗅器又ハ嗅官
" visus	視器又ハ視官

### Integumentum commune 總被

#### Cutis 皮膚或ハ外皮

Sulci cutis	外皮溝
Cristae cutis	外皮櫛
Retinacula cutis	外皮繫持帶
Toruli tactiles	觸小起
Poli sudoriferi	汗腺孔
Foveola coccygea	尾闕骨窩
Lig. caudale	尾韌帶
<i>Feiner Bau</i>	微細構造
Epidermis	表皮 [平上皮
Typische geschichtetes Plattenepithel	典型的重層扁
Stratum corneum	角層
Stratum intermedium	中間層
Stratum lucidum	黃色層
<i>Eleidin</i>	「エレイザ ン」



Stratum granulosum <i>Keratohyalinkörner</i>	顆粒層 「ケラトヒア リン」顆粒
Stratum germinativum s. Rete Malpighi	發芽層或ハ「マ ルビーギー」
Membrana basilaris s. Glashaut <i>Langerhans'sche Zellen</i>	氏網狀層「膜 基底膜又ハ硝子様 「ランゲルハンス」
Corium Geformtes Bindegewebe	真皮 [氏細胞 有形結締織
Stratum papillare s. Corpus papillare	乳頭層或ハ乳頭 體
Papillae <i>Gefässschlinge</i> <i>Corpuscula tactus Meissneri</i>	乳頭 血管蹄係 觸小體
Stratum reticulare s. Tunica propria <i>Elastische Fasern</i> <i>Glatte Muskelfasern</i> ( <i>Pigmentzellen</i> )	網様層又ハ固有 層 彈力纖維 滑平筋纖維 (色素細胞)
Tela subcutanea <i>Fett-haltiges lockeres Bindegewebe</i>	皮下組織 脂肪ヲ有スル鬆 疎結締織
Panniculus adiposus	脂肪膜
Bursae mucosae subcutaneae	皮下粘液囊
B. subcutanea praementalis	頤前皮下囊
” ” prominens laryngae	結喉皮下囊
” ” sacralis	薦骨皮下囊
” ” coccygea	尾闕骨皮下囊
” ” acromialis	肩峰皮下囊
” ” olecrani	鷹嘴皮下囊

Bb. subcutaneae epicondyli lat. et med.	外側及内側上髌 皮下囊
Bb. subcutaneae metacarpo- phalangeae dorsales	背側掌指皮下囊
Bb. subcutaneae digitorum dorsales	背側指皮下囊
B. subcutanea trochanterica	轉子皮下囊
” ” praepatellaris	膝蓋前皮下囊
” ” infrapatellaris	膝蓋下皮下囊
” ” tuberositatis tibiae	脛骨凸起皮下囊
Bb. subcutaneae malleoli lat. et med.	外踝及内踝皮下 囊
B. subcutanea calcanea	跟骨皮下囊

## Anhangsorgane 附屬器

Organa tactus	觸裝置
Pili	毛髮
Ungues	爪
Glandulae cutis	皮膚腺
Mammae	乳房又ハ乳腺

## Nervenendigung in Cutis

## 皮膚ノ神經終末

Freie Endigungen	遊離終末
Endigung in Organa tactus	觸裝置終末
Tastzellen	觸細胞
Einfache Tastzellen	單觸細胞
Tastmeniscus	觸盤

Zusammengesetzte Tastzellen (Grandry'sche Körperchen)	複觸細胞「クラ ンドリー」氏 小體
Zwillingstastzellen	雙觸細胞
Corpuscula nervorum terminalia (s. Endkolben)	終末神經小體(又 終末棍)
Corpuscula tactus (Meissneri, s. Wagneri)	觸小體(「マイ スネル」氏或ハ ワグネル氏小 被膜 體)
<i>Hülle</i>	被膜
<i>Innenkolben</i>	內棍
<i>Achscylinder</i>	軸索
Corpuscula lamellosa (Vater- Pacini)	板層狀小體(「フ アターパチニ 氏小體)
<i>Hülle</i>	被膜
<i>Innenkolben</i>	內棍
<i>Achscylinder</i>	軸索
*Key-Retzius'sche Körperchen	*「ケイレチウ ス」氏小體
*Herbst'sche Körperchen	*「ヘルブスト」 氏小體
Golgi-Mazzoni'sche Körper- chen	「ゴルヂーマッ ゾニ」氏小 體
Corpuscula bulboidea (Krausi)	球狀小體(「クラ ウス」氏小體)
„ nervorum genitalia	陰部神經小體
„ „ articularia	關節神經小體

## Pili 毛髮

Lanugo	毳
Capilli	頭髮

Supercilia	眉毛
Cilia	睫毛
Barba	鬚髯
Vibrissae	鼻毛
Tragi	耳毛
Hirci	腋毛
Pubes	耻毛
Scapus pili	毛幹
Radix „	毛根
Bulbus „	毛球
Papilla „	毛乳頭
Folliculus pili	毛囊
Fundus folliculi pili	毛囊底
Collum „ „	毛囊頸
Glandulae sebaceae	皮脂腺
M. arrector pili	立毛筋
Flumina pilorum	毛流
Vortices „	旋毛
Vortex cœcygeus	尾閘骨旋毛
<i>Feiner Bau</i>	微細構造
<i>Folliculi pili</i>	毛囊
Bindegewebiger Theil	結締織性部
Aeussere Längsfaserschicht	外縱走纖維 層 1層
Mittlere Ringsfaserschicht	中環狀纖維
Innere homogene Glashaut	內無構造硝 子樣膜
Epitheliärer Theil	上皮性部
Aeussere Wurzelscheide	外根鞘
<i>Stratum germinativum</i>	發芽層
Innere Wurzelscheide	內根鞘
<i>Stratum corneum</i>	角層

Henle'sche Schicht	「ヘンレ」氏層
Huxley'sche Schicht	「ハックスレ」氏層
Cuticula vaginae	鞘小皮
<i>Pili</i>	毛髮
Cuticula pili	毛小皮
Substantia corticalis	皮質
„ medullaris	髓質

## Ungues 爪

Corpus unguis	爪體
Radix „	爪根
Lunula	弦影
Margo occultus	潛入緣
„ liber	遊離緣
Margines laterales	外側緣
Vallum unguis	爪廓
Sulcus matricis unguis	爪母溝
Solum (s. Lectulum) unguis	爪床
Matrix unguis	爪母
Cristae matricis unguis	爪母櫛
„ lectule unguis	爪床櫛
Stratum corneum unguis	爪角層
„ germinativum unguis	爪發芽層
Nagelblätter	爪板

## Glandulae cutis 皮腺

*Glandulae glomiformes s. sudoriferae* 種樣腺或ハ汗腺

Einfache tubulöse Drüsen	單管狀腺
Corpus gl. sudoriferae	汗腺體
<i>Membrana propria</i>	固有膜 [胞
<i>Einschichtige kubische Zellen</i>	單層立方形細
<i>Längs-verlaufende Glattemuskelfasern</i>	縱走滑平筋纖
Ductus sudoriferus	汗腺管 [維
<i>2-Schichtige Cylinder-zellen</i>	二層ノ圓柱細
Porus sudoriferus	汗腺孔 [胞
Sudor	汗
<i>Glandulae sebaceae s. Haarbalg-drüsen</i>	皮脂腺或ハ毛囊腺
Einfache alveoläre Drüsen	單胞狀腺
Corpus gl. sebaceae	皮脂腺體
<i>Aeusserer Schicht: Niedrige kubische Zellen</i>	外層ハ低キ立方形細胞
<i>Innere Schicht: Rundliche od. polygonale Zellen</i>	內層ハ圓形又ハ多角形細
Ductus gl. sebaceae	皮脂腺管 [胞
<i>Geschichtetes Plattenepithel</i>	複層扁平上皮
Sebum cutaneum	皮脂
<i>Mamma (s. Glandulae lactiferae)</i>	乳房又ハ乳腺
<i>Zwischen d. III-VI od. VII Rippen</i>	第三乃至第六或ハ第七肋骨ノ
<i>Auf dem M. pectoralis major</i>	大胸筋上 [間
Papilla mammae	乳頭
Pori lactiferi	乳腺孔
Areola mammae	乳輪又ハ乳暈
Glandulae sebaceae	皮脂腺
„ areolares (Montgomerii)	乳輪腺
Sinus mammarum	乳竇
Basis mammae	乳腺基底
Corpus „	乳腺體

Capsula adiposa mammae	乳腺脂肪囊
Corpus mammae	乳腺體
Zusammengesetzte alveoläre Drüsen	複胞狀腺
Lobi mammae	乳腺葉
Lobuli mammae	乳腺小葉
Ductus lactiferi	輸乳管
Sinus „	輸乳管竇
<i>Cylinderepithel</i>	圓柱上皮
<i>Tunica propria</i>	固有膜
Lac femininum	乳汁
Corpuscula lactis	乳小體
*Colostrum	*「コロスト ルム」
Kolostrumkörperchen	「コロスト ルム」小
Mamma virilis	男乳 [體]
*Mammæ accessoriae (mulie- bres et viriles)	*副乳(女子及 男子ノ)
Gefässe et Nerven	血管及ビ神經
Rr. mammarii mediales et laterales d. Vasa intercostales	肋間動靜脈ノ 內側及外側 乳腺枝
Rr. mammarii d. Vasa mammaria interna	內乳動脈ノ乳 腺枝
Plexus venosus mamillae	乳頭靜脈叢
Rr. mammarii mediales et laterales d. Nn. intercostales	肋間神經ノ內 側及外側乳 腺枝
Nn. supraclaviculares	鎖骨上神經

**Organon gustus 味器又ハ味官**

Calyculi gustatorii (Geschmacks- knospe)	味蕾
Geschmacksporus	味孔
Hauptsächlich: Papillae vallatae et foliatae	主トシテ有濠 乳頭及葉狀 乳頭
Selten: Papillae fungiformes, Uvula, Epiglottis	希ニ蕈狀乳 頭、懸壅垂、 會厭
Deckzellen (Stützzellen)	被細胞(又ハ支 柱細胞)
Stiftchenzellen (Geschmacks- zellen)	小莖細胞(又ハ 味細胞)
<i>Stiftchen</i>	小莖
Basalzellen	基底細胞
Geschmacksfaser des N. glosso- pharyngeus	舌咽神經ノ味神 經纖維
Sensible-faser d. N. lingualis	舌神經ノ知覺神 經纖維

**Organon olfactus 嗅器又ハ嗅官**

S. Cavum nasi	鼻腔ヲ見ヨ
---------------	-------

**Organon visus 視器又ハ視官**

<i>Oculus</i>	目
N. opticus	視神經
Bulbus oculi	眼球
Tunica fibrosa oculi	眼球纖維膜

Cornea	角膜
Sklera	鞏膜
Tunica vasculosa oculi	眼球血管膜
Chorioidea	脈絡膜
Corpus ciliare	毛様體
Iris	虹彩
Tunica nervea oculi	眼神經膜
Stratum pigmenti	色素層
Retina	網膜
Lichtbrechende Medien	光線ノ屈折機
Lens crystallina	水晶體
Corpus vitreum	硝子體
Liquor camera oculi	眼房水
Vasa bulbi oculi	眼球血管
„ lymphatica bulbi oculi	眼球淋巴管
Nn. bulbi oculi	眼球神經
<i>Organa oculi accessoria</i>	眼附屬器
Musculi oculi	眼筋
Fasciae orbitalis	眼窠筋膜
Palpebrae	眼瞼
Conjunctiva	結膜
Apparatus lacrimalis	淚器

**N. opticus 視神經**

Vaginae n. optici	視神經鞘
<i>Dura mater</i>	硬膜
<i>Arachnoidea</i>	蜘蛛膜
<i>Pia mater</i>	軟膜
Spatia intervaginalia	鞘間腔
<i>Cavum subdurale</i>	硬膜下腔

<i>Cavum subarachnoideale</i>	蜘蛛膜下腔
Lamina cribrosa sclerae	鞏膜篩板
Nerven-faser	神經纖維
Centripetale vom Retina nach d. Gehirn verlaufende Fasern	網膜ヨリ腦髓ノ 方ニ走ル求心 性纖維
Centrifugale vom Gehirn nach d. Retina verlaufende Fasern	腦髓ヨリ網膜ノ 方ニ走ル遠心 性纖維 「脈
<i>Vasa centralis retinae</i>	網膜中心動靜

**Bulbus oculi 眼球**

Polus anterior	前極
„ posterior	後極
Axis oculi externa	外眼軸
„ „ interna	內眼軸
Aequator	赤道
Meridiani	子午線(又ハ經線)
Axis optica	視軸
(Linea visus)	視線
Sulcus sclerae	鞏膜溝

**Sclera 鞏膜**

Sulcus sclerae	鞏膜溝
Rima cornealis	角膜裂孔
Conjunctiva sclerae	鞏膜結膜
Sinus venosus sclerae	鞏膜靜脈竇
(Canalis Schlemmi, Lauthi)	(シユレンム氏
<i>Feiner Bau</i>	微細構造 [管]

Lamina cribrosa sclerae	鞏膜篩板
„ fusca	黑板
*Raphe sclerae	*鞏膜縫線
*Funiculus sclerae	*鞏膜小束

### Cornea 角膜

Facies anterior	前面
Vertex corneae	角膜頂
Facies posterior	後面
Camera oculi anterior	前眼房
Limbus corneae	角膜緣
Rima cornelalis	角膜裂溝
Annulus conjunctivae	結膜環
<i>Feiner Bau</i>	微細構造
Epithelium corneae	角膜上皮
Geschichtetes Pflusterepithel	複層磚狀上皮
Lamina elastica anterior, (Bowmani) s. Membrana basilaris anterior	前彈力膜又ハ前基底膜
Substantia propria	固有質
Saftkanälchen	液小管
Saftlücken	液腔
Membrana elastica posterior (Demoursi, Descemeti) s. Membrana basilaris posterior	後彈力膜又ハ後基底膜
Endothelium camerae anterioris	前眼房內皮

### Chorioidea 脈絡膜

*Raphe chorioideae	*脈絡膜縫線
--------------------	--------

<i>Feiner Bau</i>	微細構造
Lamina supraehorioidea	脈絡上板
Spatium perichorioideale	脈絡膜外圍腔
Lamina vasculosa	血管板
Vv. vorticosae (4-5)	渦狀靜脈 (四或ハ五)
Aa. ciliares posteriores longa et breves	長及短後毛樣動脈
Lamina choriocapillaris	脈絡毛細管板
*Tapetum fibrosum	*纖維蓋
„ celluloseum	*細胞蓋
Lamina basalis	基礎板

### Corpus ciliare 毛樣體

Orbiculus ciliaris	毛樣輪
Plicae orbiculares	輪狀皺襞
Corona ciliaris	毛樣冠 [七十]
Processus ciliares (circa 70)	毛樣突起 (約七十)
Plicae ciliares	毛樣皺襞
<i>Feiner Bau</i>	微細構造
M. ciliaris	毛樣筋
Fibrae meridionales s. M. Bruecke	子午線狀纖維 又ハ「アリ エック」氏筋
Fibrae radiales	放射狀纖維
„ circulares s. M. Mülleri	輪狀纖維又ハ「ミユレル」氏筋
Gefässe	血管 [氏]筋
Aa. ciliares posteriores longae	長後毛樣動脈
„ „ anteriores	前毛樣動脈
Plexus gangliosus ciliaris	毛樣神經節神經叢

## Iris 虹彩

Pupilla	瞳孔
Margo pupillaris	瞳孔緣
"  ciliaris	毛樣緣
Lig. pectinatum iridis	虹彩櫛狀靱帶
Spatia anguli iridis (Fontanae)	虹彩角腔
Facies anterior	前面
Annulus iridis major	大虹彩輪
"  "  minor	小虹彩輪
Plicae  "	虹彩皺襞
Facies posterior	後面
<i>Feiner Bau</i>	微細構造
Endothelium facies anterioris iridis	虹彩前面內皮
<i>Einschichtige platte polygonale Zellen</i>	「形細胞
Vordere Grenzschiicht	單層扁平多角
Gefässschicht	前境界層
<i>Pigmentzellen-haltiges lockeres Bindegewebe</i>	血管層
<i>Reichliche Gefässe</i>	色素細胞ヲ有
M. sphincter pupillae	スル鬆疎結
M. dilatator  "	締織
Hintere Grenzschiicht	多數ノ血管
Stratum pigmenti iridis	瞳孔括約筋
<i>2-Schichtige polygonale Pigmentzellen</i>	瞳孔散大筋
Circulus arteriosus major	後境界層
"  "  minor	虹彩色素層
	二層ノ多角形
	色素細胞
	大動脈環
	小動脈環

## Stratum pigmenti 色素層

Stratum pigmenti retinae	網膜色素層
<i>Hexagonale cylindrische Pigmentzellen mit d. franzenartigen Fortsätze</i>	六角柱形色素細胞 (總狀ノ突起ヲ有ス)
Stratum pigmenti corporis ciliaris	毛樣體色素層
<i>Cubische Pigmentzellen</i>	立方形色素細胞
Stratum pigmenti iridis	虹彩色素層 [細胞]
<i>Plasterförmige Pigmentzellen</i>	磚形色素細胞

## Retina 網膜

Pars optica retinae	網膜視神經部
Ora serrata	鋸齒狀緣
Pars ciliaris retinae	網膜毛樣部
<i>Pigmentöse cubische Zellen</i>	色素ヲ有セザル立方形細胞
Pars iridis retinae	網膜虹彩部 [細胞]
<i>Pigmenthaltige cubische Zellen</i>	色素ヲ有スル立方形細胞
Papilla n. optici	視神經乳頭
Excavatio papillae n. optici	視神經乳頭陷
Macula lutea	黃斑 [凹]
Fovea centralis	中心窩
Trigonum paramaculare	傍黃斑三角
<i>Feiner Bau d. Pars optica retinae</i>	網膜視神經部ノ微細構造
<i>Neuroepithelschicht</i>	神經上皮層
Stäbchensehzellen	桿狀視細胞
Stäbchen	小桿
Innenglied	內部
Aussenglied	外部

Stäbchenfasern	小桿纖維
Zapfensehzellen	圓錐視細胞
Zapfen	圓錐
Innenglied	內部
Aussenglied	外部
Zapfenfaser	圓錐纖維
Stäbchen-Zapfenschicht	桿狀圓錐層
Membrana limitans externa	外境界層
Aeußere Körnerschicht	外顆粒層
„ Faserschicht s. Henle'sche Faserschicht	外又ハ「ヘンレ」氏纖維層
<i>Gehirnschicht</i>	腦層
Aeußere reticuläre Schicht	外網狀層
Innere Körnerschicht	内顆粒層
Amakrinezellen	無軸索細胞
Bipolare Ganglionzellen	二極性神經細胞
Sternförmige Ganglionzellen	星芒形神經細胞
Innere reticuläre Schicht	内網狀層 [細胞]
Ganglionzellenschicht	神經細胞層
Eine Schicht der grossen bipolaren s. multipolaren Ganglionzellen	大ナル二極性或ハ多極性神經細胞ノ單層
Nervenfaserschicht	神經纖維層 [纖維]
Centripetale Nervenfasern	求心性神經纖維
Centrifugale „	遠心性神經纖維
Membrana limitans interna	内境界層 [纖維]
<i>Stützsubstanzen</i>	支柱組織
Radialfasern od. Müller'sche Stützfasern	放射狀纖維又ハ「ミュッレル」氏支柱纖維
Neurogliazellen	神經膠質細胞
<i>Vasa sanguina retinae</i>	網膜ノ血管

A. et V. centralis retinae	網膜中心動靜脈
Arteriola et Venula nasalis superior	上鼻側小動靜脈
Arteriola et Venula nasalis inferior	下鼻側小動靜脈
Arteriola et Venula temporalis superior	上顳額小動靜脈
Arteriola et Venula temporalis inferior	下顳額小動靜脈
Arteriola et Venula macularis superior	上黃斑小動靜脈
Arteriola et Venula macularis inferior	下黃斑小動靜脈
Arteriola et Venula retinae media	中黃斑小動靜脈
*Cilio-retinale Gefässe	*毛様網膜血管

### Lens crystallina 水晶體

Facies anterior	前面
Polus anterior	前極
Facies posterior	後面
Polus posterior	後極
Aequator lentis	水晶體赤道
Axis lentis	水晶體軸
<i>Feiner Bau</i>	微細構造
Capsula lentis	水晶體囊
Substantia lentis	水晶體質
Epithelium lentis	水晶體上皮
Fibrae lentis	水晶體纖維
Substantia corticalis	皮質
Nucleus lentis	水晶體核



Linsenstern	水晶體星芒
Radii lentis	水晶體放線
Zonula ciliaris (Zinni)	毛樣小帶
Fibrae zonulares	小帶纖維
Spatia zonularia s. Canalis ciliaris (Petiti)	小帶腔又ハ「ム チット」氏管

### Corpus vitreum 硝子體

Fossa hyaloidea	硝子體窩
Membrana hyaloidea	硝子體膜
Stroma vitreum	硝子體支質
Humor vitreus	硝子體液
Canalis hyaloideus (Cloqueti)	硝子體管
<i>A. hyaloidea</i>	硝子體動脈

### Camera oculi 眼房

Camera oculi anterior	前眼房
Cornea (Vordere Wand)	角膜(前壁)
Iris et Lens crystallina (Hintere Wand)	虹彩及水晶體(後壁)
Camera oculi posterior	後眼房
Iris (Vordere Wand)	虹彩(前壁)
Lens crystallina (Mediale Wand)	水晶體(內壁)
Corpus ciliare (Laterale Wand)	毛樣體(外壁)
" vitreum (Hintere Wand)	硝子體(後壁)
Humor aqueus	水樣液

### Vasa bulbi oculi 眼球血管

Vasa centralia retinae (S. Seite 382)	網膜中心動靜脈 (第三八二頁ヲ 見ヨ)
--	---------------------------

Vasa ciliaria	毛樣血管
Aa. ciliares posteriores breves (Aeste d. A. ophthalmica)	短後毛樣動脈 (眼動脈ノ枝)
Circulus arteriosus n. optici	視神經動脈環
Aa. ciliares posteriores longae (Aeste d. A. ophthalmica)	長後毛樣動脈 (眼動脈ノ枝)
Circulus arteriosus iridis major	大虹彩動脈環
"    "    " minor	小虹彩動脈環
Aa. ciliares anteriores (Aeste d. Aa. m. recti)	前毛樣動脈 (直筋ニ分 布スル動脈 ノ枝)
Aa. episclerales	鞏膜上動脈
Aa. conjunctivales anteriores	前結膜動脈
Venae vorticosae	渦狀靜脈
"    "    " ciliares posteriores breves	短後毛樣動脈
"    "    " longae	長後毛樣動脈
"    "    " anteriores	前毛樣動脈
Sinus venosus sclerae (Schlemmi)	鞏膜靜脈竇

### Nn. bulbi oculi 眼球神經

Nn. ciliares longae (2) (Aeste d. N. naociliaris)	長毛樣神經(鼻毛 樣神經ノ枝)
Nn. ciliares breves(6-7) (Aeste d. Ganglion ciliare)	短毛樣神經(毛樣 神經節ノ枝)
Plexus gangliosus ciliaris	毛樣神經節神經叢
"    annularis	輪狀神經叢
Nervenplexus in Cornea	角膜内ニ在ル神經 叢

Stromaplexus	基質神經叢
Subbasaler Plexus	基底膜下神經叢
Subepithelialer Plexus	上皮下神經叢
Intraepithelialer „	上皮間神經叢

### Musculi oculi et Fasciae orbitales

#### 眼筋及眼窠筋膜

<b>M. levator palpebrae superior</b>	上眼瞼舉筋
○ <i>Annulus tendineus communis (Zinni)</i>	○ 總睫輪
● <i>Tarsus superior</i>	● 上瞼板
● <i>Cutis palpebrae superioris</i>	● 上眼瞼ノ皮膚
◎ <i>N. oculomotorius</i>	◎ 動眼神經
<b>Mm. recti</b>	直筋
○ <i>Annulus tendineus communis (Zinni)</i>	○ 總睫輪
<b>M. rectus superior</b>	上直筋
● <i>Obere Seite d. Margo cornealis Sklerae</i>	● 鞏膜角膜緣ノ上側
◎ <i>N. oculomotorius</i>	◎ 動眼神經
<b>M. rectus medialis</b>	內直筋
● <i>Mediale Seite d. Margo cornealis sklerae</i>	● 鞏膜角膜緣ノ內側
◎ <i>N. oculomotorius</i>	◎ 動眼神經
<b>M. rectus inferior</b>	下直筋
● <i>Untere Seite d. Margo cornealis sklerae</i>	● 鞏膜角膜緣ノ下側
◎ <i>N. oculomotorius</i>	◎ 動眼神經
<b>M. rectus lateralis</b>	外直筋
○ <i>Accessorischer Kopf: Laterale Seite d. Fissura orbitalis superior</i>	○ 副頭: 上眼窠裂孔ノ外側
● <i>Laterale Seite d. Margo cornealis sklerae</i>	● 鞏膜角膜緣ノ外側
◎ <i>N. abducens</i>	◎ 外旋神經

<b>M. obliquus superior</b>	上斜筋
○ <i>Annulus tendineus communis Trochlea</i>	○ 總睫輪滑車
● <i>Aequator bulbi</i>	● 眼球赤道
◎ <i>N. trochlearis</i>	◎ 滑車神經
<i>Bursa mucosa trochlearis</i>	滑車粘液囊
<b>M. obliquus inferior</b>	下斜筋
○ <i>Margo infraorbitalis</i>	○ 下眼窠緣
○ <i>Fossa sacci lacrimalis</i>	○ 淚囊窩
● <i>Aequator bulbi</i>	● 眼球赤道
◎ <i>N. oculomotorius</i>	◎ 動眼神經
<b>M. orbitalis</b>	眼窠筋
<i>Fissura orbitalis inf.</i>	下眼窠裂溝
<b>Fascia bulbi (Tenoni)</b>	眼球筋膜
<b>Spatium interfasciale (Tenoni)</b>	筋膜間腔
<b>Fasciae musculares</b>	筋々膜
<b>Periorbita</b>	眼窠骨膜
<i>Annulus tendineus communis</i>	總睫輪
<b>Corpus adiposum orbitae</b>	眼窠脂肪體
<b>Septum orbitale</b>	眼窠中隔

### Palpebrae 眼瞼

<b>Palpebra superior</b>	上眼瞼
„ inferior	下眼瞼
<b>Pars tarsalis</b>	瞼板部
„ orbitalis	眼窠部
<b>Rima palpebrarum</b>	眼瞼裂
<b>Commissura palpebrarum lateralis</b>	外側眼瞼交連
„ „ <b>medialis</b>	內側眼瞼交連
<b>Angulus oculi lateralis</b>	外眥
„ „ <b>medialis</b>	內眥

Lig. palpebrale mediale	內側眼瞼韌帶
„ palpebrale laterale	外側眼瞼韌帶
Margo palpebralis	眼瞼緣
*Pars lacrimalis	*淚部
„ bulbosa	*眼球部
Limbus palpebralis anterior	前眼瞼緣
Cilia	睫毛
Limbus palpebralis posterior	後眼瞼緣
Sulcus orbitopalpebralis superior	上眼眶眼瞼溝
„ „ inferior	下眼眶眼瞼溝
„ orbitomalaris s. infrapalpebralis	眼眶頰溝又ハ下眼瞼溝
Lacus lacrimalis	淚湖
Caruncula lacrimalis	淚阜
Plica semilunaris conjunctivae	結膜半月狀皺襞
Papilla lacrimalis	淚乳頭
Punctum lacrimale	淚點
<i>Bau der Palpebrae</i>	眼瞼ノ構造
Cutis	皮膚
Tunica conjunctiva palpebrarum	眼瞼結膜層
Ciliae	睫毛
Glandulae ciliares (Molli)	睫毛腺
Tela subcutanea	皮下組織
Pars palpebralis m. orbicularis oculi	眼輪匝筋ノ眼瞼部
M. ciliaris (Riolani)	睫毛筋
Endosehne des M. levator palpebrae superioris	上眼瞼舉筋ノ終腱
M. tarsalis superior (Müller)	上瞼板筋
„ „ inferior	下瞼板筋

Tarsus superior	上瞼板
„ inferior	下瞼板
Glandulae tarsales (Meibomi)	瞼板腺
Sebum palpebrale	瞼脂又ハ眼眵
Glandulae lacrimales minimae	小淚腺
„ „ accessoriae	副淚腺

### Conjunctiva 結膜

Tunica conjunctiva palpebrarum	眼瞼結膜
„ „ bulbi	眼球結膜
Conjunctiva sclerae	鞏膜結膜
Fornix conjunctivae superioris	上結膜穹窿
„ „ inferioris	下結膜穹窿
Saccus conjunctivae	結膜囊
Annulus „	結膜輪
Plica semilunaris conjunctivae	結膜半月狀皺襞
Tunica propria conjunctivae	固有結膜
<i>Tunica conj. palpebr.: Geschichtetes Cylinderepithel</i>	眼瞼結膜ハ複層圓柱上皮
<i>Tunica conj. bulbi: Geschichtetes Pflasterepithel</i>	眼球結膜ハ重層磚狀上皮
Glandulae lacrimales accessoriae	副淚腺
„ mucosae (Krausei)	粘液腺
Noduli lymphatici conjunctivales	結膜淋巴結節

### Apparatus lacrimalis 淚器

Glandulae lacrimales	淚腺
<i>Fossa glandulae lacrimalis ossis frontalis</i>	淚腺窩

<i>Zusammengesetzte tubulöse Drüsen</i>	複管狀腺
Glandula lacrimalis superior	上淚腺
„ „ inferior	下淚腺
Tendo m. levatoris palp. sup.	上眼瞼舉筋ノ
Glandulae lacrimales accessoriae	副淚腺 [ 睫
Tubuli lacrimales	淚腺管
<i>Körnerreiche kubische Zellen</i>	顆粒=富メル立 方形細胞
Ductuli excretorii (gl. lacrimalis)	排泄管
<i>Zweireihiges Cylinderepithel</i>	二列性圓柱上
Lacrimae	淚 [ 皮
Ductus lacrimalis	淚管
Papillae lacrimales	淚乳頭
Puncta lacrimalia	淚點
*Angusta ductus lacrimalis	*淚管狹部
Ampulla ductus lacrimalis	淚管膨大部
Saccus lacrimalis	淚囊
<i>Fossa sacci lacrimalis</i>	淚囊窩
Fornix sacci lacrimalis	淚囊穹窿
Ductus naso-lacrimalis	鼻淚管
<i>Canalis nasolacrimalis</i>	鼻淚管
Plica lacrimalis (Hasneri)	淚管瓣

### Organon auditus 聽器

Auris interna	內耳
Labyrinthus membranaceus	膜樣迷路
Labyrinthus osseus	骨樣迷路

Vestibulum	前庭
Canales semicirculares ossei	骨性半規管
Cochlea	蝸牛殼
Meatus acusticus internus	內聽道
Feiner Bau der Labyrinthus membranaceus	膜樣迷路ノ微細構造
N. acusticus	聽神經
Vasa auris interna	內耳血管
Auris externa	外耳
Auricula	耳殼
Meatus acusticus externus	外聽孔
Membrana tympani	鼓膜
Auris media	中耳
Cavum tympani	鼓室
Ossicula auditus	聽小骨
Tuba auditiva (Eustachii)	耳喇叭 (又ハ耳管)

### Labyrinthus membranaceus

#### 膜樣迷路

Endolympha	內淋巴
Perilympha	外淋巴
Spatium perilymphaticum	外淋巴腔
Sacculus	球狀囊
Utriculus	橢圓囊
Maculae acusticae	聽斑
Macula acustica sacculi	球狀囊聽斑
„ „ utriculi	橢圓囊聽斑
Ductus endolymphaticus s.	內淋巴管或ハ迷

<i>Recessus labyrinthi</i>	路窪
<i>Saccus endolymphaticus</i>	內淋巴囊
<i>Aqueductus vestibuli</i>	前庭導水管
<i>Ductus utriculosaccularis</i>	橢圓球狀囊管
<i>Ductus semicirculares</i>	半規管
<i>Ductus semicircularis superior</i>	上半規管
” ” <i>posterior</i>	後半規管
” ” <i>lateralis</i>	外半規管
<i>Crura simplices</i>	單脚
<i>Crus commune</i>	總脚
<i>Crura ampullares</i>	膨大脚(壺腹)
<i>Ampullae membranaceae</i>	膜樣膨大(又ハ)
<i>Sulcus ampullaris</i>	膨大溝
<i>N. ampullaris</i>	膨大神經
<i>Crista acustica (s. ampullaris)</i>	聽櫛(又ハ膨大櫛)
<i>Ampulla membranacea superior</i>	上膜樣膨大
” ” <i>posterior</i>	後膜樣膨大
” ” <i>lateralis</i>	外側膜樣膨大
<i>Ductus cochlearis</i>	蝸牛殼管
<i>Caecum capulare</i>	頂盲囊
” <i>vestibulare</i>	前庭盲囊
<i>Ductus reuniens (Henseni)</i>	連合管
<i>Stria acustica</i>	聽線
<i>N. cochlearis</i>	蝸牛殼神經

### Labyrinthus osseus 骨樣迷路

#### Vestibulum 前庭

<i>Fenestra vestibuli (s. ovalis)</i>	前庭窗(又ハ卵圓)
<i>Basis stapedis</i>	鐮骨底 [窗]

<i>Fenestra cochleae (s. rotunda)</i>	蝸牛殼窗(又ハ正圓窗)
<i>Membrana tympani II</i>	第二鼓膜
<i>Recessus ellipticus</i>	橢圓窪
<i>Utriculus</i>	橢圓囊
<i>Recessus sphaericus</i>	球狀窪
<i>Sacculus</i>	球形囊
<i>Recessus cochlearis</i>	蝸牛殼窪
<i>Caecum vestibulare</i>	前庭盲囊
<i>Crista vestibuli</i>	前庭櫛
<i>Pyramis vestibuli</i>	前庭錐體
<i>Apertura interna aquaeductus vestibuli</i>	前庭導水管內孔
<i>Apertura externa aquaeductus vestibuli</i>	前庭導水管外口
<i>Maculae cribrosae</i>	篩斑
<i>Macula cribrosa superior</i>	上篩斑
<i>Recessus ellipticus</i>	橢圓窪
<i>N. utricularis</i>	橢圓囊神經
<i>Macula cribrosa media</i>	中篩斑
<i>Recessus sphaericus</i>	球狀窪
<i>N. saccularis</i>	球形囊神經
<i>Macula cribrosa inferior</i>	下篩斑
<i>Recessus ellipticus</i>	橢圓窪
<i>Foramen singulare</i>	單孔
<i>N. ampullaris inferior</i>	下膨大神經

### Canales semicirculares ossei

#### 骨性半規管

<i>Canalis semicircularis superior (s. anterior)</i>	上(又ハ前)半規管
<i>Eminentia arcuata partis petrosi</i>	岩樣部ノ弧形隆起

Canalis semicircularis lateralis (s. 外側(又ハ水平)半 horizontalis)	規管
Canalis semicircularis inferior (s. 下(又ハ後)半規管 posterior)	[大]
Ampullae osseae	骨性壺腹 (又ハ膨 膨大脚)
Crura ampullaria	上骨性膨大
Ampulla ossea superior	外側骨性膨大
"    "    lateralis	後骨性膨大
"    "    posterior	總脚
Crus commune	單脚
"    simplex	

### Cochlea 蝸牛殼

Canalis spiralis cochleae	蝸牛殼螺旋管
Cupula cochleae	蝸牛殼頂
Basis	蝸牛殼底
<i>Meatus acusticus internus</i>	內聽道
Modiolus	骨軸
Basis modioli	骨軸底
Fovea cochleae	蝸牛殼窩
Foramen centrale cochleae	蝸牛殼中心孔
Tractus spinalis foraminosus	螺旋狀孔列
Lamina modioli	骨軸板
Canalis longitudinales modioli	骨軸縱管
"    centralis modioli	骨軸中心管
<i>N. cochleae</i>	蝸牛殼神經
Canalis spiralis modioli	骨軸螺旋管
<i>Ganglion spirale cochleae</i>	蝸牛殼螺旋神經
Lamina spiralis ossea	骨性螺旋板 [節]

Limbus laminae spiralis	螺旋板緣
Hamulus laminae spiralis	螺旋板鈎
Helicotrema	蝸牛殼孔
Lamina spiralis secundaria	第二次螺旋板
Scala vestibuli	前庭階
<i>Fenestra vestibuli</i>	前庭窓
Crista semilunaris	半月狀櫛
Scala tympani	鼓室階
<i>Fenestra cochleae</i>	蝸牛殼窓
Cristae fenestrae cochleae	蝸牛殼窓櫛
Apertura interna canaliculi cochleae	蝸牛殼小管內口
Aquaeductus cochleae	蝸牛殼導水管
Apertura externa canaliculi cochleae	蝸牛殼管外孔

### Meatus acusticus internus

#### 內聽道

Porus acusticus internus	內聽孔
Fundus meatus acustici interni	內聽道底
Lamina cribrosa	篩板
Crista transversa (s. Crista falciformis)	橫櫛(又ハ鎌狀櫛)
Fossula superior	上小窩
Area vestibularis superior	上前庭區
<i>Pars vestibularis n. acustici</i>	聽神經前庭部
Area n. facialis	顏面神經區
Canalis	顏面神經管
" <i>N. facialis</i>	顏面神經

Fossula inferior	下小窩
Ar. a vestibularis inferior	下前庭區
<i>Para vestibularis n. acustici</i>	聽神經ノ前庭
Foramen singulare	單孔 [部]
<i>N. ampullaris inferior</i>	下膨大神經
Area cochleae	蝸牛殼區
Foramen centrale cochleae	蝸牛殼中心孔
Tractus spiralis foraminosus	螺旋狀孔列
<i>N. cochleae</i>	蝸牛殼神經

### Feiner Bau des Labyrinthus membranaceus

#### 膜樣迷路ノ微細構造

<i>Vestibulum et Canales semicirculares</i>	前庭及半規管
Bindegewebschicht	結締織層
Membrana basilaris	基底膜
Einschichtiges Pflasterepithel	單層磚狀上皮
<i>Macula et Crista acustica</i>	聽斑及聽櫛
Neuroepithel	神經上皮
Fadenzellen od. Stütz-zellen	絲狀細胞或ハ 支柱細胞
Haarzellen od. Hörzellen	有毛細胞或ハ 聽細胞
<i>Hörhaar</i>	聽毛
Otolithenmembran	聽砂膜
Otolithen s. Otoconia	聽砂
Capula ampullaris	膨大尖
<i>Ductus cochlearis</i>	蝸牛殼管
Obere Wand	[neri) 上壁
Membrana vestibularis (Reiss-	前庭膜

Fein-faseriges Bindegewebe	微細纖維性結 締織
Einschichtiges Pflasterepithel	單層磚狀上皮
Äussere Wand	外壁
Periost	骨膜
Lig. spirale	螺旋韌帶
Einschichtiges kubisches Epithel	單層立方形上 皮
Prominentia spiralis	螺旋狀突起
Vas prominens	突起血管
Crista basalis	基底櫛
Sulcus spiralis externus	外螺旋溝
Untere Wand	下壁
Limbus spiralis	螺旋緣
<i>Einschichtiges Pflasterepithel Papillen</i>	單層磚狀上 乳頭 [皮]
Sulcus spiralis internus	內螺旋溝
Labium vestibulare	前庭唇
„ tympanicum	鼓室唇
Huschke'sche Gehörzähne	「フシユケ」氏
Foramina nervina	神經孔 [聽崗]
Zona (s. Habenula) perforata	穿通帶(又紐)
Lamina spiralis membranacea	膜性螺旋板
Membrana basilaris	基底膜
Tympanale Belegschicht	鼓室被覆層
Neuroepithel od. Organon spirale, Cortii	神經上皮即チ 旋機官 [螺]
Pfeilerzellen	柱狀細胞
Innenpfeiler	內柱
Aussenpfeiler	外柱
Arcus spiralis (Cortii)	螺旋弓

Corti'sche Tunnel	「コルチ」氏ト ンネル
Boden-zellen	基底細胞
Hörzellen od. Haarzellen	聽細胞或ハ有 毛細胞
<i>Starre Fäden am oberen Ende</i>	上端ニ硬毛 チ有ス
Innere Hörzellen	内側聽細胞
Aeusserere Hörzellen	外側聽細胞
Deiters'sche Stützzellen	「ダイテルス」 氏支柱細胞
Innere Stützzellen	内支柱細胞
Aeusserere Stütz-zellen	外支柱細胞
Membrana reticularis	網様膜 「腔
Nuel'sche Räume	「ヌエル」氏小
Henle'sche Stützzellen	「ヘンレ」氏支 柱細胞
Claudius'sche Zellen	「クラウジウ ス」氏細胞
Membrana tectoria	覆膜

### N. acusticus 聽神經

N. vestibularis	前庭神經
Ganglion vestibulare (Scarpeae)	前庭神經節
N. utricularis	橢圓囊神經
N. ampullaris superior	上膨大神經
N. „ lateralis	外側膨大神經
N. „ inferior	下膨大神經
N. cochleae	蝸牛殼神經
Ganglion spirale	螺旋神經節
N. sacularis	球狀囊神經

### Vasa auris internae 内耳血管

A. auditiva interna (Ast der A. basilaris)	内聽動脈*(基底動 脈ノ枝)
<i>Meatus acusticus int.</i>	内聽道
A. vestibularis	前庭動脈
<i>N. vestibularis, Utriculus, Sacculus und vorderer oberer Theil d. Canales semicirculares</i>	前庭神經, 橢 圓囊, 球狀 囊及ニ半 規管ノ前上 部
A. cochlearis communis	總蝸牛殼動脈
A. vestibulocochlearis	前庭蝸牛殼動 脈
<i>Sacculus, Utriculus, Anfangstheil d. Ductus cochlearis et hinterer unterer Theil d. Canales semi- circulares</i>	球狀囊橢圓 囊蝸牛殼 管ノ初部 及半規管 ノ後下部
A. cochlearis propria	固有蝸牛殼動 脈
<i>Grösserer Theil d. Ductus cochlearis</i>	蝸牛殼管ノ 大部分
Tractus arteriosus spiralis	螺旋狀動脈 束
Vas spirale	螺旋血管
Vv. auditivae internae	内聽靜脈
<i>Meatus acusticus int. N. acusticus</i>	内聽道 聽神經
V. aquaeductus vestibuli	前庭道水管靜脈
<i>Utriculus et Canales semicirculares Aquaeductus vestibuli</i>	橢圓囊及半規管 前庭導水管



<i>Sinus petrosus superior</i>	上岩樣竇
V. canaliculi cochleae	蝸牛殼小管靜脈
<i>Utriculus, Sacculus, et Ductus cochlearis</i>	橢圓囊球狀囊及 蝸牛殼管
<i>Aquaeductus cochleae</i>	蝸牛殼導水管
V. jugularis interna	內頸靜脈
Vas prominens	突起血管
Vas spirale	螺旋血管
V. spiralis superior	上螺旋靜脈
V. „ inferior	下螺旋靜脈
Vena modioli	骨軸靜脈

## Auris externa 外耳

## Auricula 耳殼

Cartilago auriculae	耳殼軟骨
<i>Laterale Fläche</i>	外側面
Helix auriculae	耳輪又ハ耳廓
Crus helicis	耳輪脚
Lobulus auriculae	耳垂又ハ耳朶
Anthelix	對耳輪
Crura anthelicis	對耳輪脚
Crus „ sup.	對耳輪上脚
„ „ inf.	對耳輪下脚
Tragus	耳珠
*Tuberculum supratragicum (His)	*耳珠上結節
Incisura anterior (auris)	前截痕
Sulcus auriculae posterior	後耳殼溝
Antitragus	迎珠

Incisura intertragica	耳珠間截痕
Concha auriculae	耳介
Cymba conchae	耳介艇
Cavum „	耳介腔
Scapha	舟狀高
Fossa triangularis (auriculae)	三角高
<i>Mediale Fläche</i>	內側面
Eminentia conchae	耳介隆起
„ scaphae	舟狀隆起
„ fossae triangularis	三角高隆起
Sulcus cruris helicis	耳輪脚溝
Fossa anthelicis	對耳輪窩
Sulcus anthelicis transversus	橫對耳輪溝
Tuberculum s. Apex auriculae	耳殼結節或ハ耳
Darwini	殼尖
Tuberculum supratragicum	耳珠上結節
<i>Cartilago auriculae</i>	耳殼軟骨
Spina helicis	耳輪棘
Cauda helicis	耳輪尾
Fissura antitragohelicina	迎珠耳輪裂溝
Incisura terminalis auris	耳殼分界截痕
(Schwalbe)	
Isthmus cartilaginis auris	耳殼軟骨峽
(Lamina tragi)	(耳珠板)
<i>Ligg. auricularia (Valsalvae)</i>	耳殼韌帶
Lig. auriculare anterius	前耳殼韌帶
○Wurzel d. Arcus zygomaticus	○顏骨弓ノ根部
●Spina helicis et Lamina tragi	●耳輪棘及耳珠
Lig. auriculare superius	上耳殼韌帶 [板
○Fascia temporalis	○顳額筋膜

● <i>Mediale Fläche des oberen Theil d. Auricula</i>	● 耳殼上部ノ内側面
Lig. auriculare posterius	後耳殼靱帶
○ <i>Processus mastoideus</i>	○ 乳嘴突起
● <i>Mediale Fläche des hinteren Theil d. Auricula</i>	● 耳殼後部ノ内面
<i>Musculi auricularia</i>	耳殼筋
○ <i>N. facialis</i>	○ 顔面神經
M. helicis major	大耳輪筋
○ <i>Vorderer Theil d. Helix</i>	○ 耳輪ノ前部
● <i>Spina helicis</i>	● 耳輪棘
M. helicis minor	小耳輪筋
○ <i>Spina helicis</i>	○ 耳輪棘
● <i>Crus helicis</i>	● 耳輪脚
M. tragicus	耳珠筋
○ ● <i>Tragus</i>	○ ● 耳珠
M. pyramidalis auriculae (Jungi)	耳殼錐狀筋
○ <i>Tragus</i>	○ 耳珠
● <i>Spina helicis</i>	● 耳輪棘
M. incisulae helicis (Santorini)	耳輪截痕筋
○ <i>Tragus</i>	○ 耳珠
● <i>Incisurae cartilaginis meatus acustici externi</i>	● 外聽道軟骨截痕
M. antitragicus	迎珠筋
○ ● <i>Antitragus</i>	○ ● 迎珠
M. transversus auriculae	耳殼橫筋
○ <i>Eminentia conchae</i>	○ 耳介隆起
● <i>Eminentia scaphae</i>	● 舟狀隆起
M. obliquus auriculae	耳殼斜筋
○ <i>Eminentia fossae triangularis</i>	○ 三角高隆起
● <i>Eminentia conchae</i>	● 耳介隆起
M. auricularis anterior	前耳殼筋
M. „ superior	上耳殼筋
M. „ posterior	後耳殼筋

S. Seite 146 第一四六頁ヲ見ヨ

**Meatus acusticus externus 外聽道**

Meatus acusticus externus cartilagineus	軟骨性外聽道
Incisurae cartilaginis meatus acustici externi (Santorini)	外聽道軟骨截痕
Meatus acusticus externus osseus	骨性外聽道
Pars tympanica ossis temporalis, Angrenzender Theil d. Squama temporalis und * des Pars mastoidea	顛顛骨ノ鼓室部 鱗狀部及ヒ乳嘴部ノ隣接部
Porus acusticus externus	外聽孔
Sulcus tympanicus	鼓膜溝
<i>Membrana tympani</i>	鼓膜
Lig. annulare meatus acustici externi	外聽道輪狀靱帶
Stratum cutaneum	皮膚
Tragi	耳毛
Glandulae ceruminosae	耳腺
Cerumen	耳垢

**Membrana tympani 鼓膜**

Annulus fibrocartilagineus	纖維性軟骨輪
<i>Sulcus tympanicus</i>	鼓膜溝
Limbus membranae tympani	鼓膜緣
Pars flaccida	浮氈部
„ tensa	緊張部
Umbo membranae tympani	鼓膜臍
<i>Manubrium mallei</i>	錘骨柄

Stria malleolaris	鏈骨線
<i>Manubrium mallei</i>	鏈骨柄
Prominentia malleolaris	鏈骨隆起
<i>Processus lateralis mallei</i>	鏈骨外側突起
Plica membranae tympani anterior	前鼓膜皺襞
Recessus membranae tympani anterior	前鼓膜窩
Plica membranae tympani posterior	後鼓膜皺襞
Recessus membranae tympani posterior	後鼓膜窩
Stratum cutaneum	皮層
<i>Dünnes geschichtetes Plattenepithel</i>	薄キ重層扁平上皮
Lamina propria	固有層
Stratum radiatum	放射狀層
„ circulare	輪狀層
Stratum mucosum	粘膜層
<i>Einschichtiges Plattenepithel</i>	單層扁平上皮
Gefässe und Nerven	血管及ニ神經
<i>Das innere Gefässnetz: Aeste der Aa. et Vr. tympanicae</i>	內血管網ハ鼓室動靜脈ノ枝
<i>Das äussere Gefässnetz: Aeste der A. et v. auricularis profunda.</i>	外血管網ハ深耳殼動靜脈ノ枝
<i>N. meatus auditorii externi (Ast des N. auriculotemporalis)</i>	外聽道神經 (耳殼顳顳神經ノ枝)

### Cavum tympani 鼓室

Paries superior. s. tegmentalis	上壁或ハ室蓋壁
<i>Tegmen tympani</i>	鼓室蓋
Recessus epitympanicus	鼓室上竇

Pars cupularis	頂部
Paries inferior. s. jugularis	下壁或ハ頸靜脈壁
<i>Fossa jugularis</i>	頸靜脈窩
Cellulae tympanicae	鼓室蜂巢
Prominentia styloidea	莖狀隆起
Paries anterior. s. caroticus	前壁或ハ頸動脈壁
<i>Canalis caroticus</i>	頸動脈管
Canaliculi carotico-tympanici	頸動脈鼓室小管
Ostium tympanicum tubae auditivae	耳喇叭鼓室孔
Paries posterior. s. mastoidea	後壁或ハ乳嘴壁
Antrum tympanicum	鼓室竇
Cellulae mastoideae	乳嘴蜂巢
Eminentia pyramidalis	錐體隆起
<i>M. stapedius</i>	鐮骨筋
Prominentia canalis semicircularis lateralis	外半規管隆起
Prominentia canalis facialis	顏面神經管隆起
Fossa incudis	砧骨窩
<i>Crus breve incudis</i>	砧骨短脚
Sinus posterior	後竇
Apertura tympanica canaliculi chordae	鼓索小管鼓室口
<i>Chorda tympani</i>	鼓索神經
Paries lateralis. s. membranacea	外壁或ハ膜樣壁
<i>Membrana tympani und umgebende Knochen</i>	鼓膜及ニ周圍ニ在ル骨
Paries medialis. s. labyrinthica	內壁或ハ迷路壁
<i>Labyrinthus</i>	迷路
Promontorium	岬角
Sulcus promontorii	岬角溝

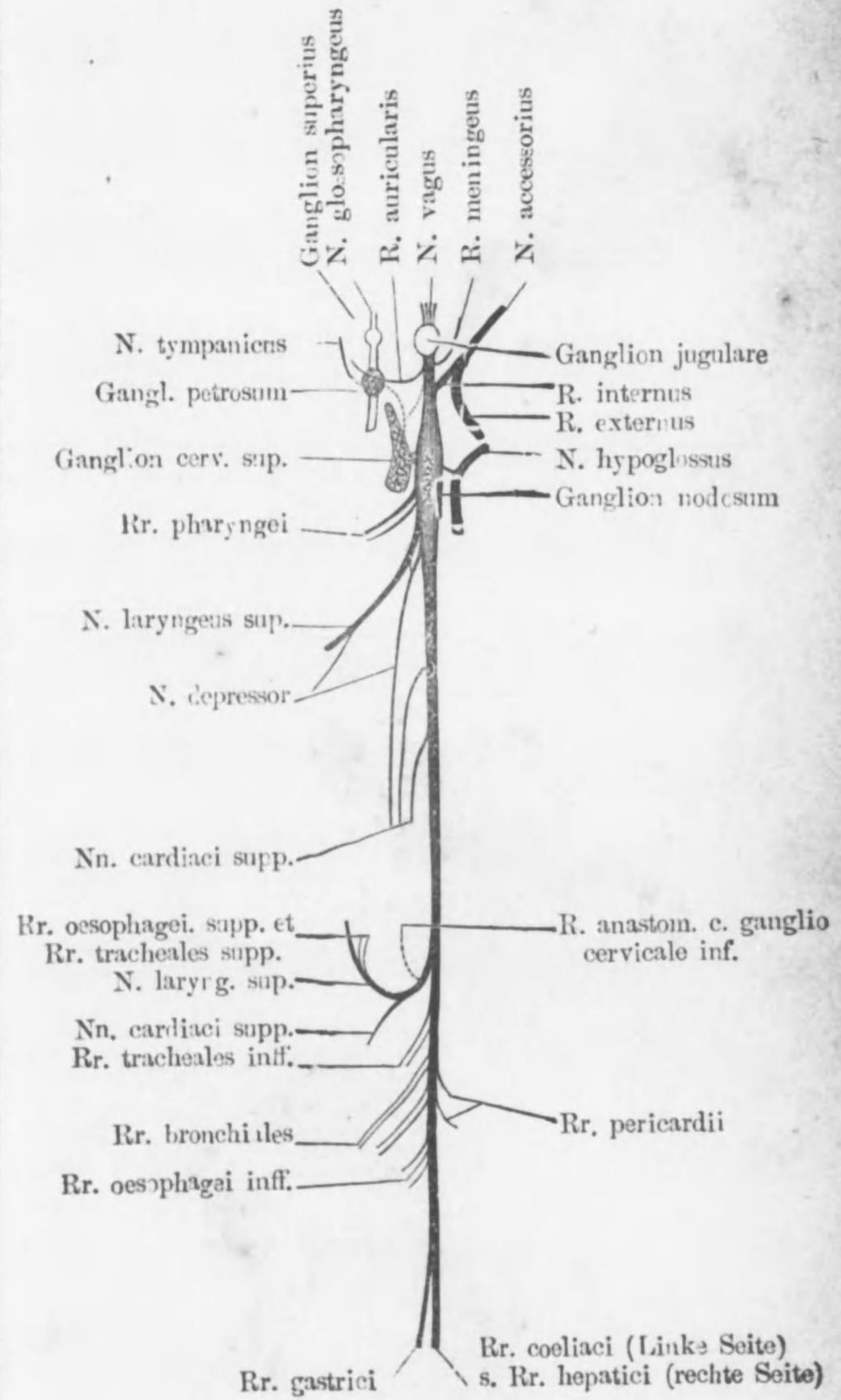
<i>Plexus tympanicus, Jacobsoni et Blutgefäße</i>	鼓室神經叢及 血管
Fosula fenestrae vestibuli	前庭窓小窩
Fenestra vestibuli	前庭窓
<i>Basis stapedis</i>	鐮骨底
Fosula fenestrae cochleae	蝸牛殼窓小窩
Fenestra cochleae	蝸牛殼窓
<i>Membrana tympanica secundaria (Scarpa)</i>	第二鼓膜
Crista fenestrae cochleae	蝸牛殼窓櫛
Processus cochleariformis	匙狀突起
<i>Septum canalis musculotubarius</i>	筋刺叭管中隔
<i>Ossicula auditus</i>	聽小骨
<i>Malleus</i>	錘骨
Capitulum mallei	錘骨小頭
<i>Recessus epitympanicus</i>	鼓室上窩
Facies articularis mallei	錘骨關節面
Manubrium mallei	錘骨柄
<i>Stria malleolaris et Umbo membranae tympani</i>	鼓膜錘骨線及 鼓膜臍
Collum mallei	錘骨頸 [起
Processus lateralis (s. brevis)	外側(又ハ短)突
<i>Prominentia malleolaris membranae tympani</i>	鼓膜錘骨隆起
Processus anterior (s. longus) (Folli)	前(又ハ長)突起
<i>Fissura petrotympanica</i>	岩樣鼓室裂溝
<i>Incus</i>	砧骨
Corpus incudis	砧骨體
Facies articularis incudis	砧骨關節面

Crus breve (Processus brevis)	短脚 (又ハ短突
<i>Fossa incudis</i>	砧骨窩 [起)
Crus longum (Processus longus)	長脚 (又ハ長突 起)
Processus lenticularis	珠狀突起
<i>Capitulum stapedis</i>	鐮骨小頭
<i>Stapes</i>	鐮骨
Capitulum stapedis	鐮骨小頭
Basis stapedis	鐮骨底
<i>Fenestra vestibuli</i>	前庭窓
Crus anterius	前脚
Crus posterius	後脚
Membrana obturatoria stapedis	鐮骨閉鎖膜
Crista stapedis	鐮骨櫛
<i>Articulationes ossiculorum auditus</i>	聽骨關節
Articulatio incudomalleolaris	砧錘關節
„ incudo-stapedia	砧鐮關節
Syndesmosis tympano-stapedia	鼓鐮韌帶聯合
Lig. annulare baseos stapedis	鐮骨底輪狀韌
<i>Ligg. ossiculorum auditus</i>	聽骨韌帶 [帶
Lig. mallei anterius	前錘骨韌帶
○ <i>Processus longus mallei</i>	○ 錘骨長突起
<i>Fissura petrotympanica</i>	岩樣鼓室裂溝
● <i>Spina angularis ossis sphenoidalis</i>	● 蝶骨角棘
Lig. mallei superius	上錘骨韌帶
○ <i>Recessus epitympanicus</i>	○ 鼓室上窩
● <i>Capitulum mallei</i>	● 錘骨小頭
Lig. mallei laterale	外側錘骨韌帶
○ <i>Collum mallei</i>	○ 錘骨頸
● <i>Margo tympanica des Squama temporalis</i>	● 顛顛骨鱗狀部 ノ鼓室緣
Lig. incudis superius	上砧骨韌帶

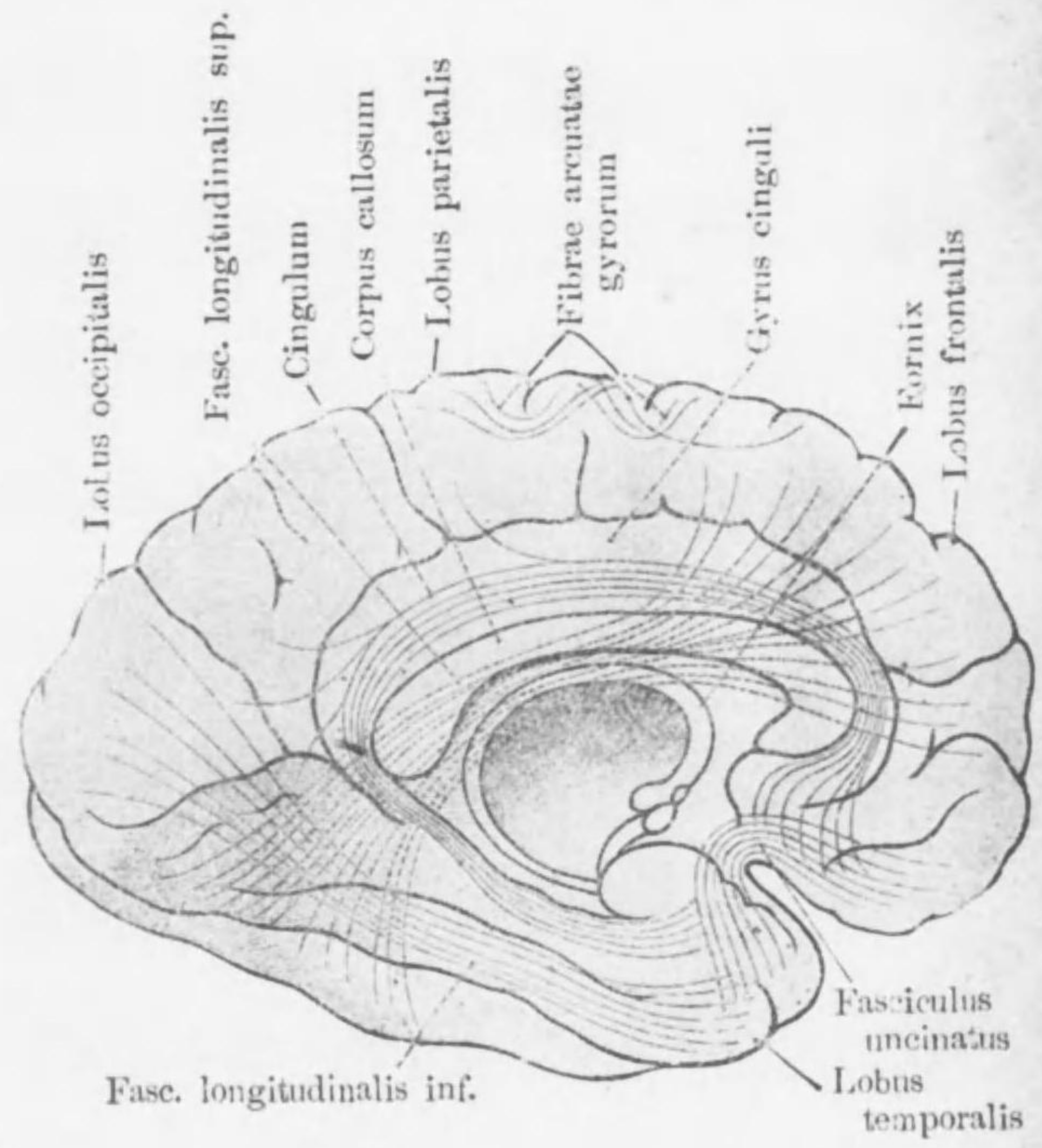
○ <i>Recessus epitympanicus</i>	○鼓室上窩
● <i>Corpus incudis</i>	●砧骨體
Lig. incudis posterior	後砧骨韌帶
○ <i>Crus breve incudis</i>	○砧骨短脚
● <i>Paries mastoidea des Cavum tympani</i>	●鼓室ノ乳嚙壁
Lig. annulare baseos stapedis	鐮骨底輪狀韌帶
<i>Zwischen d. Fenestra vestibuli und</i>	前庭窓ト鐮骨
<i>d. Basia stapedis</i>	底トノ間
Membrana obturatoria stapedis	鐮骨閉鎖膜
<i>Musculi ossiculorum auditus</i>	聽骨筋
M. tensor tympani	鼓膜張筋
○ <i>Semicanaliz m. tensoris tympani des</i>	○顛顛骨ノ鼓膜
<i>Os temporale</i>	張筋半管
<i>Processus cochleariformis</i>	匙狀突起
● <i>Oberes Ende des Manubrium mallei</i>	●錘骨柄ノ上端
○ <i>N. tensoris tympani (Ast d. N.</i>	○鼓膜張筋神經
<i>mandibularis)</i>	(下顎神經
M. stapedius	鐮骨筋  ノ枝)
○ <i>Eminentia pyramidalis</i>	○錐體隆起
● <i>Capitulum stapedis</i>	●鐮骨小頭
○ <i>N. stapedius (Ast des N. facialis)</i>	○鐮骨筋神經(顏
<i>Tunica mucosa tympanica</i>	鼓室粘膜
Plica malleolaris anterior	前錘骨皺襞
<i>Proc. anterior mallei</i>	錘骨前突起
<i>Chorda tympani</i>	鼓索神經
Plica malleolaris posterior	後錘骨皺襞
<i>Chorda tympani</i>	鼓索神經
Recessus membranae tympani anterior	前鼓膜窩
Recessus membranae tympani posterior	後鼓膜窩
Recessus membranae tympani superior	上鼓膜窩

Plica incudis	砧骨皺襞
„ stapedis	鐮骨皺襞
<i>Feiner Bau d. Schleimhaut</i>	粘膜ノ微細構造
Einschichtiges Plattenepithel	單層扁平上皮
Glandulae tympanicae	鼓室腺
Plexus tympanicus (Jacobsoni)	鼓室神經叢
<b>Tuba auditiva (Eustachii) s. Otosalpinx</b>	
耳喇叭(又ハ耳管)	
Ostium tympanicum tubae auditivae	耳喇叭鼓室口
Ostium pharyngeum tubae auditivae	耳喇叭咽頭口
Pars ossea tubae auditivae	耳喇叭骨部
<i>Semicanaliz tubae auditivae des Ossis temporalis</i>	顛顛骨ノ耳喇叭半管
Isthmus tubae auditivae	耳喇叭峽部
Cellulae pneumaticae tubariae	耳喇叭含氣蜂巢
Pars cartilaginea tubae auditivae	耳喇叭軟骨部
Cartilago tubae auditivae	耳喇叭軟骨
Lamina (cartilaginis) medialis	內側(軟骨)板
„ „ lateralis	外側(軟骨)板
Lamina membranacea	膜樣板
<i>Feiner Bau der Schleimhaut</i>	粘膜ノ微細構造
Geschichtetes Flimmerepithel	複層顛毛上皮
Glandulae mucosae	粘液腺
Noduli lymphatici tubarii	耳喇叭淋巴結節
Tonsilla tubaria	耳喇叭扁桃腺

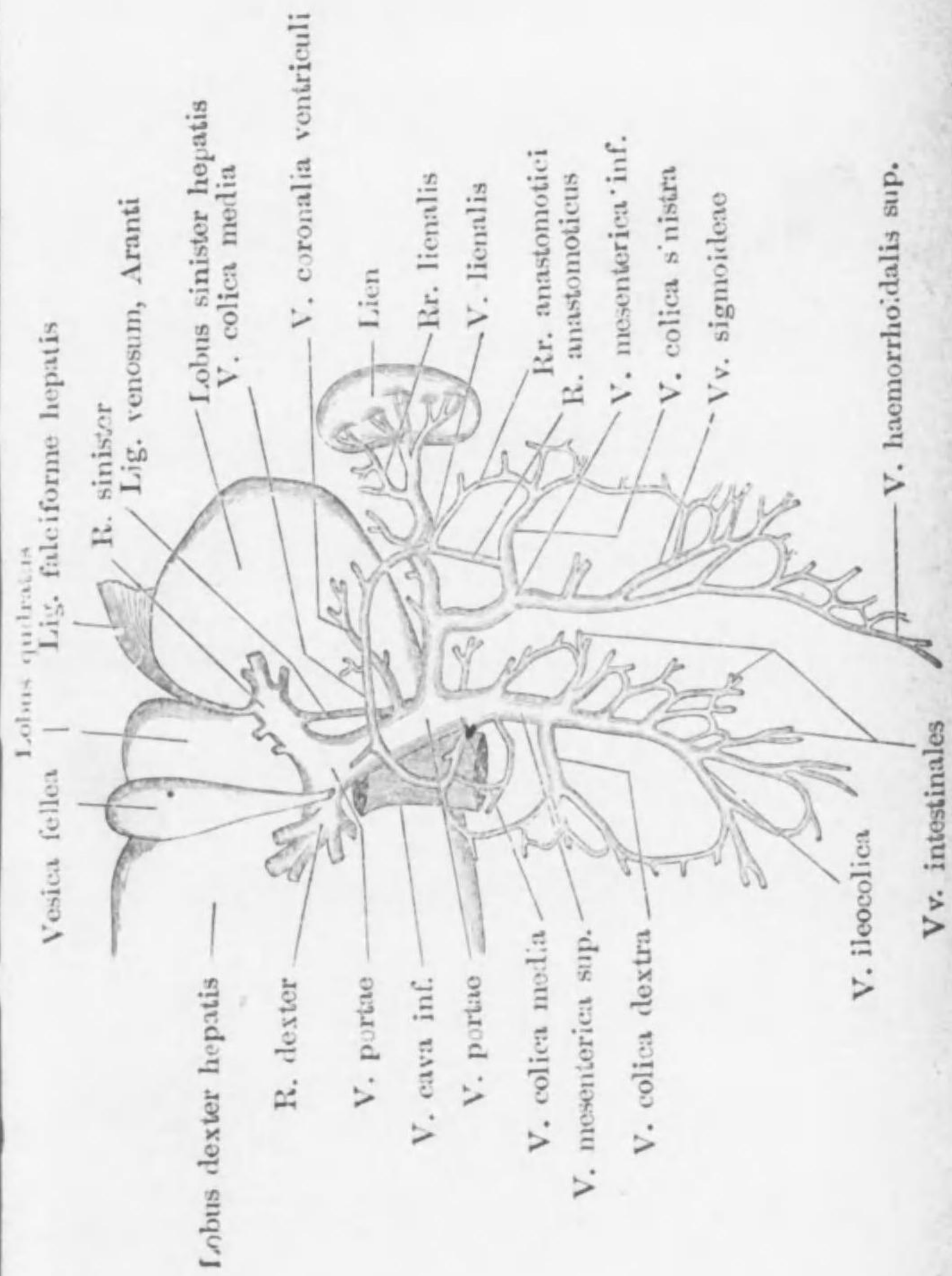
Schema d. Astfolge d. N. vagus.



Wichtigste Associationsfaserbündel.

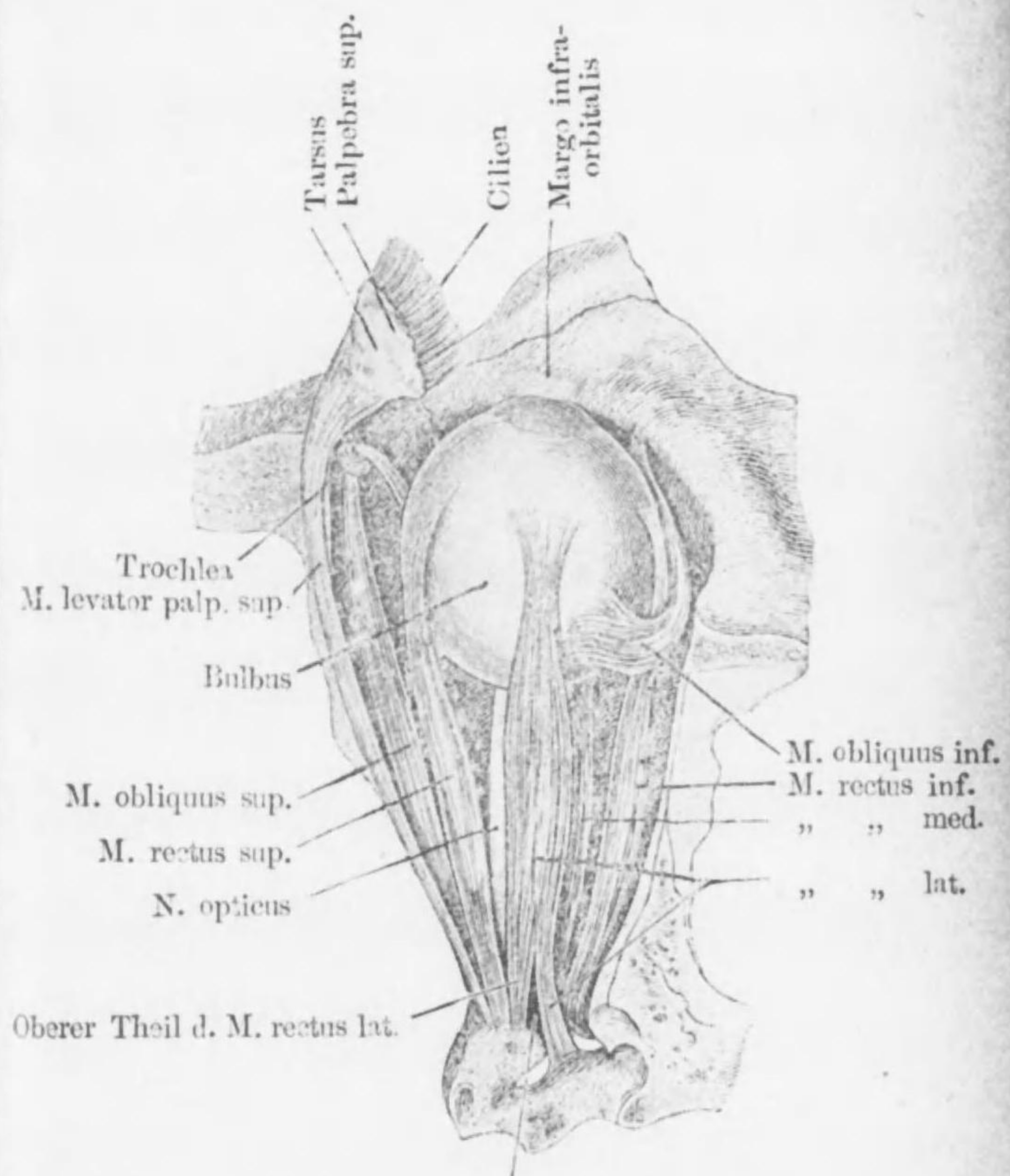


Schema der V. portae u. ihrer Wurzeln



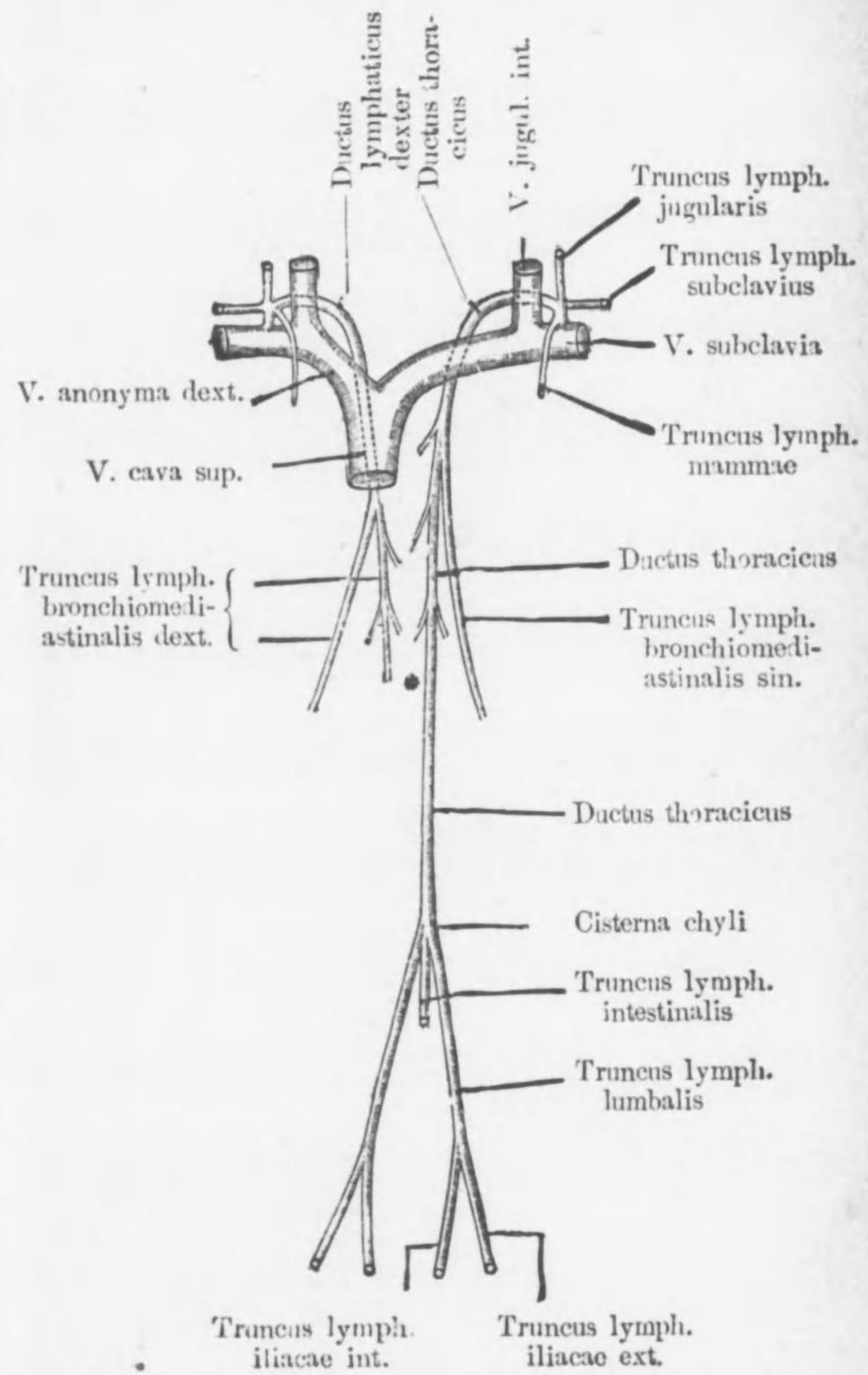


Die Augenmuskeln, von aussen.

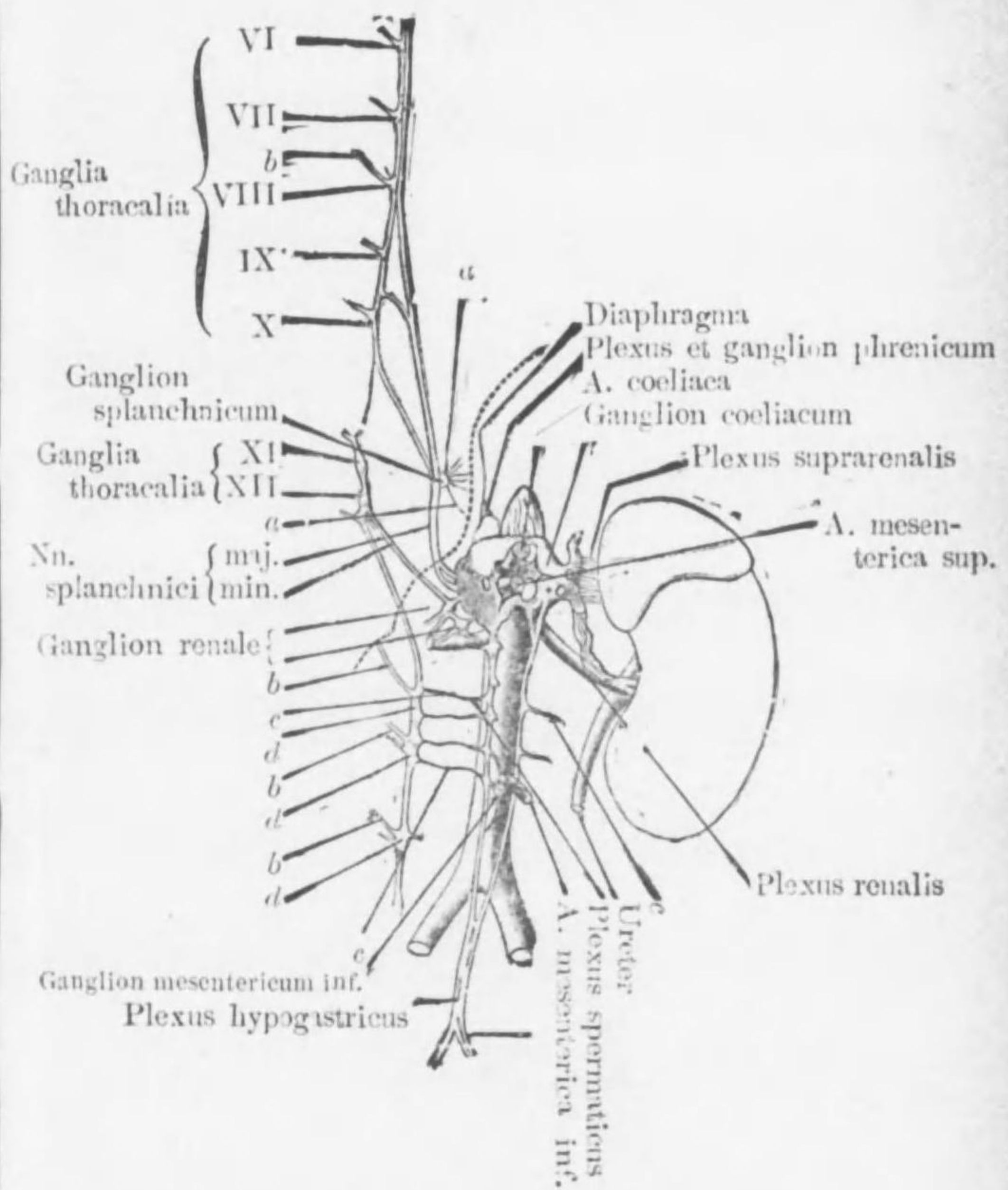


Spalte für d. Nn. oculo-motorius  
abducens et nasociliaris


Schema d. hauptsächlichsten Lymphgefäß-stämme



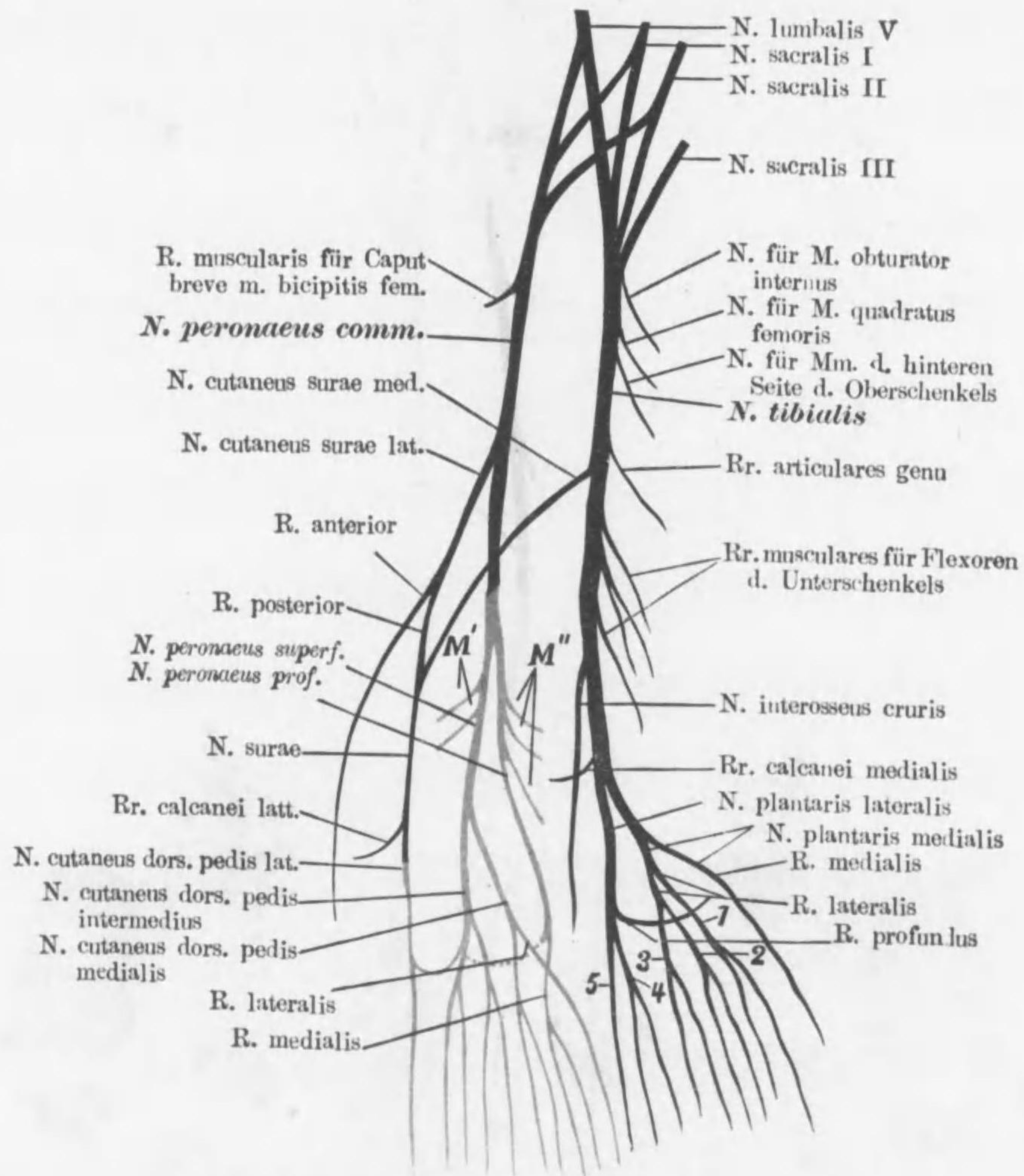
Schema d. Plexus caeliacus et Nn. splanchnici



- a Aeste d. Ganglion splanchnicum
- b Rr. communicantes
- c Verbindungsäste mit d. Truncus sympathicus
- d Ganglia lumbalia

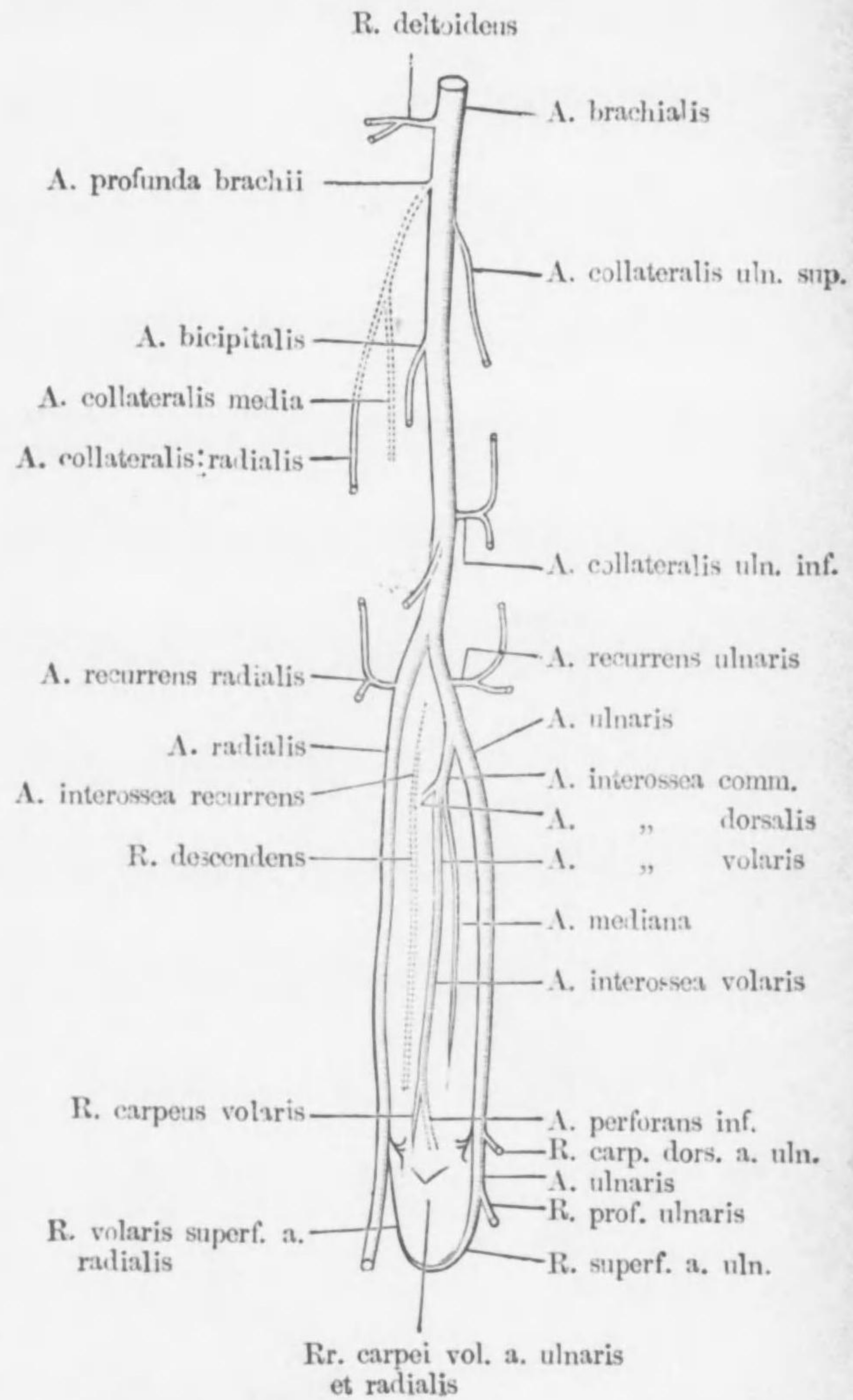


Plexus sacralis und seine Aeste

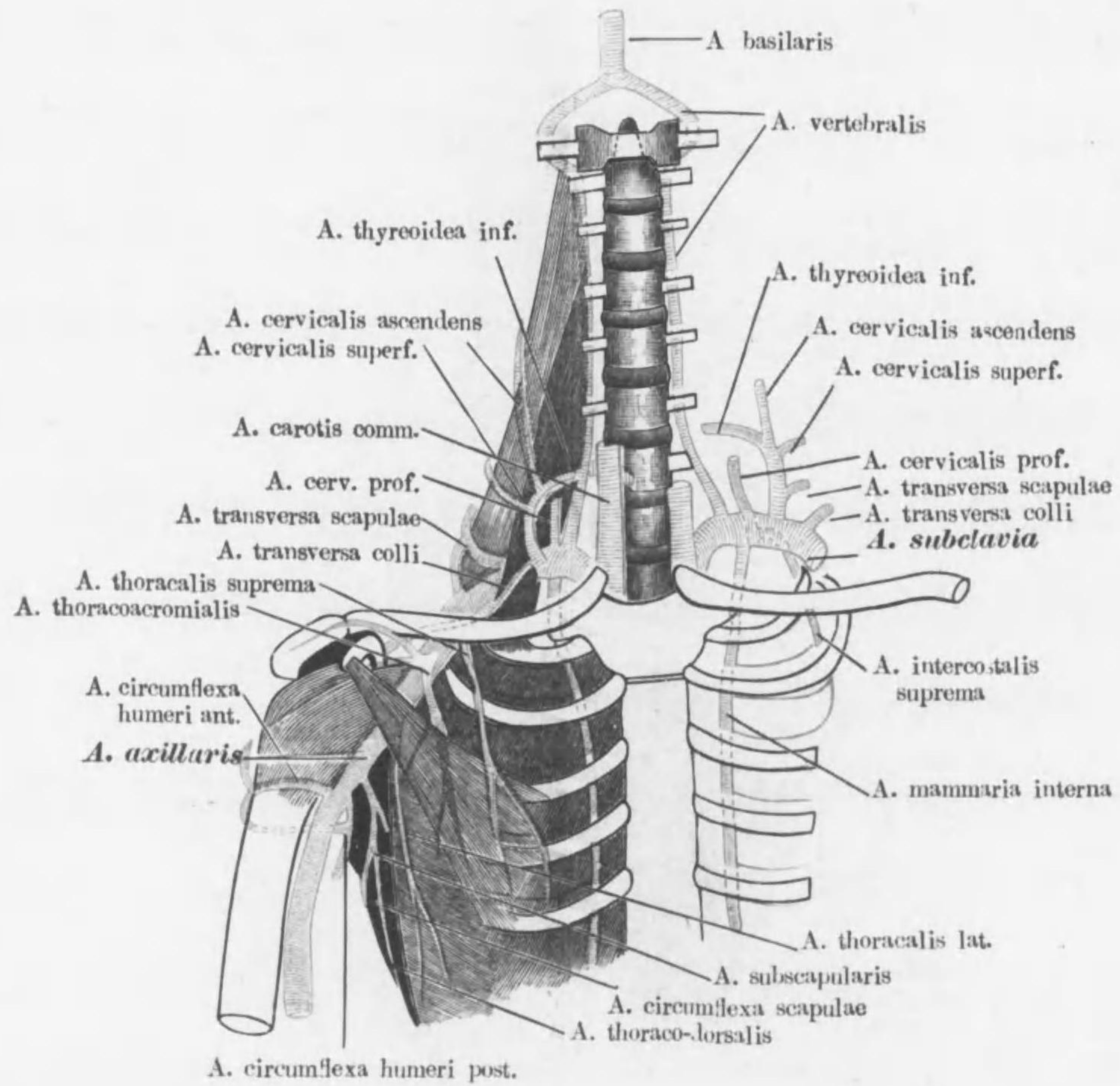


- 1-4 Nn. digitales plantares comm. I-IV  
 5 N. plantaris lateralis digiti V  
 M' Rr. musculares für Mm. peronaei  
 M'' Rr. musculares für Extensoren d. Unterschenkels

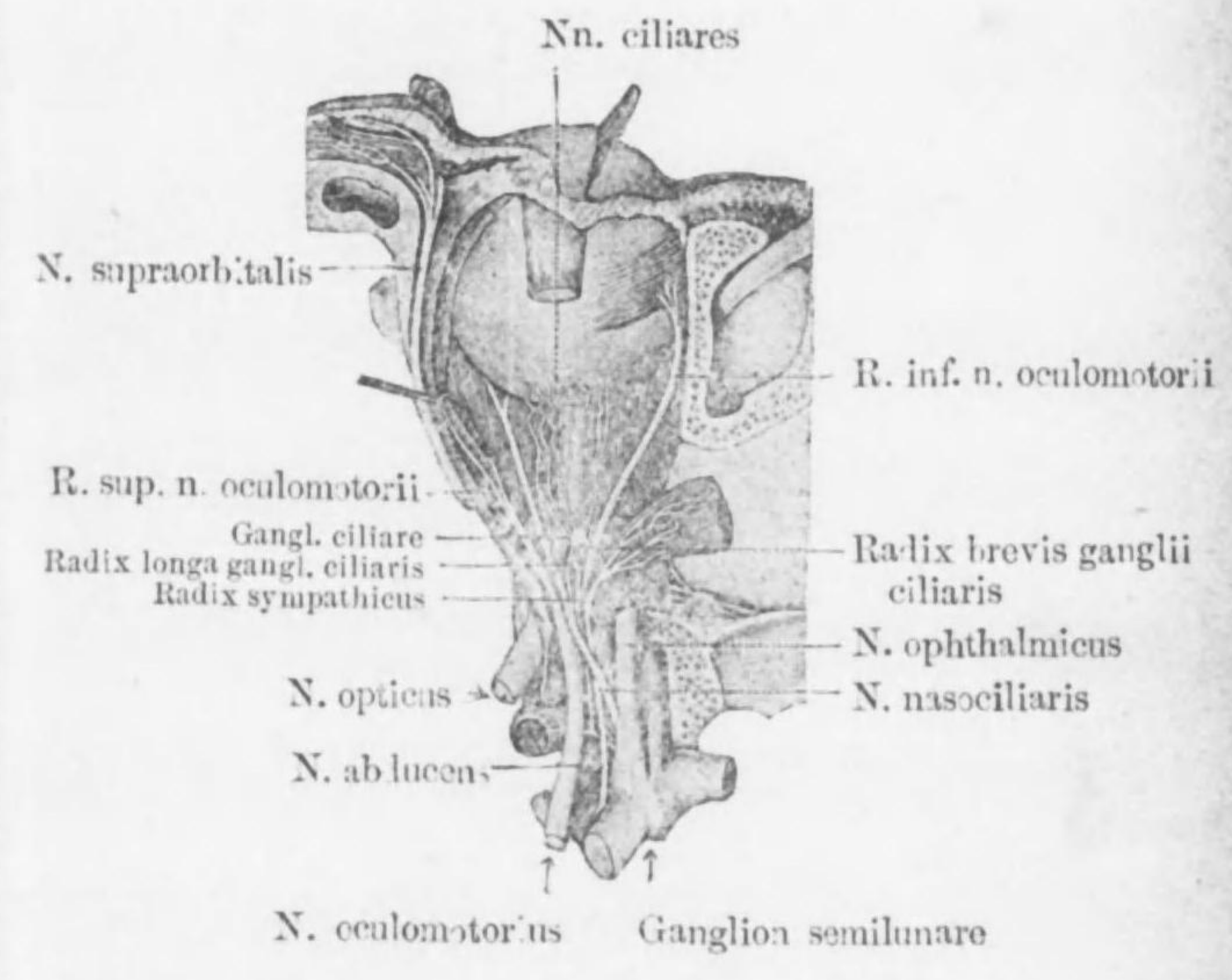
Astfolge d. Aa. brachialis, ulnaris et radialis  
(Schema)



Die Astfolge d. A. subclavia und d. A. axillaris

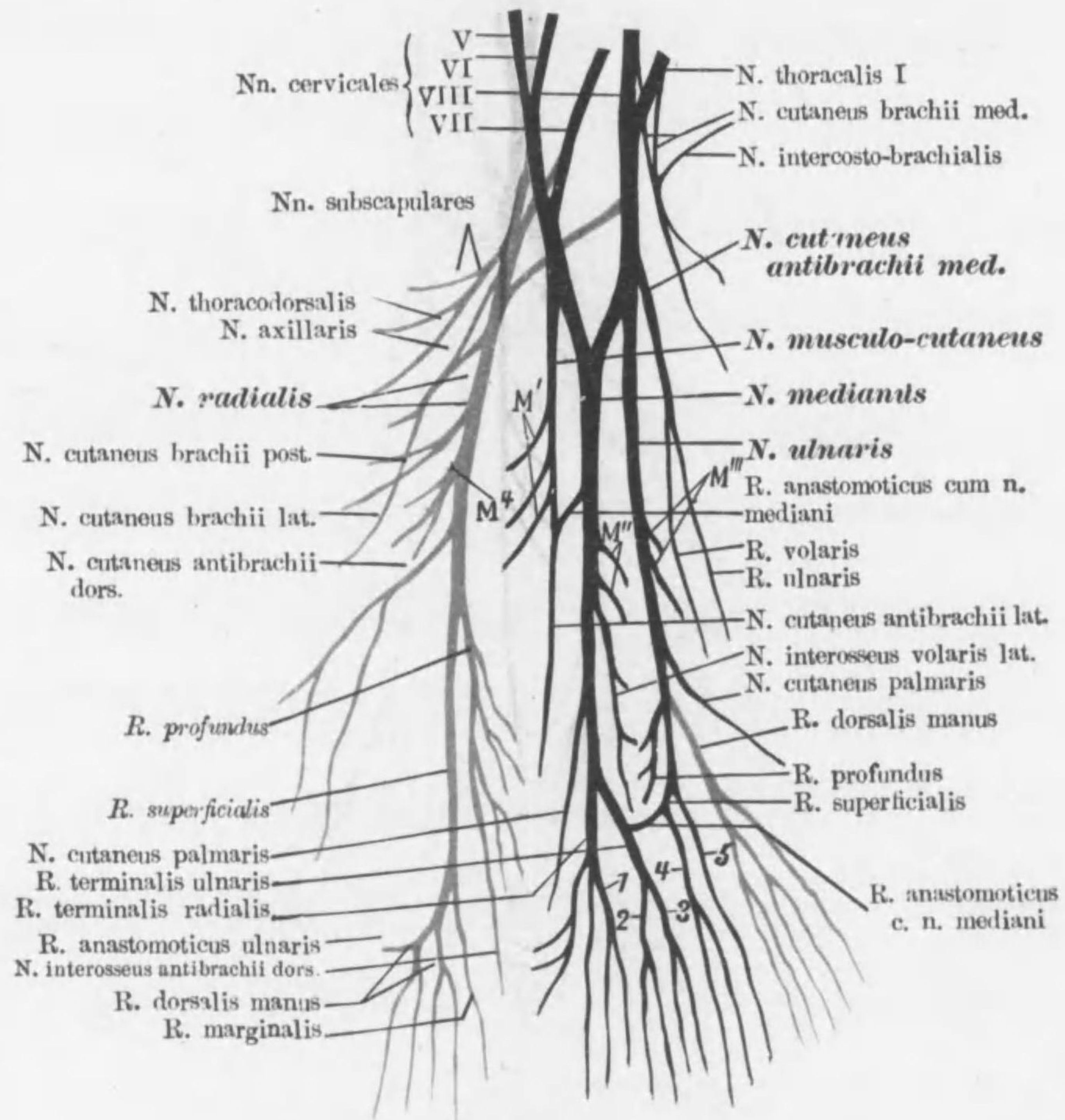


Nerven d. Orbita.  
 (Laterale Wand entfernt)





## Plexus brachialis und seine Astfolge



1-4 Nn. digitales volares comm. I-IV

5 N. volaris digiti V ulnaris

M' Rr. musculares für Flexoren d. Oberarmes

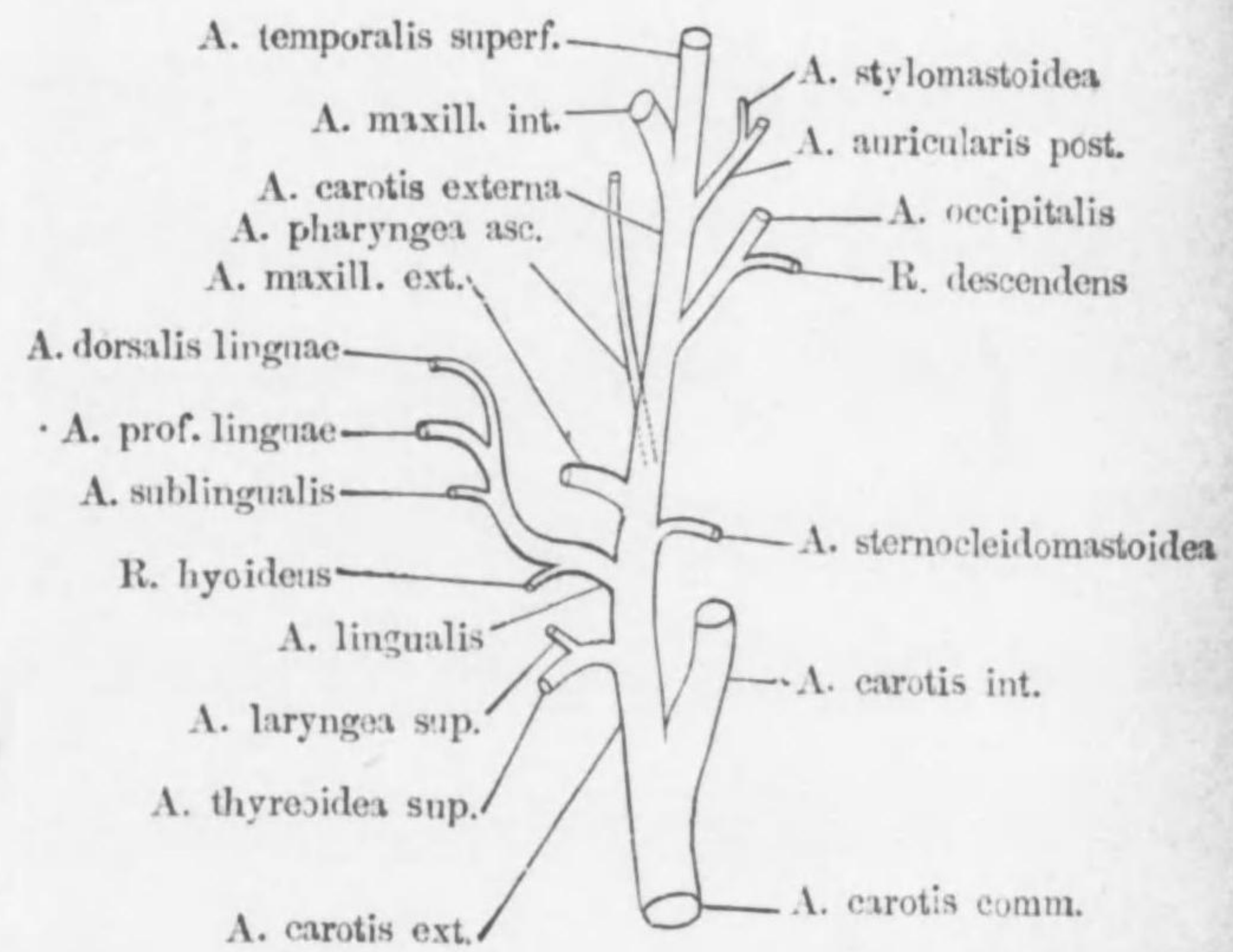
M'' Rr. musculares für Flexoren d. Vorderarmes

M''' Rr. musculares für M. flexor carpi ulnaris und des Ulnar-kopfes d. M. flexor digitorum prof.

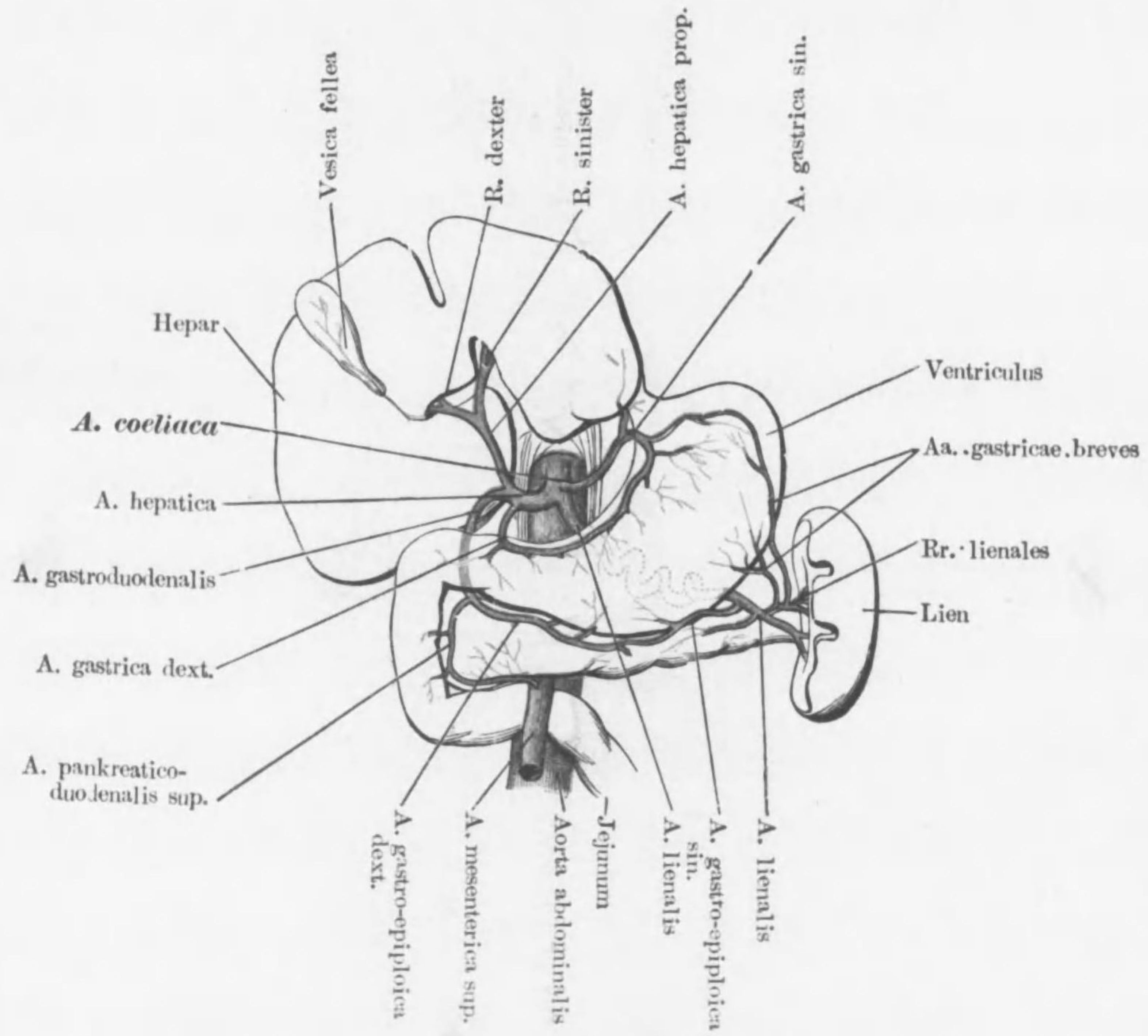
M^4 R. muscularis für M. triceps brachii

Astfolge d. A. carotis externa

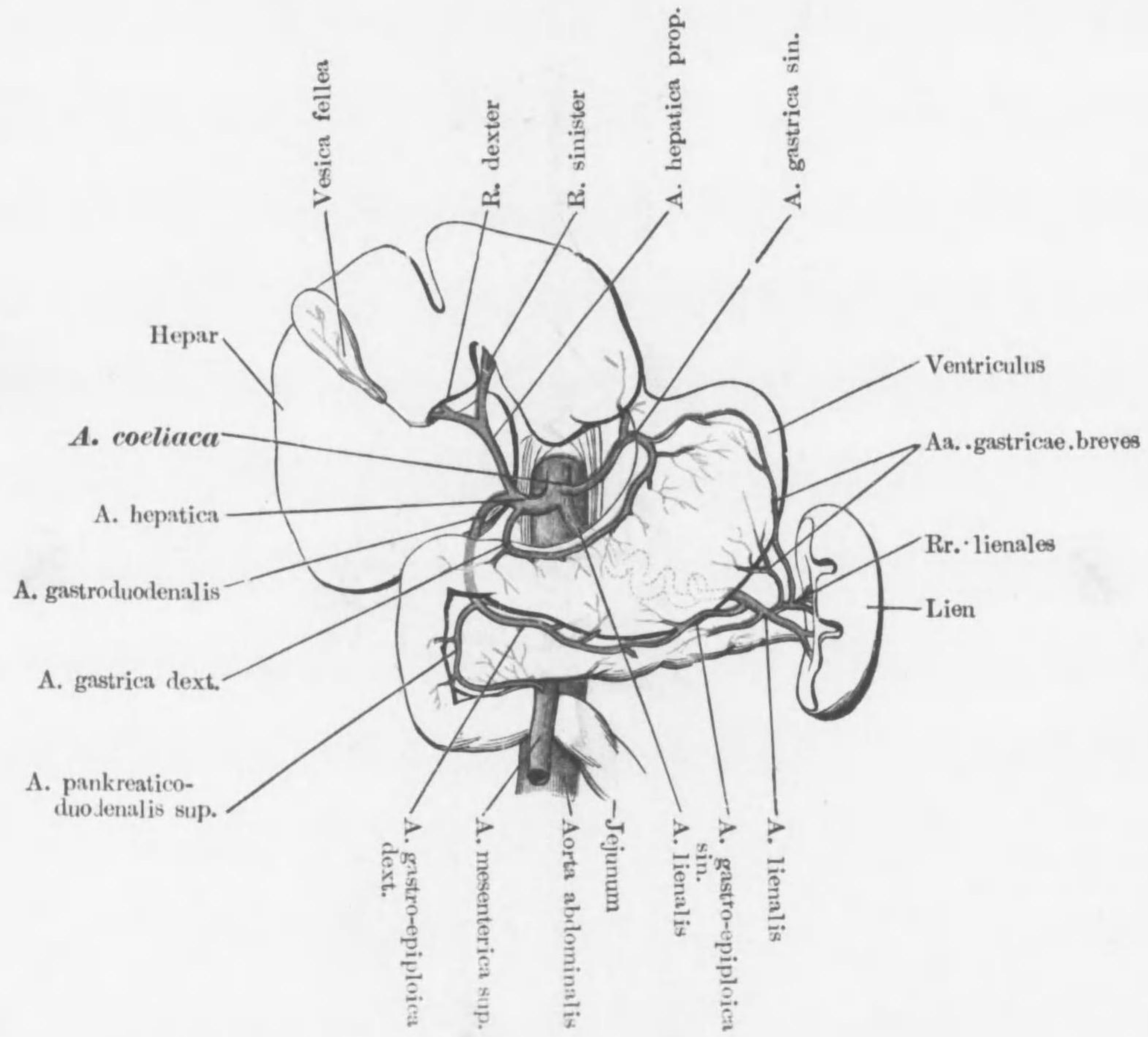
(Schema)



Die Astfolge der A. coeliaca

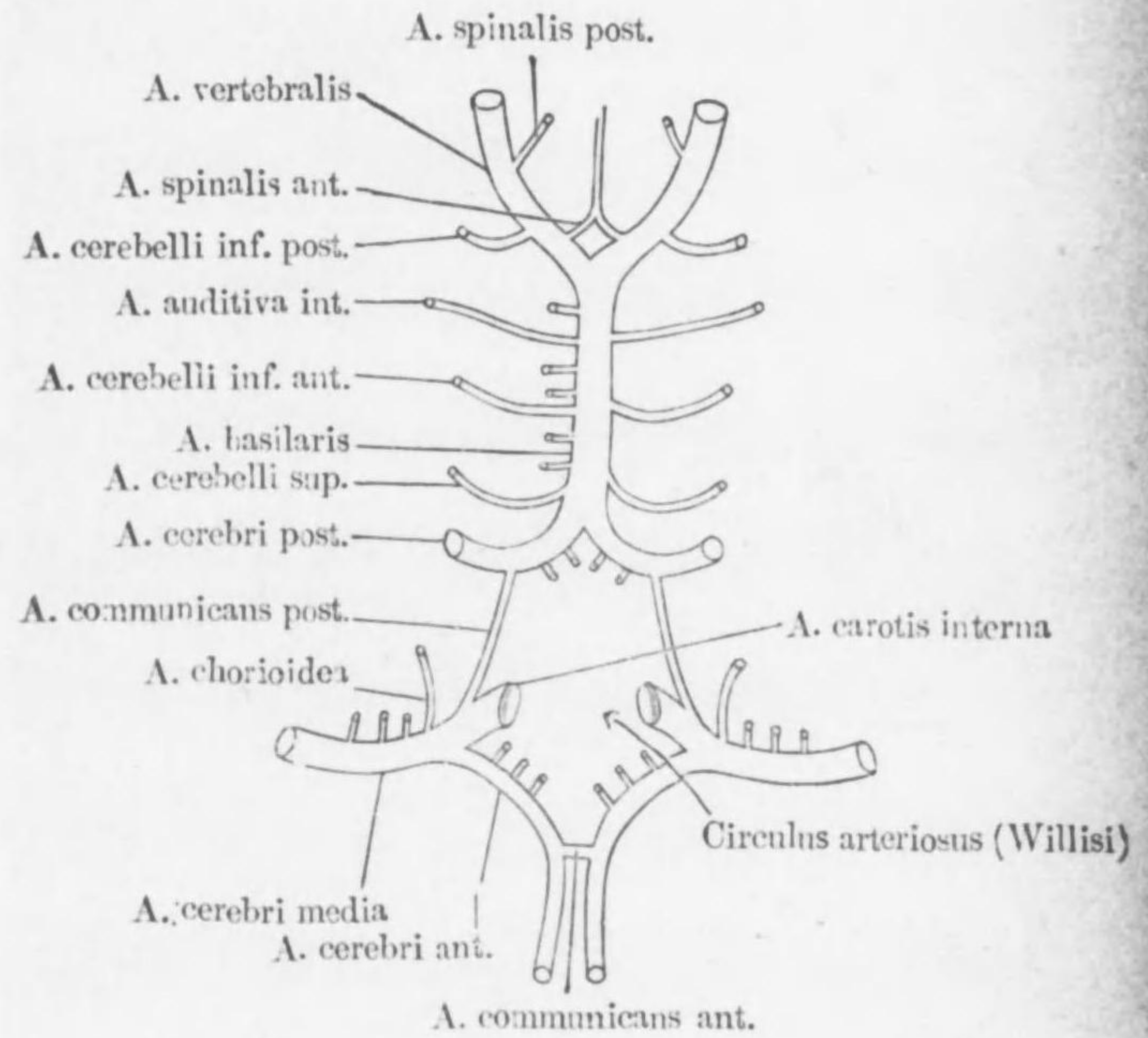


Die Astfolge der A. coeliaca



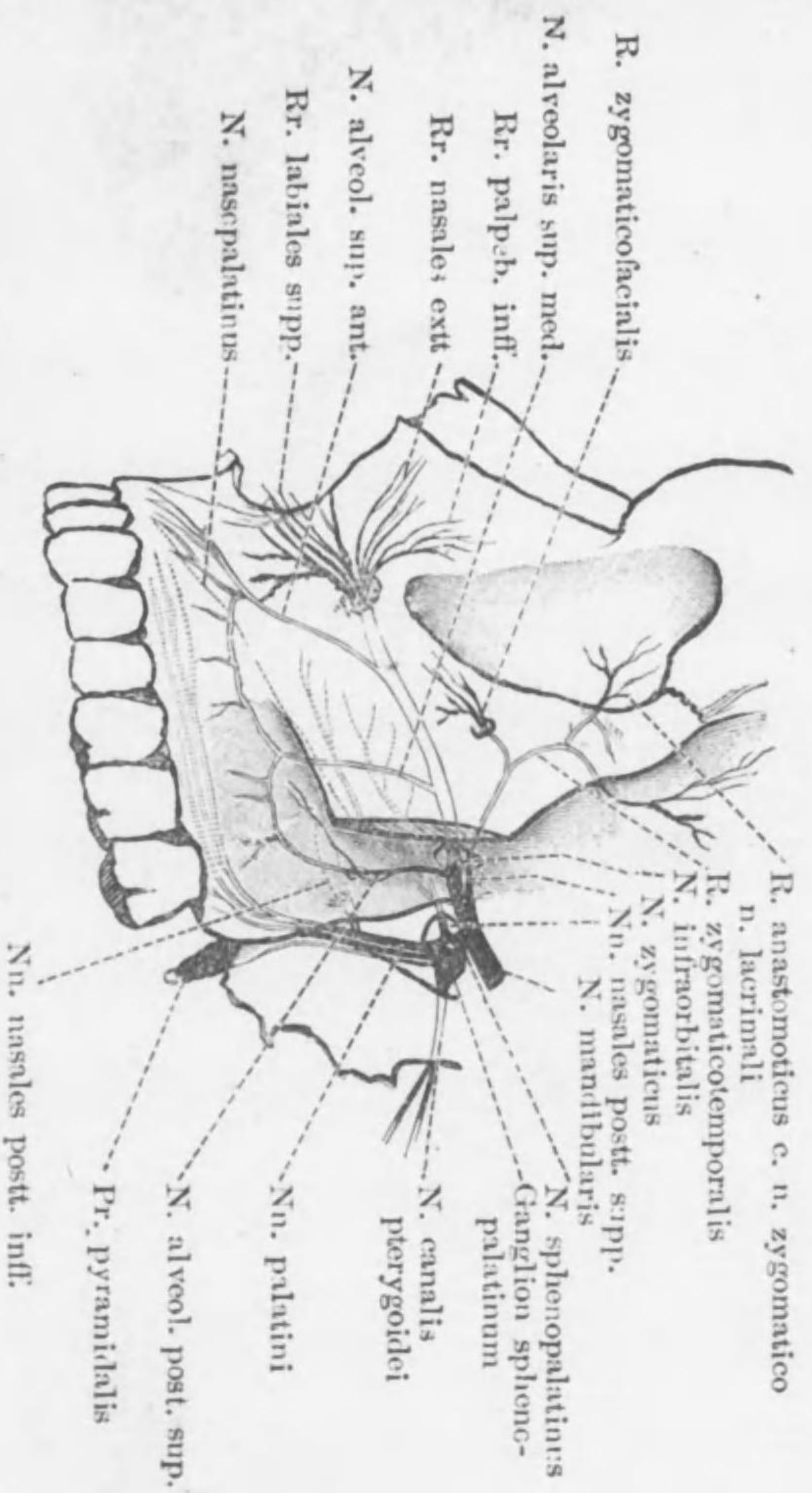
Circulus arteriosus, Willisi.

(Schema)



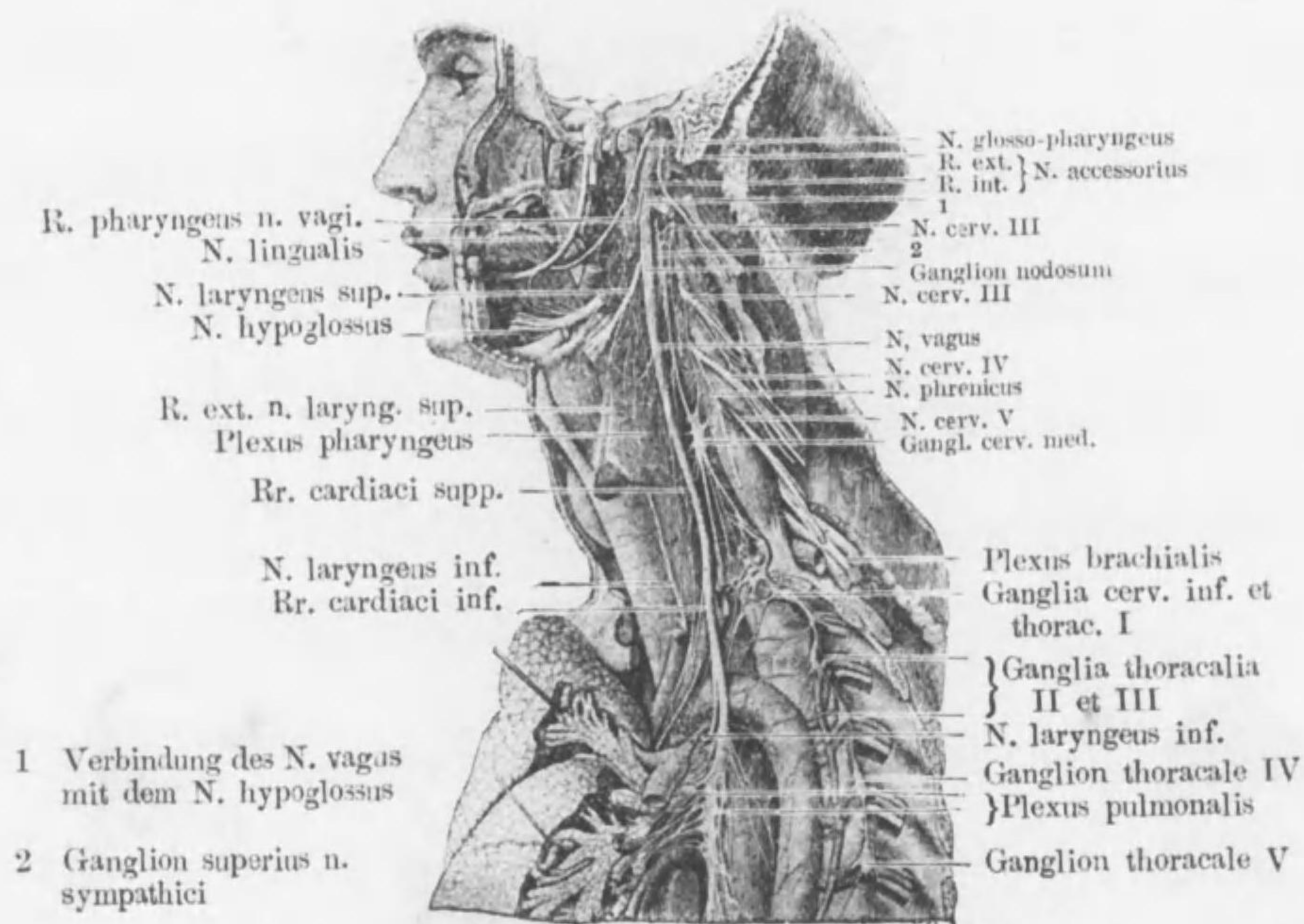


Die Astfolge des N. maxillaris



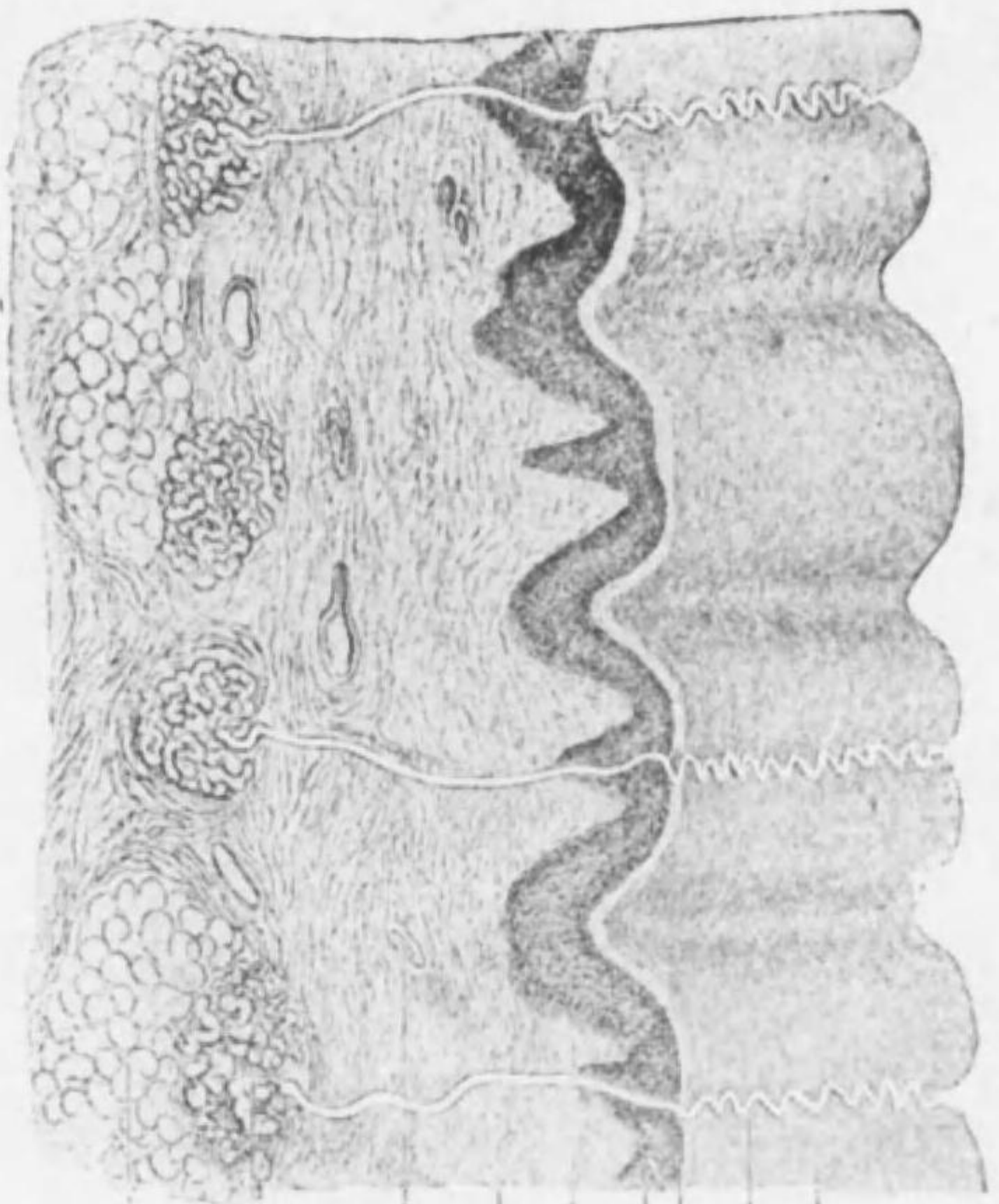
# Glossopharyngeus, Vagus, Truncus sympathicus und ihre Verbindungen

(Nach Hirschfeld und Leveille)



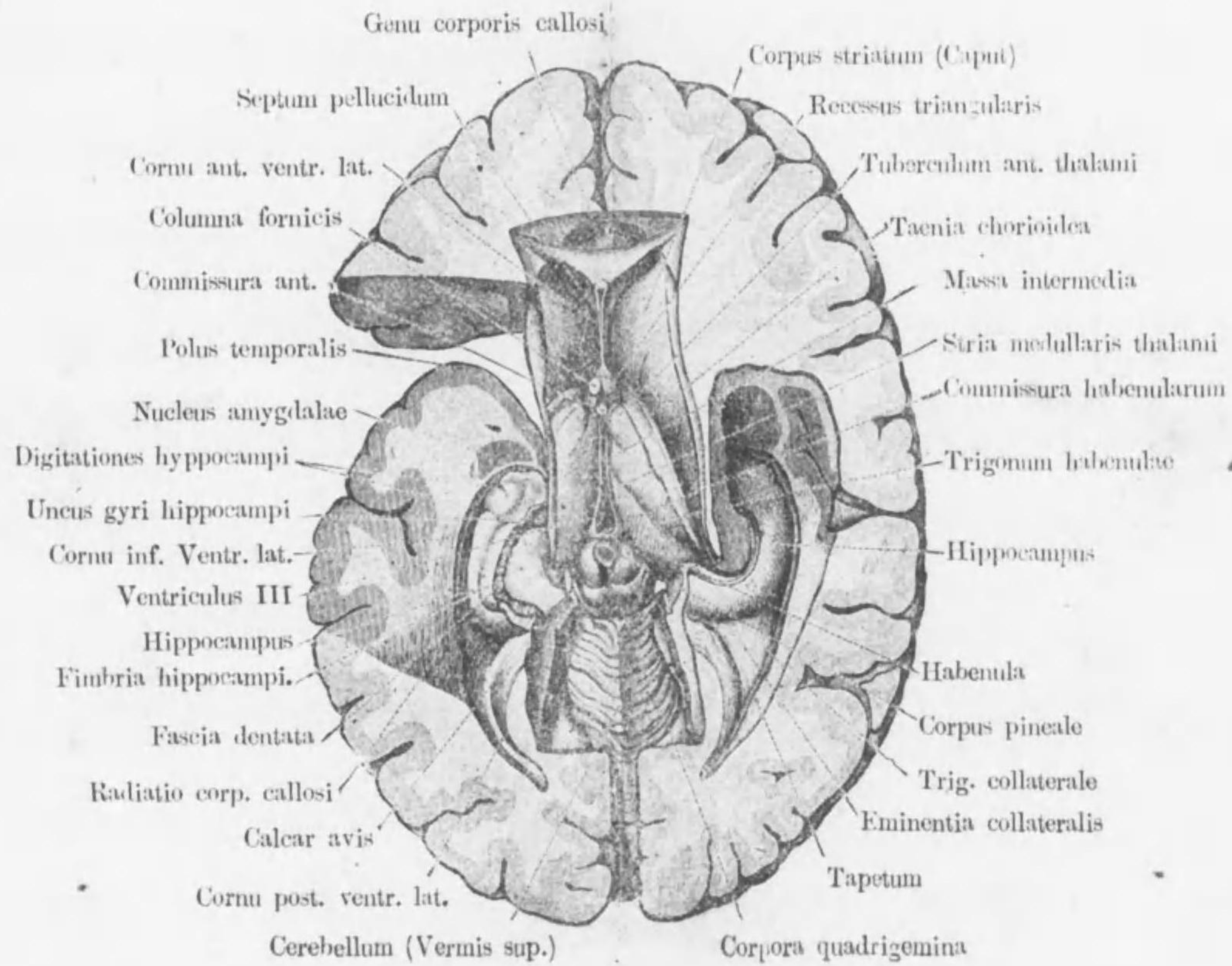


Integumentum commune



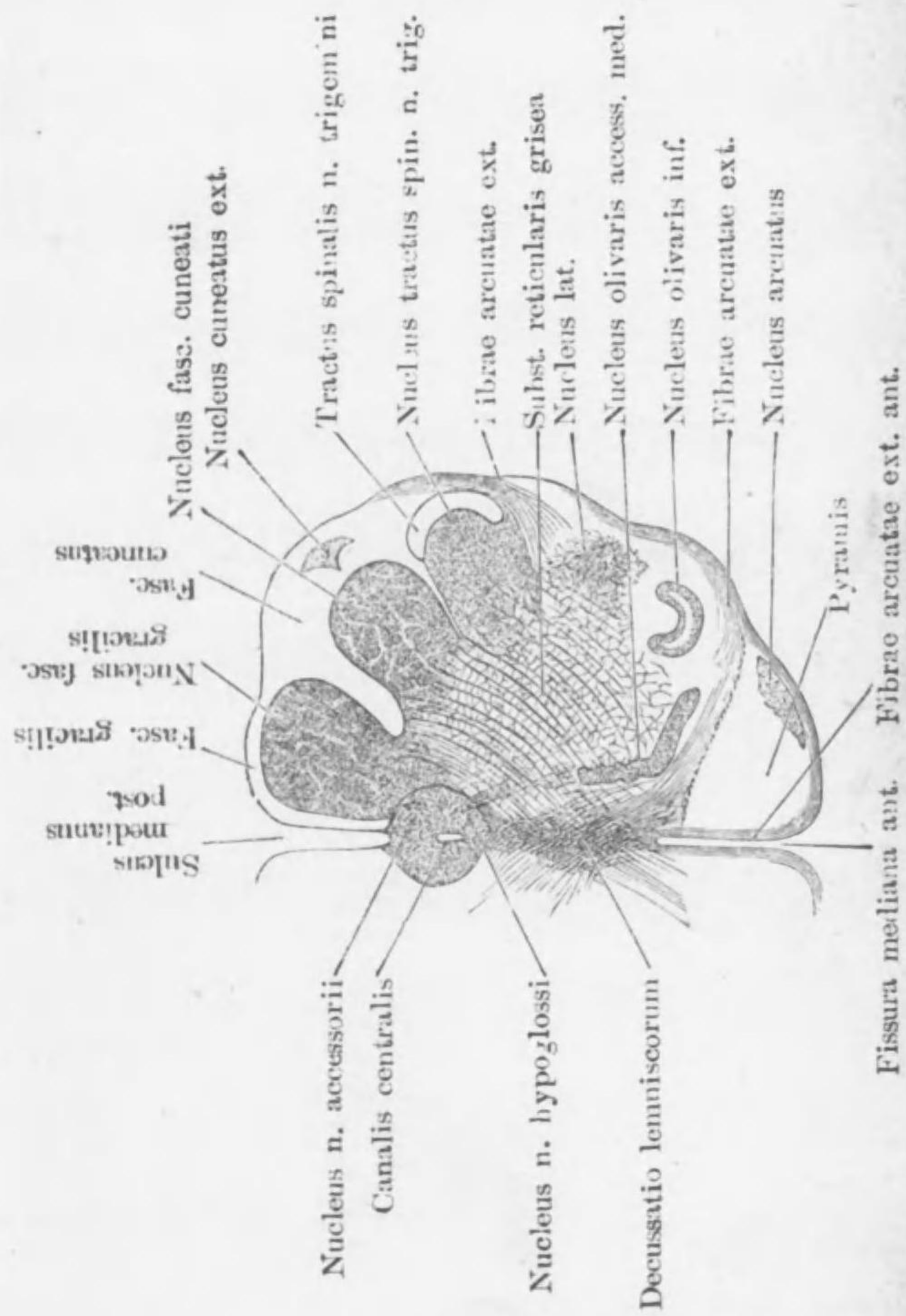
- Stratium corneum
  - Ductus gl. sudoriferae
  - Stratium intermedium
  - Stratium germinativum
  - Papilla
  - Corium
  - Blutgefässe
  - Corpus glandulae sudoriferae
  - Tela subcutanea
- } Epidermis

Horizontal-schnitt d. Gehirns



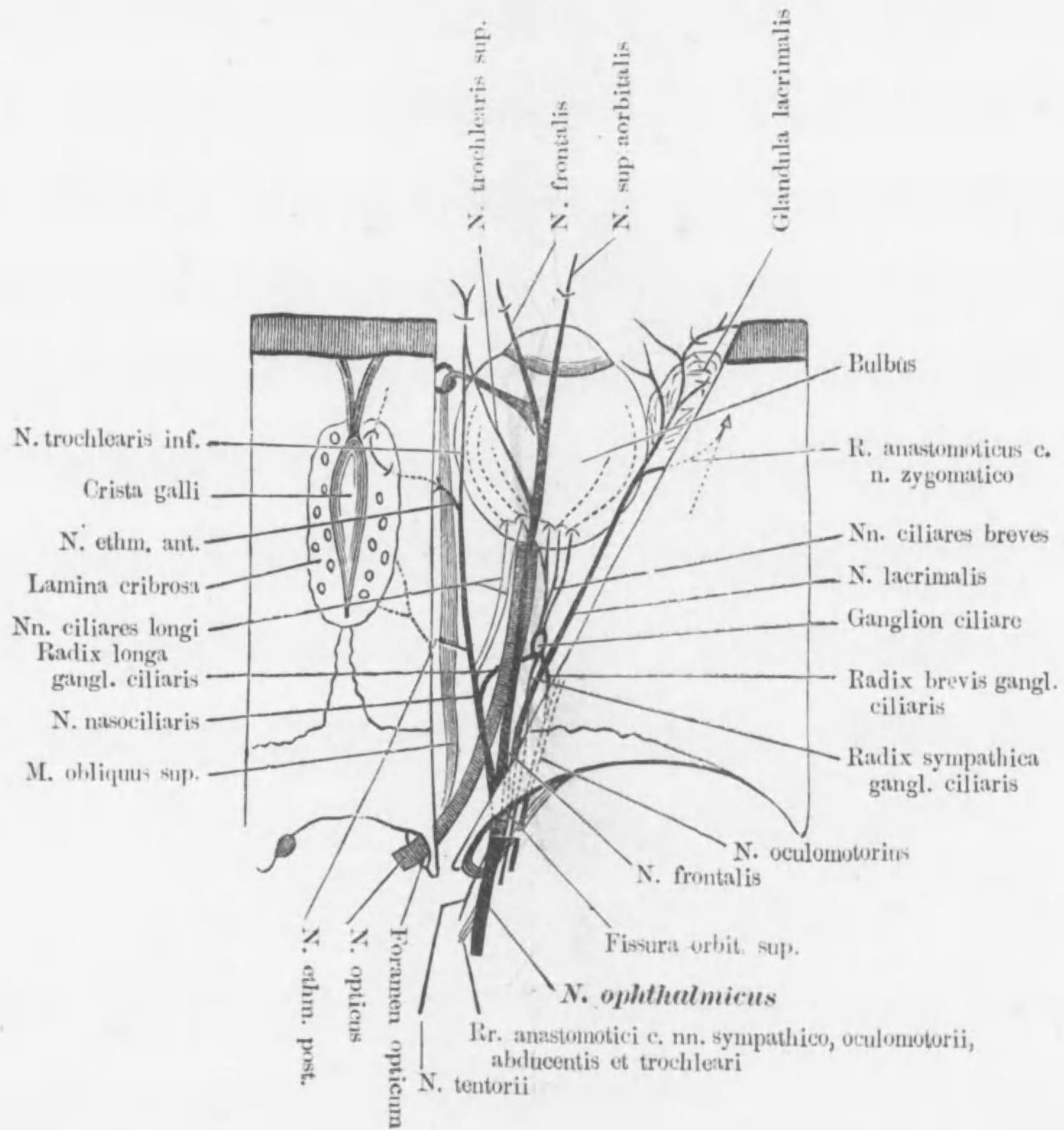
Querschnitt d. Medulla oblongata.

(in der Gegend d. Decussatio lemniscorum)

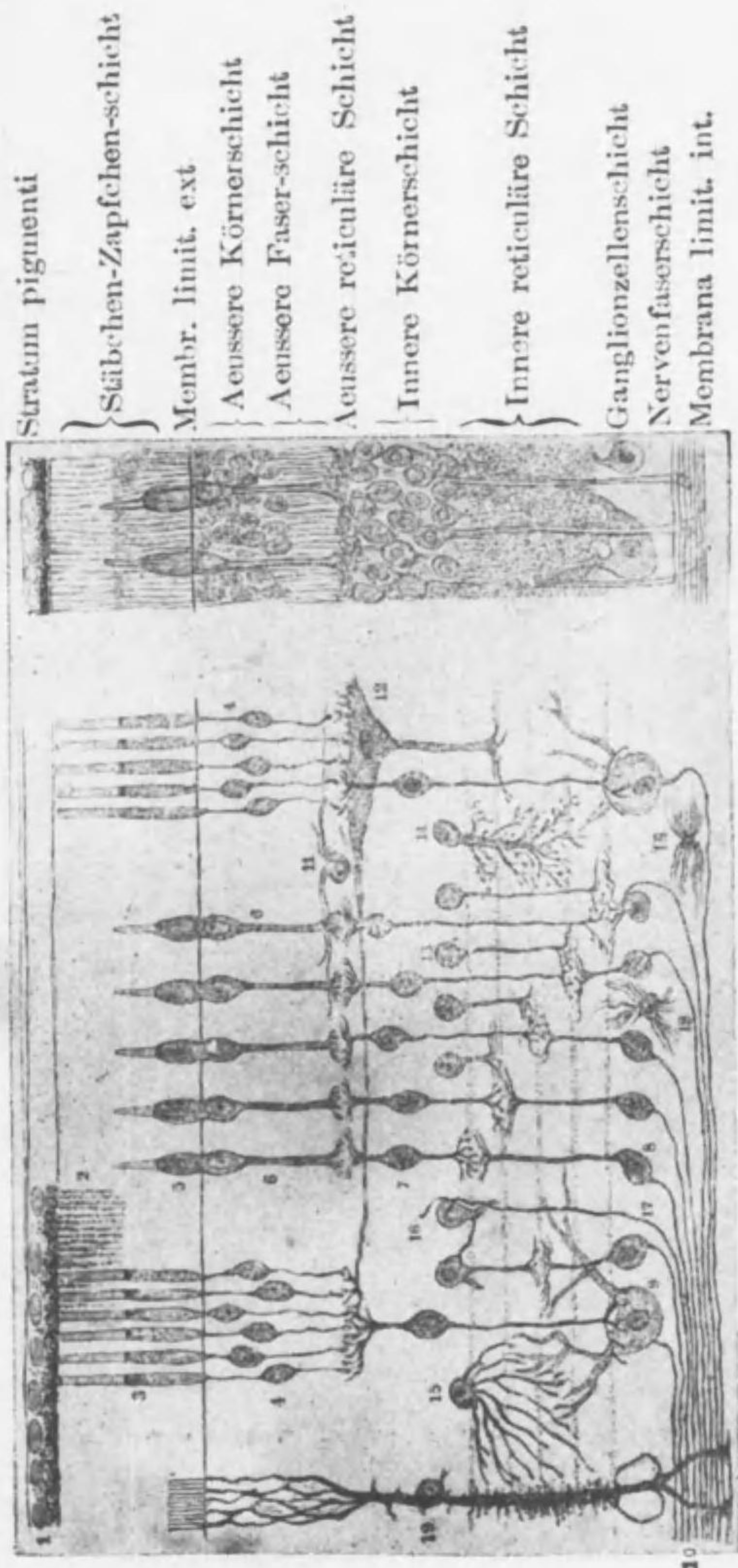


Schema d. Nervus ophthalmicus

(Obere Wand entfernt)



Netzhaut, Retina.



Stratum pigmenti

Stäbchen-Zapfchen-schicht

Membr. limit. ext.

Aeussere Körnerschicht

Aeussere Faser-schicht

Aeussere reticuläre Schicht

Innere Körnerschicht

Innere reticuläre Schicht

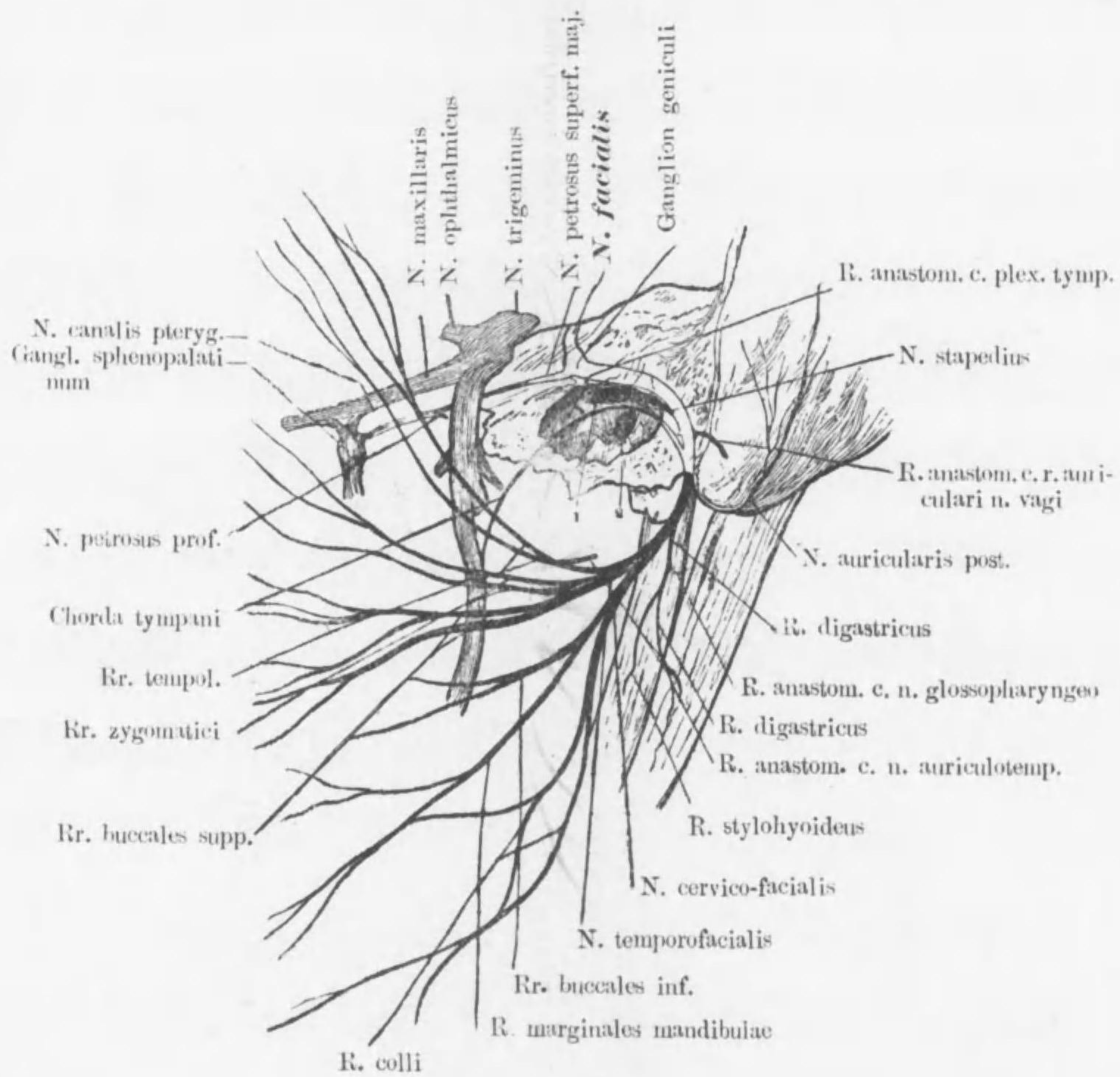
Ganglionzellenschicht

Nervenfaserschicht

Membrana limit. int.

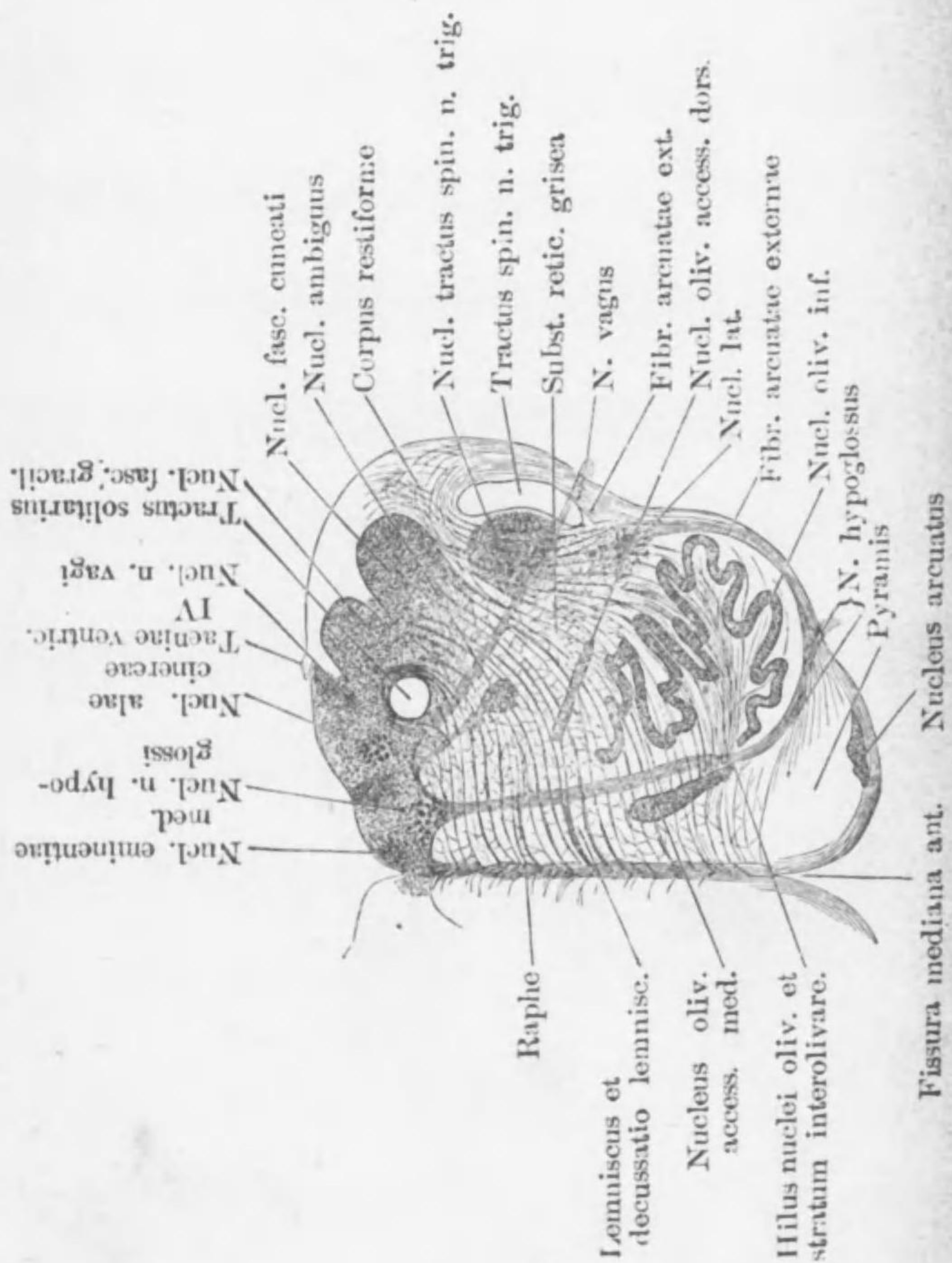
- 1 Stratum pigmenti 2 Franzenartige Fäden v. Pigmentzellen 3 Stäbchen  
 4 Stäbchenfaser 5 Zapfen 6 Zapfenfaser 7 Bipolare-Z. 8 Ganglion-Z.  
 9 Grosse Ganglion-Z. 10 Opticusfaser 11 u. 12 Horizontale-Z.  
 13-16 Verschiedene Ganglion-Z. d. Inneren Körnerschicht  
 17 N-faser aus Gehirn 18 Neuroglia-Z. 19 Stütz-faser

Die Astfolge d. N. facialis

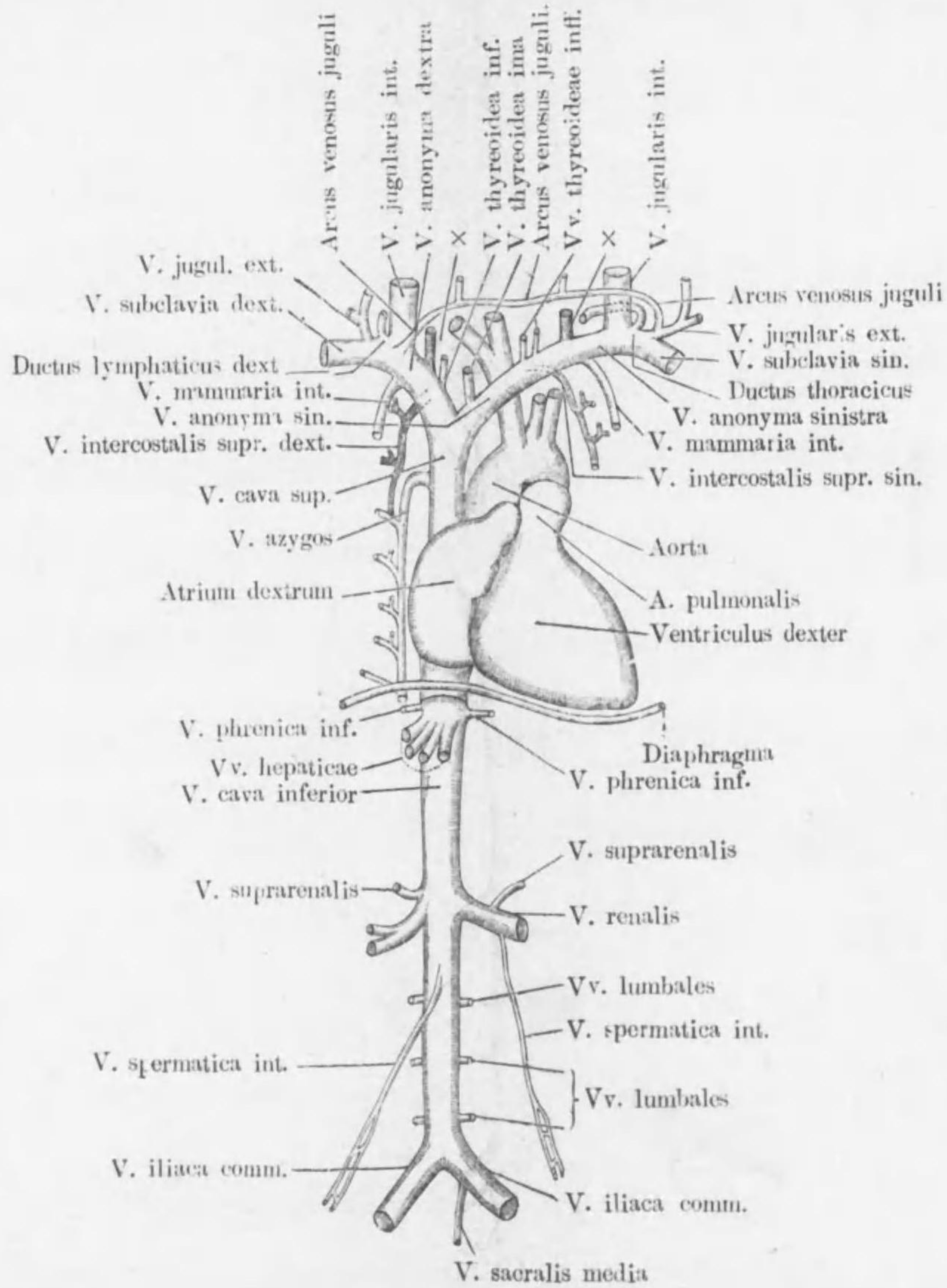


Querschnitt d. Medulla oblongata.

(in der Mitte der Olive)



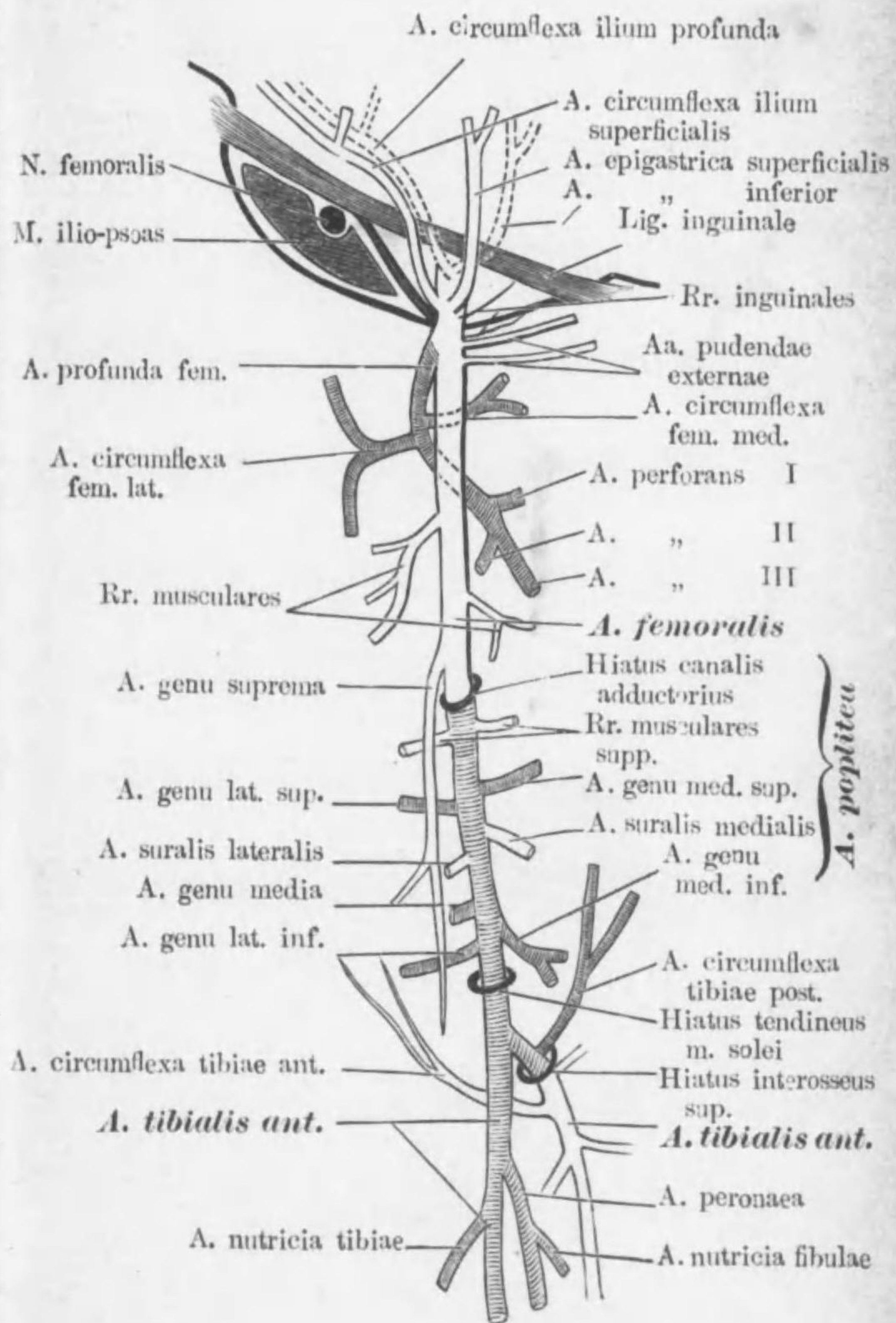
Schema d. System d. beiden Hohlvenen



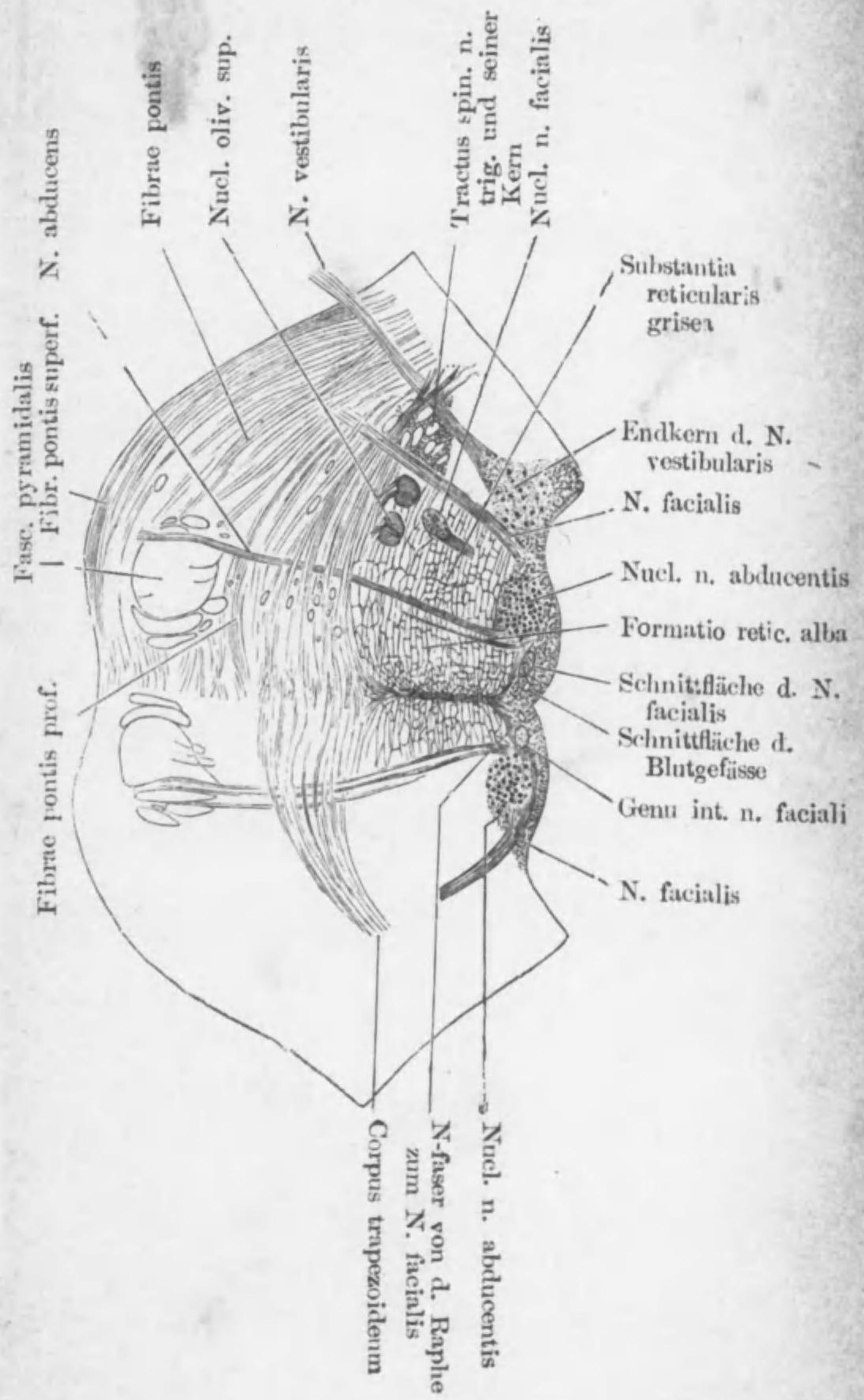
× Vereinigtes Stämmchen d. V. cervicalis  
prof. u. V. vertebralis



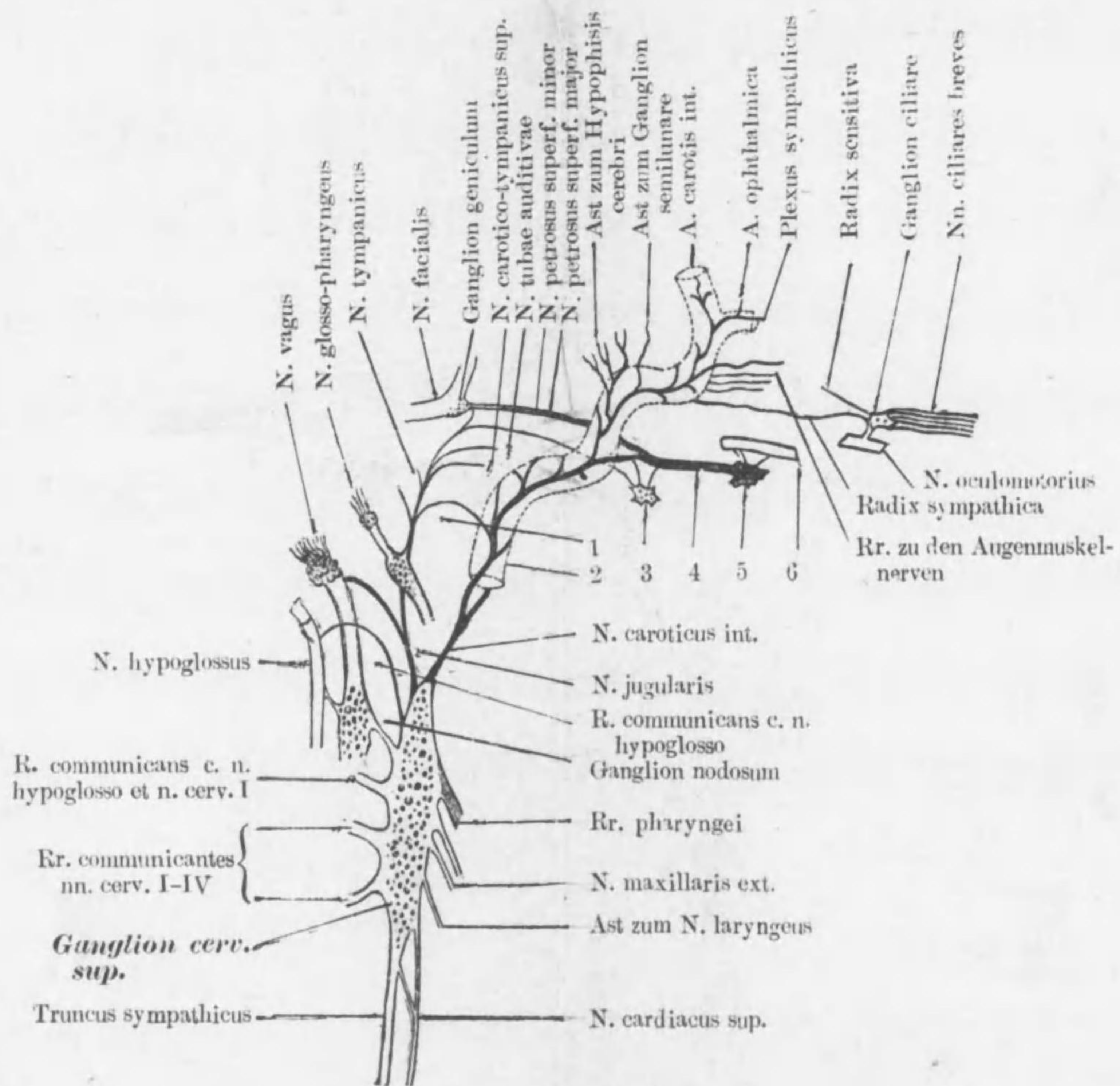
Die Astfolge d. A. femoralis und ihrer Fortsetzung



Querschnitt d. Pons.



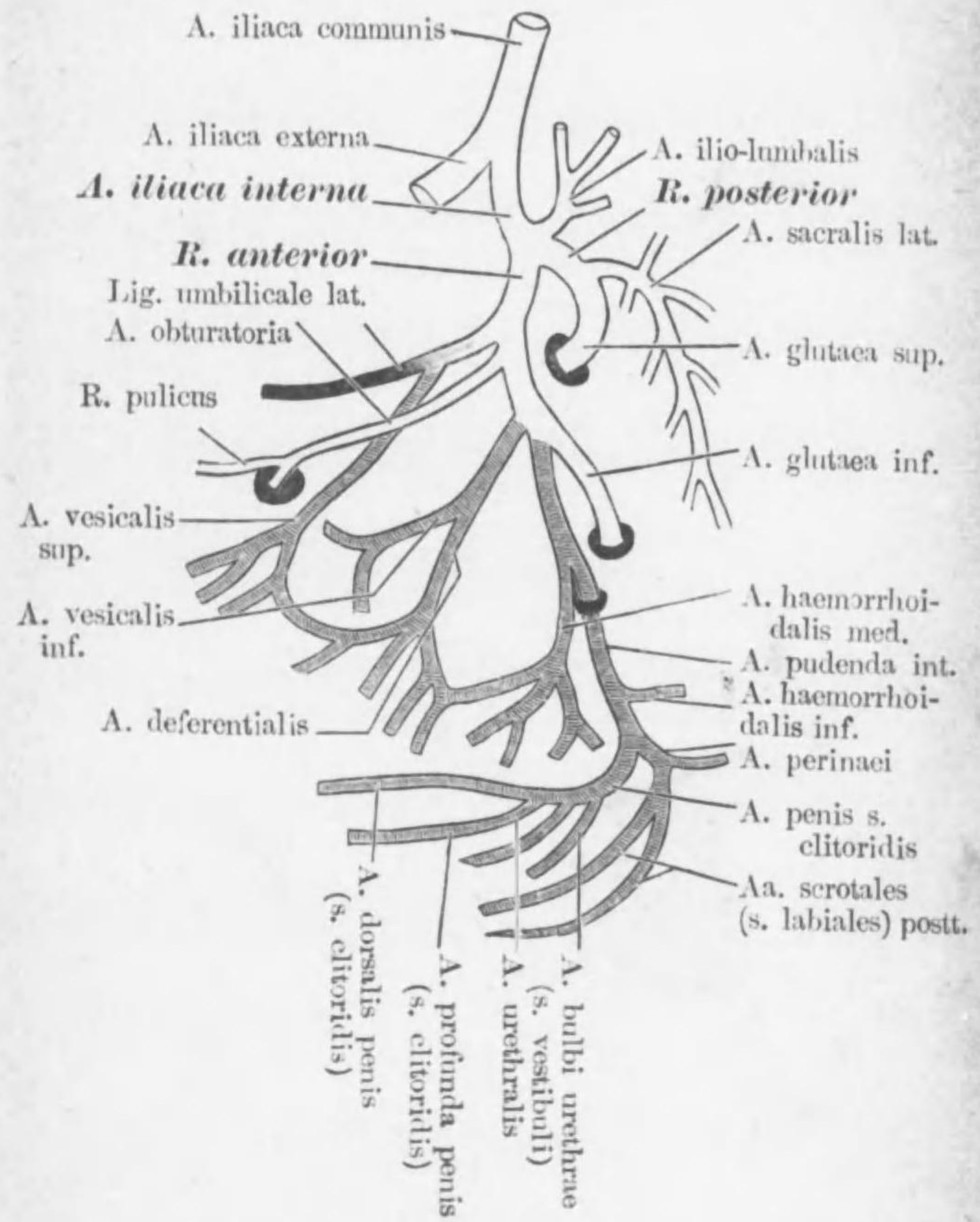
Pars capitis n. sympathici et Ganglion cerv. sup.



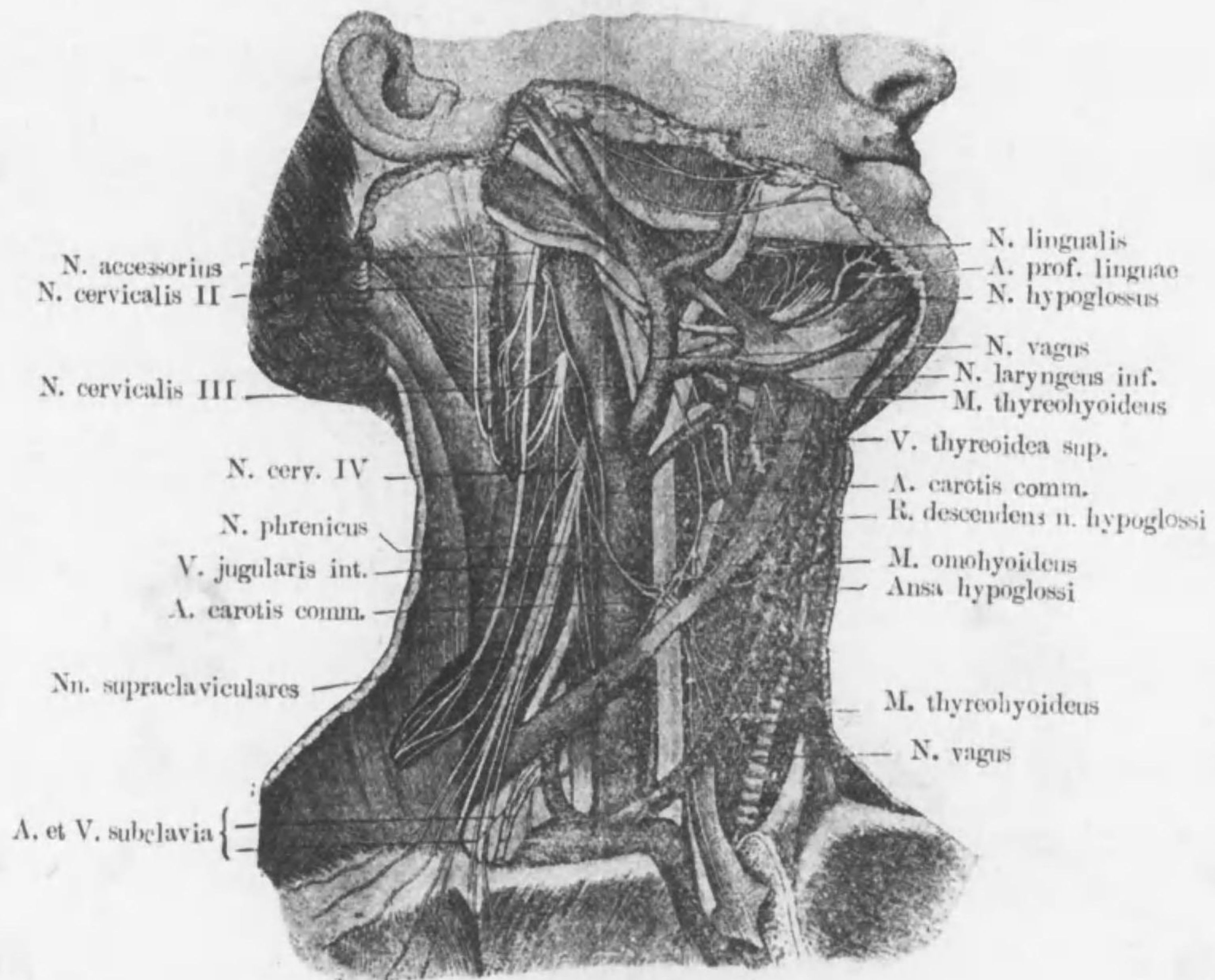
1. N. carotico-tympanicus inf.    2. A. carotis int.    3. Ganglion oticum  
 4. N. canalis pterygoideus    5. Ganglion sphenopalatinum    6. N. maxillaris

Die Astfolge d. A. hypogastrica

(Schattierte: Rr. viscerales)

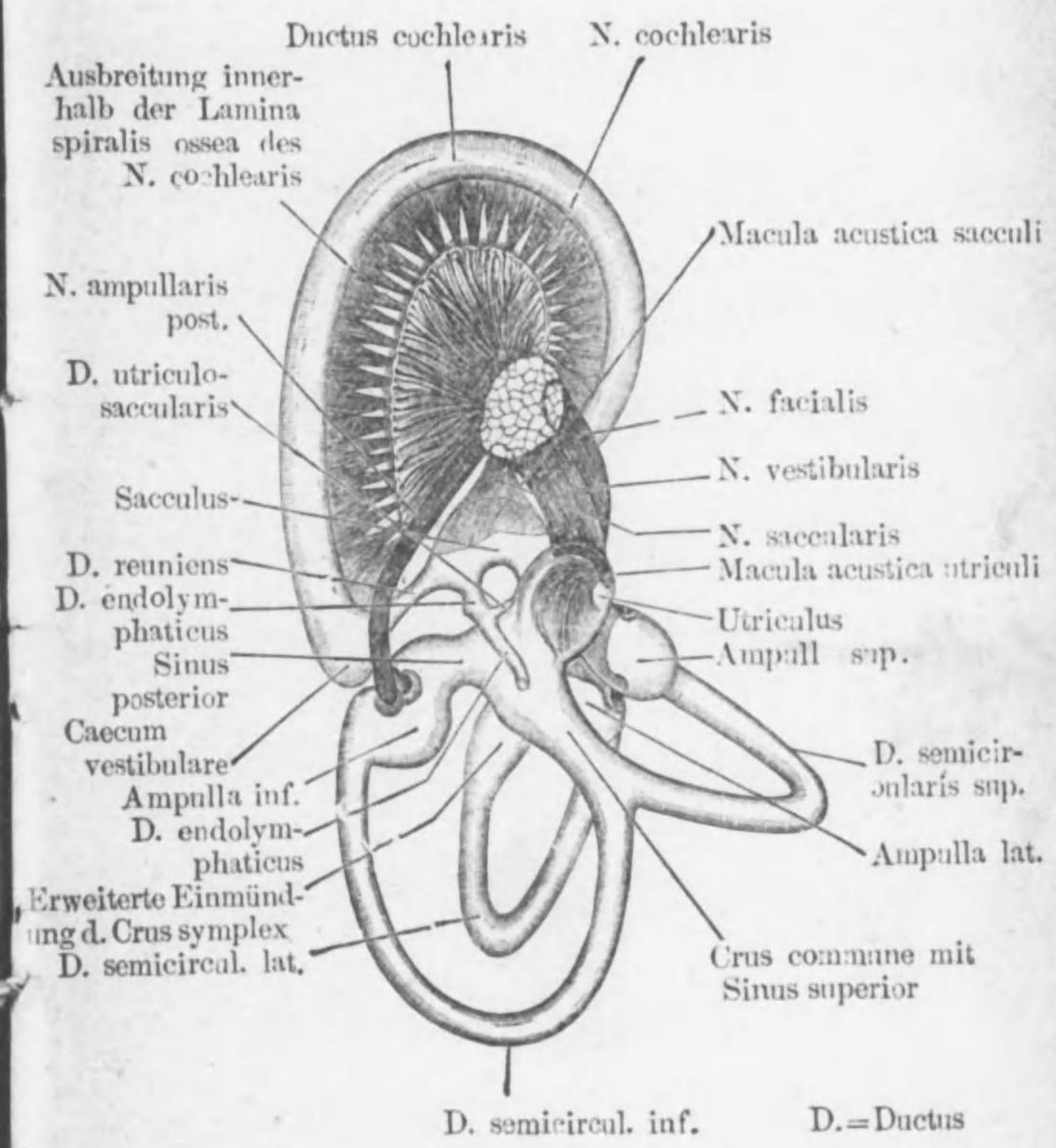


Gefässe u. Nerven d. Halses



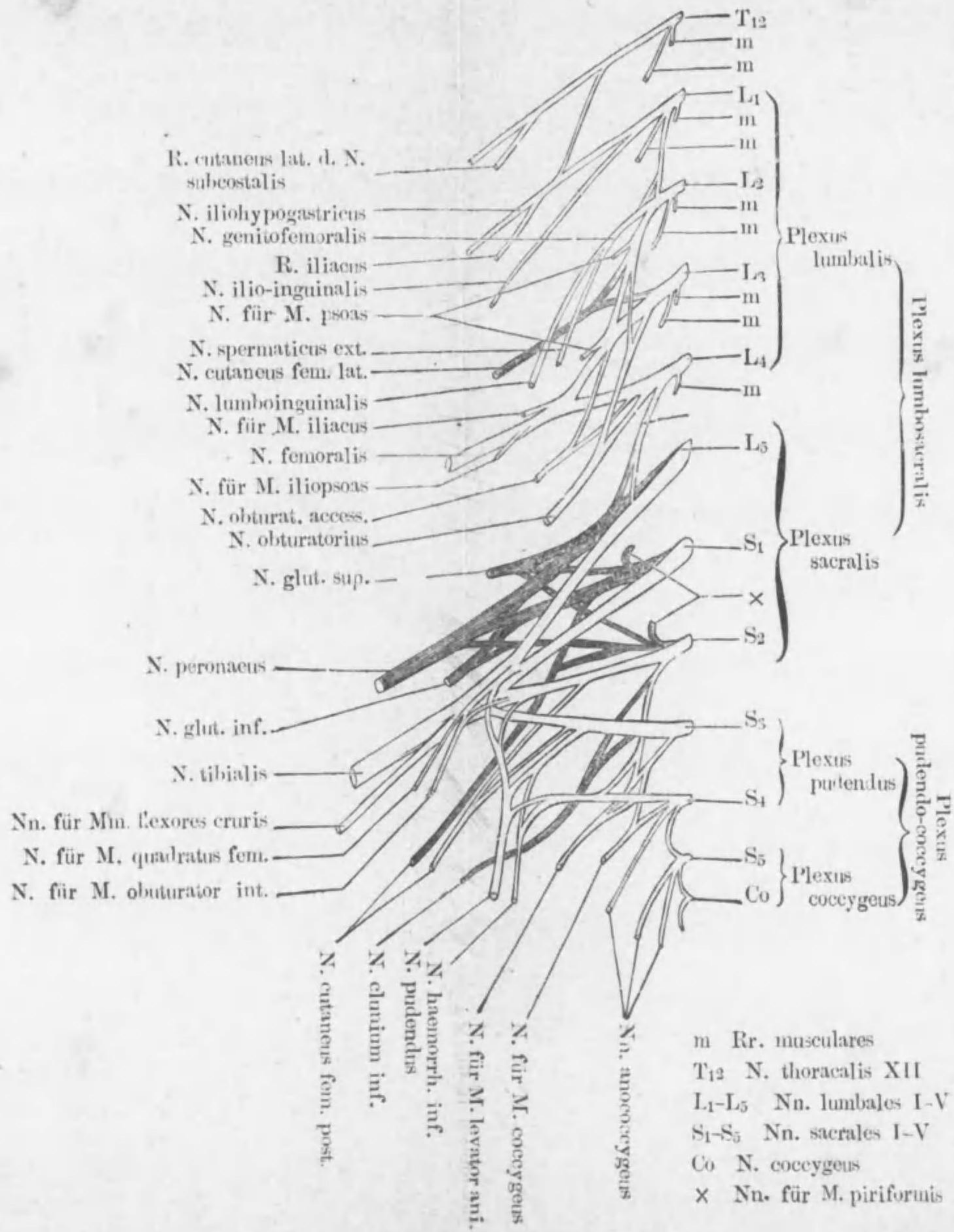
Labyrinthus membranaceus.

(Nach Letzius)



Schema d. Plexus lumbosacralis und Anococcygeus

(Nach Eisler)



不許複製

印刷所

右

報文

所

社

印刷者

東京市麴町區有樂町二丁目一番地

吉原良三

代表者

金原とろ

發行所

東京市本郷區湯島切通坂町廿一番地

會社 金原商店

著者

東京市本郷區駒込曙町十六番地

二村領次郎

大正五年七月四日發行  
大正五年七月一日印刷

正價壹圓八拾錢  
解剖學袖携奧附

東京市本郷區湯島切通坂町廿一番地

發兌元 會社 金原商店

(電話下谷二四九〇番 振替東京三五三五番)





49-69



\*1200501262649\*

終