

ENTRADA NO NECROTÓRIO N.º 1109 HORAS 14 DE 11 DE 19

REGISTRO N.º NATUREZA DA PERICIA

MATERIAL ENVIADO AO LABORATÓRIO DE TOXICOLOGIA

MATERIAL ENVIADO AO LABORATÓRIO DE ANATOMIA PATOLÓGICA

FOI RETIRADO PROJÉTIL DE ARMA DE FOGO

OU QUALQUER OUTRO INSTRUMENTO QUE SE RELACIONE COM O FALECIMENTO

ENVIADO A: PESO: COMPRIMENTO: DATILOGRAMAS N.º

FOTOGRAFIAS N.º EXAME RADIOLOGICO

CAUSA MORTIS: Choque hemorrágico

MÉDICO LEGISTA QUE PROCEDEU O EXAME: Dr. João Pagenotto, em 1 de Abril de 1971 - tarde

NECROTÓRIO: Féris OBITO REGISTRADO NO CARTÓRIO DE PAZ

QUADRA: SEPULTURA:

ENTULTAMENTO FEITO P/elo necrotório com officio. DO DIA 20 DE Abril DE 19

FEITA AS 10,00 HORAS

VESTES: Camisa Alva Rosa - Calças Brancas - Sapatos Brancos

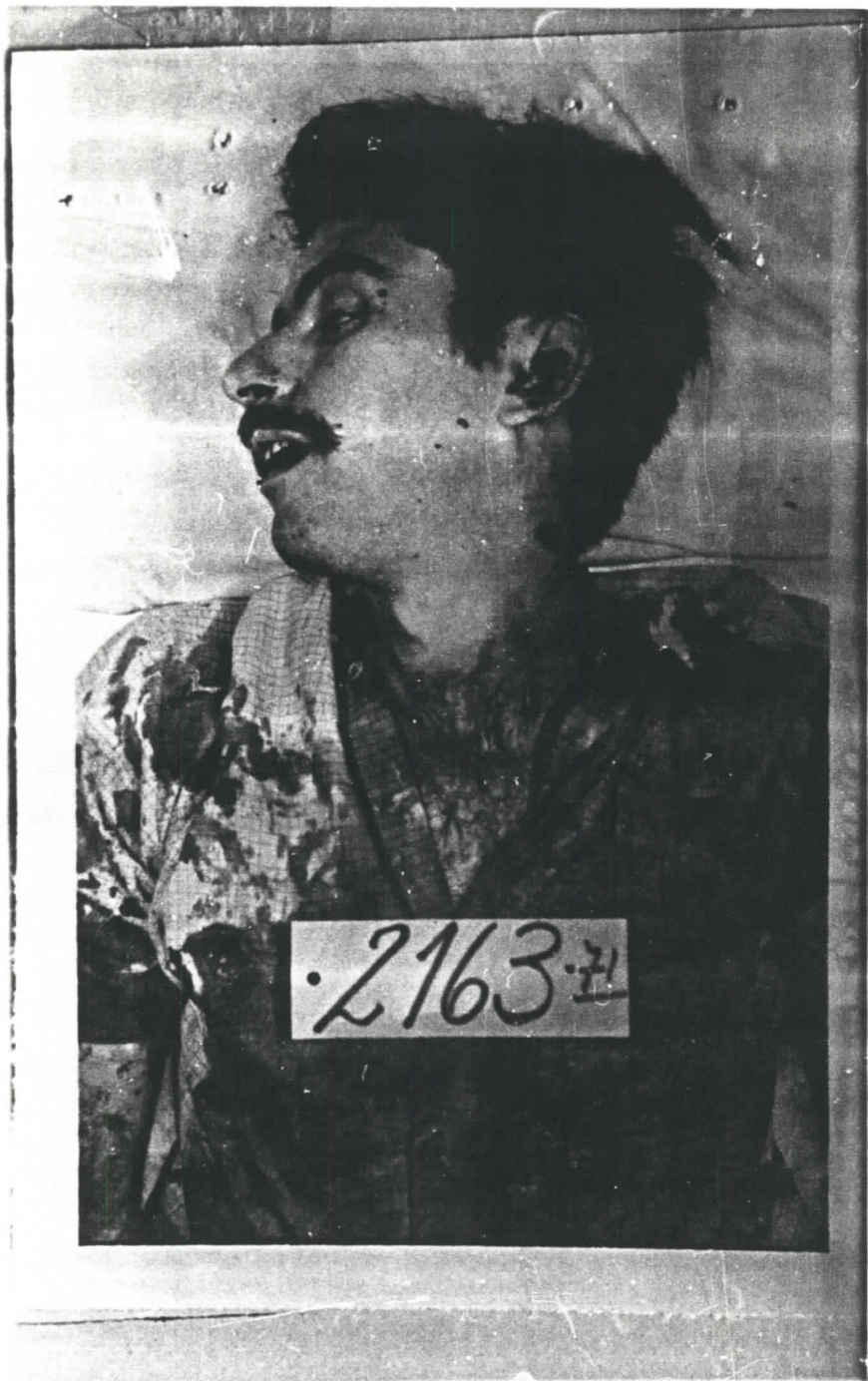
DESTINO DAS VESTES: Entregues ao Dr. Pagenotto

QUE O CADAVER FOI RETIRADO P/anel de metal, 1 projétil, pl. e fotografias, entregues ao Dr. Pagenotto

RESIDENTE A: CARTEIRA DE IDENTIDADE: TELEFONE:

SINATURA

Jair Romão
ADMINISTRADOR DO NECROTÓRIO
Jair Romão



Dimas Antonio Casemiro

Dr. Dirceu Simão, médico, nascido em 05/09/1909, residente em Rua, nº 1, de Voluposo, Vila do Prado, Município de São João del-Rei, Estado de Minas Gerais, e Maria das Anjos Casimiro, sua esposa, já falecida.

Data do óbito: 17.4.71 Hora do óbito: 13,45

Local do óbito: Agua Fudá - capit al

Médico que atestou: Dr. J. Pagenotto

Data do atestado: 19.4.71

Causa mortis: choque hemorrágico

Nº do exame: Livro nº 1509, Página nº 7 Data ex: 19.4.71

Autoridade requisitante: J. Pagenotto 2º

Local de Exame: Agua Fudá Hora: 13,45

Diagnóstico e instrumento ou meio:

Identificado como sendo: Físico

Local de Fotografias nº: Pág. nº: Fotografia nº:

Local onde se encontra o Cadáver de J. America Cemitério: Faria

Localidade destinatária: Seguros DO PS

Assinado em 19.4.71 1971 *J. Pagenotto*
12 MAIO 1971

Data do óbito: 18/5/71 Hora do óbito: 13,45

Local do óbito: Agua Fudá

Médico que atestou: Dr. Renato Cappellano

Data do atestado: 19/5/71

Causa mortis: hemorragia em aneurisma

Nº do exame: Livro nº 1504, Página nº 25 Data ex: 19.5.71

Autoridade requisitante: Renato Cappellano 2º

Local de Exame: Agua Fudá Hora: 13,45

Diagnóstico e instrumento ou meio:

Identificado como sendo: Físico

Local de Fotografias nº: Pág. nº: Fotografia nº:

Local onde se encontra o Cadáver de J. America Cemitério: Faria

Localidade destinatária: U. R. Capellano

Assinado em 19.5.71 1971 *Renato Cappellano*

SECRETARIA DA SEGURANCA PUBLICA
INSTITUTO MEDICO-LEGAL DO ESTADO

REQUISICAO DE EXAME

Diretor do Instituto Médico-Legal do Estado.

A L

50101

[Handwritten signature]

Devido suas providências no sentido de ser recolhido ao Necrotério desse Instituto, a fim de ser feito ao necessário exame o cadáver abaixo qualificado:

NOME: RIVAS ANTONIO CASEMIRO - "REI" Doc. Ident. 5.102.927
Idade: 46 - 25 Sexo: masculino Estado civil: casado
Nacionalidade: brasileira Profissão: Gráfico
Naturalidade: Votuporanga - S.P.
Pai: Antonio Casemiro Sobrinho
Mãe: Maria dos Anjos Casemiro
Endereço: Rua Elisia da Silveira, 27 - Bairro da Saúde

Horário: 13,00 - - horas e encontrado às 13,00 horas
Data: 17-4-1971 à rua n.º
Cidade: Foz de Iguaçu

CAUSA DA OCORRÊNCIA: (assinalar)
Homicídio Suicídio
Acidente Morte suspeita
Infanticídio Acidente do Trabalho
Abortamento Morte natural

Descrição do caso: (deve ser preenchido pela autoridade requisitante) o terrorista suicidou-se em consequência dos ferimentos recebidos no transcorrer do ataque travado com os órgãos de segurança. - - - - -
0-0-0-0-0-0-0-0-0-0-0

Carro do I.M.L. Carro N.º
Destinado para D.O.P.S. - Delegacia de Ordem Social.
Fotografar e tirar as impressões digitais.

São Paulo, 19 de abril de 1971
O DELEGADO,
[Handwritten signature]
(nome datilografado)
-Alcides Gintre Duenc Filho-

SECRETARIA DA SEGURANÇA PÚBLICA
INSTITUTO MÉDICO-LEGAL DO ESTADO
SÃO PAULO

Registrado em 25 de 4 de 1974 sob nº 13.507

Volante nº 421

LAUDO DE EXAME DE CORPO DE DELITO
EXAME NECROSCÓPICO

15/5

Aos dezanove dias do mês de abril de mil novecentos e setenta e um, nesta cidade de São Paulo, a fim de atender a requisição do doutor Belagudo de Falcão, M.D.

os infra-assinados, doutores José Paganotto e A. de Castro, M.D.

médicos-legistas, foram designados pelo doutor Arnaldo Miguere, M.D.

, Diretor do Instituto Médico-Legal do Estado, para proceder a exame de corpo de delito em

o cadáver de DEIAS ANTONIO CASARINO, Viúva e responder aos quesitos seguintes:

- Primeiro — Houve morte?
- Segundo — Qual a sua causa?
- Terceiro — Qual o instrumento ou meio que a produziu?
- Quarto — Foi produzida por meio de veneno, fogo, explosivo, asfixia ou tortura, ou por outro meio insidioso ou cruel? (Resposta especificada).

Realizada a perícia, passaram a oferecer o seguinte laudo: Realizada a necropsia no Instituto Médico-Legal do Estado, um corpo que nos foi apresentado sob o nome de DEIAS ANTONIO CASARINO, Viúva, visto e cetera como consta no relatório médico, branco, brasileiro natural de União-Santa-Rosa, filho de Antonio Casarino Sobrinho, que residia na rua Maria da Silveira, visto e cetera - História: não possui informações a respeito. O desconhecido foi morto por enforcamento de uma das pernas. - Características: cabelo preto, olhos de cor castanha, dentes de cor amarelada, língua de cor vermelha, mucosas de cor rosada, pele de cor amarelada, e outros de cor normal. - Observações: não há evidências de lesões físicas ou toxicológicas de qualquer natureza.

LISTA DE EXAMES

EXAME EXTERNO: - Cadáver de pessoa adulta, do sexo masculino, /
de cor branca, cabelos lisos pretos, bigodes pretos, olhos castan-
hos, dentes conservados. Apresenta I) Quatro ferimentos perfurés
contusos de formas ovalares, medindo em média nove milímetros nos
seus maiores diâmetros, de bordos deprimidos com orlas de contusão
e enxugo e areolas equimóticas, representando orifícios de entrada
de projéteis de arma de fogo (balas), localizados respectivamente:
1) na face lateral esquerda do pescoço; 2) na face dorsal do terço
inferior do antebraço direito, junto ao bordo cubital direito; 3) no
terço inferior da face externa da coxa esquerda; 4) ferimento trans-
fixante do segundo, terceiro e quarto dedos da mão esquerda, na fa-
ce ventral dos mesmos. II) Dois ferimentos perfuro contusos de bor-
dos irregulares, de bordos evertidos contundidos e equimados, re-
presentando orifícios de saída de projéteis de arma de fogo (bala)
localizados respectivamente: 1) na região bucinadora direita; 2) -
no terço inferior da face ventral do antebraço esquerdo, junto ao
rebordo radial. EXAME INTERNO: - I) Crânec: Incisado e descolado o
couro caboludo nada constatamos: "berta a cavidade segundo a técni-
ca de Griesinger nada constatamos de interesse médico-legal. II) -
Pescoço: dissecados os diversos planos verificamos que a veia jugu-
lar externa esquerda, a arteria carótida esquerda, a laringe e a -
carótida direita se apresentavam lesadas, por ferimento transfixante.
A traqueia apresenta-se tomada por coágulos. III) Tórax e Abdomem: -
"bertas as cavidades constatamos que os pulmões se apresentam disten-
didos armados, com a consistência aumentada e a crepitação diminuí-
da. "bertas dão saída a líquido arejado sanguinolento. Foi retirado
um projétil de arma de fogo que se encontrava alojado na face inter-
na do terço médio da coxa esquerda e enviado ao Instituto de Polícia
Técnica. CONCLUSÃO: - Do verificado e exposto concluimos que o exami-
nado recebeu quatro disparos de arma de fogo, ficando retido apenas -
um projétil. Um dos projéteis lesou vasos importantes arterias e -
nervos do pescoço produzindo-se abundante hemorrágia interna e -
externa e conseqüente morte. Deve-se considerar ainda que a vítima
sofreu lesão da laringe, por onde houve penetração de sangue que -
foi aspirado para os pulmões provocando asfixia. - RESPOSTAS AOS QUE-
SITOS: -ad primeiro - sim; ao segundo - hemorrágia externa e interna
de origem traumática; ao terceiro - instrumento perfuro-contuso; ao
quarto - prejudicado. Nada mais havendo, damos por encerrado o pre-
sente laudo,

São Paulo, 20 de abril de 1971

Dr. João Pagenotto

Dr. A. de Queiroz O. S. S.