

テ上膊骨ノ頭部ノ腹縁ニ附著ス又一部分ハ鎖骨ト鳥喙骨トノ間ノ靱帶ニ起ル且ツ全筋此ノ靱帶ニ密著セリ此ノ筋ヲ下鳥喙骨筋ト稱ス

鎖骨及ビ鳥喙骨ノ末部ヲ切去リテ上記ノ筋ノ全形ヲ觀察セヨ

(121)終リノ頸肋骨ノ末部及ビ第一背肋骨ノ末部ニ起リ斜ニ前方及ビ背側ニ向ヒ細腿ト爲リテ下肩胛骨筋ヲ貫キテ肩胛骨基部三分ノ一ノ邊ニ於テ其ノ外縁ニ附著スル長三角形ノ筋アリ是レ即チ胸肩胛骨筋ノ前部ナリ一名表面鋸狀筋ト云フ

(122)腹部外斜筋ガ肋骨ニ附著スル處ニ於テ二部若クハ三部ニ分レテ起リ合シテ斜ニ前方及ビ背側ニ向ヒテ翼ノ後方ノ皮膚ニ附著スル筋アリ是レ即チ胸肩胛骨筋ノ後翼部ナリ一名後翼張筋ト云フ

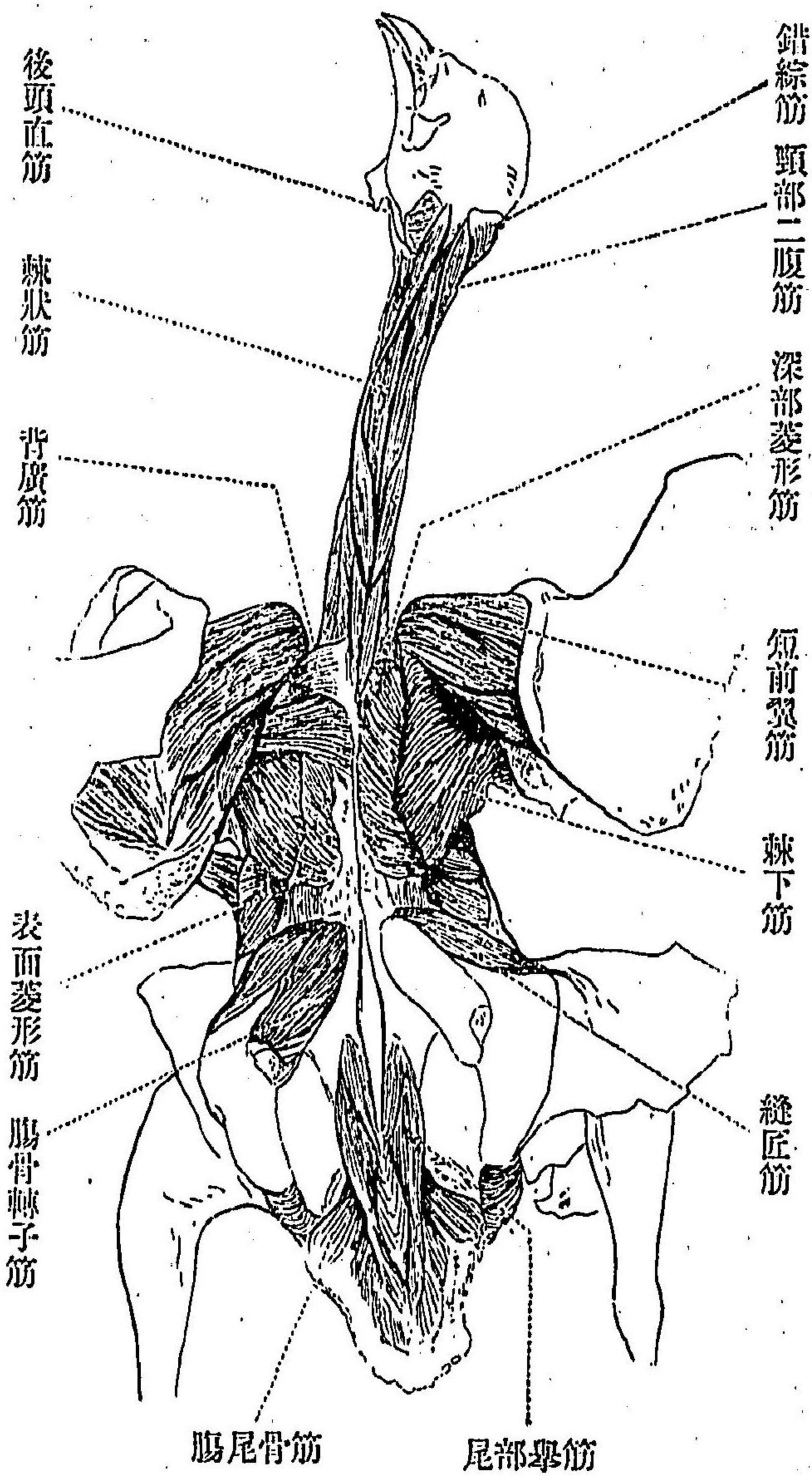
(123)胸肩胛骨筋ノ後翼部ト重ナリテ第二

第三、第四及ビ第五背肋骨ノ鈎狀突起ニ接シタル處ニ於テ三部ニ分レテ起リ斜ニ背側及ビ少シク前方ニ向ヒテ肩胛骨末部ノ腹面ニ附著スル筋アリ其ノ肋骨ニ起ル縁ハ連鎖く字形ヲ呈ス此ノ筋ハ胸肩胛骨筋ノ後部ナリ

胸肩胛骨筋ノ前部ノ中部ヲ切斷シ又同筋ノ後部ヲ附著點ニ於テ切斷シテ折返セ  
(124)胸肩胛骨筋ノ前部ノ少シク後方及ビ背側ニ於テ肋骨ト肩胛骨トノ間ニ跨レル幅廣キ筋アリ終リノ頸肋骨及ビ第一背肋骨ノ脊椎ニ接シタル處ニ於テ不判然ニ三部ニ分レテ起リ斜ニ後方及ビ背側ニ向ヒテ肩胛骨後半部ノ始メニ於テ其ノ内縁ニ附著ス是レヲ深部鋸狀筋ト稱ス

次ニ肩部背側ヨリ觀察セヨ

(125)背面ノ皮膚ノ直下ニ在リテ始ノ三箇ノ背骨ノ棘狀突起ニ起リ殆ド一直線ニ外



第十七圖—どばと、背側表面筋、但シ右側ノ背  
廣筋及ビ表面菱形筋並ビニ左側ノ錯綜筋ハ除  
去セリ

方ニ向ヒテ上膊骨中部ノ伸面ニ附著スル  
扁平筋アリ是レ即チ背廣筋ナリ其ノ附著  
點ハ尙ホ後ニ觀察スベシ又是ノ筋ヲ起點  
ニ於テ切斷シテ外方ニ折返セ

(126)背廣筋ノ腹側ニハ大ナル扁平筋アリ  
最終數箇ノ頸骨及ビ全背骨ノ棘状突起ニ  
於テ筋膜ヲ以テ起リ最モ前ナル一小部分  
ハ斜ニ前方及ビ腹側ニ向ヒテ鎖骨基部ノ  
内縁ニ附著シ其ノ他ノ部分ハ肩胛骨ノ内  
縁全部ニ附著ス是レヲ表面菱形筋ト稱ス  
其ノ諸部ニ於テ纖維ノ方向ノ稍々異ナル  
ニ注意セヨ

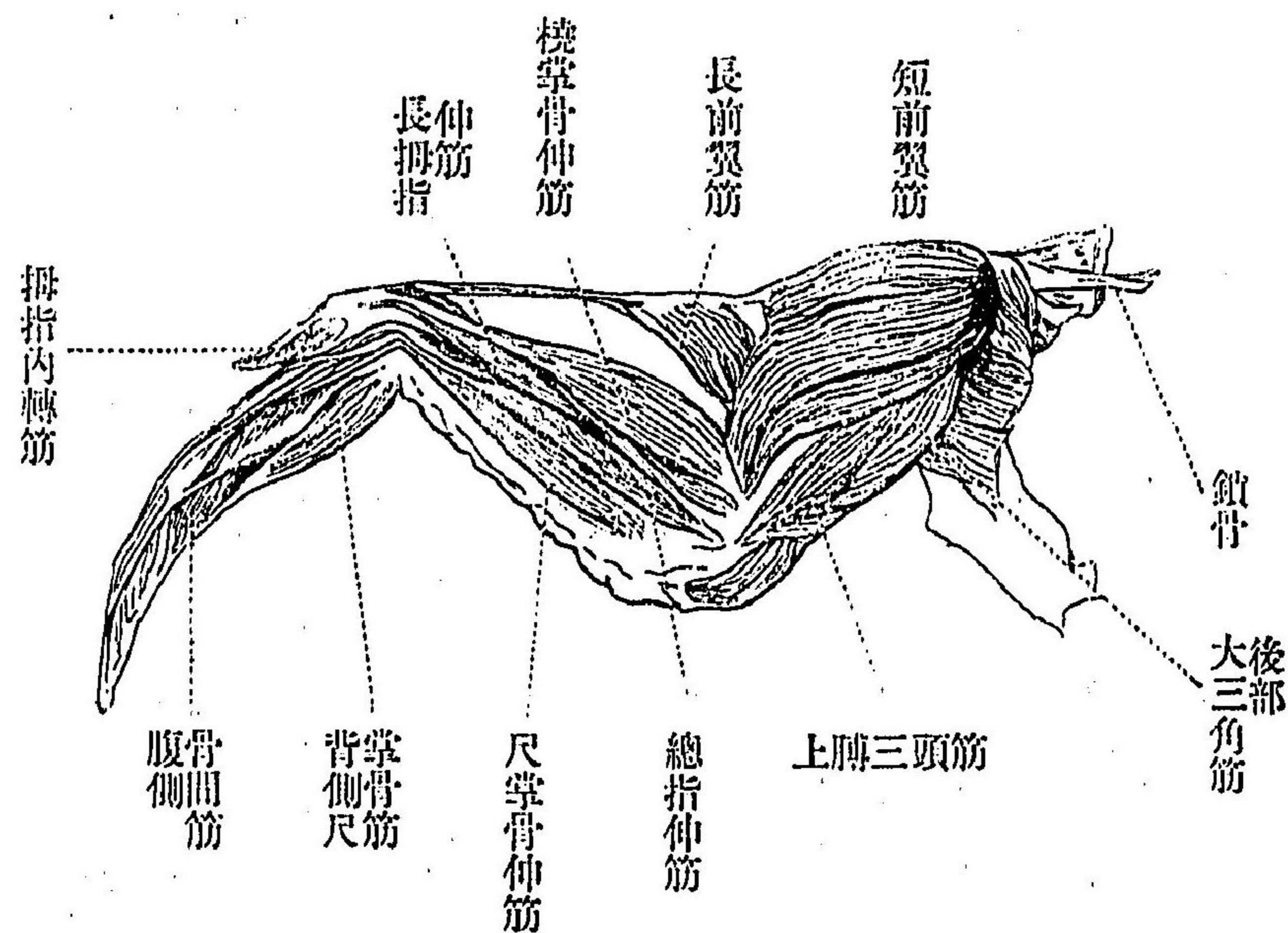
(127)表面菱形筋ノ後三分ノ二ト重ナリテ  
是レト起點ヲ同フシ肩胛骨後三分ノ二ノ  
内縁ニ附著スル扁平筋アリ是レ即チ深部  
菱形筋ナリ

表面及ビ深部兩菱形筋及ビ深部鋸狀筋  
ヲ切斷シテ翼ヲ體ヨリ離シテ其ノ諸筋ヲ  
觀察セヨ

(128)肩胛骨ノ後半部ノ全背面ニ起リ斜ニ  
前方及ビ外方ニ向ヒテ丈夫ナル短キ腱ニ  
依テ上膊骨基端ノ小突起ノ後腹隅ニ附著  
スル三角形ノ大筋アリ是レヲ肩胛上膊骨  
筋ト稱ス(一名棘下筋)是レヲ附著點ニ於テ  
切斷シテ折返セ

(129)肩胛上膊骨筋ノ前部ト重ナリテ肩胛  
骨基端二分ノ一ノ外縁及ビ腹面ニ亘リテ  
廣ク起リ彼ノ下鳥喙骨筋ノ腱ト合シテ上  
膊骨ノ小突起ノ頂端ニ附著スル筋ヲ下肩  
胛骨筋ト稱ス是ノ筋ハ彼ノ胸肩胛骨筋ノ  
前部ニ由テ二部ニ分タル是等ノ部分ヲ内  
下肩胛骨筋及ビ外下肩胛骨筋ト稱ス

(130)翼ヲ背側ヨリ見ル時ハ最モ背側ニ一  
箇ノ大ナル長筋アリ鎖骨及ビ肩胛骨ノ基



第十八圖—どばと、左翼諸筋ノ背側表面圖

端ニ起リ殆ド一直線ニ肘ノ關節ニ向フ其  
ノ末部ノ前縁ニ一箇ノ小筋アリ此ノ小筋  
ノ前端ハ上膊ノ前縁ナル皮膚ノ褶ニ附著  
シ肩ノ關節ニ向テモ亦腕部ニ向テモ腱ト  
爲リテ連接ス是ノ部ヲ長前翼筋ト稱ス腕  
部ニ向ヘル腱ハ機擘骨ノ末端ニ附著ス又此

ノ筋ノ後縁ヨリモ一條ノ腱出デ、掌骨基端ノ前縁ニ附著ス彼ノ鎖骨及ヒ肩胛骨ニ起ル所ノ大ナル部分ヲ短前翼筋ト稱シ末端扁平ノ腱ト爲リテ橈掌骨伸筋ノ基部ニ合ス是等ノ筋ヲ末端ニ於テ切斷シテ折返セ然ル時ハ小胸筋ノ附著點ヲ明白ニ見ルベシ

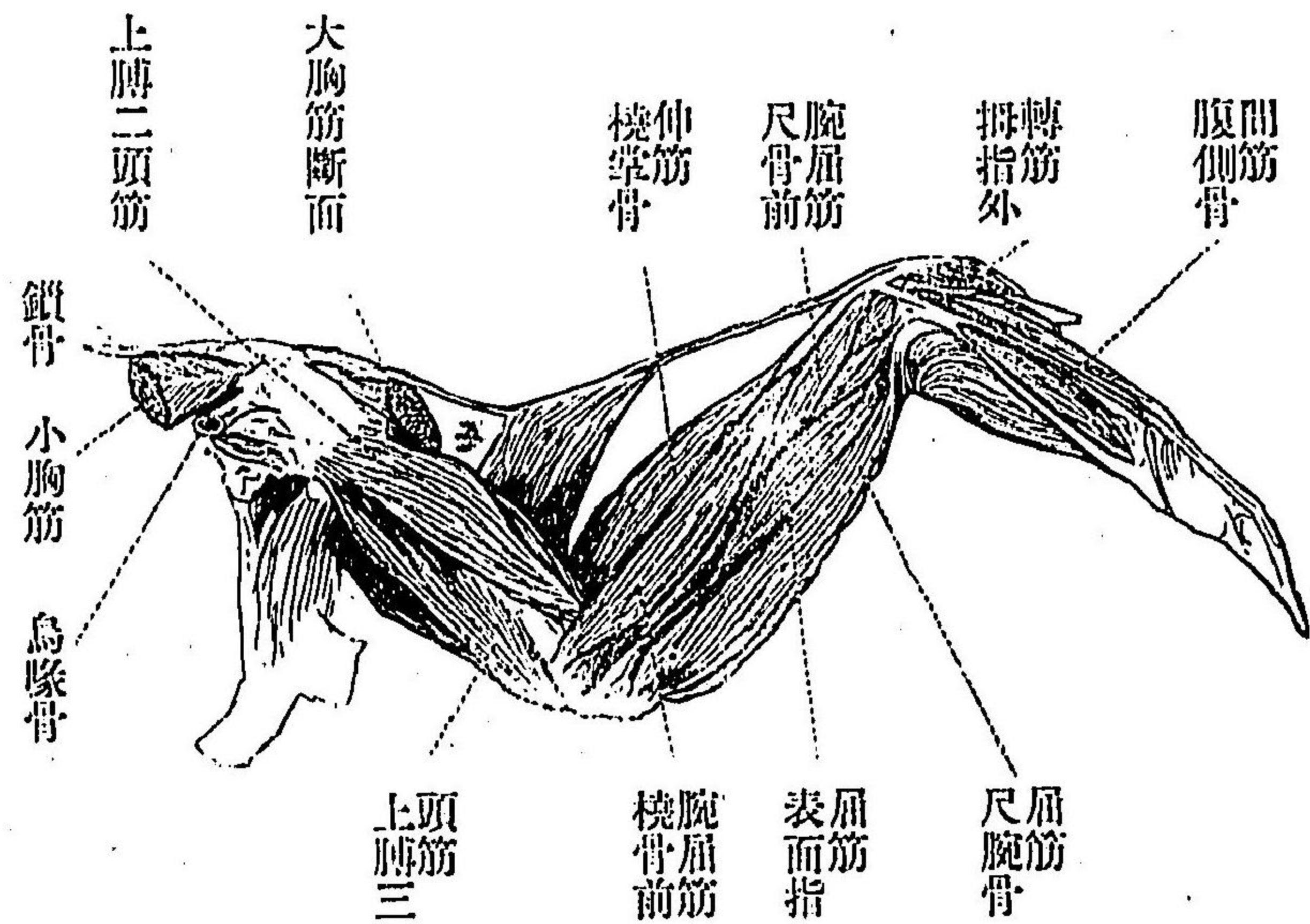
(131)鳥喙骨ノ背端及ヒ鳥喙肩胛兩骨間ノ靱帶ニ起リ斜ニ外側ニ向ヒテ上膊骨ノ大突起ノ背面ニ附著スル筋ハ即チ大三角筋ノ前部ナリ其ノ直後ニ一箇ノ長筋アリ肩胛骨ノ基端ノ背面ニ起リ前記ノ部分ト略ボ並行シテ上膊骨中部ノ屈面ニ附著ス是レ即チ大三角筋ノ後部ナリ兩部ヲ附著點ニ於テ切斷シテ折返シ背廣筋ノ附著點ヲ觀察セヨ

(132)大三角筋前部ト重ナル短筋アリ鳥喙骨ノ基端ト上膊骨大突起ノ腹面基部ト

ノ間ニ跨ル是レ即チ小三角筋ナリ

(133)大三角筋ヲ折返シタル後翼ノ背後面ニ見ユル長筋アリ肩胛骨ノ腋端ニ起リ上膊骨ノ伸面ニ沿テ其ノ末端ニ達シ此處ニテ腱ト爲リ此ノ腱ハ上膊骨末端背面ノ滑溝ヲ通リテ尺骨基端ノ背後面ニ附著ス此ノ筋ヲ上膊三頭筋ノ肩胛尺骨部ト稱ス三頭筋ニハ尙ホ一箇ノ部分アリ上膊骨ノ小突起ノ腹端及ヒ同骨ノ大部分ノ伸面ニ附著ス是ノ部分ヲ上膊三頭筋ノ上膊尺骨部ト稱ス

(134)上記ノ諸筋ヲ除去シタル後尙ホ上膊ニ遺ル所ノ筋ハ即チ上膊二頭筋ナリ此ノ筋ハ二箇ノ起點ヲ有ス一ハ極メテ鞏牢ナル腱ヲ以テ鳥喙骨ノ基端背面ニ起リ一ハ扁平ナル腱ヲ以テ上膊骨小突起ノ腹面ニ起リ二部合シテ大ナル筋ト爲ル末端分レテ大小二條ノ腱ト爲リ大腱ハ橈骨基端ノ



第十九圖—どばと、左翼諸筋ノ腹側表面圖

後腹隅 = 在リ小脛ハ尺骨基端ノ前腹隅 = 在リ

(135)下膊ノ前面 = 於テ皮膚 = 接スル大ナル長筋アリ上膊骨末部ノ屈面 = 於テ二部 = 分レテ起ル一ハ脛質 = シテ肘 = 遠ク一ハ肉質 = シテ肘 = 近シ二部ハ下膊ノ中部 = 於テ合シテ一ト爲リ末部 = 於テ一條ノ

脛ト爲リ第二指 = 對スル掌骨ノ前面 = 附著ス是レ即チ橈掌骨伸筋ナリ

(136)翼ヲ腹側ヨリ見テ橈掌骨伸筋ノ後 = 接スル長筋アリ脛ヲ以テ上膊骨末部ノ腹面 = 起リ橈骨ノ腹面及ビ前面 = 附著ス其ノ附著區域ハ甚ダ長ク橈骨三分ノ二ノ邊マデ達ス是ノ筋ヲ橈骨前腕屈筋ノ表面部ト稱ス同筋ノ深部ト稱スルハ上膊骨ノ末端ノ腹隅 = 起リ上記ノ部分ト並行シ且ツ其ノ後面 = 沿テ橈骨ノ腹面及ビ後面(即チ尺骨 = 向ヘル面) = 附著ス其ノ附著區域モ亦甚ダ長クシテ橈骨ノ末端 = 達ス其ノ基部ノ一部分ハ他ト分レテ全ク肉質ナリ

(137)翼ヲ腹面ヨリ見テ下膊ノ後縁 = 於テ皮膚 = 接スル大ナル長筋ハ即チ尺腕骨屈筋ナリ上膊骨末端ノ關接髁ノ腹端 = 於テ太キ堅固ナル脛ヲ以テ起リ尺骨ノ腹面 = 沿ヒ遂 = 尺骨端腕骨ノ後腹隅 = 附著ス此

ノ筋ハ後縁ニ於テ二部ニ分ル、ノ傾向ヲ示セリ又其ノ腹面ハ甚ダシク腱質ナリ。(138)尺腕骨屈筋ト橈骨前腕屈筋トノ間ニ在ル所ノ細長キ筋肉ハ即チ表面指屈筋ナリ丈夫ナル腱ヲ以テ上膊骨末端ノ關接靛ノ後腹隅ニ於テ尺腕骨屈筋ノ起點ニ密接シテ起リ是レト並行シテ腕部ニ達シ是處ニテ二條ノ腱ト爲ル一ハ尺骨端腕骨ノ基端腹面ニ附著シ一ハ同骨ノ前面ナル滑溝ヲ通過シテ第三指ノ第二指骨ノ基端前面ニ附著ス此ノ筋ノ腹面ハ甚ダシク腱質ヲ帶フ

(139)表面指屈筋ト重ナリテ上膊骨末端ノ關接靛ノ後腹隅ニ起リ橈骨前腕屈筋ト表面指屈筋トノ間ヲ通り橈骨ノ全後面ニ附著スル長筋ハ即チ尺骨前腕屈筋ナリ

(140)橈骨前腕屈筋ノ起點ヲ切斷スル時ハ是レニ覆ハレテ該筋ト上膊二頭筋ノ末部

トノ間ニ在ル小筋ヲ見シ全ク肉質ニシテ上膊骨末部ノ前腹縁ニ起リ肘ノ關節ヲ通過シテ尺骨基部ノ腹縁ニ附著ス全形長梯形ナリ是レヲ下腕筋ト稱ス其ノ起點ヲ切斷シテ折返ス時ハ上膊二頭筋ノ附著點ヲ見ル事ヲ得ベシ

(141)表面指屈筋、尺腕骨屈筋、橈骨前腕屈筋及ビ橈掌骨伸筋ヲ除去若シクハ折返シタル後尺骨ノ腹面ニ遺ル筋二箇アリ互ニ交叉ス一ハ尺骨中部ノ前腹面ニ於テ肉質ヲ以テ起リ他筋ノ表面ヲ通り一條ノ腱ト爲リ此ノ腱ハ第三指(即チ最長指)ノ掌骨基端ノ腹面ナル突起ノ前面ヲ通り尙ホ進デ同指ノ末端指骨ノ基端ノ前腹隅ニ附著ス此ノ筋ヲ深部指屈筋ト稱ス

(142)上記二筋ノ内遺レルハ即チ腹側尺掌骨筋ナリ是ノ筋ハ尺骨ノ末半部ノ後腹面ニ肉質ヲ以テ起リ深部指屈筋ノ背側ヲ通

リ是レト交叉シテ橈骨端腕骨ノ腹面ニ達シ此處ニテ腱ト爲リ此ノ腱ハ橈骨端腕骨ノ腹面ナル滑溝ヲ通リテ腕部ノ前面ニ出デ尙ホ折レ返リテ背面ニ出デ、第三指掌骨基端ノ前背隅ニ附著ス深部指屈筋ノ起點ヲ離シテ全形ヲ觀察セヨ

前腕ノ背側ナル筋ヲ觀察セヨ

(143) 橈掌骨伸筋ノ基部ニ覆ハル、細長キ筋アリ腱ヲ以テ上膊骨末端ノ背面突起ニ起リ橈骨中部ノ背面及ビ前面ニ附著ス是レヲ前腕後廻筋ト稱ス

(144) 前腕後廻筋ノ後ニ在リテ是レト起點ヲ同フスル細長キ筋アリ基端ニ丈夫ナル扁平腱ヲ有シ前腕ノ中部ヨリ漸次腱質ト爲リ末部ニ於テ全ク細キ腱ト爲リ尺骨末端ノ前背隅ニ在ル所ノ滑溝ヲ通リ尺骨端腕骨ノ背面ヲ通過シ第三指掌骨ノ基部ニ於テ二條ノ腱ニ分ル一ハ前方ニ向ヒテ第

二指指骨ノ中部ノ後面ニ附著シ一ハ尙ホ第三指掌骨ノ背面ヲ通リテ進ミ遂ニ同指ノ第一指骨ノ基端ノ前面ニ附著ス是ノ筋ヲ總指伸筋ト稱ス

(145) 總指伸筋ノ後面ニ接シテ是レト並行スル所ノ長筋ハ即チ尺掌骨伸筋ナリ腱ヲ以テ上膊骨末端背面ノ突起ニ總指伸筋ト共ニ起リ前腕ニ至リテ肉質ト爲リ其ノ末部ニ於テ再ビ腱ト爲リ此ノ腱ハ尺骨末端ノ前背隅ナル滑溝ヲ總指伸筋ノ腱ト共ニ通過シ第三指掌骨中部ノ後面ニ附著ス此ノ腱ハ前記滑溝ノ前縁ニ起ル所ノ腱ノ一部分ヲ受ク又此ノ筋ノ基部ハ次ニ記ス所ノ肘筋ト合ス

尺掌骨伸筋、總指伸筋及ビ前腕屈筋ヲ何レモ起點ニ於テ切斷セヨ

(146) 尺掌骨伸筋ノ基部ト重ナリ且ツ一部分ニ是レト合シ又是レト起點ヲ同フシ肉質

トナリテ尺骨中部ノ前面ニ附著スル筋アリ是レヲ肘筋ト稱ス起點ヲ切斷セヨ

(147) 橈骨下尺骨下ノ間ノ空隙ニ二箇ノ長筋アリ一ハ尺骨ノ基端半部ノ前面ト橈骨ノ基部ノ後面トニ肉質ヲ以テ起リ合シテ橈骨末端ノ前背面ニ達シ此處ニテ腱ト爲リテ第二指ニ對スル掌骨ノ突起ノ背面ニ附著ス此ノ筋ヲ長拇指伸筋ト稱ス兩起點ヲ切斷シテ折返セ

(148) 橈尺二骨間ノ空隙ニ遺レル尙ホ一箇ノ筋ヲ長指伸筋ト稱ス肉質ヲ以テ橈骨末部ノ後面ニ起リ腕部ニ於テ丈夫ナル一條ノ腱ト爲リ此ノ腱ハ第三指掌骨ノ背面ニ沿テ進ミ分レテ同指ノ第一及ビ第二指骨ノ基端ニ附著ス此ノ筋ハ尙ホ一箇ノ筋肉部ヲ有ス即チ橈骨端腕骨ノ背面ニ起リ須臾ニシテ腱ト爲リテ前記ノ腱ニ合ス此ノ部分ハ甚ダ小ナリ

前腕ニ屬スル諸筋ヲ悉ク除去シテ掌部及ビ指部ノ筋肉ヲ觀察セヨ先ヅ背側ヨリ始ムベシ

(149) 尺骨末端ノ背面ニ扁平ナル腱ヲ以テ起リ直チニ稍々大ナル筋肉ト爲リテ尺骨ニ對スル掌骨ノ全後面及ビ第四指指骨ノ後面ニ附著スル筋アリ是レ即チ背側尺掌骨筋ナリ是レヲ除去セヨ

(150) 二箇ノ掌骨ノ互ニ相向ヘル面ニ肉質ヲ以テ起リ其ノ背面ニ扁平ナル腱ヲ有シ掌骨ノ末端ニ於テ全ク腱ト爲リ第三指ノ第一指骨ノ背面ヲ通リテ同指ノ第二指骨ノ基端ニ附著スル筋ハ即チ背側骨間筋ナリ腱ノ末端ヲ切斷シテ折返シ全筋ヲ除去セヨ

(151) 二箇ノ掌骨間ニ尙ホ一箇ノ筋アリ前筋ト同ジク掌骨ノ互ニ相向ヘル面ニ肉質ヲ以テ前筋ノ腹側ニ起リ掌骨ノ末端ニ於



テ背面 = 出テ第三指ノ第一指骨ノ中部背面 = 於テ臆ト爲リ同指ノ第二指骨ノ後面 = 附着ス是レ即チ腹側骨間筋ナリ臆ヲ附着點 = 於テ切斷シ折返シテ全筋ヲ除去セヨ

(152)尺骨 = 對スル掌骨末部ノ後面 = 起リテ第四指指骨ノ基端 = 附着スル小筋アリ是レ即チ第四指屈筋ナリ

(153)第三指掌骨基端ノ背面 = 起リテ第二指指骨ノ基端ノ前縁 = 附着スル小筋アリ是レヲ短拇指伸筋ト稱ス

次 = 掌部ノ腹側ヲ吟味セヨ

(154)短拇指伸筋 = 對シテ腹側 = 在ル一筋アリ彼レ = 比シテ大ナリ橈掌骨伸筋ノ末臆ノ腹側 = 起リ又一部分第二指 = 對スル掌骨突起ノ末面 = 起リテ第二指指骨ノ基部ノ前縁及ビ腹面 = 附着ス是レヲ拇指外轉筋ト稱ス

(155)第三指掌骨基端ノ腹面 = 起リテ第二指指骨腹面ノ突起 = 附着スル小筋アリ拇指外轉筋ノ後 = 於テ是レ = 並ベリ是レ拇指屈筋ナリ

(156)拇指屈筋ノ直後 = ハ一箇ノ長筋アリ第三指掌骨ノ大部分ノ腹面及ビ前面 = 起リ丈夫ナル臆 = 依テ第三指ノ第一指骨ノ基端 = 附着ス是レヲ第三指外轉筋ト稱ス

(157)第二指ト第三指掌骨トノ間 = 一筋アリ第三指掌骨基端ノ前面 = 起リテ第二指指骨ノ後面 = 附着ス是レヲ拇指内轉筋ト稱ス

次 = 又胴部筋肉ノ觀察 = 還レ

腹部外斜筋、後翼張筋及ビ胸肩胛骨筋ノ後部ヲ肋骨ヨリ離シテ除去セヨ

(158)終リノ頸肋骨ト第一背肋骨トノ間及ビ各背肋骨ノ外面ノ間並ビ = 第一胸肋骨ト第二胸肋骨トノ間 = 跨ル所ノ筋ヲ外肋

骨間筋ト稱ス其ノ纖維ノ方向ハ前背ヨリ後腹ニ向ヘリ

叮嚀ニ外肋骨間筋ヲ除去シ又胸骨ノ中央部ヲ切取リテ胸腔ノ裏面ヲ見得ル様ニ爲セ

(159)叮嚀ニ心臟ヲ除去スル時ハ肺臟ノ腹面ニ密著スル所ノ薄キ膜アリ大部分透明ニシテ結締組織質ヲレドモ其ノ胸肋骨ノ背端ニ附著スル處ハ肉質ナリ是レ即チ肺臟横隔膜ナリ

(160)前記ノ横隔膜及ビ肺臟ヲ叮嚀ニ除去シテ肋膜ヲ裏面ヨリ見ル時ハ各肋骨間ニ跨ル所ノ筋アリ其ノ方向ハ外肋骨間筋ノ方向ト殆ト直角ヲ爲セリ是レ即チ内肋骨間筋ナリ

(161)第一、第二及ビ第三胸肋骨ノ裏面ト胸骨本部ノ前側隅トノ間ニ跨ル所ノ筋アリ是レ肋胸骨筋ナリ

(162)外肋骨間筋ノ背方ニ於テ一部分是レト重ナリテ終リノ頸骨及ビ各背骨ノ横突起ノ先端ニ起リ斜ニ後方ニ向ヒテ次ギノ背肋骨ノ背端ニ近キ部分ノ前縁ニ附著スル若干ノ筋アリ是等ヲ肋骨舉筋ト稱ス是ノ筋ハ外肋骨間筋ト其ノ纖維ノ方向ヲ同フシ畢竟彼レノ一部分ガ特ニ變ジタルモノナリ故ニ或ル箇所ニ於テハ二筋ヲ明白ニ識別スルコト難シ

(163)肋骨舉筋ノ前方ニ是レト全般ノ状態ヲ同フシ最終ノ頸骨ノ直前ナル二頸骨ノ横突起ノ先端ニ起リ二箇ノ頸肋骨ニ附著スル所ノ二筋ヲ不等邊筋ト稱ス此ノ筋モ亦前筋ト同ジク外肋骨間筋ノ一部分ガ特ニ變ジタルモノナリ

後肢ニ屬スル筋肉ヲ觀察セヨ先ツ大腿部ノ外面ヨリ見ユル部分ヨリ始ムベシ

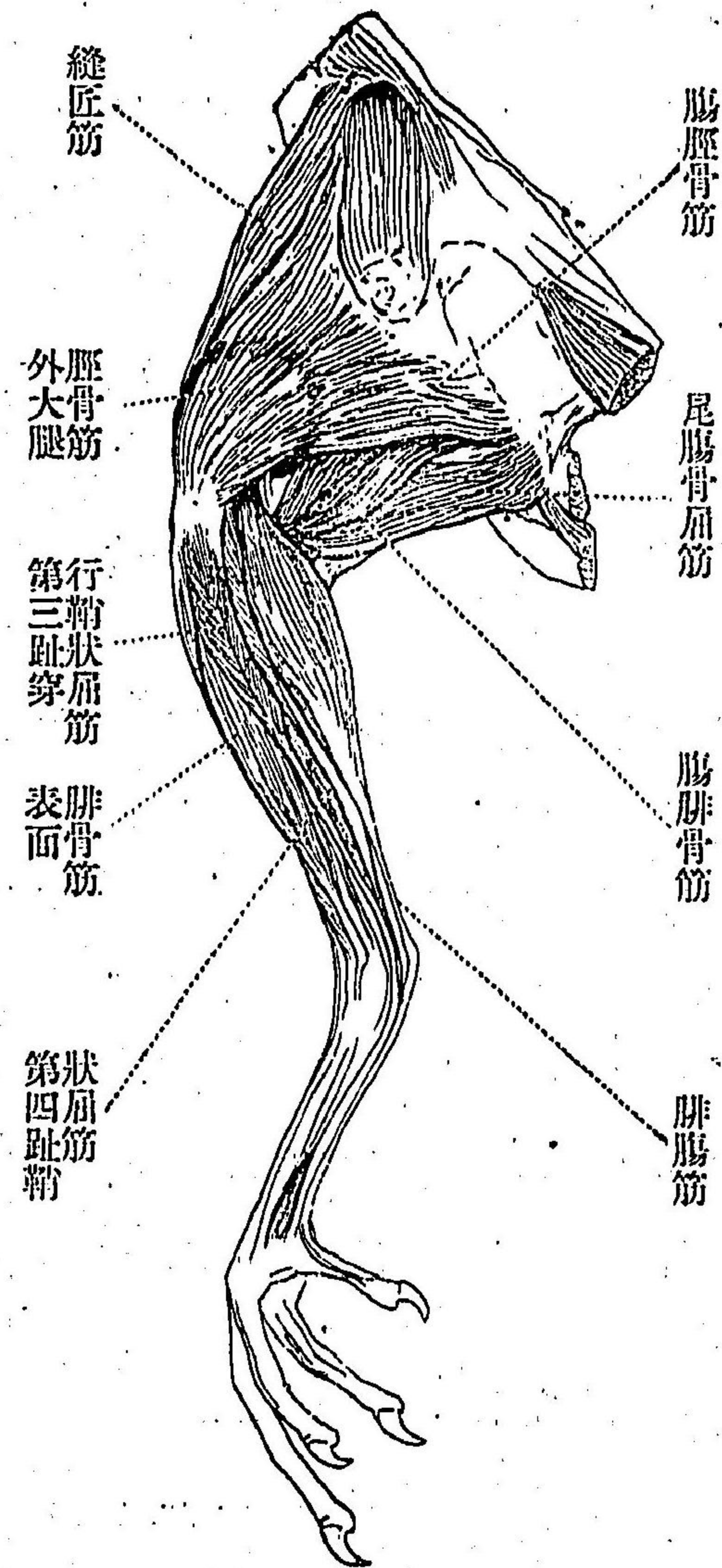
(164)外側ヨリ見テ大腿部ノ前縁ニ在ル所

ノ長筋ハ即チ縫匠筋ナリ此ノ筋ハ扁平ニシテ又大腿部内面ニ蔓延シ腸骨ノ最前外隅ニ起リテ膝蓋骨ノ前内隅ニ附著ス(一名内腸脛骨筋)

(165)縫匠筋ノ直後ニ大腿外面ノ大部分ヲ覆ヘル所ノ幅廣キ扁平筋アリ腱膜ヲ以テ腸骨ノ内縁ニ起リ膝ニ向テ前後ヨリ集マリ是レニ達セズシテ下記ノ大腿脛骨筋ニ合ス是レヲ腸脛骨筋ト稱ス前後二部ヲ識別スルヲ得後部ハ又大臀筋ト稱ス

(166)腸脛骨筋ノ腱膜ヲ切斷シテ其ノ後部ヲ折返ス時ハ是レト重ナル扁平三角形ノ筋アリ是レヲ腸腓骨筋ト稱ス腸骨ノ關節窩後ノ部分ノ前部ノ外縁ニ幅廣ク起リ膝ノ屈側ニ於テ堅牢ナル腱ト爲リ腱質ノ繫帶ヲ通リテ脛骨ノ外縁ニ附著ス附著點ハ後ニ觀察スルヲ便トス起點ヲ切斷シテ

第二十圖—どばと、左脚外側ノ表面筋



折返セ

(166) 腸腓骨筋ノ後方ニ於テ腸骨ノ最後部ノ外縁及ビ夫レヨリ尙ホ後方ニ於テ腱膜ニ起リ一部分前筋ニ覆ハレテ斜ニ前方及ビ膝ノ邊ニ向ヒ稍々急ニ方向ヲ轉ジテ大腿骨末端ノ後外隅ニ附著スル長筋ハ即チ尾腸骨屈筋ナリ(一名半腱筋)起點ヲ切斷シテ折返セ

(168) 尾腸骨屈筋ノ起端ノ後縁ニ密著スル小形ノ長筋アリ斜ニ後方ニ向ヒテ肛門ノ周圍ナル括約筋ニ合ス是レヲ肛門横筋ト稱ス(一名肛門舉筋)此ノ筋ハ腱膜ニ依テ腸骨後縁ニ連ナル

(169) 尾腸骨屈筋ト一部分重ナリテ腸骨後部ノ外腹縁ト尾骨ノ腹面トノ二部ニ分レテ起リ斜ニ前方ニ向ヒ合シテ一ト爲リテ大腿骨中部ノ後外縁ニ附著スル扁平三角形ノ筋アリ是レヲ尾腸大腿骨筋ト稱ス是

レヲ附著點ニ於テ切斷シテ折返シ尾骨ノ起點ハ後ニ觀察スヘシ

(170) 後肢關接窩ノ前方ニアル腸骨ノ部分ノ殆ド全表面ニ起リ丈夫ナル腱ニ依テ大腿骨基端ノ前外背縁ニ附著スル大筋アリ是レヲ後腸骨轉子筋ト稱ス

(171) 後腸骨轉子筋ノ外腹側ニ一箇ノ小筋アリ腸骨前部ノ外縁ニ起リ前筋ノ外縁ニ並行シテ大腿骨基部ノ前外縁ニ附著ス是レヲ前腸骨轉子筋ト稱ス

(172) 前記二筋ヲ叮嚀ニ腸骨ヨリ離ス時ハ兩者ノ間ニ尙ホ一箇ノ小筋アリ腸骨ノ外縁ニ起リテ大腿骨基端ノ外面ニ附著ス是レヲ中腸骨轉子筋ト稱ス其ノ起點ヲ切斷シ又縫匠筋ノ起端ヲ切斷セヨ

(173) 後腸骨轉子筋ニ對シテ後肢關接窩ノ後方ニ一筋アリ坐骨ノ殆ド全外面ニ起リ丈夫ナル扁平腱ニ依テ前腸骨轉子筋ノ附

著點 = 對シテ大腿骨基端ノ外面 = 附著ス  
 是レヲ坐大腿骨筋ト稱ス途中 = 於テ切斷  
 シテ坐骨 = 屬スル部分ヲ除去スベシ

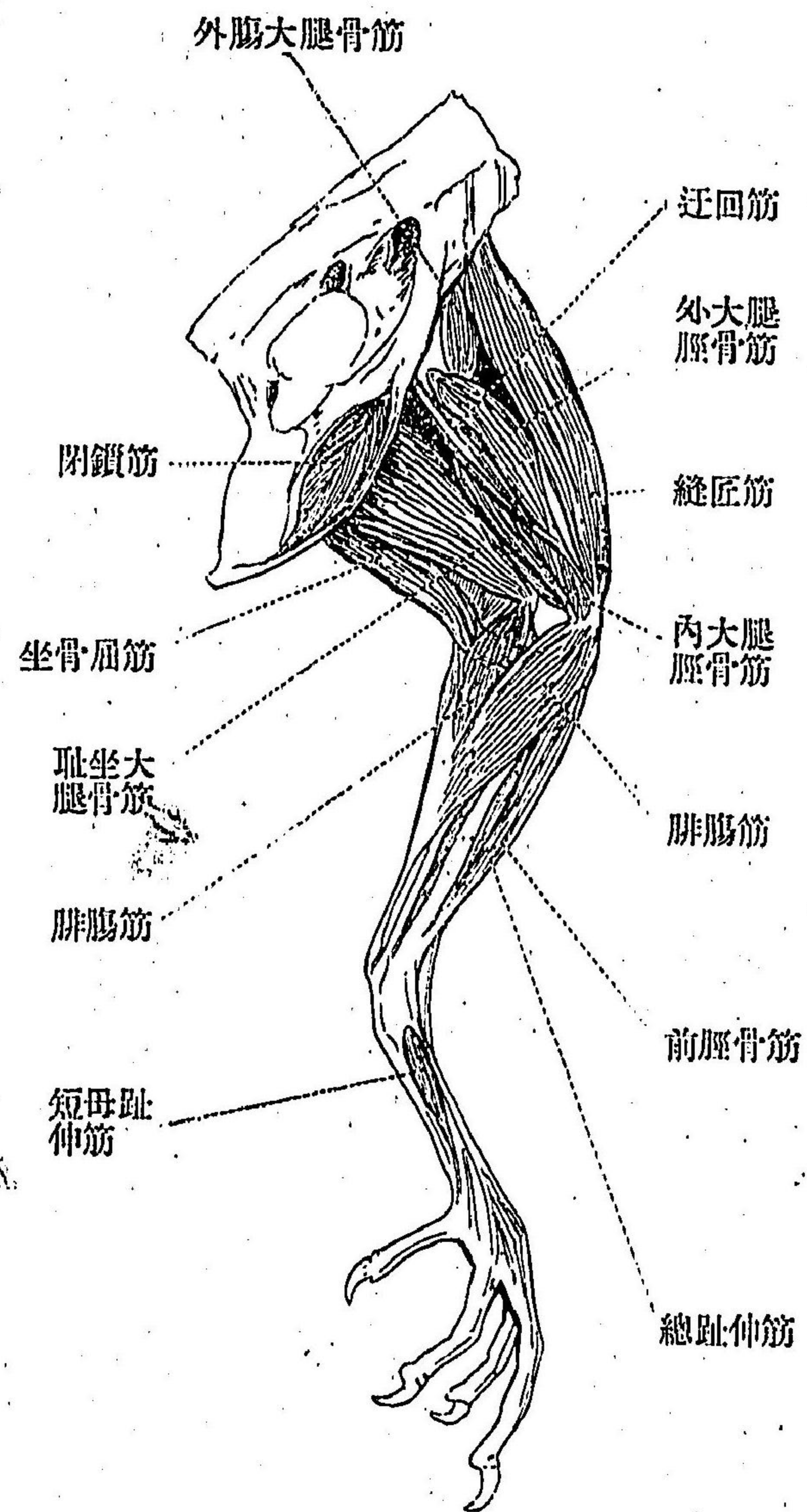
(174)坐骨ノ最後部ノ表面 = 起リ膝ノ邊 =  
 於テ扁平ノ腱ト爲リテ脛骨基部ノ内面 =  
 附著スル長筋アリ大腿部ノ内後縁 = 位ス  
 是レヲ坐骨屈筋ト稱ス(一名半膜筋)起端ヲ  
 切斷シテ折返セ

(175)腸骨轉子筋ノ前方 = 於テ腸骨ノ外縁  
 = 起リ斜 = 後外方 = 向ヒテ大腿骨基端ノ  
 外面 = 附著スル甚ダ小ナル筋アリ是レヲ  
外腸大腿骨筋ト稱ス

大腿部内側ノ觀察 = 移レ

(176)大腿ノ後部 = 一箇ノ扁平筋アリ坐骨  
 ノ基端半部ノ腹縁 = 筋膜ヲ以テ起リ大腿  
 骨ノ末半部ノ内後面 = 長ク附著ス是レヲ

第二十一圖—どばと、左脚内側ノ表面筋、内腸  
 大腿骨筋ハ除去セリ



耻坐大腿骨筋ト稱ス起端ヲ切斷セヨ

(177)關接窩ノ少シク前方ニ於テ腸骨ノ外縁ニ起リ大腿骨基端ノ内面ヲ回リテ同骨基部ノ内後面ニ附著スル小筋アリ是レヲ内腸大腿骨筋ト稱ス

(178)内腸大腿骨筋ト耻坐大腿骨筋トノ間ニ一箇ノ紡錘形ノ長筋アリ細キ腱ヲ以テ耻骨前端(即チ關接窩ニ接スル端)ニ起リ大腿骨ノ中部ニ於テ細腱ト爲リ膝ニ達シ此處ニテ膝蓋骨ト膝ノ關節トノ間ニ進入ス是レヲ迂回筋ト稱ス其ノ附著點ハ後ニ觀察セヨ

(179)耻骨ト坐骨ト相對スル處ノ裏面ヲ見ル時ハ閉鎖孔ヲ塞グ所ノ筋アリ上記二骨ノ相對峙スル縁ニ起リ互ニ合シテ同孔ノ前端ニ於テ是レヲ貫キテ骨盤ノ表面ニ出デ腱ト爲リテ大腿骨基端ノ外面ニ附著ス是レヲ閉鎖筋ト稱ス

迂回筋ノ起端ヲ切斷シテ全後肢ヲ體ヨリ離セ大腿部ニ尙ホ遺レル筋三箇アリ是等ヲ大腿脛骨筋ト稱ス

(180)大腿骨ノ前面及ビ外面ニ在リテ腸脛骨筋ト合スル大筋ハ即チ外大腿脛骨筋ナリ基端二部ニ分レテ大腿骨ノ基端ニ起リ膝蓋骨ニ附著ス

(181)外大腿脛骨筋ノ直後ニ一筋アリ二部ヨリ成ル大腿骨中部ノ後外縁ニ起リテ脛骨基端ノ外面ニ附著ス是レ即チ中大腿脛骨筋ナリ

(182)大腿骨ノ内面ニ於テ外大腿脛骨筋ト耻坐大腿骨筋トノ間ニ在ル筋ハ即チ内大腿脛骨筋ナリ大腿骨ノ末三分二ノ内面ニ起リ少シク斜ニ前方ニ向ヒテ脛骨基端ノ内面ニ附著ス

迂回筋及ビ腸腓骨筋ノ外總テ大腿部ニ屬スル筋ヲ除去シ且ツ蹠部及ビ趾部ノ皮

膚ヲ剥取ルベシ

(183)脛骨ノ前面ニ密接スル所ノ長筋ハ即チ前脛骨筋ナリ基端二部ニ分レテ脛骨前面ノ隆起ト其ノ外側トニ起リ脛跗部ノ中部ニ於テ完ク合シ末部ニ於テ丈夫ナル腱ト爲リ腱質ノ繫帶ヲ通過シテ跗蹠骨基部ノ前面ニ附著ス其ノ附著點ヲ切斷シテ全筋ヲ折返セ

(184)大部分前脛骨筋ニ覆ハレテ少シク其ノ内側ニ當リテ一箇ノ細長キ筋アリ脛骨基端ノ隆起ノ外面及ビ是レニ接スル所ノ脛骨前面ニ起リ前脛骨筋ト略ボ同一ノ處ニ於テ腱ト爲リ前筋ト同ジ繫帶ヲ通過シ脛跗骨末端ノ孔ヲ通リテ跗蹠骨基端ノ前面ニ出デ同骨ノ末部ニ於テ分レテ三條ノ腱ト爲リ各々趾ニ至リテ最終ノ趾骨ノ基端ニ附著ス是ノ筋ハ即チ總趾伸筋ナリ

(185)前脛骨筋及ビ總趾伸筋ノ内側ニ稍々

扁平ナル大筋アリ脛骨基端ノ隆起ノ内面及ビ是レニ接スル脛骨本部ノ内面ニ起リ脛跗骨ノ中部ニ於テ扁平ナル腱ト爲リテ漸次同骨ノ後面ニ迂回シ其ノ末端後面ノ溝ヲ通リテ跗蹠骨基端ノ後面ニ附著ス是レ即チあきれ一す氏腱ナリ是ノ腱ニ合スル筋尙ホ二箇アリ一ハ大腿骨末端ノ外面ニ起リ一ハ同骨末端ノ内後隅ニ起ル是等ノ筋ヲ總稱シテ腓腸筋ト云フ各部ヲ内部中部及ビ外部ト稱ス中部ト坐骨屈筋トノ間ニハ半腱副筋アリ

(186)前脛骨筋ノ外側ニ是レト並ベル一箇ノ長筋アリ扁平ナル腱ヲ以テ脛骨基端ノ前外隅ノ突起ニ起リ須臾ニシテ肉質ト爲リ脛跗骨ノ末部ニ於テ又稍々扁平ナル腱ト爲ル而シテ是ノ腱ハ二部ニ分レ一ハ跗蹠骨基端ノ後外隅ニ附著シ一ハ脛跗骨ト跗蹠骨トノ間ノ關節ヲ過ギ跗蹠骨ノ後外

面ニ密接シテ進行シ其ノ中部ニ達スル前  
ニ於テ下記ノ第三趾鞘狀屈筋ノ腱ニ合ズ  
是ノ筋ヲ表面腓骨筋ト稱ス其ノ末端ヲ切  
斷シテ折返セ

(186)大部分表面腓骨筋ニ覆ハレ脛附骨ノ  
末部ニ於テ同筋ト前脛骨筋トノ間ニ表ハ  
レ脛附骨ノ末端ニ於テ腱ト爲リテ附蹠骨  
基端ノ外面ニ附著スル所ノ筋ハ即チ深部  
腓骨筋ナリ其ノ起原ハ腓骨ヨリ脛骨末部  
ノ前外面ニ跨レリ

あきれ一寸氏腱ヲ切斷シ腓腸筋ヲ折返  
シテ坐骨屈筋ノ附著點ヲ見ヨ

(187)腓腸筋ノ中部ト坐骨屈筋末端ノ腱ト  
ノ間ニ一箇ノ長筋アリ脛骨基端ノ内後面  
ニ起リ同骨ノ中部ニ於テ細腱ト爲リテ脛  
附附蹠骨間ノ關節ノ後面ニ在ル所ノ軟骨  
質腱塊ニ終ハル是ノ筋ヲ足蹠筋ト稱ス彼  
ノ軟骨質ノ腱塊ニハ又前記ノ表面腓骨筋

ノ末端合ス且ツ是ノ腱塊ハ下記ノ諸筋ノ  
腱ニ由テ穿行サル

(189)腓腸筋ノ外部ノ前ニ於テ是レト並行  
シ且ツ一部是レト重ナル筋アリ大腿骨  
末端ノ後外隅及ビ腓骨ノ基端ニ起リ須臾  
ニシテ扁平ナル腱ト爲リ此ノ腱ハ脛附附  
蹠骨間關節ノ後面ナル腱塊ノ殆ト中央ヲ  
貫キ附蹠骨ノ後面ヲ通り第一蹠骨ト第四  
蹠骨トノ間ノ腹面ニ跨レル腱帶ヲ潜リテ  
遂ニ第二趾ノ第二趾骨基端ノ内下隅ニ附  
著ス此ノ腱ハ蹠部ニ於テ下記ノ第二趾鞘  
狀屈筋ノ腱ヲ穿行シ次デ深部屈筋ノ腱ニ  
由テ穿行サル後ニ觀察スベシ此ノ筋ヲ第  
二趾穿行鞘狀屈筋ト稱ス其ノ肉質部ノ前  
縁ハ下記ノ筋肉ト密著ス

(190)腓骨ノ外面ニ於テ第二趾穿行鞘狀屈  
筋ト表面腓骨筋及ビ前脛骨筋トノ間ニ在  
ル筋ハ即チ第三趾穿行鞘狀屈筋ナリ脛腓



骨基端ノ外面ニ起リ同骨ノ中部ニ於テ脛ト爲リ脛跗跗蹠骨間關節ノ後面ノ脛塊ノ滑溝ヲ通リテ遂ニ二條ニ分レテ第三趾ノ第三趾骨ノ基端ニ附著ス又途中第三趾鞘狀屈筋ノ脛ヲ穿行シ次テ深部屈筋ニ貫通サル後ニ觀察スベシ

(191)腓腸筋ノ外部ニ覆ハレ第二趾穿行鞘狀筋ノ後縁ニ於テ是レト並ベル筋アリ大腿骨末端ノ後面及ビ膝關節ノ後面ナル脛膜ニ起リ脛跗骨三分ノ二ノ邊ニ於テ全ク脛ト爲リ前筋ト同ジ滑溝ヲ通リテ遂ニ第四趾ノ第二及ビ第三趾骨ノ基端ニ分岐シテ附著ス是レヲ第四趾鞘狀屈筋ト稱ス其ノ脛ハ第四趾ノ基部ニ於テ深部屈筋ノ脛ニ由テ穿行サル

(192)前筋ト並ビテ其ノ後縁ニ接スル所ノ筋二箇アリテ互ニ重ナレリ表面ニ近キハ即チ第三趾鞘狀屈筋ナリ基端ハ第四趾鞘

狀屈筋ニ合シテ起リ脛跗骨ノ末部ニ於テ脛ト爲リ表面下記ノ第三趾短屈筋ノ脛ト合シテ脛跗跗蹠骨間ノ脛塊ノ滑溝ヲ通リ既ニ記セル如ク表面腓骨筋ノ脛ト合シテ遂ニ第三趾第二趾骨ノ基端ニ附著ス此ノ筋ノ脛ハ第三趾穿行鞘狀屈筋ノ脛ニ蹠部ニ於テ連絡ス又此ノ脛ハ同脛及ビ深部屈筋ノ脛ニ穿行サル

(193)前筋ニ覆ハレ末部同筋ト第四趾鞘狀屈筋トノ間ニ現ハレ脛ト爲リテ脛跗跗蹠骨關節ノ脛塊ヲ貫キ又跗蹠骨基部後面ノ孔ヲ通過シテ遂ニ第二趾第一趾骨ノ基端ニ附著スル筋ヲ第二趾鞘狀屈筋ト稱ス其ノ脛ノ末部ハ第二趾穿行鞘狀屈筋ノ脛ト深部屈筋ノ脛トニ由テ穿行サル又是ノ筋ノ起端ハ第三趾鞘狀屈筋ト合ス

(194)第四趾鞘狀屈筋ノ肉質部ト脛質部トノ間ニ於テ是レニ覆ハルル所ノ小筋アリ

其ノ脛ハ第三趾鞘狀屈筋ノ脛ニ合ス是レ  
ヲ第三趾短屈筋ト稱ス

(195)第二趾及ビ第三趾鞘狀屈筋ト重ナリ  
基部殆ト全ク第三趾鞘狀屈筋ニ合スル細  
キ長筋アリ膝ノ後面ノ脛膜ニ起リ脛跗骨  
三分ノ二ノ邊ニ於テ脛ト爲リ脛跗跖骨  
關節後面ノ脛塊ヲ貫キテ遂ニ第一趾ノ末  
ノ趾骨ノ基端ニ附著スル筋ヲ母趾長屈筋  
ト稱ス其ノ脛ハ跗跖骨ノ中部ニ於テ下記  
ノ深部屈筋ノ脛ニ連ナル

上記諸筋ノ脛ヲ脛跗跖骨關節ノ少シ  
ク上ニ於テ切斷シテ肉質部ヲ折返セ

(196)脛骨ノ後面ニ密接スル所ノ羽狀ノ筋  
ハ即チ深部屈筋ナリ基端二部ニ分レテ脛  
骨ノ内後面ト腓骨ノ基端及ビ大腿骨末端  
ノ外後隅トニ起リ脛跗骨ノ末部ニ於テ脛  
跗跖骨關節ノ脛塊ヲ貫キ跗跖骨基端ノ  
後面ナル孔ヲ通過シ蹠部ニ於テ分レテ三

條ト爲リテ終ニ第二、第三及ビ第四趾ノ末  
ノ趾骨ノ基端ニ附著ス又途中若干ノ小脛  
ヲ分出シテ是等ノ趾ノ各節ニ附著ス是ノ  
筋ニ脛ハ上記ノ諸ノ穿行鞘狀屈筋及ビ鞘  
狀屈筋ノ脛ヲ貫クリ故ニ一名穿行屈筋ト  
曰フ

(197)深部屈筋ノ二頭ノ間ニ稍々菱形ノ小  
筋アリテ大腿骨末端ノ外後隅ト脛骨基端  
ノ内後隅トノ間ニ跨ル是レヲ膝筋ト稱ス

深部屈筋ヲ肉質部ト脛質部トノ間ニ於  
テ切斷シテ跗蹠部ノ筋肉ヲ觀察セヨ先ヅ  
前面ヨリ始メヨ

(198)跗蹠骨基端ノ前面ヨリ内縁ニ跨リテ  
起リ斜ニ進ミテ第一趾ノ第一趾骨ノ基端  
ニ附著スル筋アリ是レ即チ第一趾短伸筋  
ナリ

(199)總趾伸筋ノ脛ヲ折返ス時ハ是レニ一  
部分若クハ全ク覆ハル、所ノ筋三箇アリ

一ハ跗蹠骨ノ中央ニ沿ヒテ第三趾ノ第一趾骨ノ基端ニ附著ス是レ第三趾伸筋ナリ  
 一ハ同骨ノ内側ニ回リテ第二趾ノ第一趾骨基端ノ内縁ニ附著ス是レ第二趾内轉筋\*ナリ尙ホ一箇ハ第三趾伸筋ト並行シ跗蹠骨末端ニ達シテ第四趾骨ノ腹面ニ轉ジテ第四趾ノ第一趾骨基端ノ内面ニ附著ス是レ即チ第四趾内轉筋ナリ是等ノ三筋ハ合シテ跗蹠骨基部ノ前面ニ起ル

跗蹠部ノ腹面ヲ吟味セヨ

(200)跗蹠骨基端ノ内面ニ稍々幅廣ク起リ漸次狹ク爲リテ三角形ヲ爲ス筋アリ中央ニ腱アリ筋纖維ハ兩方ヨリ是レニ向ヒテ羽狀ヲ爲セリ腱ハ第一趾骨ノ腹面ヲ回リ

\*從來是レヲ外轉筋ト稱セリ即チ肢ノ中軸ヨリ遠ザカルノ意ヲ示セリ然レドモ本書ニ於テハ第一卷ノ始ノ體ノ方向ヲ示ス語ノ部ニ於テ内外ナル語ハ必ズ全體ノ中央面ヲ基トスルニ定メタレバ自ラ名稱ヲ變ズルノ必要アリ

テ第一趾ノ第一趾骨ノ基端ニ附著ス是ノ筋ハ即チ第一趾短屈筋ナリ

(201)跗蹠骨後面ノ隆起ノ外側ナル溝ノ基端ニ起ル小筋アリ須臾ニシテ腱ト爲リテ第二趾ノ第一趾骨基端ノ外側ニ附著ス是レ即チ第二趾外轉筋ナリ\*

(202)前筋ノ外側即チ跗蹠骨ノ後外縁ニ一筋アリ腱ニ依テ第四趾ノ第一趾骨ノ外面ニ附著ス是レ即チ第四趾外轉筋ナリ

次ニ又本體ノ筋肉ヲ吟味セヨ先ヅ舌骨附近ヨリ始ムベシ

(203)角總骨ノ末部ノ内面ニ起リ斜ニ前方及ビ内側ニ向ヒテ舌骨本部ノ腹側中央線ニ於テ顎舌骨筋ニ合スル細長キ筋アリ是レヲ角舌骨筋ト稱ス是ノ筋ハ左右ノモノ中央線ニ於テ衝突セリ顎舌骨筋ヲ切斷シテ觀察セヨ

\*是レ從來ハ内轉筋ト稱セリ

(204)角舌骨筋ノ前 = 是レト並行セル細長キ筋アリ角髑骨ノ末部 = 於テ前筋ノ前縁ニ接シテ起リ斜 = 前方及ビ内側 = 向ヒテ基舌骨ノ側面 = 腱ヲ以テ附著シ夫レヨリ又一直線 = 前方 = 進ミテ舌舌骨ノ腹面中央線 = 於テ左右ノ筋相接シテ附著ス是等ヲ角舌筋ト稱ス

(205)前筋ノ基舌骨 = 附著スル部分ノ背側 = 於テ同骨 = 附著スル細長キ筋アリ後端下顎骨ノ最後端ノ側面 = 顎舌骨筋ト重ナリテ起ル是レヲ圓錐舌骨筋ト稱ス是レヲ起點 = 接シテ切斷シテ折返セ

(206)下顎骨中部ノ腹縁及ビ内面 = 幅廣ク起リ後方 = 進ミテ舌骨角ノ後部ヲ殆ド全ク包圍シテ附著スル筋アリ是レ頤舌骨筋ナリ

(207)舌骨ノ中軸部 = 尙ホ二箇ノ筋アリ一ハ基舌骨ノ側面 = 起リテ直 = 舌舌骨基端

ノ側面 = 附著ス是レヲ斜行舌下筋ト稱ス尙ホ一箇ハ基舌骨ノ前端 = 起リ直行シテ舌舌骨ノ前部 = 附著ス是レヲ直行舌下筋ト稱ス是等ノ二筋ハ何レモ極メテ小ナリ

(208)下顎ノ先端後面 = 起リ後方 = 直行シテ舌ノ後部 = 終ハル小ナル長筋アリ口床ノ粘膜 = 直 = 接ス是レヲ頤舌筋ト稱ス

(209)前記ノ諸筋ヲ叮嚀 = 除去若クハ折返ス時ハ舌ノ側部 = 尙ホ一箇ノ長筋アリ基舌骨ノ側面 = 起リ後行シテ喉頭瓣ノ後端 = 終ハル是レヲ喉頭瓣前牽筋ト稱ス

次 = 咀嚼ヲ主ドル筋ヲ觀察セヨ

(210)下顎後端ノ後面及ビ内面ト頭骨後部ノ側面ノ耳孔ノ直後 = 在ル部分及ビ外耳空道ノ腹壁トノ間 = 跨ル稍々大ナル筋アリ是レ即チ下顎下掣筋ナリ其ノ起端(即チ頭骨 = 附著スル端)ヲ離シテ全形ヲ觀察スベシ

從來觀察シ來リシ側ノ眼球ヲ叮嚀ニ除去セヨ

(211)眼窩ノ後腹面ニ三部ニ分レテ廣ク起リ斜ニ前方及ビ外側ニ向ヒテ下顎ノ後半ノ前部ノ内背縁ニ附著スル大筋アリ是レ即チ咬筋(一名颞颥筋)ナリ其ノ附著點ヲ離シテ全形ヲ精査セヨ

(212)腹側ヨリ見ル時ハ下顎ノ後部(即チ關節ノ直前ニ在ル部分)ノ内面ト頭骨ノ腹面ノ内鼻孔ニ接スル部分トノ間ニ跨ル稍々大ナル筋アリ是レ即チ翼狀筋ナリ

次ニ頸部ノ筋ヲ觀察セヨ先ヅ前端ノ腹面ヨリ始ムベシ

(213)頭ト頸ト相接スル部分ヲ腹側ヨリ視フ時ハ中央線ノ左右ニ一筋アリ頭骨ノ關節ノ直前外側ト始メノ數箇ノ頸骨本體ノ腹面トノ間ニ跨ル其ノ纖維ノ方向斜ナリ此ノ筋ヲ内前頭直筋ト稱ス其ノ頸骨ニ

附著スル狀ハ後ニ觀察スベシ

(214)内前頭直筋ノ外側ニ是レト並行セル一筋アリ前筋ト並ビテ其ノ外側ニ於テ頭骨ニ附著シ後端ハ前筋ノ後方ニ於テ頸骨本體ニ起ル後ニ觀察スベシ此ノ筋ヲ外前頭直筋ト稱ス此ノ筋ハ前筋ト大部分合著セリ

(215)第二背骨本體ノ腹面ヨリ外前頭直筋ノ後部マデ蔓延セル長筋アリ前記ノ部分ニ屬スル頸背骨本體ノ腹面ニ密接シテ中央線ノ左右ニ各一束アリ數多ノ小束ノ合著ニ因テ成ル是レヲ前頸長筋ト稱ス各小束ノ後端ハ脊骨本體ノ腹面ニ起リ是レニ次グ所ノ三四箇ノ脊骨ヲ超ヘテ前方ノ脊骨ノ横突起ノ末端後面ニ附著ス是ノ配置ハ後端ニ於テ最モ明白ニ認ムルヲ得レドモ叮嚀ニ各小束ヲ分拆スル時ハ何レノ部分ニ於テモ同一ノ配置ヲ見ルベシ此ノ筋

ヲ除去シテ前頭直筋ノ起點ヲ觀察セヨ

(216)外前頭直筋ノ外側＝一筋アリ後端腿ヲ以テ前頭直筋ト共＝起リ前方漸ク幅廣クナリテ後頭部側面＝附著ス是レヲ頭部回轉筋ト稱ス

(217)頸ノ最前部ノ背側＝一箇ノ稍々大ナル筋アリ第四及ビ第五頸骨ノ横突起ノ先端＝起リ二束合シテ帶形ノ筋ト爲リテ後頭部ノ人字形隆起＝附著ス左右ノ筋中央線＝於テ相接セリ是レヲ錯綜筋ト稱ス其ノ附著點ヲ切斷シテ折返セ

(218)錯綜筋ノ頭骨＝接スル部分ト重ナル三角形ノ筋アリ第二頸骨ノ棘狀突起ト第一頸骨ノ背側面ト＝起リ速ニ幅廣クナリテ後頭部人字形隆起ノ殆ド全部＝附著ス是レヲ後頭直筋ト稱ス是レヲ除去セヨ

(219)後頭直筋ノ外側＝在リテ錯綜筋＝覆ハル、一箇ノ紡錘形ノ筋アリ腿ヲ以テ後

頭部人字形隆起ノ中央線＝接スル部分＝附著ス其ノ後端又一條ノ腿ト爲リ是レヲ辿リ行ク時ハ又長形ノ肉質部ト爲リ此ノ肉質部ハ腿ヲ以テ第十一若シクハ第十二頸骨ノ邊＝於テ下記ノ棘狀筋＝起レリ是レ筋ヲ頸部二腹筋ト稱ス其ノ附著端ヲ切斷シテ折返セ

(220)第二頸骨ト後肢ノ關接窩トノ間＝於テ脊椎ノ背面棘狀突起ノ左右＝附著スル長筋アリ數多ノ小束ヨリ成ル其ノ起リ且ツ附著スル狀態ヲ吟味セヨ又其ノ續キハ背部＝在リ總稱シテ棘狀筋ト云フ

(221)棘狀筋ノ外縁＝接シテハ横棘狀筋アリ是レ又數多ノ小束ヨリ成リ各小束ハ頸骨横突起ノ先端＝起リテ前方＝數ヘテ第二ノ頸骨ノ棘狀突起＝附著ス此ノ筋ハ頸ノ全部＝亘レリ

(222)横棘狀筋ノ腹側即チ頸部ノ側面＝ハ

頸部側長筋アリ各頸骨ノ横突起ノ間ニ跨リ前端ハ後頭部ノ關接髁ニ接シテ其ノ前外側ニ附著ス

(223)棘狀筋ヲ除去スル時ハ各棘狀突起ノ間ニ跨レル長筋アリ是レヲ棘間筋ト稱ス此ノ筋ハ頸部ニ於テ最モ著シク背部ニモ亦アリ

(224)膈骨ノ前縁ト其ノ前方ノ肋骨トノ間ニ跨ル筋ハ即チ膈肋骨筋ナリ

次ニ尾部附近ノ筋ヲ觀察セヨ

(225)尾部及ビ臀部ノ背面中央線ノ左右ニハ纖維ノ方向斜ナル大筋アリ是レ即チ尾部舉筋ナリ膈骨背面ノ内縁及ビ臀骨ノ横突起盤ヨリ始メ數箇ノ尾骨ノ棘狀突起ニ至ルマデノ間ニ起リテ後方ノ尾骨ノ棘狀突起及ビ横突起並ビニ尾羽ノ基ニ在ル固キ結締組織ニ終ハル是レヲ離シテ起點及ビ附著點ヲ精査セヨ

(226)尾部舉筋ノ末半部ノ外側ニ斜ニ外側及ビ後方ニ向ヘル稍々大ナル筋アリ是レ即チ膈尾骨筋ナリ尾骨ノ横突起ニ起リ最モ外側ノ二舵羽ノ基部ニ附著ス其ノ起點ヲ離シテ前筋トノ關係ヲ吟味セヨ

(227)尾部ノ側面ニ於テ耻骨及ビ坐骨後部ノ外縁ニ起リテ前筋ノ腹側ニ接シテ尾部ニ附著スル筋ハ即チ外恥尾骨筋ナリ是レハ第一百六十八節ニ記シタル肛門横筋ト重ナレリ其ノ起點ヲ切斷シテ折返セ

(228)外恥尾骨筋ノ基部ト重ナリテ坐骨及ビ恥骨ノ後背縁ニ起リ斜ニ後方及ビ内側ニ向ヒテ尾部ノ腹面ニ至リ其ノ先端ノ腹面中央線ニ於テ左右相接シテ附著スル筋ハ即チ内恥尾骨筋ナリ此ノ筋ノ起點ヲ切斷シテ折返ス時ハ尾膈大腿骨筋ノ起點ヲ明白ニ見ルヲ得

(229)内恥尾骨筋及ビ尾膈大腿骨筋ヲ除去

若クハ折返ス時ハ尾部ノ腹面ニ一箇ノ筋肉塊アルヲ見シ是レ即チ尾骨下挈筋ナリ起點及ビ附著點ヲ精査セヨ

(230)肛門ノ周圍ニハ括約筋アリ肛門ノ後方ニ於テ特ニ幅廣シ其ノ外縁ハ肛門横筋ニ連ナル

遺レル眼球ニ就キテ眼筋ヲ觀察セヨ先ヅ叮嚀ニ眼窩ニ接スル骨質部ヲ除去シテ窩内ヲ妨ゲタク見得ル様ニ爲スベシ

(231)眼球ノ後腹隅ニ附著スル筋ハ即チ外直筋ナリ

(232)外直筋ノ前方ニ於テ眼球ノ腹面ニ附著スル筋ハ下直筋ナリ

(233)眼窩ノ前背隅ニ起リテ眼球ノ腹面ニ前筋ト相對シテ附著スル筋ハ即チ下斜筋ナリ

(234)眼窩ノ前背隅ニ起リテ眼球ノ背縁前部ニ附著スル筋ハ即チ上斜筋ナリ

(235)眼窩ノ後背隅ニ起リ前筋ト相對シテ眼球ニ附著スル筋ハ即チ上直筋ナリ

上記ノ諸筋ヲ附著點ニ於テ切斷セヨ

(236)下直筋ニ接シテ其ノ前方ニ起リ上斜筋ニ被ハレテ眼球ノ前背縁ニ附著スル筋ハ即チ内直筋ナリ是レヲ附著點ニ於テ切斷シテ折返セ

(237)上記ノ六筋ノ外ニ眼球ニ附著スル筋尙ホ二箇アリ一ハ眼球ノ前腹縁ニ起リ眼球ノ内側ヲ回リテ其ノ後腹縁ニ出ヅ此處ニテ細腱ト爲リテ遂ニ瞬膜ノ後腹端ニ附著ス是レヲ瞬膜稜錐筋ト稱ス

(238)遺レル一筋ハ眼球ノ背縁ニ上直筋及ビ上斜筋ニ被ハレテ幅廣ク起リ視神經ノ背側ニ於テ前筋ノ腱ニ連ナル是レヲ瞬膜方形筋ト稱ス視神經ヲ切斷シテ眼球ヲ離ス時ハ是レヲ見ルヲ得ベシ

眼球ヲ離シタル後上記諸筋ノ起點ヲ精



査スベシ

内 臟

新ナル材料ヲ取リテ痲酔法ヲ施シ羽ヲ去リ刀ヲ以テ下顎ヨリ肛門ニ至ル迄皮膚ヲ腹面中央線ニ於テ切開シ又必要ニ應ジテ横切開ヲ爲シテ皮膚ヲ左右ニ折返シ若シ兩側ノ鎖骨間及ビ其ノ附近ニ脂肪アラバ是レヲ除去スベシ

(239)頸部ノ腹側ニハ食道及ビ氣管アリ氣管ノ前端ハ食道ト重ナリテ其ノ腹側ニ在レドモ須臾ニシテ是レト別レ一ハ頸部ノ右側ヲ沿ヒ一ハ左側ヲ沿ヒテ後行ス又氣管ハ壁ニ數多ノ軟骨質ノ環ヲ具セリ而シテ是等ノ軟骨環ハ背側ニ於テ特ニ柔軟ナリ故ニ氣管ノ腹面ハ凸ナレドモ背面ハ扁平ナリ

(240)食道ハ始メ稍々太クレドモ漸次細ク爲リ頸ノ後部ニ於テ急ニ膨脹シテ一箇ノ

大ナル囊ヲ形成ス是レ即チ嚙囊ナリ而シテ嚙囊ノ後端ハ又管狀ト爲リ鎖骨間ヲ通リテ胸腔ニ進入ス

(241)頸骨ノ各側ニハ頸ノ全長ニ亘レル暗赤色ノ不規則長形ノ器官アリ是レ即チ胸腺ナリ大サハ材料ニ由テ著シク異ナル事アリ數多ノ部分ヨリ成ル

胸骨、鎖骨及ビ鳥喙骨ト隣接セル諸骨トノ關節ヲ離シテ是等ノ骨ヲ除去シ以テ胸腹腔ヲ露出スベシ

(242)胸腔ヲ露出スル時ハ直ニ心臟アリ大ナル卵形ノ肉質器官ニシテ薄膜ヨリ成レル心囊ノ中ニ在リ是ノ囊ノ内腔ヲ圍心竇ト稱ス又心臟ノ尖端ハ少シク中央線ノ右側ニ偏レリ

(243)心臟ノ直後ニ肝臟アリ濃赤色ノ器官ニシテ左右兩葉ヨリ成リ右葉ハ左葉ニ比シテ遙カ大ナリ而シテ肝臟ノ前面ニハ腹

部横隔膜密接ス

(244)肝臓左葉ノ背側及ビ其ノ直後ニハ堅固ナル筋質ノ層アリ

(245)肝臓右葉ノ後ニ在ル所ノ腸ノ彎曲ノ間ニハ濃赤色不規則形ノ器官附著ス是レ即チ膵ナリ

(246)心臓ノ前方嚙囊ガ細ク爲リテ再ビ食道ト爲ル部分ノ左右兩側ノ大血管ニハ各一箇ノ長サ三四分位ノ長橢圓形暗赤色ノ物體附著ス是レ即チ甲状腺ナリ

心臓ノ前後背腹ヲ記憶シ且ツ其ノ附近ノ大血管ガ總テ心臓ニ附著スル様ニ注意シテ是レヲ切斷シテ叮嚀ニ保存シ置キ後ノ觀察ニ資スベシ又此ノ際氣管及ビ肺臓ヲ損ハザル様特ニ注意スルヲ要ス

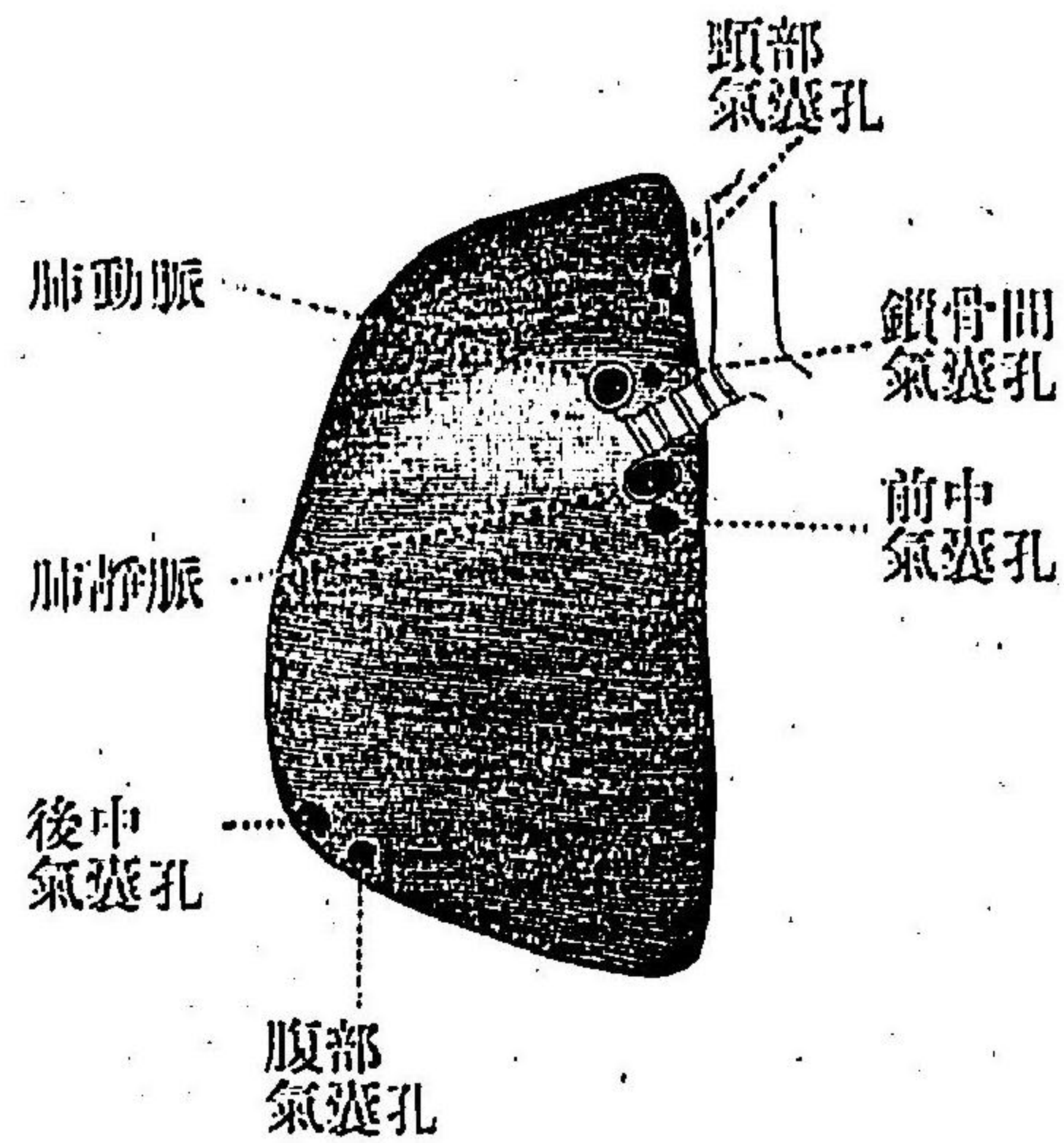
(247)氣管ハ嚙囊ノ後方ニ於テ又食道ト並ビテ後行シ後端ハ食道ト重ナリテ其ノ腹側ニ在リ且ツ此處ニテ左右ニ分レテ氣管

支ト爲リテ肺臓ニ進入ス

(248)片側ノ氣管支ノ途中ヲ渺シク切開シテ吹管ノ先端ヲ肺ニ向テ挿入シテ吹込ム時ハ肺臓内ヨリ氣胞ノ出ヅル小孔若干アルベシ二箇ハ肺ノ後外隅ニ一ハ氣管支ノ後ニ一ハ其ノ前ニ又遣レル一箇ハ肺ノ先端ヨリ少シク後方ニ在リ第一ハ腹部氣囊ニ通ジ第二ハ後中氣囊ニ通ジ第三ハ前中氣囊ニ通ジ第四ハ鎖骨間氣囊ニ通ジ第五ハ頸部氣囊ニ通ズ氣囊ハ後ニ觀察スベシ

(249)肝臓ノ前端ハ網膜ニ由テ腹部横隔膜ニ懸垂サル又腸ノ蟠曲ノ間ニ在ル所ノ腸管膜ヲ出來ル丈觀察セヨ

内臓ノ概景ヲ圖シタル後食道ノ前端ヲ横斷シ又氣管支ヲ切斷シ肺ヲ損ハザル様ニ注意シテ全消化管ヲ繙クベシ但シ此ノ際消化管ト肝臓及ビ膵トノ連絡ヲ斷タザル様ニ注意スベシ



第二十二圖—どばと、右肺ノ腹面圖

(250) 食道ノ後端ハ肝臟左葉ノ背側ニ至リ此處ニテ膨脹シ壁ノ状態異ナリ是レ即チ前胃ナリ(即チ腺質ノ胃ニシテ壁ノ状態ハ腺ノ存在ニ基因セリ)

(251) 前胃ノ後端ハ少シク縮小シテ筋質ノ胃ニ連ナル是レハ既ニ觀察シタル所ニシテ全形扁平橢圓形ニ壁極ニテ堅固ナリ又表面ニ光澤アル鞏牢ノ膜ヲ被レリ

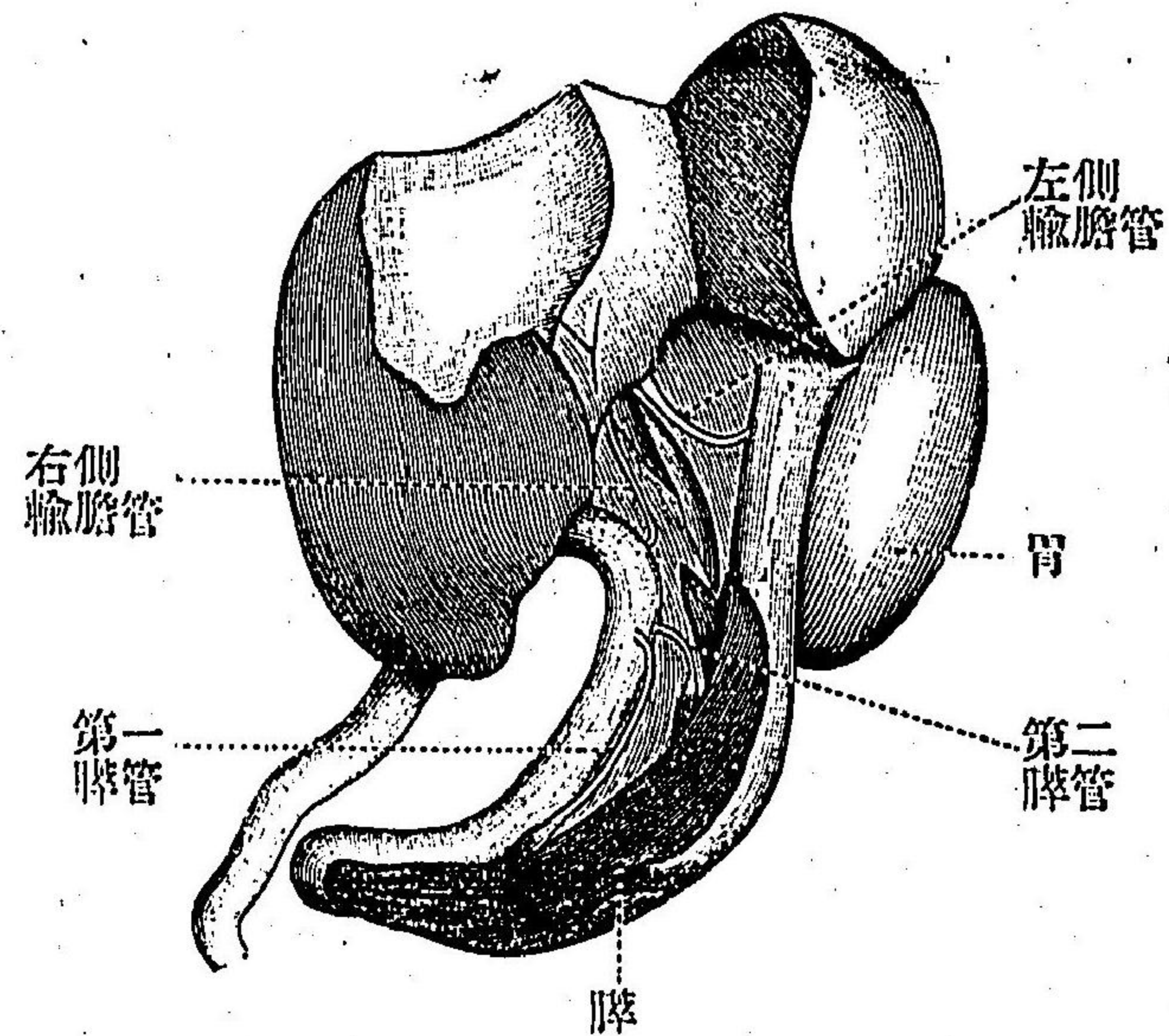
(252) 胃ト肝臟トノ間ノ網膜ニハ濃赤色長卵圓形ノ器官附著ス是レ即チ脾ナリ

(253) 胃及ビ肝臟ノ後方ニハ既ニ觀察シタル所ノU字形ヲ成セル腸ノ部分アリテ其ノ間ニ脾附著ス脾ハ三箇ノ葉ヨリ成ル一ハ腹側ニ位シ一ハ其ノ背側ニ位シ而シテ一ハ腹葉ノ前端ニ在リ背葉ト腹葉トハ略ボ同大ニシテ前葉最モ小ナリ

(254) 脾ノ附著スル所ノU字形腸部ハ即チ十二指腸ニシテ其ノ左半ノ前端ハ胃ニ連ナリ右半ノ前端ハ小腸ニ連ナル而シテ脾管及ビ輸膽管多ク其ノ間ニ開口ス

下記ノ脾管及ビ輸膽管ノ周圍ニハ多少ノ脂肪附著スルガ故ニ是レヲ叮嚀ニ除去スルヲ要ス

(255) 脾ノ腹葉ノ中程ヨリ右方ニ向テ一箇ノ管出ヅ又其ノ少シク前方ニ於テ第二ノ管出デ何レモ斜ニ前方及ビ右側ニ向ヒテ



第二十三圖—どばと、肝臓及ビ附近ノ腹面圖

十二指腸ノ右半ノ前部ニ開口ス(第二十三圖)  
是等ハ即チ第一及ビ第二膵管ナリ

(256)膵ノ背葉ノ前端ヨリ一箇ノ管出デ右  
方ニ向ヒテ進行シ遂ニ小腸ノ初部ニ開口  
ス是レ即チ第三膵管ナリ(鳥類ハ總テ三箇  
ノ膵管ヲ有ス)

(257)全肝臓ノ背面ノ殆ド中央ヨリハ一條

ノ稍々太キ管出デ斜ニ後方及ビ左側ニ向  
ヒテ遂ニ十二指腸ノ初部ニ開口ス是レ即  
チ左側輸膽管ナリ

(258)肝臓右葉ノ背面ノ殆ド中央即チ左側  
輸膽管ノ少シク右方ヨリハ較々細キ一條  
ノ管出デ殆ド真直ニ後方ニ進ミ膵ノ前葉  
ノ右側ヲ通リテ遂ニ十二指腸ノ終リ即チ  
十二指腸ガ右方ニ曲リテ小腸ニ連ラント  
スル處ニ開口ス是レ即チ右側輸膽管ナリ

(259)小腸ノ末部ニ一對ノ盲囊アリ是レヨ  
リ以後ハ直腸ナリ

直腸ノ後端ヲ切斷シテ全消化管ヲ取出  
シ是レヲ縦ニ切開シ内容ヲ洗除シテ内面  
ヲ吟味セヨ又胃ノ内容ヲ洗ヒ出ス際其ノ  
中ニ多少ノ砂礫ノ混ズルニ注目セヨ

(260)食道ノ第一部ノ内面ニハ數多ノ縦褶  
アリテ何レモ多少ノ波狀ヲ爲セリ嚥囊ノ  
内面ノ褶ハ縱横不規則ナレドモ亦食道ノ

縦褶ト連絡セルモノヲ認ムルヲ得、食道第二部ニ至リテハ縦褶ノ數大ニ減ジ各褶大ナリ

(261)前胃内ノ粘液ヲ叮嚀ニ洗除スル時ハ内面ニ數多ノ小孔ヲ認ムルヲ得、而シテ各孔ノ周圍ハ必ず不透明白色ナリ是等ノ白色部ハ即チ胃液腺ニシテ各腺ハ卵形ノ囊狀ヲ成セリ彼ノ小孔ハ即チ是等ノ腺ガ胃ノ内腔ニ開ク處ナリ前胃ノ壁ノ切口ヲ吟味スル時ハ胃液腺ノ全形ヲ見ルコトヲ得ベシ

(262)胃壁ハ極メテ厚クシテ殆ド全ク筋肉ヨリ成リ内面ニ黄色ノきちん質ノ厚キ膜アリ是ノ膜ハ胃ノ前端ニ於テ環形ノ褶ヲ成セリ是レ即チ噴門瓣ナリ又是ノ膜ハ食道及ビ十二指腸ニ至ルニ從ヒ漸ク變ジテ遂ニ全ク通常ノ粘液ト爲ル是レヲ剥ギ取リテ實見セヨ

(263)十二指腸ノ内面ニハ無數ノ小ナル指狀突起アリテ其ノ狀恰モ天鵞絨ノ如シ其ノ初部ニハ環狀ノ幽門瓣アリ又二箇ノ膾管及ビ二箇ノ輸膽管ノ開口ヲ觀察シ探毛ヲ各ニ通ジテ實驗セヨ

(264)十二指腸ハ漸ク以テ小腸ト爲リ其ノ間ニ界線ナシ小腸ノ始メニハ第三膾管ノ開口アリ又其ノ内面ハ十二指腸ト同シク天鵞絨狀ヲ呈スレドモ是レヲ遠ザカルニ從テ突起漸ク短ク爲リ直腸ノ少シク前方ニ於テ縦褶ト爲ル

(265)直腸ノ内面ハ小腸ノ末部ト状態ヲ同フシ又其ノ末部ノ左右ニハ盲囊ノ開口アリ

腹腔ニ遺レル尿生殖器ヲ觀察セヨ

雄

雌

(266)睪丸ハ一對アリ (266)卵巢ハ一箇ニシテ腹腔前部ノ背壁ニテ腹腔ノ前端中央線

附著シ脊椎ノ左右ニ在リ生殖時期タルト然ラザルトニ因テ大サヲ異ニス略ボ長圓柱形ニシテ表面平滑ナリ白色ナルヲ常トス

(267)各睪丸ノ後端ヨリハ一條ノ管出ヅ是レ即チ輸精管ニシテ生殖時期ニ於テハ稍々太シト雖モ然ラザル時ニ於テハ極メテ細シ後行シテ總排泄腔ニ連ナル前ニ膨脹シテ貯精囊トナル其ノ開口ハ後ニ觀察スベシ

ノ左側ニ在リ稍々大ナル不規則形ノ器官ニシテ生殖時期ニ於テハ若干ノ大ナル卵黄アルベシ是等ノ卵黄ト見ユルモノハ實ハ囊狀ヲ爲シテ其中ニ一箇ノ卵黄ヲ包含セルナリ是レヲ<sup>グ</sup>ラ一ふ氏胞ト稱ス

(267)腹腔ノ中央線ノ左側略ボ三分ヲ距ツル處ニ一條ノ輸卵管アリ白色ノ管ニシテ生殖時期ニ於テハ稍々太ケレドモ然ラザル時ニハ細シ前端ハ喇叭狀ヲ爲シテ卵巢

(268)各睪丸ノ背側ニハ一箇ノ帶黄白色ノ體アリ是レ即チ副腎ナリ

ニ接スル處ニ於テ腹腔ニ開口ス是ノ部ヲふあるび氏管ト稱ス又後端ハ稍々太ク爲リテ下記ノ總排泄腔ニ連ナル其ノ開口ハ後ニ觀察スベシふあるび氏管ニ探毛ヲ通ジテ其ノ出ヅル處ヲ吟味セヨ

(268)卵巢ノ背側ニハ一箇ノ帶黄白色ノ體アリ是レ即チ副腎ナリ中央線ノ他側ニモ亦一箇アリ

(269)腸骨前部ノ腹面ニハ腎臟附著ス各腎ハ暗赤色不規則形ノ器官ニシテ腹膜ヲ以テ被ハル腹面ヨリ見ル時ハ四箇ノ葉ヲ識

別スルヲ得、是等ハ其ノ位置ニ由テ前葉、中葉、後葉及ビ内葉ト稱スルヲ得、腹膜ヲ叮嚀ニ除去シテ腎ノ面ヲ視フ時ハ數多ノ不規則ナル區劃アルヲ見シ

(270)腎ノ後葉ト内葉トノ間ヨリ後方ニ向テ一條ノ管出デ遂ニ總排泄腔ニ開ク是レ即チ輸尿管ナリ其ノ開口ハ後ニ觀察スベシ

肛門ヨリ鉗ヲ入レテ直腸ノ腹面中央線ヲ切開セヨ

(271)直腸ノ後端ハ一箇ノ腔ニ開口ス是レ即チ總排泄腔ナリ其ノ粘膜不規則ノ褶ヲ成シテ内腔爲メニ三部ニ分ル直腸ハ其ノ最モ前方ニ在ル部分ニ連ナル其ノ後ニ中部アリ又後端ノ背側中央線ニハ小形ノ後部アリ

雄

(272)貯精囊ヲ半バ切

雌

(272)輸卵管ノ末部ヲ

開シ後方ニ向テ探毛ヲ入レテ其ノ出ヅル處ヲ觀察セヨ總排泄腔ノ中部ニ於テスベシ  
半バ切開シテ後方ニ向テ探毛ヲ入レテ其ノ出ヅル處ヲ觀察セヨ總排泄腔ノ中部ノ左側ニ於テスベシ

(273)輸尿管ノ末部ヲ半バ切開シ後方ニ向テ探毛ヲ入レテ其ノ出ヅル處ヲ觀察セヨ生殖管ノ開口ノ直後ニ於テスベシ

(274)總排泄腔ノ後部ノ背面中央線ニ一箇ノ稍々大ナル開口アリ前方ニ向テ探毛ヲ入レ是ヲ辿リテ周圍ノ組織ヲ叮嚀ニ除去スベシ探毛ノ入りタル腔ハ即チ一箇ノ囊狀器ノ内腔ナリ是ノ器官ヲふあぶりまうす氏囊ト稱ス長卵形ノ器官ニシテ總排泄腔ノ背側ニ在リ其ノ全形ヲ檢シタル後切開シテ内腔ヲ觀察スベシ

腎臟及ビ卵巢若クハ睪丸ヲ叮嚀ニ取出シテ其ノ全形ヲ觀察セヨ

(275)遺レル氣管支ヲ肺ニ接シテ切斷シ片側ノ肺ヲ叮嚀ニ取出スベシ各肺臟ハ略ボ三角形ニシテ背腹ノ方向ニ扁平ナリ尖端ハ第一頸肋骨ニ達シ後邊ノ内側ハ骨盤ニ合著セル第一肋骨ニ達スルヲ得、内縁ハ略ボ眞直ナレドモ外縁ハ弧狀ナリ又腹面ノ後部ハ氣囊ト重ナルヲ以テ少シ窪ク背面ハ肋骨ト肋骨トノ間ニ進入シテ胸壁ノ裏面ニ密著ス他側ノ肺ヲモ取り出シテ觀察セヨ

(276)肺臟ノ内景ハ海綿狀ニシテ無數ノ氣胞ヲ含有ス諸ノ方向ニ切斷シテ觀察セヨ又血管モ數多アリ是等ハ内ニ血液ノ凝固セルモノ多少アルヲ以テ氣胞ト識別スルヲ得ン

(277)氣管ノ最モ後ノ軟骨環及ビ是レニ次グ所ノ環ハ總テ他ノ環ト異ニシテ腹面ヨリ見ル時ハ扁平V字形ニシテ其ノ頂端堅

牢ナル組織ヲ以テ合著ス而シテ是等二環ノ間特ニ稍々廣クシテ薄キ膜ヲ以テ張詰メラル是レ即チ發聲器ニシテ彼ノ膜ヲ鼓狀膜ト稱シ其ノ振動ニ因テ發聲スルモノナリ

(278)發聲器ニ附著スル小筋二對アリ一管ノ後部ノ左右ニ在リテ其ノ後端鼓狀膜ニ附著ス是レヲ氣管筋ト稱ス他ハ發聲器ノ前方凡ソ五分ノ處ニ於テ氣管ノ右側ニ附著ス其ノ起端ハ胸骨ノ裏面ニ在リ後機ヲ待テ實見セヨ

氣管ノ前端即チ喉頭ヲ叮嚀ニ取出シ柔軟組織ヲ除去シテ喉頭軟骨ヲ吟味セヨ

(279)喉頭ハ四箇ノ軟骨ヨリ成ル内二箇ハ左右ニ對在シ他ノ二箇ハ中央ニ位ス氣管開口ヲ後方ヨリ抱懷スル所ノU字形ノ軟骨ヲ甲狀軟骨ト稱ス其ノ形蹄鐵狀ナリ其ノ前端ニ一箇ノ扁平ナル軟骨板アリ是レ



ヲ環狀軟骨ト稱ス又甲狀軟骨ノ後ニ於テ  
左右ニ並ベル稍々三角形ノ軟骨アリ前端  
環狀軟骨ニ關接ス是レヲ披裂軟骨ト稱ス  
眼球ノ附屬器ヲ觀察セヨ

(280)眼瞼ヲ少シク舉ゲテ其ノ前端ノ裏面  
ヲ視フ時ハ二箇ノ小孔アルヲ見ン是等ハ  
即チ淚管ノ開口ナリ各箇ニ吹管ノ先端ヲ  
入レテ吹込ム時ハ氣胞ノ外鼻孔ヨリ出ヅ  
ルヲ見ルベシ彼ノ開口ヨリ少シク、叮嚀  
ニ切開シテ淚管ヲ吟味シ二管ノ合スルヲ  
實見セヨ

(281)眼瞼ヲ叮嚀ニ切去リテ眼窩ノ後端ヲ  
吟味セヨ淡紅白色ノ不規則形扁平ノ器官  
アリ是レ即チ淚線ナリ

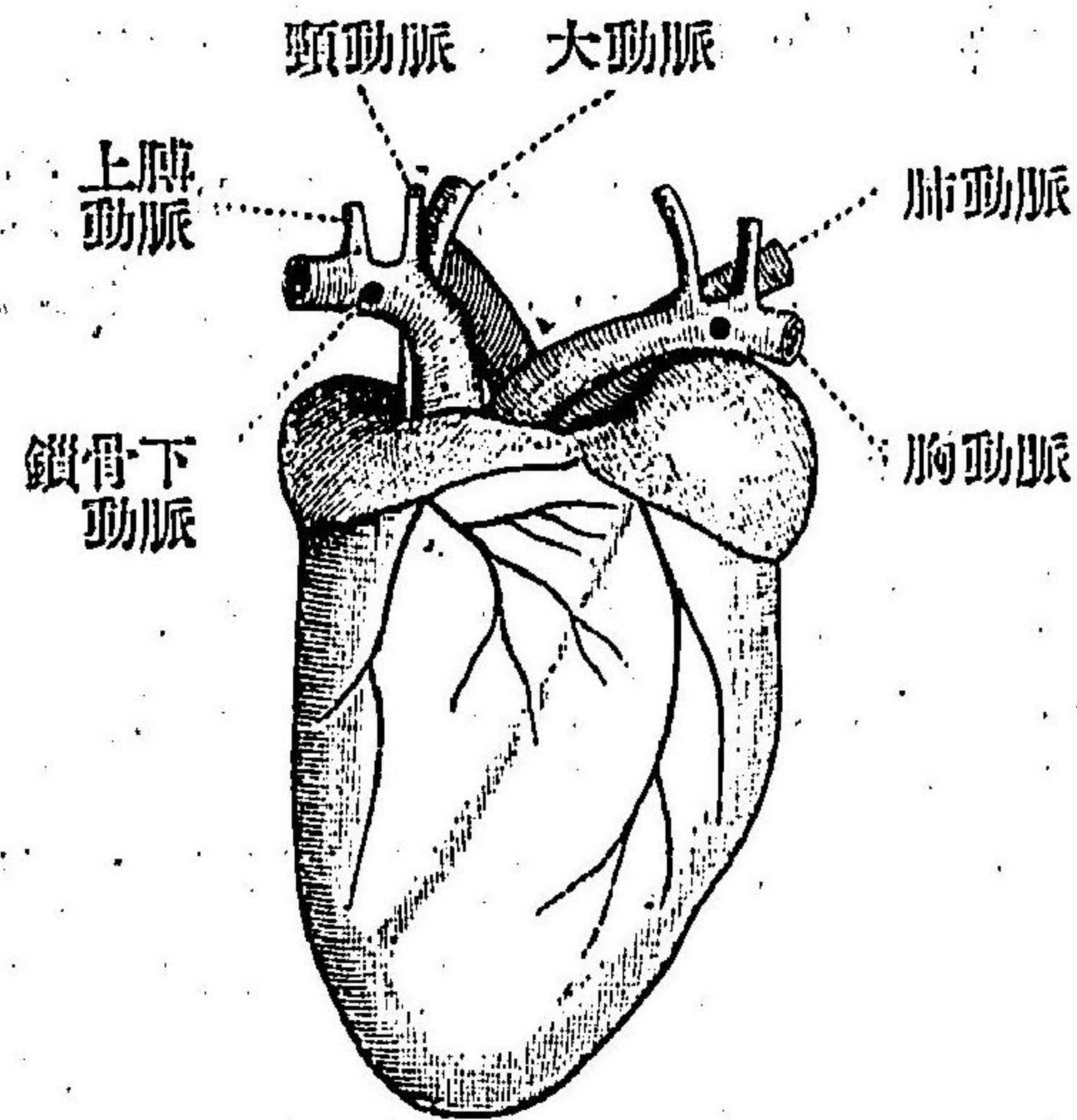
(282)眼窩ノ壁ヲ少シク破壞シテ其ノ前腹  
隅ヲ吟味セヨ下斜筋ト下直筋トノ間ニ一  
箇ノ稍々大ナル扁平形ノ腺アリ是レ即チ  
は一てる氏腺ナリ(一名瞬膜腺)其ノ背端ハ

一條ノ管ト爲リ瞬膜ノ前縁ノ裏面ニ開口  
ス瞬膜ヲ舉ゲテ是レヲ實見セヨ又輸液管  
ヲ觀察スルニハ頭骨及ビ腦ノ一部分ヲ除  
去スルヲ便トス

前ニ保存シ置キタル心臟ニ就キテ諸部  
分ノ觀察ヲ爲セ又内臟ヲ觀察シテ遺レル  
材料ハ是レヲ保存シテ神経系ヲ觀察スル  
際補充ニ用ユベシ

(283)心臟全體ハ略ボ扁平圓錐形ニシテ總  
ベテ筋肉ニ富メリ前方ノ部分ハ後部ニ比  
シテ較々薄キ壁ヲ有ス是レ即チ心耳ナリ  
又心臟ヲ腹側ヨリ見ル時ハ左右ノ心耳ノ  
區別明白ナリ

(284)心室部ヲ腹側ヨリ見ル時ハ其ノ表面  
ニ血管左右ニ各一組アリ右側ナルヲ右側  
前冠狀靜脈ト稱シ左側ナルヲ左側前冠狀  
靜脈ト稱ス又心臟ノ尖端ヨリ少シク右方  
ニ偏リタル處ヨリ左側心耳ノ内側ニ向テ



第二十四圖—どばと、心臓ノ腹面圖

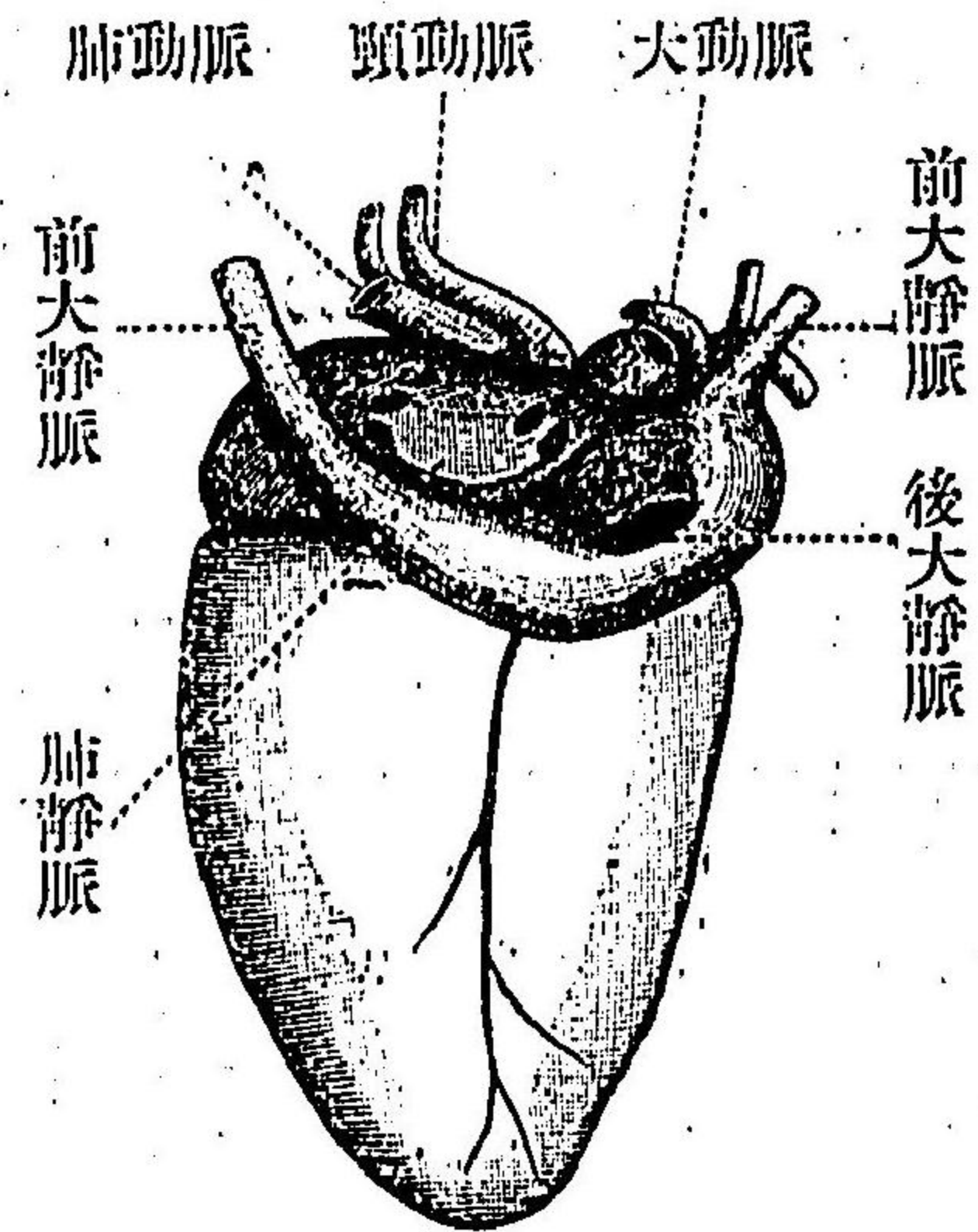
一ノ淺キ溝アリ是レ即チ兩側ノ心室ノ界ヲ示スモノナリ

(285)心臓ヲ背側ヨリ見ル時ハ心耳ノ部分腹側ヨリ見タル時ニ比シテ大ニシテ兩側ノ心耳ノ區別判然ナラズ又心室部ノ中央ニ一組ノ血管表面ニ近ク散布ス是レ即チ後冠狀靜脈ナリ

(286)心臓ヲ腹側ヨリ見ル時ハ左右ノ心耳

ノ間ヨリ左ノ動脈ノ出ヅルヲ見ルベシ (a) 最モ腹側ニ於テ左右相對シ弧狀ヲ爲シテ出ヅル動脈ハ無名動脈ナリ其ノ後方ニ轉ゼントスル處ニ於テ三條ノ枝管ヲ出ダス本管ハ胸動脈ト稱シ三條ノ枝管ハ即チ頸動脈上肢動脈及ビ鎖骨下動脈ナリ (b) 右側ノ無名動脈ノ基部ノ右側ヨリ右方及ビ背側ニ向テ出ヅル大ナル動脈アリ是レ即チ大動脈ナリ而シテ大動脈ト左右ノ無名動脈トハ合一シテ左側ノ心室ニ通ズ其ノ開口ハ後ニ觀察スベシ (c) 無名動脈ノ背側及ビ左側ニ當リテ一對ノ大ナル動脈出ヅ是レ即チ肺動脈ナリ是レハ合シテ右側心室ニ通ズ其ノ開口ハ後ニ觀察スベシ

(287)心臓ヲ背面ヨリ見ル時ハ前記ノ諸動脈ノ一部分及ビ左ノ靜脈ヲ見ルベシ (a) 心耳部ノ左右ノ前隅ヨリ前方ニ向テ出ヅル處ノ前大靜脈、右側ノモノハ直ニ右側心耳



第二十五圖—どばと、心臓ノ背面圖

ニ開キ左側ノモノハ左側心耳ノ背側ヲ通過シテ右側心耳ニ開ク (b) 右側心耳ノ中部ニハ極メテ大ナル靜脈ノ開口アリ是レ即チ後大靜脈ナリ (c) 左側心耳ニハ肺靜脈合シテ開口ス各側ノ肺靜脈ハ直ニ二枝ニ分ル

(288) 後大靜脈ノ切口ヨリ鉗ヲ入レテ右側心耳ノ壁ヲ切開シテ其ノ内腔ヲ吟味シ探

毛ヲ入レテ前大靜脈ニ通ズルヲ實見スベシ又其ノ腹壁ノ中部ニ一箇ノ小孔アリ是レニ吹管ノ尖端ヲ入レテ吹キ込ム時ハ氣胞ノ左側前冠狀靜脈ノ切口ヨリ出ヅルヲ見シ背壁ニハ二箇ノ小孔アリテ後冠狀靜脈ト右側前冠狀靜脈トニ通ズ是等ノ靜脈ヲ途中ニ於テ切斷シ是レニ吹管ヲ入レテ吹込ム時ハ彼ノ孔ヨリ氣胞ノ出ヅルヲ見シ但シ右側前冠狀靜脈ニハ心耳ノ開口ヨリ吹込ム方容易ナリトス右心耳ト右心室トノ間ノ開口ハ極メテ大ナリ

(289) 肺靜脈ノ切口ヨリ鉗ヲ入レテ左側心耳ノ壁ヲ切開シテ其ノ内腔ヲ吟味セヨ

(290) 左側心室ノ壁ヲ切開セヨ裏面ニハ數多ノ肉柱アリ又左心耳ト左心室トノ間ニハ三箇ノ瓣アリテ心室ニ向テ懸垂シ各瓣ノ游離縁ト附近ノ肉柱トノ間ニハ若干ノ細キ腱索跨レリ三箇ノ瓣ノ内一箇ハ中央

線 = 接シテ位シ他ノ二箇ハ是レ = 相對シテ位ス而シテ内側瓣ノ内側 = ハ大動脈開口ス探毛ヲ通ジテ實見セヨ

(291)右側心室ノ壁ヲ切開セヨ其ノ裏面ハ平滑ニシテ内腔ノ形稍々半月狀ナリ右心耳ト右心室トノ間ニハ一箇ノ幅廣キ肉質瓣アリ又右室壁ヲ肺動脈マデ切開セヨ其ノ界ニハ三箇ノ半月形瓣アリ肺動脈内ニ懸垂ス

(292)左心室ノ壁ノ切開ヲ前方ニ延バシテ大動脈マデ達セシメヨ大動脈ノ始メニハ三箇ノ稍々三角形ノ瓣アリ大動脈内ニ懸垂ス一ハ背側ニ位シ他ノ二箇ハ腹側ニ相對シテ位ス而シテ背側瓣及ビ左方腹側瓣ニ對スル處ニ於テ大動脈ノ壁ニ各一箇ノ小孔アリ是等ハ即チ冠狀動脈ノ開口ニシテ背側瓣ニ對スルハ右側冠狀動脈ニ通ジ他ハ左側冠狀動脈ニ通ズ心室ノ末部ヲ切

リ去リ吹管ヲ以テ是等ノ開口ニ吹込ム時ハ切斷サレタル動脈ヨリ氣胞ノ出ヅルヲ見ルベシ但シ是レニ吹込ムニハ多量ノ力ヲ要シ必ズシモ成巧セズ

### 神 經 系

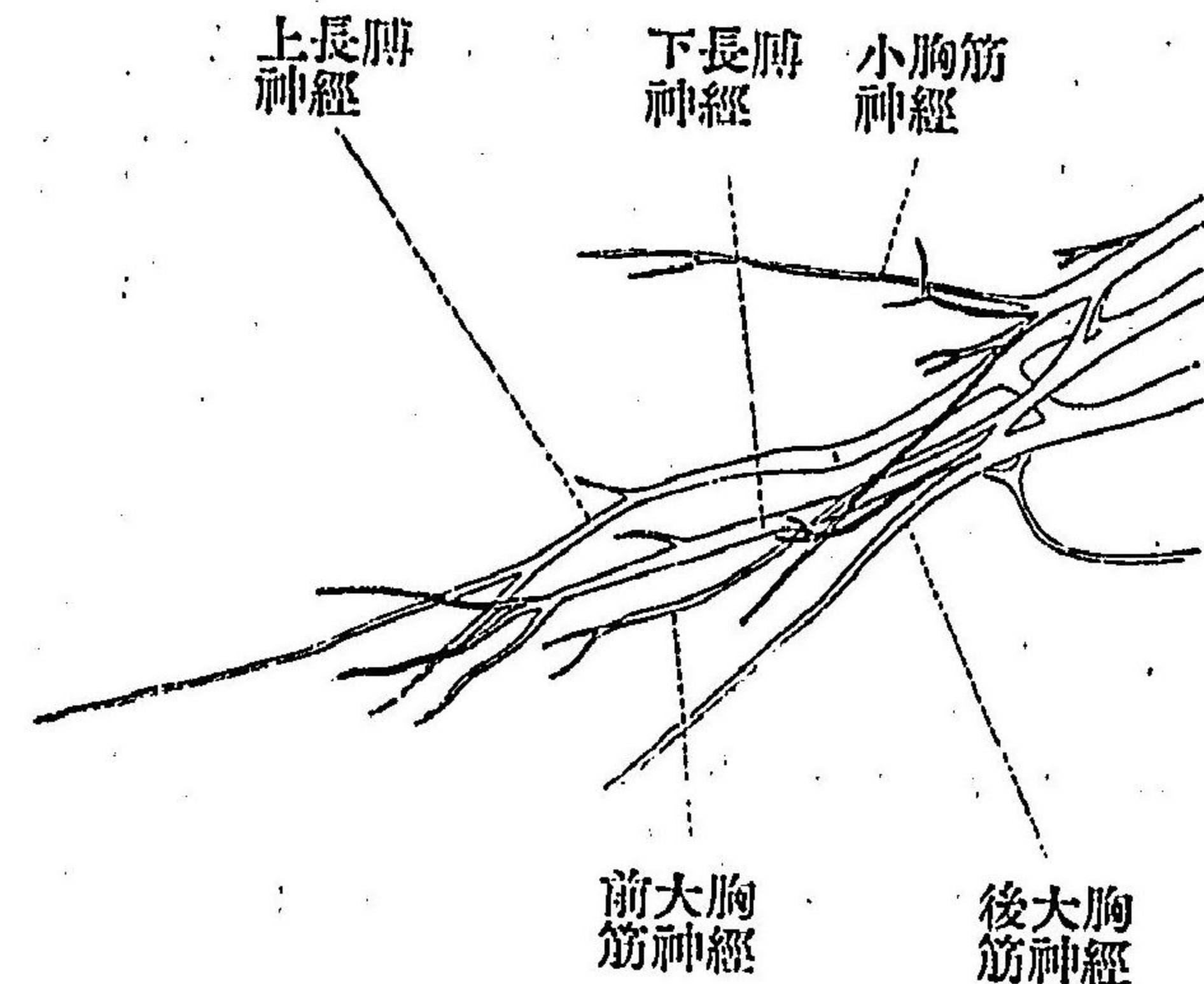
新ナル材料ヲ取リテ羽ヲ去リ下顎ヨリ肛門ニ至ル迄腹面ノ皮膚ヲ中央線ニ於テ切開シテ是レヲ左右ニ別ケ又叮嚀ニ大胸筋及ビ小胸筋ヲ胸骨ヨリ離シテ外側ニ折返シ而シテ胸骨ト鳥喙骨ト及ビ胸骨ト肋骨トノ間ノ關節ヲ切り離シテ胸骨ヲ除去スベシ

(293)頸部ノ側部ニ於テ皮膚ノ直下ニ在ル所ノ縦ニ亘レル稍々大ナル血管ニ密接セル一條ノ稍々大ナル神經アリ前方頭部ヨリ出デ彼ノ血管(即チ頸靜脈)ニ並行シテ後行シ胸部ニ入ルヤ少シク膨脹シテ結節ノ狀ヲ爲シ其ノ後方ニ於テ嚙囊ニ至ル所ノ

一枝ヲ分出ス(喉嚢神經)夫レヨリ又後行シテ遂ニ前胃及ビ胃ニ至ル又喉嚢神經ヲ分出スル處ニ於テ肺ニ向テ小枝ヲ出ダス(肺神經)是ノ大神經ハ第十腦神經即チ迷走神經(一名肺胃神經)ナリ其ノ起源ハ後ニ觀察スベシ

食道ヲ迷走神經ト共ニ片方ニ偏セ必要ニ應ジテ諸ノ組織ヲ除去シ以テ肺臟ノ前端ノ邊ヲ露出セヨ

(294)最終ノ四頸骨ノ間及ビ第一背骨ト終リノ頸骨トノ間ヨリ出ヅル所ノ脊髓神經ハ特ニ大ニシテ互ニ合著シ以テ前肢神經叢ヲ形成ス材料ニ由テ多少ノ差異アルベシト雖モ是レヲ形成スル神經ノ配置大概左ノ如シ(a)終リノ四箇ノ頸骨ノ間ヨリ出ヅル所ノ神經ハ特ニ太クシテ第一背骨ト最終ノ頸骨トノ間ヨリ出ヅル神經ハ稍々細シ(b)前記ノ脊髓神經ノ最前ナルモノト



第二十六圖—どばと、右側前肢神經叢ノ腹面

圖

其ノ次ノモノト又第二ト第三ト及ビ第三ト第一背骨ト最終ノ頸骨トノ間ヨリ出ヅル神經トノ間ニハ連鎖神經アリ

(295)前肢神經叢ヨリハ前肢ニ至ル所ノ神經ヲ分出スルノ外又胸部及ビ肩部ノ諸筋ニ至ル所ノ神經出ヅ其ノ重ナルモノ左ノ如シ(a)神經叢ノ前縁末端ヨリハ一條ノ神經出デ、小胸筋ニ至ル(小胸筋神經)其ノ基

部 = 接スル處ヨリハ若干ノ小神經出デ、  
 肩部背側ノ諸筋 = 至ル又一條ノ神經ハ斜  
 = 後方 = 出デ、鋸狀筋 = 至ル (b) 大胸筋 =  
 向テハ二條ノ神經出ヅ何レモ稍々太クシ  
 テ叢ノ後部ヨリ出ヅ前方ナルハ叢ノ第二  
 神經ノ直接ノ續キノ如キ觀テ爲シテ大胸  
 筋ノ前部 = 至リ後ナル方ハ叢ノ第三神經  
 ノ直接ノ續キノ如ク見エ大胸筋ノ後部 =  
 至ル (c) 前大胸筋神經ト後大胸筋神經トノ  
 間 = ハ一條ノ稍々細キ神經アリテ鳥喙骨  
 ト上膊骨トノ間 = 跨レル諸筋 = 至ル

(296) 前肢神經叢ヨリ二條ノ大神經出デ、  
 前肢 = 至ル一ハ叢ノ第一、第二及ビ第三神  
 經ノ連絡 = 因テ形成サレテ甚ダ太ク上長  
膊神經ト稱ス(一名橈骨長膊神經)是レハ上  
 膊骨ノ中部 = 於テ同骨ノ後面ヲ通過シテ  
 背側ニ出デ肘ニ至リテ稍々橈骨ニ接近シ  
 テ前腕(ノ背側)ヲ通過シテ腕部及ビ指部 =

至ル

(297) 前肢 = 至ル所ノ尙ホ一條ノ神經ハ下  
長膊神經ト稱シ前肢神經叢ノ第二及ビ第  
 三神經ノ合著 = 因テ形成サル、所ノ最大  
 神經ナリ大胸筋神經ト重ナリテ其ノ背側  
 = 在リ上膊ノ腹面皮膚ノ直下ヲ沿テ進行  
 シ主トシテ下膊ノ腹面ノ諸筋 = 分布サル  
 若シ前 = 内臓ヲ觀察シタル材料ト本材  
 料ト性ヲ異ニスル時ハ此處 = 生殖器ノ觀  
 察ヲナシ然ル後可成神經ヲ損セザル様 =  
 注意シテ諸内臓ヲ除去スベシ此ノ際細小  
 ナル神經ヲ切斷スルハ止ムヲ得ザルベシ

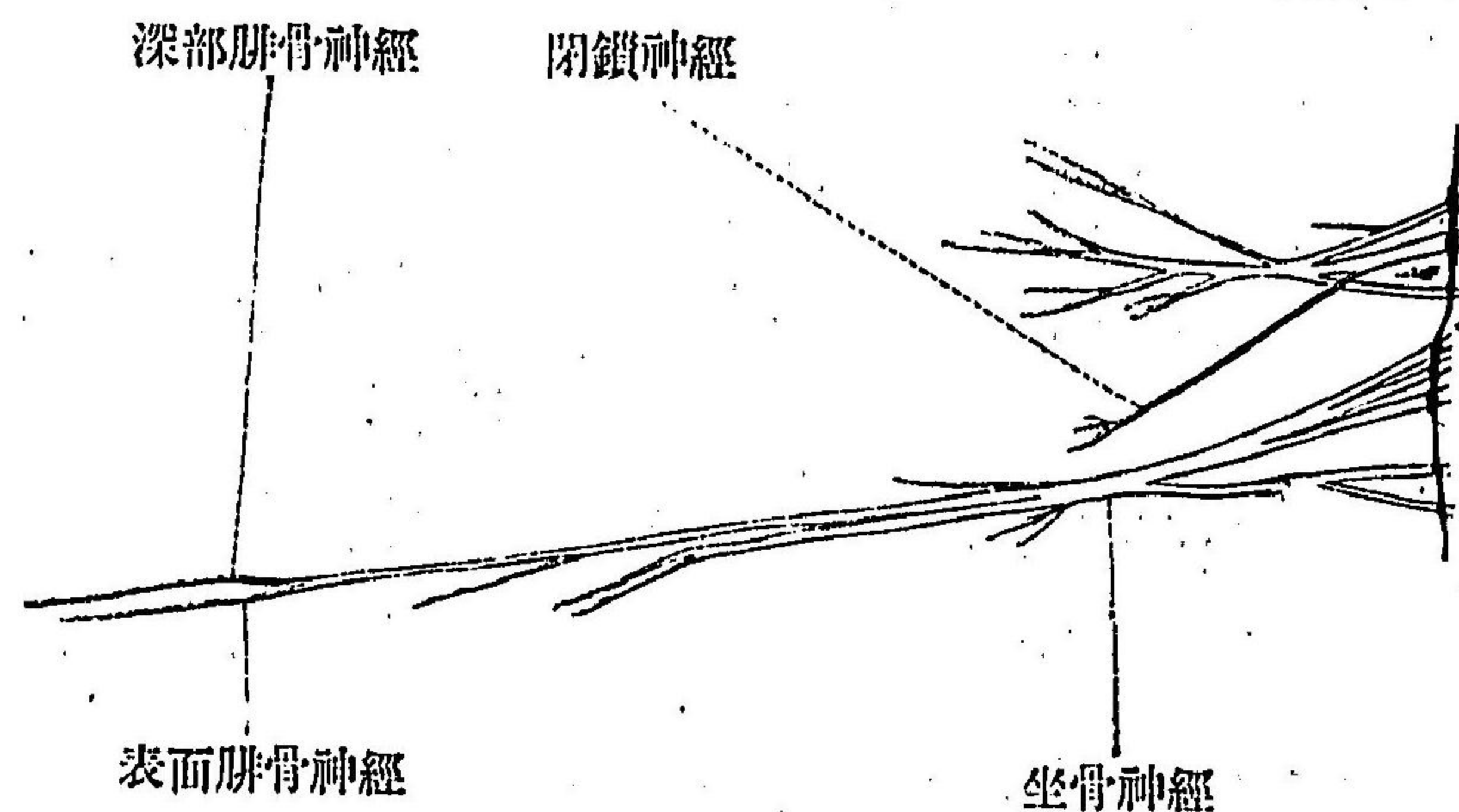
(298) 前肢神經叢ノ最後ノ脊髓神經ノ後方  
 = 在ル所ノ五條ノ脊髓神經ハ何レモ脊椎  
 ナ出ヅルヤ直 = 背腹二枝 = 分レ背枝ハ直  
 = 肋骨間ノ諸筋 = 分散シ腹枝ハ内肋骨間  
 筋ノ裏面ヲ沿テ進行シ腹側ノ肋骨間諸筋  
 = 分布サル

後肢神經叢ハ又臀部神經叢ト稱ス是レ  
ヲ觀察セヨ

(299)後肢神經叢ハ總テ八箇ノ脊髓神經ノ  
連絡合著ニ因テ成リ三部ヲ識別スルヲ得  
即チ股神經叢坐骨神經叢及ビ耻骨神經叢  
是レナリ

(300)股神經叢ハ三箇ノ脊髓神經ヨリ成ル  
而シテ是等ノ脊髓神經ハ皆殆ド一點ニ於  
テ相會ス又其ノ中央ノ脊髓神經ノ末部ヨ  
リハ一條ノ神經分出シ斜ニ後行シテ閉鎖  
孔ノ前端ニ至リ主トシテ閉鎖筋ニ分布サ  
ル是レヲ閉鎖神經ト稱ス又股神經叢ヨリ  
出ヅル大ナル神經ハ直ニ數枝ニ分岐シテ  
大腿部前面ノ諸筋ニ分布サル

(301)坐骨神經叢モ亦三箇ノ脊髓神經ヨリ  
成ル而シテ是等ノ神經ノ合著ニ因テ形成  
サレタル大神經ハ即チ坐骨神經ナリ是ノ  
神經ハ大腿關接窩ノ後端ニ接シテ骨盤ヲ



第二十七圖—どばと、右側後肢神經叢ノ腹面

圖

出デ近隣ノ諸筋ニ向テ若干ノ枝ヲ分出シ  
タル後二條ノ密著セル大神經ト爲リ大腿  
ノ外側ヲ通過シテ膝部ニ向ヒ是レニ達ス  
ル少シク前ニ於テ二神經全ク別レ一ハ又  
直ニ二條ニ分レテ脛部後面ノ諸筋ニ分布  
サル

(302)坐骨神ノ遺レル部分ハ膝ニ達シテ一  
枝ヲ脛部ノ外側ニ向テ分出ス是ノ神經ハ  
あきれす氏腱ノ附近ニ分布サル坐骨神經

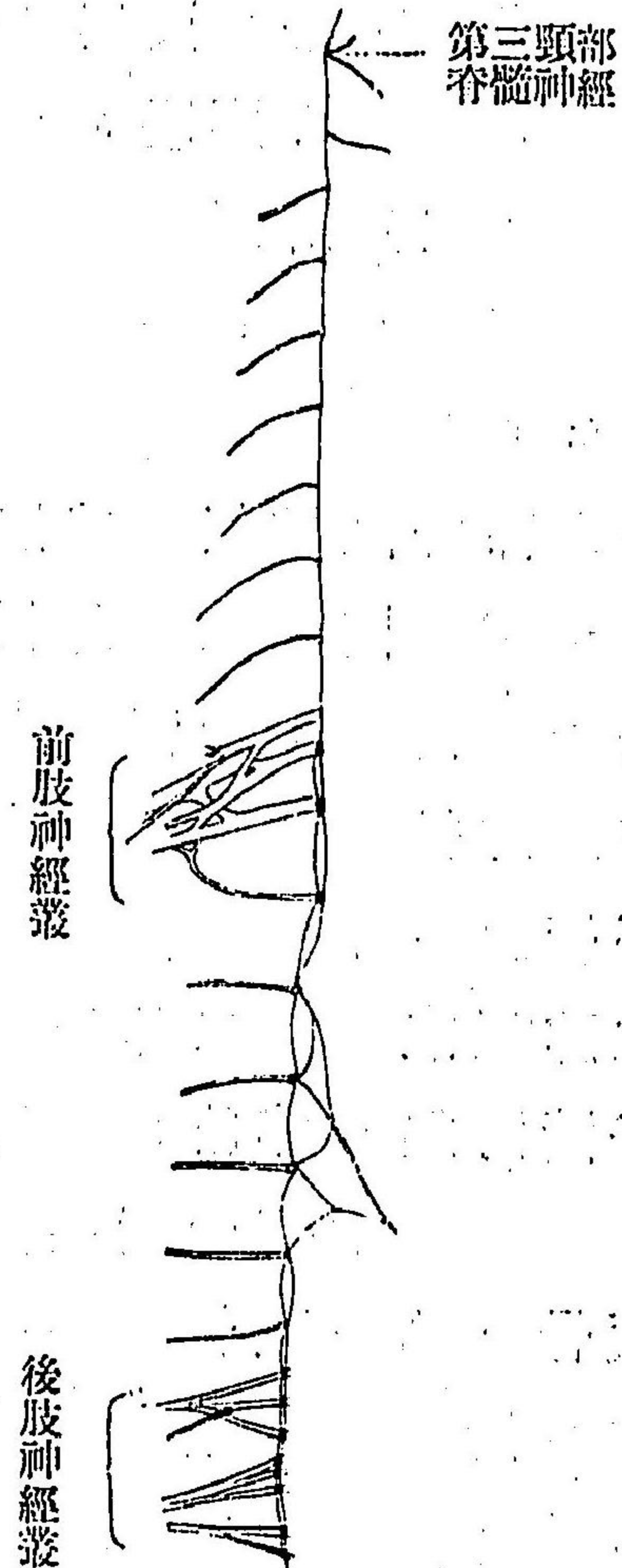
ハ尙ホ進行シテ二枝ニ分ル是等ハ互ニ相並ビテ脛骨ノ前外縁ニ沿フテ進行シ臚部ノ前面ニ至ル外側ナルヲ表面腓骨神經ト稱シ内側ナルヲ深部腓骨神經ト稱ス

(303) 耻骨神經叢ハ二箇ノ脊髓神經ヨリ成ル是等ハ脊椎ヲ去ルコト少距離ニ於テ合シテ一條ノ稍々太キ神經ト爲リ是ノ神經ハ大腿關接窩ニ至ル少シク前ニ於テ坐骨神經ニ合ス

(304) 臀部神經叢ノ後方ニ在ル所ノ脊髓神經ハ皆斜ニ後行シテ尾部ニ至ル

次ニ腹部及ビ胸部ノ交感神經系ヲ觀察セヨ

(305) 臀部神經叢ヲ成セル所ノ脊髓神經ノ基部ヲ注意シテ觀察スル時ハ是等ヲ互ニ連結スル所ノ縦ニ亘レル二條ノ神經アルヲ見シ是レ即チ交感神經ニシテ多クハ脊椎ニ密接シ且ツ其ノ色脊髓神經ト異ニ



第二十八圖—どばと、交感神經及ビ脊髓神經ノ基部、右側腹面圖



シテ少シク黄色ヲ帶ブ又其ノ各脊髓神經ニ附著スル處ハ稍々膨脹シテ結節ヲ成セリ上記二條ノ交感神經ノ内一ハ肋骨ノ頭ト突起トノ間ヲ通過シ一ハ脊骨本體ノ側面ニ密著セリ

(306)第一尾部脊髓神經ト前肢神經叢ノ前端ニ至ルマデノ間ノ交感神經系ノ配置ハ臀部ニ於ルニ同ジ只背部ノ中頃ニ於テハ腹側ノ交感神經ヨリ若干ノ小枝出デ互ニ合シテ腸管膜ニ進入ス

(307)前肢神經叢ノ第二神經ヨリ以前ニ於テハ各脊髓神經ヲ連結スル所ノ交感神經又各側一條ト爲リ頸骨横突起ノ孔ヲ通行シ以テ頭骨ト第一頸骨トノ間ニ至リ是處ヨリ出ヅル所ノ第一頸部脊髓神經ノ基部ニ合著ス是レヨリ前方ハ腦神經ニ連ナルヲ以テ先ヅ是レヲ觀察スベシ又第一頸部脊髓神經ト第二頸部脊髓神經トハ互ニ接

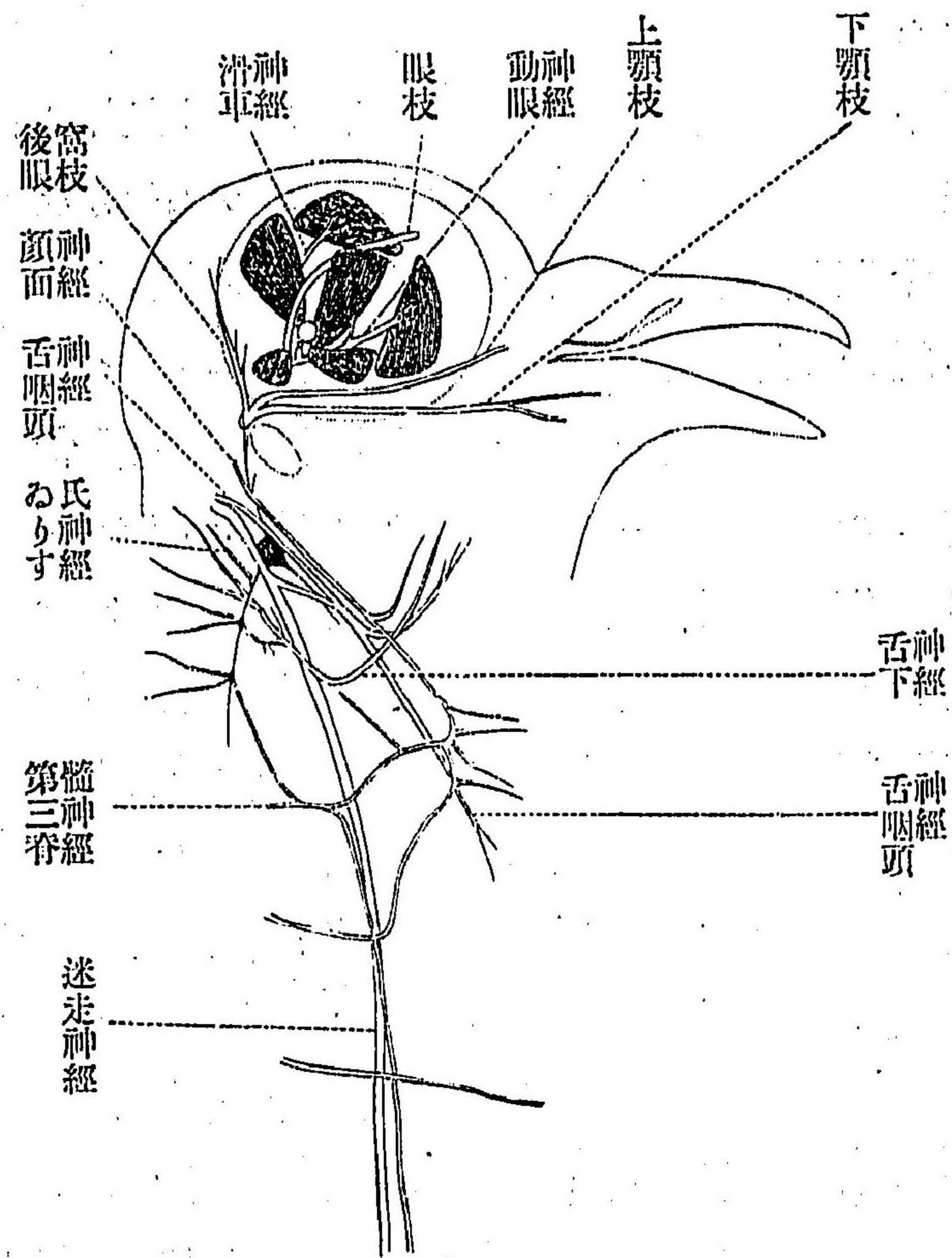
近セリ

下顎ノ後部及ビ必要ニ應ジテ耳孔ノ直後ニ在ル所ノ頭骨部ヲ除去シテ第九及ビ第十腦神經ヲ觀察セヨ但シ此ノ際附近ノ神經ヲ可成損ゼザル様ニ注意スベシ

(308)既ニ觀察シタル第十腦神經ハ頭骨ニ接スル端ニ於テ膨脹シテ結節ヲ成セリ

(309)第十腦神經ノ直前ニ於テ是レト共ニ頭骨ヲ出ヅル神經ハ即チ第九腦神經(舌咽頭神經)ナリ第十腦神ト別ル、ヤ須臾ニシテ分レテ二條ト爲リ一ハ後行シテ食道ニ至リ一ハ前方ニ向ヒテ舌部ニ至ル又迷走神經ト舌咽頭神經トノ間ニハ頭骨ヲ距ル少許ノ處ニ於テ一條ノ連鎖神經アリ

(310)第十腦神經ト第一頸部脊髓神經トノ間ニハ二箇ノ腦神經アリ第十二腦神經(舌下神經)ハ第一頸部脊髓神經ノ直前且ツ少シク腹側ニ偏リタル處ニ於テ起リ直チニ



第二十九圖—どばと、腦神經及ビ是レニ關連  
スル所ノ諸神經、交感神經ハ眞黒ニ圖セリ

背腹二枝 = 分ル背枝ハ後頭直筋 = 散布ッ  
レ腹枝ハ須臾 = シテ第一頸部脊髓神經ノ  
一枝ト合シ少シク腹側及ビ後方 = 進行シ  
タル後前方 = 轉ジテ舌部 = 至ル

(311)第十一腦神經(おりす氏副神經)ハ前神  
經ノ直前 = 在ル小神經 = シテ僧帽筋 = 至  
ル又頸部ヨリ踪跡シタル交感神經ハ第十  
一及ビ第十二腦神經ノ基端ヨリ少許距リ  
タル處 = 連ナレリ

第九及ビ第十腦神經ヲ頭骨ヨリ凡ソ一  
寸許ノ處 = 於テ切斷シテ是レヲ背方ニ折  
返セ

(312)第九腦神經ノ基部ト重ナリテ其ノ内  
側 = 密接セル一箇ノ稍々大ナル神經節ア  
リ是レヲ上頸神經節ト稱シ其ノ後縁ヨリ  
一條ノ細キ神經出ヅ是レ即チ頸部交感神  
經ノ續キナリ又第十腦神經ノ結節トノ間  
及ビ第七腦神經トノ間 = モ各々一條ノ細

キ連鎖神經アリ又腹側ニ向テ一條ノ神經出デ、血管ニ至ル

頭部ノ皮膚ヲ剝ギ且ツ必要ニ應ジテ耳孔ノ後方ナル頭骨部ヲ切取り又眼球ヲ其ノ諸筋ヨリ叮嚀ニ離シ視神經ヲ切斷シテ是レヲ除去シ眼窩内ノ脂肪ヲ清掃セヨ

(313)第七腦神經(顏面神經)ハ第九腦神經ノ少シク前方即チ耳孔ノ直後及ビ背側ニ於テ頭骨ヲ出デ稍々暫ク腹側及ビ後方ニ向テ進行シタル後前後兩枝ニ分ル前枝ハ前方ニ進ミテ舌部ニ至リ後枝ハ後方ニ向ヒテ遂ニ第二、第三及ビ第四頸部脊髓神經ノ一部分ト合シテ神經叢ヲ形成ス

(314)眼窩後壁ノ耳孔ニ接シタル處ヨリ一組ノ大神經出ヅ是レ即チ第五腦神經(三叉神經)ナリ其ノ基端ニ一箇ノ大ナル結節アリ是レヲがつせる氏神經節ト稱ス第五腦神經ハ四條ノ枝ヨリ成ル是等ヲ稱シテ上

顎枝、下顎枝、眼枝及ビ後眼窩枝ト云フ後眼窩枝ハ眼窩ノ後壁ニ沿フテ背側ニ向ヒ分レテ眼瞼及ビ顙頂部ノ皮膚ニ至リ上顎枝ハ眼窩ノ腹縁ニ接近シテ前方ニ進ミテ上顎ニ至リ下顎枝ハ上顎枝ト並ビテ其ノ腹側ヲ進行シテ下顎ニ至リ途中分レテ近隣ノ筋ニ至ル而シテ眼枝ハ既ニ骨骼ノ觀察中ニ見タル如ク別ノ孔ニ依リテ頭骨ヲ出デ下直筋ト眼窩ノ後壁トノ間及ビ視神經ト外直筋トノ間ヲ通過シテ眼窩ノ中部ニ至リ是處ニテ方向ヲ轉ジ前方及ビ背側ニ向テ進ミ遂ニ眼窩壁ノ前背隅ヲ貫キテ鼻部ニ達ス

(315)第四腦神經(滑車神經)ハ第五腦神經ノ眼枝ト共ニ頭骨ヲ出デ略ボ是レト並行シテ上斜筋ニ達シ是レニ散布ス

(316)第三腦神經(動眼神經)ハ頭骨ヲ出ヅルヤ須臾ニシテ下直筋、内直筋及ビ上直筋ニ

向テ枝ヲ分出シ遂ニ下斜筋ニ達ス第三腦神經ノ基部ニ一箇ノ結節アリ是レヲ毛様神經節ト稱ス又毛様神經節ヨリ背側ニ向テ分出シ視神經ト並ビテ眼球ニ侵入スル稍々太キ神經アリ是レ即チ毛様神經ナリ其ノ眼球ニ侵入セル後ノ方向ハ後ニ觀察スベシ又此ノ神經ハ視神經ヲ切斷スル際共ニ切斷サルレバ他側ノ眼球ニ就キ觀察ヲ補充スルヲ佳トス

(317)外直筋ノ直後ニ於テ頭骨ヲ出デ翼狀筋ヲ貫キテ外直筋ノ基部ニ散布スル神經ハ即チ第六腦神經(外轉神經)ナリ其ノ通過スル孔ハ極メテ小ナリ

從來用ヒ來レル材料ノ四肢ヲ去リテ一夜間15%ノ硝酸溶液ニ漬ケ置キ後充分水ニテ洗ヒ酸氣ヲ完ク除去シ然ル後頭骨及ビ脊髓弧ヲ切開シテ中央神經系ヲ露出セヨ又若シ從來ノ材料ニ損處多キカ或ハ古

クシテ用ニ耐ヘズ爲ニ新ナル材料ヲ用ユル時ハ先ヅ氣囊ノ觀察ヲ爲スベシ氣囊ハ總テ極メテ脆薄ノ壁ヲ有スルガ故ニ近隣ノ諸器官ヲ切去ルノ際特ニ注意ヲ要ス先ヅ從來ノ順序ニ倣ヒテ腹壁ヲ中央線ニ沿テ縦ニ切開シ又頸部腹面ノ上部ヲ切開シテ氣管ノ途中ニ絲ヲ卷キ付ケ而シテ吹管ヲ以テ氣門ヨリ空氣ヲ吹キ込ミテ彼ノ絲ヲ締メルベシ然ル時ハ腹腔内ノ大ナル氣囊膨脹セン必要ニ應ジ諸内臓ヲ切去リテ其ノ全形及ビ位置ヲ觀察スベシ

(318)腹腔内ニハ二箇ノ大ナル氣囊アリテ左右ニ對在ス消化管ノ蟠曲ノ間ニ蔓延セリ又右側ノ氣囊ハ左側ノ氣囊ニ比シテ大ナルヲ常トス是等ヲ腹部氣囊ト稱ス

(319)腹腔内ヨリ腹部横隔膜ニ向テ見ル時ハ心臟ノ左右ニ各一箇ノ氣囊アリ是等ヲ後中氣囊ト稱ス其ノ全形ヲ見ルニハ大小

兩胸筋及ビ胸骨ヲ除去シテ胸腔ヲ露出スルコト必要ナリ此ノ際特ニ注意シテ手術ヲ行フベシ就中最モ注意スベキハ大胸筋ノ前背部即チ腋ニ接スル處ニハ一箇ノ氣囊アルガ故ニ是レヲ損ハザル様爲スコトナリ後中氣囊ハ腹部氣囊ノ直前ニ於テ腹部横隔膜ト肺臟横隔膜トノ間ニ位シ胸腔ノ後部ニ於テ胸骨ノ裏面ニ密接ス。

(320)胸筋ヲ除去スル際一部觀察スル所ノ氣囊ハ前中氣囊ト稱シ胸腔ノ前部ニ在リテ既記ノ如ク肋骨ト鳥喙骨トノ間ヲ通リテ腋部ニ進入セリ

(321)鎖骨ノ兩叉ノ間ニ一箇ノ氣囊アリ是レヲ鎖骨間氣囊ト稱ス中央部ハ頸部ノ腹側ニ在レドモ左右ニ分レテ背側ニ延長ス鎖骨ノ末部ヲ除去シテ觀察セヨ

(322)頸部ノ左右ニ各一箇ノ長形ノ氣囊アリ是レ即チ頸部氣囊ナリ

氣囊ヲ觀察シタル後是等ガ肺ニ通ズル所ノ諸孔ヲ再ビ觀察シテ相互ノ位置ヲ比較セヨ

氣囊ヲ觀察シタル後四肢ヲ離シテ上記ノ如ク15%ノ硝酸溶液ヲ以テ處理シ先ヅ脊髓全部ヲ背側ヨリ露出セヨ

(323)中央神經系ノ周圍ニハ二重ノ膜アリ一ハ稍々丈夫ニシテ硬膜ト稱シ較々距レリ一ハ極メテ脆薄ニシテ軟膜ト稱シ中央神經系ニ密接セリ腦ニ至リテ硬腦膜及ビ軟腦膜ト稱ス

(324)脊髓ハ前肢及ビ後肢ニ對スル二箇處ニ於テ特ニ太ク又背面中央線ニ沿ヒテ一箇ノ細キ溝アリ是レハ後肢ニ對スル太キ部分ニ於テハ廣ガリテ菱形ノ窪ミヲ成セリ腰部菱形溝ト稱ス

(325)各脊髓神經ニ對シテ若干ノ小神經束ヲ成シテ脊髓ノ側部ヨリ出ヅ是等ハ即チ

脊髓神經ノ背根ナリ其ノ末部(即チ腹根ト合スル處)ニ一箇ノ結節アリ 脊髓神經節ナリ

次ニ腹側ヨリ脊髓ヲ露出セヨ

(326) 脊髓ノ腹面中央線ニ一條ノ縱溝アリ是レハ腰部及ビ前胸部ノ太キ部分ニ至リテ稍々其ノ幅ヲ増シテ一層判然ト爲ルモ菱溝ト爲ラズ又各脊髓神經ニ對シテ若干ノ腹根アリ

(327) 脊髓ノ一部分ヲ切出シ銳利ナル刀ヲ以テ是レヲ横斷シ而シテ其ノ斷面ヲ吟味スル時ハ灰白二部分ヲ識別スルヲ得ン 灰色質ハ中央ニ在リテ略ボH字形ヲ成シ 白色質ハ其ノ周圍ニアリ又腹面及ビ背面ノ縱溝ハ脊髓内ニ進入シテ殆ド其ノ中心ニ達スルヲ見ルベシ

頸ノ前部ヲ切斷シテ叮嚀ニ頭骨ヲ切り取リテ腦ヲ露出セヨ但シ腦神經ノ基部ハ

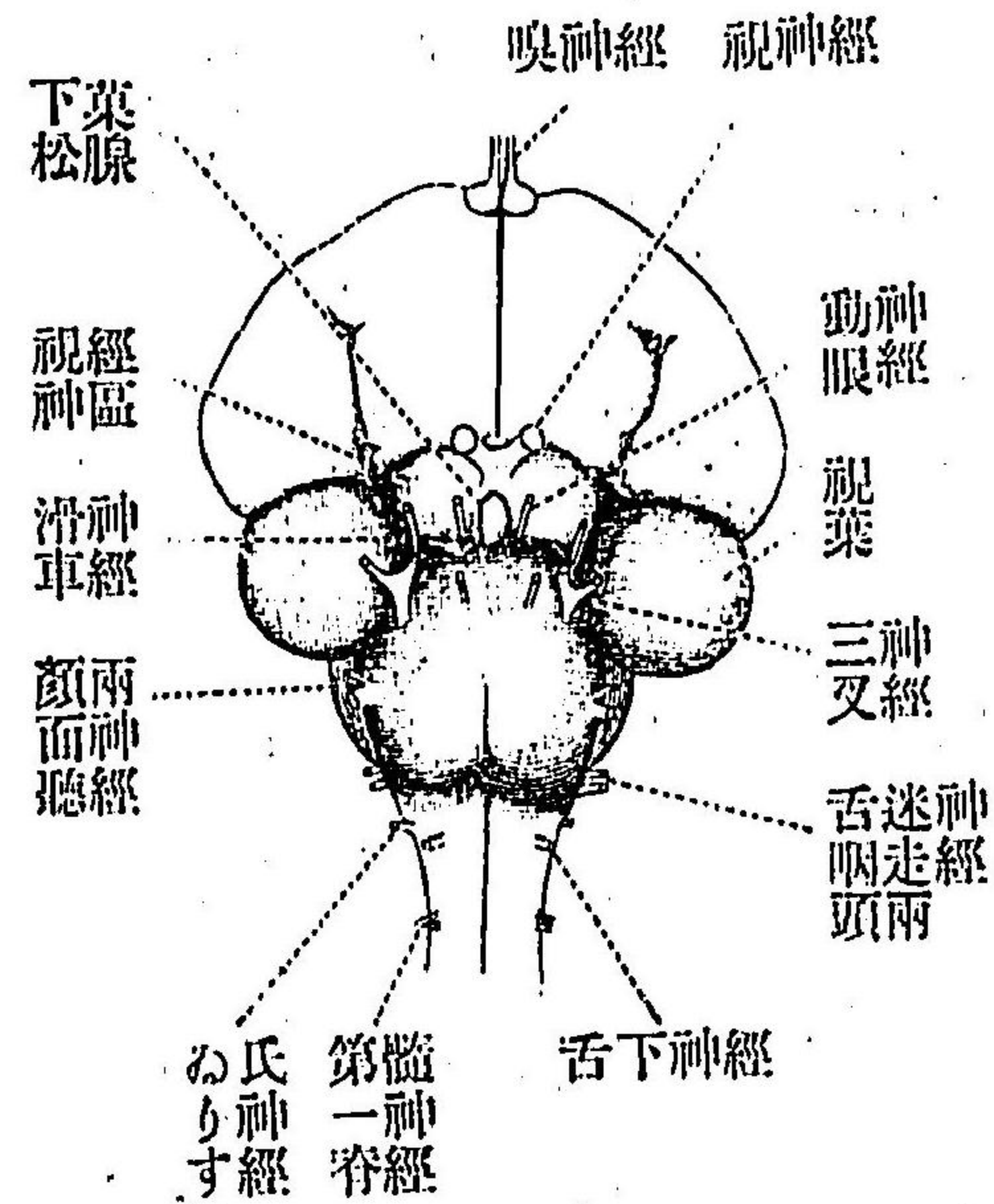
腦ニ附著セシメ且ツ預メ注意シテ各神經ヲ識別シ置クベシ先ヅ腦ヲ背面ヨリ觀察セヨ

(328) 全腦ノ過半前部ハ左右ノ 大腦半球ヨリ成ル各半球ハ略ボ三角形ニシテ其ノ間ニ深キ縱溝アリ又表面ニハ二三ノ極メテ淺キ窪ミアレドモ殆ド平坦ナリ

(329) 各大腦半球ノ前端ニハ小ナル三角形ノ部分附著セリ是レ即チ 嗅葉ニシテ各嗅葉ヨリ前方ニ向テ一條ノ稍々大ナル神經出デ、鼻ノ粘膜ニ至ル是レ即チ第一腦神經即チ 嗅神經ナリ

(330) 大腦半球間ノ縱溝ノ後端ニ接スル橢圓形ノ部分ハ即チ 小腦ニシテ表面ニ若干ノ横溝アリ又其ノ兩側部ニハ一箇ノ突出部アリ 小腦小塊ト稱ス

(331) 小腦ノ左右ニアリテ大腦半球ト小腦トノ間ニ挾マル、稍々球形ノ部分ハ即チ



第三十圖—どばと、腦ノ腹面圖

中腦 = シテ 視葉 ト 稱ス

(332)小腦ノ後端ハ直ニ延髓ト爲ル背側ヨリ見ル時ハ兩部ノ間ニ深キ横溝アリ是レヲ押分ケル時ハ延髓ノ背面ニ菱形ノ窪ミアリ是レ即チ第四腦室ノ在ル處ニシテ菱溝ト稱ス其ノ後端ハ脊髓背面ノ縱溝ニ接續ス

(333)大腦半球間ノ縱溝ノ後端ト小腦ノ前端トノ間ニ一箇ノ小體附著シ生ノ時ハ血色ヲ帶ブ是レ即チ上松葉腺ナリ其ノ附著スル部分ハ後ニ觀察セヨ

次ニ腦ノ腹面ヲ吟味セヨ

(334)最モ前ナル大腦兩半球ノ間ニハ淺キ縱溝アリ又其ノ前端ニハ既ニ觀察シタル嗅葉アリテ是レヨリ第一腦神經出ヅ

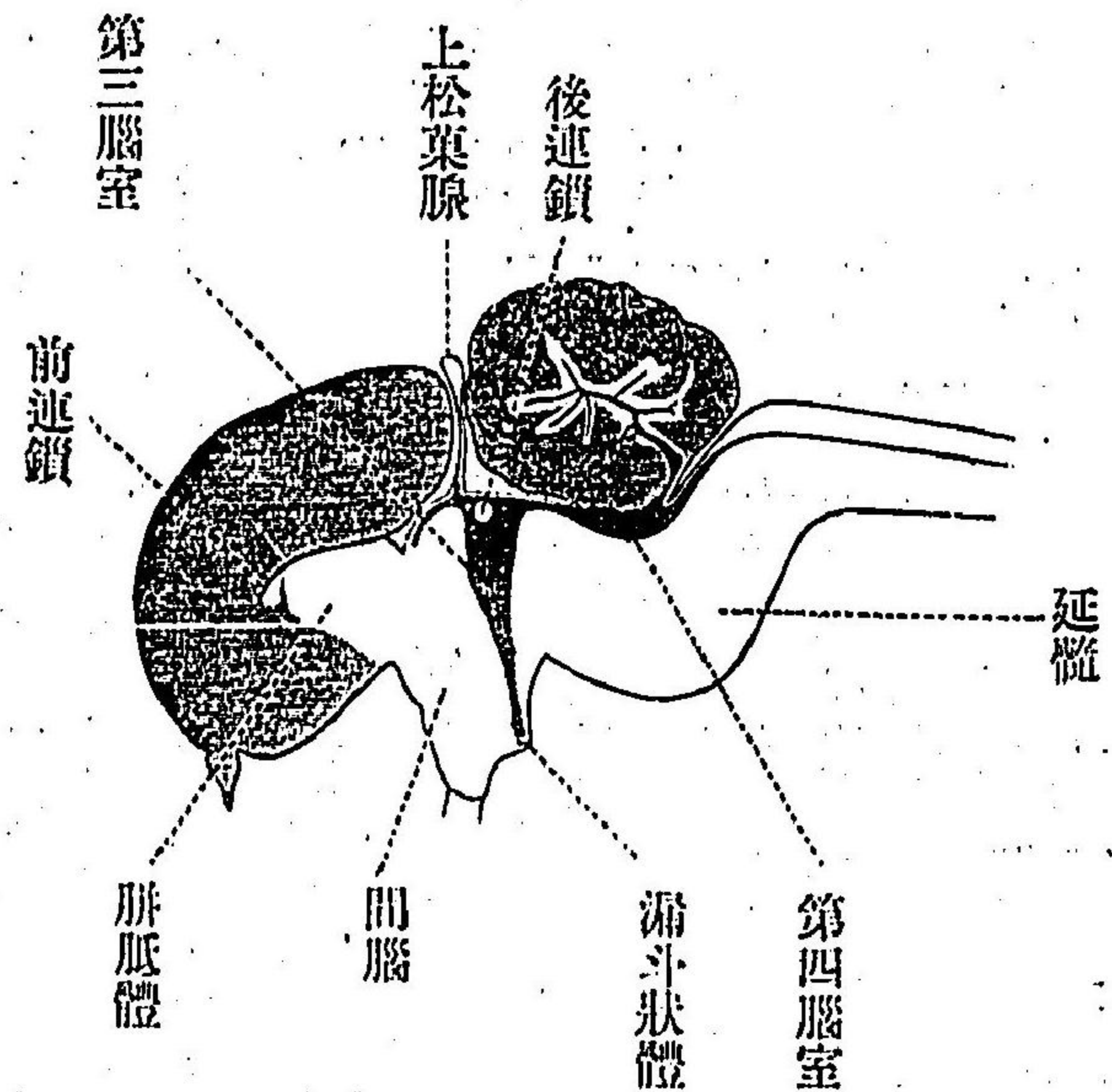
(335)全大腦ノ中部ノ後端ハ一箇ノ稍々梯形ノ部ニ接ス是レヲ視神經區ト稱ス(間腦ノ腹側部ナリ)其ノ前端ヨリ第二腦神經(視神經)出ヅ又其ノ後端ノ中央線ニハ一箇ノ橢圓形ノ物體附著セリ是レ即チ下松葉腺ナリ是レヲ除去スル時ハ漏斗狀體アリ漏斗狀體ノ直後ニ於テ中央線ノ左右ヨリ第三腦神經出ヅ

(336)視神經區ノ外側及ビ後方ニハ各側一箇ノ球形ノ部分アリ即チ視葉ナリ

(337)視神經區ノ後端ハ直ニ延髓ニ接ス其ノ脊髓ニ變ズル處ニハ著シキ窪ミアリ延髓ノ腹面ヨリ出ヅル腦神經左ノ如シ(a)第五腦神經ハ延髓ノ前側部即チ視葉ニ接スル處ヨリ出ヅ(b)第六腦神經ハ第五腦神經ノ間ニ於テ稍々中央線ニ近ク出ヅ(c)第七及ビ第八腦神經ハ共ニ延髓ノ中部ノ左右ヨリ出ヅ(d)第九及ビ第十腦神經ハ相接シテ延髓ノ後端ノ側部ヨリ出ヅ

(338)第十一及ビ第十二腦神經ハ脊髓ノ前端ニ於テ左右ニ向テ出ヅ第十一腦神經ハ側面ヨリ出ヅ第十二腦神經ハ腹面ノ側部ヨリ出ヅ

鋭利ナル刀ヲ以テ全腦ヲ縱ニ切半セヨ  
(339)大脳半球ノ内面ヲ斜ニ光ニ向ケテ眼鏡ヲ以テ注意シテ其ノ背縁ヲ踪跡セヨ先ツ後端ニ於テ腹側ニ向テ折レ又前方ニ向ヒテ大脳ノ全断面ノ中央ノ邊ニ沿テ進入



第三十一圖—どばと、腦ノ中央縦断面

シ遂ニ其ノ前部ニ於テ止ムヲ見シ是ノ線ノ前端ノ腹側ニ他部ト稍々異ナリテ白色ヲ呈スル部分アリ是レ即チ大脳半球ノ前連鎖ニシテ其ノ後ニ接スル白色ノ部分ハ即チ胼胝體ナリ

(340)間腦(即チ視神經區部)ノ断面ノ中部ニ一箇ノ淺キ腔アリ腹側ニ蔓延シテ漏斗狀



體 = 進入ス是レ即チ第三腦室 = シテ其ノ背壁ノ前端 = 上松葉腺 附著ス其ノ長キ柄ヲ觀察セヨ又第三腦室ノ背部 = ハ一箇ノ圓形ノ断面アリ是レ即チ大腦半球ノ後連鎖 ナリ第三腦室ノ背壁ハ極メテ脆薄ナリ

(341)小腦ノ断面ノ中央部 = ハ樹狀ヲ爲セル腔アリテ其ノ周圍 = 白質アリ而シテ白質ノ周圍 = ハ灰色質アリ彼ノ白質ヲ活樹 ト稱ス

(342)既ニ觀察シタル第四腦室ハ大部分小腦ノ爲メニ覆ハル而シテ活樹内ノ腔ハ直ニ第四腦室ニ連絡ス

(343)第三腦室ト第四腦室トヲ連ヌル所ノ空道ヲ志るお氏水道 ト稱ス

全腦ノ断面ヲ圖セヨ

(344)視葉ト小腦トノ間ヲ分ケテ第四腦神經ノ起點ヲ觀察セヨ視神經區ノ背面中央線ノ左右ニアリ

(345)大腦半球ノ背壁ヲ少シク剥グ時ハ内腔アルヲ見シ是レ即チ側室 ナリ側室ト第三腦室ト通ズル處ヲもんろ一氏孔 ト稱ス

(346)視葉ヲ切開シテ内腔アルヲ實見セヨ而シテ是レハ漏斗狀體ノ内腔 = 通ズ

眼球ヲ觀察セヨ

(347)眼球ノ表面 = ハ白色ノ稍々軟骨 = 近キ質ノ膜アリ是レヲ鞏膜 ト稱ス眼球ノ外側ノ中心 = 在ル圓形部ハ透明 = シテ特ニ凸面ヲ呈ス是レ即チ角膜 ナリ

眼球ヲ體ノ中央面ニ並行セル面ニ沿テ切半セヨ

(348)眼球ノ中 = ハ寒天質ノ物質充滿ス是レ即チ硝子液 ナリ叮嚀 = 是レヲ除去セヨ

(349)眼球ノ裏面 = ハ帶黃白色半透明ノ薄膜アリテ其ノ半部少シク以上ヲ被フ是レ即チ網膜 ナリ叮嚀 = 是レヲ除去セヨ

(350)網膜ト鞏膜トノ間 = 黑色ノ色素層ト

結締組織層トヨリ成ル部分アリ是レヲ脈絡膜ト稱ス視神經ニ接スル處ニ於テ眼球内ニ突出ス是レヲ帆狀體ト稱ス脈絡膜ノ外面中央ニハ一箇ノ圓孔アリ是レ即チ瞳孔ニシテ水晶體是レヲ塞グ其ノ周圍ニ無數ノ放射線アリテ各放射線ハ瞳孔ヨリ少距離ニ於テ終ハル是レヲ擴大鏡ニテ視フ時ハ鋸狀ナリ因テ是レヲ鋸狀孔ト稱ス鋸狀孔ト瞳孔トノ間ノ部分ハ即チ虹彩ナリ

(351)毛様神經ノ眼球内ニ進入シテ後ノ方向ヲ觀察セヨ分枝シテ瞳孔ノ近邊(即チ毛様筋)ニ分布サル

(352)水晶體ト角膜トノ間ニハ一ノ腔アリ生ノ時ニハ透明ノ液體アリ是レヲ水様液ト稱ス

### 血管系

鳥類ノ全體注射ヲ満足ニ爲スハ甚ダ難シ多クハ重要ナル動脈ヲ注射スルヲ以テ

安ゼザル可ラズ一層精細ニ血管ヲ研究スルニハ全體注射法ト局部注射法トヲ並ビ用フルヲ要ス全體注射ヲ行フニハ<sup>く</sup>ろゝほるむヲ以テ痲酔シ手早ク羽ヲ去リ胸部ノ皮膚ヲ切開シ大小兩胸筋ヲ龍骨突起及ビ胸骨ノ中部ヨリ離シ而シテ胸骨ノ中部ヲ龍骨突起ト共ニ除去シテ心臟ヲ露出シ左心室ヲ切開シテかぬらヲ大動脈ニ挿入レテ是レヲ絲ニテ締メヨ

(353)胸動脈ハ胸骨ト鳥喙骨ト第一肋骨トノ間ヲ通過シテ大胸筋ニ達シ此處ニ分レテ數枝ト爲リ以テ同筋ニ分散ス又其ノ後方ノ一枝ヨリハ一條ノ枝管出デ、小胸筋ニ至ル

(354)鎖骨下動脈ハ心臟ト胸筋トノ間ノ略ボ中央ニ於テ胸動脈ヨリ分出シテ鎖骨附近ニ至ル

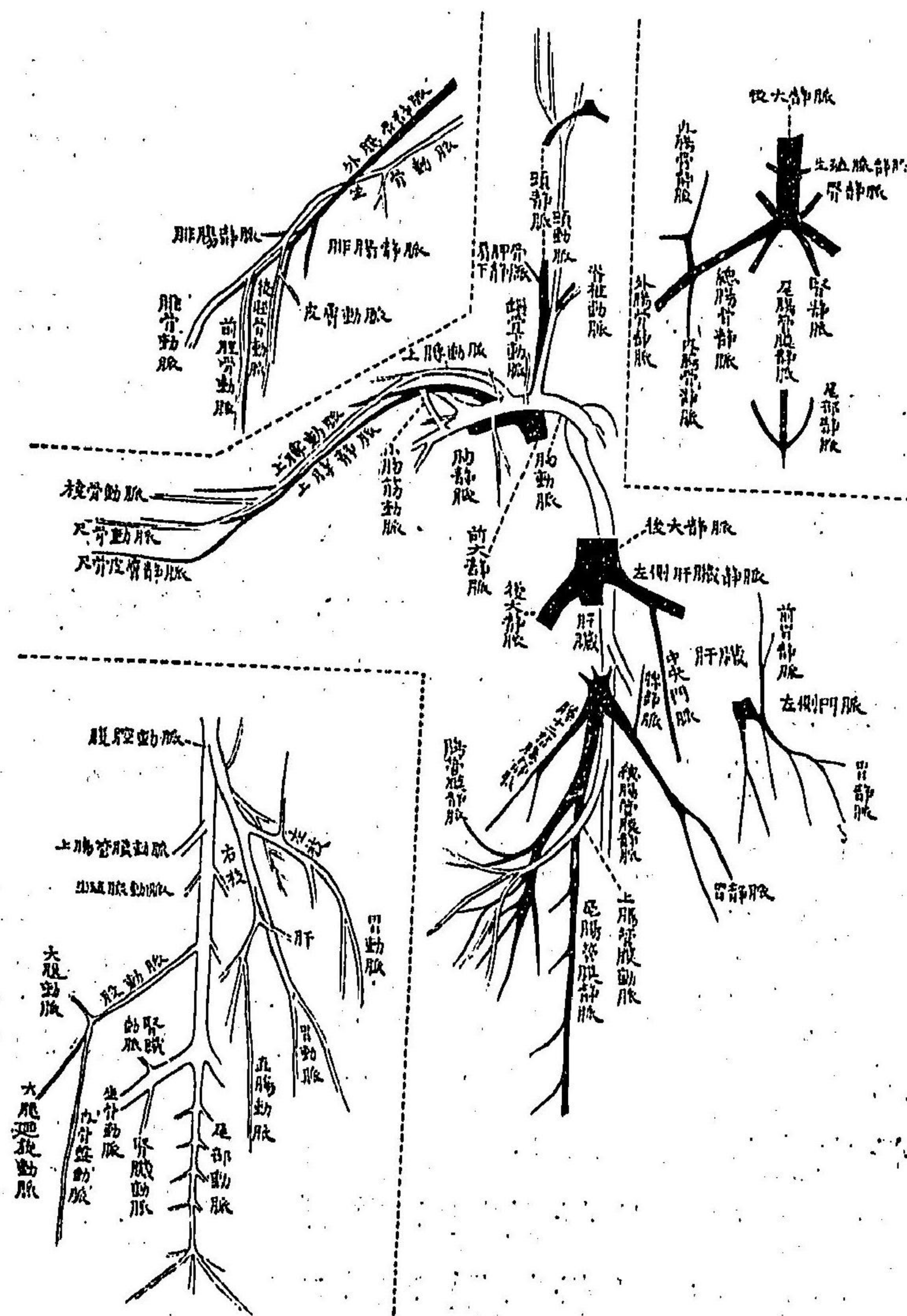
(355)鎖骨下動脈ト胸動脈ノ分岐スル處ト

ノ間ヨリハ二條ノ小動脈分出シ一ハ前方ニ至リテ下鳥喙骨筋ニ分散シ一ハ後方ニ至リ又分岐シテ肋骨ノ筋ニ分散ス

(356)頸動脈ハ前方ニ進ミ頸ノ後部ニ於テ左右ノ前頸長筋ノ間ニ潜伏シ尙ホ前行シテ頸ノ前部ニ於テ又現ハレ頭部ノ腹側ニ於テ内外二枝ニ分ル外頸動脈ハ又二枝ニ分レ一ハ舌部附近ニ至リ一ハ頭骨ノ腹面ニ接シテ前進シ背側ニ轉ジテ顔部ニ至ル内頸動脈ハ大孔ニ由テ頭骨内ニ進入シ腦及ヒ腦膜ニ分散ス又頸動脈ハ途中ニ於テ數多ノ側枝ヲ分出ス

(357)頸動脈ノ基部即チ甲状腺ノ處ニ於テ一枝出デ背側ニ向ヒテ頸骨横突起ノ孔ニ進入ス是レ即チ脊椎動脈ナリ

第三十二圖—どばと、血管、右側上隅ニハ腎臟附近ノ靜脈ヲ示シ左側上隅ニハ後肢ノ血管ヲ示シ左側下隅ニハ大動脈ヨリ分出スル所ノ動



脈ヲ示セリ

(358)胸動脈ト重ナリテ其ノ背側ニ在ル所ノ大ナル靜脈ヲ觀察セヨ是レ即チ胸靜脈ニシテ大小兩胸筋ノ血液是レニ集合ス

(359)上膊動脈ハ前肢ニ進入シ上膊ノ腹面ヲ通リテ肘部ニ至リ此處ニテ二枝ニ分ル一ハ從來ノ方向ニ從テ下膊ノ腹面ヲ進行シテ掌部ニ至ル是レヲ尺骨動脈ト稱ス一ハ少シク背側ニ轉ジテ橈骨ノ腹面ニ接シテ進行ス是レヲ橈骨動脈ト稱ス

(360)尺骨動脈ニ接シ是レト並行スル靜脈アリ是レヲ深部尺骨靜脈ト稱ス

(361)尺骨ノ後面ニ接シ飛羽ノ基端ヲ通行シ肘部ノ腹面ニ至リ上膊ノ末部ニ於テ前記ノ尺骨靜脈ニ合スル靜脈アリ是レヲ尺骨皮膚靜脈ト稱ス

(362)上記ノ橈骨動脈ト並行セル靜脈アリ是レヲ深部橈骨靜脈ト稱ス

(363)深部尺骨靜脈、尺骨皮膚靜脈及ビ深部橈骨靜脈ノ合シテ成ル所ノ靜脈ハ即チ上膊靜脈ニシテ上膊ノ腹面ヲ進行シテ腋部ニ至ル

(364)上膊靜脈ノ基部ヨリ分出シテ上膊骨ノ腹側ノ諸筋ニ分散スル所ノ靜脈ハ即チ深部上膊靜脈ナリ

(365)上膊靜脈ノ腋ヲ通過スル處ニ於テ是レヨリ後方ニ分出シテ胸腹部ノ皮膚ニ至ル靜脈アリ是レヲ胸腹皮膚靜脈ト稱ス上膊動脈ヲ切斷シテ是レヲ觀察セヨ

(366)彼ノ内外頸動脈ガ別ル、點ノ少シク前方ニ於テ頭骨ノ腹面中央線ニ合シテ始まり左右ニ分レテ頸ノ側部皮膚ノ裏面ニ密接シテ後行スル大靜脈アリ是レ即チ頸靜脈ナリ是レハ胸部ニ至リテ上膊靜脈及ビ胸靜脈ト合シテ前大靜脈ヲ形成ス

(367)脊椎動脈ニ接シテ是レト並行スル所

ノ靜脈アリ是レ即チ脊椎靜脈ニシテ頸靜脈ニ開口ス又其ノ少シク前方ニ頸靜脈ノ枝管アリ肩胛骨ノ背側部ヨリ來リテ開口ス是レ即チ肩胛骨下靜脈ナリ甲狀腺靜脈又此ノ附近ニ在リ

左右ノ前大靜脈ヲ切斷シ又心臟ノ後半部ヲ切去レ

(368)右心耳ト肝臟右葉トノ間ニ極メテ大ナル靜脈アリ是レ即チ後大靜脈ナリ右心耳ヲ切開シテ其ノ開口ノ縁ニ在ル所ノ二箇ノ瓣ヲ觀察セヨ

(369)肝臟ノ兩葉ヨリ各々一條ノ大靜脈後大靜脈ニ開口ス是レ即チ肝臟靜脈ナリ

(370)腹部氣囊ニ起リテ胃ノ腹側ナル網膜ニ達シ夫レヨリ左右ノ肝臟間ヲ通り兩葉ノ間ニ於テ是レニ進入スル靜脈アリ是レ即チ中央門脈ナリ

(371)左側ノ肝臟ノ背面ニハ胃及ビ前胃ヨ

リ集合スル所ノ數條ノ靜脈進入ス胃及ビ前胃ノ壁ニ散布スル所ノ靜脈ハ皆左葉ニ進入ス肝臟ヲ舉ゲ又必要ニ應ジテ腸管膜ヲ切斷シテ觀察セヨ是等ノ靜脈ノ集合ニ因テ成レル大靜脈ヲ左側門脈ト稱ス

(372)右側ノ肝臟ヲ舉ゲテ其ノ背面ヲ視フ時ハ是レニ進入スル所ノ一條ノ大靜脈アリ是レ即チ右側門脈ナリトス此ノ靜脈ハ左ノ諸靜脈ノ集合ニ因テ成ル(a)主トシテ胃ノ右壁及ビ脾ヨリ集合スル所ノ靜脈即チ胃脾靜脈(b)脾及ビ十二指腸ヨリ集合スル所ノ脾十二指腸靜脈(c)總腸管膜靜脈

(373)上記ノ總腸管膜靜脈ハ又二靜脈ノ集合ニ因テ成ル(a)直腸、ふあぶりまうす氏囊、盲囊及ビ腸ノ末部ヨリ集合スル所ノ稍々大ナル靜脈即チ尾腸管膜靜脈(b)腸ノ蟠曲部ヨリ集合スル所ノ腸管膜靜脈即チ是レナリ

(374)上記ノ腸管膜靜脈及ビ尾腸管膜靜脈ノ基部ト重ナル一條ノ稍々大ナル動脈アリ數多ニ分岐シテ腸管膜ニ分散ス是レ即チ上腸管膜動脈ナリ絲ニテ其ノ基部ヲ締メテ末部ヲ切斷セヨ

(375)右側肝臟ノ前右隅ニ進入スル所ノ大ナル靜脈アリ是レ即チ後大靜脈ノ續キナリ是レヲ絲ニテ締メテ基部ヲ肝臟ノ一部分ト共ニ切斷セヨ

(376)右側肝臟ヲ左方ニ折返ス時ハ前胃ノ右側ヲ通りテ背側ヨリ來ル大動脈ヲ見ルベシ是レヲ腹腔動脈ト稱ス此ノ動脈ハ前胃ノ腹面ニ於テ二枝ニ分ル(a)一ハ左方ニ進行シ其ノ基部ニ於テ前胃ニ向テ一枝ヲ分出シ尙ホ進行シテ胃ノ左壁ニ達ス途中一條ノ枝管ヲ左側肝臟ニ向テ分出ス是レヲ腹腔動脈ノ左枝ト稱ス(b)一ハ脾ニ密接シナガラ後行シ又分レテ胃ノ右壁ニ至ル

途中脾ニ向テ枝管ヲ分出ス是レヲ腹腔動脈ノ右枝ト稱ス(c)右枝ノ基部ヨリハ一條ノ枝管出テ、後行シ又分レテ右側肝臟及ビ十二指腸並ビニ直腸ニ至ル是レヲ腹腔動脈ノ腸枝ト稱ス(d)前胃ノ右側ニ於テ腹腔動脈ノ基部ヨリハ二枝出ヅ一ハ小ニシテ食道ニ至リ一ハ較々大ニシテ前胃ノ右壁ニ分散ス

腹腔動脈ノ基部ヲ絲ニテ締メ其ノ末部ヲ切斷シ又食道ノ後端ヲ同ジク絲ニテ締メテ前胃ヲ切斷シ而シテ肝臟、心臟及ビ胃腸ヲ叮嚀ニ前方ヨリ腹腔外ニ出スベシ

(377)前ニ切斷シタル上腸管膜動脈ノ基部ヲ觀察セヨ生殖器ノ略ボ前端ノ處ニ於テ大動脈ヨリ分出ス

(378)上腸管膜動脈ノ少シク後方ニ於テ大動脈ヨリ左右ニ向テ分出シ直ニ副腎及ビ生殖腺ニ至ル所ノ一對ノ小動脈アリ是レ

即チ睪丸動脈ナリ雌ニ在テハ右方ノ動脈  
缺如スルカ若シハ極メテ小ナリ雄ニ在リ  
テハ片方ノ睪丸ヲ大部分除去スベシ

(379)睪丸動脈ノ少シク後方ニ於テ大動脈  
ヨリ左右ニ向テ分出スル稍々大ナル動脈  
アリ是レヲ股動脈ト稱ス腎臟葉ノ間ヲ通  
リテ斜ニ後外方ニ向ヒ後肢關接窩ノ腹側  
ニ於テ三枝ニ分ル(a)一ハ恥骨ノ腹縁ニ沿  
テ後方ニ進ミ閉鎖筋及ビ肛門附近ニ至ル  
是レヲ内骨盤動脈(一名臍動脈)ト稱ス(b)一  
ハ外方ニ進ミ縫匠筋ト大腿脛骨筋トノ間  
ヲ通り主トシテ是等ニ散布サル是レヲ大  
腿迴旋動脈ト稱ス(c)一ハ前方及ビ背側ニ  
至リテ大腿ノ外側部ニ散布サル是レヲ大  
腿動脈ト稱ス

(380)股動脈ノ少シク後方ニ於テ大動脈ヨ  
リ左右ニ向テ分出スル所ノ大ナル動脈ハ  
即チ坐骨動脈ニシテ後肢ニ至ル此ノ動脈

ハ腎臟ヲ過ガル處ニ於テ前後ニ向テ腎臟  
動脈ヲ分出シ大腿骨關接窩ノ後側ニ於テ  
後肢ニ進入シ腸脛骨筋、外大腿脛骨筋及ビ  
腸腓骨筋ノ間ヲ通り途中一條ノ枝管ヲ分  
出シ膝ノ後側ニ於テ二枝ニ分ル

(381)上記二枝ノ内一ハ腓腸筋ト脛骨後面  
ノ諸筋トノ間ヲ通りテ跗部ニ至リテ分散  
ス是レ即チ後脛骨動脈ナリ又其ノ基部ヨ  
リハ一枝出デ、脛部後面ノ皮膚ニ至ル

(382)上記二枝ノ内一ハ膝ノ關節ヲ過ギ脛  
骨基端ノ内側ニ至リ尙ホ進デ脛骨後面ノ  
深部諸筋ノ間ヲ通りテ蹠部ニ至ル是レ即  
チ前脛骨動脈ナリ又此ノ血管ヨリ膝ノ内  
側ニ於テ一枝出デ、脛部前面ノ諸筋及ビ  
皮膚ニ至ル皮膚ノ直下ニ在リ是レ即チ腓  
骨動脈ナリ

後肢ノ靜脈ヲ觀察セヨ

(383)上記ノ腓骨動脈ニ密接シテ是レニ並

行セル靜脈アリ是レ即チ腓骨靜脈ナリ膝ノ内後側ニ於テ下記ノ前脛骨靜脈ニ合ス

(384)前脛骨動脈ニ密接シテ是レト並行セル大ナル靜脈ハ即チ前脛骨靜脈ナリ膝ノ内後側ニ於テ腓骨靜脈ヲ受ク

(385)後脛骨動脈ニ接近シテ是レト並行セル靜脈ハ即チ後脛骨靜脈ナリ膝ヨリ少シク上ニ於テ前脛骨靜脈ニ合ス

(386)後脛骨靜脈ト前脛骨靜脈ト合スル邊ニ於テ尙ホ二條ノ靜脈是レヨリ分出ス一ハ大腿末部ノ外側ヨリ來リ一ハ腓腸筋ノ後面及ビ附近ノ皮膚ヨリ來ル是等ヲ腓腸靜脈ト稱ス

(387)上記ノ諸靜脈ノ合一ニ因テ成ル所ノ大靜脈ハ即チ外腸骨靜脈ニシテ坐骨動脈ト並行シ大腿骨基部ノ内面ヲ通過シテ後肢關接窩ノ腹面ニ達シ此處ニテ前後ヨリ來ル所ノ數條ノ内腸骨靜脈ヲ受ケテ遂ニ

腎臟ノ腹面ニ至ル是ノ終リノ部分ヲ總腸骨靜脈ト稱ス

(388)總腸骨靜脈ハ腎臟ヨリ集リ來ル所ノ數條ノ腎臟靜脈ヲ受ケテ後大靜脈ト爲ル

(389)後大靜脈ハ副腎及ビ生殖腺ヨリ數條ノ小靜脈ヲ受ケ前行シテ心耳ニ開口ス

(390)腎臟ノ後端ヨリハ一條ノ大ナル靜脈出テ後行シテ尾部ノ始メニ於テ尾腸管膜靜脈ニ通ジ尾部ニ至ル是レヲ尾部靜脈ト稱ス

必要ノ部分ヲ除去若クハ切開シテ大動脈ヲ露出セヨ

(391)大動脈ガ右方ヨリ脊椎ノ腹面ニ達スル處ニ於テ一條ノ白色ノ纖維是レニ附著シ脊椎ノ左側ニ於テ前行シテ心臟附近ニ至ル是レ即チ左側大動脈ノ遺跡ナリ

(392)大動脈ハ胸部ニ於テ背側ヨリ左右ニ向テ若干ノ小動脈ヲ分出ス背肋間ニ在リ



是等ハ即チ肋骨間動脈ナリ

(393)大動脈ハ左右ノ坐骨動脈ヲ分出シタル後小ト爲リテ尾部ニ至ル是レ即チ中央尾部動脈ナリ是レハ途中左右ニ向テ若干ノ側尾部動脈ヲ分出ス後方ノ一對特ニ大ニシテ尾部ノ背側ニ至ル

### まろねづみ

Mus rattus × Mus decumanus

普通飼養スル所ノまろねづみハくまねづみノ白種ト褐色くまねづみ若クハ灰色ねづみトノ雜種ナルガ如シ野生ノ鼠ハベすと病ヲ媒介スルノ虞アルガ故ニ可成用ヒザルヲ佳トスねづみハ瓶ノ中ニ入レテ數滴ノくろゝほるむヲ注入シテ密閉スル時ハ數分ニシテ癡醉スベシ又解剖用ニハ健全ナル鼠ヲ用ヒテ病鼠ヲ避クベシ

### 外部及ビ骨格

(1)體ニ左ノ諸部ヲ識別スルヲ得(a)頭(b)頸(c)胴(d)尾(e)肢

(2)前肢ハ五部ヨリ成ル上膊下膊(前腕)腕掌及ビ趾即チ是レナリ後肢モ亦五部ヨリ

成ル大腿脛跗蹠及ヒ趾ナリ各肢皆五趾アリ而シテ前肢ノ第一趾ヲ除キテハ何レモ瓜ヲ有ス又前肢ノ第一趾ハ極メテ短シ

(3) 頭ノ尖端ニ鼻アリテ一對ノ外鼻孔ヲ具フ

(4) 口ハへ字形ニシテ上唇ハ中央線ニ於テ斷絶セリ又上下ノ切齒ヲ見ルコトヲ得

(5) 頭ノ中部ノ側面ニハ眼アリ上下兩脣ヲ具ヘ瞬膜ナシ虹彩ノ色ヲ觀察セヨ

(6) 頭ノ後部ノ側面ニハ耳殼アリ其中ニ耳孔アリ

(7) 鼻ノ左右及ヒ眼脣ニ若干ノ長鬚アリ

(8) 肛門ハ尾ノ基端ノ腹面ニアリ

雌

(9) 雌性門ハ肛門ノ前ニ在リ而シテ其ノ前方ニ一箇ノ突起アリ先端ニ皮膚ノ褶ヲ

雄

(9) 陰莖ハ後肢ノ間ノ中央線ニ在リテ先端ニ皮膚ノ褶アリ又陰莖ト肛門トノ間ニ

具フ是レ即チ陰莖ナハ陰囊アリ

(10) 雌ニ於テハ後肢ト中央線トノ間ニ一箇ノ乳頭アリ又前肢ノ腋ノ前部ニ一箇アリ而シテ兩者ノ間ニ尙ホ四箇アリ出乳時期ニ非ザレバ極メテ小ニシテ毛ヲ切り去ルニ非ザレバ見ルコト難シ何レモ左右相對セリ

以上ノ觀察ヲ了ジタル時ハ叮嚀ニ皮膚及ヒ筋肉ヲ除去シテ骨骼ヲ製スベシ筋肉ヲ去ルニハ暫時攝氏八十度乃至九十度ノ熱湯ニ入レ置クヲ佳トス又生殖時期ニ在リテハ皮膚ヲ剥グ際乳頭ニ對スル處ニ於テ皮膚ノ裏面ニ見ユル所ノ乳腺ヲ觀察セヨ先ツ頭骨ヨリ始メヨ

(11) 頭骨ノ輪劃ハ略ホ長卵圓形ヲ爲シ尖端ハ前端ニ該當シ諸部分ニ數多ノ突出部アリ

(12)頭骨ノ後端ニハ橢圓形ノ大孔アリテ其ノ兩側縁ハ關接髁ヲ形成ス

(13)頭骨中部ノ左右ニハ弧狀ヲ爲シテ突出スル部分アリ而シテ頭骨本部ノ是レニ對スル處ニハ窪キ部分アリ是レ即チ眼窩ナリ眼窩ノ後方ノ少シク窪キ處ハ即チ顛窩ナリトス

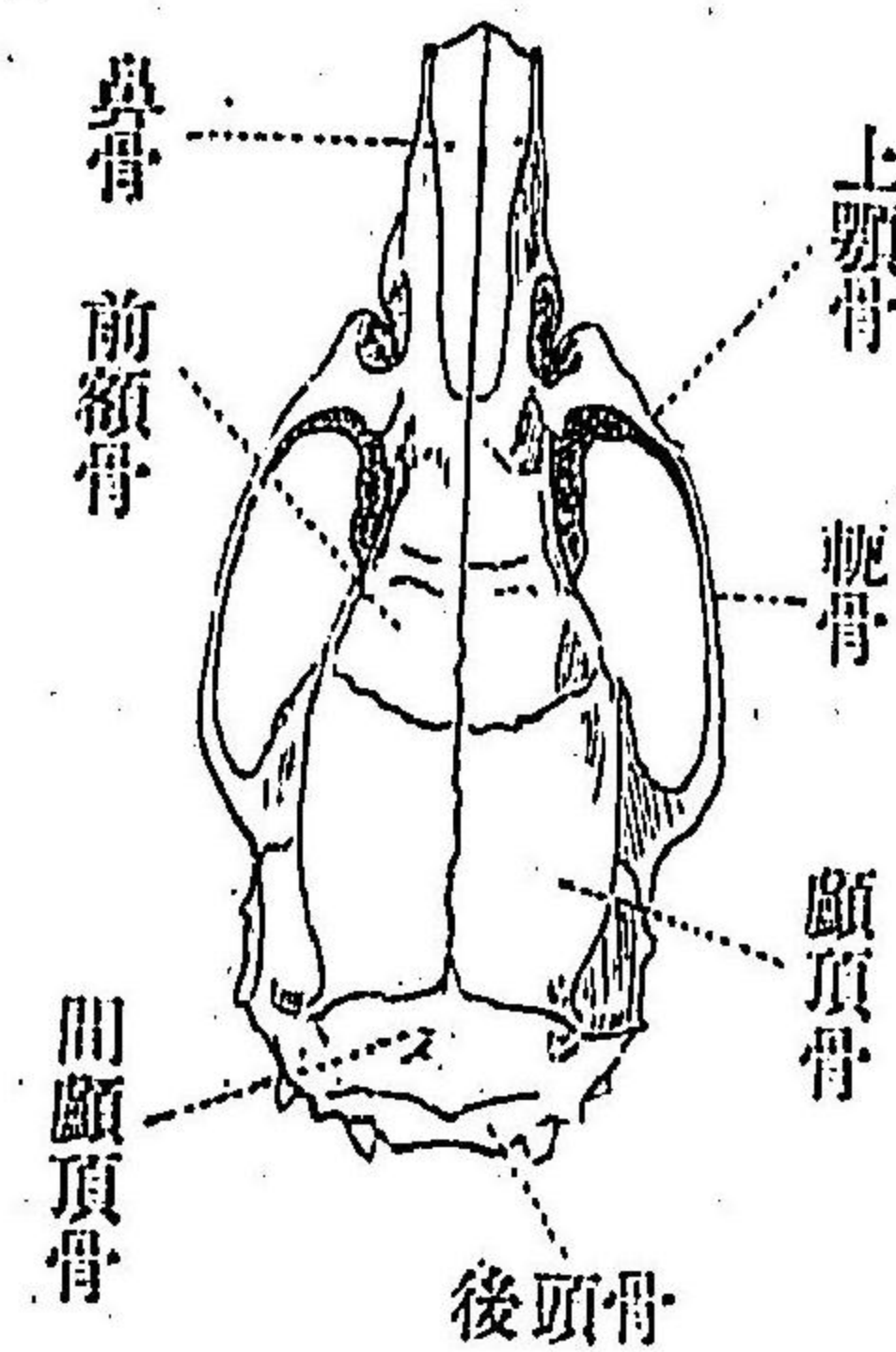
(14)頭骨後部ノ兩側面ニハ耳孔アリ又前端ニハ外鼻孔アリ

(15)頭骨中部ノ腹面ノ中央線ニハ一箇ノ稍々大ナル孔アリ是レ即チ内鼻孔ナリ

(16)眼窩ノ最モ奥ニハ二箇ノ稍々大ナル孔アリ内側ナルハ視神經ノ通過スル孔ニシテ外側ナルハ三叉神經ノ孔ナリ

(17)三叉神經孔ノ後方ノ少シク腹側ニ偏リタル處ニ三箇ノ橢圓孔アリ又三叉神經ノ孔ナリ

(18)視神經孔ノ少シク前方及ビ背側ニ一



第三十三圖—まろねづみ、頭骨ノ背面圖

箇ノ小孔アリ是レ即チ三叉神經ノ一小枝ノ通過スル孔ナリ

(19)後頭關接髁ノ直前ノ腹面ニ一箇ノ孔アリ迷走神經ノ通過スル孔ナリ

(20)後頭ノ兩側ニ於テ瘤狀ヲ爲シテ腹側ニ向テ突出スル部分アリ其ノ前内縁ニ一箇ノ孔アリ探毛ヲ是レニ入ル、時ハ彼ノ瘤狀部ノ中ニ進入スルヲ認ムベシ是ノ孔ハ即チおいすたき氏管ナリ

(21)頭骨本部ノ眼窩以後ノ部分ヲ背側ヨリ見ル時ハ略ボ土字形ノ縫合線ヲ認ムベシ又彼ノ孤狀突出部ノ前端ガ頭骨本部ニ連ナル處ニ一條ノ横縫合線アリ土字形ニ因テ區劃サレタル最後ノ部分ノ大半ハ即チ後頭骨ニシテ其ノ前端ハ左右ノ顛顛骨ニ接シ顛顛骨ノ前端ハ左右ノ前額骨ニ接ス又外鼻孔ト前額骨トノ間ニハ左右ノ鼻骨アリ

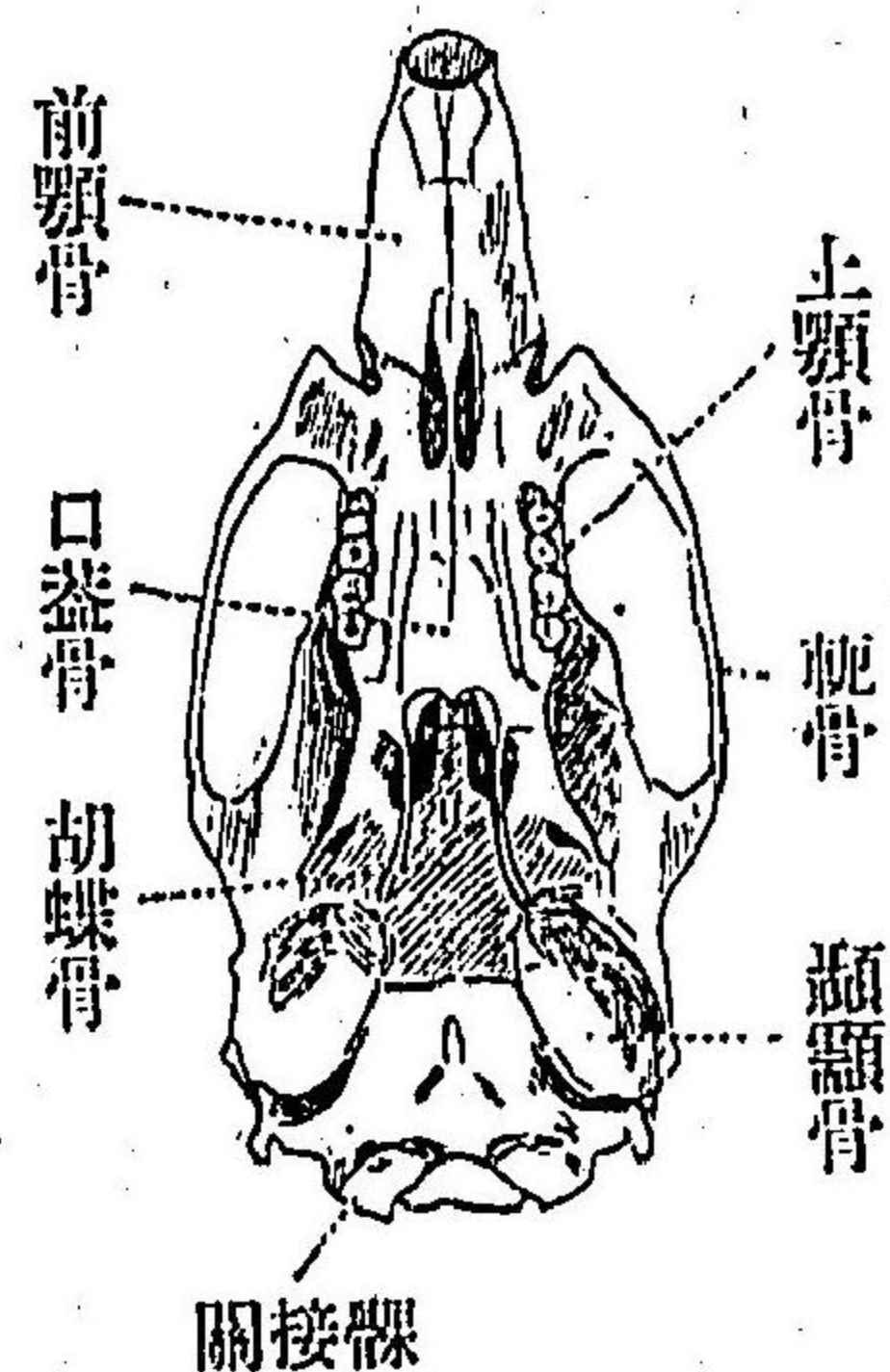
(22)外鼻孔ノ腹側ニハ二箇ノ切齒ナリ又眼窩ノ腹側ニハ各側三箇ノ齶齒密生セリ上記ノ諸觀察ヲ了ジタル時ハ全頭骨ヲ十二時間程苛性加里液(凡ソ10%)ニ漬ケ置キテ諸骨ノ縫合線ノ緩ムヲ待チテ是レヲ叮嚀ニ離シテ各骨ノ形狀及ビ相互ノ連絡ヲ吟味セヨ

(23)最モ早ク離ル、所ノ骨ハ彼ノ耳孔ニ在ル骨ナラン是レ即チ顛顛骨ニシテ瘤狀

ヲ爲シテ腹側ニ突出スル所ノ囊狀部ト其ノ後背側ナル骨質部トヨリ成ル囊狀部ノ前内隅ニハ既ニ觀察シタル所ノおいすたき氏管アリ骨質部ノ形狀ハ不規則ニシテ其ノ後部ノ裏面ニハ一箇ノ圓形孔アリ是レ即チ聽神經ノ通過スル孔ナリ顛顛骨ハ後方及ビ内方ニハ後頭骨ニ接シ前背方ニハ鱗狀骨ニ接シ前内方ニハ胡蝶骨ニ接ス又耳孔ノ直後ニハ一箇ノ小孔アリ是レ即チ顔面神經ノ出ヅル孔ナリ

(24)鼻骨モ亦甚ダ離レ易シ左右ノ骨相寄りテ鼻腔ノ背壁<sup>マケ</sup>ヲ形成ス扁平長形ニシテ外縁ヨリ腹側ニ向ヘル突出部アリ又鼻腔内ノ中央線ニハ一箇ノ軟骨質ノ隔壁アリ

(25)上顎ノ切齒ノ生ズル骨ヲ離セ是レ即チ前顎骨ニシテ扁平不規則梯形ナリ後端ハ眼窩ノ少シク前方ニ達ス切齒ノ形狀ヲ吟味セヨ



第三十四圖—まろねづみ、頭骨ノ腹面圖

(26) 齧齒ノ生ゼル骨ヲ離セ是レ即チ 上顎骨ニシテ形甚ダ不規則ナリ左右ノ骨ハ腹側ニ於テ互ニ相接ス其ノ外腹縁ニ三箇ノ齧齒アリ又其ノ前外部ヨリ後方ニ向テハ一箇ノ突起アリ彼ノ眼窩ノ外縁ヲ成セル弧狀部ノ前半部ヲ形成ス是レヲ 頰突起ト稱ス 淚骨ハ上顎骨ニ合著セリ

(27) 各 齧齒ヲ取り離シテ吟味セヨ 第一齧齒ハ最モ大ニシテ五箇ノ根ヲ有シ冠部ニ

ハ三箇ノ白面アリ第二及ビ第三ヲ第一ニ

比シテ觀察セヨ

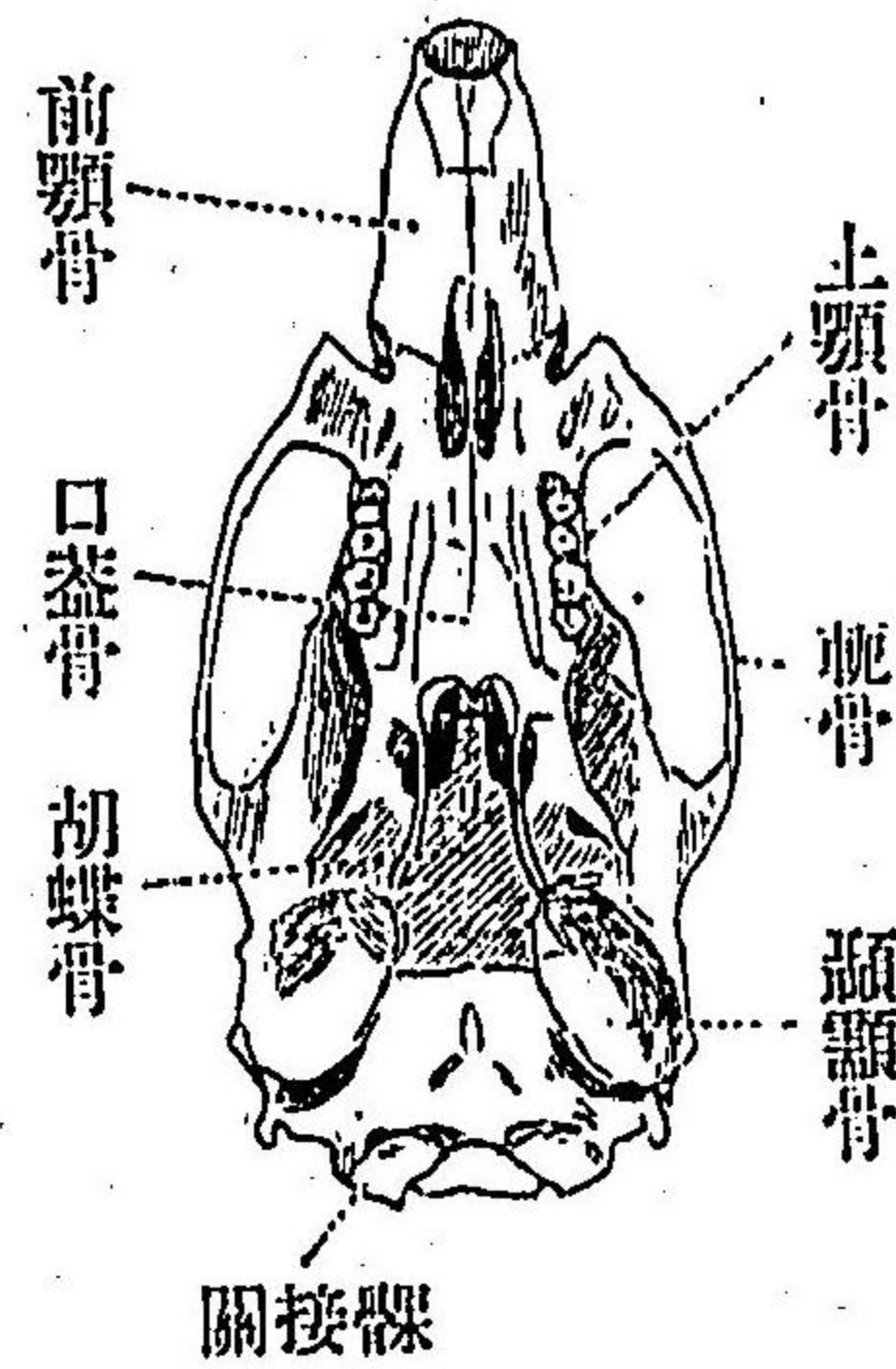
(28) 上顎骨ノ頰突起ノ後端ニ一箇ノ細長キ骨關接ス是レ即チ 軛骨(一名 頰骨)ナリ

(29) 大孔ノ周圍ヲ形成スル所ノ大骨ハ即チ 後頭骨ナリ其ノ後腹隅ニ一箇ノ突起アリ關接髁及ビ迷走神經ノ孔ヲ有ス又其ノ後面ニハ 人字形隆起アリ

(30) 背面ニ於テ後頭骨ノ前縁ニ略ボ菱形ノ骨接ス是レヲ 間顛頂骨ト稱ス

(31) 間顛頂骨及ビ後頭骨ノ前縁ニ一對ノ扁平骨接ス是レ即チ 顛頂骨ナリ略ボ四角形ナレドモ其ノ後腹部ハ腹側ニ向テ突出ス

(32) 顛頂骨ノ外腹縁ニ接スル所ノ不規則形ノ骨ハ即チ 鱗狀骨ナリ其ノ中部ノ外面ヨリハ一箇ノ突起出デ、軛骨ニ接ス是ノ突起ヲ 頰突起ト稱ス



第三十四圖—まろねづみ、頭骨ノ腹面圖

(26) 齧齒ノ生ゼル骨ヲ離セ是レ即チ上顎骨ニシテ形甚ダ不規則ナリ左右ノ骨ハ腹側ニ於テ互ニ相接ス其ノ外腹縁ニ三箇ノ齧齒アリ又其ノ前外部ヨリ後方ニ向テハ一箇ノ突起アリ彼ノ眼窩ノ外縁ヲ成セル弧狀部ノ前半部ヲ形成ス是レヲ頰突起ト稱ス淚骨ハ上顎骨ニ合著セリ

(27) 各齧齒ヲ取り離シテ吟味セヨ第一齧齒ハ最モ大ニシテ五箇ノ根ヲ有シ冠部ニ

ハ三箇ノ白面アリ第二及ビ第三ヲ第一ニ比シテ觀察セヨ

(28) 上顎骨ノ頰突起ノ後端ニ一箇ノ細長キ骨關接ス是レ即チ軛骨(一名頰骨)ナリ

(29) 大孔ノ周圍ヲ形成スル所ノ大骨ハ即チ後頭骨ナリ其ノ後腹隅ニ一箇ノ突起アリ關接體及ビ迷走神經ノ孔ヲ有ス又其ノ後面ニハ人字形隆起アリ

(30) 背面ニ於テ後頭骨ノ前縁ニ略ボ菱形ノ骨接ス是レヲ間顱頂骨ト稱ス

(31) 間顱頂骨及ビ後頭骨ノ前縁ニ一對ノ扁平骨接ス是レ即チ顱頂骨ナリ略ボ四角形ナレドモ其ノ後腹部ハ腹側ニ向テ突出ス

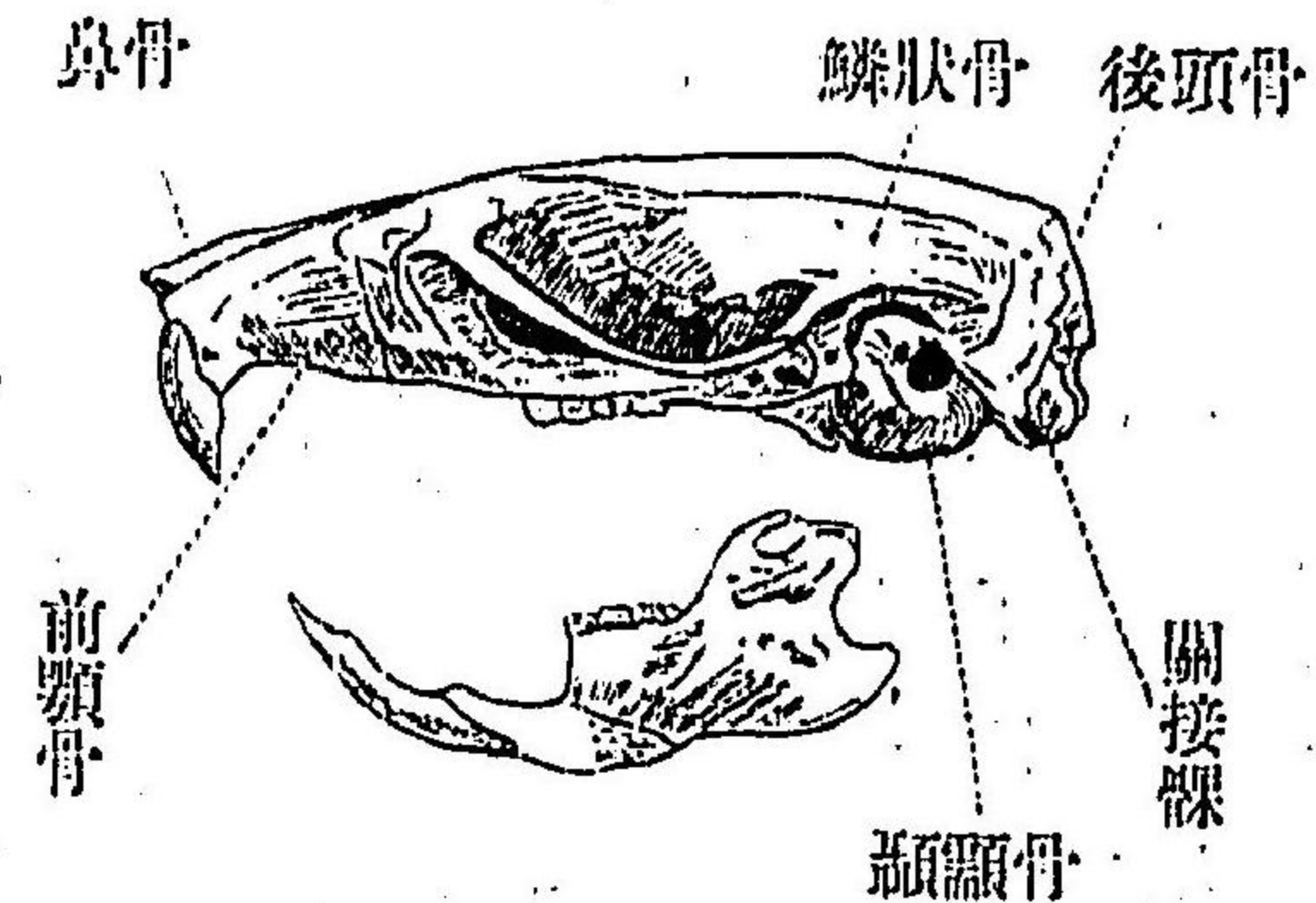
(32) 顱頂骨ノ外腹縁ニ接スル所ノ不規則形ノ骨ハ即チ鱗狀骨ナリ其ノ中部ノ外面ヨリハ一箇ノ突起出デ、軛骨ニ接ス是ノ突起ヲ頰突起ト稱ス

(33)腹面 = 於テ後頭骨ノ前縁 = 接スル所ノ骨ハ即チ胡蝶骨ナリ叮嚀 = 是レヲ離シテ全形ヲ觀察セヨ中央ノ部分ト左右ノ翼狀部トヨリ成ル三叉神經ノ出ヅル孔ヲ有シ外背縁ハ顛顛骨及ビ鱗狀骨 = 接シ翼狀部ノ前背縁ハ前額骨 = 接シ中央部ノ前縁ハ口蓋骨 = 接ス

(34)胡蝶骨ノ腹面 = 一對ノ小骨附著シ後方ニ向テ突出ス是レ即チ翼狀骨ナリ

(35)胡蝶骨ノ中部ノ前縁 = 接スル所ノ口蓋骨ヲ觀察セヨ中央部ト兩側部トヨリ成ル中央部ハ後端胡蝶骨 = 接シ兩側部ハ先ヅ腹側ニ向ヒ夫レヨリ内方ニ向ヒ中央線 = 於テ左右相會シテ口蓋ノ後部ヲ形成ス此ノ部分ノ側縁ハ上顎骨及ビ胡蝶骨ノ翼狀部 = 接ス

(36)背側 = 於テ顛頂骨ノ前縁 = 接スル所ノ骨ハ即チ前額骨ナリ中央線 = 縫合ノ形



第三十五圖—まろねづみ、頭骨ノ側面圖

跡アリト雖モ左右固著シテ離レズ眼窩ノ内縁ノ大部分ヲ形成ス腹縁ハ上顎骨及ビ口蓋骨 = 接シ後腹縁ハ胡蝶骨 = 接ス

(37)前額骨ノ前腹縁 = 接スル所ノ不規則形ニシテ數多ノ孔ヲ有スル骨ハ即チ篩骨ナリ左右相固著シテ鼻腔ニ突入セリ

(38)左右ノ篩骨ノ腹縁ノ間ニハ一箇シ脆弱ナル骨アリ是レ即チ鋤骨ナリ兩縁篩骨 = 合著セリ

(39)下顎ノ各半部ハ一箇ノ骨ヨリ成リ前端ハ纖維組織ニ由テ連結サル後部ハ扁平

ニシテ三箇ノ突起ヲ有ス其ノ中ナルハ則チ頭骨ニ關接ス此ノ突起ノ基部内面ニ一箇ノ孔アリ是レ即チ三叉神經ノ下顎枝ガ通過スル孔ナリ切齒及ビ齶齒ヲ吟味セヨ

喉頭ノ腹側ニ在ル所ノ舌骨ヲ吟味セヨ

(40)舌骨ハ梯形ノ一邊ヲ缺ケル如キ形ヲ成シ中央ノ横ニ亘レル部分ヲ基舌骨ト稱シ其ノ兩端ヨリハ前方ニ向ヘル短キ前角即チ角舌骨及ビ後方ニ向ヘル較々長キ後角即チ角總骨アリ

脊椎ノ構造中特ニ注意スベキ諸點ヲ説明スルニ止メン他ハ從來ノ實習ニ基キテ稽フル時ハ容易ニ理解スルヲ得ベシ

(41)頸骨ハ六箇アリテ何レモ皆横突起内ニ孔ヲ有セリ背骨ハ十三箇、腰骨ハ六箇、臀骨ハ四箇、尾骨ハ數多アリ

(42)第一脊骨ハ環狀ニシテ棘狀突起ナク本體ノ在ルベキ處ハ特ニ脆弱ニシテ第二

脊骨ノ齒狀突起アリ横突起ハ太ク短クシテ斜ニ貫通スル所ノ孔ヲ有ス又脊髓弧ノ兩端ニ各側一箇ノ孔アリ關接突起ハ極メテ短シト雖モ前關接面ハ大ニシテ後頭ノ關接靭ニ接ス

(43)第二脊骨ハ棘狀突起ヲ有シ本體ヨリ前方ニ突出スル所ノ齒狀突起アリ

(44)終リノ頸骨ノ横突起ノ腹面基部ニハ一箇ノ短キ突出部アリ是レ即チ頸部肋骨ノ遺跡ナリ

(45)第三背骨ノ棘狀突起ハ特ニ長ク且ツ太シ第四背骨ノ同突起モ亦他ニ比シテ大ナレドモ第三背骨ニ及バズ

(46)肋骨及ビ肋軟骨ヲ觀察セヨ鳥類ノ同部分ト大略同シ但シ鉤狀突起ナシ

(47)胸骨ハ長形ノ骨ニシテ六箇ノ小骨ノ一列ヨリ成リ各小骨ノ間ニハ小許ノ軟骨アリ又後端ニハ稍々小判形ノ軟骨部附著



ス是レ即チ劍狀軟骨ナリ胸骨ノ前端ハ左右ノ鎖骨ニ接シ各肋軟骨ノ多クハ彼ノ小骨間ノ軟骨部ニ連ナル

(48)髌骨ハ四箇ノ脊骨ヨリ成リ是等ノ骨ノ本體及ビ横突起ハ互ニ固著セリ

胸帶及ビ前肢ノ觀察ニ移レ哺乳類ノ胸帶ハ二骨ヨリ成ル蓋シ鳥喙骨ハ肩胛骨ニ合著セルナリ

(49)鎖骨ハ細キ長骨ニシテ第一肋骨ノ前方ニ於テ是レト並ビ内端ハ胸骨ニ接シ外端ハ上膊骨及ビ肩胛骨ノ棘狀隆起ニ接ス

(50)肩胛骨ハ略ボ不等邊三角形ノ扁平骨ニシテ其ノ外面ニ大ナル棘狀隆起アリ基端ハ太クシテ關接窩アリ又窩ノ前端ニハ一箇ノ小突起アリ是レ即チ鳥喙突起ニシテ鳥喙骨ノ癒著セルナリ棘狀隆起ノ末端ハ肩峰トナル

(51)上膊骨ニ左ノ諸部アリ(a)肩胛骨ニ關

接スル所ノ半球形ノ頭又頭ノ外縁ニハ大突起アリ其ノ内縁ニハ小突起アリ(b)基部ノ前面ニハ大ナル三角隆起アリ(c)末端ニハ滑車面アリテ尺橈骨ニ關接ス又滑車面ノ前面ノ中央ニハ稍々圓形ノ小隆起アリ是レヲ小頭ト稱シ橈骨ニ關接ス滑車面ノ外部ハ外關接髁ト稱シ内部ヲ内關接髁ト稱ス又滑車面ノ兩端ニハ内外兩突起アリ又外突起ニ附著スル腱内ニハ一箇ノ小形ノ種子骨アリ(d)上膊骨ノ後面ニ於テ滑車面ニ密接セル窪處アリ是レヲ鷹嘴窩ト稱ス

(52)尺骨ハ橈骨ニ比シテ長ク基部ノ屈面ニ關接面アリ是レヲS字形窩ト稱ス又其ノ前端ニ橈骨ニ對スル關接面アリS字形窩ヨリ基部ヲ鷹嘴突起又肘突起ト稱ス尺骨ノ大部分ハ稍々扁平ニシテ屈面ニ縱溝アリ末部ニ至リテ又太ク爲リ關接髁ヲ以

テ終ハル

(53) 橈骨ハ尺骨ノ屈面ニ密接シテ重ナリ  
末部ハ彼レト相並ベリ基端ニハ二箇ノ關  
接面アリ一ハ稍々腎臟形ニシテ上膊骨ニ  
接シ一ハ同關接面ノ伸縁ニアリテ尺骨ニ  
關接ス末端ニハ一箇ノ關接面アリ

(54) 腕骨ハ總ベテ八箇アリ橈骨ノ末端ニ  
接スル稍々大ナルハ即チ月狀腕骨ニシテ  
其ノ内腹側ニ於テ腹面ニ突出スルハ舶狀  
腕骨又其ノ外側ニ在リテ尺骨ニ接スルハ  
楔狀腕骨ナリ是等ノ三腕骨ハ基部ニ於テ  
一列ヲ成ス而シテ是等ニ次ギテ五箇ノ腕  
骨アリ内側(即チ第一趾)ヨリ順次左ノ名稱  
アリ僧帽腕骨多稜腕骨中央腕骨大腕骨及  
ビ鉤狀腕骨是レナリ僧帽腕骨ハ第一及ビ  
第二掌骨ニ接シ多稜腕骨ハ第二掌骨ニ接  
シ大腕骨ハ第三掌骨ニ接シ鉤狀腕骨ハ第  
四及ビ第五腕骨ニ接ス又中央腕骨ハ月狀

腕骨ト多稜腕骨及ビ大腕骨トノ間ニ在リ

(55) 掌骨及ビ趾骨ヲ觀察セヨ第一掌骨ハ  
甚ダ小ナリ

骨盤及ビ後肢ヲ吟味セヨ

(56) 骨盤ハ左右ノ無名骨ヨリ成リ各無名  
骨ノ外縁中部ニハ半球形ノ關接窩アリ關  
接窩ヨリ前方ニ突出セル部分ハ腸骨ニシ  
テ其レヨリ後背方ニ突出セル部分ハ坐骨  
ニシテ後腹方ニ突出セル部分ハ耻骨ナリ  
坐骨ト耻骨トノ後端ハ互ニ癒著シ其ノ間  
ニ閉鎖孔アリ又左右ノ耻骨ハ腹面中央線  
ニ於テ相接ス即チ恥骨縫合線ナリ

(57) 大腿骨ノ基端ニハ略ボ球形ノ頭アリ  
テ骨盤ノ關接窩ニ適合ス頭ノ外側ニハ大  
轉子アリ又其ノ後外側ニハ小轉子アリ又  
大轉子ヨリ續キテ下方ニ延ビタル所ノ隆  
起即チ第三轉子アリ大腿骨ノ末端ハ一箇  
ノ關接面ヲ成シ中央ニ縦ノ溝アリテ外關

接靛ト内關接靛トヲ識別スルヲ得又是等ノ關接靛ノ内側及ビ外側ニハ内突起及ビ外突起アリ

(58)大腿骨ノ末端前方ニハ膝蓋骨アリ又内外兩突起ニ接スル處及ビ膝關節内ニ種子骨アリ

(59)脛骨ト腓骨トハ基部ハ全ク別ナレドモ末部ハ互ニ合著セリ脛骨ノ基端ハ大腿骨ノ二關接窩ニ對スル二箇ノ關接面ヲ成セリ基部ノ前面ニハ一條ノ隆起アリ末端ハ太クシテ二箇ノ關接面ヲ成ス

(60)腓骨ハ脛骨ノ後外側ニ在リ基端ハ太クシテ脛骨基端ノ後外隅ニ接シ末部ハ脛骨ニ合著セリト雖モ容易ニ識別スルヲ得

(61)跗骨ハ六箇アリテ二箇ハ脛骨及ビ腓骨ノ末端ニ關接ス脛骨ニ接スルハ距骨ニシテ腓骨ニ接スルハ跟骨ナリ跟骨ハ後方ニ突出スル所ノ大ナル突起ヲ有ス跟骨ノ

末端ニハ一箇ノ小骨アリ第四及ビ第五趾骨ニ關接ス是レヲ骰子骨ト稱ス其ノ内側ニアリテ第三趾骨ニ關接スルハ外楔狀骨ニシテ又其ノ内側ニアリテ第二趾骨ニ關接スルハ中楔狀骨ナリ外楔狀骨ト距骨トノ間ニハ舶狀骨アリ又距骨末部ノ内側ニハ一箇ノ種子骨アリ

(62)趾骨及ビ趾骨ヲ觀察セヨ第一趾骨ハ極メテ小ナリ

### 筋 肉

筋肉ノ觀察ニハ酒精漬ノ材料反テ便ナリ先ヅ背腹兩面ノ中央線ニ於テ皮膚ヲ縦ニ切開シテ叮嚀ニ是レヲ剥ギ去レ而シテ此ノ際皮膚筋ヲ觀察スベシ

(63)全胴部皮膚ノ裏面ニハ薄層ヲ成セル筋アリ是レ即チ肉質皮膚筋ナリ前方ニ於テハ稍々大ナル扁平束ト爲リテ上膊骨基端ノ小突起ニ附著ス又後端ハ稍々判然タ

ラザル東ト爲リテ尾ノ基部ニ附著ス是レ  
ヲ中央尾部伸筋ト稱ス

(64)頸部及ビ頭部ノ皮膚ノ裏面ニモ亦薄  
層ヲ成セル筋アリ是レヲ肉様潤筋ト稱ス  
此ノ筋ハ特ニ腹側ニ於テ發育良好ニシテ  
下記ノ耳後頭筋ト重ナリテ頸部脊椎ノ棘  
狀突起ニ附著ス

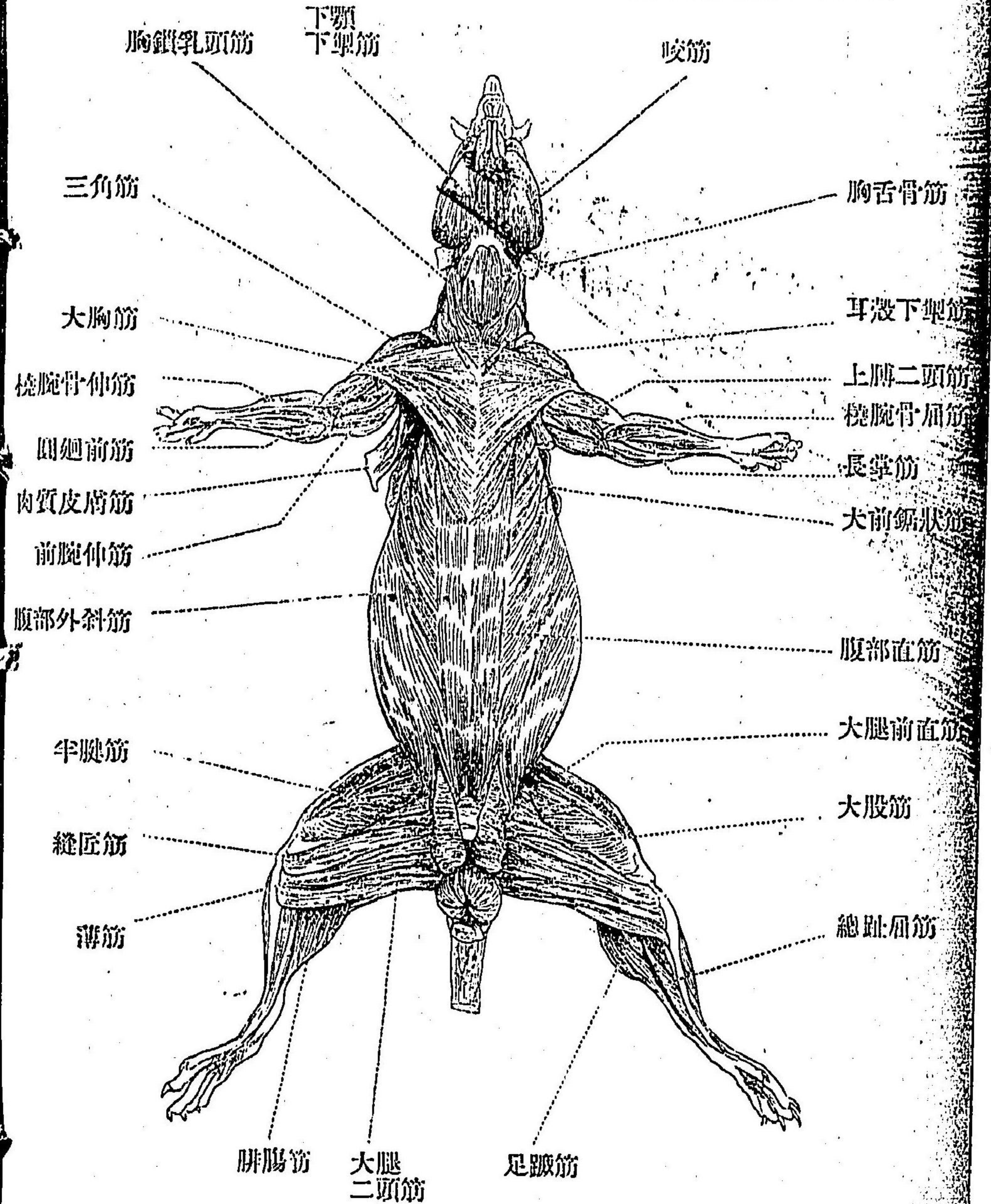
(65)頸部脊椎ノ棘狀突起ニ前後ニ延ビテ  
起リ斜ニ前方ニ進ミテ耳殼ノ後縁及ビ内  
縁ニ附著スル所ノ幅廣キ扁平筋アリ是レ  
ヲ耳後頭筋ト稱ス

(66)胸骨前部ノ腹面ニ起リ斜ニ前背方ニ  
進ミテ耳殼ノ後縁ニ附著スル一對ノ細長  
キ筋アリ是レヲ耳殼下掣筋ト稱ス

(67)肉様潤筋ノ前外端ヨリ前方ニ至リテ  
下唇ニ終ハル所ノ筋ハ即チ耳下唇筋ナリ

(68)肉様潤筋ノ前外端ヨリ前方ニ至リテ

第三十六圖—まろねづみ、腹側ノ表面筋



上唇ノ下部ニ終ハル所ノ筋ハ即チ耳上唇筋ナリ

(69)眼窩ノ前背縁及ビ其ノ前方ニ起リ前方ニ進ミテ鬚ノ生ズル部分ニ附著スル所ノ數束ノ筋ハ即チ鼻翼上唇舉筋ナリ

體筋ノ觀察ニ移レ

(70)腹部ノ中央線ニハ一條ノ白色ノ線アリ是レ即チ白線ニシテ又是レヲ横斷スル所ノ線若干アリ白線ノ左右ニ於テ横線ト横線トノ間ニ跨ル所ノ筋ハ即チ腹部直筋ナリ後端耻骨縫合線ニ附著ス

(71)腹部直筋ノ外側ニハ腹部外斜筋アリ是レ又若干ノ白色ノ斜線ニ因テ數多ノ部分ニ分ル纖維ハ中央線ヨリ前外方ニ向ヒ後端ハ耻骨縫合線ニ附著シ前端ハ肋骨ニ附著ス又腰部ハ他部ト少シク外觀ヲ異ニス

(72)腹壁ヲ横ニ切開シテ其ノ切口ヲ吟味

スル時ハ腹部外斜筋ト重ナル所ノ扁平筋二箇アリ外斜筋ノ直内ニアリテ其ノ纖維ノ方向彼レト殆ンド直角ヲ成セルハ即チ内斜筋ナリ其ノ最モ背側ノ部分ハ腰部方形筋トシテ外斜筋ノ背縁ニ接シテ現ハル内斜筋ノ前端ハ肋骨ニ附著ス

(73)内斜筋ノ裏面ニアリテ腹膜ニ接スル扁平筋ハ即チ腹部横筋ナリ前端ハ肋骨ニ附著ス雄ニ在リテハ内斜筋ト横筋トハ延ビテ陰囊ヲ成セリ

(74)胸骨ノ全腹面ニ起リ外方ニ進ミテ上膊骨ノ三角隆起ニ附著スル筋アリ略ボ直角三角形ナリ是レ即チ大胸筋ナリ其ノ最モ後ノ一部ハ他ト稍々別レテ劔狀軟骨ニ起ル是ノ部分ハ胸腹筋ト稱シ上膊骨基端ノ小突起ニ附著ス

(75)大胸筋ノ附著端ヲ切斷シテ是レヲ折返ス時ハ是レト重ナル三角形ノ筋アリ

胸骨ノ後半部ノ腹面ニ起リ斜ニ前外方ニ向ヒテ上膊骨基端ノ小突起ニ附著ス是レ即チ小胸筋ナリ附著點ハ後ニ觀察セヨ

(76)鎖骨ノ外半部ノ後面及ビ肩峰並ビニ肩胛骨ノ棘狀隆起ニ起リテ三角隆起ニ附著スル所ノ三角形ノ筋ハ即チ三角筋ナリ

(77)鎖骨ト胸骨トノ關節ノ前面及ビ鎖骨中部ノ前面ニ起リテ斜ニ前外方ニ進ム所ノ二筋アリ何レモ耳ノ後背方ニ當テ後頭骨側面ノ隆起ニ附著ス是等ハ即チ胸鎖乳頭筋ナリ

三角筋及ビ胸鎖乳頭筋ヲ起端ニ於テ切斷シ又小胸筋ヲ附著點ニ近ク切斷シ折返シテ小胸筋及ビ胸腹筋ノ附著點ヲ觀察セヨ

(78)胸骨前端ノ側面ニ起リ斜ニ前外方ニ進ミテ鎖骨ノ背面ニ附著スル筋ハ即チ前胸鎖骨筋ナリ

(79)小胸筋ニ殆ド全ク被ハレ胸骨中部ノ腹面ニ細腿ヲ以テ起リ斜ニ前方ニ進ミ稍々暫クシテ肉質ト爲リ遂ニ第一肋骨ニ附著スル所ノ細長キ筋アリ是レヲ上肋骨筋ト稱ス

(80)胸筋ニ被ハレテ前筋ノ裏側ニハ腹部直筋ノ續キアリ前端ハ第一肋軟骨ニ附著ス

上肋骨筋及ビ腹部直筋ノ前端ヲ切斷シテ折返シ又前胸鎖骨筋ノ基端及ビ鎖骨ト胸骨トノ關節ヲ切斷シテ折返セ

(81)胸骨前端ノ背面ニ起リ左右並ビテ前方ニ直行シテ基舌骨ニ附著スル所ノ扁平長筋ハ即チ胸舌骨筋ナリ

(82)肩胛骨基部ノ腹面ニ起リ斜ニ前内方ニ進ミ大部分前筋ト重ナリテ舌骨ニ附著スル所ノ扁平長筋ハ即チ肩胛舌骨筋ナリ胸鎖乳頭筋ト殆ド直角ヲ爲ス是レヲ附著

胸骨ノ後半部ノ腹面ニ起リ斜ニ前外方ニ向ヒテ上膊骨基端ノ小突起ニ附著ス是レ即チ小胸筋ナリ附著點ハ後ニ觀察セヨ

(76)鎖骨ノ外半部ノ後面及ビ肩峰並ビニ肩胛骨ノ棘狀隆起ニ起リテ三角隆起ニ附著スル所ノ三角形ノ筋ハ即チ三角筋ナリ

(77)鎖骨ト胸骨トノ關節ノ前面及ビ鎖骨中部ノ前面ニ起リテ斜ニ前外方ニ進ム所ノ二筋アリ何レモ耳ノ後背方ニ當テ後頭骨側面ノ隆起ニ附著ス是等ハ即チ胸鎖乳頭筋ナリ

三角筋及ビ胸鎖乳頭筋ヲ起端ニ於テ切斷シ又小胸筋ヲ附著點ニ近ク切斷シ折返シテ小胸筋及ビ胸腹筋ノ附著點ヲ觀察セヨ

(78)胸骨前端ノ側面ニ起リ斜ニ前外方ニ進ミテ鎖骨ノ背面ニ附著スル筋ハ即チ前胸鎖骨筋ナリ

(79)小胸筋ニ殆ド全ク被ハレ胸骨中部ノ腹面ニ細腿ヲ以テ起リ斜ニ前方ニ進ミ稍々暫クシテ肉質ト爲リ遂ニ第一肋骨ニ附著スル所ノ細長キ筋アリ是レヲ上肋骨筋ト稱ス

(80)胸筋ニ被ハレテ前筋ノ裏側ニハ腹部直筋ノ續キアリ前端ハ第一肋軟骨ニ附著ス

上肋骨筋及ビ腹部直筋ノ前端ヲ切斷シテ折返シ又前胸鎖骨筋ノ基端及ビ鎖骨ト胸骨トノ關節ヲ切斷シテ折返セ

(81)胸骨前端ノ背面ニ起リ左右並ビテ前方ニ直行シテ基舌骨ニ附著スル所ノ扁平長筋ハ即チ胸舌骨筋ナリ

(82)肩胛骨基部ノ腹面ニ起リ斜ニ前内方ニ進ミ大部分前筋ト重ナリテ舌骨ニ附著スル所ノ扁平長筋ハ即チ肩胛舌骨筋ナリ胸鎖乳頭筋ト殆ド直角ヲ爲ス是レヲ附著

點 = 近ク切斷シテ折返セ

(83)一部分胸舌骨筋 = 被ハレテ其ノ外背側 = 在リ胸骨前端ノ背面 = 起リテ喉頭ノ側面 = 附著スル筋ハ即チ胸骨甲狀筋ナリ其ノ背側 = 甲狀腺アリ

(84)頸骨ノ横突起 = 臑ヲ以テ起リ斜 = 後内方 = 進ム = 從テ漸次幅ヲ増シテ前半ノ肋骨ノ末部(即チ腹側ノ部) = 附著スル所ノ筋ハ即チ不等邊筋ナリ全ク胸筋 = 由テ被ハル起點ハ後 = 精査セヨ中部 = 於テ是レヲ切斷シテ後部ヲ除去スベシ

(85)前方凡ソ三分二ノ肋骨 = 起リ後部ハ腹部外斜筋及ビ不等邊筋ト且ツ交迭シ且ツ重ナリ扇狀ヲ成シテ外背側 = 至ル = 從テ漸次幅ヲ減ジテ肩胛骨ノ後縁 = 附著スル所ノ筋ハ即チ大前鋸狀筋ナリ

(86)不等邊筋ノ前方 = アリテ後方ノ頸骨ノ横突起 = 起リ彼レノ内側 = 並行シテ後

頭骨ノ腹面 = 附著スル筋ハ即チ大頭部前直筋ナリ

(87)胸鎖乳頭筋ト略ボ六十度ノ角ヲ爲シ肩峰ノ尖端ト第一脊骨ノ横突起トノ間 = 跨リ胸鎖乳頭筋 = 被ハル、所ノ細長キ筋ハ即チ肩胛鎖骨横筋ナリ是レヲ附著點 = 於テ切斷シテ折返セ

(88)後頭骨ノ後端外側ナル突起 = 起リ斜 = 前内方 = 進ミ下顎ノ後端ノ邊 = 於テ臑ト爲リ再ビ肉質ト爲リ他側ノ同部ト合シテ下顎ノ中部 = 附著スル所ノ筋ハ即チ下顎下掣筋ナリ起點 = 於テ切斷セヨ

(89)前筋ト並ビテ其ノ内側 = 起リ彼レト並行シテ舌骨ノ後角 = 附著スル所ノ筋ハ即チ圓錐舌骨筋ナリ

(90)下顎下掣筋ノ背側 = 在リテ下顎ノ兩半部ノ間 = 跨リ後方 = 於テハ基舌骨 = 附著スル所ノ扁平二等邊三角形ノ筋ハ即チ



顎舌骨筋 ナリ

(91) 顎舌骨筋ヲ片方ノ下顎ヨリ離シテ折返ス時ハ其ノ背側ニ一對ノ筋アリ下顎ニ起リテ基舌骨ニ附著ス是レ即チ頤舌骨筋ナリ是レヲ舌骨ヨリ離セ

(92) 胸骨甲狀筋ノ附著點ニ接シテ起リ直ニ舌骨ノ後角ニ附著スル所ノ扁平筋ハ即チ甲狀舌骨筋ナリ

圓錐舌骨筋ノ起端ヲ切斷シテ折返セ

(93) 眼ト耳トノ間ニ在ル所ノ大ナル筋ハ即チ顙顙筋ナリ後頭骨側面ノ隆起及ビ顙頂骨、前額骨並ビニ鱗狀骨ノ側面ニ起リ眼窩ニ進入スルヤ稍々細クナリテ咬筋ニ合シ且ツ下顎骨後端ノ最モ前ナル突起ニ附著ス附著點ハ後ニ觀察セヨ

(94) 眼及ビ前筋ノ腹側ニ在ル所ノ大筋ハ即チ咬筋ナリ前顎骨、上顎骨及ビ軛骨ニ附著ス此ノ筋及ビ前筋ノ起端ヲ離シテ兩者

ノ關連ヲ吟味シ然ル後兩筋ヲ除去セヨ

(95) 下顎後端ノ内面ニ附著スル所ノ筋アリ是レ即チ内翼狀筋ナリ是レヲ切斷シ且ツ下顎頭骨間ノ關節ヲ離シテ下顎ノ内面ヲ視フ時ハ尙ホ一箇ノ筋下顎ノ内面ニ附著スルヲ見シ是レ即チ外翼狀筋ナリ是レヲモ亦切斷シテ下顎骨ノ後半部ヲ切去レ翼狀筋ハ胡蝶骨ノ腹面ニ起ル

(96) 頤舌骨筋ノ背側ニ於テ是レト並ビテ基舌骨ノ背面ト下顎骨ノ尖端トノ間ニ跨ル所ノ筋ハ即チ頤舌筋ナリ

(97) 頤舌筋ノ外側ニ在リテ舌骨後角及ビ基舌骨ニ起リ前方舌ニ進入スル所ノ筋ハ即チ舌骨舌筋ナリ

(98) 顙顙骨ノ後部腹縁ニ起リ斜ニ前内方ニ進ミ舌骨舌筋ト合シテ舌ニ進入スル所ノ細長キ筋ハ即チ圓錐舌筋ナリ

片方ニ尙ホ遺レル下顎部ヲ除去シテ頤

舌骨筋及ビ頤舌筋ノ同骨ニ起ル狀ヲ精査シ且ツ舌骨筋及ビ圓錐舌筋ノ舌ニ進入スル模様ヲ出來ル丈觀察セヨ又頤舌筋ノ纖維ノ配置ヲ吟味スベシ

胴部背側ノ筋ニ移レ

(99)後頭骨ノ中央隆起ヨリ腰部背側ノ筋膜ニ至ル間ノ中央線ニ起リ前部ハ肉様澗筋ニ被ハレ斜ニ外方ニ進ミテ肩胛骨ノ棘狀隆起及ビ肩峰ニ附着スル所ノ扁平三角形ノ筋ハ即チ僧帽筋ナリ著端ヲ切斷シテ折返セ

(100)僧帽筋ノ後部ニ被ハレテ背骨ノ棘狀突起及ビ腰部ノ筋膜ニ起リ斜ニ前外方ニ進ミテ上膊骨ノ腹面ニ達シ此處ニテ腱ト爲リテ三角隆起ニ附着スル所ノ扁平三角形ノ筋ハ即チ背廣筋ナリ

(101)僧帽筋ノ前部ニ被ハレテ後頭骨ノ中央隆起ヨリ前方ノ背骨ニ至ルマデノ棘狀

突起ニ起リ外方ニ進ミテ肩胛骨ノ末端ニ附着スル所ノ扁平筋ハ即チ菱形筋ナリ

(102)菱形筋ノ前ニ並ビテ肩胛骨ニ附着シ前端颞顛骨ニ起ル所ノ長筋ハ即チ肩胛骨舉筋ナリ

菱形筋、肩胛骨舉筋及ビ大前鋸狀筋ヲ切斷シテ前肢ヲ離シ是レヲ保存セヨ

(103)前部ハ大前鋸狀筋及ビ菱形筋ニ被ハレテ背骨及ビ後方ノ頸骨ノ棘狀突起ニ起リ外方ニ進ミテ肋骨ニ附着スル所ノ扁平筋ハ即チ後鋸狀筋ナリ其ノ起端ハ極メテ薄キ腱膜ヨリ成リ附着縁ハ鋸狀ヲ成セリ

僧帽筋、背廣筋及ビ菱形筋ヲ除去セヨ

(104)菱形筋ニ被ハレテ前數箇ノ背骨ノ中央線ニ起リ前方ニ進ミテ颞顛骨及ビ鱗狀骨ニ附着スル所ノ筋ハ即チ頭夾板筋ナリ著端ヲ切斷シテ折返セ

後鋸狀筋ノ筋膜ヲ切斷シテ折返セ

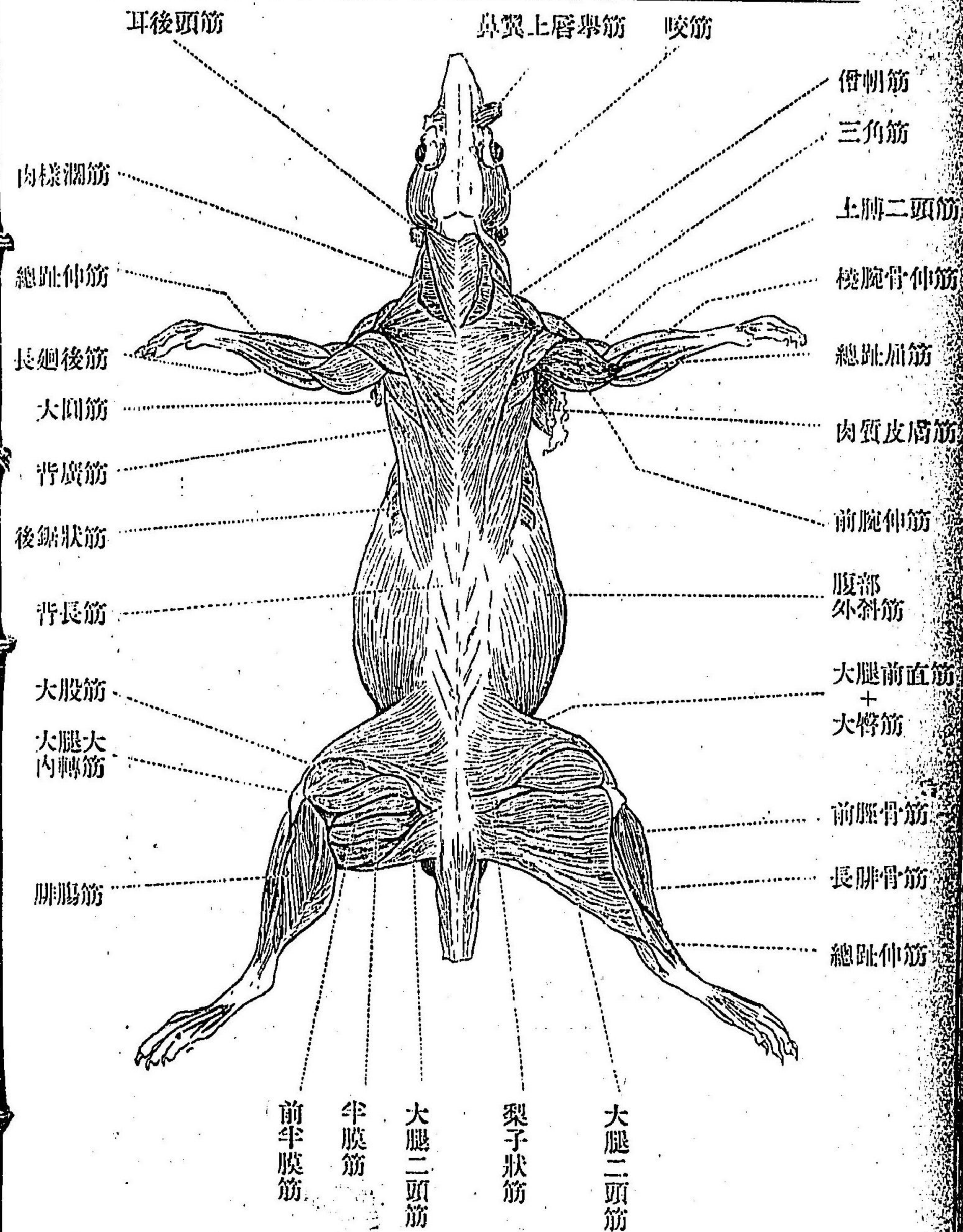
(105)後鋸狀筋ノ筋膜 = 被ハル、所ノ長筋ハ即チ背長筋ナリ腰骨及ビ臀骨ニ附テ起リ前方三束 = 分レ一ハ頸骨ノ棘狀突起 = 他ノ二束ハ頸骨ノ横突起 = 附著ス

(106)背長筋前端ノ間 = 挾マレテ前數箇ノ背骨ノ横突起 = 起リ前行シテ後頭骨ノ人字形隆起 = 附著スル長筋ハ即チ頸部二腹筋ナリ左右ノ筋中央線 = 於テ相接シ頭夾板筋 = 被ハル

(107)頸部二腹筋ノ外側 = 於テ是レト並行シ前數箇ノ背骨及ビ後方數箇ノ頸骨ノ横突起ノ基部 = 起リテ後頭骨ノ人字形隆起 = 附著スル所ノ長筋ハ即チ錯綜筋ナリ

(108)錯綜筋ノ外側 = 於テ顛顛骨ノ側面 = 附著スル所ノ長筋ハ即チ頸部側長筋ナリ是ノ筋ハ前數箇ノ背骨ノ横突起 = 起リ末端ノ大部分ハ數條ノ腱ト爲リテ頸骨ノ横

第三十七圖—まろねづみ、背側ノ表面筋



突起 = 附著ス

頸部側長筋、大頭部前直筋、錯綜筋及ビ頸部二腹筋ノ著端ヲ切斷シテ折返セ

(109)第二頸骨ノ棘狀突起 = 起リテ後頭骨ノ人字形隆起 = 附著スル所ノ筋ハ即チ大頭部後直筋ナリ

(110)大頭部後直筋ノ外側 = 在リテ第一頸骨ノ横突起 = 起リテ後頭骨ノ人字形隆起ノ外部 = 附著スル所ノ筋ハ即チ上頭部斜筋ナリ

(111)大頭部後直筋ノ外側 = 在リテ第二頸骨ノ棘狀突起ト第一頸骨ノ横突起トノ間 = 跨レル筋ハ即チ下頭部斜筋ナリ

(112)上頭部斜筋ノ外側 = 在リテ第一頸骨ノ横突起 = 起リテ直ニ後頭骨ノ側面 = 附著スル短筋ハ即チ頭部側直筋ナリ

(113)第一頸骨ノ横突起ノ先端 = 起リテ後頭骨ノ腹面 = 附著スル所ノ短筋ハ即チ小

頭部前直筋ナリ

大頭部後直筋、上頭部斜筋、下頭部斜筋及ビ頭部側直筋ノ起端ヲ切斷シテ折返セ

(114)大頭部後直筋 = 被ハレテ第一頸骨ノ背側中央線 = 起リテ後頭骨ノ後面 = 附著スル筋ハ即チ小頭部後直筋ナリ

(115)上記ノ諸筋ヲ除去シテ頸部背側 = 遺レル筋ハ即チ棘狀筋ナリ第二頸骨ノ棘狀突起 = 始マリ棘狀突起ト後方ノ横突起トノ間 = 跨ル是ノ筋ノ後部ハ背長筋 = 被ハレテ腰部 = 至ル

既 = 觀察シタル所ノ胸部ノ諸筋ヲ叮嚀 = 除去セヨ

(116)各肋骨及ビ肋軟骨ノ間 = 斜 = 跨ル所ノ筋ハ即チ外肋骨間筋ナリ

(117)各背骨及ビ最終ノ頸骨ノ横突起ノ先端背面ト次ギノ肋骨ノ基部トノ間 = 跨ル所ノ筋ハ即チ肋骨舉筋ナリ各筋ハ略ボ三

角形ニシテ纖維ノ方向略ボ外肋骨間筋ニ  
同ジ

横隔膜ヲ觀察セヨ

(118)横隔膜ハ肉質ノ部分ト腱質ノ部分ト  
ヨリ成リテ胸腔ト腹腔トノ間ニ在リ其ノ  
中央ニ近キ部分ハ食道及ビ靜脈ニ因テ貫  
通サル又左ノ諸部ヲ識別スルヲ得(a)左右  
ノ肋軟骨ヨリ起ル部分即チ肋骨部是レハ  
左右ニ對在ス(b)劍狀軟骨ヨリ起ル部分即  
チ胸骨部(c)腰骨ヨリ起ル部分即チ柱若ク  
ハ脚ト稱スル部分是レハ左右ニ對在ス是  
等ノ部分ノ間ハ薄クシテ腱質ナリ

肋骨ヲ切斷シ胸腔ヲ開キテ内臓ヲ取出  
スベシ

(119)胸壁ノ切斷口ヲ吟味スル時ハ外肋骨  
間筋ノ裏面ニ尙ホ一層ノ筋アリテ胸壁ヲ  
成ス是レ即チ内肋骨間筋ニシテ其ノ纖維  
ノ方向ハ外肋骨間筋ノ纖維ト略ボ直角ヲ

成セリ

(120)第一頸骨ヨリ前方數箇ノ背骨ニ至ル  
間ノ腹面ニハ一對ノ長筋附著ス是レ即チ  
頸部前長筋ナリ

胴部及ビ後肢ヲ保存シ置キテ前肢ノ筋  
ニ移レ

(121)肩胛骨ノ棘狀隆起ノ背側ニ於テ同骨  
ノ外面ニ起リテ上膊骨ノ大突起ノ前縁ニ  
附著スル所ノ筋ハ棘上筋ナリ

(122)肩胛骨ノ棘狀隆起ノ腹側ニ於テ同骨  
ノ外面ニ起リテ上膊骨ノ大突起ノ外縁ニ  
附著スル所ノ筋ハ棘下筋ナリ是ノ筋ハ一  
部分三角筋ニ被ハル

(123)肩胛骨ノ腹縁ニ起リテ上膊骨ノ小突  
起ノ直下ニ附著スル筋ハ即チ大圓筋ナリ

(124)肩胛骨ノ全内面ニ起リテ上膊骨ノ小  
突起ニ附著スル筋ハ即チ肩胛骨下筋ナリ

(125)上膊骨ノ後面ニ大筋アリ一部棘下筋

ト大圓筋ト = 挾マレテ肩胛骨基部ノ腹縁  
 = 起リ一部上膊骨ノ大突起 = 起リ上膊ノ  
 中部 = 於テ二部相合シテ末部腱ト爲リテ  
 尺骨ノ肘突起 = 附著ス是レ即チ前腕伸筋  
 ナリ(上膊三頭筋)

(126)上膊骨ノ内面 = 於テ前腕伸筋ト上膊  
 骨トノ間 = 在ル所ノ筋ハ即チ肘筋ナリ上  
 膊骨ノ小突起 = 起リテ肘突起 = 附著ス

(127)上膊骨ノ前内側 = ハ内上膊筋アリ二  
 部 = 分レテ上膊骨ノ小突起及ビ下記ノ鳥  
 喙上膊骨筋ト合シテ鳥喙突起 = 起リ合シ  
 テ尺骨基部ノ前面 = 附著ス

(128)上膊骨ノ内側 = 在リテ腱ヲ以テ鳥喙  
 突起 = 起リ直行シテ上膊骨末端ノ前面 =  
 附著スル所ノ細長キ筋ハ即チ鳥喙上膊骨  
 筋ナリ

(129)上膊骨ノ前外側 = ハ内上膊筋ト並行  
 シテ是レト同處 = 附著スル筋アリ是レ即

チ上膊二頭筋ナリ基端ハ一部分前腕伸筋  
 = 被ハレテ上膊骨ノ大突起及ビ其ノ後面  
 = 起ル前腕伸筋ノ起端ヲ切斷シテ觀察セ  
 ヲ

前腕ノ筋 = 移レ

(130)前腕ノ前面 = 在リテ上膊骨末端ノ外  
 突起及ビ其ノ上方 = 起リ末部ハ二條ノ腱  
 ト爲リ下記ノ母趾伸筋ノ腱ヲ潜リテ第二  
 及ビ第三掌骨 = 附著スル筋ハ即チ橈腕骨  
 伸筋ナリ

(131)橈腕骨伸筋ノ外側 = 在リテ上膊骨末  
 端ノ外突起 = 起リ末端細腱 = 分レテ第二  
 第三、第四及ビ第五趾ノ末骨 = 附著スル筋  
 ハ即チ總趾伸筋ナリ

(132)總趾伸筋ノ後縁 = 接シテ前腕ノ外側  
 = 在リ上膊骨基端ノ外突起 = 起リテ橈骨  
 末半部ノ外面 = 附著スル筋ハ即チ長廻後  
 筋ナリ

(133) 總趾伸筋ノ外側 = 於テ是レト起點ヲ同フシ末部一條ノ腱ト爲リテ第五趾ニ附著スル筋ハ即チ尺腕骨伸筋ナリ

橈腕骨伸筋、尺腕骨伸筋及ビ總趾伸筋ノ末部ヲ切斷シテ折返セ

(134) 橈腕骨伸筋及ビ總趾伸筋 = 被ハレテ上膊骨末端ノ外突起 = 起リ橈骨ノ前面ニ轉ジテ同骨ノ中部 = 附著スル筋ハ即チ短廻後筋ナリ

長短兩廻後筋ヲ橈骨ヨリ離セ

(135) 前腕ノ前面 = 尙ホ二箇ノ伸筋アリ一ハ橈骨基部ノ外面及ビ尺骨 = 起リ前腕ノ中部 = 於テ堅牢ナル腱ト爲リ内方 = 轉ジテ第一趾ノ掌骨ノ内面 = 附著ス是レ即チ母趾伸筋ナリ

(136) 尙ホ遺レル一筋ハ即チ第二趾伸筋 = シテ尺骨基部ノ外面 = 起リ橈骨ノ前面ヲ通りテ内方 = 轉ジ而シテ第二趾第二趾骨

= 附著ス

(137) 前腕ノ内側 = 在リテ上膊骨末端ノ内突起 = 起リ直行シテ橈骨ノ内面 = 附著スル筋ハ即チ圓廻前筋ナリ一部表面 = 現ハル

(138) 前腕ノ後内側 = 於テ表面 = 現ハレ上膊骨末端ノ内突起 = 起リ直行シテ末部二條ノ扁平腱ト爲リテ掌面ノ筋膜 = 附著スル筋ハ即チ長掌筋ナリ

(139) 前腕ノ内側 = 於テ表面 = 現ハレ上膊骨末端ノ内突起 = 起リ直行シテ橈骨末部ノ内腹側 = 於テ腱ト爲リテ第一掌骨 = 附著スル筋ハ即チ橈腕骨屈筋ナリ

(140) 前腕ノ後側 = 於テ表面 = 現ハレ尺骨ノ肘突起 = 起リ前腕ノ中部 = 於テ腱ト爲リテ楔狀腕骨 = 附著スル筋ハ即チ尺腕骨屈筋ナリ

前腕ヨリ既記ノ諸筋ヲ除去シタル後遺

ル所ノ筋二箇アリ一ハ極メテ大ナリ

(141)前腕ノ後面ニ於ケル既記ノ諸筋ニ大部分被ハレテ肘突起及ヒ上膊骨末端ノ内突起ニ起リ數束ノ合著ニ因テ成ル所ノ大筋ハ即チ總趾屈筋ナリ末部ハ脛束ト爲リ分レテ諸趾ニ至ル其ノ模様ヲ精査セヨ

(142)總趾屈筋ヲ除去シ又ハ切斷シテ折返ス時ハ橈骨ト尺骨トノ間ニ小形ノ筋附著スルヲ見シ是レ即チ方形廻前筋ナリ

掌部ノ筋肉ヲ省略シテ臀部及ヒ後肢ニ移レ

(143)大腿ノ外面ニ於テ其ノ前縁ヲ成シ腸骨ノ前端及ヒ其ノ後方ノ脊椎中央線ニ於テ筋膜ヲ以テ幅廣ク起リ膝ニ向テ進ムニ從テ漸次幅ヲ減ジ遂ニ扁平脛トナリテ膝蓋骨ノ前面ニ附著スル筋ハ即チ大腿前直筋ト大臀筋トノ合著セルナリ前方ノ部分ハ直筋ニシテ後方ノ扁平部ハ大臀筋ナリ

起端ヲ切斷シテ折返セ

(144)前筋ニ全ク被ハレテ腸骨ノ全背面及ヒ脊椎ニ起リテ大腿骨ノ大轉子ニ附著スル所ノ大筋ハ即チ中臀筋ト小臀筋トノ重ナレルナリ兩者ヲ吟味セヨ

(145)中臀筋ノ後ニ於テ背面中央線ニ起リテ大腿骨ノ第三轉子ニ脛ヲ以テ附著スル所ノ筋ハ即チ梨子狀筋ナリ

(146)大臀筋ノ後ニ於テ大腿部外面ノ大部分ヲ被ヘル所ノ大筋ハ即チ大腿二頭筋ナリ尾部脊椎及ヒ坐骨ノ後背隅ニ起リ二部ニ分レ一ハ大腿ノ外側ニ至リ一ハ大腿ノ内側ニ至リテ何レモ脛骨ノ前面ニ幅廣ク附著ス

(147)大腿前直筋ニ大部分被ハレテ腸骨ノ外縁、大轉子及ヒ大腿骨基部ノ内面ニ起リ大腿骨ノ前面ヲ通りテ膝蓋骨ニ附著スル大筋ハ即チ大股筋ナリ三部ヲ識別スルヲ



得

梨子狀筋及ビ大腿二頭筋ノ起端ヲ切斷シテ折返セ

(148)大腿二頭筋ノ外部ニ被ハレ又一部分是レト合シテ尾部脊椎ニ筋膜ヲ以テ起リ直行シテ脛骨基端ノ内後隅ニ附著スル所ノ細長キ筋ハ即チ前半膜筋ナリ

(149)前筋ト並行シテ坐骨ノ後端ニ起リテ脛骨基部ノ前内縁ニ附著スル大筋ハ即チ半膜筋ナリ

半膜筋及ビ前半膜筋ノ起端ヲ切斷シテ折返セ

(150)大腿ノ内面ニ於テ大腿二頭筋ノ前縁ニ接スル所ノ筋ハ即チ薄筋ナリ恥骨縫合線ニ起リテ脛骨基部ノ前内縁ニ附著ス

(151)半膜筋ノ前方ニ於テ恥骨縫合線ニ起リ斜ニ進ミ末部前筋ニ合シテ脛骨ニ附著スル筋ハ即チ縫匠筋ナリ

(152)薄筋ノ基端ト重ナリテ其ノ前方ニ在リ二部ニ分レテ恥骨ノ腹縁及ビ縫合線ニ起リ大腿ノ中部ニ於テ二部合シテ脛ト爲リ此ノ脛ハ下記ノ大腿大内轉筋ノ末部ヲ貫通シテ膝ノ内側ニ出テ遂ニ脛骨基部ノ内縁ニ附著スル筋ハ即チ半脛筋ナリ

半脛筋、縫匠筋及ビ薄筋ノ起端ヲ切斷シテ折返セ

(153)半脛筋ノ直後ニ在リテ恥骨中部ノ腹縁ニ起リテ膝ニ向ヒ二部ニ分レテ大腿骨末部ノ内縁及ビ脛骨基端ノ内突起ニ附著スル筋ハ即チ大腿大内轉筋ナリ起端ヲ切斷シテ折返セ

(154)前筋ノ外側ニ在リテ恥骨縫合線ニ起リテ大腿骨中三分ノ一ノ後面ニ附著スル筋ハ即チ大腿長内轉筋ナリ

(155)大腿長内轉筋ノ前縁ニ接シテ恥骨ノ中部ニ起リ大腿骨基部ノ内後面ニ附著ス

ル小筋ハ即チ橢狀筋ナリ

前記二筋ヲ耻骨ヨリ離シテ折返セ

(156)腰部ノ腹面即チ腹腔ニ對スル面ニハ脊椎ノ左右ニ對在スル所ノ大ナル長筋アリ腰部ノ脊骨ニ起リテ小轉子ニ附著シ内外二部ヲ識別スルヲ得是レ即チ腰筋ナリ附著點ヲ切斷シテ折返セ

(157)橢狀筋ノ直後ニハ外閉鎖筋アリ閉鎖孔ニ起リ脛ト爲リテ小轉子ト大腿骨頭トノ間ニ附著ス

(158)外閉鎖筋ノ直後ニハ大腿方形筋アリ坐骨ノ後端ニ起リテ小轉子ニ附著ス

(159)外閉鎖筋ト相對シテ大腿骨ニ附著スル筋アリ是レ即チ雙子筋ナリ又坐大腿骨筋ト稱ス坐骨ノ背面ニ起レリ

外閉鎖筋、雙子筋及ビ方形筋ヲ除去セヨ

(160)肛門ノ背側ニハ横ニ亘レル一帯ノ筋アリ是レ即チ肛門括約筋ナリ

(161)肛門ノ腹側ノ左右ニハ略ボ圓形ノ筋塊アリ是レ即チ肛門舉筋ナリ

(162)肛門舉筋ト陰核トノ間ニハ一對ノ筋アリ是レ即チ會陰横筋ナリ

(163)會陰横筋及ビ肛門舉筋ト坐骨トノ間ニ一筋アリ坐骨ノ後端ニ起リテ陰核ノ基部前面ニ附著ス是レ即チ陰莖舉筋ナリ雌ニ於テハ小ナリ

(164)陰核ノ基部前面ニ一箇ノ横ニ亘レル筋アリ是レ即チ尿道括約筋ナリ

必要ニ應ジテ既ニ觀察シタル諸筋ヲ除去シ耻骨縫合線ヲ切開シテ骨盤ヲ開ケ

(165)閉鎖孔ノ裏面ノ背側部及ビ坐骨ノ裏面ニ起ル所ノ扁平三角形ノ筋アリ骨盤ノ背側ニ出ヅル邊ニ於テ脛ト爲リテ外閉鎖筋ト並ビテ大腿骨ニ附著ス是レ即チ内閉鎖筋ナリ附著點ハ他側ノ大腿骨ニ就テ實見セヨ

脛部ノ筋肉 = 移レ先ヅ大腿二頭筋ノ著端ヲ離シ又必要 = 應ジテ他筋ノ著端ヲモ離スベシ

(166)脛骨ノ外面 = 接シテ同骨基端ト外面及ビ一小部分ハ腓骨 = 起リ脛ノ末部 = 於テ脛ト爲リ環狀靱帶ヲ潜リテ第一蹠骨基端ノ内面 = 附着スル筋ハ即チ前脛骨筋ナリ其ノ脛ヲ切斷シテ折返セ

(167)大部分前筋 = 被ハレテ腓骨ノ前側 = 在リテ脛ヲ以テ大腿骨末端ノ外關接靭 = 起リ脛ノ末部 = 於テ又脛ト爲リ四條 = 分レテ第二、第三、第四及ビ第五趾ノ第二趾骨 = 附着スル所ノ細長キ筋ハ即チ總趾伸筋ナリ基端ノ脛ヲ切斷シテ折返セ

(168)總趾伸筋ト並ビテ大腿骨ノ外關接靭及ビ腓骨基端ノ外面 = 起リ末部脛ト爲リ脛腓骨ノ後面 = 轉ジテ骰子骨 = 附着スル筋ハ即チ長腓骨筋ナリ末脛ヲ切斷シテ折

返セ

(169)長腓骨筋ト重ナリテ腓骨基部ノ内面 = 起リ末部脛ト爲リテ第五蹠骨ノ基端 = 附着スル筋ハ短腓骨筋ナリ

(170)短腓骨筋ト密接シテ腓骨 = 起リ末部細脛ト爲リテ第一趾ノ末骨 = 附着スル細筋ハ第一趾内轉筋ナリ

(171)短腓骨筋ト並ビテ腓骨基部ノ外面 = 起リ脛ト爲リテ第五趾ノ第二趾骨 = 附着スル筋ハ第五趾外轉筋ナリ

(172)前筋ト並ビテ腓骨中部ノ後面 = 起リ脛ト爲リテ第四趾ノ第二趾骨 = 附着スル筋ハ第四趾外轉筋ナリ

脛部後面ノ筋 = 移レ

(173)大腿骨ノ内外兩關接靭 = 起リ二部合シテ大筋ト爲リ末部大ナル脛ト爲リテ跟骨 = 附着スル筋ハ腓腸筋ナリ其ノ脛ハ即チあきれす氏脛ナリ

(174)腓腸筋 = 被ハレテ腓骨基端ノ後面 = 起リテあきれす氏腱 = 合スル扁平筋ハ即チ 比目魚筋 ナリ

あきれす氏腱ヲ切斷シテ折返セ

(175)腓腸筋 = 被ハレテ大腿骨ノ外關接髁ノ後外隅 = 起リ末部腱ト爲リ此ノ腱ハあきれす氏腱ノ後方 = 廻リテ蹠面 = 達シ扁平ナル腱ト爲リテ各趾 = 達スル筋ハ即チ 足蹠筋 ナリ其ノ腱ヲ切斷シテ折返セ

(176)膝關節ノ後面 = 小筋アリ大腿骨ノ外關接髁 = 起リ斜ニ進ミテ脛骨基部ノ後内面 = 附著ス是レ即チ 膝筋 ナリ

(177)前記ノ諸筋ヲ除ク時ハ脛骨ノ後内面 = 遺ル筋三箇アリ最モ大ナルハ 深部總趾屈筋 = シテ距骨 = 附著スルハ 後脛骨筋 又遺レハ 長趾屈筋 ナリ

蹠部ノ諸筋ヲ省略シテ眼筋 = 移レ

(178)眼筋ノ數及ビ其ノ配置ハ大略魚類 =

於ケルト同ジ唯ダ異ナル所ハ上斜筋ガ途中 = 於テ眼窩ノ背壁 = 在ル所ノ滑車ヲ通過スル = 在リ 滑車筋ノ稱ハ是ニ起レリ

### 内 臟

新ナル材料ヲ取リテ皮膚ヲ除去スベシ

179)頸部腹面ノ中央線ノ左右 = ハ二箇ノ腺アリ一ハ不規則形ニシテ若干ノ葉ヨリ成リ頭部ト頸部トノ境 = 在リ且ツ皮膚ニ密接セリ是レ即チ 淋巴線 ナリ

(180)前記淋巴腺ノ背側 = ハ扁平長橢圓形ノ腺アリ又數多ノ葉ヨリ成ル其ノ前端ヨリ一條ノ輸液管出デ、舌ノ基部 = 近キ處 = 於テ口床 = 開口ス是レ即チ 顎下腺 ナリ(唾腺)

(181)頸部ノ側面 = 於テ耳ノ後腹方 = 當レル一箇ノ腺ハ 耳下腺 ナリ其ノ前腹縁ヨリハ二條ノ細管出デ須臾 = シテ合シ咬筋ノ外腹縁ヲ沿ヒテ進行シ下唇ノ側部 = 於テ

口 = 開口ス是ノ輸液管ヲ すてんそん氏管  
ト稱ス

(182) 耳ト下顎トノ間 = 一箇ノ 淋巴腺 アリ  
腹壁ヲ切開シテ腹腔ヲ露出セヨ

(183) 腹腔ノ前端 = ハ暗赤色ノ 肝臟 アリ數  
多ノ葉ヨリ成ル肝臟ノ左側後方 = ハ 胃 ア  
リ胃ノ背側 = ハ暗赤色ノ 脾 アリ又腹腔ノ  
左後隅 = ハ 盲腸 アリ其ノ他ハ 小腸 ノ回旋  
ヲ以テ充タサル

(184) 小腸ノ回旋ヲ少シク舉ゲテ 大腸 ノ回  
旋ノ模様ヲ實見セヨ彼ノ盲腸ヨリ始マリ  
腹腔ノ右側ヲ通りテ前行シ胃ノ背側 = 向  
テ轉ジ腹腔ノ左側 = 於テ後行シテ直腸 =  
終ハル

必要 = 應ジテ腸管膜ヲ切斷シテ腸ヲ緋  
クベシ但シ胃ニ接近セル部分 = ハ 脾 アル  
ガ故 = 是レヲ損ハザル様注意ヲ要ス

(185) 脾 ハ十二指腸ト肝臟及ビ十二指腸ト

大腸トノ間ノ膜 = 附著セル淡紅色不規則  
形ノ器官ナリ

(186) 十二指腸ト肝臟トノ間ノ膜内 = 一條  
ノ白色ノ管アリ肝臟ノ諸葉ヨリ出テ來リ  
合シテ一條ト爲リ脾ノ間ヲ通行シテ十二  
指腸 = 開ク是レ即チ 輸膽管 ナリ

食道ノ後端及ビ肝臟網膜ヲ切斷シ又直  
腸ヲ切斷シテ全消化管ヲ取出セ

(187) 脾ハ胃 = 向ヘル端 = 於テ一條ノ極メ  
テ短キ管ヲ以テ十二指腸ノ始部 = 開口ス  
消化管ヲ縦ニ切開シテ裏面ヲ吟味セヨ

(188) 胃ノ 幽門部 ト 噴門部 トノ差別極メテ  
判然タリ兩端ノ瓣ヲ吟味セヨ

(189) 小腸ト大腸トノ間及ビ大腸ト盲腸ト  
ノ間 = モ亦一箇ノ瓣アリ

(190) 小腸ノ數箇處 = 於テ橢圓形ノ顆粒狀  
ヲ呈セル部分アリ是等ヲ ばいえる氏腺 ト  
稱ス淋巴腺ノ群集ナリ

尿生殖器ヲ觀察セヨ

雄

(191) 睪丸ハ陰囊ノ中ニ在ル卵圓形ノ器官ニシテ表面ニ數多ノ血管現ハル

(192) 睪丸ノ前端及後端ニハ各一箇ノ不規則形ノ器官アリ周圍ニ脂肪附着スルヲ常トス是等ヲ副睪丸ト稱ス前副睪丸ト後副睪丸トハ睪丸ノ内側ニ亘レル所ノ帶狀ノ部分ニ由テ連絡ス

(193) 後副睪丸ノ前端内縁ヨリハ一條ノ管出ヅ是レ即チ輸精管

雌

(191) 卵巢ハ腹腔ノ中部ニ位セル小形ノ器官ニシテ網膜ヲ以テ背壁ニ懸垂カル表面ニ數多ノ瘤狀ヲ示セリ是等ハ即チクラ一ふ氏胞ナリ左右ノ卵巢ハ少シク相前後シテ斜ニ對在スルヲ常トス

(192) 卵巢ノ直後ニハ密ニ蟠曲セル小管アリ是レ即チ輸卵管ニシテ其ノ前端ハふあろび氏管ニシテ卵巢ノ外面ニ於テ漏斗狀

ナリ腹腔ニ進入ス

(194) 腹腔ノ後端中央線ニハ膀胱アリ肉質卵圓形ノ囊ナリ又其ノ左右ニハ大ナル腺アリ是レ即チ攝護腺ナリ又是ノ腺ノ背側ニモ一對アリ

(195) 陰莖ノ中ニハ陰核アリ長形ノ器官ニシテ左右兩半部ヨリ成リ後端分レテ坐骨ニ附着ス又先端ニハ少シク膨脹セル部分アリ是レヲ陰核頭ト稱ス其ノ中ニ軟骨アリ

(196) 陰核ノ左右ニハ

ニ廣ガリテ腹腔ニ開口ス輸卵管ノ蟠曲ヲ叮嚀ニ緋キテ是レヲ觀察セヨ

(193) 輸卵管ハ直ニ子宮ニ連ナル是レハ大ナル管ニシテ前端卵巢ニ達シ後行シテ腹腔ノ後端ニ於テ左右合シテ膾ト爲ル

(194) 膾ノ腹側ニハ膀胱アリ肉質卵圓形ノ囊ナリ

(195) 陰莖ノ中ニハ陰核アリ長形ノ器官ニシテ左右兩半部ヨリ成リ後端分レテ坐骨ニ附着ス

一箇ノ腺アリ是レ即チ會陰腺ナリ陰莖ノ先端ノ皮膚ノ褶ニ開口ス

(196)陰核ノ左右ニハ一箇ノ腺アリ是レ即チ會陰腺ナリ陰莖ノ先端ノ皮膚ノ褶ニ開口ス

(197)腎臟ハ腹腔ノ前部ニ在リ右側ノモノ左側ノモノニ比シテ前方ニ在ルヲ常トス

(198)各腎ノ前端ニハ副腎附著ス

(199)各腎ノ内縁ヨリハ一條ノ輸尿管出テ後行シテ膀胱ノ後端ニ開口ス

耻骨縫合線ヲ切開シテ骨盤ヲ開ケ

雄

(200)膀胱ヲ一部分切開シテ後方ニ向テ探毛ヲ入レヨ其ノ入ル所ノ道ハ即チ尿道ニシテ陰核頭ノ基部ニ開口ス

雌

(200)膣ノ後端ハ前庭ト爲ル膣ニ比シテ薄キ壁ヲ有ス  
(201)膀胱ヲ一部切開シテ探毛ヲ後方ニ向テ差入レヨ其ノ入ル

生殖器ヲ總テ取出シテ攝護腺ノ全形ヲ吟味セヨ

所ノ道ハ即チ尿道ニシテ陰門ノ裏縁ニ開口ス

(201)左右ノ輸精管ガ合スル處ノ周圍ニ腺アリクニ一べる氏腺ト稱ス

(202)膣及ビ前庭ヲ縦ニ切開シテ兩者ノ差異ヲ吟味セヨ膣ト前庭トノ境ニハ一ノ瓣

(202)各輸精管ノ末部ノ背側ニ一箇ノ不規則葉ヲ有スル指狀ノ器官アリ是レ即チ貯精囊ナリ又其ノ外側ニハ一箇ノ攝護腺附著ス

アリ又膣ノ前端ニハ左右ノ子宮ノ開口アリ

(203)

(204)觀察ヲシ直ニ

(205) (207)節ニ移レ

(206)

(203)膀胱及ビ尿道ヲ縦ニ切開シ又輸精管ノ途中ヲ半バ切開シテ探毛ヲ通セ各輸精管ハ別々ニ尿道ノ始部ニ於テ突起ノ先端ニ開口ス

(204)貯精囊及ビ其ノ外側ニ附著スル所ノ攝護腺ノ基部ヲ切開シテ探毛ヲ通セ各々別々ニ輸精管ト並ビテ尿道ニ開口ス

(205)膀胱ノ左右及ビ背側ナル攝護腺ハ各々別々ニ尿道ニ開口ス

(206)陰核ノ最基部ニ於テ肛門ノ左右ニ一對ノ腺アリ是レ即チ肛門腺ナリ

眼ノ附近ヲ觀察セヨ

(207)眼瞼ノ前端ニハ背腹兩側ニ二箇ノ小孔アリ是レ即チ淚管ノ開口ナリ是レニ探毛ヲ入レ若クハ空氣ヲ吹込ミテ其ノ鼻腔ニ通ズルヲ實見セヨ

(208)眼窩ノ後腹隅ニ一箇ノ淋巴腺アリ又眼窩ノ中ニハ大ナル淚腺アリ全形ヲ吟味スベシ

胸腔ヲ開ケ

(209)心臟及ビ其ノ周圍ノ心囊並ビニ肺臟ノ全形及ビ其ノ諸葉ヲ吟味セヨ

(210)心臟ノ前端ヲ被ヘル所ノ白色ノ稍々大ナル器官アリ是レ即チ胸腺ナリ其ノ形狀ヲ吟味セヨ

(211)頸部ニ於テ氣管ノ左右ニ一對ノ扁平橢圓形ノ甲狀腺アリ

心臟附近ノ大血管ヲ叮嚀ニ切斷シテ心臟ヲ取出シ是レヲ保存スベシ

(212)喉頭及ビ氣管ヲ取出シテ吟味セヨ喉頭ニハ左ノ軟骨アリ(a)背側ニ於テ開ケル不完全ノ環ヲ成セル大ナル軟骨ハ即チ甲狀軟骨ニシテ最モ外ニ在リ(b)甲狀軟骨ノ腹側前端ヨリ前方ニ向テ小軟骨突出ス是レ即チ會厭軟骨ナリ(c)氣管開口ノ兩側縁ニ突出セル一對ノ小軟骨ハ披裂軟骨ナリ(d)披裂軟骨ノ附著スル軟骨ハ即チ環狀軟骨ナリ

喉頭ヲ縱ニ切開シテ聲帶ヲ觀察セヨ

(213)聲帶ハ披裂軟骨ト環狀軟骨トニ附著



スル所ノ薄キ膜ニシテ前縁游離セリ

心臓ヲ吟味セヨ

(214)左心室ノ前端ヨリハ大動脈出デ右心室ノ前端ヨリハ肺動脈出デ、背側ニ進行ス肺動脈ハ大動脈ノ腹側ヲ通過シ其ノ背側ニ於テ左右二枝ニ分ル

(215)右心耳ハ左心耳ニ比シテ大ニシテ其ノ前端ニハ右側前大靜脈開口シ中部背面ニハ後大靜脈開口シ其ノ左側後隅ニハ左側前大靜脈開口ス左側前大靜脈ハ左心耳ノ後縁ニ沿テ進行ス

(216)左心耳ハ大動脈、肺動脈及ビ左側前大靜脈ニ挾マレテ在リ其ノ背面ニハ大ナル肺靜脈ノ開口アリ

(217)肺靜脈ヨリ左心耳ヲ切開シテ左心室トノ間ノ開孔ヲ見且ツ右心耳ヲ切開シテ右心室トノ間ノ開孔ヲ見ヨ又兩心耳ノ裏面ノ橢狀筋ヲ實見スベシ

(218)右心室ヲ切開シテ肉柱及ビ腱索ヲ實見シ且ツ三尖瓣ヲ吟味セヨ又肺動脈ノ始部ニハ三箇ノ半月形瓣アリ

(219)左心室ヲ切開シテ肉柱及ビ腱索ヲ觀察シ且ツ僧帽瓣ヲ吟味セヨ又大動脈ノ始部ニハ三箇ノ半月形瓣アリ一ハ背側ニ在リテ他ノ二箇ハ略ボ左右ニ在リ左右ノ瓣ニ對スル處ニ於テ大動脈ノ壁ニ小孔アリ是レ即チ冠狀動脈ノ開口ナリ

### 神 經 系

神經系ノ觀察ニハ酒精漬ノ材料反テ便ナルコト多シ又新ナル材料ヲ用ユル時ハ腹壁ヲ切開シテ硝酸溶液ニ漬ケテ骨骼ヲ柔軟ト爲サバ腦及ビ中央神經系ヲ露出シ又腦神經ヲ觀察スルニ便ナリ但シ此ノ場合ニハ常ニ酒精中ニ於テ解剖ヲ行フヲ佳トス神經系ハ他ノ脊椎動物ト異ナル所少キガ故ニ以下記載ヲ省略スルコト多シ既

ニ得タル經驗ニ依リテ實物ヲ精査セヨ  
 (220)腰腎部神經叢ハ三條ノ神經ヨリ成ル  
 (a)一ハ腰部ノ前部ニ於ケル二條ノ脊髓神經ノ合著ニ因テ成リ後行シテ脚ノ内面ニ散布スル是レヲ脚神經ト稱ス (b)第二ノ神經ハ閉鎖神經ト稱シ脚神經ノ始部ヨリ分出シ後行シテ耻骨ノ背面ニ至リ閉鎖孔ヲ通りテ出デ大腿ノ後側及ビ骨盤ノ諸筋ニ分散ス (c)第三ノ神經ハ後肢ニ至ル神經中最モ大ニシテ坐骨神經ト稱シ腸骨ト臀骨トノ間ヨリ出デ斜ニ後行シテ大腿ノ後側ノ筋ノ多數ニ向テ枝ヲ分出シ脛部後側ノ筋ニ分散ス是ノ神經ハ背側ヨリ觀察スルヲ便トス

(221)片方ノ肋骨ヲ基部ニ於テ切斷シ折返シテ胸腔ヲ露出シ鎖骨縫合線ヲ切開シ而シテ頭部ヨリ來リテ胸骨甲狀筋ノ背側ヲ通過シテ胸腔ニ入ル所ノ稍々大ナル神經

ヲ搜索セヨ是レ即チ迷走神經ニシテ尙ホ後行シテ食道、胃、心臟及ビ肺ニ分散ス是レヲ觀察スベシ

胸腔ノ諸内臓ヲ除去セヨ

(222)前肢神經叢ハ始メノ三箇ノ背部脊髓神經及ビ最後二條ノ頸部脊髓神經ヨリ成ル

(223)前肢神經叢ヨリハ胸筋及ビ其ノ他附近ノ筋ニ向テ若干ノ枝出デ一ハ肩胛骨腹面ノ筋ニ分散ス是レ即チ肩胛骨下神經ナリ又前肢ニ進入スル大神經三條アリ (a)腹面ニ見ユル二條ノ神經ノ内大ナルハ即チ尺骨神經ニシテ上膊ノ内面ヲ通過シ前腕ニ至リテ橈骨ノ側ヲ進行シテ掌部ノ腹面ニ分散ス (b)他ノ一條ノ神經ハ即チ中央神經ニシテ上膊ニ於テハ前神經ノ前方ニ於テ是レト並行シ途中二枝ヲ分出シテ前腕ニ至リ尺骨神經ニ合ス (c)遺レル一條ノ神

經ハ筋螺旋神經ト稱シ中央神經ト並ビテ其ノ背側ニ在リ上膊ニ入ルヤ直ニ上膊骨ノ後側ニ轉ジ夫レヨリ外側ニ廻リテ前腕ニ至ル

(224)各肋骨間ニ於テ出ヅル所ノ脊髓神經ヲ搜出シテ其ノ基部ヲ互ニ連結スル所ノ交感神經ヲ觀察セヨ交感神經ト脊髓神經ト合スル處ニ一箇ノ神經節アリ即チ交感神經節ナリ此ノ神經ノ觀察ヲ出來ル丈前後ニ及ボセ

腦神經中嗅神經、視神經、動眼神經、滑車神經、外轉神經及ビ聽神經ハ他ノ脊椎動物ニ於ルト同ジケレバ其ノ記載ヲ略スベシ

(225)耳孔ノ直後ニ於ケル既ニ觀察シタル所ノ孔ニ由テ頭骨ヲ出ヅル所ノ稍々大ナル神經ハ即チ顔面神經ナリ少シク前方ニ進ミ下顎ノ後端ニ於テ二枝ニ分レ一枝ハ咬筋ノ外腹縁ニ沿テ前進シ他枝ハ咬筋ト

顚顚筋トノ境ニ沿テ前進シ咬筋ノ前端ニ達シテ二枝相合シ且ツ下記ノ三叉神經ノ鼻鬚枝トモ合シテ擔鬚部ニ分散ス又顔面神經ノ基部ヨリハ後方ニ向テ一枝出デ頸部ノ側面ニ於テ複雑ナル神經叢ヲ形成ス(頸部神經叢)

顔面神經ノ前方ニ至ル枝ヲ切斷シテ折返シ迷走神經ヲ前方ニ踪跡セヨ既ニ觀察シタル孔ニ由テ頭骨ニ進入スルヲ見ン

(226)迷走神經ト同ジ孔ヨリ出ヅル神經尙ホ二條アリ一ハ小ニシテ後行シテ氣管始部ノ周圍ノ筋ニ向テ枝ヲ分出シ又頸部脊髓神經ト合シ尙ホ後行シテ僧帽筋ニ分散ス是レ即チゐりす氏副神經ナリ

(227)迷走神經ト同ジ孔ニ由テ出ヅル尙ホ一條ノ神經ハゐりす氏副神經ニ比シテ大ニシテ前行シテ舌下ノ諸筋ニ至ル是レ即チ舌下神經ナリ

(228)迷走神經ノ基部ヨリ分出シ暫ク是レト共ニ後行シ頸ノ中部ニ於テ轉ジテ前行シ喉頭ノ兩側ヲ通リテ舌ニ進入スル小神經ハ即チ舌咽頭神經ナリ

(229)迷走神經ト舌下神經ト別ル、處ノ背側ニ紡錘形ノ交感神經節アリ是レヲ上頸神經節ト稱ス是レヨリ前方及ビ後方ニ向テ各々一條ノ細神經出ヅ前方ニ至ル神經ハ内頸動脈ニ密接シテ前行シ後方ノ神經ハ迷走神經ニ接シテ後行シテ胸部ニ至ル

(230)咬筋ノ後部ヲ切開シテ鱗狀骨ノ頰突起ノ内腹側ヲ吟味スル時、若干ノ稍々大ナル神經ノ咬筋及ビ顳顬筋ニ分散スルヲ見シ是レ皆三叉神經ノ下顎枝ニ屬セリ其ノ頭骨ヲ出ヅル處マデ踪跡セヨ既ニ觀察シタル所ノ眼窩後方ノ三孔ノ一ニ入ルヲ見ルベシ其ノ前ノ孔ヨリハ又一條ノ神經出デ、下顎ノ前方ニ至リ尙ホ一枝ハ極メ

テ大ニシテ上記三孔ノ内胡蝶骨ノ腹面ニ在ル所ノ孔ニ由テ出テ下顎骨ニ進入シ其ノ前端ニ出テ、下唇ニ至ル是レ即チ下顎枝ノ本部ナリ下顎ノ前方ニ至ル所ノ枝ハ頰枝ト稱シ他ハ皆其ノ分散スル所ノ筋ニ由テ命名ス

(231)眼窩ヲ開キテ眼球及ビ附屬器ヲ除去スル時ハ既ニ觀察シタル所ノ視神經孔ニ隣レル大孔ヨリ出ヅル所ノ大神經アルヲ見シ數多ノ小神經ノ集合ナリ其ノ大部分ハ眼窩ノ腹縁ニ沿テ前進シ上顎骨ヲ貫キテ上唇及ビ鼻部特ニ擔鬚部ニ分散ス而シテ其ノ一部ハ顔面神經ト合スルニ既記ノ如シ是ノ大神經ヲ鼻鬚神經ト稱シ三叉神經ニ屬ス又其ノ始部ヨリハ數條ノ枝出デ、頭部背側ノ皮膚ニ至ル是等ハ即チ前額枝ナリ鼻鬚神經ト前額枝トヲ總合シテ三叉神經ノ眼枝ト稱ス

(232)鼻鬚神經ト共ニ頭骨ヲ出ヅ其ノ腹側ニ於テ是レニ接シテ並行シ上顎骨ニ進入スル稍々小ナル神經アリ是レ即チ三叉神經ノ上顎枝ナリ

・ 脊髓弧ヲ切去リテ脊髓ヲ觀察シ又頭骨ヲモ同様ニ處理セヨ

(233)脊髓ハ前肢ニ對スル處ト腰部トニ於テ膨張セリ前肢及ビ後肢ニ至ル所ノ神經是等ノ部分ヨリ出ヅ又脊髓神經ノ背腹兩根及ビ神經節ヲモ觀察セヨ

・ 腦ノ背面ヲ觀察セヨ

(234)腦ノ大半ハ左右ノ大腦半球ヨリ成ル而シテ大腦ノ表面ハ平滑ナリ

(235)各大腦半球ノ前端ニハ嗅葉アリ其ノ前端ヨリハ嗅神經出ヅ鼻ノ粘膜ニ分散ス

(236)大腦半球ノ後ニ小腦アリ中央ノ部分ト左右兩側部トヨリ成リ何レモ若干ノ横溝アリ中央ノ部分ハ蠕形部ト稱シ左右ノ

部分ヲ半球ト稱ス又各半球ノ外腹端ニハ小塊アリ

(237)小腦ノ後ニ延髓アリ其ノ前部ニ菱溝アリ大部分小腦ニ被ハル菱溝ト延髓ノ兩側縁トノ間ノ部分ハ即チ後錐狀體ナリ

(238)大腦半球ト小腦蠕形部トノ間ノ中央ニ上松葉腺アリ此ノ部分ニ附著スル所ノ凝結血液ヲ除去シテ觀察セヨ

・ 腦ノ腹面ヲ觀察セヨ

(239)大腦半球ノ後部ハ左右ニ別レテ其ノ間ニ卵圓形ノ部分アリ其ノ前端ヨリ左右ニ向テ視神經出ヅ而シテ左右ノ視神經ノ合スル處ハ少シク膨脹セリ是レ即チ視神經區ナリ

(240)視神經區ノ後方ニ少シク凸キ部分アリ内腔ヲ透見スルヲ得是レ即チ漏斗狀體ニシテ其ノ先端ニ下松葉腺附著スレドモ頭骨ヲ除去スル際是レニ附著シ去ルヲ常

トス

(241)漏斗狀體ノ直後ニ又少シク高マリタル部分アリ是レ即チ乳房狀體ナリ

(242)乳房狀體ノ後方ニ横ニ亘レル溝アリ其ノ後縁ニ横ニ亘レル白色ノ帶アリ是レ即チわろり氏橋ナリ而シテ該橋ノ兩端ト大腦ノ兩半球トノ間ニ亘レル白色ノ部分ハ即チ大腦脚ナリ動眼神經是レヨリ出ヅ

(243)わろり氏橋ノ後方ハ即チ延髓ニシテ腹面中央溝ノ左右ニ白色ノ縦ニ亘レル部分アリ是レ即チ前錐狀體ナリ

(244)三叉神經ハ延髓ノ最前端ノ外側ヨリ出ヅ其ノ基部ニアル所ノ結節ハ即チがつせる氏神經節ナリ其ノ諸枝ノ合スル模様ヲ吟味セヨ

(245)三叉神經ノ少シク後方及ビ内側即チ前錐狀體ノ前端ニ於テ出ヅル一對ノ小神經アリ是レ即チ外轉神經ナリ

(246)三叉神經ノ基部ヲ少シク舉ゲテ其ノ背側ヲ視フ時ハ動眼神經ト並行セル小神經アリ是レ即チ滑車神經ニシテ延髓ノ背側ノ最前端即チ小腦ト四疊體トノ間ヨリ出ヅ後ニ觀察セヨ

(247)顔面神經ハ三叉神經ノ後ニ於テ是レニ接シテ出ヅ又聽神經ハ其ノ後ニ於テ出ヅ太キ短キ神經ナリ

(248)舌下神經ハ前錐狀體ノ後端ノ側部ニ於テ五條ノ根ヲ以テ起リ是等ノ根ハ直ニ合シテ稍々大ナル神經ト爲ル

(249)迷走神經ト舌咽頭神經トハ基部ニ於テ合著シ若干ノ根ヲ以テ延髓ノ中部ノ側縁ニ起ル

(250)おりす氏副神經ハ第二脊髓神經ト第三脊髓神經トノ間ニ於テ脊髓ノ側面ニ起リ第一及ビ第二脊髓神經ノ腹根ト背根トノ間ヲ通過シテ迷走神經ノ基部ニ達シ是

レト共ニ頭骨ヲ出ヅ

腦ヲ縱ニ切半シテ切斷面ヲ吟味セヨ

(251)視神經區ノ背側ニハ大ナル内腔アリ  
是レ即チ第三腦室ナリ又小腦ノ腹側ニモ  
内腔アリ是レ即チ第四腦室ニシテ兩室ヲ  
連結スル所ノ空道ハ志るお氏水道ナリ

(252)左右ノ大腦半球ハ弓狀ヲ爲セル白色  
ノ帶形部ニ由テ連結サル是レ即チ胼胝體  
ナリ

(253)胼胝體ノ前端ハ後方ニ轉折ス而シテ  
其ノ先端ニ當ル處ニ第三腦室内ニ突入セ  
ル部分アリ是レ即チ天蓋ナリ

(254)天蓋ノ直前腹側ニハ第三腦室ノ前端  
ニ於テ左右ニ亘レル白質部アリ是レ即チ  
前連鎖ナリ又第三室ノ中央ニアル大ナル  
同様ノ部分ハ中連鎖ニシテ其ノ後方即チ  
第三室ノ志るお氏水道ニ遷ラントスル處  
ノ背側ニ後連鎖アリ

(255)小腦ノ活樹及ビ其ノ他ノ部分ニ於ル  
灰白質及ビ白質ノ配合ヲ吟味セヨ

(256)大腦半球ヲ背側ヨリ少シヅ、殺ギ取  
ル時ハ内腔アルヲ見シ是レ即チ側室ナリ  
其ノ第三室ニ通ズル處ハ即チ志るお氏  
孔ナリ

(257)大腦半球ノ背側後部ヲ除去スル時ハ  
小腦トノ間ニ四疊體ト稱スル部分アリ左  
右各々二箇ノ凸キ部分ヨリ成ル

### 血管系

全體注射ヲ行フハはとニ於ルト同ジ順  
序ニ依ルベシ

(258)頸部腹面ノ左右ニ於テ皮膚ノ直下ニ  
大ナル靜脈アリ是レ即チ外頸靜脈ナリ頭  
部ヨリ來リテ途中耳下腺、顎下腺、淋巴腺ヨ  
リ數多ノ小枝ヲ受ケ又胸部ニ於テハ胸筋  
肩ノ諸筋及ビ前肢ヨリ來ル所ノ鎖骨下靜  
脈ヲ受ケ本管ハ下顎ノ後端ニ於テ二枝ニ

分ル一ハ眼窩附近ニ至リ一ハ下顎ノ内側ニ至ル甲ハ後顔面靜脈ニシテ乙ハ前顔面靜脈ナリ又鎖骨ノ少シク前方ニ於テ頭骨内ヨリ來ル所ノ内頸靜脈ヲ受ク

(259)外頸靜脈ト鎖骨下靜脈ト合シテ形成スル所ノ大靜脈ハ即チ前大靜脈ニシテ既ニ觀察シタル如ク左右別々ニ右心耳ニ開口ス

(260)大動脈ノ始部ヨリ前方ニ向テ各側一條ノ頸動脈出デ氣管ノ左右ヲ進行シ頭部ニ至リテ内外兩枝ニ分ル

(261)心臓及ビ肺臓ヲ少シク左方ニ寄セテ胸腔ノ背壁ヲ視フ時ハ前方ノ肋骨間ノ靜脈相寄リテ一條ノ靜脈ヲ形成シテ右側ノ前大靜脈ニ開口スルヲ見ルベシ是レ即チ奇形靜脈ナリ

(262)右側頸動脈ノ始部ヨリハ上膊動脈出ズ、前肢ニ至ル大動脈ヨリ分レテ上膊動

脈ノ分出ニ至ル迄ノ間ヲ無名動脈ト稱ス左側ノ上膊動脈ハ別ニ大動脈ヨリ分出ス(263)右心耳ト肝臓トノ間ニハ一條ノ大靜脈アリ是レ即チ後大靜脈ニシテ肝臓ヨリ肝臓靜脈ヲ受ケ肝臓内ヲ通りテ尙ホ後方ニ延長ス

(264)消化管ヲ循環シタル血液ハ皆一條ノ大ナル靜脈ニ集リテ肝臓ニ進入ス即チ門脈ナリ

(265)後大靜脈ハ左右ノ腎臓ヨリ來ル所ノ腎臓靜脈ヲ受ク此ノ靜脈ハ極メテ短シ大靜脈ヲ腎ノ前端ニ於テ又門脈ヲ肝臓ノ直後ニ於テ絲ヲ以テ締メテ肝臓ヲ除去セヨ

(266)腸ヲ少シク片方ニ寄セテ腸管膜ノ脊椎ニ附著スル部分ヲ吟味スル時ハ肝臓ノ直後ニ於テ一條ノ動脈アルヲ見シ是レ即チ腹腔動脈ナリ又其ノ少シク後方ニ較々



大ナル動脈アリ是レ即チ上腸管膜動脈ナリ是等ノ血管ノ分布ハはとニ於ルト略ボ同ジ又直腸ノ邊ニ於テ一條ノ小動脈アリ是レ即チ下腸管膜動脈ナリ是等ノ三動脈ヲ絲ニテ締メテ其ノ末部ヲ切斷シテ消化管ヲ取出セ

(267)雌ニ在リテハ卵巢、輸卵管及ビ子宮ノ前部ヨリ來ル所ノ生殖器靜脈ハ腎臟靜脈ノ直後ニ於テ後大靜脈ニ開口ス雄ニ在リテハ同ジ血管ノ外ニ睪丸ヨリ來ル所ノ靜脈總腸骨靜脈ニ開口ス

(268)後大靜脈ハ腰部ノ終リニ於テ左右ニ分レテ總腸骨靜脈ト爲リ外腸骨靜脈ト爲リテ終ニ後肢ニ進入シテ大腿靜脈ト爲ル而シテ外腸骨靜脈ハ耻骨ノ前端ニ於テ骨盤内ヨリ來ル所ノ内腸骨靜脈及ビ膀胱並ビニ子宮ノ後部ヨリ來ル所ノ靜脈並ビニ壁腹ヨリ來ル所ノ後上胃靜脈ヲ受ク

(269)後大靜脈ノ後端ハ一條ノ小靜脈ト爲リテ尾部ニ至ル即チ尾部靜脈ナリ

肺臟ヲ除去シテ胸腔ノ背壁ヲ吟味セヨ

(270)左側ノ肋骨間ノ靜脈ハ終ニ一條ノ靜脈ニ集マリテ同側ノ前大靜脈ニ開口ス

(271)大動脈ヲ觀察セヨ胸部ニ於テ左右ニ向テ肋骨間動脈出デ腹部ニ於テハ既ニ觀ノ所察シタル腹腔動脈及ビ上下兩腸管膜動脈出ツ又腎臟動脈及ビ生殖腺動脈アリ

(272)大動脈ハ腰部後端ニ於テ左右ニ分レテ腸骨動脈ト爲リテ後肢ニ進入シテ大腿動脈ト爲ル腸骨動脈ハ其ノ中部ニ於テ後上胃動脈ヲ分出ス

(273)大動脈ノ末部背側ヨリハ一條ノ小動脈分出シテ尾部ニ至ル即チ尾部動脈ナリ

## 歐 和 學 語 表

英獨語ノ互ニ酷似セル學語ハ其ノ一ヲ揭ゲテ他  
 ナ略セリ又羅匈語ハいたりつく體ノ活字ヲ用ヒテ  
 是レヲ識別シ易カラシメタリ

總テ筋ハ musculus ノ處ニ神經ハ nervus 又ハ ramus  
 ノ處ニ骨ハ os ノ處ニ在リ os ノ括弧内ニ在ルハ其ノ  
 不川ナルヲ示スモノナリ

獨逸語ト雖モ始ニ大字ヲ用ヒズ看官是レヲ瞭セ  
 日

<i>abdomen</i>	胴腹	<i>abula</i>	小翼
<i>abdominal fin</i>	腹鰭	<i>ambulacral area</i>	右孔帶, 管足帶
<i>aboral pole</i>	反口極	<i>ambulacral foot</i>	管足
<i>acetabulum</i>	吸盤	<i>ambulacral fues</i>	管足
<i>achselshwingen</i>	第三級飛羽	<i>ambulacral system</i>	水管系
<i>acromion</i>	肩峰	<i>ambulatory leg</i>	步脚
<i>adrenal</i>	副腎	<i>ampulla</i>	鱗, 鱗部
<i>after</i>	肛門	<i>anal cercus</i>	毛脚
<i>afterflosse</i>	臀鰭	<i>anal fin</i>	臀鰭
<i>afterflügel</i>	小翼	<i>anconal process</i>	肘突起, 腕突起
<i>air bladder</i>	鰾	<i>annulus tympanicus</i>	鼓膜軟骨
<i>air sac</i>	氣胞, 鰾	<i>antenna</i>	觸角
<i>ala</i>	翼	<i>antennaldrüse</i>	觸角腺
<i>ala spuria</i>	偽翼	<i>antennal gland</i>	觸角腺
<i>albuminous gland</i>	卵白腺, 蛋白腺	<i>antennal nerve</i>	觸角神經

antimesenteriales darmgefäss 反腸管膜胃腸血管  
 antimesenterial gutvessel 反腸管膜胃腸血管  
 anus 肛門  
 aorta 大動脈  
 aorta dorsalis 背大動脈  
 aorta ventralis 腹大動脈  
 apical system 頂系  
 apteria 裸蟲  
 aqueductus Sylvii しろみ水道  
 aqueductus vestibuli 前庭水管  
 aqueous humor 水樣液  
 arbor vitae 活樹  
 arcus aortae 大動脈弧  
 arcus neuralis 脊髓弧  
 Aristotle's lantern ありすとーとる氏提燈  
 Aristoteles' In'orne ありすとーとる氏提燈  
 armschwinger 第二級飛羽  
 arteria antennalis 觸角動脈  
 " brachialis 前肢動脈, 上肢動脈  
 " branchialis afferens 輸入鰓動脈  
 " branchialis dorsalis 背鰓動脈  
 " branchialis efferens 輸出鰓動脈  
 " branchialis ventralis 腹鰓動脈  
 " carolis 頸動脈  
 " caudalis 尾部動脈

arteria circumflexa femori 大腿迴旋動脈  
 " coccygea lateralis 側尾節動脈  
 " coccygea media 中央尾節動脈  
 " coeliaca 腹腔動脈  
 " coronaria 冠狀動脈  
 " coronaria dextra 右側冠狀動脈  
 " coronaria sinistra 左側冠狀動脈  
 " cruralis 股動脈  
 " cutanea 皮膚動脈  
 " epigastrica inferior 後上胃動脈  
 " femoris 大腿動脈  
 " gastrica 胃動脈  
 " gastrica dorsalis 背胃動脈  
 " genitalis 生殖腺動脈  
 " hepatica 肝臟動脈  
 " iliaca 腸骨動脈, 腹腔動脈  
 " innominata 無名動脈  
 " intercostalis 肋骨間動脈  
 " ischiatica 坐骨動脈  
 " lingualis 舌動脈  
 " mesenterica 腸管膜動脈  
 " mesenterica superior 上腸管膜動脈  
 " occipito-vertebralis 後頭脊椎動脈  
 " ophthalmica 眼動脈  
 " occipitalis 後頭動脈  
 " parialis 外委動脈  
 " parietalis 體腔動脈

arteria pectoralis 胸動脈, 胸腔動脈  
 " pedalis 足部動脈  
 " pelvica interna 內骨盤動脈  
 " peronea 腓骨動脈  
 " pulmonis 肺動脈  
 " radialis 桡骨動脈  
 " renalis 腎臟動脈  
 " spermatica 睪丸動脈  
 " sternalis 胸動脈  
 " subclavicularis 鎖骨下動脈  
 " suralis 腓骨動脈  
 " tibialis antica 前脛骨動脈  
 " tibialis postica 後脛骨動脈  
 " ulnaris 尺骨動脈  
 " umbilicalis 臍動脈  
 " vertebralis 脊椎動脈  
 " visceralis 內臟動脈  
 arthrobranchia 關節鰓  
 articular process 關節突起  
 astragalus 距骨  
 atlas 第一脊椎  
 augenfleck 眼點  
 augenloch 眼窩  
 augenmuskel 動眼筋  
 augenplatte 眼板  
 auricle 心耳  
 ausführender siphon 排水管

axis 第二脊椎  
 baokonzahn 齒齒  
 basi-branchial cartilago 基鰓軟骨  
 basi-hyoid cartilago 基舌軟骨  
 basipodite 基節  
 basipterygium 基鰓骨, 基鰓軟骨  
 basal wing 偽翼  
 bauchflosse 腹鰭  
 bauchgefäss 腹行血管  
 bauchmark 腹髓  
 bauchspeicheldrüse 胰  
 becken 骨盤  
 becken gürtel 髖帶  
 bein 骨, 脚  
 Bialder's organ びつてる氏器官  
 bill 喙  
 body cavity 體腔  
 Bojanus'sches organ ぼやぬす氏器官  
 borste 硬毛, 鬚  
 blinddarm 盲腸  
 blindsack 盲囊  
 branchial arch 鰓弧  
 branchial cartilage 放射鰓軟骨  
 branchial chamber 鰓室  
 branchial cleft 鰓孔  
 branchial rays 鰓輻(射軟骨)

branchial sieve 鰓篩  
 branchial slit 鰓孔  
 branchiostegal rays 鰓皮輻射骨  
 branchiostegite 鰓套  
 bristly 毛狀  
 bronchus 氣管支  
 brustflosso 胸鱗  
 brustrippe 胸肋骨  
 bulbus arteriosus 動脈球  
 bursa Fabricii ふあぶりまうす氏嚢  
 calamus 基蘭  
 calcaneum 跟骨  
 calcareous ring 石灰環  
 canalis centralis 中央空道  
 canalis semicircularis 孤管, 半圓形管  
 canalis spinalis 脊髓空道  
 capitellum 小頭  
 capitular facet 頭關節面  
 caput 頭  
 cardiac ossicle 心門骨  
 cardiac portion 心門部  
 cardiac valve 心門瓣  
 cario 關節面  
 carpopodite 腕節  
 cartilago arytenoides 披裂軟骨  
 „ cricoides 環狀軟骨  
 „ Meckeliana めくける氏軟骨

cartilago palatina 口蓋軟骨  
 „ thyroidea 甲狀軟骨  
 „ spiracularis 噴水軟骨  
 „ tympanica 鼓膜軟骨  
 cauda 尾  
 cauda equina 馬尾狀部  
 caudal fin 尾鰭  
 centrum (脊椎)本體  
 cephalothorax 頭胸部  
 corato-branchial cartilage 角鰓軟骨  
 corato-hyoid cartilage 角舌軟骨  
 cercopoda 毛脚  
 cerebellum 小腦  
 cervical lobe 頸葉  
 cervix 頸部  
 chiasma opticum 視神經交叉  
 chlorogonozello 肝臟細胞  
 chorda dorsalis 脊索  
 chorda vocalis 聲帶  
 chorioidea 脈絡膜  
 circular water-tube 中央水管  
 clitellum 帶  
 clitoris 陰核  
 cloaca 總排泄腔  
 clypeus 額部  
 coecum 盲囊  
 coelomic cavity 體腔

collar 襟  
 collum 頸  
 colon 結腸  
 columella 軸柱  
 columella auris 耳內小柱骨  
 columna carnea 肉柱  
 columna vertebralis 脊椎  
 commissura anterior 前連繫  
 commissura media 中連繫  
 commissura posterior 後連繫  
 compound eye 複眼  
 concha 耳殼  
 condylus internus 內關節頭  
 condylus externus 外關節頭  
 conjunctiva 結膜  
 cornu arteriosus 圓錐動脈  
 cornea 角膜  
 cornu anterior 前角  
 cornu posterior 後角  
 corpus adiposum 脂肪體  
 „ callosum 脂肪體  
 „ interrenale 腎臟間體  
 „ mamillare 乳突狀體  
 „ quadrigemina 四腔體  
 „ restiforme 網狀體  
 costa 肋骨  
 costa cervicalis 頸肋骨

costal cartilago 肋軟骨  
 costal process 肋骨突起  
 coxa 基節  
 coxopodite 底節  
 cranium 頭骨  
 crop 嗉囊  
 crista cucullaris 脛骨突起  
 „ deltoidea 三角隆起  
 „ lambdoidalis 人字形隆起  
 „ spinalis 棘狀隆起  
 „ sterni 龍骨突起  
 crus cerebri 大腦脚  
 crystalline style 結晶體  
 dactylopodite 趾節  
 deckfeder 發羽  
 dextral 右旋  
 dendritic organ 樹狀器  
 dens anterior 前齒  
 „ cardinalis 主齒  
 downy 絨狀  
 diaphragma abdominalis 腹部橫膈膜  
 „ pulmonalis 肺臟橫膈膜  
 diencephalon 間腦  
 dissepiment 隔膜  
 distal 末  
 dorsal 背