五 神經性ノ攣縮ハ全身麻醉ニヨリ治癒スルモノナリ且ツ其他ノ部分ニモ痙攣性或ハ不定ノ「ヒステリー」樣症狀アルニヨリ鑑別スルコトヲ得。

六 咀嚼筋ノ炎症浸潤ハ大ナル意味ヲ有スルモノニシテ附近ノ炎症ニ因リ急性顎關緊急ヲ起スコトハ齒槽膿瘍智齒難生等ニ於テ屢ゝ見ル所ナリ。

豫後 豫後ハ其程度及ビ原因ニヨリ一樣ナラザレドモ概シテ前記顎間强直ノ場合ヨリモ可良ナリトス。

療法 〔一〕瘢痕性ノモノハ其萎縮部分ヲ切除縫合スルカ或ハ開口器ヲ用ヰテ徐々ニ開口伸展ヲ計ルニアリ。

〔二〕炎症及ビ腫瘍性ノモノハ外科的手術ニヨリ切開排膿スルカ或ハ他ノ消炎法ヲ行ヒ其原因タル疾病ヲ治スレバ自ラ開口スルニ至ルベシト雖モ稀ニハ瘢痕形成ニヨリ更ニ緊急狀態ヲ增激セシムルコトナキニ非ラズ。

〔三〕手術的補綴法トシテ瘢痕組織ヲ切除シテ所謂造頰術ニ因リ卽チ粘膜瓣ノ移植、皮膚瓣ノ移植等ヲ行フコトアリ。

〔四〕全身傳染病例ヘバ產褥熱丹毒、敗血症等ニ續發シテ急性多發性間質性筋炎ヲ起シ或ハ化膿菌ニヨリテモ間質性筋炎ヲ起シテ其結果筋肉ノ變性ヲ來シテ慢性的緊急ヲ起スコトアリ。

意義 此種ノ緊急ニ對シテハ手術的處置ニヨルノ外途ナシ。

其他「アクチノミコーゼ」黴毒結核等ニヨリテ本症ヲ起スコトナキニ非ラズ。

下顎關節ノ脫臼 Luxation des unterkiefer

原因及分類 下顎關節ノ脫臼トハ下顎關節骨頭ガ下顎關節窩ヨリ其前方或ハ後方ニ脫轉スルヲ謂フ而シテ其前方ニ脫出セルモノヲ前方脫臼ト謂ヒ後方ニ脫セルモノヲ後方脫臼ト稱ス而シテ多クハ前方脫臼ニシテ後方脫臼ハ甚ダ稀ナリ。

脫臼ハ其原因或ハ他ノ事情ニヨリ左ノ如ク分類セラル。

- 脫臼
  - 一 習慣性脫臼(陳久脫臼)及新鮮脫臼
  - 二 先天性脫臼(後天性脫臼)
  - 三 偏側脫臼及ビ兩側脫臼
  - 四 完全脫臼及ビ不全脫臼
  - 五 前方脫臼及ビ後方脫臼

症狀 偏側脫臼兩側脫臼トニヨリ其狀態ノ異ルノミナラズ一般ニ脫臼ハ關節窩ノ發育ノ關係上男子ヨリ女子ニ多ク來ル。

- 一 偏側脫臼ハ比較的稀有ナリ
- 二 顏面ノ側方ニ外力ノ作用セシ時或ハ齒科手術中ニ屢ゝ發ス

A 偏側脱臼

三 下顎胡蝶下顎刃帯型狀下顎刃帯ノ强キ緊張ニヨリ異狀位置ニ固定セラル

四 開口狀態モ兩側脱臼ヨリモ著明ナラズ牙關緊急モ弱シ

五 多クハ口脣ヲ閉鎖スルコトヲ得

六 兩側ト異ナル主要點ハ偏側脱臼ニ於テ頤部ガ健側ニ轉位スルコトナリ

七 疼痛少ク喃軋音モ觸知セズ是レ骨折ト異ナル點ナリ

一 大欠伸又ハ開口時頤部ノ强打擊、外力、齒科手術中ニ來ル、又習慣的ニ來ルモノアリ

二 患者ハ全ク口腔ヲ閉鎖スルコト能ハザレドモ更ニ多少ノ開大ヲナスコトヲ得。

三 下顎骨ヲ把持シテ動搖セントスレバ彈力性抵抗ヲ觸知スルコト

四 觸診上關節骨頭ハ正位ニ存在セズシテ顴骨突起下緣ノ中央ニアリテ關節窩ハ空虛トナリ耳前部陷凹ス

之ニ反シテ咬筋隆起ヲ生ズ是レハ脱轉セル骨頭及ビ烏喙突起ノ外壓ニヨリテ生ズルモノナリ

五 唾液ハ口角ヨリ流出ス口脣ヲ閉塞スルコト不能

B 陳舊脱臼

陳舊脱臼ト新鮮脱臼トニヨリ或ハ前方脱臼トニヨリ差異アレドモ要ハ整復法ヲ行フニ難易アルニ過ギズ是レ脱臼唯一ノ處置法ハ整復術ナレバナリ。

脱臼ハ可成的速カニ整復スル必要アリ然ラザレバ筋肉纖狀刃帯ノ弛緩ヲ來シテ下顎運動妨ゲラレ陳久ナルモノハ整復困難トナルヲ以テナリ而シテ新鮮ナルモノニ於テハ麻醉ノ必要少ナケレドモ陳舊ナルモノニ於テハ麻醉ヲ施シ或ハ外科的ニ出血處置ヲ要スルコトアリ。

脱臼ノ整復法ハ種々アリ卽チ。

昔キ時代ニ行ハレタル法—顎骨ノ頤部又ハ頰部ニ强打擊ヲ與ヘテ整復ヲ計リタルモノナレドモ野蠻的ナルヲ免レズ。

A ヒポクラテス氏法—患者ヲ椅子ニ倚ラシメ助手ヲシテ頭部ヲ固定セシメ兩拇指ニ布片ヲ纏絡シテ各臼齒部ニ置キ他ノ四指ヲ以テ下顎外側ヲ握リテ兩拇指ヲ以テ下顎ヲ下方ニ强壓シツヽ牽引シ之ト同時ニ下顎前部ノ扛擧ヲ計リテ關節骨頭ヲ下降セシメ關節結節ヲ越エテ窩内ニ滑入セシムルニアリ此際急激ナル咀嚼筋ノ緊縮ニヨリテ拇指ヲ損傷スルコトアルヲ以テ布片ヲ卷キテ之ヲ豫防スルモノナリ。

兩側脱臼ニシテ時ニ整復困難ノトキハ一側ヅヽ之ヲ行フ可シ。

B サリセトー氏法 二個ノ木片ヲ用ユル方法ニシテ拇指大ノモノヲ選ビ各側上下顎最終大臼齒ノ間ニ木片ヲ置キ手拭或ハ提顎帯ヲ用ヰテ强力ニヨリ頤部ヲ擧上スルト同時ニ後方ニ押ストキハ下顎枝及ビ骨頭ハ下降シテ關節結節ヲ越エテ窩内ニ整復ス可シ。

C チラトーン氏ノ法 同氏ノ唱フル所トシテ烏喙突起ノ頭端ガ整復ニ大ナル障碍アルモノト見做サレタリ。

其方法ハ下顎骨ヲ下壓シテ靭帯ヲ弛緩セシメ同時ニ口腔ニ插入セル拇指ニテ烏喙突起ヲ後方ニ直壓スルニアリ。

D 陳舊脫臼整復法　之ニハ多クハ麻醉ヲ施シテ癒著ヲ來セルモノハ之ヲ離斷セザル可カラズ或ハ出血的ニ咬筋翼狀筋等ノ緊張セルモノヲ切除シテ整復セシムルコトアリ。又無血的手術トシテストローメアー氏ノ蹄鐵形鉗子ヲ作リ上下齒列間ニ適合シテ鉗子ヲ開カシメ以テ兩顎ノ距離ヲ擴大シ顆狀突起ノ下降ヲ計ルコトアリ。

E 習慣性脫臼ノ整復法　極メテ再發シ易ク之レ關節囊ノ弛緩シ居ルガ爲メナリ故ニ僅少ノ原因ニテ脫臼シ又患者自ラ何等ノ苦痛ナク整復スルモノアリ之ヲ固定的整復セシムルニハ屢〻沃度丁幾ヲ關節ニ注射スルコトアリ之ニテ治セザルトキハ手術シテ關節囊ノ縫合ヲ行フベク尙效果ナキトキハ骨頭切除ヲ行フコトアル可シ。

F 後方脫臼　女子ニ多ク男子ニ少シ關節骨頭ガ鼓室結節ヲ越エテ後下乳嘴突起前面ニ來ル場合ナリ。

整復法ハ口腔ヲ强力開口セシムルカ或ハ患者ノ後側ニ立チテ脫臼セル顆狀突起骨頭ヲ拇指ヲ當テテ前下方ニ强壓スルニアリ。

唾液瘻 Salivary Fisutula *Speichel Fistel*

意義

或原因ニヨリ唾液ガ正常ノ排泄管以外ノ部位ニ於テ唾液ヲ排泄スル所ノ瘻管ヲ形成スル謂フ。顏面及ビ口腔內ノ外傷或ハ切創、銃創、齒槽膿瘍及ビ齒科外科的手術ノ際故意又ハ過失

原因

ニヨリ唾液腺或ハ排泄管ガ毀損セラレ其組織細胞ト外皮細胞トガ連絡シテ癒著スルニ至リ一管ヲ生ズルモノナリ。

〔一〕瘻管ヲ有シテ唾液腺排泄管ニ連ナルコト。

〔二〕從テ時々唾液ヲ分泌ス。

〔三〕殊ニ咀嚼時或ハ耳下腺分泌機亢奮シテ分泌ヲ增加シ周圍ノ皮膚ヲ濕潤セシムル爲メ濕疹ヲ見ルコトアリ。

〔四〕輕度ノ口內炎ノ症狀アル外特別ノ障碍ナシ。

症候

一　新鮮ナルモノハ硝酸銀棒「バクレン」燒灼針白金燒灼器ヲ以テ瘻管內ヲ燒却シ癒合ヲ計ルカ或ハ排泄管ノ一部ヲ切除シ原創口ヲ精密ニ縫合シ且外部ヨリ壓迫繃帶ヲ施スコトアリ。

二　陳舊ナルモノハ瘻口ヲ閉鎖シテ排泄管ノ中央端ヲ遊離セシメ頰粘膜面ニ縫合スルカ或ハ瘢痕ヲ切開シテ排泄管基始部ヨリ頰粘膜面迄デ細キ「ゴム」等ヲ實質組織中ニ通過セシメ外皮ニ縫合スルニアリ。

療法

或ハ原瘻口ヲ縫合シテ別ニ臼齒部齦頰移行部粘膜ヨリ排泄管ニ至ル迄切開ヲ施シテ「ガーゼ」ヲ挿入シテ一、二ケ所外皮創緣ヲ縫合シテ他ハ癒著ヲ防ギテ口腔內ニ分泌セシムル方法モアリ。

顎骨ノ腫瘍 Tumor or Tumour of the Jaw *Geschwulste des Kiefers*

一 顎骨ト腫瘍トノ關係

大體ニ於テ左ノ如キ關係アルヲ見ル。

〔一〕顎骨腫瘍ノ發生ハ下顎ヨリモ上顎ニ多シ。

〔二〕男子ヨリ女子ニ生ズルコト多シ但シ女子ニハ善良腫瘍多ク男ニハ惡性腫瘍多シ。

〔三〕惡性腫瘍ハ上顎ニ多キガ如シ。

〔四〕齒牙系統ヨリ來ル腫瘍ト非齒牙系統ヨリ來ルモノトヲ區別スレバ前者ハ良性多ク後者ハ惡性良性相半シテ一定セズ。

二 顎骨腫瘍ノ分類

大別シテ二種トナス。

- 腫瘍
  - A 齒牙系統ノ腫瘍
    - 中心性上皮腫
      - (一)齒根囊腫
      - (二)濾胞性齒牙囊腫
      - (三)顎骨(多室性)囊腫
      - (四)
      - (五)琺瑯腫
      - (六)齒牙腫
    - (一)脂肪腫
    - (二)纖維腫
    - (三)齒瘤腫
    - (四)顎骨ノ纖維腫
    - (五)舌
  - B 非齒牙系統ノ腫瘍
    - 纖維腫
      - (六)血管腫
      - (七)淋管腫
      - (八)囊腫(皮樣囊腫及ビ蝦蟇腫及
    - ビ口脣囊腫)
      - (九)癌腫(口脣舌等)
      - (一〇)乳嘴腫
      - (一一)肉腫
    - (一二)粘液腫
      - (一三)骨腫及ビ軟骨腫
      - (一四)顎骨ノ肥大

三 一般腫瘍ノ分類

普通左ノ通リ分類セラレ且ツ爰ニ良性惡性ト稱スルハ腫瘍本來ノ性

質上ヨリ稱スルモノニシテ良性ト稱スルモ常ニ治癒轉歸ヲ取ルモノトノミ限ラズ惡性ト謂フモ亦常ニ不良ノ結果ヲ見ルモノニ非ラザルコトハ勿論ナリトス。

- 一 結締織性腫瘍
  - a 良性腫瘍
    - 一 纖維腫
    - 二 脂肪腫
    - 三 粘液腫
    - 四 軟骨腫
    - 五 骨腫
    - 六 血管腫
    - 七 淋巴管腫
    - 八 骨髓腫(赤血球細胞腫)
    - 九 「メラノーム」
    - 一〇 筋腫
      - 横紋筋
      - 滑平筋
    - 一一 神經腫及ビ「グリオーム」類
    - 一二 小圓形細胞肉腫
    - 一三 大圓形細胞肉腫
    - 一四 巨大細胞肉腫
    - 一五 紡錘狀細胞肉腫
    - 一六 纖維肉腫(造結締織細胞性肉腫)
    - 一七 脂肪肉腫(造脂肪細胞肉腫)

腫瘍分類表

- 一 上皮性腫瘍
  - a 良性腫瘍
    - 一 乳嘴腫
    - 二 腺腫
      - 一 管狀腺腫
      - 二 葉狀腺腫
    - 三 嚢腫
  - b 惡性癌腫
    - 一 扁平上皮癌（基底細胞癌）
    - 二 腺細胞癌
    - 三 圓柱上皮癌（惡性腫瘍）
    - 四 硬性癌（髓樣癌）膠樣癌
- 二 惡性腫瘍（肉腫性）
  - 一 粘液肉腫（造粘液細胞）
  - 二 軟骨肉腫（造軟骨細胞）
  - 三 骨肉腫（造骨細胞）
  - 四 血管又ハ淋巴管肉腫（造血管淋巴細胞腫）
  - 五 血管内被細胞腫
  - 六 淋巴内被細胞腫
  - 七 血管外皮細胞腫
  - 八 「チリンドローム」Cylindrom
  - 九 色素細胞性肉腫
  - 十 筋肉性肉腫（横紋筋及ビ滑平筋肉腫）
  - 十一 神經肉腫（神經細胞性肉腫）
  - 十二 造膠質細胞肉腫
- 三 雜腫瘍
  - 一 結締織纖維腫
  - 二 上皮結締織混合腫瘍
  - 三 單純皮樣嚢腫
  - 四 複雜皮樣嚢腫（胎生期畸型腫）
  - 五 畸型的腫瘍
  - 六 「コレステアトーム」及ビ副腎腫
  - 七 惡性脈絡上皮腫

嚢腫 Cyst. *Cystem*

前記ノ顎骨腫瘍區別ニ從ヘバ歯牙ニ關係アル嚢腫性腫瘍ニ屬スルモノハ歯嚢腫、濾胞性歯牙嚢腫及ビ顎骨多室性嚢腫ノ三種ノ良性腫瘍トス。

A 歯根嚢腫 Radiculorcyst Zahnwurzel Cystem.

此腫瘍ハ又骨膜性嚢腫 Periosteal Cyst *Periodontal Cyste* トモ 稱セラレ無髓歯ノ歯根尖端部ニ發生シタル歯根芽腫ノ内部ニ於テ特殊ノ發育ヲ遂ゲテ嚢腫變性ヲナスモノナリトス之ニ關スル詳細ハ既ニ化膿性歯根膜炎條下ニ述ベタル所ナレバ之ヲ省略ス。

B 濾胞性歯牙嚢腫 Follicular Toothcyst *Fallikular Cystem*

歯牙發生機ニ於ケル歯嚢ガ嚢腫變性ヲナスモノニシテ埋伏歯或ハ過剩歯ノ歯齦組織内ニアリ

テ發育不全ニ因ル場合多シト謂フ、從テ無齒齒ナルト否ト或ハ外傷性又ハ炎症性ナルトニ關セズ生ズルモノニシテ是レ齒根囊腫ノ炎症性ニ續發スルモノト差アル點ナリ、故ニ此囊腫内ニハ發育不全ナル多數ノ齒牙胚基ヲ見ルコトアリ。

〔一〕何レノ年齡ニモ來ルモ概シテ若年者ニ多シ。

〔二〕無痛性腫脹ノ顎骨ノ一部ニ於テ無痛性ナル球狀ノ膨起ヲ現ハス。

〔三〕發育極メテ徐々ニシテ數年ニシテ豌豆大乃至鳩卵大ニ至ル。

〔四〕發赤、熱灼等ノ急性炎性症狀ハ全ク之ヲ缺除ス從テ齒牙疾患ニハ無關係ナリ。

〔五〕羊皮紙樣ノ音ヲ發スルコト此腫瘍漸次增大シテ骨壁ノ薄弱ナル部分ニ向テ壓迫膨出スルガ爲メ骨壁ハ菲薄紙狀トナルヲ以テ之ヲ壓診スレバ一種ノ音ヲ聲クニ至レルモノナリ。

〔六〕更ニ增大シテ皮下ニ内容物現ハル、ヤ波動ヲ呈スルニ至ル。

〔七〕内容物ハ黃色水樣液ニシテ多少粘稠性ヲ有セリ。

〔八〕鏡檢スレバ其中ニ剝離上皮及ビ「コレステリン」板(結晶)ヲ證明スルコトヲ得又其内壁ニハ發育不全齒牙或ハ石灰性小塊ノ附著ヲ見ルベク或ハX光線ヲ用ヰテ石灰球ヲ透見スルコトモ不可能ニアラザルベシ。

一　充分ニ切開シテ囊腫周壁ヲ剝離除去シ制腐的ニ處置スルトキハ豫後佳良ナレドモ再發ノ

傾向ヲ有スルモノナリトス。

二　齒根囊腫ト同樣バルチユ氏ノ手術法ハ有效ナリトシテ屢ミ應用セラル。

C　**顎骨多室性囊腫** Cystoma of Jaw *Multiokuläre Cystom des krefers*

本囊腫ハ濾胞性囊腫ニ比スレバ更ニ稀有ナルモノニシテ上顎骨ハ下顎骨ニ比スレバ來ルコト少シ。

而シテ原因及ビ病理ハ不明ナレドモ一般ニ信ゼラル、所ニ從ヘバ上皮細胞ヨリ成リ此細胞ハ琺瑯器胚胞ヨリ由來スルモノナリト別言スレバ顎骨内部ニ生ズル眞正ノ囊腫ニシテ其基礎ハ口腔粘膜上皮或ハ齒牙發生機ニ於ケル琺瑯質細胞ノ增殖發育セルモノナリト稱セラル。

〔一〕稀發腫瘍ニシテ常ニ見ルモノニ非ラズ又高年者ヨリモ若年者ニ來ルコト多シ。

〔二〕下顎骨ニ多ク上顎骨ニ稀ニ來ルコト。

〔三〕前齒部(切齒、犬齒)ニ稀ニシテ臼齒部ニ來ルコト。

〔四〕無痛性發育極メテ緩慢ナレドモ屢ミ疼痛ヲ起スコトアリ。

〔五〕實質内ハ單房ナルコトアリ或ハ多室ナルコトアリ。

〔六〕硬度ハ骨樣ナレドモ漸次膨大シテ骨質菲薄トナレバ羊皮紙樣音ヲ發スルコト他ノ囊腫ト同樣ナリ大サハ鷄卵大或ハ以上ノ大サニ達スルコトアリ。

〔七〕囊腫ヲ被覆スル軟組織ガ發炎或ハ内容物化膿スルトキハ急性骨髓炎骨膜炎樣ノ症狀ヲ

現ハシテ屢ミ骨疽等ヲ起スコトアリ。

〔八〕嚢腫壁ヲ切開スルヤ其壁ニ於テ楕狀隆起ヲ見ル之レ嚢腫ノ融合ニヨリテ生ジタル嚢腫壁ノ殘留物ナリ。

〔九〕嚢腫ガ皮下ニ現ハレタルトキハ之ヲ被フ粘膜ハ移動性ナルコト。

〔一〇〕內容液ハ濾胞性ノ場合ト同樣黃色清澄稍ミ粘稠性ヲ有シテ且ツ「コレステリン」板ノ結晶ヲ證明スルコトヲ得。

以上ノ症狀アルトキハ顎骨嚢腫ニシテ齒根嚢腫トハ種々ノ點ニ於テ差異アリ。

一 特ニ齒根嚢腫ハ完全ニ發育セル齒膜ヨリ生ズレドモ濾胞性ハ發育障碍ヨリ起ルヲ以テ一齒或ハ數齒ノ缺除又ハ埋伏齒等ニ見ルコト多シ。

二 前者ハ齒牙ノ疾患ト關係アレドモ濾胞性ハ無關係ナリ。

三 前者ハ正常ナル位置ニアル齒牙ノ齒根膜ニ生ズルモ後者ハ異常又ハ發育不全齒ノ齒冠ヨリ生ズルヲ常トス。

四 其他兩腫瘍ノ發育經過既往症等ヲ參照スレバ診斷左マデ困難ニアラザル可シ。頭骨ヲ切除スルカ或ハ切開シテ腫瘍ヲ摘出シテ充分其跡ヲ搔爬淸淨ニシテ再發ノ虞ナカラシム可シ。

齒牙腫 Odontom 及ビ 琺瑯腫 Adamantinon

A 琺瑯腫

此種ノ腫瘍ハ前記嚢腫類トハ全ク異リ其內容ニ液體ヲ含有セズシテ上皮細胞ヲ以テ充實セラル、モノニシテ稀ニ壯年者ニ來ルモノナリ之ニ屬スルモノハ琺瑯腫及ビ齒牙腫等トス。

本症ノ原因ハ未ダ確實ナラザレドモ一般ニ前記濾胞性嚢腫等ト同樣琺瑯器胚胞ヨリ由來セル細胞ヨリ成ルモノナリト謂フ故ニ琺瑯腫ハ又良性中心性上皮腫 Die Gutartigen Centralen Epitheliome des Kiefers ト稱セラレ齒牙腫ハ齒牙硬組織卽チ象牙質琺瑯質或ハ白堊質ヨリ成ル所ノ腫瘍ヲ總稱スルモノナリ。

〔一〕琺瑯腫ヲ鏡檢スレバ腫瘍ハ結締織ヲ以テ明確ニ圍繞セラレ腫瘍中ニモ緻密ナル結締織索狀物ガ侵入シテ上皮細胞ヲ結節狀或ハ輪狀ニ圍繞セリ其結節狀或ハ索狀物ノ邊緣ノ細胞ハ圓柱上皮細胞ニシテ內部ハ星芒狀細胞ヲナセリ此星芒狀細胞間ニハ各小腔ヲ作リ如斯空洞ハ合シテ嚢腫ヲ形成スルモノナリ。

〔二〕發育緩慢無痛性膨出ナルコト。

〔三〕前記嚢腫性ノモノトハ鏡見上或ハ手術上液體ヲ有スルヤ否ヤ等ノ事柄ニヨリテノミ鑑別スルコトヲ得。

顎骨ノ切除又ハ局部切開ニヨリテ腫瘍ヲ摘出スルニアリ然レドモ再發ノ傾向少シ。

B 齒牙腫 Odontom

此腫瘍ハ齒牙ヲ組織スル三硬質ヨリ成ルコト既述ノ如シ而シテ多數ノ齒牙胚基ノ集合ヨリ發生セルモノヲ複生齒牙腫 Zusammengesetzte Odontome ト謂ヒ單一ナル齒牙胚基ヨリ成ルモノヲ單成齒牙腫 Einsache Odontome ト謂ヒ之ヲ更ニ附著齒牙腫ト獨立齒牙腫トニ區別ス。

a 單成獨立齒牙腫

此腫瘍モ齒牙胚基ヨリ由來スルモノナリ

症狀

〔一〕稀有腫瘍ノ一ニシテ若年者ニ見ルコトアリ。

〔二〕臼齒中特ニ智齒ニ來ルコト多シ。

〔三〕齒牙胚基ヨリ成ルモノナルヲ以テ此腫瘍アルトキハ齒列中ニ一齒牙ノ缺損アルカ或ハ

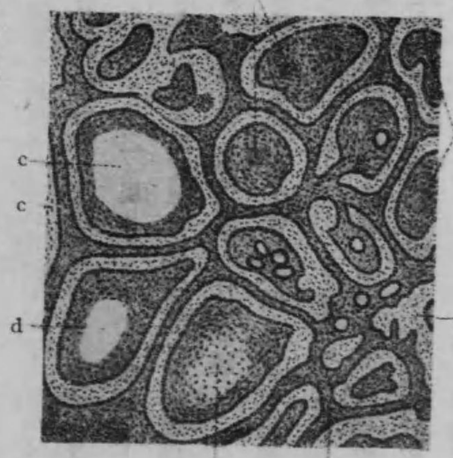

正常定數アリトセバ恐ラク過剩齒ヨリ發生セルモノナル可シ。

〔四〕大サハ鷄卵大以下ニシテ球狀ヲ呈ス。

〔五〕構造ハ大部分ハ象牙質ヨリ成リ琺瑯質ハ比較的多量ニ存スルモ白堊質又ハ骨質ハ稀ニ含マル、モノトス是等ハ種々ノ不規則ナル症狀ヲナシテ混在スルヲ見ル。

〔六〕顎骨ノ膨出腫瘍ノ發育緩慢ニシテ無炎症狀ナルコト。

〔七〕顎骨ニ瘤狀ノ隆起部ヲ來シテ口腔粘膜下ニ骨樣硬度ヲ呈ス。

〔八〕部位ニヨリ咀嚼談話發音障碍ヲ起スハ勿論ナリ。

〔九〕顎骨ニ骨樣硬度ノ限局性膨出ヲ呈スルトキハ齒牙腫ヲ疑ハシムレドモ又癌腫ト鑑別スルコトヲ要ス後者ハ疼痛或ハ癌汁惡臭經過ノ狀況等ニヨリ區別スルコトヲ得。

〔一〇〕囊腫トノ鑑別囊腫ハ顎骨ノ膨出面平滑ニシテ羊皮紙樣音ヲ呈シ齒牙或ハ齒根ノ存在及ビ顎骨外面ニ向テ膨出スルコト齒牙腫ハ全ク之ニ反シテ膨出面不平等如何ナル時期ニ於テモ洋皮紙樣音ヲ發セズ齒牙ノ缺損アルコト及ビ(内外側)何レノ方向ニモ膨出スルコト等ニ注意スルヲ要ス。

顎骨ノ局所切開摘出或ハ骨質ヲ開鑿シテ除去スルニアリ。

b 單成附著齒牙腫

齒牙胚基ノ大部分ハ正常ナル齒牙ヲ作ルモ其一小部分ノ胚基ヨリ發生シタルモノヲ附著齒

牙腫ト謂フ。

之モ亦三硬組織中ノ二、三質ヨリ合成セラルヽモノ多シ例ヘバ象牙質瘤、琺瑯質瘤及ビ白堊質瘤等ハ此種ニ屬スルモノナリ。

附著腫瘍ナルヲ以テ該齒牙ヲ拔去スレバ除去スルコトヲ得。

c 複成齒牙腫 Zusammengesetzte Odontome

此腫瘍ハ多數齒牙胚基ヨリ成ルモノニシテ多數ノ齒牙ヲ缺除スルコト多シ是レ單成齒牙腫ト異ナル點ニシテ尙其形狀モ稍ヽ大ナルコト多シ。

其他症狀經過療法等ハ單成齒牙腫ノ場合ト殆ンド同樣ナリ。

非齒牙系統ノ腫瘍

骨腫 Osteom *Osteoma*

骨腫トハ顎骨ニ發生スル稀有腫瘍ノ一ナリ而シテ直接齒牙系統ヨリ發生スルモノニ非ラザレバ爰ニ非齒牙系統ノ腫瘍トシテ骨ノ表面ヨリ發生スルモノト骨髓ヨリ生ズルモノトヲ區別ス。

齒膜炎、骨膜炎主トシテ齲齒、外傷、骨折、佝僂病等トス其他骨ノ發育機障碍及ビ遺傳モ原

因ナリト稱セラル。

分類

骨腫
- 一 外骨腫 Exotosis ハ廣キ基底ヲ以テ骨質表面ヨリ生ジ骨膜樣ニシテ硬度ヲ有シ球形ノ瘤狀物ナリ。
- 二 內骨腫 Exostosis ハ骨ノ組織實質內或ハ骨髓ヨリ發生スルモノナリ。

症狀

一 發育極メテ緩慢ニシテ結節性瘤狀物トナリ或ハ廣キ基底ヲ以テ瀰蔓性ニ骨ヲ肥厚セシム。

二 多クハ限局性硬固象牙質樣ノ新生物ナリ然シ屢ヽ海綿狀ノ構造ヲ取ルモノアリ。

三 多發性或ハ限局性或ハ不規則ノ瘤狀物トナリ形ハ不定ナリ。

四 齒穹ノ變形齒牙ノ轉移ヲ來スコト及ビ齒牙周圍ノ官能障碍ハ其程度ニヨリ差異アルモ最初ハ甚ダシキ障碍ナキヲ常トス。

五 神經痛又ハ咬傷或ハ擦創性潰瘍ヲ作ルコト　腫瘍ガ膨大スレバ屢ヽ烈シキ神經痛ヲ發シ或ハ咬傷腫瘤ト對合齒ト銜突等ノ爲メ損傷シテ潰瘍ヲ形成スルコトアリ。

六 內骨腫ハ發育徐々ニシテ上顎ニ發生スレバ屢ヽ鼻腔ノ狹窄或ハ眼窠ヲ縮小セシムルコトアリ。

七 下顎關節ノ脫臼談話及ビ腦髓ノ壓迫等其發生部ニヨリ或ハ關節附近ニ生ズレバ脫臼、咀嚼開口不充分ヲ起スベク頭蓋ニ向テ發育スルトキハ腦壓ヲ高メ頭痛嘔吐眩暈等ノ症狀ヲ起スベシ。

八 鑑別及ビ診斷ハ以上ノ症狀既往症ノ外ニX光線檢査ニヨリ或ハ硬度發育狀態及ビ顎骨ニ附著セル態樣等ニヨリ區別スルコトヲ得。

概シテ障碍少ナケレドモ大ナルモノハ處置法ナキヲ以テ甚ダ不良ナリ。

摘出法トシテ顎骨ノ一部切除鑿去法等ヲ行ヒ消毒的ニ處理スルニアリ。

軟骨腫 Chondrom

本症モ亦顎骨稀發性ノ腫瘍ニシテ纖維腫ヨリモ更ニ稀ナリ之モ骨腫ト同樣內部ヨリ發生スルモノト外部骨膜ヨリ發生スルモノトヲ區別ス。

分類

軟骨腫
- 一 內軟骨腫 Enchondrom 骨組織ノ深層ヨリ生ズルモノナリ
- 二 外軟骨腫 Ekchondrom 骨表面特ニ骨膜ヨリ發生スルモノ

症候

一 好發部位ハ外軟骨腫ハ上顎ニ內軟骨腫ハ下顎ニ來ルコト多シ。

屢〻上顎骨前壁上顎竇壁、前頭突起及ビ硬口蓋眼窠底面ヨリ生ズルコトアリ。

二 構造ハ基礎ハ結締織ニシテ硝子樣軟骨ノ組織或ハ纖維腫肉腫囊腫等ノ混合腫瘍ノ形態ヲ現シ來ルコト多シ。

三 無痛性ナレドモ發生部位及ビ其大サニヨリテ種々ノ障碍ヲ起スコトハ勿論ナリ。

四 通常若年者(二十歲以下)ニ來リ瘤狀ノ形態ヲ呈スルコト多シ。

軟骨腫

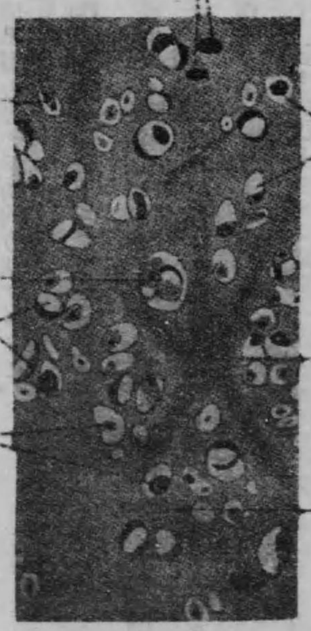

a a_1 硝子樣間質
b 莢膜內ニ存スル軟骨細胞
c 莢膜ヲ缺ク幼若ノ軟骨細胞
e 莢膜內ニテ胞狀ニ變性セル大軟骨細胞
f 胞狀ニ變性セル軟骨細胞

佳良ナレドモ增大セザル樣處置スルヲ要ス。

骨腫瘍ト同樣摘出鑿削除去スルニアレドモ再發ノ傾向アルモノナレバ充分深ク周圍ヲ切除スルヲ要ス。

顎骨肥大 Hyperastosis des Kiefer

本症ハ顎骨々腫ト異リ顎骨ノ廣汎性肥大ヲ來スモノニシテ多クハ顏面半部或ハ全部ヲ侵シテ其發育極メテ緩慢ナリ然レドモ顎骨ノ限局性一部ノ肥厚ハ既ニ齒根膜炎骨癒著等ノ條下ニ述

原因

ベタルガ如ク主トシテ齒膜炎骨膜炎ニ續發スルモノニシテ屢〻發生スルモノナリ。

廣汎性顎骨肥大ノ原因ニ就テハ定說ナク或人ハ軟組織ニ於ケル象牙病（ウヰルヒヨウ氏）ト謂ヒ或ハ丹毒ナリトシ又ハ外傷性ニ來ルト謂フ人アレドモ確實ナル根據ナシ、而シテ之モ稀有疾患ノ一ナリ。

症狀

〔一〕顏面廣大ナル範圍ニ肥厚ヲ來ステ以テ大ナル醜形ヲ呈ス。

〔二〕獅子顏貌ヲ呈スルヲ以テ骨ノ獅子病ト稱セラレタルコトアリ。

〔三〕鼻腔口腔ノ縮小、狹窄、下顎運動障碍、眼球突出等ノ異狀ヲ呈スルコトアリ。

療法

骨腫ト同樣摘出鑿去等ノ手術的方法アルノミ。

纖維腫 Fibrom *Fibroblastom*

結締織ヨリ發生スル腫瘍ハ口腔內ニ於テハ齒齦、顎骨膜、齒膜、上顎竇、粘膜及ビ舌組織等ヨリ生ズルモノニシテ或ハ惡性アリ良性アルコトハ前記腫瘍表ニ示セルガ如シト雖モ便宜上左ノ如ク區別シテ考フルコトヲ得。

- A 發生性質上ヨリノ區別
  - 一 表在性或ハ骨膜性纖維腫
  - 二 中心性纖維腫
- B 硬度ニヨル區別
  - 一 硬性纖維腫（瓦性）
  - 二 軟性纖維腫（不瓦性）

分類

- 纖維腫
  - C 發生部位ニヨル區別
    - 一 齒齦腫
    - 二 富骨纖維腫
    - 三 舌纖維腫
  - D 混合性腫
    - 一 浮腫狀纖維腫　液體ヲ多量ニ含ムモノ
    - 二 富脈性纖維腫　血管ニ富ムモノ
    - 三 其他脂肪肉腫等ト混合性ノモノ

症狀鑑別

A **骨膜性纖維腫**

〔一〕顎骨々膜上顎竇特ニ齒槽突起ノ骨膜ヨリ發生スルモノ多シ。

〔二〕構造ハ强結締織纖維ヨリ成ルモ屢〻續發的變化ヲ起シテ石灰化シ或ハ化骨シ又ハ多數ノ結締織纖維ヲ含ミテ肉腫樣ノ構造ヲ呈スルモノナキニ非ラズ。

〔三〕硬度ハ灰化セザルモノニ於テハ硬固骨樣ナレドモ細胞性肉腫トナレルモノハ彈力性軟ナルモノアリテ一樣ナラズ。

〔四〕形狀モ圓形、膨大シ或ハ小有莖狀塊トシテ現ハル、モノアリ卽チ齒齦腫ノ如シ。

〔五〕骨髓性ノモノヨリハ發育概シテ迅速ニシテ骨膜ニ癒著シ稀ニ疼痛アルコトアリ。

B **中心性纖維腫**

a 下顎特ニ體部中央以後ニ來ルコト多シ。

b 骨殼ノ膨出ヲ來シ（限局性瘤狀）且ツ無痛性ナルコト。

c 齒槽突起ノ骨髓骨膜ヨリ生ズルモノハ發育比較的迅速ナリ。

d 齒牙ノ脫落咀嚼談話障碍等其程度ニヨリ一樣ナラズ。

e 骨膜性ヨリハ發育徐々ナリ。

f 骨膜ト癒著セザル點ハ前者(骨膜性)ト異ナル特有ノ點ナリ。

C 齒齦腫 Epulis

既述シタル如ク部位ニヨル區別ニシテ性質上ヨリ言ヘバ齒突起特ニ骨膜ヨリ生ズル骨膜性纖維腫ノ一種ニ外ナラザルナリ。

分類

齒齦腫中ニハ其構造性質ヨリ左ノ如ク區別セラル、モノアリ。

イ 纖維性齒齦腫之ハ又良性(或ハ單純性)齒齦腫ト稱ス。

ロ 肉腫性(或ハ細胞性)齒齦腫 又惡性齒齦腫トモ稱ス。

原因

眞ノ原因ハ不明ナレドモ一種ノ刺戟ニヨリ誘發セラル、モノナルコトハ殆ンド疑ヒナク其刺戟ハ理化學的ニシテ例ヘバ排列不正齒、齒石、沈著物、齒牙ノ破折銳緣、唾液ノ變性慢性齒齦炎義齒、其他ノ口腔裝著物ノ刺戟ニ由來シテ齒齦緣ニ生ズルモノトス、又全身的誘因トモ見ルベキハ妊娠時女子ニ屢ミ見ルコトナリトス。

症狀鑑別

〔一〕本症ノ最モ特異トスル點ハ良性腫ナレドモ再發ノ傾向極メテ大ナル點ニアリ特ニ細胞性(肉腫性)ノモノニ於テ然リトス。

〔二〕形狀ハ多クハ齒齦ニ刺戟ノ加ハル部分ニ息肉狀(有莖物)トナルモ稀ニ數齒ノ齒齦緣ニ亙リ廣汎性胡桃大(或ハ鷄卵大)ヲナスコトアリ。

〔三〕發生部位ハ齒列ノ內側齒齦緣ニ來ルヲ常トス。

〔四〕骨膜性ノモノハ骨膜ト堅ク癒著スレドモ中心性ノモノハ實質內ヨリ發育シテ齒槽骨ト結合シテ有莖狀ヲナスモノ少ク廣汎性ニ來ルコト多シ。

〔五〕腫瘍ノ表面ハ厚キ上皮ヲ以テ表ハレ知覺鈍クシテ疼痛少ク纖維性ハ赤色又ハ褐色細胞性ハ血管ニ富ム故ニ(暗赤色)又ハ暗紫色ヲ呈シ纖維性ノモノハ比較的硬固强靭ナレドモ細胞性ノモノハ軟質或ハ彈性軟ナルコト多シ。

〔六〕細胞性(肉腫性)ノモノハ發育迅速ニシテ再發增大ノ更ニ大ナルモノトス。

〔七〕男子ヨリモ女子特ニ若年者ニ多ク老年者ニハ少ナシ。

〔八〕屢ミ蓐瘡性潰瘍ヲ形成シテ表面膿壞スルモノアリ、潰瘍ノ形成ヨリシテ屢ミ淋巴ノ腫脹ヲ見ルコトアリ。

〔九〕損傷スレバ極メテ出血シ易ク前齒部ニ發生セルモノハ口脣舌等ノ運動ニ多少障碍ヲ與フルコトアル可シ又切割面ハ灰白色ノ腱樣光澤ヲ有ス。

〔一〇〕自覺的症狀ハ概シテ少ケレドモ骨膜炎又ハ潰瘍等ヲ起セバ屢ミ疼痛アリ。

〔一一〕鏡見的狀態。

組織ハ纖維基質ト細胞トヨリ成リ纖維ハ粗密束狀ヲナシテ不規則ニ走行シ或ハ環狀又ハ網狀ヲ呈シ細胞ハ圓形、紡錘狀ニシテ纖維間ニ散在シテ其表面ハ口腔粘膜ヲ以テ被ハルルヲ以テ乳頭ノ發育顯著ナルヲ見ル可シ、

硬性纖維腫 Fibroma durum ノ症狀

之卽チ硬性纖維腫 Fibroma durum ノ症狀ニシテ之ニ反シテ其硬度軟カニシテ彈力性ナルモノハ紡錘狀細胞ニ富ム結締織細胞ハ弛ク結合シテ組織間ニ間隙ヲ有シテ纖維ノ量少キモノトス之ヲ軟性纖維腫 Fibroma molle ト謂フ。

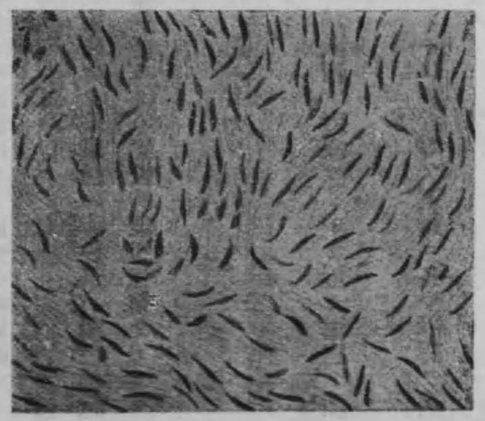

〔三〕本症ハ齒齦ノ炎性肥大ト誤診スルコトアレドモ前者ハ發育迅速ナルコト、炎症々狀アリタルコト、有莖狀ヲナスコト稀ナルコト有痛性ナルコト及ビ炎症ノ處置ニ對スル效果ノ有益等ニヨリ區別スルコトヲ得、鑑別上良性齒齦腫ト不良性トハ前記ノ如ク硬度ノ差異、發育ノ遲速、再發ノ有無等特ニ組織的檢査ヲ行ヘバ確實ニ區別スル事前項ノ如シ。

佳良ナレドモ再發スルコト多ク、或ハ肉腫性ニ變ズルトキナキニ非ラズ。

〔一〕充分ニ廣ク深ク局所麻痺ノ下ニ骨質ヲモ鑿除スルヲ要ス。

〔二〕肉腫性ニ變ズルコトアルヲ以テ完全除去ノ外ニ途ナク却テ燒灼法藥物的腐蝕法ノ如キ手段ハ有害ナルノミ。

〔三〕手術的除去後ハ防腐的含嗽料ヲ與フレバ足ルベシ。

D 顎骨ノ纖維腫 Fibroma des Kiefers

此種ノ纖維腫ハ稀ナレドモ時トシテ顎骨體部ヨリ發育スルコトアリ、而シテ之ハ骨髓、ペル氏管、血管、神經及ビ齒牙系統ノ結織締織ヨリ生ジテ骨質ヲ膨隆セシムルモノナリ其年齡上ヨリ言ヘバ三十歲以上ノ壯少者特ニ下顎ヨリ上顎ニ多ク發スト謂フ主トシテ外傷性或ハ齒牙疾患ニ續發スルコト多ク前記齒齦腫條下ニ述ベタル所ト殆ンド同樣ノ理由ニ因ルモノ、如シ。

既述齒齦腫ト同樣ナレドモ更ニ特異ナル點ハ硬度生長發育ノ更ニ緩徐ナルコト自覺的症狀ノ缺除及ビ少壯者ニ來ルコト等ニヨリ炎性及ビ其他惡性腫瘍ト鑑別スルコトヲ得最モ確實ナル鑑別ハ鏡見的變化ノ檢査ニアリトス。

豫後ハ概シテ可良ナレドモ屢ミ肉腫性變性ヲ來スコトアリ處置法トシテ充分ニ病竈ヲ切開搔爬シ或ハ摘出除去スルニアリ或ハ顎骨ノ切除ヲ要スルコトアル可シ尙ホ摘出後防腐的處置ハ

他ノ腫瘍ト同様ナリ。

E **舌ノ纖維腫** Fibroma Der Zunge

齒齦腫ハ口腔組織ノ纖維腫中最モ多タ生ズルモノナレドモ次ハ舌ニ來ル纖維腫ニシテ前記顎骨纖維腫ヨリハ更ニ屢〻來ルモノナリ。

原因 本症ノ眞因ハ既述ノ如ク不明ナレドモ誘因ハ前二者ト同樣ノ刺戟物ナリ。

症狀 〔一〕年齡ニ無關係ニ來ル。

〔二〕最モ普通ナルハ硬性纖維腫ニシテ軟性(細胞性)ハ少シ。

〔三〕軟性纖維腫ヲ生ズルトキハ他ノ部位ト異リ更ニ增大ノ傾向アリ且ツ富血管性ノモノ多シ。

〔四〕硬性ハ舌表面ニ有莖狀息肉樣或ハ無莖性淺在性又ハ深在性膨隆トシテ來ル而シテ大サハ豌豆大ヨリ胡桃大ナルヲ常トスレドモ屢〻鷄卵大ニ到ルモノアリ。

〔五〕無莖的舌實質ノ膨起トシテ現ハレタル場合ニ於テモ觸診スレバ移動性强固ノ塊トシテ感知ヲルトヲ特有トス從テ周圍組織ト限局セル明界ヲ有ス。

〔六〕生長緩慢自覺的障碍ノ少ナキ點其他腫瘍ノ大サ發生部位ノ如何ニヨリテハ種々ノ咀嚼運動談話等ノ障碍ヲ起スコトハ勿論ナリ。

〔七〕潰瘍ノ形成上皮剝離スレバ潰瘍トナリ炎症類似ノ症狀ヲ呈スルコトナキニ非ラズ。

豫後ハ良好ニシテ再發性モ少ナク外科的ニ摘出、切斷シテ充分ニ除去スルニアリ、藥物的療法ハ著效ナキモノトス此腫瘍ト黴毒舌癌腫等ノ鑑別ニ就テハ舌ノ疾患條下ヲ參照ス可シ。

粘液腫 Myxome

原因 本腫瘍モ稀有ニシテ多クハ骨膜ヨリ生ズ且ツ肉腫軟骨腫、纖維腫ト混合シテ來ル場合多シ。眞ノ原因ハ不明ナレドモ誘因ハ各種ノ刺戟ナルガ如シ。

症狀 〔一〕大小形狀一樣ナラズ其混合腫トシテノ性質ニヨリ差異アリ。

〔二〕硬度モ軟骨樣ノコトアリ或ハ柔軟假性波動ヲ呈スルコトアリ。

〔三〕確實ナル診斷ハ鏡見的所見ニ因ルノ外ナシ。

(φ)〔四〕顯微鏡的變化 細胞ハ多數ノ突起ヲ有スル星芒狀ニシテ各突

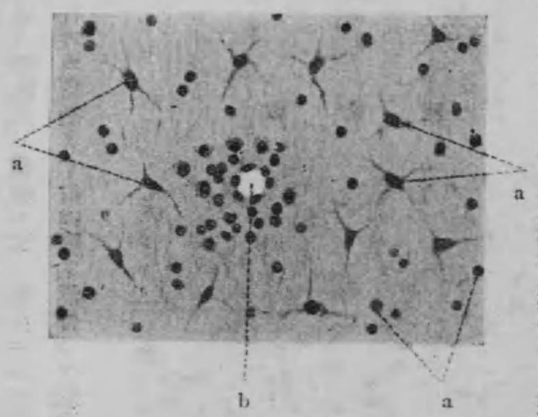

粘液腫

a 星狀ノ粘液細胞

b 淋巴細胞及ヒ幼若ナル組織細胞ヲ周圍ニ有スル血管

豫後及療法　起ハ更ニ多數ノ枝ニ分レテ細纖維ヲ形成シ細胞及ビ纖維ハ常ニ僅少ニシテ間質ハ特ニ硝子樣或ハ膠質樣物質卽チ粘液ヲ多量ニ有スル特徵アリ尙肉腫ト混合シテ粘液肉腫トシテ來ル場合最モ多シ。

療法　佳良ナレドモ肉腫變性スレバ增大スルコトアリ。療法ハ摘出除去ニアリ。

脂肪腫 Lipom *Lipoma*

症狀　本症モ顎骨ニ稀ニ發生スル腫瘍ニシテ上顎ヨリモ下顎ニ來ルコト多シ。

原因　一般腫瘍ト同樣不明ナレドモ誘因ハ各種刺戟及ビ新陳代謝異常ニアリト稱セラル。

症狀　〔一〕形狀ハ圓形又ハ卵圓形ナリ。

◎〔二〕特有點ハ。

イ　周圍軟組織ト癒著スルコトナク移動性ナルコト。

ロ　發育緩慢ナルコト。

ハ　柔軟葉狀ノ觸知アルコト等トス。

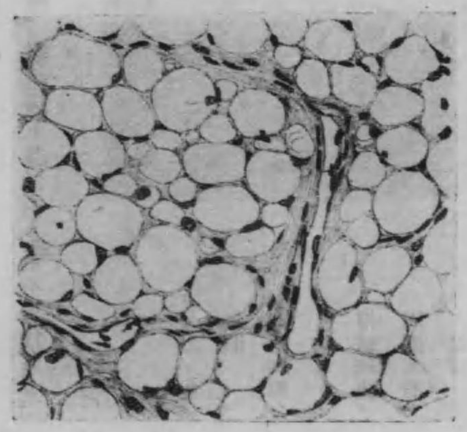

脂肪腫

〔三〕好發部位ハ口腔ニ於テハ口脣、齒齦部口蓋或ハ舌等ニ發生スルコトアレドモ概シテ顏面特ニ下眼瞼、頤部鼻部、耳下腺、附近ニ見ルコト多シ。

〔四〕自覺的症狀少ク其部位大サニヨリ口腔ノ機能障碍ヲ起スハ勿論ナリ。

豫後佳良ニシテ再發スルコト少キヲ以テ切開除去シテ防腐的ニ處置スレバ可ナリ。

血管腫 Angiom *Haemoangiome*

分類　此腫瘍モ口腔ノ稀有腫瘍ニシテ其構造ニハ二種ヲ區別ス卽チ。

血管腫
- 一　單純性血管腫 Simple Angioma *Angioma Simplex* ハ單純ナル狀態ヲナスモノ
- 二　海綿狀血管腫(或ハ空洞性血管腫) Cavernous Angioma *Angioma Cavernussum* 海綿狀ノ構造ヲナスモノヲ謂フ

症狀　一　單純性ハ顏面ニ多ク口脣、舌、頰粘膜ニ稀發ス海綿狀ノモノハ更ニ稀ニシテ來ルトキハ舌顏面頰部ニ於テ先天性或ハ外傷性ナルコト多シ。

二　暗赤色乃至帶青赤色ニ腫脹シ動作ニヨリ容積ノ增減スル性質アリ肉腫樣ノ外觀ヲ呈ス。

三　指壓ニヨリ縮小變形褪色スルヲ特徵トナス。

四　自覺的症狀少ク自然治癒消失スルコトアリ。

五　單純性ハ血管腫ナレドモ出血性少ナク海綿狀ノモノヨリモ危險ナラズ。

六 海綿狀ノモノハ常ニ多少緊張性ヲ有スレドモ壓縮性ハ更ニ單純性ヨリモ大ニシテ甚ダシキトキハ波動性ヲ呈スルコトアリ。

豫後 自覺的症狀ハ矢張リ少ナキモノナレドモ屢ミ神經纖維ヲ壓迫シ或ハ靜脈石ノ形成ニヨリ疼痛ヲ發スルコトアリ上皮剝離又ハ損傷スルトキハ急性出血ノ爲メ死亡スルコトアリ。

七 壓縮性及ビ其色澤波動硬度等ニヨリ他ノ腫瘍ト區別スルコト容易ナリ。

療法 甚ダシキ障碍ナシト雖モ誤リテ損傷スルコトハ甚ダ危險ナルコトアルヲ以テ深ク注意スルヲ要ス。

〔一〕摘出切開ハ不能ノコト多シ。

〔二〕電氣燒灼法或ハ烙白金穿刺法ヲ行フヲ可トス。

〔三〕抱水「クロラール」、沃度丁幾、一半「クロール」鐵液、石炭酸「グリセリン」等ヲ實質內ニ注射シテ組織ノ壞死破壞ヲ計レドモ效果少シ。

〔四〕摘出切開等ハ大ナル血管ヲ結紮シテ後ニ之ヲ行ヒ、摘出後ハ充分ニ燒灼スルヲ要ス。

單純性血管腫（皮膚）

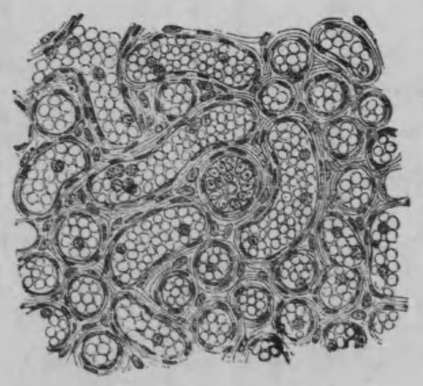

圖ノ中央部ニアルハ汗腺管ノ橫斷面

口脣ノ血管腫

本症ハ血管ノ異常擴張又ハ增生ニヨリ生ズルモノニシテ下脣ヨリモ上脣ニ來ルコト多シ。而シテ本症ハ口脣全實質內ニ來ルコトアリ或ハ皮膚又ハ粘膜ニノミ限局スルコトアリ又屢ミ兩組織ヲ同時ニ侵スコトアリ、或ハ續發的ニ下眼瞼若クハ頰部ニ生ジテ上脣ニ蔓延スルコトアリ。

深部ニ生ゼルモノハ著シク口脣ヲ腫脹セシム而シテ色ハ帶青赤色ニシテ壓迫スレバ退縮スルヲ特徵トナス若シ損傷スレバ出血著シク炎症ヲ續發ス。

療法ハ電氣烙白金燒灼法、切除法等ニシテ藥物的處置法ハ效果少シ。

淋巴管腫 Lymphangiom *Lymphangiome*

淋巴管腫ハ淋巴管ノ新生增殖ニヨリテ漸次膨大スル所ノモノニシテ種々ノ區別アリ。

分類

淋巴管腫
- 一 單純性淋巴管腫
- 二 海綿狀淋巴管腫
- 三 蔓狀淋巴管腫
- 四 囊腫性淋巴管腫

原因 本症ノ誘因ハ一般ニ反復刺戟スル所ノ炎症ニ由來スルモノニシテ稀ニ外傷性先天性ニ來ルコ

トアリ而シテ反復性炎症ハ口腔ニ於テハ舌ニ見ルコト多キヲ以テ從テ舌ニ本病ヲ發スルヲ常トス其淋巴腫内ニ於ケル淋巴管腫上皮細胞層直下ニ存在スルコト多キヲ以テ輕度ノ損傷ニヨリテモ口腔病原菌ノ傳染ヲ促シテ炎症ヲ起ス之ガ瀰蔓性淋巴管腫トナレバ口腔底ニ蜂窩織炎ヲ起シテ不幸ノ轉歸ヲ見ルコトナキニ非ラズ。

〔一〕好發部位ハ口脣及ビ舌ニ比較的頻發ス特ニ舌根輪廓樣乳頭附近及ビ舌緣ニ多シ。

〔二〕大サハ限局性ノモノハ結節狀小胡桃大或ハ乳嘴狀ヲナシ其表面ハ凹凸不平ニシテ個々ノ小隆起集マリ蟲鏡ヲ以テ見得ル程度ノ水疱ヨリ構成セラルコトアリ、又破壞スレバ淋巴漏或ハ瘻管ヲ形成スルニ至ルコトアリ。

小水疱ノ内容物ヲ透明スルトキハ溷濁シ或ハ血液樣色ニ見ユルコトアリ。

〔三〕瀰蔓性淋巴管腫ハ主トシテ口脣及ビ舌ニ來リ所謂巨脣又ハ巨舌ヲナスコトアリ、之レ瀰蔓性ニ深部ニ擴ガリ粘膜ノミナラズ筋層内淋巴腔ノ增大ヲ來シテ結節狀ヲナサズ平等ニ隆起スルモノトス。

A 巨舌症 Macroglosia 粘膜面ノ小水疱集團トナラズシテ實質内ニ廣ク舌ノ大部分腫大シテ下顎齒穹ハ前方ニ壓出セラレ或ハ舌ハ巨大トナリ口腔外ニ前突スルコト及ビ舌粘膜ハ乾燥シテ龜裂ヲ生ジ舌ノ運動遲鈍トナリ屢〻咬傷等ヲ起シ易ク蜂窩織炎ヨリ膿毒症ヲ發スルコトアル可シ。

B 巨脣症 Macrocheillia 同樣ニシテ口脣ノ肥厚ヲシテ口裂ノ閉鎖不能ヲ來スコトアリ。

豫後ハ佳良ニシテ限局性ノモノハ其儘ニシテ可ナルコトアレドモ廣汎性ノモノハ屢〻手術ヲ要スルコトアリ、之ニハ楔狀切開ヲ施シ或ハ血管腫ノ如ク烙白金穿刺術ニヨル必要アルコトアル可シ。

皮樣囊腫 Dermoidcyst

本症ハ前記齒性囊腫ト異リ齒牙ニ無關係ニ胎生期中ニ於ケル外胚葉ノ一成分ガ發育障碍ノ爲メ鰓裂中ニ閉鎖殘留セラレタルモノヨリ生ズト謂ヒ或ハ甲狀舌腺ノ排泄管ノ殘留物ヨリ起ルト謂フ人アレドモ前說ハ一般ニ信ゼラル、ガ如シ。

不明ナレドモ先天的前記ノ理由ニヨリ來ルガ如シト謂フ。

〔一〕生長極テ徐々ナリ從テ其初期ヲ知ルコト能ハズ。

〔二〕發生部位ハ常ニ舌骨トノ間ニ於テ胡桃大ノ球形ヲナシテ現ハル。

〔三〕口腔底ト頤下部ト相對シテ指壓シテ觸診スレバ波動樣ヲ呈ス。

〔四〕無痛性發音談話嚥下障碍アリ之ニ炎症加ハルトキハ更ニ甚ダシキコトアリ。

〔五〕此腫瘍ノ周壁ハ皮膚ト全ク同樣ノ構造ヲ有シテ内容物ハ脂肪樣物質ニシテ毛髮等ヲ含有シ居ルコトアリ、故ニ皮膚樣囊腫ノ名アル所以ナリ。

豫後療法

A 舌下皮樣囊腫ハ舌繫帶部ニ起リ之ヲ隆起セシメ舌尖ヲ擧上セシムルコトアリ。

B 顎下皮樣囊ハ顎下部ヲ隆起セシムルコト大ナリ。

〔六〕鑑別上特異ナルハ (イ)正中線ニアルコト (ロ)周圍組織及ビ之ヲ被フ粘膜ト癒著セザルコト (ハ)粘膜ガ移動性ナルコト (ニ)軟カニシテ指壓ニヨリ壓痕ヲ留ムルコト (ホ)色澤其壁菲薄ナルトキハ黄色ノ内容物ヲ透明スルコト等トス。

豫後ハ佳良ニシテ大ナル障碍ヲ起スコト少シ。

療法トシテハ手術的ニ口腔内或ハ頤下部ヨリ其壁ヲ殘サズ充分ニ摘出ヲ計ルトキハ再發スルコトナシ癒著ヲ目的トシテ藥物ヲ注射シ或ハ穿刺法等ヲ行フコトアレドモ效果少シ。

蝦蟇腫 Ranula

原因

此腫瘍ハ顎下腺、舌下腺排泄管内ニ來ル蓄積性囊腫ナリト謂フモ議論アリ。

別言スレバワルトン氏管ノ閉塞ニ由來スル唾液ノ瀦溜ナリト稱セラル。

症狀

本症ノ原因ハ學說一定セザレドモ、排泄管内ノ石灰形成、周圍組織ニ於ケル瘢痕形成及ビ炎症性刺戟等ハ主ナル誘因ヲナスモノヽ如シ。

〔一〕皮樣囊腫ト異ナリ正中線ニ來ルコトナク其兩側或ハ偏側ニ現ハルヽヲ常トス。

〔二〕波動性ヲ呈スル豌豆大或ハ鳩卵大ノ腫物ニシテ透明性ヲ有ス。

豫後療法

〔三〕生長極テ緩慢ニシテ炎症々狀ヲ全ク缺除ス。

〔四〕無痛性腫脹ニシテ内容物ハ帶黄色清透粘稠液トス。

〔五〕損傷スルカ或ハ細菌傳染スルトキハ忽チニシテ急性化膿性炎ニ變ジテ劇烈ノ症狀ヲ現ハス可シ。

豫後ハ良好ニシテ再發スルコト少シ。

〔一〕切開シテ内容物ヲ除去シ且ツ囊内ニ沃度丁幾等ヲ塗布スルコトアレドモ周壁ヲ充分ニ切除セザレバ再發スルコト多シ。

〔二〕腫瘍周壁ノ全部ヲ摘出スルコトハ最良法ニシテ再發スルコトナシ。

〔三〕腫瘍ノ膨出セル部分ヲ圓形ニ鋏ヲ以テ切除シ其周緣ヲ翻轉シテ口腔粘膜ニ縫合スルモ良法ノ一ナリ之ニヨリテ周壁ハ漸次口腔粘膜ト同樣ノ組織ニ變化スルモノナリト謂フ。

〔四〕藥物的注射法 石炭酸、沃度丁幾、鹽化亞鉛等ヲ注入シテ破壞癒著ヲ企ツルコトアレドモ效果少シ。

乳嘴腫 Papillom

原因

本腫瘍ハ口腔内ニ稀發スル結縫織乳頭ト之ヲ被フ上皮層ト共ニ增殖スル所ノ腫瘍ヲ謂フ。

慢性的ノ刺戟ニヨリ生ズル新生物(一種ノ疣贅)ニ外ナラズ他ノ腫瘍ト同樣誘因ハ局所性刺戟

ナルガ如シ、之ニ硬性(角腫、皮角等)及ビ軟性(花瓣狀菜腫尖形疣贅)等ノモノヲ區別スルコトアリ。

〔一〕女子ニ稀ニシテ男子ニ多シ。

〔二〕大サハ「レンズ」(小豆大)或ハ稀ニ胡桃大ナリ。

〔三〕通常有蕊性表面ハ凹凸不平花瓣狀ヲ呈スルコト多シ。

〔四〕腫瘍ノ構造ハ大部分ハ扁平上皮細胞ニシテ乳嘴狀ニ中心部結締織中ニ侵入スルヲ見ル。

〔五〕稀ニ懸壅垂、口蓋穹或ハ舌根、頰部ニ來ル。

〔六〕自覺的障碍少ナケレドモ舌根ニ大ナルモノヲ生ズレバ呼吸困難ヲ起スコトアリ。

〔七〕屢〻癌腫、齒齦腫等トノ鑑別ヲ必要トスル事アレドモ癌腫ノ如ク周圍部ニ深キ浸潤ヲ起サヾルコト及ビ發生部位有莖狀物ノ表面ノ凹凸等ニヨリ齒齦腫ト區別スルコトヲ得。

豫後ハ佳良ニシテ手術ハ外科的ニ切除燒灼スルニアリ、藥物的療法ハ效果少シ。

癌腫 Carcinhom

癌腫 Carcinhom トハ異型的發育ヲナス所ノ上皮細胞腫ナリ、癌細胞ハ種々ノ大サヲ有スル胞巢ヲ充實セル細胞ニシテ其胞巢ノ周圍ニハ結締織間質ヲ有ス其形狀ヨリシテ之ヲ癌胞巢

Alveolarban ト稱シ或ハ癌細胞束又ハ癌細胞索ト稱セラルコトアリ。

- 癌腫
  - 一 細胞ノ形態上ヨリ區別
    - 一 扁平上皮癌(表皮癌)Plattenepitelkrebs *Kankroid*
    - 二 單純癌(腺細胞癌)Karcinoma Simplex *Drusenzellenkrebs*
    - 三 圓柱狀細胞癌 Cylinderzellens krebr *Aenocarcinom*
  - 二 間質ノ多少ニヨリ區別
    - 一 硬性癌(間質多キモノ)Skerrhns carcinomadarum
    - 二 髓樣癌(間質少キモノ)Carcinoma Medullare
  - 三 性質上ヨリノ區別
    - 一 黑色癌(色素ヲ有スルモノ)Melanocarcinon
    - 二 膠樣癌(膠樣質ハ滴狀ニ癌細胞中ニ含マル)Carcinomagelatinosum
    - 三 粘液癌(癌細胞ハ粘液化ス)Scheimkrels *Carcinoma Myxomatodet*

眞ノ原因ハ不明ニシテ種々ノ學說アリ然レドモ口腔內ニ來ルモノ、主ナル誘因トシテ常ニ一般ニ認メラル、モノハ理化學的刺戟ニシテ特ニ喫烟齒牙破折片或ハ齲齒銳緣ノ持久的刺戟竝ニ慢性的齒齦炎白斑的變化等ハ最モ注意スベキモノトス原發性ニ來ル場合ト續發的ニ來ル場合トアル可シ。

〔一〕好發部位最モ多ク口脣、齒齦及ビ舌ニ頻發ス稀ニ口蓋及ビ懸壅垂ニ來ル而シテ舌口腔腫瘍中良性腫瘍ヨリモ更ニ屢〻來ルモノナリ。

〔二〕舌、口腔粘膜ニ來ルモノハ初メハ結節小疱或ハ痂皮トシテ現ハレ周圍ヨリ稍〻隆起シ

初期ニ於テハ褥瘡性潰瘍ト區別シ難キコトアリ、然レドモ癌腫以外ノ褥瘡性ノモノハ刺戟物ヲ除去シ消炎法ヲ行ヘバ治スベシ。

〔三〕癌潰瘍ノ形成　潰瘍ハ深クシテ浸潤性極メテ大ナル特徴アリ且ツ邊緣モ不規則扁平ニ廣カリ「ゴム」腫性ノモノハ結節狀ニ廣ガリ無痛性ナリ而シテ惡臭ヲ有スル「クリウム」樣分泌物卽チ癌汁ヲ出スモノトス。

〔四〕疼痛最初ニハ無痛性ナルコトアレドモ漸クニシテ激烈ナル疼痛ヲ發スベク顎骨内ニ生ズレバ神經痛ヲ併發シ畸形ヲ呈ス可シ。

〔五〕經過ハ迅速全身症狀モ重篤トナリ營養物攝取障碍又ハ他ノ臟器ニ移轉シ癌惡液質ノ爲メニ死亡スルコト多シ。

〔六〕發育ハ漸次大トナリ附近淋巴腺ハ早期ヨリ侵サレ周圍ノ骨組織ニモ浸潤波及シテ破壞スルモノナリ。

單純癌（乳腺）

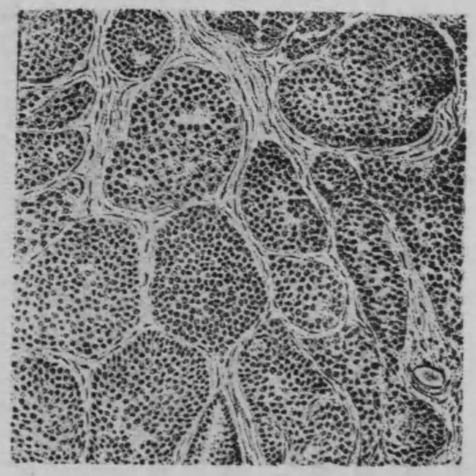

大ナル胞巢ノ形成

〔七〕出血シ易キコト癌腫性潰瘍ハ出血シ易ク損傷トルトキハ却テ激烈ナル症狀ヲ發シ迅速ニ病勢進行スル性質アリ。

〔八〕齒牙ヲ動搖脫落セシムルノミナラズ骨質及ビ皮膚軟組織ヲモ壞死ニ陷ラシムルモノトス。

〔九〕各部位ニヨル癌腫ニ就テハ既ニ述ベタル所ナレバ略ス。

甚ダ不良ニシテ不幸ノ轉歸ヲ取ルコト多シ。

〔一〕早期ニ於テ充分廣キ範圍ニ亘リテ病竈ヲ手術的ニ切除スルニアリ、然レドモ再發ノ傾向甚ダ大ナリトス同時ニ腫脹セル附近ノ淋巴腺ヲモ除去スルコト必要ナリ。

〔二〕對症的或ハ藥物的處置法ハ效果少シ。

〔三〕病勢進行シタルモノハ處置法全クナク死亡スルコト常ナリ。

〔四〕「ラヂウム」療法ハ昨今稱揚セラルヽ所ナリ。

〔五〕「レントゲン」光線療法電氣燒灼法等モ效アリ其他手術後ノ處置ハ常法ノ通リ防腐的含嗽塗布洗滌等ヲ行フ。

口脣ノ癌腫

口脣癌ハ上皮癌ニシテ腫瘍中最モ屢ヽ口脣ニ多發シ特ニ通常下脣ニ來リ、上脣ニハ稀ナリ、

男女ニ就テハ男ニ多ク女子ニ少シ、其比ハ一對二十ノ割合ナリト謂フ。

〔一〕口脣癌發生狀態ニ二種アリ。

イ 表在性癌　之ハ最初粘膜或ハ皮膚移行部附近ニ水疱疹樣或ハ疣贅樣ノ腫起トシテ現ハレ遂ニ特有ナル癌潰瘍ヲ形成スルモノ。

ロ 深在性癌　之ハ口脣ノ深部ヨリ生ズルモノニシテ粘膜或ハ之ニ接近セル皮膚ノ深部ニ硬キ結節狀物ヲ生ジ其周圍ニハ多少癌腫性浸潤ヲ有スルモノナリ遂ニ深ク組織ヲ侵シテ潰瘍又ハ口脣翻轉症ヲ呈ス。

〔二〕經過　最初ハ極メテ緩慢ニシテ潰瘍形成後モ暫ク急速ニ進行セザレドモ一度粘膜上ニ翻花狀ヲ呈シ皮膚ニ波及セントスル時機ヨリ猛烈ノ症狀ヲ現シテ進行スルモノナリ。

〔三〕疼痛及ビ癌汁　最初患部ニ接觸スルモ疼痛ナク腐敗性膿汁樣物ノ分泌ヲ見ズ然レドモ其急進時機ヨリ其特殊症狀ヲ發スルモノナリ。

〔四〕周圍部ニ浸潤性破壞　下脣ヨリ顎部齒齦顎骨頰部等ヲモ漸次進行性破壞ニ陷ルヽモノナリ。

〔五〕淋巴腺　最初ヨリ腫脹セザルヲ常トスレドモ漸次腫脹ヲ呈スルニ到ル之ハ結核其他急性化膿性疾患ト異ナル一症狀ナリ。

尙ホ本症ニ就テハ（前項口腔癌腫條下ヲ參照ス可シ）。

〔一〕初期ニ於テ周圍部ヲ廣ク切除スルコト最肝要ナリ。

〔二〕藥物的療法及ビ燒灼法等ハ效果少シ。

〔三〕外科的處置ニヨリ治療スルコトアレドモ多クハ再發シ豫後ハ概シテ不良ナリ。

肉腫 Sarcom

本症ハ結締織中ニ於ケル細胞ノ增殖盛ニシテ却テ結締織纖維ノ數減少セルモノナリ從テ普通結締織トノ差異ハ細胞成分ガ間質纖維ニ比シテ多量ナルモノヲ謂フ。

而シテ腫瘍ノ外觀ハ血管ニ富ミ恰モ肉狀ヲナス點ヨリ肉腫ト稱セラレ纖維腫其他ノ混合腫瘍シテ現ハル・コト多シ。

組織細胞ノ性質ニヨリテウイルヘウ氏ハ圓形、紡錘、巨大細胞肉腫ノ三種ニ區別シタリ。

- 肉腫
  - 一 一般成分細胞ニヨリ
    - 一 圓形細胞肉腫 Rundzellen Sarcom
      - 一 大圓形細胞性肉腫
      - 二 小圓形細胞性肉腫
    - 二 紡錘狀細胞肉腫 Spindel Zellen Sarcom
    - 三 巨大細胞肉腫 Riesen Zellen Sarcom
    - 四 黑色肉腫 Melano Sarcom
  - 二 發生部位ニヨリ
    - 一 骨膜性（骨ノ表面ヨリ發生スルモノ）
    - 二 骨髓性（骨ノ實質內ヨリ來ルモノ）

A 圓形細胞肉腫

此腫瘍ハ恰モ幼若ノ肉芽組織ニ匹敵スル圓形ノ細胞ヨリ成リ原形質ニ

大圓形細胞肉腫

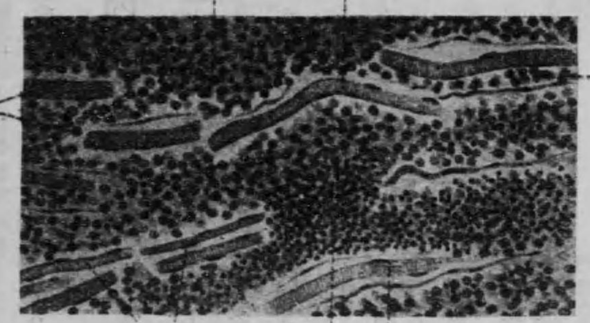

a 肉腫細胞
b 白血球
c 横紋筋
c_1 萎縮セルモノ
d 筋纖維ト筋鞘トノ間ニ存スル肉腫細胞

大圓形細胞肉腫

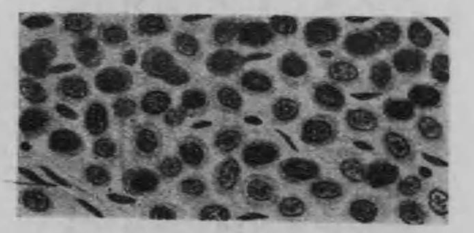

a 紡錘狀結締織細胞ヲ有スル間質纖維

乏シク核ハ「クロマチン」染色質ニ富ミ一見圓形細胞ノミヨリ成ルカ如キモ其細胞間ニハ各細胞ハ相互ニ直接スルコトナク細纖維ニヨリテ互ニ分界セラル其特有點ハ細胞ト間質ト密接シテ容易ニ分離セザル狀態ヲナスニアリ硬度ハ概シテ軟カナリ。

更ニ大圓形及ビ小圓形細胞肉腫ノ二種ニ區別ス。

小紡錘狀細胞肉腫

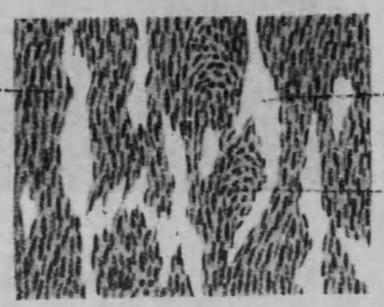

a 紡錘狀細胞ノ束狀トナレルモノ
a_1 横斷セラレタル紡錘狀細胞
b 紡錘狀細胞間ニ存スル不正ノ裂隙

大紡錘狀細胞肉腫（子宮筋）

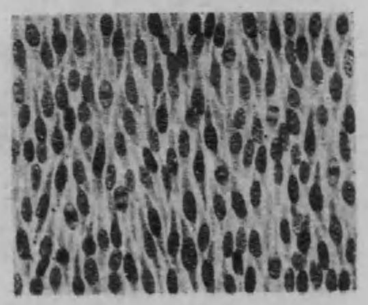

〔一〕小圓形細胞ハ細胞成分多ク其面ハ髓樣白色ヲ呈スルヲ以テ髓樣肉腫 Medullar Sacom *Lymphsarcom* ト謂ヒ肉腫中最モ惡性ノモノナリ特ニ淋巴肉腫ト稱スル小圓形細胞肉腫ハ各所ニ轉移多發スルモノニシテ更ニ惡性ナリ。

〔二〕大圓形細胞肉腫ハ發育緩慢ニシテ轉移モ稀ニシテ構造一定ノ細胞集合シテ其周圍ハ結

巨大細胞肉腫

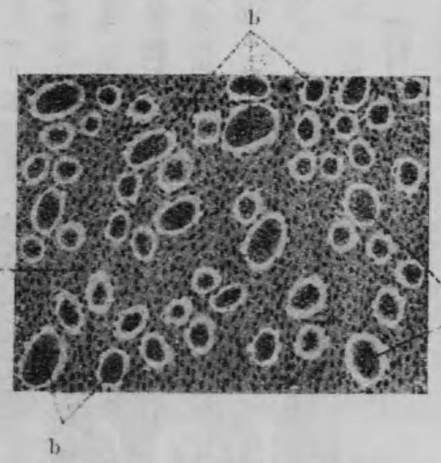

a 紡錘狀細胞組織　b 巨大多核細胞

黑色肉腫

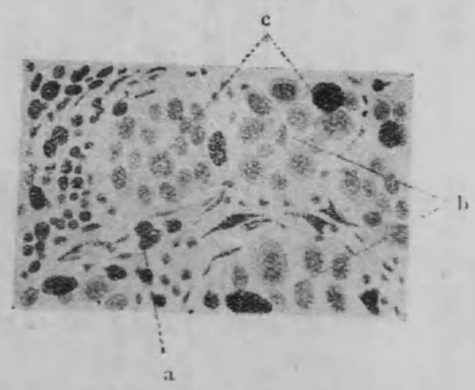

a 色素ヲ有スル間質　b 上皮樣トナラルレ肉腫細胞　c 核分剖像

締織ニヨリ界限セラレ所謂胞巣狀ヲナス然レドモ細胞間ニ細織維アルコトハ小圓形細胞肉腫ト同樣ナリ。

B 紡錘狀細胞肉腫　恰モ瘢痕組織ニ相當スルモノニシテ其構造ハ大小種々ノ紡錘狀細胞

ニシテ一般ニ蛋白質ニ富ミ多少ノ顆粒ヲ有シ核ハ胞狀或ハ紡錘形ニシテ間質ニ乏シク其細胞ハ一定數密集シテ束狀ヲナシテ種々ノ方向ニ走リ諸所ニ間隙ヲ生ジ肉眼的ニハ紋理狀ヲ呈ス硬度ハ硬クシテ惡性ノ度ハ圓形細胞ヨリハ輕度ニシテ從テ轉移スルコトモ稀ナリ。之ニモ大紡錘狀肉腫及ビ小紡錘狀細胞肉腫トヲ區別ス。

C 巨大細胞肉腫　多數ハ(二、三個ヨリ百個以上)ノ巨大細胞ヲ含有スル紡錘狀又ハ圓形細胞ヨリ成ル肉腫ニシテ主トシテ骨髓ヨリ發生スルモノニ見ル所ナリ。

D 黑色肉腫　生理的ニ色素ヲ有スル部位例ヘバ皮膚ノ先天性ニ色素ヲ有スル疣贅眼脈絡膜等ニ生ズルモノニシテ腫瘍實質內(細胞及ビ間質中ニ)多量ノ暗褐色「メラニン」色素ヲ含ムモノナリ肉眼的ニモ黑色ヲ呈スルヲ以テ鑑別スルコトヲ得ベク甚ダ惡性ノ腫瘍ナリトス。

〔一〕好發部位ハ骨質骨膜及ビ筋肉ニシテ壯年者(二十歲三十五歲位)ニ頻發シ而シテ上顎ニ於テハ骨膜性下顎ニ於テハ骨髓性ナルコト多シ然レドモ稀ニハ舌ニ發生スルコトアリ。

〔二〕齒齦ニ來ルモノハ齒齦腫ノ形トナリ所謂纖維性肉腫トシテ現ハルコト多シ。

〔三〕發育迅速ニシテ蔓延スレバ齒牙ノ脫落或ハ齒槽突起ノ破壞ヲ來スモノトス。

〔四〕小圓形細胞性肉腫ハ最モ轉移多キノミナラズ惡性ニシテ次ハ黑色肉腫ハ惡性ナリ。

〔五〕疼痛其他炎症々狀ハ有セザレドモ屢ミ咬傷其他損傷スルトキハ疼痛出血ヲ起ス或ハ初期ニ於テ神經痛ヲ見ルコトアリ。

〔六〕膨大スルヤ顎骨膜ヲ菲薄ナラシメ洋皮紙樣音ヲ發セシムルノミナラズ顎骨竇粘膜ニ生ジテ鼻腔外或ハ眼窠底外ニ膨出シ又ハ顏面反側全部ヲ膨出畸形ヲ呈スルコトアリ。

〔七〕咬傷剝離及ビ損傷等ニヨリ屢ミ潰瘍或ハ腐敗軟化シテ惡臭ヲ發シ癌腫ト誤診セシムルコトナキニ非ラズ。

然レドモ癌腫ノ如ク血管ノ新生ナキヲ以テ出血少ク其表面ハ單ニ帶青赤色或ハ帶褐暗赤色ヲ呈ス。

〔八〕淋巴腺ハ早期ヨリ硬結ヲ見ルコト少ナケレドモ晩期ニハ常ニ腫脹ヲ見ル。

〔九〕晩期ニハ榮養障碍衰弱或ハ轉移ニヨリ死スルコト少ナカラズ。

之ハ惡性ト良性トアルヲ以テ腫瘍ノ性質發育ノ程度ニヨリ一樣ナラズ、小ニシテ轉移セザルトキハ手術的ニ除去シテ佳良ナルモ惡性ニシテ迅速ニ發育膨大シテ種々ノ官能障碍ヲ起ストキハ腫瘍其モノヽ爲メニ非ラズシテ多クハ續發的障碍ノ爲メニ不幸ノ結果ヲ見ルモノトス。

豫後

〔一〕早期ニ於テ廣ク深ク周圍部ヨリ顎骨ノ切除或鑿削除去シテ再發又ハ轉移ノ患ナカラシムルヲ要ス。

療法

〔二〕藥物的或ハ燒灼法等ニヨルトキハ再發ノ傾向極メテ大ナル性質アルヲ以テ根治的ニ非ラズ從テ確實ナル良果ヲ見ルコト能ハズ。

神經腫 Neurom

神經纖維ヨリ成ル腫瘍ニシテ眞性神經腫ト假性神經腫トノ二種アリ而シテ眞性神經腫ハ稀有ニシテ多クハ假性特ニ切斷端神經腫 Amputations Neurom ナリ切斷端神經腫ハ切斷セラレタル神經末端ニ生ズルモノニシテ多少不平等ニ膨大シテ周圍ト界セラル其狀態ハ先ヅ斷端結締織發育シ其上部ノ神經軸索ハ分裂シテ增殖セル結締織內ニ侵入シテ恰モ腫瘍狀ヲナセルモ單ニ神經ノ再生的增殖ニ過ギザルナリ、眞性神經腫 Neurom Verum 之ハ神經纖維ト神經細胞トヨリ成ル稀發性ノモノナリ。

筋腫 Myom

筋腫ニハ橫紋筋腫 Rhabdomyom 及ビ平滑筋腫 Leiomyom ノ區別アレドモ口腔ニ來ルコト少ナキヲ以テ省略ス。

滑平筋腫(子宮)

a 縱斷セル滑平筋細胞
d 斜斷又ハ斜斷セラレタル滑平筋細胞

三叉神經痛 Neuralgie der Trigeminus *Trigeminus Neuralgia*

一名顏面神經痛 Neuralgia of the Face

意義

總テ神經痛トハ該知覺神經ノ系路ノ或點ニ於テ起リ而シテ其神經ノ經過ニ沿フテ放散性且ツ發作性ノ疼痛ヲ發スルヲ謂フ。

原因

故ニ三叉神經痛トハ或原因ニヨリ三叉神經ノ徑路ニ於ケル同樣ノ疼痛ヲ謂フ。

〔一〕器械的原因　神經幹或ハ神經節部ノ壓迫、牽裂、肥厚、癒著外傷等ニヨリ起ルモノニシテ最モ屢〻骨肥大腫瘍ガ原因ヲナス從テ齒髓結石壓迫石灰沈著ノ如キモ本症ヲ起スコトアルベキモ單ニ齒髓ノ充血又ハ鬱血ノ爲メ本症ヲ起スト謂フハ甚ダ疑問ナリト稱セラル。（シュルツエー氏說）

尙腦黴毒腦結核及ビ腫瘍等ニ因リ起ルモノハ果シテ器械的ナリヤ或ハ慢性炎トシテ炎性ナリヤ不明ナレドモ恐ラク種々ノ原因ノ共同作用ト見ル可シ。

〔二〕炎症的原因　神經炎 Neuritis 或ハ神經周圍炎ガ勿論一大原因ヲナスモノナリ例ヘバ齒髓炎、齒膜炎、「リウマチス」、痛風、糖尿病、中耳疾、酒客、傳染病等ニ續發スル神經痛ハ此種ニ屬ス但シ「リウマチス」性及ビ寒冒性神經痛ノ眞ノ原因ハ不明ナレドモ之ハ恐ラク神經周圍炎ナラント謂フ。

〔三〕精神的原因　此種ノ神經痛ハ神經衰弱、「ヒステリー」等ニ於テ通常身體內部及ビ關節ニ來ルヲ以テ齒牙モ一關節ナレバ此原因ニヨル神經痛ナシト謂フベカラズ例ヘバ職業性神經痛過勞性神經痛等ノ如キモノトス。

症狀

然レドモ之ハ神經變性ナリヤ或ハ疲勞素ニ由來スルモノナリヤハ不明ナリ。

〔四〕毒素　外來又ハ體內發生毒素モ亦神經痛ノ原因トナル例ヘバ頑固ナル便祕ノ際等ニ起ル神經痛ノ如シ然シ此原因ニヨリ三叉神經痛ヲ起スヤ否ハ未ダ明ナラズ。

〔五〕貧血性或ハ硬化性神經痛ト稱スルモノアレドモ何故ニ本症原因タルカハ不明ナレドモ恐ラク精神的原因ニ依ルモノニ非ザルカ。

〔六〕動脈硬變症未ダ不明ナレドモ恐ラク兩者ノ間ニ密接ノ關係アリト稱セラル。

一　三叉神經徑路ニ當リ發作性且ツ劇烈ナル疼痛アルヲ特有トス其發作ハ自然的或ハ輕度ノ刺戟（談話、齒痛、精神興奮等）ニヨリテモ誘起セラレ其程度、持續時間ハ各場合ニヨリ一樣ニアラズ、各發作間休止時ハ全ク疼痛ヲ忘レタルガ如シ。

二　發作ノ際屢〻顏面（特ニ眼瞼口角）等ノ反射性痙攣ヲ見或ハ脈管運動障碍ニヨル顏面蒼白或ハ潮紅ヲ來スコトアリ。

三　第一枝或ハ第二枝ノ神經痛ニ於テハ分泌增加流淚羞明鼻汁增多等ノ症狀ヲ呈ス。

四　神經痛ハ同時ニ全部ノ枝ニ起スコト稀ニシテ第一枝第二枝或ハ第三枝ニ限局シテ來ルヲ常トス。

五　神經痛ノ診斷上有力ナル關係アルハ壓點アルコトニシテ各其枝ニヨリ部位ヲ異ニス此點ヲ指壓スレバ知覺過敏ニシテ激痛ヲ發ス可シ、之ヲ三壓痛點ト謂フ。

第一枝ノ神經痛(眼神經痛)或ハ上眼窠神經痛若クハ前頭神經痛ト稱シテ壓痛點ハ第一枝ノ上眼窠孔ヲ出ヅル點及ビ內背顱頂結節部トス。

第二枝神經痛(上顎神經痛)ハ其壓痛點ハ下眼窠神經ノ領域特ニ下眼窠孔顴骨上脣部等ニ存ス。

第三枝神經痛(下齒槽神經痛)ハ下齒槽神經ノ領域ニ來ルモ稀ニ顳顬部及ビ舌ニ限局スルコトアリ其壓痛點ハ頤孔部トス。

六 機能障碍ノ程度ハ一樣ナラズ口腔ノ機能全ク廢絕シテ不安不眠遂ニ不良ノ結果ヲ見ルコトアリ輕度ナルトキハ迅速ニ治癒ス。

各原因ニヨリ一樣ナラザレドモ概シテ第一枝ノ神經痛ハ輕症ニシテ次ギハ第二枝最モ重症ノ場合ハ第三枝ノ神經痛ニ見ルコト多シ。

〔一〕原因療法 齒性其他原因ヲ診定シテ之ガ除去ヲ主眼トス。

〔二〕藥物的療法 鎭痛解熱劑例ヘバ「アンチピリン」「アスピリン」「ピラミドン」「キニーネ」等及ビ下劑ハ有效ナリ又「アコニチン」「ストリヒニン」等ヲ用ユルコトアレドモ害アリテ效果少シ。

〔三〕物理的療法 ガルバニー氏電流ヲ應用シテ電氣療法ヲ行フ又ビール氏ハ熱氣浴及ビ「マッサージ」ニヨリテ良果ヲ得タリト特ニ熱砂浴及ビ熱氣浴若クハ溫罨法ヲ可トス特ニ

溫罨法ハ屢〻良結果ヲ得ベシ或ハ神經伸展法ハ神經周圍炎癒著ノ際ニ適スレドモ伸展後必ズ麻痺症狀ヲ起ス缺點アリ。

〔四〕理化學的混合療法 神經行路ニ就イテ「モルヒヲ」「アコニチン」硝酸銀、酒精、食鹽、「オスミウム」液、「メチーレン」青若クハ空氣淸水「アンチピリン」等ノ注射ヲ行フコトアリ。

イ 「ウエラトリン」「アコニチン」軟膏等ヲ塗擦スルコト。

ロ 治スレバ伸展法ヲ行フ必要アルコトアリ。

〔五〕手術的療法、重症ニ於テ行フ。

イ 神經切斷法ハ之ヲ行フモ直チニ再發スル缺點アリ、然シクラウゼー氏ノ神經切斷術ハ比較的效アリテ大ニ死亡率ヲ減ジ得ベシト謂フモ決シテ良法ニアラズ。

ロ 神經抽出法 之ハ比較的確實ニシテ神經ヲ截斷セズシテ骨ノ神經通路ニ於テ之ヲ抽出除去シ其通路ハ之ヲ充塡スル方法ニシテバルテンホクル氏ハ大多數ノ例ニ於テ好果ヲ得タリト謂フモ神經痛原因ヲ充血ト認メザル今日ニ於テハ適當ナル處置法ト謂ヒ難シ。

A **前頭窩ト加答兒トノ鑑別** 本症ハ屢〻三叉神經痛ト誤診セラル、モノナリ鑑別ノ要點ハ腦膜或ハ腦疾患特異ノ症狀ノ有無ニ因ルベク三叉神經痛ニ於テハ壓痛點アレドモ腦症ヲ

存セズ或ハ鼻腔内ニ綿球ヲ插入シテ暫ク時ヲ經テ抽出シ檢スレバ前頭竇ノ化膿性炎ニ於テハ其表面ニ上部ニ膿滴ノ附著スルヲ見ルベシ。

B **精神的神經痛ト他ノ原因ノ神經痛トノ鑑別** 是レハ豫後療法ヲ決スル上ニ於テ常ニ診定ヲ要スベキモノニシテ兩者ノ區別ハ大凡左ノ諸點ニ注意スベシ。

〔一〕典型的壓痛點ヲ缺除スルコト。

〔二〕適宜ノ療法ニヨリ治癒スルコト。

〔三〕各種ノ症狀ガ多クハ精神的影響ヲ蒙リ居ルコト。

〔四〕疼痛部ハ神經徑路ニ一致シ居ラザルコト。

三叉神經麻痹 Trigeminous Paralysis *Trugeminuslahmung*

原因

腦膜炎、腦出血、原發性神經炎、頭蓋骨々折、外傷、腫瘍黴毒及ビ齒槽神經徑路ニ於ケル新生物精神作用等ニ因ルモノトス。

症狀

知覺麻痹症狀トシテハ屢〻蟻走ノ感或ハ疼痛ヲ前驅トシテ來リ舌、顏面、結膜、口脣、口蓋等其侵サレタル部位及ビ其枝ノ種類ニヨリ差異アレドモ其知覺ヲ失ヒ第三枝麻痹ニ於テ舌ノ味覺ヲモ衰失ス唾液等ノ分泌ヲ減少スベシ運動麻痹トシテ頰粘膜舌等運動障碍ニヨル咬傷ヲ起シ咀嚼筋モ作用不充分トナリ其一側ガ侵サレタルトキハ下顎ハ患側ニ傾クニ至ル。

豫後

良否不定ニシテ重症及ビ腦疾患ニ因ルモノハ多クハ不良ナリ。

療法

局所療法トシテ消炎塗布料、罨法等ヲ行ヒ其他原因療法ヲ主トシテ行フ。

味覺變狀症 Parageusis

味覺機ハ舌咽神經及ビ三叉神經ノ枝ナル舌神經ノ司ル所ニシテ舌ノ前方2/3ノ味覺ハ舌神經之ヲ支配シ舌ノ1/3後方ハ舌咽神經ノ支配スル所ナリ、而シテ舌神經ハ顏面神經ト合シテ顏面神經管ヲ通過スルヲ以テ顏面神經ノ疾患ニ於テモ亦味覺變化ヲ伴フモノトス。

味覺異狀ノ種類アリ。

A **味覺過敏** Hypergeasie　味覺ノ鋭鈍ハ練習ニ因リ或ハ體質ニヨリ差異アレドモ屢〻「ヒステリー」性疾患或ハ精神病妊娠分娩等ニ於テモ反對性ニ過敏トナルコトアリ。

B **味覺錯誤** Parageusie　之ハ精神病者ニ於テ常ニ見ル所ニシテ又顏面神經麻痹ノ患者ニ於テ口内異味ヲ感ズルコトアリ。

又ハ甲ノ物質ヲ食シテ直チニ乙ノ物質ヲ食スルトキニ起ル後味作用モ亦一種ノ錯誤ナリ。

C **味覺脫失** Ageusie　之ハ左ノ場合ニ來ルコト最モ多シ。

イ 味神經末端裝置ノ疾患例ヘバ口内炎舌ノ加答兒等。

ロ 舌神經又ハ舌咽神經ノ疾患損傷麻痹等。

八 中耳ノ疾患例ヘバ鼓索神經ノ侵害アルトキ。味覺變化ノ豫後ハ原因ニヨリ一定セズ。神經性疾患ニハ臭剝ヲ與ヘ其他ハ各原因療法ヲ行フニアリ。

顔面神經麻痹 Facid Paralysis *Paralysisnervi Facialis*

顔面神經ノ麻痹ハ末梢神經疾患中最モ頻發スルモノニシテ是レ同神經ハ最モ表在性ナルコト及ビ細小ナル骨管内ヲ通過スルガ故ニ麻痹ヲ起シ易シ。

〔一〕寒冒及ビ「リウマチス」性麻痹ハ最モ多ク來リ一過性ニシテ治シ易ク主トシテ寒冒又ハ「リウマチス」患者ニ來ルモノトス。

〔二〕中耳疾患及ビ神經通路ノ腫瘍ノ壓迫等。

〔三〕外傷腦、頭蓋底疾患動脈瘤、及ビ黴毒性新生物等。

一 顔面筋麻痹シテ運動不能。

二 前額ノ皺襞鼻脣溝等ノ消失。

三 眼瞼閉鎖不能流涙。

四 口角下垂シテ唾液流出ス。

五 口脣ハ健側ニ引カレ鼻部モ同側ニ傾ク。

六 頰筋麻痹ノ爲メ吹張困難談話障碍。

七 味覺變狀耳下腺ノ分泌減少聽覺過敏等ヲ來スコトアリ。

輕症ハ「リウマチス」性ニシテ數日乃至一ケ月位ニシテ治スレドモ中等度ノモノハ數ケ月ヲ要スルコトアリ重症ハ全ク電氣興奮性ヲモ失ヒ居ルヲ以テ豫後ノ良否不定ナリ。

原因療法ニシテ「リウマチス」性ノモノニハ「ザリチール」酸「ソーダ」、「アスピリン」、「アンチピリン」規那皮等ヲ用ヰ又一般ニ電氣治療ハ稱揚セラル、モノナリ。

其他各原因タル疾病ニヨリ適當ノ處置ヲ要ス可シ。

顔面筋痙攣 Facid Cramps or Prosospasmus *Gesichts Muskelkrampf*

本症ハ顔面神經配下ノ一或ハ數個ノ筋肉ニ來ル痙攣ナリ。

齒牙疾患或ハ三叉神經領域ニ於ケル刺戟腸ノ寄生蟲等ニヨル反對性原因竝ニ腦中樞疾患ニヨルコト多シ。

主トシテ眼瞼痙攣ヲ來スヲ以テ眼瞼痙攣症トモ稱セラル小兒ニ多ク稀ニハ口圍輪匠筋潤頸筋モ侵サル、コトアリ、精神感動或ハ運動ニヨリテ增激セラル、ヲ常トス。

原因療法ヲ主トシ局所的ニハ電氣療法、「ストリキニー」ノ注射臭素加里ノ内用溫罨法等ヲ行

フモ豫後ノ良否ハ原因ヨリ定メ難シ。

舌ノ痙攣及ビ麻痹 *Spasmus of Tongue Paralysis of Tongue*

A **舌痙ノ攣症** 本症ハ主トシテ全身性神經疾患ノ一症狀トシテ現ハル、モノナリ。例ヘバ腫瘍、外傷、「ヒステリー」、舞蹈病、癲癇及ビ延髓球麻痹其他時トシテ「ヂフテリヤ」齒牙齒齦ノ疾患ニヨリ反射的ニ來ルコトアリ。症狀ハ舌ノ發作性且ツ不隨意的伸展ニアリ、其程度ハ場合ニヨリ一樣ナラズ從テ咀嚼談話嚥下等ノ障碍ヲ伴フ。

豫後ハ概シテ可良ニシテ原因除去ニヨリ治ス從テ療法モ原因療法ヲ主トス。

B **舌ノ麻痹症** 本症モ主トシテ中樞性ノ疾患ニ伴ヒ全身的麻痹ノ一症狀トシテ現ハルコト多ク痙攣ト同樣ナリ而シテ舌ノ偏側ニ來リ或ハ兩側ニ起ルコトアリ舌側ニ於テハ舌麻痹側ニ傾キ其麻痹ノ程度ハ舌ノ運動不充分ヨリ或ハ全廢ニ至ルコトアリ。

療法ハ原因除去ヲ主トシ尙電氣療法及ビ運動的練習ヲ必要トスルコトアリ。

顎骨ノ切除法 *Resection of the jaw Amputations der Kiefers*

一 顎骨切除ヲ必要トスル場合ハ左ノ如シ。

イ 惡性腫瘍。

ロ 機能障碍ヲ起セル良性腫瘍。

ハ 黴毒結核腐骨疽。

ニ 燐砒素骨炎等ニヨル骨疽。

又之ヲ手術スル程度ハ其症狀ニヨリ一部切除 Partial Resection 及ビ全部切除 Total Resection ノ二種ヲ區別ス前者ハ容易ナレドモ後者ハ甚困難ナル手術ニシテ口腔內ノ處置ナルヲ以テ麻醉上困難アリ窒息或ハ出血ノ恐アルヲ以テナリ其方法中一、二例ヲ示ス可シ。

二 上顎骨ノ全部切除術 先ヅ內眥部下際ヨリ鼻側ヲ眞直ニ下リ上脣ヲ中斷シテ縱切開ヲ施シ之ト直角ニ內眥下部ヨリ起リ下眼窠緣ニ沿フテ外眥附近ニ至リ、軟組織ヲ瓣狀ニ切開シ之ニ鉤ヲ附シテ外方ニ翻轉シ顎骨ヨリ剝離シテ鋸及ビ鑿ヲ用ヰテ顴骨ト前頭骨及ビ鼻骨トノ連絡ヲ斷チテ他側モ同樣ニ切開骨離斷ヲ行ヒ次ニ强大ナル鉗子ヲ用ヰテ顎骨ヲ牽引シ殘骨銳緣ヲ平滑ニシテ出血部ヲ縫合シ創孔ニハ「ヨードフォルムガーゼ」ヲ插入シ皮膚ヲ縫合

シ治癒後ニ補綴器ヲ調製シテ器械的ニ補フニアリ。

三 下顎骨全部切除術　先ヅ下顎下緣ニ沿フテ正中線ヨリ隅角ニ達スル横切開ト下脣ヲ中斷スル縱切開トニヨリテ軟部ヲ切開シ之ヲ骨膜ト共ニ內外兩面ヨリ分離シ次ニ正中線ニ於テ骨ヲ鋸斷シ之ヲ關節ヨリ離斷切除スルニアリ斯クシテ止血後腸線ヲ以テ粘膜緣ト皮膚ヲ縫合スルモノトス然レドモ可成的關節ヨリセズ上行枝一部或ハ體ノ一部ヲ殘留セシムルトキハ補綴上或ハ機能上良結果ヲ得ルモノナリトス。

是等ノ手術的處置法ハ危險ナル方法ナルノミナラズ若シ完全ニ行ヒ得ルトスルモ口腔ノ機能ヲ全部廢用タラシメ且ツ顏貌ヲ醜カラシムルヲ以テ決シテ輕々ニ行フベカラズ已ヲ得ザルトキニノミ限ル。

拔齒後ノ出血 Haemorrhagia, *blutung*

出血ヲ區別シテ第一期出血及ビ第二期出血ノ二種トス

第一期出血ハ拔齒後引續テ出血シ遲クモ一、二時間ニシテ止血ス、第二期ノ出血ハ一度止血スルモ或不明ノ原因ニヨリ再三出血スルガ如キモノヲ謂ヒ一般ニ患者ハ拔齒後容易ニ止血スベキモ稀ニ第二期出血ヲ見ルコトアリ、然レドモコヽニ困難ナルハ患者ノ體質上出血素質ヲ有スルモノ及ビ血友病者 (Heamophilie) ト稱スルモノ之ナリ。

症狀及療法

A 第一期出血ハ拔齒窩ノ毛細管ヨリノ出血ナリ、故ニ之ヲ放置スルモ血液ノ凝固ニヨリ自ラ止血ス

〔一〕若シ多量ニシテ止血シ難キ場合ニ於テハ拔齒窩ヲ過酸化水素液等ニテ洗滌後綿球又ハ「ガーゼ」ヲ一塊トナシ窩內ニ壓入シテ患者ヲシテ上下顎齒牙ヲ咬合セシメ壓迫止血法ヲ行フ。

〔二〕尙ホ歇マザルトキハ鞣酸又ハ單寧酸ヲ綿球ニ浸タシテ窩內ニ插入シ其上ヨリ綿球塊ヲ以テ強壓迫止血ヲ行フトキハ多クハ止血ス可シ。

〔三〕明礬溶液或ハ「ハマメリス」丁幾一分ト水十分トノ割合ノ合劑ヲ以テ含嗽セシムルカ、或ハ過酸化水素「エーテル」溶液(二五%)ヲ綿花ニ浸タシテ齒槽窩內ニ插入ス。

〔四〕或ハ「アドレナリンクロライド」又ハ「キヤンホヒニツク」ヲ浸シタル綿球鞣酸末ヲ少量塗布シテ齒槽窩中ニ壓入ス可シ。

〔五〕何レノ藥物ヲ使用スル場合ニ於テモ同樣ニ其上部ヨリ綿球塊ヲ置キ壓迫セシムルコト止血上最モ肝要ノコトナリ。

B 第二期出血。a 一度止血後再ビ多量ノ出血アル此場合ニハ上部ニ附著セル血塊血餅等ヲ除去シ其出血部位ヲ檢査シ若シ血管ノ損傷アルトキハ之ヲ結紮シ或ハ捻轉シ次デ冷水中ニ「ヘノールソヂック」ヲ混ジテ洗滌シ綿花ノ壓迫止血ヲ行フ。

b 齒槽窩内出血ナルトキハ窩内洗滌後「キヤンホヒニツク」(石炭酸樟腦液)及ビ鞣酸ヲ綿花ニ浸タシテ強壓ス。

c 更ニ出血歇マザルトキ鞣酸又ハ單寧酸ヲ綿花ニ浸タシテ窩内ニ壓迫シ其上ヨリ石膏泥ヲ塗布シテ硬化セシメ固定ヲ計ルコトアリ。

C 出血素質。血液ニ凝固性ナク體質上出血シ易キモノアリ斯ル患者ハ屢ミ拔齒後止血セザルガ爲メ遂ニ死亡スルコトアルヲ以テ充分ニ注意シテ拔齒ニ著手セザル可カラズ。

斯ル患者ニ對シテハ前述ノ局部的處置ヲ行フ外ニ左ノ如キ藥品ヲ内服セシム可シ。

處方

鹽化「カルシウム」	二
炭酸「マグネシウム」	二
水	一〇〇

右二回分服

其他血液ノ凝固性高マル藥品ヲ與ヘテ稍ミ血液ノ凝固性高マリタルトキハ血管收縮劑トシテ麥角ヲ用ユルコトアリ例ヘバ

處方

麥角「エキス」溶液	四・〇
稀硫酸	一・〇
桂皮水	一・〇
水	一〇〇・〇

右一日三回分服

處方

乳化「カルシウム」	二
炭酸「マグネシウム」	二
水	一〇〇

右二回分服

處方

麥角

右一二〇・倍ノ浸劑トシ之ニ桂皮水——一・〇ヲ加ヘ

右一日三回分服

意義

原因

症狀

斯クノ如キ素質アル患者ハ拔齒ヲ避ク可シト雖モ已ヲ得ザル場合ニハ手術ノ五六日前ヨリ乳酸「カルシウム」(〇・六乃至一・〇)鹽化「カルシウム」(〇・六乃至一・〇)鹽化「カルシウム」(〇・六乃至一・〇)ヲ一日三回分服セシメ置キテ後之ヲ行フ又妊婦ハ拔齒前ニ麥角(一〇乃至一五・滴)溶液ヲ一日三回分服セシメテ後拔齒ス可シト稱スルモ寧ロ絶對ニ禁忌スルヲ可トス。

血友病 Haemophillie

血友病患者ハ一種ノ出血素質ヲ有スル遺傳病ニシテ男子(父)遺傳少ク主トシテ女子(母)ヨリ隔世的ニ遺傳ヲ起ス者ニシテ男子ト女子トノ本病ニ罹ル比ハ概シテ女子ニ多ク男子ニ少シ加之ナラズ本病患者ハ概シテ十歲以上ニ於テ死亡スルモノナレドモ若シ春季發動期ヲ過ギテ生存シ得タルモノハ病勢減弱シテ永ク生存スル事ヲ得ルモノナリ。

本病ノ遺傳ヲ有スル者ハ些少ナル損傷ト雖モ大ナル出血ヲ起シ血管壁ハ菲薄ニシテ破壞シ易ク血液ニ凝固性乏シキヲ以テ毛細管出血ト雖モ容易ニ止血セズ拔齒後出血ノ爲メ死亡スル者ハ多クハ此種ノ患者ナリ、本病ノ原因未ダ不明ニシテ其症候ノ如キモ出血素質以外ニ固有ノ點ナキヲ以テ診斷容易ナラズ。

其早期診斷的症狀トシテハ小兒分娩ノ際其臍帶ヲ切斷スルモ容易ニ止血セザルコト皮膚粘膜モ出血シ易ク止血シ難キコト、屢ミ衄血ヲ發シ又關節部ニ出血ヲ來シ關節「リウマチス」ノ症

狀ヲ呈スルコト、三叉神經痛ヲ發スルコト及ビ腰椎部ヲ輕打スルトキハ青斑ヲ示ス是レ或ハ皮膚下ノ溢血ニ基クモノナラントモ謂フ、其他實質性臟器ニ出血ヲ來スコトモナキニ非ラズ、是等ノ症狀ハ甚ダ不確實ニシテ以テ本病ヲ拔齒前ニ鑑別スルノ證トナスニ足ラズ。

本病者ニ關シテハ遺傳關係ニ注意シテ父母ノ拔齒ノ既往症ヲ尋ヌル外途ナシ從テ常ニ小出血ニテモ止血シ難キ傾向アルカ或ハ其父母ガ拔齒ニヨリ死亡セル如キ事實アル患者ハ血友病ノ疑アルヲ以テ拔齒ハ絕對ニ禁忌セザル可カラズ。

若シ誤リテ拔去セルトキハ極力其止血ニ努ム可ク特效藥トシテハ一モアルコトナシト雖モ既述ノ出血素質患者ト同樣麥角其ノ他ノ內服藥ヲ用ヰ又ハ「ゲラチン」五瓦ヲ蒸餾水二〇〇分、ニ溶解シテ殺菌シ皮下注射ヲ行ヒ血液ノ凝固性ヲ高ムルト共ニ局所ニ對シテハ「パクレン」(烙白金)ノ燒灼法ヲ行ヒ且ツ「アドレナリン」ヲ「ヨードフォルムガーゼ」ニ浸タシテ壓迫止血法ヲ併用ス可シ、其他乳酸「カルシウム」及ビ鹽化「カルシウム」類ヲ服用セシムルモ可ナリ、

尙ホ本病者ノ豫防法トシテハ榮養ヲ可良ナラシメ冷水摩擦或ハ鑛泉溫浴ヲナサシメ藥物トシテハ「キニーネ」鐵劑及ビ砒素劑等ヲ與ヒ、且ツ過激ノ勞働竝ニ刺戟ヲ外科的手術ヲ避クルニアリ。

口腔病理學　終

大正四年七月二十七日印刷
大正四年八月一日發行

口腔病理學

定價金貳圓

著者　東京市本郷區本富士町二番地　永澤盛

發行者　東京市本郷區駒込林町百七十二番地　今井甚太郎

印刷者　東京市本郷區駒込林町百七十二番地　田中增藏

印刷所　東京市本郷區駒込林町百七十二番地　杏林舍
(電話下谷二七四五番)

發行所
東京市本郷區本富士町二番地
(振替貯金口座東京二七九八一番)　克誠堂書店
東京市本郷區龍岡町三十四番地
(振替貯金口座東京四一八番)　吐鳳堂書店

不許複製

日本齒科醫學專門學校教授　稻見角治郎先生
日本齒科醫學專門學校助教授　永澤　盛先生　共編

齒科技工學

附繼續架工學及材料冶金學

全一冊
洋裝菊判本綴
插圖百數十個
正價金貳圓
郵稅金八錢

本書の特色

本書は本論、技術編及び「附屬編」の三部より成る、(一)齒科技工學本論、此編に於ては齒科技工學に關する「理論的方面」のみを詳細に說述したり、(二)齒科技術編　本編に於ては齒科技術的製作品の「調製の方法」のみを系統的に簡明に說述したるものなり、(三)本書の內容は有牀義齒術、齒冠繼續架術、附續編として齒科材料冶金術等苟しくも齒科技術製作品の調製に關する事項は悉く之を網羅せるを以て學生受驗者諸君の必携なるは勿論就中技術編の如きは理論と技術とを分離せるを以て實地家諸氏の便宜絕好の侶伴なるべし

58
73

終