

Aus der chirurgischen Klinik des Herrn Geh. Med.-Rath
Prof. Dr. Bardeleben in Berlin.

**Rindenepilepsie nach penetrirender Schädel-
wunde; Trepanation ca. 1 Jahr nach der Ver-
letzung. Seitdem (4 Monate) kein Anfall.**

Von

Stabsarzt Dr. A. Koehler.

Die reinen Fälle von Jackson'scher Epilepsie, bei denen die Krämpfe jedesmal, auch wenn die Anfälle rasch auf einander folgen, von derselben umschriebenen Stelle der motorischen Rindensfelder angelöst, mit Zuckungen in denselben Muskelgruppen beginnen und jedesmal in derselben Reihenfolge, wieder der Lage der motorischen Centren entsprechend, sich zuerst auf die Muskeln derselben, dann unter Verlust des Bewusstseins auf die der anderen Körperhälfte fortsetzen, während in den Zwischenzeiten die den Ausgangspunkt bildenden Muskelgruppen eine lähmungsartige Schwäche zeigen — diese Fälle sind auch heute noch ziemlich selten. Noch viel seltener sind unter ihnen bisher diejenigen, bei denen es gelungen ist, durch die Entfernung der Ursache, resp. des erkrankten Centrum selbst auch die Epilepsie zu heilen. Bei unserem Patienten bestand traumatische Rindenepilepsie in reinsten Form; die, dem gereizten Centrum entsprechende Stelle an der linken Schädelseite konnte genau festgestellt werden. Nach der Trepanation, bis jetzt 4 Monate lang, kein Anfall. 4 Monate sind gewiss nicht hinreichend, um von dauernder Heilung zu sprechen; trotzdem kann man in diesem Falle eine solche erwarten, weil hier durch die Operation an einer fast

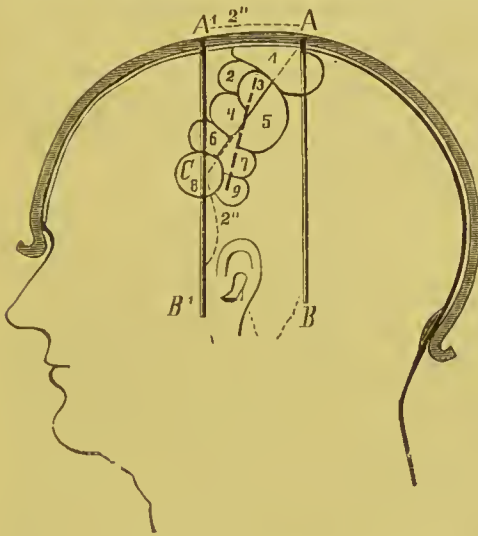
2 cm nach innen vorragenden zackigen, mit stacheligen Stücken der Vitrea besetzten Schädelstelle eine glatte Narbe hergestellt ist.

Die Vorgeschichte des Falles braucht hier nur kurz recapitulirt zu werden, da der Pat. zuerst von Herrn Geh. Rath Bardeleben der freien Vereinigung der Chirurgen Berlins am 4. Juni 1888, dann von mir derselben Gesellschaft am 3. Juni 1889 und kurz darauf auch der Gesellschaft der Charitéärzte vorgestellt ist. Er ist 33 Jahre alt, Xylograph, bisher gesund. Am 5. Mai 1888 Säbelhieb am linken Os parietale, 10 cm lange Knochenwunde ohne Depression. — Parese des rechten Arms, des Mundfacialis, articulatorische Sprachstörung. Die Zunge wurde 3 Tage laug gar nicht, vom 4. Tage an stark nach rechts abweichend herausgestreckt. In den ersten 5 Tagen Zuckungen in den paretischen Muskeln bei freiem Sensorium. Die Wunde heilte per primam; bei der Entlassung am 6. Juli 1888 war die rechte Hand noch etwas schwach, das Spreitzen der Finger und das Opponiren des Daumens und des kleinen Fingers noch erschwert; die Sprachstörung war geschwunden, die herausgestreckte Zunge wich noch etwas nach rechts ab. 5 Wochen nach der Entlassung erster Anfall, nach weiteren 6 Wochen zweiter und seitdem fast alle 4 bis 5 Wochen ein Anfall. Zuckungen in Hand, Arm, Nacken, Gesicht und dann im Bein der rechten Seite, häufig unter Verlust des Bewusstseins auch auf die linke Körperseite in umgekehrter Reihenfolge übergehend und mit allgemeinen Convulsionen endigend. Die Schwäche in Hand und Arm rechts, sowie die Sprachstörung nahmen nach jedem Anfalle wieder zu, so dass Pat. zu jeder Arbeit unfähig war. Am 20. Mai 1889 letzter Anfall, 2 Tage später Wiederaufnahme auf die chirurgische Klinik. Händedruck rechts viel schwächer als links; Opponiren des rechten Daumens unmöglich, Sehnenreflexe nicht erhöht. Während des Winters war Pat. längere Zeit von Herrn Dr. Oppenheim behandelt worden; dieser hatte die Freundlichkeit, seine mit den unserigen übereinstimmenden Beobachtungen und Ansichten in der Sitzung der freien Vereinigung der Chirurgen Berlins am 3. Juni 1889 mitzuthellen.

Am 7. Juni 1889 wurde in der Klinik von Herrn Geh. Rath Bardeleben die Trepanation vorgenommen. Vorher wurde an dem glatt rasirten Schädel des Pat. der vom Verf. construirte und in der Deutschen med. Wochenschrift (1889, No. 29, beschriebene Apparat angelegt und noch einmal festgestellt, dass die Lage der Narbe der der Centralfurche ungefähr entsprach, dass die Narbe, etwas steiler als das die Centralfurche projicirende Band am Apparate, in ihrem oberen Theile der vorderen, in ihrem unteren Theile der hinteren Centralwindung gegenüber lag; die Centren für die unteren Extremitäten und die des oberen Facialisgebietes waren frei, das Sprachcentrum wohl nur durch einen, die tiefste Stelle einnehmenden Bluterguss eine Zeit lang beeinträchtigt (s. d. Figur!)¹⁾. Die Narbe war schmal,

¹⁾ Auch in dem von Herrn Prof. Langenbuch operirten Falle hatte ich einen Tag vor der Trepanation die Lage der Centralfurche an der Aussenfläche des Schädels festgestellt und (mit dem Höllensteinstift) aufgezeichnet; es fand sich bekanntlich entsprechend der Lage des motorischen Centrums für die Bewegungen der Hand eine Cyste, welche entleert wurde. Leider war der anfangs vollkommene Erfolg nicht dauernd; 16 Wochen nach der Operation traten die Auffälle wieder auf und sollen sich seitdem, wenn auch seltener und schwächer als früher, wiederholt gezeigt haben. (S. Berl. klin. Wochenschrift No. 13 und Deutsche med. Wochenschr. No. 16, 1889; auch v. Bergmann's chirurgische Behandlung von Hirnkrankheiten, 2. Aufl. p. 167.)

mit dem Knochen verwachsen, 10 cm lang; an der Stelle, an welcher die Kreuzung mit dem Sulc. Rolando angenommen werden musste, bestand eine leichte Empfindlichkeit. Der Pat. war gehörig vorbereitet, der ganze Schädel rasirt, abgeseift und mit Aether, dann mit Sublimatlösung gewaschen. — Ruhige Chloroformbetäubung. — Der Schnitt durch die Weichtheile entsprach der Lage des Sulcus, kreuzte also die Mitte der Narbe unter spitzem Winkel. Oben und unten wurden zwei kurze Querschnitte gemacht, so dass ein vorderer und ein hinterer Lappen zurückgeschlagen werden konnte. Auch die Narbe im Knochen war schmal, ohne Depression. In ihrer Mitte wurde mit dem Meissel eine bohnegrösse Oeffnung hergestellt; der Knochen war hier kaum 6 mm dick. Bei der Erweiterung dieser Oeffnung nach unten und vorn zeigte sich die Dura verwachsen und der Knochen stark verdickt, zapfenförmig und stachlig nach innen bis auf 16 mm hervorragend, ohne aber die Dura zu durch-



1. Unt. Extrem.
2. Extens.
3. Ab- u. Adduct. } d. Armes.
4. Flex. Sup. Pron. }
5. Mm. d. Hand.
6. Gesicht- } facialis.
7. Mund- }
8. Broca.
9. Hypoplossus.

Die punktirte Linie entspricht der Narbe.

bohren. An dieser Enostose waren mehrere Stücke der Vitrea in verschiedenen Richtungen festgewachsen und hatten zum Theil ebenfalls die Dura tief in das Gehirn (in einen Sulcus?) hineingedrängt. Das Ausmeisseln wurde so lange fortgesetzt, bis der Knochen überall ungefähr gleiche Dicke und glatte Vitrea und keine Verwachsungen mit der Dura mehr zeigte. Die dadurch entstandene Oeffnung war oval; ihr längster, in der Richtung der Centralfurche gelegener Durchmesser betrug 4 cm, der Querdurchmesser 3 cm. Die vorliegende Dura war etwas geröthet, fühlte sich rauh an, pulsirte deutlich, sobald der Kopf etwas angehoben wurde und nicht nach hinten übergebogen lag. Die tiefen Furchen waren nach Entfernung der Riffe und Zacken viel flacher geworden. — Mit der Luer'schen Hohlmeisselzange wurden noch einige scharfe Kanten abgekniffen, die Wunde mit Sublimatlösung abgespült, mit Jodoformgaze tamponirt, die Haut bis auf eine Oeffnung in der Mitte (für den Tampon) vernäht. — Moosverband. — Operation und Verbaud zusammen hatten 2 Stunden gedauert, es waren in dieser Zeit bei ruhiger, ungestörter Betäubung 120 g Chloroform verbraucht. — Soweit genäht war, heilte die Wunde per primam, die offen gelassene Stelle war nach 3 Wochen geschlossen. Der erste Tampon blieb 2 Tage liegen; er wurde dann entfernt, weil am Abend des 2. Tages mehrere Male Zuckungen im rechten Arm und in der rechten Schulter, kurze Zeit auch im rechten

Facialis bei erhaltenem Bewusstsein aufgetreten waren. Der 2. Tampon wurde nur locker aufgelegt; die Krämpfe kehrten (bis jetzt 4 Monate lang) nicht wieder. In den ersten Tagen nach der Operation bestanden heftige dumpfe Kopfschmerzen, leichte Erschwerung der Sprache, Schwäche und Gefühl von Taubsein in den Fingern; noch nach 14 Tagen konnte Pat. den Federhalter kaum festhalten, die Schrift war der eines Paralytikers ähnlich, ein gerader Strich konnte nicht gemacht werden. Nach ca. 4 Wochen wurden Schreibeübungen mit doppelten Linien nach Vorschrift vorgenommen; jetzt, 3 Monate später, kann Pat. recht gut schreiben und fängt an, leichtere Zeichnungen zu copiren. Zuweilen bestand noch ein Gefühl von Ziehen in den Fingern, leichte, kaum eine halbe Minute anhaltende fibrilläre Zuckungen in den Mm. interossei, besonders zwischen 4. und 5. Metacarpus. Seit 2 Monaten sind auch diese Erscheinungen nicht mehr aufgetreten. Es besteht jetzt nur die Erschwerung feinerer Bewegungen der Finger, etwas langsame Sprache und Abweichen der Zungenspitze nach rechts. Am Augenhintergrunde waren am Tage nach der Verletzung (im Jahre 1888) Stauungserscheinungen links, normaler Befund rechts notirt. Nachher, auch nach der Trepanation, war weder functionell, noch ophthalmoskopisch etwas abnormes zu finden. — Seit 2 Monaten ist galvanische Anodenbehandlung des rechten Arms eingeleitet; zur besseren Durchführung derselben wird Pat. in der nächsten Zeit auf die Nervenabtheilung verlegt werden.

Wenn in diesem Falle schon die Verletzung eine merkwürdige war, weil der Hieb fast genau die linke Centralfurche getroffen hatte und weil, namentlich durch die verschiedene Betheiligung der Facialisäste, die getroffenen motorischen Rindfelder ganz genau zu bestimmen waren; wenn ferner eine so schwere, unter antiseptischer Behandlung vollständig per primam geheilte penetrirende Schädelwunde an und für sich von Interesse ist, so ist er doch für einzelne Fragen der Hirnchirurgie noch wichtiger durch seinen weiteren Verlauf und durch die bei ihm mit Erfolg vorgenommene Operation. — Wir wollen nur nebenher erwähnen, dass kurz nach der Verletzung, weil die Herderscheinungen sehr bald zurückgingen, kein Grund zu einer Trepanation vorlag. Man müsste es sonst als Regel aufstellen, bei jeder penetrirenden Schädelwunde zu trepaniren, was bis jetzt kaum allgemeinen Beifall finden würde. Es ist nicht zu leugnen, dass in diesem Falle nach primärer Entfernung der Splitter der Vitrea der weitere Verlauf vielleicht ein anderer gewesen wäre. — In den beiden wissenschaftlichen Vereinen, denen er 1 Jahr nach der Verletzung vorgestellt wurde (s. o.), herrschte darüber Einstimmigkeit, dass es sich um eine reine traumatische Rindenepilepsie handle, bei welcher trepanirt werden müsse. Welcher Art die das betr. Rindengebiet reizende Veränderung war, ob Cyste. Verwachsungen, Knochenneubildungen u. s. w., blieb zweifelhaft; man konnte nur aus den Symptomen schliessen, dass jedenfalls kein Hirntumor und kein Hirnabscess vorlag.

Bei den in der Litteratur zerstreuten Beschreibungen von „Trepanation bei Epilepsie“ ist trotz Horsley's und v. Bergmann's Arbeiten nur selten das nöthige Gewicht darauf gelegt, ob es sog. typische Rindenepilepsien, oder Reflexepilepsien (Reizung peripherer Nerven, z. B. durch Narben, epileptogene Zone, Aura) oder central bedingte, durch das Krampfcentrum ausgelöste allgemeine Krämpfe waren. So trepanirte Bendandi (Ital. Chir.-

Congr. v. 1889) bei einem 37 Jahre alten Individuum, welches seit 20 Jahren an „Krämpfen“ und zuweilen an Lähmung der rechten Körperseite litt, am rechten Os parietale und fand nichts als leichtes Oedem der Pia. Trotzdem blieben die Krämpfe fort (3 Monate beobachtet). Weitere Heilungen der Epilepsie durch Trepanation“ berichten (ausser den von v. Bergmann angeführten): Clark, Lancet 6. Febr. 1886 (Reimplantation der herausgesägten Scheibe); Erlenmeyer, Centralbl. f. Nervenheilk. 1885, No. 22, 6 $\frac{1}{2}$ Monat nach der Trepanation kein Anfall; Mac Donald, Neurol. Centralbl. 1886 (Referat über 2 Fälle, bei dem einen oft „petit mal“, beide ca. 1 Jahr beobachtet); Péan, Gaz. des hôp. 1889, No. 22 (Epilepsie; Entfernung eines Fibrolipoms der motorischen Region, Heilung; 2 $\frac{1}{2}$ Monat beobachtet); Galvani, Gaz. méd. de Paris 1888, No. 52 (1 $\frac{1}{2}$ Jahr beobachtet); Southam, Lancet 1889, Bd. 1, No. 6. — Navratil steht in seinen „Beiträgen zur Hirnchirurgie“ (Stuttgart 1889) ganz auf modernem Standpunkt; er berichtet über 3 Fälle traumatischer Epilepsie, von denen einer fast 1 Jahr nach der Operation noch frei von Anfällen war, der zweite war erst 2 Monate beobachtet und bis dahin frei; bei dem dritten (zuerst operirt) kehrten die Anfälle nach 3 Monaten wieder; bei ihm waren nur die deprimirten Schädelknochen entfernt.

Bei der näheren Betrachtung der Operation in unserem Falle müssen wir zwei Punkte besonders hervorheben: Die Verwendung des Meissels und die Beschränkung auf Hinwegnahme der Knochenneubildung.

Von den meisten englischen und amerikanischen, sowie von vielen deutschen Chirurgen wird auch bei offenen Knochenbrüchen des Schädels der Handtrepan benutzt, mehrere (6 und mehr, vergl. Navratil) Oeffnungen hergestellt und mit Brückensäge oder Meissel die Entfernung der Brücken zwischen den Trepanöffnungen vorgenommen. In unserem Falle wurde von Anfang an mit dem Meissel operirt. Bei der umschriebenen starken Verdickung des Knochens unter der Narbe wäre die Trepankrone ein unzureichendes oder gefährliches Instrument gewesen; ehe auf der einen Seite die 16 mm dicke Stelle durchsägt war, wären auf der anderen Hälfte des Ringes Dura und Gehirn auf's schwerste verletzt worden. Die Möglichkeit, dass die dumpfen Kopfschmerzen der ersten Tage zum Theil durch die ungezählten, bei der Härte des Knochens kräftigen Meisselschläge verursacht waren, fällt dagegen nicht in's Gewicht.

Die zweite Frage ist die, ob wir berechtigt waren, von der Vorschrift, bei traumatischer Rindenepilepsie stets die den Ausgangspunkt bildenden Rindenfelder blosszulegen und zu excidiren (Horsley, v. Bergmann), in diesem Falle abzuweichen. Abgesehen von der gewiss grösseren Gefahr dieses Eingriffs, abgesehen von der nicht zu leugnenden Möglichkeit, dass sich kein Ersatz für die herausgeschnittenen Centren bildet, dass also durch die Operation die Krämpfe beseitigt, aber dafür bleibende Lähmungen bewirkt werden, wie es in dem Falle von Lloyd und Deaver (Americ. Journ. of the med. Sciences 1888, p. 477) geschah, waren bei unserem Kranken die Veränderungen am Knochen so schwerer Art, die vielfachen Zacken und Kanten so vorspringend, dass man sie wohl, bei dem fast normalen Aussehen der Dura, für die einzige Ursache der

Krankheit, d. h. des Reizungszustandes der benachbarten Rindfelder ansehen konnte. Oft genug hat doch auch ein von innen, von der weissen Substanz gegen die Rinde drückender Tumor dieselben Krämpfe verursacht! Wir waren in diesem Falle wohl berechtigt, „die alte Narbe für eine unregelmässige und die Hirnrinde beleidigende zu erklären, die neue uns aber glatter, reiner, weniger zerrend und drückend vorzustellen“ (v. Bergmann). — Sollte trotz alledem unsere Erwartung, diesen Fall von traumatischer Rindenepilepsie durch die Entfernung der höckerigen Knochennarbe dauernd geheilt zu haben, sich nicht erfüllen, sollten im weiteren Verlauf die charakteristischen Krampfanfälle wiederkehren, dann würde die Rinde freizulegen, das Centrum für die Fingerbewegungen (event. durch elektrische Reizung) genau festzustellen und herauszuschneiden sein. Die Bedingungen, unter denen diese zweite Operation vorgenommen werden müsste, würden voraussichtlich nicht ungünstiger sein, als sie es bei dem ersten, für sich schon recht eingreifenden und lange (2 Stunden) dauernden Eingriff waren. Mehrere solcher wiederholter Trepanationen unternahm u. a. Navratil (s. o.). Nachdem er sich in einem Falle durch drei vorhergegangene Operationen überzeugt hatte, „dass die Epilepsie weder durch die Knochendepression, noch durch irgend eine Narbe der früher bestandenen und nun entfernten Theile reflectorisch hervorgerufen wurde“, schnitt er 4 gelblich-weiss verfärbte resistente Stellen am Gyr. central. anter. in einer Dicke von 3—5 mm heraus. Darauf folgte vollständige Heilung (11 Monate beobachtet).

Die bei unserem Pat. jetzt noch bestehenden leichten Parästhesien, sowie die geringe Becinträchtigung in den feineren Bewegungen der Finger der rechten Hand und die geringe Parese einzelner vom rechten Facialis abhängiger Muskeln bilden sicher keine Anzeige für die Wiederholung des operativen Eingriffs. Das Schreiben hat er in wenigen Wochen durch methodische Uebungen wiedergelernt; man darf hoffen, dass auch im übrigen die Gebrauchsfähigkeit der Hand sich noch bedeutend bessern wird.

