

色素性乾皮症兼上皮腫

Xeroderma pigmentosum cum Epithelioma

第五十表 第七十一圖

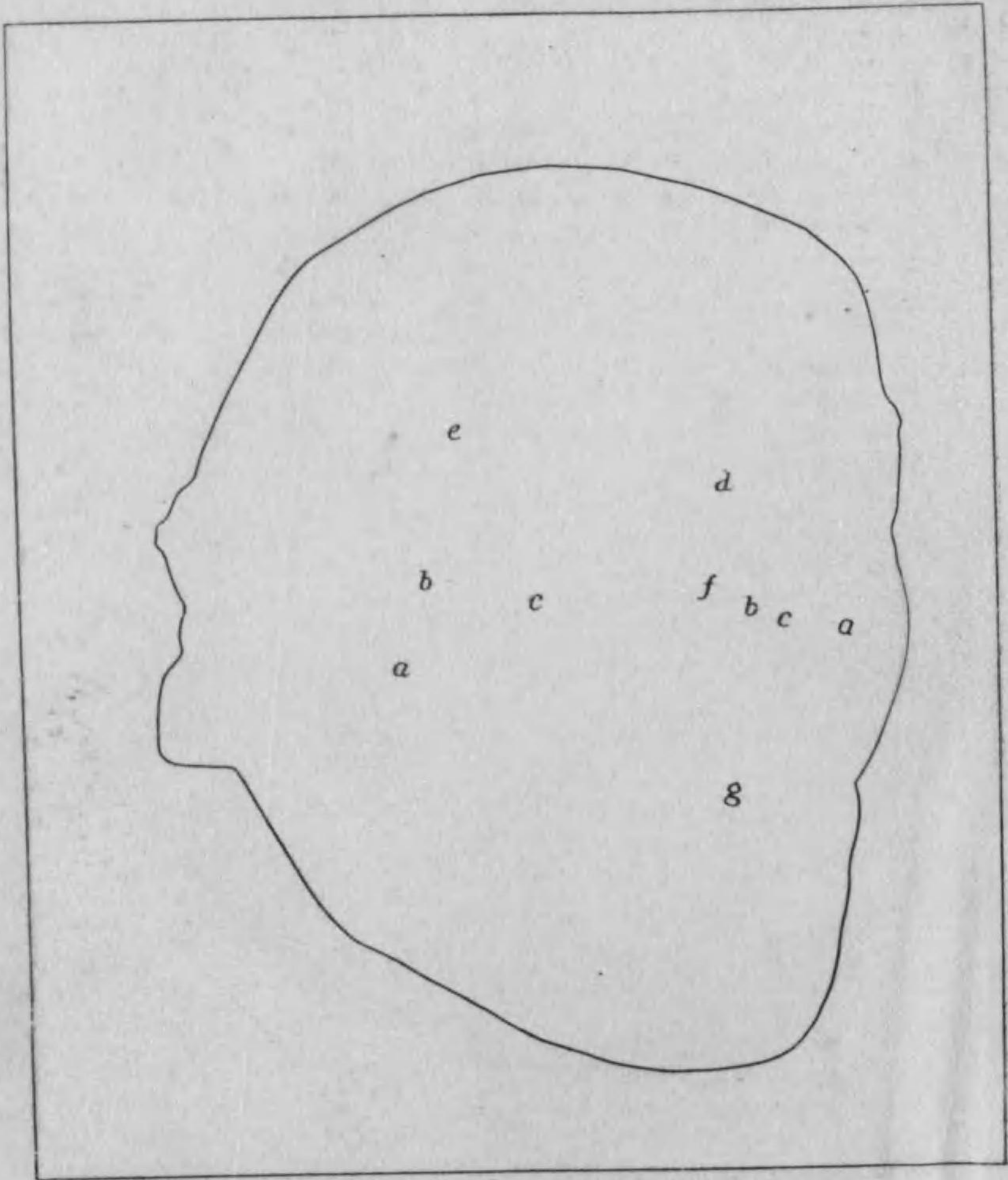
(大正八年一月)

患者 J. M. 四十歳男、果物商、茨城縣人。

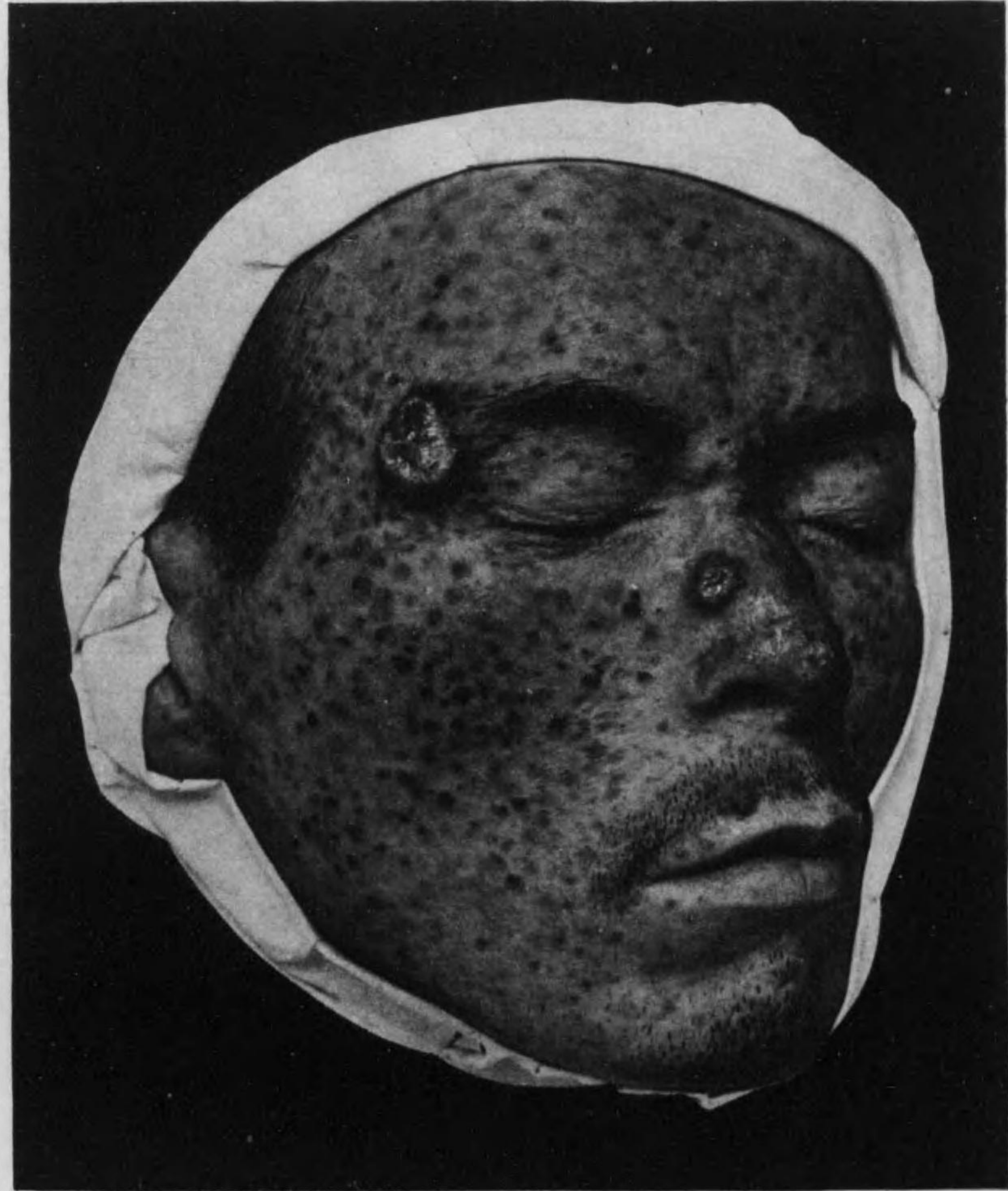
既往症 母ノ顔面ニハ雀斑アリト謂フ。同胞五人中、一妹ハ四、五歳ニシテ死没シ、兄弟各一人ニ患者ト同様ノ皮膚病アリ。健康ナル妻トノ間ニ四子アリ、内一子ハ生後間モナク死亡セシモ、他ノ三子ハ健存セリ。

患者ハ四歳前後ヨリ顔面、前膊及ビ胸骨部等ニ色素斑ヲ多發シ、爲ニ明治三十五年患者二十三歳ノ時、東京帝國大學醫科大學附屬醫院ヲ訪ヒ、色素性乾皮症ナリト診斷セラレタリ(附圖第七十一圖)。十年前ニ始メテ鼻背ニ一大潰瘍ヲ發生シタルモ、レントゲン放射ヲ受ケテ治癒セリ。然ルニ昨年四月右外眥ニ於テ硬靱ナル鳩卵大ノ一腫瘍現レ、其頂點破潰シテ潰瘍トナレリ。之ト相前後シテ、右鼻翼ニモ更ニ一小潰瘍ヲ生ジタリト謂フ。

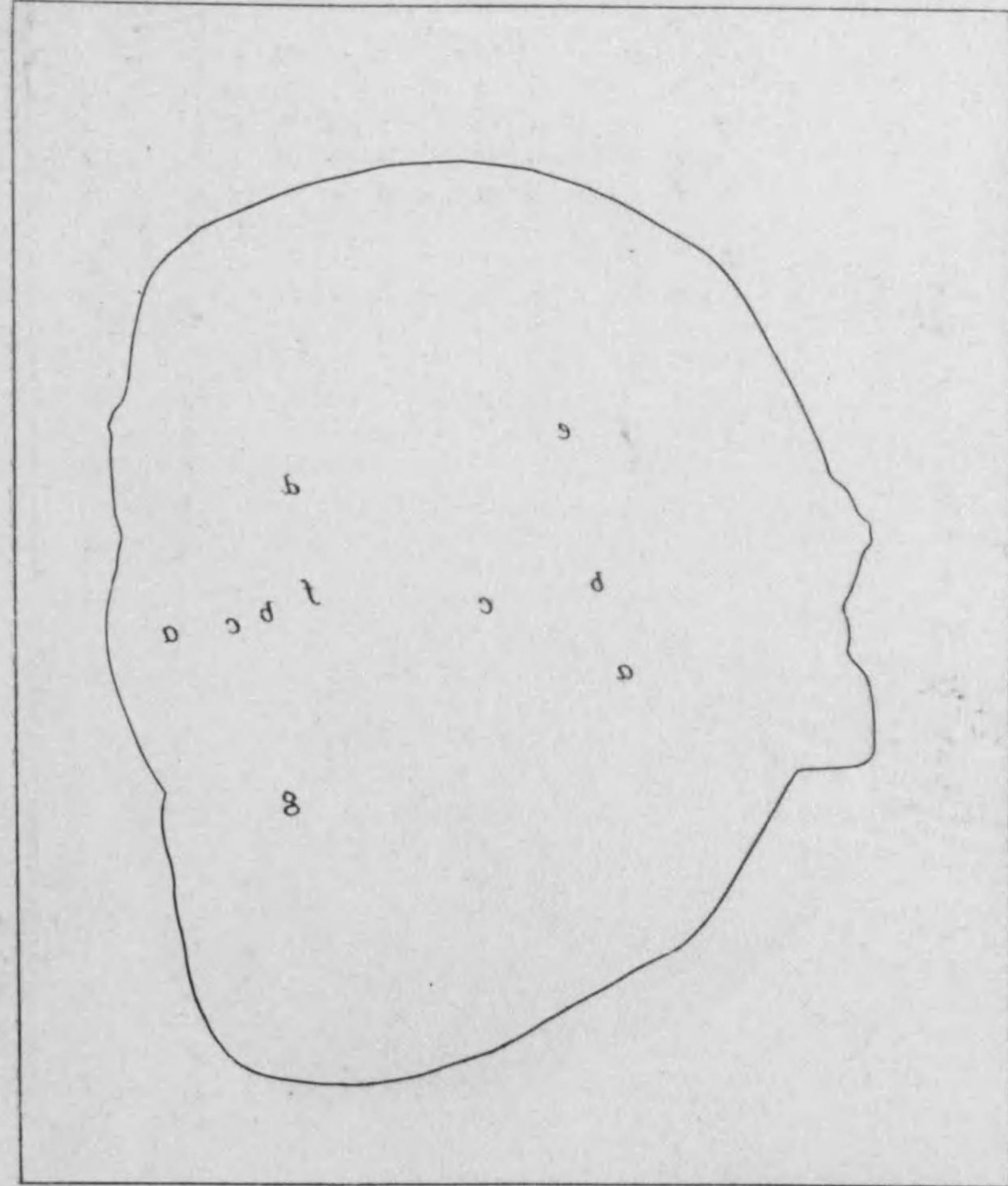
現症 榮養體格共ニ中等ニシテ、内臟ニ異常ヲ認メズ。顔面皮膚ハ一般ニ稍、乾燥シ、多數ノ粟粒大乃至扁豆大、色素斑ハ播種狀ヲナシテ、左右兩側ニ對生シ、就中鼻翼兩頰部、前額部ニ甚シ^(a)。其色ハ黃褐乃至黑色ニシテ、類圓形又ハ不正形ヲナシテ、皮膚面上ニ位シ、隆起スルモノ甚鮮シ。色素斑ノ間ニハ所々ニ白色ノ扁豆大斑點^(b)アリテ、皮膚面ヨリ少シク陷沒ス。鼻部及ビ兩頰部ニハ毛細血管ノ擴張^(c)ヲ伴ヒ、爲ニ散漫性發赤ヲ示ス。鼻梁ニ於テ兩眼ノ中間ニ放射線狀ノ癩痕^(d)アリ、蓋シ十年前ニ發生シタル潰瘍ノ痕跡ナルベシ(附圖第七十二圖)。最モ著シキ病變ハ右側眉毛部ノ外端ニ在ル半球形腫瘍^(e)ニシテ、直徑二、五糎、皮膚面ヨリ一糎ノ高サニ突



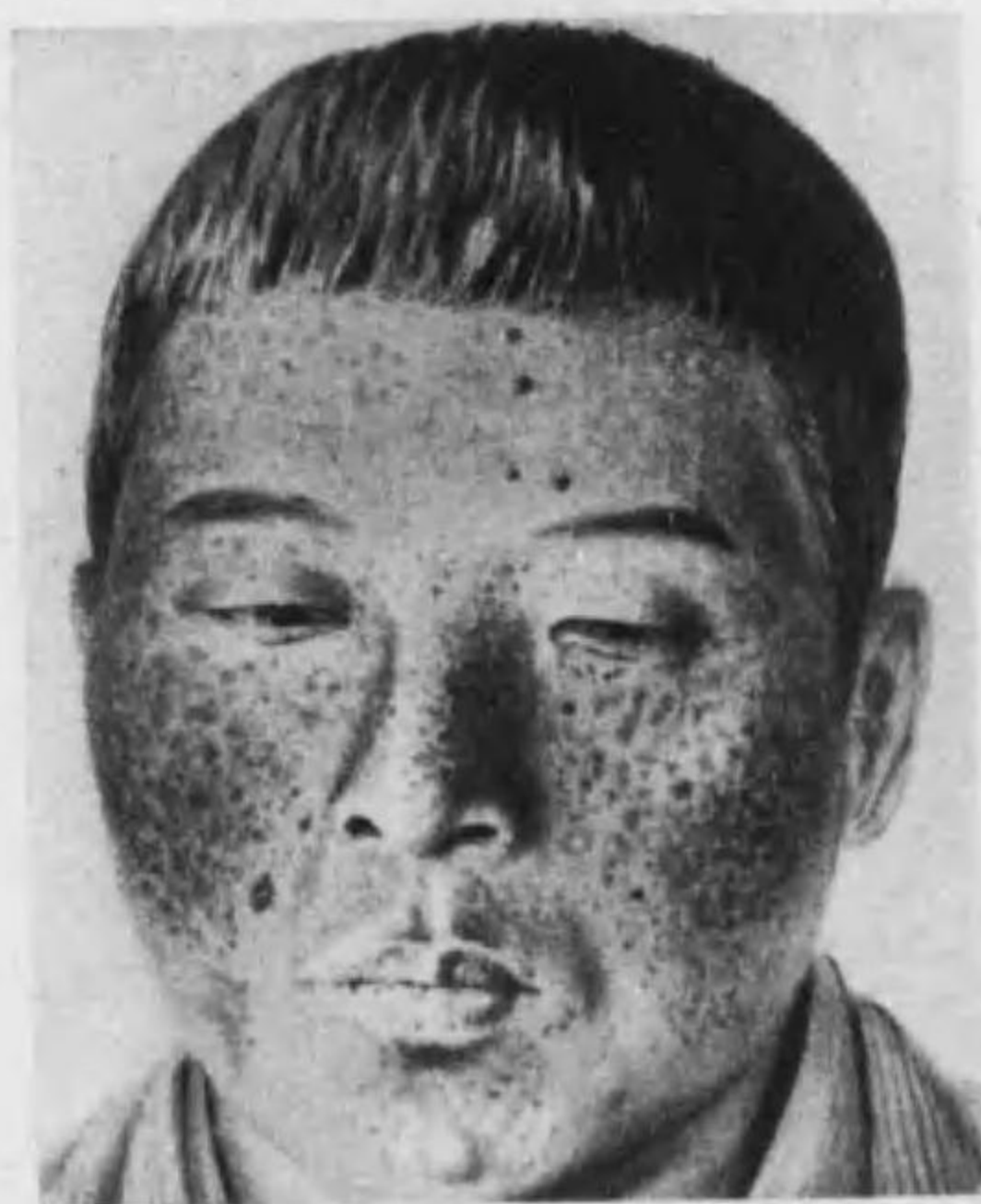圖一十七第



Xeroderma pigmentosum cum Epithelioma
 腫皮上兼症皮乾性素色

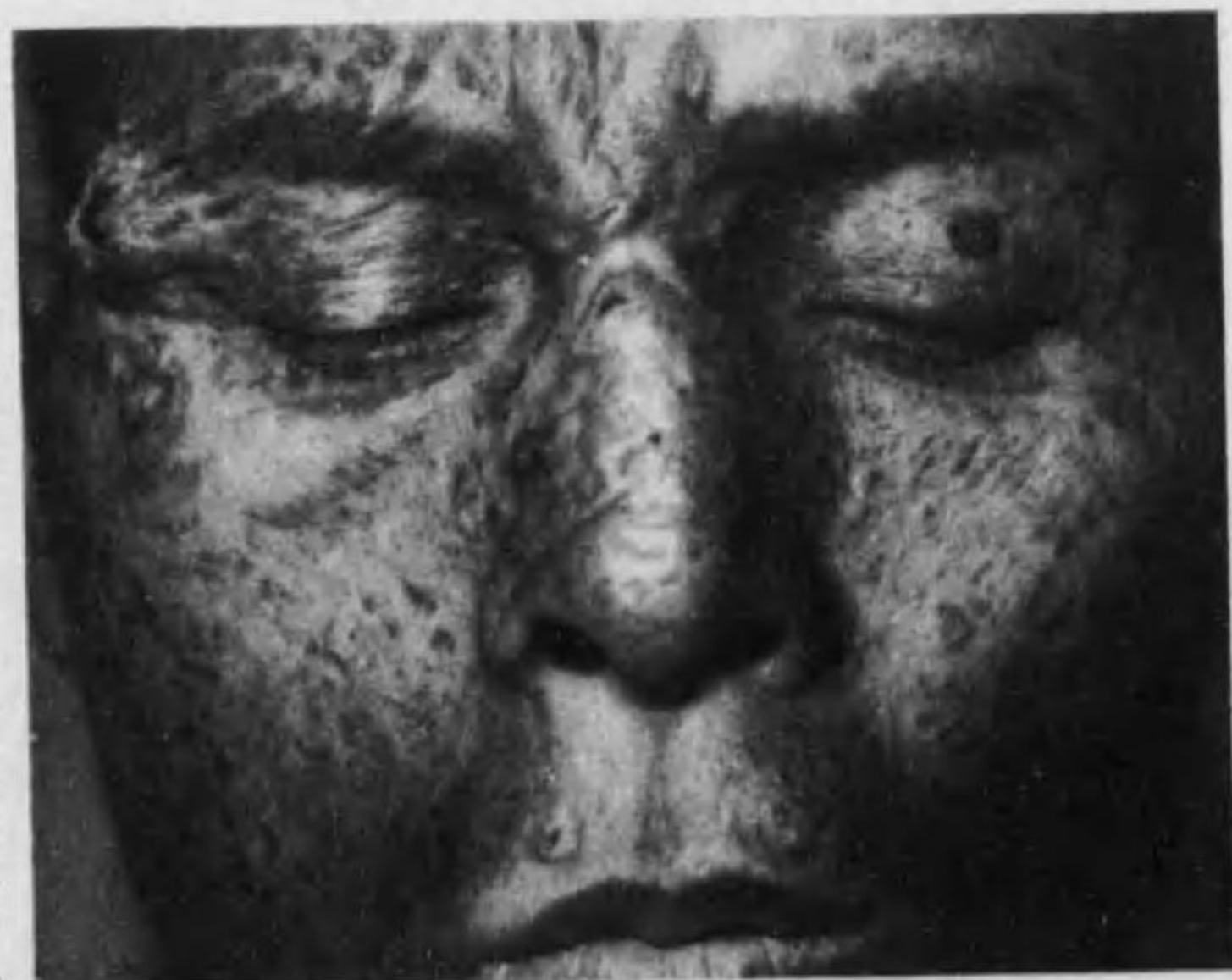

圖一十七百第圖附



症皮乾性素色症輕
。(圖生寫月三年五十三治明)例症表本
痣黒ビ及斑卵雀ノ數多ニ部鼻ビ及部頰兩ニ殊面顔
ヲ縮萎膚皮シ但。リア紅潮ルヨニ擴張管血ニ共ト
。ズ見

圖二十七百第圖附



症皮乾性素色ノ期末
。(影撮月一年八正大)例症表本
線放ニ部根鼻。リア腫皮上ニト翼鼻右ト方下背外右
。ス存ヲ痣黒ノ大豆ニ驗眼上左又。リア痕癢ノ狀

隆シ、暗紅色ヲ呈シ、其質甚ダ硬靱ナリ。腫瘍ノ頂上ハ破壊シテ、縱徑一・五糎、横徑一糎ヲ算スル
橢圓形潰瘍ヲ作シ、其底面ハ鮮紅色ニシテ凹凸不平ナリ。此他右側鼻翼ノ中央、鼻唇溝ニ接シ
テ更ニ麻實大ノ一小潰瘍(f)アリ、蠶豆大暗紅色ノ結節上ニ位シ、其性質前者ニ同ジ。又上口唇
ニ於テ中線ニ近ク麻實大ノ疣贅様小腫瘍(g)アリ、基底稍暗紅色ヲ帶ビ、表面灰白色ヲ呈シ乾燥
シテ粗糙ナリ。

診斷 生母ニ雀卵斑アリト謂フヲ以テ、輕症色素性乾皮症ノ疑ナキニ非ズ、同胞二人ニ同病者ヲ
出セルコト、無數ノ雀卵斑様色素斑ノ露出部ニ存スルコト、之ト交錯シテ毛細血管ノ擴張アリ、
又皮膚ニ萎縮斑ヲ具フルコト、疣贅様小腫瘍或ハ硬固ノ結節及ビ潰瘍ヲ生ジテ治癒シ難キコ
ト等ニヨリ、本例ノ色素性乾皮症タルコトハ毫モ疑ヲ容レズ。而シテ此結節及ビ潰瘍ハ臨牀

色素性乾皮症兼上皮腫 第五十表圖解

的竝ニ組織學的所見ニヨリ確實ニ上皮腫タルコトヲ認メタリ。斯ク本症ハ幼年期及ビ少壯期ニハ輕症ニ止リ、長ク健康ヲ保チテ、露出部ノ皮膚ニ色素斑ト共ニ萎縮斑及ビ血管擴張アルヲ過ギザルモ、遂ニハ漸次疣贅様新生物若シクハ黑痣、小皮角等ヲ加ヘ、三、四十歳以上ニ及ビテ始メテ惡性腫瘍殊ニ上皮癌ヲ發生スルコトモ亦稀ナラズ。

療法 ラヂウム療法ヲ行ヒ、能ク之ヲ消散セシメ得タリ。蓋シ此種ノ色素性乾皮症ニ併發セル惡性腫瘍ハ割合ニ良性ナルヲ以テ、小ニシテ手術シ易キ場合ニハ直ニ之ヲ切除スベキモ、然ラザル場合ニハラヂウム又ハメゾトリウム照射ヲ以テシテモ能ク奏效ヲ期シ得ルナリ。



昭和九年十月十五日 印刷
昭和九年十月二十日 發行

彩色皮膚病圖譜下卷
正價金拾八圓

著者 土肥慶藏
著者 遠山郁三
發行者 東京市本郷區龍岡町三十六番地 鈴木幹太
印刷者 東京市本郷區湯島切通坂町十五番地 加藤晴吉
印刷者 東京市神田區塗師町五番地 市村駒之助

發行所

東京市本郷區龍岡町三十一番地

南山堂書店

〔電話小石川四二三・四七五七・振替東京六三三八〕

57
49

終