

Vanlair (C)

NOUVELLES

RECHERCHES EXPÉRIMENTALES

SUR LA

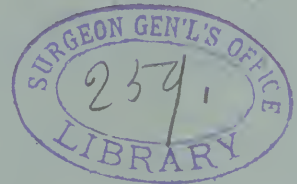RÉGÉNÉRATION DES NERFS

PAR

C. VANLAIR

PROFESSEUR A L'UNIVERSITÉ DE LIÈGE.

~~~~~  
Extrait des Archives de Biologie



GAND & LEIPZIG,  
Librairie CLEMM,  
H. ENGELCKE, Succr.

PARIS,  
G. MASSON, éditeur,  
120, Boulevard St-Germain.

Gand, impr. I. Vanderpoorten, rue de la Cuiller, 18.

1885



**Nouvelles recherches expérimentales sur la  
régénération des nerfs,**

PAR ✓

C. VANLAIR,

Professeur à l'Université de Liège.

---

PLANCHE VI.

Dans un mémoire paru en 1882 (1), j'ai exposé les résultats de mes premières recherches sur la reproduction du sciatique au moyen de la *suture tubulaire*. J'étais arrivé à cette conclusion qu'il ne se produit jamais, après la section des nerfs périphériques, de réunion médiate dans l'acception stricte du mot. Si la reproduction du nerf a lieu, c'est grâce à une prolifération active des tubes du bout central. Les fibres nouvelles franchissent d'abord l'espace qui sépare le bout central du bout périphérique; puis elles poursuivent leur trajet à travers ce dernier segment — et aussi en dehors de lui — jusqu'à la périphérie musculaire et cutanée. C'est le *bourgeoisement central*, suivant l'expression de Ranvier, qui fait tous les frais de la reproduction, tandis que le bout périphérique se renferme dans un rôle absolument passif : toutes ses fibres propres dégénèrent et restent dégénérées.

En suivant de près le processus de la régénération, j'avais constaté que la prolifération du bout central pouvait débiter à un niveau assez élevé au dessus du point de section, qu'elle

---

(1) *Archives de Biologie* de VAN BENEDEN et VAN BAMBEKE, vol. III, 1882, p. 359.



entreprenait d'abord les plus grands névricules et qu'elle s'effectuait surtout aux dépens de leurs éléments marginaux. J'avais vu les fibres nouvelles accomplir ensuite un véritable *exode* à travers les gaînes lamelleuses et former autour de chacune d'elles une sorte de manchon nerveux; puis, sous l'influence de la multiplication croissante des fibres intra- et extranévriculaires, la gaîne elle-même, prise en quelque sorte entre deux zones de prolifération, se désagrèger et finir par disparaître, tandis que le manchon nerveux, devenu de plus en plus épais, s'incorpore de son côté au névricule hypertrophié.

Plus bas encore, le niveau de la section se trouvant atteint, le cordon nerveux réduit maintenant aux fibres de nouvelle génération ne constitue plus qu'une masse homogène totalement dépourvue de formations névriculaires.

D'abord composé de fibres pour la plupart très fines, à peine myélinisées, cette espèce de nerf rudimentaire ne tarde pas à renfermer des fibres de volume moyen dont le nombre s'accroît au fur et à mesure que l'on s'éloigne du bout central.

En même temps que s'effectue cette maturation progressive, les tubes se fasciculisent de plus en plus et la plupart des fascicules ainsi constitués prennent une direction longitudinale.

Arrivées au contact du bout périphérique, les fibres nouvelles se comportent de plusieurs façons différentes.

Dans le cas que j'ai décrit, une partie d'entre elles s'échappent par la tangente pour aller se perdre dans le tissu de l'interstice ou pour pénétrer dans les masses musculaires ambiantes. D'autres s'introduisent dans le bout périphérique. Parmi ces dernières, il en est qui s'enfoncent dans le tissu épineurial; une autre partie s'insinue dans l'intérieur même des névricules entre les fibres dégénérées; on en voit d'autres enfin se grouper en faisceaux relativement volumineux de façon à constituer de véritables névricules pourvus de leur gaîne périneuriale. Ces névricules eux-mêmes se rapprochent et se parallélisent de manière à former un système distinct,

lequel se prolonge alors jusqu'à une certaine distance en côtoyant, sans se confondre avec lui, le système névriculaire dégénéré du bout périphérique.

Telles sont, reproduites à grands traits, les principales données qui m'ont été fournies par mes premières observations. Elles laissaient sans solution, on le voit, plus d'une question digne d'intérêt. Il importait, par exemple, d'étudier de plus près la dégénérescence et la prolifération des fibres du bout central. Il convenait de préciser plus nettement la marche des fibres nouvelles dans le segment intercalaire. Je devais aussi m'assurer si les rapports entre les fibres nouvelles émanées du bout central et les faisceaux du bout périphérique n'offraient pas de variétés autres que celles que j'avais d'abord rencontrées. Il n'était pas sans intérêt non plus de savoir jusqu'où peuvent se prolonger les faisceaux ou les fibres engagés dans le segment périphérique. Enfin il restait à déterminer le degré de constance des différents actes qui composent le processus de la régénération ou, en d'autres termes, à distinguer les faits contingents des phénomènes essentiels, ce qui ne pouvait être obtenu qu'en variant et en multipliant les expériences.

Les recherches que je vais exposer ont eu principalement pour but de combler ces lacunes. J'espère y être parvenu en étudiant non pas les changements survenus dans un nerf récemment divisé, mais les résultats *tardifs* de la section. J'ai laissé en effet s'écouler un laps parfois très long, jusqu'à *plusieurs années*, entre l'opération et l'examen du nerf. De plus, j'ai eu recours dans la plupart des cas, pour mieux assurer la reproduction, au procédé de la suture tubulaire.

Pour rendre les résultats comparables, j'ai fait porter toutes les expériences sur le sciatique du chien. Le nerf opéré a été extrait, chaque fois que cela a été possible, dans toute sa longueur, depuis l'échancrure jusqu'aux orteils, puis débité en coupes transversales d'un bout à l'autre. Dans certains cas seulement, des coupes longitudinales ont été pratiquées au niveau de la région opérée.

Le plus souvent le nerf a été plongé en masse dans un

mélange ainsi composé : solution d'acide osmique à 0,50 % et solution de bichromate de potassium à 0,50 %, de chaque 10 p.; solution d'éosine à 2 %, 2 p. D'autres fois, j'ai employé des solutions d'acide chromique pur ou de bichromate pur ou d'acide chromique combiné à l'acide osmique. Parfois enfin, la pièce a été portée directement dans l'acide acétique glacial qui dessine merveilleusement les cylindrax. Les coupes des premières préparations ont été colorées par le picrocarmin; celles des secondes par le vert ou le violet de méthyle.

Quant à l'enchâssement, il a été fait soit dans la gomme soit dans la paraffine. Dans ce dernier cas, les pièces ont été immergées, après une déshydratation préalable, dans une solution *chloroformique* de paraffine; celle-ci a été maintenue en vase clos pendant 24 heures à une t° de 34° C, puis évaporée pendant un à deux jours à une t° de 55°. Finalement, la pièce a été plongée dans la paraffine pure et maintenue pendant un jour à une t° de 55°.

Les coupes, fixées d'abord sur le porte-objet à l'aide du mélange de collodion et d'essence de girofle, ont été ensuite légèrement chauffées, puis enchâssées dans le baume après dissolution complète de la paraffine dans l'essence de térébenthine.

---

Puisqu'il s'agissait ici d'étudier la reproduction des nerfs divisés, je devais tout d'abord, dans une première expérience, placer le nerf dans des conditions telles que la restauration pût aisément s'effectuer. Voici les conditions de cette expérience et les résultats morphologiques qu'elle a fournis.

N° I. — *Division simple du sciatique. Suture tubulaire. Reproduction d'un segment nerveux de 6 centimètres. Dégénérescence complète du bout périphérique.*

Le 5 Août 1882, le grand sciatique *gauche* est tranché tout près de son point d'émergence. Les deux bouts, écartés de 15<sup>mm</sup> par le fait de la rétraction, sont insérés sans subir de traction dans les extrémités d'un tube d'osséine de 6 centim. préalablement désin-

fecté; la suture est pratiquée au catgut suivant le procédé décrit dans mon premier travail.

Le 28 Août, c'est-à-dire trois semaines plus tard, la plaie est entièrement cicatrisée, mais le membre commence à maigrir. La santé reste excellente pendant une longue période; puis l'animal perd l'appétit, tombe dans le marasme et succombe le 19 Octobre 1882, c'est-à-dire 6 1/2 mois après l'opération. Il est bon de noter qu'une autre opération pratiquée en même temps sur le membre droit avait contribué à altérer la santé de l'animal.

La nécroscopie est faite quelques heures après le décès.

*Résultats macroscopiques.* — Pas la moindre trace de suppuration. Le fond de l'interstice musculaire dans lequel se trouve logé le nerf est très-facilement accessible. Le tronc du sciatique se présente sous un aspect presque normal. Il a conservé sa blancheur striée, n'offre aucune solution de continuité apparente et n'a contracté que de très-légères adhérences avec les tissus ambiants.

En l'examinant de près, on constate vers l'origine du nerf l'existence d'un renflement fusiforme auquel fait suite un cordon cylindrique un peu plus mince que le sciatique normal, cordon qui descend jusque près du jarret. Arrivé à ce niveau, il présente une apparence de bifurcation; puis, immédiatement après, il s'amincit tellement qu'il devient impossible de le poursuivre plus loin.

Mais un peu plus bas, on tombe sur un fascicule nerveux plus épais, grisâtre, sans continuité avec le premier, qui se dédouble presque aussitôt et dont les deux branches se dirigent vers l'extrémité du membre en fournissant des rameaux collatéraux. On peut le disséquer jusqu'à la racine des orteils.

Le premier segment, c'est-à-dire le tronc du sciatique et son prolongement grêle, représente évidemment le bout central avec la portion régénérée du nerf; le second est manifestement constitué par le *bout périphérique*. Les limites supérieure et inférieure du drain étaient indiquées, au niveau de point de section, par deux petites tubérosités annulaires.

Le bout est extirpé, tendu sur une plaque de liège et placé dans la solution éosinée. Après un séjour de quelques semaines, la pièce est débitée en coupes transversales et examinée.

*Analyse histologique.* — A deux centimètres environ au dessus de l'origine du renflement commence déjà à se manifester une double altération :

1° Dans la région marginale du plus grand des deux principaux névricules apparaissent des groupes minuscules de très fines fibres serrées étroitement les unes contre les autres et dont la plupart

sont déjà pourvues d'une couche excessivement mince de myéline. Chacun de ces fascicules est entouré d'une petite zone de tissu endoneurial compacte.

2° On distingue en outre dans le champ *épineurial*, tout contre la gaine du névricule et logés à *même* dans un tissu conjonctif dense et dépouillé de graisse, quatre fascicules composés chacun d'un très-petit nombre de fibres (5 à 6) semblables aux fibres fines intra-névriculaires. La masse conjonctive qui les héberge forme une sorte de protubérance accolée par sa base à la face externe de la gaine lamelleuse.

Bien que l'on se trouve encore ici beaucoup au dessus du niveau de la section, on voit que la prolifération a déjà commencé et que l'émigration elle-même est en train de s'accomplir.

Voici maintenant comment s'effectue la prolifération intranévrinaire :

Le cylindraxe commence par subir une tuméfaction régulière et toujours modérée. Puis il se divise en 2, 3, 4 cylindraxes secondaires, qui restent enveloppés pendant un certain temps dans l'ancienne couche de myéline notablement épaissie. D'abord tout à fait nu, chacun des cylindraxes en question ne tarde pas à s'entourer d'une gaine myélinique propre, mais extrêmement délicate et peu colorable par l'osmium. La gaine commune tend alors à disparaître; elle se résorbe et les fibres nouvelles acquièrent par là une existence individuelle. Bientôt elles augmentent de volume et se séparent les unes des autres. Les éléments endothéliaux de l'ancienne gaine de Schwann ont subi dès le début du processus une tuméfaction et une multiplication très manifestes. Plusieurs de ces éléments s'interposent entre les fibres nouvelles et concourent vraisemblablement à la formation des gaines de Schwann secondaires.

Au fur et à mesure que l'on descend vers l'origine de renflement, on voit s'accroître la production des fibres nerveuses en dedans et en dehors des champs névrinaires.

La prolifération *intérieure* tend à gagner l'axe du névricule, tout en devenant plus active dans les points primitivement entrepris. Il est même une région où certains segments ont complètement perdu leurs anciens tubes et sont entièrement envahis par les fibres nouvelles; on dirait qu'il s'est produit là une lésion systématique analogue à celles de la moelle. Les fascicules qui se sont substitués aux anciennes fibres ont d'ailleurs notablement accru le nombre de leurs éléments : plusieurs d'entre eux ne comptent pas moins de quarante fibres.

Quant aux formations *périneurinales*, on les voit également



s'étendre et se multiplier. De nouvelles protubérances nerveuses se dessinent à la surface de la gaine; puis elles s'épaississent et finissent par se fusionner de façon à embrasser une bonne moitié de la circonférence du névricule.

Pendant que cette évolution s'accomplit, le second des névricules s'est décidé à suivre l'exemple de son congénère : comme lui, il s'est mis à proliférer, mais les fibres nouvelles restent encore incluses dans l'enceinte des névricules.

Il y a lieu de noter d'ailleurs qu'une partie du champ épineurial, toujours le même, résiste à l'envahissement des fibres nouvelles : c'est la région tangentielle ou, si l'on veut, la zone occupant l'intervalle entre deux névricules voisins.

A partir de l'origine du renflement les changements se succèdent avec rapidité. La zone extranévriculaire s'épaissit par la multiplication et l'accroissement de volume de ses fascicules nerveux; puis elle s'écarte du névricule de façon à devenir en quelque sorte *paranevriculaire*. De plus, les fascicules qui la composent tendent à dévier de leur direction longitudinale pour parcourir la masse dans tous les sens, en sorte que la disposition tubulaire du début fait place à une structure *aréolaire*.

La gaine périneuriale s'entreprind à son tour. Ses lamelles deviennent moins distinctes et son bord extérieur se fond dans la couche fibreuse qui l'entoure. Les contours internes de la gaine conservent par contre toute leur netteté.

A ce niveau, le second des grands névricules présente, au degré près, les mêmes modifications que le premier, mais les petits névricules continuent à rester inactifs.

Un peu plus bas, les fascicules du tissu neuro-aréolaire tendent à se coordonner en faisceaux systématiquement disposés. On serait tenté de croire que l'on assiste d'ores et déjà à l'organisation des névricules nouveaux; mais on verra bientôt que ce travail de névriculisation est destiné à ne point aboutir.

A ce niveau, nous sommes tout à fait engagés dans le renflement. La disgrégation des grands névricules va marcher à grands pas. Il se chargent en effet, dans toute leur portion marginale, de fibres fines groupées en nombre variable (2 à 40) de façon à former de petits fascicules cylindriques logés dans un tissu beaucoup plus compacte que celui de l'endoneurium normal. Les fibres anciennes, au moins toutes celles qui avaient un certain volume, ont disparu. Dans la région axile du névricule, une bonne partie des anciens tubes est conservée; les fibres nouvelles ne forment que de très petits fascicules et le tissu endoneurial a gardé toute la délicatesse de sa structure. *Nulle part on ne rencontre de tubes dégénérés.*

De son côté, la gaine a tout à fait perdu son apparence lamelleuse. Elle est comme parsemée de fascicules nerveux aplatis et ses contours internes sont devenus indistincts.

Par le fait de ces divers changements, le diamètre du névricule s'est considérablement agrandi.

Autour des grands névricules, les croissants nerveux se sont encore allongés; en s'unissant par leurs extrémités, ils dessinent une espèce d'accolade commune aux deux névricules. Celle-ci subit alors des *alternatives* d'épaississement et d'atrophie; tantôt aussi elle se rapproche des troncs névriculaires, tantôt elle s'en éloigne. D'autre part, les formations névriculaires que j'ai signalées plus haut et qui semblaient devoir conquérir une individualité définitive commencent au contraire à se dissocier; bientôt on ne trouve plus à leur place que quelques fascicules isolés, disséminés sans ordre dans le stroma conjonctif.

La masse tout entière est ainsi constituée par un feutrage fibreux renfermant les grands névricules hypertrophiés, les petits névricules à peu près intacts, les formations nerveuses paraneuriculaires et des vaisseaux à paroi épaisse et à calibre exagéré.

A dater de ce moment, le tissu fibreux paraît vouloir tout envahir. Il pénètre largement dans l'intérieur des névricules et y forme des travées de plus en plus volumineuses partageant en segments très inégaux la région marginale des névricules. En dehors de ces derniers, la couche neuro-aréolaire subit elle-même une sclérose progressive, mais qui ne va pourtant pas jusqu'à la destruction des tubes et des fascicules nerveux.

Cette structure se maintient sans grande modification jusqu'au point où la section a été effectuée, c'est-à-dire jusqu'à un centimètre environ au dessous de l'origine du renflement. Les seuls changements notables que l'on observe consistent dans l'incorporation définitive aux névricules de la formation circumnévriculaire par le fait de la diffusion progressive de la gaine et dans la réunion des deux grands névricules. Cette dernière s'opère de la façon suivante: le petit névricule se gondole de façon à embrasser la convexité du grand; la travée fibreuse qui séparait encore les deux masses disparaît à peu près complètement et les deux systèmes névriculaires n'en font plus qu'un.

A quelques millimètres plus bas, l'ancien nerf a cessé d'exister. Le funicule qui lui fait suite est formé, dans sa couche marginale, par du tissu neuro-aréolaire semblable à celui qui accompagnait tantôt les névricules, c'est-à-dire par un stroma fibreux creusé de cavités cylindriques ou oblongues contenant des fascicules nerveux

d'un certain volume dont presque toutes les fibres, légèrement flexueuses mais parallèles entre elles, sont arrivées à une maturité presque complète. La masse axile est autrement composée. Elle consiste en un reticulum conjonctif à trabécules presque invisibles, parcouru dans tous les sens par des fascicules nerveux délicats dont les fibres très fines et très ondulées sont irrégulièrement entortillées les unes autour des autres comme les brins d'une ficelle imparfaitement tordue.

A ce niveau, la coupe du cordon est devenue régulièrement circulaire et son diamètre commence à diminuer.

Bientôt on voit apparaître les premiers rudiments d'une production névriculaire qui cette fois offre tous les caractères d'une formation définitive. Au milieu de la masse se dessine en effet un groupe compacte et bien circonscrit de tubes nerveux *longitudinaux* et *parallèles* pourvus d'une gaine myélinique assez épaisse, d'un volume moyen uniforme (6 à 8 $\mu$ ) et présentant des étranglements très nets. Ce faisceau ne tarde pas à s'entourer d'un revêtement fibreux propre mais non encore stratifié qui l'isole du reste de la masse. Il prend ainsi l'aspect d'un névricule à structure imparfaite dont les dimensions tendent à s'accroître. En même temps on constate la réapparition de la graisse, d'abord autour du névricule en question, puis dans l'intérieur même de la masse neuro-aréolaire qu'elle divise en grands segments inégaux.

Si l'on poursuit le nerf *au dessous* de renflement, on voit le nouveau névricule, définitif cette fois, se pourvoir d'une gaine lamelleuse et les segments de la masse aréolaire s'organiser, après plusieurs remaniements successifs, en cinq autres petits névricules dont le plus volumineux a 696  $\mu$  et le plus petit 92  $\mu$  de diamètre. Les deux névricules du bout central avaient l'un 1<sup>mm</sup> 856 et l'autre 1<sup>mm</sup> 542. Sans qu'il soit besoin de calculer l'étendue des surfaces de coupe, on peut s'assurer par la comparaison de ces chiffres que les dimensions du nouveau nerf sont notablement inférieures à celles du nerf primitif.

A ce niveau pourtant le nerf nouveau-né n'est pas encore en possession de toutes les qualités histologiques d'un nerf normal. Les faisceaux qui composent ses névricules n'offrent pas encore cette systématisation qui caractérise les formations primitives; leur configuration est plutôt cylindrique que prismatique; le tissu conjonctif que les sépare est plus abondant et moins délicat que dans les conditions physiologiques; enfin, la stratification de la gaine périneurale reste assez diffuse et le parallélisme de ses contours est encore imparfait.

Il faut descendre jusqu'à 25<sup>mm</sup> environ de l'extrémité inférieure du renflement pour se trouver en présence d'un nerf à structure à peu près irréprochable.

Avant d'atteindre ce dernier niveau, la plupart des névricules ont déjà commencé à se diviser comme dans les conditions normales et cette division continue à s'effectuer régulièrement jusqu'à l'extrémité du funicule. De distance en distance, on voit un de ces névricules collatéraux s'échapper du tronc et se perdre dans les parties ambiantes.

De plus, en poursuivant ainsi vers la périphérie l'examen du nerf nouveau, on s'aperçoit que le travail de *prolifération* se continue beaucoup au delà des limites du renflement. Longtemps après que les derniers vestiges du tissu neuro-aréolaire ont disparu, on voit apparaître en effet, par ci par là, à côté des névricules nouveaux, des fibres isolées ou de très petits fascicules renfermant à la fois des fibres amyéliniques et des fibres à gaine myélinique excessivement mince. Ces productions nouvelles ne peuvent être confondues avec de simples émissions collatérales. Elles s'en distinguent en effet par l'irrégularité de leur forme, par l'absence de gaine, par la juvénilité de leurs éléments et surtout par l'accroissement manifeste du volume et du nombre de leurs fibres. C'est ainsi que l'un de ces faisceaux, ne renfermant que quatre fibres au début, en compte une douzaine un peu plus bas; son diamètre passe en même temps de 30  $\mu$  à 50  $\mu$ .

N'était l'épuisement progressif résultant des émissions collatérales, on devrait, en raison de cette prolifération persistante, s'attendre à voir le nerf nouveau croître et s'épanouir dans sa marche centrifuge à la façon de la masse tubuleuse des testicules et du rein. Mais en fait, les productions nouvelles sont loin de compenser les pertes occasionnées par la dispersion névriculaire.

Le funicule de nouvelle formation, tel qu'il a été extrait, ne mesurait pas moins de 6 centimètres. J'ai pu constater toutefois qu'à son extrémité même, les névricules et les fascicules qui les accompagnaient n'étaient pas encore épuisés; ce qui permet de supposer que les éléments nerveux régénérés s'étendaient plus ou moins loin au delà de cette apparente terminaison, et que le microscope eût pu les poursuivre beaucoup plus bas si le scalpel n'en avait inopportunément opéré la section.

*Bout périphérique.* — Celui-ci commence par un léger renflement obtus et se montre composé d'un nombre restreint de névricules dont le volume dépasse encore de beaucoup celui des faisceaux qui constituent le nerf de nouvelle formation.

Tous les tubes sans exception sont dégénérés, et cela jusqu'à l'extrémité la plus reculée du nerf et de ses divisions. Comme dans tous les nerfs séparés depuis longtemps du centre, l'altération se caractérise d'abord par une tuméfaction granuleuse, puis par une condensation globuleuse et même noduleuse de la substance myélinique suivie enfin d'une résorption graduelle des produits de la dégénération. Ces phases de la dégénérescence wallérienne sont trop connues pour qu'il soit nécessaire de les décrire avec plus de détails. Il importe seulement de noter qu'ici les premiers stades de l'altération s'observent surtout vers l'origine du bout périphérique, tandis que les extrémités pédieuses du nerf ont subi une dégénérescence atrophique presque complète.

J'ai fait abstraction, dans la relation qui précède, des altérations microscopiques de l'osséine. Quelques-unes d'entre elles ont été indiquées déjà dans un précédent travail(1); les autres seront consignées ailleurs.

Pris dans son ensemble, le tableau histologique que je viens de tracer est conforme au schéma dressé d'après mes premières observations.

En effet, ici comme dans le cas antérieurement décrit, on rencontrait tout d'abord, à un niveau relativement élevé, une production croissante de petites fibres naissant manifestement des anciennes. Cette prolifération s'accomplit primitivement dans la région marginale des grands névricules, les petits névricules n'y prenant aucune part. Aussitôt après commence l'*exode*. De petites colonnettes conjonctives développées à la surface externe du périnèvre reçoivent les fibres émigrées. Ce sont là les premiers rudiments du tissu *neuro-aréolaire*. La formation périneurculaire se développe ensuite rapidement dans tous les sens; elle embrasse bientôt la plus grande partie de la circonférence des névricules.

Pendant ce temps, la gaine perd peu à peu la netteté de ses contours externes, puis internes, et ses lamelles deviennent de moins en moins distinctes.

---

(1) *De la névrotisation de l'osséine dans la suture tubulaire des nerfs.*  
(Archives de physiol. normale et pathologique. Deuxième série, t. X, p. 595).

Un peu plus tard, la multiplication croissante des nouvelles fibres, leur fasciculation spéciale et la transformation fibreuse du tissu conjonctif endoneurial donnent à la région marginale du névricule une structure presque identique à celle des masses circumnévriculaires. D'autre part, la gaine lamelleuse sclérosée et infiltrée de fibres nerveuses disparaît comme telle, en sorte que l'annexe conjonctivo-nerveuse du névricule et le névricule lui-même ne font plus qu'un. Il persiste toutefois quelques différences entre les deux tissus. Ainsi la substance intérieure du névricule reste tubulaire, c'est-à-dire que ses fascicules nerveux gardent leur direction longitudinale, tandis que le tissu extranévriculaire affecte presque dès le début une disposition aréolaire. De plus, la région axile du névricule se distingue nettement de reste de la masse par la persistance de ses anciens tubes, par sa pauvreté en fibres nouvelles et par la conservation de son endonèvre primitif.

Bientôt le niveau de la section se trouve atteint. Alors, brusquement, le bout central s'arrête et le nerf nouveau se réduit à ses propres éléments. Il est formé d'une multitude de fascicules nerveux enchevêtrés dans tous les sens, formés de fines fibres ondulées, et logés dans un stroma conjonctif rare et délicat. Cette masse névromateuse proprement dite est enveloppée d'une couche de tissu neuro-aréolaire, lequel ressemble aussi à du névrome, mais à du névrome dont les éléments nerveux, moins nombreux d'ailleurs, seraient arrivés à un degré de maturité plus complète. Le tout devrait être désigné sous le nom de *névrome de régénération*.

Cette disposition se maintient pendant assez longtemps, mais avec une certaine tendance à la fusion des deux zones dont la plus intérieure passe peu à peu à la structure aréolaire. Puis, dans l'intérieur même de la masse, on voit se dessiner les rudiments des *névricules futurs*. Pour cela, plusieurs fascicules prennent une direction parallèle et longitudinale; de cylindriques qu'ils étaient, ils deviennent prismatiques par le fait de leur pression réciproque; les cloisons conjonctives qui les séparaient s'amincissent; la couche myélinique des tubes

s'épaissit; enfin une membrane fibreuse propre d'abord homogène, puis plus ou moins lamelleuse vient envelopper le faisceau. Cette organisation toutefois ne s'achève que graduellement et ce n'est qu'à la longue que les névriculoïdes en question acquièrent toutes les qualités d'une névricule normal. Les dimensions des nouveaux névricules n'atteignent pas d'ailleurs celles des formations primitives.

Quant au tissu aréolaire restant, j'entends celui qui n'est pas employé à l'organisation névriculaire, il se sclérotise de plus en plus. Ses éléments nerveux se raréfient; il s'infiltré ensuite de graisse; il subit en un mot une atrophie rapide qui semble être en corrélation directe avec la reconstitution des névricules. Par le fait de cette atrophie, les névricules nouveaux se trouvent bientôt débarrassés de la couche neuro-aréolaire que les enveloppait d'abord et poursuivent dès lors leur trajet dans un milieu histologique normal.

Abstraction faite de son volume, qui reste toujours moindre, le nerf nouveau ne diffère pour ainsi dire plus, à ce moment, d'un nerf physiologique.

Chose remarquable, les névricules n'ont pas encore conquis leur structure normale qu'ils commencent déjà à se diviser à la façon des névricules ordinaires, en sorte qu'au bout de peu de temps, le nerf nouveau présente des *systèmes* de névricules semblables à ceux que l'on rencontre toujours dans les nerfs physiologiques. De plus, certains de ces névricules donnent naissance, par une prolifération analogue à celle que l'on observe dans le bout central, à des faisceaux de deuxième et de troisième génération.

Malgré cette fécondité persistante, le nerf nouveau devient de plus en plus grêle à cause de la dissémination de ses névricules dans les tissus circonvoisins. Il s'épuise complètement avant d'atteindre le bout périphérique.

Ce dernier reste, lui, absolument étranger au processus réparateur et ses tubes nerveux subissent une dégénérescence qui aboutit à la résorption totale du contenu de la gaine de Schwann.

Je me suis abstenu à dessein d'entrer ici dans les détails qui concernent l'exode des fibres nouvelles, la qualité de ces fibres et les différentes phases de leur maturation, mes recherches nouvelles n'ayant fait que corroborer sur ces différents points mes premières observations. Par contre, je crois devoir insister ici sur quelques résultats particuliers qui m'ont été fournis par une étude plus approfondie de certaines phases du processus.

C'est ainsi que j'ai pu déterminer d'une manière plus exacte le mode de *multiplication* des fibres intranévrulaires. Le premier stade consiste dans une tuméfaction des cylindraxes et de la gaine myélinique. Puis apparaissent à la place du cylindraxe primitif, 2, 3, 4 cylindraxes nouveaux, très-grêles, qui, pour la plupart, se pourvoient presque immédiatement d'une enveloppe myélinique propre d'ailleurs extrêmement mince et ne réduisant que faiblement l'acide osmique. Alors survient l'atrophie de la couche commune de myéline et l'organisation de nouvelles gaines de Schwann aux dépens sans doute des éléments endothéliaux, tuméfiés et multipliés, de la gaine primitive. Le fascicule ainsi constitué affecte ordinairement une forme cylindrique.

La multiplication n'a donc pas lieu, comme je l'avais pensé tout d'abord, par bourgeonnement latéral, mais par *fissiparité*.

J'ai à signaler en second lieu les *alternatives* remarquables que subit la formation des névricules nouveaux. Il apparaît en effet, de distance en distance, dans le névrôme de régénération, des circonscriptions nerveuses bien limitées, composées de fascicules étroitement serrés les uns contre les autres, tranchant nettement sur le reste de la masse. On s'attend à voir ces espèces de névriculoïdes se différencier de plus en plus, se métamorphoser en véritables névricules et prendre enfin leur essor vers la périphérie. Mais on s'aperçoit bientôt qu'il ne s'agit là que d'un faux départ. Les faisceaux en question avortent après un court trajet et viennent se perdre de nouveau dans le tissu névromateux. C'est seulement après une série de ces tentatives infructueuses que les névricules définitifs parviennent à se constituer.



Des alternatives du même genre s'observent dans les rapports du manchon nerveux avec le névricule qu'il enserre. Tout d'abord, les deux régions sont en contact immédiat ; puis, après avoir acquis une certaine épaisseur, le manchon s'éloigne du névricule qui lui a donné naissance. L'intervalle qui les sépare devient même assez considérable pour admettre une certaine quantité de graisse. Puis la couche périneuriale se contracte de nouveau, vient embrasser étroitement le névricule et ne tarde pas à se fusionner avec lui. Le même manchon change ainsi plusieurs fois de forme et de volume avant son incorporation définitive.

Il est à noter également qu'une masse énorme de fibres et de fascicules nerveux reste étrangère à la genèse des névricules nouveaux. Après un trajet plus ou moins long, très flexueux, parfois même récurrent, ces éléments se perdent dans le névrome lui-même ou s'égarent dans les tissus circonvoisins. Par là une quantité de formations nerveuses nouvelles demeure sans emploi : ce qui revient à dire qu'une grande partie du travail de prolifération s'effectue en pure perte. On comprend dès lors comment il se fait que nonobstant une multiplication presque illimitée des fibres, le champ névriculaire nouveau reste notablement inférieur, comme dimension, à la masse des névricules primitifs.

Enfin, dans mes premières recherches, j'avais observé la pénétration dans le *bout périphérique*, entre les anciens névricules et dans l'intérieur même de ces derniers, d'un certain nombre de fibres nerveuses nouvelles provenant de la prolifération centrale. Ici, sans doute à cause de l'écartement considérable des deux bouts, le segment périphérique ne renfermait absolument que des fibres dégénérées.

Dans le cas dont je viens de parler, je n'avais pas eu la bonne fortune de voir les éléments nouveaux poursuivre leur trajet jusqu'à la périphérie. L'expérience suivante a donné, sous ce rapport, des résultats plus satisfaisants.

N° II. CÔTÉ DROIT. — *Névrectomie (1/2 centim.) pratiquée sur le sciatique. Suture tubulaire. Reproduction d'un court segment nerveux. Pénétration dans le bout périphérique.*

Le 26 Décembre 1881, un tronçon nerveux mesurant un demi centimètre est réséqué. Les deux bouts sont insérés dans un tube de Neuber de façon à maintenir entre eux un écartement d'un demi centimètre. Suture au catgut.

Le 20 juin 1883, c'est-à-dire 18 mois après l'opération, le nerf est mis à nu depuis son émergence jusqu'aux orteils; ses principales branches collatérales sont également disséquées.

Pas de renflement appréciable. Le cordon nerveux est seulement un peu adhérent et sa surface un peu rugueuse dans la région correspondant à la suture. Le poplité interne et le tibial postérieur qui lui fait suite sont grisâtres, grêles et difficiles à poursuivre. Le poplité externe et son prolongement sont plus volumineux; l'axe seul du funicule nerveux est blanc et nacré; la couche marginale est grise et translucide. Après un court trajet (6 centim.), il s'aplatit et s'étale en éventail. Les branches qui vont aux muscles sont nombreuses et particulièrement développées. Le saphène paraît normal. Les muscles sont partout turgides, fermes et rouges.

L'extirpation du sciatique est pratiquée. Elle comprend le tronc dans toute sa longueur, ses branches terminales jusqu'aux orteils et ses principaux collatéraux.

Le tout, mesurant 37 c. de longueur, est placé dans une solution de bichromate d'ammonium à 2 %.

*Analyse histologique.* — Déjà à 1 1/2 centim. du point de section, la région marginale du plus grand des névricules se charge de fibres grêles. Mais c'est seulement à quelques millimètres du même point que commencent à se montrer les fascicules périneuriques.

Les premières traces de la *dégénérescence* se manifestent à un centimètre environ de la terminaison du bout central. La myéline subit la métamorphose granuleuse et segmentaire; mais le cylindraxe se conserve dans la plupart des fibres jusque tout près de leur extrémité.

Le feutrage névromateux fait immédiatement suite au bout central. Il s'organise rapidement en névricules, mais en névricules informes qui, au lieu de parachever leur métamorphose, prennent des contours de plus en diffus, une structure de moins en moins régulière et finissent par se désagréger et par disparaître. Quelques-uns divergent et vont se perdre dans les tissus voisins.

Mais ces formations névriculoïdes n'épuisent pas la substance névromateuse. Celle-ci acquiert seulement une structure plus aréolaire. Elle rencontre bientôt le bout périphérique et s'y enfonce. Non-seulement elle englobe tous les névricules anciens, mais elle pénètre dans l'intérieur même des champs névriculaires. Elle ne le fait cependant pas uniformément. En effet, ce sont des *fascicules entiers* qui s'introduisent dans la couche marginale dont la substance endoneuriale s'épaissit et se sclérose; en sorte que cette couche tout entière se métamorphose en un véritable tissu aréolaire. La zone intérieure des névricules, au contraire, ne reçoit pour ainsi dire que des *fibres isolées*, et l'endonèvre y conserve sa structure délicate. Ces fibres, d'abord très-grêles, voient s'épaissir rapidement leur couche myélinique et prennent après un très-court trajet toutes les apparences d'un tube nerveux ordinaire. Quant aux fibres anciennes dégénérées, elles disparaissent si promptement que c'est à peine si l'on en retrouve encore à quelques millimètres au-dessous du point de rencontre du segment central avec le segment périphérique.

La disposition que je viens de décrire s'observe surtout dans les deux plus grands névricules (troncs du poplité interne et du poplité externe).

Avec ses fibres axiles dégénérées et mélangées de fibres nouvelles, sa zone marginale aréolaire et la couche également aréolaire qui l'entoure, chacun des névricules périphériques ressemble à s'y méprendre aux névricules du bout central tels qu'ils apparaissent immédiatement au-dessus du point de section (pl. VI, fig. III).

Un peu plus bas, le tissu neuro-aréolaire se condense autour de chaque névricule en particulier et les intervalles se remplissent d'un tissu conjonctif complètement énérvé. On constate aussi, à ce niveau, l'existence d'un petit groupe de fascicules nerveux au voisinage immédiat d'une artère.

Bientôt le poplité externe, puis le poplité interne se dépouillent de leur manchon aréolaire; à 3 centim. environ de l'extrémité du bout central, le poplité interne seul en garde encore quelques vestiges. Entretemps, les champs névriculaires ont retrouvé la régularité de leur structure; la graisse a pénétré dans la masse épineuriale et chacun des poplités présente, ou peu s'en faut, l'apparence d'un nerf physiologique.

CÔTÉ GAUCHE. — *Excision d'un segment de 1/2 c. Suture simple (non tubulaire) au catgut. Reproduction d'un court segment intercalaire. Pénétration dans le bout périphérique et rénovation complète de ses névricules.*

L'opération a été faite le même jour que pour le côté droit et pratiquée de la même façon. Seulement, au lieu d'insérer les bouts dans un tube de Neuber, ceux-ci ont été fixés à leur distance physiologique par un fil de catgut.

Le 14 Mars, l'animal a dévoré presque en entier ses trois derniers orteils. Le 15 Août, la plaie du pied était guérie sans que l'accident eût porté le moindre préjudice à la santé générale de l'animal.

Le 20 Juin 1883, c'est-à-dire après un délai égal à celui du côté droit, le nerf et ses principales branches sont mis à découvert.

Le renflement, ici encore, fait à peu près complètement défaut ; la surface du nerf est seulement un peu inégale au niveau de la région qu'il devrait occuper.

Le poplité interne et le tibial postérieur sont pleins, blanc nacré, lisses, pourvus de nombreuses branches collatérales musculaires. On peut les poursuivre jusqu'aux orteils.

Le poplité externe, dans le point où il contourne le péroné, offre une particularité que l'on rencontrait aussi du côté droit, mais à un degré moins marqué. Il se divise en effet tout d'un coup en une dizaine de branches qui se perdent pour la plupart dans les masses musculaires voisines. Une de ces branches seulement, qui affecte le trajet du musculo-cutané, peut être poursuivie jusqu'à la région des orteils. Cette branche est d'ailleurs extrêmement grêle. Les muscles sont parfaitement sains, comme du côté droit.

Le nerf est placé dans une solution de bichromate de potassium à 2 %.

*Analyse histologique.* — L'exploration microscopique du tronc dans la région suturée (pl. VI, fig. iv) donne à peu près les mêmes résultats que du côté droit. Seulement la démarcation entre le bout central et le névrome y est plus nette encore. C'est à ce point que l'on éprouve les plus grandes difficultés, malgré le durcissement uniforme de la pièce, à obtenir des coupes longitudinales continues : les deux parties se séparent presque invariablement, sous l'action de rasoir, au niveau du point d'insertion du névrome.

De plus, pour la première fois, je constate l'absence du manchon périneurial. Il n'est que virtuellement représenté par quelques rares et minuscules faisceaux disséminés autour des grands névri-

cules. Toutefois les mêmes névricules renferment, dans leur zone marginale, un certain nombre de nouvelles fibres. L'un d'eux présente même dans son intérieur, et c'est là une circonstance assez remarquable, un véritable petit *névrome* composé de fibres serpentineuses, enchevêtrées, englobant des tubes anciens plus ou moins dégénérés (fig. IV, 1). Au delà de ce névrome *intranévriculaire*, qui siège à une distance assez grande au dessus du point de section, les fibres nouvelles comme les fibres anciennes reprennent leur trajet rectiligne.

Le névrome de régénération (fig. IV, B) est très grêle; il ne renferme qu'un nombre relativement restreint de fibres et de fascicules dont la plupart, au lieu de former un lacis compacte et inextricable comme dans les cas précédents, se dirigent en droite ligne vers l'extrémité du névricule.

Au névrome succèdent presque immédiatement plusieurs névriculoïdes à contours assez nets, naissant à peu près tous au même niveau, à fibres longitudinales déjà mûres, logés dans un tissu conjonctif lâche parsemé déjà de cellules adipenses (pl. VI, fig. IV, 3). Ils ne tardent pas, après un très court trajet, à prendre presque tous la tangente et à se perdre dans les parties voisines. Dans le champ épineurial se montrent de plus quelques fascicules nerveux.

Au moment d'atteindre le commencement du bout périphérique, on voit se dessiner vers la surface du funicule une *protubérance* latérale relativement volumineuse constituée par un véritable tissu névromateux; du sein de cette protubérance naît un rudiment névriculaire qui s'en détache aussitôt pour aller se perdre dans les tissus adjacents.

Le moignon du bout périphérique apparaît enfin avec ses gros et nombreux névricules dont les fibres propres ont subi soit la dégénérescence segmentaire, soit la métamorphose noduleuse, soit même la dégénérescence atrophique, mais qui se sont infiltrés de fibres nouvelles. Ces névricules dégénérés ne composent pas à eux seuls le cordon nerveux. A côté et en dehors d'eux se retrouvent encore quelques-uns des fascicules libres émanant du névrome et un *névricule* très grêle de même provenance qui a échappé jusque là à la dispersion subie par ses congénères; ce dernier toutefois ne tarde pas à s'isoler du reste du cordon; il s'en sépare presque à angle droit et va plonger dans les masses musculaires voisines. Quant aux faisceaux libres disséminés dans le champ épineurial, ils subissent une raréfaction progressive au fur et à mesure que l'on s'éloigne du centre, et cet épuisement est assez rapide pour qu'à

un centimètre déjà au-dessous du moignon périphérique, on ne rencontre plus une seule fibre vivante dans les espaces internévriculaires. Il n'en est pas de même des fibres névriculaires. Examinés à toutes les distances au-dessous de ce point, les névricules périphériques se montrent composés de *tubes vivants* au milieu desquels ne se retrouve plus le moindre vestige de myéline dégénérée.

Toutes les fibres musculaires examinées étaient absolument normales.

Le processus de régénération offre donc ici d'intéressantes particularités :

1° L'apparition tardive et l'indigence exceptionnelle de la formation périneuriculaire;

2° L'absence du renflement;

3° La formation de névromes accessoires développés l'un dans l'épaisseur d'un névricule central, l'autre vers le point de jonction du segment intercalaire avec le bout périphérique, à la suite sans doute d'un obstacle mécanique local;

4° L'excessive netteté de la démarcation entre la fin du bout central et le début du névrome de régénération;

5° La brièveté remarquable de la région névromateuse proprement dite;

6° Le contraste si marqué entre le nombre et la richesse des branches musculaires d'une part et, de l'autre, la pauvreté des filets destinés aux extrémités périphériques.

7° Enfin, la revivification intégrale des névricules séparés du centre.

Le succès si complet obtenu chez le chien II était peut-être exceptionnel. Il pouvait tenir à cette circonstance que les bouts étaient très-rapprochés : l'intervalle qui les séparait ne dépassant pas 1/2 centim. Il y avait lieu de se demander si en les distançant davantage la réussite serait aussi parfaite et si le processus s'accomplirait encore suivant le même mode.

L'expérience suivante est de nature à répondre à cette question.

CHIEN III. CÔTÉ DROIT. — *Excision d'un tronçon (1 centim.) du sciatique. Tubo-suture. Reproduction d'un segment névri-culaire. Revivification complète du bout périphérique.*

Le 7 Décembre 1881, il est procédé à l'extirpation d'un segment du grand sciatique droit mesurant un centimètre. Les deux bouts sont insérés dans un drain d'osséine de 3 c. et fixés à une distance d'un centimètre l'un de l'autre.

La suture est faite, non au catgut, mais à la soie phéniquée. Les muscles et la peau sont suturés au catgut.

Le 11 Décembre, la plaie est complètement cicatrisée.

Le 19 Septembre 1883, soit 21 1/2 mois après l'opération, le nerf est disséqué puis extirpé.

Le tronc du nerf, très-aplati, est injecté et flasque. Il présente un renflement assez net auquel succède un cordon grêle de 3 centim. environ de longueur qui s'amincit de plus en plus et semble se perdre tout entier dans le tissu cicatriciel remplissant l'interstice musculaire. Néanmoins, un peu plus bas, on retrouve deux cordons nerveux grêles et blancs occupant exactement le trajet des poplités; l'un deux (poplité interne et tibial postérieur) peut être poursuivi jusqu'aux orteils.

Le bout est placé dans une solution d'acide chromique à 1/2 %, puis microtomisé et examiné.

*Analyse histologique.* — La région du renflement a été étudiée ici principalement sur des coupes longitudinales. Des deux cônes accolés par leur base pour constituer le renflement, le supérieur est exclusivement constitué par le bout central augmenté des fibres issues de la prolifération; l'inférieur est uniquement formé de fibres nouvelles. Le point où le nerf a subi sa première division correspond exactement à la partie la plus saillante du renflement.

Si l'on suit à travers le cône supérieur les fibres primitives du bout central depuis le moment où elles vont s'engager dans le renflement jusqu'au point de leur terminaison, on y rencontre les altérations suivantes :

Déjà à 3<sup>mm</sup> environ de l'origine du renflement, la *gaine myélinique* s'épaissit légèrement par places, de façon à faire perdre au tube nerveux l'uniformité de son diamètre. En même temps elle subit une granulification bientôt suivie d'une segmentation transversale gros-

sière(1). On parvient encore, à ce niveau, à reconnaître la place des étranglements primitifs; mais nulle part on ne voit ceux-ci constituer une démarcation quant au degré ni quant à la forme de l'altération.

A mesure que l'on descend vers le point de section, le diamètre des fibres augmente; pour certaines d'entre elles, il atteint 26  $\mu$ . De ces fibres tuméfiées, les unes, qui gardent jusqu'au bout une couche myélinique épaisse mais fortement altérée, se terminent brusquement par une sorte de moignon légèrement renflé; chez d'autres, la substance myélinique, toujours dégénérée mais toujours aussi continue, s'arrête à une très-petite distance de l'extrémité de la fibre, qui, pour atteindre cette extrémité, se continue en un filament délicat, absolument vide, formé par la gaine de Schwann rétractée. *Nulle part les noyaux n'ont proliféré*: ils paraissent même moins nombreux qu'à l'état normal.

Pour ce qui concerne les *cylindraxes*, on peut encore, par le carmin boracique, en reconnaître parfois la présence au milieu de la masse myélinique segmentée: il forme alors un tractus coloré, de *diamètre uniforme* mais dépassant sensiblement celui du cylindre normal, tractus que l'on parvient à poursuivre, sur certaines fibres, jusqu'à leur terminaison ultime. Les fibres où s'observe cette particularité sont celles qui s'interrompent subitement. Pour les autres, le cylindraxe ne dépasse pas le point où s'arrête la couche myélinique.

Au milieu des tubes dégénérés que je viens de décrire apparaissent déjà, surtout vers les bords des grands névricules, des fibres nerveuses nouvelles, isolées ou réunies en petits faisceaux compactes qui augmentent de volume et de nombre à mesure que l'on descend vers le point de section. Ces éléments (fibres de prolifération) présentent déjà pour la plupart une couche myélinique bien nette, mais très mince et faiblement teintée par l'osmium. Par contre, les noyaux y sont remarquablement nombreux.

La *direction* des fibres du bout central est la suivante:

Les fibres axiles des névricules, bien que légèrement ondulées,

(1) CAJO PEYRANI (*Ueber die Degeneration durchschnittener Nervenfasern*. Biologisches Centralbl. Bd III, 1885, n° 1) a constaté dans des fibres dégénérées la formation de disques superposés constitués par de la matière granuleuse myélinique. Mais ces disques, dûs à des plis de la gaine de Schwann, n'ont rien de commun avec ma segmentation transversale, car on les observe dans les fibres du bout périphérique et la phase qu'ils caractérisent succède à la formation des boules.



conservent leur disposition longitudinale primitive; mais les tubes *marginiaux* s'infléchissent le plus souvent en dehors de façon à donner l'aspect d'un panache à l'extrémité des névricules.

Les fibres *nouvelles* affectent la même direction que les fibres anciennes auprès desquelles elles se trouvent placées.

Enfin, les fascicules *circunnévriculaires*, composés de fibres jeunes pour la plupart légèrement myélinisées mais à étranglements très-distincts, adoptent presque immédiatement une forme flexueuse et suivent les directions les plus variées : on les voit serpenter et s'entrecroiser dans tous les sens de façon à communiquer aux sections longitudinales un aspect aréolaire non moins net que celui des coupes transversales.

Le *cône inférieur*, tout entier de nouvelle formation, se compose de deux ordres de fibres dont les qualités histologiques sont d'ailleurs identiques : les unes, constituant le prolongement des fibres de prolifération intranévriculaires du bout central, les autres continuant les fibres extranévriculaires. Voici quelle est leur direction respective :

Les premières, pendant quelques instants, gardent encore leur forme rectiligne et poursuivent directement leur marche vers la périphérie. Mais après un court trajet, elles deviennent onduleuses et se mettent à parcourir dans tous les sens le stroma conjonctif. Les secondes, celles qui proviennent de la masse extranévriculaire, tendent de leur côté, tout en conservant leur apparence serpentine, à se porter vers l'axe du système où elles viennent se mêler intimement aux fibres de la première catégorie pour constituer avec elles le *névrome de régénération*. Il en résulte qu'à 2 ou 3<sup>mm</sup> de l'extrémité terminale du bout central, le tissu du névrome pris dans son ensemble est devenu tout-à-fait homogène.

J'ai pu noter enfin que dans le cône supérieur le système artériel avait pris un développement considérable; le volume des vaisseaux avait beaucoup augmenté; leurs parois s'étaient hypertrophiées et leur trajet était devenu remarquablement flexueux. Dans le cône inférieur, au contraire, on ne rencontre pour ainsi dire que des capillaires.

Telle est la structure du renflement, étudiée surtout sur des coupes longitudinales.

Plus bas, à 12 ou 15<sup>mm</sup> au-dessous de la fin du renflement, l'homogénéité de la masse névromateuse tend à disparaître. On voit se dessiner, à des niveaux un peu différents, des fascicules relativement volumineux qui prennent peu à peu une direction longitudinale et se groupent en faisceaux compactes. Les fibres serpentineuses

qui les environnent subissent une raréfaction graduelle; elles font place à un stroma épineurial lâche qui s'infiltré rapidement de graisse. En même temps des gaines lamelleuses s'organisent autour des faisceaux; la maturation des fibres s'achève; la substance endoneuriale se transforme. Il ne manque plus au nerf morphologiquement reconstitué que quelques perfectionnements de détail pour acquérir une structure normale.

Bientôt les névricules se divisent; leurs branches s'écartent les unes des autres, puis finissent par se résoudre en un certain nombre de fascicules nerveux qui atteignent sans s'épuiser complètement l'extrémité du filament central.

*Bout périphérique.* — Les deux nerfs offrent des névricules bien formés et *beaucoup plus volumineux* que ceux dont il vient d'être question. *Toutes leurs fibres sont vivantes*; mais les dimensions de ces fibres sont relativement restreintes: aucune d'elles n'atteint le diamètre des grosses fibres normales. Il faut remarquer aussi que l'ordination des fibres nouvelles s'écarte encore notablement de la disposition physiologique. Au lieu de se partager en espaces plus au moins polygonaux, le champ névriculaire est divisé en lobules *arrondis* séparés par des cloisons délicates mais chargées de noyaux. Ces lobules eux-mêmes se montrent composés pour la plus grande partie de petits fascicules également arrondis résultant manifestement d'une prolifération récente.

La description histologique qui précède et que j'ai condensée à dessein montre que, cette fois encore, il s'est produit aux dépens du bout central une véritable régénération d'un segment nerveux atteignant une longueur de plusieurs centimètres, absolument indépendant de bout périphérique, et que le bout périphérique lui-même s'est complètement revivifié par l'infiltration de fibres nerveuses nouvelles. J'ai pu en outre déterminer d'une façon plus précise que dans les cas précédents les circonstances qui interviennent dans la formation du renflement et le mode de dégénération des fibres centrales.

L'*organisation névriculaire* s'est faite ici suivant la règle; mais aucun des *névricules* nouveaux n'est parvenu à atteindre le *segment périphérique*. Celui-ci, réduit à ses propres névricules, eût été voué à une dégénérescence définitive si les éléments *internévriculaires* du prolongement central n'avaient

réussi à y pénétrer. Il est à remarquer toutefois que les fibres nouvelles ne sont pas venues simplement occuper la place des fibres anciennes, en se casant directement dans les espaces ménagés entre les cloisons endoneuriales. Elles ont progressé et proliféré dans l'intérieur des névricules périphériques à peu près comme elles l'eussent fait dans un tube d'osséine.

Il y a lieu aussi de relever ce fait que les fibres d'un prolongement central très-grêle — et même seulement une partie de ces fibres — ont suffi à la rénovation complète d'un segment périphérique volumineux.

Pour ce qui concerne le *renflement*, les conditions qui en déterminent l'apparition sont les suivantes :

- 1° La tuméfaction dégénérative des anciens tubes ;
- 2° L'interposition de fibres nouvelles ;
- 3° Le développement progressif des manchons circumnévri-  
culaires ;
- 4° L'hypertrophie du tissu conjonctif épineurial.

Le *rétrécissement* qui se produit immédiatement au-dessous du point de section doit être attribué surtout à la disparition des névricules du bout central, à laquelle viennent s'ajouter l'inflexion vers l'axe des fibres corticales, la raréfaction graduelle des fibres ondulées, la résorption de la graisse et la rétraction sclérotique du stroma conjonctif.

L'aspect de la *dégénérescence du bout central* diffère sensiblement de celui que l'on observe d'habitude dans le bout périphérique. Nulle part en effet je n'ai rencontré dans les fibres centrales de boules myéliniques séparées par des étranglements. Les noyaux sont peu nombreux. Les tubes conservent partout leur forme cylindrique ; ils présentent seulement, près du point de section, des ondulations légères. Fait plus remarquable, le *cylindraxe* est conservé chez un très grand nombre d'entre elles jusqu'à leur extrémité ou jusque tout près de leur extrémité.

Enfin, les fibres amputées se terminent soit par un renflement myélinique figurant une sorte de moignon, soit par un filament très-court constitué par la gaine de Schwann vide et rétractée.

J'ai pu noter, en dernier lieu, une discordance inattendue entre l'aspect macroscopique du bout central et ses qualités microscopiques. La flaccidité et la translucidité du tissu, l'aplatissement du nerf dans tout le segment situé au-dessus du renflement semblaient indiquer une dégénération avancée, alors qu'en réalité il n'existait à ce niveau aucune altération microscopique des éléments nerveux.

Mais les résultats que je viens d'exposer représentent-ils en réalité l'évolution typique de la régénération nerveuse ? N'ont-ils pas été modifiés peut-être par l'intervention du drain ? La résistance de l'osséine, par exemple, n'a-t-elle point exercé quelque influence — avantageuse ou désavantageuse — sur la progression des fibres ? Ne se peut-il pas aussi que les sutures aient amené une certaine perturbation dans la marche du processus ? Ce doute ne pouvait être levé qu'en supprimant le virochage. C'est ce qui a été fait dans l'expérience suivante pratiquée sur l'autre sciatique du même chien.

CÔTÉ GAUCHE. — *Section simple du sciatique. Pas de suture.  
Revivification du bout périphérique jusqu'aux orteils.*

Chez le même animal, le sciatique gauche est divisé assez bas, immédiatement au-dessus de la bifurcation. Les bouts, rétractés et distants de 1 centimètre, sont abandonnés à eux-mêmes.

L'opération a été pratiquée le 7 décembre 1881.

Le 12 janvier 1882, la plaie était guérie.

Le 19 septembre 1883, le nerf est mis à nu.

Le tronc du sciatique présente la même flaccidité que du côté droit. Puis vient le renflement dont la configuration est régulièrement fusiforme. Puis un cordon continu, inégal, un peu plus mince seulement que le tronc, qui se divise bientôt en deux branches. Par leurs rapports et leur trajet, ces dernières correspondent exactement aux poplités et à leurs prolongements. Mais ici encore on observe la même particularité que chez le chien II, côté gauche. Chaque nerf se résout brusquement en un grand nombre de névri-cules qui s'étalent comme les nervures d'un éventail déployé. Cette dispersion s'opère, pour le tibial postérieur, au moment où il

s'enfonce dans la masse musculaire de la jambe, immédiatement au-dessous du jarret, et pour le poplité externe à l'endroit même où il contourne le péroné. Parmi les névricules en question, il en est de plus volumineux que les autres qui, pour chaque nerf, poursuivent leur marche vers l'extrémité du membre en suivant le trajet régulier des branches terminales du sciatique.

Seulement, au voisinage de la région pédieuse, ces filets deviennent tellement grêles que la dissection en est presque impossible.

Le nerf est extirpé et placé dans une solution d'acide chromique à 1/2 ‰.

*Analyse histologique.* — En ce qui concerne le *bout central*, on constate que la formation du renflement, celle du névrome de régénération et celle encore des névricules qui en dérivent s'effectuent dans les conditions habituelles. On trouve cependant à relever ici quelques particularités individuelles.

Ainsi la prolifération des fibres propres du bout central, au lieu de débiter à une certaine hauteur au dessus du renflement, ne commence à se manifester que très-bas, au niveau même de l'origine de la protubérance. Le tissu nerveux périneurculaire n'apparaît non plus qu'à 2<sup>mm</sup> environ de ce même point, soit à 6<sup>mm</sup> au-dessus de l'extrémité du bout central.

En outre, dans les tubes altérés du bout central, on observe une dégénérescence *noduleuse* des mieux caractérisées et des segments entiers chez lesquels s'est opérée une résorption complète des produits de la dégénérescence; le cylindraxe lui-même a disparu et le tube nerveux se trouve réduit à la gaine de Schwann comme dans l'extrémité périphérique des nerfs séparés depuis longtemps du centre.

Quant à l'organisation des nouveaux névricules, au lieu de s'effectuer, comme du côté droit, à une assez grande distance du renflement (12 à 15<sup>mm</sup>), on la voit débiter beaucoup plus haut, à un demi-centimètre environ de l'extrémité du bout central. On voit même, à ce niveau, des ramuscules collatéraux émerger presque à angle droit, non des névricules déjà formés, mais du tissu aréolaire qui les entoure.

On peut donc dire qu'ici le double processus de la dégénération et de la régénération s'est accompli *sur un très-court espace*.

Une fois constitués, les névricules ne tardent pas à se grouper en deux systèmes inégaux parfaitement distincts : il se produit là une bifurcation virtuelle qui rappelle la bifurcation normale du sciatique. Mais au lieu de poursuivre directement leur trajet vers la périphérie, les névricules composant ces deux systèmes, névricules d'ailleurs

imparfaits et toujours enveloppés de tissu neuro-aréolaire, se divisent en un grand nombre de petits faisceaux dont quelques-uns poursuivent leur trajet vers la périphérie, dont d'autres se perdent latéralement, dont d'autres enfin subissent une disgrégation complète.

A ce moment on voit se dessiner pour ainsi dire subitement, sur les coupes transversales, une image nouvelle fournie par le commencement du *bout périphérique*. D'abord irrégulière et diffuse, la masse se résout bientôt en un certain nombre de névricules très-nets, inégaux, de forme cylindrique, pourvus d'une gaine lamelleuse à peu près parfaite, entourés seulement d'une zone de tissu conjonctif dense parcouru longitudinalement par des fibres nerveuses à tout degré de maturité. Cette dernière zone reste toujours un peu diffuse; elle est d'épaisseur très-variable; elle entoure complètement ou incomplètement le névricule. Une couche du même tissu neuro-tubulaire enveloppe en outre le principal faisceau vasculaire de nerf. Le tout est logé dans une gangue de tissu conjonctif lâche infiltré de graisse.

Mais les fibres nouvelles ne se rencontrent pas seulement autour des névricules. Elles pénètrent en grand nombre dans l'intérieur même des champs névriculaires, entre les fibres anciennes dégénérées dont elles amènent promptement la disparition. Les cloisons endoneuriales qui séparent les uns des autres les différents segments du névricule s'infiltrent elles-mêmes de fibres vivantes. Cette revivification des névricules périphériques s'étend jusqu'à la région pédieuse.

J'ai pu noter enfin la persistance exceptionnelle des traînées périneuriculaires. Celles-ci se prolongent en effet jusqu'à plus de *cinq centimètres* au dessous de la bifurcation.

Il s'est donc produit ici, sur un espace très-restreint, un travail de régénération des plus actifs. Non-seulement des névricules nouveaux se sont organisés aux dépens de la prolifération centrale, mais le bout périphérique lui-même s'est complètement revivifié. Toutefois la formation névriculaire n'a rempli qu'un rôle très-secondaire dans la restauration du cordon nerveux. La plupart des névricules nouveaux se sont en effet perdus en route, sans réussir à gagner le bout périphérique, et ceux qui sont parvenus à l'atteindre n'ont eux mêmes fourni qu'une très courte carrière. Le tissu neuro-aréolaire,

lui, s'est épuisé plus lentement; on en retrouve en effet des traces à 5 centim. en dessous du point de section.

Quant à la dégénération des fibres centrales, elle ne présentait plus du côté gauche les particularités relevées pour le côté droit. Elle ne différait plus morphologiquement de la dégénérescence avancée des segments nerveux séparés du centre.

Il convient de noter enfin d'une façon spéciale l'existence des formations neuro-aréolaires autour des vaisseaux. On verra dans la suite que ces manchons périvasculaires se rencontrent assez communément pour qu'on ne puisse considérer leur présence comme une éventualité accidentelle.

Chez le chien III, dont je viens de parler, l'écartement des bouts était d'un centimètre. Qu'advient-il lorsque l'intervalle est plus considérable encore et que l'on n'use d'aucun moyen de contention ni d'aucune espèce de tuteur artificiel? La réponse à cette question est fournie par l'expérience suivante.

CHIEN IV. — *Excision d'un tronçon de 3 centim. Aucune espèce de suture. Reproduction d'un segment court et grêle. Pas de revivification du bout périphérique.*

Le 30 Septembre 1881, on pratique sur le tronc du sciatique une résection de 3 centim. et l'on abandonne les bouts dans la plaie. L'opération ressemble donc à celle du chien III, côté gauche, avec cette différence seulement que dans ce dernier cas, le nerf avait été simplement incisé et que l'écartement des deux bouts était beaucoup moins considérable.

Quelques jours après l'opération, à la suite du frottement du pied paralysé contre le sol, il se produit une ulcération à la face dorsale des orteils. Trois jours plus tard, l'animal dévore ses trois orteils externes.

La plaie de la cuisse est complètement cicatrisée le 19 Octobre et celle des orteils le 16 Novembre 1881.

Le 23 Mars 1883, soit 18 mois après l'opération, l'autopsie est pratiquée.

Le tronc du sciatique est mou et injecté. Le renflement, très

prononcé, se prolonge en un funicule grêle et effilé qui n'a pas plus d'un centimètre et qui va se perdre dans la substance conjonctive de l'interstice musculaire.

Plus bas, on retrouve le segment périphérique dont le tissu est gris et mou. Il commence par un bout obtus et se divise bientôt en plusieurs branches. On ne parvient pas à le poursuivre beaucoup au delà de cette division.

Le tout est placé dans la solution éosinée composée dont j'ai donné la formule.

*Analyse histologique.* — La dégénérescence du bout central, très-apparente, commence à un demi centimètre de sa terminaison. A 2<sup>mm</sup> de cette même extrémité, les tubes altérés atteignent 15  $\mu$  de diamètre. Immédiatement au dessus de point de section, la dégénérescence affecte déjà la forme noduleuse; certaines de ces nodosités n'ont pas moins de 30  $\mu$  d'épaisseur.

Le tissu aréolaire *périneuriculaire* apparaît à 7<sup>mm</sup> environ du point de section. Il forme pour ainsi dire d'emblée autour de chacun des grands névricules une masse *énorme* dépassant du double celle des névricules eux mêmes (pl. VI, fig. I, 1, 1'). Les tubes nerveux qui entrent dans sa composition sont déjà fortement myélinisés. On distingue des étranglements très-nets, distants de 212  $\mu$ , sur des tubes qui n'ont pas plus de 3  $\mu$  de diamètre(1).

Au fur et à mesure que l'on approche du point de section, la proportion des fibres nerveuses augmente tandis que la masse conjonctive diminue. Il arrive un moment où par le nattage des fibres, par la gracilité, la disposition serpentine et l'enchevêtrement inextricable des fascicules, auxquels vient s'ajouter la raréfaction croissante du stroma, les manchons circumnévriculaires prennent l'aspect du plus pur tissu névromateux. Toute les fibres nerveuses qui entrent dans la composition de ce tissu sont pourvues d'une gaine myélinique, même celles dont le diamètre ne dépasse pas 4  $\mu$ .

Plusieurs artères flexueuses et dilatées rampent entre les névri-

(1) Chez l'homme, où les dimensions des segments intercalaires diffèrent peu de celles des mêmes éléments chez le chien, la longueur moyenne du segment est seulement de 107  $\mu$  pour des tubes larges de 5  $\mu$ . (KEY et RETZIUS. *Studien in der Anatomie des Nervensystems.* etc. 2 Hälfte, 1 Abth. p. 85 et 87). Il existait donc, chez notre animal, une disproportion remarquable entre la largeur de la fibre et la distance des étranglements.



cules et l'une d'elles est entourée d'un véritable manchon conjonctivo-nerveux (pl. VI, fig. VIII, 2).

Le *névrome de régénération* n'offre ici rien de particulier, si ce n'est son volume considérable au niveau du point de section et le *contraste* surprenant que l'on observe entre l'énormité de ses dimensions et la gracilité du funicule nerveux auquel il donne naissance.

Le groupement des fibres en fascicules longitudinaux, puis en névricules, s'opère également suivant le mode typique. Deux de ces jeunes névricules s'échappent presque aussitôt par la tangente; un autre descend plus bas mais disparaît à son tour en plongeant obliquement dans les muscles voisins. D'autres enfin, en petit nombre, se prolongent jusqu'à l'extrémité du funicule.

Les tubes des névricules propres du *bout périphérique* ont tous dégénéré et aucune fibre nouvelle n'est venue les rajeunir. La dégénérescence noduleuse domine dans les parties rapprochées du moignon, l'obsolescence atrophique dans les segments éloignés. Les névricules en question tendent d'ailleurs à se scléroser en même temps que leurs contours deviennent moins nets et se fondent peu à peu dans la substance épineuriale qui s'est presque entièrement dépouillée de sa graisse.

Bien qu'une dégénérescence complète et définitive ait frappé tous les névricules anciens du bout périphérique, il se trouve pourtant que celui-ci n'est pas complètement dépourvu de fibres vivantes. Il vient en effet s'accoler à l'une de ses faces, un peu en dessous du moignon, tout un système minuscule de névriculoïdes exclusivement formés de fibres vivantes et jeunes. A vrai dire, cette union ne se maintient guère; après un court trajet, les névriculoïdes adventifs s'écartent de nouveau du tronc et l'on ne parvient plus à les poursuivre.

Ceci prouve que les éléments nouveaux provenant du bout central peuvent, dans certains cas, prendre une voie détournée pour atteindre le bout périphérique.

La régénération s'est donc bornée ici à la reproduction d'un court prolongement névriculaire, et cela malgré le développement excessif du tissu nerveux périneurculaire. Ni dans les essais précédents, ni dans ceux qu'il me reste à décrire, je n'ai rencontré une disproportion aussi marquée entre le volume du névrome et les dimensions du funicule nerveux organisé à ses dépens. Il s'est produit là comme un avorte-

ment de la poussée régénératrice. Pas une des fibres nouvelles n'a réussi d'ailleurs à pénétrer dans l'intérieur des névricules périphériques; ceux-ci ont même fini par perdre presque entièrement leur individualité.

Il n'en a pas été tout-à-fait de même pour les espaces internévriculaires : une traînée névriculoïde provenant du bout central a réussi à y pénétrer par une voie détournée, mais pour s'en écarter de nouveau après un très-court trajet.

CHIEN V. — *Excision d'un tronçon de 1 1/2 c. Suture tubulaire. Formations névriculoïdes très-imparfaites. Revivification intégrale du bout périphérique.*

Le 10 Octobre 1881, le tronc du sciatique droit est excisé dans une étendue de 1 1/2 c. Les deux bouts sont insérés dans un tube de caoutchouc phéniqué de 3 centim. de longueur et fixés de manière à conserver leur distance normale. Les sutures sont faites à la soie carbolisée.

Les muscles et la peau sont également réunis au moyen de sutures de soie.

Quatre jours plus tard, la plaie se rouvre et donne une suppuration sanieuse abondante; mais peu à peu tout rentre dans l'ordre et le 17 Mars 1881, c'est-à-dire un mois après l'opération, la cicatrisation est complète.

Le 4 Mars 1883, soit après un délai de 17 mois, le sciatique est mis à nu.

Il est mou et aplati à sa partie supérieure. Le renflement est bien marqué, régulièrement fusiforme, dense et facile à isoler.

La partie du nerf qui fait suite au renflement est cylindrique, grêle, mais blanche et ferme. Elle ne tarde pas à se bifurquer comme dans les conditions normales et les deux nerfs, correspondant exactement aux deux poplités, peuvent être poursuivis jusqu'aux orteils. Ils émettent dans leur parcours des branches collatérales d'apparence absolument saine. Seulement les troncs eux-mêmes sont un peu grêles; le musculo-cutané notamment s'amincit considérablement vers son extrémité inférieure; il prend en même temps un aspect translucide et se perd un peu au dessus de la ligne malléolaire.

Plus le moindre vestige de caoutchouc.

Le nerf tout entier, qui mesure 31 centim. depuis le renflement

jusqu'aux orteils, est extirpé et placé dans la solution éosinée dont la composition a été donnée précédemment.

*Analyse histologique.* — A 9<sup>mm</sup> au dessus de l'origine du renflement se montrent déjà en grand nombre, dans la région marginale du plus fort des névricules, des fibres grêles pourvues de noyaux volumineux et d'étranglements très apparents. Une partie de ces fibres reste disséminée entre les faisceaux anciens; une autre est déjà groupée en fascicules distincts.

A 6<sup>mm</sup> au dessus du renflement, de petits fascicules à fines fibres longitudinales apparaissent autour du même névricule.

Trois millimètres plus bas, *le manchon* nerveux est déjà nettement indiqué; mais il n'occupe encore que les trois quarts de la circonférence du névricule et n'a qu'une très faible épaisseur. A ce même niveau, le second des grands névricules entre à son tour en prolifération; une petite protubérance infiltrée d'éléments conjonctivo-nerveux se montre en effet en l'un des points de la surface.

Un peu plus bas, le renflement se constitue à l'aide de ses éléments ordinaires. On remarque seulement que les manchons restent incomplets, c'est-à-dire qu'ils embrassent seulement la circonférence extérieure du névricule, en laissant libre la plus grande partie de leur surface tangentielle, que des cellules adipeuses s'y déposent en grand nombre, et qu'un faisceau artérioso-veineux se montre entouré d'une couche nerveuse mince et discontinue.

La *dégénérescence* des fibres de segment *central* débute à 4<sup>mm</sup> environ de son extrémité. Elle affecte d'abord le type granuleux, puis elle passe rapidement à la forme noduleuse et l'on aperçoit même entre les nodules myéliniques de longs espaces où l'atrophie est complète. Le cylindraxe a disparu de toutes les fibres dégénérées.

On doit noter enfin que s'il se rencontre dans la région marginale du champ névriculaire des fibres neuves en abondance, l'axe du névricule en est par contre totalement dépourvu: il ne renferme que des tubes dégénérés.

Nulle part la moindre trace de caoutchouc.

Le *cone inférieur* de renflement offre également quelques curieuses aberrations. C'est ainsi qu'il existe dans l'axe du cone, immédiatement au dessous de l'arrêt du bout central, toute une zone formée par un reticulum très-fin et très-serré de tissu conjonctivo-élastique *absolument dépourvu de fibres nerveuses*. Cet énervement se maintient dans une longueur d'environ 2<sup>mm</sup>. Il est dû sans aucun doute à la double circonstance que j'ai signalée plus haut: à savoir que la prolifération circumnévriculaire était nulle ou presque nulle dans la zone de contact des deux grands névricules, laquelle corres-

pond à l'axe du nerf, et que l'axe des névricules centraux ne renfermait que des fibres dégénérées.

Faut-il attribuer également à cette cause l'imperfection évidente des formations névriculoïdes? Toujours est-il que ces dernières sont grêles, mal délimitées, et qu'elles subissent une disgrégation à peu près complète avant d'atteindre le bout périphérique.

Mais tout cela n'empêche pas les fibres nouvelles de pénétrer dans les névricules périphériques et de leur former des manchons continus jusqu'à une grande distance du moignon.

La revivification s'accomplit ici avec une grande rapidité, en ce sens que l'on ne retrouve déjà plus de fibres anciennes dégénérées dans les névricules du bout périphérique. La substitution se poursuit jusqu'à l'extrémité du musculo-cutané et presque dans les filets sous-cutanés de la région des orteils. On observe seulement que les fibres grêles, mais cependant myélinisées, sont plus nombreuses qu'à l'état normal et que beaucoup d'entre elles, groupées en petits fascicules, occupent de préférence la région marginale des névricules : d'où l'on peut conclure que la *prolifération se continue jusque dans les terminaisons périphériques du nerf.*

Malgré la distance assez grande qui séparait les deux bouts (1 1/2 c.), le résultat a donc été ici des plus complets au point de vue de la revivification du bout périphérique. Bien que la plaie ne se soit cicatrisée qu'après une longue période de suppuration, la restauration du nerf n'en a pas moins eu lieu. *Dix-sept mois ont suffi pour reproduire un segment nerveux de plus de 30 centimètres de longueur.*

A la vérité, le funicule intercalaire n'est point parvenu à se névriculiser. Faut-il en chercher la cause dans le développement insuffisant des manchons ou dans la stérilité de la région axile des névricules centraux? Il est probable qu'elle réside dans l'influence simultanée de ces deux conditions. C'est bien certainement à la dernière qu'il faut attribuer en tout cas l'énervement aussi complet qu'exceptionnel de la partie axile de la région sous-jacente au moignon central.

CHIEN VI. — *Incision simple du sciatique. Suture tubulaire. Formations névriculaires et revivification du bout périphérique.*

Le 23 Juin 1883, le tronc du sciatique gauche est divisé et ses deux bouts insérés dans un tube de *caoutchouc* carbolisé d'une longueur de 3 centim. Il reste entre les bouts un espace d'un centimètre.

Le 23 Septembre 1883, il s'établit une plaie fistuleuse qui ne parvient pas à guérir. La santé générale de l'animal subit de fréquentes alternatives. Elle finit cependant par devenir satisfaisante.

Le 4 Février 1884, soit environ 7 1/2 mois après l'opération, la fistule persiste encore. A cette date, l'animal est sacrifié.

Le tronc du sciatique est mou et plat; le renflement est représenté par une masse d'aspect fibreux très-inégale, très-volumineuse et très-adhérente. Le cordon qui fait suite au renflement est lui-même difficile à isoler et ses contours n'ont rien de régulier. Il se divise bientôt en deux branches. L'une, qui représente le poplité interne, peut être poursuivie jusqu'aux orteils. L'autre, le poplité externe, se partage, au moment où il devrait contourner le péroné, en trois ou quatre branches terminales qui divergent en éventail et se perdent immédiatement dans les muscles.

Le nerf est placé dans une solution d'acide chromique à 1 %.

*Analyse histologique.* — La prolifération marginale commence ici à 1 centim. environ du point de section, dans le grand névricule et presque aussitôt après dans celui qui lui succède par ordre de volume. Cette prolifération s'accompagne ici d'une tuméfaction manifeste qui pour le grand névricule étend d'un quart son diamètre primitif.

L'exode commence un demi centimètre plus bas et le manchou forme immédiatement un cercle complet autour des névricules. Bientôt les deux névricules se trouvent englobés dans une masse aréolaire commune. De plus, à ce niveau, on distingue, surtout dans le grand névricule, une division très-nette du champ névriculaire en quatre zones :

1° Une région axile formée surtout de fibres en dégénérescence noduleuse logées dans une masse endoneuriale hyperplasiée. Entre ces tubes dégénérés, par ci par là des fibres nerveuses très-fines ne formant pas de fascicules (pl. VI, fig. v, 1).

2° Une région périaxile ne renfermant plus que quelques tubes anciens dégénérés, mais chargée par contre de fibres nouvelles toujours isolées (pl. VI, fig. v, 2).

3° Une zone marginale, tout-à-fait distincte de la précédente, composée exclusivement de fibres neuves groupées pour la plupart en fascicules cylindriques longitudinaux logés eux-mêmes dans du tissu conjonctif fibreux mais à trabécules délicates (pl. VI, fig. v, 3).

4° Enfin, la gaine périneuriale qui a perdu en grande partie sa structure lamelleuse et qui se montre infiltrée de fascicules nerveux.

En dehors de la gaine, du tissu aréolaire typique.

Plus bas, les grands névricules augmentent encore de diamètre, l'accroissement de volume portant principalement sur la zone marginale. Puis les fibres dégénérées disparaissent et le champ névriculaire tend à prendre une structure homogène qui se rapproche de plus en plus de celle du manchon aréolaire qui l'entoure. Un peu plus bas encore, la fusion devient complète.

Les petits névricules sont encore parfaitement distincts alors que les grands ont subi une métamorphose complète; mais bientôt ils se perdent dans la masse commune.

Le niveau de la section étant atteint, le *névrome de régénération* se constitue comme d'habitude; mais à peine a-t-il parcouru un trajet de quelques millimètres qu'il donne naissance à toute une série de *névriculoïdes* et que plusieurs de ces derniers s'en détachent obliquement pour se perdre dans les tissus ambiants. C'est-à-dire qu'à ce niveau déjà, le névrome émet des espèces de névricules collatéraux.

Il existe de plus un assez grand nombre de fibres et de fascicules isolés qui infiltrent la *substance musculaire* voisine et se répandent dans les intervalles de ses faisceaux.

Entretemps, sous l'influence de ces émissions successives, le cordon névromateux a notablement diminué de volume; il a repris en outre en grande partie la structure aréolaire.

Si l'on suit les névricules de nouvelle formation qui restent incorporés à la masse, on constate que deux d'entre eux subissent une inflexion assez remarquable. Ils commencent par s'éloigner de l'axe du cordon et par prendre une position tout-à-fait latérale comme s'ils voulaient s'enfoncer dans les parois musculaires de l'interstice; mais au lieu de poursuivre leur marche aberrante, ils rentrent dans l'intérieur de la masse et se mettent de nouveau à cheminer en droite ligne vers la périphérie.

Alors a lieu la *rencontre* avec le bout périphérique. Les deux névricules dont il vient d'être question ainsi que ceux dont la direction n'a pas varié ne s'engagent point, comme on devrait s'y attendre, entre les névricules de ce dernier segment. Ils prennent tous la tangente et ne tardent pas à se perdre dans les tissus voisins après

avoir subi une disgrégation plus ou moins complète. Il ne reste plus alors en présence du moignon périphérique que la traînée aréolaire abandonnée par les névricules de nouvelle formation. Celle-ci pénètre dans le champ épineurial périphérique, enveloppe chacun des névricules d'une gaine plus ou moins épaisse et fournit en outre des fibres vivantes aux champs névriculaires.

D'abord chargés de tubes dégénérés, ces derniers s'en débarrassent peu à peu en raison de la prolifération des fibres nouvelles et il arrive au moment où les névricules périphériques ne renferment plus que des fibres vivantes, dont le volume pourtant ne devient jamais très-considérable.

Cette rénovation est accomplie à 4 centim. environ du point de section central. Il existe d'ailleurs sous ce rapport des différences individuelles remarquables. C'est ainsi que certains névricules contiennent, à un niveau donné, beaucoup plus de fibres nouvelles que les autres, et l'on peut constater que le degré de la revivification est en raison directe du volume des faisceaux.

Quant au tissu aréolaire, il subit une sclérose progressive, puis disparaît à 5 1/2 c. environ de la section centrale.

On remarquera que j'ai passé sous silence les altérations du drain de caoutchouc : ce n'est pas qu'elles ne présentent des particularités intéressantes, mais elles n'ont qu'un rapport indirect avec la question qui nous occupe.

Il s'est donc produit chez notre chien au bout d'un temps relativement court (7 1/2 mois) et en dépit d'une suppuration persistante une prolifération très-active du bout central avec une différenciation remarquable entre la zone axile et la zone marginale de champ névriculaire, une apparition hâtive et une formation profuse de névricules nouveaux, une pénétration de plusieurs de ces névricules dans le bout périphérique, sans préjudice d'émissions collatérales nombreuses, enfin une revivification imparfaite d'abord, puis complète des névricules du tibial postérieur, ceux du tibial antérieur et du musculo-cutané restant à peu près entièrement dégénérés.

Il faut noter encore que la production névriculaire a été non-seulement précoce mais soutenue, que néanmoins tous les névricules nouveaux ont disparu après un trajet relativement court, et que la traînée aréolaire elle même, bien qu'elle se

soit prolongée ici jusqu'à 4 1/2 c. du point de section, a fini comme toujours par s'épuiser, et par le faire d'une façon complète, longtemps avant d'avoir atteint l'extrémité du membre.

CHIEN VII. — *Double rescision du sciatique. Inclusion dans un tube d'osséine fendu longitudinalement. Pas de formation névriculaire. Revivification complète du bout périphérique.*

Le 10 Octobre 1881, le tronc du sciatique droit subit l'opération suivante :

Deux entailles rectangulaires assez profondes pour dépasser l'axe du nerf sont pratiquées, l'une, la supérieure, sur le bord externe, l'autre, l'inférieure, sur le bord interne du cordon nerveux. Elles ont chacune un centimètre de longueur. Entre elles, un segment intact de quelques millimètres.

L'évidement ayant dépassé la ligne médiane du nerf, la partie périphérique du sciatique, c'est-à-dire celle qui est située au niveau et au delà de la seconde entaille, se trouve virtuellement séparée du centre. Le procédé de la double hémisection détermine ainsi une rupture effective de la continuité sans que le nerf ait subi nulle part une division transversale complète.

Il est à remarquer en outre que le segment plein interposé aux deux entailles renferme trois portions distinctes au point de vue de leurs attaches :

L'une, marginale, est séparée du centre mais non de la périphérie; une seconde, également marginale, mais occupant l'autre bord, reste en communication avec le centre, mais se trouve entièrement isolée de la périphérie; une troisième enfin, intermédiaire aux deux autres, est à la fois indépendante de la périphérie et du centre.

La région opérée est insérée dans un tube de Neuber mesurant trois centimètres, fendu d'un bout à l'autre dans le sens de sa longueur et dont les deux valves sont ensuite réunies en haut et en bas par des sutures au catgut. Un troisième fil fixe en outre le tube aux masses musculaires voisines.

Bien que les incisions aient été effectuées sans incident particulier et que la cicatrisation se soit faite régulièrement, l'animal a souffert des suites de l'opération; il a beaucoup maigri et a contracté au cou deux abcès qui ont abondamment suppuré.

Le 23 juillet 1883, c'est-à-dire après 21 1/2 mois environ, l'autopsie est pratiquée.

Le segment correspondant au point opéré est épais, d'apparence



fibreuse. Au lieu de présenter la configuration fusiforme qu'il revêt d'habitude, il est irrégulièrement prismatique et sa surface est très-inégale. Un peu au-dessous de lui apparaît la bifurcation normale ; on peut poursuivre aisément jusqu'aux orteils les deux branches terminales munies de leurs rameaux collatéraux.

La pièce est placée dans une solution de bichromate d'ammonium à 3 %.

*Analyse histologique.* — A quelques millimètres au-dessus du renflement commence la formation du tissu nerveux circumnévriculaire. Le nerf comporte à ce niveau cinq névricules. Comme toujours, deux d'entre eux, représentant les troncs des poplités, l'emportent notablement de volume sur les autres. Or, à l'encontre de ce qui s'observe habituellement, c'est autour du plus petit de ces deux névricules (le poplité externe) que débute la production nerveuse. Cette production acquiert presque subitement une importance telle qu'elle entoure le névricule d'un cercle complet dont l'épaisseur est relativement considérable. De plus, le susdit manchon pousse au dehors des protrusions volumineuses qui renferment déjà par places des faisceaux nerveux d'une certaine importance.

Un peu plus bas seulement le plus grand des névricules se met à son tour à proliférer ; mais il le fait dans une mesure restreinte et son manchon reste incomplet.

A mesure que l'on approche du point de section, le névricule externe, le premier entrepris, subit une trabéculisation grossière et une diffusion graduelle. Les fibres se gonflent ; les unes dégénèrent ; les autres, qui sont de beaucoup les plus nombreuses, deviennent le siège d'une prolifération active. Le manchon augmente d'épaisseur et ses faisceaux nerveux les plus externes vont même jusqu'à s'infiltrer dans les couches musculaires voisines dont le revêtement apénévrotique a disparu. Le volume de névricule lui-même s'accroît dans des proportions telles qu'il dépasse notablement celui de son congénère qui, par là, devient le plus exigü des deux. Notons aussi qu'une traînée de fascicules nerveux enveloppe l'artère satellite.

Les changements que l'on observe ici sont donc ceux que l'on rencontre habituellement dans les grands névricules du bout central sectionné.

Un peu plus bas, les deux névricules s'éclipsent successivement : le poplité externe d'abord, puis le poplité interne. Ils font place à un tissu névromateux homogène dont les faisceaux sont pour la plupart longitudinaux et qui conserve encore un certain temps la forme cylindroïde de ses progéniteurs. Cette masse névromateuse est longée par deux petits névricules vivants. L'un d'eux renferme

dans son intérieur beaucoup de grosses fibres en voie de prolifération, sans qu'aucune fibre nouvelle ait encore franchi sa gaine lamelleuse; ce névricule reste même entouré comme à l'état normal de sa couche adipeuse. La prolifération que l'on observe ici est sans doute le fait d'une influence *de voisinage*, car les deux névricules en question n'ont été sectionnés que beaucoup plus bas.

La masse névromateuse remplit d'abord complètement l'entaille; mais un peu plus bas, elle s'amincit et s'infléchit vers les névricules restants: d'où résulte une réduction très-sensible de diamètre de cordon.

La couche aréolaire amincie se divise alors en deux zones. La première, de forme très-irrégulière, prend une position latérale; elle devient de plus en plus diffuse; ses fascicules nerveux se raréfient et elle finit par s'atrophier.

La seconde au contraire, qui reste accolée au système névriculaire, se développe graduellement de façon à l'envelopper de toutes parts, mais sans jamais contracter de rapport immédiat avec la surface des névricules. Puis, tout d'un coup, ce même segment se développe latéralement en un amas considérable dont les dimensions transversales dépassent notablement celles du système névriculaire lui-même. Il se produit donc ici quelque chose d'analogue à l'une des formations névromateuses que j'ai signalées chez le chien II, côté gauche.

Cette espèce de tumeur névromateuse est sans doute le résultat de la collision qui s'établit entre elle et le tronçon intercalaire, car celui-ci apparaît presque immédiatement après avec ses névricules propres. La plupart de ces derniers sont profondément altérés. Les grands névricules notamment sont devenus presque indistincts. Quant aux deux petits névricules de tantôt, après avoir présenté les changements ordinaires des faisceaux sectionnés, ils disparaissent, tandis que deux autres petits névricules provenant sans doute d'une division antérieure se dessinent au milieu de la masse aréolaire. Ce sont ces deux derniers faisceaux qui, avec le tissu neuro-aréolaire dont ils se trouvent enveloppés, forment à eux seuls le funicule de la deuxième entaille. Ils sont exclusivement constitués par des fibres vivantes.

A mesure que l'on descend vers la périphérie, le funicule devient plus maigre; le tissu neuro-aréolaire s'amincit. Et quand arrive enfin le bout périphérique proprement dit, le tissu neuro-aréolaire restant se répand autour de ses névricules, petits et grands, et accompagne le tibial postérieur notamment jusqu'à plus de 4 centimètres au-dessous de la bifurcation effective des poplités. Toutefois,

il se maintient comme plus haut à une certaine distance de la surface des névricules en formant autour d'eux une sorte de *halo* conjonctivo-nerveux.

En quelque point qu'on examine les poplités et leurs prolongements, depuis la bifurcation jusqu'aux orteils, ils sont exclusivement composés de fibres vivantes, pour la plupart de dimensions moyennes.

L'examen microscopique a donc démontré d'abord qu'en fait le bout périphérique a été complètement isolé du centre; les deux troncs (poplité interne et poplité externe) ont été tranchés chaque fois : on n'en retrouve plus de traces ni dans l'une, ni dans l'autre des entailles. Quant au filament épargné dans la première entaille, il était composé de deux névricules de second ordre appartenant au bout central, et le fond de la deuxième entaille était formé de deux autres petits névricules appartenant au bout périphérique.

En suivant le processus de haut en bas, on constate les particularités suivantes :

C'est par le névricule représentant le poplité externe, et non, comme d'habitude, par le poplité interne que débute ici la prolifération. Or, on peut s'assurer que, par le fait de l'obliquité de la section, c'est précisément le poplité externe qui a été tranché le plus près du centre.

A partir de la disparition des névricules sectionnés, le *prolongement névromateux* s'amincit jusque vers la fin de l'entaille : là, il présente tout-à-coup une expansion latérale volumineuse provenant sans doute de l'obstacle opposé à son développement centrifuge par la rencontre du segment intercalaire. Il parvient néanmoins à s'insinuer dans le segment en question; il le traverse; puis, gagnant la seconde entaille, il enveloppe les névricules du filament qui en forme le fond, atteint de là le bout périphérique proprement dit, et pénètre enfin dans le stroma épineurial de ce segment dont il accompagne le principal névricule jusqu'à plusieurs centimètres au-dessous du dernier point de section. Il est à noter toutefois que la traînée aréolaire se maintient à une distance respec-

tueuse du névricule périphérique qu'elle accompagne, et qu'elle en reste constamment séparée par une couche adipeuse relativement épaisse.

Les *névricules périphériques* eux-mêmes ont totalement remplacé leurs éléments dégénérés par des fibres vivantes issues du bout central

Par contre, malgré l'activité de la prolifération, il ne s'est produit nulle part de nouveaux névricules, sans doute parce que la production névromateuse s'est heurtée trop tôt, au niveau de la fin de chaque entaille, à l'obstacle périphérique.

Chez tous les chiens opérés jusqu'ici, le nerf en expérience a été disséqué dans toute sa longueur, puis extirpé. Dans ces conditions, la *configuration* du funicule, surtout au niveau du renflement, n'a pu être fixée qu'avec une exactitude approximative. De plus, ses rapports avec les tissus ambiants, rompus par le scalpel, n'ont pas été nettement déterminés. Il a dû en être de même de la jonction du prolongement central avec le bout périphérique. Enfin, il n'est pas impossible que certains névricules, même parmi ceux inclus dans la gaine de sciatique, aient échappé à la dissection.

Pour se faire une idée complète et précise de la façon dont se comporte sous ces différents rapports le sciatique divisé, il convenait donc de recourir à un autre procédé consistant à laisser le nerf en place et à débiter en tranches le membre tout entier ou au moins la région axile du membre hébergeant le cordon nerveux.

Cette méthode a été appliquée à l'examen du sciatique dans le cas suivant.

CHIEN VIII. — *Excision d'un segment de 3 centim. Tubo-suture. Pas de formation névriculaire. Revivification partielle du bout périphérique.*

Le 24 Octobre 1881, on pratique sur le sciatique droit la résection d'un tronçon de 3 centim. Les bouts sont insérés dans un tube

d'osséine de 4 centim., de manière à leur conserver leur distance primitive.

La plaie guérit sans suppuration.

Le 12 Juin 1884, soit 2 ans et 8 mois après l'opération, l'animal est sacrifié.

Au lieu de disséquer le nerf dans toute sa longueur, la cuisse, la jambe et le pied ont été, après une congélation préalable, débités au moyen de traits de scie perpendiculaires à l'axe du membre en segments d'épaisseur à peu près uniforme (1 1/2 centim.).

Après un lavage préalable dans l'eau salée, ces morceaux ont été plongés dans l'alcool. Puis on a prélevé sur chacune de ces tranches un petit bloc cubique renfermant le nerf dans son intérieur. Les pièces ont été placées dans un mélange composé d'une solution de bichromate du potassium à 1/2 % (1 p.) et d'acide osmique à 1/2 % (1/2 p.). Les fragments de la jambe, conservés entiers, ont été traités par l'acide chromique pour la décalcification des os.

*Analyse histologique.* — On constate tout d'abord qu'à côté d'un système névriculaire volumineux inclus dans une seule et même gaine se rencontre un groupe de névricules plus petits séparé du précédent par une cloison conjonctive, *mais renfermé comme lui dans l'interstice musculaire.* Or, tandis que le premier système présente les altérations habituelles du bout central d'un nerf divisé, son satellite est et reste absolument intact. Ce dernier a donc complètement échappé à la section, bien que celle-ci eût été pratiquée avec le plus grand soin et eût porté en apparence sur la totalité du nerf.

Si l'on suit les altérations du tronc divisé (sciatique proprement dit), on voit comme d'habitude le grand névricule s'entreprendre en tout premier lieu ; puis les faisceaux de second et de troisième ordre se modifier à leur tour, sans offrir d'ailleurs rien de particulier quant à la nature et à l'étendue de l'altération. Une *artère* qui longe un des névricules se montre entourée d'un manchon continu de tissu neuro-aréolaire.

Lorsque le bout central a disparu, la masse névromateuse affecte la configuration d'un prisme à trois pans dont les faces sont exactement parallèles aux parois de l'interstice. Elle n'a donc pas de forme propre : elle est comme moulée dans la cavité qui la renferme. De plus, sa couche périphérique est intimement unie aux aponévroses musculaires sans pourtant que ces membranes soient pénétrées par les filets nerveux.

Un peu plus bas, la masse s'aplatit comme l'interstice lui-même et ses contours deviennent plus irréguliers. Plus bas encore elle

continue à s'amincir en se segmentant et prend un aspect tout-à-fait rubané. Son épaisseur ne dépasse guère alors  $55\ \mu$ . Une couche assez épaisse de graisse vient séparer à ce niveau la lamelle nerveuse des parois aponévrotiques et pénètre même dans son intérieur. En même temps, le nombre des fascicules nerveux diminue et le tissu se sclérose.

Nulle part la moindre trace de formation névriculaire.

Le prolongement central semble avoir atteint à ce niveau (près de 4 centim. au-dessous de la fin du bout central) le terme de sa course. Mais au lieu d'assister à sa disparition, on le voit au contraire se renfler presque subitement pour englober dans sa masse le commencement des névricules périphériques qu'il rencontre précisément en ce point. Toutefois, comme chez le chien VII, les névricules en question restent individuellement entourés d'une zone adipeuse qui les sépare du tissu nerveux. Ce dernier subit d'ailleurs une sclérotisation progressive qui en amène rapidement l'atrophie. Toutefois, quelques fibres nerveuses ont pénétré dans l'intérieur même des névricules et contrastent avec les tubes en dégénération granuleuse et atrophique qui forment la plus grande partie de la masse névriculaire. Le bout périphérique ainsi constitué ne tarde pas à se diviser et à se subdiviser comme dans les conditions normales.

Cette constitution des névricules périphériques se maintient jusqu'à la région pédieuse.

Il suit de l'observation qui précède que le prolongement névromateux peut s'étendre à 3 centimètres environ au delà de la terminaison du bout central en suivant l'interstice musculaire *dont il prend exactement la forme*. Comme celui-ci s'aplatit graduellement d'avant en arrière, la masse nerveuse, d'abord prismatique, finit par prendre l'aspect d'une ruban large et mince. La traînée nerveuse que la dissection longitudinale fait apparaître comme une formation funiculaire n'est donc en réalité, au moins dans certains cas, qu'une *lamelle* circonscrite par les masses musculaires.

Guidée par l'interstice, elle peut atteindre le bout périphérique malgré l'éloignement relativement considérable de ce dernier et lui apporte encore assez de fibres pour en effectuer partiellement la rénovation.

Notre observation démontre aussi que le prolongement central peut parcourir un long trajet sans donner lieu à la moindre formation névriculaire.

Elle prouve enfin que l'on ne réussit pas toujours à obtenir la division totale du sciatique alors même que l'on procède à l'opération avec tout le soin désirable. Des névricules d'une certaine importance peuvent échapper à la section. C'est là un fait qui ne doit pas être perdu de vue dans l'appréciation de ces cas énigmatiques où la fonction d'un nerf paraît s'être rétablie sans que l'on ait observé sa restitution anatomique.

Passons maintenant aux recherches entreprises en vue de définir les influences qui assignent au prolongement névromateux la direction qu'il affecte.

CHIMEN IX. — COTÉ DROIT. — *Hémisection du sciatique. Réversion de la portion divisée. Revivification du segment périphérique.*

Le 11 Juillet 1883, le tronc du sciatique *droit* préalablement dénudé et disséqué dans une certaine étendue est dissocié de façon à permettre l'isolement respectif de ses deux principaux funicules. La portion destinée à devenir le poplite interne est divisée assez bas, puis repliée sur elle même de façon à former une anse ouverte en haut. L'extrémité supérieure de la branche récurrente de l'anse est suturée au tronc du sciatique; elle mesure 3 1/2 centim.

De plus, une rescision de quelques millimètres de longueur et intéressant à peu près la moitié de l'épaisseur du funicule a été pratiquée vers la courbure de l'*U*, un peu au-dessus du point où le cordon commence à s'infléchir en bas et en dedans, cette dernière entaille ayant pour but de permettre éventuellement aux fibres nouvelles de se porter directement vers la périphérie sans être arrêtées par la gaine lamelleuse.

Le 16 Juillet 1885, c'est-à-dire un an après l'opération, l'autopsie est pratiquée.

Le tronc du nerf est aplati, flasque, mou et fortement injecté. Il porte un renflement assez régulier, volumineux, déprimé dans le sens antéro-postérieur, formé par l'accolement de la branche récurrente et du tronc. Au dessous du renflement, une portion grêle, puis une légère tuméfaction à laquelle fait suite un cordon blanc,

ferme, turgide qui, après avoir donné naissance à un beau funicule (saphène externe), se divise presque immédiatement en deux branches terminales représentant les poplités. Ces derniers offrent, comme le tronc lui-même, les qualités apparentes d'un nerf physiologique; ils sont suivis jusque tout près des orteils.

*Analyse histologique.* — La multiplication des petites fibres dans la région corticale du grand névricule commence déjà à 2 centim. au dessus de l'origine du renflement. Presque au même niveau apparaissent, en dehors de la gaine lamelleuse, trois à quatre fascicules composés chacun d'un très-petit nombre de fibres (4 à 10).

A 6 millim. environ plus bas, sans que la prolifération dont je viens de parler ait fait de sensibles progrès, on voit se dessiner sur la coupe, du côté du poplité interne, une zone mince de tissu neuro-tubulaire, distincte et indépendante de celle qui est en train de se former autour du grand névricule, dont elle reste d'ailleurs séparée par une couche épaisse de tissu adipeux. Comme on le verra plus loin, ceci n'est autre chose que le prolongement *centripète* de la branche ascendante de l'anse formée par le poplité interne.

A mesure que l'on descend, la production nerveuse en question augmente de volume sans néanmoins se confondre avec la zone de prolifération circumnévriculaire qui, de son côté, s'est développée au point de constituer un véritable manchon. Et ce n'est pas seulement par leur indépendance topographique, mais aussi par leur structure, que les deux masses se distinguent l'une de l'autre. Tandis que le manchon ne renferme encore pour ainsi dire que des fibres très grêles à gaine vitreuse, groupées en très-petits fascicules ondulés et enchevêtrés, la masse interne est déjà composée en grande partie de fascicules magnifiques, rectilignes, parallèles, relativement volumineux, individuellement entourés d'un cercle dense de tissu fibreux et dont les tubes atteignent pour la plupart des dimensions moyennes. Plus bas, la structure se modifie : elle devient à peu près partout identique à celle du névrome le plus parfait.

Cette dernière disposition se maintient jusqu'à quelques millimètres en dessous de l'origine du renflement. Mais à ce niveau les névricules récurrents font leur apparition. Ils occupent non pas l'axe mais la zone externe de la traînée ascendante.

A ce moment, la coupe offre un curieux aspect : celle d'un gros tronc un peu aplati qui renfermerait deux nerfs presque symétriques courant parallèlement l'un à l'autre et séparés seulement par une cloison fibreuse. L'un des deux, la branche *récurrente* du poplité interne, est cependant plus volumineux que l'autre : ce qui tient surtout à l'épaississement de la gangue péri-neurale et aussi à



l'accroissement du diamètre des névricules eux-mêmes. Ces derniers ont leur névrilemme presque effacé et leurs fascicules, composés uniquement de fibres vivantes, sont écartés par l'hyperplasie de l'endonèvre. De plus, tous ses névricules sont plongés dans une masse nerveuse aréolaire diffuse, tandis que le grand névricule du second nerf, et ce névricule seul, est entouré d'un manchon.

Le nerf *droit* présente, lui, les altérations qu'offre habituellement le bout central à une certaine distance du point de section : tuméfaction considérable des névricules, fibres dégénérées et fibres en prolifération active dans les champs névriculaires.

Le poplité externe, étranger d'ailleurs à la formation didymoïde dont je viens de parler, est toujours intact.

Ici, comme chez plusieurs autres de nos chiens, on observe un amas particulier de tissu aréolaire autour de l'artère ischiatique oblitérée.

Lorsqu'on arrive à proximité de l'anse proprement dite, on constate que sous l'influence sans doute de l'hémirescision qui a été pratiquée à ce niveau dans le cordon direct, son grand névricule devient diffus et trabéculaire dans sa portion externe; il se modifie peu au contraire dans sa partie interne. Quelques millimètres plus bas, la première disparaît et est remplacée par une traînée de tissu névromateux qui continue son trajet. La seconde, au contraire, s'infléchit et se porte en bas et en dedans, accompagnée dans son trajet par quelques névricules secondaires qui ont échappé à la section.

Aucun de ces faisceaux, *là où ils forment le fond de l'anse*, n'est enveloppé de tissu aréolaire.

Mais que devient la traînée aréolaire dépendant de la branche récurrente? Va-t-elle prendre fin ou se continuer au dessous de l'anse? On devrait s'attendre à la voir disparaître, puisque le développement du tissu nerveux circumnévriculaire a lieu d'habitude du centre à la périphérie et qu'ici la périphérie est représentée non par l'extrémité inférieure mais par l'extrémité supérieure du cordon récurrent. Or, en fait, la traînée se prolonge vers le bas sans perdre sensiblement de son importance.

On se trouve donc ici encore en présence de deux tractus névromateux de nouvelle formation à peu près parallèles et séparés par de la graisse : l'un situé au côté interne, qui continue la branche récurrente, l'autre occupant la région externe et longeant le poplité externe, qui forme le prolongement de la branche directe.

Dans la première traînée, *l'interne*, se montrent bientôt des faisceaux relativement volumineux, cylindriques, limités par une mem-

brane propre, que l'on serait tenté de considérer comme des névricules en voie d'organisation, mais qui, en réalité, se désagrègent un peu plus bas. A un niveau plus inférieur, le tractus aréolaire rencontre le bout périphérique du poplité interne dans les névricules duquel il s'insinue et dont il détermine la revivification complète. Une portion notable de ses fascicules accompagne en outre le nerf jusqu'à plus d'un centimètre au dessous du niveau de la section.

Le prolongement aréolaire *externe*, lui, se dissocie d'abord, puis se sclérose et s'atrophie, en sorte que le tronc du poplité externe, toujours intact, apparaît bientôt avec sa constitution et sa structure normales au milieu de son épiuèvre graisseux.

Mieux que partout ailleurs on peut étudier ici les dissemblances qui séparent les névricules *revivifiés* des névricules *qui n'ont jamais dégénéré*. Les tubes des névricules revivifiés sont pour la plupart moins volumineux; un grand nombre d'entre eux sont même d'une extrême ténuité; la couche myélinique n'y est jamais épaisse, bien qu'elle présente avec une remarquable netteté les incisures de Lanterman et ne se colore que faiblement par l'osmium. De plus, les tubes sont réunis en fascicules cylindroïdes entourés de gaines conjonctives relativement épaisses et la substance endoneuriale ne renferme que de très-petits vaisseaux. Enfin, considéré dans son ensemble, le champ névriculaire présente un aspect homogène, au lieu d'offrir la systématisation hiérarchique que l'on observe dans les conditions normales.

En un mot, les névricules *revivifiés* offrent, ou peu s'en faut, les mêmes caractères qui les névricules *régénérés*.

La récapitulation des données qui précèdent conduit aux remarques suivantes :

1° Quand on fait une hémisection du sciatique et que l'on renverse sur elle-même la portion divisée en la fixant au tronc par un point de suture, les branches *récurrente* et *directe* se soudent latéralement l'une à l'autre de manière à constituer un cordon unique décomposable en deux moitiés presque complètement symétriques.

2° La branche *directe*, bien qu'éloignée en fait du point de section, subit déjà les altérations que présente le bout central au voisinage de ce point. Le grand névricule était en effet entouré d'un manchon complet avant même d'atteindre le commencement de la courbure.

3° A ce dernier niveau, au lieu de suivre la courbure du funicule nerveux qui lui a donné naissance, la substance neuro-aréolaire se condense en une longue et volumineuse traînée qui descend directement vers la périphérie en côtoyant la portion du sciatique qui n'a pas été divisée.

4° L'anse proprement dite, ou si l'on veut, la portion la plus profonde du repli reste *absolument dépourvue de substance nerveuse périneuriculaire*, bien qu'elle soit déjà presque entièrement constituée par des fibres nerveuses de nouvelle formation.

5° Mais la substance nerveuse périneuriculaire reparaît au moment où la récurrence commence à se dessiner, et l'on constate qu'elle se comporte ici de la même façon ou à peu près que pour la branche directe. En sorte que l'on a, d'un côté comme de l'autre, non-seulement une longue traînée qui part de l'extrémité latérale de l'anse nerveuse proprement dite pour se diriger vers la périphérie, mais encore une autre traînée, en continuité directe avec la première, qui remonte parallèlement à la direction générale du nerf. En suivant cette dernière de bas en haut, on constate qu'elle entoure d'abord les névricules de la branche récurrente; puis on la voit atteindre et dépasser leur extrémité libre pour remonter jusqu'à une certaine distance au-dessus de ladite extrémité sous forme d'un tractus indépendant.

La formation aréolaire se présente donc ici sous l'aspect remarquablement *symétrique* de deux tractus longitudinaux, distincts et parallèles appartenant l'un à la branche directe, l'autre à la branche récurrente de nerf. En dessous de l'anse, les deux tractus sont libres, c'est-à-dire qu'ils ne sont pas accompagnés des névricules dont ils dérivent. Il en est de même au-dessus du niveau de l'extrémité terminale (supérieure) de la branche récurrente.

Cette disposition pourrait être représentée par un *H* dont le trait transversal correspondrait à l'anse proprement dite et les branches verticales aux deux traînées neuro-aréolaires.

6° A un niveau plus inférieur, les deux tractus en question

se comportent un peu différemment l'un de l'autre. Le tractus direct ne tarde pas à s'atrophier. Le récurrent, lui, rencontre le bout périphérique des névricules divisés; il infiltre alors ses fibres et ses faisceaux dans le champ épineurial et dans les névricules eux-mêmes. Mais tandis que la masse nerveuse épineuriale se raréfie de plus en plus et s'arrête après un trajet d'environ un centimètre, les fibres intranévriculaires poursuivent leur marche vers la périphérie et amènent ainsi la revivification complète du cordon nerveux.

*La réversion du bout central d'un nerf n'est donc pas un obstacle à la rénovation du bout périphérique.*

C'est là un fait dont l'importance pratique n'a pas besoin d'être signalée.

7° L'accolement des deux faisceaux névriculaires dont l'un, le faisceau direct, n'a pas perdu ses fibres primitives, mais dont l'autre, le faisceau récurrent, n'est plus composé que de fibres neuves, permet d'établir beaucoup plus nettement qu'il n'est possible de le faire dans les sections complètes les caractères différentiels des deux genres de formation. Ces différences, comme je l'ai fait voir, portent particulièrement sur le volume des tubes, sur l'épaisseur et le pouvoir de réduction de la couche myélinique, sur la structure, la forme et la distribution des fascicules.

Au point de vue spécial de la direction qu'affectent les éléments régénérés, on peut tirer des faits qui précèdent les conclusions suivantes :

1° Les traînées neuro-aréolaires peuvent prendre une direction ascendante et remonter vers le centre quand on renverse le sens normal du nerf.

2° Elles cessent d'accompagner les névricules dont elles dépendent du moment où ceux-ci prennent une position *transversale*. C'est-à-dire que la *direction des traînées est et demeure constamment longitudinale*. L'anse proprement dite se trouvait en effet absolument dépourvue de tissu aréolaire.

3° Par contre, les traînées en question semblent également aptes, dans certaines conditions, à se prolonger vers le haut

et vers le bas. Témoin la traînée appartenant à la branche récurrente qui non-seulement remonte en suivant cette dernière, ce qui serait absolument régulier, mais descend librement aussi vers la périphérie.

La direction des traînées neuro-aréolaires n'est donc pas liée indissolublement à celle des névricules dont elles dérivent. Elle semble bien plutôt dépendre de la direction générale du nerf, qui est elle-même celle de l'interstice.

Dans le but de déterminer les lois qui précèdent à la constitution du *manchon* et les conditions dans lesquelles il se forme, j'ai pratiqué, sur le second sciatique du même chien, une simple ligature.

CHIEN IX. — CÔTÉ GAUCHE. *Constriction du sciatique par un fil d'argent. Maintien de la vitalité du segment situé en dessous de la ligature.*

Le 11 Juillet 1883, le tronc du sciatique gauche, immédiatement au dessus de sa bifurcation, est entouré par un fil d'argent très-ténu que l'on serre de façon à comprimer le nerf et que l'on fixe par un nœud ordinaire. La constriction est assez énergique pour provoquer des manifestations douloureuses au moment de l'application.

L'autopsie est faite le 16 Juillet 1884. Le tronc a son aspect et son volume normaux, sauf à l'endroit de la ligature où se dessine un renflement court et peu volumineux. Le fil d'argent s'aperçoit à travers les couches superficielles sous forme d'une strie noire transversale. Le renflement commence un peu au dessus de cette strie et se prolonge un peu au dessous. Les branches collatérales et terminales n'offrent aucune altération apparente.

La pièce est mise dans le liquide de Müller mélangé à parties égales avec une solution d'acide osmique à 1/2 %.

*Analyse histologique.* — Ce qui frappe de prime abord, lorsque l'on examine le nerf à un niveau assez élevé au dessus du fil, c'est la multiplication exceptionnelle des éléments cellulaires de l'endonevire, puis le début très-net de l'exode par les lamelles internes de la gaine névriculaire.

On voit distinctement ces lamelles s'écarter d'abord l'une de l'autre en des points circonscrits, sans doute par le fait d'une accumulation

excessive du liquide interlamellaire. En même temps les cellules formant le revêtement endothélial des lamelles se gonflent et se multiplient. Les unes, encore plus ou moins aplaties, restent adhérentes à la paroi; les autres, arrondies, occupent l'intérieur de la cavité dont elles ne remplissent jamais qu'incomplètement l'espace.

C'est seulement quand les voies sont ainsi préparées que les fibres de prolifération apparaissent au milieu des cellules. Ces fibres sont d'abord très-petites et très-peu nombreuses; mais si rares et si grêles qu'elles soient, elles se montrent déjà pourvues d'une gaine myélinique et de fins noyaux allongés.

Puis l'on voit apparaître des fibres nouvelles en dehors de la gaine, dans le tissu épineurial condensé, alors que les couches externes de la gaine paraissent encore presque indemnes.

Si l'on examine de près les faisceaux du tissu conjonctif épineurial au moment où ils reçoivent dans leurs interstices les premières fibres nerveuses, on constate qu'ils se comportent, ou peu s'en faut, comme les lamelles de la gaine. Leurs éléments endothéliaux se multiplient et se gonflent; les uns restent adhérents aux trabécules et leur forment parfois un revêtement continu; les autres se détachent et tombent dans la cavité qui subit en même temps une dilatation marquée. C'est au milieu de ces éléments libres qu'apparaissent les premiers tubes nerveux.

On pourrait donc considérer ces formations tout-à-fait primitives comme des névricules rudimentaires, le faisceau conjonctif représentant les lamelles de la gaine, l'endothélium qui le tapisse correspondant au revêtement endothélial des lamelles, les cellules libres interposées aux fibres nerveuses figurant enfin les éléments endothéliaux de l'endonèvre.

Un peu plus bas, la couche corticale du grand névricule commence à se transformer en tissu neuro-aréolaire tandis que la gaine s'infiltré complètement de fascicules nerveux et perd peu à peu son individualité.

Les deux névricules en arrivent alors à se confondre et le manchon qui les entourait d'abord séparément leur forme maintenant une enveloppe commune. Ce manchon lui-même présente ceci de particulier que ses fascicules nerveux gardent presque tous une direction *longitudinale*.

Puis, au moment où l'on va atteindre la région ligaturée, il se produit dans toute une portion de la zone marginale du champ névriculaire une altération dégénérative particulière des fibres que je n'ai observée dans aucun cas de section nerveuse. Voici en quoi elle consiste. Les *cylindraxes* commencent par devenir variqueux;

puis ils acquièrent, sans présenter la moindre trace de fibrillation, un volume énorme : de 20 à 40  $\mu$ . Leur substance reste d'abord colorable par le carmin boracique, mais elle le devient de moins en moins à mesure que l'altération se prononce. La couche myélinique s'atrophie par le fait sans doute de la tuméfaction excentrique du cylindraxe, et celui-ci vient en contact immédiat avec la gaine de Schwann, laquelle s'entoure de son côté de noyaux nombreux, assez nombreux quelquefois pour être contigus. Il se produit donc là une hyperplasie de l'endothélium périvaginal de Key-Retzius.

Les cylindraxes en question ne se divisent jamais ultérieurement. Ils s'élargissent de plus en plus et perdent graduellement de leur réfringence; leurs contours deviennent irréguliers, festonnés, parfois même comme déchiquetés. Puis ils disparaissent presque subitement au niveau de la ligature.

Il est bon de noter toutefois qu'ils ne sont pas seuls à constituer la couche marginale du névricule; dans leurs intervalles existent encore en assez grand nombre des fibres intactes et des fibres de prolifération.

Quant à la région axiale du champ névrulaire, elle est occupée par des fibres vivantes, petites, chargées de noyaux et logées à même dans une masse de tissu endoneurial également très-nucléé. Nulle part de dégénérescence myélinique.

A l'endroit même où le fil entourait le nerf, l'aspect microscopique change tout à coup.

On observe tout d'abord, comme je l'ai dit tantôt, la disparition des cylindraxes à dégénération hyaline. Puis on constate que le vide circulaire laissé par l'extraction du fil occupe précisément la place normalement réservée à la gaine lamelleuse; c'est-à-dire que le fil, lorsqu'il était en place, confinait directement à la substance névrulaire. Il s'est donc produit ici une atrophie des lamelles périneuriales à la suite sans doute de la compression exercée par le métal sur le faisceau névrulaire tuméfié.

On voit aussi le manchon neuro-aréolaire s'arrêter brusquement au niveau du fil. Tout au plus quelques rares fascicules nerveux se prolongent-ils au delà, et encore se montrent-ils à une grande distance du champ névrulaire. Ce dernier lui-même n'est plus constitué que par un stroma endoneurial épais, chargé d'une quantité innombrable de noyaux et parcouru par des fibres vivantes, petites pour la plupart, et dont aucune ne dépasse, en tout cas, les dimensions moyennes.

En dessous du fil, les névricules se reconstituent avec une grande rapidité et le nerf tend à reprendre ses caractères normaux. Les

contours des névricules se régularisent de nouveau ; la gaine se reforme ; le champ névriculaire subit une systématisation graduelle ; le tissu neuro-aréolaire, déjà presque épuisé, disparaît d'une façon définitive ; enfin, des cellules de graisse viennent infiltrer abondamment la substance épineuriale. N'étaient la gracilité relative des fibres nerveuses et la richesse nucléaire excessive de la substance endoneuriale, on croirait, à quelques millimètres déjà de la ligature, se trouver en présence d'un nerf absolument normal.

En pratiquant la ligature d'un nerf au lieu de le diviser, on devait s'attendre à des altérations analogues, mais non identiques, à celles que détermine la section. On provoque en effet par une opération comme par l'autre une irritation du nerf et une rupture des communications avec le centre. Mais, d'autre part, l'étranglement du nerf par un fil formé d'une substance inassimilable constitue un obstacle mécanique permanent qui ne se rencontre pas dans la section, et la rupture des communications centrales, au lieu d'être totale et absolue, reste partielle et incomplète.

L'observation qui précède a justifié de tout point ces présomptions.

Il s'est produit en effet, comme dans les sections, une prolifération nerveuse, un exode des fibres nouvelles et une diffusion des champs névriculaires au dessus de la ligature. Mais à côté de ces processus communs, on a pu observer ici certaines particularités qui semblent propres à la ligature.

En ce qui concerne la prolifération, on a vu qu'elle débutait à un niveau moins élevé et qu'elle était beaucoup moins considérable que dans la section.

Puis on constate que le tissu nerveux circumnévriculaire conserve jusque tout près de la ligature une structure *tubulaire* et s'arrête brusquement, comme devant un obstacle invincible, à l'instant où il arrive en contact avec le fil métallique.

La dégénérescence du bout central n'offre pas non plus les mêmes caractères que dans la section. Au lieu d'être myélinique, elle est *cylindraciale* et se manifeste par une *tuméfaction hyaline* tout-à-fait particulière.



De plus, la gaine lamelleuse subit au *niveau de la ligature* une véritable atrophie au lieu de se confondre avec les tissus adjacents.

Enfin, il ne se produit pas ici de *névrome de régénération*, et les névricules se reconstituent avec leurs caractères normaux, sauf la dimension de leurs fibres, presque immédiatement au-dessous de la ligature.

Il me reste maintenant à exposer les résultats de deux expériences instituées en vue d'étudier la puissance reproductrice d'un nerf épuisé déjà par une première régénération.

CHIEN X. — CÔTÉ GAUCHE. — *Résection d'un tronçon de 2 centim. Suture au fil de soie. Revivification du bout périphérique. Vingt-deux mois plus tard, nouvelle résection (de 4 centim.) Suture tubulaire. Suppuration et gangrène. Régénération très-limitée.*

Le 2 Octobre 1882, un segment de 2 centim. est enlevé du sciatique gauche et les deux bouts sont réunis par un fil de soie de façon à leur conserver leur distance normale.

La plaie guérit très-vite.

Le 26 Janvier 1883, l'animal dévore tous les orteils de la patte opérée, le gros orteil et le deuxième orteil exceptés, sans que cette amputation autophagique nuise en rien à sa santé générale.

Le 24 Juillet 1884, donc 22 mois environ après la première opération, la cuisse est ouverte et le nerf est mis à nu.

Il apparaît avec un renflement très-net qui se continue en un tractus d'aspect fibreux très-difficile à isoler. On en extirpe un tronçon de 4 centim. de longueur, comprenant le renflement; il est plongé dans l'acide osmique à 1/2 %. Les deux bouts sont réunis par un tube d'osséine de 3 1/2 centim. Après avoir incisé la région postmalléolaire, on recherche le tibial postérieur que l'on y trouve facilement dans les conditions normales; mais on ne parvient point ici à le découvrir.

L'opération, cette fois, n'est pas suivie de réunion immédiate. La suppuration se déclare; il s'établit un trajet fistuleux et il se produit une rétraction très-prononcée du membre.

Le 17 Janvier 1885, soit 27 1/2 mois après la première résection et environ 6 mois après la seconde, l'animal succombe dans le marasme.

A l'ouverture de la cuisse, on constate que les muscles sont fortement altérés; ils sont jaunes et sclérosés. Le tissu de l'interstice est induré et le moignon central du nerf présente un aspect noirâtre, gangréneux. Ce moignon se prolonge en un tractus fibreux, diftus, qui semble ne pas contenir de substance nerveuse et va se perdre au niveau du jarret.

Il est impossible, malgré une dissection attentive, de découvrir le bout périphérique.

La pièce est plongée dans l'acide acétique glacial.

*Analyse microscopique.* — *Tronçon extirpé sur l'animal vivant le 24 Juillet 1884.* — Les modifications qu'il présente sont celles que l'on observe habituellement dans les résections du sciatique. C'est-à-dire qu'il se produit d'abord une prolifération névriculaire marginale, puis un manchon neuro-aréolaire primitivement discontinu autour des deux grands névricules, puis une fusion du champ névriculaire avec le tissu nerveux circonvoisin. On tombe ensuite sur le névrome de régénération qui se rétracte et se segmente sans former toutefois de véritables névricules. Alors a lieu la rencontre avec le bout périphérique dont les névricules, d'abord peu distincts et entourés de tissu conjonctivo-nerveux, prennent rapidement des contours très-nets, se dépouillent de la couche nerveuse qui les enveloppe et apparaissent alors avec tous les caractères des névricules normaux et composés comme eux exclusivement de fibres vivantes.

Les seules particularités que j'ai eu l'occasion de noter sont les suivantes :

1° *L'apparition d'un petit névrome dans l'intérieur même d'un névricule*, notablement au dessus du point de section. Comme dans les autres cas où cette formation a déjà été rencontrée, elle occupe la région marginale du névricule. Dans l'épaisseur de ce névrome, on constate l'existence de quelques fibres anciennes volumineuses et à demi dégénérées disséminées entre les nattes minuscules formées par les fibres nouvelles.

2° Au milieu du *névrome de régénération* se montrent des fils de soie absolument intacts, mais autour desquels s'est particulièrement condensé le tissu nerveux.

3° Au niveau du point où la masse névromateuse a subi déjà

une raréfaction prononcée, les *vaisseaux* gardent encore autour d'eux une gaine épaisse et continue de tissu nerveux.

4° Lors de la rencontre avec le *bout périphérique*, on constate que les névricules dont il se compose sont formés exclusivement de fibres vivantes *dès l'instant de leur apparition*. Leur *gaine* elle-même se trouve infiltrée de fascicules nerveux.

La pénétration des fibres nouvelles dans le champ névriculaire ne se fait cependant pas partout de la même façon. Le champ en question se divise en effet, pour certains névricules, en deux zones distinctes. L'une, *marginale*, se montre presque immédiatement composée de fibres relativement *volumineuses* dont les faisceaux sont séparés par de minces cloisons endoneuriales et affectent une disposition systématique semblable à celle des névricules normaux. L'autre, qui occupe une position *axiale*, reste formée pendant un certain temps de fibres  *fines* irrégulièrement disséminées dans le champ névriculaire au sein d'un stroma conjonctif compacte. Par la délicatesse de ses fibres, cette zone axiale offre un contraste marqué non-seulement avec la circonscription marginale, mais encore avec le tissu d'où elle tire son origine. Tandis que la substance neuro-aréolaire ne renferme pour ainsi dire à ce niveau que des tubes volumineux, la région axiale du névricule ne se compose que de fibres grêles. Plus bas seulement ces derniers acquièrent des dimensions plus considérables; la densité de la substance endoneuriale diminue, les fascicules se groupent et la zone en question prend une structure normale.

Voici comment le fait peut s'interpréter. Le névricule qui présente la particularité que je viens de signaler n'a pas subi de prime abord dans toutes ses parties un égal degré d'altération. Telle de ses circonscriptions a subi une forte sclérose, telle autre est restée à peu près indemne. Que les fibres amenées par le névrome se présentent à l'entrée du névricule et elles y rencontrent des résistances inégales. Les régions condensées par la sclérose ne livreront passage qu'aux éléments les plus ténus, les plus délicats, tandis que les autres districts admettront sans difficulté des tubes de toute dimen-

sion. Encore ici, la raison du phénomène devrait donc être cherchée dans une de ces conditions mécaniques dont j'ai eu tant de fois déjà l'occasion de signaler l'influence.

Je dois noter enfin l'altération spéciale qu'avait subi l'*artère* du bout périphérique : elle présentait une hyperplasie colossale de sa couche endothéliale, laquelle égalait en épaisseur tout le reste de la paroi. Il en était résulté une oblitération à peu près complète de la lumière du vaisseau. Il s'agissait ici d'une multiplication avec tuméfaction vésiculeuse des éléments analogue à celle que *Durante* a le premier signalée à propos de la thrombose.

*Nerf extirpé après la seconde opération.* — Au point de vue qualitatif, le processus ne diffère pas sensiblement de celui de la première restauration. Encore ici l'on rencontre la même prolifération intra- et extranévrinaire, la désintégration de la gaine, l'exode, la fusion des deux grands névricules, la formation d'un tissu neuro-tubulaire, puis celle d'un névrome de régénération, le groupement des fascicules en faisceaux longitudinaux, l'épuisement progressif du tissu nerveux. Seulement, au lieu d'avoir autour des névricules du bout central, lesquels d'ailleurs n'ont subi qu'une légère hyperplasie, des manchons continus, on ne trouve ici, en fait de formation circumnévrinaire, qu'une lamelle de tissu tubulaire plus épaisse au voisinage du grand névricule qu'ailleurs et limitée à l'un des bords de cordon.

Le névrome de régénération est formé surtout par le prolongement direct des fibres des *névricules* centraux, circonstance que l'on doit évidemment rapporter à la pauvreté relative du système péri-neurinaire que je viens précisément de signaler. A son tour, l'origine névrinaire du névrome peut rendre compte de l'organisation exceptionnellement rapide des *faisceaux névriculoïdes* longitudinaux.

Mais ces faisceaux eux-mêmes, que l'on peut poursuivre au milieu du tractus fibreux formant le prolongement du bout central, n'atteignent que de faibles dimensions et leur nombre est des plus restreints. A quelques centimètres du niveau de la section, on n'en retrouve plus que trois ou quatre groupes autour de deux vaisseaux qui longent l'un des bords de cordon. Un peu plus bas, ils disparaissent avant d'avoir rencontré le bout périphérique.

Pas le moindre vestige de graisse autour des névricules centraux,

même beaucoup au dessus de la section; l'épinèvre est constitué partout par du tissu conjonctif riche en éléments cellulaires.

L'osséine a complètement disparu.

La netteté des formes microscopiques montre d'ailleurs que la coloration noirâtre du moignon central n'était pas due à la gangrène.

On peut conclure de ce qui précède que, dans le cas de sections nerveuses réitérées, une première restauration n'épuise pas le pouvoir régénérateur d'un nerf.

Nous avons en effet réussi à obtenir ici la formation d'un prolongement nerveux de plusieurs centimètres aux dépens d'un bout central qui avait fourni une fois déjà à la revivification du bout périphérique. A la vérité, ce prolongement était grêle et pauvre en éléments nerveux et la prolifération centrale avait été moins active que dans le premier cas. Mais il ne faut pas oublier que l'opération a mal réussi, que l'inflammation a été intense, et que le nerf a longtemps baigné dans un foyer de suppuration.

CHIEN X. — CÔTÉ DROIT. — *Réséction de 2 centim. Suture tubulaire. Reproduction intégrale. Seconde réséction 22 mois après la première. Suppuration persistante. Revivification très-imparfaite du bout périphérique.*

Le 2 Octobre 1882, on pratique sur le sciatique droit la même opération que sur le sciatique gauche, avec cette différence seulement que les deux bouts sont unis par un *drain d'osséine* au lieu de l'être simplement par un fil de soie.

Le 26 Janvier 1883, l'animal dévore, ici comme au pied gauche, une partie de ses orteils.

Le 24 Juillet 1884, soit 22 mois environ après l'opération, le nerf est mis à nu. Il apparaît avec son renflement habituel, mais relativement peu prononcé et se continue directement avec le bout périphérique. On le coupe juste au niveau de la première section, c'est-à-dire au milieu même du renflement, et l'on pratique une autre division plus bas, à l'endroit où les deux branches terminales du nerf vont s'écarter l'une de l'autre. Le tronçon est enlevé et mis dans l'alcool absolu après avoir passé par des alcools plus faibles.

Puis le bout central est inséré dans un *tube de caoutchouc* de 4 centim. de longueur dont l'extrémité inférieure, au lieu d'être suturée au bout périphérique, est simplement fixée aux muscles avoisinants par de la soie phéniquée. Malgré une dissection attentive, on ne réussit pas à découvrir le tibial postérieur derrière la malléole.

Le 1<sup>er</sup> Octobre, il se déclare une suppuration abondante. Une fistule s'établit; puis le membre se rétracte et l'animal maigrit.

Il succombe le 17 Janvier 1885.

A l'autopsie, on constate la même altération des muscles qu'au côté gauche. De plus un épanchement sanguin abondant remplit l'interstice musculaire; au milieu du sang se retrouve le drain de caoutchouc; il est à peu près intact, encore mué de ses fils, mais tout-à-fait libre dans la cavité. Le tronc lui-même est presque complètement détruit : il faut, pour le découvrir, remonter jusqu'à la partie supérieure de la cuisse.

Le bout périphérique est introuvable. On tombe seulement, beaucoup plus bas, sur un filament très-grêle occupant le trajet du péronier superficiel.

La portion du bout central que l'on est parvenu à extirper est mise d'abord dans une solution à 1/2 % de chlorure d'or, puis dans l'acide osmique à 1/2 %. Le petit tronçon musculo-cutané est porté directement dans une solution osmique d'abord très-faible (1/6 %) puis de plus en plus concentrée.

*Analyse histologique.* — Le tronçon prélevé chez l'animal vivant n'offre aucune particularité digne de remarque. L'organisation du névrome de régénération, la collusion avec le bout périphérique, la rénovation des anciens névricules s'effectuent dans les conditions typiques.

*Bout central extirpé après la mort de l'animal.* — Le segment que l'on a pu recueillir se montre profondément altéré. On retrouve cependant encore les vestiges des deux principaux névricules; mais leurs contours sont devenus diffus, leur structure est aréolaire et le manchon qui les entoure est composé d'un stroma fibreux épais renfermant des fascicules nerveux de dimensions assez considérables mais de nombre restreint. Le grand névricule présente en outre un détail assez curieux. Son axe est traversé par un fil de soie dont les fibres sont intactes et dans lequel n'a pénétré ni un globule sanguin ni une fibre nerveuse. Ce fil de soie est lui-même entouré à distance, comme par un *halo*, d'une couche mince et dense de tissu conjonctif parcourue par des fascicules nerveux à fibres tressées dont la direction est presque partout transversale. Entre le fil de soie et le cercle

en question, comme en dehors de ce dernier, se rencontre le tissu aréolaire qui forme, ainsi que je l'ai dit plus haut, le champ même du névricule.

Plus bas, le bout devient diffus, névromateux, et se perd dans un stroma conjonctif.

*Segment du péronier.* — Il se compose d'un grand nombre de névricules très-distincts, à gaine lamelleuse intacte, dont la plupart des fibres présentent tous les signes de la dégénérescence atrophique. En examinant de près, on constate cependant de la manière la plus positive que trois de ces névricules renferment encore quelques tubes nerveux *intacts* disséminés dans le champ névriculaire.

Ici donc, le bout central qui une première fois avait fourni les éléments nécessaires à une régénération parfaite s'est trouvé dans l'impossibilité de suffire à une seconde restauration. Non pas que la prolifération habituelle n'ait pas eu lieu, mais parce que les conditions de milieu étaient trop défavorables pour qu'elle pût aboutir.

Mais, chose bien remarquable, une branche périphérique offrait encore, même à un niveau très-éloigné du centre, un certain nombre de fibres vivantes. Ces fibres dérivait-elles du bout central et avaient-elles réussi à gagner par une voie détournée, comme j'en ai cité précédemment un exemple, le segment périphérique; ou bien provenaient-elles d'une anastomose périphérique ou de la récurrence? La seconde hypothèse me paraît devoir être considérée ici comme la plus vraisemblable.

CHIEN XI. — *Réséction d'un segment de 2 centim. Suture au drain d'osséine. Restauration imparfaite du bout périphérique. Nouvelle réséction portant sur le poplité interne, deux ans et demi après la première opération. Simple tubulisation du nerf. Reproduction extrêmement limitée.*

Le 3 Octobre 1881, chez un chien très-jeune (2 mois), on pratique sur le sciatique droit l'excision d'un segment de 2 centim. Les bouts sont réunis par un tube d'osséine de 3 centim.

Le 9 Octobre, la plaie est déjà presque entièrement cicatrisée. Le 14 Octobre, la guérison est complète.

Le 19 Mai 1884, c'est-à-dire plus de *deux ans et demi* après la première opération, on examine le tronc du nerf *in situ*, sans sacrifier l'animal.

On constate que la continuité du nerf, d'ailleurs libre de toute adhérence, est parfaitement rétablie. *Pas de renflement* au niveau de la section. La portion régénérée du nerf se distingue par sa gracilité, son aspect moins nacré et sa surface moins lisse. Elle mesure environ 16 millim.

On dissèque jusqu'au jarret de façon à arriver un peu au dessous de la bifurcation ; puis le *poplité interne* est sectionné assez haut et son bout central est inséré dans un drain d'ossoïne de petit calibre ayant 3 centim. de longueur. L'autre extrémité du drain, l'extrémité périphérique, est fixée à l'aide d'un point de suture aux parois musculaires de l'interstice. Quant au bout périphérique du même poplité interne, il est raccourci par l'ablation d'un segment de 2 centim., lequel est conservé dans le mélange éosiné ordinaire.

Le poplité externe reste libre et ne subit aucune nouvelle résection.

Le 17 Janvier 1885, donc *trois ans deux mois quinze jours* après la première opération et *huit mois* après la seconde, l'animal succombe. La plaie de la cuisse s'était rapidement cicatrisée; mais dans les derniers temps, une suppuration fistuleuse s'était établie au talon.

L'autopsie est alors pratiquée.

Le tronc du nerf, très-visible, est remarquablement flasque. Il présente un aspect strié particulier : ceci tient à ce que plusieurs de ses névricules étant presque translucides, les autres forment des raies blanches au milieu de la substance claire du cordon. Il se termine au milieu de la cuisse par un léger renflement olivaire.

Plus bas, à la partie moyenne du jarret, on découvre le *bout périphérique du poplité interne*. Le poplité externe et le péronier ne se retrouvent nulle part.

L'ossoïne a complètement disparu.

Le tout est enlevé et porté dans l'acide osmique à 1/6 % d'abord, puis dans des solutions de plus en plus concentrées.

Je dois ajouter qu'entre les deux opérations, 4 mois environ après la première, le cinquième orteil avait été désarticulé, plongé dans l'acide osmique et examiné séance tenante.

*Analyse histologique.* — *Segment prélevé sur le poplité interne lors de la seconde opération.* — On constate tout d'abord qu'il est formé par une sorte d'assemblage de névricules *anciens* et de névricules *nouveaux*.



Les premiers occupent la région axiale du cordon ; ils sont les plus volumineux et les plus nombreux et forment un système distinct. Tous ces névricules contiennent un très grand nombre de fibres en dégénérescence noduleuse et seulement quelques tubes vivants disséminés.

Les seconds, les névricules nouveaux, sont plus grêles que les précédents. Ils sont groupés en deux systèmes qui flanquent en quelque sorte, à droite et à gauche, le faisceau des anciens névricules. Les tubes qui les composent sont tous vivants et jeunes.

Les uns comme les autres sont d'ailleurs pourvus de gaines lamelleuses irréprochables. Mais aucun deux n'est entouré d'une couche neuro-aréolaire. On remarque seulement qu'ils sont doublés d'une lame assez épaisse de tissu conjonctif au lieu d'être plongés directement, comme à l'état normal, dans une masse adipeuse.

*Orteil enlevé 4 mois après la seconde opération.* — En explorant la face profonde du tégument, on y découvre une toute petite traînée grisâtre qui se montre composée de fibres incolores, très minces, sans myéline, difficiles à isoler, qui ne sont autre chose que des tubes nerveux en dégénérescence atrophique.

*Tronc du nerf avec son prolongement pris sur l'animal mort.* — Le manchon périneuriculaire est magnifique, ainsi que le tissu du névrôme. Celui-ci subit bientôt une sorte de bifurcation. L'un des tractus disparaît par une raréfaction progressive. L'autre, au milieu duquel ne tardent pas à se dessiner plusieurs névriculoïdes, se poursuit jusqu'au point où se termine le prolongement. Au fur et à mesure que l'on approche de son extrémité, on voit le tissu aréolaire se systématiser de plus en plus, tandis que les fascicules isolés tendent à disparaître. Cette systématisation aboutit en certains points à la formation de quelques petits névricules très-nets.

Tout près de l'extrémité, dans le renflement olivaire, surgissent plusieurs gros névricules (ceux du poplité interne) à contours diffus, entourés d'une couche encore épaisse de substance aréolaire et composés de fibres vivantes.

Enfin, la pointe terminale du renflement présente une structure névromateuse très-imparfaite et s'arrête presque aussitôt sans donner naissance à aucune formation névriculaire.

*L'osséine* a tout-à-fait disparu.

*Le bout périphérique du poplité interne recueilli chez l'animal mort* présente une dégénérescence complète.

L'animal a donc subi deux résections successives séparées

par un laps de 2 ans et demi. La première, portant sur le tronc du nerf, a été suivie d'une revivification imparfaite du bout périphérique; des névricules de nouvelle formation ont bien pénétré dans le bout périphérique, mais les névricules anciens n'ont reçu que quelques fibres vivantes provenant du segment central. La seconde, intéressant seulement le poplité interne, a donné un résultat presque nul au point de vue de la régénération. Il est vrai que la seconde opération avait été pratiquée de telle sorte que la rencontre avec le bout périphérique ne pouvait avoir lieu; mais le bout central lui-même est resté presque complètement stérile.

Les conditions étaient pourtant dans l'espèce aussi favorables que possible. L'animal était très jeune; les opérations ont été exécutées sans le moindre accident; la suture tubulaire a été appliquée dans les deux cas; la réunion des plaies s'est faite sans suppuration; enfin, le délai qui s'est écoulé entre les deux résections a été considérable puisqu'il a dépassé deux ans et demi, et il s'est encore écoulé huit mois entre la seconde opération et le jour de l'autopsie. Ce qui prouve, ainsi que des observations précédentes tendaient déjà à le démontrer, que les régénérations *de seconde main* ne pourront s'obtenir que dans des conditions exceptionnelles.

#### ÉPICRISE.

Des faits individuels qui viennent d'être exposés il reste à dégager la formule synthétique de la régénération consécutive à la section des nerfs.

Tout d'abord, en parcourant les observations qui précèdent, on reconnaît immédiatement que certains résultats se reproduisent dans tous les cas où rien ne vient entraver la restauration du nerf; que d'autres au contraire sont inconstants; que d'autres enfin sont tout-à-fait exceptionnels. Les premiers seuls doivent servir à constituer le type, ou si l'on veut, à tracer le *schéma* du processus. Il faut donc s'attacher avant tout à les distinguer des autres et les soumettre à une étude

approfondie. Or, voici, sous sa forme la plus succincte, la série de ces faits :

I. *Prolifération des tubes nerveux du bout central et exode des fibres nouvelles* ;

II. *Dégénération des fibres nerveuses appartenant au même segment* ;

III. *Formation d'un névrome de régénération* ;

IV. *Organisation de névricules nouveaux aux dépens de ce névrome* ;

V. *Collusion ou non du prolongement central avec le bout périphérique* ;

VI. *Dégénération et éventuellement revivification ultérieure du segment séparé du centre*.

Examinons de près chacun de ces points :

#### I. Prolifération et exode.

Il s'agit ici d'un phénomène de premier ordre puisque sans lui la régénération ne pourrait avoir lieu. On doit se demander d'abord en quoi consiste cette *prolifération*, quelle est sa cause déterminante et quelle est au juste sa valeur neurogénique. Il n'est pas non plus sans intérêt de déterminer son siège précis, c'est-à-dire de savoir où elle commence et où elle finit.

De même, pour l'*exode*, il importe de préciser la façon dont il s'accomplit, ainsi que la direction et l'étendue de la traînée nerveuse de nouvelle formation.

Il y a lieu enfin, bien que ce soit là un point accessoire, de s'assurer s'il existe ou non une corrélation constante entre l'aspect macroscopique et la composition histologique du nerf et de ses dépendances.

Je vais essayer de résoudre ces différentes questions à l'aide des données recueillies au cours de mes recherches.

1° *Mode de formation des fibres nouvelles*. — On a décrit jusqu'ici deux modes de prolifération des tubes nerveux. Le premier, indiqué par *Key* et *Retzius* dans leur grand ouvrage,

et que l'on rencontrerait à l'état normal chez l'homme, consiste en une sorte *d'émission collatérale*. Une ou deux fibres s'embranchent sur le tube primitif comme un pétiole sur une tige, au niveau d'un étranglement annulaire.

Le second, observé d'abord sur le bout périphérique des nerfs sectionnés par *Remak* (1), puis, plus récemment, sur le bout central par *Ranvier* (2), *Neumann* (3) et *Hehn* (4), se caractérise par une production simultanée d'un assez grand nombre (4, 5 et même plus) de fibres nouvelles. C'est aux dépens du cylindraxé que se développent les éléments de seconde génération. Le cylindre commencerait par se tuméfier, puis se diviserait longitudinalement en fibrilles dont chacune s'entourerait ultérieurement d'une gaine myélinique et d'une gaine de Schwann et dont la réunion formerait de minuscules faisceaux à importance graduellement croissante. Ici comme dans le bourgeonnement latéral, ce serait encore au niveau d'un des derniers étranglements que s'effectuerait la multiplication. La gaine de Schwann enveloppant le faisceau des fibres nouvelles finirait, d'après *Neumann* et *Eichhorst* (5), par se fondre dans le tissu de l'endonèvre.

Il existerait donc deux modes de prolifération : le *bourgeonnement latéral* ou *drageonnement* et la *fissiparité*. Je n'ai pu trouver nulle part, dans mes nerfs sectionnés, la trace d'un processus analogue à celui qu'ont fait connaître *Key* et *Retzius*. Les histologistes suédois ne l'ont d'ailleurs observé, je me hâte de le dire, que dans des conditions physiologiques.

(1) REMAK. *Ueber die Wiedererzeugung von Nervenfasern*. (Virchow's Archiv, Bd XXIII, 1862.)

(2) RANVIER. *De la régénération des nerfs*. (Comptes-rendus, 24 Février 1875.)

(3) NEUMANN. *Ueber Degeneration und Regeneration zerquetscher Nerven*. (Archiv f. mikr. Anat. Bd XVIII, 1880.)

(4) HEHN. *Ueber Nervenmaht*. (Antritt's Vorlesung. Wratsch, 1880.)

(5) EICHHORST. *Ueber Nervendegeneration und Nervenregeneration*. (Virchow's Archiv, Bd LIX, 1874.)

J'ai vu au contraire très-nettement, dans tous les cas où je l'ai cherché, le mode de prolifération décrit par *Ranvier*. Seulement, j'ai constaté que la gaine *médullaire* primitive se maintenait elle-même pendant assez longtemps autour des cylindraxes secondaires et que ces derniers s'entouraient d'une gaine vitreuse, puis d'une couche myélinique propre avant la disparition complète de la gaine myélinique commune. Il est vrai de dire qu'au début, les gaines secondaires sont extrêmement minces et ne réduisent que modérément l'acide osmique (1); mais elles n'en sont pas moins pourvues de magnifiques incisures. Les gaines de Schwann des nouveaux éléments se forment vraisemblablement aux dépens des cellules de la gaine primitive, car ces dernières se sont considérablement multipliées et viennent presque immédiatement s'interposer entre les fibres nouvelles.

Ces fibres secondaires, qui possèdent, on le voit, tous les attributs de la juvénilité, subissent évidemment une multiplication ultérieure, car on constate l'accroissement rapide de leur nombre et l'augmentation du diamètre des fascicules qu'elles ne tardent pas à constituer. Comment s'opère cette multiplication? On voit les fibres nouvelles prendre des dimensions plus considérables et subir une *maturation* graduelle. Mais une ou plusieurs d'entre elles croissent et mûrissent plus vite que les autres et donnent naissance, par un procédé semblable à celui qui s'observe dans la première génération, à une série de fibres tertiaires qui se subdivisent à leur tour.

Pendant ce temps, la gaine fibrillaire nucléée de *Key* et *Retzius*, sous l'influence d'une poussée hyperplastique des plus actives, prend un développement considérable tout en présentant une multiplication marquée de ses éléments cellu-

---

(1) VIGNAL. (*Mémoire sur le développement des tubes nerveux chez les embryons de mammifères* Arch. de physiol. III<sup>e</sup> série, t. I. 1883, p. 313) a noté le fait que chez l'embryon, la myéline prend une teinte de plus en plus foncée par l'action de l'acide osmique au fur et à mesure que l'âge de l'embryon augmente.

lares. En sorte que chaque fascicule se trouve entouré d'une espèce d'adventice épaisse, compacte et riche en cellules.

Le fait que j'ai pu observer ce processus en pleine activité chez des chiens opérés *depuis plusieurs années* tend à prouver que le travail neurogénique, qui, d'après *Ranvier*, débute quelques jours après la section, se poursuit presque indéfiniment dans le bout central des nerfs sectionnés.

2° *Valeur neurogénique de la prolifération du bout central.*

La multiplication des fibres nouvelles dans le bout central est la condition *sine quâ non* de toutes les formations nerveuses ultérieures; mais existe-t-il un rapport constant entre l'effort proliférateur et l'importance des produits nerveux définitifs? Si l'on s'en tient aux données fournies par l'ensemble de mes observations, on devra considérer comme plus que douteuse l'existence de cette corrélation.

Chez le chien IV, par exemple, le développement considérable du renflement contraste singulièrement avec la gracilité du névricule terminal. Pour le chien VII, bien que l'hypertrophie des névricules centraux fût des plus accentuées, il ne s'est produit aucune formation névriculaire nouvelle. D'autre part, chez le chien II, côté gauche, où la prolifération du bout central était des moins actives, on a pu observer l'émission de névricules collatéraux volumineux. On pourrait objecter, pour ce dernier cas, que les fibres en excès ont eu tout le temps de se résorber. Mais l'objection trouverait sa réponse dans ce fait que chez le chien II, le délai n'a pas dépassé celui du chien IV et qu'il a été notablement intérieur à celui du chien VII.

Il faut donc bien admettre que d'autres conditions interviennent pour modifier dans un sens ou dans l'autre le résultat définitif du processus : conditions d'âge, de santé générale, et surtout de milieu.

3° *Siège et limites de la prolifération.* — Le nerf sciatique, chez le chien, se compose invariablement de deux névricules volumineux mais d'un diamètre inégal, représentant respecti-

vement le poplité interne et le poplité externe, et d'un nombre indéterminé de névricules beaucoup plus petits. Or, dans les cas de section complète, c'est par le plus grand des névricules que débute le procès générateur. Il n'entreprend qu'ultérieurement et dans une mesure relativement restreinte les autres névricules. C'est également là qu'il manifeste la plus grande activité.

J'avais signalé déjà cette particularité dans mon premier mémoire. Comme mon observation portait sur un seul cas, il y avait lieu de se demander si cela ne résultait pas d'une prédisposition individuelle. Mais la constance du fait, telle qu'elle ressort de mes nouvelles observations, démontre qu'il est l'expression d'une loi biologique qui ne semble souffrir aucune exception.

J'ai constaté en outre que, des deux grands névricules, c'est d'habitude le plus considérable, le poplité interne, qui prolifère ne premier lieu. Il existerait donc une relation directe entre le volume des névricules et leur aptitude neurogénique.

La raison du fait n'est pas facile à trouver. Peut-être réside-t-elle dans l'abondance relative des sucres parenchymateux jointe à l'ampleur des communications vasculaires sanguines.

Une règle non moins absolue est celle qui préside à la localisation du processus proliférateur dans l'intérieur même du névricule. C'est en effet toujours par la *zone marginale* que débute la multiplication des fibres.

Ici encore, la constance du phénomène doit le faire attribuer à une disposition organique préexistante. Quelle peut-être cette disposition? Il suffit de jeter un coup d'œil sur la coupe d'un nerf injecté suivant les procédés de *Ranvier* et de *Key-Retzius* pour s'apercevoir que dans toute l'étendue de la couche corticale du névricule, les espaces lymphatiques correspondant aux cloisons sont plus développés que partout ailleurs : il y a donc là comme une abondante réserve de sucres nutritifs dans laquelle les fibres marginales peuvent venir puiser largement et dont elles peuvent extraire les principes nécessaires à leur

développement hyperplastique. D'un autre côté, les parois plus ou moins mobiles de ces larges espaces lymphatiques sont toujours prêtes à céder sous la pression des éléments nouveaux : pour se faire place, ceux-ci n'ont besoin que d'un léger effort. Il existe donc, dans la zone sous-jacente à la gaine lamelleuse un ensemble de conditions favorables que l'on ne rencontre point dans la région axiale et qui peuvent expliquer jusqu'à un certain point la localisation marginale de la prolifération.

S'il est constant que la prolifération intéresse d'une façon toute spéciale la région marginale des grands névricules, la *hauteur* au niveau de laquelle elle débute n'a par contre absolument rien de fixe. D'après les notations que j'ai recueillies, elle varierait *d'un et demi centimètre à deux centimètres et demi* au dessus de l'extrémité du bout central : en moyenne donc, à *deux centimètres* du point de section. La prolifération, on le voit, débute assez haut, plus haut qu'on ne le supposerait si l'on s'en tenait aux indications d'ailleurs un peu vagues fournies sur ce point par *Ranvier*. Il est vrai que les conditions étaient différentes, mes observations ayant porté sur des animaux opérés depuis très longtemps.

Dans les cas de ligature, et non de section, il semble que la prolifération débute beaucoup plus bas, à quelques millimètres seulement au dessus de la ligature. (Chien IX, côté gauche).

Mais jusqu'où s'étend la prolifération ? Il est bien difficile d'en fixer la limite inférieure. Chez l'un de mes chiens (I), j'ai trouvé des traces manifestes de prolifération jusqu'à près de six centimètres au dessous de l'extrémité du bout central, dans les névricules de nouvelle formation et autour d'eux. Chez le chien V, j'ai pu observer les signes d'un travail proliférateur, mais cette fois dans l'intérieur même des anciens névricules revivifiés, jusqu'à l'extrémité du membre.

3° *Exode*. -- Loin de se cantonner dans le névricule au sein duquel elles ont pris naissance, les fibres nouvelles ten-



dent à se répandre au dehors. A peine nées, elles commencent leur exode.

J'ai déjà fait connaître antérieurement le mécanisme de cette émigration. Il ne me reste plus qu'à compléter l'exposé de mon premier mémoire par quelques observations nouvelles.

Comme on devait le présumer, c'est par les *couches internes de la gaine lamelleuse* que débute la diffusion des fibres. Les cellules endothéliales des lamelles se gonflent et se multiplient. C'est là le phénomène initial. Il est tellement caractéristique qu'il permet de déterminer à l'avance les points où va se produire l'infiltration nerveuse. Sous l'influence de cette prolifération cellulaire, les lamelles s'écartent les unes des autres de façon à ménager entre elles de petites cavités oblongues, dans l'intérieur desquelles on trouve souvent des cellules arrondies détachées de la paroi.

Dans les vides laissés entre les éléments cellulaires viennent s'insinuer les fibres nouvelles. Ce n'est donc pas la pression des éléments exodiques qui déterminent l'écartement des lamelles; mais ce sont ces dernières qui se séparent à l'avance pour livrer passage aux tubes nerveux.

Chose remarquable, la zone périneuriale de l'épinèvre se montre déjà envahie par les éléments nouveaux, alors que la couche *externe* de la gaine lamelleuse semble encore indemne de toute infiltration nerveuse. Comme les fibres nouvelles ont dû forcément franchir cette couche externe pour atteindre l'épinèvre, il faut admettre que leur passage à travers les lamelles extérieures rencontre peu d'obstacle et qu'elles s'échappent en conséquence dans une direction plus horizontale.

Il s'écoule d'ailleurs un certain délai entre le moment où les fibres commencent à se multiplier à l'intérieur des névri-cules et l'instant où les premières fibres nouvelles font leur apparition dans le champ épineurial. C'est en moyenne à 9 ou 10 millim. de l'extrémité inférieure du bout central que se trouve accompli l'exode des *premières* fibres. Chez le chien III, côté gauche, c'est à 6 millim. seulement du point de section que l'émigration commençait.

Une fois sorties du névricule, les fibres prolifèrent de plus belle et forment autour des névricules, d'abord de simples protubérances, puis une couche continue qui augmente rapidement d'épaisseur.

A propos des protubérances dont je viens de parler, il est à remarquer qu'elles sont d'abord exclusivement composées d'un stroma conjonctif absolument dépourvu de fibres nerveuses et de graisse. C'est seulement plus tard que ces masses conjonctives se neurotisent. Il se produit donc ici quelque chose d'analogue à ce qui se passe dans la gaine lamelleuse où l'on voit se dessiner à l'avance les trajets des fibres nerveuses.

Il est à noter aussi que la première apparition des fibres nouvelles se fait généralement, en dehors du grand névricule, à l'opposé du point par lequel celui-ci regarde son voisin. Et quand les principaux névricules sont entrepris tous deux, on peut s'assurer que la portion internévriculaire du champ épineurial résiste très-longtemps à l'invasion. Cette particularité est évidemment sous la dépendance d'une influence mécanique : il existe en effet autour des circonférences extérieures des névricules une large zone adipeuse aisément perméable, qui fait plus ou moins défaut entre leurs circonférences internes. Plus tard seulement l'infiltration nerveuse envahit la région réfractaire et enveloppe d'un *manchon* complet le cylindre névriculaire.

Il est exceptionnel de voir un manchon ininterrompu se constituer d'emblée. Le fait a été cependant observé chez le chien IV. Il est moins rare de voir le manchon rester mince et discontinu (chien II, côté gauche et chien V) ou acquérir des dimensions relativement énormes comme chez le chien IV (pl. VI, fig. 1). Il est d'ailleurs exposé à subir, même après sa formation, des alternatives nombreuses. Tantôt il se maintient sans solution de continuité; tantôt il se divise en segments isolés; tantôt il s'amincit après avoir augmenté de volume; d'autres fois encore, il s'écarte du névricule pour s'en rapprocher ensuite. Il arrive même qu'il s'interpose une couche adipeuse entre le névricule et lui.

On a pu voir enfin qu'il s'organisait parfois, dans l'intérieur de sa substance, des groupes de fascicules volumineux, prismatoïdes, nettement circonscrits, ressemblant à des névricules rudimentaires, mais que toujours ces espèces de névriculoïdes se désagrégeaient par la suite.

Si l'on compare les fibres nouvelles encore incluses dans le névricule avec les fibres émigrées, on constate dans leur disposition et leur groupement respectifs des différences frappantes.

Les fibres *intranévriculaires* sont toutes rectilignes ou très-légèrement ondulées, sauf chez le chien II, côté gauche et le chien X, côté gauche, où elles ont formé en un point circonscrit un véritable *névrome* microscopique. Nulle part non plus elles ne se réunissent en gros faisceaux.

Dans la couche *circumnévriculaire*, les fibres commencent encore par être rectilignes et longitudinales; mais bientôt elles s'infléchissent et s'entrecroisent dans tous les sens et forment parfois des paquets volumineux.

La raison de ces différences réside manifestement encore dans les conditions physiques du milieu. Les fibres intranévriculaires suivront naturellement la direction des fibres anciennes parce que c'est en côtoyant ces dernières que leur croissance rencontrera le moins d'obstacles. Les éléments extranévriculaires tombent au contraire immédiatement dans la masse conjonctive qui s'est substituée au préalable à la graisse épineurale.

Au moment où commence l'exode, cette masse est encore molle et perméable et les éléments nerveux peuvent la parcourir en droite ligne. Mais plus tard la résistance du stroma, devenu plus fibreux et plus compacte par le fait de la sclérose, force les fascicules nerveux à changer de direction. Ceux-ci cherchent péniblement leur voie à travers le feutrage cicatriciel; ils ondulent et se contournent comme les faisceaux conjonctifs entre lesquels il est obligé de ramper. De là ce lacis nerveux qui communique à l'ensemble du tissu son aspect *aréolaire*.

C'est encore à l'intervention d'une condition mécanique qu'il

convient de recourir pour expliquer l'apparition des petites traînées nerveuses, parfois même des véritables manchons que j'ai rencontrés souvent autour des *vaisseaux* satellites du nerf. (Chiens II, III côté gauche, IV, et X côté gauche.) Des fibres égarées loin du névricule auront pénétré pour ainsi dire accidentellement dans la gaine vasculaire et trouvant là, en même temps qu'un tuteur constitué par la paroi du vaisseau, un espace longitudinal bien circonscrit et rempli d'un tissu lâche, elles s'y sont multipliées à l'aise et se sont mises à suivre la voie facile qui s'ouvrait devant elles. (Pl. VI, fig. 8.)

Que devient définitivement la *gaine* lamelleuse au milieu de ce travail incessant de prolifération et d'émigration?

Bornée d'abord aux couches internes, la dissociation des lamelles finit par atteindre la zone extérieure de la gaine. Il arrive un moment où la membrane névriculaire est complètement infiltrée de fascicules nerveux. En même temps, la substance propre des lamelles subit une métamorphose qui la rend absolument semblable au tissu stromatique de la couche neuro-aréolaire. La région marginale du névricule s'est également transformée : la substance endoneuriale s'y est épaissie et les fascicules nerveux ont atteint des dimensions plus considérables; en sorte qu'à ce stade avancé du processus, toute la zone corticale du névricule a pris une apparence presque identique à celle du manchon. Il n'existe plus alors de ligne de démarcation bien sensible entre la périphérie du champ névriculaire d'une part et le manchon circumnévriculaire de l'autre. Généralement cette évolution n'est entièrement accomplie qu'au voisinage immédiat du point de section. (Pl. VI, fig. 5.)

5° *Direction et étendue du surgeon nerveux.* — Lorsque les rapports du nerf n'ont pas été intentionnellement altérés, la traînée nerveuse qui succède au bout central poursuit directement son trajet vers la périphérie. Il peut se rencontrer à la vérité des fibres et des faisceaux qui vont se perdre dans les tissus ambiants; mais la grande masse parcourt longitudinalement et sans dévier de la ligne droite l'interstice musculaire.

Mais qu'advient-il lorsque le bout central lui-même a été artificiellement écarté de sa direction normale, lorsque, par exemple, on l'a renversé en partie de façon à donner au segment central une direction ascendante? La traînée suivra-t-elle alors la direction primitive du nerf, ou bien remontera-t-elle vers sa racine comme le bout dont elle émane? ou bien encore se prolongera-t-elle dans les deux sens à la fois?

L'expérience pratiquée chez le chien IX, côté droit, répond péremptoirement à cette question : c'est la troisième éventualité que l'on verra se réaliser, à savoir que la branche *directe* fournira une traînée centrifuge et la branche *récurrente* un prolongement centripète.

Il y a plus. Une autre traînée, émanant du point où l'anse nerveuse commence à remonter vers le centre, descendra directement vers l'extrémité du membre, formant ainsi comme un prolongement périphérique à la traînée récurrente. Comme le fond même de l'anse, c'est-à-dire la portion transversale du nerf, ne donne lieu à aucune émission ni même à aucune prolifération nerveuse, les traînées dont je viens de parler forment deux systèmes *distincts, longitudinaux et parallèles*.

Si donc, dans les résections ordinaires, le prolongement néo-nerveux se dirige vers la périphérie, ce n'est point parce qu'il émane du bout central sectionné, mais tout simplement parce qu'il trouve au-dessous de la section un milieu plus favorable à une progression directement centrifuge : l'interstice musculaire qu'il rencontre devant lui forme en effet un espace relativement vide où la résistance est moindre que partout ailleurs. Et si plus bas, après avoir rejoint le bout périphérique, il continue son trajet vers l'extrémité du membre, c'est qu'il trouve là encore, entre les névricules et surtout dans l'intérieur des névricules, des voies toutes tracées qu'il peut parcourir sans effort.

Nous avons donc ici une nouvelle preuve de l'influence puissante et incontestable qu'exercent les conditions mécaniques sur le processus de la restauration nerveuse.

La même action se manifeste d'une façon non moins évidente

lorsque au lieu d'une section, on pratique une simple ligature du nerf comme chez le chien IX, côté gauche : la formation périneurculaire se montre en effet impuissante à contourner l'obstacle que lui oppose le fil dont le nerf est entouré; elle s'arrête net ou peu s'en faut au niveau même de la ligature.

5° *Cause déterminante de la prolifération.* — Quelque simple que paraisse un processus normal ou pathologique, la cause en est toujours complexe. La prolifération consécutive à la section des nerfs n'échappe pas à cette inéluctable règle.

On peut poser en principe que tous les cylindraxes restés ne communication avec leur centre possèdent une tendance virtuelle à croître indéfiniment et d'une façon ininterrompue. Que l'on divise transversalement le tube nerveux, et cette disposition se traduira en fait : le cylindraxe se mettra presque aussitôt à pousser son prolongement vers la périphérie.

Mais si le principe de la *croissance centrifuge* des cylindraxes se trouvait seul en jeu, toutes les fibres indistinctement devraient prendre part à la régénération. Or, nous avons vu que le travail en question se répartit d'une façon très-inéegale. D'abord, c'est la région marginale du névricule qui d'habitude en fait presque tous les frais : il est même des cas où la zone axiale semble y rester absolument étrangère. Puis il est un bon nombre de fibres anciennes qui non seulement ne donnent lieu à aucune espèce de bourgeonnement mais subissent même une dégénération complète.

Il est évident que cette double dérogation à la *loi de la récescence* a sa raison d'être dans l'intervention de circonstances particulières. Parmi ces dernières figure en première *l'irritation traumatique*.

S'il paraît, à première vue, que l'irritation déterminée par la section doive porter uniformément sur l'ensemble des fibres névriculaires et qu'elle doive dès lors produire chez toutes les mêmes lésions, on pourra s'apercevoir, en examinant les choses de près, qu'elles se passent en réalité tout autrement. En effet, indépendamment de l'insulte résultant du trauma auquel ils ont

été directement soumis, les tubes nerveux subissent encore ici une autre atteinte qui, pour n'être pas directe, n'en est pas moins effective. C'est celle de l'inflammation de la gaine et aussi du tissu épineurial. L'*épineurite* et surtout la *périneurite* se sont montrées en effet dans tous les cas. Cela étant, n'a-t-on pas le droit de penser que parmi les éléments composant le névricule, ce seront précisément les faisceaux marginaux, c'est-à-dire ceux que leur situation met le plus directement en rapport avec les tissus enflammés, qui ressentiront le plus vivement les effets de cette inflammation? Ils recevront de ce chef comme un supplément d'irritation dont l'influence se traduira, soit par une activité neurogénique plus intense, soit par une résorption plus rapide des produits de la dégénération, résorption sans laquelle la recrescence des cylindraxes ne parviendrait point à s'accomplir. Ne faut-il pas en effet que les derniers segments du tube nerveux deviennent libres pour que le cylindraxe puisse grandir?

D'autre part, en se développant plus spécialement dans les régions marginales, la tuméfaction inflammatoire amènera fatalement, étant donnée l'inextensibilité de la gaine, une compression des parties centrales. Privées de leur apport nutritif normal, ces dernières ne tarderont pas à dégénérer, ou bien, si elles l'ont fait déjà, ne réussiront jamais à se débarrasser des produits de la dégénérescence. De là l'infécondité définitive de la plupart des fibres axiales.

Ainsi s'explique le contraste si marqué que j'ai eu l'occasion de signaler entre les zones corticale et axiale des névricules du segment radulaire.

La *multiplication* des cylindraxes n'a pas été observée, que je sache, dans les névrites simples. Il ne se produit guère, dans ces cas, qu'une infiltration globulaire et exsudative du tissu endoneurial et une tendance à l'atrophie directe des fibres nerveuses analogue à celle qui se montre dans le bout périphérique des nerfs sectionnés. Ce n'est donc pas l'inflammation pure et simple qui détermine la segmentation fibrillaire des cylindraxes. On ne peut l'attribuer non plus au fait spécial de

la section, car la simple ligature donne lieu, ainsi qu'on l'a vu, à la même multiplication (Chien IX, côté gauche.) Il y a donc là une énigme dont le mot est encore à trouver. En attendant que la question soit objectivement résolue, voici une explication que l'on pourrait au moins, me semble-t-il, considérer comme plausible :

Le trauma amène une dégénérescence des segments terminaux des fibres du bout central. Cette altération dégénérative remonte, comme je l'ai démontré, à une assez grande distance au-dessus du niveau de la section. Des recherches antérieures ont prouvé de plus qu'elle était universelle. On aura donc, à un moment donné, entre l'extrémité du bout central et le niveau où cesse la dégénérescence, un segment névriculaire uniquement composé de fibres dégénérées, et immédiatement au-dessus de ce segment, un névricule sain que l'inflammation elle-même n'aura guère pu atteindre en raison de sa situation élevée. Il s'établit là, en d'autres termes, une démarcation plus ou moins nette entre le segment intact et le segment dégénéré. Que l'impulsion régénératrice commence alors à se faire sentir, et les bouts des cylindraxes appartenant à la portion vivante *tendront* aussitôt à s'allonger; mais ils rencontreront dans le *caput mortuum* qui encombre les tubes du segment altéré une véritable barrière qui s'opposera, *momentanément au moins*, à leur accroissement longitudinal. Leur expansion transversale pourra par contre s'effectuer à l'aise, puisque ni la prolifération des éléments endoneuriaux, ni l'intrusion des globules blancs, ni l'accumulation des liquides ne viendront y porter obstacle. Ils seront en état de s'élargir, mais non de s'allonger. Dans ces conditions, ne devra-t-on pas s'attendre à voir les fibrilles dont se compose normalement le cylindraxe s'écarter les unes des autres du moment où elles se mettront à croître, comme les poils d'un pinceau à pointe coupée dont l'extrémité est pressée perpendiculairement contre une surface résistante? Si les produits de l'obsolescence viennent à disparaître ultérieurement, les cylindraxes secondaires prendront leur essor vers la périphérie; si, au contraire,



comme cela arrive dans la région axiale, les résidus myéliniques ne parviennent point à se résorber, la récrescence n'aura pas lieu.

On pourrait objecter que la multiplication des fibres s'observe aussi en dehors de la gaine et se poursuit bien au-dessous du niveau de la section, c'est-à-dire dans des régions dépourvues de fibres anciennes et où, par conséquent, il ne peut plus être question de produits dégénérés. Mais il faut bien reconnaître qu'en échange, les fibres nouvelles viennent s'y heurter à chaque instant contre d'autres obstacles; elles doivent en effet s'y rencontrer fréquemment avec d'autres fascicules nerveux et se frayer péniblement leur voie à travers les faisceaux serrés du tissu conjonctif.

Un nerf ayant déjà fait les frais d'une première régénération est-il capable de subvenir à ceux d'une restauration ultérieure? C'est là une question intéressante à résoudre, car une solution affirmative impliquerait la possibilité de fabriquer des nerfs en nombre pour ainsi dire illimité. Pour élucider ce point, j'ai soumis deux chiens à des résections itératives. Chez le premier, l'intervalle entre les deux opérations a été de 22 mois; chez le second, de 2 ans et demi. Dans un cas seulement j'ai obtenu un résultat plus ou moins satisfaisant: malgré l'établissement d'une suppuration persistante, le nerf a poussé, après la deuxième résection, un prolongement de plusieurs centimètres. Les autres, car j'ai opéré les animaux des deux côtés, n'ont donné que des proliférations avortées. Il est vrai de dire que dans toutes ces expériences, les animaux ont très mal supporté la seconde opération, en dépit des soins qui avaient été pris pour éviter la suppuration. Je ne doute point qu'en perfectionnant la technique et en plaçant les animaux dans des conditions meilleures, on ne parvienne à obtenir plusieurs restaurations successives.

6° *Rapport entre la prolifération nerveuse et l'aspect macroscopique du nerf.* — C'est dans la multiplication des fibres qu'il faut chercher la cause principale, mais non exclusive, de

la formation du *renflement*. Généralement en effet, l'accroissement de volume du tronc nerveux au niveau de la section est en raison directe de l'hyperplasie nerveuse. Cette corrélation se constate à l'évidence chez le chien IV où l'on voit un manchon énorme coïncider avec un renflement volumineux. Elle se manifeste également chez le chien II où l'on observe la coïncidence d'une tuméfaction à peine sensible avec une prolifération des plus restreintes.

Les deux autres facteurs qui concourent à la formation du renflement sont :

1° La tuméfaction du tissu endoneurial qui augmente dans une notable proportion le diamètre des grands névriques ;

2° La substitution à la graisse épineuriale d'une couche plus ou moins épaisse de tissu conjonctif compacte ;

3° La dégénérescence des fibres du bout central ; mais cette dernière condition n'exerce qu'une influence peu appréciable sur l'accroissement des dimensions transversales du nerf.

On considère en général le renflement comme une formation *temporaire* destinée à subir à la longue une atrophie inévitable. Ceci n'est ni formellement vrai, ni absolument faux. Il est hors de doute que le renflement tend à diminuer de volume par la rétraction ultérieure de la couche conjonctive épineuriale et un peu aussi par la résorption des produits de la dégénérescence. Mais si la sclérose du tissu stromatique et la reprise des détritiques myéliniques s'accomplissent en réalité, on peut affirmer que dans la plupart des cas, elles ne s'effectuent qu'avec une lenteur extraordinaire. Il arrive en effet qu'après un délai de 18 à 20 mois, les produits de la dégénérescence ne sont pas entamés ; et d'autre part, la couche fibreuse a pris même avant ce temps une densité si grande qu'il ne lui est plus guère possible de subir encore par la suite une réduction de volume bien considérable.

## II. Dégénérescence du bout central.

Tout d'abord il y a lieu de se demander si la dégénérescence du bout central est ou non un phénomène constant.

Je ne l'ai pas observée dans le cas qui a fait le sujet de mon premier travail; je ne l'ai pas rencontrée davantage chez le chien I. Mais elle s'est présentée plus ou moins nettement dans tous les autres cas. *Ranvier, Engelmann, Leegaard* et d'autres en ont d'ailleurs toujours constaté l'existence après la section et la ligature et ont même essayé d'en préciser l'étendue. Il serait donc irrationnel de conclure des résultats négatifs des deux premières observations à l'inconstance du phénomène. Suivant toute vraisemblance, la dégénérescence s'est établie dans les deux cas en question comme dans les autres; mais la longueur du délai qui s'est écoulé entre l'opération et l'examen du nerf, et sans doute aussi certaines conditions individuelles favorables ont permis la résorption intégrale des produits de la dégénérescence.

1° *Caractères de la dégénérescence.* — Quelle est maintenant la *nature* de cette dégénérescence qui affecte le bout central? Est-elle identique à celle du bout périphérique ou présente-t-elle des particularités qui l'en distinguent?

Si je n'avais eu sous les yeux que le nerf du chien II, côté droit, ou celui du chien III, côté droit, j'aurais été tenté d'opiner dans le dernier sens. L'absence presque complète de résorption du *caput mortuum* myélinique, la rareté des éléments nucléaires, la persistance d'un cylindraxe épais, régulier et colorable dans des tubes nerveux sectionnés depuis plus d'un an, tout cela offrait en effet un remarquable contraste avec l'aspect noduleux ou atrophique des fibres périphériques, avec la luxuriation de leurs noyaux, avec la disparition totale et universelle des cylindraxes. Même dans les cas où les différences sont moins tranchées, il n'existe presque jamais une similitude parfaite entre les deux processus. C'est ainsi que la tuméfaction des fibres est généralement plus considé-

rable dans le bout central, que la phase noduleuse et la phase atrophique y sont beaucoup moins communes, que la rétraction du tissu endoneurial y est modérément accentuée, que la prolifération nucléaire y est nulle ou à peu près nulle.

Mais si l'on passe en revue toute la série, on constate que ces écarts ne se rencontrent pas tous simultanément et qu'ils deviennent même, dans certains cas, très difficilement appréciables. On n'est donc pas en droit d'affirmer que la dégénérescence du bout central *consécutive à la section* se distingue par des traits *essentiels* de la dégénérescence du bout périphérique.

Les différences que je viens de signaler s'expliquent d'ailleurs sans effort par cette circonstance que l'altération dégénérative du bout central est le fait du trauma d'abord, puis de l'inflammation qui lui succède, tandis que la raison de la dégénérescence du bout périphérique réside dans la rupture de ses communications avec le centre. Les fibres succombent dans les deux cas et le font sans doute à peu près simultanément. Seulement, les métamorphoses posthumes qu'elles subissent paraissent évoluer, au moins dans certains cas, plus rapidement chez les unes que chez les autres. Il résulte en effet des recherches de *Cajo Peyrani*(1) que les cylindraxes appartenant au *bout périphérique* des nerfs sectionnés sont déjà réduits vers la fin du premier septénaire à des points ou à des stries de forme généralement ondulée, et que tout vestige de cylindraxe a disparu complètement et définitivement 16 à 18 jours après l'opération.

Or ici, dans le bout central de nos sciatiques, on retrouvait parfois encore des cylindraxes morphologiquement intacts, on peu s'en faut, après un délai de 18 mois (chien II, côté droit) et même de 21 mois et demi (chien III, côté droit). Toutefois, une pareille lenteur dans l'involution dégénérative

---

(1) C. PEYRANI. *Ueber die Degeneration durchschnittener Nervenfasern.* (Biolog. Centralblatt, Bd III, n° 1, 1885.)

du bout central est loin de s'observer chez tous les sujets. Pour le chien III, côté gauche et le chien V, par exemple, l'obsolescence centrale atteint le même degré que l'altération périphérique.

Quoi qu'il en soit de la diversité des formes que peut affecter la dégénérescence centrale dans les cas de *section*, elles ont toutes ceci de commun que l'altération porte principalement et primitivement sur la gaine myélinique, et que la résorption de la myéline est consécutive à sa segmentation et à sa métamorphose grasseuse. Il semble ne pas en être de même dans le cas de simple *ligature*.

Chez le chien IX, côté gauche, où l'étranglement du nerf a été opéré au moyen d'un fil d'argent, c'est le *cylindraxe* qui paraît surtout subir les atteintes du procès nécrobiotique. Il présente d'abord une tuméfaction variqueuse, puis un gonflement général *énorme* avec une transformation très-finement granuleuse de sa substance; il perd en même temps sa forme régulièrement arrondie pour prendre sur la coupe des contours festonnés. En même temps, sans doute par l'effet de la compression centrifuge due à la tuméfaction croissante du cylindraxe, la gaine myélinique s'amincit de plus en plus et disparaît par une sorte d'atrophie directe. Le cylindraxe vient alors en contact immédiat avec la paroi interne de la membrane de Schwann dont les cellules propres ont également disparu, tandis qu'au contraire, à l'extérieur de la membrane, les éléments de Key-Retzius ont subi une évidente multiplication.

Cette expansion transversale si remarquable des cylindraxes me paraît trouver son explication dans une circonstance d'ordre mécanique : à savoir la résistance opposée par la ligature à leur accroissement longitudinal. Ne pouvant progresser vers la périphérie, ils sont forcés de s'étendre dans l'autre sens.

2° *Siège de la dégénérescence.* — A la période avancée où nos chiens ont été examinés, les tubes dégénérés ne se rencontraient plus guère que dans la région *axiale* des névricules. Presque toujours la masse dégénérée est circonscrite par une

zone de prolifération pure. Il faut admettre alors que les fibres dégénérées de la couche marginale ont disparu par résorption.

Mais il arrive aussi parfois que l'on voit persister un tissu de transition entre les deux circonscriptions névriculaires. C'est ainsi que dans certains névricules, on peut distinguer *trois* zones concentriques. L'une, la zone axiale proprement dite, se montre composée, exclusivement ou à peu de chose près, de fibres en dégénérescence granuleuse et noduleuse. La seconde, zone *périaxiale*, renferme à la fois, mais en proportion légèrement inégale, des fibres anciennes dégénérées et des tubes nouveaux. La troisième, couche *marginale*, est formée de tissu conjonctif aréolaire ne contenant que des fibres neuves. Si l'on ajoute à ces trois couches intranévriculaires la gaine lamelleuse qui est encore suffisamment reconnaissable et l'étui de tissu aréolaire qui l'entoure, on arrive à un total de *cinq* couches de structure différente emboîtées les unes dans les autres. (Chien VI, pl. VI, fig. 5.)

D'où vient que la prolifération respecte aussi d'une façon presque absolue tout le district central du névricule? Sans doute à cause de la compression exercée sur les fibres de ce district par la pullulation des fibres marginales, laquelle, on le sait, constitue le phénomène initial du procès régénérateur.

3° *Limites de la dégénérescence.* — La dégénérescence des fibres centrales ne remonte jamais qu'à une distance relativement faible du point de section. Elle ne peut en effet, dans aucun cas, dépasser la hauteur au niveau de laquelle la fibre émet ses drageons. D'habitude, elle n'apparaît nettement qu'à quelques millimètres du point de section; mais on peut cependant la rencontrer déjà à *un centimètre* du même point. Toujours est-il qu'elle dépasse vers le haut, dans la plupart des cas, les limites qui lui ont été assignées par les auteurs qui se sont occupés de la section des nerfs. Il est vrai que leurs observations ont porté sur des cas relativement récents, c'est-à-dire dans lesquels l'examen du nerf a suivi d'assez près l'opération.

4° *Résorption des produits dégénérés.* — Je ne suis en possession d'aucun document nouveau pouvant servir à élucider cette question. Il n'est pas douteux que dans les cas plus ou moins récents, la reprise de la myéline altérée ne s'opère suivant le procédé indiqué par *Ranvier* (1) : immigration dans la gaine de Schwann des cellules lymphatiques et absorption par ces derniers du détritrus myélinique. Mais ici, il s'agissait de cas très anciens où l'émigration globulaire devait être réduite à son minimum. J'ai constaté d'ailleurs que la résorption ne s'effectuait d'habitude que dans les fibres appartenant à la zone corticale des névricules.

### III. Névrome de régénération.

L'organisation du névrome de régénération mérite une étude particulière.

1° *Texture du névrome.* — Comme on l'a vu, il se compose essentiellement d'un stroma conjonctivo-élastique parcouru dans tous les sens par des fibres jeunes provenant de deux sources différentes : les tubes nouveaux intranévrulaires et ceux qui appartiennent aux manchons.

Ces derniers, avec leurs rejetons éventuels, représentent le principal contingent de la formation névromateuse. Il existe en effet entre le nombre des uns et le volume de l'autre une corrélation presque constante; je n'ai guère rencontré d'exception à cette règle que chez le chien X, côté gauche, lors de la seconde reproduction.

Le plus souvent il est encore possible de distinguer dans le segment supérieur du névrome les deux ordres de fibres. Les premières, les fibres d'origine névrulaire proprement dite, se portent en droite ligne vers la périphérie et sont situées dans l'axe du névrome, tandis que les secondes, dont la

---

(1) RANVIER. *Traité technique d'histologie*, Paris, 1878, p. 665.

position est excentrique, offrent toujours une direction tortueuse. Mais cette double distinction s'efface invariablement après un court trajet et les deux espèces de fibres se mêlent et se confondent en un lacis inextricable.

Prise dans son ensemble, la masse est alors tout-à-fait homogène. Mais examinée de près, elle montre dans certains points des fascicules très-grêles et même des fibres isolées, dans d'autres des faisceaux volumineux. Ici, les tubes sont à peine myélinisés; ils sont même parfois si petits que l'on peut compter jusqu'à 13 fibres dans un espace de 20  $\mu$ . Là, au contraire, ils revêtent tous les attributs d'une maturation complète. Dans telle circonscription, c'est l'élément nerveux qui domine; dans telle autre, c'est le stroma conjonctif qui l'emporte. La charpente elle-même est formée tantôt de tractus délicats, tantôt de travées épaisses et compactes; le plus souvent des deux à la fois, les premiers occupant de préférence les régions centrales, les seconds les zones périphériques du névrome.

2° *Configuration du névrome.* — La forme du névrome est plus ou moins régulièrement conique, la base du cône toujours tournée en haut et appliquée contre le moignon central. Cette forme est déterminée par l'inflexion générale que subissent vers l'axe les faisceaux circonférentiels dès l'instant où vient à manquer le soutien que leur apportait le bout central.

Quelle que soit l'activité du travail neurogénique, jamais la portion inférieure du névrome n'atteint des dimensions équivalentes à celles du tronc primitif. Cela tient à ce qu'un grand nombre des fibres intégrantes du névrome se perdent en route. Les unes, rencontrant devant elles un obstacle insurmontable, avortent; d'autres déraillent et vont s'égarer dans le tissu circatriciel de l'interstice; quelques-unes même semblent vouloir, par une sorte de récurrence, regagner leur point de départ. Enfin, le stroma conjonctif lui-même subit une atrophie manifeste.

3° *Siège et limites du névrome.* — Le névrome de régénéra-



tion débute immédiatement au-dessus de la section et sa limite inférieure est marquée par le point au niveau duquel apparaissent les premiers rudiments névriculaires. Mais c'est là une limite plutôt virtuelle que réelle. En effet, le tissu névromateux ne s'arrête jamais en ce point. Seulement, il n'est plus alors, à vrai dire, qu'un élément contingent et non plus le substratum essentiel de la formation nerveuse. Il serait difficile au reste de fixer exactement, dans la plupart des cas, le niveau en question, car ce n'est le plus souvent qu'après plusieurs faux départs que le névricule parvient à conquérir une individualité définitive; et même alors, il ne le fait que graduellement, en passant par des transitions insensibles.

Il est cependant certains indices qui, indépendamment de l'apparition des névricules, permettent d'établir objectivement la limite inférieure de névrome proprement dit. C'est d'abord la raréfaction du tissu nerveux qui se produit pour ainsi dire subitement autour des névricules déjà formés. Puis, la transformation rapide du tissu fasciculaire du névrome en un véritable tissu aréolaire à mailles allongées tout-à-fait semblable à celui du manchon périneuriculaire du bout central.

J'ai pu constater, au surplus, que la limite inférieure du névrome était soumise à des variations individuelles considérables. Chez tel animal, elle est atteinte déjà à deux ou trois millimètres en dessous du point de section; chez tel autre, elle descend beaucoup plus bas, jusqu'à dix et quinze millimètres du même point. Au cas où l'on voudrait se contenter d'une moyenne, il faudrait, d'après cela, évaluer à *un demi-centimètre* la longueur du névrome proprement dit.

Désirant étudier la régénération dans ses stades les plus avancés, je n'ai pas cherché à déterminer le *délai* requis pour la névrotisation du segment cicatriciel dans le cas de rencontre entre le prolongement central et le bout périphérique. Mais un travail récent de *Johnson* (1) contient, en ce qui concerne ce

---

(1) JOHNSON. *Bidrag til Kännedommen om nervsutur och nervtransplantation*. (Nordisk med. Arkiv, XIV, n° 27.)

point, des indications très-précises, que je me contenterai de reproduire. Chez le lapin, après une section simple, on trouvait déjà, au bout de 40 jours dans le cas de suture, au bout de 60 dans le cas de non suture, des faisceaux de fibres amyéliniques qui s'étendaient du bout central jusqu'au bout périphérique à travers la cicatrice. Vingt jours plus tard, soit 60 jours après l'opération pour les cas de suture, les fibres nerveuses contenaient pour la plupart de la myéline au niveau de la cicatrice et à la partie périphérique. Chez les animaux où la suture n'avait pas été pratiquée, la myélinisation des fibres tardait jusqu'au 71<sup>e</sup> jour.

4<sup>o</sup> *Affinités morphologiques du névrome de régénération.* — De tous les hyperplasmes pathologiques, le *névrome d'amputation* est celui qui présente avec le névrome de régénération la parenté la plus étroite. Ce qui n'a rien de surprenant puisqu'ils sont tous deux consécutifs à une section nerveuse et que la seule différence réside dans les conditions où se trouve placé le nerf après la section.

Pour faire ressortir cette analogie, il me suffira de reproduire ici quelques-unes des observations de *Hayem* et *Gilbert* (1), les plus récentes de toutes. Ces auteurs ont en effet constaté la variété de volume des névromes d'amputation et la part considérable que prennent à leur constitution les éléments nerveux. Ils ont également signalé les caractères juvéniles, le trajet sinueux, l'enchevêtrement inextricable de leurs fibres, lesquelles reconnaissent toutes, comme dans le névrome de régénération, une origine centrale. Il n'est pas jusqu'à la dégénérescence du bout central qui ne se manifeste ici comme dans la section simple des nerfs. *Hayem* et *Gilbert* ont donc parfaitement raison quand ils considèrent le névrome d'amputation comme *l'ébauche d'un travail régénérateur*. Mais ils

---

(1) HAYEM et GILBERT. *Note sur les modifications du système nerveux chez un amputé.* (Archives de physiol. 1884, n<sup>o</sup> 4.)

vont au delà ou plutôt à l'encontre des faits quand ils invoquent l'absence du bout périphérique pour expliquer la formation des tumeurs terminales des nerfs dans les moignons des amputés. Mes observations démontrent surabondamment que le bout périphérique ne joue absolument aucun rôle dans le développement du renflement névromateux.

Les névromes spontanés eux-mêmes ne sont pas sans offrir des analogies assez étroites avec le névrome de régénération. Tous les névromes non traumatiques ne sont pas naturellement dans ce cas. Par exemple, les névromes de la peau dont *v. Recklinghausen* a donné la description dans sa publication magistrale (1) ne sont le siège ni d'une production, ni d'une dégénération des fibres nerveuses : ils sont dûs seulement à une hyperplasie du tissu endoneurial de la région marginale des névricules. Mais à côté de ces tumeurs qu'il faudrait qualifier de *pseudo-névromes*, il existe toute une série d'hyperplasmies nerveux où, sans parler du trajet sinueux et de l'intrication des faisceaux, l'on rencontre des fibres nouvelles à tout degré de développement. Témoin les cas étudiés notamment par *Czerny* (2), par *P. Bruns* (3) et par *Stienon* (4).

Dans la tumeur de *Czerny*, les parties axiales se composaient de faisceaux formés par de longues cellules fusiformes avec des noyaux bacillaires et ondulés; puis venait une zone constituée par des fibres amyéliniques; puis enfin une dernière couche à tubes myéliniques. Les cellules de la première circonscription ont même été considérées par *Czerny* comme un stade embryonnaire des fibres de nouvelle génération.

*P. Bruns* a constaté également la présence de fibres amyéliniques dans les névromes plexiformes.

Enfin, dans une excellente étude qu'il a faite récemment de

(1) VON RECKLINGHAUSEN. *Ueber die multiplen Fibrome der Haut und ihre Beziehung zu den multiplen Neuromen*, Berlin, 1882.

(2) CZERNY. *Langenbeck's Archiv*, 1874, Bd XVII, 357.

(3) P. BRUNS. *Das Rankenneurom*. (*Virchow's Archiv*, 1870, L, 80 u, 112).

(4) STIENON. *Etude sur la structure du névrome*. Bruxelles, 1883.

ce genre de névrome, *Stienon* a pu distinguer aussi, à côté de fibres en dégénérescence granuleuse et atrophique, des tubes myéliniques à moëlle mince et des fibres complètement amyéliniques.

#### IV. Organisation des névricules aux dépens du névrome.

La formation des névricules résulte d'une triple modification dans les éléments du névrome, modification portant 1° sur le mode de *groupement* des fibres, 2° sur la *direction* qu'elles affectent, 3° sur leur degré de *maturation*.

1° Dans toute l'étendue du névrome, les fibres nerveuses sont pour la plupart réunies en très-petits *fascicules*, lesquels rampent isolément dans le stroma conjonctif.

Déjà par ci par là, vers la partie inférieure du cône, on voit se dessiner un *faisceau* plus volumineux circonscrit par une enveloppe fibreuse d'épaisseur assez uniforme. Plus bas commencent à se dessiner, par suite de l'atrophie progressive des trabécules fibreuses en certains points de la masse, des *groupes de faisceaux* dans lesquels les fibres nerveuses et les faisceaux eux mêmes se sont étroitement accolés, sans autre interposition que celle d'une minime quantité de substance conjonctive délicate analogue au tissu normal de l'endonèvre. Ce sont là les *rudiments des névricules*.

Il ne faut pas s'imaginer cependant que tous ces petits faisceaux du début soient destinés à devenir ultérieurement de véritables névricules. On aurait tort également de croire que ces derniers, une fois constitués, doivent passer inéluctablement à l'état de névricules *parfaits* et *définitifs*. Ainsi que je l'ai fait remarquer déjà, ce n'est souvent qu'après une série d'efforts impuissants et de remaniements successifs que le processus de névriculation finit par aboutir. Il arrive même que la masse ne réussit jamais à s'organiser en névricule.

2° Pendant que s'établissent ces dispositions nouvelles, les faisceaux abandonnent leurs voies tortueuses pour se porter directement vers la périphérie. Toutes les fibres d'un même

faisceau deviennent en outre tout à la fois rectilignes, parallèles et longitudinales. La substance fibreuse qui environne les faisceaux s'étale alors en une membrane stratifiée qui leur forme un véritable étui.

3° En même temps aussi, les tubes intégrant des faisceaux atteignent un degré de maturation plus avancé et plus uniforme. Les tubes transmis au névrome par le bout central ont acquis déjà pour la plupart une perfection presque physiologique, mais dans la masse névromateuse elle-même, les tubes en question émettent des fibres nouvelles qui ont besoin d'un certain délai pour accomplir leur évolution. Comme la prolifération tend à se ralentir à mesure que l'on descend vers la périphérie, et comme d'autre part la maturation des fibres est d'autant plus avancée que l'on se trouve à un niveau plus inférieur, on doit s'attendre à rencontrer dans la partie inférieure du névrome un excès considérable de fibres mûres. C'est ce qui se produit en réalité. Toutefois, la structure de ces fibres n'est pas encore irréprochable. Dans la plupart d'entre elles, la couche de myéline est relativement mince et beaucoup moins accessible à l'action de l'osmium que dans les conditions normales. C'est seulement dans les faisceaux longitudinaux dont j'ai précédemment parlé que l'évolution s'achève et que le tube nerveux atteint définitivement sa perfection physiologique.

Mais le tissu fasciculaire du névrome n'est pas employé tout entier, loin de là, à l'édification des névricules nouveaux. Qu'advient-il donc du reliquat?

Toujours, quand il ne rencontre pas le bout périphérique, il tend à disparaître par une sorte d'épuisement progressif. Généralement il commence par subir une sorte de systématisation, c'est-à-dire qu'il se subdivise en autant de circoncriptions qu'il y a de névricules; chacune d'elles, si elle ne l'a déjà fait, échange sa disposition fasciculaire contre une structure aréolaire semblable à celle du manchon périneuriculaire du bout central et forme autour du névricule correspondant une enveloppe lamelliforme d'épaisseur variable. La gaine ainsi

constituée rappelle d'une façon saisissante la disposition observée dans le cône supérieur du renflement. Puis la gaine en question s'amincit; les fascicules nerveux qu'elle renferme deviennent de plus en plus rares et de plus en plus grêles. Elle s'atrophie et disparaît enfin comme un échafaudage après l'achèvement de l'édifice à la construction duquel il a servi. Quant aux vides que laisse sa disparition, ils sont immédiatement comblés par des dépôts adipeux.

En vertu de quelle disposition organique s'effectue cette étonnante reconstitution des névricules? On n'aperçoit au premier abord aucune raison pour que le tissu névromateux ne se maintienne pas indéfiniment sous sa forme primitive. Mais en y réfléchissant quelque peu, on en arrivera à trouver la raison déterminante du phénomène dans la combinaison d'une double influence : celle d'une loi primordiale et celle d'une condition organique d'ordre tout-à-fait local.

La loi générale dont je veux parler est celle qui préside à la restauration de tous les éléments organisés. Un tissu normal tend toujours à réparer ses pertes au moyen d'un tissu semblable à lui-même ou tout au moins d'un tissu équivalent. L'os fracturé guérira par la production d'un cal osseux. Une fibre musculaire dont la masse a été détruite par la dégénérescence cireuse se reconstituera par la formation d'une substance musculaire nouvelle. Seulement cette tendance ne réussira pas toujours à se traduire en fait : lorsque, par exemple, des circonstances défavorables générales ou locales viendront y mettre obstacle. Il arrivera alors que le travail de restitution avortera ou bien déviara dans un sens anormal.

C'est en conformité de cette loi — avec ses exceptions éventuelles — que la solution de continuité pratiquée sur le trajet d'un nerf se comble tout d'abord au moyen de tissu nerveux, mais non pas d'un nerf tout formé. La dégénération du bout central, l'obstacle qu'oppose au drageonnement direct des fibres l'exsudat inflammatoire et plus tard le tissu cicatriciel qui remplit l'interstice, le déplacement du moignon nerveux à chaque mouvement du membre, la souffrance imposée à l'animal, tout

cela est en effet de nature à empêcher la substance nerveuse nouvelle de revêtir d'emblée une forme physiologique parfaite.

Mais plus bas, au moins dans les cas réguliers, les effets du du traumatisme s'épuisent; l'interstice musculaire redevient libre; les conditions locales qui entravaient la réorganisation du nerf se trouvent écartées. Plus rien dès lors ne s'oppose à ce que la grande loi de la régénération ressortisse ses effets, et le sciatique se reconstitue avec ses caractères physiologiques essentiels.

#### V. Sort du prolongement central.

Jusqu'ici le sort définitif du prolongement central n'a pas encore été suffisamment fixé, par la raison sans doute que l'on a négligé l'étude histologique de la régénération *tardive* des nerfs. J'ai donc cru devoir m'attacher spécialement à l'élucidation de ce point et voici, exposés sous une forme synthétique, les résultats qui m'ont été fournis par mes observations.

1° Dans les cas les moins avantageux, le fascicule qui fait suite au renflement s'épuise sans donner lieu à de véritables formations névriculoïdes; quelques fascicules seulement se groupent d'une façon plus étroite, mais sans parvenir à se constituer en individualités névriculaires distinctes. Ces groupes eux-mêmes ne tardent pas d'ailleurs à subir une disgrégation complète. Ceci s'observe particulièrement dans les cas où la rencontre avec le bout périphérique n'a pas eu lieu, lorsque celui-ci, par exemple, a été détruit dans une trop grande étendue.

2° Lorsque les circonstances sont un peu plus favorables, on peut assister à l'*organisation de névricules* à peu près parfaits; mais ces névricules de nouvelle formation finissent, tout comme tantôt, par se désagréger. Ils se résolvent en faisceaux longitudinaux qui s'appauvrissent de plus en plus par l'arrêt ou la dispersion de leurs fibres, et le prolongement central se réduit finalement à un tractus excessivement grêle que la dissection ne parvient plus à poursuivre.

Le fait s'observe encore plus spécialement dans les cas où le cordon nerveux émanant du névrome central ne prend point contact avec le bout périphérique.

Mais lorsque s'effectue la *collusion* avec le segment périphérique, une autre série d'éventualités peut se produire.

Déjà dans mon premier mémoire, j'avais constaté qu'indépendamment de quelques fibres isolées qui s'insinuaient dans les névricules anciens, des formations névriculoïdes nouvelles s'engageaient aussi dans le bout périphérique; seulement, elles se bornaient à côtoyer ses névricules sans jamais se confondre ni même sans jamais se mélanger intimement avec eux. Restait à savoir si cette disposition était constante. Or, les recherches ultérieures auxquelles je me suis livré me permettent de répondre négativement à cette question.

1° On peut observer d'abord, comme dans le cas de terminaison libre, un épuisement progressif des névricules nouveaux avant que la rencontre ne se soit effectuée. Cet épuisement a lieu suivant le mode physiologique. Dans les conditions normales, les nerfs des membres émettent d'abord, de distance en distance, des branches collatérales; puis ils finissent par se résoudre en leurs filaments terminaux. Les névricules régénérés ne se comportent pas autrement. Il est à remarquer seulement que les productions *collatérales*, au moins à l'origine, sont généralement très-nombreuses. Elles sont aussi très-précoces en ce sens qu'elles ont lieu avant le parachèvement du névricule. J'ai même vu dans certains cas, entre autres chez le chien II, côté gauche, un névricule collatéral émerger directement de la masse névromateuse.

Lorsque les névricules s'épuisent ainsi avant d'atteindre le bout périphérique, il ne reste plus, pour former le tractus nerveux au moment de la rencontre, que du *tissu aréolaire*. On voit alors celui-ci poursuivre sa marche centrifuge à travers le segment périphérique. Une partie de ses fibres côtoie les anciens névricules, parfois jusqu'au dessous de la bifurcation, de façon à dépasser notablement le jarret. Mais la majeure



partie pénètre dans l'intérieur des névricules anciens pour en effectuer la *revivification*.

Comment s'opère cette sorte de rénovation des névricules périphériques ?

Il semble qu'elle suive deux procédés différents. Tantôt l'intrusion se fait en masse, tantôt seulement dans l'un ou l'autre segment du champ névriculaire. Mais dans ce dernier cas, l'on constate que presque immédiatement au dessous du moignon périphérique, les segments primitivement épargnés s'entreprennent à leur tour. Il arrive aussi que les fibres anciennes et les fibres nouvelles se trouvent mélangées sans ordre.

Quant à la qualité des fibres immigrées, j'ai pu m'assurer que tout au début de l'infiltration, c'est-à-dire au niveau même du moignon périphérique, ce sont les fibres de petite dimension qui pénètrent à peu près seules dans le champ névriculaire. Mais il s'opère bientôt, sous le rapport du volume et de la maturation des fibres, une différenciation parfois très-nette entre les diverses circonscriptions de la masse névriculaire. Tandis que certains segments restent composés de fibres grêles, d'autres se chargent de fibres épaisses, fortement myélinisées et formant déjà des faisceaux parfaitement systématisés. (Chien X, pl. VI, fig. 7.)

Enfin, dans la plupart des cas, les fibres anciennes dégénérées disparaissent très rapidement; elle ne se maintiennent que dans ceux où l'immigration a été des plus restreintes.

Malgré les recherches les plus attentives, je ne suis jamais parvenu à observer la pénétration d'une ou de plusieurs fibres nouvelles dans les gaines de *Schwann* du bout périphérique. Je n'ai donc pu, sous ce rapport, corroborer les constatations de *Ranvier* et les observations plus récentes de *Johnson* (1). J'ai déjà indiqué, dans mon premier mémoire, les arguments de raison qui tendaient à faire considérer cette substitution

---

(1) *Loc. cit.*

comme exceptionnelle : obstruction de la cavité de la gaine dans les premiers stades de la dégénérescence, affaissement complet de ses parois à la période atrophique, et d'autre part, à côté de l'imperméabilité des gaines, la béance des espaces lymphatiques endoneuriaux dont l'accès reste toujours ouvert aux fibres nouvelles. Ces objections toutefois ne peuvent prévaloir contre des faits bien observés. Il faut donc admettre ici que la cause du désaccord gît dans la différence des dates. *Ranvier* et *Johnson* ont examiné leurs animaux après un délai maximum de trois mois, tandis qu'il s'est écoulé généralement chez les miens entre l'opération et l'autopsie un laps de plus d'une année.

2° Dans les cas les plus heureux, des névricules de nouvelle formation déjà complètement organisés atteignent le bout périphérique et s'y engagent. Ils cheminent dans la substance épineuriale et descendent jusqu'à une assez grande distance du moignon. Mais le fait n'est pas commun. Je l'ai rencontré chez le chien qui a fait le sujet de mon premier travail. Il s'est également produit chez le chien II, côté gauche, et chez le chien XI. Mais encore, chez le chien II, n'y avait-il qu'un seul névricule qui fût parvenu à s'introduire dans le bout périphérique pour l'abandonner d'ailleurs presque aussitôt. Chez le chien XI, les névricules nouveaux étaient assez nombreux et se prolongeaient assez loin dans le poplité interne. Ils présentaient cette particularité que nulle part ils ne se confondaient avec le système névriculaire ancien; ils formaient en effet deux groupes parfaitement distincts occupant respectivement les deux extrémités du diamètre transversal du cordon. Chose remarquable, dans ce cas, les anciens névricules ne renfermaient pour ainsi dire que des fibres dégénérées. C'est-à-dire qu'il s'était produit une revivification du *funicule* périphérique mais non de ses *névricules*.

Dans aucun cas d'ailleurs ces névricules nouveaux n'ont pu être poursuivis jusqu'à l'extrémité du membre.

### VI. Bout périphérique.

Autant les faisceaux de provenance centrale ont à subir des fortunes diverses, autant est fatal le sort réservé aux fibres du segment périphérique. Celles-ci sont vouées à la dégénérescence et rien ne peut les en préserver. Lorsque peu de temps après la section — j'entends après un délai minimum de 5 jours (1) — on y rencontre des tubes vivants, ou bien ces derniers sont des fibres récurrentes ou bien des éléments originaires du bout central. En réalité, le centre, c'est-à-dire les cellules ganglionnaires auxquelles aboutissent les cylindraxes, constituent en réalité un foyer de nutrition indispensable à la nutrition de la fibre qui succombe inéluctablement du moment où elle vient à en être séparée.

Jusqu'ici, il est vrai, cette influence conservatrice du centre est restée absolument énigmatique. Passe encore pour le cylindraxe qui est une émanation directe de la cellule centrale ; mais où le problème devient tout-à-fait insoluble, c'est quand il s'agit d'expliquer l'altération de la cellule conjonctive interannulaire qui enveloppe le cylindraxe et lui fournit la série de ses gânes. Admettre qu'à son tour le cylindraxe est indispensable à la nutrition de ces éléments ne ferait reculer la difficulté : ce serait tomber d'une hypothèse dans une autre, d'autant plus que l'altération de la gaine semble précéder celle du cylindraxe.

Quoi qu'il en soit de sa raison dernière, la dégénération des terminaisons nerveuses isolées du centre s'opère suivant une formule bien définie. Elle passe par une série régulière d'altérations qui aboutissent en dernier ressort, pourvu que le délai soit suffisamment long, à une obsolescence complète. Seule, la gaine de Schwann, qui n'appartient pas en propre à la fibre, se maintient avec ses noyaux.

Ces différentes phases ont été indiquées déjà dans mon

---

(1) Voir mon premier mémoire.

premier travail<sup>(1)</sup> : ce sont les états granuleux, noduleux et atrophique. Quant aux gros agglomérats granuleux dont j'ai noté également l'existence et que j'ai figurés dans le même mémoire (pl. XIX, 5 et 6), je ne les ai presque jamais observés chez mes derniers chiens. Par contre, j'ai rencontré beaucoup plus communément la dégénérescence atrophique. Ce qui tient vraisemblablement à la différence des délais écoulés entre la section nerveuse et l'autopsie. Dans le premier cas, le délai n'était que de quatre mois; ici, il a toujours dépassé un an.

J'avais déjà signalé cette particularité que les portions terminales du nerf étaient celles où se rencontrait de préférence le type *atrophique*. J'ai pu faire ici sur une plus large échelle la même observation. D'où il faudrait induire que la dégénération wallérienne, à l'encontre de ce que professent encore beaucoup d'auteurs, ou bien entreprend les parties périphériques avant les parties centrales, ou bien y subit une involution plus rapide. Les observations de *Gessler*<sup>(2)</sup> semblent plaider en faveur de la première éventualité. Dans la seconde hypothèse, la cause du dyschronisme en question devrait être cherchée surtout dans des influences d'ordre local : peut-être dans la gracilité des faisceaux et la minceur des gâmes, conditions qui paraissent de nature à faciliter la résorption des produits dégénérés.

J'ai pu noter enfin, dans ces fibres atrophiques, une luxuria-

(1) Depuis lors, CAJO PEYRANI a exécuté sur les lésions de la dégénérescence après les sections nerveuses des recherches que j'ai déjà eu l'occasion de citer. PITRES et VAILLARD ont également étudié de très près les altérations des névrites non traumatiques et ont nettement distingué dans leur travail les différents types morphologiques de la dégénérescence.

(2) H. GESSLER. (*Untersuchungen über die letzten Endigungen der motorischen Nerven im quergestreiften Muskel und ihr Verhalten nach Durchschneidung der Nervenstämme*. Deutsches Archiv f. kl. Med. XXXIII, 42, 1883) a vu qu'après les sections nerveuses, c'était par l'arborisation terminale amyélinique des filets musculaires que débutait la dégénérescence et qu'ensuite seulement elle gagnait les fibres terminales et de là le tronc nerveux.

tion remarquable des éléments cellulaires, laquelle favorise aussi sans aucun doute la reprise des résidus myéliniques.

L'atrophie dont je viens de parler a pour effet de réduire les dimensions transversales des faisceaux nerveux et de leur donner en même temps un aspect grisâtre, translucide. Ils deviennent par là moins visibles et ne peuvent être poursuivis jusqu'à leur extrémité terminale qu'avec une extrême difficulté. Mais pas plus ici que pour le bout central, il ne serait légitime de conclure de l'aspect macroscopique aux qualités histologiques du nerf. La portion du segment périphérique la plus rapprochée du centre peut en effet, nonobstant l'altération granuleuse de sa myéline et la disparition de ses cylindres, se confondre assez facilement avec un segment de nerf normal. Et la distinction sera plus malaisée encore à établir entre un nerf atrophique d'une part et un nerf en voie de régénération de l'autre.

*Pitres* et *Vaillard* (1) ont déjà démontré, à propos de leurs névrites spontanées, la possibilité de cette confusion. Les nerfs malades n'offraient à l'œil nu aucune altération appréciable. Ils avaient gardé leur coloration normale et leur aspect chatoyant; ils n'étaient ni ramollis, ni œdémateux. Néanmoins leurs éléments présentaient tous les degrés de l'involution dégénérative, depuis la fragmentation simple de la myéline jusqu'à l'atrophie la plus complète.

C'est là une observation sur laquelle il m'a paru utile d'insister : elle nous donne le droit en effet de n'accueillir qu'avec une extrême réserve les résultats qui n'ont pas été soigneusement contrôlés par l'examen microscopique.

Quant au sort définitif du segment périphérique, je l'ai fait connaître déjà à propos des terminaisons du prolongement central. Tantôt il reste dégénéré totalement et sans espoir de retour : toutes les fois, par exemple, qu'il reste hors de portée

---

(1) PITRES et VAILLARD. *Contribution à l'étude des névrites périphériques non traumatiques.* (Arch. de neurologie, 1883, nos 16 et 17.)

des fibres émanées du moignon central. Tantôt il subit une revivification partielle par la pénétration des fibres nouvelles dans les intervalles ou dans l'intérieur même de ses névricules. Tantôt enfin la substitution des fibres vivantes aux fibres mortes s'effectue d'une façon complète : le segment périphérique du nerf est alors morphologiquement reconstitué. Toutefois, il ne s'agit jamais dans ces derniers cas d'une véritable résurrection des fibres dégénérées. Il semble même qu'il ne se produise pas de substitution proprement dite. Les fibres nouvelles s'engagent simplement dans les interstices lymphatiques qui séparent les anciennes et ne font que cheminer à côté de ces dernières. Elles peuvent se prolonger ainsi, et elles le font toutes les fois qu'on leur en donne le temps, jusqu'aux extrémités musculaires et cutanées du funicule nerveux.

#### CONCLUSIONS.

Si l'on prend comme type l'ensemble des phénomènes morphologiques qui caractérisent la reproduction du sciatique chez le chien et si l'on cherche à en tracer le schéma d'après les faits observés sur des nerfs soumis à la section depuis plus d'une année, on arrive d'abord à cette conclusion que des lois constantes président aux premières phases de l'évolution génératrice. Qu'il s'agisse d'une section simple ou d'une résection, que l'on ait employé ou non la suture, que celle-ci soit ou non tubulaire, le procès débute toujours de la même façon; il ne se diversifie que dans les stades ultérieurs.

Dans tous les cas en effet, on observe, vers l'extrémité du bout central, une prolifération de la zone marginale des névricules, une obsolescence des fibres axiales, un exode des fibres nouvelles aboutissant à la formation, autour de chaque névricule en particulier, d'un manchon conjunctivo-nerveux, puis enfin, consécutivement à l'infiltration nerveuse de la gaine, une fusion plus ou moins complète du champ névriculaire avec la couche adjacente fortement neurotisée de la substance endoneurale.

Examinés de près, ces phénomènes présentent les particularités suivantes :

La *multiplication* des cylindraxes commence relativement très-haut : de 2 1/2 à 1 1/2 centim. au dessus de l'extrémité libre du bout central. Elle a lieu par *fissiparité* et non par bourgeonnement latéral. La gaine médullaire commune n'a pas encore disparu que déjà chacun des nouveaux cylindraxes s'est enveloppé d'une gaine myélinique propre.

Quant à la *maturation* des fibres, elle progresse avec rapidité; mais au lieu de marcher, comme on pourrait s'y attendre, du centre vers la périphérie, elle s'étend au contraire de la périphérie vers le centre. Toutefois, le volume des fibres nouvelles reste très-longtemps inférieur à celui des tubes nerveux physiologiques.

De ces nouvelles fibres naissent ensuite des fibres secondaires, tertiaires, etc., et cela parfois jusqu'à l'extrémité du membre. Mais il n'existe point, loin de là, de corrélation constante entre l'activité prolifératrice du bourgeon central et l'importance définitive de la production nerveuse. Celle-ci est déterminée par des conditions d'un autre ordre, notamment par la qualité des milieux dans lesquels devra végéter le nouveau nerf.

Le travail proliférateur est plus actif et plus avancé dans la *zone marginale* que dans les régions intérieures du névri-cule; ce qui vraisemblablement résulte de l'épineurite et de la périneurite consécutives au trauma.

L'obsolescence des fibres du bout central, qui commence déjà à un centimètre de son extrémité libre, ne se distingue généralement que par des différences secondaires de la dégénération des fibres du bout périphérique. Toutefois il est des cas où la conservation du cylindraxe a pu être constatée, plus d'un an après l'opération, jusqu'à l'extrême terminaison des fibres centrales. Dans les cas de *ligature*, le cylindraxe a subi une altération dégénérative toute particulière consistant en une tuméfaction énorme mais irrégulière de sa substance propre qui perd en même temps une partie de sa réfringence.

L'*exode* commence naturellement par les couches internes de la gaine névriculaire dont les lamelles s'écartent à l'avance par le fait de la prolifération et de la desquamation de leur revêtement endothélial. Une fois engagées dans l'épaisseur de la gaine, les fibres nerveuses traversent toutes les stratifications internes sous un angle très-aigu; puis, arrivées dans les couches extérieures, elles prennent une direction plus oblique, gagnent de là le tissu endoneurial et se mettent à cheminer entre les faisceaux du tissu conjonctif. Ces derniers présentent, au surplus, une altération analogue à celle que subissent les lamelles du périnèvre.

La couche conjunctivo-nerveuse périneuriculaire est d'abord mince et discontinue; puis elle s'épaissit et forme autour du névricule un véritable *manchon*. Encore ici, il semble qu'il se produise dans le tissu endoneurial une sorte de travail préliminaire à l'arrivée des fibres. Dans tous les points qu'elles vont atteindre, il se forme à l'avance de petites protubérances conjonctives totalement dépouillées de graisse et appliquées par leur base contre la face externe de la gaine.

La structure du manchon dont je viens de parler est d'abord tubulaire, en ce sens que les fascicules nerveux y adoptent une direction sensiblement parallèle à l'axe du névricule lui-même. Plus bas la disposition devient aréolaire, c'est-à-dire que les fascicules nerveux, toujours séparés les uns des autres par des travées fibreuses d'une certaine épaisseur, se croisent dans tous les sens de manière à former comme un plexus microscopique. L'ensemble tend cependant à gagner la périphérie, au moins dans les cas ordinaires de section.

Mais si l'on a imprimé au bout central une direction récurrente, la formation nerveuse circumnévriculaire remonte au contraire vers le centre. Et lorsque le sciatique vient à prendre une position transversale, le manchon nerveux l'abandonne, pour conserver sa direction longitudinale, au moment où le cordon se fléchit. C'est-à-dire que les formations nerveuses secondaires peuvent affecter une direction tantôt centripète et tantôt centrifuge, mais toujours longitudinale.



En d'autres termes leur trajet est toujours celui de l'interstice musculaire où précisément la résistance se trouve être moindre que partout ailleurs.

Cette influence du milieu se manifeste d'une manière non moins évidente dans une autre circonstance que j'ai itérativement notée au cours de ce travail. Je veux parler de *l'engânement nerveux des vaisseaux*. J'ai constaté en effet, à plusieurs reprises, que des tractus neuro-aréolaires se détachaient de la masse pour accompagner un vaisseau ou un groupe de vaisseaux autour duquel ils formaient un véritable étui ne différant du manchon périneuriculaire que par ses moindres dimensions. Il est même arrivé que cette gaine nerveuse s'étendait au loin, plus loin même que les traînées périneuriculaires. Dans certains cas, les vaisseaux en question étaient complètement oblitérés, soit par un épaissement de la tunique musculaire, soit par une prolifération diffuse de leur endothélium; ils ne renfermaient plus une goutte de sang. C'était donc uniquement à cause de la laxité relative du tissu sous-jacent à la gaine que les fibres nerveuses avaient choisi cette route.

On est donc en droit d'affirmer que les fibres nerveuses de nouvelle formation ne peuvent progresser qu'à la condition de ne jamais rencontrer une résistance sérieuse. Ceci est si vrai que dans les cas de ligature, on voit la masse nerveuse périneuriculaire s'arrêter net devant l'obstacle que lui oppose le fil métallique jeté autour du cordon nerveux.

Lorsque le point de section est atteint, au bout central succède le *névrome de régénération*.

Celui-ci se constitue à la fois aux dépens du manchon périneuriculaire et des fibres nerveuses provenant directement des névrículos centraux. La réalité de cette double origine ressort à l'évidence de la structure de la portion basale du névrome, les fascicules issus du manchon gardant leur position excentrique et ceux de la seconde provenance occupant la région axiale du cône névromateux.

Plus bas, les deux ordres de fibres se confondent et la

masse devient homogène. Elle prend alors une structure à peu près semblable à celle des névromes d'amputation et de certains névromes spontanés. Elle se compose en effet presque entièrement de fascicules très-grêles, étroitement enchevêtrés, formés eux-mêmes de fibres fines, flexueuses et nattées.

D'habitude, vers son extrémité inférieure, le feutrage névromateux tend à faire place de nouveau à une structure aréolaire analogue à celle de manchon.

Sauf de légères variantes, tous les nerfs sectionnés se comportent de la façon qui vient d'être indiquée. Mais à partir du moment où le névrome de régénération se trouve complètement organisé, le processus diverge.

Tantôt la masse névromateuse reste stérile : elle se prolonge alors purement et simplement jusqu'à une certaine distance sans plus changer de structure et sans donner naissance à aucune formation ultérieure. Seulement l'élément nerveux y devient de plus en plus rare et finit par disparaître.

D'autres fois, on voit se constituer aux dépens et dans l'intérieur même du névrome des faisceaux qui méritent déjà le nom de *névricules*. Cette organisation, qui s'effectue rarement d'emblée, résulte d'un groupement longitudinal et systématique des fascicules du névrome et d'une maturation graduelle des fibres. A l'entour des névricules en question se rencontre encore une certaine quantité de tissu aréolaire qui ne s'épuise que lentement. Les névricules nouveaux eux-mêmes ne tardent pas d'ailleurs à se perdre, soit par une sorte de dispersion latérale, soit par la disgrégation de leurs faisceaux.

Tout improductive qu'elle soit, cette formation névriculaire n'en offre pas moins un intérêt extrême, car elle met en pleine lumière la puissance réparatrice du tissu nerveux périphérique. Non seulement un nerf sectionné se montre apte à régénérer une multitude de fibres nerveuses, mais encore il parvient à tirer d'une formation aussi diffuse que celle du névrome toute une série de névricules physiologiquement organisés.

Dans des circonstances plus favorables, lorsque par exemple le bout périphérique vient offrir aux névricules nouveaux une voie tracée à l'avance, ceux-ci s'engagent dans le champ épineurial et se prolongent dans le segment périphérique jusque bien au-dessous de la bifurcation du sciatique. Ils côtoient alors les anciens névricules, mais en se groupant en un ou plusieurs systèmes particuliers distincts des formations primitives.

Lorsque les conditions sont encore plus avantageuses, il se produit en outre, lors de la rencontre avec le bout périphérique, une pénétration des fibres d'origine centrale dans l'intérieur même des névricules périphériques. Et cette fois les fibres nouvelles se prolongent presque invariablement jusqu'à l'extrémité du membre. C'est-à-dire que l'on obtient alors une *revivification* effective et complète des névricules dégénérés.

Il ne semble pas qu'il s'agisse dans ces cas d'une substitution proprement dite des éléments nouveaux aux éléments périphériques dégénérés. Ce serait en effet dans les interstices ménagés entre les anciens tubes et non dans les gaines de ces tubes que la pénétration aurait lieu. Cette intrusion, au reste, ne s'opère pas toujours de la même façon. Tantôt elle se fait en masse; tantôt elle n'intéresse primitivement qu'un ou plusieurs segments névriculaires. Mais par contre, on constate que les éléments nouveaux qui s'introduisent ainsi dans les névricules périphériques appartiennent pour la plupart à la catégorie des fibres grêles.

Chose remarquable, il ne faut qu'un très-petit nombre de fibres nouvelles pour effectuer la rénovation d'un bout périphérique tout entier. Chez les chiens dont le membre a été débité par *tranches*, j'ai pu m'assurer en effet qu'il ne restait plus dans l'interstice musculaire qu'un très mince *ruban* de tissu névromateux aux trois quarts sclérosé au moment du contact avec le bout périphérique. Et néanmoins ce maigre apport a suffi pour régénérer d'emblée toute une masse de névricules; il a pu même fournir par surcroît plusieurs petits manchons circumnévriculaires. Si, dans ces cas, la dissection

du nerf eût été pratiquée comme d'habitude, on n'aurait point reconnu, à coup sûr, la continuité des deux segments et la revivification du bout périphérique eût constitué une énigme bien difficile à résoudre.

De tout ce qui précède ressort la démonstration *objective* de la *possibilité d'une régénération complète, par drageonnement central, des nerfs périphériques sectionnés*. Il en résulte aussi qu'elle resterait imparfaite, au moins pour les nerfs d'une certaine longueur, si les névricules du segment séparé du centre ne venaient, à un moment donné, remplir vis-à-vis des fibres émanées du bout central l'office de conducteurs.

Mais si une première régénération peut s'effectuer d'une manière aussi satisfaisante, il n'en est pas de même quand on exige d'un nerf régénéré une restauration nouvelle. Je n'ai pu réussir, en pareil cas, qu'à obtenir une reproduction limitée. A la vérité, les chiens que j'ai opérés ainsi pour la seconde fois ont été pris de suppuration et de marasme, et il n'est nullement impossible qu'en opérant après un plus long intervalle et dans de meilleures conditions, on ne réussisse à obtenir chez un seul et même animal toute une série de régénérations plus ou moins complètes.

---

## EXPLICATION DES FIGURES.

La plupart des figures ont été dessinées à un grossissement modéré (Ocul. 3 obj. IV et VII H), puis réduites.

PL. VI. FIG. 1. *Chien IV*. Coupe transversale du sciatique près de l'extrémité inférieure du bout central. Montre le volume relativement énorme que peut acquérir le manchon périneuriculaire.

- 1, 1'. Manchons.
- 2, 2', 2''. Névrículos.
3. Graisse.

PL. VI. FIG. 2. Coupe prise au niveau de la première entaille chez le *chien IX* où le sciatique a subi une double rescision.

1. Ancien névrículo épargné par la section.
2. Manchon neuro-aréolaire qui l'entoure.
3. Une artère entourée d'un manchon nerveux.
- 4, 4'. Masse neuro-aréolaire libre.
5. Névrículoïdes en voie d'organisation.

PL. VI. FIG. 3. *Chien VII*. *Bout périphérique*. Chaque névrículo ancien revivifié est entouré d'un manchon nerveux provenant du névrôme de régénération. La coupe ressemble beaucoup à celle d'un bout central près du point de section.

- 1, 1', 1''. Névrículos.
- 2, 2', 2''. Manchons.

PL. VI. FIG. 4. *Chien II*, côté gauche. Coupe longitudinale pratiquée dans l'axe du nerf et comprenant tout le segment intercalaire. Faible grossissement.

- A. Bout central.
- B. Névrôme de régénération.
- C. Zone d'organisation névrículoaire.
- D. Segment périphérique.

1. Petit névrome développé sur le trajet même d'un des névricules de bout central.
2. Névricules centraux.
3. Cinq petits névricules nouveaux à directions variées, développés aux dépens du névrome de régénération. L'un d'eux occupe l'intérieur d'une petite formation neuro-aréolaire distincte située à la surface du funicule.
4. Névricules du bout périphérique d'abord obliques, puis parallèles à l'axe du nerf.

PL. VI. FIG. 5. *Chien VI*. Un névricule du bout central à un demi-centimètre de la section. On y distingue cinq régions concentriques :

1. Une masse axiale composée de fibres dégénérées avec interposition de quelques fines fibres nouvelles.
2. Une couche entourant la masse précédente, formée principalement de fibres nouvelles, non groupées, avec quelques fibres dégénérées.
3. Une couche marginale ne renfermant plus du tout de tubes dégénérés, mais en échange beaucoup de fibres en voie de multiplication formant déjà des fascicules analogues à ceux du tissu aréolaire.
4. Le restant de la gaine périneurale infiltrée de fascicules nerveux.
5. Un segment particulier presque exclusivement formé de fibres grêles et à peu près exempt de dégénération (*revivification segmentaire*).

PL. VI. FIG. 6. Autre exemple de *restauration segmentaire*, inverse du précédent.

1. Segment qui n'a encore subi qu'un commencement de revivification, alors que la rénovation est achevée partout ailleurs.

PL. VI. FIG. 7. *Chien X*. *Bout périphérique*. Revivification inégale d'un névricule.

1. Zone formée de fibres mûres et déjà systématiquement groupées.
2. Zone composée de fibres grêles, à peine myélinisées et uniformément disséminées.

3. Restant d'une traînée périneuriale provenant du névrome.

PL. VI. FIG. 8. *Chien IV*. Une artère entourée d'un manchon neuro-aréolaire.

1. Artère.
2. Cercle aréolaire.
3. Cellules graisseuses.







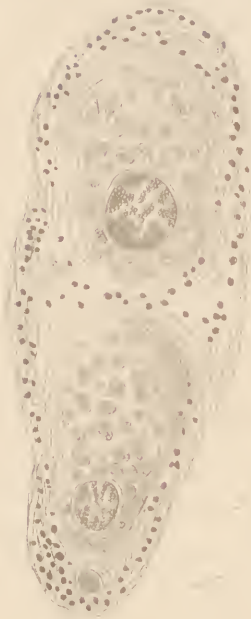


Fig. 1

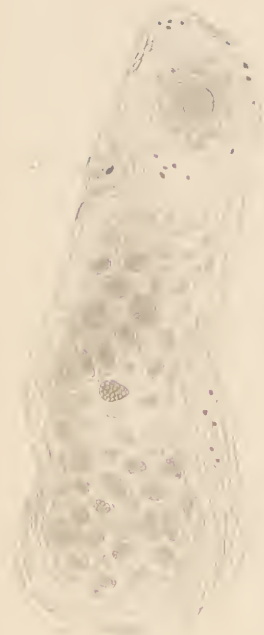

Fig. 2

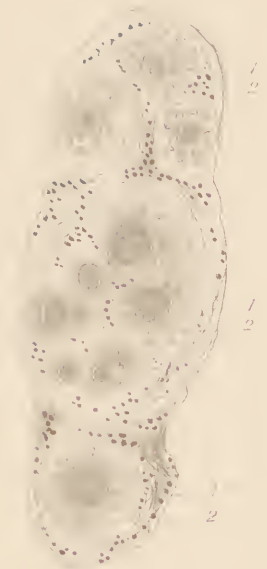

Fig. 3.




Fig. 4

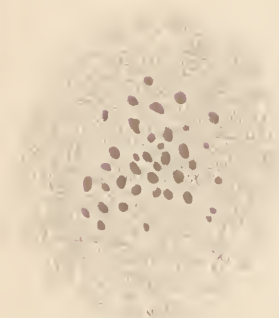


Fig. 5

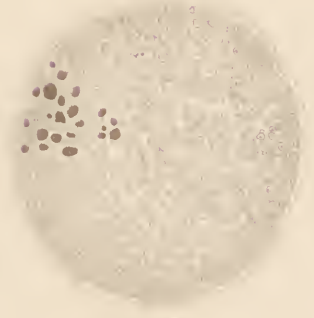


Fig. 6.



Fig. 7

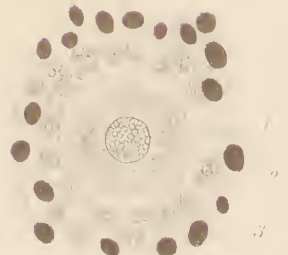


Fig. 8.





