

70  
2  
2

DAS

# EXTRAPERITONEALE PERIUTERINE

# HÄMATOM.

VON

DR. A. MARTIN,

Docent der Gynäkologie an der Universität zu Berlin.

MIT EINER KURVENTAFEL.

Ein Beitrag zur Festschrift, welche bei der Einweihung des  
Neubaues der Universitäts-Frauenklinik zu Berlin von den Assistenten  
derselben herausgegeben ist.

STUTTGART.

VERLAG VON FERDINAND ENKE.

1882.





Zu der Zeit meiner Thätigkeit als Assistent der hiesigen geburts-hülflich-gynäkologischen Klinik kam vergleichsweise häufig ein ganz typisches Bild unter den dort Hilfe suchenden poliklinischen Patienten zur Beobachtung. Jungedliche, meist sehr kräftige, lebenslustige Arbeiterinnen mit bleicher Gesichtsfarbe und ängstlichem Gesichts-ausdruck gaben an, dass sie während oder kurz nach der Menstruation unter heftigen Schmerzen, meist in der einen Seite des Unterleibs erkrankt seien. Die Untersuchung ergab eine Geschwulst an der einen Seite des Uterus, welcher selbst nach der entgegengesetzten hin verschoben war. In einer Anzahl solcher Fälle war auch an beiden Seiten des Uterus eine solche Anschwellung bemerkbar, die über den Beckeneingang emporragte. Eine weniger grosse An-schwellung reichte dann wohl vorn oder hinten um den Uterus herum und bildete eine Brücke zwischen den Anschwellungen an den Seiten des Uterus. Fieber bestand nicht. Die Patientinnen ga-ben an, dass sie während oder kurz nach der Menstruation Excesse in Baceho et Venere begangen, dass unmittelbar oder wenige Stunden nach den letzteren die Schmerzen eintraten. Der Verlauf war durchgehends ein günstiger. Bei Ruhe und Kälteanwendung re-sorbirte sich die Geschwulst raseh, die nächste Menstruation braechte gelegentlich erhebliche Exacerbationen, dann schwand der Tumor, und nach 7—10 Wochen war kaum eine Spur davon noch übrig. Selten war dieser Verlauf durch Fieber gestört, ausnahmsweise kam es zur Entleerung von geschmolzenem Blut und Eiter durch Darm, Scheide oder Blase. Einige derartige Fälle wurden damals auf der gynäkologischen Abtheilung der Charité bis zur völligen Ausheilung beobachtet und besitze ich Abschriften der dortigen Protokolle.

In diesen Fällen stellten wir die Diagnose auf Hämatoma periuterinum extraperitoneale. Es fand sich damals diese Art des Hämatoms zwar seltener als die des intraperitonealen, aber doeh im Vergleich zu den derzeitigen Literaturangaben verhältnissmässig sehr viel häufiger, als man bei dem damaligen Beobachtungsmaterial hätte annehmen sollen. Schon zu jener Zeit, also vor 10 Jahren, trug ich mich mit der Absicht, diese Frage literarisch zu erörtern; ich habe seitdem davon Abstand genommen, weil ich unter dem Eindruck der

bekannten Arbeit von Schröder<sup>1)</sup> und des Virchow'schen<sup>2)</sup> Ausspruches mir immer vorhielt, dass klinische Beobachtungen allein zur Entscheidung nicht genügen könnten. Als ich dann die Arbeit von J. Kuhn<sup>3)</sup> las und die Identität der Frankenhäuser'schen klinischen Aufzeichnungen mit den meinigen constatirte, erschien es mir geboten, meine Beobachtungen als einen Beitrag zur Entscheidung dieser Frage zu publiciren. Ich thue es aber erst jetzt, nachdem ich in 4 eigenen Fällen eine, wie ich glaube, unbezweifelbare Stütze meiner Ansichten gewonnen. Drei dieser Fälle habe ich im vorigen Jahre auf der Naturforscherversammlung skizzirt, der vierte ist mir im Februar 1882 zur Beobachtung gekommen.

Ich bringe diese Arbeit an dieser Stelle zur Veröffentlichung, weil die Anregung dazu in die Zeit meiner klinischen Lehrjahre fällt, jener Zeit, die mir gerade jetzt, wo das alte Haus anderen Zwecken übergeben wird und neue, schöne Räume das so glänzend weiter entwickelte Institut aufnehmen sollen, lebhaft vor die Seele tritt.

Soweit ich die Literatur durchgesehen habe, sind nach der Publication von Kuhn unzweifelhafte Fälle von extraperitonealem, nicht puerperalem periuterinen Hämatom sehr sparsam verzeichnet. Neben einer grösseren Zahl nur klinisch diagnosticirter finden sich nur die folgenden, in denen durch die Freilegung auf dem Sectionstisch der Sitz des Blutergusses genauer controlirt worden ist. Der prägnanteste ist der von Beigel im Archiv für Gyn. Bd. XI, S. 377 beschriebene Fall von Haematocele alae vespertilionis sinistrae.

Beigel fand zufällig in der Leiche einer 32 Jahre alten, an Lungenentzündung gestorbenen Person einen Bluterguss, 8 Ctm. lang, 2,5 breit, eingeschlossen von den Peritonealfalten, welche die Ala vespertilionis bilden. Somit lag das Blut — die Hämatocele — sicher ausserhalb des Peritoneum. Er hielt dies für eine Haematocele incipiens. Leicht hätte, so meinte Beigel, bei Eintritt der nächsten Menstruation die Hämorrhagie zunehmen und eine grosse Geschwulst bilden können, welche man dann als Haematocele intraperitonealis diagnosticirt haben würde.

Dem schliesst sich an ein Fall von Konrád: Ueber Haemato-

<sup>1)</sup> Kritische Untersuchungen über die Diagnose der Haematocele retro-uterina. Bonn 1866.

<sup>2)</sup> Die krankhaften Geschwülste. I. 1863. S. 151. „Eine primär retroperitoneale Hämatombildung habe ich, abgesehen von puerperalen und traumatischen Fällen, niemals an der Leiche gesehen.“

<sup>3)</sup> Ueber die Blutergüsse in die breiten Mutterbänder und in das den Uterus umgebende Gewebe. Zürich 1874.

eale periuterina, den ich nach dem Centralbl. für Gyn. 1881, S. 574 wiedergebe. — Bei der Section fand sich der Uterus vergrössert, mit 5 haselnussgrossen intramuralen Fibroiden versehen, das Peritoneum verdickt, zwischen beiden Blättern der Lig. lata Blutextravasate als Residuen des Hämatoma, desgleichen interlamellöse, wallnuss-grosse Bindegewebswucherungen, von denen die rechtsseitige in einen Schlauch ausgeht, welcher in hinter dem Uterus verlaufende Hohl-gänge führt, und auf welchem Wege sich der Bluterguss linkerseits erstrecken konnte. Beide Tuben, insonders die rechte, geschrumpft, das rechte Ovarium normal, im vergrösserten linken mehrere kleine Cysten, neben dem zusammengefallenen Schlauche. In der Peritonealhöhle grössere Massen geronnenen, mit Serum gemengten Blutes, der Douglas herabgedrängt, ebenfalls mit Blutgerinnseln ausgefüllt, über diesen einige als Entzündungsproduct zu deutende, den Douglas abgrenzende Pseudomembranen.

Nach Sitz und Verlauf muss man als hierhergehörig wohl noch rechnen den Fall von Pasehki: Haematoma textus eellulosi pelvis (Haematocele extraperitonealis), der mir ebenfalls nur nach dem Centralblatt für Gyn. 1877, S. 279 zugänglich ist. Ich führe ihn hier an, obwohl ich ihn wegen des Mangels directer Inspection auf Tabelle I nicht mitreehne. Er findet Platz auf Tabelle II.

Patientin, 16 Jahre alt, in Behandlung wegen Pleuritis, klagt zur Zeit der erwarteten, aber nicht eingetretenen Menses über vage Schmerzen im Abdomen. Bei der vorgenommenen Untersuchung findet Verf. eine Geschwulst, welche die ganze linke Scheidenwand hervorwölbt, fluctuirt, sich sehr prall anfühlt und äusserst schmerzhaft ist. Im Verlauf der nächsten 2 Tage ging dieselbe auch auf die vordere und hintere Vaginalwand über, erreichte die Grösse eines Kindskopfes und wurde zwischen den Nymphen sichtbar. Nach Ausschluss einer Hernie, Extrauterinschwangersehaft, periuterinen Hämatocle wird die richtige Diagnose gestellt und durch Incision 1½ Liter dickflüssiges, theerfarbenes Blut entleert. Die Heilung erfolgte ohne Zwischenfall bei einfachen, lauwarmen Ausspritzungen in 3 Wochen. In Bezug auf die Aetiologie nimmt Verf. an, dass das Blut aus einem zur Zeit der menstruellen Congestion geborstenen Gefäss des Plexus uterinus stamme, dass das Ganze als eine vicariirende Blutung in das Beckenbindegewebe aufzufassen sei.

Ich selbst habe 4 hier anzuführende Fälle beobachtet, in denen das Hämatom zunächst Gegenstand operativen Eingriffes gewesen und hierbei exact auf seinen Sitz constatirt worden ist.

A. Die erste dieser 4 Frauen kam im October 1876 in meine Behandlung. Die Patientin war 33 Jahre alt, hatte zuletzt 4 Jahre zuvor geboren. Die Menses waren seit der letzten Entbindung sehr stark geblieben, zeitweilig mit heftigen Schmerzen verbunden. Im September 1876 traten zu Beginn der Menstruation plötzlich ungewöhnlich heftige Schmerzen in der linken Unterbauchgegend auf, ohne nachweisbare Veranlassung, mit Ohnmachtsanwandlungen. Der Hausarzt glaubte eine Retroflexion des vergrösserten Uterus zu constatiren und versuchte, trotz grosser Empfindlichkeit in der linken Seite, die Reposition desselben. Darnach wurden die Menses ungewöhnlich profus, der Blutabgang hielt seitdem fast ohne Unterbrechung an, über 5 Wochen, ebenso die heftigen Schmerzen in der linken Seite. Ich constatirte gemeinsam mit dem Hausarzt in der linken Seite des Unterbauches einen über 2 Faust grossen Tumor, von praller Consistenz und lebhafter Empfindlichkeit. Durch diesen Tumor war das hintere Scheidengewölbe tief herabgedrängt, der Uterus nach vorn oben und rechts geschoben, aufrecht. Nachdem wir zunächst durch Morphium und Eis die Empfindlichkeit etwas vermindert hatten, während noch fortdauernde Schmerzen in der linken Seite und eine lähmungsartige Schwäche des linken Beines übrig blieb, unternahmen wir nach weiteren 5 Wochen eine genaue Untersuchung in Narkose. Der Tumor ragte fast faustgross links aus dem kleinen Becken empor, war glatt — kugelig — abgerundet. Nach rechts und vorn unter dieser Masse wurde der Fundus uteri fühlbar, der wie durch eine seichte Furche davon getrennt erschien. Von der Scheide aus wurde das untere Ende der Geschwulst als pralle Masse links im Scheidengewölbe gefühlt, rechts davon sprang die dicke Portio deutlich hervor. Der Uterus schien zunächst mit der Geschwulst in grosser Ausdehnung verlöthet, doch glaubten wir bei weiterer Untersuchung eine gewisse Beweglichkeit beider an einander zu fühlen. Hinter dem Uterus konnten wir rechts den Finger ziemlich weit empordrängen, an der hinteren Wand des Uterus entlang, ebenso per Rectum; der Darm selbst war stark nach rechts verlagert. Da nun die Schmerzen trotz der angewandten Mittel persistirten, besonders auch das Unvermögen zu gehen und der Tenesmus in Rectum und Blase nicht nachliess, die Geschwulst aber allen Versuchen der Resorption seit 5 Monaten unverändert widerstanden hatte, hielten wir den Versuch für gerechtfertigt, auf operativem Wege eine Beseitigung der Geschwulst anzustreben.

Nach Eröffnung des Abdomens unter Carbol spray findet sich

die reichlich 2 Faust grosse Geschwulst in dem Lig. lat. sinistr.; dieselbe liegt unter dem Peritonealüberzug des linken Lig. latum, das sie ganz ausfüllt. Auch der Peritonealüberzug des Uterus ist an der der Geschwulst zugekehrten Kante abgehoben und zur Bedeckung der Geschwulst verwandt. Keine peritonitischen Auflagerungen, keine Verwachsungen nachweisbar. Der Douglas ist reducirt auf eine kleine Spalte, ganz rechts im Becken, er erscheint eben — von links her und vorn — durch jene Geschwulst verdrängt. Das linke Ovarium ist auf den Psoas verlagert, geschwollen, dunkel geröthet, das rechte injicirt, wird durch die Geschwulst comprimirt im Rest der Douglas'schen Tasche. Diese Geschwulst ist prall elastisch anzufühlen, schimmert blauschwarz. Bei dem Versuch, sie auch vom Boden des Douglas her abzutasten, bricht die Hülle der Geschwulst ein und entleert aus dem rasch weiterreissenden Loch eine ein Waschbecken fast füllende Masse von Gerinnseln und sehr wenig flüssigem, dunkelschwarzem Blut. Die Höhle füllt das linke Parametrium, geht bis zum Scheidengewölbe hinab und erstreckt sich von der Beckenwand noch eine kurze Strecke weit in das Uterusgewebe hinein, indem sie dasselbe von seiner Serosa abhebt. Die Wand ist mit ca.  $\frac{1}{2}$  Ctm. dicken Gerinnseln besetzt, überaus brüchig, blutet nicht. — Die Höhle wird ausgewaschen, nach der Scheide drainirt, das Drainrohr oben zum unteren Winkel der Bauchwunde herausgeleitet. Nachdem das Spülwasser ganz klar durch diese Drainage abgeflossen, eine Blutung nicht eingetreten, wird die Bauchhöhle verschlossen.

Patientin erholte sich anfangs rasch, dann vom 4. Tage an documentirte sich eine allgemeine Peritonitis, der Patientin trotz regelmässiger Ausspülungen mit Carbolwasser am 9. Tage erlag. Die Eröffnung der gut verklebten Bauchwunde ergab eine allgemeine Peritonitis, während die Hämatomwunde selbst, besonders in der Umgebung des Drains, gut gereinigt, in der Verheilung zu sein schien.

B. Die zweite Patientin wurde mir im Januar 1879 überwiesen. Es war eine 51jährige decrepide alte Frau, welche vor 20 Jahren zuletzt geboren hatte. Vor 9 Jahren etwa überstand sie nach der Meinung des Hausarztes eine Metritis, seit der sie stets über Unterleibsbeschwerden klagte. Patientin hatte mit dem 47. Jahre cessirt. Während sie nun fortdauernd über geringe Beschwerden klagte, sollte vor ca. 8 Wochen plötzlich ohne nachweisbare Veranlassung eine Verschlimmerung des Zustandes eingetreten sein. Es ging seit ca. 6 Wochen fortwährend Blut ab. Dies und constante

Schmerzen in dem Unterleib und Schwächezufälle gaben schliesslich die Veranlassung, dass ich sie untersuchte.

Ich fand den Uterus stark verdrängt durch einen reichlich faustgrossen, ihm rechts hinten aufsitzenden Tumor, der sich nicht deutlich von ihm abhob, das rechte Lig. latum füllte, nach unten bis zum Scheidengewölbe reichte, ohne dasselbe tief herabzudrängen. Der Tumor war prall anzufühlen, gegen den Uterus nicht deutlich abzutasten, von der Beckenwand deutlich zu unterscheiden. Vom Rectum aus war nur eine Furche zwischen Tumor und Uterus fühlbar, im Uebrigen wurde auch hier der Eindruck bestätigt, dass es sich um eine subseröse Geschwulst des Uterus handle, der Finger konnte hoch an der linken Seite, hinten am Uterus hinaufgeschoben werden, das Cavum Douglasii war frei.

Da Patientin fortdauernd reichlich blutete, wurde zunächst eine Ausweitung des Uterus beschlossen und mittelst Laminaria ausgeführt. In der darnach vorgenommenen Untersuchung in Narkose konnten wir nur constatiren, dass der Uterus hinten rechts eine Geschwulst trage, die unter seiner Serosa gelegen, sich in das rechte breite Ligament entwickelt habe und von hier aus das ganze kleine Becken ausfüllte. Das Rectum war ganz nach links verdrängt und stark zusammengedrückt. Die Geschwulst war ziemlich prall, glattwandig, nur mit dem Uterus selbst verschiebbar. Die Uterushöhle war leer, eine Ursache der Blutung von hier aus nicht festzustellen.

Patientin überstand zunächst den Eingriff ohne Reaction, aber die Blutung hielt an trotz Abkratzung der Mucosa, Liquor ferri Einspritzung und entsprechender Nachbehandlung; auch die spannenden Schmerzen im Leib waren nicht verändert. In der Meinung, dass es sich um ein subseröses Myom handle, welches durch seine Entwicklung die entsprechende Contraction des Uterus hindere, machte ich am 31. Januar 1879 die Laparotomie mit allen antiseptischen Cautelen. Nun fand sich ein blauschwarzer Tumor, der ungefähr faustgross über den Beckeneingang hervorragte, dem Uterus seitlich aufsass, und von der Serosa des Uterus und dem hinteren Peritonealblatt des Ligam. latum dextrum bekleidet war. Die Geschwulst erstreckte sich bis zum Boden des Douglas, bis an die rechte Beckenwand heran. Das Cavum Douglasii ist fast vollständig verlegt nach hinten links. Das rechte Ovarium enthielt ein wallnussgrosses Blutgerinnsel, lag ausserhalb des kleinen Beckens und sass mit seinem Hilus dem äusseren Rande der Geschwulst auf. Während dies festgestellt wurde, barst die pralle Geschwulst-



hülle und entleerte eingedickte Coagula und sehr wenig noch dünnflüssigen Blutinhalte. Die Höhlenwand war so morsch, dass jeder Versuch, an ihr Halt zu gewinnen, fehlschlug; das rechte Ovarium brach dabei ab, ohne dass die morsche Wand des Sackes blutete. Die Höhlenwand war mit einer ca.  $\frac{1}{2}$  Ctm. dicken Schwarte alten, geronnenen Blutes belegt, die Höhle selbst erstreckte sich bis unter den Boden des Douglas. Nach Ausräumung und energischer Desinfection der Höhle wurde der Uterus, welcher nun frei beweglich geworden war, nach rechts über die Höhle hinweggelegt und durch tiefgreifende Suturen nach rechts hin derart auf die Lücke der Serosa an der hinteren Fläche des rechten Lig. latum aufgenäht, dass dieselbe ganz geschlossen erschien; nach der Bauchhöhle hin war dadurch dieser Defect völlig verdeckt. Dann wurde die Bauchhöhle geschlossen. Ein Verlust frischen Blutes erfolgte bei der ganzen Operation nicht.

Die ohnehin sehr schwächliche Frau bot keine Spur irgend welcher Reaction; trotz der dargereichten Analeptica nahm der Kräfteverfall rasch zu, und starb Patientin am dritten Tage bei subnormaler Temperatur und frühzeitig unzählbar gewordenem Pulse.

Die Autopsie beschränkte sich, den Anforderungen der Angehörigen entsprechend, auf die Eröffnung der Bauchwunde; im Peritoneum war eine Reaction nicht nachzuweisen, der Sitz des Blutergusses war unverändert; eine spätere Blutung war nicht eingetreten. Das Lig. latum dextrum war erheblich geschrumpft; es zeigten sich die Ränder des im hinteren Blatt befindlichen Defectes ohne Reaction, resp. ohne eine demarkirende Entzündungslinie.

C. Frau Ida Gabel, 32 Jahre alt, Arbeiterfrau. Seit dem 19. Jahre regelmässig mit Schmerzen menstruirt, 5mal geboren, zuletzt vor 6 Monaten. Geburt und Wochenbett stets normal. Seit Mitte Januar 1881, als Patientin eben menstruirt und während der Menstruation bei dem häufig wiederholten Coitus ihres rohen Ehemanns heftige Schmerzen verspürt hatte, mit Widerauftreten profusen Blutabganges, nahmen bei dem Versuch, einen schweren Korb zu tragen, die Schmerzen in der rechten Seite derartig zu, dass Patientin ohnmächtig zusammenbrach. Sie klagte seitdem über auffallende Schwäche, heftige Schmerzen in der Seite und im Kreuz, Tenesmus in Blase und Darm, Gefühl des Vorfalles. Patientin liess sich dieser Beschwerden wegen, mit besonderer Rücksicht auf den profusen, andauernden Blutverlust, in ein Krankenhaus aufnehmen, ohne dass dort die Eisbehandlung und Ruhe im Verlauf von 5 Wochen den Zustand wesentlich änderte. Der Blutabgang hielt, wenn auch

in geringem Grade, fast continuirlich an, die Schmerzen wurden nur durch den Einfluss des Morphiums vorübergehend gelindert. So kam Patientin am 20. März 1881 in meine Behandlung.

Kräftig gebaute Frau von anämischem Aussehen. Bauchdecken ziemlich schlaff. Durch die klaffenden Recti fühlt man eine das kleine Becken in seiner rechten Hälfte ausfüllende Masse von glatter, allerdings nicht gleichmässiger Oberfläche. Scheide weit. Uterus nach vorn und links gedrängt durch einen rechts davon liegenden Tumor. Dieser fühlt sich derb an, von scharf umschriebener Form nach unten zugespitzt. Der Uterus ist stark involvirt, lässt sich an der vorderen Fläche des Tumors abgrenzen, erscheint aber an seiner ganzen hinteren Fläche mit diesem Tumor innig verwachsen. Die ganze Masse ist nach oben nicht deutlich zu verschieben, sicher aber nicht unbeweglich im kleinen Becken. Vom Rectum aus konnte man die hintere Fläche des Uterus leicht betasten.

Nach wiederholter Narkose wird am 23/3. Laminaria eingelegt, um die Uterushöhle auf die Quelle der starken Blutungen zu untersuchen. Am 24/3. wird die Höhle ausgetastet; die Wandungen sind glatt, die Schleimhaut wenig verdickt. Der Uterus hängt mit der Geschwulst innig zusammen. Diese Geschwulst lässt sich empor-schieben, erscheint bis handbreit über der Symphyse tastbar, glattwandig. Es bleibt ein zum Boden des Douglas reichender Zipfel im hinteren Gewölbe haften, der derb knollig erscheint. Das Scliden-gewölbe selbst rückt bei der Prüfung der Verschiebbarkeit der Geschwulst deutlich mit empor. Carbolausspülung der Uterushöhle. Darauf folgten anfänglich nur Schmerzen, dann starkes Fieber, Erbrechen, Collaps; vergl. Curve. Da die Geschwulst rapid anwuchs, sehr schmerzhaft wurde, und die Erscheinungen der Peritonitis mit drohender Berstung der Geschwulst und Entleerung des wahrscheinlich zersetzten Geschwulstinhaltes in die Bauchhöhle immer dringender wurden, so entschloss ich mich am 1/4. zur Laparotomie.

In der Bauchwunde werden mehrfach grosse Gefässe durch-schnitten, bluten stark. Muskulatur hat eine chocoladenfarbene Beschaffenheit. Peritoneum stark injicirt. Die Geschwulst hat die Darmschlingen nach oben verdrängt und liegt an der Bauchwand bis fast in Nabelhöhe, so dass sie von rechts her in die Bauchwunde hineinragt. Sie ist aber ganz subperitoneal eingebettet, die Blätter der Lig. lata umschliessen sie vollständig. Der Uterus, nach links vorn gedrängt, ist fest mit der Geschwulst verwachsen. Das rechte Ovarium liegt stark geschwollen auf der hinteren Seite dicht unter dem Scheitel

der Geschwulst. Eine Douglas'sche Falte besteht noch, doch ist sie auf einen Spalt reduciert. Die Geschwulst liegt unter dem Peritonealüberzug der vorderen Wand des Douglas und füllt das Lig. latum dextrum vollständig aus. Ganz unten hinten, nahe dem Becken des Douglas bricht die Wand bei der Exploration ein. Es entleert sich sofort eine grosse Menge zähflüssigen, theilweise coagulirten missfarbenen Blutes aus der Höhle, untermischt mit einer serösen Flüssigkeit. Die Höhlenwand bricht weiter ein, ihr oberes Segment hebt sich klappenförmig los. An der Stelle, wo die Geschwulstmasse die Beckenwand erreicht, spritzen an derselben 2 Arterien, die, isolirt von ihrer ganz zerfallenen Umgebung, in die Höhle hinein hängen. Unterstechung. Ausräumung der Geschwulsthöhle. Das ganz zerfallene, morsche, hintere Blatt des Lig. latum bricht bis auf den Boden ab, vom vorderen Blatt bleibt nur ein Rudiment stehen, dessen Rand durch Ligaturen gesichert wird. Drainage durch die Geschwulstbasis zur Scheide, Vernähung der Geschwulstwände mit dem Uterus, dessen Substanz sehr brüchig, beim starken Anziehen der Suturen einschneidet. Nachdem die Drainage auf ihre Wirksamkeit geprüft und festgestellt ist, dass die von unten eingespritzte Flüssigkeit nicht aus der vollständig abgeschlossenen Höhle, welche von den Resten der Hämatomwandungen gebildet wurde, in die Bauchhöhle gelangt, wird die Bauchwunde geschlossen. Es werden nun 2 Grm. Aether wegen Collapses subcutan applicirt, Patientin in das erwärmte Bett gebracht. Operationsdauer 1 Stunde 10 Minuten. Ein Stück der Höhlenwand wird mikroskopisch festgestellt als Peritoneum mit einer ihm anhaftenden blutig durchsetzten, zerfetzten Muskelschicht.

Betreffs des weiteren Verlaufs siehe Curve.

D. Frau Wrede, 29 Jahre. Seit dem 17. Jahre regelmässig menstruiert. Gebar 1mal vor 4 Jahren. Seitdem hatte sich ein Scheidenvorfall entwickelt, der bis vor 8 Tagen eigross aus dem Introitus hervorhing. Da trat, angeblich ohne Veranlassung, am Tag nach der wie stets reichlichen Menstruation, plötzlich im Verlauf des Vormittags eine starke Blutung ein mit Harndrang, Kreuzschmerzen, Ohnmachtsanwandlung, während unter diesen Beschwerden der Vorfall zurückwich. Von ihrem Manne zu Bett gebracht, erholte sich Patientin allmählig. Die Blutung liess anfangs nach, ist dann aber stärker wiedergekehrt. Trotz angewandter Hausmittel blieben heftige, spannende Schmerzen in der rechten Seite zurück, die Blutung wurde schwächer, ohne ganz aufzuhören.

Ruhige Lage unter kalten Umschlägen und Morphinum sind dann ärztlich 8 Tage lang erfolglos angewandt worden. Patientin fieberte nicht. In diesem Zustand wurde mir Patientin zugeführt.

Ziemlich kräftige, anämische Frau. Druck auf den Unterbauch sehr empfindlich, besonders rechts, ohne dass von aussen hier etwas Bestimmtes durchzufühlen war. Percussion gibt tympanitischen Schall. Rechts neben dem nicht ganz unbeweglichen, mässig grossen Uterus, liegt eine kindskopfgrosse, rundliche Masse, welche gegen den Uterus und die Beckenwand gut abzugrenzen ist. Diese Geschwulst hat eine pralle Consistenz, ist glattwandig. Die Geschwulst drängt das rechte Scheidengewölbe nur eben herab. Zwischen ihrem anscheinend abgerundeten unteren Segment und dem Collum uteri dringt der Finger bis zur halben Höhe des letzteren vor. Im kleinen Becken liegt links hinten eine borstorferapfelgrosse Masse, ebenfalls hart, wenig beweglich. Daneben ist das Ovarium nicht deutlich durchzufühlen. Vom Rectum aus wird die hintere Wand des Uterus zwischen den beiden Tumoren deutlich abgetastet. Das Cavum Douglasii ist frei.

Die Untersuchung in Narkose bestätigt diesen Befund. Das rechte Ovarium ist nicht nachweisbar, während der linksseitige Tumor als solches angesprochen wird. Seit der mit aller Vorsicht vorgenommenen Untersuchung haben die Schmerzen erheblich zugenommen, der rechtsseitige Tumor ist bis zu fast Mannskopfgrösse gewachsen, ragt über den Beckeneingang empor bis zum Nabel. Fieber nicht nachzuweisen. Patientin sieht sehr anämisch aus, klagt über Brechneigung und Ohnmachtsanwandlung in Folge der ruckweisen Exacerbation der Beschwerden.

Sitz und Entstehung der Geschwulst führten zur Wahrscheinlichkeitsdiagnose eines periuterinen extraperitonealen Hämatoms. In dem Wachsthum nach der Untersuchung fand ich eine Bestätigung dieser Diagnose mit Hinblick auf Fall C. und entschloss mich, um einer Berstung vorzubeugen, zur Laparotomie. Operation 8./II. 82.

Bauchdecken wenig blutreich. Hinter Darmschlingen und Netz liegt der rechtsseitige Tumor, der bis über den Nabel hinausragt. Er überdacht den Douglas und verlegt ihn bis auf einen engen Spalt, durch den der Finger hinten am Uterus entlang bis zum Boden gelangt. Die Geschwulst ist das colossal verdickte Lig. lat. dextrum, sie ist vom Peritoneum gleichmässig bekleidet; dasselbe geht ohne Unterbrechung in der Linea innominata auf die Darmbeinschaukel über. Nach vorn liegt unter dem Scheitel der Geschwulst quer ein

dicker Strang, die Tube, nach aussen das sehr kleine Ovarium. Die Geschwulst macht den Eindruck einer prall gespannten Cyste mit bis zum Bersten ausgedehnten Wandungen. Der Uterus liegt der Geschwulst vorn links an, ohne aber innig mit ihr verbunden zu sein. Der Peritonealüberzug der Geschwulst geht unmittelbar auf den Uterus über. Der Inhalt schimmert bläulich durch. Nach sehr mühsamer Abtastung der Geschwulst wird diese in der Linie der Bauchwunde gespalten und ergiesst mit mächtigem Strahl ihren Inhalt, theils blutig klar, theils dickflüssig, braunroth, zuletzt Coagula. Der Raum collabirt. Die Wandungen sind oben schlaff, haben sich contrahirt, sind dicker geworden, nach unten besteht die Höhle aus Spalträumen, welche rechts die Beckenwand erreichen, medianwärts sich im Lig. latum bis zur Seite des Uterus hinziehen. Nach Resection des oberen Stückes der Geschwulstwand wird die Drainage nach der Scheide mittelst 2 Schläuchen ausgeführt, die Höhle nach oben durch eine Schusternaht verschlossen. Die Sackwandungen haben wenig geblutet. Das linke Ovarium ist der vorhergefühlte borstorferapfelgrosse Tumor. Derselbe ist durch massenhafte perioophoritische Schwielen fixirt und cystisch degenerirt. Dieselben werden mühsam losgelöst, dann der Stiel des Ovariums unterstochen, die cystische Neubildung abgetragen und dann, nachdem sich bei Einspritzung von unten die abgeschlossene Höhle des rechtsseitigen Hämatoms als dicht erwiesen, die Bauchhöhle geschlossen. Operationsdauer 55 M. — Genesung ohne Störung in 14 Tagen, nachdem die Drains am 7. Tage ausgefallen. Die Curve der Fr. W. gleicht den nach einfachen Ovariectomien, so dass ich deren Abdruck hier für überflüssig halte. Der Sack ist in 2 Monaten bis auf eine schwielige Verdickung im Parametrium geschrumpft. Es ist mit Sicherheit anzunehmen, dass diese rasche Schrumpfung dem nur kurzen Bestehen der gewaltigen Hämatomentwickelung zuzuschreiben ist, ein Punkt, der bei der Behandlung dieser Fälle nicht ausser Acht zu lassen ist. — Das resecirte Stück ist als Peritoneum mit einer ziemlich dicken Muskellage mikroskopisch festgestellt worden.

Stellen wir diese 4 Fälle von Haematoma periuterinum extraperitoneale non puerperale zusammen mit den ganz und voll beglaubigten analogen der Literatur, so ergibt sich zunächst folgende Tabelle<sup>1)</sup>:

<sup>1)</sup> Während der Durchsicht der Revision dieses Aufsatzes finde ich in der Deutschen med. Wochenschr. Nr. 36, 2. Sept. 1882, einen hierher gehörigen Fall von Baumgärtner berichtet. Derselbe würde als Nr. 11 der Tab. I anzureihen sein. Da aber an dieser Tabelle Raum fehlt, füge ich ihn der Tab. II an.

Tabelle I.

Nr.	Autor.	Alter.	Letzte Geburt.	Verlauf der letzten Menstruation.	Ursache und Art der Erkrankung.	Lage des Uterus.	Sitz des Hamatom.
1	Betschler, klin. Beitr. zur Gyn. I. Bresl. 1862, S. 136.	34J.	Vor 8 W.	Stark.	Ueberanstrengung.	Emporgehob.	Retrovaginal.
2	Ott, D. perint. u. retrovag. Blutergüsse. D. i. Tübingen 1864, S. 13.	28J.	—	—	—	—	Hinten.
3	Kuhn, Fall X. a. a. O. S. 32.	40J.	1 mal v. 15 J.	Regulär u. mässig.	Magenüberfüllung z. Zeit d. Menses, diese dann profus.	Normal.	Beiderseits.
4	Kuhn, Fall XI, S. 55.	52J.	2 mal.	Cessirt.	Plötzlich. Ursache?	Normal.	Links.
5	Beigel, a. a. O.	32J.	—	—	—	—	Links.
6	Konrád, Fall I. a. a. O.	—	—	—	—	—	Beiderseits geborsten.
7	Eigene Fälle A.	33J.	3 mal, zuletzt vor 4 J.	Menses stark. Zur Zeit der normalen Menstruation meist heftige Schmerzen.	Steigerung der gewöhnlichen Schmerzen zur Zeit der Menstruation. Ursache unbekannt (?).	Af. links.	Ursprünglich fast beiderseitig. Resorption hinten, so dass d. Tumor links beschränkt wird.
8	Eigene Fälle B.	51J.	4 mal v. 20 J.	Cessation vor 4 J.	? Blutung seit 6 Wochen.	Seitl. verlagrt.	Rechts.
9	Eigene Fälle C.	32J.	5 mal v. 6 M.	Stark mit Schmerzen.	Coitus zur Zeit der Menstruation und schwere Arbeit.	Seitlich verlagert.	Rechts. Zerfall nach vielf. Exploration.
10	Eigene Fälle D.	29J.	1 mal v. 4 J.	Stark.	Im Anschluss an die Regel. Profuser Blutverlust.	Seitlich verlagert.	Rechts. Linkes Ovarium erkrankt.

Die betreffenden Patientinnen haben meist die Mitte des geschlechtsreifen Alters überschritten, 2 sind seit Jahren nicht mehr menstruiert, sie haben alle geboren, soweit als darüber Aufzeichnungen gegeben werden. Aetiologisch sind die Fälle 2 und 5 wegen Mangels aller anamnestischer Anhaltspunkte gänzlich unklar; in 2 wird angenommen, dass das Hämatom während eines Typhus entstanden sei. Bei 4 und 8 ist der Zusammenhang auch mit der Menstruation ausgeschlossen, während bei 3, 7, 9 und 10 die klinischen Symptome sich an die Zeit der Menstruation reihten. Bei 9 wird stürmischer Coitus zur Zeit der Menstruation eingestanden, unmittelbar vor Beginn der Beschwerden. Der Sitz des Hämatoms war 3mal in dem Lig. lat. dextr., 3mal im Lig. lat. sinistr., 2mal waren beide Lig. lata abgehoben, 2mal lag die Geschwulst lediglich hinter dem Uterus.

---

Die Möglichkeit einer extraperitonealen Lage des Blutergusses, zumal eines Ergusses zwischen die Blätter der Lig. lata, kann füglich nicht bestritten werden. Die Anatomen beschreiben hinreichend deutlich die Duplicatur des Peritoneum, welche wir als Lig. latum kennen, mit den 2 Muskellagen und den zahlreichen Gefässen, welche zwischen diesen mit Muskulatur versehenen Blättern des Bauchfells hinziehen. Die Injectionen von Hyrtl<sup>1)</sup> und Leopold<sup>2)</sup> geben ein sehr anschauliches Bild dieser Gefässvertheilung. Die Lig. lata könnte man gut in 2 Theile zerlegen, einen oberen freien, sehr zarten, der die Tuben, die Ovarien mit ihrem Befestigungsapparat, die Lig. rotunda und zahlreiche Gefässverästelungen umschliesst, und einen unteren basalen, von dem das Peritoneum sich über die Exca-vatio vesico-, resp. recto-uterina ausbreitet, während er die Masse der Gefässe in der oberflächlichen Schicht des Beckenbodens, bis etwa zum Levator ani hinab enthält. Die Anatomen weisen auf die massenhafte Fettentwicklung auch dieses Theiles des Beckenbodens und die lockere Gewebsanordnung zwischen den Fascien und Muskeln hin. Die peritoneale Bekleidung des ganzen Lig. latum ist als eine leicht verschiebbare schon von Luschka bezeichnet worden; die klinischen Erfahrungnn lassen diese Verschiebbarkeit

---

<sup>1)</sup> Corrosions-Anatomie 1873.

<sup>2)</sup> Archiv für Gynäkologie. VI.

als eine ausserordentliche erkennen. In kurzer Frist heben Exsudate das Bauchfell weithin ab, wie niemand bestreiten wird, — während von den Extravasaten dergleichen nicht soll angenommen werden dürfen? Die leichte Verschiebbarkeit des Peritoneum im ganzen kleinen Becken ist immer und immer wieder constatirt worden. Zuletzt hat Freund<sup>1)</sup> bei einem der Aufsätze über seine Operation der Totalexstirpation des Uterus darauf hingewiesen, wie man von dem Einschnitt in die Bauchdecken aus das Peritoneum in grösster Ausdehnung verziehen könne. Nur da, wo das Peritoneum das Corpus uteri überzieht, wird die Befestigung mit der Unterlage eine innigere, wie ja auch hier die lockere, weitmaschige Zwischenschicht zwischen Peritoneum und Beckenboden fehlt. Aber selbst hier ist das Peritoneum nur bei narbigter Fixation nicht trennbar; bei Uterusexstirpationen hat man oft Gelegenheit, diese Thatsache zu constatiren.

Die bisher als sicher anerkannten Hämatome in dieser Gegend haben ihren Sitz entweder nur in der oberen, freien Hälfte des Lig. latum, wie am evidentesten der Fall von Beigel zeigt, oder nur in der tieferen Hälfte, wie der Fall von Betschler und Ott. Häufiger scheint der Bluterguss das ganze Ligament auszufüllen, wie in den obigen Fällen 3, 4, 6, 7, 8, 9, 10. Die Höhle ist nach aussen vom Peritoneum überkleidet. Diese Voraussetzung haben die oben citirten Antoren auf dem Sectionstisch bestätigt; Fall 1 wird auch von der strengen Kritik als Hämatom anerkannt<sup>2)</sup>. Ich habe bei der Operation nach Freilegung der Geschwulst durch Laparotomie und Entnahme der Därme aus der Bauchhöhle die intakte Peritonealbekleidung der Geschwulstmassen festgestellt. Das Peritoneum, welches in Fall 9 und 10 auch mikroskopisch als solches nachgewiesen wurde, war in allen meinen Fällen glatt, bläulich glänzend, ohne Spuren peritonitischer Exsudatbeschläge. Es ging medianwärts in die Serosa des Uterus über, lateralwärts auf die Auskleidung der Darmbeinschaukel. Nach hinten liess sich das Freisein des Cavum Douglasii deutlich feststellen, dessen Boden im Fall 8 und 10 fast tiefer herabreichte als das untere Ende der Geschwulst. Peritonitische Schwielen waren in meinen Fällen nicht nachzuweisen, das Peritoneum jenseits der Tumoren war ebenso glatt als das der Geschwulstbekleidung selbst.

<sup>1)</sup> Centralblatt für Gynäk. 1878, Nr. 12.

<sup>2)</sup> Vergl. Schröder a. a. O. S. 44.



Es war prall gespannt, augenscheinlich durch die Verziehung, welche die stark ausgedehnten Ligamenta lata auf die Nachbarschaft ausgeübt hatten. In 7 und 8, auch in geringem Grade in 9, hatte sich der Bluterguss zwischen Serosa und Muscularis uteri geschoben, so dass die Geschwulst einen Ausläufer nach dem Uterus zu schicken schien. Diese Fälle bilden die Vorstufen zu den von Kuhn beschriebenen 3 und 4, in denen die Serosa von der einen Seite her vom Uterus ganz abgehoben war, so dass der Bluterguss sich in das Lig. latum der anderen Seite ausgebreitet hatte, oder dass die gleichzeitig in beiden Ligamentis entstandenen mächtigen Höhlen unter dem peritonealen Ueberzug des Uterus mit einander communicirten. Die beiden Kuhn'schen Fälle sind die einzigen der sicher beglaubigten, in denen der Bluterguss doppelseitig angetroffen wurde, in allen übrigen war er einseitig.

Die Tuben sind in meinen Fällen an der oberen Peripherie der Tumoren nachzuweisen gewesen; sie verliefen stark gestreckt in allen Fällen an dem vorderen Rande des Scheitels der Tumoren, welcher sie allerdings überragte. Die Fimbrienenden waren entweder frei, stark injicirt, wie in meinen Fällen, oder mit der Mutterbandtasche verwachsen, oder sie verloren sich in der Wand des Sackes, wie in dem 1. Kuhn'schen Fall; in dem 2. sind die Tuben im Sectionsprotokoll nicht erwähnt. In meinem 2. Fall (B) war die Tube dabei brüchig geworden wie die übrige Wand des Sackes, so dass sie alsbald nach der Ruptur des Sackes mit einriss, ohne dass dadurch eine Blutung entstanden wäre.

Die Ovarien lagen immer an der kranken Seite auf der Höhe der Geschwulst; während das der gesunden Seite bald in der Tiefe des Schlitzes, bis zu welchem der Douglas verlegt war, gefunden wurde, bald in normaler Höhe comprimirt durch die Geschwulst der resp. Beckenwand anlag. Die Ovarien der kranken Seite waren meist selbst erkrankt. Sie enthielten ausgedehnte Blutergüsse in den Follikeln. In einigen meiner Fälle war die Hülle des dadurch stark ausgedehnten Gebildes so brüchig geworden, dass die grosse Masse abbrach, ohne dass aus dem Stumpf eine Blutung eintrat: die Gefässe erschienen durch die Ausfüllung des Lig. latum comprimirt, thrombosirt und selbst in derartigem Zerfall, dass sie der Circulation ganz entrückt erschienen.

Der Inhalt der Säcke wurde wesentlich durch Blut gebildet. Dieses Blut war zum Theil vollständig geronnen und hatte sich in

die Wandungen eingefilzt. Zum Theil lag Gerinnselmasse ganz ausgeschieden in den tieferen Abschnitten, so dass, wie in meinem 4. Fall, noch flüssiges Blut darüber im oberen Theil der Höhle stand. Im 2. war fast die ganze Masse steif geronnen, im 3. war das Blut in Zersetzung begriffen. Die Quantität des ergossenen Blutes konnte auch nicht annähernd geschätzt werden, obwohl in meinen Fällen die Berstung erst während der Operation erfolgte; in den 2 Kuhn'schen Fällen war die Berstung kurz vor der Beobachtung erfolgt und hatte die Bauchhöhle ganz mit blutiger Flüssigkeit und Gerinnseln gefüllt. Hier waren denn auch die Sackwandungen in entsprechender Weisc zerstört. Auffallend ist die Brüchigkeit der Höhlenwände. In meinen Fällen konnten, bei dem Versuch einer mikroskopischen Prüfung derselben, unter dem Peritoneum, das als solches auf der einen Fläche der Sackwand deutlich zu erkennen war, nur Detritus von Blutgerinnseln nachgewiesen werden, welcher in die dem Peritoneum anliegende, ebenfalls zerstörte dünne Muskelschicht eingebettet lag. Es konnte daraus nicht geschlossen werden, ob die Blutung zwischen die Muskellage des Lig. latum oder zwischen Muskelschicht und serösen Ueberzug sich ergossen hatte. Spülte man die Gerinnsel von der Höhlenwand ab, so erkannte man die tiefen Recessus, welche sich von der Höhle aus gelegentlich bis in die oberflächlichen Lagen der Uterusmuskulatur und in den Beckenboden ausdehnten. Die Muskulatur zeigte in derartigen Fällen hier einen tiefen Defect, in dessen Wunde Blutgerinnsel in das Muskelmaschenwerk sich eingefilzt hatten. In dem letzten Fall erstreckten sich die Recessus an der Beckenwand nach hinten und umgriffen hier zum Theil das Darmrohr.

Nach Ausräumung des Inhaltes bluteten die Wandungen nur stellenweis. In dem 7. Fall war die Blutung eine parenchymatöse und kam aus dem Rest des Lig. latum. In 9 hingen unter dem Gerinnsel 2 aufgerollte, freiliegende Arterien an der lateralen Wand der Höhle. Dicselben bluteten reichlich und beruhigten sich erst, nachdem ihre Basis dicht an der Beckenwand unterstochen worden.

Die Fälle 2 und 5 haben klinische Symptome nicht gemacht. In 1 ist die Diagnose auf Bluterguss gestellt worden. Die beiden Fälle von Frankenhäuser und Kuhn haben intra vitam nicht nur rechte Beschwerden gemacht, sie sind auch als

Hämatome diagnosticirt, und meine eigenen 4 Fälle haben in so bestimmter Weise klinische Symptome verursacht, dass schliesslich, wenn auch die exacte Diagnose in A und B vor der Operation nicht gemacht worden ist, während sie in C und D mit Wahrscheinlichkeit gestellt wurde, ein Bild klinischer Symptome fixirt werden kann.

Frankenhäuser kam durch Ausschliessung zur Diagnose seiner Fälle. Schwangerschaft, sowohl intra- als extrauterine, war auszuschliessen, entzündliche Processe waren im ganzen Verlaufe vermisst worden. Retentionsgeschwülste anzunehmen verbot das Ergebniss der bimanuellen Untersuchung. Salpinx tumoren waren dadurch unwahrscheinlich gemacht, dass die vorgefundene Geschwulst das Scheidegewölbe stark nach unten drängte und den Uterus in die Länge zog, und die Eigenthümlichkeiten der Tubengeschwülste fehlten. Den Neubildungen gegenüber hebt Kuhn hervor, dass die Configuration der Geschwulst, die Art der Ausfüllung des kleinen Beckens, die Lage und Beschaffenheit des Uterus, die Consistenz und die Entwicklung Ovarientumoren, Fibroide und Carcinome ausschloss. Erschien dann die Diagnose eines Blutergusses sehr nahe gelegt durch das plötzliche Auftreten der Erkrankung, die acute Anämie zur Zeit der Menstruation, durch die Beschwerden, welche von den Nachbarorganen ausgingen, so sprachen in den Frankenhäuser'schen Fällen sehr bestimmte Gründe dagegen, dass diese Blutgeschwülste intraperitoneal lagen. Nicht das Cavum Douglasii, sondern die seitlichen Theile des Beckenbodens, die seitlichen Scheidengewölbe waren ausgedehnt. Der Uterus war nicht einfach nach vorn gedrängt, sondern seitlich verschoben und konnte, stark in die Länge gedehnt, vorn über die seitliche Geschwulst gebogen gefühlt werden. Dazu kam, dass man die Geschwulst in ihrer oberen Begrenzung gut abtasten konnte, wie sie dachförmig nach vorn und hinten abfiel, den Douglas freiliess und nur bei tiefem Einsenken des Plessimeters Dämpfung ergab. Die erste der Frankenhäuser'schen Patientinnen bekam wahrscheinlich nach der klinischen Untersuchung eine Perforativperitonitis; hatten bis dahin alle peritonitischen Reizerscheinungen gefehlt, so setzten sie nun mit Macht ein, und erfolgte der Tod nach etwa 6 Tagen. Die Section ergab den extra-peritonealen Sitz des Blutergusses und die letzthin erfolgte Perforation mit aller Evidenz. In dem anderen Fall wurde die Diagnose durch die Unvollständigkeit der vorausgegangenen Beobachtung er-

schwert. Hier ergab die Probepunktion den hämorrhagischen Charakter und die Section bestätigte den extraperitonealen Sitz des Blutergusses. Auch hier war im Verlaufe der Behandlung Berstung eingetreten und hatte nun das Blut sich auch in der Bauchhöhle ausgebreitet.

In meinen 4 Fällen führten klinische Symptome zunächst auf die Entdeckung eines Tumors. In allen 4 Fällen waren die Erscheinungen mit grosser Plötzlichkeit eingetreten, 3mal im Anschluss an die Menstruation, bei der 4., der alten Frau, bestand die Cessation schon 4 Jahre lang. In einem Falle ist ein Trauma durch Coitus bestimmt angegeben worden, in dem 1. Fall nach späterem Zugeständniss des Mannes wahrscheinlich, in den beiden anderen Fällen fehlen derartige Angaben. In allen Fällen bestanden von der Erkrankung an heftige, spannende Schmerzen im Leib, grosse Entkräftigung, Neigung zu Ohnmachten, zuweilen Tenesmus auf Blase und Rectum. Wurden die letzteren Beschwerden dann auch geringer, so persistirten die Schmerzen und exacerbirten in A und C zur Zeit der Menstruation. In allen 4 Fällen bestanden von der Erkrankung an Blutungen, die, wenn auch in schwankender Intensität, doch anhielten bis zum Ende und jeder anderen localen Behandlung trotzten.

Der locale Befund bot trotz der Verschiedenheit des Zeitraums, welcher seit der klinisch anzunehmenden Entstehung der Geschwulst bis zu meiner ersten Untersuchung verfloss, auffallende Aehnlichkeiten. In allen Fällen war das Scheidengewölbe der betreffenden Seite herabgedrängt, der Uterus nach der Seite verschoben. Der Tumor lag stets dem Uterus innig an, so dass beide nur bei genauer Untersuchung in Narkose von einander unterschieden werden konnten. Der Fundus uteri erschien theils als ein Absatz an der seitlichen Begrenzung der Geschwulst, theils überragte er diese. Eine Verlängerung des ganzen Uterus, wie Kuhn sie an seinen Fällen als charakteristisch bezeichnet, ist in meinen Fällen nur in B verzeichnet: Der Uterus erschien bei der senilen Beschaffenheit der übrigen Genitalien stark in die Länge gedehnt, bei zierlicher Dünnhcit des Collum und einer verhältnissmässig geringen Masse des Corpus, welches durch die über faustgrosse, ihm aufsitzende Geschwulst deformirt war.

Kuhn's beide Fälle betreffen Blutergüsse, welche sich in beiden Ligg. lata ausgebreitet hatten und unter dem serösen Ueberzug

hinter resp. vor dem Collum uteri sich berührten, oder auf diesem Wege von der einen Seite zur anderen übergegangen waren. Nur in meinem 1. Fall war die Geschwulst zu Anfang, als ich die Patientin zuerst sah, und das war ja auch geraume Zeit nach der Entstehung, nicht auf eine Seite beschränkt, sondern erreichte ebenfalls hinter dem Uterus, auf dem Beckenboden unter dem Peritoneum fortschreitend, die andere Seite. Die Resorption machte sich hier aber so entschieden geltend, dass dieser Ausläufer zur Zeit der Operation verschwunden war. Die anderen Fälle sind einseitige Tumoren gewesen. Daraus allein wird man also nicht die Diagnose stützen können, wie Kuhn (a. a. O. S. 104) es will.

In dem localen Befunde hebe ich folgende Punkte hervor, die mir charakteristisch zu sein scheinen:

1) Die Art der Verlagerung des Uterus. Die Gebärmutter war in allen Fällen sehr bestimmt seitlich dislocirt, wenn sie auch zugleich meist nach vorn verschoben war. Dabei war der Uterus der Beckenwand nicht so fest angepasst, wie es bei Neubildungen gelegentlich der Fall ist oder bei Einklemmung, in allen Fällen war der Uterus bei combinirter Untersuchung von der Beckenwand abzudrängen. Der Uterus war nicht nach unten geschoben, er erschien eher emporgehoben, so dass die Scheide fast in die Länge gezogen sich darstellte. Der Uterus liess sich in allen Fällen etwas bewegen, sowohl gegen die Geschwulst als gegen das Becken, wenn auch diese Beweglichkeit verhältnissmässig sehr beschränkt war. Gegen die Geschwulst war er nur im Falle B nicht deutlich abgrenzbar und daher auch hier nicht deutlich isolirt beweglich. Die Consistenz des Uterus war in A und C auffallend weich. Der Uterus fühlte sich fast an wie ein schwangeres Organ; in diesen Fällen sah ich die Kranken verhältnissmässig kurze Zeit nach der Entstehung der Geschwulst. In B und D erschien die Consistenz nicht durch die Geschwulstbildung alterirt (B war, wie oben bemerkt, im Climacterium und erschien hiér der Uterus verlängert). Die Portio als solche war erhalten, nicht wie es gelegentlich z. B. bei parametritischen Ergüssen der Fall ist, durch das herabgedrängte Scheidengewölbe ausgeglichen. Neben der Portio konnte man sogar den Finger noch ziemlich hoch am Collum entlang, zwischen diesem und der Geschwulst empordrängen. Das Corpus markirte sich an der Geschwulst durch seine Consistenz, durch seine birnförmige Configuration — mit Ausnahme des Falles B,

wo die vollständige Unterscheidung nicht möglich war. Der Fundus war als solcher in allen Fällen deutlich zu fühlen.

2) Die Geschwulst. In allen Fällen lag die Geschwulst extramedian, füllte wesentlich die eine Seite des Beckens und liess an der anderen noch freien Platz für die austastende Hand. Sie überragte in allen 4 Fällen den Beckeneingang, am meisten in C, wo sie fast bis zu Nabelhöhe emporreichte. Von oben erschien die Geschwulst weder unmittelbar den Bauchdecken angelagert, noch mit ihnen irgendwie verbunden, sie erhob sich aus der Tiefe des Beckens, dessen eine Hälfte sie auszufüllen schien, mit einem in der Quere des Beckeneingangs gelegenen Scheitel, von wo aus die obere Begrenzung nach vorn und hinten dachartig abfiel, genau so, wie Kuhn den Befund der Frankenhäuser'schen Fälle beschreibt. Neben dem seitlich verlagerten Uterus füllte bei der vaginalen Untersuchung der Tumor das Scheidegewölbe aus. Er drängte dasselbe aber nur wenig herab, in einigen Fällen lag es ihm nicht unmittelbar auf, man musste den Finger erst gegen das seitliche Scheidengewölbe andrängen, um die untere Peripherie der Geschwulst zu erreichen. Die Geschwulst war auch hier, in der betreffenden Beckenhälfte, median gelegen, sie gestattete den Finger vor und hinter ihr emporzuschieben, während man nach der betreffenden seitlichen Beckenwand die Abgrenzung nur undeutlich feststellen konnte. Die Verbindung mit dem Uterus, also nach der anderen Seite hin, lag zuweilen im Bereich des Corpus, denn am unteren Theil des Collum konnte man sich eine Strecke weit emportasten, ehe man die anseheinend innige Verbindung zwischen Corpus und Tumor erreichte. Bewegte man dann Tumor und Uterus gegeneinander, so ergab sich, dass beide nicht verwachsen, dass aber die Beweglichkeit derselben gegeneinander nur gering war. Die Consistenz des Tumor war in B, C, D hart, in den letzten beiden prall-elastisch. In dem ersten Fall gewann die Geschwulst ganz wesentlich an Härte während der Zeit meiner Beobachtung; mit fortschreitender Resorption der äusseren Ausläufer consolidirte sich gewissermassen die Masse des Tumor und bekam nunmehr die eigenartige Consistenz, welche wir bei Tumoren mit nicht flüssigem Inhalt antreffen. Fluctuation war nur im letzten Fall vorhanden, dieselbe war aber so wenig deutlich, dass darauf gar kein Gewicht gelegt wurde. In allen Fällen gab die Geschwulst dem Versuch, sie aus dem Becken zu dislociren, bis zu einer gewissen Ausdeh-

nung nach; so wie man es beobachtet bei Geschwülsten, welche im Lig. latum breit inseriren. Freilich waren diese Versuche einer Prüfung der Beweglichkeit nicht ohne Einfluss auf die Geschwulstmasse, denn in C und D folgten auf dieselben, die von mir, meinen Assistenten und noch einigen Collegen angestellt waren, Nachschübe in der Geschwulstmasse, welche in C unter Zersetzung des Inhaltes das Bild acuter Peritonitis veranlassten, mit hohem Fieber, Frösteln, Erbrechen, Auftreibung des Leibes und rapidem Wachsthum der nunmehr sehr empfindlichen Geschwulst. In D folgte ein tiefer Collaps der Untersuchung, welche natürlich in Narkose vorgenommen worden war. Auch hier wuchs die Geschwulst raseh an und wurde sehr empfindlich. Der ganze Leib war gespannt und druckempfindlich. Patientin bekam einen kleinen frequenten Puls, sah sehr blass und anämisch aus und klagte über Ohnmachtsgefühl und Breehneigung. Die Temperatur stieg dabei nicht an und erholte sich Patientin innerhalb einer Woche so weit, dass ich nun zur Operation schreiten konnte. Patientin selbst drängte ungeduldig dazu wegen der seit der Untersuchung anhaltenden heftigen Beschwerden, die sie als spannende Schmerzen definirte.

Der Versuch, in der Geschwulst Geräusche wahrzunehmen, scheiterte an der Lage in der Tiefe des Beckens. Dagegen fiel besonders in A, aber auch in C und D die starke Pulsation der Gefäße im Beckenboden auf der betreffenden Seite sehr deutlich auf. In B fehlte dieses Zeichen; hier war aber die senile Involution der Genitalien einer derartigen Markirung der Blutfülle derselben wohl sehr hinderlich. Diese Pulsation wurde in C und D nach dem acuten Nachschub ganz bedeutend vermehrt gefunden.

Die untere Begrenzung der Geschwulst war in vielen Fällen eine sehr auffallend markirte. Hier fühlte man deutliche Unebenheiten, Härten, wie Knoten, die gegen die Weichheit der aufgelockerten Scheidenwand deutlich abtaehen. Ich hebe dabei ganz bestimmt hervor, dass die Geschwülste nicht in dem perivaginalen Gewebe lagen, wie etwa in dem Betschler'schen Fall, so dass sie als eine eigenthümliche Art von Thrombus vaginae, ein Haematoma perivaginale, anzusprechen wären. Das Freisein gerade dieser Schicht, auch das Freisein des eigentlichen Beckenbodens war sehr frappant, während die Geschwulst gewissermassen auf dem Beckenboden,

zwischen den Blättern des Lig. latum lag. Diese wurden sackartig ausgefüllt und ruhten in diesem ausgedehnten Zustand auf dem Beckenboden, der zwar prall gespannt erschien unter dieser Last, aber zur Bildung der Geschwulst nur in seiner oberflächlichen Schicht beigetragen hatte.

3) Verhalten der Nachbargebilde. Die Ovarien waren nur im letzten Falle mit annähernder Sicherheit durehzufühlen gewesen. In A wurde das Ovarium der gesunden Seite gefühlt; in C wurde ebenfalls ein an der anderen Seite des Beckens gefühltes Gebilde für das Ovarium angesprochen und dann bei der Untersuchung nach Eröffnung des Abdomens als solches constatirt. In B wurden die sehr atrophischen Gebilde nicht vorher gefühlt.

Die Ovarien der kranken Seite wurden nicht gefühlt, weil im ersten Falle A dasselbe ganz nach aussen gedrängt lag und so weich war, durch ein sulziges Oedem, dass es unter dem Fingerdruck zerfiel. In B wurden beide bei der Operation gesehen und getastet. In C lag es auf der Aussenfläche der Geschwulst, so dass es fast ein Theil derselben zu sein schien. Auch war hier ein Bluterguss eingetreten in das Ovarium, welches fast zu Hühnereigrösse angeschwollen war. Dabei hatte aber augenscheinlich auch unter dem Einfluss des Zerfalls des Tumorinhalts hier schon der Zerfall begonnen, denn das Ovarium brach ein bei dem Versuch, es isolirt abzuheben und abzubinden. In D lag es aussen an der Geschwulst, nach hinten zu unverändert. Es würde in allen solchen Fällen naturgemäss für die Diagnose von grösster Wichtigkeit sein, wenn man stets die Ovarien genau herausfühlen könnte; die Configuration der Geschwulst, ihr Sitz und ihre Consistenz werden die Möglichkeit der Abtastung indess wahrscheinlich oft genug in Frage stellen.

Sehr wesentlich erschien in allen Fällen der Befund der Rectaluntersuehung. Von hier aus konnte ich nämlich die seitliche Lage der Geschwulst im kleinen Becken deutlich feststellen. Der Douglas'sche Raum war frei: hinter dem Uterus konnte der Finger vom Rectum aus hoch hinaufreichen, ohne zwischen Rectum und hinterer Uteruswand eine Einlagerung zu fühlen. Im Fall A war anfänglich eine Barrière zu fühlen, welche wie ein Ausläufer an der Geschwulst den Uterus umfasste und sich zwischen Rectum und Uterus schob. Aber dieser Ausläufer verschwand durch Resorption. Bei der kurz vor der Operation vorgenommenen Rectaluntersuehung in Narkose war auch hier der Befund bestimmt so wie oben



angedeutet: Der Douglas'sche Raum und das hintere Scheidengewölbe waren frei. In C konnte der Finger höher hinaufgeschoben und somit festgestellt werden, dass die Geschwulst von der Seite her in der Höhe fast des Beckeneingangs den Darm comprimirt. In A und B war der Befund desbezüglich deutlich an dieser Stelle. In D, wo die Geschwulst rechtsseitig lag, war der ganze Darm weit nach links verschoben, hier aber nicht comprimirt, weil die Geschwulst sich aus dem Becken heraus entwickelt hatte. Mit Recht wird grade darauf ganz besonderes Gewicht gelegt, dass zur Feststellung der Diagnose des extraperitonealen Blutergusses der Nachweis erbracht werde, dass das Cavum Douglasii frei sei; hier in diesen Fällen war das sicher zu constatiren. —

Der Verlauf der Erkrankung selbst hat auch in diesen 4 Fällen eine wesentliche Bedeutung für die Diagnose. Die Blutungen waren continuirliche; nur in A war sie durch sehr energische styptische Behandlung innerhalb von 3 Monaten stillbar, B und C bluteten trotz aller Therapie, wie sie von verschiedenen Seiten angewandt worden war. Die Blutung war nicht abundant, es war zeitweilig nur eine deutliche Blutbeimischung in dem abgehenden Schleim zu constatiren, die zeitweilig durch Entleerung grösserer Blutmassen unterbrochen wurde. Die Menses markirten sich naturgemäss in A, C, D. — Das Allgemeinbefinden hob sich zwar im längeren Verlaufe der Krankheit in A, B konnte sich nicht erholen und kam sehr entkräftet und entblutet zur Behandlung, C und D gleichfalls sehr geschwächt, doch trat bei diesen die Verschlechterung des Allgemeinbefindens entschieden erst nach der mehrfachen Exploration in Narkose ein, als hiernach Nachschübe in den Bluterguss (und in C Zersetzung) folgten. Gemeinsam waren allen 4 die spannenden Schmerzen während des ganzen Krankheitsverlaufs. Diese Schmerzen hemmten die Nachtruhe, störten die Ernährung und trugen dadurch, dass sie die Patientin zu fast continuirlicher Bettruhe zwangen, naturgemäss dazu bei, die Patientin sich nicht erholen zu lassen. Diese Schmerzen waren schliesslich in meinen 4 Fällen neben den Blutungen wesentlich das Motiv, activ einzugreifen, denn selbst lange fortgesetzter Gebrauch von Narcoticis hatte dieselben nicht beseitigt; in dem ersten Fall war eine lebhaft schmerzende Behinderung des rechten Beines im Verlauf der Krankheit entstanden. Beschwerden von Seiten der Blase und Be-

hinderung der Defäcation, wie sie bei den Neubildungen im kleinen Becken, bei Exsudaten und intraperitonealen Extravasaten so häufig, ja fast regelmässig und anhaltend auftreten, waren in diesen Fällen gleichfalls, wenn auch nicht in überwiegender Intensität, beobachtet worden. Temperatursteigerung, Aufgetriebensein des Leibes und die bekannte, für die peritonitische Erkrankung charakteristische Empfindlichkeit bestand nicht: in C und D stieg die Temperatur erst nach dem Trauma und stellten sich dann erst eben jene Erscheinungen ein, welche bei der Peritonitis wohl nie vermisst werden.

Nach alledem erscheint die Behauptung gewiss berechtigt, dass sehr bestimmte klinische Symptome dem extraperitonealen Bluterguss zur Seite stehen. Dedueiren wir den Symptomencomplex und den Untersuchungsbefund lediglich von den hier, auch nach der Schröder'sehen Forderung localer Inspection, beweiskräftigen Fälle, so ergibt sich Folgendes:

I. Klinische Erscheinungen. Der Anfang der Krankheit ist ein plötzlicher, anfallsweiser. In allen Fällen ist derselbe markirt durch Leibschmerzen, Blutabgang, die Zeichen des Collapses. Die Schmerzen sind mehrfach als wehenartige bezeichnet worden, von Anderen wurden sie als continuirliche spannende geschildert. Die Schmerzen sind meist über den ganzen Leib verbreitet, nur vereinzelt in einer Seite localisirt. Die Blutung hat sich nur in einem Fall (dem ersten Kuhn'sehen) nicht unmittelbar an das Auftreten der Schmerzen angereicht, in allen anderen erfolgte meist sofort und zwar ein reichlicher Blutabgang, die drei noch menstruirenden Frauen bezeichneten dieselben als Menorrhagien, die zwei anderen hatten schon cessirt, litten aber vorher nicht an unregelmässigen Blutungen, wie überhaupt das Verhalten der erkrankten Genitalien bei allen Patienten vor der Erkrankung ein klinisch normales gewesen war. — Schmerzen und Blutungen exaerbirten meist bald, nachdem sie anfänglich nachgelassen. Bei den noch menstruirenden Frauen schloss sich die Schwankung in diesen Symptomen an die Menses an. Der Collaps ist in den meisten Fällen ärztlich constatirt worden. Herr Dr. Retslag hier und der verstorbene Sanitätsrath Gödecke berichteten, dass die mir von ihnen zugewiesenen Kranken, A und B mit unverkennbaren Symptomen tiefen Collapses erkrankt von ihnen gesehen seien, ohne dass damals über die Natur der Erkrankung eine auch nur annähernde Diagnose hätte gestellt werden können.

C wurde des Collapses wegen von dem hinzugerufenen Armenarzt zum Krankenhaus transportirt.

In allen Fällen ist Peritonitis zunächst ausgeschlossen worden. Es fehlte das Erbrechen, die Auftreibung des Leibes, die Temperatursteigerung, welche bei so plötzlicher Erkrankung ohne Frost wohl kaum eingetreten wäre. Für die Entwicklung einer Parametritis ist in allen Krankengeschichten kein Anhalt gegeben: die Patienten waren nicht schwanger, C hatte 6 Monate vorher geboren, bei den anderen lagen Jahre zwischen der letzten Schwangerschaft und dem Beginn der Erkrankung. Sonstige Erkrankungen, Infection, Trauma, ungeeignete therapeutische Massregeln waren ausgeschlossen. Die im Fall A erwähnten Repositionsversuche wurden erst nach Entwicklung des Hämatoms und mit grosser Vorsicht vorgenommen.

II. Bei solchen klinischen Erscheinungen wird dann der folgende locale Befund erhoben: Der Uterus ist verlagert, in der Regel zur Seite und nach vorn, und bei doppelseitiger Erkrankung wird er nach vorn und oben gehoben. Die Geschwulst füllt die eine Seite des Beckens und verlagert den Uterus nach der entgegengesetzten hin, bei doppelseitigem Bluterguss verbindet eine Brücke vor, öfter hinter dem Uterus die beiden Geschwulstmassen. Die Consistenz des Uterus und seine Grösse werden nicht gleichmässig verändert. Der Uterus ist gegen die Geschwulst abtastbar, aber nur ausnahmsweise völlig von ihm zu isoliren. Die Geschwulst hat eine anfänglich teigige Beschaffenheit (Kuhn'sche Beobachtungen), später wird dieselbe hart, prall. Ihre Configuration schwankt, je nach den Veränderungen des Inhaltes; die Rückbildung einzelner Recessustheile kann die anfänglich besonders nach unten ungleichmässig geartete Masse zu einer mehr kugeligen Geschwulst werden lassen. (Fall A.) Der von oben fühlbare Abschnitt der Geschwulst ist rundlich, sein höchster Punkt liegt ziemlich in der Mitte der Geschwulstoberfläche. Die Geschwulst selbst liegt den Bauchdecken nur bei sehr grosser Ausdehnung unmittelbar an. Meist liegt, auch bei erheblicher Ausdehnung, die Geschwulst hinter Darmschlingen, wodurch auch der Mangel deutlich gedämpften Percussionsschalls zu erklären ist.

Die ganze Geschwulstmasse lässt sich im Becken, wenn auch in sehr beschränktem Grade, hin und herbewegen, sobald der Inhalt geronnen ist: bis dahin scheint nach Kuhn die ganze Masse unbeweglich das Becken auszufüllen.

Neben der Geschwulst wird, in der Regel bei der Untersuchung vom Reetum aus, der Douglas'sche Raum leer befunden. Die Ovarien sind zuweilen deutlich, in anderen Fällen nur vermuthungsweise oder gar nicht zu fühlen.

Die Geschwulst überdacht die Scheide, flacht das Gewölbe ab. Aber nur dann, wenn das Hämatom seinen Sitz in oder unmittelbar auf dem Beckenboden selbst hat, also lediglich in dem unteren Abschnitt des Lig. latum, wird die Scheide dadurch verlegt. Mehrfach wird die untere Peripherie der Geschwulst erst dann wahrgenommen, wenn bei combinirter Untersuchung das Scheidengewölbe eingedrängt wird.

Das Haematoma periuterinum extraperitoneale müssen wir darnach als ein durch wohl charakterisirte klinische Symptome gekennzeichnete Erkrankung ansehen. In den, wie ich glaube unzweifelhaften Fällen, welche den obigen Ausführungen zu Grunde liegen, sind Anhaltspunkte in genügender Zahl gegeben, um die Diagnose auch in vita mit befriedigender Sicherheit zu stellen. In erster Linie verweise ich dabei auf die auffallend übereinstimmende Art der Erkrankung, dann auf die Schmerzen und Blutungen, welche den Verlauf der Krankheit begleiten, auf den übereinstimmenden Untersuchungsbefund sowohl an der durch den Bluterguss gesetzten Geschwulst als auch in den Nachbarorganen.

Wird damit die Diagnose möglich gemacht, so werden wir auch in einer Anzahl entsprechender Mittheilungen aus der Literatur und in eigenen Beobachtungen nicht anstehen dürfen, Fälle des extraperitonealen periuterinen Hämatoms als solche anzuerkennen. — Ziehen wir diese dann in den Bereich unserer Erörterung, so wird der Krankheitsverlauf, die differentiellen Diagnosen, die Prognose und die Therapie in praktisch verwerthbaren Bildern sich darstellen lassen.

Indem ich nun zunächst die Fälle, welche Kuhn<sup>1)</sup> anführt, auf ihre Verwerthbarkeit an dieser Stelle prüfe, muss ich darauf verzichten, seine No. II und III, VI, VII, VIII und IX, XIII, XIV zu verwenden, weil sie theils zu ungenügend beschrieben sind, theils wie z. B. Fall XIII, nicht hierher gehören. In diesem Fall XIII war die Trägerin des Hämatoms schwanger und wird da

---

<sup>1)</sup> a. a. O.

angenommen, dass dasselbe entstanden sei durch ein Clysmä, das ihr der Ehemann applicirte. Frankenhäuser hat aber die Patientin erst gesehen, nachdem Abscedirung eingetreten und eine Mastdarmscheidenfistel sich zu bilden suchte. Fall XIV ist wahrscheinlich Weise puerperal, also hier nicht verwerthbar. Die Fälle VI und VII sind betreffs der Möglichkeit von Schwangerschaft nicht ganz zweifelfrei. Aus der Arbeit von Konrád über Hämatocele periuterina (Pest. med. chirurg. Presse 1881 No. 29) kann ich nach dem Referat im Centralblatt nur den ersten Fall verwerthen (siehe oben S. 470), die anderen Fälle bieten nach dem Referat selbst Anlass zu erheblichen diagnostischen Zweifeln.

Ich selbst habe von dem Jahre 1872 an eine lange Reihe von Aufzeichnungen über Fälle, in denen die Diagnose auf Haematoma extraperitoneale periuterinum gestellt worden ist. Indem ich jetzt diese Fälle wieder und wieder prüfe, muss ich leider einen Theil wegen lückenhafter Aufzeichnung, einen anderen wegen Zweifeln in der correcten Deutung der Befunde ausscheiden, so dass neben den 7 auf der folgenden Tabelle aus der Literatur mitgetheilten Fällen nur 11 eigne Beobachtungen bleiben, welche neben den Fällen der ersten Tabelle vollständig verwendbar sind.

Tabelle II. Literaturangaben

Nr.		Alter	Geboren? Zuletzt.	Ursache.	Erscheinungen.
1	Olshausen, Arch. I. S. 35.	42	1½ J.	Heftiger Fall während profuser Menstruation.	Schnell auftretende Symptome innerer Blutung und einer Beckengeschwulst.
2	Olshausen. Ebenda.	28	6 J.	? (Pat. hatte heftig gefiebert 2—3 Tage zuvor.)	Anämie, dann heftige Leibscherzen vor Menstruation.
3	Frankenhäuser, XII Kuhn.	32	2 J.	?	Mit Wiederkehr der Menses recidivirende Schmerzanfälle. Schwächeanwandlung.
4	Frankenhäuser, XV Kuhn.	30	—	Trauma gynaecologicum.	Anämie, Druck auf Blase.
5	Paschkis, Allgem. Wien. med. Presse Nr. 33 (nach Centralbl. f. Gyn. 1877, S. 279.	16	—	?	Zur Zeit der ausbleibenden Menses vage Leibscherzen.
6	Baumgärtner, Deutsche medic. Wochenschr. Nr. 36, 2./IX. 1882.	31	4 J.	?	Allmälige Entwicklung von Schwächegefühl, profuse Menstruation, Stuhl- und Harnbeschwerden.

— klinische Diagnosen.

Blutungen?	Schmerzen.	Sitz.	Verlauf.
Suppressio mensium.	Schmerzhafte Defäcation.	Beiderseits.	Resorption in 10 Wochen.
Profuse Menses.	Krampfartige Leibscherzen vor Menses.	Anteuterin.	Resorption in 3 Monaten.
Profuse Menorrhagien.	Wehenartig.	Beiderseitig, Uterus nach hinten.	Incision, Heilung.
Menses unverändert.	Anfangs Schmerzen, die sich dann verlieren.	Links.	Resorption.
Suppressio mensium.	Schmerzen vorhanden.	Links. Drängt weit nach unten an der Scheide entlang.	Spaltung von Vagina. Heilung.
Menorrhagie.	Krampfartige Schmerzen im Unterleibe, welche dann continuirlich werden.	Hinten am Uterus.	Laparotomie, Drainage. Heilung.

Tabelle III. Eigene Beobachtungen

Nr.		Alter.	Geboren? Zuletzt.	Ursache.	Erscheinungen.
1	Fr. G., 6./I. 72.	27	Vor 1/2 J.	Ohne nachweisbare Ursache.	Ohnmacht, Drängen im Leib.
3	Fr. Müller, 17./II. 72.	35	2 J.	Schwere Arbeit.	Anfangs geringes Un- behagen, später grosse Schwäche.
3	E. Sacher, 5./XI. 73.	34	7 J.	Tragen eines Koffers kurz nach dem Ende der Menses.	Schmerzen, Schwindel- gefühl.
4	E. Nickel, 21./XI. 73.	20	1 J.	Tanzen bei Menses.	Während der Pe- riode heftige Schmerzen. Anämie.
5	A. Riedel, 25./X. 74.	20	—	Fall kurz vor Menses, die 11 Tage an- dauern.	Anfänglich massige Beschwerden.
6	F. Welsch, 31./VIII. 77.	34	4 1/2 J.	Schwere Arbeit.	Plötzliche Anämie.
7	A. Riegelmann, 2./III. 78.	23	1 J.	Nach versuchter Reposition eine Retroflexion.	Lebhaftige Schmerzen, Anämie.
8	Fr. A. Pietsch, 1./IX. 80.	36	3 J.	?	Geringe Anämie, Harn- drang.
9	F. Weigel, 29./XI. 81.	23	1 J.	?	Schwäche, Anämie.
10	Dolief, 3./VI. 82.	21	1 J.	Coitus bei Menses.	Anämie.
11	Fr. H., 2./VIII. 82.	19	--	Stürmischer erster Coitus während der Menses.	Plötzlich, noch während der Menstruation, heftige anhaltende Schmerzen, Anämie.



— klinische Diagnosen.

Blutungen.	Schmerzen.	Sitz.	Verlauf.
Menses nicht verändert.	Heftige Schmerzen im Anschluss an die Regel. Dysurie.	Links.	Resorption.
Menses reichlich.	Im Anschluss an Menses heftige Schmerzen. Dysurie.	Vorn rechts.	Resorption.
Menses kehren vorzeitig wieder.	Unvermögen zu gehen.	Rechts.	Resorption. Eiterung 9 Tage nach Entstehung. Perforation des Rectum.
Profuse Blutung.	Heftige krampfartige Schmerzen, die ruckweise wiederkehren.	Rechts und hinten.	Resorption unter langdauernder Dysmenorrhöe und Menorrhagie.
Menorrhagie.	Heftige Leibschermerzen.	Rechts klein.	Resorption.
Grosser Blutverlust.	Wehenartige Schmerzen. Dysurie.	Links zweifaustgr.	Resorption.
Profuse, nicht menstruelle Blutung.	Schmerzen in den Beinen.	Rechts halbf Faustgr.	Resorption.
—	Schmerzen besonders in der Magengegend, Erbrechen.	Beiderseitig mit Brücke hinten.	Resorption, wahrscheinl. Eiterung durch die Blase.
Suppressio mensium.	Schmerzen bes. bei Stuhlgang, Anämie.	Rechts.	Heilung ohne Störung.
Mässige, andauernde Blutung.	Schmerzen, Ohnmachten, Schwindel.	Links, umgreift den Uterus.	Resorption sehr langsam.
Langandauernde Menses (während 2 folgenden Perioden)	Continuirliche heftige Schmerzen, Unvermögen zu sitzen und gehen.	Links, umfasst den Uterus und reicht bis rechts herüber.	Resorption nach zweiwöchentlicher Bettruhe.

Die Einzelheiten dieser Fälle in der Weise zu erörtern, wie ich es für diejenigen der Tabelle I gethan habe, dürfte überflüssig erscheinen. Unsere Kenntniss des periuterinen extraperitonealen Hämatoms wird vielleicht besser dadurch gefördert, dass ich eine zusammenfassende Skizze dieses Capitels zu entwerfen versuche, zumal unsere Lehrbücher dasselbe gar nicht oder kaum berühren.

**Aetiologie und Pathogenese.** Ausserhalb des Wochenbettes entstehen extraperitoneale Blutergüsse in die Ligamenta lata und den ihnen nächstliegenden Theilen des Beckenbodens, soweit bisher bekannt, stets plötzlich. Es kommt dabei nicht immer sofort zu ausgedehnter Extravasation, es kann durch wiederholte Nachschübe erst der ganze verfügbare Raum zwischen den Blättern der Ligamenta lata und auf dem Beckenboden und unter dem serösen Ueberzug des Uterus ausgefüllt werden. Die Gefässerreissung, welche zu einem solchen Bluterguss führt, fällt in der Regel mit der Zeit der Menstruation zusammen; bald ist die Menstruation schon im Gang, oder häufiger noch schon im Abzug, bald bleibt die Menstruation aus, während sich an Stelle des Blutergusses nach aussen das Hämatom zwischen den Ligg. lata entwickelt. Sehr selten treten die Blutergüsse bei Personen, welche überhaupt noch im menstruationsfähigen Alter sind, in der Menopause auf. Einzelne Beobachtungen lassen keinen Zweifel zu, dass auch lange nach der Cessation derartige Blutergüsse entstehen können; solche Frauen werden als sehr zarte decrepide Individuen geschildert. Die Trägerinnen der Hämatome haben meist wiederholentlich geboren, zwischen der letzten Geburt und dem Auftreten des Blutergusses besteht kein Zusammenhang. Bislang sind Hämatome vorwiegend bei Frauen aus arbeitenden Kreisen zur Beobachtung gekommen.

Die Entstehung des Hämatoms hängt in der Regel mit der Einwirkung eines Trauma auf die Genitalorgane zur Zeit der Menstruation zusammen. Selten wird ein solches Trauma in einem Fall mit dem Gesäss auf eine scharfe Kante bestehen (Olshausen), öfter werden ungewöhnliche Arbeitsleistungen, wie sie mit übermässiger Anstrengung der Bauchpresse einhergehen, angeschuldigt, so das Tragen schwerer Lasten. In einigen Fällen wird als das betreffende Trauma stürmische, excessive Cohabitation während der Menstruation angegeben. Erscheint ein derartiges Trauma schon an sich wohl geeignet zu Zerreissungen in den zur Zeit ohnehin

stark gefüllten Gefässen des Genitalapparates, so wird der hierbei vorauszusetzende excessive Geschlechtstrieb die Annahme ungewöhnlicher localer Einwirkung und dementsprechend das Auftreten ungewöhnlicher Folgen desselben nahelegen. Es muss auch für diejenigen Fälle, in denen angeblich ohne besondere Veranlassung das Hämatom aufgetreten ist, ein ähnlicher Zusammenhang, der nur aus erklärlicher Schamhaftigkeit verschwiegen wird, als möglich bezeichnet werden.

Die Häufigkeit des Leidens lässt sich aus den bislang in der Literatur verzeichneten Beobachtungen auch nicht annähernd sicher stellen. Gewiss werden vielfach kleinere Blutergüsse dieser Art ganz übersehen, oder besser gesagt, nicht zur ärztlichen Cognition gebracht. Selbst grössere aber werden wahrscheinlich der Schwierigkeit einer genauen Untersuchung wegen nicht erkannt, und wo sie vermuthet werden, wird die exacte Diagnose in suspenso gelassen, weil unsere Lehrbücher wegen Mangels sicherer Beobachtungen diesem Capitel bislang eine nur sehr untergeordnete Stelle angewiesen haben. Dazu kommt, dass die Berichte der pathologischen Anatomen diese Erkrankung fast nicht zu kennen scheinen. Mit Ausnahme der Fälle 2—6 der Tabelle I sind Autopsieprotokolle über extraperitoneale periuterine Hämatome nicht bekannt, eine Thatsache, die wohl zum Theil darin ihre Erklärung findet, dass nur selten dieses Leiden unmittelbar zum Tode führt, das der regelmässige Ausgang der in Resorption ist, dass aber da, wo Exitus eintritt, leicht Complicationen entstehen, welche das Bild trüben, besonders Berstung und intraperitonealer Bluterguss.

Die Häufigkeit extraperitonealer periuteriner Hämatome hat Kuhn nach Frankenhäuser's stationärem Material zu etwas über 1,5% angegeben. Wenn ich mein eigenes Material, das poliklinische und stationäre und das meiner Privatpraxis zusammenlege, so habe ich 10 Fälle — die 4 operirten und die 6 letzten der Tabelle III — (die Nr. 1—5 der Tabelle II rechne ich nicht hinzu, weil sie dem Material der Universitätsklinik aus den Jahren 1872 bis 1874 angehören) als sicher festgestellte Hämatome verzeichnet unter rund 8000 Fällen. Daneben sind aber noch etwa ebenso viele Fälle, in denen die Diagnose des Hämatoms zwar sehr wahrscheinlich, aber nicht mit der hier zu fordernden Sicherheit gestellt werden konnte. Ich zweifle nicht, dass an der Hand des obigen Materials die Diagnose in Zukunft leichter und sicherer gestellt

werden wird; dann erst wird die Häufigkeitsstatistik mit brauchbaren Zahlen rechnen können.

**Pathologische Anatomie.** Die periuterinen extraperitonealen Blutergüsse sitzen in den von viel verschlungenen Gefässknäulen durchsetzten Bauchfellduplicaturen, welche sich von der Seite des Uterus nach der Beckenwand hinziehen. In dem am Uterus gelegenen Theil dieser Duplicaturen ziehen hier die Gefässe entlang, welche, aus der Art. uterina und der Spermatica entsprungen, in vielfachen Schängelungen zahlreiche Aeste abgeben. Die grössere Masse dieser Gefässe verästelt sich schon in dem Theil des Beckenbodens, welcher von dem Peritoneum bekleidet aus einem weitmaschigen, wenig widerstandsfähigen Gewebe besteht, das über dem Diaphragma pelvis, dem Levator ani und den andern Muskelschichten liegt. Weitere massenhafte Verästelungen dringen in diesen Ligg. lata zu den Ovarien hin. Sie alle bilden eine Gefässmasse, welche wir zur Zeit der eintretenden Menstruation deutlich pulsiren fühlen, die im Anfang der Gravidität pulsirt und bei jedem entzündlichen Reiz, der den Uterus und die Ovarien und die Scheide trifft, sofort ihren vermehrten Füllungszustand durch Pulsiren zu erkennen giebt. Zur Zerreissung, zur Sprengung werden diese Gefässe vielleicht prädisponirt durch vorausgegangene Geburten und puerperale Rückbildungsvorgänge, aber schon der Umstand allein, dass diesen zum Theil mächtigen Gefässen keine feste Unterlage und Umhüllung gegeben ist, muss ausreichen zur Erklärung gelegentlicher Berstung. — Eine solche Zerreissung erfolgt gelegentlich unter Extravasation nur beschränkter Blutmassen. Dieselben senken sich dann nicht einmal constant nach der Tiefe hin, sie bleiben zwischen den spärlichen Muskellagen, den Gefässmassen und bindegewebigen Zügen der Ligg. lata und bilden hier einen Tumor, der durch seinen Inhaltsdruck das angerissene Gefäss stopft. Oder die Blutmasse sackt sich nach unten, durchbricht das lockere Gewebe, zieht zwischen Fascien und Muskeln des Beckenbodens entlang der Scheide und dem Darm und ergiesst sich auch wohl nach Durchbrechung dieser nach aussen. Eine andere Art der Verbreitung führt zur Anfüllung des ganzen Ligamentes, dessen peritoneale Bekleidung einer starken Ausdehnung fähig ist. Hier kann die alsdann nicht erhebliche Blutmasse einen Tumor bilden, der sich vom Beckenboden bis in das grosse Becken hinauf erhebt und die Nachbarorgane verdrängt.

In wieder anderen Fällen verbreitet sich die Blutmasse unter dem Peritoneum, am häufigsten in das lockere Gewebe, welches das Collum uteri umgiebt, häufiger hinten als vorn, ja es kann auf diesem Wege eine solche Blutmasse bis zur anderen Seite vordringen und auch hier, in dem anderen Ligament, sich ausbreiten. Gewiss ist in solchen Fällen die Möglichkeit nicht ausgeschlossen, dass Gefässrupturen gleichzeitig in beiden Ligg. lata entstanden sind; gelegentlich hat man beiderseitige Geschwülste gleich von Anfang an beobachtet. In anderen Fällen ist aber die Ausfüllung der einen Seite später eingetreten als die der anderen, sie ist auf der einen Seite sehr viel unbedeutender als auf der anderen und erfolgt dann auch die Rückbildung der einen Seite sehr viel schneller als die der anderen. — Erst wenn das Peritoneum im kleinen Becken abgehoben ist, erstreckt sich der Bluterguss unterhalb des Peritoneum auch auf die Innenfläche der Fossa iliaca, um hier einen weiteren Tumor zu bilden, der nun die im kleinen Becken ruhende Geschwulstmasse zu krönen scheint. In ganz vereinzelt Fällen sitzt das Hämatom über dem hinteren Scheidengewölbe oder über dem vorderen.

Das ergossene Blut gerinnt meist rasch. Treten dann Nachschübe auf, so scheidet sich das ältere Blut vom frischeren zuweilen deutlich ab. Nur selten dürfte eine völlige Scheidung der Cruormasse vom Serum eintreten. — Der Vorgang der Resorption des Blutergusses vollzieht sich in durchschnittlich 2—3 Monaten. In anderen Fällen bleibt das Blut in einem unvollständigen Resorptionszustand monatelang unverändert. Bei der Berstung, welche, wenn überhaupt, in der Regel innerhalb der ersten 2 Wochen eintritt, wird das Blut theils geronnen, theils frisch entleert. Besonders unter dem Einfluss von durch Trauma bedingten Nachschüben erfolgt leicht Zerfall des Blutes und Schmelzung.

Die Wandungen des Hämatoms zeigen in der Regel die Spuren der gewaltsamen Trennung; Gewebsfetzen hängen in den Hohlraum herein, ebenso sind einzelne Bindegewebs- und Muskelzüge in Rudimenten enthalten. Zuweilen hängen auch angerissene, aus ihrer zerstörten Umgebung ausgelöste Gefässe an den Wänden. Diese Wände zeigen dann einen dicken Belag von altem Blut, der in die Wand eingefilzt mit ihr zusammen eine Detritusmasse herstellt, welche leicht einbricht und in grosser Ausdehnung weder für die Einlegung eines Ligaturfadens in ein in der Tiefe angerissenes Gefäss, noch zum Ver-

schluss der Höhle Halt bietet. Eine mikroskopische Untersuchung dieser Wand lässt nur Muskel- und Bindegewebsfaserbröckel mit Blutresten erkennen. Eine ganz analoge Beschaffenheit hat die Wand der Reecessus, sowohl der in die Tiefe gehenden, als der am Uterus. Auch hier ist die Unterlage zerstört und morsch bis zu  $\frac{1}{2}$  Ctm. in die Tiefe, dann erst macht sich eine Demarcationslinie geltend.

Bei Zerfall des Inhaltes finden sich die hierbei überall beobachteten Veränderungen, Schmelzungsproducte durchtränken die Wand. Tritt Berstung des Sackes ein an einer freien Stelle, so entleert sich der Inhalt meist unter raschem Zerfall der Umgebung des Risses; der Inhalt ergiesst sich in die Bauchhöhle und es kann hier wohl noch Resorption eintreten, meist scheint aber die acute Anämie oder eine acute Peritonitis dem Leben der durch den Blutverlust geschwächten Patientin ein rasches Ende zu bereiten. Erfolgt der Durchbruch nach der Scheide oder dem Darm, so kann nach Entleerung des Inhaltes und Auseiterung der Höhlenwandung Heilung erfolgen. Sowohl bei dieser Art der Heilung als bei der Resorption hinterbleibt in der Regel kaum noch eine Spur der vorausgegangenen gewaltigen Veränderung.

Die Bildung ausgedehnterer Hämatome vollzieht sich nicht ohne Veränderungen in den Nachbarorganen. Theils leiden dieselben unter analogen Extravasaten, so besonders häufig die Ovarien, welche gelegentlich mit gewaltigen Blutergüssen in den Follikeln oder solchen, welche das Stroma des ganzen Organs durchsetzen, gefunden werden. Theils werden die Nachbarorgane durch das Hämatom an die Beckenwand gedrückt oder von demselben ganz umschlossen, wie der Uterus, oder sie werden in ihrer Ausdehnung behindert, wie Blase und Rectum. In der Regel entwickelt sich unter dem Einfluss der Circulationsbehinderung eine Endometritis haemorrhagica, wie wir sie sehr häufig bei Erkrankungen in der Umgebung des Uterus beobachten.

Es liegt auf der Hand, dass sich bei so ausgedehnter Zerstörung eines so grossen Gefässgebietes auch weiterhin Circulationsstörungen geltend machen, dass Thrombosen in den weiterabliegenden Gefässen eintreten, Oedeme und deren Folgeerscheinungen.

**Symptomatologie.** Das extraperitoneale periuterine Hämatom entwickelt sich in der Regel plötzlich bei bis dahin gesunden Individuen, entsprechend der oben angedeuteten Aetiologie. Selten sind die Trägerinnen vorher fieberhaft erkrankt gewesen,

wie eine Patientin von Olshausen (Fieber) und die von Paschkis (Pleuritis). Unter plötzlichen heftigen Schmerzen im Leib tritt grosse Schwäche bis zur Ohnmachtsanwandlung ein. Die Schmerzen werden bald als krampfartige, bald als wehenartige bezeichnet, lassen nach, um anfallsweise in kürzeren oder längeren Pausen sich zu wiederholen. Für die Umgebung machen sich Zeichen tiefer Anämie oft schon im Beginn der Erkrankung bemerkbar, Blässe der Haut, Kälte der Extremitäten, frequenter, verschwindender Puls. In der Regel erfolgt eine profuse Blutung durch die Scheide, als Verstärkung der noch in Gang befindlichen oder Wiederkehr der eben überwundenen Menstruation. Seltener kommt es zur Unterbrechung der Menstruation, in Folge der durch den innern Bluterguss eingetretenen acuten Anämie. Oft wird über heftigen Harndrang und Stuhlzwang geklagt, die bei dem sehr schmerzhaften Versuch Blase und Darm zu entleeren, sich steigern. Die Schmerzen im Leib sind meist in der einen oder der anderen Seite localisirt, oder auch wohl allgemein im Unterbauch. Der Leib ist dabei nur wenig druckempfindlich; erst bei tieferem Druck klagen die Patienten lebhaft. Die äussere Palpation ergiebt bei kleineren Hämatomen einen negativen Befund, bei grösseren muss man erst die Bauchdecken tief eindrücken, bis man im Beckeneingang oder jedenfalls nicht unmittelbar hinter den Bauchdecken eine Geschwulst von glatter Oberfläche wahrnimmt, die prall elastisch, nicht verschiebbar, nach oben abgerundet erscheint. Selten wird man schon bei äusserer Betastung den Uterus durchfühlen. Bei dem beiderseitigen Bluterguss kann man in beiden Seiten des Beckens Geschwulstmassen fühlen, die scheinbar nicht mit einander verbunden die seitlichen Theile des Beckens ausfüllen, resp. bis auf die Darmbeinschaukel emporragen. Die Percussion giebt nur bei tiefem Eindringen des Plessimeters gedämpften Schall, die Auseultation ist negativ.

Der Vaginalbefund lässt, auch schon unmittelbar nach dem Auftreten der Erkrankung, eine deutliche Verschiebung des Uterus erkennen. Bei einseitiger Hämatombildung wird der Uterus nach der entgegengesetzten Seite verschoben gefunden. Hier ist er in der Regel emporgedrängt, zwischen dem Tumor und dem Beckenrand eingeklemmt. Der Uterus lässt sich deutlich neben der Geschwulst abtasten, der Fundus überragt meist den Scheitel der Geschwulst, wo nicht, so springt er neben oder unter ihm deutlich hervor. Der Uterus ist dabei etwas weicher als normal, zuweilen

erscheint er wie gestreckt um die Peripherie des Tumors gebogen. Die Beweglichkeit des Uterus an der Geschwulst ist meist eine beschränkte. Der Tumor selbst füllt anfangs unbeweglich je nach der Ausgiebigkeit des Blutergusses das Becken von der Seite her aus. Die Berührung des Tumors ist empfindlich, seine Conturen sind im Beckenboden ziemlich deutlich zu umgreifen, wenn auch das Scheidengewölbe durch den Tumor nicht immer herabgedrängt wird, vielmehr der Finger erst die aufgelockerte wie ödematös erscheinende Schleimhaut verschieben muss. In anderen Fällen ist, besonders bei ausgedehntem Bluterguss, das Scheidengewölbe herabgedrängt und prall gespannt. Der Tumor reicht bis an die Beckenwand, nach oben ragt er mit abgeflachtem Scheitel über den Beckeneingang empor, nach der Mittellinie reicht er bis zum Uterus, resp. er umfasst ihn von der Seite und hinten bis fast zur Mittellinie. Auf der gesunden Seite dringt der Finger vom Rectum aus und durch das hintere Scheidengewölbe bis zur hinteren Uteruswand empor, das Cavum Douglasii ist frei. In der gesunden Seite wird das Ovarium meist in normaler Lage deutlich gefühlt. In der kranken Seite fühlt man deutliches Pulsiren grosser Arterien in und dicht über dem Scheidenrohr. Die Consistenz der Geschwulst ist anfangs eine ziemlich weiche, soweit bei der Empfindlichkeit der Theile und dem resp. Füllungsgrad des Blutsackes darüber Bestimmtes ausgesagt werden kann. Von einzelnen Autoren ist das Knirschen frischer Blutgerinnsel gefühlt worden.

Die Ausdehnung des Blutergusses verändert diesen localen Befund in entsprechender Weise. Erfolgen die Blutungen gleichzeitig in beiden Seiten, dann werden demgemäss auch beiderseitige Geschwülste gefühlt, die dann den Beckenboden herabdrängen, den Uterus meist nach vorn schieben und ihn an der Symphyse in die Höhe heben. In der Regel wird hinter dem Collum uteri eine mehr oder weniger massige Brücke zwischen den beiderseitigen Geschwülsten gefühlt; dieselbe lässt sich vom Rectum aus umgreifen, wobei deutlich erkannt wird, dass das Cavum Douglasii freigeblieben und dass lediglich durch die Verbindung der beiden Tumoren der Boden desselben in die Höhe gedrängt ist. Nur selten entwickelt sich die Verbindung der beiderseitigen Geschwülste entlang der vorderen Fläche des Collum oder sowohl vorn als hinten. Im ersteren Fall kann der Uterus ganz nach unten gedrängt gefunden werden, im anderen Fall erscheint er wie eingemauert in die Geschwulstmassen, die ihn all-



seitig umgeben, sich aber nur an den Seiten zu grösseren Geschwülsten entwickeln. Je grösser die Geschwülste, um so schwieriger wird die Abtastung der übrigen Beckenorgane, besonders wird die Aufsuchung der Ovarien dann nur bei sehr schlaffen Bauchdecken gelingen.

Erliegen die Patientinnen nicht in Folge der acuten Anämie bei der Entwicklung des Hämatoms, so erfolgt meistens zunächst sehr langsam ein Nachlass der ersten heftigen Schmerzen. Dieselben kehren anfallsweise in der ersten Zeit häufiger, dann auch noch in erheblicher Intensität zurück. Das Gefühl der Schwäche, der Neigung zu Ohnmachten verliert sich allmählig, meist bleibt die Blässe der Haut, der kleine frequente Puls wochenlang. Fieber tritt dabei in der Regel nicht ein, weder Fröste, wengleich Kältegefühl als Zeichen der Anämie öfters geklagt wird, noch Temperatursteigerung. Harn- und Stuhlbeschwerden halten da, wo sie mit Beginn der Krankheit auftreten, wochenlang an. In anderen Fällen entwickeln sich die Störungen in diesen Functionen erst im Verlauf von Wochen nach der Erkrankung. In seltenen Fällen entwickeln sich unter dem Gewicht des Blutergusses Druckscheinungen der betroffenen Nervengebiete, wie lancinirende Schmerzen in den Beinen oder Lähmungen.

In der Regel erholen sich die Kranken im Verlauf der nächsten 4 Wochen. Die zunächst gewöhnlich, im Anschluss an die Erkrankung, profuse Menorrhagie lässt nach, der reichlich secernirte Schleim behält noch wochenlang eine blutige Beimischung. Die nächste Menstruation bringt dann zuweilen einen kleinen Nachschub, in anderen Fällen, besonders bei kleinen Blutergüssen, verläuft die Menstruation ohne Störung mit nur geringen spannenden Schmerzen an dem Sitz des Hämatoms. Bei ausgedehnten Ergüssen bringt die Menstruation in der Regel einen deutlich markirten Rückfall. Unter heftigen Schmerzen und stets starkem Blutverlust stellen sich die Zeichen der Anämie wieder ein, der Tumor wächst, wenn auch selten sehr erheblich. In anderen Fällen bringt dieser oder der nächste Nachschub den prallgespannten Sack zur Berstung und führt dann die Endkatastrophe herbei. Nur in sehr seltenen Fällen erholen sich die Kranken vom ersten Anfall nicht; es erfolgt der Tod unter den Erscheinungen der inneren Verblutung. Viel häufiger tritt unter Zunahme der Beschwerden erst im Verlauf einer Woche oder noch später Berstung des Blutsackes ein, und je nach der Richtung dieser Berstung wird das Bild verändert.

Entleert sich das Blut nach aussen, durch Scheide oder Darm, so entwickelt sich dann regelmässig rasche Schrumpfung und Verheilung; selten tritt Zersetzung ein, und erfolgt unter deren Rückwirkung auf das Allgemeinbefinden die Ausheilung erst nach langem Siechthum mit Hinterlassung narbiger Verziehung im Becken. Erfolgt die Berstung des Sackes nach den frei in die Bauchhöhle hinein sehenden Theilen des Peritoneums, so ist der Ausgang unter den Zeichen der Verblutung oder denen der acuten Peritonitis die Regel, denn wenn auch das frische Blut vom Peritoneum leicht resorbirt wird, so üben die alten Blutreste und die zersetzten morschen Wandungen doch einen verhängnissvollen Reiz auf das Bauchfell aus. Die Blutung scheint in diesen Fällen erst kurz vor dem Tode zum Stehen zu kommen.

In einer beschränkten Zahl von Fällen erfolgt die Resorption des Blutergusses nicht in der typischen Weise. Dann können 1) Nachschübe bei Gelegenheit der Menstruation, bei Traumata, oder ohne nachweisbare Veranlassung den Tumor verwachsen lassen. Die Beschwerden kehren wieder, das Allgemeinbefinden leidet, und bedürfen die Trägerinnen dieser Hämatome jahrelanger Pflege zu ihrer Erholung. Oder die Erscheinungen werden so bedrohliche, dass ein operatives Eingreifen erforderlich wird, um unter der *Indicatio vitalis* den Ausgangsheerd der Erkrankung zu beseitigen. 2) kann eitrige Schmelzung des Hämatoms eintreten. Dann kommt es zu lebhaftem Resorptionsfieber und, wenn die geschwächten Kranken nicht zu früh erliegen, zum Durchbruch nach den Nachbarorganen und zur Entleerung von grossen Mengen gemischten Blutes und Eiters und zur Ausstossung grosser Gewebsetzen und dann erst zur Genesung.

Der lokale Befund, den solche in ihrer Resorption gehemmten Hämatome bieten können, zeigt gegenüber dem bei Beginn der Erkrankung mancherlei Verschiedenheiten. Der Tumor hat eine derbe, fast knochenharte Beschaffenheit; er zeigt eine ungleichmässige, wie gebuckelte Oberfläche, sowohl an dem von der Bauchwand her tastbaren Abschnitt als auch an seiner unteren Peripherie. Hier zumal erscheint der Tumor dann deutlich abgegrenzt. Die anfänglich nachweisbaren Fortsätze in das benachbarte lockere Gewebe sind geschrumpft, resorbirt; die Geschwulst ist völlig abgerundet. Die ganze Masse ist dann in beschränktem Grade beweglich, sowohl gegen die Beckenwand als gegen den Uterus, der

seinerseits eine viel freiere Lage einnimmt. Die Verdrängung der Nachbarorgane ist die alte. Diese selbst lassen sich aber neben und an der Geschwulstmasse deutlich nachweisen. Besonders tritt diese Veränderung bei der Untersuchung vom Darm aus deutlich hervor. Der Darm ist weniger behindert in seinem Lumen, von ihm aus wird das Cavum Douglasii frei gefühlt. Die Abgrenzung der Geschwulst gegen den Uterus lässt sich von hinten her deutlich constatiren. In seltenen Fällen liegt der Tumor dem Uterus derart eng an, dass er allerdings mit einer subserös entwickelten Neubildung leicht zu verwechseln ist.

So kann das Hämatom lange bestehen, jahrelang, wahrscheinlich schliesslich fast symptomtenlos, bis Veränderungen in dem Bluterguss selbst sich geltend machen. Im anderen Fall wird einer derartigen Fortdauer der Beschwerden entweder das Individuum unterliegen, oder das Hämatom wird zu einer localen, meist operativen Behandlung zwingen.

Diagnose. Die Diagnose des extraperitonealen periuterinen Hämatoms gestaltet sich verschieden, je nach dem Stadium, in welchem dasselbe zur Untersuchung kommt, und je nach der Ausdehnung, welche der Bluterguss erreicht. Kleine Blutergüsse werden gewiss häufig genug ganz übersehen; der plötzlich entstandene Schmerz lässt bald an Intensität nach, die Blutung nach aussen steht, die Patientin erholt sich von dem Anfall und geht nach kurzer Unterbrechung ihrer alltäglichen Beschäftigung nach. Schwerere Anfälle werden durch die Plötzlichkeit ihres Auftretens, meist zur Zeit der Menstruation und im Gefolge eines Traumas, und durch den Nachweis einer Geschwulstbildung an der Seite des Uterus, dessen Verlagerung oder Umgreifung durch die Geschwulst bei Freibleiben des Douglas die Diagnose des extraperitonealen Extravasates wahrscheinlich machen, gekennzeichnet. Das Verhalten des Uterus, die Art seiner Verdrängung sind dabei wichtige Factoren. — Verläuft die Erkrankung fieberlos, verkleinert sich die Geschwulst, wird sie härter, unebener in ihrer Oberfläche, treten Uterus und die Ovarien im weiteren Verlauf deutlich hervor neben der Geschwulst, so wird auch in diesen Fällen die Diagnose gesichert erscheinen. Schwieriger wird die Diagnose dann, wenn der erste Anfall weniger markirt aufgetreten, wenn das Hämatom schon lange bestanden, in der Rückbildung erst zur Untersuchung kommt, von den sehr seltenen Fällen abzusehen, in

denen unter dem Shok des ersten Anfalls alsbald der Exitus letalis eintritt.

Die differentielle Diagnose hat zunächst festzustellen, nachdem überhaupt ein Tumor im Unterbauch erkannt worden ist, ob derselbe intra- oder extraperitoneal sitzt. In frischen Fällen muss zunächst die mediane Lage der Hämatocele gegenüber der extramedianen Lage des Hämatoms auffallen. Ein sehr werthvolles Zeichen ergibt sich nach Frankenhäuser's Vorschlag aus der Veränderung der Geschwulst bei Lagewechsel der Patientin, eventuell durch die Knieellbogenlage. Frische Hämatocele, die nicht ganz in abgekapselten Räumen liegen, müssen dann verschwinden, während das Hämatom unverändert bleibt. Das Hämatom ist nach oben deutlich begrenzt, gleich zu Anfang, bei der Hämatocele fehlt eine deutlich tastbare obere Begrenzung. Nach unten ist die Hämatocele glatt wie eine Eis Spitze abgegrenzt, sie füllt eben den Douglas aus; das Hämatom ist nach unten uneben, höckerig, weil das Blut in den lockeren Maschenräumen sich ausbreitet. Die Consistenz des Hämatoms wird wegen der Verschlüssung in einer Höhle gleich anfangs derber sein, als die der Hämatocele. Das Hämatom ist nur anfangs druckempfindlich, die Betastung der Hämatocele führt andauernd zu den Schmerzen der Perimetritis und Peritonitis. Bei Hämatocele fehlen eigentlich nie die Symptome der Peritonitis, bei Hämatom sind sie zwar nicht ganz ausgeschlossen, fehlen aber in der Regel. Die seltene anteuterine Hämatocele füllt die Excavatio vesico-uterina aus, drängt den Uterus nach unten und hinten und fixirt ihn hier, das anteuterine Hämatom bedingt nur eine Retropositio uteri, es bleibt zwischen Tumor und Symphyse noch freier Raum, der sich abtasten lässt.

Die fortschreitende Resorption macht die genaunten Unterscheidungs Momente in der Regel noch prägnanter. Die Lage des Uterus, die Geschwulst, welche sich abrundet und ihre Ausläufer verliert, sowie der Nachweis von Ovarien und der Zustand des Cavum Douglasii müssen dann die Diagnose sichern. Durchbruch und Zerfall, besonders Zerfall der gespannten Bauchfellbekleidung des Lig. latum kann beide Arten des Blutergusses leicht combiniren, wenn eben das Blut sich in die Bauchhöhle entleert. Die Entleerung des Hämatoms nach Schmelzung der Tumorwände kann nach Rectum und Blase statthaben, ebenso wie die der Hämatocele, dann wird in beiden Fällen altes und frisches Blut entleert, so dass

ein solcher Befund sich differentiell diagnostisch nicht verwerthen lässt.

Gegenüber den Exsudaten im kleinen Becken wird im Beginn der Erkrankung das Hämatom wesentlich durch die Abwesenheit des Fiebers charakterisirt. Parametritis wird, ganz abgesehen von ihrem puerperalen resp. septischen Ursprung, selten ohne Frost oder doch Frostgefühl beginnen. Die Temperatur steigt hier auf 39 bis 40° C., hält sich dann in dem bekannten Typus, während bei Hämatom Fieberlosigkeit die Regel ist. Das vielfach angegebene Zeichen, dass bei Parametritis das Exsudat anfangs hart sei, dann mit beginnender Schmelzung erweiche, während das extraperitoneale Extravasat sich anfangs teigig weich anfühle und dann mit zunehmender Resorption härter werde, kann ich nicht als in grosser Ausdehnung verwerthbar anerkennen, denn nur selten wird das Hämatom in seinem ersten Anfangsstadium angetroffen, und schon nach einigen Tagen ist die Consistenz beider Geschwulstformen eine annähernd gleiche. Auch die Empfindlichkeit der Parametritis und die relative Unempfindlichkeit des Hämatoms ist eine schwache Stütze, die von der individuellen Reaction wesentlich abhängt. Dass die Schmerzen endlich für die Differentialdiagnose einen durchgreifenden Werth hätten, ist unter Umständen wohl zuzugeben. Freilich habe ich die Schmerzen bei Hämatomen nicht so constant wehenartig und charakteristisch gefunden, wie Frankenhäuser sie bezeichnet, und andererseits habe ich manche Parametritis fast schmerzlos verlaufen gesehen. Es bleibt immer nur die Veränderung der Temperatur im Initialstadium verwerthbar. Für den weiteren Verlauf wird die Differentialdiagnose noch schwieriger; die Hämatome resorbiren sich in der Regel schneller und vollständiger als die parametritischen Exsudate, welche zudem eine grössere Neigung zu Recidiven haben als jene. Es muss durchaus zugegeben werden, dass für spätere Stadien eine Unterscheidung zwischen Parametritis und Haematoma extraperitoneale unnöglich werden kann, wenn die Anamnese fehlt und die Beobachtung des anfänglichen Befundes. Eine Punction kann da, wo grosser Werth auf die Differenzirung gelegt würde, vielleicht Auskunft geben; ob sie rathsam ist, das muss freilich dahingestellt bleiben. Gerade diese diagnostische Schwierigkeit hat, bei dem Mangel sicherer Beobachtungen von Haematoma periuterinum extraperitoneale, wohl die meisten Beobachter zweifelhaft in der Deutung derartiger Fälle gemacht.

Ein anderes Kriterium zu ihrer Unterscheidung als die genannten giebt es nicht, und so wird in solchen Fällen auch in Zukunft die Diagnose wesentlich von der Anamnese abhängen.

Perimetritis schliesst sich aus durch ihre Localisation, ihren Verlauf und die Art der Fixation des Uterus. Perimetritiden heilen noch langsamer als Parametritiden, sie haben eine verhängnissvolle Neigung zum Recidiviren und bedingen so typische Störungen: Kreuzschmerzen, Schmerzen beim Gehen, beim Stuhlgang, bei der Cohabitation, dass schon dadurch die Diagnose gesichert werden kann.

Die Abgrenzung des Hämatoms von der Hämatometra scheint mir seit Schröder's kritischer Arbeit vollständig gesichert. Die Configuration des Uterus muss beim Hämatom stets durch combinirte Untersuchung festzustellen sein, ganz abgesehen von der Beweglichkeit des Uterus an der Geschwulst, so dass eine Verwechslung ausgeschlossen ist.

Grössere Schwierigkeiten erwachsen für die Differentialdiagnose gegenüber den Tubengeschwülsten, den subserösen Myomen des Uterus und den intraligamentären Cysten der Ovarien oder des Lig. latum selbst. Alle diese Neubildungen sind durch die Langsamkeit ihrer Entwicklung und die allmälige Exacerbation der Beschwerden ausgezeichnet im Gegensatz zu der Plötzlichkeit und der Aetiologie des Hämatoms. Alte Hämatome freilich sind oft sehr schwer diesen genannten Erkrankungen gegenüber zu constatiren. Bei Tubengeschwülsten ist fast stets das uterine Ende der Tube resp. die Verbindung des Tubensackes mit dem Uterus fühlbar, wie ich bei lange in dieser Richtung fortgesetzten Untersuchungen immer bestätigt gefunden habe <sup>1)</sup>. Ausserdem zeichnen sich die Tubensäcke durch eine eigenthümliche Wulstung und wurstähnliche Configuration aus. Subseröse Myome können gelegentlich nicht von Hämatomen unterschieden werden, besonders wenn die Anamnese ganz im Stich lässt. Hämatome, die erst lange nach ihrer Entwicklung Gegenstand der Untersuchung werden, können sich in Form, Sitz, Consistenz vollkommen wie subseröse Myome darstellen. Für diese Fälle giebt, wie auch bei der letztgenannten Gruppe von

---

<sup>1)</sup> Die betreffenden Studien über die Tuben werden von Dr. Bertram, der eine Reihe von Salpingtumoren beschreibt, und Dr. v. Rabenau, der weitere Untersuchungsreihen aus meinem poliklinischen Material bearbeitet, in Bälde veröffentlicht werden.

Fällen, die Entwicklung des Myoms den einzigen Anhalt für die Diagnose und ebenso sein typischer Verlauf. Tritt Resorption nicht ein, besteht der Blutsack jahrelang unverändert, so wird gelegentlich das Fehlen der Anamnese die Möglichkeit der Diagnose ausschliessen. Für diese Neubildungen sind glücklicherweise derartige, zu solchen Verwechslungen Anlass bietende Stadien des Hämatoms übrigens doch immerhin Seltenheiten.

Prognose. Die Vorhersage des periuterinen extraperitonealen Hämatoms ist für die Mehrzahl der Fälle entschieden günstig zu nennen. Die Resorption tritt bald ein, und es erfolgt eine Restitutio ad integrum, meist ohne die Bildung lästiger Narben und Gefährdung der sexuellen Functionen. Je grösser der Bluterguss, um so ernster gestaltet sich natürlich die Vorhersage, ja für grosse Hämatome wird sie entschieden ungünstig. Dann ist die Gefahr der acuten Anämie, die der Berstung, endlich des Zerfalles eine sehr dringliche; aber auch ohne diese Zufälle kann schon durch die lange Dauer der Schmerzen und des Blutabganges das Leben bedroht erscheinen.

Die Therapie hat in den Fällen beschränkten Blutergusses meist eine leichte Aufgabe. Ist die Blutung zum Stehen gekommen, der Sack nicht zum Bersten gespannt und bildet die eventuelle Störung der Menstruation nicht eine dringliche Gefahr, so wird die Behandlung sich auf Ruhe, Kälte und Schmerzlinderung beschränken. Dann genügen Eisblasen, Bettruhe, eventuell Narcotica, während für eine breiige Evacuatio alvi gesorgt und durch adstringirende Vaginaldouchen die Blutung gestillt werden muss. Ist nach acht-tägiger Ruhe das Hämatom zur Resorption übergeführt, so kann nun die Patientin das Bett verlassen; Sitzbäder in Lohcabkochungen, Soole, Krankenheiler Präparaten werden die völlige Aufsaugung begünstigen. Während der nächsten Menstruation ist ruhige Bettlage dringend zu empfehlen.

Bei grossen Blutergüssen, welche durch die acute Anämie bedrohlich sind, werden Analeptica der genannten Therapie hinzuzufügen sein. Steht die Blutung nicht und lassen zunehmende Beschwerden der Anämie und der Spannung, lässt das Wachsthum des Hämatoms Berstung befürchten, so hat man von zwei Seiten einzugreifen gerathen; entweder von der Scheide resp. dem Mastdarm aus, oder von der Bauchhöhle her. Unter ungünstigen äusseren Verhältnissen, bei mangelnder Uebung in der Technik der

Laparotomie dürfte die Punction oder Incision von Scheide oder Darm aus das geeigneterc Mittel sein; der Sack wird entleert, die Berstung nach der Bauchhöhle hin vermieden. Sehr misslich aber muss die Lage nach solcher Punction in dem Augenblick werden, wo die Blutung in dem Sack nicht steht. Man hätte dann nur die Möglichkeit, dieselbe durch heisse (40° R.) Einspritzungen, durch Injection von Liq. ferri sesq., durch Compression zu bekämpfen, — Mittel, welche bei der Ruptur grösserer Gefässe leicht im Stich lassen. Der mit der Technik der Laparotomie Vertraute wird aus diesem Grunde die Freilegung des Sackes von oben und den unmittelbaren Angriff auf das Hämatom vorziehen. Die Ausräumung des Sackes unterliegt dann keinen Schwierigkeiten, auch lässt sich erwarten, dass man dabei stets die Blutstillung unmittelbar durch Unterbindung resp. Umstechung rasch bewirken kann.

Die Höhle des Hämatoms wird man in offener Verbindung mit dem Cavum peritonei kaum der spontanen Ausheilung überlassen wollen; die zerfetzten Wandungen mit ihren Recessus und den oberflächlich thrombosirten Gefässen dürften leicht zu Nachblutungen und Secretstauung führen. Die Nachblutung wäre dann bei Verschluss der Bauchhöhle nicht zu controlliren. Eine Secretstauung wäre weniger gefährlich, vorausgesetzt, dass die Operation aseptisch verlaufen wäre. Immerhin dürfte es sich empfehlen, die Höhle des Blutergusses nach der Vagina hin zu drainiren und die Reste der Höhlenwand über dieser Drainage zu schliessen, wie ich in zwei Fällen es mit sehr gutem Erfolg ausgeführt habe. Das auch für solche Fälle empfohlene Verfahren Hegar's, die Freilegung der Höhle ohne Eröffnung des Peritoneum, das von einem Schnitt oberhalb des Lig. poup. aus abgehoben werden soll, bietet zwar die Möglichkeit der Ausräumung des Sackes, ja es kann dieser Sack auch von hier aus drainirt werden. Die Blutstillung dürfte aber bei so beschränkter Angriffsbasis unter Umständen unmöglich werden, ganz abgesehen davon, dass es fraglich ist, ob das Peritoneum über dem Hämatom noch genügend fest ist, um nicht bei diesen Manipulationen einzureissen. Dann bleibt wahrscheinlich schliesslich doch nur noch die unmittelbare Freilegung der betreffenden Stelle übrig.

Die Behandlung alter, in der Resorption stockender Hämatome muss so lange eine expectative sein, als das Allgemeinbefinden darunter nicht leidet. So lange sollen die Resorbentien und Adstringentien zur Anwendung gebracht werden. Wird dagegen die



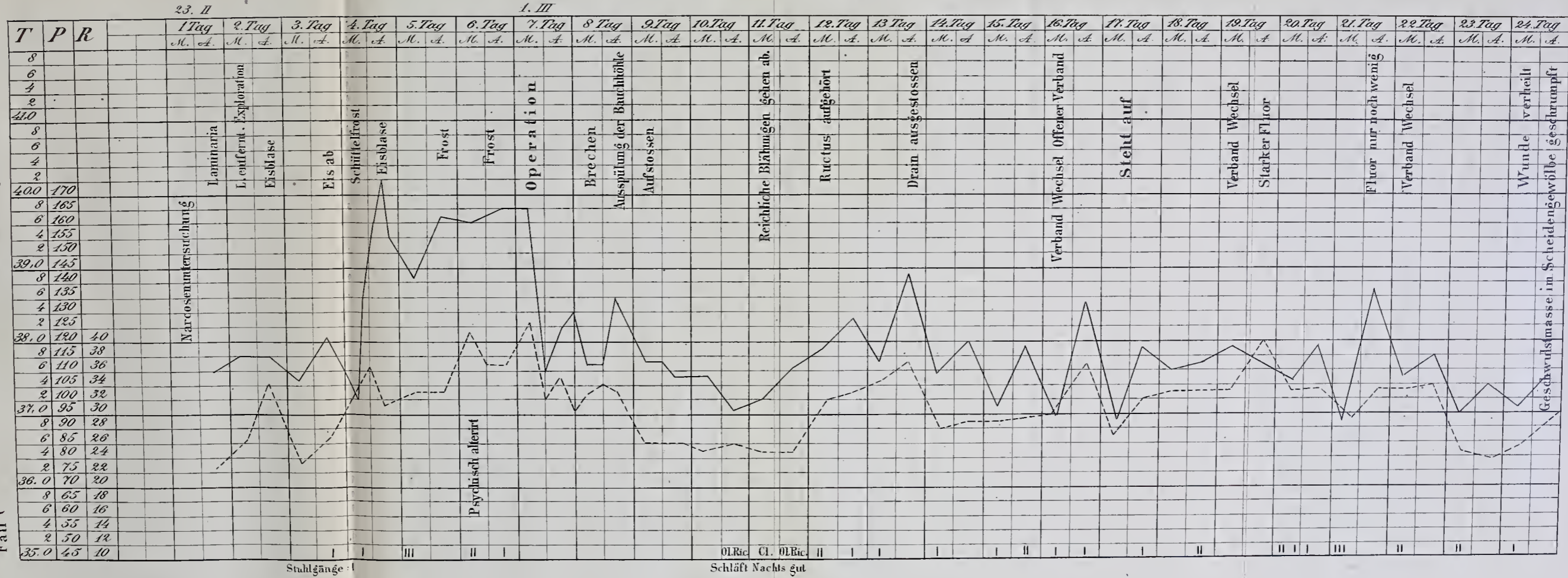
Gesundheit der Trägerin durch die Blutung und die Schmerzen, welche vom Hämatom ausgehen, andauernd geschädigt, oder treten Zerfall oder Nachschübe in der Geschwulst ein, dann wird die operative Beseitigung gewiss vollberechtigt sein. Auch für diese Fälle halte ich das oben angedeutete Verfahren der Ausräumung der Geschwulst nach Laparotomie, Drainage des Sackes nach der Scheide und Verschluss des Sackrestes nach der Bauchhöhle hin für das beste und wohl auch für das sicherste Verfahren.

---



**Frau Gabel**  
Laparotomie.  
Drainage durch die Scheide.  
Haemat. extr. perit.

Fall C



Stuhlgänge: I

Schläft Nachts gut

Ol.Ric. Cl. Ol.Ric. II

