

第
五
卷

醫學博士 土肥 慶藏 著

日本皮膚病徽毒圖譜

第五帙

濕疹 Eczema.

定義 表皮ノ加答兒ニシテ、癢痒常ニ甚シ、

症候 急性 E. acutum ト慢性 E. chronicum トアリテ、急性症ヨリ慢性

症ニ變シ、慢性ノモノ復タ幾タヒカ、急性ニ變スルコトアリ、從ツテ

徵候極メテ複雑ナリト雖モ、其發生ノ順序ヨリスレハ、先ツ癢痒ト

共ニ皮膚潮紅シテ境界明劃ナラス(紅斑期)又紅斑性濕疹 Stadium s.

E. erythematosum) 次ニ紅疹ヲ生シ、皰頭大ヨリ小豆大ニ及ビ(丘疹期

又丘疹性濕疹 St. s. E. papulosum) 往々汗腺口及ヒ毛囊口ニ一致ス

ルモノアリ(毛囊性濕疹 E. folliculare) 次ニ小水疱ニ化シ(小水疱期)又

小水疱性濕疹 St. s. E. vesiculosum) 水疱中ニ膿球ノ遊出増加スルニ

因リ遂ニ膿疱ニ變ス(膿疱期)又膿疱性濕疹 St. s. E. pustulosum s.

impetiginosum 即チ是ナリ(木表)

膿疱又ハ水疱ノ内容乾燥シテ汚穢黃褐黑色ノ痂皮ヲ被ムルトキ

ハ一ニ之ヲ結痂性濕疹 E. crustosum ト曰ヒ、水疱又ハ膿疱破潰シ表

皮ノ深層露出シテ濕潤面ヲ呈スルトキハ濕潤性濕疹 E. maculans

又ハ赤色濕疹 E. rubrum ノ稱アリ、

既ニシテ潮紅腫脹漸ク減退シテ痂皮脱落シ濕潤止ムト共ニ表皮

ノ落屑ヲ來シ(落屑期)又落屑性濕疹 St. s. E. squamosum) 終ニ完全治

癒ヲ營ミ、一時色素ノ沈著ヲ遺スコトアルモ、決シテ癢痕ヲ形成セ

ス、

急性濕疹若シ落屑期ニ達スルモ原因未タ除カレシテ症狀反覆

増悪スルトキハ、皮膚ノ浸潤肥厚益加ハリ落屑斷エス之ヲ慢性濕

疹トス、

以上ノ諸症ハ必シモ逐次ニ發生スルモノニ非スシテ、或ハ進行ノ

半途ニシテ休止シ、或ハ獨リ某期ノ症狀ノミ顯著ニシテ、他期ノ諸

(日本皮膚病學雜誌第七卷四號)

徵ヲ掩フコトアリ、是レ濕疹ノ形狀多様 Polymorphie ナ致ス所以ナ

經過 初期ニ於テ處置宜キヲ得ハ數日ヲ出テスシテ治スヘキモ、概

ネ數週數月ヲ要シ、若クハ頻回再發シテ數年ニ涉ルコト多シ、

部位 頭部、顔面其他身體ノ各部ヲ侵シ、殊ニ好シテ屈面(肘窩、膝窩等)

ニ發生シ、屢ニ全身ニ蔓延ス(汎發性濕疹 E. multiformis) 其兩面相磨ス

ル處(頸部、腋窩、乳房下、鼠蹊部、股間)ニ生スルモノヲ磨擦性濕疹 E.

intertriginosum 又磨擦疹 Intertrigo ト稱シ、幼兒ニ多シ、

合併症トシテハ結膜炎、鼻加答兒、外聽道炎、淋巴腺炎、癰腫等ヲ來シ

易シ、又丹毒ハ多ク濕疹面ヨリ傳染スルモノナリ、

解剖 急性濕疹ニアリテハ真皮乳頭層ノ血管怒漲シテ、炎性浸潤ヲ

來シ、漿液滲出シテ表皮細胞間ニ水疱ヲ作ル、又慢性症ニアリテハ

表皮ノ諸層肥厚シ、真皮中ニ於ケル圓形細胞ノ浸潤モ亦加ハリ、結

締織肥大ス、

原因 一様ナラスシテ器械的刺戟例ヘハ抓破衣服殊ニ絨布、莫大小

ノ磨擦アリ、化學的及溫熱的刺戟汗脂糞尿ノ汚染、水及石鹼ノ濫用

漆、へんき、藥品、硫黃、日光、レントゲン光線、火熱、寒風アリ、カノ發汗

ノ爲ニ生スル汗疹 Sudamen モ亦一種ノ濕疹ニ外ナラス(汗疹性濕

疹 E. sudamen)

此他細菌(殊ニ化膿菌、絲狀菌)ノ類モ亦濕疹ノ發生ヲ助成スヘシ、

濕疹ノ素因ヲナスモノハ腺病、淋巴質貧血、消化不良、便秘、糖尿病、慢

性尿毒症等ナリ、

診斷 皮膚散慢性ニ潮紅シテ濕潤面アリ、外觀多様紅疹、小水疱、膿疱

痂皮、落屑ノ併存ニシテ、常ニ劇烈ノ癢痒ヲ伴ヘリ、慢性症ニハ皮膚

ノ浸潤肥厚アリ、又蔓延再發シ易シ、

類症鑑別



(一)傳染性膿疱疹 *Impetigo contagiosa* 證明ノ水疱散點シテ、周圍ノ皮

膚ニ潮紅ヲ缺キ、水疱中ニハ必ス白色葡萄狀菌ヲ證明スヘシ、瘡
痒絶エテ無シ、

(二)連鎖狀菌性膿疱疹 *Impetigo streptococcus (Dohi et Kimura)* 莖黃色圓形
ノ痂皮健常ノ皮膚面ニ孤立散點シ、散漫性潮紅ヲ缺キ、痒痒ナキ
コト前者ニ同シ、細菌ノ證明、

(三)帶狀疱疹 *Herpes zoster* 濕疹ノ水疱ハ不整ニ散在スルモ、疱疹ニ
アリテハ必ス攢簇シテ集團ヲ作り、且ツ一定神經ノ分岐ニ沿フ
テ發生シ、痒痒ナクシテ疼痛アリ、

(四)尋常性天疱瘡 *Pemphigus vulgaris* 水疱大ニシテ周圍ノ皮膚ニ炎
症ノ微ナク、又痒痒ヲ缺ク、

(五)丹毒 *Erysipelas* 疼痛アルモ痒痒ナク、通常惡寒熱發ヲ伴ヒ、且ツ
紅斑ノ境界分明ニシテ、往々水疱ヲ生ス、

(六)疥癬 *Scabies* 常ニ一定部位指間、腕關節ノ屈側肘窩、腋窩ノ前後、
腰帶部、臀部、内股、内足踝等ニ俱發シ、且ツ疥癬蟲及ヒ隧道ヲ證明
シ得ヘシ、

(七)汗疱 *Pompholyx* 常ニ手足ニ限局シテ、多クハ指趾、掌、蹠ニ始マリ、
水疱又ハ膿疱ヲ作り、痒痒劇烈ナルモ、周圍ノ皮膚ニ散漫性潮紅
ヲ認メス、

(八)痒疹 *Prurigo* 痒痒濕疹ニ遜ラサルモ、主トシテ伸側ヲ侵シ、且ツ
襪襪ニ始マリ壯年ニ至ルマテ治セサルヲ常トス、

(九)微毒疹 *Syphilide* 部位形狀頗ル相近似スルコトアルモ、多クハ
孤立若クハ攢簇シテ、相融合スルコト稀ニ、境界亦明割ニシテ、數、
潰瘍ヲ作ル、痒痒ナシ、

(十)紅色苔癬 *Lichen ruber* 決シテ濕潤化膿ヲ呈セス、

(十一)尋常性鱗屑疹 *Psoriasis vulgaris* 鱗屑銀白ニシテ乾燥シ、之ヲ剝

離スレハ血點ヲ見ルノ外濕潤ヲ呈セス、好シテ伸側ニ發生シ、痒
覺少ナリ、

(十二)圓癬 *Eczema marginatum* 所謂頑癬ナルモノハ境界隆起シテ

分明ニ圈線ヲ劃キ、紅褐色ニシテ中心ニ淡ク周圍ニ濃ナリ、

(十三)尋常性毛瘡 *Syctosis vulgaris* ハ硬毛ノ毛囊口ニ生スル紅疹ニ
シテ、融合セス、周圍ノ皮膚ハ健常ナリ、痒痒ナシ、

(十四)紅斑性狼瘡 *Lupus erythematosus* 邊緣ハ紅線ヲ劃シ中心ハ癩
痕様萎縮ヲ呈ス、往々痒痒アルモ濕疹ノ如ク酷シカラズ、

(十五)尋常性狼瘡 *Lupus vulgaris* 必ス癩痕ト潰瘍トヲ混スヘシ、是
レ兩ツナカラ濕疹ニナキ所ナリ、

豫後 適當ノ療法ニヨリテ必ス治スヘシ、

療法 濕疹ハ諸種ノ皮膚病中治療ノ最モ複雑ナルモノニ屬シ、時期
ニ依リ、原因ニ從ヒ、竝ニ患者ノ状態ニ鑑ミ大ニ處置ヲ異ニスト雖
モ、要スルニ紅斑期ニ於テハ撒布又ハ罨法、丘疹期及ヒ小水疱期ニ
於テハ擦劑及ヒ泥膏、膿疱、結痂濕潤ノ諸期ニ對シテハ軟膏、竝ニ落
屑期及ヒ慢性濕疹ニ對シテハ嬰兒劑ノ最モ適當ナルヲ見ル、而モ
運用ノ妙ハ醫家其人ノ手腕ニ存スルカ故ニ、善ク此大體ニ通シ、然
ル後變ニ應シ機ニ臨ミテ酌量セハ庶幾クハ大過無キヲ得ン、

(一)撒布劑

(甲)澱粉、米粉、麥粉、滑石、炭酸、麻、佩、涅、矢、亞、白、堇、

(乙)亞鉛華、硝酸、蒼鉛、でるまとい、る、させろほるむ、たんのほるむ、お

いくほるむ、ぶろもこ、る、

右純末又ハ甲乙調合

處方

亞鉛華

澱粉

各四五〇

ぶろもこーる 100

右撒布用

(二) 砒法劑

硼酸水(三%)、ブウロウ氏水(五—十%)、れぞるちん水(一—三%)、びくりん酸水(〇、二%)

處方

鉛糖 二〇
粗製明礬 五〇
水 1000

右ブウロウ氏水

(三) 油劑、擦劑

處方

亞鉛華 等分
樟油 等分

右亞鉛華油

滑石

澱粉

佩里股林

一%鉛糖水

一%硼酸水

右ベック氏擦劑

とらがかんと護膜

佩里股林

餾水

右ビック氏擦劑

ビック氏擦劑

亞鉛華

石炭酸

(日本皮膚病學雜誌第七卷四號)

(ぶろもこーる 100)

右亞鉛華擦劑(土肥)

(四) 酒精劑

石炭酸(二%)、ちもーる(1/2—1%)、めんとーる(1—5%)、かんぶる(二〇%)、なふとーる(二%)、水楊酸(一—二%)、木爹兒(一—三〇—三〇%)

處方

石炭酸 二〇

酒精

餾水

佩里股林

右石炭酸精(土肥) 癢痒時塗布

水楊酸

蓖麻子油

酒精

右水楊酸精

木爹兒

酒精

依的兒

右爹兒丁幾浴前塗布用

(五) 泥膏及軟膏

處方

亞鉛華

澱粉

華錫林

右ラツサール氏泥膏

安息酸

亞鉛華

豚脂 三〇〇

右ウルソン氏軟膏

單鉛硬膏 等分

亞麻仁油 等分

右ヘブラ氏軟膏

亞鉛華 各五〇

硝酸蒼鉛 各五〇

單軟膏 九〇〇

右蒼鉛軟膏

亞鉛華 各二五〇

澱粉 各二五〇

なふたらん 五〇〇

右なふたらん軟膏

つめのーる 三〇一〇〇

亞鉛華泥膏 一〇〇〇

右つめのーる泥膏(ナイセル氏)

ちげのーる 一〇〇

亞鉛華 二〇〇

豚脂 一〇〇〇

右ちげのーる軟膏

木爹兒 各四〇〇

硫黃華 各四〇〇

加里石鹼 各八〇〇

豚脂 各八〇〇

白堊 五〇

右ウイルクソン氏軟膏

木爹兒

硫黃華

亞鉛華 各五〇

豚脂 一五〇

右土肥方爹兒軟膏

(六)硬膏

水楊酸石鹼硬膏(ビック氏)亞鉛華くたへるか硬膏十倍水楊酸くたへるか硬膏、亞鉛華ばらぶらすと十倍ばらぶらすと(ウシナ氏)漢堡バイエルズドルフ製最モ好シ、

處方

單鉛硬膏 七十分

黃蠟 十分

藥用石鹼末 五分

樟腦 一分

阿列布油 一分

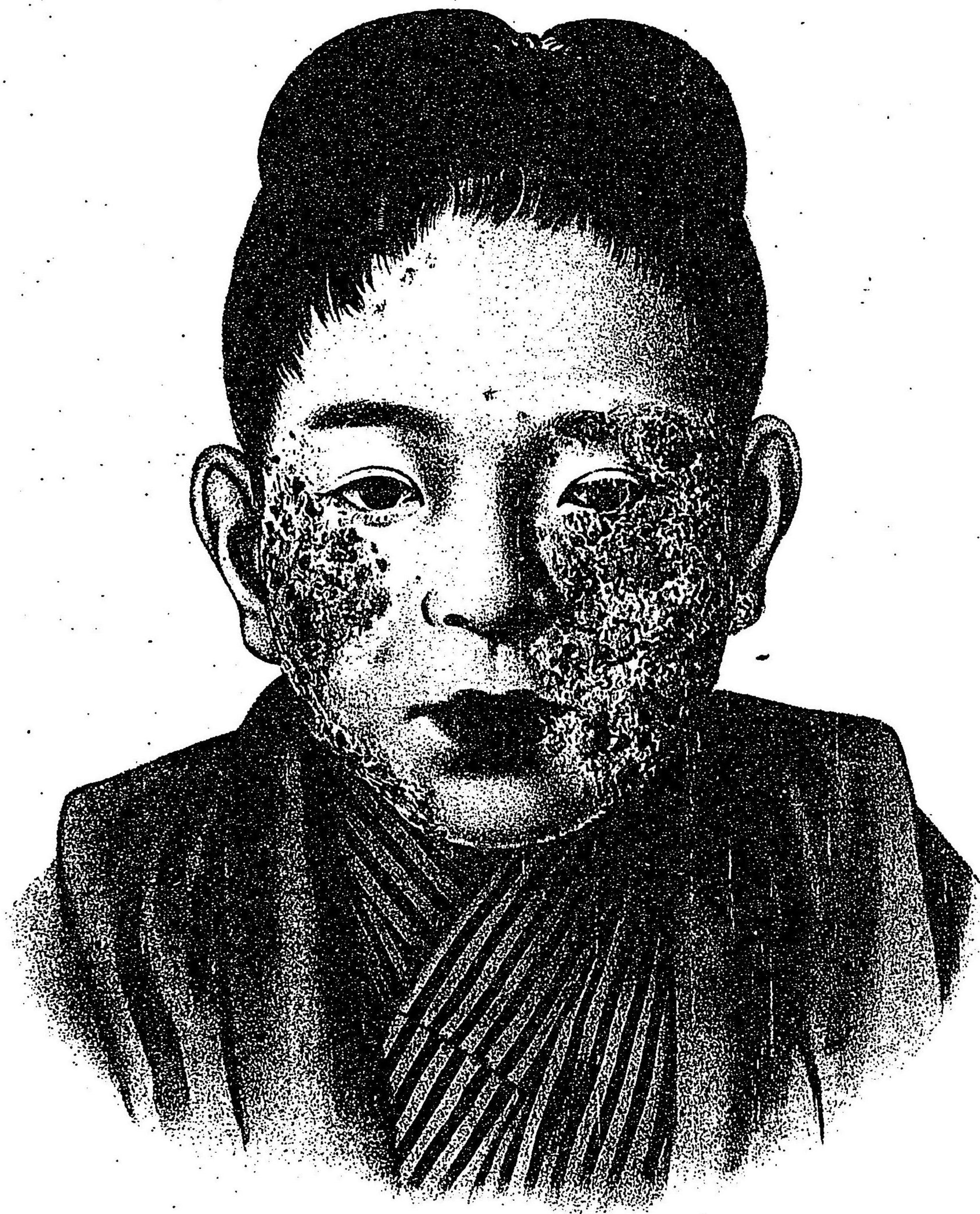水楊酸 十分

右水楊酸石鹼硬膏

右ハ明治三十一年余ガ藥劑師小林九一氏ト謀リ創メテ之ヲ調製シテ私カニビク氏硬膏ト名ケタル以來今ハ廣ク我國ニ應用セララルニ至リ濕疹ニ對シテハ丘疹性、限局性、慢性、慢性ノモノ等ニ最モ適用スヘシ、

以上局處療法ノ外、總テ身體ノ機能的及體質的障害(原因参照)アラハ内服藥食餌療法、水治法、氣候療法、溫泉療法等ヲ兼用シテカメテ之ヲ除クヘシ、

濕疹ニ對スル内服藥トシテハ亞砒酸、磷、屑疹參照、いひちをーる(〇)三一〇、爲六丸每食後二粒宛等場合ニ依リテ效アリ、尙ホ膏膩ノ食料、酒類、藥味類ヲ忌ム、



疹濕性疱膿

Eczema impetiginosum.


毛囊性紅色糠疹

(Devergie-Besnier)

Pityriasis rubra pilaris

定義 一種ノ毛囊角化症ニシテ、對側ニ生シ、全身ニ蔓延ス、
症候 全身ニ於テ毛囊口ニ一致セル圓錐形ノ角質増殖ヲ生シ、皮膚
 初メハ常色ナルモ漸ク充血シテ紅褐色ヲ呈シ且ツ糠糠様ノ落屑
 アリ、又處々ニ角層ノ肥厚著明ニシテ、鱗屑疹様ヲ呈シ、殊ニ手背及
 ヒ足甲ニ於ケル角質増殖ハ特異ニシテ、毎ニ指頭ノ末節ヲ除キテ
 第一、二節ヨリ手甲ノ全面ニ互リテ厚ク連續セル硬キ局面ヲ作ル
 ニ至ルヘシ、爪甲モ亦肥厚ス(第二圖)、

第一圖



本表患者、島取縣人、農二
 十歳明治三十六年入院
 名即五三二號幼少ヨリ
 皮膚粗穢ニシテ八九歳
 ノ頃ヨリ手甲足甲等ニ
 始メテ角質肥厚ヲ認メ
 タリト云フ、頭髪ハ稀疎
 細弱トナリ一部脱落シ
 テ鵝皮狀ヲ呈シ明カニ
 毛囊角化ヲ認メ得ヘシ

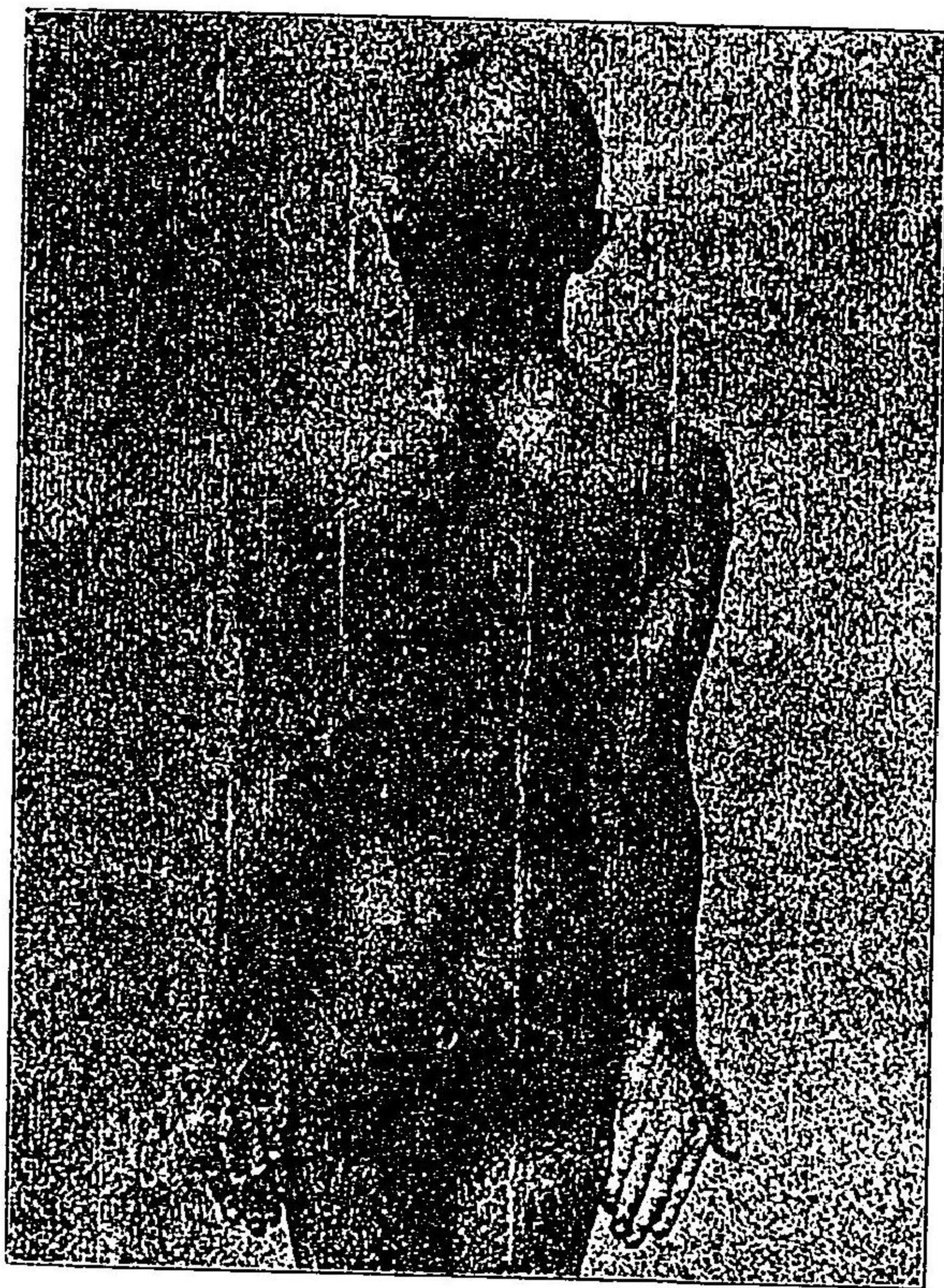
瘙痒ナク或ハ輕微ナリ、又毫モ全身ノ障害ヲ伴ハス、
経過 非常ニ緩慢ニシテ卒然或ル部位ニ發生セル後數週數月ノ間
 ニ漸ク播種狀ニ蔓延シ、一定部位ニアリテハ年月ヲ經ルト共ニ角
 質ノ肥厚益加ハリ、相融合シテ局面ヲ作ルニ至ルヘシ、

(日本皮膚病雜誌第二十八卷附誌)

部位

全身ニ來ルモ殊ニ伸側ニ多ク、毛髮ハ保全セラル、コトアリ、
 或ハ脱落稀疎トナリテ(第一圖)遂ニ體毛、眉毛、睫毛、鬚髯、腋毛、陰毛モ
 亦脱落スルニ至ル者アリ(本表)、

第二圖

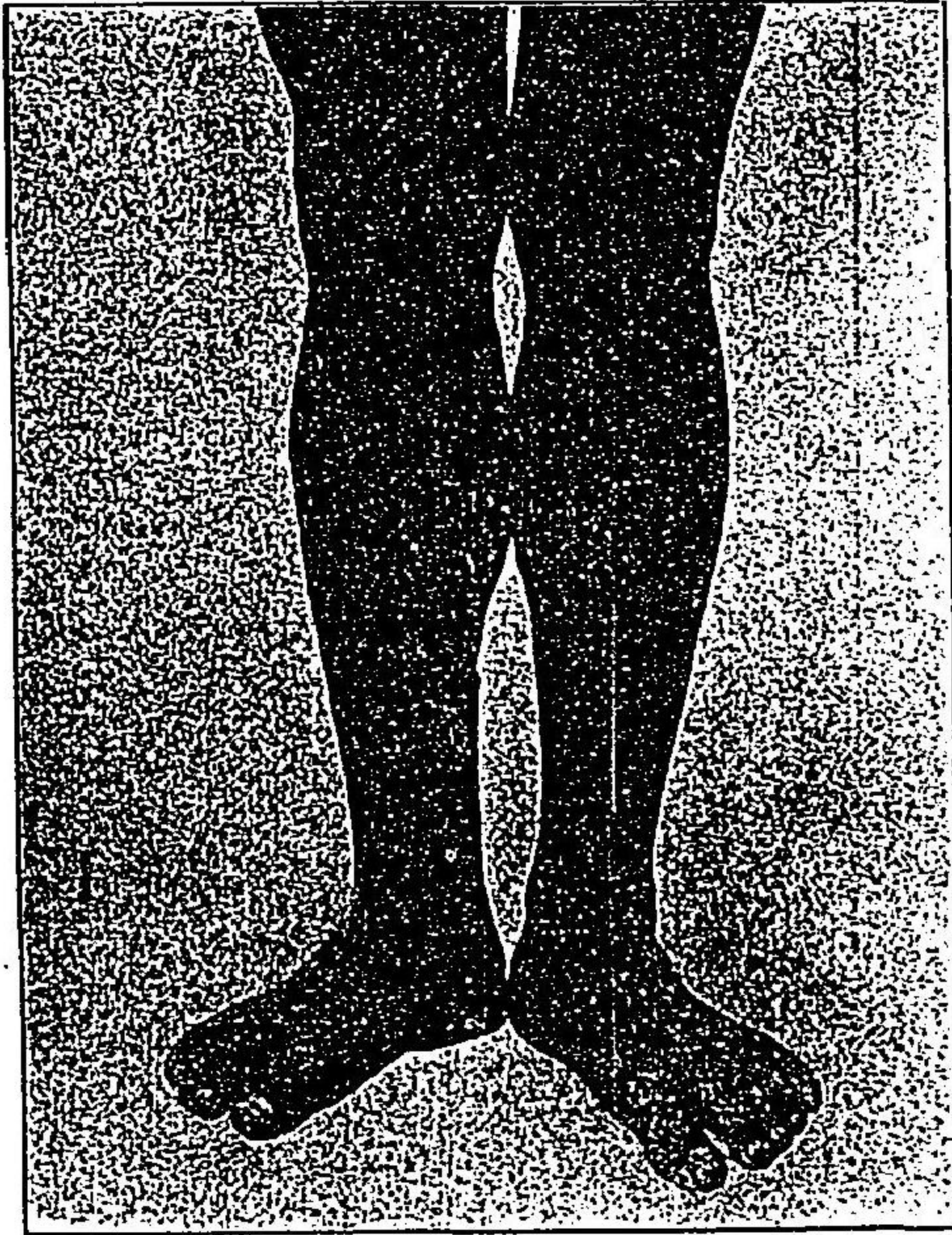


同上患者ノ背面部伸側ヲ示ス、肘、腕、手甲及指背ニ於テ局面ヲ成セ
 角質増殖アリ、爪甲ハ肥厚シテ帶黃白色ヲ呈シ、給貝ニ似タリ

手掌及ヒ足蹠ハ早ク變化ヲ來シ、鱗屑疹狀トナリ、龜裂ヲ生シ、其肥
 厚セル角質ハ木葉狀ニ剝離スヘシ、
 肘、膝蓋、尾骶踵等ニ於テ角質鱗屑疹様ノ局面ヲ作り、屈側ニアリテ
 ハ肘窩、膝關等ニ於テ往々連珠狀ヲ呈ス(第三、四圖)、
病理 カボシイ氏 Kopost ナ首メトシテ本症ト尖圭紅色苔癬トナ同
 視スル者多シ、
解剖 主トシテ表皮ニ於ケル角質増殖ニシテ、初期ニ於テハ毛囊口
 ニ於テ圓錐形ニ侵入セル角栓ヲ見ルノミニシテ眞皮ニハ炎性浸
 潤ヲ缺クモ、陳舊ノ症ニアリテハ毛根鞘肥大分岐シテ周圍ニ多少

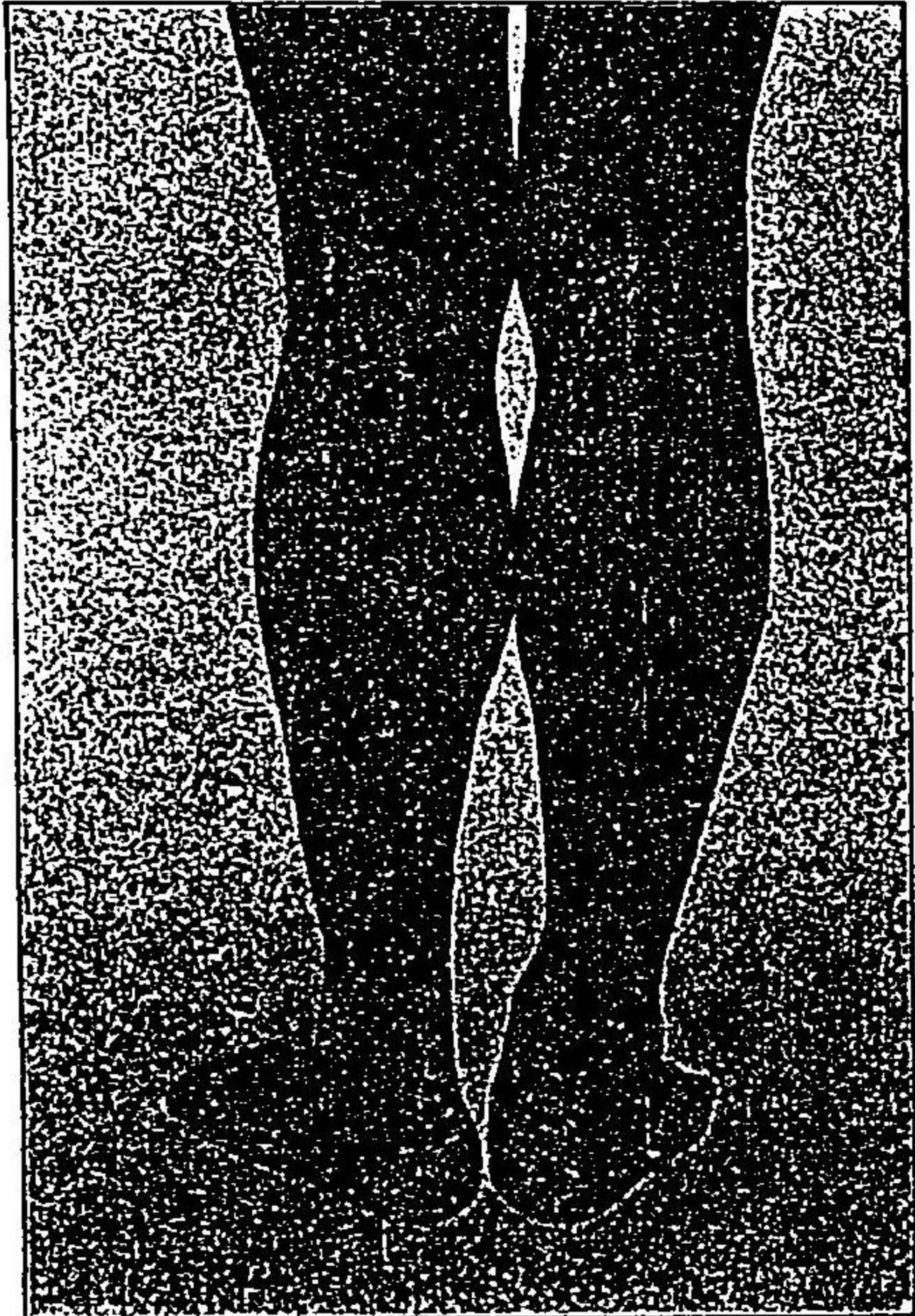
ノ浸潤アリ(本表患者)

圖 三 第



同上患者ノ膝蓋足
甲趾背等ニ於ケル
角化性局面ヲ示ス

圖 四 第

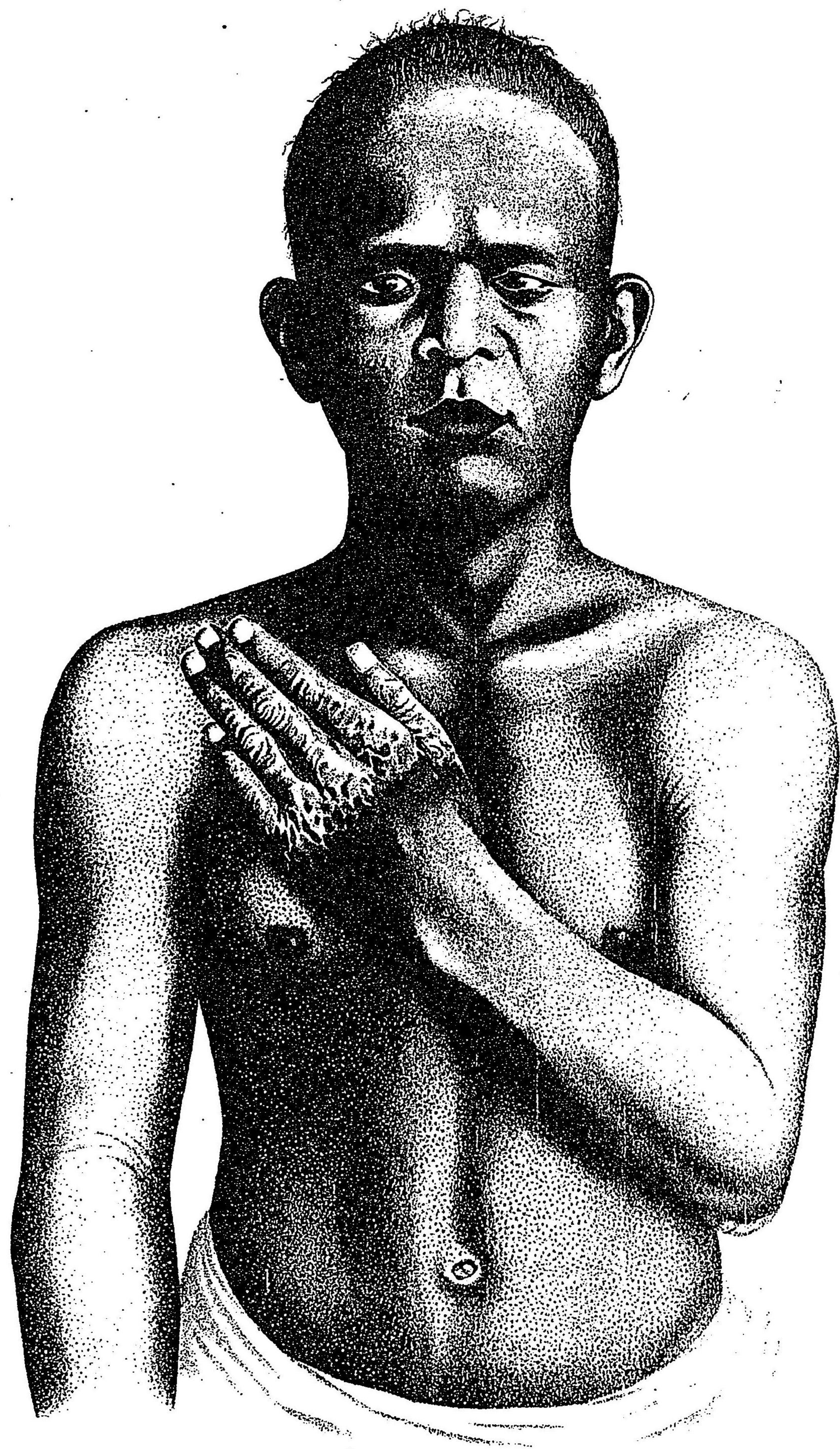

同上患者ノ下肢屈
曲ヲ示スアヒルレ
ス趾背外膝足甲等
ニ於ケル角質肥厚
著シク膝屈ニ於テ
ハ連珠狀ヲナセリ

診断 毛囊ニ一致セル圓錐形角化其伸側殊ニ手背及ヒ第一、二指節
ニ於ケル著明ノ變化兩側對生皮膚ノ紅褐色全身症狀ノ缺如
類症鑑別

(一)尖圭紅色苔癬 *Lichen ruber acuminatus* 主トシテ屈側ヲ侵シ、多ク
ハ全身症狀ヲ伴ヒ衰弱著シク、又瘙痒アリ、

- (二)尋常性鱗屑疹 *Psoriasis vulgaris* 鱗屑銀白ニシテ毛囊ト一致セ
ス、且ツ剝離シ易ク、之ヲ剝ケハ點狀出血ヲ見ル、皮膚一般ニ粗糙
ナラス、毛髮脱落セス、
- (三)慢性濕疹 *Eczema chronicum* 表皮剝脫アリテ處々濕潤ス、主トシ
テ屈側ヲ侵シ、瘙痒甚シ、
- (四)ヘブラ氏紅色靴糠疹 *Pityriasis rubra Hebra* 全身潮紅シテ落屑ス
ルノ外毫モ丘疹等ヲ見ス、
- (五)癩病 *Leprosy* 紅斑アリ、脱毛アルモ角化症ナク、知覺脱失ス、
豫後 慢性ナレトモ間、卒然治スルコトアリ、生命ニ關係ナシ、
療法 内用ニハ亞砒酸ヲ試ムヘシ、外用ニハ十倍水楊酸石鹼硬膏ヲ
角化セル局面ニ貼布スヘシ、又溫浴ノ持長ヲ可トス、




疹糠秕色紅性囊毛

Phyriasis rubra pilaris.

汗孔角化症 *Porokeratosis (Mibelli)*

異名 萎縮性遠心性角化症 *Hyperkeratose figuræ centrifuge atrophicante (Respighi)*

定義 千八百九十三年ミベルリイ氏ノ發見セル一種固有ノ限局性角化症ニシテ、汗腺口ヨリ發生スト稱スルモノナリ、
 症候 初メ雞眼ニ似タル汚褐色棘狀ノ小角栓ヲ生シ、試ミニ之ヲ摘出スルトキハ漏斗狀ノ凹窩ヲ遺スヘシ、是ヲ本症ノ原形 *Elementarlesion* ト爲ス。



四十二歳ノ女子結婚
 頃(明治三十七年四月
 外來名簿一五八號)
 體格強壯本年二月始
 メテ發生シ指端紅々
 ルニヨリ凍瘡ナラン
 ト信セシニ溫暖ノ時
 季ニ至リ却テ漸次増
 大セリト云フ常ニ輕
 微ノ痛痒アリ患者ハ
 又上口唇ニ暗褐色ニ
 シテ薄ク脱落スル凍
 瘡様ノ斑ヲ有ス血族
 ニ同病者ヲ發見セス

(日本皮膚病學雜誌第三十二卷圖版)

既ニシテ其周縁モ亦漸ク角化シテ尖銳ナル外廓ヲ作り、徐々ニ四邊ニ展開スルニ從ヒ、中央ニ圓形橢圓形又ハ不正形ノ局面ヲ生シ、豆大ヨリ錢大ニ至リテ止マリ、其表面ハ硬フシテ疣贅ノ如ク、粗糙ニシテ處々ニ小棘ヲ存シ或ハ扁平ナリ、而シテ久シキナ經レハ漸ク萎縮シテ稍、陷凹ス、
 炎症ノ徵候ハ絶エテ無シト云フモ、陳舊ノモノニアリテハ明ニ暗紅色ノ外暈ヲ呈ス(本表參看)、
 自覺症候ナシト雖モ、壓迫スレハ間、微痛ヲ感スヘシ、
 經過 多ク幼年ニ始マリ、或ハ大人ニ發シ(本表患者、増大極メテ緩慢ナリ、

部位 四肢ノ伸側、殊ニ手指ノ背面ニ多シ、手掌及ヒ足蹠ニハ無シ、稀ニハ頭部、顔面、頸部又ハ軀幹ニ生シ又口粘膜ニ發見ス、

原因 遺傳ニ歸スル者アリ、ギルクリスト氏 *Gilchrist* ハ一家四代ニ互リテ十一人ニ發見セリ、或ハ本症患者ノ母ヲ乳母トセル二人ノ兄弟ニ發生セルヨリ、觸接傳染ヲ信スル者アリ、

本症ノ報告ハミベルリイ氏以來ヨ―ゼフ *Joseph*、ザクレイ *Ducrey*、レスビーギイ *Respighi*、ライスネル *Reisner*、ギルクリスト諸氏ノ數

例アルノミ、本表ハ我國ニ於ケル唯一ノ例ナリ、
 解剖 汗腺ノ開口スル部位ニ於ケル高度ノ角化症ニシテ、周圍ノ皮膚ト共ニ輸出管モ亦角質變性ヲ呈シ、真皮ノ乳頭層ニハ往々多少ノ炎性浸潤ヲ認ム、

診斷 健常ナル皮膚ノ上ニ隆起セル黃褐色圓形又ハ歪形ノ角化症、尖銳ニシテ曲折セル其外廓、慢性ノ經過

類症鑑別

(一)尋常性疣贅 *Verruca vulgaris* 外廓線ヲ缺キ、中央萎縮陷凹セス、炎性紅暈ヲ生セス、且ツ本症ノ如ク増大スルコトナシ、

(一)尋常性鱗屑疹 *Psoriasis vulgaris* 銀白葉狀ノ鱗屑ハ容易ニ剝離ス

ヘク、其質甚タ硬固ナラス、又角性ノ輪廓ヲ有セス、

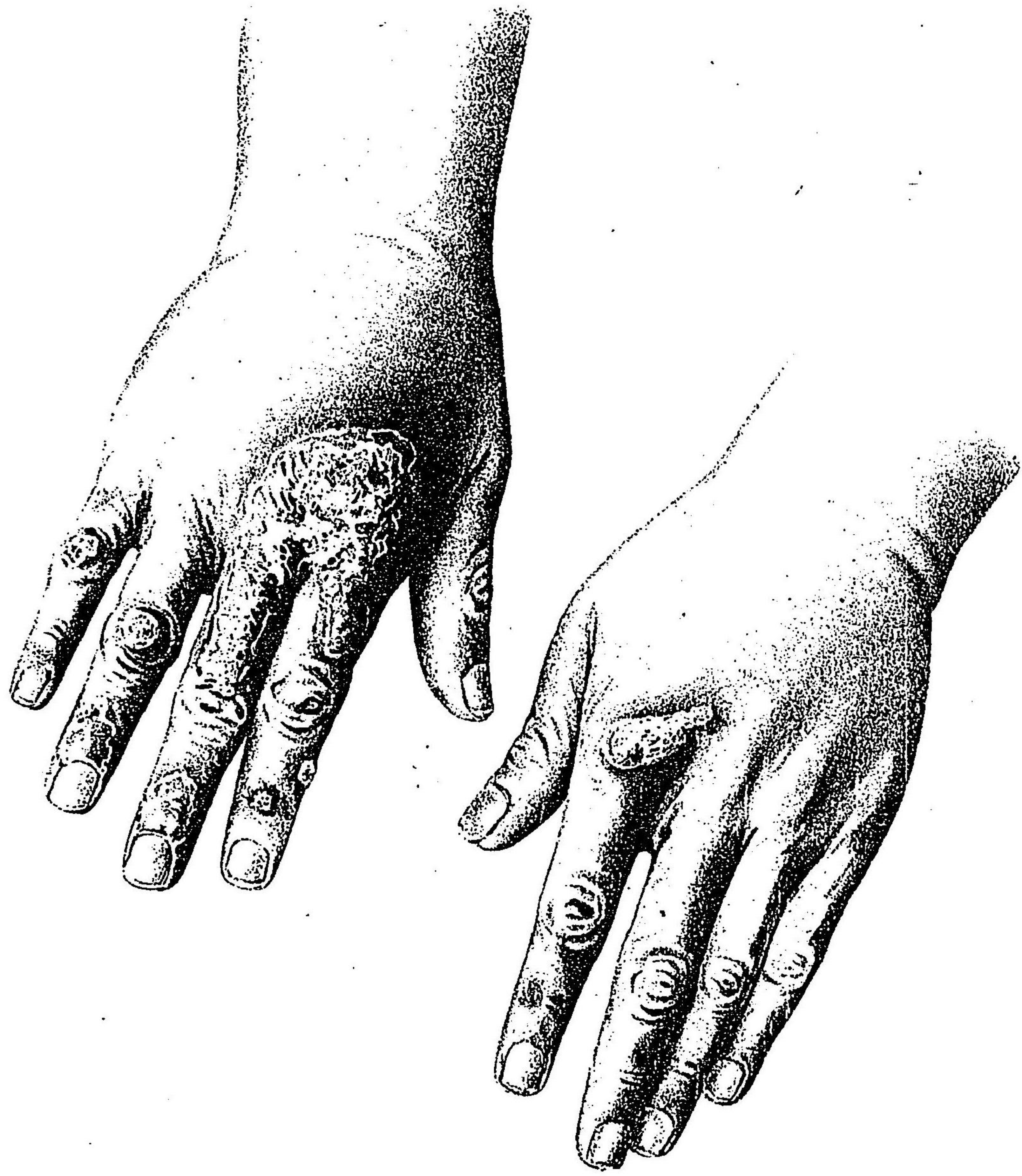(二)豪猪皮狀魚鱗癬 *Ichthyosis hystrix* 棘狀、角様又ハ疣贅狀ノ凸起ヲ

作ルモ、決シテ扁平ニ擴大シテ局面ヲ成サス、

療法

根治シ易カラス、大ナルモノハ水楊酸石鹼硬膏ヲ貼布スヘク、

小ナルモノハ切除スヘシ、但シ往々再發ヲ免レス、



汗孔角化症
Paronychia (Millet)

限局性鞏皮症

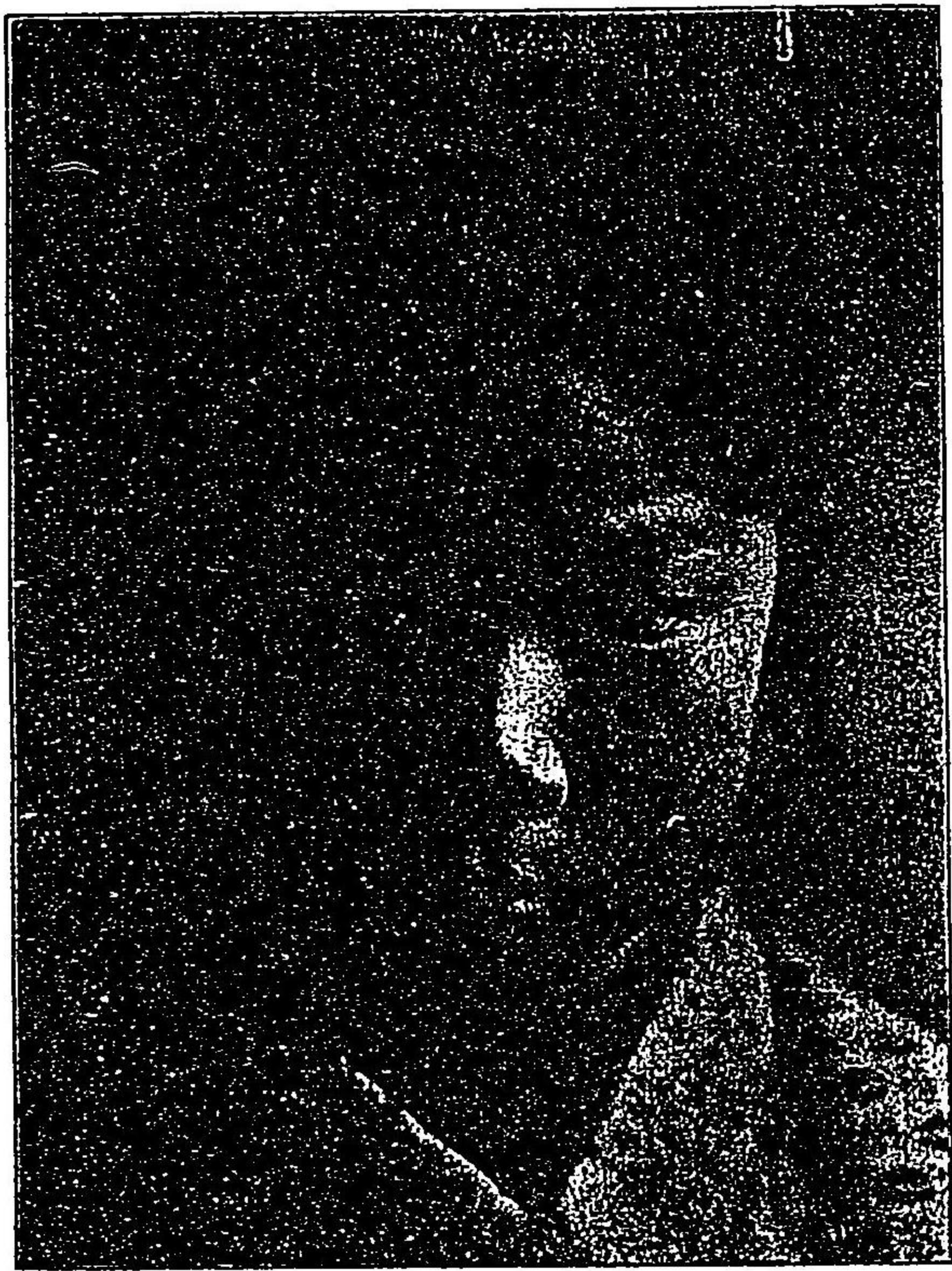Scleroderma circumscriptum.

定義 皮膚限局シテ硬變スルヲ謂フ、

症候 本症ニ二種アリ、一ハ斑狀鞏皮症 *S. en plaques* s. *Morphea* ニシテ、一ハ帶狀鞏皮症 *S. en bande* ナリ、

斑狀鞏皮症ハ(本表乳白色乃至淡紫紅色ヲ呈スル錢大乃至掌大ノ圓形又ハ橢圓形ノ局面ニシテ、其増大スルト共ニ中心稍、褪色シテ硬變シ、乾燥シテ光澤アリ、周邊ハ黃褐色ノ暈翳ヲ呈シテ尙ホ柔軟ナリ、陳舊ノモノハ此外暈ト中央部トノ間ニ於テ更ニ著色縁ヲ生スヘシ、
多クハ單箇ニシテ、設令數箇發生スルコトアルモ對側的ナラス、局處ハ汗腺ノ分泌減少スルノ外知覺異常ノ訴ヘナシ、

第一圖



帶狀鞏皮症

九歳ノ少女前頭正中線ノ右側ニ生ス(明治三十三年十月外來名簿一六三二號)

(日本皮膚病叢書圖譜第三十八卷四號)

帶狀鞏皮症第一及二圖ハ多ク偏側ニ存シ稀ニハ對側ニ發生ス、皮膚細ク長ク紐狀ニ陷没シテ宛モ癩痕ニ似タリ、表面ハ微シク著色シテ光澤アリ、

部位 前頭、頰邊、胸壁、乳房、臀部及ヒ四肢ニ生ス、
經過及豫後 數年ノ後卒然消滅シテ痕跡ヲ留メサルコトアルモ、多クハ永ク癩痕様ノ斑ヲ貽スヘシ、斑狀鞏皮症ノ治ニ就クヤ、外暈先ツ去リ、尋テ中央部漸ク柔軟トナリ、遂ニ全ク常態ニ復ス、

解剖及原因 汎發性鞏皮症ノ條下ヲ參看スヘシ、

診斷 限局セル硬結、其色澤及ヒ外暈、知覺常態、

類症鑑別

(一)斑紋癩 *Lepra maculosa* 斑紋ハ帶黃褐色又ハ透明白色ニシテ、知覺脫失アリ、

(二)癩痕 *Cicatrix* 形狀一様ナラス多クハ凹凸不平ナリ、

(三)色素性乾皮症 *Xeroderma pigmentosum* 境界少シク明割ヲ缺キ、且ツ血管縱横シ、雀斑アリ、間、惡性腫瘍ヲ續發ス、

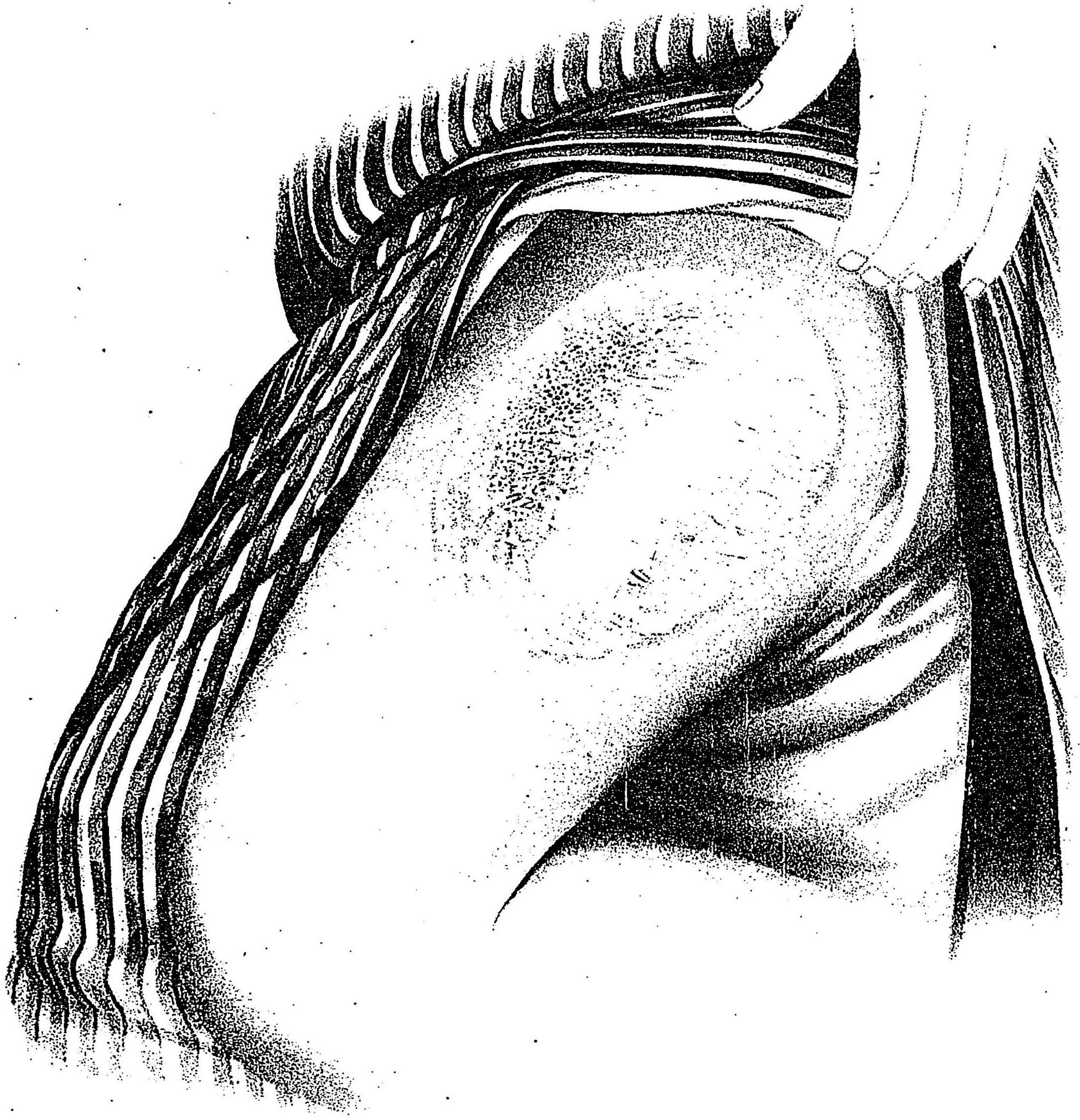
療法 平流及感傳電氣、電氣分析術、按摩兼溫罨法ヲ試ミ、兼ネテざろ
る、甲狀腺錠等ヲ内服セシム、

第二圖



帶狀鞏皮症

二十二歳ノ學生前頭正中線ノ左側ニ生ス(明治三十四年外來名簿八八號)



症皮鞏性局限
Telodermia circumscriptum

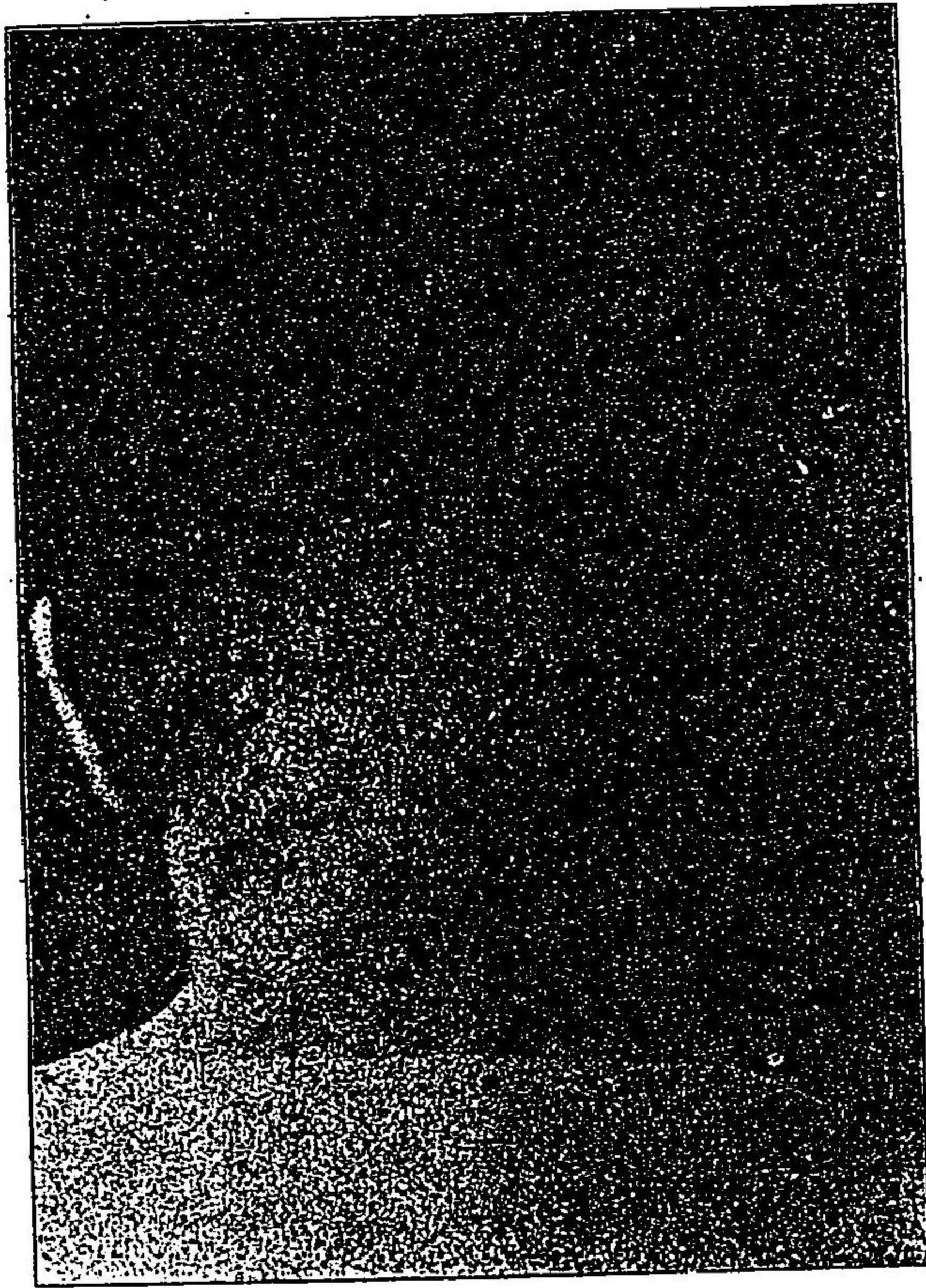
頭部乳頭狀皮膚炎

Dermatitis papillaris capillitii (Kaposi).

Dermatitis papillaris

異名 覆盆子狀毛瘡 *Sycosis frambesiformis* (Hebra) 項部硬化性毛癬炎
Folliculitis nuchae scleroticans (Ehrmann) 瘰癧息肉 *Aenekeloid* (Bazin) 項
 部息肉 *Nackenkeloid* (Pelizzari, Uina) 毛癬性息肉 *Folliculovae Keloid*
 (Lang) 覆盆子狀瘰癧 *Acne frambesiformis* (H. v. Hebra, Ullmann) 項
 部(頭部)息肉様皮膚炎 *Dermatitis keloida nuchae bzw. capillitii* (Lademann).
 定義 頭部殊ニ項部ニ於テ炎症性結節ヲ生シ、皮膚ノ息肉様硬變ヲ續
 發スルモノナリ、

第一圖




四十歳
 ノ男子
 (明治三
 十七年
 三月外
 米名館
 八一
 一) 項部
 皮膚
 硬結隆
 起シ附
 近ニハ
 小結節
 散在ス

症候 項部ニ於テ紅褐色ノ結節ヲ生シ、間外観ノ瘰癧ニ均シキモノ
 アリ、初メハ孤立スルモ漸ク増加シテ集合スルト共ニ其根底互ニ
 相融合シテ廣ク硬結ヲ致シ、而シテ表面ハ隆起シテ凹凸不平自ラ
 乳頭狀ヲナシ、往々臭液ヲ分泌シテ痂皮ヲ作り、壓迫スレハ膿汁間

(日本皮膚病學雜誌第四十卷四號)

溝ヨリ漏泄シ、且ツ深部ニ小膿腫ヲ證明シ得ヘシ、
 此隆起ハ歲月ト共ニ漸ク収縮シテ息肉様トナリ、表面ハ滑澤ニシ
 テ常色或ハ淡紅色ヲ帶ヒ、毛囊口多クハ消滅シテ不毛トナリ、只處
 處ニ漏斗狀ノ凹窩ヲ殘シテ、數束ノ毛幹ノ抽出スルヲ見ルノミ、
 自覺症候ナシ、
 經過 極メテ緩慢ニシテ數年ニ亙リ、間表面ノ濕潤化膿ヲ致スコト

第二圖




三十八
 歳ノ男
 子銀行
 員明治
 三十七
 年一月
 切除後
 約半年
 ニシテ
 縫線再
 七輕ク
 息肉狀
 ニ隆起
 シ深部
 ニ硬結
 ヲ間知
 スルニ
 至レリ

アルモ、醜形ヲ呈スルノ外、全身ニ影響ナシ、本表ノ患者ハ同時ニ第
 二度ノ酒皸ヲ合併セリ、
 部位 主トシテ項部ニ發生スルモ蔓延シテ後頭ヲ上リ、顛頂部ニ達
 スルコトアリ、稀ニハ亦前頭ニ於テ發見ス、
 解剖 初期ニアリテハ毛囊ノ周圍殊ニ其上方ニ於テ炎症浸潤著シ
 ク、且ツ處々ニ小膿腫ヲ見ル、浸潤ハ主トシテますと細胞ヨリ成
 モノ(第四圖ノ例)アルモ、多クハ圓形細胞ヨリ成リ(爾餘ノ例)上皮様
 細胞、結締組織細胞及ヒ巨態細胞ヲ混ス、

晚期ニアリテハ結締織ノ新生増殖ヲ致シ、毛囊ノ一部ハ脂腺ト共ニ萎縮シ、殘存セルモノハ牽縮セラレテ位置ノ變動ヲ來シ、以テ毛幹ノ束狀ヲ致スナリ、

原因 本症ハ千八百六十九年カボシイ氏始メテ其特異ノ疾患タルコトヲ唱道シテ一種ノ皮膚炎ト爲セリ、但シ我カ諸例ニアリテハ多ク瘡形ヲ以テ始マリ、且ツ患部ノ切除後縫合線ノ再ヒ息肉狀ヲ呈スルコトアルニ依リ、余ハ姑ク毛囊說ニ左袒セサルヲ得ス、而シテルロア *Leloir* ウィグナル *Vidal* レーデルマン 諸氏ト同シク息肉

圖 三 第



五十二
歳ノ男
子明治
三十七
年一月
外來者
三〇
九號

性素因ノ本症ト多少ノ關係アルヲ疑ハス、
診斷 項部ノ占領、表面ノ凹凸、息肉様硬結、毛束ノ散在、
類症鑑別


- (一) 息肉 *Keloid* 身體ノ各部、殊ニ胸部、肩胛部ニ生シ、蟹足狀ヲナス、
- (二) ナルズース氏禿瘡 *Kerion Celsi* 柔軟ニシテ海綿ノ如ク、毛幹ハ拔去シ易ク、且ツ絲狀菌ヲ證明スヘシ、劇烈ノ癢痒アリ、

(二) 微毒性覆盆子腫 *Framboesia syphilitica* 一種ノ潰瘍性微毒ニシテ、

肉芽増殖シテ乳頭狀ヲナスモ、表皮ヲ缺ク、

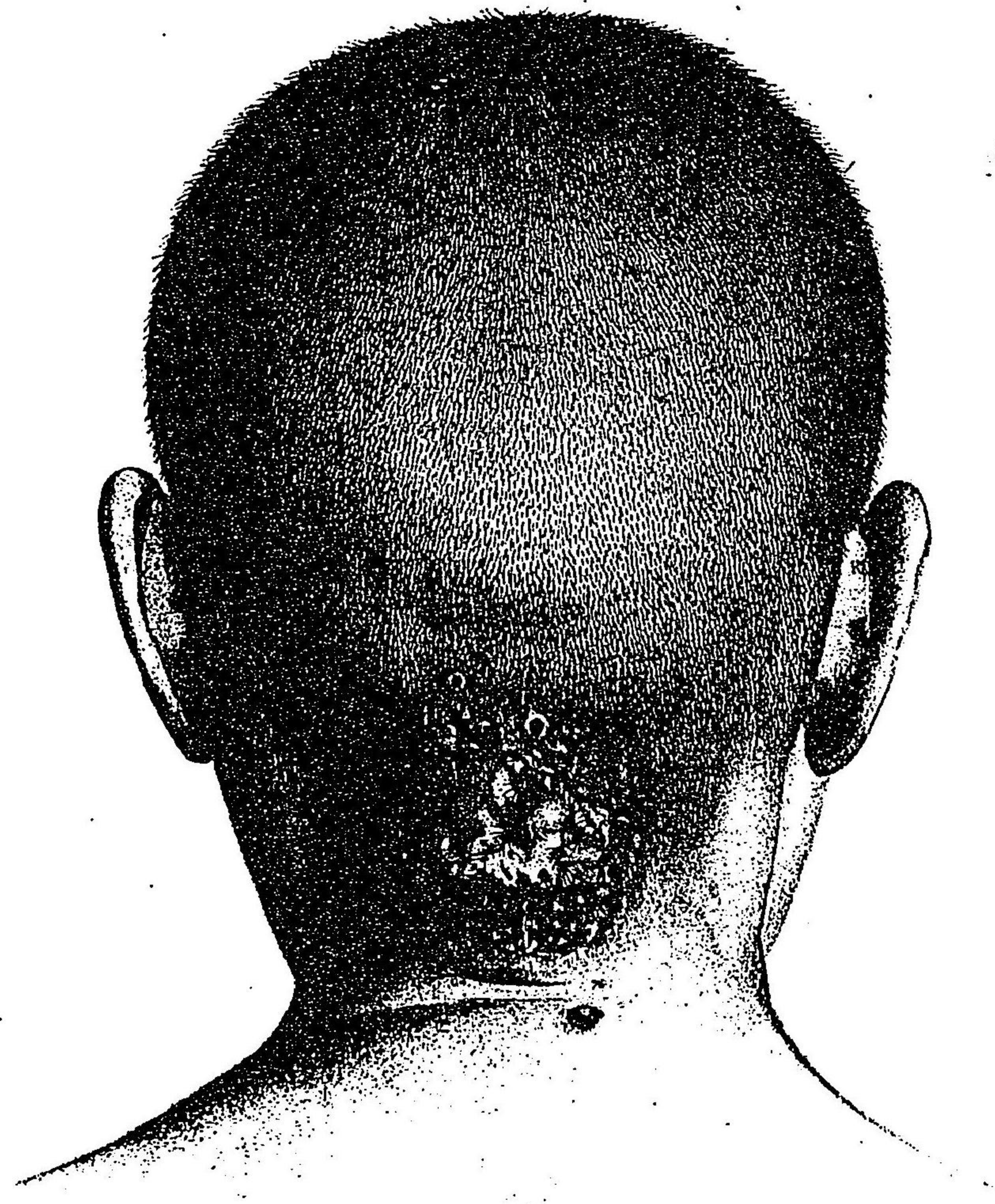
療法 初期ニアリテハ水銀硬膏、水楊酸、石鹼硬膏ノ貼用ニヨリテ往住其硬結ヲ豫防シ得ヘク、又石炭酸水ヲ注射シテ結節ノ一部ヲ消

圖 四 第



三十二歳
ノ女子明
治三十六
年外來者
二四七
號患部ノ
大巾ハ切
除シ殘部
ニハ五%
石炭酸水
ヲ注射シ
テ治セリ、
結節ハ主
トシテま
す細胞
ヨリ成ル

滅セシメシコトアリ(第四圖ノ例)之ニ反シテ其己ニ息肉腫瘍ノ狀ヲ成セルモノニアリテハ刀刃ヲ用キテ切除スルノ外ナシ、但シ時トシテ縫合線ノ再ヒ息肉狀ヲ成スニトアリ、此際ニ於ケル電氣分解法ハ頗ル有效ナリ、



炎膚皮狀頭乳部頭

Dermatitis papillaris capillitii (Hogson)

附典秩五第請圖券證納切皮本日

明治三十八年三月十五日印刷
同 年三月十八日發行
（正似金案圖）
著者 土肥慶
東京市神田區下二番町四十六番地
發行所 大柴四郎
東京市神田區神田區治町二十三番地
印刷者 野村宗十郎
東京市神田區神田區治町二十三番地
發兌元 朝香屋書店

