

2. C
1825.
Harrison

BRIGHTON AND SUSSEX

Medico - Surgical Society.

EXTRACT

FROM THE

REGULATIONS OF THE LIBRARY.

5. All books shall be returned half-yearly, on January 1 and July 1, that they may be inspected by the Committee.

6. Any member having had a book out in his name for a fortnight detaining it after it has been applied for by the Honorary Secretaries, shall be fined six-pence per day for each volume so detained.

7. Each member shall be held accountable for and shall make good any injury to or loss of any volume or series of volumes belonging to the Society while in his possession.

8. Any member who may notice an imperfection of any volume belonging to the Society is requested to make the same known to the Librarian.

occasionnées par les poisons et autres causes extérieures. « Les maladies contagieuses se terminent par un produit qui est semblable à la cause qui leur a donné naissance. Elles ont une marche qui leur est propre, et se dissipent sans aucun secours étranger (1)... La régularité des phénomènes qu'elles présentent indique qu'elles ont pour principe une force intérieure dominante. Cette régularité, ou la succession de leur développement, est tellement liée à ces maladies, que, dans la plupart des cas, ni l'art des causes extérieures ne peuvent en arrêter la marche... En général, les maladies contagieuses (aiguës) n'attaquent le même individu qu'une seule fois (2), tandis que les maladies qui sont produites par d'autres causes, telles que les affections catarrhales, les diarrhées, les fièvres intermittentes, etc., disposent davantage la même personne à en être affectée de nouveau.... La prompte convalescence qui suit les maladies contagieuses et épidémiques, les distingue principalement de celles qui sont endémiques. Ces dernières ne se terminent point ordinairement par le rétablissement de la santé, mais bien d'après les observations de Lind et de Pringle, par des affections chroniques. Il en de même des maladies produites par empoisonnement. »

Dans le paragraphe suivant, M. Schnurrer traite des *différentes espèces de contagions*. Il présente ici beaucoup d'hypothèses, et très-peu de faits bien positifs. « L'action du virus contagieux, non-seule-

(1) Ceci ne doit s'entendre que des maladies contagieuses aiguës.

(2) La peste et le typhus font quelquefois exception à cette règle.

hospitaux, je n'ai pas été plus heureux que M. Frank. Dans un autre paragraphe, sur *la durée des épidémies*, l'auteur affirme « que la durée des épidémies dépend moins des circonstances extérieures, que de l'époque de leur apparition. »

Le paragraphe suivant est intitulé : *De l'apparition des épidémies dans les différentes contrées de la terre, et de la direction dans laquelle elles se répandent*. L'auteur prétend que la longueur des intervalles des épidémies de la même maladie, se trouve dans un rapport exact avec le degré de latitude. S'il en étoit ainsi, pourquoi les épidémies sont-elles devenues plus rares dans les mêmes contrées, à mesure qu'une police plus éclairée a mis en pratique des mesures conseillées par la saine physique ? Devons-nous croire aussi, avec M. Schnurrer, d'après Brown et Hornemann, qu'en Egypte la syphilis garranlit l'individu d'une infection nouvelle ?


L'auteur remarque ensuite que la marche des épidémies est ordinairement d'orient en occident. Pline avoit déjà fait la même observation ; mais on ignore la cause qui imprime cette direction aux maladies épidémiques.

Le dernier paragraphe de ce chapitre traite des *causes externes des épidémies*. Malgré les promesses de la physique, et surtout de la chimie moderne ; malgré les observations thermométriques, barométriques, hygrométriques, eudiométriques, anémométriques, électriques, nous ne sommes pas beaucoup plus avancés que du temps d'Hippocrate, sur la connaissance des causes externes des épidémies. On a seulement observé que les unes régissent plus fréquemment en été, d'autres en automne, d'autres en



HISTORIA
ANATOMICO-MEDICA,
SISTENS

*Numerosissima Cadaverum humanorum Extispicia quibus
in apricum venit genuina Morborum sedes; horumque
referantur causæ, vel patent effectus.*



Digitized by the Internet Archive
in 2018 with funding from
Wellcome Library

https://archive.org/details/b30413539_0002

5206

HISTORIA

ANATOMICO-MEDICA,

SISTENS



*Numerosissima Cadaverum humanorum Extispicia, quibus
in apricum venit genuina Morborum sedes; horumque
referantur causæ, vel patent effectus.*

OPUS QUADRIPARTITUM,

Cujus Liber primus recenset læsiones internas abdominis.
Secundus exhibet variam stragem pectoris. Tertius
prodit diversam labem cerebri. Quartus verò vitia
externa colligit.

*Auctore JOSEPHO LIEUTAUD, Academia Regiæ Scientiarum
Parisiensis, & Societatis Regiæ Londinensis; Cubiculario SERE-
NISSIMI DELPHINI, necnon STIRPIS REGIÆ Medico.*

*Recensuit & suas observationes numero plures adjecit, uberrimumque
indicem nosologico ordine concinnavit ANTONIUS PORTAL Doct. Med.
& Societatis Regiæ Scientiarum Mospeliensis necnon SERENISSIMI
DELPINI Professor Anatomes.*

TOMUS SECUNDUS.



PARISIIS,

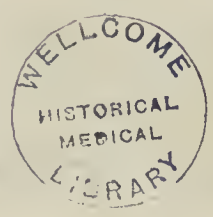Apud VINCENT, Serenissimi Comitis GALLO-
PROVINCIAE Typographum, viâ Sancti Severini.

M DCC LXVII.

GUM APPROBATIONE ET PRIVILEGIO REGIS.

11307811

WELLCOME HISTORICAL MEDICAL LIBRARY



Faint, illegible text, possibly bleed-through from the reverse side of the page.

WELLCOME HISTORICAL MEDICAL LIBRARY



WELLCOME HISTORICAL MEDICAL LIBRARY

Faint, illegible text at the bottom of the page.

WELLCOME HISTORICAL MEDICAL LIBRARY

Faint, illegible text at the very bottom of the page.

PROSPECTUS

*Librorum, Sectionum, & Classium Tomi
secundi hujusce Operis.*

SECTIO SECUNDA.

De Corde.

ARTICULUS I.	<i>COR ingens & mirè dilatatum.</i>	P. 1
II.	<i>Cor marcidum & exiguum.</i>	14
III.	<i>inane.</i>	16
IV.	<i>adipè obrutum.</i>	18
V.	<i>crustâ obductum.</i>	19
VI.	<i>Concreta sanguineo-lymphatica.</i>	20
VII.	<i>Cordis inflammatio.</i>	25
VIII.	<i>abscessus.</i>	27
IX.	<i>purulentia.</i>	28
X.	<i>erosio & exulceratio.</i>	29
XI.	<i>Cor gangrænosum.</i>	33
XII.	<i>putridum,</i>	ibid.
XIII.	<i>Cordis tumores.</i>	34
XIV.	<i>Ossa & cartilagine in corde.</i>	36
XV.	<i>Cordis lithiasis.</i>	38
XVI.	<i>Vermes in corde.</i>	40
XVII.	<i>Valvulæ cordis osseæ, vel lapideæ,</i>	ibid.
XVIII.	<i>invicem annexæ.</i>	46

vj	<i>P R O S P E C T U S</i>	
ART. XIX.	<i>Valvulæ absumptæ.</i>	Pag. 48
XX.	<i>Auricularum insolita dilataatio.</i>	ib.
XXI.	<i>Cor saucium.</i>	50
XXII.	<i>Cor extrâ situm.</i>	ibid.
XXIII.	<i>falsò incusatum.</i>	51

S E C T I O T E R T I A.

De Pericardio.

ART. I.	<i>Hydrops pericardii.</i>	Pag. 51
II.	<i>Pericardium sanguine turgens.</i>	63
III.	<i>Pericardii inflammatio.</i>	66
IV.	<i>Pericardium purulentum.</i>	67
V.	<i>Pericardii flatulentia.</i>	71
VI.	<i>Pericardium crassissimum.</i>	72
VII.	<i>cordi accretum,</i>	ib.
VIII.	<i>tumores & pustulæ.</i>	79
IX.	<i>Lapides in pericardio,</i>	ibid.
X.	<i>Vermes pericardii,</i>	ibid.
XI.	<i>Cor pericardio destitutum.</i>	80

S E C T I O Q U A R T A.

De Plevrâ.

ART. I.	<i>Plevræ inflammatio.</i>	Pag. 81
II.	<i>Plevræ purulentia & putredo.</i>	83
III.	<i>gangræna,</i>	84
IV.	<i>Plevra cartilaginea vel ossea.</i>	86

G E N E R A L I S. vij

ART. V.	<i>Plevræ tumores & tubercula.</i>	P. 86
VI.	<i>Plevræ hydrops.</i>	87

S E C T I O Q U I N T A.

De Mediastino, Thymo, &c.

ART. I.	<i>Mediastinum adipe obrutum,</i>	Pag. 87
II.	<i>Mediastini hydrops.</i>	88
III.	<i>Mediastinum inflammatum & pu- rulentum,</i>	ibid.
IV.	<i>putridum & gan- grænosum.</i>	90
V.	<i>Thymus tumens & scirrhosus,</i>	ib.
VI.	<i>putris.</i>	92
VII.	<i>Thymus calculosus,</i>	ibid.
VIII.	<i>Ductus thoracici.</i>	93
IX.	<i>Aortæ vitia,</i>	ibid.

S E C T I O S E X T A.

De Diaphragmate.

ART. I.	<i>Diaphragma inflammatum.</i>	P. 95
II.	<i>Diaphragma exulceratum & pu- rulentum,</i>	ibid.
III.	<i>perforatum.</i>	97
IV.	<i>Tumores diaphragmatis.</i>	98
V.	<i>Nodus in nervo diaphragmatico.</i>	99

ART. VI.	<i>Crusta hærens diaphragmati.</i>	P. 97
VII.	<i>Diaphragma osseum,</i>	ibid.
VIII.	<i>extrà sedem.</i>	100
IX.	<i>Defectus diaphragmatis,</i>	ibid.

S E C T I O S E P T I M A.

De Tumoribus in Pectore.

ART. I.	<i>Aneurisma internum.</i>	Pag. 101
II.	<i>Tumores anomali.</i>	114
III.	<i>lymphatici.</i>	115
IV.	<i>Lapides extrà pulmones,</i>	ibid.

S E C T I O O C T A V A.

De Colluvie pectoris.

ART. I.	<i>Hydrops pectoris.</i>	Pag. 117
II.	<i>Latex cruentus.</i>	135
III.	<i>Colluvies sordida.</i>	137
IV.	<i>Humor lacteus.</i>	140
V.	<i>Pectus falsò insimulatum.</i>	141

L I B E R T E R T I U S,

Tradens Læsiones internas Capitis.

S E C T I O P R I M A.

De Meningibus.

ART. I.	<i>MENINGUM crassities.</i>	Pag. 144
II.	<i>Meninges aridæ.</i>	145
		ART. III,

G E N E R A L I S. ix

ART. III.	Meninges hydatidibus obsessæ.P.	145
IV.	Meningum coalitus.	146
V.	Meninges inflammatae ,	ibid.
VI.	pustulosæ.	148
VII.	Meningum purulentia.	149
VIII.	Meninges erosæ.	150
IX.	putres & syderatae.	151
X.	Ossificationes in meningibus.	153
XI.	Aneurisma & varices.	157

S E C T I O S E C U N D A.

De Cerebro.

ART. I.	Vasa cerebri flatulenta. Pag.	138
II.	sanguine turgida & varicosa, ib.	
III.	Carotides ossæ.	160
IV.	Cerebrum tumidum.	161
V.	parvum.	162
VI.	exangue.	163
VII.	aridum ,	ibid.
VIII.	Cerebri durities.	165
IX.	color morbosus.	169
X.	inflammatio ,	ibid.
XI.	abscessus & purulentia.	170
XII.	Ulcus & erosio cerebri.	178
XIII.	Cerebrum gangrænosum.	179
XIV.	putre.	180
XV.	Plexus choroides varicosus.	184
XVI.	Hydatides in plexu choroïde.	185

ART. XVII.	<i>Plexus choroïdes scirrhosus.</i>	P. 186
XVIII.	<i>putris.</i>	187
XIX.	<i>Glandula pinealis ingens.</i>	188
XX.	<i>lapidea.</i>	189
XXI.	<i>Cerebellum laxissimum,</i>	ibid.
XXII.	<i>scirrhosum.</i>	190
XXIII.	<i>Abscessus cerebelli.</i>	191
XXIV.	<i>Cerebellum putre.</i>	192
XXV.	<i>Marcor nervorum,</i>	ibid.
XXVI.	<i>Nervi absumpti.</i>	193

S E C T I O T E R T I A.

De Tumoribus internis.

ART. I.	<i>Tumores cystici.</i>	Pag. 194
II.	<i>fungosi.</i>	196
III.	<i>scirrhosi.</i>	197

S E C T I O Q U A R T A.

De Colluvie sanguineâ.

ART. I.	<i>Sanguis effusus extrâ cerebrum.</i>	P. 201
II.	<i>intùs & extùs effusus.</i>	206
III.	<i>effusus in ventriculos.</i>	209
IV.	<i>intrâ substantiam ce-</i> <i>rebri.</i>	217
V.	<i>in cerebellum.</i>	221



S E C T I O Q U I N T A.

De Colluvie ferofâ.

ART. I.	<i>Hydrocephalos.</i>	Pag. 222
II.	<i>Aqua extrâ cerebrum.</i>	227
III.	<i>in ventriculis cerebri.</i>	232
IV.	<i>intûs & extrâ cerebrum.</i>	240

S E C T I O S E X T A.

De Materiâ viscidâ & gelatinofâ.

ART. I.	<i>Humor mucosus in ambitu cerebri.</i>	Pag. 254
II.	<i>Materia mucosa in cerebro.</i>	258

S E C T I O S E P T I M A.

: De Colluvie fordidâ.

ART. I.	<i>Colluvies purulenta.</i>	Pag. 262
II.	<i>Colluvies saniosa.</i>	270
III.	<i>nigra & putris.</i>	271

S E C T I O O C T A V A.

De Corporibus extraneis.

ART. I.	<i>Vermes.</i>	Pag. 272
II.	<i>Scorpiones.</i>	274
III.	<i>Lapides.</i>	275
IV.	<i>Hydrargirus.</i>	277
V.	<i>Globulus plumbeus.</i>	278

LIBER QUARTUS,
Exhibens Læsiones externas.

S E C T I O P R I M A.

De Capite externo.

ART. I.	P EDICULI <i>sub pericranio.</i>	P. 280
II.	<i>Cerebri hernia,</i>	ibid.
III.	<i>Fuligo in cranio.</i>	281
IV.	<i>Cranii prava conformatio,</i>	ibid.
V.	<i>crassities,</i>	ibid.
VI.	<i>Suturæ oblitteratæ.</i>	282
VII.	<i>Suturarum laxitas.</i>	283
VIII.	<i>Ossa capitis mollia,</i>	ibid.
IX.	<i>Cranii exostoses.</i>	284
X.	<i>caries.</i>	285
XI.	<i>fractura.</i>	289
XII.	<i>Auris læsiones.</i>	291
XIII.	<i>Narium læsiones.</i>	292
XIV.	<i>Oculorum læsiones.</i>	293
XV.	<i>Oris læsiones.</i>	ibid.



S E C T I O S E C U N D A.

De Cervice.

ART. I.	<i>Cervicis musculi corrupti.</i>	Pag. 294
II.	<i>musculi secti,</i>	ibid.
III.	<i>tumores,</i>	ibid.
IV.	<i>aneurisma.</i>	296
V.	<i>Tophus circa vertebrae.</i>	297
VI.	<i>Laryngis inflammatio,</i>	ibid.
VII.	<i>obstructio,</i>	ibid.
VIII.	<i>ulcus.</i>	298
IX.	<i>Tracheæ infarctus pituitosus.</i>	299
X.	<i>Trachea pure scatens.</i>	300
XI.	<i>Sanguis effusus in tracheam,</i>	ibid.
XII.	<i>Trachea diversimodè obstructa.</i>	301
XIII.	<i>carie læsa.</i>	302
XIV.	<i>Laryngis & tracheæ tumores.</i>	303
XV.	<i>Æsophagus inflammatus.</i>	305
XVI.	<i>scirrhusus,</i>	ibid.
XVII.	<i>cartilagineus.</i>	306
XVIII.	<i>tumore compressus.</i>	307
XIX.	<i>tumore obturatus.</i>	308
XX.	<i>Ulcus pharyngis & æsophagi.</i>	310
XXI.	<i>Æsophagus perforatus.</i>	311
XXII.	<i>putris & sphacelatus.</i>	312

ART. XXIII.	<i>Œsophagus summè dilatatus.</i>	P. 312
XXIV	<i>divisus.</i>	313
XXV.	<i>instar musculi carnosus,</i>	ibid.

S E C T I O T E R T I A.

De Thorace externo.

ART. I.	<i>Cutis adusta à fulmine.</i>	Pag. 314
II.	<i>Mammæ cancrôsæ,</i>	ibid.
III.	<i>ossæ.</i>	315
IV.	<i>Tumores externi pectoris,</i>	ibid.
V.	<i>Anevrisma externum.</i>	316
VI.	<i>Fractura ossis sterni.</i>	317
VII.	<i>Ossificatio cartilaginum,</i>	ibid.
VIII.	<i>Costæ luxatæ & fractæ.</i>	318
IX.	<i>Caries costarum & sterni.</i>	319

S E C T I O Q U A R T A.

De Abdomine externo.

ART. I.	<i>Umbilicus urinis pervius.</i>	Pag. 321
II.	<i>Hernia ventriculi.</i>	ibid.
III.	<i>umbilicalis.</i>	ibid.
IV.	<i>inguinalis.</i>	322
V.	<i>femoralis.</i>	323
VI.	<i>vesicæ.</i>	324

G E N E R A L I S. xv

ART. VII.	<i>Hernia uteri,</i>	Pag. 325
VIII.	<i>Uteri prolapsus,</i>	ibid.
IX.	<i>Vagina obstructa.</i>	326
X.	<i>Fistula ad ventriculum pertingens.</i>	327
XI.	<i>Sanguis effusus intrà musculos.</i>	328
XII.	<i>Abscessus musculorum abdominis,</i>	ibid.
XIII.	<i>Musculi abdominales absumpti.</i>	329
XIV.	<i>recti transversim secti.</i>	ibid.
XV.	<i>Tumor cysticus inguinalis.</i>	330
XVI.	<i>Prostata tumens,</i>	ibid.
XVII.	<i>Ulcus prostatae.</i>	332
XVIII.	<i>Cicatrices in urethra.</i>	333
XIX.	<i>Testes scirrhusi,</i>	ibid.
XX.	<i>Infarcta seminis receptacula.</i>	334
XXI.	<i>Testes putridi,</i>	ibid.
XXII.	<i>Testium defectus,</i>	ibid.
XXIII.	<i>Podex impervius.</i>	335
XXIV.	<i>Ossa pelvis fracta,</i>	ibid.
XXV.	<i>cariosa.</i>	336

S E C T I O Q U I N T A.

De Dorso.

ART. I.	<i>Fistula dorsi.</i>	Pag. 337
II.	<i>Hernia dorsalis,</i>	ibid.
III.	<i>Abscessus dorsi & lumborum.</i>	338

xvj *PROSPECTUS GENERALIS.*

ART. IV.	<i>Tumores dorsi & lumborum.</i>	P. 339
V.	<i>Medullæ spinalis læsiones.</i>	340
VI.	<i>Spina bifida.</i>	341
VII.	<i>Medullæ spinalis hydrops,</i>	ibid.
VIII.	<i>Vertebrarum caries.</i>	343
IX.	<i>luxatio.</i>	345
X.	<i>Vertebræ invicem ferruminatæ,</i>	ibid.

SECTIO SEXTA.

De Artubus.

ART. I.	<i>Musculi exsiccati.</i>	Pag. 346
II.	<i>Ossificatio arteriarum brachii,</i>	ibid.
III.	<i>Tumores brachii.</i>	347
IV.	<i>femoris,</i>	ibid.
V.	<i>Ossa mollia.</i>	348
VI.	<i>à convulsionibus fracta.</i>	351
VII.	<i>cariosa.</i>	352
VIII.	<i>Femoris fractura,</i>	ibid.
IX.	<i>luxatio.</i>	353
X.	<i>Coxæ purulentia,</i>	ibid.
XI.	<i>caries.</i>	354
XII.	<i>Artus cretacei.</i>	356
XIII.	<i>Ankiloses.</i>	357
XIV.	<i>Hydrargirus in capsulis articularibus.</i>	358



LIBRI SECUNDI,
LÆSIONES INTERNAS PECTORIS
COLLIGENTIS
CONTINUATIO.


SECTIO SECUNDA.
DE CORDE.

Cor ingens , & mirè dilatatum.



OBSERVATIO 405. Juvenis viginti quinque annorum , post vehementiora animi pathemata , in *cordis palpitationem* incidit , cum pulsu validiori. Post varias remissiones exacerbatur morbus ; *tumet regio hypochondriaca* ; mens perturbatur , ingruunt *convulsiones* , & urget *spirandi difficultas*. Interea vires deficiunt , cum *tremore cordis* & pulsu debiliori , non nunquam planè obliterato. Post sex hebdomadas à morbi exacerbatione , prævio extremorum frigore obiit.


Referato pectore cor ingens apprehenditur , ob enormem auricularum & ventriculorum dilatationem à copiâ atrii sanguinis , hùc collecti. Pulmo sinister stupendâ cordis mole compressus & exiguus occurrit majora vasa & præsertim venæ cavæ , ultra modum dilatata etiam cernebantur. Similem læsionem exhibebant venæ hepatis , à morâ sanguinis tumidæ CLAR. SENACUS.



COR.


OBS. 405. (a) Matrōna nobilis & annosa jamdudum obnoxia erat levibus *cordis palpitationibus* de quibus parum curabat; cum subito nullo prævio signo, mirè ingravescit hic morbus molestissimusque evadit. Nullâ adhibitâ medelâ pergunt cordis palpitationes, horis matutinis semper ferociores. Circâ tertium mensem opem medicam efflagitat; sed incassum: primario enim morbo solitam sævitiem exercenti accedunt motus convulsivi fugaces, appetitus languet, noctes fiunt molestæ, & ingruunt à somno spirandi difficultates, quæ vel levi motu exacerbantur. Pulsus, subtumidis artubus, inæqualis exploratur. Post nonnullas inducias omnia recurrunt symptomata vel truculentiora. Intereâ accedit vomitus pertinacissimus: urget orthopnæa, cum spūto crasso. Sequuntur lypothymix, quibus demum, sexto superato mense obiit.

Cor solito majus deprehenditur; auricula scilicet dextra summè dilatata à naturali formâ degener. Ventriculus dexter à copioso sanguine ultrâ modum etiam distenditur & latera exhibet exiliora. Stagnat serum ad nonnullas uncias in utroque pectoris cavo; paulò majorem copiam continebat dextrum hepar; postremò solito majus occurrit, & vesicula fellis arida plures pseudo-lapides recondebat. CLAR. SENAC.



OBS. 405. (b) Mulier quædam lustri sexti ultimum paragens stadium, gravidam se sentiens de *maximâ ventris intumescentiâ*, & de *pondere gravativo in regione hypogastricâ* querebatur. Emenso graviditatis termino, foetum demortuum enititur: lochiis sufflaminatis, sudores frigidi ubertim profluunt; convulsiones oriuntur; fatiscunt vires; & anima ad æthereas sedes convolat.


Corporis penetralia investigando, in conspectum veniunt ovaria ingentia, tubæ Fallopiianæ mirè distentæ, sero rubescente intus contento, tenuia æmulabantur intestina; sanguis concretus stagnabat in uteri cavo, eumque ad tantam distendebat magnitudinem, ut ferè totam abdominis occuparet capacitatem, intestina fursum propellebat, vasaque sanguinis valdè angustabat, cordis pericardio accreti stupenda erat moles; uterque ventriculus concreciones polypofas fovebat. PORTAL.



OBS. 405. (c) Quædam fœmina quinque & viginti annorum, paulò post contusionem pectoris à casu, *cordis palpitatione* corripitur. Rariores primò paroxysmi sensim increbescunt & exacerbantur; adeò ut non solum visu, sed etiam auditu percipiebatur morbus. Intereâ urgebat summa *spirandi difficultas*, præsertim ermpentibus catamæniis. Pulsus erat vehemens, & vibrationem caroidis dextræ oculis cernere licebat, cum subito obiit.


Portentosa erat cordis moles ob enormem ventriculi sinistri dilatationem, cujus latera etiam solito crassiora videbantur. Valvulæ sigmoideæ minimè depressæ tuberculis ossis vel lapideis erant exasperatæ; libero tamen patente cordis ostio. CLAR. SENACUS.

COR.




OBS. 405. (d) Juvenis largioribus potationibus deditus, ante mensē thorace & stomacho laborabat, cum quādam duritie ad umbilicum, sine febre. Post remissionem nonnullorum dierum, recidivam patitur. Facies erat subtumida, tangebant crura; sitiebat & difficilis erat decubitus. De *pectoris angustia*, & *ingenti pondere* querebatur: *pulsus in neutro carpo* percipi poterat; etsi vires minimè deficiebant. Noctū febricitabat. Tandem rejecto multo per os sanguine, occubuit.

Lustrato cadavere in propatulum venit cordis stupenda moles: sanguinem atrum continebat prædictum viscus sine polyposâ concretione. Pars tenuium intestinorum erat quasi inflammata. Hepar durum & maximum inveniebatur. CLAR. MORGAGNUS.



OBS. 406. Vir consistentis ætatis *palpitatione cordis* laborabat; quod cum tanto impetu & strepitu in sinistrum latus arietabat, ut sonitus ad notabile spatium audiretur. & vibrationis impetus in thorace perciperentur. *Difficilis erat respiratio*, cum maximâ *pectoris anxietate*, & *dolore circa cartilagine m xiphoidem* continuo. Non poterat suprâ dorsum, nec suprâ latera decumbere. Denique præfociones periodicas patiebatur; quas gravissimas quater aut quinques intrâ biennium habuerat. Viribus postremò deficientibus obiit.

Pulmones erant semi-consumpti. Cor mole maximum, & verè monstruosum sese obtulit; pluribus exiguis ulceribus in superficie exesum, & pericardio accretum. FANTONUS.



OBS. 407. Puella tredecim annos nata, inter varias ægrotudines, *cordis palpitationi* obnoxia, *febre erraticâ*prehenditur, cum ejectione nonnullorum lumbricorum. Dolore capitis vehemēti torquebatur, cum vigiliis. Septimo à decubitu die urget gravissima *cordis palpitatio*, quum presso pede sequuntur convulsiones, & mors.

Lustratis interaneis, pulmo dexter intus & extus totus putris apparuit, ac costis & diaphragmati cohærens; sinister nonnihil scirrhusus & putridus, cum abscessu in declivi parte. Cor maximum erat & flaccidum, cum vasīs coronariis sanguine nigro turgidis. Jecur

COR.

erat etiam maximum. Mesenterium & pancreas scirrhusa etiam deprehendebantur. BONETUS.

OBS. 407. (a) Virgo sexagenaria laboribus fracta in gravissimam spirandi difficultatem incidit cum fridore & sibilo. Ingruunt cordis palpitationes: exploratur tumor in epigastrio dextro. Accedit demum anasarca, quæ urgente orthopnæâ lethum tandem accersit.

Præter aquæ copiam in abdomine; hepar mole portentosum deprehenditur. Lien erat contractus & tuberculofus. Uteri superficies multis hydatidibus erat exasperata; ac vagina cartilagineam duritiem referebat. Pulmones vicinis partibus hærebant. Pericardium aquæ copiâ scatebat: cor verò mirè erat dilatatum & elongatum ut eo majus nunquam antea à nobis visum fuerit. CLAR. BAADERUS.

OBS. 407. (b) Virgo triginta annorum jamdiù orthopnæâ; & pulsatione vehementi & molestissimâ circa cartilagineam ensiformem laborabat. Pulsus frequens & inæqualis, sensim debilitatur & quasi obliteratur. Crura œdematosa mirè tument, cum variis fissuris & gangrænæ notis. Tandem lypothimiâ rapitur.

Vena cava inferior ad brachii crassitiem accedebat. Auriculæ cordis & præsertim sinistra portentosam dilatationem præ se ferebant. Pulmo occurrebat exiguus & corrugatus: nulla tamen erat stagnatio in pectoris cavo. CLAR. SENACUS.

OBS. 407. (c) Vir quinquagenario major, & vitreæ valetudinis in otio languescebat, cum in cachexiam scorbuticam incidit, quæ brevi ingravescens hydropem accersit. Pulsus interea inæqualis & intermittens exploratur; & adventat mors.

Cor ingens & solito firmiter deprehenditur, ac concretionibus polyposis, densissimisque scatens. Columnæ carneæ & ipsæmet valvulæ semi-putridæ levi tactu disrumpebantur; nec hujusce labis immune erat septum medium. CLAR. SENAC.

OBS. 408. Juvenis quinque & viginti annorum, habitu gracili & asthmaticus, anginâ inflammatoriâ corripitur, è quâ evasit, superstitè spirandi difficultate, cum cordis palpitatione, præcipuè cum citato gressu ambularet. Præterea querebatur de sepulto præcordiorum

angore, cum *pulsabili*, *pondere* suprâ diaphragmatis centrum. Tandem post partum lethali syncope corripitur.

COR.

Dexter pulmo costis hærebat. Cor triplo majus, vaccini molem æquabat, & expresso omni cruore libras duas & semi pendebat: diaphragma, œsophagum, aortam & ventriculum suo pondere premebat. Parca erat sanguinis copia in ventriculo dextro & auriculâ: maximam verò recondebant ventriculus sinister, & appensa auriculâ. LANCISUS.




OBS. 409. Vir quinque & sexaginta annorum per aliquot annos *difficultate spirandi*-tenebatur. Ingruit *febris tertiana*, sub quâ invulnerunt *pectoris angustia*, cum *cordis palpitatione*, quæ tantâ vehementiâ peristerunt ut aphonus & penè desperatus relinqueretur, circâ vigesimum à febris initio diem. Paulò post magnam materiæ gelatinosæ copiam excreat. Intereà à largo vini potu inflamman- tur oculi, hinc cæcitas. Tandem circâ quadragesimum diem obiit.

Pulmones plevræ arctè hærebant. Horum substantia atro colore erat infecta. Pericardium serum atro-flavum ad semi-libram continerat. Cor erat eâ magnitudine ut bubulum æquaret. Aorta cartilaginea amplissima etiam observatur. CLAR. MORGAGNUS.



OBS. 410. Quidam nauta mediæ ætatis in *cordis palpitationem* incidit, quæ tum opportunâ curâ fugatur. Ter quaterve recrudescibat paroxysmus in anno. Post quadriennium morbus quasi continuus evadit. Pulsus intereà inæqualis & tremulus exploratur; donec ultimis vitæ diebus penitus obliteraretur.


Pulmo dexter purulentus aquæ putri innatabat. Cor ad minimum triplo majus erat solito, mucrone quàm basi latius. Ventriculus præcipuè sinister in fundo amplissimus deprehendebatur, & adeò extenuatus ut membranulæ albescentis instar facillè disrumperetur. Cæterùm sanguine concreto, vel ut inquirunt polyposo, & columnis accreto replebatur. CLAR. HAEN.



OBS. 411. Virgo viginti annorum *spirandi difficultate* premebatur, cum difficili decubitu de vehementi circâ cartilaginem *enstiformem puljatione* querebatur. Pulsus intereà ferè obliteratur. Tument artus inferiores, quorum cutis phlogosi tacta pluribus in locis dilaceratur. Ac demùm obiit.


COR.

Cor ingens deprehenditur cum ventriculo dextro, & appensâ auriculâ mirum in modum dilatatis. Mole amplissimâ etiam occurrebat vena cava, tum superior, tum inferior. Præter stupendam sanguinis copiam intrâ prædicta receptacula stagnantem. Inveniebantur in auriculâ dextrâ laminæ densissimæ concreti sanguinis quarum nonnullæ erant friabiles. CLAR. SENAC.




OBS. 412. Quidam de *palpitatione cordis* conquerebatur, cum pulsu inæquali. Paulò post decubuit, cum *spirandi difficultate*, & tibiis œdematosis. Variis incassum tentatis, urget suffocatio: pulsus oblitteratur: exsurgit *tussis cum spato cruento*, & paulò post interiit.

In conspectum venit uterque cordis ventriculus sanguine concreto repletus, & ultrâ modum distentus. Reperiuntur in sinistro carunculæ rotundæ, substantiam pulmonis æmulantes; quarum major ad avellanæ molem accedebat & aortæ ostium præcludebat. RIVERIUS.



OBS. 413. Vir quatuor & triginta annorum *hypochondriacus* evadit. Post octodecim annos accedunt *cordis palpitationes* quarum tanta fuit vehementia, ut non solùm admotâ manu percipiebantur; sed etiam in conspectum veniebant. Post biennium in hydropem lethalem incidit.

Secto cadavere præter aquam copiosam in pectore, & abdomine stagnantem; cor ingens reperitur, à dilatato præsertim ventriculo sinistro. Pericardium solito crassius cordi actè hærebat. Aorta sub egressu è corde ossæa deprehenditur. Pancreas mole maximum, durum & scirrhosum. Cæteris visceribus parùm læsis. EX ACTIS PARISIENSIBUS.



OBS. 414. Vir septem & viginti annorum, per quadriennium, *continûâ cordis palpitatione* laboravit, quâ ultrâ modum sæviente, tandem syncope correptus interiit. Cor palpitabat non in loco proprio; sed circâ diaphragma lateris sinistri.


Cor maximum apparuit, etsi unico ventriculo constare videbatur, uncias octodecim sanguinis nigerrimi continente. Cordis corpus erat emaciatum. Loco dextri ventriculi vena cava ascendens in ingentem elevata tumorem conspicitur. E MISCELLAN. CURIOS,



OBS. 415. Vir ætatis consistentis tetrâ *scabie* laborabat cum pruritu molestissimo, & siti inextinguibili. Aliàs bene se habebat, cum præter expectationem nocte quâdam, ex improvise mortuus est.

COR.

Pancreas erat scirrhosum capsulæ atrabiles mole majores & friabiles. Pulmo dexter plevræ hærebat. Cor valdè depressum & planum, ac insignis magnitudinis. Auricula dextra varicosa, cordis ventriculo æqualis videbatur. Uterque ventriculus concreciones polypoïas fovebat. FANTONUS.




OBS 416. Quidam incidit in *morbum thoracis* abditum, cum magnâ *pulsatione* conjunctum. *Difficilis* erat *respiratio* quæ singulis mensibus in modum paroxysmi, cum metu suffocationis, invalescebat. Interea levi febriculâ corripitur. Manu admotâ sub sinistrâ mamillâ perciëbatur *pulsatio* vehemens. Excernebantur pauca sputa, & non nihil cruenta. Accedit macies cum tumore pedum œdematoso. Tandem viribus exolutis obiit.

Cor maximum reperitur, cum parietibus validioribus. Aorta à corde ad diaphragma multò latior & rigidior, & intus ostendit lamellas osseas. MORGAGNUS.



OBS. 417. Mulier valetudinaria incidit in *febrem spirandi difficultate* stipatam, cum difficili decubitu, præsertim in dorsum, & enormi flatuum emissione. His sic se habentibus, hydrope lethaliprehenditur.

Secundo cadavere occurrit hepar ingens, cum cysti felleâ inani. Ventriculus ab hepate depressus sedem habet in regione umbiliculi. Pancreas penè scirrhosum; & omentum semi-consumptum conspiciëbantur. Cor ingens versùs dextram thoracis partem propellebatur, ab insigni aquæ copiâ stagnante in cavo sinistro. FANTONUS.




OBS. 418. Vir quinque & quinquaginta annorum de *dolore thoracem* gravante in sinistrâ parte, in quam cubare non poterat queritur. Crebrò *tussiebat*, & serosa exspuebat: identidem pectoris oppressiõibus vexabatur, cum *spirandi difficultate*, & *cordis anxietatibus*. Pulsus erat rarus durus & vehemens. Abdomen non tumidum, sed tensum. Tandem ad plures migravit

Sinistrum pectoris cavum sero replebatur. Cor occurrit magnum


COR.

præter modum. Auricula dextra erat summè dilatata. CLAR.
MORGAGNUS.



OBS. 418. (a) Vidua quinquagenaria iracunda, anxietatibus & spasmis erat obnoxia; cum vires deſcunt *difficilis fit respiratio*, haud sine hydropis pectoris suspicione: sub quo rerum statu obiit.

Lustrato cadavere, pectus sero scatens deprehenditur. Cor erat mole maximum. Officulum oblongum longitudine octo linearum occurrit in substantiâ partis superioris sinistri ventriculi. Valvula auricularis dextra naturali duplo major & crassior annotatur. CLAR. HAEN.



OBS. 518. (b) Fœmina septem & triginta annorum debilis *ictero* corripitur, quem excipit *spirandi difficultas*. Accedit febris & ingravescit anhelitus quibus è medio tollitur. De nullo cordis dolore, nec palpitatione conquesta fuerat, & nusquam pulsum intermittentem, nec inæqualem habuit.

Extinctæ secto cadavere, cor ingens ad duas libras accedebat, ob distensionem præsertim sinistri ventriculi. Insuper aorta partim ossea mirè dilatata conspiciebatur. CLAR. HAEN.




OBS. 419. Quidam *spirandi difficultate* laborabat, cum quodam dolore circa mucronatam cartilaginem. Sub hac rerum conditione, inter dissentientes medicos suffocatus interiit.

Corpore examini anatomico subiecto, cor tantæ magnitudinis apparuit, ut triplo major cavitatem totam ferè occuparet; & pericardio ubique adhæreret. Pulmones verò exiles, sed nulla læsione tacti deprehendebantur. E MISCELLANEIS CURIOSIS.



OBS. 420. Anus octogenaria jamdiù *spirandi difficultate* premebatur. Pulsus erat durus & vehemens. Difficilis erat decubitus, adeò ut in lectulo sedere cogebatur. Quibus tandem ingravescentibus suffocata interiit.


Plurima aqua reperitur tum in pericardio, tum in utroque pectoris latere. Cor ingens deprehenditur cum concretionibus polyposis. Aorta supra cor erat admodum dilatata, ad duritiem osseam accedens. Sinister pulmo erat semi-corruptus. CLAR. MORGAGNUS.



OBS. 421. Juvenis octo & viginti annorum crebro *stomachi dolori* obnoxius, bis *lypothermiâ* à morte vix absimili, correptus fuerat. Ob virium debilitatem laboriosè se movebat, & *anxiè respirabat*. Tandem sextâ post cœnam horâ subito è vivis tollitur.


COR.

Lien duplo major occurrit. Auricula cordis dextra summè erat dilatata. Dexter cordis ventriculus mirè distendebatur à maximâ sanguinis copiâ. Serum præterea reperitur tum in ventriculis cerebri, tum inter meninges. CLAR. VALSALVA.




OBS. 422. Mulier juvenis ferâ *cordis palpitatione* frequenter oppressa, delapsa est in phthisim, quæ corpori macie confecto vitam celeriter extorsit.

Abdomen sero limpido plenum fuit. Hepar mole & pondere insigne occurrit; cum ingenti vesiculâ felleâ atro & piceo succo plenâ. Stupenda erat cordis moles, ut quartam fetivè pectoris partem occuparet. Pectus cruento succo replebatur. Pulmo arctissimè costis hærens scirrhusus & purulentus annotabatur. RIVALERIUS.




OBS. 423. Vir nobilis post *navfragii terrorem* queritur de *cordis palpitatione*. Pulsus erat inæqualis: dein in *spirandi difficultatem* incidit. Interea tument pedes & crura. Postremò sanguinem crassum & nigerrimum excernit, quibus ad extrema redactus moritur.

Perscrutatis visceribus, deprehendebatur uterque cordis thalamus concreto sanguine mirum in modum distentus. MANGETUS.



OBS. 424. Sexagenarius, inter magnates conspicuus & obesus, moerore & sollicitudinibus anxius; vitamque peragens sedentariam, noctu, si adstantium famulorum relatui sit fides *catarrho suffocativo* extinguitur.


Institutâ cadaveris sectione deprehendebantur præter stupendam adipis copiam, cordis ventriculi, & præsertim dexter sanguine compacto ultrâ modum repleti, & distenti. E NOSTR. ADVERSARIIS.



OBS. 425. Vir quatuor & quinquaginta annorum *ascite* detentus; de gravissimo *oris ventriculi dolore* post pastum, & *respirandi difficultate* querebatur. Post quatuordecim menses morbo victus, naturæ debitum persolvit.


COR.

Latebant in abdomine sexdecim aquæ citrinæ mensuræ; & quatuor in thorace. Hepar erat durum & scirrhosum. Cor bovino majus, totam fermè thoracis cavitatem replebat; unde compressione extenuati pulmones conspiciebantur. POZZIS.




OBS. 426. Quidam *palpitatione cordis*, & *dyspneâ* laborabat. Tandem per os exscrevit sanguinem nigerrimum, crassum & conglomeratum, cum *tussi* molestâ; undè respiratio facta est facilior. Sed tantus fuit sanguinis proventus ut viribus exhaustis interierit.

Reperiebatur uterque cordis ventriculus sanguine concreto ultrà modum distentus. Pulmo etiam totus sanguine multo refertus videbatur. BONET.




OBS. 427. Mulier quadragenaria, per sexennium, *spirandi difficultate* premebatur, cum *sputis* crassis & *purulentis*. Demùm circà ultimos vitæ menses integra fuit in carpis pulsûs oblitteratio.

Occurrit cor magnum, cum pericardio duriore, crasso & quasi tendineo. Polyposæ inerant concreciones. Aorta ad intercostales erat dilatata, cum tunicis crassioribus & nonnihil ossis. CLAR. MORGAGNUS.




OBS. 428. Quidam auriga triginta annorum in curru expiravit. Longo autem tempore *abdominis dolores*, ad jugulum ascendentes, patiebatur, ut indè se crederet *suffocari*.

Omentum erat putridum cum insigni fœtore. Hepatis moles erat ingens. Conspectiebantur pulmones lividi & propè gulam inflammati. Cor verò occurrebat ingens & quovis bubulo majus. BARTHOLINUS.



OBS. 429. Cuidam *febre acutâ* prehenso, statim livere cœpit supercilium finistrum; & antequàm viginti horæ elapsæ essent, *totum corpus sphacelo* fuit tentatum; hinc brevi accessit lethum.


Secto cadavere cor invenitur duplo majus, quàm sanis esse solet; cum venis tumentibus & inflatis ad digiti crassitiem. SAXONIA.




OBS. 430. Juvenis nobilis post immodicas cursiones, & validiores corporis conatus, *spirandi difficultate* corripitur cum difficili decubitu. Intereà vehementiores ingruunt *cordis palpitationes*, *sputo cruento* nonnunquam stipatæ. Omnibus demùm in pejusruentibus occubuit.

Cor ingens deprehendebatur, cum repulso subjacente diaphragmate in modum foveæ. Aortæ insuper principium mirè dilatatum occurrit. CLAR. SENAC.

COR.




OBS. 430. (a) Lustrato cadavere *syphilitici*, ossa carie exesa occurrunt; vesiculæ feminales materiâ purulentâ infarciebantur, & glandulæ mesenterii cum pancreate tumefactæ & induratæ aortam comprimentes angustabant. Cor ingens deprehendebatur cum concretionibus polyposis; aorta suprâ cor erat valdè dilatata; & pectus sero cruento replebatur. PORTAL.




OBS. 430. (b) Reserato cadavere cujusdam mulieris sexagesimum annum peractæ & morbo ignoto demortuæ, cor apparet valdè dilatatum, præcipuè in auriculis, sectâ ejus substantiâ, inter valvulas quibus cor auriculis prospicitur, materies quædam lapidosa (non verò ossea) anulum efformans accreta erat; ovaria pariter lapidibus scatebant. PORTAL.



OBS. 431. In cadavere cujusdam juvenis robustissimi à *vapore musti* effervescentis subito enecati, in conspectum veniebat cor sanguine obrutum, & ultrâ modum dilatatum, non secus ac appensæ auriculæ. Pulmones variis echymosis erant signati, & vasa sanguine etiâ turgebant. E NOSTRIS ADVERSARIIS.




OBS. 432. Inter sectionem cadaveris cujusdam *cordis palpitatione* sæpius laborantis, annotabatur cor valdè amplum, & arteria quæ ducit in pulmonem duplo latior naturali. Eidem observantur duæ costæ mendosæ in latere sinistro à suis cartilaginibus abruptæ. CÆSALPINUS.



OBS. 433. Sexagenarius jam pridem *spirandi difficultate* laborabat, haud rarò accedentibus *cordis palpitationibus*. Morbo tandem ingravescente ultimum diem clausit.

In apricum venit cor mole maximum, & concretionibus polyposis scatens. Prætereà aorta è corde emergens varias laminas osseas intus exhibebat. E NOSTRIS ADVERSARIIS.



COR.

OBS. 434. Vir quadraginta annorum crapulæ deditus de *spirandi difficultate* & *hypochondriorum angustia* jam diu querulus, morte repentinâ tandem è vivis tollitur.

Aperto cadavere nil præter naturam se prodidit in regione hypochondriacâ. Verùm in thorace cor adeò amplum observabatur, ut tria naturalis magnitudinis æquaret. BONETUS.

OBS. 435. Juvenis viginti annos natus, per aliquot annos, *cordis palpitationibus* conflictatus, tandem subito interiit.

Exenterato cadavere, adeò omnes cordis valvulæ, & magna arteria distendebantur, ut cor triplo amplius videretur. BALLONIUS.

OBS. 436. In cadavere vetulæ *pulmonum inflammatione*, cum alvi profluvio, extinctæ præter phlogosim pulmonis dextri summe tumidi & gravis. Reperitur cor præter expectationem ingens, cum ventriculorum parietibus crassioribus & polyposis. CLAR. MORGAGNUS.

OBS. 437. Quidam affectione *incubo* simili, conflictatus, itemque *difficili respiratione*, cum febre: post quamdam remissionem, morbo recrudescente, obiit.

Thorax aquâ scatebat: cor maximum deprehenditur. Aorta propè cor ad miram angustiam erat contracta. CLAR. MORGAGNUS.

OBS. 438. Quidam febre lentâ & macie laborans *spirandi difficultate* premebatur, cum crebrioribus *cordis palpitationibus*. Tandem occubuit.

Lustrato cadavere, reperitur pectus aquâ scatens. Cor erat ingens, & arteria pulmonaris variis tuberculis lapideis, intus & extus exasperata. EX ACTIS PARIÏENSIBUS.

OBS. 439. Juvenis graviori *spirandi difficultati* obnoxius, erumpente è naribus sanguine, levabatur. Tandem post longum iter subito concidit.


Cor invenitur mole maximum, & bubulo majus; ingenti sanguinis copiâ distentum, cum contractis pulmonibus. CLAR. MORGAGNUS.

OBS. 440. Sexagenarius sævissimâ *orthopnæâ* corripitur; quâ persistente, imò & ingravescente, sexto die rapitur.

Pulmones parte posticâ duri, & atro colore infarcti, reperiuntur. Cor occurrit prægrande: ventriculus præsertim dexter, cum appensâ auriculâ, à concretionem polyposâ erat ultrâ modum dilatatus. CLAR. MORGAGNUS.




OBS. 441. In cadavere cujusdam *apoplexiâ* illicò sublati, antea omninò sanus, in conspectum veniebat cor supra modum tumens, continens. Libras tres, & ultrâ, sanguinis. Præterea aortæ ostium ita patebat, ut vas brachii æquaret magnitudinem. LAURENTIUS.



OBS. 442. Quidam juvenis præviis *cordis palpitationibus*, tandem in nonnullas *sanguinis sputationes*, & denique in *syncope* lethalem incidit.

Seçto cadavere, cor mole amplum; & crûoris copiâ infarctum apprehenditur. E MISCELLANEIS CURIOSIS.




OBS. 443. In cadavere cujusdam qui de *sensu gravitatis* & *constrictionis in regione cordis*, cum pulsu duro & vehementi que- rebatur, occurrit. Ventriculus cordis sinister mirè dilatatus. Aorta etiam solito major apprehenditur; cujus latera firmiora squammis ossis exasperabantur. MALPHIGI.




OBS. 444. Sexagenarius in auxilium uxoris *apoplecticæ* veniens; illicò præ dolore, & mœrore obiit.

Institutâ cadaveris sectione apprehendebantur vasa pulmonum admodum turgida. Cor insigni sanguinis copiâ obruebatur. PANTHOLUS.




OBS. 445. Vir sex & viginti annorum, ad conspectum duorum amicorum pugnis decertantium, ac fauces mutuò sibi præcludentium, illicò *extinctus* concidit.

Cor ingens annotatur; vasa pulmonum, aliàs malè affectorum; insigni sanguinis copiâ distendebantur. PANTHOLUS.



COR.

OBS. 446. In corpore cujusdam *phthifici* inveniebatur aquæ copia in thorace, præsertim sinistro. Dexter pulmonum lobus plevræ firmiter annectebatur. Cordis erat ingens moles. Lien scirrhusus deprehendebatur. Pancreas simili modo afficiebatur. BARTHOLINUS.



OBS. 447. Quidam *spirandi difficultate* tenebatur. Tandem macie confectus obiit.

Referato pectore, pulmones sani se præbent: cor verò majusculi capitis magnitudinem æquabat. BALLONIUS.



In hoc tractu locum obtinent observationes Libr. I. 645, 807, 854, 959, 1765. Libr. II. 38, 40, 44, 56, 70, 93, 100, 140, 155, 213, 317, 540, 556, 566, 620, 635, 701, 705, 724, 861, 944. Libr. III. 261. Vide præterea *Valvulæ cordis ossææ*. *Hydrops pericardii*.


Cor marcidum & exiguum.

OBS. 448. Vir quinque & triginta annos natus; gracilis & melancholicus, de *pectoris angustia* conquerebatur, cum *tussi* rarâ. Accedunt *febris lenta*, cibi fastidium & macies. Sub hoc rerum statu ingruunt capitis & dorsi dolores cum vigiliis pertinacissimis. Dein ingravescit spirandi difficultas; febris exacerbatur, & erumpit alvi fluxus nullâ arte domandus. Atrophîâ demùm confectus interiit.

Referato pectore deprehenduntur pulmones lividi & scirrhusi. Thyîmus simili fermè modo læsus conspicitur. Cor verò aridum, & mirè contractum occurrit. E NOSTRIS ADVERSARIIS.



OBS. 449. In cadavere juvenis quartum lustrum superantis, & *febre ardente* extincti, in propatulum veniebat cor exiguum aridum & corrugatum, vel tabe confectum. Pulmones purulenti colluviei ichorosæ innatabant. Hepar amplissimum varias inflammationis & gangrænæ notas præ se ferebat. Suprà modum turgebant bilis vasa & receptacula; atque amurcæ cujusdam æruginosæ copiam recondebat ipsemet ventriculus, aliàs sanus. E NOSTR. ADVERSAR.



OBS. 450. Inter exenterationem cadaveris cujusdam *phthifici* ad hydropem vergentis, in conspectum veniebat cor adeò exiguum & extenuatum, ut sinister ventriculus vix mediocri corium, dexter verò simplicem tunicam crassitie adæquaret. Insuper accuratiori examini subjectis cordis lateribus conspiciuntur columnæ carneæ ferè obliteratæ; superstitibus duntaxat paucis vestigiis. PEYERUS.

COR.

OBS. 451. Vidua sexagenaria *febre duplici tertianâ*, laborans terroribus, curis & mœrore confecta, in motus convulsivos lethales incidit.

Cordis parenchyma ità erat absumptum, ut nihil fermè præter vasa, sub membranâ latitantia, appareret, cum tantillum sanguinis nigri in ventriculis; pericardio omni humore planè destituto. HELWINGIUS.

OBS. 452. Juvenis ardente *fyrio* in *causum* incidit, cum linguâ nigrâ, siti clamosâ, & viscerum ardore. Opportunis adhibitis remediis convaluit. Post duos menses debilis factus, recidivam patitur & obiit.

Institutâ cadaveris sectione, deprehendebatur cordis involucrum rugosum, humore planè exhausto; atque ipsamet cordis substantia marcida apparebat. ZACUTUS.

OBS. 453. Quidam ab infantia, de *dolore in pectoris latere sinistro*, querebatur; quo demùm exacerbato occubuit.

Reperiebantur pulmones tumidi, & maculis nigris notati. Horum superficies innumeris vesiculis, atro humore turgidis, obsita conspiciebatur. Cor erat stupendæ exilitatis; adeò ut ad dimidium solitæ magnitudinis vix accederet. E NOSTR. ADVERSAR.


OBS. 454. Quidam *melancholicus* variis tentationibus vexatus *proprio gladio se confodit*: vulnus intrâ duos menses sanatur. Sed iterùm absurdis cogitationibus afflictus, inter vomitum, expiravit.

Lustrato cadavere cor arefactum invenitur, cum copiosâ aquâ citrinâ in pericardio. BONET.

COR.


OBS. 455. Quidam juvenis *febre ardentissimâ*, gravioribus symptomatibus stipatâ, corripitur, & intrâ triduum ad libitinæ rationem venit.

Cadaver examini anatomico subjectum, exhibet cor torrefactum pyri tostî imaginem repræsentans, pericardio planè sicco. PANAROLUS.




OBS. 456. Quidam *melancholicus* jamdiù *mœrore* & *vigiliis* confectatus, tandem vivere desinit.

Examini tradito cadavere,prehendebatur cor exhaustum; & quasi exsiccatum; nullo humore in pericardio. JORDANUS.




OBS. 457. Lustrato cadavere cujusdam qui, post *morsum lupi rabidi*, *hydrophobiâ* percussus obiit; in apricum veniebat cor exiguum, & suâ capsulâ arctè obductum. SENACUS.



In harum numero adscribi debent observationes Libr. I. 210, 543, 600, 601, 632, 706, 872, 1026, 1591, 1633. Libr. II. 15, 46, 702, 707, 727, 930.

Cor inane.

OBS. 458. In cadavere cujusdam viri *fulmine perempti*, sequentia observata fuere. Abdominis scilicet & membri genitalis inflatio: cutis lateris sinistri igne torrefacta: sanguinis ex aure dextrâ stillidium; vulnusque in summo vertice, intacto cranio. Lustratis partibus internis, inveniebatur serum copiosum, tum in ventriculis cerebri, tum in thecâ vertebrarum; sanguine in vasis contento fluidissimo. Pulmones nonnihil nigricabant. Cordis ventriculi & auriculæ æquè ac proximiora vasa, sanguine vacua deprehendebantur. Stomachus & intestina flatu mirè distendebantur. EX ACTIS PETROPOLITANIS.



OBS. 458. (a) In cadavere cujusdam *arthritici* qui nullam evacuationem morbosam passus fuerat; cujus pulsus semper fuit durus


durus & fortis, nisi paucis diebus ante obitum reperiuntur utriusque
 sortis vasa ampla sed flaccida & inania, vel continentia filum seu
 chordam tenuem, albam & polyposam, crassitudine inæqualem,
 quæ in majori suo diametro vix sesqui lineam habebat. Cor
 etiam crassum, pallidum & vacuum pauculum grumosi vel polyposi
 cruoris continebat. CLAR. HAEN.

COR.




OBS. 459. Quædam fœmina febre quartanâ detenta, in hydroperem
 incidit. Nonnullis antè obitum mensibus de calore intenso in
 visceribus conquerebatur.

Secundo cadavere ingens aquæ copia reperitur in abdomine.
 Intestina omninò nigricabant, & quasi torrefacta conspiciebantur.
 Cor & vasa nullum sanguinem continebant, ob venæ sectionis
 abusum. Inanis etiam erat vesicula fellea. LAIGNEAU.



OBS. 460. Quædam mulier jamdudum colicâ, & affectibus con-
 vulsivis miserrimè afflictâ, & penè attrita, in apoplexiam demùm
 lethalem incidit.

Institutâ cadaveris sectione, in conspectum veniebant cor & vasa
 sanguine planè inania. WILLISIUS.




OBS. 460. (a) Lustrato cadavere fœminæ casu in flumen illapsæ
 & pluribus horis in aquâ submersæ reperiebatur aqua in tracheâ,
 & bronchiis, non secus ac in ventriculo. Pulmo totus niger
 fuit & cor exsanguè. CLAR. HALLER.




OBS. 461. Febre tertianâ decumbenti vicies septies vena fuit
 aperta; quam enormem sanguinis profusionem mors tandem
 sequitur.

Lustrato cadavere, ne gutta quidem sanguinis inventa est in corde
 & majoribus vasis proximioribus. ROLFINKIUS.



OBS. 462. In cadavere cujusdam qui ad extremum usque
 halitum febre laboraverat, cor & majora vasa prorsus inania
 observabantur.



COR.

OBS. 463. Cadavera variorum inter *variolas* extinctorum, cor & vena cava aëre turgebant; & nullum ferè sanguinem recondebant. CHIRAC.




Inter affines numerantur observationes Libr. I. 129, 543, 1014, 1061. Libr. II. 40, 46, 621, 645, 661, 698. Libr. III. 55, 74.

Cor adipe obrutum.


OBS. 464. Quinquagenarius oppiparè vivens, & inter obesos celebratissimus, summâ *spirandi difficultate* premebatur; præsertim inter quemvis corporis motum. Omnis ipsi denegatur decubitus, & noctes plerumque insomnes ducit. Tandem subitanè morte rapitur.

In conspectum venit cor portentosum, & adiposâ mole quasi obrutum. Mediastini etiam erat stupenda crassities. Hinc pulmones, aliàs fani, contracti & depressi annotabantur. E NOSTR. ADVERSAR.




OBS. 465. Quidam crapulæ indulgens incidit in *spirandæ difficultatem*, cum dolore punctorio hypochondrii dextri supervenit loquelæ impedimentum cum sudore copiosissimo; donec suffocatus interiit.

Cor erat maximum, & adipe obrutum. Plevra etiam tantâ undique tegebatur pinguedine, ut exiguo spatio supràmòdum contracti pulmones continerentur. BINNINGERUS.



OBS. 466. In cadavere pueri ultrà modum obesi, & *suffocatione* extincti, cor abesse videbatur. Latebat enim ità pinguedine obvolutum, ut non appareret. Ventriculi cerebri continebant aquam limpidam; & plexus choroïdeus obsessus erat hydatidibus, quarum una ad nucis avellanæ magnitudinem excreverat. KERCKRINGIUS.



OBS. 466. (a) Lustratis cadaveribus nonnullorum *macie* consectorum, vel *phthisi* peremptorum deprehendebatur major adipis copia circà basim cordis; imò haud rarò passim occurrebant

tumores adiposi cæteris partibus internis adnati. PORTAL.

COR.

OBS. 467. Inter exenterationem cujusdam *obesi* febre tertianâ malignâ sublati : pulmones nonnullas inflammationis notas referebant. Pericardium erat aquâ destitutum. Cor quasi adustum, tantâ pinguedine subviridi obrutum, ut mirabile videretur. GUARINONIUS.

OBS. 468. Lustrato cadavere viri summè *obesi*, & *repentinâ morte sublato*; deprehendebantur cor, & pericardium in stupendâ adipis mole sepulta. BONETUS.

Haud absimiles casus præbent observationes. Libr. I. 410, 1573. Libr. II. 107, 329, 626, 666, 897.

Cor crustâ obductum.

OBS. 469. Virgo viginti annorum ultimis vitæ temporibus suppressione mensium laborabat. Accesserunt *difficilis respiratio*, *tussicula*, febricula, dolores pungitivi circa scapulas, *anxietates*, appetitus prostratus, & tumor pedum : donec tandem *repentina ventriculi inflammatio*, cum subsequente vomitu ratione, & subitanâ denique *suffocatione*, miseræ finem imposuisset.


Pectoris cavum dextrum aquâ replebatur. Pulmonis ejusdem lateris substantia tuberculis durissimis erat referta. Prætereà cor obducebatur materiâ quâdam quasi lardosâ in villos, vel columnas divisâ pericardio accretâ. EXACTIS PETROPOLITANIS.

OBS. 470. Quædam muliercula jamdudum *spirandi difficultate* premebatur; atque febre quâdam inordinatâ laborabat. Accedunt *anxietates* molestissimæ, cum quodam *pondere circa scrobiculum cordis*. Quibus ingravescentibus tandem suffocata interiit.

Lustrato cadavere, præter aquam stagnantem in dextro pectoris latere, reperitur cor crustâ quâdam villosâ obductum, quâ passim pericardio annectebatur. E MISCELLANEIS CURIOSIS.

COR.

OBS. 470. (a) In cadavere cuiusdam variolosi pericardium sero nigerrimo turgebat, & cor cum suis auriculis crustâ quâdam crassitie plurium linearum & colore nigricante donatâ tegebatur; arteriæ coronares quæ subtis delitescabant maximè distentæ & etiam disruptæ conspiciebantur. PORTAL.



Inter affines recenseri debent observationes Libr. II. 1, 140, 177, 356, 672, 729.

Concreta sanguineo-lymphatica.


OBS. 471. Quidam *tussi*, *sputo sanguineo* & *difficili respiratione* corripitur. Die decimo septimo febris exsurgit intermittens, cum sopore. Vigesimo quinto crura tument, cum erysipelate. Vigesimo septimo abdomen tensum exploratur, alvo siccâ: & postridie obiit.

Stagnabat aqua copiosa in thorace. Pulmones, imprimis sinister, costis annectebantur, nigro & coagulato sanguine infarcti. Deprehenditur in utroque cordis ventriculo, materia crassa fibrosa, quasi carnea, polypum vulgò dicunt, quæ in omnia vasa majora extendebatur; annexa erat cordis columnis carneis, quas suis fibrillis amplectebatur. Erat humor copiosus in pericardio. E MISCELLAN. CURIOSIS.



OBS. 472. Puer decimestris *tussi* laborabat, & febriculâ. *Respiratio* erat crebra, & *laboriosa*, cum linguâ siccâ. Ingruunt inquietudines cum jactatione totius corporis; & intrâ biduum extinguuntur.

Aperto cadavere, pulmones deprehenduntur sanguine stagnante infarcti, & passim nigricantes. Cordis ventriculi recondebantingentes polypos concretionibus adiposis similes, in omnes majores arterias exporreptos, earum cavitates quasi obstruentes. BALLONIUS.




OBS. 473. Juvenis supra viginti annorum, per triennium, perpetuò conquerebatur de insigni *pectoris dolore*, & *gravitate in sinistrum latus* vergente.


Aperto post obitum corpore repertus est in ipsius cordis lævo ventriculo anguiculus, capite rubro, cætero corpore apprimè

candicans & lucidus, cujus cauda erat bifurcata. (Merum delirium, etiam minimè expers fuit *Aurelius Severinus*.) ZACUTUS LUSITANUS.

GOR.




OBS. 474. In corpore cujusdam *tabidi*, paulò antè obitum *lypothermicæ* obnoxii, observatur ostium dextri ventriculi usque ad eò à carneâ concretione obturatum: eamque tum arctè inter fibras tricuspides impactam fuisse, ut pennæ anserinæ aditus in ventriculum pro influxu sanguinis vix restaret: quin & sinister ventriculus pari fermè modò obturatus fuit. LOUVER.




OBS. 475. Plures nautæ ex indiis orientalibus reduces *tussiculâ* sicca, & spirandi difficultate corripiebantur cum cordis palpitatione ferè continuâ, pulsu intermittente, & convulsivo. His accedebant anxietates, cum lapsu virium, & difficili decubitu in dorsum ob suffocationis metum; donec ad plures migraverint.

Sectò cadavere exhibebant in corde ingentes concreciones polyposas, quæ non solum cordis ventriculos & auriculas replebant; sed etiam ad majora vasa propagabantur. Ex ACTIS LONDINENSIBUS.




OBS. 476. In cadavere cujusdam viri quinquaginta annorum; cordis palpitationi obnoxii, repertum est concretum: seu polypus ingens, qui dextræ auriculæ adnatus extendebatur in ventriculum, uti pariter adhærebat parieti inferiori. Porro progrediebatur fursùm & exhibat per venam arteriosam, in cujus ramos porrigebatur. Simile quid reperiebatur in altero cordis ventriculo & in majoribus vasis. LANGELOTIUS.




OBS. 477. Quinquagenarius vertigini obnoxius incidit in gravem *dyspnæam*, cum suffocationis periculo, pulsu inordinato, siti intensâ & pedibus intumescens. Post nonnullam remissionem omnia recurrunt; & deteriora fiunt; donec fatis cessit.

Reperitur sinister pulmonum lobus decolor & durus. In sinistro cordis ventriculo occurrit polypus duarum ferè spitamarum longitudinem æquans, & in aortam productus. Hepar erat mole majus; & ren sinister scirrhusus. BONETUS.




COR.


OBS. 478. In cadavere cujusdam juvenis quinque & viginti annorum, qui post diurnam *febrem quartanam suffocatus* obiit, reperiatur ingens copia feri in ventriculis cerebri. Pulmones firmiter annectebantur plevræ & diaphragmati. In dextro cordis thalamo, auriculâ vacuâ, deprehenditur polypus, instar gelatinæ pellucida furculos in arteriam pulmonarem extendens. Sinister ejusmodi coagulum, sed minus, fovebat. Lien prætereà in tantam excrevit molem ut ultrâ tres libras ponderaret. E MISCELLANEIS CURIOSIS.



OBS. 479. In dissectione cujusdam *phthisici*, præter solitam pulmonum stragem, reperiuntur in utroque cordis ventriculo carunculæ quædam intus albicantes, extus verò colore rubido; figurâ pyramidali; peculiaribus fibris in ipsis ventriculis radicatæ; per vasa cordis ramulos suos dispergentes, digiti minoris crassitie, & longitudinæ fæsq̄i palmæ BARTHOLINUS.



OBS. 480. In corpore cujusdam qui in vitâ jampridem *anxietatibus & asthmate* vexabatur, reperitur in dextro cordis ventriculo corpus quoddam insolitum, album & firmum digiti minimi crassitie, quod venam cavam ad trium fere digitorum latitudinem ingrediebatur. Simile quod observatur in sinistro cordis ventriculo, quod etiam protenditur, tum in venam pulmonarem, tum in aortam. DIEMERBROEK.




OBS. 481. Puella sexennis toto vitæ tempore morbis fuit obnoxia; dein *cordis palpitationi*, & *asthmæ*. Tandem atrophiam periit.

Huic inventa fuit auricula cordis dextra prætumida, cui inerat materia quædam alba, membranosa, crassa & oblonga. In ipso ventriculo dextro materia occurrit pinguedini similis. C. BAUHINUS.



OBS. 482. Puella quatuordecim annorum cum per diem *capitis gravitatem*, vertigines, & *anxietates* passa esset; die sequenti subito extincta est.


Cerebrum immune deprehenditur: sed in arteriam magnam, & in vena cavam totus sanguis ita coalascebat; ut apprehenso illius concreti uno principio, totum educeretur; ac gladius è vagina extrahi solet. SALIUS DIVERSUS.



OBS. 483. Puer quinquennis *spirandi difficultate* diù laboravit. Supervenit *lypothermia*, quâ tandem è medio tollitur.


COR.

Pulmonis pars sinistra diaphragmati firmiter hærebat. Sinistra cordis auricula solito amplior recondebat materiam crassam & compactam, omninò albam, lardum coctum referentem. RIVERIUS.




OBS. 484. Quidam integro quadrimestri *febre continuâ* laborabat; cujus comites erant crebræ *lypothermiæ*, & *respiratio intercepta*, quibus tandem obiit.

Aperto cadavere, & dissectâ secundùm longitudinem venâ cavâ descendente, reperiebatur proximè cor polypus, insignis crassitie, & longitudine femi ulnæ. RUSSEUS.




OBS. 485. Fœmina octo & viginti annorum per sex menses catameniorum defectu laboraverat, & *febris nunc tertianis*, nunc *quartanis*: *cachochymica* hinc facta, tandem vivere desiit.

Reperitur polypus in utroque corde: sed potissimùm in sinistro, arctè cordis parietibus affixus, & valvularum marginibus accretus. CLAR. DE HAEN.




OBS. 486. In cadavere cujusdam *suffocatione* interempti reperiuntur in dextro cordis thalamo, & vasis pulmonicis portiones aliquot materiæ cujusdam albæ, teretis, tenacis & viscosæ. Epithama circiter longitudine. E MISCELLANEIS CURIOSIS.



OBS. 487. Juvenis viginti annorum *melancholicus*, & *nostalgia* tactus, macie sensim conficitur. Progrediente morbo *somnolentus* evadit; & intrâ triduum fatis cessit.

Occurrunt concretiones polyposæ in corde & sinibus cerebri. Cystis fellea bile saturatè flavâ & crassâ turgebat. BARRERUS.




OBS. 488. In cadaveribus variorum *morbo cardiaco* extinctorum cor sanguine lento & coagulato erat plenissimum, non secus ac majora vasa; itâ ut incisus illis partibus fatis longa illius coagulati sanguinis portio extrahi potuerit. SPIGELIUS.



COR.

OBS. 489. Adolescentula, post morbillos, de gravamine circa pectus querebatur. *Respiratio erat difficillima.* Viribus attritis expiravit.


Invenitur polypus cordis in arterias pulmonicas illapsus & eas ferè in totum obstruens. WILLIS.




OBS. 490. In cadavere foeminae diu *asthmatica*, cordisque palpitationi obnoxia, & tandem syncope cardiacâ interempta; reperitur corpus pituitosum vel fibrosum longissimum, cor & aortam occupans. WEPFERUS.




OBS. 491. Carnosas quasdam excrescentias in utroque cordis ventriculo, se vidisse in variis qui *dolorem cordis*, & *leipothymiam* passi fuerant, & quibus pulsus intermitens exploratur, testatur. VESALIUS.




OBS. 492. Inter sectionem cadaveris cujusdam viri *orthopnaea*; sensim & sine causâ manifestâ ingravescente extincti, reperiebatur concretum polyposum in utroque cordis sinu, quod magnitudinem fabae haud excedebat. KERCKRINGIUS.



OBS. 493. In cadavere cujusdam morbo attonito repente sublato, occurrit in sinistro cordis ventriculo polypus qui constabat ex albâ & concretâ pituitâ, inclusâ membranaceo involucro, & inhaerente suis radicibus, columnis carneis. TULPIUS.



OBS. 494. Lustratis cadaveribus variorum *catarrho suffocativo* extinctorum, reperta sunt corpora quaedam callosa, viscida, & glutinosa, in corde & in vasis cerebri; vel sinibus duræ meningis. SEGERUS.



OBS. 495. In cadavere cujusdam juvenis *febre ardentissima* sublato, sanguinem concretum rubro-flavescentem in cordis ventriculis

triculis maximè adhærentem, ut separari non posset citrà dilacerationem, vidit PANAROLUS.

COR.

OBS. 496. Inter exenterationem cujusdam fœminæ *ascite* & *leucophlegmatia* extinctæ, corpora fibrosa, seu pituitosa contenta erant in sinistro cordis ventriculo, & in aortâ. WEPFERUS.

OBS. 497. Examini anatomico traditis cadaveribus nonnullorum *repentina* & *inopinata morte* extinctorum, reperiabantur frustula carnea, pugni magnitudine, intrâ ventriculum dextrum. RIOLANUS.

OBS. 498. In corpore cujusdam, qui *pleuritide* laborabat, cum pulsu inæquali, in propatulum veniebat concretio quædam sanguineo-pituitosa, & flavescens in utroque cordis ventriculo. ERASTUS.

OBS. 499. Corpus viri triginta annorum renum ulcere extincti, qui integro die ante obitum *sinè pulsu* jacebat, exhibuit utrumque cordis finem duobus quasi turundis oblongis adipis concreti obstructum. VELSCHIUS.

OBS. 500. Institutâ sectione cadaveris cujusdam fœminæ, quæ frequenter *animo deficiebat*, deprehensus fuit in sinistro cordis ventriculo quidam grumus sanguinis, qui inibi concreverat. BALLONIUS.


OBS. 501. Inter sectionem cadaveris cujusdam viri à *quavis spirandi difficultate* semper *immunis*; in propatulum veniebat in utroque cordis ventriculo polypus ad unciam unam accedens. BONETUS.

OBS. 502. In fœminâ diù *asthmaticâ*, cum *cordis palpitatione*; & tandem *syncope cardiacâ* extincta, corpus pituitosum, sive fibrosum, ulnæ longitudinem superans ex aortâ extraxit WEPFERUS.


COR.

OBS. 503. Juvencula jamdiù *cordis anxietate & palpitatione* querula, tandem lypothymiâ derepentè è medio tollitur.

Reperitur frustum quoddam adiposum dextrum cordis ventriculum ferè replens; & aliud parvum in sinistro. VESALIUS.




OBS. 504. Exenterato cadavere cujusdam virginis *cordis palpitationibus* obnoxia occurrit corpus quoddam adiposum, satis firmum in dextro ventriculo, magnitudinem ovi columbini superans. DIEMERBROEK.



OBS. 505. In corpore cujusdam *subitaneâ morte* rapti, deprehendebatur pinguedo nimia pulmones comprimens, cum polypo in sinistro cordis ventriculo. BARTHOLINUS.




OBS. 506. In alio etiam *subitaneâ morte* sublato, haud citrà veneni suspicionem, deprehendebatur polypus in corde qui ad majora vaia protendebatur. BARTHOLINUS.




OBS. 507. Juvenis viginti quatuor annorum *melancholicus*, molestissimâ siti laborans, subito occubuit.


Uterque cordis ventriculus pituitâ vitreâ, tenaci & subalbâ repletus erat. RUMLERUS.



OBS. 508. In cadavere cujusdam *subitaneâ morte* extincti reperiuntur fuit in utroque cordis sinu pinguedinis frustum magnæ candelæ sebacea formam referens. ROLFINKIUS.



OBS. 509. In alio etiam *derepentè è vivis sublato*, insignis massa pinguedinis sinistram cordis cavitatem occupabat. BOSCHUS.




His adde observationes Libr. I. 853; 1721. Libr. II. 21, 35, 37, 62, 152, 180, 183, 199, 200, 205, 244, 309, 315; 326, 415, 772, 840, 874, 878, 892, 893, 930. Libr. III. 63, 88, 350, 466. Libr. IV. 126. Vide etiam *Pulmonum inflammatio. Cordis læsiones.*

Cordis abscessus.

OBS. 510. Juvenis novemdecim annorum *gonorrhœa* pertinacissimâ laborans, *febre acutâ* corripitur, cum dolore immani in regione hypogastricâ; quibus remissis ingruit *cordis palpitatione* continua & violenta; quam brevi sequitur *spirandi difficultas*, cum artuum inferiorum intumescentiâ. Intereâ pulsus debilis exploratur; urgent anxietates, ac tandem inter gravissimam pectoris angustiam obiit.

Reperitur in regione hypogastricâ abscessus inter peritoneum & musculos abdominales. Lustrato pectore deprehenditur circa apicem dextri cordis ventriculi abscessus pure sincero repletus, & ultrâ pollicem longus. BARRERUS.




OBS. 511. In cadavere mulieris cujus *urinæ* per quatuor menses erant *purulentæ*, & nonnunquam *cruentæ*, cum dolore renum, deprehendebantur renes inculpati; sed in corde inventi sunt duo calculi, & abscessus multi qui expurgabantur per urinas; atque in transitu, pus dolorem infligebat renibus. HOLLERIUS.




OBS. 512. Puer triennis admodum *mœstus* & *gemebundus* repente obiit, *morbo prorsus ignoto*.


Aperto cadavere præter serum in capsulâ cordis, repertus est abscessus, instar ovi, propè sinistram cordis auriculam. E MISCELL. CURIOSIS.



OBS. 513. Lustrato cadavere cujusdam *palpitationibus cordis*, & *animi deliquiis* obnoxii, in conspectum veniebat cor quasi inflammatum, & abscessum fovens. HOLLERIUS.




OBS. 514. Inter sectionem cujusdam qui dum in vivis, de *cordis palpitatione* conquerebatur, reperiebatur abscessus in venâ arteriosâ. HOLLERIUS.



COR.

OBS. 515. In cadavere cujusdam *repentè interempti*, deprehendebatur abscessus, haud parvus, propè sinistram cordis auriculam. FONTANUS.



OBS. 516. In alio inter *cordis palpitationes* sublato inventus fuit abscessus in cordis substantiâ. FORESTUS.




Vide *Pericardium purulentum*.

Cordis purulentia.


OBS. 517. Foemina quatuor & viginti annorum à loco calido in frigidum se contulit. Hinc horripilatio & *dolor acutissimus lateris sinistri*, cum magno calore & siti immani. Paulò post accedunt *difficilis respiratio*, *anxia cordis palpitatio*, & *summus ardor in thorace sinistro*. Interea labuntur vires, pulvis fit exiguus, & frigent extrema. Ingruunt *anxietates*, & *animi deliquia*; ac sexto morbi die occubuit.

Pulmones erant ruberrimi, tumidi & inflammati. Pericardium cujus facies interior erat erosa, valdè distentum pure tenui replebatur. Cordis pars anterior ad magnam profunditatem suppurata inveniebatur, & versùs basim penitus gangranosa. Aorta etiam ex suo principio ad pollicis longitudinem suppuratione affecta fuit. CLAR STORCK.



OBS. 518. Quidam laborabat tussi, febriculâ, & *dolore in thorace*. Urgebat *spirandi difficultas*. Paucis diebus antè mortem accedunt *animi deliquia*, quæ demùm miserum ægrum, mente constantem, de medio tollunt.

Repertus est alter pulmo consumptus, cavitate plenâ sanguine putrido & concreto. Pericardium plusquàm mensuram puris albi continebat. Tota cordis superficies absorpta erat & putrida, admodum extenuato corde. Hepar ingens deprehendebatur, cæteris visceribus sanis. J. BAUHINUS.



OBS. 519. Puer octodecim menses natus, toto vitæ decursu

languidus, *respiratione* plerumque *anhelâ* laborabat cum quodam sibilo. Frequens aderat *cordis palpitatio*, cum *tussiculâ* *siccâ*, & *pectoris oppressione*: quibus tandem *ingravescens* obiit.

COR.

Invenitur *jecur maximum*. *Ren dexter abscessum avellanam æquantem* recondebat. *Pulmones prægressæ inflammationis* notas gerebant. *Auricula cordis dextra* pure *scatebat*, quod è *ventriculis cordis* manabat. BONETUS.



OBS. 520. *Juvenis quatuor & viginti annorum*, qui *brevi nuptias celebraturus* *benè se habere* videbatur, *subitò acerbioribus ventris doloribus* corripitur, & *derepentè* obiit.

Inventum est *omentum semi-putridum*. *Pulmones* conspiciantur *circà costas* corrupti. *Cor demùm* erat *flaccidum & suppuratum*. POTERIUS.




Vide *Cordis exulceratio. Pericardium purulentum.*

Cordis erosio & exulceratio.

OBS. 521. *Virgo quatuordecim annorum vomitu & cardialgiâ*, dein *alvi fluxu & febre*, cum *pulsu intermittente*, laborabat. *Non poterat in latus finistrum decumbere*, quin *statim cardialgiâ & tussî* corripitur. *Tussis intereà noctu urgebat*, cum *spirandi difficultate*, & *dolore lateris sinistri* per *intervalla pungente*. *Dolor magis sæviebat cum ægra in latus sanum decumberet*; & *contrà* *gravior* erat *anhelitus*, quando *suprà latus dolens decumbebat*. *Procedente morbo febris* exacerbatur. *Tandem die morbi trigesimo quarto* *subitò corrupta est sanguinis sputo copiosissimo*, *præviâ in faucibus titillatione*. *Post quamdam remissionem* *recredescit hæmorrhagia*, quâ *crebrò* *recurrente* *extinguitur*.


Inveniebatur *pulmo albicans plevræ & diaphragmati undique accretus*, non *secùs ac pericardio*; cum *quo unum corpus continuum* efficiebat. *Cor verò subalbicans*, *parte quâ diaphragma respicit* *exesum & exulceratum* inveniebatur; *adeò ut fibræ carneæ semi-putridæ* *summis digitis avellerentur*. RIVERIUS.



COR.

OBS. 522. Sexagenarius lacertofus, jam pridem de *dolore obscuro*, circa *præcordia*, querulus, *febre* corripitur *tussi* siccâ & *difficili* *respiratione* stipatâ. Circâ nonum morbi diem excernuntur *sputa* serosa & *cruenta*. Procedente morbo, nec mitiora, nec graviora persistunt symptomata; & die decimo tertio obiit æger.

Pulmo dexter tumidus, partim scirrhosus, partim putridus, plevræ & mediastino arctè hærebat. Sinister sanus deprehenditur. Pericardium summè distentum aquâ saniosâ & purulentâ scatebat; cum cordis superficie erosâ & exulceratâ. E NOSTRIS ADVERSARIIS.




OBS. 522. (a) In cadavere cujusdam qui diurnâ *cordis palpitatione* laboraverat, dexter cordis sinus, cui vena cava inferitur, inferiore sui parte durus, exasperatus undique & quodammodo squamosus; adeò ut inserta manus squamarum scabritie offenderetur: quo in loco continebatur frustum, condensati humoris pituitosi, lenti, sanguini immersum; quod medullam cruris bovilli calefactum substantiâ & formâ referebat. SMETIUS.



OBS. 523. Muliercula viginti annorum, ad *cardialgiam* proclivis de *dolore lateris* sinistri querebatur. Accessit *febris*, cum pulsu intermittente. Haud poterat ægra in sinistrum latus decumbere, quin statim *cardialgiâ* & *tussi* corripere. Tandem erumpentibus *sputis cruentis* copiosissimis, derepentè extinguitur.

Lustrato cadavere inveniebatur cordis superficies inferior exesa & purulenta; atque nonnihil putrida. E MISCELLANEIS CURIOSIS.




OBS. 524. Vir quidam longi temporis tractu *emaciat*, tandem fractis viribus supremum diem clausit.

Inveniebatur magnum ulcus, quod non solum cordis capsulam sed etiam magnam substantiæ cordis partem exederat; usque dum tandem penetrasset in sinistrum ventriculum, & ægrum sic occidisset. MARCHETTIS.




OBS. 525. In quodam qui sensim *contabescens* & *liquefscens*; tandem ultimum diem clausit. Reperiebantur tria ulcera in cordis

substantiâ, non parùm cava & sordida; ac multo jam tempore,
uti videbatur, contracta. FERNELIUS. COR.



OBS. 526. In cadavere cujusdam viri *diuturno morbo extincti* deprehendebatur sub altera cordis auriculâ, ulcus profundum, & sordidum, quod pro antiquo ab omnibus adstantibus habebatur. TRINCAVELLIUS.




OBS. 527. Puer trimus *tussi, febriculâ & spirandi difficultate*, cum insolito sopore laborabat. Tandem accedentibus animi deliquiis repenti obiiit.

Pulmones flaccidi aquæ innatabant. Sinistra cordis auricula variis ulceribus erat exesa. TULPIUS.




OBS. 528. In cadavere cujusdam *phthistici*, præter solitam & vulgatissimam pulmonum defœdationem, occurrit cordis superficies exulcerata, cum stagnante colluvie saniosâ in pericardio, non nihil læso. E. NOSTRIS ADVERSARIIS.




OBS. 529. Quidam crebrò *cordis dolore*, sequente *syncope*, corripiebatur. Tandem accedente *febre acutâ* è medio tollitur.


Cadavere aperto, in apicem veniebat ulcus in corde; aliàs concretionibus polyposis scatente. MALPIGHIIUS.



OBS. 530. In cadavere cujusdam *hydropici* pericardium continebat tres libras liquoris acris & turbidi. Cor verò profundè erat exesum, adeò ut ipsius substantia in lacinias, vel villos putrescentes, abierit. PEYERUS.




OBS. 531. Introspecto corpore *pleuritici*, præter pulmonum & plevræ purulentiam, deprehendebatur hæud sine magno stupore, cor totum albidum & tomentosum, instar scilicet pellis. PANAROLUS.




COR.

OBS. 532. In cadavere cujusdam, qui dum viveret, jampridem *animi deliquis* obnoxius erat; deprensus fuit cor ulcere exedente profundo, circa auriculam dextram, affectum. MECKEREN.




OBS. 533. Mulier enormi *scabie* affligebatur, cum *palpitatione* cordis crebrò recurrente. Tandem *hydropica* obiit.


Omnia viscera sanã apparebant; sed ulcusculum repertum fuit in ipsâ cordis substantiâ. E MISCELLANEIS CURIOSIS.




OBS. 534. In cadavere cujusdam juvenis *scorbutici*, subito præter expectationem extincti, occurrit pericardium penè absumptum, cum totâ cordis superficie exulceratâ. Ex ACTIS PARISIENSIBUS.




OBS. 535. Corpus cujusdam *diuturno morbo* extincti, exhibebat humorem acrem in pericardio, è quo latice tum pericardium, tum membrana cordis, erant erosa & excoriata. SYLVIVS.




OBS. 536. Inter sectionem cadaveris cujusdam juvenis, qui pilâ palmariâ ludens; è *vestigio exanimis* corruerat, reperitur cor siccum, nigricans & ulceratum. GUIBERTUS.



OBS. 537. Secto puero *affectu quodam chronico* sublato, in conspectum veniebant, pericardium materiâ purulentâ turgens; & ulcus sordidum in basi cordis. CHESELDEN.



OBS. 538. In cadavere cujusdam *syncope* rapti, inventa est plusquam media pars cordis saniosa, & putredine absumpta. CORNAX.




Hanc classsem subeunt observationes Libr. II. 146; 406, 627; 664, 848, 850. Libr. IV. 72. Insuper, vide *Cordis purulencia. Pericardium purulentum.*



Cor gangrænosum.


OBS. 539. Quamdam virginem viginti annorum corripit in utroque inguine *bubo pestilentialis*. Nullo alio succedente gravi symptomate, subito extinguitur.

Lustrato cadavere, inveniebatur cor maculis purpuro-lividis obsitum, mole majus, sanguine atro & crassiori scatens. Hepar maximum deprehenditur; & cystis fellea maximam bilis atro-viridis copiam continebat. DEIDIER.



OBS. 540. Mulier triginta annorum, temperamento sanguineo; *febre pestilentiali* prehenditur. Erumpit bubo sub axillâ sinistrâ: ingruit sopor lethargicus, qui brevi ultimum fatum accersit.


Cor stupendæ molis sanguine atro & congrumato turgēbat; auricula sinistra gangrænæ notas præ se ferebat. Hepar maculis purpureis erat distinctum, & vesicula fellea bile atro-viridi turgēbat. DEIDIER.



Haud absimilem casum exhibet observatio Libr. I. 1618.


Cor putridum.

OBS. 541. In cadavere cujusdam *derepentè mortui*, qui quatrìduò antè obitum, chartis ludens, sanus videbatur; occurrit cor ita corruptum, ut ejus substantia butyri instar mollis fuerit; digitiq; in apprehensione facilè penetraverint; pericardio penitus absumpto. ROB. FLUD.




OBS. 542. Sexagenarius de *dolore vehementissimo in regione lumborum* per tres menses querebatur, sine palpitatione, cum subito rapitur.

Sinistrum pectoris cavum sanguine erat repletum à dilaceratione ventriculi cordis dextri, cujus fibræ molliores videbantur. Prima lumborum vertebra erat carie læsa. E DIARIO MEDICO.



COR.

OBS. 543. Inter sectionem cujusdam fœminæ diuturno, molestissimoque morbo extinctæ, deprehendebatur superficies cordis gangrænâ tacta, & quibusdam locis merè putrida; ut levi attactu solveretur. E MISCELANEIS CURIOSIS.



De hâc cordis læsione mentio etiam subjicitur in observatione Libr. II. 678.

Cordis tumores.


OBS. 544. Quidam de quâdam *pulsatione* in parte anticâ & lævâ *pectoris* querebatur, quam per triennium validiorem excipit *tumor*; qui spatio duorum annorum, trium transversorum digitorum altitudinem assequitur, octo pollices latus. Urgent vigiliæ, sævit *tussis*; cum *spirandi difficultate* & *sputo cruento*. Tandem macie confectus inter vomitum sanguinis extinguitur.

Aperto pectore, occurrit corpus ingens, binos pugnos superans; superficie inæquali, squamosâ & friabili; quod pro corde deformi, putrido & ulceroso, sanguinem concretum recondense, innotescit. SOUMAIN.



OBS. 545. Puella quinquennis incidit in *febrem lentam*, cum proclivitate ad *tabem*. Pulsus erat in æqualis, & intermittens, cum *tussi* molestâ. Progrediente morbo vires deficient, *pectus gravatur*, & pulsus fit celerior. Tandem toto corpore *emphysematico*, obiit.

Cerebri ventriculi aquæ copiam continebant. Pancreas erat absumptum. Mesenterium totum scirrhosum. Pulmones tuberculis scatebant, & plevræ hærebant. Postremò protuberabat tumor scirrhosus, nucis juglandis magnitudine in basi cordis propè arteriam pulmonarem. EX ACTIS PARISIENSIBUS.



OBS. 546. Quidam miles *hydrope pectoris* laborans, valdè conqueratur de *dolore* gravissimo in regione *hepatis*, aded ut, nec erectus stare, nec ambulare; sed usque ad finem vitæ in lecto incurvus sedere cogeretur.

Præter aquæ copiam in thorace invenitur cor parvum & exsiccatum; ac innumeris tuberculis in superficie oblitum, pericardio aquâ planè destituto. Hepar insuper tres abscessus recondebat, quorum maximus ovi anserini magnitudinem superabat.


COR.

E MISCELLANEIS CURIOSIS.




OBS. 547. Mulier post diuturnos & acerbos pectoris, ac præsertim cordis dolores; viriumque evolutionem obiit.

Aperto corpore deprehenditur pericardium humore destitutum. Cordis sinui dextro extenuato hærebat tumor scirrhus durissimus, ovi gallinæ majoris molem exæquans, qui dissectus exhibuit in sui cavitate humorem putridum. Pumonēs erant putres, & costis affixi; atque jecur scirrhosum. LAMONT.




OBS. 548. In cadavere pueri novennis peste intrà triduum sublato, reperitur epiploon inflammatum. Passim occurrunt anthraces in intestinis. Mesenterium scirrhosum varias gangrænæ notas exhibebat. Cystis fellea subcærulea, & maculis gangrænosis defœdata, bilem nigram & viscidam continebat, quæ etiam redundabat in ventriculo, maculis atro-purpureis signato. Lien subcæruleus mole major conspicitur. Renes habebant pustulas gangrænosas; similibus pustulis defœdabatur cor. COUZIER.




OBS. 549. Quidam in ætate consistente; animi deliquio assidue vexabatur. Flatulentia obnoxius orthopnæa non nunquam laborabat. Tandem ingravescente malo, derepentè occubuit.

Pericardio dissecto, inter magnæ arteriæ ramum, & venæ arterialis radicem, reperta est carnea excrescentia dura & concreta, ac colore nigerrimo, quæ binas ferè uncias ponderabat. ZACUTUS.



OBS. 550. In cadavere cujusdam qui post hydrargyrosim, febre & spirandi difficultate extinguitur, occurrit in basi cordis excrescentia quædam mole, ovo columbino par, plurimis aliis minoribus circumdata; quorum omnium superficies æqualis & lævis erat: continebant materiam fæci vini non absimilem.


E MISCELLANEIS CURIOSIS.




COR.

OBS. 551. Quædam mulier *cordis dolore* interdum vexabatur, quod demum ingravescente, crebro recurrente syncope extinguitur.


In apicem venit frustulum nigrioris carnis in basi cordis, supra aortam, quod mespili formam habebat. BENIVENIUS.




OBS. 552. In cadavere cujusdam, *morte subitaneâ* sublati, invenitur corpus carnosum & membranaceum cordi superpositum, mole & figurâ, aliud cor referens; circa quod venæ erant varicosæ, quibus disruptis sanguis effusus erat in pericardium. E MISCELL. CURIOSIS.




OBS. 553. Inter sectionem cujusdam melancholici, *inflammatione hepatis* extincti, præter inflammationis notas in abdomine, deprehendebatur in thorace quoddam corpus cysticum, atro sanguine turgidum, & dextro sinui adnatum. BONETUS.



OBS. 554. In cadavere cujusdam diu *cordis palpitatione* conflictati, occurrebat corpus carneum, membranaceum cavum, auriculis cordis annexum, & unitum parte superiore. BONETUS.



OBS. 555. Lustratis cadaveribus variorum *cordis palpitationibus* dum viverent obnoxiorum, in conspectum veniebant hydatides, cordis ambitum obsidentes. ROLFINKIUS.



Pro affinibus haberi debent observationes Libr. I. 856, 1134. Libr. II. 110, 644. Libr. IV. 118.


Ossa & cartilagine in corde.

OBS. 556. Quidam macilentus viginti annorum jampridem *cordis palpitationem* patiebatur, quæ adeo violenta fuit ut costæ extrâ locum protruderentur; imò tumor à vehementi palpitatione in sinistro pectoris latere manifestè videbatur. Ad quemvis motum *anhelus* fiebat, & cum animi deliquio palpitatio augebatur.

Tandem post crebras lypothymias, & inter vehementiorem paroxysmum obiit.


COR.

Cor magnum & magis carnosum invenitur. Vasa pulmonaria coagulato cruore distendebantur. Vena autem finistrum cordis ventriculum ingressura, cartilagosâ substantiâ interiùs ferè claudabatur; adeò ut aciculum crassum vix admitteret. MANGET.




OBS. 557. Septuagenarius per totum vitæ curriculum *cordis palpitationibus* laboravit, & *spirandi difficultate*, cum pulsu debili. Sæpiùs accedentibus cibi fastidio & nauseis. Processu temporis ingravescens morbus, tandem vitæ imponit finem.


Pulmones utrimque mediastino arctè hærebant. Pericardium etiam firmiter cordis accretum reperitur. Basis cordis variis prominentiis osseis erat exasperata. Septum & apex cordis, duritiem etiam osseam contraxerant; corpus scilicet osseum, ultra quatuor pollices longum intrà fibras carneas recondebant. E DIARIO ERUDITORUM.




OBS. 558. In cadavere cujusdam *hydropici* quadragenarii, qui nusquam de cordis palpitatione, aliove cordis morbo conquestus fuerat, reperiebatur basis cordis semi-ossea; recondens scilicet os quoddam annulare & superficie inæquali, intrà propriam substantiam; quod ratione situs non impediabat quominùs cordis motus liberè exercerentur. E DIARIO ERUDITORUM.



OBS 559. Inter sectionem cujusdam septuagenarii, qui *nullam cordis affectionem* passus fuerat, inventum fuit in ipsâ cordis substantiâ, os quatuor pollices longum, & ultra pollicem latum, inter ventriculos obliquè situm, è quo fibræ carneæ prodire, vel huic implantari, videbantur. EX ACTIS PARISIENSIBUS.




OBS. 560. In cadavere cujusdam, qui, dum viveret, *crebras cordis palpitationis insultus* patiebatur; & demùm quotidiano vomitu, virium languore, aliisque symptomatibus extinctus erat, deprehenditur aortæ truncus sub egressu è corde planè osseus, vel potius faxeus; ejusque ostium rimæ instar angustatum. WILLIS.




COR.

OBS. 561. Lustratis interaneis cujusdam adolescentis *ascite* extincti; præter vulgatissima hepatis, lienis & renum vitia, reperitur in medio cordis dissecto os tribus articulis constans, cavum; & arenosâ quâdam materiâ repletum. PLATERUS.




OBS. 562. Quidam *spirandi difficultate* tenebatur, cum dolore circâ regionem cordis; inter cujus exacerbationem sudore diffuebat; accedentibus animi deliquiis, tandem è medio tollitur.

Membrana & carnea, pars, quæ sinistram cordis regionem tegit, ossæam duritiem exhibebat. THUANUS.




OBS. 563. Vir consistentis ætatis per multos annos *cordis palpitatione* laborabat. Sex verò ante obitum mensibus pulsus erat quasi oblitteratus.

Repertum fuit callum ad ossæam duritiem accedens, in arteriâ magnâ, loco cordi proximo. BENIVENIUS.



OBS. 564. In cadavere cujusdam monachi, *cordis palpitationi*; dum viveret, obnoxii, deprehendebantur arteriæ cordis coronariæ merè ossææ. SENACUS.



Circâ hanc læsionem, vide observationem Libr. II. 705.


Cordis lithiasis.

OBS. 565. *Cachectica* hæmorrhagiæ obnoxia, in *febrem biliosam* continuam incidit, vigiliis, cephalalgîâ, ventris intumescentiâ & frequenti *cardialgiâ* stipatam; cum pulsu intermittente. Ingruunt *convulsiones*, cum alvi fluxu symptomatiko. Tandem succedit *hydrops abdominis* lethalis.

Reperitur abdomen ichore fœtido plenum, omentum putrefactum; hepar scirrhosum, non secus ac lien. Occurrit cor duplo majus, cum humore putrido in pericardio. Sed quod notatu dignum, circâ valvulas dextri ventriculi, calculus ex tartaro


cōcretus, instar minoris nucis castaneæ, membranosæ valvularum substantiæ adnatus, conspicitur. HORSTIUS.

COR.




OBS. 566. Puer duodecim annorum, post febrem acutam valedudinarius vixit per sexennium. Postea cœpit benè valere : sed ob crebras computationes incidit in *cordis anxietates & lypothymias*. Dein ingruunt *cordis palpitationes*, cum debilitate, & frequenti vomitu. Palpitatio ità ingravescit ut ab adstantibus audiri posset; præcipuè inter animi commotiones. Tandem è medio tollitur.

Cor communem magnitudinem quater excedebat; & substantiæ erat solidior. In villis septi intermedii tres reperiabantur calculi arenacei; & pisi magnitudinem æquantes. HEURNIUS.




OBS. 567. Instituta sectione cadaveris cujusdam variis & diuturnis morbis extincti, reperiabantur inter dextrum & sinistrum ventriculum duo lapides, quorum alter amygdalæ magnitudinem assequèbatur; alter duos digitos longus & unum latus. Insuper erat in orificio dextri ventriculi materia carnosæ & pinguis. EX ACTIS LONDINENSIBUS.




OBS. 568. Puella undecim annos nata, de *anxietate & angustia cordis* querebatur; quibus pergentibus, tandem inter dolores sævissimos fatis cessit.


Reperitur lapillus in corde, ponderis quaturdecim granorum; colore autem, & reliquo habitu referens eum, quem ex India apportant, & bezoarticum dicunt. KERKRINGIUS.



OBS. 569. In cadavere cujusdam atrocissimo, & *incognito morbo* denati, repertus fuit in substantiâ cordis lapis, nucis moschatae instar durissimus, subnigricans & rotundus, pondo aliquot drachmarum. E MISCELLANEIS CURIOSIS.




OBS. 590. Introspecto corpore cujusdam, qui dum viveret *cordis palpitatione* frequenter corripiebatur; reperti sunt in corde tres lapilli, ciceris magnitudine, colore cineritio, oblongi & ponderis unius drachmæ. ZACUTUS.



COR.


OBS. 571. Instituta cadaveris sectione cujusdam vetulæ *hydropæ* sublata, conspiciebantur valvulæ aortæ lapideam duritiem referentes.
CHASELDEN.



Similem fermè casum exhibet observatio Libr. I. 644.


Vermes in corde.

OBS. 572. Lustrato cadavere cujusdam *cordis palpitationibus* & *tremori* obnoxii, ac tandem inter ferociorem paroxysmum extincti, deprehendebatur vermis albus, præ acuto & quasi carneo rostro præditus; ipsimet cordi adhærescens: qui scilicet vivus inventus mirificè se contorquebat. HEBENSTREIT.



OBS. 573. Vir quidam consistentis ætatis ad *syncopem cardiacam* proclivis, *palpitationem cordis* per intervalla patiebatur; quibus ingravescentibus ultimum diem clausit.

Referato pectore in conspectum veniebat vermis, cordis ventriculo dextro adhærescens & mortuus. ZACUTUS.



OBS. 574. Inter exenterationem cujusdam virginis quæ diù; multumque de *cordis dolore* & *tremore* conquerebatur deprehensi sunt vermiculi in corde. STOCHERUS.


Valvulæ cordis osseæ vel lapideæ.

OBS. 575. Quidam *asthmaticus* sexagenarius, *tussi* premebatur, cum difficili decubitu. Pulsus erat tardus & depressus; *artibus* inferioribus *œdematosis*, & *urinis* fæculentis parcè fluentibus. Procedente morbo, *ad coxas* & *abdomen* propagatur *œdema*: increbrescit febris, & magis urget spirandi difficultas. Omnibus tandem in pejus ruentibus, excernuntur *sputa* crassiora, copiosiora & *cruenta*, donec viribus attritis è vivis decesserit.

Pectus & abdomen aquâ scatebant. Cordis moles ingens deprehendebatur: thalami & auriculæ maxima sanguinis copia distendebantur.


debantur. Tres valvulæ aortæ, invicem accretæ, crassiores & tuberculis obsitæ, osseam substantiam exhibebant infrà quas varia occurrebant segmenta ossea, ex ipsomet corde prognata. Depressæ & immobiles valvulæ cordis, ostium aortæ ferè obturabant. E NOSTRIS ADVERSARIIS.

COR.



OBS. 575. (a) Cohortis præfectus, mœrore & tristitiâ confectus; summâ *spirandi difficultate* premebatur; crebrò accedentibus *cordis palpitationibus*. Pergente morbo tument artus inferiores, unâ cum abdomine; totum denique corpus pervadit intumescencia œdematosa. Exacerbatur *orthopnæa*; & nonnisi erectus spiritum ducit, urgente suffocationis periculo. Pulsus sub hâc rerum conditione vehemens & frequens observatur; ac tandem leucophlegmaticus obiit.

Cor mole portentosum deprehenditur. Ventriculus præsertim sinister mirè distendebatur, & ejus valvulæ sigmoideæ duritiem osseam mentiebantur. Aorta etiam sub egressu è corde non nihil ossea deprehendebatur. CLAR. SENACUS.




OBS. 575. (b) Vir sex & quadraginta annorum jamdiù, inter ascensum, *cordis palpitatione* laborabat. Exacerbato morbo, pulsus fit inordinatus & nonnunquam debilissimus, etiam sæviante ferociori paroxysmo, inter quem è vita discessit.

Valvulæ sigmoideæ, præsertim sinistri lateris, quasi osseæ; invicem coalescebant relicta duntaxat rimâ, glottidis instar, per quam sanguis ægrè ad arterias appellebat. Hinc minimè mirum si cordis ventriculi stupendam dilatationem patiebantur. CLAR. SENAC.




OBS. 575. (c) Fœmina quinquagenaria *orthopnæâ* per plures menses laborabat, omni denegato decubitu, cum subitanè morte rapitur.

Secundum cadaver exhibet cor ingens & summè dilatatum. Auriculæ præsertim mirè distentæ libram unam sanguinis ad minimum continebant; ultrâ modum etiam tumentibus venis pulmonaribus. Valvula auricularis sinistra crassissima & cartilaginosa occurrebat; cujus ratione ventriculus ejusdem lateris ægrè sanguinem recipiebat. CLAR. SENAC.




COR. OBS. 575. (d) Egregius juvenis viginti annorum, hereditariæ cordis palpitationi obnoxius, tandem inter ferociorem insultum extinguitur.

Corpore dissectioni tradito, occurrit pericardium cordi accretum ope variorum scirrhorum, quorum nonnulli purulenti videbantur. Ventriculi dextri pars inferior semi-lapidea, vel tophacea annotabatur. Valvulæ aortæ partim fabulosæ, partim ossæ reperiabantur. Valvulæ præsertim venæ pulmonaris, calculosâ materiâ plenæ, passim dissectis fibris crepabant. Neque cor, neque majora vasa molem solitam excefferunt. CLAR. HALLER.




OBS. 576. Agricola quadragenarius acerbissimis animi perturbationibus affectus, febre ardente corripitur cum pulsu inæquali, oculis fixis & intētis. Progrediente morbo inter bibendum subito moritur.

Reperiebatur pauca aqua subcruenta in thorace, & pericardio. Sanguis in omnibus vasis & receptaculis erat fluidissimus. Valvulæ sinistri cordis ventriculi subduræ, & semi-ossæ, reperiabantur. Cerebrum valdè laxum erat: ventriculi aquam subcruentam non multum continebant. Plexus choroïdes variis hydatidibus erat conspicuus. CLAR. MORGAGNUS.



OBS. 576. (a) Mulier sexagenaria major per biennium laborabat præcordiorum angustîâ, spirandi difficultate, & cordis palpitatione. Accedit leucophlegmatia, cum ardore continuo in præcordiis; sæviente flatulentiâ. Post varias remissiones exasperatur morbus, qui tandem misellam in orci fauces præcipitem dat.

Nil præter aquæ copiam notatione dignum occurrit in abdomine. Cör verò mirè distentum & elongatum conspiciebatur. Valvulæ semi-lunares ad exortum aortæ positæ perfectè ossæ & immobiles ferè erant. CLAR. BAADERUS.




OBS. 577. De asthmate, & dyspnæâ jamdudum querebatur mercator quidam, cui pulsus tandem adèò parvus evasit, ut nemo adstantium illum sentire valuerit per aliquot dies: sic incidens in continuas tyothymias incassum variis adhibitis remediis, diem suum obiit.

Referatum pectus exhibet stagnantis laticis aquosi copiam. Secto corde, valvulæ semi-lunares occurrunt deformes, in ossæ


substantiam degeneratæ; & ita coalitæ, ut nulla fermè via sanguini appellenti superesset. RUYSCHIUS.

CCR.




OBS. 578. Virgo quædam *hydropica*, *spirandi difficultate* corripitur, ac subitâ præfocatione extinguitur.

Cor tantæ molis erat, ut stateræ appensum tres libras civiles ponderaret. Dexter ejus ventriculus, cum auriculâ turgidus, copioso sanguine, & concretionibus polyposis scatebat. Sinister propè modum inanis exhibebat valvulas mitrales offeas, & venam pulmonarem obstruentes; adeò ut sanguinis transitus è pulmonibus ad cor planè prohiberetur. PEIERUS.




OBS. 579. Mulier quinquagenaria ab octo circiter mensibus *spirandi difficultate* premebatur, quovis denegato decubitu. Tandem adveniente truculentiori insultu, subitò extinguitur.

Ingens erat cordis, & præsertim auricularum, moles: maximam scilicet sanguinis quantitatem continebant hæc receptacula; non secùs ac venæ pulmonares ad crepaturam turgidæ. Valvula auricularis dextra crassissima & osseo-cartilaginea, sanguinis ad cor appellenti obicem præbebat. E NOSTR. ADVERSARIIS.



OBS. 580. Vir triginta annorum quotidie de *tussi*, cum *anhelatione* & *pectoris gravitate* circà hepatis regionem querebatur; ac motu celeri in *cordis palpitationem* incidebat. Aliquot tandem diebus ante obitum crebras *leipothymias* patiebatur.

Cavitas pectoris aquâ repleta erat. Occurrebat cor duplo majus quàm solet. Arteria magna unà cum valvulis circà cor, osseam seu potius petrosam duritiem acquisiverat; & tam arctè occlusa ut vix crassiusculæ aciculæ glandem admitteret. Hepar insuper planè scirrhum fuit. MANGETUS.




OBS. 380. (a) Quidam hypochondriacus *cordis palpitatione*; pulsu inæquali & intermittente, nec-non *asthmate* & *vertigine* vexabatur; præsertim è vehementi corporis motu & gravioribus animi pathematibus. Sub quâ rerum conditione, vel deteriori, migravit ad superos.

Cadaver exenterationi traditum ostendit valvulas aortæ offeas;

F ij

COR.

vel cartilagineas; hinc angustior aortæ aditus. Vena cava & ventriculus dexter, minimè verò sinister, miram dilatationem exhibebant. VIEUSSENS.




OBS 581. Quinquagenarius, aliàs sanus & robustus, *cordis palpitatione* per triennium laborabat, quoties motu quodam violento se exercebat; quam sequebatur lypothymia cum sudore frigido; cujus reditu graviori subito è medio tollitur.

Referato pectore, cor occurrit maximum. Valvulæ verò aortæ, variis tuberculis exasperatæ, crassissimæ & semi-osseæ viam quâ sanguis à corde ad arteriam appellit fermè præcludebant. E DIARIO ERUDITORUM.




OBS. 582. Vir quinquagesimum quintum ætatis annum agens, atris curis sollicitus, jamdudum ad *cordis palpitationes* pronus; tandem morte inexpectatâ rapitur.

Lustrato cadavere cor ingens deprehenditur, & sanguine quasi obrutum; ultrà modum etiam turgentibus auriculis. Valvulæ arteriales crassiores & cartilagineæ, transversim sitæ, tuberculis lapideis exasperatæ deprehenduntur. E NOSTRIS ADVERSARIIS.




OBS. 583. Muliercula quinquagenaria, quæ per sex menses pro *asthmaticâ* habebatur; difficili admodum decubitu tandem suffocata interiit.

Reperiebantur auriculæ cordis à cruore mirum in modum distentæ. Valvula auricularis sinistra, crassissima; & cartilagineo-ossea, angustiozem aditum sanguini è pulmonibus reduci præbebat. E NOSTRIS ADVERSARIIS.



OBS. 584. Quidam ætatis consistentis, jampridem *summâ spirandi difficultate* præmebatur, cum crebrioribus animi deliquiis. Pulsus erat debilis & nonnunquam quasi oblitteratus. Tandem moritur.


Valvulæ semi-lunares cordis sinistræ, crassissimæ & tuberculosæ, osseam vel lapideam duritiem contraxerant; relicto parvo foramine, quo cruor ad aortam ægrè appellebat. E NOSTRIS ADVERSARIIS.




OBS. 585. Vir quinquaginta annorum, à tribus annis *cordis palpitatione* conflictabatur, quæ à nimiâ corporis exercitatione exacerbabatur.

COR.

Post obitum inveniebantur in aortâ suprâ valvulas semi-lunares, tria corpùscula, membranis tecta, invicem unita, quibus præcludebatur sanguinis exitus. Quid osseum etiam occurrit in principio aortæ. MANGET.



OBS. 586. In cadavere septuagenarii, *cordis palpitationi* obnoxii, & *hydropè* extincti; conspiciuntur pancreas & mesenterium scirrhusa. Vesicula fellis summè distenta calculum fovebat. Occurrit in latere dextro pectoris latex fordidus ad libras sex. Stupenda erat cordis moles; valvulæ verò aortæ summè duræ & cartilagineæ deprehendebantur. EX ACT. PHYS. MED. GERMANIÆ




OBS. 587. In cadavere cujusdam *anasarcâ* extincti, & cujus cervicis venæ, dum viveret, pulsationem quamdam mentiebantur; valvulæ auriculares cordis sinistri durissimæ & quasi osseæ videbantur; adeò ut ostium proximioris thalami ità erat angustatum, ut vix minimum digitum admitteret. Cor insuper erat mole maximam. MONRO.




OBS. 588. Virgo quindecim annorum, jam pridem *chlorosè* affecta, crebras, *cordis palpitationes* patiebatur. Tandem inter graviolem paroxysmum syncope extinguitur.

Cor ingens occurrit. Thalami & auriculæ majorem sanguinis grumosi copiam continebant. Valvulæ aortæ crassissimæ, lapidescentes, & à nativâ formâ degeneres annotantur. E NOSTRIS ADVERSARIIS.




OBS. 589. In cadavere cujusdam *cordis palpitationibus* obnoxii, & *morte subitanè* rapti, præter concretiones polyposas amplissimas; animadvertitur in sinistro cordis ventriculo, altera valvula auricularis in saccum pollicis capacem dilatata, & passim ossea. Valvulæ arteriales ejusdem lateris ossium. Etiam soliditatem & duritiem mentiebantur. EX ACTIS PARIENSIBUS.



COR.


OBS. 590. Vir quinquagenario major, obesus & sanguineus; post jentaculum *de repente concidit* & expiravit.

Sectioni tradito cadavere, reperiabantur valvulæ femi-lunares aortæ, merè ossæ; adeò ut vix cultro aliquid abscindi poterit. E MISCELLANEIS CURIOSIS.



OBS. 591. Fœmina quadragenaria de *cordis palpitatione*, angustia & *anxietate*, cum maximâ *spirandi difficultate* querebatur; quibus tandem ingravescentibus mortua est.


Non multa aqua stagnabat in pectore, & abdomine. Valvulæ verò aortæ ad duritiem ossæam accedebant. CLAR. MORGAGNUS.




OBS. 592. In cadavere pauperculæ *lypothermiæ* obnoxia, & inter graviorem paroxysmum extinctæ, inveniebantur valvulæ cordis arteriosæ & auriculares, duriores, crassiores & tuberculis asperæ. Majores arteriæ æquo ampliores videbantur. CLAR. MORGAGNUS.




OBS. 593. Lustrato cadavere cujusdam *hydrope pectoris* extincti, præter aquæ stagnantis copiam in propatulum veniebat ventriculus cordis sinister, mirum in modum dilatatus, cum valvulis auricularibus depressis, crassioribus, densissimis & quasi ossæis. CLAR. SENACUS.




OBS. 594. Inter sectionem viri quinquaginta annorum post *crapulam inopinatâ morte* rapti deprehendebantur valvulæ aortæ durissimæ, & quasi ossææ. E MISCELLANEIS CURIOSIS.



OBS. 594. In cadavere cujusdam viri sexaginta annorum, *febre continuâ* sublati, in apricum veniebant valvulæ cordis duriores & cartilagineæ. HARTMANNUS.



In hoc censu collocari debent observationes Libr. II. 107, 155, 603. Libr. III. 249, 548.




Valvulæ invicem annexæ.

OBS. 596. Quidam jamdiu *cordis palpitationi* obnoxius;

Spirandi difficultate sæpius premebatur. Tandem accedente quâdam febre putridâ è medio tollitur.


COR.

Exenterationi traditum corpus exhibebat ventriculum sinistrum, cum appensâ auriculâ, stupendâ sanguinis copiâ distentum. Valvulæ aortæ invicem annexæ animadvertiebantur, crassiores & variis tuberculis lapideis exasperatæ. Rima tandem exigua, glottidis instar, ad egressum sanguinis conspiciebatur. E NOSTRIS ADVERSARIIS.




OBS. 596. (a) Vir sexagenario major *hydrope pectoris* cum tumore suprâ claviculam sinistram laborans è vivis discessit.

Sero rubente turgebat thorax; cor stupendâ erat magnitudine, deforme, & pericardio adnatum; valvulæ quibus cor auriculis prospicitur ossæam naturam, cordis septum cartilagineam redolebant; aorta maximè distenta ex arcûs summitate pendulum sanguine concreto turgentem gerebat, & arteria pulmonaris angustissima explorabatur. PORTAL.




OBS. 597. Virgo quindecim annorum *chlorosi* laborans, jam pridem *cordis palpitationibus* vehementioribus, & crebrò recurrentibus vexabatur. Tandem insultus ferocior syncopem lethalem accersit.

Ingens erat cordis moles; ventriculis & auriculis copioso; atro & grumoso sanguine turgentibus. Valvulæ aortæ crassissimæ & arenulis refertæ, invicem coalescebant; relictâ exiguâ rimulâ, quâ sanguis ad aortam ægrè appellebat, haud sine maximo cordis nisu. E NOSTRIS ADVERSARIIS.



OBS. 598. In cadavere virginis sexdecim annorum, quæ semper ferè à nativitate ægrotans, *difficili respiratione* laborabat, reperitur auricula cordis dextra duplo grandior, quam sinistra. Patebat foramen ovale inter auriculas situm; ita ut minimum digitum admitteret. Valvulæ arteriæ pulmonaris cartilagineæ & non-nihil ossææ, sic interse erant colligatæ, ut vix exiguum foramen, lentâ non majus, relinquerent. CLAR. MORGAGNUS.



OBS. 599. In cadavere cujusdam *hydropicæ subitaneâ* & inexpectatâ morte extinctæ, reperiebatur in principio aortæ ulcusculum, cum agglutinatâ valvulâ semi-lunari proximiorè; quæ

hinc suis muniis obeundis impar planè fuerat. EX ACT. PARISIENS.

COR.


Valvulæ absumptæ.

OBS. 600. Institutâ cadaveris sectione cujusdam juvenis *phthi-*
fici, qui per aliquot annos continuam ferè *cordis palpitationem*
passus fuerat, in conspectum veniunt pulmones ulceribus passim
exesi & purulentiâ defœdati; plevræ, mediastino & diaphragmati
arctè adhærescentes. Cor verò stupendæ magnitudinis annotabatur,
atque atro sanguine ultrà modum turgens. Media valvula semi-
lunaris ventriculi sinistri, vel aortæ planè consumpta, & deper-
dita animadvertēbatur. GREISELIUS.

Auricularum insolita dilatatio.

OBS. 601. Quidam à novem mensibus de quâdam *pulsatione*
in parte dextrâ, & *anticâ pectoris* querulus, incidit in *peripneu-*
moniam, febre acutissimâ, dolore pectoris, spirandi difficultate,
tussi & sputo cruento stipatam; è quâ evasit; remanente veteri
pulsatione; sed vehementiori; quæ scilicet visu & auditu per-
cipiebatur cum *spirandi difficultate* & *raucedine*. Tum costæ mediæ
propè sternum prominent; dein franguntur prorumpente *tumore*
ad pugni magnitudinem. Circa sextum à peripneumoniâ mensem
acedit *sputum cruentum* copiosissimum, quod hæmorrhagiæ instar,
brevis misellum ægrum ad libitinæ rationem ducit.

Reperiuntur nonnullæ costæ lateris dextri, quarta nempe;
quinta & sexta, variis in locis fractæ, & carie læsæ. Occurrit tumor
ingens qui præcipuam pectoris dextri partem replebat; qui nil
aliud erat quàm enormis auriculæ cordis dextræ dilatatio. (Similem
fermè casum narrat *Dionis*.) E DIARIO ERUDITORUM.




OBS. 602. Juvenis melancholicus terribili *hæmophloe*, quâ
scilicet libras sanguinis aliquot sæpiùs rejiciebat, corripiebatur.
Tandem macilentus, accedente *tussi* violentâ, cum *febre*, ulti-
mum diem clausit.


Referato pectore, conspicitur dextra cordis auricula ingentis
molis, & insolitæ figuræ. Arteria pulmonaris copioso sanguine
turgebat; quasi anevrysmate affecta, sacculos cruore repletos,
appensos

appensos habebat. Uterque cordis ventriculus sanguine retorrido ultrà modum distendebatur. Pulmones materiâ quâdam argilaceâ & copiosissima obfiti erant; ac dorso costis & sterno firmiter annectebantur. E MISCELLANEIS CURIOSIS.

COR.




OBS. 603. In cadavere aniculæ, quæ jam pridem *orthopnæâ* laborabat, in conspectum venit stupenda auricularum dilatatio; adeò ut sanguinis libram unam, & amplius continerent. Valvula auricularis sinistra à consuetâ formâ degener, transversim sita, crassissima, & durissima deprehenditur; relicto angustissimo ostio, sanguinem è pulmonibus reducem ægrè admittente. Auricula dextra, etsi in immensum dilatata, nil vitii præ se ferebat. E NOSTRIS A DVERSARIIS.




OBS. 604. Quidam *palpitationi cordis* obnoxius; tandem eâ diu noctuque cum gravi *dyspnæâ*, continuò affligitur. Intrà paucos menses, viribus attritis, obiit.


Lustrato cadavere, sinus cordis dexter sanguine concreto tumidus apparuit. Ejus auricula in immensum aucta & extensa, cruoris grumosi ingentem copiam continebat. Pulmones erant summè obstructi, cruore atro, extravasato, & ubique stagnante, infarcti. WILLIS.



OBS. 605. In cadavere virginis *cachectica*, quæ diu *febre lentâ* detinebatur, reperitur hepar albicans & notabilis magnitudinis. Cætera viscera sero immersa, flaccida, & ad corruptelam disposita annotantur. In thorace maxima etiam reperta est colluviei serosa copia, cum pulmonibus lividis. Dextra verò cordis auricula mirum in modum dilatata, & varicosa deprehendebatur. FANTONUS.




OBS. 605. (a) Strumosa puella quindecim annorum circiter nata, macie & tandem febre lentâ consumpta obiit. Cultro anatomico subjectum cadaver, exhibet glandulas mesenterii induratas; pancreas scirrhosum; pulmones erant præduri & præsertim glandulæ bronchiales, cor portentosum sanguine concreto infarctum annotabatur. PORTAL.



COR.

OBS. 606. In cadavere cujusdam foeminae, triginta annos nuperantis, & *phthisi* denatae, reperiuntur valvulae auriculares sinistri cordis invicem agglutinatae & quasi ferruminatae; hinc aditus sanguinis ad cor erat difficillimus; & ideo auricula sinistra ultra modum dilatata maximam sanguinis copiam continebat. EXACTIS PARISIENSIBUS.




Pro affinibus haberi debent observationes Libr. II. 56, 348, 618, 635.

Cor saucium.


OBS. 607. Captivus quidam se ipsum vulnerat cultro proprio sub maxilla sinistra, ultra manubrium usque adacto. Per octiduum vixit, absque gravioribus symptomatibus.

Secundo cadavere, in conspectum veniebat vulnus, per lobum pulmonum, in capsulam cordis, ipsiusque cordis substantiam penetrans. HORSTIUS.



OBS. 608. Juvenis quatuor & viginti annorum gladio percussus duobus transversis digitis infra mammam dextram; sub finem quinti diei interiit.

Cultro anatomico subjectum cadaver, exhibebat pericardium laesum. Gladii mucro dextri cordis ventriculi fundum attigerat. BONETUS.




OBS. 609. In cadavere militis qui in corde saucius vitam ultra quindecim dies sustentavit; praeter colluviem purulentam in dextra pectoris cavitate; deprehenditur vulnus penetrans usque in sinum dextrum cordis; tota ferè hac parte contabescens. E MISCELANEIS CURIOSIS.

Cor extra situm.

OBS. 610. Quidam puer gravissimam pectoris inflammationem laborabat; inter remissionem quae faustum exitum pollicebatur, per sentitur pulsatio in latere pectoris dextro, quam pro arteriae cujusdam intercostalis dilatatione habebant medici, haud inferioris subfelli; hancque, omni sane quidam metu deposito, periculo vacare declararunt; cum subitaneam & inexpectatam morte rapitur aeger.


Corpore dissectioni tradito; in conspectum veniebat in latere pectoris sinistro ingens & stupendus abcessus; quo repulsum cor micabat in latere dextro. CLAR. SENACUS.



Prostant affines casus in observationibus Libr. I. 112, 208, 216.

Cor falsò incusatum.

OBS. 611. Lustrato cadavere cujusdam foeminae juvenulae, quae multis abhinc annis, *vehementi cordis palpitatione, anhelitu, anxietate* praecordiorum, tussique frequenti, frustra variis adhibitis praesidiis, conflictabatur; vitalia viscera sanitatem illibatam adeo referebant, ut nihil illibatius, si excipias genuinam, sed laevissimam, pulmonis adhaesionem ad plevram. Deprehendebantur insuper tres lumbrici in intestino illo. CLAR. HAEN.



De Corde flaccido. *Vide* observationem Lib. I. 1394.

De Cordis scabritie. *Vide* observ. Libr. II. 130,

De Cordis exfoliatione. *Vide* observ. Libr. II. 256.

S E C T I O T E R T I A.


DE PERICARDIO.

Hydrops pericardii.

OBSERVATIO 612. Adolescens octodecim annorum *febre maligna* corripitur, è qua post quinque hebdomadas evadit. Postea quindecim elapsis diebus, secundâ uti videbatur valtetudine, iterum ingruit febris alterius indolis, ephemeræ plurium dierum typum referens; quam excipit insolita & stupenda *virium exolutio*, cujus causa omnium adstantium indagini subtrahebatur. Pulsus mirum in modum tardus vix vigesies intrâ minutum explorantis digitos feriebat. Post tres circiter septimanas, morbo in eodem statu persistente, si excipias nonnullas pulsûs intermissiones, & levem *spirandi difficultatem*; planè doloris expers decumbens subito, & placidè obiit.


PERICARDIUM.

Pericardium ultrà modum distentum libram circiter unam feri limpidi continebat. Hinc minimè inferendum pulsum tardissimum esse signum hydropis pericardii, uti patet ex sequenti observatione. In juvene viginti circiter annorum post febrem catarrhalem, crebrâ tussi & sputo copioso stipatam, cor & arteriæ haud ultrà vigesies intrà minutum micabant: sed post triduum ope alimenterum, & cujusdam exercitationis duas & quadraginta pulsationes numerantur; quæ tamen in optimâ sanitate intrà quinquaginta continebantur. E NOSTRIS ADVERSARIIS.




OBS. 612. (a) Quidam dysenteria chronicâ & spirandi difficultate; à quinquennio laborabat; de sensu ponderis molestissimo circa scrobiculum cordis querebatur; cum hypochondrio sinistro sub-tumido. Tandem post secessum copiosissimum sanguinis grumosi interiit.

Abdomen recondebat aquæ subflavæ libras sex. Pancreas subdorum deprehendebatur. Planè durus erat appendix vermicularis cæci. Pars sinistra còli dura & scirrhusa conspiciebatur. Hepar granis scirrhusis scatebat. Lustrato pectore, portentosum occurrit pericardium continens libras sex laticis subruenti. Cordis superficies passim erosa & purulenta cernebatur. Pericardium crassissimum ad pollicem in nonnullis locis aecedebat, facie internâ variis ulcusculis defœdata. Pulmo dexter gangrænosus: sinister verò purulentus annotabatur, cum forti adhæsione cum plevrâ pericardio & mediastino. EX ACTIS PARISIENSIBUS.



OBS. 613. Juvenis sex & viginti annorum, inter helluones celebris, de tussi sicca & pectoris angustia querebatur. Accedunt vigilæ cum peculiari palpitatione arteriæ carotidis sinistrae. Pulsus erat durus & inæqualis cum appetitu languido. Urget spirandi difficultas. Abdomen tumet, cum duritie hypochondrii dextri. Tandem macie sensim confectus placidè migravit ad superos.


Nulla aqua reperitur in cavitate pectoris; si excipias feri limpidi libras duas, quas pericardium summè dilatatum colligebat. Cor erat ingens, cum valvulis crassioribus & semi-offeis. Lustrato abdomine, deprehendebantur omentum putridum, & major hepatis lobus scirrhusus, cum stagnante colluvie fordida & foetidâ. EX ACT. PHYS. MED. GERMAN.



OBS. 614. In cadavere foeminae quadraginta annorum asciticæ

ac *dyspnæâ* laboriosissimâ ad mortem usque divexatæ; præter aquæ triginta mensuras collectas, tum in pectus, tum in abdomen; in conspectum venit hepar duplo majus, cum duabus fissuris ad parenchyma usque, altè penetrantibus. Vesicula fellea calculis ex semi-fusco nigris semi-plena erat. Omentum putrilagine infectum conspicitur. Pericardium adeò aquâ fuit distentum, ut cor quasi suffocatum videretur. Aorta demùm propè suum exortum tantoperè fuit ampliata, ut quatuor digitos conjunctos facillè admitteret. PLATERUS:

PERICARDIUM.



OBS. 615. Vir consistentis ætatis, cannabis carminator; de dolore & tumore in hypochondrio dextro querebatur. Pulsus erat minimus, infirmissimus, & frequens. Dein dolore circa stomachum corripitur tam acerbo, ut pulsu & respiratione quasi abolitis, moriturus videretur. Sæpiùs recurrebant similes paroxysmi, tumore hypochondrii paulatim evanescente. Ecce dolor in ipsâ cordis regione ægrum corripit, cum spirandi difficultate. Paulò post repentè mortuus est.

Secundo cadavere in apricum venit pericardium plurimâ aquâ subflavâ distentum. Cor maximum deprehendebatur, & concreciones polyposas recondebat. CLAR. MORGAGNUS.



OBS. 616. Virgo defluxionibus capitis, obnoxia cordis oppressione, succedente animi deliquio, corripitur, quâ loquelâ, aliove corporis motu exacerbatur. Medici in contrarias abeunt partes; alii enim cogitant de anevrysmate; alii de polypo; alii de tuberculo pulmonum, &c. Rectè erat menstruata, respiratio erat difficilis: nullus dolor in thorace; nec tussis. Intereà cor sibi gravari, tanquam saxo imposito sentiebat. Silens & quiescens bene se habebat. Post annum integrum inter hæc angustias, tandem obiit.


Institutâ cadaveris sectione, deprehendebatur pericardium aquæ uncias novem continens; cum cordis superficie nonnihil erosa. CLAR. MORGAGNUS.



OBS. 617. Gravida quinque & viginti annorum tussiculâ siccâ laborabat à multo jam tempore, Si oblata fumeret, cum adhuc caierent, difficili respiratione corripiebatur, sed fugaci. Aliàs de ullo thoracis incommodo unquam fuit conquesta. Ante obitum dolorem lumborum patiebatur.


Invenitur foetus vivens in utero, qui sacrà aquâ abluitur. In cavo thoracis dextro erat plurima aqua subflava, cum ramentis

PERICARDIUM. quasi membranaceis : finistrum parciorem similis humoris copiam continebat. Pericardium aquâ turgebat ; erantque concreciones polyposæ in utroque ventriculo. CLAR. MORGAGNUS.




OBS. 618. Puella tredecim annorum semper valetudinaria, de *laboriosâ respiratione* queritur, cum *tussi*, *sputo crasso* & ventris intumescentiâ. Pulsus erat celer, durus & parvus. Sæpius urgebat *pectoris angustia*. Tandem famelica & siticulosa inter insultum graviolem repentè obiit.

Præter feri flavi in abdomine stagnantis copiam ; conspicitur lien nigricans & prædurus. In thorace, majori aquæ copiâ scattente, observatur thymus mole major. Pericardium feri flavi uncias quinque continebat. Dextra cordis auricula ita erat distenta, ut magnitudinem cordis fermè æquaret. Uterque ventriculus polyposâ concrecione replebatur. CLAR. MORGAGNUS.




OBS. 619. Quidam viginti annorum *febre catarrhali*, cum *tussi* molestâ, laborabat ; quam excipit *febris lenta*, cum inappetentiâ, & oris amarore. Ingruit melancholia, quam presso pede sequitur nostalgia. Interea pulsus exilis frequens, & tremulus brevi post se trahit soporem lethalem.

Vasa cerebri sanguine atro turgebant. Præter hydropem lateris dextri, aquæ copiam continebat pericardium. Ventriculi cordis & sinus cerebri concreciones polyposas recondebant. Vesicula fellis inanis erat & corrugata, BARRERUS.



OBS. 620. Juvenis viginti quinque annorum à biennio *cordis palpitationi*, & *lypothermiis* erat obnoxius ; atque anxietatibus quibus decumbere cogebatur. Tempestivâ curâ mitescunt symptomata, septem mensium spatio. Dein omnia quasi subitò in deteriora ruunt. Pulsus obliteratur, & accedit frigus lethale.

Lustrato cadavere invenitur pericardium multo sero repletum, Cor erat difforme ; sinister enim ventriculus duos pugnos viriles æquabat, & sanguine concreto scatebat. CLAR. STORCK.




OBS. 621. Virgo triginta annos nata vitreæ valetudinis, numerosissimis venæ sectionibus indulgens, in *febrem intermittenti* incidit, quæ opportunis præsiidiis intrâ quindecim dies fugatur.

Dum benè se habere videbatur, & maxima affulgebat sanitatis spes, *syncope* lethali percussus.


PERICARDIUM.

Exenterato cadavere, reperiebantur venæ cerebri mero flatu turgidæ. Pericardium aquæ copiâ distentum observabatur. Ne minimam sanguinis copiam recondebant cordis ventriculi & auriculæ. Lien ingens & sanus occurrit; ventriculo ultrâ modum contracto. E NOSTRIS ADVERSARIIS.



OBS. 622. Vir quinquaginta annorum, hypochondriacus, & hæmorrhoidibus obnoxius, tussi catarrhaliprehenditur, quam sequitur *asthma convulsivum*. Dein tumentibus artubus inferioribus urget spirandi difficultas cum anxietatibus & vigiliis. Tandem vires deficient; mens ægrotat, & accedit mors.

Epiploon occurrit putridum. Intestina passim ecchymosibus gangrenosis erant signata. Pancreas & mesenterium scirrhusa se præbebant, nullo tamen latice in abdomine stagnante. Lustrato pectore invenitur pericardium multo latice seroso distentum: cor erat mole maximum, cum aquâ in cavo pectoris. EX ACT. PHYS. MED. GERMAN.




OBS. 622. (a) Miles sexagenarius spirante Boreâ, excubias agens *spirandi difficultate*,prehenditur; quæ per mensem sensim gravior evadit. Dein ingruente alvi profluvio, subito è vivis rapitur æger.

Stagnabat serum in abdomine; sed utrumque pectoris cavum hunc laticem majori copiâ colligebat. Pericardium præsertim summè distentum ultrâ libram feri flavi continebat. Cor verò multam etiam pinguedinem circa basim exhibet. CLAR. BAADERUS,



OBS. 623. Puer quindecim annorum *difficillimâ respiratione* conflictabatur; ac si pulmones propter infarctum cujuscumque materiæ non possent distendi: quâ tandem ingravescente, ad plures emaciatus æger mittitur.

Aperto cadavere, pulmones passim videbantur scirrhusi. Pericardium sex-circiter aquæ cochlearia, limpidæ & subsalsæ continebat. Uterque cordis ventriculus polypum recondebat, specie pinguedinis, qui brachia ad vasa extendebat. E MISCELL. CURIOSIS,




OBS. 624. Juvenis duorum & viginti annorum, melancholicus

PERICARDIUM.


pleuritidem contrahit, quam excipit *asthma grave*, cum purulentâ; & sæpius cruentâ, expectoratione; atque *dolore circa lumbos acerbissimo*, nephritidem semper mentiente. Inter ferociorem paroxysmum obiit.

Pulmones utrimque costis cohærebant; maximè circa vertebrarum corpora, & ferè consumpti annotabantur. Pericardium ultrà uncias triginta aquæ limpidissimæ continebat. Cor dextrum cum suâ auriculâ dextrâ insignis magnitudinis se offerebat. BLASIUS.




OBS. 625. Quidam juvenis post *lapsum ab equo* de quâdam constrictione in cordis regione conqueritur, cum *tussi siccâ & spirandi difficultate*. Inter violentum corporis conatum morbus exacerbatur: tussis scilicet fit molestior: vigiliis perinacissimis vexatur: sæviunt *cordis palpitationes* ferociores, cum vehementi carotidum pulsatione. Ingravescit spirandi difficultas, cum suffocationis motu. Accedunt tandem *animi deliquia* & mors.

Referato pectore, pericardium occurrit mirè dilatatum, & aquæ libras duas continens. REIMANNUS.




OBS. 626. Vir quinquagenarius obesus, post exercitium immodicum, in summam *spirandi difficultatem* incidit; quâ fugatâ, per quindecim annos benè se habuit, si excipias spiritum difficilem corpulentis familiarem. Dein accedit *tussis, cum sputo cruento*. Anno elapso, motui insolito indulgens, insultu asthmatico vehementissimoprehenditur; qui dein pluries recurrit, persistente sputo cruento. Crebriores sensim fiunt paroxysmi, donec suffocatus interiit.

Referato pectore. Reperiebantur pericardium, & mediastinum adipis copiâ referta. Pericardium verò aquæ libram unam continebat. E DIARIO MEDICO.



OBS. 627. Virgo quindecim annos nata, acutâ febre, cum diro capitis dolore corripitur. Post nonnullam remissionem, accedunt circâ decimum diem sitis intensa, *laboriosa respiratio*, & *dolor in sinistrâ pectoris parte*: quibus ingravescens, mente liberâ, decessit.

Sinistrum pectoris cavum sero plenum invenitur, subflavo & turbido. Pericardium aquam crassiorem & copiosam continebat, cum cordis superficie nonnihilerosâ. Polyposæ erant concreciones in corde. CLAR, MORGAGNUS.



OBS. 628.

OBS. 628. Paupercula octo & quadraginta annorum, *summâ spirandi difficultate* premebatur; quæ post nonnullas remissiones, tandem molestior recurrit, cum febre & nausæâ. Post biduum noctu incidit in paralyfim lateris dextri, prævio insultu apoplectico. Dein ingruit stertor, cum sanguinis sputo, & accedit lethum.

PERICARDIUM.

Pulmones aridi videbantur: dexter tubercula dura extis exhibebat, quorum majus ad ovi magnitudinem accedebat cum stagnante sero ad libras duas. Pericardium aquæ copiâ distentum deprehendebatur. E DIARIO MEDICO.

OBS. 628. (a) Juvenis triginta circiter annos numerans, de pondere in latere sinistro, cum *summâ spirandi difficultate* querebatur absque ullo pedum œdemate, quibus persistentibus accedit macies lethalis.

Pulmones aridi videbantur; cor polyposis concretionibus obrutum triplo solito majus erat & inter lamina pericardii quantitas feri maxima scatebat; pericardii interior lamina mediastino pertinaciter adhærebat; interior adeò strictè cordi erat adnata, ut vix scalpello posset diduci. PORTAL.

OBS. 629. Quemdam juvenem invadit, quasi inopinato insultu, acutissimus lateris sinistri dolor, cum *spiritu difficili* ac *summâ cordis palpitatione*. Quibus persistentibus emergit febris hæctica; ac demùm hydrops lethalis.

Invenitur cor justo majus. Pericardium aquæ quindecim cochlearia continebat; & hinc mirè distendebatur. Totus pulmo vitiatus, & costis accretus observatur. Abdomen verò colluvie aqueæ & citrinâ replebatur. TULPIUS.

OBS. 630. Juvenis quinque & viginti annorum, post appetitum dejectum & fauces nonnihil tumentes, incidit in *convulsionem* brachii sinistri, quæ postea totum corpus invadit; adeò ut æger immobilis & rigidus perstaret. Aderat *febris cum sudore*. Die quinto fatis cessit.

Erat perpaucum serum in sinistro cerebri ventriculo. Seræ uncie aliquot repertæ sunt in sinistro pectoris cavo. Uterque pulmo multum rubebat; & pericardium erat sero omninò plenum. CLAR. MORGAGNUS.

OBS. 631. Quidam *asthmaticus* vigiliis contumacissimis conflictabatur. *Tussis*, erat sicca, & pulsus frequens. Tumbant hypochondria cum dolore; & omnis ipsi denegabatur decubitus ob *metum suffocationis*. Tandem ultimum diem clausit.

PERICARDIUM. Referato pectore; in conspectum veniebat pericardium multâ aquâ distentum. Cor insuper concreciones lymphatico-fanguineas recondebat. EX ACTIS BEROLINENSIBUS.

OBS. 632. Mulier quinquaginta annorum à multis jam diebus *difficulter*, nec sine sono, *spirabat*; libero tamen decubitu. Alterum brachium erat oedematofum cum dolore. Tument denique crura & paulò post interiit.

Thoracis cavitas utrimque aquæ virescentis copiam continebat. Pericardium quoque eâdem colluvie erat distentum; quæ scilicet ad duas libras, & ultrâ, accedebat. CLAR. MORGAGNUS.

OBS. 633. Virgo duorum & viginti annorum, nonnisi *erectâ* *cervice spirare* potest. Multùm *sitit* & *tussit*, cum *sputo* interdùm *purulento* & *cruento*. Adest *febris lenta*; facies intumescit; & morte moritur.

Stagnabant aliquot libræ aquæ in abdomine, visceribus illæsis. Thoracis cavum dextrum plenum erat sero: paucum erat in sinistro. Sed pericardium totum erat aquâ oppletum. CLAR. MORGAGNUS.

OBS. 634. Quidam jampridem querebatur de *dolore circa* *cordis regionem*. Quovis corporis motu, & præsertim inter ascensum, urgebat *spirandi difficultas*. *Palpitationibus cordis* interdùm *conflictabatur*. Facilis tamen erat decubitus in utrumque latus; & vigeat appetitus; cùm post pastum subitanâ & inexpectatâ rapitur.

Exenterato cadavere, in conspectum veniebat pericardium, summè distentum, & aquâ repletum. CLAR. SENACUS.


OBS. 635. In cadavere *hydropici* quinquagenarii, præter aquam in abdomine, reperiebatur hepar coloris atrii pulmones maculis nigris variegati humori aqueo etiam innatabant. Pericardium hydrope proprio adeò erat expansum, ut vesicam bovis urinariam, aère distentam, magnitudine æmularetur. Cor magnum æprehenditur. Auricula sinistra ità erat dilatata, ut dimidiatum cor quasi æquaret. VALSALVA.

OBS. 636. Adolescens decimum septimum ætatis annum agens, post gravissimam *pectoris inflammationem*, indefinentibus *cordis palpitationibus*, & summâ *spirandi difficultate*

conflictabatur. Sæviebat *dolor in regione stomachi*, cum pulsu duro. Procedente morbo, ingravescit spirandi difficultas; omni- que denegatur decubitus. Viribus demùm deficientibus fatis cessit.


Exenterato cadavere deprehendebatur inter alias læsiones pericardium aquæ copiâ repletum. CLAR. SENACUS.

PERICAR-
DIUM.




OBS. 637. Vir quadraginta annorum gravi *rheumate ad fauces* cum febre corripitur. Dein sævit acerbissimus *lumborum dolor*. Pulsus erat debilis; & post aliquot dies obiit.

In alterâ thoracis parte stagnabat humor turbidus. Pericardium aquæ maximâ copiâ erat distentum. Serum etiam stagnabat inter utramque meningem. CLAR. MORGAGNUS.




OBS. 638. Sexagenarius de *respirationis angustia* querebatur. Decimo ante obitum die pulsus quasi obliteratur. Tandem cruenta expectorat; & moritur.

Introspecto cadavere, occurrunt pulmones sani: sed pericardium aquam copiosam flavam continebat. Cor magnum deprehendebatur; cum auriculâ dextrâ crassiore, & ultrâ modum à sanguine dilatatâ. CLAR. MORGAGNUS.



OBS. 639. Quemdam è pedestri itinere defatigatum corripuit *dolor lateris acutissimus*, cum *spiritu difficili* & summâ *cordis palpitatione*. Sequuta est *febris hæctica*, cum ascite lethali.

Inventum est cor flaccidum, ac justo majus; cum aquâ exuberante in pericardio. Pulmo totus labefactatus deprehenditur, cordi- que accretus. Venter aquâ citrinâ replebatur. TULPIUS.



OBS. 640. Institutâ sectione cadaveris cujusdam pueri, *variolis* sublati, ileum intestinum inflammationis & gangrænæ notas exhibebat. Hepar & lien nonnihil etiam erant gangrænosa; non secus ac mesenterium. Lustrato pectore, reperitur pericardium ultrâ duas feri libras continens; cum pulmonibus variis maculis nigricantibus signatis. ZWINGERUS.



OBS. 641. Quidam *cordis palpitatione* laborans, referebat se sentire cor in aquâ natâre. Non sitiebat. Pulsus erat mollis: *respiratio frequens*, & oculi concavi; tandem moritur.

Institutâ cadaveris sectione, deprehendebatur magna aquæ

~~PERICARDIUM~~ copia in pericardio. Pulmones quoque utriusque lateris simili
 PERICAR- colluviei innatabant. SAXONIA.
 DIUM.

OBS. 642. Virgo octodecim annorum, cum scabiem sæpius repulisset; *gravissimâ orihopnæâ* correpta est: quâ dein ingravescente, interiit.

Jecur occurrit durius & lividius quàm solet. Pectoris cavitas aquâ subcæruleâ implebatur. Pulmo dexter plevræ arctè hærebat. Pericardium congestâ aquâ ultrâ modum distendebatur. CLAR. MORGAGNUS.

OBS. 643. Vir quidam cui ab aliquo tempore pedes œdemate tumbant, levi laborabat febriculâ *respirationis difficultas* in dies ingravescit: adeò ut erectâ cervicespirare cogatur. Sub quâ conditione *tussit*; catarrhalem exspuit materiam; plurimum fitit; & tandem obiit.

Cadavere examini anatomico subjecto, reperiēbatur pericardium uberrimâ aquâ distentum. VALSALVA.

OBS. 644. In cadavere pueri duodecim annorum *hydrope extincti*; invenitur hepar obstructum & hydatidibus refertum, cum aquæ copiâ in abdomine. Major erat feri proventus in pectore; cum pulmone semi-putrido. Capsula cordis majorem etiam aquæ copiam recondebat. Cor verò exhibebat in superficie varias, fungorum instar, prominentias MANGOLT.

OBS. 644. (a) Lustratis interaneis hominis *anasarcâ* demortui; præter summam viscerum indurationem, & ingentem aquæ effusæ in cavitatibus quantitatem, serum inter pleraque corporis tunicas, & præsertim plevræ & pericardii stagnans explorabatur, quod nos de fabricâ cellulosâ membranarum certiores facit. PORTAL.

OBS. 645. Quidam de quodam *pondere circâ regionem cordis* querebatur. *Respiratio erat difficilis*, cum pulsu parvo & languido. Accedentibus tandem crebris lypothymiis, extinguitur.

Inter sectionem cadaveris, occurrit pericardium crassissimum; & aquæ libram unam continens. Cor verò erat inane. HOFFMANNUS.

OBS. 646. Quidam chirurgus *spirandi difficultate*, jamdudum premebatur, quæ sensum ingravescens planè impedit decubitum.

Pulsus erat parvus & inæqualis; facies pallida; & extremitates frigidæ. Tandem visus obscurior ad ultimam rerum lineam ducit.

Mole portentosum observatur pericardium, libras quatuor aquæ subviridis, & viscidæ, colligens. VIEUSSENS.

PERICAR-
DIUM

OBS. 647. Quidam post pleuritidem incidit in *spirandi difficultatem*, cum difficili decubitu, pulsu parvo & debili. Quovis corporis motu *imminebat suffocatio*. Viribus tandem exhaustis, extinguitur.

Secundo cadavere reperitur pericardium ingens & crassissimum; aquâ subluteâ & turbidâ repletum. SERDEKIUS.

OBS. 648. Vir mediæ ætatis *spirandi difficultate* conflictabatur cum *anxietatibus*, & *tussi siccâ* molestissimâ. Accedunt identidem *lypotherymia* sine causâ manifestâ. Tandem macie confectus, obiit.

Præter hydropem pectoris, deprehendebatur pericardium majori aquæ copiâ distentum. E NOSTRIS ADVERSARIIS.

OBS. 649. Quidam vehementi *cordis palpitatione* afficiebatur; & *levi febre*; citrà tussim & dyspnæam. Per octiduum tantum decubuit, antè obitum.

Pulmones reperti sunt nigri, quasi gangrænosî, & pure scatentes; cum aquæ copiâ in pericardio. MANGETUS.


OBS. 650. Vir triginta annorum in *febrem catharrhalem* cum *spirandi difficultate* incidit. Post nonnullam remissionem, exacerbatur morbus, cum pulsu debili; & occubuit.

Pericardium aquæ copiâ turgebat; pulmo verò dexter plevræ & mediastino annectebatur. BARRERUS.


OBS. 651. In cadaveribus variorum, qui dum viverent, *cordis palpitationibus* planè immunes fuerant, maximam in pericardio feri copiam, nunc limpidi, nunc turbulenti, se vidisse narrat DIEMERBROEK.

OBS. 652. Anus septuagenaria *difficilè respirabat*, cum *tussi siccâ* & molestissimâ. Multum sitiebat, & non nisi in dorsum cubare poterat. Dein tumentibus pedibus moritur.


PERICARDIUM. Præter hydropem abdominis pericardium sero distentum deprehendebantur. VALSALVA.




OBS. 653. In cadavere cujusdam viri pravis alimentis diu nutriti, atque in *cachexiam* pituitosam delapsi, & sic tandem mortui; invenitur capsula cordis mirè distenta & continens ad minimum aquæ turbidæ libras duas. DIEMERBROEK.




OBS. 654. In corpore cujusdam jampridem *cordis palpitatione* laborantis, cum *spirandi difficultate* repertum fuit pericardium in immanem tumorem elatum, & pluribus aquæ libris distentum. CAR. PISO.




OBS. 655. Lustrato cadavere cujusdam *repentinâ morte* sublatis; haud sine suspitione veneficii; in conspectum veniebat pericardium ingenti aquei humoris mole tumens. JASOLINUS.



OBS. 656. In cadavere cujusdam *animi deliquiis* obnoxii; pericardium inventum est aquâ plenum, & cordi ex parte annexum, cum magnâ hydatide, à mucrone pendente. CLAR. MORGAGNUS.



OBS. 657. Cadaver viri sexaginta annos nati, cui *cor vehementer palpitabat*, capsulam cordis colluvie ferosâ plenam exhibuit. RIOLANUS.




His adde observationes Libr. I. 27, 75, 232, 252, 253, 258, 521, 697, 875, 1030, 1032, 1045, 1061, 1093, 1576, 1590, 1637, 1715, 1765. Libr. II. 35, 70, 72, 74, 75, 78, 84, 86, 89, 91, 92, 94, 100, 111, 124, 144, 155, 157, 158, 170, 184, 189, 201, 223, 242, 254, 279, 302, 309 (a), 330, 341, 342, 347, 348, 356, 362, 370, 409, 471, 760, 769, 777, 783, 800, 839. Libr. III. 55, 56, 67, 102 (a), 176, 353, 371, 405, 414, 424. Libr. IV. 96, 209. Vide insuper *Cordis læsiones. Hydrops pectoris.*



Pericardium sanguine turgens.


OBS 658. Quidam sexagenario major, *arthriticus*, antè biennium *tussi* & *spirandi difficultate* tenebatur. Deinde *cordis palpitationem* & sepultum quemdam *sub sterno dolorem*, usque ad humerum propagatum, pectoris angustiam, ac profundam *pulsationem* patiebatur. Postea vertigine corripiebatur, cum præcipiti virium lapsu. Post prandium, & largum meri potum, *aphoniâ* & angore tactus, repente cecidit exanimis.

Lustrato cadavere occurrit in thorace anevryisma aortæ, sub egressu è pericardio, cujus ambitus laminam osseam exhibebat. Pugni magnitudinem superabat hic tumor, qui præter grumofum sanguinem, multiplices laminas exsiccati sanguinis continebat. Pericardium verò summè distentum duas libras grumosi sanguinis recondebat, à disruptâ scilicet auriculâ dextrâ. LANCISIUS.



OBS. 659. Vir octo & triginta annorum ad sudorem proclivis; levi *spirandi difficultate* laborans aliàs sanus & robustus, *fluxu catarrhali* corripitur. Post quindecim dies de dolore in regione renum & stomachi, nauseis stipato, queritur; qui brevi opportunis remediis fugatur, persistente *tussi*. Post plures menses accedit inappetentia, cum vigiliis & sensatione cujusdam *ponderis in thorace*. Interea *sputum* hactenus viscidum & glutinosum, non nihil *eruentum* excernitur, cum pulsu frequentiori, & graviore *spirandi difficultate*. Tandem vires deficiunt; pulsus obliteratur; frigent extrema; & obiit.


Pulmones corrugati passim plevræ hærebant, & copioso sero utrimque innatabant. Pericardium ingens ab effusi sanguinis libris tribus summè distendebatur, nullo apparente vasis aperti vestigio. EX ACTIS EDIMBURGENSIBUS.



OBS. 660. Quidam triginta annorum *cordis palpitationi*, & *paroxysmis asthmaticis* diù obnoxius, de capitis dolore gravativo & summo virium languore querebatur. Inter paroxysmum graviozem, ad fenestras suffocationis metu properans, subitanè morte rapitur.


Eviscerato cadavere se obtulit pericardium sanguine concreto turgidum; & vena cava in ventriculi cordis dextri confinio manifestè disrupta apparuit. Corpus quoddam, partim membranaceum,

PERICARDIUM. partim carneum, auriculis cordis annexum, sanguinem adustum continens deprehensum est. Pulmones erant purulenti. Capite demùm aperto insignis patet feri congestio inter utramque meningem. BONETUS.




OBS. 660. (a) Paupercula quatuor & sexaginta annorum, atris curis sollicita, potuique aquæ vitæ plus æquo indulgens, de continuâ cordis palpitatione querebatur. Alvus erat adstricta, respiratio difficilis; pulsus intermittens & inæqualis. Tandem ingruit apoplexia, sub quâ venæ jugulares mirè pulsabant. Incastrum adhibitis variis remediis post biduum rapitur.

Pericardium sanguine scatebat, nulla patente rimâ, nec in auriculis nec in vasis. Ventriculi cordis, auriculæ & majora vasa concretionibus polyposis replebantur. CLAR. BAADERUS.




OBS. 661. Sexagenarius doloribus rheumaticis obnoxius, tussim per intervalla patiebatur siccam cum quâdam spirandi difficultate, capite interdum confuso. Egregiè tamen valere omnibus videbatur, cum tussi correptus, spumante ore, subito concidit.

Pulmones antè cum plevrâ annectebantur. Utrumque pectoris cavum, & præsertim pericardium serum cruentum continebant. Cor cum suis auriculis inane occurrit. Aorta à corde ad curvaturam usque latior visa est. CLAR. MORGAGNUS.



OBS. 662. Senex quidam hypochondriacus, dolore gravi correptus est qui è ventre ad thoracem ascendebat, cum anxîâ respiratione, & nonnullis motibus convulsivis; quibus post quamdam remissionem, tertio die recurrentibus, è medio tollitur.


Seçto cadavere, pericardium effusum hæbebat sanguinem; qui illuc per tria foramina è sinistro cordis ventriculo exierat. Is ventriculus adeò erat dilatatus ut cavum triplo majus, quàm secundum naturam, comprehenderet. CLAR. MORGAGNUS.



OBS. 663. Juvenis quintum lustrum attingens, anasarçâ, & spirandi difficultate laborabat. Brevi sequitur ascites cum dolore gravativo in sinistro pectoris latere, & difficili decubitu. Febris erat assidua: urgebat spirandi difficultas, quibus persistentibus & ingravescentibus tandem migravit ad superos,

Præter

Præter serum stagnans in abdomine reperitur major hepatis lobus scirrhusus. Pulmo sinister purulentiâ erat defœdatus; & pericardium sero cruento copiosissimo erat repletum. E NOSTR. ADVERSAR. PERICARDIUM.




OBS. 664. Vir quinque & sexaginta annorum, exsiccatis veteribus crurum ulceribus; novissimisque doloribus rheumaticis obnoxius, post prandium de *dolore pectoris* queritur, & *angustiâ*, cum fumis, ut ipsi videbatur, ad caput ascendentibus; quibus vigentibus derepentè moritur.

Pericardium deprehensum est nigro & concreto sanguine distentum. Is è sinistro cordis ventriculo exierat per scissuram oblongam, ubi fibræ non recenti corrosione exesæ conspiciebantur. CLAR. MORGAGNUS.




OBS. 664 (a). Vir quinquaginta annorum, *inter vehementem corporis nisum, exanimis concidit*, & illicò moritur.

Institutâ sectione cadaveris reperitur pancreas scirrhusus, cum vasis biliaribus plus æquo turgidis. Reserato pectore pericardium occurrit mirè tumens & libras duas sanguinis recondens. Annotatur aorta supra cor, minoris anevrysmatis instar, dilatata, & propè cor disrupta; exiguo scilicet foramine hians in pericardium. WALTHERUS.



OBS. 665. Sartor quidam, uti apparebat, sanissimus inclinando corpus, ut ferramentum capefferet, *subitò concidit exanimis*.

Cadavere sectioni tradito, invenitur pericardium summè distentum, continens sanguinis congrumati uncias octo. Aorta sub egressu è corde, supra scilicet valvulas semi-lunares ulcere exesa occurrit, & perforata. EX. ACTIS PETROPOLITANIS.



OBS. 666. Anus quinque & septuaginta annorum, obesa benè se habere videbatur, cum subitò *vertigine* corruit; & accedente *stertore*, ultimum diem clausit.

Pericardium majorem sanguinis grumosi copiam recondebat. Cor adipe obrutum, pertusum reperitur circà apicem, foramine, lentis magnitudine: per quod ostium exitum siti paraverat sanguis; sinistro ventriculo planè inani. CLAR. MORGAGNUS.




PERICARDIUM.

OBS. 667. Cuidam *inter ferociorem iræ impetum repente mortuus*, ostendit pericardium sanguine repletum. Cùm ejus causa ulterius perquireretur, inventi sunt duo abscessus in trunco arteriæ aortæ, propè cor, unde sanguis exierat. WELSCHIUS.



OBS. 668. In exenterato cadavere cujusdam militis qui post longum mœrorem; *subito extinctus* fuit, deprehendebatur in pericardio aqua, cum copioso sanguine concreto. FRAMBESARIUS.




Inter affines numerari debent observationes Libr. I. 613. Libr. II. 552. Libr. III. 249. Libr. IV. 72. Insuper. Vide *Aneurisma pectoris internum*.

Pericardii inflammatio.


OBS. 669. Quidam juvenis *febre acutâ* prenditur, cum siti immani, *anxietate respiratione celerrimâ*, & frequenti. *Æstuabat thorax* cum tussi siccâ. Accedit *cordis tremor*, cum dolore in thorace, versùs sternum. Ingruunt animi deliquia. Pulsus interea durus & inæqualis exploratur. Triduo è vitâ sublatus est.

Sectio cadaveris exhibet pericardii inflammationem; nam tota capsula livida & rugosa visa est; & in multis partibus asperitates apparuere miliaceæ, nigrore infectæ. ZACUTUS.




OBS. 670. Quidam *febre* corripitur, *siti* immani & *tussi siccâ*, stipatâ, cum *dolore acutissimo* & *æstu* intensiori in parte anticâ pectoris. Pulsus durus erat & frquens, & *difficilis respiratio*. Post triduum pulsu prius oblitterato extinguitur.

Corpus sectioni traditum exhibet pericardium inflammatum, & intus obductum crustâ quâdam gelatinosâ. CLAR. SENACUS.




In hanc classem revocanda est observatio Libr. II. 755. Vide prætereà *Pericardium purulentum*.



Pericardium purulentum.


OBS. 671. Vir quinque & quadraginta annorum, temperamento sanguineo, febre corripitur, dolore dēctoris & spirandi difficultate, stipatā. Pulsus erat celer; tussis crebra, cum sputo cruento & copioso. Circā quintum diem exacerbatur febris: urget dolor in latere sinistro, propè sternum & diaphragma. Respiratio difficilius exercetur & sufflaminantur sputa. Post sex horas omnia remittunt symptomata; & benè se habere videbatur æger: sed denuò accedente paroxysmo procellosiori, postero die, vel sexto morbi, exuvias victori dat.

Referato pectore in propatulum venit lobus sinister pulmonum inflammatus, ac crustā viscidā & purulentā obductus. Pericardium ultrā modum distentum pus sincerum & lacteum ad libram circiter unam continebat. Cordis superficies ulcerosa, inæqualis & callosa observatur. Similem fermè læsionem præ se ferebat facies interior pericardii, solito crassioris. Cordis ventriculi sanguine concreto turgebant. E NOSTRIS ADVERSARIIS.



OBS. 672. Quidam juvenis novemdecim annorum, post quoddam infortunium, mœrore confectus, de cordis dolore, & thoracis angustia, querebatur; cum prævio horrore in febrem acutam incidit. Pulsus explorabatur durus & celer: urgebat spirandi difficultas: fitis erat intensa cum anxietatibus, inquietudine & dolore cordis perpetuo. Semper cogitabundus noctes ducebat infomnes. Sexto morbi die lypothymia præhendebatur; & septimo interiit.

Viscera abdominalia, non secus ac pulmones, sana & planè inculpata reperiebantur; sed pericardium puris libram semis continebat. Ejus facies interior crustā quādam subpurulentā obducta cernebatur. Cor parvum & compressum, quasi pilosum, simili pseudo-membranā vestitum comperiebatur. HASENOHRL.




OBS. 673. Vir sex & quadraginta annorum syncope corripitur; quam excipit dolor acutissimus & ardens in medio thoracis sinistri, cum cordis palpitatione, fiti immani, & faciei livore. Dein ingruunt anxietates, crebræ lypothymie, cum respiratione densā & sublimi, quā omnis denegatur decubitus. Dein vires labuntur, & carnes evanescunt. Pulsus innumeras subit formas. Post varias remissiones, & exacerbationes, sputa fiunt purulenta, & urinæ

PERICARDIUM.


sordida. Tandem debilior fit pulsus; urget spirandi difficultas; sufflamminantur sputa; urina prodit limpida; tument artus; & suffocatione interemitur.

Occurrunt pulmones nigri & compressi. Pericardium verò caput humanum magnitudine ferè æquans meri puris libras sex continebat. CLAR. STORCK.



OBS. 674. Quidam quadragesimum quintum ætatis annum agens, plaustrum onusti aversionem, ruinamque in se passus, de punctorio & *gravativo doloris sensu in pectore*; nec-non de quâdam *cordis compressione & spirandi difficultate* conquestus est. Aliquot elapsis diebus, dum benè se habere videbatur, *febre ardente* conflictari cœpit, cum dyspnœâ, delirio, vigiliis perennibus, sibi maximâ genarum rubore & *leipothymiâ* sibi mutuò succedentibus. Sub quâ rerum conditione, undecimo morbi die vitam finivit.

Seçto cadavere invenitur pericardium pure copioso repletum, cui velut immersum cor magnâ sui parte, ad utramque potissimum auriculam, partim exesum, partim etiam marcidum videbatur. Pulmo quoque ejusdem labis erat particeps. HILDANUS.




OBS. 675. Vir quinquagenarius de *dolore* continuo capitis & *circâ scapulæ dextra regionem* queritur; quem concomitatur *tussis*, cum *palpitatione cordis*. Quibus persistentibus, imò & ingravescentibus tandem è medio tollitur.

Inciso cadavere inveniebatur hepar scirrhusum, cum liene obstructo & solito majore. Pectus erat humore lymphatico plenum. Conspiciebatur pars dextra pulmonis ferè absumpta; sinistra verò inflammata. Pericardium puris & saniei libras quatuor continebat. Cor læsum non erat, nisi superficie tenus. MANGETUS.



OBS. 676. Vir triginta annorum *dolore* immani *in regione epigastricâ*, & *pectore* laborabat, cum rigore crebrò recurrente, & vomitu. *Tussis erat sicca*; pulsus debilis & frequens. Dein accedit delirium quod excipit *spirandi difficultas*; quâ sensim ingravescente tandem accedit lethum.


Introspecto cadavere, pulmo sinister deprehenditur scirrhusus, arctè hærens pericardio, mediastino, plevræ & diaphragmati. Prætereà pericardium summè distentum laticis ichorosi, & subviridis libras duas, & ampliùs continebat. EX ACT. PHYS. MED. GERMAN.



OBS 677. Vir quinquaginta annos natus, jampridem *obstructionibus* laborans, dolore capitis, *tussi*, & *destillatione ad pulmones* laborabat. Ac demùm aliquot mensibus antè obitum *cordis palpitatione*, conflictabatur.

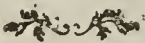
PERICARDIUM.

Lustrato cadavere, in conspectum venit pectus plenum seroso humore. Pulmones inflammati & purulenti costis firmissimè annectebantur. Pericardium verò majorem saniosi sanguinis & materiæ purulentæ copiam recondebat. HILDANUS.




OBS. 678. Quidam *tussi* & *febriculâ* laborabat. Accessit dolor *in thorace*, & in anteriore ventris parte. Postremò sequuntur *animi deliquia*, & lethum.

Inciso cavavere, pulmo sinister consumptus deprehenditur. Cavitas pectoris plena erat sanguine putrido, & concreto. Plusquàm mensura puris continebatur in pericardio; & cordis substantia ferè tota absumpta, & putrida, conspiciebatur: hepar denique occurrebat maximum. J. BAUHNUS.




OBS. 679. Vir quinque & triginta annorum robustus *acutâ febre* detinebatur, cum maximâ *respirandi difficultate*, *tussi* levi & paucâ exscreatione. Urgebat dolor *lateris*, cum difficili suprà dorsum decubitu. Tandem pulsu parvo, celeri & inæquali, circa nonum diem obiit.

Reperiuntur intestina phlogosi affecta. Hepar erat tumidum in parte cavâ inflammatum. Pulmones inflammati & purulenti costis undique adhærebant. Cor, erosâ superficie & ulcerosâ aquæ copiosæ & purulentæ innatabat. FANTONUS.



OBS. 680. Quidam juvenis *febre acutâ* corripitur, cum *lateris dolore*, *tussi*, *sputo cruento* & maximâ *anxietate*. *Difficilis erat respiratio*; sitis molestissima, & calor intensissimus; undè erysipellas in facie exortum fuit; ac tandem die decimo interiit.

Sectio cadaveris exhibet pulmonem sinistram inflammatum cum abscessu disrupto, & notabili puris copiâ in cavitate pectoris: plevra, ubi dolor erat corrupta. Pericardium maximam puris copiam recondebat, cum totâ cordis superficie ulcerosâ. FANTONUS.



OBS. 680. (a) Miles octo & quadraginta annorum, vino deditus, & totam faciem guttâ rosacæ defœdatam habens;

~~PERICARDIUM.~~ pleuritide corripiebatur, quam superavit. Post biennium recurrit hic morbus ferocior & lethalis.

Pulmo sinister purulentiam defœdatus conspicitur. Pericardium solito crassius & intus exulceratum, materiam sordidam & purulentam recondebat; quâ etiam læsa erat cordis superficies. CLAR. BAADERUS.

OBS. 681. Vir quinquaginta annos natus, post superatam peripneumoniam, inani tussi vexabatur & in sinistrum latus cubare non poterat. Tandem pulsu ferè obliterato, fatis cessit.

Pericardium inventum est materiâ ferosâ & purulentâ distentum. Membrana cor vestiens crassior pericardio annectebatur binis productionibus crassis, cylindræis, ligamentorum instar. VALSALVA.

OBS. 682. Quemdam febris invadit, cum spirandi difficultate; tussi molestâ & calore intenso. Difficilis erat in utrumque latus decubitus. Tandem accedente diarrhæâ, brevi extinguitur.

Seçto cadavere, pericardium ultra modum dilatatum majorem feri & puris copiam recondebat; cum superficie cordis ulcerosâ; facie internâ pericardii simili labe tactâ. FANTONUS.

OBS. 682. (a) Seçto cadavere juvenis ætate viginti quinque annorum variolis defuncti, & cujus cutis vix signata erat tuberculis innumerabilibus defœdata viscera abdominalia apparuere; pulmones ejusdem mali erant consortes, sed præprimis pericardium; putrida enim erat facies interna; puris libra circiter una in ejus cavo stagnabat; & cor exasperatum videbatur. PORTAL.

OBS. 683. Quædam mulier annosa, & cachectica, ad animi deliquia proclivis, tandem derepentè exanimis, concidit.

Pericardium, aquâ saniosâ ultra modum distentum, asperitates & crassiores ulcerosas intus exhibet. Cor etiam ejusdem mali nonnihil confors annotatur. E NOSTRIS ADVERSARIIS.

OBS. 684. Miles triginta annorum febre & spirandi difficultateprehenditur. Accedit diarrhæa; & die decimo sexto migravit ad superos.

Introspecto corpore, occurrit hydrops pectoris. Pulmo sinister costis hærebat. Pericardium ulcere intus erosum aquæ purulentæ copiam fovebat. CRENDAL.

OBS. 685. Quidam juvenis in *febrem spirandi difficultate* stipatam, incidit; ac sexto morbi die fatis concessit.

Reperiebatur utrumque pectoris cavum sero repletum. Pulmo dexter costis annectebatur. Pericardium aquâ purulentâ erat mirè distentum. CRENDAL.

PERICARDIUM.

OBS. 686. In cadavere cujusdam fœminæ, quæ *pleuritide*, uti curantibus videbatur, laboraverat, in conspectum veniebat totum pericardium pure repletum, & quasi illo obductum; illæsâ cordis substantiâ. SALMUTHUS.

OBS. 687. Exenterato cadavere cujusdam juvenis septimo *pleuritidis* die extincti; occurrunt pulmones inflammati, & plevræ accreti; cum aquæ copiâ in pectore. Pericardium erat purulentiam tactum. CRENDAL.

OBS. 688. Inter anatomen cujusdam qui *cordis palpitationibus* conflictatus fuerat, deprehendebatur cor obductum seroso humore in faniem verso; ob illius partis inflammationem. RONDELETIUS.

OBS. 689. Institutâ sectione cadaveris cujusdam *peripneumoniâ* extincti; præter pulmonum inflammationem & purulentiam; reperitur pericardium pure seroso scatens. EX ACT. PARIENSIS. EXT.

OBS. 690. In cadaveribus variorum *inflammatione pectoris* denatorum, in præpatulum veniebat pericardium purulentiam defœdatum, & partim putridum. CLAR. SENACUS.

Hoc historiarum agmen subire debent observationes Libr. II. 177, 357, 388, 398, 761. Vide insuper *Cordis purulentia; exulceratio. Colluvies sordida.*

Pericardii flatulentia.

OBS. 691. Inter exenterationem cadaveris cujusdam viri sexagenarii, ad *cordis palpitationem* proclivis; deprehendebatur pericardium multo flatu distentum; & is flatus in aquam aliquando concrevit. (solum redolet hæc opinio.) BALLONIUS.

PERICARDIUM.

OBS. 692. Cadaver cujusdam, qui dum viveret *cordis palpitationibus* conflictabatur, examini anatomico traditum exhibebat cordis capsulam aëre turgentem, vel utris instar inflatam. HOLLERIUS.

Vix absimilis casûs exemplum prostat in observatione Libr. I, 1672.

Pericardium crassissimum.

OBS. 693. Vir duodetriginta annorum, post *febrem continuam* benè se habere videbatur; cùm inter passum *syncope* corripitur, quam presso pede sequuntur convulsiones lethales.

Lustrato cadavere, in conspectum veniebat pericardium septem lineas crassum, & densissimum, quasi cartilagosum; cujus pars anterior, vel sternum respiciens, tuberculis duris erat exasperata. E DIARIO ERUDITORUM.

OBS. 694. In cadavere puellæ quatuor annorum, *febre continuâ* extinctæ, quæ neque *dyspnæâ*, neque *tussiculâ*, neque *phthiseos* specie laborayerat; inveniebantur pulmones costis & sterno firmiter adnati, multis in locis duri, & pure repleti. Pericardium, panni lanei crassitie, nigricantem cordis substantiam circumdabat. KERKRINGIUS.

In hac ferie recipiuntur observationes Libr. I. 680, 782. Libr. II. 108, 222, 234, 427, 645, 698 (e).


Pericardium cordi accretum.

OBS. 695. Quidam trium & quadraginta annorum, rudiori assuetus labori, spinam ventosam triginta abhinc annis ad dextram claviculam patiebatur; è quâ identidem extrahebantur festucæ osseæ; cæterà sanus, & difficilis respirationis expers. Dein *peripneumoniâ*prehenditur, è quâ evasit. Successit *febris lenta*, cum *diarrhæâ* colliquativâ, quibus sensim franguntur vires, & ad *libitinæ* rationem ducitur.

Occurrit clavicula tumens & exesa; aliàs nihil in totâ viciniâ mali,


anali. Pulmones arctè cohærebant cum plevrâ, diaphragmate, mediastino & pericardio; adeò ut nullum punctum in universo pulmonum ambitu à cohæsione liberum. Simili modo annotatur pericardium arctissimè cordi, auriculis & majoribus vasis accretum, ut nemo solvere nisi lacerando, posset. CLAR. HAEN.

PERICARDIUM.




OBS. 696. Vir trigessimum ætatis annum agens: palustrium locorum incola, post varios morbos pectoris *febre ardente* corripitur, cum *pectoris angustia*. Febre remissâ, venter & crura tument; major fit *spirandi difficultas*, cum *dolore lateris sinistri, tussi* & sputo seroso. Tandem accedit lethum.

Seçto cadauere, hepar atrum reperitur, cum stagnante sero in abdomine. Pulmo dexter à tergo inflammatus, supernè ad costas colligabatur. Sinistri pars superior dura, præ inflammatione, quasi carnea videbatur. Inferior verò faniei gelatinosæ innatabat. Pericardium undique cordi adhærebat; adeò ut unum cum ipso corpus efficere videretur: alicubi erat cartilagineum, & ad semi-pollicem crassum. VALSALVA.



OBS. 697. Adolescens sexdecim annorum, nonnihil *asthmaticus* dolorem in inguinibus patiebatur. *Tumebat abdomen*; & dein scrotum cum artubus inferioribus. Intereà sensim ità increvit abdominis moles, ut æger nil magis quàm disruptionem metuerit. Pulsus erat parvus, & tremulus: *respiratio difficillima*, cum inani *tussi* & *anxietatibus*. Oedematofum membrum genitale intorquebatur, & ægrè hinc fluebat lotium. Tandem viribus fractis obiit.


Referato abdomine, & exhaustis aquis copiosissimis, urinam redolentibus; invenitur omentum putridum, non secùs ac mesenterium. Pulmo dexter plevræ, diaphragmati & pericardio arctè hærebat. Pericardium crassissimum, cordi undique erat adglutinatum. PEYERUS.



OBS. 698. Vir quinquaginta annorum, post multos labores, de *pectoris dolore*, & *tussi* querebatur. Venter & pedes erant oedematofsi. Sitebat & cum *anhelatione* respirabat. A cibo intereà valdè gravabatur, cum accessit *sanguinis sputum*, quod intrà paucos dies quieuit. Tandem ingenti sanguinis copiâ è pulmonibus erumpente suffocatus est.

Venter aquâ flavescente repletus, exhibebat lienem ingentem; hepar contractum & pallens. Sinister pulmo contractus & durus saniosam continebat materiam; & vicinis partibus arctè hærebat.

~~PERICARDIUM~~ Pericardium quoque undique cordi annectebatur. Ventriculi cordis prorsus erant inanes. CLAR. MORGAGNUS.
PERICARDIUM.




OBS. 698. (a) Sexagenarius jampridem *asthmaticus*, post pravam digestionem, *lypothermiâ* corripitur: pulsus scilicet obliteratur & omnia membra frigent. Dein *respiratio fit difficilior*; & ipsi in solum dorsum decumbere licet; aliàs imminet suffocatio. Post novem dies inter hæc angustias è vivis derepentè decessit.

Seçto cadavere patet inter pericardium & apicem cordis processus quidam ligamentosus, brevissimus; cujus ope firmiter annectebantur prædictæ partes. CLAR. SENACUS.




OBS. 698. (b) Quidam pulsu debili & quasi obliterato, ad *lypothermias* summè proclivis *spirandi difficultate*, cum suffocationis metu sæpiùs premebatur; post plures annos, inter hæc molestias fati cessit.

Examine subjecto pectore, occurrit in apice cordis quidam processus ligamentosus, duas lineas latus, & tres longus, subalbicans & densissimus, pericardio propè diaphragma implantatus; CLAR. SENACUS.




OBS. 698. (c) Vir quidam arthriticus vehementiori *cordis palpitatione* corripitur, quâ sedatâ pulsus parvus & inordinatus exploratur. Sequitur *leucophlegmatia*, quæ immanem *spirandi difficultatem* post se trahit. *Cordis palpitatio* in tremorem faceffit, cum pulsu frequentiore. Sub hoc rerum statu tandem interiit.

Introspecto cadavere, animadvertentur pulmones crustâ quâdam lymphaticâ obducti. Cor verò passim pericardio hærebat. CLAR. SENACUS.



OBS. 698. (d) Puer *labe scrophulosâ* conflictatus, cujus pulsus debilis & frequens explorabatur; tandem *marasmo* & *febre lentâ* confectus, ad æthæreas sedes migravit.


Institutâ cadaveris sectione in propatulum veniebat in pericardii fundo materia quædam crassa, & gelatinæ instar pellucida, quæ cordis apicem ambiebat, & pericardio hærebat; cujus scilicet ope annectebantur prædictæ partes. CLAR. SENACUS.



OBS. 698. (e) Vir consistentis ætatis, plures *insultus pleuriticos* passus, & *subobscuræ cordis palpitationi* obnoxius, ingruente immani *spirandi difficultate*, extinguitur.


PERICARDIUM.

Aperto cadavere, cor deprehendebatur solito majus. Pericardium siccum & crassius carnis faciem præ se ferebat. Ejus facies interna, nonnihil aspera, cordis ambitui variis processibus ligamentosis, albicantibus, duas tresve lineas longis, hærebat. CLAR. SENACUS.




OBS. 699. Mulier triginta annorum per tres ultimos vitæ suæ annos, mœsta valdè & melancholica; porro ad motum quemvis *anhela*, cum pulsu parvo & intermittente; *dolore gravativo circa præcordia* conflictabatur. Accedebant crebræ *lypothymia*, cum extremorum frigiditate. Tandem viribus sensim attritis interiit.

Thorace aperto, reperiuntur pulmones satis sani. Pericardium cordi ubique adè arctè annectebatur, ut nonnisi ægrè ab illo separari potuerit. Crassa insuper & callosa erat hæc membrana. LOWER.




OBS. 700. Puer quinquennis *spirandi difficultate* subito corripitur. Post remissionem per sex annos recurrit anhelitus difficilis, cum *dolore pectoris*, præsertim circa scapulam dextram. *Tussi* interdum vexatur, pulsu debili & intermittente; dein de *pulsatione in scrobiculo cordis* queritur. Crura & scrotum fiunt oedematosa. Interea curâ opportunâ mitior evadit morbus; qui post biennium exacerbatur; tum omnia symptomata ingravescent; tumet regio epigastrica, cum hypochondrio dextro; ac tandem obiit.

Stomachus se præbet distentus & nonnihil gangrænosus. Pulmones plevræ partim hærebant, & pericardium cordi arctissimè accretum occurrit. EX ACTIS EDIMBURGENIIBUS.



OBS. 701. Juvenis asthmaticus in *ascitem* incidit, cum pedum intumescentiâ. Brevi accedit *spirandi difficultas*; quæ in dies ingravescens tandem lethum accersit.

Seçto cadavere reperiuntur pulmones valdè affixi, cum nonnullâ purulentiâ. Cor ingens, polyposis concretionibus turgens, pericardio quasi carnosio accretum. Hepar erat pallidum & flaccidum, ac pancreas nonnihil scirrhusum. Serum denique gelatinosum & sordidum majori copiâ stagnabat, tum in pectore, tum in abdomine. E MISCELLANEIS CURIOSIS.



PERICAR-
DIUM.


OBS. 702. Juvenis quatuor & viginti annorum, gracilissimus, crebris cordis oppressionibus, & lypothymiis, cum gravi anhelitu, laborabat. Tumebat abdomen, pulsu exili & inæquali. Tandem hebes & veterinosus, lentè febricitabat, cum accedente sphacelo scroti extinguitur.

Cor exiguum & flaccidum conspicitur. Venæ cavæ caudex & rami insignis erant magnitudinis. Pericardium cordi tenaciter adnectebatur, cum variis glandulis scirrhosis circà basim. Parùm feri occurrit in abdomine. LANCISIUS.




OBS. 703. Quidam varios insultus pleuriticos passus, summâ spirandi difficultate tenebatur; cum inordinato, sed obscuro cordis motu; quem brevi sequitur lethum.

Lustrato pectore, invenitur cor solito majus; cui arctè circà basim hærebat pericardium crassissimum & quasi carnosum; quod circà apicem peculiaribus ligamentis huic visceri annectebatur. CLAR. SENACUS.




OBS. 704. Virgo à quarto ætatis anno febre lentâ conflictabatur, cum exacerbationibus ferotinis, spirandi difficultate, & cordis palpitatione. Accedit tumor pedum œdematosus. Magis impeditur respiratio, cum difficili decubitu. Ac tandem fatiscit.

Pulmones sero infarcti, & quasi œdematosi, plevræ hærebant. Pericardium crassissimum, & durissimum cordis superficiei arctè adglutinatum deprehendebatur. VIEUSSENS.



OBS. 705. Mulier duorum & triginta annorum, cachectica & melancholica, atque dein asthmatica, in tabem lethalem incidit.

Occurrit hepar ingens & scirrhosum. Pectus sero lixivioso scatebat. Cor mole maximum pericardio crassissimo firmiter hærebat. Ventriculus sinister durus & cartilagineus deprehenditur: pulmonibus infarctis & plevræ adglutinatis. EX ACT. PHYS. MED. GERMANIÆ.



OBS. 706. Mulier difficili respirazione, laborans, sui molestâ torquebatur. Perpetuò astuans, aërem frigidum captabat: ne tenuissimi etiam tegumenti patiens, pectus nudabat. Tandem post puerperii labores deceffit.

Rimato cadavere in propatulum veniebat pericardium ipsimet

cordi firmiter accretum, & hinc tumore solido planè vacuum.

SARACENUS.

PERICARDIUM.

OBS. 707. In cadavere cujusdam *hydropici*, morte *subitanè* interempti, præter aquam stagnantem in pectore & in abdomine, occurrunt pulmones ubique affixi membranæ costas succingenti, ope fibrarum albarum, elegantissimarum. Pericardium verò crassissimum, & variis steatomatibus intus oblitum, exiguo cordi hærebat. Ex ACTIS PETROPOLITANIS.

OBS. 708. Vir quadragenarius *talpam* gestabat in *occipite*, quæ cum in abscessum degenerasset ægrum sustulit. Nullæ unquam fuerant de thorace querulæ.

Pulmones undique cum plevrâ cohærebant, laxi & foetidissimi. Cor & auriculæ pericardium undique habebant adnatum. CLAR. MORGAGNUS.

OBS. 708. (a) Quidam *lypothermia* à quatuor mensibus obnoxius, cum pulsu parvo, duro & frequenti, *gravi anhelitu* laborabat, cum indefinente frigore in artubus.

Secto post obitum corpore, reperitur pericardium cordi accretum, mediante crustâ quâdam membranaceâ & quasi carneâ. CLAR. SENACUS.

OBS. 708. (b) Cursor strenuus, post citissimas & immodicas equitationes, ferociori *cordis palpitatione* corripitur, & è medio tollitur.


Cadaver exenteratum exhibet cor suæ capsulæ partim firmiter annexum. CLAR. SENACUS.

OBS. 709. Juvenis octodecim annorum, cujus facies erat sub-tumida, in *spirandi difficultatem* incidit, *cordis palpitatione* stipatam. Sub hoc rerum statu, post quinque hebdomadas obiit.


Reperiuntur in cavo pectoris aquæ duodecim libræ. Pericardium cordi accretum cartilagineum & crassissimum annotatur. E DIARIO ERUDITORUM.

PERICAR-
DIUM.


OBS. 710. Sectio cadaveris cujusdam foeminae *melancholicæ*, quæ per tres ultimos vitæ annos *mærore* fuerat conflictata, exhibet pericardium cordi ubique adhærescens. BONETUS.




OBS. 711. In cadavere pueri *macie* confecti, pericardium validè necebat cum corde; cujus superficies corpusculis granulosis, & quasi miliaceis albicantibus erat obsita. VALSALVA.




OBS. 712. Introspecto corpore cujusdam à gravissimo inflicto *vulnere in crus* enecati, alias sani & vegeti,prehenditur capsula cordis undique hærens. EX ACTIS PARIENSIBUS.




OBS. 713. Inter sectionem cadaveris viri consistentis ætatis qui ob *æstum corporis* intensissimum, diu noctuque nudus inciderebat, & siti torquebatur,prehenditur pericardium cordi adnatum. MECKEREN.




OBS. 714. Rimato cadavere cujusdam *scorbutici*, hydrope extincti, pericardium pollicis crassitiem æquans, densum & cartilagineum cordi firmiter hærebat. EX ACT. PHYS. MED. GERMAN.




OBS. 715. In dissectis cadaveribus duorum *hydropicorum*, cordis *palpitationibus*, dum viverent *obnoxiorum*, pericardium animadvertetur, cordi accretum. BALLONIUS.




OBS. 716. Secto quodam juvene *phthisico*, occurrit pericardium integræ cordis superficiei hærens, duritiemque osseam vel cartilagineam passim referens. CHESELDEN.



OBS. 717. In cadavere cujusdam foeminae *hydropicæ*, præter hepar exiguum & molle, cor duplo majus, & propriæ capsulæ arcè annexum conspiciebatur. HELVIGIUS.



His subnectere licet observationes Libr. I. 271, 632, 782, 1650. Libr. II. 1, 200, 359, 371, 406, 416, 419, 469, 557, 852, 855, 889, 922.



Pericardii tumores & pustulae.

OBS. 718. Quidam cordis palpitatione laborabat, cum pulsu duro & parvo. Interea accedit febricula quæ maciem post se trahit. Postea frequens ingruit *lypothermia*, quâ demum atrophiam confectus è medio tollitur.

Institutâ cadaveris sectione; deprehenditur in tunicâ cor ambiente duriusculus tumor, ad nucem parvam avellanam magnitudine accedens, non perfecte callosus; quo disrupto ichor quidam emanavit citrinus. E MISCELLANEIS CURIOSIS.



De hac læsione mentio subjicitur in observationibus Libr. II. 335, 707, 840.

Lapides in pericardio.


OBS. 719. Quædam fœmina trigessimum tertium ætatis annum agens, in mensium suppressionem incidit. Dein *lypothermiâ* crebro recurrente conflictatur; inter cujus graviolem paroxysmum ultimum diem diem clausit.

Cadavere cultro anatomico subjecto, in conspectum venit ala pulmonis dextra subnigricans, & atrâ materiâ tartareâ infarctâ. Lustrato pericardio, occurrunt in hæce capsulâ tres lapides coloris subviridis, quorum duo erant exigui; alius autem magnus; conspiciebatur, & ponderis duarum circiter unciarum. LANZONUS.


Vermes in pericardio.

OBS. 720. Vir quidam ætatis consistentis, post graviolem morbum; valetudinarius, cordis palpitatione per intervalla laborabat; cui accessit syncope cardiaca, quâ crebro invadente, tandem subitaneâ morte rapitur.

Corpore exenterationi tradito, invenus est vermis mortuus & nigricans ventriculo cordis dextro hærens. ZACUTUS.



OBS. 721. Inter dissectionem cadaveris cujusdam viri morte subitaneâ sublatis, reperiebatur vermis vivus in ipsâmet cordis capsulâ. SPHERERIUS.



PERICARDIUM,

Cor pericardio destitutum.

OBS. 722. Quidam sex & sexaginta annos natus, crebris hæmorrhagiis obnoxius, *asthmate*prehenditur, accessit tibiæ sinistrae tumor, tandem dehiscens & aquam limpidam copiosam fundens, superstitite *asthmate*, comitibus crebris *lypothermiis*. Interea omnis denegatur decubitus, sedili dies noctesque affixo. Sub hoc rerum statu œdematosi fiunt artus inferiores; & omnia in deteriora ruunt usque ad mortem.

Ablato sternone, cor nudum se exhibuit, aquis innatans; pericardio omnino destitutum, cujus ne minima exstabant vestigia. Pulmones contracti vertebris & diaphragmati arcto nexu cohærebant. BONETUS.

OBS. 723. Quædam mulier ventrem tumidum gestabat; cum imprægnationis suspitione; spe delusâ, in manifestum *hydropem* incidit. Variis interea symptomatibus, progrediente morbo, per triennium conflictata, tandem ultimum diem clausit.

Susceptâ sectione, & exhaustâ colluvie aquarum, apparuerunt omnia abdominis viscera materiâ quâdam steatomatosâ incrustata. Hepar erat semi-putridum, contractum & sub nigrum. Pulmones grandinibus albis confiti, costis & diaphragmati annectebantur. Cor demum pericardio planè denudatum occurrit. BARTHOLINUS.

OBS. 724. Juvenis jamdiù valetudinarius tandem incidit in tam vehementem *cordis palpitationem*, ut verberantis icus distinctè nonnunquam audirentur. Accedunt *animi deliquia*, *præcordiorum angustia*, *spiritus difficultas*, pulsus intermittens; ac tandem *hydrops abdominalis* lethalis.

Omentum erat putridum; hepar magnum plurimâ pituitâ referatum; & pancreas durum. Cor verò magnum & amplum conspicitur; sed sine pericardio, ullove, vel minimo illius vestigio. Postremò, præter ascitem, pulmones aquæ flavæ innatabant. TULPIUS.

OBS. 725. Institutâ cadaveris sectione cujusdam, jampridem *pectoris* & *renum affectibus* conflictati; præter colluviei serosæ ad libras tres stagnantis in pectoris cavo, in propatulum veniebat pulmo costis adnatus. Cor verò non tantum suâ capsulâ

destitutum occurrit; sed exprimens in superficie naturam pallescentis feri. TULPIUS.

OBS. 726. Inter sectionem cadaveris cujusdam foeminæ quatuor & quinquaginta annorum, infœcundæ, & cujus valetudo fuerat semper lubrica, in conspectum veniebat cor pericardio planè orbatum, durum & siccum, cum superficie asperâ & inæquali. EXACTIS PARISENSIBUS.

OBS. 727. Cadaver cujusdam à cane rabido demorfi, exhibebat portionem quamdam pericardii fermè combustam, & quasi in pulverem redactam; nullâ remanente humiditate in prædictâ capsulâ. Præterea sinus cordis erant aridi & sanguine destituti. CAPIVACCIIUS.

OBS. 728. Lustrato corpore cujusdam syncope sublatis, nullum deprehendebatur pericardium. COLUMBUS.

De Pericardio aqua destituto. Vide observat. Libr. I. 600, 645, 969, 1394. Libr. II. 467, 546, 547, 695, 696, &c.

De pericardio crustâ intus obducto. Vide observat. Libr. II. 670.
 ————— gangrænofo. Vide observ. Libr. II. 298, 758, 759.
 ————— absumpto. Vide *Cor Putridum*.

SECTIO QUARTA.


DE PLEURA.

Plevræ inflammatio.

OBSERVATIO 729. Miles viginti annorum sævissimâ corripitur pleuritide. Febris erat intensa. Sæviebat dolor lateris cum tussi inani, & summâ spirandi difficultate. Septimo morbi die occubuit.


PLEVRA.

Lustrato cadavare, plevra deprehenditur in sinistro latere rubicunda & inflammata. Pulmo in totâ suâ superficie externâ, crustâ quasi lardeaceâ, facilè digito separandâ, investiebatur. Dextra thoracis cavitas prægressæ inflammationis pauciora exhibuit signa. Dissecto pericardio, cor hirsutum & quasi pilosum, simili crustâ tactum in copiosâ aquâ sublavâ natabat CLAR. HASENOHRL.




OBS. 730. Vir quinquagenarius qui multos jam annos *leprâ* in dextro femore laboraverat, anginâ prehenditur. Post biduum deglutiendi difficultas desit in *dolorem dorsi*, cum *tussi* siccâ, ingente siti, difficili decubitu in dextrum latus; & dolore quodam gravativo, qui zonæ instar, in imâ pectoris parte percipiebatur. Febris erat mitis. Nono die occubuit.


Reserato pectore, ejus sinistrum cavum reperiebatur feri purulenti plenum, è quo concreverat quædam membrana plevræ adhærens, quæ inflammata annotatur. Levis erat pulmonum phlogosis. VALSALVA.




OBS. 731. Exenteratis cadaveribus variorum, qui *pleuritide* periisse vulgò judicabantur, in conspectum veniebant pulmones plerumque inflammatos, & purulentiâ tactos; rarò autem membranâ costas succingens inflammata deprehendebatur. ZECCHIUS.




OBS. 732. Examini anatomico subjectis corporibus nonnullorum *pleuritide*, uti videbatur, extinctorum, in propatulum veniebat plevra sola phlogosi tacta, si pulmo liber esset ab ejus connexu. Aliàs pulmones in consensum trahuntur. DIEMERBROEK.




OBS. 733. Inter dissectionem variorum *pleuritide* denatorum deprehendebatur subcostalis tunica decuplo crassior, quàm solet esse. PLATERUS.



OBS. 734. Introspectis cadaveribus nonnullorum *pleuriticorum*, morbus reperiebatur sedem habens in membranâ costas succingente. WILLISIUS.




Inter affines numerari debent observationes Libr. I. 683, 1169, 11565. Vide insuper *Pulmonum inflammatio*.




Plevræ purulentia & putredo.

OBS. 735. Juvenis trium & viginti annorum, *ictericus* incidit in *febrem* vehementem epidemicam, cum *dolore lateris* & *difficili respiratione*. Dolor latus sinistrum occupabat, cum *tussi* frequenti & *sputo flavo subcrænto*. Quarto die venter tumet, cum *dejectionibus verminosis*. Quinto omnia exacerbantur; pulsu exili & convulso. Tandem accedit delirium; & septimo die interiit.

Pectus sero subflavo scatebat. Plevra in latere sinistro erat purulenta, & tabo quodam gelatinoso conspurcata. Simili fermè labe afficiebatur plevra lateris sinistri. Prætereà pulmo sinister inflammatus animadvertitur, & variis notis gangrænosus signatus.
E DIARIO MEDICO




OBS. 736. In cadavere cujusdam pleuro-peripneumoniâ, delirio stipatâ extincti, inveniebantur pulmones in dextro latere, sterno & costis, ope plurium fibrillarum, adhærentes. In sinistro liber ad ejusmodi nexu pulmo fuit. Plevræ pars dextra supernè purulenta erat, & justo crassior. Dextræ pectoris cavitati inerat integra mensura puris foetidi, obscurè flavescens, & striis sanguineis cruentati; qualis etiam intrâ pulmones ipsos stagnabat. MURALTUS.




OBS. 737. Mulier febre acutâ, cum lateris dolore, & tussi siccâ corripitur. Post quatuordecim dies morbus mitior videbatur; cum accessit lethum.

Inveniebatur pulmo à plevrâ omninò liber. In dextro latere tota plevra ab axillis ad diaphragma usque inflammata occurrit. Abscessus autem ruptus conspicitur ad quintam & sextam costam; quæ binæ costæ, duorum digitorum latitudine erant plevrâ nudatæ. Pus verò in thoracis cavitatem modicâ quantitate effluxerat.
DIEMERBROECKIUS.



OBS. 738. Puella tussi continuâ, & spirandi difficultate vexabatur. Exoritur abscessus sub axillâ dextrâ, quo aperto, pus copiosè per mensem effluxit, sinè magno levamine. Tandem, clauso ulcere, symptomata acuta sunt, usque ad obitum.

Inciso cadavere, ingens abscessus inter plevram & costas invenitur, in quo pus copiosum repertum fuit. HILDANUS.



PLEVRA.

OBS. 739. In cadavere cujusdam *pleuritide spurâ & diuturnâ* defuncti, deprehendebatur abscessus magnus in plevrâ, & musculis intercostalibus suppuratus; ac interiùs disruptus, cum ingenti puris copiâ in thoracis cavo; quod diaphragma substractum corrodens, ingens in eo foramen excuderat. WILLISIUS.

OBS. 740. Institutâ sectione cujusdam mulieris *genuinâ pleuritide* extinctæ, in apicem veniebat plevra unius lateris phlogosi tacta, & purulentiam defœdata, pulmone prorsus illæso. DIEMERBROEK.

OBS. 740. (a) Introspecto cadavere cujusdam *genuinâ pleuritide* sublata, reperiebatur magna puris copia inter plevram & costas lateris sinistri, nullo effuso pure in cavum pectoris. CLAR. SAUVAGES.

In hoc ordine locum obtinent observationes Libr. I. 1571; Libr. II, 135, 680 759, 777, 932. Præterea. Vide *Pulmonum inflammatio, & purulentia, consumptio. Diaphragma purulentum. Colluvies fœdida.*

Plevræ gangræna.

OBS. 741. Juvenis vigesimum quintum ætatis annum agens, post labores arduos *febre* corripitur, *dolore lateris sinistri* acerbissimo, *tussi siccâ*, & *spirandi difficultate* stipatâ. Accedit tertio die phrenis cum furore; & quinto ad plures migravit.

Plevra costas sinistri lateris, succingens, & proximiorē diaphragmatis partem obtegens, phlogosi tacta, livida & syderata deprehenditur. Pulmonis ambitus nonnullas etiam phlogoseas notas exhibebat, cum paucâ stagnante colluvie foetidissimâ. E NOSTRIS ADVERSARIIS.

OBS. 742. Vir triginta annorum *febre* vehementi, cum *dolore lateris sinistri* acutissimo, & summâ *spirandi difficultate* prehenditur. *Tussis* exurgit crebra; sed sputa planè desiderantur. In casum omnibus adhibitis, vel exquisitioribus præfidiis, circâ octavum morbi diem è vivis decessit.

Autopsiâ anatomicâ patet pulmo sinister inflammatus, extûs nonnihil purulentus, & intûs quasi putridus, vicinioribusque partibus firmiter hærens. Plevra ejusdem mali confors, gangrænæ notas præ se ferebat. E NOSTRIS ADVERSARIIS.

PLEVRA.

OBS. 743. Quidam *peripneumoniâ* laborabat, cui comês erat dolor lateris dextri, cum tussi & sputo cruento. Sexto die ante obitum oborta est *orthopnæa* molesta, cum pulsu debiliori. Intereâ tussis urget: sputa livida & viridia excernuntur. Accedit mentis stupor, quem excipit lethum.

Institutâ cadaveris sectione, in conspectum venit plevra dextri lateris livida, & ad gangrænâ vergens. Prætereâ annotantur pulmones lividi, purulentiam intûs defœdati; cum quâdam portione saturatè rubrâ, & scirrhosâ. BURDELOTIUS.

OBS. 744. Quidam *pleuritide*, suis signis stipatâ, laborans, præ doloris vehementiam infomnes noctes ducebat. Tandem sputo cohibito evanuit dolor, cum maximâ sanitatis spe. Postridiè subito occubuit.

Inciso cadavere, inveniebatur plevra in parte internâ, tota ferè nigrore perusta; quod signum est sphaceli certissimum. E MISCELL. CURIOSIS.

OBS. 745. In cadaveribus nonnullorum *pleuriticorum* deprehendebatur plevrâ syderata, & duplo crassior, inculpatis pulmonibus. (Idem observarunt *Riolanus*, & *Prosper Martianus*.) RIVERIUS.

Inter affines recenseri debent observationes Libr. II. 224, 279, 300. Vide etiam *Pulmones gangrænosî*.

Plevra cartilaginea, & ossea.

OBS. 746. Vir septimum ætatis lustrum agens, *phthisicus*, summâ spirandi difficultate laborabat. Febris lenta inordinatas exacerbationes patiebatur. *Sputa sordida*, & cruenta, faniei speciem referebant. Intereâ molestissimis anxietatibus premebatur; donec tandem exhaustis viribus, & urgente anhelitu, ad plures migravit.


PLEVRA.

Referatum pectus horrendam stragem exhibet. Pulmones scilicet putridi, & passim plevræ accreti colluviei saniosæ & foetidissimæ innatabant. Plevra crassior & densissima, alteram pectoris compagem mentiebatur; tota equidem cartilaginea, ossium duritiem circa præcordia assequebatur. E NOSTRIS ADVERSARIIS.



OBS. 747. Vir quidam novem & quadraginta annos numerans; jam pridem *pectoris angustiam spirandi difficultate*, & *tussi* premebatur; donec tandem macie confectus, & phthificus, occubuit.

Introspecto cadavere, inveniebatur plevra solito crassior & densior; atque circa anteriorem pectoris partem, sinistrum præsertim, merè ossea animadvertebatur. E DIARIO EUUDITORUM.



OBS. 748. In cadavere cujusdam *asthmatici*, reperiebatur plevra in sinistro latere, crassissimam & osseam duritiem referens; adeò ut motus costarum spuriarum planè præpediretur. Pulmones verò erant inculpati. BRUNETUS.



In harum numero adscribi debent observationes Libr. II. 855; 857.

Plevræ tumores & tubercula.

OBS. 749. Puer de *dolore pectoris obtuso*, per plures menses, querebatur, cum *spirandi difficultate*; quæ sensim auctâ omnis præpediebatur decubitus. Postremò post liberaliorem pastum subito suffocatus periit.


Recluso thorace, moles quædam carnea plevræ, & costis proximè adhærens invenitur; quæ dissecta duo ossicula illis persimilia, quæ in corde cervi reperiri solent exhibuit. E MISCELLAN. CURIOSIS.



OBS. 750. Quidam levi *spirandi difficultate* laborabat, quæ sensim per tres menses gravior & molestior évadit. Dein accedit *tumor hypochondrii dextri* quem sequitur *icterus*. Progrediente morbo quinto mense obiit.

Reperitur in dextro thoracis latere tumor ingens plevram occupans, & dimidium ferè hujusce lateris replens; cujus ratione

pulmo comprimebatur, & deorsum propellebatur diaphragma, unâ cum hepate. EX ACTIS PARIENSIBUS.




His subjungere licet observationes, Libr. I. 1505. Libr. II. 66, 610, 840. Libr. III. 16.

Plevræ hydrops.

OBS. 751. In cadavere *phthifici* triginta annorum, qui de difficili decubitu is latus sinistrum querebatur, deprehenditur in cavitate thoracis dextrâ saccus tenuis & pellucidus, pulmone in angustissimo spatio coarctato incumbens; qui continebat aquæ subflavæ insipidæ libras octo. Bronchia insuper plena erant materiâ quâdam purulentâ. CLAR. STORCK.



OBS. 752. Inter sectionem cujusdam *hydrope pectoris* sublatis, reperiebatur aquæ subviridi copia inter pleuram, à costis discedentem, & musculos intercostales. Saccus hinc emergens totum fermè pectoris cavum sinistrum replebat, pulmone mirè compresso: pericardio etiam aquâ scatente. Alter pulmo ulcerosus fuit. CLAR. HALLERUS.



De plevrâ crassissimâ. Vide observationes Libr. II. 177, 203.

SECTIO QUINTA.

DE MEDIASTINO, THYMO, &c.


Mediastinum adipe obrutum.

OBSERVATIO 753. Vir quinquagenario major, aliàs sanus, multis-abhinc annis molestissimâ *spirandi difficultate* laborabat, quæ, vel levi motu corporis, exacerbationes patiebatur. Tandem suffocatus interiit.


Institutâ cadaveris sectione, in conspectum veniebat mediastinum

MEDIASTI-
NUM.

copiosissimâ pinguedine suffarctum. Simili fermè modo afficie-
batur pericardium; adeò ut pulmones hâc mole compressi, &
costis affixi solitam dilatationem assequi minimè potuerint.
E MISCELLANEIS CURIOSIS.



OBS. 753. (a) Secto cadavere cujusdam juvenis *phthisici* vide-
bantur glandulæ mesenterii præterquam tumidæ, & pancreas
induratum. Pulmones putredinè afficiebantur, & mediastinum
obruebatur mole adiposâ, tres quatuorve libras pendente,
quâ comprimebatur arteria aorta quæ etiam è situ nativo
dimota apparebat. PORTAL.




Pro affinibus haberi debent observationes Libr. II. 464, 465,
626, 897.

Hydrops mediastini.

OBS. 754. Quædam mulier ab hausto aëre frigido, illicò correpta
est *spirandi difficultate*, cum febre acutâ, *tussi* molestissimâ &
sputo cruento. Sequitur *sensatio gravis ponderis* in medio
thoracis, cum ardore quodam interno. Dein accedit dolor circa
claviculam dextram, cum maximâ *cordis palpitatione*. Die tandem
morbi vigesimo primo, dum meliùs se habere videbatur, subitò
in terram exanimis concidit.

Cadaver cultro anatomico subiectum exhibebat mediastinum
copiam feri sanguinei continens, inter scilicet binas laminas quibus
conflatur. Præterea occurrit universa pulmonis substantia pure
fordida. RIVERIUS.



De hâcce mediastini læsione mentio etiam subjicitur in obser-
vatione Libr. II. 213.


Mediastinum inflammatum, & purulentum.

OBS. 575. Quædam febre continuâ corripitur, cum siti immani,
& *æstu pectoris*. Nullus erat dolor vehemens, nisi quod in sterno
angustiam

angustiam vel offendiculum quoddam inspirando, potius quàm dolorem persentiebat. *Tussis* initio erat sicca, & postea humida. *Sputa* erant flava, & nonnihil cruenta. Postremò inter quamdam morbi remissionem accedunt lypothymiaë; & nonò die extinguitur.


MEDIASTI-
NUM.

Lustrato cadavere, inventus fuit in mediastino tumor quidam inflammatorius, satis notabilis magnitudinis, qui etiam communicabatur pericardio. SALIUS DISVERSUS.




OBS. 756. Vir consistentis ætatis, post *repulsum* diuturnum *herpetem*, in abdomine situm, dolore in anteriore pectoris parte ex improvise corripitur, quem brevi sequitur *spirandi difficultas*, cum virium dejectione. Morbo ingravescente, dolor ad collum & ad sinistram aurem propagatur. Accedit vomitus materierum nigrarum, cum tussiculâ. Urget suffocatio; ac intrâ biduum extinguitur.

Mediastinum totum cruore nigro, & in grumos coacta, suffusum deprehenditur. Præterea in tantam creverat crassitudinem, ut digitos tres æquaret. Sinister pulmo sanguine distentus erat. BONEIUS.




OBS. 756. (a) Quidam *repulso* jamdudum *herpete*, dolore corripitur in anticâ pectoris parte; qui ad collum & aurem sinistram propagatur. Interea erumpit vomitus materierum nigrarum; exsurgit febricula; & ingruente somno, obiit.

Pulmo sinister cruore infarctus deprehenditur; mediastinum tres digitos crassum & lividum vasa cruore nigro turgentia exhibebat. CLAR. SAUVAGES.



OBS. 757. Quidam inflammatione pectoris laborans, quoties quiescere supinus cupiebat; statim animi deliquio corripieatur. Procedente morbo brevi fatis cessit.

Inter sectionem cadaveris, in conspectum veniebat mediastinum tumens, & phlogosi tactum. PANAROLUS.



Traditis subnectere licet observationes Libr. I. 1565. Libr. II. 317, 398.




MEDIASTI-
NUM.


Mediastinum putridum & gangrænosum.

OBS. 758. Fœmina quadraginta annos nata; *peste* corripitur; nulla conspicuâ eruptione. Febris erat ardens, sopore quodam lethargico stipata. Tertio morbi die è medio tollitur.

Referato pectore, reperitur mediastinum gangrænosum & dilaceratum. Pericardium lividitatem gangrænosam etiam præ se ferebat. Cor sanguine atro & glutinoso distendebatur. Hepar mole majus lividum occurrit, cum pustulâ gangrænosâ circa vesiculam felleam, atrâ bile turgentem. DEIDIER.




OBS. 759. In cadavere cujusdam *phthistici* nullum ferè invenitur mediastini vestigium; cuius loco plurimæ vesiculæ pure livido turgidæ in conspectum veniebant, cum proximiorum cartilaginum carie. Pulmones ferè consumpti plevræ putridæ adnati erant; quibus materia tartarea intertexta erat absque pure. Pericardium variis in locis perforatum erat. E MISCELLANÆIS CURIOSIS.



OBS. 760. Puer duodecim annorum ob diuturnam ægritudinem jamdudum lecto affixus, tandem *phthicus* obiit.

Autopsiâ anatomicâ patet mediastinum putrefactum. Pulmones albicantes innumeris pustulis undique scatebant, & pus crassum continebant. Pericardium aquæ copiam recondebat. Hepar erat pustulosum; atque intestina maculis lividis signata deprehendebantur. BLANCARDUS.




Similis læsionis exempla prostant in observ. Libr. II. 158, 164.

Thymus tumens, & scirrhusus.

OBS. 761. Puer quindecim annos natus, de *difficultate respirandi*; *tussi* crebrâ. & totius corporis emaciatione querulas movebat. Pulsus erat frequens, & sputum purulentum. *Febris lenta* exacerbatur: ingruit *vomitus*: vires deficient; & in somnolentiam incidit, quam excipit lethum.


Introspecto cadavere, deprehendebatur omentum scirrhusum & putridum Pulmones simili labe tacti, diaphragmati firmiter annectebantur. Thymus etiam erat scirrhusus & nigricans. Pericardium ichore flavo turgebat. HARDARUS.




OBS. 762. Puella triennis post horrendum clamorem *insultu epileptico* corripitur; quem excipit *vomitus pituitosus*. Interea in *tussim* quamdam epidemicè grassantem incidit; quæ post se trahit *spirandi difficultatem* cum suffocationis metu. Tandem ingravescente morbo ultimum diem clausit.

MEDIASTI-
NUM.


Aperto pectore, pulmones toti coaliti inventi sunt costis, è quibus avelli sine dilaceratione non poterant. Thymus durissimus, & quasi osseus repertus est. BINNINGERUS.



OBS. 763. In cadavere cujusdam pueri *scrophulis* enecati, præter viscerum abdominalium vulgatissimam stragem, occurrebat in pectore thymus mole maximus, & scirrhusus. Pulmones etiam scirrhusi reperiabantur, tuberculosi, involucroque crassissimo & quasi calloso instructi. E NOSTRIS ADVERSARIIS.




OBS. 763. (a) In cadavere puellæ sexennis *scrophulosa*; præter glandulas cervicis strumosas, in conspectum veniunt pulmones ulcerosi. Thymus apparuit mole major & totus scirrhusus. Præterea annotatur cystis ovi columbini mole, cujus robustissimæ tunicæ pus recondebant, œsophago adnata. CLAR. HALLERUS.




OBS. 763 (b) Puer bimulus thoracem quàm ætat par erat ampliorem gerens convulsionibus prehensus fati cessit.


Aqua stagnabat in thorace; pericardium sero pariter turgebat; thymus stupendâ erat mole & in quâdam cavitate cui prospiciebant ductus perquamplurimi serum nigrescentem fovebat. PORTAL.



OBS. 764. Rimatis cadaveribus nonnullorum *sypphilideorum*; qui dum viverent dyspnæâ laborabant, thymum infarctum & tumescentem reperiit PAULI.



OBS. 765. Inter sectionem variorum *rachiticorum*, deprehendebatur thymus ingens, & scirrhusus. GLISSONIUS.



Hunc ordinem subeunt observationes Libr. I. 522, 1637
Libr. II. 69, 448, 618, 851, 224, (a).




MEDIASTI-
NUM.


Thymus putris.

OBS. 766. Juvenis octodecim annorum, *lue veneræ* affectus; post hydrargyrosim incassum adhibitam, in *febrim lentam* incidit, tussi molestissimâ stipatam. Imminente marasmo, accedit *pectoris angustia*. Tandem erumpunt sudores colliquativi; & viribus exhaustis obiit.


Corpore exenterationi tradito; conspiciebantur pulmones infarcti & tuberculosi colluviei sordidæ innatantes. In conspectum venit thymus putredine defœdatus, contaminatis vicinioribus partibus, & præsertim œsophago. Hepar nonnihil putridum occurrit. Epiploon simili labe tactum annotatur, cum stagnatione colluviei ferosæ. E NOSTRIS ADVERSARIIS.



OBS. 767. Secto cadavere cujusdam juvenis *phthistici*, præter vulgatissimam pulmonum stragem; larynx & trachea ulcus sordidum, intus situm, exhibebant. Thymus erat purulentiâ & putredine fermè absumptus, cum œsophagi aliarumque vicinarum partium læsione. E NOSTRIS ADVERSARIIS.



OBS. 768. Inter sectionem cujusdam *lue veneræ* jamdudum laborantis, cum oris insigni foetore, deprehendebatur thymus, major quàm par erat, & putridus. PAULI.



Hujusce defœdationis exemplum præbet observatio Libr. IV. 81.

Thymus calculosus.

OBS. 769. Puella decennis *scrophulis* conflictatæ conquerebatur de tussi frequenti, cum sputis purulentis. Pulsus explorabatur celer & frequens: urgebat *spirandi difficultas*. Pergente morbo sensim macie conficitur; ac tandem viribus exhaustis, vitam cum morte commutavit.

Institutâ cadaveris sectione, deprehensum est serum flavum & copiosum in utroque pectoris latere. Pericardium simili colluvie scatebat. In apicem veniebat thymus maximus, durus, callosus & subatrus. Pulmo sinister calculos plures


exibuit : dexter verò purulentus & calculosus inveniebatur.
MANGET.

MEDIASTI-
NUM.


Ductus thoracici læsiones.

OBS 770. Juvenis duorum & viginti annorum febre quâdam malignâ epidemicâ laborabat. Sæviebat *cardialgia*. Urgebat *spirandi difficultas*, cum dolore lateris. Sputa excernebantur viscida, & cruenta. Interea accedentibus nausæâ & vomitu; tumet *epigastrium*, & erumpit immanis *alvi fluxus*. Hæc symptomata excipiunt circâ sextum diem convulsiones, quæ brevi misellum ægrum illuc mittunt unde negant redire quemquam.


Secundo abdomine, patet mesenterium obstructum & variis notis lividis, & gangrænosis, signatum. Ductus thoracicus, aliaque chyli receptacula, latice fusco subviridi turgentia passim gangrænosa conspiciantur. Similem fermè labem ostendebant ventriculus & intestina; nec hæc immunes erant pulmones. ROZE.



OBS. 771. Examini anatomico traditum cadaver cujusdam pueri duodecim annos nati, & affectu *scrophuloso* conflictati, præter vulgatissimas mesenterii, pancreatis, aliorumque viscerum abdominalium læsiones, exhibebat receptaculum pequetianum, & ductum thorachicum, supra modum conspicua, & sarcomatibus tuberculosis undiquè obstita. E NOSTRIS ADVERSARIIS.



OBS. 771. (a) Aperto cadavere cujusdam strumosi, macie confecti, in conspectum veniunt glandulæ mesenterii nucem moschatam æquantes, & materie gypseæ turgidæ. Chylosa vasa & præsertim ductus thorachicus triplo solito majora videbantur, & eadem materie infarciebantur. PORTAL.



Consimiles casus præbent observationes Libr. I. 522, 1648. Vide *Hydrops lacteus pectoris, & abdominis*.

Aortæ vitia.

OBS. 772 Sexagenarius vir quidam palpitationibus cordis & arteriarum carotidum laborabat, cum summâ *spirandi difficultate* quam presso pede sequitur macies lethalis.

Referato cadavere, cor ingens & sanguine concreto infarctum

MEDIASTI-
NUM,

apparet; aortæ pars, quæ vulgò ascendens dicitur, instar intestini colæ erat dilatata; arteriæ carotides & subclaviæ hujus dilatationis erant participes; tenuissimi earum erant parietes, luci obversi maximè pelucebant; eodem volumine gaudebat aortæ pars descendens superior licèt cavitas ejus interna solito strictior foret; tuberculosi erant passim parietes à summo ferè aortæ arcu ad diaphragma usque; aqua stagnabat inter prædicta tubercula & undatim parietes intus depellebat; in abdomine angustissima erat aorta, & in capite plexus choroïdes sanguine turgebat. PORTAL.

OBS. 771. (a) Sexagenariâ major jamdiu *difficili respiratione* agebatur, nonnunquam accedente *cordis palpitatione*. Tandem lecto inhærere cogitur, noctibus insomniis. Pulsus parvus, inæqualis & intermittens nonnunquam obliteratur, cum extremorum frigore. Intereâ sæviebat ardor in pectore, & cordis motus tremulus percipiebatur. Accedente demùm animi deliquio, è medio tollitur.

Pulmones deprehenduntur nigri & graves. Sinister cordis ventriculus summè distentus concretionem polyposam quatuor uncias ad minimum pendentem continebat. Arcus aortæ fuit perfectè osseus & crassus; transitus autem adeò angustus, ut nec parvus digitus intromitti potuerit. CLAR. STORCK.

OBS. 772 (a) Quinquagenarius, postquam vitam laboriosam cum otiosâ commutasset, in hydropem incidit, è quo evasit. Post quatuor annos, *spirandi difficultate*, *tussi* & sputo purulento corripitur, cum *præcordiorum angustia*. Dein venter & pedes œdematosè tument; urget orthopnea; quâ tandem è vivis rapitur.

Ventriculus mirè erat conformatus; tres scilicet distinctos saccos constituebat. Pancreas erat scirrhosum. Pulmones undique accreti pure scatebant. Aorta verò è corde ad carotides & iliacas intus exhibet squammas osseas quæ interiorem tunicam quasi referebant. CLAR. BAADERUS.

Inter affines transcribi debent observationes Libr. I. 1024. Libr. II. 413, 416, 420, 427, 433, 443, 658, 850, 881. Libr. III. 468.

De Mediastini defectu. Vide observationes Libr. I. 216.

De Disruptione ductûs thorachici. Vide *Colluvies lactea pectoris*.

De Aortâ plus æquo dilatatâ. Vide observ. Libr. II. 900.

Aneurisma & cordis læsiones.

———— angustiori. Vide *Cordis læsiones*.


———— purulentâ. Vide observ. Libr. II. 517, 665, 667.

S E C T I O S E X T A.
D E D I A P H R A G M A T E.

Diaphragma inflammatum.


OBSERVATIO. 773. Vir septem & quadraginta annorum *paraphrenitide* corripitur. Variis, ferius quam par erat, adhibitis præsiidiis, accessit pro more *risus sardonius*; & quinto die obiit.

Institutâ cadaveris sectione, reperitur universum diaphragma; maximè propè ejus capita, inflammatum, cum variis gangrænæ notis. Præterea crassa quædam tenax pulmones affligebat ad membranam costas succingentem, diaphragma & pericardium.
CLAR. HAEN.




OBS. 774. Quædam virgo acerbissimis *doloribus* cruciabatur *versus costas mendosas*, & alam sinistram, cum *febre vehementi* & *delirio*. Persistente morbo intrâ paucos dies fatis cessit.

Inter exenterationem cadaveris inventum est septum transversum in anteriori parte inflammatum, & purulentiâ deformatum. BONETUS.



OBS. 774. (a) Cultro anatomico subjectum cadaver cujusdam *phrenitici* exhibebat diaphragma gravi inflammatione correptum; similiter afficiebatur hepatis pars inferior. BLASIUS.



In hâc serie locum assequi valent observationes Libr. I. 100, 603, 1522, 1565.


Diaphragmatis ulcus, & purulentia.

OBS. 775. Virgo undecim annorum *sævissimis doloribus* vexabatur, qui *regionem sub alâ sinistri lateris*, & *costas mendosas* occupabant; ac interdum ad thoracis vertebra, vel ad imum ventrem exporrigebantur. Sæpè motibus convulsivis tentatur, & non raro

~~DIAPHRAGMA~~ suffocari videtur, cum *tussi* & *delirio* per vices recurrente; vigente febre continuâ, cum lotio crassiori; die quadragesimo quarto à morbi invasione obiit.


DIA-
PHRAGMA.

Inventum est septum transversum in anteriori parte suppuratum ulcusculis refertum. Quemadmodum tota pleura contaminata & relaxata; cum abscessu manifesto sub alâ sinistrâ, in parte interiori, non disrupto. LÆLIUS A FONTE.




OBS. 776. Nobilis mulier omnia *signa veræ gestationis* per tres ferè annos antè obitum habuit. Circà tertium annum macilenta evadit. Frequentibus *animi deliquiis* conflictatur, cum *ventris doloribus*, & gravitate circà pubem. Ingruunt postea *cardialgia*, & *convulsiones*, unà cum vomitu, aliisque symptomatibus, usque ad interitum.

Pulmones erant semi-putridi; & septum transversum ulcere quasi totum corrosum. Mesenterium partim putrescens. Uterus insuper magnus videbatur, & humore crassissimo albo repletus. Præterea stagnabat in abdominis cavo materia quædam flava & ichorosa ad quatuor & viginti libras. CRUCIUS.




OBS. 777. In cadavere cujusdam *asthmatici* reperiebatur in cavitate pectoris præsertim dextrâ, ingens aquæ foetidæ copia, cujus acrimoniâ tota diaphragmatis superficies, unà cum plevrâ, exulcerata erat & erosa. Pericardium etiam continebat aquæ sex vel septem cochlearia. BARTHOLINUS.




OBS. 778. Quidam juvenis febre prenditur, lateris & capitis dolore stipatâ. Quinto die accedit *spirandi difficultas*; & septimo die occubuit.

Lustratum cadaver exhibet ulcus in parte lævâ & lacertosâ diaphragmatis; cum maximâ aquæ sordidæ copiâ, in pectoris cavo stagnantis. CRENDAL.



Hanc classẽ ingrediuntur observationes Libr. I. 1434 & 1571. Libr. II. 378.



Diaphragma

Diaphragma perforatum.

[OBS. 779. Vir quinquagenarius poculis indulgens, variis *doloribus*, quasi *rheumaticis*, obnoxius, nullo prævio alio symptomate, vomitu corripitur *enormi*, unà cum *spirandi difficultate*; quæ subito ingravescens ægrum intrà horæ quadrantem ad plures mittit.

Pulmo sinister, aliàs sanus, innatabat colluviei fordidæ, multum discrepanti ab humoribus in pectore stagnari solitis. Exhausto hoc liquore, patet diaphragma perforatum & dilaceratum; quo foramine recipiebantur lacinie corporis cujusdam membranacei putridi, quod nil aliud erat quàm portio ventriculi in diaphragmatis hiatus, herniæ instar, adacta. Secto abdomine in conspectum venit ventriculus inflammatus & gangrænosus: pars diaphragmatis huic prospiciens ejusdem mali erat consors. Haud ab imilis etiam læsionis erat particeps proximior hepatis lobus. Hinc intelligitur ingressus ingestorum ad pectus. E NOSTRIS ADVERSARIIS.




OBS. 780. Quidam *peripneumoniâ* gravissimâ laborans, tandem *phthisicus* evadit. Dolorem profundum in latere dextro patiebatur; & summè foetebant *sputa sordida*, & purulenta. Dein incidit in *fluxum alvi* colliquativum, nauseis stipatum. Tandem post tres menses, *febre lentâ*, & macie, confectus obiit.

Reperitur pulmo dexter plevræ & diaphragmati accretus. Pars hujusce visceris diaphragmati incumbens materiam purulentam recondebat quæ viam sibi paraverat trans diaphragma ab hepate, quod tres pollices excavatum reperitur. EX ACT. EDIMBURGENSIB.



OBS. 781. Vir duorum & quadraginta annorum, cum à tribus circiter annis *renum & dorsi doloribus* tentaretur; arenulas quoque rubras copiosè cum urinâ excerneret, comitante vomitu, *calculosus* judicabatur, derepentè obiit.

Sinistrum pectoris latus exhibet concretum sanguinem ad mensuras tres. Diaphragma inibi perforatum deprehenditur, quod pertransivit caro quædam putrida, nigricans & corrupta, quæ nil aliud erat quàm pancreas summè labefactatum. Viciniores vertebræ foetidissimâ carie lædebantur. Renes etiam nigerrimi & putridi occurrebant. E MISCELLANEIS CURIOSIS.




Traditis subnectere licet observationes Libr. I. 142, 220, 510, 511, 712, 718, 1123. Libr. II. 838. Libr. IV. 87.

DIA-
PHRAGMA.

Tumores diaphragmatis.


OBS. 782. Vir quinque & quinquaginta annorum *pectoris angustia* & *respirandi difficultate* afficiebatur. Haud tussiebat; nullaque erat inflammationis suspicio. Post multos labores, tandem ingravescente orthopnæâ de medio tollitur.

Aperto cadavere, objecit se corpus quoddam, constans crassiore tunicâ, continente aquæ foetidæ uncias circiter quadraginta. Aquæ innatabant filamenta quædam oblonga, quæ digitis contractata, etiam in latitudinem quamdam deduci poterant. Enascebatur hic tumor tunicatus è lumborum vertebris, quibus bini diaphragmatis processus implantantur. KERKRINGIUS.




OBS. 783. Puer quinquennis febre, virium defectu stipatâ; corripitur. Intereâ exsurgit *bubo pestilentialis* in axillâ dextrâ. Lingua ignea nigricabat; erumpunt exanthemata per totum corporis habitum. Ac tandem fatis cessit.


Occurrit pustula, carbunculi instar, gangrænosa in parte tendinosâ diaphragmatis, hepatis prospiciente. Ventriculus & intestina maculis gangrænosis erant signata, & bilem atro-viridem continebant. Pulmones varias maculas purpureas exhibebant. COUZIER.




OBS. 784. Rimato corpore cujusdam *asthmatici*, reperitur supra diaphragma steatoma pugni magnitudine. Molesti ponderis, & difficilis respirationis, de quibus querebatur æger, causam præbebat hic tumor. VESLINGIUS.




OBS. 785. Exenterato cadavere cujusdam juvenis *tabe extincti*, in conspectum veniebant tumores duri, diaphragmatis radici infixi. FERNELIUS.



OBS. 786. Institutâ cadaveris sectione cujusdam viri *lue venereâ* sublatis, deprehendebatur diaphragma pustulis obsitum. GESNERUS.



Hunc ordinem subire queunt observationes Libr. I. 1505, 1682.




Nodus in nervo diaphragmatico.

OBS. 787. Puer sexennis, insiliente in se cane, ita terretur, ut integro triduo convellatur; horrendosque post modum *epilepsia* insultus ferè quotidie patiat. Morbus spatio sex annorum adeo exasperatur ut pluries, vel vigesies, intra nyctemcri spatium recurrerent paroxysmi, nonnunquam ferocissimi. Insultum excipiebat sudor foetidissimus & glutinosus. Accedit *haemorrhagia narium*. Accessiones frequentiores erant inter somnum. Irritis omnibus praesidiis ad opium cautè devenitur, quo sensim fugantur paroxysmi. A tribus mensibus integrà fruebatur valetudine, puer, cum erumpit *tumor in inguine*; & paulò post *dysenteria* rapitur.

Lustrato cadavere patuit tumorem in inguine fuisse ingentem abscessum. Referato pectore reperiebatur nodus durus nervo diaphragmatico, in medio suo itinere, arctè circumdatus: alius similis occurrebat propè diaphragma. Insuper thalami nervorum opticorum erant emarcidi. CLAR. HAEN.

Crusta hærens diaphragmati.

OBS. 788. Institutâ sectione cadaveris cujusdam viri multis abhinc annis, *asthmate* quasi continuo conflictati, & inter graviolem paroxysmum denati, in propatulum veniebat materia quædam lenta & viscida, crustæ instar digiti crassitiem æquantis, superiori diaphragmatis parti insidens, & hærens. BONETUS.



Circà hanc læsionem. Vide *Pulmones crustâ obducti*.

Diaphragma osseum.


OBS. 789. Inter exenterationem cadaveris cujusdam senis *derepentè defuncti*, deprehendebantur pulmones tuberculis, quasi calcareis, referti; & undequaque adnati. Trachea arteria extus exhibebat tumorem nucem moschatam; figurâ & magnitudine referentem, simili materiâ calciformi foetum. Diaphragma inter pulmonem dextrum, illi continuum, & hepar totum tangebatur.

caltilagineum vel osseum; adeò ut flexum frangeretur cum sonitu.
 DIA- EX ACTIS PETROPOLITANIS.
 PHRAGMA.

Diaphragma extrà sedem.

OBS. 790. Vir, quidam consistentis ætatis de *pētoris angustia* jamdudum querebatur, à levi motu ingravescente, sub insultu asthmatici facie. Rebus sic se habentibus, tandem subitanè morte extinguitur.

Aperto cadavere, reperièbatur pectoris cavum angustius quàm par esset, ob pravam conformationem, vel altiorem diaphragmatis situm; quod pulmones ultrà modum comprimebat: hinc horum substantia densior & quasi scirrhusa deprehendebatur.
 DIONIS,



OBS. 791. Introspecto cadavere cujusdam *hydropici*, diaphragma, ob ingentem molem aquæ in abdomine stagnantis, ad jugulum ferè repellebatur; mirè compressis corde & pulmonibus. SAXONIA.

Defectus diaphragmatis.

OBS. 792. Puer *asthmate* chronico, & *frèquenti tussi* ab incunabilis vexatus, tandem septimo ætatis anno extinguitur.

Cadavere cultro anatomico subjecto; nullum reperièbatur diaphragma, desiderabatur etiam mediastinum. Pulmones verò à solitâ formâ degener unicum lobum præbebant. DIEMERBROEK.



De Diaphragmate granuloso. Vide observ. Libr. I. 265.
 strumoso. Vide observ. Libr. II. 1576.
 sphacelato. Vide observ. Libr. I. 812.



SECTIO SEPTIMA.

DE TUMORIBUS IN PECTORE.

Aneurisma internum.


OBSERVATIO 793. Fœmina quadragenaria, *post casum*; sæpiùs de *cordis palpitatione* queritur; & paulo post de *dolore vulsante in pectoris latere sinistro & postico*, propè hypochondrium: hinc pectoris angustia, & tussis sicca. Elapso anno integro, erumpit è parte affectâ tuberculum mole & pulsans, qui dein abit in *tumorem*, ovo gallinaceo paulò majorem. Postea *sputa* fiunt *purulenta*; & foetida. Accedunt *febris & anxietates*: tussis exacerbatur: noctu erumpunt sudores copiosi & gravè olentes, cum *vigiliis & cordis palpitationibus*. Octo diebus antè mortem penitùs cessarunt cordis palpitationes; & dorsi tumor aneurismaticus ferè totus disparuit; neque ampliùs pulsavit. Nullâ demùm observata fuit inordinatio in pulsu.

Inciso cadavere, pulmo crassâ & glutinosâ crustâ circumdatus occurrit; atque in ipsâ substantiâ numerosæ vomicæ, & multa ulcera, deprehendebantur. Aspera arteria pure crasso erat infarcta, & pericardium colluvie aquosâ multùm distendebatur. Aorta verò suprâ diaphragma faccum ingentem costis cariosis, & partibus vicinîs hærentem, tumoremque in dorso efformantem exhibebat. Costa quinta ab inferioribus numero ducto, erat disfracta, cum vertebris carie læsis. STORCK.

OBS. 794. Quinquagenarius *doloribus in abdomine*, qui *ad pectus* propagabantur, acerbissimis, cum *convulsionibus & succedentibus lypothymiis*, jam à decennio angebatur. Pluries inter annum recurrebant paroxysmi, extrâ quos de dolore continuo circâ dorsum & pectus querebatur. Tandem insultu ferociori, è medio tollitur.


Occurrit in sinistro pectoris cavo coagulum sanguinis, pondo sex librarum, quo sublato in apricum venit tumor aortæ, & alterius arteriæ intercostalis sinistrae, suprâ diaphragma situs, cum carie proximioris vertebræ. Secto tumore, innotescit aneurisma legitimum, utramque arteriam occupans. Ostium arteriæ inter-

TUMORES. costalis læfæ summè dilatatum, digitum medium excipiebat. Dilaceratus insuper conspiciebatur sacculus aortæ, qui in majorem ambitus partem crassissimus observabatur. E NOSTR. ADVERSAR.




OBS. 795. Vir consistentis ætatis, jampridem *affectione hypochondriacâ* laborabat; cujus paroxysmi summè procellosi majorem incutiebant terrorem. Exordium capiebant à quibusdam *doloribus sepultis in abdomine, tumente epigastrio*. Tum pulsus exiguus & convulsivus deprehendebatur: dein dolores ad pectus se diffundebant cum maximâ *præcordiorum angustia*: mens intereâ obnubilabatur, cum aspectu torvo. Tantam demùm exercebant tyrannidem dolores ut æger furibundus, convulsionibus horrendis torquebatur: succedente animi deliquio quod paroxysmi solutionem denuntiabat. Paroxysmum accersere solebant quævis graviores mentis perturbationes; qui aliàs ter quaterve intrâ anni curriculum, ingruebant. Inter inducias derepentè suffocatus interiit.

Introspecto cadavere, reperiebatur in sinistro pectoris cavo ingens sanguinis congrumati massa. Aorta suprâ diaphragma aneurisma disruptum exhibebat, cum carie vicinarum vertebrarum. E NOSTRIS ADVERSARIIS.



OBS. 796. Quædam mulier sexagenaria jamdiù *tussi*, interdùm *difficili respiratione* laboraverat. Tandem erumpit *tumor pulsans sub claviculâ dextrâ*, qui intrâ tres menses duorum pugnorum magnitudinem superavit, cum dolore quodam acri. Intereâ ingravescit spirandi difficultas: pulsus debilis exploratur, cum difficili decubitu & quasi impeditâ deglutitione. Tandem ultimum diem clausit.


Stagnabat colluvies serosa in utroque pectoris latere. Pulmones contracti, vel depressi, tubercula purulenta cum nonnulla sanie recondebant. Pericardium aquâ replebatur. Cor duplo majus, aliquantò inferiùs quàm solet collocatum conspicitur. Aorta verò oblongum & ingens aneurisma ex se producebat; quod etiam occupabat principium subclaviæ, & carotidis dextræ. Carie erosis proximioribus claviculæ dextræ, sterni & costarum partibus, viam ad exteriora sibi paraverat prædictus tumor. VALSALVA.



OBS. 797. Quinquagenarius vino deditus, *tumorem* gestabat in *superiori & dextrâ pectoris parte*, cum *pulsatione manifestâ*. Spirandi


difficultate premebatur, præsertim dum loquebatur, vel ambulabat
 Facies erat tumida; vox obscura & rauca; cum sputo crasso. **TUMORES.**
 Tandem derepentè moritur.

Reserato pectore; præter tumorem prominentem inter axillam dextram & sternum, à quartâ costâ ad claviculam pertinentem, deprehendebantur viciniore claviculæ, sterni & costarum partes, carie exesæ. Situm habebat hoc aneurisma in arcu aortæ, ortum præbente subclaviæ dextræ. Hunc faccum intus convestiebant laminæ multiplices, aliæ aliis impositæ, à concreto & quasi fibroso sanguine compactæ. Pulmo dexter à comprimente timore contractus, purulentus invenitur, cum stagnante sero flavescente. **CLAR. MORGAGNUS.**



OBS. 798. Quidam *inter atras curas*, de doloribus tum pectoris; tum abdominis, multis abhinc annis querebatur. Indefinente fermè spirandi difficultate premebatur, adeò ut decubitus paveret ob suffocationis metum. Accedunt codis palpitationes, crebrò recurrentes, nonnunquam succedentibus lypothymiis. Intereà dolores circà spinam exacerbantur quibus postremò remittentibus, *subitanè morte* rapitur.

Lustrato cadavere, in propatulum veniebat aneurisma infra arcum aortæ; cum maximâ cruoris copiâ, effusi in cavum pectoris sinistrum; à disruptione scilicet prædicti sacci, qui licet depletus, pugni magnitudinem superabat. Viciniore vertebrae carie læsæ conspiciebantur. **E NOSTRIS ADVERSARIIS.**




OBS. 799. In cadavere cujusdam qui diù dolore & pulsatione circà dorsum, variisque aliis symptomatibus conflictatus fuerat, & tandem ab *uberrimo sanguinis proventu*, è pulmonibus erumpente suffocatus interiit. Occurrit in pectore aortæ dilatatio ad palmæ magnitudinem accedens, costis & dorfi vertebrae firmiter adnata præter cruorem fluidum, continebat concretum quemdam sanguinem, vel carniformem materiam fibris haud destitutum; quam rursus circumdebat subalbida & dura quædam substantia, transversî digiti spissitudine; colore & specie, lardo suillo elixato non absimilis. Ad ovi sanè quidem struthiocameli magnitudinem accedebat hoc aneurisma. Prætereà viciniore vertebrae, & costæ carie læsæ deprehendebantur. **RUMLERUS.**



OBS. 800. Vir quinque & septuaginta annorum, aliquot antè mortem annis fit macilentus, & dolores quosdam gravantes in *sinistrâ thoracis parte* patiebatur, cum tussî molestâ & sputis glo-


~~—————~~
TUMORES. bos. A certâ corporis motione ægrè respirabat; nonnunquam accedente cordis palpitatione. Intereà ingravescit *spirandi difficultas*, cum sterore & sputo cruento. Difficilis fit decubitus in latus sinistrum: pulsus exploratur rarus & debilis, ac interdum inæqualis. Sub hâc rerum conditione; post quamdam remissionem recrudescunt symptomata; atque ultimum diem clausit.

Pectoris sinistrum cavum feri copiâ & concreto sanguine replebatur ob disruptionem enormis aneurismatis aortæ quartæ & quintæ thoracis vertebræ hærentis; cujus amplissimus conspiciebatur hiatus. Pericardium insuper aquæ uncias tres continebat. CLAR. MORGAGNUS.




OBS. 801. Vir triginta annorum qui queri cœpit de quâdam *spirandi difficultate*. Dein doloribus rheumaticis in dorso fitis diù vexatur. Post graves curas, & labores strenuos, molestiori spirandi difficultate corripitur; sequentibus *cordis palpitationibus*, vigiliis, inquietudinibus, & *animi deliquiis*. Pulsus in brachio sinistro vehemens & intermittens explorabatur; in dextro verò exilis & obscurus animadvertebatur. Intereà urgente suffocationis metu ex improvise occubuit; quinto scilicet anno è primo morbi exordio.

Lustrato cadavere, reperiebatur in dextro pectoris cavo libra circiter una feri subrubri. Cor se præbebat maximum cum maculis in superficie ecchymosis faciem referentibus. Aorta ultrâ modum dilatata tumorem exhibebat pugni magnitudinem superantem, suprâ medias dorso vertebrae carie erosas, situm. EX ACTIS PARIENSIBUS.



OBS. 802. Quidam ebriosus, quinquaginta circiter annorum, pectoris anxietate molestissimâ laborabat. Post plures menses à primo morbi exordio, tumor cum validâ pulsatione circa claviculæ sinistræ, & sterni conjunctionem subortus est; qui sensim ita increvit, ut exterius pugni magnitudinem multum superaret; & intus respiracioni haud leve impedimentum offerret. Intereà decem elapsis mensibus incepit rejicere *per tussim grumos nigri & concreti sanguinis*; unde tumor multum imminuitur: sed cum continua esset sanguinis excretio, brevi occubuit.

Inter dissectionem cadaveris, invenitur aorta descendens mirè dilatata; cujus scilicet tanta erat amplitudo ut duas sanguinis libras; & ultrâ, capere posset. Hic tumor ad latus asperæ arteriæ exesus videbatur, & hians in posticam partem prædicti tubi; unde lethalis sanguinis evacuatio HURNIUS.



OBS. 802. (a)


OBS. 802. (a) In cadavere fœminæ quinquaginta annorum , mendicæ , exanimis ad fores diverforii repertæ , ventriculus per-
angustus , intestino recto gracilior animadvertitur. Ovaria occur-
rebant scirrhusa & exsucca , ut solent esse circà quinquagesimum
annum. Reserato pectore patet aortæ tumor ; hæc enim arteria ,
ubi ex corde prodiit insolitâ latitudine fuit ad duas uncias ; sed
in arcu erat amplitudo major cujus diameter ad tres uncias accedebat.
Recondebatur hic tumor præter grumofum sanguinem , laminas latas ,
linæ ferè crassitie , tenaces , subalbas & quâsi membranaceas.
Aortæ latera crassiora ad sex lineas accedebant , squammis callofis
& durissimis referta. Producebatur corpus polyposum in
carotidem sinistram , quo omninò repleti videbatur hæc arteria.
CLAR. HALLERUS.

TUMORES.




OBS. 803. Mulier quinquagenaria major gestabat *aneurisma in parte levæ pectoris* , inter scilicet secundam & tertiam costam. Integro antè mortem mense penitus delituit prædictus tumor , ut videretur disparuisse ; remanentibus tamen solitis symptomatibus.

Aneurisma deprehenditur arcum aortæ occupans , & tres fortè pugnos magnitudine æquans. Tunicas habebat haud crassas ; sed veluti lammellas albicantes , haud cohærentes inter se ; sed quâsi alias ad alias adpositas. Deprehendebatur in centro sacci nucleus sanguinis grumosi , pervius tamen ad transitum liberum sanguinis in aortam descendentem. CLAR. HAEN.



OBS. 804. Virgo quinque & viginti annorum gestabat *tumorem in parte superiori pectoris* , inter sternum & claviculam sinistram. Erat cuti concolor & pulsans prædictus tumor , *difficilem respirationem* post se trahens. Nec liberior erat deglutitio : morbo tandem ingravescente , extinguitur.

Exenterato cadavere , in propatulum veniebat ingens aneurisma aortæ , inter cor & subclavias situm , cum carie sterni , sinistræ claviculæ , & proximiorum costarum. Trachea , cum subjecto œsophago , à mole tumoris compressa annotabatur. ENOSTR. ADVERSAR.



OBS. 805. Quidam jamdiù laborabat *tumore* , ad molem capitis virilis accedente & *pulsante in supernâ parte pectoris* , cum summâ *respirandi difficultate* , *febre continuâ* ; & *animi deliquiis* , identidem recurrentibus. Post plures septimanas doloribus & atrophîâ confectus è vivis decessit.


TUMORES.

Occurrit aneurisma portentosum in aortâ sub egressu è corde; lamellatim dispositum; aut à pluribus tunicis crassis, & tenacibus membranarum instar, sibi invicem impositis conflatum. Inter quas tunicas sanguis copiosus & coagulatus delitescbat. Præterea annotabatur caries costarum & sterni. RUYSCHIUS.




OBS. 806. Tibicen incidit in *tumorem pectoris*, intima & superiora obsidentem, cum *pulsatione manifestâ*. Quo crescente major exurgit *spirandi difficultas*, cum *molestiori deglutitione*. Tandem *fatis cessit*.

Reperitur arcus arteriæ aortæ, cum insigni ramo qui subclaviæ carotidi originem præbet, ita dilatatus ut asperam arteriam, gulamque comprimeret. Quod aneurisma, aliorum instar, concretum sanguinem continebat, qui non secus ac cepa vulgatissima in varias laminas curvas, quarum aliæ alias comprehendebant resolvi poterat. CLAR. MORGAGNUS.



OBS. 807. Vir quinquagenario major, robustus & salax, variis à decennio ægritudinibus obnoxius, *spirandi difficultate* cum colore cutis citrino laborabat; quæ motu ingravescebant, cum quodam cordis angore. Evidenter *saliebant arteriæ juguli*, pulsu aliàs duro & raro. *Tussiebat* & *ferosa exspuebat*. Tandem tumente facie accedunt *animi deliquia*. Cæteris in pejus ruentibus subitanæ morte rapitur.

Pulmones costis adhærebant. Aorta indurata, intus ossis squamis prædita: dilatata erat in aneurisma tres digitos latum; cujus major dilatatio erat circa quartam thoracis vertebra, cum vicinis carie tactam. In sinistro pectoris latere aliquid feri stagnabat cum magno grumo sanguinis; quamquam haud apparuit aneurismatis disruptio. CLAR. MORGAGNUS.




OBS. 808. Mulier textrix, tribus annis. postquam menstrua desierant, flatu quodam, ut ipsa vocabat vexari solebat ad cor; aliàs nulli morbo obnoxia. Cum benè valens omnia disponeret ad telam exordiendam, *subitò concidit*, & moritur.

Secundo cranio magna illicò profluxit sanguinis copia à disrupto quodam vase, uti videbatur, inter cerebrum & cerebellum. Pericardium sero cruento erat ultra modum distentum, cum sanguine concreto circa cor. Aorta sub egressu è corde erat dilatata; cum interioribus tunicis exesis & attenuatis; quibus sanguis


additum sibi paraverat ad pericardium. CLAR. MORGAGNUS.

TUMORES.




OBS. 809. Quidam nobilis in lumbos graviter contusus de dolore sensim ingravescente querebatur. Post annum inibi erupit tumor pulsans, in sinistro latere, qui tractu temporis ad capitis magnitudinem accedebat, à sinistro hypochondrio scapulam serè attingens. Tandem doloribus ferocissimis fractus obiit.

In conspectum veniunt muscoli tumorem circumambientes spha-celati; binæ costæ fractæ & cariosæ; proximiores vertebræ nigricantes, tunicis denudatæ & carie læsæ. Aorta suprâ dia-phragma ultrâ duorum pugnorum magnitudinem extensa, & tota sanguine grumoso, in polypos ferè fibrosos, lamellatim concreto, repleta videbatur. VATERUS.




OBS. 810. Quidam juvenis & robustus, dum vires palestricas experiebatur à nisu violento, dolorem subito contrahit circâ prin-cipium claviculæ sinistrae. Tribus elapsis mensibus, erumpit tumor inter claviculas. Persistens dolor ad scapulas propagatur. Dein tumore sensim increfcente, cum spirandi difficultate, & denegato decubitu in latus sinistrum; tandem post triennium ad plures migravit.

Secundo cadavere reperiebatur aneurisma ingens aortæ, suprâ cor parùm dilatata, quæ ulterius ampliatur in arcu ultrâ quem saccus protenditur. Sternum, costæ & claviculæ carie lædebantur. LE DRAN.




OBS. 811. Quidam miles dum bombardam exploderet; hâc in manibus ejus disruptâ, adeò violenter ad latus dextrum allidebatur, ut in hæmophthisim mox coniectus, per sex menses sanguinem exspueret. Dein pulsationem quamdam in latere percipiebat. Duobus elapsis annis & pergente hæmophthisi erumpit tumor sub axillâ dextrâ, qui maximum in dies incrementum sumens respirationi officit. Tandem suffocatus subito extinguitur.

Occurrit ingens aneurisma inter cor & arcum aortæ, cujus saccus integram thoracis dextri cavitatem replebat, hærens plevræ, mediastino & diaphragmati, non secus ac sterno carie læso. Interna sacci facies laminis osseis diversæ magnitudinis obducta conspiciebatur. EX ACTIS LONDINENSIBUS.




TUMORES. OBS. 812. Quidam vino & ludo pilæ deditus in febrem incidit cum dolore brachii dextri; mox sinistri. Erumpit postea tumor in parte anticâ, & superiore pectoris, qui in dies crevit cum pulsatione. Intempestivâ topicorum applicatione, cute ad summam tenuitatem redactâ, sanguinem exsudabat; quâ tandem disruptâ immanis fit sanguinis profusio: hinc mors subitanea.

Cadavere cultro anatomico subjecto; præter plurimam aquam subflavam, in utroque thoracis latere stagnantem; occurrit magnum aneurisma aortæ cum carie sterni clavicularum & costarum superiorum. CLAR. MORGAGNUS.




OBS. 813. Mulier quinque & triginta annorum antè plures menses spirandi difficultate laborabat, cum tumore pulsante in regione carotidis dextræ. Postea de molesto quodam sensu querebatur in pectore; & paulò post morte subitanè rapitur.

Inveniebatur in thoracis cavo serum cruentum ad paucas uncias effusum. Pericardium sanguine erat distentum. Aorta propè cor erat dilatata; & hæc dilatatio protendebatur ad carotides, & ultrâ arcum aortæ, ad emulgentes usque. Suprà semi-lunares valvulas occurrit quædam exulceratio, cum sinibus inter laminas aortæ perreptantibus; per quos sanguis viam sibi fecerat ad pericardium. CLAR. MORGAGNUS.



OBS. 813. (a) In cadavere foeminæ post diuturnas ægritudines extinctæ, aorta continuè, ubi ex corde prodiit, amplissima fuit, ut ambitus quinque unciarum & duarum linearum esset. Pluribus squamis offeis hæc obvestiebatur dilatatio. Similibus fermè squamis donabatur reliquum aortæ, tum in pectore, tum in abdomine. Prætereà valvulæ aortæ partim callosæ, partim pectoris tuberculis exasperatæ conspiciebantur; cæteris cordis valvulis benè se habentibus. WINCKLERUS.



OBS. 814. Cuidam tumor increverat pulsans in parte anticâ pectoris & cervicis. Dolorem capitis gravativum patiebatur, qui ad cervicem, scapulas & brachia propagabatur. Urgebat spirandi difficultas: pulsus brachii dextri exiguus & debilis explorabatur: obscurior erat in brachio sinistro. Accedentibus postremò animi deliquiis, subitò obiit.

Lustrato cadavere, deprehendebatur aneurisma quatuor pollices longum, arcum aortæ & principium subclaviæ sinistrae ac


carotidis occupans, cum carie vicinorum ossium. EX ACTIS
PARISIENSIBUS.

TUMORES.




OBS. 815, Quidam cachecticus *tussi ferinâ*, cum aliquâ *spirandi difficultate*, per annum integrum vexabatur. Noctu *pectoris angore molestissimo*, cum *suffocationis metu* corripitur. Pluries recurrit angor cum asperæ arteriæ & faucium quâdam constrictione. Frequentiores fiunt insultus & vehementiores; quos excipiunt sudor copiosissimus. Hos movebat quævis deglutitio. Post duos menses à primo insultu vivere desiit.

Inveniebatur in aortâ suprâ cor se attollente magnum aneurisma, quod concreti sanguinis libram continebat. CLAR. MORGAGNUS.




OBS. 816. Quinquagenarius *melancholicus*, inter gravissimâs curas passus est *tumorem*, *sub claviculâ dextrâ eminentem*, & ovi dimidii magnitudinem æquantem. Mollis erat hic tumor & cuti concolor; *cum insigni pulsatione*.

Eo defuncto inventa est aorta itâ dilatata, ut brachii magnitudinem ferè æquaret; atque ovum gallinaceum in suam cavitatem facile admittere potuisset. Tunica illius densa & cartilaginea annotabatur. RIVERIUS.




OBS. 817. Vir quatuor & quinquaginta annorum poculis indulgens, & fumiphilus, per biennium *spirandi difficultate*, sed levi, laborabat; quæ tandem ingravescit *cum suffocationis metu*. Pulsus erat durus & intermittens. Præterea de pulsatione molestissimâ in scrobiculo cordis conquerebatur, & continuâ. Tument interea crura; & æger planè suffocatus interiit.

Præter aquam in pectore dextro stagnantem; arteria subclavia sinistra aneurisma pugni magnitudine exhibebat. Aorta infrâ arcum aneurismate duplo majori erat dilatata. BARRERUS.




OBS. 818. In cadavere cujusdam qui per biennium *tumorem pulsantem in superiori & anticâ pectoris parte* gestabat; maximam scilicet cervicis partem dextram occupantem, & scapulam attingentem; reperitur aneurisma ingens subclaviæ dextræ, quod in anteriori parte erosum, exitum concesserat stagnanti sanguini, qui extûs majorem foveam sibi cuderat, solâ cutē jam disruptionem minante coercendam. Clavicula luxata conspiciebatur, costis superioribus, unâ cum sterno, carie læsis. E DIARIO MEDICO.




TUMORES. OBS. 819. Meretricula octo & viginti annorum, vino dedita, de *lassitudine & cibi fastidio*, aliquot jam menses, conquesta, *in opere venereo interiit*.

Lustrato cadavere reperiebatur pericardium concreto sanguine plenum. Occurrit supra valvulas semi-lunares aneurisma, vel sacculus à tergo aortæ collocatus; & nucem juglandem magnitudine æquans. Disruptus hiabat in pericardium. Sacculi interiorem faciem rubræ pelliculæ convestiebant polyposæ, quas, ut fit in cæpis, facile posses dividere. CLAR. MORGAGNUS.



OBS. 820. Quidam per quinquennium *immanes dolores*, universam *dorsi spinam occupantes*, patiebatur; salvo appetitu. Cùm derepentè moritur.

Secto abdomine ingens profiliit sanguinis copia; quâ etiam scatebat pectus. Invenitur tumor insignis à sextâ dorsi vertebrâ, ad primam usque lumborum exporrectus, membranâ validissimâ præditus & lacerâ. Referus apparuit corpore quodam carnosio, cum paucis sanguine in grumos concreto. Sex inferiores dorsi vertebræ unâ cum primâ lumbari, carie corruptæ deprehenduntur. BLEGNI.




OBS. 821. Vir quinquaginta annorum lanam quotidie agitans; *difficili respiratione* corripitur, cùm subito accedunt *præcordiorum angustia*, & vehemens interdum *lumborum dolor*. Arteriæ cervicis valdè pulsabant. Accedente demùm *sanguinis sputo*, cum *suffocatione*, vivendi finem fecit.

Inciso cadavere, reperiebatur in utroque pectoris cavo serum subcruentum. Aorta, propè cor mole auctum, erat dilatata in aneurisma, cujus interni parietes ossis hic illic squamis obtegebantur. CLAR. MORGAGNUS.



OBS. 822. Juvenis nonnihil *anhelosus*, & post pastum somnolentus, *molestiam* quamdam persentiebat *circâ lumbos*, quos sæpius fricabat. Inter loquendum, *repentè obiit*.

Thoracis cava dextra ingentem effusi sanguinis copiam habebat, qui prodierat ex aortâ, quæ diaphragmati jam proxima in aneurisma pugni magnitudine erat dilatata, cum carie proximarum vertebrarum. CLAR. MORGAGNUS.




OBS. 823. Quinquagenarius *tumorem* per triennium gestabat; qui cuti concolor, durus sed pressioni cedens, cum *pulsatione*,

pectoris partem superiorem & anteriorem occupabat; duos pugnos mole æquans. Tandem mollis & œdematosus disruptionem minatur; quæ paulò post accessit, cum *stupendo sanguinis fluxu*, undè mors.


TUMORES.

Reperitur ingens aneurisina aortæ, cum proximioribus vertebris; distenta, & ossibus squamis intus scabra subclavia dextra erat quoque costis & sterno carie læsis. E DIARIO MEDICO.




OBS. 824. Quidam multis abhinc annis de *tumore conspicuo* & molestissimo *in parte anticâ*, & superiore *pectoris* querebatur. Dolores ad brachium dextrum propagantur. Aderat, *dyspnæa* cum *tussi levi*, & *difficili deglutatione*. Tandem interiit.

Aorta suprâ curvaturam in tumorem pugnum æquantem erat dilatata ad ovi magnitudinem. EX INSTIT. BONONIENSI.




OBS. 825. Vir sex & quinquaginta annorum, per decennium circiter *pulsationem morbosam* in finistrâ pectoris parte patiebatur. Noctu *suffocatus obiit*.

Cavitas thoracis dextra sanguine repleta inveniebatur. Pulmonis dextri substantia annotatur quasi absumpta solâ superstite membranâ, instar sacculi. Præterea in apicem venit aortæ aneurisma disruptum, duos solummodò digitos transversos, extrâ cor. MARCHETTIS.



OBS. 825. (a) Miles quadraginta annorum à calcitrante equo in sinistro pectoris latere percussus dolorem notabilem patitur; cui successit *spirandi difficultas*, quæ per tres annos in sævissimam *orthopnæam* sæpiùs increvit, quâ tandem ferociori è vivis rapitur.


Pulmones hærebant pericardio & mediastino: reliqua pectoris cavitas sero flavescente scatebat. Aortæ arcus in saccum aneurismaticum quinque libras pendentem, dilatatus cernebatur. Quatuor vertebræ, cum initio costarum erant cariosæ. CLAR. BAADERUS.



OBS 826. Mulier, consistente ætate, de *dolore in finistrâ thoracis parte* conquerebatur. Excandescit *febris* cum pulsu celeri & duro, ac *spirandi difficultate*: quibus exacerbatis intrâ paucos dies extinguitur.


Institutâ cadaveris sectione, reperitur in pectore magna concreti sanguinis copia, cum superante sero. Ingens erat aortæ

TUMORES. aneurisma perruptum inter cor & subclavias; cum carie vertebrarum & proximarum costarum. CLAR. MORGAGNUS.




OBS. 827. Quidam, dum venabatur, ingenti conatu torquet cervicem, & subito magno dolore corripitur; nec nisi majori vi, solitum situm assequitur cervix. Accedit *deglutiendi & respirandi difficultas*; quâ sensim ingravescente, tandem post quindecim menses è medio tollitur.

Occurrit ingens aneurisma in aortâ & subclaviâ dextrâ, cum carie ossis sterni, & luxatione clavicularum. EX ACTIS PARIENSIBUS.




OBS. 828. Quidam *aneurisma in sinistro poplite*, decem circiter annos, gestabat. Dolorem vehementem concitabat hic tumor, & diametro uncias Bononienses tres cum semisse ferè æquabat. Is cum arte chirurgicâ curatus esset, novissimè tamen periit ob similem tumorem in dextro poplite.

Inter exenterationem cadaveris, aliud occurrit aneurisma in pectore ad arteriæ magnæ curvaturam. VALSALVA.




OBS. 829. Vir quinquaginta annorum post *sanguinis sputum, & anhelare* solitus, dum malleo ambabus manibus arrepto magnâ cum vi aliquid percutit, *repentè cadit*, & intrâ horam dimidiam moritur.

Sinistrum pectoris cavum sanguine semi-concreto plenum reperitur. Eruperat is ab erosâ aortâ infrâ arcum. Ibi enim in aneurisma dilatata respondentes vertebrae excavaverat. VALSALVA.



OBS. 830. Juvenis viginti annorum, multum jam tempus, *tumore quodam pulsante in pectoris parte dextrâ* intrâ claviculam affligebatur; cum *spirandi difficultate*. Pergente morbo, ex improvise cadit, & moritur.


Inciso corpore, magnum aneurisma reperitur in thorace, cum carie claviculæ & costarum superiorum. Disruptum erat intrâ pericardium, cujus cavum sanguine impleverat. VALSALVA.



OBS. 831.


OBS. 831. Quidam jamdudum *tumorem pulsantem*, caput infantis recens nati, adæquantem in parte anteriori & superiori pectoris gestabat. Haud fanè, sinè summâ molestiâ. Frustrâ omnibus tentatis obiit.

Inveniebatur aneurisma ingens aortæ, inter cor & subclavias situm, cum carie ossis sterni & costarum proximiorum. RUYCHIIUS.




OBS. 832. Cuidam erat *tumor in parte anticâ*, superiori & dextrâ pectoris, *pulsans & molestissimus*. Post plures menses, morbo in deterius ruente, tandem ad superos migrat.


Lustrato cadavere, in conspectum venit aorta, sub exitu è corde in portentosum aneurisma dilatata. EX ACTIS PARISIENSIBUS.




OBS. 833. In cadavere cujusdam sexagesimum ætatis annum agentis, & *inopinatè defuncti*, reperitur polypus in aortâ, propè cor, absque appendicibus & caudis, ad mensuram duorum pugnorum. Ejus moles, quod notandum venit, membranosis tunicis adinvicem superpositis confurgebat. MALPIGHIIUS.




OBS. 834. Inter sectionem senis *morte subitanè* rapti,prehendebatur pericardium sanguine semi-concreto distentum. Aorta suprâ cor erat dilatata in modum aneurismatis; quod disruptum hiabat in pericardium; & eâ viâ sanguis in hoc irruerat. CLAR. MORGAGNUS.




OBS. 835. Exenterato cadavere cujusdam viri *improvisâ morte* sublato, in conspectum venit aorta disrupta, parte quâ proxima est cordi. Pericardium autem inde omninò plenum congelati sanguinis conspiciebatur. VALSALVA.



OBS. 836. Introspecto corpore cujusdam fœminæ triginta annos natæ *inopinatâ morte* raptæ, reperiebatur pericardium sanguine oppletum, ex rupto intrâ ipsum aortæ aneurismate. CLAR. MORGAGNUS.



OBS. 837. Cultro anatomico subjectum cadaver cujusdam juvenis *derepente suffocati*, exhibebat aneurisma insigne in arteriâ magnâ, prope jugulum. HORSTIUS.




Inter affines recenseri debent observationes Libr. II. 658.

TUMORES.

Tumores anomali.


OBS. 838. Vir sex & triginta annorum de dolore pectoris; præsertim in scrobiculo cordis, conquerebatur. *Ægrè deglutiebat & nauseis sæpiùs vexabatur; accedentibus cordis palpitationibus, & spirandi difficultate.* Hoc morbo à sex annis conflictabatur, cum erumpit circa cartilagine[m] ensiformem tumor durus, & molestissimus, quem sequitur vomitus pertinacissimus, cum siti immani pulsu debili & intermittente; quibus brevi accedit singultus lethalis.

Secto cadavere reperitur tumor ingens steatomatosus, plevræ utriusque lateris, mediastino & pericardio adnatus; qui unà cum œsophago, diaphragma trajiciebat, & ad utrumque ventriculi ostium protendebatur; à quo incumbente comprimebantur œsophagus, & ventriculi orificia. EX ACTIS EDIMBURGENSIBUS.




OBS. 839. Puella quatuordecim annorum, cum diù strumis multis & magnis, atque hinc inde suppuratis, ulceratisque in colli ambitu, & sub axillâ sinistrâ laborasset. Tandem extremâ macie confecta obiit.

Abdomen, pectus & pericardium aquâ citrinâ scatebant. Prætereà innumeri occurrebant tumores strumosi, mediastino diaphragmati & pulmonibus; non secùs ac omnibus fermè visceribus abdominalibus insidentes. HEURNIUS.



OBS. 840. Vir nobilis quadraginta annorum, quâdam spirandi difficultate laborabat, quæ sensim ingravescens in orthopnæam faceffit; quæ demùm post elapsum annum integrum, mortem accersit.


Aperto pectore, patent pulmonum ambitus, pleura, mediastinum & pericardium solito crassiora, & tuberculis duris pififormibus obsita. Prætereà cor & magna vasa concretionibus polyposis turgebant. DIONIS.



OBS. 841. Institutâ cadaveris sectione cujusdam rachitici; repertæ fuerunt glandulæ strumosæ innumeræ, omnes pectoris

partes obsidentes; à thymo scilicet ad diaphragma. GLISSONIUS.

TUMORES.




In hanc seriem revocandæ sunt observationes Libr. II. 845.
Libr. IV. 72. Vide insuper *Tumores in abdomine*.

Tumores lymphatici.


OBS. 842. Quidam adolescens *orthopnæa* molestissimâ, unâ *cum febre*, à multis annis laborans; vi tandem morbi fractus, extremum obiit diem.

In ejus cadavere, præter inflammatorium in hepate tumorem; repertus fuit hydrops thoracis in altero latere. Pulmo verò vesicis humore consistente, lento & pellucido, instar albuminis ovi, prægnantibus, refertus conspicitur. CAR. PISO.



OBS. 843. Quidam post *fonticuli occlusionem*, nonnullis elapsis mensibus, *asthmate* corripitur; cum siti immani & vigiliis. Sputa erant exigua & falsa, cum febre lentâ; quâ tandem ad ultimum vitæ diem deducitur.

Institutâ cadaveris sectione, in conspectum venit pulmo vesicis plenus; quibus apertis aqua exhibet flavum colorem referens.
E MISCELLANEIS CURIOSIS.




OBS. 844. In cadavere cujusdam qui per biennium *spirandi difficultate*, *febre lentâ*, & difficili decubitu in quodvis latius, laboraverat. Reperiebatur in utroque pulmone cystis aquæ libram semis continens. Similem faccum aquâ subluteâ repletum recondebat hepar. EX ACTIS PARISIENSIBUS.

Lapides extrâ pulmones.

OBS. 845. Puer decennis *ex alto cecidit*, mox vomuit, sanguinemque per aures & nares egeffit, nullâ conspicuâ contusione. Postea dolore capitis perpetuò conflictabatur. Sex elapsis mensibus caput erigere minime valebat. Demum *incurvatur spina dorsi* & *asthmaticus* evadit. Tum impeditur coxæ dextræ motus; & ex utrâque sterni parte, propè clavículas, erumpunt athæ-


TUMORES. romata. Post biennium exortus est tumor ad aurem sinistram qui in suppuratum abiit, & ultra sex libras puris ejecit. Postremò ingruunt *insultus epileptici*, qui miserum ægrum è medio tollunt.

Tumores sub claviculis intus purulenti cariem costis & sternò induxerant. Reperiebatur supra cor, inter aortam, tracheam & nervum recurrentem, tumor cysticus concretionibus gypseis fœtus, quarum major ad nucis juglandis magnitudinem accedebat. Lapis ejusdem indolis in parte posticâ cerebri, inter scilicet cerebelli sepimentum, cui arctè annectebatur, & piam meningem, conspiciebatur. Cerebri ventriculi duas aquæ libras continebant. Hepar insuper erat scirrhosum. HILDANUS.



OBS. 845. (a) Juvenis viginti annorum in *fluxum hæmorrhoidalem* incidit, qui dein singulis mensibus recurrebat. Anno ætatis quadagesimo, post casum ab alto, ingruit *spirandi difficultas* quæ intrâ biennium in molestissimam orthopnæam faceffit. Tandem cessante fluxu hæmorrhoidali, suffocatus periit.

Hepar sanguine infarctusprehenditur, non secus ac lien. Pulmones vicinis adglutinati cernebantur. Cor justo majus annotatur. Occurrit in angulo bifurcationis asperæ arteriæ calculus nucis avellanæ molem superans, oblongus, utrimque acuminatus, & asper, crustâ quâdam glandulosâ obductus. Rami bronchiorum ossæam duritiem mentiebantur. CLAR. BAADERUS.



OBS. 846. Vir quinquagenarius, aliàs sanus, jamdudum de quodam *pondere obscuro*, in pectore conquerebatur; nullâ tamen laborabat spirandi difficultate. Sub hoc rerum statu exurgit *febris acuta* & continua; quæ intrâ paucos dies ægrum illuc mittit unde negant redire quemquam.

Exenterato cadavere, reperitur lapis molè major, peculiari cysti ab omni adhæsione liberâ obductus, in pectoris cavo, supra diaphragma. E MISCELLANEIS CURIOSIS.




S E C T I O O C T A V A .

D E C O L L U V I E P E C T O R I S .

Hydrops pectoris:

OBSERVATIO 847. Adolescens decimum septimum ætatis annum agens, *tussi & spirandi difficultate* laborabat, cum *sputo crasso*. Appetitus languet; hinc macies. Postea magnam ascaridum copiam excrevit. *Sputa purulenta* evadunt; *calore ante & post partum mordaci*, siti intensâ, alvi profluvio, ac urinis crassis & rubris. Tandem calore manuum urente & mordaci; accedunt *lypothermia*, urget *diarrhœa*; erumpunt sudores; ac sequuntur *vigiliae & delirium*. Interea pergente macie, cutis ossibus hæret: os foetet; pedes fiunt œdematosi, pulsu frequenti debili & duro. Postremo *sanguis foetidus per os & podicem* ejicitur, ac exacerbata hæmoptoe, vivere desit.

Secundo cadavere, dextra pectoris cavitas aquâ subflavâ plena reperiebatur. Sinistra libras tres ejusdem laticis continebat. Pulmones corpusculis albis, duriusculis, magnitudine seminis milii scatebant. In dorso occurrit abscessus continens materiam albicantem, concretam, quæ per ramum tracheæ arteriæ exitum sibi parabat, cujus folliculus vertebri hærens ad ovi gallinacei magnitudinem accedebat. Insuper pericardium summè distentum, aquæ subflavæ libram unam recondebat. WEPFERUS.



OBS. 848. Vir poculis deditus paulatim incidit in gravia symptomata: appetitus nempe languet; dolent hypochondria; urget *spirandi difficultas*; mingitur *urina pauca & turbida*; somnus nullus vel brevissimus. Variis incassum tentatis; haud omissis, fortè plus æquo repetitis venæ sectionibus, omnia in deteriora ruunt. *Dolor scilicet hypochondriorum* exacerbatur; & *orthopnœa* truculentior evadit, quibus tandem succubuit.

Lustratis interaneis, in conspectum venit lien quadruplo major, quàm solet; durior & nigram quamdam amuream continens. Intestina lividiuscula & gangrænam minantia in aquis turbidis natabant. Hepar paululum infarctum deprehendebatur. Lustrato pectore conspiciebantur pulmones exsuccii, semi-putridi, aquis

COLLU-
VIES.

foedis, copiosisque innatantes. Pericardium ultrà tres libras liquoris turbidi complectebatur; cujus acredine erosa animadvertēbatur ipsamet cordis substantia lacertosa, cujus superficies in lacinias & villos carneos & putrescentes abierat. Mirari profectò subit hunc hominem nunquam de cordis dolore fuisse conquestum. BORRICHIVS.

OBS. 849. Cuidam septem & viginti annorum, ex pleuritide *empyematico*, & aded jam à sudore nocturno emaciato, ut capilli defluerent, instituitur paracentesis, quâ educuntur puris libræ decem. Fugato suffocationis metu, pulsus fit exilis, frigent extrema & sequuntur *animi deliquia*. Dein exurgit *tussis* molestissima, solo opio sedanda. Intereà pure sanioso per vulnus fluente, difficilis fit decubitus in latus dextrum vulneratum, cui antè operationem facilius incumbebat. Die undecimo à paracentesi, omnibus, uti videbatur, meliùs se habentibus, de sanando vulnere cogitatur, cum inter somnum placidum subitò ingruit maxima *spirandi difficultas*, cum suffocationis metu. Brevi frigent extrema, & anxius æger cessavit vivere.

Cavum pectoris sinistrum aquâ limpidâ penitus replebatur. Pulmo rotundus, durus & cæruleus pugnum virilem vix æquabat; exsuccus & coriaceus erat. In cavo dextro occurrit pulmo leviter ulceris labiis accretus; cæteroquin sanus. Pericardium aquâ limpidâ distentum occurrit; simili demùm latice turgebant cerebri ventriculi. CLAR. STORCK.


OBS. 850. Vir septuagenarius de re medicâ benè meritus; post labores strenuos, in *spirandi difficultatem* incidit; quæ sensim ingravescens *cordis tremorem* post se trahit; cum pulsu tardo, inæquali & intermittente. Post annum *tument* & *frigent artus* inferiores. Urget *spirandi difficultas*, ac tandem viribus exhaustis obiit.

Aperto cadavere, hepar glandularum congerie compactum videbatur. Lien atro-rubeiscens multiplices incisuras exhibebat. Cartilagine sterni osseam duritiem referebant. Aqua copiosa stagnabat in pectoris cavo utriusque lateris. Pericardium erat crassum, cor magnum juxtà apicem, quâdam intertrigine notatum. Occurrit ossea substantia in aortâ, & arteriæ pulmonaris principio, scilicet sub egressu è corde. Prætereà annotabantur segmenta ossea per totum aortæ tractum, usque ad arterias crurales, quæ etiam rigeabant. BONETUS.

OBS. 851. Juvenis viginti annorum, post inflammationem pectoris & numerosissimas venæ sectiones, incidit in *spirandi difficultatem*; cum difficili decubitu in latus sinistrum. Corpus totum *œdematosum* evadit, haud exceptis facie & palpebris. Sævit *tussis*: urget

spirandi difficultas cum sibilo & *suffocationis* metu; pulsus erat ~~exilis & inordinatus~~. Latus pectoris dextrum accurato examini submissum, tumidius apparet ab extus depulsis costis. Educitur punctionis chirurgicæ ope aqua citrina & viscida ad libras sex; cum levamine. Sed brevi omnia recurrunt symptomata & ingravescunt. Ac tandem lotio parcissimè fluente, occubuit.

Referato pectore thymus ingens & scirrhusus deprehenditur. Pulmo dexter contractus, partim scirrhusus, partim purulentus occurrit, cum stagnante humore, sed minori copiâ, ob prægressam evacuationem. Latus sinistrum aquâ etiam scatebat: simili quoque latice turgebat pericardium. E DIARIO MEDICO.




OBS. 852. Mulier sexagenaria *ascite* laborabat, cum tumidis & ulcerosis cruribus è quibus stillabat lymphâ. *Respiratio* erat libera & facilis decubitus in utrumque latus. *Non tussiebat*: nulla erat anxietas, nec subitanea à somno excitatio, ut solet evenire in *ascite*. Tandem post varias remissiones, tumente quatrîduò antè mortem brachio sinistro, expiravit.

Præter aquam copiosam in abdomine. Ovarium sinistrum exhibebat duas hydatides, quarum major pellucens aquæ ultrâ libram continebat. Dextrum quasi cartilagosum, officulum ad minoris fabæ magnitudinem accedens recondebat. Uterus nonnihil tumidus molem carneam suo fundo arctè accretam habebat. Sed quod mirum; utrumque pectoris cavum copiosissimâ aquâ scatebat. Pericardium solito crassius cordi arctè hærebat. CLAR. HAEN.



OBS. 853. Vir quatuor & sexaginta annorum *rheumaticis doloribus* obnoxius, post graviores animi perturbationes, gravi *vertigine captus cecidit*, erumpentibus foetidis, & frequentissimis ructibus. Postridie *insultu quodam epileptico* corripitur; qui dein pluries recurrit. Cibum intereà averfatur; foetet halitus; accedit vomitus cum singultu; *sputa* fiunt *cruenta & putrida*. Dein erumpunt sudores, algentibus extremis, & identidem delira loquitur. Post mensem benè se habebat, & pristina sanitas restituta videbatur. Elapsis inter has inducias quatuor mensibus, redeunt insultus epileptici, sequentibus cæteris symptomatibus. Tum omnia in pejus ruunt: *mens turbatur*: gravior accedit *spirandi difficultas*, cum *tussi & sputis plumbeo colore tinctis*. Tandem occubuit.

Reperiebatur utrumque thoracis cavum aquâ lotium referente plenum. Similem laticem recondebat pericardium. Cor erat magnum. CLAR. MORGAGNUS.




~~COLLUS~~
COLLUS
VISS

COLLU-
VIES.


OBS. 854. Vir. quadragiata annorum post excretos varios calculos, pectore angi cœpit. *Tussis* erat molesta cum *sputo* nonnihil *cruento*. Dein *tument crura*, difficilis fit decubitus in dextrum latus: ingruunt *anxietates*. Interea increvit œdema crurum, & *venter* nonnihil *intumescit*. Placidas sub hoc rerum statu ducebat noctes; cum levi accedente delirio, obit.

Inveniebantur, in dextro thoracis latere, octo libræ aquæ subrubefcentis & foetidæ: in sinistro vix uncia paucæ. Dexter ingentis cordis ventriculus parietum tenuitate, hic vix lineam ibi sesquilineam crassus, amplissimus occurrit. Sinister verò pollicis crassitie, cavitatem valdè exiguam habuit. Pulmones erant flaccidi. Ren dexter quadruplo major naturali, cætera sanus, sinè calculo. Sinister summè extenuatus, haud tamen purulentus; nec calculosus. Nullam lapidem fovebat vesica. CLAR. HAEN.




OBS. 855. Juvenis quindecim annorum, ad icterum pronus; fortuitò, leviter uti videbatur, *cuticello* in pectore sauciatur. Vulnere citius fortè quàm par erat ad cicatricem adacto, de dolore pectoris queritur, nunc mitiore, nunc vehementiori, præsertim inter tussim. Sequuntur *febris lenta* & *macies*. *Respiratio difficilis* evadit. Urget *sitis*. Vires deficiunt cum pulsu debili & intermittente. *Tument hypochondria*; ac tribus elapsis mensibus obiit.

Secundo cadavere reperitur plevra crassior & quasi cartilaginea; cum hærente pulmone in latere dextro, antea vulnerato. Pulmo inibi scirrhusus pus recondebat. Stagnabant aquæ libræ octo in latere sinistro pectoris; cui fluitabat materia quædam sebacea: pulmo sinister vix pugni magnitudinem superans corrugatus se præbet & quasi putridus. Cor demùm exiguum arctè pericardio hærebat. EX ACTIS EDIMBURGENSIBUS.



OBS. 856. Fœmina novem & triginta annorum *hydrope ventris*; *tussi sicca* & frequenti; ac magna pectoris *anxietate* laborabat. Educuntur paracentesi sexaginta libræ aquæ subrubræ & glutinosæ. Postea remanente tussiculâ, in latus sinistrum citrà suffocationis metum non potuit decumbere. Obscura erant fluctuationis in pectore signa. Deprehendebantur tumores in epigastrio & in hypochondrio dextro. Post duos menses derepentè extinguitur.

Magna erat effusi feri copia in abdomine. Hepar fuit totum scirrhusum. Ovarium dextrum exhibebat duos magnos tumores pure scatentes. Dextrum pectoris cavum copiosissimam aquam limpida[m] continebat, pulmone ultra modum coarctato. CLAR. STORCK.




OBS. 857!

OBS. 857. Quidam sexagenarius obesus, pluribus abhinc annis *torura* habebat *œdematosa*, cum *spirandi difficultatem* incidit, quæ magis urgebat in situ horizontali. Procedente morbo anxie decumbebat, & è lecto sæpiùs cum impetu profiliebat. *Tussis* erat molesta, & de *dolore obscuro* & gravativo *circà diaphragma* querebatur. Pulsus contractus & inæqualis febrilis evadit. Tandem *sputa* excernuntur *cruenta*, & æger circà quartum mensem obiit.


COLLU-
VIES.

Pectoris utrumque latus aquâ spumosa replebatur. Pulmones contracti, scirrholi & extùs quasi callosi occurrebant. Pericardium summè distentum aquæ copiam recondebat. Plevra demùm crassissima, vel callosa, cernebatur. E NOSTRIS ADVERSARIIS.




OBS. 858. Vir duorum & quadraginta anorum, parùm firmæ valetudinis, *peçtoris defluxionibus* obnoxius, in *cachexiam*, cum *œdemate pedum* & *difficili respiratione* incidit. De *pondere supra costas spurias* querebatur: urinis parcè fluentibus, haud sine *suffocationis metu* decumbebat, nec supinus, nec in latera. Fluctuantis aquæ sonus, propiùs admotâ aure, obaudiebatur. Surrecto thorace residere, dies noctesque, cogebatur. *Tumebat abdomen*, urgente *tussi* siccâ. Aderat præsertim vesperi pulsus febrilis. Demùm paulò antè obitum *sputa* fiunt *cruenta*.

Lustrato cadavere, reperitur thorax aquâ cruentâ scatens. Venter quoque aquam flavescentem continebat. SCHENKLIUS.



OBS. 859. Virgo duodetriginta annorum de gravitate perineî queritur, cum mictione difficili. Morbus lithotomiæ ope curatur: sed octavo ab operatione die *dolore lateris dextri* corripitur, cum *febre*; citrà tamen *tussim* & *dyspnæam*. Post quatrimum, quinquaginta & ampliùs *per os excrevit lumbricos vivos*, & intrà biduum extinguitur.

Aperto corpore patet *hydrops pectoris*, cum *pulmonibus ad livorem* vergentibus. Hepar imis lobis nigricabat à puris in imo ventre fluctuantis contactu. Vesicula fellis plures lapides recondebat. Lien putris annotabatur. Simili labe defœdabantur mesenterium & renes. BONETUS.



OBS. 860. Vir septem & quinquaginta annorum, temperamento bilioso, *tussiculâ* & *levi febre* laborabat. Quibus in dies ingravescentibus, coactus fuit decumbere. Febris noctu exacerbatur, cum *anhelitus difficultate*, penè suffocante. *Dolor* etiam per intervalla acutus, *ad latus sinistrum* supra lienis regionem propagatur. Pedes

~~—————~~ interea fiunt œdematosi. Quibus sic se habentibus, accessit *febris* alterius indolis, nempe *maligna*, quæ ægrum antè septimum diem **COLLU-** substulit. **VIES.**

Stagnabat serum putre & gravè olens ad libras decem in pectore. Pulmo totus erat putrilaginosus, præsertim in parte sinistrâ. Lien quoque majore sui parte putris, & foetido ichore plenus. **BAR-**
THOLINUS.

OBS. 861. Vir quinquagenarius forti *orthopnæâ*, jam à longo tempore, detinebatur. Supervenit *febris lenta*, cum *tussi*, & *sputis* nonnihil *cruentis*. Tumor erat durus in hypochondrio dextro, cum cruribus œdematosis. Levi motu pectoris murmurabat contenti humoris inundatio. Suppresso demùm sputo, fatis cessit.

Inter sectionem cadaveris, hepar ingens & semi-scirrhusus deprehenditur. Lien & pancreas durissima se præbebant. In dextro pectoris latere copiosum reperitur serum. Animadvertitur pulmonis substantia, phlogosi, scirrhuso, infarctu pituitoso læsa. Cor demùm erat insolitæ crassitie & magnitudinis, cum vasorum orificiis enormiter ampliatis. **FANTONUS.**

OBS. 862. Quidam sexaginta annorum; mero & fumo tabaci indulgens, binos *tumores ad laryngis latera*, qui nec strumorum, nec brochocèles naturam sapiebant, gestabat, cum *voce rauâ* & *clangorâ*, ac inappetentiâ. Interea lecto se tradit, omne alimentum respuens præter vinum. Accedit *marasmus*, cum insigni *deglutiendi difficultate*, atque brevi migravit ad superos.


Occurrit vesica ingens, umbilicum attingens, lotio subcruento repleta. Stagnabat in sinistrâ thoracis parte copiosum serum cruentum, & foetidum, à lotio nil ferè discrepans. Præterea conspiciebantur amygdalæ tumidæ & tuberosæ, duritie ossæ, quasi filiceâ, pharyngem comprimentes. **E MISCELL. CURIOSIS.**

OBS. 863. Quidam miles duorum & viginti annorum, post morbum oculorum inflammatorium *tussi siccâ* & continuâ laborabat. Ingruebant circà vesperam horrores quos excipiebant *calor intensus* & *largo sudor*. Dein tumebant pedes; & *difficilis* erat *respiratio*. Noctu urgebant *anxietates*, *cordis palpitationes*, cum suffocationis minis. Tandem macie consumptus obiit.

Pancreas totum durum & scirrhusum comperiebatur. Sana erant alia viscera abdominalia. Ablato sterno, pulmo dexter paucò sero innatans, parvis vomiceis scatebat. Sinister verò ab illuvie aqua-


rum ità sepultus erat, ut nil prorsùs appareret. Aquis evacuatis supererat portio dura, instar linguæ bovinæ, dorsi vertebris alligata. CLAR. HAZENOHRL.

~~COLLUM~~
COLLU-
VIES.




OBS. 864. Vir quinquagenario major *cardialgiæ* à quinquennio obnoxius, quæ sæpiùs *anhelitu* & *aphoniâ* stipata, majorem lævitiem exercebat; in *orthopnæam* incidit, cum improvisâ à somno excitatione, vultûs oculorumque livore. Cùm post octiduum meliùs se habere videbatur, macie confectus subitò extinguitur.

Sectò cadavere præter ingentem totius pancreatis scirrhum, & lienem in superficie cartilagosum; diaphragma in utraque abdominis latere prominebat, ob enormem aquæ copiam. quæ replebatur utroque pectoris cavitas. CLAR. HAEN.




OBS. 865. Juvenis octodecim annorum *morbillis* corripitur, cum uberrimo sudore & vulgatoribus symptomatibus. Tertio morbi die sufflaminatur sudor & planè *evanescent exanthemata* morbillosa. Excandescit febris cum vigiliis, doloribus in capite, cervice, pectore, & circà hypochondria præsertim in latere sinistro, quod sensim totum oedematofum evadit. Intereà exacerbantur *dolores pectoris*, cum *spirandi difficultate*, & *suffocationis metu*, donec æger ad incitas redactus in *lypothermias* incidit, quæ crebrò recurrentes tandem lethum accersunt.

Referato pectore reperièbatur pulmo sinister in superficie læsus, maximæ feri nonnihil purulenti copiæ innatans. EX ACTIS CHIRURG. PARIENSIS.



OBS. 866. Juvenis octodecim annorum *spirandi difficultate* obnoxius, largâ castanearum copiâ se ingurgitavit, undè *vomitus*, & major *spirandi difficultas*; quibus sedatis postridie mortuus est.


Lustratum abdomen præter modicam feri cruenti quantitatem, exhibuit lienem prægrandem & plumbeum, ponderis librarum quatuor & semis. Aperto pectore, occurrit magna feri copia in utroque pectoris latere. Pulmones costis hærebant per albas & teretes quasdam fibras, quas ligamenta dixisses. Cor sanguine turgebat. Ventriculi cerebri aquâ limpidâ erant repleti. Plexus demùm choroides vasis solito tumentioribus constabat. LANCISIUS.



COLLU-
VIES.


OBS. 867. Vir consistentis ætatis vino deditus in hæmoptoea incidit. Dein sputa excernuntur purulenta & copiosa, cum febre continuâ remittente. Sub ultimis vitæ diebus respiratio fit difficilis.

Reperiuntur sex libræ colluviei ferosæ in abdomine; & ultra cavum sinistrum septem in dextro thoracis verò unam circiter continebat. Bronchia cartilaginea, duriora annotabantur, & pluribus in locis ferè ossea. Tota pulmonum substantia, pro corruptione, diffluebat. CLAR. HAEN.




OBS. 868. Quidam laborabat orthopnæa, inter quam somnum capeffere minimè poterat. Accedebat præsertim gravior spirandi difficultas, cum ad quietem se componeret. Post plures menses emergit suis, languet appetitus; tument pedes; pulsusque fit frequens, debilis & intermittens: sub quâ rerum conditione brevi ad libitinæ rationem ducitur.

Occurrebat in utroque pectoris cavo serum copiosissimum fœtidum, cum pulmonibus sphacelo tactis. Ventriculus & hepar passim gangrænosa etiam videbantur. E MISCELLANEIS CURIOSIS.




OBS. 869. Quidam catarrhis obnoxius, ab inspirato aëre frigido in febrem, prævio longo horrore dyspnæa gravi stipatam incidit, quæ somnum arcebat, nec nisi sedenti & erecto corpore spiritum ducere permittebat. Dein tument hypochondria; exacerbatur febris, & circa sextum diem ad plures abit.

Aperto cadavere stupenda invenitur aquæ copia in thorace. Hepar prætereà tumidum, induratum & retorridum; pumicis instar, hiulcum ac quibusdam poris distinctum se offert. CAR. PISO.



OBS. 870. Octogenarius sensim gravi spirandi difficultate opprimitur, præsertim de nocte. Adeò ut invitus è lecto surgere, & ad fenestras confugere cogeretur. Jam unum aut alterum annum inter hæc angustias vixerat suspiriosus senex, cum morte, non immaturâ, è vivis excessit.

Referato pectore deprehendebantur pulmones, & præcordia, in plurimâ aquâ, thoracis septis interclusâ, natantia. CAR. PISO.



OBS. 871. Nobilis arthriticus, & nephriticus, contractis manibus, circa septuagesimum ætatis annum, dyspnæa cum ventre tumido

corripitur. Accedit *tussis*, urget spirandi difficultas; crescit *ventris & pedum tumor*. Tandem viribus sensim deficientibus, supervenit febricula, ac demum diarrhæa, quibus persistentibus placidè expiravit.

Secundo abdomine erumpit aqua fœtidissima, ad quadraginta circiter libras. Omentum & mesenterium arefacta & contracta, ac convoluta, deprehendebantur. Maxima etiam erat diluvies in pectore.


BONETUS.



OBS. 872. Fœmina triginta annorum febre corripitur, cum dolore lateris dextri, è quâ post plures venæ sectiones evasit; remanente dolore obscuro, cum febre lentâ. Intereâ corpus fit œdematosum, tumet abdomen; difficilis fit respiratio, pulsu parvo & inæquali. Celebratur paracentesis, quâ proficit aqua ad libras octo, cum quodam levamine. Denegatur tamen decubitus in latus dextrum; & brevi obiit.


Inter sectionem cadaveris inveniebatur aqua subflava & mucilaginosâ in dextro pectoris cavo; cum pulmone inibi compresso.

EX ACTIS PARIISIENSIBUS.



OBS. 873. Quidam cum difficultate respirabat, nec jacere poterat in latus sinistrum. Querebatur de quâdam duritie ad superiorem partem ventris, quæ tactu percipiebatur, eo in loco ut cuiquam posset induratum pancreas videri.


Mortui apertus venter patefecit id esse jecur, à depresso diaphragmate compulsum. Reseratus thorax ostendit tantam ibi diaphragmatis parti aquæ copiam incumbere, ut etiam mediastinum crassius factum sinistrorsum impelleret. CLAR. MORGAGNUS.



OBS. 874. Virgo quadraginta annorum jamdiu febre lentâ laborans, incidit in *tussim* siccam, cum ardore faucium, quibus se adjunxit *pedum tumor*. Anhelans, & erectâ cervice respirabat. Vix pulsus percipiebatur, & ex improvise obiit.


Lustratum cadaver exhibet lienem triplo majorem quàm par esset. Stagnabat serum limpidum in thoracis cavo, pulmonibus sanis & liberis. Pericardium aquæ libras octo continebat. Cor erat magnum cum polyposâ concretionem in dextro ventriculo.

VALSALVA.




OBS. 875. Quidam cachecticus triginta annorum spirandi difficultate premebatur, cum difficili decubitu ad latus dextrum,

~~COLLUVIEM~~ & omnibus hydropis signis. Ex eo quòd in solum latus sinistrum
 COLLU- decumbebat; de sede morbi in hoc latere nulli dubitabamus;
 VIES. quod tamen falsum autopsiâ deprehenditur. Cùm post obitum
 apertum pectus exhibuerit serosam colluviem in solo dextro latere
 nidulantem; latere sinistro planè inculpato. E NOS. FR. ADVERSAR.




OBS. 876. Vir quidam jamdudùm *cachexiâ*, *spirandi difficultate*,
 cum virium debilitate, & *pedum intumescentiâ œdematosâ* afflige-
 batur. Cum incidit in *peripneumoniam*, ingenti lateris dolore sti-
 patam, usque ad obitum.

Institutâ cadaveris sectione, pulmo sinister ferè consumptus
 deprehendebatur, cum plevrâ penè syderatâ. Duodecim aquæ libræ
 stagnabant in cavitate thoracis. BONETUS.




OBS. 877. Puella quinquennis eruptione quâdam erysipelaceâ;
 per totum corpus, cum aestu & pruritu molestissimo laborabat;
 è quâ evasit. Mense elapso in *leucophlegmatiam* incidit. Paulò post
 ingruit *spirandi difficultas*, cum *dolore pectoris* gravativo, *tussi siccâ*,
 siti inexplebili & pulsu debili. Accedentibus tandem *typhymis*
 quinto die obiit.

Pulmones variis maculis signati aquæ copiosissimæ innata-
 bant. Pericardium eodem latice erat ultrâ modum distentum.
 E MISCELLANEIS CURIOSIS.



OBS. 878. Mulier septuagenaria, post *pleuritidem*, nullâ *expec-*
toratione stipatam, querebatur de sensu ingentis *oppressionis* in
 sinistrâ pectoris parte; adeò ut in lecto spirare non posset. Tùm
 catarrhalem exspuebat materiam: sitiebat; & *crura* erant *œdematosa*.
 Post quatuor menses inmani *diarrhæâ* corripitur, quæ per tres
 menses perstitit, cum febrilibus accessionibus; interdùm recur-
 rentibus. Septimo tandem mense ab ineunte morbo, obiit.

Sinistrum pectoris cavum aquâ turbidâ erat plenum; pulmone
 illæso. Dexter cordis ventriculus polypum recondebat. CLAR.
 MORGAGNUS.



OBS. 879. Fœmina gracilis, octo & viginti annorum, *difficile*
respirabat, *sitiebat*, & nonnihil exspuebat; dum de *dolore* que-
 ritur in sinistrâ thoracis parte, in quam, ut neque in dorsum,
 cubare non poterat. Quibus tamen ingravescentibus ultimum diem
 clausit.

Reperiebatur sinistrum thoracis cavum aquâ plenum; in quâ innotabant quædam ramenta membranacea. Pulmo dexter plevræ accretus & paululum induratus occurrebat; sinistro planè inculpato. Abdomen denique aquæ subflavæ libras tres continebat. CLAR. MORGAGNUS.

COLLUVIES.

OBS. 880. Juvenis quinque & viginti annorum, *tussi* laborabat cum sputo, uti videbatur, purulento. Accedit *dyspnœa*, cum *œdemate crurum* & palpebrarum. Demùm urgente spirandi difficultate suffocatur.

In conspectum venit utrumque pectoris latus aquâ repletum; non secùs ac pericardium. Vesicula fellis erat crassissima. Postremò detegitur corpus osseum variis prominentiis exasperatum, in durâ matre, propè processum falciformem; etsi nusquam de dolore capitis, dum viveret, conquestus fuit. EX ACTIS PARIS. EXTERN.

OBS. 881. Vir qui antea brevi *spirandi difficultate*, per intervalla laboraverat, novissimè se mori clamans, vehementer ambulare per cubiculum cœpit; & demùm in lectum concidens illicò mortuus est.

Thorax multas libras habuit feri cruenti. Aorta squamis osseis, & inter has quibusdam tuberculis intùs aspera deprehensa est. Cordis ventriculus sinister cum suâ auriculâ summè erat dilatatus. CLAR. MORGAGNUS.

OBS. 882. Quidam post *peripneumoniam* excernebat *sputum copiosum*; quo dein suppresso recrudescit *spirandi difficultas*, quæ sensim ingravescens quemvis præpedit decubitum. *Artus* fiunt *œdematosi*, cum pulsu inæquali & intermittente. Tandem suffocatus obiit.

Utrumque pectoris cavum sero repletum deprehenditur. Abdomen autem parùm aquæ continebat. BERGEROU.

OBS. 883. Vir duodetriginta annorum, magnoperè edax & potuentus; cùm aliquot jam annos quâdam *respirationis difficultate* laborasset, tandem in *anasarcam* incidit. Major dein fit *spirandi difficultas*, cum *tussi*, sputo & dolore in thorace; quæ paulò post sequitur lethum.

COLLU- Venter & thorax subfusco fero replebantur. Sinister pulmo
VIES. multum erat inflammatus, & ad pleuram partim annexus. CLAR.
MORGAGNUS.

OBS. 884. Quidam *defluxione in pectus*, cum *tussi* laborabat. In-
gens erat *ventriculi tensio*, cum ructibus & nausæ. *Nephrividi &*
arthritidi erat etiam obnoxius. Tandem *subitanæ suffocatione* extin-
guitur.

Pulmo dexter undique costis adnatus cernebatur, durus &
inflammatus. Sinister aquæ copiosæ & sanguinolentæ innatabat.
Ren sinister nonnullos calculos recondebat. Dexter vero totus ab-
sumptus erat cum aquâ in abdomine. J. BAUHINUS.

OBS. 885. Puer quatuordecim annorum post *intempestivam*
capitis scabiei curationem, incidit in *anasarcam*. Postea *difficilis fit*
respiratio, & brevi è medio tollitur.

Jecur ingens se obtulit. Intestina flatibus, fæcibus & lumbricis
turgebant. Pectus præsertim dextrum fero cruento erat plenum.
Pulmones purulenti costis hærebant. Pericardium demùm aquam
copiosam recondebat. BONETUS.

OBS. 886. Mulier duorum & viginti annorum *cachectica &*
tussiens febre corripitur, cum siti, & *tussi* molestâ, ac paucò
sputo. *Pedes œdematosè tumebant*, & dein *totum corpus*. *Respiratio*
erat *difficilis*, cum *præcordiorum angustia*, & ardore in sinistra
pectoris parte. Intrâ paucos dies moritur.

Pulmones inveniuntur dari & inflammati, à plevrâ omninò
soluti. Utrumque thoracis cavum aquâ scatebat; non secus ac
pericardium. CLAR. MORGAGNUS.

OBS. 887. Quidam circâ quinquagesimum ætatis annum variis
affectibus conflictabatur; *catarrhis* nempe, *lotomiâ* *melancholiâ*,
pedum inflatione & dyspnæâ, cum *hydropis suspitione*. Nullum
erat sputum, & *difficilis* erat *decubitus* in latus dextrum. Tandem
suffocatus interiit.


Pectoris sinistra cavitas aquâ *lixiviosâ* scatebat. Apparuit
in pulmone ejusdem lateris *ulcus grande*; cum *cineritio*
ichore. E MISCELLANEIS CURIOSIS.

OBS. 888.

OBS. 888. Anus septuaginta annorum *difficiliter spirat*, & non-nisi in dorsum cubat. Levi tussi *catarrhalem materiam exspuit*. Multum sitit. Pulsus aliquando vix percipitur. Antè obitum humorem æruginosum vomitu rejecit.

COLLU-
VIES.

Eâdem materiâ replebatur ventriculus. In utrâque thoracis cavità stagnabat serum ad libras tres. Uterque pulmo ad anteriora alligabatur, CLAR. MORGAGNUS.




OBS. 889. Juvenis quinque & viginti annorum, *febre corripitur*, dolore lateris acutissimo stipatâ. Accedunt *tussis*, *sputum sanguinis* & *spirandi difficultas*. Ingravescens symptomatibus die decimâ septimâ obiit.

Lustrato cadavere, occurrit cavum pectoris aquâ repletum. Pericardium cordi arctè hærebat. Hepar & duodenum varias gangrænæ & putredinis notas exhibebant. CRENDAL.




OBS. 890. Adolescens septemdecim annorum *difficili respiratione* corripitur, *tussi* siccâ & siti. Parùm mingit. Latere dextro non-nihil dolet, & in hoc affiduè cubat. Tandem interiit.

Invenitur venter aquâ plenus, cum toto hepate duro. Pulmo dexter etiam induratus aquæ copiosissimæ innatabat. CLAR. MORGAGNUS.



OBS. 891. Vir sexagenarius per quadriennium, initio levi, & postea gravi *pectoris angustia* detinetur. Ac demùm quasi fulmine tactus *morte inopinata* corruit.

Inciso cadavere, utraque pectoris cavitas aquâ ex viridi citrinâ replebatur. Pulmones variis maculis nigris erant defoedati. BILGERUS.



OBS. 892. Virgo viginti annorum *febre acuta* continuâ laborabat. Die septimo accedebant *convulsiones* & delirium; *respiratioque* erat *laboriosa*. Die nono obiit.

Pulmo dexter costis & sternò hærebat, cum copioso sero stagnante in pectoris cavo. Inerant prætereà concreciones polyposæ in utroque cordis ventriculo. VALSALVA.



OBS. 893. Fœmina sex & viginti annorum, post animi perturbationes, incidit in *anasarcam*, cum gravi *spirandi difficultate*, &

sensu ponderis in thorace; urgente siti: quibus sensim ingravescentibus obiit.
 COLLU-
 VIIS.

Hepar ingens diaphragma fursùm pellebat. Ovaria erant indurata. Pectus erat aquâ plenum, cum pulmonibus nonnihil duris, & maculis nigris distinctis. Dexter cordis ventriculus polypotam habebat concretionem. CLAR. MORGAGNUS.

OBS. 894. Quidam nimio vini potu pulmone debili laborabat; unde iussis, & rufficationis morbo. Pedes fiunt œdematosi. Quibus pergentilus tandem e medio tollitur.

Cordis auricula dextra ultrâ modum tumebat. Dexter pulmo arctissimo nexu costis hærebat, cum fero copioso in thoracis cavitate. Hepar denique erat scirrhosum. E MISCELLANEIS CURIOSIS.

OBS. 895. Mulier quædam juvenis post molestissimum puerperium, *hydropica* evadit. Venter tumebat & urgebat *spirandi difficultas*, cum difficili decubitu in latus dextrum. Evacuantur paracentesi aquæ. ad libras decem, cum minimo levamine. Tandem suffocata occubuit.

Cavum pectoris sinistrum aquâ replebatur copiosissimâ, cum pulmone ultrâ modum contracto. EX ACT. PARIENSIBUS.

OBS. 896. Adolescentulus in *spirandi difficultatem* incidit, cum pulsu frequenti, & *cordis palpitatione*: acutâ orthopnæâ, post tres menses occubuit.


Utrumque thoracis latus aqua implebat turbida. Dexter pulmo variis filamentis plevræ annexus erat; arctius costis hærebat sinister. Pericardium paucam aquam recondebat. CLAR. MORGAGNUS.

OBS 897. In corpore puellæ *suffocatione* sublata, invenitur copiosa aqua in thorace. Pulmones multis & parvis hydatidibus erant referti, ac sanie conspurcati. Pericardium & mediastinum pinguedine obsidebantur. Intestina postremò ultrâ modum flatulenta animadvertentur. WILLISIUS.

OBS. 898. In cadavere mulieris quæ inter varios morbos; *diuturnâ spirandi difficultate* premebatur; reperitur tota pectoris


cavitas aquâ plena; cum pulmonibus syderatis. Ventriculus contractus & pusillus pugni magnitudinem non excedebat. Hepar justo grandus erat & scirrhosum. BARTHOLINUS.

COLLU-
VIES.




OBS. 899. Quidam improbo studio indulgens, sensim in *cachexiam* incidit, cum ventre subtumido & *spirandi difficultate*. Ac demùm irritis omnibus præsiidiis suffocatione moritur.

Secto cadavereprehenditur thorax, aquâ sanguinolentâ omninò plenus; itâ quidem ut eâ exemptâ libras quatuordecim adæquaret. ÆTHEUS.



OBS. 900. Vir sexagenarius gravi correptus est *spirandi difficultate*. Postridie *subitaneâ* & *inexpectatâ* morte rapitur.

Pulmones erant turgidi. Dexter plevræ hærebat. Utrumque pectoris cavum, cum pericardio, aquâ subflavâ & turbidâ scatebat. Aorta sub egressu è corde multum erat dilatata. CLAR. MORGAGNUS.




OBS. 901. Juvenis *tussi* siccâ laborabat. Postea *respiratio erat difficilis*. Ingruebant *cordis palpitationes*. Ac demùm *subitâ* & *inexpectatâ* morte tollitur.

Reperitur magna aquæ copia in cavo pectoris; nullo in pulmonibus vitio, si compressionem excipias. WEPFERUS.




OBS. 902. Quædam virgo *spirandi difficultate* premebatur; cum *cruribus œdematosis*. Prætereâ de hypochondriorum flatulentiâ nonnunquam queritur. Tandem obiit.

Exenterato cadavere, deprehendebatur magna aquæ citrinæ copia in pectoris cavo. VALLISNIERUS.



OBS. 903. Quidam gestabat supra cancrosum tumorem pectoris, laminam plumbeam; topicisque refrigerantibus & repellentibus utebatur; cum in *spirandi difficultatem* incidit, nullo sputo. Quâ in dies ingravescente è vivis tollitur.

Institutâ cadaveris sectione, repertæ sunt colluviei ferosæ amphoræ circiter quatuor. RONDELETIUS.



COLLU-
VIES.

OBS. 904. Vir consistentis ætatis *spirandi difficultate* laborabat; cum pulsu inæquali, & *artubus inferioribus œdematosis*. Tandem suffocatus interiit.

Utrumque pectoris cavum aquæ copiâ replebatur; pulmones verò tuberculis obsiti deprehendebantur. VALLISNIERUS.




OBS. 905. Quemdam juvenem per octiduum urgebat *summa spirandi difficultas* quæ tandem lethum accersit.

Secundo cadavere in conspectum venit pectus aquâ scatens; cum pulmone dextro plevræ accreto. CRENDAL.




OBS. 906. Juvenis *febre quartanâ* laborans, incidit in *animi deliquium*, è quo evasit: sed postridie recurrens, ægrum, *dyspnæâ* planè expertem, è medio tollit.

Occurrit major aquæ copia in pectore; cum pulmonibus passim plevræ hærentibus. Lien ingens annotatur. CRENDAL.




OBS. 907. Vir triginta annorum *scabie* cum *pedibus œdematosis* laborabat. Propagatur œdema ad partes superiores, & brevi totum corpus tumet cum *spirandi difficultate*, & dolore lateris. Tandem suffocatus periit.

Inter sectionem cadaveris reperiebatur latus pectoris sinistrum aquâ repletum. DEZON.



OBS. 908. Quidam *catarrhis* obnoxius in *spirandi difficultatem* incidit, cum pulsu inæquali & valdè inordinato. Pergente morbo ex improvise occubuit.

Reperta fuit in thorace magna aquæ quantitas, subcruentæ; vel loturam carniū referentis. BALLONIUS.




OBS. 909. In cadavere cujusdam duorum & quinquaginta annorum *hydrope* extincti, inveniebatur aqua citrina ad libras f x in pectoris cavo. Pericardium simili latice ultra modum distendebatur. Hepar & mesenterium passim scirrhusa deprehendebantur. EX ACT. PHYS. MED. GERMAN.




OBS. 910. Senex octogenarius, cujus *sputa*, quasi *catarrhosa*, fuerant *suppressa*, *orthopnœa* corripitur, quâ *ingravescente*, cum difficili decubitu in latus sinistrum, tandem *extinguitur*. COLLUVIES.

Corpore cultro anatomico subjecto, in apricum veniebat aquæ copia in dextro pectoris latere. BERGEROU.




OBS. 911. Quidam à viginti circiter annis *difficili respiratione* conflictabatur, cum tumente hypochondrio dextro. Tandem è vivis discessit.

Lustrato corpore invenitur dextrum cavum pectoris fero repletum; Hepate planè inculpato. BERGEROU.




OBS. 912. In cadavere cujusdam qui *febre nocturnâ*, cum *anhelitis difficultate* penè suffocante laboraverat; inventæ sunt ferosi humoris sordidi libræ decem; cum pulmone toto putridiginoso. BONETUS.




OBS. 913. Quidam juvenis *febre*prehenditur, *dolore lateris & spirandi difficultate*, stipatâ, quâ decimo tertio morbi die, moritur.

Majorem aquæ copiam recondebat pectus. Visceribus omnibus tum pectoris, tum abdominis illæsis. CRENDAL.



OBS. 914. In cadavere cujusdam qui nono die *post verbera*, subito extinctus fuerat, inveniebatur utrumque thoracis cavum aquâ repletum: pulmonibus maculis nigris notatis. GRUBELIUS.



OBS. 915. Quidam juvenis summâ *spirandi difficultate* vexabatur, cum *febre*. Procedente morbo, trigesimo secundo die, doloris expertus, obiit.

Secundo cadavere occurrit utrumque pectoris latus colluvie aqueâ repletum; inculpatis visceribus. CRENDAL.




OBS. 916. In cadavere cujusdam consistentis ætatis, *inflammatione pectoris* septimo die sublato, pulmo sinister purulentus

occurit, unà cum plevrâ: Stagnabat aquæ copia in utroque
COLLU-thoracis latere. CRENDAL.


VIES.




OBS. 917. Inter sectionem cadaveris cujusdam; à tribus mensibus *cachectici*, reperiebatur maxima serosæ colluviei copia utrimque. in pectore: viscera insuper erant sana. CRENDAL.




OBS. 918. In cadavere cujusdam undecimo *pleuritidis* die extincti; occurrebant in utroque latere pulmones purulenti, & plevræ accreti, cum hydrope pectoris. CRENDAL.



OBS. 119. In quodam nono morbi die, *peripneumoniâ* sublato; erat hydrops pectoris, cum abscessu & adhæsione in utraque pulmonum lobo. CRENDAL.



OBS. 920. Cadaver cujusdam qui gravi, & diuturnâ *spirandi difficultate* premebatur, exhibebat diluvium aqueum in utrâque pectoris cavitate. SAXONIA.



OBS. 921. In cadavere sexagenarii, qui *dyspnæa*, cum pulsûs inæqualitate, fuerat obnoxius, thorax aquâ plenum inveniebatur. CARDANUS.



His adde adde observationes Libr. I. 12, 128, 253, 258, 616, 620, 631, 697, 818, 866, 929, 947, 967, 1226, 1419, 1500, 1505, 1507, 1575, 1576, 1715, 1765. Libr. II. 1, 21, 37, 54, 55, 58, 61, 63, 769, 778, 839, 842. Libr. III. 48, 91, 227, 344, 404, 409, 414. Libr. IV. 72, 180, 225. Vide insuper *Variæ cordis & pulmonum læsiones. Plevræ hydrops & mediastini latex.*



Latex cruentus in pectore.

OBS. 922. Juvenis quintum lustrum agens à tribus quatuorve annis *dolore capitis* continuo, cum nonnullis remissionibus torquebatur. Sæpius accedebant graviores *vertigines*; nec rarò planè *deficiebat memoria*. His adde *cordis palpitationes* identidem recurrentes. Sub hâc rerum conditione, ventriculo alimentis turgido post injectum enema corruit; & subito extinguitur.


Secundo cranio, deprehenditur adhæsiō morbosa duos & ultrà; pollices lata inter meninges in cervice, cum innumeris granulis albicantibus & intermediis; nec-non varicibus exiguis sed numerosissimis juxtà latera sinûs longitudinalis superioris. Referatum pectus exhibuit in latere sinistro stupenda sanguinis nonnihil congruati copia, cum corpore celluloso aortam & œsophagum ambiente nigerrimo, & echymoseos instar cruore infarcto, à cervice ad diaphragma. Rima quâ sanguis exitum sibi paraverat, rudi & inexercitatâ manu investigata, haud detecta fuit.

E NOSTRIS ADVERSARIIS.



OBS. 922. (a) Quinquagenarius *asthmaticus*, *hæmorrhoidibus suppressis*, in febrem doloribus rheumaticis stipatam incidit: quibus fugatis, cum benè se habere videbatur, *animi deliquio* prehenditur; & dein *apoplexiâ* cum paralyfi dextri lateris, & oris torturâ. Postea recurrit *syncope*, quam excipiunt *motus convulsivi*. Post nonnullas inducias recrudescit morbus; ægrumque ad libitinæ rationem ducit.


Pia meninx solito crassior flavo, hic illic muco fœdata conspicitur. Ventriculus cerebri dexter serum cruentum continebat. Utraque pectoris cavitas cruento latice redundabat. Pericardium cordi annectebatur. Valvulæ aortæ crassiores variis prominentiis, instar condylomatium erant exasperatæ. Pancreas erat tumidum & scirrhosum. LANCISIUS.



OBS. 923. Materfamilias duorum & quadraginta annorum, jamdudum valetudinaria, post concitatiorem corporis motum, querebatur de quodam *angore in sinistra* & superiore *thoracis parte*, cum *spirandi difficultate*, & sinistri brachii stupore, quæ omnia quietè remittebant. Cum læto animo in rhedâ veheretur, simili paroxysmo correpta, derepentè mortua est.


COLLU-
NIES.

Reperitur feri per se cruenti magna copia in sinistro pectoris latere. Cor magnum & robustum se præbebat, cum aortâ ad curvaturam non parùm dilatatâ. Præterea ventriculus quasi duplex videbatur: pylori scilicet antrum quadantenus à parte reliquâ per constrictionem quamdam dividebatur. CLAR. MORGAGNUS.




OBS. 924. Quidam melancholicus & litteratus de *anxietate* & *vomitu* jamdiù conflictatus; cum post prandium in locum secretionem secedit; ubi præter consuetudinem ultrâ horæ quadrantem commoratur: famulus ibi humi jacentem invenit, quasi *apoplecticum*: & post duas horas fatis cessit.

Thorace aperto, nec cor, nec pulmones percipiebantur, ob maximam sanguinis grumosi copiam, in utroque latere stagnantis. Lustrato cerebro deprehenditur serum cruentum extrâ ventriculos. BONETUS.



OBS. 925. Juvenis triginta annorum post plures labores; dolore in *sinistrâ pectoris parte* levi & obtuso corripiebatur, cum febre & *difficili respiratione*; nullo sputo. Cum post decimum quartum diem nonnihil remittere videbatur morbus, ex improvise ingens accedit spirandi difficultas, cum stertore & sputo copioso, spumoso & rosei coloris. Atque decimo septimo mortuus est.

Sinister pulmo inflammatus conspiciebatur; si partem superiorem excipias, ex quâ tamen, quamvis sanâ, duobus in locis sanguis stillatim erumpebat; ut ejus libræ quatuor & amplius, in eâdem *sinistrâ thoracis caveâ*, stagnantes repertæ sint. VALSALVA.




OBS. 926. Vir sexaginta annorum, *tussi* obnoxius, insultu violento corripitur, cum *sensuum abolitione*, *erumpente per os sanguine* copiosissimo. Remittente morbo post quatuor horas recurrit *tussis ferocissima*, iisdem symptomatibus stipata, quâ brevi ad plures mittitur.

Repertus est sanguis effusus in cavum pectoris sinistrum. Pulmo ejusdem lateris, passim costis hærens, in inferiori parte putridus; in superiori verò dilaceratus annotatur. EX ACTIS LONDINENSIBUS.




OBS. 927. Introspecto cadavere cujusdam mulieris *phthificæ*, *subitaneâ morte* raptæ, pulmo sinister varia tubercula purulenta recondebat.

recondēbat. In latere verò dextro reperiebatur sanguis concretus, COLLU-
ad libras quatuor, qui effusus erat à trunco venæ finè pari; VIES:
quæ dilatata ad venæ cavæ amplitudinem accedebat. CLAR. MORGAGNUS.



OBS. 928. Inter sectionem cadaveris viri *post arduum laborem subito interempti*, in conspectum veniebat vena cava propè cor disrupta: hinc sanguis majori proventu effusus in cavum dextrum pectoris annotabatur. BARTHOLINUS.



OBS. 929. In cadavere cujusdam *salacissimi inter amplexus venereos extincti*, in apricum veniebat sanguis effusus in dextrum pectoris cavum, à venæ cavæ dilaceratione. AMATUS. LUSIT.




Hanc classē subeunt observationes Libr. I. 393, 646, 1628, 1754. Libr. II. 80, 98, 203, 661, 678, 781, 881, 885, 908. Infuper vide *Aneurisma*.

Colluvies sordida.

OBS. 930. Juvenis quinque & viginti annorum, prægresso frigore tremulo, *febre, calore acri & mordaci stipatâ*, corripitur, cum pulsu duro & frequenti; sævientibus exacerbationibus alternis diebus. Urgebat *sitis*, cum linguâ aridâ & oris amarore. Intereâ dolore capitis cum vigiliis pertinacissimis torquebatur. Vomitus & dejectiones alvinæ bilem æruginosam referebant. Tandem accedentibus *cardialgiis, anxietatibus & singultu*; sexto morbi die, fatis cessit.


Vasa cerebri infarcta deprehendebantur, plexu choroïde varicoso, cum parùm aquæ stagnantis in ventriculis. Pulmones variis inflammationis & gangrænæ notis signati, sero copioso & ichoroso innatabant. Cor aridum & corrugatum occurrit, ejus atria & & thalami sanguinem polyposum recondēbant. Hepar purulentiâ & putredine tactum observatur. Cystis fellea bile porraceâ turgēbat, quæ etiam ventriculum conspurcabat. Erat demùm colluvies sordida in abdomine. E NOSTRIS ADVERSARIIS.



COLLU-
VIÆ.


OBS. 931. Vir quinque & quadraginta annorum vivens in paludosis regionibus, *gravi respiratione* laborabat. Post aliquot menses *febre vehemēti* corripitur, cum *dolore lateris sinistri* pungente & gravativo; atque in hoc difficili decubitu. *Sitis* erat magna, & *tussis* molesta, cum *sputo* aliquandò *subrubro*, pulsu duro & frequenti. Post quinquaginta dies melius se habere videbatur, cum resurgit febris ardentior, siti stipata, erat *sensus ponderis in toto thorace*; *tussis* molesta & sputum copiosum. Hypochondria demum dolent; & moritur.

Pulmo sinister nigris conspersus maculis ultrà modum contractus annotabatur, cum stagnante aquâ saniosâ & gelatinosâ. VALSALVA.




OBS. 932. Puer quatuordecim annorum post gravem *pectoris contusionem*, *febre* vehemēti, cum *dolore pectoris* acutissimo corripitur. Circà quartum diem, progrediente febre, contusum latus fit œdematosum, cum gravi *spirandi difficultate* & difficili decubitu in latus sinistrum. Ingravescunt omnia symptomata; corruunt vires & frequentes *lypothermia* accedunt. pulsu tandem obscuro & quasi oblitterato, die trigesimo quinto morbi, occubuit.

Reperitur in cavo pectoris dextro materia purulenta stagnans ad libras sex. Occurrit pleura variis granulis albicantibus exasperata & solito crassior. Pulmo contractus, nullam notatu dignam læsionem præ se ferebat. E DIARIO MEDICO.



OBS. 933. Quidam in *pleuro-peripneumoniam* incidit; quâ neglectâ insignis se prodit & *universalis pectoris tumor*; unde magna *pectoris oppressio*; cum frigore extremorum, & pulsu ferè oblitterato; ac tandem mors.


Scctâ protuberantiâ externâ magnam feri purulenti copiam exhibuit. Aperto pectore; totum inundatum materiâ ejusmodi purulentâ, incrassatâ, ad instar grumorum casei. Pulmones firmiter annectebantur costis & diaphragmati. Plevra erat crassissima. E MISCELLANEIS CURIOSIS.



OBS. 934. Quidam ebriosus cum inter rixas *verberibus* exciperetur, & *pedibus* calcaretur, sanguinem per os & alvum copiosè egeffit, cum *spirandi difficultate* & *dolore lateris punctorio*. Dein viribus deficientibus vitam cum morte commutavit.


Repleta erat cavitas dextra pectoris copiosissimâ materiâ acri & purulentâ. Pulmo ejusdem lateris fermè consumptus erat, cum erosione plevræ & pericardii. E MISCELLAN. CURIOSIS.

COLLUVIES.



OBS. 935. Vir triginta annorum post gravissimam pectoris contusionem, incidit in spirandi difficultatem molestissimam, cum dolore lateris acuto. Sequitur hæmoptisis, & sanguine affatim erumpente suffocatus interiit.

Pectoris cavum sinistrum sero purulento repletum occurrit; cum plevrâ & pericardio ulcere erosis. Pulmo erat putridus & fermè absumptus. E MISCELLANEIS CURIOSIS.



OBS. 936. Quidam affligebatur dyspnœâ & tussi vehementi. Venter & pedes tument. Ingravescit post nonnullas remissiones spirandi difficultas, & obiit.

Referato thorace; in propatulum venit maxima materiæ purulentæ copia stagnans in latere dextro; cujus lateris pulmo totus in tabum abierat. Erat prætereà hydrops abdominis. C. BAUHINUS.




OBS. 937. Adolescentulus duodeviginti annorum; cum jam à pleuritide evasisset; iterùm corripitur febre, siti, tussi & sputo cruento, vel purulento. Tument facies: difficilis est decubitus in latus sinistrum. Venter in altum attollitur; & post duos menses obiit.

Dextrum thoracis cavum erat pure omninò plenum, cum pulmone contracto, & varia tubercula purulenta recondente. VALSALVA.




OBS. 938. Quidam prægressis quibusdam febribus queritur de siti difficili respiratione, & sensu ponderis in medio thorace: difficile decumbebat in sinistrum latus. Nullus erat pedum tumor œdematosus. Tandem moritur.

Introspecto cadavere, occurrit sinistrum thoracis cavum colluvie purulentâ repletum. Lobus pulmonis superior aliquantum induruerat. VALSALVA.




OBS. 939. In cadavere cujusdam fœminæ quæ viginti circiter
S ij

citer mensibus dolore circa scapulas conflictata fuerat deprehende-
 COLLU- batur collectio putridæ & olidæ materiæ in thorace. BALLONIUS.
 VIES.




OBS. 940. Quidam empyemate laborans urinas purulentas, cum levamine excernebat. Tandem fatis concessit.

Inter sectionem cadaveris, invenitur pectus materiâ purulentâ & foetidâ conspurcatum; inculpatis renibus & vesicâ. DIEMERBROEK.



OBS. 941. Exenterato cadavere juvenis phthifici in conspectum veniebat pulmo dexter corrugatus, lividus & quasi tabe confectus, ab ambiente colluvie purulentâ. SYLVIVS.




In hâc ferie recipiuntur observationes Libr. I. 666, 712, 729, 1123. Libr. II. 57, 680; 710, 766, 777. Libr. III. 466. Libr. IV. 106. Cæterum. Vide *Pulmonum inflammatio, purulentia, abscessus & gangræna. Plevra inflammata, purulenta, &c.*


Humor lacteus.

OBS. 942. Puer biennis in peripneumoniam incidit; è quâ evasit. Postea valetudinarius *tussi & difficili respiratione* per integrum annum conflictatur; à quo tempore *febre hæticâ*, & intermittente cœpit detineri. Tum abdomen hydropico tumore distenditur, cum atrophîâ & appetitu voraci, ad funestam usque diem.


Cadaver examini anatomico subjectum exhibebat pulmones in parte posticâ scirrhos, cum hydrope chyloso tum in pectore tum in abdomine. MORTON.



OBS. 943. Institutâ cadaveris sectione cujusdam juvenis, qui *hydrope pectoris* laboraverat; è quo arte chirurgicâ eductus fuerat humor lacteus; in conspectum veniebat ductus thoracicus circa quartam dorsi vertebram dilaceratus, è quo foramine effluebat materia chylosa in pectore stagnante. BASSIVS.



De hac læsione. Vide *Ductûs thoracici læsiones.*



Pectus falsò insimulatum.

OBS. 944. Quidam post febrem lentam, insultus convulsivos, &c. benè se habere videbatur; etsi quid notabile latere constanter fatebantur medici; ad quod impugnandum varia adhibentur præsidia, quæ non impediunt quominus omnia recrudescant symptomata & ad vitæ terminum properetur æger. Intereà accedit *tussis*, sæviunt flatus & pergit *febris*. *Crurum* tumor sensim ad genua, femoraque conscendens prioribus se junxit ærumnis. Superveniunt *anxietates*, cum *respiratione debili*, appetitu prostrato, & explosione flatuum continuâ, dolent brachia tumida. *Tussis* exacerbatur, cum *sputo* nunc seroso, nunc *purulento*. Noctes erant insomnes & planè impeditur decubitus. Tandem omnibus vigentibus signis hydropis pectoris ultimum diem clausit.


Cranium deprehenditur crassum, cum copiosâ diploe. Caries suprâ orbitam occurrit cum læsione cerebri & adhæsione proximorum meningum. Stagnabat utrimque serum sub piâ meninge, cujus vasa sanguine plus æquo distenta cernebantur. Plexus choroidei erant exangues. Pulmones verò erant inculpati. Aspera arteria ossæam duritiem mentiebatur. Cor patet ingens, sed flaccidum & coagulato cruore plenum; valvulis mitralibus sinistri thalami nonnihil ossæis. CLAR. HAEN.

OBS. 944 (a). Tibicen post violentum artis exercitium immani & assiduâ *tussi* corripitur. Pluribus incassum tentatis præsiidiis, accedunt tractu temporis *febris lenta* & *marasmus*; ac tandem interitus.

Institutâ cadaveris sectione in conspectum veniebant pulmones, qui pro sede morbi habebantur, planè inculpati. Ventriculus & intestina erant contracta & corrugata. Pancreas icirrhosum deprehendebatur; nec ab hæce labe immunes erant glandulæ mesentericæ. PORTAL.


OBS. 945. Mulierem quatuor & sexaginta annorum ferocior *cordis palpitatio* vexabat, cum vasorum pulsatione in cervice. Pulsus explorabatur in carpo obscurus & inæqualis. *Difficilis* erat *respiratio*, & tandem difficillima *protuberabat abdomen*, cum *artibus inferioribus œdematosis*. Quibus pergentibus & ingravescentibus denique accedit lethum.

Examini tradito cadavere, multum sanguinis annotatur ex ore
 COLLU- erumpentis. Pauca aqua flava stagnabat in pectore & pericardio.
 VIES. Cor magnum sanguinem grumosum & copiosum continebat,
 majoribus arteriis æquo capacioribus. CLAR. MORGAGNUS.




OBS. 946. Mulier quadraginta annos nata de prostrato appetitu
 & cordis palpitatione, mensibus non deficientibus conquerebatur.
 Sensus erat erosionis in thorace, & difficilis erat transitus alimen-
 torum in ventriculum. Tandem inter loquendum mortua est.

Erat in thorace aqua non pauca. Peremptus ventriculus humore
 erat repletus. Splen durus annotabatur cum aquâ in abdomine.
 CLAR. MORGAGNUS.



OBS. 947. Mulierem corripuit cordis palpitatio, quæ post varias
 remissiones rediit eâ vehementiâ ut pectus attolli ad singulos ictus
 cerneretur. Accedunt thoracis dolor, spirandi difficultas, & febris
 cum suspitione peripneumoniæ. Paulò post viribus planè deficien-
 tibus obiit.

Multum ex ore cadaveris effluxit sanguinis. In thorace & ventre
 accuratè lustratis omnia sana deprehendebantur. CLAR. MORGAGNUS.



Circà hunc casum. Vide *Pulmones falsò incusati*.





HISTORIA
ANATOMICO-MEDICA
SISTENS

*NUMEROSISSIMA Cadaverum extispicia, quibus in apricum
venit genuina morborum sedes; horumque obviæ fiunt
causæ; vel referantur effectus.*

LIBER TERTIUS,

TRADENS Læsiones internas capitis.



Q UERE BRUM duntaxat, cum suis involucris respicit tertius liber, hinc prioribus longè contractior. Quandoquidem tumores passim in pixide ossæa occurrentes ex omnibus partibus indiscriminatim erumpunt; hos fasciculi instar colligere, & seorsum tradere, dilucidioris doctrinæ gratiâ nil vetat. Morbosarum protuberantiarum historias, memoratu dignas, excipiunt variæ stagnationes; sanguineæ nempe, ferrosæ, mucosæ & sordidæ; nunc omnes partes descædantes, nunc hanc

vel illam inquinantes. Finem huicce libro imponunt observationes circa infecta in quavis cerebri parte nidulantia; nec non circa corpora extranea, lapides nempe, hydrargyrium & globulos plumbeos, quæ haud rarò in variis recessibus latitantia deprehenduntur. Nemo non intelligit quanti sit momenti hæc capitis interni læsiones & defœdationes apprimè nosse, cum exhinc prodeant cephalalgia ferociora, varia delirii & somnolentia species, apoplexia & paralytis, epilepsia & vertigines, convulsiones, tremores, &c. qui affectus herculei vix domari patiuntur; ni apprimè innotescat genuina horum causa solâ cadaverum perscrutatione referenda. Notare expedit quod, etsi capitis constitutionem ingrediantur oculi, aures, lingua, fauces, &c. Harum tamen partium læsiones pro instituti ratione ad quartum librum, vel seriem partium externarum amendantur.


S E C T I O P R I M A.

DE MENINGIBUS.


Meningum crassities.

OBSERVATIO 1. Viginti annos nata *cephalalgia* obnoxia, quâ inter mensum fluxum exacerbata cervix in latus invitè distorquebatur. Variis incassum adhibitis præsiidiis, accedunt *vertigines* & *lypothymia*. Ingruit tandem affectus *soporosus*, qui apoplexiæ instar agram brevi ad *libitinæ* rationem ducit.


Institutâ cadaveris sectione, se obtulerunt; remoto cranio, venæ duram matrem perreptantes, ultra modum dilatatae & varicosæ. Hoc involucrum densissimum erat insolitè, & insignis crassitiei, præsertim circa basim cerebri. WILLIS.



OBS. 2. Inter dissectionem cadaveris cujusdam viri senescentis, *catarrhis* obnoxii, & de *capitis debilitate* perpetuò queruli, reperiebatur plusquam libra feri tenuioris inter meninges collecti; quo turgidâ pia meninge solitam crassitiem quater superabat. Ventriculi verò cerebri ejusmodi colluvie scatebant. E MISCELL. CURIOSIS.



OBS. 2. (a) Referato cranio cujusdam juvenis brevi demortui, & qui pridie operationem trepani passus erat, valdè crassa & colore albo diffusa apparebat dura meninx præsertim in orificii limbo. Cerebrum erat putridum & magna feri sanguinolenti quantitas in ventriculis stagnabat. PORTAL. MENINGES.




Inter affines numerari debent observationes Libr. I. 959. Libr. II. 922. Libr. III. 44, 85, 90, 169, 472.

Meninges aridæ.

OBS. 3. Virgo septem & viginti annorum, jampridem febrè tentâ conflictabatur, cum vomitu bilioso & molestissimo. Proecedente morbo & nonnihil exasperato, ingruunt convulsiones horrendæ, & epilepticæ, quibus, omnibus præfidiis obsurdescentibus, intrâ triduum è vivis discessit.

Iustitutâ cadaveris sectione, conspiciebatur cranium crassissimum, cum futuris ferè oblitteratis. Medulla oblongata occurrit colluvie biliosâ, vel flavescente, inquinata. Vasa plexûs choroidis se præbebant inania; simili ratione deplebatur sinus falcis superior. Meninges verò aridissimæ annotabantur. FANTONUS.




Haud absimiles casus præbent observationes Libr. III. 76, 165.

Hidatides in meningibus.

OBS. 4. Quidam juvenis jam per tres dies *alvi fluxu* laborabat, cum in *delirium cum furore*, sinè causâ manifestâ incidit; nullâ febre. Postridie inter continua deliria, & labores, expiravit.

Cadaver cultro anatomico subjectum exhibebat pectoris & abdominis viscera sana & inculpata. Referato capite deprehendebantur vasa multo cruore distenta. Pia meninx parvis bullulis aquâ plenis in nonnullis locis quasi racematim congestis obsita erat. Ventriculi cerebri aquâ scatebant: & annotabatur ferum cruentum, ad unciam unam, circâ medullam oblongatam. CLAR. HAZENOHRL.



OBS. 4. (a) Vir quidam *leucophlegmatia* cum *duitie in hypochondrio dextro* & *vultu tumido*, laborabat; quibus pergentibus supremum obiit diem.

Hepar ingens & lapidescens videbatur; textus cellularis interior & exterior sero crasso distendebatur; & plevra, peritoneum & meningis hydatidibus erant infarctæ. PORTAL.



MENINGES:

Meningum coalitus.

OBS. 5. Adolescens viginti annorum, jam pridem *sævissimâ cephalalgia* conflictabatur. Variis incassum adhibitis præsiidiis, tandem occubuit.

Dempto cranio, in propatulum veniebat dura mater, sub fronte, admodum rugosa. Sub offe sincipitis hæc reperiēbatur membrana: tenui meningi, intermediis fibris validissimis, præter naturam accreta. WEPFERUS.

OBS. 6. Introspectis capitibus variorum defunctorum, qui dum in vivis agerent, *cephalalgia* miserrimæ etant obnoxii; inveniebatur juxtâ sinum longitudinalem pia meninx duræ accreta; & coalitione suâ tumorem asperum & inæqualem excitans; adeò ut sanguini ad sinum appellenti nullus aditus relinqueretur. WILLIS.

OBS. 7. Quidam litteratus intolerabili *capitis dolore* tenebatur: Pars dolens in sincipite, digiti magnitudinem non superabat.

Post obitum aperto capite, reperitur in parte, doloris sede; crassum cerebri involucrium inflammatum, & calvariæ hærens, pauculo humore putri interjecto. FERNELIUS.

OBS. 7. (a) In cadavere cujusdam post durissimos *capitis morbos insultu apoplectico* è vivis sublato, membranæ cerebri inter se concretæ conspiciebantur. WEPFERUS.

OBS. 7 (b) Lustrato cadavere viri jam senescentis, qui *cephalalgia* contumacissimâ laboraverat pia meninx latè juxtâ longitudinem majoris sinûs, duræ accrescebat. E MISCELANEIS CURIOSIS.

OBS. 7. (c) Post diras contumacioresque *cephalalgias* meninges cerebri ficcas & concretas in pluribus observavit. BALLONIUS.

Hanc classẽ ingrediuntur observationes Libr. III. 17, 223, 266.

Meninges inflammatae:

OBS. 8. Juvenis *febre quâdam tertianâ continuâ*, cum gravissimis symptomatibus laborabat. Summam sævitiem exercēbant *cephalalgia* & *vigiliæ*; quibus pergentibus accedit nono die *phrenitis* cum pulsu duro, cute aridâ & oculis flammeis. Tandem furiosus die decimo tertio occubuit.

Lustrato capite, meninges & præsertim pia, tumentes observantur, cum omnibus inflammationum notis. Vasa sanguine nigriusculo turgent, & cerebrum maculis sanguineis undequaque notatum se præbet. FONTANUS. MENINGES.

OBS. 9. Juvenis academicus per duas septimanas de gravissimo capitis dolore conquerebatur. Succedunt febris, vigiliæ, motus convulsivi, & delira confabulatio. Nil proficientibus remediis ad plures migravit.

Calvariâ apertâ, occurrunt vasa & sinus sanguine distenta; cum meningibus phlogosi correptis. Reperiuntur insuper ventriculi, & omnes cerebri recessus, aquâ limpida pleni. WILLIS.

OBS. 10. In lustrato capite cujusdam phrenitici, intra biduum rapti, occurrit cerebrum, cum suis involucris inflammatum, & adeò tumens ut venæ ab ipsius substantiâ separari possent. In nonnullis aliis eodem morbo denatis annotabatur sola pia meninx phlogosi tacta, absque cerebri noxâ. RHODIUS.

OBS. 11. Juvenis cum per duas septimanas de gravissimo capitis dolore conquestus esset. Tandem febre acutâ, cum vigiliis, & motibus convulsivis, ad plures migrat.

Vasa meninges perreptantia sanguine ultra modum turgentia annotabantur. Ipsæ verò membranæ tumore phlegmonode per totum affectæ apparebant. Præterea copiosa stagnabat aqua in cerebri ventriculis; aliisque anfractibus. BONETUS.

OBS. 12. In cadaveribus variorum phrenitide, febris malignæ symptomate, defunctorum, conspiciebatur pia meninx adeò inflammata, ut colore atro-rubro inficeretur. Dura meninx verò leviolem solummodò inflammationis gradum præ se ferebat. CLAR. HALLERUS.


OBS. 13. Quædam virgo in postem incidit; vulnusque in vertice contraxit. Sexto à casu die delirio corripitur, cum rubore oculorum & faciei. Sequenti die obiit.

Invenitur sanguis sub cranio collectus. Cerebri verò involucra inflammatione manifestâ afficiebantur. BONETUS.

OBS. 14. Quidam post varios morbos, tandem invalescente febre, cum paraphrenitide, uti videbatur, extinctus est.

Institutâ cadaveris exenteratione deprehendebatur dura mater inflammata; non secus ac plexus choroides. Præterea occurrit ichor multus inter cerebrum & meninges. HILDANUS.

MENINGES. OBS. 15. In cadavere cujusdam juvenis tetano, nullâ causâ manifestâ sublata, reperitur pia meninx inflammata, cum nonnullis suppurationis notis; cerebro planè inculpato CLAR. LECAT.




Hunc ordinem subit observatio Libr. III. 187. Præterea vide *Meningum purulentia. Cerebri inflammatio.*

Meninges pustulosæ.

OBS. 16. Quidam juvenis à retrocessu erysipelatis in tibiâ, post admota inopportuna topica, conqueritur de affecto abdomine; & de dolore in latere dextro pectoris. Accedunt febris, nausæ, & lypothymia. Post triduum intumuit caput; respiratio difficilimè exercetur. Lingua extrâ os perpetuò exeritur; hinc hujusce partis ariditas & sitis vehemens. Adeò insignis fuit totius capitis cum rubore intumescencia; ut prioris formæ vix ulla superessent vestigia. Postridiè discutitur tumor, succedit phrenitis; & undecimo morbi die moritur.

Reperitur in abdomine hepar exiguum, exsuccum & lividum, cum intestinis vacuis, & quasi contractis. Plevræ pars dextra pustulis miliaribus obsita deprehensa est; non secus ac pulmones antè & retrò. Dempto cranio similibus pustulis conspersa apparuit dura mater, omninò exsucca & arida. E MISCELLANEIS CURIOSIS.




OBS. 17. Quidam juvenis in carcere detentus perpetuo stupore afficitur; ac tandem in epilepsiam incidit quâ brevi è medio tollitur.

Secundo capite in conspectum venit dura meninx pustulis obsita, & nonnullis in locis erosa, cerebro passim per foramina erumpente. Vasa cerebri sanguine nigro erant repleta, cum nonnullis inflammationis notis. Ventriculi serum continebant. RUMLERUS.



OBS. 18. In cadavere cujusdam viri quinquagesimum quintum ætatis annum agentis, à pueritiâ, uti ferebatur, epileptici, in conspectum veniebat dura meninx crassior, tuberculis exasperata, & piæ meningi firmiter adglutinata. E NOSTRIS ADVERSARIIS.




Ad hunc ordinem revocari debet observatio Libr. III. 179.

MENINGES.

Meningum purulentia.


OBS. 19. Quidam à violentâ *capitis contusione* corruit sensu orbatus. Postridiè cum benè se habere videretur *delirio* corripitur. Tertio die sectis tegumentis partis tumentis, & contusæ, nulla deprehenditur fractura. Dein accedit *tetanos*; & quinto die interiit.

Lustrato capite, dura meninx nonnihil labefactata observatur. Pia meninx inflammationis & purulentiaë notas exhibebat. Stagnabat etiam materia purulenta in cerebri ventriculis; & circa basim cerebri, aliàs fani. CLAR. LECAT.




OBS. 20. Miles post casum ab alto, omni sensu carens, fluxu sanguinis è naribus & auribus afficitur. Mentis compos de quodam dolore & stupore *capitis* queritur. Vigesimo octavo à casu die, cum omnia benè se habere videbantur, febre corripitur *delirio* & *convulsionibus* stipata, quâ intrâ biduum è medio tollitur.


Lustrato capite reperitur in utroque processûs falciformis latere, inter duram & piam meningem, abscessus, quo cranium & cerebrum lædebantur. DUPUY.



OBS. 21. In cadavere cujusdam febre malignâ tacti & *phrenitici*, qui brevi antè mortem *convulsionibus* validissimis correptus fuerat, meninges occurrebant inflammataë, aliàs illæsaë. Sed stagnabat in basi cranii copia puris ichorosi & fluidi, nervorum exitum ambientis. CLAR. HALLERUS.



OBS. 22. In lustrato capite cujusdam *phrenitici*, à febre mali moris, inveniebatur pus tenue & fluidum, in omnes cerebri corticis circumvolutiones penetrans, quod tenuem meningem quasi deleverat. Præterea ichor puris fluctuabat in cerebri ventriculis. CLAR. HALLERUS.



OBS. 23. Quædam mulier post menseni à *contusione capitis* per jactatum lapidem, incidit in symptomata purulentiam cerebri concomitari solita; quibus persistentibus, obiit.


In hac classe recipi queunt observationes Libr. III. 17, 141, 24.
Cæterum. Vide *Colluvies sordida*.

~~MEMBRANÆ~~
MENINGES

Meninges putres & syderatæ.


OBS. 27. Vir pusillæ staturæ & temperamenti melancholici; fumo tabaci adeò se addixit per aliquot antè obitum annos, ut inde prostratus sit appetitus, solo mero vitam sustinens. Tùm de dolore in *syncope*, cum ardore insigni conquerebatur, ità molestus, ut manus vertici perpetuò admoveret.

Ablato cranio deprehenditur superna cerebri pars, cum meningibus adeò insigni nigrore infecta, ut atrâ fuligine tinctam crediderint adstantes. BONETUS.




OBS. 28. Quidam poculis deditus, cùm vino se saburasset, *cephalalgia* corripitur, cum omni *sensuum dejectione*. Assiduè exiliebat; corpusque maximè jaçtabat: sed nec verbulum proferebat; etiam adactis in cutem aciculis. Tandem supremum diem clausit.

Examine anatomico subjecto corpore, in conspectum veniebant meninges valdè lividæ, & omninò syderatæ. BONETUS.




OBS. 29. Mulier lue venereâ affecta, incidit in *febrem*, cum atrocissimo *capitis dolore* & *delirio*, quibus intrâ paucos dies conficitur.

Dura meninx circâ sinum lateralem dextrum, ex rubro nigricans, & putrida, coaluerat cum piâ meninge, & ipsomet cerebro, eâdem labe tactis. Stagnabat serum in ventriculis. CLAR. MORGAGNUS.




OBS. 30. In cadavere juvenis quinque & viginti annorum peste & *delirio* sublato, cor mole maximum sanguine nigro & conglumato distendebatur. Pulmones maculis livido-purpureis erant signati. Hepar duplo majus exhibebat cystim felleam bile atro-viridi turgentem. Meninges verò nigricantes inflammationis gangranosæ notas præ se ferebant. DEIDIER.



OBS. 31. Quidam monachus, perenni tabaci fumi usui indulgens & per pennæ anserinæ tubum illius pulverem ad nares attrahens,

MENINGES. gravi dolore capitis torquebatur; qui demùm exacerbatus lethum accersit.

Remoto cranio, animadversa circa partem supernam ossis coronalis, insignis nigredo duræ matri impressa, ipsamque cerebri substantiam attingens. BONETUS.




OBS 32. Quidam vino deditus; post largam computationem, in sævissimam cephalalgiam incidit; cujus dolor ab occipite ad spinam protendebatur. Vigente febre tertio die animam efflavit.

Lustrato capite in conspectum veniebant meninges posticam cerebri partem & cerebellum obvestientes, lividæ & syderatæ. E MISCELLANEIS CURIOSIS.



OBS. 33. In cadavere viri triginta annorum peste intrà octiduum sublato, observantur cerebri meninges lividæ & nigricantes. Sinus & cætera cerebri vasa sanguine atro turgebant. Pulmones inflammationis notas exhibebant. Cor sanguine atro & crasso distendebatur. Ventriculus & vesicula fellea bile viridi scatebant. SOULIERS,




OBS. 34. Vir triginta annorum, per sex menses continuâ & acerbissimâ cephalalgia conflictabatur. Nil proficientibus remediis; viribusque sensim deficientibus è vitâ decessit.

Inter sectionem cadaveris, in apricum venit tenuis meninx nigricans, tum in superficie, tum inter corticis cerebri anfractus. ROLFINKIUS.



OBS. 35. In cadavere cujusdam, febre veluti capitali interempti, deprehendebantur omnes cerebri venæ sanguine adusto plenæ; & meninges quasi de cœlo tactæ, & syderatæ. BALLONIUS.



Hunc ordinem ingrediuntur observationes Libr. II. 300. Libr. III. 102, 258. Vide *Colluvies sordida*,



Ossificationes in meningibus.


OBS. 36. Vir quinque & quadraginta annorum, à pueritiâ; *cephalalgia* obnoxius, mente post varia infortunia in violentos impetus actâ, *maniacus* evadit. Quatuor elapsis mensibus ingruente *syncope*, subitò enecatur.

Omnia vasa, vel minima, summè conspicua sanguine crassiori turgebant. Hepar mole exiguum colore plumbeo inficiebatur. Ventriculus cordis dexter parùm sanguinis nigerrimi recondebat: sinister verò cum suâ auriculâ planè inanis deprehendebatur. Reserato capite, reperitur corpus osseum ultrà pollicem longum, & cuspidatum in processu falciformis cerebri; circà quod, veteri ulcere læsum videbatur cerebrum. Ventriculi cerebri aquâ erant repleti. Plexus choroides latior innumeras hydatides exhibebat. Vasa cerebri sanguine flatu distenta apparebant. E NOSTRIS ADVERSARIIS.



OBS. 37. Juvenis quinque & viginti annorum *melancholicus*; *dolore capitis* gravativo à quatuor annis laborabat cum *vertigine* & *lypothermiis* nonnunquam recurrentibus. Ingravescente morbo *maniacus* evadit, cum variis tamen intermissionibus. Accedit febris quædam inordinata, cujus paroxysmi ad tres quatuorve dies propagabantur. Futilibus omnibus remediis, ad cranii perturbationem devenitur. Sequitur febris continua, delirio obscuro stipata. Demùm ingruunt *convulsiones* lethales.

Pia meninx colore subviridi, crassissima & callosa occurrit; vel ad ossis duritiem accedens, utrimque circà sinum superiorem & processum falciformem. Cortex cerebri proximior albicabat. Ventriculi cerebri aquâ repleti inveniuntur. EX ACTIS EDIMBURGENSIBUS.



OBS. 37. (a) Quidam tibicen viginti annos natus; cæsareus & robustus, post haustam immodicam cerevisiæ copiam in delirium febre stipatum incidit. Hoc solitis præsiidiis fugato benè se habere videbatur, cum subitò *humi prostermitur* & *convellitur*: sub quo insultu omnibus sensibus orbatus periit.


Cerebri involucra summè rubra & quasi inflammata apparebant. In anteriori & inferiori processu falciformis parte ossiculum occurrit ultrà lineam crassum, duos pollices longum & quinque lineas latum, in apice inæqualiter acuminatum. Omnes præterea

MENINGES.




OBS. 38. Juvenis viginti annos natus, *scrophulis hereditariis* conflictatus *hemicraniâ* insolitâ corripitur, in parte scilicet frontis sinistra. Dolor erat lancinans & sævissimus, cum valida *pulsatione* in tempore. Paroxyfmi primò stas horis; dein inordinati recurrebant. Elapsis demùm duobus annis inter ærumnas & remedia; recrudescente morbo, & fatifcentibus viribus, obiit.

Sauciatâ durâ meninge in sinistro latere multum feri effluxit. Duo reperiuntur officula parti anteriori processûs falciformis adnata, & cuspidata. Ventriculi cerebri erant aquâ repleti. De læsionibus *scrophulosis* internis, vel externis, nil addimus. WEPFLERUS.




OBS. 39. Quidam sævioribus cogitationibus intentus, vino & liquoribus ardentibus plus æquo indulgens, duobus abhinc annis, insultibus *phreniticis* erat obnoxius. Tandem superveniente abscessu in hepate è vivis tollitur.

Præter puris collectionem amplissimam in substantiâ hepatis, cum tribus & triginta lapidibus in vesiculâ fellis. Reperitur in lustrato cerebro processus falciformis, quoad maximam partem, osseus. Pia meninx crassior & firmior annotabatur. Substantia cerebri erat densior & quasi arida; etsi ventriculi cerebri aquâ scatebant. EX ACTIS PARISIENSIBUS.



OBS. 40. Quidam ad articulorum dolores proclivis, incidit in *cephalalgiam*, cum oculorum inflammatione, & *hæmorrhagiâ* narium sæpiùs recurrente. Dein accedit accerbissimus dolor pectoris, cum animi deliquiis. Sequitur capitis debilitas; atque noctu ingruunt motus convulsivi. Inter inducias de dolore cum constrictionis sensu in occipite querebatur. Tandem moritur.

Referato capite inveniebantur in processu falciformi quinque ossa acuta, & quasi spinis horrida; quorum majus quindecim lineas longum, & septem latum, situm erat in principio prædicti processûs; cæteris ejus longitudinem occupantibus. VALLSAVA.



OBS. 41. Quidam derepentè aphonus *ex equo cecidit*. Tandem ad se rediens semper de dolore obtuso capitis & aurium tinnitu querebatur. Post sextum annum *herculeo morbo* præventus, irritis omnibus auxiliis exuvias victori dedit.


Invenitur os sat magnum in medio cerebri, circa falcem latens, ad instar lapidis stellati acutum; quod suo acumine duræ matris inflammationi & corruptioni dedit occasionem: nullo animadverso signo quondam disrupti cranii. E MISCELLANEIS CURIOSIS.

MENINGES.



OBS. 42. Quinquagenarius jam pridem de *dolore capitis* querebatur; cum in *febrem continuam* incidit, quam excipit *icterus* lethalis.

Vesicula fellea duorum pugnorum magnitudinem æquabat, & bilem atram cum pluribus concretionibus biliosis, instar lapidum, continebat. Hepar mole maximum nonnihil erat scirrhum. Secto cranio deteguntur variæ laminæ osseæ in durâ meninge, & processu falciformi; quarum majores unum pollicem & semis longitudine æquabant. Ex ACTIS EDIMBURGENSIBUS.



OBS. 43. Vir quinque & triginta annorum immani *capitis dolore*; per annum & ultra, torquebatur, cum *febre*, nunc vehementi, nunc blandiori. Tantâ ferociâ nonnunquam urgebat dolor; ut mens perturbaretur. Tandem fatis imperantibus paruit.

Lustrato cerebro,prehenditur in basi processûs falciformis, inter scilicet cerebrum & cerebellum, os exiguum triangulare, & summè cuspidatum, cum variis putriditatis notis in vicinioribus partibus. SAVIARD.




OBS. 44. In cadavere cujusdam viri quinquagenarii & litterati; qui à vigesimo ætatis anno, atrocissimis capitis doloribus, crebrò recurrentibus, conflictatus fuerat; in conspectum veniebat dura meninx crassissima, cranio firmiter accreta. Processus falciformis variis lamellis osseis contexebatur: cerebelli sepimento toto ferme osseo. Serum prætereà stagnabat in variis cerebri recessibus. E NOSTRIS ADVERSARIIS.




OBS. 45. Juvenis quindecim annorum acerbissimis capitis doloribus, cum nonnullis motibus epilepticis, jamdudum erat obnoxius. Crebriores & praviorensensim fiunt insultus epileptici. Tandem accedente abscessu intrâ pulmones interiit.

Sublato cranio, occurrunt plures laminæ osseæ in processu

falciformi, quarum cuspides tenuem meningem pungere vide-
MENINGES. bantur. EX ACTIS PARISIENSIBUS.




OBS. 46. In cadavere cujusdam juvenis novemdecim annorum diuturnis & acerbissimis *capitis doloribus*, dum viveret, divexati, & à casu ab alto, post quatuor horas extincti, reperiuntur bina officula variis cuspidibus extrà membranam paululum prominentibus exasperata, in ipsomet contextu duræ matris genita propè processum falciformem. EX ACTIS PARISIENSIBUS.




OBS. 47. Quidam gravioribus pectoris morbis, tum acutis, tum chronicis obnoxius, *dolore capitis* acerbiori pluribus abhinc annis, conflictabatur.

Referato post obitum capite inveniebantur duò ossa exigua in processu falciformi, inter scilicet membranas quibus conflatur. CLAR. LECAT.




OBS. 48. In cadavere cujusdam *epileptici* quinque & triginta annorum, in apicem veniebant circà finem longitudinalem, & in contextu processus falciformis cerebri officula echinata, quorum cuspides cerebrum attingebant. EX ACTIS PARISIENSIBUS.



OBS. 49. Inter sectionem cadaveris sexagenariæ, duturno & *continuo capitis dolore* divexatæ, reperiuntur in falce sex officula lata, nonnullis cuspidibus, acicularum instar donata, quibus pungebatur pia meninx. E MISCELLAN. CURIOSIS.



OBS. 50. Sectum cadaver cujusdam juvenis duodeviginti annos nati, plures annos, *epileptici*, exhibebat in latere dextro cerebelli, os ad unum pollicem longum, variis ligamentis adnatum processui duræ matris, inter cerebrum & cerebellum sito. E NOSTRIS ADVERSARIIS.



OBS. 51. In cadavere juvenis qui per octodecim menses *epilepsiâ* laboraverat, in propatulum veniunt officula variis pro-

minentis aspera, & piam matrem lædentia, juxta longitudinem
processus falciformis. LAMOTTE.

MENINGES.

OBS. 52. Post diuturnos & gravissimos capitis dolores, reperitur
in secto cadavere os mirum, variis cuspidibus horridum in durâ matre,
ubi erat sedes dolorum. BORELLUS.

OBS. 53. In cadavere cujusdam ob facinora patibulo affixi,
reperta fuit dura meninx planè ossæa; quasi alterum cranium.
DIONIS.

In harum numero adscribi debent observationes Libr. I. 862;
Libr. II. 880. Libr. III. 90.

Aneurisma & varices meningum.

OBS. 54. Fœmina quadraginta annorum antè biennium
ex tussi violentâ sensit acutissimum dolorem in capitis parte
dextrâ; quem sequebatur pulsationis sensus. Externè nil visu aut
tactu percipiebatur. Post annum erumpit circa os temporale
dextrum, tuberculum quoddam pulsans, cum dolore & tensione
partium vicinarum. Post quatuor menses ovum gallinaceum æquabat
hic tumor. Dein sensim increvit ad pugni majoris magnitudinem.
Octo elapsis mensibus, prostrato appetitu labuntur vires; pulsus
debilis & inæqualis evadit. Interea tumor mole minuebatur; noc-
tibus inquietis, donec tabe confecta ultimum diem clausit.

Ab internis partibus ortum ducebat prædictus tumor extra
cranium carie perforatum prominens. Carie etiam lædebantur
proximiores utriusque maxillæ partes, &c. Cerebrum compri-
mebat hic saccus aneurismaticus sanguine, uti solet, concreto
turgens. CLAR. STORCK.

Huic subjungi debet observatio Libr. III. 411.



S E C T I O S E C U N D A.
D E C E R E B R O.

Vasa cerebri flatulenta.


OBSERVATIO 55. Virgo triginta annorum, parùm firmâ valetudine, in *febrem tertianam* incidit acerbissimo *capitis dolore* stipatam; quâ post quindecim dies numerosis venæ sectionibus fugatâ, benè se habere videbatur, cùm ingruente præter expectationem *syncope*, subito occubuit.

Lustrato cadavere, reperiuntur venæ cerebri, haud excepto plexu choroïde, inanes & flatulentæ. Atria & ventriculi cordis sanguine etiam orbata occurrunt, cum hydrope pericardii. Lien prætereà erat triplo major; & cystis fellea pseudo-lapidibus scatebat.
E NOSTRIS ADVERSARIIS.




OBS. 56. Æthiops triginta annorum, torosus & bene valens; à nonnullis mensibus languori ventriculi obnoxius, quem laniabant ingesta; solito *inter hilarem jentaculum cedit tremendo*; & moritur.

Pericardium aquæ subturbidæ copiam continebat. Similis erat stagnatio in ventriculis & anfractibus cerebri: sanguis vasorum totius corporis fluidissimus observatur. Plurima vasa cerebri flatu distenta pellucebant. CLAR. MORGAGNUS



OBS. 57. Post *dolorem capitis*, præter vasa flatulenta, haud raro reperitur pia meninx vesicæ instar distenta, & pellucens; ut aquâ plurimâ subtus inclusâ intumescere videretur; quod tamen omninò fieri compertum est à flatu membranam distendente. Ipsa enim dissecta sine lymphæ effusione, tumor illicò subsidebat WILLIS.



Hunc ordinem subeunt observationes Libr. II. 621. Libr. III. 36, 74, 75, 264, 281.

Vasa sanguine turgida & varicosa.

OBS. 58. Vir quinquagesimum ætatis annum numerans, forti constitutione præditus in *apoplexiam* delabitur, cum paralyfi brachii dextri. Post octiduum & nonnullam remissionem recru-

descit insultus cum paralyfi totius lateris dextri, & integrâ sensuum abolitione; ac sexto die è vivis tollitur.

CEREBRUM

Reperiuntur vasa cerebri sanguine atro turgida, & ultrâ modum tumentia. Simili modo afficiebatur plexus choroïdes. Sed nulla occurrit stagnatio serosa, vel sanguinea. E NOSTRIS ADVERSARIIS.

OBS. 59. Adolescens novemdecim annorum *capite dolebat*, cum vomitu; succedente febre. *Stupidus* quasi erat, & delira loquebatur. Dein in affectum *soporosum* incidit, qui lethum accersit.

Aperto cranio reperiiebantur vasa tenuis meningis itâ cruore oppleta, ut primo intuitu omnia sanguine suffusa apparerent. Ventriculi insuper humore purulento & viscido erant imbuti, quo inquinabatur plexus choroïdes. WEPFERUS.

OBS. 60. Mulierem, quam semel prehenderat *apoplexia*; rursûs corripuit; stupidamque, & semi-paralyticam reliquit. Elapso dein uno aut altero mense, hanc invadit febris, quâ intrâ paucos dies conficitur.

Introspecto capite deprehendebantur vasa cerebri sanguine atro urgentia: ejus verò substantia erat laxior, cum paucâ aquâ in ventricularis. CLAR. MORGAGNUS.

OBS. 61. Vir sexagenarius, cum plenè cœnasset, & maturiùs solito lectum se petere velle dixisset; *post duas horas à decubitu invenitur mortuus*, imò & frigidus.

Occurrunt vasa cerebri stupendâ sanguinis copiâ, ultrâ modum distenta, cerebro aliàs sano, si excipias non multam aquam in ventriculis stagnantem. CLAR. MORGAGNUS.


OBS. 62. Bajulus quadraginta annorum, post immodicos labores in *comitiales* incidit morbum, quo nunquam antea vexatus fuerat; ac intrâ paucos dies è medio tollitur.

Caput, quod solum fuit dissectum, nihil quidquam habuit attendendum, præter summam vasorum turgescentiam. CLAR. MORGAGNUS.

OBS. 63. Vir quidam quinque & triginta annorum in magnam incidit *febrem*. *Delirat*, lucent oculi; pulsus est vehemens, & denique moritur.

Vasa cerebri sanguine ultrâ modum turgebant cum paucò sero in ventriculis. Cor polyposas recondebat concretiones: etsi sanguis omnium vasorum erat fluidus. VALSALVA.


CEREBRUM OBS 64. Multis, qui post melancholicas affectiones *insaniverant*; caput apertum fuit. Venæ capitis inventæ sunt turgentes, dilatatæ & varicosæ. BALLONIUS.



Ad traditas accedunt observationes Libr. II. 35, 44. Libr III. 76
86, 87, 268. Vide *Colluvies serosa cerebri*.


Carotides osseæ.

OBS. 65. Mulier sexagenaria habitu corporis pallido & molli *difficultate spirandi* laborans incidit in *hydropem pectoris* quâ brevi est mortua. In emphiteatro nostro festum cadaver exhibuit cerebrum tumidum substantiâ quàm par erat duriori; vasa ejus erant sanguine infarcta, & sinus præcipuè sanguine concreto obruebantur; plexus choroïdes hydatidosus in ventriculis cerebri sero rubicundo turgidis pernatabat; arteriæ opticae maximè dilatatæ nervos satellites comprimebant; obstructionibus hepar erat induratum; pectus sero sanguineo replebatur; pulmones erant putridi, & cor cum aortæ parte cui connectitur portentosum, contrà carotides cum venis jugularibus instar pennæ anserinæ constringebantur; interna earum lamina passim ossea recurrebat intactis aliis vaginis, arteriæ subclaviæ vertebrales & venæ jugulares internæ solito majores annotabantur. PORTAL.



OBS. 65. (a) Quædam quinque & viginti annorum *intolerabili capitis dolore* cruciabatur; qui sæpius ita exacerbabatur, præsertim in latere dextro, ut lacrymæ fontium ad instar ex oculis erumperent; ac ejulatu domesticos, & vicinos defatigaret; donec migravit ad superos.

Aperto cranio reperitur aquæ magna copia in ventriculis, aliisque cerebri recessibus. Arteriæ carotides ita erant induratæ, ut externa facie calculosæ, sive in lapideam substantiam mutatæ, judicarentur. GRAAF.



OBS. 66. Quidam sæviante brumâ, atroci *capitis dolore*, juxtâ latus sinistram vexabatur. Postea de doloribus abdominis questus, in *apoplexiam* incidit, quâ placidè morti traditur.


Imo ventre dissecto, inventum est mesenterium, maximum, scirrhosum & exulceratum. Cranio sublato; carotis dextra, circâ cranii mœnia ascendens, prorsus ossea, & quasi petrosa fuit, cavitate vix permeabili. Arteria vertebralis dextra triplo major, quàm sinistra annotabatur. MANGETUS,

Cerebrum

Cerebrum tumidum.


OBS. 67. Quidam *febre malignâ epidemicâ* correptus, in vomitum æruginosum anxietatibus & sudoribus frigidis stipatum incidit. Pulsus erat tardus & plenus, cum subsultu tendinum. Sævitur æstus præcordiorum: vires posternuntur; ac septimo die accedit *delirium lethale*.

Stagnabat colluvies serosa subflava in abdomine. Hepar tumidum phlyctenas & pustulas vesiculosas exhibebat, maculisque subvirescentibus erat signatum. Pancreas intactum & renes putridi conspiciebantur. Pericardium aquam copiosam continebat. Cerebrum verò tumidum, cellulis innumeris sero turgidis, quarum majores pisum exceperant, scatebat. Simili colluvie distenti erant ventriculi. ROZE.




OBS. 68. Sartor quinque & triginta annorum, temperamento bilioso, incidit in *ossis frontis dolorem* gravativum & lancinantem. Exinde vigiliæ, & *delirium* per intervalla nonnunquam accedens. Somnus ad tres tantum horas extensus, adeò erat profundus, ut qui ipsi totum corpus dilaniasset, vix excitasset. Post quatuordecim dies, sine convulsione, fatis cessit.

Aperto capite, ecce vasa turgent in meningibus. Cranium nimiam cerebri molem vix poterat capere. Interiora rimando occurrunt in ventriculis feri flavi unciam octo; plexu choroideo albicante; præterea nihil. E MISCELLANEIS CURIOSIS.



OBS. 69. Mercator quadragenarius melancholicus, & gravis curis implicatus, ab *insolatione cephalalgia* corripitur; cujus vehementiam decumbere cogitur. Ac quarto die nullo alio succedente symptomate occubuit.

Cranio ablato vasa cerebri & meningum sanguine supra modum turgida deprehenduntur. Cranium vix cerebri videtur capax. Insuper repertus est abscessus, avellanæ magnitudine, sero plenus, in parte cerebri anteriore circa frontem. BONETUS.




OBS. 70. Puer quinquennis agilis & macilentus, de *dolore capitis* conqueritur cum febre mediocri. Tertio die noctu ululabat cum


variâ agitatione. De die quod garriebat nemo intelligebat. Quinto die obiit.

CEREBRUM

In conspectum veniebant mesenterium aridum; vesicula fellis bile fuscâ, & grumosâ, repleta; renes intus & extus hydatidibus referti; pulmo dexter partibus vicinis undique cohærens variegatus, scirrhusus & tuberosus; ac demum diaphragma hydatidibus in facie abdominali coopertum. Ablato cranio, ultra modum tumebat cerebrum cum vasis atro sanguine turgidis, & ventriculis sero repletis. BONETUS.




OBS. 71. In cadavere cujusdam viri quinque & triginta annos nati, & *cephalalgia savissima* extincti; inventum fuit cerebrum ab infarctis vasis sanguineis ita tumidum, ut vix pixide offeâ coerceri potuisset. E MISCELLANEIS CURIOSIS.




Inter affines numerari debet observatio. Libr. III. 87.

Cerebrum parvum.


OBS. 72. Instituta cadaveris sectione cujusdam adolescentis ab ipsâ *nativitate fatui*, tenuior & justo minorprehendebatur cerebri moles. WILLISIUS.



OBS. 73. Cultro anatomico subjectum cadaver cujusdam mentis stupore affecti, exhibet cerebrum justo minus; cui insuper pauciores annotabantur gyri. BONETUS.



OBS. 73. (a) Instituta sectione cadaveris cujusdam *fatui*, & referato cranio animadvertitur cerebri moles tenuior & solito minor. TULPIUS.



Similem ferme casum exhibet observatio Libr. III. 87.



Cerebrum exangue.


OBS. 74. Vir nobilis quadraginta annorum post peripneumoniam quinque & viginti venæ sectionibus impugnatam; inter ærumnas vitream attingit valetudinem. Cùm meliùs se habere videbatur *inexpectatâ syncope* occubuit.

Vasa cerebri planè inania vel flatu repleta occurrunt. Cordis atria & ventriculi nil ferè sanguinis retinebant. Sed nil magis sanguinis penuriam arguebat quàm variæ corporis sectiones, haud citrà adstantium admirationem planè siccæ. E NOSTRIS ADVERSARIIS.



OBS. 75. Virgo octodecim annorum chlorotica, & stipato diverfarum ægritudinum agmine conflictata, *centum & amplius venæ sectiones* intrà novissimum annum *passa*. Tandem viribus exhaustis subitò obiit.

Cerebrum planè exangue videbatur; vasis utriusque fortis flatu repletis; ac nullum ferè sanguinis vestigium exhibentibus. E NOSTRIS ADVERSARIIS.




De hac re. Vide *Vasa cerebri flatulenta*.

Cerebrum aridum.

OBS. 76. Adolescens de *dolore capitis* conquerebatur: accedente febre, exacerbatur dolor: tum ingruit æstus viscerum: rubentque genæ; & corruscant oculi. Noctes insomnes ducit cum clamore, jactatione & *delirio*. Dein sequitur *somnus profundus*; aut coma vigil, cum difficili respiratione. Omnibus denique in pejus ruentibus, ad superos migravit.


Aperto capite, venæ quasi varicosæ tabo & sanguine rubro turgentes videntur; cum multo sero in ventriculis. Pars cerebri medullaris ficcior deprehenditur: membranæ ficcissimæ, quasi per deflagrationem arefactæ & rigentes vix lacerabantur; imò sectæ crepabant, more membranarum arietinarum. Pulmones plevræ necdebantur, & pure scatebant. Hepar demùm non-nullam labem conceperat. BALLONIUS.



CEREBRUM


OBS. 77. Quidam melancholicus post atas curas acutè februit, sine delirio. A febre liber in *amentiam* incidit. Dein aphonus, & quasi *catalepticus* immobilis, stipitis instar jacet. Post biennium, non secus ac infans semestris, lallans fatis concessit.

Ablato cranio invenitur cerebrum siccissimum, durum, flavum & digitis friabile. Circà ventriculos mollius & humidius erat; colore tamen aliquantum vitiatum. Rete mirabile depressum videbatur. Nervorum origines siccae annotabantur, & solito graciliores. HENR. AB HEER.




OBS. 78. Quidam adolescens *cephalalgia* in dies ingravescente laborabat. Accessit *febris acuta*, cum æstu viscerum intensissimo. Sæviente capitis dolore cum oculis flammeis & facie rubrà, circà quadragesimum diem à productâ febre fatis cessit.

Aperto capite, apparent venæ atro sanguine turgentes & quasi varicosæ. Item multum serum observatur in medio ventriculo. Medullaris cerebri substantia arida deprehendebatur, cum membranis siccissimis. WILLIS.




OBS. 79. Quidam melancholicus in *furorem* transiit; postea *fatuus* & quasi repuerascens evadit, usque ad lethum.

Secundo cadavere reperiebatur cerebrum siccissimum, & nonnihil digitis friabile. Ejus cortex flavedine citri æmulâ, ad altitudinem digiti inficiebatur. Rete demùm admirabile depressum annotabatur. BONETUS.




OBS. 80. Quidam melancholicus, post *acutam febrem*, in *amentiam* incidit, & vinculis coerceri debuit, atque furibundus ultimum diem clausit.

Cerebrum erat in superficie siccissimum, durum, & in summâ parte digitis friabile; flavum undequaquè & ad altitudinem digiti tinctum. BONETUS.



OBS. 80. (a) In cadavere cujusdam juvenis improbo studio confecti; & suprâ modum *morosi*: qui miseræ vitæ pertæsus, tandem sibi attulit damnatas manus, cerebrum mirâ siccitate & ariditate donatum deprehendebatur. CLAR. BAADERUS.



OBS. 81. Mercator in carcerem coniectus, tandem se *melancholia*, & moerori immerfit, ut vigesimo à captivitate mense **CEREBRUM** *fatuus* evaserit. Tandem vitam cum morte commutavit.

Lustrato capite in conspectum veniebat cerebrum siccissimum & summâ parte friabile. E MISCELLANEIS CURIOSIS.



OBS. 82. In corpore cujusdam viri qui *suffitum tabaci* tam familiarem habuit, ut non interdium solum, sed & noctu sibi temperare non potuerit, tota cerebri substantia exsiccata & ad minimam molem redacta inveniebatur. THONERUS.



OBS. 83. In dissectis cadaveribus variorum maniacorum, in propatulum veniebat substantia medullaris cerebri ficior & levior. EX ACT. BEROLINENSIBUS.




In hanc seriem revocandæ observationes Libr. III. 39.
Libr. IV. 86.

Cerebri durities.


OBS. 84. Vir quinque & triginta annorum *dolore capitis* gravativo, per biennium, torquebatur; cum incidit in hæmorrhagiam narium. Postea præeunte olfactus abolitione, *epilepsiâ*prehenditur; quâ post biennium extinguitur.

Referato capite, reperitur in sinistro & anteriori cerebri latere, aliqua sanguinis copia effusa. In dextrâ parte propè cristam galli, cerebrum durum & callosum; ac cum dura meninge arctissime connexum deprehensum fuit. CLAR. MORGAGNUS.




OBS. 84. (a) Adolescens septimum decimum ætatis annum agens in horrendos *motus convulsivos* incidit, à quibus congruâ curâ evasit. Mense elapso, post *insolationem*, eodem morbo & ferociori denuò corripitur, quo brevi extinguitur.

In propatulum venit cerebri quædam portio, pugni magnitudine, ita indurata, ut lapidis duritiem mentiretur. Hinc coniciebatur vetustiore esse læsionem. CLAR. FOURNIER.




CEREBRUM OBS. 84. (b) Quidam juvenis debilis, & ad *lypothymiam* pronus; pulsu tardo & intermittente, exhaustis viribus, in *delirium soporifum*, & lethale incidit.


Substantia corticalis cerebri tuberculis obsita deprehendebatur. Præterea major erat aquæ copia, tum in capite tum in vertebrarum thecâ. Dexter pulmo nonnihil infarctus aquæ innatabat. CLAR. FOURNIER.




OBS. 85. In cadavere *stulti*; casu ab alto illicò extincti, ventriculi cerebri aquâ erant semi-pleni; pauca verò erat colluvies inter meninges. Dura meninx crassior quàm solet annotabatur; cum tunicis arteriarum firmioribus. Medulla oblongata, cum protuberantiâ annulari, & initio medullæ spinalis, dura inventa fuit: dum substantia cerebelli corticalis erat mirum in modum laxa. CLAR. MORGAGNUS.



OBS. 86. In cadavere cujusdam juvenis *maniaci*, reperiuntur utriusque meningis vasa, atro & fluido sanguine distenta. Multa erat aqua turbida in ventriculis, cum variis hydatidibus plexui choroïdeo infidentibus, quarum majores uvæ acinum æquabant. Cæterum nil magis notatu dignum occurrit quàm cerebri durities; cerebello magis quàm solet molliore. CLAR. MORGAGNUS.




OBS. 87. Inter sectionem cadaveris cujusdam juvenis, paucis abhinc annis *maniaci*, ob studium, uti ferebatur intensius, invitâ Minervâ, deprehendebatur cerebrum firmiter, & elasticum, vix pixide ossæâ coercendum. Vasa sanguinea tum ambitûs cerebri, tum plexûs choroïdis ultrâ modum tuebant. ENOSTR. ADVERSAR.




OBS. 88. Juvenis octodecim annorum mœrore confectus, in *delirium melancholicum* delabatur, cum pulsu parvo & tremulo. Tandem *sopore* lethifero corripitur.

Cerebrum & cerebellum compactiora & duriora observantur. Ventriculi cordis concretionibus polyposis scatebant. BARRERUS.




OBS. 89. Adolescens trium & viginti annorum inter *mœrorem* & *tristitiam*, immani *cephalalgia* corripitur. Dein ingruit febris lenta, & paulò post *sopor*, cum stertore; quibus ingravescentibus brevi obiit.


In propatulum venit cerebrum plus æquo durum & compactum. Vesicula fellis erat corrugata & inanis. BARRERUS.



OBS. 90. In cadavere cujusdam *fatui*, doloribus capitis obnoxii, dura meninx crassior & densissima, quasi semi-offea, cranio circa **CEREBRUM** frontem arctissimè adhærebat. Cerebrum erat durum; plexus choroides decolor cum variis hydatidibus & sero stagnante in ventriculis. CLAR. MORGAGNUS.




OBS. 90. (a) Investigatis interaneis pueri quinquennis *scrophulis* defuncti præter strages solitas quas morbus edit in glandulis mesentericis, bronchialibus, salivalibus, occurrebat cerebri totius substantia solito firmior, præsertim in parte anticâ quâ nervis olfactoriis infidet. PORTAL.



OBS. 91. Vir quadraginta annorum primò hypochondriacus, deinde *stultus*, tandem cachecticus obiit.


Thorax multam habuit aquam, & duriorem quamdam pulmonum partem. Lustrato cerebro medullaris utriusque hæmisphærii substantia durior deprehenditur. CLAR. MORGAGNUS.



OBS. 92. In cadavere cujusdam à longo tempore *stulti*, & febre sublata; præter aquam sub tenui meninge & in ventriculi minori sanè copiâ stagnantem, cerebrum durum invenitur (etsi sexto ab interitûs die.) Cerebellum è contra molle erat & flaccidum. CLAR. MORGAGNUS.



OBS. 93. In alio cadavere, cujusdam etiam *maniaci*, substantia cerebri dura occurrit; dum fornix & glandula pinealis laxiorem contextum præbebant. Nulla prætereà stagnabat aqua sub tenui meninge. CLAR. MORGAGNUS.




OBS. 94. Inter sectionem cujusdam Ianionis à quatuordecim mensibus *maniaci*, deprehendebatur tantillum aquæ sub tenui meninge. Cerebrum verò stupendam duritiem præ se ferebat. CLAR. MORGAGNUS.



OBS. 95. Introspecto cadavere cujusdam foeminæ à novem annis *insanientis*, & inflammatione pectoris sublata, occurrebat cerebrum durum, cum cerebello molliore & flaccidiore. CLAR. MORGAGNUS.




CEREBRUM OBS. 96. Lustrato capite mulieris *stultæ*, pauca aqua deprehendebatur in cerebri ventriculis. Cerebrum verò & cerebellum duriora, procul omni dubio, quàm solent deprehendebantur. CLAR. MORGAGNUS.




OBS. 97. Institutâ sectione cadaveris cujusdam virginis à trīginta annis *stultæ*, cerebri & cerebelli substantia; ubicumque incisa manifestò durior deprehenditur. CLAR. MORGAGNUS.



OBS. 98. Referato cranio cujusdam mulieris per quadragintā annos *maniacæ*, & anginâ sublatae, in propatulum veniebat cerebrum prædurum. CLAR. MORGAGNUS.




OBS. 98. (a). In cadavere cujusdam qui præ singulari *morositate* per mensem, nullum cibum deglutire voluit, aliàs fanus. Cerebrum deprehenditur firmissimum & veluti exsiccum. CLAR. SAUVAGES.




OBS. 98. (b) Cadaver *vesani* quadragenarii, qui constanter tacebat, omnem cibum potumque renuebat. Reperiebatur cerebrum maximè firmum & compactum. Omnia erant exsucca, cum sanguine viscidiori. CLAR. SAUVAGES.



OBS. 98. (c) Secto cadavere cujusdam *maniaci* qui cibum potumque renuebat, inveniebantur omnia exsucca, cum cerebro firmo & compacto. CLAR. SAUVAGES.



In harum numero adscribi debent observationes Libr. III. 301, 426, 445.




Cerebri color morbosus.

OBS. 97. Vir quadraginta annorum, & temperamenti atrabilarii; *acutissimâ febre* laborabat, cum calore intensissimo. Sanissima erat mens; donec *amissâ* cum sensuum diminutione *loquelâ*, intrâ paucos diès expiravit.

Lustrato capite, totum cerebrum flavo humore tinctum apparuit; cum vasis sanguineis in corticali substantiâ ferè exsiccatis; & plexu choroïde penitùs inani. Paucus humor gelatinosus stagnabat in basi cerebri. FANTONUS.



OBS. 100. In cadavere *icterici*, qui *capitis dolore* continuo conflictabatur, repertum fuit cranium intùs & extùs flavescens. Dura meninx similem præbebat colorem; ut & liquor sub eâ conspicuus, cujus sapor non erat notabilis. Tenuis meninx minùs erat flava stagnabat in ventriculis humor satis copiosus, limpidus & subsalsus. Plexus choroïdes valdè glandulosus reperiebatur. E MISCELLANEIS CURIOSIS.




OBS. 101. Institutâ sectione cadaveris cujusdam juvenis; cui *tabaci fumus* adeò fuit familiaris, ut ne diem unum ab eo abstinere posset; in conspectum veniebat cerebrum nigrâ fulgine tinctum. RAPHELINGIUS.

Cerebri inflammatio.

OBS. 102. Quidam rusticus *radiatorum solarium verberatione*; ardente *fyrio*, diù submissus; *dolorem capitis* acerbissimum & pulsantem, *febre* stipatum contrahit. Cerebrum intùs convelli sentire arbitrabatur. Post biduum ingruit *delirium*, cum convulsivâ quâdam capitis motitatione, & artuum tremore. Quarto morbi die obiit.

Lustrato capite, reperitur inflammatio in ambitu cerebri, & circumambiente tenui meninge, cujus vasa sanguine nigro turgebant; cum variis purulentæ, & syderationis notis. E NOSTRIS ADVERSARIIS.



CEREBRUM OBS. 102. (a) Quidam ulcus latissimum in utroque crure gestans febre immani, & ferocissimis symptomatibus stipatâ corripitur, quâ intrâ paucos dies enecatur.

Examini subjecto cerebro, patent meningum vasa cruore plus æquo turgida. Latissimam inflammationem exhibebat substantia corticalis cerebri. Pericardium aquæ copiam recondebat. Ventriculus & intestina erant flatulenta omnia denique viscera abdominalia gangrænæ notas passim exhibebant. CLAR. FOURNIER.




OBS. 103. Quædam virgo juvenis febre acutâ decumbens; cum perpetuo delirio, & satis feroci quidem, post triduum moritur.


Cranio aperto, patet tenuis meninx tota rubens & inflammata; imò & ipse cerebri cortex qui naturaliter griseum colorem refert, ideò rubescebat; ac si arte anatomicâ, rubrâ materiâ, repleta fuissent ejus vasa. BOERHAAVIUS.



OBS. 104. In cadavere pueri quatuordecim annorum, variolis mali moris, inter delirium quinto die extincti, reperiebatur inflammatio circâ ambitum cerebri, cum variis syderationis notis, non solum in ipsomet cerebri, sed etiam in ejus involucris, quodam nigredine infectis. E NOSTRIS ADVERSARIIS.



OBS. 104. (a) Lustrato cadavere cujusdam agricolæ, juvenis; febre malignâ phreniticâ sublato cerebro occurrebat infarctum. Pulmones etiam phlogosi & gangrænâ tacti conspiciebantur; atque simili labe inquinabantur intestina. CLAR. FOURNIER.



Ad traditas accedunt observationes Libr. I. 1565. Libr. III. 10.


Cerebri abscessus & purulentia.

OBS. 105. Vir sex & quadraginta annorum gracilis & melancholicus, multis annis antehac phthicus & asthmaticus, circâ solstitium æstivum incidit in dolorem gravativum, tensivum & lancinantem totius sincipitis. Sequuntur vigilæ, & deliria interpolata,

finè febre; & dein *motus convulsivi*, qui brevi; frustra omnibus tentatis præfidiis, lethum acersunt.


Aperto capite, inveniuntur vasa sanguine plus æquo repleta, & sub medio ossis sincipitis dextri, à processu falcato usque ad os temporis extensum ulcus oblongum cum sanie crassâ & flavâ. Occurrunt in ventriculis feri limpidissimi uncizæ duodecim. Plexu choroideo nonnihil eroso & putrefacto. Lustrato pectore, apprehenditur pulmo sinister à sterno ad spinam dorsi, arctè plevræ accretus, scirrhosus, sanie & pure scatens. E MISCELL. CURIOSIS.

CEREBRUM




OBS. 106. Quidam melancholicus sex & viginti annorum, jam à multis annis obstructionibus laborabat in capite, præsertim naso. *Materia quædam saniosa per nares sinistram effluebat*, cum tumore circà radicem nasi. Novem elapsis mensibus inter fluxum materiæ purulentæ, secessit tenue officulum. Perennabat intereà *dolor capitis*, & post duos menses aliud excernitur officulum, quasi cariosum. Dein succedit *paralysis* totius ferè, lateris sinistri, cum *lethargo*. Paulò post convulsus obiit.

Ichor crassior apprehenditur in ventriculis cerebri. Prætereà detegitur sub principio nervorum opticorum foramen in cranio cum materiâ purulentâ, peculiari folliculo contenta, quæ partim per nares exitum sibi paraverat FRANCUS.



OBS. 106. (a) Vir quadragesimum ætatis annum agens, melancholicus & atris curis sollicitus, *epilepsiâ* corripitur; quæ dein pluriès recurrit per quatuor annos, sub quibus de dolore obtuso & premente in dextro capitis latere querebatur. Hæmorrhoides nonnunquam fluebant sinè levamine. Tandem inter usum variorum remediorum; in *soporem* lethalem incidit.


Cerebri substantia tum corticalis, tum medullaris, in doloris sede, durior & scirrhosa, recondebat abscessum ad ovi gallinaçei magnitudinem accedentem. CLAR. BAADERUS.



OBS. 107. Muliercula è gravissimi, cujusdam *ponderis gestatione* sensit manifestè aliquid intrà cranium ruptum fuisse: & postea de *severissimo sincipitis dolore*, præcipuè circà oculum dextrum. Quandoque præ dolore dextrum capitis partem occupante, exclamabat abscessum intus sub sincipite latere; imò jam exitum parare. Inter hanc spem obiit.


Cadavere aperto, & sectâ durâ meninge, effluxit serum copiosius. Superficies cerebri gelatinâ flavâ tegebatur. A secto cerebro,

CEREBRUM undique exilit serum flavum & tenue. Reperitur demum in ventriculo dextro abscessus ovi gallinacei magnitudine; pure peculiari tunicâ contento. WEPFERUS.




OBS. 108. Vir quidam sexagenarius, cui læsa erat reminiscencia, *surdus* sensim, & *hebes* evadit. Doloris expers, tandem subitaneâ morte rapitur.

Secundo cadavere, reperitur in basi cerebri cystis ad ovi gallinacei magnitudinem accedens, pure repleta. Ossis petroso dextro hærebat, quod carie læsum puri ad aurem appellenti egressum largiebatur. Cavitas tympani pure scatebat, membranâ illæsâ; sed officulis planè absumptis. Auris sinistra tabum etiam recondebat, intactis ossibus: sed nullum patuit commercium inter prædictos abscessus. E NOSTRIS ADVERSARIIS.




OBS. 109. Quidam post *casum ab alto*, cum gravi capitis contusione, fracturâ patellæ & ossis facialis minoris *febre* corripitur, *delirio* stipatâ, quod dein excipit somnolentia. Opportunis adhibitis præsiidiis omnia fugantur symptomata; & ferruminantur ossa fracta. Remanet tamen dolor obscurus circâ sinciput cum visu alterius oculi debiliore & nares emungendi difficultate. Aliàs benè se habere videbatur æger cum incidit in soporem lethargicum & lethalem.

Aperto cranio deprehendebatur in altero cerebri hemisphærio abscessus quo summè lædebantur nervi olfactorii. EX ACT. CHIR. PARIENSIBUS.




OBS. 110. Juvenis viginti annorum, summè studiosus, *dolorem capitis gravativum*, per plures annos, patiebatur. Dolor præcipuè sæviebat in sincipite circâ radicem nasi, qui sensim quasi obturatur cum difficili respiratione. Post novem menses *pus è naribus erumpit*, cum nonnullis ramentis ossis. Dein paralyssi sinistri lateris corripitur, quam excipit apoplexia lethalis.

Introspecto capite, inveniebatur latex ichorosus in tribus cerebri ventriculis anterioribus. Prætereà medulla oblongata circâ principium nervorum opticorum abscessum recondebat, cujus *pus* sibi paraverat ad nares, & ad cerebellum. E MISCELLANEIS CURIOSIS.




OBS. 111. Miles septem & viginti annorum *acinace fauciatus* ~~in posteriore capitis parte~~, cum læsione ossis. Post sex menses inter vulneris medicationem de oculorum gravitate queritur; dein de *verigine*, & dolore dextri oculi. Sequitur *hemiplegia* lateris dextri; impeditur loquela. Accedente demùm caro lethali, inter quem brachium dextrum motibus convulsivis agitabatur.

Interna ossis læsi superficies patet corrupta, cum abscessu in sinistro cerebri latere, ac proprio folliculo circumsepto; cujus pus erat foetidissimum. Ventriculus dexter aquâ foetidâ replebatur. SCULTETUS.




OBS. 112. Quidam agricola intensissimum capitis dolorem ab *insolatione* contraxit; quem presso-pede sequuntur *febris ardens*, nausæ, rigores, vigiliæ & anxietates. Oculi corruscant & rubent. Die quinto accedit *phrenitis* quæ lethum accersit; pure tum fluente per os, narem & aurem dextri lateris.

Dempto cranio in conspectum venit tumor avellanæ magnitudine, qui ad apertus affudit pus foetidissimum & viride. Meninges putredine affectæ erant. Substratâ cerebri substantiâ eandem labem exhibebat. BAILLI.




OBS. 113. Mulier circâ nonum graviditatis mensem, *immani capitis dolore* premi cœpit. Imminuto tum fluxu aurium purulento, à variolis olim contracto. Dolor exacerbatur, accedente partu felici. Solito more fluentia lochia non impediunt quominus dolor ferocior evadat, & ingruant *motus convulsivi* qui brevi mortem accersunt.

Cranio remoto, cujus futuræ erant inconspicæ, & quasi obliteratæ; detegitur abscessus in parte sinistrâ cerebri stabulans. Os petrosum, integrâ durâ matre, cariosum reperitur. SPONIUS.




OBS. 114. Cuidam rustico *vulnus infligitur in palpebram*; quo parùm curato, circâ septimum diem *somnolentiâ cum torpore* corripitur; & die nono ad superos migravit.

Cranio aperto, reperitur fractura in orbitâ, circâ quam latitabat abscessus purulentus tam ingens ut superior cerebri substantia in pus conversa videretur, quo undique cerebri ventriculi superius & inferius replebantur. HORSTIUS.




CEREBRUM OBS. 114. (a) In cadavere cujusdam militis *febre malignâ*, immani *cephalalgia*, & insolitâ virium prostratione. stiptâ, septimo mali die sublata.

Cerebri vasa sanguine atro turgebant cortex cerebri & cerebelli utrimque, & in variis locis suppuratus conspicitur. E DIAR. NOSOC. MILITAR.




OBS. 115. Vir quinquagenarius, duobus abhinc annis *capitis gravitati & vertigini* obnoxius, nihil præteritorum in memoriam revocabat. *Dolores* interea *acerbissimos* nonnunquam patiebatur, cum *desipientiâ fugaci*. Tandem sensus debilitantur; ingruit *somnolentia*, quam excipit insultus quidam epilepticus, & lethalis.

Reperiebatur in hemisphærio dextro cerebri ingens abscessus qui ad medullam oblongatam protendebatur, continens materiam quamdam crudam, vel uti inquirunt, frigidam. EX ACT. PARISIENSIB.




OBS. 116. Quidam juvenis *febre malignâ* epidemicâ laborans; furdus evadit; primis morbi diebus de *stupore* universali querulus; etsi mentis compos. Procedente morbo pulsus fit debilis, cum capite œdematoso. Difficilis erat decubitus in latus sinistrum; accedit cujusvis potulenti fastidium insuperabile; adeò ut paulò antè obitum aquam duntaxat frigidam deglutiebat.

Seçto cranio reperitur in substantiâ cerebri & in latere dextro abscessus ovum gallinaceum æquans, & pure seroso repletus. CLAR. PRINGLE.




OBS. 117. Juvenis melancholicus *paralyfi* sinistri lateris & dextri convulsione violentâ laborabat, comite febre insigni. Paroxyfmi extrâ quos mente constabat, erant admodum frequentes, ac tandem ægrum ad libitinæ rationem ducunt.

Aperto cadavere, videntur vasa tenuis meningis dextri lateris, sanguine nigro & concreto turgida; & hæc pars nigricans apostema continebat in proximâ cerebri parte. SCHENKIUS.



OBS. 118. Quidam juvenis odontalgie & tussi siccae obnoxius; *sycope* corripitur, quem sequuntur *insultus epileptici*. Quibus morbis alternatim recurrentibus, alterantur vires, & acceleratur fatum.

Pulmonis dextri pars superior nigricabat. Cerebrum abscessum ~~_____~~
 magnitudine ovi columbini, recondebat; cujus pus album **CEREBRUM**
 & foetidum viam sibi cuderat versùs medullam oblongatam.
 E DIARIO ERUDITORUM.



OBS. 119. Quidam litteratus *podagræ*, *nephritidi* & *hemicraniæ* obnoxius incidit in *stuporem* brachii dextri, cum impotentiâ ad motum, & *dolore in syncope dextro*; ac nono die sensibus intègris occubuit.

Dempto cranio reperiebatur in sinistrâ parte cerebri propè ventriculum lateralem abscessus pure copioso & foetido repletus. Renes ambo calculis scatebant. WEPFERUS.




OBS. 120. Vir quidam trigésimum ætatis annum agens, vino deditus, post varias *capitis contusiones*, inter ebrietatem, *cephalalgia* immani corripitur. Dein *fatuus* evadit; convulsus postremò ad plures migravit.

Inter sectionem cadaveris deprehendebatur juxtà latus sinistrum cerebri abscessus, magnitudine ovi anserini, pure subviridi & foetidissimo turgens. E MISCELL. CURIOSIS.



OBS. 121. Virgo octodecim annorum *febre putridâ*, solitis symptomatibus stipatâ, prehenditur; inter quæ primatum fanè ducebat *dolor capitis* acerbissimus, cum *fluxu materiæ purulentæ ex aure dextrâ*; quibus tandem enecatur.

Cerebrum erat colore luteo infectum; recondebat abscessum, magnitudinem ovi gallinacæ æquantem, pure fordido plenum & os petrosum cariosum attingentem. EX ACTIS PARISIENSIBUS.



OBS. 122. Puer *cephalalgia* immani & contumacissimâ conflictatus, *sopore* tandem prehenditur, & fatis cessit.

Lustrato cadavere inveniebatur in mediâ parte cerebri, suprà oculum sinistrum, abscessum castaneæ magnitudine. Prætereà stagnabat in basi cerebri & suprà nervos opticos aqua limpida, & nonnihil mucilaginosâ. E MISCELL. CURIOSIS.




OBS. 123. Mulier cum per aliquot dies *capitis gravitate*

CEREBRUM


loborasset, adeò fuit in *somnum propensa*, ut quæcumque ageret dormire semper cupiret. Tandem accedente febre occubuit.

Sublato cranio repertus est abscessus in anteriore cerebri parte; cujus pus paulò ante mortem è naribus profluerat. DODONEUS.



OBS. 124. Agricola cujus corpus diù *solis radii* verberaverant; *dolore capitis*, febre & *phrenitide* corripitur. Paulò antè obitum pus foetidissimum fluit per os, narem & aurem dextram.

Occurrit tumor avellanæ magnitudine in substantiâ cerebri; continens pus subviride & foetens; putrescentibus partibus vicinioribus. BONETUS.



OBS. 125. Rusticus *phalange* in palpebram superiorem oculi sinistri *vulneratur*. Succedit vehemens *capitis dolor*; quo procedente, tandem die nono obiit.

Cranio aperto, orbita ità erat læsa ut officulum in duram meningem dilaceratam imprimeretur. Sub tenui meninge latitabat abscessus. BONETUS.




OBS. 126. Puer in *lethargum* gravissimum incidit, quamvis subindè garrere videretur, mussitando quod nemo intelligebat.

Mortui cranio sublato, cerebrum & cerebellum, in parte dextrâ purulenta, faniosa & quasi putrida occurrebant. BONETUS.




OBS. 127. Juvenis melancholicus, *epilepsia* obnoxius, in *febrem* incidit *paralyfi* & *convulsionibus* stipatam, quâ demum extinguitur.

Tenuis meningis vasa atro & concreto sanguine turgebant; cum apostemate in latere dextro cerebri nonnihil nigricante. J. BAUHINUS.



OBS. 128. Sexagenarius sensim *memoriam*, *visum* & *auditum* amittebat, doloris expertus, cum *hebes* factus subitanè & inexpectatâ morte rapitur.


Occurrit abscessus in hemisphærio dextro cerebri intrâ substantiam medullarem, cum carie proximiorum ossium. E NOSTRIS ADVERSARIIS.



OBS. 129.


OBS. 129. Virgo post *suppressum materiae ichorosæ fluxum* ex auribus, de *dolore capitis* gravativo querebatur, tum immani, ut videretur CEREBRUM caput non posse sustinere.

Inventus est post mortem gravis in cerebro abscessus. BALLONIUS.




OBS. 130. Quidam post *capitis contusionem* neglectam, primò pedum dein brachiorum *paralyfi* corripitur. Mox ultimum diem clausit.

Lustrato cerebro, nullum alicujus momenti vitium, præter abscessum in opposito latere comparuit. BARTHOLINUS.




OBS. 131. Mulier post *capitis gravitatem* aliquot dierum, adeò fuit *somniculosa*, ut excitari non potuerit, & mox obierit.

Sublato cranio reperiebatur abscessus in anteriore cerebri parte. DODONEUS.




OBS. 132. Quidam diuturno *capitis dolore*, longisque vigiliis confliatus, tandem *levi delirio* & *convulsione* correptus periit.

Aperto cranio inventus est abscessus, cum pure admodum foetente & corrupto. NASSIUS.




OBS. 133. Virgo octodecim annorum *doloribus capitis* atrocissimis, cum crebro *animi deliquio*, per biennium, vexabatur. Accedunt *cæcitas* & *convulsiones*, ac post multos menses mors.

Lustrato cadavere, reperiebatur in corpore medullari cerebri, propè ventriculos, abscessus ingens. E. DIARIO ERUDITOR.




OBS. 134. Quidam circa os temporum *vulneratus*, decimo die *soporosus* occubuit.

Vulnus ad cerebrum penetraverat, ubi apostema pure turgens annotatur; vicinis partibus ad nigrorem vergentibus. BARTHOLINUS.




OBS. 135. Puer novennis *suprà frontem percussus*, in *carum* incidit. Febre superveniente septimo die obiit.

CEREBRUM Sublato cranio, in conspectum veniebat abscessus in anteriore cerebri parte. FORESTUS.




OBS. 136. Quidam post *dolorem capitis* diuturnum *occæcatur*; ac tandem præ mali vehementiâ interiit.

Reperti sunt abscessus in processibus mamillaribus cerebri; osse frontis eroso & perforato. BONETUS.



OBS. 137. In capite nonnullorum *epilepticorum* deprehendebatur; abscessus in cerebro; inculpatis ventriculis. FERNELIUS.




Traditis subjungere licet observationem Libr. III. 537. Vide *Colluvies purulenta*.

Ulcus & erosio cerebri.


OBS. 138. Quidam senex *repentè cadit*, cum *paralyfi* dextræ lateris, & *balbutie*. Die vigesimo primo, accedente spirandi difficultate, fatis cessit.

Pulmo dexter phlegmone correptus invenitur. Sectâ durâ matre, erumpit aqua limpida, quâ etiam dexter cerebri ventriculus scatebat. Sinister verò æruginoso colore infectus ulcerosam cavitatem in basi exhibebat. VALSALVA.



OBS. 139. Sexagenarius alvi fluxu cum torminibus & assiduâ vigiliis vexatus, ex improvise *hemiphlegiâ* in latere dextro corripitur. *Balbutiebat*; sed mente sanâ. Die quarto è medio tollitur.

Cerebrum sero scatebat, cum humore gelatinoso circa meningum vasa. Corpus striatum duobus in locis erosum deprehenditur. VALSALVA.



OBS. 140. Quidam juvenis *phrenitide* laborans die decimo octavo morbi extinguitur.

Aperto capite in conspectum veniebant cerebri ventriculi aquâ

subcæruleâ & acerrimâ pleni, aquâ sinister ventriculus exesus erat. NERETIUS.

CEREBRUM

In hac classe recipiuntur observationes Libr. III. 36, 265, 273, 278.

Cerebrum gangrænosum.

OBS. 141. Quidam septem & triginta annorum, sub carne, in gravem & acutissimam *cephalalgiam* incidit. Vix febricitabat; sed immani fiti & vigiliis perpetuis vexabatur. Appositis ad caput manibus, cerebrum intus convelli & concuti videbatur; capite involuntariè subsiliente. Acedit *delirium*; prosternuntur vires. Pulsus convulsivus exploratur: tremunt artus, & die morbi undecimo moritur.

Difsecto cadavere, reperitur sanguis effusus inter pixidem osseam, & meninges, varis ulcusculis exesæ. Vasa cerebri nigro & retorrido sanguine turgent. Pars cerebri posterior, cum suis involucris, gangrænâ correpta visa est; è quâ sectâ protinùs effluxit copia materiæ purulentæ, fordidæ & gravè olentis. Cerebellum & medulla oblongata similiter sphacelo tacta deprehenduntur. Cætera corporis viscera erant planè inculcata. E MISCELL. CURIOSIS.

OBS. 142. Cuidam virgini octodécim annorum *peste affectæ* erumpunt bini anthraces molestissimi in parte anticâ & mediâ femoris; quos presso pede sequitur *delirium* lethale.


Meninges cerebri nigricabant; & substantia cerebri tum corticalis, tum medullaris, varias gangrænæ notas exhibebat. Cor mole maximum sanguine atro & viscido replebatur. Hepar etiam majus conspiciebatur, cum vesiculâ fellis bile atro-viridi turgente. Intestina maculis lividis erant signata. DEIDIER.

OBS. 143. Vir triginta annos natus diuturnos *capitis dolores* patiebatur, præ quorum acerbitate, tandem *convulsus* obiit.

Remoto cranio, pars cerebri ossi temporali dextro subjacens, ubi fuerat præcipua doloris sedes; nigra & gangrænosa apparuit, ad altitudinem sex linearum SHERARD.

CEREBRUM OBS. 144. Quidam post *vulnus capitis*, fanitatis, uti videbatur, restitutus, *repentè concidit*, & *insultu epileptico* extinguitur.

Apertâ calvariâ, dimidium fermè cerebrum sphacelo tactum apprehenditur. SALMUTHUS.




OBS. 145. Vir robustus prævio *acerbissimo capitis dolore* per otidium, tandem in *apoplexiam* delabitur; & die decimo quarto obiit.

Inter sectionem cadaveris, conspiciebatur totum cerebrum quasi correptum & spacelatum. BRASSAVOLUS.



OBS. 146. Dissecto corpore cujusdam inter *insultum epilepticum* sublatis, in conspectum veniebat cerebri syderatio. GLANDORPIUS.




Pro affinibus haberi debent observationes Libr. II. 317, 326. Libr. III. 104.

Cerebrum putre.


OBS. 147. Vir septuagenarius valdè edax *apoplexiâ* multò antea prehensus, & *paralyse* dextri lateris; altero latere motibus convulsivis interdùm agitato; mente non constabat, & calculos nonnunquam cum lotio reddebat. Tandem moritur.

Omentum erat retractum minor hepatis lobus diaphragmati firmiter annectebatur. Lien erat duplo major quam par esset. Ren sinister quatuor calculos fovebat. Lustrato capite occurrit sericopia stagnantis inter meninges. Plures hydatides exhibebat plexus choroides sinistri ventriculi, sub quo sinus percipiebatur à putredine cerebri excavatus. VALSALVA.




OBS 148. Puer quatuordecim annorum *maculis rubris*, quasi *Scorbuiticis*, per totam cutem disseminatis laborabat, cum lassitudine spontaneâ: de *dolore* insuper *capitis* immani querebatur. Post nonnullam remissionem recrudescit morbus, cui adjungitur febris acuta, inappetentia, dolore in scrobiculo cordis & sub axillis stipata. Dein ingruunt *convulsiones* epilepticæ lethales.

Cerebrum variis in locis putridum annotatur. Ventriculi aquæ copiam distendebantur. Duo corpora, quasi glandulosa, reperiuntur in quarto ventriculo. E MISCELLANEIS CURIOSIS. CEREBRUM




OBS. 149. Homo quadraginta annorum de acutissimo dolore, in anteriore & dextrâ capitis parte, novem menses, conquerebatur. Circâ vesperas exacerbabatur dolor cum delirio cui plerumque iungebantur convulsiones. Sæpius æruginosa vomebat. Tandem extenuatus obiit.

Anterior cerebri lobus dexter totus reperiabatur in fœtidissimam putrilaginem dissolutus. Intestina erant penitus contracta & nodosa. Ventriculi substantia digitorum crassa animadvertitur: & ejus cavum adeo parvum ut vix libram dimidiam receperit. CLAR. STORCK.




OBS. 150. Quidam post gravem capitis contusionem, frequentiores insultus epilepticos patiebatur; quibus antea raro recurrentibus erat obnoxius. Item tremore assiduo quatiebatur. Dein accedit amaurosis; ac tandem ad plures obiit.

Reperitur in dextrâ parte sincipitis foramen paulo minus, quam ut apicem digiti admitteret, dura matre occlusum; sub quo occurrit cavea magni ovi capax, plena sanguine concreto & sero subfusco; cujus latera substantiam cerebri semi-putrem ostendebant. CLAR. MORGAGNUS.



OBS. 151. Quidam agricola quadraginta annorum dolore vago in pectore laborans, incidit in paralysem dextri lateris, quod tamen nonnihil movebat. Intellectus erat obscurus; pulsus frequens & vehemens. Tandem impeditur respiratio; & fati cessit.


Stagnabat in thorace mediocris aquæ sanguinolentæ copia; & pulmonum postica pars plevræ hærebat. Pericardium paucam aquam subcruentam continebat. Occurrebat major aquæ copia circâ ambitum cerebri laxi: medulla oblonga subsidebat, & quasi putrida diffluebat. CLAR. MORGAGNUS.



OBS. 152. Mulier sexagenaria à biennio epilepsia obnoxia: sub cuius accessu primò leviter tremebat; dein rigida & quasi immobilis jacebat aphonâ, donec ad se rediret. Nonnunquam deli-


~~—————~~ rabat, succedente mentis stupore. Tandem febre acutâ corripitur
 CEREBRUM cum delirio; quâ post plures dies è medio tollitur.

Reperitur pars hemisphærii sinistri cerebri mollissima, in sese confidens, & quasi in gelatinam ex cinereo subfuscâ mutata; quod vitium ad partem anteriorem sinistri ventriculi protendebatur. CLAR. MORGAGNUS.




OBS. 152. (a) Vir quadraginta circiter annorum post *insolationem* febre ardente, *immani cephalalgia* stipatâ, corripitur: accedit pervigilium cum oculis flammeis, nausêâ & anxietatibus. Quinto die ingruit phrenitis & nono, erumpente pure ex ore, naribus & auribus, interiit.

Referato capite, præter minorem abscessum sub cranio, reperitur totum cerebrum cum suis involucris putridum. CLAR. TISSOT.




OBS. 153. In cadavere cujusdam *lue venerea* inquinati, *epileptici* & febre acutissimâ, unâ cum *affectu comatoso* intrâ undecim circiter horas sublato, in conspectum veniebat pars sinistra cerebri fermè tota corrupta vel gangrænosa erant & in mediâ illâ corruptione tria corpuscula, tanquam gummatâ virentia. GUARINONIUS.




OBS. 154. Quidam *lue venerea* laborans, in crudelissimum *capitis affectum* incidit. Incassum adhibitis sudorificis, suffumigiis & inunctionibus mercurialibus, tandem vitam cum morte commutavit.

Seçto cranio, nil fermè cerebri reperitur præter quamdam mucositatem, & phlegma valdè indigestum, quod vix quartam pixidis osseæ partem oplebat; adeò ut cerebrum à diurnâ *lue* penè consumptum videretur. GARNIER.




OBS. 154. (a) Quidam miles, ventriculo alimentis saburrato, & ebrius, *ab alto delabatur*, cum gravissimâ capitis contusione. Præeunte delirio in affectum comatosum incidit, quem excipit apoplexia lethalis.

Exempto cranio reperitur sanguis stagnans in variis cerebri cavitatibus & recessibus; vasis ultra modum turgidis & varicosis. E DIARIO NOSOC. MILITAR.



OBS. 155. Vir duorum & triginta annorum de *dolore obscuro* & gravativo *capitis* per annum integrum querebatur; quem sæpiùs **CEREBRUM** comitabantur *vertigines*, & interdum *delirium*. Dein memoria labefactatur; ingruit quædam somnolentia, sensus debilitantur; & tandem superveniente insultu comatoso è medio tollitur.

Referato cranio, occurrit pars superior corporis callosi putrida & partim absumpta. EX ACTIS PARIENSIBUS.




OBS. 156. Vir sexagenarius opiparè vivens, post cœnam consuetam, nonnullis elapsis horis *apoplexiâ* corripitur cum *paralyfi dextri lateris*. Ad quindecim dies protractus morbus, tandem feralem habuit exitum.

Lustrato capite, annotatur aqua redundans inter meninges, & in ventriculis cerebri. Corpus striatum nonnullas putriditatis notas præ se ferebat. E NOSTR. ADVERSARIIS.




OBS. 157. Quædam virgo semi-delirans absque febre, cum oculis scintillantibus & flammeis, de *cephalalgia*, diu noctuque querebatur. Irritis omnibus præfidiis, paulò post obiit.

Maxima erat feri copia in ventriculis cerebri cum corruptione substantiæ medullaris circà ortum nervorum opticorum. Vasa suprâ corticem cerebri perreptantia; ultrâ modum turgebat. FANTONUS.




OBS. 158. Quidam monachus à recessu tinea in *cephalalgiam* molestissimam incidit: ad quam leniendam ultrâ tres libras philonii quotannis adhibebat. Tandem post decennium exuvias victori dedit.

Aperto capite, in propatulum veniebat cerebrum cum suis involucris corruptum. Ossa carie lædebantur & plurima stagnabat pituita. SAXONIA.




OBS. 159. Mulier continuâ dextri lateris *hemicraniâ*, diù & acerbissimè affligebatur; quâ tandem omnibus præfidiis obsurdescente è vivis rapitur.

Sublato cranio inventum fuit cerebrum in sinistro latere corruptum, ichore & sanie refertum; quæ tamen in parte nullâ fuerat doloris sensatio. SAXONIA.




CEREBRUM

OBS. 160. In cadavere cujusdam *epileptici*, ab insultu vehementiori enecati, conspiciebatur in parte anteriori medullæ oblongatæ color ex flavo nigricans; cum mollitie præternaturali; adeò ut semi-corrupta apparuit. MORGAGNUS.




OBS. 161. Mulier *tinea* laborabat, quam variis lotionibus fugaverat; cum incidit in *febrem* continuam, vehementi *capitis dolore* stipatam. Post mensem integrum vitam cum morte commutavit.


Sectâ calvariâ, inveniebatur media & dextra pars cerebri; cum suis involucris planè putrida, & ichore flavo inquinata. SAXONIA.



OBS. 162. In cadavere pueri decennis *variolis* confluentibus, *phrenitide* stipatis sublati, in conspectum veniebat maxima cerebri sinistri lateris pars in pus fœtidum conversa CLAR. HALLERUS.



OBS. 163. In cadaveribus variorum qui longâ & gravissimâ *paralyfi* afficiebantur, corpora striata minùs firma, instar amurcæ discoloratæ, striis multùm oblitteratis observavit. WILLISIUS.



In hoc ordine locum meretur observatio Libr. III. 540.

Plexus choroïdes varicosus.

OBS. 164. Quidam juvenis vigesimum quintum ætatis annum agens, & litteris addictus, post arduos labores, *febre* acutâ corripitur, quæ comitem habet *cephalalgiam* accerbissimam. Quinto morbi die, inter remissionem, uti videbatur, doloris capitis, ingruit *delirium*, nullâ arte sedandum; ac demùm septimo mors adventat.

Examini anatomico subjecto capite, in præpatulum venit plexus choroïdes innumeris varicibus, summè conspicuis exasperatus; cum colluvie ferosâ stagnante tum in ventriculis, tum in aliis cerebri recessibus. E NOSTRIS ADVERSARIIS.




Hydatides

Hydatides in plexu choroïde.


OBS. 165. Nobilis septuagenarius à trigésimo ætatis anno calculo laborans, cum maximo salivæ falsæ proventu, quæ omnes dentes è suis alveolis sensim excussit; sufflaminatâ hâc excretionem de *dolore capitis* gravativo, sæpius urgente *stranguriâ* queritur. Intereâ *sensus obscurantur*, & latus dextrum fit debilius. Œdemate tument pedes; è quibus cute erosâ ingens fluit feri copia. Accedit *somnolentia*; dein impeditur loquela & dextrum latus resolvitur. Quinto die ab aphonîâ placidè vivendi finem fecit.

Vesica lapidem continebat ad parvum ovum gallinaceum accedentem. Crassa meninx apparuit corrugata. Sub tenui stagnabat maxima feri copia. Hoc humore etiam turgebat uterque ventriculus. Prætereâ notatu dignus erat plexus choroïdes ob varias quas exhibebat hydatides, quarum major ad avellanæ magnitudinem accedebat. VALSALVA.




OBS. 166. Vir consistentis ætatis, ab aliquot mensibus ægrotabat; sed de nullo incommodo; ad caput attinente querebatur. Nullâ præviâ evidenti causâ erumpit *tumor ab ore ad auriculam*, & infrâ mentum se extendens. Nec eò minùs in tabernâ fuit ad bibendum: & comedendum sed postridie è lecto surgens *illicd mortuus est*.

Pulmones graves & turgidi deprehenduntur. Membrana adiposa inter os & aurem fero & sanguine turgebat. Vasa cerebri erant sanguine fluido repleta. Aqua obvia fuit sub tenui meninge, in ventriculis & vertebrarum thecâ. Majores demùm conspiciantur hydatides in plexibus choroïdibus. CLAR. MORGAGNUS.



OBS. 167. Mulier sexaginta annorum *leucophlegmatia* laborans in *epilepsiam* incidit, cujus insultus crebrò & summâ cum vehementiâ recurrebant. Quibus tandem enecatur.

Lustrato capite, inveniebatur circâ cerebrum, inter scilicet substantiam corticalem & piam meningem, non secùs ac in ventriculis lateralibus, maxima aquæ copia, præterquàm plexus choroïdes hydatibus summè conspicuis erat refertus. EX ACTIS LONDINENSIBUS.



CEREBRUM

OBS. 168. In cadavere cujusdam juvenis, qui post acerbissimos & diuturnos *capitis dolores*, *convulsionibus* lethalibus correptus fuerat, in conspectum veniebant vasa duræ meningis, cruore atro turgida & varicosa; cum hydatidibus passim occurrentibus in superficie cerebri. Ventriculi aquâ distendebantur; & plexus choroïdes corporibus quasi glandulosis & hydatidibus obsitus deprehendebatur. EX ACTIS PAISIENSIBUS EXTERN.

OBS. 169. Mulier annum undeseagesimum agens *apoplexiâ* percutitur, gravi superveniente febre. Dextrum latus sensu & motu planè carebat. Brevi è medio tollitur.

Seçtâ cerebri pixide haud paucum serum prodiit. Dura meninx crassior annotabatur. Vasa piæ meningis atro sanguine erant distenta. Ventriculi colluvie ferôsâ distendebantur, cum pluribus hydatidibus plexui choroïdeo adnatis. CLAR. MORGAGNUS.

OBS. 170. Vir quadragenarius post longum inter cœnandum; forti *apoplexiâ* repente tactus, corruit; quâ pergente intrâ biduum vivere desiit.

Seçto cadavere reperiebatur serum stagnans intrâ ventriculos cerebri, cum plexu choroïde variis hydatidibus obsito. CLAR. MORGAGNUS.

OBS. 171. Juvenis novem & viginti annorum gibbus & *bibosus*, *illicè cecidit*, & moritur; vino quod biberat, unâ cum sanguine per os & nares fluente.

Serum occurrit, tam circâ ambitum cerebri, quàm in ipsis ventriculis. Plures prætereà conspiciabantur hydatides in plexu choroïdeo. CLAR. MORGAGNUS.

His subnectere licet observationes Libr. I. 271. Libr. II. 54, 68, 576. Libr. III. 36, 86, 90, 214, 233, 276, 286, 297, 409, 425, 466.

Plexus choroïdes scirrhusus.

OBS. 172. Juvenis vigesimum quintum ætatis annum agens; post enormes *capitis dolores* in latere dextro, *surdus* evadit, & *insultibus epilepticis* conflictatur. Accedit *paralysis* non solum artuum; sed etiam vesicæ & ani. Quibus tandem persistentibus fatis cessit.

Ventriculus cerebri sinister aquâ scatebat; plexus verò choroides variis glandulis scirrhosis erat exasperatus. E MISCELL. CEREBRUM CURIOSIS.

OBS. 172. (a) Vir ad summam devectorum ætatem *thoracis hydrope* occubuit. Secto cadavere serum occurrit in thoracis cavo; mediastinum variis locis exesum liquorem subrubrum stillabat; referatâ ejus substantiâ abscessus inter membranas interclusus apparuit; ablatâ cerebri pixide unda effluxit: nulli erant in superficie exteriori anfractus. Aquâ turgabant ventriculi cerebri; & plexus choroides pluribus tuberculis steatomatosis grano milii similibus exasperabatur. PORTAL.

OBS. 173. In cadavere cujusdam virginis *maniacæ*, paucum serum continebant ventriculi cerebri; sed plexus choroides exhibebat quatuor glandulas majores, quæ in corpus solidum & luteum, formâ ad sphericam accedente, induruerant. VALSALVA.

OBS. 173. (a) In cadavere cujusdam *epileptici* cujus insultum præibat furor, conspiciebantur vasa cerebri plus æquo turgida. Plexus choroides variis granulis erat exasperatus, duris & scirrhosis CLAR. DULAC.

OBS. 174. Referato capite cujusdam juvenis *comate vigili* peremptus, inveniebantur duæ parvæ pilæ compactæ, quibus erat substantia albicans, & tunica flava, ciceris magnitudine, plexui choroideo adnatæ. PANAROLUS.

OBS. 174. (a) In plexu choroideo majusculas scirrhosas, albas & vesiculosas glandulas, etiam avellanæ æquales, se vidisse testatur. CLAR. HALLERUS.

Hujusce læsionis exempla prostant in observationibus Libr. I. 816. Libr. III. 100, 210, 214, 269.


Plexus choroides putris.

OBS. 175. Quædam mulier quinquaginta circiter annorum; jamdudum hysterica, dolore & gravitate insigni capitis conflictata.

Aa ij

~~—————~~ batur. Sub hâc rerum conditione, circâ initium noctis altè dormiens subito expergefacta in *paroxysmum convulsivum* incidit; qui brevi in apoplexiam lethalem transit.

Corpore cultro anatomico subjecto, & exemptâ calvariâ, in apicem veniebant vasa sanguine distenta. Meninge crassiore amotâ; per alteram, vel tenuem, & pellucidam, cernebatur aqua limpida cerebri plicas & anfractus cerebri implens. Plexus verò choroides aquæ diù immerfus, & velut elixus; discolor & semi-corruptus conspiciebatur. WILLISIUS.




Vix absimiles casus præbent observationes Libr. III. 105, 403.

Glandula pinealis ingens.


OBS. 176. Puer tredecim annorum, cùm anno præterito inflammatione pectoris sinistri laborasset; corripitur *dolore capitis* supra oculos. Postridie *delirat* & viscida evomit. Interea accedunt *convulsiones*; quæ demùm lethalem post se trahunt soporem.

Ventriculus humore æruginoso scatebat. Pulmo dexter tuberculum recondebat, nucem juglandem ferè æquans. Sinister plevræ annectebatur. Pericardium ferè uncias duas & amplius continebat. Dura meninx circâ cristam galli cineritia erat & nonnihil saniosa. Glandula verò pinealis erat stupendæ magnitudinis. VALSALVA.




OBS. 177. Vir sexaginta annorum jamdudùm *vertigini* obnoxius; *apoplexiâ* percutitur, è qua solitis præfidiis evasit; persistente imò & increfcente vertigine. Cùm post viginti quinque dies, benè se habere videbatur, recurrente apoplexiâ fati imperantibus paruit.

Lustrato capite, patet cerebrum planè inculpatum, si glandulam pinealem excipias, cujus moles nucem juglandem æquabat. Ejus substantia compacta & densissima, carcinomatis naturam redolebat. E NOSTRIS ADVERSARIIS.



OBS. 178. Virgo viginti annorum *cephalalgia* à sex mensibus discruciabatur, quâ tandem *occæcatur*. Sensibus postremò orbata, in mediis planctibus mortem obiit.

Septo cadavere, omnia illæsa videbantur in cerebro; quo accuratius rimato, detegitur glandula pinealis quasi faxea, & ovi CEREBRUM
gallinacei amplitudinem æquans. DRELINCURTIUS.



De hacce læsione mentio subjicitur in observationibus Libr. III.
210, 381.

Glandula pinealis lapidea.

OBS. 179. Senex quinque & septuaginta annorum de dolore interaneorum sæpissimè conquerebatur, cum fame quasi caninâ & siti immani. Accedit *dolor capitis* gravativus, cum *delirio melancholico*. Tandem ingruit febris continua, quæ feralem habet exitum.

Lien deprehenditur mirum in modum contractus. Cystis fellea continebat lapidem, magnitudine nucis moschatae. Ren dexter calculis scatebat; sinister verò sabulosus & semi-putridus conspiciebatur. Pia meninx corporibus quibusdam glandulosis erat exasperata; & cerebri moles contracta ab aquæ copiâ circa ejus ambitum collectæ. Glandula verò pinealis lapidea annotabatur. EX ACTIS LONDINENSIBUS.




De glandulâ pineali sabulosâ creberrimè occurrente etiam in sanis corporibus nil addimus.

Cerebellum laxissimum.

OBS. 180. Quædam foemina quadragesimum secundum ætatis annum agens, *difficili respiratione* conflictata ob pulmonem, uti medicis videbatur, infarctum; tandem persistente, & ingravescente ægritudine supremum diem obiit.

Institutâ cadaveris sectione, in conspectum veniebant pulmones sani & planè inculpati. Deprehendebantur vasa cerebri sanguine ultrà modum distenta. Cerebellum verò laxissimum annotabatur. CLAR. MORGAGNUS.




Consimiles casus exhibent observationes Libr. III. 86;
92, 95, 382.


Cerebellum scirrhosum.

OBS. 181. Coquus octo & quadraginta annorum jampridem de acutissimis *capitis doloribus* querebatur. Accessit artuum inferiorum debilitas. Dein *febricula*, *delirio* stipata interdum laborabat. Elapsis duobus mensibus, dum omnia in pejus ruebant, fatis concessit.

Lustrato capite, laxum reperitur totum corpus callosum. Ventriculi multum aquæ limpidæ continebant. Medium cerebellum scirrhosum, vel ad carneam naturam accedens, unius coloris, conspiciebatur: quod scilicet è corpusculis fibrotundis, inter se ita compactis, ut nullum interstitium, nulla membrana, nullaque vasa occurrerent, constare videbatur. MORGAGNUS.




OBS. 181. (a) In cadavere puellæ mendicantis sexennis, macilentæ & *scrophulosæ*, præter glandulas scirrhosas mesentericas, inguinales & bronchiales deprehendebatur, lobus cerebelli sinister, penè totus duræ matri pertinaciter hærens. Inciso tentorio occurrit scirrhus enormis, duarum utrimque unciarum diametro, in quem tota aut medullaris, aut corticalis cerebri substantia degeneraverat. Uniformiter spissus erat tumor, fibrosus, renis ferè instar, & scissilis; nullâ superstitie notâ arbusculorum medullarium. CLAR. HALLERUS.



OBS. 182. Puer ferè triennis incidit in *languorem insolitum*; cum mole capitis auctâ, & macie totius corporis. Post octodecim menses *impeditur loquela*, & *obscurantur mentis munia*. Morbo in dies ingravescente tandem è medio tollitur.

Cranium majus deprehenditur, quàm in adulto; ob ingentem aquæ molem, quâ totum scatebat cerebrum. Infundibulum summè erat dilatatum. Glandula pituitaria exilissima cartilaginis duritiem assequebatur. Cerebellum verò scirrhosum occurrit; non secùs ac pars proxima medullæ oblongatæ cui arctè hærebat. EX ACTIS PARISIENSIBUS.




OBS. 183. In cadavere puellæ *scrophulosæ*, præter tumores scirrhosos passim intus & extus disseminatos, reperitur hemisphæ-

rium finistrum cerebelli in massam scirrhosam commutatum; in quâ nullum percipiebatur vestigium substantiæ tum corticalis, tum CEREBRUM medullofæ. EX ACTIS LONDINENSIBUS.

Abscessus cerebelli.


OBS. 184. Juvenis novemdecim annorum dolore *incipitis* gravativo corripitur, cum vigiliis & inappetentiâ. Tribus elapsis mensibus sub hoc rerum statu, subito evanescit dolor; & bene se habere videbatur æger, cum postridie, ingruente *lypothermia* rapitur.

Occurrit in medio cerebelli abscessus continens puris sinceri uncias duas; cum sanguine copioso effuso, ob disruptionem finis lateralis finistri. EX ACT. EDIMBURGENSIB.



OBS. 184. (a) Miles gravi *cephalalgia* laborans in *sopore* caroticum, altissimum incidit, in quo supinus jacens, oculis apertis & irretortis cum pulsu æquali valido, sano simili; quibus pergentibus quinto soporis die obiit.

Inter sectionem corporis nil aliud inventum est præter abscessum avellanæ magnitudine in cerebello. PRIVAT.



OBS. 185. Introspecto cadavere cujusdam juvenis *febre maligna* epidemicâ, nullo delirio stipatâ extincti reperiiebatur in cerebello abscessus magnitudinem ovi columbini vix superans, materiâ fluidâ & ichorosâ repletus. CLAR. PRINGLE.




Prostat affinis casus in observatione Libr III. 26.



Cerebellum putre.

OBS. 186, Vir triginta annorum post *contusionem capitis* gravissimam, querebatur de *dolore sincipitis* sinistri periodico, cujus paroxyfmi in dies frequentiores, & immaniōres tandem *furorem* & *convulsiones* accersebant; usque ad obitum.

Secto cadavere, in conspectum veniunt cerebri vasa sanguine plus æquo turgida. Ventriculi laterales aquâ replebantur; & cerebellum putridum occurrit. E MISCELLANEIS CURIOSIS.



OBS. 187. Adolescens *in capite percussus* fuit, cum fracturâ ossis parietatis. Vulnere methodicè curato; die septimo supervenit *erysipellas* in capite & in pectore. Undecimo obiit. Nunquam febricitavit, neque deliravit, nisi paucis horis antè obitum.


Resecto cranio, in conspectum veniebant meninges inflammatae; cum cerebello corrupto. FANTONUS.

Marcor nervorum.


OBS. 188. In cadavere cujusdam pauperculi *amaurosi*, quæ hunc pedetentim invaserat, à duobus & viginti annis laborantis, reperti sunt anteriores cerebri ventriculi, subsidentiam passi, & conglutinati. Nervi optici duplo minores quàm in aliis observantur. SPIGELIUS.



OBS. 188. (a) Post *cacitatem* oculi dextri nervus opticus ejusdem lateris reperiebatur gracilior & obscurior usque ad suum principium. Hinc nec decussantur, nec implicantur nervi optici; sed alter alteri duntaxat accedit ut deinceps disjungantur. SANTORINUS.




OBS. 189. Introspecto cadavere cujusdam qui dum viveret de *visu imbecilli* in oculo conquerebatur, repertus fuit nervus opticus ejusdem lateris extenuatus; altero pleno. RIOLANUS.




OBS. 190.

OBS. 190. Inter sectionem cadaveris cujusdam *foeminæ cæcitate* ~~afflictæ~~ in propatulum veniebant nervi optici sub egressu à cranio, CEREBRUM marci & solito minores. ROLFINKIUS.




OBS. 191. In cadavere sexagenarii à pueritiâ cæci, vel *guttâ serenâ* laborantis, cum pupillis clarissimis, inventi sunt nervi optici exiliores & quasi intorti. BINNINGERUS.




Inter affines numerari debent observationes Libr. II. 787. Libr. III. 77.

Nervi absumpti.

OBS. 192. Institutâ cadaveris sectione viri consistentis ætatis, qui dum viveret neminem sibi in *fumi tabaci* usu parem habebat, papillares cerebri processus, cum nervorum olfactoriorum extremitate prorsus deerant; ita ut ne vestigium quidem eorum reliquum esset. FALKENBURGIUS.



OBS. 193. In quodam patibulario ultra modum *fumifugo* deerant omnino processus mammillares cerebri; qui fortè ab immodico tabaci usu fuerant absumpti. MAGNENUS.



De cerebro falso incusato. *Vide* observationes Libr. I. 291, 305, 859, 1552, 1597. Libr. II. 41, 482.




S E C T I O T E R T I A .
D E T U M O R I B U S I N T E R N I S .

Tumores cystici.


OBSERVATIO 194. Puella duodecim annorum pituitoso & pingui habitu prædita, à quatuor mensibus maximo *dolore fixo in vertice* laborabat; cum accedit vomitus sinè febre. Tandem mors doloribus & miseris finem imposuit.

Aperto capite, omnia optimè conformata inveniuntur. Sed occurrit præter expectationem cystis aquâ repleta, natibus & infundibulo hærens, è quâ disruptâ statim exivit aqua cum impetu ad libras duas; quasi à fonte scaturiens, & in altum profiliens. BORELLUS.




OBS. 195. Quædam mulier post *capitis contusionem* de vertigine per integrum annum gravissimas querulas habuit. Variis incassum tentatis, *apoplexiâ* fortissimâ subito rapitur.

Cultro anatomico subjecto cadavere, & sublato cranio, in propatulum veniebat in sinistro latere tumor tunicatus, ratione folliculi & materiæ contentæ, hydatidibus haud absimilis; ovi gallinacei magnitudinem adæquans & tertium cerebri ventriculum ex parte comprimens. SCULTETUS.




OBS. 196. Puer duodecennis continuâ febre laborabat; *delirabat*; floccos carpebat, & insomnes habebat noctes. Lingua erat exusta & fuliginosa: dejiciebat fæces nigras, siccas & duras, pilularum instar. Triduo post è vivis migravit.

Secundo capite, reperiebatur in substantia medullari cerebri tumor nucis juglandis magnitudine, subrubescens & venis sanguine turgentibus repletus. Rupto abscessu emanavit foetidus ichor. FONTANUS.



OBS. 197. Quædam foemina è gravi pondere capite gestato, sensit manifestè aliquid intrà cranium ruptum fuisse; hinc de *vertigine* querebatur; sub quo rerum statu tandem obiit.

Sectâ crassiori meninge, copiosum serum effluxit. In ventriculo dextro occurrit tumor, ovi gallinacei magnitudine peculiari tunicâ & crassiori vestitus. Inciso hoc folliculo effluxit aqua turbida, subfusca. WEPFERUS.




OBS. 198. Virgo post contusionem capitis, de *cephalalgia* & vigiliis queritur, finè febre. Dein accedit *delirium* melancholicum; inter quod, post sex menses, lapsu ab alto subitò enecatur.

Lustrato cerebro reperiuntur in utroque ventriculo, tres tumores nucis avellanæ magnitudine, colore fusco; ventriculorum lateribus pediculis adnati. Præterea ovarium dextrum, ovi gallinacei magnitudinem æquans abscessum recondebat. EX ACTIS PARISIENSIBUS.




OBS. 199. Quidam *balbutiâ* molestâ affligebatur, quæ nullis auxiliis potuit unquam emendari. Tandem *suffocatione* extinguitur.

Dempto cranio in apurum venit cystis, id est sacculus, robustâ membranâ, & compactâ contextus, serosum humorem continens, qui in cerebro delitescerat. RIVERIUS.




OBS. 200. Quædam post contusionem sincipitis *vertigine* afflicta fuit. Tandem *apoplexiâ* subitò rapitur.

Inspecto cerebro, occurrit in sinistro latere tumor aquâ limpidâ repletus, ad ovi magnitudinem accedens & tertium ventriculum comprimens. BONETUS.



OBS. 201. Quidam juvenis duorum & viginti annorum, *dolore capitis* laborabat; cujus vehementiâ *visum* & *olfactum* amisit; ac demùm *convulsus* obiit.


Abscessus reperti sunt in processibus mamillaribus, haud à meliceribus absimiles; quamquam ad scirrhum proximè accedebant. Os frontis & ethmoïdeum carie lædebantur; haud sine luis venereæ suspicione. BALLONIUS.



OBS. 202. Puer triennis ingenti laborabat *tumore ex oculo sinistro*; adeò ut integer bulbus cum suis musculis foras protuberaret.


Mortui ablato cranio reperitur vesicularis tumoris materia intrâ

cranium & duram matrem collecta, integro planè & illæso cerebro:
TUMORES. PAWIUS.




OBS. 203. Quidam sacerdos quasi subito factus est *stolidus*, & paulò post *apoplexiâ* forti è medio tollitur.

Inter dissectionem cadaveris, deprehendebantur aliquot vesicæ rotundæ, albidæ & humore quodam pituitoso repletæ, supra corpus callosum. PANAROLUS.




OBS. 204. Vir senescens, sex menses antè obitum, *cæcus*, & deinde *surdus* evadit; ac demùm *insultu apoplectico* rapitur.

Sublato cranio, occurrit tumor steatomatosus, pugni magnitudine; situm habens inter cerebrum & cerebellum. DRELINCURTIUS.




OBS. 205. Quidam rusticus *lue venereâ* inquinatus, & de *capitis dolore* perpetuò querulus; tandem obiit.


Institutâ cadaveris sectione occurrunt tria gummata, candida; duræ matri in hærentia, cum ossis carie. MERCATUS.



OBS. 206. In corpore puellæ quæ paucis ante obitum diebus, *cæcitate* correpta fuit, reperitur insignis folliculus, qui nervos opticos premebat, & libram semis feri limpidissimi continebat. PAWIUS.



OBS. 207. In cadavere cujusdam mulierculæ quæ *dolore capitis* continuò conquerebatur. Occurrebat tumor cysticus, humore tenui & bilioso repletus, juxtâ processum mammillarem FONTANUS.




Circà hanc læsionem. Vide *Aneurisma meningum*.

Tumores fungosi.

OBS. 208. Virgo juvenis, à sex annis, *dolore capitis* acerbissimo laborabat. Frustrà perterebratur cranium; & ægra octavo ab hac operatione die, ultimum fatum subiit.

Referato capite, reperiabantur tres tumores fungosi à substantiâ corticali cerebri prodeuntes, & duræ meningi, inibi crassiori TUMORES. accreti. Pars cranii huic læsioni prospiciens exilissima, chartæ papyraceæ instar, deprehenditur. Prætereà ventriculi laterales aquâ replebantur; & tertius sanguine scatebat. EX ACTIS CHIRURG. PARISIENSIBUS.




OBS. 209. Cadaver cujusdam *epileptici*, cultro anatomico subjectum exhibebat in altero cerebri ventriculo tumorem quemdam fungosum vel carnosum; cæteris partibus inculpatis RHODIUS.

Tumores scirrhost.


OBS. 210. Vir triginta annorum, melancholicus & *hypochondriacus*, per tres menses querebatur de *dolore* gravativo & molestissimo in parte posticâ *capitis*; qui ad cervicem & scapulas propagabatur. Quo tandem majorem sævitiem exercente, ingruunt *motus convulsivi* ferociore, quibus brevi è medio tollitur.

Vasa cerebri sanguine nigerrimo turgebant. Sinus longitudinalis superior intus & extus innumeris granis glandulosis obsitus deprehenditur. Similia corpuscula exhibebat plexus choroïdes. Ventriculi ultrà modum distenti humorem viscidum continebant. Glandula pinealis quadruplo major pure scatebat. Prætereà occurrebant in quarto ventriculo innumeræ glandulæ duriores ad suppuratum vergentes, è quarum aggerie emergebat corpus magnitudinem ovi gallinæ æquans, in quod abierat ferè totum cerebellum. EX ACTIS PARISIENSIBUS.



OBS. 211. Puer quatuordecim annorum, toto corporis ambitu minutis *maculis rubris scorbuticis* obsito; *dolorem capitis* obtusum, cum appetitu prostrato patiebatur. Accedentibus debilitatè & atrophîâ in cephalalgiam acutissimam incidit; unde sæpiùs se caput vix tollere posse clamitabat. Erumpente tandem vomitu, post nonnullas intermissiones, ad plures migravit.

Aperto capite, in propatulo fit pia meninx erosa; fœtente cerebro. Serum stagnabat in ventriculis cerebri. Occurrit circa nates glandula quædam sebacea, durior & friabilis. Duæ aliæ, nucis juglandis magnitudine, inter plicas cerebri reperiabantur. MANGETUS.



TUMORES. OBS. 212. Quidam dolore & imbecillitate capitis conflictabatur; cum vigiliis pertinacissimis. Dein *obscuratur visus* in oculo sinistro, & post mentem in dextro; hinc paulò post emergit cæcitas, nullo vitio extùs apparente. Postremò ingruunt *convulsiones*, quas excipit tabes lethalis.

Præter vulgatissimam pulmonum stragem, reperièbatur cerebrum, aqueo & copioso humore irriguum. Occurrit prætereà in parte anteriori & sinistrâ; tumor globosus, strumæ instar, ovi gallinacei magnitudinem superans, & nervorùm opticorum exortui incumbens. PLATERUS.

OBS. 213. Mulier quinquagenaria, jamdudùm gravissimo *capitis dolore* laborans, in *lethargum*, cum membrorum resolutione alterius lateris incidit; qui opportunâ curatione fugatur, remanente cephalalgîâ. Post viginti circiter dies in *affectum soporosum* relapsa è vita decessit.

Cranio aperto, invenitur tumor scirrhusus, trës digitos latus, lateribus sinûs tertii accretus, quo vasa in sinum dehiscentia comprimebantur. Porrò omnes cerebri anfractus aquâ limpidâ erant repleti. BONETUS.

OBS. 214. Puer septennis *capitis dolore* subitò corripitur in latere sinistro, cum *somnolentiâ* & lassitudine spontaneâ. Hunc sequitur nausea, cum inappetentiâ. Post octiduum ingravescit sopor, cum pulsu exili & inæquali. Respiratio impeditur, & undecimo die comatosus interiit.

Seçtâ calvariâ, occurrit tumor mollis & carnosus, avellanæ magnitudine, duræ meningi adnatus, in latere sinistro & propè futuram sagittalem. Ventriculi cerebri erant aquâ repleti, cum plexu choroïdeo duro, scirrhuso, & hydatidibus referto. EX ACTIS EDIMBURGENSIBUS.


OBS. 215. Quidam, antea strenuus miles, in *stupiditatem* incidit; quod infortunium subiit à gravi *capitis contusione*, quam inconsultò posthabuerat.

Aperto mortui cranio invenitur suprà callosum cerebri corpus, insignis tumor globosus, glandulæ instar carnosus, scirrhusus, fungosusque, pomi mediocris magnitudine; peculiari involucro obductus, venulis confitus; ab omni tamen connexionè cum substantiâ cerebri liber. Ventriculi prætereà cerebri sero turgebant. PLATERUS.

OBS. 216. Fœmina duorum & triginta annorum, post *mœrorem* & tristitiam, *suppressis mensibus*, *dolore capitis* gravativo corripitur, cum debilitate partium & tremore. Post varias intermissiones & mutationes, respectu sitûs doloris; accedit quædam membrorum *resolutio*. Postea ingravescente capitis dolore; & exolutis viribus interiit.

TUMORES.

In conspectum veniebant bini tumores in substantiâ corticali siti; inæquales & callosi; ac semi-policem lati. Prætereà stagnabat copia feri in ventriculis. EX ACT. PARIISIENSIBUS.




OBS. 217. Quidam à sex mensibus *dolore capitis* immani laborabat; cum *insultu epileptico* vehementissimoprehenditur. Quo fugato, ulterius sævit epilepsia; recurrunt motus convulsivi fugaces. Dein ingruit *delirium*, cum metu & *horrore* cujusvis *liquidi*, & nonnullo mordendi desiderio; quibus persistentibus intrâ biduum è vivis tollitur.

Detecta dura meninx exhibet septem farcomata circa finum longitudinalem sita, & pisi molem æquantia. Ventriculi cerebri colluvie aqueâ replebantur. E DIARIO MEDICO.




OBS. 218. Quinquagenarius per semi-annum *cephalalgia*, sub futurâ sagittali, perpetuò torquebatur. Accedente *lethargo* cum partiali membrorum resolutione, post tres hebdomadas apoplecticus corruit.

Institutâ cadaveris sectione, inveniebatur juxtâ latus finûs tertii tumor scirrhusus tres digitos latus, membranis accretus. BLANCARDUS.



OBS. 218. (a) Juvenis quintum lustrum agens febre, sævissimo *capitis dolore* stipatâ corripitur. Succedit *amaurosis* sinistri oculi, dein dextri. Tandem post perpeffas alias miseras moritur.


Aperto capite occurrit tumor strumofus, qui è durâ matre nervorum opticomum exortui incumbibat. PLATERUS.



OBS. 219. Quidam *dolore capitis* correptus, mox incidit in *febrem*, post cujus curationem, remanserunt cephalalgia, reliquæ cum vigiliis & capitis imbecillitate. Tandem obiit.


Inveniebatur cerebrum humore aqueo irriguum. Prætereà

detegitur globus quidam, glandulæ instar, inclusus in cerebri
 TUMORES. substantiâ BONETUS.




OBS. 220. Vir quadraginta annorum per biennium, inter varias ægri- tudines, quibus erat obnoxius, *ictero*, & immani *capitis dolore* conflictabatur; donec tandem obierit.

Detractâ durâ matre, in propatulum venit tumor scirrhusus & latus, piæ matri adnatus; ad sinistram falcis partem; nullâ stagnante colluvie. HILDANUS.




OBS. 221. Adolescens octodecim annorum *epilepsia* obnoxius; pluribus abhinc annis *febre malignâ* corripitur; & obiit.


Vasa cerebri sanguine admodum turgēbant. Præterea in confectum veniebat corpus quoddam glandulosum, latæ magnitudinem æquans, in substantiâ corporis striati dextri, situm.
 EX ACTIS. PARISIENSIBUS.



OBS. 222. In corpore cuiusdam qui post diuturnos *capitis dolores*, *cæcus* evaserat; reperiebatur serum in omnibus cerebri recessibus; cum tumore quodam, glandulæ vel strumæ instar, inclusus in substantiâ cerebri. E MISCELLANEIS CURIOSIS.



OBS. 223. In cadaveribus variorum *scorbuticorum*, *cephalalgicæ* dum viverent obnoxiorum, coalescebant cerebri involucra, tuberculis, vel tumoribus scirrhosis obsita. WILLISIUS.



OBS. 224. Cadavera nonnullorum *epilepticorum* varia farco- mata cerebri involucris adnata exhibent. E MISCELL. CURIOSIS.




SECTIO QUARTA.
DE COLLUVIE SANGUINEA.

Sanguis effusus extrâ cerebrum.


OBSERVATIO 225. Quinquagenarius inter potatores eximius, vino saburratus, *ex alto delabitur*. Hunc sensibus orbatum invadunt *convulsiones*, summum terrorem incutientes; quas ad integrum diem protractas excipit *delirium* furiosum. Post triduum mente constabat, & de fractis duntaxat viribus conque- rebatur. Decem elapsis diebus, omnique metu deposito, in *in- sultum convulsivum* atrocissimum incidit; & præter omnium expecta- tionem subito enecatur.

Sublato cranio illæso, patet in dextro latere dura meninx non- nihil labefactata, ob copiam grumosi sanguinis qui primâ invo- lucri sectione, cum impetu profilit. Totum hemisphærium dextrum obvolvebat prædictus latex qui diuturnæ moræ notas præ se ferebat. E NOSTRIS ADVERSARIIS.




OBS. 226. Fœmina ebria cadendo *fronte in durum obstaculum impingit*; & paulò post moritur.

Cranium erat integrum: sed inveniebatur ad lobos posteriores cerebri ingens copia sanguinis grumosi extravasati. Major quan- titas cerebellum totum compressit. Aperto abdomine occurrunt intestina flatu distenta. Intestinum verò cæcum inflatum & elasticum tantam cavitatem habuit ut duodecim aquæ libras facilè reci- peret. Valvula Bauhini erat omninò oblitterata. Intestinum colon in chordam durissimam contractum reperitur. Vesicula fellis quin- quaginta, & ducentos calculos recondebat. CLAR. SORCK.




OBS. 227. Vir quadragesimum ætatis annum agens *febre quartanâ* corripitur. Post plures menses *crura & venter intumescere* cœperunt; & subtumida facies luridum colorem induit. Subitò tandem, & *inopinanter moritur*.

COLLUVIES SANGUINEA. Serum copiosum & sanguinolentum stagnabat in abdomine. Nigricabat hepar; & lien cæruleus apparebat. Thorax fero subrubello etiam scatebat. Vasa cerebri sanguine valdè turgida conspiciantur. Ventriculi cerebri eodem sero replebantur. In parte posticâ calvariæ sub tentorio duræ matris sanguis grumofus niger ad unciam unam & semis extravasatus reperiebatur. CLAR. HASENOHRL.




OBS. 228. Septuagenarius ebrius, & *ex alto delapsus* contraxit in calvariâ tam amplum vulnus ut conspiceretur dura mater. Sequuntur *vertigines, vomitus & stupor*. Postridie ad se rediit febris expers. Die tamen quartâ, excreatis priùs *sputis purulentis*, periit, præter omnem spem, ab inopinatâ *apoplexiâ*.

Interiora capitis perscrutantibus obtulit se serum replens ventriculos cerebri. Dein detegitur longissima rima excurrens usque ad fellam equinam; ubi occurrit ingens ossis cuneiformis fragmentum, extrâ situm cum copioso sanguine coagulato. TULPIUS.




OBS. 229. Juvenis torosus & athleticus, ac lautè victitans; statim post prandium, dum sese incurvabat, *derepentè corruit, sensu motuque privatus*; utpotè apoplecticus. Nonnihil tamen *convulsus*, intrâ quindecim horas, animam expiravit.

Remotâ ollâ, reperiebatur nigerrimi sanguinis ingens copia à diffractis carotidibus & vertebralibus sub durâ meninge totum cerebrum circumambiens, illæsis ventriculis. DRELINCURTIUS.



OBS. 230. Vir quinquagenarius vino deditus *præceps decidit*; atque occiput validissimè impexit. *sanguis ex ore & aure dextrâ copiosè emanavit*. Bis merum *cruorem vomuit*. Parlò post inepta effutiebatur. Dein ingruit *apoplexia fortissima*, quâ brevi rapitur.

Dirutis cerebri muniis, plurimum sanguinis grumosi sub durâ meninge effusus erat, qui basim cerebri & ipsam medullam spinalem madefaciebat. Ventriculi sero cruento turgabant. Fissura demùm detegitur in basî cranii, quæ ad fellam equinam protendebatur. WEPERUS.



OBS. 230. (a) Referato capite cujusdam foeminæ quæ sub gravi casu, immani *contusione in ocipite* ad lævam conflictata fuerat & decimo quarto die è vivis decesserat, præter fissuras cranii


reperitur in parte oppositâ circa lobum anteriorem cerebri ad dextram sanguis effusus inter piam meningem & corticem cerebri, cum nonnullis purulentiaë notis. EX ACTIS CHIRURG. PARISIENSIB.

COLLU-
VIES SAN-
GUINEA.




OBS. 231. Quidam viribus integer, *ictu vehementiore* in sinistrum oculum repente *attonitus corruit*, cum omnibus fortis *apoplexiæ* indiciis. Duodecimâ tandem ab hoc infortunio horâ ad plures migravit.

Aperto capite reperiuntur interiores oculi venæ, contusionis vi disruptæ, è quibus sanguis ad cochlearia dua circa cerebri basim stagnabat; ventriculis plane illæsis. FERNELIUS.




OBS. 232. Juvenis *melancholicus* *cujus mens* haud rarò *ægotabat*; febre intermittente *pertinacissimâ* laborabat. Tandem *capitis contusione* à lapsu enecatur.

Hepar erat ingens; mesenterium obstructum & tumidum; epiploon semi-putridum. Pulmones deprehendebantur tuberculosi. Lustrato demùm capite, occurrit copia sanguinis effusi inter meninges; cum osse morbofo circa basim cerebri. VATERUS.



OBS. 233. Mulier sexagenaria, habitu carnosio prædita, quæ; pessimo sanè more, sanguinem crebrò venæ sectione profundeabat, *mortua reperta est*, inter vegetiorem, uti videbatur, sanitatem.

Réserato capite, sectisque illæsis meningibus, omnia sanguine suffusa comparuerunt. Animadvertentur in ventriculis, præter serum cruentum, hydatides parvulæ plexui choroïdeo adnatæ. BONETUS.



OBS. 234. Quidam impacto in sinistra tempora palo *graviter ictus concidit*. Surgit tamen; sed paulò post *sopore profundo* correptus interiit.

Sanies putridissima è naribus cadaveris effluebat. Remoto cranio invenitur sanguis niger & coagulatus ad uncias tres, qui lateralem ossis sphænoidei cavitatem adimplebat. BINNINGERUS.



OBS. 235. In cadavere pueri sexdecim annorum *epilepsiâ* sublata; nulla patuit epilepsiæ causa, nisi quòd cerebri ventriculi fuerint valdè compressi, sibi que invicem superjacentes, sinè ullâ mani-


COLLU-
VIES SAN-
GUINEA.

festâ cavitate. In supremo verò cerebro, propè cranium sanguis concretus detectus fuit. BARTHOLINUS.




OBS. 236. Vir sexagenarius *epilepsiæ* obnoxius, *febre* corripitur, inter quam ingruit insultus epilepticus ferocissimus; & lethalis.

Invenitur inter meninges, præter feri copiam, portio effusi sanguinis ad latus. Item occurrunt ventriculi sero repleti, cum turgidis glandulis in plexu choroïdeo. VALSALVA.




OBS. 237. Quidam *ex alto delapsus*, *sinè sensu & motu jacet*. Sanguis erumpit ex auribus: ingruit vomitus enormis; postero die ad plures abit.

Remoto cranium, sanguis inter ipsum & duram matrem copiosè in occipite extravasatus deprehenditur; cujus mole cerebellum & medulla spinalis comprimebantur. MANGET.




OBS. 238. Quædam mulier post *contusionem* incruentam, pugno inflictam in musculus temporalem, subito incidit in *soporem* lethargicum; & die undecimo obiit.

Levis erat ecchymosis in musculo læso; & ossa cranii planè illæsa deprehendebantur. Sed stagnabat copiosus sanguis inter cranium & duram meningem. EX ACT. CHIRURG. PARISIENSIB.




OBS. 239. Quidam infra orbitam oculi sinistri *ense* punctim vulneratus fuit. Paulò post loquelâ & ratione privatus; tandem cum stertore *apoplecticus* mortuus est.

Aperto capite videtur vulnus pertingens ad ventriculum cerebri per os cribrosum: undè copia sanguinis atrii & grumosi, quo tota cerebri basis & regio cerebelli inquinabantur. WEPFERUS.



OBS. 240. Quidam *temulentus*, vehementer in pectore ictus; repente concidit, & post duas horas animam efflavit.


Reperitur fractura cranii à casu exorta. Remotâ calvariâ, occurrunt sanguis ubertim effusus supra & infra cerebri involucrum. TULPIUS.



OBS. 241. Septuagenarius *repentè in humum cadit, sinistrâ corporis parte resolutâ, dexterâ ingentibus motibus convulsivis agitatâ, facie rubrâ. Vix uno exacto die interiit.*

COLLUVIES SANGUINEA.

Apertâ calvariâ, in conspectum venit sanguis coagulatus, inter dextrum cerebri lobum, & duram meningem in parte posticâ. VALSALVA.




OBS. 242. Quidam ad sinistram capitis partem *percussus*, mox *sopore prehensus*, brevi migrat ad superos.

Capite aperto, invenitur durior cerebri meninx, sub osse petroso, sanguine omninò suffusa, cum purulento humore. BONETUS.




OBS. 243. Adolescens viginti annorum, aliquoties *catalepsi* corripiebatur; ac dein epileptico insultu tollitur.


Vasa meningum & anfractuum cerebri sanguine erant turgidissima; ut & plexus choroides. Occurrit insuper circâ basim versùs occiput, sanguinis extravasati circiter libræ tres. WEPFERUS.




OBS. 244. In cadavere puellæ quâdam *febre delirio stipatâ*; extinctæ, animadvertentur vasa meninges perreptantia sanguine ultrâ modum turgida; cum effuso sanguine. Cerebri substantia humore aquosò madida annotabatur. WILLISIUS.




OBS. 245. Introspecto cadavere bimuli, cujus *achores prorsùs evanuerant* diarrhæâ & atrophîâ extincti, candidum & elegans occurrit cerebrum, sub cujus tamen basi reperitur aqua cruenta ad uncias quatuor. BARTHOLINUS.



OBS. 246. In cadavere cujusdam mendici *apoplexiâ*, uti videbatur, interempti; deprehendebatur in latere dextro & inter meninges sanguis semi-concretus. Major quantitas ejusdem sanguinis sub lobo posteriore cerebri delitescibat. CLAR. MORGAGNUS.




OBS. 247. Inter sectionem cujusdam juvenis *morbo attonito* sublatis, in conspectum veniebat quamplurimus sanguis, atramenti instar ater, extrâ cerebrum effusus. J. BAUHINUS.



COLLU-
VIES SAN-
GUINEA.

OBS. 248. Secto quodam *apoplectico* viginti annorum, præter vasa cerebri & meningum sanguine turgida; observabatur sanguis effusus ad libram unam, circa medullam oblongatam. WEPFERUS.




In hanc seriem revocandæ observationes Libr. III. 13, 141.
Libr. IV. 195.

Sanguis intus & extus effusus.


OBS. 249. Mulier quinque & quinquaginta annorum, temperamento sanguineo, vino dedita, & gravissimis intestini colli doloribus obnoxia, *torpida*, & *ad somnum propensa*, tandem de dolore temporis & oculi dextri conqueritur; & subito *apoplexiâ* corripitur. Post horam manus dextra paralytica evadit; vinum debilibus conatibus vomuit; & paulò post *inter stertorem* ultimum diem clausit.

Colon contractum raras cellulas habebat; & amplioribus quàm solet gyris versùs umbilicum se contorquebat; cum nonnullis gangrænæ notis. Pericardium aquam subcruentam continebat. Valvulæ aortæ erant ossificationi proximæ. Demùm lustrato cerebro conspicitur in substantiâ hemisphærii dextri major sanguinis grumosi copia, cujus quædam portio effluerat inter utramque meningem, & in ventriculum dextrum. CLAR. MORGAGNUS.




OBS. 250. Quidam juvenis spasmo in furis cruciabatur: dein doluit cervix, & caput ad latus trahebatur. nonnihil impeditur loquela: ingruit *somnolentia*. Inter inappetentiam & vomitum vires languent, cum pulsu frequenti & calore. Intereà è scalâ per plures gradus *præceps ruit*; caputque valdè allisit: hinc gravis *lypothymia*, cum *dentibus arctè constrictis*. Dein accedit vertigo titubans, vel visûs hallucinatio: ulterius impeditur loquela & ingruit *apoplexia*, quam excipit insultus epilepticus; sinistro latere paralytico. Postridie à casu obiit.

Sectâ durâ matre in sinistro latere, plurimum sanguinis, aquæ loturæ carniûm similis confertim erumpit; qui etiam maximâ occurrit copiâ in ventriculis & circa basim cerebri. Fissura demùm reperitur propè os petrosum sinistrum WEPFERUS.




OBS. 251. Famulus duorum & viginti annorum post velocissimum cursum; sæviante hyeme, cum postridie è lecto exiliret, ter præceps ruit. Sublatus de profundo occipitis dolore queritur: mox febre corripitur cum dolore & lassitudine totius corporis. Die tertio lethargus evadit. Octavo, aphonus more apoplecticorum per horam jacet. Postea occipitis dolor exasperatur, & ad totam spinam vehementissimus extenditur. Nono recrudescente apoplexiâ è medio tollitur.

Sectò cranio sanguis grumofus invenitur circa medullam spinalem ex lacerato carotidis internæ trunco. Ventriculi aquâ scatebant, cum paucò sanguine congrumato. VALSALVA.




OBS. 252. Vir quinque & quadraginta annorum, habitu corporis gracili, podagrâ excruciabatur; quâ suppressâ exurgit tussis molestissima. Recuperatâ, uti videbatur, sanitate, subito apoplexiâ fortissimâ corripitur. Post horas circiter octo, inter nonnullos motus convulsivos è medio tollitur.

Remoto cranio, & discissâ durâ meninge plurimum cruoris profluxit inter meninges collecti. Præterea ventriculi, totumque cerebrum à majori sanguinis copiâ contaminantur. Ne minimum contusionis vestigium derasis capillis apparuerat. WEPFERUS.




OBS. 253. Vir duorum & septuaginta annorum tabaci usui multum deditus, repente cadit. Facies pallet: deinde instar citerici nonnihil flavescit, & intrâ horæ quadrantem extinguitur.

Multum sanguinis concreti sub tenui meninge inventum est; inter scilicet hoc involucrium & anteriorem cerebri ambitum. In ventriculis etiam paululum sanguinis grumosi conspectum est. Postremò plexus choroïdes quasi inflammatus videbatur. VALSALVA.



OBS. 254. Quidam nobilis ex alto cecidit, & tempus sinistrum fortiter allisit. Abolentur sensus, atque post triduum apoplecticus obiit.

Dura mater circa partem læsam atro rubebat; quâ sectâ reperitur plurimum sanguinis grumosi. Uterque ventriculus aquâ subruentâ scatebat. Plexus choroïdes ruberrimus, minutis glandulis refertissimus conspiciebatur. Sublato cerebro occurrit multum sanguinis grumosi stagnans in basi cranii. WEPFERUS.




COLLU- OBS. 254. (a) Quidam nobilis incidit in *dolorem capitis* subitaneum & intolerabilem : ac paulò post apoplecticus evasit.
VIES SAN- Cor tam capax erat ut libras tres sanguinis contineret. Aorta
GUINEA. & arteriæ cerebri conspiciuntur ultrà modum dilatatæ ; & totum cerebrum sanguine obruebatur. LAURENTIUS.




OBS. 255. Mulier cephalalgicæ à pluribus annis obnoxia ; tandem ingravescente malo in *apoplexiam* fortissimam incidit ; quâ brevè è vivis rapitur.

Ablato cranio , vasa duræ meningis ultrà modum dilata , nigra & varicosa reperta sunt ; cum copioso sanguine intus & extrà cerebrum stagnante. BONETUS.




OBS. 256. Vir trium & triginta annorum à primâ pueritiâ *convulsionibus* erat obnoxius cum claudicatione in latus sinistrum. *Morte repentinâ* rapitur.

Remoto cranio , reperitur grumosi sanguinis portio circà processum falciformem. Ventriculi ichore copioso sunt referti. Animadvertitur demùm circà posticam cerebri partem quædam sanguinis grumosi copia. MANGETUS.



OBS. 257. Quidam ebrius *ictu* circà tempus dextrum adeò *percussus* fuit , ut humi prostratus *subitanèa morte* occubuerit.

Secto cranio , ingens feri quantitas cum copioso sanguine effluxit : ventriculi cerebri & ejus anfractus majorem sanguinis effusi copiam exhibebant WEPFERUS.



OBS. 258. Vir octo & triginta annorum ab *ictu lapidis* suprâ supercilium , *prostratus* , post octodecim horas aphonus evadit , & tertio die genuinâ *apoplexiâ* tollitur.

Deprehenditur dura meninx nigricans ; pia verò putris erat & foetens. Insignis præterea erat sanguinis copia extrà vasa effusi in ventriculis , aliisque anfractibus. BONETUS.



OBS. 259. Muliercula , furiarum non postrema , patientiâ mariti in furorem versâ , *fortiter* in tempore dextro *percutitur* ; *concidit* , & paulò post obiit,

Ablato

OBS. 260. Quidam à capitis *contusione* cruentâ in *soporem lethargicum* incidit, quem excipiunt motus convulsivi & mors.

Cranium erat integrum: sed occurrit sanguis stagnans in pluribus cerebri partibus; ob vasa scilicet à violentâ cerebri commotione disrupta LEDRAN.

COLLU-
VIES SAN-
GUINEA.

Sanguis effusus in ventriculos.

OBS. 261. Quinquagenarius ab incunabilis *fatuus*, cujus caput inter jocos sapius contusum & allisum fuit; ut profundæ cavæ cranio impressæ abundè testabantur; *somnolentus* evadit, & vertigine nutanteprehenditur. Post cœnam ad decubitum se componens, & scabellum duos pedes altum scandens in pavementum prostermitur; & totâ nocte nudus, *sensibus orbatus*, *humi decubuit*. Lecto impositus incaluit & nonnullas voces edit; sed clausis oculis. Intereâ respiratio impeditur; pulsus fit debilis; & duabus & viginti horis post invasionem interiit.

Cerebri ventriculi laterales aquâ scatebant, cum nonnullis sanguinis grumis. Cor erat vastissimæ molis; & aorta amplissima. Pulmones plevræ & diaphragmati undique annectebantur. WEP-ERUS.



OBS. 262. Celeberrimus Malpighius, sex & sexaginta annos natus, vomitionibus & secessibus biliosis erat obnoxius: quibus suppressis ingruebant *cordis palpitationes*, *arthritidis* & *lithiasis*. Sub hâc rerum conditione, imò & exasperatis symptomatibus, inter graviores curas apoplexiâ percutitur, subsequente *paralyfi* totius dextri lateris; è quibus post quadraginta dies evasit; remanente tamen læsione tum memoriæ, tum ratiocinii. Tribus elapsis mensibus; denuò in apoplexiam incidit, quâ fortissimâ, intrâ quatuor horas è vivis rapitur.


Cor occurrit mole suâ auctum. Multum nigricabat bilis vesiculæ felleæ. Pelvis renis dextri à retento lotio distendebatur. Vesica minorem calculum fovebat. Lustrato demùm cerebro deprehenditur dexter cerebri ventriculus sanguinis nigri & grumosi libras duas continens. Sinister verò parùm aquæ flavæ recondebat. Vasa demùm cerebri erant undequaque varicosa. BAGLIVI.



OBS. 262. (a) Duodecimum ætatis annum peragens puer *variolis confluentibus* aggressus. Occubuit.


Viscera maculis variolosis defœdata occurrunt; vasa pulmonis valdè erant dilatata; sanguis effusus in bronchia cylindros aëreas vias obturantes efformabat; cerebrum sanguine concreto erat obdum; ventriculi ejus sero scatebant, & quod mirandum occur-

COLLU-
VIES SAN-
GUINEA. rebat, limpidissimum quod in sinistro ventriculo stagnabat, colore rubenti diffusum quod in dextro; quæ coloris discrepantia dubia nobis movebat an septo integro & nullibi perforato interciperetur ventriculorum communicatio uti fieri augurabatur illustrissimus archiater Joannes-Baptista Senac, sed cum hæc à proposito sint aliena alibi pertractanda relinquo. PORTAL.




OBS. 263. Mulier octoginta annorum plethorica *cecidit sensus & motus expers*, cum stertore, manibus frigidis & resolutis. Postridie febre correpta fuit; & paulò post extinguitur.

Apertâ calvariâ, vasa tumida deprehendebantur, tum in durâ meninge, tum circumcircâ gyros cerebri. In utroque ventriculo occurrebat grumus sanguinis ad ovi anserini magnitudinem accedens. Insuper serum cruentum devolutum erat in tertium & quartum ventriculum, usque ad spinam medullarem. Vasa plexûs choroidis disrupta observabantur; unde totus plexus inanis & decolor erat. DRELLINCURTIUS.




OBS. 263. (a) Quidam miles octo & quadraginta annorum à *pleuritiide*, uti videbatur, evasit. Post quatuor menses *ictero* corripitur, congruis remediis fugato. Tribus postea elapsis mensibus, *post largissimum prandium corruit*, & moritur.

Cerebrum sanguine infarctum deprehenditur. Ventriculus dexter sanguinis congrumati uncias tres continebat. Hepar obstructum, & ingens, abscessum duos pollices, latum inter supremam partem & diaphragma situm, exhibebat; pus atro-viride & foetidissimum continentem, cum viciniori diaphragmatis parte crassiori & callosâ. Cystis fellea bile turgebat. E DIAR. NOSOC. MILITAR.




OBS. 264. Fœmina septem & quadraginta annorum, temperamento sanguineo melancholico, cui res erat angusta domi; inter vegetiorem sanitatem, subitò gravem *insultum apoplecticum* patitur, cum *paralysi* totius lateris dextri. Tempestivis præsiidiis restituitur. Post quinquennium & diurnas vertigines apoplexiâ fortissimâ tacta, subitò enecatur. Notandum quòd inter hunc postremum insultum tremebant artus, & quasi rigore concutiebantur.

Venæ cerebri flatu turgebant. Serum cruentum reperiebatur in ventriculis; & detegebatur in substantiâ thalamorum opticonum grumus sanguinis ad ovi gallinacei magnitudinem accedens. Ventriculus demùm quartus sanguine congrumato scatebat. MANGETUS.




OBS. 265. Vir sex & quinquaginta annorum *apoplexiâ* corripitur. Post sex horas dextra pars corporis convellitur & contrahitur, sed præcipuè manus & pes: sinistra verò paralytica evadit. Humorem ex ore emittebat viscidum & copiosum. Postridie maximam circa pectus sensit concutionem; & paulò post quasi strangulatus obiit. Notandum quòd pluribus abhinc annis *vertigini* erat obnoxius; & nonnullis diebus ante obitum, de *dolore capitis gravativo* multùm querebatur.

Reperiebatur in dextro cerebri ventriculo magna fanguinis nigri, variegati & quasi purulenti extravasatio: cum quâdam erosione circa fundum prædicti ventriculi BAGLIVIVS.




OBS. 266. Sartor quinquagenario major, terrore, mœrore; gravique irâ conflictatus in *hemiplegiam* dextri lateris incidit. Variis remediis incassum tentatis; adhibitâ etiam machinâ electreâ haud feliciori successu; è medio *derepentè* tollitur.

Lustrato capite patet dura meninx, ad lævam sinus longitudinalis, crassa & dura; atque arctè hærens cranio & piæ meningi. Vasa cerebri sanguine turgabant. Ventriculus sinister aquâ rubellâ & grumoso sanguine plenus annotatur. Ventriculus quartus copioso & coagulato sanguine distentus erat; usque ad magnum occipitis foramen. CLAR. HAEN.




OBS. 267. Quidam duorum & triginta annorum, potator strenuus, *soporosus & hebes*; à quindecim annis post gravissimam pectoris contusionem, vehementioribus *cordis palpitationibus* erat obnoxius; quæ visu & auditu procul percipiebatur. Sub hoc rerum statu, præter expectationem, *subitanè* morte rapitur.

Invenitur ventriculus cordis dexter amplior quàm par effet. Similis fermè dilatatio annotatur in venis cavis, auriculâ, & arteriâ pulmonari. Pulmones aridi & corrugati, cum tunicâ crassiore deprehenduntur. Lustrato cerebro occurrunt ventriculi sanguine nigro & congrumato turgidi. EX ACTIS PARISIENSIBUS.



OBS. 268. In cadavere cujusdam helluonis, qui in ipsâ ebrietate *apoplexiâ* tactus, intrâ biduum extinctus erat, pia meninx tota anevrysmatica & varicosa deprehenditur; non modò in superficie, sed inter omnes cerebri valvulas & anfractus; inter utrumque hemisphærium; potissimum verò ad tempora. Ventriculus anterior sinister grumosi sanguinis eam habebat copiam, ut commune cochlear expleret, dexter verò dimidium paulò fluidioris. CLAR. HAEN.




COLLU- OBS. 269. Sexagenarius potator strenus, à *vertigine* sæpiti
VIES SAN- cadere solitus, post prandium *apoplexiâ* percutitur; & brevi è
GUINEA. vivis rapitur. Sectâ durâ matre erumpit aqua copiosa. Concretio gelatinosa vasorum piæ meningis interstitia occupabat. Plexûs choroidis glandulæ ad majoris lentis grana accedebant. In dextro ventriculo duo occurrebant grumi sanguinis. In portione finistrâ cerebelli erat etiam sanguis concretus ad unciam unam; circa quem cerebelli substantia fracida cernebatur. VALSALVA.




OBS. 270. Quidam in *febrem malignam* epidemicam incidit, quæ bis in die exacerbatur. Tertio die vehementior evadit cum æstu molestissimo, & subsultu tendinum; erumpentibus petechiis. Dein accedunt nausæ & vomitus, cum dejectionibus biliosis, & sub obscuro delirio. Quinto die ingruit *somnolentia*, quâ brevi ad libitinæ rationem ducitur.

Lustrato cadavere, reperiabantur pulmones plevræ hærentes; sanguine & pure infarcti. Hepar & renes inflammatione tenebantur. Ventriculi cerebri sanguinem effusum, vel serum cruentum continebant. E DIARIO MEDICO.



OBS. 271. Quidam juvenis post lautiores cœnam, & largum vini haustum stupore in manu dextrâ afficitur: dein resolutionem femoris & cruris ejusdem lateris subit, judicio nonnihil impedito. Postea visum oculi dextri amisit; semper mentis compos. *Mens* demùm *obnubilatur*; & ingruunt *convulsiones* quibus brevi è medio tollitur.

Capite aperto, occurrunt anteriores cerebri ventriculi sanguine partim ichoroso, partim concreto & grumoso, cum seri copiâ ultrâ modum repleti. WILLISIUS.



OBS. 272. Vir duorum & quadraginta annorum edacissimus; & vitreæ valetudinis, in *epilepsiam* incidit. Post triennium crebrius recurrunt insultus; majoremque sævitiem exercent; donec tandem ingruente ferociori extinguitur.

Hepar lien & intestina solitam magnitudinem superabant. Hemisphærium dextrum cerebri phlogoseos notas præ se ferebat. Ventriculi laterales sanguine conrumato turgebant. Ramuli jugularium internarum humore quodam crassiore obstructi observantur, &

Variis corporibus glandulosis compressi. EX ACTIS LIPISIENSIBUS.

COLLU-
VIÆ SAN-
GUINEA.

OBS. 273. Quidam nobilis *arthriticus*, quadragesimum ætatis annum agens, curis sollicitus, *motibus convulsivis* in facie & manibus per intervalla tentabatur. Tandem in affectum incidit vertiginosum cum proclivitate ad somnum. Post quinque & viginti dies *apoplexiâ* prehenditur; cum *paralyfi* sinistri lateris; & intrâ biduum moritur.

Cerebrum erat flaccidum. Ventriculus dexter uncias duas sanguinis coagulati continebat; ejus parietes ad profundi ulceris similitudinem erant corrofi. VALSALVA.

OBS. 274. Vir quinque & quadraginta annos numerans, atrocissimis *capitis doloribus* torquebatur. In *somnolentiam* tandem incidit quam post sex circiter horas excipit *apoplexia* lethals.

Vasa tenuem meningem irrigantia inania prostant. Ventriculi laterales cerebri maximam feri cruenti copiam continebant. Tertius ventriculus sanguine conrumato turgebat; qui latex etiam stagnabat in quarto ventriculo. Exhausto sanguine, fovea conspicitur in substantiâ medullari cerebri eodem latice repleta. E NOSTRIS ADVERSARIIS.

OBS. 275. Mulier quinquagenaria, benè, ut videbatur, valens, subito *apoplexiâ* tacta concidit. Die tertio febriebat. Quarto febris increvit. Quintus verò mortem attulit.


Vasa cerebri mirum in modum erant distenta. Ventriculus sinister tantâ cruoris copiâ replebatur, ut haud ampliùs capere potuisset. Sed quod mirum inter sanguinis grumos se prodidit glomus, ciceris grano par, pilorum simul implexorum & complicatorum. EX INSTITUTO BONONIENS.

OBS. 276. Septuagenarius meracioribus vinis indulgens, oculorum inflammationi obnoxius, de capitis plenitudine querebatur; cum post *insolationem*, *apoplexiâ* corripitur, quâ postridie moritur.

Dexter cerebri ventriculus sanguinis concreti copiam continebat, cujus moles æquabat sanè ovum gallinaceum. Plexus choroides vesiculas aquæ plenas, & magnas habebat. CLAR. MORGAGNUS.


COLLU- OBS. 277. Vir quadragenarius ex meri abusu *vertiginosus*; *apo-*
VIES SAN- *plexiâ* percutitur: post nonnullam remissionem recrudescit morbus,
GUINEA. & mortem accersit.

Dexter cerebri ventriculus maximam concreti & atri sanguinis copiam colligebat. Prætereà reperiebatur in summo hemisphærio dextro aliquid effusi sanguinis, instar nigræ fugillationis. CLAR. MORGAGNUS.




OBS. 278. Sexagenarius *fortuito lapsu* caput magno impetu ad solum allidit, sanguine è naribus erumpente. Sequitur *brachii sinistri resolutio*, cum laboriosâ respiratione & pulsu duro. Die quarto in *aphoniam* incidit, & quinto mors ingruit.

In dextro cerebri ventriculo repertæ sunt concreti sanguinis unciaë duæ. Corpus striatum partim erat erosum. VALSALVA.




OBS. 279. Mulier septuagenaria à multis jam mensibus obliuosa, incedens vix pedes attollebat. *Ex improvise cadit*, inter comedendum, cum *paralyfi lateris sinistri*. Post novem horas obiit.

Cerebri ventriculi pleni inveniuntur liquido sanguine. Dexter valdè erosus erat circa thalamum nervi optici. Plexus choroïdes vix potuit observari. VALSALVA.




OBS. 280. Quidam duorum & quadraginta annorum, tribus annis antè obitum *epilepsia*, haud infrequenti, erat obnoxius; quâ demùm ulterius sæviente, è vivis tollitur.

Reperiuntur inflammationis notæ in parte dextrâ cerebri, & copia sanguinis coagulati in ventriculis, ac demum rami jugularium internarum indurati & humore glutinoso, exsiccato obstructi. SPONIUS.



OBS. 281. Mulier septem & quadraginta annorum *apoplexiam* fortem patitur, cum paralyfi dextri lateris; è quibus, post artis præsidia, evasit. Paulò post *casu ab alto* subito enecatur.

Introspecto capite, reperiuntur vasa cerebri flatu turgentia; ventriculi verò sero cruento distenti inveniebantur. E. MISCELLANEIS CURIOSIS.



OBS. 282. Puer duodecennis *epilepsiæ* obnoxius, tandem insultu ferociori, in *apoplexiam* desinentè è medio tollitur.

Inter sectionem cadaveris, in conspectum veniebat cerebrum subdura- & quasi inflammatum. Ventriculi verò sanguinis coagulati copiam recondebant. SPONIUS.

COLLU-
VIES SAN-
GUINEA.

OBS. 283. Cadaver matronæ trium & septuaginta annorum, *asthmaticæ*, & *morte subitanè* raptæ, exhibebat intrà ventriculos cerebri tres grumos sanguinis; unamquamque amygdalam suo cortice involutam æquantem. Præterea pulmones arctissimo nexu costis affixi apparuerunt. E MISCELLANEIS CURIOSIS.

OBS. 284. In cadavere principis ex stirpe regiâ, quinquagesimum ætatis annum agentis, paulò antè obitum *vertigini* & *hæmorrhagiæ narium* obnoxii, *apoplectico* insultu intrà paucas horas sublato, reperiebatur copia sanguinis intrà ventriculos cerebri; cæteris partibus planè inculpatis. DIONIS.

OBS. 285. Matrona oppiparè vivens de *dolore* quodam gravativo *capitis*; & nonnullis *vertiginibus*; ac *palpitatione cordis*, à mense integro laborabat; cum subito post prandium *apoplectica* corruit.

Secundo cadavere in propatulum veniebant cerebri ventriculi laterales sanguine effuso mirè distenti. DIONIS.

OBS. 286. Fœmina quadraginta annorum tantis *capitis doloribus* torquebatur; ut inter horum sævitiem, *furore* rapiebatur, quod demùm in puteum se præcipitem dedit.

Ventriculi cerebri laterales sero cruento turgebant, cum plexu choroideo hydatidibus obûto. EX ACT. PHYS. MED. GERMANIÆ.

OBS. 287. Vir quinquagenarius *apoplexiâ*, quæ tertia dicebatur; forti corripitur, cum pulsu exili stertore & *totius corporis resolutione*. Intrà septem horas interiit.

Cerebri ventriculi copioso sanguine grumoso replebantur. Septum pellucidum erat disruptum, & fornix nullum erat vestigium. CLAR. MORGAGNUS.

COLLU-
VIES SAN-
GUINEA.

OBS. 288. In cadavere cujusdam senis, qui multo tempore antè obitum *apoplexiâ* tactus, *paralyfi sinistri lateris* prehensus fuerat invenitur inferior ventriculi sinistri pars nonihil erosa, cum polyposis sanguinis concretionibus, circà plexum choroïdem. VASALVA.



OBS. 289. Muliercula *pugno validiori percussa*, quasi *apoplectica*; concidit; & brevi rebus humanis vale supremum dixit.

Diductâ calvariâ, deprehenduntur cerebri ventriculi copiâ sanguinis concreti suprâ modum distenti. HENR. AB HEER.




OBS. 290. In cadavere mulieris *apoplexiâ* tactæ, *succedente paralyfi*, omnes cerebri ventriculi concreto sanguine turgebant, ut ne guttulam quidem ampliùs excipere potuissent. BARTHOLINUS.




OBS. 291. Institutâ sectione cujusdam sexagenarii *apoplexiâ sanguineâ* subito rapti, in conspectum venit sanguinis effusi copia, circà glandulam pinealem, & in quarto cerebri ventriculo. E DIAR. MEDICO.



OBS. 292. In cadavere foeminæ sexaginta annorum *insultu apoplectico* sublata, deprehenduntur cerebri ventriculi, & præsertim dexter, sanguine atro & grumoso pleni. CLAR. MORGAGNUS.



OBS. 293. Post *apoplexiam*, vel ictum sanguinis, cerebri ventriculos, sanguine stagnante infarctos annotarunt. BORELLUS. WARTHON, &c.



In hâc classe locum merentur observationes Libr. I. 1242 Libr. II. 922, 924. Libr. III. 78, 208.



Sanguis effusus intrâ substantiam cerebri.


OBS. 294. Vir nobilis ad sexagesimum ætatis annum proximè accedens, sanguineo temperamento præditus & oppiparè vivens, *vertigini* erat obnoxius, cùm subitò *apoplexiâ* perculsus corruit.

Aperto capite, patent vasa meninges irrigantia, sanguine ultrâ modum distenta. Ventriculi cerebri plus æquo dilatati, præter plexum choroïdem tumentem & varicosum, majorem sanguinis grumosi copiam recipiebant; qui latex etiam corpus cerebri medullare dextri hemisphærii, speluncæ instar solutum, subiebat. Præterea pulmones tumidi, & sanguine turgentes deprehendebantur. E NOSTRIS ADVERSARIIS.




OBS. 295. Anus duorum & centum annorum incidit in *febrem continuam*; & dein in diarrhæam. Aptis, restituta medullis; *viribus sensim defecit*, ut lectulo perpetuo affixa; cardiacis semper fovenda esset. Demùm, desiiit vivere.

Omnia viscera sana inveniebantur. Cerebrum erat naturale; sed cruor ater & spissus effusus erat sub piâ meninge, ad lobum posteriorem sinistrum; ita quidem ut cavum, pollicem capiens, in hoc lobo expleret. CLAR. HAEN.




OBS. 296. Quinquagenarius, temperie sanguineâ & corpore obeso, *apoplexiâ* tactus, cum *paralyfi utriusque lateris*, post quatuor horas; rebus humanis vale supremum dixit.

Arteriæ duræ meningis sanguine ultrâ modum turgebant, adeò ut ramuli, vel capillares summè erant conspicui. Præter maximam sanguinis copiam, quâ scatebant cerebri ventriculi, detegitur in dextro hemisphærio fovea capacissima sanguine grumoso repleta, & in ventriculum ejusdem lateris hians. E NOSTRIS ADVERSARIIS.




OBS. 297. Vir sexaginta annorum *aphoniâ* correptus, quasi moribundus jacet, cum pulsu humili. Die insequenti in magnam *febrem* incidit, orbatu facultate sentiendi; *artu superiori sinistro resolutu*. Die quarto ingruunt *convulsionis*, & mors.

**COLLUVIES SAN-
GUINEA.** In utroque cerebri ventriculo multum aquæ invenitur cum confertissimis hydatidibus plexui choroïdeo adnatis. In dextro cerebri hemisphærio cavernula deprehenditur subrotunda, nucis juglandis capax; & nigro fanguine plena. CLAR. MORGAGNUS.




OBS. 298. Mulier septuagenaria, cui paucis abhinc annis visus imminui cœperat, cum manifestis suffusionis notis; jam ab aliquot mensibus lingua titubabat; cum *apoplexiâ* lethali corripitur.

Lustrato cerebro, invenitur magna sanguinis copia, cum grumo, peculiari cavitate circa frontem conclusa; quæ cavitas in substantiâ cerebri medullari, ovum gallinaceum recepisset. Erat insuper carotidis insignis ramus disruptus; hinc planè vacuus. WEPFERUS.




OBS. 299. Quædam matrona affectioni hystericæ obnoxia, in hæmorrhagiam narium frequentem, & nonnunquam immanem incidit; quâ intempestivâ arte sufflaminatâ, acerbissimo *capitis dolore* cum loquelâ impeditâ corripitur; quem sequitur *insultus apoplecticus*, quo illicò è vivis tollitur.

Referato capite & sectis meningibus lateris dextri, profilit magna seri copia. Prætereà occurrit fovea in substantia medullari hujusce hemisphærii continens sanguinem congruatum ad unciam unam & semis. EX ACTIS LONDINENSIBUS.



OBS. 300. Bajulus annum agens quadragesimum, nullum unquam morbum passus, *apoplexiâ* subito interficitur.

Cerebrum in dextrâ parte effusionem sanguinis ostendit, sub tenui meninge. Prætereà erat in medio hemisphærio sinistro caverna excavata ab effuso nigerrimo & semi-concreto fanguine. Quod cavum per foramen amplum patebat in ventriculum sinistrum, qui etiam fanguine replebatur. CLAR. MORGAGNUS.



OBS. 301. Vir quinque & triginta annorum per biennium *dolore sincipitis* laborabat; cum erumpit fanguis majori proventus è narribus. Fugato hoc symptomate abolitur olfactus, & dein ingruunt *insultus epileptici* per biennium cerebrò recurrentes, quos excipit interitus.


Cerebrum circa cristam galli durum & callosum firmiter duræ
matri hærebat. Præterea reperitur sanguis effusus intrâ substantiam
partis anterioris & sinistræ cerebri. EX ACTIS LONDINENSIBUS.

COLLU-
VIES SAN-
GUINEA.




OBS. 302. Quidam quadragenarius subitò corripitur dolore acu-
tissimo in parte dextrâ *sincipitis*. Hinc emergit *paralysis dextri*
lateris. Dein *apoplecticus* evadit, & post quatrimum ultimum diem
clausit.

Institutâ cadaveris sectione & lustrato capite, sectum corpus
cerebri striatam exhibet massam sanguinis grumosi, quâ vici-
niores cerebri partes multum comprimebantur. EX ACTIS
PARISIENSIBUS.



OBS. 303. Mulierem quadraginta annorum, bibacem, *apo-*
plexia prehenderat; *utroque latere resoluta*, quâ brevi è vivis
decessit.

Reperiebatur in hemisphærio sinistro cerebri cavum amplum
sanguine grumoso turgens, cujus quædam pars in ventriculum
eiusdem lateris pervenerat. Dexter ventriculus aquâ incruentâ scate-
bat. CLAR. MORGAGNUS.




OBS. 304. Vetula quinque & septuaginta annorum *apoplexiâ*
corripitur. Stertebat cum pulsu debili, & *lateris sinistri resolutione*.
Ac intrâ biduum mortua est.

Cerebri ventriculi aquam cruentam continebant. In sinistro
erat sanguis concretus, non paucus qui eruperat ex amplâ foveâ
in corpore striato excavatâ. CLAR. MORGAGNUS.



OBS. 305. Vir sexagenarius, post subitaneum & vehementem
capitis dolorem in latere sinistro, *apoplexiâ paralysis dextri lateris*
comitem habente, corripitur. Postridie recrudescente insultu è
medio tollitur.

In propatulum venit corpus striatum recondens foveam cruore
congrumato repletum. EX ACTIS PARISIENSIBUS.



OBS. 306. Juvenis quinque & viginti annorum de *dolore vehe-*
menti lateris dextri sincipitis subitò ingruentis conquerebatur.
Post semi-horam hunc invadit *apoplexia*, quâ intra tres horas è
vivis rapitur.


COLLU-
VIPS SAN-
GUINEA.

Occurrit sanguis grumofus ad molem ovi gallinacei effusus intrâ substantiam hemisphærii dextri cerebri. EX ACT. PARISIENSIBUS.



OBS. 307. Vir quadragesimum ætatis annum agens *dolorem sincipitis* sinistri gravativum per triduum patiebatur; quem dein exacerbatum excipit *insultus apolecticus* lethalis.

Lustrato cadavere reperiebatur aggeries sanguinis congrumati in foveâ intrâ corpus callosum & substantiam striatam sinistri lateris inculcata. EX ACTIS PARISIENSIBUS.



OBS. 308. In cadavere cujusdam *apolectici* sinistrum cerebri hemisphærium subnigrum apparuit, quasi ab *eccymosi*. Uterque cerebri ventriculus sero cruento scatebat. Intrâ medullarem substantiam hæmisphærii dextri erat cavea quinque digitos transversos lata nigro sanguine plenissima. CLAR. MORGAGNUS.




OBS. 309. Vir quinquaginta annorum, jam binos *insultus apolecticos* passus, *dextro latere resolutus*; tandem tertio rapitur.

Nil annotatione dignum reperitur in cerebro, si excipias foveam in substantiâ medullari hemisphærii sinistri insculpatam, & cruore congrumato turgidam. CLAR. MORGAGNUS.



OBS. 310. Fœminam jam canam subito invadit *apoplexia* fortis; cum *paralyfi dextri lateris*; quâ intrâ paucos die enecatur.

Animadvertebatur in parte medullari cerebri sinistrâ, altè dissectâ sanguis niger & concretus ad uncias duas. CLAR. MORGAGNUS.




OBS. 311. Introspecto cadavere viri quinque & quadraginta annorum, *apoplexiâ sanguineâ* intrâ quatrimum rapti; annotatur sanguis minori copiâ effusus, intrâ substantiam medullæ oblongatæ. Ventriculi verò cerebri sero cruento ultrâ modum turgabant. EX ACTIS PARISIENSIBUS.



OBS. 312. Cultro anatomico subjectum cadaver cujusdam *apolectici* exhibet sanguinem effusum intrâ substantiam medullæ oblongatæ.

gatae; inter scilicet tertium & quartum cerebri ventriculum.
E DIARIO MEDICO.

COLLU-
VIES SAN-
GUINEA.



Hanc seriem ingredi debet observatio Libr. III. 84.

Sanguis effusus in cerebellum.

OBS. 313. Puer quatuordecim annorum lumbricis laborans; sanguinis profusioni per nares obnoxius erat. Ex alacri & vivido, sine causâ manifestâ, obtusior factus, inventus est post prandium jacens, quasi *apoplecticus*, manibus caput comprimens, sine loquelâ & paulò post sine motu. Pulsus explorabatur humilis & intermittens, cum spirandi difficultate, & spumâ in ore. Post novem horas vivere desiit.

Lustrato capite, in conspectum veniebat in ventriculis cerebri; & in medio cerebello sanguis ater & concretus ad duo circiter cochlearia. CLAR. MORGAGNUS.



OBS. 314. Anus octogesimum quintum ætatis annum agens; quæ olim vigesies pepererat, *insultu apoplectico* vehementissimo subitò corripitur, binos antea passâ. Intrâ horas sexdecim fati cessit.


Inter sectionem capitis conspiciebantur vasa cerebri sanguine plus æquo distenta. Ventriculi serum continebant cum nonnullo sanguine grumoso. In dextrâ verò parte cerebelli occurrit cavea non parva, sanguine in grumos concreto, plenissima. CLAR. MORGAGNUS.




SECTIO QUINTA.
DE COLLUVIE SEROSA.

Hydrocephalos.


OBSERVATIO 315. In capite *pueri quinquennis*, serum tantâ copiâ occurrit ut dissoluta capitis deformis ossa inter se descissent; quâ effusâ & exhaustâ, omnia vacua & innoxia ab adstantibus judicabantur; etsi non deficiebat cerebrum: sed ab exuperante aquâ, libras quinque ad minimum æquante, & in ventriculis primùm collectâ sequax substantia cerebri adeò fuit distenta, ut instar crassioris membranæ undique adhæresceret arcuatæ dissolutorum ossium circumferentiæ. TULPIUS.



OBS. 316. Examini anatomico subiectum *caput infantis primum ætatis annum agentis*, exhibebat aquam limpidam, subsalsam ad sex & triginta uncias accedentem: quâ extractâ, adeò apparebant cuncta vacua, & quis existimare potuisset cerebrum hic planè deficere. Amissâ enim figurâ globosâ, induerat formam convexi fornicis. Cortex tamen cinereus à medullâ albicante optimè discernebatur. E MISCELLANEIS CURIOSIS.




OBS. 317. Lustrato cadavere *puellæ biennis* cujus caput per septem menses in immensum increverat, reperiebatur aqua collecta in ventriculus, ad novem ferè libras; adeò ut cerebrum in capitis vertice, quasi membranæ modo erat tenue, & ferè continuum cum meningibus. Suturae ab hâc ingenti mole divulsæ, cum ossibus tenuioribus conspiciebantur. VESALIUS.




OBS. 318. In cadavere *pueri trimestris*, hydrocephalo extincti; utrumque cerebri hæmisphærium in fastigium attollebatur. Ossa cranii longissima à se invicem abscedebant; & pericranium inter

ossa cum durâ matre coalescebat. Sectis meningibus cum impetu profilit aqua limpidissima. Ventriculi cerebri in immensum dilatati, substantiam cerebri ita arctabant, ut primo intuitu caput sine cerebro credidisses. WEPFERUS.

COLLU-
VIES SE-
ROSA.




OBS. 319. Secto cadavere *infantis octodecim mensium*, à nativitate hydrocephalo ingenti laborantis cum capitis pelluciditate, annotantur ossa cranii mollia, processibus membranosis tum è pericranio, tum è durâ matre firmiter hærentibus, oriundis loco futurarum juncta; quæ continebant aquæ limpidæ libras octo. Cerebrum summè coarctatum & compressum occurrit; suis prominentiis & cavitatibus fermè obliteratis. Cerebellum solum inculpatum deprehendebatur. EX ACTIS PARIISIENSIBUS.




OBS. 320 *Puer bimulus capite arietare, linguâ balbutire & pedibus titubare, cœpit. Paulò post paralyticus evadit. Crura rigent, urina involuntariè profluit & caput in immensam molem increvit. Tandem convulsis musculis trunci planè emaciatu obiiit.*

Reperiuntur futuræ multum dehiscences, cum ingenti aquæ copiâ stagnantis intrâ ventriculos cerebri planè deformes. E MISCELLANEIS CURIOSIS.




OBS. 321. *Puella undecim annorum, hydrocephalo prehenditur. Caput immensam molem intrâ paucos menses assequitur. Cæca evadit; & tota facies herpete defœdatur. Anno elapso, supremum diem obiit.*

Aperto capite occurrunt ossa à suis connexionibus soluta. Dura mater sacci instar in stupendam magnitudinem dilatata continebat aquæ limpidæ libras decem; quæ non solum ambiabat cerebrum; sed etiam ventriculos latissimos replebat. E MISCELLAN. CURIOSIS.



OBS. 321. (a) *Mulier quædam infantem parit, qui neglectus incipit laborare hydrocephalo. Ità crescebat hic morbus ut miser infans præ tumore capitis ex cunis vix eximi potuerit. Tandem moritur.*

Secto corpusculo reperiebatur sub durâ matre magna aquæ copia, quæ suâ compressione encephali molem ad nihilum ferè redegerat. BÆRRHAAVIUS.



COLLU-
VIES SE-
ROSA.


OBS. 322. Lustrato capite *infantis biennis* hydrocephalo extincti; reperiuntur hiantes ossium cranii commissuræ. Dura meninx, cum suis processibus crassior & quasi callosa (animadvertetur).

Ventriculi cerebri à mole aquæ in tantam amplitudinem erant distenti ut cerebrum in ambitu semi-pollicis crassitiem vix superaret. E NOSTRIS ADVERSARIIS.




OBS. 323. Puer paulò post *nativitatem* in hydrocephalum incidit. Anno ætatis septimo luminibus orbatur. Postea nonnullos *insultus apoplecticos* decumbens patitur; interdum *convulsivos*; donec anno ætatis vigesimo quarto obiit.

Stupenda aquæ copia reperitur in ventriculis cerebri; aded ut uterque facillimè duos pugnos excepisset. E MISCELL. CURIOSIS.




OBS. 324. Cujusdam *puellæ quadrimestris* capitis moles major quàm par esset conspicietur. Morbo crescente, fluctuatio quædam in capite, tactu molli, observabatur. Post plures menses sub hoc rerum statu ingruunt *convulsiones* & mors.


Ventriculi cerebri tres circiter aquæ libras continebant. Cerebrum absque anfractibus mirè erat distentum. WEPFERUS.



OBS. 325. In cadavere *puellæ quinquennis*, cujus caput in stupendam molem excreverat, dura mater firmiter cranio hærebat. Sectâ tenui meninge effluerunt aquæ libræ novem. Mox ita concidit cerebrum ut vix duodecimam cranii partem impleret; quod contrectatum instar pultis diffluebat. Cerebellum verò satis erat integrum. WEPFERUS.



OBS. 326. Lustrato capite *infantis octimestris* hydrocephalo sublato, percipiuntur ossa cranii tenuiora & hiantia. Tredecim aquæ libræ intrâ ventriculos continebantur. Cerebri anfractus penitus oblitterati videbantur; & totum cerebrum non nisi faccum referebat. E MISCELLANEIS CURIOSIS.



OBS. 327. *Puer* cujus caput in incredibilem molem increverat ; tandem in *ſoporem lethargicum* lethalem incidit.

Invenitur in duobus anterioribus cerebri ventriculis aqua limpidiſſima ad libras octo , quâ ipſummet cerebrum in ſacculum extendebatur. Cranium paſſim membranofum , potiùs quàm offeum videbatur. HILDANUS.

COLL.
VIES 325
ROSA.

OBS. 328. *Quidam puer ingenio carens* ; loquelæ & riſûs expers ; & hydrocephalo laborans , tandem interiit.

Ingens aquæ copia cryſtallo clarioris , reperta eſt in ventriculis , aliifque cerebri reſſibus ; ità ut totum cerebrum in ſacculum extenderetur , obliteratis circumvolutionibus , & gyris. HILDANUS.

OBS. 329. *Infans* à nativitate incidit in hydrocephalum ; adeò ut ſenſim tam increvit caput ut ejus peripheria ulnam ferè & dimidiam æquaret. Cutis & dura meninx in divulſarum futurarum ſpatio arctè concreverant. Stupenda aquæ copia cerebrum fermè obliterabat ; integro , ſed contractiſſimo remanente cerebello. PECHLINUS.


OBS. 330. In hydrocephalo nonnunquam media cerebri pars afficitur ; eſſi totum caput protuberat , hærente liquore in dextro vel ſiniſtro ventriculo Unicum ventriculum aquâ ultrà modum repletum , altero planè illæſo vidit in *binis infantibus* TULPIUS.

OBS. 331. In capite *infantis* hydrocephalo ſublato , cujus ſtupenda erat capitis moles , cum formâ inſolitâ , offa cranii longiſſimè à ſe invicem , mirâ membranarum extenſibilitate abſceſſerant. Cerebrum mirè diſtentum aquæ libras octo recondebat. MANGETUS.


OBS. 332. Apertâ calvariâ *infantis* , hydrocephalo extincti , futuræ cranii magno hiabant ſpatio. Intùs verò non cerebrum , ſed cerebri loco reperitur aqua mucoſa. Simile quod à nullo anatomicorum fuit obſervatum. KERKRINGIUS.

COLLU-
VIES SE-
ROSA.


OBS. 333. In cadavere *pueri biennis*, hydrocephalo denati, pia meninx vesicæ instar pellucida aquam limpida inodoram & insulfam continebat ad sex libras. Obscura erant partium cerebri mirè coarctati vestigia. EX ACTIS LONDINENSIBUS.




OBS. 334. In *puero octimestri*, hydrocephalo enecato, conspiciantur ossa cranii ab invicem disjuncta. Nulla reperiebatur aqua circà ambitum cerebri; sed tota ad libras tredecim coerceretur intrà ventriculos mirè dilatatos. HEURNIUS.



OBS. 335. Aperto capite *infantis semestris* horrendo hydrocephalo sublato reperiuntur ichoris libræ quatuor & viginti, cum cerebro, instar oculi bovini, exiguo; unciam unam & semis pendente, toto putrefacto & corrupto. E MISCELL. CURIOSIS.




OBS. 336. Inter sectionem *pueri biennis* hydrocephalo rapti; maxima aquæ copia deprehendebatur intrà substantiam medullarem cerebri, ad nihilum ferè redactam & putridam; oblitteratis ventriculis lateralibus. EX ACTIS. LIPSIENSIBUS.




OBS. 337. Introspecto capite *infantis hydrocephalo laborantis*, tantâ colluviei aquæ copiâ cerebrum distendebatur ut cranii futuræ quatuor fermè digitis à se invicem distarent. FONTANUS.




OBS. 338. In capite *pueri triennis* hydrocephalo defuncti; occurrit ingens aquæ moles, quatuor libras superans, quæ futuræ capitis, longo inter se diffidio, distrahebantur. HUCHERUS.



OBS. 339. Cadaver *pueri octennis*, cujus caput ingens erat; exhibebat stupendam aquæ copiam intrà ventriculos cerebri collectam; nullâ occurrente circà ambitum. E MISCELL. CURIOSIS.




OBS. 340. In secto capite cujusdam *infantis*, hydrocephalo extincti; deprehendebatur tota cerebri moles, vix pilam palmariam æquans. PARÆUS.




OBS. 341. In cadavere *infantis tredecim menses nati*, & hydrocephalo enecati, deprehendebatur aqua ad libras sex inter utramque meningem, turbida & viscida. EX ACT. PHYS. MED. GERMAN.

COLLU-
VIES SE
ROSA.



OBS. 342. Institutâ sectione corporis *pueri septennis*, hydrocephalo, uti videbatur, denati, in conspectum veniebat aqua ad libram unam in ventriculis cerebri. EX ACT. PARISIENSIBUS.




Traditis subjungere licet observationem Libr. III. 182.

Aqua extrâ cerebrum.

OBS. 343. *Puer septennis supinus cecidit*, occipitiumque pavimento graviter allisit. Illicò exortus est ingens capitis dolor, nullis exterius læsionis notis apparentibus. Decimo à casu die accessit *ischuria* indomabilis & die decimo quarto obiit. Nullæ convulsiones mortem præcesserunt; nec ullius membri resolutio. Venter autem multùm intumuit; & urina post obitum per horæ ferè quadrantem profluxit.


Aperto cadavere nil vitii præ se tulerunt viscera abdominalia. Dissectis cranii tegumentis in occipitio, ubi ictus fuerat; reperitur sanguis ad libram unam & amplius sub cute delitescens. Insuper apparuit ingens feri copia in anteriori capitis parte inter cerebrum & meninges. E MISCELLANEIS CURIOSIS.



OBS. 344. Quidam nobilis octogenarius, qui olim credebatur phtisicus, & dein calculo fuit obnoxius. Tandem senior incidit in *vertiginem*, aliasque capitis affectiones. Intrâ novissimum quem vixit annum, variis *insultibus*, tum *convulsivis*, tum *paralyticis* prehendebatur, cum *spirandi difficultate*. Postea œdematosa fiunt crura; dein tumet abdomen: accedit *balbuties*: ingruunt *convulsiones*, quas presso pede sequitur lethum.

Intestina flatu turgida deprehenduntur. Renes varios calculos fovebant. Thorax maximâ aquæ copiâ scatebat. Pulmones duri & variis quasi cicatricibus signati, ex purpureo nigrescebant. Pericardium à multo sero erat distentum. Aquæ demùm copia occurrit intrâ meninges, circa anfractus cerebri & præsertim in basi.


VALSALVA.



COLLU-
VIES SE-
ROSA.


OBS. 345. Mulier quadragenaria & plethorica de *doloribus capitis* gravantibus conquerebatur; at non tantis ut aliquid finistrioris expectaretur. Cùm capite inclinato, igni accendendo incumberet, *apoplexiâ* validissimâ correpta est; è quâ nihil proficientibus auxiliis medicis, post paucas horas è medio tollitur.

Sec̄to cranio, in conspectum venit cerebrum totum quantum sero sanguinolento copiossimè suffusum. Vasa turgida & varicibus quamplurimis exasperata annotabantur. MANGETUS.



OBS. 346. Vir sexagenario major *veterem ani fistulam* gestabat; quæ spontè *exsiccat*, & ferruminatur. Paulò post cùm benè se habere videbatur, illicò deficiunt vires, ità ut decumbere cogeret. Cujusvis doloris, non secùs ac febris, expers, *quasi immobilis jacebat*. Post duodecim dies, nullo alio superveniente symptomate, mente constans, placidè obiit.

Lustrato cadavere, inveniebatur cerebrum paulullim depressum; & medulla spinalis aquæ innatantia. Ventriculi verò ne minimam feri guttulam continebant. E NOSTRIS ADVERSARIIS.




OBS. 347. Mulier sexaginta annorum *capitis contusionem* patitur. Post octodecim dies, planè fugatâ ecchymosi, nullo hætenùs malo percepto cœpit *debilitari*. Post biduum *vacillabat memoria*, & *incondita loquebatur*. Postea viribus planè deficientibus, licèt multum comederet, functiones cerebri magis magisque debebantur; donec binis elapsis mensibus tandem obiit.

Multum inveniebatur serum album & turbidum in substantiâ corticali satis profundè hærens. Ambitus cerebri qui hoc sero alluebatur ad minimum attacta diffluebat. LAMOTTE.



OBS. 348. Mulier prægnans sævissimum *capitis dolorem* patiebatur. Circà quartum conceptionis mensem, caput manibus suffulciens, malum quoddam gravissimum sibi imminere prædixit.


Mortuæ remoto cranio, dura meninx tumida & elata conspicietur; ac si flatibus distenderetur; arteriis sanguine turgidis. Sauciâ cerebri substantiâ, copiosum serum ex omnibus visceris anfractibus emanavit. Vasa sanguifera tenuis meningis ultrà modum dilatata se præbuerunt. WEPFERUS.



OBS. 349. Quidam gravativo *capitis dolore*, cum summo virium languore conflictabatur. Frigoris adeò impatiens ut ad primum hyemis appulsum cubiculo conclusus maneret, cujus omnes rimas papyro glutine inducto obstrui curabat; & nonnisi post adventum ultimarum hirundinum, liberiori aëri se committebat. Tandem *morte repentinâ* tollitur.

COLLUVIES SE-
ROSA.

Referato capite; deprehensa est insignis serosorum humorum colluvies inter duas meningés. BONETUS.




OBS. 350. Vir quinque & triginta annorum *post contusionem* capitis, erysipelate faciei cum tumidâ glandulâ parotide corripitur; qui tumor pluries evanescit & renascitur: Subitò tandem *retrogresso erysipelate*, ingruit *phrenitis*, cui succedit *sopor lethargicus*; & vigesimo à contusione die occubuit.

Reperitur aquæ copia inter cranium & meningés. Pectus parùm aquæ etiam recondebat. Pulmo dexter nonnihil inflammatus videbatur. Cor concreciones polyposas recondebat. Serum denique ad libras quatuor in abdomine stagnabat. DEIDIER.




OBS. 351. Quidam crudelissimam *cephalalgiam* patiebatur, à quâ ipsi nec mora nec requies; adeò ut præ dolore quandoque amens videretur; ut quid diceret, vel faceret, non rarò nesciret. *Aplexiâ* demùm rapitur.

Capite examini anatomico subjecto, à sectâ durâ meninge erumpit serum pallidum spicei coloris, & quidem tantâ copiâ, ut cyathi aliquot unciarum capaces eo impleri potuissent. WEPFERUS.




OBS. 352. Puer undecennis post esum fructuum, vomitu tentatus est cum alvi torminibus. Mox sequitur *febris* cum ingenti *capitis dolore*. Nono die in *soporem lethargicum* incidit; & brevi expirat.

Demptâ calvariâ, deprehendebatur in basi cranii, præsertim circâ medullam oblongatam & spinalem, serum flavescens & stagnans ad cochlearia tria. PEIERUS.



OBS. 348. (a) Juvenis studiosus, cæterà sanus, sine ullâ evidenti causâ somno diuturno & tandem *lethargo* correptus est. Intra duas septimanas convulsus obiit.

Cerebri ventriculi aquâ tumidi reperti sunt; ac tota cerebri basis sero in fundo calvariæ stagnante immersa erat. LOUWERUS.



COLLU-
VIES SE-
ROSA.

OBS. 353. Puella quinquemestris febre, & alvi fluxu, corri-
pitur. Tertio die accedit *artuum superiorum convulsio*, & dein
morbis regius; quibus septimo die fatis cessit.

Intestinum rectum atrâ nigredine erat infectum. Pericardium aquâ
flavâ plenum deprehenditur. Annotatur inter meninges serofus humor,
qui circâ vasa in modum gelatinæ partim concreverat. VALLSAVA.




OBS. 354. Nobilis matrona post fluxum hæmorrhoidalem, *hemi-*
craniæ obnoxia vixit. Totam capitis partem anticam & sinistram
occupabat dolor capitis; plerumque semel in hebdomadâ recur-
rens.

Dissecto defunctæ cadavere, in propatulo fit stupenda aquæ
copia inter duram matrem & cranium; non secus ac circâ
processum falciformem. BAILLY.




OBS. 355. Puer decennis in *capite percussus*, post longissimam
medicationem, & deperditionem substantiæ cerebri, convaleuit
citrà noxam. Post tres annos *subitò extinguitur*.

Caput finè cerebro inventum est. Dura meninx quasi duplicata
recondebatur aquam limpidissimam. (Ædipo opus esset.) ZACUTUS.




OBS. 356. Vir triginta annorum, post casum ab alto, *capite*
contuso, *sensibus orbatur*. Dein delira loquitur, & tertio die
interiit.

Nulla detegitur fracturâ in cranio: sed occurrit aqua inter utram-
que meningem ad plures uncias. Insuper cerebrum planè inculpatum
deprehenditur. E NOSTRIS ADVERSARIIS.



OBS. 357. Vir sexagenarius & magni nominis, *consolidatis*
veteribus ulceribus, in provecâ ætate, in melancholiam incidit
Tum *memoria fit debilior*, & *judicium tardius*. Post sex menses
& nonnullas remissiones, quasi hebes in *soporem lethalem* in-
cidit.

Seçto cranio plurimum aquæ statim emanavit; adeò ut quartam
pixidis partem aquæ repletam fuisse crederetur. WEPFERUS.




OBS. 358. In cadavere cujusdam *epileptici*, reperitur posticum
caput univèrsum aquâ repletum; ut non solùm principium nervorum


aquæ innataret; sed membranæ ipsæ aquâ prægnantes & imbutæ, non secus ac papyrus aut tela aquæ diu immersa, conspicerentur.

COLLU-
VIES SE-
ROSA.


CAR. PISO.



OBS. 359. Cuidam *musculorum tensionibus dolorificis* obnoxio, recens expergefacto, illicò totum corpus horrescere incipiebat. Illi post obitum univèrsa cerebelli compages & spina medullaris latice aqueo madescabant. BONETUS.




OBS. 360. In cadaveribus variorum qui dum viverent, *torpore & oblivione* afflictabantur colluviem serosam cerebri anfractus exteriores; ejusque poros & meatus corticales subientem, reperiit WILLISIUS.




OBS. 361. Mulier quinquagenaria per totum vitæ curriculum *cephalgia* obnoxia, tandem *apoplectica* interiit.

Invenitur cranium crassissimum, futuris destitutum, quo ablato; deprehenditur serum in omnibus cerebri recessibus, exceptis ventriculis, congrumato sanguine plenis. MANGETUS.




OBS. 362. Quidam *dolore capitis & tenui destillatione* vexabatur, cum exigua convulsione cervicis ad posteriora.

Defuncti capite aperto, comperitur aqua ad cochlearia tria inter duram meningem & cerebri posticam sedem. BONETUS.




OBS. 363. Puella post *epilepticum insultum*, in comatosum affectum lethalem incidit.

Transversim scissâ cerebri substantiâ effluxerunt aquæ citrinæ, majori copiâ stagnantes circa nervorum conjugationes. BONETUS.



OBS. 364. Quidam *dolore capitis* conflictatus, post mensem *cacus* evasit. Postea ingruunt *convulsiones* lethales.


Institutâ cadaveris sectione, in propatulum venit tota cerebri moles humore aqueo irrigua. BONETUS.



OBS. 365. Quidam tribus septimanis ante obitum *cacitate* prehenditur, nullo vitio extrinsecus in oculis apparente.


COLLU-
VIES SE-
ROSA.

Mortui inciso cadavere in conspectum venit colluvies ferosa ; magnâ copiâ collecta inter duram & piâ meningem. WEPFERUS.



OBS. 366. Quidam senex jampridem *somnolentiâ* ferè inexpugnabili tenebatur ; sub quâ rerum conditione tandem obiit.

Cerebrum repertum est in aquâ natans, cujus quantitas ad libram unam, & amplius accedebat. RUBEUS.




Pro affinibus haberi debent observationes Libr. I. 305. Libr. II. 637, 660, 944. Libr. III. 122, 179.

Aqua in cerebri ventriculis.

OBS. 367. Parvulus triennis ophthalmiæ & exanthematibus faciei obnoxius, *febre lentâ* cum appetitu dejecto corripitur. Interea *torpidus & somnolentus* evadit. Congruis remediis benè se habere videbatur, cum recidivam patitur, brevi succedente totius *dextri lateris paralyfi*. Dein quasi insensibilis jacuit. Respiratione demùm, & pulsu fatiscentibus, interiit.

Calvariâ exemptâ, anterior cerebri regio, aquâ per membranas transfluente intumescebat. Ventriculi eodem latice replebantur. Ac plexus choroides tanquam semi-coactus, subalbicans, & ferè exanguis apparebat. BONETUS.



OBS. 368. Puellam novennem *vertigines*, cum crebro *lypothymia metu* molestabant. Vires erant languidæ, cum appetitu dejecto. Aderat *tussis* assidua & humida, quæ dein *convulsiva* evadit. Tum apertius *febricitat*, cum siti & calore. Noctes insomnes cum insigni corporis agitatione ducit. Accedit *delirium* quod excipiunt *convulsiones* lethales.

Vasa cerebri sanguine turgebant ad crepaturam. Pluribus in locis propè cerebellum sanguis atro-purpureus extravasatus reperitur. Ventriculi cerebri aquâ limpidâ replebantur. Intestina demùm tenuia passim mutuo involvebantur. WILLISIUS.




OBS. 369.

OBS. 369. Puella post insignem frigoris susceptionem incalescente corpore, *febre continuâ* corripitur, quæ singulis diebus plures exacerbationes patitur. Interea accedit tussis non molesta: dein hanc invadit *sopor lethargicus*, cum *oculorum obnubilatione*. Die tandem duodecimo catarrhus ad pectus fertur, deglutitioque fit difficilis, ac intrâ paucas horas perit.


COLLU-
VIES SE-
ROSA.

Reserato cranio, in propatulum veniebat inter corticem & corpus callosum aqua limpida ad uncias octo. Lustrato pectore pulmones phlegmone obsessi apparent quæ in suppuratum abierat. BONETUS.




OBS. 370. Mulier duorum & viginti annorum recens nupta, incidit in dolorem femoris dextri, quem post viginti dies excipit *dolor capitis*, cum cibi fastidio & vomitu. Omnia in dies pejora fiunt, & accedunt molestissimæ refrigerationes, *tremores corporis*, & *mentis perturbationes*. Exsurgit postremò dolor ingens in regione iliaca dextrâ; cui sitis vehemens adjugebatur. Tandem vigesimo die mortua est.

Seçto cadavere, reperitur feri subsalsi ingens vis intrâ laterales cerebri ventriculos. Coli intestini pars dextra nonnihil inflammata deprehenditur. EX INSTIT. BONONIENS.




OBS. 371. Miles sex & viginti annos numerans universo corporis habitu intumescit. Dein ingruunt *cordis palpitationes*, pulsu tardo & inæquali. Noctu profundè dormit. Tandem post maximum *anasarcæ* incrementum, *soporosus* interiit.

Corpus cultro anatomico subjectum exhibebat omentum aquam in suâ duplicaturâ continens. In cavo pectoris gelatina quædam reperiatur. Pulmo dexter undique plevræ erat adnatus: sinister aqua circumdatus, in summitate semi-putridus, abscessum aluit. Pericardium abundabat aquâ. Cerebri verò vasa, non sanguine, sed aquâ turgere videbantur. Ventriculi demùm serum copiosum recondebant. CLAR. HASENOHRL.



OBS. 371. (a) Vir quadraginta annorum, temperamenti phlegmatici, herniâ inguinali laborans, ingentem sanguinis copiam absque tussi rejecit, scilicet per vomitum. Paulò post *febre quartanâ* corripitur. Vires inter usum variorum medicaminum sensim collabuntur, *tument abdomen & artus inferiores*, atque *hebes* evadit æger. Tum febris, permutato suo rythmo, anomala fit; quæ demùm *epilepsiam* lethalem post se trahit.

Lustrato cadavere, magna occurrit feri copia in omnibus cerebri ventriculis, non secus ac in thorace & abdomine. CLAR. BAADERUS.




OBS. 372. Quidam *hydrope pectoris*, laborans somnum nisi pronâ facie & inclinato capite capeffere non potuit. Si enim capite in pulvinar reclinato se componeret, intrâ tertiam horæ partem horrendis insomniis & terroribus, tristis semper evigilavit. Postea *cordis tremore*, & *oppressione* diu conflictabantur; donec tandem migravit ad superos.

Celebratâ cadaveris sectione, ventriculi cerebri aquâ summè distenti animadvertentur. BONETUS.




OBS. 373. Puella septennis à duobus mensibus, *dolore capitis* gravissimo circa frontem affligebatur, nonnunquam ità acuto, ut cultro sibi caput dividi frequenter postularet. Interea ingruunt *paroxyfmi epileptici* quibus de medio rapitur; haud finè suspitione latentis abscessûs.

Referato cranio, nihil repertum fuit præter serosum humorem, in cerebri substantiam & præsertim in ventriculos effusum. RIVERIUS.



OBS. 374. Senem cruris ulcere laborantem repente *capitis dolor*prehendit. Post viginti quatuor horas ingruit *apoplexia*, cum *dextrorum artuum resolutione*. Ac repente obiit.

Inspecto cadavere, non pauca reperitur aqua in ventriculis cerebri. Plexus choroïdes utriusque lateris pallidus observatur; septum pellucidum antèrè erat disruptum. Omnis demùm medullaris substantia dextri hemispherii valdè fusca conspicietur. CLAR. MORGAGNUS.



OBS. 375. Juvenis octodecim annorum post alvi fluxum, tussè & vigiliis conflictabatur. Dein incidit in melancholiam, à *nostalgia* oriundam. Inguunt leves *convulsionés*, cum pulsu exili & quâdam *somnolentiâ*; quibus in dies ingravescentibus tandem enecatur.

Aperto cadavere, annotantur vasa cerebri sanguine atramentâ instar nigri turgescencia. Ventriculi cerebri laterales maximâ aquæ copiâ distendebantur. BARRERUS.




OBS. 376. Vir quinquagenarius plethoricus, & sæpè ebrius, à quodam viso spectro, uti dicebat, in totius corporis tremorem incidit, cum febre & oris distorsione. Gravantem capitis dolorem sibi molestum esse gestu indicabat aphonus. Intrà sex dies, nil conferentibus præsiidiis conficitur.

COLLU-
VIES SE-
ROSA.


Secundo cadavere, vasa cerebri occurrunt sanguine ultra modum distenta. Stagnabat insuper aquæ copia in ventriculis cerebri.

CLAR. MORGAGNUS.



OBS. 377. Puella tussi convulsivâ afficiebatur. Succedit febris, & dein ingruunt motus convulsivi, primò in artubus; mox in facie, & subindè in toto corpore, cum pulsu inordinato, & intermittente.

Inter cadaveris sectionem inveniebantur vasa meninges perrepantia, sanguine turgida. Præterea cerebri substantia proorsus erat madida, & omnes ventriculi aquâ limpidâ replebantur. BONETUS.




OBS. 378. Infans semestris convulsionibus inter dentitionem corripitur, in oculis præcipuè conspicuis, alvo liberâ: incassum variis tentatis remediis, tandem graviori insultu corripitur, & obiit.

Dura menix arctissimè cranio hærebat: tenuis verò supra os petrosi utriusque lateris infarctum pituitosum purulentia speciem referentem exhibebat. Præterea cerebri ventriculi sero copiosissimo turgabant. E NOSTRIS ADVERSARIIS.



OBS. 378. (a) Puer sexennis nonnihil somnolentus, digitos continuò naribus admovebat. Febricitabat, facie alternatim rubente & pallente. Videtur interdum à vermibus strangulari: dejecit viridia & toto corpore convellit. Duodecimo morbi die obiit.

Nullum erat in abdomine vitium. Cerebrum verò molle & quasi pultaceum conspiciebatur, cum ventriculis aquâ repletis. CLAR. SAUVAGES.




OBS. 378. (b) Infans octo annorum, edax & obesus post insolationem, in febrem continuam incidit convulsionibus & somnolentiâ stipatam; quâ brevi è vivis rapitur.

Examini subjecto cadavere deprehenduntur duo lumbrici mortui in tubo intestinali; cerebrum verò nil morborum exhibebat præter


COLLU-
VIES SE-
ROSA.

colluviem ferofam in ventriculis lateralibus ad uncias circiter
fex ftaguantem. CLAR. SAUNYER DULAC.




OBS. 379. Puella quatuor annorum, habitu corporis gracili, & temperie biliosâ, febre ardente corripitur, cum pungitivo *capitis dolore*, & lotio paucò. Crescente morbo, decimo quarto die occubuit.

Institutâ cadaveris sectione, & lustrato cerebro, deprehendebatur libra circiter una aquæ limpidiſſimæ intrâ ventriculos cerebri.
E MISCELLANEIS CURIOSIS.




OBS. 380. Adolescens *phthificus* conquerebatur se non poſſe ſupinum decumbere, nec caput reclinare; cùm ab hoc vel illo corporis ſitu, cordis tremores & animi deliquia patiebatur.

Corpore poſt obitum diſſecto, invenitur præter pulmones ſcirrhofos & purulentiâ deſœdatos, ingens feri falſi & flavi copia intrâ omnes cerebri ventriculos fluctuans. BONETUS.




OBS. 381. Juvenis octodecim annorum in *noſtalgiam* incidit; & melancholiæ plus æquo indulgens, quaſi *hebes* evadit. Intereâ vires deficient, pulſu exili. Tandem ingruit ſomnolentia lethalis.

Vaſa cerebri cruore atro ſcatebant. Tertius ventriculus aquæ copiam continebat. Glandula pinealis triplo major ſolido occurrit. Veſicula demùm fellea bile glutinosâ ſubatrâ turgebat. BARRERUS.




OBS. 372. Anus, poſtquàm antiqua artuum ulcera minùs jam in dies manantia, & noviffimè arida apparuerant; ſenſum quaſi à ſenectute confeſta mortua eſt.

Laterales cerebri ventriculi aquâ turbidâ erant pleniffimi; albefcente plexu choroïdeo. Cerebellum prætereâ plus æquo flaccidum deprehendebatur. CLAR. MORGAGNUS.




OBS. 383. In quâdam muliere, quæ diù triftis vixerat; & de *catarrhis* vel *gravedine* millies conqueſta fuerat; atque ad fletum, copioſaſque lacrymas promptiffima, deprehendebatur totum cerebrum humidum & ſpongiæ inſtar aquâ imbutum, cum ventriculis ſimili latice repletis. DIEMERBROEK.



OBS. 384. Puer quatuordecim annorum; duobus mensibus ante obitum *caput ex alto allisit*. Accedit *febris*, *capitis dolore* stipata. Interea *æger stupidus* evadit, & ebrii instar incidit. Dein oculis clausis obmutescit; dentibusque stridet usque ad mortem.


COLLUVIES SEROSA.
ROSA.

Lustrato cadavere, animadvertebatur colluvies serosa ad libram unam in ventriculo dextro cerebri stagnans. CHIFFLETIUS.




OBS. 385. Quidam *melancholicus* taciturnus & comatosus, de ingenti *capitis dolore* conquerebatur. Pergente & ingravescente morbo, vitam cum morte commutavit.

Sublato cranio, occurrunt venæ cerebri sanguine melancholico turgentes. Ventriculi cerebri satis magnâ aquæ copiâ replebantur. BALLONIUS.




OBS. 386. Juvenis quinque & viginti annorum incidit in *febrem* continuam, cum immani *capitis dolore*, pulsu parvo & tremulo. Interea ingruit *delirium*, quod tandem post nonnullas remissiones mortem accersit.

Inter sectionem cadaveris, deprehendebatur major aquæ subluteæ copia in tertio cerebri ventriculo. BARRERUS.




OBS. 387. Puella duodecimum ætatis annum agens, immani *dolore in vertice* à quatuor mensibus laborabat. Omnia alimenta rejiciebat, etsi *febris* expers. Tandem *tabe* confecta è vivis discessit.

Aperto capite, in apicem veniebat aqua limpida, ad libras circiter duas stagnans in ventriculis cerebri. BARRERUS.



OBS. 388. Virgo octodecim annorum, *doloribus capitis* acutissimis obnoxia, tandem incidit in *phrenitidem* nullâ arte sedandam, quâ brevi ad libitinæ rationem ducitur.


Introspecto capite; inveniebantur ventriculi cerebri præter modum dilatati, libras scilicet duas & amplius aquæ limpidissimæ colligentes. E NOSTRIS ADVERSARIIS.



OBS. 389. Mulier jam antea *surda*, *movendi facultatem amisit*; pulsum & corporis calorem. Tarda & querula erat respiratio. Quibus pergentibus, intrâ triduum obiit.


COLLU-
VIES SE-
ROSA.

Reperiebatur]omnis sanguis fluidus. Cerebri ventriculi paululùm crassioris feri recondebant. VALSALVA.




OBS. 390. Puer tredecim annorum de *immani capitis dolore* in latere sinistro, à sex mensibus, laborabat, cum *febre quartanâ*. Tandem ultimum diem clausit.

Institutâ capitis sectione, conspiciebatur sinister cerebri ventriculus, colluviei aqueæ & limpidaë libram unam continens.
E MISCELLANEIS CURIOSIS.




OBS. 391. Quidam de acerbissimo *capitis dolore* à tribus mensibus conquerebatur; ejus facies erat pallida; cum pulsu duro, parvo & frequenti. Tandem migravit ad superos.

Institutâ cadaveris sectione, in propatulo fiunt ventriculi laterales cerebri diluvie aqueâ subflavâ repleti. BARRERUS.



OBS. 392. Inciso cadavere cujusdam puellæ ad *vertiginem* pronæ, & *febre acutâ* extinctæ reperiebatur cerebri substantia prorsus madida, cum ventriculis humore aqueo ultrâ modum repletis. Insuper vasa meningem sanguine plus æquo turgida conspiciebantur. BONETUS.




OBS. 393. Virgo septennis *dolorem capitis* gravantem patiebatur; & paroxyfmis epilepticis erat obnoxia, cum spumâ in ore. Tandem accedente ferociori è vivis rapitur.

Primo intuitu cerebrum inculpatum videbatur; sed inciso, occurrit serum in ventriculos & ipsammet cerebri substantiam, effusum. RIVERIUS.



OBS. 394. Adolescens *phthisicus* per plures hebdomadas non potuit supinus decumbere; quippè ab illo situ *convulsiones* patiebatur. Tandem sub hoc rerum statu obiit.


Lustrato cadavere, ingens patet feri flavi & subsalfi copia intrâ omnes cerebri ventriculos fluitans. WILLIS.



OBS. 395. In cadavere foeminæ quadraginta annos natæ; & *apoplexiâ* intrâ biduum sublataë, præter aquæ paucillum in ven-


triculo cerebri; nil usquam in cerebro, cerebello & medullâ oblongatâ, accuratori examini subjectis, quoque versum secando deprehendi potuit. CLAR. MORGAGNUS.

COLLU-
VIES SE-
ROSA.




OBS. 396. Puer quatuordecim annorum *caput casu ex alto allisit*; hinc *febris, stupor & dolor capitis*, absque rubore aut inflammatione, in parte læsâ.

Cerebro mortui cultro anatomico subjecto, inveniebatur ventriculus dexter cerebri aquæ libram unam continens. BONETUS.




OBS. 397. Quemdam agricolam ebrium *aphonia* prehenderat; pluribus frustra tentatis, quarto die viribus deficientibus, fatis cessit.


Referatâ calvariâ, in conspectum veniebat multa aqua in ventriculis cerebri lateralibus. Plexus choroïdes pallebat, & glandula pinealis fabulosa annotabatur. CLAR. MORGAGNUS.



OBS. 398. In cadavere juvenis mulieris *delirio ac insultu epileptico* sublata, omnes cerebri ventriculi deprehenduntur humore aqueo limpidissimo scatentes; cæteris partibus planè inculpatis. BONETUS.




OBS. 399. In aperto cranio variorum infantum *epilepsiâ* denatorum, animadvertentur ventriculi cerebri laterales colluvie ferosâ acri, & flavescente distenti. DRELINCURTIUS.




OBS. 400. Miles in *posteriori capitis parte sauciatus*, de *vertigine* queritur, & dein in *paralysim* incidit, quam excipit lethum.

Examine subjecto capite, detegitur ventriculus cerebri dexter aquâ limpidâ repletus; altero illæso. SCULTETUS.




OBS. 401. Quidam melancholicus paulò antè obitum, primò *somnolentus*, & dein *comatosus* evasit.

In corporis dissectionem, maxima aquæ limpidæ quantitas in cerebri ventriculis, plus æquo distentis, reperta est. BONETUS.



COLLU-
VIES SE-
ROSA.

OBS. 402. Corpus cujusdam foeminae convulsionibus sublatæ exhibebat omnes cerebri ventriculos, humore aqueo flavescente, vel fero bilioso scatentes: RHODIUS.




His adde observationes Libr. I. 333, 424, 816. Libr. II. 18, 19, 97, 302, 319, 367, 478, 545, 845, 849, 866. Libr. III. 4, 17, 29, 76, 86. 90, 100, 105, 181, 208, 227, 228; 548. Libr. IV. 180. Vide præterea *Offificationes meningum. Vasa cerebri sanguine turgida. Cerebrum tumidum. Hydatides in plexu choroïdeo. Sanguis effusus in cerebrum. Medullæ spinalis hydrops.*

Aqua intus & extra cerebrum.


OBS. 403. Foemina jam diu hysterica, inter prægnationem affectibus convulsivis molestabatur. Tandem abortum patitur, gravissimis symptomatis stipatum; ingravescentibus convulsionibus. Postea inter convalescentiæ spem, ingruit dolor capitis gravativus. Tum recurrunt paroxysmi convulsivi, quos excipit *apoplexia lethalis.*

Calvariâ exemptâ, vasa meninges & cerebrum perreptantia sanguine distenta apparebant. Omnes cerebri recessus & cavitates implebat colluvies serosa. Plexus choroïdes aquæ diu immersus & veluti elixus, discolor & semi-corruptus conspiciebatur. Serum juxta nervorum origines sese insinuans piam meningem à medullæ oblongatæ caudice per duos digitos latas separaverat. WILLISIUS.



OBS. 404. Septuagenarius post varia infortunia *cachecticus*, cum crurum intumescentiâ œdematosâ & ulcere in tibiâ dextrâ, *ischuriâ* afficitur, cum dolore colico & alvi adstrictione, sequente brachiorum *paralysi.* Tum de dolore capitis & *vertigine* conque- rebatur. Postea tussit & purulenta expuit; donec tandem exolutis viribus, obiit.

Exenterato cadavere, pulmones observantur accreti, subduri & compacti. In cavo pectoris occurrit serum subcruentum. Secto cranior, plurimum feri subpallidi effluxit, quod etiam replebat omnes cerebri ventriculos, in fistulam sacram etiam illapsum. Plexus choroïdes insuper pallidus & exanguis annotabatur. WILLISIUS.




OBS. 405.

OBS. 405. Vir quadraginta annorum, cannabis carminator queritur de tumore propè cartilaginem ensiformem, cum quodam dolore gravativo circà lumbos. Intereà *crus dextrum resolvitur*: accedit *ischuria* vesicaris: difficilis fit respiratio: ingruunt *convulsiones* artuum superiorum per intervalla recurrentium. Dein *mens obscuratur*: finistrum crus invadit paralyfis. Tandem inter sæviores *convulsiones*, obiit.


COLLU-
VIES SE-
ROSA.

Lustrato corpore, invenitur multa aqua turbida in abdomine. Humore ejusdem indolis scatebat pericardium. Vasa cerebri atro sanguine erant distenta. Postremò stagnabat aqua limpida in ventriculis & anfractibus cerebri: sed major annotabatur copia in basi cranii, circà occipitis magnum foramen. CLAR. MORGAGNUS.



OBS. 406. Vir nobilis sexagenarius urinæ vitiis obnoxius, *antiquo cruris ulcere occluso* incidit in *lypothermias*, crebrò recurrentes. Dein *apoplexiâ* corripitur, cum *hemiplegiâ* lateris dextri. Inter varia præsidia, aborta est *febris* de genere putridarum, cum suspitione inflammationis pulmonum. Tandem accedit *stertor*, quem brevi excipit lethum.

Inter exenterationem cadaveris, occurrit vesicula fellis quatuor pseudo-lapillos recondens. Pulmones erant inculpati. Sectâ crassâ meninge, copiosa effluxit aqua. Vasa cerebri superficiem irrigantia plus æquo turgida cernebantur, & cinereâ quâdam gelatinâ obducebantur. Cerebrum flaccidum annotabatur, cum aquâ stagnante in ventriculis. CLAR. MORGAGNUS.



OBS. 407. Muliercula ex hepatis & vesiculæ fellis obstructione in tertianam notam incidit. Deinde *dolore colico* corripitur, & *paralytica* evadit. Paralyfis primò invasit artus superiores & dein inferiores. Tum ægra contabescens de ventriculi dolore, siti, appetitu prostrato, & dolore illius finistri gravativo querebatur. Post diem integrum, accedit *delirium*, quod brevi sequitur *epilepsia* lethalis.

Exenterato cadavere reperiebatur ventriculus humore subviridi turgens. Cerebri verò ventriculi, aliique recessus capitis interni; non secùs ac fistula spinalis aquâ limpidissimâ obruebantur. COITERUS.




OBS. 408. Fœmina septem & quinquaginta annorum, præeunte frigore, *febre* corripitur, quæ bis quotidie iisdem symptomatibus stipata recurrit. Quinto & sexto die tres numerantur paroxysmi,

COLLU-
VIES SE-
ROSA.


cum difficili respiratione, *dolore capitis*, siti ingenti & linguâ aridissimâ. Septimo die omnia benè se habent; & ægra, è morbo evasisse videbatur, cum post prandium, dum alacriter loquitur. *insultu apoplectico* subito rapitur.

Secundo cadavere reperitur serum stagnans in ventriculis cerebri & ejus anfractûs. Vasa tenuis meningis gelatinosâ concretione obducantur. Cerebrum solito flaccidius deprehendebatur; & totus corporis sanguis erat fluidissimus. VALSALVA.




OBS. 409. Senex ex *apoplexiâ hemiplecticus* toto corporis latere dextro, capite sano; tandem febre corripitur cum spirandi difficultate, sine dolore. Post nonnullos dies, viribus deficientibus, & accedente penis gangrænâ, vitam cum morte commutavit.

Pulmo dexter ex nigro purpureus, durus & compactus deprehenditur. Sinistrum pectoris latus aquâ scatebat. Lustrato cerebro, aqua copiosa reperitur circâ ambitum cerebri, in ventriculis & thecâ spinali cum nonnullis hydatibus in plexu choroïde. CLAR. MORGAGNUS.



OBS. 410. Octogenarius post varia incommoda, & præsertim *dolorem capitis* gravativum, in *delirium tremorem* comitem habens, incidit. Post sexdecim dies, pulsu debiliore, stertor supervenit & brevi lethum.

Pulmones duri, obstructi & ficci deprehendebantur. Occurrebant valvulæ aortæ duræ, necdum tamen ossæ. Multum aquæ stagnabat in basi cerebri & tubo vertebrali. Crassa meninx erat corrugata. Latitabat sub tenui meningē aqua subcruenta; non secus ac in ventriculis. Vasa cerebri nigro & concreto sanguine turgebant. CLAR. MORGAGNUS.



OBS. 411. Puella sex annorum cum dimidio nata, jugi *cephalæâ*, ab incunabilis, laborabat; cujus præcipua sedes erat in posticâ oculi sinistri parte: cæterum hilaris, cursu, saltu & lusu indefinenter se exercens octiduo ante mortem, nonnihil *stupida* & *obliviosa* deprehendebatur. Quatriduo ante fatum ipsam invadit *apoplexia* & convellit brachium sinistrum dextrum.

Pia meninx tota occurrit varicosa. Ventriculus dexter duas aquæ

uncias continebat. Stagnans etiam serum reperitur circa basim cerebri. Præterea pulmones partibus ambientibus arctissime hærebant. CLAR. DE HAEN.

COLLU-
VIES SE-
ROSA.

OBS. 412. Quidam juvenis quinque & viginti annos natus in febrem epidemicam mali moris incidit. *Dolore capitis* atrocissimo torquebatur; & molestissimis anxietatibus premebatur cum nauseâ & vomitu. Procedente morbo delira loquitur; ac tandem convulsionibus corripitur; undecimoque morbi die fatis cessit.

Lustrato cerebro, occurrunt vasa circa ambitum perreptantia plus æquo turgentia. Colluvies serosa omnes cerebri recessus replebat; atque circa cerebrum, & medullam spinalem fluitabat. E NOSTRIS ADVERSARIIS.

OBS. 412. (a) Quidam miles è variolis confluentibus convalescens, intemperanti victui indulgens, *febre ardente*prehenditur, quâ brevi illuc mittitur unde negant redire quemquam.

Præter abscessum enormem sub scapulâ sinistrâ reperiēbatur in capite copia feri sanguinolenti, cum vasis sanguineis ultrâ modum turgidis. Pectus etiam colluvie ferosâ scatebat cum nonnullis supurationis notis in pulmonibus. Imus venter similem stagnationem exhibet, cum ventriculo & intestinis phlogosi nonnihil tactis. E DIARIO NOSOC. MILITAR.


OBS. 412. (b) In cadavere vetulæ *febre malignâ*, *delirio* & *sopore comatoso* stipatâ, raptæ, reperitur magna aquæ copia intus & extrâ cerebrum, cujus involucra nonnullas purulentæ notas passim exhibebant. Similis annotabantur labeles in pulmonibus; pericardio & mediastino aquâ scatentibus. In abdomine verò patent tumores cystici hydatidibus turgidi, in musculos & corpus adiposum siti. Lien parvus erat & putridus, cum epiplooo inflammato & gangrænofo. E DIARIO NOSOC. MILITAR.

OBS. 413. Quædam mulier sex & quinquaginta annorum *apoplexiâ* percutitur, cum resolutione brachii sinistri. Adhibitis opportunis præsiidiis benè se habere videbatur, cum post sex dies, de novo ingruit affectus, qui brevi mortem post se trahit, haud animad-

COLLU-
VUS SE-
ROSA.


vertentibus qui ægræ affidebant. Notandum quòd lubricæ esset valetudinis, macilenta, fluxui hæmorrhoidali & hemicranix obnoxia.

Occurrit feri ingens copia inter cranium & duram meningem; circa processum falciformem; & in omnibus cerebri cavitatibus. BONETUS.




OBS. 414. Vir triginta annorum melancholicus, febre intermittente, dein ictero & hydrope laborabat; ac postremò in epilepsiam lethalem incidit.

Invenitur hepar duplo majus, quàm naturâ esse debet; lien ingens; & epiploon putridum, cum labe in mesenterio. Intestina vermibus scatebant. Aquæ copiâ replebatur thorax & pericardium. In capite verò major occurrit feri quantitas quod omnes cerebri recessus, intus & extus subierat. MANGOLT.




OBS. 415. Quidam juvenis acerbitate dolorum abdominis in motus convulsivos incidit, & postea obiit paralyticus.

Secundo cranio, aqua statim non pauca sponte fluit. Dura meninx occipiti & cerebello interjecta, papyri instar madida & decolor. Totum principium spinalis medullæ, non secus ac nervi, in aquâ plurimâ innatabat. Simili latice scatebat quartus ventriculus; substantiaque cerebelli eodem erat prægnans. BONETUS.



OBS. 416. Vir quinquagenarius poculis deditus, guttâ rosacæ laborans. Ab aliquot mensibus levem cardialgiam patiebatur: dein cephalalgia acerbissimâ conflictabatur. Tribus hebdomadis ante mortem cæcus omninò evasit. Quatriduo antè obitum apoplexiâ forti tactus, è vivis tollitur.


Lustrato capite inveniebatur serum inter utramque meningem; inter piam & cerebrum; in ventriculis, aliisque cerebri recessibus, usque ad fistulam spinalem. BONETUS.



OBS. 417. Mulier ex ingenti animi mœrore, febre ardente, cum capitis dolore, cui postea supervenit phrenitis, correpta; summam hilaritatem exhibebat. Frequenter manum capiti, tanquam istic dolorem persentisceret, admovebat. Tandem resipuit; & paulò post obiit.


Referatâ calvariâ, effluxit aqua loturæ carniū similis. Uterque ventriculus aquâ summè distentis inveniebatur. COITERUS.

COLLU-
VIES SE-
ROSA.




OBS. 418. Quædam per multos annos affectibus spasmodicis obnoxia, de *capitis dolore* gravativo querebatur. Postea in *paroxysmum convulsivum*, valdè horrendum, & lethalem incidit.

Cranio exempto, reperiuntur vasa cerebri sanguine plus æquo turgida. Præterea occurrit aqua limpida omnes cerebri anfractus replens; ejusque quasi compagem totam inundans. BONETUS.




OBS. 419. Hypochondriacus quadraginta annorum *vomitui*, *capitisque dolore* obnoxius; ebrius vehementiori capitis dolore & vomitione immani conflictatur. Accedit *delirium*, quod brevi post se trahit *convulsiones* & lethum.

Pericardium circa sinciput crassissimum invenitur à succis gelatinæ in modum concretis. Serum reperitur stagnans in cerebri ventriculis; non secus ac inter substantiam corticalem, & meninges. Præterea hepar erat durum. VALSALVA.




OBS. 420. Sexagenarius procerus & obesus, multum comedere & potare solitus, *apoplexiâ* corripitur, quâ paulò post convaluit. Duobus elapsis annis in eundem morbum incidit, cum *paralyfi* dextri lateris, & circa decimam ab insultu horam fati cessit.

Cerebrum solito firmiter & durius annotatur, cum multâ aquâ circa ejus ambitum stagnante. Ventriculi eadem colluvie scatebant. Vasa demum per tenuem meningem discurrentia turgidiora deprehendebantur. MORGAGNUS.



OBS. 421. Vir trium & quadraginta annorum, *phthisicus* olim judicatus, à decem annis *hemicraniâ* laborabat, & de dolore circa sternum interdum querebatur. Post coenam hilarem, sed sanam, in lecto sequenti manè *mortuus inventus* est.


Secundo cadavere; vasa tenuis meningis sanguine distenta observantur. Ventriculi cerebri multâ aquâ scatebant, non secus ac tubus arteriarum cervicalium. Pulmones, aliàs sani, sanguine turgere videbantur. CLAR. MORGAGNUS.



COLLU-
VIES SE-
ROSA.


OBS. 422. Quædam virgo *cephalalgia* immani torquebatur. Inter medios cruciatus, multum humoris flavi & tenuis è naribus effluebat. Supremâ hieme, denegatâ hâc excretionem, dolor capitis majorem exercebat sævitiem. Tandem in *motus convulsivos*, cum *stupore*, incidit; & post bidum *apoplectica* vitam deposuit.

Inspecto cerebro, animadvertitur humor flavus totam cerebri regionem intus & extus inundans. MANGET.




OBS. 423. Fœmina quadraginta annorum *cephalalgia* obnoxia; & venæ sectionibus plus æquo indulgens incidit in *syncopem*, quam excipit dolor capitis longè molestior. Post triennium subitò obiit.

Lustrato capite; occurrit serum subluteum circà cerebri peripheriam, inter scilicet meninges. Præterea ventriculi simili latice replebantur. EX ACT. PHYS. MED. GERMAN.




OBS. 424. Puer quadriennis tristis, *hebes* & *apathicus*, cui nullus mucus narium exercebatur; nullum sputum; & lotium minori quàm par esset copia fluebat; tandem obiit.

Desideratur ren sinister, cum suo urètere. Dexter haud solito amplior & sanus deprehenditur. Pericardium aquâ erat ultrà modum distentum. Ventriculi cerebri serosâ colluvie erant repleti, quâ etiam totum cerebrum erat imprægnatum. EX ACTIS PARIENSIBUS.



OBS. 425. Septuagenarius, facie pallidâ, auditu gravi, *vertigini*, & virium languori obnoxius; *tremulus* cum enterocèle; cæterâ sanus & robustus, veneri cum juveni uxore postrenuè operam dabat. Inter ambulandum repenti *apoplexiâ* tollitur.

Deprehenditur cerebrum flaccidum cum stagnante sero copioso inter meninges, & in ventriculis. Plexus choroïdes hydatidibus scatebat. VALSALVA.



OBS. 426. Juvenis vigesimum primum ætatis annum agens; febre prehenditur cum delirio. Dein ingruunt *motus convulsivi*, cum tendinum in carpis subsultu: hos excipit affectio soporosa & lethalis.

Cerebrum prædurum aquâ intus & extus obruebatur. Quædam gelatina cum bullis aëris cerebri anfractus occupabat. Vasa sanguinea nigro erant distenta. Theca demum spinalis multam aquam continebat. CLAR. MORGAGNUS.

COLLU-
VIES SE-
ROSA.

OBS. 427. In multis à *lethargo* defunctis plicarum cerebri interstitia aquâ limpidâ repleta inveniuntur; quin & extima ejus substantia à nimio madore mollis & minus firma. Insuper in nonnullis occurrunt cavitates interiores lymphâ turgentes; totiusque cerebri compages hydrope seu potius diluvio inundata annotatur. WILLISIUS.

OBS. 428. Quidam accerbissimos *dolores* per quadraginta dies in *abdomine* patiebatur, cum ingruunt *motus convulsivi*; ac demum *paralyfis* quæ mortem post se trahit.

Intestina reperiuntur inculcata, & nulla dolorum abdominalium patet causa. Secto capite occurrit ferum inter cranium & meninges effusum, quod etiam majori copiâ colligitur circa medullam spinalem. Ventriculus demum quavis simili colluvie scatebat. CAR. PISO.

OBS. 429. Puella *febre* laborans, cum levi calore & siti, *vertigine* continuâ molestabatur; ac tandem obiit.

Calvariâ amotâ; vasa meninges perreptantia sanguine turgida conspiciebantur; quasi cruoris massa in capite tota aggereretur. Cerebri substantia humore aquoso supra modum irrigata videbatur; & omnes ventriculi aquâ limpidâ replebantur. WILLISIUS.


OBS. 430. Vir quatuor & sexaginta annorum, poculis deditus, olim *febre* quartanâ diu laboravit. Restitutâ sanitate, *inter prandium attonitus*, humi concidit; & cum *stertore* animam efflavit.

Reperitur totum cerebrum aquâ obrutum; hoc latice etiam scatentibus ventriculis, aliisque cerebri recessibus. Medulla ipsa spinalis in suo involucro aquâ etiam penitus submersâ observabatur. MANGETUS.

OBS. 431. In cadavere cujusdam viri nobilis, *catarrhis* dum viveret obnoxii, & de *capitis dolore* perpetuo queruli, repe-


COLLU-
VIES SE-
ROSA.

riebatur plus quàm libra feri tenuioris inter duram & tenuem meningem diffusa; quâ imprægnata pia meninx solitam crassitiem quater superabat. Eodem sero, sed rubicundiore ventriculi turgebant. BONETUS.




OBS. 432. Juvenis quatuor & viginti annorum macilentus, miles profugus, frigore in agris enecatur.

Cor & majora vasa sanguinem fluidissimum continebant. Incisâ durâ matre, multum aquæ promanavit. Ventriculi aquâ limpida turgebant. Occurrit in glandulâ pituitariâ sinus mucò gelatinoso subflavo scatens. BONETUS.




OBS. 433. Virgo *cephaleâ* immani diù affligebatur, cum fluxu feri flavi & tenuis per nares; quo sufflaminato exacerbatur dolor capitis; ingruunt *convulsiones* atroces, cum *stupore*; quas post tri-duum excipit *apoplexia*.

Institutâ capitis sectione, occurrit latex serofus & flavus; cerebri anfractus profundiores, ejusque ventriculos inundans. WILLISIUS.




OBS. 434. Adolescentulus quindecim annorum *vertigini* obnoxius, ex improvise *in terram cadit*, suppressis omnium sensuum functionibus. Post horam ad se redit, linguæ motu nonnihil læso. Paucis post diebus incidit in *febrem acutam*, cum *sopore*, & levibus *motibus convulsivis*. Tandem moritur.

Inter sectionem cadaveris, & lustrato cerebro, multum feri intus & extus stagnantis animadvertitur. CLAR. MORGAGNUS,



OBS. 435. Quidam sævissimâ *cephalalgia* tactus, *cæcus* evasit. Dein ingruit *paralysis* pedis dextri; quam sequuta paulò post sinistri resolutio; & dein lethalis *apoplexia*.

Reperitur serum inter utramque meningem; inter piam & cerebrum; in ventriculis & fistulâ spinali. RIOLANUS.




OBS. 436. Mulier acerbissimos *capitis & aurium dolores* patiebatur; ad quos demulcendos sæpissimè admittebat per infundibulum, fumum cephalicum. Deteriores tamen fiunt dolores, & mors accedit.

Seçto

Seçto capite , reperitur magna aquæ copia intùs & extrà cerebrum ; cujus causam ad vapores frequentius susceptos retulerunt medici. BALLONIUS.

COLLUVIES SE-ROSA.




OBS. 437. In corpore cujusdam qui artuum debilitate laborans , tandem *stupore & spasmis* correptus fuit , in apricum venit univërfa cerebri compages justo humidior ; vel latice aquoso madida , & prorsùs immerfa. Ventriculi & theca vertebrarum , aquam etiam continebant. BONETUS.




OBS. 438. Puella annua *febre , dolore capitis , & alvi fluxu* stipata prehenditur. Accedit *sopor comatosus* qui brevi mortem post se trahit.

Seçto cadavere , occurrit ventriculus in sinistrâ parte nigricans , & viridi humore repletus. Examini subjectum caput exhibet cerebrum ingenti aquæ copiâ circumfusum , cum variis pustulis aquâ plenis. BONETUS.




OBS. 439. In capite cujusdam mulieris , quæ *febre ardente & immani cephalalgia* correpta , manum capitis perpetuò admovebat , deprehenditur inter meninges aquæ copia , loturæ carniùm similis : uterque ventriculus stagnante sero etiam turgebat. Vasa demùm , tùm piæ meningis , tùm plexûs choroidei sanguine aquoso & pituitoso infarçta videbantur. BONETUS.



OBS. 440. Puer quadrimestris post tormina *aphonus convell-* batur , cum *spumâ in ore*. Respiratio erat difficilis. Post multa adhibita remedia , paroxysmis sæpè recurrentibus , tandem duodecimo ætatis mense interiit.


Aperto cadavere , ingens serosæ colluviei copia deprehendebatur in singulis cerebri ventriculis , & extrà cerebrum. BALLONIUS.



OBS. 441. Quidam immani *capitis dolore* torquebatur ; comite nonnunquam *vertigine* , donec tandem ad superos migravit.


COLLU-
VIES SE-
ROSA.

Seçtâ durâ meninge, plurimum feri subpallidi effluxit quod inter cerebri involucra stagnabat. Ventriculi simili colluvie ferosâ ultrâ modum distendebantur. WEPFERUS.




OBS. 442. Vir quadragenarius gracilis *febre acutâ* laborabat. Circâ nonum diem amittit loquendi facultatem. Interrogatus *nullum dat intelligendi signum*. Tandem die decimo tertio è vivis decessit.

Cerebrum invenitur sanum; nisi quod inter ipsum & meninges stagnabat serum, quo etiam replebantur ventriculi. VALSALVA.




OBS. 443. Sexagenarius diu pertulerat *ulcera in tibiis*, quibus exsiccatis *aphoniâ*prehenditur, cum sensuum *torpore & hebetudine*. Postridie obiit.

Comperiebantur inter cerebri & medullæ spinalis involucra serum majori copiâ, quod etiam stagnabat in ventriculi. VALSALVA.




OBS. 444. Vir quadraginta annorum atrocibus *doloribus capitis* torquebatur; quorum *ævitie in affectum* tandem *comatosum*, & lethalem incidit.

Occurrit cranium crassissimum, prorsus deficientibus futuris. Prætereà copiosum reperitur serum in omnibus cerebri recessibus. E MISCELLANEIS CURIOSIS.



OBS. 445. Quidam senex à *fractô crure* decumbens per tres menses; levi sed pertinaci *febre* detentus, præter expectationem *sine pulsu* deprehenditur; aliàs haud pejus se habere videbatur. Paulò post tamen obiit.


Non pauca stagnabat aqua in ventriculis, & circâ ambitum cerebri, quod durissimum erat. MORGAGNUS.



OBS. 446. In cadavere cujusdam *apoplectici* reperitur feri copia non solum inter meninges, sed etiam sub piâ meninge, quæ in vesicas limpidas, hydatides fingentes, elevata conspiciebatur;

præter aquosam collectionem in ventriculis cerebri, & vertebrarum thecâ. SCHWENCKUS.

COLLUVIES SEROSA.




OBS. 447. Quidam vegetus *vertigine* corripitur; quæ ita invaluit ut in lecto minimè se erigere posset, quin corrueret. Post plures annos *insultu apoplectico* rapitur.

Referato capite, in conspectum venit copiosissima aqua in ventriculis cerebri, & in aliis recessibus. PLATERUS.




OBS. 448. In cadavere juvenis mulieris *delirio*, & *epilepsiâ* extinctæ, reperiebatur aqua tenuis circa cerebri ambitum. Præterea omnes ventriculi sero copiosissimo scatebant. BONETUS.




OBS. 449. Quidam ex aquis mineralibus redux acidulis, accedente *insultu apoplectico*, è vivis discessit.

Apertâ calvariâ, deprehendebatur plurima aqua, tum inter cerebri involucra, tum in ipsismet ventriculis. ROLFINKIUS.



OBS. 450. Plures senes intempestivè aquis mineralibus frigidis; utentes, *apoplectici* moriebantur; in quorum sectione deprehendebatur serosa colluvies totum cerebrum diluens. HENR. AB HEER.




OBS. 451. Virgo post cepheam immanem *apoplexiâ* percutitur; & intrâ triduum ultimum fatum subiit.

Capite aperto, latex serosus & flavus cerebri anfractus profundiores, & ventriculos inundabat. WILLISIUS.




OBS. 452. In quodam forti *apoplexiâ* perempto, invenitur tota cerebri substantia humore aquo perûsa & oppleta; qui etiam in ventriculis cerebri redundabat. DONATUS.




COLLU-
VIS SE-
ROSA.

OBS. 453. Infans trium annorum, vegetus, sine causâ manifestâ *torpens* & *soporosus* evadit. Interea pulsu & respiratione paulatim deficientibus, è vivis excessit.

Aperto capite, totum deprehendebatur cerebrum ferosâ colluvie obrutum. MANGETUS.




OBS. 454. In cadavere puellæ annuæ & *epilepticæ*, deprehendebatur cerebrum quinque libras pendens & copiosâ aquâ circumfusum: aderant ipsi pustulæ aquâ plenæ. Ventriculus sinister nigricans laticem subviridem recondebat. BONETUS.




OBS. 455. Quidam sævissimâ *cephalalgia* laborabat, & præ dolore *amens* quandoque erat. Tandem obiit.


Difsecto cadavere, occurrit serum inter cerebri involucria; quod etiam reperiebatur copiosum in omnibus cerebri anfractibus. WEPFERUS.



OBS. 456. In cadaverculo infantis sex annorum, & *affectu soporoso* extincti reperitur aqua in capite, quæ collecta erat inter cerebrum & *piam meningem*; variasque cerebri anfractus replebat. FALLOPIUS.




OBS. 457. Secto cadavere viri consistentis ætatis, qui de *dolore capitis* gravativo jamdudum conquerebatur, in apicem veniebat stupenda humorum collectio inter meninges & in cerebri ventriculis. E MISCELLANEIS CURIOSIS.



OBS. 458. Quidam post diurnam *vertiginem* caro corripitur & post aliquot dies migravit ad superiores.

Lustrato capite omnes cerebri anfractus, & ipsimet ventriculi colluvie ferosâ madebant. PLATERUS.



OBS. 459. In cadavere cujusdam mulierculæ quæ post *colicam gravissimam*, *paralytica* evaserat, & tandem *insultu epileptico*

facta fuerat, inveniebatur aqua limpida in omnibus cerebri
cavitatibus & in sacrâ fistulâ. BONETUS.

COLLU-
VIES SE-
ROSA.

OBS. 460. Puer secundum ætatis annum agens, *inter denti-*
tionem; febre corripitur, quam brevi sequitur gravissima epilepsia,
quâ intrâ septem horas rapitur.

Reclusum cranium aquam subcruentam passim exhibebat, & præ-
sertim circâ basim cranii. MORGAGNUS.

OBS. 461. Anicula ex *apoplexiâ*, jam tres annos *hemi-*
plectica, accedente ob perpetuum decubitum gangrænâ extin-
guitur.

Cerebrum intus & extus, cum vertebrarum thecâ, colluvie
aqueâ scatebat. MORGAGNUS.

OBS. 462. Quidam *febre tertianâ* prehensus, quinto die in
apoplexiam incidit, quâ brevi è vivis rapitur.

Institutâ cadaveris sectione, deprehendebatur plurima aqua in
toto capite stagnans. BONETUS.

OBS. 463. In cadavere puelli quinquennis *affectu soporoso*, *inter*
variolas, extincti, occurrit feri copia tam in ventriculis cerebri,
quàm circâ basim cranii. E. DIAR. MEDICÒ.

OBS. 464. Lustrato capite variorum, qui dum viverent
vertigini erant obnoxii, sæpenumerò deprehendebatur aquæ
immensa copia in ventriculis cerebri. PLATERUS.

OBS. 465. Examini tradita plurium *paralyticorum* corpora,
aquam exhibebant varii coloris in cerebri ventriculis, &
in spinâ dorsi. COITERUS.

Traditis subnectere licet observationes Libr. I. 160, 186, 577, 957. Libr. II. 68, 138, 421, 454. Libr. III. 2, 9, 11, 44, 56, 65, 84 (b), 85, 138, 164, 165. Libr. IV. 6, 8, 179. Præterea, vide *Cerebri ulcus; putredo. Hydatides plexûs choroidei. Materia gelatinosa. Medullæ spinalis hydrops.*

SECTIO SEXTA.

DE MATERIA VISCIDA ET GELATINOSA.

Humor mucosus in ambitu cerebri.

OBSERVATIO 466. Senex septuagenarius jamdiu levem cervicis dolorem patiebatur, cum incidit in quamdam virium debilitatem, & quasi *semi-sopitus* jacebat. Postea de quodam pectoris dolore circa sternum queritur; qui brevi fugatur. Successit stertor, qui etiam paulò post desit. Interea dolore pungente ad tempus dextrum, cum *gravitate capitis* molestissimâ, conflictatur. Postremò *hebes* factus, post cœnulam obiit.

Inspecto cadavere reperitur aqua turbida, non pauca in thoracis cavo dextro, & nonnihil saniosa, pulmo erat prædurus, passim corruptus & plevræ accretus. Cor & majora vasa concretionibus polyposis turgebant. Occurrit aquæ copia inter utramque meningem. Annotatur præsertim materies quædam crassa & gelatinosa circa ambitum cerebri. Ventriculi demùm aquâ subcruentâ scatebant, cum hydatidibus plexui choroïdeo adnatis.

CLAR. MORGAGNUS.




OBS. 467. Virgo trium & viginti annorum *sub gravi pondere*; sensit aliquid intrâ cranium ruptum fuisse; paulò post *hemiphlegiâ* sinistri lateris corripitur. Accedit *delirium*; dein *dolor sincipitis* sævissimus; & oculus dexter intensè dolet. Post nonnullam intermissionem, omnia recrudescunt cum *vertigine*. Dein aqua colligitur in abdomen: artus fiunt œdematosi; pulsu debili. Postremò accedit *delirium*: notæ gangrænosæ se sistunt in tibiâ dextrâ, & sequitur interitus.

Reperitur serum inter cranium & duram meningem. Cortex


cerebri gelatinâ flavâ tegebatur. Magnam aquæ turbidæ copiam continebat ventriculus dexter ; quæ etiam non deficiebat in cæteris recessibus, & in ipsâmet medullâ spinali. WEPFERUS.

MATERIA
VISCIDA.




OBS. 468. Sexagenarius de stomachi debilitate & defectu virium querebatur; adeò ut sæpiùs quiescere cogeretur in ambulatione. Paulò post *repente cecidit*, cum incondito ululatu; spumâ in ore; & peculiari corporis contorsione; quibus addere licet spontaneam fæcum dejectionem; sub quo rerum statu intrâ horulam obiit.

Sectâ durâ meninge, exiit mediocris feri copia. Conspicitur concretio gelatinosa circâ vasa cerebri. Cerebrum erat flaccidum; & ventriculi laterales sero turgabant. Pulmones annotabantur nigricantes & quasi atramento tincti. Cor erat flaccidum, & aorta varias squammas osseas exiguas exhibebat. VALSALVA.




OBS. 469. Adolescens duorum & viginti annorum, cum viveret in palustribus locis, in *hydropem* universalem incidit. Cum ope diureticorum nonnihil detumuisse; *epilepsiâ*prehenditur, singulis hebdomadis redeunte; cui se adjunxit *desipientia*, & proclivitas ad somnum. Sub quâ rerum conditione hunc invadit febris continua acuta, quâ paulò post è vivis tollitur.

Cranii futuræ ad semi-digiti latitudinem erant pellucidæ. Sub tenui meninge occurrebat materia quædam gelatinosa, cum bullulis aëreis. Cerebellum æquo durius inventum est. Pauca verò deprehendebatur colluvies serosa intrâ ventriculos. MORGAGNUS.



OBS. 470. Vir quadraginta annorum inter assiduam cannabis tractationem, incidit in *spirandi difficultatem*; adeò ut erectâ spiraret cervice cum sibilo & magnâ elevatione abdominis. Interea tussi & faucium ardore molestatur; dolet externis ventris & pectoris partibus: vigiliis torquetur; ac demùm *ex improvise* extinguitur.


Secto cadavere, pulmones aëre valdè turgentes, nigris hîc illic maculis distendebantur. Cranio aperto conspecta est gelatinosa concretio, circâ vasa sanguifera per tenuem meningem repentia. Cerebri compages laxior annotabatur, cum stagnante aquâ in ventriculis cerebri & tubo spinali. VALSALVA.



MATERIA
VISCIDA.


OBS. 470. (a) Vir quinquagenarius post *insultum epilepticum*; *fatuus* permanet. Dein pluribus elapsis mensibus, in *hydropem* incidit, inter quam *inexpectatâ* morte rapitur.

Dura menix hinc inde exhibet *hydatides*, *ciceris* magnitudinæ; Glandulæ *Pachionianæ* solito majores & numerosiores totum sinum longitudinalem comitabantur. Præterea stagnabat *lympha mucosa*, *gelatinosa* & *copiosissima* inter *cerebri corticem* & *meninges*. *Ventriculi* sero *scatebant*. BAADERUS.



OBS. 471. Vir quatuor & quadraginta annorum, *poculis deditus* & *tremulus*, *pugno in oculum sinistrum percussus*, de *oculi* *punctione* & *ardore* querebatur. Accedunt *cephalalgia*, & *delirium*, quod post se trahit *motus convulsivos*, cum *sanguinis* *sputo*. Quinto demum die *migravit ad superos*.

Ollâ *cranii* *remotâ*, nullibi occurrit *effusus sanguis*. *Vasa* tamen *sanguine* *turgebant*. Stagnabat *serum gelatinosum* sub *tenui meninge*. *Cerebri* & *cerebelli* *substantia* *firmior* & *quasi elixa* *deprehendebatur*. WEPFERUS.




OBS. 472. *Juvenis* *septem* & *viginti annorum*, *catarrho*, & *motibus convulsivis* *obnoxius*, *alvi profluvio* cum *siti molestâ*, & *appetitu prostrato*, *afficitur*. Interea *manus tremunt*; *pulsus* *sit inordinatus*; *tumet venter*; *accedit tandem lethum*.

Cranio ablato: *densiora* & *crassiora* *occurrunt* *cerebri* *involutura*. *Cerebrum* *quâdam gelatinâ* *obducebatur*: *ejus substantia* *erat flaccida*, *ac sero imbuta*. *Omnes ventriculi* *ichore aquoso* *turgebant*. *Abdomen* *continebat aliquot mensuras* *seri putridi* & *foetentis*. *Epiploon* *annotatur putre*, *pancreas durum* & *hepar partim corruptum*. HARDERUS.



OBS. 473. *Vir quinquagenarius ebriofus epilepsiâ* *corripitur*. *Sæpius* *recurrunt paroxysmi*, *inter quos mentis compos* *de capitis gravitate*, & *sensuum hebetudine* *querebatur*. Tandem *ferociori insultu* *rapitur*.


Univerfus *cerebri ambitus* *gelatinâ* *obducebatur fulvâ*, *ad ejus intimos usque gyros*: *quæ etiam anfractus* *cerebri* *complebat*. *Tota eminebat super* *cerebri corticem* *griseum* *digiti auricularis altitudine*, *ad basim usque prædicti visceris*: & *sic piam meningem* *à suâ sede expulerat*. Præterea *ventriculi* *lymphâ subflavâ* *scatebant*. DRELINCURTIUS.



OBS. 474.


OBS. 474. *Phthificus* septuagenarius jamdudum *affiduo capitis dolore* conflictabatur. De ingenti etiam dolore in utriusque femoris internâ parte conquerebatur. Tandem obiit. MATERIA
VISCIDA.

Remoto cranio, plurimum feri subpallidi in omnibus ventriculis, & inter meninges reperitur; ita tamen ut cerebrum nondum comprimeret: quin etiam universa anfractuum superficies, humore superfluo, lentoque, seu gelatinâ oblita erat. WEPFERUS.




OBS. 475. Adolescens viginti annorum in *febrem acutam*, siti immani stipatam incidit. Octavo die ingens accedit *delirium* quod per integram hebdomadam perduravit; quo cessante æger quasi *amens* jacebat, donec accesserit interitus.

Cranio sublato, gelatinosa quædam concretio animadverta est; quæ vasa per tenuem meningem reptantia à lateribus comitabatur. Plurima prætereà stagnabat aquæ sub tenui meninge. VALSALVA.




OBS. 476. Adolescens septemdecim annorum *cachecticus* cum ingenio tardo, & quasi *hebes*, licet ad iram proclivis, *epilepsiâ* conflictabatur, cujus insultus pluries singulis hebdomadis recurrebant. Accedente tamen paroxysmo truculentiori, quo per quinque dies integros sensus & motus planè obolebantur, obiit.

Lustrato cerebri in propatulum venit materia copiosissima, crassa albicans, & gelatinosa, duræ meningi pertinaciter hærens. EX ACTIS PARISIENSIBUS.



OBS. 477. In cadavere cujusdam bajuli, sexaginta annorum, qui *affectu soporoso* tactus, inter *motus convulsivos* extinctus erat. Reperiebatur lien magnus, cujus tunica densior & crassior nonnullas squammas osseas exhibebat. Secto cranio occurrit aqua, tum sub tenui meninge, tum in ventriculis cerebri. Vasa insuper tenuem meningem irrigantia, cruore turgida mucò quodam gelatinoso obducebantur. CLAR. MORGAGNUS.




OBS. 478. Adolescens octodecim annorum nullâ præviâ causâ manifestâ *febre*prehenditur, *capitis dolore*, & anxietatibus stipatâ.


MATERIA
VISCIDA.

Postridiè accedunt *motus convulsivi*, qui brevi misellum ægrum illuc mittunt undè negant redire quemquam.

Inspecto capite, mucosum reperitur serum inter utramque meningem. Præterea ventriculus inflammationis notas exhibuit. CLAR. MORGAGNUS.




OBS. 478. (a) In cadavere pueri qui pridè antè mortem *convulsiones universales* habuerat & perfectam *paralysim* totius dextri lateris, occurrit pia menix universa varicosa, & cui hærebat lympa pellucida & gelatinosa. Ventriculus dexter aquæ copiam continebat. CLAR. DE HAEN.



OBS. 479. Bajulus *febre ardente* laborans, ingenti *capitis dolore*, cui successit *delirium*, stipatâ, tandem supremum diem obiit.

Institutâ cadaveris sectione, occurrit in cerebro corpus quoddam gelatinosum, circâ vasa sanguinea, cum sero stagnante inter meninges. VALSALVA.




Pro affinibus haberi debent observationes Libr. II. 54, 96, 326, 922. Libr. III. 269.

Materia mucosa in cerebro.


OBS. 480. Mulier melancholica continuos *capitis dolores* patiebatur; quorum sævitie ingruit *delirium furiosum*, inter quod pluries mortem violentam sibi inferre nititur. Tandem haud reluctantibus fati vivere desiit.

Lustrato cadavere reperiuntur cerebri vasa sanguine plus æquo turgentia. Utriusque ventriculi superficies lutea penitus & quasi rubigine obducta videtur: oblita enim est muco croceo, simili illi qui circâ aquas nonnullas martiales conspicitur, & lapidum superficiem incrustare solet. Eodem quoque infectus erat plexus choroides; ac pertingebat ista rubigo usque ad tertium ventriculum. WEPFERUS.



OBS. 480. (a) Juvenis quintum lustrum agens, ab ineunte ætate fatuus & epilepticus, tussi corripitur cum spūto purulento. Tandem post ferociorem morbi comitialis insultum, è medio tollitur. MATERIA
VISCIDA.

Occurrunt in supremo cerebri vertice duo tubercula quæ totidem foveas cranio impressas replebant. Prætereà in hemisphærio sinistro, & ipsâ substantiâ corticali & medullari reperitur copiosa lymphæ, crassa & mucosa. Pauca erat aqua in ventriculis. Pulmones purulenti costis hærebant; pericardium aquæ copiam recondebat. CLAR. BAADERUS.




OBS. 481. Quidam post assumptos à quodam circulate flores antimonii, incidit in *apoplexiam*, immani *ptyalismo* stipatam; adeò ut os copioso & spumoso phlegmate defœdaretur. Pergente morbo & ingravescente, è vivis tollitur.

Exenterato cadavere, cerebrum occurrit simili materiâ viscidâ infarctum; quæ etiam pectus & stomachum inquinabat. E MISCELLANEIS CURIOSIS.




OBS. 481. (a) In cadavere mulieris, duobus abhinc annis, *hamophthisi* aliisque innumeris morbis conflictatæ, & tandem *epilepsiâ* sublata, cortex cerebri sanguine infarctus reperitur, cum vasis varicosis, & materiâ quâdam viscidâ vel gypseâ obductis; ventriculis aquâ scatentibus. Pulmones præter spem erant sani. Intestina nonnihil inflammata varias suppurationis notas præ se ferebant. CLAR. FOURNIER.




OBS. 482. Quidam *turbidus* & *hebes* *aphoniâ* fortissimâ percutitur; & *derepentè* occubuit.

Aperto capite reperitur cerebrum flaccidum cum membranis tam frequenti pituitâ viscidâ perfusis, ut opus fuerit illam spongiâ detergere. Eadem sanè quidem materiâ inquinabatur tota cerebri moles. TULPIUS.




OBS. 483. Vir provectæ ætatis, *hypochondriacus* & verigini obnoxius in *febrem somnolentiâ* stipatam incidit. Interdum *delirat*, & intrâ biduum extinguitur.

Occurrit aqua gelatinosa, tum circa ambitum cerebri, tum in
MATERIA ventriculis & circa medullam oblongatam. MORGAGNUS.
VISCIDA.




OBS. 484. Quidam, *obtuso ingenio*, in *apoplexiam* incidit, & ex improvise supremum diem clausit.

In apricum venit cerebrum molle. Meninges mucofo & valde tenaci humore erant perfusæ. Ventriculi cerebri eodem latice madebant; qui etiam circa medullam spinalem deprehendebatur. MANGETUS.




OBS. 485. Quidam *ebrius* post somnum *spasmo* corripitur; adeo ut rigidus permaneret. Rebus sic persistentibus post triduum interiit.

Deprehendebantur cerebri ventriculi materiâ quâdam viscidâ & glutinosâ, ac foetidâ, colore; vitello ovorum perquam simili, repleti. Venæ insuper turgidæ apparebant bilioso sanguine. BONTIUS.




OBS. 486. Anus nonnihil somnolenta, tandem *insultu apoplectico* fortissimo è vivis derepentè tollitur.

Apertâ calvariâ deprehendebantur meningis solito crassiores. Secto cerebro humor spissior & albus, pultis instar totum cerebrum inquinans, & copiosus occurrit. PLATERUS.




OBS. 487. Quidam miles, cum per integram noctem *ebrius* in solo decubisset, evigilans *opisthotono* correptus est; nihilque deglutire potuit; sub quo rerum statu brevi extinguitur.


Aperto cadavere, cerebri ventriculi reperiabantur materiâ viscidâ; vitello ovorum simili, repleti. BONETUS.




OBS. 488. In quodam *apoplexiâ* citrà causam manifestam extincto, occurrit crassus & viscosus humor ad contextum retiformem; cerebri ventriculis, nec opletis, nec obstructis. FERNELIUS.




OBS. 489. Introspecto cadavere cujusdam *apoplectico insultu* rapti, deprehendebatur cerebrum pituitâ crassâ refertum, cum ventriculis eodem humore turgentibus. HORSTIUS. MATERIA
VISCIDA.




OBS. 490. Sectioni traditis cadaveribus variorum *apoplexiâ* sublatorum, inveniebatur in cerebro magna aquæ copia, perspicua quidem, sed glutinosa. COLUMBUS.



OBS. 491. Lustrato capite cujusdam *epileptici* annotabatur intrâ cerebri ventriculos magna *materiæ viscidæ & adipis* quasi æmulæ, copia. BORELLUS.



OBS. 492. Institutâ sectione cadaveris cujusdam, *convulsionibus* dum viveret obnoxii, animadvertēbatur pituita con-
creta in cerebro. GUARINONIUS.



Ad hunc ordinem revocanda est observatio Libr. I. 64.



 S E C T I O S E P T I M A .

 DE COLLUVIE SORDIDA.

Colluvies purulenta.


OBSERVATIO 493. Vir quinquagenarius robustus & atheticus, *radiorum solarium aestu* diù submissus *dolorem capitis* gravativum, cum *mentis stupore* contrahit. Paulò post sequitur febris vehemens. Tertio die ab *insolatione* materia purulenta è naribus fluit; nullo levamine. Quarto urgente febre & sæviante *cephalalgia* in *affectum comatosum* incidit, cum nonnullis convulsionibus præsertim in oculis. Quinto die obiit.

Secundâ durâ meninge, in conspectum venit utrumque cerebri hemisphærium, purulentiâ conspurcatum: sed major erat puris proventus, circâ basim cerebri; quod aliàs, diversâ institutâ sectione, sanum videbatur, intactis ossibus cranii. Sinus prætereà frontales & maxillares pure etiam scatebant; sed nullum patet commercium inter læsas partes. E NOSTRIS ADVERSARIIS.



OBS. 494. Vir trium & triginta annorum, sanguineo temperamento, gracilis & herniosus, *mero & tabaco* summo opere deditus, de *dolore capitis*, & colli in dextro latere; queritur. Accedit *febris* vehemens, quæ postea remittitur viribus deficientibus. Sequitur delirium fugax. *Aphonia* accessit & æger haud amplius movere se potuit; donec lentè moriens, decimo quarto morbi die vivere desit.

Reperitur purulentia in basi cerebri & cerebelli. Ventriculi eâdem materiâ redundabant, cum ulcere sanioso in dextrâ parte corporis striati. Insuper reperta sunt intestina testiculo & circumjectis membranis tam validè annexa, ut neutiquam potuissent in suam sedem reponi. VALSALVA.




OBS. 495. Mulier quadraginta annorum, cui *crus amputatum* fuit ob *ulcus canerosum*; post paucos dies *febre acutâ* corripitur.

Tum erumpit parotis in dextro latere tantæ molis ut per viginti quatuor horas planè impedièbatur omnis deglutitio. Largis obortis sudoribus remittitur febris & discutitur parotis. Circà decimum tertium diem ab errore in diætâ recurrit febris, per sudores iterùm soluta. Tertio ab amputatione mense aliàs bene se habens ægra affectu quodam comatoso corripitur; qui brevi post se trahit delirium & convulsiones cum sensûs & motûs imminutione totius lateris dextri; quibus tandem exacerbatis de medio tollitur.


Institutâ cadaveris sectione, deprehendebatur alter cerebri ventriculus maximâ puris copiâ distentus. VALSALVA.

COLLU-
VIE-SOR-
DIDA.




OBS. 496. Pueru duodecim annorum, post variolas, erumpit tumor pone aurem dextram quæ antea pure scatebat cum surditate. Secto tumore effluxit pus. Aliquot horis ab incisione ingruunt convulsiones sæpiùs recurrentes. Accedente demùm delirio, omnibusque in deteriora ruentibus, obiit.

Aperto capite reperitur purulentia in cavo fellæ equinæ; quæ ad principium medullæ spinalis protendebatur. Aderat caries in osse petroso; quod pertusum, puri exitum largiebatur. MORGAGNUS.




OBS. 497. Quidam juvenis à vulnere capitis pericranium attingente, corruit. Postridiè benè se habere videbatur. Quarto die febre corripitur, cum doloribus in universo corpore, præsertim in cruribus. Sequitur paralyfis dextri lateris; dein delirium. Tandem undecimo die obiit.

Dissectum cadaver exhibet duram meningem, circà partem læsam, lividam & purulentam; cum pure intùs & extùs stagnante. Prætereà cranium fissum annotabatur. EX ACT. CHIR. PARIENSIS.




OBS. 498. Quidam ab inflicto vulnere ad frontem, etsi consolidatus de ingenti capitis dolore conquerebatur; qui vicissim modò in fronte, paulò suprâ supercilium; modò in supercilio sæviebat. Tribus elapsis hebdomadis, præter expectationem, interiit.

Inter cranii sectionem, illicò profluxit per aurem dextram magna sanguinis vis. Quo exhausto in conspectum venit abscessus in contiguâ cerebri parte latens. BONETUS.




COLLUVIES SORDIDA. OBS. 499. Adolescens octodecim annorum *dolore capitis* laborans *febre*prehenditur, cum *sopore & delirio*; quibus fatiscellit.

Aperto capite reperiabantur vasa sanguinea triplo ampliora quam solent. Ventriculi humore purulento, viscido, instar pultis fluidioris, turbido & copioso imbuti se præbent; qui humor ad ventriculum tertium etiam defluserat. Superficies ventriculorum erat aspera & inæqualis. Plexus choroïdeus iisdem foribus inquinabatur. BONETUS.




OBS. 500. Mulier, fluentibus mensibus, *pleuritide & peripneumoniâ* corripitur. Die septimo ingravescent symptomata, & postridie successit *dolor capitis*, cum prurigine. Paucis post horis interiit; haud sine suspitione metastasis ad cerebrum.

Dempto cranio, omnia pure conspurcata reperiabantur, interpiam meningem & ipsummet cerebrum. DURETUS.




OBS. 501. Puella undecim annorum de acerbissimâ *cephalalgia* querebatur. Accedit *febris*; *desipit* & furiosa loquitur. Dein profundo *sopore* obruitur. Ingruunt *motus convulsivi*. Puris albissimi quantitas ad aliquot libras è naribus profiliebat; in quâ materiâ purulentâ annotabantur plura frustula faciem cerebri colliquati præ se ferentia. Adeò ut de suppurato cerebro nullum fuerit dubium. MANGETUS.



OBS. 502. Puer duodecim annorum *ab alto devolutus*, sensibus planè orbatur, & *jacet immobilis*, erumpente sanguine ex aure dextrâ. Intereâ nulla conspicitur manifesta contusio in capite; tertio tamen die ab hoc infortunio obiit.

Denudato cranio in propatulum venit in latere dextro pixidis fissura ad aurem usque producta. Cerebri & cerebelli ambitus materiâ purulentâ defœdatus cernitur. E NOSTRIS ADVERSARIIS.




OBS. 503. Quidam juvenis caput præter morem in sinistrum latus inclinavit. Post mensem resoluta quasi collo, *membraisque omnibus tremulis*, & velut saltu subsilientibus; ac demùm supervenientibus *convulsionibus* expiravit.

Inter corporis sectionem, occurrit sinistram cerebri hemisphærium, lividum


lividum & nigricans: præterea ventriculus ejusdem lateris mucosam & copiosam saniem recondebat. BONETUS.

COLLUVIES SORDIDA.



OBS. 504. Quidam in *occipite vulneratur*, succedente rimâ patente & cæcâ. Malè à chirurgis tractatur; ideò in *febrem acutam* nono die incidit, & post triduum extinguitur.

Inter secandum cranium, copiosissimum pus è naribus rejicitur; materiâ per vulnus expurgandâ, ad os ethmoïdes delatâ: unde etiam de gravedine suprâ nares conquestus fuerat. BONETUS.



OBS. 505. Nauta *capiti percussus*, sensibus orbatus *corrui*. Erumpit sanguis è naribus & accedit vomitus biliosus. Explorato vulnere, occurrit fissura cranii. Post quindecim dies, accedente *sopore*, perterebratur cranium. Postridiè ingruunt convulsiones lethales.

Sublato cranio, dura meninx illæsa deprehenditur. Pus ad uncias quinque stagnabat inter meninges. Cerebrum erat inibi compressum, aliàs sanum. DUPUY.




OBS. 506. Quidam juvenis, accepto uti videbatur contemptibili *vulnere in occipite*, circa sextum diem inflammationem in hâc parte patitur. Subsequentibus *convulsionibus* & *paralyfi* dextri lateris, undecimo die moritur.

Lustrato cadavere, deprehendebatur propè partem vulneratam; inter pixidem osseam & cerebri involucria, materia purulenta, non copiosa, sed livida & foetens. BONETUS.



OBS. 506. (a) In cadavere militis *pleuro-peripneumoniâ*, *febre mali moris* stipatâ, sublato, stupenda puris copia occurrit inter cerebrum & ejus involucria; substantiâ corticali multis in locis exesâ. Pulmo dexter partim plevræ hærens phlogosi, gangrænâ & putriditate defoedabatur. Stomachus & intestina gracilia nonnullas phlogoseos notas exhibebant. CLAR. FOURNIER.



OBS. 507. Miles *acinace sauciatus* fuit in posteriore capitis


Tomus II.

L1

COLLU-
VIES SOR-
DIDA.


parte, cum læsione ossis occipitis. Die vigesimo secundo *motibus convulsivis* corripitur, qui brevi mortem accersunt.

Interna ossis superficies in tantum fuit corrupta, ut totum occipitis os tenuius esset quàm petrosum. Mox abcessus, in sinistro cerebro latitans, & proprio folliculo circumscriptus deprehenditur. BONETUS.




OBS. 508. Puer undecim annorum stupore afficiebatur, dum in lethargum gravissimum incidit. Totum latus dextrum paralyticum erat resolutum; & caudicis instar jacens nullo modo excitari poterat. Quarto die vivere desit.

Institutâ cadaveris sectione in propatulum veniebant cerebrum & cerebellum, in parte dextrâ & posticâ omninò saniosa, putrida & corrupta. FORESTUS.




OBS. 509. Quidam juvenis post diuturnam & molestissimam *hemicraniam* sub connexione muscoli temporalis, *apoplexiâ* fortissimâ percutitur, quâ brevi è medio tollitur.

Cadavere aperto occurrit phlegmone juxtâ locum dolentem, sita in meningibus: è quâ demùm suppurata & disrupta, sanies in cerebrum decidens, ejus substantiam livore & putredine affecerat. WILLISIUS.




OBS. 510. Puero decenni exortus est *tumor* circâ *apophysem mastoïdem*. Aderat febris lenta, cum respiratione impeditâ, tussi, voce raucâ & totius corporis imbecillitate. E secto tumore copia materiæ foetidæ prodiit. Vix finitâ evacuatione; æger *auditu* & *voce* ferè caruit. Ac tandem ultimum diem clausit.

Ventriculi cerebri pure scatebant. Apophysis mastoïdes, cum vicinoribus, carie exesa deprehendebatur. BAUGRAND.



OBS. 511. Vir octo & viginti annorum qui jam elapsis octo-
decim mensibus, *contusionem capitis* haud gravem uti videbatur, passus fuerat, *dolore vehementi in aure sinistrâ* corripitur, cum fluxu materiæ purulentæ, qui dolor ad menses sexdecim protelatur; vell ad obitum.

In propatulum veniebat materia foetida & purulenta nidulans in basi cranii, circâ latus sinistrum, cum partibus vicinioribus cranii cariosis. EX ACTIS PARISENSIBUS.



OBS. 512. In secto cadavere cujusdam viri sexagenarii, post chronicam *paralyfim*, tandem *insultu apoplectico* sublato, in conspectum veniebant corpora striata purulenta, & putredine defœdata. Præterea ventriculi cerebri aquâ subcruentâ scatebant, quæ etiam, haud absimilis indolis redundabat circa basim cranii, & in thecâ vertebrarum. E. NOSTRIS ADVERSARIIS.

COLLU-
VIES SOR-
DIDA.

OBS. 513. Adolescens novemdecim annorum post *capitis dolorem* diuturnum & acerbissimum, tandem in *affectum* gravem *comatosum* incidit, quo è vivis rapitur.

Sublatâ cranii ollâ, occurrebant vasa & sinus sanguine plus æquo distenta. Lustratis interioribus cerebri, comperiebantur ventriculi humore purulento & viscido repleti. BONETUS.

OBS. 514. Quidam *vulneratus* in mediâ capitis parte, post tres menses de *dolore capitis* conqueritur, circa locum vulneris inflicti; in quo jam ad cicatricem deducto nil apparuit.

Sectâ post obitum calvariâ deprehendebatur materia purulenta, tam suprâ meninges, quàm suprâ ipsamet cerebrum. BONETUS.

OBS. 515. Quædam mulier de *capitis gravitate* ab aliquot diebus conquerebatur; cum *febre*, *somnolentiâ* stipatâ corripitur, quâ post paucos dies ad libitinæ rationem ducitur.

Lustrato capite, in apricum veniebat abscessus in anteriore cerebri parte, cum vicinioribus ossibus nonnihil læsis. DODONEUS.


OBS. 516. Quidam in *stuporem* incidit, nullâ præviâ manifestâ causâ: tandem accedit *apoplexia*, quæ brevi è medio tollitur.

Occurrit in referato capite pus fœtidissimum piam meningem & cerebri corticem conspurcans; à disrupto, uti videbatur, abscessu in durâ matre. WILLISIUS.

OBS. 517. Quidam diuturno *capitis dolore*, pertinacissimisque vigiliis conflictatus, tandem levi præcedente delirio, *convulsionibus* corripitur, quibus brevi occubuit.

COLLEU-
VISSOR-

Aperto cranio, in conspectum venit abscessus pure admodum foetente, & corrupto turgens. NASIUS.




OBS. 518. Quidam punctim vulneratur circa os temporis, sequitur gravitas quædam intolerabilis in oculo ejusdem lateris; qui sensim ingravescens mortem post se trahit.

Repertus est ingens abscessus, puris scilicet libram unam continens, inter cerebrum & meninges. E MISCELLANEIS CURIOSIS.




OBS. 519. Juvenis antiquam fistulam in processu mastoideo habebat; cum accedit febris, delirium comitem habens; quod excipit sopor lethalis. Ventriculi cerebri aqua viridescente & purulentâ scatebant. Major puris copia stagnabat circa os petrosum, carie perforatum: quo foramine pus ad fistulam appellebat. MORGAGNUS.




OBS. 520. Quidam capite dolebat, cum levi febre. Plurimum dormiebat: expergefactus stupidus quasi erat, & delira loquebatur. Sub quo rerum statu tandem occubuit.

Uterque ventriculus humore purulento erat imbutus. Utriusque superficies ab ulceribus depascentibus aspera & inæqualis videbatur. BONETUS.




OBS. 521. In cadavere cujusdam juvenis triginta annorum febre malignâ epidemicâ, nullo delirio stipatâ extincti; animadvertitur cerebrum solito mollius. Ventriculi laterales colluviei purulentæ uncias circiter tres continebant. Cerebelli pars superior nonnihil purulenta etiam deprehendebatur. CLAR. PRINGLE.



OBS. 522. Mulier in fronte vulnerata, tertio die febre continuâprehenditur. Sequuntur delirium & convulsiones. Quinto die extinguuntur.

Lustrato cadavere, inventa est ingens phlegmone in durâ meninge, ingenti puris copiâ suffusâ. BONETUS.



OBS. 523. Quidam à jacto lapide contusum, habuit in bregmate vulnus. Accedit febris, quâ septimo die ingravescente, ingruunt convulsiones; & decimo quarto die interiit.

Dura meninx, prætumida & decolor apparebat, cum maximâ puris copiâ inter hanc & cranium. BONETUS.

COLLUVIES SORDIDA.

OBS. 524. Quidam post pertinacissimam *hemicraniam*, *apoplexiâ* corripitur, quâ brevi occubuit.

Secto cadavere, in propatulo fit abscessus in cerebri involucris propè partem dolentem, cujus disruptione pus cerebrum attigerat; hinc lividum, & putredine defœdatum. E MISCELLANEIS CURIOSIS.

OBS. 525. Quidam juvenis post sanatum *capitis vulnus*, uti videbatur, levissimum in *soporem* comatosum incidit; quo tandem occubuit.

Referato capite; in propatulum veniebat materia purulenta; inter cranium & duram meningem stagnans. BARRERUS.

OBS. 526. Quidam rusticus consistentis ætatis, in *capite vulneratus*, post sexdecim dies in *convulsiones* & *distorsiones* incidit; quibus persistentibus brevi è vivis rapitur.

Secto cadavere & lustrato cerebro, inveniebatur purulentia faniosa in ipsamet cerebri substantiâ. BONETUS.

OBS. 527. Mulier *peripneumoniâ* decumbens; circâ octavum diem, *dolorem capitis* immanem cum prurigine patiebatur. Paulò post obiit.

Inter sectionem capitis, in propatulo fit colluviei purulentæ copia, inter piam matrem & cerebrum. PARÆUS.

OBS. 528. Cultro anatomico subjecta corpora nonnullorum *epilepticorum* exhibebant purulentiam cerebrum, & ejus involucra defœdantem. FERNELIUS.


Ad hanc seriem revocari debent observationes Libr. III. 19, 59; Vide insuper *Meningum purulentia. Cerebri abscessus & purulentia.*

COLLU-
VIES SOR-
DIDA.

Colluvies saniosa.

OBS. 529. Adolescens viginti annorum *paralyfi* lateris sinistri à pluribus retrò annis laborabat; cum aliquot septimanis ante obitum, *tussi* molestâ & *spirandi difficultate*, noctu imprimis divexatur. Variis incassum adhibitis præsiidiis ad plures migravit.

Lustratis interaneis inveniebantur pulmones purulenti; & costis firmiter adnatæ. Secto cranio, meninges occurrunt densiores, pixidi offeæ valdè adnatæ; quibus abruptis profluxit ichor copiosus, ferofus & cruentus, circà cerebellum & basim cerebri stagnans, quo etiam replebantur ventriculi laterales. MANGETUS.




OBS. 530. Quidam *melancholicus* triginta annorum præ insolitâ tristitiâ, ultimum diem optabat. *Caput dolore affectum*, præter morem, in latus sinistrum contorquebat. Nocturnis terroribus vexabatur. Tandem *convulsus* expiravit.

Aperto cranio prodiit cerebrum, cujus superficiem inerrabat materia saniosa; quâ etiam scatebat uterque ventriculis; nonnihil putriditate læsus. Intestina flatibus redundabant. Pulmones demùm lividi saniosi & corrupti deprehendebantur. LOTICHIUS.



OBS. 531. Quidam *febre malignâ* prenditur. Tumet venter; cum dolore hypochondriorum. Erumpit sanguis è naribus; præter alia symptomata febres mali moris concomitari solita. Septimo die obiit.

Institutâ cadaveris sectione, occurrit serum saniosum inter meninges cerebri. Haud absimili colluvie scatebat abdomen; cum variis inflammationis & gangrænæ notis in hepate, ventriculo & intestinis. CHIRAC.



Pro affinibus haberi debent observationes Libr. III. 146
Libr. IV. 182.



COLLU-
VIES SOR-
DIDA.

Colluvies nigra & putris.

OBS. 532. Quidam ad sexagesimum ætatis annum accedens, post diuturnum usum papaveris rheados infatuatus, tandem in aslectum quemdam comatosum incidit, quo pergente ad libinæ rationem mittitur.

Cadavere examini anatomico subjecto, in conspectum veniebant cerebri ventriculi, humorem nigrum atramenti æmulum, & gravè olentem continentes. **PACHEQUUS.**

OBS. 533. Vir consistentis ætatis vehementissimo dolore circa *sinciput* torquebatur; cum ingruente *insultu epileptico*, derepentè è vivis tollitur.

Lustrato cadavere, in propatulo fit colluvies, quædam putris inter calvariam & duram meningem delitescens. **FERNEL.**

OBS. 534. In capite cujusdam *epileptici* deprehendebatur latex fordidus, & summum foetorem spargens in ipsamet cerebri substantiâ, Ventriculi verò erant planè inculpati. **FERNELIUS.**



 S E C T I O O C T A V A .

 D E C O R P O R I B U S E X T R A N E I S .

Vermes.

OBSERVATIO 535. Juvenis duorum & viginti annorum in morbum quemdam epidemicum incidit, qui caput præfertim tentabat. *Cephalalgiam* scilicet patiebatur atrocissimam; dicens aliquid esse vivens in cerebro. Ità pro tempore, cruciabatur ut sibi cranium, totumque cerebrum cerebello perforari videretur. Mox *per universum cerebrum commotiones* percipiebat; illæsis tamen mentis facultatibus tandem obiit.

Referato capite; detegitur in anfractibus cerebri lumbricus totus rubens, indice digito longior; acutum os, collum nigrum & pilosum habens, multis in modis sese in illis anfractibus convolvens; & ad capitis basim ferè pertingens; qui obtusiori forficulâ exceptus & mundâ papyro appositus, paulò post interiit. GARNERIUS.

OBS. 536. Puellæ duodecim annorum, *curatis variolis*, tantus *capitis dolor* supervenit, ut trium mensium curriculo, nec dormire potuerit, nec alio modo quiescere, nullas dolore inducias concedente. Tandem *tabida* vitam cum morte commutavit.

Apertâ calvariâ, deprehendebatur universa cerebelli substantia à reliquo corpore sejuncta, & nigrâ tunicâ involuta, quæ rupta vermem nigrum, pilosum, duobus punctis splendidis loco oculorum, prodidit latentem; ejusdem fermè molis, ac reliqua cerebelli portio; qui duarum horarum spatio supervixit. BARTHOLINUS.


OBS. 537. Adolescens viginti circiter annorum, noctu somniis agitated è lecto decidit cum *contusione in laevo supercilio* paululum fracto. Statim *animo desipit*: dein diarrhæâ contumacissimâ corripitur. Intereâ sensim *obscurantur sensationes* internæ & externæ. Irritis omnibus præfidiis ad extremam maciem adducitur, & post tres & viginti dies à casu fati cessit.

Exenterato


Exenterato cadavere deprehendebatur sinistrum cerebri hemisphærium à naturali statu recedens & abscessum recondens, sanie spissâ & subfuscâ repletum; cui innatabant vermiculi, persimiles illis qui in veteri caseo quotidie se conspiciendos præbent.

CORPORA
EXTRANEA

BIANCHI.




OBS. 538. Inspecto cadavere cujusdam viri morbo quodam epidemico planè ignoto interempti, reperiebatur in cerebro vermis rubens, brevis & rubens, quem variæ substantiæ anthelminticæ occidere minimè potuerunt; solo decocto raphani in vino Malvatico extinctum: quod remedium dein felici successu, sub hâc epidemicâ adhibebant medici. FORESTUS.




OBS. 539. Puer quinquennis de accerbissimo dolore circa radicem nasi querebatur, qui febrem lentam comitem habebat. Tribus sub hâc rerum conditione elapsis mensibus in convulsiones incidit, quæ brevi mortem post se trahunt.


Lustrato cerebro, reperiebatur in sinu longitudinali superiori duræ meningis quidam vermis vivens, teres & quatuor pollices longus. EX ACTIS PARISIENSIBUS.



OBS. 540. Quendam fuisse matronam memorant, cujus post capitis violentissimos cruciatus ab hemitriti pestilentis, dissectâ calvariâ, magnam putredinis vim ostenderet circa substantiam cerebri, & inter meninges tum vermiculorum, tum cemicum copiam incredibilem. GEMMA.



OBS. 541. Quædam muliercula diù doloribus capitis conflictata, cum fortè reclinato capite rhedæ incumberet; alius autem ipsâ incisâ baculo fortiùs rhedam percuteret; statim fractum cranium defiliit, innumerabilibus prodeuntibus vermiculis. BARTHOLINUS.




OBS. 542. Quidam dolore capitis implacabili circa futuram coronariam laborabat. Pergente morbo & exasperato; irritis omnibus præfidiis; tandem fatis cessit.

Capite aperto, in propatulum venit vermis inter calvariam &

Tomus II.


Mm

~~—————~~
 CEREBRI INVOLUCRA. Si terebratum fuisset cranium aliqua fuisset vitæ
 CORPORA spes BALLONIUS.
 EXTRANEÆ




OBS. 543. Quidam ; post curatam *luem veneream*, de dolore *capitis* acerbissimo conquerebatur. Incaſſum variis adhibitis remediis, tandem ſupremum diem clauſit.

Inſpecto capite detegitur quidam vermis breviffimus, colore rubro, inter pixidem oſſeam & meninges. ANDRY.



OBS. 544. In cadaveribus variorum *febre quâdam peſtilentiali* epidemicâ raptorum. In apricum veniebat exiguus vermis vivens in ipſâmet ſubſtantiâ cerebri. FORESTUS.




OBS. 545. In cadavere cujuſdam *phrenitici* inventus eſt ſub cranio vermis qui utramque meningem transfoderat. PARACELſUS.

Scorpiones.

OBS. 546. Puellam, aiunt, cum ſæpè & multùm odorata eſſet baſilicam herbam, incidiffe denique in *capitis dolorem* violentiſſimum quo nullis remediis domato, tandem extincta fuerat.

Incifo & reſerato capite, inventos fuiſſe ſcorpiones in ejus cerebro traditur. GESNERUS.




OBS. 547. Cuidam Italo à frequenti odoratu baſilici natus fuit ſcorpium in cerebro, qui *dolores capitis* acerbiffimos & diuturnos concitavit, & tandem mortem attulit. (An fide dignum ſolertioribus penſitandum relinquimus). HOLLERIUS.



Lapides.


OBS. 548. Puer decennis à casu ab alto, & violentâ *capitis contusione omnem sensum amisit*, sanguine ex auribus & naribus erumpente. Dein *caput perpetuò dolet*. Post quinque menses flexo capite *asthmaticus* evadit. Post biennium erumpit *abscessus circâ aurem sinistram*, à cujus sectione leniuntur symptomata. Tandem *sinistrum latus resolvitur*, & paulò post ingruunt *insultus epileptici*, qui brevi mortem post se trahunt.

Hepar scirrhosum invenitur. Occurrunt circâ principium aortæ concreciones lapideæ; non solum huic arteriæ, sed ejus ramis & asperæ arteriæ adnatæ, quarum una nucis magnitudinem superabat. Capite aperto, reperitur lapis è simili materiâ concretus, & folliculo inclusus, sub futurâ lambdoideâ, inter duram & piam matrem situs & arctissimè hærens duræ matri. Ventriculi præterea ultra duas libras aquæ continebant. HILDANUS.




OBS. 549. Vir sex & quadraginta annorum qui in pueritiâ à fragrantissimis odoribus delectabatur, tandem *dolore capitis obtuso & gravativo corripitur*; cum *odoratûs amissione*; & paulò post interiit.

Aperto capite, inveniebatur prope basim cerebri lapis compressus taleri nummi instar; sed non omninò rotundus; cineritio colore, qui os cuneiforme & olfactos meatus planè impediabat; adeò ut haud olfacere poterat. Insuper hepar se præbet obstructum, durum & quasi lapideum, nigro colore, carbonum instar. GARNIERUS.




OBS. 550. In cadavere adolescentis, quatuordecim annorum, *fatui*, reperiebatur substantia cerebri omninò flaccida, cum effuso sero in ventriculis; quorum dexter inclusum servabat calculum, colore albicantem, qui medicâ staterâ examinatus, grana pendebat tredecim. Insuper glandula pinealis planè deficiebat. KERKRINGIUS.



OBS. 551. Quidam hypochondriacus atrocissimos *capitis dolores continuos* in sinistro latere, ultra biennium patiebatur.


M m ij

CORPORA Referato post obitum capite detegitur inter duram & piam
EXTRANEAE meningem durissimus lapis, grani hordeacei magnitudine; calvariâ
 ibidem loci multum extenuata. MERKLINUS.




OBS. 552. Quædam mulier *dolore capitis* acutissimo jamdudum
 conflictabatur, cujus sævitie pressa ejulabat & ambabus mani-
 bus manibus caput prehendebat. Dein in *hydropem* lethalem
 incidit.

Invenitur sub crassâ meninge juxtâ torcular materia lapi-
 dea, instar rupis inæqualis; & aculeis multis aspera, duræ
 matri adnata. CATTIERUS.




OBS. 553. In cadavere cujusdam qui *pulvere & fumo tabaci*
 utebatur, reperitur lapis triceps inter duram & piam menin-
 gem; in parte sinistrâ propè falcem & futuram coronalem; qui
 tenui meningi ita fortiter adhærebat ut sinè laceratione avelli
 non posset. PANAROLUS.




OBS. 554. Quidam diuturno & intolerabili *capitis dolore* adeò
 fuit excruciat, ut dies noctesque, nullam quietem caperet;
 donec cruciatibus superatus esse desit.

Difsecto capite in conspectum venit lapis, in ipsâmet
 substantiâ cerebri, magnitudine & formâ mori, colore pullo
 vel cinereo. KENTMANNUS.




OBS. 555. Quidam nil olfacere potuerat, cum *dolore capitis obtuso*,
 & gravante; adeò ut caput semper pronum & pendulum habere
 cogeretur.

Lustrato post obitum cerebro, deprehendebatur propè basim
 cerebri lapis compressus nummi instar, sed non accuratè
 rotundus, cinereo colore. BONETUS.




OBS. 556. Aperto capite cujusdam mulieris, quæ atrocibus *capitis*
doloribus & demùm cæcitate afflictâ fuerat, inveniebatur lapis
 phaseoli magnitudine, in origine atque ipsâ substantiâ nervorum
 opticorum. BLEGNY.



OBS. 557. In cadavere cujusdam qui diuturnis & acerbissimis *capitis doloribus* conflictatus fuerat, triplicem spinam lapideam, intrà meninges vidit PANAROLUS.

CORPORA
EXTRANEAE




De hâc læsione mentio subjicitur in observatione Libr. II. 845.


Hydrargyrus.

OBS. 558. Quædam fœmina post frequentiores *inunctiones hydrargyrosas* de maximâ & molestissimâ *capitis gravitate* querebatur, ac tandem extincta fuit.

Inter sectionem cadaveris, & examen cerebri, reperiiebantur binæ uncia mercurii crudi circa basim cranii. CASTELLUS.




OBS. 559. Cultro anatomico subiecto cadavere cujusdam antè obitum *litu hydrargyroso* inuncti, hydrargyrus deprehendebatur copiosus tum in cranio tum in artubus brachiorum. RENODÆUS.



OBS. 560 Introspectis cadaveribus variorum qui post *hydrargyrosim* amplissimam, *cephalalgiam* immanem patiebantur, occurrebat in basi cerebri hydrargyri copia, inibi stagnans. ZUINGERUS.



OBS. 561. In pluribus post *inunctiones mercuriales*, sæpius repetitas, extinctis, in propatulo fiebat copia argenti vivi, tum in capite, tum in cavitatibus tibiarum. CASTELLUS.



OBS. 562. Haud minorem mercurii crudi quantitatem in aliis post administratam pleniorè *hydrargyrosim* extinctis observavit. SACHS.




CORPORA
EXTRANEA

Globulus plumbeus.

OBS. 563. Quidam *ictum sclopeti* in fronte cum insigni cranii fracturâ accepit. Ritè institutâ curâ chirurgicâ pristinæ sanitati restitutus fuit. *Morbo dein acuto* extinguitur.

Lustrato capite invenitur globulus plumbeus inter cranium & duram matrem, ad latus futuræ dextræ, membranâ planè illæsâ. Natura enim eâ in parte materiam quamdam callosam procreaverat quæ duræ matri ad instar culcitræ subjacebat. FABR. HILDANUS




Plura prostant exempla glandium post plures menses, vel annos in cerebro repertarum, Hæc igitur observatio sit instar omnium.





HISTORIA
ANATOMICO-MEDICA
SISTENS

*NUMEROSISSIMA Cadaverum extispicia, quibus in apricum
venit genuina morborum sedes; horumque obviæ fiunt
causæ; vel referantur effectus.*



LIBER QUARTUS,
EXHIBENS Læsiones externas.



FFECTIONES organicas cujusvis indolis partium, extrà osseam capitis pixidem, thoracis cameram & abdominis cavum, colligit hic quartus & postremus liber. Itaque hanc classẽ subeunt cranium cum suo involuero, aurium internarum latebræ, specus narium, altiores orbitæ & oris recessus. Hæc excipiunt historiæ cervicem respicientes, circà scilicet musculorum affectus, & prominentias morbosas; laryngis & tracheæ vitia; pharyngis & œsophagi læsiones. Dein accedit thorax externus, qui præter tumores è mammis, cæterisque partibus erumpentes, vitiosam tum ossium, tum cartilagineam exhibet dispositionem. Sequitur abdomen externum, ad quod pertinent herniæ cujusvis fortis, variæ abdominalium muscu-

lorum læsiones, genitalium morbi, &c. Ultimò demùm recen-
setur dorsi & artuum morbida constitutio, quam referat culter
anatomicus. De hoc libro notandum incumbit quod observationes
duntaxat è cadaveribus depromptas tradidimus. Alias inexhausto
& futili labori indulgentes abs copo aberrareremus. Cùm minimè
mirari subit si hæc ultima operis pars, inter angustos limites con-
tracta, sit cæteris planè dispar.

S E C T I O P R I M A.

DE CAPITE EXTERNO.

Pediculi sub pericranio.

OBSERVATIO I. Quædam mulier consistentis ætatis;
aliàs fana, immani *capitis dolore*, cum intolerabili *pruritu*
per plures menses, continuò divexabatur; donec tandem ferocio-
ribus doloribus confecta, & exhaustis viribus ultimum diem
clausit.

Accuratè incisus capitis tegumentis, pediculorum myriades
sub pericranio deprehendebantur. Dempto verò cranio, ejus medi-
tullium iisdem pediculis etiam scatens animadvertitur, quos scilicet
viam per futuras sibi fecisse conjicere nil vetat. BONETUS.

Cerebri herniæ.

OBS. 2. Infans recens natus *tumore molli* sex circiter pollices
lato *in occipite* laborabat; quo *somnolentus* evadens brevi extin-
guitur.


Lustrato capite deprehendebatur os occipitale foramine quasi
triangulare pervium, quod posticam cerebri partem excipiebat;
quæ scilicet præter substantiam corticalem & medullarem, quæ
apprimè distinguebantur, quamdam tentorii cerebelli portionem,
non secus ac plexus choroides exhibebat. FRIED.



Fuligo in cranio.

OBS. 3. Cuidam viro jam senescenti familiaris fuerat, ab ipsâ pueritiâ *fumus tabaci* fistulâ congruâ haustus. *Nicotianæ* folia funiculatim parata perpetuò etiam masticabat. Tandem *insultu apoplectico* vehementissimo è vivis tollitur.

Institutâ cadaveris sectione; in conspectum venit fuligo plurima & densa cranio adhærens, fuligini caminarum tum nigrore; tum sapore omninò similis. PETR. REGIS.



Vix absimilem casum exhibet observatio Libr. II. 31.

Cranii prava conformatio.

OBS. 4. Introspectis cadaveribus nonnullorum *epilepticorum* reperiatur cranium capacitate justo majori donatum; haud rarò crassissimum; aliàs ex unico quasi osse compactum, vel ex duobus, tribus vel quatuor. In quibusdam demùm copiosa deprehendebatur aquæ collectio. L E D U C.



OBS. 5. Institutâ sectione cadaveris cujusdam *fatui*; denudato cranio, in conspectum veniebant futuræ in figurâ deviatæ, quæ omnes uno quasi clivo exaltatæ prominebant. BARTHOLINUS.


Cranii crassities.

OBS. 6. Lustratis cadaveribus variorum, qui dum viverent; *gravissimo capitis dolore* conflictabantur, cranium inventum est crassissimum, atque quasi integrum sinè futuris; cum ferosâ coluvie in cerebri ventriculis, aliisque recessibus. PLATERUS.



OBS. 7. Examini anatomico subjectum cadaver cujusdam *sceminæ* à quindecim annis *maniacæ* exhibebat cranium

~~crassissimum~~ crassissimum, cum diploe copiosiori. Substantia medullaris durior
 CAPUT EX- & levior annotabatur. MECKELIUS.
 TETNUM.




Inter affines numerari possunt observationes Libr. II. 944.
 Libr. III. 361.

Sutura oblitterata.


OBS. 8. Quædam vidua juvenis & formosa in gravissimos artuum dolores, & intolerabiles *capitis cruciatus* incidit; accedente febre, cum inordinatis exacerbationibus. *De morbi caractere dubitatur*: alii meram esse luem veneream pronuntiant; alii genuinam esse arthritidem declarant. Hinc adhibentur primò anti-venerea; sed frustra. Dein ad anti-arthritica deveniunt, quæ non impediunt quominus res in deteriora ruant, ad interitum scilicet.

Secundo cadavere, cranium crassum nullas exhibet futuras Cerebri ventriculi, alisque recessus aquâ scatebant. Vesicula fellis extus nigra, intrinsecus exulcerata bilem atram, picis instar splendentem, continebat. Lien totus erat putris. Ren dexter fovebat calculum triangularem; & mucò abductum. Cor demùm parvum & exangue cernebatur. PLAIERUS.



OBS. 9. Quidam juvenis diuturno *capitis dolore* vexatus, incassum omnibus, vel selectioribus, adhibitis præsiis, supremum tandem diem obiit.

Denudatâ calvariâ, vix futurarum vestigia apparebant: scilicet adeò erant compacta, ut in unum coacta capitis ossa viderentur. In pluribus aliis cephalalgia acerbiori obnoxiiis futuras etiam coagmentatas, vidit COLUMBUS.




In harum numero adscribi debent observationes Libr. III. 373.
 444.




Suturarum laxitas.


OBS. 10. Miles *potandi exercitio celeberrimus*; postquam vini copiâ sese ingurgitasset, divulsâ magno cum cruciatu meninge, nunquam quievit nisi cum cranii contiguæ extremitates circâ suturam coronalem ad pollicis latitudinem dehiscerent; atque à se invicem separarentur. In posterum poterat bibere sine mentis perturbatione plures mensuras, multosque inebriare antequàm à potu minimam sentiret læsionem: in *hypochondriacis & hystericis* nonnunquam divelli futuras constat ex variis exemplis. ANT. DE POZZIS.



OBS. 11. Virgo sex & viginti annorum conquerebatur quòd maximis & continuis *doloribus capitis* à teneris unguiculis infestaretur; causam esse dicens, quòd cranium nondum esset concretum. Reverà à caput tangente inveniebatur quòd os frontis esset mobile, & à sinapite se divelli pateretur; ità ut cerebrum quasi digitis posset attingi. E MISCELLANEIS CURIOSIS.



OBS. 12. Examini anatomico subjectum caput cujusdam *paralytici*, quinque & quadraginta annorum, exhibebat calvariam tenuissimam, cum futuris laxis & hiulcis. VERTUNIANUS.




De hacce læsione. Vide *Hydrocephalos*.

Ossa capitis mollia.

OBS. 13. Juvenis viginti annorum *tumore* conflictabatur, *magno oculi cantho insidente*, & bulbum oculi extrà sedem propellente; cum immani *capitis dolore & vertigine*. Variis incassum adhibitis præsidiis chirurgicis, *febris* incandescit, & ingruit *sopor lethalis*.

Lustrato capite, reperiabantur ossa cranii, circâ ambitum tumoris *mollia*, cartilaginosa, imò & carnea. PETIT.




OBS. 14. In cadavere cujusdam qui conflictatus fuerat quodam tumore ossi maxillari superiori & ossi jugali adnato, tum in sinu maxillari, tum in orbitâ prominente, omnia deprehendebantur ossa viciniora, usque ad os sphænoïdeum, mollia & quasi carnea. PETIT.

Cranii exostoses.


OBS. 15. Quidam vino deditus subito corripitur dolore pectoris cum spirandi difficultate, nausæâ horrore, febre & cephalalgia immani; è quibus opportunâ curâ evasit. Post annum integrum recurrit morbus & simili modo fugatur. Dein admiffariorum societati se implicans gonorrhæam virulentam contrahit, de quâ parum curabat. Sequitur cephalalgia acerbissima, quâ dein ultra modum sæviente corruit sine sensu & motu. Fugato post sex horas hoc insultu, accedit deglutiendi & mingendi difficultas. Tum adhibetur hydrargyrosis, cum felici uti videbatur successu. Paulò post inter crapulam torminibus ventris corripitur, quæ excipiunt convulsiones lethales.

Inter sectionem cadaveris, occurrit in latere capitis sinistro exostosis latissima, partim sub musculo temporali sita. Similis erat exostosis in facie internâ cranii; sed latior & mollior; cui firmiter annectebatur dura meninx. CASPARD.




OBS. 16. Quidam miles calculosus tumorem à quindecim annis gestabat in tempore dextro, qui pro herniâ cerebri habebatur. Post celebratam lithotomiam, ad novissimum diem festinat.

Examini subjecto capite occurrit exostosis ingens, duplicem pugnum æquans, cujus substantia densa & eboris instar candida deprehenditur. Partes internæ planè erant inculpatæ. PETIT.




OBS. 17. Cuidam immanibus cephalalgis obnoxius, in cæcitatem incidit. Dein epilepsiâ corripitur; quam postremò excipit apoplexia lethalis.

Reperitur in facie internâ ossis parietalis sinistri tumor osseus & spongiosus, quo cerebrum comprimebatur. E MISCELLANEIS CURIOSIS.



OBS. 18. In cadavere cujusdam in solitas actiones, dum viveret, segnioris, & quasi *hebetis*, reperitur exostosis hæmisphærium globi minoris æquans, in facie internâ ossis frontis; quâ cerebrum multum compressum fuisse conjectu facile est. EX ACTIS PETROPOLITANIS. CAPUT EX-
TERNUM.




OBS. 19. Quidam juvenis à septennio *tumorem in parietali dextro* gestabat, quatuor pollices altum; qui cerebri prolapsus suspicionem movebat apud chirurgos.

Post obitum sectus exhibet exostosim ossi parietali adnatam; quæ dura & compacta eburneam albedinem præ se ferebat. PETIT.



OBS. 19. (a) Puer septimestris cujus caput nutricis incuriâ percussum fuit, brevi *epilepsiâ* lethali corripitur.

Aperto capite cranii tabula interna suprâ tempus sinistrum in notabilem tumorem versùs cerebrum elevata videbatur. POZZIS.




Hunc ordinem ingreditur observatio Libr. III. 224.

Cranii caries.

OBS. 20 Puer octennis à *contusione capitis* corruit *sine sensu & motu*. Discusso per quatuor horas sopore vomitu corripitur, & de acerbissimo *capitis dolore* queritur. Tumens pars læsa post quindecim dies in suppuratum abit. Evacuato pure subsistit dolor, cum *stupore* totius corporis. Languet appetitus; & noctes ducuntur infomnes. Quinque elapsis mensibus pus sub proximiori cute conficitur; hinc emergunt nova ulcera. Rebus in deteriora ruentibus ad cranii perforationem devenitur; sed infelici successu: ingruit enim somnolentia; vires collabuntur & accedit mors.


Reperitur cranium multiplici carie læsum. Duram meningem obtegebat crusta quædam mucosa. Cavernulæ ossis cariosæ vermiculis scatebant. Vasa sanguine atro turgebant. Substantia cerebri innumeris punctis nigris erant signata. Ventriculi cerebri sero replebantur. SLVOIGTIUS.



CAPUT EX-
TERNUM.


OBS. 21. Vir triginta annorum robustus, latissimum *tumorem* in latere capis dextro, quatuor abhinc annis gestabat, haud sine magnâ molestiâ. Aperto tumore nil ferè præter flatulentiam prodit: sed dein stupenda transfudat materiæ cujusdam lymphaticæ copia; cum insolitâ virium prostratione. Intereâ accedit *febris phrenitica* quam excipiunt dolores universales, quasi arthriticæ, & atrophia lethalis.

Inciso cadavere, deprehenditur in parte læsâ cranium variis in locis carie perforatum, quod hinc exitum concedebat excrescentiis fungosis, duræ meningi accretis, è quibus exsurgebat tumor externus. Proximior cerebri pars quasi soluta annotabatur. CLAR. LE CAT.




OBS 22. Quidam *tumorem* gestabat in capite, inter os occipitale & parietale, ovum gallinaceum magnitudine æquantem, & nonnihil pulsantem. De indole hujusce tumoris multum dissentiebant medici; dum sciolus chirurgus pure refertum tumorem dixit; & periculi expertem esse apertionem: quâ pro ejus arbitrio celebratâ, prodit ipsamet substantia cerebri, & æger biduo post moritur.

Reperiebatur cranium carie læsum & perforatum, è quo patulo foramine, herniæ instar, exitum sibi paraverat ipsum met cerebrum. PARÆUS.



OBS. 23. Juvenis lue venereâ tactus, *tumore* in latere sinistro capitis laborabat ad pugni magnitudinem accedente, cum partium stupore & vertiginibus haud rarò recurrentibus. Admoto caustico profluxit sanies; & ingruit *febris* ardens delirio stipata. Vires obruuntur & brevi extinguitur.

Secto capite, occurrit tumor fungosus è durâ meninge erumpens & cranium carie perforatum trajiciens. Cerebri ventriculus sinister sanie scatebat, variasque putredinis notas exhibebat. HEISTERUS.



OBS. 24. Quidam Agricola decem abhinc annis immani *capitis dolore* torquebatur. Hisce molestiis fractus decumbere cogitur. In parte sinistrâ quædam deprehenditur mollities cum pulsatione. Doloris acerbissimi impatiens æger sectionem in hæcce parte efflagitat; quâ celebratâ meras sanguis congrumatus educitur. Post sex dies ad superos migravit.

Lustrato capite in apricum venit cranii caries, cum gangrænâ & putriditate in meningibus. DUVERNEY.

CAPUT EX-
TERNUM.

OBS. 25. Juvenis *lue venereâ* contaminatus, gravi *capitis dolore* circâ sinciput & tempora conflictabatur. Vigiliis pertinacissimis torquebatur. Tandem *lumine penitus orbatur*, nullo vitio in oculis conspicuo. Sub quâ rerum conditione, cruciatibus confectus, ultimum diem clausit.

Apertum caput exhibebat cranium ad coronalis & sagittalis commissuræ regionem cariosum & putidum. Meninges & cerebrum, usque ad nervos opticos putriditatis notas exhibebant. BOTALLUS.

OBS. 26. Puella quinque annos nata *sarcoma oculo dextro subnatum*, & pugnum contractum æquans gestabat: quo resecto & curato, aliud erumpit sub palpebrâ sinistri oculi, quod spatium trium mensium in portentosam magnitudinem excrevit. Sub quo rerum statu supremum diem obiit.

Reperiebatur per amplum foramen è rimis calvariæ cariosis; quod prædicto sarcomati ex ipsamet dura meninge oriundo egressum largiebatur. LARCHEUS.

OBS. 27. Muliercula *epilepsia* obnoxia, *gummata venerea in fronte* gestabat. Adhibetur *hydrargyrosis* inter quam *sopore lethali* corripitur.


Cranium sub gummata frontis carie læsum, & perforatum deprehenditur. Pars cerebri huic foramini respondens erat excavata; adeò ut potuisset recipere nucem juglandem. Hanc caveam replebat humor quidam nigricans sine fœtore. CLAR. MORGAGNUS.

OBS. 28. Juvenis triginta annorum diu *capitis dolore* vexatus, tandem in melancholiam taciturnam incidit; quam excipit *epilepsia*, quæ mortem subitanæam post se trahit.

Capite aperto in propatulum venit caries in interiori parte ossis posterioris juxtâ cerebellum; quâ carie tota lamina interna ad denarii magnitudinem perforata erat & exesa; externâ verò remanente integrâ & inculpatâ. ZECCHIUS.


CAPUT EX-TERNUM. OBS. 29. Quidam *gravedine capitis* jampridem laborans ; tandem subito *cataphorâ* prehenditur ; quâ brevi è medio tollitur.

Patefacto defuncti capite ; inveniebatur os frontis carie exesum , aliquâ tantum ex parte ; salvo cerebro & integris cerebri involucris. SCHNEIDERUS.



OBS. 30. Puero trienni duabus antè obitum septimanis , exortus est *tumor propè musculum temporalem* sinistrum. Irritis omnibus præfidiis , tandem interiit.

Ablatis capitis tegumentis reperitur prædictus tumor membranâ crassâ obductus & materiâ purulentâ turgens , subjacente cranio carie læso. BONETUS.




OBS. 31. Quidam consistentis ætatis diurnâ *cephalalgia* mirè torquebatur ; quâ demùm ultrâ modum exacerbata succubuit.

Aperto cranio reperiebatur dura meninx glutinoso humore obsita , pixide osseâ passim carie inquinatâ. Hinc suspicio luei venereæ. RHODIUS.



OBS. 32. Vir triginta annorum *lue venereâ* uti videbatur affectus ; continuo & acerbissimo *capitis dolore* laborabat.

Referato post obitum capite , interior cranii tabula semi-cariosa apparebat. (similem narrat casum *sphærerius*.) ROLFINKIUS.



Hanc seriem subeunt observationes Libr. II. 944. Libr. III. 54, 106, 496. Vide insuper *Cerebri purulentia* , *putredo* . *Tumores capitis interni* .




Cranii fractura.

OBS. 33. Quidam juvenis *capite graviter concusso*, post casum ab alto, *sopore lethargico* corripitur; sanguine ubertim profluente è naribus, ore & auribus. His superatis, benè se habere videbatur: nihil extùs percipiebatur præter levem ecchymosum in latere sinistro: adeò ut post quindecim dies omni metu deposito, sibi demandata munia obire voluerit; capite tamen remanente non-nihil impedito. Circà trigesimum diem à casu, insurgit *febris, dolore capitis* gravativo stipata, quam brevi excipiunt *delirium & convulsiones*; succedente sopore lethali.


Reperitur cerebrum lymphâ quâdam gelatinosâ obductum. Stagnabat in basi cranii colluvies saniosa; vicinioribus partibus nonnullas putriditatis notas exhibentibus. Detegitur demùm fractura in osse petroso dextro, quæ ad os sphænoïdale propagabatur.

E NOSTRIS ADVERSARIIS:



OBS. 34. Vir quadragenario major è *sublimiori loco procidens*; caput vehementer allisit, cum maximo vulnere; quo arte chirurgicâ explorato, de fracto cranio constitit. Admoto trepano effluxit sanguis ad libras duas & ultrà. Accedit *febris intensa & phrænica*; ac septimo à casu die caroticus obiit.

Cranio remoto, animadvertitur fractura, non tantùm per totam longitudinem ossis bregmatis dextri; sed etiam ultrà suturam lambdoïdeam ad ipsam os occipitale protensa. Præcipua illius hemisphærii pars, ad ventriculos, cum meningibus, putrida & spha-celata conspicitur. MANGETUS.




OBS. 35. Sexagenarius *ex altiori loco delapsus*, contraxit in calvariâ amplissimum vulnus. Mortui interiora capitis perscrutantibus, obtulit se primùm humor copiosus replens ventriculos cerebri: mox longissima rimâ excurrens continuatâ serie per frontem oculique foramen, usque ad sellam equinam, propè ossis cuneiformis medium; quæ loci ingens animadvertitur prædicti ossis fragmentum. TULPIUS.




CAPUT EX-
TERNUM. OBS. 36. Nobilis eques *glande* tormento manuario misso *ictus est* in *bregmate*, alioquin casside armato, nullâ conspicuâ contusione. Sexto die *apoplecticus* obiit.

Invenitur secunda lamina cranii fracta, testas ex se remittens, quibus tanquam aculeis, cerebri substantia assiduè compungebatur: integrâ & planè inculpatâ exteriori laminâ. PARÆUS.




OBS. 37. Puer quindecim annorum è muro in *sinistram temporum partem* cadit. Nulla apparet contusio; sensibus vigentibus. Circâ mediam noctem *sanguinem*, cum bile, *evomit*; & circâ diluculum *insanire cœpit*. Paulò post obiit.

Præter fissuras in parte læsâ, occurrunt in latere opposito aliæ: contrâ fracturæ, cum copiâ effusi sanguinis. FONTANUS.




OBS. 38. Vir sexagenario proximus è *caballo excussus* frontem pavimento graviter allisit. Paulò post in *affectum comatosum* incidit, & supremum diem obiit.

Occurrit in oppositâ parte, scilicet in occipite, rima seu contrâ fissura cum magnâ cruoris sanie permixti copiâ, crassæ meningi incumbente. LOSSIUS.



OBS. 39. Quidam rusticus è *plaustro supinus* cadit in dorsum, & occiput. Paulò post *sopore* corripitur, quem excipit delirium lethale.

Levis erat contusio in occipite cum osse integro: sed fractura maxima conspicitur in medio bregmatis sinistri, ad oculi usque orbitam exporrecta. BONETUS.




OBS. 40. Quidam miles ob depressionem cranii à *gravissimâ contusione* decumbere cogitur. Postridiè obiit.

Occurrit interior cranii lamina non solùm fissa, sed etiam ossiculum de se remittens, quo lædebatur dura meninx. Integrâ existente laminâ externâ. SCULTETUS.



OBS. 41. Puer à casu ab alto *contusionem musculi temporalis*


CAPUT FX-TERNUM. OBS. 47. In aure cujusdam *surdi & muti* à nativitate defectum officuli incudis manifestè invenit. MERSENNUS.



Hinc ordinem subeunt observationes Libr. III. 108, 496.


Narium læsiones.

OBS. 48. In cadavere virginis quindecim annorum, quæ *polypum ingentem* gestabat in naribus, & tandem *suffocatione* sublatæ, deprehendebatur hæc massa cum duplici radice, alterâ sinum maxillarem dextrum occupante & quasi replente, alterâ in sinu sphænoïdali sinistro ortum habente. Præcipua polypi pars ponè uvulam in faucibus propendebat, & ad ovi minoris gallinacei molem accedebat. Pectus & abdomen aquâ scatebant, non secus, ac pericardium. CLAR. FOURNIER.




OBS. 48. (a) Quidam dolore capitis acerbissimo jampridem torquebatur. Interea tussiebat & sputa interdum excernebat pure inquinata; adeò ut nullum esset apud medicos dubium de purulentiâ pulmonum. Tandem pergente morbo fatis cessit.

Lustrato cadavere; deprehendebantur pulmones sani & inculpati; sed sinus frontales & occipitales pure scatebant. E NOSTRIS ADVERSARIIS.



OBS. 49. In quodam milite qui *resimis* erat naribus, ex fædiore quâdam eluvie cohibitâ, reperiuntur vermes duo villosi, instar minimi digiti crassiores, illic uti videbatur geniti; qui præter *odoratis amissionem*, illum in *furorem* adegerunt, & de medio sustulerunt. FERNEL.




In hâc classe recipi queunt observationes Libr. III. 106, 110, 123, 493, 504.



Oculorum læsiones.

OBS. 50. Cuidam viginti annorum ab immani iracundiâ sufflaminantur menstruæ purgationes. Dein de *dolore oculi dextri* querebatur; qui scilicet adeò paulatim intumuit, ut è suâ sede tandem depulsus, & extrâ orbitam prominens faciem deformaverit. Postea morbo quodam epidemico correpta ultimum diem clausit.

Institutâ cadaveris sectione, & reseratâ orbitâ oculi læsi, patet hanc procidentiam originem traxisse à tumore ponè oculum delitescente; cum ossibus vicinioribus carie læsis. TULPIUS.




Affines casus prostant in observationibus Libr. III. 202.
Libr. IV. 26.

Oris læsiones.

OBS. 51. Quidam *nullo* prorsùs *gustu* præditus erat. Nullam scilicet in edendo voluptatem; nihilque in jucundum perſentiebat. Adeò ut insipida, amara, acida, dulcia, &c. non distingueret. Vitrum, lapides, ligna, carbones, lutum, animalia viventia, &c. vorabat: quidquid denique edendum offerebatur, propositâ mercede, ingurgitabat.

Post obitum secto, deprehendebatur quarta nervorum conjugatio quæ gustûs gratiâ in aliis hominibus producta est, nec linguæ, nec palato prospiciens: sed ad occipitiem reflectebatur. COLUMBUS.



Vix absimilem fermè narrat historiam *Rolsinckius* quam consultò omittimus.



 SECTIO SECUNDA.

 DE CERVICE.

Musculi corrupti.

OBSERVATIO 52. Juvenis quatuor & viginti annorum *catarrhis & gutturis angustia* obnoxius, inter hiemem asperrimam, de *rigida colli duritie* querebatur. Sensim increvit tumor ad tantam molem ut totum collum quasi obduceretur; prorsus *impedita deglutitione*. Tandem *in latere sinistro erumpit apostema*; è quo aperto ingens materiæ copia profluxit. Ingruit dein *febris continua* quæ post exhaustas vires ægrum tandem sustulit. Biduo ante mortem prodibat per foramen apostematis aliquid potulentæ materiæ cum biberet.

Secundo cadavere, omnes cervicis musculi erant corrupti; ut & œsophagus. Plurimum materiæ crassæ & amurcosæ hærebat circa musculos, & œsophagum qui colli duritiem contrahere inceperat HEURNIUS.

Musculi secti.


OBS. 53. In cadaveribus variorum, supremæ curiæ judicio; *laqueo suspensorum*, in conspectum veniebant crassiores capitis musculi, quos mastoideos nuncupant, utrimque transversim planè secti, extremis ultrà pollicem ab invicem recedentibus: superstitite duntaxat involucro, vel vaginâ membranaceâ. E NOSTRIS ADVERSARIIS.

Cervicis tumores.


OBS. 54. In cadavere pueri decennis multos *tumores in collo & sub axillis* gestantis; & tandem *hydrope* extincti, occurrit mesenterium scatens magnis tumoribus & solitariis, materiam quandam

albam & pulsi similem, vel duriolem & calciformem foventibus. Haud abfimiles reperiébantur tumores, ad vafa iliaca, pericardium, fternum & diaphragma; fuprà afperam arteriam ad jugulum, ad axillas, &c. aquâ ftagnante tum in thorace tum in abdomine. Tumores cervicis è pluribus minoribus fibi incumbentibus conftabant. Nonnullorum tunicæ cartilagineam duritiem mentiebantur: plures genuina erant atheromata. Omnium fedes, vel glandulæ erant, vel adipofi folliculi. CLAR. DE HAEN.

CERVIX.




OBS. 54. (a) In cadavere cujufdam qui *collum* habebat incurvatum, & *ad alterum latus inclinans*, reperitur in musculo maftoideo ferè medio tumor fcirrhofus, undique fui fimilis, albus, ovalis, vasculofus; uno verbo ex materiâ in cellulofam telam musculi effusâ compactus. CLAR. HALLERUS.




OBS. 55. Puer quinque menses natus, nullo alio præcedente affectu, *subitaneâ suffocatione*, cum ftidore, extinguitur.


Examini anatomico fubjecto cadaverculo, deprehendebatur circà jugulum glandula ftrumofa unciam unam & femis pendens; vafisque vicinioribus hærens. PLATERUS.




OBS. 56. In cadavere viri cui *tumebat glandula thyroidea*, è variis corporibus glandulofis conflari videbatur prædictus tumor; quorum majora uvæ acinum referebant & latice aquofum continebant. CLAR. MORGAGNUS.



OBS. 57. In cadavere cujufdam foeminæ, quæ *tumorem fuprà laryngem* geftabat, glandula thyroidea partim fcirrhofa recondebat cyftim, crassâ & albâ tunicâ conflata, atque humore flavo & lento fcotentem. CLAR. MORGAGNUS.



OBS. 58. In corpore alterius mulieris *fmili tumore conflictatæ*; animadvertēbatur glandula thyroidea crassiffima dura & fcirrhofa. CLAR. MORGAGNUS.




In hoc tractu locum obtinent observationes Libr. I. 677.
 CERVIX. Libr. II. 154, 862. Vide insuper *Viscera scirrhosa. Mesenterium strumosum.*

Cervicis aneurisma.


OBS. 59. Quidam languidus & ineptus ad labores, pulsu veloci; suffocationibus obnoxius, *tumorem in cervice* gestabat, qui cuti concolor sensim increverat; hinc aure & maxilla inferiori, indè claviculâ terminatus; sub digitis cedebat, *cum obscurâ pulsatione.* Chirurgus ad sectionem sese accingente obiit.

Cuti remotæ, continuò tumor ipse successit membranaceus, cellulofus, pugno duplo major. Erat aneurisma carotidis, situm scilicet inter subclaviam & divisionem carotidis. Ejus membrana crassior induruerat. In ipso sacco aperto multum grunorum sanguineorum fuit, quorum exterior pars & membranæ arteriosæ finitima in spongiam cellulofam abierat. Fluidi sanguinis parum inerat. CLAR. HALLERUS.



OBS. 59. (a) Quidam sex & quadraginta annos natus, post tussim ferinam, queritur de *tumore in parte anticâ & inferiori cervicis*, suprâ scilicet, sternum. Hic tumor cuti concolor & ad nucis juglandis magnitudinem accedens *pulsatione manifestâ* donabatur, aliàs doloris expers. Post plures menses, morbo solitum incrementum sumente, *hæmorrhagiâ enormi per tracheam* corripitur æger; & intrâ horæ minutum è medio tollitur.

Autopsiâ anatomicâ patet aneurisma in subclaviâ dextrâ sub egressu ab aortâ; cujus saccus trachææ incumbens, binos pollices latus, & disruptus in tracheam carie erosam hiabat. EX ACTIS PARIENSIBUS.



OBS. 60. Vir quadraginta annorum à quadriennio *gravi respiratione* laborabat. Huic tribus, circiter antè, mensibus apparuit *in sinistra juguli parte tumor durus*, & doloris expers, qui sensim increfcens ad duorum pugnorum magnitudinem accedit. Ingruit febricula; collabuntur vires: pulsus celer & durus exploratur, & nonnunquam inæqualis. Caput dolet cum obscuro delirio. Respiratione erat difficilis cum stertore, & voce quasi fœmineâ. Tandem *impeditur deglutitio*, & obiit.

Tumor

Tumor nil aliud erat quàm aneurisma carotidis, etsi nulla erat pulsatio, plenum sanguine partim fluido, partim concreto. Pulmones nigris maculis erant distincti. Dexter plevræ hærebat. Sinister verò erat inflammatus. VALSALVA.

CERVIX.

Tophi circa vertebrae.

OBS. 61. Institutâ cadaveris sectione cujusdam viri septuagenarii, qui jamdudum *arthritide* conflictabatur, adeò ut præter artuum vulgatissimam læsionem, caput ad latera flectere minimè posset, in propatulum veniebat tophi calciformes, circa cervicales vertebrae; quæ scilicet hæcce materiâ concretâ impeditæ, cujusvis ferè motûs erant expertes. PAWIUS.


Laryngis inflammatio.

OBS. 62. Quidam antè mensem à *rabido cane demorsus*, *hydrophobiâ* manifestâ corripitur. Febricitabat; delirabat & clamabat, ac tandem moritur.


Lustrato cadavere, occurrit magna jecinoris pars livida; cum cysti felleâ, bile fuscâ suprâ modum distentâ. Diaphragma nonnullas inflammationis notas præ se ferebat. Pulmones tumidi nigricabant. Omnia corporis vasa atro sanguine turgebant. Laryngis & pharyngis facies interna nigricans, non modò inflammata; sed gangrænæ proxima videbatur. Ventriculi cerebri serum subrubrum, non multum recondebant. MORGAGNUS.

Laryngis obstructio.

OBS. 63. In cadavere cujusdam *asthmatici* triginta annorum, qui perpetuò querebatur de *quodam impedimento in tracheâ*, quod tussi & sreatu expellere sæpius conabatur; & *morte subitaneâ* sublato; reperitur quidam polypus variis radicibus laryngi infixus & versùs glottidem obturamenti instar adactus; undè suffocatio inexpectata. E NOSTRIS ADVERSARIIS.




CERVIX. OBS. 64. Secto cadavere cujusdam pueri duodecim annorum, jam pridem *phthisici*, & *inexpectatâ* morte rapti, in propatulum veniebat intrâ laryngem corpus quoddam polyposum & racemosum, è tracheæ superiori parte, pediculo unico & peculiari ortum trahens; & hinc fluitans; quo fortè ad laryngem repulso suffocationem obierat æger. E NOSTRIS ADVERSARIIS.




OBS. 65. Mulier octogenaria *spirandi & deglutiendi difficultate*, cum faucium ardore laborabat. *Sputa* erant cruenta & *purulenta*. Ingravescente demùm spirandi difficultate interiit.

In tracheæ tergo, infrâ laryngem, tumor excreverat, ad magnitudinem avellanæ, putridâ refertus materiâ. CLAR. MORGAGNUS.



OBS. 66. Juvenis octodecim annorum *linguæ bubulæ frustulum* clam & festinanter ori injecit; unde statim *vox sublata*, cum *respiratione impeditâ*; ac brevi suffocatur.

Inventum est illud frustulum inter epiglottidem & laryngis rimulam; quod tam arctè laryngem obturabat ut vix manu eximii potuerit. BARTHOLINUS.




OBS. 66. (a) Secto puero *subitaneâ suffocatione* raptò, reperitur nux avellana infrâ glottidem, sub ligamentis inferioribus in imâ cartilagine thyroideâ, & super ostium tracheæ arteriæ hærens. CLAR. HALLER.

Laryngis ulcus.


OBS. 67. Virgo quadraginta annorum, jamdiù *asthmatica*, voce quasi destitutâ, tandem ingruente ferociori insultu, de improvise moriebatur.

Lustrato cadavere, testibus duris & scirrhosis aliquot incumbant hydatides. Pulmones sani deprehendebantur. Sed recondebat ulcus in larynge cum pure concreto, infrâ glottidem sito, & laryngem in modum obturamenti occludente. CLAR. MORGAGNUS.



OBS. 67. (a) Inter sectionem cadaveris cujusdam foeminae voce *submissa*, vel *raucitate*, laborantis, reperitur dimidia pars epiglottidis ulceroso tumore tacta, & partim erosa. Præterea tria tubera eminebant in utero denso sanguine suffuso, crassa, scirrhusa, rotunda, & membranis uteri intercepta. CLAR. HALLERUS.

CERVIX.



OBS. 68. In cadavere cujusdam juvenis *phthisici*, per plures annos raucedine conflictati, præter solitam pulmonum stragem, reperitur laryngis interna facies ulcere foetidissimo conspurcata, cum carie cartilagineum. E NOSTRIS ADVERSARIIS.



De hæc læsione mentio subjicitur in Libr. II. 767.

Tracheæ infarctus pituitosus.

OBS. 69. Quatuor ægri *respirandi difficile* premebantur, cum *levi febre*. Nulla erat tussis, nec sputum, sed spiritus frequens & parvus usque ad obitum.

His dissectioni anatomicæ traditis, inventa est pituita lenta, contumax, quæ instar membranæ asperæ arteriæ erat obtenta, ut non esset liber exitus & introitus spiritui externo; hinc *suffocatio repentina*. BALLONIUS.



OBS. 70. Puella triennis ludens in hypocausto *improvisè tussè ferociori* corripitur, quâ brevi extinguitur.

Cadaver apertum exhibet inter anulum, cartilagineum secundum & tertium, sub larynge, pituita quædam crassissima magnitudine pisi, quæ in parte adeò impacta hærebat, ut summâ vi illa arctius imprimi non potuisset. E MISCELLANEIS CURIOSIS.




CERVIX.

Trachea pure scatens.

OBS. 71. Vir quinque & sexaginta annorum, *potator strenuus*, *anginâ gangrenosâ* epidemicâ corripitur. Immani capitis dolore laborabat, cum pulsu exili & frequenti. Præter molestissimam *deglutiendi difficultatem*, accedit vomitus biliosus, cum dejectionibus ejusdem naturæ. *Febris* vigebat ardens, cum *astu pectoris & spirandi difficultate*; ac tertio die fatis cessit.

Corpore dissectioni tradito, præter oris solitam stragem reperitur circâ cartilagineum thyroidem pus foetidissimum, quo confurcabatur tota trachea, usque ad bronchia. Prætereâ pulmones aridi & corrugati deprehenduntur. E DIARIO MEDICO.



OBS. 71. (a) Puella novennis in *tussim* incidit, *spirandi difficultate* stipatam, cum dolore obscuro circâ tracheam, vel laryngem. *Vox* erat *clangosa*. Sub hoc rerum statu tussi ejicitur corpus quoddam membranaceum; quod pro exfoliatione membranæ tracheam succingentis habetur. Tertio die occubuit.

Referatâ tracheâ ostendit materiam quamdam pituito-purulentam, membranæ instar, ejus lateribus hærentem. CLAR. HOME.

Sanguis effusus in tracheam.

OBS. 72. Virgo tredecim annorum de *dolore gravativo circâ sternum* querula *tussi* molestâ; & *sputo purulento* afficiebatur levi tamen *spirandi difficultate*; cum *inter prandium quidpiam in pectore disruptum esse*, suffocari & se fatum instare exclamat; atque post excretum paucum cruorem, suffocata è medio tollitur.

Referato pectore, patent pulmones plurimæ aquæ innatantes cruentæ. Scirrhusum corpus se exhibebat in parte anticâ, castaneæ magnitudine, pulmone, mediastino & diaphragmati hærens. Simile corpus plevræ cohærebat. Utrumque dissectum glandulæ formam referebat. Pulmones passim purulenti & ulcerati conspiciebantur; & trachea arteria sanguine semi-concreto, qui suffocationis causa fuit, infarcta erat. Pericardium tumidum seri cruenti uncias sex-

decim continebat. Extima cordis superficies panno lanuginoso omninò similis, corrofa videbatur. BONETUS.

CERVIX.

Circà hanc læsionem. Vide *Bronchia sanguine obruta.*

Trachea variis corporibus obstructa.

OBS. 73. Quidam *intemperanti cachinnatione tres claviculos*, quos in usum suum ore servabat per tracheam *in pulmones fortuitò a misit*. Illicò *tussi ferocissimâ* corripitur & in immanem *hæmoptoen* incidit. Intereà *sedatâ titillatione* post plures menses meliùs se habens uxorem duxit. Die nuptiali, sive à liberiori vini potatione, sive à nimiâ saltatione, *horrendis spasms*, acutissimo *pectoris dolore*, *difficili respiratione* & *febre* corripitur; quibus post plures dies è medio tollitur.

Pars thoracis dextra pure scatebat. Plevra conspiciebatur insigniter crassa & putrida; non secùs ac membrana ipsius pulmonis. Passim occurrunt circà tracheam glandulæ viscidâ & nigricante materiâ oblitæ: similem materiam recondebant pulmones. In cavitate verò tracheæ, intrà bronchiorum divisionem inveniuntur claviculi, rubigine obducti & purulentiâ obfiti. TYSON.


OBS. 74. Puer septennis oryzam juri carniū incoctam comedens, *officulum deglutit*, quod à consueto tramite deerrans, asperam arteriam subit, illi impactum hærens. Hinc *dolor punctorius*, molestissimus cum *tussi* & *difficili respiratione*, imminente suffocatione. Omnibus incassum adhibitis remediis è medio tollitur.

Inier sectionem cadaveris exemptum est os teres areæ monetæ crassitie, triplici angulo asperæ arteriæ parietibus affixum. BONETUS.

OBS. 75. Quidam à septennio *tussi* immani divexabatur, cum *difficili respiratione*, ejecto tandem inter vehementissimam tussim *putamine nucis avellanæ*, illicò spiritum ducit commodiùs; & evasit celerrimè quod vitæ intentabatur periculum.


Inhæserat autem hoc putamen, quod æquabat unguem humanum;

circà caput asperæ arteriæ; ut satis distinctè indicavit æger. (Hæc transeat, mantissæ instar, historia.) TULPIUS.




OBS. 76. Puer septimum ætatis annum agens incautè *fabam siccam deglutit*. Subitò *maximâ spirandi difficultate* corripitur, cum stertore. Primò cogitatur de fabâ hærente œsophago, sed inutilibus omnibus explorationibus, haud levis emergit suspicio de obstructo larynge. Intrà biduum suffocatur.

Institutâ cadaveris sectione, faba reperiebatur in tracheâ, quæ facile ope bronchotomiæ fuisset extracta. E DIARIO MEDICO.




OBS. 77. Quidam immani *spirandi difficultate* premebatur. Non tamen tussiebat; nec excreabat; nullaque erant asthmatis, nec orthopneæ symptomata; cùm superveniente *febre* vehementiori, illuc mittitur unde negant redire quemquam.

In propatulum veniebant varii lapides, & diversæ figuræ, asperæ arteriæ immediatè incumbentes; adeò ut hominem præfo-caverint. KERKINGIUS.



OBS. 78. Vir sex & triginta annorum jamdiu *phthisicus*, morte repentinâ & inexpectata tollitur.

Inter dissectionem cadaveris inveniebantur pulmones exulcerati & pure infarcti. Trachea erat obturata frusto rupto pulmonis, ità infixo ut transitum aëris planè impediabat. E MISCELLANEIS CURIOSIS.



OBS. 78. (a) In cadavere puellæ decennis *vermibus* obnoxia; & *suffocatione* interemptæ, inveniuntur bini lumbrici in asperâ arteriâ, ad cordis sedem, vel in principio pulmonis. Plures prætereà occurrebant in ore & faucibus. CLAR. HALLERUS.

Trachea carie læsa.

OBS. 79. Virgini octodecim annorum proximiori *fulmine perterrita*; menses subitò sufflaminantur. Inter varias ægritudines, hinc oriundas, erumpit *tumor in parte anticâ cervicis*, quem per decem annos

gestavit sine magno incommodo; si excipias inter postremos annos *spirandi difficultatem*; quâ sensim ingravescente decubitus aversatur ægra, ob suffocationis metum. Tandem subito, præter omnium expectationem, è vivis rapitur.


Glandula thyroïdea, tumoris sedes, ingens occurrit. Secta exhibet saccum hydatidibus foetum. Denudata trachea, carie perforata reperitur: quod foramen, apicem minoris digiti excipiens, obturabatur ramentis membranaceis, dilaceratarum hydatidum reliquiis: quæ ramenta in cavo trachæe prominentia & fluitantia sarcoma quoddam pendulum quasi referebant. E NOSTRIS ADVERSARIIS.

CERVIX.




OBS. 80. Quidam ebrius *nucem castaneam* maximam, & integram deglutit, quæ medio œsophago hærens hunc obturat, & solidorum, *deglutitionem* planè præpedit; haud sine immani dolore, febre stipato. Accedunt convulsiones & delirium, nullo perspicuo tumore, & liberâ respiratione. Sexto die, facie intensè rubente, erumpit *hæmorrhagia narium*. Octavo *impeditur respiratio* & *urget tussis*. Decimo viribus deficientibus, omnia in pejus ruunt; & decimo nono obiit.

Cadaver cultro anatomico subjectum exhibebat in parte posticâ & superiori trachæe arteriæ, tumor pure scatens, qui deglutitam nucem recondebat. Trachea putredine læsa erat perforata. Vicinioreque œsophagi partes simili labe defœdabantur. EX ACTIS CHIRURG. PARISIENSIBUS.



OBS. 81. In cadavere cujusdam juvenis *lue venereâ* laborantis, occurrunt variæ exostoses in facie internâ cranii. Interiora trachæe & laryngis latera passim carie læsa conspiciebantur. Pulmones deprehendebantur tuberculosi, cum thimo putrido. Variæ insuper conspiciebantur in abdomine viscerum læsiones, inter quas notatæ digna occurrunt vasa lymphatica, huc & illuc perreptantia, & nullâ præparatione summè conspiciua. E NOSTRIS ADVERSARIIS.




Vix abfimilem casum exhibet observatio Libr. IV. 59.

Laryngis & trachæe tumores.

OBS. 82. Sectis variis *strumosis*, reperitur glandula thyroïdea, nunc ingens & carnea, in cujus medio erat pinguedo alba & callosa, & aliquid lapideum; nunc ejus dimidia pars tantum


CERVIX.

morbosa, quinque uncias longa, cujus involucrium crassum recondebat carnem spongiosam cum substantiâ pingui, & lardi instar; ac nonnullis fragmentis ossibus: nunc continens cystim, ovi gallinacei mole, in quâ cernebantur flava materies, substantia cartilaginosa, cum arenis tophaceis: nunc hydatidibus scatens, intermixtis nonnullis arenulis. CLAR. HALLERUS.




OBS. 82. (a) Juvenis triginta sex circiter annis jamdudum *syphilide* laborans inter morbi symptomata de summâ spirandi difficultate querebatur, quibus pergentibus è vivis discessit.

Cadaver cultro anatomico subjectum exhibet ossa ferè cuncta carie erosa, sed præsertim vertebrarum corpora. Exostosis cranium defœdabatur, & cerebrum valdè comprimebatur; glandulæ mesentericæ obstructæ occurrebant, pancreas verò illæsum; glandula thyroïdea tumens, erat extùs substantiâ carneâ, colore solito rubicundiore prædita intùs gypseas concretiones recondebat. PORTAL.




OBS. 83. Vir quinquagenarius *difficili deglutione* laborabat; quâ ingravescente *vox amittitur*. Dolorem patiebatur haud levem in deglutiendo. Cibi portio in faucibus remanebat. Sinistra duntaxat glandula maxillaris indurata percipiebatur. Repentè quasi *suffocatus*, moritur.


Examini anatomico subjectum cadaver plures ostendebat tumores in pharynge & in larynge, qui carcinomatis faciem referebant. VALSALVA.



OBS. 84. Introspecto cadavere cujusdam qui *strumosam* & monstruosam *glandulam thyroïdeam* gestabat, reperiabantur steatoma, atheroma & hydatides; materia purulenta, gluten, sanguis coagulatus; corpus sebaceum, calciforme, variæque & diversæ fortis aliæ materies quibus scatebat prædictus tumor. CLAR. DE HAEN.



OBS. 85. In cadavere juvenis qui *difficili deglutione*, & *anhelitu*, laborabat, occurrebant tumores quasi cancerosi, circâ supremam laryngis partem & proxima pharyngis latera, qui tumores nonnullis in locis erant exulcerati. VALSALVA.



Traditis subnectere licet observationem Libr. II. 789.



Œsophagus


Œsophagus inflammatus.

OBS. 86. Instituta sectione cadaveris cujusdam juvenis, post *morsum à cane rabido hydrophobiâ* sublati, inveniebatur *œsophagus phlogosi tactus*. Trachæ arteriæ facies interior nonnihil etiam rubens, nonnullas inflammationis notas præ se ferebat. Cystis fellea bile nigricante scatebat inculpato hepate. Cerebrum cum suis involucris, siccius & aridius videbatur quàm solet. Vasa demùm in quâlibet parte sanguine fluidissimo turgentia annotabantur. EX ACT. PARISIENSIBUS.

Œsophagus scirrhusus.

OBS. 87. Vir quatuor & triginta annorum, per integrum annum de *dolore in scrobiculo cordis* querebatur, cum incidit in cibi fastidium, maciem & debilitatem post se trahens. Accedit *deglutiendi difficultas*, cum dolore in parte inferiori regionis epigastricæ. Postea omnia benè se habere videbantur, cum ingruit *paroxysmus nephriticus*, quem excipit lapidis ejectione. Interea persistit *deglutiendi difficultas*, cum dolore circa orificium superius ventriculi. Dein vomitu dejicit duo corpora polyposa nonnihil putrida & magnitudine nucis pistaciæ, succedente dolore acuto in pectore. Post nonnullos menses *dolore in hypochondrio sinistro* conflictatur; quem brevi sequitur *fluxus alvi* pertinacissimus, qui tandem jam macie confectum ægrum ad plures mittit.

Epiploon peritoneo hærens & intestinis, crassissimum & scirrhusum deprehenditur. Hepar extus tuberculosum varios abscessus fovebat. Stomachus tuberculis albicantibus obsitus, in parte posticâ scirrhusus, & steatomatosus, diaphragmati arctè hærebat. Parum aquæ stagnabat in utroque pectoris latere. Pulmo sinister diaphragmati accretus recondebat abscessum hiantem trans diaphragma in ventriculum. Pars inferior œsophagi crassissima, subalbicans & scirrhusa, nonnullis minoribus abscessibus scatebat. EX ACTIS EDIMBURGENSIBUS.



OBS. 88. Vir sexagenario major molestissimâ *deglutiendi difficultate*, multis abhinc annis laborabat. Persistente & crescente

Tomus II.

Qq

CERVIX. morbo, tandem denegatis alimentis, sensim marcore conficitur; viribusque quasi exhaustis fame enecatur.

Ventriculus & intestina planè inania deprehenduntur. Vasa mesenterica sanguine nigerrimo turgebant. Tumor scirrhosus & callosus inferiorem œsophagi partem occupabat, non secus ac ostium superius ventriculi, quod hinc obstruebatur. Cystis insuper fellea, triplo major, bilem atram & glutinosam recondebat. DEIDIER.




OBS. 89. Mulier triginta annorum, *insultibus epilepticis* obnoxia; inter imbriferam tempestatem *anginâ* correpta est, quæ sensim *deglutiendi facultatem ademit*, tumore circa jugulum manifesto. Per sex septimanas clisteribus nutrientibus sustentata est.

Principium gulæ quod excipit pharyngem, scirrhosum & cartilagineum deprehenditur; & ita obturatum ut ejus cavum ulli stylo pervium fuerit. STOFFELIUS.

Œsophagus cartilagineus.


OBS. 90. Virgo quinque & quinquaginta annorum, vitreæ valetudinis, jam pridem *deglutiendi difficultate* laborabat; quâ sensim ingravescente nil amplius ingeritur, si excipias nonnullas jusculi vel aquæ guttas; ad id ut denegatâ alimoniâ sensim macie conficeretur; frustra injectis enematis nutrientibus; ac post sex elapsos menses, inter hæc angustias occubuit.

In propatulum venit œsophagi principium induratum, crassius & callosum; annulum scilicet cartilagineum mentiens. E NOSTRIS ADVERSARIIS.



OBS. 91. Quidam consistentis ætatis *deglutitionis difficultatem* patiebatur, cum *dolore* gravativo *sub mucronatâ cartilagine*; nullo tumore in faucibus conspicuo. Pergente & ingravescente morbo sensim contabescit, ac tandem supremum diem clausit.

Dissecto cadavere, tribus supra os ventriculi digitis, œsophagus à cartilagine annuliformi, exiguo foramine præditâ, ab ipsomet tubo enatâ, obturatus deprehendebatur. BECKERS.




OBS. 92. Fœmina jamdiù *deglutiendi difficultate* tenebatur. Stylus

ex osse baleniæ confectus, in œsophagum intrusus, invenit circa claviculas obstaculum quod nullo modo superare potuit. Adeò ut nullis ingestis alimentis, post plures menses, fame enecta, obiit.

CERVIX.

Celebratâ corporis sectione, in conspectum veniebat œsophagus cartilagineus & dorsi spinæ accretus. E MISCELL. CURIOSIS.




De hâc læsione. Vide etiam *Æsophagus scirrhusus*.

Æsophagus tumore compressus.

OBS. 93. Virgo quadraginta annorum per plurium annorum decursum variis ægri tudinibus, & præsertim *phthisi* conflictabatur. Cùm melius se habere videbatur in *deglutiendi difficultatem* incidit, quæ sensim ingravescens febrem lentam comitem habet. Post annum unum ut dimidium necesse fuit & jusculum per syphonem injiceretur. Sub hoc rerum statu *subitò inter loquendum suffocata* interiit.

Reperiuntur glandulæ thyroideæ, sub musculis colli, tumefactæ & induratae, ac ita protensæ ut œsophagum circumcingerent; qui prætereà scirrhusus & sex lineas crassus animadvertitur. In eâ verò œsophagi parte, quæ nono tracheæ annulo subjacet aderat tumor atheromatofus, ovi gallinacei magnitudinem æquans, canalem omninò obstruens. MANGETUS.



OBS. 94. Cuidam mulierculæ paulatim succrevit humilis & latus tumor, firmiter *insidens lateri asperæ arteriæ*, paulum supra jugulum. *Difficilis fit respiratio & impeditur deglutitio*; adeò ut gula præter nonnullas lactis guttulas vix quidquam amplius trans- miserit. Hinc atrophia, quæ mortem post se trahit.


Dissecto cadavere offenditur tumor, ad instar carcinomatis; colore lividus, radicibus diffusus per quamcumque colli partem quo tam arctè premebatur gula ut vix specillum ferreum admit- teret. Insuper occurrit arteria cervicalis tam ampla, ut facillimè recepisset duos digitos; sed planè vacua. TULPIUS.



OBS. 95. Quidam, elapsis sex annis à violentâ *epigastrii con-* *tusione*, & ictu calcis equini, sanguinis sputo aliquandiu stipatâ,

in tussim catarrhalem incidit cum insigni *deglutiendi difficultate*. Tum
 CERVIX. tumebat epigastrium cum dolore æstuante & molestissimo quibus
 pergentibus, vires sensim collabuntur & accedit lethum.

Cadaver examini anatomico traditum exhibebat glandulas tumidas circa œsophagum, cujus cavitas ab harum compressione fermè obliterabatur. MAUCHARD.




His addere licet observationes Libr. I. 1022, 1580, 1581. Libr. II. 144. Vide præterea *Tumores interni pectoris*.

Œsophagus tumore obturatus.


OBS. 96. Vir sex & quadraginta annorum, pluribus abhinc mensibus, de *dolore hypochondrii dextri*, & ructibus acidis conquerebatur, cum accedit *deglutiendi difficultas* à quodam obice, uti videbatur, in parte infimâ œsophagi. Dein ingruunt *tussis*, cum *spirandi difficultate*, febris lenta & sudores nocturni. Interea plane deficit appetitus, urget orthopnæa; & suffocatus obiit.

Thorax continebat feri subflavi libras duas. Glandulæ bronchiales justo majores reperiiebantur. Pulmonis dextri superficies tuberculis duris & nonnihil purulentis, quorum majora ad nucem juglandem accedebant, erat exasperata demùm secto œsophago in conspectum venit tumor è variis tuberculis coagmentatus, & prope orificium ventriculi situs. E DIARIO MEDICO.



OBS. 97. Mulier jamdudum decumbens maximâ *deglutiendi difficultate* angebatur, cum siti intensissimâ. Auctâ gulæ angustia, vix quid liquidi in ventriculum immisit. Tandem ad extremam perducta mâciem, post octennium, extincta est.

Introspecto cadavere; occurrit in ventriculi orificio superiori scirrhus pugni magnitudinem excedentis, substantiæ œsophagi innatus, quo planè obturabatur ductus. Insuper mesenterium pancreas, hepar, &c. labe scirrhosâ etiam tacta deprehendebantur. C O I T E R U S.



OBS. 98. Vir sex & quinquaginta annorum in tantam incidit

deglutiendi difficultatem ut omnis ferè denegaretur transitus solidorum & potulentorum. Frustrà omnibus tentatis remediis, post annum & dimidium, fame & marasmo confectus, nulla adveniente febre, interiit.

Reperiebatur quoddam tuberculum in mediâ œsophagi parte, eo latere quo trachæ arteriæ adjacet situm; non admodum magnum; sed cancrosum, lividum, saniosum cum vasis varicosis. MANGETUS.

CERVIX.

OBS. 99. Quædam fœmina inter pastum *spinam cyprini incaute deglutit*, quæ parte superiori œsophagi infigitur; unde *deglutiendi difficultas*, quæ sensim increscens; tandem omnem aditum præcludit alimentis: hinc misella ægra post quatuordecim menses fame enecatur.

Lustrato cadavere; reperitur tumor sarcomatosus, albicans in œsophago, hâc mole planè obturato; nullo remanente spinæ vestigio. EX ACT. PARISIENSIBUS.

OBS. 100. Vir consistentis ætatis, vino deditus, vomitu corripitur; vel potiùs *deglutiendi difficultate*; cum alimenta sub ingressu stomachi repellerentur. Hic morbus pertinacissimus, nulli remedio cedens, brevi debilitatem & maciem post se trahit; tandem marasmo confectus obiit.

Invenièbatur in œsophago propè orificium superius stomachi, tumor durus & glandulosus, quo planè obturabatur hic ductus. EX ACTIS EDIMBURGENSIBUS.


OBS. 101. In cadavere mulieris, cui *deglutitio impedièbatur*, occurrit tuberculum ingens & durum, quo os ventriculi obturabatur; adeò ut quidquid assumebatur, attactò ore ventriculi, mox remearet atque redderetur. FERNELIUS.

OBS. 102. Secto corpore cujusdam qui post curatum ulcus œsophagi venereum, *deglutiendi difficultate* torquebatur; reperitur caruncula quæ deglutitionem cum dolore difficilem reddidit. RHODIUS.

Ulcus pharyngis & œsophagi.


OBS. 103. Virgo triginta annorum post insultum catarrhalem ferocissimum, orthopnæâ stipatum, de dolore & æstu faucium querebatur, cum nonnullâ *deglutiendi difficultate*. Hunc morbum congruis præsiidiis victum excipiunt dolores per totum corporis habitum, pro aëris constitutione, nunc mitiores, nunc acerbiores. Anno ætatis quadragesimo, sufflaminatis mensibus, evanescunt prædicti dolores: sed recurrit *faucium ardor*, cum dolore & inflammatione, ac *deglutiendi difficultate*. Post varias remissiones & innumera præsidia cujuscvis fortis, tandem obiit.

Reperiebatur in œsophago ponè cartilagine[m] cricoïdem ulcus in tracheam erosam hians. Œsophagus præter ulcus latissimum, varias glandulas scirrhosas exhibebat; cum nonnullis cicatricibus quæ ductum constringebant. E DIAR. NOSOC. MILITAR.



OBS. 103. (a) Vir cui inter *deglutitionem potionum pars per nares redibat*, subitanæ morte quasi suffocatur.

Lustrato corpore reperitur ulcus ad altiores pharyngis partes, quod ad posteriora nasi foramina se perduxerat. Sinistri pulmonis superior lobus, durus & magna ex parte corruptus, apprehenditur. CLAR. MORGAGNUS.



OBS. 104. In cadavere cujusdam viri triginta annorum omninò ferè *denegatam deglutitionem* fame enecati, reperiebatur ulcus ingens cancriforme quod totam gulam occupabat. LINDENIUS.




OBS. 105. Cultro anatomico tradita cadavera variorum *syphilide* extinctorum, exhibebant exulcerationes, tum in œsophago, tum in trachæâ. SEVERINUS.



Œsophagus perforatus.


OBS. 106. Nobilis quinquagenario major, triduo post epulas lautissimas, molestiam in ore ventriculi patiebatur, quam leniebat vomitus, inter cujus nisum subito clamorem horrendum edit, de quâdam disruptione ut dilaceratione quærule. Pergente morbo summis cruciatibus indefinenter torquebatur. Interea exacerbati dolores syncopem minantur: nulla erat febris, nec tussis, nec spirandi difficultas. Quemvis corporis motum prohibebat dolorum vehementia, vix unquam de summâ acerbitate tantillum remittentiam. *In ipso pectore* propè diaphragma primò sedem habere videbantur, qui dein ad dorsum & ad totum pectus propagabantur. Tandem vires deficiunt, & succedentibus horrendis symptomatibus suffocatus obiit.

Nil notatu dignum occurrit in abdomine; sed primâ pectoris vel plevræ sectione magna profilit aëris copia. Inculpatiprehenduntur pulmones, non secus ac cor: sed exhalat è pectore insignis & inassuetus nidor prodeuns è quodam latice putrido, cui innatabat postica utriusque pulmonis pars; qui humor ad sex libras accedens minimè discrepabat à materiâ in ventriculo contentâ. Nitidè expurgato corpore patet œsophagus transversim disruptus propè diaphragma. BOERHAAVIUS.




OBS. 106. (a) Juvenis decimum septimum ætatis annum agens hæmopthysim inmanem patiebatur; dein sputa excreabantur purulentâ. Post remissionem duorum mensium erumpit sanguis è naribus majori sanè proventu. Pluries recurrente hâc hæmorrhagiâ, de aestu intolerabili in orificio sinistro ventriculi queritur cum læsâ respiratione, & difficili decubitu in latus dextrum. Quibus persistentibus tandem migravit ad Superos.

Vasa stomachi, omenti & mesenterii sanguine plus æquo turgabant. Pulmones plevræ adnati tuberculis purulentis scatebant. Œsophagus propè ventriculum erosus & perforatus conspicitur. Stagnabat demùm materia saniosa & purulenta in cavo pectoris dextro. EX ACT. PHYS. MED. GERMANIÆ.




Hujusce læsionis exemplum præbet observatio Lib. II. 334.



Œsophagus putris & sphacelatus.

OBS. 107. Cuidam juvenis, inter cœnam *officulum in gulâ* remansit. Variis instrumentis incassum immissis, ità exacerbatur dolor ut nil ampliùs deglutire posset. *Tumet collum: ingruit febris: respiratio difficilis* evadit: ac tandem obiit.

Œsophagus cum vicinis partibus, eo præsertim loco ubi *officulum* infixum fuerat, planè sphacelatus cum maximo fœtore invenitur. *Officulum* verò nullum deprehenditur; quod fortè per superiora, unà cum alimentis rejectum, vel ad intestina delapsum fuerat. FABR. HILDANUS.



Pro affinibus haberi debent observationes Libr I. 396. Libr. II. 766, 767.


Œsophagus summè dilatatus.

OBS. 108. Secto cadavere cujusdam viri *voracis & famelici*; deprehendebatur *œsophagus* in thorace mirum in modum dilatatus; adeò ut singularem quasi ventriculum constitueret. Rugosa annotabatur hæc cavitas, & materiâ lentâ ex albo flavescente obducta. Ab hoc pseudo-ventriculo per orificium summe angustum transitus erat ad duorum transversorum digitorum distantiam in ventriculum verum, cujus constitutio erat naturalis. BLASIUS.



Œsophagus divisus.

OBS. 109. In cadavere infantis quinque annos nati, cui *deglutitio fuerat difficilis*, in propatulum veniebat *œsophagus à primâ costâ ad sextam divisus*; adeò ut *materiæ deglutiendæ hîc duplex daretur via*. BLASIUS.




OBS. 110. *Haud absimilem œsophagi conformationem exhibebat corpusculum infantis recens nati, cultro anatomico subiectum.* BLASIUS.

Œsophagus instar musculi carnosus.

OBS. 111. Institutâ sectione cadaveris cujusdam monachi *duo cornua gestantis*, qui cum maximâ voluptate *ingesta ruminare solebat*, in propatulum veniebat *œsophagus undequaquè carnosus & crassus instar musculi*. RHODIUS.



De tracheâ osseâ. *Vide observationem Libr. II. 944.*



De tracheâ nigrâ fuligine obductâ. *Vide observationem Libr. II. 284.*



 S E C T I O T E R T I A .

 D E T H O R A C E E X T E R N O .

Cutis adusta à fulmine.

OBSERVATIO 112. Examini traditum cadaver cujusdam viri *fulmine tacti*, & illicò enecati varias ambustionis notas exhibebat circà ambitum, præsertim in cervice & pectore. Cutis in locis adustis tota dura & contracta & quasi carnea deprehendebatur. Subjacentes verò muscoli erant intacti. Nullæ etiam annotabantur læsiones in pulmonibus, corde, aliisque visceribus. EX ACTIS LONDINENSIBUS.




Haud absimilem casum exhibet observatio Libr. II. 458.

Mammæ cancerosæ.

OBS. 113. Nobilis matrona levem *contusionem* patitur in *sinistrâ mamillâ*, quam doloris expertem neglexit. Hinc emergit tumor indolens, è quo successu temporis prodeunt plures pustulæ cancri exulcerati faciem induentes. Tandem miseram ægram ad libitinæ rationem duxit hic morbus contumacissimus.

Secta mamma exhibet carnem duram, admodum nigrescentem; sed non omnem putridam. In utero dissecto invenitur materia alba lapidifacra; adeoque durissima ut vix cultro hanc discindere licuerit. GARNERUS.



OBS. 114. Cadaver mulieris quæ *cancrum alterius mammæ* ab octennio gestabat, sex menses ante obitum exulceratum, basis tumoris costis, nonnihil tumidis & cariosis, hærens, materiam quamdam compactam, carneam. & quasi cartilagineam exhibebat

adeò ut nullum glandularum, musculorum, & adipis vestigium
cerneretur. PETIT.

THORAX
EXTERNUS.



OBS. 115. Sectis nonnullis mammis, quæ ob molem duram & inæqualem pro scirrhosis habebantur, occurrebant cystis albæ, crassæ & lacerabiles, quæ præter lympham copiosam, quâ turgabant; alias exiguas hydatides pedunculi vestigio omnino carentes continebant. CLAR. DE HAEN.



Huicce classi adscribi debet observatio Libr. I. 632.

Mammæ osseæ.

OBS. 116. Quædam virgo jam senescens, continuâ spirandi difficultate premebatur, cum metu perpetuo futuri cancri in mammis quæ lapide duriores videbantur. Licet multis adversus hanc molestissimam læsionem pugnaret remediis, non potuit tamen fatalem à se mortis fatum avertere.

Post obitum, examini anatomico subjectæ mammæ totæ osseæ reperiiebantur, & tam duræ ut cultro quantumvis acuto discindi nequiverint. Tam arctè hæc ossea materia cum ambiente cute concreverat, ut nullo negotio ab invicem separari potuerint. Insuper pectus aquâ scatebat. E MISCELLANEIS CURIOSIS.


Tumores externi pectoris.

OBS 117. Vir quatuor & triginta annorum phthisicus, tumorem mollem in dextro ossis sacri latere gestabat, à quatuor circiter mensibus. Aperto tumore pus crassum & impensè flavum per tredecim dies exivit. Quinto die à sectione alius patet tumor in supremo dextro thorace qui superveniente diarrhæâ colliquativâ retrocessit, pergente sputo purulento. Post decem dies recrevit tumor, qui leviter apertus pus saniosum per quatuor dies fudit. Tandem deficiente appetitu, submissam vocem edit, & laboriosissimè sub vesperam respirat. Dein pulsus obliteratur & frigent artus: ac quindecimo die à primâ aperturâ occubuit.

R r ij


THORAX
EXIERNUS.

Stylus immiffus in finum thoracis, hinc verfus axillam, illinc ad colli vertebraſ iter oftendit. Pulmo dexter plevræ hærebat circa finum, qui ratione illius coalitûs in cavum peçtoris minimè penetrabat. Os facrum eroſum & carioſum annotatur; ſtyluſque inductus ultrà ſphitamæ longitudinem aſcendit, & ſine ullâ reſiſtentiâ ſpecum vertebrarum intravit. Pulmones denique liveſcentes & ab omni purulentiâ liberi annotantur. CLAR. DE HAEN.



OBS. 118. Quidam ſex & triginta annos natus continuâ *dyspnæâ*, *palpitatione cordis* & pulſus inæqualitate laboravit. Exurgit in parte anticâ & ſuperiori *peçtoris tumor cum pulſatione*, qui ſenſim ad ovi gallinacei magnitudinem accedit; à cujus eruptione reſpirationis in dies fit difficilior; donec mors accedat.

Luftrato cadavere reperitur in cavitate huiusce tumoris præter carnem glanduloſam è diverſis lamellis confectam, ichor purulentus ad libram ſemis. Pulmones paſſim erant purulenti & pericardium ficciſſimum. Animadvertitur in ventriculo cordis dextro polypus, vel excreſcentia carnea (concretio fanguino-lymphatica.) Juxtâ auriculam cordis ſiniſtram, cartilaginofa quædam occurrit excreſcentia, nucis avellanæ magnitudinem ſuperans. BONETUS.



Cafum ſimilis argumenti exhibet obſervatio Libr. II. 327.


Anevrifma externum.

OBS. 119. Vir ſeptem & quinquaginta annorum *rheumatifmo ſcorbutico* obnoxius, *tuberculum* piſi magnitudinem vix æquans in latere dextro *peçtoris* percipit. Cuti concolor tactui renitebat *cum pulſatione*. Senſim increſcens avellanam brevi ſuperat. Id mali contraxiſſe videbatur à *violentiâ ſternutatione*, cui obnoxius erat. Poſt annum *panis libralis molem aſſequebatur tumor*; & ſuprà claviculam aliquantum aſcendebat. Tractu temporis tumor livet & nigricat cum ſuperficie inæquali. Accedunt febris, *dyspnæa*, tuſſis moleſta, aliæque graviffima ſymptomata. Tandem fragor in peçtore ab ægro & adſtantibus ſubitò auditur. Poſteâ facilior fit reſpirationis; ſubſequentem tamen diem è vivis eripitur.

Incifo cadavere occurrit anevrifma arteriæ thoraciæ ſuperioris cum duabus coſtis fractis & carioſis. Intrâ thoracis cavum pene-


trabat prædictus tumor foramine duos pollices lato. Plura observare non licuit. CLAR. LE CLERC.

THORAX
EXTERNUS.



OBS. 119. (a) Vir triginta annorum, robustus & vegetus; unà cum equo præceps actus; paucis post diebus *tumore duro*, & *pulsante in regione sub axillari* sinistra conflictatur; qui sensim auctus dolorem & stuporem brachii, *anhelosam respirationem*, cum insigni præcordiorum anxietate, produxit. Per annum integrum miseram vitam traxit, donec ingruente apoplexiâ raperetur.

Deprehendebatur arteria axillaris in aneurisma verum dilatata. Saccus aneurismaticus ingens partim latebat partim extus prominabat. Stratis quasi carnosis lamellatim dispositis replebatur, adeò quidem ut liberum sanguini iter relinqueretur. Tres costæ superiores cariosæ deprehendebantur. CLAR. BAADERUS.



De hac re. Vide *Aneurisma cervicis*.

Fractura ossis sterni.

OBS. 120. Quidam juvenis inter ludum metularum, *præceps delabitur* in silicem ingentem & acutum; quo fracto pectore *subito extinguitur*.


Cadavere examini anatomico tradito deprehendebatur fractura in osse sterni, è quâ varia emergebant fragmenta; quorum cuspides dilaceraverant pericardium & ipsammet auriculam dextram; hinc sanguinis uberrimus proventus in cavum pectoris. DUVERNEY.

Offificatio cartilaginum.

OBS. 121. In omnibus ferè cadaveribus eorum qui *octogesimum ætatis annum* superabant, etsi de nullâ ferè spirandi difficultate querebantur, occurrebant costarum cartilagine ossium duritiam mentientes; adeò ut ferrâ opus esset ad referandum pectus. E NOSTRIS ADVERSARIIS.




THORAX OBS. 122. In corporibus variorum *senio confectorum*, qui dum *viverent spirandi difficultate tenebantur*, cartilagine costarum in **EXTERNUS**. substantiam osseam induratae deprehendebantur. PLATERUS.




OBS. 123. Lustrato cadavere cujusdam *senis*, qui *gravi asthma* diu laboraverat; in conspectum veniebat cartilago mucronata, osseam duritiem mentiens. DIEMERBROECK.

Costæ luxatæ & fractæ.


OBS. 124. In variis cadaveribus *lue epidemicæ scorbuticæ* extintorum in nosocomio Parisiensi, qui dum viverent, de doloribus & impotentiâ artuum inferiorum querebantur, cum dolore capitis & acerbissimo gingivarum pruritu è quibus erumpebat sanguis ferosus & acerrimus; & oris foetore intolerabili. Quibus addere licet varias maculas artus inferiores deturpantes & crebriores hæmorrhagias. Reperiebantur costæ à connexionione cartilagosâ resolutæ. Ossa recurrebant passim carie læsa, præsertim in connexionibus ligamentosis. EX ACTIS PARISIENSIBUS.



OBS. 125. Cultro anatomico subjectis cadaveribus nonnullorum qui *violentas cordis palpitationes* passi fuerant, in propatulum veniebant costæ, cordi prospicientes; è propriâ sede depulsæ & fractæ. FERNELIUS.



Exemplum luxationis costarum refert BONHIUS.




Inter affines recenseri queunt observationes Libr. II. 432, 601.



Caries costarum & sterni.


OBS. 126. Vir quidam quadragenarius *lue venereâ* jamdudum affectus, præprimis de summo in parte anticâ pectoris dolore querebatur, qui exacerbans intrâ noctem agripniæ diuturniori ansam dabat; atrophîâ membra interdum exsiccantur; suffocantur vires, & tandem vitam pertæsus animam efflavit æger.

Ad emphitheatrum cadaver delatum reseculi encephali; vasa sanguine turgida occurrunt; lymphæ in ventriculis stagnabat; quartus summam adeptus capacitatem turgebat liquore flavescente, licet liquor alios obruens ventriculos pellucidus esset: pectus liquamine nigricante defœdabatur; è superficie pulmonum extimâ stillabat sanies quâ conspurcabantur bronchia passim exesa; sternum intus cariosum annotabatur, laminæ osseæ pure stagnanti valdè à se erant dissitæ, & pleuram cui annexi erant pulmones vellicabant. PORTAL.



OBS. 126. (a) Quidam septuagesimum ætatis annum agens, catarthis obnoxius, *obtusio* quodam dolore, *versus claviculam* dextram, jam menses aliquot, laborabat. Accedit *febris* cum aliquâ corporis debilitate, quæ die decimo quarto ab invasione, ægrum inter *convulsiones*, è medio sustulit.


Lien semi-putris reperitur. In thorace sub integumentis communibus, ad finem musculi ferrati minoris antici, inter primam & secundam costarum legitimarum, abscessus erat, pure pauco & albo scatens, qui illæsâ pleurâ, primam costam corroserat, ac transversim disruperat. Dum vixit hujusce abscessûs indicium apparuit. Pulmonum substantia erat pure referta. In utroque cordis ventriculo ingentes erant polypi. MONICHEN.



OBS. 127. Adolescens octodecim annorum immanem *pectoris contusionem* patitur. Post sex menses, cum benè se habere videbatur, erumpit in parte anticâ *pectoris tumor durus* ab scrophulis parùm discrepans; qui tamen non impedit quominus solitis fungatur muniis æger. Anno integro elapso, de doloribus acerbissimis in parte prius læsâ queritur, quibus decumbere cogitur. Accedens demùm *febris acuta* brevi miscellum ægrum in orci fauces præcipitem dat.

THORAX
EXTERNUS.

Institutâ cadaveris sectione, in conspectum veniebant binæ costæ
carie defœdata. DUVERNÉY.




OBS. 127. (a) Cujusdam pectoris filia de gravissimis *doloribus lumborum* querula, tandem incidit in molestant *inguinis fistulam*, quæ perenni suo cursu eousquè consumpsit tenellum corpus ut tandem accesserit lethum.

Reperitur caries in costâ spuria, cujus proximiores carnes ab ichore erosæ longam & anfractuofam fistulam exhibebant; quæ ideo omni opem medicam clauderat. TULPIUS.



His subnectere licet observationes Libr. I. 1649. Libr. II. 136, 327, 367, 759, 845. Libr. IV. 119, 167, 171. Vide insuper *Aneurisma pectoris*.



De Mammis strumosis. Vide observationem Libr. I. 1583.



S E C T I O Q U A R T A.
DE ABDOMINE EXTERNO.

Umbilicus urinis pervius.

OBSERVATIO 128. Senex duorum & nonaginta annorum, post longas equitationes, *ischuriâ* corripitur. Accedunt anxietates, nausæ, motus convulsi, aliæque horrenda symptomata. Mors sanè instare videbatur, cum fortunato & inopinato eventu urina per umbilicum profluxit. Pluribus tandem elapsis mensibus, tabe confectus vitam cum morte commutavit.

Lustrato abdomine occurrit ductus patulus è vesica ad umbilicum protensus conum representans, cujus basis vesicæ hærebat & apex umbilico implantabatur. Vesica summè contracta, latera quatuor lineas crassa, cum cervice protinùs occlusa exhibebat.

PORTAL.



Similem ferè casum sistunt *Acta Medic. Paris. Diarium medicum.*

Hernia ventriculi.

OBS. 129. Mulier quædam viginti quinque circiter annis nata gravidationis tempus solitum inter angustias emensa, doloribus in abdomine sævissimis inter quos erumpit tumor in regione epigastricâprehenditur, quibus sævientibus foetum mortuum enititur, cessant in instanti dolores, sed denuò cum convulsionibus, sudoribus frigidis stipatis recrudescèntes, lethum accersunt.

Cadaver dissectionibus nostris anatomicis subditum, uterum & tubas sanguine concreto turgentes exhibet; intestina colluvie sanguineâ inquinata occurrebant; & ventriculus propè cartilagineam xiphoideam inter fibras musculares diaphragmatis sese insinuaverat; valdè constringebatur, adeoque ejus pars maxima, in thorace erat locata, & alia in abdomine; prior vacua annotabatur, & posterior aut pars ventriculi abdominalis sanguinolentâ colluvie turgebat. PORTAL.

Hernia umbilicalis.

OBS. 129. (a) Cuidam mulierculæ validus pedis ictus in ventrem impingitur inter rixas. Paulò post queritur de dolore umbilici, qui brevi tumet, & in tantam molem increvit ut capitis humani magnitudinem assequeretur. Hoc pondus moles-

ABDO-
MEN EX-
TERNUM.

tiffimum per plures annos gestavit; cum tandem diarrhæâ, febrem comitem habente extinguitur.

Sec̄to abdomine & lustrato tumore, in conspectum venit faccus herniosus, recipiens maximam intestinorum tenuium partem, colon ferè integrum cum cæco; pylorum, cum portione ventriculi & duodeni. EX ACTIS LONDINENSIBUS.

OBS. 129. (b) Infans vix spiritum ducebat, cum jam *meconium* evomeret, postea lac & pulvem, alvo planè siccâ. *Tumor* aderat in umbilico, pugni magnitudine; qui pro sarcomate habetur, & novaculâ abscinditur. Persistente vomitu ingruunt convulsiones lethales.

Reperitur in abdomine magna copia congrumati sanguinis. Intestina tenuia foetidâ amurcâ repleta erant. Cæcum & colon quæ primâ conformatione per umbilicum exierant, resecta fuerant. Rectum vix calami magnitudinem assequebatur. E MISCELLAN. CURIOSIS.

Hernia inguinalis.

OBS. 130. Viri sexagenarii inter nives extincti lustrato cadavere patet *amplissima hernia* in latere sinistro. Saccus è peritoneo oriundus, quasi in duos loculos divisus magnam intestini ilei partem comprehendit. Annuli patulus hiatus trium digitotrum capax, à ventris caveâ in faccum herniosum intestina admisi cum annexo mesenterio, funiculi instar duro & tenso. Multus in imo sacco fuscus liquor fuit, qualis etiam in pelvi reperire solet. CLAR. HALLER.

OBS. 131. In cadavere herniosi erat *tumor* pugno duplo major in *inguine dextro*, quo dissecto post cutem primum occurrit cellulosa tela, multis quasi nervis aut tendineis fibris percursa. Huic suberat peritoneum facci instar recondens ilei portionem cum suo mesenterio. Tres quatuorve annotabantur intestini flexiones. Nil omenti reperitur in scroto, nec testis, in inguine retentus in utroque latere. CLAR. HALLERUS.

OBS. 131. (a) In cadavere mercatoris viginti annorum, cui à biennio *hernia inguinalis* inculpatè, gesta, tridudò antè mortem, incarcerata fuit; faccus peritonei arctè cum integumentis externis concreverat. Omentum cum sacco arctissimè coiverat. Intestini ilei portio, dimidiâ suæ diametri parte intra herniam erat; reliquâ sui portione in abdomine. Gangræna faccum, & ipsum intestinum invaserat. CLAR. DE HAEN.

OBS. 131. (b) Secto viro hernioso & quadragenario, erat *hernia in utroque latere*. In dextro sacco peritonei, duas uncias lato, qui ad testem usque descendebat, & cum eo concreverat, adeò ut peritoneum à vaginali tunicâ separare non posses, nil reperiebatur, etsi ostium unciam latum intestina facillimè recipere poterat. Altera hernia brevis & strictior inanis quoque fuit. CLAR. HALLERUS.

ABD
MEN EX-
TERN'

OBS. 132. Fœmina quadragenaria à biennio *herniam* gessit, quæ quoties prolabebatur, spontè retrocedebat. Tandem strangulabatur; & nihil proficientibus remediis, decimo morbi die obiit.

Saccus quatuor crassis tunicis obvestitus nullam è sectione aquam fudit. Omentum prodigiosâ portione cum sacco concretum erat. Intestini verò ilei pars, in sacco hernioso intercepta, nullibi accreta deprehendebatur. CLAR. DE HAEN.

OBS. 132 (a) Secto *hernioso* apparet saccum depressum per aliquot uncias ante vasa spermatica peritoneum lineâ crassum. Continebat hic saccus omentum descendens antè vasa feminalia, undique peritoneo adnatum. Intestinum hic nullum elapsum erat, CLAR. HALLERUS.

OBS. 133. In cadavere cuiusdam *herniosi* quatuor & septuaginta annorum, ab alio morbo extincti, saccus peritonei maximus recondebatur portionem sesquipedalem ilei, ac in intestinum cæcum cum suo vermiculari processu, & quâdam mesenterii portione. Aderat quoque omenti pars arctissimè peritonei sacco adnata. CLAR. DE HAEN.

Hunc ordinem ingrediuntur observationes Libr. I. 211, 214, 343, 416, 451.

Hernia femoralis.

OBS. 134. Fœmina octo & triginta annorum, quæ jampridem *herniam* femoralem patiebatur, incidit in vomitum, immanibus ventris torminibus stipatam, alvo remanente siccâ. Omnibus incassum tentatis præsiidiis, sexto à morbi principio die placidè expiravit.


Ileum sub ligamento inguinali detrusum efformabat *herniam* parvam. Tubus intestinalis superior lividus niger & gangrænosus conspiciebatur. Portio intestini incarcerata, vicinioribus partibus firmiter accreta magnam assumpti mercurii partem retinebat. CLAR. HASENOHRL.

ABDO-
MEN EX-
TERNUM.

Hernia vesicæ.


OBS. 135. Foemina quinque & triginta annorum jamdiù post casum gestabat duo corpora extrà vaginam propendentia, unum ovo columbino magnitudine par, alterum mole minus & mollius. Majus in dies increfcens, foramine pervium, menses solito tempore dimittebat. Postea insolitum quid circa vaginam anteriorem adparuit, cum dolore, inflammatione, & ischuriâ: sequuntur puris effluxus & calculorum ejectio. Interea sæviebat dolor & urina guttatim stillabat; accedente ani prolapsu. Ac demùm imminente gangrænâ moritur.

Ventriculus ingens ad umbilicum usque descendebat. Intestina tenuia ducebant suâ continuatione in corpus magnum propendens de pudendis. Vesica è sede dimota constituebat alterum corpus minus, extrà prolapsum. Renes tres calculos recondebant. Hinc patet herniam esse intestinalem incumbentem in extrà prominentem vaginam, & prolapsum vesicæ portione parvâ tumentis. CLAR. DE HAEN.




OBS. 136. Vir octogenarius à duodecim annis herniâ inguinâli laborabat, non secus ac mingendi difficultate, identidem recurrente, cum quasi subitò corripitur dolore gravativo in inguine, febre, vomitu & singultu. Tum innotescit affectus iliacus, quem brevi sequitur interitus.

Examini subjecto cadavere reperitur vesica partim per anulum abdominalem extrà abdomen depulsa in scrotum scilicet, cui arctè hærebat. EX ACTIS CHIRURG. PARIENSIS.




OBS. 137. In cadavere viri quinque & septuaginta annorum post ischuriam pertinacissimam extincti, extus observatur tumor in inguine sinistro, herniæ instar; qui sectus nil aliud exhibet, quàm saccum vacuum. Aperto abdomine, post accuratius examen, patet pars vesicæ extrà ventris cavum, vel vera hernia vesicæ. EX ACTIS CHIRURG. PARIENSIS.




OBS. 138. Quidam *herniosus calculo vesicæ laborare videbatur*, qui tamen nusquam deprehendi potuit, nec cathetere, nec candelâ.

ABDO-
MEN EX-
TERNUM.

Deflecto mortui cadavere, reperiebatur vesica cum calculo unam scroti partem replens: alterâ intestini portionem recipiente. BARTHOLINUS.



OBS. 139. In cadavere cujusdam *herniosi*, affectu iliaco sublati, occurrit in scroto non solum; intestini portio; sed etiam pars vesicæ continens quatuor lapides ad nucis avellanæ molem accedentes. EX ACTIS CHIR. PARIENSIS.



Hanc seriem subit observatio Libr. I. 1241.

Hernia uteri.


OBS. 140. *Mulier pragnans ad sinistrum inguen fortuitò percussitur*. Hinc emergit tumor qui brevi tempore tantum incrementum sumpsit, ut nullo modo intrâ abdomen, recondi posset. Tandem motûs infantis tactu & visu percipitur. Instante partûs tempore tumoris instituitur sectio, & extrahitur infans cum secundinis, salvus & incolumis: sed mater post longam & laboriosam curationem lypothymiâ correpta fati cessit.

Secto cadavere reperiebatur uterus sanus, cum omnibus visceribus planè inculpatis. SENNERTUS.

Uteri prolapsus.

OBS. 141. In quâdam muliere octo & viginti annorum, post partum laboriosum, corpus teres insignis magnitudinis ad pudendum se offerebat. Longitudinem spithamæ habebat. Partem superiorem crassiorem duplici spithamâ comprehendere vix licebat. Cogitatur de extirpatione; sed tertio die ab eo quo ligatura prima injecta fuit, migravit ad superos.

Aperto ventre uterus desiderabatur, ut potè qui totus inversus extrâ corpus propendebat, testes intrâ sui cavum continens. BLASIUS.




ABDO- OBS. 142. Sæpiùs occurrunt *excreſcentiæ fungosæ*, uteri pro-
MEN EX- lapſum mentientes, quas ſe vidiffè teſtantur, utero in ſuo ſitu
TERNUM. inculpato BARTHOLINUS, SCHULZIUS, &c.

Vagina obſtructa.


OBS. 143. Virgo quatuor & viginti annorum, menſes nuſquam experta, *hypogaſtrium durum & tumidum* habebat. Tandem ab obſtetrice *atreſiâ* laborare deprehenditur. Vaginæ factâ ſectiõne, immiſſus digitus in amplum cavum penetrat; & proſilit nigerrimæ ſanguinis copia. Triduò poſt obiit.

Uteri ſtupenda moles & monſtroſæ tubæ tumorem unâ formabant qui totum hypogaſtrium explebat; aquâ turbidâ & foetidâ in abdomine ſtagnante; quæ ortum habebat à variis hiatus tubarum putridarum. Corpus ſolidum totam vaginam; cui arctè erat accreta, replebat. Porrò ſuprà hunc obicem erat portio vaginæ ità dilatata ut caput infantis capere poſſet, plena ſanie fuſco-nigrâ. Tubæ immenſæ & dilaceratæ eâdem materiâ ſcatebant; non ſecûs ac uterus pollicem in ſubſtantiâ craſſus. CLAR. DE HAEN.




OBS. 143. (a) Secto cadavere virginis cujuſdam vigefimo circiter anno vitæ morbo ignoto demortuæ uterus ſanguinolentis concretionibus turgens occurrebat; ovaria erant ingentia, & tubæ Fallopiantæ adeò flatu erant turgidæ ut adipiſcerentur volumen inteſtinorum tenuium, turundâ ſanguineâ obturabatur vagina, & ejus extremitas membranâ *hymenis* adeò ſtrictè erat clauſa ut vix aciculam recepiffet, naturam cartilagineam clauſtrum virginale redolebat, quatuorque conis inter ſe connexis videbatur conflatum repaguli inſtar menſium cohibuerat fluxum.


An menſium ſuppreſſione defuncta ſit virgo anatomicis penſitandum relinquimus? PORTAL.



OBS. 144. Inſtitutâ ſectiõne cadaveris cujuſdam foeminæ *luc venerea* affectæ, quæ *magnum corpus intrâ dilatatiſſimam vaginam*, ex quâ vix propendebat, geſſerat, occurrit inteſtinum ileum utero arctè accretum, ope cujuſdam tumoris pugni magnitudinem æquantis; quod etiam per vaginam putredine exefam, viam ſibi paraverat in ſinum pudoris; in quo latitans tumor nil aliud erat quàm hernia inteſtinalis. BONETUS.




Haud abſimilem fermè caſum exhibet obſervatio Libr. IV. 135.



Fistula ad ventriculum pertingens.


OBS. 145. Quædam virgo, ineunte pubertate, de dolore vehementi in hypochondrio sinistro, tumido queritur. Erumpit abscessus è quo, tempore opportuno, educitur maxima puris copia. Ferruminato ulcere omnia bene se habere videbantur; cum paulò post recurrunt dolores cum suppurationis indiciis. Sensim ad crepaturam tumens abscessus aperitur cum fluxu materiæ purulentæ, immixtis alimentis & nonnullis frustis cariosis costarum. Remanet *ulcus fistulosum*, per quod maxima ingestorum copia exitum sibi parabat. Interea menses fluebant: *alvus erat obstructa* & perpetuò *urgebat fames*. Sub hoc rerum statu miseram vitam protraxit ad quadragesimum secundum ætatis annum. Quo tempore sufflaminantur menses, deficit appetitus; & tandem macie confecta obiit.

Reperitur stomachus perforatus & hians in fistulam. Pylorus & intestina erant ultra modum constricta. Varia insuper occurrebant steatomata in superficie hepatis & lienis. WINCHERUS.



OBS. 145. (a) Fœmina gracilis & ad senium accedens febre tertianâ laborabat, incassum adhibitis cujusvis sortis remediis accedunt vomitus continui erumpente tumore in hypochondrio sinistro sub costis spuris qui in suppuratum abit. Aperto abscessu defluxit pus cum materiâ ingestorum. Remanet fistula ad ventriculum pertingens, adeò ut quoties biberet ægra & in latus sinistrum se inclinaret fluerent potulenta per ulcus apertum.

Post obitum sectâ; reperitur ventriculus summè contractus, & tuberculis duris propè arcum superiorem exasperatus, quorum nonnulla ad avellanæ molem accedebant. Ulcere perforatus hiabat in fistulam, cui hærebat: Pylorus scirrhosus conspiciebatur; cum intestinis inanibus & contractis. CLAR. SONYER DULAC.



Hujusce læsionis exemplum præbet observatio Libr. I. 140: Vide insuper *Ventriculus perforatus*.



ABDO-
MEN EX-
TERNUM.


Sanguis effusus intrâ musculos.

OBS. 146. Lustrato cadavere cuiusdam *hydropici*, qui quindecim dies antè obitum, subitò correptus fuerat *dolore acerbissimo in latere abdominis*, nullâ arte sedando; cuius causa visum & tactum planè fugiebat; sectis musculis abdominalibus reperitur, haud citrà omnium admirationem, cavitas amplissima inter binos latiores musculos continens libras duas & ampliùs, sanguinis floridî & congrumati. E NOSTRIS ADVERSARIIS.

Abscessus musculorum abdominis.


OBS. 147. Puella quatuordecim annorum quæ per triennium *cachexiâ* ad hydropem vergente laborabat, *febre* corripitur *cum alvi fluxu* pituitoso. In abdomine manu contracto percipitur *tumor*, *circâ regionem umbilicalem*; qui leviter compressus dolebat, cum quâdam fluctuatione. Aperto abscessu *magna puris copia educitur*. Ægra tamen in pejus ruit, & quinto ab apertione die interiit.

Inventi sunt abdominis muscoli in loco tumoris, *circâ partem sinistram umbilicalem* putres. Hepar ingens mediam thoracis partem replebat, repulso diaphragmate. Pure demùm & putris, lagine omnia erant conspurcata in abdomine. RIVERIUS.




OBS. 148. Vir quadraginta annorum jamdudùm *febre quartanâ* laborabat, cùm erupit è latere *ventris sinistro tumor phlegmonodes* ad suppuratum vergens, qui opportuno tempore sectus ingentem foetidissimi puris quantitatem reddidit. Per tres septimanas, usque scilicet ad obitum fluxit hæc spurities.

Ventre *circâ umbilicum* inciso, tanta copia puris putridissimi effluxit, ut de ejus collectione in abdominis cavum cogitarent adstantes. Sed ulteriori sectioneprehenditur cloaca inter musculos transversos & obliquos. VIERIUS.



Inter affines numerari debent observationes Libr. I. 909, 913.




Musculi

Musculi abdominales absumpti.

OBS. 149. Quædam mulier gravida ob inordinatam victus rationem *in hydropem* incidit, protuberantibus ventre & artibus inferioribus. Postea de ardore intenso conqueritur & fœtum mortuum exiguum peperit. Sequuntur insignia *tormina*, ac demùm mors.

Præter ingentem aquæ fœtidissimæ copiam, reperitur omentum putrefactum. Musculi abdominales erant consumpti, unà cum peritoneo. Intestina occurrebant inflammata, cum ventriculo sphacelato. Jecur demùm admodùm durum papulis refertum deprehendebatur. MANGETUS.



Huic adnectere licet observationem Libr. I. 1011.

Musculi recti transversim secti.

OBS. 150. Quidam juvenis triginta circiter annorum, *petasorum epifex*, qui multis abhinc annis, inter suæ artis assiduos labores, *tabulæ crepidini abdomine incumbebat*, de quâdam *incedendi difficultate* & de doloribus imi ventris, nonnihil tumidi quebatur. Tandem *febre* quâdam epidemicâ correptus, octavo morbi die occubuit.

Lustrato imo ventre reperiebantur bini musculi abdominales recti transversim secti; adeò ut horum pars superior ad pollicem & ultrà ab inferiori recedebat, superstite duntaxat membranâ; simili fermè modo quo musculos capitis mastoideos, pluries transversim sectos, integra vagina membranacea, in laqueo suspensis observavi. E NOSTRIS ADVERSARIIS.




ABDO-
MEN EX-
TERNUM.

Tumor cysticus inguinalis.

OBS. 151. Cuidam in flumen antea per summa frigora delapso undeque ægrè erepto, erumpit tumor in inguine quem celavit integro anni spatio. Pugni magnitudinem superans *cruris dolorem & stuporem* concitat. Tumor erat durus, inæqualis & indolens, ac veluti ex abdomine natus. Anxietates, noctu præsertim molestas, patiebatur in abdomine. Alvus erat sicca; urina parca & nausea frequens cum raro vomitu. Tandem accedunt *animi deliquia*, quæ mortem post se trahunt.

Lustrato cadavere inveniunt prædictus tumor materiâ quâdam ichorosâ & purulentâ scatens, ex inguine continuatus per sinistram pelvis partem, inter rectum & vesicam. Ren sinister mole majus duas hydatides ad molem avellanæ accedentes exhibebat.
CLAR. DE HAEN.



OBS. 151. (a) Quidam procerus & eufarcos gestabat ab anno tumorem in inguine sinistro, qui quatuor pollices habebat in majore diametro, cum febre & *stupore cruris*; etsi tumor erat valdè indolens. De *anxietatibus* in abdomine, noctu ingravescentibus querebatur. Alvus erat dura; urina parca, cum nausea & vomitu. Sub quâ rerum conditione, dubitantibus medicis de tumoris sede, accedunt animi deliquia & mors.


Prædictus tumor ichore, muco & materiâ quâdam puriformi scatens, protendebatur in abdomen inter rectum & vesicam.
CLAR. DE HAEN.

Prostata tumens.

OBS. 152. Sanum puerum quinque annorum, *ulcus in inguine* invasit. Id neglectum duxit ad *urinæ incontinentiam* quæ sibi relicta primùm, inde acribus injectionibus tentata, mansit insuperabilis. Sub hoc statu tredecim ferè annos languit donec ultimò accessit *febris hæctica*; sub quâ sitiebat cibos fastidiebat, acutè febriebat, cum dolore capitis. Ingruit *diarrhæa*, cum æstu in regione ventriculi & frigidæ desiderio, pulsu debili & molli. Hanc excipiunt alvus sicca & frigidi sudores, mortis prodromi.


Ren sinister magnus scirrho, taboque varius in parte exteriori conspicitur. Ejus substantia purè expressis papillis stillante, scatebat. Dexter longè deteriori conditione fuit & penitus purulentus annotabatur. Vasa urinaria pure defœdabantur. Prostata verò erat tumens & scirrhusa; ac penis sphacelatus. Phymosis erat perfecta adèò ut calculi inter crassius præputium & glandem colligerentur CLAR. HALLERUS.

ABDOMEN EXTERNUM.




OBS. 152. (a) Quidam sexagenarius inter *usum immodicum spiritus vini* agrè habere cœpit, tussivit & macilentus evasit. Postea incidit in *ischuriam vesicalem*, quæ cathetere solvitur. Tandem post dolorem illatum effluxit sanguis loco urinæ: hinc reliquam manuum opem sprevit. Subsequente demùm glandis inflammatione ad fata decessit.

Vesica lotio turgebat. Hâc sectâ scirrhus in ejus cervice magnitudine pugni comparuit; non intrâ vesicam, sed loco prostatæ & sphincteris. Vesiculæ seminales tuberculum enormium instar scirrhusæ & induratæ inquirentibus obvenerunt. E MISCEL. CURIOSIS.




OBS. 152. (b) Miles quinquagenarius *tumorem in perineo* persentiebat, qui brevi ad ovi gallinacei molem prominuit. Hinc dysuria, stranguria & postremò *ischuria*; omni denegato aditu catheteri. Mille cruciatus perpeffus æger, tandem obiit.

Lustrato cadavere nil aliud erat tumor quàm glandula prostata, in abscessum magnum, partim pure, partim sanguine, plenum distenta. CLAR. BAADERUS.



OBS. 153. Septuagenarius nonnisi *catheteris ope urinam reddebat*. Tandem impeditâ catheteris immissione *spirandi difficultate* corripitur, & paulò post cum stertore moritur.


Vesicæ fibræ adèò creverant ut cordis lacertes figurâ & magnitudine referrent. Tumens prostata ad pyri magnitudinem accedebat; & ex assiduo catheteris impetu phlogosim imâ parte conceperat. CLAR. MORGAGNUS.



OBS. 154. Sexagenario major incidit in *colicam*; quam comi-

Tt ij

~~tabatur~~ *urina suppressio*. Irritis omnibus præfidiis accedunt vomitus, ABDOMEN EX-
singultus & convulsiones, quibus decimo morbi die obiit. Vesica instar capitis in immensum extensa erat & sanguine
 TERNUM. seroso referta. Glandulæ prostaticæ erant instar pugni tumefactæ, cum maximâ duritie. DOLÆUS.



OBS. 155. Instituta sectione cujusdam viri sexagenarii *ischuriâ vesicali* sublata, reperiebatur prostata tumens, & quasi cartilaginosa. CLAR. MORGAGNUS.




In harum numero adscribi debet observatio Libr. I. 1308.

Ulcus prostaticæ.

OBS. 156. Quidam per decennium *stranguriâ* virulentâ vexatus, tandem ex *suppressâ urinâ*, frustra tentatâ catheteris immisione, interiit.

Secundo cadavere reperitur vesica ultra modum distenta. Prostata præter naturam tumebat & ulcere afficiebatur. PARÆUS.



OBS. 157. In corporibus variorum *gonorrhœâ* laborantium; ulcera reperta sunt in prostaticis; vel callum occurrit ulceris præteriti signum. BARTHOLINUS; SEVERINUS, &c.



Cicatrices in urethrâ.


OBS. 158. Vir quinque & viginti annorum, post *gonorrhœam* virulentam pertinacissimam, & varia infortunia hinc oriunda, de compressu sterili querebatur; ob *difficultatem semen emittendi*, cujus vibratio solita planè impediēbatur. Post varia incassum adhibita remedia; tandem *febre acutâ*prehenditur, quæ paulò post mortem accersit.

Sectâ urethrâ, in conspectum venit cicatrix in osculis vasorum feminalium semen eructantibus, quorum directio minimè prospiciebat extremo peni; sed vesicæ. Hinc interceptiebatur feminis fluxus, quem promovere solebat prementibus digitus. EXACT. CHIR. PARISIENS.

Testes scirrhusi.


OBS. 159 Juvenis quinque & viginti annorum qui multis abhinc annis *contusionem* passus fuerat in *inguine & teste dextro*, de dolore in parte læsâ queritur, quem excipit *tumor qui pro herniâ inconsulto* habetur. Incrementum maximum sumit hic tumor, admoto bracherio haud sine noxâ. Universus *venter durus* erat & *dolens*. Ac tandem obiit.

Testis dexter molem capitis infantis biennis habens, inguen & scrotum replebat. Partim cartilagineus, partim steatomatosus erat. Funiculus vasorum testi prospicientium in informem massam abierat, quâ ferè replebatur universum hypogastrium. CLAR. DE HAEN.



OBS. 149. (a) Juvenis quinque & viginti annorum à *contusione inguinis & testis dextri* immanes dolores cum partis affectæ intumescentiâ patiebatur. Sensim ingravescente morbo tandem post sexennium obiit.

Testis dexter molem capitis infantis biennis æquabat, cartilagineus & steatomatosus conspiciebatur. Testi hærebat informis massa circa vasa spermatica ad abdomen producta & ferè totam pelvim & hypogastrium replens, & ipsummet pancreas attingens. CLAR. DE HAEN.



ABDO-
MEN EX-
TERNUM.

Infarcta seminis receptacula.

OBS. 160. Quidam veneri plus æquo indulgens multis abhinc annis; tandem *castimonia* addictus post sex circiter menses inappetentiâ & nauseis corripitur, quas excipit *insultus epilepticus* ferocissimus & lethalis.

Secundo cadavere, nullum vitium ullibi inventum est præter semen viridescens in cavo canalium vesicularum deferentium seminarium magnâ copiâ congestum. SAUVAGES.

Testes putridi.

OBS. 161. Quidam *contusionem* patitur in altero teste, qui paucis post diebus in *tumorem* attollitur, cum dolore vehementi & pulsatili. Frustrâ variis usurpatis remediis ingruit gangræna, quæ brevi ad regionem umbilicalem propagatur. Die undecimo à primo infortunio obiit.

Scrotum capitis infantis magnitudinem assequebatur. Testis erat quasi putridus, cum pure ad septem uncias in scroto stagnante. Cremaster inculpatus deprehenditur. Tunica albuginea variis in locis erosa cernebatur. Vasa spermatica, corpus pampini-forme, & annulus abdominalis cum proximio intestino varias gangrænae notas exhibebant; visceribus aliàs sanis. E MISCELL. CURIOSIS.

Testium defectus.


OBS. 162. Institutâ sectione cadaveris cujusdam *stipatoris* laqueo suspensi, nulli deprehendebantur testes, nec in scroto, nec in abdominis cavo: vesiculæ tamen seminales debitam magnitudinem, & solitam formam præ se ferebant; nil aliàs notatu dignum occurrebat. CABROLIUS.




Podex impervius.

OBS. 163. Puerulus cui *denegabatur anus* per decem dies vixit, nihil excernens, neque per anum; neque per virgam: undè *ventris inflatio & vomitus excrementorum.*


Lustrato cadaverculo nullus finis in intestinis reperiabatur: sed ità cum vesicâ, ejusque collo contusa & annexa videbantur ut vix divelli & separari ab invicem potuerint. GARNERIUS.




OBS. 163. (a) Examini traditum corpus pueri cui *podex clausus* erat, exhibebat intestinum rectum longitudine novem digitorum transversorum, ad podicem usque firmissimè, arctissimequè ad funis modum quasi contortum, nullo planè meatu, vel hiatu conspicuo; reliquis visceribus secundùm naturam constitutis. SCHULTZIUS.



OBS. 164. In cadavere infantis cui *claudebatur anus*, in conspectum veniebat caro quædam quæ in ano altiùs increverat. Adeò ut intestini exitus percipi nullo modo posset; quo factum ut paucis diebus vitam finierit. BENEVENIUS.



OBS. 165. In cadaverculo pueri recens nati qui *nil egerebat* deprehendebantur in intestino recto laterum coalitus, & septa membranacea quæ fæcum exitum planè prohibebant. JESSËNIUS.




His addere expedit observationes Libr. I. 498, 515.

Ossa pelvis fracta.

OBS. 166. Quidam operarius post *lapsum gravissimum ab alto*; *impotentiâ crurum* corripitur, præter ecchymosim latissimam, circa regionem illiacam, tumidam & phlogosi tactam. Urinæ sufflaminantur. Incassum adhibitis opportunioribus remediis decimo quarto morbi die fatis cessit.

ABDOMEN EX-TERNUM. Inferior pelvis facies purulentiâ erat conspurcata: & annotabatur fractura in osse ilio, cum dilaceratione musculi psoas, & iliaci. DUVERNEY.



OBS. 166. Quidam, post immanem *contusionem in regione hypogastricâ*, in *impotentiam artuum inferiorum* incidit. Sufflaminantur urinæ, alvo manente siccâ. Febris excandescit; exacerbantur symptomata, & post mensem circiter occubuit.

In conspectum veniunt ossa pubis in plures partes fracta, cum variis musculis dilaceratis, & maxima sanguinis grumosi effusi copiâ. DUVERNEY.

Ossa pelvis cariosa.

OBS. 168. Rustica quadraginta annorum *dolore* corripitur *circâ ischium sinistrum*, quem sensim exacerbatum sequitur *femoris, pedisque sinistri atrophiam*, cum *incedendi difficultate*. Urget dolor *circâ ossis innominati regionem*, cum *stranguriâ* molestissimâ. Pes sinister graviter intumuit; cui medetur scarificationibus & fœnticulo. Tandem viribus exhaustis ad plures migravit misella ægra.

Inveniebatur ovarium sinistrum ingens continens aquæ uncias octodecim. Epiploon partim consumptum annotabatur. Hepar & lien erant semi-putrida; simili fermè labe inquinabantur pulmones: ac demùm os ilium carie læsum annotabatur. SPONIUS.



Pro affinibus haberi debent observationes Libr. I. 1649, 1684.



 S E C T I O Q U I N T A .

 D E D O R S O .

Fistula dorfi.


OBSERVATIO 169. Decenni puero *dorsum gravi balifâ contunditur*; hinc emergit *tumor* qui negligitur. Dein *tussi*, *gravi anhelitu* debilitate, febribus, *sputo crasso & purulento* per sexennium laboravit puer, qui *cachexiâ & tabe* conficitur. Tum à *secto dorfi tumore meri puris libra una*, & amplius, educitur; ac subfidet tumor. Pergit *tussis molesta*, cum *puris affluxu* per vulnus. Accedit *diarrhæa*: dolet *inguen dextrum* sine tumore. Tandem obiit.

Immisso stylo in vulnus detegitur fistula ad infimam costam carie læsam pergens. Pulmones illæsi deprehenduntur, cum modicâ aquâ in utroque pectoris latere. Exemptis abdominis visceribus reperitur materia purulenta, intus & extus musculis incumbens, quæ ad inguen pervenerat, & fere ad mediam coxam inter musculos viam sibi paraverat. CLAR. DE HAEN.

Hernia dorsalis.

OBS. 170. Virgo quinquagenaria & robustissima, à biennio *tumorem circa anum* gestans, qui sensim increscens molestissimus fiebat, inter labores messis, ardente syrio, *subitanâ morte* rapitur.

Lustrato cadavere occurrit extus tumor quidam cysticus portentosus, qui ab osse sacro totum femur posticum decurrebat usque poplitem; qui tumor sectus exhibet majorem mesenterii & intestinalium partem. Aperto abdomine nulla ferè conspiciebantur intestina. Ventriculus regionem umbilicalem occupabat, pylore ad pelvim attracto. Portio tubi intestinalis in abdomine, extrâ situm naturalem contenta, varias inflammationis natas exhibebat. Aditus sacci herniosi inter anum & coxigem situs medium digitum facillè excipiebat. PAPIN.



DORSUM.

Abscessus dorſi, & lumborum.

OBS. 171. Vir quadraginta annorum variis per intervalla morbis, dolore ſcilicet capitis; *içtero*, viſcerum obſtructionibus, cachexiâ, ac poſtremò *dolore iſchiadico* per biennium laboravit. Donec tandem invaleſcente febre, & accedente *nephritide* extinguitur.

In cadavere hæc fuere obſervatione digna; nimirum omentum corruptum; tuberculum ſcirrhoſum inter cervicem veſicæ & inteſtinum rectum; ingens abſceſſus puris libras duas continens ſub muſculo pſoas ſiniſtro, cum carie trium vertebrarum; tumor ſcirrhoſus, ſuppuratus, inſtar ſteatomatis, duorum pugnorum magnitudine, ortus ab inferiori parte pancreatis; hepar ſcirrhoſum & purulentum; lien corruptus & calculoſus; pulmo inflammatus multis refertus tuberculis; apoſtoma ſub alâ dextrâ inter pleuram & coſtas maximi pugni magnitudine, cum carie trium coſtarum, &c. FABR. HILDANUS.

OBS. 172. Quidam *lumborum dolore* diutiſſimè aſſectus, nil conferentibus remediis, tandem diem ſuum obiit. Inter varia remedia, paulò antè obitum, *cauterium* femori quatuor digitis ſuprà genu, affixum fuerat, e quo *ſingulis diebus fluebat pus ad unciam unam*, & ampliùs. Nuſquam potuit chirurgus conjicere undenam pus illud manaret.


Aperto cadavere, præter pulmonem purulentum, reperitur in lumbis ingens abſceſſus è quo ad cauterium uſque inventus eſt canaliculus per quem puris quædam portio affluebat. CHOMEL.

In hoc ordine collocari debent obſervationes Libr. I. 586, 1125.

Tumores dorsi & lumborum.


OBS. 173. Puella per triennium miris agitabatur *convulsionibus*; quibus totum corpus contractum fuit, cum *doloribus atrocibus*, & perpetuis, mente sanâ. Post nonnullam intermissionem omnia recrudescunt symptomata & ægram, anno ætatis duodecimo, è medio tollunt.

Nil notatu dignum occurrit in capite. Recluso abdomine variæ annotantur in hepate grandiori hærentiæ morbosæ. Glandulæ mesentericæ materiâ quâdam sebaceâ turgébant: sed invenitur corpus quoddam glandulosum & quasi cartilagineum, lumborum vertebris itâ connexum ut nulla vi divelli potuerit. Hic tumor duos pollices crassus & quinque latus, vertebrae firmiter cingens, è pluribus corpusculis diversiformibus & racematim dispositis, solidiori & asperiori tunicâ conclusis, contexebatur. **MANGETUS.**




OBS. 173. (a) Cuidam post maximum dolorem erumpit tumor *sub scapulâ*, non procul à dorsi spinâ ad decimam ferè costam, qui tractantium manibus cedebat, & *compressus evanescebat*. Accedit febris lenta cum ictericâ facie; unde suspicio de hepate vitioso. Inciso tumore adparuit magna vis sanguinis inter musculos costales effusi, verum nempe aneurisma spurium. Eâ nocte quæ incisionem secuta est, hæmorrhagia & ipsa mors ingruit.

Lustrato cadavere repertus est plurimus cruor grumofus in sacco morbofo, qui tamen cæcus & undique clausus nihil cum alterutro ventre commercii habuit. **CLAR. HALLERUS.**



OBS. 173. (b) Sexagenarius dolorem in lumbis continuò *pulsantem* à gravi contusione patiebatur. Oritur demùm eodem in loco tumor rubor, non admodùm dolens; quo disrupto erumpit copiosus ichor foetidus cum multis ossium fragmentis. Pergente hoc fluxu dolor per totum dorsum se extendit, cum ardore molestissimo. Accedunt sudores nocturni horripilationes. Tandem & frequentes post quinquennium inter hæc ærumnas fatis cessit.

DORSUM. Sinus invenitur inter dorsi & lumborum mŭsculos diversæ amplitudinis & figuræ, cujus rami ad costas, plevram & scapulas extendebantur; cum carie vertebrarum. CLAR. STORCK.



Affinem casum exhibet observatio Libr. I. 1679.

Medulla spinalis rescissa.


OBS. 174. Puella *exploso sclopeto* fortuitò in dorso percutitur: statim resolutâ inferiore corporis parte, omni *denegato incessu*, facta est; & post viginti circiter dies interiit.

Institutâ cadaveris sectione patet globum plumbeum spinalem medullam disruptisse, atque in corpore vertebræ substitisse. PLATERUS.

Spina bifida.


OBS. 175. Observabantur in infante nuperrimè nato *bini tumores*; unus enim *in occipite*, alter *in spinâ dorsi*. Primus tactu mollis, colore fusco, & multis pilis obsitus, nucem juglandem mole æquabat. Alter in spinâ dorsi, ovi anserini magnitudinem habuit initium sumens ab ultimâ thoracis vertebrâ tendens usque ad os cœccygis, instar fungosæ carnis. Secundo à nativitate die ingruit *artuum inferiorum paralyfis*. Intereâ caput *hydrocephalo* afficitur; emergit tussis, cum spirandi difficultate & stertore. Accedunt denique *convulsiones lethales*.

Seçto dorsi tumore duo aquæ limpidissimæ cochlearia effluxere. Vertebræ deformes & in utramque partem dilatatæ, quarum structura depravata spinæ bifidæ, de quâ Tulpius, tam similis est quàm ovum ovo. Medulla spinalis in liquorem limpidum resoluta videbatur. Seçto capite, reperitur in osse occipitis foramen rotundum ubi pericranium in tumorem elevabatur. Cerebrum continebat aquæ limpidissimæ uncias quinquaginta. LECHLIUS.



OBS. 176. In cadaverculo recens nati apparuit tumor mollis, nucem juglandem superans, in regione ossis sacri prominens, qui spina bifida ab auctoribus vocitatur. Tegumentis & musculis ablatis patet saccus è medullæ spinalis involucris prognatus. Foramen rhomboïdeum exhibebant vertebræ per quod exitum sibi paraverat ipsamet, uti videbatur, substantia medullæ spinalis. Talem ferè casum vidit amicus noster DEWIND. PORTAL.

DORSUM.



OBS. 177. Puella trimestris tumorem mollem, magnitudine ovi supra lumborum vertebra gestabat, è quo disrupto effluxit materia ferosa & purulenta. Tertio ab aperturâ die, convulsionibus correpta obiit.

Inveniebatur medulla spinalis planè denudata, deficiente posticâ parte duarum vertebrarum. C. BAUHINUS.




OBS. 178. In cadaverculo recens nati, cui erat spina bifida, vel hernia spinalis; deerat pars posterior thecæ vertebralis in lumbis: hinc medullæ spinalis involucria, hoc repagulo destituta in tumorem humore quodam lymphatico turgentem abibant. CLAR. LECAT.

Medullæ spinalis hydrops.

OBS. 179. Quidam artuum stupore & spasms levioribus tentabatur, ingravescit morbus cum tensionibus dolorificis, quæ levantur motu continuo & versatili in curru; vel lecto cum basi arcuatâ, uti sunt puerorum incunabula. Inter paroxysmos sudore & horrore torquebatur. Accedunt cardialgia, fætor oris cum ptyalismo: alvus adstringitur: ingruit paralyssis. Post duodecim annos inter hæc ærumnas tabe confectus obiit.

Omentum occurrit putre & ferè consumptum. Pulmones corrupti & materiâ ichorosâ per totum infarcti videbantur. Cerebrum & medulla spinalis copioso sero immergebantur, WILLISIUS.




DORSUM. OBS. 180. Quidam *arthritide vagâ scorbuticâ* quinque menses laborabat. Postea ingruunt alternatim *spasmi horrendi, & membrorum resolutiones; phrenesis & insultus apoplectici*. Tandem viribus attritis fatis cessit.

Capite aperto, ventriculi omnes cerebri aquâ limpidâ ad summum impleti, & quasi distenti apparebant; imò & spina medullaris aquis immergi videbatur. Lustrato pectore occurrunt pulmones vitiati cum stagnante colluvie ferosâ. BONETUS.



OBS. 181. Puer lactans *tumorem* gestabat *in lumbis pellucidum*; ac si aquam contineret, pugni magnitudinem æquantem; cum *debilitate artuum inferiorum*. Aperto tumore erumpit aqua subflava, ac tertio die obiit.

Lustrato tumoris incisi fundo manifestè apparuit medulla spinalis, è cujus thecâ prodierat partitis vicibus major aquæ copia. CLAR. MORGAGNUS.




OBS. 182. Quidam factor qui se *vino implere consueverat*; *aphoniâ* correptus, intrâ biduum mortuus est.

Multa erat aqua sub tenui meninge. Loborum anteriorum cerebri superficies obducebatur materiâ quâdam faniosâ. Theca vertebrarum aquâ scatebat, quæ etiam parciori copiâ erat collecta in ventriculos cerebri. MORGAGNUS.




OBS. 183. Puer triennis *ophthalmiâ & lippitudine* frequenter laborans, per quindecim dies sustinuit *convulsivos motus*; quos excepere *veternus, & mors*.

Apertum caput fontanellam oppidò hiantem, & suturam coronalem ad nasum protensam exhibuit. Cerebrum & medulla spinalis vasto feri gurgite restagnabant. CLAR. MANGETUS.



OBS. 184. Mulier sexaginta annos nata, ob *contractos artus inferiores lecto affixa*, cum aliquanto plura quam solebat edisset, *de improvise oculos torquet*, atque statim moritur.


Institutâ cadaveris sectione aqua non multa reperiebatur in variis cerebri recessibus, & circâ medullam spinalem. CLAR. MORGAGNUS.




OBS. 185. Vir sexagenarius *exsiccatis veteribus crurum ulceribus*, repentè queritur de *summâ capitis imbecillitate*. Die tertio delirabat: dein *paralyticus* evadit; & accedente stertore ad plures migrat.

DORSUM.


Deprehendebatur aqua circâ ambitum cerebri, in ventriculis, & in vertebrarum thecâ. CLAR. MORGAGNUS.




OBS. 186. Secto capite cujusdam qui dum viveret *tremori* erat obnoxius, animadvertitur serum virescentis coloris, cerebrum alluens; cujus portio in spinalem dorsi medullam erat decidua. BARTHOLINUS.



OBS. 187. Quidam inter ærumnas, *dolore circâ renes* vexabatur; qui non rarò ad alterutram coxarum pertingebant. Mortui secto cadavere, in proapatulum veniebat hydrops medullæ spinalis. WEPFERUS.



OBS. 188. In cadaveribus variorum *apoplecticorum*, & *epilepticorum*, magnam aquæ copiam in cerebri ventriculis, atque in spinâ dorsi vidit COITERUS.



Pro affinibus haberi debent observationes Libr. II. 18, 458. Vide insuper *Colluvies serosa cerebri*.

Vertebrarum caries.

OBS. 189. Cuidam futori juveni & robusto erumpit, post *violentam contusionem*, tumor in lumbis molestissimus, & cancri naturam redolens. Post varia incassum tentata remedia, tum topica, tum interna ferro abscinditur. Tanto irruit proventu in hoc vulnus latex quidam lymphaticus, ut intrâ biduum æger conficeretur.

Desiderabantur aphophyses spinosæ quatuor ultimarum vertebrarum lumbarium, adeò ut è denudatis medullæ spinalis involucris exsurgebat tumor. CLAR. LECAT.



DORSUM.


OBS. 190. Quidam transit flumen gelidissimum, & abhinc queri cœpit de *debilitate & tremore pedum*. Accedunt cum macie, vehementissimi *ischii & abdominis dolores*; qui in dies magis sævientes. tandem post quatuor menses ægrum illuc mittunt unde negant redire quemquam.

Reperiuntur in mesenterio sex tumores tunicati, pugnum adæquantes. Intestina subsidentia in lateribus latitabant. Materiam cineritiam, foetidam & acrem continebant prædicti tumores; atque subjacentes lumborum vertebræ cariosæ & putridæ deprehendebantur. E MISCELLANEIS CURIOSIS.




OBS. 191. Quidam juvenis *crapulæ & mero addictus*, in acerbissimos & continuos *renum dolores* incidit, cum febriculâ. Tandem emaciatius & doloribus confectus, derepentè interiit.

Illæsi deprehenduntur renes; sed duæ lumborum vertebræ corrosæ cernebantur. Proximior aortæ pars putredine tacta, disrupta invenitur. Hinc maxima sanguinis effusio, subitanæ mortis causa. AUBERTUS.




OBS. 192. Juvenis quindecim annorum, malè conformato pectore, & *asthmate* ab incunabulis laborans, tandem *phthisicus* periit.

Dorsi incurvati vertebræ, numero quinque, carie læsæ, & in partes fractæ deprehendebantur præsertim ab internâ parte; cum exulceratione posticæ partis pulmonum. BLANCARDUS.



OBS. 193. In cadavere cujusdam senis, qui per aliquot annos *dolore* continuo *circà regionem ossis sacri* vexabatur; reperiebatur in eâ parte ubi bifurcatur vena cava abscessus ingens, cum carie ossis sacri. HILDANUS.



Hunc ordinem subeunt observationes Libr. I. 1636, 1649; Libr. II. 542, 781. Libr. IV. 117, 171, 174. Vide *Aneurisma*.



Vertebrarum

Vertebrarum luxatio.

OBS. 194. Quidam post crapulam, gravissimam *capitis contusionem* patitur, casu ab alto. Sensu & motu planè orbatus, quasi *exanimis jacet* per duodecim circiter horas. Revocato animo, cum *resolutis pedibus & manibus*; urinâ & fœcibus præter voluntatem fluentibus, de dolore in illâ cervicis parte, quam nucham vocant, querebatur; non secùs ac de cardialgiâ. Tandem octo elapsis horis obiit.

Vasa cerebri fanguine tumebant. Circà principium medullæ spinalis magna sanguinis stagnabat copia. Quarta verò cervicis vertebra è genuinâ sede erat depulsa. SCHMIT.

OBS. 195. Quidam rusticus *ebrius*, ictibus gravissimis *capiti percussus*, fugâ suæ salutis consuluit. Post nonnullas horas, præviâ *siti immani convulsionibus* lethaliibus corripitur.

Aperto capite reperitur sanguis effusus inter cranium & duram matrem, cum fissurâ tabulæ internæ cranii. Prætereà occurrit luxatio primæ cervicis vertebræ, ità à secundâ remotæ, ut pollex inter utramque admitteretur. SCHMIT.

Vertebræ ferruminatæ.

OBS. 196. Sectis tribus cadaveribus fenum in quibus vertebræ lombares, dorsi, & cervicalium perquam plures erant ferruminatæ, cartilagine perfectè naturales, tum consistentiâ, tum colore occurrebant, membrana ligamentosa quâ obvelantur vertebrarum corpora valdè erat indurata, imò ossæ; eadem observanda veniunt erga cartilagine costarum, nasi, &c. quæ licèt primò intuitu in ossæam substantiam permutatæ viderentur, ob membranam exteriorem quæ hanc naturam erat adeptæ; tamen sanæ subtùs explorabantur. PORTAL.

OBS. 196. (a) Institutâ sectione cadaveris cujusdam senis, octogenario majoris, & atrophîâ confecti; in conspectum veniebant omnes vertebræ lombares cum inferioribus dorsalibus, & ossæ sacro ferruminatis, & hinc cujusvis motionis planè expertes. E NOSTRIS ADVERSARIIS.

ARTUS.

S E C T I O S E X T A.
D E A R T U B U S.


Musculi exsiccati.

OBSERVATIO 197. Lustrato cadavere cujusdam vetulæ diuturniori rheumatismo, multis abhinc annis conflictatæ, & lecto affixæ ob contractos artus inferiores, & vel levissimi motûs plane expertes, in propatulum veniebant musculi partium læsarum aridi, exsiccati & quasi tendinei; nonnullis ossibus invicem coalescentibus & accretis; aliis è fede depulsis. E NOSTRIS ADVERSARIIS.

Ossificatio arteriarum artuum.


OBS. 198. *Morbo ignoto* demortui cadaver cujusdam sexagenarii exhibuit ossificationem in arteriâ crurali. Ossificatio arteriæ intûs erat, illæsis cæteris involucris, radiorum instar fasciculi ossei è centro ad circumferentiam propagabantur, eorumque extremitates tumidæ circulum efformabant instar periostei aream osseam ambientis.

Quâ observatione fulcitur sententia D. Lafone, qui putat periosteum cum membranâ arteriarum intimâ valdè esse assimilabile. PORTAL.




OBS. 198. (a) Quidam juvenis, *mærore confectus*, vitam in luctu trahebat. Sensim contabescens in *atrophiâ* adducitur. Pulsus erat durus & renitens; sed sinè febre. Tandem inopinatâ morte extinguitur.

Vasa cerebri sanguinem atrum continebant, etsi parùm tument. Omnia viscera inculcata deprehendebantur. Arteria radialis cartilaginea, cum variis segmentis osseis occurrit. BARRERUS.



OBS. 199. Juvenis melancholicus, *mærore & tristitiâ obrutus*; sensim *macilentus* & languidus evadit. Arteria brachii, inter explorandum pulsum, dura & rigida deprehenditur, sinè febre. Tandem omnem spem deponens interiit.

Occurrit arteria brachii cartilagineo-ossea; cujus insolita durities ad axillarem usquè protendebatur. BARRERUS.



OBS. 199. (a) In cadavere cujusdam sexagenarii *hydrope* sublati, reperiebantur arteriæ artubus prospicientes, planè osseæ, ramis inferioribus suam flexilitatem servantibus. KULMUS. ARTUS.

Tumor brachii.

OBS. 200. Cuidam *humerus* intrà quindecim annos *quater effractus* paulatim *increfcebat* in stupendam molem. Luxurians pondus immanes concitabat dolores; summamque spirandi difficultatem, cum vigiliis contumacissimis.

Factâ vivendi sine, docuit anatome omnia sub cute visci crassitiem & steatomatis naturam induisse; parumque discrepasse à materiâ veri cancri. Ipsa verò ossa non modò à se invicem sejuncta, verùm etiam mallio minutatim confracta, adeo flaccida & mollia, ut instar ceræ scalpello facilè conciderentur. TULPIUS.

Tumor femoris.

OBS. 201. Quidam de *tumore pulsante in poplite* querebatur; infrà per paucos menses sic excrevit ut parvum melonem æquabat, cum *immani dolore*. Accessit universi cruris œdema; genu præsertim ultrà modum tumente. Denique gangræna ut mox sphacelus invasit, subsequente disruptione, quæ hæmorrhagiam lethalem post se trahit.


Dissecto poplite, arteria cruralis, ubi à latere femoris interiori ad posteriora defleçtit, incipiebat dilatari. Infrà usque ad suram frustra truncum arteriæ quæsvisses: nil enim nisi ingens cavum sanguine congrumato plenum occurrebat, cum maximâ partium vicinarum strage, & ipsorum ossium carie. MORGAGNUS.



OBS. 202. Virgo inopinato terrore percussa de dolore genu queritur. Dein erumpit *tumor in femore*, qui per septennium *monstrosus* & molestissimus, tandem carcinomatis exulcerati naturam induit; quod decem annos gestavit, expeditè tandem incedens per amplissimam urbem, ac si nihil omninò ponderis femori inhæsisset.

Dissectus post obitum tumor, ac bilanci impositus tantummodò

ARTUS. ponderabat, propter fungosam substantiam, libras sexdecim: foris quidem glaber & inæqualis; sed intus steatomatosus, gipseâ pituitâ, induratis calculis, & dilatatis venis repletus: latitans extrinsecus sub externo femoris musculo. TULPIUS.




OBS. 203. Viro quadraginta annorum parvus tumor & pulsans circa inguen dextrum oboritur. Per triennium augetur; dein molestissimus evadit, cum tumore œdematoso totius cruris. Mense ultimo sæviebant dolores & ad pedem propagabantur. Tandem doloribus & vigiliis attritus obiit.

Deprehenditur ingens sacculus aneurismatis qui à cute summi femoris anteriore ad crassissimum nervum cruralem posticum perveniebat. Arteria cruralis è cuius dilatatione tumor inceperat, erat mediocriter dilatata, sed dilacerata & erosa; unde ejectus sanguis cedentibus musculis, hanc ingentem cavitatem effecerat. VALSALVA.

Ossa mollia.

OBS. 204. Quædam foemina triginta annorum, Parisiis celebratissima, post puerperium ex utroque latere claudicat. Duobus elapsis annis abortum patitur. Paulò post à casu dolorem contrahit in crure, & dein in altero; utroque tumente. Intereà dolores totum corpus pervadunt, & planè impeditur incessus. Progrediente morbo erumpunt urinæ albicantes & quasi lacteæ. Tum sensim inflectuntur & torquentur artus inferiores; adeò ut pedes in altum sensim sublatis, auribus utrimque admoverentur. Diversimodè etiam torquentur brachia; nec immunis fuit ossa pectoris compages. Quatuor annos traxit inter hæc ærumnas misella mulier; cum in febrem acutam tussi, sputo cruento & spirandi difficultate stipatam incidit; quâ brevi rapitur.

Lustrato cadavere, omnia fermè ossa, haud citrà omnium adstantium admirationem mollia & flexibilia inveniebantur. EX ACTIS PARIENSIBUS.




OBS. 205. Foemina quadraginta annorum incidit in diabetem, febre lentâ, marcore, siti, cibi fastidio, & doloribus ad omnes pertingentibus stipatam. Post octodecim menses & varias remis-

fiones, exacerbantur dolores, labuntur vires & decumbere cogitur. Post nonnullos menses *ossa artuum* tactu mollia & *flexilia*prehenduntur. Tandem post biennium macie confecta obiit.


ARTUS.

Ossa pectoris diversimodè inflexa, & mollia, observantur. Hepar solito majus occurrit & intestina flatulenta. Ossa artuum mollia & quasi membranacea, si excipias horum extrema in connexionibus, annotantur. Ossa cranii digitorum impressioni, etsi non deformia, cedebant. EX ACTIS LONDINENSIBUS.




OBS. 206. Virgo triginta annorum, *dolores per universum corpus patiebatur*, absque febre, qui quovis attactu exasperantur. Sub hâc rerum conditione tribus elapsis mensibus, decumbere cogitur, ob ferocios dolores, & omnium *ossium proclivitatem ad fracturam*, quæ sensim intrâ decem menses omnia fermè frangebantur. Tandem obiit.

Nullum ferè os reperitur integrum. Ipsæmet vertebræ & ossa innominata fractaprehenduntur; nimirum corticis instar madidæ & putridæ intrâ manus frangebantur. Ossa cranii admotis digitis depremebantur. Carnes prætereà albicantes erant molliores; omnibus cartilaginibus planè inculpatis. SAVIARDUS.



OBS. 206. (a) Fœmina ritè menstruata, trigésimo ætatis anno; dolores universi corporis cum pyrexiâ experiebatur; dolebant potissimum extrema corporis. Post novem menses exsurgunt *scorbuti* signa; *crura flexilia* evadunt & franguntur. Per quadriennium subsequens dissolvebantur cætera ossa, cum *dispneâ*, gibbositate, dolore ad vertebras, *corporisque decurtatione*, ultrâ quinque & viginti pollices.

In cadavere, viscera sana conspiciebantur, pulmonibus tantum & corde flaccidis. Ossa omnia præter dentes remollita occurrebant; & cultro haud magis resistebant quàm muscoli. GOOCHUS.




OBS. 207. Mulieri quinquagenariæ, *lue venereâ* laboranti dolor obortus est ad maxillam inferiorem, cum hæmorrhagiâ immani. Dein de *doloribus ad ossa* queritur, quasi à quovis motu frangerentur, cum quodam *crepitu articulorum*. Ossa demùm *artuum inferiorum flecti* cœperunt, quasi essent carnea.

Post obitum inventa sunt ossa cranii, pelvis femoris, tibiæ, &c.


ARTUS.

flexibilia, non fecùs ac si ex crassiore papyro essent conflata: Superficie autem erant spongiosa: ad meditullium verò quibusdam locis cariosa. VALSALVA.




OBS. 208. Fœmina viginti & duorum annorum febre corripitur, cum atrocissimis doloribus per omnes corporis partes; quibus continuò sævientibus corpus decrefcere videtur. Intereà ossa incurvantur, & mollia evadunt. Vigente appetitu, accedit leucophlegmatia. Tandem decimo octavo mense à decubitu fatis cessit.

Reperiuntur omnia ossa, ipsâmet cerâ molliora, exceptis solis dentibus, qui solitam servabant firmitatem. Ossa incisa carnes fungosas referebant; nullo remanente in plerisque medullæ vestigio. EX ACTIS PARISENSIBUS.




OBS 209. Paupercula octo annorum ab ipsis incunabulis variis morbis obnoxia; & urinæ stillicidio quatuor abhinc annis laborans; tandem interiit.

Hepar ficcum & aridum, velut semi-coctum, deprehenditur. Cerebrum insolitam exhibebat madorem ossa artuum erant mollia, ità ut nonnulla instar ceræ tractarentur. Spina erat incurvata; pancreas durum; intestina flatu distenta pulmones purulenti; ac demùm pericardium aquâ turbidâ repletum. HILDANUS.



OBS. 210. Cuidam erumpit tumor in carpo circâ radicem pollicis; qui lupiæ faciem præ se ferebat. Varia admota remedia resolventiâ & incidentia non impediunt quominus tumor solitum incrementum sumat. Haud feliciùs adhibentur caustica: hinc ad amputationem devenitur.


Omnia ferè ossa carpi mollitiem carneam mentiebantur. Cartilagine verò nativam duritiem servabant. PETIT.




OBS. 211. Quidam miles tumore ovi magnitudinem superante, in pede propè cruris connexionem conflictabatur. Post ejus spontaneam disruptionem, res in pejus ruebant; adeò ut de cruris amputatione cogitaretur. Post accuratum examen hæc faustè peragitur operatio.

Lustrato membro resecto, deprehendebantur ossa tarsi mollia
& quasi mirè carnea. PETIT.


ARTUS.



OBS. 412. Quidam gestabat in genu tumorem quemdam anomalum, nullâ arte domandum. Amputatum & dissectum membrum exhibet in genu ossa tumida, mollia, ad carneam naturam accedentia; patellam scilicet cum proximioribus partibus tibiæ & femoris. PETIT.



OBS. 213. In cadavere cujusdam qui tumorem in metacarpo per plures menses gestaverat, reperiebatur os metacarpi digito medio prospiciens, carnis instar molle. PETIT.




Ad hanc classem revocanda observatio Libr. IV. 208.

Ossa convulsionibus fracta.

OBS. 214. Puer tertio ætatis anno epilepsiâ corripiebatur, cujus insultus adeò per septennium increverunt, ut inter violentam membrorum concutionem, ossa humeri & tibiæ confringerentur.

Post obitum sectus exhibet os humeri sinistri effractum. Os femoris ejusdem lateris extrorsum violenter à suo capite divulsum. Reperitur etiam tibia in medio fracta, ejus cavitate omninò oblitterata; adeò ut nullum animadverteretur medullæ vestigium.


E MISCELLANEIS CURIOSIS.



ARTUS.

Ossa cariota.

OBS. 215. In cadavere cujusdam juvenis undecim annos nati, jamdudum *scrophulosi*, præter vulgatissimam viscerum abdominalium stragem, in propatulum veniebat circa vicinia tumorum externorum cervicem & artus tum superiores deturpantium, materia quædam concreta lardo simillima, cum ossibus subjacentibus carie læsis. E NOSTRIS ADVERSARIIS.




Circà hanc ossium læsionem. Vide *Anevevrisma*, &c.


Femoris fractura.

OBS. 216. Vir robustus ex arbore delapsus femur luxasse videbatur. Duobus circiter exactis mensibus, semper lectulo affixus, gravi pectoris morbo, quasi *catarrho suffocativo* corripitur; & extinguitur.

Secto cadavere patuit chirurgos deceptos fuisse. Reperitur scilicet cervix femoris in medio perfracta, ejus capite acetabulo hærente. CLAR. MORGAGNUS.




OBS. 217. In cadavere cujusdam mulieris post lapsum in tenellâ ætate, à sinistris claudæ, artus quatuor digitis brevior quàm dexter erat œdematosus. Os femoris cervice & capite orbatum deprehendebatur: caput quidem in suo acetabulo hærebat affixum; CLAR. MORGAGNUS.

*Femoris*

Femoris luxatio.


OBS. 218. Puer septennis sub ludibundo pedum exercitio *dolorem percepit ad coxam dextram*, cui brevi post *tumor* accessit. Post quatuor menses crus brevius adparet; deinde ad duos digitos brevius redditum est. Vix septem mensibus ab origine morbi elapsis, diarrhoeâ, febre & convulsione periit.

Caput ossis femoris ad crepidinem superiorem acetabuli locatumprehenditur, planè deficiente ligamento terete. Præterea annotabatur corpus quoddam quasi glandulosum; cavum acetabuli replens; adeò ut caput ossis intrâ illud excipi ultrâ non posset. CLAR. DE HAEN.




OBS. 219. Mulier sexagenaria dyspnæâ & tussi laborans, *casu os femoris lædit*. Accedit febris, ingravescente spirandi difficultate. Undecimo morbi die interiit.

Jecur erat solito durius. Stagnabat aquæ libra in pectoris cavo. Tandem quod ad femur attinebat; luxatum inventum est: laxato videlicet eo ligamento, quo femoris caput intrâ ossis innominati acetabulum alligatur. CLAR. MORGAGNUS.




OBS. 220. In cadavere puellæ sexennis, & *claudicantis*; occurrit ossis innominati acetabulum multò amplius & profundius quàm par erat. Caput femoris quod ei inferebatur, non tantùm non proportionatum; sed etiam præter morem exiguum. Laxatis ligamentis sursum ac deorsum ferebatur prædictum caput. KERKRINGIUS.

*Coxæ purulentia.*

OBS. 221. Quædam vidua *dolores atrocissimos in ischio sinistro* patiebatur, qui sese ad extremum pedem porrigebant. Tumens pars affecta caustico incassum fuit aperta. Post quindecim dies ab operatione *hydropica* facta est; ac tandem suffocata supremum diem clausit.


Sectâ coxâ usque ad os, inventæ sunt parvæ glandulæ suppuratæ quæ pus concretum continebant. RIVERIUS.



ARTUS.


OBS. 222. Puer sexdecim annorum ex alto cadens, *contusionem* patitur *in inguine*, ac *coxendice*. Paulò post doloribus circà partes læsas torquetur cum *claudicatione*; ac decem elapsis mensibus obiit.

Reperitur fœda purulentia circà connexionem coxæ & femoris; non secùs ac in inguine. DOLDIUS.



OBS. 223. Faber lignarius quadraginta annorum, inter varios morbos quibus per biennium conflictatus fuit, *dolore* quodam *ischiadico* torquebatur; & tandem migravit ad Superos.

Inventus est circà rotatorem femoris dextræ musculus ingens; abscessus puris libram & ampliùs continens; cum luxatione femoris à planè erosio articuli ligamentis. HILDANUS.



OBS. 224. Puer decennis immani *coxæ dolore*, cum *claudicatione*, & cruris impotentia vexabatur. Nihil conferentibus præfidiis, tandem fatis cessit.

Inventa est coxa purulentia faniosâ conspurcata; quâ magna pars ossis erosa & in cinerem versa videbatur. BENIVENIUS.

Coxæ caries.

OBS. 225. Quidam miles de immani *dolore in pede dextro* queritur, succedente *gangranâ*, quæ brevi ad genu propagatur. Amputato artu juxtà medium femoris, metus fuit nullo ferè erumpente sanguine, ne gangræna altiùs penetraverit circà nonnum ab operatione diem patet ulcus propè magnum trochanterem, cum nonnullis gangrænæ notis: dein detegitur hic processus carie læsus. Congruâ curâ ad cicatricem adducitur prædictum ulcus & omnia benè se habere videbantur. Cùm ingruit *febris vehemens*, erumpente tumore in inguine dextro, è quo paucis post diebus prodit stupenda puris copia, quæ suspicionem movet stagnantis puris in abdomine. Tandem macie confectus æger, circà septimum ab amputato crure mensem, obiit.

Lustrato cadavere, reperitur caput femoris extrâ acetabulum; materiâ quâdam densâ & firmâ repletum, nullo remanente ligamentorum vestigio. Totum os ab operatione residuum, cariosum & putre conspiciebatur. Aperto abdomine, in propatulum venit colluvies purulenta in ejus cavo, cum maximâ intestinorum labe. Occurrit in sinistro pectoris latere stupenda aquæ copia: hinc

pulmo ultra modum compressus & densus, aliàs sanus, vix ovum gallinaceum superabat. TSCHEP.

ARTUS.

OBS. 225. (a) Puer decem annorum, egregiâ formâ, & ingenio perspicacissimo prædictus, post casum in latus dextrum, uti ferebatur, de dolore coxendicis conqueritur, quem brevi sequitur claudicatio. Intempestivâ curatione exasperatur morbus. Dolor sævissimus cruris impotentiam post se trahit post plures menses erumpit tumor circâ medium & extremum femur, qui dein nonnullas purulentiae notas præbet; tandem sectus, paucò educto pure, in fistulam nullâ arte exhauriendam abit. Intereâ exsurgit febris lenta tussi stipata: sputa excernuntur sordida & purulenta. Tandem marasmo confectus obiit puer meliori fato dignus.

Tota coxendicis connexio in foetidissimam putrilaginem abierat, pars dimidia femoris, usque scilicet ad fistulam, hâc spurcitie defœdabatur. E NOSTRIS ADVERSARIIS.

OBS. 225. (b) Viro scrophuloso circâ quadragesimum ætatis annum erumpit tumor in parte posticâ femoris sinistri, qui sensim increfcens molestus evadit. Totum intereâ crus fit œdematosus, cum fluctuatione manifestâ juxtà longitudinem fasciæ latæ. Tum femore fortuito casu fracto, dolores exacerbantur; femur summum foetorem spargit; ac tandem accedit delirium lethale.

Præter fracturam femoris, reperitur integrum os cariosum & putridum. Fragmenta ossea acuminata in musculos adacta exhibebat tumor scirrhusus, proximioribus carnibus putredine confurcatis. E DIARIO NOSOC. MILLITARIUM.

OBS. 226. Introspecto cadavere pueri septennis, rachitide scrophulosâ denati, reperiebatur caput femoris cum proximiori parte ossis innominati, carie læsum & putridum. Mesenterium tumoribus scrophulosis scatebat. EX ACTIS CHIRURG. PARISIENSIBUS.

OBS. 227. In cadaveribus variorum qui neglectam inflammationem lumborum & coxarum passi erant in conspectum veniebant ossa femoris, ossa innominata & lumborum vertebræ pure corrupta & cariosa. CLAR. DE HAEN.

ARTUS.


OBS. 228. Inter sectionem puellæ quæ *dolorem* fere perpetuum in *superiore coxendicis parte*, & partibus vicinis passa fuerat; inveniebatur os femoris erosum, cujus maxima pars in pulverem quasi erat redacta. BENIVENIUS.



OBS. 229. Cádaver cujusdam pueri qui *immani coxæ dolore*, cum *maximâ debilitate* conflictatus fuerat exhibet magnam ossis femoris partem carie læsam. BENIVENIUS.

Artus cretacei.

OBS. 230. In cadavere senis, jamdudum *arthritici*, cujus digiti incurvati & diversimode contexti plane impediabantur, reperiuntur ossium connexiones ligamentosæ materiâ quâdam cretaceâ & tophaceâ obductæ; nonnullis manuum phalangibus à propriâ sede dimotis. E NOSTRIS ADVERSARIIS.



OBS. 231. Quidam *chiragrâ & podagrâ* à quinquennio conflictatus erat; ac tandem usu pedum omninò privatus vitam sedentariam ducere cogebatur.

Mortui dissecto corpore, reperti sunt tophi in artubus, qui hinc ad motum impares erant. Tendines erant contracti, rigidi & aridi. HÆFERUS.



OBS. 232. In cadavere senis *arthritici* cujus manus & pedes jamdudum contractionem morbosum patiebantur, deprehendebantur connexiones partium læsarum tantâ materiæ tophaceæ copiâ obrutæ, ut nonnulla ossa è suo acetabulo dimoverentur. E MISCELLANEIS CURIOSIS.



Ankylofes.


ARTUS.

OBS. 233. Cuidam circà vigefimum ætatis annum motus artuum difficilè exercentur. Progrediente morbo fenfim *artus & fпина dorfì rigiditatem contrahunt*. Maxilla inferior immobilis evadit, non fecùs ac caput. Circà denique ætatis annum fexagesimum, omnes ferè motus præpediuntur; ac brevi poft vivere defuit.


Sectò corpore omnia offa plerumque diffòrmiã, invicem ferruẽ minata reperiuntur. Sola genua, & carpus finifter levem motum edere poterant. **EX ACTIS LONDINENSIBUS.**



OBS. 233. (a) Lufratis artubus per quàm plurium hominum qui dum viverent ankylofi, in uno aut altero articulo laboraverant. Nullum materiæ cretaceæ veftigium explorabatur, fed tantum ligamenta aut caliptræ articulares valdè erant contracta, quibus refciùs ex fe offa difjungebantur. Probant indicatæ obfervationes uti olim in differtatione Academiae chirurgicæ communicata afferui, *ankilofim* fæpiùs quàm vulgò creditur produci abfque ullo medio conglutinante offa inter fe. **PORTAL.**



OBS. 234. Puer duodecennis à teneris *claudicans*, alio morbo extinctus, exhibuit caput offis femoris fuo cum acetabulo firmiffimè junctum; ità ut videretur à cafu, aliãve violentã causã, concitatam fuiffe inflammationem hinc fuppuratio, & erosio tant capitis offis quàm acetabuli; adedò ut ambo hæc in unum corpus penitiffimè coaluerint. **CLAR. DE HAEN.**



OBS. 234. (a) Quibus aliam, inter artis raras annumerandam, fubjecto affinem addo obfervationem.

Viro triginta circiter quatuor annos numeranti ob *fyphilidis fufpicionem* adhibetur hydrargirofis, tamque larga & frequens, ut brevi exoriretur uberrimus falivæ profluxus; quotidie nullis progrefsis balneis inungebatur, lituque peracto in aquam frigidam demergebatur; intereã accedit macies, & interdum fæviunt lypothymia, quas excipiebat motùs in articulis difficultas, & dein fuppreffio. Incœpta fiftitur medicatio, fluere definit faliva; refocillantur vires, motum priftinum recuperant artus, & negotiis vacat æger; medicis chirurgifque tamen denuò corium mercurio inungendum præbet; obfequiosè pluries iterantur unctiones, balneifque poftèa corpus fudore diffluens alluebant aquã frigidã; vasto gurgite faliva fluxit, fuccedunt frequentes lypothymia, marcefcunt artus; & motus


ARTUS.

eorum numquam rediturus omnimodè perimitur; supinus quasi unico conflaretur osse lecto affigitur, undecimque annos ab infortunio numerans, ankylofi generali laborat, vixque potest maxillam inferiorem à superiori quatuor lineis deducere, alimenta trita ei subjiciuntur, ægrèque deglutit, fortè ex ferruminatione cornuum ossis hyoïdis... Sic misérias humanas pertæsus vitam sustentat æger ingenio acutiori præditus ab excretionè summâ salivæ causam morbi repetit; observavit enim ankylofim produci quâ proportionè flueret saliva, aut vice versâ, discuti cùm cohiberetur salivæ fluxus. Nullo modo affecti videntur muscoli; sentit enim dum vellicatur & ipsos etiam contrahendo tegumenta corrugat, pristinam corpulentiam adeptus est; tumor nullus adest circà articulos; inque potest deduci hanc ankylofim retractione ligamentorum & defectu sinoviæ potiùs quàm ejus concretione. Foveri felix tamen ille, si diù suspensos circà morbi strages nos teneat & fortunatissimus si motum pristinum artubus medicina largiri valeat. PORTAL.


Hydrargirus in artubus.

OBS. 235. Puella duodecim annos nata *lue venereâ* ex partibus contracta laborabat, propter quam adhibentur *inunctiones hydrargyrofæ*. Post annum ingruente diarrhæâ extinguitur.


Examini anatomico subjecto corpore, inveniuntur circà juncturas guttulæ tremulæ hydrargyri. FONTANUS.



OBS. 236. In cadavere cujusdam *siphylitici* qui antè obitum *litu hydrargiroso* inungebatur, mercurius crudus copiosus repertus est in cranio, atque in scapularum, brachiorumque juncturis. RENODEUS.



OBS. 237. Institutâ sectione variorum post *hydrargyrofim* extinctorum, repertus fuit hydrargyrus in capsulis artuum ligamentosis. FONTANUS, RHODIUS, &c.



OBS. 238. Sectis corporibus variorum qui post *pleniorè hydrargyrofim* abierant, occurrebat argentum vivum in cavitatibus tibiæ. CASTELLUS.

FINIS.

APPENDIX.

LIBER PRIMUS,

Ventriculus ingens.

FEMINA quatuor & sexaginta annorum, *superata he-
noplegiâ, insultu nephritico corripitur*, & calculum, phaeoli
magnitudine, excrevit. Dein ingruunt dolores in scapulâ sinistra
& hypochondrio ejusdem lateris: vires prosternuntur cum
pedibus œdematosis. Tandem quarto antè obitum die erumpit
vomitus, primò biliosus & pituitosus, demùm chylosus alvo
clausâ. Tùm dolores sæviebant in abdomine; urgebat tussis cum
pulsu febrili & debili. Pergente vomitu, exacerbantur, dolores
præsertim in inguinibus. Tandem cruciatibus confecta animam
exhalavit.

Ventriculus invenitur adeo distentus, ut sex mensuras ad
minimum caperet. Intestina flatibus mirè turgebant. Occurrit
hernia inguinalis cujus protuberantia vix ad avellanæ magnitu-
dinem accedebat. Cystis fellea novem calculos recondebat.
Ovaria demùm tuberculosa deprehendebantur. CLAR. BAADERUS.

Ulcus ventriculi.

Quidam potator à triennio de ingenti *ardore in epigastrio*,
quasi à ferro candente patiebatur, cum foetore oris. A præ-
posterâ curatione malum exacerbatur, accedentibus anorexiâ,
vomitu cum atrocibus intestinorum doloribus, ascite, febre
lentâ & tabe, quibus demùm è vivis rapitur.

Abdomen continebat viginti mensuras feri viridescentis. Aperto
stomacho è sede depulso exivit foetor horrendus; & in propa-
tulum venit circâ antrum pylori ulcus tres pollices latum, for-
didum & cœnosum. Intestina erant inflammata; hepar exangue,
mesenterium obstructum & pericardium sero distentum, vasis ferè
inanibus. CLAR. SAUVAGES.

Intestina flatu mirè distenta.

Vir consistentis ætatis post *colicam flatulentam in tympanitidem* delabatur, doloribus ferocissimis stipatam. Variis incassum tentatis præfidiis, ad plures migravit.

Referato abdomine patent intestina flatibus suprâ modum distenta, non secûs ac ventriculus, hinc summe tumens. Vesicula fellea bile nigricante & copiosâ scatebat. Pancreas annotabatur durum & obstructum; æque ac mesenterium. Cœcum insuper immense dilatatum stupendam molem præbebat. E DIARIO MÆDICO.

Intestina inflammata.

In cadavere cujusdam qui per septimanam omnia vomitu rejecerat cum febre, *dolore & tensione* abdominis inventum est cœcum è sede suâ itâ dimotum ut ventriculo incumberet firmiterque hæreret, colo & recto multum angustatis & quasi inanibus; cæteris intestinis summè distentis & inflammatione tactis. CLAR. SAUVAGES.

Hidatides in hepate.

Juvenis quatuor & viginti annorum *tumido epigastrio* à quadriennio laborabat, cum febre acutâ corripitur. Die quinto à febris invasione delirare cœpit; ac nono obiit.

Lustrato cadavere, hepar occurrit mole portentofus; ac veluti pluribus scirrhis obfessum lymphæ plures mensuras in variis loculis continebat, in quâ liberè fluctuabant numerosissimæ hydatides, diversæ magnitudinis, citrà ullius pedunculi vestigia. CLAR. DE HAEN.



Lien putris & gangrænosus

Quidam febre corripitur cum dolore in hypochondrio sinistro. Congruis adhibitis præfidiis melius se habere videbatur, cum subito sudore frigido, pulsu planè obliterato, prehenditur & obiit.

Seçto abdomine in conspèctum venit lien putridus & gangrænosus, cæteris visceribus inculpatis. EX ACTIS PARISIENSIBUS.

Pancreatis exulceratio.

Quidam chirurgus sævis *lumborum doloribus* excruciatu; arenulas rubras cum urinis excernens, gravissimo sæyente vomitu, demum obiit.

Reperiebatur pancreas tumidum & cancrosum, cum diaphragmate exulceratione perfecto, & duobus vertebrais cariosis. BERTODIUS.

Vesica contracta & callosa.

Puer febre heçticâ & lithiasi laborans; tandem dysenteriâ cum prolapsu intestini è medio tollitur.

Aperto cadavere reperitur vesica circâ calculum in substantiam densam & compactam itâ contracta, ut vix superesset cavitas ad excipiendum lotium. Occurrebant ureteres amplissimi & callosi. Simili labe afficiebantur renes, alias purulenti. CLAR. DE HAEN.

Vesicæ inversio.

Quædam virgo in *ischuriam* incidit, frequentibus motibus convulsivis stipatam. Tumebat abdomen cum dolore & vomitu. Protuberabat in sinu pudoris tumor quidam cyfficus ad ovi gallinacei magnitudinem accedens & sub-diaphanus. Nulla adhibitâ curâ ingravescunt symptomata usque ad lethum.

Inventi sunt ureteres in sua insertionem obstructi, ad intestini

crassitiem accedentes, ob retentam urinam. Lustratâ vesicâ annotantur ejus membranæ internæ inversio, & per urethram extrusio. NOELIUS.

Ulcus uteri.

Mulier sexagenaria ab obitu mariti mœrore confecta levem fluxum cruentum è genitalibus, menstruorum instar, patiebatur. Ingruunt dolores in artubus inferioribus ad arthriticos accedentes, quos post sex menses excipit alvi fluxus. Dein erumpit fluor albus cum ventris dolore, qui sensim exacerbatur fluxu genitali purulentiam redolente. Quibus persistentibus & ingravescentibus tandem tabe absumpta obiit.

Uterus ingens & à propriâ formâ degener totus carcinomatofus se præbet. Facies interior varias protuberantias ulcerosa & pure conspurcatas exhibebat. CLAR. RAULIN.

Tumores cystici in abdomine.

Puella octennis tumorem gestabat in regione hepatis. Vehementi contusione partis affectæ inter casum, subito evanescit hic tumor. Tum excandescit febris cum doloribus vehementioribus in abdomine. Venter protuberat cum dejectionibus alvinis frequentibus, & albo virescentibus quibus pergentibus accedunt convulsiones quæ brevi mortem post se trahunt.

Referato abdomine patet fissura, tres pollices longa in hepate, cujus ope ad cystim planè vacuum devenitur, quæ ne quidem hydatidum vestigium exhibebat. Nil etiam continebat abdomen. EX ACTIS PARIISIENSIBUS.

Hydrops lacteus.

Sectis cadaveribus variarum puerperarum inflammatione abdominis extinctarum, reperiatur materia lactea fluxilis & grumosa, ad libram unam quandoque accedens, in abdomen effusa. CLAR. SAUVAGES.



LIBER SECUNDUS.

Cor crustâ obductum.

VIR temperamenti sanguineo-pituitosi ; *difficultate respirandi* duobus abhinc mensibus premebatur , quæ omnem ferè decubitus impediēbat. Variis incassum adhibitis suffocatus Interiit.

Pectus aquâ subviridi scatebat. Pericardium solito crassius aquam fuscā continebat. Cor crustâ quâdam spongiosâ obvestiebatur , cujus crassities ad septem vel octo libras accedebat. Maxima occurrebat adipis copia in abdomine. EX ACT. PARISIENSIBUS.

Ruptura cordis.

Vir quidam nobilis , strenuus , ætatis consistentis , habitûs formosioris atque athleticus sinè symptomatibus evidentioribus sub diætâ acutiori vivens uno verbo cui summam senectutem promississet quilibet ad latus uxoris repentè occubuit.

Lustrato cadavere ut investigaretur mortis inopinatæ causa occurrit pectus sanguine turgens , thalamus sinister cordis fissus erat , & ex ostio sanguis manabat. BONHNIUS.

Pericardium purulentum.

Quidam inaurator cordis palpitatione & dyspnæâ laborabat ; cum nonnullâ suspitione anevrismatis. Variis celebratis venæ sectionibus , aliisque frustra adhibitis remediis , repentè obiit.

Secundo cadavere inventus fuit abscessus liquore meliceride turgidus , ad basim pericardii , inter unam alteramque ejus tunicam CLAR. SAUVAGES.

Anevrisma internum pectoris.

Quidam consistentis ætatis de dolore juxtâ spinam dorsi continuo , cum variis exacerbationibus , querebatur qui sepius ad sternum aliasve pectoris partes producebatur. De rheumatismo cogitatur ; & hinc plura usurpantur remedia. Intereâ sensim accedit tabes ; dolores ferocios evadunt ; erumpit vomitus , pergens usque ad ultimum fatum.

ABDOMEN EX-
TERNUM. Aperto abdomine patet ingens tumor inter duos processus dia-
phragmatis, hærens inferioribus pectoris vertebrae & superioribus
lumbaribus; ac caput infantis recens nati æquans; quo œsophagus & ventriculus extra situm naturalem propellebantur.
Accuratori examini subjectus hic tumor genuinum aortæ aneurisma
exhibet. EX ACRIS PARISIENSIBUS.

Pulmões purulenti.

Mulier sex & triginta annorum, inter primates conspicua, tussi
siccâ corripitur, quam pressio-pede sequitur febris lenta, cum
macie; & dein mensium sufflamine: quibus pergentibus
sensim in atrophiam delabitur. Interea nulla excernuntur
sputa, nec de minimo dolore pectoris querebatur. Respiratio in
quocumque decubitu liberè exercebatur & vultus color à naturali
minimè recedebat. Tribus elapsis à suppressis mensibus, erumpit
sanguis majori proventu è vasis hæmorrhoidalibus. Succedit
stupendus virium lapsus, tussis pertinacissima exasperatur. De
noctibus insomnibus querebatur nobilis ægra, donec tandem
atrophiam plane confecta ad superos migravit.


Lustrato cadavere, uterque pulmo sed præsertim dexter pure
fordido scatebat. Nulla alia erat labes notatu digna in cæteris
pectoris & abdominis partibus. PORTAL.





INDEX TOTIUS OPERIS

NOSOLOGICO ORDINE DIGESTUS.



PARS PRIMA,

Morbos generales internos respiciens.



RDINE anatomico, ut magis congruo, conscriptum opus, descriptionem partium læsarum, potius quam functionum historiam, uno tramite exhibet. Observationes enim quæ ad eundem morbum spectant, aliæ ad operis limen, aliæ ad calcem subjiuntur; sed cum in praxi maximo sit emolumento symptomata morbifica talem, vel talem partem affectam designantia apprimè cognoscere, ut remedium congruum & tempestivum possit adhiberi, aut saltem valeat medicus morbi levitatem aut sævitiam prænunciare, magnâ fore utilitate existimavit auctor benè meritus si quis morborum symptomata in variis observationibus hùc & illuc descripta colligeret, continuoque sermone exponeret, pensum mihi dedit, & quantum potui, absolvi. Tædio plena certè res erat, sed ut gressus summi anatomici, in scientiarum viâ premerem, & forte quasdam spicas de ejusdem vastâ doctrinâ legerem, operi lubens manum accinxi.

Triplici parte divisum instar morborum conspectûs indicem exhibeo. Morbos generales, aut peculiare, qui interanea corporis hospitantur primus liber recenset & læsiones quas partibus infligunt.

indicat. Secundus vitia quibûs obturpari solent externæ partes colligit. Tertius sequioris sexûs & infantum morbos describit; & ut clarus undique, quantum fieri poterat in re perquam abstrusâ, eluceret ordo in duas columnas historiam cujus libet morbi exerui. Prior morborum symptomata *essentialia* aut *accidentalia* continuo sermone exponit, posterior morborum strages oculis subjicit. Ulteriùs adhuc passim occurrit divisio, morbi à causâ ignotâ, aut saltem in opere prætermisâ columnam ineunt, & iis subjiciuntur morbi affectionibus aliis succedanei, aut cujus causa planè innotuerat. Temporis spatium in hoc opere condendo certè maximum absumi, sed illud non lugebo, & laboris non me pœnitebit si ut mihi profeci aliis proficiam.

SECTIO PRIMA.

DE GENERALIBUS ET INCERTÆ SEDIS.

FEBRES.

FEBRIS CONTINUA.

Morborum symptomata.

Extispicia cadaverum.

FEBRIS
CONTI-
NUA.

Cum capitis dolore ad quem accedit affectus comatosus

Ventriculus sero repletus, aqua in cranio & thecâ spinali. *pars III. obs. 438.*

Cum æstu in regione lumborum.

Ren sinister putridus. *pars I. obs. 1095.*

Stipatur dolore in hypocondrio dextro, ictero cui succedit affectus comatosus.

Hepar scirrhosum. Viscera omnia colore luteo diffusa. *pars I. obs. 639.*

Cum dolore immani ventriculi & hepatis, quem excipit abdominis potuberantia, spirandi que difficultas.

Vesicula fellea calculis scatet. *pars I. obs. 874.*

*Symptomata.**Extispitia,*

Abſque cauſâ evidenti, capitis dolores & motus convulſivos lethales ſibi adjungit.

Cum reſpiratione interceptâ & lipothimiis frequentibus.

Interea profluit alvus.

Cum dorſi dolore.

Cum vertigine.

Adſunt tuſſis, vocis que clangor; ſputa, primis morbi temporibus, craſſa. febris tandem lenta, abſque ullo peſtoris dolore.

Cum ventris intumeſcentiâ, & macie, oritur poſt inſolationem & hauſtum liquoris frigidi.

Cum dolore capitis, & durtie in hypochondriis.

Cum intensiſſimâ tuſſi.

Adeſt ſpirandi difficultas: accedit & diarrhœa lethalis.

Suffocantur vires, dolet graviter latus, difficile aſpirat æger.

Urgent ſpirandi difficultas, tuſſis, calor intenſus. In utrumque latus cubandi, grave ad modum.

Gelatina inter cerebrum & cranium ventriculus inflammatus. *pars III. obſ. 438.*

Sanguis concretus in venâ cavâ. *pars III. obſ. 484.*

Hepar tuberculofum. *pars I. obſ. 7, 49.*

Pancreas putridum *pars I. obſ. 1050.*

Aqua in cerebro; cujus vaſa ſanguine turgida. *pars III. obſ. 429.*

Cyſtis fellea bile turget; pulmones tuberculofi. *pars I. obſ. 232.*

Colluvies purulenta in abdomine. *pars I. obſ. 1769.*

Viſcera abdominalia putrida. *pars I. obſ. 1661.*

Pulmones inflammati. *pars II. obſ. 128.*

Hydrops pectoris. Pulmo ſiniſter coſtis adhærens. Pericardium aquâ intus contentâ eroſum. *pars II. obſ. 684.*

Pulmones ſcirrhoſi, abſque purulentiâ. *obſ. 215.*

Pericardium ſero pureque turgens. *pars II. obſ. 682.*

FEBRIS
CONTI-
NUA.

FEBRIS
CONTI-
NUA.

Symptomata,

Extispitia.

Cum rigoribus periodicis, mox delirat æger, adest & narium hæmorrhagia.

Convulsiones accersunt paralisis lateris dextri & delirium à pericranii puncturâ.

Franguntur penitus vires, sæviunt dolores totius corporis ad quos accedit narium hæmorrhagia, mentisque obnubilatio.

Cum spiratione difficili.

Stipatur tussi, dolore pungenti & spirandi difficultate cum sputis purulentis.

Cum vomitu, dolore æstuante, & pulsatione circa stomachi regionem.

Cum vomitu bilioso post ingurgitationem.

Urget diarrhœa.

Adfunt cardialgia, vomitus, dentiumque strepitus.

Dolore immani torquetur caput, delirat æger.

Vomitus, & dolores abdominis sæviunt.

Cum cephalalgia & delirio subsequenti.

Pulmones inflammati, & lien tumidum. *pars II. obs. 116.*

Pus stagnans in cranio. *pars III. obs. 497.*

Pulmones gangrænosus, intestina inflammata. *pars II. obs. 295.*

Hydrops thoracis. Pulmo costis hærens. Pericardium aquâ distentum. *pars II. obs. 687.*

Pulmonum substantia gangrænâ erosa *pars II. obs. 301.*

Ventriculus & intestina inflammata *pars I. obs. 332.*

Intestina inflammata. *pars I. obs. 333.*

Phlogosis intestinorum. *pars I. obs. 335.*

Lumbricis intestina scætant. *pars I. obs. 301.*

Aquæ quantitas magna in tertio cerebri ventriculo. *pars III. obs. 385.*

Intestina inflammata. *pars I. obs. 331.*

Pulmones putridi intacto cerebro. *pars II. obs. 311.*

Cum dolore

*Symptomata.**Extispicia.*FEBRIS
CONTI-

Cum dolore pectoris, spirandi difficultate, pulsu celeri, sputo cruento, quæ mitescunt symptomata, sed demùm recurrunt, & ægrum de medio tollunt.

Cum delirio.

Cum dolore hypochondrii dextri, spiritu difficili, cordis anxietatibus.

Capite valdè laborat æger, difficilè spirat.

Urget ingens vomitus, sævit dolor sub nothis costis.

Cum virium defectu, & eruptionibus miliaribus per totum corpus.

Cum dysenteriâ.

Delirat ægrotans; petechiis, lethiferisque convulsionibus corripitur.

Sævit diarrhœa, quâ curatâ, vires fatiscunt.

Concomitatur colicam Saturninam.

Cum vomitu, dolore stomachi, tumore in regione epigastricâ, & difficultate spirandi,

Tomus II.

Pericardium purulentum. *pars* NUA.
II. *obs.* 671.

Vasa meningum sanguine turgida cum effuso sanguine. Cerebri substantia laxa & humida.
pars III. *obs.* 244.

Hepar purulentum. *pars* I.
obs. 704.

Exulceratum diaphragma.
obs. 778. *pars* II.

Colluvies ferosa in abdomine & pericardio, intestina & ventriculus flatu turgida; renes ingentes, sinister putridus. *pars* I.
obs. 1093.

Tumor diaphragma obsidens; ventriculus & intestina inflamata.
pars II. *obs.* 783.

Erofa intestina. *pars* I. *obs.* 152.

Omentum & intestina putrida; lien ingens; pulmones plevræ adhærentes & scirrhusi. *pars* I.
obs. 438.

Viscera sana; sanguis in cerebri substantiam effusus. *pars* III.
obs. 295.

Intestina inflammata; ventriculus lividus. *pars* I. *obs.* 336.

Ventriculus inflammatus & colluvie æruginosâ scatens. *pars* I.
obs. 74.

A a a

- | | |
|---|---|
| Cum dolore in hypocondriis. | Lien putridus. <i>pars I. obs. 953.</i> |
| Cum diarrhæâ biliosâ, animi deliquiis & convulsionibus subsequenteribus. | Stomachus perforatus, & partibus vicinis accretus. <i>pars I. obs. 141.</i> |
| Cum respiratione difficili cui accedit diarrhæa. | Pulmones & hepar inflammata. |
| Cum orthopnœâ, corporis jactatione & pulsatione supra ventriculum. | Aneurisma abdominis. <i>pars I. obs. 1626.</i> |
| Concomitatur lumborum dolorem cum suppressione urinæ. | Inflammatiō renum & partium ambientium. <i>pars I. obs. 1070.</i> |
| Diuturna; delirium furiosum sibi adjungit. | Hepar ingens aridum & fissum; vesicula fellis bile turgens. <i>pars I. obs. 816.</i> |
| Cum vomitionibus continuis, dolore in abdomine implacabili, & alvo siccâ. | Colon inflammatum; epiploon absumptum, & hepar putridum. <i>pars I. obs. 422.</i> |
| Albo fluore fovetur. | Ulcus uteri & vaginæ. <i>pars I. obs. 1391.</i> |
| Tumor exploratur in hypocondrio dextro; tussi & spirandi difficultate gravatur æger cum singultu subsequenti. | Hepar ingens & inflammatum; intestina phlogosi correpta. <i>pars I. obs. 597.</i> |
| Tumor abdominis, & dejectio vermium. | Omentum & mesenterium putrida; intestina inflammata & lumbricis scatentia. <i>pars I. obs. serv. 407.</i> |
| Cum vomitu sanguinolento & cruentis dejectionibus. | Abscessus in mesenterio. <i>pars I. obs. 155.</i> |
| Cum extremorum refrigeratione, vomitu & alvi profluvio. | Hepar inflammatum. <i>pars I. obs. 598.</i> |
| Cui sese adjungit ischuria. | Ren sinister cum uretere inflammatus; vesica crassa turgens materiâ tenaci. <i>pars I. obs. 1071.</i> |

*Symptomata.**Extispicia.*

- Ventriculi cum dolore.
- Invadit scabiosum cum vomitu & alvi profluvio quem excipit atrophia.
- Cum somnolentiâ quam excipit delirium.
- Cum dolore summo capitis, spiritu difficili & apoplectico insultu lethali frigus intensissimumprehendit.
- Sequitur colicam hepaticam.
- Potatorem corripit.
- Fronte vulnerato ingruit, cum delirio & convulsionibus.
- Scandescit post multas animi contentiones & corporis labores.
- Cum convulsionibus post insolationem.
- A capitis percussione sævit, cum delirio, somnolentiâ & dolore obscuro in regione hepatis.
- Post animi pathema scandescit febris continua cum doloribus in hypocondrio dextro.
- Vesicula fellis lapidibus scatet. **FEBRIS CONTINUA.**
pars I. obs. 861.
- Hepar inflammatum. *pars I. obs. 597.*
- Gelatinosa aqua in cerebro.
pars III. obs. 487.
- Aqua in ventriculis cerebri gelatina; juxtâ ejus vasa, sanguis fluidissimus. *pars I. obs. 408.*
- Pus stagnans inter tunicas ventriculi. *pars I. obs. 88.*
- Calculus biliaris obliterans ductum cysticum, vesiculâ felleâ inani. *pars I. obs. 900.*
- Dura meninx purulenta. *pars III. obs. 523.*
- Pulmones putridi, & lapides in vesicâ felleâ. *pars I. obs. 147.* **Succedanea.**
- Lumbrici mortui in tubo intestinali. Cerebrum illæsum, exceptâ aquâ stagnante in ventriculis. *pars II. obs. 378.*
- Dura meninx putrida & hepar pure conspurcatum.
- Lien putridus. *p. I. obs. 163.*

FEBRIS
CONTI-
NUA.

Symptomata.

Extispicia.

Post casum ab alto... cum dolore lumborum ad quem accedunt vomitus cum ponderis sensu in ventriculo.

Colluvies purulenta in abdomine. *pars I. obs. 1773.*

Exurgit in hydropico post coalitionem vulneris inflictæ scroto.

Hepar & lien scirrhosa. *pars I. obs. 635.*

Cum rigore succedit doloribus colicis.

Abscessus in mesenterio. *pars I. obs. 131.*

Post frigus intensissimum scandescit, & soporem lethargicum cum oculorum obnubilatione sibi adjungit.

Aqua limpida inter corticem cerebri & corpus callosum. Pulmones phlegmonodei & purulenti. *pars III. obs. 369.*

Pedisequa tumoris hypocondriorum.

Aqua in pectore, hepar ingens. *pars I. obs. 614.*

FEBRIS PUTRIDA.

FEBRIS
PUTRI-
DA.

Symptomata morborum.

Extispicia cadaverum.

Concomitatur pulmonum inflammationem cum sputis purulentis & tandem macie.

Pulmones putridi. *pars I. obs. 334.*

Excipit febrem tertianam duplicem.


Pulmones putridi, lien & splen solito majores. *pars II. obs. 336.*

Sequitur spirandi difficultatem.

Pulmonum, ventriculi, & intestinorum flatulentia. *pars II. obs. 244.*

Cum dolore capitis acerbissimo & fluxu materiæ purulentæ ex aure dextrâ.

Cerebrum colore luteo diffusum abscessum recondit; & os petrosum carie occurrebat exesum. *pars III. obs. 121.*



FEBRIS ARDENS.

Symptomata morborum.

Febris ardens cum pectoris angustia; artubus & abdomine tumulentibus, remittitur & denuò recrudescit cum lateris sinistri dolore.

Cum spiritu difficili, timore hypochondriorum, oboriente extremitatum refrigeratione.

Intrà triduum enecat ægrum.

Cum dejectione sanguinis per os & dolore hypochondrii dextri.

Cum siti inextinguibili.

Cum ventris doloribus.

Cum dolore & tensione hypochondrii dextri.

Inflamatur ren; singultu stipatur febris.

Post dysenteriam malè curatam.

Post lapsum succedit dolori gravativo pectoris cum cordis compressione spirandi difficultate, siti, leypothymiis & rubore genarum interdum recurrente.

Invadit quemdam tumore in hypochondrio dextro laborantem.

Extispicia cadaverum.

Hepar & pulmo inflammata; pericardium cordi adhærens. *pars II. obs. 696.*

Pulmones tabidi præsertim in parte sinistrâ. *pars II. obs. 283.*

Cor marcidum, pericardio sicco; *pars II. obs. 455.*

Mediante diaphragmate hepar; Costis adhærens. *pars I. obs. 838.*

Viscera inflammata. *pars I. obs. 1567.*

Viscera abdominis inflammata. *pars I. obs. 1569.*

Pus album stagnans inter tunicam & parenchyma hepatis. *pars I. obs. 757.*

Viscera inflammata. *pars I. obs. 156.*

Intestina flatu turgida, hepar ingens & abscessum recondens. *pars I. obs. 171.*

Pericardium purulentum. *pars II. obs. 674.*

Hepar purulentum. *pars I. obs. 713.*

FEBRIS
ARDENS.

FEBRIS
ARDENS.*Symptomata.**Extispicia.*

Colicâ hepaticâ insignitur.

Hepar purulentum & cystis fellea calculis foeta. *pars I. observ. 709.*Putridum hepar. *pars I. obs. 788.*Lien inflammatum. *pars I. obs. 939.*Cor aridum. Cystis fellea bile turgida. Hepar & pulmones putridi. *pars II. obs. 449.*Inflammatum hepar. *pars I. obs. 141.*

FEBRIS LENTA.

*Symptomata morborum.**Extispicia cadaverum.*

FEBRIS LENTA. Cum hæmorrhagiâ narium cui succedit spirandi difficultas, vomitus, diarrhæa & cardialgia.

Pulmones plevræ annexi & putriditate affecti, pericardium quasi cartilagineum cordi hærens epiploon & hepar putrida. *pars I. obs. 780.*

Cum lotio purulento.

Ulcus vesicæ. *pars I. obs. 780.*

Cum tussi, dolore thoracis in parte sinistrâ & sputo sanguinis.

Pulmonum tubercula & ulcus. *pars II. obs. 202.*

Cum pedum tumore, succedit tussi pure & sputis purulentis & sanguinolentis.

Pulmones exesi. *pars II. obs. 381.*

Invadit mulierem quæ tempore gestationis sanguinem spuebat & cui secundina non fluxerant.

Pulmones putridi plevræ adhærentes. *pars II. obs. 149.*

Cum tussi & tandem corporis emphysemate.

Tumor scirrhusus in corde. *pars II. obs. 545.*

*Symptomata.**Extispicia.*FEBRIS
LENIA.

Spirandi difficultas adest; sequitur hæmoptoen.

Pulmones intumescentes & tuberculosi. *pars II. observ. 237.*

Cum tussiculâ, hypochondrii dextri tumore respiratione difficili & sputis sanguinolentis.

Pulmones scirrhusi plevræ & diaphragmati hærentes. Pericardium ichore plenum, & cor crustâ obductum. *pars II. obs. 177.*

Cum affectu soporoso.

Sanguis in vasis cerebri, aqua in pericardio, & concretio polyposa in corde. *pars II. obs. 619.*

Cum voracitate.

Abscessus in mesenterio. *pars I. obs. 561.*

Fluxu alvi,

Abscessus in ventriculo. *pars I. obs. 175.*

Cum spirandi difficultate quæ maciem sibi adjungit.

Pulmones aridi. *pars II. obs. 285.*

Cum tumore abdominis, post ejus contusionem.

Glandulæ mesenterii scirrhosæ. *pars I. obs. 527.*

Cum doloribus lithiaseos, dysuriâ.

Vesica pure conspurcata & renes calculosi. *pars II. obs. 235.*

Spirandi difficultate gravatur æger, cordis palpitatione tumore œdematoso dein subsequente.

Pulmones quasi œdematosi plevræ adnati pericardium crassum cordi adhærens. *pars II. obs. 704.*

Cum alvi fluxu ictero succedens.

Vermes in hepate (aut potius concretiones sanguinolentæ aut lymphaticæ.) *pars I. obs. 836.*

Cum dolore hypochondrii dextri & tandem lypothimiis & cutis flavedine.

Abscessus in hepate; diaphragma erosum pulmones pure turgidi. *pars I. obs. 716.*

Cum dolore pectoris & tumore circa glandulas cervicales.

Pulmones purulenti & glandulæ cervicales tuberculosæ. *pars II. obs. 204.*

*Symptomata.**Extispicia.*

FEBRIS LENTA. Dolore stipatur in regione hepatis cui succedit vomitus sanguinis.

Cum spirandi difficultate & cordis palpitationibus.

Cum vomitu contumacissimo, & hypochondrio dextro tumido.

Cum ventris torminibus.

Tument hypochondria, & spirandi difficultate gravatur ægro-tans.

Cum dolore pectoris, & spirandi difficultate.

Cum ventris prominentiâ & alvi fluxu.

Cum faciei œdemate; deinde sævit asthma cum tussi & sputo cruento.

Succedanea.

Expuitioni sanguinis.

Dolori renum diuturno.

Mictioni puris cum sanguine;

Hepar tuberculosum. *pars observ. 681.*

Aqua in thorace, cor ingens; lapides in tunicis arteriæ pulmonaris. *pars II. obs. 438.*

Musculi abdominales graciles; hepar ingens & steatomatosum. *pars I. obs. 638.*

Abcessus in hepate. *part. I. obs. 641.*

Hepar ingens & durum; lien contractus & quasi osseus; epiploon putridum partibus vicinis annexum. Intactum pancreas. *pars I. obs. 994.*

Intactum pancreas; intestinum colon scirrhosum, summè arctatum. *pars II obs. 380.*

Scirrhosum hepar & mesenterium, *pars. I. obs. 626.*

Pulmonum tubercula. *pars II. obs. 236.*

Aqua in thorace, & præcipuè in pericardio. *pars I. obs. 633.*

Pulmones costis adhærentes & bronchia sanguine obruta. *pars I. obs. 2. (a)*

Concretio in rene mentiens; figuram cochleæ. *pars I. obs. 1211.*

Ren sinister planè consumptus; dexter sabulo infarctus. *pars I. obs. 1125.*

Pectoris

Symptomata.

Extispicia.

Pectoris angustia.

Pulmones cum thymo lividi,
cor marcidum.

FEBRIS
LENTA.

Cum spirandi difficultate, succedit peripneumoniae quae curata videbatur.

Pulmones exesi. *pars II. obs.* 376, 356.

Vomitui cum dolore stomachi, orto post casum ab alto.

Omentum intestinis agglutinatum; hepar tuberculosum; vesicula fellis bile turgida; sacculus aqua turgens lieni adnatus. *pars II. obs.* 855.

Tussi cum sputo purulento.

Pulmones putridi. *pars II. obs.* 335.

Dolori in regione epigastrica.

Pulmones absumpti, hepar sanum. *pars II. obs.* 359.

Expuitioni sanguinis, post lapsum a scalâ; & sibi pustulosas eruptiones in thorace adjungit.

Purulenti pulmones. *pars II. obs.* 364.

Succedanea.

Dolori in hypochondrio & icterum sibi conciliat.

Hepar purulentum. *pars I. obs.* 164.

Asthmati.

Pulmones putridi & calculosi. *pars II. obs.* 254.

Hæmoptisi.

Pulmones tuberculosi. *pars II. obs.* 239.

Suppressioni mensium.

Mesenterium scirrhosum. *pars I. obs.* 544.

Tussi & sputo purulento.

Pulmones putridi. *pars II. obs.* 335.

Cum spirandi difficultate post variolas.

Hepar purulentum. *pars I. obs.* 734.

Cum aestu interaneorum icterum sequitur.

Intestinum colon hepatis putrido & ingenti annexum, lapides in cystide felleâ, *pars I. obs.* 736.

FEBRIS
LENTA.*Symptomata.**Extispicia.*

Post lapsum scandescit febris cum perpetuâ tussi, sputis purulentis, & tumore circâ costas, quo facto pus effluxit.

Febri acutæ cum ventris dolore.

Post abdominis contusionem exoritur cum tumore in parte percussâ.

Succedit dolori finistri lateris cum spiritu difficili, & cordis palpitationibus.

Febri epidemicæ cum dyspnæâ, tussi & fluxu alvi.

Ventris tumorem cum dolore
Sibi ad- in regione epigastricâ.
jungit

Vomitum biliosum cum artuum contractione.

Lateris dolorem cum spirandi difficultate.

Alvi profluvium biliosum.

Succedanea catharro, sibi soporem adjungit.

Pulmones putridi. *pars II.*
obs. 364.

Viscera abdominis putrida.
pars II. obs. 1602.

Glandulæ mesenterii scirrhusæ. *pars I. obs.* 527.

Aqua in pericardio & abdomine. Cor solito majus. *pars II.*
obs. 629.

Pulmones putridi. *pars II.*
obs. 383.

Lien tuberculofus. *pars I. obs.*
947.

Glandulæ mesenterii scirrhusæ.
pars I. obs. 530.

Pulmones putridi. *pars II.*
obs. 188.

Hepar tuberculofum. *pars I.*
obs. 685.

Sanguis in vasis cerebri, aqua in pericardio, & concretiones polyposæ in thalamis cordis.
pars II. obs. 619.

Omentum pure exesum; mesenterium scirrhusum, & aquæ viridis in abdomine quantitas maxima. *pars I. obs.* 571.

Visceribus putridis. *pars I.*
obs. 1700.

Symptomata.

Extispicia.

FEBRIS
LENTA,

Pulmones purulenti & glandulæ mesenterii infarctæ materiâ pingui & albicante. *pars I. obs. 170.*

FEBRIS ACUTA.

Symptomata morborum.

Extispicia cadaverum.

FEBRIS
ACUTA.

Cum dolore & tensione hypochondrii dextri.

Hepar putriditate diffuens. *pars I. obs. 792.*

Cum capitis dolore, lotio vix fluente.

Ventriculi cerebri aquâ turgidi. *pars III. obs. 379.*

Cum dolore in regione epigastricâ.

Peritoneum & limbus diaphragmatis inflammata. *pars I. obs. 3.*

Cum morfu ventris, aphthis in faucibus, dentium stridore & motûs manuum læsione.

Peritoneum, hepar inflammata. Cystis fellea bile turgida; pulmones crustâ obducti. *pars I. obs. 9.*

Cum tumore hypochondrii dextri, dolore oculorum, cardialgiâ & convulsionibus.

Lumbricus in ductu choledoco. *pars I. obs. 907.*

Cum dolore sinistri lateris; nauseis urgentibus asthmicum invadit; dein propinato emetico, oriuntur convulsionem lethales.

Pulmones pure erosi. *pars II. obs. 388.*

Cum dipsnæâ & ardore interno.

Pulmones aridi, intestina inflammata. *pars II. obs. 288.*

Cum dolore & tumore in hypochondrio dextro, tussi & difficultate spirandi, subsequenti singultu, & mentis obnubilatione.

Hepar & intestina inflammata. *pars I. obs. 597.*

FEBRIS
ACUTA.

Symptomata.

Extispicia.

Cum difficultate spirandi ;
tussi , & difficili supra dorsum
decubitu , pulsu parvo , celeri,
& inæquali.

Inflammata pleraque corporis
viscera. *pars II. obs. 679.*

Cum doloribus universali-
bus.

Cystis fellea bile turgida. *p. I.
obs. 34.*

Cum lypothymiis , sputis pu-
rulentis , urinis turbidis.

Pericardium purulentum. *p. II.
obs. 673.*

Cum dolore hypochondrii fi-
nistri ad humerum usque pro-
ducto.

Omentum circumvolutum ;
lien putridus & gangrenosus.
Hepar putredine affectum. *pars I.
obs. 955.*

Cum spiratione anxîâ & ce-
leri ; dolore , tussi , cordis tre-
more , dolore versus sternum ,
animi deliquiis , pulsu duro &
inæquali , & tandem morte tri-
duò adveniente.

Pericardii inflammatio. *p. II.
obs. 669.*

Cum dolore lateris , tussi spu-
to cruento , spiratione , siti , &
erysipelate in facie.

Pulmones inflammati , peri-
cardium putridum. *p. II. obs. 680.*

Cum immani diarrhoeâ.

Glandulæ mesenterii athero-
matosæ. *pars I. obs. 517.*

Cum fluxu hepatico & vomitu
interpolatis.

Intestina inflammata. *pars I.
obs. 1026.*

Succedanea. Scabiei intempestivè exsiccata.

Pancreas scirrhosum , & cor
quasi ustulatum. *pars II. obs. 16.*

Dolori hypochondrii dextri.

Inflammatio mesenterii. *pars I.
obs. 516.*

Leipothymiis , & dolori ar-
denti in thorace sinistro , cum
cordis palpitationibus , & sputis
purulentis.

Pericardium pure conspurca-
tum. *pars II. obs. 673.*

*Symptomata.**Extispicia.*FEBRIS
ACUTA.

Vomitui sanguineo.

Hepar ingens omentum, ex-
fum. *pars I. obs. 577.*Casui in occipite, cum grave-
dine supra nares.Pus in cranio, juxta os æthmoi-
deum. *pars III. obs. 504.*

Ascitem.

Lien purulentum. *p. I. obs. 950.* *Sibi ad-
jungit*

Dolores nephriticos.

Corpus testaceum in pelvi.
Pancreas & intestina sphacelata.
*pars I. obs. 1052.*Febrem lentam cum dyspnæa,
tussi & fluxu alvi foetido.Pulmones putridi. *p. I. obs. 387.*

Sphacelum totius corporis.

Cor distentum. *p. II. obs. 429.*

FEBRIS MALIGNA.

*Symptomata morborum.**Extispicia cadaverum.*FEBRIS
MALI
GNA.Cum cardialgiâ, tussi, spi-
randi difficultate, lateris dolore,
urinis turbidis, nauseis, intum-
escentiâ regionis epigastricæ,
& tandem convulsiones lethales.Lumbricus ductum pancreati-
cum obturans. *pars I. obs. 1062.*Viscera inflammata. *pars I.
obs. 1564.*Cum levi spirandi difficultate,
pulsu intermittente & raro, abs-
que ullo pectoris dolore.Hepar infarctum, intestina &
pulmones inflammata. *pars II.
obs. 306.*Aqua in pericardio. *pars II.
obs. 612.*Cum vomitu, alvi suppres-
sione prægressâ.Intestina inflammata. *pars I.
obs. 338.*Herniosum corripit cum vo-
mitu & doloribus ventris.Intestina inflammata, *pars I.
obs. 344.*

FEBRIS
MALI-
GNA.

Symptomata.

Extispicia.

Cum dolore hypochondriorum, ventris intumescentiâ, hemorrhagiâ narium.

Abscessus in cerebro & abdomine. *pars III. obs. 531.*

Cum summo viscerum ardore.

Viscera putrida. *p. II. obs. 1611.*

Ardor.

Obs. 1616.

Febris maligna, epidemica cum cardialgiâ, dein tussi & spirandi difficultate, lateris dolore stipatâ, urinis turbidis & convulsionibus.

Ventriculus, intestina & pulmones inflammata, hepar infarctum & cystis fellea inanis. *pars II. obs. 306.*

Cum cardialgiâ, dolore lateris, spirandi difficultate stipato, & tumore in regione epigastricâ dein oboriente cum convulsionibus.

Ventriculus & intestina passim gangrænosa, mesenterium putridum, & pus stagnans in abdomine. *pars I. obs. 162.*

Cum ventris dolore continuo & acerbissimo.

Viscera putrida. *p. I. obs. 1610.*

Cum delirio & sopore comatoso.

Cerebrum inflammatum. *p. II. obs. 412.*

Pestilens cum leipothymiis brevi ægrum enecans absque delirio.

Cerebelli purulentia, aqua in ventriculis cerebri. *p. III. obs. 521.*

Febris maligna post animi pathemata sæviens, menses sufflammat, & sibi adjungit leipothymias, abdominis intumescentiâ cum delirio.

Pulmones infarcti intestina, passim inflammata. *pars III. obs. 12.*

Nulla delirio stipata.

Abscessus cerebelli. *pars III. obs. 85.*

Cum vomitu.

Viscera abdominis inflammata. *pars I. obs. 353.*

Succedit dysenteria.

Intestina erosa. *pars I. obs. 389.*

*Symptomata.**Extispicia.*FEBRIS
MALI-
GNA.

Cum vomitu immani, post
alvi suppressionem.

Pulmones putridi; hepar scir-
rhosum; intestinum ileum inflam-
matum, & coalitum. *pars I.*
obs. 439.

Plexus choroïdes sanguine tur-
gidus. *pars I. obs.* 80.

Exacerbant, & erumpunt pe-
techiaë, sæviunt vomitus, nau-
seæ, & somnolentia lethalis.

Pulmones plevræ hærent, he-
par & renes inflammantur; ven-
triculi cerebri sero cruento tur-
gebant. *pars III. obs.* 270.

FEBRIS EPIDEMICA.

*Symptomata morborum.**Extispicia cadaverum.*FEBRIS
EPIDE-
MICA.

Cum siti inextinguibili;

Ariditas viscerum. *pars I.*
obs. 1553.

Mali moris in Italiâ grassans;
lethifer, nisi fluat alvus.

Cystis fellea bile turgens. *p. I.*
obs. 34.

Cum difficili respiratione &
eruptione petechiarum, & sub-
sultu tendinum.

Pulmones infarcti. *p. II. obs.* 37;

Cum dolore capitis, æstu;
virium prostratione, pulsu duro
& intermittenti, ac eruptione
petechiarum quam sequitur na-
rium hemorrhagia lethalis.

Vasa cerebri sanguine turgida
& pulmo inflammatus. *pars II.*
obs. 113.

Cum nausæâ, vomitu, diar-
rhoeâ dein oboriente cum de-
jectione vermium, sæviebat do-
lor in cordis scrobiculo, qui spi-
rationem lædebat.

Viscera abdominalia inflam-
mata; vasa cerebri sanguine tur-
gida, & pulmo gangrænosus.
pars II. obs. 304.

Continua, cum virium prostra-
tione, tussi, dolore lateris,

Pulmones absumpti. *pars II.*
obs. 361.

FEBRIS
EPIDE
MICA.

Symptomata.

Extispicia.

Cum tussi, singultu, corporis intumescentiâ, dolore œsophagi, dejectionibus biliosis, & tandem tabe.

Aqua in abdomine, pulmones & lien putridi. *pars II. obs. 343.*

Ad continentium naturam accedens cum capitis & lumborum dolore, stipata siti, comate vigili & phrenitide & vermium dejectione.

Pulmones inflammati, & vermes circâ viscera naturalia. *p. II. obs. 123.*

Cum capitis dolore crudelissimo, nausêâ & vomitu, convulsionibus, &c.

Vasa encephali sanguine turgida, aquâ, & sanguis circâ cerebrum & medullam spinalem. *pars III. obs. 412.*

Maligna epidemica cum cardialgiâ; dein tussi & spirandi difficultate lateris dolore stipatâ, urinis turbidis convulsionem accersentibus.

Ventriculus, intestina, & pulmones inflammati, hepar & cystis fellea inanis. *pars II. obs. 306.*

Spatio sexdecim horarum, hominem jugulat.

Stomachus quasi escharrâ ustulatus. *pars I. obs. 168.*

Cum cardialgiâ.

Ventriculus & intestina gangrænosa. *pars I. obs. 162.*

Cum dolore capitis, virium defectu, maculis purpureis circâ pectus.

Mesenterium putridum, pustulæ gangrænosæ instar carbunculorum in abdomine & thorace. *pars I. obs. 1683.*

Pestis.

Pestilentialis, in quâ erumpit bubo sub axillâ, & oritur sopor lethargicus.

Cor gangrænosum, hepar inflammatum, & viscera colluvie turgida. *pars II. obs. 540.*

Epidemica intermittens.

Pancreas schirrosum. *pars I. obs. 1037.*

Cum anthracibus

Pars I. obs. 805.

Absque

Symptomata.

Febris epidemica. Absque ullâ eruptione cum febre ardente, sopore.

Absque ullo tumore.
Cum vomitu bilioso.

Intra triduum nutricem rapit.
Cum phrenitide.

Extispicia.

Mediaſtinum & pericardium putrida; cor ſanguine infarctum, hepar ingens, veſicula fellea inflammata. *pars II. obſ. 758.*

pars I. obſ. 424.

Bilis ſeroſa, ſed nigerrima in veſiculâ felleâ. *pars I. obſ. 852.*

Item. *pars I. obſ. 853.*

Absceſſus inter ſternum & mediaſtinum; cor ingens, pulmones, cerebrum, hepar, maculis deſœdata. *pars II. obſ. 317.*

Extispicia.

Anthraces in inteſtinis, veſicula fellea ſubcœrulea, bile nigrâ; turgida; cor puſtuloſum. *pars II. obſ. 548.* Hepar inflammatum; pulmones anthracibus deturpati. *p. II. obſ. 323.* Stomachus gangrænâ tactus, cyſtis fellea bile atrâ turgens. *pars I. obſ. 845.* Pulmones & hepar putridi. *pars II. obſ. 318.* Viſcera inflammata. *pars I. obſ. 1618, 1619, 351, 366.* Carbunculus in rene ſiniſtro. *pars I. obſ. 1080.* Vermes in cerebro. *pars III. obſ. 544.*

Febris cum ſiti maximâ, vomitu ingeſtorum, diarrhœâ & convulſione oculorum.

Mali moris. Cum ventris intumeſcentiâ.

Sefe adjungit pleuro-pneumonix.

Catarrhalis. Febris catarrhalis cum tuſſi violentâ, ſpirandi difficultate, &c.

Cum tuſſi moleſtâ abit in febrem lentam quamprehendit ſopor lethâlis.

Catarrhis proclivis incidit in febrem cum difficili reſpiratione.

Febris catarrhalis ſefe adjungit dolori ſiniſtri lateris, cum difficultate ſpirandi.

Tomus II.

Pulmones inflammati, & pericardium absque ullâ aquæ guttulâ. *pars II. obſ. 83.*

Tumor ſaccatus pure infarctus in abdomine. *p. I. obſ. 1767.*

Puris quantitas maxima inter cerebrum & ejus involucrum; ſubſtantia encephali exefa; pulmo inflammatus plevræ adhærens; inteſtina phlogo ea. *pars III. obſ. 506.*

Pulmones infarcti, & cruſtâ quâdam ſebacæ obducti. *pars II. obſ. 59.*

Sanguis in vâſis cerebri, aqua in pericardio, & concretiones polypoſæ in thalamis cordis. *p. II. obſ. 619.*

Pulmones infarcti. *p. II. obſ. 43.*

Pulmo inflammatus, & partibus vicinis annexus. *pars II. obſ. 22.*

Ccc

*Symptomata.**Extispicia.*

Febris catarrhalis. Cum spirandi difficultate, & pulsu debili.

Biliofa. Cum cardialgiâ & convulsione; hepar scirrhosum, pulsu intermittente, alvi fluxu, & tandem ascite.

Pericardium aquâ turgens. *pars II. obs. 550.*

Hepar scirrhosum, cor dilatatum & lapidescens. *p. I. obs. 565.*

FEBRES INTERMITTENTES.

*Symptomata morborum.**Extispicia cadaverum.*

Febris intermittens. Cum tumore in hypochondrio sinistro, & vomitu bilioso.

Icterus, hydropem & epilepsiam secum adducit, & interdum tument artus.

Cum dolore hypochondriorum mulierem hysterica cruciat.

Dysenteria succedit.

Cum convulsionibus.

Febrem intermittentem sequitur apoplexia subitanea.

E genere subintrantium cum cardialgiâ & ventris protuberantiâ.

Cum syncope lethali, oritur post venæ sectiones numerosissimas.

Epidemica.

Subsequitur tumorem lateris sinistri, & narium hæmorrhagiam.

Lien & hepar mole portentosa; ren sinister amplior & purulens. *pars I. obs. 913.*

Hepar solito majus, lien ingens, epiploon & mesenterium putrida, vermes in intestinis, aquâ in thorace & cerebro. *pars III. obs. 414.*

pars II. obs. 241.

Ventriculus & omentum inflammata. *pars I. obs. 229.*

Intestina lumbricis scatentia. *pars I. obs. 301.*

Viscera pleraque putrida. *p. I. obs. 959.*

Idem. *pars I. obs. 1088.*

Vasa cerebri flatu turgida; cor inane, aqua in pericardio. *p. II. obs. 621.*

Pancreas scirrhosum. *pars I. obs. 1037.*

Lien ingens & durus continet materiam instar fæcis vini rubri. *pars I. obs. 919.*

Symptomata.

Febris intermittens. Malè curata hydropem accerfit.

Sibi icterum adjungit cum duritie hepatis.

Post venæ sectiones numerosas intermittens febris cui succedit syncopes lethalis.

Febris tertiana. Stipata ventris torminibus hydropeum mutatur.

Cum tumore in hypogastrio, in quartanam degenerat.

Cum pleuritide.

Cum tumore duro circà regionem hepatis.

Cum ventris torminibus,

Cum cephalalgia vigiliis, phrenitis pulsudus.

Cum dolore capitis præter expectationem in syncopem lethalem degenerat. *obs.* 55.

Cum convulsionibus lethiferis.

Cum anhelatione.

In apoplexiam degenerat.

Succedit vomitui, cum duritie hypochondrii dextri.

Extispicia.

Aqua in abdomine; lien tumidus. *pars I. obs.* 73.

Vesicula fellea bile viscida & calculis turgens, & accreta peritoneo. *pars I. obs.* 857.

Vasa cerebri flatu turgida, cor inane, & aqua in pericardio. *pars II. obs.* 621.

Viscera corporis inflammata. *pars I. obs.* 1566.

Hepar tumens & quasi exustum; lien nigricans. *pars I. obs.* 748.

Vermes in intestinis. *pars I. obs.* 307.

Pulmones crustâ obducti, & vermes in intestinis. *p. II. obs.* 61.

Hepar scirrhosum & ingens, glandulæ mesenterii, & pancreas indurata. *pars I. obs.* 1029.

Meninges inflammatae & vasa cerebri sanguinis turgida. *obs.* 8.

Vasa cerebri flatulenta, hydrodrops pericardii, lien ingens, cystis fellea lapillis scatens.

Viscera inflammata. *pars I. obs.* 1566.

Intestina contracta; ventriculus bile turgebat. *pars I. obs.* 497.

Hepar ingens. *pars obs.* 611.

Aqua in capite. *p. III. obs.* 462.

Extispicia.

Hepar scirrhosum, & vesicula fellis calculis turgida; lien & pancreas exigua, ventriculi facies interna inflammata. *pars I. obs.* 617. Viscera corporis putrida. *p. I. obs.* 818.

Succedit. Alvi suppressioni.

Intestini recti parietes coaliti. *pars I. obs.* 503, 514.

Tumori hypochondriorum.

Hepar ingens & induratum; pulmo dexter costis hærens; pericardium aquâ subcruentâ scattet. *pars I. obs.* 341.

Ccc ij

Symptomata.

Febris tertiana. Peripneumoniæ, & abit in continuam lethalem.

Suppressâ febre tertianâ, oritur tumor in hypochondrio dextro quem sequitur hydrops.

Curatâ tertianâ vernali, accedit obtusus dolor in hypochondrio dextro, cum ventris & scroti intumescentiâ.

Dysenterix succedit.

Degenerat in febrem continuam lentam cum doloribus.

In febre tertianâ vicies septies mittitur sanguis.

Tempore invasionis paroxysmi, mors.

Febris redolens naturam tertianæ.

Tertiana duplex. Ægrum subito enecat.

Quemdam post catarrhum invadit.

Cum tussiculâ.

Abit in febrem putridam.

Succedit æstui ventriculi.

In quartanam mutatur; accersit corporis tumorem œdematosum cum tussi.

Motus convulsivos sibi accersit.

Semi-tertiana. Cum dolore circa regionem hepatis, dyspnæâ, &c.

Exacerbans febrem semi-tertianam mentitur.

Extispicia.

Pulmones passim scirrhusi & passim putridi. *p. II. obs. 19.*

Hepar steatomatosum. *pars I. obs. 164.*

Serum in abdomine; hepar scirrhosum. Liguamine turget cystis fellea. Lien solito major & induratus. Pectus aquâ turget. *p. I. obs. 618.*

Intestina tenuia inflammata. *pars I. obs. 348, 349.*

Pancreas scirrhosum. *pars I. obs. 1034.*

Vasa inania. *pars II. obs. 461.*

Sanguis concretus in vasis. *p. I. obs. 51.*

Pancreas putridum. *pars I. obs. 1055.*

Abscessus in abdomine. *p. I. obs. 1686.*

Aquâ turget pectus. *pars I. obs. 239.*

Pulmones pure exesi. *pars II. obs. 386.*

Pulmones pustulosi, & hepar solito majus. *pars II. obs. 338.*

Hepar obstructum. *pars I. obs. 125.*

Hydatides in superficie cordis; pulmones inflammati, vesiculæ felleæ crassi parietes. *p. I. obs. 856.*

Cor marcidum. *p. II. obs. 451.*

Omentum dilaceratum, pulmones putridi; ventriculus & intestina hepate ingente è sede dimota. *pars II. obs. 366.*

Hepar inflammatum; calculi in vesiculâ felleâ; pulmo sinister putridus. *pars I. obs. 600.*

Symptomata.

Febris quartana. Cum mensium sufflamine quam ventris excipit tumor, & dein ossium per alvum dejectio.

Cum dolore hypochondrii sinistri famelicum cruciat, qui dein arthriticus evasit.

Decubitu denegato.

Menstrua arcet, & sibi adjungit tumorem in sinistro hypochondrio cui successit ascites.

Cum vomitione materierum acidarum, in triplicem, & dein in continuam evadit.

Absque ullo pectoris dolore, tussi, aut expuitione, puellam subito enecat.

Capitis summum dolorem comitatur.

Cum dejectionibus cruentis, absque ullo dolore aut tumore ventris.

Post se trahit. Ascitem.

Artuum & ventris intumescientiam, cum facie sub tumida, quam excipit mors subitanea.

Post multas venæ sectiones, in hydropem abit.

Ascitem.

Succedit. Dolori & tensioni chronico hypochondrii sinistri.

Cum abdominis & artuum intumescentiâ succedit vomitioni sanguinolentæ.

Febris erratica. Cum tumore in regione hepatis.

Extispicia.

Perforatus uterus & intestinum rectum exesum. *p. I. obs. 1399.*

Lien disruptus. *p. I. obs. 981.*

Pancreas purulentum. *pars I. obs. 1049.*

Tubarum purulentia. *pars I. obs. 1464.*

Ventriculus liquamine turgens; hepar induratum; splen exiguum. *pars I. obs. 42.*

Pulmones pure exesi. *pars II. obs. 391.*

Sinister cerebri ventriculus fero turgit. *pars III. obs. 390.*

Abscessus in mesenterio. *p. I. obs. 554.*

Pulmones absumpti, & viscera abdominalia crustâ obducti. *pars I. obs. 360, 520.*

Sanguine infarcta vasa encephali, aqua in ventriculis cerebri, & in cavo thoracis; hepar ingricans. *pars III. obs. 227.*

Aqua in abdomine, & vasa inania. *pars I. obs. 459.*

Cor & vesicula fellea inania. *pars I. obs. 459.*

Hepar partim scirrhosum & partim putridum. *p. I. obs. 761.*

Aqua in thorace & cerebri ventriculis. *pars III. obs. 371.*

Hepar steatomatosum. *pars I. obs. 168.*

*Symptomata.**Extispicia.*

Febris erratica. Cum dolore in utroque hypochondrio, & alvi fluxu succedaneo.

Quam sequuntur ardor lumborum, tumor & dolor epigastrii & hypochondrii dextri, cui postea sese adjungit chronicus vomitus.

Lien putridus. *p. I. obs. 973, 974.* Ingens sanguinis concretio quantitas in vasis hæret. *p. I. obs. 478.* Aqua in abdomine, intestina torrefacta.

Febricula. Cum tussi ad quam accedunt dolor thoracis, & dein animi deliquia.

Post nisum scandescit cum intumescentiâ in scrobiculo cordis.

Omentum consumptum, hepar ingens & putridum. *p. I. obs. 746.*

Viscera putrida. *p. I. obs. 1594.*

Viscera thoracica putrida. *p. II. obs. 678.*

Serum sanguinolentum in pectore. *pars II. obs. 649.*

ÆSTUS MORBOSUS.

*Symptomata morborum.**Extispicia cadaverum.*

Æstus morbosus. Æstus ingens viscerum in febre malignâ.

Æstus corporis intensissimus.

Æstus plantarum pedis, cum pulsatione & ardore in abdomine.

Circâ hepatis regionem, in matronâ pavidâ.

In hypochondriis.

Interaneorum macie accedente cum febre lentâ post icterum.

Suppressâ diarrhoeâ oriuntur ædores per totum abdomen & emergunt anxietates singultus,

Venter prominet & ingruit desirium.

Emergit circâ cordis scrobiculum ictu inflicto capiti.

Viscera inflammata, præsertim ventriculus. *p. I. obs. 1616.*

Pericardium cordi adnatum. *pars I. obs. 713.*

Aneurisma in abdomine. *pars I. obs. 1627.*

Putrefactum intestinum colon. *pars I. obs. 449.*

Lien cartilagineus. *p. I. obs. 985. pars I. obs. 736.*

Ventriculus crassus contractus & inflammatus, intestina contracta & in inglomeramen circumvoluta. *pars I. obs. 70.*

Superficies interna ventriculi inflammata. *pars I. obs. 80.*

Symptomata.

Æstus morbosus. Æstus generales post crapulam.

Circà ventriculum.

Gutturis post assumptum venenum.

Ventriculi compefcitur vomitu biliofo viribus tamen fatifcentibus accedit lethum.

Ventriculi cum algore partium externarum corporis.

Extispicia.

Absceffus ventriculi. *pars I. obs. 84 (a).*

Ventriculus bile turgens. *p. I. obs. 136.*

Ventriculus inflammatus. *p. I. obs. 164.*

Colluvies biliofa in ventriculo, pancreas & hepar fcirrhofa & ductus choledocus ventriculo profpiciens. *pars I. obs. 34.*

Ventriculus inflammatus. *p. I. obs. 161.*

S U D O R E S.

Symptomata morborum.

Sudores. Lochiis sufflamminatis, convulfiones accedunt.

Seſe adjungunt ſymptomatibus phthiſeos.

Post dolores abdominis, oboriuntur cum vomitionibus.

Cum vomitu materierum nigerrimarum, & dolore in epigastrio.

Post vomitum fanguinis.

Sudores nocturni in hecticâ febre.

Extispicia cadaverum.

Uterus fanguine infarctus, & cor dilatatum. *ars II. obs. 405.*

Vomica pulmonis. *pars II. obs. 142.*

Ventriculus inflammatus. *p. I. obs. 157.*

Pylorus conſtrictus, ventriculus inflammatus. *p. I. obs. 159.*

Pulmones gangrænofi, ventriculus, lien & omentum contracta, liquamen in abdomine. *pars I. obs. 247.*

Mefenterium fcirrhofum. *p. I. obs. 520.*



VIRIUM EXOLUTIO.

Symptomata morborum.

Virium exolutio. Animi deliquia cum ventris doloribus, pulsu inordinato, & tandem lethalis leipothymia.

Debilitas corporis, cum gravitate circà præcordia, & oris siccitate.

Debilitas crurum cum dolore in regione renum.

Lypothymia in delirium soporofum abiit.

Syncopes quemdam post nephritidem & ventriculi dolores invadit; & spatio trium horarum, de medio tollit.

Languor post lapsum.

Debilitas crurum urinæ & aspirationis difficultatem accersit, abdomine interdum tumente cum vomitu materierum nigerimarum subsequenti.

Syncopes. Syncopes frequens, tandem flatulentia, & orthopneæ obnoxium virum repente lollit.

Sequitur cordis dolorem.

Post sanguinis expuitionem succedit cordis palpitationibus.

Cum palpitatione cordis.

Cum ventriculi dolore bis recurrit, & postea mortem subitanam sibi accersit.

Extispicia cadaverum.

Anevryfma abdominis. *p. I. obs. 1625.*

Lien marcidus, lapilli in vesicâ & in renibus. Processus falciformis osseus occurrit. *pars I. obs. 852.*

Renes putriditate exesi. *pars I. obs. 1136.*

Cerebri durities. *pars III. obs. 84.*

Ventriculus turgescit sanguine concreto. *pars I. obs. 46.*

Pulmones pure exesi, & pericardium sterni adhærens. *pars II. obs. 393.*

Ulcera in stomacho, renes duri, omentum & pulmones putrida. *pars I. obs. 1205.*

Sanguis concretus in thalamis cordis *pars I. obs. 7015.*

Ulcus cordis sanguine concreto infarcti. *p. II. obs. 529.*

Cor tumidum. *pars II. obs. 442.*

Cor sanguine concreto infarctum. *pars II. obs. 538.*

Lien ingens, cor dilatatum, aqua in thoracis cavo. *pars II. obs. 421.*

Cum

*Symptomata.**Extispicia.*

Syncofes. Cum cordis palpitatione.

Cum respiratione difficili sæpè occurrit.

Cum gravi anhelitu, & frigore in artubus.

Lypothimia. Post dolores renum.

Post vomitum sanguinis.

Dolorem colicam sequitur.

Ascitem concomitatur.

Asciti succedit.

Post exsiccata[m] dorsi fistulam.

Vomitu prægresso materierum nigerrimarum.

Post mensum suppressionem.

Capitis doloribus curatis accedunt leipothymix lethales.

Ab[s]que causâ evidenti sæpè occurrunt cum spirandi difficultate & anxietatibus, sibi maçiem accersentibus.

Lypothymix antecedunt cordis palpitationes.

Ventris dolori sese adjungunt post exercitium immodicum.

Palpitationes cordis concomitantur.

Tomus II.

Cordis abscessus. *p. II. obs. 513.*

Cor processibus ligamentosis pericardio annexum. *p. II. obs. 698.*

Pericardium cordi accretum. *pars II. obs. 708.*

Steatomatosus tumor basi uterî adhærens. Moles hydatidum in abdomine. *pars I. obs. 692.*

Ventriculus gangrænosus; lien extûs cartilagosus, & intûs putridus; pancreas scirrhosum, & liquamen in abdomine. *pars I. obs. 155.*

Pancreas syderatum. *pars I. obs. 1059.*

Pulmones putridi, lapis ventriculo accretus, hepar scirrhosum, & colluvies in abdomine. *pars I. obs. 58.*

Omentum & peritoneum crassa, intestina coarctata. &c. *pars I. obs. 232.*

Peritoneum absumptum. *p. I. obs. 12.*

Pylorus contractus, ventriculus inflammatus. *p. I. obs. 159.*

Lapides in pericardio, pulmones scirrholi, & subnigricantes. *pars II. obs. 719.*

Abscessus cerebelli, sinus lateralis sinister disruptus. *pars III. obs. 18.*

Aqua in thorace, præcipuè in pericardio. *pars II. obs. 648.*

Cor dilatatum & lapidescens. *pars II. obs. 567.*

Pulmones comis hærentes. *p. II. obs. 16.*

Cor dilatatum. *p. II. obs. 450.*

D d d

Symptomata.

Lypothymia cordis palpitationes sequuntur.

Post prandium lautissimum.

Sæpè recurrunt in morbo ignoto.

A decubitu qualicumque, in febre inflammatoriâ pectoris.

Sese murò succedunt cum rubore genarum in febre ardenti, cum dolore pectoris.

Excipit diarrhœam biliosam.

Lypothymia sese adjungunt spirandi difficultati.

Artuum inferiorum debilitas dolores capitis interconcomitatur.

Extispicia.

Sanguis concretus in corde; *pars II. obs. 483.*

Sanguinea colluvies in abdomine. *pars I. obs. 1759.*

Pulmones & hepar putrida; *pars I. obs. 799.*

Mediastinum tumens & inflammatum. *p. I. obs. 757.*

Pericardium & pulmo sinister purulenta. *p. II. obs. 674.*

Aqua cruenta in abdomine; Jecur ingens, & inflammatum; cystis fellea inanis, & intestina inflammata. *pars I. obs. 603.*

Sanguis concretus in bronchiis. *pars II. obs. 483.*

Cerebrum quasi corneum; aqua in ventriculis, corpus callosum laxum. *pars III. obs. 18.*

Extispicia.

Cordis purulentia. *pars II. obs. 518.* Aqua in pectore; valvulæ cordis semilunares osseæ. *pars II. obs. 577.* Pericardium cordi adhærens. *pars II. obs. 699.* Cor putridum. *p. II. obs. 532.* Sanguis concretus in cordis thalamis. *pars II. obs. 500.* Valvulæ osseæ. *p. II. obs. 592.* Vermes in thalamis cordis, aut potius sanguis concretus. *pars II. obs. 573.* Cordis purulentia. *pars II. obs. 517.* Cor sanguine concreto turgens. *pars II. obs. 538.*



SANGUINIS INOPIA

Symptomata morborum.

Sanguinis inopia. Post venæ sectiones frequentes, oritur febris intermittens cui syncopes successit.

Post numerosas venæ sectiones, febris quartana in hydropepem abit.

In febre tertianâ vicies septies mittitur sanguis.

Extispicia cadaverum.

Vasa cerebri flatu turgida; cor inane, & aqua in pericardio. *pars II. obs. 421.*

Vasa inania; aqua in abdomine. *pars II. obs. 459.*

Vasa inania. *pars II. obs. 461.*

FLUXUUM ET ERUPTIONUM RETROCESSUS.

Symptomata morborum.

Fluxuum & eruptionum retrocessus. Ulcere cruris cum scâbie retrôpulsis, suffocatio imminet.

Suppressio fluxu fistulæ, oriuntur dolor in hypochondrio dextro, vomitus, & tandem icterus.

Spirandi difficultas & corporis intumescencia ab exsiccata fontanellâ.

Exsiccatis ulceribus crurum veteribus, sæviunt dolores rheumatici cum pectoris dolore

Fluxus purulentus ex auribus à variolis contrahitur, dolore capitis immani supprimitur, deinde oriuntur motus convulsivi brevi lethales.

Ulceribus cruris exsiccatis, mors.

Eâdem causâ mors subitanea.

Extispicia cadaverum.

Pulmones inflammati. *pars II. obs. 66.*

Hepar ingens & scirrhusus; steatoma mesenterio adnatum. *p. I. obs. 633.*

Abscessus in abdomine. *pars I. obs. 1685, 1687.*

Pericardium sanguine ex auriculis cordis effuso distentum. *pars I. obs. 723.*

Abscessus cerebri juxta ossu petrosa carie affecta. *pars III. obs. 113.*

Cerebri laterales ventriculi aquâ turgent. *p. III. obs. 372.*

Pericardium colluvie nigra turgidum & scissura in thalamo cordis sinistro. *pars II. obs. 664.*

*Symptomata.**Extispicia.*

Fluxuum & eruptionum retrocessus. Exanthemata frigore repulsa mortem subitanam produciunt.

Ac horas intempestivè retrocedentes sequuntur diarrhoea & atrophia.

Fluxu ani fistulæ imminuto, exurgit vomitus.

Bubones evanescent, & subito moritur æger.

Scabies depulsa intempestivis remediis, oritur deffluvium humoris falsi in pulmones, & tandem febris hectica.

Eâdem causâ orthopnœa lethalis.

Dolores in regione epigastricâ, cum cardialgiâ, nausæâ, vomitu & doloribus colicis.

Fluxus ichorosus. Evanescent relinquit retractionem genuum.

Setaceo exsiccato, sequitur ophthalmia quam excipiunt tussis, & sputa purulenta.

Fluxu hemorrhoidali suppresso, sæviunt dolores ventris cum vomitionibus.

Suppressio fluxu mensium dolores in toto corpore sæviunt cum vomitu.

Suppressioni mensium hectica febris sese adjungit.

Repulso vetusto herpete, sævit dolor in thorace, ad aurem sinistram usque protensus, cum spirandi difficultate, leipothymia, & tandem suffocatione.

Cor sanguine obrutum. *p. I. obs. 854.*

Aqua effusa in basin cranii. *pars III. obs. 245.*

Ventriculus inflammatus, & pure conspurcatus. *pars I. obs. 41.*

Intestina inflammata. *pars I. obs. 342.*

Pulmonum purulentia. *pars II. obs. 346.*

Jecur durum; aqua in thoracis cavo, & in pericardio præcipue. *pars II. obs. 642.*

Pancreas & omentum scirrhosa. Liquamen in abdomine. *pars I. obs. 254.*

Viscera adipe obruta. *pars I. obs. 1554.*

Pulmones passim indurati, & passim putridi cum aquâ in thorace. *pars I. obs. 219.*

Ventriculus in parte infimâ syderatus. *pars I. obs. 165.*

Aqua subcruenta in abdomine; omentum exesum, hepar annexum partibus vicinis, intestina contracta. *pars I. obs. 268.*

Steatomata ingentia, & in sinistro latere. *pars I. obs. 543.*

Mediastinum sanguine turgens. Pulmones eâdem labe erant affecti. *pars II. obs. 756.*



D O L O R E S G E N E R A L E S .

*Symptomata morborum.**Extispicia cadaverum.*

Dolores generales. Post haustum frequentem aquæ; manè jejuno ventriculo, lethales evadunt.

Mensibus suppressis, totum corpus aggrediuntur, somnolentiâ & vomitu interdum recurrentibus.

Dolores immanes in toto corpore sæviunt, & maciem sibi adjungunt.

Universales cum febre, difficili spiritu, &c.

Dolores ingruentes post partum.

Sæviunt tempore plenilunii (fabulam redolet hæc observatio.)

Invadunt puellam febre hecticâ laborantem, cum sudoribus nocturnis pedum œdemiâ, & diarrhoeâ colliquativâ.

Lapis intrâ ventriculi tunicas; *pars I. obs. 59.*

Aqua stagnans in abdomine; omentum exesum; hepar pallidum, partibus vicinis accretum; intestina versùs diaphragma propulsa. *pars I. obs. 268.*

Viscera corporis, excepto corde, putrida. *pars I. obs. 1611.*

Pulmones costis annexis, vesicâ felleâ constrictâ & quasi callosâ, bilis effusa in ventriculo & duodeno. *pars I. obs. 349.*

Mesenterium scirrhosum. *p. I. obs. 540.*

Lien lapidescens. *p. I. obs. 995.*

Mesenterium scirrhosum, hepar diaphragmati adnatum, passim steatomatosum venæ cavæ adhæret. Lien eâdem labe inquinatur; pulmones passim putridi, & steatoma circâ tracheam arteriam. *pars I. obs. 522.*



INSULTUS CATARRHALES.

Symptomata morborum.

Insultus catarrhales. Catarrhalis affectio, absque dolore in thorace, senem ad tumulum ducit.

In hydropem pectoris & ascitem degenerat.

Cum motibus convulsivis, & manuum ieterdum tremore.

Catarrhus, post animi pathemata, virum suffocat.

Sibi palpitationes cordis adjungit.

Neglectus abit in diurnam tussim cum sputo purulento, sanguinis expuitione, quam sequuntur pedum oedematia, & febris lenta.

Catarrhis obnoxiusprehenditur difficultate spirandi, tussi, quibus succedunt horripilationes circa vesperam, sputa cruenta, dolores nocturni, diarrhoea colliquativa.

Deffluvium humoris falsi in pulmones, & tandem febris hectica oriuntur, scabie repulsâ remediis intempestivis.

Sese adjungit sopori lethargico cum oculorum obnubiitione in febre continuâ.

Mulier catharris & gravedine capitis obnoxia, continuas fundit lacrymas.

Catharralis affectus cum perpetuo capitis dolore.

Extispicia cadaverum.

Pulmones inflammati. *pars II. obs. 127.*

Aqua in abdomine. *pars II. obs. 858.*

Aquâ in thecâ cranii, & pleuraque abdominis viscera putriditate affecta. *pars III. obs. 472.*

Cor dilatatum sanguine concreto. *pars III. obs. 424.*

Pectus fero turget; pulmones inflammati; pericardium purulentum. *pars II. obs. 677.*

Pulmones pure exesi. *pars II. obs. 381.*

Vomica pulmonis. *pars II. obs. 142.*

Pulmonum purulentia. *pars II. obs. 345.*

Aqua limpida inter corticem cerebri & corpus callosum. Pulmones passim phlegmonodei, & passim putridi. *pars III. obs. 369.*

Spongix instar, aqua turget cerebrum. *pars III. obs. 383.*

Aqua in cranio. *p. III. obs. 430.*

Extispicia.

Aqua in cranio. *pars III. obs. 2.* Hepar ingens, & cystis fellea bile concretâ scatens. *pars I. obs. 598.* Sanguis concretus in vasis. *pars II. obs. 494.*

C A C H E X I A.

Symptomata morborum.

Cachexia. Evenit cum vomitu erupto tumore circa cartilagineum ensiformem.

Cum doloribus in regione hepatis.

Cum spirandi difficultate, febre vomitu, diarrhœâ; & tandem, pedum œdematiâ.

Cum dolore circa præcordia.

Cum tumore hypochondrii sinistri, febrem intermittentem, & dein diarrhœam sibi accersit.

Cum tussi & dispnæâ, succedit pectoris morbo acuto, & pthysim post se trahit.

Cachectica ad animi deliquia proclivis de repente concidit.

Cachectica inter febrem continuam, & biliosam extinguitur.

Post menses suppressos, mulier cachectica de ardore quæritur in sinistro pectoris latere cui succedit orthopnæa cum sensu ponderis & sputo cruento, pulsu duro, & tandem frigore extremorum accedente.

Morbo pectoris enecatur cachecticus.

Extispicia cadaverum.

Hepar tuberculosum. *pars I. obs. 666.*

Hepar album & tuberculosum. *pars I. obs. 671.*

Aqua in capite, thorace, & abdomine. *pars II. obs. 138.*

Omentum putridum; glandulæ mesenterii steatomatosæ; pancreas scirrhusum & purulentum; pulmones putridi. *pars I. obs. 718.*

Omentum retractum & tuberosum, hepar putridum; lapides in cystide felleâ, lien ingens. *p. II. obs. 374.*

Pulmones pure absumpti. *p. II. obs. 374.*

Pericardium aqua distentum & erosum. Cum cordis superficie exteriori. *pars II. obs. 683.*

pars I. obs. 695.

Serum in thorace, pulmones præduri, & sanguis in thalamis cordis. *pars I. obs. 109.*

Pulmones putridi. *pars II. obs. 354.*

Symptomata.

Cachexia. Accedit post suppressionem mensium.

Longiori in carceribus remorâ foveatur, & dein sibi adjungit tussim cum expuitione puris, & demùm ingruit febris lenta.

Post vitam sedentariam.

Cachecticus ingenio tardo, & quasi hebes, epilepsiâ corripitur.

In ascitem degenerat (exemplum unicum brevitatis causâ retulimus.)

Phthisim post se trahit.

Extispicia.

Hepar hydatibus infarctum; lien ingens, intestina inflammata, pulmones tuberculosi, & aqua in pectore. *pars I. obs. 695.*

Pulmones duri, & serum stagnans in thorace.

Cor ingens & semiputridum; *pars II. obs. 407.*

Gelatina in cerebro, mesenterium putridum. *pars III. obs. 475.*

Hepar tuberculosum. *pars I. obs. 682.*

Pulmones pure absumpti. *p. II. obs. 371.*

Extispicia.

Bile vitiosâ infarctâ cystis fellea. *pars I. obs. 849.* Sese adjungit feбри quartanæ. *pars I. obs. 920.* Lien ingens. *p. I. obs. 937.* Intestina verrucis infarctâ. *p. I. obs. 365.*

T A B E S.

Symptomata morborum.

Tabes. Cum spirandi difficultate.

Melancholicum aggreditur.

Cum leipothymiis crebrò recurrentibus, absque causâ Indiæ incolæ tabescunt.

Cum respiratione difficili, tussi, &c.

Cum ventris torminibus, & diarrhoeâ chilosâ.

Absque ullo prægresso pectoris dolore, ne quidem præsentem, & sinè ullâ tussi.

Extispicia cadaverum.

Pulmones exsuccis & non putridi. *pars II. obs. 290.*

Viscera abdominis scirrhusa; *pars I. obs. 537.*

Sanguis concretus in thalamis cordis. *pars II. obs. 474.*

Lapilli in pulmonibus. *pars II. obs. 260.*

Glandulæ mesenterii materiâ caseosâ infarctæ. *pars I. obs. 519.*

Ulcus pulmonum. *pars II. obs. 207.*

Tabes.

Symptomata.

Tabes. Cum dyfuriâ & pedum œdematiâ, sese adjungit tumori dolorifico ventris.

Cum ascite.

Asthmate & tussiculâ insignitur.

Cum dolore hypochondriorum & inappetentiâ.

Sese adjungit ventris tumor.

Tumescit venter cum fluctuatione; rectè fluunt menses absque ullâ macie artuum.

Absque causâ sensibili.

Extispicia.

Tumor circa mesenterium intestina undique comprimens.

pars I. obs. 1643.

Hydrops vesicularis. *pars obs. 1706.*

Pulmonum tubercula. *pars II. obs. 234.*

Hepar ingens, ventriculus contractus, & pulmo sinister consumptus. *pars I. obs. 218.*

Tumor steatomatosus in abdomine. *pars I. obs. 1665.*

Hydrops peritonei. *pars I. obs. 1724.*

Cordis purulentia. *pars II. obs. 224, 225.*

Extispicia.

Mesenterium putridum & intestina invicem accreta. *pars I. obs. 570.* Corpus glandiforme juxta pylorum. *pars I. obs. 102.* Omentum scirrhosum. *pars I. obs. 242.* Abscessus in mesenterio. *pars I. obs. 557.* Pulmo purulens. Lien tumidus & aqua in abdomine. *pars II.* Pulmonum membrana crassissima, & viscera abdominis inter se adnata. *pars II. obs. 225.* Pulmonum purulentia & plevræ adhærens. *pars II. obs. 175.* Pulmonum &c. Abscessus renis. *pars II. obs. 1221, 1444.* Hepatis. *pars I. obs. 814.* Pancreatis. *pars I. obs. 1057.* Viscera putrida. *p. II. obs. 1607.* Renes infarcti liquore concreto cum vermibus. *pars I. obs. 1210.* Mesenterium scirrhosum & quasi lapidescens. *pars I. obs. 573.* Hepar induratum. *pars I. obs. 143, 659, 1024.* Lien scirrhosus, glandulæ mesenterii putridæ. *pars I. obs. 566.* Omentum è sede depulsum, mesenterium purulentum. *pars I. obs. 565.* Pulmones sanguine infarcti, plevræ annexi, cor exsuccum, hepar inflammatum. *pars I. obs. 542.* Lien contractus, glandulæ mesenterii steatomosæ. Pulmonum purulentia. *pars II. obs. 348.* Pulmo pure absumptus, & hepar decolor. *pars II. obs. 393.* Tumoribus diaphragma huc & illuc dispersis scatet. *pars II. obs. 782.* Mesenterium scirrhosum, & pulmones lapillis infarcti. *pars II. obs. 387.*

Symptomata.

Tabes succedanea. Tussi purulentæ cum dolore circà diaphragma, ascitem post se trahente.

Doloribus in abdomine protuberante sævientibus.

Dysuriæ.

Diurno acidorum usui cui sese adjungit vomitus frequens.

Assumptis corallis & margaritis.

Asthmati cum tussi interdum recurrente.

Febriculæ cum tussi.

Prehendit sputum cruentum, & sibi adjungit spirandi difficultatem.

Intumescentiæ ventris.

Hypochondrii dextri.

Excipit dolorem stomachi jamdiù sævientem cum alvo pertinaciter adstrictâ, & hypochondrio dextro tumido.

Inflammationi pulmonum cum sputo purulento.

Appetitui canino à pediculis absumptis, ad icterum de bellandum.

Diurnis vomitionibus quibus succedit ardor ventriculi ad superiorem œsophagi partem ascendens.

Vomitionibus.

Extispicia.

Pulmones pure exesi. *pars II. obs. 373.*

Hepar purulens intestino colodatum, omentum nullum, ichor in abdomine. *pars I. obs. 753.*

Ren dexter distentus calculis; venæ emulgentes lapideæ; cystis fellea bile concretâ turgida, pulmones tuberculosi. *p. I. obs. 1086.*

Ventriculus crassus & scirrhusus. *p. I. obs. 94.*

Ventriculi interna tunica erosa. *pars II. obs. 267.*

Pulmones lapillis turgent. *p. II. obs. 267.*

Pulmonum scirrhus. *pars II. obs. 227.*

Pulmones indurati circuitum sanguinis coërcent. *p. II. obs. 216.*

Hydrops cysticus in abdomine. *pars I. obs. 1694.*

Excrefcentia glandulosa intestina comprimens. *p. I. obs. 1640.*

Cor tabidum; cystis fellea calculis sæta. *pars I. obs. 872.*

Pulmones putridi. *pars I. obs. 474.*

Pediculi in primis viis scatent. *pars I. obs. 53.*

Aqua in abdomine & pericardio, pylorus scirrhusus aditum præcludit alimentis. *p. I. obs. 836.*

Pylorus crassus & cartilagineus adeòque constrictus ut vix stylum admitteret. *p. I. obs. 184, 188, 189.*

*Symptomata.**Extispicia.*

Tabes succedanea. Vomitionibus diuturnis cum dolore stomachi.

Dolori summo in vertice, cum vomitione frequenti.

Pylorus & ventriculus contracti. *pars I. obs. 191, 198, 201.*

Aqua ad libras circiter duas stagnans in ventriculis. *pars III. obs. 387.*

Eâdem labe tactus pylorus; ventriculus prætereà erat ingens. *pars I. obs. 185.*

S C O R B U T U S.

*Symptomata morborum.**Extispicia cadaverum.*

Scorbutus. Cum dolore in hypochondrio dextro tumido.

Cum respiratione anhelosâ gravitate capitis, & dein apoplexiâ lethali.

Stipatur dolore ventriculi quemprehendit vomitus lethalis.

Subitò extinguitur scorbuticus.

Epidemicum.

Puer defœdatus maculis rubris scorbuticis, de dolore capitis obtuso querulus, atrophîâ consumitur quæ dein vomitum accersit lethalem.

Hepar durum, mesenterium semiputridum, intestina inflammata. *pars I. obs. 670.*

Cerebrum planè illæsum, pulmo discolor & infarctus ichore. *pars II. obs. 65.*

Ventriculus inflammatus, hepar & lien indurata, & solito majora; hydatides in mesenterio. *pars I. obs. 632.*

Pericardium penè absumptum, & ulcus cordis. *pars II. obs. 534.*

Obstructum mesenterium. *p. I. obs. 797.*

Pia meninx erosa, cerebrum foetidum tumoribus scirrhis turgens. *pars III. obs. 211.*

Extispicia.

Pericardium cordi adnatum. *pars II. obs. 714.* Lien putridum. *pars I. obs. 965.* Cor ingens & putridum. *p. II. obs. 407.* Pulmonum abscessus. *pars II. obs. 174.* Lien lapidescens, hepar exangue & exsuccum. *p. I. obs. 81, 256, 277.* Viscera putrida. *p. I. obs. 267, 1606.*

L U E S V E N E R E A.

Symptomata morborum.

Lues venerea. Hydrargirum in casum adhibitum, in febrem lentam cum pectoris angustia degenerat.

In somnum caroticum abit, & epilepticam gummate in cranico gerentem, de medio tollit.

Cum summa spirandi difficultate.

Sæviunt capitis dolores; oculi obnubilantur.

Cum doloribus vagis in capite, dyfuria, alvo adstricta, ileo & ventris tumore subsequente.

Cum hemorrhagia uteri lethali.

Cum dolore capitis intolerabili.

Mors inter hydrargirosim.

Syphiliticus queritur de dolore continuo capitis.

Falso pro ejus signo habetur dolor pertinax ad spinam dorsi.

Syphiliticus laborat tumore in sinistro capitis latere, dolore cum partium stupore, vertiginibus & febre cum delirio, dein accedentibus.

Extispicia cadaverum.

Thymus putris cum visceribus vicinioribus. *pars II. obs. 766.*

Cranium carie læsum, cerebrum excavatum juxta gumma, faniem absque foetore recondit. *pars II. obs. 764.*

Thymus scirrhusus. *pars II. obs. 764.*

Ossa cranii carie læsa, & cerebrum putriditate affectum. *p. II. obs. 25.*

Scirrhus circa os sacrum. *p. I. obs. 1636.*

Ovaria scirrhosa. *p. I. obs. 667.*

Cranium carie læsum. *pars I. obs. 32.*

Cor tuberculis scatens. *pars I. obs. 550.*

Tria ossa candida, duræ matri inhærentia, cum ossis carie exesis. *pars III. obs. 205.*

Aneurisma aortæ. *p. I. obs. 1630.*

Tumor fungosus è durâ meningē prorumpit; aquâ obruitur ventriculus sinister cerebri, & variis locis putredine afficitur. *pars II. obs. 23.*

Extispicia.

Vesiculæ feminales turgidæ, ossa carie exesa, glandulæ mesenterii comprimentes aortam, & cor dilatatum. *pars II. obs. 430.*

Scabies hepatis. *p. I. obs. 694.* Abscessus hepatis. *pars I. obs. 776.* Diaphragma pustulis oblitum. *pars II. obs. 786.* Vasa lymphatica oculis inermibus huc & illuc conspicua, pulmones tuberculosi, thimus putris, & exostoses in pluribus locis. *pars II. 81.*

SCROPHULÆ.

Synptomata morborum.

Scrophulæ. Cum dolore capitis, & tumore pulsatili in parte sinistra, è quâ sectâ, sanguis congrumatus fluit.

Cum ventris doloribus quos sequitur atrophia.

Scrophulosus de summâ spirandi difficultate queritur, & tumores circa tracheam arteriam gerit.

Cum sputis purulentis, spirandi difficultate, & macie subsequenti.

A pubertate puer tussi aridâ, & tandem febre lentâ laborat.

Scrophulosi tumores in pede, asthmaticum molestant.

Melancholicum invadunt.

Extispicia cadaverum.

Cranium carie læsum, & meninges putridæ. *pars II. obs. 24.*

Glandulæ mesenterii infarctæ. *pars I. obs. 1599.*

Glandulæ bronchiales, & mesenterii turgidæ. *pars I. obs. 1581.*

Aqua in thorace, pulmo sinister & thimus calculos plures fovebant. *pars II. observ. 769.*


Pulmonum tubercula. *pars II. obs. 243.*

Pulmones pure exesi & materiâ gypseâ infarcti. *p. II. obs. 392.*

Mesenterium scirrhosum. *p. I. obs. 546.*

Extispicia.

Bronchiales & mesentericæ glandulæ infarctæ, pancreate illæso. *p. II. obs. 225.* Pericardium cordi adhærens. *pars II. obs. 692.* Mesenterium scirrhosum, & arida viscera corporis. *pars I. obs. 522.* Hepar triplo majus solito. *pars I. obs. 67, 589.* Hepar ingens cum cystide bile glutinosâ obruta. *pars I. obs. 592.* Ductus thoracicus turgens, materiâ gypseâ infarctus. *pars II. obs. 771.* Glandulæ mesenterii & thimus scirrhosa. *pars II. obs. 763.* Glandulæ maxillares cum mesentericis induratae. *p. I. obs. 1580, 1584, 1585, 1586, 1587, 1588.* Thyroïdea glandula tumens in centro, nunc recondit adiposam, nunc massam steatomatosam, nunc concretiones topheas, nunc hydatides. *pars II. obs. 82.*



ARTHRITIS.

Symptomata morborum.

Arthritis. Cum febre & sopore: dein spirandi difficultate cum sputis albis & viscidis.

Cum renum calculo, & vomitâ pulmonum.

Malè tractata degenerat in pulmonis inflammationem.

Cum respiratione læsâ.

Cum febre & doloribus internis.

Inter dolores arthriticos exoriuntur vomitus, & ventriculi ardor lethalis.

Cum nephritide conjuncta.

Cum vomitu, dolore stomachi & stranguriâ post curatam lithiasim.

Dolores arthritici cum stranguriâ febrem ardentem sibi adjungunt.

Cum dolore hypochondrii sinistri.

Curatâ febre quartanâ.

Cum lithiasi, & cordis palpitationibus, in paralyfim, & dein apoplexiam abit, suppressis biliosis vomitionibus, & secessibus.

Arthriticus. Curis sollicitus; laborat motibus convulsivis, vertigine, & apoplexiâ lethali.

Caput ad latera minimè potest flectere.

Extispicia cadaverum.

Pulmones exesi, & infarcti humore albo & viscido. *pars II. obs. 145.*

Pulmones putridi, & renes calculis infarcti. *pars II. obs. 394.*

Pulmo niger, tumidus; hepar magnum. *pars II. obs. 308.*

Pulmo inflammatus & infarctus materiâ pituitosâ, lapis in rene dextro. *pars I. obs. 1161.*

Pulmones & hepar putrida. *pars II. obs. 758.*

Pulmones tumidi & putridi. *pars II. obs. 168.*

Calculus ingens in vesicâ urinariâ. *pars I. obs. 1318.*

Pylorus tumidus & obstructus, renes putridi & calculus in vesicâ urinariâ. *pars I. obs. 1353.*

Calculus in vesicâ urinariâ, & rene sinistro; hepar inflammatum. *pars I. obs. 1156.*

Lien putridus. *pars I. obs. 76.*

Lien disruptus. *pars I. obs. 981.*

Cor ingens, vesicula fellea bile turgida; sanguis effusus in ventriculos cerebri. *pars III. obs. 262.*

Sanguis concretus in ventriculis cerebri. *pars III. obs. 273.*

Tophi circa vertebrae. *pars II. obs. 61.*

R H E U M A T I S M U S.

Symptomata morborum.

Dolores rheumatici sæviunt ex-
ficcatibus ulceribus crurum vete-
ribus, & subito de medio ægrum
corripiunt.

Extispicia cadaverum.

Pericardium distentum fan-
guine effuso ex auriculis cordis
disruptis.

H Y P O C H O N D R I A S I S.

Symptomata morborum.

Hypochondriasis. Cum cordis
palpitatione, pulsu inæquali &
intermittenti asthma, & verti-
gine interdum recurrente.

Cum vertigine, pulsatione,
& doloribus in abdomine.

Hypochondriacus de debili-
tate crurum conqueritur, & inter
mercuriales unctiones moritur.

Ad fatuitatem usque.

Cum doloribus nephriticis,
crebris.

Ructibus, & vomitu contu-
maci stipatur.

Cum tensione in hypochon-
drio sinistro.

Item.

Hypochondriasi sese adjun-
git tumor in hypochondrio
sinistro cum respiratione diffi-
cili, & vomitu sanguinis.

Hypochondriacus queritur de
dolore continuo in parte posticâ
capitis ad cervicem & scapulas
usque sese propagante, & dein
convulsivus evasit.

Extispicia cadaverum.

Valvulæ cordis osseæ, vena
cava & cor illæsa. *pars II. obs. 580.*

Aqua in cranio stagnat: he-
par ingens, &c. *pars I. obs. 596.*

Viscera putrida. *pars I. obs.*
1596.

Calculus in vesicâ felleâ.
pars II. obs. 873.

Lien durus & scirrhusus. *pars I.*
obs. 944.

Epiploon scirrhusus, & tu-
berculosus. *pars I. obs. 245.*

Lien induratus & scirrhusus,
quâdam appendice instructus.
pars I. obs. 943.

Lien ingens. *pars I. obs. 931.*

Lien ingens, volumine hepa-
tis, pondere quinque librarum,
passim durus. *pars I. obs. 914.*

Vasa cerebri sanguine turgida,
tumores scirrhusi in plexu cho-
roïdeo, aqua viscida in ventri-
culis, & abscessus in substantiâ
cerebri. *pars III. obs. 210.*

Extispicia.

Lien lapidescens. Aorta cartilaginea & lapidescens. *pars I. obs. 230.* Infarctæ glandulæ mesenterii. *pars I. obs. 1582.* Omentum scirrhosum. *pars I. obs. 245.*

HYDROPS.

Symptomata morborum.

Hydrops. Anasarca cum pulsatione venarum cervicis.

Absque ullo pectoris dolore.

De nullo vitio pectoris querulus, morte repentinâ tollitur leucophlegmaticus.

Cum phthisi, & fluore uteri teterrimo.

Cum gangrænâ suprâ umbilicum.

Stipatur cordis palpitationibus cum pulsu tardo, & inæquali quem excipit affectus soporosus.

Cum abdominis protuberantiâ.

Cum dolore lateris dextri.

Anasarca diuturna absque ullo pectoris vitio, excepta tussi, & sputo cruento vigentibus paucis horis antè mortem.

Cum ascite.

Cum dolore in regione iliacâ.

Extispicia cadaverum.

Cor distentum, valvulæ auriculares thalami sinistri ossæ. *pars II. obs. 587.*

Aqua in abdomine, & pus in thorace. *pars II. obs. 363.*

Pulmones pure exesi. *pars II. obs. 384.*

Pulmones putridi, ovaria ingentia, omentum & uterus putrida. *pars II. obs. 363.*

Omentum tuberculosum. *p. I. obs. 234.*

Omenti hydrops, pectus gelatinâ scatet; aqua in pericardio & ventriculis cerebri, pulmo undique annexus. *pars III. obs. 371.*

Pars I. obs. 1044.

Abscessus in dextrâ abdominis parte. *pars I. obs. 1648.*

Pulmonum putredo. *pars II. obs. 346.*

Hepar ingens & induratum; & colluvies in abdomine. *pars II. obs. 795, 802, 1697.*

Cœcum intestinum tumidum. *pars I. obs. 384.*

Hydrops.

*Symptomata.**Extispicia.*

Hydrops. Pthifim concomitatur.

Sibi febriculam cum urinis turbidis, & leipothymias frequentes adjungit.

Febri tertianæ intempestivè curatæ.

Succedit febri tertianæ, & ventris torminibus stipatur.

Quartanæ.

Febri intermittenti malè curatæ.

Immodico uteri & alvi fluxu cum ventris torminibus.

Cordis palpitationi.

Tumori circà umbilicum, & sibi adjungit tumorem in sinistro hypochondrio cum vomitu frequenti.

Post uteri hæmorrhagiam exoritur.

Excipit dolorem capitis acutissimum.

Doloribus nephriticis.

Ictero & hæmorrhagiæ narium.

Dolori dorsi.

Venæ sectionibus numerosissimis ad febrem quartanam de bellandam.

Pulmo dexter purulentus, sinister sanus. *pars II. obs. 165.*

Pulmones putridi. *pars II. obs. 365.*

Hepar steatomatosum. *pars I. obs. 1648.*

Omentum absumptum; concretio lymphatica inductu pancreatico; lien ingens, cystis bile turgens. *pars I. obs. 264.*

Intestina torrefacta. *pars II. obs. 459.*

Scirrhusæ glandulæ mesenterii, hepar putridum, lien durus, & renes putridi. *pars I. obs. 739.*

Bilem albicantem & merè lacteam fovet cystis fellea. *pars I. obs. 849.*

Pulmones crustâ obducti, cor pericardio adhærens. *pars I. obs. 698.*

Aquæ quantitas maxima in abdomine, hepar ingens, lien solito majus lapidescens. *pars I. obs. 993.*

Hydrops ovarii dextri. *pars I. obs. 1511.*

Lapis in cerebro juxtà torcular herophili. *pars III. obs. 552.*

Epiploon ingens & scirrhusum, stomachus inflammatus, hepar exiguum; ren dexter lapidem recondit. *pars I. obs. 231.*

Lien lapidescens. *pars I. obs. 997.*

Renes & lien calculosi. *pars I. obs. 996.*

Vasa inania, aqua in abdomine. *pars II. obs. 459.*

Symptomata.

Hydrops succedit scabiei cum cordis palpitationibus.

Diuturnis doloribus.

Cachexia post mensium suppressionem.

Hominem vitam sedentariam degentem invadit hydrops cum spirandi difficultate & præcordiorum angustia.

Hæmophthisi cum febre lentâ & spirandi difficultate.

Hæmorrhagiæ narium cum vermibus succedanea vitio pectoris, & sibi hydropem adjungunt.

Tumori ventris in inguine sinistro.

Hypochondriorum.

Mors subitanea tollit hydropicos.
Suffocatur hydropica.

Mors subitanea post casum ex alto.

Epilepsiam ad se trahit.

Extispicia.

Omnia viscera sana excepto corde ulcere eroso. *pars II. obs. 533.*

Hepar ingens, calculi in vesicâ felleâ, mesenterium scirrhum, &c. *p. I. obs. 340.*

Ventriculus & intestina putrida. *p. I. obs. 233.*

Aorta ossea; hepar scirrhum; aqua in abdomine. *pars II. obs. 772.*

Pulmonum tubercula. *pars I. obs. 245.*

Pulmones mediastino hærent; intestina lumbricis scatent; glandulæ in stomacho tumidæ. *pars I. obs. 82.*

Ovaria ingentia. *pars I. obs. 1497.*

Lien tumidus cum appendice; *pars I. obs. 948.*

Colluvies purulenta in abdomine. *pars I. obs. 983, 1770.*

Aquæ quantitas maxima in abdomine. *pars I. obs. 1068.*

Aqua in cerebro: cerebellum solito durius. *part. III. obs. 469.*

Extispicia.

Cor & vesicula fellea inania. *pars II. obs. 459.* Vermes in ductibus biliaribus; aut melius concretiones biliosas. *pars. I. obs. 908.* Aqua in pectore & abdomine; pericardium cordi adnatum. *pars II. obs. 707.* Ovarium dextrum centum libras ponderans. *pars I. obs. 1485.* Ren dexter quasi lapidescens; sinister hydatibus infarctus. Aqua stagnans in rene. *pars I. obs. 1206.* Uterus plenus hydatibus. *pars I. obs. 1082.* Uterus putrefactus. *pars I. obs. 1398.* Aqua in abdomine, & ejus viscera putrida; pulmones pure assumpti. *pars II. obs. 375.* Valvulæ cordis lapideæ. *pars II. obs. 571.* Pericardium sero turgidum, & cor putriditate affectum. *pars. II. obs. 630.* Cor lapidescens. *pars II. obs. 558.* Hydrops ovariorum

pars II. *obs.* 1517, 1528, 1529, 1530. Pulmones costis adhærentes, illæsis aliis visceribus. *pars* II. *ob.* 31. Viscera abdominalia pure conspurcata. *pars* I. *obs.* 564. Glandulæ mesenterii scirrhosæ, putridæ. *pars* I. *ob.* 572, 1611. Lien putridus. *pars* I. *obs.* 954, 972, 973. Pancreas semi-putridum. *pars* I. *obs.* 1058. Hepar purulentum. *pars* I. *obs.* 791, 812, 729, 739. Petrefactum. *pars* I. *obs.* 676, 833. Pancreas pure conspurcatum. *pars* I. *obs.* 1050. Scirrhosum. *pars* I. *obs.* 1041. Ventriculus contractus. *pars* I. *obs.* 13, 29.

TUMORES GENERALES.

*Symptomata morborum.**Extispicia cadaverum.*

Tumores generales. Intumescit totum corpus & ingruit asthma exsiccatâ fontanellâ.

Veneno assumpto.

Prægresso dolore dorsi, & dein fluxu hæmorrhoidali cui sese adjungit tremor corporis.

Post ischuriam.

Propinatum venenum creat vomitum cruentum, sitim, quibus pergentibus totum paulò ante mortem tumescit corpus.

Abscessus in abdomine. *pars* I. *obs.* 1685, 1687.

Ren dexter ingens hydatidibus infarctus, sinister absumptus, epiploon exesum, mesenterium scirrhosum & tubæ turgidæ. *p.* I. *obs.* 603.

Pancreas purulentum, pulmones putridi, colluvies serosa in cranio. *pars* I. *obs.* 1046.

Renes quasi cartilaginei. *pars* I. *obs.* 1075.

Ventriculus & lien gangrænâ correpti. *pars* I. *obs.* 966.



V E N E N A.

Symptomata morborum.

Venena. Cantharides intus assumptæ ischuriam creant.

Dolores vesicæ ischuriam & penis inflammationem adducunt cum doloribus atrocibus.

Vinum adulteratum pondus creat in ventriculo cum æstu hypochondriorum & passione hypochondriacâ subsequenti.

Arsenicum faucium & ventriculi ardorem cum vomitu & singultu procreat.

Convulsiones & vomitum cum siti & ardore summo ventriculi.

Ufus immodicus hydrargiri puerum de medio tollit.

Venenum corrodens, vomitiones cum respirandi difficultate, faucium ardorem, & motus convulsivos adducit.

Sublimatum corrosivum intus assumptum ventriculis inflammationem movet.

Dolores & phrenitidem producit.

Ad urinæ fluxum restituentum intus assumptæ cantharides subito enecant.

Spiritus vitrioli intus assumptus, mulierem sustulit.

Ænanthe vomitum creat cum cardialgiâ quam pressio pede sequuntur convulsiones.

Venenum creat vomitum cruentum cum cardialgiâ, sitim, & tandem corporis intumescen-
tiam lethalem.

Extispicia cadaverum.

Ventriculus & vesica erosa.
pars I. obs. 1230.

Ulcera in renibus, vesicâ & urethrâ erosâ. *pars I. obs. 1269.*

Viscera scirrhusa. *pars I. obs. 1573.*

Via alimentaris & pulmones inflammati. *pars I. obs. 109.*

Ventriculus gangrænosus. *p. I. obs. 154 (a).*

Ventriculi & intestinorum inflammatio hydrargirum, æthiops instar mineralis passim observatur in fistulâ alimentari. *pars I. obs. 73.*

Ventriculus & intestina syderata. *pars I. obs. 164.*

Ventriculus syderatus. *pars I. obs. 172.*

Ventriculus erosus. *pars I. obs. 132.*

Ventriculus & vesica exulcerata, ureter sinister calculo obturatur. *pars I. obs. 1230.*

Tunica interior ventriculi, erosa, & ferme consumpta. *pars I. obs. 36.*

Ventriculus & duodenum inflammata. *pars I. obs. 418.*

Ventriculus lividus, lien gangrænâ corruptus. *pars I. obs. 966.*

Symptomata.

Venena. Vini potatio nimia ardorem faucium, oris amaritiam cum ventris tumore accersit.

Acidorum usus tabem lethalem, cum frequenti vomitu affert.

Post assumptos flores antimonii, apoplexia cum ptyalismo fævit.

Nimio usu papaveris rhæados, affectus comatosus.

Post usum internum mercurii crudi, ingruit singultus mortis prodromus.

Cantharidum ad debellandam ischuriam cum tumore duro circa pubem.

Uvarum.

Panis castanei confecti.

Extispicia.

Viscera putrida. *pars I. obs. 1598.*

Ventriculus scirrhusus. *pars I. obs. 94.*

Gelatina in cerebro, pectore & stomacho. *pars III. obs. 481.*

Colluvies nigra & putris in cerebro. *pars III. obs. 532.*

Pylorus durus, & nonnihil exulceratus. *pars I. obs. 192.*

Vesica scirrhusa & infarcta materiâ cruentâ. *pars I. obs. 1071.*

Ventriculus perforatus. *pars I. obs. 155.*

Ventriculus distentus & nonnihil inflammatus. *pars I. obs. 22.*

CORPORA EXTRANEA

VERMES.

VERMIIUM singulatim & suo loco historiam tradere deberent, sed cum sectiones breviores essent melius faciendum puto si uno capite de iis agam, indicando tamen partes quibus hærebant; fatendum præterea quod hanc sectionem multæ præmant difficultates cum Clinici sæpè pro vermibus concreciones lymphæ, bilis, salivæ, succi pancreatici habuerint. Ex internâ vasorum & membranarum superficie continuò serum, lubricans depluit, quod linimenti, in statu naturali vices gerit, continuoque halitu madescit superficies, sic prohibentur partium ferrumina, sic quolibet viscus motus nativos potest peragere; lymphæ naturam redolet hic liquor, sæpèque concrecit in cavis membranarum, & hinc exoriuntur corpora extranea, quæ gelatinæ lapidis, &c. consistentiâ gaudent; imò sæpè vermium, pulicum figuram nantur, quod maximos viros hallucinavit, easque enim concreciones

pro animalculis habuere; de iis tamen non immeritò dubitavit ILL. MORGAGNIUS, cùm sæpè in aquam demissa, veluti liquoris concreti, dissolvantur, & aquam colore imbuant; ex irritatione mechanicâ, non verò morfu vermium falsò incusatorum oriuntur. strages horrendæ quæ nobis recensendæ incumbunt.

Symptomata.

Cephalalgia pertinax animæ functiones lædit.

Contuso supercilio, desipit quidam qui sensum atrophîâ corripitur.

Apoplexiâprehenditur juvenis lumbricis laborans, & sanguinis profusioni obnoxius.

Curatis variolis sævit capitis dolor ingens maciesque exoritur.

Dolor acer circâ radicem nasi ad quem accedunt convulsiones.

Totius capitis ingentes dolores.

Item.

Syphyliticus queritur de summo capitis dolore.

Phrenitis.

Narium pruritus falsò habetur pro signo vermium in corpore.

Orthopnæa.

Cordis palpitationes cum tremore totius corporis quemdam enecant.

Syncopes cordis palpitationes accersit hypochondriis tumentibus.

Mors subitanea.

Febris cum cardialgiâ, vomitu, dentium strepitu quibus sese adjungit abdominis intumescencia,

Extispicia.

Lumbricus rubens ventriculos cerebri hospitatur. *p. III. obs. 435.*

Vermes in encephalo. *pars III. obs. 435.*

Sanguis concretus in substantiâ cerebri. *pars III. obs. 313.*

Vermis niger & pilosus juxtâ cerebellum vivens extrahitur. *pars III. obs. 536.*

Vermis vivens in sinu longitudinali duræ meningis. *pars III. obs. 539.*

Vermes profiliunt secto crânio. *pars III. obs. 540.*

Scorpiones in cerebro. *p. III. obs. 546.*

Vermis rubens juxtâ sinus cerebri. *pars III. obs. 543.*

Meninges vermibus erosæ. *pars III. obs. 545.*

Aqua in ventriculis cerebri. *pars III. obs. 378. (a).*

Vermes tracheam arteriam creant. *pars III. obs. 78. (a).*

Vermis albus rostellò adhæret cordes thalamis. *pars II. obs. 572.*

Vermis in corde. *p. II. obs. 573.*

Vermis in pericardio. *pars II. obs. 720.*

Intestinum ileum vermium glomeramine obturatur & granosas maculas exhibet. *pars II. obs. 301.*

Symptomata.

Extispicia.

Curatâ febre intermittente
exoriuntur convulsiones lethales.

Hydropicus excrementa per
os evomit.

Motus convulsivi puerum
bimulum de medio tollunt.

Affectus lethargicus.

Morbus epidemicus.

Febris lenta cum alvi fluxu.

Erosio gingivarum.

Eâdem causâ foventur dy-
senteria, & dolores abdominis.

Symptomatibus horrendis
morbus stipatus mulierem ene-
cat.

Dolor hypochondrii dextri.

Ascarides cum lotio excer-
nuntur.

Vomitus cum singultu falso
vermibus adscribitur.

Vermibus mulier obnoxia
hydropica evadit.

Capitis dolores cum intole-
rabili pruritu lethales.

Intestinum ileum inflammatum
& vermibus inquinatum. *pars II.*
obs. 302.

Intestina dilatata & vermibus
infarcta.

Lumbricus teres in ductu inte-
stinali. *pars II. obs. 301.*

Cerebrum illæsum, & ver-
mes in intestinis. *pars II. obs. 305.*

Vermes intestina infarciunt.
pars II. obs. 36.

Vermes in hepate. *p. I. obs. 836.*

A vermibus. *pars II. obs. 307.*

Pars II. obs. 309.

Tænia in intestinis. *pars II.*
obs. 313, 314.

Item. *obs. 315.*

Iisdem conspurcatur vesica
urinarum. *pars I. obs. 1265.*

Ulcus ventriculi. *p. I. obs. 108.*

Intestina inflammata, & col-
luvies in abdomine. *pars I. obs. 82.*

Pediculi sub cranio. *pars IV.*
obs. 1.



S E C T I O S E C U N D A ,

Morbos internos Capitis colligens.

V E R T I G O .

Symptomata morborum.

Extispicia cadaverum.

VERTIGO. Cum febre, capitis & hepatis dolore, convulsionibusque sine ullâ purulentâ exspuitione.

Accersit vomitum & dolorem ventriculi.

Inyadit crapulosum.

Cum cephalalgîâ, delirio, & affectu comatoso interdum recurrentibus.

Febre acutâ enecatur puella vertigini obnoxia.

In affectum caroticum abit.

In apoplexiam.

Item.

Item.

Cum convulsionibus fœvit & spirandi difficultatèm accersit.

PULMONES & hepar putriditate affecti. *pars II. obs. 133.*

Omentum putridum, ventriculus rigescens. *pars I. obs. 250.*

Ventriculus inflammatus in parte inferiore. *pars I. obs. 43.*

Pars superior corporis callosa putrida. *pars III. obs. 155.*

Substantia cerebri humida; aqua in ventriculis, vasa meningum repleta. *p. III. obs. 392.*

Pars III. obs. 458.

Aqua in cerebri ventriculis. *pars III. obs. 447.*

Glandula pineâlis ingens carcinomatis naturam redolet. *p. III. obs. 177.*

Vasa cerebri & pulmonum sanguine turgida, sanguis prætereà effusus intrâ substantiam cerebri. *pars I. obs. 294.*

Intestina flatu turgida; renes calculosi, aqua in thorace; pulmones duri & exesi, aqua in pericardio & cranio. *pars II. obs. 344.*

Vertigo.

Symptomata.

Vertigo. Apoplecticum affectum accersit; quo curato ingruit asthma cum ictero & febre lentâ.

Succedanea. Capitis contusioni, & apoplexiam accersit.

Cum vomitu & stupore post casum ab alto invadit ebrium quem sustulit apoplexia inopinata.

Succedit dolori capitis.

Abusu meri fovetur, & in apoplexiam lethalem degenerat.

Post vulnus occipiti inflic-
tum, paralyisim sibi accersit.

Extispicia.

Pulmonum tubercula, hepâr durum. *pars II. obs. 233.*

Tumor tunicatus in sinistro cerebri hemisphærio. *pars III. obs. 195, 200.*

Ventriculi cerebri sanguine turgent, cranium fractum occurrat. *pars III. obs. 228.*

Aqua in cerebro. *p. III. obs. 441.*
Sanguis concretus in cerebro. *pars III. obs. 277.*

Ventriculus cerebri dexter aquâ limpidâ turgens, illæso sinistro ventriculo. *p. III. obs. 400.*

Extispicia.

Sanguis concretus in corde. *p. II. obs. 477.* Aqua in ventriculis cerebri. *pars III. obs. 464.*

A P O P L E X I A.

Symptomata morborum.

Apoplexia. Cum convulsionibus ingruit, & subito virum enecat.

Curatur, sed denuò cum paralyisi dextri lateris recrudescit.

Hemiplegiam cui gangræna succedit, post se trahit.

Prehendit virginem cephalalgia cum convulsionibus laborantem.

Interea scandescit febris, & hemiplegia ingruit.

Extispicia cadaverum.

Vertebrales & carotides arteriæ disruptæ. *pars III. obs. 229.*

Aqua in cerebro. *pars III. obs. 420.*

Aqua in cranio & thecâ spinali. *pars III. obs. 461.*

Aqua in cerebro. *pars II. obs. 422.*

Aqua in ventriculis cerebri; vasa piæ meningis sanguine infarcta, plexus choroïdes hydrocephalus. *pars III. obs. 169.*

*Symptomata.**Exiispicia.*

Apoplexia. Derepentè mulierem cephalalgîâ laborantem invadit, & de medio tollit.

Post se trahit paralyfim dextri lateris, convulsiones sinistri & intereâ lapillos excernit æger.

Cum convulsionibus, fingultu ac cephalêâ, sese adjungit.

Stipatur paralyfi utriusque lateris sinistri.

Cum resolutione brachii sinistri.

*Dextri.**Item.*

Inter usum aquarum mineralium plures enecat.

Quadragenarium de medio tollit.

Arthriticus convulsionibus laborans apoplexiâ tollitur.

Bibacemprehendit.

Ebrium.

Scorbuticum jamdiù respiratione anhelosâ, & capitis gravitate laborantem corripit.

Post se corporis paralyfim trahit.

Apoplexiam subitanèamprehendunt convulsiones.

Serum in ventriculis cerebri. Gelatinâ obducuntur ejus vasa, & sanguine fluidissimo turgent. *pars III. obs. 408.*

Cerebrum putridum, renes lapillis scatentes. *pars III. obs. 147.*

Aqua & sanguis effusa in cerebro. *pars III. obs. 411.*

Sanguis effusus intrâ substantiam cerebri & ejus vasa infarciens. *pars III. obs. 296.*

Ventriculi cerebri aquâ cruentâ scatent, & foveola intrâ substantiam cerebri insculpta sanguine turgit. *p. III. obs. 304.*

Aqua in cerebro. *pars III. obs. 413.*

Vasa encephali varicosa & sanguine infarcta. *p. III. obs. 58.*

Sanguis effusus intrâ substantiam cerebri. *pars III. obs. 309, 311, 312.*

Aqua in cranio. *pars III. obs. 450.*

Sanguis concretus in cerebro. *pars III. obs. 273.*

Sanguis effusus intrâ substantiam cerebri. Aqua in dextro ventriculo. *p. III. obs. 303.*

Duræ matris vasa aneurismatica; sanguis effusus in substantiâ cerebri. *p. III. obs. 268.*

Cerebrum inculpatum; pulmo ichore infarctus. *pars II. obs. 41.*

Ventriculi cerebri sanguine concreto turgent. *p. III. obs. 290.*

Venæ encephali flatu turgidæ; serum in ventriculis. Grumus sanguinis occurrebat in thalamis nervorum opticorum, & in quarto ventriculo. *pars III. obs. 264.*

*Symptomata.**Extispicia.*

Apoplexia. Febre stipatur.

Sese adjungit febri intermit-
tenti.

Tollit quemdam fumo tabaci
& masticationi nicotianæ fa-
miliarem.

Ingruit inter prandium.

Succedanea. Infolationi.

Quamprehendunt parylisis
partis sinistrae, & convulsio dex-
trae, succedit vertigini cum ca-
pitis dolore gravativo.

Vertigini octo post capitis
contusiones.

Doloribus sincipitis.

Vulneri infra orbitam inflicto.

Epilepsiae.

Vertigini.

Bis vertigini succedit.

Item.

Hemicraniae.

Narium hemorrhagiae & ver-
tigini.

Stipata immuni ptyalismo post
assumptos flores antimonii.

Sanguis concretus in ventri-
culis cerebri. *pars III. obs. 263.*

Viscera corporis praecipua
corrupta. *pars III. obs. 959.*

Materiae nigricans instar fuli-
ginis in cranio. *pars II. obs. 3.*

Cranium & theca vertebralis
aquâ turgent. *pars III. obs. 430.*

Sanguis concretus in ventri-
culis cerebri, & hydatides in
plexu choroideo. *p. III. obs. 276.*

Ventriculi cerebri sanguine
distenti. *pars III. obs. 289.*

Hydatides in cerebri substan-
tiâ. *pars III. obs. 195, 200.*

Sanguis intra substantiam ce-
rebri. *pars III. obs. 306, 307.*

Vulnus pertingebat cerebri
ventriculum & cranium sanguine
turgit. *pars III. obs. 239.*

Cerebrum inflammatum, &
sanguis concretus in ventriculis
cerebri. *pars III. obs. 280.*

Aqua in cerebro. *pars III.
obs. 447.*

Glandula pinealis ingens, sub-
stantia cerebri inculpata. *pars III.
obs. 137.*

Vasa cerebri & pulmonum
sanguine turgida, sanguis effu-
sus in substantiam cerebri. *p. III.
obs. 294.*

Abscessus in cerebro. *p. III.
obs. 524.*

Sanguis concretus in cerebri
ventriculis. *pars III. obs. 284.*

Materia mucosa in cerebro,
pectore & stomacho. *pars III.
obs. 481.*

Symptomata.

Apoplexia succedanea. Vertigini & tremori.

Post casum ab alto sanguis per aures & os fluit, & dein lævit apoplexia.

Item.

Post ictum oculo sinistro inflictum.

Post capitis dolores.

Item.

Item.

Apoplexia ictum in bregmate excipit.

Succedit ischuriæ, & post se trahit hemiplegiam.

Ventris intumescentiæ cum cruribus œdematosi.

Cum convulsionibus post colicam ingruit.

Paralyfi cum difficultate spirandi.

Extispicia.

Aqua in ventriculis cerebri, plexus choroïdes hydatidosus. *pars III. obs. 425.*

Sanguis effusus in cerebrum; cranium fractum occurrit. *p. III. obs. 230.*

In ventriculos cerebri. *p. III. obs. 154.*

Sanguis effusus in basi cranii; vasa oculi disrupta. *pars III. obs. 231.*

Membranarum coalitio. *p. III. obs.*

Hydrocephalus. *p. II. obs. 350.*

Cerebrum putridum. *pars III. obs. 146.*

Lamina interna ossis coronalis fissa, aculeis cerebrum vellicat, externa erat illæsa. *p. II. obs. 36.*

Tumor steatomatosus in abdomine. *pars I. obs. 658.*

Pulmones plevræ adhærent. *pars II. obs. 17.*

Intestina inflammata. *pars I. obs. 460.*

Pulmones tuberculosi; pericardium aquâ turget. *pars II. obs. 628.*

Extispicia.

Aqua in ventriculis cerebri, & plexus choroïdes hydatidosus. *pars III. obs. 130.* Sanguis effusus in ventriculos cerebri. *pars III. obs. 292, 293.* Intrà substantiam cerebelli. *pars III. obs. 314.* Intrà substantiam cerebri, & in ventriculum sinistrum. *p. III. obs. 300.* Circà medullam oblongatam. *pars III. obs. 248.* Cor sanguine turgidum. *p. II. obs. 441, 493.* Gelatinâ cerebrum inquinat. *pars III. obs. 486.* Ventriculos cerebri replet. *p. III. obs. 489.* Aqua in ventriculis cerebri. *pars III. obs. 287, 395, 449, 450.* Hydatides in durâ & piâ meninge; aqua in cranio & thecâ vertebrali. *pars III.* Sanguis effusus circà glandulam pinealem, & in quarto ventriculo. Sanguine & pilis intarciuntur cerebri ventriculi. *pars III. obs. 291.* Hydrocephalus. *p. III. obs. 361.*

AFFECTUS SOPOROSI.

*Symptomata morborum.**Extispicia cadaverum.*

Affectus soporosus. Carus comitatur ischuriam.

Nostalgia se se adjungit.

Motus convulsivos lethales accersit.

Excipit capitis dolorem.

Vertigine prehenditur cui dein succedit sensuum abolitio.

Somnolentus digitos continuo naribus admovet, febricitat, & vermibus stragulari conclamitat.

Quem excipit catarrhus.

Exoritur in febre continuâ.

Succedaneus. Vertigini.

Ischurix.

Item.

Vomitui & doloribus ventris.

Epilepsix cum dolore in sinistro capitis latere.

Cephalalgix, pulsui sano superstiti.

Vertigini & cephalalgix.

Paraphrenitidi.

Ren sinister ingens calculis infarctus. *pars I. obs. 1158.*

Ventriculi cerebri & cor sanguine polypofo turgent.

Lien magnus & quasi osseus; aqua in cerebro; gelatina juxta tractum meningis. *p. III. obs. 477.*

Tumor steatomatosus in latere sinistro cerebri. *pars III. obs.*

Sanguis effusus in cerebri ventriculos. *pars III. obs. 261.*

Abdomen intactum, ventriculi cerebri aquâ scatent. *pars III. obs. 378.*

Aqua limpida inter corticem cerebri, & corpus callosum; pulmones putridi. *p. III. obs. 369.*

Pulmones putridi partibus vicinis annexi. *pars III. obs. 352.*

Aqua in cerebro *pars III. obs. 458.*

Renes & ureteres calculis infarcti. *pars III. obs. 1266.*

Colluvies circa vias urinarias. *pars I. obs. 1766.*

Pylorus scirrhusus; aqua in cranio & cerebri ventriculis. *pars II. obs. 186.*

Abscessus in cerebro, in doloris sede. *pars III. obs. 106.*

Abscessus in cerebello. *pars I. obs. 184.*

Meninges crassæ. *p. III. obs. 17.*

Cerebrum intactum; vesicula felle bile atrâ tumens. *pars I. obs. 859.*

Succedaneus Delirio, cum pal-
pitatione cordis.

Excipit ictum cranio inflictum.

Item.

Item.

Circà os temporum.

Item.

Frontis.

Vulnus acinace occipiti in-
flictum cui sese implicat hemi-
plegia.

Inflammationi palpebrarum.

Post eruptionem petechia-
rum in febre.

Lethargus, Cum paralyfi dextri
lateris.

Lethargicus evadit quidam
cordis oppressionibus & leipo-
thymiis laborans cum œdemate
corporis, & dein sphacelo ortis.

Cum paralyfi totius ferè late-
ris sinistri, sese adjungit fluxui
purulento è naribus.

Post capiti inflictum vulnus,
subsequuntur convulsiones.

Succedit capitis intumescen-
tia.

Doloribus nephriticis &
ischyriæ.

Cerebrum & cerebellum du-
riora; ventriculi cordis concre-
tionibus scatent. *p. II. obs. 88.*

Contraffissura cranii, & fan-
guis stagnans in cerebro. *p. II.*
obs. 38, 39.

Pus inter cranium & duram
meningem, sanguis effusus in ven-
triculos cerebri. *pars III. obs. 525.*

Sanguis effusus in ventriculos
cerebri. *pars III. obs. 154.*

Abscessus cerebri juxtà lo-
cum percussum. *p. III. obs. 134.*

Sanguis effusus in cranium,
pars III. obs. 234.

Abscessus in parte anticâ ce-
rebri. *pars III. obs. 135.*

Aqua & pus in ventriculis ce-
rebri. *pars III. obs. 111.*

Fractura in orbitâ, & absces-
sus in cerebri parte anticâ. *p. III.*
obs. 114.

Cerebrum, hepar, ventricu-
lus & intestina inflammata. *p. II.*
obs. 602.

Cerebrum & cerebellum cor-
rupta. *pars III. obs. 508.*

Pericardium cordi adnatum,
pars II. obs. 702.

Pus è cerebro ad nares, me-
diante foramine carie efformato
appellit. *pars III. obs. 106.*

Cranium illæsum, sanguis in
cerebro stagnans. *p. III. obs. 238,*
242, 260.

Hydrocephalus. *p. II. obs. 327.*

Renes & ureteres calculis in-
fartti. *pars II, obs. 1174.*

Symptomata.

Catalepsia. Sæpiùs recurrens in epilepsiam lethalem abit.

Amentix succedit.

Extispicia.

Sanguis effusus inter anfractus cerebri, vasa encephali sanguine turgida, & colluvies sanguinolenta in cranio stagnat. *pars III. obs. 243.*

Cerebrum exsuccum. *pars III. obs. 77.*

Extispicia.

Aqua in cerebri substantiâ. *pars III. obs. 456.* In ventriculis. *p. III. obs. 401.* Abscessus in parte anticâ cerebri. *pars III. obs. 131.* Cranium cariosum; cerebrum illæsum. *pars II. obs. 29.* Intestina lumbricis inquinata. *pars I. obs. 305.* Aquâ turget cerebrum. *p. III. obs. 427.* Hydrocephalus. *pars II. obs. 348.* Renes & ureteres calculosi. *p. I. obs. 1243.* Colluvies gelatinosa & saniosa in cranio fracto. *pars II. obs. 33.* Abscessus cerebri. *pars III. obs. 126.*

P A R A L Y S I S.

Symptomata morborum.

Paralysis. Puerum titubantem, linguâ balbutientem invadit, & cui sese adjungit capitis intumescencia.

Lateris dextri, subito exoritur cum balbutie & spirandi difficultate lethali dein subsequente.

Sinistri in apoplexiam degenerat.

Inferiorum artuum quinto mense graviditatis mulierem corripit.

Brachii dextri cui succedit dolor capitis.

Hemiplegia lateris sinistri cum tussi & spirandi difficultate noctu exacerbantibus,

Extispicia cadaverum.

Hydrocephalus. *p. III. obs. 315.*

Ulcus in utroque ventriculo cerebri, & abscessus pulmonis. *pars III. obs. 138.*

Ventriculi sinistri cavitas erosa & infarcta concretionibus polyposis. *pars III. obs. 288.*

Uterus clausus foetum mortuum recondit. *pars III. obs. 1457.*

Aqua in ventriculis cerebri. *pars II. obs. 97.*

Substantia encephali putrida. *pars III. obs. 529.*

Symptomata.

Paralyfis. Hemiphlegiâ laborans & cui incassum adhibita fuerat machina electrica, subito enecatur.

Sinistri lateris, & convulsio dextri, febrem exacerbantem & brevi lethalem sibi adjungunt.

Cum lethargo sese adjungit fluxui purulento è naribus.

Hemiphlegia sinistri lateris cum convulsionibus dextri lateris invadunt subito septuagenarium, & brevi enecant.

Extremitatum inferiorum stupor cum caro & cardialgiâ, &c.

Succedanea. Dolori vago pectoris.

Insultui apoplectico, & sibi adjungit summam spirandi difficultatem.

Volvulo.

Dolori capitis gravativo circa radicem nasi cum fluxu puris è naribus, & apoplexiam accersit.

Vulneri exiguo occipiti inflicto.

Emetico propinato paralyfis artuum superiorum & inferiorum.

Hemiplegia lateris dextri succedit oculorum convulsioni, dein sibi convulsionem brachii dextri accersit.

Apoplexiæ & intereâ penis gangranâ corripitur.

Convulsionibus & surditati post cephalalgiam.

Extispicia.

Sanguis & aqua in ventriculis cerebri. *pars III. obs. 266.*

Pia meninx purulenta in parte dextrâ, & vasa encephali sanguine turgida. *pars III. obs. 117.*

Per foramen è cerebro fluebat pus. *pars III. obs. 106.*

Sanguis concretus inter dextrum cerebri lobum & duram meningem. *pars III. obs. 241.*

Hydrops cerebri & medullæ spinalis. *pars II. obs. 179.*

Aqua in thorace, & cerebrum putridum. *pars III. obs. 151.*

Pulmones tuberculosi; pericardium aquâ turget. *pars II. obs. 628.*

Hepar ingens & induratum; colluvies viridescens in ventriculo. *pars I. obs. 610.*

Pus in ventriculis cerebri nares appellebat. *p. III. obs. 110.*

Pus inter pixidem osseam & cerebri involucrum. *pars III. obs. 5.*

Pylorus scirrhusus. *p. I. obs. 115.*

Aqua & pus in ventriculis stagnant. *pars III. obs.*

Pulmo dexter scirrhusus, aqua in latere sinistro pectoris, & in cavitate cranii. *pars III. obs. 409.*

Aqua in cerebri ventriculo sinistro, & plexus choroides scirrhusus. *pars III. obs. 172.*

Paralyfis.

Symptomata.

Paralyfis succedanea strangu-
riæ cum dolore crurum.

Apoplexiæ.

Paralyfis sinistrae partis, & con-
vulsio dextri, vertigini & capitis
dolori gravativo succedunt.

Dextri lateris & convulsio
sinistri cum excretionem calculo-
rum per vias urinarias.

Excipit capitis contusionem.

Extispicia.

Calculus in vesicâ urinariâ ;
aqua in cerebro, & plexus cho-
roides hydatidosus. *pars III.*
obs. 165.

Aqua in cerebro. *p. I. obs. 420.*
Sanguinolenta colluvies in
ventriculis cerebri. *pars III.*
obs. 265.

Cerebrum putre, renes lapil-
lis infarcti. *pars III. obs. 147.*

Abscessus cerebri in parte ad-
versâ loco percusso. *pars III.*
obs. 130.

Extispicia.

Suturæ laxæ. *pars II. obs. 12.* Corpora striata putrida. *pars III.*
obs. 163. Aqua in cranio & thecâ spinali. *pars III. obs. 465.*

MORBI AB ANIMI PERTURBATIONIBUS.

Symptomata morborum.

Morbi ab animi perturbationibus.
Terror menses supprimit mulieri
quæ dein asthmatica evadit cum
tussi purulentâ.

Post animi curas excandescit
febris cum vehementi lateris do-
lore, delirio, & respiratione dif-
ficili.

Inter animi pathemata in-
gruunt insultus hysterici lethales.

Tomus II.

Extispicia cadaverum.

Pulmones & intestina inflam-
mata, glandulæ ventriculi tu-
midæ. *pars II. obs. 153.*

Pulmones crustâ obducti. *p. II.*
obs. 54.

Ovaria scirrhusa. *p. I. obs. 1499.*

Hhh

*Symptomata.**Extispicia.*

Morbi ab animi perturbationibus.
Mulier valetudinaria terrore à spectro, uti aiebat, perturbata, incidit in dolores pectoris cum hypochondrii tensione & respiratione difficili.

Post animi pathemata, sanguinis sputum, & huic succedit febris lenta cum dolore pectoris.

Animi commotionem excipiunt cordis palpitationes cum artuum inferiorum œdemate

Mœror mortem subitanam sibi adjungit.

Mors improvisa inter iræ impetum.

Post mœrorem sævit cordis dolor cum thoracis angustia, febre auctâ, spirandi difficultate, agripniâ, & tandem lypothimiâ lethali.

Catharrus suffocans sequitur mentis concitationem.

Accersunt cordis palpitationes quas excipit mors subitanea.

Post animi pathemata oritur cordis palpitatio quæ sibi spirandi difficultatem adjungit.

Pulmones crustâ obducti & sanguine obruti. *pars II. obs. 449.*

Vasa cordis sanguine infarcta, & pulmones crustâ obducti. *p. I. obs. 56.*

Cor dilatatum, & sanguine infarctum. *pars II. obs. 423*

Cor & vasa pulmonaria sanguine turgida. *pars II. obs. 444, 445.*

Sanguis in pericardio, & abscessus in trunco aortæ. *pars II. obs. 667.*

Pericardium purulentiâ confurcatum. *pars II. obs. 672.*

Cor dilatatum & sanguine infarctum. *pars II. obs. 424.*

Valvulæ cordis lapidescentes; cor sanguine turgens. *pars II. obs. 582.*

Cor sanguine polypofo distentum. *pars II. obs. 423.*



DELIRIUM.

Symptomata morborum.

Delirium soporem accersit lethalem.

Cum convulsionibus febrem vulnere frontis succedantem sequitur.

Item.

Cum epilepsiâ.

Item.

Excipit capitis dolorem cum febre continuâ.

Symptomata pestis cum anthracibus in parte anticâ femoris.

Cum spirandi difficultate variolosum cruciat.

Buboni sese adjungit.

In febre ardenti exoritur, & convulsionibusprehenditur.

Cephalalgiam concomitatur.

Furiosus excandescit in febre chronicâ.

Cum febre vehementi & dolore circa costas mendosâs.

Quemdam febre tertianâ duplici, & tumoribus brachii dextri laborantem invadit.

Sese adjungit febri malignæ epidemicæ.

Cum tremoreprehendit capitis dolorem.

Extispicia cadaverum.

Cerebrum & cerebellum substantiâ solidiori; concretiones in ventriculo. *pars III. obs. 88.*

Abscessus in durâ matre. *p. III. obs. 522.*

Meninges putridæ. *p. II. obs. 20.*

Aqua in ventriculis cerebri. *pars III. obs. 448.*

Ventriculi cerebri humore aqueo scatent. *pars III. obs. 39.*

Ventriculus tertius cerebri lymphâ turgēt. *p. III. obs. 386.*

Cerebrum inflammatum. *p. III. obs. 14.*

Pustulæ in bronchiis. *pars II. obs. 7.*

Cor sanguine infarctum. *p. I. obs. 60.*

Pulmones & hepar putrida; cerebrum illæsum. *p. II. obs. 311.*

Tumor cysticus in cerebro. *pars III. obs. 198.*

Hepar durum & ingens; cerebrum colluvie purulentâ inquinatum. *pars I. obs. 816.*

Diaphragma inflammatum. *pars II. obs. 774.*

Ventriculus inflammatus, vesica fellis aëre turgida. *p. I. obs. 70.*

Aqua in abdomine & encephalo stagnans, hydatides prætereà annotabantur in hepate & cerebro. *pars III. obs. 67.*

Pulmones scirrhusi, valvulæ aortæ valdè induratæ; aqua sanguine permixta in cranio & tubo vertebrali. *pars III. obs. 10.*

Symptomata.

Delirium. Puer delirans floccos colligit, linguam habet exustam, fæces nigras dejicit, &c.

Cum convulsionibus in febre petechiali advenit.

Comes alvi fluxûs.

Excipit quemdam colicâ laborantem.

Post se convulsiones trahens accedit melancholicum vomitionibus & capitis dolori obnoxium.

Delirium succedaneum. Capitis dolori cum convulsionibus sævit.

In febre ardente.

Alvi fluxui.

Item.

Lypothymia.

Ischuria.

Animi perturbationibus.

Post capitis contusionem ingruit, & tetanos sibi accersit.

Post cerevisiæ haustum viget; remediis fugatur, sed denuò recrudescens convulsiones lethales accersit.

Post insolationem oriens convulsionibus stipatur.

Post casum ex alto cum dolore in vultu.

Propinato arsenico.

Extispicia.

Cystis lymphâ turgens in cerebro. *pars III. obs. 195.*

Pulmones scirrhusi plevræ adnati. Omentum & intestina putriditate affecta, lien ingens. *pars I. obs. 438.*

Intestina putrida. *p. I. obs. 442.*

Intestinum cœcum putridum. *pars I. obs. 450.*

Omentum exesum, intestinum colon inflammatum. *pars III. obs. 419.*

Abscessus cerebri. *pars III. obs. 132.*

Gelatina circâ vasa cerebri. *pars III. obs. 479.*

Abdominis inculcata viscera, hydatides in meningibus, & aqua in ventriculis cerebri. *p. III. obs. 4.*

Intestina putrida. *p. I. obs. 442.*

Delirium soporosum. *pars III. obs. 84.*

Ren dexter & ureter calculosi. *pars I. obs. 1224.*

Hepar inflammatum. *pars I. obs. 224.*

Aqua in ventriculis & juxta basim cerebri. Meningum purulentia. *pars III. obs. 19.*

Meninges ossæ *pars III. obs. 240. (a).*

Cerebrum inflammatum. *p. III. obs. 122.*

Sanguis stagnat in cranio, & cerebri involucra inflammata. *pars III. obs. 400.*

Ductus alimentaris exesus. *p. I. obs. 154.*

Symptomata.

Delirium succedaneum cum somnolentiâ & dein ictero stipato dolore obscuro hepatis post contusionem capitis.

Extispicia.

Dura meninx & hepar putrida. *pars I. obs. 732.*

Extispicia.

Capulæ atrabiliaræ solito majores. *pars I. obs. 1219.* Lien faenus. *pars I. obs. 1010.* Cor constrictum. *pars II. obs. 456.* Diaphragma putridum. *pars III. obs. 776.* Cerebrum corruptum & intestina corrugata. *pars III. obs. 149.* Aridum cerebrum. *p. III. obs. 77.* Gangrænosum. *pars III. obs. 141.*

MELANCHOLIA.

Symptomata morborum.

Melancholia cum capitis dolore quem sequuntur convulsiones.

Siti molestissimâ stipatur.

Melancholici infaniunt.

Tabæ conficiuntur.

Febre cum dolore dorsi cui succedunt fluxus hemorrhoidales, & corporis intumescencia.

Sibi asthma & dein tabem accersit.

Furorem & dein amentiam.

Melancholicus gladio se confodit, sanatur; sed demùm oborto vomitu enecatur.

Semet-ipse suspendit clavo fenestræ.

Post usum fructuum horrarium moritur.

Queritur de summo capitis dolore.

Nostalgia sibi adjungit convulsiones cum pulsu exili & somnolentiâ.

Extispicia cadaverum.

Pus cerebrum inquinat. *p. III. obs. 530.*

Ventriculi thalami infarcti pituitâ. *pars II. obs. 507.*

Venæ capitis varicosæ. *p. III. obs. 64.*

Viscera abdominis scirrhusa. *pars I. obs. 537.*

Pancreas & pulmones purulenti, cerebrum turgens colluvie serosâ. *pars I. obs. 1046.*

Hepar scirrhusum; pectus aquâ scatet; pericardium cordi adnatum. *pars II. obs. 705.*

Cerebrum exsuccum & flavum. *pars III. obs. 79.*

Cor marcidum, aqua citrina in pericardio. *pars III. obs. 454.*

Lien putridus. *p. I. obs. 963.*

Pancreas calculosum. *pars I. obs. 1045.*

Sanguine nigro turgent venæ encephali, aqua stagnat in ventriculis cerebri. *p. III. obs. 384.*

Vasa cerebri sanguine infarcta, Ventriculi cerebri laterales aquâ turgidi. *p. III. obs. 375.*

*Symptomata.**Nostalgia* abit in carum.*Extispicia.*Ventriculi cerebri sanguine polyposo turgent. *p. II. obs. 487.*

A M E N T I A.

*Symptomata morborum.**Amentia* delirium furiosum excipit.

In catalepsiam degenerans sequitur febrem post orta animi pathemata.

*Extispicia cadaverum.*Concretio gelatinosa in cerebro. *pars III. obs. 475.*Cerebrum exsuccum. *pars III. obs. 778.*Exsuccum cerebrum colore flavo tinctum. *pars II. obs. 80.*

M A N I A.

*Symptomata morborum.**Mania* lochiis suppressis oritur, & post septennium oborta hemorrhagiâ uteri sedatur, quâ tamen, nimis perdurante, moritur ægra.

Succedit cephalalgia & animi perturbationibus, & post se trahit syncopem lethalem.

Post studium intensum.

*Extispicia cadaverum.*Uterus passim scirrhusus & passim cartilagineus. *pars I. obs. 1369.*Hepar exiguum, vasa encephali sanguine turgentia, meningis ossæ, plexus choroides hydatidosus, & aqua in ventriculis cerebri. *pars III. obs. 36.*Cerebrum ingens, compactum; vasa ejus sanguine turgida. *pars III. obs. 87.**Extispicia.*Meninges ossificatæ, & aqua in ventriculis cerebri. *pars II. obs. 37.* Aqua in ventriculis cerebri, plexus choroides scirrhusus. *pars III. obs. 173.* Cerebrum perdurum. *pars III. obs. 98.* Cranii ossa solito multò majora. *pars II. obs. 7.* Cerebrum durum, & tantillum aquæ sub durâ meninge. *pars III. obs. 94.* Cerebrum durum, exceptis fornice & glandulâ pineali. *pars III. obs. 93.* Vermes in naribus. *pars II. obs. 49.*

PHRENITIS.

Symptomata morborum.

Phrenitis inter febrem malignam ingruit.

Succedanea doloribus capitis.

Item.

Item.

Inflammationi pectoris cum vomitu bilioso.

Ab assumpto veneno.

Extispicia cadaverum.

Pia meninx inflammata. *p. III. obs. 12.*

Aquâ turgent ventriculi encephali. *pars III. obs. 388.*

Cerebrum putridum. *pars III. obs. 152.*

Meninges inflammatae & vasa capitis sanguine turgida. *p. III. obs. 8.*

Pulmones inflammati, vasa cerebri sanguine turgida & pus in basi cranii stagnans. *p. II. obs. 68.*

Membrana exterior ventriculi exesa. *pars III. obs. 132.*

Extispicia.

Ventriculi cerebri turgent aquâ subcæruleâ. Diaphragma & hepar inflammata. *pars II. obs. 774 (a).* Pus in basi cranii stagnat. *pars III. obs. 22.* Vermes sub cranio delitescunt, meninges erosa occurrunt. *pars III. obs. 545.* Cerebrum putre. *pars III. obs. 162.* Meninges inflammati. *pars III. obs. 10.*

Paraphrenitis. Cum cephalalgia quam subsequitur lethalis sopor.

Vesicula fellis bile turgida. *p. I. obs. 235.*

CONVULSIONES.

Symptomata morborum.

Convulsiones artuum superiorum cum paralyfi cruris sinistri excipiunt, ischuriam cum tumore circa cartilaginem ensiformem.

Apoplexiam subitanam & lethalem sibi accersunt.

Arthriticum molestant, & in apoplexiam degenerant.

Invadunt melancholicum de dolore circa scapulam querulum.

Extispicia cadaverum.

Aqua in abdomine & pericardio & cerebro. *p. III. obs. 405.*

Venæ encephali flatu turgidæ, aqua & sanguis in ventriculis, &c. *pars III. obs. 264.*

Sanguis concretus in cerebro. *pars III. obs. 273.*

Tumores scirrhusi in cerebro, vasa sanguinea turgida, plexus choroides tuberculofus, aqua in ventriculis cerebri. *pars III. obs. 210.*

*Symptomata.**Exiispicia.*

Convulsiones cum capitis dolore gravativo, apoplexiam post se trahunt, & prægnantem enecant.

Phthiticumprehendunt quoties supinus decumbit.

Cum delirio in febre,

Excipiunt dolores capitis inter febrem sævientes.

Melancholicum dolore capitis laborantem invadunt.

Ingruunt in febre biliosâ cui succedit ascites.

Cum spirandi difficultate sese adjungunt cordis palpitationi.

Quasprehendunt ventris tormenta lethalia.

Universales cum doloribus atrocibus, mente remanente sanâ in apoplexiam abeunt.

Universales ptyalisma totius corporis post se trahunt.

Chloroticam cum spirandi difficultate cruciant.

Succedanea. Hemorrhagiæ narium.

Spirandi difficultati cum dolore pectoris.

Post vulnus inflictum occipiti.

Item.

Item.

Animi perturbationibus & interea difficilis trahitur spiritus.

Post casum ab alto ebrium invadunt, & delirium furiosum sibi adjungunt, donec recurrentes ægrum jugulent.

Vasa cerebri sanguine turgida; aqua intus & extrâ cerebrum. *pars III. obs. 403.*

Ventriculi cerebri humore flavescente turgidi. *pars III. obs. 394.*

Aqua in ventriculis cerebri. *pars III. obs. 426.*

Gelatina in cranio. *pars III. obs. 478.*

Pus in cerebro stagnat. *pars III. obs. 530.*

Hepar scirrhosum, cor dilatatum & lapidescens. *pars II. obs. 565.*

Cor mirè dilatatum. *pars I. obs. 405.*

Pancreas exulceratum. *pars I. obs. 1054.*

Aqua in cerebro, plexus choroïdes putris. *pars III. obs. 175.*

Tumor vertebris lumbaribus adnatus; glandulæ mesenterii steatomatosæ.

Pia meninx varicosa, gelatina in cerebro. *pars III. obs. 438.*

Meninges ossæ. *p. III. obs. 40.*

Latex albicans in thorace, & pulmones pure exesi. *pars II. obs. 368.*

Pus inter pixidem ossæam & cerebri involucra. *p. III. obs. 506.*

Abscessus in cerebri latere. *pars III. obs. 507.*

Pus in cerebro. *p. III. obs. 526.*

Pulmones putridi. *pars II. obs. 418.*

Cranium illæsum, sanguis effusus inter hæmispherium dextrum cerebri & duram matrem. *pars III. obs. 225.*

Convulsiones.

Symptomata.

Convulsiones. Convulsio oriens in brachio sinistro brevi totum corpus invadit; aderat faucium dolor cum febre.

Variolis prægressis, fluunt aures & sæviunt capitis dolores lethales.

Capitis dolori succedunt, & post se soporem trahunt.

Presso pede cum visûs & olfactûs abolitione sequuntur ic-tum capitis.

Adveniunt in colicâ Saturninâ.

Emetico propinato asthmaticum invadunt.

Excipiunt sputa purulenta absque ullo dolore pectoris.

Convulsio dextri lateris & paralytis sinistri sibi febrem lethalem adjungunt.

Dolores capitis prendit.

Insolationem.

Cum cæcitate succedunt doloribus atrocissimis.

Cum delirio post capitis vulnus.

Pleuriticum torminibus ventris laborantem invadunt.

Tetanos. Juvenem lithiasi laborantem corripit quoties decumbere tentat.

Succedit delirio post capitis contusionem orto.

Ebrium invadit.

Tomus II.

Extispicia.

Serum in sinistro cerebri ventriculo & in thorace, pulmones putridi; & aqua in pericardio. *pars II. obs. 629.*

Abscessus in cerebro juxta ossa petrosa carie affecta. *p. III. obs. 113.*

Glandula pinealis ingens, aqua in pericardio, pulmones tuberculosi. *pars III. obs. 176.*

Tumores steatomatosi in cerebro; ossa ethmoides & frontis cariota. *pars III. obs. 201.*

Omentum exesum, colon contractum, cœcum dilatatum *p. I. obs. 450.*

Pulmones pure exesi, *pars II. obs. 388.*

Pulmones putridi. *pars II. obs. 344.*

Pia meninx purulenta in parte sinistrâ, & vasa ejusdem lateris sanguine turgida. *p. III. obs. 117.*

Plexus choroïdes hydatidibus exasperatus, aqua in cerebro. *pars III. obs. 168.*

Cerebri durities. *p. III. obs. 34.*

Abscessus cerebri propè ventriculos. *pars III. obs. 133.*

Intestina contracta, cerebrum putridam. *pars III. obs. 149.*

Intestina inflammata. *pars I. obs. 499.*

Calculus in vesicâ delitescens. *pars I. obs. 1277.*

Aqua in ventriculis & juxta basim cerebri meninges putridæ. *pars III. obs. 19.*

Gelatina in cerebro. *pars III. obs. 485.*

Symptomata.

Convulsiones vomitum cephalalgiae succedaneum excipiunt.

Affiduo recurrentes dysuriam accersunt.

Ingruunt in febre malignâ epidemicâ stipatâ cardialgiis & doloribus.

In diarrhœâ biliosâ cum animi deliquiis frequenter recurrentibus.

Sese adjungunt buboni pestilentiali.

Ventris torminibus.

Affectui soporoso.

Hydrophobiæ.

Ischuriæ.

Febri tertianæ.

Doloribus vesicæ.

Capitis gravedini.

Convulsiones apoplexiæ comites mortem afferunt subitanæ.

Convulsio succedanea apoplexiæ.

Animi commotioni.

Vomitioni sanguinis inter febrim quartanam exorienti.

Post labores immodicos quemdam corripunt.

Exitispicia.

Viscera putrida. *p. I. obs. 1591.*

Calculum recondit ren sinister. *pars I. obs. 1176.*

Ventriculus, intestina & mesenterium putrida; liquamen in abdomine. *pars I. obs. 162.*

Hepar ingens & inflammatum cystis felleâ inanis; intestina flatulenta, liquamen in abdomine. *pars I. obs. 438.*

Cor sanguine turgens, pulmones inflammati; hepar ingens, & cystis fellea bile turgida. *p. I. obs. 604.*

Intestina flatulenta & passim gangrænosa. *pars I. obs. 426.*

Lien magnus, & quasi osseus; aqua in cerebro, & gelatina juxtâ tractum vasorum meningis. *pars III. obs. 277.*

Pulmones sanguine concreto infarcti. *pars II. obs. 39.*

Renes calculis aut pure infarcti. *pars I. obs. 1139.*

Cormarcidum. *p. III. obs. 451.*

Calculus in vesicâ. *pars I. obs. 1283.*

Aqua in cerebro. *pars III. obs. 473.*

Vertebrales & carotides arteriæ disruptæ. *p. III. obs. 229.*

Meninges osseæ. *p. III. obs. 41.*

Cerebrum putridum. *pars III. obs. 144.*

Aqua in thorace & cerebri ventriculis. *pars III. obs. 371.*

Sanguis in vasis cerebri stagnat. *pars III. obs. 62.*

Symptomata.

Convulsiones inter dolorem & tumorem abdominis.
Post febrem lentam.

Extispicia.

Mesenterium hydatidibus infarctum. *pars I. obs. 549.*
Medulla oblongata colluvie flavescente inquinata, &c. *p. III. obs. 3.*

Extispicia.

Ventriculus & intestina constricta, bilis effusa in ventriculo. *pars I. obs. 466.* Ventriculi cerebri turgent aquâ subcæreuleâ. Diaphragma & hepar inflammata. *pars II. obs. 774.* Pus in basi cranii stagnat. *pars III. obs. 22.* Vermes sub cranio delitescunt; meninges erosæ occurrunt. *pars III. obs. 545.* Cerebrum putre. *pars III. obs. 162.* Meninges inflammatae. *pars III. obs. 10.* Pulmones putridi. *pars II. obs. 368.* Gelatina in cerebro. *pars III. obs. 92.* Lumbrici in intestinis. *pars I. obs. 304.* Intestina contorta. *pars III. obs. 466.* Renes succenturiati perquam tumidi. *pars I. obs. 1117.* Pia meninx inflammata cerebro inculpato. *pars III. obs. 15.*

Symptomata.

Tetanos. Sævit operatione castrationis peractâ.
Opisthotonos. Ebrium in solo decumbentem.

Extispicia.

Peritoneum inflammatum. *p. I. obs. 5.*
Gelatina in ventriculis cerebri. *pars III. obs. 487.*

EPILEPSIA.

Symptomata morborum.

Epilepsia cum insultu hysterico interdum recurrente.

Sibi mutuò succedunt cum syncope.

Leucophlegmaticum prehendit.

Cum tussi continuâ & vomitu frequenti,

Extispicia cadaverum.

Pancreas putridum. *pars I. obs. 1053.*

Pulmones inflammati. *p. III. obs. 118.*

Aqua in cerebro; plexus choroïdes hydatidosus. *pars III. obs. 166.*

Ductus biliaris calculo obturatus. *pars I. obs. 89.*

Symptomata.

Epilepsia excipit æstum maximum plantarum pedis, & pulsationem in abdomine.

Degenerat in passionem iliacam quâ, cessante, excernuntur vermes per anum.

Epileptica gummata venerea in fronte gerit, & inter hydrargirosim, orto sopore, enecatur.

Pluries sibi dolorem in latere dextro capitis adjungit, hæmorrhoidali fluxu non sedatur, & lethalem accersit soporem.

Cum convulsionibus inter quas franguntur ossa humeri & cruris.

In apoplexiam lethalem abit.

Cachecticum ingenio tardo & quasi hebetem corripit.

Succedanea asthmatis.

Dolori sincipitis curatæ.

Diarrhœæ & vomitui.

Hemophthisi diuturnæ.

Delirio furioso.

Catalepsiæ.

Post capitis contusionem.

Extispicia.

Aneurisma abdominis. pars I. obs. 1627.

Intestina complicata & contorta. pars I. obs. 461.

Cranium cariosum, cerebrum juxtâ gummata excavatum recondit saniem. pars II. obs. 27.

Abscessus cerebri in sede doloris. pars III. obs. 214 (a).

Ossa fracta medullâ carent. pars I. obs. 214.

Cerebrum quasi inflammatum, ventriculi sanguine concreto turgentes. pars I. obs. 282.

Gelatina in cerebro. p. III. obs. 476.

Pulmones calculosi, & aqua in thorace. pars III. obs. 266.

Duræ matri hæret cerebrum & sanguis effusus stagnat in cranio. pars III. obs. 301.

Hepar scirrhosum, cystis fellea bile turgens, ventriculus inflammatus, & aqua in cerebro. p. I. obs. 160.

Pulmones sani; aqua & gelatina in cerebro; vasa ejus sanguine infarcta. p. III. obs. 481.

Vasa cerebri sanguine turgida, plexus choroides scirrhusus. pars III. obs. 173.

Sanguis effusus inter cerebri anfractus; vasa ejus turgent, & sanguis stagnat in basi cranii. pars III. obs. 243.

Exostosis cranio adnata, cerebrum deprimit. p. II. obs. 19.

Extispicia.

Abscessus in cerebro. *p. III. obs. 528.* Officula echinata inter lamillas sinûs longitudinalis. *pars I. obs. 48.* Cerebrum putre exceptis ventriculis. *pars III. obs. 534.* Materia viscida instar adipis, ventriculos cerebri inquinat. *pars III. obs. 491.* Tumor fungosus in ventriculo cerebri. *pars III. obs. 209.* Sanguis effusus inter cerebellum & thecam osseam. *pars III. obs. 235.* Hepar ingens, intestina flatu distenta, ventriculi laterales cerebri & ramuli venæ jugularis sanguine concreto distenti. *p. III. obs. 272.* Cranii prava conformatio. *pars II. obs. 4.* Tumores steatomatosi in cerebro. *pars III. obs. 22.* In corpore striato. *pars III. obs. 220.* Medulla oblongata putrida. *pars III. obs. 160.* Ventriculi cerebri laterales colluvie ferosâ distenti. *pars III. obs. 399.* Sanguine turgentes. *p. III. obs. 280.* Aqua in ventriculis & hydatides in cerebro. *p. III. obs. 454.* Lien scirrhusus. *p. I. obs. 492.* Meninges pustulosæ. *p. III. obs. 8.* Tubercula duo in supremo vertice encephali, materia gelatinosa in cerebro. *p. III. obs. 480.* Caput illæsum, lapides in renibus. *p. III. obs. 1173.*



 LIQUORUM STAGNATIO IN CRANIO.

AQUA effusa in cranium, cranii volumen adauget, ossa à contactu disjungendo. *pars III. obs. 315.* Partum difficilem imò impossibilem reddit. *pars III. obs. 321.* Paralyfim creat. *pars III. obs. 320.* Apoplexiam. *pars III. obs. 323, 341, &c. &c.* Convulsivos motus. *p. III. obs. 323, 324, 328, 418, 419, &c.* Lethargum. 352, 352 (a). Vertiginem cum balbutie. *p. III. obs. 344.* Ischuriam. *p. III. obs. 343.* Dolores capitis. 348, 349, 351. Epilepsiam 363. Delirium. 407. Cæcitatem. *p. II. obs. 365, 416.* Cæterùm vide suo loco.

Hydrocephalos. *p. III. obs. 315.* Aqua extra cerebrum. 343. In cerebri ventriculis. 367. Intùs & extùs. 403. Sanguis effusus extra cerebrum. *pars II. obs. 225.* Intùs & extùs. 249. In ventriculos. 261. Intrà substantiam cerebri. 294. In cerebellum 313. Humor mucosus in ambitu cerebri. *pars III. 466.* In cerebro. 480. Purulentus. 493. Colluvies faniosa. 529. Nigra & putris. 532.

 S E C T I O S E C U N D A ,
 DE MORBIS INTERNIS PECTORIS.

T U S S I S .

Symptomata morborum.
Extispicia cadaverum.

Tussis. **C**UM empyematis signis, solo opio diù sedatur.

Cum respiratione difficili opportunis remediis mitescit; sed denuò recrudescit.

Cum febre, deglutiendi difficultate & orthopnæâ.

PECTUS purulentiâ turgens. *pars II. obs. 849.*

Pulmones plevræ annexi & undique purulentiâ conspurcati. *pars I. obs. 1167.*

Pus concretum in bronchiis. *pars II. obs. 4.*

Symptomata.

Tussis cum spuitione purulentâ, dolore violentissimo pectoris, ventris intumescentiâ, & tandem tabe cui se adjungit ascites.

Delirio & pectoris dolore stipatur.

Interea sævit spirandi difficultas quam pressio pedis sequitur febris maligna.

Cum dolore stomachi, spuitione calculorum cui se adjungit artuum & abdominis œdema.

Tussis sicca cum angustia pectoris, pulsatione carotidis sinistrae, pulsu duro & inæquali, spirandi difficultate, & tandem abdominis intumescentiâ maciem præcedente.

Post violentam tussim exoritur cephalæa cum sensu interno pulsationis.

Affidua cum febre lentâ.

Purulenta, ægro difficilè spirante, febrem lentam sibi accersit.

Continua cum vomitu frequenti concomitans insultum epilepticum.

Cum febre acutâ, spirandi difficultate, tussi & tumore in hypochondrio dextro.

Vomitu stipatur, & asciti sese adjungit.

Tussis sicca cum spiritu difficili & cibi fastidio in peripneumoniam lethalem abit.

Extispicia.

Pulmo pure exesus. *pars* I. *obs.* 373.

Pulmones putridi plevræ & diaphragmati accreti. *pars* II. *obs.* 116.

Pulmones præduri & scirrhusi, ventriculus contractus. *pars* II. *obs.* 212.

Pulmones putridi & lapillis scatentes. *pars* II. *obs.* 253.

Aqua in ventre & pericardio; cor sanguine turgens, omentum putridum. *pars* II. *obs.* 613.

Aneurisma arteriarum meningis & caries ossium cranii. *p.* III. *obs.* 54.

Pectus inculpatum, ventriculus & intestina contracta, pancreas & glandulæ mesenterii scirrhusæ. *pars* II. *obs.* 944 (a).

Pulmones putridi.

Ductus biliaris calculo obturatus. *pars* II. *obs.* 899.

Hepar tumidum & inflammatum, intestina phlogosi correpta, materies fordida in abdomine. *pars* II. *obs.* 597.

Hydrops cysticus. *pars* I. *obs.* 1693.

Tuberculum parti posticæ ventriculi adnatum. *p.* I. *obs.* 101.

*Symptomata.**Extispicia.*

Tussis gangrænæ pedis focia, quâ mitescente, altera minùs sævit; tussis tamen paucis elapsis diebus, denuò recurrit & ægrotum tandem de medio tollit.

Cum spirandi difficultate, sputo cruento, alvi fluxu & febre.

Tussis nulla in phthisi.
In pleuritide.

In tabe.

Cum sputo cruento, spirandi difficultate, concomitatur cordis palpitationem.

Improvisò excandescit, & puellam subitò enecat.

Quolibet anno inter hyemem occurrit, & tandem in pleuritidem degenerat.

Febrem & motus convulsivos sibi accersit.

Interdùm recurrit cum spuitione purulentâ.

Tussis catarrhalis sibi adjungit vehementem febrem cum dolore lateris dextri, pectoris & abdominis intumescentiâ succedaneâ.

Abit in asthma convulsivum artuum intumescentiâ stipatum.

Tussicula febrem tertianam concomitatur.

Cum dolore obscuro circâ tracheam arteriam inter quem corpus membranaceum dejicitur.

Pulmonum emphysema. *p. II. obs. 35.*

Hepar ingens, pulmonefque pure absumpti. *pars I. obs. 362.*

Pulmones putridi. *p. I. obs. 391.*

Pulmones indurati, & concretiones sanguineæ in thalamis cordis. *pars II. obs. 205.*

Pulmonum ulcus. *p. II. obs. 207.*

Cor sanguine turgidum. *pars I. obs. 544.*

Tracheæ infarctus pituitosus. *pars II. obs. 70.*

Pulmo & hepar scirrhusa. *pars II. obs. 87.*

Vasa meningis sanguine obruta, ventriculi aquâ infarcti. *pars III. obs. 377.*

Pulmones illæsi, sinus frontales pure conspurcati. *pars II. obs. 48.*

Pulmo purulentus, & cor sanguine concreto infarctum. *p. II. obs. 152.*

Aqua in pericardio, pancreas & mesenterium scirrhusa. *p. II. obs. 622.*

Pulmones pure conspurcati. *pars II. obs. 386.*

Trachea pure scatens. *pars II. obs. 71.*

Tussicula

Symptomata morborum.

Tussicula. Tussiculofus morbus.

Tussicula à morbillis fovetur, & febre acutâ cum vocis clangore & spirandi difficultate stipatur.

Tussis cum pectoris dolore in febrem lentam degenerans oritur lochiis suppressis.

In phthisim abit.

Degenerat in eundem morbum, & capilli defluunt.

Tussicula post usum spiritûs vini per intervalla recurrit, & tumorem abdominis sibi adjungit.

Sæviente tussi œdematosus corporis tumor discutitur.

Tussim sequuntur lypothimiæ cum ventris dolore post exercitium immodicum.

Concomitatur pectoris inflammationem.

Curatâ peripneumoniâ exandescit cum difficultate cubandi in sinistrum latus.

Rheuma cum febre, & dein dolore lumborum, & pulsu debili.

In icterum abit.

Stertor. Cum dolore faciei puellam enecat.

Extispicia cadaverum.

Pulmonum tubercula. *pars II.*
obs. 228.

Materies purulenta in bronchiis. *pars II.* *obs.* 4.

Pulmonum putredo. *pars II.*
obs. 339.

Pulmones purulenti, stomachus è sede dimotus, hepar ingens. *pars II.* *obs.* 362.

Pulmones pure exesi. *pars II.*
obs. 374.

Viscera abdominalia scirrhusa. *pars I.* *obs.* 1578.

Pars I. *obs.* 856.

Pulmones costis adhærentes. *pars I.* *obs.* 16.


Pulmones infarcti. *p. I.* *obs.* 336.

Pulmones seroso latice turgent, cor crustâ obductum. *p. II.*
obs. 681.

Aqua in cranio, thorace, & præcipuè in pericardio. *pars II.*
obs. 637.

Pulmones & hepar putrida; vesica fellea calculis foeta. *p. I.*
obs. 741.

Bilis in ventriculo, pulmones inflammati. *pars II.* *obs.* 126.



TUMORES.

Symptomata morborum.

Tumores glandularum thyroïdearum cum cephalalgîâ succedente tumore ponè aurem & in cervice cum febre hecticâ.

Circà jugulum cum validâ pulsatione, difficultate spirandi, & tussi quamprehendit sputio sanguinea.

In parte dextrâ & superiore pectoris, cum pulsatione manifestâ & spirandi difficultate, mortem subitanam sibi accersit.

Pulsans sub claviculâ dextrâ cum tussi, respiratione difficili, & pulsu debili.

Circà scapulas.

Extispicia cadaverum.

Scirrhusæ glandulæ corporis. *pars I. obs. 528.*

Aorta anevrismatica disrumpa tracheæ prospiciebat. *pars II. obs. 802.*

Anevrisma in arcu aortæ. *p. II. obs. 797.*

Anevrisma aortæ. *p. II. obs. 796.*

Pectus pure turgidum. *pars II. obs. 939.*

DOLORES.

Symptomata morborum.

Dolor pectoris. Cum spirandi difficultate.

Diffusus cum pondere in abdomine, & vomitu.

Inter conatum exoritur cum tumore in hypochondrio dextro.

Dolor pectoris cui succedit fluxus hemorrhoidialis dolore punctivo in hypochondrio sinistro stipatus.

Cum gravitate in sinistro latere.

Invadunt quemdam strumis & lue venereâ laborantem.

Diurnus inter quem erumpit efflorescentia cum calore & pruritu, quâ repulsâ, subito moritur æger.

Cum tussi, pectoris oppressionibus & spirandi difficultate.

Extispicia cadaverum.

Pulmones putridi. *pars I. obs. 1169.*

Pars I. obs. 948.

Hepar purulentiâ conspurcatum. *pars I. obs. 703.*

Lien tumens cum appendicibus. *pars I. obs. 948.*

Sanguis concretus in sinistro latere. *pars II. obs. 473.*

Pulmones infarcti, & crustâ obducti. *pars II. obs. 69.*

Hepar mole majus, pus in vesicâ felleâ, cor ingens. *pars I. obs. 854.*

Cor tumidum & serum stagnans in cavo pectoris. *pars II. obs. 418.*

Symptomata.

Dolor pectoris cum tussi, delirio, & convulsionibus.

Exoritur & ad aurem usque sinistram propagatur herpete repulso.

Cum vomitu diurnam colicam excipiente.

Nullus adest.

Pungens denuò difficilem reddit spiritum.

Succedaneus hæmorrhoidibus & diarrhæâ biliosâ suppressis.

Cum tussi & sputo abundantia dolores abdominis prehendit.

Cum respiratione difficili post animi pathema.

Dolor pungens in sinistro latere cum sputo cruento & orthopnæâ, sævit post scabiem retropulsam & ulceris cruris subsidentiam.

Scandescit post vomitum sanguinis.

Diurnæ immorationi in solo humido.

Circumscriptus. *Dolor* lateris sibi cordis palpitationes cum deliquiis animi frequentioribus adjungit.

Circà sternum cum tussi, sputo flavo, & respiratione difficili.

In pectoris anticâ parte cum respiratione difficili.

Dolor cordis sibi accersit syncope.

Extispicia.

Pulmones putridi, diaphragmati & plevræ adhærentes. *p. II. obs. 115.*

Mediastinum crassum sanguine turgens. *pars II. obs. 756.*

Lapides in vesicâ felleâ. *p. I. obs. 865.*

Pulmones pure consumpti, plevræ undique accreti. *pars II. obs. 210, 372, 375, 383.*

Offificatio in pulmonibus, aqua in pericardio & in thorace. *pars III. obs. 278*

Pulmones plevræ accreti, cor tumidum, & aqua in cerebro & medullâ spinali. *pars I. obs. 18.*

Pulmones tumidi, duri, inflammati & plevræ adhærentes. *pars I. obs. 119.*

Pulmones crustâ obducti. *p. II. obs. 54.*

Pulmones inflammatione notati. *pars II. obs. 66.*

Lien putridus. *pars I. obs. 956.*

Ventriculi inflammatio. *pars I. obs. 68.*

Pulmones inflammati & cor purulentiâ defoedatum. *pars II. obs. 517.*

Pulmones præduri & purulentiâ tacti. *pars II. obs. 217.*

Pulmones inflammati. *pars II. obs. 81.*

Cordis ulcus. *pars II. obs. 529.*

Symptomata morborum.

Dolor pectoris circumscriptus vires frangit.

Ingravescens mulierem enecat.

Lateris sinistri cum tussi sicca & spirandi difficultate, &c.

Spiritum reddit difficilem; urina parcè fluit; pedes intumescunt, & efflorescentia mediâ nocte erumpit.

Circà regionem cordis, cum spirandi difficultate quolibet corporis motu exacerbatur, palpitationibus cordis interdùm recurrentibus, facili tamen decubitu.

Extispicia cadaverum.

Cor tuberculis oblitum. *p. II. obs. 547.*

Excrescentia carnea in corde. *pars II. obs. 551.*

Pulmones crustâ obducti. *p. II. obs. 30.*

Hepar mole majus, vesicula fellea pure turgens, cor prægrande fovens sanguinem concretum. *pars I. obs. 854.*

Pericardii hydrops. *pars II. obs. 634.*

Extispicia.

Pulmones inflammati. *pars II. obs. 73, 74, 76.* Pulmones tumidi vesiculis sero turgidis infarcti, cor marcidum. *pars II. obs. 453.* Pulmonum purulentia. *pars II. obs. 336.*

PECTORIS INFLAMMATIO.

Symptomata morborum.

Inflammatiō pectoris cum vomitu bilioso, phrenitide subsultu tendinum stipatâ.

Cum spūto cruento invadit quosdam erysipelate laborantes.

Stipatur dolore lateris.

Sese adjungit febrī putridæ & maciem accerfit.

Succedit diurnæ spūitioni materiæ catarrhalis.

Extispicia cadaverum.

Pulmones crustâ obducti. *p. I. obs. 68.*

Abscessus pulmonis. *pars I. obs. 141, 146.*

Pulmones putridi. *pars I. obs. 336.*

Pulmones putridi. *pars II. obs. 334.*

Pulmonum ulcus. *p. I. obs. 201.*

Extispicia.

Pulmones inflammati ac crustâ viscidâ obducti. *pars II. obs. 58.* Pulmones duri plevræ annexi, & cor purulentiam tactum. *pars II. obs. 110.* Vermes in intestinis. *pars I. obs. 306.*

P L E U R I T I S.

Symptomata morborum.

Pleuritis cum cephalalgia exacerbatur accedente diarrhoea.

Cum delirio.

Cum comate soporoso cui delirium & convulsiones succedunt.

Dolor sternum occupat.

Pus expuit pleuriticus & postea empyemate pectoris laborat.

Cum paucis sputis.

Cum febre duplici tertiana.

Cum delirio ac demum comate.

Pleuriticus in partem dolorosam cubat.

Qui materiam albam, densam, ramosam expuit.

Sexto morbi die moritur.

Sputis sufflaminatis miscebitur morbus, sed denuo recrudescens aegrum jugulat.

Falso incusatur.

Pleuriticus excipitur caro,

Extispicia cadaverum.

Pulmones inflammati & pericardium aqua plenum. *pars I. obs. 84.*

Pulmones inflammati, sanguis concretus in thalamis cordis & in plexu choroideo. *p. II. obs. 119.*

Pulmones inflammati pleurae inhaerent, & cor sanguine concreto turgescit. *pars II. obs. 85.*

Cor mole maximum, pulmones inflammati, hepar durum, & omentum putridum. *pars II. obs. 93.*

Pulmones purulenti. *pars II. obs. 194.*

Pulmones inflammati & sanie infarcti. *pars II. obs. 114.*

Pulmones crusta obducti & vermes in intestinis. *pars II. obs. 61.*

Pulmones putridi, & cor crusta gelatinosa obductum. *p. II. obs. 149.*

Pulmones pleurae adhaerentes, pericardium sero turgidum, & cor sanguine infarctum. *pars II. obs. 100.*

Materies purulenta in bronchiis. *pars II. obs. 5.*

Pulmones putridi. *pars II. obs. 744.*

Pars I. obs. 768.

Pulmones inflammati, cor sanguine turgens, vasa cerebri infarcta. *pars II. obs. 96.*

Symptomata.

Pleuritis post frigus gravidam invadit.

Septimo die ægrum enecat.

Pleuritidi succedit macies cum febre lentâ & pedibus œdematosis.

Spirandi difficultas cum sputo cruento & diarrhœa in febrem lentam degenerans.

Inordinatum cordis motum cum spirandi difficultate post se trahit.

Phrenitidem.

Abit in febrem lentam.

Abſque ullo ſputo.

Bilioſa.

Extiſpicia.

Pars II. obſ. 67.

Pulmonum ulcus & pectoris hydrops. *pars II. obſ. 211.*

Pulmonum purulentia. *pars II. obſ. 203.*

Pulmones putridi. *pars II. obſ. 156.*

Cor pericardio adhærens. *p. II. obſ. 703.*

Aqua in thorace, plevra & pulmones inflammata. *pars II. obſ. 741.*

Pulmones pure exesi. *pars II. obſ. 378.*

Plevra gangrænosa. *pars II. obſ. 742.*

Pulmones cruſtâ croceâ obducti. *pars II. obſ. 63, 64.*

Extiſpicia.

Diaphragma inflammatum, inteſtina & cutis flavedine tinſta; lien ingens & induratus; pulmo ſiniſter nonnihil inflammatus. *pars I. obſ. 601.* Pulmones putridi & aqua ſtagnans in thorace & abdomine. *pars I. obſ. 192, 194, 206.* Thorax pure prægnans. *pars II. obſ. 176.* Pulmones putridi & plevræ adhærentes. *pars II. obſ. 79, 80, 81, 83, 84, 85, 87, 88, 89, 92, 95, 96, 101, 102, 103, 104, 105.* Plevra putrida ab axillis ad diaphragma uſque. *pars II. obſ. 737.* Pulmones cruſtâ obducti; pericardium concretionibus inſtar pilorum ſcatet. *pars I. obſ. 729.* Plevra inflammata, pulmones intacti. *pars II. obſ. 745.* Cor ſanguine concreto turget. *pars II. obſ. 498.* Pulmones indurati, & concretiones in thalamis cordis. *pars II. obſ. 205.* Pulmonum abſceſſus. *pars I. obſ. 180, 181.* Pulmones inflammati & plevræ adhærentes. *p. II. obſ. 120, 122, 139.*



P E R I P N E U M O N I A.

*Synptomata morborum.**Extispicia cadaverum.*

Peripneumonia cum phrenitide.

Cum pulsu inæquali.

Cum sputo solito copiosiori.

Cum pulsu molli, parvo & celeri in orthopnæam degenerat.

Subitò lethalis post partum liberaliorem.

Dolorem capitis sibi adjungit.

In febrem hecticam abit, cum thoracis intumescentiâ; fame.

Viginti duabus venæ sectionibus aggressa & synco-lethalem accersit.

Curata recrudescit cum impotentiâ cubandi in sinistrum latus.

Pure copioso sputis dejecto recrudescit.

Cum fame caninâ mulierem gravidam enecat.

Sanata apparens abit in febrem hecticam.

Cum spirandi difficultate abit in phthisim cum dolore profundo in latere dextro.

Pulmones inflammati, & vasa cerebri sanguine turgida. *pars II. obs. 137.*

Pulmones & hepar indurata, pericardium aquâ turgidum. *p. II. obs. 130.*

Pulmo purulentus, & crustâ obductus. *pars II. obs. 57.*

Pulmones alioquin sanus sanguine infarctus. *pars II. obs. 87.*

Plevræ tumor osseus. *pars II. obs. 449.*

Abcessus in encephalo. *p. III. obs. 527.*

Pulmones scirrhusi, & hydrops chylosus. *p. II. obs. 942.*

Cerebrum exangue *pars III. obs. 74.*

Pericardium sero turgens, cor crustâ obductum. *p. II. obs. 681.*

Pulmo inflammatus & purulentiâ tactus. *pars II. obs. 192.*

Hepar mole maximum. *p. I. obs. 595.*

Pulmones pure exesi. *pars II. obs. 376.*

Pus ab hepate per foramen diaphragmatis in thorace depluit. *pars I. obs. 780.*

Extispicia.

Inflammati pulmones. Hepar ingens & lien obstructus. *pars II. obs. 125.* Pulmones crustâ obducti. *pars II. obs. 662.* Pulmones accreti. *pars III.* Pulmones phlogosi, tunidi, & cor ingens. *pars II. obs. 436.* Pulmones putridi. *pars II. obs. 355.* Cum pericardio purulento. *pars II. obs. 689.* Pulmones inflammati, hepar ingens & lien obstructus. *pars II. obs. 125.* Plevræ purulentia. *pars II. obs. 736.*

Pulmones phlogosi, tumidi, & cor ingens. *pars II. obs. 436.* Pulmones sanguine turgidi. *pars II. obs. 129.* Pulmones crustâ obducti, & intestina phlogosi tacta. *pars II. obs. 61.*

Symptomata.

Fleuro-peripneumonia. Inter pleuro-peripneumoniam oritur tumor thoracis cum pectoris oppressione, extremorum frigore, pulsu oblitterato.

Ponderis sensatio in pectore absque ullâ spirandi difficultate cum febre acutâ subsequenti.

In latere dextro pectoris asthma concomitatur.

Extispicia.

Colluvies purulenta in thorace. *pars II. obs. 931.*

Lapis tunicatus diaphragmati incumbit. *pars II. obs. 846.*

Pulmones putridi. *pars II. obs. 281.*

SPIRANDI DIFFICULTAS.

Symptomata morborum.

Dyspnæa cum tussi & cordis anxietate antecedente.

Hypochondrio dextro tumido.
Sinistro.

Post lapsum ab alto.
Cum tussi siccâ & abdomine tumido.

Cum tumore in hypogastro.

Cum tussi & tabe subsequenti.

Cum dolore lateris sinistri.

Cum tussi lethargiam antecedente.

Cum capitis gravitate.

Extispicia cadaverum.

Hepar tuberculosum. *pars I. obs. 678.*

Item. *pars I. obs. 678.*

Lien ingens *pars I. obs. 914, 915.*

Item. *pars I. obs. 317.*

Lien putridus. *pars I. obs. 957.*

Ovarium dextrum cartilagineum solito majus, sanguis in bronchiis. *pars II. obs. 1.*

Lapides in pulmonibus. *p. II. obs. 260.*

Pulmones crustâ obducti. *p. II. obs. 60.*

Omentum absumptum, mesenterium scirrhosum, hepar tuberculosum, pulmones indurati, pericardium crassum. *p. II. obs. 222.*

Cerebrum intactum; pulmo ichore infarctus. *p. II. obs. 41.*

Dispneæa

Symptomata.

Dispnaea cum dolore lateris intensissimo.

Cum tussiculâ & sputis non-nihil purulentis.

Ventre tumido.

Cum pondere circâ cordis scrobiculum.

Stipatur cordis palpitationibus quibus sese adjungit intumescencia totius corporis.

Cum pectoris dolore subito oritur à repulso diurno herpete.

Cum tussi, pectoris gravitate, cordis palpitatione, & tandem leypothymiâ.

Cum cordis dolore.

Interea sævit tussis, vomitu & febre lentâ stipata.

Cum dolore pungente in pectore invadit strumosum syphillide laborantem.

Cum tussi, præcordiorum angustia & decubitu difficili in sinistrum latus, & pedum œdemate.

Cum pondere in thorace.

Cum ischuriâ,

Cum præcordiorum angustia & cordis palpitatione leucophlegmatiam sibi adjungit.

Cum tussi & sputo cruento.

Cum vehementi cordis palpitatione, siti &c,

Extispicia.

Fellis vesica bile turgens, lien major, pulmones putridi. *p. II. obs. 307.*

Materies purulenta in bronchiis. *pars I. obs. 4.*

Ingens ovarium dextrum *p. I. obs. 1506.*

Cor pericardio accretum, & crustâ adiposâ obductum. *pars I. obs. 470.*

Cor dilatatum; valvulis ejus offeis. *pars II. obs. 575.*

Mediastinum crassum, sanguine turgens. *pars I. obs. 556.*

Aqua in thorace; cor duplo majus; aorta ossea, & hepar scirrhosum. *pars II. obs. 580.*

Membrana ossea cor tegens. *pars II. obs. 562.*

Omentum, pulmones & thymus passim putrida & scirrhosa. *pars II. obs. 761.*

Pulmones infarcti, & crustâ obducti. *pars II. obs. 71.*

Aqua stagnans in abdomine; & pulmo plevræ hærens. *pars II. obs. 19.*

Pulmones calculosi. *pars II. obs. 258.*

Tumor abdominis steatomatosus. *pars I. obs. 165.*

Aqua in abdomine, cor difforme, & valvulæ osseæ. *pars II. obs. 57.*

Cor sanguine concreto turgidum, &c. *pars II. obs. 544.*

Cor illæsum, pulmo plevræ adhærens; lumbrici in intestinis. *pars II. obs. 611.*

Symptomata.

Dispnaea cum tussi & febre lentâ pedissequâ.

Cum cordis palpitatione, tussiculâ siccâ, & pectoris oppresione.

Stipatur tussi siccâ, siti, & pedum œdemate.

Cum tussi siccâ & cordis palpitationibus nautas ex Indiis orientalibus reduces invadit.

Simul difficilè deglutit æger, laborans tumore circâ laryngen.

Cum febre & tussi puellam sex mensium corripit.

Cum febre, tussi, sputo cruento, sensatione ponderis in medio thoracis, cordis palpitationibus, &c.

Respiratio fana.

Item.

Item.

Cum tussi, sputo crasso, ventris intumescentiâ, pectoris angustîâ, pulsu celeri, duro & parvo.

Cum pondere circâ regionem cordis præcedenti cerebras lymphomias.

Cum pulsu parvo, facie pallidâ, &c.

Cum pulsu debili.

Cum cordis palpitationibus.

Item.

Item.

Extispicia.

Pulmones & thymus lividi & scirrhusi, cor marcidum. *p. II. obs. 448.*

Purulentia cordis & pulmonis. *pars II. obs. 519.*

Aqua in pericardio. *pars II. obs. 110.*

Pulmones putriditate affecti. *pars II. obs. 47.*

Tumor cartinomatofus œsophagum & tracheam comprimit. *pars IV. obs. 94.*

Pulmones putridi. *p. I. obs. 185.*

Hydrops mediastini. *pars I. obs. 757.*

Pulmones lapillis scatent. *p. II. obs. 257.*

Pulmones costis adhærent. *pars II. obs. 14, 26.*

Pulmones putridi. *p. I. obs. 956.*

Aqua in pericardio, concretiones in corde. *pars II. obs. 618.*

Aqua in pericardio, & cor inane. *pars II. obs. 645.*

Aqua in pericardio. *pars II. obs. 1646.*

Cor majus & aqua in pericardio. *pars II. obs. 638.*

Aorta ossea. *pars II. obs. 772.*

Aorta tuberculosa, & aqua stagnans inter ejus laminas. *p. II. obs. 772.*

Cor tumidum, & valvulæ sigmoideæ petrefactæ aut osseæ. *pars II. obs. 405, 406.*

*Symptomata.**Extispicia.*

Dispnaea cum tumore duro in hypogastrio, & abdominis intumescentiâ.

Cum dolore, angustîâ pectoris, & hæmophtisi.

Cum impotentiâ cubandi supra dorsum, & cordis palpitatione.

Cum punctorio dolore in hypochondrio dextro, sudore uberitimo profluente, & loquelâ suppressâ.

Cum anxietatibus, tussi ficcâ, lypothymiis interdum recurrentibus, & tandem macie.

Cum cordis palpitatione, nullâ tamen agripniâ.

Cum tussi & abscessu in axillâ, quo clauso, mors subitanea.

Molestiori evadente; paralyfis dextri lateris, & dein apoplexia sæviunt.

Cum œedemate artuum, nullâ concomitante spirandi difficultate.

Vertiginosum ingruit.

Cum tussi & dolore pungente febrem concomitantibus.

Item.

Cum cordis palpitationibus interdum recurrentibus.

Item.

Cum siti ingenti.

Cum febre absque ullo pectoris dolore.

Renes ingentes. *p. I. obs. 1065.*

Cor ingens. *pars II. obs. 405.*

Pulmones putridi, & cor ingens. *pars II. obs. 406.*

Cor & plevra adipe obruta. *pars II. obs. 465.*

Hydrops pectoris & aqua in pericardio. *pars II. obs. 648.*

Pulmones gangrænosî. *pars II. obs. 299.*

Plevra putrida. *pars I. obs. 738.*

Pulmones aridi & tuberculosi, aqua in pericardio. *p. II. obs. 628.*

Aqua in cavitate thoracis, & in pericardii cavo stagnans. *p. II. obs. 632.*

Sanguis concretus in cordis thalamis. *pars II. obs. 477.*

Pulmo putredine affectus. *p. II. obs. 301.*

Mesenterium scirrhosum. *p. I. obs. 521.*

Cor dilatatum concreto sanguine turgens, aorta ossea. *pars II. obs. 433.*

Sanguis concretus in auriculis. *pars II. obs. 604.*

Aqua falsa in thorace, & pulmonum adhærentia. *p. I. obs. 21.*

Materies purulenta in bronchiis. *pars II. obs. 4.*

Symptomata.

Dispnaea cum dolore infrâ mammam, & sono in asperâ arteriâ quasi *bullientis aquæ*.

Cum delirio variolas concomitans.

Cum marasmo, & vesicæ calculo.

Cum pruritu totius corporis.

Cum dolore in pectore tumido, fluctuatione, & phlogosi in pede sinistro, maciem accersit.

Cum sputo cruento sequitur febrem continuam.

Chronica cum sputis perulentis, & pulsa in carpo oblitterato.

Quamprehendit mors subitanea.

Comes febris acutæ.

Cordis palpitationem cum convulsionibus concomitatur.

Febris epidemicæ focia.

Sese adjungit feбри succedaneæ, sanguinis spuitioni, & dolori hypochondrii dextri.

Dolor pectoris asciticum molestat.

Invadit quemdam tumore cancroso in calcaneo oblitum.

Viget cum dissenteria chronica, sensu ponderis in scrobiculo cordis, & tandem morte subsequente, post secessum sanguinis ejusmodi copiosissimum.

Extispicia.

Pulmones inflammati, & aqua in pericardio. *pars II.*

Pustulæ in bronchiis. *pars II.*

Cor pericardio accretum, ren dexter putridus, sinister aquâ distentus, lapis in vesicâ urinariâ. *pars I. obs. 134.*

Aqua in pectore, & pulmones crustâ obducti. *p. II. obs. 55.*

Pulmones erosi, aqua in pericardio, & concretiones in corde tecto crustâ adiposâ. *p. I. obs. 623.*

Offificatio in pulmonibus, renum lythiasis & sanguis in bronchiis. *pars II. obs. 280.*

Cor & aorta sanguine polyposo turgida. *pars II. obs. 427.*

Pulmones aëre turgentes, gelatina & aqua in cerebro. *p. III. obs. 470.*

Pulmones exsuccici & aridi, intestina inflammata. *pars I. obs. 288.*

Cor ingens. *pars II. obs. 405*

Pulmones infarcti. *pars II. obs. 37.*

Pulmones infarcti. *pars II. obs. 37.*

Aqua in abdomine. *pars I. obs. 1477.*

Pulmonum ulcus. *pars II. obs. 199.*

Aqua in abdomine, pancreas, hepar & appendix vermicularis infarcta, pulmo dexter gangrenosus. *pars II. obs. 612.*

Symptomata.

Diſpnæa febris hecticæ est ſo-
cia.

Cum tuffi & pedum œdemate.

Cum pulſu parvo & debili,
impotentiâ ſefe movendi, pleu-
ritide prægreſſâ.

Cum tuffi, febriculâ & ſo-
pore.

Cum dõlore pectoris.

Item.

Cum dolore ſuprà umbilicum,
& ſubitaneâ abdominis intum-
meſcentiâ.

Sibi adjungit tumorem hypo-
chondrii dextri.

Falſò hydroſi pectoris adſcri-
bitur.

Cum calore volæ manuum.

Cum dolore infimi ventris.

Cum crebris animi deliquiis.

Cum febre malignâ ſtipatâ
tumore in regione epigaſtricâ.

Cum cardialgiâ.

Cum tumore epigaſtrii, vo-
mitu & febre acutâ.

Cum dolore ſtomachi & vo-
mitu, hydroſicum moleſtat.

Cum febre & dolore circâ
umbilicum.

Cum tuffi & inflammatione
hepatis.

Cum tumore & dolore hy-
pochondrii dextri.

Extiſpicia.

Pulmonum tubercula. *pars II.*
obſ. 236.

Pectus purulentum. *pars II.*
obſ. 939.

Aqua in pericardio. *pars I.*
obſ. 647.

Pulmones flaccidi & cor pu-
tridum. *pars II.* *obſ.* 527.

Pulmones inflammati. *pars II.*
obſ. 72, 73, 74.

Pulmones tuberculis ſcatent,
ad jugula retrahuntur, & cum
plevrâ adhærent. *p. II.* *obſ.* 247.

Pulmo ſanus, hepar purulen-
tum diaphragmate eroſo in tho-
racis cavum effuderat, lapides
in veſicâ felleâ, lien ſolitò ma-
jor erat. *pars II.* *obſ.* 710.

Hepar purulentum. *pars I.*
obſ. 706.

Hydatides in hepate. *pars I.*
obſ. 699.

Pulmones putridi. *p. I.* *obſ.* 25.

Pars I. *obſ.* 163.

Valvulæ cordis oſſea. *pars II.*
obſ. 584.

Pars I. *obſ.* 62.

Pus ſtagnans inter tunicas ven-
triculi. *pars I.* *obſ.* 25.

Ventriculus æruginosâ collu-
vie turget. *pars I.* *obſ.* 74.

Epiploon ſcirrhoſum, hepar
exiguum, ventriculus inflamma-
tus. *pars I.* *obſ.* 231.

Inteſtina inflammata. *pars I.*
obſ. 329.

Hepar pure conſpurcatum.
pars I. *obſ.* 597.

Hepar & inteſtina inflam-
mata. *pars I.* *obſ.* 597.

Symptomata.

Dispnaea cum dolore sinistri lateris.

Ascitem sibi adjungit cum dolore circa scrobiculum cordis ubi tumor persentitur durus.

Cum siti molestâ, æstu maximo.

Febris pestilentialis comes.

Difficilè spiritum trahunt metallurgi.

Cum doloribus hypochondrii dextri, vomitu bilioso, cardialgiâ & diarrhæâ.

Antecedit palpitationes cordis, & sibi adjungit tumorem in epigastrio, anasarcam, &c.

Cum tussi & angustia cordis sese adjungit doloribus thoracis.

Cum dolore pectoris, tussi, pulsatione in scrobiculo cordis, & œdemate crurum.

Absque tussi, & ullo inflammationis signo.

Juvenem accersit.

Cum dolore circa mucronatam cartilagineam, medicos in varias sententias adducit.

Cum sputo ichoroso, maculis corpus defœdantibus, agripniâ, &c.

Cum tabe.

Febrem putridam antecedit.

Cum pulsu duro & difficili decubitu.

Extispicia.

Lien lapideus. *pars I. obs. 993.*

Pancreas scirrhosus. *pars I. obs. 1013.*

Pericardium cordi adnatum. *pars II. obs. 706.*

Pars I. obs. 844.

Pulmones exsuccati, aridi, & attenuati. *pars II. obs. 291.*

Vomica in hepate. *pars I. obs. 728.*

Cor tumidum. *pars II. obs. 407.*

Cor sanguine turgidum, & aqua in thorace. *pars II. obs. 418.*

Stomachus flatu distentus, cor pericardio adhærens. *pars II. obs. 701.*

Tumor tunicatus è vertebrae lumbaribus superioribus prorumpens. *pars II. obs. 782.*

Pulmones fani, cor sanguine turgens. *pars II. obs. 447.*

Cor maximum, pulmones exigui. *pars II. obs. 419.*

Omentum putridum, pulmo crustâ obductus & putridus, aqua in pericardio, & sanguis dissolutus & putridus in vasis stagnans. *pars II.*

Pulmones ficci & non putridi. *pars II. obs. 296.*

Pulmonum purulentia. *pars II. obs. 244.*

Aqua in pectore, cor ingens, aorta dilatata, ossea, pulmo semi-putridus. *pars II. obs. 420.*

*Symptomata.**Extispicia.*

Dispnea cum dolore stomachi, & crurum œdemate.

Cum pondere in regione cordis, quemdam immediatè post prandium jugulat.

Cum pectoris doloribus, suppressis hæmorrhoidibus & diarrheâ biliosâ.

Angustia pectoris cum pondere in epigastrio & vomitu subsequenti.

Cum pulsu perquam duro, & difficili decubitu.

Cum pulsatione circa cartilagineam ensiformem & artuum inferiorum intumescentiâ.

A tumoribus ortis circa claviculas post vomitum sanguinis & ventriculi dolores.

Mensibus sufflaminatis.

Alvo profluente, subitò lethalis.

Sese adjungit tumori cancroso in calcaneo.

Succedanea cordis palpitationi.

Pectoris angustiae cum cordis palpitatione.

Dolori obscuro pectoris, & sibi sputum cruentum adjungit.

Catarrho.

Item.

Exercitio immodico, & sævit cum tussi & sputis purulentis.

Faciei intumescentiæ, & cordis palpitatione stipatur.

Pancreas, mesenterium, orificium stomachi syderata, hepar marcidum, & plures calculi in vesicâ felleâ. *pars I. obs. 783.*

Pulmones sanguine infarcti, & ventriculus ingens. *pars II. obs. 40.*

Pulmones costis adhærentes, cor tumidum, & aqua in cerebro & medullâ spinali. *pars II. obs. 18.*

Pancreas scirrhosum tredecim libras ponderat. *pars I. obs. 1013.*

Aqua in pectore, cor ingens, aorta dilatata & ossea, pulmo semi-putridus. *pars II. obs. 6420.*

Cor sanguine concreto infarctum. *pars II. obs. 411.*

Hepar putridum, ventriculus è sede depulsus. *pars II. obs. 156.*

Pars II. obs. 175.

Aqua in pericardio, adæps circa cor. *pars II. obs. 22.*

Pulmonum ulcus. *pars II. obs. 199.*

Cor pericardio adhærens. *p. I. obs. 698.*

Pulmonum adhærentia, cor ingens. *pars II. obs. 409.*

Pulmones scirrholi, & cor putridum. *pars II. obs. 522, 523.*

Pulmones partibus vicinis annexi. *pars II. obs. 20.*

Lien maximus. *pars I. obs. 936.*

Aqua in pericardio & mediastinum adipe obrutum. *pars II. obs. 626.*

Aqua in thoracis cavo, pericardium crassum cordi accretum. *pars II. obs. 709.*

Symptomata.

Dispnea succedanea dolori & tumori in hypochondrio dextro, & morte subitanâ definit.

Dolori pectoris sævienti post terrorem.

Longo ufui decocti lignorum fudorificorum.

Cordis palpitationibus cum ventris torminibus.

Insolationi, & sibi alvi fluxum adjungit.

Fluxui purulento, diuturno per fedes.

Capitis dolori.

Mensium suppressioni, anxietates secum advehit.

Dolori pectoris diuturno.

Inappetentiæ.

Ictero.

Vomitui cruento.

Viget post exsiccatam fontanelam.

Post casum ab alto.

Post longum urinæ fœtidæ & purulentæ mictum.

Post dyssenteriam malè curatam.

Post ictum hypochondrio dextro inflictum, febre lentâ subsequente.

Post inunctiones mercuriales.

Angustia pectoris cum vomitu post colicam diuturnam.

Sævit pluribus diebus à deglutitâ castaneâ quæ in œsophago immorata fuerat.

Extispicia.

Aqua in pericardio, & cor maximum sanguine polypofo infarctum. *pars II. obs. 615.*

Pulmones crustâ obducti. *p. II. obs. 53, 54.*

Pulmones exsuccci & aridi. *pars II. obs. 287.*

Pancreas scirrhosum. *pars I. obs. 1014.*

Pulmones purulenti. *pars II. obs. 162.*

Lien & pancreas scirrhusa & ingentia. *pars I. obs. 928.*

Lien ingens. *pars I. obs. 929.*

Cor crustâ obductum, aqua in thorace. *pars I. obs. 460.*

Offificatio in pulmonibus; aqua in pericardio & in thoracis cavitate. *pars II. obs. 279.*

Pulmones scirrhusi. *pars II. obs. 227.*

Cor ingens. *pars II. obs. 518.*

Hepar putridum. *p. I. obs. 784.*

Abscessus in abdomine. *pars I. obs. 1685, 1687.*

Pulmones inflammati. *pars II. obs. 121, 124.*

Aqua in pectore, pulmones infarcti, sanguis concretus in corde, &c. *pars I. obs. 1084.*

Hepar ingens & purulentum. *pars I. obs. 711.*

Hepar purulentum; vesicula fellis continet octo libras fellis, & tumor lieni adhæret. *pars I. obs. 855.*

Viscera putrida. *p. I. obs. 1591.*

Lapides in vesicâ felleâ. *pars I. obs. 865.*

Castanea œsophagum recondit juxtâ tracheam arteriam pure conspurcatam. *pars II. obs. 80.*

Dispnea.

Symptomata.

Dispnaea. Asthmaticus febre acutâ cum dolore sinistri lateris, nauseis urgentibus, &c. prehensus, emetico propinato enecatur.

Extispicia.

Pulmones pure exesi. *pars II. obs. 388.*

Extispicia.

Mesentericæ glandulæ steatomatosæ. Pulmones scirrhusi. *pars II. obs. 218.* Mediastinum adipe obrutum. *pars II. obs. 753.* Ren dexter ingens abscessum recondens, pulmones inculpati. *pars I. obs. 1107.* Sanguis concretus in ventriculis cordis. *pars II. obs. 501.* Tracheæ arteriæ infarctus pituitosus. *pars II. obs. 69.* Mesenterium scirrhosum. *pars I. obs. 533.* Glandula thyroïdea ingens & hydatidibus foeta, trachea subtus cariosa & hydatidibus à glandulâ pendentibus obturata. Cystis fellea ingens. *pars II. obs. 79.* Bile turgidâ ventriculus distentus, intestina & pulmo inflammata. *pars I. obs. 844.* Diaphragma extrâ sedem. *pars II. obs. 790.* Materies fordidâ & purulenta in bronchiis. *pars II. obs. 4, 4 (a), 4 (b), 4 (c), 4 (d), 4 (e), 4 (f); 5, 5 (a), 5 (b); 6.* Pulmones plevræ accreti. *pars II.* Bronchia sanguine turgida. *pars II. obs. 1, 2, 3.* Cor distentum sanguine concreto, valvula auricularis dextra ossea. *pars II. obs. 579.* Plevræ hydrops. *pars II. obs. 751.* Hepar adhærens costis spuris cum diaphragmate. *pars I. obs. 84.* Pulmones crustâ obducti. *pars II. obs. 54.*

Symptomata.

Asthma cum cordis palpitationibus & tandem syncope lethali.

Cum cordis palpitationibus quas excipit tabes.

Cum cubandi in latus sinistrum difficultate.

Pulsu formicante, & morte subitanâ terminatum.

Tumoribus scrophulosis in pede dextro stipatur.

Extispicia.

Cor & aorta sanguine polyposo infarcta. *pars II. obs. 490.*

Pulmonum ulcus, concretiones sanguineæ in cordis thalamis, ventriculus & intestina inflammata. *pars II.*

Pulmones putridi. *pars II. obs. 157.*

Pericardium aquâ repletum. *pars II. obs. 370.*

Pulmones pure conspurcati, & materiâ gypseâ infarcti. *p. II. obs. 392.*

Symptomata.

Asthma cum pulsu exilissimo quem accersit lypothymia lethalis.

Cum dolore obtuso capitis, & morte subitanâ subsequente.

Cum dolore assiduo lateris sinistri cui succedit febris lenta.

Cum tussi & sputo purulento post se trahit febrem lentam & faciei œdema.

Cum tussi in febrem lentam abit.

Præcedit icterum, & febrem lentam sequitur.

Asthma pertinax cui succedit icterus cum alvo adstrictâ.

Post exsiccatum fonticulum cum siti immani, agripniâ, sputis falsis, & tandem febre lentâ.

Præcedit epilepsiam.

Tabem.

Afcitem.

Cum pondere in hypogastrio & difficultate mingendi.

Asthmaticus de quodam impedimento in tracheâ arteriâ queritur & suffocatione subitanâ enecatur.

Cum tussi, pedum œdematiâ ad pectus usque progerminante, Syphiliticum molestat,

Extispicia.

Aqua in pectore, valvulæ cordis semilunares ossæ. *pars II. obs. 577.*

Vasa cerebri turgida; corpus fibrosum in ventriculo sinistro, & pulmones absumpti. *pars II. obs. 367.*

Pulmones pure absumpti. *p. II. obs. 38.*

Aqua in abdomine & thorace, præcipuè in pericardio. *pars II. obs. 633.*

Pulmones putridi, & lapillis scatentes. *pars II. obs. 233.*

Pulmonum tubercula, & hepar durum. *pars II. obs. 254.*

Pustulæ & tubercula in bronchiis. *pars II. obs. 8.*

Hydatides in pulmonibus. *pars II. obs. 843.*

Pulmo dexter calculosus, & aqua in thorace.

Pulmonum lithiasis. *pars II. obs. 267.*

Pericardium cordi accretum, pancreas scirrhosum, pulmones costis affixi. *pars II. obs. 697, 701.*

Omentum adipe obrutum, hepar ingens, lien durus, vesica adipe compressa; mola ossæ. *pars I. obs. 227, 1444.*

Polypus variis radicibus hæret tracheæ arteriæ. *pars II. obs. 63.*

Valvulæ cordis ossæ. *pars II. obs. 575.*

Pulmones infarcti materiâ nigerrimâ & perquam durâ. *pars II. obs. 4.*

Symptomata.

Asthma nephritide laborantem enecat.

Corripit juvenem qui diù in officinis gypsi manserat.

Varios lapidarios invadit.

Cum ventris intumescentiâ.

Cum agripniâ, siti, pulsu frequenti, & dolore in hypochondrio.

Cum sputo purulento.

Quod excipit tumor in regione epigastricâ, &c.

Cum tussi, vomitu pertinacissimo, & tumore in hypochondrio dextro.

Cum pondere in pectoris latere dextro.

Mulierem inter saltandum subito enecat.

Absque causâ manifestâ, subito lethalis.

Mors inter paroxysmum.

Cum ictero, & abdominis intumescentiâ.

A natiuitate.

Succedaneum suppressioni mensium.

Diurno & immoderato tabaci usui.

Extispicia.

Pulmonum & renum lithiasis. *pars II. obs. 261.*

Bronchia obstructa gypso concreto. *pars I. obs. 10.*

Item. *pars II. obs. 11.*

Ventriculus & intestina flatu turgidâ; calculus biliaris maximus in cystide felleâ, & pulmones inculpati. *pars II. obs. 273.*

Aqua in pericardio, cor solito majus recondens concretiones lymphatico-sanguineas. *p. II. obs. 631.*

Pulmones folliculis pure turgidis scatent. *pars II. obs. 165.*

Ventriculus flatulentus. *pars I. obs. 15.*

Hepar durum & contractum è quo tumor cysticus duodenum comprimens emergebat. *pars I. obs. 183.*

Aqua in prædicto latere, & officatio in pulmonibus pure conspurcatis. *pars II. obs. 281.*

Pulmones costis affixi. *pars II. obs. 32.*

Item. *pars II. obs. 26.*

Pulmonum abscessus circa tracheam. *pars I. obs. 626. pars II. obs. 137.*

Aqua in abdomine, hepar durum & flavum, vesicula fellis bile turgens. *pars I. obs. 626.*

Defectus diaphragmatis & mediastini (figmentum redolet.) *pars II. obs. 792.*

Pulmones purulenti, intestina inflammata, & glandulæ ventriculi tumidæ. *pars II. obs. 153.*

Pulmones nigri, exfucci, & hic & illic ulcerati. *pars II. obs. 286.*

Symptomata.

Asthma succedaneum commotioni cerebri post casum ab alto.
Peripneumonix.

Extispicia.

Pulmo infarctus. *p. II. obs. 48.*
Pulmones putridi, aqua in pericardio. *pars II. obs. 624.*

Extispicia.

Plevra ossium naturam referens *pars II. obs. 748.* Cor sanguine turgens, valvula auricularis sinistra crassa, & quasi cartilaginea. *pars II. obs. 583.* Crusta hærens diaphragmati. *pars II. obs. 788.* Tumor steatomatosus supra diaphragma. *pars II. obs. 784.* Pulmonum tubercula. *pars II. obs. 251.* Cor sanguine concreto turgidum. *pars II. obs. 480, 481.* Pulmones putridi & calculosi. *pars II. obs. 255, 256, 262, 263, 264, 268, 271, 272.* Pulmones exsuccidi & duri. *pars II. obs. 296.* Fragiles instar vitri. *pars II. obs. 229.* Quasi lapidescentes. *pars II. obs. 130.* Plevræ annexi. *pars II. obs. 28, 33.* Pulmonum tubercula. *pars I. obs. 248.* Vena pulmonaris lapidescens. *pars I. obs. 265.* Laryngis ulcus. *pars II. obs. 67.* Aqua acris in thorace viscera erodens. *pars II. obs. 777.* Glandulæ bronchiales obstructæ, pulmones putridi. *pars II. obs. 305.* Humore pituitoso infarcti. *pars II. obs. 45, 52.* Pulmonum empyema. *pars II. obs. 169.* Hepar ingens, diaphragma sursum pellit. *pars I. obs. 724.* Ossificatio in pulmonibus. *pars II. obs. 284.* Intestinum colon flatu turgidum diaphragma sursum pellit. *pars I. obs. 777.*

Symptomata.

Orthopnæa subito lethalis.
Cum diarrhœa cui succedit tumor abdominis.
Cancer à labiis ad pulmones se propagat.
Asciticum invadit.
Febrem catarrhalem sequitur.
A submersione.
A vapore musti,

Extispicia.

Bronchia sanguine obruta. *p. I. obs. 586.*
Aqua in abdomine, hepar contractum, pulmones solito majores. *pars I. obs. 622.*
Materies purulenta in bronchiis. *pars II. obs. 4.*
Hydrops cysticus in abdomine. *pars I. obs. 1697.*
Pulmones infarcti & crustâ febriceâ obducti. *pars II. obs. 59.*
Aqua in bronchiis & ductu alimentario. *pars II. obs. 1.*
Cor & auriculæ dilatatæ, pulmones phlogosi tacta. *pars II. obs. 431.*

*Symptomata.**Extispicia.*

Orthopnæa succedanea asciti peracta paracentesi.

Sævit post partum, & postea mulierem derepentè tollit de medio.

Nimiæ corporis intumescentiæ.

Suppressioni fluxûs hemorrhoidalis, & dolori hypochondrii sinistri.

A deglutitis claviculis, sævit cum tussi sævissimâ.

Sequitur spirandi difficultatem cum febre continuâ.

Anno elapso à febre pestilentiali, viget & sibi accersit febrem lentam cum spirandi difficultate.

Sanguinis sputum cui succedit febris lenta, & dein phthisis animi perturbationesprehendit.

Post nisum maximum oritur cum lumborum dolore, pruritu pectoris, & respiratione anxiosâ.

Aqua in abdomine, hepar durum & exiguum, calculus in cystide felleâ. *pars I. obs. 574.*

Hepar & splen ingentia. *pars I. obs. 585.*

Colluvies purulenta in abdomine, &c. *pars I. obs. 1770.*

Lien ingens, vasa mesenterii sanguine infarcta, hydatides in rene dextro. *pars I. obs. 1079.*

Claviculi deglutiti, bronchiis pure infarctis hærent. *pars II. obs. 9.*

Ossificatio in pulmonibus, renum lithiasis, & sanguis in bronchiis. *pars II. obs. 280.*

Pulmonum tubercula. *pars II. obs. 237.*

Vasa cordis & pulmonis sanguine concreto infarcta, & pulmones crustâ obducti. *pars II. obs. 56.*

Pulmonum tubercula. *pars II. obs. 238.*

Extispicia.

Pulmones plevræ adnati. *pars II. obs. 27, 29.* Pulmones scirrhusi & purulenti. *pars II. obs. 221.* Tumor steatomatosus; jugulum, pulmones & hepar inflammata. *pars II. obs. 322.* Aqua in ventriculis cerebri, in plexu choroïde, hydatides, cor adipe obrutum. *pars II. obs. 466.* Cor sanguine distentum, valvulæ semilunares ossæ. *pars II. obs. 578.* Pulmones infarcti humore viscido. *pars II. obs. 49, 50.* Trachea arteria frustulo linguæ bubulæ obturata. *pars II. obs. 66.* Lapidibus juxtâ ejus tractum incumbentibus. *pars II. obs. 77.* Fabâ deglutitâ in larynge hærente. *pars II. obs. 76.* Lumbricis convolutis. *pars II. obs. 78.* Claviculis pure conspurcatis osse triangulari. *pars II. obs. 71.*

H Æ M O P H T H I S I S.

Symptomata morborum.

Hæmophthisis cum tussi vehementi, hypochondrii dextri dolore, febre & spirandi difficultate.

Diuturna epilepsiam lethalem accersit.

Cum dysenteriâ.

Sanguinis & puris sputum.

Febrem lentam sibi adjungit.

Sanguis è faucibus fluit quoties ægra doloribus, & duritie lateris affecta supina jacet, & demùm vomitus ingens exoritur.

Præcursor phthiferos ab erosionem gingivarum.

Cum alvo pertinaciter adstrictâ.

Nullam præcedit aut concomitatur phthisim.

Succedanea cum fyncope, cordis palpitationibus.

Dolore pectoris juvenem crapulæ deditum molestante, cui nullus in carpo persentiri poterat pulsus.

Doloribus circa ventriculi regionem sævientibus.

Succedit cordis palpitationi & lypothymia, easque sedat; sed denuò recrudescens lypothymiam sibi accersit lethalem.

Extispicia cadaverum.

Pulmones infarcti. *pars II. obs. 38.*

Pulmones sani; vasa encephali sanguine infarcta. *pars III. obs. 482.*

Intestina erosa & exulcerata. *pars I. obs. 393.*

Pulmones purulenti. *pars II. obs. 340.*

Bronchia sanguine obruta. *p. II. obs. 2.*

Nodi in intestino ileo, hepar maculatum solito majus. *pars I. obs. 621.*

Pulmones putridi. *p. I. obs. 665.*

Hepar tuberculosum.

Ulcus pulmonum. *pars II. obs. 208.*

Cor dilatatum & sanguine turgens. *pars I. obs. 442.*

Cor sanguine turgens. *pars II. obs. 4051.*

Hepar albicans & semiputre; appendix xiphoides infra protensus. *pars I. obs. 785.*

Cor sanguine concreto distentum. *pars I. obs. 326.*

Symptomata.

Cum febre circà vesperam re-
crudescente.

Post tussim nocturnam juve-
nem vino deditum aggreditur.

Post se trahit phthisim.

Febrem lentam.

Tussim cum febre violentâ.

Menfibus sufflaminatis in ta-
bem abit.

Scandescit cum tussi & febre
lentâ, & in ascitem degenerat.

Cum pectoris oppressione, as-
citem sibi accersit.

Extispicia.

Pulmones purulentiâ defoedati,
pars II. obs. 161.

Pulmonum tubercula *pars II.*
obs. 238.

Item. *pars II. obs. 239.*

Auriculæ cordis dilatatae. *p. II.*
obs. 602.

Pulmones pure exesi, aqua in
thorace & pericardio. *pars II.*
obs. 393.

Pulmonum tubercula. *pars II.*
obs. 245.

Mesenterium scirrhosum, pan-
creas perquàm tumidum, tumor;
ulcus diaphragmati adnatum;
pericardium sero turgens, aqua
in abdomine, &c. *p. I. obs. 1044.*

Pulmones inflammati & fan-
guine turgentes à disruptis vasis
sanguineis. *pars II. obs. 321.*

P H T H I S I S.

Symptomata.

Phthisis cum ascite.

Cum diabete.

Cum tussi, spirandi difficul-
tate, sputo cruento, febre hec-
ticâ, & alvi fluxu.

Cum hydropè & fluore alvi
teterrimo.

Raucedine diurnâ stipatur.

Extispicia.

Hydrops vesicularis in abdo-
mine, & pulmo purulentus. *p. I.*
obs. 1715. pars II. obs. 1136.

Ureter dexter distortus. *pars I.*
obs. 1136.

Hepar ingens, pulmones pure
absumpti. *pars II. obs. 362.*

Pulmones pure exesi, ovaria
ingentia, uterus putridus. *p. II.*
obs. 363.

Ulcus laryngis. *pars II. obs. 68.*

Symptomata.

Phthisis. Phthificus conqueritur de dolore summo circa fynciput.

Phthifica deglutiendi difficultate laborans subitò suffocatur.

Cum sudore copiosissimo & foetido, alvo ad mortem usque remanente ficcâ, appetitu languente, tumoribus exortis circa regionem epigastricam & vomitu exoriente copiosissimo.

Morte subitanêâ tollitur.

Item.

Cum colicâ hepaticâ.

Curata videtur, & alio morbo postea enecatur æger.

Cum sputo purulento.

Phthificus per alvum & urinas materiam purulentam excernit.

Cum hydrope & fluxu uteri.

Sibi leucophlegmatiam adjungit.

Hæreditaria.

Absque tussi, & nullâ spuitione.

Capite & femoribus continuo dolentibus.

Absque ullo dolore pectoris.

Morte subitanêâ tollitur phthifica.

Phthificis nequit caput reclinari aut supinum jacere.

Extispicia.

Abscessus cerebri & pulmones pure conspurcati. *pars III. obs. 105.*

Pulmones putridi, & œsophagus compressus glandulâ thyroideâ scirrhosâ. *pars IV. obs. 93.*

Pulmo & intestina putrida, ventriculûs contractus & quasi cartilagineus, sanguis in vasis dissolutus. *pars I. obs. 26.*

Laryngi hæret polypus. *p. II. obs. 64.*

Frustulum pulmonis. *pars II. obs. 78.*

Pulmones pure infarcti, & & cystis fellea calculis turgens. *pars I. obs. 867.*

Pulmones cicatrices offerunt. *pars II. obs. 344.*

Pulmones exsuccis & aridi. *pars II. obs. 229.*

Pulmonum ulcus. *p. II. obs. 208.*

Pulmones purulenti, omentum putridum, & partes genitales gangrænosæ. *p. II. obs. 363.*

Pulmo dexter purulentus, sinister sanus. *pars II. obs. 165.*

Pulmonum putredo. *pars II. obs. 353.*

Pulmones pure exesi. *pars II. obs. 379, 391.*

Lympha & gelatina in cerebro. *pars III. obs. 474.*

Pulmonum ulcus. *pars II. obs. 210.*

Item. *pars II. obs. 390.*

Pulmones passim scirrhosi, & passim putridi, & aqua in ventriculis cerebri. *pars I. obs. 1446.*

Phthisis.

*Symptomata.**Phthisis* falsò incusatur.

Item.

Nullâ sanguinis prægressâ spuitione.

Aquæ non innatantia sputa non sunt signa certa phthiseos.

Hemicraniâ phthisicus laborat, & derepentè moritur.

Phthisicum convulsionesprehendunt quoties supinus decumbere tentat.

Succedanea hæmoptisi.

Item.

Cordis palpitationi.

Tussi chronicæ.

Cum dolore profundo lateris dextri, succedit peripneumoniæ.

Aphonia sequitur, & tumorem circâ pharyngem deglutitionem solidorum impredientem sibi adjungit.

Cachexiâ cum tussi & dyspnæâ, morbo acuto pectoris succedaneoprehendit.

*Extispicia.*Pulmones sani, ovaria scirrhusa. *pars I. obs. 1496.*Pancreas & glandulæ mesenterii scirrhusæ. *pars II. obs. 404.*Ulcus pulmonum. *pars II. obs. 208.*Pulmones integri. *pars II. obs. 404.*Pulmones sani, sanguine turgere videntur. *pars III. obs. 421.*Cerebri ventriculi sero flavo & subsalso scatent. *p. III. obs. 394.*Pulmones purulenti. *pars II. obs. 9.*Pulmonum tubercula. *pars II. obs. 238.*Hepar ingens, portentosum; aqua in thorace & abdomine. *pars II. obs. 422.*Pulmones purulenti, stomachus à sede pulsus, hepate ingente. *pars II. obs. 362.*Pus ex hepate in thorax defluit. *pars II. obs. 780.*Pulmones hærentes plevræ; aqua in pericardio, omentum consumptum, nullum tumoris vestigium in cervice. *pars II. obs. 144.*Pulmones pure absumpti. *p. II. obs. 371.**Extispicia.*Pulmones purulenti. *pars II. obs. 135, 155, 158, 159, 173, 308, 377, 382, 389, 400, 402, 403.* Pulmonum tubercula. *pars II. obs. 184, 193, 194, 242, 246, 249, 250, 252, &c.* Bronchia*Tomus II.*

Nnn

obruta materiâ tenaci & viscidâ. *pars II. obs. 6.* Pulmonum tubercula, & sanguis concretus in vasis. *pars II. obs. 244.* Mediastinum absumptum, pulmones tuberculosi. *pars II. obs. 759.* Pulmonum purulentia & lithiasis. *pars I. obs. 275.* Præter strages solitas, thimus putris. *pars II. obs. 767.* Flatibus & pure conspurcati pulmones. *pars II. obs. 149.* Aqua in thorace, cor ingens, lien & pancreas scirrhusa. *pars II. obs. 446.* Cor marcidum. *pars II. obs. 450.* Pulmones calculosi. *pars II. obs. 276.* Purulenta colluvies in thorace & abdomine. *pars II. obs. 396.* Pulmones putridi, pericardium aquâ distentum. *pars II. obs. 341.* Valvulæ auriculæ ventriculi cordis sinistri invicem adglutinatæ, aditum sanguinis ad cor denegantes, hinc sanguis in auriculâ stagnans. *pars I. obs. 606.* Mediastinum putridum, pulmones & hepar tuberculosi, aqua in pericardio, & intestina inflammata. *pars II. obs. 760.* Pulmonum purulentia & sanguis concretus in v. sis. *pars II. obs. 479.* Pericardium cordi accretum. *pars II. obs. 716.* Pulmones & cor putrida. *pars II. obs. 528.* Concretiones adiposæ in variis corporis partibus, & cor adipe obrutum. *pars II. obs. 466.*

E M P Y E M A.

*Symptomata morborum.**Extispicia cadaverum.*

Empyema. Pectoris nullo dolore prægresso.
Falsò incusatur.

Post lapsum à scalâ, sævit suffis perpetua, sputa fiunt purulenta, exoritur febris hectica.

Succedit pleuritidi, & febrem lentam cum spirandi difficultate & sputo purulento sibi adjungit.

Pleuritidem excipit cum tussiculâ & fluctuatione in thorace.

Pulmones abscessum reconducentes. *pars II. obs. 365.*

Ulcus in hepate sub diaphragmate, & costis spuris lateris dextri. *pars II. obs. 761.*

Pulmones pure exesi. Plevra pertumida, & purulentiâ affecta. *pars II. obs. 764.*

Pulmo sinister undique plevræ annexus & intus putridus. Dexter recondit plures vomicas. *p. II. obs. 156.*

Pulmo inflammatus & scirrhusus. *pars II. obs. 224.*

*Symptomata,**Extispicia.*

Empyema. Empyematicus urinas purulentas excernit, & interdum sublevatur, recrudescente tamen morbo è vivis discedit.

Pulmones purulentiam conspurcati, renibus & vesicâ inculpatis. *pars II. obs. 940.*

C O R D I S P A L P I T A T I O .

*Symptomata morborum.**Extispicia cadaverum.*

Cordis palpitatio. Cum angustiam præcordiorum, spiritu difficili, animi deliquiis frequentibus, pulsu intermittente, & tandem hydrope.

Cum dolore in latere sinistro & postico pectoris, febre, anxietatibus, &c.

Cum dyspnæâ, interdum sedatur rejectione sanguinis per os, sed denuò recrudescens, lypothymias lethales sibi adjungit.

Quolibet motu fovetur, & sudores frigidi ubertim profluunt.

Palpitationibus quidam obnoxius derepentè moritur.

Cum lypothymiis frequentibus & atrophiam subsequenti.

Doloribus pectoris & abdominis stipatur, lypothymias sibi accersit, & morte subitanæ cefat.

Interdum recurrit cum spirandi summâ difficultate.

Cum spirandi difficultate, tussi, & sputo cruento.

Hepar volumine nativo solito majus, pancreas induratum, cor pericardio destitutum. *pars II. obs. 724.*

Pulmones putridi, & aneurisma aortæ. *pars II. obs. 793.*

Cor sanguine concreto infarctum, volumine ingenti præditum. *pars II. obs. 326.*

Cor maximum, valvulæ ejus osseæ. *pars II. obs. 581.*

Cor ingens, infarctum sanguine. *pars II. obs. 435.*

Tumor in pericardio materiam purulentam recondens. *p. II. obs. 718.*

Tumore aneurismatico dilatata arteria aortæ. *p. II. obs. 718.*

Cor sanguine polypofo infarctum, aorta ossea. *pars II. obs. 434.*

Cor sanguine concreto turgidum. *pars II. obs. 544.*

Symptomata.

Cordis palpitatio. Dolores capitis & abdominis cōcomitatur in gravidâ muliere, & dein post partum sibi adscribit dolorem lateris sinistri cum ventris intumescentiâ, lypothymiâ, & spirandi difficultate.

Cum difficili spiritu.

Cum doloribus in sinistrâ thoracis parte, & spirandi difficultate, &c.

Juvenem subito extinguit.

Cum spiritu difficili, nauseis sæpè accedentibus.

Cum sensu erosionis in thorace & dysphagiâ.

Cum syncope frequenter recurrente.

Melancholicum hemorrhagiæ narium obnoxium & difficultate spirandi laborantem cruciat.

Cum sensu aquæ in thorace, absque siti. Pulsu molli, respiratione frequente, oculis concavis.

Ægrum palpitationibus cordis infestatum, mors subitanea tollit.

Interdùm recurrit, sed tandem continua evadit

Spiritum difficilè trahit, palpitatione cordis laborans.

Cum dolore pectoris & dysphagiâ sese adjungunt vomitum continuum.

Extrâ sedem costam protrudit, & asphyxiam creat.

Extispicia.

Quantitas maxima humoris subflavi inter laminas peritonei. *pars I. obs. 1728.*

Mesenterium scirrhum, & aqua in pericardio. *p. I. obs. 521.*

Aneurisma pectoris. *pars I. obs. 800.*

Pericardio cor accretum, valvulæ lapideæ. *pars II. obs. 575.*

Lapides in thalamis cordis. *pars II.*

Hepar durum, & aqua in ventriculo. *pars II. obs. 946.*

Sanguis concretus in corde, pro verme habetur. *p. II. obs. 574.*

Lien & hepar ingentia. Sinister pulmonum lobus instar hepatis, densus, & tabe squalens. *pars I. obs. 915.*

Aqua in thoracis cavo & pericardio. *pars II. obs. 641.*

Cor sanguine concreto distentum, valvulæ ossæ. *pars II. obs. 589.*

Cor sanguine repletum. *p. II. obs. 410.*

Pericardium aquâ turgens. *p. II. obs. 654.*

Tumor steatomatosus œsophagum comprimit. *pars II. obs. 838.*

Venæ pulmonis cartilagineam redolentes substantiam. *pars II. obs. 556.*

*Symptomata.**Extispicia.*

Cordis palpitatio cum tussi concōmitatur dolorem continuum capitis ad scapulam usque protensum.

Subitò lethalis de medio tollit lethargicum.

Cum spiritu difficili & abdominis extremitatumque œdematiâ.

Costas carie exefas frangit.

Narium oboriente hemorrhagiâ mitescunt cordis palpitaciones, sed denuò recrudescentes, mortem accerfunt.

Cum tussi, & asthma in tabem degenerante.

Adstantium auditu distinguitur.

Cum spirandi difficultate, artuum œdematiâ, tussi & sputo purulento.

Cum animi commotionibus vehementioribus quas excipit mors subitanea.

Cordis palpitatio cum hydrope.

Asthmaticus cordis palpitacionibus laborans, de summo pondere in hypochondrio dextro queritur, dein colicâ & lypothymiis cruciatur.

Lypothymias sibi frequenter adjungit.

Pericardium purulentum, hepar scirrhosum, lien obstructus, & pectus sero lymphatico turgens. *pars II. obs. 675.*

Aqua & sanguis in ventriculis cerebri, cor & vena cava vi dilatata. *pars III. obs. 267.*

Aqua in pericardio, cor dilatatum. *pars II. obs. 945.*

Auriculæ sanguine turgidæ, admodum dilatantur. *pars I. obs. 661.*

Pulmo putriditate affectus. *pars II. obs. 661.*

Pulmonum ulcus, concretiones in cordis thalamis, lien durus, & intestina inflammata. *p. II. obs. 200.*

Cor dilatatum & lapidescens. *pars II. obs. 566.*

Cor tumidum & sanguine atro infarctum. *pars II. obs. 412.*

Cor ingens sanguine obrutum, & valvulæ quasi lapideæ. *pars II. obs. 582.*

Pancreas & mesenterium scirrhosa, latex in pectus, valvulæ cordis ossæ, & cor turgens sanguine. *pars I. obs. 587.*

Pulmones cum non nullis hærentiis putriditate affecti; intestinum color flatulentiâ distentum diaphragma sursùm pellens, hepar putridum, & abscessus circâ jecur. *pars II. obs. 777.*

Cor purulentiâ affectum. *p. II. obs. 513.*

*Symptomata.**Cordis palpitatio. Item.*

Cum spirandi difficultate comitatur febrem acutam pertinaci gonorrhææ succedaneam.

Invadit leucophlegmatiâ laborantem, affectum soporosum accersit.

Periodica sonum edit ingentem, & summâ spirandi difficultate stipatur.

Cum corporis totius intumescentiâ sese adjungit spirandi difficultati.

Cum anhelitu, anxietate, tussi, &c.

Cum spirandi difficultate, animi deliquiis & agripniâ, & tandem morte subitaneâ.

Cordis palpitatione laborantem invadunt lypothymixæ subitò lethales.

Item.

Cum spirandi difficultate, animi crebris deliquiis, agripniâ, & tandem morte subitaneâ.

Scabie defœdatum cruciat & hydropem sibi adjungit.

Hypochondriacum laceffunt, & in hydropem degenerant.

Cordis palpitatio, & tandem syncopes lethifer asthmaticum molestant.

Palpitationes cordis, & dein syncopes chloroticam invadunt.

Extispicia.

Pericardium sero turgidum; & cor sanguine distentum. *p. II. obs. 620.*

Abscessus in regione hypogastricâ & in apice cordis. *p. II. obs. 510.*

Aqua inter laminas omenti stagnat; ventriculus cerebri & pericardium aquâ turgent; pulmones undique plevræ adnecuntur. *pars III. obs. 371.*

Pulmones putriditate affecti; & cor ingens. *pars II. obs. 4.*

Cor portentosum, valvulæ osseæ. *pars II. obs. 575.*

Cor illæsum, pulmones vix inflammati, lumbrici tres in intestino ileo. *pars II. obs. 611.*

Aneurisma pectoris. *pars II. obs. 801.*

Massam adiposam uterque cordis ventriculus fovet. *pars II. obs. 503.*

Cor tumidum unico thalamo conflare videtur. *pars II. obs. 414.*

Aneurisma pectoris. *pars II. obs. 801.*

Omnia viscera sana, excepto corde ulceroso. *pars II. obs. 533.*

Cor tumidum & sanguine infarctum. *pars II. obs. 413.*

Arteria aorta sanguine concreto turget. *pars II. obs. 502.*

Cor distentum, & valvulæ osseæ, hepar induratum. *pars II. obs. 597.*

Symptomata.

Cordis palpitatio cum pertinaci spirandi difficultate.

Cum pulsu inordinato & perquam debili.

Cum anxietate & spirandi difficultate.

Nullæ.

Sese adjungit tumori ventris.

Chloroticam invadit & lypothymiam lethalem sibi adjungit.

Subitò ingravescit, & plura gravissima symptomata accersit.

Cum torminibus ventris ad quem accedit dyspnæa, & brachii syderatio.

Cordis palpitationi obnoxia erraticâ febreprehenditur. Urget denuò cordis palpitatio & convulsiones sibi accersit.

Cum præcordiorum angustia & spirandi difficultate, leucophlegmatiam sibi adjungit.

Post se trahit phthisim.

Hemoptisim & dein syncope.

Succedahea. Palpitationes cordis cum crurum & pedum œdemate oriuntur post animi pathemata.

Post citissimas equitationes sævit.

Anginæ succedit.

Post summum exercitium sese adjungit spirandi difficultati.

Extispicia.

Aorta ossea. *pars II. obs. 772.*

Valvulæ cordis osseæ, & cor dilatatum. *pars II. obs. 575.*

Aqua in pectore, valvulæ quasi osseæ. *pars II. obs. 591.*

Cor lapidescens; pericardium aquâ turgit. *pars II. obs. 558, 651.*

Hydrops cysticus. *pars I. obs. 1695.*

Cor ingens & sanguine obrutum, valvulæ osseæ. *pars II. obs. 588.*

Cor sanguine infarctum, ad maximam molem protenditur. *pars II. obs. 405.*

Pancreas scirrhosum. *pars I. obs. 104.*

Cordis substantia tactui flaccida, sanguine distentum, mesenterium scirrhosa. *pars II. obs. 407.*

Aqua in abdomine, cor difforme, valvulæ ejus osseæ. *p. II. obs. 57.*

Hepar ingens; cor portentosum; pectus & abdomen sero turgent. *pars II. obs. 422.*

Cor sanguine distentum. *p. II. obs. 442.*

Cor dilatatum & sanguine infarctum. *pars II. obs. 423.*

Cor pericardio accretum. *p. II. obs. 708.*

Cor tumidum. *pars II. obs. 408.*

Cor sanguine coacervato distentum. *pars II. obs. 430.*

Animi pathemataprehendit cordis palpitatione, & sibi adiungit spirandi difficultatem cum artuum œdemate.

Spirandi difficultatem sequitur nullâ accedente cubandi difficultate.

Auditu & visu sensibilis difficultate summâ spirandi stipata post contusionem pectoris.

Viget cum dyspnœâ & summo dolore stomachi, pulsu duro superstitite post pectoris inflammationem.

Succedit vomitioni cum pulsatione in fundo ventriculi.

Cordis palpitationes succedunt lypothymis.

Cum pulsu validiore post vehementiora animi pathemata; intereâ tumet regio hypochondriaca; ingruunt convulsiones, & urget summa spirandi difficultas & extremorum frigus intensissimum.

Cor sanguine polyposo distentum. *pars II. obs. 423.*

Aqua in pericardio stagnans. *pars II. obs. 634.*

Cor volumine majori quam par erat præditum. *p. II. obs. 405.*

Aqua pericardii laminas à se invicem diducit. *p. II. obs. 636.*

Pancreas scirrhosum tredecim libras ponderans. *p. I. obs. 1013.*

Cor dilatatum & lapidescens. *pars II. obs. 566.*

Cor ingens & merè distentum. *pars II. obs. 405.*

Extispicia.

Aorta tuberculosa & aquâ turgida. *pars II. obs. 772.* Pericardium flatu distentum. *pars II. obs. 691, 692.* Cordi sarcoma adnatum. *pars II. obs. 554.* Cordis sinus dexter squamosus, & adipe infarctus. *pars II. obs. 522.* Abscessus in venâ arteriosâ. *pars II. obs. 514.* Massa adiposa cordis thalamis ad volumen maximum distendit. *pars II. obs. 504.* Cor pure conspurcatum. *pars II. obs. 516.* Sanguine concreto bronchia infarcta. *pars II. obs. 476.* Hydatides juxtâ cor. *pars II. obs. 555.* Pulmones & arteria pulmonalis dilatata, costæ mendotæ in latere sinistro foetæ. *pars II. obs. 432.* Pericardium aquâ turget. *pars II. obs. 658.* Arteriæ coronariæ osseæ. *pars II. obs. 563.* Aorta ossea circa cor. *pars II. obs. 563.* Cor lapidescens. *pars II. obs. 560.* Sanguis concretus in cordis ventriculis pro verme habetur. *pars II. obs. 572.* Sanguine infarcti cordis thalami, auriculæ cordis sanguine infarctæ. *pars II. obs. 604.* Abscessum recondit pericardium. *pars II. obs. 688.*

ANNOTANDA

ANNOTANDA IN PULSU.

Symptomata morborum.

Pulsus intermittens in febre ardente, cardialgiâ stipatâ.

Sanguinem per os excernit juvenis longioribus pulsationibus deditus, & de summo pectoris dolore, angustîâ & pondere laborat, & nullus in carpo perferri potest pulsus.

Pulsus inordinatus & non nunquam debilissimus inter cordis palpitationem.

Pulsus insensibilis in asthmatico lypothymiis obnoxio qui tandem morte subitanâ tollitur.

Pulsus rarus, durus & vehemens in spirandi difficultate cum cordis anxietatibus, & pectoris summo dolore.

Pulsus debilis & inæqualis, &c. cum orthopnæâ, ventris doloribus acerbis & animi deliquiis crebrioribus.

Pulsus frequens in asthmate cum agripniâ, tussi, & dolore in hypochondriis tumidis.

Valdè rarus & intermittens micat in febre malignâ cui successerunt virium frequentes exolutiones cum levi spirandi difficultate, absque ullo pectoris dolore.

Parvus & convulsivus in affectione hypochondriacâ cum dolore in abdomine tumido, difficultate spirandi, convulsionibus, & tandem morte subitanâ.

Extispicia cadaverum.

Cor lapidescens & hepar scirrhosum. *pars II. obs. 565.*

Cor sanguine infarctum, perquam tumidum apparet. *pars II. obs. 565.*

Cor dilatatum; valvulæ sygmoïdeæ ventriculi sinistri ossæ.

Aqua in pectore, cor deforme, & valvulæ ejus ossæ. *p. II. obs. 577.*

Cor sanguine infarctum ad volumen maximum expanditur. *pars II. obs. 418.*

Aneurisma arteriæ aortæ situm inter arterias iliacas & emulgentes, mesenterium inflammatum. *pars I. obs. 1624.*

Aqua in pericardio, cor solito majus recondens concretiones sanguineo-lymphaticas. *p. II. obs. 631.*

Pericardium aquæ quantitatem maximam recondit. *pars II. obs. 612.*

Pars II. obs. 795.

Symptomata.

Pulsus obliteratur in carpo mulieris jam dudum asthma laborantis.

Inæqualis in palpitationibus cordis.

Explorari nequit in asthmatico.

Convulsivus evadit in inflammatione pulmonum.

Durus & frequens in febre acutâ cum dolore & labore pectoris, animi deliquiis, & tandem morte triduo adventante.

Formicans in asthmatico.

Abest integro die ante mortem.

Durus & inæqualis cum appetitu languido, micat in tussi siccâ cum pectoris angustia quam sequitur abdominis intumescencia, & tandem macies.

Intermittens cum cordis doloribus in lypothymiis.

Inflammatiō pectoris cum dolore lateris sinistri, tussi, spirandi difficultate, & *pulsu convulso*.

Pulsus durus cum cordis palpitationibus, spirandi difficultate, & dolore circa stomachum post pectoris inflammationem.

Debilis in rheumate quem sequitur lumborum dolor.

Formicans in asthma.

Mollis cum sensu aquæ in thorace, respiratione difficili, & oculis concavis.

Pulsus debilis cum angustia pectoris.

Extispicia.

Cor cum aortâ sanguine polyposo scatet. *pars II. obs. 427.*

Cor tumidum. *p. II. obs. 405.*

Aqua in pectore, valvulæ cordis semilunares ossæ. *pars II. obs. 577.*

Pulmonum purulentia. *pars II. obs. 336.*

Pericardium inflammatione tactum. *pars I. obs. 669, 670.*

Pulmones putridi. *pars II. obs. 157.*

Cor obstructum duobus corporibus adiposis turundæ instar. *pars II. obs. 499.*

Aqua in pericardio & abdomine, cor sanguine distentum, & omentum putridum. *pars II. obs. 613.*

Concretiones sanguineæ in cordis thalamis. *pars I. obs. 491.*

Concretiones sanguineæ in cordis thalamis. *pars I. obs. 491.*

Aqua in pericardio stagnat. *pars II. obs. 636.*

Aqua in thorace, capite & pericardio. *pars II. obs. 637.*

Aqua in pericardio, & pulmones pure exesi. *p. II. obs. 370.*

Aqua in pulmonibus & pericardio. *pars II. obs. 642.*

Aqua in pericardio, & cor solito majus. *pars II. obs. 638.*

Symptomata.

Pulsus exilium habet melancholicus somnolentiâ detentus.

Nec intermittens, nec inæqualis in ictero, cum spirandi difficultate.

Pulsatio circa cartilagineum ensiformem cum pulsu in æquali, cruribus œdematosis, & tandem lypothymiis lethalibus.

Cum dolore circa dorsum quamprehendit sanguinis fluxus uberrimus cum morte subitaneâ.

Thoracis cum difficili respiratione & artuum œdemate.

Ad fundum ventriculi cum vomitionibus.

In latere dextro pectoris cum inflammatione ejusdem falsò aneurismati adscribitur.

In abdomine cum animi deliquiis post contusionem.

Suprà umbilicum.

Extispicia.

Vasa cerebri sanguine infarcta, & ejus ventriculi laterales sero turgidi. *pars III. obs. 375.*

Auriculæ cordis, & vena cava inferior portentosæ, pulmones corrugati. *pars II. obs. 407.*

Aneurisma aortæ. *pars II. obs. 799.*

Cor & aorta sanguine concreto tument. *pars II. obs. 416.*

Pancreas scirrhosum & ingens. *pars I. obs. 236.*

Cor situm in latere dextro, & abscessus in latere sinistro pectoris. *pars II. obs. 610.*

Aneurisma abdominis. *pars I. obs. 624.*

Aneurisma aortæ. *pars I. obs. 631.*

MORS SUBITANEA.

Symptomata morborum.

Mors subitanea. Post cœnam quemdam febre quartanâ laborantem de medio tollit.

Post percussionem.

Presso pede sequitur dolores rheumatismi cum pectoris angustia sævientibus post exsiccata crurum antiqua ulcera.

Post crapulam.

Inter corporis nisum.

Item.

Extispicia cadaverum.

Lien fissus & disruptus. *p. I. obs. 977.*

Lien disruptus. *pars I. obs. 982.*

Sanguis concretus in pericardio. *pars II. obs. 664.*

Valvulæ cordis semilunares offeæ. *pars II. obs. 594.*

Pericardium distentum sanguine effuso ex aortâ. *pars II. obs. 664.*

Ex aortâ ulceratâ sanguis in pericardium fluit. *p. II. obs. 6665.*

O o o ij

Symptomata.

Mors subitanea post cordis palpitationem & fynco-
pem sequitur.

Asthmaticum tollit.

Item.

Tollit virginem bubone pesti-
lentiali laborantem in utroque
inguine.

Corripit hypochondriacum
cum doloribus in abdomine tu-
mido, pulsu exiguo & convulso,
spirandi difficultate & convul-
sionibus.

Prægressis vertigine & ster-
tore.

Inter animi pathemata.

Scorbuticum tollit.

Plerosque eodem ferè tempore
corripit.

Cum veneni suspicione.

E vivis eripit puellam febre
quartanâ laborantem absque do-
lore pectoris, tussi, aut etiam
spuitione.

A submersione in aquâ.

Post animi pathemata cum
cordis palpitationibus.

Tollit asthmaticum cruciatum
decubitu in latere sinistro cum
pulsu formicante.

Exiispicia.

Concretiones in pericardio in-
star vermis. *pars II. obs. 720.*

Cor sanguine concreto dilata-
tum, valvula auricularis sinistra
cartilaginea. *pars II. obs. 575.*

Cor ingens. *pars II. obs. 434.*

Cor gangrænofum, hepar
maximum, cystis fellea bile tur-
gens. *pars II. obs. 540.*

Aneurisma aortæ disruptum
in thorace. *pars II. obs. 795.*

Cor pertusum, & pericar-
dium sanguine turgens. *pars II.
obs. 660.*

Sanguis in pericardio, aortæ
abscessus. *pars II. obs. 667.*

Pericardium pure absumptum,
& cor ulcere defoedatum. *p. II.
obs. 534.*

Excrementiæ carneæ inter
ventriculum cordis dextrum.
pars II. obs. 497.

Polypus in parietibus cordis
hæret. *pars II. obs. 506.*

Pulmones pure conspurcati.
pars II. obs. 391.

Aqua in tracheâ arteriâ &
bronchiis. *pars II. obs. 460.*

Cor ingens sanguine obrutum,
valvulæ quasi lapideæ. *pars II.
obs. 582.*

Aqua in latere dextro, pul-
mones pure exesi, & aqua in
pericardio. *pars I. obs. 370.*

Symptomata.

Mors subitanea eripit quemdam doloribus capitis & asthmati obnoxium.

Phthificam constitutionem morbosam non ægrè ferentem.

Post syncopem & convulsionem iteratam.

Intra quadrantem exorto immani vomitu cum summâ spirandi difficultate.

Rheumatismi doloribus laborantem tollit.

Paulò post animi deliquium cum dolore stomachi juvenem subripit.

Ischuriâ laborantem corripit.

Ab ictu circà temporale dextrum.

Quemdam à pueritiâ convulsionibus obnoxium tollit.

Asthmaticum opprimit.

Virum defoedatum tumore circà aurem.

Capite contuso.

Inter jentaculum quidam aperiâ laborans è vivis discedit.

Post lapsum.

Post arduum laborem,

Extispicia.

Sanguis in vasis cerebri, corpus fibrosum in sinistro cordis ventriculo, pulmones putridi. *pars II. obs. 367.*

Pulmones pure exesi. *pars II. obs. 390.*

Pericardium densum, durum & tuberculosum. *p. II. obs. 693.*

Ventriculus in foramine morbofo diaphragmatis.

Propulsus. *pars II. obs. 779.*

Lien ingens, cor valdè dilatatum cum aquâ in thorace. *pars II.*

Aneurisma aortæ circà arterias emulgentes. *pars I. obs. 1632.*

Sanguis & serum stagnat in ventriculis cerebri. *pars III. obs. 259, 267.*

Sanguis effusus in cerebrum. *pars III. obs. 256.*

Sanguis concretus in thalamis cerebri, pulmones costis affixi. *pars III. obs. 283.*

Aqua in cranio & thecâ spinali, & plexus choroïdes hydatidibus conspurcatus. *pars III. obs. 165.*

Sanguis effusus infrâ & suprâ cerebri involucrum. *pars III. obs. 240.*

Aqua in ventriculis cerebri, vasa cerebri sanguine turgida. *pars III. obs. 56.*

Sanguis effusus inter cerebrum & duram matrem. *pars III. obs. 225.*

Pectus sanguine turgens, vena cava disrupta. *pars II. obs. 928.*

Symptomata.

Mors subitanea gibbosum vino deditum tollit.

Inter amplexus venereos.

A fulmine.

Derepentè moritur cachectica ad animi deliquia proclivis.

Valetudinarium paulò post prandium, de medio tollit.

Post hepatis diurnos dolores.

A vaporibus vini.

Virum ambulantiem de gremio vivorum eripit.

Puellam febre de more tertianarum laborantiem, corripit.

Summum mœrorem excipit.

Sequitur cordis palpitationes.

Item.

Sese adjungit leucophlegmatix absque ullo pectoris prægresso dolore.

A nimio fumigationis usu.

Immediatè post partum, mulierem inter pectoris suffocationes subripit.

Extispicia.

Aqua in ambitu & cavis cerebri plexus, choroides hydatidibus infarctus. *pars III. obs. 171.*

Sanguis effusus in dextrum pectoris cavum, venâ cavâ disruptâ. *pars II. obs. 929.*

Tegumenta usta absque partium subcute stantium læsione, serum in cerebri ventriculis, cor exiguum, flatulentia intestinorum. *pars II. obs. 458.*

Pericardium sero turgens, superficies ejus interna cum cordis superficie erosâ. *pars II. obs. 687.*

Aneurisma abdominis disruptum. *pars I. obs. 1628.*

Abscessus hepatis. *p. I. obs. 775.*

Pulmones tantum solito majores. *pars I. obs. 42.*

Pulmones sanguine infarcti, & lien flaccidum. *p. II. obs. 46.*

Abscessus in abdomine. *pars I. obs. 1686.*

Vasa pulmonis & cor sanguine infarctum. *p. I. obs. 444, 445.*

Cor sanguine infarctum, ingens annotatur. *pars II. obs. 435.*

Cor distentum sanguine concreto, valvulæ cordis ossæ. *pars II. obs. 599.*

Pulmones pure exesi. *pars II. obs. 384.*

Trachea arteria & intestina nigricantia cum pulmonibus effucis & tabidis. *pars II. obs. 284.*

Pulmones sanguine infarcti, ventriculus ingestis turgens. *p. II. obs. 40.*

Symptomata.

Mors subitanea post percussionem.

A vapore musti.

Succedit difficultati spirandi cum tumore pulsatili circa partem thoracis superiorem.

Spirandi summæ difficultati, cum pertinaci agrypniâ.

Fluxui puris è femore sinistro.

Efflorescentiâ frigore percussâ, mors subitanea tollit quemdam dolore pectoris cum spirandi difficultate, jamdiù tentatum.

Mulier anxietates & spirandi difficultatem post partum patiens, derepentè obiit.

Subitò enecatur vir valdè obesus.

Mors à nimio frigore.

Extispicia.

Sanguinea colluvies in abdomine stagnat. *pars I. obs. 1758.*

Cor & auriculæ dilatatæ, pulmones phlogosi tacti. *pars II. obs. 431.*

Aneurisma aortæ disruptum & sanguis in thorace effusus. *p. II. obs. 797.*

Cor & mediastinum adipe obruta. *pars II. obs. 464.*

Pulmonum purulentia. *pars II. obs. 337.*

Hepar solito majus, vesicula fellea pure turgida, cor & auriculæ prægrandia, serum in ventriculis cerebri. *pars I. obs. 854.*

Jecur & splen volumine majora, ventriculus compressus, vasa inania. *pars I. obs. 585.*

Cor adipe obrutum. *pars II. obs. 464.*

Sanguis fluidissimus, aqua in cerebro. *pars III. obs. 432.*

Extispicia.

Concretiones in pericardio vermis instar. *pars II. obs. 721.*
 Vomica in pulmonibus disrupta. *pars II. obs. 198.* Bilis effusa canalem intestinorum inquinat. *pars I. obs. 912.* Aqua in pericardio, abscessus propè auriculam sinistram. *pars II. obs. 512, 515.* Aqua in pericardio. *pars II. obs. 55.* Ventriculus sanguine infarctus. *pars I. obs. 45.* Pulmones in totâ substantiâ putridi. *pars II. obs. 347.* Encephali & pulmonis vasa sanguine turgida, pulmones plevræ annexi. *pars II. obs. 44.* Aorta sanguine concreto turgens. *pars II. obs. 833.* Pulmones adipe infarcti & polypis in sinistri cordis ventriculi parietibus hærens. *pars II. obs. 505.* Massâ adiposâ cor obrutum. *pars II. obs. 509.* Corpus carnosum cordi adnatum. *pars II. obs. 552.* Cor putridum. *pars II. obs. 541.* Ovarium dextrum pilorum glomeramine turgidum. *pars I. obs. 1490.* Sanguine turgent vasa cerebri. *pars III. obs. 61.* Pericardium sanguine obrutum; aorta dilatata hiabat in pericardio. *pars II. obs. 834, 835, 836.*

SINGULTUS.

Symptomata morborum.

Singultus sese adjungit doloribus in regione hepatis cum dejectionibus nigris.

Interdum scandescit in febre acutâ, cum dolore in imo ventre, anxietatibus & spirandi difficultate.

Cum vomitu invadit rachiticam doloribus ventris laborantem.

Dolores in imo ventre concomitatur, & tandem ægrum jugulat.

Sese adjungit ventri intumescentiæ cum cruribus œdematosis.

Socius inflammationis renum.

Ischuriæ,

Item.

Ejusdem morbi comes lypothymiis stipatur.

Sese adjungit doloribus nephriticis,

Febri acutæ cum dolore pectoris.

A suppressâ diarrhœâ sævit cum ardore per totum abdomen.

Extispicia cadaverum.

Ren dexter duplo major, hepatis, lien & ren dexter inflammata, intestina colore livido diffusa, ventriculus collapsus, cor flaccidum & lapis in vesicâ. *pars I. obs. 806.*

Peritonæum & diaphragma & intestina inflammata, epiploon peritoneo adglutinatum. *pars I. obs. 3.*

Hepar ingens & inflammatum, cystis fellea bile turgida, ren dexter purulentus, intestina inflammata. *pars I. obs. 441.*

Aqua in abdomine, epiploon crassum, ventriculus deorsum deprimat. *pars I. obs. 209.*

Intestina & diaphragma circa œsophagum inflammata, ovarii sinistri hydrops, aqua in abdomine. *pars I. obs. 1522.*

Ren sinister putridus, bilis stagnans in ventriculo; cætera viscera leviter inflammata. *pars I. obs. 1568.*

Ovarii sinistri hydrops. *pars I. obs. 1509.*

Renes & ureteres lapillis infarcti. *pars I. obs. 1127.*

Vesica disrupta, calculi in rene dextro, ureteres urinâ & calculo distenti. *pars I. obs. 1224.*

Ren sinister putris, cætera viscera leviter inflammata. *pars I. obs. 1115.*

Pulmo scirrhus; ventriculus inflammatur. *pars I. obs. 68.*

Intestina inflammata cum turbine ventorum. *pars I. obs. 70.*

Succedaneus

Symptomata.

Succedaneus post vomitum ingentem, delirium cum tremore brachii dextri convulsionem.

Assumpto intus arsenico, singultus excipit faucium & ventriculi ardorem, & dein post se trahit sitim ingentem, constrictionem pectoris, & vomitum escharræ, priapismum, febrem & convulsiones.

Ventris intumescentiæ cum doloribus, sequitur macies.

Post usum mercurii.

Cerevisiæ, cum cardialgiâ & vomitu interdum recurrente.

Extispicia.

Ventriculus inflammatus, cystis fellea flatu turgens. *pars I. obs. 69.*

Via alimentaris ad intestina usquè erosa, intestina inflammata, &c. *pars I. obs. 158.*

Scirrhum mesenterium, pulmones putridi. *pars I. obs. 540.*

Pylorus angustus & non exulceratus. *pars I. obs. 192.*

Ventriculus è sede depulsus, &c. *pars I. obs. 208.*

Extispicia.

Hepar inflammatum. *pars I. obs. 609.* Omentum scirrhum ventriculûm deorsum deprimit. *pars I. obs. 243.*

HYDROPS PECTORIS.

Symptomata morborum.

Hydrops pectoris falsò incusatur.

Extispicia cadaverum.

Hepar hydatibus infarctum. *pars I. obs. 669.*

Extispicia.

Pulmones tuberculosi, &c. *pars II. obs. 847.* Humor lacteus in thorace, & ductus thoracicus perforatus. *pars I. obs. 943.* Tumores steatomatosi undique pectus obsidentes. *pars I. obs. 54.* Cæterum in sepulchreto, *vide Hydrops pectoris. pars II. obs. 847.*



S E C T I O T E R T I A.

TUMORES ABDOMINIS.

INTUMESCENTIA ABDOMINIS.

*Symptomata morborum.**Extispicia cadaverum.*

Intumescencia abdominis. CUM dolore in regione epigastricâ, & febre ardenti.

Cum difficultate spirandi, & tussi siccâ.

Cum cardialgiâ febre intermittente, & abdominis protuberantiâ.

Cum asthma & ictero.

Cum ventris dolore & vomitu.

Subitò intumescit abdomen & inflammatione corripitur.

Tumens remanet post partum, & plura symptomata eveniunt.

Cum alvo pertinaciter adstrictâ.

Cum doloribus in toto abdomine diffusis.

Cum alvi fluxu & febre lentâ.

Cum febre lentâ paulò post percussionem abdominis exoritur.

LIEN tuberculosum. *pars I. obs. 347.*

Lien putridum. *pars I. obs. 957.*

Hepar putridum, viscera pleuraque imbuta colore luteo. *p. I. obs. 740.*

Hepar scirrhosum, aqua in abdomine, cystis fellea bile & calculis turgens, vomica in pulmone. *pars I. obs. 6261.*

Intestinum colon scirrhosum. *pars I. obs. 379.*

Inflammata intestina. *pars I. obs. 379.*

Hydrops ovarii sinistri. *pars I. obs. 1508.*

Intestina fœcibus infarcta. *p. I. obs. 291.*

Intestina pituitâ turgent. *p. I. obs. 298.*

Glandulæ mesenterii infarctæ. *pars I. obs. 529.*

Scirrhosæ glandulæ mesenterii. *pars I. obs. 523.*

Symptomata.

Intumescencia abdominis cum dolore in toto abdomine diffuso, urinis purulentis, & diarrhæâ colliquativâ subsequente.

Cum febre ardente, & dolore abdominis.

Cum crurum inflammatione & difficili spiritu.

Cum alvo adstrictâ, & doloribus colicis.

Cum pondere cui succedit febris lenta lethalis.

Lotium intereâ supprimitur.

Cum dolore continuo & effluxu puris per umbilicum fedatur, sed tandem febrem lentam accersit.

Cum pondere molesto.

Melancholicum hemorrhagiæ narium & cordis palpitationibus obnoxium infestat.

Cum fluctuatione & febre lentâ.

Cum siti, anorexiâ, macie, & difficili respiratione, gravitationem mentitur.

Cum spirandi difficultate & pedum œdemate.

Cum urinæ fluxu imminuto, & contrâ, alvo solutâ.

Cum tensione maximâ, medicos in plures partes trahit.

Cum doloribus in hypogastrio.

Cum dolore dorsi, dysuriâ, macie, & pedum œdematiâ.

Extispicia.

Omentum & mesenterium putrida, hepar ingens, pancreas putridum, renes purulenti. *pars I. obs. 249.*

Intestina, renes, vesica, & ureteres inflammata, pulmones putridi. *pars I. obs. 244.*

Lien centum libras ponderans. *pars I. obs. 923.*

Mesenterium scirrhosum. *p. I. obs. 536.*

Scirrhusa pleraque abdominis viscera. *pars I. obs. 523.*

Centum aquæ libræ stagnant in abdomine. *pars I. obs. 1424.*

Viscera putrida excepto corde. *pars I. obs. 1571.*

Mola vesicularis. *p. I. obs. 1429.*

Lien & hepar maxima, pulmo compressus & è sede dimotus, lobus sinister pulmonis induratus. *pars I. obs. 915.*

Ovaria aquâ turgida. *pars I. obs. 1475.*

Hydrops peritonæi. *pars I. obs. 173.*

Sarcoma in abdomine. *pars I. obs. 1550.*

Tumor steatomatosus in abdomine. *pars I. obs. 1158.*

Tumores purulenti in abdomine. *pars I. obs. 1652.*

Ovarium dextrum variis concretionibus infarctum. *pars I. obs. 1485.*

Tumor circâ mesenterium intestina undique comprimens. *p. I. obs. 1643.*

Symptomata.

Intumescencia abdominis cum molesto pondere, dysuriæ sese adjungit.

Cum mensium fluxu imminuto, artubus œdematosis, absque ullâ urinæ suppressione.

Cum sensu ponderis, mensium sufflamine, sibi adjungit febrem intermittentem cui succedit spirandi difficultas cum pedum œdemate.

Tumescit, & duritiem quasi lapideam induit.

Cum mensium suppressione & spirandi difficultate.

Tumor ventris absque ullâ functionum læsione, in fluctuationem abit.

Ascitem mentitur.

Cum febre mali moris.

Fluctuans abdomen cum pondere molestissimo & spirandi difficultate.

Cum dolore maximo.

Cum macie totius corporis.

Cum dolore atroci & difficili respiratione.

Cum alvo pertinaciter adstrictâ.

Cum suffocationibus, lochiis suppressis.

Cum dolore stomachi gravitatem mentiens.

Cum pondere nimio, partum infelicem antecedit.

Extispicia.

Hepar ingens, renes infarcti; omentum disruptum. *pars I. obs. 1205, 1206.*

Hydrops cysticus. *pars I. obs. 1692.*

Ichore & flatu abdomen turgens omentum, putridum, intestina invicem accreta, hepar putridum, &c. &c. *p. I. obs. 1656.*

Vesicæ calculum recondit. *pars I. obs. 1312.*

Pulmones putridi & ovaria ingentia. *pars I. obs. 1656.*

Hydrops peritonæi. *pars I. obs. 1724.*

Scirrhus ponderat sexaginta sex libras. *pars I. obs. 1641.*

Tumor purulentus in abdomine. *pars I. obs. 1767.*

Hydrops peritonæi. *pars II. obs. 60.*

Hydrops peritonæi & tumores steatomatosi in abdomine. *pars I. obs. 267.*

Tumor steatomatosus. *pars I. obs. 1665.*

Hydrops cysticus. *pars I. obs. 1738.*

Ut nullâ obviâ causâ. *pars I. obs. 1690.*

Hydrops uteri. *p. I. obs. 1420.*

Lapides in ventriculo. *pars I. obs. 56.*

Uterus, tubæ Fallopiæ; ovaria & cor ingentia. *pars I. obs. 405.*

Symptomata.

Intumescencia abdominis cum duritie, & doloribus immanibus falsò pro gravidatione habetur.

Sese adjungit spirandi difficultati.

Cum dolore coxæ, spirandi difficultate, fluxu mensium non imminuto.

Cum febre lentâ quam excipiunt diarrhæa, œdema crurum, cum respiratione anhelosâ.

Cum dolore & ischuriâ lethali.

Cum duritie abdominis, ad quam accedunt generalis œdematia, dolor in hypochondrio sinistro, diarrhæa cruenta, & vomitus sanguinolentus febrem acutam excipiens.

Succedanea dolori dorsi.

Dolori in inguine dextro.

In lumbis.

Post casum ab alto exortus tumor.

Post ictum in hypogastrio.

Mensium suppressioni.

Item.

Ictero cum dolore ventriculi.

Cum alvo pertinaciter adstrictâ, post vulnus inflictum versus regionem hepatis.

Extispicia.

Colluvies sanguinea in abdomine. *pars I. obs. 1754.*

Aquâ turgēt abdomen. *pars I. obs. 1691.*

Hydrops peritonæi. *pars I. obs. 1727.*

Hydrops ovariorum. *pars I. obs. 1513.*

Tumor saciformis vesicæ fundo adnatus & intestino recto adhærens. *obs. 1676.*

Viscera adipe obruta. *pars I. obs. 577.*

Viscera adipe obruta. *pars I. obs. 1046, 1554.*

Sanguinea colluvies in abdomine. *pars I. obs. 144, 1387, 1754.*

Ulcus uteri. *pars I. obs. 1431, 1433.*

Aqua in abdomine. *pars I. obs. 1608.*

Uterus ingens & infarctus. *pars I. obs. 1366.*

Moles carnea triginta quatuor libras ponderans. *pars I. obs. 1344.*

Ex utero prorumpens. *pars I. obs. 767, 1642.*

Vesicula fellis calculis obruta. *pars I. obs. 874.*

Bilis effusa in abdomen. *pars I. obs. 1762.*

Symptomata.

Succedanea dolori sub veris
costis.

Tumori ventris exiguo.

Post partum exoritur.

Diurnæ alvi adstrictioni.

Post abdominis contusionem.

Vetusto pedum œdemati,

Mensium suppressioni quæ in
ascitem abit.

Cum doloribus circa umbili-
cum, paracentesim excipit.

Post mensium suppressionem,
mulierem suffocat.

Cum artuum œdematiâ succe-
dit suppressioni mensium,

Orthopnææ.

Vomitioni sanguinis.

Cum dolore hypochondrii
dextri post partum infelicem.

Sese adjungit mensium sup-
pressioni.

Item.

Febri intermittenti cum car-
dialgiâ.

Tumori hypochondrii sinis-
tri.

Febri ardenti.

Ischuriæ.

Extispicia.

Hepar putridum, vesicula fel-
lea inanis, intestina tincta co-
lore flavo, gangrænosa. *pars I.*
obs. 782.

Hydrops peritonæi, cum tu-
more ipsi innato. *pars I. obs.* 1333.

Colluyies sordida in abdo-
mine. *pars I. obs.* 1768.

Intestina fœcibus infarcta. *p. I.*
obs. 291.

Glandulæ mesenterii scirrho-
sæ. *pars I. obs.* 527.

Intestina flatu turgida, hepar
ingens, mesenterium cirrhosum,
pars I. obs. 275.

Uterus molem recondit. *pars I.*
obs. 1604.

Omentum scirrhosum & stea-
tomatosum. *pars I. obs.* 230.

Tumor circa cervicem uteri,
pars I. obs. 1419.

Hydrops ovariorum. *pars I.*
obs. 1519, 1525.

Hepar scirrhosum. *pars I.*
obs. 619.

Hepar putridum ventriculo
cohærens fundit faniem in illum.
pars I. obs. 778.

Mesenterium tuberculosum.
pars I. obs. 268.

Hydrops ovarii. *p. I. obs.* 1523.

Ovaria ingentia. *p. I. obs.* 1476.

Ventriculus & intestina passim
gangrænosa. *pars I. obs.* 162.

Lien durus & figurâ quadratâ
pollens. *pars I. obs.* 934.

Uterus cartilagineus. *pars I.*
obs. 1368.

Pars I. obs. 1127, 1284, 1286,
1287.

Symptomata.

Succedanea ventris doloribus suppressioni mensium succedaneis.

Dolori in inguine dextro.

Vomitui violentissimo orto post casum ab alto.

Falsò gravidationi adscribitur.

Item.

Cum crurum intumescentiâ, & alvi adstrictione, vomitu materierum nigricantium & animi deliquiis.

Extispicia.

Colluvies sanguinea in abdomine. *pars I. obs. 1751.*

Serum sanguinis lentum stagnans in abdomine. *pars I. obs. 1754.*

Hydrops lacteus. *pars I. obs. 1763.*

Ventriculus vento distentus. *pars I. obs. 18.*

Hydrops peritonæi. *pars I. obs. 1434, 1437, 1440, 1441, 1442.*

Viscera putrida. *p. I. obs. 1592.*

Extispicia.

Uterus molem carneam recondens. Hydrops tubarum. *pars I. obs. 1462, 1478.* Ovaria ingentia. *pars I. obs. 1484, 1489.* Uterus ingens & scirrhusus. *pars I. obs. 1372, 1379, 1381.* Lapidescens. *pars I. obs. 1383.* Lien ingens. *pars I. obs. 935.* Tumor steatomatosus in abdomine. *pars I. obs. 1656.* Sarcoma peritonæi & utero hærens. *pars I. obs. 1646.* Abdomen centum aquæ libras continet. *pars II. obs. 1424.*

Symptomata.

Hypochondriorum tumor quam sequitur febris acuta.

Cum febre.

Cum flatulentiâ & vomitu pituitoso.

Duri & mobiles in utroque hypogastrio post inordinatum mensium fluxum.

Extispicia.

Hepar ingens & induratum, lien solito major, pulmo plevræ annexus, pericardium aquâ cruentâ turgidum. *pars I. obs. 611.*

Hepar & lien ingentia. *pars I. obs. 614.*

Epiploon scirrhusus, ventriculus in parte inferiore lividus, in superiore scirrhusus. *pars I. obs. 238.*

Ovaria scirrhusa. *pars I. obs. 1498.*

Symptomata.

Hypochondriorum tumor exoritur in muliere ulcere cruris laborante.

Tumor hypochondrii dextri cum spirandi difficultate.

Dolore vulneri capitis succedaneus.

Cum dolore & purulentia suspicione.

Cum vomitu & tussi asthmatis succedit.

Circa cystim felleam cum colicâ hepaticâ & abdominis totius intumescentiâ.

Motum lædit.

Concomitatur vomitum biliosum.

Febri tertianæ succedit.

In hydropem degenerat & sibi iſterum adjungit.

Inflammatorius post ærumnas erupit, & dolorem abdominis cum alvi fluxu accersit.

Tumet & dolet hypochondrium dextrum viri scorbuto laborantis.

Exoritur, hydropem remediis fugato, quæ dein recrudescit cum respiratione valdè anxîâ.

Insignis exoritur post varias ægritudines.

Post morbum hepatis.

Extispicia.

Lien ingens. *pars I. obs. 918.*

Hepar purulentum. *pars I. obs. 712.*

Hepar ingens abscessum recondit. *pars I. obs. 729.*

Hepar illæsum, pulmones pure exesi. *pars I. obs. 385.*

Hepar durum & contractum cum tumore steatomatoso ipsi annexo. *pars I. obs. 183.*

Pseudo-calculus in cystide felleâ. *pars I. obs. 867.*

Sarcoma in abdomine. *pars I. obs. 627.*

Hepar exulceratum, & vesica fellea calculis turgida. *pars I. obs. 783.*

Hepar steatomatosum. *pars I. obs. 1648.*

Hepar ingens recondit calculos flavos; cystis fellea calculis foeta. *pars I. obs. 904.*

Hepar ingens purulentiam deſœdat. *pars I. obs. 713.*

Hepar durum & quasi lapideum, mesenterium semiputridum, intestina gangrænosa flatu turgida. *pars I. obs. 670.*

Bronchia sanguine obruta, &c. *pars II. obs. 1.*

Hepar scirrhosum, lien putridus, & colluvies in abdomine. *pars I. obs. 645.*

Hepar marcidum, intus pure exesum. *pars I. obs. 774.*

Extispicia.

Hepar ingens *pars I. obs. 654.* Hydatidibus foetum. *pars I. obs. 696.*
Hepar tuberculosum. *pars I. obs. 697.*

Tumor

Symptomata.

Tumor hypochondrii sinistri cum macie.

Cum alvi ficcitate summâ melancholicum cruciat.

Cum hemorragiâ narium post febrem intermittentem.

Concomitatur febrem intermittentem.

Post casum ab alto.

Post febrem intermittentem.

Item.

Circâ regionem renis sinistri erumpit post mictionem materiæ cruentæ quam sequuta est febris lenta.

Extispicia.

Excrefcentia glandulosa intestina comprimens. *pars I. obs. 164.*

Lien ingens, & è fede dimotus. *pars I. obs. 916.*

Lien major & putridus. *pars I. obs. 919.*

Ren calculosus, vasa lienis sanguine-turgida. *pars I. obs. 926.*

Tumor cysticus adipe infarctus in sinistro abdominis latere. *pars I. obs. 1664.*

Omentum convolutum & nodosum, hepar ingens & putridum, calculi in cystide felleâ, lien ingens & induratus. *pars I. obs. 718.*

Hepar ingens & ren sinister purulentus. *pars I. obs. 913.*

Ren sinister exesus, alter lapillis infarctus. *pars I. obs. 1125.*

Extispicia.

Lien tumidus. *pars I. obs. 924.* Ingens. *pars I. obs. 922.* Ren ingens. *pars I. obs. 250.*

Symptomata.

Tumor in regione hypogastricâ circâ cordis scrobiculum edito nisu exoritur.

Sensim increfscens in hydro-pem abit.

Infrâ cartilaginem xiphoïdem, post se trahit cachexiam cum vomitu pertinaci.

Tomus II.

Extispicia.

Hepar scirrhosum, omentum retractum in hypochondrio dextro, ventriculus contractus. *pars I. obs. 619.*

Hydrops peritonæi. *pars I. obs. 1726.*

Hepar tuberosum. *p. I. obs. 667.*

Symptomata.

Tumor in regione hypogastricâ sibi adjungit resolutionem crurum, ischuriam vesicariam, convulsiones, &c.

Cum asthma.

Exurgit in febre malignâ cum cardialgiâ, vomitu & alvi solutione, & convulsionibus succedentibus.

Punctione celebratâ.

Ingruit in febre lentâ.

Tumor in regione umbilicali digitis cedens instar abscessûs.

Suprà umbilicum cum dolore in regione lumbari, urinæ difficultate, vomitu & ictero.

Valdè dolorificus.

Erumpit in umbilico inter dolores colicos post ventris contusionem ortos.

Subitò rumpitur, & per hanc viam fluunt fæces alvinæ, alvo remanente ficcâ.

Circâ umbilicum cum dolore gravativo in dorso, dysuriâ erumpente.

Extispicia.

Aqua in abdomine, pericardio & cerebri ventriculis, vasa encephali sanguine turgida. p. III. obs. 405.

Ventriculus flatulentus. pars I. obs. 15.

Ventriculus & intestina gangrenosa, mesenterium putridum, & liquamen in abdomine. p. I. obs. 162.

Sero abdomen turget. pars I. obs. 224.

Lobus hepatis superior putridus. pars I. obs. 747.

Pus virosum hepar inquinat. pars I. obs. 759.

Aqua in abdomine; hepar ingens ventriculum deorsum pel- lit; pancreas, pylorus & mesenterium scirrhusa; ren sinister calculosus. pars I. obs. 183.

Omentum ingens, obrutum corporibus quasi glandulosis. p. I. obs. 237.

Tumor canerosus ingens circâ vertebrae lumbares. p. I. obs. 1679.

Excrementa in abdomine, callositas in colo, tumor in mesenterio scirrhuso, hepar, pancreas & pylorus indurata, tumores steatomatosi in abdomine. p. I. obs. 405.

Tumor stupendæ molis, steatomatosus circâ mesenterium. pars I. obs. 1666.

Extispicia.

Hepar tuberosum. pars I. obs. 668. Pancreas scirrhusum. pars I. obs. 1011.

Symptomata.

Tumor in regione lumbari circa regionem sinistri erumpit post mictionem materiae cruentae quam sequuta erat febris lenta.

Cum passione hysterica.

Extispicia.

Ren sinister exesus, dexter calculis infarctus. *pars I. obs. 1125.*

Hydrops ovarii dextri, & scirrhus sinistri. *p. I. obs. 1521.*

Extispicia.

Ovarium purulentum. *pars I. obs. 1494.* Lien è sede depulsus: *pars I. obs. 1002.* Ovaria tumentia. *pars I. obs. 1475.* Materia faeculenta pro ovario sinistro falso habita. *pars I. obs. 1468, 1526.* Ovariorum hydrops. *pars I. obs. 23, 75, 1531.*

Symptomata.

Tumor in regione hypogastrica circa pubem cum fluxu mensium inordinato.

Cum duritie eundem situm occupat, respirationem laedit, & febrem lentam sibi adjungit.

Cum spirandi difficultate & febre lentâ.

Cum suprefione urinæ post usum cantharidum.

Ejusdem morbi comes cum fluctuatione apparente.

Hydrope fugato exoritur, & denuò hydropem accersit, respiratione difficili evadente.

Inter tumorem pulsantem circa inguen, tumescunt pedes, & sæviunt dolores, tandem lethales.

Extispicia.

Tumor steatomatosus circa uterum. *pars I. obs. 1663.*

Hydatides in abdomine. *p. I. obs. 1675.*

Renes ingentes. *p. I. obs. 1065.*

Ren sinister inflammatus, vesica crassa humore atro turgens. *pars I. obs. 1071.*

Vesica cum appendicibus, proftata ingens. *p. I. obs. 1308.*

Bronchia sanguine obruta. *pars II. obs. 1.*

Arteria cruralis valdè dilatata, & sanguis effusus inter musculos femoris. *pars IV. obs. 203.*

Lien è sede dimotus. *pars I. obs. 1006.*

*Symptomata**Extispicia.*

Tumor circà partes generatio-
nis dictas. Ischuria cum tu-
more hydatitoso in sinu pudor-
ris.

In perineo enascitur peractâ
lithotomiâ.

Testis tumens.

Membrana interna vesicæ pro-
lapsa urinæ aggressum denegat.
pars I. obs. 1241.

Pars I. obs. 1299.

Pus ex ulcere peritonæi ad
testiculum prolapsum. *pars I.*
obs. 66.

D O L O R E S A B D O M I N I S .

*Symptomata morborum.**Extispicia cadaverum.*

Ventris dolores. Tormina ven-
tris cum tumore in hypochon-
drio dextro sæviunt inter fe-
brem tertianam, & hydropem
post se trahunt.

Diffusi cum alvo pertinaci-
ter adstrictâ.

Post octo menses vigent cum
vomitu frequenti recurrente.

Cum appetitu canino.

Cum vomitu sæpius exoriente.

Item.

Quos in puero excipiunt con-
vulsiones.

Aqua in abdomine stagnans,
omentum absumptum, lien in-
gens & intus putris. *pars I.*
obs. 254.

Capilli in pancreate, calculi
in vesiculâ felleâ, pulmones
corrupti, intestina fæcibus in-
farctâ. *pars I. obs. 295.*

Stomachus instar intestini con-
tractus. Intestina inflammata,
mesenterium scirrhosum, ichore
conspurcatum. *pars I. obs. 26.*

Pylori summa laxitas. *pars I.*
obs. 206.

Omentum corruptum, inte-
stina inflammata, hepar recon-
dit tumorem steatomatosum.
pars I. obs. 10.

Diaphragma disruptum cum
maximâ & omenti parte in tho-
race. *pars I. obs. 220.*

Intestina flatibus distenta, te-
nuia, passim gangrænosa. *pars I.*
obs. 426.

Symptomata.

Ventris dolores diffusi cum cholera-morbo cui convulsiones succedunt.

Fluxum cæliacum concomitantur.

Atrophix cum diarrhæa chylousa comites se præbent.

Hypochondriacum vertiginibus & pulsatione in abdomine laborantem molestat.

Cum tumore in hypogastrio sæviunt per viginti dies, & fem sibi accersunt.

Cum tumore in hypogastrio cum ejus intumescentiâ, & diarrhæa subsequente.

Tabem procreant.

Cum vomitu bilioso & alvo adstrictâ quibus sese adjungunt vomitus & alvi fluxus cruentus ad mortem usque sævientes.

Cum vomitu ingruunt in hernioso.

Diu sæviunt, & tandem vomitum, & alvi fluxum cruentum accersunt.

Ventris concomitantur intumescentiâ.

Cum ventris intumescentiâ, diarrhæa quam sequuntur tussis & febris lenta.

Cum vomitu pertinaci.

Post ventris cruciatus, calculus per alvum ejicitur, sed denuò recrudescentes ægrum enecant.

Gravativi cum tumore ventris & alvo adstrictâ.

Extispicia.

Intestinum ileum sphacelatum; *pars I. obs. 427.*

Substantiâ caseosâ glandulæ mesenterii infarctæ. *p. I. obs. 518.*

Item. *pars I. obs. 520.*

Hepar ingens, vena porta dilatata intestini faciem refert; *pars I. obs. 576.*

Stomachus flatibus turget, intestina inflammata occurrunt, tubus intestinalis nucleis cerarum obrutus. *pars I. obs. 355.*

Mesenterium putridum. *p. I. obs. 555.*

Mesenterium scirrhosum. *p. I. obs. 553.*

Hepar petrefactum. *pars I. obs. 641.*

Intestinum colon intortum & corruptum. *pars I. obs. 437.*

Ichor in abdomine, intestina inflammata. *pars I. obs. 416.*

Intestina perforata. *pars I. obs. 402.*

Ovaria ingentia. *p. I. obs. 1478.*

Viscera putrida. *p. I. obs. 1596.*

Hernia intestinalis. *pars I. obs. 451.*

Mesenterium purulentum, & lapidescens. *pars I. obs. 553.*

Mesenterium scirrhosum. *p. I. obs. 531.*

Symptomata.

Ventris dolores diffusi cum lypothymiis crebrò recurrentibus.

In toto abdomine vagant; pedes intumescunt, & diarrhea lethifer oboritur.

Enormem fluxum sanguineum ex ore & alvo accerfunt.

Cum ejus intumescentiâ.

Inter eos nascitur gangræna in digitis pedum.

Inter dejectionem alvi sæviunt.

Quos excipiunt vomitus biliosus, febris assidua, &c. cum tumore circà nothas costas.

Cum febre sequuntur mictum cruentum.

Post se tympanitidem trahunt.

Tabem.

Falsò vermibus adscribuntur.

Cum anxietatibus & dysuriâ.

Subitò oriuntur, & juvenem enecant.

Febre acutâ stipantur, & noctu præcipuè recrudescunt.

Pluries inter annum sævientes ad pectus propagantur cum convulsionibus & lypothymiis.

Crebrò recurrunt cum ardoris sensu, pravo odore corporis, & cardialgiis frequentibus.

Extispicia.

Ventriculus, intestina & mesenterium inflammata. *pars I. obs. 82.*

Scirrhusa pleraque corporis viscera. *pars I. obs. 522.*

Ventriculus & intestina sanguine infarcta; pancreas exulceratum. *pars I. obs. 1051.*

Intestina pituitâ infarcta. *p. I. obs. 298.*

Hepar & pancreas scirrhusa. *pars I. obs. 1033.*

Lapides in intestinis. *pars I. obs. 316.*

Pancreas scirrhusum. *pars I. obs. 1011.*

Mola ossea. *pars I. obs. 1443.*

Omentum absumptum, mesenterium scirrhusum, ventriculus & intestina flatu turgida. *pars I. obs. 278.*

Abcessus in hepate. *pars I. obs. 753.*

Hepar scirrhusum, omentum absumptum, intestinum ileum convolutum. *pars I. obs. 467.*

Scirrhus in parte posticâ uteri. *pars I. obs. 1634.*

Pulmones & cor putrida. *p. I. obs. 520.*

Tumor scirrhusus in abdomine. *pars I. obs. 1634.*

Arteriæ intercostalis aneurisma. *pars I. obs. 794.*

Viscera corporis putrida. *p. I. obs. 1589.*

Symptomata.

Ventris dolores diffusi, quibus succedunt difficilis respiratio, animi deliquia, pulsatio in abdomine, & tandem syncopes.

Cum lumborum cruciatibus quibus sese adjungit ventris intumescencia.

Dolores ventris lethales diuturnum morbum excipiunt.

Stipantur febre, vomitu, & singultu cum aestu insigni & debilitate summa subsequente.

Febre & vomitu stipantur.

Cum fluxu mensium immodico, quo suppresso, oriuntur cruciatus hysterici; venter & crura intumescunt.

Sese adjungunt vomitui, exercitio immodico succedaneo.

In hydropem degenerant.

Quibus succedit volvulus.

Rachiticum vomitum & singultum patientem, invadunt.

Succedanei ingurgitationi aquæ post vini potationem.

Post haustum vini nimium.

Post casum ab alto sæviunt. Cum lotio suppresso, singultu & lypothymiis interdum oborientibus.

Extispicia.

Aneurisma abdominis. *pars I. obs. 1624.*

Aqua in abdomine utero adnatus, tumor scirrhusus cum ulcere ejusdem partis. *pars I. obs. 1387.*

Intestinum ileum disruptum, mesenterium scirrhusum. *pars I. obs. 535.*

Viscera abdominis putrida. *p. I. obs. 1600.*

Intestina inflammata. *pars I. obs. 331.*

Tumores cystici in abdomine. *pars I. obs. 1647.*

Sanguinea colluvies in abdomine. *pars I. obs. 1757.*

Aqua in ventre stagnans, calculi in vesicâ felleâ, hepar ingens, mesenterium scirrhusum, pulmones putridi.

Tumor ossa, capillos continens, adhæret intestino recto. *pars I. obs. 1671.*

Hepar solito grandius, cystis fellea bile spissâ turgens; ren dexter purulentum, intestina inflammata. *pars I. obs. 441.*

Mesenterium scirrhusum. *p. I. obs. 539.*

Intestina inflammata. *pars I. obs. 335.*

Vesica disrupta. *p. I. obs. 1752.*

Symptomata.

Dolores abdominis succedanei cum tumore excipit pedum gangrænam à frigore ortam.

Cum ejus intumescentiâ, mensibus suppressis.

Abdominem pendulum ad genua usque, corripiunt.

Acerrimi, cum alvi adstrictione, vitam excipiunt intemperatam.

Sequuntur irritos partûs nifus.

Ventris percussione, dejectione interdùm lentâ evadente, & febre hecticâ exoriente.

Post malè curatam dysenteriam.

Ab assumpto helleboro.

Ejus intumescentiæ.

Item.

Extispicia.

Aqua in abdomine, omentum crassum, lien ingens & crassus, verme obturatus ductus pancreaticus, pulmones putridi. *pars I. obs. 264.*

Ovaria tumentia. *p. I. obs. 1481.*

Concretio adiposa inter musculos abdominis, aqua in abdomine stagnans. *pars I. obs. 267.*

Intestinum colon inflammatum. *pars I. obs. 444.*

Fœtus in tubâ. *p. I. obs. 1466.*

Omentum putridum, convolutum, hepatis & ventriculo hærens, pancreas scirrhosum. *p. I. obs. 231.*

Abscessus in hepate & mesenterio. *pars I. obs. 735.*

Ventriculus & intestina inflammata. *pars I. obs. 79.*

Hydrops peritonæi. *pars I. obs. 1738.*

Intestina tuberculosa. *pars I. obs. 1776.*

Extispicia.

Intestinum colon dilatatum. *pars I. obs. 486.* Lapidès in intestinis. *pars I. obs. 322.* Abscessus in intestinis. *pars I. obs. 360.* Induratum intestinum colon. *pars I. obs. 380.* Tumor adnatus hepatis. *pars I. obs. 672.* Ventriculus & intestina flatu turgida. *pars I. obs. 19.* Intestina tuberculosa. *pars I. obs. 372.* Vermes nidulantur in intestinis. *pars I. obs. 311, 312.* Sanguis in abdomine effusus. *pars I. obs. 1754.* Aortæ aneurisma. *pars I. obs. 1633.*

Symptomata.

Dolores in regione epigastricâ post scabiem repulsam læviunt cum cardialgiâ, vomitu & doloribus colicis.

Extispicia.

Aqua putrida in abdomine. *pars I. obs. 264.*

Dolores

Symptomata.

Dolores in regione epigastricâ
Cum rigore crebrò recurrente, tussi siccâ, delirio, &c.

Cum febre acutâ, anxietatibus, singultu, nausêâ, & spirandi difficultate.

Post hemiplegiam, insultum nephriticum & calculi excretionem.

A nummulo deglutito, sæviunt cum vomitu ingestorum.

Cum vomitu pertinacissimo, & febre lentâ succedente.

Exasperantes à pastu quibus sese macies adjungit.

Intereâ venter intumescit.

Afciti & febris hecticæ sese adjungunt.

Nullâ arte possunt sedari, & vomitum cum cardialgiâ lethali accersunt.

Mitescentes gangrænam pedis accersunt.

In scrobiculo cordis ictero succedentes, pectoris angustiam & febrem lentam sibi adjungunt.

Tomus II.

Extispicia.

Epiploon scirrhosum & putridum, pancreas infarctum, pericardium purulentum, pulmo sinister plevræ adhærens & scirrhusus. *pars I. obs. 676.*

Peritonæum & diaphragma inflammata, intestina flatu turgida, phlogosi affecta, & liquamen in abdomine stagnans. *p. I. obs. 3.*

Ventriculus & intestina valdè distenta; hernia inguinalis apparebat, ovaria tuberculosa, & vesica fellea calculis erat foeta. *pars I. obs. 21.*

Nummus pyloro affixus orificium obturat. *pars I. obs. 205.*

Epiploon & mesenterium marcida, hepar sanum, pylorus, ventriculus & pancreas scirrhusa, artus flexibilitatem servabant. *pars I. obs. 178.*

Viscera scirrhusa. *pars I. obs. 1573.*

Ventriculus gangrænâ erosus, ichor in abdomine. *p. I. obs. 147.*

Lapis ventriculo accretus, hepar passim scirrhusum & passim putridum, pulmones purulentiâ conspurcati. *p. I. obs. 58.*

Hepar ingens & scirrhusum. *pars I. obs. 637.*

Jecur induratum, pancreas scirrhusum & ingens, lien exiguus. *pars I. obs. 1016.*

Hepar exiguum & compactum, cystis fellea bile turgens, mesenterium scirrhusum, lymphæ in cerebro. *pars I. obs. 575.*

R r r

Symptomata.

Dolores in regione epigastricâ cum pulsatione in eâdem parte quam pressio pede sequuntur vomitus, dolor capitis cum delirio, dein somnolentiâ; vomitus denudò recurrit, & excernuntur corneæ excretiones sanguine permixtæ.

Vomitu pertinacissimo, per plures septimanas, stipantur.

In scrobiculo cordis, quibus succedit febris lenta.

Vomitum sibi adjungunt pertinacem.

Cum febre acutâ oriuntur post uberrimum lymphæ haustum, homine intereâ sudante.

Cum spirandi difficultate.

Cum deglutitione difficili, vomitu, tumore circâ cartilagineam ensiformem, abdominis intumescentiâ, & tabe succedente.

Stipatur vomitu contumaci.

Doloribus in hypogastrio.

Cardialgia sævit inter usum absorbentium, vomitum postea accersit sævissimum.

Quibus succedit dolor lateris, cum singultu & convulsionibus, quæ excipit dysenteria lethalis.

Cum vomitu sese adjungunt doloribus renis dextri,

Extispicia.

Abdomen fero turgidum, ventriculus ulcere exesus. pars I. obs. 140.

Pericardium aquâ distentum, lien & omentum putrida, ventriculus inflammatus mucosâ materiâ turget. pars I. obs. 73.

Ventriculus pure fanioso conspurcatus. pars I. obs. 122.

Epiploon putre. Ventriculus scatet colluvie nigrâ. pars I. obs. 252.

Ventriculus & duodenum inflammata, & liquamine conspurcata. pars I. obs. 68.

Pus collectum inter laminas ventriculi.

Omentum crassum, aqua putridissima in abdomine, scirrhus ventriculi. pars I. obs. 90.

Tumor anomalus ventriculo accretus. pars I. obs. 105.

Ventriculus perforatus. pars I. obs. 150.

Ventriculus & renes lapides fovent. pars I. obs. 55.

Omentum putridum, intestina inflammata. p. I. obs. 436.

Ren dexter calculosus. pars I. obs. 1132.

Symptomata.

Dolores in regione epigastricâ intereâ vomitu, pituita & vermes foràs eliminantur.

In febre malignâ epidemicâ sæviunt cum tussi & spirandi difficultate cui succedunt vomitus & alvi fluxus, inter quos erumpit tumor in regione ventriculi, & exoritur affectus convulsivus lethalis.

Cum vomitu bilis.

Insigniuntur siti clangosâ.

Cum alvi fluxu & febre intermittente, dolore lateris sinistri, sanguinis sputo, & dein hæmorrhagiâ.

Accedunt cum vomitu, singultu & vomitu, post cerevisiæ potum.

Post scabiem retropulsam.

Cum vomitu, alvi obstructione, febre, & postea dolore capitis.

Stuporem sequuntur post morsum vespertilionis.

Ingruunt post laborem arduum.

Vomitum materierum, instar atramenti nigricantium, accersunt.

Dolor ventriculi scorbuticum cruciat.

Cum ventris intumescentiâ, nausæ & inappetentiâ.

Extispicia.

Pulmones plevræ annexi; ventriculus fervet, venter turgidus. *pars I. obs. 16.*

Ventriculus & intestina passim gangrænosa, mesenterium putridum, & liquamen in abdomine. *pars I. obs. 162.*

Hepar maximum & scirrhum. *pars I. obs. 638.*

Cor marcidum. *p. II. obs. 452.*

Cor in superficie externâ erosum & exulceratum. *pars I. obs. 521.*

Stomachum pectus fero distentum recondit; hepar erat ingens, & cor è sede depellebatur. *pars I. obs. 209.*

Epiploon scirrhum, pancreas infarctum, ventriculus aquâ purulentâ turgens. *pars I. obs. 254.*

Vesicula fellis pseudo-calculis scatens. *pars I. obs. 861.*

Viscera abdominalia putrida. *pars I. obs. 1597.*

Hydrops ovarii sinistri. *pars I. obs. 1518.*

Ventriculus & duodenum coluvie nigrâ conspurcata. *pars I. obs. 417.*

Inflammatum ventriculus; hepar & lien ingentia & indurata. *pars III. obs. 763.*

Lapilli in ventriculo flavescens, & amarescentes bilis instar concretæ. *pars I. obs. 56.*

R r r ij

Symptomata.

Dolores ventriculi solo vino compescuntur, sed denuò recrudescunt, lethales evadunt.

Pulsatione in eâdem regione, & febre stipantur.

Cum animi deliquio bis recurrentes hominem enecant.

Circâ ejus fundum sævientes sibi crurum œdema adjungunt cum narium foetore.

Cum vomitu inter forbendum jusculum accedunt.

Cum vomitu pertinaci materierum flavescuntium.

Circâ ventriculum brevi lethales.

Noctu subito exandescunt, & vomitum sibi adjungunt.

Phrenitidem post se trahunt.

Cum æstu summo ventriculi & refrigeratione partium externarum.

Cum dolore renum, lypothymiâ, vomitu, & morbo nigro succedente cum animi deliquiis.

Maciem post se trahunt.

Æstu maximo plantarum pedum, quem excipit insultus epilepticus.

Hystericam invadunt, & febrem incertæ indolis accersunt.

Cum æstu renum & lumborum, inter quem excernuntur vermes.

Cum vomitu bilis atramento similis,

Extispicia.

Lapis in ventriculi cavo. *p. I. obs. 62.*

Intestina inflammata. *pars I. obs. 332.*

Lien ingens, cor dilatatum, & aqua in pectore. *pars I. obs. 421.*

Perquàm plures glandulæ abdominis & thoracis infarctæ. *pars I. obs. 1637.*

Ulcus in ore ventriculi. *pars I.*

Tumor canerosus in ventriculo flavescens, serum in abdomine. *pars I. obs. 1111.*

Pancreas scirrhosum. *pars I. obs. 1020.*

Ulcus magnum circâ orificium superius ventriculi. *p. I. obs. 127.*

Abscessus ventriculi. *pars I. obs. 84.*

Stomachus gangrænosus, lien & intestini coli pars una nigricantes. *pars I. obs. 162.*

Omentum exesum, ventriculus & intestina flatu & sanguine effuso turgida; lien & hepar parva. *pars I. obs. 290.*

Scirrhosum mesenterium. *p. I. obs. 962.*

Aneurisma abdominis. *pars I. obs. 26.*

Ventriculus de fede depulsus herniâ epiploicâ. *p. I. obs. 214.*

Hepar exangue, mesenterium scirrhosum; ileum & colon coarctata, ventriculus inflammatus. *pars I. obs. 492.*

Hepar purulens. *p. I. obs. 962.*

Symptomata.

Dolores ventriculi cum spirandi difficultate, ictero & œdemate crurum subsequenter.

Alvo pertinaciter adstrictâ.

Cum vomitu & decubitu difficili in alterutrum latus.

Cum vomitu, & spirandi difficultate lethali, inter vomendi irritos conatus.

Cum vomitu & delirio interdum recurrente, crapulosum virum invadunt.

Cum febre, rigore, & vomitu, stipatâ.

Cum dolore & tumore in regione, epigastricâ.

Hypochondriacum cruciant ad vomitum sanguinis usque lethalem.

Succedanei diurnæ spirandi difficultati.

Sæviunt post esum panis è farinâ castanearum confecti.

Zinziberis.

Creantur pillulis ex aloë antè pastum assumptis.

Suppressos menses excipiunt, & creant ventris intumescen-
tiam.

Sequuntur icterum hepatici succedaneum, & hypochondrium dextrum tumidum evadit.

Excipiunt oris foetorem.

Extispicia.

Ventriculus & omentum putrida; calculi biliares in cystide.
pars I. obs. 783.

Pancreas scirrhum. *pars I. obs. 101.*

Hepar putridum. *p. I. obs. 790.*

Ventriculus diaphragmati adhæret, *pars I. obs. 142.*

Omentum cum jecore putridum, ventriculus humore nigro semiplenus. *pars I. obs. 250.*

Ventriculus inflammatus æruginosâ materiâ turgit. *pars I. obs. 74.*

Epiploon & mesenterium marcida, intestina corrugata, stomachus naturâ cartilaginis tumidus. *pars I. obs. 178.*

Intestina putrida, vasa mesenterica sanguine turgida. *pars I. obs. 415.*

Œsophagus, stomachus, & duodenum inflammata; pulmones putridi.

Ventriculus distentus & inflammatus. *pars I. obs. 22.*

Zinziberis libra, aut circiter; in ventriculo. *pars I. obs. 65.*

Massa pillularum in ventriculo. *pars I. obs. 66.*

Ovaria ingentia. *p. I. obs. 1475.*

Hepar ingens, cystis fellea callosa calculos recondit, pancreas scirrhum. *pars I. obs. 810.*

Ventriculus exulceratus. *p. I. obs. 131.*

Extispicia.

Ventriculus inflammatus. *pars I. obs. 132.* Pancreas scirrhosum. *pars I. obs. 1021, 1040.* Lapides in stomacho. *pars I. obs. 62, 63.* Ventriculus perforatus. *pars I. obs. 151.* Abscessus ventriculi. *pars I. obs. 85.*

Symptomata.

Dolores in hypochondriis continuo sævientes lethales evadunt. Gravidam cruciant.

Ad febrem, cum vomitu, accedit.

Quos sequuntur febris acuta, & ventris tormina.

Cum tabe, inappetentiâ stipatâ.

Accedit in marasmo.

In hypochondriis, sed præfertim in sinistro in quo manifesta exploratur pulsatio.

Gravativi cum vomitu, respiratione difficili, sanguinis & flatuum frequenti eruptione.

Sæviunt per viginti annos; urina mucosa interdum mingitur, & calculi excernuntur.

Cachecticam invadunt; spiritum reddunt difficilem, tussim & sputa purulenta accersunt.

Cum summo æstu.

Extispicia.

Cystis fellea bile turgens, calculos recondit. *p. I. obs. 878.*

Aqua in abdomine, omentum absumptum, peritonæum granulofum, vena porta passim ossea. *pars I. obs. 266.*

Colluvies serosa in abdomine, ventriculus & intestina flatu turgida, renes ingentes, pericardium aquâ turgens. *p. I. obs. 1093.*

Liquamen in abdomine, epiploon corruptum. *p. I. obs. 257.*

Hepar ingens; viscera abdominalia comprimit pulmo exesus. *pars I. obs. 219.*

Hepar ingens, ventriculum è sede deprimit. *pars I. obs. 583.*

Lien putridus. *pars I. obs. 962.*

Omentum per medium disruptum, duodenum & intestina sanguine effuso inquinata. *pars I. obs. 290.*

Renes lapillis scatent. *pars I. obs. 1135.*

Omentum putridum, glandulæ mesenterii infarctæ; pancreas & pulmones scirrhosa & putrida. *pars I. obs. 1025.*

Lien cartilagineus. *pars I. obs. 229.*

Symptomata.

Dolores in hypochondriis subito invadunt quinquagenarium de morbis ventriculi jamdiu laborantem.

Febrem quartanam excipiunt, & cum ructibus, vomitu, abdomine interdum protuberante.

Suppressis catameniis, scandescit, & tumorem in epigastrio, cum crebris vomitionibus, sibi accersit.

Hypochondrium dextrum occupant; exoriuntur inter febrem ardentem, cum vomitione sanguinis quam febris lenta sequitur.

Pleuritidem mentiuntur.

Stipatur fistula in inguine dextro.

Scorbuticum infestant.

Cum febre ardente, respirationem intercipiunt.

Cum tumore ejusdem partis, pulsu debili, ad ventriculum propagantur, spiritus, & mors accedit.

Cum flatulentiâ decem annos perdurant, icterum dein sibi adjungunt; dolor recrudescit; inflammatur hypochondrium, & abscessus gignitur.

Cum febre lentâ quam vomitus sanguinis excipit.

Cum tussi, pectoris gravitate, palpitatione circa cor & hepar; & lypothymiis frequentibus.

Concomitantur ascitem hemorrhagiæ narium succedaneam.

Extispicia.

Ulcus callosum circa pylorum. *pars I. obs. 145.*

Status in abdomine, ventriculi fundus putris. *pars I. obs. 144.*

Pancreas scirrhum. *pars I. obs. 1015.*

Tænia in intestinis nidulatur. *pars I. obs. 315.*

Hepar costis adhæret. *pars I. obs. 838.*

Item. *pars I. obs. 840.*

Hepar putridum. *p. I. obs. 753.*

Hepar tuberosum. *pars I. obs. 670.*

Bilis in vesicâ felleâ, lien solito major & durior, pulmo inflammatus. *pars I. obs. 307.*

Aqua in pericardio, & cor sanguine distentum. *p. II. obs. 615.*

Cystis fellea valdè dilatata pure conspurcabatur. *pars I. obs. 708.*

Hepar tuberculosum. *pars I. obs. 681.*

Aqua stagnans in pectore, cor duplo majus, aorta ossea & hepar scirrhum. *pars I. obs. 580.*

Vena umbilicalis sanguine turgida, hepar tuberosum, aqua in thorace, &c. *pars I. obs. 664.*

Symptomata.

Dolores ventris hypochondrium dextrum occupant ; singultum & mentis obnubilationem , cum spiritu difficili sibi adjungunt.

Sæviunt simul ac dolor dextri lateris pectoris.

Post se trahunt passionem iliacam , paralyfim , & ventriculi ardorem.

Febrem lentam ictero succedaneam concomitantur & accersunt affectum comatosum.

Hydropem concomitantur.

Icterus accersunt.

Cum tussi , sputo cruento vel purulento , cui sese adjungit febris lenta vomitu frequenti stipata.

Interea abdomen & scrotum intumescunt.

Cum dejectionibus nigricantibus.

Item,

Dolores ventris circa hypochondrium dextrum cum tumore partis dolorificæ , & febre erraticâ.

In hydropem abit.

Cum febre ardente.

Spiritus difficilis interdum evadit.

Cum febre erraticâ cui succedit molestissimus alvi fluxus.

Dolori hepatico obnoxia mulier corripitur febre acutâ cum vomitu bilioso , tumore & dolore hypochondrii dextri.

Extispicia.

Hepar & intestina inflammata.
pars I. obs. 597.

Pulmones & hepar putrida.
pars I. obs. 754.

Hepar ingens. *pars I. obs. 610.*

Hepar ingens & scirrhosum ; viscera colore luteo diffusa. *p. I. obs. 642.*

Abcessus in abdomine. *pars I. obs. 1648.*

Ulcus in hepate. *p. I. obs. 773.*

Pulmones absumpti , lapides in renibus. *pars I. obs. 359.*

Hepar scirrhosum. *pars I. obs. 618.*

Hepar gangranosum. *pars I. obs. 803.*

Ventriculus liquamine nigro turgit ; pylorus est constrictus , pancreas scirrhosum , lien tumidus , appendicibus instructus. *pars I. obs. 948.*

Vomica in hepate. *pars I. obs. 719.*

Cystis fellea calculis turgit. *pars I. obs. 887.*

Pulmones suppurati. *pars I. obs. 167.*

Hepar purulentum. *pars I. obs. 708.*

Omentum erosum , hepar ingens & putridum. *pars I. obs. 746.*

Ulcus in facie concavâ hepatis , calculi in vesicâ felleâ. *pars I. obs. 771.*

Dolores

Symptomata.

Dolores ventris circa hypochondrium dextrum. Interdum pedes tumescunt.

In pleuritidem abeunt.

Sequuntur pectoris hydro-
pem.

Dolor gravativus cum duritie
hypochondrii dextri, stipatur
vomitione & siti inani.

Nullum situm sinunt.

Ad quos accedit alvi fluxus.

Cum anxietatibus.

Extispicia.

Abscessus in hepate, liquamen
in abdomine. *pars I. obs. 726.*

Purulentum hepar; pure conf-
purcatum pectus. *pars I. obs. 170.*

Hepar putridum, cor tuber-
culis oblitum, aqua in thorace.
pars I. obs. 546.

Hepar steatomatosum, ingens
& viscera scirrhusa. *pars I.
obs. 1572.*

Hepar abscessu laborat. *pars I.
obs. 732.*

Hepar ingens, pulmones pu-
tridi. *pars I. obs. 582.*

Hydatides in hepate. *pars I.
obs. 696.*

Extispicia.

Calculi in vesicâ felleâ, pancreas & lien marcida, ventriculus
inflammatus. Tumor adnatus ovario dextro. *pars I. obs. 1503.* Cal-
culi in cystide felleâ. *pars I. obs. 884, 885, 953.* Hepar purulen-
tiâ conspurcatum. *pars I. obs. 766, 789.* Putrida pleraque abdo-
minis viscera. *pars I. obs. 967.* Hepar costis adhæret. *pars I. obs. 839.*
Hepar calculosum. *pars I. obs. 930.* Vomica in hepate. *pars I.
obs. 768.* Hepar ingens scatet materiâ flavâ veluti vitellis ovorum.
pars I. obs. 762. Ren dexter pure & flatu distentus. *pars I. obs. 1142.*

Symptomata.

Succedanei contusioni hypo-
chondrii dextri cui febris sese
adjungit.

Casui ab alto.

Vulneri capitis.

Ufui diuturno corticis Peru-
yiani.

Cum febriculâ, icterum pre-
hendunt.

Vulneri mammæ inflicto.

Sæviunt cum adstrictione alvi,
assumptâ cerevisiâ, post come-
sionem fructuum horariorum.

Tomus II.

Extispicia.

Mesenterium inflammatum.
pars I. obs. 516.

Vesicula fellis mirè tumens.
pars I. obs. 855.

Hepar mole majus abscessum
recondit. *pars I. obs. 729.*

Cystis fellis ingens, abscessus
in hepate. *pars I. obs. 708.*

Hepar putridum. *p. I. obs. 721.*

Hepar puris libram recondit.
pars I. obs. 737.

Intestinum colon propè hepar
putridum. *pars I. obs. 447.*

Symptomata.

Dolores ventris in hypochondrio dextro, succedanei cum vomitu pertinaci, & demùm ictero, foventur à suppresso fluxu fistulæ quam mulier jamdudùm in hypochondrio gestabat.

Fluxu fistulæ dorsi cohibito, sæviunt cum lypothymiis, urinis purulentis, &c.

Cum vomitu cruento.

Ad humerum usquè sinistrum protenduntur, & febre acutâ stipantur.

Cum fluxu hemorrhoidali, quo suppressio, hemophthisis exoritur lethalis.

Cum febre cui succedit abdominis intumescencia, hypochondrio duro & tenso remanente.

Febre acutissimâ stipatur.

Famelicum hypochondriacum invadunt.

Lateris sinistri cum spiritu difficili, cordis palpitatione, quam sequuntur febris hectica, & demùm hydrops pectoris.

Hypochondriacum valdè cruciant.

De dolore in hypochondrio sinistro querulus laborat, dein vomitione sanguinis inter quam exoriuntur tumores circa clavículas.

Post mifum oriuntur in latere sinistro cum mictione sanguinis quam excipiunt urinæ pure im-

Extispicia.

Hepar ingens & scirrhosum; sarcoma in mesenterio. pars I. obs. 633.

Omentum & peritonæum erosa, jecur scirrhosum, lien induratus, semiputre, pancreas cum multâ aquâ in abdomine & thorace. pars I. obs. 12.

Lien ingens & accretus partibus vicinis. pars I. obs. 926, 960.

Lien putriditate affectus. pars I. obs. 95.

Lien magnus & putridus, ren dexter hydatide scatet, & venæ mesaraicæ sanguine turgent. p. I. obs. 1079.

Hepar scirrhosum, & intestina inflammata. pars I. obs. 625.

Pectus aquâ repletum, & pulmones putridi. pars II. obs. 171.

Lien putridus & semilacerus. pars I. obs. 981.

Aqua in pericardio & abdomine, pulmo costis adhærens, cor solito majus, & lien putridus. pars I. obs. 629.

Lien ingens flaccidus. pars I. obs. 930.

Ventriculus inflammatus, lien cartilagineus, pancreas scirrhosum, & colluvies in abdomine. pars I. obs. 156.

Sanies effusa in abdomen; intestina, hepar inflammata, ren sinister pure repletus; latus pec-

Symptomata.

pregnatæ , tumor ventris , febris & cardialgia.

Partum felicem excipiunt , & abdominis intumescantiam sibi adjungunt & respirationem intercipiunt.

Partum felicem sequuntur , & ventris intumescantiam cum fluctuatione manifestâ , post se trahunt.

Sæviunt post percussionem partis.

Excipiunt puncturam digito inflictam.

Post lapsum ab alto excandescunt cum spiritu difficili.

Extispicia.

toris dextrum colluvie purulentâ conspurcabatur , & vesica ulcere cancroso erosa. *pars I. obs. 1123.*

Omentum absumptum, mesenterium tuberculosum , viscera pectoris & abdominis invicem accreta. *pars I. obs. 268.*

Viscera abdominalia putrida, aut erosa. *pars I. obs. 1768.*

Lien disruptus. *pars I. obs. 980.*

Abscessus lienis. *pars I. obs. 63.*

Lien ingens & induratus , cætera viscera inculcata. *pars I. obs. 917.*

Extispicia.

Ventriculus putriditate affectus , & lien disruptus. *pars I. obs. 978.* Ren sinister ingens & è suâ sede dimotus. *pars I. obs. 1066.* Ren sinister calculis scatens , & pancreas scirrhusus *pars I. obs. 1028.*

Symptomata.

Dolores abdominis in regione umbilicali circa umbilicum cum febre , spiratione difficili , & sputis cruentis.

Supra umbilicum , cum spiritu difficili , & pedibus œdematosis.

Cum vomitu bilis porraceæ.

Cum tumore ventris , & febre ardente acutissimâ.

Umbilici dolorem excipit adstrictio alvi summa & tumor in parte dolorificâ , fluctuationem exhibet.

Extispicia.

Intestina inflammatione correpta. *pars I. obs. 320.*

Hepar purulentum. *pars I. obs. 740.*

Intestina inflammata. *pars I. obs. 334.*

Intestina , renes , ureteres & vesica inflammata, pulmones gangrenosi. *pars I. obs. 344.*

Intestina tenuia inflammata & passim erosionem perforata. *pars I. obs. 443.*

Symptomata.

Dolores abdominis in regione umbilicali suprâ umbilicum, quem excipiunt icterus & tumor in hypochondrio dextro cum torminibus.

Cum inani desiderio vomendi.

Post cœnam subito ingruunt cum vomendi conatu irritato, & veneno adscribuntur.

Vomitum sibi adjungunt pertinacem, & febrem lentam sibi lethalem accersunt.

Tumorem in parte dolorificâ, & dein epilepsiam accersunt.

Inter summum dolorem exoritur ischuria cum alvo adstrictâ & intereâ abdomen intumescit.

Quos excipiunt icterus & tumor hypochondrii dextri cum torminibus.

Ægrum intrâ triduum eneant.

Comites evadunt tumores in regione umbilicali prominentes.

Cum frequenti vomitione à suppresso fluxu fistulæ ani.

Post diuturnum dolorem circâ umbilicum ingruit vomitus assumptorum & dein excrementorum.

Dolores intestinorum cum alvo durâ.

Extispicia.

Pancreas scirrhosum & putridum, duodenum callosum, ductus choledochus dilatatus; vena porta sanguine turgens. *pars I. obs. 1012.*

Flatus in abdomine exsiliunt, ventriculus & intestina erosionem pertusa. *p. I. obs. 143.*

Ventus ex abdomine prorumpit; ventriculus & intestina passim foraminibus notata. *pars I. obs. 146.*

Tumores steatomatosi in omento, umbilico hærentes, hepatis & ventriculus pure exesa, abdomen colliquamine inquinatum. *pars I. obs. 139.*

Mesenterium hydatidibus scætet. *pars I. obs. 549.*

Serum foetidum stagnans in abdomine, epiploon putridum, vesicæ accretum; intestina, invicem mesenterio accreta, innotabantur.

Pancreas scirrhosum. *pars I. obs. 1012.*

In loco doloris erosum peritonæum. *pars I. obs. 7.*

Epiploon crassum & scirrhosum, ventriculus lividus & parte superiori scirrhosus. *p. I. obs. 137.*

Ventriculus syderatus. *pars I. obs. 163.*

Ventriculus inanis & inflammatus, lien & intestinum colon nigricantia. *pars I. obs. 161.*

Intestina callosa. *p. I. obs. 368.*

Symptomata.

Dolores intestinorum cum difficultate mingendi & dein alvi fluxu materierum nigricantium.

Extispicia.

Ventriculus & intestina gangrænosa. Calculus ingens in vesicâ felleâ, renes lapillis infarcti, cor & pericardium pinguedine obruta. *pars I. obs. 401.*

Lapidibus intestina scatent. *pars I. obs. 321.*

C O L I C A.

Symptomata morborum.

Colica per triennium sævit cum difficultate spirandi.

Cum alvo adstrictâ, intumescentiâ ventris, vomitu alimenterum & dein fæcium.

Per triennium durat & spiritum reddit difficilem.

Interea tumescit regio epigastrica; alvus evadit sicca, & ingruit vomitus.

Fluxum sanguinis per alvum creat.

Tabem lethiferam accersit.

Usque ad animi deliquia.

Cum convulsionibus in apoplexiam abit.

Colica gravissima paralyfim & insultum epilepticum accersit.

Febrem tertianam cum tussiculâ & sputis crassis sibi adjungit.

Herniosum derepentè invadit.

Cum paroxysmis nephriticis.

Extispicia cadaverum.

Hepar in thorace situm; colon inflammatum, &c. *pars I. obs. 216.*

Abscessus intestinorum. *pars I. obs. 359.*

Viscera transposita, mesenterium absumptum. *pars I. obs. 216.*

Intestinum rectum scirrhosum. *pars I. obs. 388.*

Intestina pituitâ obducta. *p. I. obs. 513.*

Pancreas syderatum. *pars I. obs. 1059.*

Cor & vasa sanguine inania. *pars II. obs. 460.*

Intestinorum parietes coalita. *pars I. obs. 506.*

Aqua in cranio & thecâ spinali. *pars III. obs. 459.*

Aqua in thorace, & pulmones pure absumpti. *pars I. obs. 358.*

Gangræna in intestinis, & tumores vesiculares in abdomine. *pars I. obs. 1677.*

Tumores steatomatosi circa renem sinistrum. *p. I. obs. 1648.*

Symptomata.

Colica cum tumore abdominis & alvo sicca.

‡ *Succedanea* contusioni ventris, & inter eam erumpit tumor in umbilico.

Nimiâ vini hausti quantitate, sævit cum ischuriâ, febre & abdominis intumescentiâ interdum accedentibus.

Post intensum frigus sævit cum vomitu stercoreoso.

A coalitione vulneris thoraci inflicti.

Febrem continuam, & dein icterum sibi adjungit.

Colicâ hepaticâ laborans, per sedes calculos biliares dejicit.

Extispicia.

Mesenterium scirrhosum. *p. I. obs. 536.*

Tumor canerosus vertebris lumbaribus adnatus. *p. I. obs. 1679.*

Scirrhus antè collum vesicæ; cætera substantia erosa. *pars I. obs. 1286.*

Intestina passim contracta. *pars I. obs. 500.*

Intestinum colon diaphragmati adhæret. *pars I. obs. 510.*

Lapides in cystide felleâ. *p. I. obs. 881.*

Cystis fellea calculosa. *pars I. obs. 873.*

Extispicia.

Abscessus hepatis. *pars I. obs. 755.* Abscessus mesenterii *pars I. obs. 555, 566, 559.* Lapides in rene. *pars I. obs. 119.* Ren succenturiatus dexter purulentus. *pars I. obs. 1217.* Intestina flatu turgida. *pars I. obs. 486.* Lapides in intestinis. *pars I. obs. 321.* Intestina syderata. *pars I. obs. 352.* Abscessus mesenterii, salvis intestinis. *pars I. obs. 55.* Intestinum colon valdè dilatatum, & intestina passim gangrenâ tacta. *pars I. obs. 346.* Disrupta. *pars I. obs. 352.* Pituitâ infarcta intestina. *pars I. obs. 300.* Lapides in intestinis. *pars I. obs. 318.*

Symptomata.

Colica hepatica febrem sibi accersit.

Cum tumore circâ cystidem felleam.

Extispicia.

Hepar purulentum, cystis fellea lapidibus biliaribus infarcta. *pars I. obs. 709.*

Hepar & cystis fellea hærent intestino colo; lapides recondit cystis fellea. *pars I. obs. 863.*

Calculi in vesicâ felleâ.

Symptomata.

Colica saturnina cum febre & spirandi difficultate & dolore in hypochondrio dextro artificem plumbarium enecat.

Calcarium corripit, delirioque accenso lethalis evadit.

Convulsiones accersit lethales.

Interdum contrahuntur manus; venter intumescit & dolet, & lapidarium de medio tollit.

Extispicia.

Intestina flatu distenta praesertim colon circa hepar; pulmones erant purulenti. *p. I. obs. 151.*

Intestina inflammata. *pars I. obs. 433.*

Epiploon gangraenosum, colon angustius, & caecum distentum; cystis fellea bile turget. *pars I. obs. 450.*

Colluvies purulenta in thorace & abdomine. *p. I. obs. 1772.*

Extispicia.

Ventriculus & intestina inflammata. *pars I. obs. 77, 337.* Ventriculus & intestina gangraenosa. *pars I. obs. 425.*

Symptomata.

Dolores nephritici interdum cum mictione purulentâ recurrunt.

Quibus succedit febris lenta cum fluxu colliquativo.

Cum arthriticis consortiuntur.

Inter dolores nephriticos enecatur asthmaticus.

In ischuriam ventris intumescentiâ stipatam degenerant.

Ischuriam & spirandi difficultatem accersunt.

Cum mictu purulento.

Item.

Cum dysuriâ.

Extispicia.

Renes pure conspurcati & lapillis. *pars I. obs. 1096.*

Ren purulentiâ tactum. *pars I. obs. 1113.*

Lapides in intestinis. *pars I. obs. 1067.*

Pulmonum & renum lithiasis. *pars II. obs. 261.*

Renes sabulo infarcti. *pars I. obs. 1206.*

Ren dexter ingens lapidibus scatens cum purulentiâ; sinister contractus. *pars I. obs. 1171.*

Renes purulentiâ conspurcati. *pars I. obs. 1101.*

Putridi renes, & vesica urinaria valdè crassa. *pars I. obs. 1103.*

Ren sinister purulentus. *pars I. obs. 1105, 1120.*

*Symptomata.**Extispicia.*

Dolores nephritici cum vomitu & febre acutâ succedente.

Cum arthriticis doloribus, & spirandi difficultate.

Circâ regionem renum sæviunt cum mictu sanguineo.

Nulli.

Interdum supprimitur urinæ fluxus.

Gravativi cum ischuriâ, subito virum crapulæ deditum invadunt; ingruunt vomitus; corpus intumescit.

Diurni dolores renum febrem lentam accersunt.

Sequuntur vesicæ lythiasim, neque desinunt, lapide cystotomiâ eductâ.

Intolerabilis sibi ischuriam intumescentiâ cruris sinistri stipitam.

In diabetem degenerant.

Accersunt diarrhæam, febrem lentam, dysuriam & convulsiones.

Nephritidi succedunt catarhus & ascites.

Dolores circâ renes ad vesicam usque protrahuntur, & urinæ mucosæ fiunt.

Hypochondriacum cruciant.

Ad dolores nephriticos accedit ischuria.

Pancreas & ventriculum exulcerata; ren corpus testaceum recondit. *pars I. obs. 1052.*

Pulmones pure exesi & renes calculis infarcti. *pars I. obs. 394.*

Renes absque ullo lapide, sed hydatidibus infarcti. *p. I. obs. 1078.*

Lapis tunicatus in rene. *p. I. obs. 1347.*

Calculi in renibus, & in cystide felleâ. *pars I. obs. 1168.*

Ren dexter extus cartilagineos intus sanguine concreto scatet, sinister marcidus.

Renes scatent vermibus. *pars I. obs. 1211.*

Pars I. obs. 1092.

Ren sinister ingens recondit lapillos, dexter flaccidus, & ejus ureter granulis lateritiis scatet. *pars I. obs. 1175.*

Renes pure consumpti, ureteres tortuosi. *pars I. obs. 1133.*

Renum lithiasis. *p. I. obs. 1184.*

Item. *pars I. obs. 1163.*

Lapis in vesicâ urinariâ, renes putriditate affecti. *pars I. obs. 1131.*

Lien durus & scirrhusus. *p. I. obs. 944.*

Ren sinister planè putridus, ejus ureter lapide anguloso obturabatur. Ren dexter lapillis scatebat. *pars I. obs. 1126.*

Dolores

Symptomata.

Dolores nephritici. Dolor renis, gravativus in suppurationem abit.

Nephritica abortum patitur. Interea scandescit febris & ingruit singultus.

Cum crurum imbecillitate.

Dolor nephriticus spurius.

Cum vomitu & urinâ cruentâ.

Nullus.

Extispicia.

Ren sinister putridus. *pars I. obs. 1064.*

Pars I. obs. 128.

Ren sinister putridus. *pars I. obs. 1114.*

Ren sinister pure erosus. *p. I. obs. 1138.*

Intestinum duodenum scirrhosum. *pars I. obs. 376.*

Ovarium ingens obrutum materiâ steatomatosâ, cum ossibus in pilis. *pars I. obs. 1473.*

Renes calculosi. *p. I. obs. 1169, 1180, 1203.*

Extispicia.

Ren dexter putridus. *pars I. obs. 1106.* Sinister putridus. *pars I. obs. 1151.* Calculis scatent. *pars I. obs. 1159, 1168, 1178, 1190, 1198, 1203 (a), 1213, 1231, 1232.* Vermes in renibus nidulati. *pars I. obs. 1209, 1210.* Lapidés echinati. *pars I. obs. 1193, 1194, 1195.* Ureteres duplo longiores. *pars I. obs. 1244.* Calculi in ureteribus. *pars I. 122, 123.* Renes putridi. *pars I. obs. 1137.* Ren sinister instar marsupii calculis diversæ figuræ infarctus. *pars I. obs. 1064.* Abscessus & calculus in rene dextro. *pars I. obs. 1150, 1152.*

Symptomata.

Dolores in regione hypogastricâ circâ pubem cum mingendi difficultate.

Vesicæ summus dolor cum impotentiâ cubandi.

In pube & renibus ischuriam accersunt.

Cum intumescentiâ.

Nulla modo sæviunt.

Extispicia.

Lapis angulosus in vesicâ urinariâ; ren dexter ulcerosus. *p. I. obs. 189.*

Vesica pure turgens exesa; & binos calculos fovens. *pars I. obs. 1277.*

Renes & vesica purulentiâ conspurcati. *pars I. obs. 1198.*

Uterus inflammatus. *pars I. obs. 1362.*

Calculis uterus turget. *pars I. obs. 1448.*

*Symptomata.**Extispicia.*

Dolores in regione hypogastricâ post casum ex alto cum ischuriâ sæviunt.

In hypogastrio & podice urinæ fluxum subito cohibent.

Cum duritie maximâ, vomitu pertinaci & dolore capitis affiduo.

Cum manifestâ fluctuatione vigent post contusionem.

Circâ vesicæ & sinistri renis, cui succedunt vomitus & stranguria.

Post casum scandescunt circâ uteri regionem, & mulierem enecant.

Inter mingendum cum urinâ purulentâ.

Cum continuo sanguinis profuvio.

Post intemperatam cœnam.

Circâ pubem cum alvi adstrictione exoriuntur.

Ad lumbos propagantur, & sibi tormina ventris adjungunt crudeliora cum singultu molestissimo.

Diuturni circâ uterum cum fluxu albicante, & excrementorum per vaginam.

Assumptis cantharidibus progignuntur.

Exoriuntur quindecim annis ab inflicto globulo sclopetario ad coccygem in quâ parte delituerat.

Tumor scirrhusus & hydatidibus foetus circâ vulvam, vesica ingens urinâ turgida, renes portentosi, foetus mortuus in utero. *pars I. obs. 1251.*

Vesica ingens urinâ crassâ turgida. *pars I. obs. 1254.*

Tumor maximus utero adnatus. *pars I. obs. 1638.*

Tumores steatomatosi in ventre. *pars I. obs. 1654.*

Vesica pure conspurcata calculum recondit. Ren sinister purulentus. *pars I. obs. 1019.*

Uterus putriditate affectus. *pars I. obs. 1395.*

Ovaria parva & scirrhusa, vesica & vagina exulcerata. *pars I. obs. 1267.*

Uterus putridus. *p. I. obs. 1397.*

Intestini coli pars inflammata. *pars I. obs. 446.*

Juxtâ sedem doloris. *pars I. obs. 446.*

Renes pure exesi. *p. I. obs. 1122.*

Ulcus uteri. *pars I. obs. 1388.*

Renes, vesica, & urethræ erosa. *pars I. obs. 1269.*

Lapis in vesicâ, in cujus centro glans aderat plumbea. *pars I. obs. 1331.*

Extispicia.

Lapides in utero. *pars I. obs.* 1447, 1449. Calculi in vesicâ cum lotio fluctuante. *pars I. obs.* 1269, 1317, 1319, 1322, 1323, 1325, 1328, 1329, 1330, 1331. Calculi tunicati. *pars I. obs.* 134, 1344, 1345, 1346, 1347, 1348, 1349, 1350, 1351.

CALCULUS VESICÆ.

Symptomata morborum.

Calculus vesicæ. Tumore abdominis ad genua propendente, pedum stipato œdemate, cum summo dolore in regione hypogastricâ enecatur puer triennis.

Uteri prolapsus falsò incusatur.

Inter febrem ardentem cum torminibus quinto die à peractâ lithotomiâ, moritur æger.

Cathetere nihil extranei in vesicâ reperitur.

Item.

Falsò incusatur.

Inter ejus usum febris ardens scandescit.

Calculus trium unciarum lithotomiâ extrahitur in quâ tamen cessant symptomata.

Falsò lapides in vesicâ calculi dolori in epigastrio adscribuntur.

Lithontripticon erodit calculos.

In cassum celebratur lithotomiæ operatio.

Cystotomiæ peractâ operatione ingruit spirandi difficultas.

Dolores calculi, & hæmorrhoidum dysentericum cruciant.

Extispicia cadaverum.

Calculus novem libras ponderans in vesicâ delitescit. *pars I. obs.* 267.

Calculum vesica recondit. *pars I. obs.* 1310.

Lapides tunicati in vesicâ. *p. I. obs.* 1336.

Scirrhus ingens. *p. I. obs.* 1300.

Lapides tunicati. *p. I. obs.* 1343.

Hernia vesicæ. *p. IV. obs.* 138.

Lapis echinatus in vesicâ *p. I. obs.* 1315.

Vesicæ excrescentiæ fungosæ.

Scirrhus vesicæ adnatus. *p. I. obs.* 1300, 1302.

Pars I. obs. 1353, 1354, 1355, 1356.

Lapides tunicati latent in vesicæ plicis. *pars I. obs.* 337, 1339, 1340, 1341, 1345.

Vesica crassa & callosa, ren sinister purulens. *pars I. obs.* 1099.

Lien indole ingens, cystis fellea bile turgida, intestinum repletum sphacelo tactum. *pars I. obs.* 6440.

*Symptomata.**Extispicia.*

Calculus vesicæ. Nulla functionum læsio.

Cum renum immani dolore, & lypothymiis accedentibus.

Cum enterocele cui sese adjungit dolor nephriticus cum lotio purulento.

Dolores vesicæ falsò lithiasi adscribuntur.

Lapides in latebris vesicæ: *pars I. obs. 1357.*

Renes erosi & purulenti. *p. I. obs. 1092.*

Lapides in vesicâ, & renes putridi. *pars I. obs. 1110.*

Ulcus vesicæ. *p. I. obs. 1272.*

VARIA CIRCA CATHETERISMUM.

*Symptomata morborum.**Extispicia cadaverum.*

Catheter exilis introduci nequit dùm facile crassus.

Intestino recto scirrhus adnascitur. *pars I. obs. 1286.*

Extispicia.

Caruncula callosa obturat meatum urinarium. *pars I. obs. 1287.*
 Bini tuberculi orificio urethrali vesicæ adnati. *pars I. obs. 1288.*
 Uvula vesicæ tumida. *pars I. obs. 1289, 1290, 1292, 1293.* Appendicula callosa vesicæ orificium obturat. *pars I. obs. 1291.* Prostata tumida.

DOLORES IN REGIONE INGUINALI.

*Symptomata morborum.**Extispicia cadaverum.*

Dolores in regione inguinali. Dolores in abdomine, & circa inguen subito cruciant mulierem & deindè continuò per quatuor annos febre quartanâ sæviunt.

Cum mensium suppressione quam presso pede sequitur uteri hæmorrhagia.

Vomitu & dyfuriâ stipantur.

Pubis tumens, vesica quasi corrupta & calculum recondens. Lapide obturata urethra. *pars I. obs. 1311.*

Uterus erosus ulcere pure conspurcabatur. *pars I. obs. 1386.*

Hepar ingens, diaphragma & intestina è sede deprimit. *p. I. obs. 581.*

Symptomata.

Dolores in regione inguinali, quos excipit summa abdominis intumescencia.

Cum vomitu interdum recurrente, alvo pertinaciter sicca remanente.

Cum tumore fluctuante, post peculiarem febrem oriuntur.

Dolores abdominis in regione lumbari cum urinæ difficultate, & tumore circa umbilicum, vomitum materierum citrini coloris, post se trahente.

Urinas interdum crassissimas mingit æger, & diarrheâ laborat.

Dolor & gravitas in lumbis ischiadicum dolorem mentiuntur quem excipit abscessus in parte posticâ femoris sinistri.

Sibi adjungunt vomitum nigrarum materierum.

Abdominis intumescenciam.

Cum mictu purulento.

Continuò circa lumbos sæviunt.

Cum urinæ suppressione accersunt convulsiones, & dein affectum soporosum.

Morte subitanâ cessant,

Extispicia.

Uterus ulceratus, vesica perforata. *pars I. obs. 1282.*

Intestinum cæcum ingens & gangrænosum, inter tunicas caro excreverat. *pars I. obs. 412.*

Puris quantitas maxima inter peritonæum & os innominatum. *pars I. obs. 4.*

Ren instar lapidis durus. *p. I. obs. 2208.*

Hepar ingens ventriculū dextrum deprimit, pylorus & pancreas scirrhusa, ren sinister exulceratus. *pars I. obs. 183.*

Bini lapides in rene dextro. *pars I. obs. 1155.*

Pulmonum purulentia & splen marcidus. *pars II. obs. 337.*

Pulmones corrupti, oesophagus ulcere perforatus, & ventriculus pure turgidus. *pars II. obs. 334.*

Sanguis effusus in abdomen. *pars I. obs. 1754.*

Ren dexter pure exesus, sinister inter fordes purulentas, calculum recondit. *p. I. obs. 1096.*

Lien scirrhusus & è sede depulsus. *pars I. obs. 1801.*

Ren sinister calculis & aqua turgidus. *pars I. obs. 1158.*

Cor putridum & vertebra prima lumbaris carie læsa. *pars I. obs. 542.*

Symptomata.

Dolores abdominis in regione lumbari cum sensatione molestissimâ ponderis in hypogastrio.

Cum febre & lotio suppresso.

Insigniuntur tumore circa umbilicum, & dysuriâ.

Cum mingendi difficultate.

Insigniuntur dolore colico, vomitu & dysuriâ cum spirandi difficultate.

Cum perpetuo dejiciendi conatu.

Per triennium sæviunt, menses sufflaminantur, venter maximè protuberat, & œdema artus inferiores occupat.

Abſque ullis ſignis lythiaſeos.

Ad ſpinam dorſi pertinaces, pro ſigno luis venereæ falſò habentur.

Cum febre continuâ ſeſe adjungunt abdominis intumefcentiæ, & poſt ſe trahunt iſchuriam & alvi adſtrictionem.

Cum iſchuriâ, vomitum pertinacem accerſunt.

Succedanei cum pulſatione excipiunt lapſum ab alto.

Poſt operationem caſtrationis sæviunt.

Dolores in regione dorſali cum tumore interno ventris, dysuriâ, macie, & pedum œdematiâ.

Quibus ſuccedit fluxus hæmorrhoidalis totius corporis accedente tremore.

Extiſpica.

Lapis in utero. *pars I. obs. 145.*

Renes inflammati. *p. I. obs. 1070.*

Tumor ſteatomatoſus meſenterio adhæret. *pars I. obs. 1666.*

Lapis in urethrâ. *pars I. obs. 1446.*

Scirrhus glandularum abdominis & thoracis. *p. I. obs. 1636.*

Ren ſiniſter pure exeuſus, & gergens tumorem ſteatomatoſum, carcinoma inter veſicam & inteſtinum rectum. *p. I. obs. 1084.*

Hydrops cysiticus. *pars I. obs. 1698.*

Calculis turgent renes. *pars I. obs. 1184.*

Aneurisma aortæ. *pars I. obs. 1630.*

Tumor in meſenterio adnatus. *pars I. obs. 1638.*

Renes ſolito maiores & inflammati, ureteres calculis infarcti. *pars I. obs. 1155.*

Aneurisma aortæ. *p. I. obs. 1629.*

Ren ſiniſter ſcirrhofus. *pars I. obs. 1074.*

Tumor circâ meſenterium inteſtina undiquè comprimens. *p. I. obs. 1643.*

Pulmones putridi, cerebrum, & medulla ſpinalis aquâ turgent, pancreas purulentiâ conſpurcatur. *pars I. obs. 1046.*

Symptomata.

Dolores in regione dorsali post se trahunt hydropem.

Febre pertinacissimâ stipantur.

Stranguriam accersunt.

Succedanei post casum ab alto, sibi adjungunt tussiculam cum dyspnêâ, torpore & œdemate brachii dextri stipatâ, & quæ dein in ascitem degenerat.

Operatione castrationis peractâ sæviunt.

Post lapsum ab equo per biennium excandescunt.

Extispicia.

Lien lapidescens. *p. I. obs. 96.*

Pancreas purulentum. *pars I. obs. 1050.*

Renes ingentes nigricantes crustâ obducti, & lapillis infarcti, ureteres pure turgidi. *pars I. obs. 1090.*

Abdomen colluvie turgidum; tumores steatomatosi in mesenterio; pulmones pure absumpti, & thorax liquamine purulento turgidum. *pars I. obs. 357.*

Pancreas purulentum. *pars I. obs. 1047.*

Tumor ingens circa mesenterium. *pars I. obs. 1670.*

N A U S E A.

Symptomata morborum.

Nauseæ sæpè recurrunt inter spirandi difficultatem & cordis palpitationes.

Cum torminibus ventris icterum accersunt.

In febre acutâ nausea & singultus confortiuntur.

Per tres menses durant & vomitum lethalem postea ad se trahunt.

Extispicia cadaverum.

Cor lapidescens. *p. II. obs. 557.*

Vesicula fellis bile turgida. *pars I. obs. 1618.*

Ventriculus inflammatus. *p. I. obs. 3063.*

Hepar ingens. *p. I. obs. 181.*



VOMITUS.

Symptomata morborum.

Vomitus cum alvi profluvio quod excipit atrophia.

Insignitur dolore acerbissimo in regione ventriculi.

Præcipuè sævit in peste.

Cum dejectionibus nigricantium materierum.

Stipatur dolore in regione epigastricâ & febre lentâ.

Quotidiè immediatè recurrit, & postea atrophiam sibi adjungit.

Sævit cum dolore stomachi & interdum durefcit regio epigastrica.

Cum alvo siccâ mulierem deditam potui spiritus vini corripit.

Accedit cum cachexiâ post eruptionem tumoris infra cartilagineum ensiformem.

Virum ictero laborantem aggredditur.

Vomitu laborans queritur de corpore in ductum intestinale[m] repentè.

Cum eruptione flatuum, & hypochondrii dolore subsequente.

Extispicia cadaverum.

Hepar magnum & nonnihil scirrhosum & gangrænosum, mesenterium induratum, pulmones putridi. *pars I. obs. 598.*

Pancreas scirrhosum, &c. *p. I. obs. 1030.*

Ventriculus instar carbunculi nigricans circa orificium superioris. *pars I. obs. 177.*

Pancreas scirrhosus. *pars I. obs. 138.*

Epiploon & mesenterium marcida; stomachus turgens, pylorus scirrhosus, pancreas partibus vicinis annexus, & artus flexilitatem nativam servabant. *pars I. obs. 178.*

Pancreas scirrhosum. *pars I. obs. 139.*

Ventriculus erosus, pylorus crassus, hepar & lien arida. *pars I. obs. 182.*

Ventriculus ingens, pylorus cartilagineus, hepar siccum & aridum, lien parvus in pelvi delitescens, intestina contracta. *pars I. obs. 180.*

Hepar solito majus putridum, pulmones etiam pure conspurcati. *pars I. obs. 666.*

Calculi in vesicâ felleâ. *pars I. obs. 870.*

Vermes in intestinis nidulati. *pars I. obs. 277.*

Omentum disruptum, lien solito major, sanguis concretus in intestinis. *pars I. obs. 290.*

Vomitus.

Symptomata.

Vomitus. Excrementa vomitu rejiciuntur.

Accerfit ventris tormina & convulsiones, magnaue est suspicio de veneno assumpto.

Febrem continuam post se trahit.

Cum molestâ sensatione ponderis in ventriculo.

Materiæ subnigræ alvo pertinaciter siccâ remanente, oritur post longam diarrhœam.

A pulmone vomitu excernuntur materiæ nigricantes.

Enormis cum difficultate spirandi intrâ horæ quadrantem, hominem rheumaticis doloribus obnoxium jugulat.

Cum stranguriâ sese adjungunt doloribus vesicæ & renis sinistri.

Comes dolorum nephriticorum.

Item:

Cum febre & dolore sub costis.

Cum tumore in cordis scrobiculo.

Sævit duabus horis post partum, & viginti quatuor annos perdurat; alvo pertinaciter siccâ.

Hypochondriacum cruciat.

Extispicia.

Tumor canerosus in intestinis. *pars I. obs. 385.*

Æris flores & hydrargirus in intestinis, ventriculus inflammatus, intestina tenuia invaginata, vesica contracta. *pars I. obs. 464.*

Concretio in renibus cochleæ instar. *pars I. obs. 1211.*

Superior hepatis pars putrida & diaphragmati accreta. *pars I. obs. 798.*

Pulmones gangrænosî, & viscera abdominis inflammata. *p. I. obs. 300.*

Œsophagus ulcere perforatus; & pulmones putridi. *pars II. obs. 434.*

Ventriculus per foramen diaphragmatis morbosum protensus. *pars II. obs. 777.*

Vesica & ren sinister putrida. *pars I. obs. 1098.*

Pancreas exulceratum, ventriculus & intestina gangrænosa, corpus testaceum in rene. *pars I. obs. 1052.*

Calculi in renibus. *pars I. obs. 1166.*

Colluvies serosa in abdomine, ventriculus & intestina flatu turgida, renes ingentes, sinister etiam purulens, aquâ turget pericardium. *pars I. obs. 1093.*

Pancreas scirrhosum, &c. *p. I. obs. 1013.*

Pancreas scirrhosum. *pars I. obs. 1017.*

Puris collectio inter duas mesenterii tunicas, hepar putridum. *pars I. obs. 552.*

Symptomata.

Vomitus inter febrem pestilentialem.

In febre hecticâ supervenit.

Cum tussi sese adjungit asciti.

Cum capitis & uteri dolore.

Sese adjungit obstructioni alvi, & post se trahit diarrhœam.

Intereâ durefcit hypochondrium dextrum, & scandescit febris.

Vomitus chronicus accersit febrem erraticam quam sequuntur ardor lumborum, tumor epigastrii, & hypochondrii dextri, & icterus.

Quem excipiunt convulsiones lethales & cephalalgia.

Ischuriæ sese adjungit.

Cum alvi fluxu, febris comite maculis purpureis stipato, & in somnolentiam degenerante.

Excrementa vomitu ejiciuntur.

Singultu prægresso, oritur vomitus, excrementorum.

Cum ventris torminibus herniæ inguinali, sese complicat, & ventris intumescenciam accersit.

Vomens mulier clamat intestina crepasse.

Colluviei amarescentis cum summo stomachi dolore.

Extispicia.

Pustulæ gangrænosa in abdomine & thorace. *p. I. obs. 1683.*

Pulmones gangrænosi, plevræ annexi, pericardium induratum cordi hæret, hepar & epiploon putrida. *pars I. obs. 780.*

Hydrops cysticus. *pars I. obs. 1693.*

Tumor steatomatosus in parte posticâ uteri situs. *pars I. obs. 38.*

Steatoma volumine ovi columbini in abdomine. *p. I. obs. 1668.*

Hepar ingens & scirrhosum, lapides in cystide felleâ, lien & pancreas marcida, ventriculus inflammatus. *pars I. obs. 617.*

Viscera putrida. *p. I. obs. 1594.*

Item. *pars I. obs. 1591.*

Obstructi ureteres. *pars I. obs. 1221, 1222, 1223, 1224, 1226, 1229, 1253, 1262.*

Vasa encephali sanguine turgent, hepar & ventriculus inflammata. *pars I. obs. 602.*

Intestina contorta & invicem agglutinata. *pars I. obs. 496.*

Intestinorum parietes coalitu adnatæ. *pars I. obs. 502.*

Liquamen foetidum in abdomine, intestina inflammata, & flatu turgida, portio ilei in scrotum prolapsa. *pars I. obs. 416.*

Intestina disrupta. *p. I. obs. 423.*

Stomachus contractus cum pyloro tumido & indurato. *pars I. obs. 190.*

Symptomata.

Vomitus cum dolore stomachi maciem accersit.

Oppressione cordis & alvi ficcitate stipatur, absque ullâ febre succedente.

Symptomatibus nephriticis implicatur.

Mulierem phthificam invadit, alvo semper siccâ, & in regione epigastricâ bini tumores occurrunt.

Materiei instar aquæ fuligine impregnatæ.

Cum dolore stomachi & sanguinolentâ dejectione.

Inter cætera symptomata, sæpè recurrit in febre tertianâ, dein accedit delirium quodprehendunt convulsiones, & dein singultus.

Cum ventris torminibus, & ejus intumescentiâ.

Vomendi conamen inane cum doloribus suprâ umbilicum fævientibus.

Languore & inappetentiâ stipatur absque ullâ febre, cum abscessu in regione epigastricâ.

Cum dolore stomachi & animi perturbationibus.

Stipatur tumore in hypochondrio dextro, & summâ difficultate egerendi.

Extispicia.

Pylorus induratus & summè constrictus. *pars I. obs. 189.*

Ventriculus putridus & totum corpus tumidum. *pars I. obs. 157.*

Ventriculus & pancreas putrida, cor flaccidum; macie pulmones corrugati, & plevræ annexi. *pars I. obs. 129.*

Pulmo putridus, ventriculus contractus quasi cartilagineus, intestina putrida & convoluta. *pars I. obs. 26.*

Colluvies putrida in abdomine, tumor canerosus juxtâ pylorum. *pars I. obs. 111.*

Ventriculus pure exesus, & pure conspurcatus. *p. I. obs. 117.*

Ventriculus inflammatione correptus, vesicula fellis flatu turgida. *pars I. obs. 70.*

Stomachus contractus, intestina inflammata, mesenterium scirrhosum. *pars I. obs. 26.*

Ventriculus erosus; flatu turgēt abdomen. *pars I. obs. 143, 146.*

Stomachus passim scirrhosus, & passim putridus. *p. I. obs. 190.*

Scirrhosus tumor in fundo ventriculi, & aqua nigricans in ejus cavâ. *pars I. obs. 95.*

Hepar putridum; scirrhus in fundo ventriculi. *pars I. obs. 97.*

Symptomata.

Vomitus arthriticum invadit cum ructibus & ardore ingenti stomachi.

Contumax cum siccitate alvi, ac demùm cholera-morbo.

Materierum nigrarum, stipatur dolore in epigastrio.

Cum singultu & dolore hypochondrii.

In febre malignâ exoritur, & lypothimias frequentes sibi adjungit.

Febris pestilentialis comes.

Intrâ triduum lethifer.

Cum diarrhoeâ in epilepsiam degenerat.

Cum alvo adstrictâ, & hypochondrii dextri tumore.

Cum tussi, asthmate, & tumore in hypochondrio.

Stipatur ardore summo ventriculi, & dein macie.

Cum cardialgiâ cachecticum invadit.

Cum dolore ventris, & comate somnolento subsequenti.

Cum tumore suprâ umbilicum icterum post se trahit.

Extispicia.

Liquamen sordidum in ventriculo, hepâr partim scirrhum, cystis fellea inanis, & ductus choledocus ventriculo prospicit. *pars I. obs. 38.*

Ductus choledocus ventriculo prospiciens. *pars I. obs. 39.*

Ventriculus putris, pylorus & pancreas scirrhusa, intestina flatu turgida. *pars I. obs. 159.*

Tumor ventriculo adnatus. *pars I. obs.*

Hepâr & ventriculus inflammata. *pars I. obs. 165.*

Ventriculus erosus. *pars I. obs. 168.*

Ventriculus bile turgens & inflammatus; abdomen occurrit tumidum, & vesica fellea bile distenditur. *pars I. obs. 70.*

Ventriculus inflammatus, hepâr scirrhum, & cystis fellea bile turgens. *pars I. obs. 160.*

Tumor scirrhusus pyloro adnatus viam alimentis præcludit. *pars I. obs. 183.*

Hepâr durum & exiguum cum tumore ipsi adnato; ventriculus constrictus, & pylorus scirrhusus. *pars I. obs. 183.*

Aqua in abdomine, pylorus scirrhusus & contractus. *pars I. obs. 183.*

Pylorus tumidus & obturatus. *pars I. obs. 197.*

Pylorus tumidus, serum in cranio stagnat. *pars I. obs. 187.*

Hepâr ingens, pylorus & pancreas scirrhusa, ren sinister exulceratum. *pars I. obs. 183.*

Symptomata.

Vomitus rachiticam jam diu de doloribus ventris quærulam invadit.

Immanis febrem malignam concomitatur.

A multis annis, brevi post post prandium recrudescit.

Stercoraceus cum febre & doloribus in abdomine.

Item.

Cum febre, ardore ventriculi, & pulsatione in eadem regione.

Cum anxietatibus & alvo adstrictâ, potatorem torquet.

A nimiâ cibi ingurgitatione.

Sævitur cum alvi adstrictione, & tympanitide.

Concomitatur dolores universales à suppressione mensium.

Cum febre, ventris dolore, & tumore in hypochondrio dextro.

Adjunctus diarrhœæ hydropicam enecat.

Contumax ictericum de medio tollit.

Cum febre lentâ & hypochondrio dextro tumido.

In febre pestilenti sævit.

Helluonem aquæ vitæ invadit.

Hydropicum cruciat.

Extispicia.

Hepar grandius maculis lividis notatum, cystis fellea bile turgida; ren dexter purulens. *p. I. obs. 441.*

Omentum putridum, ileum & colon inflammata. *pars I. obs. 437.*

Pylorus crassus & cartilagineus. *pars obs. 184.*

Intestina inflammata. *pars I. obs. 331.*

Vermium glomeramen intestinorum cavum replet. *pars I. obs. 303.*

Intestina inflammata. *pars I. obs. 332.*

Mesenterium scirrhosum. *p. I. obs. 371.*

Hepar ventriculo accretum. *pars I. obs. 778.*

Intestina inflammata & flatu turgida, flatus etiam nidulabatur in abdomine. *p. I. obs. 270.*

Aqua effusa in abdomen, omentum exesum, hepar partibus vicinis accretum. *pars I. obs. 268.*

Intestinum colon quasi scirrhosum. *pars I. obs. 379.*

Aqua in abdomine stagnat; hepar tuberculosum. *p. I. obs. 58.*

Hepar ingens & vesica fellea bile turgida. *pars I. obs. 646.*

Hepar ingens & steatomatosus. *pars I. obs. 638.*

Cystis fellea bile turget. *p. I. obs. 844.*

Mesenterium scirrhosum. *p. I. obs. 530.*

Intestina invicem implicata. *pars I. obs. 458.*

Symptomata.

Vomitus niger & acidus diutius protractus, hypochondriacum enecat.

Cum angustia pectoris, cordis palpitatione, animi deliquiis, pulsatione ad fundum ventriculi.

Cum siti immani, hypochondrio dextro tumido & dolente. Matronam gravidam cruciat.

Imminuunt tumorem asciticum qui denuò recrudescens, lethalis evadit.

Medicamentum emeticum, irritum vomendi patrat conatam; &, inter summas angustias, mortem, intrà septem horas, arcet.

Succedaneus post assumptum venenum, ad mortem usque, sævit.

Fluxui fistulæ ani suppresso.

Dolori stomachi.

Circà umbilicum sævienti.

Cum animi deliquio, sequuntur dolores in abdomine acerbifimos.

Cum cardialgiâ & singultu, sævit post haustum cerevisiæ.

A capite percusso.

Excipit molestam sensationem in epigastrio.

Post usum mercurialium, sævit.

Fructuum horreorum,

Post colicam.

Extispicia.

Lien duplex & intestina inflammata. *pars I. obs. 1006.*

Tumor scirrhusus fundo ventriculi adnatus; pancreas ingens tredecim libras pendens. *pars I. obs.*

Viscera scirrhusa. *p. I. obs. 1572.*

Intestinum colon inflammatum. *pars I. obs. 449.*

Tumor adnatus intestinis. *p. I. obs. 1689.*

Ventriculus in dextrâ parte thoracis situs, sero turgidus. *p. I. obs. 213.*

Ventriculus pure erofus. *p. I. obs. 163.*

Item. *pars I. obs. 163.*

Ventriculus turget materiâ subnigricante, & passim inflammatus occurrit. *pars I. obs. 417.*

Omentum pure consumptum, ileum & colon reni annexa & inflammata. *pars I. obs. 419.*

Sanguinea colluvies in abdomine. *pars I. obs. 1757.*

Ventriculus inflammatus. *p. I. obs. 200.*

Fractura crânii, abscessus in hepatis substantiâ. *p. I. obs. 723.*

Omentum scirrhusum & steatomatosum. *pars I. obs. 230.*

Pylorus angustus, & nonnihil exulceratus. *pars I. obs. 192.*

Pancreas calculosum. *pars I. obs. 1045.*

Pylorus & pancreas scirrhusa.

Symptomata.

Vomitus succedaneus post ventriculi languorem.

Post ventriculi ardorem.

Post assumptam argillam, *fævit.*

Post lapsum ab alto, & sibi adjungit abdominis tumorem, cum manifestâ fluctuatione.

Succedit summis doloribus ventris.

Casui ex alto.

Doloribus renis.

Febri lentæ cum dolore in regione hepatis.

Cum dolore inguinis à lapsu ex alto.

Post assumptum helleborum, convulsionibus stipatur.

Cum crebris lypothymiis, post casum ab alto.

Excipit dolores circà præcordia.

Crapulam.

Post assumptum crocum martis.

Helleborum convulsionem lethalem accersit.

Anorexiæ.

Diuturnum acidorum usum excipit.

Extispicia.

Ventriculus & omentum protrusa in thoracis cavitatem dextram. *pars obs. 212.*

Pylorus scirrhusus. *pars I. obs. 183.*

Ventriculus inflammatus. *p. I. obs. 130.*

Hydrops lacteus.

Intestina flatu turgida, steatomatosus tumor in abdomine. *pars I. obs. 1657.*

Tumor in parte læsâ. *pars I. obs. 855.*

Omentum putridum, renes & pulmones putridi. *pars I. obs. 1132.*

Hepar tuberculosum. *pars I. obs. 681.*

Intestinum ileum valdè contractum, & solito majus. *pars I. obs. 495.*

Ventriculus aquâ turget, & substantia erosa occurrit. *pars I. obs. 128.*

Sanguis effusus in cranium, hepar maximum & gangrænosum. *pars I. obs. 803.*

Omentum consumptum, pancreas scirrhusus, pylorus tumens. *pars I. obs. 1015.*

Stomachus partim scirrhusus, & putridus. *pars I. obs. 84.*

Ventriculus valdè contractus. *pars I. obs. 28.*

Ventriculus erosus, aquâ turgidus. *pars I. obs. 127.*

Abdomen aquâ turgidum, omentum exesum. *p. I. obs. 124.*

Ventriculus crassus & scirrhusus. *pars I. obs. 94.*

Symptomata.

Vomitui erant medicamenta terrea.

Fungi eundem patrant effectum.

Diurnæ alvi adstrictioni.

Extispicia.

Ventriculus inflammatus. *p. I. obs. 55.*

Epiploon putridum, hepar tuberculofum, & cystis bile turgida; inanis ventriculus ulcere erosus & perforatus. *pars I. obs. 120.*

Fæces induratæ in intestinis. *pars I. obs. 29.*

Extispicia.

Abscessus in rene sinistro. *pars I. obs. 1100.* Intestinorum volvulus. *pars I. obs. 463.* Hepar putridum. *pars I. obs. 760.* Lapides in altero rene, cæteris visceribus illæsis. *pars I. obs. 1189.* Intestinorum abscessus. *pars I. obs. 359.* Steatomatosus tumor orificio superiori ventriculi adnatus. *pars I. obs. 103.* Abscessus ventriculi. *pars I. obs. 92.* Ventriculus contractus è sede dimotus. *pars I. obs. 93.* Ventriculus ingens, pylorus contractus. *pars I. obs. 185, 187, 195, 197.* Pylorus quasi cartilagineus, & ventriculus pure conspurcatus. *pars I. obs. 90.* Nummulus deglutitus, instar operculi, pylorum obturat. *pars I. obs. 205.* Tumor canerosus pyloro adnatus. *pars I. obs. 192.* Ventriculus putridus & semi-laceratus in medio constrictus, quasi duplex apparet. *pars I. obs. 33.* Pancreas tumidum. *pars I. obs. 1056.* Intestina flatu distenta, & lien scirrhusus. *pars I. obs. 941.* Calculi in tubo intestinali. *pars I. obs. 553.*

Symptomata.

Vomitus sanguinolentus admortem usque.

Hypochondriacum, tumore hypochondrii sinistri & difficultate spirandi laborantem invadit.

Cum cardialgiâ, prægressis ventriculi æstu, & vomitu alimentorum.

Doloribus abdominis, nausea & sudoribus frigidis stipatur.

Extispicia.

Pulmo sinister passim putridus costis adhæret. *p. I. obs. 113.*

Lien ingens, & solito magis densus. *pars I. 914.*

Cor inane & corrugatum, diaphragma inflammatum, lien semi-putridus, stomachus tumidus & inflammatum sanguine turgens. *pars I. obs. 100.*

Inflammatum stomachum, & liquore viridescente turgens. *p. I. obs. 59.*

Vomitus

Symptomata.

Vomitus sanguinolentus post se trahit ascitem.

Accerfit dolorem lateris & pectoris.

Cum cardialgiâ à propinato veneno.

Concomitatur dolorem hypochondrii sinistri.

Cum tumore ventris, & artuum œdematiâ.

Excipit diurnos bilis vomitus, & dolorem vetustum ventriculi.

Sequitur contusionem stomachi violentam.

Spiritum post se reddit difficilem.

Vomitus sanguineo - carnosus sese adjungit diarrhœæ cruentæ & doloribus in hypochondrio sinistro.

Vomitus biliosus ad quem accedit dolor ventris vehemens, cum alvi adstrictione, & febre lentâ.

Cum febre, alvi adstrictione & doloribus ventris.

Inter usum medicamentorum intempestivè adhibitorum ingruit, & pleuritidem post se trahit.

Materierum atramento similia, cum doloribus ventriculi.

Cum dolore in regione hepatis, cardialgiâ & diarrhœâ.

Quatuor bilis libræ ejiciuntur.

Cum ructibus interdùm erumpentibus.

Extispicia.

Liquamen in abdomine, lien putridus. *pars I. obs. 968.*

Lien putridus. *pars I. obs. 960.*

Ventriculus lividus, lien gangrenosus. *pars I. obs. 966.*

Lien putridus. *pars I. obs. 960.*

Hepar tuberosum. *p. I. obs. 665.*

Colluvies in abdomine, hepar purulentum ventriculo adnatum & erosum, pus in ejus cavum depluit. *pars I. obs. 778.*

Hepar & pancreas ulcerata. *pars I. 772.*

Hepar gangrenâ correptum. *pars I. 784.*

Lien scirrhusus, omentum exesum. *pars I. obs. 557.*

Mesenterii abscessus. *pars I. obs. 555.*

Hepar putridum, fellis vesicula inanis, intestina tenuia inflammata, colore flavo imbuta. *pars I. obs. 781.*

Vesicula fellis pseudo-lapidibus scatet. *pars I. obs. 861.*

Vesicula fellea calculis biliosis turget. *pars I. obs. 869.*

Lien putridus. *pars I. obs. 961.*

Vomica in hepate. *pars I. obs. 728.*

Hepar mole maximum, scirrhusus. *pars I. obs. 637.*

Duo ulcera in stomacho liquore nigricante turgida. *pars I. obs. 126.*

Symptomata.

Vomitus biliosus stipatur tumore & dolore hypochondrii dextri.

Cum sanguine permixtus post ictum temporibus inflatum.

Succedit doloribus in abdomine.

Exoritur fluxu fistulæ cohibito.

Post meri ingurgitationem.

Extispicia.

Hepar & duodenum exulcerata; vesica fellea calculis foeta. *pars I. obs. 771.*

Cranium fractum in parte oppositâ, quâ infligebatur ictus. *pars II. obs. 37.*

Pancreas scirrhosum. *pars I. obs. 1011.*

Hepar ingens, tumor sarcomatosus mesenterio adnatus. *p. I. obs. 633.*

Intestina inflammata. *pars I. obs. 333.*

VOLVULUS.

Symptomata morborum.

Volvulus cum alvo sicca & dolore colico.

Hydropicum invadit.

Ad mortem usque sævit, alvo pertinaciter remanente sicca.

Cum febre acutissimâ, & dolore ventris.

Stipatur dolore & ventris protumescentiâ.

Sese adjungit doloribus vagis capitis.

Succedaneus abdominis doloribus.

Alvi siccitati diuturnæ.

Extispicia cadaverum.

Intestinum ileum convolutum, gangrænosum & disruptum. *p. I. obs. 457.*

Intestina distenta, intorta; hepar corruptum, & lapillis scatens. *pars I. obs. 459.*

Intestina fæcibus turgebant; intestinum rectum duplicatum, in scrotum prolapsum. *pars I. obs. 459.*

Intestina inflammata. *pars I. obs. 339.*

Abdomen stercore & sanguine turgens, tenuia intestina putrida. *pars I. obs. 411.*

Tumor circa os sacrum carie affectum, intestina comprimit. *pars I. obs. 1636.*

Tumor adnatus intestino recto, ossibus & lapillis scatet. *p. I. obs. 1671.*

Intestina quasi cartilaginea. *pars I. obs. 370.*

*Symptomata.**Volvulus succedaneus dysenteriae.*

Dolori in regione iliaca.

Lumbari.

Hypochondrii dextri, & paralyfim post se trahit.

*Extispicia.*Intestina inflammata. *pars I. obs. 320.*Intestinum colon scirrhosum. *pars I. obs. 383.*Intestina inflammata. *pars I. obs. 335.*Hepar ingens & obstructum, ventriculus aqua tumidus. *pars I. obs. 610.**Extispicia.*

Vermium glomeramen obturat ductum intestinale. *pars I. obs. 303.* Intestinorum invaginationes. *pars I. obs. 477, 478, 479, 480, 481, 482.* Tumor scirrhosus in mesenterio. *pars I. obs. 538.* Steatoma in abdomine. *pars I. obs. 1658.* Intestinum ileum contractum. *pars I. obs. 501.* Omentum & intestina gangraenosa. *pars I. obs. 433.* Lapides intestinis. *pars I. obs. 220.* Intestina faecibus infarcta. *pars I. obs. 296, 297.* Colon flatu turgidum. *pars I. obs. 281.* Coalitae intestinorum parietes. *pars I. obs. 491, 504.*

*Symptomata.**Vomitus purulentus* cum dolore & tumore in hypochondrio dextro.

Excipit haemorrhoidum suppressionem.

Febrem tertianam sequitur.

Vomitus chylosus cum flatulentiâ.

Excipit colicam nephriticam.

*Extispicia.*Hepar abscessum maximum recondit. *pars I. obs. 742.*Mesenterium purulens. *pars I. obs. 558.*Liquamen in abdomine, omentum putridum, ventriculus corrugatus, & ulcere erosus. *pars I. obs. 124.*Epiploon crassum, ventriculus contractus. *pars I. obs. 238.*Ventriculus ingens, intestina flatu turgida, hernia inguinalis, cystis fellea calculis turgida. *pars I. obs. 21.*Bubonocetes. Pancreas scirrhosum, ventriculus valde distentus & inflammatus. *p. I. obs. 211.*

ANOREXIA.

Symptomata morborum.

Anorexia invadit chloroticam medicamentis intempestivè adhibitis.

Cum imbecillitate summâ corporis & febre lentâ.

Cum nausêâ in vomitum lethiferum degenerat.

Stipatur doloribus hypochondriorum & tabem accersit.

Diurna cum tussi siccâ & spirandi difficultate.

Cum tumore abdominis dolente, febre lentâ & vomitu materiæ puri permixtæ.

Extispicia cadaverum.

Pericardium aquâ turgidum. Ventriculus contractus, cystis fellea calculos recondens. *pars I. obs. 27.*

Ventriculus contractus, hepar ingens & induratum. *p. I. obs. 70.*

Pylorus scirrhosus. *pars I. obs. 181.*

Hepar totum ferè abdomen replens, stomachum è sede depellit, pulmo purulentus. *pars I. obs. 218.*

Ventriculus niger & durus, pulmones tuberculosi. *pars I. obs. 259.*

Viscera putrida. *pars I. obs. 159.*

FAMES.

Symptomata morborum.

Fames cum ventris torminibus.

Item.

Extispicia cadaverum.

Pylori laxitas. *pars I. obs. 206.*

Ductus pancreaticus duplex. (An pro causâ haberi possit?)

Extispicia.

Ventriculus liquore atramenti instar scatet. *pars I. obs. 44.* Ventriculo inculpato. *pars I. obs. 225.* Lien putridus. *pars I. obs. 974.* Œsophagus in thorace valdè dilatatus. *pars I. obs. 108.*

Symptomata.

Canina, quam excipit atrophia post assumptos pediculos ad iæterum debellandum.

Extispicia.

Pediculi in stomacho. *pars I. obs. 53.*

Extispicia.

Hepar ingens & fanguine turgidum; adipis quantitas maxima in abdomine. *pars I. obs. 596.* Abscessus mesenterii. *pars I. obs. 565.* Abscessus mesenterii & intestina invicem accreta. *pars I. obs. 569.* Intestinum unicum. *pars I. obs. 492.* Intestinum colon valdè dilatatum. *pars I. obs. 298.*

S I T I S.

*Symptomata morborum.**Extispicia cadaverum.*

Sitis in febre ardente inextinguibilis.

Cum tumore in hypochondrio dextro.

Post assumptum arsenicum.

Sitis intensa per totum vitæ curriculum perdurat.

Sitis ingens cum dispnæâ.

Sitis intensa per annum integrum scandescit, & tandem in æstum thoracis cum orthopnæâ degenerat.

Melancholicum excruciat.

Viscera inflammata. *pars I. obs. 1567.*

Viscera scirrhusa. *pars I. obs. 1572.*

Ventriculus erosus. *pars I. obs. 154. (a)*

Hepar exsuccum & aridum. *pars I. obs. 824.*

Aqua falsa in thorace, & pulmones partibus vicinis adhærentes. *pars I. obs. 21.*

Pulmones putridi. *p. I. obs. 148.*

Cordis ventriculi pituitâ infarcti. *pars II. obs. 508.*

I N Æ D I A.

Extispicia.

Ventriculus contractus. *pars I. obs. 30.* Omentum pinguedine obrutum. *pars I. obs. 232.*

CHOLERA-MORBUS.

Symptomata morborum.

Cholera-morbus ictero succedit, & dolorem in regione ventriculi cum tumore in hypochondrio dextro sibi adjungit.

Cum ventris sævissimis torminibus.

Cui succedit febris leypirica & inflammatio hepatis.

Extispicia cadaverum.

Hepar steatomatosum, cystis fellea calculosa, pancreas scirrhosum. *pars I. obs. 810.*

Intestinum ileum sphacelatum. *pars I. obs. 427.*

Vesicula fellea bile atrâ tur-gida. *pars I. obs. 217.*

Extispicia.

Hepar exsuccum. *pars I. obs. 48.* Omentum ad ischion protensum, lien duplo major. *pars I. obs. 217.*

DIARRHŒA.

Symptomata morborum.

Diarrhœa sex menses perdurat, suppressa sibi vomitum nigerrimum, & tandem lienteriam adjungit.

Concomitatur appetitum caninum.

Cum febre intensissimâ.

Cum vomitu in epilepsiam degenerat.

In febre malignâ exoritur, mortem obducit.

Cum tussi & febre lentâ sese adjungit ventris torminibus.

Pectoris dolores, & spirandi difficultatem accersit.

Extispicia cadaverum.

Pulmones gangrænosî & intestina inflammata. *p. II. obs. 303.*

Cystis fellea calculosa. *pars I. obs. 890.*

Intestina inflammata. *pars I. obs. 334.*

Ventriculus inflammatus, hepar scirrhosum, & cystis fellea calculosa. *pars I. obs. 160.*

Intestina inflammata. *pars I. obs. 345.*

Viscera putrida. *p. I. obs. 1595.*

Pulmones costis adhærentes, cor tumidum; aqua in cerebro & medullâ spinali. *p. I. obs. 18.*

Symptomata.

Diarrhæa cum sudoribus & spirandi difficultate, & febre lentâ.

Sibi accersit tussim & maciem. Sputa purulenta ejiciuntur, & nullus sævit dolor. Convulsiones dein exoriuntur.

Febris hecticæ comes.

Cum febre lentâ, & tumorem abdominis concomitatur.

Item.

Orta in pleuritide recrudescunt.

Cum vomitu hydropicam enecat.

Cum cardialgiâ, vomitu bilioso, & dolore in regione hepatis.

Ascitem post se trahit.

Febrem.

Contumax & æruginosus.

Per quatuordecim annos perseverat.

Lienteriam cum inappetentiâ accersit.

Febrem lentam ictero succedaneam concomitatur.

Asciticum invadit & enecat.

In febre malignâ exoritur.

Cum abdominis intumescentiâ & spirandi difficultate.

Intempestivè curata singulum mortis prodromum accersit.

Exiispicia.

Pulmonum tubercula. *pars I. obs. 337.*

Pulmonum putredo. *pars I. obs. 344.*

Glandulæ mesentericæ & putridæ. *pars I. obs. 517.*

Mesenterium, & hepar scirrhusa. *pars I. obs. 526.*

Infarctæ glandulæ mesentericæ. *pars I. obs. 85.*

Pulmones putridi. *p. I. obs. 85.*

Serum in abdomine, hepar scirrhusum. *pars I. obs. 588.*

Hepar vomitam recondit. *p. I. obs. 728.*

Hepar obstructum. *pars I. obs. 901.*

Uterus lapidescens. *pars I. obs. 1382.*

Vesicula bile æruginosâ turgida. *pars I. obs. 836.*

Calculi biliares in cystide felleâ. *pars I. obs. 879.*

Viscera scirrhusa & strumosa. *pars I. obs. 1577.*

Vermes in hepate. *pars I. obs. 836.*

Mesenterium scirrhusum. *p. I. obs. 524.*

Ventriculus & intestina passim gangrænosa, mesenterium putridum. *pars I. obs. 162.*

Jecur pallidum, cystis fellea bile turgida, omentum crassum intestina coercet. *p. I. obs. 235.*

Ventriculus & intestina inflammata, colon flatibus distentum. *pars I. obs. 70.*

Symptomata.

Diarrhœa per septem annos perseverat; erumpunt dein pustulæ circa hepar, & ingruit febris hæctica.

Æruginosus spiritum reddit difficilem.

Extispicia.

Hepar ingens scirrhosum, vesicula collapsa. *pars I. obs. 646.*

Pulmones costis annexi. *pars I. obs. 24.*

Extispicia.

Atheroma in hepate. *pars I. obs. 157, 713.* Hepar maximum. *pars I. obs. 51.* Intestina perforata. *pars I. obs. 401.* Ventriculus ulcere erofus. *pars I. obs. 135.* Tumor steatomatosus circa stomachum. *pars I. obs. 172.* Abscessus intestinorum. *pars I. obs. 358.*

Symptomata.

Succedanea diarrhœæ colliquativæ cum spiritu difficili, tussi & dolore inmodico, sequitur mensium suppressionem.

Cum febre lentâ excipit spirandi difficultatem.

Post tormina & tumorem ventris.

Cum torminibus inter quam paralyfi corripitur corporis latus sinister.

Succedit sopori & vertigini, cum dolore icterico.

Febri inflammatoriæ.

Putridæ.

Accedit post dolores lumborum, & claudicationem; & sibi pectoris angustias, anorexiam & apostema in lumbis accersit.

Delirio.

Extispicia.

Tuberculis pulmones scatent. *pars I. obs. 241.*

Pulmones, & thymus lividi & scirrhosi, cor marcidum. *pars I. obs. 448.*

Mesenterium scirrhosum. *p. I. obs. 532.*

Cerebrum tumore gelatinoso scatet. *pars III. obs. 139.*

Hepar exiguum & contractum, cystis fellea bile plena, mesenterium scirrhosum.

Hepar ingens & putridum. *pars I. obs. 713.*

Intestina scirrhosa. *pars I. obs. 371. (a)*

Ventriculus & intestina putrida. Pulmones pure exesi, & crustâ obducti. *pars I. obs. 154.*

Abdomen inculpatum, hydatides in meningibus, & aqua in ventriculis cerebri. *obs. 4.*

Diarrhœa

Symptomata.

Diarrhœa succedanea dolorem lateris dextri excipit.

Cum vomitu & convulsio-
nibus viget, assumpto croceo me-
tallico.

Excipit ventris intumescen-
tiam.

Usus immoderatus fructuum
horeariorum.

Dolores vagos & intumef-
centiam abdominis.

Vomitum.

Fæces fluunt per umbilicum.

Alvo pertinaciter siccâ.

Diarrhœa chylosa cum ventris
torminibus tabem accersit.

Biliosa cum febre inter quam
ingruunt animi deliquia.

Concomitatur dolores in re-
gione hepatis.

Colicam excipit.

Fluxus sanguinis. Per alvum
fœtus ossa rejiciuntur.

Alvi fluxus subcruentus lo-
turæ carniū similis, hypochon-
driis flatulentiam ultra modum tu-
mescentibus.

Extispicia.

Hepar ingens & pulmones
putridi. *pars I. obs. 582.*

Ventriculus coarctatus, hepar
induratum. *pars I. obs. 29.*

Hepar tuberculosum. *pars I.
obs. 677.*

Pancreas calculosum. *pars I.
obs. 1045.*

Pectus & abdomen sero tur-
gentia, pancreas & mesente-
rium scirrhusa. *p. I. obs. 522. (a)*

Tumor steatomatosus in ab-
domine ovi columbini volumine.
pars I. obs. 1668.

Intestina perforata. *pars I.
obs. 405.*

Tumor scirrhusus mesenterio
adnatus, intestinum rectum com-
primit. *pars I. obs. 405.*

Glandulæ mesenterii materiâ
caseosâ infarctæ. *p. I. obs. 519.*

Cystis fellea inanis, intestina
inflammata. *pars I. obs. 531.*

Hepar gangrænosum. *pars I.
obs. 806.*

Intestina pituitâ infarctâ. *p. I.
obs. 513.*

Uterus intestino recto adnatus
foramine intestino recto prospic-
cit. *pars I. obs. 1399.*

Intestina inflammata, hepar
scirrhusum & putridum, pulmo-
nes maculati, costis accreti,
pars I. obs. 759.



D Y S E N T E R I A.

Symptomata morborum.

Dysenteria asthmaticum invadit & enecat.

Epidemica in Indiâ grassatur.

Cum doloribus atrocissimis potatorem ardentium liquorum invadit.

Cui succedit vomitus lethalis.

Interdum difficilis evadit spiritus cum tussi.

Intempestivè curata, sibi accersit ventris intumescenciam, cum spirandi difficultate, & alvi fluxu.

In febrem intermittentem abit.

Variolis laborantem enecat.

Chronica cum spirandi difficultate, sensu ponderis in scrobiculo cordis, & morte subsequente post secessum copiosissimum sanguinis gummosi.

Stipatur fummis abdominis torminibus.

Juvenem febre laborantem jugulat.

Cum sputo sanguinis.

Subitò cessat.

Cum hydropè.

Calculo & hemorrhoidibus laborantem invadit.

Succedit convulsionibus cum dolore ventriculi, &c.

Exiispicia cadaverum.

Intestina ulcusculis erosa. *p. I. obs. 392.*

Cicatrices intestini obducunt & obturant oscula venarum lactearum. *pars I. obs. 370.*

Intestina exulcerata. *pars I. obs. 399.*

Intestina inflammata. *pars I. obs. 340.*

Pulmones purulenti, & cruore infarcti. *pars I. obs. 220.*

Hepar ingens & purulentus. *pars I. obs. 711.*

Ventriculus & omentum inflammata. *pars I. obs. 229.*

Intestina pustulis variolosis obruta. *pars I. obs. 364.*

Appendix vermicularis infarcta, aqua in pericardio, & pulmo gangrænosus. *pars II. obs. 12.*

Putrefacta intestina. *pars I. obs. 142.*

Intestina corrupta. *p. I. obs. 392.*

Intestina erosa. *pars I. obs. 393.*

Intestinorum parietes coalitione adnati. *pars I. obs. 142.*

Hepar scirrhosum. *p. I. obs. 644.*

Renes & intestina putrida. *pars I. obs. 440.*

Omentum putridum, ileum & colon putrida, hepar & pulmones putrida. *pars I. obs. 436.*

Extispicia.

Intestina callosa. *pars I. obs. 354, 369.* Inflammata. *pars I. obs. 357.*
 Gangrænosa. *pars I. obs. 429, 430, 433.* Pustulis obruta. *pars I. obs. 363.*
 Scatent vermibus. *pars I. obs. 239.* Purulentia. *pars I. obs. 361.*
 Abdominalia viscera putrida. *pars I. obs. 421.*

T E N E S M U S.

Symptomata morborum.

Tenesmus cum stranguriâ cruciat quemdam calculo laborantem.

Ischuriâ, affectu comatoso, & dein convulsionibus stipatur.

Extispicia cadaverum.

Calculi in appendicibus vesicæ reconduntur. *p. I. obs. 1308, 1316.*

Vesica erosa calculos fovet. *pars I. obs. 1266.*

Calculus vesicæ. *p. I. obs. 1310.*

L I E N T E R I A.

Extispicia.

Intestina crassa gangrænosa. *pars I. obs. 432.* Mesenterium abscessum recondit. *pars I. obs. 565.* Mesenterium putridum, & intestina invicem coadnata. *pars I. obs. 569.*

A L V I A D S T R I C T I O.

Symptomata morborum.

Alvi adstrictio, cum ischuriâ sese adjungit tumori abdominis.

Concomitatur colicam & vomitum.

Cum dolore abdominis.

Ventriculi.

Ictericum invadit.

Extispicia cadaverum.

Tumor steatomatosus è mesenterio erumpens. *p. I. obs. 1638.*

Abscessus intestinorum. *pars I. obs. 358.*

Intestina tuberculosa. *pars I. obs. 373.*

Pancreas scirrhosum. *pars I. obs. 1011.*

Vesicula fellis bile turgida. *pars I. obs. 860.*

Symptomata.

Alvi adstrictio cum vomitu bilioso, cruciatibus ventriculi & febre.

Cum tumore & dolore ventris.

Vomitum interdum sibi accersit.

Stipatur tumore in sinistro latere abdominis.

Durescit alvus in febre cum dolore abdominis & vomitu continuo.

Febrem post se trahit.

Vomitum sibi adjungit.

Item.

Cum vomitu & tumore circa umbilicum.

Cum vomitu & tympanitide.

Insignitur tumore ventris & doloribus colicis.

Per novem dies durat, & dein lethalis evadit.

Cum dolore in imo ventre.

Cum ventris torminibus à natiuitate ad obitum ferè usque viget.

Gravidam cruciat & secum intumescenciam, cum ventris torminibus profert.

Cum summâ luis venereæ suspitione.

Tandem passionem iliacam accersit.

Nativa puellam viginti dierum enecat.

Tumorem abdominis, & vomitum accersit.

Extispicia.

Vesicula fellis obrutabile atrâ, & calculis foeta. *pars I. obs. 861.*

Mesenterium scirrhosum. *p. I. obs. 531.*

Calculi biliares in cystide. *p. I. obs. 889.*

Lien ingens laxatur ligamentis pendulus. *pars I. obs. 916.*

Intestinum colon, omentum & hepar gangrænosa. *pars I. obs. 423.*

Parietes intestini recti simul evoluti. *pars I. obs. 503.*

Intestinum colon gangrænosum. *pars I. obs. 423.*

Intestina fœcibus infarcta. *p. I. obs. 291, 294.*

Tumor scirrhosus pyloro adnatus. *pars I. obs. 183.*

Flatus intrâ & extrâ intestina passim phlogosi tacta. *pars I. obs. 270.*

Scirrhosum mesenterium. *p. I. obs. 536.*

Coalitio parietum intestini duodeni. *pars I. obs. 509.*

Intestina coalitione adnata. *pars I. obs. 496.*

Intestina fœcibus infarcta & flatu turgida. *pars I. obs. 295.*

Colon gangrænosum, & intestina superiora vento turgida. *pars I. obs. 413.*

Intestina scirrhosa compressa. *pars I. obs. 377.*

Intestina scirrhosa. *p. I. obs. 378.*

Sarcoma circa intestinum re-ctum. *pars I. obs. 381.*

Intestina fœcibus induratis infarcta. *pars I. obs. 291.*

*Symptomata.**Extispicia.*

Alvi adstrictio. Interea oborto vomitu enecatur quidam vertigini & flatulentiae obnoxius.

Vomitum sibi adjungit, & viginti quatuor annos perseverat.

Concomitatur tumorem umbilici quo dein disrupto, per umbilicum fluunt faeces.

Excipit usum adstringentium.

Interea scandescit febris maligna.

Cum tumore ventris & artuum, & vomitu sanguineo.

Succedanea alvi profluvio, febre, & vomitu stipatur, cum tumore in abdomine.

Accedit post coenam intemperatam, cum ventris doloribus.

Post assumptos fructus horreorum, & haustum lactis & cerevisiae exurgit cum lateris dolore.

Post usum pillularum aloeticarum, cum singultu & vomitu excrementorum.

Viget ab inflicto vulnere circa hepar.

Vomitu bilioso.

Diurnam excipit dysenteriam.

Item. *pars I. obs. 292.*

Pancreas scirrhosum. *pars I. obs. 107.*

Intestina tenuia perforata. *p. I. obs. 443.*

Intestinum caecum obturatum corporibus extraneis. *pars I. obs. 327.*

Intestina inflammata. *pars I. obs. 339.*

Hepar tuberosum. *p. I. obs. 665.*

Intestina perforata. *p. I. obs. 401.*

Intestinum colon putridum. *pars I. obs. 446.*

Item. *pars I. obs. 447.*

Intestina coalitione accretae. *pars I. obs. 502.*


Bilis effusa in abdomine. *p. I. obs. 1762.*

Pars I. obs. 781.

Intestina coalita. *p. I. obs. 507, 508.*

Extispicia.

Intestina annulo cartilagineo coarctata. *pars I. obs. 383.* Colon & rectum faecibus induratis dilatata. *pars I. obs. 491.* Lapides in intestinis. *pars I. obs. 319.* Intestinum ileum quasi nodo constrictum. *pars I. obs. 454.* Intestina callosa. *pars I. obs. 374.* Calculus in vesica urinaria. *pars I. obs. 505.* Intestinum rectum vesicae prospicit, & faecibus induratis obturatur. *pars I. obs. 514.*



I C T E R U S.

Symptomata morborum.

Icterus cum sopore & vertigine interdum recurrentibus quibus sese adjungunt diarrhoea, tumor in cordis scrobiculo cum pectoris angustia.

Pediculis assumptis fugatur, sed denuò recrudescit, cum fame caninâ quam excipit atrophia.

Cum ventris summâ intumescentiâ.

Sequitur spirandi difficultatem cum dolore in hypochondrio sinistro.

Sese adjungit tumori & dolori hypochondrii dextri.

Cum dolore immani capitis.

Cum capitis dolore continuo.

Anasarcae comes.

Spirandi difficultatem sibi adjungit.

Interdum enascuntur verrucæ in dorso, & artubus; & dein hydrops.

Cum hydrope.

Quem excipiunt cordis palpitatio, respiratio anhelosa, pedum intumescencia, & hydrops pectoris.

Oborto vomitu bilis, enecatur ictericus.

Extispiæia cadaverum.

Hepar contractum vicino hærens, bile cystis fellea turgens, mesenterium scirrhosum, aqua intus & extus cerebrum stagnat. *pars I. obs. 275.*

Pediculi acervatim in ventriculo colliguntur. *pars I. obs. 53.*

Intestina crassa, flatu turgida. *pars I. obs. 272.*

Tumor plevræ adnatus; diaphragma & hepar comprimit. *pars I. obs. 750.*

Viscera putrida. *p. I. obs. 1594.*

Tumor steatomatosus circa duram matrem. *p. III. obs. 220.*

Cerebrum cum membranis colore flavo tinctum, plexus choroïdes glandulosus. *pars III. obs. 100.*

Pulmones calculosi. *pars I. obs. 273.*

Cor dilatatum. *p. I. obs. 518.*

Aqua in abdomine, hepar induratum. *pars I. obs. 623.*

Hepar exsuccum & aridum. *pars I. obs. 823.*

Aqua in pectore, hepar solito majus, vesicula fellis calculos fovet biliares. *pars I. obs. 866.*

Hepar durum & magnum; lien major, sed mollis. *pars I. obs. 650.*

Symptomata.

Icterus in hydropem ascitem degenerat.

Cum duritie circa regionem hepatis comes febris tertianæ.

Cum alvo pertinaciter adstrictâ.

Febrem accersit.

Interea exoritur lethalis vomitus.

Colore icterico ad ungues usque defœdatur mulier.

Arthriticum invadit, & hydropem post se trahit.

Cum vomitu continuo.

Cum dolore ventriculi immani quem accingunt hepatis dolor & ventris intumescencia.

Insignitur tumore in hypochondrio dextro, & dein febre lentâ.

Doloribus in regione epigastricâ; & vomitu materierum nigrarum.

Icterici quamplurimi ascite extinguuntur.

Ictericus hemorrhagiâ narium enecatur.

Invadit quemdam anasarcâ laborantem.

Bibacem aggreditur cum nauſeis, ventris doloribus, & deinde manuum tremore.

Extispicia.

Hepar scirrhosum. *p. I. obs. 652.*

Vesicula fellea bilis libram unam continet cum plurimis, & peritoneo hæret. *pars I. obs. 859.*

Bilis in vesicâ felleâ stagnat. *pars I. obs. 860.*

Vesica fellea calculosa. *pars I. obs. 876.*

Hepar ingens, vesicula fellea turget; lien & pancreas scirrhosa occurrunt; pulmones erant putridi. *pars I. obs. 640.*

Ductus cysticus calculo felleo obturatur. *pars I. obs. 897.*

Vesicula fellea unico calculo adimpletur, hepar colore flavo tinctum, & intestina inflammata occurrunt. *pars I. obs. 868.*

Calculis turget vesica fellea; ductus choledocus obturatus lapide felleâ. *pars I. obs. 870.*

Cystis fellea calculis biliariibus foeta. *pars I. obs. 874.*

Hepar purulens. *p. I. obs. 705.*

Pus in abdomine stagnat; vesicula fellea calculis turget; stomachus inflammatus. *pars I. obs. 715.*

Hepar mole majus scirrhosum. *pars I. obs. 657.*

Lien scirrhosus. *p. I. obs. 945.*

Hepar tumidum, albicans & putridum, lien ingens & calculosus. *pars I. obs. 744.*

Pancreas scirrhosum & tumidum. *pars I. obs. 1018.*

Symptomata.

Icterus cum ascite.

Nullus.

Post se trahit abdominis intumescentiam cum asthma.

Hepatis dolorem cum febriculâ crebro rigore stipatâ.

Ascitem cum duritie hypochondrii dextri.

Succedaneus hepatis obstructioni, & accersit febrem lentam cum fluxu alvi.

Febri tertianæ quæ abit in continuam, cum dolore in hypochondrio dextro, & affectu comatoso lethali.

Colicæ hepaticæ, & febri continuæ.

Apparet discusso tumore hypochondrii dextri.

Post crapulam evenit, & demerentiam sibi adjungit.

Post ictum hypochondrio dextro inflicto, riget cum febre lentâ, lypothimiis interdum recurrentibus, quas excipit puris rejectio per os.

Post lapsum ex equo in hypochondrium, scandescit febris; apparet icterus; respiratio difficilis evadit; exoritur dolor partis contusæ; fluit alvus, urina supprimitur.

Anasarca succedit.

Extispicia.

Aqua in abdomine stagnat; hepar tuberculofum. *pars I. obs. 691.*

Cystis fellea calculis foeta. *pars I. obs. 873, 1087.*

Aqua in abdomine, hepar scirrhusum & flavum; felle & calculo obruta cystis; pulmonum vomica. *pars I. obs. 626.*

Abscessus hepatis. *p. I. obs. 72.*

Hepar discolor, lapides in vesicâ felleâ. *pars I. obs. 876.*

Hepar intestino colo adnatum, ingens, putridum. Cystis fellea & ductus biliaris felle obruta. Vermibus scatet hepar. *pars I. obs. 736, 836.*

Hepar scirrhusum, viscera colore luteo diffusa. *pars I. obs. 539.*

Vesicula fellea lapillis scatet; hepar albicans. *pars I. obs. 881.*

Calculi biliares in ductu choledoco. *pars I. obs. 306.*

Intestina constricta, lien mollis, pericardium aquâ scatet. *pars I. obs. 969.*

Hepar purulentum, diaphragma erosum & pus bronchia appellebat. *pars I. obs. 716.*

Aqua in abdomine, hepar putridum, diaphragma costis & pulmonibus hærens. *p. I. obs. 717.*

Lien lapidibus infarctus. *p. I. obs. 232.*

Icterus

Symptomata.

Icterus succedaneus vulneratâ durâ meninge exoritur.

Vulnerato capite apparet cum tumore & dolore in regione hepatis.

Eâdem causâ fovetur cum summâ spirandi difficultate.

Item, sed cum atrophîâ & tumore in regione hepatis.

Excipit dolorem suprâ umbilicum sævientem, & sibi adjungit tumorem in hypochondrio dextro, & tormina.

Insultus rheumaticus.

Extispicia.

Abcessus in hepate. *pars I. obs. 722.*

Hepar ingens purulentiâ tactum. *pars I. obs. 729.*

Hepar absque purulentiâ inflammatum, cystis fellea bile turgens. *pars I. obs. 606.*

Hepar putridum. *p. I. obs. 813.*

Pancreas scirrhosum, bilifer ductus valdè dilatatus, duodenum induratum. *pars I. obs. 1012.*

Hepar purulentum, vesicula fellis bile turgens, pulmo putridus. *pars I. obs. 741.*

Extispicia.

Calculi in vesicâ felleâ. *pars I. obs. 857.* Hepar & glandulæ mesentericæ scirrhosa; aqua in pectore. *pars I. obs. 649.* Lien disruptus. *pars I. obs. 979.* Hepar aridum. *pars I. obs. 817.*

Symptomata.

Icterus niger corripit quemdam jamdiù in carcere detentum.

Sequitur flavum cum febris inflammatoriâ.

Hepatis obstructionem cum spirandi difficultate, & post se trahit crurum œdema cum animi deliquiis.

Extispicia.

Lien tumidus cum appendicibus. *pars I. obs. 949.*

Hepar putridum, vesica fellea calculosa. *pars I. obs. 779.*

Ventriculus inflammatus, hepar marcidum, vesica fellea calculosa, pancreas, omentum & mesenterium sphacelata. *p. I. obs. 783.*

Extispicia.

Calculus biliaris in vesicâ felleâ. *pars I. obs. 893.* In ductibus biliferis. *pars I. obs. 905.*

DIABETES.

Symptomata morborum.

Diabetes cum pthisi.
 Cum febris lentâ & doloribus
 genualibus.
 Nephritidem subsequitur.
 Item.

Extispicia cadaverum.

Ureteres renis pelvis distenti.
pars I. obs. 1136.
 Ossa mollia. *pars IV. obs. 7.*
 Lapis angulosus ureteres ob-
 turat. *pars I. obs. 1162.*
 Renes consumpti. *p. I. obs. 1133.*

Extispicia.

Renes flaccidi. *pars I. obs. 1069.* Vesica contracta cui adhæret
 tumor gangrænosus. *pars I. obs. 1296.*

Symptomata.

Mictio frequens.
 Urina fluit per anum;
 Item.

Extispicia.

Vesicæ defectus natus. *p. I. obs. 1361.*
 Vesica intestino recto hærens
 exesa. *pars I. obs. 183.*
 Collum vesicæ constrictum;
 vesica exesa & intestino recto
 prospiciens. *pars I. obs. 1285.*
 Vesica contracta & callosa.
pars I. obs. 1261.

DYSURIA.

Symptomata morborum.

Dysuria cum fluore albo.
 Cum tumore in regione iliaca
 insignitur.
 Cum passione iliaca sese ad-
 jungit doloribus vagis in capite
 sævientibus.

Extispicia cadaverum.

Ulcus vaginæ & uteri. *pars I. obs. 1390*
 Ovaria tumuentia. *p. I. obs. 1482.*
 Tumor circa os sacrum ca-
 riosum. *pars I. obs. 1636.*

Symptomata.

Dysuria, cui succedunt tabes, dyspnæa, & tandem lypothymia.

Cum doloribus circa pubem, urinæque parcè fluunt olidæ.

Concomitatur dolorem gravativum lumborum, cum tumore circa umbilicum.

Parvâ quantitate fluunt in ascitico, abdomenque intereà crescit.

Cum urinis purulentis plures annos protrahitur.

Cum macie & pedum œdematiâ sese adjungunt tumori ventris dolorifico.

Intereà excernuntur lapilli, & sæviunt capitis dolores.

Stipatur lumborum, pubis & perinei dolore.

Cum pondere circa genitalia.

Tumorem circa umbilicum, & dolorem lumborum concomitans.

Arthriticum & scorbuticum torquet, urinæ purulentæ dein fluunt.

Interdùm catheter in vesicam intropelli nequit.

Cum dolore circa os uteri, fluxu sanioso cum foetore insigni.

Cum tumore in regione inguinali, cui succedit dolor gravativus in inguine, febris, vomitus, singultus & affectus iliacus.

Exiispicia.

Renum ulcus, vesicula fellea lapidea, pulmones tuberculosi, concretionibus obruti. *pars I. obs. 1086.*

Renes ingentes, crustâ obducti, & lapidibus scatentes, pelves & renes purulentiâ obturati. *pars I. obs. 1089.*

Tumor steatomatosus stupendæ molis è mesenterio prorumpens. *pars I. obs. 1666.*

Hydrops peritonæi. *pars I. obs. 1736.*

Renes & vesica purulentiâ conspurcati, intestina inflammata, &c. *pars I. obs. 1150.*

Tumor circa mesenterium intestina undique comprimens. *p. I. obs. 1643.*

Lapides tunicati in vesicâ. *pars I. obs. 1334.*

Lapis in utero. *p. I. obs. 1446.*

Mola ossea carnosa in utero. *pars I. obs. 1439.*

Hepar, pancreas, mesenterium & pylorus scirrhusa, ren sinister putridus. *pars I. obs. 183.*

Ren dexter calculosus, vesica ulcerosa & lapide foeta *pars I. obs. 1265.*

Lapides tunicati. *p. I. obs. 1338.*

Uterus absumptus. *pars I. obs. 1402.*

Hernia vesicæ per annulum abdominalem. *pars IV. obs. 136.*

Symptomata.

Dysuria. Stranguria fese doloribus renum & hæmorrhoidum adjungit.

Stranguria cum vomitu fese adjungit doloribus circa vesicæ & sinistri hypochondrii regionem sævientibus.

Cum egerendi desiderio.

Cum dolore circa glandem in ischuriam abit.

Cum molestâ sensatione ponderis in abdomine.

Cum febre, & dolore circa regionem pubis cum remissionibus, & dein febre lentâ cum sopore comatoso.

Extispicia.

Vesica putrida & lapidibus scatens, meatus urethralis callosus; ren dexter calculosus. *pars I. obs. 1287.*

Vesica putrida & calculosa; ren sinister purulens. *pars I. obs. 1098.*

Calculus fovet vesica. *pars I. obs. 1316.*

Calculus in vesicâ. *pars I. obs. 1315.*

Vesica pure conspurcata, & intestina inflammata. *pars I. obs. 1262.*

Colluvies fordida circa vesicam & intestinum rectum. *p. I. obs. 1766.*

Extispicia.

Œdema membri genitalis. *pars II. obs. 697.* Vesica calculum recondit. *pars I. obs. 127, 1313, 1321.* Vesicæ scirrhus. *pars I. obs. 1302.* Abscessus renis sinister. *pars I. obs. 1152.* Scirrhus occupat posticam uteri partem. *pars I. obs. 1634.* Tumores in ovariiis, & mesenterio adnati. *pars I. obs. 1500.* Vesica omninò scirrhusa. *pars I. obs. 1287.* Excrescentia in vesicâ. *pars I. obs. 1305.*

I S C H U R I A.

Symptomata morborum.

Ischuria cum pondere in abdomine.

Cum tenesmo.

Subitò exoritur cum vomitu enormi.

Extispicia cadaverum.

Vesica cum appendicibus urinâ turgidis. *pars I. obs. 1309.*

Vesica calculum fovet. *pars I. obs. 1266.*

Ren sinister urinâ & lapillis turgidus; ureter ejusdem lateris calculo obruebatur; dexter erat inculpatus. *pars I. obs. 1228.*

Symptomata.

Ischuria inter paroxysmos nephriticos ingruit.

Cum alvo pertinaciter adstrictâ sese adjungit tumori abdominis.

Cum tumore circa inguen.

Quolibet plenilunio recurrit.

Accersit abdominis intumescientiam.

Cum tumore duro cirâ pubem & febre subsequente.

Cum dolore hypochondrii sinistri.

Cum dolore lumborum febre stipato.

Sese adjungit tumori circa cartilagineum ensiformem.

Insignitur dolore in sinistro rene, ad quem accedunt vomitus & corporis intumescientia.

Cum extremitatum inferiorum resolutione post lapsum.

Per quatuordecim dies durans, apoplexiam accersit.

In febre continuâ evenit.

Cum renum doloribus:

Subitò lethalis.

Cum tumore in perineo:

Ad quam accedit paralysis artuum inferiorum.

Extispicia.

Renes calculosi. *p. I. obs. 1227.*

Tumor è mesenterio erumpens. *pars I. obs. 1638.*

Tumor steatomatosus circa vesicam & intestinum rectum. *pars I. obs. 1660.*

Renes calculosi. *p. I. obs. 1183.*

Hydrops cysticus *pars I. obs. 1694.*

Renes inflammati, vesica densior solito. *pars I. obs. 1073.*

Lien & ren sinister inflammati.

Renes inflammati. *pars I. obs. 1070.*

Aqua in abdomine & pericardio & ventriculis cerebri, vasa encephali sanguine turgida. *pars III. obs. 405.*

Sanguis concretus in rene dextro, sinister cartilagosus. *pars I. obs. 1075.*

Ossa pelvis fracta. *pars IV. obs. 165, 166.*

Ren sinister putridus, dexter calculosus. *pars I. obs. 1125.*

Ren sinister, & medulla spinalis in eodem latere inflammati. *pars I. obs. 1072.*

Ren sinister purulentiâ tactus. *pars I. obs. 1105.*

Vesica disrupta, urina in abdomen effusa. *pars I. obs. 1277, 1278, 1279, 1280, 1281, 1282, 1283, 1284.*

Prostata tumens & putrida. *pars IV. obs. 152. (b).*

Ren sinister & medulla spinalis in eodem latere inflammati. *pars I. obs. 1109.*

Symptomata.

Ischuria à nativitate.

Urinæ suppressio & mictus purulentus per intervalla recur- runt.

Aperto abscessu in regione renis exoritur.

Cum dolore intestinorum, & dejectionibus materierum nigri- cantium subsequenteribus.

Sese adjungit tumori abdo- minis cum dolore.

Stipatur summâ egerendi dif- ficultate.

Cum vomitu & dolore circa inguina.

Cum dysenteriâ.

Cum colicâ & alvi adstri- ctione.

Sævit cum vomitu, dolore & tumore abdominis.

Cum impotentiâ flectendi aut erigendi corpus.

Abſque ullo dolore.

Cantharidibus propugnata ex- tinguitur æger.

Succedanea casui ex alto.

Oritur eadem causâ, sed cum singultu & lypothymiis.

Doloribus nephriticis & le- thargum post se trahit.

Uſui nimio vini.

Extispicia.

Ren dexter absumptus, fini- ster calculis turgens. *pars I. obs. 1215.*

Ulcus vesicæ. *pars I. obs. 1096.*

Renes urinam per vulnus fun- dunt. *pars I. obs. 1085.*

Ventriculus & intestina gan- grænosa, calculosa, cystis fel- lea, & renes lapillis scatent. *p. I. obj. 410.*

Tumor sacciformis vesicæ fun- do adnatus & intestino recto hærens. *pars I. obs. 1676.*

Intestinum rectum scirrhum, renes calculosi, vesicâ inculpatâ. *pars I. obs. 386.*

Hepar ingens. *p. I. obs. 581.*

Calculus vesicæ, intestina in- flammata. *pars I. obs. 1325.*

Cerebrum aquâ turgidum. *pars III. obs. 405.*

Vesica disrupta. *p. I. obs. 1281.*

Renes & ureteres calculosi. *pars I. obs. 1221.*

Renes tuberculosi. *pars I. obs. 252.*

Stomachus inflammatus, ure- teres calculosi. *pars I. obs. 1230.*

Sanguis concretus ureteres ob- ruit. *pars I. obs. 1235.*

Vesica disrupta, &c. *pars I. obs. 1752.*

Renes & ureteres calculosi. *pars I. obs. 1243.*

Scirrhus vesicæ adnatus, re- nes hydatidibus obſiti, hepar scirrhum. *pars I. obs. 1286.*

Symptomata.

Ischuria succedanea vomitionibus & doloribus dorsi & lumborum.

Doloribus nephriticis.

Circà renes, & in pube fævientibus.

Excipit cantharidum usum ad quem accedit penis inflammatio.

Pedum in aquâ refrigerationi.

Diurno usui spiritûs vini.

Post casum ab alto.

Fluxum foetidissimum per genitalia.

Oritur post ictum hypogastrico inflicto.

Post nimium urinæ retentionem.

Post equitationem cum singultu, tumore & dolore circà inguina.

Cum spirandi difficultate, dolores nephricos sequitur.

Cum acerbissimis doloribus evenit præposteris ad partum movendum assumptis remediis.

Cum dolore vehementi post casum ex alto.

Post apertum abscessum in regione renis.

Post partum lochiis solito modo prodeuntibus, ad quam accedit vomitus continuus.

Ictum in occipite.

Supervenit fistulæ in regione renis sinistri.

Extispicia.

Lapides in renibus. *pars I. obs. 1166.*

Hydatides & calculi in renibus. *pars I. obs. 1081.*

Renes, & vesica gangrænosa. *pars I. obs. 1108.*

Renes, vesica & uretra ulcere erosa. *pars I. obs. 1269.*

Vesica lotio turgens à pendiculâ scirrhosâ circà collum vesicæ. *pars I. obs. 1291.*

Vesica lotio turget, scirrhus circà vesicæ collum. *pars IV. obs. 152. (a).*

Vesica disrupta. *p. I. obs. 1752.*

Uterus perforatus. *pars I. obs. 1460.*

Vesica disrupta & abdomen urinâ turgens. *pars I. obs. 1284.*

Vesica ingens urina turgida. *pars I. obs. 1509.*

Tubercula vesicæ adnata. *p. I. obs. 1286.*

Ren dexter ingens & calculosus. *pars I. obs. 1171.*

Uterus prolapsus à ligamentis relaxatis, collum vesicæ comprimens. *pars I. obs. 1253.*

Uterus foetus binis mortuis vesicam comprimit. *p. I. obs. 1251.*

Renes calculosi & putridi. *p. I. obs. 1125.*

Renes inflammati & calculosi. *pars I. obs. 1157.*

Abdomen illæsum, caput aquæ turgens. *pars III. obs. 343.*

Ren sinister consumptus, ichore per fistulam fluente infarctus, ren dexter calculosus. *pars I. obs. 1220.*

Extispicia.

Intestina flatu distenta. *pars I. obs. 498.* Urina crassa vesicam ob-
ruit. *pars I. obs. 1254.* Vesica valdè distenta. *pars I. obs. 1250,*
1257, 1258. Vesicæ collum inflammatum. *pars I. obs. 1255.* Uvula
vesicæ tumida. *pars I. obs. 1290, 1292, 1293.* Uterus foetu di-
stentus comprimit vesicam. *pars I. obs. 1256.* Excrescentia fungosa
cervici vesicæ adnata. *pars I. obs. 1297.* Inversa membrana interna
vesicæ. *pars I. obs. 1260, 1262.* Renes tuberosi. *pars I. obs. 1077.*
Calculosi. *pars I. obs. 1229.* Calculi in ureteribus. *pars I. obs. 1223,*
1237, 1238, 1239, 1240. Aneurisma aortæ circa originem ar-
teriarum emulgentium. Intestinum rectum nucleis ceraforum di-
stentum. *pars I. obs. 326.* Hernia vesicæ. *pars I. obs. 137.* Caruncula
callosa obturat meatum quo vesica urethræ prospicit. *pars I.*
obs. 1288. Scirrhus cervicis vesicæ. *pars I. obs. 1303.* Vesica calcu-
los tres fovet. *pars I. obs. 1307.* Ulcus vesicæ. *pars I. obs. 1265,*
1266, 1267, 1268. Tumor steatomatosus in ventre. *pars I. obs. 1651.*
Hydrops ovarii sinistri. *pars I. obs. 1509.* Pelvis & ureteres ma-
teriâ gypseâ veluti callo obturantur. *pars I. obs. 1228.* Prostata
quasi cartilaginea. *pars IV. obs. 155.*

M I C T I O C R U E N T A.

Symptomata morborum.

Mictio cruenta quoties equitat
nephriticus.

Cum ventris torminibus.

Cum ramentis membranaceis.

Materiæ purulentæ admixta,
subitaneam urinæ suppressionem,
& tandem apoplexiam accersit.

Lumborum, &c. & postea pu-
rulentæ evadunt.

Membrana ejicitur cum uri-
nis.

Sequitur dolores renis.

Calculorum excretionem.

Extispicia cadaverum.

Calculi in renibus. *pars I.*
obs. 1181.

Ren sinister ingens materiâ
viscidâ & lapillis infarctus. *p. I.*
obs. 1188.

Vesicæ exfoliata membrana
interna. *pars I. obs. 135.*

Ren dexter deest, sinister cal-
culis turget. *pars I. obs. 1214,*
1220.

Molam osseam recondit ute-
rus. *pars I. obs. 1443.*

Abrasa superficies interna ve-
sicæ. *pars I. obs. 1273.*

Calculi in renibus & ureteri-
bus. *pars I. obs. 1248.*

Viæ urinariæ calculis scatent.
pars I. obs. 1129.

Mictio

Symptomata.

Mictio cruenta. Dolorem & tumorem hypochondrii sinistri. Exercitationem nimiam.

Extispicia.

Lapis in rene sinistro. *pars I. obs. 1164.*
Vesica cum appendicibus calculosis. *pars I. obs. 1708.*

M I C T I O P U R U L E N T A.

Symptomata morborum.

Mictio purulenta cum striis sanguinolentis dolore juxtâ renes, &c.

Cum sedimento viscido fluit post dyfuriam.

Post dolorem acerbissimum & abscessum in regione hypogastricâ.

Post ventris tormina purulens fluit urina.

Respiratio interdum difficilis evadit.

Pondus in abdomine excipit.

Febrem lentam fovet.

Fluit mitescente anginâ.

Renum inflammatione.

Fistulâ exsiccâtâ.

Instar ovi albuminis crassa fluit urina.

Donatur colore viridi.

Urina crassa fluit cum dolore in collo vesicæ, post melancholias, & ischuriam accersit.

Extispicia cadaverum.

Renes inculpati, cordis lithiasis & abscessus. *p. I. obs. 511.*

Purulencia in viis urinariis. *pars I. obs. 1265.*

Vesica purulens *p. I. obs. 1247.*

Vesica pure conspurcata. *p. I. obs. 1249.*

Renum ulcus, & pulmones pure conspurcati. *p. I. obs. 1084.*

Vesica ulcere erosa. *pars I. obs. 1262.*

Item. *pars I. obs. 1275.*

Bronchia pure turgida. *pars I. obs. 5. (a).*

Renes putridi. *p. I. obs. 1090.*

Pancreas semiputre, omentum exesum, &c. *pars I. obs. 12.*

Renes calculosi. *p. I. obs. 1155.*

Abscessus in hepate. *pars I. obs. 770.*

Ulcus in collo vesicæ. *pars I. obs. 1268.*

Extispicia.

Ren sinister absumptus. *pars I. obs. 1143.* Abscessus in rene succenturiato. *pars I. obs. 1218.* Ulcus vesicæ, pulmonum lithiasis, absque tamen ullo in respiratione vitio prægresso. *pars I. obs. 257.* Renes purulenti, & vesica plures recondens calculos. *pars I. obs. 1140.*

T Y M P A N I T E S.

*Symptomata morborum.**Tympanites* accersitvolvulum.

Cum ascite.

Colicam flatulentam excipit.

Item.

Cum summâ virium debilitate.

Cum ascite, hæmorrhagiâ uteri pertinaci supervenit.

Succedit colicæ.

Cum vomitu, & alvo adstrictâ flatulentia diuturnæ succedit.

Intumescencia ventris falsò pro tympanitide habetur.

*Extispicia cadaverum.*Intestina callo coarctata. *p. I. obs. 494.*Pancreas absumptum, omentum putrefactum, lien ingens, abdomen & pericardium aquâ turgent. *obs. 1060.*Ventriculus & intestina flatibus turgida, omentum inflammatum, pancreas induratum, & cystis fellea bile atrâ scattens. *pars I. obs. 17. (a)*Intestina inflammata, flatu turgida, omentum & mesenterium corrupta. *pars I. obs. 274.*Ventriculus & intestina inflammata & flatu distenta. *pars I. obs. 13.*Latex in abdomine, intestina contracta. *pars I. obs. 445.*Intestina flatu turgida. *Appendix, pars IV.*Intestina phlogosi tacta flatu turgent, hepar & lien marcida. *pars I. obs. 270.*Intestina vermibus infarcta. *pars I. obs. 51.**Extispicia.*Flatus inter exteriorem tunicam intestinorum & muscularem. *pars I. obs. 271. (a)* Ventriculus & intestina flatu turgida. *pars I. obs. 283.*

ASCITES.

Symptomata morborum.

Ascites cum febre & stupore in crure sinistro.

Stipatur dolore circà ventriculum, & summâ spirandi difficultate.

Largo urinæ profluvio interdum curatur, & dein tantâ aquæ copiâ colligebatur, ut rumperentur ventris parietes circà umbilicum, & efflueret aqua, quem mors sequitur fluxum.

Phthisim concomitatur.

Absque ullâ functionum læsione.

Cum tabe.

Ascite & anasarçâ laborat æger, paracentesi centum aquæ libræ educuntur, & dein pluries sectio denuò instituitur.

Absque ullâ functionum capitis & pectoris læsione.

Ascitica ventrem monstrosam in acumen prominentem gerit.

Cum tumore durissimo in inguine sinistro.

Cum phthisi & fluore albo.

Cum gravitate & tumore duro in regione hypogastricâ absque ullo pectoris dolore.

Asciticæ subsidet venter obortis diarrhæâ & urinæ fluxu post casum, sed tandem oritur dolor lumborum cum spirandi difficultate.

Extispicia cadaverum.

Hydrops peritonei. *pars I. obs. 1725.*

Cor dilatatum pulmones comprimit, hepar durum & aqua in abdomine stagnans. *pars II. obs. 425.*

Aqua inter laminas peritonæi stagnat. *pars I. obs. 1735.*

Hydrops vesicularis, & pulmo purulentus. *pars I. obs. 1715.*

Hydrops peritonæi. *pars I. obs. 1724.*

Hydrops cysticus in abdomine. *pars I. obs. 1766.*

Vesiculæ aquâ turgidæ abdomen infarciunt. *pars I. obs. 1697.*

Hydrops ovarii & aqua in pectore. *pars II. obs. 862.*

Hydrops cysticus. *pars I. obs. 1693.*

Ovarium sinistrum valdè tumens. *pars I. obs. 1468.*

Pleraque abdominis & thoracis viscera putriditate affecta. *pars II. obs. 363.*

Aqua effusa in abdomine, ovaria ingentia, pulmones pure consumpti. *pars II. obs. 372.*

Latex in abdominis cavo stagnat, & hydrops ovarii dextræ occurrit. *pars I. obs. 1510.*

Symptomata.

Ascites persepem annos durat.

Cum abdominis fluctuatione
abscessum mentiente.

In lethargum degenerat.

Cum doloribus præcordiorum
gravidam cruciat.

Tympanitidis comes.

Item.

Invadit ictericos.

Asthmaticum.

Hydrope fugato, apparet tu-
mor in regione epigastricâ qui
denuò respirationem accersit
difficilem.

E ventre hydropici educun-
tur paracentesi sexaginta aquæ
libræ subrubellæ & gelatinosæ.

Paracentesi meræ limphæ ex-
trahuntur.

Cum ictero.

Item.

Dysentericæ comes.

Vomitu & diarrhoeâ eneca-
tur hydropicus.

Nephritide corripitur hydro-
pica.

Suppressis mensibus falsò incu-
fatur. Ventrîs intumescencia pro
hydrope habetur.

Extispicia.

Saccus ingens è peritonæo
ortum ducens aquâ valdè disten-
tus. *pars I. obs. 1669.*

Colluvies turbida in abdo-
mine. *pars I. obs. 1765.*

Aqua in abdomine, hepar
tuberculofum & scirrhofum,
omentum & intestina putrida.
pars I. obs. 628.

Omentum exesum peritonæum
granulis scirrhofis pollet. *pars I.
obs. 266.*

Pancreas absumptum, &c.
pars I. obs. 1060.

Hepar scirrhofum. *p. I. obs. 553.*

Hepar induratum. *pars I.
obs. 557.*

Hepar tuberosum. *pars I.
obs. 663.*

Pancreas ingens, & bron-
chia sanguine obruta.

Hepar scirrhofum, & viciniî
adhærens colluvies in cavitate
dextrâ thoracis. *pars I. obs. 629.*

Concretio lymphatica, hyda-
tides in abdomine, vesicula fel-
lis turgida. *pars I. obs. 858.*

Calculis biliaribus turget cy-
stis fellea. *pars I. obs. 864.*

Hepar tuberculofum. *pars I.
obs. 691.*

Hepar scirrhofum. *pars I.
obs. 643.*

Hepar tuberculofum. *pars I.
obs. 189.*

Hepar & peritonæum indu-
rata. Renes calculosi, &c. *p. I.
obs. 1225.*

Moles carnea triginta quatuor
libras ponderat, & ex utero pro-
pendit. *pars I. obs. 1542.*

Symptomata.

Ascites succedanea dolori summo lateris dextri.
Febri quartanæ.

Suppressioni mensium cum dolore immani circa pubem.
Leucophlegmatix.

Tumori in regione epigastricâ.
Asthmati.

Hæmorrhagiæ narium,

Item.

Item.

Hæmorrhagiæ narium cum dolore in regione hepatis, & febris mali moris, &c.
Uteri.

Spirandi difficultati,

Ictero,

Item.

Item.

Tumori in hypochondrio dextro.
Diarrhoæ,

Febri quartanæ,

Extispicia.

Calculis turgēt vesica fellea.
pars I. obs. 887.

Hepar scirrhosum & ingens, omentum contractum, lien durus. *pars I. obs. 620.*

Uterus ingens & scirrhosus.
pars I. obs. 1374.

Hydrops lacteus à disrupto ductu chylifero. *pars I. obs. 1764.*

Hydrops peritonæi. *pars I. obs. 1726.*

Uterus ingens lapide turgēt.
pars I. obs. 1250.

Ventriculus inflammatus, pulmones putridi. *pars I. obs. 1512.*

Hydrops peritonæi. *pars I. obs. 1742.*

Hepar tuberosum & exanguē. *pars I. obs. 671.*

Hepar tuberosum. *pars I. obs. 624.*

Hydrops ovariorum. *pars I. obs. 1512.*

Pancreas tredecim libras ponderat, & recondit sanguinis grumosi. *pars I. obs. 1014.*

Hepar & lien scirrhosa. *pars I. obs. 535.*

Hepar absumptum, vesica fellea hydatidibus obsita. *pars I. obs. 811.*

Hepar lapidescens. *pars I. obs. 652.*

Omentum absumptum, hepar lapidescens. *pars I. obs. 531.*

Hepar & omentum indurata, cystis fellea albicante sero turgens. *pars I. obs. 901.*

Pulmones putridi, viscera crustâ obducta. *pars I. obs. 360.*

Symptomata.

Ascites succedanea. Mulier post partum doloribus abdominis torquetur, & hinc paulatim intumescit abdomen.

Excipit sitim cum dolore ventriculi & atrophiam accersit.

Post puerperium.

Post casum ab alto sæviunt pectoris dolores, & aqua in abdomine & thorace colligitur.

Mensium suppressioni.

Dolor lumborum per triennium sævit; mensium fluxus tamen cessat; abdomen intumescit, & artus œdematosi fiunt.

Œdema pedum excipit.

Post numerosissimas venæ sectiones inter febrem continuam infirmitas.

Exoritur prægressâ anorexiâ cum siti urgenti.

Sequitur tabem ortam post tussim purulentam, cum ventris intumescentiâ.

Cachexiam.

Passionem hystericam cum torminibus abdominis protuberantis.

Anorexiam.

Extispicia.

Hydrops cysticus ovarii membranâ in faccum protensâ. *pars I. obs. 1702.*

Viscera putrida *p. I. obs. 1599.*

Ovaria tumentia. *p. I. obs. 1467.*

Pulmones absumpti. *pars II. obs. 357.*

Hydrops cysticus. *pars I. obs. 1709.*

Hydrops cysticus. *pars I. obs. 1698.*

Hepar tuberculosum. *pars I. obs. 579.*

Hepar scirrhosum & tuberculosum. *pars I. obs. 647.*

Mesenterium scirrhosum. *p. I. obs. 524.*

Pulmones pure exesi. *pars II. obs. 373.*

Hepar tuberculosum. *pars I. obs. 682, 686, 689.*

Tumores ex ovariiis. *pars I. obs. 1501.*

Hepar tuberculosum, *pars I. obs. 680.*

Extispicia.

Glandulæ mesenterii strumosæ. *pars I. obs. 1579.* Saccus ingens in abdomine, materies diversæ indolis recondens. *pars I. obs. 1704.* Obstructa pleraque viscera. *pars II. obs. 614.* Vesica fellea constricta, cysticus ductus lapide obturatus. *pars I. obs. 903.* Hepar ingens passim putridum, & passim induratum. *pars I. obs. 59.* He-

par obstructum. *pars I. obs.* 519. Scirrhum. *pars I. obs.* 643, 654, 656. Crustâ obductum. *pars I. obs.* 843. Tumidum & durum. *pars I. obs.* 662. Tuberosum. *pars I. obs.* 673, 687. Ulcus in fundo ventriculi. *pars I. obs.* 138. Ventriculus sanie purulentâ turgens, hepar induratum, & vicinio accretus. *pars I. obs.* 141. Aqua effusa inter abdominis musculos & peritonæum. *pars I. obs.* 1749. Lien osseus; ren dexter calculis infarctus, & sinister putridus. *pars I. obs.* 1117. Pancreas scirrhum. *pars I. obs.* 1036. Abdomen recondit tumores diversæ indolis. *pars I. obs.* 1700. Inter laminas omenti stagnat aqua. *pars I. obs.* 1702. Cystis fellea bile nigerimâ scatens. *obs.* 851. Intestina inflammata colluvie purulentâ turgent. *pars I. obs.* 455. Epiploon contractum & scirrhum, hepar putridum, & lien cartilagineum. *pars I. obs.* 795. Mesenterium obstructionibus scatet. *pars I. obs.* 534. Omentum intestinis & plevræ pulmones adhærent. *pars II. obs.* 30. Uterus scirrhus. *pars I. obs.* 1380. Tumores scirrhosi abdomen occupant. Colluvies sanguinea in abdomine. *pars I. obs.* 1761. Fœtida stagnat inter peritonæi laminas. *obs.* 1724, 1725, 1726, 1727, 1728, 1729, 1730, 1731, 1732, 1733, 1734, 1735, 1736, 1740, 1741, 1742, 1743, 1744, 1745, 1746, 1748, 1749, 1750. Humore viscido ovaria turgent. *pars I. obs.* 1492. Thalamus sinister cordis & aorta corpore fibroso obturantur. *pars I. obs.* 496. Intestinum colon flatu turgidum. *pars I. obs.* 489. Scirrhus pendens sexaginta sex libras abdominis replet capacitatem. *pars I. obs.* Ren sinister putridus, ureter obrutus calculo viam urinæ præpediente, & valdè distenditur. *pars I. obs.* 1118, 1119. Ovarium dextrum colluvie stagnante in immensum protenditur. *pars I. obs.* 1510. Abdomen recondit massam duram quæ intus fovet puris quantitatem maximam. *pars I. obs.* 1674.

Symptomata.

Paracentesis. Sanguis educitur ex abdomine post casum ex alto tumefacto.

Duodecies institutâ educuntur sexcenti libræ laticis.

Colluvies foetidissima è tumore ventris extrahitur.

Paracentesi peractâ nulla liquidi guttula fluxit.

Hydrops uteri excipit fluorem album, cum doloribus in regione hypogastricâ.

Ovariorum, Suo loco.

Extispicia.

Sanguinea colluvies in abdomine. *pars I. obs.* 752.

Tumor steatomatosus in abdomine. *pars I. obs.* 1659.

Pars I. obs. 230.

Hydrops cysticus. *pars I. obs.* 1698.

Uterus ingens & infarctus. *pars I. obs.* 1668. (a)

Urachæ.

PARS SECUNDA,

Morbos externos expectans.

SECTIO PRIMA.

DE GENERALIBUS ET INCERTÆ SEDIS.

HÆMORRHAGIA.

Symptomata morborum.

Extispicia cadaverum.

Hæmorrhagia. SANGUIS per aures & os fluit.

Post casum ab alto, & brevi sævit apoplexia fortissima.

Sanguis per urethram fluens post exercitium immodicum, dolores renis cum ventris intumescentiâ accersit.

Hæmorrhagiis obnoxius asthmate prenditur cum lypothymiis & œdemate artuum.

Sanguis per secessum profluit asthmaticum enecat.

Sanguis ubertim per aures & os effluens mortem creat.

Per os effluit inter febrem ardentem dolore hepatis stipato.

Mors à vomitu cruento.

SANGUIS effusus in cerebrum, fractura occurrebat in basi cranii. *pars III. obs. 230.*

Renes ingentes. *p. I. obs. 1064.*

Cor pericardio destitutum. *pars II. obs. 722.*

Aqua in pericardio & abdomine, pancreas, hepar & appendix vermicularis infarcta, pulmo dexter putridus. *pars I. obs. 612.*

Sanguis effusus inter thecam cranii & cerebrum. *pars III. obs. 237.*

Hepar putridum. *p. I. obs. 813*

Pulmones exsuccii. *pars II. obs. 293.*

Hæmorrhagia

Symptomata.

Hæmorrhagia ex casu ab alto, & indè sæviunt dolor, & stupor capitis cum febre, delirio & convulsionibus stipatâ.

Narium hæmorrhagia cui succedit spirandi difficultas; juvenem melancholicum abdominis intumescentiâ laborantem enecat.

Hydropem accersit.

Cachexiam.

Îctero sese adjungit.

Febrem hæcticam concomitantur.

Prehendit mulierem hysteri-
cam; quâ sufflaminatâ oritur ca-
pitis summus dolor.

Cachecticam doloribus hepa-
tis laborantem invadit.

Îctericum cruciat.

Stypticis suppressa mortem su-
bitaneam accersit.

E naribus erumpens spirandi
difficultatem levat; æger tamen
itinere suscepto illicò moritur.

Hæmorrhagiæ narium quidam
obnoxius in faciei œdema, &
dein in ascitem incidit, cui sese
adjungit gangræna crurum.

Succedens palpitationibus cor-
dis lethalis evadit.

Extispicia.

Abscessus in meningibus. *p. III.*
obs. 20.

Lien ingens, hepar maximum
& induratum, ventriculus è sede
dimotus. *pars I. obs. 915.*

Lien durus & ingens mate-
riam faniosam recondit. *pars I.*
obs. 919.

Hepar tumidum & purulen-
tum.

Hepar albicans & intus putri-
dum, lien lapidescens. *pars I.*
obs. 997.

Pulmones plevræ annexi, &
purulentiâ conspurcati. Hepar
abscessum recondebat. *pars I.*
obs. 780.

Sanguis effusus in cerebrum.
pars III. obs. 299.

Hepar album tuberosum, inæ-
quale, durum & exangue. *pars I.*
obs. 671.

Hepar albicans & purulentiâ
tumidum, lien lapidescens *pars I.*
obs. 744.

Bronchia & ductus alimenta-
ris sanguine obruta. *pars II. obs. 2.*

Cor ingens, pulmones con-
tracti. *pars II. obs. 439.*

Pulmones inflammati & san-
guine infarcti. *pars II. obs. 354.*

Pulmones putridi & sanguis
concretus in venâ cavâ. *pars II.*
obs. 183.

Symptomata.

Hæmorrhagia narium ingruit in quodam tumore hypochondrii dextri laborante.

Orthopnæam post se trahit.

Hæmorrhagia uteri pertinax cui succedit tympanites cum ascite.

Septuagenarium enecat.

Hæmorrhagia uteri accersit dolorem ventris, cum ejus intumescentiâ in ascitem degenerante.

Ascitem post se trahit.

Syphiliticum enecat.

Maniam post lochiorum suppressionem ortam, fugat.

Succedit doloribus uteri, & fluxum ichorosum accersit.

Doloribus circa inguen cum suppressione mensium sævientibus.

Oritur post enixum foetum mortuum, & mulierem de medio tollit.

Lethalis exoritur post diuturnam mensium suppressionem.

Extispicia.

Lien durus & magnus faniem recondit. *pars I. obs. 919.*

Pulmo fanguine infarctus. *p. II. obs. 68.*

Hepar ingens, pancreas & mesenterium scirrhusa.

Colluviës serosa in abdomine. Intestina contracta & putrida; uterus etiam pure conspurcatur. *pars I. obs. 445.*

Tumor steatomatosus ingens, & pus copiosum in abdomine.

Hydrops ovarii sinistri. *pars I. obs. 1511.*

Hydrops ovariorum. *pars I. obs. 1512.*

Tumores scirrhusi in pelvi delitescunt. *pars I. obs. 1639.*

Uterus scirrhusus & cartilagineus. *pars I. obs. 1769.*

Ulcus uteri. *pars I. obs. 1389.*

Item. *pars I. obs. 1386.*

Uterus disruptus. *pars I. obs. 1407.*

Renes calculosi & è fede dimoti, arteriæ emulgentes obliterated. *pars I. obs. 1212.*



B U B O.

Symptomata morborum.

Bubo apparet in axillâ, puncturâ digito inflictâ.

Pestilentialis in inguine cum tumore parotidum, & dein exanthematibus purpureis in pectore.

Cui succedit delirium cum motibus convulsivis.

Bubones in inguinibus evanescentes mortem accersunt.

Bubo sub axillâ finistrâ cum sopore lethargico in febre pestilentiali.

Pestilentialis in utroque inguine, mortem subitanam antecedit.

Inter eruptionem bubonis tumescunt artus & venter.

Erumpit in febre acutâ cum vomitu immani & respirandi difficultate.

Extispicia cadaverum.

Abcessus sub axillâ. *pars I. obs. 714.*

Anthraces in abdomine. *pars I. obs. 1682.*

Cor ingens, lapilli in cystide felleâ, & pulmo putridus. *pars I. obs. 694.*

Intestina inflammata. *pars I. obs. 302.*

Cor gangrænofum, hepar lividum & vesicula fellea bile turgens. *pars II. obs. 539.*

Cor gangrænofum, hepar ingens & cystis fellea bile turgens. *pars I. obs. 539.*

Ovaria sexaginta libras aquæ continent. *pars II. obs. 1506.*

Cystis fellea bile atrâ turgens, intestina & pulmones inflammata. *pars I. obs. 844.*

Œ D E M A.

Symptomata morborum.

Œdema inter febrem quartanam tumescit corpus.

Faciei cum febre lentâ, difficultate spirandi spuitione cruentâ stipatâ.

Artuum sese adjungit tussi & dyspnœæ.

Extispicia cadaverum.

Vesicula fellis mirè turgida calculos biliares fovet. Pulmones erant inflammati. *pars I. obs. 856.*

Aqua in thorace, & præcipuè in pericardio. *p. II. obs. 633.*

Aqua in abdomine, & plevræ cum pulmonibus adhærentia. *pars II. obs. 19.*

Bbb b ij

Symptomata.

Œlema pedum sese adjungit tumori cum dolore ventris.

Artuum inferiorum sese implicat ventris intumescentiæ.

Sese adjungit tussi cum dolore stomachi.

Spirandi difficultati.

In regione iliacâ dextrâ, dolori.

Artuum inferiorum cum cordis palpitationibus.

Cum ventris & faciei intumescentiâ antecedit mortem subitanam.

Præcedit spirandi difficultatem cum tussi, dolore obscuro circâ diaphragma, & tandem sputis purulentis.

Intumescunt pedes inter icterum cum cordis palpitatione, & hydrope pectoris.

Cum pulsatione in pectore.

Œdema artuum asthmați succedit.

Concomitatur spirandi difficultatem.

Asthmaticum invadit à pedibus ad caput sese propagat.

Antecedit spirandi difficultatem, &c.

Cui succedunt spirandi difficultas, & cordis palpitationes.

Œdema pedum cum ventris intumescentiâ.

Tumescunt pedes viduæ pondere in infimo ventre laborante.

Extispicia.

Tumor circâ mesenterium intestina undiquè comprimens. *p. I. obs. 1643.*

Hydrops cysticus. *pars I. obs. 1692.*

Pulmones putridi & lapillis scatentes. *pars II. obs. 253.*

Aqua in thoracis cavitatibus, & in pericardio. *p. II. obs. 633.*

Ovarii dextri hydrops. *pars I. obs. 1520.*

Cor dilatatum, sanguine intus contento. *pars II. obs. 423.*

Vasa cerebri sanguine infarcta. Aqua in ventriculis cerebri, & serum in cavo thoracis, hepar durum. *pars III. obs. 227.*

Latex in pectoris cavo, & pulmones scirrhusi. *pars II. obs. 857.*

Aqua in pectoris cavo, hepar solito majus; cystis fellea calculos recondit. *pars I. obs. 866.*

Cor tumidum & sanguine infarctum. *pars II. obs. 416.*

Omentum putridum, pericardium cordi, pulmones costis adhærentes. *pars II. obs. 697.*

Pulmonum œdema, pericardium cordi adnatum. *pars II. obs. 704.*

Valvulæ cordis ossæ. *pars II. obs. 575.*

Aqua in pericardio. *pars II. obs. 643.*

Mesenterium scirrhusum. *p. I. obs. 521.*

Ovarii sinistri hydrops. *pars I. obs. 1522.*

Uterus ingens, & infarctus. *pars I. obs. 1364.*

Symptomata.

Œdema artuum sese adjungit doloribus ventris singultu stipatis.

Celebratâ paracentesi, pedes œdematosi fiunt.

Post se ascitem trahit.

Œdema crurum è quibus per diapedesim fluit serum cum ægri levamine, sed denuò tument aliæ partes & moritur æger.

Pedum.

Œdema crurum cum diarrheâ sese adjungit tumori abdominis & feбри tertianæ.

In febre ardente tument artus, pectoris exurgit angustia, & lethum accedit.

Cum tussi & dolore pectoris quem excipit sanguinis sputum.

Pedum cum spirandi difficultate, & obstructione hepatis cui succedit icterus.

Tumescunt venter & pedes inter spirandi difficultatem.

Dolores hypochondrii dextri.

Membrum genitale œdematosum intorquetur, & urina foetet; ascitem creat cum summâ spirandi difficultate.

Extispicia.

Colluvies serosa in abdomine; epiploon crassum ventriculum deorsum pellit. *pars I. obs. 209.*

Hepar exiguum & contractum. *pars I. obs. 574.*

Hepar tuberculosum. *pars I. obs. 679.*

Ovarium dextrum sexaginta libras feri subflavi continet, tuba ejusdem lateris oblitterata. *pars I. obs. 1507.*

Pulmones illæsi, hepar purulentum. *pars I. obs. 1573.*

Ovaria purulentam materiam recondunt. *pars I. obs. 1513.*

Hepar, pulmo inflammata, pericardium cordi adhærens. *p. II. obs. 696.*

Venter aquâ turgit, lien ingens & hepar contractum occurrunt. *pars II. obs. 698.*


Orificium ventriculi erosum, hepar marcidum, vesicula fellis calculis foeta. *pars I. obs. 873.*

Pulmones putridi. Lien marcidum. *pars I. obs. 218.*

Hepar abscessum recondit, & abdomen turgit colluvie foetâ. *pars I. obs. 726.*

Aqua in thorace, pericardium cordi adnatum, & pulmones plevræ annexi. *pars I. obs. 697.*

Pulmones & hepar putrida; *pars I. obs. 882.*



CONTUSIO, VULNUS, ULCUS ET FISTULA.

Symptomata morborum.

Contusiones in latere dextro quibus mors subitanea.

Item.

Contuso capite exurgit icterus.

Contuso capite excandescit febris lethifera.

Vulnere capiti inflictio.

Epilepsia subito lethalis exoritur.

Vulneri inflictio ad adducendas aquas hydropici, labia gangrenosa fiunt.

A cane rabido inflictæ, & jam cicatrice conglutinatæ, post septem hebdomadas, denuò dolent, & hydrophobiam cum convulsionibus sibi adjungunt.

Citiùs agglutinatum vulnus inflictum, ad calculum vesicæ, & fistulam accersit.

Inflictio vulnere cordi, quindecim dies vixit miles, & dein subito moritur.

Octiduum captivus vixit.

Vulnera. Juvenis corde vulnerato, neci per quinque dies resistens, tandem occubuit.

Circà os temporum, vulnus coma somnolentum accersit.

Idem cum febre exoritur morbus vulnere circà frontem inflictio.

Antiquo cruris ulcere occluso, crebrò recurrunt lypothymia quibus succedit apoplexia cum hemiplegiâ.

Extispicia cadaverum.

Hepar lividum, vesicula fellea disrupta. *pars I. obs. 909.*

Vesicula fellea disrupta. *p. I. obs. 911.*

Hepar inflammatum. *pars I. obs. 813.*

Pulmones purulenti, cerebrum intactum. *p. II. obs. 166.*

Sanguis stagnans in osse sinipitis. *pars I. obs. 150.*

Cerebri dimidia pars sphaculosa. *pars III. obs. 144.*

Hydrops vesicularis, *pars I. obs. 1712.*

Pulmones sanguine coagulato infarcti. *pars I. obs. 93.*

Lapides in renibus pure conspurcatis, vesica scirrhusa. *p. I. obs. 1299.*

Cor perfossum ad sinum dextrum usque. *pars II. obs. 609.*

Pulmones & cor fauciata. *p. II. obs. 607.*

Pericardium, & basis ventriculi dextri perfossa. *pars II. obs. 608.*

Cerebrum putridum juxtà locum affectum. *pars II. obs. 143.*

Abscessus in parte anticâ cerebri. *pars III. obs. 135.*

Vesicula fellea calculis foeta. Vasa cerebri sanguine turgida, & aqua in ventriculis. *pars III. obs. 406.*

Symptomata.

Extispicia.

Ulcus. Fœdissima ulcera succedunt tuberculis suppuratis.

Seçto abscessu in regione renis, oritur ischuria.

Fluxus ichorosus per vaginam post dolores circa uteri orificium.

Fluxus materiæ ichorosæ ex auribus antecedit.

Fluxus purulentus. Dolorem capitis gravativum. Excretis calculis per urethram, pus effluit per eandem viam.

Setaceo exsiccato, sequitur ophthalmia, quam excipiunt tussis & sputum purulentum.

Dejectio purulenta per alvum inter febrem quartanam.

Fluxus saniosus & fœtidissimus, cum doloribus uteri.

Imminuto fluxu purulento ex ano, sæviunt vomitus.

Mictio materiæ purulentæ quam sequitur febris lenta.

E naribus fluxus, cephalalgiam imminuit, quæ, suppresso fluxu recrudescit, & motus convulsivos cum stupore, & postea apoplexiam accersit.

Vomitus materiæ pituitosæ puri remixtæ, cum tumore abdominis, & febre lentâ.

Abscessus sub axillâ, materies retro pulsa.

Pars I. obs. 584.

Pars I. obs. 1085.

Ulcus uteri. pars I. obs. 1389.

Abscessus in cerebro. pars III. obs. 129.

Vesica ulcere erosa. pars I. obs. 1091.

Pulmones passim indurati, & passim putridi cum aquâ in thorace. pars II. obs. 219.

Viscera abdominalia putrida. pars I. obs. 8.

Uterus pure turgens. pars I. obs. 1402.

Ventriculus pure conspurcatus. pars I. obs. 163.

Vesica pure turget.

Cerebri massa pure conspurcata occurrit. pars III. obs. 422.

Viscera abdominis pure conspurcata. pars I. obs. 1589.

Pulmones pure conspurcati. pars II. obs. 738.



C A N C E R.

*Symptomata morborum.**Cancer* mammarum.

Ulcus cancrosum in femore.

Item.

Cancer à labiis ad linguam
& dein ad pulmones serpens,
suffocationem parit.

Cancrosum tumor in calcaneo
febrem cum dolore lateris fini-
stri, spirandi difficultate, &c.

Extispicia cadaverum.

Uterus concretionem lapideam
infarctus. *pars I. obs. 113.*

Hepar scirrhosum. *pars I.
obs. 630.*

Hepar tuberculosum. *pars I.
obs. 584.*

Materies purulenta in bron-
chiis. *pars I. obs. 4. (f)*

Pulmones purulenti. *pars II.
obs. 199.*

F I S T U L A.

Symptomata morborum.

Fistula in processu mastoideo
cui sese adjungit delirium.

In inguine dextro cum do-
lore gravissimo circa regionem
hepatis.

Succedit tumori suppurato
circa hypochondrium dextrum.

Extispicia cadaverum.

Aqua in ventriculis, & pus
stagnans circa os petrosum ca-
rie affectum. *pars III. obs. 519.*

Pure turget abdominis cavi-
tas, & colon arcte adhæret he-
pati. *pars I. obs. 753.*

Stomachus callosus & perfo-
ratus, fistulæ labiis adglutina-
tus. *pars I. obs. 141.*



GANGRÆNA.

GANGRÆNA.

Symptomata morborum.

Gangræna crus ascitici corripit.

Inter tussim ferociorem, *gangræna* pedes invadit.

Spirandi difficultati sese adjungit *gangræna* pedum.

Utriusque tibiæ.

Gangræna pedis oritur, dum dolor epigastrii cessat.

Sævientibus doloribus in abdomine, *gangræna* digitos pedis corripit, & brevi ad superiora propagatur.

Suprà umbilicum mulieris hydropticæ, strages exerit.

A frigore.

Gangræna abdominis cujusdam hydrope laborantis.

Gangræna pedum post vomitum.

Post operationem castrationis *gangræna* exerit peritonæum.

Caries ab aneurismate aortæ.

Extispicia cadaverum.

Hydrops peritonæi. *pars I.*
obs. 1741.

Pulmonum emphysema. *pars II.*
obs. 35.

Aqua in pectore, & pulmones crustâ obducti. *pars II. obs.* 55.

Tumor scirrhusus venam cavam descendentem & aortam comprimit. *pars I. obs.* 507.

Ventriculus contractus; pancreas scirrhusus, & vesicula fellis bile turgida. *p. I. obs.* 1017.

Pancreas & hepar scirrhosa. *pars I. obs.* 1133.

Omentum scirrhusus cum steatomatoso tumore. *pars I. obs.* 234.

Pars I. obs. 265.

Hydrops peritonæi. *pars I. obs.* 1730.

Viscera corrupta. *pars I. obs.* 1609.

Pars III. obs. 5, 6.

Pars I. obs. 1628. *pars II. obs.* 793, 794, 795, 798.



RABIES ET HYDROPHOBIA.

Symptomata morborum.

Rabies & hydrophobia senem corripiunt elapsis sex mensibus à morfu canis.

Recrudescunt post sex menses epileptico accessu prægresso; dein hæmorrhagiam narium accersit, cum tumore in inguine & dysenteriâ.

Opio repetitis vicibus propinato fugantur, sed denuò recrudescentes lethales evadunt.

Succedunt doloribus lancinantibus quibus corripiuntur cicatrices vulnerum inflictorum à cane rabioso.

Extispicia cadaverum.

Venæ iliacæ turgidæ, pulmonum & cerebri vasa sanguine coagulato infarcta. *pars II. obs. 302.*

Abscessus in inguine, nodus in nervo diaphragmatis, & thalami optici marcidi. *p. II. obs.*

Nodus in nervo diaphragmatico.

Pulmones sanguine coagulato infarcti. *p. II. obs. 39.*

Extispicia.

Pericardium inflammatum. *pars II. obs. 727.* Œsophagus & trachea arteria phlogodea, sanguis fluidissimus in vasis. *pars II. obs. 86.* Cor pericardio pertinaciter annexum. *pars II. obs. 457.* Inculpatus cerebrum, viscera thoracis & abdominis exsucca & arida. *pars I. obs. 1552.* Inculpatis faucibus, viscera thoracis & abdominis exsucca. *pars I. obs. 1553.* Cystis fellea bile nigerrimâ turgens; bullæ aëris sub durâ meninge; vasa cerebri & cerebelli sanguine infarcta. *pars II. obs. 312.* Cor flaccidum & marcidum viscera corporis pleraque inflammata. *pars I. obs. 99.*



S E C T I O S E C U N D A.
DE MORBIS EXTERNIS CAPITIS.

D O L O R C A P I T I S E X T E R N U S.

Dolor capitis externus. **D**OLOR acutus in anticâ capitis parte.

Insultus epilepticos accersit.

In apoplexiam degenerat.

Dolor in occipite diuturnus in phrenitidem cum motibus convulsivis abit.

Dolor capitis ad furorem usque sævit.

In parte dextrâ sincipitis paralyfim dextri lateris & dein apoplexiam sibi adjungunt.

Dolor fixus in vertice cum vomitu accedit sine febre, & mortem creat.

Puerum maculis scorbuticis defoedatum excruciat.

Dolores capitis gravativi apoplexiam accersunt subitanam.

Terebrationi cranii resistunt, & ægrum enecant.

Visum & olfactum lædunt, & convulsiones ad se convocant.

Fatuitatem & dein convulsiones accersunt.

Somnolentiam,

CEREBRUM putridum. *p.* III. *obs.* 1419.

Aqua in ventriculis cerebri. *pars* II. *obs.* 373.

Cerebrum putridum. *pars* III. *obs.* 145.

Meninges pure erosæ, & abscessus in cerebello. *pars* III. *obs.* 26.

Serum cruentum in ventriculis cerebri, plexus choroïdes hydatidosus. *pars* III. *obs.* 286.

Sanguis concretus intrâ substantiam cerebri, partes vicinas comprimit. *p.* III. *obs.* 302.

Tumor cysticus in cerebro aquâ turgēt. *pars* I. *obs.* 194.

Tumores scirrhusi in cerebro. *pars* III. *obs.* 211.

Sero sanguinolento ventriculi cerebri turgent. *pars* II. *obs.* 345.

Tumores fungosi in cerebro, & aqua in ventriculis. *pars* III. *obs.* 208.

Tumores steatomatosi in cerebro, ob ethmoïdeum & coronale carie læsum. *pars* III. *obs.* 201.

Abscessus cerebri. *pars* III. *obs.* 720.

Aqua in ventriculis cerebri stagnans. *pars* III. *obs.* 122.

Symptomata.

Dolor capitis externus. Interdum fluit pus è naribus & sopore corripitur æger.

Cæcitatem accersit.

Diversimodè torquetur caput; delirat æger; pulsus evadit convulsivus; & tremunt artus.

Maciem & dein syncopem lethalem secum adducit.

Mœrorem sequitur, & soporem sibi adjungit.

In syncopem abit.

Puellam brevi enecat.

In somnolentiam, & dein in apoplexiam degenerat.

Cum pruritu molestissimo.

Cum fluxu lachrymarum immodico.

Circà sinciput, cui sese adjungit epilepsia.

In latere sinistro apoplexiâ, & dein paralyfi prenditur.

Abit in febrem acutam, cum motibus convulsivis.

Ab insolatione cum affectu comatoso.

Cum aphonîâ mortem antecedente.

Abit in soporem caroticum, pultu naturali superstite.

Extispicia.

Abscessus cerebri. *pars III. obs. 124.*

Abscessus in processibus mammillaribus cerebri, os frontis carie exesum. *pars III. obs. 136.*

Cerebrum gangrænâ corruptum. *pars III. obs. 141.*

Vasa sanguine turgida, hepar exiguum, meningæ, plexus choroides infarctus, & aqua in ventriculis cerebri. *pars III. obs. 36.*

Cerebrum durum, & vesicula fellis corrugata. *p. III. obs. 89.*

Aqua in cranii cavitate. *p. III. obs. 423.*

Cerebrum illæsum, sanguis concretus in corde. *pars II. obs. 482.*

Sanguis concretus in ventriculis cerebri. *pars III. obs. 274.*

Pediculi sub pericranio. *p. IV. obs. 1.*

Carotides ossæ. *pars III. obs. 65.*

Colluvies nigra & putris in cerebro. *pars III. obs. 533.*

Fovea in corpore striato recondit sanguinem congrumatum. *pars III. obs. 305.*

Cerebrum inflammatum, & tumor phlegmonodæus in meningibus. *pars III. obs. 11.*

Colluvies purulenta in cranio, in sinibus coronalibus & maxillaribus. *pars II. obs. 493.*

Colluvies purulenta in cerebro. *pars III. obs. 494.*

Abscessus in cerebello. *p. III. obs. 184.*

Symptomata.

Dolor capitis externus medicos in plures partes trahit. Antivenerea & arthritica incassum adhibentur.

Cephalalgiam inter, visu orbatur virgo quæ dein, sensibus orbata, obiit.

Ab inflictio vulnere capiti, diu sævit, etsi consolidato.

Cum febre ardente.

Convulsiones sibi adjungit.

Cum phrenitide, fluxu puris ex ore, naribus & auribus.

Absque rubore aut inflammatione cum febre.

Post ictum capiti inflictum sævit, & motus convulsivos accersit.

Apoplexiam post se trahit.

Interdum recurrit inter epilepticos accessus.

Dolor capitis atrox cum cerebro animi deliquio, inter quem abolitur visus, exurgunt convulsiones.

Cum virium imbecillitate, frigore extremitatum intensissimo.

Post hydrargirotas inunctiones lethales.

Cum delirio, absque febre.

Facie interdum pallidâ.

Cum febre & delirio, & dein affectu soporoso lethali,

Extispicia.

Aqua in ventriculis cerebri; futuræ cranii oblitteratæ, vesicula fellis bile turgens, lien putris, calculus in rene, & cor parvum. *pars II. obs. 8.*

Glandula pinealis ingens quasi faxea; cerebrum illæsum. *p. III. obs. 178.*

Abscessus in cerebro. *pars III. obs. 498.*

Aqua in cranio, & vasa encephali turgida. *pars III. obs. 439.*

Os temporale cariosum. *p. III. obs. 143.*

Abscessus in cerebro. *pars III. obs. 152. (a)*

Aqua in ventriculo dextro ad libram unam *pars III. obs. 396.*

Vasa encephali sanguine turgida, aqua in cerebro. *pars III. obs. 471.*

Aqua in cerebro. *pars III. obs. 451.*

Serum in ventriculis & ipsâmet cerebri substantiâ. *pars III. obs. 393.*

Abscessus ingens in corpore medullari cerebri propè ventriculos. *pars III. obs. 133.*

Hydrocephalus. *p. II. obs. 349.*

Hydrargirus in thecâ cerebri. *pars III. obs. 558.*

Tumores cystici in cerebro. *pars III. obs. 198.*

Cerebri ventriculi aquâ subflavâ turgentes. *pars III. obs. 391.*

Cerebrum aridum. *pars III. obs. 76.*

Symptomata.

Dolor capitis externus lethargum & resolutionem membrorum secum adducit, fugatur, & dein exoritur affectus torporosus. Sævit curatâ lue venereâ.

Dolor circâ radicem nasi cum febre lentâ, & dein convulsionibus.

Cum vertigine & febre inter quam exurgit tumor in magno oculi cantho.

Siphiliticum enecat.

In vertice dolor cum vomitu frequenti, tabem sibi adjungit.

Inter pleuritidem sævit.

Febrem cum sopore & delirio sibi accersit.

Post hæmorrhagiam narium sævit, & secum advehit olfactûs & visûs abolitionem, & dein epilepsiam.

Dolores capitis melancholicum cruciantes, in delirium abeunt furiosum.

Dolor gravativus in oculo, à vulnerato offe temporali ejusdem lateris.

Dolor sincipitis præcipuè circâ oculum dextrum edito nisu sævit.

Cum sensu ponderis in thorace.

Cum vomitu bilioso & febre ardenti.

Extispicia.

Tumor scirrhusus circâ finum tertium. *pars III. obs. 213.*

Vomitus inter pixidem osseam, & duram matrem. *pars III. obs. 543.*

Vermis in sinu longitudinali cerebri. *pars I. obs. 539.*

Ossa orbitæ mollia, & quasi carnea. *pars IV. obs. 13.*

Cerebrum putridum. *pars III. obs. 154.*

Aqua limpida ad libras circiter duas stagnans in ventriculis cerebri. *pars III. obs. 387.*

Cerebrum pure conspurcatum. *pars III. obs. 500.*

Abscessus cerebri. *pars III. obs. 499.*

Cerebrum durum & fanguine turgens. *pars III. obs. 84.*

Materia mucosa in cerebro, vasa fanguine infarcta, & ventriculi colore luteo tincti. *p. III. obs. 480.*

Abscessus inter cerebrum & meninges. *pars III. obs. 518.*

Abscessus cerebrum inquinat. *pars III. obs. 107.*

Corpora extranea in ventriculis cerebri; & pulmones putridi. *pars I. obs. 367.*

Vesicula fellea pseudo-lapidibus scatet. *pars I. obs. 861.*

Symptomata.

Dolor capitis externus. Cephalalgia cum febre exacerbante.

In affectum soporosum lethalem abit.

Cum febre continuâ quam excipit icterus.

Delirium cum tremore capitisprehendit.

Post insolationem exoriuntur cum febre, delirio, & capitis motu convulsivo.

Melancholicum cruciantes, accersunt epilepsiam.

Cum paraphrenitide cui succedit sopor lethalis.

In regione temporum apoplexiam accersit fortissimam.

Cui succedit delirium.

In parte dextrâ capitis.

Cephalalgia ab insolatione.

Quidam cephalalgia laborans caput gerit pendulum.

Cum dysuria.

Contusioni capitis succedit paralyfis.

In sincipite circa radicem nasi antecedit fluxum puris è naribus, cum ramentis ossibus quemprehendunt paralyfis sinistri lateris, & tandem apoplexia.

Dein ab inflicto capiti vulnere.

Hemicranio phthisicum molestat.

Extispicia.

Os exiguum in basi processus falciformis *pars III. obs. 43.*

Vasa sanguine turgida & varicosa. *pars III. obs. 59.*

Meninges osseæ, & hepar scirrhum. *pars III. obs. 42.*

Pulmones scirrhusi, aortæ valvulæ induratæ, aqua & sanguis in cerebro, & tubo vertebrali. *pars III. obs. 410.*

Meninges & cerebrum inflammata. *pars III. obs. 28.*

Cranium carie erosum. *pars II. obs. 28.*

Cerebrum illæsum; vesica fellea bile turgida. *pars I. obs. 859.*

Pus in cranio stagnat, juxta locum dolentem. *p. III. obs. 509.*

Cerebrum tumidum, vasa cerebri sanguine infarcta. *pars III. obs. 68.*

Cerebrum putridum in parte sinistra. *pars III. obs. 159.*

Cerebrum tumidum vasis sanguineis turgentibus. *obs. 59.*

Lapis propè basim cerebri. *pars III. obs. 555.*

Lapides tunicati in vesicâ. *p. I. obs. 1334.*

Abscessus in latere opposito. *pars III. obs. 130.*

Pus è ventriculis cerebri nares appellebat. *p. III. obs. 510.*

Cerebrum putridum. *pars III. obs. 514.*

Pulmones integri; sanguine & aquâ turgent cranium. *pars III. obs. 421.*

Symptomata.

Dolor capitis externus cum convulsionibus, &c.

Accersit vomitum convulsionibus lethalibus stipatum.

Inter fluxum menstruorum exacerbans, vertiginem & lypothimias ac postremò affectum comatosum sibi adjungit.

Inter febrem quartanam sævit.

Accersit febrem cum sopore, motibus convulsivis, & fluxu purulento è naribus.

Post crapulam, ab occipite ad spinam protenso.

Cephalalgia laborans in cæcitate incidit, epilepsia corripitur, & apoplexia lethalis ingruit.

Post capitis gravitatem, somniculosa evadit mulier, & brevi moritur.

Post casum delirio, affectu carotico stipatur.

Dolor vehemens in aure sinistra, cum fluxu post contusionem.

*Dolor periodicus*incipitis, post contusionem capitis, furor & convulsiones lethales accersit.

Capitis dolor simul ac imbecillitas, cum agrypnia pertinaci, visus læsione & convulsionibus.

In apoplexiam lethalem degenerat.

Inter capitis dolores accedit artuum inferiorum debilitas, & dein febricula cum delirio.

Senem cruris ulcere laborantem cruciat, & apoplexiam comitem. & dein artuum resolutionem sibi accersit.

Extispicia.

Ovarii dextri hydrops, &c. *pars I. obs. 1507.*

Aqua in cranio, & ventriculus inflammatus. *p. I. obs. 1591.*

Meninges crassæ. *pars III. obs. 1.*

Sinister cerebri ventriculus aqua scatet. *pars III. obs. 390.*

Cerebrum suppuratum. *p. III. obs. 501.*

Meninges syderatæ. *pars III. obs. 32.*

Exostosis in cranio adnatus cerebrum comprimit. *pars II. obs. 17.*

Abscessus in anteriori cerebri parte. *pars III. obs. 131.*

Pars superior corporis callosi putrida & absumpta. *p. III. obs. 155.*

Abscessus in cranio juxta aurem sinistram. *pars III. obs. 511.*

Cerebellum putre, & vasa sanguine turgida. *p. III. obs. 186.*

Aqua in cerebri ventriculis, tumor tuberculofus circa nervos opticos. *pars III. obs. 212.*

Sanguis effusus in cerebrum. *pars III. obs. 255.*

Corpus callosum laxum, cerebrum quasi carneum, aqua in ventriculis. *pars II. obs. 181.*

Aqua ventriculi cerebri turgent, plexus choroïdes infarctus. *pars III. obs. 374.*

Dolor

Symptomata.

Dolor capitis externus cum febre & delirio invadit juvenem studiosum.

Cephalalgiam cæcitas, paralysis, & dein apoplexia lethalis sequuntur.

Extispicia.

Varices in plexu choroïdeo. & aqua in ventriculis. *pars III. obs. 104.*

Aqua in cranio & thecâ spinali. *pars III. obs. 435.*

Extispicia.

Lapis in cerebro. *pars III. obs. 554.* Aqua in cranio. *pars III. obs. 455.* Meninges ossæ. *pars III. obs. 46, 52, 53.* Meningum coactus. *pars III. obs. 5.* Inflammatæ. *pars III. obs. 9.* Dura meninx obruta humore gelatinoso. *pars II. obs. 34.* Sanguis effusus in ventriculos cerebri. *pars III. obs. 157.* Sutura cranii oblitteratæ. *pars II. obs. 9.* Aqua inter meninges & cerebrum. *pars III. obs. 457.* Lapis in cerebro. *pars III. obs. 551.* Flatus inter membranas cerebri. *pars III. obs. 57.* Cranium solito crassius. *pars II. obs. 8.* Vermes in cerebro. *pars I. obs. 542.* Cerebrum tumidum. *pars III. obs. 70, 71.* Processus falciformis ossæus. *pars III. obs. 47, 49.* Lapis in cerebro juxtâ torcular herophili. *pars III. obs. 552.*

H E R N I A C E R E B R I.

Symptomata morborum.

Hernia cerebri. Tumor mollis in puerulo sex circiter latus pollices, somnolentiam lethalem sibi accersit.

Hernia cerebri falsò incusatur.

Capitis obstipitas.

Extispicia cadaverum.

Hernia cerebri. *pars IV. obs. 2.*

Exostosis ossis parietalis adnata. *pars IV. obs. 19.*

Tumor steatomatosus circa muscolum sterno-mastoïdeum. *pars IV. obs.*



P A R O T I S.

Symptomata morborum.

Parotis tumescit post variolas, sectaque pus fundit, sed ingruunt convulsiones & delirium.

Juxtâ glandulam parotidem tumor enascitur inter febrem lentam cum respiratione difficili, quo rupto pus effluit, & æger auditu & voce caruit.

Inter febrem erumpens, deglutitionem lædit.

Eradicatâ glandulâ maxillari quæ ob volumen quod susceperat functiones lædebat, oritur febris cum inflammatione thoracis.

Extispicia cadaverum.

Colluvies purulenta, & caries cranii. *pars III. obs. 496.*

Cerebri ventriculi pure scament; apophysis mastoïdea, cum vicinioribus ossibus cariota. *p. III. obs. 509.*

Pars III. obs. 495.

Pulmones purulenti. *pars II. obs. 54.*

MORBI OCULORUM, NARIUM, AURIUM, ORIS.

Symptomata morborum.

Visus læditur inter linguæ convulsionem, & apoplexia ingruit.

Oculus dexter tumet & dolet inter mensium suppressionem ab animi pathemate.

Amaurosis ab icu capiti inflicto.

Succedit insultibus epilepticis post contusiones capitis extortis.

Extispicia cadaverum.

Ramus carotidis ruptus sanguinem fundit in cerebrum. *p. III. obs. 298.*

Exostosis in orbitæ fundo. *p. IV. obs. 50.*

Tumor steatomatosus nervos opticos comprimit. *pars III. obs. 218.*

Sanguis collectus in parte antica cerebri. *pars III. obs. 150.*

Extispicia.

Folliculus materiâ steatomatosâ turgens nervos opticos deprimit. *pars III. obs. 206.* Marcor nervorum opticorum, & lobi antici cerebri densiores solito occurrunt. *pars III. obs. 188.* Aqua inter duram meningem. Oculi illæsi. *pars IV. obs. 365.* Nervi optici graciles & intorti. *pars III. obs. 19.*

Symptomata.

Ophthalmia cum sputo cruento
& tussi ab exsiccato fetaceo.

Cæcitas puellam, caput præ-
grande gestantem, corripit.

Nulla vitio apparente in ocu-
lis.

Excipit capitis dolores.

Item.

Item.

Cæcus & deindè *surdus* eva-
dit juvenis qui rapitur insultu
apoplectico.

A nimio vini haustu.

Cæcitas & convulsiones suc-
cedunt capitis atrocissimis do-
loribus animi deliquio crebriori
stipatis.

Oculi foràs protruduntur.

Sarcoma oculo dextrò adna-
tum chirurgo scinditur; denuò
renascens dolores perquàm acu-
tos cranii, & lethum accersit.

Surditas inter febrem mali-
gnam.

Surditas nativa.

Item.

Item.

Surditas oritur post dolores
capitis, epilepticis accessibus &
dein paralyfi insignitur.

Extispicia.

Pulmones passim putridi &
passim subscirrhosi. Aqua in tho-
race. *pars II. obs. 220.*

Hydrocephalus. *p. III. obs. 321.*

Aqua inter duram & piam
meningem. *pars IV obs. 365.*

Aqua in ventriculis & tumor
steatomatosus in substantiâ ce-
rebri. *pars III. obs. 222.*

Lapis in substantiâ cerebri pro-
pè nervorum opticorum origi-
ginem. *pars III. obs. 556.*

Abscessus in processibus mam-
mularibus cerebri; os frontis
erosum. *pars III. obs. 136.*

Tumor steatomatosus inter
cerebrum & cerebellum. *p. III.*
obs. 204

Pars II. obs. 409.

Abscessus in corpore medul-
lari propè ventriculos cerebri.
pars III. obs. 133.

Hydatides in cerebro. *pars III.*
obs. 202.

Os cranii carie læsa, durâ
meninge fungosâ. *pars IV. obs. 26.*

Materia saniosa in cavitate
tympani & aqua in cerebro.
pars I. obs. 44.

Membrana tympani cartila-
ginea. *pars IV. obs. 45, 46.*

Officulum incudis nullum.
pars IV. obs. 47.

Cavitates auris materiâ viscosâ
obstitæ. *pars IV. obs. 43.*

Ventriculus sinister aquâ sca-
tens, plexus choroïdes scirrho-
sus. *pars III. obs. 172.*

Symptomata.

Olfactûs abolitio post capitis dolorem.

Visus & olfactus læduntur inter dolorem capitis, quem præhendant convulsiones.

Fœtent nares, & dolet ventriculus.

Polypus narium laryngem obturans ægrum suffocat.

Fœtor oris cum dentium in alveolis motione.

Fœtor oris natus.

Gustus nullus.

Gingivarum ulcuscula.

Extispicia.

Lapis in cerebro; hepar durum & quasi lapideum. *pars I. obs. 548.*

Tumores cystici in cerebro. Offa œthmoïdeum & coronale carie exesa. *pars III. obs. 201.*

Scirrhusæ glandulæ thoracis & abdominis. *pars I. obs. 637.*

Polypus hæret duplici radice naribus, alia in sinu maxillari, alia in sphenoidali delitescebat. *pars I. obs. 48.*

Viscera strumosa. *p. I. obs. 1575.*

Pylori laxitas. *pars I. obs. 207.*

Ramus quintæ paris ad occiput reflectitur. *pars I. obs. 307.*

Vermes in intestinis. *pars I. obs. 307.*

OBSERVATIONES VARIE CIRCA DENTES.

Symptomata morborum.

Dentes salivæ proventu uberissimo corroduntur, & è suis alveolis excutiuntur; quâ dein evacuatione suppressâ capitis dolores sæviunt, sensus obscurantur, tumescunt pedes & accedit somnolentia.

Inter dentitionem convulsiones ingruunt alvo non profluente.

Febris gravissima scandescit cum epilepticis affectibus interdum recurrentibus.

Dentium stridor cum narium pruritu in febre exoritur.

Dentes strident in febre.

Extispicia cadaverum.

Aqua in cranio, plexus choroïdes hydatidosus, vesica urinaria calculum fovet. *pars III. obs. 165.*

Aquâ cerebri ventriculi turgent. *pars III. obs. 378.*

Aqua in cranio. *p. III. obs. 460.*

Peritoneum putre, hepar lividum & vesicula fellis bile turgida. *pars I. obs. 9.*

Vermibus intestina scatent. *pars I. obs. 301.*

Symptomata.

Extispicia.

Fœtus in ovario delitescens
dentibus instruitur.

Pars I. obs. 1478.

Vomitu materiarum styptica-
rum dentes obtupestunt.

Pars I. obs. 865.

DEGLUTITIO LÆSA.

Symptomata morborum.

Extispicia cadaverum.

Deglutitio læsa. Deglutiendi &
spirandi difficultas cum tumore
circà laryngem.

Curato ulcere venereo œso-
phagi remanet deglutiendi dif-
ficultas.

Cum cardialgiâ & tumore
circà cartilaginem ensiformem.

Peractâ castrationis operatio-
ne, difficilè deglutit æger.

Quendam scorbuticum &
scrophulosum molestat.

Cum febre ardente & dolore
faucium laryngis.

Quam inter suffocatur æger.

Alimenta deglutire nequit se-
xagenarius.

Cum tumore in regione epi-
gastricâ excipit sanguinis sputum
ab ictu ventri inflicto procrea-
tum.

A deglutitâ piscis spinâ.

Procreat languorem ventri-
culi quem vomitus cum febre
excipit.

Amygdalæ tumidæ & glan-
dula thyroïdea scirrhosa. *pars II.*
obs. 862.

Caruncula œsophago adnata
viam alimentis præcludit. *p. IV.*
obs. 102.

Ventriculus scirrhosus. *pars I.*
obs. 91.

Peritonæum gangrænosum. *p. I.*
obs. 5.

Glandulæ corporis ubique
scirrhosæ. *pars I. obs. 1023.*

Pulmonum putredo. *pars II.*
obs. 330.

Carcinoma in pharynge &
larynge. *pars IV. obs. 83.*

Œsophagum scirrhosum. *p. IV.*
obs. 88.

Glandulæ œsophagi tumidæ
& scirrhosæ. *pars IV. obs. 95.*

Tumor sarcomatosus in œso-
phago & particulâ spinæ reman-
ente. *pars IV. obs. 199.*

Hepar ingens diaphragma sur-
sum propellit & thoracem coar-
ctat, renes & vesica ulcere exesi.
pars I. obs. 580.

Extispicia.

Œsophagus cartilagineus. *pars IV. obs. 90.* Instar diaphragmatis
duplicatus. *pars IV. obs. 91.* Œsophagus scirrhosus. *pars IV. obs. 87.*

Castanea in œsophago hærens. *pars IV. obs. 80.* Ventriculus scirrhosus. *pars I. obs. 141.* Tumor œsophagi circà ventriculum viam præcludit alimentis. *pars IV. obs. 100.* Œsophagi sectio. *pars IV. obs. 109.*

A N G I N A.

Symptomata morborum.

Angina abtque causâ evidenti subito oritur & brevi quemdam jugulat.

Morbillis succedit.

Secum convulsiones accersit.

Interdùm sputis, urinis & fe-
dibus pelliculæ excernuntur.

Curatâ palpitationes cordis re-
linquit.

Extispicia cadaverum.

Pulmones putridi. *pars II. obs. 163.*

Pus in bronchiis. *n. II. obs. 4 (1)*

Ventriculi cerebri, thoracis
cavitas sinistra & pericardium
sero teatent. *pars II. obs. 630.*

Viscera putriditate affecta.
pars I. obs. 1615.

Cor sanguine concreto infar-
ctum. *pars II. obs. 408.*

Extispicia.

Pulmo inflammatus plevræ adhærens, & cor polyposis con-
cretionibus turgēt. *pars II. obs. 90.* Laryngis illæfâ fistulâ. Hepar
putriditate diffuens. *pars I. obs. 801.* Aqua in thorace, & pul-
mones putridi. *pars II. obs. 34.* Viscera pectoris putrida. 324.
Materies purulenta in bronchiis. *obs. 4 (a), 4 (b), 4 (c), 5 (a).*
Trachea pure scatens. *pars I. obs. 71.*

A P H O N I A.

Symptomata morborum.

Aphonia subitanea cum pulsu
humili dein exacerbante, para-
lysi pars sinistra corporis cor-
ripitur, & quæ in convulsiones
abeunt generales.

Cum sensuum hebetudine ab
exsiccatis ulceribus crura exe-
dentibus.

Ingruit in febre acutâ.

Extispicia cadaverum.

Hydatides in plexu choroï-
deo, & sanguis effusus inter sub-
stantiam cerebri. *p. III. obs. 237.*

Aqua effusa inter involucra ce-
rebri, medullam spinalem & sub-
stantiam corticalem. *pars III. obs. 443.*

Cerebri ventriculi aquâ sca-
tent. *pars III. obs. 443.*

Symptomata.

Cum convulsionibus, ore spumante.

Post lapsum resolvitur brachium dextrum, & aphoniâ corripitur æger.

Aphonia ebrium brevi à vivis discessurum invadit.

Inter eam erumpit tumor in jugulo, & phthisim accersit.

In hebetate mortem prænuntiat.

Extispicia.

Aqua in cerebri ventriculis & extrâ cerebrum. *p. III. obs. 440.*

Concretionibus ventriculus cerebri dexter obruitur. *pars III. obs. 278.*

Aqua in ventriculis cerebri, plexus choroides exsanguis, glandula pinealis fabulosa. *p. III. obs. 397.*

Pulmones plevræ adhærentes & putridi; aqua in pericardio, omentum consumptum. *pars I. obs. 44.*

Gelatina cerebrum obruit. *pars IV. obs. 482.*

Hydrocephalus. *p. IV. obs. 328.*

*S E C T I O T E R T I A.**DE MORBIS TRUNCI ET ARTUUM.**H E R N I Æ.**Symptomata morborum.*

Herniæ. **D**OLOR acutus in regione epigastricâ cum vomitu bilioso.

Vomitus biliosus & stercoreosus.

Stomachi dolores ingentes ægrum enecant.

Ponderis molesta sensatio circa regionem stomachi.

Dolores sævissimi in regione epigastricâ inter quos exurgit tumor.

Vomitus pertinax cum spirandi difficultate inter quam mors subitanea.

Herniosus subito corripitur doloribus colicis quibus diu vigentibus fatis cessit.

Extispicia cadaverum.

BUBONOCELES. *pars I. obs. 21. (a)*

Item. *pars I. obs. 211.*

Hernia epiploïca. *p. I. obs. 214.*

Epiploon in scrotum delapsum. *pars I. obs. 155.*

Hernia ventriculi. *pars IV. obs. 129.*

Hernia ventriculi per morbosum foramen diaphragmatis. *pars II. obs. 779.*

Gangræna in intestinis, hydatides in abdomine. *pars I. obs. 677.*

Symptomata.

Herniæ inguinali se adjungunt dolores ventris & vomitus pertinaces.

Intereà sæviunt ventris tormina & venter intumescit.

Herniosæ derepentè venter tumescit.

Post ictum ventri inflictum sævit dolor, in regione umbilici emergit tumor.

Infans meconium evomit nascendo, & tumore in regione umbilicali defœdatur.

Vomitus immanes cum ventris torminibus, alvo siccâ, & tumor infra inguen.

Tumor pendulus extrâ vaginam, creat mensium suppressionem cui succedit ischuria.

Hernia inguinalis cum febre, dysuriâ, vomitu & singultu.

Mulieri prægnanti percussum sinistrum inguen, tumore prenditur in quo motus infantis persentiuntur; partûs tempore evento, & tumoris sectione peractâ, infans vivus educitur, matre è vivis discedente.

Extispicia.

Pars I. obs. 451.

Pars I. obs. 416.

Colluvies sanguinea in abdomine. *pars I. obs. 1760.*

Hernia umbilicalis. *pars I. obs. 129. (a)*

Sanguinis congrumati copia in abdomine, cæcum & colon in sacco hernioso deprehendebantur, rectum instar pennæ anferinæ constructum. *pars I. obs. 129. (b)*

Hernia femoralis. *pars IV. obs. 134.*

Hernia vesicæ. *p. IV. obs. 135.*

Hernia vesicæ per annulos abdominales. *pars IV. obs. 136.*

Hernia uteri. *pars IV. obs. 141.*

VITIA GENITALIUM ET ANI.

Symptomata morborum.

Vitia genitalium & ani. Vaginæ procidentia cum mensium fluxu copiosissimo.

Operatione castrationis peractâ sævit spirandi difficultas lethalis.

Extispicia cadaverum.

Tumores steatomatosi in abdomine. *pars I. obs. 1648.*

Pulmones inflammati. *pars II. obs. 69.*

Vitia

Symptomata.

Vitia genitalium & ani. Dyphagia, &c.

Eunuchi dissectio.

Priapismus ab assumpto arsenico.

Castitas rigidior epilepsiam accersit lethalem.

Fæces alvinæ purulentæ fluunt, exsiccata dorsi fistulâ.

Fæces dejiciuntur per anum & umbilicum.

Per vaginam.

Rupto tumore circa umbilicum fluunt fæces & sicca remanet alvus.

Extispicia.

Peritonæum gangrænosum. *pars I. obs. 5.*

Lien cartilagineus. *p. I. obs. 988.*

Peni & vesicæ inflammatio. *pars I. obs. 154. (a)*

Vesiculæ feminales & earum ductus semine viridescente turgent. *pars IV. obs. 160.*

Peritonæum & omentum consumpta, hepar & lien scirrhusa, cystis fellea bile turgens, pancreas putridum. *pars I. obs. 12.*

Abdomen fæcibus infarctum; intestina gangrænosa. *pars I. obs. 403.*

Ulcus uteri, vaginæ, & intestini recti. *pars I. obs. 1388.*

Tumores steatomatosi in pectore; hepar, pancreas, & pylorus indurata, scirrhusa; in mesenterio intestinum rectum comprimit colon per vim. *pars I. obs. 405.*

S T E R I L I T A S.

Symptomata morborum.

Sterilitas. In congressu juvenis gonorrhæâ detentus semen nequit projicere.

Sterilis est fæmina salacissima.

Sterilis remanet mulier post primum puerperium.

Uteri prolapsus falsò incusatur.

Extispicia cadaverum.

Cicatrices in urethrâ, circa verumontanum, semen versùs vesicam derivant. *p. IV. obs. 158.*

Arteria spermatica bifida, & excrescentia carnea orificium uteri occludens. *p. I. obs. 1455.*

Uteri orificium scirrhuso obturatur. *pars I. obs. 1458.*

Excrescentia fungosa. *pars IV. obs. 142.*

Extispicia.

Tuberculum pisi magnitudine ostium uteri occludens. *pars I. obs. 1459.* Uteri & ovariorum defectus. *pars I. obs. 1461.* Renes flaccidi & exiles. *pars I. obs. 1068.* Arteria spermatica bifida. *pars I. obs. 1457.*

SALACITAS.

Symptomata morborum.

Inter amplexus venereos mors
subitanea.

Extispicia cadaverum.

Sanguis effusus in dextrum
pectoris cavum, vena cava dis-
rupta. *pars II. obs. 929.*

HÆMORRHOIDES.

Symptomata morborum.

Hæmorrhoides oborto tumore
uteri hystericam mulierem ag-
grediuntur.

Cum alio adstrictâ & duritie
ventris.

Fluentibus hæmorrhoidibus
cessat spirandi difficultas.

Inter dolorem pectoris & hy-
pochondrii sinistri fluunt hæ-
morrhoides.

Suppressio hæmorrhoidali flu-
xu, purulentæ excernuntur fæ-
ces, ingruunt vomituritiones, &
scandescit febris hectica.

Suppressis hæmorrhoidibus
diarrhœa biliosa oritur.

Suppressis hæmorrhoidibus sæ-
viunt dolores pectoris, & suffo-
catur æger.

Ingruit asthma, aqua in ab-
domen colligitur, perit æger.

Extispicia cadaverum.

Uterus ingens & infarctus.
pars I. obs. 1371.

Tumor ab adunatis intestinis.
pars I. obs. 1690.

Pulmones concretionibus tur-
gent. *pars II. obs. 845. (a)*

Lien ingens cum appendici-
bus. *pars I. obs. 948.*

Mesenterium purulentiâ con-
spurcatum. *pars I. obs. 558.*

Hepar & ventriculus inflam-
mata. *pars I. obs. 165.*

Pulmones plevræ accreti, cor
tumidum, aqua in cerebro &
spinâ vertebrali. *pars II. obs. 18.*

Omentum peritonæo adnatum,
intestina, pulmones tuberculosa.
pars I. obs. 234.

GONORRHÆA.

Symptomata morborum.

Gonorrhœa diuturna cum do-
lore in regione renis.

Per octodecim annos perdu-
rans functiones lædit.

Extispicia cadaverum.

Renis consumpti. *p. I. obs. 1137.*

Purulentiâ conspurcantur re-
nes. *pars I. obs. 1094.*

Symptomata.

Gonorrhæa febrem lentam accersit.

Gonorrhæa laborans juvenis febre acutâ corripitur cum dolore in regione hypogastricâ, cordis palpitatione, respirandi summâ difficultate.

Cum dolore lethali circâ uterum.

Fluxus purulentus è genitalibus mulierum partibus cum dysuriâ.

Acerrimus cum febre lentâ.

Fluor uteri quasi calcarius.

Post partum laboriosum.

Extispicia.

Ren sinister purulens. *pars I. obs. 1115.*

Abscessus in regione hypogastricâ. *pars II. obs. 510.*

Ovariorum purulentia. *pars I. obs. 1495.*

Ulcus uteri & vaginæ. *pars I. obs. 1388, 1390, 1399.*

Item. *pars I. obs. 1391.*

Viscera thoracis & abdominis putrida, & ovaria materie cretaceâ infarcta. *p. II. obs. 363.*

Ulcus uteri. *pars I. obs. 1393.*

ALVI SICCITAS PERTINAX.

Extispicia.

Podex impervius. pars IV. obs. 163. Massa carnea in intestino recto. *pars IV. obs. 164.* Parietum intestini recti coalitio. *pars IV. obs. 163 (a).* Vide *Morbos internos abdominis.*

MORBI OSSIUM.

Symptomata morborum.

Luxatio femoris post casum ex alto falso incusatur.

Luxatio femoris.

Costarum luxationes.

Vertebrarum.

Extispicia cadaverum.

Cervix femoris fracta. *pars IV. obs. 216.*

Ligamentum teres abscessum. *pars IV. obs. 218.*

Pars IV. obs. 194.

Pars IV. obs. 204.

Extispicia.

Ligamentum laxatum. *pars IV. obs. 219.* Glandula innominata tumens. *pars IV. obs. 218.*



O S S A M O L L I A.

<i>Symptomata morborum.</i>	<i>Extispicia cadaverum.</i>
<i>Ossa mollia.</i> Rachitici diffectio.	Mediaſtinum & pericardium obruta tumoribus ſteatomatoſis. <i>pars II. obſ. 841.</i>
Coſtæ fractæ palpitatione cordis.	<i>Pars II. obſ. 432.</i>
Pelvis oſſa fracta.	<i>Pars IV. obſ. 166.</i>
Femoris.	<i>Pars IV. obſ. 216.</i>
Oſſa fracta convulſionibus.	<i>Pars IV. obſ. 214.</i>
Oſſa carioſa.	<i>Pars IV. obſ. 215.</i>
Coxæ caries.	<i>Pars IV. obſ. 221.</i>
	Thymus putris. <i>p. II. obſ. 765.</i>

M O R B I A R T U U M.

<i>Symptomata morborum.</i>	<i>Extispicia cadaverum.</i>
<i>Morbi artuum.</i> Exſiccata aniſtuſtula pereunt articulorum motus.	Aqua inter cranium & cerebrum, ſiccis ventriculis. <i>pars IV. obſ. 346.</i>
Ankilofes.	<i>Pars IV. obſ. 233, 234, 234(a), 235 (a).</i>
Artus crætacei.	<i>Pars IV. obſ. 230, 231, 232.</i>
Contuſo femore ſenis ingruit febricula.	Pulmones putridi <i>p. II. obſ. 107.</i>
Ventre percuffo contrahuntur genua.	Tumores ſteatomatoſi in abdomine. <i>pars I. obſ. 1648.</i>
Tremor artuum.	Aqua in thecâ ſpinali. <i>pars IV. obſ. 189.</i>
Tremor artuum inter dolores abdominis.	Glandulæ meſenterii ſteatomatoſæ. <i>pars IV. obſ. 189.</i>
Retropulſa ſcabie retrahuntur genua & ſcandescit fames intenſiſſima.	Viſcera adipe obruta. <i>pars I. obſ. 1555.</i>
Contrahuntur artus inter febre ardentem.	Meſenterium ſteatomatoſum. <i>pars I. obſ. 530.</i>

D O L O R E S.

<i>Symptomata morborum.</i>	<i>Extispicia cadaverum.</i>
<i>Dolor faucium cum ſpirandi difficultate, voce clangosa, febre acuta & ſputis fordidis.</i>	Materia ſordida & purulenta in bronchiis. <i>pars II. obſ. 34.</i>

Symptomata.

Dolor spasmodicus ad guttur cum nausæâ & vomitu stranguriam sequitur.

Dolores circâ orificium uteri hæmorrhagiam accersunt & dein fluxum purulentum.

Dolor continuus circâ os sacrum.

Circâ coxam cum spirandi difficultate inter quam intumescit venter.

In scapulâ respirationem lædit quoties recumbit æger.

Dolores lumborum excipit fistula.

Dolores generales inter quos franguntur ossa.

Dolor sub axillâ cum febre cui sese adjungit spirandi difficultas.

Inter morbum uteri sæviunt dolores in extremitatibus inferioribus.

Dolor cruris.

Extispicia.

Vesica urinâ turgida. *pars I. obs. 252.*

Ulcus uteri. *pars I. obs. 1389.*

Abscessus ingens circâ os sacrum. *pars I. obs. 1648.*

Hydrops peritonæi *pars I. obs. 1727.*

Pulmo costis undique accretus. *pars II. obs. 24.*

Caries costarum. *pars IV. obs. 127. (a)*

Ossa quasi cera flexilia. *pars I. obs. 206.*

Pulmonum vomica & sanguis concretus in venâ cavâ. *pars I. obs. 183. (a)*

Uterus absumptus. *pars I. obs. 1402.*

Abscessus in hepate. *pars I. obs. 733.*

S E C T I O T E R T I A.

D E C U T I S P L E R I S Q U E A F F E C T I B U S.

*Symptomata morborum.**Extispicia cadaverum.*

EXANTHEMATA morbillosa evanescentia accersunt spirandi difficultatem cum febre & lypothymiis interdum recurrentibus.

Inter pectoris inflammationem erumpunt exanthemata.

PULMONES purulentiâ conspurcati. *pars II. obs. 865.*

Pulmones putridi. *pars II. obs. 183. (a)*

Symptomata.

Pustulæ, inflammato hepate, erumpunt in toto corporis habitu, sed parumper circa regionem hepatis.

Tineâ retropulsâ sæviunt dolores capitis, philonio tantum sedandi pro tempore.

Scabies post dolores artuum pullulat & malè tractata in febrem acutam abit.

Cum pruritu intolerabili, siti inextinguibili.

Ingruit vomitus pertinax & atrophiam membra scabiosa corripuntur.

Cordis palpitationibus insignitur & in hydropem degenerat.

Scabies sicca cum antiquo ulcere retropulsa orthopnæam creat.

Item.

Dolores in regione epigastricâ, vomitum &c. movent.

Retropulsâ scabie oritur effluxus humoris falsi in pulmones, & tandem febris hæctica.

Evanescens scabies relinquit genuum constrictionem.

Ulceribus crurum exsiccatis accedunt aponia, mentis torpor.

Lepa functiones internas quaslibet lædit.

Herpete retropulso subitaneus sævit dolor in thorace cum spirandi difficultate, lypothymia, dolor ad collum & sinistram aurem. propagatur & brevi suffocatur æger.

Extispicia.

Hepar putridum. *p. I. obs. 646.*

Cerebrum corruptum. *pars III. obs. 158, 161.*

Ventriculus inflammatus. *p. I. obs. 16.*

Pancreas scirrhum, capsulæ atrabiliaræ friabiles, cor tumidum & sanguine infarctum. *p. I. obs. 415.*

Hepar inflammatum, &c. *p. I. obs. 140.*

Cor ulcere erofum, altera viscera sana occurrunt. *pars II. obs. 533.*

Pulmones inflammati. *pars II. obs. 66.*

Jecur durum, aquâ turget thorax. *pars II. obs. 642.*

Omentum putridum, pancreas scirrhum. *pars I. obs. 255.*

Pulmonum purulentia. *pars II. obs. 346.*

Pars I. obs. 1554.

Aqua in cerebri & medullæ spinalis involucris. *p. III. obs. 443.*

Viscera cuncta excepto corde putrida. *pars I. obs. 1614.*

Mediastinum sanguine turgens. *pars II. obs. 756.*

Symptomata.

Extispicia.

Erisipelas erumpit in febre ardente cum spirandi difficultatibus.

Tibiam infestans intempestivis remediis retropellitur & exurgit febris cum lypothymiis frequentibus, caput intumescit, & dein phrenitis exoritur.

Septimo die à fracturâ ossis parietalis apparet absque febre & delirio.

Erisipelate crurum laborantes corripuntur spirandi difficultate.

Gutta rosacea efflorescens, cardialgiam, cephalalgiam & mortem accerfit.

Pulmones inflammati, pericardium putridum. *p. II. obs. 680.*

Hepar exiguum, intestina quasi contracta, plevra & dura mater pustulosæ. *pars III. obs. 16.*

Meninges inflammatae, cerebellum corruptum. *p. III. obs. 187.*

Pulmones purulenti. *pars II. obs. 14, 146.*

Aqua in cranio & thecâ spinali. *pars III. obs. 416.*

P A R S T E R T I A ,

Morbos perquàm plures sequioris sexûs & infantum recensens.

S E C T I O P R I M A .

DE MORBIS VIRGINUM ET MULIERUM.

H Y S T E R I A .

Symptomata morborum.

Extispicia cadaverum.

Hysteria. CUM ventre tumido, respiratione difficili, tussi siccâ, &c.

Invadit mulierem hæmophthifi obnoxiam & menstrua sufflaminat.

TUMORES in ovariis & mesenterio. *pars I. obs. 1500.*

Pulmones & lien putridi. *p. I. obs. 240.*

Symptomata.

Hysteria, cui succedit delirium melancholicum.

Ex improvise enecatur hysterica.

Cum variis abdominis tumoribus hydropem accersit.

Stipatur hypochondriorum intumescentiâ, febre vespertinâ.

Epilepsiâ.

Insultus hysterici cum convulsionibus, tumore indolente uteri oborto fugantur, sed dein hæmorrhoides pertinacissimæ eveniunt & his mors succedit.

Stipantur tumore & dolore in hypogastrio post partum crescente.

Cum dolore stomachi post partum recrudescente.

Extispicia.

Ovaria scirrhosa. *p. I. obs. 1499.*

Ovarium finistrum ingens. *p. I. obs. 1491.*

Tumores in ovariiis. *pars I. obs. 1500.*

Pulmones tuberculosi, intestina & omentum inflammata, uterus inculpatus. *p. I. obs. 248.*

Pancreas putridum. *pars I. obs. 246.*

Uterus ingens intus materiam purulentam recondit. *pars I. obs. 1370.*

Ventriculus ad pubem delapsus. *pars I. obs. 213.*

Hernia epiploïca, ventriculus è sede depulsus. *pars I. obs. 214.*

Extispicia.

Uterus duplex. *pars I. obs. 1460.* Ovarii steatoma. *pars I. obs. 1564.* Hydatides in mesenterio, utero inculpato. *pars I. obs. 551.* Ovaria lymphâ turgida. *pars I. obs. 1469, 1470, 1471, 1474, 1493.* Sutura laxa. *pars IV. obs. 10.*

MORBI A CATAMENIIS.

Symptomata morborum.

Menses immodici cum doloribus ventris, conatibus hystericis, crurum & abdominis intumescentiâ.

Accedunt tumores in hypogastrio, & dein hydrops.

Extispicia cadaverum.

Tumores cystici in abdomine, *pars I. obs. 1647.*

Tumores steatomatosi circa ovaria, aqua in abdomine. *p. I. obs. 1408.*

Menses

Symptomata.

Menses immodici immoderate fluunt cum tumore in regione pubis.

Suppressi menses cum ventris intumescentiâ & respiratione læsâ.

Cum doloribus & abdominis intumescentiâ.

Ab immani pathemate, & oculus tumet & dolet.

Cum tumore in regione iliacâ.

Totum intumescit abdomen mensibus sufflaminatis.

Accersunt hæmophthisim & tabem.

Menses suppressi accersunt cachexiam.

Item.

Ascitem cum dolore immani circa pubem.

Ventris dolores, abortum concitantes, & quibus sese adjungit febris cum tumore ventris & fudoribus uberrimis.

Ventris intumescentiam.

Diarrhœam colliquativam cum spirandi difficultate, tussi & fudore immodico.

Genitalium inflammationem.

Tumorem in regione pubis cum respiratione læsâ, pedum œdematiâ, febre lentâ, &c.

Lypothymiam frequentem.

Fluunt menses solito more in muliere hydropicâ.

Tomus II.

Extispicia.

Tumor steatomatosus circa uterum. *pars I. obs. 1663.*

Hydrops cysticus. *pars I. obs. 1704.*

Uterus effuso sanguine turget & membranaceo processu obturatur. *pars I. obs. 1427.*

Exostosis in fundo obsita. *p. IV. obs. 50.*

Hydrops tubarum. *pars I. obs. serv. 1523.*

Hydrops cysticus. *pars I. obs. 1695.*

Pulmones pure exesi, aqua in thorace & pericardio. *p. I. obs. 393.*

Sanguis concretus in corde. *pars I. obs. 485.*

Serum in thorace stagnans, pulmones perduri, & sanguis in cordis thalamis. *pars I. obs. 109.*

Uterus ingens & scirrhusus. *pars I. obs. 1374.*

Colluvies sanguinea in abdomine. *pars I. obs. 1751.*

Moles carnea triginta quatuor libras ponderans. *p. I. obs. 1642.*

Pulmonum tubercula. *pars I. obs. 241.*

Ulcus uteri. *pars I. obs. 1392.*

Tumores vesiculares in abdomine. *pars I. obs. 1675.*

Lapides in pericardio, pulmones scirrhusi & subnigricantes. *pars I. obs. 719.*

Hydrops peritonæi. *pars I. obs. 1724.*

Ffff

Symptomata.

Mensium suppressio dolorem circa inguen comitatur & tandem hæmorrhagiam accersit enormem.

Menses habet sexagenaria.

Suppressio mensium succedanea febris quartanæ & tumori in hypochondrio sinistro.

Animi perturbationi, & accersit asthma cum tussi & sputis purulentis.

Venæ sectionibus crebrò infitutus cui denuò succedunt ventris dolor & ascites.

Sufflamantur menses post casum ab alto, denuò fluunt & oriuntur dolores cum abdominis prominentiis quamplurimis.

Furor uterinus.

Extispicia.

Ulcus uteri. *pars I. obs. 1386.*

Pars I. obs. 1647.

Tubarum purulentia. *pars I. obs. 1464.*

Pulmones & intestina inflammata, glandulæ verò ventriculi tumidæ *pars I. obs. 153.*

Hydrops ovariorum, uterus scirrhusus. *pars I. obs. 1505.*

Colluvies sanguinea in abdomine. *pars I. obs. 1753.*

Clitoris maximus, & ovaria tumentia. *pars I. obs. 1480.*

Extispicia.

Item. Uterus ingens & scirrhusus. *pars I. obs. 1378.* Item. Hydrops peritonæi. *pars I. obs. 1744, 1749.* Item. Hydrops cysticus. *pars I. obs. 1649.* Item. Pro graviditate quæ falsò habetur, infantis loco hydrops ovariorum. *pars I. 1475, 1476, 1477, 1479, 1481, 1484, 1489, 1514, 1519, 1525, 1713, 1725.*

C H L O R O S I S.

Symptomata morborum.

Chlorosis cum spirandi difficultate & convulsionibus succedentibus.

Cordis palpitationibus stipatur & syncopem lethalem accersit.

Chlorotica subitò extinguitur.

Extispicia cadaverum.

Lympha in thorace & pulmones pure exesi. *p. II. obs. 667.*

Cor sanguine concreto turgens, valvulæ deformes & quasi ossæ. *pars II. obs. 588, 597.*

Ovarium sinistrum ingens. *p. I. obs. 1502.*

Symptomata.

Chlorotica difficilè spirat & convulsionibus aggreditur.

Chlorotica centum & amplius venæ sectiones intrà annum passa fyncope de medio tollitur.

Extispicia.

Pulmones putridi. *pars II. obs. 368.*

Cerebrum & vasa sanguinea, sanguine vacua. *pars III. obs. 75.*

Ventriculus contractus. *pars I. obs. 27.*

MORBI PRÆGNANTIUM.

Symptomata morborum.

Graviditas cum ascite & dolore præcordiorum.

Dolorem summum abdominis accersit.

Stipatur toto cursu doloribus hypochondrii dextri.

Gravida post ictum inguini inflatum laborat tumore in parte percussâ, inter quam perfitur motitatio; ressecatur tumor, & infans cum secundinis extrahitur. Macie tamen confectâ periit mater.

Cum difficili respiratione, tussi, & dein dolore lumborum lethali.

Cum ventris intumescentiâ solito majori, pondere maximo in regione hypogastricâ, infelici partu terminatur.

Cum dolore præcordiorum qui in ascitem abit.

Novem mensibus absolutis non parit mulier, sæviunt ventris tormina, & fluit alyus.

Extispicia cadaverum.

Latex in abdomine, omentum exiguum, peritonæum tuberculosum & vena porta passim ossæa. *pars I. obs. 266.*

Colon inflammatum. *pars I. obs. 44.*

Ventriculus à disrupto hepatitis abscessu turget purulentiâ. *pars I. obs. 724.*

Uterus fissus, viscera inculcata. *pars IV. obs. 140.*

Fœtus vivus detrahitur & aqua stagnans in abdomine occurrit. *pars I. obs. 617.*

Uterus & tubæ Fallopiæ dilatata, cor sanguine tumidum. *pars II. obs. 405. (a)*

Omentum putridum, peritonæum tuberculosum. *pars I. obs. 266.*

Fœtus in tuba putrescens. *p. I. obs. 1466.*

Symptomata.

Graviditas. Quinto graviditatis mense mulier corripitur paralyfi partium inferiorum.

Expleto tempore mulier foetum eniti nequit.

Octodecim annos emetitur.

Per viginti & octo annos perfeverat.

Viginti sex durat.

Triginta annos percurrit.

Doloribus in hypogastrio faevientibus inter quos praegnans enecatur.

Cum dolore in hypogastrio cui succedunt pondus in fundo abdominis, febris lenta.

Cum colicâ vomitu stipatâ inter quam motus foetus persentiuntur, & inter quos lethum.

Cum vomitionibus & ventris torminibus.

Termino solito non parit mulier sed inter dolores subsidet abdomen.

Cum colicis doloribus quibus exacerbatis mors accersit.

Circâ septimum mensem gravida cruciatur doloribus acerbissimis quibus faevientibus venter subsidet & artus atrophiam corripuntur.

Syncope quinto mense laborat praegnans quam invadunt dolores lethales.

Cum pondere circâ umbilicum interdum oboriente.

Gravida mulier quarto mense laborat tumore duro supra regionem inguinis dextri quem accedunt dolores acerbissimi cum cardialgiis.

Extispicia.

Os uteri clausum, foetus in ejus cavitate. *pars I. obs. 1467.*

Excrementia carnea orificium uteri obturat. *pars I. obs. 1457.*

Foetus extra uterum *pars I. obs. 1541.*

Uterus occlusus & obturatus foetum recondit. *pars I. obs. 1454.*

Foetus extra uterum. *pars I. obs. 1545.*

Foetus in pelvi extra uterum occurrit. *pars I. obs. 1540.*

Foetus extra uterum. *pars I. obs. 1532.*

Foetus in abdomine extra cavum uteri reperitur. *p. I. obs. 1535.*

Foetus extra uterum. *pars I. obs. 1535.*

Foetus in tubâ. *p. I. obs. 1465.*

Foetus in abdomine extra uterum. *pars I. obs. 1537.*

Foetus extra uterum, placenta vertebrae adhærens. *p. I. obs. 1535.*

Foetus liquamine purulento confpurcatus in pelvi extra uterum apparet. *pars I. obs. 1538.*

Foetus extra uterum epiplois adhærens reperitur. *p. I. obs. 1545.*

Foetus extra uterum. *pars I. obs. 1536.*

Tuba Fallopiana lacera, foetus extra uterum, sanguis concretus in abdomine. *p. I. obs. 1540.*

Symptomata.

Graviditas post lapsum febre cum rigore deprehenditur.

Operatione Cæsareâ foetus vivus extrahitur ex utero.

Graviditas falsò incusata. Tumor ventris cum siti, anorexiâ & spiritu difficili.

Ventris intumescencia succedit mensium suppressioni.

Ventris intumescencia cum animi deliquiis, convulsionibus & cardialgiis interdum recurrentibus.

Cum dolore in inguine sinistro quem excipit hydrops.

Extispicia.

Foetus extrâ uterum. *pars I. obs. 1549.*

Pars I. obs. 617.

Foetus in tubâ. *pars I. obs. 1550.*

Hydrops peritonæi. *pars I. obs. 1737.*

Hydrops ovariorum. *pars I. obs. 1514.*

Pulmones & diaphragma putrida, uterus infarctus. *pars II. obs. 776.*

Ovarium scirrhosum & hydatidibus turgidum. *p. I. obs. 1497.*

Extispicia.

Steatoma ingens mesenterio adhæret. *pars I. obs. 1659.* Hydrops cysticus. *pars I. obs. 692, 1714, 1720.* Sarcoma in abdomine. *pars I. obs. 1651.* Cavitas abdominis sero undique turget. *pars I. obs. 80.* Aqua stagnat inter musculos abdominis & peritonæum. *pars I. obs. 1747.* Ventriculus nonaginta libras aquæ continet cum multis hydatidibus. *pars I. obs. 20.* Liquamen foetidissimum in abdomine; hepar ingens & putridum. *pars I. 752, 1497.* Colluvies sanguinea in abdomine. *pars I. obs. 1754.* Lien ingens. *pars I. obs. 935.* Uterus lapides recondit. *pars I. obs. 1451.* Massam vesiculosam. *pars I. obs. 1430.* Molam. *pars I. obs. 1432, 1435, 1436, 1438.* Scirrhus & ingens. *pars I. obs. 1376.* Lymphâ turget. *pars I. obs. 1421, 1422.* Ovarii hydrops. *pars I. obs. 1510.* Mesenterium strumosum. *pars I. obs. 545.* Vesica valdè distenta, pure inter laminas stagnante. *pars I. obs. 1263.*


Symptomata.

Molæ falsò adscribitur tumor ventris.

Extispicia.

Lien è sede depulsus. *pars I. obs. 1005.*

Uterus ingens & scirrhusus. *pars I. obs. 1777.*



STRAGES A FLUXU LOCHIORUM.

Symptomata morborum.

Morbi puerperarum. Lochiis sufflaminatis dolore lateris sinistri corripitur puerpera absque ullâ spirandi difficultate & ullo sputo.

Supprimuntur lochia.

Puerpera quartâ post partum hebdomadâ dolorem ingentem infra claviculam perferit, & dein laborat tumore pectoris erumpente cum manifestâ fluctuatione, quo aperto sequitur lethalis hæmorrhagia cum dyspnæâ lethali.

A lochiis suppressis puerpera vexatur torminibus ventris intereâ tumescens.

Lochiis suppressis scandescit febris cum tensione hypogastrii.

Tumescit abdomen.

Paucis à partu elapsis horis puerpera quæ intra graviditatem catarrho laboraverat febre lethali corripitur.

Tumidus remanet venter post partum laboriosum & de molâ suspicatur.

Lochiis suppressis tussis molesta ingruit cum dolore pectoris cui sese adjungit febris hæctica.

Post infelicem partum oriuntur dolores sævissimi in cervice uteri, & intumescit venter in regione hypogastricâ.

Partûs tempore urgentibus doloribus franguntur vires & mors accedit.

Extispicia cadaverum.

Pulmones purulentiâ foetidissimâ conspurcati. *pars I. obs. 160.*

Labia oris uteri coalita. *pars I. obs. 428.*

Substantia pulmonis pure exesa; bronchia purulentiâ erant obruta. *pars II. obs. 178.*

Hydrops peritonæi. *pars I. obs. 1731.*

Colluvies fordida in abdomine. *pars I. obs. 1771.*

Hydrops peritonæi. *pars I. obs. 1731.*

Uterus sanguine turgens; pulmones purulenti. *pars I. obs. 186.*

Uterus scirrhusus. *pars I. obs. 1373, 1377.*

Pulmones putridi. *p. I. obs. 339.*

Uterus sanguine concreto turgens. *pars I. obs. 1406.*

Uterus disruptus & foetus in abdomine. *pars I. obs. 1403, 1403 (a), 1404, 1409, 1410, 1411, 1412, 1413, 1414, 1415, 1417, 1418.*

Symptomata.

Morbi puerperarum. Inter partum franguntur vires.

Sudores uberrimi profluunt & brevi enecatur parturiens.

Tormina ventris excipiunt nisus irritos parturitionis.

Post partum durus & intensus remanet venter, tumescit dein, & dolet, insurgit dyspnœa cum siti, vomitu, & diarrhœâ.

Dolores occupant puerperii abdomen quod dein ad molem stupendam assurgit.

Abdomen durum remanet.

Sæviunt dolores in sinistro latere, & tumescit abdomen cum manifestâ fluctuatione.

Extispicia.

Placenta osculo uteri adhæret. *pars I. obs. 1473.*

Uteri foramen abdomini prospicit. *pars I. obs. 1408.*

Fœtus in tubâ delitescit. *p. I. obs. 146.*

Ovarium dextrum tumidum, & plures vesiculæ in abdomine turgidæ. *pars I. obs. 1699.*

Ovarium ingens, aquâ inter laminas stagnante. *p. I. obs. 1701.*

Lien ingens & extrâ situm. *pars I. obs. 1000.*

Colluvies fordida in abdomine. *pars I. obs. 1768.*

MORBI INFANTUM.

MORBILLI ET VARIOLÆ.

Symptomata morborum.

Morbilli præcedunt febrem femi-tertianam cum dolore circa regionem hepatis & dyspnœâ.

Morbillis succedit tussicula cum febre acutâ, voce clangosâ, spirandi difficultate.

Extispicia. cadaverum.

Hepar ingens, pulmones pure absumpti, omentum dilaceratum, ventriculus & intestina è sede dimota. *pars II. obs. 366.*

Purulenta materies in bronchiis. *pars II. obs. 4 (a).*

Extispicia.

Viscera pleraque maculis signata. *pars I. obs. 1620.* Viscera pustulosa & tuberculosa. *pars I. obs. 1360.*

Symptomata.

Variolæ extûs non apparent.

Post variolas pus fluit per aures; quo fluxu cessante oriuntur dolores capitis & motus convulsivi.

Extispicia.

Pulmones tuberculis variolosis scatent. *pars II. obs. 131.*

Abscessus cerebri juxtâ os petrosum cariosum. *pars I. obs. 115.*

Symptomata.

Variolæ post se trahunt febrem lentam cum spirandi difficultate.

Parotis erumpit post variolas; secta pus fundit, sed ingruunt convulsiones & delirium.

Cum delirio & spirandi difficultate.

Cum sanguinis spuitione & mictione.

Fluxu dysenterico & febre vehementi stipantur.

Affectus soporofus lethalis inter variolas.

Repercussæ enecant puerum.

Extispicia.

Pulmo dexter inflammatus, aqua in sinistro thoracis latere, hepar purulentum. *p. I. obs. 734.*

Colluvies purulenta & caries in cranio. *pars III. obs. 496.*

Pustulis variolosis scatent viscera abdominis & thoracis, sanguis concretus hæret in bronchiis. *pars II. obs. 7.*

Viscera pustulis variolosis obfita. *pars I. obs. 1557.*

Viscera pustulosa. *pars I. obs. 1558.*

Aqua in cranio. *p. III. obs. 463.*

Pulmones & lien putridi. *p. II. obs. 131.*

Extispicia.

Viscera inflammata. *pars I. obs. 1564.* Omentum lacerum, lobus hepatis niger, cruor in cystide felleâ, lingua & fauces pustulosæ. *pars II. obs. 98.* Cor & vasa flatu turgida orbata verò sanguine. *pars I. obs. 463.* Pericardii hydrops & inflammatio. *pars II. obs. 640.* Viscera pustulis obruta, præcipuè pulmones. *pars II. obs. 174.* Viscera pustulosa, aqua in ventriculis cerebri. *p. II. obs. 1556.*

R A C H I T I S.

Extispicia.

Thymus ingens & scirrhusus. *pars II. obs. 765.* Pulmones exsucci & calculosi. *pars II. obs. 269.* Vide *Ossium Morbos.*





SUMMA CAPITUM
INDICIS
NOSOLOGICO ORDINE DISTINCTI.

PARS PRIMA,
MORBOS generales internos respiciens.

SECTIO PRIMA.

FEBRES.

F EBRIS continua.	Pag. 366
putrida.	372
ardens.	373
lenta.	374
acuta.	379
maligna.	381
epidemica.	383
pestis.	384
catarrhalis.	385
intermittens.	386
quotidiana.	Ibid.
tertiana.	387
tertiana duplex.	388
semi-tertiana.	Ibid.
quartana.	389
erratica.	Ibid.
Æstus morbosus.	390

<i>Sudores.</i>	Pag 391
<i>Virium exolutio.</i>	392
<i>Sanguinis inopia.</i>	395
<i>Fluxuum & eruptionum retrocessus.</i>	Ibid.
<i>Fluxus ichorosus.</i>	396
<i>Dolores generales.</i>	397
<i>Insultus catarrhales.</i>	398
<i>Cachexia.</i>	399
<i>Tabes.</i>	400
<i>Scorbutus.</i>	403
<i>Lues venerea.</i>	404
<i>Scrophulæ.</i>	405
<i>Arthritis.</i>	406
<i>Arthriticus.</i>	Ibid.
<i>Rheumatismus.</i>	407
<i>Hypochondriasis.</i>	Ibid.
<i>Hydrops.</i>	408
<i>Tumores generales.</i>	411
<i>Venena.</i>	412
<i>Vermes.</i>	413

S E C T I O S E C U N D A.

Morbos internos Capitis colligens.

<i>V E R T I G O.</i>	Pag. 416
<i>Apoplexia.</i>	417
<i>Affectus soporosi.</i>	421
<i>Lethargus.</i>	422
<i>Catalepsia.</i>	423
<i>Paralyfis.</i>	424
<i>Morbi ab animi perturbationibus.</i>	425
<i>Delirium.</i>	427
<i>Melancholia.</i>	429
<i>Nostalgia.</i>	Ibid.
<i>Amentia.</i>	430

SUMMA CAPITUM INDICIS. 603

<i>Mania.</i>	Pag. 430
<i>Phrenitis.</i>	431
<i>Convulsiones.</i>	Ibid.
<i>Epilepsia.</i>	435
<i>Liquorum stagnatio in cranio.</i>	438

SECTIO TERTIA.

De Morbis internis Pectoris.

T USSIS.	Pag. 438
<i>Tussicula.</i>	440
<i>Tumores.</i>	442
<i>Dolores.</i>	Ibid.
<i>Pectoris inflammatio.</i>	444
<i>Pleuritis.</i>	445
<i>Peripneumonia.</i>	447
<i>Spirandi difficultas.</i>	448
<i>Hæmophthisis.</i>	462
<i>Phthisis.</i>	463
<i>Empyema.</i>	466
<i>Cordis palpitatio.</i>	467
<i>Annotanda in pulsu.</i>	473
<i>Mors subitanea.</i>	475
<i>Singultus.</i>	480
<i>Hydrops pectoris.</i>	481

SECTIO QUARTA.

Tumores abdominis.

I NTUMESCENTIA abdominis.	Pag. 482
<i>Dolores abdominis.</i>	492
<i>Colica.</i>	509
<i>Calculus vesicæ.</i>	515

Gggg ij

<i>Varia circà catheterismum.</i>	Pag. 516
<i>Dolores in regione inguinali.</i>	Ibid.
<i>Nausea.</i>	519
<i>Vomitus.</i>	521
<i>Volvulus.</i>	530
<i>Anorexia.</i>	532
<i>Fames.</i>	Ibid.
<i>Suis.</i>	533
<i>Inædia.</i>	Ibid.
<i>Cholera - morbus.</i>	534
<i>Diarrhœa.</i>	Ibid.
<i>Dysenteria.</i>	538
<i>Tenesmus.</i>	539
<i>Lienteria.</i>	Ibid.
<i>Alvi adstrictio.</i>	Ibid.
<i>Icterus.</i>	542
<i>Diabetes.</i>	546
<i>Dysuria.</i>	Ibid.
<i>Ischuria.</i>	548
<i>Mictio cruenta.</i>	552
<i>Mictio purulenta.</i>	553
<i>Tympanites.</i>	554
<i>Ascites.</i>	555

P A R S S E C U N D A ,
MORBOS internos expectans.

S E C T I O P R I M A .

De Generalibus & incertæ sedis.

H ÆMORRHAGIA.	Pag. 560
<i>Bubo.</i>	563
<i>Edema.</i>	Ibid.
<i>Contusio, vulnus, ulcus.</i>	566
<i>Cancer.</i>	568
<i>Fistula.</i>	Ibid.

<i>Gangræna.</i>	Pag. 569
<i>Rabies & hydrophobia.</i>	570

S E C T I O S E C U N D A.

De Morbis externis Capitis.

D OLOR capitis externus.	Pag. 571
<i>Hernia cerebri.</i>	577
<i>Parotis.</i>	578
<i>Morbi oculorum, narium, aurium, oris.</i>	Ibid.
<i>Observationes variæ circa dentes.</i>	580
<i>Deglutitio læsa.</i>	581
<i>Angina.</i>	582
<i>Aphonia.</i>	Ibid.

S E C T I O T E R T I A.

De Morbis Trunci & Artuum.

H ERNIÆ.	Pag. 583
<i>Vitia genitalium.</i>	584
<i>Sterilitas.</i>	585
<i>Salacitas.</i>	587
<i>Hæmorrhoides.</i>	Ibid.
<i>Gonorrhæa.</i>	Ibid.
<i>Alvi siccitas pertinax.</i>	587
<i>Morbi ossium.</i>	Ibid.
<i>Ossa mollia.</i>	588
<i>Morbi artuum.</i>	Ibid.
<i>Dolores.</i>	Ibid.



S E C T I O Q U A R T A.

De Cutis plerisque Affectibus

E XANTHEMATA.	Pag. 589
Tinea.	590
Scabies.	Ibid.
Ulcera.	Ibid.
Lepra.	Ibid.
Herpes.	Ibid.
Erisipelas.	591
Gutta rosacea.	Ibid.

P A R S T E R T I A ,

*MORBOS perquàm plures sequioris sexûs &
infantum recensens.*

S E C T I O P R I M A.

De Morbis Virginum & Mulierum.

H YSTERIA.	Pag. 591
Morbi à catameniiis.	592
Chlorosis.	594
Morbi prænantium.	595
Graviditas.	Ibid.
Mola.	597
Strages à fluxu lochiorum.	598
Morbi infanum.	599
Morbilli.	Ibid.
Variolæ.	Ibid.
Rachitis.	600

ERRATA.

TOMUS PRIMUS.

- PAGINA 11, lineâ 14, colulvie, lege colluvie.
Pag. 39, lin. 3, pro puellis lege puelli.
Pag. 62, lin. 35, rumore, lege humore.
Pag. 75, lin. 20, pro tantepero lege tantoperè; in eâdem lineâ, crassitiam, lege crassitiem.
Pag. 78, lin. 17, pro piuita lege pituita.
Pag. 178, lin. 26, lentæ, lege lentâ.
Pag. 248, lin. 13, observatione, adde in observatione.
Pag. 307, lin. 11, prostrata, lege prostata.
Pag. 335, lin. 13, in titulo, lege mola.
Pag. 357, lin. 5, propatulum, adde in propatulum.
Pag. 438, lin. 24, immanem, adde in immanem.
Pag. 445, lin. 35, lege lancinante, non ancinate.
Pag. 433, lin. 6, pro pulso lege pulsu.
Pag. 452, lin. 27, stagabant, lege stagnabat.
Pag. 455, lin. 2, pro purgente lege pungente.
Pag. 456, lin. 7, horore, lege horrore.
Pag. 454, lin. 5, pro morbo lege morbi.
Pag. 470, lin. 11, in titulo effusus, lege, effusio.
Pag. 471, lin. 1, fœtentam, lege fœtentem.
Pag. 480, lin. 9, superior, lege superiori.
Pag. 492, lin. 4, pro scatens lege scatentes; in eâdem lineâ, imbuit, lege imbutis;
-

TOMUS SECUNDUS.

- PAGINA 7, lineâ 14, pro perciebatur lege percipiebatur.
Pag. 11, lin. 13, prospicitur lege prospicit.
Pag. 23, lin. 21, epithama, lege pithamæ.
Pag. 35, lin. 27, cjuusdam, lege cuiusdam.
Pag. 36, lin. 7, pro erat lege erant.
Pag. 47, lin. 12, prospicit, non prospicitur.
Pag. 48, lin. 7, pro magritudinis lege magnitudinis.
Pag. 50, lin. 32, sanequidam lege sane - quidem.
Pag. 57, lin. 16, pro interior lege exterior.
Pag. 62, lin. 2, deprehendebatur, non deprehendebantur.
Pag. 66, lin. 1, pro cuidam lege quidam.
Pag. 67, lin. 2, dectoris lege pectoris.
Pag. 69, lin. 12, pro cavavere lege cadavere.
Pag. 79, lin. 25, pro cerebro lege crebrò.
Pag. 82, lin. 19, inflammatos, lege inflammati; in eâdem lineâ, pro tactos lege tacti.
Page 87, lin. 7, pro is lege in.
Pag. 92, lin. 23, conflictatæ lege conflictata;

- Paginâ 103, lineâ 32, *pro circumdebat lege circumdabat.*
 Pag. 104, lin. 3, *sterore, lege stercore.*
 Pag. 120, lin. 1, *quadraginta lege quadringenta.*
 Pag. 131, lin. 3, *pro grandus lege grandius.*
 Pag. 134, lin. 15, *diſpnœa, lege diſpnœâ.*
 Pag. 140, lin. 22, *scirrhos, lege scirrhosus.*
 Pag. 141, lin. 28, *haco lege hacce.*
 Pag. 150, lin. 28, *sectum cadaver, non secto cadavere.*
 Pag. 160, lin. 9, *pro emphiteatro lege amphitheatro.*
 Pag. 171, lin. 34, *dextrum, lege dextram.*
 Pag. 176, lin. 4, *profluerat lege profluxerat.*
 Pag. 177, lin. 2, *tum, lege tam.*
 Pag. 180, lin. 9, *sphacelatum, non spacelatum.*
 Pag. 202, lin. 27, *pro paulo, lege paulo.*
 Pag. 213, lin. 14, *lathals, lege lathalis.*
 Pag. 235, lin. 20, *menix, lege meningis quoties recurret error.*
 Pag. 238, lin. 17, *meningem, lege meningum.*
 Pag. 240, lin. 31, *cranior, lege cranio.*
 Pag. 257, lin. 22, *cerebri, lege cerebro.*
 Pag. 262, lin. 5, *artheticus, lege athleticus.*
 Pag. 265, lin. 4, *fevrem, lege febrem.*
 Pag. 270, lin. 16, *ventriculus, non ventriculis.*
 Pag. 273, lin. 8, *rubens, lege ruens.*
 Pag. 279, lin. 19, *cartilagineam, lege cartilagineam.*
 Pag. 286, lin. 2, *capis, lege capitis; in eadem paginâ, lineâ 36, meras, lege merus.*
 Pag. 291, lin. 5, *propius, lege propius.*
 Pag. 293, lin. 21, *occipitiem, lege occipitium.*
 Pag. 297, lin. 9, *veniebat, lege veniebant.*
 Pag. 314, lin. 7, *carnea, lege cornea.*
 Pag. 316, lin. 18, *juxtam, lege juxtâ.*
 Pag. 319, lin. 7, *emphitheatrum, lege amphitheatrum; loco en cephalis, lege encephalis.*
 Pag. 589, *in titulo, Sectio tertia, lege Sectio quarta.*
Cæteros errores facillè emendabit Lector benevolus.



On voit que notre savant auteur, qui n'a pas su se garantir de la contagion du magnétisme animal, s'est laissé entraîner à des vues fantastiques, et même à des contradictions manifestes.

Après ce paragraphe, M. Schnurrer donne une traduction de l'*Histoire de l'épidémie contagieuse d'Antioche*, par Evagre. Il termine son ouvrage par un exposé des moyens à employer contre les maladies contagieuses en général. En parlant des moyens préservatifs, il annonce, d'après un grand nombre d'auteurs anciens, que les ulcères et les écrouelles blennorrhagiques empêchent de contracter des maladies contagieuses. Enfin, il traite des moyens de détruire les miasmes contagieux. Il fait connaître l'insuffisance du feu, et il donne la préférence aux fumigations muriatiques. Il ne parle ni des fumigations nitriques, ni des lotions alcalines, ni des lotions simples, ni de l'exposition à l'air.

Toute cette seconde partie de l'ouvrage, concernant les contagions, paroît avoir été écrite à la hâte; on n'y trouve pas autant de maturité que dans la première. On auroit désiré que l'auteur établit ici une distinction claire entre les maladies contagieuses et celles qui ne le sont pas. Il est vrai que, dans l'état actuel de la science, ce travail présenteroit de grandes difficultés: mais celui qui s'en acquitteroit avec succès, résoudroit une question très-importante pour la police médicale, et rendroit le plus grand service aux nations civilisées.

M. Breslau a ajouté, à l'ouvrage de l'auteur allemand on fragment pour servir à l'*histoire générale de l'épidémie de 1813 et 1814*. Il rappelle qu'à cette époque, le typhus a ravagé presque toute l'Europe;

démiques; mais que ces changemens produisent seulement les maladies intercurrentes.

Le second chapitre est consacré aux maladies épidémiques. « Les maladies sont épidémiques, selon lui, lorsque, dans un temps déterminé, elles attaquent à la fois un grand nombre d'individus de la même espèce, vivant dans les mêmes circonstances, et lorsque, dans leur marche générale, elles représentent un tableau commun et analogue à celui qu'offre la même maladie considérée chez un seul individu, quand elle n'est point mortelle. » Pour prouver la vérité de cette définition, l'auteur rappelle la dysenterie observée à Londres en 1669, par Sydenham; la fièvre éphémère britannique; la peste qui ravagea Marseille en 1720; les diverses épidémies pestilentielles, décrites par d'Antrechaux; celle dont parle Chenot; celle observée en Egypte en 1800, par M. Pugnet; et l'*influenza*, qui parcourut l'Europe en 1782; la fièvre jaune, qui régna à Philadelphie en 1795, et dont Benj. Rush nous a donné une histoire fort exacte; et l'épidémie de croup, décrite par Autenrieth, dans son *Essai de Médecine pratique*. De la conclusion de ces diverses épidémies, M. Schnurrer tire la conclusion: « Que le caractère général de toutes les maladies épidémiques est de modifier les maladies intercurrentes, qui règnent à la même époque. »

M. Breslau cherche, dans une note, à établir une sorte d'équilibre entre les maladies épidémiques qui, tour à tour, ont affligé l'humanité. Il pense que le catarrhe épidémique, le croup, la suette, se sont répandus davantage, depuis que la peste est plus rare; que la syphilis a étendu ses ravages, depuis

