

058241-000-7


1 2 4 3 5 1

人体筋肉一覽表(保氏)

木村 順吉/編訳


M36

CBB-0438



2
735

保氏人體筋肉一覽表
全

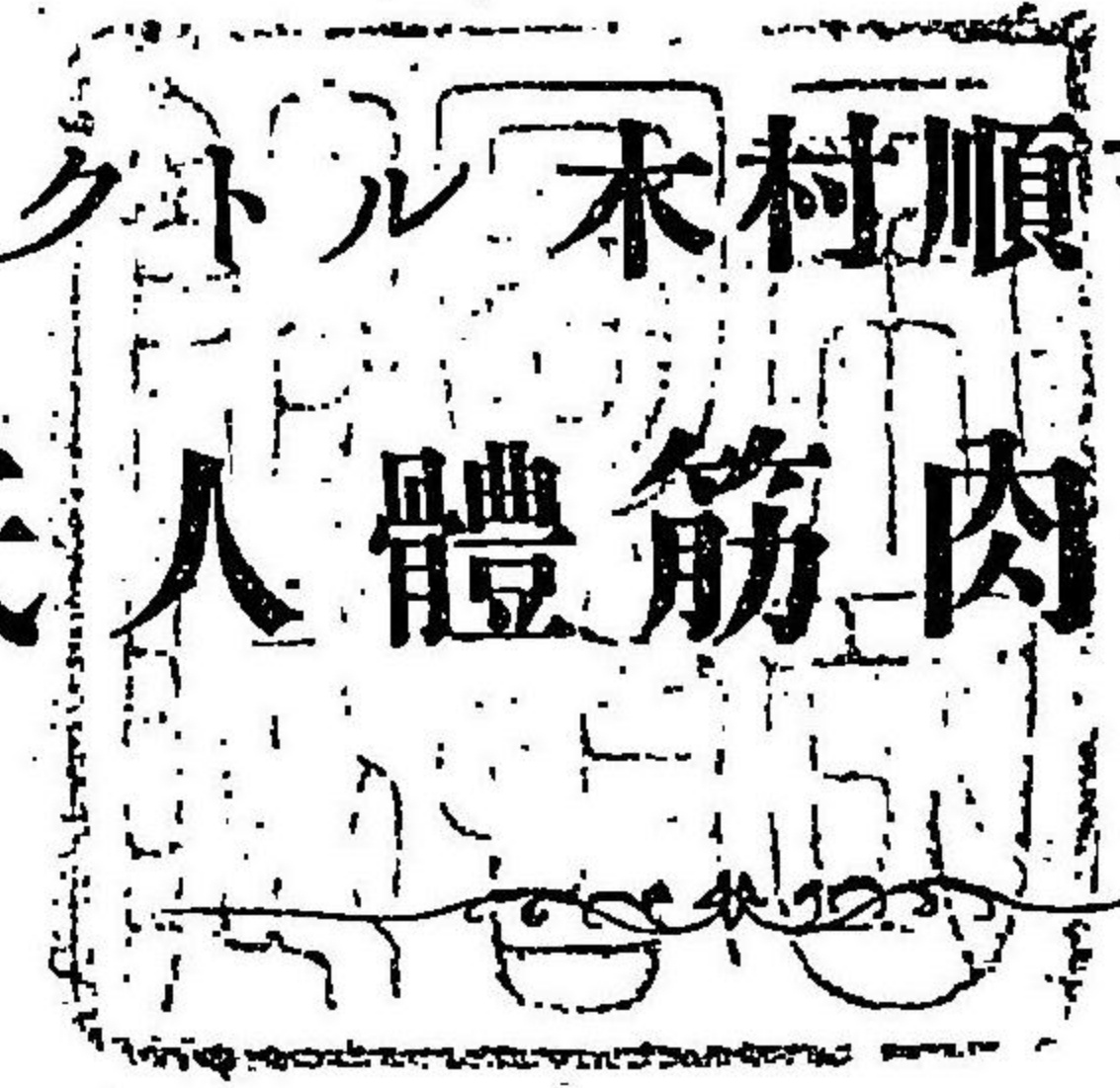

12-435
1

增訂第三版

ドクトル 木村順吉纂譯

保氏人體筋肉一覽表



FORD'S CLASSIFICATION OF THE MOST
IMPORTANT MUSCLES OF THE HUMAN BODY,

WITH THEIR ORIGINS, INSERTIONS,

NERVE-SUPPLIES AND ACTIONS.

REVISED AND TRANSLATED

BY

J. K. KIMURA, M. D.


Formerly Professor of Anatomy in the Navy Medical College.

3rd EDITION

1903

TOKYO





保氏人體筋肉一覽表 (其壹)

位部	筋ノ名稱	起始部	停止部	分布神經	作用
頭蓋頂筋	後頭前頭筋 M. Occipito-frontalis,	後頭骨上弓線。及ヒ顛顛骨乳嘴部。	皮膚。鼻梁筋。離眉筋。及ヒ眼臉輪匝筋。	顏面神經。及ヒ小後頭神經。	前額ノ外皮。及ヒ眉毛ヲ上擧ス
耳筋	舉耳筋(耳上筋) M. Attollens aurem,	後頭前頭筋ノ腱膜。	耳軟骨ノ前上部。	小後頭神經。	耳軟骨ヲ上擧ス
	牽耳筋(耳前筋) M. Attrahens aurem,	後頭前頭ノ腱膜ノ前側部。	耳軟骨ノ前部。	顏面神經(第七對腦神經)。	耳軟骨ヲ前擧ス
	戻耳筋(耳後筋) M. Retrahens aurem,	乳嘴突起ノ外側。	耳軟骨ノ後部。	顏面神經後耳枝。	耳軟骨ヲ後擧ス
耳翼筋	大耳輪筋 M. Helicis major,	耳筋突起。	耳輪前緣。	頸神經叢ヨリ起ル大耳神經。 及ヒ顏面神經ノ後耳枝 及ヒ肺胃神經ノ耳枝 及ヒ下顎神經ノ耳顛顛枝。	
	小耳輪筋 M. Helicis minor,	耳輪ト耳介トノ接近部ニ在リ。			
	迎珠筋 M. Tragicus,	迎珠ノ前面ニ在リ其線維上下ニ走ル。			
	對迎珠筋 M. Antitragicus,	對迎珠ノ外面。	耳輪尾樣突起。		
	橫耳筋 M. Transversus auriculæ,	耳介ノ凸面(耳翼ノ後面)。	耳輪溝。		
	斜耳筋 M. Obliquus auris, (Todd)	耳介ノ後上部。	其上部ノ凸面。		
	耳介張筋 M. Incisure majoris auriculæ Santorini,	外聽道前緣。	迎珠ノ下緣。		
鼓膜筋	鼓膜張筋 M. Tensor tympani,	岩樣部。歐氏管ノ軟骨及ヒ硬骨部。	鼓膜。	耳神經節。	鼓膜ヲ緊張ス
	大鼓膜弛筋 M. Laxator tympani major,	蝴蝶骨ノ棘狀突起。歐氏管ノ軟骨部。	槌骨頭。	顏面神經ノ鼓膜枝。	鼓膜ヲ弛緩ス
	小鼓膜弛筋 M. Laxator tympani minor,	外聽道ノ上後部。	槌骨柄及ヒ短突起。	顏面神經ノ鼓膜枝。	鼓膜ヲ弛緩ス
	鐙骨筋 M. Stapedius,	錐狀體內腔ノ上部。	槌骨頭。	顏面神經。	槌骨頭ヲ後方ニ牽ク
眼臉筋	眼臉輪匝筋 M. Orbicularis palpebrarum,	前頭骨内眥突起。及ヒ臉腭。	上顎骨鼻突起。及ヒ臉腭。	顏面神經(第七對腦神經)。	眼臉ヲ閉ツ
	離眉筋 M. Corrugator supercilii,	前頭骨上眉弓ノ内端。	眼臉輪匝筋ノ内面。	顏面神經(第七對腦神經)。	眉毛ヲ下内ニ牽ク
	上眼臉舉筋 M. Levator palpebrae sup,	蝴蝶骨ノ視神經孔上部。	上險緣軟骨ノ上緣。	動眼神經(第三對腦神經)。	上眼臉ヲ舉ク
	眼臉軟骨張筋 M. Tensor tarsi,	淚骨柄。及ヒ眼窠面ノ一部。	險緣軟骨ノ淚點ニ近接スル部。	顏面神經(第七對腦神經)。	淚管ノ末端ヲ内方ニ牽ク
眼球筋	上直筋 M. Rectus superior,	視神經孔ノ上緣。及ヒ視神經鞘。	眼球鞏膜ノ前上部。	動眼神經上枝。	眼球ヲ上轉ス
	下直筋 M. Rectus inferior,	視神經孔ノ下緣。及ヒ視神經鞘。	眼球鞏膜ノ前下部。	動眼神經下枝。	眼球ヲ下轉ス
	內直筋 M. Rectus internus,	視神經孔ノ内緣。及ヒ視神經鞘。	眼球鞏膜ノ前内部。	動眼神經下枝。	眼球ヲ内轉ス
	外直筋 M. Rectus externus,	視神經孔ノ外緣。及ヒ(ジン)氏靭帶。	眼球鞏膜ノ前外部。	外旋神經(第六對腦神經)。	眼球ヲ外轉ス
	上斜筋 M. Obliquus superior,	視神經孔ノ上内側。及ヒ視神經鞘。	眼球ノ上後部(但シ滑車軟骨ヲ通過ス)。	滑車神經(第四對腦神經)。	眼球ヲ内方ニ廻旋ス
	下斜筋 M. Obliquus inferior,	上顎眼窠部ノ淚溝ニ近キ部。	眼球ノ下後部。	動眼神經ノ下枝。	眼球ヲ外方ニ廻旋ス

保氏人體筋肉一覽表 (其二)

部位	筋ノ名稱	起始部	停止部	分布神經	作用
(附)虹彩筋	瞳孔括約筋			動眼神經(第三對腦神經)	瞳孔ヲ縮小ス
	瞳孔散大筋			交感神經	瞳孔ヲ散大ス
鼻筋	鼻梁筋 M. Pyramidalis nasi	後頭前頭筋ノ一小部	壓鼻筋ト連ル	顏面神經(第七對腦神經)	眉毛ノ内角ヲ下掣ス
	舉上唇鼻翼筋 M. Lev. lab. sup. et alae nasi	上顎骨ノ鼻突起	上唇及ヒ鼻翼	顏面神經(第七對腦神經)	上唇及ヒ鼻翼ヲ上舉ス
	膨鼻後筋 M. Lev. prop. alae nasi post.	上顎骨鼻痕ノ線。及ヒ種子軟骨。	鼻竇緣ニ近キ皮膚	顏面神經(第七對腦神經)	鼻竇ヲ散大ス
	膨鼻前筋 M. Lev. prop. alae nasi ant.	鼻翼軟骨	鼻竇緣ノ外皮	顏面神經(第七對腦神經)	鼻竇ヲ散大ス
	壓鼻筋 M. Compressor nasi	上顎骨犬齒窠ノ上外部	鼻ノ纖維軟骨	顏面神經(第七對腦神經)	鼻ヲ壓迫ス
	壓鼻小筋 M. Compressor nasi minor	鼻翼軟骨	鼻端ノ外皮	顏面神經(第七對腦神經)	鼻ヲ壓迫ス
	低鼻翼筋 M. Depressor alae nasi	上顎骨ノ門齒窠	鼻中隔及ヒ鼻翼ノ後部	顏面神經(第七對腦神經)	鼻翼ヲ下掣ス
口唇筋	舉上唇鼻翼筋 M. Lev. lab. sup. et alae nasi	上顎骨ノ鼻突起	上唇及ヒ鼻翼	顏面神經(第七對腦神經)	上唇及ヒ鼻翼ヲ上舉ス
	舉上唇筋 M. Lev. lab. sup. proprius	上顎骨ノ眼窠緣ニ近接スル部	上唇口輪匝筋ニ交叉ス	顏面神經(第七對腦神經)	上唇ヲ舉ク
	低上唇鼻翼筋 M. Dep. labii sup. et alae nasi	上顎骨ノ門齒窠	上唇及ヒ鼻翼	顏面神經(第七對腦神經)	鼻翼ヲ壓ス
	舉口角筋 M. Levator anguli oris	上顎骨ノ犬齒窠	上唇口角ニ近接スル部	顏面神經(第七對腦神經)	口角ヲ上舉ス
	小頰骨筋 M. Zygomaticus minor	頰骨ノ大頰骨筋起始ノ前部	口輪匝筋ニ連ル	顏面神經(第七對腦神經)	上唇ヲ上外方ニ牽ク
	大頰骨筋 M. Zygomaticus major	頰骨ノ頰骨弓ニ近接スル部	口輪匝筋ニ連ル	顏面神經(第七對腦神經)	上唇ヲ上外方ニ牽ク
	低口角筋(三角頰筋) M. Depressor anguli oris	下顎骨外斜線	下唇口角ニ近接スル部	顏面神經(第七對腦神經)	口角ヲ下方ニ牽ク
	低下唇筋(方形頰筋) M. Depressor labii inferioris	下顎骨ノ頰部	下唇	顏面神經(第七對腦神經)	下唇ヲ下方ニ牽ク
	喇叭筋(頰筋) M. Buccinator	上下顎骨齒槽突起ノ後部。及ヒ翼狀顎韌帶。	上下ノ兩唇	顏面神經。及ヒ下顎神經。	頰ヲ壓ス
	口輪匝筋(鎖口筋) M. Orbicularis oris	犬齒ニ近キ上。及ヒ下齒槽突起。	口ノ周圍	顏面神經(第七對腦神經)	口ヲ閉ス
	舉下唇筋(舉頰筋) M. Levator labii inferioris	下顎骨門齒窠	下唇ニ連ル	顏面神經(第七對腦神經)	下唇ヲ舉ク
	笑筋 M. Risorius	咬筋ノ筋帶	口角	顏面神經(第七對腦神經)	口角ヲ後方ニ牽ク
咀嚼筋	咬筋 M. Masseter	頰骨弓	下顎骨ノ體。及ヒ枝ノ外面。	下顎神經	下顎ヲ上前方ニ牽引ス
	顳頰筋 M. Temporalis	顳顬窠。及ヒ顳頰筋鞘。	下顎骨ノ烏喙突起	下顎神經	下顎ヲ後上方ニ牽ク
	內翼狀筋 M. Pterygoideus internus	蝴蝶骨翼狀窠	下顎骨角。及ヒ枝。	下顎神經	下顎ヲ前進ス
	外翼狀筋 M. Pterygoideus externus	外翼狀突起ノ外板。大翼櫛。	下顎骨頸ノ髁狀窠。及ヒ關節間軟骨。	下顎神經	下顎ヲ前引。且白磨ノ用ヲナス

增訂第三版

保氏人體筋肉一覽表 (其 參)

部位	筋ノ名稱	起始部	停止部	分布神經	作用
下行斜頭筋	潤頸筋 M. Platysma s. Subcutaneus colli,	胸筋。及ヒ三角筋ノ筋鞘。	下顎骨ノ下緣。及ヒ耳下腺部ノ筋鞘。	顏面神經。及ヒ表項神經。	頸部ノ外皮ヲ緊張ス
	胸鎖乳嘴筋 M. Sternocleidomastoideus,	胸骨ノ手柄。及ヒ鎖骨内分三ノ一。	乳嘴突起ノ外面。及ヒ後頭骨ノ隆線。	頸神經叢。及ヒ第十一對腦神經。	頭蓋ヲ前進。或ハ顔面ヲ他側ニ對向ス
	肩胛舌骨筋 M. Omohyoideus,	肩胛骨ノ上緣。及ヒ上橫靱帶。	舌骨ノ下緣	頸神經叢。及ヒ第十二對腦神經。	舌骨ヲ下墜ス
下行直頭筋	胸骨舌骨筋 M. Sternohyoideus,	胸骨ノ手柄。及ヒ胸鎖關節。	舌骨體ノ下緣	舌下神經ノ下行枝	舌骨ヲ下墜ス
	胸骨甲狀筋 M. Sternothyroideus,	胸骨上端ノ内面。及ヒ第一肋軟骨。	甲狀軟骨斜線	舌下神經ノ下行枝	甲狀軟骨ヲ下墜ス
	甲狀舌骨筋 M. Thyrohyoideus,	甲狀軟骨ノ斜線	舌骨ノ下緣	舌下神經ノ甲狀舌骨枝	舌骨ヲ下墜ス
下行斜頭筋	二腹顎筋 M. Biventer mandibulae,	顛顎骨乳嘴截痕	下顎骨二腹筋窠	{後腹ハ顏面神經ノ一枝莖狀神經 {前腹ハ三叉神經ノ一枝顎舌神經	上顎骨ヲ壓シ舌骨ヲ舉ク
	莖狀舌骨筋 M. Stylohyoideus,	莖狀突起	舌骨體	顏面神經ノ一枝莖狀神經	舌骨ヲ上舉ス
	莖狀舌筋 M. Styloglossus,	莖狀突起。及ヒ莖狀顎靱帶。	舌ノ側部	舌下神經(第十二對腦神經)	舌ヲ擴張引縮ス
	莖狀咽頭筋 M. Stylopharyngeus,	莖狀突起	上。及ヒ中收縮咽頭筋ノ間隙。	舌咽神經(第九對腦神經)	咽頭ヲ擴張上舉ス
舌筋	顎舌骨筋 M. Mylohyoideus,	下顎骨内斜線	舌骨。及ヒ中靱帶。	第五對腦神經ノ下齒神經	舌骨。及ヒ舌體ヲ前上方ニ牽ク
	頤舌骨筋 M. Geniohyoideus,	下顎縫合ノ内側ニアル側結節	舌骨體ノ中央	舌下神經(第十二對腦神經)	舌骨ヲ前上方ニ牽ク
	頤舌骨舌筋(頤舌筋) M. Genio-hyo-glossus,	下顎骨ノ内頤棘	舌骨體。及ヒ舌ノ下部。	舌下神經(第十二對腦神經)	舌ヲ前方ニ突出ス
	舌骨舌筋 M. Hyoglossus,	舌骨體。及ヒ角。	舌ノ側部	舌下神經(第十二對腦神經)	舌側ヲ下ニ牽ク
	莖狀舌筋 M. Styloglossus,	顛顎骨ノ莖狀突起	舌ノ側部	舌下神經(第十二對腦神經)	舌ヲ上舉ス
	口蓋舌筋 M. Palatoglossus,	軟口蓋中線ニ近キ部	舌ノ側部	(メッケル)氏神經節ノ口蓋枝	口峽ヲ縮小ス
	舌筋 M. Lingualis,	舌骨	舌縱徑纖維ヲナス	舌下神經(第十二對腦神經)	咀嚼ヲ助ク
口蓋筋	懸壺奇筋(懸壺垂筋) M. Azygos uvulae,	口蓋骨後鼻棘	懸壺垂	(メッケル)氏神經節	懸壺垂ヲ上舉ス
	口蓋舌筋 M. Palatoglossus,	軟口蓋中線ニ近キ部	舌ノ側部	(メッケル)氏神經節	口峽ヲ縮小ス
	口蓋咽頭筋 M. Palatopharyngeus,	軟口蓋中線ニ近キ部	咽頭ノ側部	(メッケル)氏神經節	口峽ヲ縮小ス
	舉口蓋筋 M. Levator palati,	顛顎骨岩樣部及ヒ歐氏管	懸壺垂	顏面神經(第七對腦神經)	口蓋ヲ後上方ニ牽ク
	張口蓋筋 M. Tensor palati,	蝴蝶骨船樣窠	軟口蓋	耳神經節枝	口蓋ヲ側方ニ牽ク

保氏人體肌肉一覽表 (其四)

部位	筋ノ名稱	起始部	停止部	分布神經	作用
咽頭筋	上收縮咽頭筋	M. Constrict. pharyng. superior, . . . 翼顎韌帶。內翼板。及ヒ下顎骨。 . . .	後頭骨基礎突起。及ヒ咽頭中線。 . . .	第九對。及ヒ第十對腦神經。 . . .	嚥下ヲ助ク
	中收縮咽頭筋	M. Constrict. pharyng. medius, . . . 舌骨。及ヒ莖狀舌骨韌帶。 . . .	後頭骨基礎突起。及ヒ咽頭中線。 . . .	第九對。及ヒ第十對腦神經。 . . .	嚥下ヲ助ク
	下收縮咽頭筋	M. Constrict. pharyng. inferior, . . . 氣管ノ上部。環狀。及ヒ甲狀軟骨。 . . .	咽頭後部ノ中線 . . .	舌咽神經。及ヒ肺胃神經。 . . .	食道内ニ食物ヲ送入ス
	莖狀咽頭筋	M. Stylopharyngeus, 莖狀突起ノ基部 . . .	咽頭ノ側部 . . .	舌咽神經 . . .	咽頭ヲ上舉ス
	口蓋咽頭筋	M. Palatopharyngeus, 軟口蓋中線ニ近キ部 . . .	咽頭ノ側部 . . .	(メッケル)氏神經節 . . .	口峽ヲ閉ス
喉頭筋	環狀甲狀筋	M. Crico-thyroideus, 環狀軟骨弓部ノ前側 . . .	甲狀軟骨下緣 . . .	上喉頭神經 . . .	聲帶ヲ緊張ス
	側環狀破裂筋	M. Crico-arytaenoideus lateralis, . . . 環狀軟骨弓部ノ上緣 . . .	破裂軟骨ノ筋肉突起 . . .	返廻喉頭神經 . . .	聲門ヲ縮小ス
	後環狀破裂筋	M. Crico-arytaenoideus posticus, . . . 環狀軟骨後面ノ凹部 . . .	破裂軟骨ノ筋肉突起 . . .	返廻喉頭神經 . . .	聲門ヲ擴張ス
	外甲狀破裂筋	M. Thyro-arytaenoideus ext, . . . 甲狀軟骨内面ノ前隅 . . .	破裂軟骨ノ筋肉突起 . . .	返廻喉頭神經 . . .	聲門ヲ狹小ス
	内甲狀破裂筋	M. Thyro-arytaenoideus int, . . . 甲狀軟骨内面ノ前隅 . . .	破裂軟骨ノ聲帶突起 . . .	返廻喉頭神經 . . .	著シク聲門ヲ狹小ス
	破裂筋(橫破裂筋)	M. Arytaenoidens, s. transversus, . . . 破裂軟骨ノ後面 . . .	對側ノ破裂軟骨 . . .	返廻喉頭神經 . . .	喉頭ノ上口ヲ括約ス
	上破裂會厭筋	M. Arytaeno. epiglot. sup., . . . 破裂軟骨ノ尖端 . . .	會厭軟骨襞 . . .	下喉頭神經 . . .	喉頭入口ヲ閉ス
	下破裂會厭筋	M. Arytaeno. epiglot. inf., . . . 破裂軟骨。假聲門帶ノ上部。 . . .	會厭軟骨緣 . . .	下喉頭神經 . . .	喉頭入口ヲ閉ス
深層頸筋	前大直頭筋	M. Rectus capitis anticus major, 第四乃至第六頸椎ノ橫突起 . . .	後頭骨基礎突起 . . .	項神經叢ノ後頭枝 . . .	頭蓋ヲ前屈ス
	前小直頭筋	M. Rectus capitis anticus minor, 載域ノ橫突起 . . .	後頭骨基礎突起 . . .	深頸神經 . . .	頭蓋ヲ前屈ス
	側直頭筋	M. Rectus capitis lateralis, . . . 載域ノ橫突起 . . .	後頭骨頸突起 . . .	項神經叢ノ後頭枝 . . .	頭蓋ヲ側方ニ働カス
	長頸筋	M. Longus colli, 上五胸椎 . . .	下三頸椎。及ヒ第五頸椎。 . . .	下頸神經 . . .	頸ヲ屈ス
頸肋筋	前不齊筋	M. Scalenus anticus, 第三。第四。第五。第六頸椎ノ橫突起。 . . .	第一肋骨結節 . . .	下頸神經 . . .	第一肋骨ヲ舉ク
	中不齊筋	M. Scalenus medius, 下四頸椎ノ橫突起 . . .	第一肋骨鎖骨下動脈溝ノ後部 . . .	下頸神經 . . .	第一肋骨ヲ舉ク
	後不齊筋	M. Scalenus posticus, 下三頸椎ノ橫突起 . . .	第二肋骨ノ上面 . . .	下頸神經 . . .	第二肋骨ヲ舉ク
肋筋	外肋間筋	M. Intercostales externi, 各肋骨溝ノ外緣 . . .	各肋骨外上緣 . . .	肋間神經 . . .	肋骨ヲ舉ク
	内肋間筋	M. Intercostales interni, 各肋骨下內緣 . . .	各肋骨內上緣 . . .	肋間神經 . . .	肋骨ヲ下壓ス
	胸骨三角筋	M. Triangularis sterni 胸骨下後面 . . .	第四。第五。第六肋軟骨。 . . .	肋間神經 . . .	肋軟骨ヲ下壓ス

增訂第三版

保氏人體筋肉一覽表 (其五)

部位	筋ノ名稱	起始部	停止部	分布神經	作用
腹筋	外斜腹筋 M. Obliquus abdominis ext.	下八肋骨ノ外面	胸骨。白條。耻骨。腸骨棘。及ヒ楯。	下肋間神經	腹部内臟ヲ保持ス
	内斜腹筋 M. Obliquus abdominis int.	(ポーパルト)氏靱帶ノ半部。腸骨棘。及ヒ腰筋鞘。	下五肋骨。胸骨。白條。及ヒ耻骨。	肋間神經。及ヒ腰神經。	腹部内臟ヲ保持ス
	橫腹筋 M. Transversus abdominis,	(ポーパルト)氏靱帶。腸骨棘。及ヒ下六肋骨。	胸骨。白條。及ヒ耻骨。	下肋間神經	腹部内臟ヲ壓迫ス
	直腹筋 M. Rectus abdominis,	耻骨楯。及ヒ靱帶。	胸骨。及ヒ第五。第六。第七肋軟骨	肋間神經	前腹壁ヲ短縮ス
	三稜腹筋 M. Pyramidalis abdominis,	耻骨楯。及ヒ靱帶。即チ直腹筋前部。	白條ノ下際。	腸下腹神經	直腹筋ヲ助ク
	方形腰筋 M. Quadratus lumborum,	腸骨楯。及ヒ腸腰靱帶。	第十二肋骨。及ヒ上四腰椎ノ横突起。	腰神經	軀幹ヲ側方ニ屈ス
肛門筋	尾骶骨筋 M. Coccygeus,	坐骨棘。及ヒ薦骨坐骨靱帶。	薦骨ノ下端。及ヒ尾骶骨緣	第五薦骨神經	會陰ヲ保持ス
	肛門舉筋 M. Levator ani,	耻骨。坐骨棘。及ヒ骨盤筋鞘。	膀胱底。攝護腺。(女子ハ陰)及ヒ外肛門括約筋	薦骨神經。及ヒ痔神經。	肛門ヲ保持ス
	肛門括約筋 M. Sphincter ani,	尾骶骨尖端。及ヒ會陰筋鞘。	會陰縫線	痔神經	直腸ヲ閉ス
會陰諸筋	陰莖勃起筋 M. Erector penis	坐骨結節。及ヒ上行枝ノ内面。	陰莖側下面	會陰神經	勃起ヲ助ク
	陰核勃起筋 M. Erector clitoridis,	坐骨結節。及ヒ上行枝ノ内面。	陰核脚	會陰神經	陰核ヲ勃起セシム
	尿道壓縮筋 M. Compressor urethrae,	耻骨枝	尿道膜襞部ノ周圍	會陰神經。或ハ生殖神經。	尿ヲ排出ス
	膣括約筋 M. Sphincter vaginae,	會陰中央	陰核。及ヒ三角靱帶。	會陰神經	膣口ヲ閉ス
	會陰橫筋 M. Transversalis perinei,	坐骨結節ノ内面	會陰橫行中隔	會陰神經	會陰ヲ保持ス
	利尿筋 M. Accelerator urinae,	會陰縫線	陰莖海綿體	會陰神經	尿道ヨリ尿ヲ排出ス
第一層背筋	僧帽筋(不正四角筋) M. Trapezius,	後頭骨。項靱帶。及ヒ全胸椎ノ棘狀突起。	鎖骨外端。肩峯突起。及ヒ肩胛棘。	第十一對腦神經。及ヒ深頸神經。	肩胛骨ヲ後舉ス
	闊背筋 M. Latissimus dorsi,	{六胸椎。全腰椎。薦骨ノ棘狀突起。腸骨棘。及ヒ下三肋骨。	上膊骨ノ小結節棘	上膊神經叢	上膊骨ヲ後下方ニ牽ク
第二層背筋	肩隅舉筋 M. Levator anguli scapulae,	上四頸椎横突起ノ後結節。	肩胛骨上内隅。及ヒ棘狀突起上部	深頸神經	肩胛骨ヲ上舉ス
	小稜形筋 M. Rhomboideus minor,	項靱帶。及ヒ第七頸椎棘狀突起。	肩胛骨棘狀突起ニ對スル基部	第五頸神經	肩胛骨ヲ後上方ニ牽ク
	大稜形筋 M. Rhomboideus major,	上四乃至五胸椎棘狀突起	肩胛骨内緣	第五頸神經	肩胛骨ヲ後上方ニ牽ク
第三層背筋	後下鋸筋 M. Serratus posticus inferior,	腰背筋膜	下四肋骨	背神經ノ外枝	下四肋骨ヲ下舉ス
	後上鋸筋 M. Serratus posticus superior,	上四五胸椎ノ棘狀突起	上四肋骨隅ノ外側	頸神經ノ後枝	上四肋骨ヲ上舉ス
	項夾板筋 M. Splenius colli,	第三。第四。第五。及ヒ第六胸椎ノ棘狀突起。	上三乃至四頸椎ノ後結節	頸神經ノ後枝	頸部ヲ後方ニ牽ク
	頭夾板筋 M. Splenius capitis,	下三頸椎。及ヒ上二胸椎ノ棘狀突起	後頭骨弓線間ノ部	頸神經ノ後枝	頭ヲ後方ニ牽ク

增訂第三版

保氏人體筋肉一覽表 (其六)

部位	筋ノ名稱	起始部	停止部	分布神經	作用
軀幹肩胛結合諸筋	小胸筋 M. Pectoralis minor,	第三、第四、及ヒ第五肋骨ノ外面。	肩胛骨鳥啄突起前緣	前胸神經	肩胛骨ヲ前下方ニ牽引ス
	鎖骨下筋 M. Subclavius,	第一肋軟骨。即チ稜狀韌帶ノ前部。	鎖骨體ノ下面	下鎖骨神經	鎖骨ヲ壓ス
	大鋸筋 M. Serratus magnus,	上八肋骨ノ上外緣。	肩胛骨內緣	長胸神經	肋骨ヲ上舉シ。肩胛骨ヲ壓ス
	僧帽筋 M. Trapezius,	後頭骨上弓線。項韌帶。及ヒ全胸椎ノ棘狀突起。	鎖骨外端。肩峯突起。及ヒ肩胛棘。	第十一對腦神經。及ヒ深頸神經。	肩胛骨ヲ後舉ス
	肩隅舉筋 M. Levator anguli scapulae,	上四頸椎橫突起ノ後結節。	肩胛骨棘狀突起。及ヒ內隅	頸神經叢	肩胛骨ヲ上舉ス
	小稜形筋 M. Rhomboideus minor,	項韌帶。及ヒ第七頸椎棘狀突起。	肩胛骨棘狀突起ニ對スル基底部。	第五頸神經	肩胛骨ヲ上内ニ牽ク
	大稜形筋 M. Rhomboideus major,	上四乃至五背椎棘狀突起。	肩胛骨棘狀突起下ノ基底部	第五頸神經	肩胛部ヲ上内ニ牽ク
上膊肩胛結合諸筋	三角筋 M. Deltoides,	鎖骨外半部。肩胛棘。及ヒ肩峯突起	上膊結節	廻旋神經	上膊ヲ上舉ス
	棘上筋 M. Supra-spinatus,	肩胛骨棘上窠。及ヒ筋鞘。	上膊骨大結節ノ上面	肩胛上神經	三角筋ヲ助ケ。且上膊頭ヲ其位置ニ保ツ。
	棘下筋 M. Infra-spinatus,	肩胛骨棘上窠。及ヒ筋鞘。	上膊骨大結節ノ中面	肩胛上神經	上膊ヲ外轉ス
	小圓筋 M. Teres minor,	肩胛骨外緣	上膊骨大結節ノ下面	廻旋神經	上膊ヲ外轉ス
	大圓筋 M. Teres major,	肩胛骨下隅ノ後緣。	上膊骨小結節棘	肩胛下神經	上膊ヲ下方ニ牽ク
	肩胛下筋 M. Subscapularis,	肩胛下窠。及ヒ筋膜。	上膊骨小結節	肩胛下神經	上膊ヲ内轉ス
	鳥啄膊筋 M. Coraco-brachialis,	肩胛骨鳥啄突起(二頭筋ト共ニス)	上膊骨内面ノ中央	筋皮神經	上膊ヲ上内方ニ牽ク
上膊軀幹結合諸筋	大胸筋 M. Pectoralis major,	{ 鎖骨内三分ノ一。胸骨。肋軟骨上五個。及ヒ外斜腹筋腹膜	上膊骨大結節棘	上膊神經叢ノ胸枝	上膊ヲ前内方ニ牽ク
	潤背筋 M. Latissimus dorsi,	{ 下六胸椎棘狀突起。腰背筋鞘。胸骨節。及ヒ下三肋骨。	上膊骨小結節棘	上膊神經叢	上膊ヲ下後方ニ牽ク
前膊肩胛結合諸筋	二頭膊筋 M. Biceps flexor cubiti,	肩胛關節ノ窠上結節。及ヒ鳥啄突起	橈骨結節	筋皮神經	前膊ヲ屈ス
	三頭膊筋 M. Triceps extensor cubiti,	關節ノ窠下結節。螺旋狀溝上。及ヒ下部。	尺骨鷹嘴突起	筋螺神經	前膊ヲ伸展ス
前膊上膊結合諸筋	前膊筋(内膊筋) M. Brachialis anticus,	上膊骨前面ノ下半分	尺骨結節	筋皮神經。及ヒ筋螺神經	前膊ヲ屈ス
	小肘筋 M. Anconeus,	上膊骨ノ外上髁	尺骨鷹嘴突起。及尺骨上三分ノ一。	筋螺神經	前膊ヲ伸展ス
前膊廻前筋	廻前圓筋 M. Pronator radii teres,	上膊骨内上髁。及ヒ尺骨結節。	橈骨外面中三分ノ一	正中神經	前膊ヲ廻前ス
	廻前方筋 M. Pronator quadratus,	尺骨前面ノ下四分ノ一	橈骨前面下四分ノ一	正中神經	前膊ヲ廻前ス
前膊廻後筋	廻後長筋(膊橈骨筋) M. Supinator radii longus,	上膊骨外隅。及ヒ外筋間韌帶。	橈骨莖狀突起ノ前面	筋螺神經	前膊ヲ廻後ス
	廻後短筋(廻後筋) M. Supinator radii brevis,	尺骨上端ノ外側	橈骨ノ外面	骨間神經	前膊ヲ廻後ス

增訂第三版

保氏人體筋肉一覽表 (其七)

部位	筋ノ名稱	起始部	停止部	分布神經	作用
手ノ屈筋	橈腕屈筋(内橈骨筋) M. Flexor carpi radialis	上膊骨内上髁。及ヒ筋間中隔。	第二掌骨基部ノ前面。	正中神經	手腕ヲ屈ス
	長掌筋 M. Palmaris longus	上膊骨内上髁。及ヒ筋間中隔。	前輪靱帶。及ヒ手掌腱膜。	正中神經	手腕ヲ屈ス
	尺腕屈筋(内尺骨筋) M. Flexor carpi ulnaris	上膊骨内上髁。及ヒ尺骨窩嘴突起。	豌豆骨。及ヒ第五腕前骨。	尺骨神經	手腕ヲ屈シ。且内轉ス。
指ノ屈筋	淺屈指筋(淺總指屈筋) M. Flexor sublimis digitorum	上膊骨内上髁。尺骨結節。及ヒ橈骨ノ結節下部。	各指骨第二節ノ緣	正中神經	各指ヲ屈ス
	深屈指筋(深總指屈筋) M. Flexor profundus digitorum	尺骨上前面。及ヒ骨間膜。	各指骨第三節	正中神經。及ヒ尺骨神經。	各指ヲ屈ス
	長屈指筋 M. Flexor longus pollicis	橈骨上前面。及ヒ骨間膜。	拇指第二節	正中神經	拇指ヲ屈ス
手ノ伸筋	橈腕長伸筋(長外橈骨筋) M. Extensor carpi radialis longior	上膊骨外上髁。及ヒ筋間中隔。	第二掌骨基部ノ後面	筋螺神經	手腕ヲ伸展シ。且外轉ス。
	橈腕短伸筋(短外橈骨筋) M. Extensor carpi radialis brevis	上膊骨外上髁下部。及ヒ筋間中隔。	第三掌骨基部ノ後面	骨間神經	手腕ヲ伸シ。且外轉ス。
	尺腕伸筋(外尺骨筋) M. Extensor carpi ulnaris	上膊骨外上髁。及ヒ尺骨ノ中部。	第五掌骨基部	後骨間神經	手腕ヲ伸展ス
指ノ伸筋	固有示指伸筋 M. Extensor indicis	尺骨後面。及ヒ骨間膜。	第二指ノ指背腱膜	後骨間神經	示指ヲ伸展ス
	總指伸筋 M. Extensor com. digitorum	上膊骨外上髁。及ヒ筋間中隔。	第二乃至第五指骨第三節。	骨間神經	各指ヲ伸展ス
	固有小指伸筋 M. Extensor min. digiti	上膊骨外上髁。及ヒ筋間中隔。	小指ノ指背腱膜	骨間神經	小指ヲ伸展ス
拇指伸筋	拇指掌骨伸筋(長外轉拇筋) M. Ext. ossis metacarpi pol	尺骨。骨間靱帶。及ヒ橈骨。	拇指掌骨ノ基底	後骨間神經	拇指ヲ外轉ス
	拇指第一節伸筋(短伸拇筋) M. Ext. primi. internodii pol	尺骨。橈骨ノ中央。及ヒ骨間靱帶。	拇指第一節	後骨間神經	拇指ヲ伸展ス
	拇指第二節伸筋(長伸拇筋) M. Ext. sec. internodii pol	尺骨後面。及ヒ骨間靱帶。	拇指爪節	後骨間神經	拇指ヲ伸展ス
橈骨側掌筋	短外轉拇筋 M. Abductor pollicis	大多稜骨結節。及ヒ橫腕骨掌側靱帶。	外種子骨。及ヒ拇指第一節ノ外隅。	正中神經	拇指ヲ外轉ス
	對小指拇筋 M. Opponens pollicis	大多稜骨結節。及ヒ橫腕骨掌側靱帶。	拇指掌骨ノ外側	正中神經	拇指ヲ小指ニ對向セシム
	短屈指筋 M. Flexor brevis pollicis	大多稜骨結節。舟狀骨。及ヒ有頭骨。	拇指第一節基底	正中神經。及ヒ尺骨神經。	拇指ヲ屈ス
	內轉拇筋 M. Adductor pollicis	第三掌骨前面。及ヒ有頭骨。	拇指第一節基底ノ內側	尺骨神經	拇指ヲ內轉ス
尺骨側掌筋	短掌筋 M. Palmaris brevis	橫腕骨掌側靱帶。及ヒ手掌腱膜。	手掌內側ノ皮膚	尺骨神經	掌緣ヲ內方ニ牽ク
	外轉小指筋 M. Adductor minimi dig.	豌豆骨。及ヒ橫腕骨掌側靱帶。	小指第一節基底	尺骨神經	小指ヲ外轉ス
	小指屈筋 M. Flexor brevis min. digiti	鈎狀骨。及ヒ輪靱帶。	小指第一節基底掌側	尺骨神經	小指ヲ屈ス
	內轉小指筋(對拇小指筋) M. Adductor min. digiti	鈎狀骨。及ヒ輪靱帶。	小指掌骨ノ內緣	尺骨神經	小指ヲ拇指ニ對向セシム

保氏人體肌肉一覽表 (其八)

部位	筋ノ名稱	起始部	停止部	分布神經	作用
中央	掌筋(蟲樣筋(四個)) Mm. Lumbricales 4,	深屈指筋ノ腱	指背腱膜ノ橈側	尺骨神經。及ヒ正中神經。	各指第一節ヲ屈ス
手掌側	掌骨間筋 Mm. interossei volares,	各掌骨ノ側面	各指第一節ノ側面	尺骨神經ノ深枝	中指ニ向テ牽ク
手背側	背骨間筋 Mm. interossei dorsales,	第一乃至第四掌骨間腔。	各指第一節。及ヒ指背膜腱。	尺骨神經	中指ヨリ外轉ス
屈股筋	小腰筋 M. Psoas parvus,	第十二胸椎體。及ヒ第一腰椎體。	弧形線。及ヒ腸骨筋鞘。	腰神經	腸骨筋鞘ヲ緊張ス
	大腰筋 M. Psoas magnus,	第十二胸椎體。及ヒ全腰椎體。	大腿骨小轉子。腸骨筋ニ連ル。	腰神經	大腿ヲ前屈ス
	內腸骨筋(腸骨筋) M. Iliacus internus,	腸骨窠棘。及ヒ榦。及ヒ股關節囊韌帶。	大腿骨小轉子	前股神經	大腿ヲ前屈ス
伸股筋	大臀筋 M. Gluteus maximus,	後臀線。薦骨。尾肛骨。及ヒ大薦坐結節韌帶。	大腿骨榦ノ上部	小坐骨神經。及ヒ薦骨神經叢。	大腿ヲ外轉ス
	中臀筋 M. Gluteus medius,	後臀線ト前臀線ノ間。及ヒ中臀筋膜。	大腿骨大轉子ノ斜線	上臀神經	大腿ヲ外轉ス
	小臀筋 M. Gluteus minimus,	後臀線ト前下部	大腿骨大轉子ノ前緣	上臀神經	大腿ヲ外轉ス
股廻筋	梨子狀筋 M. Piriformis,	薦骨前面ノ薦骨孔間ノ部。	大腿骨大轉子ノ內面	薦骨神經叢	大腿ヲ外方ニ廻旋ス
	上孖筋 M. Gemellus superior,	坐骨棘ノ外面	大腿骨大轉子ノ上端	薦骨神經叢	大腿ヲ外方ニ廻旋ス
	內鎖筋 M. Obturator internus,	{閉鎖孔ノ周圍。及ヒ其韌帶內面。坐骨棘。及ヒ結節。	大腿骨大轉子ノ前側	薦骨神經叢	大腿ヲ外方ニ廻旋ス
	下孖筋 M. Gemellus inferior,	坐骨結節ノ外面	大腿骨大轉子ノ上端	薦骨神經叢	大腿ヲ外方ニ廻旋ス
	外鎖筋 M. Obturator externus,	閉鎖韌帶ノ外面。及ヒ閉鎖孔ノ周圍。	大轉子窠	閉鎖神經	大腿ヲ外方ニ廻旋ス
	方形股筋 M. Quadratus femoris,	坐骨結節ノ外面	大腿骨榦外唇ノ上部	薦骨神經叢	大腿ヲ外方ニ廻旋ス
表在股筋	張股鞘筋 M. Tensor vaginae femoris,	腸骨前上棘ノ外面	大腿筋膜外側ノ上半部	上臀神經	筋鞘ヲ緊張ス
	縫匠筋 M. Sartorius,	腸骨前上棘。及ヒ截痕。	脛骨ノ結節。及ヒ下腿內側ノ筋膜。	股神經	上下兩腿ヲ屈シ內旋ス
	薄股筋 M. Gracilis,	耻骨縫合。及ヒ下行枝。	脛骨結節	閉鎖神經	下腿ヲ屈シ內旋ス
內轉股筋	耻骨筋 M. Pectineus,	耻骨弧形線ニ近キ三角面	大腿骨榦內唇ノ上部	閉鎖神經	大腿ヲ內轉ス
	長內轉股筋 M. Adductor longus,	耻骨結節ノ下部	大腿骨榦內唇中三分ノ一	閉鎖神經	大腿ヲ內轉ス
	短內轉股筋 M. Adductor brevis,	耻骨下行枝ノ上部	大腿骨榦內唇上三分ノ一	閉鎖神經。及ヒ股神經。	大腿ヲ內轉ス
	大內轉股筋 M. Adductor magnus,	耻骨枝。及ヒ坐骨結節。	大腿骨榦全內唇。及ヒ內髁。	閉鎖神經	大腿ヲ內轉ス

增訂第三版

保氏人體筋肉一覽表 (其九)

部位	筋ノ名稱	起始部	停止部	分布神經	作用
伸脛筋 (四頭股筋)	直股筋 M. Rectus femoris,	腸骨前下棘。及ヒ髌白ノ上部。.....	膝蓋骨上緣.....	前股神經.....	下腿ヲ伸展ス
	外大股筋 M. Vastus externus,	大腿骨脛ノ外唇.....	膝蓋骨上外緣.....	前股神經.....	下腿ヲ伸展ス
	內大股筋 M. Vastus internus,	大腿骨脛ノ內唇.....	膝蓋骨上內緣.....	前股神經.....	下腿ヲ伸展ス
	中大股筋(股筋) M. Crureus,	大腿骨體ノ前面.....	膝蓋骨上部.....	前股神經.....	下腿ヲ伸展ス
屈脛筋	半膜樣筋 M. Semi-membranosus,	坐骨結節ノ上外部.....	脛骨內結節。及ヒ大腿骨外髁。.....	大坐骨神經.....	下腿ヲ屈ス
	半腱樣筋 M. Semi-tendinosus,	坐骨結節。二頭筋ノ長頭起始ニ同シ.....	脛骨結節ノ下面。及ヒ下腿筋膜。.....	大坐骨神經.....	下腿ヲ屈ス
	二頭股筋 M. Biceps flexor cruris,	坐骨結節。及ヒ大腿骨脛ノ中部。.....	脛骨小頭.....	大坐骨神經.....	下腿ヲ屈ス
	膝膕筋 M. Popliteus,	大腿骨外髁外側ノ凹面。.....	脛骨膝膕線.....	膝膕神經.....	下腿ヲ屈ス
下腿表筋	腓腸筋 M. Gastrocnemius,	大腿骨下端ノ内外髁。.....	蹠筋。及ヒ比目魚筋ト共ニ跟骨ニ停止ス。.....	膝膕神經.....	足ヲ後方ニ伸展ス
	長足蹠筋(蹠筋) M. Plantaris,	大腿骨外髁。及ヒ膝關節ノ後靭帶。.....	跟骨。或ハ(アキリス)氏腿トナル。.....	膝膕神經.....	足ヲ後方ニ伸展ス
	比目魚筋 M. Solcus,	腓骨上三分ノ一。及ヒ脛骨中央ノ後面。.....	腓腸筋ノ腿ト共ニ(アキリス)氏腿ヲ成ス。.....	膝膕神經.....	足ヲ後方ニ伸展ス
後脛骨筋	後脛骨筋 M. Tibialis posticus,	脛骨ノ後面。及ヒ骨間靭帶。.....	舟樣骨結節。及ヒ第一楔狀骨ノ蹠面。.....	後脛骨神經.....	足ヲ伸展シ僅ニ内轉ヲ營ム
	長總趾屈筋(長風總趾筋) M. Flexor longus digitorum,	脛骨後面斜線ノ下部。及ヒ筋鞘。.....	外四趾骨第三節ノ基底.....	後脛骨神經.....	各趾ヲ屈折ス
	長屈趾筋(長趾屈筋) M. Flexor longus pollicis,	腓骨後面下三分ノ二。及ヒ骨間靭帶。.....	跗趾爪節ノ基底.....	後脛骨神經.....	跗趾ヲ屈折ス
前脛骨筋	前脛骨筋 M. Tibialis anticus,	脛骨體ノ外面。骨間靭帶。及ヒ下腿筋膜。.....	第一楔狀骨內側。及ヒ第一蹠骨ノ基底。.....	前脛骨神經.....	足ノ内緣ヲ高メ。且内旋ス。
	長伸趾筋 M. Extensor longus pollicis,	腓骨下三分ノ二。及ヒ骨間靭帶。.....	跗趾爪節ノ基底.....	前脛骨神經.....	跗趾ヲ伸展ス
	長總趾伸筋 M. Extensor longus digitorum,	脛骨外結節。及ヒ腓骨前面。.....	外四個趾骨ノ第三節ノ基底.....	前脛骨神經.....	各趾ヲ伸展ス
腓骨筋	長腓骨筋 M. Peroneus longus,	腓骨小頭。及ヒ上三分ノ一。.....	第一蹠骨基底ノ外側。及ヒ第一楔狀骨。.....	腓骨神經.....	足ノ外緣ヲ高メ。且外轉ス。
	短腓骨筋 M. Peroneus brevis,	腓骨外面下三分ノ二.....	第五蹠骨結節.....	腓骨神經.....	足ノ外緣ヲ高メ。且外轉ス。
	第三腓骨筋 M. Peroneus tertius,	腓骨前面下三分ノ一.....	第五蹠骨ノ基底.....	前脛骨神經.....	小趾ヲ外轉ス

保氏人體筋肉一覽表 (其拾)

部位	筋ノ名稱	起始部	停止部	分布神經	作用
表足蹠筋	外轉蹠筋 M. Abductor pollicis,	跟骨大結節。及船樣骨ノ内側。.....	跖趾第一節ノ基底.....	內足蹠神經.....	跖趾ヲ外轉ス
	短總趾屈筋 M. Flexor brevis digitorum,	跟骨下面。及ヒ蹠筋鞘。.....	外四個趾骨第二節ノ内側.....	內足蹠神經.....	外四趾ヲ屈ス
	外轉小趾筋 M. Abductor min. digiti,	跟骨外面。及ヒ蹠筋鞘。.....	第五趾基底ノ外側.....	外足蹠神經.....	小趾ヲ外轉ス
中在足蹠筋	方形足蹠筋(補屈筋) M. Quadratus plantae,	跟骨下面.....	長總趾屈筋ノ腱.....	外足蹠神經.....	長總趾屈筋ヲ助ク
	蟲樣筋 Mm. Lumbricales,	長總趾屈筋ノ腱.....	趾背腱膜ノ跖趾側.....	內外足蹠神經ノ分枝.....	各趾ノ第一節ヲ屈ス
深在足蹠筋	短屈蹠筋 M. Flexor brevis pollicis,	跟骨。骰子骨。及ヒ蹠筋鞘。.....	跖趾第一節ノ基底.....	內足蹠神經.....	跖趾ヲ屈ス
	內轉蹠筋 M. Adductor pollicis,	{ 第二第三及ヒ第四趾骨。趾骨關節。及ヒ跟骨。 骰子骨。蹠筋鞘。.....	跖趾第一節基底ノ外側.....	外足蹠神經.....	跖趾ヲ內轉ス
	小趾屈筋 M. Flexor brev. minimi digiti,	跟骨。骰子骨。及ヒ蹠筋鞘。.....	第五趾基底ノ蹠面.....	外足蹠神經.....	小趾ヲ屈ス
	對蹠小趾筋(橫足筋) M. Opponens digiti, quinti,	跟骨。骰子骨。及ヒ蹠筋鞘。.....	第五趾骨ノ外面.....	外足蹠神經.....	足趾ヲ跖趾ニ向テ內轉セシム
深在蹠筋	骨間筋(三個) Mm. Interossei,	第三。第四。及ヒ第五趾骨ノ跖趾側。.....	各趾首節ノ基底.....	外足蹠神經.....	第二趾ニ向テ外三趾ヲ集合セシム
深背側筋	骨間筋(四個) Mm. Interossei,	蹠骨ノ對向緣.....	各趾骨第一節ノ側面.....	外足蹠神經.....	各趾ヲ開放ス
表背足筋	短總趾伸筋 M. Ext. brev. digitorum,	跟骨外上面.....	第二乃至第四趾ノ趾背腱膜。.....	前脛骨神經.....	長總趾伸筋ヲ補助ス

(完)

明治二十四年十一月二十九日印刷
 同 二十四年十一月三十日初版出版
 同 三十年十月十九日印刷
 同 三十年十月二十二日第二版出版
 同 三十六年六月五日印刷
 同 三十六年六月九日第三版出版

正價金參拾六錢



纂譯者 木村順吉
 東京市京橋區三十間堀一丁目六番地

發行兼印刷者 天方貞造
 東京市京橋區三十間堀一丁目三番地

印刷所 帝國印刷株式會社
 東京市京橋區築地三丁目十五番地

東京市京橋區三十間堀一丁目三番地

發兌元豐文堂

大賣捌所

東京市神田區鍛冶町 誠之堂
 東京市本郷區湯島切通坂町八番地 堂
 東京市本郷區龍岡町三十四番地 鳳堂
 東京市本郷區春木町 堂
 東京市日本橋區通三丁目 丸善書店
 東京市本郷區湯島切通坂町八番地 堂
 東京市本郷區龍岡町三十四番地 鳳堂
 東京市本郷區春木町 堂
 東京市日本橋區通三丁目 丸善書店
 東京市京橋區銀座二丁目 服部書店
 東京市京橋區銀座三丁目 昌文堂
 東京市京橋區銀座三丁目 堂
 大阪市南區鹽町四丁目 誠進堂
 大阪市南區心齋橋筋一丁目 松村九兵衛

12
1361

