

149  
357

人體模型說明書  
全

058258-000-7

特24-819

人體模型說明書

藤信夫

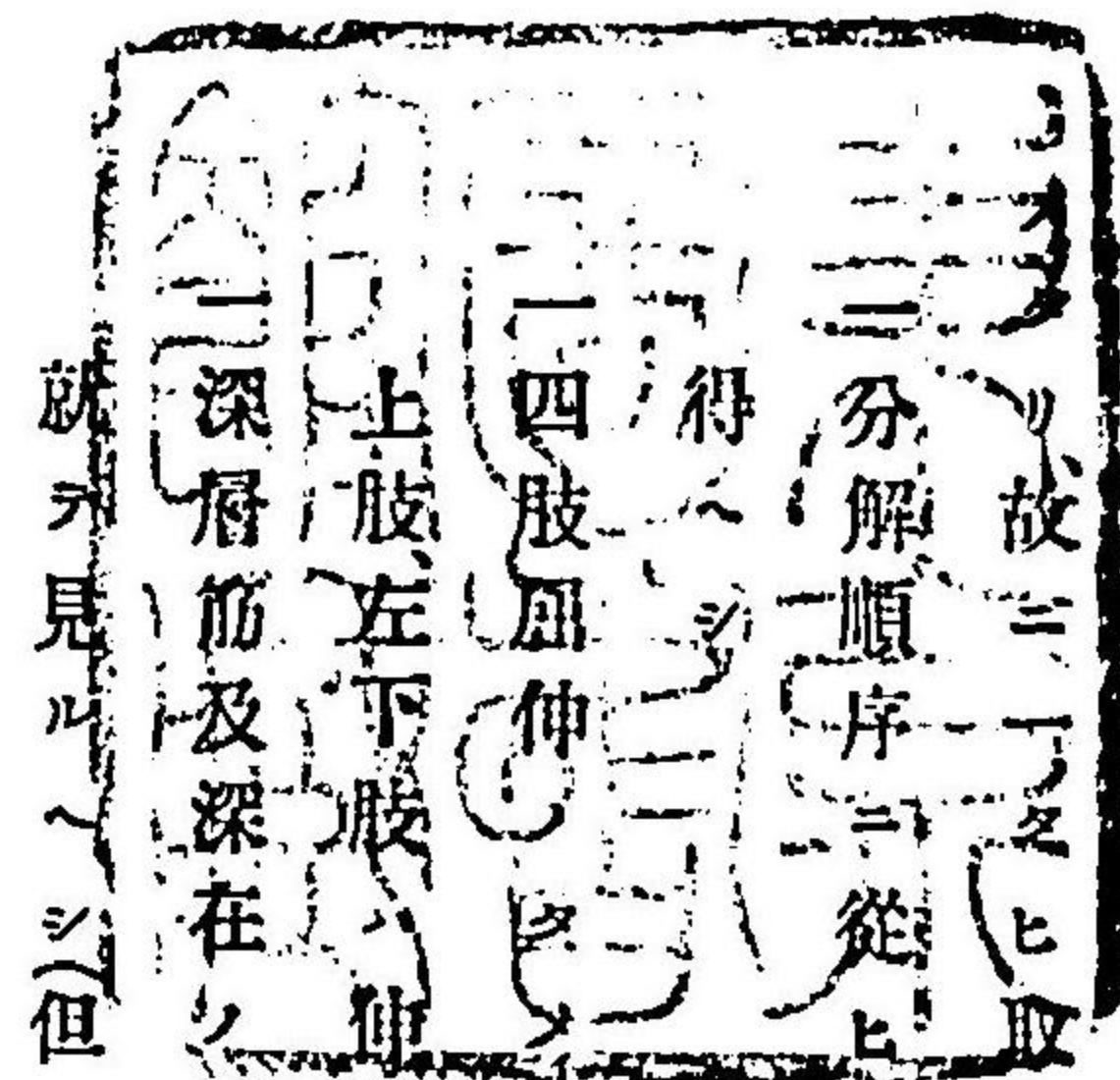
M27

CBB-0460



### 人體模型說明書緒言

方今學術ノ進步ト共ニ精密ノ圖書標本等ノ世ニ現ハル、モノ日一日ヨリ亦遺憾ナキモノ、如シ然レモ初學ノ士示指點檢以テ體軀臟器ノ構造ヲ會得ヲ得ルノ材料多シト云フヘカラス、余ノ人體模型ヲ意匠スルヤ其旨蓋シ茲ニアリ、是ヲ以テ其結構極メテ簡易ニシテ無用ノ裝飾ヲ省キ只管記憶ニ便ナラシムルヲ力



一 四肢屈伸ニ起ル筋肉ノ弛張ヲ知ラシメンクメ左上肢右下肢ハ屈曲シ右  
二 深層筋及深在ノ脈管神經ノ外表ヨリ見難キモノ殊ニ四肢ノ如キハ其横断面ニ  
三 起ル筋肉ニ起ル筋肉ノ弛張ヲ知ラシメンクメ左上肢右下肢ハ屈曲シ右  
四 深層筋及深在ノ脈管神經ノ外表ヨリ見難キモノ殊ニ四肢ノ如キハ其横断面ニ

一 心囊、胸膜及腹膜ハ之ヲ除去シテ直ニ其臟器ヲ示セリ然レモソノ位置關係ヨリ  
推スルハ之ヲ想像スルヲ得ヘシ

一 脈管神經ノ細枝ハ一々其記號ヲ附セスコレ錯雜ヲ恐レテナリ





一記號ハ各系統ニ從テ各甚色ヲ異ニシ數字12等ヲ以テ之ヲ區別ス  
初學ノ士及學業多端ノ人ニシテ解剖ノ蘊奧ヲ究ムルニ暇ナキモノ此模型ニ就キ人  
體構造ノ大要ヲ研究スルニ聊カ便スル所アラバ余ノ満足スル所ナリ

明治廿七孟春湯島ノ寓居ニ於テ

三珪堂主人識

### 分解順序

- (一) 前胸腹壁、兩側各二個ノ小鉤ヲ外ツシ胸腹壁ヲ前方ヘ引キ除ク
- (二) 頭蓋頂、上方ヘ除ク
- (三) 腦、上方ヘ除ク
- (四) 右顔面、甲狀腺部ノ鉤ヲ外ツシ少シク右方ヘ開キ上方ヘ押シ除ク
- (五) 膈、兩側各一個ノ小鉤ヲ外ツシ大小腸共ニ除ク
- (六) 左肺、心臟ニ拘セル小鉤ヲ外ツシ前方ヘ引出ス
- (七) 心臟、除去セル左肺ノ方ヨリ徐々ニ引出ス
- (八) 右肺、徐々ニ前方ヘ引ク
- (九) 膀胱、其蓋前上方ニ引出ス
- (十) 胃、十二指腸、脾共、肝臟トノ連鉤ヲ外ヅシ下方ニ引キ除ク
- (十一) 大腸、(一部)直腸下端ヲ肛門ヨリ抜キ去ル
- (十二) 横隔膜、徐々ニ上方ヘ除ク
- (十三) 肝、(脾、腎、大動靜脈共)上方ヘ抜キ去ル
- (十四) 正中斷、薦骨岬部ノ鉤ヲ外シ左右ニ開ク



- (十五) 右上膊、前側ニアル朝栓ヲ抜キ前膊ヲ取り下方ニ引ク
- (十六) 右上腿、前側ニアル朝栓ヲ抜キ下腿ヲ取り下方ニ引ク
- (十七) 腦縱斷、兩半球ヲ左右ニ引キ分ク

解説上系統分類

I 體表ノ検査 (體表局部ノ名稱等)

附號肉色

II 内部ノ検査 (筋膜以内諸臟ノ名稱等)

A 骨、筋、刃帶

附號白色

B 内臟

附號黄色

1 消化器 (口腔、咽頭、食管、胃、腸、肝、脾等)

2 呼吸器 (鼻腔、喉頭、氣管、肺等)

3 五官器 (眼、耳、皮膚、鼻、口等) (本系統ハ上三者ハ體表ノ検査ニ下二者ハ呼吸器消化器等ニ編入ス)

4 泌尿生殖器 (腎、輸尿管、膀胱、接護腺、陰莖、睪丸等)

C 血行器 (心臟、動脈、靜脈、淋巴等)

附號綠色  
附號赤色

D 神経系 (腦、脊髓、神經等)

附號青色

I 體表ノ検査左側ニ就テ(肉色附號)

頭顱

- 1 前頭部 2 顱頂部 3 後頭部 4 顱顳部 5 耳翼 6 耳輪 7 對耳輪 8 外聽道口 9 耳垂

顔面

- 10 前額 11 眉弓(眉毛) 12 眉間 13 上眼瞼 14 下眼瞼 15 眼球 16 内眦 17 外眦
- 18 鼻根 19 鼻背 20 鼻翼 21 鼻尖 22 鼻中隔 23 鼻孔 24 鼻唇溝 25 上顎
- 26 人中 27 上唇 28 下唇 29 口裂 30 口角 31 下顎 32 頰唇溝 33 頰部 34 頰骨部 35 頰部 36 頰下部

頸部

- 37 顎下三角部 前上境ハ下顎骨ノ後境ハ其後腹底前境ハ二顎筋ナリ
- 38 上頸三角部 頸動脈溝 後上境ハ二乳頭筋ノ後境ハ前線、前底境ハ肩胛舌骨頭ノ前腹
- 39 下頸三角部 前境ハ胸鎖乳突筋ノ後境ハ斜角筋ハ肩胛舌骨筋ノ前線、下腹境ナリ
- 40 喉頭隆起(アダム氏莖) 41 頂部 42 乳嘴突起部

胸部

- 43 大胸筋三角部 44 鎖骨部 45 鎖骨下部 46 乳房 47 胸骨部



- 腹部 (右季肋部)
- 上腹部 48 心窩
- 49 左季肋部
- 中腹部 50 臍部
- 51 左腸骨部
- 下腹部 (右鼠蹊部)
- 52 耻部
- 53 左鼠蹊部

54 臍

背部

- 55 背
- 56 肩胛間部
- 57 腰部
- 58 薦骨部
- 59 臀部

上肢

- 60 肩胛部
- 61 肩胛關節部
- 62 腋窩 イムレノハ
- 63 上臂
- 64 肘
- 65 肘關節窩 外境ハ
- 66 前臂
- 67 尺澤 即チ診脈
- 68 手腕關節
- 69 手掌

- 70 手背
- 71 拇指
- 72 示指
- 73 中指
- 74 環指
- 75 小指
- 附爪甲

下肢

- 76 腸骨部
- 77 耻骨縫際部 (陰阜)
- 78 腸耻窩 筋上境ハ
- 79 大轉子部
- 80 上腿 (大腿)
- 81 膝蓋
- 82 膝膈窩 外境ハ
- 83 腓腸部
- 84 下腿
- 85 足關節
- 86 內踝
- 87 外踝
- 88 跟骨部
- 89 足
- 90 足蹠
- 91 第一趾
- 92 第二趾
- 93 第三趾
- 94 第四趾
- 95 第五趾
- 附爪甲

II 内部ノ検査

A 筋肉(韌帶、骨(白色附號))

頭筋

- 1 前頭筋
- 2 後頭筋
- 3 帽狀腱膜
- 4 顳顬筋

顔面筋

- 5 眼輪匝筋
- 6 大小額骨筋
- 7 方形上唇筋
- 8 笑筋
- 9 三角頤筋
- 10 方形頤筋

- 11 頰筋
- 12 口輪匝筋
- 13 鼻壓縮筋
- 14 咬筋
- 15 內翼狀筋
- 16 外翼狀筋

頸筋

- 17 潤頸筋
- 18 胸鎖乳嚙筋
- 19 二腹頸筋
- 20 頸舌骨筋
- 21 頤舌骨筋
- 22 胸骨

- 舌骨筋
- 23 肩胛舌骨筋
- 24 甲狀舌骨筋
- 25 前斜角筋
- 26 中斜角筋
- 27 後斜角

- 筋
- 28 肩隔舉筋
- 29 長頸筋 上斜部、鉛直
- 30 前大直頭筋
- 31 前小直頭筋
- 32 咽

頭收縮筋 上中下

背筋

- 33 僧帽筋
- 34 潤背筋
- 35 大圓筋
- 36 菱形筋 (二部)
- 37 夾板筋

胸筋



- 38 大胸筋 實部
- 39 前大鋸筋
- 40 內肋間筋及肋骨(十二個)
- 41 後橫胸筋
- 42 橫隔膜 部筋

六

腹筋

- 43 外斜腹筋
- 44 內斜腹筋
- 45 橫腹筋
- 46 直腹筋
- 47 ヲウクラス氏半月狀線
- 48 白條
- 49 三稜腹筋
- 50 ボウバルト氏韌帶

上肢筋

(イ) 肩胛筋

- 51 三角筋 (棘上筋)
- 52 棘下筋
- 53 小圓筋 (肩胛下筋)

(ロ) 上膊筋

- 54 二頭膊筋
- 55 烏啄膊筋
- 56 內膊筋
- 57 三頭膊筋

(ハ) 前膊筋

- 58 廻前圓筋
- 59 內橈骨筋
- 60 長掌筋
- 61 內尺骨筋
- 62 淺屈指筋
- 63 深屈指筋

- 64 長屈指筋
- 65 膊橈骨筋
- 66 長外橈骨筋
- 67 短外橈骨筋
- 68 總指伸筋
- 69 固有

- 小指伸筋
- 70 外尺骨筋
- 71 小肘筋
- 72 長外轉拇筋
- 73 短伸拇筋
- 74 長伸拇筋

(ニ) 指筋

- 75 短外轉拇筋
- 76 短屈指筋
- 77 內轉拇筋
- 78 短掌筋
- 79 外轉小指筋
- 80 骨間筋

(森様筋)

下肢筋

(イ) 內腹筋

- 81 方形腰筋
- 82 腸腰筋 (大腰筋 小腰筋)
- 83 肛門舉筋
- 84 外肛門括約筋
- 85 隄弓
- 86

內鎖筋

(ロ) 外腹部筋

- 87 大臀筋
- 88 中臀筋 (小臀筋)
- 89 梨子狀筋

(ハ) 大腿筋

- 90 張股鞘筋
- 91 縫匠筋
- 92 四頭股筋 (直股筋 內股筋 外股筋)
- 93 二頭股筋
- 94 半膜樣

- 筋 95 半腱樣筋
- 96 耻骨筋
- 97 長內轉股筋
- 98 薄股筋
- 99 大內轉股筋

(ニ) 下腿筋

- 100 前脛骨筋
- 101 長總趾伸筋
- 102 長伸拇筋
- 103 長腓骨筋
- 104 短腓骨筋
- 105 腓腸筋

- 及アキリス氏腱
- 106 長足蹠筋
- 107 比目魚筋
- 108 長總趾屈筋
- 109 後脛骨筋
- 110 長

屈拇筋

七



(水)足筋

- 111 短伸跗筋
- 112 短總趾伸筋
- 113 外轉跗筋
- 114 外轉小趾筋
- 115 短總趾屈筋
- 116 骨間筋(蟲樣筋)

B 內臟(黃色附號)

1 消化器

- 1 齒牙
- 2 硬口蓋
- 3 軟口蓋
- 4 扁桃腺
- 5 懸壘垂
- 6 咽頭
- 7 歐氏管口
- 8 舌骨
- 9 舌
- 10 耳下腺
- 11 顎下腺(舌下腺)
- 12 食道
- 13 胃
- 14 同噴門部
- 15 幽門部
- 16 大彎
- 17 小彎
- 18 十二指腸
- 19 臍頭
- 20 肝
- 21 同右葉
- 22 左葉
- 23 前葉
- 24 後葉
- 25 胆囊及輸胆管
- 26 空腸
- 27 廻腸
- 28 盲腸
- 29 蟲樣突起
- 30 上行結腸
- 31 橫行結腸
- 32 下行結腸
- 33 S 狀部
- 34 直腸
- 35 脾(血管)
- 36 脾門
- 37 鼻腔
- 38 上甲介
- 39 中甲介
- 40 下甲介
- 41 上鼻道
- 42 中鼻道
- 43 下鼻道
- 44 咽頭
- 45 會厭
- 46 聲門
- 47 氣管
- 48 氣管枝
- 49 右肺上葉, 中葉, 下葉
- 50 葉間截痕
- 51 左肺上葉, 下葉
- 52 肺門
- 53 肺尖
- 54 甲狀腺(血管)

2 呼吸器

3 泌尿生殖器

- 55 右腎
- 56 左腎
- 57 副腎(血管)
- 58 腎盂
- 59 輸尿管
- 60 膀胱(頸, 體, 底)
- 61 精囊
- 62 攝護腺
- 63 尿道
- 64 輸精管
- 65 精系丸ヲ除去
- 66 陰莖(斷)
- 67 同海綿體

C 血管學

1 心臟(綠色附號)

- 1 右房
- 2 右心耳
- 3 右室
- 4 肺動脈
- 5 上大靜脈
- 6 下大靜脈
- 7 橫溝
- 8 前縱溝
- 9 後縱溝
- 10 左房
- 11 左心耳
- 12 左室
- 13 大動脈
- 14 肺靜脈
- 15 心尖
- 16 冠狀動靜脈

2 動脈(綠色附號)

- 17 大動脈弓
- 18 無名動脈
- 19 左總頸動脈
- 20 左鎖骨下動脈
- 21 右總頸動脈
- 22 右鎖骨下動脈
- 23 外頸動脈
- 24 內頸動脈
- 25 甲狀項軸
- 26 內乳動脈
- 27 外頸動脈
- 28 淺顳顛動脈
- 29 內頸動脈
- 30 中硬腦膜動脈
- 31 後頭動脈
- 32 鼻前頭動脈
- 33 下眼窩動脈
- 34 椎骨動脈
- 35 基礎動脈
- 36 中大腦動脈
- 37 腋窩動脈
- 38 上臂動脈
- 39 橈骨動脈
- 40 尺骨動脈
- 41 胸部大動脈
- 42 後肋間動脈
- 43 腹部大動脈
- 44 下橫隔膜動脈
- 45 腰動脈
- 46 內臟動脈軸
- 47 左胃冠動脈
- 48 肝動脈
- 49 右胃冠動脈
- 50 胃十二指腸動脈
- 51 右胃網膜動脈
- 52 脾動脈
- 53 左胃



- 網膜動脈 54 上腸間膜動脈 55 小腸動脈 56 右結腸動脈 57 中結腸動脈
- 58 迴結動脈 59 下腸間膜動脈 60 左結腸動脈 61 上痔動脈 62 腎動脈 63 內精
- 系動脈 64 中薦骨動脈 65 總腸骨動脈 66 內腸骨動脈 67 外腸骨動脈 68 下
- 腹壁動脈(內乳動脈ト吻合ス) 69 股動脈 70 膝關動脈 71 前脛骨動脈 72 後脛骨動脈

3 靜脈附淋巴(赤色附號)

- 1 上大靜脈幹 2 無名靜脈 3 內頸靜脈 4 外頸靜脈 5 鎖骨下靜脈 6 總顏
- 面靜脈 7 淺顳靜脈 8 交通枝(內、外頸靜脈ノ) 9 後面靜脈 10 前顏面靜脈
- 頭蓋腔靜脈 11 橫竇 12 後頭竇 13 上縱竇(下縱竇) 14 直竇 15 上岩樣部
- 竇 16 下岩樣部竇 17 海綿樣竇

- 18 鎖骨下靜脈 19 腋下靜脈 20 上膊靜脈 21 頭靜脈 22 貴要靜脈 23 中靜脈
  - 24 奇靜脈 25 上半奇靜脈 26 下半奇靜脈 27 腰靜脈 28 脾靜脈 29 門靜脈
  - 30 腎靜脈 31 上腸間膜靜脈 32 下腸間膜靜脈 33 痔靜脈叢 34 膀胱靜脈叢
  - 35 總腸骨靜脈 36 內腸骨靜脈 37 外腸骨靜脈 38 股靜脈 39 大サフナ靜脈
  - 40 膝關靜脈 41 小サフエナ靜脈
- 以上列ニ記スル靜脈ノハ外殊ニ四肢ニ在テハ一條ノ動脈ニ列ニ條ノ靜脈ヲ伴ヒ淺深五ニ相交通スルモノ

- 42 右總淋巴幹 43 左總淋巴幹 44 胸管(一名乳糜管) 45 乳糜囊

リンパ 淋巴腺ハ頭部下頸部腋窩肘氣管枝腸間膜鼠蹊部膝關窩等ニ存スルモノヲ最モ要ナルモノトス

D 神經系(青色附號)

1 腦脊髓神經

- 1 大腦 2 小腦 3 ワロルス橋 4 延髓 5 前頭葉 6 顳頂葉 7 後頭葉
- 8 顳顳葉 9 大腦縱裂 10 シルヅギニス溝 11 ホルダツフ辨蓋チライル 12 正中
- 溝及廻轉

- 縱断面 13 胼胝體 14 前大腦動脈 15 ホルニキス 16 透明中隔室第五 17 視
- 神經床第三腦室 18 松葉腺及四疊體 19 菱狀窩即室第四 20 小腦核

○腦神經十二對

- 對第一 嗅神經 對第二 視神經 對第三 動眼神經 對第四 滑車神經 對第五 三叉
- 神經 對第六 外旋神經 對第七 顏面神經 對第八 聽神經 對第九 舌咽神經
- 對第十 迷走神經 對第十副神經 對第十舌下神經
- 21 脊髓被膜ヲ被ルモノ被 22 頸髓 23 背髓 24 腰髓 25 終末錐體 26 頸椎七個 27 背椎



- 個十二
- 28 腰椎五個
- 29 薦骨
- 30 尾閭骨
- 31 腓神經叢
- 32 正中神經
- 33 橈骨神經
- 34 尺骨神經
- 35 腰椎神經
- 36 股神經
- 37 薦骨神經叢
- 38 坐骨神經
- 39 脛骨神經
- 40 交感神經

明治二十七年四月十七日印刷  
 明治二十七年四月廿一日發行

長崎縣士族

編纂者

藤 信



東京市本郷區湯島天神町一丁目百〇四番地

報文社

印刷者 木元由太郎

東京市京橋區三拾間堀三丁目拾番地

賣捌者 藪田千松

東京市下谷區竹町一番地



2P-81