

管ノ觀察ヲ爲スニハ硝子吹管ヲ以テ空氣若クハ墨液ヲ吹き込ム時ハ大ニ觀察ヲ容易ナラシムベシ

先ヅ靜脈系ヨリ始メヨ*

(161) 肝臟ノ前端ニハ一個ノ大ナル血脈竇アリ是レヲ肝臟竇ト稱ス略ボ三角形ニシテ其ノ底邊ハ肝臟ニ附着ス

(162) 肝臟ノ兩葉ガ互ニ相合スル處ノ直後ニハ一條ノ大ナル靜脈アリ是レヲ肝臟門脈若クハ單ニ門脈ト稱ス前方ニ於テハ肝臟ノ右葉ニ侵入ス

(163) 門脈ヨリ分出スル所ノ枝管ハ左ノ如シ(a)胃靜脈、是レハ後方ニ進ミテ胃ノ賁門部ノ内側ヲ進行ス(b)結腸靜脈、是レハ後方ニ進ミテ結腸壁ニ至ル又是ノ靜脈ハ門脈ヨリ枝出スルヤ直チニ一條ノ大枝ヲ食道ニ向テ分出ス是レ即チ食道靜脈ナリ食

*以下血管系ヲ觀察スルノ際時々主要ナル部分ヲ寫生セヨ一々指示スル時ハ反テ錯雜ヲ醸スノ虞アレバ是レヲ止ムベシ

道及ビ胃ノ前部ニ至ル

(164) 各生殖腺ノ間ニハ一個ノ血脈竇アリ是レヲ生殖靜脈竇ト云フ

(165) 腹腔ノ背壁中央線即チ脊椎ト腹膜トノ間ニハ腹腔ノ全長ニ互ル所ノ長血脈竇一對アリ是レヲ後大靜脈竇ト稱ス是ノ竇ハ前方ニ於テハ肝臟竇ノ背側ニ在リ又最前部ハ靜脈竇ノ側部ト重ナリテ其ノ背側ニ在リ

(166) 腹壁ノ側部ニハ各側一條ノ縦ニ互レル大靜脈アリ是レヲ側靜脈ト稱ス是レヲ前方ニ追跡スル時ハ靜脈竇ノ側部ニ開口スルヲ見シ探毛ヲ以テ實驗セヨ又此ノ靜脈ハ後方ニ於テハ腹緒ニ至ル

(167) 腹壁ノ側部ニハ數多ノ小靜脈アリテ腎臟ニ進入ス即チ體壁靜脈ナリ

(168) 尾部脊椎ノ腹側ニハ二條ノ大血管アリ其ノ腹側ナルハ靜脈ニシテ尾部靜脈

ト稱ス是レヲ前方ニ追跡セヨ腹腔ニ入ルヤ左右二大枝ニ分ル而シテ各枝ハ腎臟ノ背側ニ沿テ前進シ途中數多ノ小側枝ヲ出ダシテ腎ニ侵入セシム上記ノ二大枝ヲ稱シテ腎臟門脈ト云フ此ノ血管ハ前方ニ於テ漸次小ト爲リ腎臟ト共ニ終ハル

(169) 既ニ觀察シタル靜脈竇ノ兩側端ハ少シク膨脹セリ是レヲき-ゆぶる一氏竇ト稱ス

以上觀察シタル血管系ノ諸部ヲ出來ル丈ケ圖セ

次ニ上記諸竇ノ相互ノ關係ヲ吟味セヨ是レヲ爲スニハ内ナル注射材ヲ叮嚀ニ洗除シ適宜ニ探毛ヲ入レテ實驗スベシ

(170) 肝臟竇ハ前端中央線ニ於テ靜脈竇ニ開口ス又肝臟竇ハ中央線ニ縦ノ隔膜ヲ有スト雖モ是ノ膜ニハ數多ノ大孔アリテ兩部ハ自在ニ交通ス

(171) 生殖靜脈竇ハ前端ニ於テ後大靜脈竇ニ開口ス

(172) 各後大靜脈竇ハ前端ニ於テき-ゆぶる一氏竇ニ開口ス

靜脈竇及き-ゆぶる一氏竇ヲ腹側ヨリ切開セヨ

(173) き-ゆぶる一氏竇ノ前壁ニハ一個ノ開口アリ是レ即チ頸靜脈ノ開口ナリ是ノ血管ハ圍心竇ノ側壁ヲ通行シテ前方ニ進ミ總弧ノ腹側ニ至ル出來ル丈ケ是レヲ追跡セヨ

(174) き-ゆぶる一氏竇ノ背壁前隅ニハ一個ノ可ナリ大ナル孔アリ是レ即チ前大靜脈竇ノ開口ナリ是ノ竇ハ眼ノ附近ニ達ス出來ル丈ケ是レヲ追跡セヨ

後大靜脈竇ヲ切開シテ内腔ヲ吟味セヨ

(175) 後大靜脈竇ノ裏面ニハ數多ノ小孔アリ是等ハ皆腎臟ヨリ同竇内ニ注入スル

所ノ靜脈ノ開口ナリ

次ニ動脈系ニ移レ

心臟ノ前方ニ在ル所ノ筋肉ヲ注意シテ
除去シ左ノ血管ヲ觀察セヨ

(176) 動脈球ノ前端ハ直ニ一條ノ大動脈ト爲リ前方ニ進行ス是レヲ腹大動脈ト稱ス

(177) 腹大動脈ノ後部ヨリハ左右ニ向テ三對ノ血管出デ鰓ニ向テ進行ス其ノ内最後ノ二對ハ相接近セリ

(178) 腹大動脈ノ前端ハ分レテ二條ノ血管ト爲リ各外方ニ向テ進行シ各又分レテ二管ト爲ル

上記四對ノ血管ヲ稱シテ無名動脈ト云フ前方ヨリ順次番號ヲ附シテ呼稱ス又輸入鰓動脈若クハ腹鰓動脈ノ稱アリ

(179) 第一無名動脈ハ二枝ニ分レ各枝ハ第一鰓弧及ビ舌顎弧ニ入り第二無名動脈

ハ第二鰓弧ニ入り第三無名動脈ハ第三鰓弧ニ入り第四無名動脈ハ第四鰓弧ニ入ル

(180) 各無名動脈ハ鰓弧ニ達スルヤ無數ノ小側枝ヲ出ダシテ鰓ニ至ラシム而シテ該動脈ハ漸次細ク爲リ遂ニ鰓弧ノ背端ニ於テ消滅ス此ノ際又鰓ヲ觀察スベシ

腹大動脈及ビ無名動脈ヲ寫生セヨ

下顎ノ兩端ヲ樹鋏ニテ切り且ツ各鰓弧ノ内端ヲ切り離シテ口腔ノ背壁ヲ露出セヨ

(181) 鰓ヲ通過シタル血液ハ口蓋粘膜ノ背側ニ於テ左右四條ノ大血管ニ集合ス是レヲ背鰓動脈若クハ輸出鰓動脈ト稱ス是等ノ血管ハ一條ヅ、第一、第二、第三、及ビ第四鰓弧ニ對在ス以下前方ヨリ順次番號ヲ附シテ稱フ可シ

(182) 第一背鰓動脈ハ舌顎弧ヨリ來ル血管ト第一鰓弧ノ前壁ヨリ來ル血管トノ合

一ニ因テ成ル

(183) 第二背總動脈ハ第一總弧ノ後壁ヨリ來ル血管ト第二總弧ノ前後兩壁ヨリ來ル二條ノ血管トノ合一ニ因テ成ル

(184) 第三背總動脈ハ第三總弧ノ前後兩壁ヨリ來ル血管ノ合一ニ因テ成ル

(185) 第四背總動脈ハ第四總弧ノ前後兩壁ヨリ來ル血管ノ合一ニ因テ成ル

(186) 各側ニ對在スル背總動脈ハ中央線ニ於テ互ニ相合シテ一條ノ縱ノ大動脈ヲ形成ス是レヲ背大動脈ト稱ス

(187) 背大動脈ノ最前端ハ前方ニ延ビテ小動脈ト爲ル是レハ須臾ニシテ左右ニ分レ頭骨内ニ進入ス

(188) 舌顎弧ヨリ第一背總動脈ニ向テ來ル血管ノ終部ヨリハ一條ノ血管枝出シテ斜ニ少シク内方ニ向テ前進シ姑ニシテ二枝ニ分ル是レ即チ頸動脈ナリ

(189) 頸動脈ガ二分シテ生シタル其ノ一枝ハ頭骨内ニ穿入シ中央線ニ於テ他側ヨリ來ル所ノ同様血管ト交叉シテ尙ホ他側ニ進行ス是レ即チ内頸動脈ナリ彼ノ交叉ノ點ニ於テハ兩血管互ニ相通ズ

(190) 頸動脈ノ他ノ枝ハ外方ニ向テ進ミ遂ニ眼窩ニ入ル是レ即チ外頸動脈ナリ

(191) 第四背總動脈對ノ集合點ヨリ少シク前ニ於テ背大動脈ヨリ左右ニ向テ一條ノ血管出デテ胸緒ニ至ル是レヲ胸緒動脈若クハ鎖骨下動脈ト稱ス其ノ到達スル處ヲ觀察セヨ

(192) 背大動脈ハ脊椎ノ腹側ニ沿テ後行シ尾部ニ於テハ尾部動脈ト稱ス

(193) 第四背總動脈ノ少シク後方ニ於テ背大動脈ヨリ枝出スル大血管アリ是レヲ腹腔動脈ト稱ス是ノ血管ハ直チニ二條ノ大枝ニ分ル一ハ又須臾ニシテ二枝ニ分ル

其ノ一枝ハ食道及ビ胃ノ前部ニ至リ食道動脈ト稱ス他枝ハ胃ノ兩部間ヲ進行シ胃動脈ト稱ス又腹腔動脈ノ基部ヨリ分出スル所ノ前記ノ枝ハ結腸ニ至ル是レ即チ結腸動脈ナリ

(194) 腹腔動脈ノ稍々後方ニ於テ背大動脈ヨリ分出スル血管アリ是レチ前腸管膜動脈ト稱ス是ノ血管ハ主トシテ結腸ノ後部ニ至リ又途中小枝ヲ生殖腺ニ向テ分出ス

(195) 前腸管膜動脈ノ直後ニ尙ホ一條ノ血管背大動脈ヨリ出ヅ是レ即チ背胃動脈ナリ是レハ胃ノ背壁ニ沿テ進行シ途次數多ノ枝管ヲ出ダス又脾及ビ膵ニ向テモ枝管ヲ送出ス

(196) 直腸ノ近邊ニ於テ稍々小ナル血管大動脈ヨリ出デ、直腸及ビ直腸腺ニ至ル是レ即チ後腸管膜動脈ナリ

(197) 腹緒ノ處ニ至リテ左右ニ向テ一枝管出ヅ是レチ腹緒動脈若クハ腸骨動脈ト稱ス

(198) 腹腔動脈以後ニ於テハ背大動脈ヨリ左右ニ向テ若干對ノ小動脈出ヅ是レチ體壁動脈ト稱ス又腎臟ノ部分ニ於テハ左右ニ向テ若干ノ腎臟動脈出ヅ
動脈系ヲ出來ル丈圖セ

が ん ぎ 系 ひ

Raja kenoei.

が ん ぎ 系 ひ ハ 一 名 加 ず ベ ト 稱 シ 東 京 ノ 魚 市 ニ 於 テ
ハ 普 通 ニ 見 ル 所 ナリ 又 九 州 及 ビ 北 海 道 ニ モ ア リ ト 云
ヘ バ 想 フ ニ 本 邦 大 部 分 ニ 於 テ 獲 ル コ ト 難 キ ニ 非 ザ ル
ベ シ 又 さ め 加 ず ベ 及 ビ 一 部 是 系 ひ ト 稱 ス ル 略 ボ が ん
ぎ ト 外 形 ヲ 同 フ ス ル 所 ノ 二 種 アリ が ん ぎ 若 シ 獲 ベ カ
ラ ザ ル 時 ハ 是 等 ヲ 代 用 ス ル モ 妨 グ ナシ 但 シ さ め 加 ず
ベ ハ が ん ぎ ト 同 屬 異 種 ナレドモ 一 部 是 系 ひ ニ 至 テ ハ
屬 ヲ モ 異 ニ ス ル ヲ 以 テ 下 ノ 記 載 ト 符 合 セ ザ ル コ ト 往
々 ア ル ベ シ

外 部 及 ビ 骨 格

全 形 ニ 就 テ 左 ノ 觀 察 ヲ 爲 セ

- (1) 全 體 甚 ダ 扁 平 ニ シ テ 幅 廣 シ
- (2) 背 面 ト 腹 面 ト ハ 大 ニ 彩 色 ナ 異 ニ シ 腹
面 ハ 一 様 ニ 白 色 ナレドモ 背 面 ハ 淡 褐 色 ニ
シ テ 且 ツ 數 多 ノ 暗 褐 色 ノ 斑 點 アリ
- (3) 頭 ト 胴 ト ノ 界 限 甚 ダ 不 分 明 ナリ
- (4) 尾 部 ト 胴 ト ノ 界 限 甚 ダ 著 明 ナリ
- (5) 胸 鰭 ハ 甚 シ ク 前 後 ニ 廣 ガリ テ 頭 部 及
ビ 胴 部 ノ 殆 ド 全 側 部 ヲ 組 成 ス
- (6) 腹 鰭 ハ 胸 鰭 ノ 直 後 ニ 在 リ テ 雌 雄 ニ 因
テ 形 狀 ヲ 異 ニ ス

雄

(7) 各 腹 鰭 ハ 内 外 二 葉 ニ
分 レ 内 葉 ノ 内 緣 ニ ハ 太 キ
棒 狀 ノ 突 起 アリ テ 其 ノ 先
端 ノ 外 側 ニ ハ 皮 膚 ノ 窪 處
アリ 此 ノ 棒 狀 體 ヲ 稱 シ テ
交 接 突 起 ト 云 フ 腹 鰭 ノ 外
葉 ハ 厚 ク シ テ 較 々 小 ニ 内

雌

(7) 各 腹 鰭 ハ
内 外 二 葉 ニ 分
レ 内 葉 ハ 薄 ク
シ テ 較 々 大 ニ
外 葉 ハ 厚 ク シ
テ 較 々 小 ナリ

葉ハ薄クシテ較々大ナリ

(8)脊鰭ハ二個尾部ノ後端ニ在テ兩ナガラ小ナリ

(9)尾鰭ハ不整ニシテ極メテ不完全ナリ

(10)眼ハ背面ニ在テ體ノ前端ヨリ稍々距離レリ

(11)眼ノ直後ニハ一對ノ稍々大ナル開口アリ是レヲ噴水孔ト稱ス

腹面ニ就テ左ノ觀察ヲ爲セ

(12)口ハ體ノ前端ヨリ少シク距タリテ中央線ニ在リ略ボ一字形ニシテ上下兩顎ヲ以テ其ノ兩縁ト爲ス

(13)兩顎ノ表面ニハ數多ノ齒アリ各齒ハ菱形ニシテ其ノ表面圓ク凸ナリ

(14)口ノ直前ニハ左右ニ對在スル所ノ鼻孔アリ其ノ外口ノ縁ニ褶ヲ有スルガ故ニ較々小ナリト雖モ内腔ハ可ナリ廣シ内ナル粘液ヲ良ク洗除シテ内腔ニ突出セル二

個ノ瓣併ニ裏面ニ在ル所ノ數多ノ窓狀ノ構造ヲ觀察セヨ

(15)口ノ後ニハ左右ニ對在スル所ノ五對ノ鰓孔アリ各鰓孔ハ左右ニ長ク前後ニハ極メテ狭シ又第五鰓孔ハ他ニ比シテ小ナリ

(16)總排泄腔ハ左右ノ腹鰭ノ間ニ在ル所ノ腔ニシテ前後ニ較々長ク左右ニハ狭シ

(17)總排泄腔ノ直後ニハ一對ノ小孔アリ是レヲ腹孔ト稱ス

(18)中央線ト側縁トノ間ニ散在スル所ノ數多ノ感管ノ開口アリ是等ハ背面ニモ在リト雖モ腹面ニ於テ特ニ見易シ

(19)口ヲ充分開キ噴水孔及ビ鰓孔ニ小刀ノ柄ヲ入レテ其ノ口腔ニ通ズルヲ實見セヨ

背面處々ニ突出スル所ノ鱗ヲ觀察セヨ

(20)各眼ノ周邊ニ五個許ノ鱗アリ二ハ眼

ノ前方ニ在リ他ノ三個ハ其ノ内方ニ在リ

(21)噴水孔ノ後方中央線ニ若干ノ稍々大ナル鱗アリ

(22)胸鰭ノ後端ヨリ尾部ノ後部ニ至ル迄ノ間ニ中央線ニ於テ一列若クハ不規則ニ二列ヲ成セル所ノ鱗若干アリ最後ノモノハ第一脊鰭ト第二脊鰭トノ間ニ在リ

眼ノ周邊ノ鱗一個ヲ叮嚀ニ切り取りテ吟味セヨ

(23)一個ノ鱗ハ扁平ナル基部ト是レヨリ外面ニ向テ突出スル所ノ齒狀部トヨリ成ル

全體ノ背腹兩面圖ヲ製シテ觀察シタル諸點ヲ表示セヨ

以上ノ諸觀察ヲ習了シタル時ハ骨骼ヲ製セヨ其ノ手續及ビ注意スベキ事項ハ總テほろざめニ於ルト同シ(第百三十四頁ヲ見ヨ)先ヅ頭骨ノ觀察ヨリ始メヨ

(24)頭骨全體ハ略ボ十字形ニシテ前方ニ突出スル軟骨ヲ吻部軟骨ト稱ス其ノ先端ハ極メテ扁平ニシテ左右ニ小形ノ翼狀部附着ス

(25)十字形ノ兩側腕ノ基部ニ該當スル處ニハ不規則立方橢圓形ノ軟骨囊アリ腹面ニ於テハ大孔ヲ有ス是レヲ鼻殼ト稱ス彼ノ大孔ハ即チ鼻孔ナリ其ノ前縁ノ内端ニハ長キ舌狀突起アリ

(26)鼻孔ノ前外縁ニハ二個ノ不規則形ノ軟骨附着ス鼻軟骨ト稱ス一ハ甚ダ小形ニシテ既ニ觀察シタル鼻孔ノ最外縁ナル瓣褶ニ該當シ他ノ大形ナルハ鼻孔内ノ二瓣ニ該當ス此ノ軟骨ハ大小二部ニ分ル

(27)鼻殼ノ内腔ハ背側ニ於テ頭骨本部ノ内腔ニ通ズ

(28)鼻殼ノ最外端ヨリハ一個ノ鍵狀ノ軟骨突出ス是レヲ口蓋軟骨ト稱ス

(29)頭骨本部ノ兩側面ハ内方ニ向テ彎曲シ眼窩ヲ成ス

(30)頭骨本部ノ背壁ニハ二個ノ大孔アリ一ノ細キ軟骨柱ニ依テ分タル前ナルヲ前顛門ト稱シ後ナルヲ後顛門ト稱ス

(31)頭骨本部ノ後端ノ中央ニハ橢圓形ノ孔アリ是レ大孔ナリ

(32)大孔ノ兩側ニハ各一個ノ關接髁アリ脊椎ニ關接ス

(33)左右眼窩ト大孔トノ間ノ部分ハ中空ナリ是レヲ耳殼ト稱ス

(34)頭骨ノ最後外隅ニハ各側一個ノ長形ノ關接髁アリ是レ即チ下ニ記ス所ノ舌顎軟骨ノ關接スル處ナリ

(35)耳殼ノ大孔ニ接スル部分ノ背壁ニハ二個ノ孔アリ是レ即チ前庭導水管ノ開口ナリ

頭骨ヲ縱ニ切半シ内腔ヲ良ク洗除セヨ

(36)眼窩ノ壁ノ中央ヨリ少シ前方ニハ橢圓形ノ稍々大ナル孔アリ是レ即チ第二腦神經(視神經)ノ孔ナリ

(37)眼窩ノ壁ノ後端ニハ二個ノ稍々大ナル孔アリ背側ナルハ第五腦神經ノ孔ニシテ腹側ナルハ第七腦神經ノ孔ナリ

(38)第五腦神經孔ト第二腦神經孔トノ間ニハ一個ノ小孔アリ是レ即チ第三腦神經ノ孔ナリ

(39)眼窩壁ノ前端ニハ三個ノ小孔アリ一ハ頭骨ノ内腔ニ通ジ他ノ二個ハ鼻殼ノ内孔ニ通ズ何レモ第五腦神經ノ枝ガ通過スル孔ナリ

次ニ頭骨ノ裏面ヨリ上記ノ諸孔ヲ吟味シ又左ノ諸孔ヲモ觀察セヨ

(40)第七腦神經孔ノ直後ニハ稍々大ナル孔アリ是レ即チ第八腦神經ノ孔ナリ是レヨリ後方ニ向ケテ探毛ヲ入レ其ノ出ヅル

處ヲ觀察セヨ是ノ出ヅル處ハ即チ第九腦神經ノ孔ナリ

(41)大孔ノ直前ノ側壁ニハ一個ノ小孔アリ是レ即チ第十腦神經ノ孔ナリ是レニ探毛ヲ入レテ其ノ出ヅル處ヲ觀察セヨ

(42)眼窩ノ中部彼ノ第三腦神經孔ノ直チニ腹側ニハ一個ノ突起アリ其ノ先端ニハ短キ鋸ノ如キ形ノ軟骨附着ス而シテ是ノ軟骨ノ先端ハ眼球ニ附着ス

(43)噴水孔ノ前壁ニハ一個ノ軟骨アリ是レヲ噴水孔軟骨ト稱ス扁平ニシテ少シク彎曲シ略ボ曲レル菜切庖刀ノ如キ形狀ヲ有ス其ノ外端ハ下ニ記スベキ舌顎軟骨ノ腹端ニ接ス

(44)上下兩顎ハ略ボ同様ノ形狀ヲ有シ何レモ中央線ニ於テ纖維質組織ニ依テ固ク縫合サル、二個ノ軟骨ヨリ成ル

(45)兩顎ノ外端ニハ各側二個ノ扁平軟骨

アリ是レヲ唇褶軟骨ト稱ス一ハ匙ノ如キ形狀ヲ有シ他ハ甚シク彎曲セリ匙狀ノモノハ上顎ニ屬スル皮膚中ニ在リ他ハ下顎ニ屬スル皮膚中ニ在リ

(46)下顎軟骨ノ最外背端ハ一個ノ少シク彎曲セル軟骨ニ接ス是レヲ舌顎軟骨ト稱ス其ノ背端ハ既ニ觀察シタル彼ノ頭骨最後外隅ノ關接髁ニ接ス

(47)下顎ニ次デハ六對ノ弧狀ヲ成セル軟骨々骨アリ是レヲ内臟骨ト稱ス而シテ第一弧狀部ヲ舌骨弧ト稱シ其ノ他ヲ總シテ鰓弧ト稱ス内臟骨各弧狀部ノ外側ヨリハ數多ノ小軟骨片突出ス是レヲ輻射鰓軟骨ト稱ス

(48)各舌骨弧ハ三個ノ軟骨ヨリ成ル最モ腹側ナルハ極メテ小形ニシテ下舌軟骨ト稱シ第一鰓弧ノ下鰓軟骨ニ接ス次ナルハ角舌軟骨ト稱シ最モ背側ナルヲ上舌軟骨

ト稱ス其ノ背端ニハ極メテ小形ノ軟骨附着ス

(49)第一鰓弧ハ各側四個ノ軟骨ヨリ成ル而シテ其ノ最モ腹側ナルハ中央線ニ於テ左右相合一ス是レヲ下鰓軟骨ト稱ス夫レヨリ順次背方ニ向テ角鰓軟骨、上鰓軟骨及ビ咽頭鰓軟骨ト稱ス

(50)第二、第三、第四、及ビ第五鰓弧ハ第一鰓弧ト同一ノ部分ヨリ成ル但シ是等ニ屬スベキ下鰓軟骨ハ左右前後皆合一シテ一個ノ扁平軟骨板ヲ形成ス是レヲ基鰓軟骨ト稱ス又第四鰓弧ノ咽頭軟骨ト第五鰓弧ノ同軟骨トハ互ニ合着セリ

脊椎ヲ觀察セヨ

(51)脊椎ノ前部ハ一個ノ長キ管ヨリ成ル是レヲ脊椎板ト稱ス管ノ内腔ハ即チ脊髓空道ニシテ管ノ腹壁ハ即チ脊骨本體ノ合着ニ因テ成リタルモノナリ管ノ前部腹側

ノ兩縁ニハ扁平ナル突出部アリ

(52)脊椎板ノ後部背側ノ兩縁ニハ扁平ナル翼狀突起アリ是レヲ上肩胛骨ト稱ス

(53)脊椎板ノ側面ニハ背腹二列ヲ成セル所ノ小孔アリ是レ即チ脊髓神經根ノ孔ナリ二列ニ屬スル孔ハ互ニ相齟齬セリ

(54)脊椎板以後ニ於ル胴部ノ脊椎ハ個々別々ナル脊骨ヨリ成ル

(55)一個ノ脊骨ハ最モ腹側ナル脊骨本體及ビ其ノ背側兩縁ヨリ突出スル所ノ脊髓突起ヨリ成ル又本體ノ側縁ニハ各側一個ノ短キ突起アリ是レ即チ橫突起ナリ

(56)各橫突起ノ先端ニハ極メテ短キ軟骨片附着ス是レ即チ肋骨ナリ

(57)前後ニ並ベル脊髓突起ト脊髓突起トノ間ニハ一個ノ六角形ノ軟骨板アリ是レヲ脊骨間板ト稱ス

(58)前後ニ並ベル脊骨間板ノ背端ト背端

トノ間ニハ一個ノ略ボ五角形ノ軟骨板アリ是レヲ棘狀板ト稱ス是等ハ脊椎ノ背面ニ於テ一列ヲ成セリ

(59)脊椎本體ノ左右ノ脊髓突起ト左右ノ脊骨間板及ビ棘狀板トニ依テ圍繞サル、所ノ腔ハ即チ脊髓空道ナリ

(60)胴部脊椎ノ側面ニハ彼ノ脊椎板ニ於テ見タルト同様背腹二列ヲ成セル所ノ脊髓神經根ノ孔アリ背列ニ屬スル孔ハ脊骨間板ニ在リテ腹列ニ屬スル孔ハ前後ニ並ベル脊骨本體ノ最背縁ニ該當スル線内ニ於テ脊髓突起ト脊髓突起トノ間ニ在リ

(61)尾部ノ脊骨ハ胴部ノ脊骨ト同一ノ部分ヲ有スレドモ彼ノ横突起ニ該當スル部分ハ腹側ニ向テ突出シ剩ヘ左右ノ末端相合一シ以テ脊椎ノ腹側ニ一ノ空道ヲ形成ス此ノ突起ヲ血管突起ト稱ス

次ニ胸帶及ビ胸緒ヲ觀察セヨ

(62)胸帶ハ中央ノ一字形ノ部分ト左右ノ扁平ナル翼狀部トヨリ成ル而シテ各翼狀部ニハ三個ノ孔アリ一ハ大ニシテ前方ニ在リ是レヲ肩胛烏喙顛門ト稱ス他二個ハ稍々小ニシテ其ノ後方ニ於テ背腹ニ重ナレリ背側ナルヲ肩胛顛門ト稱シ腹側ナルヲ烏喙顛門ト稱ス又是等ノ顛門以背ノ部分ヲ肩胛骨ト稱シ以腹ノ部分ヲ烏喙骨ト稱ス二部ノ界線上ニハ三個ノ關節あり

(63)胸緒ハ開キタル扇狀ヲ爲シ基端ニハ彼ノ胸帶ノ三骨ニ關節スル所ノ三個ノ軟骨アリ最前ナルハ長形ニシテ若干ノ節ヨリ成ル是レヲ前緒軟骨ト稱ス中ナルハ扁平ニシテ小形ナリ是レヲ中緒軟骨ト稱ス最後ナルハ前緒軟骨ト略ボ同形ナレドモ少數ノ節アリ是レヲ後緒軟骨ト稱ス

(64)前中後ノ三緒軟骨ノ外側併ニ中後兩緒軟骨ノ間ヨリハ數多ノ小軟骨片射出ス

是レヲ輻射小軟骨ト稱ス

臀帶及ビ腹鰭ヲ觀察セヨ

(65)臀帶ハ中央ノ一字形ノ部分ト左右ノ少シク扁平ニ廣ガル部分トヨリ成ル此ノ側部ノ外縁及ビ後縁ニハ各一個ノ關接髁アリ又後關接髁ノ前方ニハ二個ノ小孔アリ是レ神經ノ通過スル孔ナリ

雄

(66)腹鰭ハ彼ノ臀帶側部ノ後髁ニ關接スル所ノ長形ノ軟骨ノ一列ヲ以テ主部ト爲ス是レヲ基鰭軟骨ト稱ス四部ヨリ成リ最後ノ節ハ細長クシテ交接突起内ニ在リ

(67)基鰭軟骨ノ外側ヨリハ數多ノ小軟骨片射出ス是レヲ輻射小軟骨ト稱ス又彼ノ

雌

(66)腹鰭ハ彼ノ臀帶側部ノ後髁ニ關接スル所ノ長形ノ軟骨ノ一列ヲ以テ主部ト爲ス是レヲ基鰭軟骨ト稱ス

臀帶ノ外端ナル髁ニハ特ニ大ナル輻射小軟骨關接ス

以上骨骼ニ關スル觀察ヲ復習シナガラ諸部分ヲ精寫セヨ

以下新材料ヲ要ス

内臓

腹壁ヲ中央線ニ沿フテ臀帶ヨリ胸帶ニ至ル迄切開シ又臀帶ノ直前ト胸帶ノ直後トニ於テ左右ニ向テ横ニ切リテ腹壁ヲ左右ニ折り返シ諸内臓ヲ先ヅ自然ノ位置ニ於テ觀察セヨ

(68)腹腔ハ光澤アル薄キ膜ヲ以テ被ハル是レ即チ腹膜ナリ

(69)諸内臓中最モ眼ニ觸ル、ハ肝臓ナリ是レハ腹腔ノ前端ニ位シ左右及ビ中ノ三葉ニ分レ黄褐色ナリ右葉ハ最大ニシテ腹腔ノ前端ヨリ殆ド其ノ後端マデ達ス左葉ハ是レニ比シテ較短ク中葉ト左葉トハ其

ノ長サ殆ド同ジト雖モ中葉ノ幅較廣シ未成熟ノ標本ニ在テハ中葉ハ左右兩葉ニ比シテ著シク短シ尤モ是等三葉ノ長サハ材料ニ由テ異ナリ

(70)胃ハ肝臟ノ三葉間ニ蟠レル蹄鐵狀ノ器官ニシテ其ノ左半ハ右半ヨリ太シ太キ部分ハ噴門部ニシテ較細キ部分ハ幽門部ナリ肝臟ヲ少シク前方ニ向テ折り返ス時ハ一層良ク胃ノ觀察ヲ爲シ得ベシ

(71)胃ノ幽門部ノ右ニ在リテ横紋ヲ有シ其ノ前部ハ肝臟ノ右葉ノ下ニ匿レ居ル器官アリ是レ即チ結腸ナリ

(72)胃ノ幽門部ト結腸トノ間ニ挾マレテ臀帶ノ背側ニハ直腸アリ

(73)直腸ノ前端ニハ長形ノ腺アリ是レヲ直腸腺ト稱ス

(74)胃ノ兩部間ニ挾マレ在ル暗赤色ノ器官ハ即チ脾ナリ

(75)直腸腺ノ直前ナル胃ノ幽門部ト結腸トノ間ノ隅ニハ淡黄色ノ腔アリ

(76)肝臟ノ右葉ヲ前方ニ折り返ヘス時ハ其ノ背面ニ中葉ニ接シテ綠色乃至白色ノ膽囊アルヲ見シ

胸帶ノ直前ノ柔軟ナル部分ヲ中央線ニ沿テ注意シテ腹壁ヲ開キタル時ノ如ク切開シ左ノ觀察ヲ爲セ

(77)切開シタル腔ヲ稱シテ圍心竇ト云フ其ノ中ニ心臓アリ

(78)圍心竇ハ彼ノ腹膜ト同様ナル薄膜ヲ以テ被ハル

(79)圍心竇ト腹腔トノ間ニハ隔膜アリテ兩腔ハ互ニ交通セズ

(80)心臓ハ三角形ノ心室及ビ其ノ前部ノ背側ニ在ル所ノ心耳ヨリ成ル

(81)心室ノ前端ヨリ前方ニ向テ圓錐動脈出ヅ

(82)心室ノ表面ニハ不規則ニ分枝セル小血管アリ是レ即チ冠狀動脈ナリ

(83)心耳ノ左右兩後端ノ背側ヨリハ圍心竇ノ兩後隅ニ向テ出ヅル所ノ靜脈竇アリ胸壁ノ中央切開ヲ注意シテ前方ニ續ケ下顎ニ至テ止メヨ

(84)甲狀腺ハ下顎ノ少シク後方ニ於テ皮膚直下ノ筋肉ノ背側ニ在ル所ノ極メテ淡キ紅色ヲ帯ビタル腺ニシテ其ノ形不規則ナリ

胸帶ノ後縁ヲ注意シテ樹鋏ニテ切り去リ肝臟ノ前部ヲ觀察セヨ

(85)肝臟ヲ前方ニ折り返シテ胃ノ噴門部ニ連續スル所ノ食道ヲ觀察セヨ

腹腔及ビ圍心竇内ノ諸臟腑ヲ可成各自自然ノ位置ニ於テ寫生セヨ

胃及ビ結腸ヲ適宜ニ折り返シテ脾臟及ビ膵ノ全形併ニ諸臟腑ノ相互ノ關係ヲ觀

察セヨ

(86)消化管ノ諸部ヲ前方ヨリ順次列舉スレバ左ノ如シ(a)食道(b)胃(c)結腸(d)直腸

(87)消化管ハ處々ニ於テ腸管膜ニ依テ腹腔ノ背壁ニ懸垂サル腸管膜ニ左ノ諸部ヲ識別スルヲ得(a)胃ノ前部ノ内側ニ沿テ肝臟ニ附着スル所ノ胃肝網膜、脾ハ是ノ部ニ附着ス(b)膵及ビ結腸ヲ懸垂スル所ノ膵腸網膜(c)直腸及ビ直腸腺ヲ懸垂スル所ノ直腸網膜

(88)肝臟ノ中葉ヨリハ結腸ニ向テ白色ノ輸膽管出ヅ

(89)膵ハ其ノ細端ニ依テ結腸ニ附着シ此處ニテ開口ス

輸膽管ノ途中ヲ注意シテ半バ切開シ其ノ切口ヨリ結腸ニ向テ探毛ヲ入レ置クベシ

消化管ノ壁ヲ縦ニ切開シテ其ノ裏面ヲ

觀察セヨ

(90)食道ノ裏面ニハ細キ縦褶アリ

(91)胃ノ裏面ニモ亦多少ノ縦褶アリ而シテ噴門部ト幽門部トニ由テ其ノ状態異ナリ

(92)胃ト食道トノ間ニハ賁門瓣アリ

(93)胃ト結腸トノ間ニハ幽門瓣アリ彼ノ賁門瓣ヨリ著明ニシテ結腸ノ内腔ニ向テ突出ス

(94)輸膽管ノ開口ハ結腸ノ前部ニ在リ彼ノ前ニ輸膽管ニ差入レタル探毛ヲ辿リテ是レヲ觀察セヨ輸膽管ハ姑ク結腸ノ壁ニ沿テ進行シ遂ニ同腸内ニ開ク

(95)結腸内ノ螺旋瓣ノ配置ヲ注意シテ吟味セヨ恰モ燈臺ノ階段ノ如シ

(96)直腸ノ裏面ニハ縦褶アリ又其ノ背面ニハ直腸腺ノ開口アリ

消化管ノ裏面ヲ圖セ

總排泄腔ニ鉋ヲ入レ其ノ前壁ヲ切り開キテ直腸ノ切開ト連続セシメヨ

(97)總排泄腔ニハ直腸尿管及ビ生殖器開口ス

(98)腹孔ヨリ前方ニ向テ探毛ヲ入レ其ノ腹腔内ニ出ヅルヲ實見セヨ

雄

(99)總排泄腔ノ背壁ノ中央線ニハ圓錐形ノ突起アリ是レヲ尿管突起ト稱ス

腹腔内ノ生殖器ヲ觀察セヨ

(100) 睪丸ハ一對アリ各腹腔ノ中頃ニ於テ脊椎ノ左右ニ膜(睪丸網膜)ニ依テ懸垂ス形ハ不規則ニシテ多少長ク表面ハ數多ノ

雌

(99)總排泄腔ノ背壁ノ中央線ニハ圓錐形ノ突起アリ是レヲ尿管突起ト稱ス

(100) 卵巢ハ時期ニ因リ白色若クハ黄色ノ器官ニシテ腹腔ノ中部ニ在リ薄膜(卵巢網膜)ニ依テ腹腔ノ背壁ニ懸

多角形ノ部分(葉)ニ區畫サル色ハ生殖時期ト然ラザルトニ因テ多少異ナリト雖モ大概白色ナリ生殖時期ニ於テハ不透明白色ナレドモ常時ハ半透明ナリ

(101) 睪丸ハ腹腔ノ殆ド前端ニ於テ副睪丸ニ連續ス是レハ長キ白色ノ器官ニシテ脊椎ノ左右ニ密接シ腹膜外ニ在リ甚シク廻旋セル一條ノ小管ヨリ成リ睪丸ノ中部ヨリ少シク後方ニ於テ輸精管ニ接續ス其

垂サル

(101) 輸卵管ハ腹腔ノ極前端ヨリ肛門マデ延ビ互ル所ノ管形ノ器官ニシテ脊椎ノ左右多少是レヨリ距リタル處ニ在リ其ノ中部ハ未成熟ノ動物ニ於テハ少シク膨レ成熟シタル標本ニ於テハ淡黄色ノ塊ヲ有ス是レ即チ卵白腺ナリ

(102) 卵白腺以後ノ部分ハ時期ニ依テハ著シク太シ是ノ部ヲ子宮ト稱ス

ノ後部ニ於テハ副睪丸ガ小管ヨリ成ルコトヲ明ニ認メ得ベシ

(102) 輸精管ハ副睪丸ノ直接ノ續ニシテ脊椎ノ左右ヲ後方ニ向テ直行シ既ニ觀察シタル彼ノ總排泄腔内ノ突起ノ内腔ニ開口ス(開口ノ觀察ハ後ニ讓ルベシ)

(103) 輸精管ノ後端ノ腹面ニ卵形ノ囊アリ是レ貯精囊ナリ

輸精管ノ後部及ビ貯精囊ノ壁ヲ少シク切開シ總排泄腔ニ向ケテ探毛ヲ入レヨ

(103) 子宮ノ後部ノ壁ヲ少シク切開シテ探毛ヲ後方ニ向ケテ差入レ而シテ其ノ總排泄腔ニ出ヅル處ヲ觀察セヨ是レ即チ子宮ガ外ニ通ズルノ途ナリ是ノ途ハ未成熟ノ動物ニ於テハ閉塞セリ

(104) 輸卵管ヲ前方ニ踪跡シテ其ノ腹腔ニ開口スル處ヲ觀察セヨ是レ又探毛ヲ以テ容易ニ行フヲ得ベシ輸卵管ノ前部ヲふあろ

(104) 尿生殖突起ヲ其ノ先端ヨリ切開スルトキハ内腔アリ是ヲ尿生殖竇ト稱ス

(105) 先ニ差入レタル探毛ヲ辿リテ輸精管及ビ貯精囊ガ尿生殖竇ニ開口スル處ヲ觀察セヨ

(106) 腹鰭ノ基部ノ皮膚下ニ埋在スル所ノ交尾腺ヲ觀察セヨ卵形ニシテ交尾器ノ先端ノ外側ナル窪處ニ開口ス

極メテ注意シテ輸精管ヲ周圍ノ組織ヨリ切分ケテ是レヲ片方ニ片付ケ置キ而シテ輸尿管ノ搜索ニ取掛ルベシ但シ雌ニ於

び氏管ト稱シ彼ノ開口ヲ喇叭管(即チふあろび氏管)開口ト稱ス

(105) 直腸ノ背面ニ接シテ在ル所ノ膀胱ヲ觀察セヨ是レハ中央面ノ左右ニ在リテ共ニ彼ノ尿突起内ノ腔ニ開口ス尿突起ヲ頂上ヨリ切開シテ開口ヲ觀察スベシ

(106) [觀察ナシ]

テハ單ニ注意シテ脊椎ニ接スル腹膜部ヲ切開スルヲ要ス

(107) 輸尿管ハ輸精管ニ接シテ直チニ其ノ背側ニ在ル透明ナル細管ニシテ(雌ニ在リテモ同様ノ處ニ在リ)其ノ進行ノ方向ハ輸精管ニ同ジク其ノ開口ハ雄ニ在テハ輸精管ガ尿生殖竇ニ開口スル直チニ内側ニ在リ雌ニ在テハ膀胱ノ背壁ニ在リ輸尿管ヘハ腎臟ノ各葉ヨリ出ヅル所ノ數多ノ小輸尿管開口ス

(108) 腎臟ハ左右各一個脊椎ノ左右ニ在リ形不規則ニシテ數多ノ葉ヨリ成ル其ノ前端ハ腹腔ノ中部ニ在リ其ノ後端ハ腹腔ノ後端ニ達ス

(109) 各腎臟ノ後部ト脊椎トノ間ニ前後二個ノ黄色ナル小體アリ是レヲ腎臟間體ト稱ス

尿生殖器ヲ可成圖セ

心臟ノ前端ヨリ出ヅル所ノ血管ノ周圍ノ組織ヲ注意シテ去除キ是レヨリ出ヅル所ノ第一枝管ノ直前ニ於テ横斷シ又靜脈竇ヲ圍心竇ノ外縁ニ可成近ク切り心臟ヲ取出シテ是レヲ吟味スベシ

(110) 心室ノ壁ヲ切開シテ其ノ内腔ヲ觀察セヨ内腔ハ蹄鐵狀ニシテ中央部ハ筋肉ノ隆起ヲ以テ充物サル心室壁ノ裏面ニハ彼ノ隆起ヨリ四方ニ放散スル所ノ數多ノ突起アリ是等ヲ稱シテ肉柱ト云フ

(111) 心室ガ心耳ト通ズル孔ハ心室ノ左方前隅ニ在リ開口ノ周圍ニハ環狀ノ肉質突起アリ其ノ配置ヲ良ク觀察スベシ

(112) 心耳ハ半月形ニシテ極メテ薄キ筋肉質ノ壁ヲ有ス且ツ其ノ壁ニハ不規則ナル網狀ヲ成セル筋束アリ是レヲ稱シテ櫛狀筋ト云フ

(113) 心耳ト靜脈竇トノ通ズル孔ハ橢圓

形ニシテ中央線ニ在リ

(114) 圓錐動脈ヲ切開シテ其ノ裏面ニ在ル三列ノ瓣ヲ觀察セヨ各瓣ハ半月形ニシテ前方ニ向ヘリ又圓錐動脈ノ壁ハ筋肉質ナリ

(115) 圓錐動脈ノ前ニ續キテ少シク膨脹セル部分ヲ動脈球ト云フ

心臟ノ内腔及ビ心臟附近ノ動脈部ヲ寫生セヨ

眼窩ノ周圍ノ皮膚及ビ其ノ他ノ組織ヲ注意シテ除去シ窩ノ内腔ヲ觀察シ得ル様爲シテ眼ニ附着スル筋肉ヲ研究セヨ

總テノ脊椎動物ニ通有ノ眼筋ハ六個アリ是レヲ動眼筋ト稱ス

(116) 上斜筋ハ眼窩ノ内壁(即チ腦箱ノ側壁)ノ前部ニ起リ斜ニ後方ニ至リテ眼球ノ背縁ノ中部ニ附着ス

(117) 内直筋ハ眼窩ノ稍々後部ニ起リ斜

ニ前方ニ進ミ上斜筋ノ腹側ヲ通りテ眼球ノ前背縁ニ附着ス

(118) 上直筋ハ内直筋ノ直後ニ起リ上斜筋ノ直後ニ於テ眼球ニ附着ス

(119) 外直筋(一名外轉筋)ハ眼窩ノ後壁ニ起リ眼球ノ後外縁ニ附着ス

(120) 下斜筋ハ上斜筋ト並行シテ眼球ノ腹面ニ附着ス

(121) 下直筋ハ上直筋ト並行シテ眼球ノ腹面ニ附着ス

兩側ノ鰓孔間ノ背面ノ皮膚ヲ注意シテ剥去リ各鰓弧ノ内側ニ在ル所ノ胸腺ヲ觀察セヨ

(122) 各胸腺ハ長キ不規則ナル形狀ヲ有シ淡肉色ヲ帶ブ

眼筋及ビ胸腺ヲ出來ル丈寫生セヨ

神 經 系

下記神經系ノ觀察ハ從來用井來リシ同

シ材料ニ就テ爲スヲ得但シ或部分ハ既ニ多少破損ヲ蒙リ居ルベケレバ夫等ハ又新材料ヲ以テ補フベシ又中央神經系ヲ露出スルニハ材料ヲ十二時間乃至二十四時間十%ノ硝酸溶液ニ漬ケ置クヲ良トス*然スル時ハ骨骼ハ總テ軟ニ爲ルガ故ニ頭骨及ビ脊椎ヲ容易ニ削ルヲ得ベシ但シ硝酸溶液ヨリ出ダシタル材料ハ流水ニテ良ク洗フヲ要ス(此ノ間十時間乃至二十四時間)

(123) 頭部背側ノ皮膚ヲ剥ギ頭骨ノ後部ニ在ル所ノ一對ノ白色ニシテ彎曲セル小管ニ注目セヨ是レヲ内導淋巴管ト稱シ既ニ觀察シタル前庭導水管ヲ通りテ膜質内耳ノ囊狀部ニ連ナル後ニ觀察セヨ

頭骨ヲ背面ヨリ叮嚙ニ漸次削り取りテ腦ヲ露出セヨ但シ頭骨ノ側部ニハ若干ノ腦神經アルガ故ニ是等ヲ損セザル様注意

*量ハ材料ノ全立積ノ凡ソ五倍ヲ用ユベシ

ヲ要ス又片方ノ耳殻ハ必ズ完全ニ遺シ置キ後ニ膜質内耳ヲ觀察スルノ材料ニ供スベシ

がんぎノ腦ヨリハ十對ノ神經出ヅ其ノ名稱ハほしざめニ於ルト同ジ(第百六十頁參照)

背側ヨリ觀察シ得ベキ腦ノ部分ハ左ノ如シ

(124) 最前ナル大脳是レハ中央面ニ在ル所ノ淺キ縦溝ニ由テ不完全ニ左右ノ兩半球ニ分ル

(125) 各大脳半球ノ前側隅ヨリハ大ナル突起出デ、直ニ楕圓形ノ大ナル神經塊ニ連ナル是レ即チ嗅葉ナリ而シテ該突起ヲ稱シテ嗅神經ト云フ

(126) 大脳ノ少シク後ニ位スル所ノ中脳但シ背面ヨリ視ユル部分ハ僅ニ中脳ノ一部ニシテ是レヲ上視葉ト稱ス是レ又左右

兩半球ヨリ成ル

(127) 大脳左右半球ト上視葉ノ兩半球トニ挾マレタル處(即チ中央線)ニハ一個ノ血色ヲ帶ビタル小體アリ是レヲ上松葉腺ト稱ス又此ノ體ノ附着スル部分ハ間腦ナリ後ニ尙ホ良ク觀察スベシ

(128) 中脳ニ次グ部分ハ小脳ナリ是レハ單ニ中央線ニ縦溝アルノミナラズ又數多ノ横溝ヲ有ス其ノ後部ノ側面ニハ突出セル附屬體アリ是レヲ網狀體ト稱ス

(129) 小脳ニ次グハ延髓ナリ其ノ背面ニハ菱形ノ窪ミアリ是レヲ菱溝ト稱ス

腦ノ背面圖ヲ製セヨ

次ニ腦神經ヲ觀察スベシ

(130) 中脳ト小脳トノ間ニ於テ背面中央線ニ接シテ起リ斜ニ前方ニ進行シ眼球ノ中部ニ該當スル處ニ於テ頭骨ノ側部ヲ貫キテ眼窩ニ出デ、上斜筋ニ至ル神經アリ

是レ即チ第四腦神經(滑車神經)ナリ

(131) 延髓背面ノ最前端ノ中央線ニ近ク起リ斜ニ前行シテ眼窩ノ最後端ナル大孔ヲ通過シ眼窩ノ背内縁ニ沿テ鼻部ニ進行スル大神經アリ是ノ神經ハ眼窩ニ入りテ其ノ腹側ヨリ一條ノ大枝ヲ受ク此ノ枝ハ前記ノ本神經ト并行シテガヲ前行シ鼻部ニ達スル直前ニ於テ互ニ合一ス是ノ二神經ハ即チ第五腦神經ノ前額枝ナリ前方ニ於テハ鼻部ノ背側及ビ吻部ニ分散ス

第五腦神經ノ前額枝ヲ眼窩ノ前部ニ於テ切斷シテ後方ニ折り返シ其ノ腹側ナル神經ヲ觀察セヨ

(132) 第三腦神經(動眼神經)ハ中腦ノ腹面中央線ニ接シテ起リ斜ニ前方及ビ背側ニ向ヒ眼窩ノ中部ニ於テ頭骨ヲ貫キ眼窩ニ出ヅルヤ二枝ニ分ルーハ又二分シテ内直筋及ビ上直筋ニ至リ他モ亦二分ニシテ下

直筋及ビ下斜筋ニ至ル此ノ神經ノ起源ハ後ニ腹側ヨリ觀察スベシ

(133) 第六腦神經(外轉神經)ハ前記第五腦神經ノ前額枝ガ腹側ヨリ受クル枝ニ接シテ下ニ記スベキ第五腦神經ノ顎枝ト并ビ出デテ外直筋ニ至ル所ノ小神經ナリ

(134) 第三腦神經ノ少シク前方ニハ大ナル第二腦神經即チ視神經アリ間腦ノ腹面ヨリ出デ、眼窩ニ入ル其ノ起點ハ後ニ腹側ヨリ觀察セヨ

視神經及ビ眼筋ヲ頭骨ニ接シテ切斷シ眼窩内ノ異組織ヲ叮嚀ニ除去セヨ

(135) 第五腦神經ノ前額枝ノ腹側ニ於テ是レニ接シテ腦ヲ出ヅル大神經アリ是レ即チ同神經ノ最大枝ニシテ眼窩ニ入ルヤ直チニ二枝ニ分ルーハ眼窩ノ腹壁ニ密接シテガヲ前行シテ鼻部ノ腹側ニ至ル是レヲ第五腦神經ノ深部眼枝ト稱ス他ノ枝ハ

顎枝ト稱シ又二分シテ斜ニ前外方ニ進行シ一ハ上顎及ビ吻部ノ腹側ニ至リ一ハ下顎ニ至ル又其ノ他ニ深部眼枝及ビ顎枝ヨリ分出スル枝若干アリ

(136) 第七腦神經ハ第五腦神經ノ直後ニ於テ腦ヨリ出ヅル所ノ大神經ナリ眼窩ニ入ルヤ直チニ二枝ニ分ル一ハ稍々小ニシテ前方ニ進行シテ口蓋ニ至ル是レ即チ口蓋神經ナリ他ハ甚ダ大ニシテ眼窩ノ後壁ニ密着シチガラ外方ニ進行シ顎ヲ動カス所ノ筋肉及ビ胸鰭ノ前部ニ分散ス

(137) 第八腦神經(聽神經)ハ第七腦神經基端ノ後縁ニ接シテ腦ヲ出デ數枝ニ分レテ膜質内耳ニ至ル

(138) 第九腦神經(舌咽頭神經)ハ第八腦神經ノ少シク後方ニ於テ頭骨内ニ侵入スル所ノ小神經ニシテ耳殼ノ腹壁ヲ貫キテ其ノ外側ニ出デ此處ニ一ノ結節ヲ有ス夫レ

ヨリ外方ニ進行シ二分シテ第一及ビ第二鰓弧ニ至ル第九腦神經ハ第十腦神經ト并ビ起ル

(139) 第十腦神經(迷走神經又肺胃神經)ハ耳殼ノ後壁ヲ貫キテ延髓ヨリ出ヅル所ノ大神經ニシテ數條ノ細根ニ依テ腦ヨリ出ヅ頭骨外ニ出ヅルヤ直チニ二條ノ大枝ニ分ル一ハ脊椎ノ兩側ニ沿テ體ノ後部ニ進行ス是レヲ側神經ト稱ス他ハ第三鰓弧以後ノ各鰓弧ニ側枝ヲ分出シチガラ後方ニ進ミ遂ニ内臟ニ至ル

脊椎ノ前部ヲ叮嚀ニ削リ去リテ脊髓ヲ露出セヨ

(140) 脊髓ノ背面中央線ニハ淺キ縱溝アリ

(141) 各脊髓神經ハ二條ノ根ニ依テ脊髓ニ連ナル背側ナルヲ背根ト云ヒ腹側ナルヲ腹根ト云フ

- (142) 胸鰭及ビ腹鰭ノ部分ニ於テハ若干ノ脊髓神經合一シテ大神經ヲ成シ以テ兩鰭ニ至ル而シテ胸鰭ノ神經ハ特ニ大ナリ
- 腦神經及ビ前方ノ脊髓神經ヲ頭骨若クハ脊骨ニ接シタル處ニ於テ切斷シ腦脊髓ヲ叮嚀ニ取出シテ其ノ腹面ヲ吟味セヨ
- (143) 大腦ノ腹面中央線ニハ淺キ溝アリテ左右兩半球ニ分ル
- (144) 大腦ニ次グ所ノ間腦是レハ又下視葉ノ名アリ左右兩部ニ分ル
- (145) 間腦ノ前端中央線ヨリ左右ニ出ヅル所ノ視神經
- (146) 兩下視葉ノ間ニハ漏斗狀體アリ
- (147) 漏斗狀體ノ後端ニハ桃色ノ體附着ス是レヲ下松葉腺ト稱ス
- (148) 下松葉腺ノ左右ニハ桃色ノ柔軟體アリ是レヲ血囊體ト稱ス
- (149) 中腦ノ腹面ナル第三腦神經ノ起點

ヲ觀察セヨ

- (150) 延髓ノ腹面中央線ニハ淺キ縱溝アリ
- (151) 脊髓ノ腹面中央線ニハ淺キ縱溝アリ延髓ノ縱溝ト直接ニ連續ス
- 腦及ビ脊髓ノ腹面圖ヲ製セヨ
- 腦及ビ脊髓ヲ中央面ニ沿テ切半シ内腔ヲ觀察セヨ腦ノ内腔ヲ腦室ト稱ス
- (152) 大腦ノ兩半球ノ内腔ヲ側室ト稱ス是レヲ第一及ビ第二室ト數フ
- (153) 間腦ノ内腔ヲ第三室ト稱ス
- (154) 延髓ノ内腔ヲ第四室ト稱ス此ノ部分ノ背壁ハ極メテ薄キガ故ニ陷落シ易ク室ハ爲ニ溝ノ如ク見ユ前ニ見タル所ノ菱溝即チ是レナリ
- (155) 第三室ト第四室トノ間ノ内腔ヲ志るぶ氏水道ト稱ス又側室ガ第三室ニ通ズル孔ヲもんろ一氏孔ト稱ス

注意シテ延髓ノ左右ニ在ル所ノ軟骨ヲ漸次削リ去リ切斷シタル聽神經ト共ニ膜質ノ内耳ヲ取り出セ内耳ノ主要ナル部分ハ一個ノ囊狀部及ビ三個ノ弧管(一名半圓形管又半規管)トス

(156) 囊狀部ハ最モ腹側ニ在リ又其ノ前部ニ縊レテ有シテ二部ニ分ル後部ノ後縁ノ少シク外ニ向ヒタル處ニ小ナル突出部アリ是レテ蝸牛殻瓶ト稱ス

(157) 囊狀部ノ背面ヨリハ三個ノ弧管出ヅ其ノ相互ノ關係及ビ是レニ附屬スル所ノ鱧部ヲ觀察セヨ

(158) 聽神經ハ二枝ニ分レテ囊狀部ノ前後兩區分ニ分布サル

血管系

血管系ノ注射ヲ行フニハ出來得ル丈新鮮ニシテ破損ナキ材料ヲ撰ブヲ要ス先ヅ内臓ノ觀察ニ着手セシ時ト同様ノ手順ヲ

以テ腹壁及ビ圍心竇ヲ切開シ諸内臓ヲシテ自在ニ溫湯ニ沐浴セシムルヲ得ル様爲シ置ケ又二條ノ絲ヲ圓錐動脈ノ背側ニ通シ一ヲ前方圓錐動脈ノ周圍ニ纏ヒ他ヲ心室ト心耳トノ間ニ纏ヒ兩ヲガラ結ブ用意ヲ爲シ置ケ而シテ鋏ヲ以テ圓錐動脈ヲ斜ニ半バ切開シかぬらヲ前方ニ向ケテ差入レ先ニ此ノ部分ニ纏ヒ置キタル糸ヲ結ビ締メヨ但シ總テ是等ノ手續ヲ了ズル前ニ注射材ノ準備ヲ完全ニ爲シ置クヲ要ス

上記ノ準備ヲ結了シタル時ハ先ヅ注入材ガ故障ナク流出スルヲ確メ置キ注意シテ護謨管ヲかぬらニ接續セシメヨ又注射シツ、アル際ハ不斷溫湯ヲ海綿モテ腹腔ニ注ギ込ムヲ可トス若シ注射ガ完全ニ成巧シタラバ注射材ハ彼ノ圓錐動脈ノ傷口ヨリ流出スルニ至ルベシ此ノ時ヲ待テ心室ト心耳トノ間ニ纏ヒ置キタル糸ヲ結ビ

締メヨ*

注射ヲ終リタル時ハ注射材ノ凝結スルヲ待テ先ヅ靜脈系ヨリ觀察ヲ始メヨ

(159) 肝臟ノ左右兩葉ノ最前端ニハ各一ノ大ナル血管アリテ前方及ビ背側ニ向ヒ腹腔ノ最前端ノ外隅ニ達ス是レヲ肝臟竇ト稱ス

(160) 肝臟竇ハ中鰭軟骨ノ背側ヲ通リテ靜脈竇ノ外端ニ連ナル是ノ部分ハ尠シク膨脹セリ是レヲき-ゆぶるゑ-氏竇ト稱ス胸帶ヲ叮嚀ニ樹鋏ニテ切り去リテ是レヲ吟味セヨ

(161) 腹壁ノ側部裏面ニハ各側一條ノ大ナル靜脈アリ腹鰭ノ部分ニ起リ前方ニ進行シテ遂ニき-ゆぶるゑ-氏竇ニ開口ス是レヲ途中ニ於テ切開シ前方ニ向ケテ探毛ヲ

*設ヒ注射ヲ行ハズトモ主要ナル血管ハ皆觀察スルコトヲ得ほしざめノ注射ニ關スル節ヲ參考セヨ(第一七二頁)
又以下血管ノ觀察ヲ爲ス際時々主要ナル部分ヲ寫生スベシ錯雜ヲ醸スノ虞アレバ是レヲ指示セズ

入レテ其ノ前記ノ竇ニ出ヅルヲ實見セヨ是ノ大血管ヲ側靜脈ト稱ス

次ニ肝臟附近ノ靜脈ヲ觀察セヨ

(162) 肝臟ノ中葉ヲ前方ニ折り返ス時ハ其ノ背面ニ進入スル所ノ一條ノ大血管アリ是レヲ門脈ト稱ス

(163) 門脈ハ肝臟ノ中葉ヨリ少距離ノ後方ニ於テ分レテ二條ト爲ルーハ胃ノ内側ニ沿テ進行シテガラ數多ノ小枝ニ分ル是レ即チ胃靜脈ナリ

(164) 門脈ノ他ノ枝管ハ又直チニ二分シテ結腸ニ至ル一枝ハ結腸ノ前端ニ於テ是レニ達シ他枝ハ結腸ノ左側ニ沿テ後行シ途次數多ノ小枝ヲ出ダス

(165) 各生殖腺ノ間ニハ一ノ血脈竇アリ是レヲ生殖血脈竇ト稱ス是レハ前端ニ於テ各側ノ肝臟竇ニ開口ス

(166) 脊椎ノ左右ニハ腹腔ノ前端ヨリ腎

臟ノ前部ニ互ル所ノ血脈竇アリ是レヲ大靜脈竇ト稱ス是レニ空氣ヲ吹込ミテ其ノ前端ノき-ゆぶるゑ一氏竇ニ通ズルヲ實見セヨ是レヲ爲スニハ片側ノ肝臟竇ヲ切斷シ又胸帶ノ側部ヲ叮嚙ニ除去スルヲ要ス又大靜脈竇ハ腎ノ前部ニ於テ稍々細管トナリ各腎ノ内側ニ沿テ後行シ腹腔ノ後端ニ於テ左右相合ス腎ニ沿ヘル部分ニハ數多ノ小靜脈腎ヨリ入り來ル

き-ゆぶるゑ一氏竇ヲ切開セヨ下記ノ諸開口ヲ見出スニハ吹管ヲ用ユルヲ便トス

(167) き-ゆぶるゑ一氏竇ノ背側壁ニハ一個ノ大ナル孔アリ是レ即チ鎖骨下靜脈ノ開口ナリ是ノ靜脈ハ外方ニ少シク進ミタル後二枝ニ分レ胸緒ノ前部及ビ後部ニ分散ス

(168) 鎖骨下靜脈開口ノ直前ニハ一個ノ小孔アリ是レ即チ頸靜脈ノ開口ナリトス

是ノ靜脈ハ圍心竇ノ側壁内ヲ前方ニ進行シ鰓弧ノ腹側ニ至ル

(169) き-ゆぶるゑ一氏竇ノ背壁ニハ一個ノ小孔アリ是レ即チ淋巴管ノ開口ナリ是レニ連ナル管ヲ出來得ル丈追跡セヨ

(170) 靜脈竇及ビ肝臟竇ガき-ゆぶるゑ一氏竇ニ通ズル開口ヲ確メヨ

尾部ノ血管弧内ノ靜脈ヲ吟味セヨ

(171) 血管弧内ニハ二條ノ大血管アリ其ノ腹側ナルハ即チ尾部靜脈ナリ

(172) 尾部靜脈ハ腹腔ニ達スルヤ左右ニ分岐シ各枝ハ腎ノ背側ヲ前方ニ進行シチガラ數多ノ側枝ヲ出ダシテ腎ニ進入セシメ腎ノ前端ニ於テ消滅ス

次ニ動脈ノ觀察ニ移レ

心臟ノ前方ニ在ル所ノ筋肉ヲ叮嚙ニ除去シテ心室ヨリ前方ニ向テ出ヅル血管ヲ觀察セヨ

(173) 動脈球ノ前端ヨリ左右ニ向テ各一條ノ大ナル血管出テ少シク鰓ニ向テ進行シタル後分レテ三枝ト爲ル(a)其ノ最後ナル枝ハ尙ホ進ンデ第四鰓弧ニ入り(b)中ナル枝ハ第三鰓弧ニ至リ(c)最前ナル枝ハ第二鰓弧ニ至ル

(174) 動脈球ノ前端ハ直チニ一條ノ大ナル血管ト爲ル是ノ血管ハ前方ニ直行シ第一鰓孔ト同平面ニ達シタル比左右ニ分岐シテ二條ノ大血管ト爲ル動脈球ノ前端ヨリ上記二分スルニ至ル迄ノ部分ヲ腹大動脈ト稱ス

(175) 腹大動脈ガ二分シテ生ジタル血管ハ各少シク鰓ニ向テ進行シタル後又分レテ二管ト爲ル(a)其ノ前ナルモノハ舌弧ニ入り(b)後ナルモノハ第一鰓弧ニ至ル

上記五對ノ血管ヲ稱シテ無名動脈ト云フ(一名腹鰓動脈又輸入鰓動脈)

(176) 五對ノ無名動脈ノ各個ヨリハ前後ニ向テ數多ノ小枝出テ、鰓ニ入り本幹ハ漸次小ト爲リ遂ニ鰓弧ノ背端ニ於テ消滅ス

下顎及ビ鰓弧ノ片端ヲ樹鋏ニテ切斷シ口蓋粘膜ヲ叮嚙ニ剥ギ取リテ背側ノ動脈ヲ觀察セヨ

(177) 鰓ヲ通過シタル血液ハ背側ニ於テ各側三條ノ大血管ニ集合ス是レヲ背鰓動脈若クハ輸出鰓動脈ト稱ス前方ヨリ番號ヲ附シテ是レヲ呼ブ

(178) 第一背鰓動脈ハ第一及ビ第二鰓弧ヨリ來ル所ノ動脈ノ合一ニ因テ成ル

(179) 第二背鰓動脈ハ第三鰓弧ノ前後兩壁ニ在ル所ノ血管ノ合一ニ因テ成ル

(180) 第三背鰓動脈ハ第四鰓弧ノ前後兩壁ニ在ル所ノ血管ノ合一ニ因テ成ル

(181) 背鰓動脈ハ皆中央線ニ於テ合シテ

一條ノ大動脈ヲ形成ス是レヲ背大動脈ト稱シ脊椎ノ腹側ニ沿テ後方ニ進行ス後ニ觀察セヨ

(182) 舌弧ヲ通過シタル血液ハ同弧ノ後壁ニ在ル所ノ一條ノ血管ニ集マル是ノ血管ハ同弧ノ背端ニ出デ夫レヨリ前方ニ進行ス是ノ部分ヲ頸動脈ト稱ス

(183) 頸動脈ハ前方ニ進ミテ二枝ニ分ル一ハ眼窩ニ進入シ一ハ頭骨内ニ侵入ス甲ヲ外頸動脈ト稱シ乙ヲ内頸動脈ト稱ス

(184) 背大動脈ノ前部即チ第二總動脈對ノ合スル處ヨリハ外方ニ向テ左右各一條ノ血管出デ胸帶ノ背側ヲ通過シテ胸緒ニ達ス是レ即チ鎖骨下動脈ナリ是ノ動脈ハ直チニ前後二枝ニ分ル前枝ハ直チニ又二枝ニ分レ一ハ前胸緒節ノ外側ニ沿テ前方ニ進ミ若干ノ枝ヲ分出ス他ハ殆ド外方ニ直行シ胸緒中部ノ外區ニ血液ヲ供給シ後

枝ハ後胸緒節ノ外側ニ沿テ後方ニ進ミ途次數多ノ枝管ヲ外方ニ向テ送出ス

(185) 上記鎖骨下動脈ノ少シク後方ニ於テ大動脈ヨリ枝出スル所ノ血管アリ是レ即チ腹腔動脈ナリ此ノ血管ハ數度分岐シテ胃肝臟脾及ビ膵ニ至ル各枝ノ分出スル處及ビ其ノ到達點ヲ觀察セヨ

(186) 腹腔動脈ヨリ少シク後方ニ於テ第二ノ血管枝出ス此ノ血管ハ膵腸網膜ニ沿テ始メニ膵ニ至リ是レニ枝管ヲ送出シタル後尚ホ進デ結腸ニ至リ是處ニテ數多ニ分枝ス是レヲ前腸管膜動脈ト稱ス

(187) 前腸管膜動脈ヨリ尚ホ後方ニ於テ一ノ血管背大動脈ヨリ枝出ス是レヲ後腸管膜動脈ト稱ス是レハ其ノ起點ヨリ僅カ距リタル處ニ於テ生殖腺ニ向テ枝管ヲ送出シ遂ニ直腸網膜ニ沿テ直腸ニ至ル

(188) 後腸管膜動脈ガ枝出スル處ト腹緒

トノ間ニ於テ背大動脈ヨリ左右ニ向テ若干ノ小枝出デテ腎臟ニ至ル是レ即チ腎臟動脈ナリ

(189) 腹緒ノ處ニ至リテ左右ニ向テ一枝管出ヅ是レヲ腹緒動脈若クハ腸骨動脈ト稱ス此ノ血管ハ腹緒ノ内側腹膜ノ直下ニ沿テ斜ニ前方ニ進ミ途次腹緒ノ内葉及ビ交接器ニ至ル所ノ一枝ヲ送出シ後腹緒ノ外葉ニ至リテ分岐ス

(190) 背大動脈ガ腸骨動脈ヲ枝出シタル後ハ是レヲ尾部動脈ト稱ス是レヲ觀察セヨ

(191) 腹腔動脈以後ニ於テハ背大動脈ヨリ左右ニ向テ若干對ノ小動脈出ヅ是等ヲ稱シテ體壁動脈ト云フ

ひきがへる

Bufo vulgaris.

ひきがへるハ本邦諸處ニ於テ最モ普通ノ兩棲類ナレバ是レヲ獲ルコト極メテ容易ナリ特ニ三四月ノ交ニ至レバ溝池ニ集合シテ産卵スルガ故ニ此ノ時期ヲ待ツ時ハ實驗ノ材料ヲ得ルコト何カアラン又都市ニ於テハ藥用ノ目的ヲ以テ冬間ト雖モ是レヲ貯藏スル處アレバ蓋シ何レノ時期ニ於テモ材料ヲ得ルコト難キニ非ザルベシ若シ自ラ冬間ノ用ニ供センガ爲ニ生ケル標品ヲ貯ヘント欲スル時ハ夏期盛ニ食物ヲ食フ時ニ是レヲ捕フ可ラズ必ズ冬期ノ始方將ニ蟄居セントスル者ヲ捕ヘ來ルベシ蓋シ夏期盛ニ食物ヲ食ヒツ、アル際ニ捕ヘタル者ハ長日月ノ蟄居ニ耐ユルコト

能ハザレバナリ又貯藏スルニハ大形ノ箱ヲ地中ニ埋メ中ニ充分ノ木葉等ヲ入レ置クベシ

下記ノ順序ニ依テ解剖ヲ爲スニハ少クトモ五匹ノ材料ヲ要ス即チ外部及ビ骨骼ノ爲ニ一匹、筋肉ノ爲ニ一匹、内臓ノ爲ニ一匹、神經ノ爲ニ一匹、血管ノ爲ニ一匹是レナリ

ひきがへるハくろ、ほるむヲ以テ殺スヲ最モ簡便ト爲ス但シ高等動物ニ比シテハ麻醉ニ較々長時間ヲ要スルガ故ニ十五分乃至二十分間位措クヲ良トス全ク死シタル後是レヲ取り出シ清洗シテ先ヅ外部ノ觀察ヨリ始メヨ

外 部

- (1) 體ト四肢トノ區別極メテ判然ナリ
- (2) 體併ニ四肢ノ上面ハ汚褐色ナリ下面ハ白色ニシテ不規則形ノ灰色斑紋ヲ有ス尤モ彩色ハ各個ニ由テ異ナリ
- (3) 體ハ頭及ビ胴ノ二部ヨリ成リ頸部ト稱スベキ部分ハ殆ド無シ

(4) 體面ニハ無數ノ小孔アリぴんせつとヲ以テ摘ム時ハ不透明白色ノ濃厚液ヲ迸出ス是レ即チ皮膚腺ノ開口ナリ何レモ皆瘤狀突起ノ上ニ在リ

(5) 眼ノ少シク後方ニハ各側一個ノ縦ノ隆起アリ特ニ皮膚腺ニ富ム

(6) 眼ノ後方上記ノ皮膚隆起ノ腹側ニ各側一個ノ圓形ノ平滑部アリ是レ即チ耳ノ鼓膜ナリ

(7) 眼ハ殆ド半圓形ニシテ直徑ニ該當スル縁ハ即チ背縁ヲ成セリ下瞼ノ末部ハ透明ナル膜ト爲リテ眼球ヲ蔽フコトヲ得是レ即チ瞬膜ナリ

(8) 虹彩ノ色及ビ瞳孔ノ形狀ヲ觀察セヨ

(9) 三角形ノ頭部ノ兩側邊ノ全部ニ互ル所ノ大ナル口及ビ胴部ノ最後端ナル總排泄腔門ヲ觀察セヨ

(10) 頭ノ頂角ニ近ク背面中央線ノ左右ニ

對在スル所ノ一對ノ小孔アリ是レ即チ外鼻孔ナリ

(11)後肢ハ各五部ヨリ成ル大腿、脛、跗、蹠、及ビ趾即チ是レナリ

(12)前肢モ亦後肢ト同シク五部ヨリ成ル是レヲ稱シテ上膊、下膊一名前腕、腕、掌、指ト云フ但シ腕部ハ極メテ短シ

(13)前肢ニハ四本ノ指判然タリ外ニ又一本ノ極メテ短キ指アリ是レヲ第一指ト云ヒ順次番號ヲ附ス

(14)後肢ニハ六本ノ趾アリ而シテ其ノ一ハ極メテ短シ是レヲ番外趾ト稱シ次ヲ第一趾ト云ヒ順次番號ヲ附シテ呼稱ス

(15)趾ノ間ニ跨ル所ノ蹠ヲ觀察セヨ指ノ間ニモ是レアリト雖モ甚ダ不明瞭ナリ

(16)雄ニ在リテハ生殖時期ニ限リテ第二指及ビ第三指ノ背面ニ硬キ皮膚部アリ

(17)掌ノ腹面及ビ蹠ノ基端ノ腹面ニモ亦

較々硬キ皮膚部アリ

口ヲ充分ニ開キテ内腔ヲ觀察セヨ

(18)口腔ノ腹面ニ在ル所ノ大ナル舌ヲ吟味セヨ舌ハ前端ニ依テ口底ニ附着シ後端ハ游離セリ是レヲ翻シテ其ノ延ビル模様ヲ實見セヨ

(19)口蓋ノ前端附近ニ於テ左右ニ對在スル所ノ一對ノ孔アリ是レ即チ内鼻孔ナリ

(20)顎ノ後端ノ直後ニ各側一個ノ穴アリ是レヲゆうすたき氏竇ト稱ス彼ノ鼓膜ノ後部ヲ切開シ探毛ヲ通シテ其ノゆうすたき氏竇ニ通ズルヲ實見セヨ

(21)口腔ノ後端附近ノ腹面中央線ニ一個ノ稍々大ナル瘤狀突起アリ其ノ中央ニ小形ノ裂孔アリ是レ即チ氣管ノ開口ナリ

(22)口腔ノ最後端ニハ食道ノ開口アリ

全形ヲ寫生シテ上記ノ各特徴ヲ明示セヨ又口腔ヲモ圖シテ各開口ヲ示セ

上記ノ外部觀察ヲ完了シタル時ハ可成
 叮嚀ニ皮膚筋肉及ビ諸内臓ヲ除去セヨ但
 シ舌ノ附近ヲ除去スル際ニハ特ニ注意ヲ
 要ス蓋シ舌骨ト稱スル大部分軟骨ヨリ成
 立スル所ノ骨此ノ部分ニ埋在スレバナリ
 筋肉及ビ諸内臓ヲ取り去リタル時ハ全體
 ヲ攝氏七十度乃至七十五度位ノ温湯ニ入
 レ筋肉及ビ諸組織ヲ叮嚀ニ除去シテ骨骼
 ヲ製セヨ但シ四肢ノ末部ニ於テハ各骨分
 散スルノ虞レアルガ故ニ多少ノ組織ヲ周
 圍ニ遺シ置クヲ良トス又鼻腔内ニハ鼻甲
 介骨ト稱スル極メテ小形ノ骨アルガ故ニ
 是レヲ失ハザル様注意ヲ要ス脊椎ニハ豫
 メ張金ヲ通シ置クヲ佳トス

骨 格

(23)骨骼全體ヲ大別シテ軸部ト支部ト爲
 スヲ得軸部ハ頭及ビ脊椎ヨリ成リ支部ハ
 四肢及ビ是レニ附屬スル部分ヨリ成ル

(24)脊椎ニハ著シク異ナリタル二部ヲ識
 別スルヲ得(a)全脊椎ノ前半部少シク以上
 ヲ形成スル部分ハ若干ノ一列ニ並ベル脊
 骨ヨリ成ル是レヲ胴部ト稱ス(b)以後ノ部
 分ハ一個ノ細長キ骨ヨリ成ル是レヲ尾骨
 又尾部棒狀骨ト稱ス

(25)胴部ハ九個ノ脊骨ヨリ成ル而シテ第
 一脊骨ヲ除キテ他ハ皆左右ニ各一個ノ突
 起ヲ有ス是レヲ横突起ト稱ス第三、第四、及
 ビ第九ノ脊骨ノ屬スル横突起ハ最モ長ク
 且ツ第九脊骨ノモノハ特ニ幅廣シ

(26)脊椎ヲ背側ヨリ見ル時ハ各脊骨ノ間
 ニ空隙アリ第一脊骨ト第二脊骨トノ間ニ
 於テハ極メテ狹小ナリト雖モ其ノ他ニ於
 テハ可ナリ大ニシテ其ノ形狀ハ不規則方
 形ナリ

(27)脊椎ノ側面ヲ視フ時ハ彼ノ横突起ト
 横突起トノ間ニ稍々大ナル不規則橢圓形

ノ孔アルヲ見シ又第一脊骨ト第二脊骨トノ間及ビ第九脊骨ト尾骨トノ間ニモ同様ノ孔アリ是等ヲ稱シテ脊骨間孔ト云フ其ノ比較的ノ大サヲ吟味セヨ

各脊骨ヲ取り離シテ吟味セヨ若シ容易ニ離レザル時ハ更ニ温湯ニテ煮ルベシ特ニ第一及ビ第二脊骨ハ離スコト較々困難ナリ又脊骨ノ順序ヲ亂サバ爾様豫メ張金ヲ通シ置クコトヲ忘ル可ラズ先ツ第四脊骨ヲ取りテ吟味セヨ

(28)(a)第四脊骨ノ腹側ニ向ヘル部分ハ強固ナル骨塊ヨリ成ル是レヲ本體ト稱ス其ノ前面ハ凹ニシテ後面ハ凸ナリ(b)本體ノ背側ニハ大ナル孔アリ是レヲ脊髓空道ト稱ス(c)脊髓空道ノ側壁及ビ背壁ヲ總稱シテ脊髓弧ト云フ(d)彼ノ横突起ハ脊髓弧ノ側部ヨリ突出シ且ツ斜ニ後方ニ向フ又其ノ先端ニハ少許ノ軟骨附着ス(e)脊髓弧ノ

背面中央線ニハ一個ノ縦ノ隆起アリ是レヲ棘状突起ト稱ス(f)脊髓弧ノ前後兩面ニ各一對ノ扁平ナル突起アリ是レヲ關接突起ト稱ス前關接突起ハ背面平滑ナレドモ後關接突起ハ腹面平滑ナリ

第四脊骨ト總テ他ノ脊骨トヲ比較シテ其ノ異同ヲ研究セヨ

(29)第三脊骨ハ第四脊骨ト略ボ同形ナレドモ横突起ハ著シク大ナリ且ツ此ノ横突起ハ後ニ記ス所ノ胸帶ニ接續ス

(30)第五、第六、第七、及ビ第八脊骨ハ第四脊骨ト同一ノ部分ヲ具フレドモ横突起ハ彼レニ比シテ著シク小ナリ又第五及ビ第六脊骨ノ横突起ハ少シク斜ニ後方ニ向ヘドモ第七及ビ第八脊骨ノ横突起ハ眞直ニ左右ニ向フカ或ハ少シク斜ニ前方ニ向フ

(31)第九脊骨ハ總テ他ノ脊骨ニ比シテ著シク大ニシテ且ツ後ニ記ス所ノ臀帶ト連

絡ス是レヲ臀骨ト稱ス臀骨ノ横突起ハ非常ニ大ニシテ幅廣シ是レニ反シテ棘狀突起ハ殆ド缺如シ又後關接突起ハ極メテ短シ且ツ本體ノ後面ニハ二個ノ關接髁アリ

(32)第二脊骨ハ他ノ脊骨ト同一ノ部分ヲ具有スト雖モ其ノ横突起ハ斜ニ前方ニ向ヒ且ツ可ナリ幅廣シ

(33)第一脊骨ハ横突起ヲ有セズ是レニ反シテ前關接突起ハ著シク大ナリ又其ノ本體ノ後面ハ他ノ脊骨ニ於ケルガ如ク著シク凸ナラズ

(34)各脊骨ノ前關接突起ハ^{上位}脊骨ノ後關接突起ノ腹側ニ重ナリテ關接ス

(35)各脊骨ノ本體ハ其ノ凸ナル後面ヲ以テ次ノ脊骨本體ノ凹ナル前面ニ符合ス又脊椎全體ニ就テ見ル時ハ本體ハ前方ヨリ後方ニ進ムニ從テ漸次大ナリ

(36)尾骨ハ一個ノ長骨ニシテ前端ハ少シ

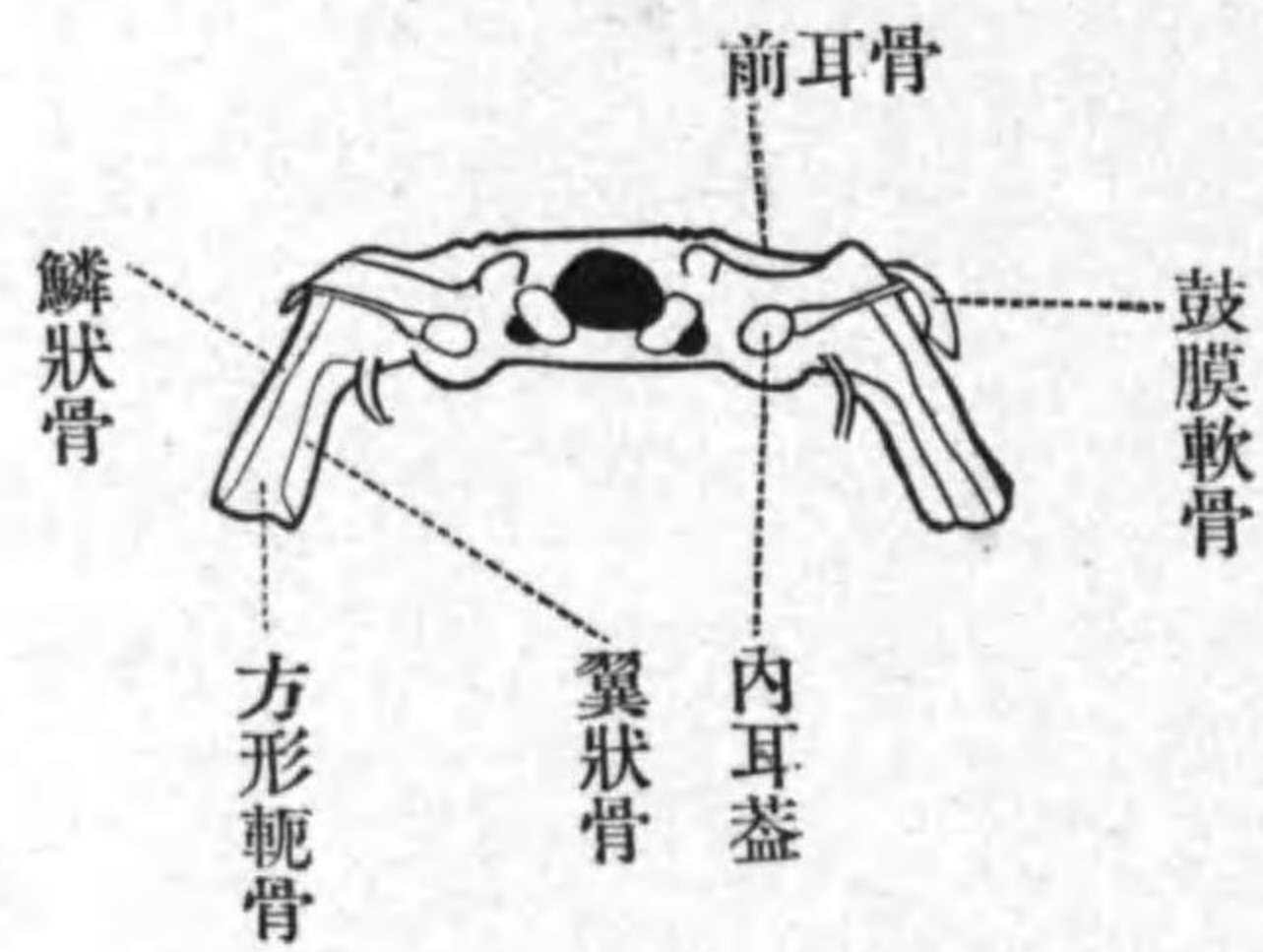
ク太シ且ツ其ノ背側ノ中央ニ沿フテ縦ノ隆起アリ又此ノ隆起ノ背面ニハ狭キ縦溝アリ隆起ノ前端モ亦少シク膨大セリ尾骨ノ前面ハ二個ノ凹面ヲ以テ臀骨本體ノ後面ニ接ス又彼ノ隆起ト本軸部トノ間ニハ一ノ空道アリ是レ即チ脊髓空道ナリ試ミニ探毛ヲ是レニ入レル時ハ極メテ小ナル孔ニ依テ彼ノ隆起ノ背面ナル縦溝中ニ開口スルヲ見ン或材料ニ於テハ彼ノ脊髓空道ノ側壁ヨリ左右若クハ片方ニ向テ突起アリ又該突起ノ有無ニ拘ハラズ其ノ後腹側ニハ各側一個ノ小孔アリ

次ニ頭骨ヲ吟味セヨ

(37)頭骨ハ略ボ二等邊三角形ニシテ其ノ頂角ハ鼻部ニ該當シ底ノ邊ハ後縁ニ該當ス又左右兩側部ニハ大ナル四角形ノ穴アルガ故ニ頭骨ヲ中央部及ビ兩側部ニ區分スルコトヲ得彼ノ四角形ノ穴ハ即チ眼窩

ナリ

(38)頭骨ノ後面ノ中央ニハ略ボ三角形ノ孔アリ是レヲ後頭骨大孔(又單ニ大孔)ト稱ス其ノ左右ニ關接髁アリ

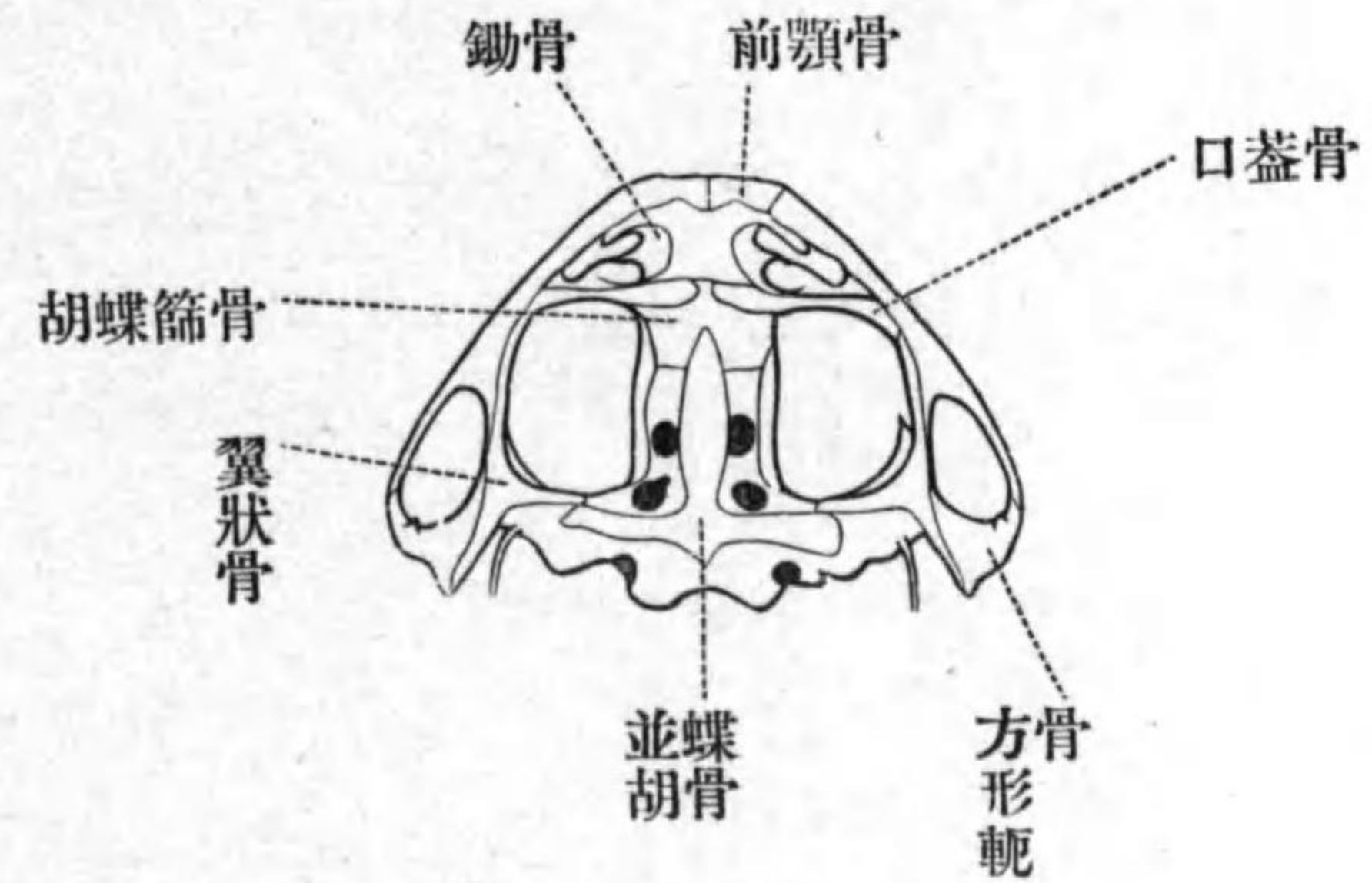


第七圖—ひきがへるノ頭骨ノ後面圖

(39)既ニ觀察シタル外鼻孔ノ位置ヲ再ビ確メヨ

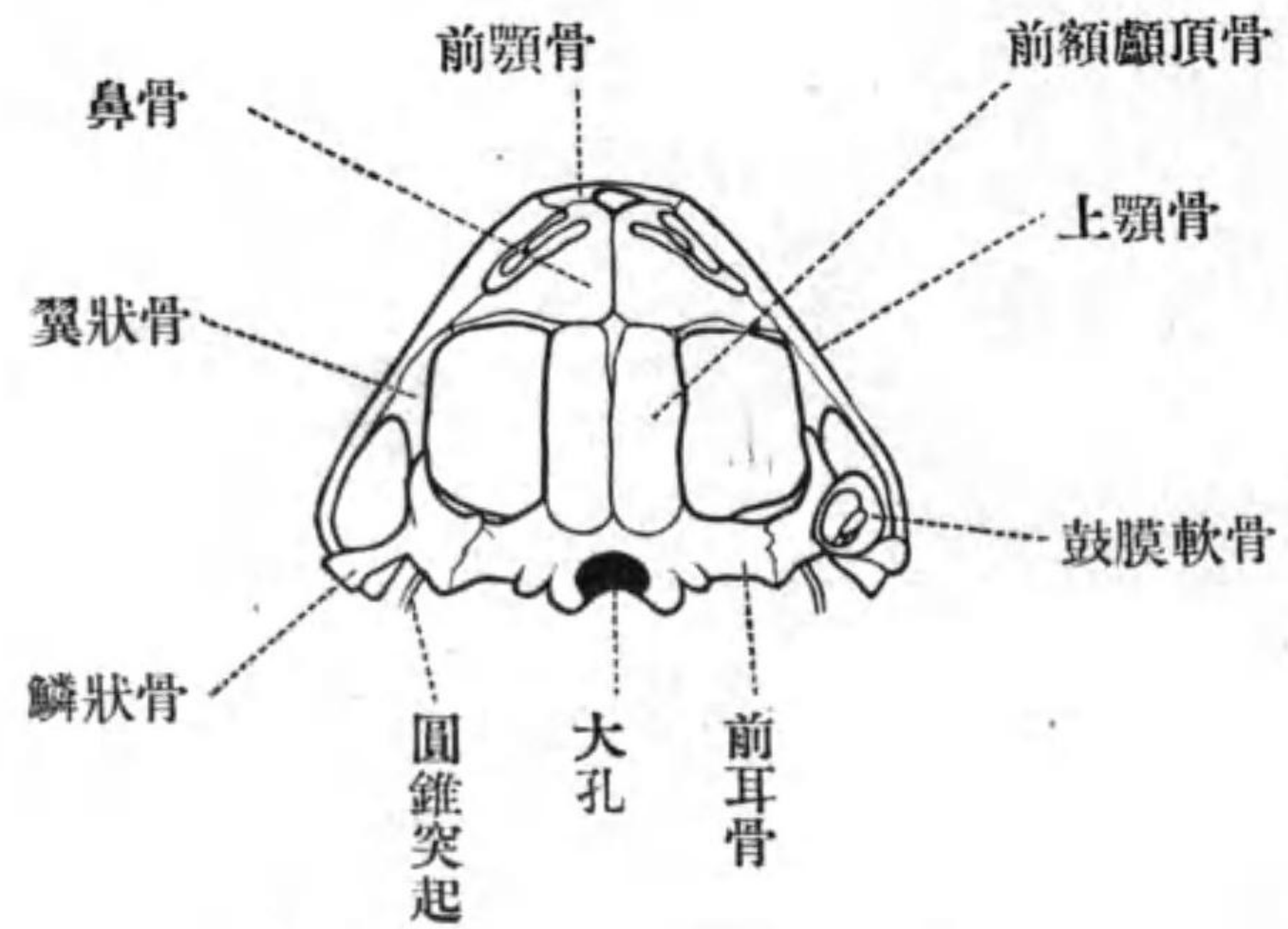
(40)後頭骨大孔ノ兩側ニ少シク腹面ニ向ヒテ圓形ノ孔アリ是レ即チ神經(第十腦神經)ノ出ヅル處ナリ

(41)眼窩ノ内側壁ヲ吟味スル時ハ較々大



第八圖—ひきがへるノ頭骨ノ腹面圖

ナル孔三個及ビ極メテ小ナル孔二個アルヲ見シ大孔ノ一ハ其ノ後隅ニ在リテ稍楕圓形ナリ是レ即チ第五腦神經ノ出ヅル處ナリ又標本ニ依テハ其ノ前縁突出シテ別ニ孔ヲ成スコトアリ第二ノ大孔ハ其ノ直前ニ在リ是レ第二腦神經即チ視神經ノ出ヅル處ナリ第三孔ハ眼窩ノ内側壁ノ前端背隅ニ在リ是レ即チ第五腦神經ノ一枝ガ鼻部ニ至ルノ途ナリトス他ノ二個ノ小孔



第九圖—ひきがへるノ
頭骨ノ背面圖

ハ視神經孔ノ少シク前方ノ背側ニ在リテ
前後ニ並列ス前ナルハ第四腦神經ノ出ヅ
ル處ニシテ後ナルハ第三腦神經ノ出ヅル
處ナリ是等ノ小孔ハ頭骨ヲ充分清洗セザ
レバ見出スコト難シ

(42)頭骨ヲ腹面ヨリ視テ内鼻孔及ビ第十
腦神經ノ出ヅル孔ヲ再ビ觀察スベシ

頭骨ノ中軸部ニ於テ背面ヨリ觀察シ得
ル骨ハ次ノ如シ

(43)左右兩眼窩ノ間ニ在リテ中央線ニ於
テ一條ノ縫合線ヲ以テ互ニ相合スル所ノ
略ボ長方形ノ骨アリ是レヲ前額顱頂骨ト
稱ス

(44)前額顱頂骨ノ直前ニ一對ノ略ボ三角
形ノ骨アリ是レ又中央線ニ於テ縦ノ縫合
線アリ其ノ側部ハ延ビテ眼窩ノ前縁ノ一
部ヲ組成ス是レ即チ鼻骨ナリ

(45)鼻骨ノ前即チ上顎ノ尖端ニハ一對ノ
丁字形ノ骨アリ中央線ニ於テ互ニ縫合サ
ル是レヲ前顎骨(又間顎骨)ト稱ス

(46)頭骨ノ後端ノ中央即チ前額顱頂骨ノ
後方ニハ後頭骨アリ其ノ中央ニ彼ノ大孔
アリ

頭骨ヲ背面ヨリ見ナガラ其ノ側部ヲ吟
味セヨ

(47)頭骨側部ノ外後隅ハ後方ニ於テ二枝
ニ分レY字形ヲ成ス

(48)前記Y字形ノ内枝ヲ形成スル所ノ骨ハイ字形ナリ是レヲ翼狀骨ト稱ス

(49)Y字形ノ外枝及ビ基幹ヲ形成スル所ノ一骨ヲ上顎骨ト稱ス

頭骨ノ中軸部ノ後端ト側部ノ後端トノ間ニ跨ル部分アリ是レヲ組成スル骨ヲ吟味セヨ

(50)前額顱頂骨ノ後部及ビ後頭骨ニ直ニ接スル略ボ長方形ノ骨アリ是レヲ前耳骨ト稱ス

(51)前耳骨ノ外端ニ接スル槌形ノ骨アリ槌ノ頭ニ該當スル部分ノ先端ハ鋭ク尖リテ眼窩ニ向テ突出ス是ノ骨ヲ鱗狀骨ト稱ス

(52)鱗狀骨ノ柄部ト頭部ト接スル所ノ角ニハ一個ノ軟骨環附着ス是レヲ鼓膜軟骨ト稱ス其ノ中央ニハ一個ノ小骨突出ス

頭骨ヲ腹面ヨリ見テ中軸部ヲ組成スル

所ノ諸骨ヲ吟味セヨ

(53)中軸部ノ前端ニハ既ニ背面ヨリ觀察シタル所ノ前顎骨アリ

(54)前顎骨ノ直後ニハ扁平ナル一枚ノ板ヲ成セル所ノ軟骨アリ其ノ兩側部ニハ不規則形ノ扁平骨アリテ左右ニ對在ス外縁ヨリハ一個ノ齒狀突起出ヅ是ノ骨ヲ鋤骨ト稱ス

(55)鋤骨ノ直後ニハ左右ニ對在セル一對ノ長骨アリ其ノ大部分ハ眼窩ノ前縁ヲ成ス是レヲ口蓋骨ト稱ス

(56)口蓋骨ノ内部ノ直後ニハ略ボ四角形ノ骨アリ是レヲ胡蝶篩骨ト稱ス是ノ骨ハ背側ニ蔓延シテ彼ノ前額顱頂骨ト鼻骨トノ間ニ現ハル

(57)胡蝶篩骨ノ直後ニ在リテ其ノ前端ハ一部分是レト重ナリ後方ニ於テハ頭骨ノ最後端ニ達スル所ノ十字形ノ大骨アリ其

ノ兩縁ハ右左ニ延ビテ頭骨ノ中軸部ト側部トノ間ニ跨ル部分ノ一部ヲ成ス是ノ骨ヲ並胡蝶骨ト稱ス

(58)並胡蝶骨ノ直後ニハ彼ノ後頭骨ノ一部露出ス

(59)並胡蝶骨ノ側部ノ外端ニ始マリ彼ノ頭骨ノ側部ノ内枝ノ大部分ヲ組成シ夫レヨリ又外方ニ延ビ上顎ノ後端ニ至リテ止マル所ノ骨アリ是レ即チ既ニ觀察シタル所ノ翼狀骨ナリトス

(60)頭骨側部ノ外枝ヲ形成スル所ノ上顎骨ハ既ニ觀察セリ

(61)頭骨側部ノ彼ノ三角形ノ穴ノ後縁ヲ形成スル所ノ骨ハ不規則形ニシテ其ノ一部ハ軟骨ヨリ成ル又其ノ腹面ニハ下顎骨ノ關接スル凸面アリ是ノ骨ヲ方形軛骨ト稱ス

(62)既ニ觀察シタル前耳骨ヲ腹面ヨリ吟

味セヨ其ノ外縁ニハ軟骨ヨリ成ル所ノ長キ突起アリ是レハ直チニ後ニ記載スル所ノ舌骨ニ連續ス是ノ突起ヲ圓錐突起ト稱ス

(63)圓錐突起ノ少シク内方且ツ背側ニ於テハ前耳骨ニ附着スル小形ノ長骨アリ是レヲ耳内小柱骨ト稱ス注意シテ吟味スル時ハ三部ヲ識別スルヲ得(a)前耳骨ニ固着スル最基部ハ骨質ニシテ白色不透明ナルヲ以テ容易ニ他部ト識別スルヲ得是レヲ間鐙骨ト稱ス(b)是レニ次グ所ノ細長キ部分ハ透明ニシテ骨質軟骨ヨリ成ル是レヲ中鐙骨ト稱ス(c)最外ナル小部分ハ小柱骨ノ外端ニ殆ド直角ヲ成シテ關接シ自在ニ動カスコトヲ得是レヲ外鐙骨ト稱ス外鐙骨ハ彼ノ鼓膜軟骨ノ中央ニ突出ス

(64)耳内小柱骨ノ内端ニハ鈍ナル突起ヲ成シテ前耳骨ニ密着スル軟骨アリ是レヲ

内耳蓋ト稱ス

(65)頭骨中軟骨ヨリ成ル所ノ下記ノ部分ヲ觀察セヨ(a)眼窩ノ内側壁ノ一部分、其ノ後部ニハ彼ノ視神經ノ通過スル孔アリ(b)前顎骨鋤骨鼻骨及ビ口蓋骨ノ間ニ挾マル、部分ハ背面ニ於テモ腹面ニ於テモ軟骨ヨリ成ル是レ即チ鼻腔ヲ組成スル所ノ軟骨ニシテ其ノ内腔ハ中央ナル隔壁ニ因テ左右兩部ニ區分サル鼻腔ヲ背面ヨリ視ル時ハ中部ニ橋狀ニ跨レル軟骨片アリ鼻腔ハ爲ニ前後兩部ニ分タレアルガ如キ觀ヲ呈ス(c)前耳骨ノ圓錐突起ニ接スル部分ハ軟骨ヨリ成ル

(66)頭骨ノ片方ニ就テ鼻腔ノ軟骨ノ彼ノ橋狀部ヲ切去リ腔ノ前内隅ニ在ル所ノ極メテ小ナル不規則形ノ骨ヲ觀察セヨ是レヲ鼻甲介骨ト稱ス

下顎ヲ吟味セヨ

(67)下顎ハ略ボ半圓弧ヲ成シ同形ノ二骨ヨリ成ル二骨ハ前端ノ中央線ニ於テ纖維質ノ組織ニ因テ縫合サル又各骨ノ後部ハ較々太クシテ其ノ後端ノ背面ニハ彼ノ方形軛骨ニ關接スル所ノ滑面アリ

頭骨ノ腹面ヨリ懸垂スル所ノ舌骨及ビ是レニ附着スル所ノ喉頭軟骨ヲ觀察セヨ

(68)舌骨ノ主部ハ二個ノ斧ヲ交叉シテ合着セシメタルガ如キ形狀ノ扁平ナル軟骨ヨリ成リ前端ヨリハ一對ノ弧形突起出デテ彼ノ前耳骨ノ圓錐突起ニ接續ス後端ヨリモ亦一對ノ稍太キ突起出ヅ是ノ突起ノ大部分ハ骨化セリ前方ノ弧形突起ヲ稱シテ舌骨ノ前角ト云ヒ後端ノ突起ヲ稱シテ後角ト云フ

(69)喉頭軟骨ハ舌骨ノ後角間ニ挾マレアリテ中央線ニ於テ合着スル所ノ同形ノ半部ヨリ成ル而シテ各半部ハ又二個ノ部分

ヨリ組成サル前方ノ三角形ノ部分ヲ披裂軟骨ト稱シ其ノ後端ニ附着スル部分ヲ環狀軟骨ト稱ス此ノ部分ハ後方ニ向テ突出スル細長キ附屬部ヲ有ス

頭骨全體ノ腹面圖、背面圖及ビ後面圖併ニ舌骨及ビ喉頭軟骨ノ腹面圖ヲ製シ各部ノ名稱ヲ附記セヨ

次ニ頭骨ヲ組成スル所ノ諸骨ヲ一々叮嚀ニ離シテ各個ノ形狀ヲ精細ニ吟味セヨ骨ヲ取離スニハ再ビ前記ノ溫度ノ湯ニ入レ置クベシ脆薄ナル苛性加里溶液ヲ用ユレバ諸骨ノ分離一層早シト雖モ純粹ノ軟骨ヲ侵害スルノ虞レアレバ單純ノ水ヲ用ユル方安全ナリ

耳内小柱骨ノ如キハ可成早ク取り去リ置クベシ又左右ニ對在フル所ノ骨ハ片側ニ於テノミ取り離シ他側ノモノハ相互ノ位置ヲ精密ニ定ムル時ノ參考ニ遺シ置ク

ヲ佳トス

(70)内耳蓋ヲ取り去リタル跡ニハ橢圓形ノ孔アリ其ノ内腔ハ即チ内耳ノ在ル處ナリトス

(71)内耳蓋及ビ耳内小柱骨ヲ取り去リタル時ハ其ノ前方ニ當リテ前耳骨ニ在ル所ノ小孔ヲ見シ試ミニ是レニ針ヲ通ストキハ眼窩ニ進入スベシ是レ即チ神經ノ通過スル孔ナリ

(72)前額顱頂骨前耳骨及ビ後頭骨ハ互ニ固着シテ離レズ

取り離シタル骨ハ可成的各自自然ノ位置ニ倣ヒテ整列シ且ツ諸方面ヨリ觀察シ各骨特有ノ形狀ヲ明示スル所ノ圖ヲ製セヨ又頭骨ヲ分解スルノ際左ノ點ニ注意スベシ

(73)上顎ノ中心ニハ一條ノ軟骨アリ

(74)胡蝶篩骨ノ中部ハ前方ニ延ビテ左右

鼻腔ノ隔壁ヲ形成ス是レヲ篩骨部ト稱ス

(75)各鼻腔内ニ在ル所ノ鼻甲介骨ヲ觀察セヨ各鼻甲介骨ハ極メテ小形ニ二個シテノ劍狀突起ヲ有ス

(76)頭骨中軸部ノ諸骨ヲ悉皆取り去リタル跡ニハ多少ノ軟骨部尙ホ遺存ス

下顎ノ半部ヲ頭骨ト同様ニ處理シテ是レヲ組成スル三個ノ部分ヲ觀察セヨ

(77)最前端ニハ小骨アリ顎ノ中央ニ於テ他側ノ同骨ト合ス是レヲ頤骨ト稱ス

(78)頤骨ニ次グ部分ハ扁平棒狀ノ軟骨ニシテ下顎半部ノ小部分ハ是ノ軟骨ノミニニ因テ形成サルレドモ大部分ハ下ニ記ス所ノ下顎角骨トノ合着ニ因テ形成サル而シテ上記ノ軟骨ハ外側ニ位ス是ノ軟骨ヲめづける氏軟骨ト稱ス後方ニ於テハ下顎ノ最後端ニ達シ彼ノ方形軛骨トノ關接面ヲ形成ス

(79)頤骨ニ次ギテめづける氏軟骨ノ外面ニ密着スル所ノ長形扁平ナル双形ノ骨アリ是レヲ齒骨ト稱ス

(80)下顎ノ大部分ハ弧形ノ大骨ヨリ成ル是レヲ下顎角骨ト稱ス其ノ側面併ニ背面ニハ彼ノめづける氏軟骨ヲ收ムル所ノ縦溝アリ

分解シタル諸頭骨及ビ下顎諸骨ノ圖ヲ製シ各何レノ方面ヨリ視タルカヲ明記セヨ

次ニ胸帶ヲ吟味スベシ

(81)胸帶ハ同形ノ左右半部分ヨリ成リ各半部ハ四個ノ骨ヨリ成ル

(82)各半部ヲ組成スル所ノ四個ノ骨ノ中三個ハ一點ニ會シ其處ニ前肢ノ關接窩ヲ形成ス

(83)前肢關接窩ノ内方ニハ略ボ方形ノ大孔アリ

(84)上記大孔ノ前縁ヲ形成スル長骨ヲ鎖骨ト稱ス骨質部及ビ軟骨部ノ二部ヲ識別スルヲ得

(85)上記大孔ノ後縁ヲ形成スル長骨ヲ鳥喙骨ト稱ス鎖骨ニ比シテ太シ又其ノ兩端ハ特ニ擴大セリ其ノ内端ニハ扁平ナル軟骨部アリ前方ニ延ビテ彼ノ鎖骨ノ軟骨部ニ連ナル是ノ部分ヲ上鳥喙骨ト稱ス上鳥喙骨ノ前方ニ向ヘル延長部ハ體ノ他側ニ於ル同部ト重ナレリ

(86)前肢關接窩ヨリ以背ニ在ル骨質ノ部分ヲ肩胛骨ト稱ス其ノ腹端ハ短キ二枝ニ分レ前肢關節窩ノ殆ド半部ヲ形成ス

(87)肩胛骨ノ背端ニ連ナル所ノ扁平ナル軟骨ヲ上肩胛骨ト稱ス是レハ第三脊骨ノ横突起ト重ナル

(88)鎖骨鳥喙骨及ビ肩胛骨ハ互ニ固ク合着シテ動カス可ラズ又前肢關接窩壁ノ前

面ニハ橢圓形ノ孔アリ生時ハ薄膜是レヲ塞グ

(89)左右ノ上鳥喙骨ノ後端ニハ一個ノ鉤ノ頭形ノ扁平軟骨附着ス是レ即チ胸骨ナリ其ノ腹面中央線ニハ縦ノ隆起アリ背面ニハ是レニ對シテ縦溝アリ

次ニ臀帶ヲ吟味セヨ

(90)臀帶ハ同形ノ左右兩半部ヨリ成ル而シテ兩部ハ中央線ニ於テ固ク合着シテ離ス可ラズ

(91)各半部ハ前方ニ突出セル長キ部分ト後端ナル不規則五角形ノ扁平部ヨリ成ル

(92)上記五角形ノ扁平部ノ側面ニハ後肢ノ關接窩アリ

(93)後肢關接窩ノ腹壁ハ石灰質軟骨ヨリ成ル是レヲ耻骨ト稱ス是ノ部分ハ乾燥シタル骨骼ニ於テハ白色半透明ナルヲ以テ容易ニ認ムルヲ得是ノ軟骨部ハ幅ヲ減シ

ナガラ後肢關接窩ヲ通過シ臀帶ノ背側ニ達ス

(94)上記軟骨部ノ後背側ニ在ル骨ヲ坐骨ト稱ス其ノ後端ニハ淺キ突入部アリ

(95)上記軟骨部ノ前方ニ在ル骨ヲ腸骨ト稱ス其ノ前方ニ延ビタル部分ノ前端ハ彼ノ臀骨ト重ナリテ其ノ横突起ノ腹面ニ附着ス

胸帶及ビ臀帶ノ各半部ヲ寫生シ是レヲ組成スル所ノ諸骨ヲ明ニ表示セヨ

前肢ヲ組成スル諸骨ヲ觀察セヨ

(96)胸帶ニ直チニ接スル所ノ大ナル長骨ヲ上膊骨ト稱ス基部ハ特ニ太ク且ツ其ノ基端ハ殆ド球形ノ滑面ヲ成セリ是レヲ頭ト稱ス彼ノ胸帶ノ關接窩ニ接スル部分ナリ末端モ亦殆ド球形ノ關接面ヲ呈スレドモ彼ノ基端ノモノニ比シテ著シク小ナリ且ツ末端ノ後縁ニハ一個ノ突起アリ

雄

(97)上膊骨ノ基部ノ腹面ニハ大ナル縦ノ隆起アリ是レヲ三角隆起ト稱ス延ビテ彼ノ關接面ニ至ル又末部ノ後縁ニモ略ボ同形ノ隆起アリ

(98)上膊骨ニ次デハ稍扁平ナル長骨アリ末部ノ中央ニハ縦溝アリテ不完全ニ二部ニ分ル又基端ニモ一ノ突入部アリテ二部ニ分ル即チ該骨ハ元二個ノ骨ノ合着ニ因テ成レルモノナリ伸側ナルハ尺骨ニシテ屈側ナルハ橈骨ナリ

(99)橈骨ハ末端著シク太ク基端ハ較太カラズ

(100)尺骨ハ末端橈骨ニ比シテ稍々細シト雖モ全體橈骨ニ比シテ長ク基端ハ上膊

雌

(97)上膊骨ノ基部ノ腹面ニハ大ナル縦ノ隆起アリ是レヲ三角隆起ト稱ス延ビテ彼ノ關接面ニ至ル

骨末端ト重ナリテ其ノ伸面ニ突出ス又該突出部ノ先端ニハ一個ノ丈夫ナル腱塊アリ

(101) 腕骨ハ六個アリ其ノ内一個ハ殊ニ大ニシテ若干ノ小骨ノ合着ニ因テ成ル(a)尺骨ノ末端ニ一個アリ是レヲ尺骨端腕骨ト稱ス(b)橈骨ノ末端ノ内側ニ一個ノ骨アリ是レヲ橈骨端腕骨ト稱ス(c)上記二腕骨ノ間ニ一個アリ是レヲ間腕骨ト稱ス(d)橈骨端腕骨ノ先端ニ一個ノ小骨アリ是レヲ第二小腕骨ト稱ス(e)第二小腕骨ノ内側ニハ一個ノ小骨アリ是レヲ第一小腕骨ト稱ス(f)遺レル一個ノ大骨ハ第三、第四及ビ第五小腕骨ト中央腕骨ト併ニ一個ノ種子骨*トノ互ニ合着シタルモノナリ

(102) 上記合着小腕骨ノ腹面ニハ一個ノ扁平ナル種子骨アリ

*種子骨トハ結締組織ガ直チニ骨化シテ生ズル骨ノ總稱ナリ

(103) 第一第二第三第四及ビ第五小腕骨ニ次デハ各一個ノ掌骨アリ第二第三第四及ビ第五ハ何レモ略ボ同形ノ長骨ナリ各個ヲ精細ニ吟味シテ微小ノ差異ヲ觀察セヨ又第一掌骨ハ極メテ小形ナリ

(104) 掌骨ニ次グ骨ハ即チ指骨ナリ第二及ビ第三指ニハ各二個ノ指骨アレドモ第四及ビ第五指ニハ各三個アリ最末ノ指骨ハ何レモ皆極小ニシテ稍三角形ナリ

後肢ヲ組成スル骨ヲ觀察セヨ

(105) 臀帶ノ關接窩ニ接スル大ナル長骨ヲ大腿骨ト稱ス兩端ハ特ニ太クシテ關接面ヲ成ス臀帶ニ接スル面ハ殆ド球狀ナリ他端ノ關接面ハ中部ニ凹處ヲ有シ爲ニ二部ニ分ル大腿骨ノ基部ノ屈面ニハ縦ノ隆起アリ

(106) 大腿骨ニ次デハ一個ノ長骨アリ是レ即チ脛骨ト腓骨トガ合着シタルモノナリ

リ兩端少シク扁平ニシテ屈伸兩面ニ縱溝ヲ有シ以テ兩骨ノ界限ヲ示ス腹側ナルハ脛骨ニシテ背側ナルハ腓骨ナリ

(107) 脛骨及ビ腓骨ノ末端ニハ五個ノ跗骨アリ其ノ内脛骨及ビ腓骨ニ直チニ關接スル二骨ハ長ク兩端ニ於テ互ニ相合着セリ(a)腓骨端跗骨ハ又跟骨ト稱シ(b)脛骨端跗骨ハ又距骨ト稱ス(c)上記二骨ノ末端ニハ三個ノ小跗骨アリ

(108) 小跗骨ニ次デハ六個ノ蹠骨アリ總テ該當スル所ノ趾ト同一ノ番號ヲ附シテ呼稱ス第四蹠骨ハ最モ長ク第三及ビ第五ハ較々短ク第二ハ一層短ク第壹ハ最モ短シ形狀ハ皆略ボ同シ

(109) 趾ハ六アリ最モ内側ナルモノ即チ番外趾ハ極メテ短クシテ一骨ヨリ成ル第一及ビ第二趾ハ二骨ヨリ成リテ較々長ク第三及ビ第五趾ハ三骨ヨリ成リ略ボ同長

ナリ第四趾ハ最モ長クシテ四骨ヨリ成ル胸帶以下ノ骨骼ノ諸部分ヲ精寫セヨ

筋 肉*

墓ノ背面ヲ下ニ向ケテ腹面ノ皮膚ヲ彼ノ耻骨縫合線ノ附近ニ於テ切開シ夫レヨリ漸次體ノ片側ノ皮膚ヲ剥ギ取リテ筋肉ノ觀察ニ從事セヨ皮膚ハ處々ニ於テ纖維質ノ組織ニ依テ筋肉ト連接サル、ガ故ニ筋肉ヲ損ハザル様叮嚀ニ剥グヲ要ス

(110) 腹部ノ皮膚ヲ去リテ直チニ視ユル筋肉ハ腹部直筋ナリトス此ノ筋肉ハ極メテ扁平ニシテ腹腔ノ腹壁ヲ形成ス後端ハ耻骨縫合線ニ起リ前方ニ至ルニ從テ漸次幅ヲ増シ胸骨ノ背面ニ附着ス中央線ナル白色ノ縦線ニ因テ左右二部ニ區分サレ各半部ハ又白色ノ横線ニ因テ五個ノ部分ニ

*始メテ實地解剖ニ從事スル者ハ體ノ一部分例ヘバ前肢若クハ後肢又ハ胴部ニ實習ヲ止ムルヲ佳トス蓋シ全體ノ筋肉ヲ觀察スルハ煩ニ過アルノ虞アレバナリ又實驗ノ際時々寫生スル事ヲ忘ル可ラズ

區劃サル

(111) 腹部直筋ノ外側ニ在リテ腹腔ノ側壁ヲ組成スル所ノ扁平筋アリ是レヲ腹部外斜筋ト稱ス背面ニ於テ筋膜ニ依テ脊椎ノ棘狀突起ニ附着ス

(112) 腹部直筋ノ前側端ニ起リテ上膊骨三角隆起ニ附着スル稍々梯形ノ筋肉アリ是レヲ腹部胸筋ト稱ス

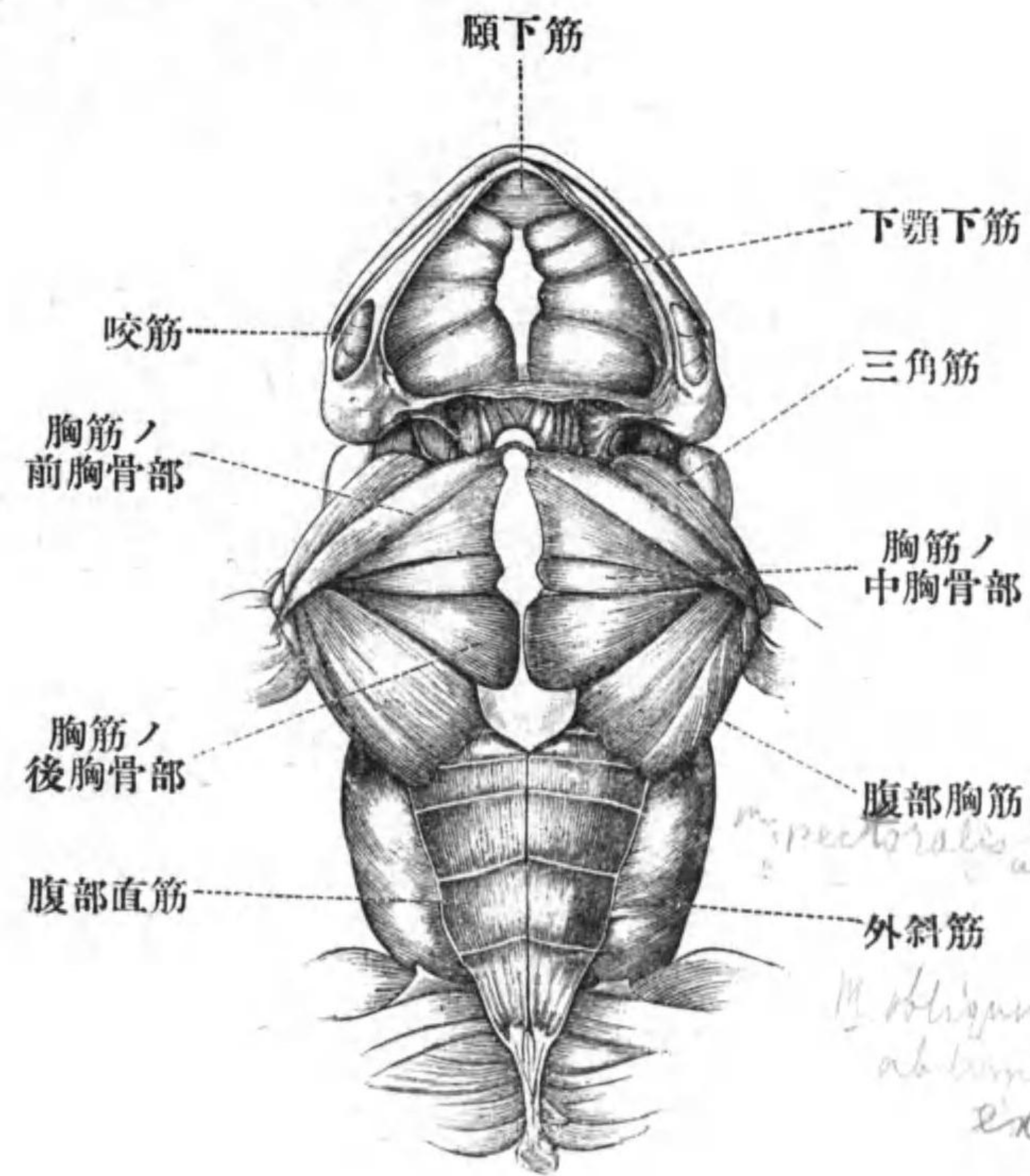
(113) 胸骨ノ腹面ニ起リ斜ニ前外方ニ向ヒ上膊骨ノ三角隆起ニ附着スル所ノ略ボ三角形ノ筋肉アリ是レヲ胸筋ノ後胸骨部ト稱ス

(114) 鎖骨ノ内端及ヒ上烏喙骨ニ起リ斜ニ後外方ニ向ヒテ上膊骨ノ三角隆起ニ附着スル筋アリ是レヲ胸筋ノ前胸骨部ト稱ス

(115) 胸筋ノ前胸骨部ト胸筋ノ後胸骨部トノ間ニハ一個ノ小筋アリ是レヲ胸筋ノ

中胸骨部ト稱ス

(116) 胸筋前胸骨部ノ直前ニ於テ肩胛骨ノ基端前面ニ起リ斜ニ後方ニ進ミテ上膊



第十圖—ひきがへるノ頭部及ヒ本體ノ腹面筋肉

骨ノ三角隆起ニ附着スル筋ヲ三角筋ト稱ス

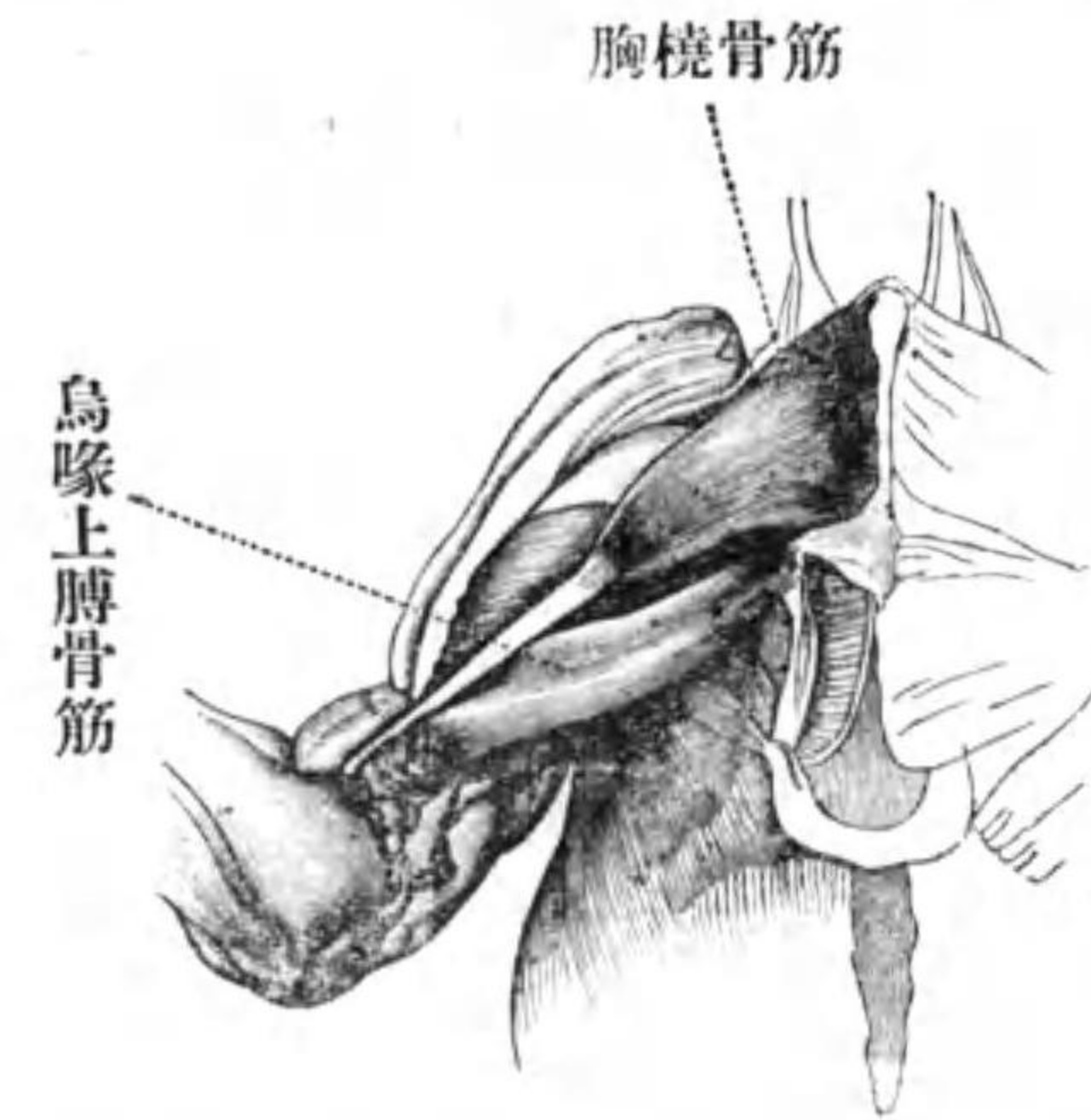
(117) 皮膚ノ直下ニ於テ下顎ノ左右兩半部ノ間ニ跨ル扁平筋ヲ下顎下筋ト稱ス中央ニ縦ノ界線アリ

(118) 下顎下筋ノ前端ニハ略ボ菱形ノ小筋アリ是レヲ頤下筋ト稱ス

下顎下筋及ビ頤下筋ヲ叮嚀ニ除去シ其ノ背側ニ在ル筋ヲ觀察セヨ

(119) 下顎ノ頂角ノ左右ニ起リ眞直ニ後方ニ進ム筋アリ左右ニ對在シ各側又内外二部ヨリ成ル此ノ二部ハ前後兩端ニ於テハ全ク分ル其ノ附着點ハ後ニ觀察セヨ此ノ筋ヲ頤舌骨筋ト稱ス(第十二圖)

胸筋ノ全部ヲ中央線ニ於ケル起點ニ於テ切斷シ外方ニ折り返ヘセ但シ切斷ノ際是レト重ナル筋肉ヲ損セザル様注意スベシ



第十一圖—ひきかへる、表面ノ胸筋ハ除去セリ

(120) 胸筋前胸骨部ノ背側ニハ是レト略ボ起點ヲ同フスル所ノ三角形ノ筋アリ鎖骨内端及ビ上烏喙骨ノ全長ニ沿フテ起リ斜ニ後外方ニ進ミ先端長キ腱ニ連ナル是レヲ胸撓骨筋ト稱ス其ノ附着點ハ後ニ觀察セヨ

(121) 胸筋後胸骨部ノ背側ニ一個ノ長筋アリ烏喙骨内端ニ起リ殆ド一直線ニ外方

ニ進ミテ上膊骨ノ中部ノ腹面ニ附着ス是レヲ鳥喙上膊骨筋ト稱ス

(122) 前肢ヲ前方ニ舉ゲテ腹部外斜筋ノ腱ニ依テ肩胛骨ノ本部ノ最後隅ニ附着スル部分ヲ觀察セヨ是レヲ腹部外斜筋ノ肩胛骨部ト稱ス

腹部直筋ヲ中央ノ界線ニ沿フテ胸骨マデ切り夫レヨリ横ニ向テ腹壁ヲ切開セヨ

(123) 上記横切開ノ腹部外斜筋ニ該當スル部分ノ切口ヲ吟味セヨ外斜筋ノ内側ニハ又一層ノ扁平筋アリ是レ即チ腹部内斜筋ナリ其ノ筋纖維ノ方向ハ彼ノ外斜筋ノト殆ド直角ヲ爲セリ彼ノ外斜筋ノ肩胛骨部ヲ途中ニ於テ切斷シ是レト重ナル内斜筋ノ部分ヲ見ヨ此ノ部分ハ胸骨ノ背面ニ附着ス

樹鋏ヲ以テ胸帶ヲ中央線ニ於テ切斷シテ舌骨附近ノ筋肉ヲ觀察セヨ心臟及ビ其

ノ他ノ内臓ハ此ノ際總テ除去スル方觀察ニ便ナリ

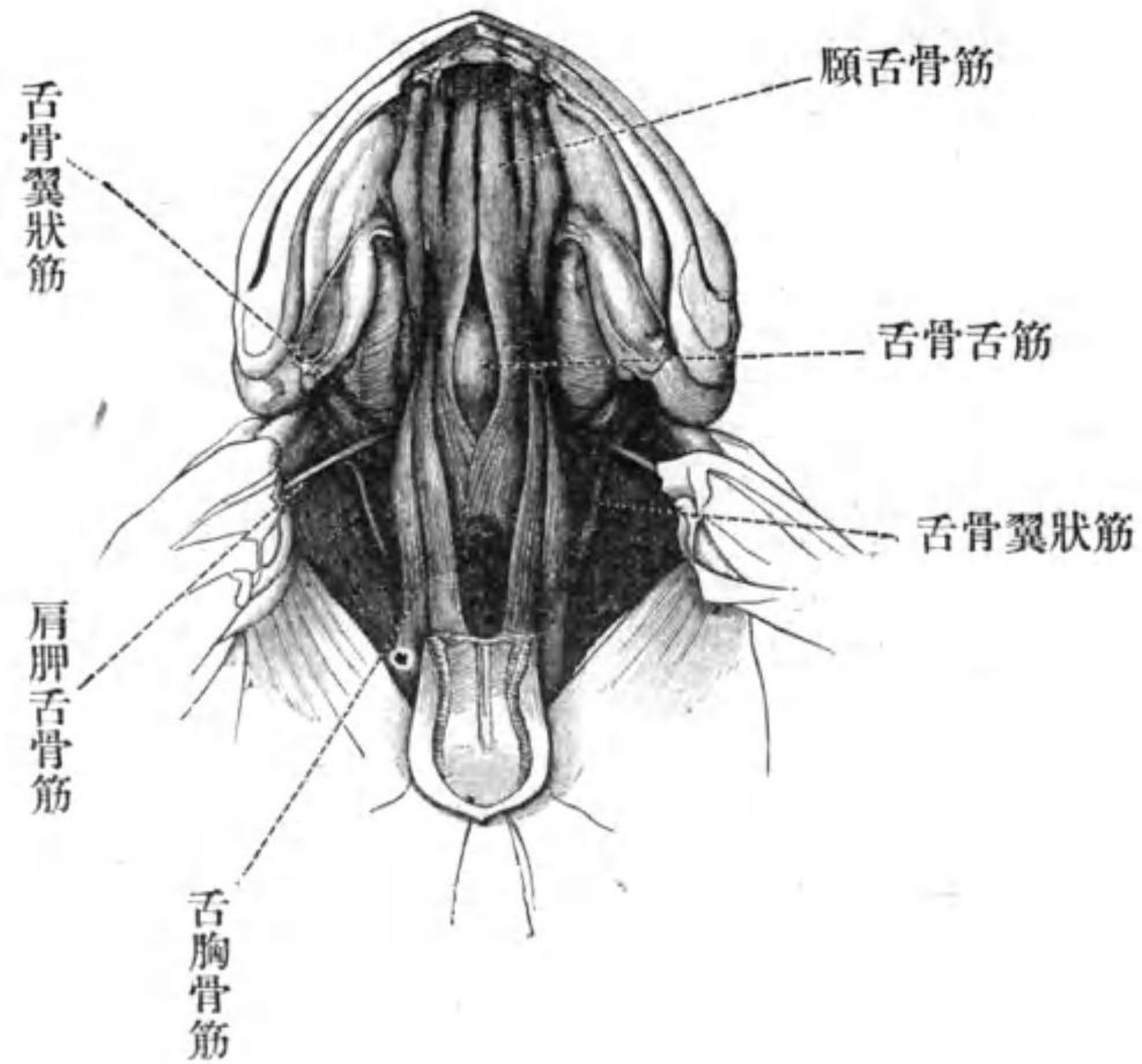
(124) 頤舌骨筋ノ内部ノ後端ハ舌骨ノ最後端ニ附着ス其レヲ游離セシメテ前方ニ折り返セ

(125) 頤舌骨筋ノ内部ヲ折り返ヘシテ直チニ其ノ背側ニ視ユル筋ハ即チ舌骨舌筋ナリ後端ハ左右二枝ニ分ルト雖モ前部ハ合一シ夫レヨリ又數束ニ分レテ舌ニ進入ス

(126) 頤舌骨筋ノ最前端ノ背側ニ於テ下顎骨ニ起リ直チニ舌ノ基端ニ附着スル筋アリ是レヲ頤舌筋ト稱ス

(127) 舌骨舌筋ノ外側ニハ一個ノ大ナル熨斗狀ノ筋肉アリ胸骨ノ背面ニ起リ前方ニ斜行シテ舌骨ノ殆ド全部ニ附着ス是レヲ舌胸骨筋ト稱ス

舌胸骨筋ヲ途中ニ於テ切斷シ故障ト爲



第十二圖—ヒキガヘ、胸帯ノ腹側部
ヲ除去シテ舌骨ノ筋ヲ示ス

ル所ノ異組織ヲ除去シテ舌骨舌筋及ビ頤舌骨筋ノ外部ノ附着點ヲ觀察セヨ

(128) 舌骨舌筋ノ後端ハ舌骨ノ後角ノ先端ヨリ少シク距リタル處ニ附着ス

舌骨舌筋ヲ途中ニ於テ切斷シ前部ヲ引

キテ其ノ舌ニ及ボス作用ヲ觀察セヨ

(129) 頤舌骨筋ノ外部ノ後端ハ舌骨體ノ後軟骨突起ノ基部ニ附着ス

(130) 肩胛骨基端ノ内面ニ起リ斜ニ前外方ニ向ヒテ舌骨本體中部ノ側縁ニ附着スル細長キ筋アリ是レヲ肩胛舌骨筋ト稱ス

頤舌骨筋及ビ肩胛舌骨筋ノ外部ヲ途中ニ於テ切斷シ又舌骨ノ前角ヲ其ノ前端ニ於テ切斷シ兩者ヲ適宜ニ折り返シ異組織ヲ叮嚀ニ除去セヨ

(131) 前耳骨ノ後面ニ起リテ舌骨ノ側縁ニ附着スル三個ノ筋肉アリ第一ハ幅廣キ扁平筋ニシテ舌骨本體ニ始マリ眞直ニ外方ニ向ヒ第二ハ舌骨後角ノ基部ニ始マリ斜ニ前方ニ向ヒ第三ハ舌骨後角ノ先端ニ始マリ斜ニ前方ニ向フ是等ヲ舌骨翼狀筋ト稱ス其ノ附着點ハ後ニ觀察スベシ

次ニ蓋ノ背面ヲ上方ニ向ケヨ

(132) 尾骨ノ前部ニ始マリテ頭骨ニ至リ脊椎ノ左右ニ對在スル長筋アリ是レヲ背長筋ト稱ス

(133) 背長筋ノ後端ト重ナリテ尾骨ノ前大部分ニ起リ前方ニ向ヒテ臀骨ニ附着スル三角形ノ筋ヲ尾臀骨筋ト稱ス

(134) 尾臀骨筋ノ後外側ニ在リテ尾骨ノ後部ニ起リ斜ニ前方ニ進ミテ腸骨ニ附着スル筋ヲ尾腸骨筋ト稱ス

(135) 背長筋ノ前端ニハ第四脊骨横突起ノ先端ニ起リ斜ニ前方ニ向ヒテ上肩胛骨ノ背縁ニ附着スル筋アリ是レヲ後肩胛骨後牽筋ト稱ス

(136) 後肩胛骨後牽筋ノ少シク前方ニ於テ第三及ビ第四脊骨ノ棘狀突起ニ起リ斜ニ前方及ビ外側ニ向ヒテ上肩胛骨ノ末端ニ附着スル筋ヲ前肩胛骨後牽筋ト稱ス

(137) 前耳骨ノ背縁ニ起リ後方ニ向ヒテ

肩胛骨ノ背縁前部ニ附着スル筋ヲ僧帽筋ト稱ス

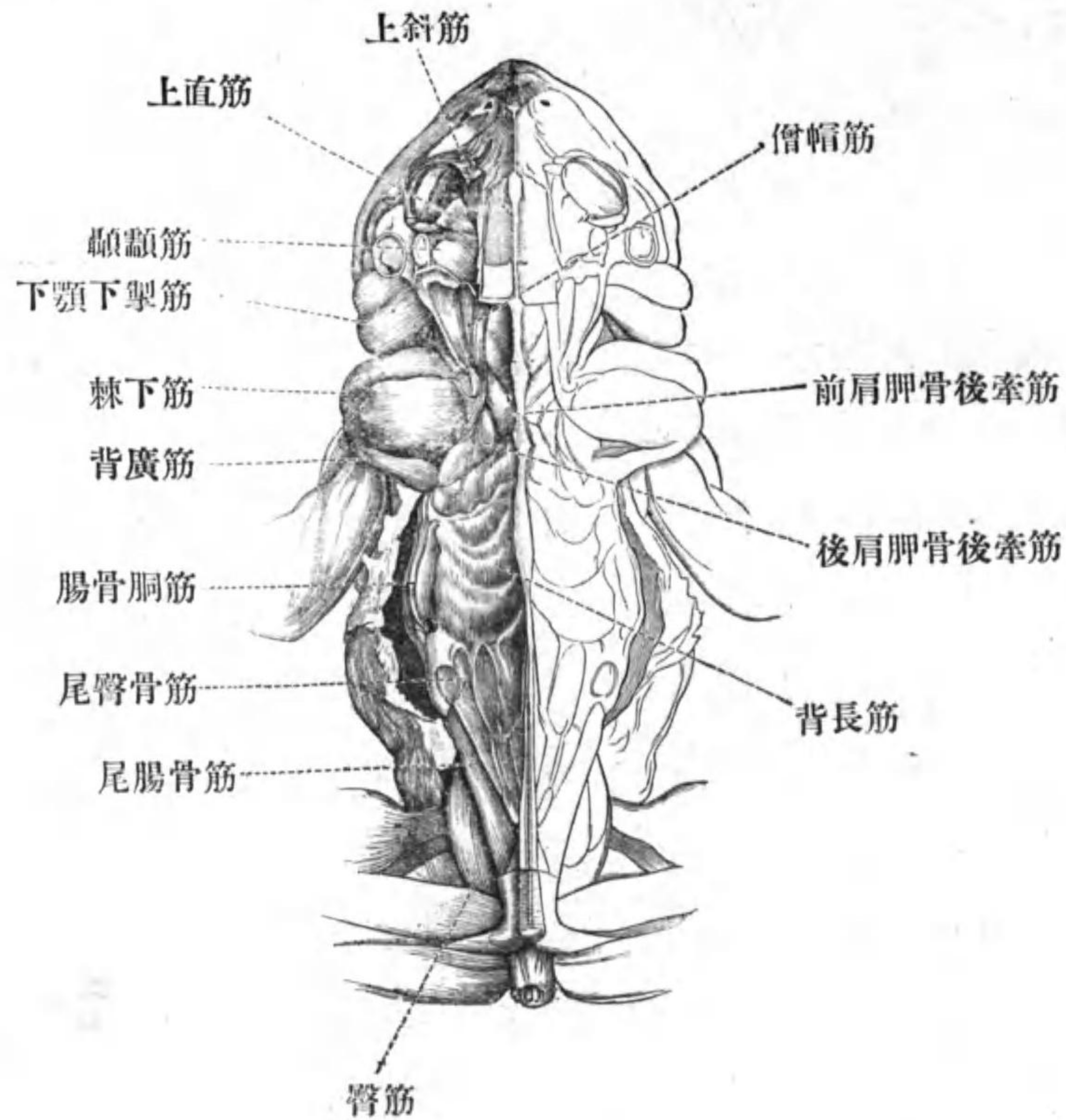
(138) 第四脊骨横突起ノ先端ニ起リ斜ニ前方及ビ外方ニ向ヒ少々長キ腱ニ依テ上膊骨ノ三角隆起ノ前縁ニ附着スル筋アリ是レヲ背廣筋ト稱ス

(139) 上肩胛骨ノ背端ニ起リ其ノ全背面ヲ覆ヒ腹側ニ廻リテ背廣筋ノ腱ト合シ是レニ依テ上膊骨ノ三角隆起ニ附着スル大ナル筋ヲ棘下筋ト稱ス

(140) 棘下筋ノ直前ニ於テ鱗狀骨ノ背縁ニ起リ腹側ニ向ヒテ下顎骨ノ後端ニ附着スル大筋アリ是レ即チ下顎下掣筋ナリ

僧帽筋及ビ前後兩肩胛骨後牽筋ヲ切斷シテ適宜ニ折り返セ

(141) 上記三筋ノ腹側ニハ彼ノ背長筋ノ續キアリ中央線ニ接シテ前方ニ向ヒ後頭骨及ビ前耳骨ニ附着ス



第十三圖—ひきがへる、頭部及ビ
本體ノ背面筋肉、右方ハ略セリ

(142) 背長筋ノ上記ノ部分ノ外側ニ在リ
テ前耳骨ノ後面ニ起リ後方ニ向ヒテ上肩

胛肩ノ末端前部腹面ニ附着スル筋ヲ肩胛骨前牽筋ト稱ス

(143) 眼球ト耳トノ間ニ在リテ前額顛頂骨後部ノ外縁及ビ前耳骨ノ背縁ニ起リ下顎骨ノ後部ニ附着スル大筋ヲ顛顛筋ト稱ス是レニ内外後三部ヲ識別スルヲ得内顛顛筋ハ起點及ビ附着點前記ノ如シ外顛顛筋ハ鱗狀骨ノ前方ニ向ヘル突起ノ腹面ニ起リ末端ハ別束ト爲リ短腱ニ依リテ下顎骨ノ外縁ニ附着ス後顛顛筋ハ鱗狀骨ノ側突起ノ前面ニ起リ下顎骨ノ背縁ニ附着ス

(144) 口ノ後隅ニ於テ上下兩顎ノ間ニ跨ル短筋アリ是レヲ咬筋ト稱ス是ノ筋ハ方形軛骨ノ後突出部ニ起リ下顎骨ノ外側ヲ廻リテ同骨ノ腹縁ニ附着ス

(145) 顛顛筋ノ直前ニ於テ前額顛頂骨ノ側面ニ起リ尠シク斜ニ横行シテ眼球ノ背面ニ附着スル小筋ハ即チ上直筋ナリ

(146) 上直筋ノ少シク前ニ於テ眼球ニ附着スル小筋アリ是レ即チ上斜筋ナリ其ノ起點ハ後ニ觀察セヨ

顳顬筋ヲ腹端ニ於テ切斷シ又上直筋及ビ上斜筋ヲ眼球ニ附着スル處ニ於テ切斷シテ何レモ皆背側ニ折り返セ

(147) 顳顬筋ノ腹側ニ於テ眼窩ノ後壁ニ密着スル大筋アリ是レヲ翼狀筋ト稱ス是レハ前額顳頂骨ノ側面及ビ前耳骨ノ前面ニ起リ翼狀骨ノ背側ニ於テ腱ト爲リ腹行シテ下顎骨ニ附着ス其ノ附着點ハ顳顬筋ノ直後ニ在リ

翼狀筋ノ腱ヲ切斷シ該筋顳顬筋及ビ上直筋ヲ除去シ眼球ノ周圍ニ在ル異組織ヲ叮嚀ニ除去セヨ

(148) 視神經孔ノ周圍ナル軟骨近邊ニ起リ斜ニ前行シテ眼球ノ背面後部ニ附着スル筋アリ是レヲ背後眼球牽引筋ト稱ス

(149) 背後眼球牽引筋ノ直後ニハ小筋アリ視神經孔ノ後縁ニ起リ上直筋ノ後側ヲ通行シ短キ小腱ニ依テ瞬膜ノ後端ニ連ナル是レ即チ後瞬膜舉筋ナリ

(150) 後瞬膜舉筋ト背後眼球牽引筋トノ間ニ於テ細腱ニ依テ起リ後瞬膜舉筋ノ背側ヲ通過シテ眼球ノ後面ニ附着スル極細筋アリ是レ即チ外直筋ナリ

(151) 背後眼球牽引筋ノ直前ニ在リテ視神經孔ノ近邊ニ起リ斜ニ前行シテ眼球ノ背縁前部ニ附着スル筋ヲ背前眼球牽引筋ト稱ス

(152) 背前眼球牽引筋ノ直前ニ起リ背行シテ上斜筋ノ前側ヲ通過シ短腱ニ依テ瞬膜ノ前端ニ連ナル筋アリ是レヲ前瞬膜舉筋ト稱ス

(153) 前瞬膜舉筋ノ前方ニハ眼窩ノ前内隅ノ腹面即チ口蓋骨ノ内端ニ細腱ヲ以テ

起リ横行シテ眼球ノ前縁腹部ニ附着スル筋アリ是レヲ下斜筋ト稱ス

(154) 前瞬膜舉筋ノ直前ニ在リ視神經孔ノ前縁ニ起リテ眼球ノ前縁ニ附着スル小筋ハ即チ内直筋ナリ

(155) 眼球ノ前部内側ニハ不規則形ノ可ナリ大ナル腺アリ是レヲはあでる氏腺ト稱ス

(156) 眼球ノ腹側ニハ扁平ナル大筋アリ前端ハ胡蝶篩骨ノ側面ニ起リ後端ハ薄膜ニ依リテ前耳骨ノ前縁ニ附着ス又其ノ中部ノ内縁ハ視神經孔ノ腹縁ニ附着シ外縁ハ鱗狀骨ノ突出部ニ附着ス全筋ノ外縁ハ皮膚ニ附着ス是ノ筋ヲ眼球舉筋ト稱ス其ノ觀察ヲ終ハリタル時ハ後端ヲ切斷セヨ

(157) 眼球ノ腹面ニ直接シ並胡蝶骨ノ後部ニ起リ斜ニ前行シテ眼球ノ前腹部ニ附着スル筋アリ是レヲ腹前眼球牽引筋ト稱

ス

(158) 上記ノ筋ト同シク起リ斜ニ前行シテ眼球ノ腹縁後部ニ附着スル筋アリ是レヲ腹後眼球牽引筋ト稱ス

(159) 前後兩腹眼球牽引筋ノ間ニ在リテ視神經孔ノ腹縁ニ起リ眼球ノ腹縁中部ニ附着スル小筋ハ即チ下直筋ナリ

(160) 前後兩腹眼球牽引筋ヲ附着點ニ於テ切斷シ兩者ト背眼球牽引筋トノ連絡ヲ吟味セヨ背前眼球牽引筋ハ腹前眼球牽引ト合シ背後眼球牽引筋ハ腹後眼球牽引筋ト合シテ並胡蝶骨ニ起ル

(161) 左右ノ前顎骨ノ背向突起ノ間ニ在ル所ノ小筋ヲ顎間筋若クハ開鼻筋ト稱ス

(162) 上顎骨ノ前端ト前顎骨ノ背向突起トノ間ニ在ル小筋ヲ側鼻筋ト稱ス

次ニ又胸帶ノ部ノ觀察ニ反レ肩胛骨前牽筋ヲ中部ニ於テ切斷シ下顎下掣筋ヲ頭

骨ノ起點ニ於テ離セ

(163) 下顎下掣筋ノ直チニ腹側ニ於テ前耳骨ノ外側面ニ起リ斜ニ後外行シテ肩胛骨ノ前縁ニ附着スル大筋アリ是レヲ胸鎖乳頭筋ト稱ス是レヲ中部ニ於テ切斷セヨ

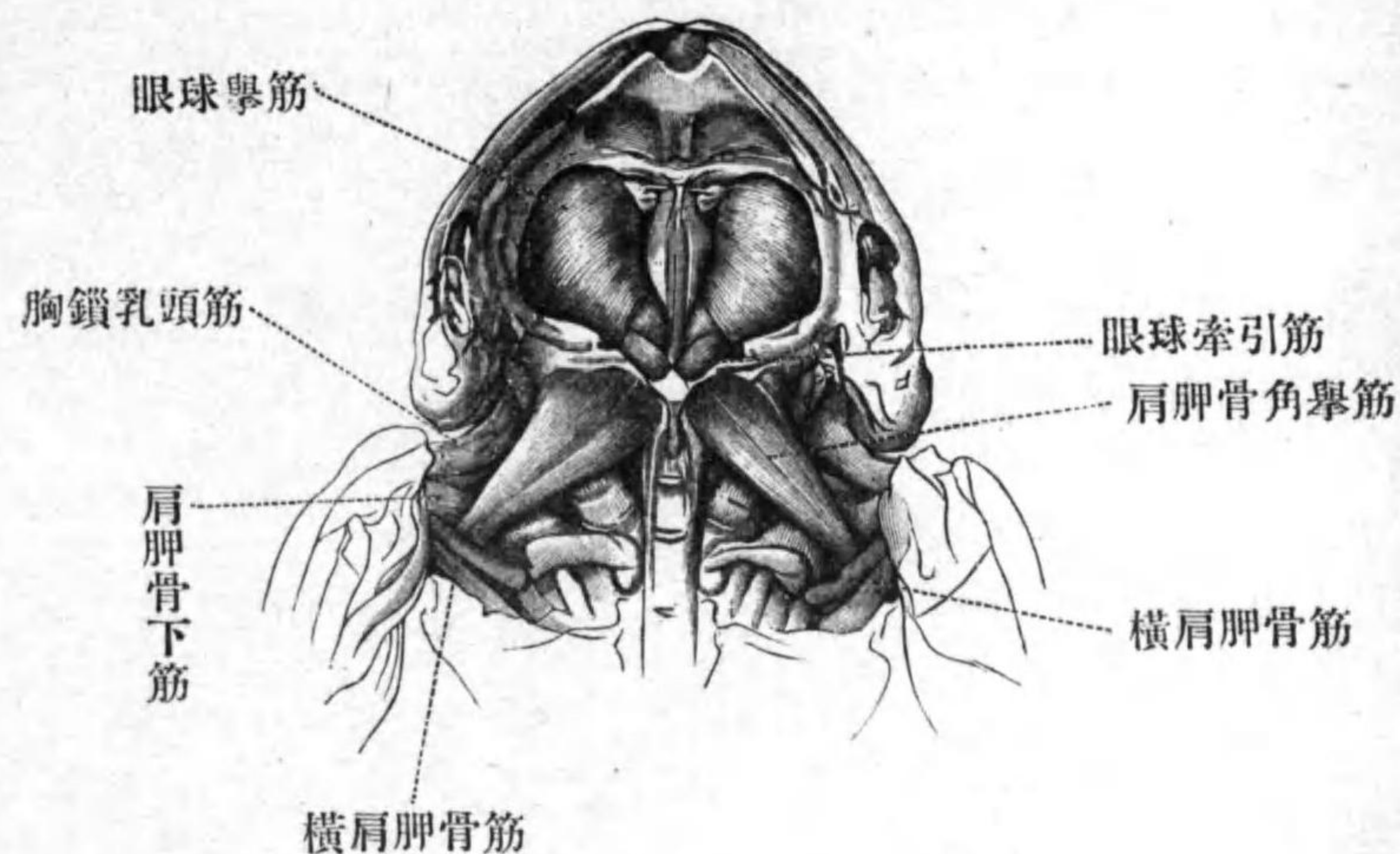
舌骨翼狀筋ノ附着點ヲ吟味シタル後是レヲ途中ニ於テ切斷シテ腹側ヨリ觀察ヲ繼續セヨ

(164) 胸鎖乳頭筋ト肩胛骨前牽筋トノ間ニ前耳骨ノ後腹縁ニ起リ斜ニ後行シテ上肩胛骨基端ノ腹面ニ附着スル筋アリ是レヲ肩胛骨角舉筋ト稱ス

(165) 第四脊骨横突起ノ先端腹面ニ起リ斜ニ前内方ニ向ヒ筋膜ニ依テ食道ノ前端ニ附着スル筋アリ是レヲ食道牽引筋ト稱ス

(166) 第四脊骨横突起ノ先端ニ起リ斜ニ前外方ニ向ヒテ肩胛骨中部ノ後縁ニ附着

スル筋ヲ大横肩胛骨筋ト稱ス



第十四圖—ひきがへる、胸帶、舌骨筋及
ピロ蓋粘膜ヲ總テ除去シタル所、

(167) 前記ノ筋ノ直前ニ在リテ第三脊骨横突起ニ起リ肩胛骨中部ノ後縁ニ附着スル筋ヲ小横肩胛骨筋ト稱ス

大小兩横肩胛骨筋ヲ切斷セヨ

(168) 小横肩胛骨筋ノ前方及ビ背側ニ在リテ第三脊骨横突起ノ前背面ニ起リ斜ニ

前外方ニ向ヒテ上肩胛骨ノ腹面前縁ニ附着スル筋ヲ鋸狀筋ト稱ス(一名第三橫肩胛骨筋)肩胛骨角舉筋ヲ切斷シテ觀察シタル後是ノ筋ヲモ切斷セヨ

(169) 第三脊骨橫突起ノ先端ノ背面ト上肩胛骨ノ先端腹面トノ間ニ跨ル太キ短キ筋ヲ第四橫肩胛骨筋ト稱ス

第四橫肩胛骨筋及ビ背廣筋ヲ切斷シテ前肢ヲ胸帶ト共ニ體ヨリ離セ

腹部胸筋ト胸筋ノ後胸骨部トヲ叮嚀ニ分ケヨ

(170) 既ニ觀察シタル胸橈骨筋ノ外端ニ連ナル所ノ腱ハ上記二筋ノ間ニ於テ上膊骨三角隆起ノ後面ニ沿ノテ進ミ中前腕屈筋ト尺骨腕屈筋トノ間ヲ通過シテ橈骨ノ屈面ニ附着ス

(171) 肩胛骨ノ最基端ノ内面ニ起リテ上肩胛骨ノ腹面ニ附着スル短筋アリ是レヲ

肩胛骨間筋ト稱ス

(172) 烏喙骨基端ノ背後縁併ニ中部腹面ニ起リ尠シク振レテ外方ニ向ヒ上膊骨ノ三角隆起ノ後面ニ附着スル大筋アリ是レヲ肩胛骨下筋ト稱ス其ノ背側ナル一部ハ他部ヨリ多少分離スル傾向ヲ示ス

胸橈骨筋ノ他ハ既ニ觀察シタル諸筋ヲ總テ除去セヨ

(173) 肩胛骨最基端ノ後面ニ起リ上膊骨ノ頭ノ背側ヲ通り斜ニ外方ニ進ミテ上膊骨基端ノ前面ニ附着スル細筋アリ是レヲ肩胛上膊骨筋ト稱ス

(174) 上膊骨ノ前面伸面及ビ後面ニハ三部ヨリ成立スル所ノ大筋アリ是レヲ上膊三頭筋ト稱ス(a)第一部ハ上膊骨基端ノ前面ニ起リ少シク斜ニ肘ニ向フ(b)第二部ハ上膊骨最基端ノ伸面ニ起リ眞直ニ肘ニ向フ(c)第三部ハ上膊骨中部ノ後背面ニ起リ

少シク斜ニ肘ニ向フ上記三部ハ肘ノ伸面ニ於テ合シテ一ト爲リ大ナル腱ニ依リテ尺骨基端ノ伸面ニ附着ス

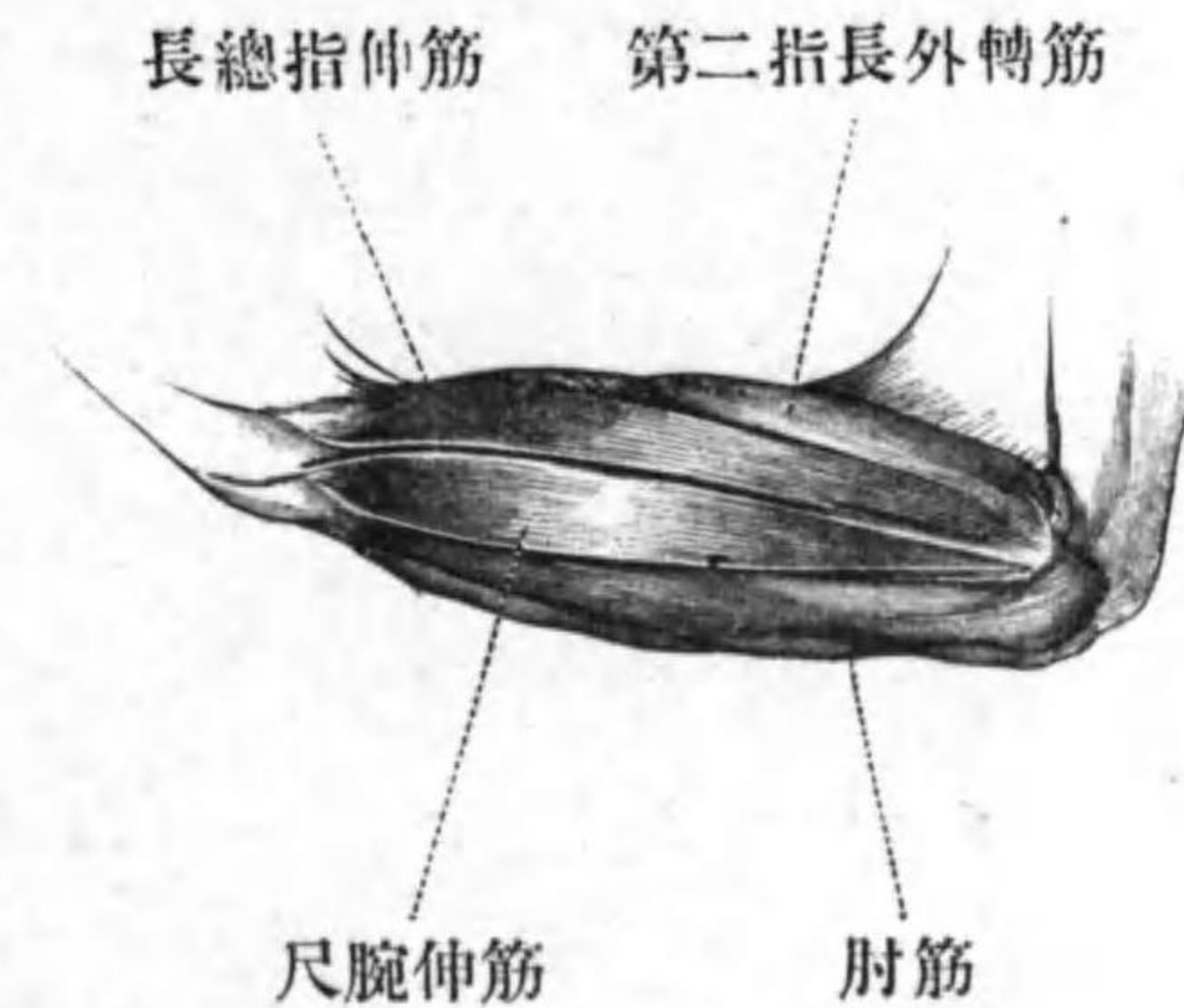上膊三頭筋ヲ起點ニ於テ離シテ折り返セ

(175) 上膊骨末端ノ背隅ニ於テ細腱ヲ以テ起リ前腕ノ背側ヲ進ミ腕部ノ背面ニ於テ二分シテ第四指及ビ第五指ニ終ハル所ノ腱ニ連ナル筋アリ是レヲ長總指伸筋ト稱ス

(176) 尺橈骨基部ノ背面ニ起リ又一小部分ハ上膊骨末端ノ背面ニ起リ尺橈骨ヲ廻リナガラ進ミ腕部ニ於テ腱ト爲リテ第二指掌骨ニ附着スル筋アリ是レヲ第二指長外轉筋ト稱ス

(177) 上筋ノ伸側ニ於テ二條ノ小腱ヲ以テ上膊骨ノ末端ニ起リ直行シテ腱ニ依リテ一部尺骨端腕骨ノ外面ニ附着シ一部合

着小腕骨ノ外縁ニ附着スル筋アリ是レヲ尺腕伸筋ト稱ス



第十五圖—ひきがへる、左側
前腕ノ背面圖

(178) 上膊骨ノ最末端ノ背隅及ビ腹隅ニ於テ二部ニ分レテ起リ互ニ合シナガラ直行シテ尺橈骨ノ末端ノ伸側隅ニ附着スル筋アリ是レヲ肘筋ト稱ス

長總指伸筋第二指長外轉筋及ビ尺腕伸筋ヲ起點ヨリ離シテ折り返セ

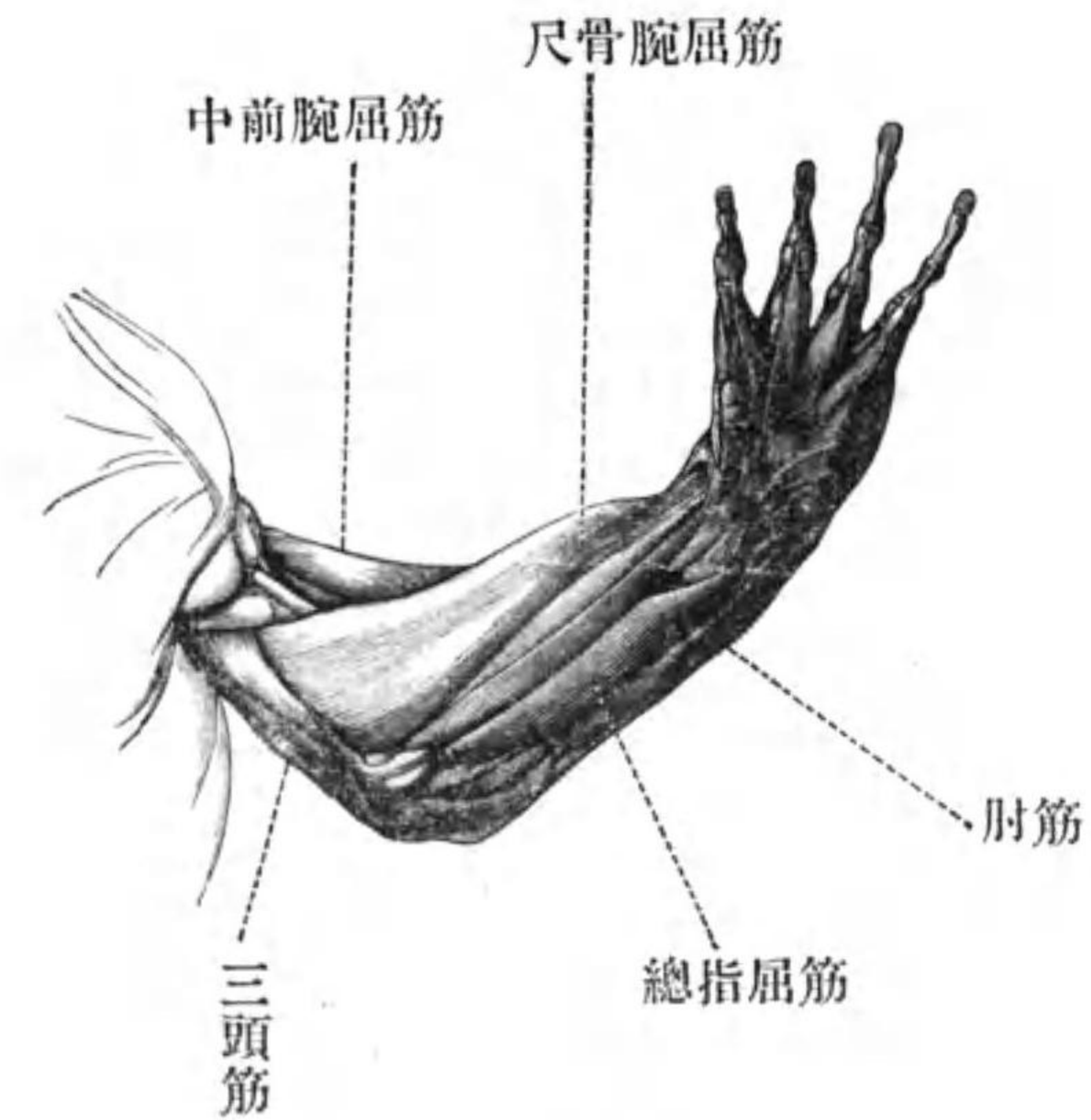
(179) 上膊骨ノ中部ヨリ末端ニ至ル迄ノ

間ノ背面ニ於テ二部ニ分レテ起リ全體略
ボ三角形ニシテ先端一ノ扁平腱ニ連ナリ
是レニ依ツテ間腕骨及ビ尺骨端腕骨ノ背
面及ビ尺骨末端ノ後隅ニ附着スル大筋ア
リ是レヲ橈骨腕屈筋ト稱ス是ノ筋ハ第二
指長外轉筋ト重ナリテ其ノ腹側ニ在リ其
ノ腱ヲ切斷シテ全筋ヲ折り返セ

(180) 橈骨腕屈筋ト重ナリ略ボ是レト同
形ニシテ又起點ヲモ是レト同フシ橈骨ノ
殆ト全屈面ニ附着スル筋ヲ中前腕屈筋ト
稱ス

中前腕屈筋ヲ附着點ヨリ離シ折返シテ
胸橈骨筋腱ノ附着點ヲ觀察セヨ

(181) 前腕ノ腹面ニ於テ上膊骨下部及ビ
末端腹面(雄ニ於テハ縦ノ隆起)ニ大小二部
ニ分レテ起リ直行シテ短キ腱ニ依リテ橈
骨端腕骨ニ附着スル大筋アリ是レヲ尺骨
腕屈筋ト稱ス



第十六圖—ひきがへる、
左側前肢ノ腹面圖

(182) 前腕ノ腹面ニ在リテ上膊骨末端ノ
腹隅ニ於テ二部ニ分レテ起リ前腕ノ末部
ニ於テ合一シ腱ト爲リテ彼ノ掌部ノ腹面
ナル種子骨ニ附着シ腱ハ又分レテ各指ノ
腹面ニ沿テ其ノ末端ニ達スル筋アリ是レ
ヲ總指屈筋ト稱ス其ノ起端ノ小ナル部分

ハ前記ノ尺骨腕屈筋ノ小部分ト共ニ起ル。
尺骨腕屈筋及ビ總指屈筋ヲ附着點ニ於
テ切斷シテ折り返セ

(183) 前腕ノ腹面ニ在リ二部ニ分レテ上
膊骨最下端ノ腹面(雄ニ於テハ縦ノ隆起)及
ビ最末端ノ腹面ニ起リ二部合シテ橈骨ノ
中部ヨリ末端ニ至ル間ノ腹面ニ附着スル
筋ヲ深側部前腕屈筋ト稱ス

(184) 上膊骨最末端ノ背隅ニ起リ尺橈骨
ノ中部ヨリ末端ニ至ル間ノ背面ニ附着ス
ル長筋ヲ表面側部前腕屈筋ト稱ス

(185) 尺骨ノ中部背面ニ起リ斜ニ表面側
部前腕屈筋ノ背側ヲ通行シ總指伸筋ノ第
一指ニ至ル腱ニ連ナル筋ヲ第二指外轉筋
ト稱ス

(186) 肘筋ノ末端ニ於テ尺骨ニ起リ腹面
ニ轉シテ掌部腹面ノ種子骨或ハ腱塊ニ附
着スル筋ヲ短掌筋ト稱ス

肘筋ヲ除去セヨ

(187) 尺骨末部ノ伸腹面ニ起リ前腕ト掌
部トノ間ニ於テ細腱ト爲リ尺骨端腕骨ノ
腹面ニ附着スル筋アリ是レヲ掌部内轉筋
ト稱ス

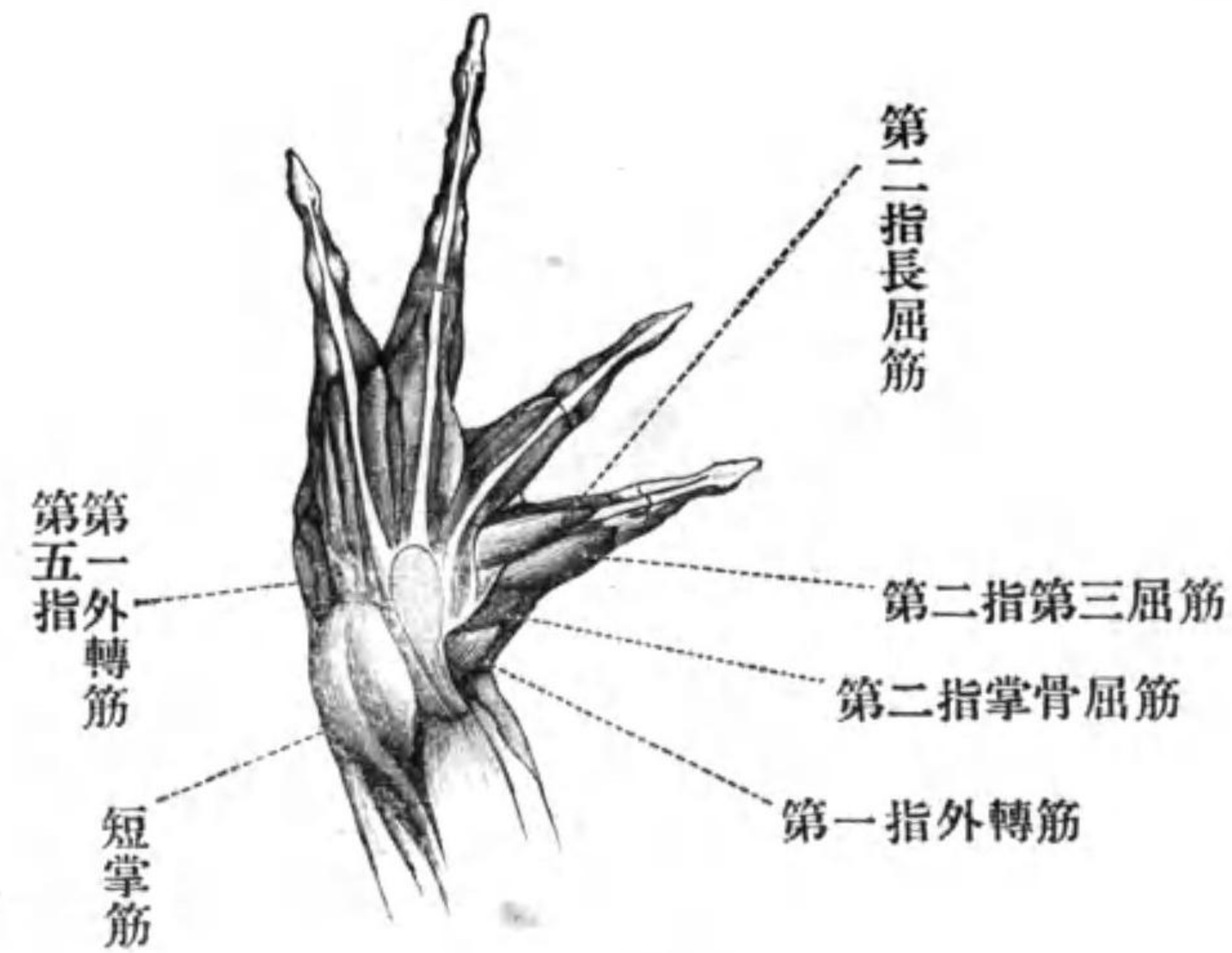
短掌筋ヲ起點ニ於テ切斷シ種子骨或ハ
腱塊ト共ニ折り返シ掌部腹面ノ諸筋ヲ觀
察セヨ

(188) 尺骨末端及ビ同骨端腕骨ノ腹屈面
ニ起リ斜ニ進行シテ第一指ニ至ル短筋ヲ
第一指外轉筋ト稱ス

(189) 合着小腕骨ノ腹面内隅ニ起リ第一
指ノ腹面ニ附着スル筋アリ是レヲ第一指
掌骨屈筋ト稱ス

(190) 合着小腕骨ノ腹面内隅ニ起リ細腱
ニ依リテ第二指ノ末骨ニ附着スル筋ヲ第
二指長屈筋ト稱ス

(191) 掌面種子骨或ハ腱塊内側ノ腱膜ニ



第十七圖—ひきがへるノ

右側掌部ノ腹面圖

起リ上記ノ筋ト並行シテ第二指ノ基端指骨ニ附着スル筋ヲ第二指第三屈筋ト稱ス

第二指長屈筋ヲ切斷セヨ

(192) 第二指長屈筋ノ背側ニハ是レト並行セル小筋アリ合着小腕骨ノ内腹隅ニ起リテ第二指基骨ニ附着ス是レヲ第二指短屈筋ト稱ス

(193) 第二指第三屈筋ノ背側ニハ稍大ナル筋アリ合着小腕骨ニ起リ第二掌骨ノ腹面ニ附着ス是レヲ第二指掌骨屈筋ト稱ス

(194) 腹面ノ種子骨或ハ腱塊ヨリ放射シテ第三指ノ末端ニ至ル所ノ腱ト重ナリ一部分是レニ起リ又一部分ハ合着小腕骨腹面ノ内隅ニ起リテ又直チニ前記放射腱ニ附着スル小筋アリ是レヲ第三指長屈筋ト稱ス此ノ筋ハ下記ノモノト殆ド全ク合着シテ一束ヲ爲セリ

(195) 前記ノ筋ト共ニ合着小腕骨ニ起リ彼レノ背側ニ於テ其ノ兩側ニ並行シ第三指ノ基端指骨ニ附着スル二個ノ筋ヲ第三指短屈筋ト稱ス此ノ二筋ハ前節ニ記シタル如ク同指長屈筋ト合ス

(196) 前節二筋ノ背側ニ在リ合着小腕骨ノ末縁ニ起リ直行シテ第三指ノ掌骨ノ側面ニ附着スル稍大ナル筋ヲ第三指掌骨屈

筋ト稱ス

(197) 第四指ニハ第三指ト同ジク長短兩屈指筋及ビ掌骨屈筋アリ又其ノ他ニ下記ノ筋アリ

(198) 第四指ノ基端指骨ノ腹面ニ起リテ次ノ指骨ノ基端ニ附着スル短キ小筋ヲ第四指指骨屈筋ト稱ス

(199) 第五指ハ長短兩屈指筋及ビ掌骨屈筋ヲ具ヘ長屈指筋ハ判然二部ニ分レ各別々ニ種子骨或ハ腱塊ト合着小腕骨トニ起ル又短屈指筋ハ兩ナガラ種子骨或ハ腱塊ニ起ル其ノ他下記ノ三筋アリ

(200) 合着小腕骨ノ腹面外隅ニ起リ第五掌骨ノ外縁ニ附着スル筋ヲ第五指第一外轉筋ト稱ス

(201) 尺骨端腕骨ノ外縁ニ起リ細腱ニ依リテ第五掌骨外縁ニ附着スル筋ヲ第五指第二外轉筋ト稱ス

(202) 合着小腕骨ノ末縁ノ中部ニ起リ斜行シテ第五掌骨末端ノ腹面ニ附着スル長筋ヲ第五指對拇筋ト稱ス

(203) 第二掌骨ト第三掌骨トノ間第三掌骨ト第四掌骨トノ間併ビニ第四掌骨ト第五掌骨トノ間ニハ扁平ナル筋ノ跨ルアリ是等ヲ掌骨間筋ト稱ス

(204) 尺骨ノ最末端ト合着小腕骨トノ間ニ跨レル短筋アリ是レヲ尺骨小腕骨筋ト稱ス

掌部ノ背面ナル筋肉ヲ觀察セヨ

(205) 既ニ觀察シタル長總指伸筋ノ腹側ニ在リ一部分尺骨端腕骨ニ起リ又一部分ハ合着小腕骨ノ外縁ニ起リ四部ニ分レ各部第二第三第四及ビ第五指ノ基端ノ指骨ニ附着スル筋アリ是レヲ表面短總指伸筋ト稱ス又第二指ニ至ル部分ノ一區分ハ間腕骨ニ起リ第四指ニ至ル部分ハ一部尺骨

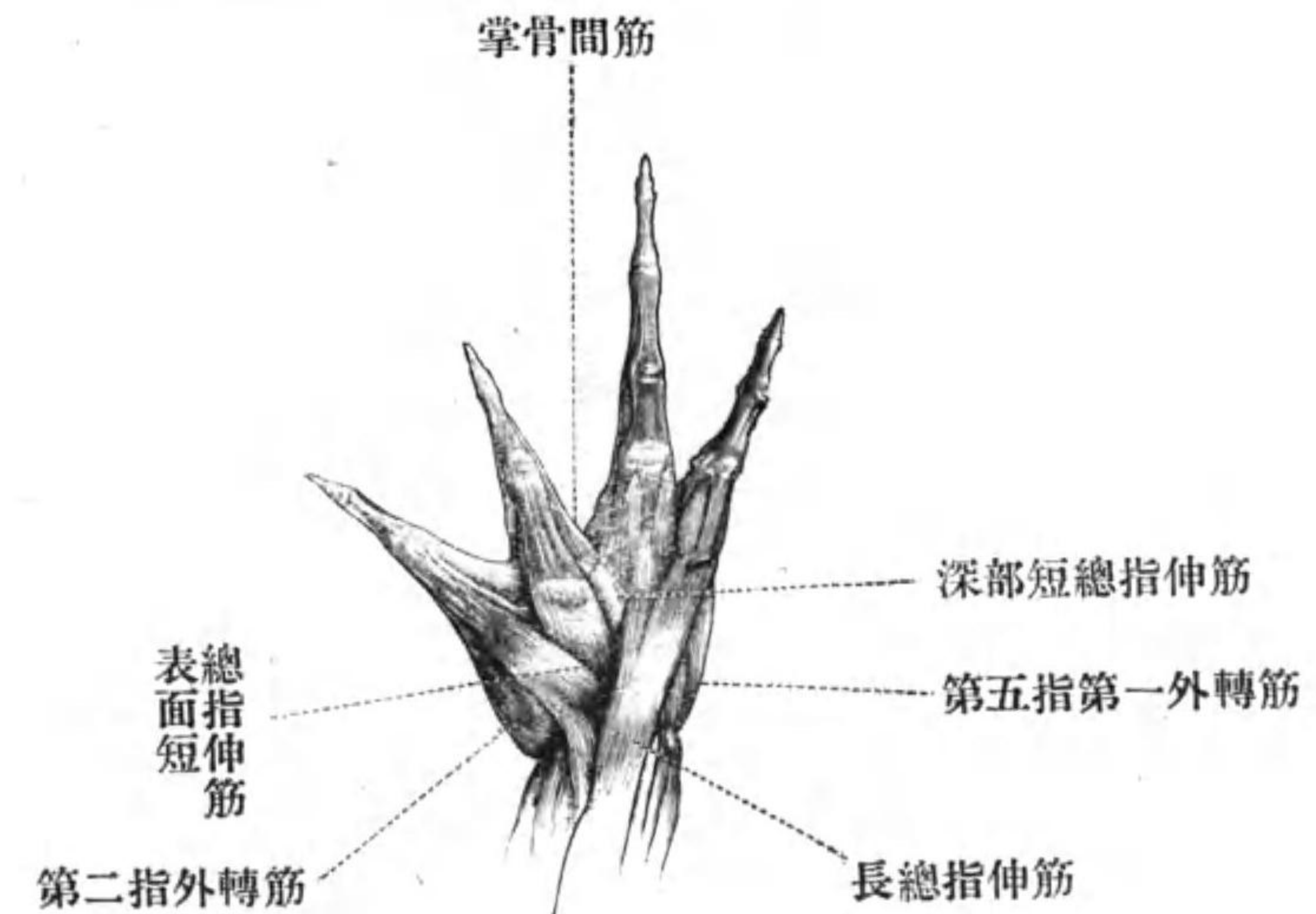
端腕骨ニ起リ一部分合着小腕骨ニ起ル

(206) 上記ノ筋ヲ起點ヨリ離シテ是レヲ折リ返ス時ハ其ノ腹側ニ略ボ是レト同形ノ筋アリ一部間腕骨ニ起リ一部橈骨端腕骨ニ起リ又一部ハ第一小腕骨ニ起リ放射分散シテ第二第三及ビ第四指ニ至リ各指基端ノ指骨外面ノ背側ニ附着ス是ノ筋ヲ稱シテ深部短總指伸筋ト云フ

(207) 橈骨端腕骨ニ起リ直行シテ第二掌骨ノ背側面ニ附着スル筋ヲ第二指外轉筋ト稱ス

(208) 第二第三第四及ビ第五指ハ各一個ノ指骨伸筋ヲ有ス是等ノ筋ハ各指ニ該當スル小腕骨ニ起リ直行シテ同列ノ掌骨ノ末端ニ附着ス

(209) 第四指ニハ各側一對ノ副指伸筋アリ各小形ノ筋ニシテ一ハ第三指指骨伸筋ト共ニ起リ一ハ第五指指骨伸筋ト共ニ起



第十八圖—ひきがへるノ
右側掌部ノ背面圖

リテ各別々ニ小腱ニ依テ第四指ノ中指骨ノ末端ノ側面ニ附着ス

再ビ胴部背面ニ於テ觀察ヲ遺セル筋ノ吟味ニ轉ゼヨ

背面ヲ上ニシテ腹部斜筋ヲ脊椎附着點ヨリ叮嚀ニ離セ

(210) 背長筋ノ外側ニハ腸骨ノ前端ト第

四脊骨横突起トノ間ニ跨リ其ノ間ニ各脊骨横突起ニ附着スル長筋アリ是レヲ腸骨脛筋ト稱ス(第十三圖)

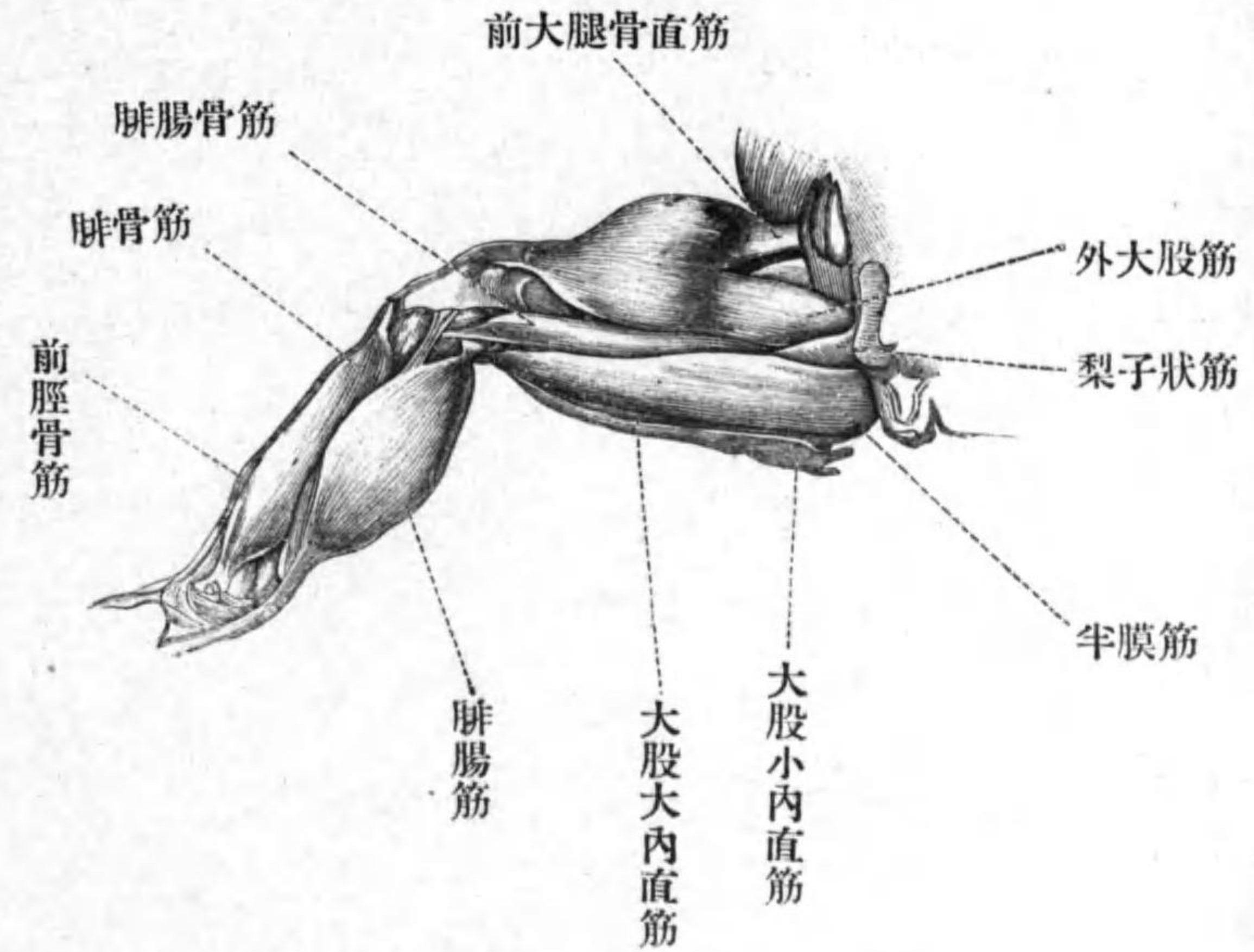
(211) 肛門ノ周圍ニハ括約筋アリ其ノ後腹端ハ延ビテ臀帶縫合線ニ附着スル所ノ結締組織膜ニ附着ス

(212) 腸骨中部ノ外縁及ビ腹縁ニ臄ヲ以テ起リ後行シテ大腿骨基部ノ伸面ニ附着スル所ノ紡錘形ノ筋アリ是レヲ臀筋ト稱ス其ノ附着點ハ後ニ觀察セヨ

(213) 尾骨ノ末端ノ背面ニ起リ外行シテ下記ノ腓腸骨筋ト半膜筋トノ間ニ入ル筋ヲ梨子狀筋ト稱ス

以下適宜ニ後肢ヲ迴轉シテ觀察ヲ爲セ

(214) 大股ノ背面ヨリ伸面及ビ腹面ニ跨ル所ノ大筋アリ三個ノ起點ヲ有ス此ノ筋ヲ稱シテ大腿三頭筋ト云フ(a)第一部ハ骨盤ノ最背縁ニ起リ(b)第二部ハ腸骨中部ノ



第十九圖—ひきがへるノ左

側後肢ノ背面圖

腹面即チ臀筋ノ起點ノ腹側ニ起リ(c)第三部ハ大腿骨最基部ノ伸腹面ニ起ル、第一部ヲ外大股筋ト稱シ第二部ヲ前大腿骨直筋ト稱シ第三部ヲ内大股筋ト稱ス此ノ三部ハ合シテ一ト爲リ強臄ニ依テ脛腓骨ノ基端ノ伸面ニ附着ス梨子狀筋ヲ切斷シテ外

大股筋ノ起點ヲ觀察セヨ

(215) 骨盤縫合線ノ最背後縁ニ起リ直行シテ大腿骨末端ノ腹隅ニ附着スル大筋ヲ半膜筋ト稱ス

(216) 半膜筋ノ直後即チ大股ノ屈面ニハ極メテ薄キ筋肉アリ皮膚及ビ骨盤縫合線ニ附着スル結締組織膜ニ起リ直行シテ大腿骨ノ末端ニ達シ此處ニテ短キ腱ニ連ナリ是レニ依テ脛骨基端ノ腹縁ニ附着ス是レヲ大股小内直筋ト稱ス

(217) 大股小内直筋ト重ナリテ半膜筋ノ直後ニ在ル筋ヲ大股大内直筋ト稱ス坐骨縫合線ニ起リ末端ハ小内直筋ト同腱ニ依リテ脛骨ニ附着ス

(218) 大股ノ腹面ニ於テ骨盤縫合線ノ前腹隅ニ起リ斜ニ膝ニ向テ進行シ此處ニテ腱ト爲リ脛骨中部ノ腹面ニ附着スル長キ扁平ナル筋ハ即チ縫匠筋ナリ

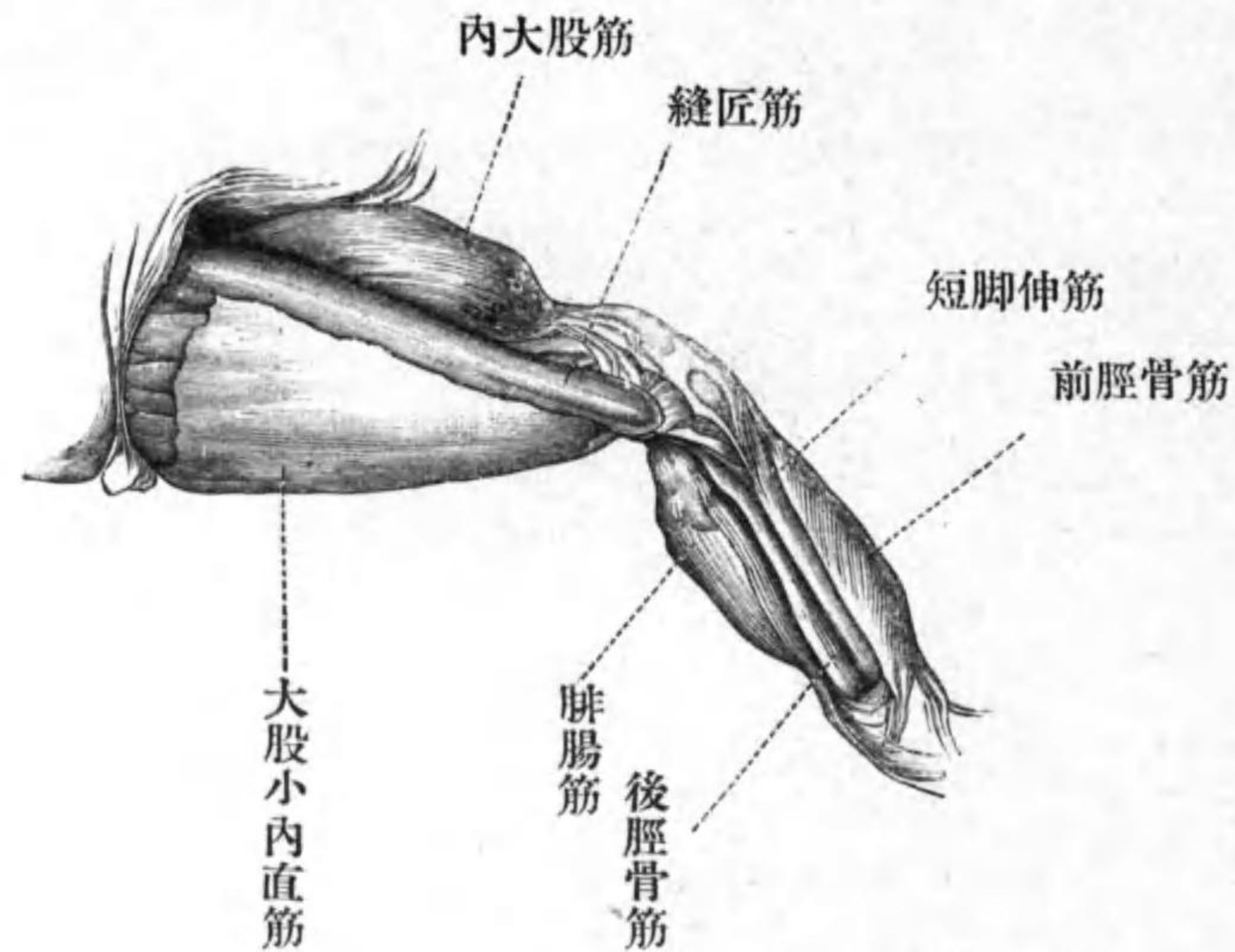
(219) 縫匠筋ノ直後ニ在リ一部分是レト重ナリ骨盤縫合線ノ後腹面ニ起リテ腱ニ依テ大腿骨末端ノ腹伸面ニ附着スル大筋ヲ大股大内轉筋ト稱ス

(220) 縫匠筋ノ直前ニ在リ其ノ直前ニ起リ是レト並行シテ末端大股大内轉筋ト合スル筋ヲ大股長内轉筋ト稱ス

半膜筋、大股大内直筋、大股小内直筋及ビ縫匠筋ヲ起點ニ於テ切斷シ大腿三頭筋ヲ附着點ニ於テ切斷シテ各筋ヲ折り返セ

(221) 背側ニ於テ外大股筋ト半膜筋トノ間ニ横タハリ細腱ニ依テ腓骨基端ノ背面ニ附着ヌル長紡錘形ノ筋アリ是レヲ腓腸骨筋ト稱ス(一名大腿二頭筋)

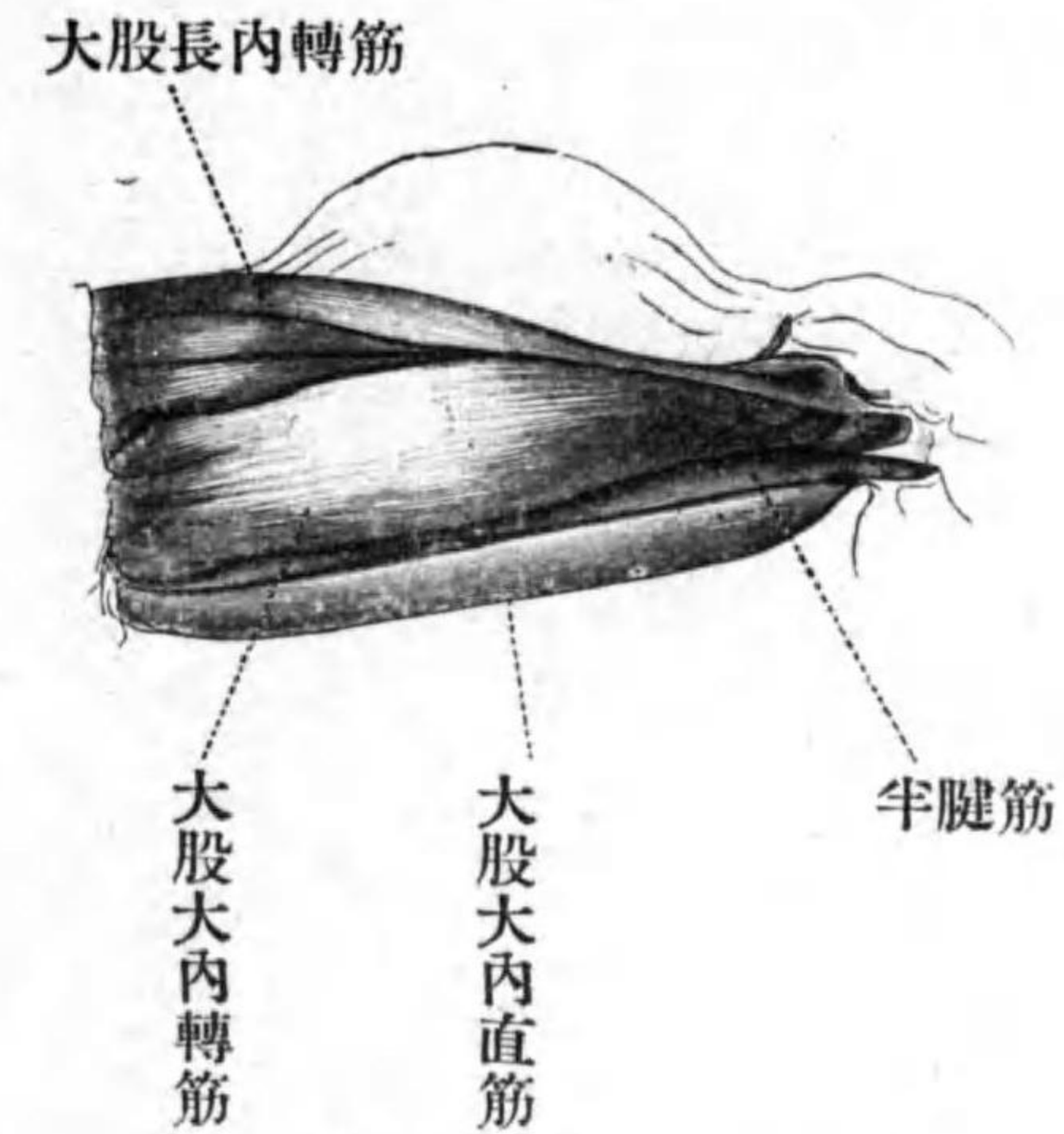
(222) 大股大内直筋ト重ナル細長筋アリ骨盤縫合線ノ後背隅ニ起リ稍長キ腱ニ依リテ脛骨ノ基端ノ腹面ニ附着ス此ノ腱ニハ尙ホ一個ノ長筋附着ス此ノ筋ハ細腓ニ



第二十圖—ひきがへるノ
左側後肢ノ腹面圖

依リテ骨盤縫合線ノ後腹隅ニ起ル是等ノ二筋ヲ合稱シテ半腱筋ト稱ス

(223) 上記半腱筋ノ二部ノ間ニ挟マレル三角形ノ筋肉部アリ半腱筋ヲ起點ニ於テ切斷シテ其ノ大股大内轉筋ノ一部ナルコトヲ確メヨ又大股大内轉筋及ビ大股長内轉筋ヲ起點ヨリ切斷シテ其ノ全形ヲ觀察



第二十一圖—ひきがへるノ左側大
腿ノ腹面圖、表面筋ハ除去セリ

スベシ

(224) 既ニ觀察シタル梨子狀筋ノ附着點ヲ吟味セヨ

(225) 腸骨最基部ノ背面ニ起リ梨子狀筋ト附着點ヲ同フシ一部分是レト重ナル筋アリ是レヲ大股方形筋ト稱ス梨子狀筋ノ前方ニ在リ

(226) 腸骨基部ノ腹面ニ起リ斜行シテ大

腿骨中部ノ背面ニ附着スル大形ノ筋ヲ腸腰筋ト稱ス

(227) 縫匠筋ノ基部及ビ大股長内轉筋ト重ナリ骨盤縫合線ノ前腹隅ニ起リ斜ニ後行シテ彼ノ大腿骨隆起ノ末部ニ附着スル筋ヲ大股短内轉筋ト稱ス

(228) 上記ノ筋肉ノ直後ニ在リテ骨盤縫合線ノ全後面及ビ腹面ノ一部ニ幅廣ク起リテ彼ノ大腿骨隆起ノ殆ド全長ニ附着スル三角形ノ筋ヲ恥骨筋ト稱ス

(229) 恥骨筋及ビ大股方形筋ト骨盤トノ間ニ在ル短筋ヲ閉鎖筋ト稱ス骨盤縫合線ノ後背隅及ビ後面ニ起リ直チニ大腿骨ノ基端ニ附着ス恥骨筋ノ起點ヲ切斷シテ是レヲ吟味セヨ

(230) 大股方形筋ノ起點ヲ切斷シテ臀筋ノ附着點ヲ觀察セヨ

尙ホ大腿ニ遺レル諸筋ヲ切斷シ後肢體

間ノ關節ヲ切開シテ全後肢ヲ體ヨリ離セ又大股ニ懸着スル所ノ諸筋ヲ除去シテ脛部ノ筋肉ヲ觀察セヨ

(231) 脛部ノ屈面ニハ紡錘形ノ大筋アリ是レヲ腓腸筋ト稱ス三條ノ強腱ニ依テ膝關節ニ起ル一ハ小ニシテ背面ニ在リテ膝ノ腱膜ニ連ナリ一ハ較々大ニシテ大腿骨下端ノ屈面ニ起リ第三ハ最モ太クシテ脛腓骨基端ノ屈面ニ起ル腓腸筋ノ末端ハ一條ノ強大ナル腱ニ連ナル是レヲあきれす氏腱ト稱ス

(232) 脛部ノ伸面ニハ末部二枝ニ分ル、大筋アリ是レヲ前脛骨筋ト稱ス基端ハ一條ノ強腱ニ連ナリ大腿骨末部ノ伸面ニ起ル膝ノ腱膜ヲ切開シテ觀察セヨ腹側ノ末端ハ腱ニ依リテ脛骨端蹠骨ノ基端ニ附着シ背側ノ末端ハ腓骨端蹠骨ニ附着ス

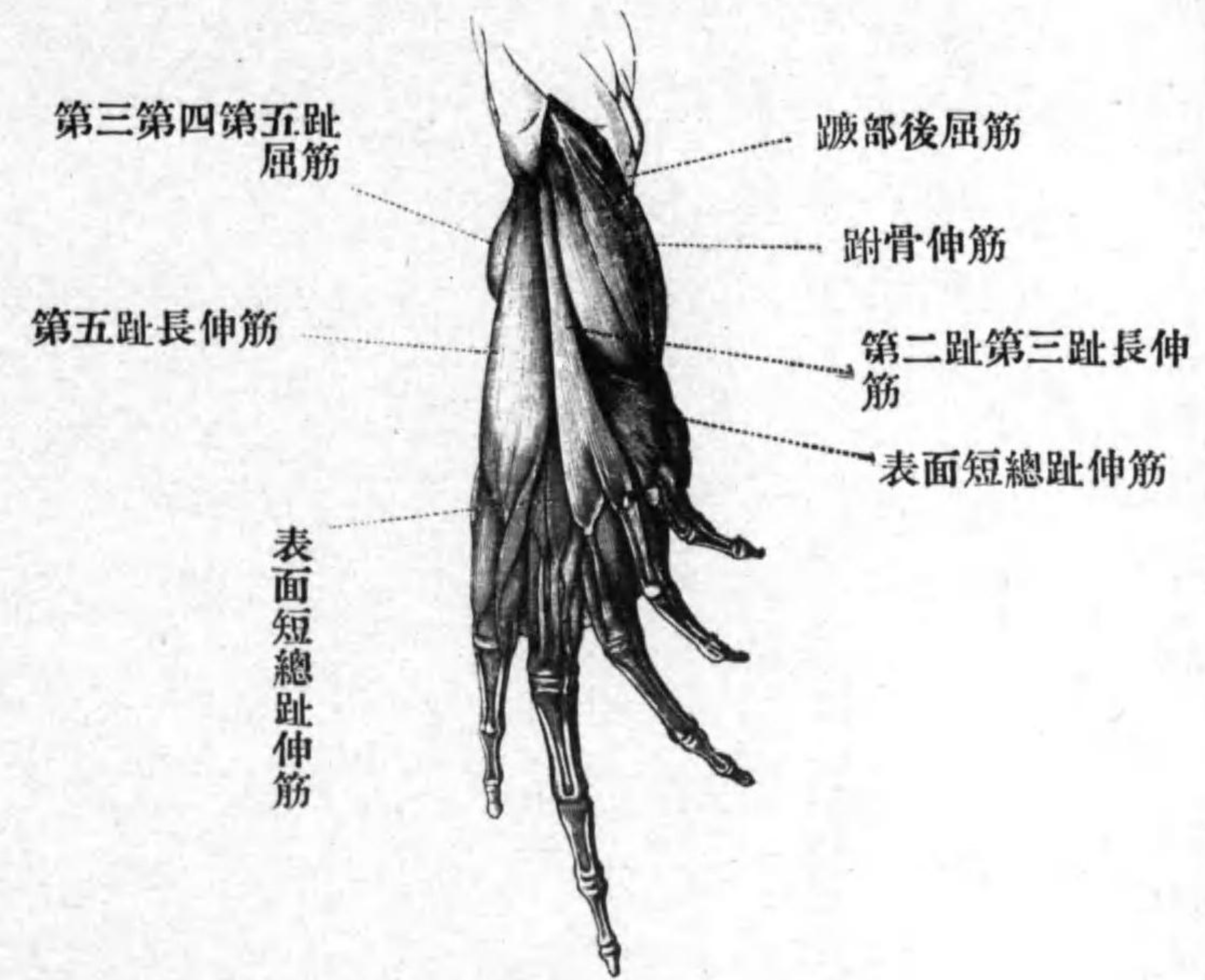
(233) 背面ニ於テ前脛骨筋ト腓腸筋トノ

間ニ在ル長筋ハ即チ腓骨筋ナリ基端ハ一條ノ腱ニ依リテ大腿骨末端ノ關接面ニ起リ末端ハ腓骨末端ノ背面ニ附着ス

(234) 前脛骨筋ノ腹側ニ於テ脛骨ニ密着スル筋アリ是レ即チ短脚伸筋ナリ一條ノ腱ニ依リテ大腿骨ノ末端ニ於テ腓骨筋ノ腱ト併ビ起リ途中ニ於テ脛骨ニ附着シチガラ後行シ末端ハ細腱トナリテ脛骨ノ末端ニ附着ス

(235) 腓腸筋ト脛腓骨トノ間ニ於テ腹側ニ在ル長筋ヲ後脛骨筋ト稱ス脛腓骨基部ノ屈面ニ起リ脛腓骨ノ全長ニ附着ス又末端ハ細腱ニ依リテ脛部ト蹠部トノ間ノ腱膜ニ連ナル腓腸筋ノ基端ヲ切斷シテ觀察セヨ

前脛骨筋及ビ後脛骨筋ノ基端及ビ末端ヲ切斷シテ兩筋ヲ除去シ蹠部及ビ趾ノ筋ヲ觀察セヨ



第二十二圖—ひきがへるノ右側
蹠部ノ背面圖

(236) 腓骨ノ下部背面ニ起リ斜行シテ細腱ニ依リ脛骨端跗骨ノ内面ニ附着スル小筋アリ是レヲ蹠部前屈筋ト稱ス

(237) 腓骨末端ノ背屈面ニ腱ヲ以テ起リ斜行シテ脛骨端跗骨ノ背内縁ノ過半部ニ附着スル稍大ナル筋アリ是レヲ蹠部後屈

筋ト稱ス

(238) 腓骨端跗骨基端ノ背外縁ニ起リ第五趾蹠骨ノ基部ノ背面ニ附着スル稍大ナル長筋ヲ第五趾長伸筋ト稱ス

(239) 上記二筋ノ間ニ在リテ蹠部後屈筋ノ腱ニ起リ末部二分シテ第二及ビ第三趾ニ至ル細長筋アリ是レヲ第二及ビ第三趾長伸筋ト稱ス*

上記三筋ヲ起端ニ於テ切斷シテ折り返セ又蹠部後屈筋ヲ全ク除去セヨ

(240) 腓骨端跗骨末端ノ背面ニ幅廣ク起リ扇狀ニ放散シテ第一第二第三第四及ビ番外趾ニ至ル筋アリ是レヲ表面短總趾伸筋ト稱ス第四趾ニハ二束並ビテ進入ス各束ノ最終端ノ附着點ヲ吟味セヨ

(241) 第五趾ニハ前記ノ第五趾長伸筋ノ末部ヨリ分レテ同趾基端ノ趾骨ニ附着ス

*此ノ筋ハ材料ニ依リテハ第一指若クハ第四趾ニ至ルコトアリ

ル細長筋アリ是レヲ第五趾副長伸筋ト稱ス

注意シテ表面短總趾伸筋ヲ起點ヨリ離シテ折り返セ

(242) 表面短總趾伸筋ノ一部ト重ナリ脛骨端跗骨末端ノ外背隅ニ起リ三部ニ分散シテ第二第三及ビ第四趾ニ至リ前記ノ筋束ト合スル筋アリ是レヲ深部短趾伸筋ト稱ス

(243) 第一第二第三及ビ第四趾ニハ各一對ノ副伸筋アリ第二趾ノ内側ナルト第一趾ノ外側ナルモノト共ニ第一趾蹠骨ノ基端ニ起リ第二趾ノ外側ナルト第三趾ノ内側ナルモノトハ第二趾蹠骨ノ基端ニ起リ第三趾ノ外側ナルハ同趾蹠骨ノ基端ニ起リ第四趾ノ内側ナルモノハ特ニ大ニシテ第三小跗骨ニ起リ第四趾ノ外側ナルハ同趾蹠骨ノ基部ニ起ル是等ノ副伸筋ハ何レモ

皆腱ニ依リテ趾骨ニ附着ス又第一趾ノ内側ナルハ第二小跗骨ニ起ル

(244) 第五趾ノ蹠骨基部ノ内側ニ起リテ第四趾蹠骨基部ノ外側ニ附着スル筋アリ是レヲ第四趾外轉筋ト稱ス

(245) 第五趾ニモ亦一對ノ副趾伸筋アリ同趾蹠骨ノ基部ニ起リ腱ニ依リテ同趾末端ノ趾骨ニ附着ス

蹠部及ビ趾ノ腹面ヲ吟味セヨ

(246) 蹠部ノ腹面ニハ彼ノあきれす氏腱ノ直接連續部ナル三角形ノ腱膜アリ其ノ末縁ヨリハ六條ノ腱射出シテ第一第二第三第四第五及ビ番外趾ニ至ル

(247) 上記腱膜ノ内縁背面ニ起リテ第一小跗骨ノ内縁ニ附着スル極メテ短キ筋アリ是レヲ番外趾外轉筋ト稱ス

あきれす氏腱及ビ掌部腹面ノ腱膜ヲ叮嚀ニ離シテ末端ノ方ニ折り返セ

(248) あきれす氏腱ノ末端ト重ナリテ脛腓骨及ビ兩大跗骨ノ間ニ跨レル強大ナル靱帶アリ是レヲ跟骨靱帶ト云フ

(249) 跟骨靱帶ノ末端内側部ニ起リテ蹠部腱膜ノ殆ド全背面ニ附着スル幅廣キ短筋アリ是レヲ足蹠筋ト云フ

(250) 上記筋肉ト併ビテ跟骨靱帶ニ起リ末端腱ト爲リ此ノ腱三分シテ第三第四及ビ第五趾ノ末端ニ達スル稍太キ筋アリ是レヲ第三第四及ビ第五趾屈筋ト稱ス

足蹠筋ヲ基端ノ方ニ折り返シ第三第四及ビ第五趾屈筋ノ基端ヲ切斷シテ末端ノ方ニ折り返セ

(251) 足蹠筋ト重ナリテ跟骨靱帶ニ起リ脛骨端跗骨ノ殆ド全腹面ニ附着スル筋アリ是レヲ跗骨伸筋ト稱ス

(252) 腓骨端跗骨(即チ跟骨)ノ末部腹面ヨリ最末端ニ掛ケテ起リ蹠部腱膜ノ背面ニ

附着スル短筋アリ是レヲ足蹠横筋ト稱ス
足蹠横筋ヲ跟骨ヨリ離セ

(253) 跟骨ノ殆ド全腹面及ビ脛骨端跗骨
(即チ距骨)ノ外縁ニ起リ強腱ニ依リテ第一
小跗骨ノ腹面ニ附着スル大筋アリ是レヲ
第一趾内轉筋ト稱ス此ノ筋腱ノ爲ニ距骨
末端ノ外側ニ特ニ短溝アルヲ觀察セヨ此
ノ腱ヲ切斷スベシ

(254) 第三第四及ビ第五趾屈筋ノ腱ノ末
部ニハ二個ノ細長キ筋アリ一ハ第五趾ニ
至ル小腱ト重ナリ他ハ第四趾ニ至ル小腱
ト重ナル是等ヲ第五趾表面短屈筋及ビ第
四趾表面短屈筋ト稱ス

(255) 蹠部腱膜ノ末縁内部ノ背面ヨリハ
五個ノ細長筋出ヅ一ハ第一趾ニ至リ一ハ
第二趾ニ至リ次ノ二個ハ第三趾ニ至リ一
ハ第四趾ニ至ル第一及ビ第二趾ニ至ルモ
ノハ同趾表面短屈筋ナリ又第三趾ニ至ル

二個ノ中外側ニ在リテ彼ノ第三第四及ビ
第五趾屈筋ヨリ出ヅル小腱ト重ナルモノ
ハ即チ第三趾表面短屈筋ナリトス遺ル二
筋ハ下ニ記セリ

(256) 第五趾及ビ第四趾ニハ各二個ノ副
短屈筋アリ第五趾ノ外側ナルハ小腱ニ依
リテ腓骨端跗骨末端ノ外縁ニ起リ直行シ
テ同趾基端ノ趾骨基端ノ外腹隅ニ附着シ
内側ナルハ第四趾ニ屬スルモノト共ニ腓
骨端跗骨ノ最末端ニ起リ暫クシテ二枝ニ
分ルーハ小ニシテ細腱ヲ以テ基端趾骨ノ
基端ノ腹面ニ附着シ他ハ較々大ニシテ同
趾ノ内側ニ於テ基端趾骨ニ附着ス

(257) 第四趾ノ外側ニ在ル副短屈筋ハ第
五趾ノ内側ナル筋ト共ニ短腱ニ依リテ腓
骨端跗骨ノ最末端ニ起リ同趾ノ基端趾骨
ノ基端ノ外側ニ附着ス内側ナルハ既ニ觀
察シタルガ如ク蹠部腱膜末端ノ外隅ニ起

リ外側ノ筋ト相對シテ基端趾骨ニ附着ス

(258) 第三趾ノ副短屈筋ハ蹠部腱膜ノ末緣ニ於テ同趾表面短屈筋ト併ビ起リテ同趾ノ基端趾骨ノ外緣ニ附着ス

(259) 第一第二第三第四及ビ第五趾ニハ蹠骨屈筋各一個アリ第二第三第四及ビ第五趾ニ屬スルモノハ殆ド合一シテ腓骨端附骨ノ末緣ニ起リ各趾蹠骨ノ腹面ニ附着ス第一趾ニ屬スルモノハ別ニ第一小跗骨ニ起リ同趾蹠骨ノ腹面ニ附着ス

(260) 第一第二第三第四及ビ第五趾ハ各一個ノ深部短屈筋ヲ有ス各趾ノ蹠骨ノ基部ニ起リテ該趾ノ基端趾骨ニ附着ス但シ第一趾ニ屬スルモノハ第一小跗骨ニ起ル

(261) 六趾各個ノ間ニハ蹠骨ト蹠骨トノ間ニ跨ル扁平ナル筋肉アリ是レ即チ蹠骨間筋ナリ

内 臓

墓ノ背ヲ下ニシテ先ヅ腹面ノ皮膚ヲ體ノ中央線ニ沿テ後端ヨリ下顎ノ頂端マデ切開シ又左右トモ前後兩肢ノ邊ニ於テ横ニ切リテ皮膚ヲ左右ニ折り返セ又腹壁ノ筋肉ヲモ略ボ同様ニ處理セヨ但シ此ノ場合ニ於テハ前部ノ横切開ハ胸骨ノ直後ニ於テ爲シ少シク斜ニ前方ニ切レ斯クシテ腹壁筋肉ヲ左右ニ折り返ス時ハ内臓ノ重ナル者露出セン

(262) 雌ニシテ卵巢熟セル時ハ腹腔ノ殆ド全部ヲ充滿ス各卵巢ハ數多ノ葉ヨリ成リ黑色ナリ生長セル卵子ハ粒ヲ成シテ各個判然タリ産卵ノ後ニ在リテハ卵巢極メテ小形ニシテ白黃色若クハ灰色ヲ呈ス又卵子ハ極メテ小形ニシテ纔ニ肉眼ヲ以テ認ムルヲ得ルノミ

(263) 腹腔ノ前部ニ於テ左右ニ對在スル

暗褐色ノ肝臟、左側ノ肝臟ヲ折り返ス時ハ其ノ背面ニ一個ノ葉附着スルヲ見シ材料ニ依テハ此ノ葉甚ダ大ナリ左右ノ肝臟ハ前端ニ於テ互ニ合着スルコトアリ

(264) 左右ノ肝臟前部ノ間ニハ心臟アリ其ノ周圍ニハ極メテ薄キ透明ノ膜アリ是レ即チ心囊ナリ其ノ腔ヲ圍心竇ト云フ

(265) 心臟ノ直後ニハ球形ノ暗藍色ノ囊アリ是レ即チ膽囊ナリ

(266) 左側ノ肝臟ノ外側ニハ胃ヲ視ルベシ又胃ノ後端ニ接續スル所ノ腸ノ一部分ヲモ觀察シ得ベシ

(267) 腹腔ノ後端ニハ膀胱アリ是レハ左右ニ對在スル所ノ薄壁ヲ有スル囊ナリ

諸内臟ノ比較的位置ヲ亂サザル前ニ是レヲ寫生セヨ

(268) 左側ノ肝臟ヲ前方ニ折り返ス時ハ胃ト腸トノ間ニ極メテ不規則形ナル淡黃

色ノ器官アルヲ見シ是レ即チ膈ナリ

(269) 右側ノ肝臟ヲ前方ニ折り返ス時ハ其ノ背側ニ直腸併ニ小腸ノ彎曲セルヲ見シ

材料若シ雌ニシテ卵巢過大ナル時ハ他ノ諸内臟ノ觀察ヲ妨グルガ故ニ先ヅ是レヲ除去スルヲ便トス切り取りタル卵巢ハ其ノ自然ノ位置ヲ記憶シテ保存シ置クベシ

(270) 左右ノ肝臟ノ前部背側ニハ各一個ノ肺臟アリ稍海綿ノ如キ柔軟ナル器官ニシテ中ニ空氣充滿スル時ハ甚ダ大ニシテ腹腔ノ後端邊ニ達ス口ヲ開キテ彼ノ氣管ノ開口ニ硝子細管ヲ入レ空氣ヲ呼込ミテ肺ノ膨脹スルヲ見ヨ

(271) 肝臟及ビ其ノ他ノ内臟ヲ適宜ニ折り返シテ消化管ノ諸部ヲ識別セヨ(a)胃ノ前端ハ食道ニ接ス食道ハ肝臟及ビ心臟ト

重ナリ中央線ニ在リテ前記二器官ト腹腔背壁トノ間ニ位ス(b)胃ハ不充分ナルU字形ヲ爲シテ體ノ左側ニ在リ其ノ凸面ハ外側ニ向ヘリ(c)胃ニ續ク部分ハ即チ十二指腸ナリ此ノ部分ト胃トノ間ニハ判然ナル縊レアリ(d)十二指腸ハ判然タル界線ナシニ直チニ小腸ニ連接ス小腸ハ數回迂曲シテ右側ノ肝臟ノ背側ニ於テ直腸ニ連ナル(e)直腸ハ小腸ニ比シテ著シク太ク直行シテ總排泄腔ニ開ク

(272) 消化管ノ迂曲ヲ繙キテ腸管膜ヲ觀察セヨ(a)胃十二指腸及ビ小腸ノ前部ハ一ノ膜ニ依リテ腹腔ノ背壁ニ懸垂サル而シテ此ノ膜ハ又肝臟ニモ附着ス是レヲ肝胃網膜ト稱ス(b)直腸ノ後部ハ又別ノ膜ニ依リテ懸垂サル是レヲ直腸網膜ト稱ス此ノ膜ハ左右ニ對在シ卵巢網膜及ビ肝胃網膜トモ連續シ又輸卵管ノ後部ニモ附着ス

尙ホ觀察ヲ遺セル諸器官特ニ輸卵管ノ上部ヲ損セザル様注意シテ肝胃及ビ直腸網膜ヲ叮嚀ニ切斷シ又食道及ビ直腸ノ後端併ニ必要ニ應ジテ血管ヲモ切斷シテ全消化管ヲ肝臟ト共ニ取り出セ

(273) 直腸ト十二指腸トノ間ノ網膜ニハ暗紅色ノ豆大ノ器官附着ス是レ臍ナリ

(274) 左右ノ肝臟ガ合着スル部分ノ背面ヨリ十二指腸ノ中部即チ臍ノ附着スル處ヨリ少シク距リタル處ニ向ヘル白色ノ細管ヲ檢出セヨ是レ即チ輸膽管ナリ其ノ途中ヲ半バ切開シテ探毛ヲ十二指腸ニ向ケテ差入レ置ケ

(275) 臍ハ輸膽管ニ開口ス肉眼的觀察稍困難ナリ

前ニ輸膽管ニ通シタル探毛ガ其ノ儘消化管ニ附屬シ來ル様ニ差込ミテ消化管壁ヲ食道ヨリ直腸ニ至ル迄縱ニ切開セヨ

(276) 十二指腸ノ裏面ガ彼ノ探毛ニ接スル處ヲ吟味スル時ハ小形ノ突起アルヲ見ン若シ彼ノ探毛十二指腸内ニ出デザル時ハ少シ強ク押スベシ其ノ末端ハ此ノ突起ノ尖端ニ現ハルベシ是レ即チ輸膽管ガ十二指腸ニ開口スル處ナリ

(277) 膵管ガ輸膽管ニ開口スルヲ觀察スルニハ輸膽管ノ末部ヲ締メテ膽嚢ヲ壓迫セヨ膽汁十二指腸ニ出ヅルコトヲ得ザルガ故ニ逆流シテ膵管ニ入ルベシ膵管ノ數ハ材料ニ因テ異ナリ但シ上記ノ試験ハ生ノ材料ニ非ザレバ有効ナラザルベシ

消化管ノ裏面ヲ觀察セヨ

(278) 食道ノ裏面ニハ少數ノ太キ縦褶アリ

(279) 胃ノ裏面モ亦縦褶ヲ爲シ且ツ是等ハ食道ノ褶ト直接連續セリ胃ノ後端ニハ前ニ觀察シタル縊レニ對シテ内ニ突出セ

ル部分アリ是レヲ胃ノ幽門瓣ト稱ス此ノ瓣ニ近キ胃ノ半部ヲ幽門部ト稱シ他ノ半部ヲ噴門部ト稱ス

(280) 十二指腸及ビ小腸初半部ノ裏面ハ同様ニシテ數多ノ極小ノ襞褶ヲ有シ是等ノ襞褶ハ不規則ニ互ニ合着ス裏面ハ爲ニ蜂巢ノ狀ヲ呈ス天眼鏡ヲ以テ是レヲ觀察スベシ

(281) 小腸ノ後半部ニ於テハ襞褶ハ皆縦ニ並列シ各褶波狀ヲ呈ス

(282) 直腸ノ裏面ハ又數多ノ縦褶ヲ爲ス消化管ノ裏面ヲ寫生セヨ

胸帶中央部ヲ除去シ且ツ心臟ノ周圍ノ組織ヲ叮嚙ニ取り去リ心臟ヨリ前方ニ出ヅル所ノ大血管ヲ可成背面ニ近ク切斷シテ全心臟ヲ取り出シ是レヲ吟味スベシ但シ切離ス前ニ其ノ位置ヲ記憶スルヲ要ス

(283) 心臟ハ略ボ圓錐形ノ心室ト其ノ前

端背側ニ在ル所ノ心耳トヨリ成ル

(284) 心室ノ前端ノ尠シク右方ヨリハ一ノ短キ太キ血管出ヅ是レヲ動脈幹ト稱ス

(385) 動脈幹ノ前端ヨリハ各側一條ノ大血管出ヅ

(286) 心耳ノ背側ニハ尙ホ一ノ略ボ方形ノ部分附着ス是レヲ靜脈竇ト稱ス其ノ壁極メテ薄シ

(287) 靜脈竇ノ前隅ヨリハ左右別々ニ各一條ノ大血管出デ斜ニ前方ニ進ミテ心耳ノ前兩隅ノ邊ニ至ル是レヲ前大靜脈ト稱ス是ノ中ニ探毛ヲ入レテ其ノ靜脈竇ニ通ズル孔ヲ實見セヨ

(288) 靜脈竇ヲ切開スル時ハ其ノ腹壁中央ニ一個ノ橢圓形ノ孔アルヲ見シ是レ即チ靜脈竇心耳間開口ナリ

上記ノ開口ヨリ右方ニ向テ心耳ノ壁ヲ切開セヨ

(289) 心耳ノ壁ハ薄ク筋肉質ニシテ其ノ裏面ニハ不規則縱横ノ隆起アリ是等ハ互ニ交叉シテ網狀ヲ成ス内腔ノ形狀及ビ廣ガリ方ヲ良ク觀察セヨ

彼ノ靜脈竇心耳間開口ヨリ少シク距リタル處ヨリ左方ニ向テ心耳ノ壁ヲ切開セヨ

(290) 左方ノ心耳ノ壁及ビ裏面ハ右方ニ於テ視タルト同様ナリ又彼ノ靜脈竇心耳間開口ノ左縁ニハ薄キ膜アリテ心耳ノ内腔ヲ二部ニ區分ス此ノ隔膜ノ形狀及ビ方向ヲ良ク觀察セヨ左方ノ心耳ハ右方ノ心耳ニ比シテ著シク小ナリ

(291) 心耳ノ背壁ニ附着スル所ノ一對ノ血管ヲ搜出セヨ是レ即チ肺靜脈ナリ左右合シテ共ニ左側ノ心耳ニ開口ス探毛ヲ入レテ是レヲ實見セヨ

心室ヲ尖端ヨリ左右ニ向テ切開セヨ

(292) 心室ノ壁ハ極メテ厚ク肉質ニシテ裏面ニ數多ノ突起アリ是レヲ肉柱ト稱ス内腔ハ比較的甚ダ狭ク且ツ單一ナリ

(293) 心室ト心耳トハ圓形ノ孔ニ依テ交通ス而シテ心耳内ノ隔膜ハ恰モ是ノ孔ヲ二分セリ但シ左方ノ心耳ニ屬スル部分ハ著シク小ナリ

(294) 心室心耳間ノ開口ノ縁ニハ總テ四個ノ頭巾狀瓣アリ一ハ甚ダ小ニシテ左心耳心室間ニ在リ他ノ三個ハ較大ニシテ右心耳心室間ニ在リ

(295) 心耳心室間ノ瓣ノ各個ヲ良ク吟味セヨ薄膜ニシテ前縁ハ心室ノ壁ニ固着シ後縁ハ游離セリ且ツ其ノ心室壁ニ向ヘル面ハ若干ノ細纖ニ依テ心室壁ニ纜ガル此ノ細纖ヲ腱索ト稱ス

心室及ビ動脈幹ノ腹壁ヲ縦ニ切開セヨ

(296) 動脈幹ノ背壁ニハ輕ク螺旋狀ニ灣

曲セル大ナル瓣アリ其ノ後端ハ幅狭クシテ動脈幹基端ノ左側ニ在リ前端ハ幅較々廣クシテ動脈幹末端ノ右側ニ在リ是ノ螺旋瓣ノ爲ニ動脈幹ノ内腔ハ縦ニ斜ニ不完全ニ區分サル又此ノ瓣ノ前端ヲ吟味スル時ハ前方ニ向ヘル一ノ大ナル瓣ヲ形成スルヲ見シ

(297) 動脈幹ノ前端ヨリ左右ニ分レテ出ヅル所ノ大血管ハ外觀單一ナルガ如シト雖モ其ノ内腔ハ縦ニ三管ニ區分サル其ノ末端ヲ切斷シテ切口ヲ觀察セヨ又切口ニ見ユル所ノ三孔ノ中腹側ナル二孔ヨリ動脈幹ニ向テ探毛ヲ入レテ其ノ出ヅル處ニ注目セヨ此ノ大血管内ニ在ル三管ノ中最モ腹側ナルハ頸動脈ニシテ最モ背側ナルハ肺動脈ナリ而シテ中央ナルハ即チ體ノ大部分ニ送血スル所ノ大動脈弧ナリトス
頸動脈及ビ大動脈弧ヲ順次縦ニ切開シ

テ内腔ノ各自全ク別ナルヲ確メヨ

(298) 肺動脈ガ大動脈弧ヨリ分ル、處ニハ一個ノ橢圓形ノ小體附着ス是レヲ甲狀腺ト稱ス若シ心臟ヲ取り出スノ際除去リタラバ次ノ材料ニ就テ吟味セヨ

(299) 次ニ肺動脈ノ切口ヨリ探毛ヲ極メテ注意シテガラ差入レテ其ノ出ヅル處ヲ觀察セヨ動脈幹ノ前端ニ於テ彼ノ螺旋瓣前端ノ左側ニ於テスベシ左右ノ肺動脈ハ同一点ニ於テ動脈幹ニ開口ス

(300) 肺動脈ガ動脈幹ニ開口スル處ニハ大小二個ノ前方ニ向ヘル半月形ノ瓣アリ心臟及ビ附近ノ動脈ノ外觀併ニ内腔ヲ圖セヨ

肺臟ヲ氣管全部ト共ニ叮嚀ニ取り出シ注意シテ氣管ノ腹面中央線ニ沿テ切開シテ内腔ヲ觀察セヨ

(301) 氣管ハ極メテ短ク其ノ左右ニハ彼

ノ環狀軟骨ノ突出部密着ス又内腔ハ披裂軟骨ト環狀軟骨トノ間ニ於テ左右ニ向テ膨脹セリ

(302) 上記ノ氣管ノ膨脹セル部分ニハ各側一個ノ聲帶アリ是レハ極メテ薄キ半圓形ノ膜ニシテ一方ニ於テハ氣管ノ壁ニ附着シ一方ニ於テハ游離セリ

(303) 左右ノ肺臟ハ同形ニシテ空氣充滿スルト否トニ因リテ甚シク大サヲ異ニス收縮シタル時ハ外縁ハ凸ニシテ内縁ハ平直若クハ尠シク凹ナリ

一ノ肺ヲ切開シテ裏面ヲ吟味セヨ

(304) 各肺臟ノ内腔ハ單一ニシテ裏面ニハ縱横不規則ナル隆起數多アリ互ニ合着シテ網狀ヲ爲セリ隆起ハ大別シテ二級ト爲スヲ得第一級ノ隆起ハ太ク高ク第二級ノ隆起ハ較小ニシテ低シ

(305) 肺臟ノ壁ハ中ニ無數ノ胞ヲ藏シ海

綿狀ニシテ甚ダ彈力ニ富メリ試ミニ是レ
ヲ引キ延バシ見ヨ

肺臟ノ裏面ヲ圖セ

次ニ尿生殖器ヲ觀察セヨ

雌

(306) 卵巢ハ腹腔中
部ノ背壁ニ懸垂スル
所ノ不規則形ノ器官
ニシテ生殖時期ニ於
テハ黑色ヲ呈シ腹腔
ノ大部分ヲ占ム左右
ノ卵巢ハ全ク別ナル
ヲ常態ト爲スト雖モ
過大ナル時ハ互ニ合
着スルコト往々アリ
卵巢ヲ懸垂スル膜ヲ
卵巢網膜ト稱ス又各
卵巢ノ前端ニハ雄ト

雄

(306) 睪丸ハ腹腔
中部ノ背壁ニ附着
スル所ノ長瓜形暗
灰色ノ器官ナリ其
ノ前部ハ他部ト色
及ビ質ヲ異ニスル
コトアリ是レヲび
つでる氏器官ト稱
ス睪丸ヲ懸垂スル
膜ヲ睪丸網膜ト稱
ス

(307) 各睪丸ノ背
縁ヨリハ若干(凡ソ

同シクびつでる氏器
官ヲ具フルコトアリ

(307) 卵巢ノ背側ニ
於テ腹腔ノ前端ヨリ
後端ニ至ルノ間ニ亘
リテ左右ニ對在スル
所ノ彎曲セル白色ノ
管アリ是レ即チ輸卵
管一名みゆれる氏管
ナリ一ノ膜ニ依リテ
腹腔ノ背壁ニ懸垂サ
ル是レヲ輸卵管網膜
ト稱ス

(308) 各輸卵管ノ前
部ハ細管ヲ爲シテ薄
壁ヲ有シ漸次太ク爲
リ且ツ厚キ壁ヲ有ス
。最後ノ部分ハ急ニ一

六條)ノ白色ノ細管
出デ睪丸網膜内ヲ
通過シテ腎ニ侵入
ス是レ即チ輸精管
ナリ

(308) 背側ノ腹膜
内ニ於テ腹腔ノ前
端ヨリ後端ニ至ル
ノ間ニ亘リテ左右
ニ對在スル白色ノ
細管アリ是レ即チ
みゆれる氏管ニシ
テ後端ハ左右相合
一シテ總排泄腔ニ
開口ス

(309) みゆれる氏
管ノ前部ヲ半バ切
開シ其ノ切口ヨリ

層太クナリテ薄壁ヲ有シ左右相合シテ總排泄腔ニ開ク此ノ部分ヲ子宮ト稱ス

(309) 輸卵管ノ前部ヲ半バ切開シ其ノ切口ヨリ前方ニ向ケテ探毛ヲ入レ其ノ腹腔ニ開口スル處ヲ精査セヨ

(310) 各卵巢若クハ睪丸ノ前端ニハ一個ノ黃色體アリ數多ノ指狀突起ヲ有ス是レヲ脂肪體ト稱ス

(311) 腎臟ハ脊椎ノ左右ニ於テ腹膜外ニ在ル所ノ不規則長形暗赤色ノ器官ニシテ若干ノ葉ヨリ成ル是等ノ葉ハ各腎ノ腹縁ニ於テ特ニ著明ナリ

(312) 左右兩腎ノ間卵巢網膜ヲ切斷シテ

前方ニ向ケテ探毛ヲ入レ其ノ腹腔ニ開口スル處ヲ精査セヨ但シ此ノ開口ハ往々閉塞セルコトアリ

ル跡ニハ稍太キ白色ノ靱帶若干アリ較細キ枝ニ依リテ脊椎ニ附着ス是レ即チ重キ卵巢ヲ懸垂セルナリ

(313) 輸尿管ハ各腎ニ一アリ背縁ニ沿フテ腎ノ後端ニ達シ夫レヨリ又後行ス

腎帶ヲ中央線ニ於テ腹側ヨリ切斷シ背腹兩面ヨリ叮嚀ニ直腸ノ末部ヨリ總排泄腔門ニ至ル迄ノ部分子宮及ビ膀胱併ビニ輸尿管ヲ取り出セ

(314) 後端ノ開口ヨリ鋏ヲ入レテ其ノ側壁ヲ縱ニ切開セヨ裏面ニ數多ノ縱褶アリ此ノ腔ヲ總排泄腔ト稱ス

(315) 左右ノ子宮内ニ探毛ヲ入レ其ノ總排泄腔内ニ合シテ開口スルヲ實見セヨ

(316) 子宮ノ開口ニ對シテ總排泄腔ノ腹壁中央線ニハ膀胱ノ開口アリ是レ又單一ナリ膀胱ヨリ探毛ヲ入レテ其ノ此處ニ出ヅルヲ實見セヨ

(317) 左右ノ尿管ヲ途中ニ於テ半バ切開シテ探毛ヲ各々後方ニ向ケテ入レ其ノ總排泄腔ニ出ヅルヲ見ヨ開口ハ背面中央線ニ一個アリテ彼ノ子宮ノ開口ノ直後ニ在リ

尿生殖器ノ諸部分ヲ出來ル丈寫生セヨ

神 經 系

新材料ノ腹壁ヲ切開シ且ツ肺ニ傷ツケテ12—24時間10%ノ硝酸ニ漬ケ置ク時ハ骨部ハ總ベテ柔軟ト爲ルベシ是レヲ良ク水ニテ洗ヒ酸氣ヲ可成去リ(出可得ベクンバ10—24時間流水ニテ洗除スルヲ佳トス)而シテ中央神經系ヲ露出セヨ

先ヅ鉸若クハ解剖刀ヲ適宜ニ用キテ背側ヨリ頭骨及ビ脊椎ノ脊髓弧ヲ叮嚙ニ削リ去レ

(318) 頭骨及ビ脊椎空道ノ裏面ニハ柔軟ナル黒キ色素ニ富メル膜アリ是レヲ硬腦

膜ト稱ス

(319) 硬腦膜ノ一部分ヲ徐々ニ取去ル時ハ腦及ビ脊髓ニ密着スル所ノ極メテ薄キ膜ヲ見シ是レ即チ軟腦膜ナリ是ノ膜ハ一般ニ無色透明ナレドモ中腦ニ於テハ黒色ヲ帶ブ觀察極メテ困難ナリ

(320) 硬軟兩腦膜ノ間ニハ蜘蛛ノ巢ヲ纏緬シタル如キ狀ノ組織アリ是レヲ蜘蛛膜ト稱ス觀察極メテ困難ナリ

以上ノ三膜ヲ極メテ叮嚙ニ除去シテ腦及ビ脊髓ヲ全ク露出セシメヨ

背側ヨリ觀察シ得ル腦ノ諸部ハ左ノ如シ

(321) 兩眼球ノ後端ノ間ニハ大腦アリ中央線ナル深キ縦溝ニ依リテ左右兩半球ニ分ル各半部ハ略ボ長卵形ニシテ前端輕ク細シ

(322) 各大腦半球ノ前端ハ直チニ橢圓形

ノ嗅葉ニ接ス

(323) 大脳ノ直後ニ在ル小形ノ部分ハ即チ間腦ナリ上松葉腺是レニ附着ス

(324) 間腦ノ直後ニハ一對ノ球形部アリ是レヲ視葉又視神經葉ト稱ス

(325) 視葉ニ次グ部分ハ即チ延髓ナリ是ノ部分ノ軟腦膜ヲ取去ル時ハ跡ニ三角形ノ腔アルヲ見シ是レヲ菱溝ト稱ス此ノ溝ノ後端ハ細キ縦溝ト爲ル而シテ菱溝ノ前端ニ小腦アリ

(326) 各嗅葉ノ前端ヨリハ前方ニ向テ大神經出デ鼻ノ粘膜ニ達シテ數多ノ小枝ニ分ル是レ即チ第一腦神經即チ嗅神經ナリ各嗅神經ハ又若干ノ小神經ヨリ成ル

(327) 大脳半球ヲ少シク舉ゲテ間腦腹面ノ極前端ヲ視フ時ハ是レヨリ眼球ニ向テ出ヅル所ノ大ナル神經アリ是レ即チ視神經ニシテ第二腦神經ナリ

(328) 視葉ノ腹面ノ中央線ニ接シタル處ヨリ出デ斜ニ前行シ頭骨側部ヲ貫ク所ノ小神經アリ是レ即チ動眼神經ナリ(第三腦神經)

(329) 小腦ト視葉トノ間ノ背面ニ起リテ動眼神經ノ背側ヲ通行シテ眼球ノ前部ニ向テ出ヅル神經ハ即チ第四腦神經(滑車神經)ナリ

(330) 延髓ノ前側隅ヨリハ一條ノ大神經出デ斜ニ前行シテ眼窩ニ進入シ此處ニテ一個ノ神經節ヲ具フ是レ即チ三叉神經ナリ(第五腦神經)其ノ神經節ヲがつせる氏神經節ト稱ス

(331) 三叉神經ノ直後ニハ又大ナル神經アリ是レ即チ聽神經(第八腦神經)ナリ前耳骨ノ内側ヲ貫キ二枝ニ分レテ膜質内耳ニ至ル

(332) 聽神經ノ少シク後即チ延髓ノ中部

ノ側面ヨリハ一條ノ可ナリ大ナル神經出
ヅ是レ即チ第九神經(舌咽頭神經)ナリ頭骨
ヲ出ヅルヤ直チニ第十神經ノ結節ニ合着
ス

(333) 第九腦神經ノ直後ニハ三條ノ根ヲ
以テ延髓ヨリ出ヅル所ノ大神經アリ是レ
即チ第十神經(迷走神經又肺胃神經)ナリ頭
骨ヲ出ヅルヤ直チニ大ナル結節ヲ有ス

(334) 迷走神經ノ少シク後方ニ極メテ細
キ神經アリテ延髓ノ後部即チ彼ノ菱溝ノ
後端ニ該當スル所ノ側縁ヨリ出ヅ是レチ
ゐりす氏副神經ト稱ス(第十一腦神經)

(335) ゐりす氏副神經ノ尠シク後方ニ於
テ延髓後端ノ腹面ヨリ出ヅル所ノ稍大ナ
ル神經アリ是レチ舌下神經ト稱ス(第十二
腦神經)

(336) 聽神經ノ基部前面ヨリ分出シテ直
チニ三叉神經ノ結節ニ合スル神經アリ是

レ即チ顔面神經ナリ(第七腦神經)

(337) 脊髓ノ背面ノ中央線ニハ細キ縱溝
アリ彼ノ延髓背面ノ縱溝ノ直接連續ナリ

(338) 脊髓背面ノ縱溝ノ左右ヨリハ斜ニ
後外方ニ向テ若干對ノ神經出ヅ是レ即チ
脊髓神經背根ナリ第一脊髓神經背根ハ他
ニ比シテ著シク太シ尤モ其ノ比較的ノ太
サハ材料ニ因テ異ナリ

(339) 脊髓神經背根ハ彼ノ脊骨間孔ヲ通
リテ脊髓空道外ニ出ヅ而シテ其ノ出口ニ
一個ノ結節ヲ有ス是レチ脊髓神經節ト稱
ス各側九個アリ而シテ第一脊髓神經節ハ
第二脊骨ト第三脊骨トノ間ニ在リ第八脊
髓神經節ハ臀骨ト尾骨トノ間ニ在リ又第
九脊髓神經節ハ極メテ小形ナリ

(340) 第九脊髓神經背根ノ間ニ脊髓ノ後
部ノ極メテ細キ部分アリ

腦脊髓及ビ是レヨリ出ヅル神經ノ背面

圖ヲ製セヨ

遺レル腦神經ヲ總テ頭骨壁ニ近ク切斷シ又脊髓神經節ノ少シク外方ヲ切斷シテ叮嚀ニ腦及ビ脊髓ノ全部ヲ取り出セ

(341) 大脳ノ腹面中央線ニハ縱溝アレドモ背面ノモノニ比シテハ淺シ又大脳半球ト嗅葉トノ區界ハ腹面ニ於テハ較不判然ナリ

(342) 間腦ハ背面ニ於ルヨリモ遙カ後方ニ突出ス此ノ突出部ヲ稱シテ漏斗狀體ト稱ス(一名灰白結節)

(343) 漏斗狀體ノ尖端ニハ稍扁平ナル橢圓形ノ體アリ是レヲ下附體ト稱ス(一名下松葉腺)

(344) 兩視神經ノ基部ハ互ニ合着セリ是レヲ視神經交叉ト稱ス

(345) 視葉ノ腹面ニ現ハル、部分ハ甚ダ少シ

(346) 延髓ノ腹面中央線ニハ淺キ縱溝アリ

(347) 脊髓ノ腹面中央線ニハ一ノ縱溝アリ延髓腹面ノ縱溝ト直接ニ連續セリ

(348) 脊髓ノ腹面縱溝ノ左右ヨリハ若干對ノ神經出ヅ是レ脊髓神經腹根ナリ

(349) 第一背根ニ對シテハ四條ノ腹根アリ二條ヅ、相合シ脊髓神經節ノ外方ニ於テ背根ト合シテ一條ノ大神經ト爲ル是レ即チ第一脊髓神經ナリ尤モ一神經ヲ成ス所ノ根數ハ材料ニ因テ多少異ナリ

(350) 第二ヨリ第八脊髓神經節ニ對シテハ各一條ノ腹根アリ何レモ皆神經節ノ少シク外方ニ於テ背根ト合シテ脊髓神經トナル又各脊髓神經ノ腹根ハ背根ニ比シテ少シク小ナリ

(351) 後部ノ脊髓神經ハ殆ド脊髓ト並行シテ後行シ其ノ狀恰モ馬尾ノ如シ故ニ此

ノ部分ヲ馬尾狀部ト稱ス

各腦神經ノ起源ヲ再ビ調査シ腦及ビ脊髓ノ腹面圖ヲ製セヨ

(352) 大脳半球ノ背壁ヲ少シク切り去ル時ハ中ニ腔アルヲ視ン是レヲ腦ノ側室ト云フ

(353) 間腦背壁ノ松葉腺ニ接スル部分ニ於テハ内腔ヲ透見スルヲ得此ノ内腔ヲ腦ノ第三室ト云フ又側室ト第三室トガ通ズル孔ハ即チもんろー氏孔ナリ

(354) 既ニ觀察シタル所ノ菱溝ハ腦ノ第四室ナリ

腦及ビ脊髓ヲ縦ニ切半セヨ

(355) 腦ノ中央ニハ縦ノ管狀空道アリテ上記ノ側室ト第三室及ビ第四室ハ互ニ連絡セリ又第三室ト第四室トノ間ヲゑるゐ氏水道ト稱ス

(356) 脊髓ノ中央ニモ亦一ノ縦ノ空道ア

リ是レヲ脊髓ノ中央空道ト稱ス

舊材料ノ破損若シ甚シキトキハ新材料ヲ供ヘテ神経系ノ觀察ヲ接續セヨ腦神経ノ大部分ヲ觀察スルニハ前記ノ方法ニ依リテ頭骨ヲ軟化セシムルヲ便トス先ヅ脊髓神経ノ觀察ヨリ始メヨ是レヲ爲スニハ腹壁ヲ開キテ腹腔ヨリスルヲ便トス

(357) 第一及ビ第二脊髓神経ハ極メテ太クシテ脊骨間孔ヲ出デタル後姑クニシテ合一ス斯クシテ生ジタル大神経ノ大部分ハ前肢ニ至ル脊骨間孔ト前肢トノ間ニ於テハ三枝アリ一ハ腹側ニ向ヒテ胸骨ニ附着スル諸筋及ビ静脈竇ノ附近ニ至リ一ハ後方ニ向ヒテ脊椎ト肩胛骨トノ間ニ跨ル筋及ビ腹壁斜筋ノ前部ニ至リ一ハ背側ニ向ヒテ上肩胛骨ト脊椎トノ間ニ跨ル筋ニ至ル第一脊髓神経ノ前肢ニ入リタル後ハ前肢神経ト稱ス

(358) 前肢神經ハ上膊骨基端ノ後背隅ニ於テ前肢ニ進入シ二條ノ大枝ニ分ル一ハ前腕ノ屈側ヲ進行シ尺骨神經ト稱ス他ハ伸側ヲ進行シ橈骨神經ト稱ス各枝ノ重ナル枝條ヲ吟味セヨ

(359) 第三第四及ビ第五脊髓神經ハ皆腹壁ニ至ル

(360) 第六第七第八及ビ第九脊髓神經ハ腹腔ノ後端ニ於テ互ニ交叉合着シテ腰部神經叢ヲ成ス其ノ合着ノ模様ヲ精査スベシ但シ腰部神經叢ヲ組成スル所ノ脊髓神經ハ材料ニ因テ異ナリ茲ニ其ノ一例ヲ舉ゲン

(361) 第七脊髓神經ノ續キハ主トシテ大腿骨外側ノ筋内ニ至ル

(362) 第八及ビ第九脊髓神經ノ合着ニ因リテ成リタル大神經ハ坐骨神經ト稱シ大腿骨基端ノ背側ニ於テ後肢ニ進入シ一枝

ヲ大腿三頭筋及ビ腓腸骨筋ニ出ダシタル後膝部ニ進行シ膝ノ屈側ニ於テ二枝ニ分ル一枝ハ脛部ノ背側ヲ進行シテ腓骨筋ニ至ル是レヲ腓骨神經ト稱ス他ノ枝ハ脛部ノ屈腹側ヲ進行シテ蹠部腹面ニ至ル是レヲ脛骨神經ト稱ス

次ニ交感神經(一名内臟神經)ヲ觀察セヨ

(363) 第九脊髓神經ノ基端ヨリ少シク距リタル處ヲ吟味スル時ハ黄色ノ結節ノ附着スルヲ見シ是レ即チ交感神經節ナリ夫レヨリ前方ニ向テ各脊髓神經ノ基部ヲ吟味スル時ハ何レニモ皆前記同様ノ結節附着スルヲ見シ又第九ト第七脊髓神經トノ間及ビ第六ト第七トノ間ニハ各一個ノ結節アリ

(364) 上記ノ第六及ビ第七脊髓神經間ナル交感神經節ヨリハ二條ノ細キ神經出デ、生殖腺及ビ附近ニ至ル又第五脊髓神經

ニ附着スル交感神經節ヨリハ一條ノ細キ
神經出デ、内臓ニ至ル

(365) 第二脊髄神經ニ附着スル交感神經
節ノ前方ニハ二個ノ結節アリ一ハ甚ダ大
ニシテ第一脊髄神經ノ前方ニ在リ他ハ小
ニシテ第一脊髄神經ト半バ重ナレリ是等
ノ二個ノ交感神經節ト第一及ビ第二脊髄
神經トノ連絡ヲ精査セヨ

(366) 交感神經ハ前記ノ大節ヨリ前方ニ
進ミ第九及ビ第十腦神經基端ノ神經節ニ
合着シ夫レヨリ直チニ頭骨内ニ進入ス

(367) 交感神經ハ頭骨内腔ニ進入シテ尙
ホ前方ニ進ミテが₁つせる氏結節ニ合ス是
ノ部分ノ觀察ハ後ニ爲セ

以下適宜ニ異組織ヲ除去シ若クハ切開
シテ觀察ヲ爲セ但シ腦神經ノ或者ハ極メ
テ細キガ故ニ是レヲ切斷セザル様注意ヲ
要ス先ヅ後方ヨリ始メテ漸次前方ニ觀察

ヲ進メヨ

(368) 第十二腦神經(舌下神經)ハ第一脊髄
神經ト共ニ脊髄空道ヲ出デテ直チニ同脊
髄神經ノ直前ナル大内臓神經節ニ合シ夫
レヨリ腹側ニ向ヒ途中肩胛骨角舉筋ニ小
枝ヲ出ダシ尙ホ腹側及ビ前方ニ向ヒテ舌
ノ腹側ノ諸筋ニ至ル尤モ此ノ神經ノ出ヅ
ル模様ハ材料ニ因テ異ナリ

(369) 第十一腦神經(ゐりす氏副神經)ハ脊
髄空道ヲ出デ主トシテ背側ノ筋内ニ至ル

(370) 第十腦神經(迷走神經又肺胃神經)ハ
前耳骨ノ後方ニ於テ一ノ小枝ヲ出ダシテ
靜脈竇附近ノ血管ニ至ラシメ夫レヨリ又
斜ニ後方ニ進ミテ二枝ニ分レ一ハ肺ニ至
リ一ハ食道及ビ胃ニ至ル

(371) 第九腦神經(舌咽頭神經)ハ第十腦神
經ノ結節ヨリ出デ須臾ニシテ二枝ニ分ル
一ハ咽頭ニ至リ一ハ舌ニ至ル又以上二枝

ニ分ル、前ニ於テ前方ニ一枝ヲ出ダス此ノ枝ハ鱗狀骨ノ腹側ヲ通行シ是レト内耳蓋トノ間ヲ通り耳内小柱骨ノ前方ニ廻ハリテ第七腦神經ニ合ス

(372) 第七腦神經(顏面神經)ハがつせる氏結節ノ後腹隅ヨリ出デ前耳骨ノ前面ニ沿フテ進行シ同骨ノ外縁ニ於テ前記ノ第九神經ノ一枝ト合シ夫レヨリ尙ホ腹側及ビ外方ニ進ミ下顎下掣筋ニ枝ヲ出ダシ尙ホ腹側ニ進ミテ下顎ノ腹面ナル皮膚ニ至ル

(373) 第六腦神經(外轉神經)ハがつせる氏結節ヨリ出デ直チニ外直筋ニ至ル所ノ極メテ細キ神經ナリ其ノ起源ハ延髓ノ腹面ニ在リ

(374) 第五腦神經(三叉神經)ハがつせる氏結節ヨリ出ヅルヤ直チニ三枝ニ分ル(a)一ハ前額枝ト稱シ眼窩ノ内壁ニ密着シナガラ視神經ノ背側ヲ通行シテ鼻部ノ背側部

ニ至リテ分散ス又此ノ枝ハ第三腦神經ノ一枝ト數條ノ小神經ニ依テ連絡サル(b)第二枝ハ深部眼枝ト稱シがつせる氏結節ヨリ出デ、少シク腹側ニ向テ進ミ夫レヨリ眼窩ノ腹壁ノ内縁ニ沿テ前方ニ進ミ主トシテ鼻部ノ腹側部ニ至ル此ノ枝ト前額枝トハ視神經ヲ隔テ、背腹兩側ニ於テ互ニ並行ス又此ノ枝ノ基部ヨリハ一枝出デ、口蓋ニ至ル(c)第三枝ハ顎枝ト稱シ眼窩ノ後腹隅ニ沿ヒ横行シテ二枝ニ分ル一ハ翼狀筋ト顚顚筋トノ間ヲ通過シテ下顎ニ至リ一ハ前方ニ斜行シテ上顎ニ至ル上記ノ三枝ハ諸處ニ於テ小枝ヲ出ダシテ眼窩内及ビ附近ノ諸筋ニ至ラシム出來得ル丈是等ノ觀察ヲ爲セ

(375) 第四腦神經(滑車神經)ハ既ニ觀察シタル如ク眼窩ノ前部ニ於テ頭骨ヲ出デ直チニ上斜筋ニ至ル

(376) 第三腦神經(動眼神經)ハ頭骨ヲ出デ、眼窩ニ入ルヤ二枝ニ分ルーハ直ナニ背側ニ向テ進行シテ上直筋ニ至リ他ハ腹側ニ向テ進行シ途中第五腦神經ノ前額枝ト數條ノ小神經ヲ交換シ二枝ニ分ルーハ下直筋ニ至リーハ再ビ二枝ニ分レテ内直筋及ビ下斜筋ニ至ル

腦神經ノ配賦ヲ出來ル丈寫生セヨ

血 管 系

循環系ノ主要ナル部分ハ注射ヲ爲サズシテ容易ニ觀察シ得ルト雖モ是レヲ爲シタル方觀察ニ遙カ便ナリ

注射セントスル材料ハ先ヅくろゝほるむニテ麻醉シ極メテ叮嚀ニ腹壁及ビ胸壁ヲ腹側ヨリ切開シテ心臟ヲ露出セヨ但シ腹壁ヲ切開スルニハ中央線ヲ避ケテ少シク右方若クハ左方ニ偏リタル處ヲ縦ニ切開スルコト肝要ナリ蓋シ腹壁ノ中央線ニ

ハ一條ノ大靜脈アルガ故ニ若シ是レニ傷ツクル時ハ注射ヲ妨グベケレバナリ

又心室壁ヲ切開シテ出來ル丈血液ヲ流出セシメ然ル後かぬらヲ切口ヨリ動脈幹ニ向ケテ差込ミ絲ニテ是レヲ締メ又他ノ絲ヲ靜脈竇ノ周圍ニ纏ヒ置キテ注射ヲ終ハリタル時締メ結ブベシ其ノ順序ハ總テほしざめニ於ルト同シ

先ヅ腹側ヨリ觀察ヲ始メヨ*

(377) 下顎下ノ皮膚ヲ除去スル時ハ下顎骨ノ内側ニ接シテ一條ノ可ナリ大ナル靜脈アリ是レヲ下顎靜脈ト稱ス此ノ靜脈ハ數多ノ小枝ヲ出ダシテ下顎下筋ニ至ラシメ下顎ノ後端ノ内側ニ於テ上顎靜脈ト合ス

(378) 上顎靜脈ヲ前方ニ踪跡セヨ下顎靜

*以下血管系ヲ觀察スルノ際時々主要ナル部分ヲ寫生スベシ煩ヲ避ケンガ爲一々是レヲ指示セザルベシ

脈ヨリ分出シテ背行シ上顎骨ノ背縁ニ沿テ進行シ眼窩ニ至リテ二分シ一ハ眼球ノ後方ニ沿フテ背行シ一ハ尙ホ前方ニ進ミ眼球ノ腹側ニ沿フテ鼻部ニ至ル

(379) 下顎靜脈ハ舌骨ノ後部ニ於テ内側ヨリ來ル所ノ一條ノ靜脈ヲ受ク是レ即チ舌骨靜脈ナリ是ノ血管ハ直チニ舌骨ノ背側ヲ廻リ夫レヨリ前方及ビ少シク外方ニ斜行シテ舌ニ進入ス可ナリ大ナル靜脈ナリ是レヲ踪跡セヨ

(380) 舌骨靜脈ト下顎靜脈トノ合一ニ因テ生ジタル靜脈ヲ外頸靜脈ト稱ス此ノ靜脈ハ後行シテ肝臟ノ前端ニ至リ此處ニ肩胛骨部及ビ前肢ヨリ來ル所ノ靜脈ヲ受ク

(381) 前方顎ノ後端邊ヨリ來リテ外頸靜脈ノ始部ニ開ク所ノ靜脈アリ是レヲ無名靜脈ト云フ此ノ靜脈ハ須臾ニシテ二枝ニ分レ一ハ肩胛骨部ニ至リ一ハ尙ホ前方ニ

進行ス甲ヲ肩胛骨下靜脈ト稱シ乙ヲ内頸靜脈ト稱ス

(382) 内頸靜脈ハ上肩胛骨背端ノ前方ニ於テ一枝ヲ後方ニ出ダシタル後前方ニ進ミ前耳骨ト内耳蓋トノ間ヲ通過シテ眼窩ニ侵入シ此處ニテ二枝ニ分レ一ハ内側ニ向テ頭骨内ニ侵入シ一ハ眼球ノ後縁ニ沿テ外方ニ向フ

(383) 前節ニ記シタル内頸靜脈ヨリ分出スル所ノ靜脈ハ直チニ背側ノ皮膚ニ至ル(背側皮膚靜脈)

(384) 肩胛骨下靜脈ハ肩胛骨基端ノ後側ニ於テ同骨ノ背側ニ廻リテ三枝ニ分ル一ハ肩胛骨ノ背面及ビ外面ノ筋ニ至リ一ハ前肢ニ進入シ上膊骨ノ外側ニ沿テ前腕ニ至ル他ノ一枝ハ後行シテ腹部外斜筋ノ前部ニ散布サル

(385) 無名靜脈ト外頸靜脈トガ合スル點

ヨリハ尙ホ一條ノ靜脈出デ、腹側及ビ外方ニ向ヒ胸帶後部ノ諸筋ニ至ル小枝ヲ出ダシタル後前肢ニ進入シ其ノ内側ニ沿テ肢ノ末部ニ至ル彼ノ起原ヨリ肘ニ至ル迄ノ部ヲ前肢靜脈ト稱シ其レヨリ以後ノ部分ヲ尺骨靜脈ト稱ス又尺骨靜脈ノ基部ヨリハ一枝出デ、肢ノ外側ニ至リテ分散ス是レヲ橈骨靜脈ト稱ス

(386) 前肢靜脈外頸靜脈及ビ無名靜脈ハ一點ニ於テ合シテ大靜脈ヲ形成ス是レヲ前大靜脈ト稱ス是レハ靜脈竇ニ開口ス

(387) 既ニ觀察シタル腹部直筋中央線ノ裏面ニ沿テ前後ニ亘ル血管ヲ觀察セヨ是レヲ前腹靜脈ト稱ス腹壁ヨリ數多ノ小枝ヲ受ケナガラ前行シテ肝臟ノ中部後縁ニ至リ是處ニ三枝ニ分ル一ハ直チニ右側ノ肝臟ニ侵入シ一ハ直チニ二枝ニ分レテ左側ノ肝臟ニ進入シ一ハ後方ニ斜行シテ胃

ノ靜脈ニ連ナル肝臟ニ侵入スル大靜脈ヲ肝臟門脈ト稱シ胃ノ靜脈ニ連ナル枝ヲ前腹靜脈ノ下降枝ト稱ス

前腹靜脈ヲ途中ニ於テ切斷セヨ

(388) 前腹靜脈ノ下降枝ハ脾ニ圍繞サレナガラ胃ニ向テ進行シ胃靜脈及ビ腸靜脈ニ分枝ス

(389) 胃靜脈ハ三部ヨリ成ル(a)食道及ビ胃ノ前部ヨリ來ル部分即チ噴門部靜脈(b)胃ノ全腹面ヨリ來ル部分即チ幽門部靜脈(c)脾ヨリ來ル部分即チ脾靜脈

(390) 腸靜脈ハ極メテ大ナル血管ニシテ數多分枝シテ小腸ノ全長及ビ直腸ノ前部ニ至ル

(391) 腸靜脈ハ脾ニ接近セル處ニ於テ一枝ヲ脾ニ送出ス是レ即チ脾靜脈ナリ

(392) 脾靜脈ト腸靜脈ト合シタル以後ノ部分ヲ直腸靜脈ト稱ス是レハ數多ニ分枝

シテ直腸ノ最後部ニ至ル

前ニ途中ニ於テ切斷シタル前腹靜脈ノ後部ト連ナル血管ヲ觀察セヨ

(393) 前腹靜脈ガ膀胱ニ接スル處ニ於テハ一枝出デ、左右ノ膀胱ノ間ヲ通過シ數多ノ小枝ヲ膀胱壁ニ分出シナガラ前行シ直腸ノ最後部ヲ經テ彼ノ直腸靜脈ニ通ズ

(394) 前腹靜脈ハ膀胱靜脈ト合シタル後直チニ左右二枝ニ分レ兩後肢ニ向フ先ヅ縫匠筋及ビ大股内轉筋ノ最基部ノ前面ヲ通り背行シテ腸骨ノ基部ニ達ス

(395) 前腹靜脈ノ各枝ハ腸骨基部ノ腹側ニ於テ前方腎ノ外縁ヨリ來ル所ノ大靜脈ト合ス是ノ血管ハ即チ腸骨靜脈ナリ

(396) 腸骨靜脈ト前腹靜脈枝ト合シタル以後ノ靜脈ヲ大腿靜脈ト稱ス是ノ血管ハ大腿骨ノ背側ニ於テ大腿三頭筋ト二頭筋(即チ腓腸骨筋)トノ間ヲ通過シテ膝ノ屈側

ニ至リ是處ニ皮膚ニ向テ枝管ヲ分出ス

(397) 大腿靜脈ハ膝ノ屈側ニ於テ後脛骨靜脈ト爲ル是ノ血管ハ始メ腓腸筋ト脛腓骨トノ間ヲ通過シ夫レヨリ同骨ノ背側ニ廻リ前頸骨筋ノ二枝ノ末端ニ於テ蹠部ノ背面ニ出デ趾ニ向テ放散ス

(398) 大腿靜脈ハ膝ノ下端屈側ニ於テ一條ノ小枝ヲ分出ス是ノ血管ハ膝ノ背側ヲ通りテ脛腓骨ノ伸側ニ向ヒ是處ニテ諸筋ニ向テ分枝ス是レ即チ前脛骨靜脈ナリ

(399) 腸骨靜脈ハ腸骨ノ基部ニ於テ一條ノ大枝ヲ出ダス是レヲ坐骨靜脈ト稱ス是ノ血管ハ骨盤ノ背側ニ現ハレ臀筋及ビ梨子狀筋ト大股大内轉筋トノ間ヲ通りテ膝部及ビ脛部ニ於テ數多ノ小枝ニ分ル

(400) 各側ノ腎臟及ビ生殖腺ヨリハ數多ノ小靜脈出デ左右生殖腺ノ間ニ於テ合シテ大靜脈ト爲ル腎及ビ生殖腺ヨリ出ヅル

靜脈ヲ稱シテ腎臟靜脈ト云ヒ是等ノ集リテ形成スル大靜脈ヲ後大靜脈ト稱ス

(401) 後大靜脈ハ前方ニ進行シテ遂ニ靜脈竇ニ開口ス

(402) 左右ノ肝臟ノ前端ヨリハ各一條ノ大ナル靜脈出デ、直ニ彼ノ後大靜脈ト共ニ靜脈竇ニ開口ス是レ即チ肝臟靜脈ナリ

動 脈

(403) 頸動脈ハ既ニ觀察シタル如ク大動脈幹ニ起リ三動脈中ノ最前ナル者ナリ其ノ動脈弧ト分離スル處ニ於テ一枝ヲ出ダス是レ即チ舌動脈ナリ是レハ外頸靜脈ト并行シテ前方ニ進ミテ舌部ニ至ル

(404) 頸動脈ガ舌動脈ヲ分出スル處ハ少シク膨脹セリ是レヲ頸動脈腺ト稱ス

(405) 頸動脈ハ同脈腺以後ハ背側ニ向ヒ肩胛骨角舉筋ト口蓋粘膜トノ間ヲ通過シ

並胡蝶骨後端ノ腹側ニ於テ内外二枝ニ分ル内枝ハ内頸動脈ト稱シ須臾ニシテ頭骨内ニ侵入ス外枝ハ外頸動脈ト稱シ眼窩ニ入ル下顎及ビ口蓋粘膜ヲ除去シテ觀察スベシ

(406) 肺動脈ハ肺臟ニ進入スル少シク前ニ於テ一枝ヲ分出ス是レハ前方ニ斜行シ内頸靜脈ト并行シテ背面ノ皮膚ニ至ル(皮膚動脈)

(407) 左右ノ大動脈管ハ弧形ヲ爲シナガラ背側ニ進行シ夫レヨリ後行シ腎臟ノ前部ノ邊ニ達シテ左右相合一ス是迄ノ部分ヲ大動脈弧ト稱ス

(408) 大動脈弧ノ最前端ヨリハ前方ニ向テ一枝分出ス是レハ後頭脊椎動脈ト稱シ前行シテ第一脊骨ト第二脊骨トノ間ニ於テ脊椎ノ背側ニ至ル

背面ノ皮膚ヲ剥ギ且ツ背長筋ヲ必要ニ

應シテ除去シ後頭脊椎動脈ガ脊椎ノ背側ニ轉ズル端ヲ搜出セヨ

(409) 後頭脊椎動脈ハ脊椎ノ背側ニ於テ前後ニ分ル前行スルヲ後頭動脈ト稱シ後行スルヲ脊椎動脈ト稱ス

(410) 後頭動脈ハ前方ニ進ミテ頭ノ背面側部ニ至ル

(411) 脊椎動脈ハ各脊骨ノ横突起基部ノ背側ヲ通りテ後行シ途中數多ノ小枝ヲ分出ス

(412) 大動脈弧ハ後頭脊椎動脈ヲ分出セル直後ニ於テ前肢ニ向テ一枝ヲ分出ス是レヲ鎖骨下動脈ト稱ス

(413) 左右ノ大動脈弧ガ合一シタル處ヨリハ一條ノ動脈分出シ直チニ又分岐シテ胃及ビ腸ニ至ル是レヲ腸管膜動脈ト稱ス

後大靜脈及ビ腎臟靜脈併ニ消化管ヲ除去セヨ

(414) 合一シタル大動脈ハ大動脈背管ト稱シ脊椎ノ腹側ヲ後行シ腹腔ノ後部ニ於テ左右二枝ニ分ル是ノ枝管ヲ腸骨動脈ト稱ス

(415) 大動脈ハ凡ソ三條ノ枝ヲ分出シテ腎ニ至ラシム是レ即チ腎臟動脈ナリ

後肢ノ動脈ヲ觀察セヨ

(416) 腸骨動脈ハ臀筋及ビ梨子狀筋ト大腿三頭筋トノ間ヲ通過シテ坐骨動脈ト爲リ膝ノ屈側ニ至リテ分枝ス

(417) 坐骨動脈ハ大腿ノ中部ニ於テ一枝ヲ出ダシテ大股大内轉筋ニ至ラシム是レヲ腓骨動脈ト稱ス

(418) 坐骨動脈ハ膝ノ屈側ニ於テ二枝ニ分ルーハ脛腓骨ノ屈側ニ沿テ眞直ニ進行シ脛部ノ上部ニ於テ後脛骨筋ニ進入シ尙ホ進デ蹠部ニ至ル是レヲ脛骨動脈ト稱ス

(419) 脛骨動脈ト共ニ坐骨動脈ヨリ分出

スル動脈ハ腓腸筋動脈ナリ是レハ腓腸筋ノ腹側ニ沿テ進行シ蹠部ノ腹側ニ至ル是ノ動脈ハ膝部ノ屈側ニ於テ一枝ヲ分出シ脛部屈面ノ皮膚ニ至ラシム

次ニ前肢ノ動脈ヲ觀察セヨ

(420) 鎖骨下動脈ハ前肢關節ノ後背側ニ於テ前肢ニ進入シ直チニ前肢動脈ト橈骨動脈トニ分岐ス

(421) 前肢動脈ハ上膊骨ノ背側ニ沿テ進行シ肘ニ於テ尺骨動脈ト爲リ掌部ニ至ル

(422) 橈骨動脈ハ彼ノ橈骨神經ト共ニ上膊骨ノ腹側ニ廻リ其ノ屈側ニ出テ橈骨ニ接近セル諸筋ニ至ル

不許複製

明治三十三年十月十八日印 刷
 明治三十三年十月廿二日發 行
 明治三十八年九月廿七日訂正再版印刷
 明治三十八年十月二日發 行

著 作 者 五 島 清 太 郎

發 行 兼 者 金 港 堂 書 籍 株 式 會 社
東京市日本橋區本町三丁目十七番地

代 表 者 同 社 長 原 亮 一 郎
東京市下谷區龍泉寺町四百十四番地

印 刷 所 帝 國 印 刷 株 式 會 社
東京市京橋區築地三丁目十五番地

賣 捌 所 各 府 縣 特 約 販 賣 所

實驗動物學 定價金壹圓貳拾錢

87-102



1200701731324

87

102

終