





22101725031



Digitized by the Internet Archive  
in 2014

<https://archive.org/details/b20397173>

GRUNDRISS

DER

ANATOMIE DES MENSCHEN.

18



GRUNDRISS  
DER  
ANATOMIE  
DES MENSCHEN.

---

VON

AD. PANSCH,  
PROFESSOR AN DER UNIVERSITÄT KIEL.

MIT 398 HOLZSTICHEN.

NACH ZEICHNUNGEN DES VERFASSERS GESTOCHEN VON W. AARLAND IN LEIPZIG.



BERLIN,  
VERLAG VON ROBERT OPPENHEIM.  
1881.

Uebersetzungsrecht vorbehalten.

M15168

WELLCOME INSTITUTE LIBRARY	
Coll.	weIMOmec
Call	
No.	Q54
	1381
	P19g



## VORWORT.

---

Der vorliegende Grundriss soll Studirenden und Aerzten eine kurze und möglichst klare Uebersicht der systematischen Anatomie geben und dadurch zur Sicherung und Verbreitung tüchtiger anatomischer Kenntnisse beitragen.

Der Entschluss zur Herausgabe desselben ist erst nach langen Zweifeln gefasst worden. Denn wenn mir auch der Nutzen eines guten Grundrisses längst klar geworden war, so konnte ich doch die grossen Schwierigkeiten nicht verkennen, welche gerade eine solche Arbeit bietet.

Unterdessen musste ich in den letzten Jahren immer wieder die Beobachtung machen, dass die gebräuchlichen Lehrbücher für eine Repetition, die doch so oft nothwendig ist, viel zu umfangreich sind, und dass andere Werke, welche zu diesem Zwecke jetzt so häufig benutzt werden, sich als gar zu oberflächlich und ungenau erweisen.

So habe ich denn, da kein Anderer sich der Sache annahm, allen Zweifel überwunden und mich an die Arbeit gemacht, indem ich dabei zugleich die praktischen Erfahrungen zu verwerthen suchte, die ich im Laufe der Zeit sammeln konnte. Ich geniesse den grossen Vorthail, seit 13 Jahren als Prosector an einer der kleinsten Universitäten Deutschlands zu wirken; denn es ist mir gerade dadurch möglich geworden, über Art und Weise des anatomischen Unterrichtes und über seine Erfolge nützliche Erfahrungen zu sammeln, wie sie bei dem Massenverkehr grosser Universitäten und in kürzerer Zeit nicht so leicht und sicher zu machen sind.

Es ist hier nicht der Ort und nicht die Zeit, mich über die Aenderungen auszusprechen, deren meiner Meinung nach der Unterricht in Wort und Schrift noch so vielfach bedarf, um dem Arzte diejenigen anatomischen Kenntnisse zu verschaffen, die heutigen Tages von ihm verlangt werden und verlangt werden müssen. Das aber möchte ich gerade hier hervorheben, dass das fruchtbringende anatomische Wissen des Studirenden und des Arztes doch nicht aus dem Memoriren jener grossen Summe von Namen und kleinlichen Verhältnissen hervorgeht, an denen die geläufigen Beschreibungen so reich sind. Der anatomische Unterricht soll ein klares und lebhaftes, und dadurch bleibendes Bild der grösseren und wesentlicheren Formverhältnisse des menschlichen Körpers bieten und damit zugleich auf ein inniges Verständniss der gegenseitigen morphologischen und physio-

logischen Beziehungen dieser einzelnen Theile hinwirken. Das ist die Grundlage, auf der Jeder mit Erfolg weiter bauen kann, wenn der eigene Willen ihn treibt oder die Umstände es fordern. Denn die Ergänzung der Einzelheiten und das Nacharbeiten lässt sich jederzeit mit Hülfe der mehrfach vorhandenen gediegenen Handbücher ausführen; die richtige Auffassung des grossen Ganzen aber kann in vollendeter Weise nur das akademische Studium geben.

Auf einer solchen Auffassung beruht die Anlage und Behandlung dieses Grundrisses: Auf die Anatomie der Bewegungsorgane und der Eingeweide ist das grösste Gewicht gelegt worden und es sind hier die physiologischen Verhältnisse und selbst die praktischen Seiten ausführlicher abgehandelt, während dagegen Gefässe und Nerven in möglichster Kürze dargestellt wurden. Dass dabei in den einzelnen Abschnitten und Gegenständen der Eine eine zu grosse Kürze, der Andere eine zu grosse Ausführlichkeit zu rügen haben wird, ist selbstverständlich.

Im Besonderen möchte ich noch bemerken, dass ich die Histiologie fast ganz bei Seite gelassen habe, da man zu ihrem Studium besondere Lehrbücher zu benutzen pflegt und ich mich der so schwierigen Aufgabe einer kürzesten Behandlung der heutigen Histiologie nicht gewachsen fühle. Aus diesem Umstande folgt dann auch, dass die Sinnesorgane ebenfalls nur in Kürze beschrieben werden und es lässt sich dieses um so eher rechtfertigen, als in der Physiologie die feineren Verhältnisse derselben eine ausführlichere Beachtung finden.

Was die Abbildungen betrifft, so war es keine leichte Aufgabe, in so kurzer Zeit so viele genaue Zeichnungen anzufertigen. Die Knochen sind nur skizzirt, da Jeder sie im eigenen Besitz haben und bei jeder Gelegenheit selbst betrachten soll; Gefässe und Nerven sind nicht in den beliebten topographischen Bildern vorgeführt, sondern es ist ihre Verbreitung in einem betreffenden Körpertheil mit guter Ueberlegung nur durch schwarze Striche halbschematisch wiedergegeben.

Dass ich die Aufgabe, wie ich sie mir gestellt habe, an vielen Theilen noch nicht genügend gelöst habe, empfinde ich selbst am Besten und bitte um Nachsicht für diese Mängel. Für die vielseitige Anerkennung aber, die die erste Hälfte dieses Buches bereits in der Kritik und bei den Studirenden gefunden hat, spreche ich meinen besten Dank aus. Sie ist mir eine willkommene Aufforderung, auf dem begonnenen Wege rüstig weiter zu arbeiten.

Kiel im December 1880.

**Der Verfasser.**

# Allgemeine Uebersicht des Inhalts.

(Die genaueren Angaben ergeben sich aus den am Ende des Buches angehängten Uebersichten.)

	Seite		Seite
Einleitung . . . . .	1		
		<b>Splanchnologie.</b>	
<b>Osteologie.</b>		Allgemeines . . . . .	281
Allgemeines . . . . .	8	Verdauungsorgane . . . . .	287
Wirbelsäule . . . . .	18	Athmungsorgane . . . . .	328
Rippen und Brustbein . . . . .	29	Harnorgane . . . . .	348
Schädel		Geschlechtsorgane	
Hirnschädel . . . . .	37	Männliche . . . . .	357
Gesichtsschädel . . . . .	65	Weibliche . . . . .	365
Schädel als Ganzes . . . . .	78	Perineum . . . . .	372
Obere Extremität . . . . .	98	Bauchfell . . . . .	377
Untere Extremität . . . . .	107		
		<b>Angiologie.</b>	
<b>Arthrologie.</b>		Allgemeines . . . . .	384
Allgemeines . . . . .	119	Herz . . . . .	387
Verbindungen der Wirbel . . . . .	127	Arterien.	
Verbindungen der Rippen . . . . .	133	Lungenarterien . . . . .	395
Verbindungen am Schädel . . . . .	137	Körperarterien . . . . .	395
Verbindungen der oberen Extremität . . . . .	138	Aorta ascendens . . . . .	396
Verbindungen der unteren Extremität . . . . .	159	Arcus Aortae . . . . .	397
		Carotis . . . . .	397
<b>Myologie.</b>		Subclavia . . . . .	405
Allgemeines . . . . .	179	Aorta thoracica . . . . .	414
Rückenmuskeln . . . . .	182	Aorta abdominalis . . . . .	414
Bauchmuskeln . . . . .	193	Hypogastrica . . . . .	418
Brustmuskeln . . . . .	203	Iliaca externa . . . . .	420
Halsmuskeln . . . . .	208	Venen.	
Kopfmuskeln . . . . .	218	Herzvenen . . . . .	427
Muskeln der oberen Extremität . . . . .	227	Obere Hohlvene . . . . .	428
Muskeln der unteren Extremität . . . . .	245	Azygos . . . . .	434
		Untere Hohlvene . . . . .	435
		Lymphgefäße . . . . .	438

	Seite		Seite
<b>Neurologie.</b>		<b>II. Gesichtsorgan.</b>	
Allgemeines . . . . .	442	Augapfel . . . . .	515
Rückenmark . . . . .	444	Häute des Auges . . . . .	516
<b>Gehirn.</b>		Glaskörper . . . . .	518
Hinterhirn . . . . .	450	Linse . . . . .	510
Mittelhirn . . . . .	457	Muskeln des Bulbus . . . . .	519
Zwischenhirn . . . . .	459	Augenlider . . . . .	520
Grosshirn . . . . .	462	Bindehaut des Auges . . . . .	521
Hirnhäute . . . . .	474	Thränenorgane . . . . .	521
Allgemeines . . . . .	477	Lage des Bulbus . . . . .	522
<b>Nerven.</b>		<b>III. Gehörorgane.</b>	
Hirnnerven . . . . .	480	Aeusseres Ohr . . . . .	523
Spinalnerven . . . . .	494	Trommelfell . . . . .	525
Plexus cervicalis . . . . .	495	Mittleres Ohr . . . . .	526
Plexus brachialis . . . . .	496	Inneres Ohr . . . . .	530
Nervi Intercostales . . . . .	502	Die Schnecke . . . . .	531
Plexus sacralis . . . . .	504	Häutiges Labyrinth . . . . .	532
<b>Sympathicus</b>		<b>Anhang.</b>	
Grenzstrang . . . . .	508	Osteologie . . . . .	533
Plexus . . . . .	509	Arthrologie . . . . .	543
<b>Aesthesiologie.</b>		Myologie . . . . .	546
<b>I. Geruchsorgan . . . . .</b>	<b>512</b>	Splanchnologie . . . . .	552
Aeussere Nase . . . . .	512	Angiologie . . . . .	560
Nasenhöhle . . . . .	513	Neurologie . . . . .	564
		Aesthesiologie . . . . .	570

# E i n l e i t u n g.

---

Die Anatomie des Menschen erforscht und lehrt den Bau des menschlichen Körpers. Sie beschäftigt sich zunächst mit den Form- und Gröszenverhältnissen der einzelnen Theile unseres Körpers, sowie mit der Zusammenfügung und Lagerung derselben: Morphologie, specielle Anatomie. Sie geht aber auch weiter und betrachtet den feineren Bau der jene Theile zusammensetzenden Gewebe und Elementartheile, und erforscht die Gesetze ihrer Bildung: Gewebelehre oder Histiologie. Die Histiologie in Verbindung mit der Histochemie nennt man auch allgemeine Anatomie, da sie sich mit den im Körper verbreiteten, allgemeinen Bestandtheilen befasst.

Die Anatomie, in früherer Zeit Zergliederungskunst genannt, hat es zunächst mit dem todtten Körper zu thun, und unterscheidet sich dadurch von der Physiologie, welche die Lehre von den Lebensäusserungen des Körpers ist.

Wir beschäftigen uns in der Anatomie hauptsächlich mit dem Körper des gesunden, wohl gebildeten und erwachsenen Menschen, und können nur hin und wieder lehrreiche Blicke werfen auf die benachbarten Gebiete: 1) der Entwicklungsgeschichte oder Ontogenie, welche die Entstehung des Körpers und seiner einzelnen Theile von den ersten Anfängen (Ei) an verfolgt, 2) der pathologischen Anatomie, die die krankhaften Veränderungen und die durch falsche Bildung erzeugten „Missbildungen“ in Betrachtung zieht, und 3) der vergleichenden Anatomie (Phylogenie), welche den Körperbau in der Thierreihe in's Auge fasst und allgemeinere Gesichtspunkte für die Bedeutung der einzelnen Theile zu gewinnen strebt.

Die specielle Anatomie oder Morphologie verfolgt zweierlei verschiedene Richtungen: Die systematische, descriptive Anatomie hält sich bei der Behandlung an die Systeme des Körpers (Knochensystem, Muskelsystem u. s. w.), d. i. die durch gleichen, innern Bau oder gleiche Function zusammengehörigen Theile, während die topographische Anatomie die einzelnen Abtheilungen und „Gegenden“ des Körpers mit Bezug auf die genauere Zusammenlagerung der darin enthaltenen Theile zum Gegenstand der Betrachtung nimmt.

Man hat auch von einer chirurgischen (praktisch angewandten) und von einer physiologischen Anatomie gesprochen, wenn die Behandlung von einem der angedeuteten engeren Gesichtspunkte ausgeht, desgleichen von einer plastischen Anatomie, die die besonders für den Künstler wichtigen äusseren Körperformen behandelt.

## Die Körperform und ihre Entwicklung.

Der Körper der Vertebraten oder Wirbelthiere, in deren Reihe wir den Menschen als das höchstentwickelte Endglied ansehen, besteht in seiner Grundform aus einem Doppelrohr. Die beiden im Ganzen ziemlich cylindrischen Rohre liegen (bei der aufrechten Stellung des Menschen) senkrecht, das eine vor dem andern, und berühren sich in ihrer ganzen Ausdehnung. Das vordere weitere Rohr umschliesst die sogenannten vegetativen Organe, das sind die Organe der Ernährung und Fortpflanzung: vegetatives oder viscerales Rohr; das hintere engere Rohr enthält die Centralorgane des Nervensystems, welche das Thier vor dem Menschen voraus hat: animales oder neurales Rohr.

Am oberen Ende zeigen beide Rohre eine Erweiterung und eine plötzliche winklige Umbiegung nach vorn, in Folge deren hier das animale Rohr über dem vegetativen liegt. Die Erweiterung des animalen Rohrs bildet den Hirnschädel, *Cranium Cr*, des vegetativen Rohrs das Gesicht, *Facies F*, und beide zusammen machen den Kopf, *Caput* aus. Unter diesem ist eine Einschnürung, besonders des vegetativen Rohrs: Hals, *Collum C*. Unterhalb des Halses bleibt das vegetative Rohr bis zum unteren Ende weit, während am animalen Rohr unten eine schnelle Verjüngung stattfindet.

Dieses so gestaltete Doppelrohr nennt man den Stamm des Körpers, *Truncus Tr*. Ausserdem besitzt der Mensch, wie der grösste Theil der Vertebraten, zum Verkehr mit der Aussenwelt zwei Paar Fortsätze, die „Glieder“ oder Extremitäten, *Extremitates*. —

Fig. 2.

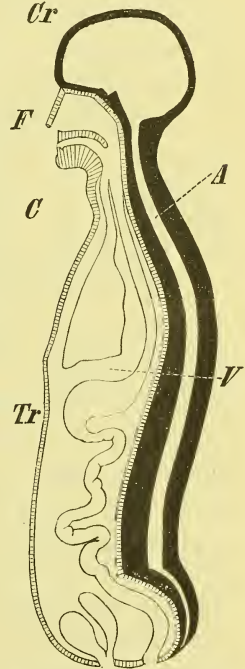
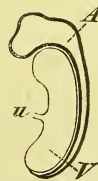

Fig. 1.



Medianschnitt des Körpers beim Embryo (schematisch nach Henle). *A* animales Rohr. *V* viscerales Rohr. *u* Nabel.

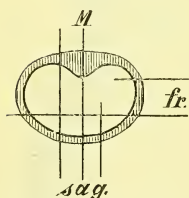
Medianschnitt des menschlichen Körpers (halbschematisch nach Henle). *A* animales Rohr. *V* viscerales Rohr. *Cr* Hirnschädel. *F* Gesichtsschädel. *C* Hals. *Tr* Stamm.

Für eine gute Beschreibung ist es von grosser Bedeutung, genaue und klare Bezeichnungen zu haben für die verschiedenen Raumbeziehungen, also für die Seiten oder Enden eines Körpers, sowie für die verschiedenen Richtungen u. s. w.

Aus der naturgemässen aufrechten Haltung des Menschen ergeben sich von selbst die auch allgemein gebräuchlichen Bezeichnungen der einander entgegengesetzten Enden: oben und unten, sowie durch die Richtung des Gesichts und die Bewegungen der Extremitäten: vorn und hinten. Bei Thieren, deren Körper eine horizontale Haltung hat, heissen die betreffenden Bezeichnungen: vorn und hinten, unten und oben, und man hat deshalb, um allgemein brauchbare Ausdrücke zu erzielen, von Kopf- und Schwanzende, von ventraler und dorsaler Seite gesprochen.

Die Axen, Schnitte und Ebenen, die den Körper der Länge nach, d. i. in senkrechter Richtung durchsetzen, nennen wir: vertikale, senkrechte, die rechtwinklig zur Längsaxe gelegten: horizontale. Es heissen die von vorn nach hinten durchgelegten Axen: sagittale, die von einer zur andern Seite ziehenden: transversale Axen. Ebenso heissen die senkrechten Schnitte und Ebenen, die von vorn nach hinten hindurchgehn, sagittale, die rechtwinklig dazu stehenden von einer Seite zur andern schneidenden, frontale. Der sagittale Schnitt, bez. die Ebene, die den Körper in zwei gleiche Hälften, eine rechte und eine linke, scheidet, ist der Medianschnitt und die Medianebene.

Fig. 3.



sag sagittale Axen, Ebenen oder Schnitte, M Medianebene, fr frontale Axen, Ebenen od. Schnitte.

Die beiden Hälften des Körpers, die durch die Medianebene geschieden werden, gleichen einander, wie ein Gegenstand seinem Spiegelbilde, sie sind symmetrisch. Der Typus des Vertebratenkörpers ist bilateral symmetrisch. In Beziehung hierauf spricht man von *Antimeren*, Gegenstücken.

Die Symmetrie ist in den Wandungen und den Extremitäten ziemlich durchgehend bis in Einzelheiten, viel weniger jedoch in den Eingeweiden besonders des Bauches ausgebildet. Die äusseren Organe sind meistens in der Zweizahl vorhanden, aber auch die median gelegenen unpaaren sind aus zwei symmetrischen Hälften zusammengesetzt, ja manche dieser unpaaren Knochen bestehn in einer früheren Zeit wirklich aus zwei getrennten Hälften, wie z. B. der Unterkiefer und das Stirnbein. Auch die Eingeweide sind in allererster Anlage symmetrisch angeordnet und erst später treten die Abweichungen hervor, die beim Herz und den Verdauungsorganen am stärksten sind.

Bis in's Kleinste geht übrigens die Symmetrie nicht. So giebt es kaum einen Hirnschädel, eine Nase, ein Becken, an dem nicht die eine

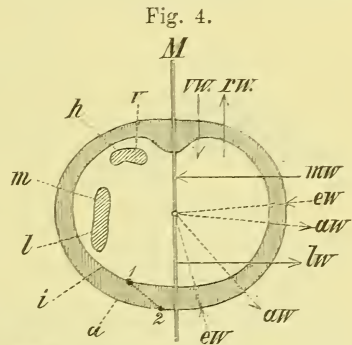


Seite etwas andere Grössen und Formen zeigte als die andere, wodurch dann also eine Asymmetrie, eine Schiefheit entsteht.

Andererseits ist es nicht zu leugnen, dass die entsprechenden Knochen der einen und der andern Seite desselben Individuums, z. B. die Rippen oder die Extremitätenknochen, dennoch ein sehr ausgesprochenes Gepräge der Zusammengehörigkeit haben, was sowohl in den Grössen als Formverhältnissen hervortritt.

Da die meisten Organe und Theile des Körpers zweifach vorkommen und der Beschreibung doch nur einmal bedürfen, so sind Bezeichnungen erforderlich, die die Beziehung zur Medianebene in Lage und Richtung angeben, unabhängig von einem Rechts und Links. Man nennt nun eine der Medianebene zugewandte Fläche oder Gegend: medial, eine ihr abgewandte: lateral. Die Richtung auf die Medianebene hin (senkrecht) wird bezeichnet mit: medianwärts, die entgegengesetzte mit: lateralwärts.

Diese Bezeichnungen für die betreffenden Begriffe sind rationell, und wir müssen streben, sie allgemeiner einzuführen, da die früheren, auch gegenwärtig noch viel beliebten Bezeichnungen für dieselben Dinge: „innen und aussen“, „nach innen und nach ausen“ zwar dem gewöhnlichen Sprachgebrauche entnommen, aber zu verwerfen sind wegen ihrer Zweideutigkeit. Wir beziehen diese letzteren Ausdrücke nur auf das Centrum oder die Axe



*M* Medianebene. *a* äussere Seite der Körperwand. *aw* auswärts. *ew* einwärts. *h* hintere Seite. *i* innere Seite der Körperwand. *l* laterale Seite. *lw* lateralwärts. *m* mediale Seite. *mw* medianwärts. *rvw* rückwärts. *vw* vorwärts.

von Körpern, besonders auf das Innere der Körperhöhlen, und da sind sie gänzlich unabhängig von der Medianebene. Die Fig. 4 soll diese Unterschiede erläutern, deren Wichtigkeit an einem bestimmten Beispiel wohl am besten hervortritt. Die vorne links neben der Medianebene mit 1—2 bezeichnete Linie (Schema des Leistenkanals) geht schräge durch die Körperwand. 1 ist das laterale, innere Ende, 2 das mediale, äussere. Brauchen wir aber statt lateral und medial die alten Bezeichnungen „ausen und innen“, so ist 1 in Bezug auf die Höhle das innere, in Bezug auf die Medianebene das äussere Ende, und 2 umgekehrt, und die Verwirrung ist vollständig! —

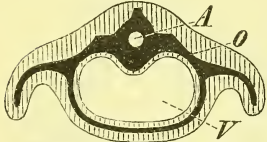
Wenn nun eine fast vollständige Uebereinstimmung zwischen rechts und links vorhanden ist, so könnte man auch, das Doppelrohr im Auge behaltend, eine gewisse Aehnlichkeit in der Bildung der dorsalen und der ventralen Körperseite vermuthen. Diese ist jedoch nur gering und kömmt beim Menschen noch am wenigsten zum Ausdruck.

Vergleichen wir endlich das Kopf- und das Schwanzende des Körpers miteinander, so zeigt sich hier nicht nur keine Symmetrie oder auch nur Aehnlichkeit, sondern im Gegentheil geradezu eine Art Gegensatz. Am deutlichsten tritt diess an der Wirbelsäule hervor, die am untern Ende auf's Aeusserste eingeschmolzen ist, am obern Ende dagegen sich zum Schädel umgebildet hat.

In dieser senkrechten Richtung zeigt sich aber eine andere Erscheinung. Es ist dieses eine Wiederholung gleichartiger (gleichwerthiger) Theile, wie sie ja am Skelet an Wirbeln und Rippen am deutlichsten in die Augen fällt. Man hat in Rücksicht hierauf die Bezeichnung *Metameren* oder Folgestücke eingeführt. —

Betrachten wir jetzt den in Gestalt eines Doppelrohrs erscheinenden Körper noch einmal, so zeigt uns ein Horizontalschnitt (Fig. 5), dass wir die Körperwandung, die beiden Höhlen und ihren Inhalt zu unterscheiden haben, sowie die von der Seite der Rumpfwandung sich hinaus erstreckenden Extremitäten.

Fig. 5.



Schematischer Horizontalschnitt des Körpers. A animales Rohr. O Knochensystem. V vegetatives Rohr.

In der Rumpfwandung und in der Axe der Extremitäten liegen nun zur Stütze derselben die die Vertebraten charakterisirenden inneren Hartgebilde, die Knochen, *Ossa*, *O*, die durch Bänder, *Ligamenta*, und Gelenke, *Articulationes*, mit einander verbunden und durch die sie überall umlagernden und an sie angehefteten contractilen Massen, die Muskeln, *Musculi*, bewegt werden. Knochen, Bänder und Muskeln sind die Bewegungsorgane, und zwar nennt man die beiden ersten die passiven, die letzten die activen. — In den Körperhöhlen liegen: im animalen Rohr das Centralnervensystem (Hirn und Rückenmark), im visceralen Rohr die Organe der Ernährung und Fortpflanzung. — Durch den ganzen Körper verzweigt sich ein Röhrensystem, welches die ernährende Flüssigkeit, das Blut, kreisen lässt und dessen Centralorgan das Herz ist. Man nennt die vom Herzen ausgehenden Gefässe *Arteriae*, Pulsadern, die zu demselben zurückkehrenden *Venae*, Blutadern. — Vom Gehirn und Rückenmark aus verzweigen sich durch den ganzen Körper die Nerven, *Nervi*.

Nach der Gleichartigkeit der Gewebe oder der Function, oder nach der vorhandenen „Continuität“ der einzelnen Bestandtheile pflegt man nun die Organe und Theile des Körpers in folgende 6 Abtheilungen zu bringen: Die *Osteologie* oder Knochenlehre, die *Arthrologie* (*Syndesmologie*) oder Gelenk- und Bänderlehre, die *Myologie* oder Muskellehre, die *Splanchnologie* oder Eingeweidelehre, die *Angiologie* oder Gefässlehre, und die *Neurologie* oder Nervenlehre. Zu bemerken ist, dass man in

der Eingeweidelehre gewöhnlich auch die Sinnesapparate und die äussere Haut behandelt.

Zum vollen Verständniss mehrerer morphologischer Verhältnisse ist es nöthig, einige kurze Bemerkungen über die Entwicklungsgeschichte der ganzen Körperform, d. i. des Doppelrohrs, vorzuschicken.

Der Mensch entwickelt sich, wie andere Thiere, aus einem Ei, einem zellenartigen Gebilde, an dem man Dotter und Dotterhaut (*zp*) unterscheidet. An der Oberfläche des Dotters entsteht nach der Befruchtung eine zellige Haut, die Keimblase, und an dieser eine örtliche Verdickung, der rundliche Embryonalfleck oder Fruchthof, *Area germinativa* (*ag* Fig. 6). Als die erste Andeutung des späteren Embryo's bildet sich auf diesem der Primitivstreifen.

Im Bereiche des Fruchthofes und weiter hinaus findet man dann die Keimblase in einzelne Schichten oder Keimblätter gespalten, deren man gewöhnlich drei annimmt, das *Ectoderma*, *Mesoderma* und *Entoderma* (Fig. 8). Weiterhin bildet sich durch eine Wucherung des mittleren Keim-

Fig. 6.

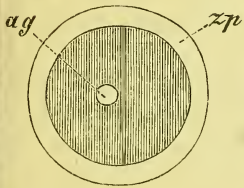


Fig. 7.

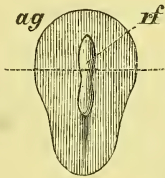


Fig. 8.

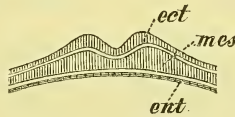
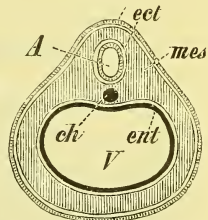


Fig. 9.



Halbschematische Darstellung der Entwicklung des Doppelrohrs. Fig. 6. Das ganze Ei. Fig. 7. Der Embryonalfleck mit der Rückenfurche. Fig. 8. Dasselbe; Durchschnitt nach der punktirten Linie. Fig. 9. Horizontalschnitt des Embryo. *A* animales Rohr. *ag* Embryonalfleck. *ch* Chorda. *ect* äusseres Keimblatt. *ent* inneres Keimblatt. *mes* mittleres Keimblatt. *rf* Rückenfurche. *V* vegetatives Rohr. *zp* Dotterhaut.

blattes auf dem Primitivstreifen eine Längsfurche, die Rückenfurche (Fig. 7 *rf*). Die Ränder der Rückenfurche erheben sich dann mehr und mehr und schliessen zuletzt über der Furche zusammen, dieselbe zum Medullarrohr umbildend (Fig. 9 *A*).

Die seitlichen Ränder der Embryonalanlage biegen sich zugleich mehr und mehr gegen das Ei hinein und schnüren schliesslich den Embryo fast gänzlich von der übrigen Keimblase ab: so bildet sich das viscerele Rohr (Fig. 9 *V*). Die Bildung beider Röhre geschieht also — und das ist zunächst das Bemerkenswertheste — durch eine in der Medianebene geschehende Vereinigung der jederseits hervorwachsenden seitlichen Platten.

## Osteologie, Knochenlehre.

Die Osteologie befasst sich mit den festen Theilen, die als Knochen, *Ossa*, oder Knorpel, *Cartilaginee*, in der Rumpfwandung und in den Extremitäten liegen.

Das durch die Knochen und Knorpel gebildete Gerüst wird als Skelet bezeichnet, und man unterscheidet wohl ein natürliches Skelet, bei dem die Knochen noch durch die natürlichen Verbindungen, d. i. die Bänder, zusammengehalten werden, und ein künstliches Skelet, bei dem die Verbindung durch künstliche Mittel (Draht, Gummi u. s. w.) hergestellt ist. Es begreift sich leicht, dass letzteres, mit der nöthigen Sorgfalt hergestellt, die Natur, das heisst die während des Lebens vorhandene Zusammenlagerung, getreuer wiedergiebt, als die „natürlichen“ Skelete es jemals können, da bei ihnen durch das Eintrocknen der Bänder und Knorpel bedeutende Formentstellungen unvermeidlich sind.

### Allgemeine Betrachtung der trockenen Knochen.

Die Knochen, als die festen Stützen in den Wandungen des Doppelrohrs und den Extremitäten, sind harte, jedoch bis zu einem gewissen Grade elastische Gebilde. Ihre Farbe ist graulich gelblich, wird durch Bleichen mehr weiss, durch Fettinhalt mehr gelb.

Die Form der Knochen ist ihrer jedesmal besondern, verschiedenen Aufgabe gemäss eine verschiedene. Die in den Haupttheilen der Extremitäten gelagerten Knochen sind wesentlich in die Länge entwickelt und heissen danach lange oder cylindrische Knochen; auch werden sie Röhrenknochen genannt nach einer sogleich zu erwähnenden Eigenthümlichkeit. Die in den Wandungen von Hohlräumen, wie Schädel, Brusthöhle und Becken gelegenen Knochen sind wesentlich in eine Fläche ausgebreitet: Platte Knochen. Zu ihnen gehört auch das dem Brustkorb hinten anliegende Schulterblatt. An den vielbeweglichen Endgliedern der Extremitäten befindet sich eine Reihe kleinerer Knochen, die nach keinerlei Richtung besonders ausgedehnt sind: kurze Knochen. Endlich bieten uns die Wirbelsäule und die Schädelbasis eine Anzahl verschieden geformter Knochen, die man als gemischte Knochen zu bezeichnen pflegt. —

Die Oberfläche der Knochen erscheint sehr verschiedenartig: sie ist glatt oder rauh, eben oder mit verschiedenen Hervorragungen und Ver-

tiefungen versehen. Im Allgemeinen hat man an jedem Knochen zu beachten: 1) zwei, eine oder mehrere, meistens glatte Gelenkflächen, *Superficies articulares*, durch die der Knochen mit benachbarten anderen in Verbindung tritt; 2) Muskelrauhigkeiten, die in Gestalt von Höckern, Fortsätzen, rauhen Flächen oder Linien namentlich in der Nähe der Gelenkflächen auftreten und mit verschiedenen Namen bezeichnet werden. Die Gelenkflächen befinden sich öfters auf besonderen Gelenkfortsätzen.

An jedem Knochen finden sich ausserdem Ernährungslöcher, *Foramina nutritia*, durch welche die ernährenden Gefässe mit dem Innern des Knochens in Verbindung stehen. Das Mittelstück der langen Knochen hat gewöhnlich nur ein einziges, schräge gerichtetes Loch; an den Endstücken der langen Knochen liegen die Ernährungslöcher in grösserer Zahl in der Umgebung der Gelenkfläche und bei den übrigen Knochen sind sie ebenfalls zahlreich und haben eine unbestimmtere Lage.

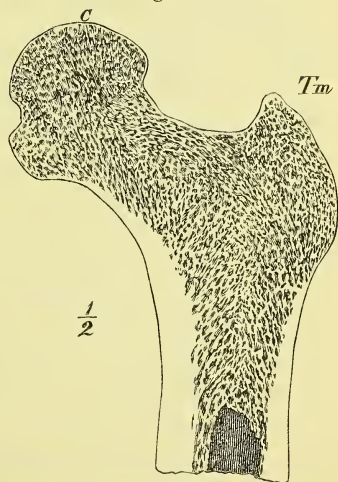
Die Knochen des Schädels sind dadurch ausgezeichnet, dass sie von zahlreicheren Löchern und Kanälen für den Durchgang von Nerven und Gefässen durchbrochen sind.

Die verschiedenen, bis jetzt nicht erwähnten Bezeichnungen, die man einzelnen Theilen der Oberfläche, Hervorragungen, Vertiefungen u. s. w. beigelegt hat, sind so einfach und selbstverständlich, dass es überflüssig wäre, sie hier zusammenzustellen. —

Die Knochen scheinen bei äusserer Betrachtung alle von sehr dichter und durchaus massiger Beschaffenheit zu sein. Diess ist aber in Wirklichkeit nicht der Fall, wie ein Blick auf einen durchgesägten Knochen zeigt (s. Fig. 10). Hier erkennt man, dass die Knochensubstanz in zweierlei verschiedenen Formen auftritt; man unterscheidet die feste und die schwammige Knochensubstanz, *Substantia ossium compacta* und *spongiosa*.

Bei den meisten Knochen, und zwar bei den kurzen und den platten, sowie auch an den Endstücken der langen Knochen ist die Vertheilung derart, dass das Innere durchweg aus der *Substantia spongiosa* gebildet wird und diese nur an der Oberfläche von einer meist recht dünnen Schicht der *Substantia compacta* überdeckt wird. Anders verhält es sich bei den langen Knochen. Bei diesen ist das mittlere Stück eine von

Fig. 10.



Senkrechter Schnitt durch den obern Theil des Oberschenkelknochens. C Caput femoris. Tm Trochanter major.

der Substantia compacta gebildete Röhre (Markhöhle, *Cavum medullare*) zur Aufnahme des Knochenmarkes, weshalb diese Knochen auch Röhrenknochen heissen. Die in der Mitte sehr starke Wandung verdünnt sich gegen die Endstücke hin mehr und mehr, während gleichzeitig der Hohlraum sich mehr mit Substantia spongiosa füllt, und auf diese Weise ein allmählicher Uebergang in die Endstücke vor sich geht.

Die Substantia compacta scheint vollständig gleichmässig (homogen) zu sein, mit Ausnahme von kleinen Löchern, die man in grosser Zahl auf der Oberfläche (der äusseren und der inneren) und auf den Durchschnitten mit der Loupe deutlich gewahrt; es sind diess die Oeffnungen eines den ganzen Knochen durchziehenden, überall zusammenhängenden Kanalsystemes, der Haversischen Kanäle.

Die Substantia spongiosa wird gebildet durch ein Maschenwerk von feinen und feinsten Bälkchen und Blättchen in verschiedener Stärke, Dichte und Anordnung. Während man früher nicht an eine tiefere Bedeutung der in verschiedenen Knochen und Knochentheilen verschiedenen Richtung dieser Knochenplatten dachte, wissen wir neuerdings, dass dieselben in bestimmten Systemen angeordnet sind, angemessen der Stellung und Aufgabe des betreffenden Knochens in der Statik und Mechanik des Skelets. Das Grundgesetz für die „Architectur der Spongiosa“ können wir dahin zusammenfassen, dass die Hauptrichtung der Bälkchen stets den Linien des grössten Druckes und Zuges folgt (s. Fig. 10). Die in der Spongiosa enthaltenen Räume heissen Markzellen, *Cellulae medullares*.

Aber auch in der Substantia compacta verschwindet bei einiger Vergrösserung der Anschein einer homogenen dichten Masse. Die Betrachtung von Dünnschliffen zeigt uns zunächst Lamellen, die grösstentheils concentrisch die Haversischen Kanäle umgeben, während andere Lamellen (Grundlamellen) den ganzen Knochen zunächst der Oberfläche umziehen und die interstitiellen Lamellen die Zwischenräume zwischen den Speciallamellen einnehmen.

Ausserdem sieht man durch den ganzen Knochen zerstreut eigenthümliche Gebilde, die die Gewebelehre genauer beschreibt. Es sind dieses die Knochenhöhlen (sog. Knochenkörperchen) und Knochenkanälchen, *Canaliculi ossium*, die ein zusammenhängendes, den ganzen Knochen durchziehendes feinstes Kanalsystem darstellen, welches überall in die Haversischen Kanäle, an die Oberfläche des Knochens und in die Markhöhle mündet und so die Ernährung des ganzen Knochens während des Lebens ermöglicht. —

In chemischer Beziehung besteht der Knochen aus einem innigen Gemenge von organischen und unorganischen Bestandtheilen, die in einem Verhältniss von etwa 1 : 2 zu einander stehen. Die organische Sub-

stanz ist leimgebendes Gewebe und bildet den sog. Knochenknorpel, den man darstellen kann, wenn man einem Knochen durch Behandlung mit Säuren die unorganischen Theile entzieht. Der Knochenknorpel ist leicht und porös und zeigt die unveränderte Form des Knochens selbst.

Die unorganischen Theile, die die sog. Knochenerde zusammensetzen, erhält man durch Glühen (Calciniren) der Knochen. Die Knochenerde besteht, wenn man die Reihenfolge der Bestandtheile nach der vorhandenen Menge derselben bestimmt, aus phosphorsaurem Kalk, kohlen-saurem Kalk, phosphorsaurer Magnesia, Fluorcalcium, Chlornatrium und Kieselsäure.

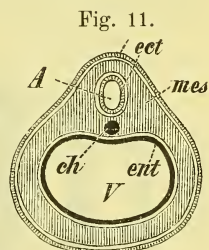
### Entwicklung der Knochen.

In der aus weichen Geweben (Häuten) bestehenden ersten Anlage des Embryo zeigt sich schon sehr früh eine Andeutung des die Vertebraten auszeichnenden Innenskelets. Es ist das die *Chorda dorsalis*, ein spindelförmiger weicher Strang, der in der Medianebene an der Berührungslinie des animalen und vegetativen Rohrs gelegen ist (Fig. 11 *ch*). Denn an der Stelle der Chorda, um sie herum gebildet, liegt später die Säule der Wirbelkörper, die eigentliche feste Axe des Körpers, die Grundlage des Vertebraten-skelets. Die Chorda ist deshalb eine typische Eigen-thümlichkeit aller Vertebraten; doch hat man neuerdings auch bei niederen Thieren entsprechende Gebilde beschrieben.

Von der Umgebung der Chorda ausgehend bilden sich nun allmählich die ersten Anlagen für die das animale und das vegetative Rohr umschliessenden Skelettheile, zu denen später auch die ersten Anlagen für die Axen der Extremitäten hinzukommen.

Der grösste Theil dieser ursprünglich weichen (häutigen) Anlage wird mit der Zeit in Knorpel umgewandelt: die später daraus entstehenden Knochen sind, wie man sagt, knorpelig präformirt. Einzelne andere Knochen, wie z. B. alle Knochen des Schädeldachs, bilden sich ohne dieses Zwischenstadium: man nennt sie Deck- oder Belegknochen. Schon in der knorpeligen Anlage vollzieht sich eine Trennung in verschiedene Stücke, d. i. eine erste Bildung von Gelenken, deren Zahl im Verlauf der Entwicklung zunimmt.

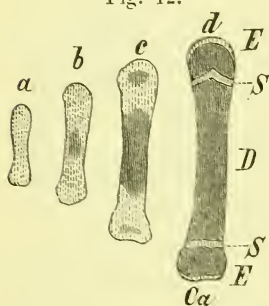
Später geschieht dann die Umwandlung des Knorpels in Knochen, die Verknöcherung, *Ossificatio*, die übrigens nicht in einer blossen Einlagerung der unorganischen Bestandtheile in den Knorpel besteht, sondern eine gänzliche Umwandlung des Gewebes darstellt. Diese Umwandlung nimmt



ihren Anfang von einzelnen Punkten eines Knorpels aus: Verknöcherungspunkte oder Kerne, *Puncta ossificationis*. Viele Knochen, namentlich die kurzen, sind nur aus einem einzigen, andere aus mehreren Verknöcherungspunkten entstanden. Die Röhrenknochen bilden sich zumeist aus 3 Kernen, einem für das Mittelstück und je einem für jedes Endstück. Danach unterscheidet man an ihnen die Diaphyse und die beiden Epiphysen (*D* und *E*, *E* Fig. 12).

Die Ossificationspunkte der verschiedenen Knochen und ebenso auch der verschiedenen Theile eines und desselben Knochens treten zu sehr verschiedenen Zeiten auf. So beginnt z. B. die Verknöcherung des Schlüsselbeins bereits in der sechsten Woche des embryonalen Lebens, während das Erbsenbein der Hand erst mit dem 12. Jahre einen Knochenkern erhält. Während, wie erwähnt, der Hauptkern des Schlüsselbeins bereits in der 6. embryonalen Woche sichtbar ist, erscheint der Kern für die Epiphyse (mediales Ende) desselben erst gegen das 18. Lebensjahr. In Folge dieser Verschiedenheiten spricht man wohl von primären und secundären Ossificationspunkten eines Knochens, ohne dass zwischen beiden ein anderer Unterschied wäre, als der des relativen Alters.

Fig. 12.



Schematische Darstellung der Verknöcherung eines langen Knochens. Knorpel hell, Knochen dunkel schraffirt. *Ca* Cartilago articularis. *D* Diaphyse. *EE* Epiphysen. *SS* Synchronchondrosen.

Die einzelnen Knochenpunkte (s. Fig. 12) nehmen nun fortwährend an Umfang zu. Wo mehrere in einem Knorpel zusammen liegen, wachsen sie einander entgegen und lassen schliesslich, indem sie zusammen schon die Form des bleibenden Knochens angenommen haben, zwischen sich nur eine dünne Schicht Knorpel übrig. Diese Knorpelscheiben, die dann die benachbarten Knochen oder Knochenheile verbinden, heissen Synchronchondrosen und können während des ganzen Lebens sich erhalten als bleibende Synchronchondrosen, wie z. B. die Zwischenwirbelscheiben der Wirbelkörpersäule; oder sie sind vorübergehende Synchronchondrosen, wie z. B. zwischen der Diaphyse und den beiden Epiphysen der langen Knochen (Epiphysenknorpel und Epiphysenlinie). Wo ein Knochen sich mit einem andern berührt, bleibt dauernd eine dünne Knorpelschicht erhalten, die die glatte Gelenkfläche darstellt: Gelenkknorpel, *Cartilago articularis* (*Ca* Fig. 12). In grösserer Ausdehnung bleibt am vorderen Ende der Rippenbogen ein Knorpelstück als solches erhalten.

Da einige Synchronchondrosen stets vor dem vollendeten Wachstum verschwinden, andere fast regelmässig im späteren Alter, so ist es begreiflich, dass verschiedene Ansichten über die Anzahl der Knochen entstehen können.



So z. B. betrachtet man gewöhnlich das Os occipitale und Os sphenoidale als zwei gesonderte Knochen, während Einige dieselben als einen einzigen Knochen, als *Os basilare* beschreiben. Ausserdem ist zu erwähnen, dass man, dem Sprachgebrauch folgend, zuweilen mehrere Stücke, die oft beim Erwachsenen noch getrennt bleiben, dennoch als einen einheitlichen Knochen beschreibt, wie z. B. das Brustbein und Steissbein. —

Zugleich mit der Umwandlung des Knorpels in Knochen beginnt schon eine Entwicklung und Auflagerung von Knochensubstanz von der umgebenden Knochenhaut her, von welchem Vorgang sogleich weiter gehandelt wird.

Während der Entstehung und Ausbreitung der einzelnen Knochenpunkte hat der Knochenknorpel, in Zusammenhang mit dem Wachsthum des ganzen Körpers, fortgefahren, nach jeder Richtung zu wachsen und sich der Form des bleibenden Knochens zu nähern. Wenn der Knochenknorpel der langen Knochen bis auf die vorher erwähnten dünnen Knorpelscheiben vollständig verknöchert ist, so geschieht in diesen Scheiben fernerhin noch eine fortwährende Wucherung (Dickenwachsthum derselben), wodurch zugleich ein weiteres fortwährendes Wachsthum der Knochentheile gegen einander ermöglicht wird. Auf diese Weise bedingen diese Epiphysenknorpel der langen Knochen das Längenwachsthum derselben. Haben diese Knochen ihre bestimmte Länge erreicht, so tritt auch eine Verknöcherung dieser Knorpel ein, und der Knochen erscheint nun als ein einheitliches Ganzes.

Das Dickenwachsthum des Knochens geht vom Perioste (S. 14) aus, welches an seiner inneren Seite stets neue Schichten auf den vorhandenen Knochen auflagert, bis die bestimmte Dicke erreicht ist.

In ähnlicher Weise wie die langen Knochen und ihre ursprünglichen Theile verhalten sich die Knochen des Schädels in ihren Berührungslinien, den Nähten. Von ihnen aus geschieht das Wachsthum der Knochen in die Breite; sobald die einzelnen Knochen mit einander verwachsen, die Nähte „obliterirt“ sind, ist diesem Wachsthum eine Grenze gegeben.

Zugleich mit der Verknöcherung und dem Wachsthum der Knochen beginnt im Innern des in erster Anlage ganz massiven Knochens die Bildung der Markhöhle bei den langen, und der Markräume bei den kurzen und platten Knochen. Es geschieht dieses durch die Resorption. Auf gleiche Weise bilden sich die lufthaltigen Räume (Sinus) in den betreffenden Schädelknochen. Auch an der Bildung der definitiven äussern Gestalt der Knochen dürfte die Resorption als „typische Resorption“ wesentlichen Antheil haben.

Ueber die Art und Weise des Knochenwachsthums bestehen seit langer Zeit und noch heutzutage zwei verschiedene Anschauungen. Die soeben vorgetragene Lehre vom Wachsthum der Knochen durch Apposition und Resorption ist die verbreitetste. Ihr entgegen steht die Annahme

eines interstitiellen Knochenwachsthums, die man namentlich durch Experimente an lebenden Thieren zu stützen sucht.

### Der frische Knochen.

Der frische Knochen zeigt noch einige weitere Bestandtheile, nämlich den Gelenkknorpel, die Knochenhaut und das Knochenmark, sowie Gefässe und Nerven.

Der Gelenkknorpel, *Cartilago articularis* (vgl. S. 12), überzieht als eine verschieden dicke, gegen die Ränder meistens verdünnte Knorpelschicht die Gelenkflächen der Knochen und bildet eine glatte Oberfläche.

Die Knochenhaut oder das Periost, *Periosteum*, ist eine verschieden starke, weissliche, gefäss- und nervenreiche Haut, die den ganzen Knochen mit Ausnahme der Gelenkflächen überzieht und demselben verschieden fest anhaftet. Von ihr dringen die zahlreichen Gefässe in die kleinen Oeffnungen des Knochens d. i. der Haversischen Kanäle ein.

Die Markräume der Substantia spongiosa (*Cellula, medullares*) und die Markhöhle der Röhrenknochen (*Cavum medullare*) werden durch das Knochenmark, *Medulla ossium*, ausgefüllt, welches dort eine röthliche, hier eine gelbliche Farbe besitzt, und zugleich einige histologische und chemische Verschiedenheiten zeigt.

Zur Ernährung des Knochens treten zuführende Gefässe, Arterien, durch verschiedene Löcher in den Knochen hinein. Bei den Röhrenknochen geht meistens eine grössere Arterie durch das *Foramen nutritium* des Mittelstücks in die Markhöhle, mehrere kleinere durch die *Canaliculi nutritii* in die Spongiosa der Endstücke und zahlreiche kleinste durch die feinen Löcher der ganzen Oberfläche in die Haversischen Kanäle.

Die Venen entsprechen den Arterien, nehmen jedoch theilweise sehr grosse Räume ein. Lymphgefässe kennt man bis jetzt noch nicht.

Nerven begleiten die verschiedenen Gefässe in's Innere.

### Die Verbindungen der Knochen.

Der Inhalt der Knochen- und der Gelenklehre steht in einem nothwendigen inneren Zusammenhange. Es erscheint deshalb geboten, einige Hauptsachen der Arthrologie bereits hier kurz zu erörtern.

Es lassen sich 3 Hauptarten der Knochenverbindungen unterscheiden:

- 1) die Naht,
- 2) die Synchrondrosis,
- 3) die Diarthrosis, d. i. das eigentliche, wahre, freie Gelenk.

Von der Synchrondrosis ist bereits bei Gelegenheit der Knochenentwicklung (S. 12) die Rede gewesen. Bei ihr findet man eine die

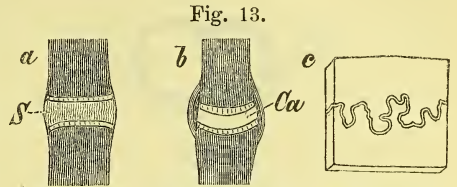
Knochen verbindende ununterbrochene Knorpelschicht, wodurch eine durchaus feste, aber doch allseitig etwas bewegliche Verbindung der Knochen bedingt wird.

Bei der Diarthrosis, dem eigentlichen Gelenke, welches zugleich die verbreitetste Form darstellt, liegen die Knochen mit freien glatten Oberflächen aneinander, und werden durch Bänder, die im Umkreis der Gelenkflächen haften, aneinander befestigt. Da

diese Bänder nicht vollständig starr und fest sind, so gestatten sie Verschiebungen und damit Lageveränderungen des einen Knochens gegen den anderen. Die Art und Weise dieser Bewegungen und die Ausgiebigkeit derselben sind durch die Länge und gegenseitigen Grössenverhältnisse der Gelenkflächen gegeben, zugleich aber auch durch Länge und Verlauf der Bänder. Es sind deshalb die Gelenkflächen, deren Form wir in der Osteologie schon einige Aufmerksamkeit zu widmen haben.

Die Gelenkflächen können eben oder in verschiedener Weise gebogen (einerseits vertieft, anderseits gewölbt) sein. Die gebogenen Gelenkflächen sind entweder nach einer Richtung gebogen: cylindrische und kegelförmige mit 1 Axe, oder nach zwei Hauptrichtungen: ellipsoide und sattelförmige mit 2 Axen, oder endlich nach drei Hauptrichtungen: kugelförmige, mit 3 Axen.

Was schliesslich die Naht betrifft, so finden wir diese nur am Schädel vor. Hier liegt zwischen den Knochen eine sehr geringe Schicht fibröser Substanz. Die Knochen werden bei ihr wesentlich durch ineinandergreifende Zacken zusammengehalten und die Bedeutung der Naht liegt auch viel weniger darin, dass sie Knochen verbindet, als darin, dass in ihr Knochen getrennt werden und dadurch die Möglichkeit des Flächenwachsthums derselben, d. i. die Ausdehnung des wachsenden ganzen Schädels ermöglicht wird. Die Nähte haben demnach also (die geläufige Anschauung des Knochenwachsthums durch Apposition angenommen) eine gleiche Bedeutung für den Schädel, wie die Synchondrosen der noch im Wachstum begriffenen langen Röhrenknochen für diese.



Schematische Darstellung der Knochenverbindungen.  
a Synchondrosis. b Diarthrosis. c Sutura. Ca Cavum articulare. S Synchondrosis.

### Besondere Knochenlehre.

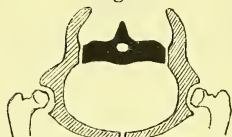Wie wir am Körper den Truncus und die Extremitäten als die beiden Hauptabtheilungen unterscheiden, so haben wir auch beim Skelet

zuerst die Knochen des Stammes und dann die Knochen der Extremitäten in's Auge zu fassen. Zu den letzteren rechnen wir auch die Knochen, die

Fig. 14.



Fig. 15.



Schema der Extremitätengürtel, 14 Schultergürtel, 15. Beckengürtel. Die Knochen des Gürtels sind schraffirt, die des Stammes schwarz und die der Extremitäten weiss.

das Verbindungsglied zwischen der eigentlichen Extremität und dem Truncus bilden, und nennen sie Extremitätengürtel.

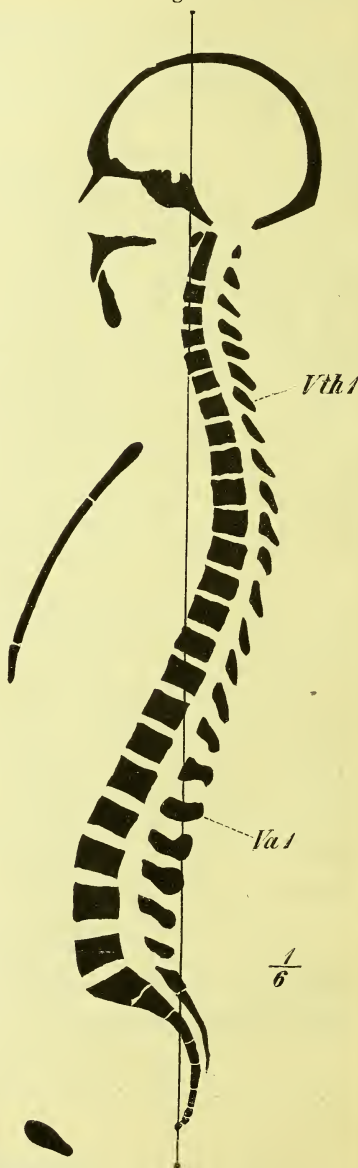#### A. Knochen des Stammes.

Der eigentliche Kern des Wirbelthierskelets, um den herum sich alles Andere gruppirt, ist die Wirbelsäule, und zwar insbesondere jene halbcylindrische Säule, die an der Stelle der früheren Chorda liegt, und die aus den abwechselnd über einander geschichteten Wirbelkörpern und Zwischenwirbelscheiben besteht.

Am unteren Ende der Wirbelsäule sind diese Wirbelkörper die einzigen knöchernen Bestandtheile; im ganzen übrigen Körper aber stehen mit ihnen in Verbindung zwei, entweder vollständige oder unvollständige ringartige Bogen, die als Stütze des vegetativen und des animalen Rohres dienen: viscerale und neurale Bogen.

Die neuralen (hinteren) Bogen sind stets mit den Wirbelkörpern verwachsen, und bilden mit ihnen Ringe zur Umschliessung des Rückenmarks. Mit Ausnahme des untern Endes der Wirbelsäule sind diese hinteren Ringe überall vollständig.

Fig. 16.



Medianschnitt des Skelets (nach Braune's Medianschnitt einer männlichen Leiche, die Wirbelsäule jedoch in die „militärische Haltung“ H. Meyer's gebracht.) *Va 1* erste Vertebra abdominalis. *Vth 1* erste Vertebra thoracica.

Die visceralen (vordern) Bogen sind von sehr wechselnder Grösse und sehr verschiedenem Verhalten. Zum vollständigen Ring geschlossen, oder wenigstens zu einiger Grösse entwickelt findet man sie nur am mittleren (Brust-) Theile des Körpers; sie sind hier stets gelenkig mit den Wirbelkörpern verbunden und werden *Costae*, Rippen, genannt. An den andern Gegenden der Wirbelsäule sind sie rudimentär und fest mit den Wirbelkörpern verwachsen, *Processus costarii*.

Den Wirbelkörper und Alles, was mit ihm zu einem einheitlichen Knochen verwachsen ist, fasst man zusammen unter dem Namen: Wirbel, *Vertebra*. Die Wirbel ferner, und es ist dies die Mehrzahl, die noch beim Erwachsenen von einander getrennt sind, und beim Lebenden durch Synchronosen verbunden werden, nennt man *Vertebrae verae*, wahre Wirbel; diejenigen dagegen, die nur in einer früheren Entwicklungsperiode getrennt waren, später dagegen durch Verknöcherung der Zwischenscheiben mit einander verwachsen sind, heissen *Vertebrae spuriae*, falsche Wirbel. Bei ihnen sind übrigens ausser den Körpern auch die vorhandenen Bogen-theile grösstentheils mit einander knöchern verbunden (Kreuzbein, Schädel). Wirbelsäule, *Columna vertebralis*, nennen wir die ganze Reihe der wahren und der falschen Wirbel.

Bilden die Visceralbogen mit dem Körper vollständige Ringe, so sind sie (Fig. 17 a) aus 3 Theilen zusammengesetzt: zwei


langen schmalen Seitenstücken und einem mittleren breiteren Schlussstücke. Die Seitenstücke heissen Rippen, *Costae*, die Schlussstücke aber ver-

wachsen der Länge nach zu einem der Wirbelsäule gegenüber liegenden Knochen, dem Brustbein, *Sternum*. Sind die Visceralbogen weniger ausgebildet (Fig. 17 b), so finden wir wohl die beiden langen Seitenstücke: *Costae*, aber ihre vorderen Enden sind durch kein Mittelstück verbunden; sie heissen deshalb falsche Rippen, *Costae spuriae*.

Die Rippen und das Brustbein mit den dazu gehörigen Wirbeln bilden den Brustkorb, *Thorax*.

Man unterscheidet an der Wirbelsäule mehrere Abschnitte, unter den Wirbeln mehrere Gruppen, die sich aus dem Vorhandensein oder Fehlen gegenseitiger Verwachsung und aus dem verschiedenen Verhalten der visceralen Bogen ergeben. Zunächst finden wir, dass es 24 wahre Wirbel giebt, die den grössten mittleren Theil der Wirbelsäule einnehmen. Ueber

Fig. 17.



Schema der verschiedenen Ausbildung der Wirbel (der neuralen und visceralen Bogen). a Beide Ringe vollständig. b vorderer Ring unvollständig. c beide Ringe unvollständig. d Fehlen des vorderen Ringes. e Fehlen beider Ringe.

ihnen liegen einige falsche Wirbel, die in die Bildung des Schädels aufgegangen sind, die aber so bedeutende Veränderungen erlitten haben, dass man bis heute nicht einmal über ihre Zahl klar ist. Unter ihnen liegen ebenfalls falsche Wirbel, die den Knochen darstellen, den man das Kreuzbein, *Os sacrum*, nennt, unter welchem endlich das Steissbein, *Os coccygis*, folgt.

Von den 24 wahren Wirbeln sind es wiederum die mittleren, die sich vor den anderen hervorthun, indem sie frei eingelenkte viscerale Bogen, das ist: Rippen, tragen; es sind ihrer 12, und sie heissen am besten *Vertebrae thoracicae*, Brustwirbel. Ueber und unter diesen liegen Wirbel, deren viscerale Bogen rudimentär und fest verwachsen sind, und zwar oben 7 und unten 5; jene heissen *Vertebrae colli*, Halswirbel, diese *Vertebrae abdominales*, Bauchwirbel.

Folgende Uebersicht mag dies veranschaulichen:

Columna vertebralis (im weitern Sinne).

Oberes Ende.

Vertebrae spuriae:	Wirbel wesentlich umgestaltet: Cranium . . .	Vert. cranii . . . . . ?	
Vertebrae verae	24 {	viscerale Bogen rudimentär und fest angewachsen . . . . .	Vert. colli . . . . . 7
		viscerale Bogen ausgebildet und frei eingelenkt (Rippen) . . .	Vert. thoracicae . . . 12
		viscerale Bogen rudimentär und fest angewachsen . . . . .	Vert. abdominales . . 5
Vertebrae spuriae:	{	mehr weniger vollständig ausgebildet, <i>Os sacrum</i> . . . . .	Vert. sacrales . . . . . 5
		unvollständig ausgebildet . . .	Vert. coccygeae . . . 4

Unteres Ende.

33

In der nun folgenden Beschreibung haben wir also zu betrachten 1) die Wirbelsäule, 2) die Rippen, 3) das Brustbein, 4) den Schädel und 5) das Zungenbein.

## I. Wirbelsäule, *Columna vertebralis*.

Forschen wir zunächst nach der Beständigkeit oder Unbeständigkeit der Zahl der Wirbel in den einzelnen Abtheilungen, so ergiebt sich, dass eine absolute Zunahme in der Gesamtzahl der Wirbel zuweilen vorkommt,

und zwar gehört dann der überzählige Wirbel gewöhnlich den Bauchwirbeln an, deren Anzahl dadurch also auf 6 steigt. Eine Abnahme der Zahl der wahren Wirbel auf 23 ist nur selten bemerkt worden.

Viel häufiger ist eine relative Aenderung jener Zahlen, indem ein Wirbel, der am Ende einer Abtheilung steht, in die benachbarte hinübergeht in Folge von betreffenden Formveränderungen. Man nennt dieses: Assimilation.

So kann der erste Bauchwirbel, indem sein Processus costarius sich in eine freie Rippe umwandelt, den Brustwirbeln assimilirt werden und deren Zahl auf 13 bringen, während die der Bauchwirbel auf 4 sinkt. Sehr häufig wird der erste Steisswirbel dem Kreuzbein assimilirt, desgleichen auch öfters der letzte Bauchwirbel. Auf diese Weise besteht das Kreuzbein recht oft aus 6 falschen Wirbeln, während in Wirklichkeit 6 Sacralwirbel äusserst selten sind.

Die Assimilation kommt auch einseitig vor, und auch für diese Erscheinung ist der häufigste Platz die Grenze zwischen Bauch- und Sacralwirbeln. Auf der einen Seite zeigt der betreffende Wirbel dann alle Eigenthümlichkeiten eines Kreuzwirbels, Verwachsung u. s. w., auf der anderen Seite ist er frei, getrennt vom Sacrum, und ganz wie ein Bauchwirbel gestaltet. —

Wenn wir jetzt in die Beschreibung der wahren Wirbel eintreten, müssen wir zunächst die beiden obersten Wirbel ausscheiden, da diese, mit Rücksicht auf die freiere und eigenthümliche Bewegung des Kopfes, wesentlich anders gestaltet sind. Man stellt sie als Drehwirbel den übrigen Beugewirbeln gegenüber.

### a) Beugewirbel.

Bei der allgemeinen Betrachtung der 22 Beugewirbel finden wir, dass es wesentliche und unwesentliche Verschiedenheiten in der Form derselben giebt. Die wesentlichen sind charakteristisch für die einzelnen Abtheilungen der Wirbelsäule, so dass an ihnen ein Hals-, Brust- und Bauchwirbel leicht und sicher erkannt werden kann. Die unwesentlichen Eigenschaften nehmen an der Wirbelsäule allmählich ihren Anfang und ihr Ende, so dass sie also die Grenzen zwischen den einzelnen 3 Abtheilungen einigermaßen verwischen; dessen ungeachtet können sie in der Mitte jeder Abtheilung recht charakteristisch sein. Die wesentlichen Eigenschaften stammen alle von dem eigenthümlichen Verhalten der visceralen Bogen her. —

Ein jeder Beugewirbel besteht aus zwei Haupttheilen, aus dem Körper, *Corpus*, von dem schon öfters die Rede war, und dem Bogen, *Arcus*

(= Neuralbogen). Zwischen beiden liegt das *Foramen vertebrale*. Durch die Aufeinanderfolge dieser Foramina in der ganzen Wirbelsäule wird der Wirbelkanal, *Canalis vertebralis* gebildet. (s. Fig. 16, S. 16.)

Fig. 18.

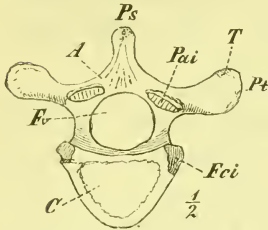
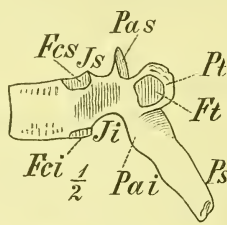


Fig. 19.



Brustwirbel von unten und von der Seite gesehen. A Arcus. C Corpus. Fci Fossa costalis inferior. Fcs Fossa costalis superior. Ft Fossa transversalis. Ji Incisura vertebralis inferior. Is Incisura vertebralis superior. Pai Processus articularis inferior. Pas Proc. art. superior. Pt Processus transversus. T Tuberositas vertebralis.

Die Wurzel des Bogens ist niedriger als der Körper und liegt näher am oberen Rande.

An jedem Wirbel unterscheiden wir mehrere Fortsätze, welche sämmtlich vom Bogen ausgehen. Es sind Gelenkfortsätze und Muskelfortsätze. Die Gelenkfortsätze, *Processus articulares*, verbinden die Wirbelbogen mit einander und

liegen jederseits gleich hinter der Bogenwurzel, so dass es deren an jedem Wirbel vier giebt, zwei obere, *superiores*, und zwei untere, *inferiores*. Die Gelenkflächen der oberen sind rückwärts, die der unteren vorwärts gerichtet.

In Folge der Einschnürung der Bogenwurzeln und der Erhebung der Gelenkfortsätze entstehen zwischen letzteren und dem Wirbelkörper die *Incisurae vertebrales*, von denen die *Incisurae vertebrales inferiores* weit tiefer sind als die *superiores*. Bei der Zusammenfügung zweier Wirbel durch eine *Cartilago intervertebralis* bilden diese *Incisurae* zusammen ein *Foramen intervertebrale*, d. i. eins der Löcher, aus welchen in einer langen Reihe die Nerven des Rückenmarks den Wirbelkanal verlassen. —

Die Muskelfortsätze sind: der von der Mitte des Bogens rückwärts gerichtete Dornfortsatz, *Processus spinosus*, und die jederseits nahe hinter der Bogenwurzel entspringenden, im allgemeinen quer gerichteten Querfortsätze, *Processus transversi*. — Als *Tuberositas vertebralis* wird eine Muskelrauhigkeit an der hintern Seite des *Processus transversus* bezeichnet; sie liegt bald mehr an der Spitze, bald mehr an der Basis desselben oder rückt selbst auf den *Processus articularis* hinauf.

Wir haben uns jetzt zur Betrachtung der Verschiedenheiten zu wenden, welche die genannten Theile der Wirbel an den verschiedenen Abtheilungen der Wirbelsäule zeigen.

Die Grösse und Stärke der Wirbel nimmt im Allgemeinen vom dritten Halswirbel bis zum letzten Bauchwirbel zu.



Körper.

Für den Körper gilt dieses vom senkrechten und sagittalen Durchmesser, während der transversale Durchmesser in der oberen Brustgegend eine gewisse Einziehung erleidet.

Die Endflächen der Körper sind an den Halswirbeln länglich viereckig mit abgerundeten Ecken, an den Brustwirbeln herzförmig, und gehen von hier allmählich in die Bohnenform der Bauchwirbel über.

Sie sind meistens eben, von einem leicht erhabenen Rande umgeben; an den Halswirbeln aber sind sie deutlich ausgehöhlt, und zwar die obere Fläche in transversaler, die untere in sagittaler Richtung.

Die seitlichen (senkrechten) Flächen der Körper sind, soweit sie dem visceralen Rohr zugewandt liegen, in senkrechter Richtung leicht aus-

Fig. 20.

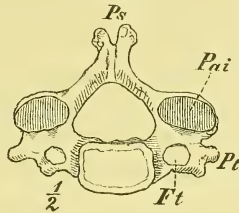
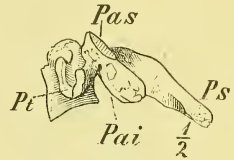

Fig. 21.



Halswirbel von unten und von der Seite. Ft Foramen transversarium. Pai Processus articularis inferior. Pas Proc. art. superior. Ps Processus spinosus. Pt Processus transversus.

Fig. 22.

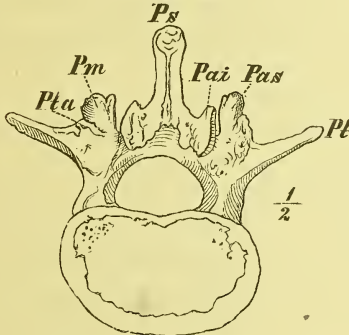
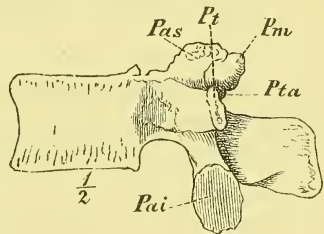


Fig. 23.



Bauchwirbel von unten und von der Seite. Pai Processus articularis inferior. Pas Proc. art. superior. Pm Proc. mamillaris. Ps Proc. spinosus. Pt Proc. transversus. Pta Proc. transv. accessorius.

gehöhlt, an dem dem neuralen Rohr zugewandten Theile eben und mit sehr grossen Foramina nutritia versehen.

Als eine wesentliche Eigenthümlichkeit tragen die Brustwirbel am Körper die für die Einlenkung der Rippenköpfchen bestimmten *Fossae costales*. Dieselben liegen ganz hinten, nahe am Halse, und sind meistens so angeordnet, dass jeder Wirbel am obern und am untern Rande je eine halbe Gelenkfläche trägt, so dass also in der Regel jede Rippe an zwei Wirbeln eingelenkt ist: *Fossa costalis superior* und *inferior*. Nur für die erste Rippe ist eine ganze Gelenkfläche am obern Rande des ersten Brustwirbels, und

für die elfte und zwölfte Rippe je eine ganze Gelenkfläche auf ungefähr halber Höhe ihrer Wirbel vorhanden. Auf diese Weise lässt sich also der erste, der elfte und zwölfte Brustwirbel leicht von den andern unterscheiden.

### Gelenkfortsätze.

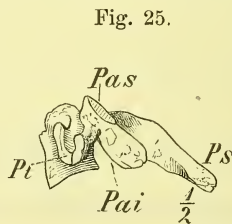
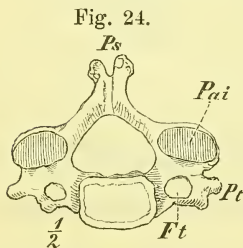
Die Gelenkfortsätze ragen verschieden weit aus dem Wirbelbogen heraus. Die Richtung der Gelenkflächen ist verschieden: Am Hals läuft die durch eine solche Gelenkfläche gelegte Ebene schräg vor- und aufwärts; sie erhebt sich an den untern Brustwirbeln fast zu einer senkrechten (frontalen), und wird am Bauchtheil durch eine Drehung um die Senkrechte zu einer sagittalen: die untern Gelenkflächen sehen dabei lateralwärts, die obern medianwärts, so dass also der obere von zwei Bauchwirbeln mit seinen untern Gelenkfortsätzen sich zwischen die Gelenkfortsätze des unteren hineinschiebt.

Die Gestalt der Gelenkflächen ist meistens rundlich und ziemlich eben; an den Bauchwirbeln jedoch sind sie in sagittaler Richtung stark gewölbt, wobei die Wölbung lateralwärts gewandt ist.

### Querfortsätze.

Der Querfortsatz ist am Brusttheil der Wirbelsäule am kräftigsten entwickelt, schräg rückwärts gerichtet und am Ende kolbig verdickt. Oben findet ein allmählicher Uebergang in die quere Richtung des ersten Brustwirbels statt. An den 2 oder 3 letzten Brustwirbeln ist er äusserst kurz und in einige Zacken zerfallen. Mit Ausnahme der beiden letzten Wirbel trägt er vorn am Ende eine rundliche, meistens wenig vertiefte Gelenkfläche für den Rippenhöcker: *Fossa transversalis*.

Am Halstheil (Fig. 24, 25) ist der Querfortsatz wesentlich anders gestaltet: er ist kurz und breit



und von dem *Foramen transversarium* senkrecht durchbohrt. Ausserdem besitzt er an der obern Seite eine lateralwärts verlaufende tiefe Rinne zur Aufnahme der aus dem *Foramen intervertebrale* austretenden Halsnerven.

Halswirbel von unten und von der Seite. Ft Foramen transversarium. Pai Processus articularis inferior. Pas Proc. art. superior. Ps Processus spinosus. Pt Processus transversus.

Die Durchbohrung des Querfortsatzes und die so

weit vorne gelegene Ursprungsstelle der vorderen Spange desselben erklären sich, wenn wir die vor dem Loch gelegene Leiste als rudimentären, an beiden Enden angewachsenen visceralen Bogen ansehen (Halsrippe; vgl. unten S. 27 Entwicklung der Wirbel).

Am Bauchtheil (Fig. 26, 27) finden wir den Querfortsatz ziemlich genau lateralwärts gerichtet, zugespitzt und in sagittaler Richtung abgeplattet. Diesen *Processus transversus* pflegt man als einen rudimentären angewachsenen visceralen Bogen (Bauchrippe) zu deuten, und den an der Basis der hinteren Seite desselben, oft nur undeutlich, hervortretenden Höcker: *Pro-*

Fig. 26.

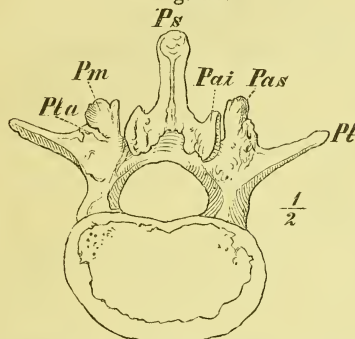
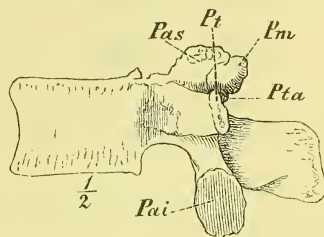


Fig. 27.



Bauchwirbel von unten und von der Seite. *Pai* Processus articularis inferior. *Pas* Proc. artic. superior. *Pm* Proc. mamillaris. *Ps* Proc. spinosus. *Pt* Proc. transversus. *Pta* Proc. transv. accessorius.

*cessus transversus accessorius* (*Pta*) als Homologon des eigentlichen *Processus transversus* anzusehen. An dem *Processus articularis superior* liegt ein anderer Muskelhöcker: der breite raue *Processus mamillaris* (*Pm*).

### Dornfortsatz.

Die Dornfortsätze sind grösstentheils abwärts geneigt, und zwar am meisten bei den mittlern Brustwirbeln, wo sie sich förmlich dachziegelförmig decken, am wenigsten bei den Bauchwirbeln, wo sie so ziemlich horizontal liegen. Die Länge ist wechselnd in allmählichem Uebergange; nur am siebenten Halswirbel (*Vertebra prominens*) ist der *Processus spinosus* auffallend länger als der des vorhergehenden Wirbels.

Am Halse sind die Dornfortsätze an der Spitze in zwei Zacken getheilt (mit Ausnahme des siebenten Halswirbels) und etwas von oben nach unten zusammengedrückt. An den Brustwirbeln ist ihre Wurzel dreieckig, im Uebrigen aber sind sie, ebenso wie an den Bauchwirbeln, seitlich comprimirt, mit rauher Endigung.

### Wirbelloch.

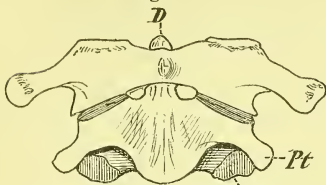
Das *Foramen vertebrale* ist meistens dreieckig mit abgerundeten Ecken; gegen die Mitte der Brustwirbel geht die Form in die kreisrunde über. —

### b) Drehwirbel.

Von den beiden Drehwirbeln schliesst sich (der untere (zweite), der *Epistropheus*, noch ziemlich dem Typus der Halswirbel an; der obere (erste),

der *Atlas*, zeigt dagegen eine vollständig veränderte Gestalt. Er hat keinen eigentlichen Körper, sondern vorne nur einen dünnen Bogen. Dafür liegt in derselben Höhe ein vom Körper des *Epistropheus* sich erhebender Fortsatz, der Zahn, *Dens*, um den sich eben der *Atlas* zugleich mit dem ganzen Kopfe dreht.

Fig. 28.

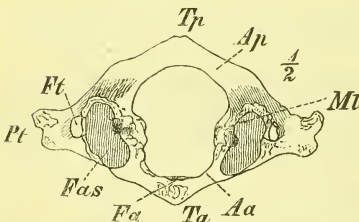


Die beiden Drehwirbel von vorne ( $\frac{1}{2}$  nat. Gr.). *D* Dens epistrophei. *Pai* Processus articularis inferior. *Pt* Proc. transversus.

Auffallend ist ferner, dass die obere Gelenkflächen des *Epistropheus* nicht auf dem Bogen, sondern auf dem Körper desselben liegen, und dass auch beim *Atlas* sowohl oben als unten die Austrittsstellen für die Nerven (*Incisurae vertebrales*) nicht vor den Gelenkflächen liegen, wie sonst überall, sondern hinter denselben.

Der *Epistropheus* zeigt, von unten gesehen, alle Eigenthümlichkeiten der Halswirbel; jedoch ist der *Processus transversus* kürzer und mehr abwärts gerichtet, das *Foramen transversarium* also schräg lateral- und aufwärts verlaufend. Ausserdem ist der Körper und der Bogen auffallend hoch. Der *Dens* ist ein cylindrischer Fortsatz, der unten etwas eingeschnürt ist und vorn für die Anlagerung des *Atlas* die *Fossa articularis anterior* trägt.

Fig. 29.



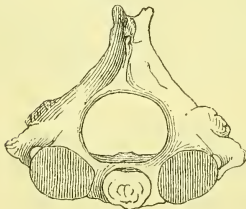
*Atlas* von oben. *Aa* Arcus anterior. *Ap* Arcus posterior. *Fa* Fossa articularis für den *Dens*. *Fas* Fossa articularis superior. *Ft* Foramen transversarium. *Mi* Massa lateralis. *Pt* Processus transversus. *Ta* Tuberculum anterius. *Tp* Tub. posterius.

Unmittelbar neben dem Zahn liegen die ziemlich planen runden *Fossae articulares superiores*, die lateral- und aufwärts gerichtet sind.

Am *Atlas* unterscheidet man nicht mehr, wie an jedem andern Wirbel, Körper und Bogen, sondern man hat hier einen *Arcus anterior*, einen *Arcus posterior* und zwei *Massae laterales*. Der vordere Bogen ist kürzer als der hintere, hat in der Mitte nach vorn einen Muskelhöcker: *Tuberculum anterius*, nach hinten eine *Fossa articularis posterior* für den Zahn des *Epistropheus*.

An den *Massae laterales* sind die unteren Gelenkflächen ziemlich eben, rundlich und median-abwärts gerichtet. Die oberen Gelenkflächen für die *Processus condyloidei* des Hinterhauptes, die *Fossae articulares superiores*, sind bohnenförmig mit oft tief eingeschnittenem Hilus, convergiren vorwärts und sind

Fig. 30.



Epistropheus von oben.

Die vordere Gelenkfläche ist kürzer als der hintere, hat in der Mitte nach vorn einen Muskelhöcker: *Tuberculum anterius*, nach hinten eine *Fossa articularis posterior* für den Zahn des *Epistropheus*.

nach beiden Richtungen, sagittal und transversal, ausgehöhlt. In's Innere des Foramen vertebrale springen die Seitenmassen winklig vor und zeigen hier Rauigkeiten für das *Ligamentum transversum atlantis*, welches mit dem Arcus anterior einen vollständigen Ring zur Aufnahme des Dens epistrophei erzeugt.

Der Arcus posterior zeigt hinten ein *Tuberculum posterius* und bildet hinter der Fossa articularis superior eine Rinne, *Sinus atlantis*, die zuweilen auch überbrückt sein kann.

### Kreuzbein. *Os sacrum*.

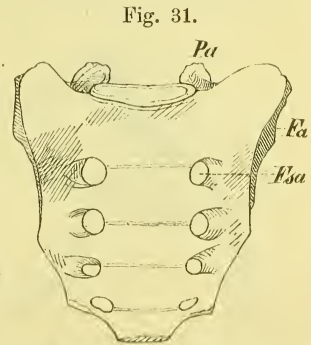
Das Kreuzbein pflegt als ein einheitlicher Knochen beschrieben zu werden. Es ist aus der Verwachsung der in der Jugend noch getrennten fünf Sacralwirbel entstanden, indem die Zwischenwirbelscheiben verknöchert, die Gelenkfortsätze und der grösste Theil der Processus transversi knöchern mit einander verbunden und die Bandmassen zwischen den Bogen ebenfalls verknöchert sind.

Man pflegt einen mittleren Theil als *Corpus* und zwei Seitentheile als *Alae* zu unterscheiden; ausserdem nennt man das obere breite Ende: *Basis*, das untere zugespitzte Ende: *Apex*. Das untere Ende des Wirbelkanals, welches im Sacrum liegt, heisst *Canalis sacralis*.

Das Kreuzbein stellt eine sagittal plattgedrückte, abgestutzte und der Fläche nach gebogene Pyramide dar, auf deren oberer Basis die übrige Wirbelsäule ruht, an deren untere Spitze sich das Steissbein anheftet, während beiderseits die Verbindung mit den Beckenknochen, d. i. dem Gürtel der untern Extremität stattfindet.

Auf der vordern Fläche des Mittelstücks liegen 4 quere Leisten, Andeutungen der früheren Trennung der 5 Sacral-Wirbel. Entsprechend der Mitte des dritten Wirbels ist der Knochen meistens deutlich winklig geknickt (s. Fig. 34 S. 26).

An den Enden jener Querleisten liegen die *Foramina sacralia anteriora*, die vordern Oeffnungen von weiten Kanälen, die den Knochen von vorn nach hinten durchsetzen und deren hintere Oeffnungen die *Foramina sacralia posteriora* sind. Diese Kanäle sind dadurch entstanden, dass die Processus transversi (und die Processus costarii) zweier benachbarten Wirbel unmittelbar an der Seite der Körper nicht mit ein-

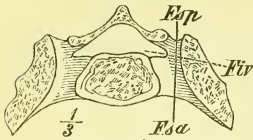


Os sacrum von vorne und unten ( $\frac{1}{2}$  der nat. Gr.). *Fsa* Foramina sacralia anteriora. *Fa* Facies articularis. *Pa* Processus articularis superior.

ander unmittelbar an der Seite der Körper nicht mit ein-

ander verwachsen sind. Die *Foramina intervertebralia* haben mit diesen Löchern nichts zu thun; sie liegen an der medialen Wand derselben, und ihre Axe stösst unter einem fast rechten Winkel auf die Axe der *Foramina intervertebralia* (Fig. 32).

Fig. 32.

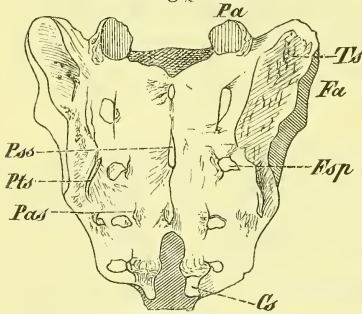


Horizontalschnitt (d. h. senkrecht zur Längsaxe des Knochens) durch das Os sacrum in der Höhe des obersten Foramen sacrale anterius. *Fsa*, *Fsp* Foramen sacrale anterius und posterius. *Fiv* Foramen intervertebrale.

Auf der hintern Seite sieht man in der Mitte die *Processus spinosi spurii* zu einer unregelmässigen Leiste verschmolzen, und etwas daneben, an der medialen Seite der Foramina sacralia, die *Processus articulares spurii* als leichte Höcker. Da an den 1—2 letzten Wirbeln der Wirbelbogen fehlt, so ragen hier die *Processus articulares* als zwei längliche Fortsätze vor: *Cornua sacralia*, um sich mit

ähnlichen Fortsätzen des Steissbeins zu verbinden. Median zwischen ihnen liegt der *Hiatus canalis sacralis*, die untere nur durch Bandmassen geschlossene Oeffnung des Wirbelkanals.

Fig. 33.



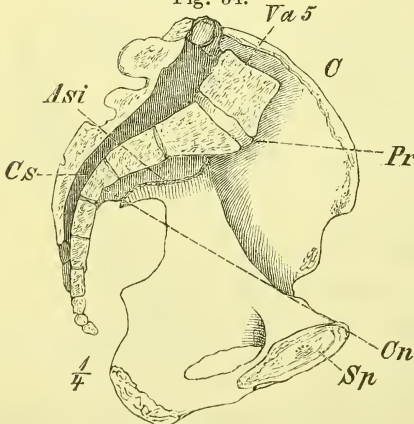
Os sacrum, von hinten (und oben)  $\frac{1}{2}$ , nat. Gr. *Cs* Cornua sacralia. *Fa* Facies auricularis. *Fsp* Foramina sacralia posteriora. *Pa* Processus articulares superior. *Pas* Processus articulares spurii. *Pss* Proc. spinosi spurii. *Pts* Proc. transversi spurii. *Ts* Tuberositas sacralis.

Die Seitentheile, *Alae*, haben eine ziemlich glatte vordere Fläche, die oben mit einem abgerundeten Rande (Anfang der *Crista iliopectinea*; vgl. Becken) in die glatte dreieckige obere Fläche übergeht; die hintere Fläche ist rau (*Proc. transversi spurii*).

Der laterale Rand ist in der unteren Hälfte scharf, in der obern breit. Hier trägt er die zur Verbindung mit dem Os pelvis bestimmten Theile: vorn, fast bis an den vordern Rand reichend, die Gelenkfläche, nach ihrer Gestalt *Superficies auricularis* genannt, plan und rau; dahinter für den Ansatz der Bänder eine sehr starke Rauigkeit: *Tuberositas ossis sacri*.

In der Höhe des untern Endes der Gelenkfläche befindet sich die Knickung des Kreuzbeins; dasselbe wird dadurch geschieden in eine obere *Pars pelvina* und eine untere *Pars perinealis*.

Fig. 34.



Becken, Medianschnitt. *Asi* Articulatio sacro-iliaea. *Cs* Canalis sacralis. *Pr* Promontorium. *Va 5* Vertebra abdominalis 5.

Das obere Ende, die sog. *Basis*, bietet im mittleren Theil ganz die Bildung eines Bauchwirbels, nur dass die Richtung der Gelenkflächen nicht mehr ganz sagittal steht.

Das untere, durch die starke Einbiegung der scharfen lateralen Ränder plötzlich verjüngte Ende zeigt eine kleine plane elliptische Endfläche zur Verbindung mit dem Os coccygis.

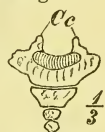### Steissbein. *Os coccygis*.

Dasselbe besteht meistens aus vier, häufig mit einander und mit dem Os sacrum in verschiedenster Weise verwachsenen Stücken, welche die Rudimente von ebenso vielen Wirbeln darstellen.

Der erste Steisswirbel ist ein abgeplatteter abwärts stark verjüngter Knochen, an dem man noch rudimentäre Querfortsätze und obere Gelenkfortsätze — *Cornua coccygea* — unterscheidet.

Der zweite Steisswirbel ist noch etwas in die Quere gezogen, während der dritte und vierte nur kleine rundlich viereckige Knochen sind.

Fig. 35.



Os coccygis,  
vordere Seite.  
Cc Cornua coc-  
cygea.

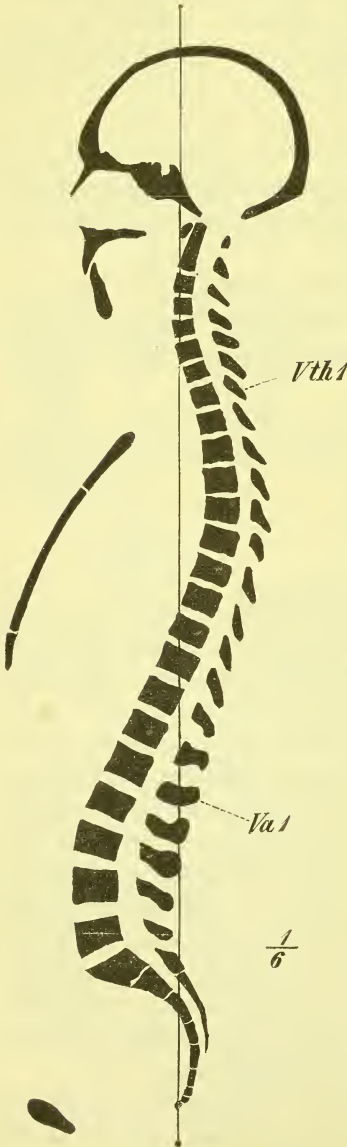### Entwicklung der Wirbel.

Die Verknöcherung eines Wirbels geschieht von 3 Kernen aus: einem für den Körper und je einem für jede Bogenhälfte. (Zu dem Gebiet dieser letzteren gehört jedoch auch die hintere laterale Ecke des Körpers vor der Bogenwurzel.) Während diese 3 Kerne schon beim Neugeborenen in den meisten Wirbeln vorhanden sind, treten andere, secundäre Knochenkerne erst viel später auf. Es finden sich solche namentlich für die Endflächen der Körper, wo sie später scheibenförmige Epiphysen bilden, dann aber auch in etwas wechselnder Weise für die Spitzen der Dorn- und Querfortsätze, so wie für die *Processus mamillares*. Der siebente und auch wohl der sechste Halswirbel haben noch einen besondern Kern für die vordere Spange des durchbohrten Querfortsatzes (S. 22), so dass diese eine Zeit lang in der That eine freie Halsrippe, *Costa cervicalis*, darstellt. Diese Halsrippe kann in einzelnen Fällen eine ansehnlichere Grösse erlangen, wodurch dann der letzte Halswirbel den Brustwirbeln assimilirt wird.

Der Epistropheus zeigt ausser den drei Kernen für Körper und Bogen noch einen (zuerst doppelten) Kern für den Dens. Der Atlas hat nur 2 Hauptkerne, für jede Seitenmasse einen, zu welchen erst später ein

secundärer Kern im vordern Bogen tritt. Der Zahn des Epistropheus ist der Körper des Atlas, der sich von diesem getrennt und mit dem darunterliegenden Wirbel verbunden hat.

Fig. 36.



Medianschnitt des Skelets (vgl. S. 16).

Das Kreuzbein besteht noch bis gegen das 20. Jahr aus den 5 getrennten Wirbeln. Für jeden derselben giebt es die 3 Hauptkerne und die 2 Kerne für die Endplatten. Die ersten Kreuzwirbel haben vorne neben den Körpern noch besondere Kerne, welche den Rudimenten der vordern Bogen entsprechen, die Breite der Alae bewirken und die Verbindung mit den Beckenknochen herstellen. Endlich beobachtet man noch jederseits zwei Epiphysenplatten, eine obere und eine untere, welche den seitlichen Rand bilden.

Im Steissbein haben die einzelnen Wirbel gewöhnlich nur je einen Kern.

Als leicht verständliche Bildungsabweichung möge erwähnt werden ein Offenbleiben eines Wirbel-Bogens, d. i. also ein Nicht-zusammenschliessen der neuralen Bogen; an den 1—2 letzten Sacralwirbeln eine normale Erscheinung, erstreckt sie sich auch wohl über das ganze Kreuzbein oder selbst über einen grösseren Theil der Wirbelsäule (*Spina bifida*).

### Die Wirbelsäule als Ganzes.

Die Wirbelsäule, *Columna vertebralis*, besteht aus den wahren und falschen Wirbeln und stellt einen schlangenförmig gebogenen Stab dar. An den Theilen der Wirbelsäule, wo das viscerale Rohr knöchern umrahmt ist (Brust und Becken), ist die Wölbung nach hinten, an den übrigen Theilen (Hals und Bauch), nach vorn gerichtet. Der Ueber-



gang aus einer Krümmung in die andere ist ein allmählicher, mit Ausnahme der Grenze zwischen Bauch- und Beckentheil, wo das *Promontorium* ein scharf vorspringender Winkel ist. Auf vorstehender Abbildung (Fig. 36) ist die Wirbelsäule so dargestellt, wie sie sich bei strammer aufrechter Haltung findet. (Alle weiteren Bemerkungen über die Haltung der Wirbelsäule und ihre Veranlassungen können erst später folgen.)

Die Vorderansicht der Wirbelsäule zeigt, dass der 4. und 5. Brustwirbel die geringste Breite haben, dass diese dann abwärts bis zum Promontorium bedeutend, und aufwärts bis zum 2. Halswirbel um Etwas zunimmt. Die Querfortsätze ragen am meisten vor an den Lendenwirbeln, am wenigsten an den unteren Brust- und den oberen Halswirbeln. Ganz oben wird durch den Atlas wieder eine sehr starke seitliche Hervorragung gebildet.

Die Seitenansicht der Wirbelsäule zeigt uns die besprochene Krümmungslinie an der vorderen Seite der Wirbelkörper, und dahinter die nicht ganz mit ihr parallelen Linien, die über die Spitzen der *Processus transversi* und *spinosi* laufen. Die erstere ist namentlich im Brusttheil stärker nach hinten ausgebogen, die letztere in derselben Gegend mehr abgeflacht.

Die Hinteransicht zeigt in den Seitentheilen die vorher besprochenen Grössenverhältnisse der Querfortsätze, median dagegen die einigermaßen senkrechte Linie der Dornfortsätze. Zu beiden Seiten derselben liegen die Rückenfurchen, *Sulci dorsales*, die eine wechselnde Breite haben. In ihnen sieht man die hinteren Bogenplatten der Wirbel, die verschieden hoch sind und verschieden fest an einander schliessen. Die zwischen diesen befindlichen Lücken — *Spatia intercruralia* — sind an der oberen Brust- und unteren Halsgegend am niedrigsten, an der untern Lendengegend höher, am weitesten jedoch zu beiden Seiten des Atlas, in Folge der Schmalheit seines Bogens.—

Der Wirbelkanal, *Canalis vertebralis*, entsteht durch die Aufeinanderlagerung der *Foramina vertebralia* der 24 wahren Wirbel und des *Canalis sacralis*, und zeigt die Krümmungen der Wirbelsäule. Im Hals- und Lendentheil ist er weit und im Durchschnitt abgerundet dreiseitig, gegen die Mitte des Brusttheiles wird er enger und im Durchschnitt kreisförmig. Im *Canalis sacralis* nimmt er abwärts schnell an Weite ab und bekommt einen quer-elliptischen rückwärts ausgebogenen Querschnitt. Hier mündet der Wirbelkanal am vierten Sacralwirbel mit dem *Hiatus canalis sacralis*, während sich über sein oberes Ende das *Foramen occipitale* des Schädels lagert.

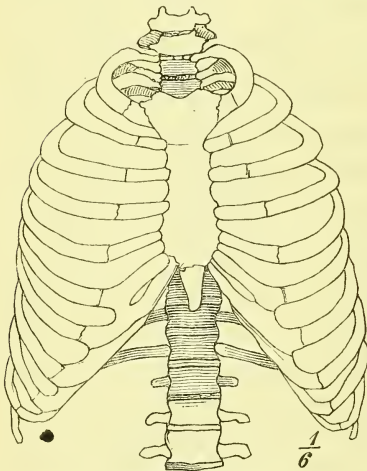
## II. Rippen, *Costae*.

Die Rippen sind die 12 frei eingelenkten visceralen Bogenpaare, wie sie sich am Brusttheile der Wirbelsäule vorfinden. Aber nicht alle diese

Bogen sind vollständig; die 5 unteren Rippen haben keinen vorderen Abschluss, d. h. sie reichen nicht bis an das Brustbein. Danach unterscheidet man wahre und falsche Rippen, *Costae verae* und *spuriae* (vgl. oben S. 17 und Fig. 17). Die letzteren legen sich mit ihren vorderen zugespitzten Enden an die jeweils vorhergehende Rippe an, mit Ausnahme der 2 letzten, welche ganz freie Enden haben: *Costae fluctuantes*.

Die Rippen sind schmale Knochenspangen, die von der Wirbelsäule (Wirbelkörper) vorwärts laufen, und dabei lateralwärts ausgebogen sind. Zwischen ihnen liegen die *Spatia intercostalia*.

Fig. 37.



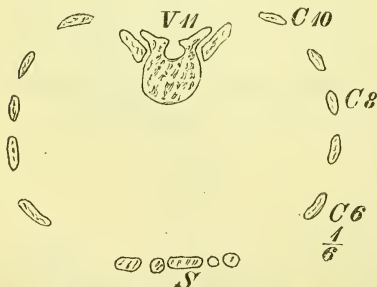
Thorax von vorne.

Jede Rippe besteht aus 2 Abteilungen, einer nach hinten gelegenen grösseren knöchernen: *Os costale*, Rippenknochen, und einer kleineren vorderen: *Cartilago costalis*, Rippenknorpel.

Die Rippen erstrecken sich von der Wirbelsäule aus nicht horizontal vorwärts, sondern sind schräg abwärts geneigt; die vorderen knorpeligen Enden erheben sich aber wieder gegen das Sternum hin. Die siebente und achte Rippe sind die längsten; von da nimmt die Länge nach oben und unten hin ab. Die Breite ist an den einzelnen Rippen gewöhnlich am vorderen Ende des Rippenknochens am bedeutendsten. Die

erste Rippe ist von allen die breiteste. —

Fig. 38.



Horizontalschnitt des Thorax durch das untere Ende des Sternums. —

Der Rippenknochen hat ausser der bereits erwähnten Flächenkrümmung von hinten nach vorn noch eine Krümmung nach der Kante und zeigt ferner eine Torsion um seine Längsaxe. Man unterscheidet an ihm ein *Corpus*, eine *Extremitas vertebralis* und eine *Extremitas sternalis*, die übrigens durch keine bestimmte Grenzen geschieden sind. Am Ende der Extremitas vertebralis liegt das *Capitulum*

*costae* zur gelenkigen Verbindung mit den Wirbelkörpern. Von der 2. bis zur 10. Rippe ist die Gelenkfläche durch eine *Crista capituli costae* in ein oberes und ein unteres Feld getheilt.

Die erste Rippe, sowie die beiden letzten haben nur eine einzige gewölbte Gelenkfläche.

In einiger Entfernung vom Köpfchen ist an der hinteren Seite das *Tuberculum costae*, der Rippenhöcker, an welchem die Gelenkfläche liegt, durch die die Rippe an den Querfortsatz eingelenkt ist. Die Gelenkfläche ist rundlich mit wechselnder Richtung. Die beiden letzten Rippen, die sich ja nicht an die Querfortsätze anlegen, haben an der betreffenden Stelle nur den kleinen Muskelhöcker.

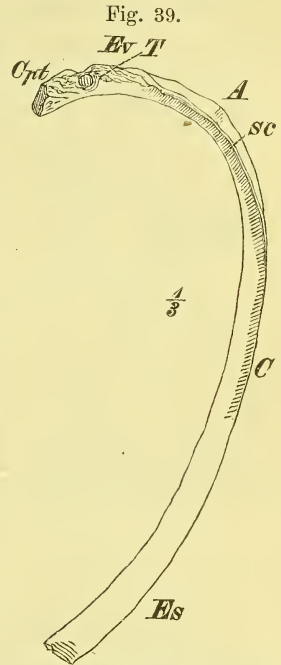
Zwischen *Capitulum* und *Tuberculum* liegt der Rippenhals, *Collum costae*, der ziemlich dreiseitig prismatisch erscheint. Man kann an ihm eine *Crista colli costae superior* und *inferior* unterscheiden. Vor der letzteren beginnt eine Furche, die sich auf den Körper der Rippe fortsetzt: *Sulcus costalis*.

In einiger Entfernung vom *Tuberculum* macht die Rippe an der hintern Fläche eine gewisse Knickung und es liegt hier eine Muskelrauigkeit. Dies ist der *Angulus costae*. An der ersten Rippe ist er identisch mit dem *Tuberculum*, von der 2. bis zur 10. Rippe rückt er immer mehr lateralwärts; an den letzten Rippen ist er kaum sichtbar.

Das Mittelstück der Rippe ist platt, hat einen oberen abgerundeten und einen unteren theilweise zugeschärften Rand, über welchem innen der erwähnte *Sulcus costalis* verläuft. Das vordere Ende hat auch unten einen stumpfen Rand und trägt eine rauhe Vertiefung zur Anlagerung des Rippenknorpels.

Die Rippenknorpel sind ebenfalls platt, mit abgerundeten Rändern; sie nehmen von der ersten bis zur siebenten Rippe an Länge zu, sowie an einer abwärts convexen Umbiegung. Von der 8. bis zur 10. Rippe nehmen sie an Länge ab, sind ebenfalls gebogen, und legen sich mit zugespitzten Enden an die jeweils darüberliegende Rippe an. Die Knorpel der beiden letzten Rippen sind kurz.

Zwischen den Knorpeln der 6. und 7., seltener auch der 5. und 6. Rippe finden sich niedrige Fortsätze, die mit einander in gelenkige Verbindung treten.



Siebente rechte Rippe von unten. A Angulus. C Corpus, Cpt Capitulum. Es Extremitas sternalis. Ev Extr. vertebralis. Sc Sulcus costalis. T Tuberculum costae.

Das vordere Ende der Rippenknorpel — mit Ausnahme des ersten — ist glatt, um sich gelenkig mit dem Sternum zu verbinden.

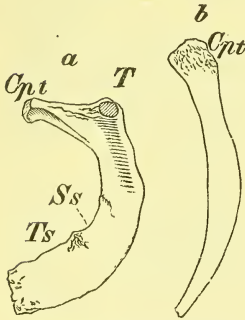
Besondere Eigenthümlichkeiten finden sich noch an den beiden ersten und den beiden letzten Rippen.

Die erste Rippe, die die Brusthöhle mehr von oben als von der Seite deckt, ist sehr breit und stark gekrümmt und verläuft ziemlich in einer Ebene. Dass bei ihr Tuberculum und Angulus zusammenfallen, wurde schon erwähnt. Ausserdem zeigt sie an der oberen Fläche, nicht weit von dem vorderen Ende einen Muskelhöcker: *Tuberculum scaleni* und dahinter eine seichte Querrinne: *Sulcus subclaviae*, für eine Arterie.

An der zweiten Rippe sieht man auf der äusseren Fläche, etwa in der Mitte ihrer Länge eine Rauigkeit für einen Muskel (Zacke des *M. serratus anticus magnus*).

Die beiden letzten Rippen sind kurz, ziemlich gerade und vorne zugespitzt; die letzte kann sehr kurz sein und dadurch eine grosse Aehnlichkeit mit dem *Processus transversus* des ersten Bauchwirbels erlangen.

Fig. 40.



*a* erste Rippe, *b* letzte Rippe.  
*Cpt* Capitulum. *Ss* Sulcus subclaviae. *T* Tuberculum. *Ts* Tub. scaleni.

Varietäten der Rippen sind nicht ungewöhnlich. So selten eine Abnahme ihrer Zahl ist, so oft sieht man eine Zunahme derselben, die durch das oben (S. 19) schon erwähnte Auftreten von Halsrippen oder Bauchrippen entsteht. Eine Rippe am siebenten Halswirbel kann so entwickelt sein, dass sie bis nahe oder ganz an das Sternum reicht.

Nicht selten findet eine Spaltung eines Rippenbogens statt, die bereits im Knochen oder erst im Knorpel beginnt, und entweder bis zum Sternum hinanreicht oder neben demselben ihr Ende hat. Auch isolirte Knorpel, am Sternum eingelenkt und frei endend, werden beobachtet.

### Entwicklung.

Die Rippen bilden sich in der Hauptsache aus je einem Verknöcherungspunkte. Später treten secundäre Punkte auf am Capitulum und Tuberculum.

### III. Das Brustbein, *Sternum*.

Das Brustbein ist ein platter, in die Länge gezogener Knochen, nach vorn etwas gewölbt.

Das obere Ende ist bedeutend breiter und dicker, das untere Ende ist ein plötzlich eingezogener schmaler Fortsatz.

Die Beschreibung theilt den Knochen in drei Theile, die gewöhnlich noch beim Erwachsenen durch Synchondrosen verbunden sind, indessen auch bereits frühe knöchern verwachsen sein können. Der mittlere Theil ist der Körper, *Corpus*, der obere kräftigere Theil der Handgriff, *Manubrium* und der untere schmale der Schwertfortsatz, *Processus ensiformis*.

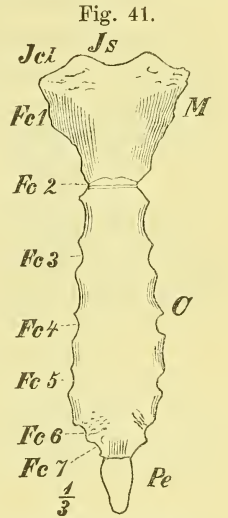
Das Manubrium hat eine vordere rauhere unebene und eine hintere glatte Fläche. Der obere Rand ist in der Mitte ausgehöhlt als *Incisura semilunaris*, welche frei aufwärts sieht und die Kehlgrube von unten her begrenzt. Unmittelbar daran liegen die *Incisurae claviculares* (für die Schlüsselbeine), welche schräg gestellt sind und unregelmässigen Umfang und Wölbung zeigen. Fest unter diesen am Seitenrande ist ein Ausschnitt zur Aufnahme der ersten Rippe, *Fossa costalis I*, dann folgen freie abwärts convergirende Ränder und endlich am untern Rande jederseits eine Hälfte der *Fossa costalis II*.

Am *Corpus* liegen am Seitenrande die übrigen Gelenkflächen der Rippen und zwar fest am obern Rande die untern Hälften der *Fossae costales II*, fest am untern Rande, nahe neben einander die Ausschnitte für die beiden letzten wahren Rippen (VI—VII) und dazwischen in ungefähre gleichen Abständen die *Fossae costales III—V*.

Das *Corpus* ist oben und namentlich unten verschmälert, besitzt zwischen den Rippenausschnitten flache Auskerbungen, die sternalen Enden der *Spacia intercostalia*, und ist meistens sowohl vorn wie hinten sanft ausgehöhlt.

Der *Processus ensiformis* zeigt die verschiedenste Gestaltung, da er einfach zungenförmig, oder verbreitert, oder gespalten oder von einer Oeffnung durchsetzt sein kann. Ausserdem bleibt er nicht selten auch beim Erwachsenen knorplig; ebenfalls ist er oft schon früh mit dem *Corpus* verwachsen.

Entwicklung. In jüngeren Jahren besteht der Körper des Brustbeins aus einigen übereinander liegenden Stücken, deren Grenzlinien der Lagerung der *Fossae costales* entsprechen, und öfters noch beim Erwachsenen sichtbar sind. Von solchen Stücken zählt man 4, weit häufiger aber 3. Jedes dieser



Sternum, vordere Fläche. *C* *Corpus*. *Fc 1—7* *Fossae costales I—VII*. *Icl* *Incisura clavicularis*. *Is* *Incisura semilunaris*. *M* *Manubrium*. *Pe* *Processus ensiformis*.

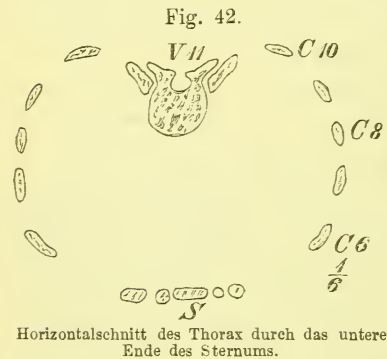
Stücke entsteht aus 1 oder 2 oder mehreren Kernen, die auch nicht immer regelmässig zu einander liegen. Das Manubrium hat ebenfalls eine wechselnde Anzahl von Kernen, gewöhnlich jedoch einen aus zweien entstandenen birnförmigen Kern, wie es der Neugeborene noch zeigt. Im Processus ensiformis, wenn er überhaupt verknöchert, findet man 1 oder auch 2 Kerne.

Die nicht selten in der untern Hälfte des Sternums vorkommenden Löcher finden ihre Erklärung in der Bildung des knorpeligen Sternums. Zu einer gewissen Zeit des fötalen Lebens besteht nämlich das Sternum aus zwei in der Medianlinie geschiedenen Knorpelstreifen, welche jederseits durch die Verschmelzung der vordern Enden der vorwärts gewachsenen knorpeligen Rippenbogen entstanden sind. Wenn diese beiden Hälften nun nicht, wie gewöhnlich, in der ganzen Länge mit einander verwachsen, so müssen dadurch solche Löcher entstehen, die natürlich auch im knöchernen Brustbein bleiben.

### Brustkorb, *Thorax*.

Der Brustkorb wird zusammengesetzt aus dem Brusttheil der Wirbelsäule, den von ihm ausgehenden zwölf Rippenpaaren und dem diese letzteren (grösstentheils) vorne verbindenden Sternum. Die Form ist im Ganzen kegelförmig zu nennen mit oberer Spitze und unterer Basis. Dabei ist jedoch zu beachten, zunächst dass die vordere

Gegend, mehr aber noch die hintere Gegend abgeplattet ist, so dass die frontalen Durchmesser die sagittalen übertreffen. Noch mehr tritt dieses Verhältniss im Innenraum, *Cavum thoracis*, hervor, in welchen die Wirbelkörpersäule stark hineinragt, so dass die horizontalen Schnitte eine nierenförmige Gestalt erhalten.



Man spricht beim Thorax von einer vordern, hintern und zwei seitlichen Wänden, die selbstverständlich aber durch keine scharfe Grenzen geschieden sein können. Die hintere Wand zeigt uns die Wirbelsäule mit den Dorn- und Querfortsätzen und den sich auf diese stützenden hinteren Enden der Rippen, an denen die Rippenwinkel erscheinen. Die jederseits zwischen Processus spinosi und den Rippenwinkeln gelegene flache Furche wird von Muskulatur ausgefüllt. Die seitlichen von den mittleren Theilen der Rippen zusammengesetzten Wände sind die längsten, da sie am meisten abwärts ragen.

Die vordere, vom Brustbein, den Rippenknorpeln und den vordern Enden der knöchernen Rippen gebildete Wand ist die kürzeste.

Die obere Oeffnung oder der Eingang des Brustraumes ist klein, herzförmig mit breiter vorderer Spitze und fällt nach vorne schräg ab.

Die untere weit grössere Oeffnung, oder der Ausgang des Brustraumes hat die Gestalt einer geknickten Fläche, deren Knickungslinie durch die Spitzen des zwölften Rippenpaares geht. Die vordere grössere dreieckige Abtheilung erhebt sich steil nach vorn bis zum Processus ensiformis, die hintere steigt gegen die Wirbelsäule an.

Der unterste Theil des Thorax ist gewöhnlich etwas eingezogen, der oberste Theil verengt sich sehr schnell, so dass hier die Wände (erste Rippe) sich mehr der horizontalen Richtung nähern und ein frontaler Durchschnitt des Thorax eine annähernd viereckige Gestalt erhält.

Die Zwischenräume, *Spatia intercostalia*, die durch Muskulatur geschlossen werden, sind vorn durch das Sternum (erster bis sechster) oder die Rippenknorpel (siebenter bis neunter) geschlossen, oder enden offen (zehnter bis elfter). Sie sind meistens an der Mitte der seitlichen Gegend am engsten, oft sehr eng, oben und unten dagegen am weitesten.

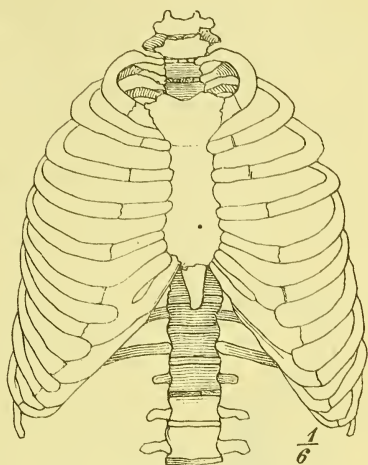
Der weibliche Thorax unterscheidet sich vom männlichen zunächst durch die allgemein im Skelet geltenden Verschiedenheiten, die sich von der geringeren Grösse und den zarteren Formen der Knochen ableiten. Er ist also vor Allem viel kleiner. Ausserdem aber ist er unten stärker eingezogen, so dass dadurch eine mehr fassförmige Gestalt entsteht.

Der kindliche Thorax zeichnet sich durch Kürze und Breite aus.

Der Thorax zeigt innerhalb der Grenzen des Normalen bedeutende Schwankungen in seiner Form. Ausserdem giebt es zahlreiche Formabweichungen, die durch krankhafte Veränderungen seiner Wandungen und namentlich seines Inhaltes erzeugt werden.

Die Längsaxe des Thorax steht nicht senkrecht, sondern neigt sich mit dem obern Ende etwas rückwärts. Da die Rippenbogen schräg abwärts verlaufen, so muss der obere Rand des Sternums tiefer liegen als der obere Rand des ersten Brustwirbels. Man kann sagen, dass er im Mittel in der Höhe der Verbindung des zweiten und dritten Brustwirbels liegt.

Fig. 43.

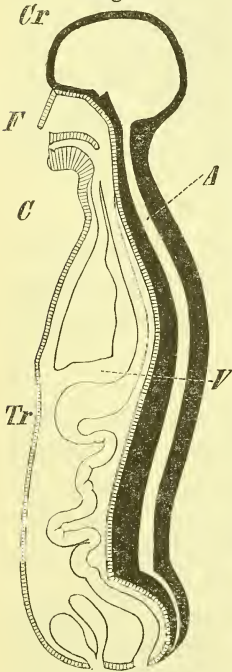


Thorax von vorne.

## IV. Der Schädel, *Cranium*.

Der Schädel, *Cranium*, ist der obere Endtheil der Wirbelsäule und des ganzen Stammes. Aber es haben, wie schon früher erwähnt wurde, in ihm so bedeutende Umänderungen und Abweichungen von der typischen Form der Wirbel stattgefunden, dass es schwer oder unmöglich ist, alle die einzelnen Knochen des Schädels als bestimmte Wirbel oder Wirbeltheile zu deuten. Man betrachtet daher zunächst den Schädel im Ganzen und in seinen einzelnen gesonderten Stücken und kann erst dann fragen, ob und wie weit man noch von einzelnen „Schädelwirbeln“ sprechen kann.

Fig. 44.



Medianschnitt des menschlichen Körpers.

Der dem animalen Rohr angehörige Theil des Schädels stellt eine zur Aufnahme des Hirns bestimmte rundliche Kapsel dar, die nach vorn übergebogen und bis auf das grosse Hinterhauptsloch und eine Anzahl kleinerer Oeffnungen und Kanäle vollständig geschlossen ist. Wir nennen sie Hirnschädel, *Cranium*, s. str. Der dem vegetativen Rohr angehörige Theil liegt unter dem vordern Ende des Hirnschädels, besteht hauptsächlich aus dem Kauapparat und bildet zugleich verschiedene Höhlen für Sinnesorgane (Nasenhöhle, Augenhöhlen). Er heisst Gesichtsschädel, *Facies*.

An der Grenze zwischen Hirn- und Gesichtsschädel, und wesentlich durch die Knochen des Hirnschädels gebildet, sehen wir auf dem Medianschnitt (Fig. 44 und Fig. 16) die Schädelbasis, *Basis cranii*, die also als eine Fortsetzung der Säule der Wirbelkörper auftritt.

Der Schädel wird aus einer Reihe theils paarer, theils unpaarer Knochen zusammengesetzt. Von diesen ist nur der Unterkiefer durch ein eigentliches Gelenk verbunden, man findet also auch nur ihn am macerirten Schädel abgelöst. Alle übrigen Knochen stehen in enger und fester Verbindung miteinander durch die Nähte, *Suturæ*, und einige Synchronosen und bilden dadurch ein einheitliches Ganzes. Die Nähte können einfach, schuppig, oder mehr oder weniger stark gezackter erscheinen; manche derselben sieht man in späterer Zeit verschwinden. —

Am Hirnschädel unterscheidet man gewöhnlich 8, am Gesichtsschädel 14 Knochen.

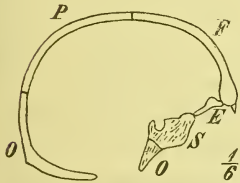


## a. Hirnschädel.

Wenn wir zunächst die Form des Hirnschädels näher in's Auge fassen, so können wir diese im Allgemeinen eiförmig nennen mit dem spitzen Ende vorne und mit einer schräg vor- und aufwärts gerichteten Längsaxe.

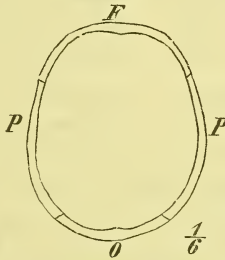
Der obere Theil, das Schädeldach, *Fornix cranii*, ist glatt und ziemlich gleichmässig gerundet, der untere Theil, die Schädelbasis, *Basis cranii*, ist dagegen, mit Ausnahme des hintersten Theiles, stark abgeplattet und eingedrückt, und dabei äusserst uneben durch Vorsprünge und Vertiefungen. Man bemerkt an ihr eine grössere Zahl von kleinen und grossen

Fig. 45.



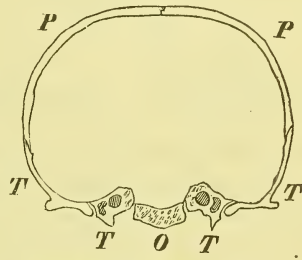
Hirnschädel, Medianschnitt.

Fig. 46.



Hirnschädel, Horizontalschnitt.

Fig. 47.



Hirnschädel, Frontalschnitt.

Öffnungen, unter ihnen als grösstes Loch das *Foramen occipitale*, durch welches die Schädel- und die Rückgratshöhle mit einander zusammenhängen. Als Grenze zwischen Basis und Dach bemerken wir eine später näher zu beschreibende unregelmässig fortlaufende Kante (Grenzkante).

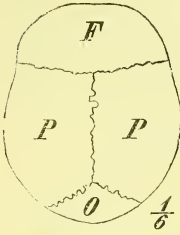
Um über die Zusammenlagerung der Schädelknochen möglichste Klarheit zu gewinnen — und das ist die erste und wichtigste Aufgabe beim Studium des knöchernen Schädels — thut man gut, zunächst die Bilder zu betrachten (s. Fig. 45, 46, 47), die sich ergeben, wenn man den Schädel nach den drei Hauptrichtungen durchsägt, d. h. also den Medianschnitt, einen Horizontal- und einen Frontalschnitt. In gleicher Weise berücksichtigt man die Bilder (S. 38), die die Betrachtung des Schädels von der Seite her, von oben und von unten (seitliche, obere und untere Schädelansicht, *Norma lateralis, verticalis, basilaris*) bietet, und fügt schliesslich noch hinzu die innere Ansicht der Schädelbasis, die sogenannte *Basis cranii interna*, die man nach dem Absägen des Schädeldaches gewinnt. \*)

\*) Von grösstem Vortheile und deshalb dringend zu empfehlen ist es gerade hier, die verschiedenen Bilder selbstthätig zu skizziren, und diess so oft zu wiederholen, bis es möglich ist, nach dem blossen Erinnerungsbilde eine einigermaassen genügende Skizze zu entwerfen.

Man nimmt hierzu am besten einen Schädel mit abgesprengtem Gesichte, an dem die Knochen-Grenzen (Nähte) durch schwarze Farbe hervorgehoben, oder die Knochen durch verschiedene Farben von einander unterschieden sind.

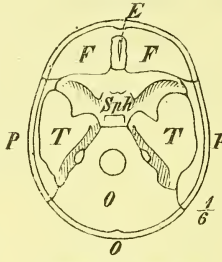
Man sieht nun, dass sowohl das vordere als das hintere Ende je von einem schalenförmigen Knochen eingenommen wird, so dass dieser also

Fig. 48.



Hirnschädel. Scheitelansicht.

Fig. 49.



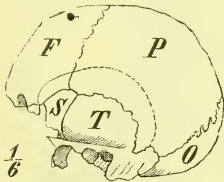
Hirnschädel. Basis von innen.

theilweise dem Schädeldach, theilweise der Schädelbasis angehört. Es liegt vorne das Stirnbein *Os frontalis*, *Frontale* (F.), hinten das Hinterhauptsbein, *Os occipitis*, *Occipitale* (O). Die hintere Grenze des Frontale liegt so ziemlich in einer Ebene, die vordere des Occipitale dagegen ist unregelmässiger und namentlich an der Basis stark vorspringend. Am Frontale ist die

Grenze zwischen Basis und Fornix eine scharf vorspringende Kante.

Das zwischen beiden Knochen gelegene breite ringförmige Mittelstück, dessen hinterer Rand an der Basis also stark eingebogen ist, wird durch eine jederseits in halber Höhe verlaufende leicht aufwärts gebogene Längsnaht in einen oberen und einen unteren Theil getrennt. Der obere Theil zeigt eine median gelegene Naht und zerfällt dadurch in ein rechtes und ein

Fig. 50.



Hirnschädel. Seitenansicht.

linkes Scheitelbein, *Os parietale*, *Parietale* (P). Der untere von hinten ausgeschnittene Theil besteht in seiner vorderen durchgehenden Abtheilung aus dem Keilbein, *Os sphenoidum*, *Sphenoidale*, (S.), während beiderseits hinter demselben, durch das vordere Ende des Occipitale getrennt, das Schläfenbein, *Os temporum*, *Temporale* (T.) liegt.

Endlich haben wir als 8. noch einen kleinen zarten Knochen zu erwähnen, das Siebbein, *Os ethmoideum*, *Ethmoidale* (E.), welches vorn an der Basis des Schädels in einem Ausschnitt des Stirnbeins liegt (s. Fig. 49). Sein grösster Theil gehört übrigens dem Gesichtsschädel an, wie denn auch andere Knochen (z. B. das Keilbein durch 2 lange Fortsätze) in das Gebiet des Gesichtsschädels hinübergreifen.

Die grossen Nähte des Schädeldachs führen seit alten Zeiten besondere Benennungen, welche schon hier angeführt werden mögen. Zwischen den beiden Scheitelbeinen befindet sich die *Sutura sagittalis*, die Pfeilnaht; die vordere Grenze der Scheitelbeine gegen das Frontale bildet die *Sutura coronalis*, die Kranznaht, und die hintere Grenze derselben gegen das Occipitale die *Sutura lambdoidea*, Lambdanaht. Zwischen Parietale und Temporale

endlich liegt die *Sutura squamosa*, Schuppennaht. (Eine zuweilen vorkommende das Stirnbein median trennende Naht heisst Stirnnaht, *Sutura frontalis*.) Alle übrigen Nähte werden einfach nach den in ihnen zusammentretenden Knochen oder Knochentheilen bezeichnet (z. B. *Sutura sphenofrontalis*, *parieto-mastoidea*).

Die Knochen des Hirnschädels haben, wie sich leicht begreift, manche gemeinsame Eigenthümlichkeiten, die passender Weise schon hier zu erwähnen sind.

So gehören die Knochen des Hirnschädels (mit Ausnahme eines Theiles der an der Basis gelegenen) alle den platten Knochen an, haben aber eine sehr wechselnde Dicke. Die Spongiosa heisst hier *Diplöe*; von den dieselbe begrenzenden Knochentafeln ist die innere durch Sprödigkeit und Dichte ausgezeichnet: *Lamina vitrea*, Glastafel. In der Diplöe verlaufen die venösen *Canales diploici*, welche an der äusseren und an der inneren Oberfläche ausmünden in den *Foramina diploica*. Am vordern Theile der Basis giebt es Stellen, wo die Knochen so dünn sind, dass sie der Diplöe ganz entbehren; auch kommt es hier vor, dass beide Knochenplatten weit von einander entfernt sind, und statt der Diplöe lufthaltige Räume, *Sinus*, Höhlen umschliessen; so am Frontale und am Sphenoidale.

Auf der innern Fläche der Schädelknochen, besonders im untern Theil der Hirnhöhle, bemerkt man unregelmässige Leisten und Vertiefungen: *Juga cerebralia* und *Impressiones digitatae*, welche sich als wirkliche Abdrücke der Grosshirnoberfläche darstellen. Hauptsächlich an den seitlichen und oberen Theilen der Höhle verbreiten sich die baumförmig verzweigten *Sulci arteriosi* zur Aufnahme von Arterien. Zur Einlagerung venöser Kanäle dienen einige flachere Furchen, *Sulci venosi*; in diesen befindliche, die Knochen durchbohrende Löcher sind die *Foramina emissaria*.

Bei Erwachsenen sieht man ausserdem fast stets am Schädeldach einzelne oder zahlreichere unregelmässige Gruben: *Foveae glandulares*, welche krankhaften Wucherungen der Hirnhäute ihre Entstehung verdanken.

An der äussern Fläche der Schädelknochen liegt ein wahres Periost (*Pericranium*), welches an den Nähten besonders festhaftet. An der innern Fläche befindet sich, das Periost vertretend, die *Dura mater*, harte Hirnhaut.

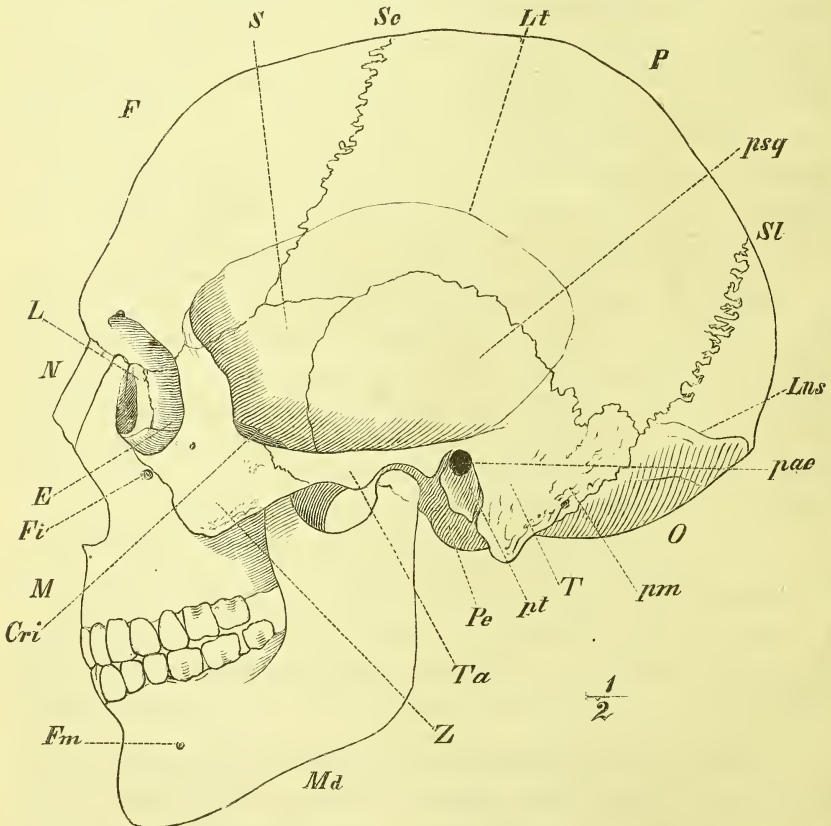
In Bezug auf die Entwicklung der Schädelknochen mögen hier folgende allgemeine Bemerkungen Platz finden. Wie früher (S. 11) bereits erwähnt, ist nur ein Theil der Schädelknochen — und zwar gehört er der Basis an — knorpelig präformirt (knorpeliger Primordialschädel). Die dem Schädeldach angehörigen Knochen: Frontale, Parietale, Schuppe des Temporale und der obere Theil der Schuppe des Occipitale gehen direkt aus

dem häutigen Zustande in die Verknöcherung über. Sie werden als Deck- oder Belegknochen bezeichnet.

Auch am Schädel geht die Bildung der einzelnen Knochen von Einem oder mehreren Kernen aus. An der Basis finden wir eine Anzahl vorübergehender und einige bleibende Synchondrosen, während im Uebrigen die Knochen zur Bildung der Nähte zusammentreten.

Bei den innigen Beziehungen, die zwischen Hirnschädel und Gesichtshädel bestehen, dürfte es passend sein, ehe wir in eine nähere Betrachtung

Fig. 51.

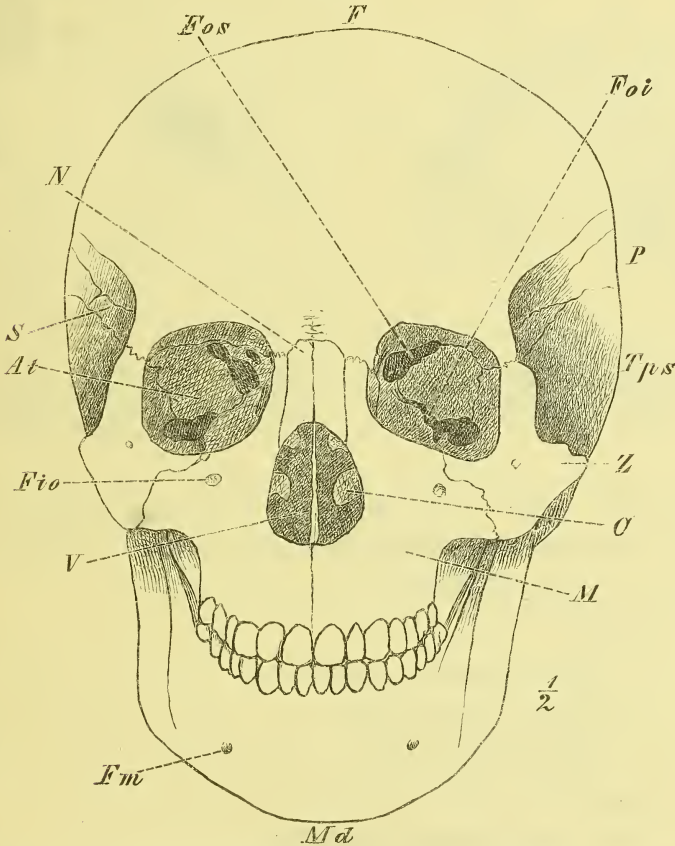


Ganzer Schädel. Seitenansicht. *E* Ethmoidale. *Cri* Crista infratemporalis. *F* Frontale. *Fi* Foramen infra-orbitale. *Fm* Foramen mentale. *L* Lacrymale. *Lns* Linea nuchae superior. *Lt* Linea temporalis. *M* Maxilla. *Md* Mandibula. *N* Nasale. *O* Occipitale. *P* Parietale. *pae* Porus acusticus externus. *Pe* Processus condyloideus. *pm* Temporale, pars mastoidea. *psq* Temporale, pars squamosa. *pt* Temporale, pars tympanica. *S* Sphenoidale. *Sc* Sutura coronalis. *SL* Sutura lambdoidea. *T* Temporale. *Ta* Tuberculum articulare. *Z* Zygomaticum.

tung der einzelnen Schädelknochen eintreten, auch die Gesichtsknochen kurz zu erwähnen.

Der Hauptbestandtheil des knöchernen Gesichtes (Fig. 51 und 52 ist der Kieferapparat. Er besteht aus dem frei beweglichen Unterkiefer, *Mandibula* (Md.) und den beiden Oberkiefern, *Ossa maxillaria* (M.), welche in ihren unteren Theilen in der Medianebene aneinanderstossen und den grössten Theil des Gaumens bilden, hinten mit ihrem Körper an die

Fig. 52.

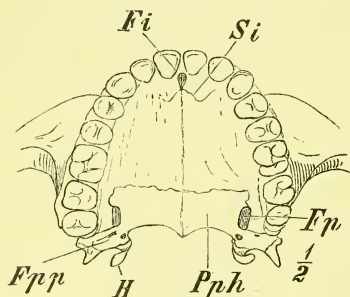


*C* Concha inferior. *F* Frontale. *Fio* Foramen infraorbitale. *Fm* For. mandibulare. *Foi* Fissura orbitalis inferior. *Fos* Fiss. orbitalis superior. *M* Maxilla. *Md* Mandibula. *N* Nasale. *P* Parietale. *S* *At* Sphenoidale, Ala temporale. *Tps* Temporale, pars squamosa. *V* Vomer. *Z* Zygomaticum.

Fortsätze *Processus pterygoidei* des Keilbeins sich anlehnen und mit oberen Fortsätzen (*Processus frontales*) an das Stirnbein heranreichen. Zwischen den letzteren Fortsätzen liegen die Nasenbeine, *Ossa nasi* (N.) und hinter ihnen, in der Augenhöhle (*Orbita*)-die kleinen zarten Thränenbeine, *Ossa*

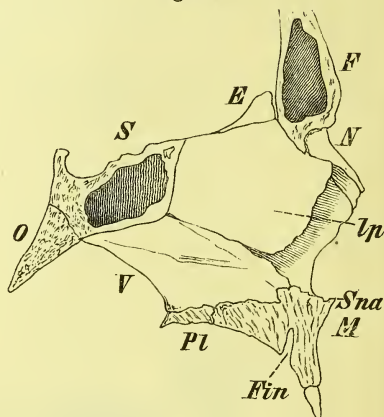
*lacrymalia* (L.). Auf der lateralen Seite des Oberkiefers liegt das Jochbein, *Os zygomaticum* (Z.), welches nach oben und nach hinten mit Fortsätzen des Stirn- und Schläfenbeins in Verbindung tritt. Im hintern Theil des Gaumens und der Seitenwand der Nase findet man jederseits das Gaumenbein, *Os palatinum* (Figg. 53. 55). In der Scheidewand der Nase (Fig. 54)

Fig. 53.



Knöcherner Gaumen. *Fi* Foramen incisivum. *Fp* Foramen pterygopalatinum. *Fpp* Foramina palatina posteriora. *H* Hamulus. *Pph* Palatinum, pars horizontalis. *Si* Sutura incisiva.

Fig. 54.



Septum narium. *E* Ethmoidale. *F* Frontale. *Fin* Foramen incisivum. *Ip* Ethm., lamina perpendicularis. *M* Maxillare. *N* Nasale. *O* Occipitale. *Pl* Palatinum, pars horizontalis. *S* Sphenoidale. *Sna* Spina nasalis anterior. *V* Vomer.

liegt im hinteren unteren Theil das Pflugscharbein, *Vomer* (V.), an den Seitenwänden (Fig. 55) die Muschelbeine, *Conchae inferiores* (C.).

Eine Uebersicht aller Schädelknochen mit Beifügung der üblichen Abkürzungen würde sich so gestalten:

#### I. Schädelknochen i. e. S.

##### a) unpaare:

1. Hinterhauptsbein, *Occipitale* O.
2. Keilbein, *Sphenoidale* S.
3. Stirnbein, *Frontale* F.
4. Siebbein, *Ethmoidale* E.

##### b) paare:

- 5—6. Scheitelbeine, *Parietalia* P.
- 7—8. Schläfenbeine, *Temporalia* T.

#### II. Gesichtsknochen.

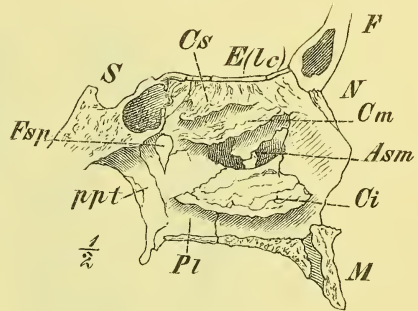
##### a) paare:

- 1—2. Oberkieferbeine, *Maxillaria* M.
- 3—4. Jochbeine, *Zygomatica* Z.
- 5—6. Nasenbeine, *Nasalia* N.

- 7—8. Gaumenbeine, *Palatina* Pl.  
 9—10. Thränenbeine, *Lacrymalia* L.  
 11—12. Muschelbeine, *Conchae* C.  
 b) unpaare:  
 13. Unterkiefer, *Mandibula* Md.  
 14. Pflugscharbein, *Vomer* V.

Die Kenntniss der natürlichen Haltung des Kopfes, d. i. die Kenntniss der Punkte, durch die bei natürlicher Haltung des Schädels eine horizontale Ebene hindurch geht, ist für die Zwecke der Beschreibung oft von Wichtigkeit. Nun ist zwar die Lagerung dieser Horizontalen individuell verschieden, indessen trifft man meistens so ziemlich das Richtige, wenn man sie durch den obern Rand des Jochbogens legt, oder sie vorne durch den untern Rand der Augenhöhlen, hinten durch die äusseren Ohröffnungen gehen lässt. (vergl. Fig. 51.)

Fig. 55.



Nasenhöhle, laterale Wand. *Asm* Apertura sinus maxillaris. *Ci*, *Cm*, *Cs* Concha inferior, media und superior. *E(Lc)* Ethmoidale, lamina cribrosa. *F* Frontale. *Fsp* Foramen speno-palatinum. *M* Maxillare. *N* Nasale. *Pl* Palatinum. *ppt* Processus pterygoideus. *S* Sphenoidale.

## Knochen des Schädels.

### Das Hinterhauptsbein, *Os occipitis*, *O*.

Dieser Knochen nimmt, wie bereits beschrieben wurde, das hintere breite Ende des Schädels ein, ist schalenförmig gekrümmt, ragt an der Basis zungenförmig vorwärts und enthält das grosse Hinterhauptsloch, *Foramen occipitale*, durch welches Hirn und Rückenmark mit einander in Verbindung stehen. Es hat eine ziemlich rundliche elliptische Gestalt und reicht mit seinem vorderen Ende bis vor die Mitte der Schädelbasis hin.

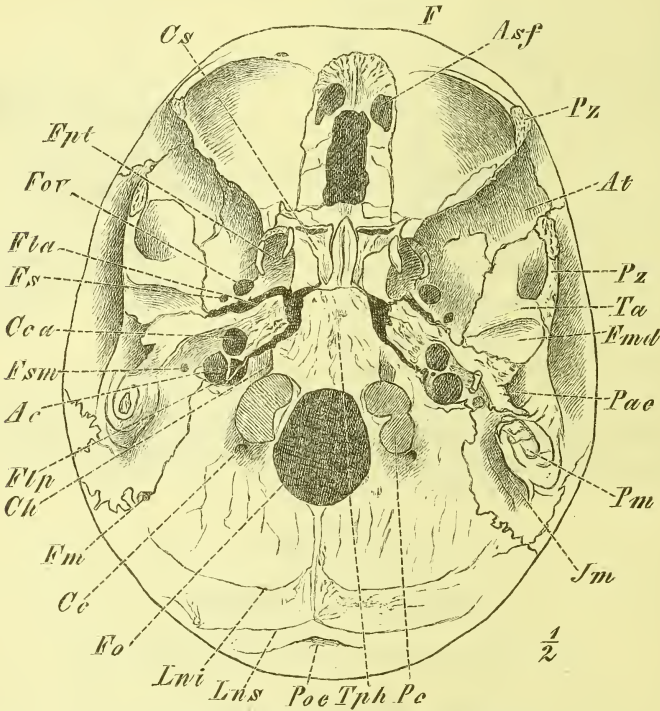
Man unterscheidet am Occipitale vier Theile. Der vor dem Foramen occipitale gelegene dickere Theil ist der Körper, *Corpus*, die hinter demselben gelegene Abtheilung heisst die Schuppe, *Squama*, und seitlich zwischen beiden befinden sich die Seitentheile, *Partes laterales*, an deren unterer Seite die Gelenkhöcker liegen.

Das *Corpus* ist von ziemlich viereckiger Gestalt, hat einen hintern scharfen Rand und eine vordere vierkantige Endfläche. Die meisten Knochen-

präparate zeigen hier eine glatte Sägefläche, da Occipitale und Sphenoidale beim Erwachsenen knöchern verschmolzen sind und nur bei jüngeren Schädeln freie durch Knorpel verbundene Endflächen zu finden sind. Der Körper ist also im Sagittalschnitt keilförmig (s. Fig. 54).

Die obere Fläche ist glatt und in querer Richtung flach ausgehöhlt

Fig. 56.



Aeussere Schädelbasis. Basis cranii externa.

Ac Aquaeductus cochleae. Asf Aperturæ sinuum frontalis. At Ala temporalis. Cc Canalis condyloideus. Cca Can. caroticus. Ch Can. hypoglossi. Cs Conecha sphenoidalis. F Frontale. Fla Foramen lacerum anterius. Flp For. lacerum posterius s. For. jugulare. Fm For. mastoideum. Fmd Fossa mandibularis. Fo For. occipitale. Fov For. ovale. Fpt Fossa pterygoidea. Fs For. spinosum. Fsm Foramen stylomastoideum. Im Incisura mastoidea. Lni Linea nuchae inferior. Lns Lin. nuchae superior. Pac Porus acusticus externus. Pc Proc. condyloideus. Pm Proc. mastoideus. Poe Protuberantia occipitalis externa. Pz, Pz Proc. zygomaticus. Ta Tuberculum articulare. Tph Tub. pharyngeum.

am lateralen Rande trägt sie eine durch das Felsenbein vervollständigte venöse Furche, den *Semisulcus petrosus inferior*. Die untere Fläche ist uneben und dient zum Ansatz von Bändern und Muskeln. Es befindet sich hier etwa in der Mitte das *Tuberculum pharyngeum* (zur Anheftung eines Bandes der hintern Wand des Schlundkopfes).

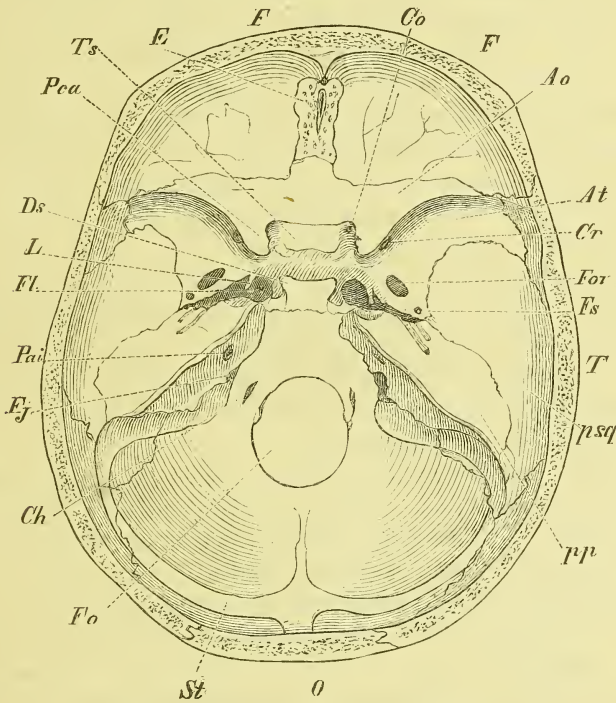
Die Seitenränder, zugeschräpft und rauh, legen sich an das Schläfenbein und verwachsen später gewöhnlich knöchern mit demselben.



Die Schuppe, *Squama*, hat gegen das Foramen occipitale einen scharfen Rand, geht daneben unmittelbar in die Partes laterales über und zeigt im Uebrigen einen rauhen Seitenrand. Durch einen vorspringenden Seitenwinkel zerfällt dieser in 2 Abtheilungen: die obere gezackte verbindet sich mit dem Parietale, die untere mehr glatte mit dem Schläfenbein (Margo mastoideus).

An der äussern, individuell sehr verschieden gewölbten Fläche zeigt

Fig. 57.



Innere Schädelbasis. Basis cranii interna.

*Ao* Ala orbitalis. *At* Ala temporalis. *Ch* Canalis hypoglossi. *Co* Can. opticus. *Cr* Can. rotundus. *Ds* Dorsum sellae. *E* Ethmoidale. *F, F'* Frontale. *Fj* Foramen jugulare s. lacerum posterius. *Fl* Foramen lacerum anterius. *Fo* Foramen occipitale. *Fov* Foramen ovale. *Fs* Foramen spinosum. *L* Lingula. *O* Occipitale. *Pai* Porus acusticus internus. *Pca* Processus clinoidens anterior. *pp* Temporale, pars petrosa. *psq* pars squamosa. *St* Sulcus transversus. *T* Temporale. *Ts* Tuberculum sellae.

sich eine deutliche Scheidung in die untere, der Basis angehörige und von Muskelrauhigkeiten eingenommene und in die obere, glatte, dem Fornix zukommende Abtheilung. Die Grenze ist jederseits die *Linea nuchae superior*, die in einem Bogen gegen den Seitenrand läuft, und in der Mitte die *Protuberantia occipitalis externa*, die beim Lebenden unter der behaarten Kopfhaut meist deutlich fühlbar ist. Von ihr aus erstreckt sich zum Hinter-

hauptsloch die *Linea nuchae mediana* und von der Mitte derselben zieht jederseits lateralwärts die unbestimmter gehaltene *Linea nuchae inferior*. Zu beiden Seiten der *Protuberantia* giebt es noch die verschieden ausgeprägte *Linea nuchae suprema*.

Auf der innern Fläche der Squama finden wir eine kreuzförmige Erhabenheit, durch welche vier Gruben gebildet werden, die *Fossae occipitales superiores* und *inferiores*; in letztere legt sich das Kleinhirn, in erstere das hintere Ende des Grosshirns. Der untere Schenkel des Kreuzes ist eine Leiste, *Crista occipitalis interna*; während die andern 3 Schenkel aus breiten venösen Furchen bestehen, die als *Sulci transversi* und *Sulcus sagittalis* bezeichnet werden. An dieser Stelle liegt die *Protuberantia occipitalis interna*. Oberhalb der *Linea nuchae superior* ist der Knochen dick; unterhalb derselben, wo die Nackenmuskeln sich darüber legen, jederseits dünn. Die äussere und die innere *Protuberantia* liegen ungefähr in gleicher Höhe.

Die *Partes laterales* gehen, wie erwähnt wurde, unmittelbar aus der Squama hervor, und fliessen, vorne schmaler und höher geworden, mit dem Corpus zusammen. Ihr lateraler Rand zeigt einen tiefen rundlichen Einschnitt: *Incisura jugularis*, welcher mit dem Schläfenbein zusammen das grosse *Foramen jugulare* bildet. Der hinter demselben gelegene starke Vorsprung des Knochens heisst *Processus jugularis*. Dieser hat einen aufwärts gerichteten Fortsatz, welcher mit dem Felsenbein in einer Synchondrose in Verbindung tritt und hinter sich den flachen *Sulcus jugularis* trägt, d. i. die Endigung des *Sulcus transversus*.

Die äussere (untere) Fläche der Pars lateralis trägt die Gelenkfortsätze, *Processus condyloidei*, durch welche der Schädel mit der Wirbelsäule (dem Atlas) verbunden ist. Es liegen diese fest neben dem vordern Theile des *Foramen occipitale* und sind hinten in eine Grube, *Fossa condyloidea* eingelassen. Ihre Gelenkflächen sind bohnenförmig, mit der Längsaxe vorwärts convergirend, in der Länge sowohl wie in der Quere gewölbt. In der *Fossa condyloidea* liegt ein unbeständiges *Foramen emissarium*, der *Canalis condyloideus*, welcher innen in den *Sulcus jugularis* ausmündet. — Gerade über der Mitte des *Processus condyloideus* wird der Knochen in schräg vor- und lateralwärts gehender Richtung durchsetzt von dem *Canalis hypoglossi*, und über diesem ragt das *Tuberculum jugulare* als ein runder Höcker in's Innere vor.

Betreffs der Entwicklung ist zunächst zu beachten, dass das Occipitale im obern Theil der Squama nicht knorpelig präformirt ist und dass es in der ersten Lebenszeit durch Knorpelfugen in die der Beschreibung zu Grunde gelegten 4 Theile zerfällt, von denen Körper und Seitentheile aus je einem, die Schuppe aus mehreren Kernen entsteht. Ferner ist noch

hervorzuheben, dass die Grenzlinie zwischen Gelenktheil und Körper durch den Gelenkfortsatz hindurch geht. —

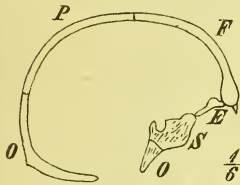
Wenn man, wie gewöhnlich, das Occipitale als ersten (hintersten) Schädelwirbel betrachtet, so entspricht sein Körper einem Wirbelkörper, seine Seitentheile den Hälften eines Wirbelbogens.

Das Keilbein, *Os sphenoidum*, *S.*

hat eine sehr zusammengesetzte Gestalt, wegen welcher es auch die Bezeichnung „Wespenbein“ erhalten hat. Es liegt, wie oben (S. 38) erwähnt, im basalen Theile des ringförmigen Mittelstückes des Schädels, von wo es sich auch an die Seitenwand des Fornix hinauferstreckt.

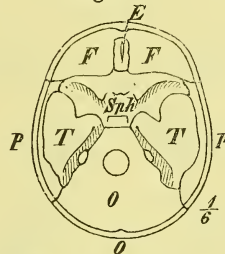
Es besteht aus einem Mittelstück, *Corpus* und 3 Paaren von Fortsätzen: den quer gerichteten vorderen und kleineren *Alae orbitales*, den hinteren grösseren *Alae temporales*, sowie den abwärts sich erstreckenden

Fig. 58.



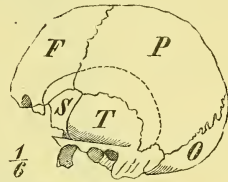
Hirnschädel, Medianschnitt.

Fig. 59.



Hirnschädel, Basis von Innen.

Fig. 60.



Hirnschädel, Seitenansicht.

flügel förmigen Fortsätzen, *Processus pterygoidei*. — Suchen wir zunächst am Schädel uns über die Lagerung dieser Theile klar zu werden.

Den Körper zeigt uns der Medianschnitt (Fig. 58) an der Knickungsstelle der Schädelbasis zwischen Occipitale und Ethmoidale gelegen und durch einen Hohlraum wie aufgeblasen (s. Fig. 54).

An der Basis cranii interna (Fig. 57) liegt er wie ein breiter Wulst zwischen jenen Knochen und sendet vom vordern Theil der oberen Fläche die *Alae orbitales*, vom untern Theil der lateralen Gegend die *Alae temporales* aus. Zwischen beiden liegt die in die Augenhöhle führende *Fissura orbitalis superior*.

Der *Ala temporalis* begegnen wir ferner aber auch — und daher rührt ja der Name — an der Seite des Schädels vor dem Schläfenbein (Fig. 60), ja ausserdem auch noch in der Augenhöhle, wo sie die hintere Hälfte der lateralen Wand bildet. Es wird durch diesen Knochentheil jene Trennung der Augen- und Schläfenhöhle gebildet, die ein Vorrecht des Menschen und der höheren Affen ist.

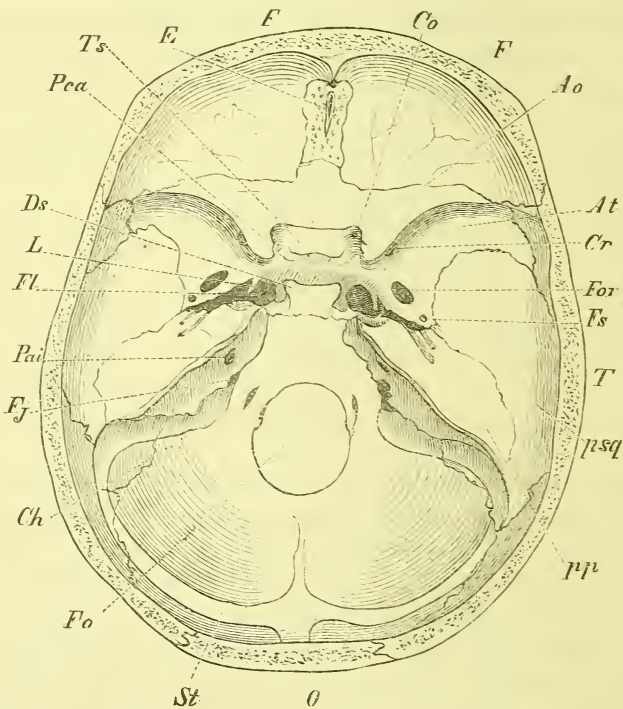
An der äussern Schädelbasis endlich (Fig. 56) finden wir die Processus pterygoidei, welche sich von hinten her an den Kieferapparat anlegen.

Die vordere und untere Fläche des Körpers sieht in die Nasenhöhle (Fig. 55). —

Der Körper, *Corpus*, ist im Allgemeinen würfelförmig und enthält die Sinus sphenoidales.

An der oberen Seite bemerkt man vor Allem eine grössere Ein-senkung, vor und hinter welcher sich Erhebungen des Knochens befinden. Es entsteht dadurch das Bild eines Sattels, *Sella*. Die mittlere Grube ist

Fig. 61.



*Ao* Ala orbitalis. *At* Ala temporalis, *Ch* Canalis hypoglossi. *Co* Can. opticus. *Cr* Can. rotundus. *Ds* Dor-sum sellae. *E* Ethmoidale. *F, F* Frontale. *Fj* Foramen jugulare s. lacerum posterius. *Fl* Foramen lacerum anterius. *Fo* Foramen occipitale. *Fov* Foramen ovale. *Fs* Foramen spinosum. *L* Lingula. *O* Occipitale. *Pai* Porus acusticus internus. *Pca* Processus clinoides anterior. *pp* Temporale, pars petrosa. *psq* pars squamosa. *St* Sulcus transversus, *T* Temporale. *Ts* Tuberculum sellae.

die *Fossa hypophyscos*, in welcher ein Anhang des Hirns ruht. Hinter ihr erhebt sich steil das *Dorsum sellae*, die Sattellehne; vorn liegt als ein sanfter Querwulst das *Tuberculum sellae*, der Sattelknopf. Hinter diesem befinden sich zuweilen zwei kleine Höcker ohne grosse Bedeutung, die als

*Processus clinoidi medii* benannt sind, während die hervorragenden Spitzen des Dorsum sellae *Processus clinoidi posteriores* heißen.

Auf dem vordern Theil der obern Fläche ist vor dem Tuberculum eine seichte Querfurchung zu bemerken, der *Sulcus opticus*, der jederseits auf das im Ursprung der Ala orbitalis gelegene Loch hinläuft und vorne durch eine saumartige Leiste, den *Limbus sphenoidalis*, begrenzt wird. Vor diesem endlich liegt eine ebene Fläche, die unmittelbar in die obere Fläche der Alae orbitales übergeht.

Vom Dorsum sellae senkt sich die obere Fläche des Körpers steil abwärts und geht ohne Unterbrechung in die obere Fläche vom Körper des Occipitale über. Man nennt diese Gegend den *Clivus*.

Die Seitenflächen werden theilweise durch die Ursprünge der Flügel eingenommen, gehen vorn zwischen beiden unmittelbar in die mediale Wand der Augenhöhlen über und bilden im Uebrigen eine von der Fossa hypophysae allmählich zur obern Fläche des Temporalflügels sich hinabsenkende Gegend. Auf ihr liegt eine sagittal gerichtete flache Furchung, der *Sulcus caroticus*, der sich hinten mehr vertieft und hier am Rande lateralwärts durch ein frei sich erhebendes Knochenplättchen, die *Lingula sphenoidalis*, begrenzt wird.

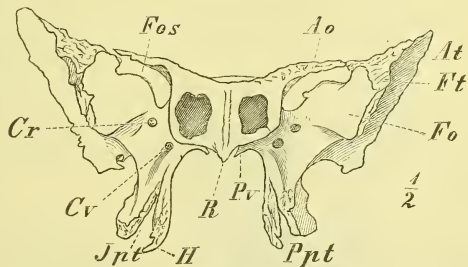
Die hintere Endfläche des Körpers ist meistens mit dem Occipitale knöchern verwachsen.

Die vordere und die untere Fläche sind durch Knochen des Gesichtes überlagert und sehen in die Nasenhöhle hinein. An der vordern vierkantigen Fläche befinden sich die Eingänge in die Sinus sphenoidales: *Aperturæ sin. sphen.* Das *Septum sphenoidale* ist nicht immer eben und senkrecht gestellt. Sein vorderer Rand, der in das Septum der Nasenhöhle übergeht, heißt *Crista*, während der untere gekielte Rand, der namentlich vorne stark vorspringt, *Rostrum* genannt wird. Zu beiden Seiten des

letzteren liegen, die untere Wand der Sinus bildend, die *Conchæ sphenoidales*, tutenförmige Knochenplatten, deren Spitze nach hinten sieht und welche in der Jugend besondere Knochen bildeten. —

Die kleinen Flügel, *Alae orbitales*, sind platte, gegen das Ende zugespitzte Fortsätze, die vom vorderen Theile der oberen Fläche horizontal

Fig. 62.



Os sphenoidum von vorne. *Ao* Ala orbitalis. *At* Ala temporalis. *Cr* Canalis rotundus. *Cv* Canalis vidianus. *Fo* Facies orbitalis. *H* Hamulus. *Jnt* Incisura pterygoidea. *Ppt* Proc. pterygoideus. *Pv* Proc. vaginalis. *R* Rostrum.

lateralwärts sich erstrecken. Ihre untere Fläche sieht in die Augenhöhle; der hintere Rand ragt frei in die Schädelhöhle und verlängert sich rückwärts in den verdickten *Processus clinoideus anterior*.

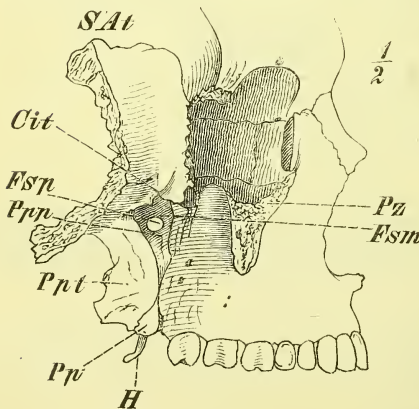
Indem dieser letztere zuweilen mit dem stärker hervorgewachsenen *Processus clinoideus medius* in Verbindung tritt, bildet sich ein *Foramen clinoideo-caroticum*.

Der Ursprung des Orbitalflügels ist von einem kurzen und weiten Kanal durchbohrt, dem *Canalis opticus*, durch den der Sehnerv und die Augenarterie in die Augenhöhle eintreten. —

Der grosse Flügel, *Ala temporalis*, entspringt jederseits unten und hinten an der Seite des Körpers, erstreckt sich lateral- und vorwärts und steigt mit einem verdickten Ende aufwärts. Während er im Anfange nur 2 Flächen, eine obere und eine untere hat, zeigt dieser letztere Endtheil 3 Flächen, eine in's Innere des Schädels sehende cerebrale Fläche, eine an der Aussenwand erscheinende temporale Fläche, und eine in der Augenhöhle sichtbare orbitale Fläche.

Die cerebrale Fläche (Fig. 61 S. 48) ist ausgehöhlt und zeigt *Impressiones digitatae* und *Juga cerebralia*, sowie schwache *Sulci arteriosi*. Auf ihr befindet sich unmittelbar am Körper und hinter der *Fissura orbitalis* der *Canalis rotundus*, der vorwärts gegen das Gesicht hin führt. Weiter hinten, neben der *Lingula*, liegt nahe am hintern Rande ein anderes grösseres Nerven-Loch, das *Foramen ovale*, welches abwärts an die Schädelbasis geht. Ganz hinten in dem ausgezogenen Winkel des Knochens, der *Lamina triangularis*, ist ein kleineres Loch, das *Foramen spinosum* (für eine Arterie).

Fig. 63.



Fossa infratemporalis und Fossa pterygo-palatina.  
(Das Jochbein ist entfernt.)

Die beiden letzten Löcher sind zuweilen medianwärts nicht ganz geschlossen. In dieser Gegend wird der Knochen zuweilen von einem feinen Kanal für einen Nerven durchbohrt: *Canaliculus innominatus*.

Die temporale Fläche ist gewölbt und geht unten auf den *Processus pterygoideus* über. Unterhalb der Mitte hat sie eine horizontale Leiste, die *Crista infratemporalis*, welche hier die Grenze zwischen Schädelbasis und Schädelgewölbe bezeichnet. An der Spitze der *Lamina triangularis* ragt die *Spina sphenoidalis* abwärts und vor derselben sieht man das *Foramen spinosum* und das *Foramen ovale*. (Fig. 56 S. 44).

Die orbitale Fläche ist dreiseitig und ziemlich eben und bietet keine besonders benannte Theile. —

Die *Processus pterygoidei* (Fig. 62 u. 63) haben ihren Ursprung unten an der Wurzel des grossen Flügels und dem benachbarten Theile des Körpers, und ragen fast senkrecht abwärts. Sie bestehen aus zwei Knochenplatten, *Lamina medialis* und *Lamina lateralis*, die vorne mit einander verwachsen sind, nach hinten dagegen die *Fossa pterygoidea* bilden. An ihren unteren Enden weichen sie aus einander: *Incisura pterygoidea*, in welche sich ein dreieckiger Fortsatz des Gaumenbeins hineinlegt.

Die beiden Platten sind durchaus verschieden: Die *Lamina medialis* ist schmaler und länger, endigt oben medianwärts gegen den Körper mit dem *Processus vaginalis* und hat unten hinter dem Gaumen den *Hamulus pterygoideus*, um welchen sich die Sehne eines Muskels herumschlägt.

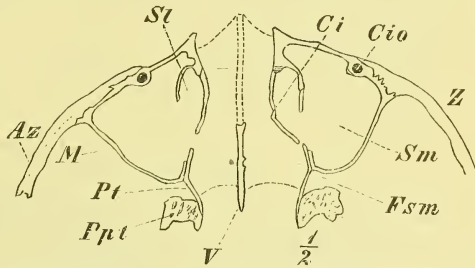
Die *Lamina lateralis* ist kürzer und namentlich bedeutend breiter, mit einem öfters ausgezackten hinteren Rande. — (In die Ausbuchtung des obern Theiles der *Lamina medialis* legt sich die *Tuba Eustachii* und daneben in der *Fossa pterygoidea* in einer Gurkenkern-artigen Grube nimmt ein Gaumenmuskel seinen Ursprung).

Vorne ist der Fortsatz in dem untern Theile rauh, im obern trägt er eine seichte Furche, den *Sulcus pterygo-palatinus*, der mit dem Maxillare und Palatinum den hinten am Gaumen mündenden gleichnamigen Kanal bildet (Fig. 64).

Die Wurzel des *Processus pterygoideus* ist von einem mässig starken, einigermassen sagittal verlaufenden Kanal durchbohrt, dem *Canalis Vidianus* (Fig. 62). Seine hintere Oeffnung liegt gerade unter der *Lingula* oder gerade in der Flucht des freien Randes der *Lamina medialis*, wonach man sie am unzerlegten Schädel leicht auffinden kann. Die vordere Oeffnung ist in diesem Falle durch die Gesichtsknochen verdeckt.

Entwicklung. Zur Zeit der Geburt besteht das Keilbein aus drei getrennten Theilen: Der eine mittlere wird gebildet durch den Körper und die kleinen Flügel, die beiden seitlichen durch je einen Temporalflügel

Fig. 64.



Horizontalschnitt durch das Gesicht, etwas unterhalb der Augenhöhle. *Az* Arcus zygomaticus. *Ci* Concha inferior. *Cio* Canalis infraorbitalis. *Fsm* Fossa pterygo-palatina. *M* Maxillare. *Ppt* Proc. pterygoideus. *Pt* Palatinum. *St* Sulcus lacrymalis. *Sm* Sinus maxillaris. *V* Vomer. *Z* Zygomaticum.

in Verbindung mit dem Processus pterygoideus. Jeder dieser Theile aber hat sich aus mehreren Kernen entwickelt, bestand also bis zu einer gewissen Zeit noch aus getrennten Theilen. Das Wichtigste ist, dass der Körper des Keilbeins eine Zeit lang in 2 Theile, einen vorderen und einen hinteren zerfällt, eine Theilung, die bei verschiedenen Mammalien zeitlebens erhalten bleibt (vorderes und hinteres Keilbein) und deren Spuren noch beim Neugeborenen deutlich sichtbar sind.

Es sind dies die Stücke, die man als Körper eines 2ten und eines 3ten Schädelwirbels glaubte ansehen zu müssen, wobei man die Alae temporales und die Alae orbitales als neurale Bogenstücke auffasste.

Die Orbitalflügel haben je einen besonderen Kern, ebenso auch die Temporalflügel. Der Processus pterygoideus ist der Entwicklung nach ein zusammengesetztes Gebilde, indem die Lamina lateralis nur ein Auswuchs des Temporalflügels ist, die Lamina medialis dagegen ihren besonderen Verknöcherungspunkt hat.

Die Conchae sphenoidales entstehen ebenfalls aus besonderen Kernen.

#### Das Scheitelbein, *Os parietale*, P,

ist ein paariger Knochen, der zwischen Occipitale und Frontale den oberen Theil des Schädeldaches einnimmt. Er ist in sagittaler und frontaler Richtung gebogen und ziemlich gleichmässig vierseitig.

Zur rechten Erkennung des isolirten Knochens mag die Bemerkung dienen, dass die untere Kante scharf und der vordere obere Winkel ein Rechter ist.

Die äussere Fläche (Fig. 65) hat etwa in der Mitte das *Tuber parietale*, einen Höcker, der die Stelle des ursprünglichen Verknöcherungspunktes anzeigt, der übrigens oft genug fast ganz verstrichen ist.

Etwas unterhalb desselben verläuft die *Linea temporalis* vom vorderen Rande gegen den hinteren Winkel. Zuweilen liegt sie auch in der Höhe des Tuber oder selbst noch höher. Sie ist die Grenze des Ursprungsgebietes eines Kaumuskels (*M. temporalis*). Bei genauer Betrachtung sieht man übrigens nicht eine, sondern zwei parallele Linien nahe bei einander. Die untere bezeichnet die Muskelgrenze, die obere dient der deckenden Fascie zur Anheftung.

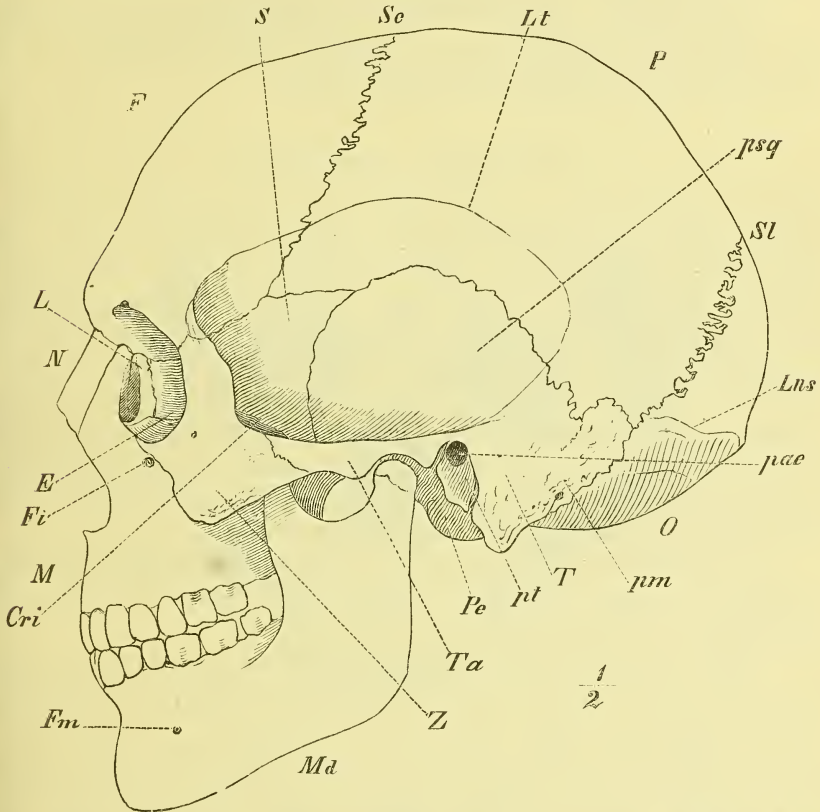
Die innere Fläche zeigt im untern Theil *Impressiones digitatae* und *Juga cerebralia*, im obern Theil meistens einige *Foveae glandulares*, und trägt ausserdem zwei starke Verzweigungen der *Sulci arteriosi*. Von diesen beginnt die eine in der Mitte, die andere am vorderen Ende des unteren Randes, oder sie vereinen sich auch beide am letzteren Orte. Im Anfang



sind sie tief; zuweilen stellen sie sogar wirkliche Kanäle innerhalb des Knochens dar.

Am unteren hinteren Winkel liegt ein Sulcus venosus, als Fortsetzung des Sulcus transversus des Occipitale. Am oberen Rande liegt die Hälfte

Fig. 65.



Ganzer Schädel. Seitenansicht. *F* Frontale. *Lt* Linea temporalis. *P* Parietale. *psq* Temporale, pars squamosa. *S* Sphenoidale. *Sc* Sutura coronalis. *Sl* Sutura lambdoidea.

des *Sulcus sagittalis*, in welchem gegen das hintere Ende hin ein Foramen emissarium, das *Foramen parietale*, mündet. Dieses hat eine sehr verschiedene Weite und fehlt oft gänzlich.

Der obere Rand bildet mit dem Knochen der anderen Seite die *Sutura sagittalis*; der untere Rand bildet im mittleren Theil mit der Squama des Temporale die *Sutura squamosa* und ist hier von aussen her zugeschärft; vorn und hinten ragt er weiter hinab und stösst hinten an die Pars ma-

stoidea des Temporale, vorn an die Schläfenflügel des Sphenoidale. Diese letztere Verbindung ist verschieden breit, fehlt aber nur selten.

Der vordere Rand verbindet sich mit dem Frontale und ist im mittleren Theile am stärksten gezähnt; der hintere sehr stark ausgezackte Rand bildet mit dem Occipitale die Sutura lambdoidea, in der sich meistens kleine Nahtknochen (s. unten) befinden. —

Entwicklung. Das Parietale gehört zu den Deckknochen des Schädels und zeigt noch beim Kinde stark vorragende Tubera parietalia, die die Stelle des einen Verknöcherungspunktes angeben.

### Das Stirnbein, *Os frontale, F,*

bildet das vordere Ende des Hirnschädels und zwar gehört der bei Weitem grössere Theil dem Schädeldach an, der kleinere der Basis, wo er zur Bildung der Nasenhöhle und der beiden Augenhöhlen beiträgt. Seine hintere Grenze liegt so ziemlich in einer Ebene. Die Grenze beider Abtheilungen: der *Pars frontalis* und der *Pars orbito-nasalis* ist, der Ausdehnung der Augenhöhlen entsprechend, jederseits eine scharfe gebogene Kante. Zwischen ihnen setzt sich die *Pars frontalis* fort in den *Processus nasalis*, lateralwärts von der Augenhöhle geht sie jederseits über in den *Processus zygomaticus*. Von diesem erhebt sich und geht im Bogen zum hinteren Rande des Knochens das vordere Ende der *Linea temporalis*, welche dadurch eine *Superficies temporalis* des Stirnbeins abscheidet. —

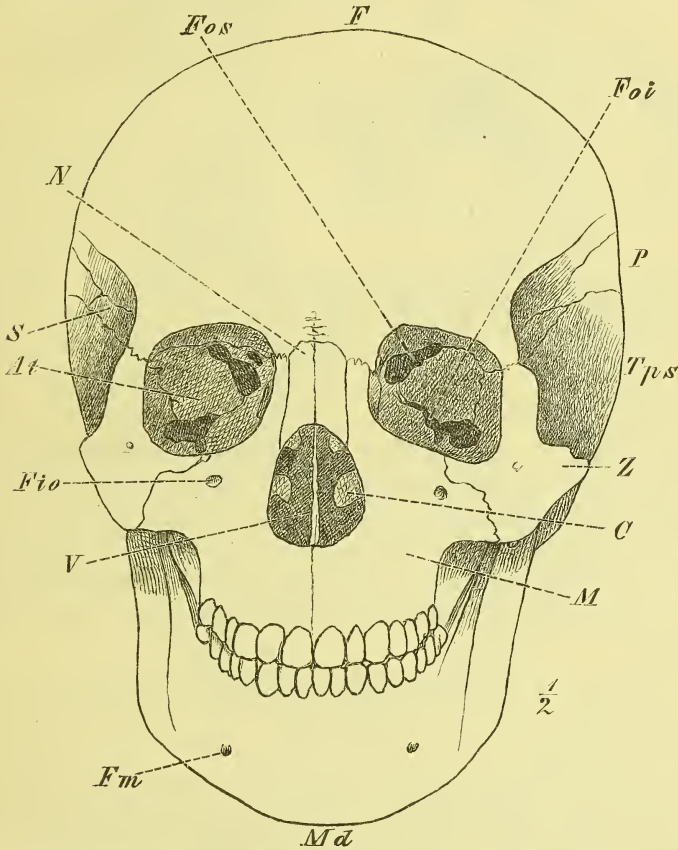
Die *Pars frontalis* bildet in dem hinteren Rande mit den beiden *Parietalia* die *Sutura coronalis*. Weiter unten stösst sie an den Temporalflügel des Keilbeins.

Auf der äusseren Fläche (Fig. 66) bemerkt man etwas unter der Mitte die *Tubera frontalia*, die wie die *Tubera parietalia* weniger oder mehr hervortreten können, wie man schon an der Stirn lebender Personen erkennen kann. Ueber dem medialen Theil der Augenränder und weiter medianwärts liegen die *Arcus superciliares*, die sehr verschiedene Ausbildung haben und zwischen sich die *Glabella* als eine platte Vertiefung lassen. Der Hervorwölbung der *Arcus superciliares* sowie der ganzen Gegend entsprechen Hohlräume im Innern des Knochens, die *Sinus frontales*, (vgl. Fig. 54 S. 43) welche in der *Pars nasalis* abwärts in die Nasenhöhle ausmünden. Das Septum der Stirnhöhlen steht öfters schief. Die Höhlen können sehr ausgedehnt sein, aufwärts bis zu den *Tubera*, und rückwärts in die *Pars orbitalis*. —

Die innere Fläche, welche unten abgerundet auf die *Pars orbitalis* übergeht, zeigt im unteren Theile *Impressiones digitatae* und *Juga cerebrialia* sowie mehrere kleinere *Sulci arteriosi*.

In der Medianlinie verläuft die *Crista frontalis interna*, die nach oben sich abflacht zu dem Anfang des *Sulcus sagittalis*, nach unten hinabreicht bis zu einem Loch, *Foramen coecum* (Fig. 57), welches bald mehr vom Frontale, bald mehr vom Ethmoidale gebildet wird und in die Nasenhöhle führt.

Fig. 66.



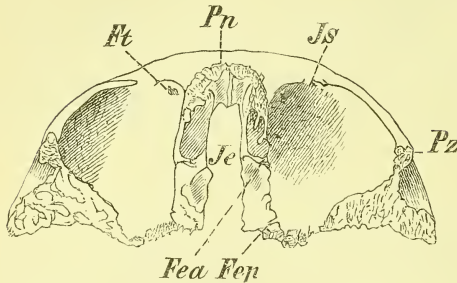
*C* Concha inferior. *F* Frontale. *Fio* Foramen infraorbitale. *Fm* For. mandibulare. *Foi* Fissura orbitalis inferior. *Fos* Fiss. orbitalis superior. *M* Maxilla. *Mā* Mandibula. *N* Nasale. *P* Parietale. *S* *At* Sphe-noidale, Ala temporalis. *Tps* Temporale, pars squamosa. *V* Vomer. *Z* Zygomaticum.

Die der Basis angehörige *Pars naso-orbitalis* wird durch die *Incisura ethmoidalis* für die Siebplatte des Ethmoidale von hinten her tief eingeschnitten. Um diesen Einschnitt herum (Fig. 67), vorne also auf dem Processus nasalis liegend und dessen unteren Rand bildend, befindet sich ein gestreckt hufeisenförmiger Theil voll zelliger Räume, die vorne am tiefsten sind und hier auch die Eingänge in die Stirnhöhlen enthalten. Dieser

Theil bildet einen Deckel für die am obern Theil des Siebbeins offenen Cellulae ethmoidales (Fig. 69—70).

Vorn befindet sich die *Spina nasalis superior*, an welche sich von vornher die Nasenbeine anlegen (Fig. 54). Der untere rauhe Rand des Processus nasalis, der sich mit den Nasenbeinen und Stirnfortsätzen der Oberkiefer verbindet, heisst auch *Incisura nasalis*. —

Fig. 67.



Frontale, von unten ( $\frac{1}{2}$  nat. Gr.) Fea u. Fep Foramen ethmoidale anterius u. posterius. Ft Fossa u. Spina trochlearis. Je Incisura ethmoidalis. Is Incis. supraorbitalis. Pn Processus nasalis. Pz Proc. zygomaticus.

Die Pars orbitalis jederseits ist eine aufwärts gewölbte dreieckige Platte. Die obere cerebrale Fläche hat häufig sehr stark ausgeprägte Impressiones digitatae und Juga cerebralia und geht hinten gleichmässig in die obere Fläche der Orbitalflügel, des Sphenoidale medianwärts auf die Siebplatte des Ethmoidale über.

Die untere, orbitale Fläche (Fig. 67) hat am Processus zygomaticus die Grube, in der die Thränendrüse lagert, *Fossa glandulae lacrymalis*; gegenüber, an der lateralen Seite des Processus nasalis liegt die *Fossa trochlearis*, ein kleiner Eindruck, neben dem sich auch wohl ein kleiner Stachel, die *Spina trochlearis* befindet. Es befestigt sich hier eine Schlinge, um die, wie um eine Rolle, die Sehne eines Augenmuskels (*M. trochlearis*) herumgeht.

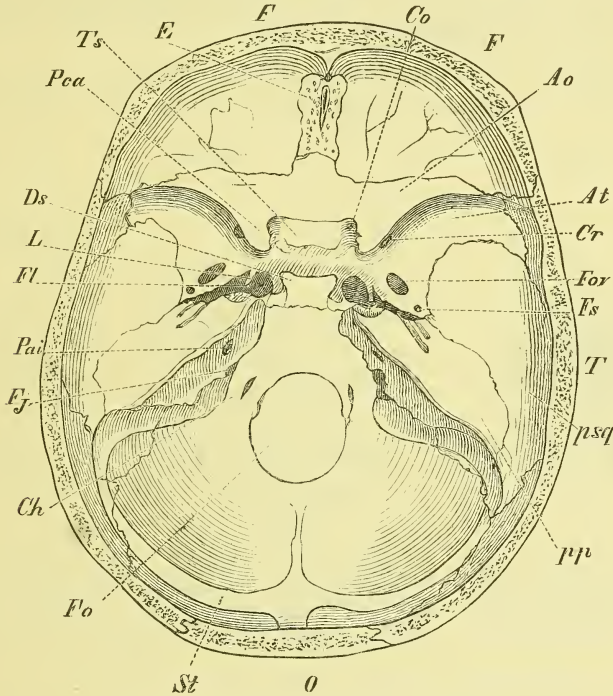
Der Rand der Augenhöhle, *Margo supraorbitalis* (Fig. 66) ist im lateralen Theil scharfkantig, zuweilen in hohem Grade. Gegen den Nasenfortsatz wird er allmählich stumpfer, bis er am untern Ende desselben ganz verstrichen ist. An der medialen Hälfte des Randes befindet sich ein scharfer oder stumpfer Einschnitt, *Incisura supraorbitalis*, die auch als *Foramen supraorbitale* auftreten kann; auch findet man Beides nebeneinander. Es treten hier Arterien und Nerven gleichen Namens heraus an die Stirn. Der ganze Margo und eine etwaige Incisur sind deutlich durch die Haut zu fühlen und liegen gerade unter den Augenbrauen.

In der Augenhöhle verbindet sich die Orbitalplatte lateralwärts mit dem Zygomaticum und dem Temporalflügel des Sphenoidale, medianwärts mit dem Ethmoidale (*Lamina papyracea*), dem Lacrymale und dem Processus frontalis des Maxillare. An der Verbindungsnaht mit dem Ethmoidale, bald mehr vom einen, bald mehr vom andern Knochen gebildet, liegen die Fo-

*ramina ethmoidalia, anterius* und *posterius*, deren ersteres in die Schädelhöhle, letzteres in die Nasenhöhle hineinführen (Fig. 67).

Entwicklung. Das Stirnbein verknöchert in der Hauptsache aus 2 Kernen heraus, entsprechend den beiden *Tubera frontalia*. Die daraus entstandenen beiden Hälften sind beim Neugeborenen noch getrennt und

Fig. 68.



Innere Schädelbasis. Basis cranii interna.

*Ao* Ala orbitalis (Ossis sphenoidel). *At* Ala temporalis. *Ch* Canalis hypoglossi. *Co* Can. opticus. *Cr* Can. rotundus. *Ds* Dorsum sellae. *E* Ethmoidale. *F, F* Frontale. *Fj* Foramen jugulare, s. lacerum posterius. *Fl* Foramen lacerum anterius. *Fo* Foramen occipitale. *Fov* Foramen ovale. *Es* Foramen spinosum. *L* Lingula. *O* Occipitale. *Pai* Porus acusticus internus. *Pca* Processus clinoides anterior. *pp* Temporale, pars petrosa. *psq* pars squamosa. *St* Sulcus transversus. *T* Temporale. *Ts* Tuberculum sellae.

weichen oben unter spitzem Winkel auseinander, um mit dem ähnlichen stumpfen Winkel der Parietalia die „grosse Fontanelle“ (s. unten) zu bilden. Die Vereinigung beider Theile erfolgt im Laufe des zweiten Jahres, aber nicht immer. Denn es erhält sich öfters hier eine dauernde Naht, *Sutura frontalis*. Ein letzter Rest dieser Naht lässt sich übrigens fast bei jedem Schädel ganz unten an der *Incisura nasalis* bemerken.

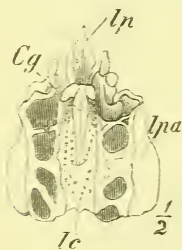Von dem

Siebbein, *Os ethmoideum, E,*

trägt nur ein kleiner Theil zur Bildung der Schädelhöhle bei. Es ist dies die Siebplatte, *Lamina cribrosa*, die in die Incisura ethmoidalis des Stirnbeins eingelassen ist und nach hinten an das Sphenoidale stösst. Sie ist (Fig. 69) flach oder leicht ausgehöhlt und hat in der Medianlinie die *Crista galli*, eine von hinten her sich erhebende Knochenplatte, die vorne verdickt ist und in die *Processus alares* ausläuft, die mit dem Frontale das Foramen coecum umschliessen.

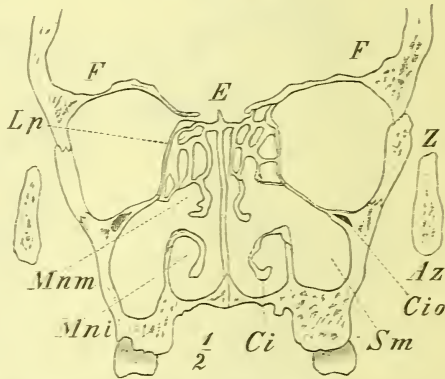
Die *Lamina cribrosa* bildet jederseits den Boden einer namentlich vorn sich tiefer hinabsenkenden Grube. Sie ist durchbohrt durch die zahl-

Fig. 69.



Os ethmoideum von oben. *Cg* Crista galli. *lc* lamina cribrosa. *lp* Lamina perpendicularis. *lpa* Lamina papyracea.

Fig. 70.



Frontalschnitt durch das Gesicht, zwischen 1ten und 2ten Mahlzahn. — *Az* Arcus zygomaticus. *Ci* Concha inferior. *Cio* Canalis infraorbitalis. *E* Ethmoidale. *F* Frontale. *Lp* Ethmoidale, Lamina papyracea. *Mni* Meatus narium inferior. *Mnm* Meatus narium medius. *Sm* Sinus maxillaris. *Z* Zygomaticum.

reichen *Foramina cribrosa*, welche die Riechnerven in die Nasenhöhle führen.

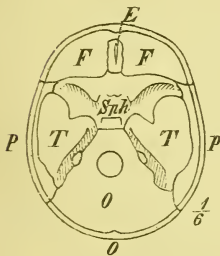
Im übrigen besteht das Siebbein (Fig. 70) aus einer dünnen Platte, welche die *Crista galli* abwärts fortsetzt und die Nasenscheidewand im oberen Theil bildet: *Lamina perpendicularis*, und den frei zu beiden Seiten derselben von der *Lamina cribrosa* herabhängenden Labyrinth, *Labyrinthi*, die mit zelligen Räumen und Knochenplatten den obern Theil der Nasenhöhle bilden und lateralwärts gegen die Orbita grösstentheils durch die *Lamina papyracea* abgeschlossen sind, die nach oben an die Pars orbitalis des Stirnbeins grenzt.

Eine genauere Betrachtung dieser Theile des Siebbeins folgt passender beim Gesichte (s. unten).

Wir haben uns jetzt dem letzten Schädelknochen zuzuwenden, dem Schläfenbein, *Os temporum*, *T*,

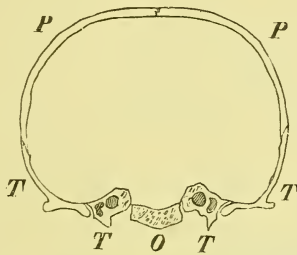
welches ja (vgl. oben S. 38) jederseits den untern Theil des Mittelringes des Schädels hinter dem Keilbein einnimmt, zwischen ihm und dem Hinterhauptbein gelegen ist, in der Mitte jedoch von dem der andern Seite durch den weit vorwärts sich erstreckenden Körper des Occipitale getrennt wird. Es gehört also theils der Basis, theils dem Gewölbe des Schädels an. Der an der Seitenwand gelegene Theil erscheint im Ganzen als eine leicht gewölbte Platte, deren oberer Rand hinten eingebogen ist (*Incisura parietalis*); da-

Fig. 71.



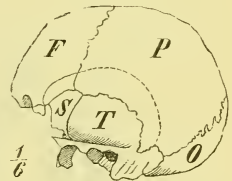
Hirnschädel, Basis von innen.

Fig. 72.



Hirnschädel, Frontalschnitt.

Fig. 73.

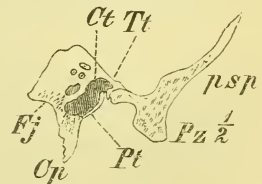


Hirnschädel, Seitenansicht.

durch trennt sich eine vordere Abtheilung: *Pars squamosa* von einer hintern: *Pars mastoidea*. Letztere hat ihren Namen von dem massigen *Processus mastoideus*, der als ein fester Wulst hinter der Ohrmuschel zu fühlen ist; erstere sendet ab den starken *Processus zygomaticus*, der beim Lebenden nahe unter der Haut liegt, sich vom Ohr bis zum „Backenknochen“, d. i. dem Wangenhöcker deutlich verfolgen lässt und bei stärkerer Abmagerung sichtbar hervortritt. Beide Theile erstrecken sich auch etwas auf die Basis hinab, im Wesentlichen wird diese jedoch eingenommen von einem starken Knochentheil, den man einer Pyramide, *Pyramis*, vergleicht, deren schräg abgeschnittene Basis an der vereinigten *Pars squamosa* und *mastoidea* angewachsen ist und deren abgebrochene Spitze median- und vorwärts gerichtet ist. Die Pyramide ist dadurch besonders ausgezeichnet, dass sie das Gehörorgan enthält. Der mediale hintere Theil ist massiv, der laterale vordere birgt eine Höhle, das *Cavum tympani*, die Paukenhöhle, in welche die äussere Gehöröffnung, *Porus acusticus externus*, die zwischen *Processus zygomaticus* und *Processus mastoideus* liegt, hineinführt.

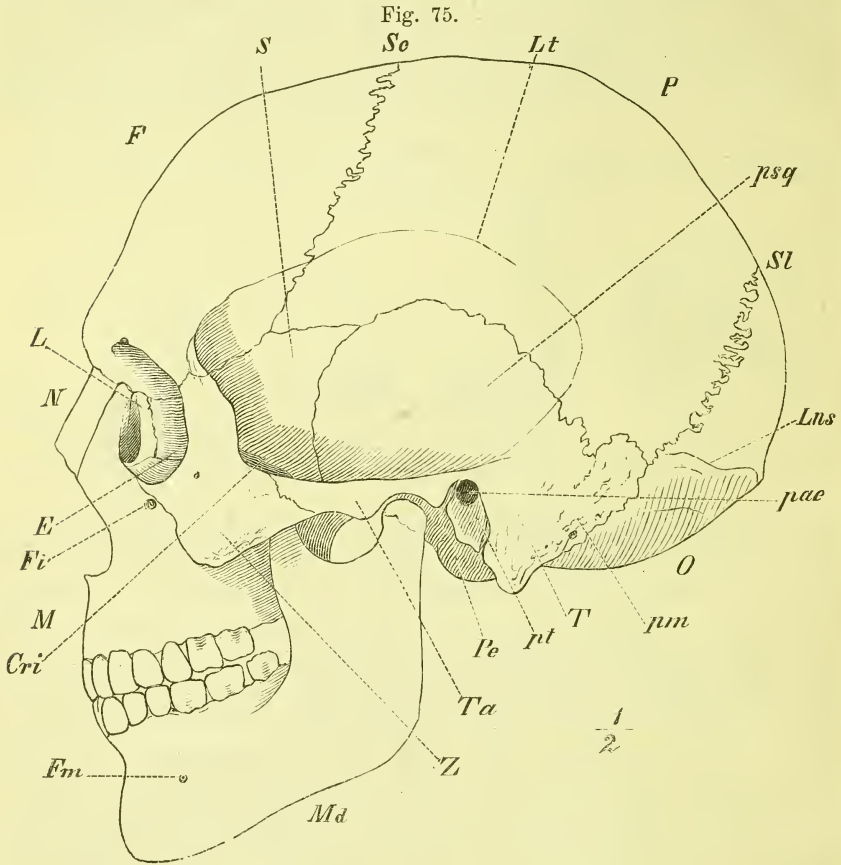
Die Schuppe, *Squama*, ist oben von einem

Fig. 74.



Querschnitt durch die Pyramide des Felsenbeins. *FG* Fissura Glaseri. *ps* Pars squamosa. *Pz* Proc. zygomaticus. *Tt* Tegmen tympani.

flacheren oder steileren bogenförmigen Rande umgeben, legt sich mit einem zugespitzten Rande von aussen auf das Parietale und stösst vorne an den Temporalflügel des Sphenoidale. An der Grenze gegen die Pars mastoidea befindet sich eine Erhebung, die über den Porus acusticus hinläuft und vorn in die obere Kante des Jochfortsatzes übergeht. Dieser letztere entsteht



*Cri* Crista infratemporalis. *Lt* Linea temporalis. *Md* Mandibula. *P* Parietale. *pae* Porus acusticus externus. *Pc* Proc. condyloideus. *pm* Pars mastoidea. *psq* Pars squamosa. *pt* Pars tympanica. *S* Sphenoidale. *Ta* Tuberculum articulare. *Z* Zygomaticum.

mit einer platten oben ausgehöhlten Wurzel, ist dann median-lateralwärts abgeplattet, und geht gebogen nach vorn, um mit schrägem Rande am Zygomaticum zu enden. Vor ihm liegt das hintere Ende der Linea infratemporalis des Keilbeins, wodurch der basale Theil der Squama abgetrennt wird. Dieser besteht im hintern Theil aus einer Grube, in welche der Unterkiefer eingelenkt ist: *Fossa mandibularis*. Sie wird hinten begrenzt



von einer Spalte, der *Fissura Glaseri*, und geht vorn unmittelbar über auf das *Tuberculum articulare*, welches man auch wohl als mediale Wurzel des *Processus zygomaticu* bezeichnet. Die überknorpelte Gelenkfläche erstreckt sich bis auf die Höhe des *Tuberculum* hinauf.

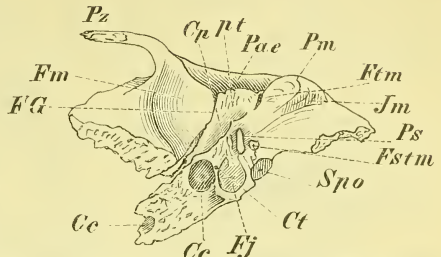
Die innere Fläche zeigt Hirneindrücke und *Sulci arteriosi*. Erstere sind hier sehr stark und verdünnen den Knochen bis zur Durchbohrung. Gegen die *Pars petrosa* ist als Grenze auch beim Erwachsenen noch die *Fissura petroso-squamosa* sichtbar. (Fig. 80). —

Die *Pars mastoidea* setzt sich fast in ihrer ganzen Breite abwärts fort in den *Processus mastoideus*. Dieser ist in Grösse, Richtung und Form äusserst verschieden; die laterale Seite ist rauh und gewölbt, die mediale mehr glatt und eingezogen. Hier liegt (Fig. 76) neben ihm die *Incisura mastoidea*, und daneben, hart am Rande des Knochens der zuweilen kaum ausgeprägte *Sulcus arteriae occipitalis*. Vorn legt sich gegen den *Processus* die *Pars tympanica*, getrennt durch die *Fissura tympanico-mastoidea*. Oben grenzt die *Pars mastoidea* mit gezacktem Rande an das *Parietale*, mit dem hintern medialen Rande an das *Occipitale* (*Pars lateralis*). Im obern Theil dieser Naht, oder auch ganz im *Temporale*, ist häufig ein *Foramen mastoideum* für ein *Emisarium*.

Der *Processus mastoideus* ist mehr oder weniger von zelligen lufthaltigen Räumen, *Cellulae mastoideae* (Fig. 77) erfüllt, die in das *Cavum tympani* eimmünden. Die äussere Knochenplatte kann äusserst dünn oder selbst durchbrochen sein.

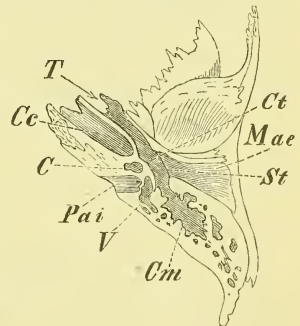
Die innere Fläche der *Pars mastoidea* (Fig. 78) ist ausgehöhlt und hat an der Grenze gegen die *Pars petrosa* eine tief eingeschnittene breite leicht gebogene Furche: *Sulcus sinus transversi*, die sich oben und unten auf das *Occipitale* fortsetzt. In diese Furche mündet, wenn vorhanden, das *Foramen mastoideum*. —

Fig. 76.



Os temporum, untere Seite. *Ce* Canalis caroticus. *Cp* Crista petrosa. *Ct* Canaliculus tympanicus. *F'G* Fissura Glaseri. *Fj* Fossa jugularis. *Fm* Fossa mandibularis. *Fstm* For. stylumastoideum. *Ftm* Fissura tympanico-mastoidea. *Im* Incisura mastoidea. *Pae* Pars petrosa. *Pm* Proc. mastoideus. *Ps* Proc. styloideus. *pt* Pars tympanica. *Pz* Proc. zygomaticus. *Spo* Synchronosis petro-occipitalis.

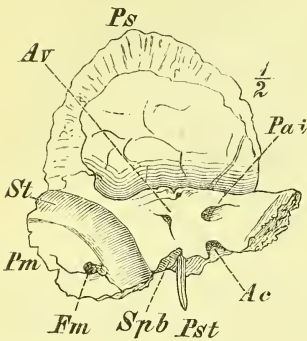
Fig. 77.



Schnitt durch das *Temporale*, durch den äusseren und inneren Gehörgang und die Paukenhöhle. *C* Cochlea. *Ce* Canalis caroticus. *Cm* Cellulae mastoideae. *Ct* Cavum tympani. *Mae* Meatus auditorius externus. *Pai* Porus acusticus internus. *St* Sulcus tympanicus. *T* Tuba Eustachii ossea. *V* Vestibulum.

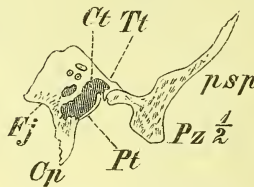
Die Pyramide, *Pyramis*, besteht aus dem eigentlichen Felsentheil, *Pars petrosa*, und dem Paukentheil, *Pars tympanica*, das ist jener vierkantigen

Fig. 78.



Temporale, innere hintere Seite. *Ac* Aquaeductus cochleae. *Av* Aquaeductus vestibuli. *Fm* Foramen mastoideum. *Pai* Porus acusticus internus. *Pm* Pars mastoidea. *Ps* Pars squamosa. *Pst* Proc. styloideus. *Spb* Synchondrosis petro-basilaris. *St* Sulcus transversus.

Fig. 79.



Querschnitt durch die Pyramide des Felsenbeins. *FG* Fissura Glaseri. *ps* Pars squamosa. *Pz* Proc. zygomaticus. *Tt* Tegmen tympani.

abwärts vorragenden Platte, welche den äussern Gehörgang vorn und unten umgiebt und noch bis zur Zeit der Geburt aus einem besondern Knochenstück besteht.

Die Pyramide ist vierseitig und vierkantig. Die obere Kante ragt frei in die Schädelhöhle, bildet hier die Grenze zwischen mittlerer und hinterer Schädelgrube und hat eine oft undeutliche Furchung für einen Venenblutleiter, *Sulcus petrosus superior*.

Die vordere Kante stösst in der grösseren hinteren Abtheilung mit der Pars squamosa zusammen und bildet hier die *Fissura petroso-squamosa* (Fig. 80). In der vorderen freien Abtheilung bildet sie mit der Squama einen winkligen Einschnitt, in welchen sich die Lamina triangularis des Keilbeins hineinlegt, doch so, dass gegen die Spitze der Pyramide hin das *Foramen lacerum (anterior)* frei bleibt.

Die hintere Kante legt sich mit dem vordern Theil an den Körper des Occipitale, mit ihm später knöchern verwachsen und den *Sulcus petrosus inferior* bildend, an ihrem hintersten Ende steht sie ebenfalls mit dem Occipitale (*Pars lateralis*) durch eine dreieckige Fläche in Verbindung und zwischen beiden Strecken ist sie frei und begrenzt das *Foramen jugulare*.

Die untere Kante liegt frei an der Schädelbasis und ist eigentlich nur im hintern lateralen Theil der Pyramide deutlich. Hier ragt sie als *Crista petrosa*, als ein scharfer Kamm abwärts und endet fest am *Processus mastoideus*.

Von den vier Flächen der Pyramide sehen zwei in die Schädelhöhle; man nennt sie hintere Fläche und obere Fläche.

Auf der hinteren Fläche (Fig. 78) fällt zunächst ein grosses Loch in die Augen, welches etwa in der Mitte der Länge und der Höhe liegt; es ist der *Porus acusticus internus*, der in den gleichnamigen *Meatus* hineinführt. Letzterer ist ziemlich gerade lateralwärts gerichtet, und endet mit einem grösseren Loch (Anfang des *Canalis facialis*) und einer Anzahl kleinerer Löcher.

Auf der dahinter gelegenen Fläche und zwar ziemlich genau in der Mitte derselben bemerkt man einen von hinten her zugänglichen, oft rechtwinklig geformten Schlitz, den *Aquaeductus vestibuli*. Nicht zu verwechseln damit ist eine andre kleine, übrigens sehr verschieden geformte Oeffnung, die in, oder nahe an der obern Kante liegt. Es ist dies der sog. *Hiatus subarcuatus*, der der Rest einer grösseren, beim Neugeborenen noch vorhandenen, blinden Oeffnung ist.

Die obere Fläche (Fig. 80) hat, etwas hinter dem Porus acusticus internus gelegen, einen quer gerichteten Wulst, die *Eminentia arcuata*, die einem Theil des innern Gehörorgans (oberer Bogengang) entspricht.

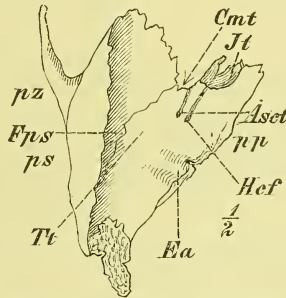
Vor dieser liegt eine vorwärts gerichtete kleinere runde Oeffnung, der *Hiatus canalis facialis*, d. i. eine Nebenöffnung, ein Fenster in dem schon erwähnten und später näher zu besprechenden *Canalis facialis*. Von hier aus geht nach vorne der *Sulcus petrosus*, eine Nervenfurche.

Nach vorn von diesem Loch, zuweilen aber auch mit demselben zusammenfallend, befindet sich ein kleineres Loch, von dem ebenfalls ein Sulcus vorwärts zieht. Es ist dies die *Apertura superior canaliculi tympanici*, die aus dem Cavum tympani heraufführt (für einen Nerven).

Ganz vorne am Rande des Foramen lacrum anterius ist ein Eindruck, *Impressio trigemini* (für ein sog. Ganglion des Nervus trigeminus).

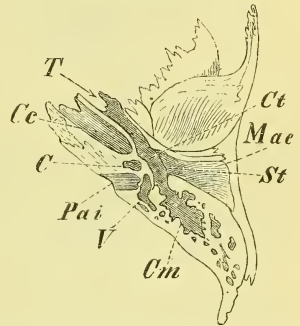
Der laterale Theil der oberen Fläche, der also zwischen *Eminentia arcuata* und *Fissura petroso-squamosa* liegt, gehört nicht dem massiven Felsenbein an, sondern ist die obere Wand des Cavum tympani und heisst *Tegmentum tympani*; dasselbe ist häufig sehr dünn oder sogar durchlöchert. (Fig. 79). Unter dem vordersten Theile desselben liegt die vordere Ausmündung des Cavum tympani, der *Canalis musculo-tubarius*, der in dem Winkel zwischen Pars squamosa und petrosa ausmündet. Derselbe zerfällt durch eine unvollständige horizontale Scheidewand in einen grösseren unteren

Fig. 80.



Os temporum. *Aset* Apertura sup. canaliculi tympanici. *Cmt* Canalis musculo-tubarius. *Ea* Eminentia arcuata. *Fps* Fissura petroso-squamosa. *Hef* Hiatus canalis facialis. *Jt* Impressio trigemini. *pp* Pars petrosa. *ps* Pars squamosa. *pz* Proc. zygomaticus. *Tt* Tegmen tympani.

Fig. 81.



Schnitt durch das Temporale, durch den äusseren und inneren Gehörgang und die Paukenhöhle. *C* Cochlea. *Ce* Canalis caroticus. *cm* Cellulae mastoideae. *Ct* Cavum tympani. *Mae* Meatus auditorius externus. *Pai* Porus acusticus internus. *St* Sulcus tympanicus. *T* Tuba Eustachii ossea. *V* Vestibulum.

Theil, die *Tuba Eustachii (ossea)* und den kleineren oberen, den *Semicanalistensoris tympani*.

Auf der untern Fläche, (Fig. 82) die sehr rau und unregelmässig geformt ist, bemerkt man vor dem Processus mastoideus den verschieden weit hinabragenden *Processus styloideus*, der fest an der Crista petrosa anliegt. Er ist bei guter Ausbildung an der Leiche zu fühlen. Zwischen beiden Fortsätzen liegt das *Foramen stylo-mastoideum*, welches der Ausgang des Canalis facialis ist.

Weiter medianwärts liegen zwei grössere wichtige Einbuchtungen gerade vor einander: vorn ein rundliches Loch, das *Foramen caroticum externum*, als Eingang in den arteriellen Canalis caroticus; dahinter eine höchst wechselnd ausgebildete Grube, die *Fossa jugularis*, welche das *Foramen jugulare* begrenzt.

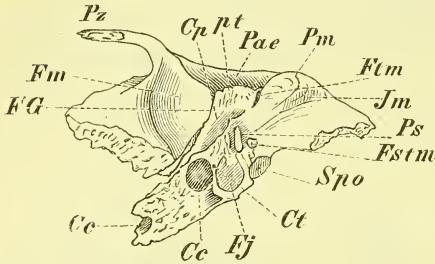
Gerade zwischen beiden Einbuchtungen, auf dem sie trennenden Wall, ist ein kleines, rundliches Loch (neben andern kleineren *Foramina nutritia*) die *Apertura inferior canaliculi tympanici*. Nur selten liegt es in einer Grube (*Fossula petrosa*). Kleinere Oeffnungen bemerkt man ausserdem noch, und zwar im *Foramen caroticum* den oder die *Canaliculi carotico-tympanici*, in der *Fossa jugularis* als hinteres Ende einer kleinen sagittalen Rinne den Eingang in den *Canaliculus mastoideus*.

Der der Pyramidenspitze angehörige Theil der unteren Fläche ist sehr rau und uneben zum Ansatz der *Cartilago petroso-basilaris*.

Die vordere Fläche (Fig. 83) wird im grössten hinteren Theil ausgemacht durch die *Pars tympanica*, die medianwärts (nach vorn) mit der *Pars petrosa* verwächst, unten als *Crista petrosa* sich neben dem *Processus styloideus* hinabzieht, vorn gegen die *Pars squamosa* mit der *Fissura Glaseri* abgrenzt und lateralwärts mit einem rauhen gebogenen Rande aufhört, der den *Porus acusticus externus* umgrenzt und dem knorpligen Gehörgange zum Ansatz dient. Zwischen ihr und dem *Processus mastoideus* ist die *Fissura tympanico-mastoidea*, in der die Ausgangsöffnung des *Canaliculus mastoideus* liegt.

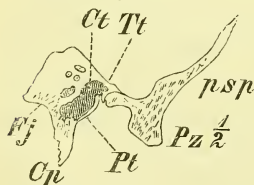
In der Spalte zwischen *Pars tympanica* und

Fig. 82.



Os temporum, untere Seite. Cc Canalis caroticus. Cp Crista petrosa. Ct Canaliculus tympanicus. FG Fissura Glaseri. Fj Fossa jugularis. Fm Fossa mandibularis. Estm For. stylo-mastoideum. Im Incisura mastoidea. Pae Porus acusticus externus. Pm Proc. mastoideus. Ps Proc. styloideus. pt Pars tympanica. Pz Proc. zygomaticus. Sps Synchondrosis petro-occipitalis.

Fig. 83.



Querschnitt durch die Pyramide des Felsenbeins. FG Fissura Glaseri. ps Pars squamosa. Pz Proc. zygomaticus. Tt Tegmen tympani.

Pars squamosa, also in der Fissura Glaseri tritt meistens ein kleines Knochenplättchen zu Tage; es ist das untere umgerollte Ende des Tegmentum tympani. Dadurch wird die Fissura Glaseri getrennt und hinter dem Plättchen die Fissura petroso-tympanica, vor demselben die Fissura petroso-squamosa gebildet, letztere eine Fortsetzung der im Innern des Schädels vorhandenen gleichnamigen Spalte.

Entwicklung. Bis nahe vor der Geburt besteht das Temporale aus 3 Stücken: 1. Dem basalen Stück d. i. Pars mastoidea (die hier sehr klein ist) und Pars petrosa vereinigt, denn beide entstehen aus einem einzigen Kern. 2. Das laterale Stück d. i. die Schuppe und 3. der *Annulus tympanicus*, d. i. ein nicht ganz geschlossener Knochenring, in dem das Trommelfell (*Membrana tympani*) liegt, und welcher später lateralwärts hinaus wächst zu der plattenförmigen Pars tympanica.

### b) Gesichtsschädel, *Facies*.

In Betreff des allgemeinen Aufbaues des knöchernen Gesichtes ist auf das zu verweisen, was bereits früher (S. 41) besprochen wurde.

Da der Kieferapparat der wesentliche Theil ist, so beginnen wir auch mit den beiden Theilen desselben, den fest mit einander und mit dem Schädel verwachsenen Oberkiefern und dem frei eingelenkten Unterkiefer.

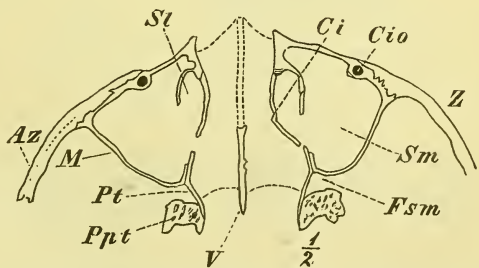
### Knochen des Gesichtes.

#### Oberkiefer, *Os maxillare*, M.

Der Haupttheil des Knochens ist ein unregelmässig geformter innen von der Kieferhöhle, *Sinus maxillaris* fast vollständig erfüllter Theil, der die laterale Wand der Nasenhöhle und die untere Wand der Augenhöhle bildet, sich hinten an den Processus pterygoideus anlegt und einen Theil der vorderen Gesichtsfäche ausmacht.

Abwärts verlängert dieser sich in den die Zähne tragenden *Processus dentalis*, der vorn bis zur Medianebene vorrückt und sich mit dem der andern Seite verbindet. Er liegt in der Mundhöhle und

Fig. 84.

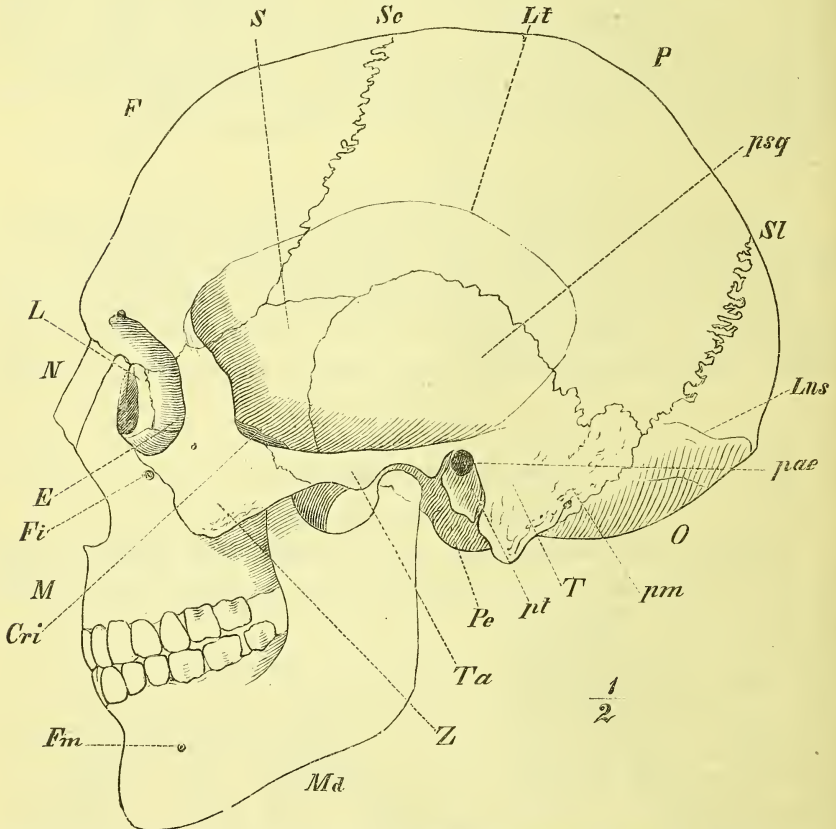


Horizontalschnitt durch das Gesicht, etwas unterhalb der Augenhöhle. *Az* Areus zygomaticus. *Ci* Concha inferior. *Cio* Canalis infraorbitalis. *Fsm* Fossa pterygo-palatina. *M* Maxillare. *Ppt* Proc. pterygoideus. *Pt* Palatinum. *St* Sulcus lacrymalis. *Sm* Sinus maxillaris. *V* Vomer. *Z* Zygomaticus.

ist hier nur vom Zahnfleisch überzogen. Von seiner Wurzel geht ein anderer Fortsatz horizontal medianwärts, der *Processus palatinus*, um mit dem gleichen Fortsatz der anderen Seite zusammenzutreffen und den vorderen Theil des harten Gaumens zu bilden.

Die vordere obere Ecke zieht sich aus in den platten *Processus frontalis*, durch welchen der Knochen sich gegen das Frontale stützt; die obere laterale Ecke erscheint als eine ansehnliche dreieckige rauhe Fläche, *Processus*

Fig. 85.



Ganzer Schädel. Seitenansicht. *E* Ethmoidale. *Cri* Crista infratemporalis. *F* Frontale. *Fi* Foramen infra-orbitale. *Fm* Foramen mentale. *L* Lacrymale. *Lns* Linea nuchae superior. *Lt* Linea temporalis. *M* Maxilla. *Ma* Mandibula. *N* Nasale. *O* Occipitale. *P* Parietale. *pae* Porus acusticus externus. *Pc* Processus condyloideus. *pm* Temporale, pars mastoidea. *psq* Temporale, pars squamosa. *pt* Temporale, pars tympanica. *S* Sphenoidale. *Sc* Sutura coronalis. *SL* Sutura lambdoidea. *T* Temporale. *Ta* Tuberculum articulare. *Z* Zygomaticum.

*zygomaticus*, auf welcher das Jochbein ruht. Dem Namen eines *Processus* entspricht eigentlich nur der untere Theil dieser Ecke, der sich aus der lateralen Wand heraushebt und dadurch diese in zwei Abtheilungen scheidet. —

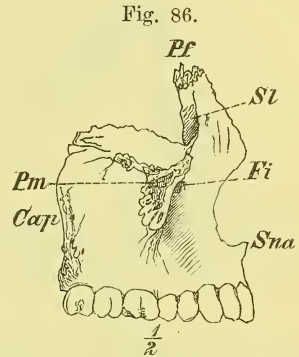
Am Körper unterscheiden wir eine *Superficies nasalis, orbitalis, facialis* und *infratemporalis*.

Die Gesichtsfläche (Fig. 91) *Superficies facialis*, ist vierseitig und vertieft sich nach der Mitte zur *Fossa maxillaris*, derselben Einsenkung, die auch am Lebenden, namentlich deutlich bei Magerkeit, neben der Nase erscheint. Sie bildet oben ein Stück des Margo infraorbitalis, begrenzt medianwärts mit scharfem Rande die vordere Nasenöffnung, ist von der *Superficies infratemporalis* durch den *Processus zygomaticus* getrennt und geht im Uebrigen allmählich auf die Fortsätze über. In einiger Entfernung vom Infraorbitalrande liegt das *Foramen infraorbitale*. —

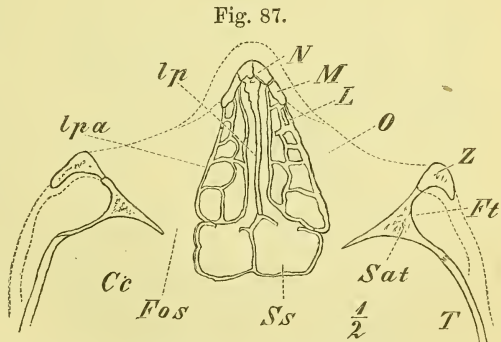
Die *Superficies infratemporalis* (Fig. 86) ist in horizontaler Richtung gewölbt und geht so auf die Nasenfläche über. Ihr unterer Theil ist rauh — *Tuberositas maxillaris* — und zeigt eine Anzahl Löcher, Eingänge in die *Canales alveolares posteriores*.

Die *Superficies orbitalis* ist unregelmässig vierseitig und bildet fast allein den Boden der Augenhöhle, der übrigens nicht horizontal ist, sondern lateralwärts sich absenkt. Ganz hinten ist eine kleine raue Fläche, die durch das Gaumenbein (*Processus orbitalis*) ausgefüllt wird. Der vordere Rand bildet mit der Gesichtsfläche den am Lebenden fühlbaren *Margo infraorbitalis*, der mediale Rand verbindet sich mit dem Lacrymale und Ethmoidale (*Lamina papyracea*), der laterale Rand ist in der vorderen Abtheilung verbunden mit dem *Zygomaticum*, in der hintern Abtheilung geht er frei in die hintere Fläche über, dabei vom Sphenoidale (*Ala temporalis*) getrennt durch die *Fissura orbitalis inferior*.

An der Augenhöhlenfläche liegt, an der genannten Fissur beginnend und vorwärts verlaufend, der *Sulcus infraorbitalis*, der vorn in dem *Canalis infraorbitalis* weiterführt zu dem *Foramen in-*



Os maxillare von der lateralen Seite. Cap Canales alveolares posteriores. Fi Foramen infraorbitale. Pf Proc. frontalis. Pm Proc. zygomaticus. Sz Sulcus lacrymalis. Sna Spina nasalis anterior.



Horizontalschnitt durch das Gesicht, ungefähr durch die Mitte der Augenhöhle. Cc Cavum cranii. Fos Fissura orbitalis superior. Ft Fossa lacrymalis. L Os lacrymale. lp Ethmoidale, lamina perpendicularis. lpa Ethm. lamina papyracea. M Maxillare. N Nasale. O Orbita. Ss Sphenoidale, ala temp. Ss Sinus sphenoidalis. T Temporale. Z Zygomaticum.

fraorbitale und Gefässe und Nervenstämme aufnimmt. Von dem Kanale zweigen sich innerhalb des Knochens ab die *Canales alveolares anteriores*.

Die Nasenfläche, *Superficies nasalis*, (Fig. 88) ist ziemlich eben und besitzt die grosse unregelmässige *Apertura sinus maxillaris*. Hinten ist sie rauh zur Verbindung mit dem Palatinum und dem Sphenoidale (Processus pterygoideus), vorn endet sie mit scharfem, freiem Rand, unten und vorn-oben geht sie allmählich in die Processus palatinus und frontalis über. Zwischen jener Apertura und dem Processus frontalis liegt der fast senkrecht verlaufende *Sulcus lacrymalis* und vor und unter demselben die *Crista turbinalis*, zur Anlagerung der Concha inferior.

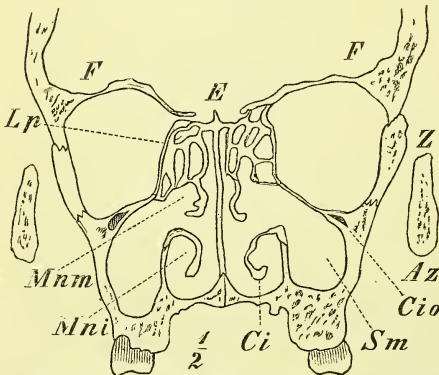
Auf die *Superficies nasalis* lagern sich das Palatinum, Ethmoidale und Concha inferior, welche zugleich auch die *Apertura sinus maxillaris* bedeutend verengern. —

Der Processus frontalis geht unmittelbar aus den *Superficies nasalis* und *facialis* (und in geringer Ausdehnung der *Superficies orbitalis*) hervor.

Auf der lateralen Fläche verläuft sich das mediale Ende des Margo infraorbitalis als *Crista lacrymalis*, hinter welcher der obere Anfang des *Sulcus lacrymalis* liegt. An der medialen, nasalen Fläche wird noch eine *Crista ethmoidalis* angeführt.

Der Fortsatz stösst mit gezacktem oberem Ende an das Frontale, mit dem vorderen Rande an das Nasale, mit dem hinteren an das Lacrymale.

Fig. 89.



Frontalschnitt durch das Gesicht, zwischen 1ten und 2ten Mahlzahn. — Az Arcus zygomaticus. Ci Concha inferior. Cio Canalis infraorbitalis. E Ethmoidale. F Frontale. Lp Ethmoidale, Lamina papyracea. Mni Meatus narium inferior. Mnm Meatus narium medius. Sm Sinus maxillaris. Z Zygomaticum.

Von dem Processus zygomaticus ist nichts Besonderes weiter zu sagen.

Der Processus dentalis (Fig. 89) ist ein dicker, abwärts gerichteter Fortsatz, der grösstentheils als unmittelbare Fortsetzung des Körpers erscheint. Sein unteres Ende liegt ziemlich in einer Ebene (doch nicht in der horizontalen).

Er ist (individuell sehr verschieden) bogenförmig gestaltet und stösst vorn mit dem der anderen Seite, hinten mit dem Sphenoidale (Processus ptery-



goideus) und dem Palatinum zusammen. In ihm befinden sich die nach unten offenen Zahnhöhlen, *Alveoli*, in welchen die Zähne mit ihren Wurzeln sitzen. Dieselben reichen theilweise bis nahe an den Sinus maxillaris hinan und es entsprechen ihnen an der Gesichtsfäche die mehr oder weniger ausgeprägten *Juga alveolaria*. (Genaueres über die Gestaltung der Alveolen folgt bei der Beschreibung der Zähne in der Splanchnologie.) —

Der Processus palatinus (Fig. 90) ist eine horizontale, dreieckige Platte, theilweise dünn, deren obere nasale Fläche glatt und transversal ausgehöhlt ist und so in die Superficies nasalis übergeht, deren untere Fläche mehr uneben und rauh erscheint und auf den Processus dentalis übergeht. Die Fortsätze beider Seiten stossen mit breiter Nahtfläche zusammen und bilden dadurch die *Crista nasalis* (Fig. 93), die vorne meistens deutlich vorspringt als *Spina nasalis anterior*. Hinten verbindet sich der Fortsatz mit dem Palatinum (Pars horizontalis).

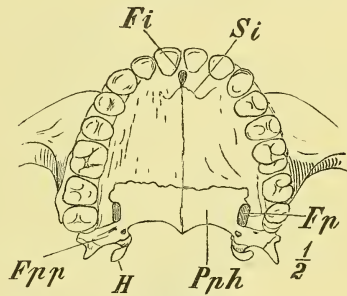
In der median verlaufenden Gaumennaht liegt ganz vorn das *Foramen incisivum*, eine meist weitere Grube, welche aufwärts sich theilt und jederseits neben der Crista nasalis in die Nasenhöhle mündet: *Canalis incisivus*.

An der Gaumenfläche sieht man von diesem Foramen aus eine feine Fissur ausgehen, zuerst lateral-rückwärts, dann lateral-vorwärts verlaufend in der Richtung auf die Scheidewand zwischen lateralem Schneidezahn und Eckzahn. Diese *Sutura incisiva*, von der der Erwachsene am Gaumen noch geringe Reste zeigt, während an der Gesichtsfäche jede Spur geschwunden ist, ist die letzte Erinnerung an die ursprüngliche Abtrennung des Os incisivum s. intermaxillare, d. i. des die Schneidezähne tragenden Theiles des Oberkiefers. — Bei anderen Säugethieren bleibt das Os intermaxillare zeit- lebens ein gesonderter Knochen. —

Entwicklung. Ueber die ersten Zeiten der Entwicklung dieses Knochens, über die Zahl der Verknöcherungspunkte und ihrer Gebiete ist bis jetzt noch nichts Sicheres festgestellt (vom Os incisivum war soeben die Rede). Beim Neugeborenen ist die Höhle des Knochens noch sehr klein; namentlich ist hier die geringe Höhe des ganzen Knochens und seines Zahnfortsatzes auffallend. —

Wenn im späteren Alter die Zähne ausfallen, so nimmt der Processus dentalis wieder an Höhe ab, indem die Ränder der Alveolen schwinden.

Fig. 90.

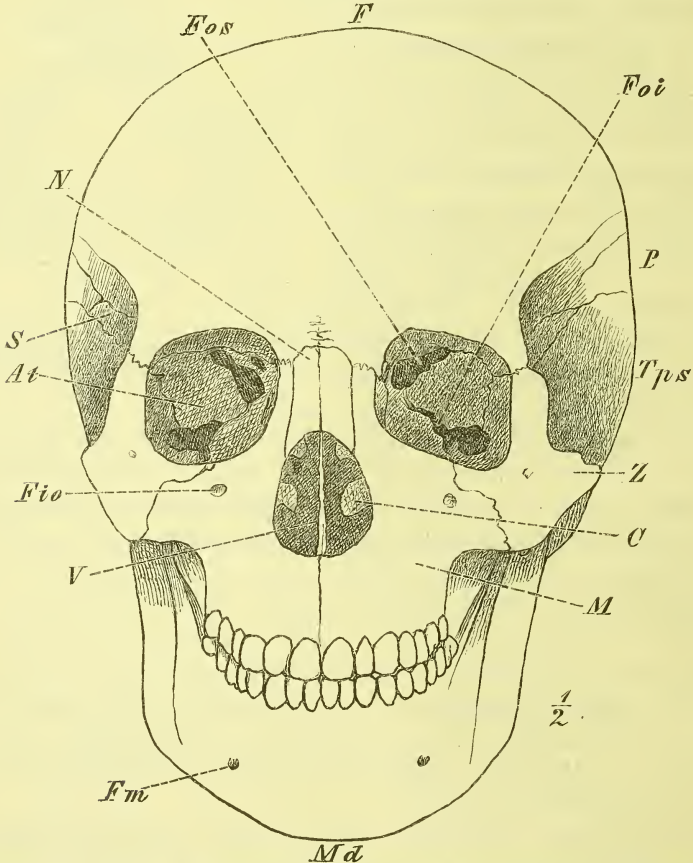


Knöcherner Gaumen. *Fi* Foramen incisivum. *Fp* Foramen pterygopalatium. *Fpp* Foramina palatina posteriora. *H* Hamulus. *Pph* Palatinum, pars horizontalis. *Si* Sutura incisiva.

Die Nasenbeine, *Ossa nasalia*, N,

liegen neben einander zwischen den Stirnfortsätzen beider Oberkiefer und beschliessen dadurch die Wölbung des knöchernen Nasenrückens (Fig. 91, 87, 93). Sie haben ein schmales, aber dickes und tief gezacktes oberes Ende, welches in die *Incisura nasalis* des Stirnbeins greift, und ein unteres breiteres zugespitztes Ende am Rande der *Apertura pyriformis*. An den Nasen-

Fig. 91.



*C* Concha inferior. *F* Frontale. *Fio* Foramen infraorbitale. *Fm* For. mandibulare. *Foi* Fissura orbitalis inferior. *Fos* Fiss. orbitalis superior. *M* Maxilla. *Md* Mandibula. *N* Nasale. *P* Parietale. *S* At Sphenoidale, Ala temporalis. *Tps* Temporale, pars squamosa. *V* Vomer. *Z* Zygomaticum.

beinen kommen bedeutende Form- und Grössenverschiedenheiten vor, die sich in gleicher Weise am Lebenden deutlich ausprägen.

Dem Nasenbein liegt ein einzelner Knochenkern zu Grunde.

Jochbein, *Os zygomaticum*, Z.

Das Jochbein setzt den Processus zygomaticus des Maxillare weiter fort und bildet so für ihn zwei Bogenstützen, die eine horizontal nach hinten zum Temporale, die andere aufwärts zum Frontale.

Von diesem von aussen sichtbaren Haupttheil des Jochbeins: *Lamina malaris*, Wangenplatte, geht am Orbitalrande rechtwinklig ab die kleinere *Lamina orbitalis*, welche sich mit dem Temporalflügel des Sphenoidale verbindet und dadurch die Orbita vollständig (bis auf die Fissura orbitalis inferior) von der Schläfengrube scheidet. Es ist das ein Verhalten, welches den meisten andern Säugethieren abgeht.

Die *Lamina malaris* ist schief viereckig mit ausgezogenen Ecken, gebogenen Kanten und leicht vorgewölbter Fläche. Der *Processus frontalis* hat oft einen hinten stärker vorragenden Wulst. Der *Processus temporalis* ist platt und dünn und schräg abgeschnitten. Der untere Rand zeigt vorne eine stärkste Hervorragung: Wangenhöcker, *Tuber malare*. Die Wangenplatte ist der lateral- und abwärts vom Auge im ganzen Umfange unter der Haut deutlich fühlbare Knochen, der bei mageren Menschen und bei manchen Völkerschaften besonders stark hervortritt.

Die *Lamina orbitalis* ist schmal und gebogen.

Man unterscheidet am Jochbein die *Superficies facialis*, *orbitalis* und *temporalis*. Auf der Orbitalfläche sind zwei oft vereinigte Anfänge von Nervenkanälen, den *Canales zygomatici*; der *Canalis zygomatico-facialis* mündet auf der *Lamina malaris* aussen, der *Canalis zygomatico-temporalis* auf der temporalen Fläche der *Lamina orbitalis*.

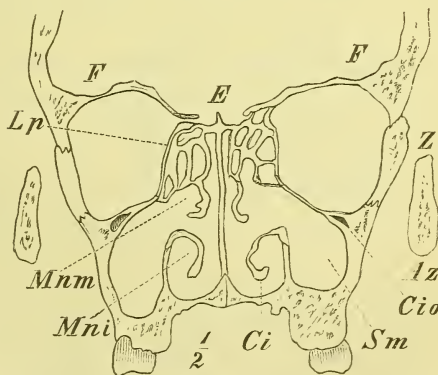
Die Entwicklung geschieht aus einem einzelnen Kerne.

Siebbein, *Os ethmoideum*, E.

Dieser Knochen, der unter und hinter der Pars nasalis des Frontale und zwischen den Stirnfortsätzen des Maxillare und dem Sphenoidale liegt, bildet grösstentheils für sich allein den obern Theil der Nasenhöhle.

Ein Theil des Knochens trägt bei zur Bildung des Hirnschädels: die *Lamina cribrosa*, von der deshalb bereits früher (S. 58) die Rede war, wo auch zugleich Form und Theile des ganzen Knochens genannt wurden.

Fig. 92.

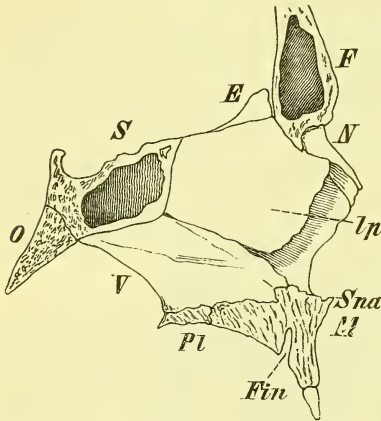


Frontalschnitt des Gesichts, zwischen 1sten und 2ten Mahlzahn. E Ethmoidale. F Frontale. Lp Lamina papyracea. Mnm Meatus narium medius.

Die Lamina perpendicularis (s. Fig. 93) erstreckt sich als dünne schief viereckige Platte abwärts, den obern Theil der knöchernen Nasenscheidewand bildend. Vorn oben stösst sie an die Spina nasalis des Frontale, vorn unten sieht sie frei gegen die Apertura pyriformis (Fig. 91) (zum Ansatz des Scheidewandknorpels), hinten oben stösst sie an das Septum sinuum sphenoidalium (Crista sphenoidalis) und hinten unten an den Vomer.

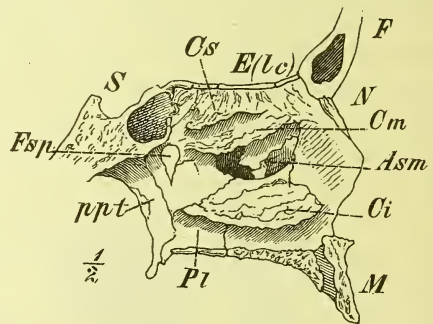
Zu beiden Seiten derselben (s. Fig. 92) hängt also das Labyrinth von der Lamina cribrosa hinab. Dasselbe besteht aus dünnen Knochenplatten,

Fig. 93.



Septum narium. *E* Ethmoidale. *F* Frontale. *Fin* Foramen incisivum. *Ip* Ethm., lamina perpendicularis. *M* Maxillare. *N* Nasale. *O* Occipitale. *Pl* Palatinum, pars horizontalis. *S* Sphenoidale. *Sna* Spina nasalis anterior. *V* Vomer.

Fig. 94.



Nasenhöhle, laterale Wand. *Asm* Apertura sinus maxillaris. *Ci*, *Cm*, *Cs* Concha inferior, media and superior. *E(lc)* Ethmoidale, lamina cribrosa. *F* Frontale. *Fsp* Foramen sphenopalatinum. *M* Maxillare. *N* Nasale. *Pl* Palatinum. *ppt* Processus pterygoideus. *S* Sphenoidale.

welche zellige Räume bilden, die mit der Nasenhöhle in offener Verbindung stehen, *Cellulae ethmoidales*; ausserdem aber bemerkt man an der medialen Seite die *Conchae ethmoidales*, Siebbeinmuscheln, zwei medianwärts vorgewölbte, in sagittaler Richtung ausgestreckte, mit dem obern Rand angewachsene rauhe Knochenplatten; sie heissen *Concha superior* und *Concha media*. Letztere ist beim Einblick in die vordere und hintere Oeffnung der Nasenhöhle deutlich sichtbar, erstere ist von wechselnder Gestalt und oft recht klein. Anderseits kann man in einzelnen Fällen auch wohl noch eine *Concha suprema* vorfinden, die aber wohl kaum Bedeutung hat.

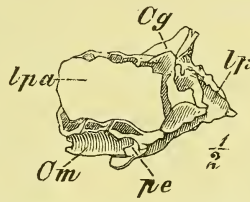
Die *Cellulae ethmoidales* werden gegen die Orbita abgeschlossen durch die *Lamina papyracea*, eine dünne ebene, länglich viereckige Platte, die vorn an das Lacrymale, hinten an den Körper des Sphenoidale, oben an das Frontale und unten an das Maxillare anstösst. In der Naht zwischen ihr und dem Frontale (vgl. S. 56 und Fig. 67) liegen die *Foramina thmoidalia anterius* und *posterius* für Arterien und Nerven. In der Um-

gebung der Lamina papyracea zeigt das vereinzelt Ethmoidale verschiedene Zellen geöffnet; der Verschluss derselben geschieht durch benachbarte Knochen, durch das Lacrymale, Sphenoidale und namentlich zwischen Lamina papyracea und Lamina cribrosa durch die zellige hufeisenförmige Pars nasalis des Frontale. Nach diesen Knochen pflegt man auch wohl die einzelnen Zellen zu benennen, als Cellulae lacrymales u. s. w.

Von der untern vordern Gegend des Labyrinths entsteht ein rück- und abwärts gerichteter Fortsatz: *Processus uncinatus*, der mit einem Processus ethmoidalis der Concha inferior sich verbindet. (Fig. 94.)

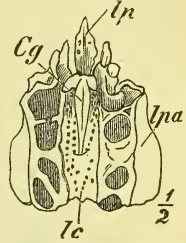
Entwicklung. Beim Neugeborenen findet man jederseits das Labyrinth mit der Lamina papyracea verknöchert, während median, für die Lamina perpendicularis (mit der Crista galli) und Lamina cribrosa, erst später die Verknöcherung eintritt.

Fig. 95.



Os ethmoideum, laterale Ansicht. Cg Crista galli. Cm Concha media. lp Lamina perpendicularis. lpa Lamina papyracea, pe Processus uncinatus.

Fig. 96.

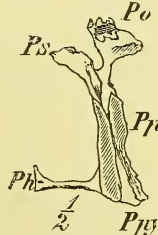

Os ethmoideum von oben. Cg Crista galli. lc Lamina cribrosa. lp Lamina perpendicularis. lpa Lamina papyracea.

### Gaumenbein, *Os palatinum*, Pl.

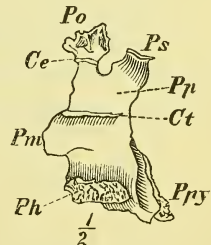
Das Gaumenbein ist ein dünner platter Knochen, der zur Umschliessung der Nasenhöhle beiträgt und gewissermassen als eine hintere Ergänzung, Erweiterung des Maxillare auftritt. Sein erster Haupttheil liegt an der Seitenwand der Nase, wo er die Nasenfläche des Maxillare bis zum Processus pterygoideus, und zwar an dessen Lamina medialis, verlängert. Es ist dieses die *Pars perpendicularis*, eine dünne länglich viereckige, ziemlich ebene Platte. Diese geht an ihrem untern Rande über in die fast quadratische stärker gebaute *Pars horizontalis*, welche mit der andern Seite zusammenstossend den hintern Theil des harten Gaumens ausmacht und also den Processus palatinus des Maxillare hinten ergänzt.

Fig. 97.



Os palatinum von hinten. Ph Pars horizontalis. Pp Pars perpendicularis. Ppy Proc. pyramidalis. Ps Proc. sphenoidalis.

Fig. 98.

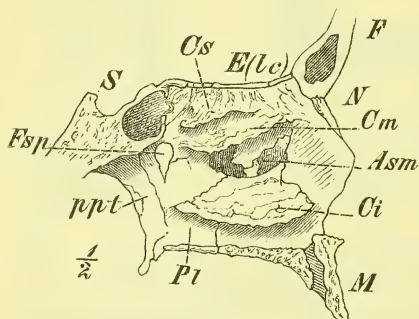


Os palatinum von der medialen Seite. Ce Crista ethmoidalis. Ct Crista turbinalis. Ph Pars horizontalis. Pm Processus maxillaris. Po Proc. orbitalis. Pp Pars perpendicularis. Ppy Proc. pyramidalis. Ps Proc. sphenoidalis.

Am hintern Ende des rechten Winkels, den beide genannte Theile mit einander bilden, senkt sich der *Processus pyramidalis* hinab, um sich in die *Incisura pterygoidea* des *Processus pterygoideus* hineinzulagern und die *Fossa pterygoidea* mit zu bilden.

Die *Pars perpendicularis* zerfällt an ihrem oberen Ende durch einen Einschnitt — *Incisura palatina*, — die am ungetrennten Schädel (Fig. 99) zum Foramen speno-palatinum wird, in zwei Fortsätze: einen hinteren kleineren und platten: *Processus sphenoidalis* und einen vorderen meist grösseren un-

Fig. 99.



Nasenhöhle, laterale Wand. *Asm* Apertura sinus maxillaris. *Ci*, *Cm*, *Cs* Coucha inferior, media und superior. *E(tc)* Ethmoidale, lamina cribrosa. *F* Frontale. *Esp* Foramen speno-palatinum. *M* Maxillare. *N* Nasale. *Pi* Palatinum. *ppt* Processus pterygoideus. *S* Sphenoidale.

regelmässig geformten und gewöhnlich zellige Räume einschliessenden *Processus orbitalis*. Dieser letztere führt seinen Namen, weil er sich auf die kleine dreieckige Fläche (s. S. 67) hinten auf der orbitalen Fläche des Maxillare hinauflegt. Der *Processus sphenoidalis* stösst an den Körper des Sphenoidale.

Vom vordern Rande der *Pars perpendicularis* geht meistens ein platter Fortsatz ab, der *Processus nasalis* (Fig. 66). An der medialen Fläche befinden sich, in gleicher Weise, wie weiter vorn am Maxillare, eine *Crista turbinalis* und eine *Crista ethmoidalis*.

Auch hier verbinden sich die Gaumentheile mit erhabenen Rändern und bilden den hinteren Theil der *Crista nasalis*, die mit einer *Spina nasalis posterior* endet.

Am vorderen Rande des *Processus pyramidalis* liegt eine tief einschneidende senkrechte Furche, die mit dem Maxillare den *Sulcus pterygo-palatinus* bildet, und dahinter, dem Palatinum allein angehörig, liegen die kleineren *Foramina palatina posteriora* (Fig. 90).

Entwicklung. Das Palatinum mit seinen beiden Theilen bildet sich aus einem einzigen Verknöcherungspunkte.

### Thränenbein, *Os lacrymale*, L.

Dieser platte, äusserst dünne Knochen stellt gewissermassen eine vordere Fortsetzung der *Lamina papyracea* des Ethmoidale dar. Vorne stösst er an den *Processus frontalis* des Maxillare, unten an dessen *Superficies orbitalis*, oben an das Frontale.

Die *Superficies nasalis* des Knochens ist uneben und deckt einige Siebeinzellen (Fig. 87).

Die *Superficies orbitalis* (s. Fig. 101) zeigt eine senkrechte Leiste, *Crista lacrymalis*, und vor derselben, oben seicht beginnend und abwärts sich vertiefend, den *Sulcus lacrymalis*, der sich dann weiter fortsetzt in die gleichnamige Furche an der Nasenfläche des Maxillare. Das untere mehr vorspringende Ende der *Crista* wird als *Hamulus lacrymalis* bezeichnet.

Die Bildung geschieht aus Einem Kern.

### Pflugscharbein, *Vomer*, V.

Es ist dieses (Fig. 100) ein der Nasenscheidewand angehöriger dünner und rautenförmiger Knochen, der sich auf die *Crista nasalis* der beiden *Maxillaria* und *Palatina* lagert und schräg rück- und aufwärts gerichtet ist. Der obere Rand ist der dickste Theil des Knochens und ist durch eine *Incisura* der Länge nach in die beiden *Alae vomeris* getheilt, mit denen der Knochen sich auf das *Rostrum sphenoidale* legt. Der vordere längste Rand stösst in der obern Hälfte an die *Lamina perpendicularis* des *Ethmoidale*, in der untern Hälfte ragt er frei vorwärts und dient zur Anlagerung der knorpeligen Nasenscheidewand. Der hintere Rand ist scharf und sieht frei nach hinten, die beiden hintern Nasenöffnungen, *Choanae*, von einander trennend. Der Länge nach läuft über den *Vomer* eine Furche (für einen Nerven). Der Knochen ist recht oft schief gebogen.

Die Entwicklung des *Vomer*

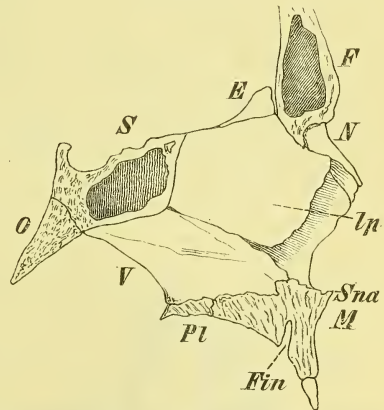
geschieht aus Einem Kerne. Beim Neugeborenen besteht er noch aus zwei länglichen Platten, die durch Verwachsung der hinteren Ränder eine mediane Rinne bilden.

### Untere Muschel, *Concha inferior*, C.

Die untere Muschel hat eine ähnliche Gestalt, wie die beiden andern dem *Ethmoidale* angehörigen Muscheln. Sie lagert sich an die *Crista turbinalis*, vorn des *Maxillare*, hinten des *Palatinum* und deckt dadurch schon theilweise die *Apertura sinus maxillaris*. Vorn ist sie breiter, hinten mehr zugespitzt.

Von ihrem oberen befestigten Rande erheben sich zwei kleine platte Fortsätze: vorn der *Processus lacrymalis*, welcher den gleichnamigen *Sulcus* des *Maxillare* medianwärts deckt, und dahinter etwa von der Mitte

Fig. 100.



Septum narium. E Ethmoidale. F Frontale. Fin Foramen incisivum. Ip Ethm., lamina perpendicularis. M Maxillare. N Nasale. O Occipitale. Pl Palatinum, pars horizontalis. S Sphenoidale. Sna Spina nasalis anterior. V Vomer.

des obern Randes der *Processus ethmoidalis*, welcher über die Apertura sinus maxillaris hinweg mit dem *Processus uncinatus* des Ethmoidale in Verbindung tritt.

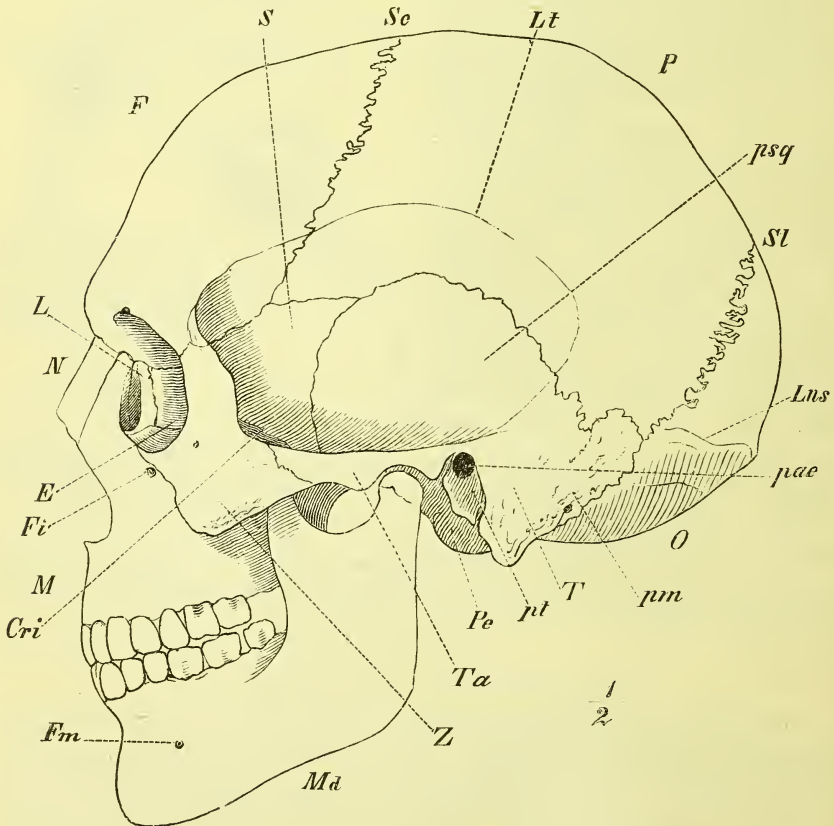
Ausserdem senkt sich von der obern Kante ein breiterer dünner Fortsatz abwärts und füllt den untern Theil der Apertura aus: *Processus maxillaris*.

Die Verknöcherung geschieht von Einem Kern aus.

### Unterkiefer, *Mandibula*, Md.

Dieser grosse und starke, den ganzen untern und hintern Theil des Gesichtes bildende Knochen besteht aus einer starken, der Fläche nach hufeisen-

Fig. 101.



Ganzer Schädel. Seitenansicht. *E* Ethmoidale. *Cri* Crista infratemporalis. *F* Frontale. *Fi* Foramen infra-orbitale. *Fm* Foramen mentale. *L* Lacrymale. *Lns* Linea nuchae superior. *Lt* Linea temporalis. *M* Maxilla. *Md* Mandibula. *N* Nasale. *O* Occipitale. *P* Parietale. *pae* Porus acusticus externus. *Pe* Processus condyloideus. *pm* Temporale, pars mastoidea. *psq* Temporale, pars squamosa. *pt* Temporale, pars tympanica. *S* Sphenoidale. *Sc* Sutura coronalis. *Sl* Sutura lambdoidea. *T* Temporale. *Ta* Tuberculum articulare. *Z* Zygomatium.



förmig gebogenen Platte — Körper, *Corpus* — in deren oberen Rand die Zähne eingefügt sind. Hinter den Zähnen erhebt sich die Platte jederseits mit stumpfwinkliger Knickung, um die Verbindung mit dem Schädel herzustellen. Diese letzteren rautenförmigen Theile — Aeste, *Rami* — enden oben in zwei durch die *Incisura mandibulae* getrennte Fortsätze: vorn der zugespitzte und zugeschärfte Muskelfortsatz: *Processus coronoideus*, hinten der stärkere, oben sich verjüngende Gelenkfortsatz, *Processus condyloideus*. Der *Condylus* ist ziemlich elliptisch, in sagittaler Richtung leicht convex, mit der Längsaxe rückwärts convergirend.

Am Körper heisst der obere Rand, der die Alveolen, *Alveoli*, für die Zähne trägt, *Limbus alveolaris*, und zeigt dem entsprechend auch leichte *Juga alveolaria*. Der untere Rand, mit dem der Unterkiefer mehr austritt, ist abgerundet. Vorne tritt der Knochen als *Protuberantia mentalis* ganz besonders vor (ein Vorrecht des menschlichen Gesichtes). Unter der 4. und 5. Alveole (d. i. unter den kleinen Backzähnen) liegt etwa in halber Höhe des Knochens das *Foramen mentale*. Hinter demselben endet die *Linea obliqua externa*, die vom vordern Rande des Ramus herabkommt.

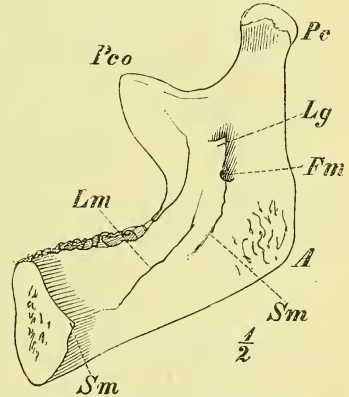
An der inneren Seite (Fig. 102) liegt median ein Muskelvorsprung, die *Spina mentalis interna*. Neben ihr, gegen die letzte Alveole aufsteigend, beginnt die *Linea mylohyoidea*, unter welcher eine feine Furche, *Sulcus mylohyoideus* (für einen Nerven) liegt.

Der Körper ist in seiner ganzen Ausdehnung nur von wenigen Weichtheilen bedeckt. Seine Form ist wesentlich bestimmend für die Gestaltung des unteren Theiles des lebenden Gesichtes.

Der Ramus ist an seiner äusseren Seite ziemlich eben, mit Ausnahme einer starken Muskelrauhigkeit am unteren Winkel. Aehnlich ist es an der inneren Seite, nur befindet sich hier noch, etwa in der Mitte der Fläche das *Foramen mandibulare*, welches durch ein von unten heraufkommendes zugespitztes Knochenplättchen, die *Lingula* bedeckt wird. Das Loch führt in den *Canalis mandibularis*, der unter den Alveolen der Zähne entlang läuft und dabei an jedes Fach jeder Alveole (d. i. für jede Zahnwurzel) einen Nebenzweig abschickt für die Gefässe und Nerven der Zähne. Ausserdem führt auch das oben genannte *Foramen mentale* heraus.

Die Umbiegung des unteren Randes der Mandibula in den hinteren

Fig. 102.



Mandibula, mediale Fläche. A Angulus. Fm Foramen mandibulare. Lg Lingula. Lm Linea mylohyoidea. Pc Processus condyloideus. Pco Proc. coronoideus. Sm Sulcus mylohyoideus.

Rand des Ramus nennt man den Unterkieferwinkel, *Angulus mandibulae*. Der Angulus tritt mit seinem unteren Rande beim Lebenden deutlich hervor, der hintere Rand und die oberen Fortsätze entziehen sich durch eine stärkere Decke von Weichtheilen mehr dem fühlenden Finger. Der Condylus jedoch liegt wieder oberflächlich und es werden sogar seine Bewegungen äusserlich sichtbar. —

Entwicklung. Noch beim Neugeborenen besteht der Unterkiefer meistens aus 2 Hälften, die aus je einem Kerne entstanden sind. —

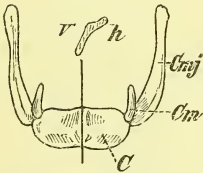
Der kindliche Unterkiefer zeichnet sich aus durch geringe Höhe, namentlich des Ramus, und beim Neugeborenen durch Fehlen des Proecessus alveolaris. *Lim*

Im höheren Alter, wo die Zähne ausfallen, verschwinden dem entsprechend auch die Alveolen, so dass dadurch der Kiefer wieder sehr niedrig wird.

### Zungenbein, *Os hyoides*.

Dieser kleine Knochen (Fig. 103), der in der That die Gestalt eines *v* hat, liegt an der Basis, d. i. unter dem hinteren Ende, der Zunge. Man findet ihn über dem Kehlkopf (Adamsapfel), genau in dem Winkel, den der Boden der Mundhöhle bei gerader Kopfhaltung mit der vorderen Fläche des Halses bildet. Der mittlere Theil des mit der Wölbung vorwärts gerichteten Zungenbeins ist der stärkste: *Corpus*. Er ist vorn von oben nach unten gewölbt, hinten ausgehöhlt und mit Muskelleisten versehen.

Fig. 103.



*Os hyoides* nebst einem Durchschnitte. *C* Corpus. *Cm* Cornu minus. *Cmj* Cornu majus. *v* vordere, *h* hintere Fläche des Durchschnittees.

Von den Enden des Körpers setzen sich jederseits fort die grossen Hörner, *Cornua maiora*, die sich zuspitzen und knopfförmig enden. Sie sind durch Gelenke oder durch Verwachsung mit dem Körper verbunden.

Die kleinen Hörner, *Cornua minora*, sind kleine kegelförmige, oft knorplig bleibende Gebilde, die von der Ansatzstelle der grossen Hörner aus aufwärts gerichtet sind. —

Entwicklung. Einem jeden Horne des Zungenbeins liegt ein einziger Kern zu Grunde, dem Körper jedoch ein paariger.

### c) Hirnschädel und Gesichtschädel als Ganzes.

Betrachten wir jetzt zum Schluss wiederum den Schädel als ein Ganzes und beschreiben seine Hauptabtheilungen und die an und in demselben vorhandenen Gruben und Höhlen.

## Hirnschädel von aussen.

Der Hirnschädel liegt überall frei zu Tage, mit Ausnahme des vorderen Theiles der Basis, der durch das darunterliegende Gesicht verdeckt wird. Die überlagerten Knochen sind das Frontale, Ethmoidale und der mediale und der vordere Theil des Sphenoidale, die zur Bildung der Nasenhöhle und der Augenhöhlen mit beitragen.

Bei dem Lebenden ist es nur das Schädeldach, welches, von der Kopfhaut bedeckt, der äusseren Untersuchung zugänglich ist. —

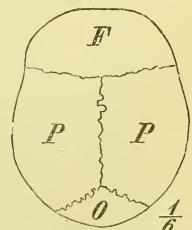
Am Hirnschädel können wir die schon früher genannte „Grenzkante“ zwischen Schädeldach und Schädelbasis jetzt genauer angeben. Sie beginnt hinten an der *Protuberantia occipitalis externa* und geht mit der *Linea nuchae superior* auf die Basis des *Processus mastoideus* über. Oberhalb des *Porus acusticus externus* geht sie weiter auf die hintere Wurzel und den ganzen Ursprung des *Processus zygomaticus* des Temporale und bildet, in gleicher Höhe mit dem Jochbogen, die *Crista infratemporalis* des Sphenoidale. Dann erhebt sie sich steiler zum *Processus zygomaticus* des Frontale und erstreckt sich mit dem *Margo supraorbitalis* zum *Processus nasalis* des Frontale.

Das Schädeldach, *Fornix cranii*, wird zusammengesetzt von dem ganzen Parietale, dem Stirntheile des Frontale, dem oberen Theil der Schuppe des Occipitale, dem grössten Theil der Schuppe des Temporale und einem Theil des Sphenoidale, nämlich dem oberen Theil des Temporalflügels.

Oben zwischen den Parietalia liegt die obere Längsnaht, *Sutura sagittalis*, die im mittleren Theil am stärksten gezackt ist. An der Seite des Schädels, dem oberen Schädelcontour ziemlich parallel, verläuft eine seitliche Längsnaht, zwischen Parietale und Frontale einerseits und Temporale und Sphenoidale anderseits. Ein kleiner hinterster horizontaler Theil derselben, der von der *Sutura lambdoidea* ausgeht, ist stark gezackt; darauf geht sie mit einem scharfen Winkel (*Incisura parietalis*) in die unregelmässig gebogene und gezackte *Sutura squamosa* über, die dann am oberen Rande der *Ala temporalis* (Suturen nach den Knochen benannt) bis zum *Processus zygomaticus* des Frontale reicht.

Die Quernähte treten auf als eine vordere rein quere, die *Sutura coronalis*, die im mittleren Theil am meisten gezackt ist, ganz unten unterhalb der *Linea temporalis* dagegen glatt und schuppig erscheint, und eine hintere schräg abwärts verlaufende, die *Sutura lambdoidea*, die durch die zahlreichsten Zacken und Nebenzacken, sowie auch durch viele kleine und manchmal einige grössere Nahtknochen (s. unten) vor allen anderen Nähten ausgezeichnet ist. —

Fig. 104.



Hirnschädel. Scheitelansicht.

Das Schädeldach ist im Gegensatz zur Basis eben und glatt. Dasselbe zerfällt in drei Abtheilungen, die durch die beiderseitigen *Lineae temporales* geschieden werden. Die *Linea temporalis* beginnt auf dem Frontale am *Processus zygomaticus* und endet auf dem Temporale an der Basis des *Processus zygomaticus*, indem sie über das Parietale in wechselnder Höhe hinwegläuft. Durch sie wird jederseits die *Fossa temporalis*, die sogenannte Schläfen-grube im weiteren Sinne, abgegrenzt. Diese ist im grösseren hinteren oberen Theil leicht gewölbt oder plan und wird erst vorn eine wirkliche Vertiefung, die sich unter dem Jochbogen hinabsenkt, um an der *Crista infratemporalis* in die *Fossa infratemporalis* überzugehen, die der Basis des Schädels und dem Gesichte angehört.

Die mittlere, jederseits von der *Linea temporalis* begrenzte Abtheilung des Schädeldaches erstreckt sich in verschiedener Rundung über den ganzen Schädel hinweg vom vorderen bis zum hinteren Ende. In ihr zeigt die Knochenoberfläche meistens eine feine Punktirung, entsprechend den zahlreichen *Foramina Haversiana*. Als Hervorragungen von sehr wechselnder Stärke liegen vorn die *Tubera frontalia*, und ausserdem über dem Rande der Augenhöhle die *Arcus superciliares*. Am *Margo supraorbitalis* ist ausserdem noch das *Foramen*, bez. die *Incisura supraorbitalis* zu beachten, womit gewöhnlich auch eine Oeffnung der *Canales diploëtici* zusammenfällt. Neben dem hinteren Ende der *Sutura sagittalis* liegen die *Foramina parietalia* in ihrer wechselnden Ausbildung. —

Die äussere Fläche der Schädelbasis, *Basis cranii externa*, ist in ihrem vordern Abschnitt grösstentheils durch das knöcherne Gesicht verdeckt. Wir betrachten deshalb zunächst einen Schädel, an dem die Gesichtsknochen und auch das *Ethmoidale* bis auf die *Lamina cribrosa* entfernt sind (s. Fig. 105).

Hier sehen wir in ähnlicher Weise und fast gleicher Lagerung wie an der innern Seite, hervorragende Knochenleisten, die in der Gestalt eines schrägen Kreuzes angeordnet sind und die Fläche in vier Abtheilungen, eine vordere, eine hintere und zwei seitliche, scheiden. Die vier Schenkel bilden fast rechte Winkel mit einander und würden verlängert sich mitten auf dem Keilbeinkörper schneiden. Die trennenden Kanten sind: vorne die untere und die vordere Kante der *Ala temporalis* des *Sphenoidale*, und als vordere Fortsetzung am Frontale der *Processus zygomaticus*; hinten am Temporale die *Crista petrosa* und der *Processus mastoideus*.

Die seitlichen Abtheilungen sind die kleinsten und bestehen aus der *Fossa infratemporalis*, dem Gelenktheil für die *Mandibula* und dem äussern Gehörgange, senden am medialen Winkel den *Processus pterygoideus* abwärts, am lateralen Rande den *Processus zygomaticus* vorwärts ab.

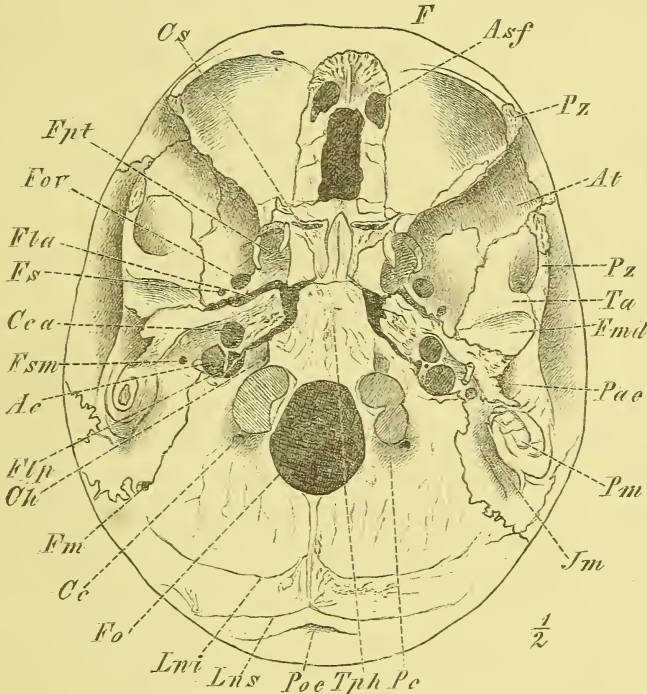
Die vordere Abtheilung, ebenfalls dreieckig, aber grösser, wird am

unzerlegten Schädel durch das Gesicht verdeckt und bildet das Dach der Nasenhöhle und der beiden Augenhöhlen.

Die hintere grösste Abtheilung dient im Wesentlichen zur Verbindung des Schädels mit der Wirbelsäule und enthält das Foramen occipitale.

Indem wir uns jetzt einer eingehenderen Betrachtung zuwenden, be-

Fig. 105.



Aeussere Schädelbasis. Basis cranii externa.

Ac Aquaeductus cochleae. Asf Aperturæ sinuum frontium. At Ala temporalis. Cc Canalis condyloideus. Cca Can. caroticus. Ch Can. hypoglossi. Cs Concha sphenoidalis. F Frontale. Fla Foramen lacerum anterius. Flp For. lacerum posterius s. For. jugulare. Fm For. mastoideum. Fmd Fossa mandibularis. Fo For. occipitale. Fov For. ovale. Fpt Fossa pterygoidea. Fs For. spinosum. Fsm Foramen stylomastoideum. Im Incisura mastoidea. Lni Linea nuchae inferior. Lns Lin. nuchae superior. Pa Porus acusticus externus. Pc Proc. condyloideus. Pm Proc. mastoideus. Poe Protuberantia occipitalis externa. Pz, Pz Proc. zygomaticus. Ta Tuberculum articulare. Tph Tub. pharyngeum.

ginnen wir mit der hinteren Abtheilung. Diese wird zusammengesetzt wesentlich aus dem Occipitale mit allen seinen vier Theilen, daneben aber auch vom Temporale und zwar der Pars mastoidea und Pars petrosa. Zu beiden Seiten des Foramen occipitale, dasselbe etwas überragend, liegen die Processus condyloidei und hinter ihnen die Fossae condyloideae, bez. auch der Canalis condyloideus. Hinter dem Foramen occipitale liegen die Linea

nuchae mediana, Linea nuchae inferior und superior. Neben dem Processus condyloideus und hinter dem Foramen jugulare ist der Processus jugularis des Occipitale, an welchen lateralwärts sich vom Temporale die Pars mastoidea anlagert, an der man hier die Incisura mastoidea und den Processus mastoideus findet, hinter dem öfters das Foramen mastoideum sichtbar ist.

Vor dem Foramen occipitale bemerken wir den Körper des Occipitale mit dem Tuberculum pharyngeum und vor dem Processus condyloideus ist die Ausgangsöffnung des Canalis hypoglossi. Der Körper des Occipitale stösst vorne an den Körper des Sphenoidale, seitlich an die Pyramide des Temporale, mit der er im frischen Zustande des Schädels durch Synchondrose verbunden ist. — Vom Temporale gehört hierher die hinter der Crista petrosa gelegene eigentliche untere Fläche, die in der vordern Hälfte zur Anlagerung des Knorpels rauh ist, in der hintern Hälfte das Foramen caroticum externum, dahinter die Fossa jugularis und zwischen beiden die kleine Apertura inferior canaliculi tympanici zeigt, sowie weiter medianwärts die Apertura inferior aquaeductus cochleae. Zwischen Temporale und Occipitale befindet sich das sehr verschieden weite Foramen jugulare und lateralwärts davon das Foramen stylomastoideum als Ausgang des Canalis facialis und vor demselben endlich der verschieden lange Processus styloideus.

Die seitliche Abtheilung der Schädelbasis setzt sich zusammen aus dem Sphenoidale: Ala temporalis und Processus pterygoideus, und aus dem Temporale: Pars tympanica und unterer Theil der Pars squamosa. Der grössere vordere Theil ist nichts Anderes als die Fossa infratemporalis und erstreckt sich bis an die Crista infratemporalis und die Crista orbitalis Medianwärts geht sie in den Processus pterygoideus über, dessen Wurzel vom Canalis Vidianus durchsetzt wird, während schräg hinter demselben zuerst das Foramen ovale und dahinter in der Lamina triangularis der Ala temporalis das Foramen spinosum erscheint. Zwischen Sphenoidale und Temporale liegt das Foramen lacerum anterius, in dessen lateralem Winkel lateral- und rückwärts vordringend man in den Canalis musculo-tubarius gelangt. Am Schläfentheil des Temporale bemerkt man das Tuberculum articulare als sogenannte mediale Wurzel des Processus zygomaticus und dahinter die Fossa mandibularis, welche durch die Fissura Glaseri getrennt wird von der dahinter gelegenen Pars tympanica. Diese erscheint als eine unregelmässig viereckige Platte, deren unterer freier Rand die Crista petrosa bildet, die sich scheidenartig an den Processus styloideus anlegt. An den Processus mastoideus lagert sie sich an zur Bildung der Fissura tympanico-mastoidea und ihr freier und rauher lateraler Rand ist die untere Umgrenzung des Porus acusticus externus. Der unter der hintern Wurzel des Processus zygomaticus beginnende Meatus auditorius externus ist schräg median- und vorwärts gerichtet. Sein Durchschnitt ist schräg elliptisch.

Die vordere, der Nasenhöhle und den Augenhöhlen angehörige Abtheilung wird mit diesen zur Beschreibung gelangen.

## 2) Schädelhöhle, *Cavum cranii*.

Die Schädelhöhle, *Cavum cranii*, ist an Gestalt einigermassen der äussern Form des Hirnschädels entsprechend. Namentlich ist ihr dem Schädeldach angehöriger Theil im Ganzen eben und glattwandig, während die Basis — *Basis cranii interna*, innere Schädelbasis — starke Ausbuchtungen und viele kleinere Vorsprünge und zahlreiche Oeffnungen und Löcher zeigt. Eine Grenze zwischen beiden ist nur im hintern Theil ausgesprochen, wenn wir nämlich die Sulci transversi des Occipitale dafür ansehen wollen, welche der äussern Grenzkante, der Linea nuchae superior ziemlich genau entsprechen. Vorn und an den Seiten fehlt eine Grenze und es geht hier die Basis mit gleichmässiger Rundung in den Fornix über.

An der innern Fläche des Schädeldachs bemerkt man den Sulcus sagittalis, und in ihn einmündend zuweilen die Foramina parietalia; ausserdem schwache Impressiones digitatae und Juga cerebrialia, sowie Foveae glandulares. An den Seiten liegen starke Sulci arteriosi, vorn und hinten schwächere.

An der innern Fläche der Schädelbasis, *Basis cranii interna*, treten ebenso wie an der äussern Fläche hervorragende Kanten in der Gestalt eines schrägen Kreuzes hervor. Die hinteren Schenkel verlaufen ziemlich gerade; es sind die obern Kanten der Felsenbeine. Die vordern Schenkel sind die hintern Ränder der Orbitalflügel und zeigen von hinten her eine Einbiegung. Verlängert würden alle vier sich etwa auf der Mitte der Sella treffen.

Durch diese vier Kanten werden wie an der untern Seite vier Abtheilungen gebildet, von denen die beiden seitlichen jedoch durch die Einsenkung der Sella mit einander in Verbindung treten, so dass man von drei Schädelgruben spricht, *Fossa cranii anterior*, *media* und *posterior*, von denen die vordere am höchsten, die hintere am tiefsten liegt.

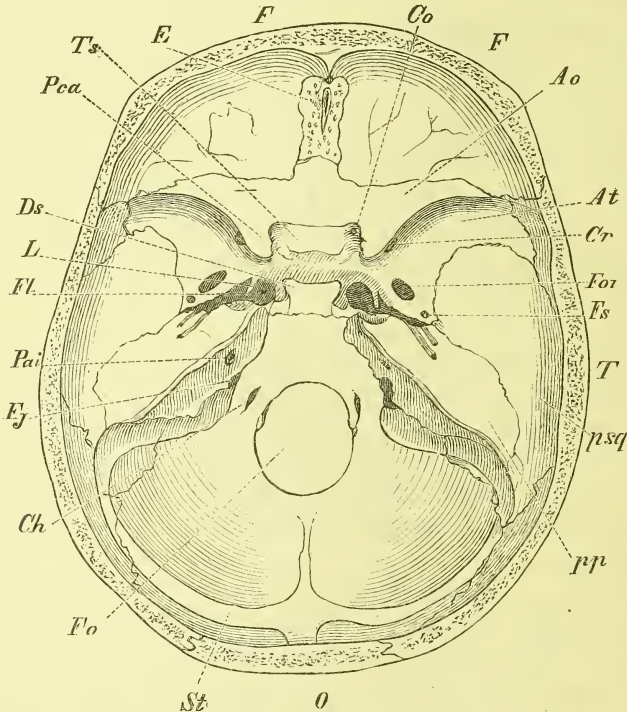
Die vordere Schädelgrube, *Fossa cranii anterior*, ist im Allgemeinen flach zu nennen, doch muss man zwei laterale aufwärts gewölbte Abtheilungen von einer mittleren tieferen Einsenkung unterscheiden. Im Umkreise geht sie allmählich auf das Schädeldach über und endet hinten mit dem scharfen Rande der Alae orbitales und des Limbus sphenoidalis. Zusammengesetzt wird sie vom Frontale: Partes orbitales, vom Ethmoidale: Lamina cribrosa und vom Sphenoidale: obere Fläche des (Corpus bis zum Limbus) und der Alae orbitales.

An den gewölbten Seitentheilen treten uns sehr starke Impressiones digitatae entgegen, sowie einige Sulci arteriosi vorn und jederseits. Auf der

mittleren Einsenkung erhebt sich die Crista galli, die sich vorn mit ihren Alae an die Crista frontalis anlegt und das Foramen coecum bildet. Neben der Crista galli liegen in der Lamina cribrosa die Foramina cribrosa. Die Alae orbitales enden medianrückwärts mit den Processus clinoides anteriores.

Die mittlere Schädelgrube, *Fossa cranii media*, setzt sich zusammen aus dem Körper des Sphenoidale in der Mitte, den Alae temporales desselben, sowie der Pars squamosa und der Pars petrosa des Temporale an den

Fig. 106.



Innere Schädelbasis. Basis cranii interna.

*Ao* Ala orbitalis. *At* Ala temporalis. *Ch* Canalis hypoglossi. *Co* Can. opticus. *Cr* Can. rotundus. *Ds* Dorsum sellae. *E* Ethmoidale. *F*, *F* Frontale. *Fj* Foramen jugulare s. lacerum posterius. *Fl* Foramen lacerum anterius. *Fo* Foramen occipitale. *For* Foramen ovale. *Fs* Foramen spinosum. *L* Lingula. *O* Occipitale. *Pai* Porus acusticus internus. *Pca* Processus clinoides anterior. *pp* Temporale, pars petrosa. *psq* pars squamosa. *St* Sulcus transversus. *T* Temporale. *Ts* Tuberculum sellae.

Seiten. Diese seitlichen Theile sind rundlich und tief ausgehöhlt. Der mediale Theil ist die Fossa hypophyseos, die hinten durch das hohe steile Dorsum sellae, vorn durch den niedrigen Wulst des Tuberculum sellae bez. auch durch die Processus clinoides medii begrenzt wird. Vor dem letzteren liegt eine quere Furche, die zu dem Canalis opticus in der Wurzel des Processus clinoides anterior hinführt.

Neben der Fossa hypophyseos liegt jederseits der flache Sulcus caroticus,



dessen hinteres Ende in das Foramen lacerum anterius führt, und an der lateralen Seite die Lingula sphenoidalis hat.

Die lateralen Theile zeigen wiederum verschiedene Hirneindrücke und Sulci arteriosi, die am Foramen spinosum beginnen; ausserdem liegt am Temporale die Eminentia arcuata.

In diesem lateralen Theil der mittleren Schädelgrube liegen verschiedene Oeffnungen. Zwischen Ala orbitalis und Ala temporalis ist die Fissura orbitalis superior, die in die Orbita führt; sie hat eine recht verschiedene Weite. Zwischen Sphenoidale und Temporale liegt das Foramen lacerum anterius, eine vorn breite, hinten zugeschärfte Oeffnung, die durch die Lingula eine gewisse Theilung erfährt. Gerade hinter dem medialen Ende der Fissura orbitalis superior ist der vorwärts führende Canalis rotundus; weiter hinten, nahe an dem Foramen lacerum anterius liegt das Foramen ovale und hinter demselben das kleinere Foramen spinosum. Auf der obern Fläche des Temporale, Pars petrosa, ist vorne die Impressio trigemini, weiter hinten die Eminentia arcuata. Vor derselben liegt der Hiatus canalis facialis mit dem Sulcus petrosus und davor öfter mit ihm zusammenfallend die Apertura superior canaliculi tympanici. An dem lateralen Rande der Pars petrosa erkennen wir die Fissura petroso-squamosa, welche das Tegmen tympani begrenzt. An der obern Kante der Pars petrosa zieht der venöse Sulcus petrosus superior entlang.

Die hintere Schädelgrube, *Fossa cranii posterior*, hat eine viereckige stark und unregelmässig abgerundete Gestalt, trägt vor der Mitte das Foramen occipitale und wird — gerade wie die hintere Abtheilung der Basis cranii externa — zusammengesetzt von dem Occipitale in seinen vier Theilen und vom Temporale in seiner Pars mastoidea und petrosa. Hinter dem Foramen occipitale liegt die Crista occipitalis interna, die bis zur Protuberantia occipitalis interna reicht und hier jederseits mit dem Sulcus transversus zusammenhängt, von denen der eine, seltener beide den Sulcus sagittalis aufnehmen. Neben der Crista occipitalis sind die ausgebogenen, dünnwandigen Fossae occipitales inferiores (für das Kleinhirn), welche noch auf die Pars mastoidea des Temporale übergreifen und hier an den sehr tiefen Sulcus transversus stossen, in den zuweilen ein Foramen mastoideum mündet. Folgen wir dem Sulcus transversus weiter medianwärts, wo zuweilen ein Canalis condyloideus liegt, so gelangen wir auf die Pars lateralis des Occipitale, die hier den Processus jugularis bildet, mit der Spina jugularis, die zur Synchronosen-Verbindung mit dem Felsenbein dient.

Die Oeffnung des Foramen occipitale sieht man unten durch die Processus condyloidei verengt, und gerade über den letzteren die weite Eingangsöffnung des Canalis hypoglossi, über welcher wiederum ein rundlicher Höcker, das Tuberculum jugulare in die Schädelhöhle vorspringt. Vor dem Foramen

occipitale befindet sich der sanft ausgehöhlte, schräg ansteigende Clivus, in welchem die obere Fläche des Occipitale und des Sphenoidale in der Jugend durch Synchronrose, später durch knöcherne Verwachsung verbunden sind. Am lateralen Rande verläuft hier der venöse Sulcus petrosus inferior, in welchem sich das Temporale fest an das Occipitale heranlegt und meistens auch knöchern verwachsen ist. Dieser Sulcus führt uns mit dem hintern Ende auf das zwischen Temporale (Fossa jugularis) und Occipitale (Incisura jugularis) gelegene unregelmässige Foramen jugulare, welches durch Vorsprünge von beiden Seiten her unvollständig in einen kleineren vorderen und einen grösseren hinteren Theil zerfällt.

An der hinteren Fläche der Pyramide liegt der Porus acusticus internus, der in den fast frontal verlaufenden Meatus auditorius internus hineinführt, an dessen Ende der Anfang des Canalis facialis sichtbar ist, sowie eine grössere Zahl kleiner Oeffnungen. Den Aquaeductus vestibuli findet man als eine schlitzförmige, meist winklig gekrümmte Oeffnung gerade hinter dem Porus acusticus auf halber Höhe der hinteren Fläche der Pyramide. (Ein auf oder nahe an der obern Kante gelegenes Loch von wechselnder Grösse ist der Hiatus subarcuatus.) Den Aquaeductus cochleae gewahrt man als eine Einbiegung des untern Randes gerade unter dem Porus acusticus internus. —

### 3) Gesicht, *Facies*.

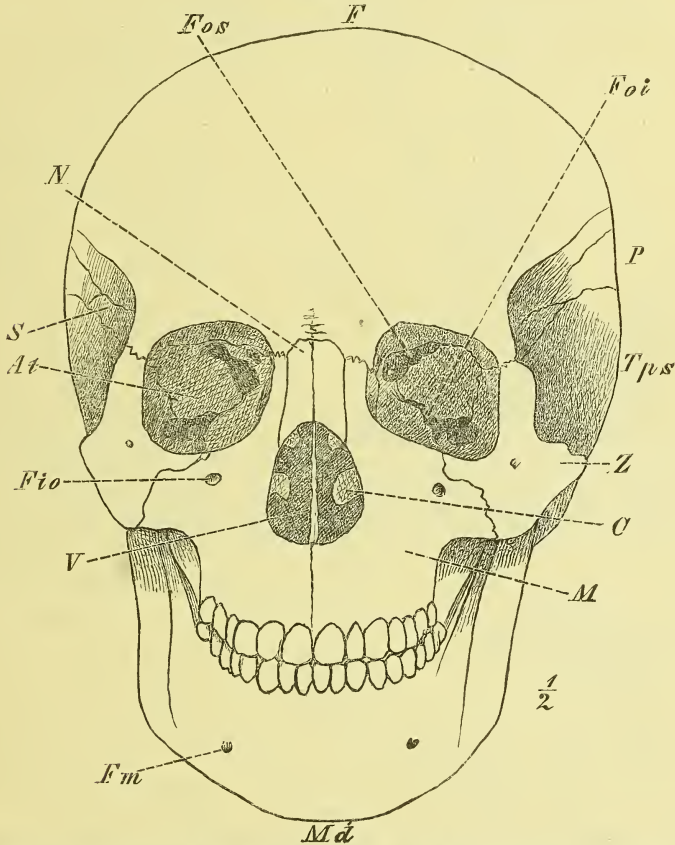
Das knöcherne Gesicht wird aus den 14 Gesichtsknochen zusammengesetzt. Doch greifen auch Knochen des Hirnschädels in dasselbe über, wie namentlich das Sphenoidale mit seinen Alae temporales und Processus pterygoidei, das Frontale mit dem Processus nasalis und den Processus zygomatici und das Temporale mit dem gleichnamigen Fortsatz.

In Hinsicht des Aufbaues und der Zusammenlagerung der Gesichtsknochen kann auf das früher (S. 41) Gesagte verwiesen werden. Die Form des Gesichtes lässt sich kaum in Kürze beschreiben; man kann es unregelmässig viereckig nennen, man kann, wenn es nur auf kürzere Beschreibung ankommt, eine vordere, eine seitliche und eine hintere Gegend unterscheiden. Letztere umfasst die Processus pterygoidei und die Choanae; die vordere und die seitliche Gegend lassen sich ungefähr abgrenzen durch eine Linie, die die hervorragendsten Punkte der Processus zygomatici, oben des Frontale unten des Maxillare verbindet und über das Zygomaticum verläuft.

Die vordere Gegend, das Vordergesicht, ist im oberen Theil sehr breit, im unteren bedeutend eingezogen. Es liegen hier die vier Oeffnungen der Augenhöhlen, der Nasenhöhle und der Mundhöhle. Zwischen den sogleich näher zu beschreibenden Augenhöhlen senkt sich der knöcherne Nasenrücken herab, oben vom Frontale, darunter von den Nasalia und Processus frontales der Maxillaria gebildet. Beiderseits beginnt dann allmählich der Margo

infraorbitalis und allmählich geht auch die Fläche von der Nase auf die unter der Orbita liegende Gesichtsfäche über. Diese ist vertieft — Fossa maxillaris — und hat darüber das Foramen infraorbitale. Die vordere Oeffnung der Nasenhöhle, Apertura pyriformis, mit der Spina nasalis anterior wird ebenfalls genauer besprochen werden. Unter derselben besteht das

Fig. 107.

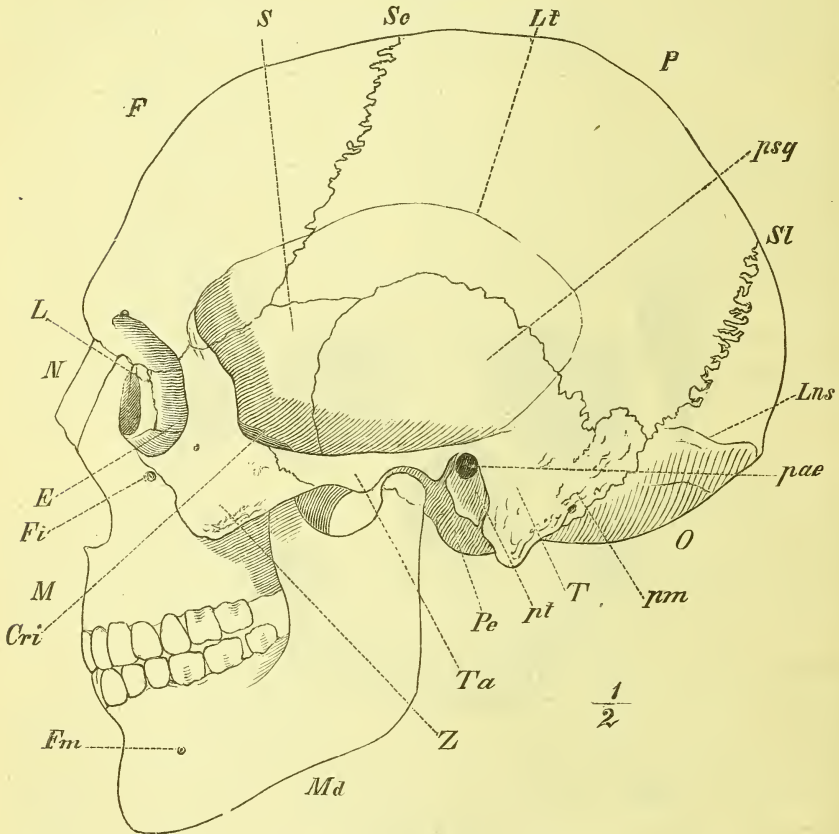


*C* Concha inferior. *F* Frontale. *Fio* Foramen infraorbitale. *Fm* For. mandibulare. *Foi* Fissura orbitalis inferior. *Fos* Fiss. orbitalis superior. *M* Maxilla. *Md* Mandibula. *N* Nasale. *P* Parietale. *S* *At* Sphenoidale, Ala temporalis. *Tps* Temporale, pars squamosa. *V* Vomer. *Z* Zygomaticum.

schmale Gesicht nur noch aus den Kiefern, deren zahntragende Theile ihm die eigenthümliche Rundung geben. An beiden Kiefern bemerkt man Jugalveolaria und an der Mandibula ausserdem das Foramen mandibulare. Es ist wohl zu beachten, wie am Gesicht drei wichtige knöcherne Kanäle ausmünden in einer nahezu geraden senkrechten Linie: Foramen supraorbitale, infraorbitale und mandibulare.

Die seitliche Gegend des Gesichtes steht in ununterbrochener Verbindung mit dem Vordergesicht, oben auf dem hervorragenden Backenknochen, Zygomaticum, unten auf dem schmalen Processus alveolaris des Maxillare und dem Körper des Unterkiefer. Das Jochbein zeigt die Mündung des Canalis zygomatico-facialis und unten die Tuberositas malaris und geht

Fig. 108.



Gantzer Schädel. Seitenansicht. *E* Ethmoidale. *Cri* Crista infratemporalis. *F* Frontale. *Fi* Foramen infraorbitale. *Fm* Foramen mentale. *L* Lacrymale. *Lns* Linea nuchae superior. *Lt* Linea temporalis. *M* Maxilla. *Md* Mandibula. *N* Nasale. *O* Occipitale. *P* Parietale. *pae* Porus acusticus externus. *Pe* Processus condyloideus. *pm* Temporale, pars mastoidea. *psiq* Temporale, pars squamosa. *pt* Temporale, pars tympanica. *S* Sphenoidale. *Sc* Sutura coronalis. *Sl* Sutura lambdoidea. *T* Temporale. *Ta* Tuberculum articulare. *Z* Zygomaticum.

dann in den Jochbogen über, der sich auf das Temporale stützt. Unterhalb des Jochbeins gelangen wir am Oberkiefer in die genauer zu beschreibende Fossa infratemporalis, am Unterkiefer auf den Ramus desselben mit seinen Fortsätzen: Processus coronoideus und condyloideus.

Die hintere Gegend umfasst ausser den bei der Nasenhöhle zur

Sprache kommenden Choanen die Processus pterygoidei, an denen man die Fossa pterygoidea, die beiden Laminae und den Hamulus bemerkt, sowie an ihrer Basis den Canalis Vidianus.

#### 4) Die Augenhöhlen, *Orbitae*.

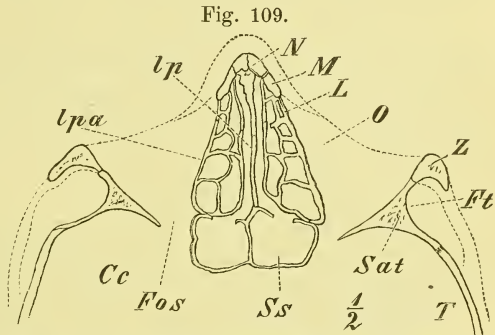
Die Augenhöhlen haben im Allgemeinen die Gestalt einer vierseitigen Pyramide, deren eingebogene Basis vorne am Gesicht liegt und deren Spitze gegen die Hirnhöhle gewendet ist und sich hier neben dem Canalis opticus befindet. Man unterscheidet eine obere, eine untere, eine mediale und eine laterale Wandfläche, wobei jedoch sogleich zu bemerken ist, dass die mediale Wand ohne schärfere Grenze in die untere, den Boden, übergeht, so dass beide eigentlich eine einzige gebogene Fläche darstellen. Die Axen beider Augenhöhlen convergiren in einem etwas wechselnden Winkel nach hinten.

Die Augenhöhle wird von 7 Knochen gebildet: Frontale, Sphenoidale, Maxillare, Zygomaticum, Ethmoidale, Lacrymale und Palatinum. Es

besteht nämlich das Dach der Orbita grösstentheils aus der Pars orbitalis des Frontale, welche sich hinten in die Ala orbitalis des Sphenoidale fortsetzt. Der Boden besteht aus der Orbitalfläche des Körpers des Maxillare, an die sich lateralwärts noch das Zygomaticum, ganz hinten das Palatinum mit dem Processus orbitalis anschliesst. An der lateralen Wand unterscheidet man vorn das Zygomaticum, dahinter vom Sphenoidale die Ala temporalis, und an der medialen Wand endlich sieht man ganz vorn das Maxillare (Processus frontalis), dann das Lacrymale, dahinter vom Ethmoidale die Lamina papyracea, und ganz hinten den Körper des Sphenoidale.

Der freie Rand der Orbita, abgerundet viereckig, ist oben als Margo supraorbitalis scharf und vorspringend, unten als Margo infraorbitalis dagegen stumpf und an der Seite der Nasenwurzel fast ganz verstrichen.

Zwei grössere Oeffnungen — Fissurae orbitales — stellen die Verbindung der Orbita mit benachbarten Räumen her. Die Fissura orbitalis superior liegt im hintern Theil der oberen lateralen Kante, hat eine langgezogen birnförmige Gestalt und wird meistens ganz vom Sphenoidale gebildet, in



Horizontalschnitt durch das Gesicht, ungefähr durch die Mitte der Augenhöhle. Cc Cavum cranii. FOS Fissura orbitalis superior. Ft Fossa temporalis. L Os lacrymale. lp Ethmoidale, lamina perpendicularis. lpa Ethm. lamina papyracea. M Maxillare. N Nasale. O Orbita. Sat Sphenoidale, ala temp. Ss Sinus sphenoidalis. T Temporale. Z Zygomaticum.

anderen Fällen aber auch oben durch das Frontale abgeschlossen. Sie verbindet die Orbita mit der Schädelhöhle. Die Fissura orbitalis inferior entspricht der unteren lateralen Kante, ist länger als die vorige und liegt zwischen dem Maxillare und dem Zygomaticum (Crista orbitalis), endet hinten mit dem Körper des Sphenoidale, vorn (meistens) mit dem Zygomaticum. Sie verbindet die Orbita mit der Fossa infratemporalis und der Fossa pterygopalatina.

Ganz hinten bemerkt man ferner den Canalis opticus, in der Wurzel der Ala orbitalis, und ganz vorne an der medialen Wand eine sich abwärts vertiefende und dann als Kanal in die Nasenhöhle hinabsteigende Grube, — Fossa lacrymalis — welche vom Lacrymale und dem Maxillare, Processus frontalis, etwa zu gleichen Theilen zusammengesetzt wird.

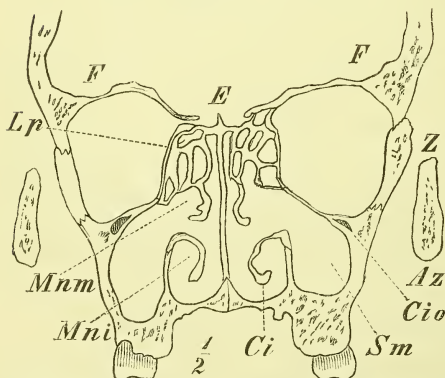
Auf dem Boden der Orbita verläuft in sagittaler Richtung der Sulcus und Canalis infraorbitalis, der mit dem Foramen infraorbitale mündet und von dessen vorderem Theile die Canales alveolares anterior und medius innerhalb des Maxillare abgehen.

In der medialen oberen Kante in oder an der Naht zwischen Frontale und Ethmoidale liegen die Foramina ethmoidalia, anterius und posterius; an der lateralen Wand bemerkt man den Canalis zygomatico-facialis und temporalis.

Das Dach der Augenhöhle bildet unter dem Processus zygomaticus eine nicht weiter abgegrenzte Vertiefung, die Fossa glandulae lacrymalis. Ihr gegenüber an dem Processus nasalis des Frontale ist ein kleiner Eindruck: Fossa trochlearis, und daneben zuweilen eine kleine Spina trochlearis.

### 5) Die Nasenhöhle, *Cavum narium*.

Fig. 110.



Frontalschnitt durch das Gesicht zwischen 1sten und 2ten Mahlzahn. — *Az* Arens zygomaticus. *Ci* Concha inferior. *Cio* Canalis infraorbitalis. *E* Ethmoidale. *F* Frontale. *Lp* Ethmoidale, Lamina, papyracea. *Mni* Meatus narium inferior. *Mnm* Meatus narium medius. *Sm* Sinus maxillaris. *Z* Zygomaticum.

Die Nasenhöhle liegt in der Mitte des Gesichtes, reicht oben bis an den Boden der Schädelhöhle, unten an das Dach der Mundhöhle, liegt mit dem oberen Theil zwischen den Augenhöhlen, mit dem untern Theil zwischen den beiden Oberkiefern. Als Durchgang für die Athmungsluft hat sie vorne eine Eingangsöffnung: Apertura pyriformis, hinten eine getheilte Ausgangsöffnung: Choanae. Die Nasenhöhle steht in Verbindung mit den luftführenden Hohlräu-

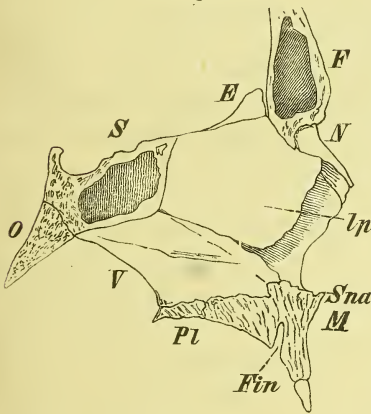
men der Schädelknochen d. i. den Sinus frontales, sphenoidales und maxillares.

Die Nasenhöhle zeigt median eine unvollständige Scheidewand: *Septum narium*, und in jeder Seitenhälfte finden wir von der lateralen Wand und von der Decke ausgehend verschiedenartige Knochenplatten; im obersten Theil bilden diese zellige Räume, es sind die *Cellulae ethmoidales*; im unteren Theil erscheinen sie als die Nasenmuscheln, *Conchae narium*, von denen man drei zählt, eine obere, mittlere und untere.

Die Nasenhöhle ist in der vorderen Gegend am höchsten, am hinteren Ausgange am niedrigsten; auch ganz vorne nimmt die Höhe mit dem Nasenrücken bedeutend ab. —

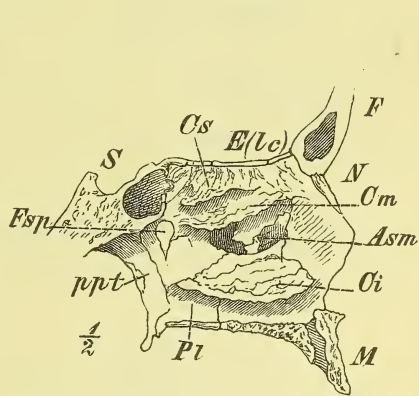
An der Bildung des Cavum narium nehmen 14 Knochen Theil, nämlich alle Gesichtsknochen mit Ausnahme des Zygomaticum und der Mandibula, und von den Schädelknochen das Frontale, Ethmoidale und Sphenoidale.

Fig. 111.



Septum narium. *E* Ethmoidale. *F* Frontale. *Fin* Foramen incisivum. *lp* Ethm., lamina perpendicularis. *M* Maxillare. *N* Nasale. *O* Occipitale. *Pl* Palatinum, pars horizontalis. *S* Sphenoidale. *Sna* Spina nasalis anterior. *V* Vomer.

Fig. 112.



Nasenhöhle, laterale Wand. *Asm* Apertura sinus maxillaris. *Ci*, *Om* *Cs* Concha inferior, media und superior. *E(Lc)* Ethmoidale, lamina cribrosa. *F* Frontale. *Fsp* Foramen spheno-palatinum. *M* Maxillare. *N* Nasale. *Pl* Palatinum. *ppt* Processus pterygoideus. *S* Sphenoidale.

Der Boden besteht jederseits aus dem Processus palatinus des Maxillare und der Pars horizontalis des Palatinum und bildet eine in querer Richtung leicht ausgehöhlte, in sagittaler Richtung fast plane und ziemlich horizontal gelegene Rinne.

Die laterale Wand setzt sich zusammen im unteren Theil aus dem Körper des Maxillare (Superficies nasalis), der Pars perpendicularis des Palatinum und der Lamina medialis des Processus pterygoideus, im oberen Theil aus dem Processus frontalis des Maxillare, dem Lacrymale und der Lamina papyracea des Ethmoidale.

Das Septum narium besteht aus der Lamina perpendicularis des Ethmoidale, dem Vomer und der Crista nasalis der Maxillaria und Palatina, endet hinten mit einem freien scharfen Rande, vorne mit der Spina nasalis anterior und darüber einem winkligen Ausschnitte.

Das Dach der Nasenhöhle bilden die Lamina cribrosa vom Ethmoidale und die Pars naso-orbitalis des Frontale, hinten der Körper des Keilbeins.

Von den Muscheln ist die untere ein besonderer Knochen, der sich an die Crista turbinalis des Maxillare und des Palatinum anlagert. Die Concha inferior ist von vorne sowohl wie von hinten zu sehen und ist die längste der Muscheln. Die mittlere ist wesentlich kürzer, aber dennoch meistens deutlich an der vorderen und der hinteren Oeffnung sichtbar, während die obere häufig sehr klein ist und mehr versteckt liegt.

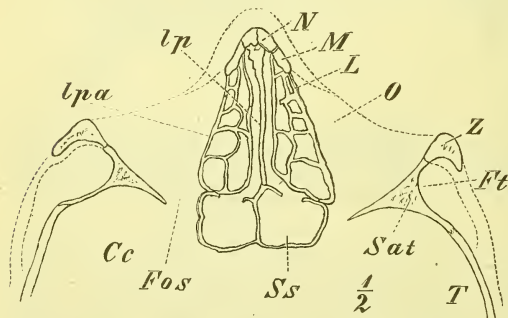
Unter den drei Muscheln liegen die drei Nasengänge, Meatus narium, ein superior, ein medius und ein inferior, die sich in Grösse und Länge nach den Muscheln richten. Die Nasengänge sind also unten offen und stehen hier in Verbindung mit dem freien Raum, der zwischen ihnen und dem Septum narium durch die ganze Höhe der Nasenhöhle sich erstreckt. Uebrigens sieht man in der Nasenhöhle die Symmetrie häufig recht bedeutend gestört: das Septum steht dann schief und die Muscheln zeigen rechts und links wesentlich andere Gestalt und Ausdehnung.

Die Cellulae ethmoidales stehen mit einander und mit der Nasenhöhle in offener Verbindung. Sie werden oben vom Frontale, Pars nasalis, hinten

vom Sphenoidale und lateralwärts vom Maxillare, Lacrymale und der Lamina papyracea gedeckt.

Die vordere Oeffnung der Nase, die Apertura pyriformis, von den Oberkiefern und Nasenbeinen gebildet, zeigt gewöhnlich eine birnförmige Gestalt, die jedoch ein sehr verschiedenes Verhältniss zwischen Höhe und Breite erkennen lässt. Die Ränder sind scharf und unten ragt die Spina nasalis anterior vor.

Fig. 113.



Horizontalschnitt durch das Gesicht, ungefähr durch die Mitte der Augenhöhle. *Cc* Cavum cranii. *Fos* Fissura orbitalis superior. *Ft* Fossa temporalis. *L* Os lacrymale. *lp* Ethmoidale, lamina perpendicularis. *lp a* Ethm. lamina papyracea. *M* Maxillare. *N* Nasale. *O* Orbita. *Sat* Sphenoidale, ala temp. *Ss* Sinus sphenoidalis. *T* Temporale. *Z* Zygomaticum.

Die hintere Oeffnung wird durch den fast ebenso weit, wie die Processus pterygoidei, vorstehenden Vomer in zwei Abtheilungen, die *Choanae*,



getrennt. Jede Choane hat eine länglich viereckige, oben abgerundete Gestalt. Ihr lateraler Rand ist die Lamina medialis des Processus pterygoideus, die untere der hintere Rand des harten Gaumens, d. i. der Pars horizontalis des Palatinum, der mediane Rand ist der Vomer und die obere Umgrenzung ist die Fortsetzung der Lamina medialis des Processus pterygoideus auf den Körper des Keilbeines und in die Processus vaginales, die sich gegen die Alae vomeris anlegen.

An den Wandungen der Nasenhöhlen finden sich verschiedene weitere Öffnungen und Löcher. Am Boden jeder Nasenhöhle fest neben der Crista nasalis liegt vorne das Foramen incisivum, welches abwärts sich mit dem der andern Seite vereinigt und am Gaumen endet.

Am Dache befinden sich die Foramina cribrosa.

An der lateralen Wand liegt zunächst im untern Nasengange ziemlich vorne die untere Mündung des Canalis naso-lacrymalis; dieser weite Kanal läuft nicht ganz senkrecht hinab, sondern weicht etwas rück- und lateralwärts ab.

Im mittleren Nasengange ist etwa in der Mitte der Länge die Öffnung der Kieferhöhle, Apertura sinus maxillaris. Diese erscheint bei

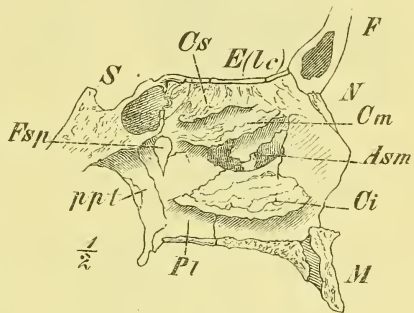
weitem nicht so gross, wie am vereinzelt Maxillare, sondern ist eingeschränkt von hinten her durch das Palatinum, von unten her durch die Concha inferior und von oben her durch das Ethmoidale. Ausserdem legt sich gewöhnlich eine dünne Knochenspange mitten über die Öffnung. Dieselbe ist aus dem Processus uncinatus des Ethmoidale und dem Processus ethmoidalis der Concha inferior entstanden.

Etwas mehr vorne und oben mündet in den mittleren Nasengang mittelst einer längeren Verbindung der Sinus frontalis und zugleich die vorderen und mittleren Siebbeinzellen.

In den oberen Nasengang münden die hinteren Siebbeinzellen.

Im hintern obern Theil der Nasenhöhle, in der Höhe der mittleren Muscheln, liegt das Foramen sphenopalatinum, vom Palatinum und Sphenoidale gebildet und in die Fossa pterygo-palatina hineinführend. Höher oben ist die Öffnung des Sinus sphenoidalis.

Fig. 114.

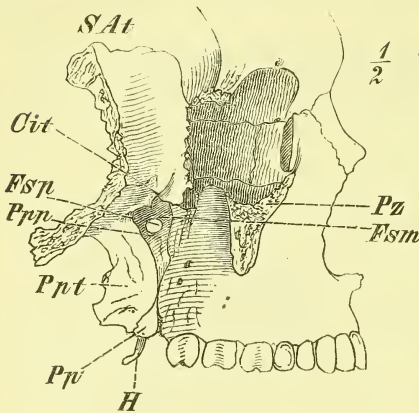


Nasenhöhle, laterale Wand. *Asm* Apertura sinus maxillaris. *Ci*, *Cm*, *Cs* Concha inferior, media et superior. *E(Lc)* Ethmoidale, lamina cribrosa. *F* Frontale. *Fsp* Foramen sphenopalatinum. *M* Maxillare. *N* Nasale. *P1* Palatinum. *ppt* Processus pterygoideus. *S* Sphenoidale.

6) Unterschläfengrube, *Fossa infratemporalis*.

Die Fossa infratemporalis liegt hinter dem Maxillare an der Basis des Schädels und ist hier durch die Crista infratemporalis von der Fossa temporalis getrennt. Der unterhalb dieser Leiste liegende Theil der Ala temporalis und der Pars squamosa des Temporale bildet die obere Begrenzung, der Processus pterygoideus die mediale, der Unterkiefer und der Jochbogen die laterale und das Maxillare bis zum Jochbogen hin die vordere Wand. Durch die Fissura infraorbitalis steht diese Grube in Verbindung mit der Orbita. Medianwärts geht sie über in die Fossa pterygopalatina.

Fig. 115.



Fossa infratemporalis und Fossa pterygo-palatina.  
(Das Jochbein ist entfernt.)

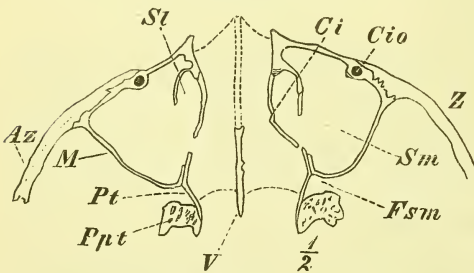
7) Die Flügelgaumengrube, *Fossa pterygo-palatina*.

Die mediale Wand dieser im innersten Winkel der Unterschläfengrube gelegenen Grube ist das Palatinum, Lamina perpendicularis. Die vordere vom Maxillare und die hintere vom Processus pterygoideus gebildete Wandung sind unten mit einander ver-

wachsen, oben von einander entfernt, so dass also eine mit der Spitze abwärts gerichtete dreiseitige Grube entsteht, die sich unten unmittelbar in den Canalis pterygo-palatinus fortsetzt und an den Gaumen mündet.

Ausserdem gelangt man medianwärts aus der Grube in die Nasenhöhle durch das Foramen sphenopalatinum, vor- und aufwärts durch die Fissura orbitalis inferior in die Orbita,

Fig. 116.



Horizontalschnitt durch das Gesicht, etwas unterhalb der Augenhöhle. Az Arcus zygomaticus. Ci Concha inferior. Cio Canalis infraorbitalis. Fsm Fossa pterygo-palatina. M Maxillare. Ppt Proc. pterygoideus. Pt Palatinum. St Sulcus lacrymalis. Sm Sinus maxillaris. V Vomer. Z Zygomaticum.

und endlich rückwärts einerseits durch den Canalis rotundus in die Schädelhöhle, anderseits durch den Canalis Vidianus an das Foramen lacerum anterius. —

Diese Gruben und Gegenden des Schädels erfordern ein eingehenderes Studium am Schädel selbst und an besonderen Knochenpräparaten. Eine genaue Kenntniss derselben ist nach verschiedenen Richtungen hin unerlässlich.

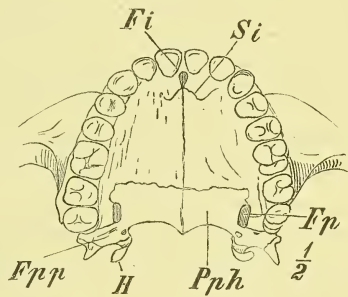
### 8) Mundhöhle, *Cavum oris*.

Die knöcherne Mundhöhle wird wesentlich durch die zahntragenden Theile des Ober- und Unterkiefers sowie den Körper des letzteren gebildet und hat ausserdem als Decke den knöchernen Gaumen, *Palatum osseum*.

Die Form der Umgrenzung ist nach der Form der Zahnbogen eine wechselnde, vorne mehr rundlich oder mehr spitz. Auch die Form des Ueberganges der Seitenwand auf den harten Gaumen kann mehr allmählich oder mehr winklig geschehen.

Der knöcherne Gaumen setzt sich zusammen aus den *Processus palatini* der Oberkiefer und den *Partes horizontales* der *Palatina*. Hinten hat er median die *Spina nasalis posterior* und beiderseits einen freien eingebogenen Rand. Der Gaumen hat eine raue Oberfläche. Vorn liegt in der medianen Naht das *Foramen incisivum*, von welchem die Reste der *Sutura incisiva* beiderseits abgehen. Hinten liegt jederseits das *Foramen pterygopalatinum* und dahinter auf dem *Processus pyramidalis* des *Palatinum* die *Foramina palatina posteriora*. An der innern Seite der *Mandibula* ist noch zu erwähnen vorn die *Spina mentalis interna* und jederseits die *Linea mylohyoidea* und der *Sulcus mylohyoideus*.

Fig. 117.



Knöcherner Gaumen. *Fi* Foramen incisivum. *Fp* Foramen pterygopalatinum. *Fpp* Foramina palatina posteriora. *H* Hamulus. *Pph* Palatinum, pars horizontalis. *Si* Sutura incisiva.

Zum Schluss mögen noch einige allgemeine Bemerkungen über:

#### Nähte, Nahtknochen und Fontanellen

hier folgen. Wie bereits mehrfach erwähnt wurde, verbinden sich die Knochen des Hirnschädels sowohl wie die des Gesichtes, einige wenige Synchronrosen ausgenommen, durch Nähte, *Suturen*, (s. Fig. 13 S. 15) die dadurch ausgezeichnet sind, dass zwischen den Knochen kein Knorpel, sondern nur eine geringe Masse fibröser Substanz liegt. Die Knochenränder greifen meist mit Zacken in einander ein, nur selten liegen sie mit mehr ebenen Endflächen an einander. Man nennt dies dann eine *Harmonia*.

Unter den Nähten des Schädeldaches kommen verschiedene Formen zum Ausdruck, die als *Sutura dentata*, *serrata* und *squamosa* benannt werden.

Es ist allgemeine Regel, dass die Nähte auf der Innenseite der Schädelknochen sehr wenig gezackt, fast gradlinig erscheinen. —

In den stärker gezackten Nähten findet man häufig kleine isolirte Knochenstücke: Nahtknochen, *Ossicula suturarum*, die entweder blos der äusseren Oberfläche angehören, oder die ganze Dicke des Knochens einnehmen. Am häufigsten sind sie in der Lambdanaht und der *Sutura parieto-mastoidea*.

Nicht selten kommen auch grössere Nahtknochen vor, so namentlich an der Spitze und den Seitenwinkeln der Lambdanaht, doch auch an anderen Orten. Für die Nahtknochen hat es natürlich besondere Verknöcherungspunkte gegeben.

Beim Neugeborenen und in der ersten Lebenszeit liegen die Knochen des Schädeldachs noch nicht in Nähten aneinander, sondern sind durch schmale fibröse Streifen mit einander verbunden. Wo die Knochen mit ihren noch unvollständigen Winkeln zusammenstossen, finden sich grössere Ausbreitungen der fibrösen Substanz, die als Fontanellen, *Fonticuli*, bezeichnet werden. Die wichtigsten von ihnen liegen an den oberen Winkeln des Parietale, und von ihnen ist die grösste und bekannteste die grosse Fontanelle, *Fonticulus major* (sog. offener Kopf) an der Stelle, wo sich die Kranznaht mit der Pfeilnaht und Stirnnaht kreuzt. Ihr hinterer Winkel ist stumpf, ihr vorderer Winkel spitz. Eine kleine Fontanelle, *Fonticulus minor*, am hinteren Ende der Pfeilnaht ist beim Neugeborenen nicht mehr vorhanden.

An den unteren Winkeln des Parietale liegen die seitlichen Fontanellen, *Fonticuli laterales*, die eine wechselnde Grösse haben und meist durch einen breiteren fibrösen Streifen verbunden sind. —

Der Hirnschädel des Neugeborenen und des Kindes zeichnet sich ausserdem aus durch eine mehr eckige Gestalt, indem die Tubera stärker hervorragen.

Der Gesichtsschädel ist wesentlich ausgezeichnet durch eine relativ geringe Entwicklung und besonders durch eine geringe Höhenentwicklung der Kiefer. —

Im späteren Alter pflegen viele Nähte, namentlich die des Schädeldaches zu verschwinden, zu obliteriren. Dieses geschieht zuerst an der inneren Schädelfläche, und zwar wird meistens zuerst ergriffen die Pfeilnaht, dann Theile der Kranznaht und der Lambdanaht.

Als pathologische Erscheinung sind die frühzeitigen Nahtverschmelzungen aufzufassen, die bereits in der Kindheit entstehen, ja schon vor der Geburt beobachtet worden sind.

Hält man an der geläufigen Anschauung vom Knochenwachsthum durch Apposition fest, so haben die Nähte des Schädels die Bestimmung und sind ein nothwendiges Erforderniss, um dem Schädel, namentlich der Hirnkapsel ein allseitiges Grösserwerden zu gestatten, bedingt durch ein Randwachsthum der einzelnen Knochen.

Eine verfrühte Obliteration einer Naht müsste demnach stets eine geringere Ausdehnung des Schädels in der zu ihr senkrechten Richtung zur Folge haben. Es ist dies eine höchst wichtige und viel besprochene Frage, die aber noch unentschieden genannt werden muss, da manche Fälle für jene Auffassung zu sprechen scheinen, andere dagegen sich dem entschieden nicht fügen wollen.

## B. Extremitäten.

Die Extremitäten vermitteln den Verkehr mit der Aussenwelt.

Wie die meisten Wirbelthiere, hat der Mensch zwei Paare derselben: die oberen (bei den Thieren vorderen) Extremitäten, Brustglieder oder Arme, und die unteren (bei den Thieren hinteren) Extremitäten, Beckenlieder oder Beine.

Die Zusammensetzung der oberen und der unteren Extremität ist durchgehends eine ähnliche, zugleich aber zeigen sich zwischen beiden ansehnliche Verschiedenheiten in Form und Grösse der entsprechenden Theile. Denn in unmittelbarem Zusammenhang mit der dem Menschen eigenthümlichen aufrechten Haltung ist die Trennung der Functionen bei beiden Extremitäten bei ihm eine vollständige geworden: Die untere Extremität dient nur als Stütze und zur Fortbewegung des Körpers; die obere Extremität aber hat nicht, wie es bei anderen Thieren die Regel ist, ebenfalls die gleiche Aufgabe, sondern ist bestimmt zum Ergreifen und Bewegen anderer Gegenstände. (Nur in besonderen Fällen, wie beim Klettern, wirkt der Arm zur Fortbewegung des Körpers.) In Zusammenhang hiermit findet sich nun in den Knochen des Armes die grössere Leichtigkeit und Beweglichkeit, in den Knochen des Beines die grössere Festigkeit überall ausgesprochen. —

An jeder Extremität haben wir zunächst 3 Theile zu unterscheiden: das Haupt- oder Mittelstück, das Endglied und den Extremitäten-gürtel, welch letzterer die Verbindung mit dem Stamme vermittelt.

Das Mittelstück besteht aus 2 Abtheilungen, die zwei ungleich lange Hebelarme darstellen: Ober- und Unterarm, Ober- und Unterschenkel.

Hier finden wir die eigentlichen langen oder Röhrenknochen, und zwar in der oberen Abtheilung je einen, in der unteren deren zwei.

Der Gürtel bildet einen Halbring, besteht am Brustgliede aus einem vorderen und einem hinteren Knochen, am Beckengliede aus einem einzigen Knochen, der übrigens in der Jugend eine in gewisser Weise analoge Trennung zeigte.

Das Endglied besteht aus einer grösseren Anzahl von kleinen Knochen, in deren Form und Zusammensetzung sich so recht die verschiedenen Aufgaben und Functionen der oberen und der unteren Extremität aussprechen. Es wird dort als Hand, *Manus*, hier als Fuss, *Pes*, bezeichnet.

Innerhalb des Endgliedes macht man nach der Form der Knochen und nach ihren Beziehungen im vollständigen (lebenden) Theile drei Abtheilungen: Die proximale, aus kurzen Knochen zusammengesetzt, heisst: Handwurzel, *Carpus*, und Fusswurzel, *Tarsus*. Die mittlere, aus langen, frei neben einander gelagerten Knochen bestehend, aber noch nicht den freigewordenen Fingern und Zehen angehörig, heisst Mittelhand, *Metacarpus*, und Mittelfuss, *Metatarsus*. Die distale Abtheilung endlich wird dargestellt durch je fünf neben einander liegende vollständig freigewordene Glieder: Finger, *Digiti*, und Zehen, *Digiti*, deren jedes der Länge nach aus drei oder zwei Knochen, *Phalanges*, besteht. —

### I. Obere Extremität, Arm, *Extremitas superior*.

An der oberen Extremität finden wir als Schultergürtel zwei Knochen, die dem oberen Theile des Thorax anliegen: hinten die platte *Scapula*, das Schulterblatt, und vorn einen langen Knochen, das Schlüsselbein, die *Clavicula*. Die *Scapula* ist der wesentliche Knochen, denn sie trägt die Gelenkfläche für den Arm. Die *Clavicula* dient zur Stütze und

Fig. 118.



Schema des Schultergürtels.

zur sicheren Führung der *Scapula*. Sie fehlt bei vielen Säugethieren, nämlich denjenigen, die die vordere Extremität nur als Stütze beim Gehen brauchen. Andererseits findet man bei den Vögeln, in Zusammenhang mit der Anwendung der vorderen Extremität zu den kräftigen Flugbewegungen, noch ein zweites Schlüsselbein, von dem der Mensch nur ein Rudiment besitzt (*Processus coracoideus*). —

Im Mittel- oder Hauptstück der Extremität sehen wir in der oberen Abtheilung das Oberarmbein, den *Humerus*, in der unteren Abtheilung das Ellbogenbein, *Ulna*, und die Speiche, *Radius*. Wir müssen die *Ulna* als den Hauptknochen betrachten, neben welchem der in Beziehung auf die Hand bewegliche *Radius* angelagert ist.

Im Mittel- oder Hauptstück der Extremität sehen wir in der oberen Abtheilung das Oberarmbein, den *Humerus*, in der unteren Abtheilung das Ellbogenbein, *Ulna*, und die Speiche, *Radius*. Wir müssen die *Ulna* als den Hauptknochen betrachten, neben welchem der in Beziehung auf die Hand bewegliche *Radius* angelagert ist.

Das Endglied, die Hand, *Manus*, besteht in der oberen Abtheilung, dem Carpus, aus zwei übereinanderliegenden Reihen kurzer Knochen, die gemeinschaftlich eine vordere Aushöhlung bilden. Unten am Carpus befestigen sich die 5 Knochen des Metacarpus in der Weise, dass der des Daumens frei absteht, und auf jeden Metacarpus folgen die 3, am Daumen 2 Phalangen der Finger. —

Da der Arm in der Ruhelage an der Seite des Körpers herabhängt, so bezeichnet man die Enden der langen Knochen gewöhnlich mit oben (proximal) und unten (distal). Ferner pflegt man bei der Beschreibung die Unterarmknochen sich so gestellt zu denken, dass sie einander parallel liegen und dadurch die Hand eine solche Lage bekommt, dass die Fläche der Hohlhand vorwärts sieht. Unter dieser Voraussetzung spricht man am Arm von vorne und hinten, sowie von medial und lateral; jedoch nennt man, wie bei der Hand (s. unten) die laterale Seite zuweilen auch radial, die mediale Seite ulnar.

### Schulterblatt, *Scapula*.

Das Schulterblatt ist ein platter, theilweise sehr dünner, leicht nach hinten gewölbter Knochen von ungleichseitig dreieckiger Gestalt mit dem spitzesten Winkel nach unten. Der laterale Winkel ist zur Einlenkung des Humerus abgeschnitten und zum *Condylus* verdickt. Ueber diesen ragen zwei starke Fortsätze hinweg: die von der hintern Fläche ausgehende *Spina*

Fig. 119.

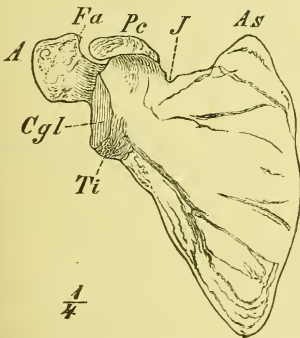


Fig. 120.

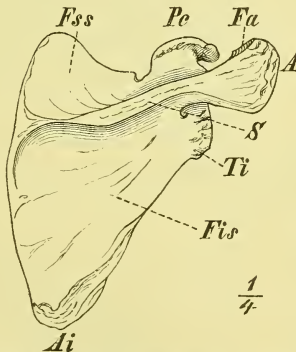
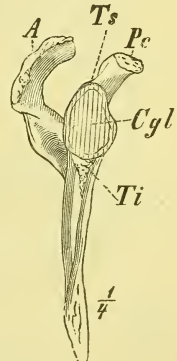


Fig. 121.



*A* Acromion. *As* Angulus Scapulae. *Cgl* Cavitas glenoidalis. *Fa* Facies articularis. *J* Incisura Scapulae. *Pc* Proc. coracoideus. *Ti* Tuberculum infraglenoidale.

Scapula (rechte), hintere Seite. *A* Acromion. *Ai* Angulus inferior. *Fis* Fossa infraspinata. *Fss* Fossa supraspinata. *Pc* Processus coracoideus. *S* Spina scapulae. *Ti* Tuberculum infraglenoidale.

Scapula (rechte), von der lateralen Seite. *A* Acromion. *Ts* Tuberculum supraglenoidale. *Pc* Proc. coracoideus. *Cgl* Cavitas glenoidalis. *Ti* Tuberculum infraglenoidale. *Ts* Tub. supraglenoidale.

*scapulae* und der dem oberen Rande angehörige umgebogene *Processus coracoideus*.

Die vordere Fläche bildet die *Fossa subscapularis*, in welcher einige rauhe Leisten gegen den Condylus hin verlaufen.

Die hintere Fläche ist durch die Spina in 2 Abtheilungen geschieden, in die kleinere *Fossa supraspinata* und die grössere *Fossa infraspinata*.

Der mediale Rand ist dünn, leicht convex oder mehr winklig, und geht unten mit einem abgerundeten Winkel in den lateralen Rand über, der verdickt und unregelmässig geformt ist.

Der obere Winkel ist verschieden weit ausgezogen; der obere Rand ist scharf und medianwärts neben dem Processus coracoideus mit einer *Incisura scapulae* versehen, die auch wohl zu einem Loch umgebildet ist.

Der *Condylus* ist durch ein schwach eingezogenes Collum abgesetzt. Die Gelenkfläche — *Cavitas glenoidalis* — ist wenig ausgehöhlt und oval, mit der Spitze nach oben. Ueber und unter ihr liegen rauhe Muskelhöcker: *Tuberculum supra- und infraglenoidale*.

Die *Spina scapulae* entspringt in der ganzen Breite des Knochens, vom medialen Rande bis zum Collum, und steht ziemlich senkrecht auf der hintern Fläche. Am medialen Rande flach beginnend nimmt sie lateralwärts an Höhe stetig zu und geht in der Gegend des Condylus in einen frei vorragenden Theil, das *Acromion*, über.

Der *Processus coracoideus* entspringt massig, unmittelbar neben dem Condylus, ist zuerst vor- und aufwärts und dann mit plötzlicher Umbiegung lateral- und vorwärts gerichtet.

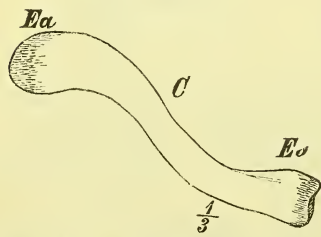
Bei der Seitenansicht ragen demnach diese beiden Fortsätze in ähnlicher Weise vorn und hinten über die Gelenkfläche hinaus.

Entwicklung. Die Scapula entsteht aus einem Hauptkern, besitzt ausserdem aber noch drei Nebenkerne: einen für den ganzen Processus coracoideus, einen für den Endtheil des Acromion und einen für den ganzen medialen Rand.

Den Processus coracoideus haben wir aufzufassen als das Rudiment eines zweiten sich zum Sternum erstreckenden Stützknochens, des Os coracoideum der Vögel.

Fig. 122.

### Schlüsselbein, *Clavicula*.



Clavicula, obere Seite. C Corpus. Ea Extremitas acromialis. Es Extr. sternalis.

Die Clavicula ist ein langer Knochen mit kleiner Markhöhle und S förmiger Krümmung. Das mediale, sternale Ende ist nach vorn convex und mehr dick, das laterale, acromiale Ende dagegen nach hinten convex und platt. Die obere Seite (die in der ganzen Ausdehnung nahe unter der Haut liegt) ist glatt, die untere mit Un-



ebenheiten versehen. Von diesen liegt eine Furche am mittleren Theil, eine *Tuberositas costalis* am sternalen und eine *Tuberositas scapularis* am acromialen Ende (letztere zwei für Bänder, die Furche für einen Muskel bestimmt).

Die sternale Gelenkfläche nimmt die ganze Endfläche ein und ist unregelmässig gewölbt.

Die acromiale Gelenkfläche, am äussersten lateralen Ende gelegen, ist klein, elliptisch und flach.

Die Clavicula ist sehr verschieden gestaltet, beim Manne jedoch im Allgemeinen stärker gekrümmt.

Entwicklung. Aus 1 Hauptkern und 1 Nebenkern für eine sternale Epiphyse.

### Oberarmbein, *Humerus*.

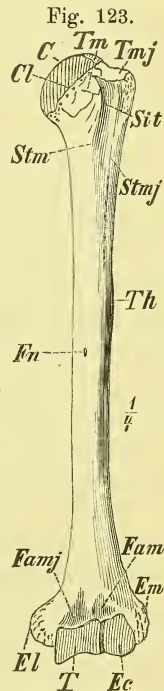
Der Humerus ist wie die folgenden Knochen ein wahrer Röhrenknochen, an dem wir ein Mittelstück — *Corpus* — und die beiden allmählich aus demselben hervorgehenden, die Gelenkflächen und die Muskelhöcker tragenden Endstücke — *Extremities* — unterscheiden.

Das Corpus ist cylindrisch bis dreiseitig, das obere Ende kugelförmig, das untere platt und verbreitert.

Das obere Ende hat den Gelenkkopf, *Caput humeri*, mit einer im Allgemeinen kugelförmigen Gelenkfläche, die etwa  $\frac{1}{3}$  Kugeloberfläche umfasst und schräg median- und aufwärts sieht. Das *Collum* ist eine leichte raue Einschnürung und wird wohl *Collum anatomicum* genannt, im Gegensatz zu einem *Collum chirurgicum*, als welches man die den Brüchen besonders ausgesetzte Stelle am obren Ende des Mittelstücks bezeichnet.

Die Muskelhöcker sind ein stärkerer an der lateralen Seite des Caput — *Tuberculum majus* — und ein kleinerer an der vordern Seite des Caput gelegen — *Tuberculum minus*. Sie zeigen am obren Ende glatte Flächen für die verschiedenen Muskeln, verlängern sich abwärts als *Spina tuberculi majoris* und *minoris* und haben zwischen sich den *Sulcus intertubercularis*.

Etwas über der Mitte des Knochens liegen weitere Muskelrauhigkeiten, eine schwächere an der medialen, und eine stärkere — *Tuberositas humeri* — an der



Humerus (linker), vord. Seite.  
*C* Caput humeri. *Cl* Collum.  
*Ec* Eminentia capitata. *El*  
 Epicondylus lateralis. *Em*  
 Epic. medialis. *Fam* Fossa  
 anterior minor. *Famj* Fossa  
 ant. major. *Fn* Foramen nu-  
 tritium. *Sit* Sulcus intertu-  
 bercularis. *Stm* Spina tuber-  
 culi minoris. *Stmj* Spina  
 tub. majoris. *T* Trochlea.  
*Th* Tuberositas humeri. *Tm*  
 Tuberculum minus. *Tmj* Tu-  
 berculum majus.

lateralen Seite etwas über der halben Höhe. Unter der ersteren führt das *Foramen nutritium* schräg abwärts in die Markhöhle hinein.

Gegen das untere Ende hin bekommt der Knochen zwei scharfe Seitenkanten und eine stumpfe vordere, ist hinten eingedrückt und etwas vorwärts gebogen. Die Seitenkanten enden in die Muskelhöcker des unteren Endes, den *Epicondylus lateralis* und den stark vorragenden *Epicondylus medialis*, an dessen hinterer Seite der *Sulcus ulnaris* verläuft.

Der zwischen diesen Höckern hinabragende Gelenkfortsatz, *Processus cubitalis*, ist im Allgemeinen ein querliegender Cylinder und besteht aus 2 Abtheilungen. Die mediale grössere, an welche sich die Ulna legt, ist die *Trochlea*, die laterale für den Radius ist die *Eminentia capitata*. Die *Trochlea* ragt mit dem medialen Rande tiefer abwärts, hat eine rollenförmige Einschnürung und einen sehr grossen Umfang, indem der Knochen über ihr stark eingezogen ist: hinten zu der tiefen *Fossa olecrani*, vorne zu der *Fossa anterior major*. Die *Eminentia capitata* ist kugelförmig und geht nicht auf die hintere Fläche über: vorn liegt über ihr die kleine *Fossa anterior minor*.

Entwicklung. Wie alle langen Knochen besteht der Humerus längere Zeit hindurch aus drei getrennten Theilen, der Diaphyse und den beiden Epiphysen. Die obere Epiphyse umfasst ausser dem Caput auch die beiden Tubercula, letztere aus einem (oder zwei) besonderen Kerne entstanden; die untere Epiphyse enthält neben dem *Processus cubitalis* (2 Kerne) noch die beiden Epicondylen, die ihre besonderen Kerne haben. Der *Epicondylus medialis* verbindet sich erst spät mit dem übrigen Knochen.

### Ellbogenbein, *Ulna*.

Die Ulna ist ziemlich schlank, hat ein oberes dickeres und ein unteres dünneres Ende und ist leicht S-förmig gekrümmt.

An dem oberen dicken Ende befindet sich vorne die Aushöhlung für den Humerus, die *Fossa sigmoidea* und hinter und vor derselben die zwei massigen Muskelfortsätze: hinten das hakenförmig vorgebogene *Olecranon* und vorn der *Processus coronoideus*. An der lateralen Seite des letzteren liegt, in unmittelbarem Anschluss an die genannte Gelenkfläche, der *Sinus lunatus ulnae* für den Radius, und an der vordern Seite die *Tuberositas ulnae*.

Das Mittelstück hat 3 Kanten und Seiten. Die laterale Kante ist die schärfste und heisst *Crista interossea*, die hintere liegt der ganzen Länge nach nahe unter der Haut. Auf der vordern vertieften Fläche liegt etwas über der Mitte das aufwärts eindringende *Foramen nutritium*.

Der im untern Ende allmählich rund gewordene Knochen schwillt zum *Capitulum ulnae* an, welches zwei Gelenkflächen trägt, eine abwärts ge-

richtete unebene für die Hand, und eine laterale, von vorn nach hinten gewölbte für den Radius, die *Circumferentia articularis ulnae*. An der hintern Seite liegt der abwärts gerichtete *Processus styloideus ulnae*.

Entwicklung. Besonders bemerkenswerth ist, dass die obere Epiphyse nur die Spitze des Olecranon, nicht das ganze obere Endstück umfasst, so dass also die Gelenkfläche für den Humerus grösstentheils dem Mittelstück des Knochens angehört.

### Speiche, *Radius*.

Der Radius ist, umgekehrt wie die Ulna, unten am stärksten, und ausserdem in seinem grössten Theile medianwärts concav.

Das obere Ende ist das *Capitulum radii*, dessen Endfläche eine leicht vertiefte Gelenkfläche ist (für den Humerus), während unmittelbar an dieselbe anschliessend die *Circumferentia articularis radii* rund um den Knochen herumzieht. Unter dem *Capitulum* ist das stark eingezogene *Collum*, und unter diesem auf der medialen Seite eine starke Muskelrauhigkeit, die *Tuberositas radii*.

Das Mittelstück ist dreiseitig, hat eine mediale scharfe Kante, *Crista interossea*, nahe vor derselben in der Mitte der Länge das aufwärts führende *Foramen nutritium*, und in der Mitte der lateralen Fläche eine Muskelrauhigkeit.

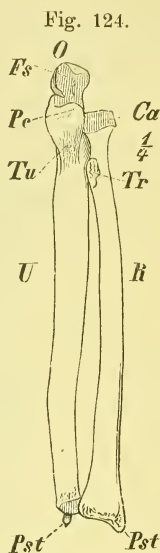
Das untere stark verbreiterte, fast vierseitige Ende hat eine vordere ausgehöhlte und eine hintere mit mehreren Erhabenheiten und Vertiefungen versehene Fläche.

Die für die Hand bestimmte untere Endfläche ist concav, dreiseitig und durch eine sagittale Leiste in 2 Theile getheilt für das Naviculare und Lunatum. Unmittelbar daneben liegt an der medialen Seite des untern Endes die halbmondförmige, concave Gelenkfläche für das *Capitulum ulnae*: *Sinus lunatus radii*, während an der lateralen Seite der breite und stumpfe *Processus styloideus radii* hinabragt.

Entwicklung. Aus 3 Kernen; die horizontalen Epiphysenlinien liegen in der Höhe der Ränder der Gelenkflächen.

### Hand, *Manus*.

Die Hand zerfällt (s. oben S. 98) in den Carpus, Metacarpus und die *Digit*.



Knochen d. linken Unterarms. v. vorn. *Ca* Capitulum Radii. *Fs* Fossa sigmoidea. *O* Olecranon. *U* Ulna. *Pe* Proc. coronoideus. *Pst*, *Pst* Proc. styloideus, Radii, Ulnae. *R* Radius. *Tr* Tuberositas Radii. *Tu* Tuberositas Ulnae.

a) Handwurzel, *Carpus*.

Der *Carpus*, die Handwurzel, besteht aus 7 Knochen, die in 2 Reihen übereinander liegen. Sie heissen, von der radialen Seite beginnend, in der ersten Reihe: *Os naviculare*, *Os lunatum*, *Os triquetrum* (*pyramidale*, *Henle*); in der zweiten Reihe: *Os multangulum majus* (*trapezium*,

*Henle*), *Os multangulum minus* (*trapezoides*, *Henle*), *Os capitatum*, *Os hamatum*.

Fig. 125.

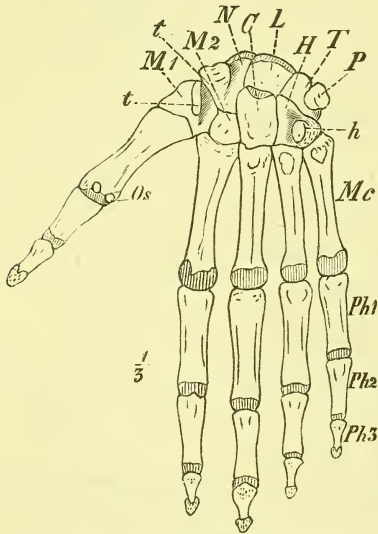
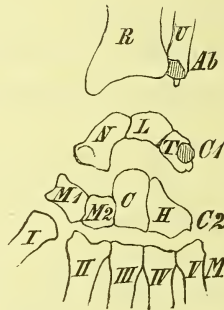


Fig. 126.



Hand, durch horizontale Spaltungen auseinander getrennt. *Ab* Antibrachium. *C1* und *2* Erste und zweite Reihe des *Carpus*. *M* Metacarpus.

Sehen wir den *Carpus* von der volaren Seite an, um uns über die gegenseitige Lagerung seiner und der benachbarten Knochen recht klar zu werden, so haben wir etwa Folgendes zu beachten:

Die obere Grenzlinie (Gelenkfläche) des *Carpus* ist gewölbt, die untere ziemlich gerade, an der medialen Seite etwas aufgebogen. Die Grenzlinie der beiden Reihen (intercarpale Gelenkfläche) liegt an der ulnaren Seite ziemlich parallel der oberen Gelenkfläche, senkt sich neben dem *Capitatum* aber

Rechte Hand, Volarseite (etwas plattgedrückt). *C* *Capitatum*. *H* *Hamatum*. *h* *Hamulus*. *L* *Lunatum*. *Mc* *Metacarpus*. *M1* *Multangulum majus*. *M2* *Multangulum minus*. *N* *Naviculare*. *Os* *Ossa sesamoidea*. *P* *Pisiforme*. *Ph 1-3* Erste bis dritte *Phalangen*. *T* *Triquetrum*. *t, t* *Tuberositas ossis navicularis* und *Ossis multanguli majoris*.

senkrecht hinab und biegt dann rechtwinklig um, um mit einem fast horizontalen Stück zu enden.

Der am meisten central, und mit dem oberen Theil (dem *Caput*) wirklich im Centrum des *Carpus* gelegene Knochen ist das *Capitatum*; an seiner ulnaren Seite, mit oberer Spitze und unterer Basis, liegt das *Hamatum*, an der radialen das kaum halb so hohe viereckige *Multangulum minus*.

Auf das (*Caput* des) *Capitatum* legt sich oben das *Lunatum*, auf das *Hamatum* das *Triquetrum*, auf das *Multangulum minus* das *Naviculare*, welches einen starken Vorsprung an der radialen Seite bildet. Unter diesen Vorsprung und neben das *Multangulum minus*, oder, wenn man so will, in den Winkel zwischen diese beiden Knochen, bez. die beiden Knochenreihen, und seitwärts über sie hinausragend, liegt das *Multangulum majus*.

Nach unten liegt am Capitatum der mittelste Knochen des Metacarpus, d. i. der III., am Multangulum minus der Metacarpus II., und am Hamatum nicht nur der IV., sondern auch der V. — Der Metacarpus I ruht seitwärts abgewandt auf dem Multangulum majus.

Nach oben liegt dem Naviculare und Lunatum der Radius an, während die Ulna sich dem Triquetrum gegenüber befindet.

Gewöhnlich rechnet man noch das *Os pisiforme* als einen 8. Carpalknochen mit; derselbe ist aber eigentlich nur als Sesambein (Sehnenknochen) anzusehen. Er liegt vorne auf dem Triquetrum mit einer runden Gelenkfläche.

Zum Zwecke einer klaren, freilich etwas schematisirten Uebersicht können wir den Carpus und Metacarpus durch zwei senkrechte Schnitte in drei Längselemente zerlegen: das mittlere besteht aus dem Lunatum, Capitatum und 3. Finger, das ulnare aus dem Triquetrum, Hamatum und 4.—5. Finger; das radiale aus dem Naviculare, Multangulum minus und dem 2. Finger. — Der erste Finger erscheint mit einem Carpalknochen, dem Multangulum majus, seitlich angeheftet.

An den einzelnen Knochen unterscheidet man nun folgende 6 Flächen, Seiten oder Gegenden: eine obere (proximale, brachiale) und eine untere (distale, digitale); eine volare und eine dorsale; eine radiale (laterale, Daumenseite) und eine ulnare (mediale, Kleinfingerseite).

Im Einzelnen ist über die Carpalknochen noch Folgendes zu bemerken, was namentlich auch zur Unterscheidung derselben unter einander dienen kann:

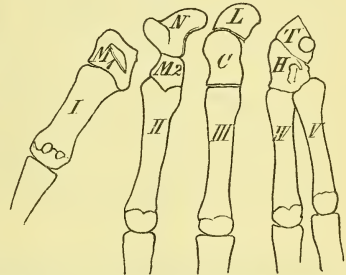
1) Das Naviculare erscheint ziemlich dreiseitig und hat auf der volaren Seite eine *Tuberositas*. Gegen das Capitatum liegt eine runde kugelig ausgehöhlte Gelenkfläche.

2) Das Lunatum hat oben und unten einigermassen parallele gebogene Gelenkflächen; im Uebrigen ist die ulnare Gelenkfläche grösser als die radiale, die rauhe volare Fläche grösser als die dorsale.

3) Das Triquetrum hat zwei rechtwinklig zusammenstossende Gelenkflächen, und ausserdem auf der volaren Fläche eine runde für das Pisiforme.

4) Das Multangulum majus hat eine sattelförmige Gelenkfläche für den Metacarpus I, und zeigt auf der volaren schief viereckigen Seite eine *Tuberositas*.

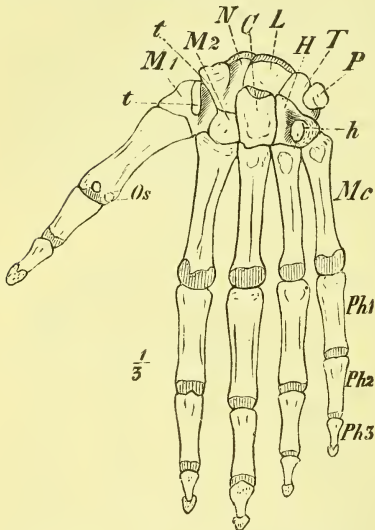
Fig. 127.



Hand, durch senkrechte Spaltungen auseinander getrennt.

5) Das *Multangulum minus* gleicht einer abgestutzten Pyramide, deren Basis der dorsalen Seite angehört und welche ringsum von Gelenkflächen umgeben ist.

Fig. 128.



Rechte Hand, Volarseite (etwas plattgedrückt).  
*C* Capitatum. *H* Hamatum. *h* Hamulus. *L* Lunatum. *Mc* Metacarpus. *M1* Multangulum majus. *M2* Multang. minus. *N* Naviculare  
*Os* Ossa sesamoidea. *P* Pisiforme. *Ph 1-3* Erste bis Dritte Phalangen. *T* Triquetrum. *t, t* Tuberositas ossis navicularis und Ossa multanguli majoris.

6) Das *Capitatum*, der grösste Knochen, hat einen Kopf, *Caput*, eine kleinere volare vorgewölbte Fläche und steht abwärts ausser mit dem 3., auch noch mit dem 2. und 4. Metacarpus in Verbindung.

7) Das *Hamatum* hat an der volaren Seite einen radialwärts umgebogenen *Hamulus*, an der untern Seite zwei aneinanderliegende Gelenkflächen und an der obern Spitze meistens noch eine kleine Gelenkfläche für das *Lunatum*.

Entwicklung. Die Carpalknochen entwickeln sich jeder aus einem einzigen Knochenpunkte.

Der *Carpus* als Ganzes ist in querer Richtung gewölbt, mit volarer Aushöhlung. Diese wird dann noch vermehrt und zu einer Art Rinne umgebildet, indem an beiden Seiten die *Eminentiae carpi* sich erheben. Die *Eminentiae carpi radiales* sind: die obere die *Tuberositas* des *Naviculare*,

die untere die *Tuberositas* des *Multangulum majus*; die *Eminentiae carpi ulnares* sind: die obere das *Pisiforme*, die untere der *Hamulus* des *Hamatum*.

### b) Mittelhand, *Metacarpus*.

Die Mittelhand besteht aus vier mit den oberen Theilen fest aneinander liegenden und einem frei daneben gestellten Knochen.

Man unterscheidet an jedem *Metacarpusknochen* das *Mittelstück*, die *Basis* und das *Capitulum*.

Die *Basis* ist kubisch, angeschwollen, mit obern und mit seitlichen ebenen Gelenkflächen versehen.

Das *Corpus* ist auf dem *Dorsum* quer gewölbt, in der *Vola* mit einer mittleren Längskante versehen.

Das *Capitulum* trägt eine kugel- bis walzenförmige Gelenkfläche und hat seitliche Rauigkeiten.

Wesentlich abweichend ist der *Metacarpus I* gestaltet: er ist auffallend

kurz und stark, und namentlich breit. Die Basis hat nur eine, nicht ebene, sondern sattelförmige Gelenkfläche, und an der volaren Seite des Capitulum finden sich 2 Gelenkflächen für die Sesambeine.

Abgesehen von diesem nicht zu verkennenden Metacarpus pollicis unterscheiden sich die Metacarpalknochen folgendermassen:

Der 2. hat an der Basis einen tiefen Einschnitt für das Multangulum minus; der 3. daselbst an der radialen Seite einen Fortsatz: *Processus styloideus*; der 5. hat an der einen (ulnaren) Seite einen rauhen Höcker und keine Gelenkfläche, und der 4. zeigt eben keine der genannten Besonderheiten.

### c) Finger, *Digiti*.

Jeder der 5 freien Finger besteht aus drei Knochen, *Phalanges*, ausgenommen der Daumen, der deren nur zwei hat. Wir nennen die Phalangen: 1) obere, erste oder Grundphalange, 2) mittlere, zweite oder Mittelphalange, und 3) untere, dritte oder Endphalange.

Auch die Phalangen haben ein *Corpus*, eine *Basis* und ein *Capitulum*.

Zu unterscheiden sind sie leicht daran, dass die erste an der Basis eine einfache, die zweite und dritte an der Basis eine doppelte Gelenkvertiefung haben. Die dritte ist auch ausgezeichnet durch ein eigenthümliches rauhes verbreitertes Ende.

Das *Corpus* ist überall breit mit scharfen Kanten, flacher volarer und quer gewölbter dorsaler Seite.

Das *Capitulum* hat bei der ersten und zweiten Phalange eine Trochlea.

Was die relative Länge der Finger angeht, so ist der Mittelfinger bekanntlich stets der längste; dann folgt meistens der 4., öfters aber auch der 2.

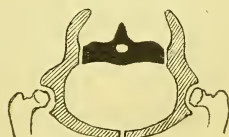Entwicklung. Die Knochen des Metacarpus und die Phalangen bieten, obgleich sie Röhrenknochen sind, dennoch eine Ausnahme von der Regel: sie haben nur Eine Epiphyse, und zwar liegt diese bei den Metacarpusknochen am Capitulum, bei den Phalangen an der Basis.

Von dieser Ausnahme macht der Metacarpus I wieder eine Ausnahme, indem hier die Epiphyse nicht am Capitulum, sondern an der Basis liegt.

## II. Untere Extremität, Bein, *Extremitas inferior*.

An der untern Extremität besteht der Gürtel jederseits aus einem einzigen Knochen, der sich an das Os sacrum seitlich anlagert und vorn in der Medianlinie mit dem der andern Seite verbunden ist, sodass also ein vollständiger Knochenring, das Becken, *Pelvis*, gebildet wird.

Fig. 129.



Schema des Beckengürtels.

Im Mittelstück ist die obere Abtheilung das Oberschenkelbein, *Os femoris*, die untere hat als Hauptknochen an der medialen vordern Seite das Schienbein, die *Tibia*, neben der an der lateralen hintern Seite das Wadenbein, die *Fibula*, liegt.

Ein dem untern Ende des *Femur* aufliegender Sehnenknochen, die Kniescheibe, *Patella*, pflegt meistens mit unter die Knochen des Skelets gerechnet zu werden.

Im Endgliede, dem Fusse, *Pes*, ist der grösste und stärkste Theil der *Tarsus*, die Fusswurzel, der wie die Handwurzel in eine proximale und eine distale Abtheilung zerfällt. Auf ihn folgt dann der *Metatarsus*, Mittelfuss und die 5 *Digit*i, Zehen.

Auch bei dem Beine haben wir, wenn wir die aufrechte Stellung des Menschen zu Grunde legen, auf natürliche Weise gegeben: eine mediale und laterale, eine vordere und hintere Seite, sowie ein Oben und ein Unten. Der Fuss ist jedoch in einem rechten Winkel zu dem übrigen Beine gestellt, und dadurch wird die vordere und hintere Seite des Beins an ihm zur oberen oder dorsalen, und unteren oder plantaren, während Oben und Unten sich in Hinten und Vorn umwandelt.

#### Hüftbein, *Os coxae*.

Wir beschreiben das Hüftbein am besten als einen einzigen Knochen, den es beim Erwachsenen in der That darstellt, und haben ihm zu richtigem Verständniss seine natürliche Stellung zu geben (s. unten S. 112).

Das *Os coxae* ist im Allgemeinen ein platter Knochen, hat oben und unten einen convexen, vorn und hinten einen concaven Rand, wodurch sich ein mittlerer, zugleich dicker Theil, der aussen das *Acetabulum*, die Gelenkpfanne für das *Os femoris*, trägt und zwei Platten, eine obere und eine untere, bilden. Diese Platten liegen aber nicht in einer Ebene, sondern schneiden sich in einem Winkel, und zwar so, dass die obere mit der medialen Fläche median-vorwärts, die untere median-rückwärts gerichtet ist.

Die untere Platte ist ferner durchbrochen durch das *Foramen obturatorium*.

Mit Rücksicht auf die in der Jugend bestehende Trennung derselben benennt man einzelne Abtheilungen des Knochens besonders und zwar die obere Platte als *Os ilium*, Darmbein, den hinteren Theil des unteren Ringes als *Os ischi*i, Sitzbein, den vorderen als *Os pubis*, Schambein. Bei den beiden letzten nennt man den oberen (der Gelenkfläche des Femur anliegenden) dicken Theil das *Corpus* und unterscheidet im Uebrigen je einen oberen und unteren Ast, *Ramus superior* und *inferior* (ram. horizontalis und descendens) *Ossis pubis*, und *Ramus superior* und *inferior* (ram. descendens und ascendens) *Ossis ischi*i.



Wir haben in der Beschreibung jetzt die Ränder und Flächen — innere und äussere — zu betrachten.

Der obere Rand oder der Darmbeinkamm, *Crista ossis ilium*, ist ziemlich gleichmässig gewölbt, verläuft aber nicht in einer Ebene, sondern S förmig gebogen und zwar mit dem grösseren vorderen Theil auswärts gebogen. Er ist verschieden breit, von Muskelansätzen rau und hat in der Mitte die *Linea intermedia*.

Die Crista liegt in ganzer Länge deutlich fühlbar unter der Haut.

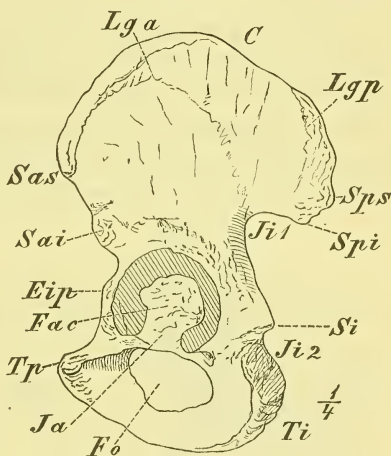
Vorn und hinten endigt sie mit einem Vorsprung: *Spina anterior superior* und *Spina posterior superior*, unter welchen durch einen Einschnitt getrennt die *Spinae anterior inferior* und *posterior inferior* liegen. An der vorderen Seite ist dieser Einschnitt stärker und heisst *Incisura iliaca minor*. Weiter abwärts folgt vorne die *Incisura iliaca major*, hinten die sehr tiefe *Incisura ischiadica major*, deren untere Theile aber bereits nicht mehr dem Os ilium angehören. Hinten liegt unter der *Incisura ischiadica major* ein stumpfer Vorsprung: *Spina ischii*, unter demselben die *Incisura ischiadica minor* und dann die stark verdickte und rauhe hintere Ecke, das *Tuber ischii*, der Sitzhöcker, auf dem der Körper beim Sitzen ruht und den man durch die Weichtheile hindurch fühlen kann. Von hier geht der untere wenig verdickte und gebogene Rand vorwärts und endet mit der *Synchondrosis ossis pubis*, einer rauhen ebenen Gelenkfläche. Oberhalb derselben beginnt mit einer scharfen Ecke der vordere Rand. —

Betrachten wir jetzt die Flächen, so ist an jedem Theile eine innere und eine äussere zu unterscheiden.

Am Os ilium ist die äussere Fläche in ihrem grössten oberen Theile ebenso S förmig von vorn nach hinten gekrümmt, wie der obere Rand, während der untere Theil sich mehr gleichmässig zu dem hervorragenden Rande des Acetabulum erhebt.

Zwei Muskelleisten zeigt diese Fläche: die *Linea glutaea posterior* von der *Spina posterior inferior* aufwärts zur *Crista*, und die *Linea glutaea*

Fig. 129.



Os coxae (linkes) äussere Fläche. C Crista ossis ilium. Eip Eminentia iliopetinea. Fac Fossa acetabuli. Fo Foramen obturatorium. Ja Incisura acetabuli. Ji1 Incisura ischiadica major. Ji2 Inc. isch. minor. Lga Linea glutaea anterior. Lgp Linea glutaea posterior. Sai Spina ossis ilium anterior inferior. Sas Spina o. i. ant. superior. Si Spina ischii. Spi Spina ossis ilium posterior inferior. Sps Spina o. i. post. superior. Tp Tuberculum pubis. Ti Tuber ischii.

anterior, die von der Spina anterior superior in einem aufwärts gewölbten Bogen zur Incisura ischiadica major geht.

Das *Acetabulum*, die Pfanne, liegt auf dem unteren Theil des eingeschnürten Mittelstücks; sein vorderer Rand fällt mit dem Rande des ganzen Knochens zusammen, sein unterer Rand ragt über den Rand des Foramen obturatorium weg. Es stellt eine kuglige Vertiefung dar, deren bedeutende Tiefe durch den vorragenden Knochenrand, *Limbus*, wesentlich bedingt wird. Der Rand hat unten (und etwas vorne) die *Incisura acetabuli*. Die Tiefe der Pfanne wird von einer rauhen Grube, der *Fossa acetabuli*, eingenommen, welche sich unmittelbar in die äussere Fläche des Os pubis fortsetzt und von der stark halbmondförmigen eigentlichen Gelenkfläche umgeben wird.

Das *Foramen obturatorium* ist einigermassen eiförmig und von einem scharfen Rande eingefasst (z. Ansatz des Ligamentum obturatorium), nur oben wird es von einer breiten Knochenfläche überragt. Hier liegt der *Sulcus obturatorius*, an dessen vorderer und hinterer Begrenzung sich oft Hervorragungen: *Tuberculum obturatorium superius* und *inferius* befinden. Gegen die Synchrondrosis oder Symphysis ossium pubis hin verläuft die

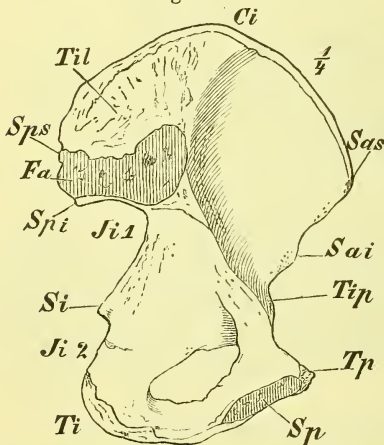
*Crista obturatoria*, die vorne mit dem *Tuberculum pubis* endet. Unter ihr, sowie vor dem Tuber ischii ist der Knochen concav, überhaupt auch glatt.

Die innere Fläche des Os coxae zerfällt in zwei Abtheilungen durch eine Linie, die vom *Tuberculum pubis* schräg über die Mitte des Isthmus gegen den oberen Rand hin gerichtet ist: *Crista iliopectinea*. Ihr unteres Ende nannte man *Pecten ossis pubis*. Auf dem oberen Theil, dem Darmbein, wird dadurch die vertiefte glatte *Fossa iliaca* von einer hinteren unebenen Fläche geschieden, die zur Verbindung mit dem Os sacrum bestimmt ist. Die Gelenkfläche, nach ihrer Gestalt *Facies auricularis* genannt, liegt mit schräg gestellter Längsaxe vorne, während dahinter sich

eine für Bänder bestimmte ausgedehnte Rauhhigkeit, *Tuberositas iliaca*, befindet.

Vor der *Crista* und über der Pfanne liegt die *Eminentia iliopectinea* als eine breite Knochenerhebung.

Fig. 130.



Os coxae, innere Fläche. *Ci* Crista ossis ilium. *Fa* Facies auricularis. *Ji 1* Incisura ischiadica major. *Ji 2* Incis. isch. minor. *Sai* Spina iliaca anterior inferior. *Sas* Spina il. ant. superior. *Si* Spina ischii. *Sp* Synchrondrosis pubis. *Spi*, *Sps* Spina iliaca posterior inferior und superior. *Ti* Tuber ischii. *Til* Tuberositas iliaca. *Tip* Tuberculum iliopectineum. *Tp* Tuberculum pubis.

Entwicklung. Bis zur Zeit der Pubertät besteht das Hüftbein aus 3 durch Synchondrose verbundenen Theilen, den in der Beschreibung bereits erwähnten Os ilium, Os pubis und Os ischii. Die Grenzen dieser 3 Abtheilungen gehen durch die Pfanne. Jede von ihnen entsteht aus einem primären Verknöcherungspunkt.

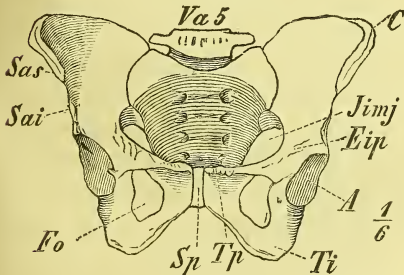
Secundäre Punkte finden sich an 5 Orten. Zunächst an den drei hervorragendsten Enden: 1. Crista iliaca, 2. Synchondrosis pubis, 3. Tuber ischii, ausserdem noch 4. an der Spina anterior inferior und 5. in verschiedener Zahl in der Mitte des Acetabulum.

### Das Becken als Ganzes.

Die beiden Ossa coxae und das Ende der Wirbelsäule, d. i. Os sacrum und Os coccygis, bilden zusammen das Becken, *Pelvis*. Es ist dies ein knöcherner Ring, welcher das untere Ende des vegetativen Rohrs bildet, und dessen Formverhältnisse eine ganz besondere Aufmerksamkeit finden, weil bei der Geburt der Kindskopf durch denselben hindurchgeht.

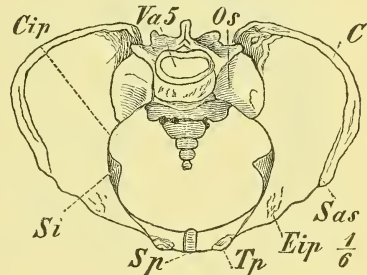
Das Becken zerfällt naturgemäss in zwei Abtheilungen, eine obere weitere und vorne ganz offene, das grosse Becken, *Pelvis major*, und

Fig. 131.



*Pelvis* von vorn. *A* Acetabulum. *C* Crista ossis ilium. *Eip* Eminentia ilipectinea. *Fo* Foramen obturatorium. *Iimj* Incisura ischiadica major. *Sai* Spina anterior inferior. *Sas* Spina ant. superior. *Sp* Synchondrosis pubis. *Ti* Tuber ischii. *Tp* Tuberculum pubis. *Va 5* Vertebra abdominalis 5.

Fig. 132.



*Pelvis* von oben (senkrecht auf den Beckeneingang). *C* Crista ossis ilium. *Cip* Crista ilipectinea. *Eip* Eminentia ilipect. *Os* Os sacrum. *Sas* Spina ant. sup. *Si* Spina ischii. *Sp* Synchondrosis pubis. *Tp* Tuberculum pubis. *Va 5* Vertebra abdominalis 5.

eine unten daran sich anschliessende kleinere und engere Abtheilung, das kleine Becken, *Pelvis minor*.

Die Grenze beider Abtheilungen ist hinten das Promontorium der Wirbelsäule, jederseits die Crista ilipectinea.

Das grosse Becken besitzt nur in der hinteren grösseren Hälfte eine Wandung. Diese wird gebildet durch die Ossa ilium und die untersten Lendenwirbel und ist jederseits rundlich ausgehöhlt.

Das kleine Becken wird dargestellt durch den Theil der Ossa coxae, der unterhalb der Crista ilipectinea liegt, sowie durch die vordere Fläche

des Os sacrum und Os coccygis. Man unterscheidet wohl eine hintere, eine vordere und zwei seitliche Wände, eine obere Oeffnung oder den Beckeneingang, *Apertura superior* und eine untere Oeffnung oder Beckenausgang. Die hintere Wand endet unten mit einer scharfen Spitze (Os coccygis), die seitliche Wand mit einem stumpfen Ende (*Tuber ischii*), die vordere Wand ist in der Mitte sehr niedrig (*Synchondrosis ossium pubis*).

Während also die obere Beckenöffnung einen geschlossenen, ziemlich in einer Ebene gelegenen Ring darstellt, hat die untere Oeffnung des knöchernen Beckens eine sehr unregelmässige Gestalt und besitzt namentlich vorne unter der *Synchondrosis (Arcus pubis)* und hinten jederseits neben dem Os sacrum tiefe Einschnitte. Die Letzteren werden freilich beim vollständigen Becken durch starke Bandmassen abgeschlossen. --

Die Stellung des Beckens bei natürlicher Haltung des aufrechtstehenden Menschen ist keine ganz bestimmte. Man pflegt sie zu bezeichnen nach

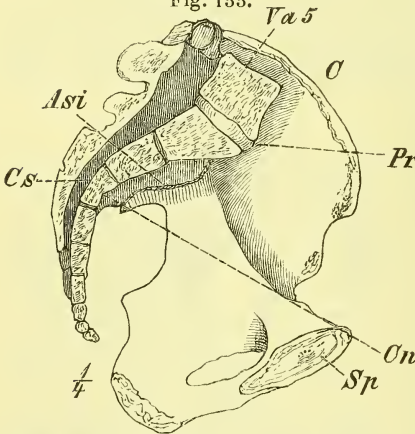
dem Winkel, den der Eingang des kleinen Beckens, d. i. eine vom oberen Rande des Kreuzbeins über den oberen Rand der Symphysis pubis gezogene Linie (*Conjugata*), mit der Horizontalen bildet. Dieser Winkel, der die Neigung des Beckens angiebt, schwankt zwischen  $55$  und  $65^{\circ}$ . Viel gleichmässiger hält sich der Winkel, dessen oberer Schenkel (*Normalconjugata*) vom Knickungspunkt des Kreuzbeins, d. i. von der Mitte des dritten Wirbelkörpers aus in gleicher Weise gezogen wird; dieser Winkel beträgt gegen  $30^{\circ}$ .

Will man ein Becken oder ein

Hüftbein richtig stellen, so braucht man im allgemeinen nur darauf zu achten, dass die *Spinae anteriores* und die *Tubercula pubis* in einer senkrechten Ebene liegen und die Spitze des Os coccygis in die halbe Höhe der *Synchondrosis pubis* fällt.

Am Becken findet man die hervorragendsten Geschlechtsverschiedenheiten. Ausser der allgemeinen grösseren Zartheit der Knochen ist es auch die überall grössere Weite, die das weibliche Becken auszeichnet. Am grossen Becken sind die Darmbeine demgemäss flacher und die *Cristae ossis ilium* sind mehr von einander entfernt. Die *Tubera ischii* liegen ebenfalls weiter aus einander, das Os sacrum weicht mehr zurück und der *Arcus pubis* ist weit

Fig. 133.



Becken. Medianschnitt. *Asi* Articulatio sacro-iliaca. *On* *Conjugata normalis*. *Cs* Canalis sacralis. *Pr* Promontorium. *Sp* *Synchondrosis pubis*. *Va 5* *Vertebra abdominalis 5*.

und stumpfwinklig. Indem das Promontorium weniger vorspringt, ist der Beckeneingang des Weibes mehr rundlich und hat einen grössten frontalen Durchmesser, während der Mann einen herzförmigen Beckeneingang mit grösstem sagittalen Durchmesser zeigt.

### Schenkelbein, *Femur*.

Das *Femur* ist ein starker und langer Knochen mit rundlichem vorwärts gebogenem Mittelstück. Das untere Endstück ist sehr massiv und hinten gänzlich zweigetheilt, das obere Endstück zeigt einen durch einen Hals schräg abgehobenen Gelenkkopf.

Dieses *Caput femoris* trägt eine kugelförmige Gelenkfläche, die über die Hälfte einer Kugel umfasst und unter der Mitte eine Vertiefung hat, die *Fovea capitis*. Der Hals ist von vorn nach hinten zusammengedrückt und bildet mit dem Mittelstück einen stumpfen Winkel.

Die Muskelhöcker sind die beiden *Trochanteren*, die in mächtiger Entwicklung nach hinten vorragen.

Der *Trochanter major* ist der laterale und erscheint zugleich als oberes Ende des Mittelstücks. Durch die freie mediale Seite des *Trochanter major* wird die *Fossa trochanterica* gebildet. Der *Trochanter minor* liegt tiefer und sieht median- und rückwärts. Beide *Trochanteren* sind hinten durch einen Wulst, *Crista intertrochanterica*, verbunden, während vorn vom *Trochanter major* herab die *Linea obliqua femoris* verläuft.

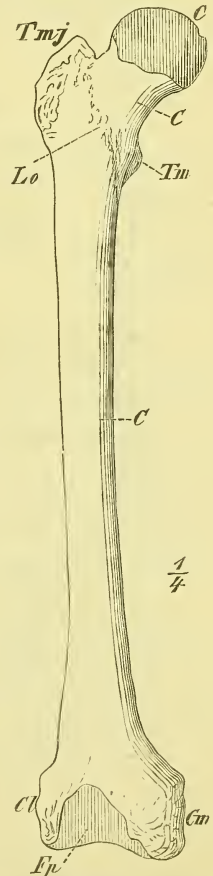
Das Mittelstück ist rundlich bis dreikantig; hinten liegt im mittleren Theil eine scharfe Leiste, die *Crista femoris*, die in zwei Lippen, *Labium mediale* und *laterale* zerfällt, welche nach oben gegen die *Trochanteren* und ebenso nach unten auseinanderweichen.

Fest neben der *Crista* liegt in halber Höhe das *Foramen nutritium*, welches aufwärts führt.

Das untere Endstück des *Femur* verbreitert sich schnell, ist vorn und hinten (*Planum popliteum*) abgeplattet und ragt bedeutend nach hinten hervor in Gestalt von zwei durch eine *Fossa intercondyloidea* getrennten *Condylen*: *Condylus medialis* und *lateralis*.

Die diesen *Condylen* angehörigen Gelenkflächen

Fig. 134.



(Os femoris (rechtes) von vorne. C Collum. Cl Condylus lateralis. Cm Cond. medialis. Ep Fossa poplitea. Lo Linea obliqua femoris. Tm Trochanter minor. Trochanter major.

sehn nach unten und nach hinten, sind in sagittaler Richtung gewölbt und auch etwas in querer. Vorn erscheinen sie verbunden durch die *Fossa patellaris*, auf die sich die Patella legt.

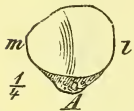
Auf den Seiten der Condylen liegen rauhe Höcker: *Epicondylus medialis* und *lateralis*.

Entwicklung. Zu beachten ist besonders, dass die obere Epiphyse nur aus dem eigentlichen Kopfe besteht und dass die beiden Trochanteren ihre besondern Verknöcherungspunkte haben. Die untere Epiphyse enthält nur 1 Kern. —

An geschlechtlichen Verschiedenheiten ist zu bemerken, dass der Hals beim weiblichen Geschlecht mehr rechtwinklig zum Körper steht.

### Kniescheibe, *Patella*.

Fig. 135.



Patella, hintere Seite. A Apex. l lateraler, m medialer Rand.

Die Kniescheibe ist ein rundlicher Knochen mit einer untern Spitze, *Apex*, der in der Fossa patellaris des Os femoris liegt. Seine vordere Seite ist rauh, die hintere trägt zwei in einer senkrechten Kante zusammenstossende Gelenkflächen, von denen die laterale die grösste ist.

### Schienbein, *Tibia*.

Die Tibia ist ein starker, dreikantiger Knochen mit fast vierkantigen dicken Enden. Das obere Ende ist das stärkste, das untere hat einen Fortsatz: *Malleolus medialis*.

Die zwei oberen leicht ausgehöhlten Gelenkflächen liegen dem Ende des Knochens auf, an welchem man demgemäss zwei Condylen, *Condylus medialis* und *lateralis* unterscheidet. Zwischen ihnen liegt eine rauhe Gegend, die *Eminentia intercondyloidea* und davor und dahinter die *Fossa intercondyloidea anterior* und *posterior*.

Am Condylus lateralis liegt die *Superficies articularis fibularis*, plan, rundlich und schräg abwärts gerichtet.

Von ihr aus läuft schräg abwärts an der hintern Fläche die rauhe *Linea poplitea*, neben deren unterem Ende das abwärts gerichtete *Foramen nutritium* liegt.

Vorn befindet sich unter der Gelenkfläche ein rauher Wulst: die *Tuberositas tibiae*, unter der die als *Crista tibiae* bezeichnete vordere Kante beginnt.

Diese Kante, ebenso wie die mediale Fläche, liegt in der ganzen Ausdehnung unmittelbar unter der Haut. Die laterale Kante ist die *Crista interossea*.

Das untere Ende trägt die abwärts gerichtete sagittal ausgehöhlte Gelenkfläche für den Fuss, die sich mit stumpfem Winkel auch auf den *Mal-*

*leolus* fortsetzt. Dieser hat an der hintern Seite den *Sulcus malleoli medialis* für eine Sehne.

An der lateralen Seite ist die rauhe *Incisura fibularis*.

Entwicklung. Ausser den 3 Hauptkernen kommt öfters noch 1 secundärer Kern in der Tuberositas vor, die sonst einen zungenförmigen Fortsatz der obern Epiphyse bildet.

### Wadenbein, *Fibula*.

Die Fibula ist ein langer dünner und kantiger Knochen mit leicht angeschwollenen Endstücken, deren oberes als *Capitulum* bezeichnet wird. Seine Gelenkfläche für die Tibia ist plan und aufwärts gerichtet. Am unteren, seitlich zusammengedrückten Endstück dagegen steht die plane Gelenkfläche senkrecht und hat hinter und unter sich eine rauhe Grube.

Die Kanten, unter denen die eine als *Crista interossea* bezeichnet wird, sowie die Flächen und die Krümmung des Mittelstücks sind sehr wechselnd.

Die Entwicklung bietet nichts Besonderes.

### Fuss, *Pes*.

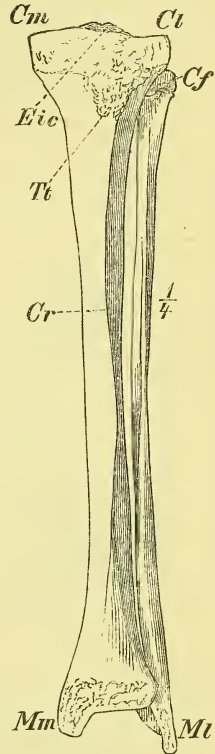
Der Fuss besteht aus dem Tarsus, Metatarsus und den Digiti.

#### a) Die Fusswurzel, *Tarsus*,

besteht aus 7 Knochen, die derart in 2 Abtheilungen zerfallen, dass 2 starke Knochen einer hintern, und die übrigen fünf einer vordern Abtheilung angehören. Die Knochen der hintern Abtheilung liegen übereinander (nicht nebeneinander wie bei der Hand), so dass nur der obere: *Talus*, zur Artikulation mit dem Unterschenkel dient, während der untere: *Calcaneus*, einen starken hinteren Muskelfortsatz, *Calx*, trägt.

Die vordere Abtheilung des Tarsus besteht an der lateralen Seite nur aus 1 Knochen: Würfelbein, *Os cuboideum*; an der medialen Seite sind es wiederum zwei Abtheilungen: die hintere bildet das *Os naviculare*, die vordere bilden die drei nebeneinander liegenden *Ossa cuneiformia*, die von der medialen Seite an als erstes bis drittes zählen, *Os cuneiforme primum*, *secundum*, *tertium*.

Fig. 136.



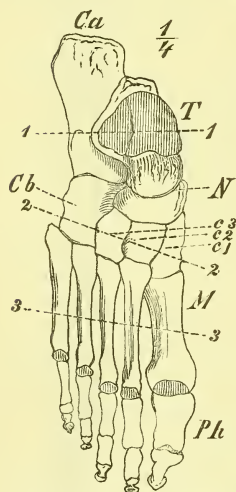
Knochen des linken Unterschenkels von vorn. Cf Capitulum Fibulae. Cm Condylus medialis. Cr Crista Tibiae. Ct Condylus lateralis. Eic Eminentia intercondyloidea. Mn Malleolus medialis. Mt Malleolus lateralis. Tt Tuberositas Tibiae.

Die Grenze der beiden Hauptabtheilungen liegt ziemlich in einer senkrechten Ebene, die vordere Grenze des Tarsus gegen den Metatarsus dagegen ist eine schräg median- und vorwärts laufende Linie, die am zweiten Cuneiforme eine Einbiegung nach hinten hat.

Die einzelnen Knochen zeigen folgende 6 Flächen oder Gegenden: dorsale und plantare; laterale (fibulare, Kleinzehen-Seite) und mediale (tibiale, Grosszehen-Seite); hintere (proximale) und vordere (distale).

Die Unterscheidung der einzelnen Knochen ist leichter wie beim Carpus: Calcaneus und Talus sind unverkennbar und ebenso ausgeprägt ist die Gestalt des cubischen Cuboideum. Das Naviculare ist ziemlich platt und hat hinten eine kugelförmige Vertiefung. Von den 3 Cuneiformia ist das erste das grösste, das zweite das kleinste.

Fig. 137.



Rechter Fuss von oben (etwas plattgedrückt). *Ca* Calcaneus. *Cb* Cuboideum. *C1—III* Cuneiforme 1—3. *M* Metacarpus. *N* Naviculare. *Ph* Phalangen. *T* Talus.

Denken wir uns den Tarsus flach gedrückt, so können wir durch einen Längsschnitt nur zwei nebeneinander liegende Elemente scheiden. Das laterale hat in der hinteren Abtheilung den Calcaneus, in der vorderen das Cuboideum und trägt die zwei letzten Zehen. Das mediale Element hat in der hintern Abtheilung den Talus, in der vorderen das Naviculare mit den 3 Cuneiformia, deren jedes eine Zehe trägt. Nehmen wir noch hinzu, dass das Naviculare lateralwärts auch an den Calcaneus stösst, und dass der zweite Metatarsus in die Einbuchtung der drei Keilbeine eingelassen ist, so haben wir alle Verbindungen im Tarsus und Metatarsus vor uns.

Im Einzelnen ist noch Folgendes zu erwähnen:

1. Der *Talus* besteht aus einem etwa würfelförmigen Haupttheile, dem *Corpus* und einem nach vorn gelagerten *Caput*. Das *Corpus* hat oben die sagittal gewölbte Gelenkfläche für die Tibia, die sich direct auf beide Seitenflächen fortsetzt als Gelenkflächen für die Malleolen; von diesen letzteren ist die laterale wesentlich grösser.

Unten ist eine S-förmig ausgeschweifte Gelenkfläche für den Calcaneus. Das durch einen kurzen Hals verbundene *Caput* trägt eine kuglige Gelenkfläche nach vorn, und nach unten eine längliche schräg gestellte für den Calcaneus. Zwischen den beiden untern Gelenkflächen liegt der *Sulcus tali*.

2. Am Calcaneus unterscheidet man gewöhnlich den Haupttheil, *Corpus*, seine vordere Verlängerung, *Processus anterior* und einen an der medialen Seite befindlichen Auswuchs, das *Sustentaculum tali*.

Oben liegt etwa in der Mitte der Länge die Gelenkfläche für den Talus




und davor durch einen *Sulcus calcanei* getrennt eine zweite kleinere auf dem Sustentaculum für die Gelenkfläche des Caput tali. Am hintern dicksten Ende ist der Knochen rau als Sehnenansatz: *Tuberositas calcanei*, während am vorderen Ende eine S förmige Gelenkfläche für das Cuboideum liegt. An der plantaren Fläche befinden sich Bänderrauhigkeiten: *Tuberculum posterius* und *anteriorius*, an der lateralen Seite oft ein *Processus trochlearis*, und an der medialen Seite unter dem Sustentaculum ein Sulcus.

3. Das Os naviculare zeigt hinten eine kuglig ausgehöhlte, vorn drei nebeneinander liegende Gelenkflächen, hat eine obere gewölbte Seite und am medialen Ende eine *Tuberositas*.

4—6. Die Ossa cuneiformia haben alle eine keilförmige Gestalt, doch so, dass das erste am wenigsten dem Bilde entspricht. Dieses hat die Schärfe nach oben, die anderen an der Planta. Am ersten ist an der Plantarseite eine *Tuberositas*. Ausser den seitlichen Gelenkflächen hat jeder Knochen eine hintere kurze und etwas ausgehöhlte, und eine längere und plane vordere Gelenkfläche.

Fig. 138.



Querschnitte des Fusses nach den Linien 1—1, 2—2, 3—3 der Fig. 137 und 139.

7. Das Os cuboideum hat hinten eine Sförmig geschweifte, vorn eine doppelte Gelenkfläche. Unten ist eine *Tuberositas* und davor ein *Sulcus*.

Entwicklung. Die Ossa tarsi entstehn aus 1 Kern, nur der Calcaneus hat noch am hintern Ende eine Epiphyse.

#### b) Mittelfuss, *Metatarsus*.

Seine 5 Knochen haben ein Mittelstück, eine Basis und ein Capitulum. Sie unterscheiden sich wesentlich von denen der Hand durch ihr dünnes und rundliches Mittelstück.

Zur Unterscheidung diene Folgendes: *I* ist der kürzeste und dickste; *V* ist mit einer lateralen stark vorragenden *Tuberositas* versehen; *III* und *IV* haben an der Basis, von oben gesehen, zwei scharfe hintere Winkel, während diese, namentlich der laterale, bei *II* abgestumpft sind; *III* hat hinten eine längere, dreikantige, *IV* eine kürzere, mehr vierkantige Gelenkfläche.

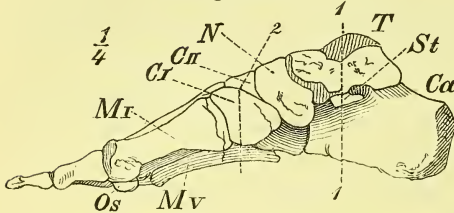
Der erste Metatarsus hat an der plantaren Seite 2 Gelenkflächen für die Sesambeine.

#### c) Die Zehen, *Digiti*.

Wie die Finger der Hand, bestehen die Zehen aus 3 Phalangen, die erste, grosse Zehe nur aus zwei. Die Phalangen der grossen Zehe sind auf-

fallend stark. Im Uebrigen sind die Phalangen kurz und schwächlich, namentlich ist die zweite meistens kürzer als breit. Im Uebrigen gilt, namentlich für die Gelenkflächen, dasselbe, wie bei der Hand.

Fig. 139.



Rechter Fuss von der medialen Seite. *Ca* Calcaneus. *CI—III* Cuneiforme 1—3. *MI* und *V* Os Metacarpi 1 und 5. *N* Naviculare. *Os* Os sesamoideum. *St* Sustentaculum Tali. *T* Talus.

Entwicklung. Die Knochen des Metatarsus und der Zehen entwickeln sich in gleicher Weise, wie die entsprechenden Knochen der Hand.

Der Fuss als Ganzes.

Der Fuss bildet sowohl in der queren als in der Längsrichtung ein Gewölbe, dessen hinterer Stützpunkt vom Calcaneus, dessen vordere Stützpunkte von den Köpfen der fünf Mittelfussknochen gebildet werden. Man kann es ein Nischengewölbe nennen, indem die mediale Seite einen höheren, die laterale einen seichteren Bogen bildet. Der Talus stellt den Schlussstein des Gewölbes dar.

# Arthrologie. Gelenklehre.

## A. Allgemeine Gelenklehre.

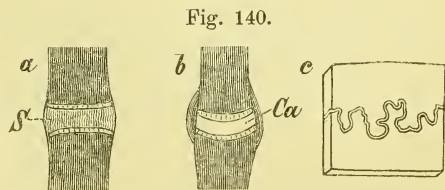
Die Arthrologie beschäftigt sich mit den die Knochen zusammenhaltenden fibrösen Theilen, den Bändern, *Ligamenta*, und betrachtet den Bau und die Eigenschaften der durch solche Bandmassen umschlossenen Gelenke, *Articulationes*.

Gewöhnlich nennt man diese Abtheilung *Syndesmologie* oder Bänderlehre, und pflegt oft genug die Beschreibung der Bänder als wesentlichen oder fast alleinigen Inhalt anzusehn. Aber Bänder sowohl wie Gelenkflächen sind nur Bedingungen für die Bewegungen, welche die Knochen, durch die betreffenden Muskeln veranlasst, in diesen Gelenken ausführen. Diese Bewegungen, d. i. die Function der einzelnen Gelenke, verlangen schon hier in der Anatomie nicht nur Beachtung, sondern ausführlichere Betrachtung, und das um so mehr, da auch die Myologie und die Osteologie erst so ein rechtes Verständniss und Interesse gewinnen können. Wir dürfen schliesslich noch hinzufügen, dass in Hinblick auf die praktische Anwendung, also namentlich für den Chirurgen, die Gelenklehre vielleicht der wichtigste Theil der systematischen Anatomie genannt werden kann.

Wir haben demnach in der Folge bei jeder einzelnen Knochenverbindung der Reihe nach zu betrachten: 1) Die Gelenkflächen, *Superficies articulares*, 2) die Bänder, *Ligamenta*, und Alles, was von weiteren Weichtheilen zum Gelenk gehört, und 3) die Bewegungen, die in diesem Gelenke ausgeführt werden. —

Wie bereits früher (S. 14) erwähnt, lassen sich 2 Hauptarten der Knochenverbindung unterscheiden: die Synarthrosis und die Diarthrosis (Fig. 140).

Bei der *Synarthrosis* oder der festen Knochenverbindung sind die Gelenkflächen der Knochen in ihrer ganzen Ausdehnung durch eine ununterbrochene (fibröse oder faserknorpelige) Schicht verbunden.



Schematische Darstellung der Knochenverbindungen.  
 a Synchondrosis. b Diarthrosis. c Sutura. Ca Cavum articulare.

Ihre Beweglichkeit ist also nur durch die Elasticität dieser Schicht ermöglicht.

Bei der *Diarthrose* oder der freien Knochenverbindung liegen die Knochen mit freien und glatten Gelenkflächen an einander und die verbindenden Theile (Bänder) sind jederseits im Umkreise der Gelenkfläche befestigt. Da die Bänder nicht starr und steif und nicht allseitig straff sind, so erlauben sie Verschiebungen der Gelenkflächen auf einander und dadurch ausgiebige Bewegungen des einen Knochens gegen den anderen.

Die Grösse und die Art der Bewegung wird sowohl durch die Gestaltung der Gelenkflächen als auch durch Verlauf und Länge der Bänder bestimmt. Unter den Synarthrosen unterscheidet man die eigentliche *Synchondrose* oder Knorpelfuge, und die Naht, *Sutura*.

1) Die Naht, *Sutura*, ist eine unbewegliche Knochenverbindung und kommt nur am Schädel vor. Die rauhen, in der verschiedensten Weise gezackten und ineinandergreifenden Berührungsflächen liegen sehr nahe an einander und sind nur durch eine dünne Schicht fibröser (nicht knorpeliger) Substanz getrennt. Diese ist der letzte Rest des häutigen (nicht knorpelig präformirten) Schädels (S. 11 und 39). Von den verschiedenen Formen der Nähte und ihren Beziehungen zum Wachsthum des Schädels ist bereits früher gesprochen worden (S. 15 und 95).

2) Die Knorpelfuge, *Synchondrosis*. Die einander zugewandten Gelenkflächen sind hier überknorpelt, aber dieser Knorpel geht in seiner ganzen Ausdehnung unmittelbar über in die verbindende faserknorpelige Schicht. Diese, aus einer Umänderung des ursprünglichen ächten Knorpels entstanden, hat eine verschiedene Dicke und bedingt dadurch die verschieden grosse Beweglichkeit der verbundenen Knochen, die im Uebrigen eine allseitige genannt werden muss.

3) Die *Diarthrosis*, das wahre Gelenk, oder die freie Knochenverbindung ist die häufigste Form. Sie ist entstanden aus einer örtlichen Verflüssigung in der ursprünglich gleichmässigen knorpeligen Anlage (s. S. 11).

Man unterscheidet an diesen wahren Gelenken: Die die Gelenkflächen überziehenden Gelenkknorpel, die an der Umgebung derselben sich anheftende Gelenkkapsel, die die innere Schicht der letzteren bildende Synovialmembran und die durch diese Theile umschlossene Gelenkhöhle, welche von der Gelenkflüssigkeit erfüllt ist.

Der Gelenkknorpel, *Cartilago articularis*, hat eine verschiedene Dicke, und zwar pflegt diese am grössten zu sein: bei gewölbten Gelenkflächen in der Mitte, bei vertieften Gelenkflächen am Rande. Er haftet dem Knochen äusserst fest an und hat eine glatte Oberfläche. Er ist ein wahrer Knorpel, der selten nur durch einen bindegewebigen Ueberzug vertreten wird.

Die Gelenkkapsel, *Ligamentum capsulare*, erscheint als ein kurzes

Rohr, dessen beide Mündungen im Umkreise der Gelenkflächen fest angewachsen sind. Gewöhnlich geschieht dieses am Rande des Knorpels, öfters aber auch erst in einiger Entfernung davon. Die Kapsel besteht wesentlich aus Bindegewebe, dessen Faserrichtung eine mannigfache ist. Sie setzt sich beiderseits in das Periost des Knochens fort. Die Stärke (Dicke) der Kapsel ist eine sehr verschiedene. Auf ihrer inneren Fläche liegt in ihrer ganzen Ausdehnung eine einfache Schicht von Zellen (Plattenepithel), wodurch die Synovialhaut, *Membrana synovialis*, gebildet wird. Dieser Ueberzug geht stets bis an den Knorpelrand hinan, bekleidet öfters also auch benachbarte Strecken des Knochens.

Unmittelbar auf der Kapsel, gewissermassen in sie eingewebt, oder auch mehr weniger ausserhalb derselben, befinden sich sehr häufig noch weitere, in verschiedener Weise angeordnete Züge fibröser Substanz: dies sind die eigentlichen Bänder oder Haftbänder, *Ligamenta accessoria*.

Die Gelenkhöhle, *Cavum articulare*, ist ein vollständig abgeschlossener Raum, der spaltförmig zwischen den Knochen liegt und von einer zähen Flüssigkeit, der Gelenkschmiere, *Synovia*, erfüllt ist, welche eine Absonderung der genannten Membrana synovialis ist. —

4) Einen Uebergang von der Synchondrosis zur Diarthrosis bildet die *Hemiarthrosis*, das Halbgelenk, indem hier zwischen beiden Knochen eine Knorpelscheibe liegt, deren mittlerer Theil erweicht ist, und nun eine kleine Gelenkhöhle bildet (s. Fig. 176).

Ausser den genannten Theilen, die einem jeden Gelenke zukommen, ist hier noch Folgendes zu erwähnen.

Zuweilen finden sich Bandzüge und Bandstränge innerhalb der Gelenkhöhle: *Ligamenta interarticularia*, und an einzelnen Gelenken treten fibröse Gebilde auf, die sich mehr oder weniger weit zwischen beiden Gelenkflächen in das Gelenk hinein erstrecken und im Umkreise mit der Kapsel zusammenhängen: Bandscheiben, *Cartilagine interarticulares*, auch wohl *Menisci* genannt. Ausserdem sendet die Synovialhaut häufig an verschiedenen Stellen Fortsätze in's Innere hinein, welche zuweilen, von Fettsubstanz erfüllt, eine bedeutende Grösse erreichen können: *Plicae synoviales*.

Endlich sehen wir öfters die Gelenkhöhle durch kleinere oder grössere Öffnungen mit benachbarten Höhlungen, Schleimbeuteln, (s. Muskellehre) in Verbindung treten. Diese sind dann *Bursae synoviales*, indem sie von Synovialhaut überzogen sind und Synovia enthalten. —

Fragen wir jetzt, welche Ursachen es sind, die die Knochen in den Gelenken trotz ihrer Beweglichkeit so fest aneinanderhalten, wie es während des Lebens und theilweise nach dem Tode geschieht, so werden wir ver-

schiedene Kräfte finden. Bei mehreren Gelenken sind es Haftbänder, die für sich allein schon dazu genügen und zuweilen sehr stark sind. Im Uebrigen aber ist bei allen Gelenken die Adhäsionskraft und besonders der Luftdruck mit in Rechnung zu ziehen, wengleich dem letzteren bei Weitem nicht die Bedeutung zukommt, die man ihm so häufig giebt. Dagegen müssen wir auf den Muskelzug, d. i. die während des Lebens ununterbrochen wirkende Kraft der die Knochen verbindenden und das Gelenk umgebenden Muskeln, mehr Gewicht legen. Bei den einzelnen Gelenken werden sich Beispiele für das Angeführte bieten.

Im Allgemeinen werden die in einem Gelenke zusammentretenden Gelenkflächen congruent sein; eine, freilich nicht seltene, Ausnahme machen die Gelenke mit Bandscheiben oder Synovialfalten. Eine vollkommene Congruenz, mit mathematischer Genauigkeit, darf man übrigens bei keinen Gelenkflächen erwarten. —

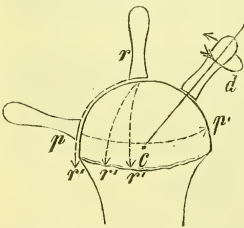
Es begreift sich leicht, dass die Bewegungen in einem Gelenke von der Gestaltung der Gelenkflächen abhängen, und zwar die Art der Bewegung von der Form, die Grösse der Bewegung von der Grössenverschiedenheit der beiden Gelenkflächen.

Was die Form betrifft, so unterscheidet man: ebene, cylindrische, kegelförmige, schraubenförmige, ellipsoide, sattelförmige und kugelförmige Gelenkflächen, wobei zu bemerken ist, dass diese Formen einerseits nicht immer mathematisch genau sind, anderseits auch combinirt vorkommen, d. h. neben einander an demselben Knochenende liegen. Auch ist zu bemerken, dass es verschiedene Uebergangsformen giebt.

Von den beiden zusammentretenden Knochen hat der eine nun eine gewölbte, der andere eine vertiefte Gelenkfläche; die letztere ist immer die kleinere.

In unmittelbarem Zusammenhang mit diesen Formen der Gelenkflächen stehn die Bewegungen, die ausgeführt werden. Man unterscheidet

Fig. 141.



Schema der Bewegungsarten. c. Centrum der Kugelfläche. r-r' radiäre Bewegung. p-p' periphere Bewegung. d rotierende Bewegung.

verschiedene Bewegungsarten, die wir uns am besten veranschaulichen können, wenn wir (s. Fig. 141) an dem Ende eines Stabes, als Bild des einen Knochens, eine Halbkugel befestigen und auf dieser, an Stelle des andern Knochens, einen zweiten Stab derart herumführen, dass er stets senkrecht zur Kugeloberfläche steht. Befindet sich dieser Stab nun auf dem Mittelpunkt der vorhandenen Kugeloberfläche, so können wir ihn von dort in gerader Richtung nach jedem Punkte der Peripherie hinführen: radiäre Bewegung, *Oppositio*. Steht

der Stab an der Peripherie oder derselben genähert, so können wir ihn ringsum bewegen auf einem Kreise, der der Peripherie der kugligen Fläche mehr oder weniger parallel ist: peripherische oder Kegelbewegung, *Circumductio*. Steht endlich der Stab irgendwo auf der Halbkugel, so können wir ihn um seine eigene Axe drehen: rotirende Bewegung, *Rotatio*.

Zu näherer Erläuterung dieser Bewegungen können wir nun noch Folgendes sagen:

a) Bei der radiären Bewegung bleiben beide Knochen (bez. ihre Längsaxen) in einer und derselben Ebene und es ändert sich nur der Winkel, den sie miteinander bilden. Verkleinerung dieses Winkels heisst Beugung, *Flexio*, Vergrösserung: Streckung, *Extensio*. Strecklage (absolute) ist die Stellung, bei der die Knochen einen Winkel von  $180^{\circ}$  mit einander bilden. Wenn aus solcher Strecklage nach zwei entgegengesetzten Seiten hin, wie z. B. bei der Hand im Handgelenk, Bewegung, d. i. Beugung möglich ist, so bezeichnet man die eine (nach dem Handrücken hin) als Dorsalflexion. In der Praxis braucht man noch oft die unklare Bezeichnung: Hyperextension.

b) Bei der peripherischen Bewegung dreht sich der in irgend einer Beugestellung befindliche Knochen um die Axe, die durch das Centrum der Gelenkfläche des andern Knochens geht, wobei sein freies Ende einen Kreis, der ganze Knochen also eine Kegelfläche beschreibt.

c) Bei der Rotationsbewegung, wo ein Knochen sich (mehr oder weniger) um seine eigene Axe dreht, verändert er seinen Ort garnicht, oder nur wenig.

d) Endlich spricht man auch wohl noch von einer weiteren Bewegungsart, von einer Verschiebung, die bei den Knochen mit ebenen Gelenkflächen als ein einfaches Seitwärtsrutschen aufzufassen ist. —

Nach der Form der Gelenkflächen unterscheidet man nun gewöhnlich folgende Arten der freien Gelenkverbindung: *Amphiarthrosis* oder straffes Gelenk; *Ginglymus* oder Charniergelenk; *Rotatio* oder Drehgelenk; Ellipsoidgelenk; Sattelgelenk; *Arthrodia* oder Kugelgelenk.

1) *Amphiarthrosis*, straffes Gelenk, Wackelgelenk. Die Gelenkflächen sind eben oder fast eben und gleich gross. Die Gelenkkapsel und die Haftpänder sind sämmtlich kurz und straff. Die Bewegungen sind nach keiner Richtung hin ausgiebig, sondern bestehn nur in einer geringen Verschiebung oder Beugung nach allen Seiten und einer leichten Rotation. Vorkommen: Verschiedene Knochenverbindungen im Carpus und Metacarpus, im Tarsus und Metatarsus; *Articulatio ilio-sacralis*; Gelenkfortsätze der Wirbel.

2) *Ginglymus*, Charnier- oder Winkelgelenk. Die Gelenkflächen sind cylinder- oder kegelförmig, einerseits gewölbt, anderseits hohl, und

liegen an der Endfläche des Knochens, d. h. mit ihrer Axe rechtwinklig zur Längsaxe des Knochens. Gewöhnlich ist die gewölbte Gelenkfläche rollenartig ausgehöhlt (*Trochlea*), während der Hohlcyliner dem entsprechend eine erhabene Leiste zeigt, eine Einrichtung, durch die die Bewegung

eine grössere Sicherheit und das Gelenk eine grössere Festigkeit erhält. Starke Seitenbänder sind stets vorhanden und halten die Knochen fest aneinander. Die Bewegungen können nur radiäre Bewegungen sein, und sie bestehen in einer (einseitigen oder zweiseitigen) Beugung und einer Streckung. — Vorkommen: in reiner Ausprägung zwischen den Phalangen der Finger und der Zehen. Ferner: Zwischen beiden Reihen des Carpus.

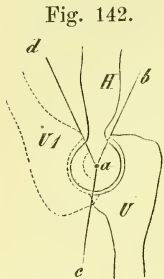


Fig. 142.  
Schematische Darstellung eines Ginglymus. a Axe. U gestreckte, U I gebeugte Lage.

Eine Abart des Charniergelenkes ist das Schraubengelenk, bei dem die Rollenaushöhlung und die entsprechende Leistenerhöhung nicht (wie bei der gewöhnlichen Rolle) rechtwinklig zur Gelenkaxe stehen und verlängert einen Kreis bilden, sondern schräge verlaufen, so dass sie, verlängert gedacht, schraubenförmig um den Cylinder der Gelenkfläche herumlaufen würden. Die Flexionsebene und der flectirte Knochen erleiden also bei der Bewegung eine seitliche Verschiebung. Vorkommen: Ellbogengelenk.

3) *Rotatio*, Drehgelenk. Die Gelenkflächen sind wie beim Ginglymus cylinder- oder kegelförmig, liegen aber an der Seite der Knochenenden, d. h. ihre Axe fällt mehr oder weniger in die Längsrichtung des einen oder beider Knochen. Als wichtigster Theil findet sich meistens ein starkes Band, welches in Zusammenhang mit der hohlen Gelenkfläche einen vollständigen Ring bildet. Die Bewegung ist nur rotirend. Vorkommen: Gelenk zwischen Radius und Ulna, besonders deren oberen Enden; Gelenk zwischen den beiden Drehwirbeln.

4) Ellipsoidgelenk (*Condylarthrosis Crur*). Die Gelenkflächen sind ellipsoidisch, zeigen also nach einer Richtung hin eine stärkere, nach der andern, dazu senkrecht stehenden Richtung, eine geringere Krümmung. Die Haftbänder sind verschieden, doch treten meistens zwei an den Seiten der langen Axe gelegene Seitenbänder stärker hervor. Die Bewegungen geschehn um zwei Haupttaxen, die beide (zum Unterschied von 5.) in demselben Knochen, bez. derselben Knochengruppe liegen, so dass also dieser Knochen aus der gestreckten Lage heraus nach allen 4 Richtungen gebeugt werden kann. Es pflegen die Bewegungen um die eine Axe die wichtigsten zu sein, während die andern Bewegungen mehr beschränkt sind. In Wirklichkeit sind in diesem Gelenke nach allen Richtungen hin radiäre Bewegungen möglich, sowie auch peripherische (Kegel-) Bewegungen in geringerer



Ausdehnung, aber keine Rotation (Unterschied von der Arthrodie). Vorkommen: Gelenk zwischen Vorderarm und Hand. Kopfgelenk (?).

5) Sattelgelenk. Die Gelenkflächen sind an beiden Knochen sattelförmig, d. h. in der einen Richtung gewölbt, in der andern, rechtwinklig dazu stehenden, vertieft. Die Haftpänder zeigen wenig hervortretende Züge. Die Bewegungen geschehn um 2 rechtwinklig sich kreuzende Hauptaxen, von denen in jedem Knochen eine liegt. Daraus ergeben sich wie bei 4) radiäre Bewegungen nach allen Richtungen, aber keine rotirende. Vorkommen: Zwischen Os multangulum majus (trapezium H.) und Metacarpus I.

6) *Arthrodia*, Kugelgelenk. Die Gelenkflächen sind kugelförmig oder nahezu kugelförmig. Die Kapsel ist schlaff, und nur nach einzelnen Richtungen hin treten in ihr stärkere Bandzüge auf. Die Bewegungen sind nach allen Richtungen und in jeder Weise möglich, also: radiäre nach allen Richtungen, peripherische und rotirende in jeder Stellung. Man bezieht die Bewegungen auf einige Hauptbewegungen, die um die drei rechtwinklig zu einander stehenden Axen der Gelenkfläche geschehn. Um eine frontale Axe geschieht Flexion und Extension, um eine sagittale Axe Abduction und Adduction, und um eine senkrechte (der Längsrichtung des Knochens entsprechende) Axe Rotation. — Vorkommen: Schultergelenk. —

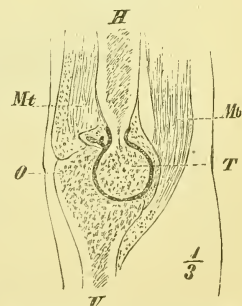
Als Abart kann man das Nussgelenk, *Enarthrosis*, ansehen, bei dem der Gelenkkopf mehr als zur Hälfte von der (knöchernen und fibrösen) Gelenkpfanne umfasst wird, wodurch also grössere Festigkeit, aber geringere Beweglichkeit gegeben ist. Vorkommen: Hüftgelenk.

7) Als eine besondere Gelenkart kann man schliesslich noch das gemischte Gelenk nennen, bei dem die Gelenkflächen aus zwei verschiedenen Rotationskörpern bestehn. Hierzu gehört die Ginglymo-Arthrodie, in welcher der Knochen in der einen Stellung die Bewegungen des Charniergelenkes, in der andern die des Kugelgelenkes ausführt.

Vorkommen: Die Gelenke zwischen Metacarpus und erster Phalange am zweiten bis fünften Finger.

Die Gelenkkapsel wird, da sie nicht elastisch ist, um so länger sein müssen, je grösser die Bewegungen in diesem Gelenke sind. Bei jeder Bewegung wird die Kapsel an der einen Seite mehr angespannt, an der andern Seite mehr erschlafft werden und hier dann als Falte vortreten (Fig. 143). Diese Falte wird fast überall hervorgezogen durch Muskelfasern, die gewöhnlich denselben Muskeln an-

Fig. 143.

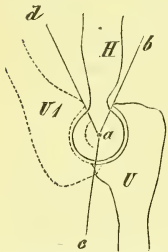


Sagittalschnitt durch das gestreckte Ellbogengelenk. O Trochlea. O Olecranon. Hinnen die Falte der Kapsel.

gehören, die eben diese Bewegung der Knochen bewirken; in seltenen Fällen sind hierfür besondere Muskeln vorhanden.

Der Umfang der Bewegungen in einem Gelenk wird in der Hauptsache bestimmt durch die Differenz in der Ausdehnung der beiden Gelenkflächen (Fig. 144). Doch sind nach beiden Seiten hin Abweichungen hiervon möglich. Eine Zunahme der Bewegungsgröße kann erreicht werden durch ein theilweises Entfernen der Gelenkflächen von einander, ein Klaffen des Gelenkes, wie es durch stärkere Einwirkungen von aussen her öfters geschieht, so z. B. im Kniegelenk bei festem Niederknien oder Hocken, oder im Handgelenk und den Fingergelenken beim Aufdrücken der gestreckten Theile. Eine Abnahme der Bewegungsgröße kann entstehen durch die Anspannung von Bändern (Hemmungsbänder), durch das Gegen-

Fig. 144.



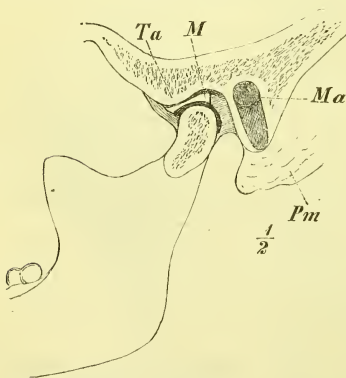
Schematische Darstellung eines Ginglymus. *H* Humerus. *U* Ulna in äusserster Streckung. *U I* Ulna in äusserster Beugung. *a* Axe d. Gelenkes, Winkel *bac* bezeichnet die Grösse der ulnaren Gelenkfläche, Winkel *dac* die Grösse der ausführbaren Bewegung.

einanderstossen von Theilen, besonders Vorsprüngen der Knochen (Schultergelenk), sowie durch die Verbindung des Knochens mit einem andern, eine anders gestaltete Gelenkfläche tragenden Knochen. — So liegen Humerus und Radius mit kugelförmigen Gelenkflächen an einander, da der Radius aber mit der Ulna fest verbunden ist, kann er nur Winkelbewegungen und Rotation auf der Eminentia

capitata ausführen.

Combinirte Gelenke nennt man solche Gelenke, die, obgleich anatomisch gänzlich von einander getrennt, zusammen doch nur ein einziges Gelenk in mechanischer Beziehung bilden, d. h. also gemeinschaftliche Axen haben. Vorkommen: Die zweifachen Verbindungen je zweier Wirbel, der Rippen mit der Wirbelsäule, des Radius mit der Ulna; die dreifache Gelenkverbindung zwischen den beiden Drehwirbeln u. s. w.

Fig. 145.



Sagittalschnitt des Kiefergelenkes. *M* Meningus. *Ta* Tuberculum articulare.

Zusammengesetzte Gelenke dagegen heissen Gelenke, deren Gelenkfläche einer- oder beiderseits von mehr als einem Knochen gebildet wird. Vorkommen: Ellbogengelenk, Handgelenk u. s. w.

Getheilte Gelenke nennt man solche Gelenke, die durch eine mehr oder weniger vollständige, zwischen die Gelenkflächen gelagerte Bandscheibe, *Meniscus*

(s. oben S. 121) charakterisirt werden. Die Bewegungen in solchen Gelenken werden dadurch mannigfacher oder ausgiebiger. Es können die nach beiden Seiten vom Meniscus gebildeten Gelenke nun entweder den gleichen Charakter haben und dann, ihre Bewegungsgrössen addirend, gleichzeitig in Function treten, oder sie haben einen verschiedenen Charakter und die Bewegung findet jedesmal nur in dem einen der Gelenke statt, während der Meniscus mit dem andern Knochen fest verbunden erscheint. Vorkommen: Kiefergelenk (Fig. 145), Kniegelenk, vergl. unten.

Dieselbe Aufgabe, denselben Erfolg in der Mechanik des Körpers, wie solche Bandscheiben, haben auch zuweilen einzelne kurze Knochen oder Knochengruppen, die zwischen zwei Gliedtheile eingeschaltet und besonders dadurch ausgezeichnet sind, dass ihnen keine eigenthümliche, durch eigene Muskeln erzeugte Beweglichkeit zukommt. Vorkommen: der Talus im Fussgelenk; erste Reihe des Carpus im Handgelenk (vgl. Fig. 167).

## B. Besondere Gelenklehre.

Wir betrachten die Knochenverbindungen in derselben Reihenfolge, in der wir die Knochen selbst durchgenommen haben, und zwar: 1) Die Verbindungen der Wirbelsäule, 2) der Rippen, 3) die Gelenke am Schädel, 4) die Verbindungen an der oberen und 5) die Verbindungen an der untern Extremität.

### I. Verbindungen der Wirbelsäule.

Indem die Verbindungen derselben mit dem Becken und den Rippen bei diesen Knochen zur Sprache kommen, handeln wir hier nur von den Verbindungen zwischen den einzelnen Wirbeln sowie zwischen der Wirbelsäule und dem Kopfe.

Da die Wirbelsäule aus einer Reihe sehr ähnlicher Knochen besteht, so haben wir auch ebenso oft wiederkehrende gleiche oder doch ähnliche Knochenverbindungen zu erwarten. Nur am obern Ende, wo schon die Form der Wirbel — der Drehwirbel — eine so abweichende ist, werden ganz besondere Gelenkverbindungen zu erwähnen sein, und ebenso auch die Bänder zwischen Kreuzbein und Steissbein eine kurze Betrachtung verlangen. Ausser den zwischen je zwei Wirbeln ausgespannten Bandmassen giebt es dann noch Bänder, die einem grösseren Theil der Wirbelsäule gemeinsam angehören. —

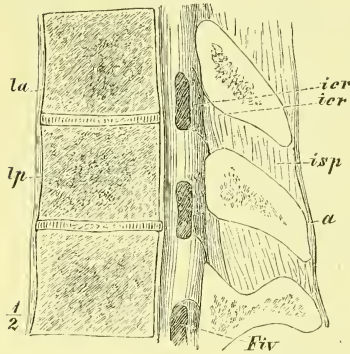
#### a) Verbindungen je zweier Beugewirbel.

Es geschieht diese jedesmal zunächst auf 3fache Weise: 1) zwischen den Körpern, 2) zwischen den Gelenkfortsätzen und 3) zwischen den Bogen.

Ausserdem findet man noch Bandmassen zwischen den Dorn- und Querfortsätzen.

1) Je zwei Wirbelkörper sind in der ganzen Ausdehnung ihrer überknorpelten Endflächen verbunden durch eine Zwischenwirbelscheibe, *Cartilago intervertebralis* (Fig. 146). Ihre

Fig. 146.



Medianschnitt eines Stückes der Wirbelsäule. *a* Ligamentum supraspinale. *Fiv* Foramen intervertebrale. *ier, ier* Lig. intercruralia. *isp* Lig. interspinale. *la* Lig. commune vertebr. anticum. *lp* Lig. commune vert. posticum.

Dicke ist sehr verschieden: bei den mittleren Brustwirbeln am niedrigsten, erreicht sie bei den letzten Lendenwirbeln ihre grösste Höhe. Sie besteht 1) aus dem ringsum gelegenen Faserring, *Annulus fibrosus*, der äusserst fest ist und aus concentrischen senkrecht gestellten Schichten besteht, deren Fasern abwechselnd schräg verlaufen, und 2) aus dem von demselben eingeschlossenen weichen Gallertkern (*Nucleus gelatinosus*).

Macht man einen senkrechten Durchschnitt durch die Zwischenwirbelscheibe, so sieht man ihren Kern stark hervorquellen; getrocknet schrumpft sie ausserordentlich zusammen. Ihre Anheftung an die Wirbel ist so fest, dass bei angewandter Gewalt

eher der Knochen zu brechen pflegt, als dass jene Verbindung sich löst.

Die Verbindung der Wirbelkörper ist somit eine Synchondrose, die eine gewisse allseitige Beweglichkeit erlaubt, deren Grösse sich nach der Höhe der Scheibe richtet.

Durch diese Zwischenscheiben wird ebenso, wie auch durch die schlangenförmige Krümmung der Wirbelsäule, (worüber später Ausführlicheres folgt) ein von unten her dem Körper mitgetheilter Stoss (z. B. beim Springen) bedeutend abgeschwächt, ehe er den Hirnschädel trifft.

2) Die Verbindung der Gelenkfortsätze mit ihren fast gleich grossen, in der Osteologie genauer beschriebenen Gelenkflächen geschieht durch eine einfache meistens recht straffe Gelenkkapsel.

Sie gehört zu den Amphiarthrosen, und es geschieht hier fast nur eine geringe Verschiebung.

3) Die Wirbelbogen werden in ihrer ganzen Ausdehnung verbunden durch die *Ligamenta intercruralia* (Fig 146 *ier*), die sich unmittelbar an die Gelenkkapseln anschliessen. Sie bestehn, im Gegensatz zu andern (fibrösen) Ligamenten, fast ganz aus elastischen Fasern, wegen deren gelben Farbe man sie auch *Ligamenta flava* nennt. Ihre Anheftung geschieht oben vor, und unten hinter dem betreffenden Rande des Wirbelbogens, so dass dadurch die hintere Wand des Wirbelkanals eine ziemlich gleichmässige Fläche

bekommt. — Bei der Vorwärtsbeugung der Wirbelsäule werden sie gedehnt, bei der Rückwärtsbeugung ziehn sie sich zusammen.

Ausser dieser dreifachen Verbindung der Körper und der Bogen sehn wir auch noch die Muskelfortsätze durch Bänder verbunden. Zwischen den Processus spinosi liegen die *Ligamenta interspinalia* (Fig. 146, *isp*), die übrigens am Halstheil der Wirbelsäule fehlen, und an den Lenden- und Brustwirbeln beschreibt man auch *Ligamenta intertransversaria*, die meistens recht unbedeutend sind und vielleicht garnicht zu den eigentlichen Bändern, sondern zu den Muskelfascien gehören. (Zu letzteren zählen auch die *Ligamenta tuberositatum vertebralium* Fig. 153 *tv* S. 134).

### b) Allgemeine Bänder der ganzen Wirbelsäule.

Hierher gehören zunächst zwei starke Züge, die an der vordern und an der hintern (dem Wirbelkanal zugekehrten) Seite der Wirbelkörperreihe gelagert sind. Sie dienen als Verstärkungsbänder der Wirbelsynchondrosen, sind übrigens individuell sehr verschieden ausgebildet.

Da die Beschreibungen betreffs des obern Endes dieser Bänder leider sehr auseinandergehn, so merken wir uns am Besten, dass beide, das vordere sowohl wie das hintere, an den betreffenden Flächen der Schädelbasis (Corpus Osis occipitis) beginnen und am Os sacrum allmählich enden. Die einzelnen Fasern erstrecken sich dabei über eine sehr verschiedene Anzahl von Wirbeln.

Das *Ligamentum commune vertebrarum anticum* (Fig. 146, *la*) ist gewöhnlich in seinem grössten Theile seitlich nicht bestimmt abgegrenzt, erfährt an den Lendenwirbeln bedeutende Verstärkungen durch die sehnigen Ursprünge des Zwerchfelles und ist oben schmal und vorspringend. —

Der über dem Atlas gelegene Theil wird auch als *Lig. rectum atlantis*, der über dem Epistropheus befindliche Theil als zu dem *Lig. obturatorium anticum*, Henle, gehörig bezeichnet.

Das *Ligamentum commune vertebrarum posticum* (*lp*) ist viel deutlicher abgesondert und am Halse auch breiter. Ganz oben hängt es mit den oberflächlicher und tiefer gelegenen Theilen fest zusammen. —

Beide Bandzüge finden ihre Anheftung wesentlich an den Zwischenwirbelscheiben, während sie über die Flächen der Wirbelkörper brückenförmig hinweggehn. —

Weiterhin haben wir zu nennen das *Ligamentum supraspinale*, (Fig. 146 *a*), welches als ein fester rundlicher Strang über die Spitzen der Processus spinosi der Lenden- und Brustwirbel gelagert ist; nach oben setzt es sich fort in das Nackenband, *Ligamentum nuchae*, eine fibröse Platte, welche sich an die Linea nuchae mediana des Occipitale ansetzt und in welche von allen Halswirbeln, aus der Furche der Processus spinosi heraus,

Faserbündel ausstrahlen. Beim Menschen ist das Nackenband meistens sehr schwach, so dass man sich oft vergeblich bemüht, es durch die Präparation gut darzustellen. Bei Thieren, namentlich den gehörnten, besitzt es dagegen eine ausserordentliche Stärke; hier dient es als Haltband des Kopfes, während der aufrecht stehende Mensch eines solchen kaum bedarf. —

Wir haben jetzt einen kurzen Blick zu werfen auf

c) Die Bänder der falschen Wirbel,

d. i. also des Kreuz- und Steissbeins. — Wie wir aus der Osteologie (s. S. 25) wissen, besteht das Kreuzbein noch bis gegen das 16te Jahr aus getrennten Wirbeln, für deren Verbindungen dann dasselbe gilt, wie für die übrigen Wirbel (mit nur geringen Aenderungen). Zu jener Zeit beenden die Zwischenwirbelscheiben sowohl als die Ligamenta intercruralia und articularia die Verknöcherung und dadurch wird dann das einheitliche Os sacrum gebildet.

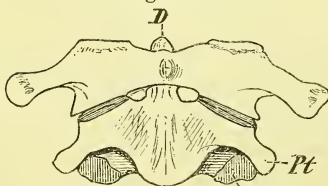
Die Verbindung zwischen Os sacrum und Os coccygis (Vert. I) geschieht durch Synchronrose, sowie durch die *Ligamenta sacro-coccygea anticum, lateralia, articularia* (Henle, zwischen den Cornua sacralia und coccygea) und zwei *postica*: ein *profundum* auf den Wirbelkörpern und ein *superficiale*, welches den Exitus canalis sacralis abschliesst. — Es wurde früher bereits erwähnt, dass der erste Steisswirbel sehr oft mit dem Kreuzbein knöchern verwachsen ist.

Zwischen den 4 Wirbeln des Steissbeins befinden sich ursprünglich niedrige Bandscheiben, die jedoch häufig später verknöchern. Die Verbindung zwischen erstem und zweitem Wirbel erhält sich meistens, und ist sogar zuweilen sehr beweglich.

d) Verbindungen der Drehwirbel unter sich und mit dem Schädel.

Man kann diese beiden Gelenke unter dem Namen des Kopfgelenkes im weiteren Sinne zusammenfassen, da es die freieren Bewegungen des Kopfes auf der Wirbelsäule sind, denen beide dienen. Im Einzelnen unterscheiden wir die *Articulatio atlanto-epistrophica* und die *Articulatio occipito-atlantica*, oder das Kopfgelenk im engeren Sinne. —

Fig. 147.



Drehwirbel von vorne.  $\frac{1}{2}$  n. Gr.

a) *Articulatio atlanto-epistrophica*.

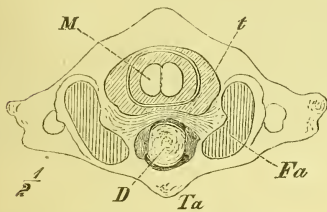
Bei dieser Knochenverbindung (Fig. 147) lagern sich die unten auf den Massae laterales des Atlas liegenden rundlichen, schräg median- und aufwärts convergirenden Gelenkflächen auf die entsprechenden obern Gelenkflächen des Epistropheus, und ausserdem legt

sich der vordere Bogen des Atlas mit einer rundlichen, quer ausgehöhlten Gelenkfläche an die vordere Seite des Zahnes — *Articulatio atlanto-odontoides*. So finden wir also drei getrennte Gelenkhöhlen, von denen die mittlere klein ist, während die seitlichen gross sind und sich durch eine bedeutende Schlaffheit der Kapsel auszeichnen.

Unter den Hilfsbändern ist vor allen Dingen zu nennen das starke *Ligamentum transversum* (Fig. 148 *t*, Fig. 149 *tr*), welches zwischen den innern Rauhhigkeiten der Seitentheile des Atlas ausgespannt ist und quer hinter dem Zahn hinzieht. Auf diese Weise wird für den Zahn ein sehr fester, vollständiger, fibrös-knöcherner, abwärts verengter Ring gebildet. Zwischen dem Zahn und dem hier knorpeligen Querbande liegt ein Schleimbeutel (Synovialsack, Gelenkhöhle).

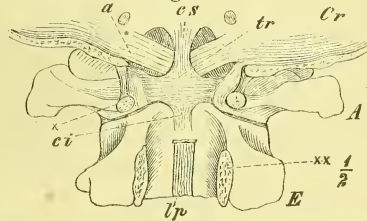
Von dem *Ligamentum transversum* erstrecken sich vertikal gerichtete Fortsätze nach oben und unten: das *Crus superius* (*cs*) zum Hinterhaupts-

Fig. 148.



Drehwirbel von oben. *D* Dens Epistrophei. *Fa* Fossa articularis superior Atlantis. *M* Rückenmark. *t* Lig. transversum. *Ta* Tuberculum anterius Atlantis.

Fig. 149.



Bandapparat des Kopfgelenkes von hinten. *E* Epistropheus. *A* Atlas. *Cr* Schädel.  $\chi$  und  $\chi\chi$  Schnittflächen, in denen die hinteren Bogen der Drehwirbel abgesägt sind. *a* Lig. alare. *ci* Crus inferius, *cs* Crus superius des Lig. transversum (Lig. cruciatum). *tp* Lig. comm. vert. posticum. *tr* Lig. transversum.

bein, das *Crus inferius* (*ci*) zum Körper des Epistropheus, so dass man das Ganze auch das *Ligamentum cruciatum* nennt.

Weiterhin sind einige vom Dens ausgehende Bänder zu nennen: Von der Spitze desselben erstreckt sich zum vordern Rand des Foramen occipitale das sehr schwache *Ligamentum suspensorium dentis*; von der Spitze und der hintern Fläche ziehn schräg lateral- und aufwärts die sehr starken *Ligamenta alaria* (Fig. 149 *a*), um sich an die mediale Seite der Condylia occipitales anzuheften.

Das *Ligamentum intererurale* (*Lig. obturatorium atlanto-epistropheicum posterius*) besteht nur zum Theil aus elastischem Gewebe.

Die *Articulatio atlanto-epistrophica* ist ein Drehgelenk, in welchem sich der Schädel + Atlas um den Zahn des Epistropheus, d. i. um eine durch denselben gelegte Axe dreht. Auf diese Weise geschehn die Drehbewegun-

gen des Kopfes, die aber nur eine Ausgiebigkeit von jederseits etwa 45° haben, denn jede weitere Bewegung wird durch die gleichzeitige Anspannung beider Ligamenta alaria gehemmt. — Wenn wir in Wirklichkeit den Kopf (das Gesicht) noch weiter seitlich wenden können, so beruht dieses auf einer Torsion der Halswirbelsäule.

β) *Articulatio occipito-atlantica.*

Hier treten die bohnenförmigen, vorwärts convergirenden, nach beiden Richtungen concaven, obern Gelenkflächen des Atlas zusammen mit den entsprechenden convexen Gelenkflächen der *Condyli occipitales* und werden durch vorn und hinten schlaffe Kapselbänder verbunden.

Zwischen vorderem und hinterem Bogen des Atlas einerseits und dem Rande des Foramen occipitale anderseits liegen, den *Ligg. intercruralia* der andern Wirbel entsprechend, die *Ligamenta obturatoria occipito-atlantica*: ein *anterior* und ein *posterior*; doch ist das letzte kaum ein eigentliches selbständiges Band zu nennen und es ist wesentlich die hier sehr starke „harte Hirnhaut“, die in dieser Gegend die Wirbelhöhle abschliesst.

Als ein weiteres Verstärkungsband dieser und der vorigen Knochenverbindung dient das *Ligamentum latum Epistrophei* (Henle), d. i. eine Verstärkungsschicht des obern Endes des *Lig. commune vertebrarum posticum*, welches nur in seinem untern Ende, wo es sich an den Körper des *Epistropheus* ansetzt, frei besteht.

Die *Articulatio occipito-atlantica* ist im Wesentlichen ein *Ginglymus*, in welchem der Kopf um eine frontale Axe sich nach vorne und hinten bewegen kann: Nickbewegungen.

In sehr geringem Maasse sind auch Bewegungen um eine sagittale, sowie um eine senkrechte Axe möglich.

Die Bewegung des Kopfes aus seiner Ruhelage nach hinten ist gering und wird durch die Anlagerung des Atlas an den Schädel gehemmt; die Bewegung nach vorne ist etwas ausgiebiger und wird gehemmt durch das *Lig. obturatorium* und *Lig. nuchae*, sowie namentlich auch durch den gesamten Bandapparat an der vordern Wand des Wirbelkanals (und die Nackenmuskeln). Wenn wir eine tiefere Senkung des Kopfes ausführen, so geschieht dieses wesentlich durch eine hinzukommende Beugung in der Halswirbelsäule.

Es gehört eine ganz bedeutende Gewalt dazu, um den Kopf mit dem Atlas so stark nach vorne zu beugen und zu drängen, dass das *Ligamentum transversum* reißt und nun das Rückenmark (Fig. 148 M) durch den hintern Bogen des Atlas eine Quetschung erleidet, die sogleich den Tod nach sich zieht.



Fragen wir jetzt auch nach den Bewegungen in der übrigen Wirbelsäule, deren Kenntniss nach manchen Seiten hin von grossem Interesse und Nutzen sein wird, so finden wir wesentlich Folgendes:

Wenn wir uns an einer Wirbelsäule die Bogen mit ihren Fortsätzen entfernt denken, wie es an einem Präparat durch ein Durchsägen der Bogenwurzeln geschieht, so bleibt die Reihe der festen Wirbelkörper mit den dazwischen geschichteten elastischen Zwischenwirbelscheiben übrig. Das Ganze stellt dann einen elastischen Stab dar, der nach allen Seiten hin gebogen und um seine eigene Axe rotirt (torquirt) werden kann, und zwar werden diese Bewegungen dort am ausgiebigsten sein, wo die elastischen Zwischen-scheiben am höchsten sind. Indem aber mit den Wirbelkörpern noch die Bogen fest zusammenhängen und diese durch die Gelenkfortsätze in straffe Verbindungen mit einander treten, werden jene allseitig freien Bewegungen des elastischen Stabes in bestimmtere Bahnen und Grenzen eingeschränkt, die aus der Lage und Form der Gelenkflächen entnommen und durch Experimente bestätigt werden können.

Beziehen wir auch hier die in Wirklichkeit geschehenden so vielfachen Bewegungen auf die Hauptrichtungen, so können wir uns kurz fassen und sagen: In der ganzen Wirbelsäule ist eine Beugung und Streckung in der sagittalen Ebene möglich und zwar am stärksten in dem Halstheil und dem Bauchtheil, während in der unteren Brustgegend eine solche Beugung fast ganz fehlt.

Seitliche Beugung sowie Torsion ist eigentlich nur im Brust- und im Halstheil möglich, und zwar am stärksten im Halstheile.

Einige weitere Angaben folgen später am Schlusse der Myologie.

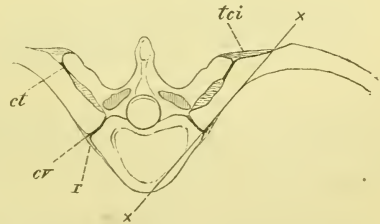
## II. Gelenke und Bänder der Rippen.

Wir wenden uns zu den Verbindungen der Rippen, die sowohl hinten mit der Wirbelsäule, als auch, wenigstens theilweise, vorne mit dem Brustbein geschehn.

### a) Rippen-Wirbelgelenke.

An ihrem vertebralen Ende (Fig. 150) sind die Rippen meistens durch eine doppelte Gelenkverbindung an die Wirbelsäule geheftet. In der *Articulatio capituli costae* verbindet sich das Capitulum costae mit den Wirbelkörpern, und in der *Articulatio costo-transversaria* legt sich das Tuberculum

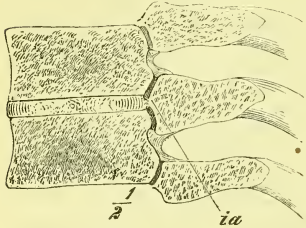
Fig. 150.



Brustwirbel und hinterer Theil der Rippen. *cv* Articulatio costo-vertebralis. *ct* Art. costo-transversaria. *r* Lig. radiatum. *tci* Lig. tuberc. costae inferius.  $\times$ — $\times$  Drehaxe der Rippe.

costae an den Processus transversus. Die letztere Verbindung fehlt bei den beiden letzten Rippen, wie wir schon aus der Osteologie wissen. Ebendort haben wir auch gelernt, dass in der Regel (ausgenommen sind die 1ste, die 11–12te Rippe) das Capitulum mit 2 Gelenkflächen zwei benachbar-

Fig. 151.

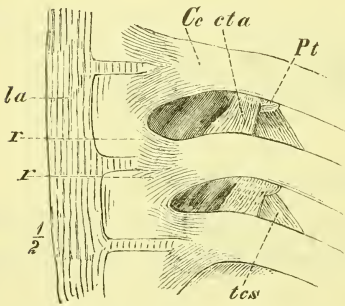


Vertikalschnitt durch die Rippenwirbelgelenke. *ia* Lig. interarticularia.

ten Wirbeln anliegt, und die Crista desselben dem Spatium intervertebrale entspricht. Diese Crista ist nun mit der Zwischenwirbelscheibe durch ein faserknorpeliges *Ligamentum interarticularia* (Fig. 151 *ia*) verbunden, wodurch die Gelenkhöhle meist vollständig in zwei Theile zerfällt, einen obern und einen untern. Die dünne Kapselmembran wird vorne verstärkt durch die *Ligamenta costo-vertebralia radiata* (Fig. 152 *r*), die, vom Capitulum ausgehend, sich an die beiden betreffenden Wirbel ausbreiten.

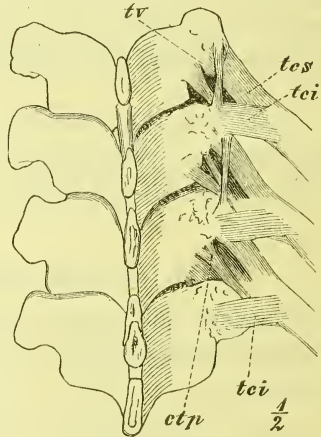
In der Articulatio costo-transversalis sind die Kapseln ebenfalls schlaff und werden hinten durch ein kräftiges wohlausgeprägtes Band, das

Fig. 152.



Wirbel und Rippen von vorne. *Ce* Capitulum costae. *cta* Lig. costo-vertebrarium ant. *la* Lig. commune vert. ant. *Pt* Proc. transversus. *r, r* Lig. radiata. *tes* Lig. tuberculi costae superioris.

Fig. 153.



Wirbel und Rippen von hinten. *ctp* Lig. costo-vertebrarium posticum. *tei, tes* Lig. tuberculi costae inferioris et superioris. *tv* Lig. tuberositatum vertebrarium.

*Ligamentum tuberculi costae inferioris* (Fig. 153 *tei*) verstärkt. Ein *Ligamentum tuberculi costae superioris* (*tes*) geht vom Höcker zum Querfortsatz des darüberliegenden Wirbels.

Der Hals der Rippe ist in der ganzen Ausdehnung zwischen diesen beiden Gelenken an den Querfortsatz, vor welchem er gelegen ist, fest angeheftet durch das *Ligamentum colli costae* (intermedium).

Man hat dieses auch wohl in 2 Bänder getheilt, ein *superius* und ein *inferius*.

Ausserdem werden noch als *Ligamenta costo-transversaria antica* und *postica*, Henle, (s. Fig. 152 und 153) oder nach der älteren Bezeichnung: *Ligamenta colli costae anteriora* und *posteriora*, breite Bandzüge beschrieben, die vom obern Theil des Rippenhalses zu dem Querfortsatz und Gelenkfortsatz des darüber gelegenen Wirbels und seiner Rippe gehn. Sie scheinen in einer gewissen näheren Beziehung zu den ihnen angrenzenden Muskeln zu stehn.

Dasselbe gilt von den sogenannten *Ligamenta intercostalia, externa* und *interna* und dem *Ligamentum lumbo-costale* zwischen den Querfortsätzen der ersten Lendenwirbel und der letzten Rippe. —

Die Verbindung der Rippe mit der Wirbelsäule ist also ein combinirtes Gelenk, und zwar ein Drehgelenk, *Rotatio*, dessen Axe (Fig. 150) etwä in der Richtung des Rippenhalses liegt. Da nun die Rippe aber in weiterem Verlauf ihre starke Krümmung nach vorn macht, so dass das vordere Ende vor und etwas unter der Drehaxe liegt, so werden die Bewegungen der Rippe in einem Heben und einem Senken dieses vorderen Endes bestehn, und zwar wird eine solche Bewegung schon sehr ausgiebig sein, wenn in den Gelenken selbst nur eine geringe Verschiebung stattfindet.

Sehen wir uns jetzt noch einmal aufmerksam die Richtung der Drehaxe an, so werden wir finden, dass sie nicht frontal liegt, sondern, wie die Querfortsätze und der Rippenhals, mit dem lateralen Ende ziemlich stark zurückweicht. Daraus folgt, dass die Excursionen der vordern Enden nicht in sagittalen Ebenen geschehn, sondern in Ebenen, die nach vorn stark divergiren. Die vorderen Enden eines Rippenpaares entfernen sich also bei jeder Hebung von einander und rücken lateralwärts, und so begreift es sich leicht, wie es geschieht, dass bei der Hebung der Rippen, d. i. bei der Bewegung des Einathmens, der Brustkasten nicht nur in seinen sagittalen, sondern auch in seinen frontalen Durchmesser sich erweitert.

Zu beachten ist noch, dass bei den unteren Rippen (bes. 8—10te) die Gelenkfläche des Querfortsatzes fast gerade aufwärts sieht, so dass bei diesen Rippen auch eine horizontale Verschiebung nach hinten möglich ist, wie solches bei den beiden letzten Rippen, den *Costae fluctuantes*, noch in weit höherem Grade der Fall ist.

## b) Rippen-Brustbeingelenke.

Die vordern Enden der Knorpel der 1—7ten Rippe legen sich nun in die *Fossae costales* des Sternum und bilden hier wahre freie Gelenke, mit Ausnahme der ersten Rippe, deren starker Knorpel in grosser Ausbreitung mit dem Sternalrande verwächst, ohne eine Gelenkböhle zu bilden. Zuweilen findet man auch, ähnlich wie am vertebrealen Ende, ein *Ligamentum interarticulare*, namentlich an der zweiten Rippe. Als Verstärkungen der vordern Rippengelenke breiten sich an der vordern sowohl wie an der hin-

tern Seite derselben, von den Rippenknorpeln ausgehend und ausstrahlend, die *Ligamenta costo-sternalia radiata* aus. Durch ihre gegenseitige Verflechtung und Verbindung mit dem Periost entsteht die sogenannte Membrana sterni.

Die *Ligamenta costo-xiphoidea* sind starke Faserzüge, die vom Schwertfortsatz zum 7 ten (und 6 ten) Rippenknorpel ziehn.

Die zwischen 6 tem und 7 tem, seltener auch zwischen 5 tem und 6 tem Rippenknorpel vorkommende Gelenkverbindung ist ein wahres Gelenk, dessen Kapsel direkt durch das Perichondrium gebildet wird.

### c) Verbindungen im Sternum.

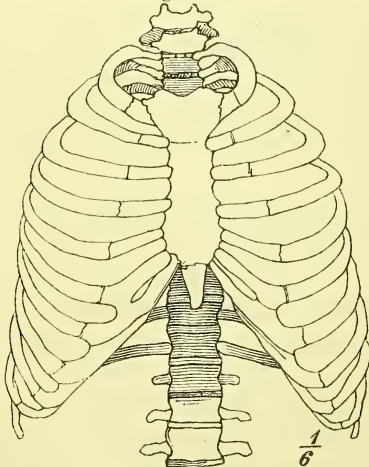
Die drei Stücke des Brustbeins hängen gewöhnlich durch zwei (histologisch etwas verschiedene) Synchondrosen zusammen, welche beide, namentlich die untere, zur Verknöcherung neigen. Zwischen Körper und Manubrium kommt im höheren Alter zuweilen eine wirkliche Gelenkhöhle vor (Amphiarthrose).

Die Verbindung der Rippenknorpel mit den Rippenknochen geschieht, wie bereits früher erwähnt wurde, durch einfache Verwachsung, wobei das Perichondrium unmittelbar in das Periost übergeht.

### Bewegungen des Brustbeins.

Da Ausführliches über die Bewegungen des ganzen Thorax erst später gegeben wird, möge hier ein Blick auf die Bewegungen des Sternums genügen.

Fig. 154.



Thorax von vorne.

Diese Bewegungen bestehen wesentlich in einem Heben und einem Senken, und gleichzeitig damit, in Folge der schiefen Lage der Rippenringe, in einer Entfernung und einer Näherung derselben zur Wirbelsäule. Da es nun für einen Rippenring am vertebrealen Ende zwei vorwärts convergirende Drehaxen giebt, so können wir uns erstens für die Bewegungen des Sternums in jedem Ringe eine einzige frontale Axe construiren, und müssen zweitens daran denken, dass bei der Lage jener Axen eine Bewegung des Sternums überhaupt nur durch die Zwischenfügung der eigenthümlich gestalteten, elastischen Rip-

penknorpel möglich ist. Verhärten diese, wie es am ersten Rippenbogen öfters geschieht, so hört hier die Beweglichkeit fast ganz auf.

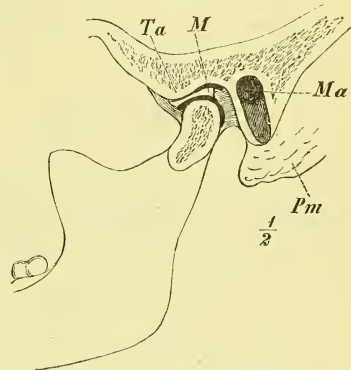
### III. Gelenke am Schädel.

Das Kiefergelenk, *Articulatio mandibulae*, ist ebenfalls ein combinirtes Gelenk, indem jederseits der Condylus mandibulae sich in die Cavitas glenoidalis des Temporale legt. Die Gelenkfläche erstreckt sich am Unterkiefer über die ganze gewölbte Condylenfläche, und reicht hinten tiefer hinab; am Schädel aber ist es nicht die Fossa mandibularis im gewöhnlichen Sinne, sondern nur die vordere Hälfte derselben in Zusammenhang mit dem ganzen hintern Theil des Tuberculum articulare, welche überknorpelt sind. Die auf diese Weise vorhandene vollständige Incongruenz der Gelenkflächen wird ausgeglichen durch eine biconcave elliptische Bandscheibe, einen *Meniscus*, der ringsum an seinem Rande fest mit der Kapsel verwachsen ist, so dass die Gelenkhöhle vollständig in zwei Abtheilungen, eine obere und eine untere, getheilt ist; nur ausnahmsweise findet eine Verbindung beider Räume durch ein Loch statt.

Die Kapsel des Kiefergelenkes ist schlaff und wird verstärkt durch ein *Ligamentum accessorium laterale* und ein *mediale*. Das erstere zieht vom Jochbogen rück- und abwärts zum hintern Theil des Unterkieferhalses und liegt der Kapsel fest an, das letztere entsteht breit am hintern und medialen Umfang des Gelenkes, vom Schläfenbein und der Lamina triangularis des Keilbeins und geht mit einem kurzen Zipfel an den Hals der Mandibula, mit einem langen und breiten an die Mitte des Ramus und zwar an den untern Rand des Foramen mandibulare; dieser Theil ist vom Unterkiefer getrennt durch einen Zwischenraum, durch den Gefässe und Nerven hindurchgehen.

Bei dieser Gelegenheit pflegt man auch das *Ligamentum stylo-myloideum* zu nennen, welches als fibröser platter Strang vom Processus styloideus zum Winkel des Unterkiefers zieht und in naher Beziehung zu einem ähnlichen Streifen steht, dem *Ligamentum stylo-hyoideum*, welches seinen Ansatz am kleinen Zungenbeinhorn hat. Beide Bänder sind aber eigentlich nur verstärkte Theile von Fascien. —

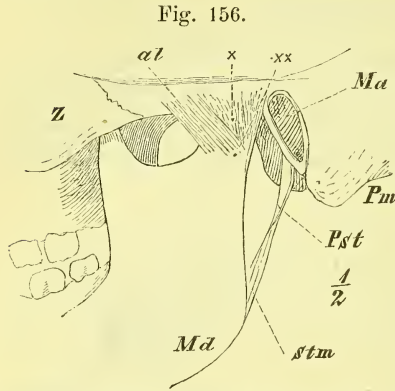
Fig. 155.



Kiefergelenk (linkes), Sagittalschnitt. *M* Meniscus. *Ma* Meatus auditorius externus. *Pm* Proc. mastoideus. *Ta* Tuberculum articulare.

Das Kiefergelenk ist im Wesentlichen ein Ginglymus: Die Bewegungen sind ein Senken und Heben des Unterkiefers, d. i. ein Oeffnen und Schliessen des Mundes. Der Vorgang ist aber dadurch complicirt, dass bei jedem

Oeffnen des Mundes der Condylus mit dem Meniscus (unwillkürlich) auf das Tuberculum articulare vorrückt. Die Drehaxe, die durch beide Condylen hindurchgeht, ist also bei der Bewegung eine wandernde. Die Bewegung des Meniscus können wir uns durch Muskelzug oder durch eine Hebelbewegung um das Ende (Fig. 156) des angespannten Lig. accessorium laterale erklären. Dieselbe Vorwärtsbewegung des Unterkiefers mit dem Meniscus auf das Tuberculum articulare können wir übrigens auch freiwillig bei geschlossenem Munde bewirken, indem wir das Kinn vorschieben, in eine Stellung,



Kiefergelenk, linkes. Laterale Seite. *al* Lig. accessorium laterale. *Ma* Meatus audit. externus. *Md* Mandibula. *Pm* Proc. mastoideus. *Pst* Proc. styloideus. *stm* Lig. stylo-myloideum. *Z* Zygomaticum. *x* Axe der Unterkiefergelenkfläche.

die es bei manchen Menschen dauernd einnimmt.

Endlich können wir diese Bewegung auch einseitig und dann abwechselnd auf beiden Seiten ausführen, wodurch seitliche Bewegungen der untern Zähne auf den obern entstehen. Es ist dies die eigentliche Kau- oder Mahlbewegung des Unterkiefers, die wir definiren müssen als Rotationsbewegung des Unterkiefers um eine senkrechte Axe, die abwechselnd durch den einen und den andern Condylus gelegt ist.

Sehen wir das Tuberculum articulare an, so lässt es sich denken, dass der Condylus mandibulae, wenn er durch zu starke Gewalt einmal vor das Tuberculum articulare gedrängt ist, durch Muskelzug hier so fest gehalten wird, dass er nicht von selbst wieder zurückkehrt (Luxatio mandibulae).

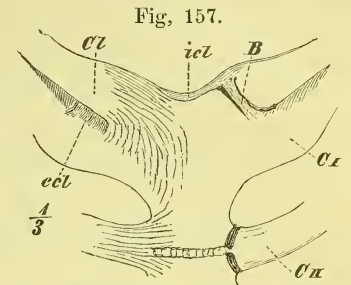
#### IV. Gelenke der oberen Extremität.

An dem Gürtel der oberen Extremität haben wir zwei Verbindungen zu betrachten: Die eine an dem sternalen und die andere an dem acromialen Ende der Clavicula.

##### 1) Die *Articulatio sterno-clavicularis*.

Das Sterno-Claviculargelenk ist das einzige Gelenk, durch welches der Schultergürtel mit dem Truncus in Verbindung steht. Seine Einrichtung ist deshalb für die Beweglichkeit desselben massgebend.

Die Incisura clavicularis sterni hat ebenso wie die Gelenkfläche der Clavicula eine sehr unregelmässige Oberfläche und Gestalt. Es wird dieses zunächst ausgeglichen durch starke faserknorpelige Auflagerungen, namentlich aber durch eine starke Bandscheibe. Diese ist ebenfalls faserknorpelig, in der Mitte etwas dünner und ist ringsum mit der Kapsel verwachsen, die sie dadurch in zwei Abtheilungen trennt; der obere Theil ist vornehmlich mit der Clavicula, der untere mit dem Knorpel der ersten Rippe verwachsen. Die Kapsel ist einigermassen schlaff, mit Ausnahme der vordern Wand aber sehr stark. Ausserdem wird diese wichtige Verbindung noch gesichert durch zwei feste Bänder: Das *Ligamentum costo-claviculare* liegt als ein kurzes und breites Band zwischen der ersten Rippe und der Clavicula, unmittelbar an der Kapsel; das *Ligamentum interclaviculare* streicht in wechselnder Dicke und Breite über die Incisura semilunaris sterni und verbindet beide Schlüsselbeine mit einander.



Sternoclaviculargelenk, rechtes vollständig, linkes eröffnet. B Bandscheibe. C I, C II erste und zweite Rippe. ccl Lig. costo-claviculare. Cl Clavicula. icl Lig. interclaviculare.

Fragen wir nach dem Charakter dieses Gelenkes, so können wir es als eine beschränkte Arthrodie oder eine Amphiarthrose bezeichnen. Die Bewegungen sind in der That auch sehr mannigfach. Um eine gute und brauchbare Uebersicht zu erhalten kann man etwa Folgendes merken:

1) Die Clavicula kann auf der ersten Rippe aufliegend, in der schiefen Ebene derselben gleitend, nach hinten und nach vorn gezogen werden, wobei das *Ligamentum costo-claviculare* jedesmal als Hemmung auftritt. Es sind dies die Bewegungen, die wir ausführen, einerseits wenn wir „Brust heraus“ machen und die Schultern zurückziehn, anderseits wenn wir uns etwas vorbeugen und die Schultern stark nach vorn hinabdrücken.

2) Die Clavicula kann von der ersten Rippe abgehoben und an dieselbe angedrückt werden. Diese Bewegung umfasst nur einen geringen Spielraum und wir führen sie aus, wenn wir einerseits die Schultern hoch ziehn, d. h. bei vorgestrecktem Halse den Ohren nähern, und wenn wir anderseits die Arme auf den Rücken legen, mit der einen Hand die andere fassen und beide nun möglichst tief hinabziehn. In letzterem Falle ist die Clavicula fest gegen die erste Rippe gepresst, so dass in der dazwischen hindurchgehenden Arteria subclavia der Blutstrom unterbrochen werden kann, und am Handgelenk der „Puls“ nicht mehr zu fühlen ist. In ersterem Falle sehn wir die Clavicula stark vorragen und über und unter ihr tiefe Gruben

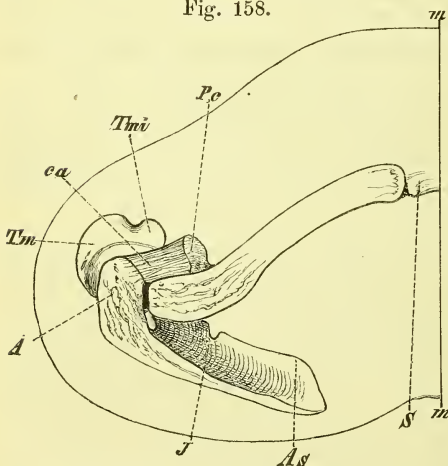
entstehn, so dass man sie unter Umständen mit den Fingern fast ganz umgreifen kann.

Die Hebung der Clavicula wird gehemmt durch das Lig. costoclaviculare, die Senkung wird gehemmt in erster Linie durch die erste Rippe und weiter durch die Muskeln, die diese tragen. Wirkt der abwärtsdrängende Zug noch weiter, so gewinnt die Clavicula in der Rippe einen Unterstützungspunkt, und das sternale Ende erleidet nun, als kurzer Hebelarm, einen starken aufwärtsgerichteten Druck. Dass es diesem Drucke nicht nachgibt, dass keine „Verrenkung“ des Schlüsselbeins entsteht, wird für gewöhnlich verhindert durch den gesammten Bandapparat, und zwar besonders durch die Bandscheibe und das Lig. costo-claviculare.

3) Ausser den angeführten Bewegungen vermag die Clavicula in ihrem sternalen Gelenk auch noch leichte Rotationen auszuführen, wodurch sich die fest mit ihr verbunden gedachte Scapula auf dem Thorax aufliegend derart drehend verschiebt, dass die Gelenkfläche für den Humerus entweder mehr aufwärts (wie bei starker Erhebung des Armes) oder mehr abwärts (wenn der Arm auf dem Rücken abwärts gedrängt wird) gerichtet wird.

Wir erkennen also die Bedeutung der Clavicula: durch sie geführt, vermag die Scapula ihre Lage am Thorax und ihre Stellung einigermassen zu ändern; dabei aber ist die sternale Verbindung fest genug, um den Ansprüchen zu genügen, die stetig an sie gestellt werden; denn jedesmal, wenn der Arm oder die Schulter eine stärkere Belastung oder stärkeren Zug erfahren, oder wenn der Körper sich auf die Arme stützt oder sich an den Armen aufhängt, in jedem Falle wird eine bedeutende Festigkeit in diesem Gelenk nöthig sein, wenn Ausrenkungen vermieden werden sollen.

Fig. 158.



Linke Schulterknochen in natürlicher Lage, von oben. A Acromion. As Angulus superior. ca Lig. coraco-acromiale, J Incisura scapulae. m-m Medianschnitt. S Sternum. Pe Proc. coracoideus. Tm Tub. majus. Tmi Tub. minus.

## 2) *Articulatio acromio-clavicularis.*

Die Verbindung der Clavicula mit der Scapula ist insofern eigenthümlicher Art, als die eigentliche Gelenkverbindung klein und wenig massgebend ist, während eine anderweitige sehr feste Verbindung durch ein vom Gelenk entfernteres Band, das *Ligamentum coraco-claviculare* gegeben ist.

Die *Articulatio coraco-clavicu-*



laris wird durch die Aneinanderlagerung der beiderseitigen kleinen elliptischen und meist ziemlich planen Gelenkflächen gebildet. Die Kapsel ist besonders oben stark, und enthält, freilich in der verschiedensten Ausbildung, eine unvollständige Bandscheibe.

Das Gelenk ist bei Bewegungen deutlich unter der Haut fühlbar, nur muss man es an der rechten Stelle suchen, indem man sich erinnert, dass es in sagittaler Richtung streicht und dass an seiner lateralen Seite noch die ganze Breite des Acromions liegt. (s. Fig. 158.)

Das *Ligamentum coraco-claviculare* geht von dem Processus coracoideus aufwärts an die ihn kreuzende Clavicula. Es hat zwei platte rückwärts zusammenfließende Abtheilungen.

(Die vordere nennt man unnöthigerweise auch Lig. trapezoideum, die hintere Lig. conoideum.)

Zuweilen kommt hier auch eine Gelenkverbindung vor.

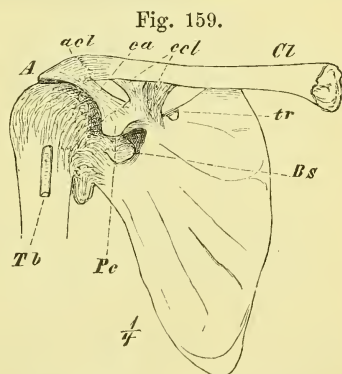
Als *Ligamentum coraco-claviculare anticum* wird ein praktisch recht wichtiger fibröser Strang bezeichnet, der vom sternalen Ende der Clavicula zur Spitze des Processus coracoideus zieht und zur Fascie eines Muskels gehört. Bei mageren Leuten fühlt man ihn deutlich in der Grube unter der Mitte der Clavicula.

Die Bewegungen zwischen Scapula und Clavicula werden wesentlich durch das Lig. coraco-claviculare bestimmt. Dieses erlaubt zunächst eine Entfernung und Näherung der verbundenen Theile, sowohl in senkrechter als in horizontaler Richtung, und dadurch eine Aenderung des Winkels, den die Clavicula mit der Fläche der Scapula macht.

Es ist dies eine nothwendige Voraussetzung, wenn die Scapula bei dem Wechsel ihrer Lage dennoch sich der Oberfläche des Thorax anschliessen soll.

Als eine zweite Hauptbewegung ist zu nennen die Drehung der Scapula um eine Axe, die durch ihre beiden Befestigungspunkte an der Clavicula geht. Es würde dies fast den gleichen Erfolg haben, wie die obenerwähnte Rotation der Clavicula, mit der sie meistens gleichzeitig auftritt.

Blicken wir zum Schluss noch einmal auf die Bewegungen der Scapula, so bewirken diese entweder Lage- oder Stellungsveränderungen. In erstem Sinne spricht man von einem Heben und Senken, einer medianwärts und einer



Rechtes Schultergelenk von vorne. A Acromion. *acl* Articulatio acromio-clavicularis. *Bs* Bursa subscapularis. *ca* Lig. coraco-acromiale. *ccl* Lig. coraco-claviculare. *Cl* Clavicula. *Pe* Proc. coracoideus. *Tb* Tendo m. bicipitis. *tr* Lig. transversum.

lateral(und vor)wärts gerichteten Verschiebung, in letzterem Sinne von einer Drehung, bei der der untere Winkel entweder lateral- und vorwärts, oder median- und rückwärts bewegt wird.

Es ist hier noch daran zu erinnern, dass es schon in der Ruhelage der Scapula der Muskelzug und nicht Spannung der Bänder ist, was ihr die am Lebenden vorhandene Lage und Stellung giebt. Denken wir uns die Muskeln gelähmt, so sinkt die Schulter, wie an einem Bänderpräparat vor- und abwärts und der untere Winkel dreht sich stark rück- und medianwärts.

Weit stärker und nothwendiger ist die Thätigkeit der Muskeln, wenn aufwärts oder abwärts ein starker Zug auf die Schulter ausgeübt wird.

Weiterhin haben wir zunächst einige  
eigene Bänder der Scapula

zu erwähnen: das *Ligamentum transversum superius*, welches über die Incisura Scapulae hinwegzieht und das in ähnlicher Weise über die Rinne zwischen der Spina und dem Condylus Scapulae gespannte, viel schwächere und oft kaum vorhandene *Ligamentum transversum inferius*, ferner das sehr starke, platte *Ligamentum coraco-acromiale*, welches die Enden beider Knochentheile verbindend, mit denselben ein festes Dach über dem Schultergelenk bildet.

*Articulatio humeri*, Schultergelenk.

In diesem Gelenke treten zusammen die obere Extremität und der Schultergürtel, der Humerus und die Scapula. Letztere besitzt hierzu die auffallend kleine und sehr flache *Cavitas glenoidea*, die nicht gerade lateral- sondern auch etwas aufwärts und in der Ruhelage schräg vorwärts sieht. Der Humerus hat eine grosse unregelmässig kugelförmige Gelenkfläche, welche schräg median- und aufwärts sieht.

Die Gelenkpfanne wird nun zunächst vertieft durch das fibröse *Labrum glenoideum* (Fig. 160 und 161).

Das Kapselband inserirt mit dem oberen Ende theilweise an dem zugeschärften Rande des Labrums, theilweise an dessen äusserer Fläche; am Humerus geschieht die Befestigung am Collum neben dem Rande des Gelenkknorpels, wobei es eine Lücke für die Sehne des Musculus biceps zwischen den beiden Tubercula frei lässt. Am untern Umfange ist noch ein Stück des Collum Humeri mit in die Gelenkhöhle einbegriffen.

Die Kapsel ist weit und schlaff, so dass sie (da sie ja nicht elastisch ist) stets Falten zeigt, die natürlich am stärksten bei den extremen Stellungen des Arms hervortreten.

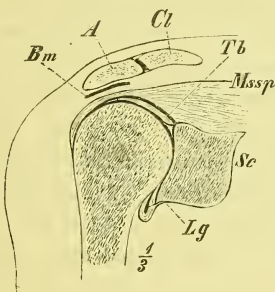
Als Verstärkungsband nimmt man gewöhnlich nur ein einziges an,

welches sich über den obern und hintern Theil der Kapsel erhebt und in grösserer Ausdehnung von der Wurzel des Processus coracoideus entspringt. Es heisst das *Ligamentum coraco — humerale*. Ausserdem aber wird die Kapsel noch bedeutend verstärkt durch die breiten starken Endsehnen der Schultermuskeln, die nicht nur an die Tubercula, sondern auch in die Kapsel selbst mit ihren Fasern übergeln und überhaupt sich fest an dieselbe anlegen. Es ist dies im obern Theil der *Musculus supraspinatus*, hinten der *M. infraspinatus* und vorne der *M. subscapularis*; dabei bleibt also nur der untere Theil der Kapsel von dieser „Muskelkappe“ unbedeckt, und dieser ist in der That auch der schwächste Theil.

Eine eigenthümliche Erscheinung bietet noch die Sehne vom *Caput longum Musculi bicipitis*, welche, vom *Tuberculum supraglenoidale* entspringend, frei durch die Gelenkhöhle hindurchläuft und im *Sulcus bicipitis* dieselbe verlässt (Fig. 159 — 161 *Tb*).

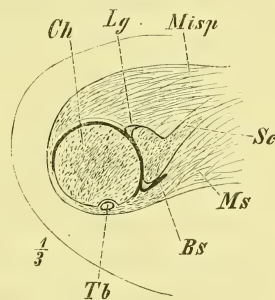
Die *Membrana synovialis*, die eine recht grosse Ausdehnung hat, überzieht nicht blos die Kapselwand, sondern auch das erwähnte Stück des Humerus und die Sehne des *Musculus biceps*; um die letztere herum bildet sie im *Sulcus intertubercularis* eine scheidenförmige Ausstülpung, die *Bursa*

Fig. 160.



Schultergelenk, rechtes, Frontalschnitt. A Acromion. Bm Bursa mucosa subacromialis. Cl Claviula. Lg Labrum glenoidium. Mssp Musc. supraspinatus. Sc Scapula. Tb Tendo musc. bicipitis.

Fig. 161.



Schultergelenk, rechtes, Horizontalschnitt. Bs Bursa subscapularis. Ch Caput humeri. Lg Labrum glenoidium. Misp Musc. infraspinatus. Ms Musc. subscapularis. Sc Scapula. Tb Tendo musc. bicipitis.

*synov. intertubercularis*, denn die Sehne muss sich beim Heben und Senken des Humerus in diesem Kanal hin und her bewegen. Eine zweite verschieden starke Aussackung hat die Synovialhöhle durch die vordere Kapselwand und auf die vordere Fläche der Scapula unter den *Musculus subscapularis*, die *Bursa subscapularis* (Fig. 161 *Bs*).

Das Schultergelenk ist ein Kugelgelenk, eine Arthrodie; es ist das freieste Gelenk am ganzen Körper, und gestattet dem Arm die allseitigsten Bewegungen, also radiäre Bewegungen nach allen Richtungen, von jeder

Stellung aus peripherische Bewegungen und in jeder Stellung rotirende Bewegungen.

Diese Bewegungen pflegt man, indem man von der Ruhelage des Armes, die er bei der aufrechten Haltung des Menschen einnimmt, ausgeht, auf folgende Hauptbewegungen (s. oben S. 125) zurückzuführen:

1) Bewegungen um eine sagittale Axe, wodurch der Arm lateralwärts vom Körper abgehoben und wieder an denselben herangeführt wird; man nennt sie *Abduction* und *Adduction*. Die reine *Adduction* wird durch den Körper gehemmt, die *Abduction* des Armes lässt sich nur bis zur horizontalen Stellung desselben fortführen. Dann ist der untere Theil der Kapsel gespannt und zugleich stösst das *Tuberculum majus* gegen das *Acromion*. Eine weitere Erhebung des Armes, die wir ja in Wirklichkeit ausführen können, geschieht nicht mehr in diesem Gelenk, sondern ist nur durch eine Drehung und Hebung des Schulterblattes ermöglicht. In ihrem höchsten Grade, das ist bei senkrechter Erhebung des Armes, geschieht auch diese nicht gerade lateralwärts, sondern mehr vorwärts und ist zugleich mit leichter Rotation verbunden.

Die ebenerwähnte Hemmung in der *Abduction* ist eine der häufigsten Veranlassungen zu den Verrenkungen des Humerus. Wird dieser nämlich, wenn der Arm seitlich abgehoben ist, mit plötzlicher grosser Gewalt nach oben gedrängt, so wird sehr bald der Rand des *Acromion* zum Stützpunkt eines sehr ungleicharmigen Hebels; der untere ohnehin schwache Theil der Kapsel wird auf's Aeusserste gezerzt, erleidet einen Riss und der Kopf tritt aus demselben heraus.

2) Geschehen im Schultergelenk Bewegungen um eine frontale Axe, wodurch der Arm, wie beim Gehen, pendelnd hin- und herschwingt, oder, wie es so häufig geschieht, nach vorn erhoben wird. Man ist gewohnt, diese Bewegung als *Flexion* zu bezeichnen, genauer: *Flexion* nach vorne, denn die Bewegung nach hinten würde eine *Flexion* nach hinten sein. In der Chirurgie pflegt man letztere als *Extension* zu bezeichnen (vgl. oben S. 124). Nach vorn lässt sich der Arm im Schultergelenk ebenfalls bis etwa zur Horizontalen erheben, nach hinten dagegen viel weniger.

3) können wir den Arm bewegen um die senkrechte Axe: *Rotationsbewegungen*, deren Erfolg wir an der Stellung der *Epicondylen* des Humerus beurtheilen und uns natürlich nicht durch die Stellung der Hand leiten lassen dürfen. In Uebereinstimmung mit den Drehbewegungen der Hand nennt man diese *Rotation medianwärts* und *lateralwärts* gerichtet (nach innen und nach aussen), wenn der gewöhnlich schräg lateral- und vorwärts gerichtete *Epicondylus lateralis* in diesem Sinne sich bewegt.

Die *Rotation* des Humerus kann ergänzend zu der des Vorderarms hinzutreten und es so bewirken, dass wir die Handfläche des herab-

hängenden Arms in vollem Sinne des Wortes nach allen Richtungen hinwenden können. Wenn die Rotation im Vorderarm, etwa durch Verwachsung der Knochen, aufgehoben ist, so kann die Rotation des Humerus einigermassen dafür eintreten.

Bei nicht zu starker Muskulatur fühlt die aufgedrückte Hand deutlich die Drehbewegung des Tuberculum maius unter dem Acromion, und wenn der Arm stark erhoben ist, die rollende Bewegung des Kopfes in der tiefsten Stelle der Achselgrube. Es sind dieses Versuche, die man recht häufig an der Leiche und am Lebenden machen muss: denn nur bei genauester Kenntniss des Normalen lassen sich etwaige krankhafte Ortsveränderungen so schnell und leicht erkennen, wie man es vom Arzt verlangt.

Durch das „Schultergewölbe“ (Acromion, Processus coracoideus und Ligamentum coraco-acromiale, vgl. Fig. 158) hat das Gelenk von oben her einen starken Schutz erhalten, so dass es unmöglich erscheint, nach oben durch direkte Einwirkung den Humeruskopf aus dem Gelenk zu treiben, es sei denn, dass Brüche in den betreffenden Knochen stattfinden.

Dieses Schultergewölbe wird in Anspruch genommen, wenn der Arm aufwärts gedrängt wird, wie das also besonders beim Stützen des Oberkörpers auf die (z. B. auf den Tisch) vorgelegten Arme, oder beim Hängen des ganzen Körpers auf den steif abwärts gestellten Armen (Stützlage am Barren) geschieht. — Zwischen Kapsel und Acromion liegt ein starker Schleimbeutel: *Bursa subacromialis*.

Fassen wir die schlaffe Kapsel und die fast senkrecht gestellte Gelenkfläche der Scapula noch einmal in's Auge, so muss es einleuchten, dass beide Verhältnisse nicht dazu angethan sind, die Gelenkflächen so in Contact zu halten, wie es doch geschieht. Die Mittel, die dieses bewirken, sind einmal der Luftdruck, vor allen Dingen aber der Muskelzug (S. 122) in allen das Gelenk umgebenden, vom Schultergürtel an den Humerus gelangenden Muskeln. Von ihnen sind die wichtigsten die oben genannten 3 Muskeln (Mm. supra- und infraspinatus und subscapularis), die zugleich in die Kapsel inseriren, sowie die starken Muskeln, die die äusseren Formen der Schulter- und Achselhöhle ausmachen. Die klinische Erfahrung berichtet über Fälle, wo diese Muskeln diesen Zug nicht mehr ausüben, wo sie gelähmt sind, und wo in Folge dessen in der That das Caput Humeri seinen Ort verlässt und an der Pfanne hinuntergleitet, was man durch die unter dem Acromion entstandene Lücke leicht erkennt.

Ein viel einfacheres Gelenk ist das Mittelgelenk der oberen Extremität, die

*Articulatio cubiti*, das Ellbogengelenk.

In ihm verbinden sich die beiden langen Hebelarme der oberen Extremität und in ihm geschehen die eigentlich wirksamen Bewegungen derselben: Annäherung der Hand und der damit gefassten Gegenstände an den Körper, oder umgekehrt: ein Heranziehen des Körpers an die Hand, wenn dieselbe einen festen Gegenstand umklammert hält.

Wir wissen bereits aus der Knochenlehre, dass es beide Knochen des Unterarmes, Radius und Ulna, sind, die mit dem Processus cubitalis Humeri in Verbindung treten; wir haben jetzt aber vor allen Dingen darauf zu merken, dass das eigentliche Ellbogengelenk und die erwähnten Bewegungen im Wesentlichen auf der Verbindung zwischen Humerus und Ulna beruhen, so dass sich also die Ulna als Hauptknochen des Vorderarms darstellt. Die innigere Verbindung von Humerus und Ulna findet ihren Ausdruck schon in der eigenthümlichen Bildung der Trochlea und der Fossa sigmoidea.

An die Ulna ist nun seitlich angelagert und an beiden Enden eingelenkt der Radius, an dessen unterem breiten Ende wir dann die Hand angefügt sehen. Dadurch ist es ermöglicht, dass bei den rotirenden Bewegungen des Radius um die Ulna die Hand diese Bewegungen mitmacht, ihre Greiffläche also nach allen Richtungen hingewandt wird, ohne dass im eigentlichen Handgelenk eine Bewegung stattfindet.

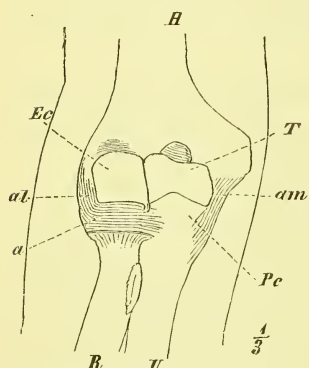
Eine Eigenthümlichkeit ist es auch, dass das obere Radioulnargelenk mit dem Cubitalgelenk in offener Verbindung steht und dass ausserdem die obere Endfläche des Radius dem Humerus (der Eminentia capitata) anliegt.

Aus den berührten Verhältnissen ergibt sich ohne Weiteres, dass es eine gemeinsame fibröse Kapsel und Synovialkapsel ist, die alle drei Knochenenden zusammenhält, und dass es Hilfsbänder geben wird, die zu beiden Gelen-

ken gehören.

Die Gelenkkapsel heftet sich am Humerus so an, dass die vordere und die hintere Grube, sowie die mediale Fläche der Trochlea noch mit in die Gelenkhöhle fallen: am Radius befestigt sie sich rings um den unteren Theil des Halses und an der Ulna am Rande des Knorpels. Die Kapsel ist vorn und hinten schlaff und stellenweise sehr dünn, an den Seiten ver-

Fig. 162.



Ellbogengelenk (rechtes) von vorne. Vordere Kapselwand entfernt. *a* Lig. annulare. *al* Lig. accessorium laterale. *am* Lig. access. mediale. *Ec* Eminentia capitata. *H* Humerus. *Pc* Proc. coronoideus. *R* Radius. *T* Trochlea. *U* Ulna.

stärkt durch mächtige Bandzüge, die als mediales und laterales Seitenband, *Ligamentum accessorium mediale* und *laterale*, bezeichnet werden. Die Fasern des ersteren (Fig. 164) gehen vom Epicondylus medialis fächerförmig zum Rande der Fossa sigmoidea, die des letzteren (Fig. 162) erreichen aber nicht den Radiushals, dessen Drehbewegung sie stören würden, sondern weichen unten auseinander und verbinden sich mit dem *Ligamentum annulare Radii*. Dieses ist ein äusserst starkes Band, welches das Capitulum Radii (Circumferentia articularis) umzieht und vor und hinter dem Sinus lunatus Ulnae sich anheftet. Auch in der hinteren und namentlich in der vorderen Kapselwand liegen Fasern, die man als besondere Bänder beschrieben hat (*Lig. accessorium anticum*).

Die Synovialhaut überzieht ausser der fibrösen Kapsel auch die mit Fett gefüllten Gruben am Humerus, sowie den Hals des Radius.

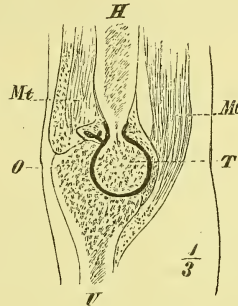
Auch das Ellbogengelenk erfährt eine weitere Verstärkung durch Muskeln, die demselben anlagern und zugleich geeignet sind, die bei den Bewegungen sich bildenden Falten herauszuziehen (Fig. 163). An die vordere Wand setzen sich Fasern des Musculus brachialis internus, an die hintere Wand ist angeheftet die Sehne des Musculus anconaeus.

Das Ellbogengelenk ist im Wesentlichen ein Charniergelenk, dessen Axe die Axe der Trochlea ist. Um sie führt die Ulna Flexions- und Extensionsbewegungen aus, und es werden diese Bewegungen wesentlich gesichert und alle anderen Bewegungen ausgeschlossen durch die starken sog. Seitenbänder sowohl, wie durch die deutlich ausgesprochene Trochlea.

Bei der stärksten Streckung legt sich das Olecranon in die Fossa posterior, bei der stärksten Beugung gelangt der Processus coronoideus Ulnae in die Fossa anterior.

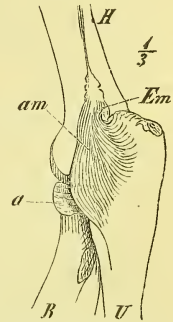
Man kann leicht begreifen, dass eine Zerreißung der Kapsel am leichtesten vorne stattfindet, indem durch irgend eine Gewalt die Streckung noch vergrößert wird und nun die Spitze des Olecranon als Stützpunkt eines einarmigen Hebels wirkt. Wir dürfen aber auch nicht vergessen, dass gleichzeitig die sog. Seitenbänder, oder doch eins von ihnen, in seinem

Fig. 163.



Ellbogengelenk (Sagittalschnitt).  
H Humerus. Mb Musculus brachialis internus. Mt Musc. triceps. O Olecranon. T Trochlea. U Ulna.

Fig. 164.



Ellbogengelenk (rechtes), mediale Seite. a Lig. annulare. am Lig. accessorium mediale. Em Epicondylus medialis. H Humerus. R Radius. U Ulna.

grössten Theil zerrissen sein muss, wenn die Ulna oder der Radius sich vom Humerus entfernen soll.

Das Ellbogengelenk zeigt noch zwei bemerkenswerthe Eigenthümlichkeiten. Erstens steht die Axe der Trochlea nicht senkrecht zu den Knochen, und daraus folgt es, dass der gesenkte Arm bei supinirter Hand stets einen lateralwärts offenen stumpfen Winkel bildet; zweitens ist das Gelenk ein Schraubengelenk (s. oben S. 124), d. h. die Führungslinie der Trochlea liegt nicht in einer senkrechten Ebene, sondern geht schraubenförmig, so dass der Unterarm bei der Beugung etwas weiter lateralwärts rückt.

Die Hemmung für die Streckung geschieht durch die ganze vordere Hälfte der Kapsel und die Anlagerung des Olecranon an den Humerus; für die Beugung umgekehrt.

Wenn nun die Ulna sich um die Trochlea bewegt, so bewegt sich gleichzeitig der Radius um die Eminentia capitata, denn er ist in der ganzen Länge fest an die Ulna angeheftet. Dieser Umstand ist es auch, der die Verbindung des Radius und Humerus zu einem Ginglymus macht, während die kugelförmigen Gelenkflächen an und für sich die Grundlage zu einer Arthrodie bilden.

Weil wir in der Praxis zur Beurtheilung von Lageveränderungen (Luxationen und Fracturen) der Knochen und Knochentheile die normalen

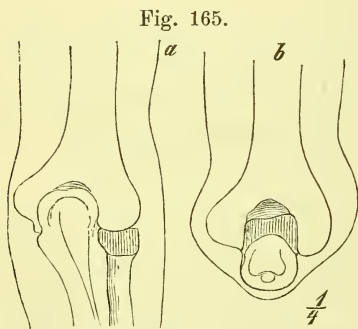


Fig. 165.

Lage der Knochentheile beim rechten Ellbogengelenk in der Streckung (a) und in rechtwinkliger Beugung (b). Ansicht von hinten.

Lagerungsverhältnisse klar in der Erinnerung haben müssen, so ist Folgendes zu merken: 1) In der Strecklage liegt das obere Ende des Olecranon ziemlich genau in der die beiden Epicondylen verbindenden Linie (Condylenlinie), bei rechtwinkliger Beugung des Arms ziemlich senkrecht darunter; 2) die Condylenlinie liegt am lateralen Ende etwa 1 Cm., am medialen Ende etwa 3 Cm. über der eigentlichen Gelenklinie. 3) In der Strecklage des Vorderarms überragt der Radiuskopf den Humerus nach hinten, so dass man

ihn dann in einer schon äusserlich sichtbaren Grube deutlich fühlen kann und seine Bewegungen bei rotirendem Arm leicht wahrnimmt.

Wir haben jetzt die Verbindung der beiden Unterarmknochen zu betrachten. Sie geschieht ausser einer *Articulatio radio ulnaris superior* und *inferior* noch durch ein *Ligamentum interosseum*.



Das obere Radioulnargelenk, die *Articulatio radio-ulnaris superior*,

in der sich — noch einmal gesagt — der Radius mit seiner Circumferentia articularis in dem Sinus lunatus der Ulna (und auf der Eminentia capitata des Humerus) bewegt, bildet in der fibrösen Kapsel und der Synovialhaut nur einen Theil des Ellbogengelenks. Das wichtigste Band für diese Verbindung ist das bereits beschriebene *Ligamentum annulare Radii* (Fig. 162), welches mit der Ulna einen vollständigen fibrös-knöchernen Ring herstellt.

In dem unteren Radioulnargelenk, der *Articulatio radio-ulnaris inferior*,

bewegt sich der Radius mit seinem Sinus lunatus um das Capitulum ulnae. Dabei liegt die untere Gelenkfläche der Ulna gegen die *Cartilago triangularis* (Fig. 167), die als eine Verlängerung der untern Gelenkfläche des Radius erscheint und mit dem medialen Ende an den Processus styloideus ulnae angeheftet ist (*Ligamentum subcruentum*). Die durch diesen Knorpel von dem eigentlichen Handgelenk abgeschiedene Gelenkhöhle wird im Uebrigen durch eine weite und schlaffe Kapsel (sog. *Ligamentum sacciforme*) umschlossen.

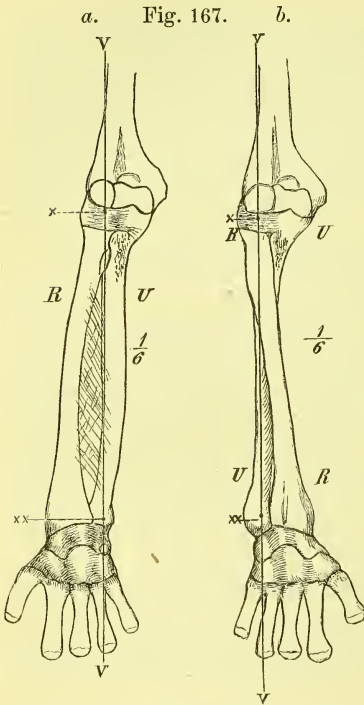
Das *Ligamentum interosseum*, das Zwischenknochenband, ist zwischen den Cristae interosseae beider Knochen ausgespannt und lässt nur oben und unten Lücken frei. Seine Fasern verlaufen meistens vom Radius schräg abwärts zur Ulna.

Vor und über demselben liegt die *Chorda transversalis*, ein stärkerer Strang, der vom Processus coronoideus ulnae hinab verläuft und sich unter der Tuberositas radii anheftet.

Die *Articulatio radio-ulnaris* ist ein Drehgelenk (*Rotatio*), in welchem sich das untere Ende des Radius um das gleichnamige Ende der Ulna dreht. Die Drehaxe (Fig. 166) geht unten durch die Basis des Processus styloideus ulnae, oben durch das Capitulum radii, erstreckt sich also schräge durch beide Knochen.

Bei natürlicher Haltung des ruhig herabhängenden Armes, beim Stehen sowohl als auch beim Gehen, liegt der Radius in Kreuzung vor der Ulna. Die Hand ist dadurch so gestellt, dass der Daumen mehr oder weniger genau vorne (meistens etwas medianwärts), der kleine Finger hinten steht, so dass die flache Hand also ohne Zwang in den beim Militär vorgeschriebenen festen Anschluss an den Oberschenkel gebracht wird. Aus dieser Stellung wird durch die Drehung des Radius die Hand nach beiden Seiten hin gedreht. Man nennt nun Pronation die Drehung „nach vorne“,

d. h. die medianwärts gerichtete Bewegung des Daumens, Supination die entgegengesetzte Bewegung, das ist also die Drehung „nach hinten“, bei der der Daumen lateralwärts sich bewegt. Pronirt ist also die Hand, wenn man sie platt auf den Tisch legt (wie die linke Hand beim Schreiben), oder wenn man „auf allen Vieren“ auf der Erde sich fortbewegt. Bei dieser Gelegenheit sieht man auch, wie die pronirte Stellung der Hand es ist, die sie dem Fusse ähnlich macht, indem nun die Handfläche wie die Fussfläche abwärts sieht und der Daumen wie die grosse Zehe an der medialen Seite liegt. Supinirt ist die Hand, wenn man sie zum Empfang einer Gabe ausstreckt, oder wenn man auf der Kegelbahn die Kugel fasst und schiebt. — Die Bewegung in diesem Drehgelenk umfasst einen Bogen von fast 180° und wir können dadurch beim herabhängenden Arm die Handfläche etwa gerade nach vorn und gerade nach hinten wenden, aber nicht weiter. Jede weitergehende Drehung der Hand ist durch eine Drehung des ganzen Arms im Schultergelenk bedingt und diese kann eine solche Unterstützung gewähren, dass wir in der That bei gestrecktem Arme die greifende Handfläche nach



Rechte Unterarmknochen; a in Pronations-, b in Supinationsstellung. R Radius. U Ulna. v-v Verticale Linie, zugleich „Axe des Armes“, und Axe des Durchgelenks, x und x x Centren des oberen und unteren Radioulnargelenkes.

allen Richtungen wenden können. Ist die freie Bewegung des Radius gehemmt, etwa durch Verwachsung mit der Ulna, so kann das Schultergelenk also dafür eintreten, doch wird der Mangel bei gebeugtem Arme sogleich stark hervortreten.

Bei Betrachtung der Bewegungen des Radius kann man auch von der Parallelstellung der beiden Knochen ausgehen, d. i. der Stellung, die man ihnen an Skeleten und Zeichnungen gewöhnlich zu geben pflegt.

Die Hemmung für die Bewegungen des Radius geschehen wesentlich durch die Kapseln beider Gelenke. Nur bei der Supination wirkt auch die Chorda transversalis als Hemmung.

## Hand.

### a) Gelenke der Hand.

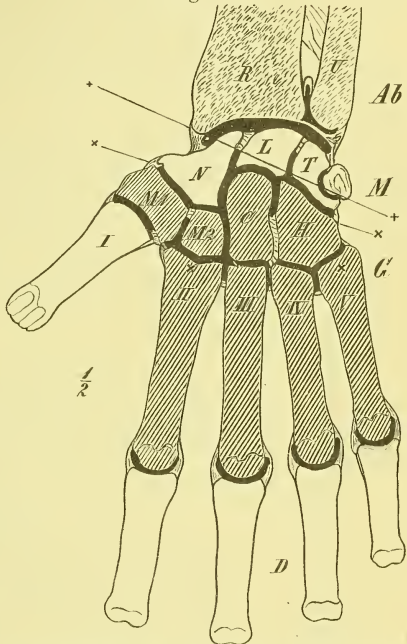
Wir haben in der Knochenlehre (S. 104 ff.) gelernt, dass die knöcherne Hand in mehrere Abtheilungen getrennt wird, die als Carpus, Metacarpus und Digiti bezeichnet werden. Wir haben gesehen, wie jede dieser Abtheilungen aus mehreren Knochen besteht und haben versucht, uns über die Zusammenlagerung der einzelnen Knochen ein möglichst klares Bild zu machen. Es ist hier noch besonders daran zu erinnern, dass je zwei Knochen sich stets freie Gelenkflächen zuwenden.

In gleicher Weise nun, wie der Bau der knöchernen Hand, sind auch die Gelenkverbindungen durchweg nicht so einfach. Es hängt das grösstentheils damit zusammen, dass die Gelenke beiderseits aus mehreren Knochen zusammengesetzt sind.

Um aber die Bewegungen, um die Thätigkeit und Bedeutung der ganzen Hand richtig aufzufassen, müssen wir dieselbe in etwas anderer Weise eintheilen, als es die Knochenlehre thut. In Bezug auf die Mechanik der Hand haben wir nämlich folgende drei Abtheilungen (Fig. 167) zu unterscheiden: Die oberste Abtheilung besteht aus der ersten Reihe des Carpus, die mittlere Abtheilung wird zusammengesetzt aus der zweiten Reihe des Carpus und dem 2—5 Metacarpusknochen, und die untere besteht aus den einzelnen Fingern, wozu am Daumen auch noch der Metacarpus zu rechnen ist.

In der mittleren Abtheilung (Fig. 167 schraffirt) sind sämtliche Knochen mit einander verbunden durch straffe Gelenke, Amphiarthrosen, so dass in ihr wohl eine gewisse Formveränderung, aber keine eigentliche Bewegung vorhanden ist. Wir können sie als „feste Grundlage der Hand“ bezeichnen.

Fig. 167.



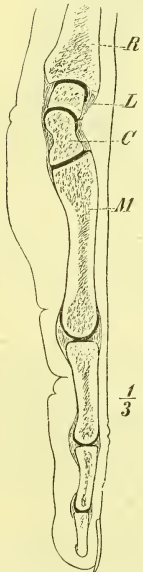
Hand, halbschematisch, zur Erläuterung der Gelenke und Bewegungen. *Ab* (gestrichelt) Unterarm = Ulna *U*, und Radius *R*. — *M* Meniscus = Naviculare *N*, Lunatum *L* und Triquetrum *T*. — *G* (schraffirt) „feste Grundlage der Hand“ = *M* Multang. majus, *M2* Multang. minus, *C* Capitatum, *H* Hamatum und *I*—*V* Metacarpus 2—5. — *D* Digiti. — + + + Axe des Radiocarpalgelenkes. — × — × Axe des Carpalgelenkes.

Diese „feste Grundlage der Hand“ führt nun ihre Bewegungen gegen den Unterarm aus in dem sogenannten Handgelenk. Diese Verbindung aber wird vermittelt durch die erst genannte oberste Abtheilung der Hand, d. i. durch die erste Reihe des Carpus, die wir als einen knöchernen, gegliederten Meniscus anzusehen haben (Fig. 167, *M*). Das Handgelenk besteht somit aus zwei getrennten Gelenken: dem oberen Meniscus-Gelenk oder der *Articulatio radio-carpalis*, und dem unteren Meniscus-Gelenk oder der *Articulatio carpalis*. Die drei Knochen der ersten Carpusreihe sind durch straffe Gelenke mit einander verbunden.

Die untere der drei Abtheilungen besteht aus den fünf Fingern, welche, jeder frei für sich, auf der festen Grundlage der Hand eingelenkt sind.

Das Radiocarpalgelenk ist ein Ellipsoidgelenk, während das Carpalgelenk im Wesentlichen einen *Ginglymus* darstellt. Die 4 letzten Finger sind mit *Ginglymo-Arthrodien* auf den Metacarpalknochen, der Daumen mit seinem Metacarpalknochen durch ein Sattelgelenk auf dem *Multangulum majus* eingelenkt. In den Fingern sind die einzelnen Phalangen durch reine *Ginglymi* mit einander verbunden.

Fig. 168.



Längsschnitt durch die Hand, durch den Mittelfinger. *C* Capitulum. *L* Lunatum. *M* Metacarpum III. *R* Radius.

Wir fassen nun zunächst die einzelnen der genannten Gelenke näher ins Auge, um später die Haftbänder gemeinschaftlich zu besprechen.

### 1) Radiocarpal-Gelenk.

Die obere Gelenkfläche wird gebildet durch die untere ausgehöhlte Gelenkfläche des Radius, die durch eine leichte Leiste in zwei Abtheilungen, eine radiale dreieckige und eine ulnare viereckige getheilt ist, sowie ferner auch durch die *Cartilago triangularis*, die als eine unmittelbare Fortsetzung der Gelenkfläche des Radius erscheint. — Die untere gewölbte Gelenkfläche besteht aus den vereinigten oberen Gelenkflächen vom *Naviculare*, *Lunatum* und *Triquetrum*.

Die Gelenkflächen sind ellipsoidisch und es zieht die stärkere Krümmung von der volaren nach der dorsalen, die schwächere Krümmung von der radialen nach der ulnaren Seite. Die Kapsel ist weit und schlaff und erfährt erst durch Haftbänder eine Sicherung. Die Gelenkhöhle ist nach allen Seiten abgeschlossen, hängt also weder oben mit der *Articulatio radioulnaris*, noch unten mit der *Articulatio carpalis* zusammen. —

Die Verbindung ist ein Ellipsoidgelenk, welches also radiäre Bewegungen

nach allen Richtungen erlaubt; der Umstand jedoch, dass die untere Gelenkfläche ihre Gestalt ändern kann, macht auch andere Bewegungen in geringem Grade möglich.

## 2) Carpal-Gelenk.

Die obere Gelenkfläche wird von den drei Knochen der ersten Reihe gebildet, die untere Gelenkfläche von den vier Knochen der zweiten Reihe. Die Form der Gelenkfläche ist eine sehr zusammengesetzte. In querer Richtung zeigt sie eine, S. 104 bereits erwähnte, eigenthümliche Wellenlinie, die an der radialen Seite des Capitatum, über dem Multangulum minus eine scharfwinklige Einbiegung hat. Die untere Gelenkfläche ist ferner am Capitatum und Hamatum von der volaren nach der dorsalen Seite gewölbt, am Multangulum majus und minus in gleicher Richtung ausgehöhlt, und die obere Gelenkfläche in entgegengesetztem Sinne ebenfalls verschieden gebildet. — Die Kapsel ist ziemlich fest. Die Gelenkhöhle ist vielfach ausgebuchtet (Fig. 167), indem sie zwei Ausläufer zwischen die drei Knochen der ersten Reihe, und drei Ausläufer zwischen die vier Knochen der zweiten Reihe absendet; ja der mittlere dieser letzteren setzt sich gewöhnlich noch fort in die *Articulatio carpo-metacarpea*. —

Durch die Form der Gelenkfläche und die Seitenbänder ist das Gelenk deutlich als *Ginglymus* bezeichnet; doch sind auch hier durch die Möglichkeit einer Veränderung der Gelenkflächen andere Bewegungen als Beugung und Streckung nicht ganz ausgeschlossen.

## 3) Carpo-Metacarpalgelenk.

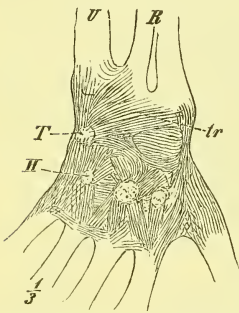
In diesem Gelenke treten die unteren Gelenkflächen des Multangulum minus, Capitatum und Hamatum zusammen mit den oberen Gelenkflächen am Capitulum des 2.—5. Metacarpus. Die Gelenkflächen sind fast überall eben und die Kapsel ist straff. Die Gelenkhöhle hat ebenfalls Ausstülpungen, drei nach oben, worunter die erst erwähnte durchgehende, und drei nach unten zwischen die Basen der Metacarpusknochen (2—5), die ja ebenfalls mit ebenen Gelenkflächen an einander liegen. Die Gelenkhöhle ist sehr häufig in zwei Abtheilungen geschieden, indem eine Scheidewand sich oben zwischen Capitatum und Hamatum, unten zwischen dritten und vierten Metacarpus festsetzt. —

Diese Knochenverbindungen sind *Amphiarthrosen*, doch ist die Beweglichkeit der Metacarpusknochen verschieden: der 3. ist der festeste, der 5. der beweglichste.

b) Bänder an der Hand. *Ligamenta carpi, carpo-metacarpea* und *intermetacarpea*.

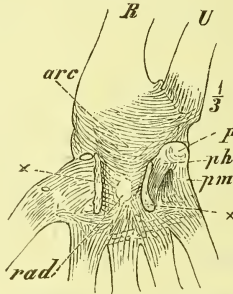
Das Radiocarpalgelenk wird durch starke und deutlich heraustretende Bandzüge gesichert. Zunächst finden wir an jedem Seitenrande als *Ligamentum accessorium radiale* und *ulnare* einen Strang von dem betreffenden Processus styloideus zu dem darunter liegenden Knochen der ersten Reihe gespannt. Das dorsale Band (Fig. 169 *tr*) besteht wesentlich aus Fasern,

Fig. 169.



Handbänder der dorsalen Seite (rechte Hand). *H* Hamatum. *R* Radius. *T* Triquetrum. *tr* Lig. carpi dorsale profundum.

Fig. 170.



Handbänder der volaren Seite (rechte Hand). *arc* Lig. carp. vol. prof. arcuatum. *P* Pisi-forme. *ph* Lig. piso-hamatum. *pm* Lig. piso-metacarpeum. *R* Radius. *rad* Lig. carp. vol. prof. radiatum. *X* Durchschnitstellen des entfernten Lig. carp. vol. proprium.

die vom ganzen untern Rande des Radius und auch der Ulna entspringen und grösstentheils convergirend zum Os triquetrum laufen: *Ligamentum carpi dorsale profundum*.

Das volare Band (Fig. 170 *arc*) hat ebenfalls eine breite Ausdehnung und zieht mit den meisten Fasern vom untern Ende des Radius schräg abwärts zum Lunatum und Triquetrum, aber auch noch zum Capitatum: *Ligamentum carpi volare profundum arcuatum*.

Die Bänder zwischen den einzelnen Knochen des Carpus und des Metacarpus sind als dorsale, volare, radiale und ulnare zu unterscheiden, sowie als *Ligamenta interossea*. Sie zeigen eine longitudinale oder quere, sehr häufig auch eine schräge Richtung.

An der dorsalen Seite bedürfen sie kaum einer weiteren Beschreibung und werden einfach als *Ligamenta carpi* und *carpo-metacarpea dorsalia brevia* zusammengefasst und würden im Einzelnen nach den verbundenen Knochen bezeichnet werden müssen.

An der volaren Seite (Fig. 170) fällt zunächst auf, dass vom Capitatum aus Fasern radiär nach allen Richtungen ausstrahlen und sich an die verschiedenen Knochen inseriren. Dies nennt man das *Ligamentum carpi volare profundum radiatum* (*rad.*). Endlich bezeichnet man noch als *Ligamentum carpi volare profundum transversum* jene wesentlich quer gerichteten Faserzüge, welche die Knochen der zweiten Reihe des Carpus und die Basen der Metacarpusknochen unter einander verbinden.

Während die genannten Bänder den Knochen mehr unmittelbar aufliegen und als Verstärkungen der einzelnen Kapseln erscheinen, giebt es noch einige andere starke Bandzüge, denen eine andere besondere Bedeutung zukommt.

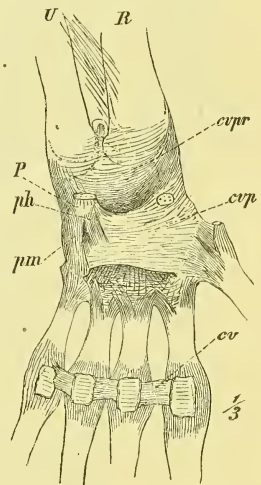
1) Wir sahn oben (S. 105), dass das Pisiforme als ein Sehnenknochen (des *Musculus flexor manus ulnaris*) anzusehn ist, der auf dem *Triquetrum* durch ein eignes Gelenk befestigt ist, welches eine einfache und schlaflle Kapsel hat. Als eigentliche Endsehnen jenes Muskels gehen nun von dem Pisiforme zwei starke Stränge zum fünften Metacarpus und zum *Hamulus* des *Hamatum*: *Ligamentum piso-metacarpeum* und *Ligamentum piso-hamatum* (Fig. 171 *pm* und *ph*).

2) Die transversale sanfte Aushöhlung der *Vola manus*, die beiderseits noch durch die *Eminentiae carpi* fortgesetzt wird, ist zu einem vollständigen knöchern-fibrösen Kanäle umgewandelt durch das starke und breite *Ligamentum carpi volare proprium* (Fig. 171 *cvp*). Durch diesen Kanal gehn die Sehnen der die Finger beugenden Muskeln hindurch. —

Ferner ist zu erwähnen, dass die beiden Gelenke der Handwurzel eine nicht unbedeutende Verstärkung bekommen durch die zahlreichen Sehnen, die unmittelbar denselben anliegen und durch ihre straffen Scheiden festgehalten werden, sowohl an der volaren, wie an der dorsalen Seite.

Endlich tritt noch eine weitere Verstärkung ein durch das sogenannte *Ligamentum carpi commune*. Dasselbe ist ein Theil der allgemeinen Armfascie, zieht, in wesentlich querer Richtung gefasert, um das Handgelenk herum, ist hier weit stärker als am Unterarm entwickelt und hängt vielfach mit den darunterliegenden tiefen oder eigentlichen Bändern sowie mit den Knochenvorsprüngen zusammen, wodurch dann zugleich die eben erwähnten Kanäle gewonnen werden, in welchen die Sehnen, mit Schleimbeuteln umgeben, hin und her gleiten.

Fig. 171.



Handbänder, volare Seite (linke Hand). *cv* Lig. capitulum transversa. *cvp* Lig. carpi volare proprium. *cvr* Lig. carpi volare profundum arcuatum. *P* Pisiforme. *ph* Lig. piso-hamatum. *pm* Lig. piso-metacarpeum. *R* Radius. *U* Ulna.

Gehen wir über zu den freieren Gelenken der einzelnen Finger, so haben wir zuerst zu betrachten die

### *Articulatio carpo-metacarpea I,*

in welcher der Metacarpus I mit dem Multangulum majus verbunden ist. Die Gelenkflächen sind beiderseits sattelförmig und wir haben hier das einzige ausgesprochene Sattelgelenk. Die Kapsel ist schlaff und die Bewegungen (s. oben S. 125) sind radiär nach allen Richtungen, während die Rotation gänzlich ausgeschlossen ist.

### *Articulationes metacarpo-phalangeae II—V.*

Die Metacarpalknochen tragen auf dem Capitulum (Fig. 172) eine unten kugel-, vorne cylinderförmige Gelenkfläche, auf der die erste Phalange mit kleiner kugeligem Aushöhlung steht. Die Kapsel ist seitwärts durch starke *Ligamenta accessoria* verstärkt, die so angeheftet sind, dass sie bei der Beugstellung der Phalange gespannt sind, wie bei einem einfachen Ginglymus, dass sie dagegen bei gestreckter Phalange erschlafft sind. Die Kapsel ist an der Volarseite durch knorpelige Einlagerungen stark verdickt und steht hier in enger Beziehung zu dem für die Beugesehnen der Finger bestimmten Kanal. Hinten ist die Kapsel an und für sich schlaff, wird aber bedeutend gestärkt durch die darüber gelagerten Sehnen der Streckmuskeln der Finger. —

Diese Gelenke sind Ginglymo-Arthrodien (s. oben S. 125), die in der Streckung die freien Bewegungen der Arthrodie, in der Beugung wegen Anspannung der Bänder nur Ginglymus-Bewegung zulassen.

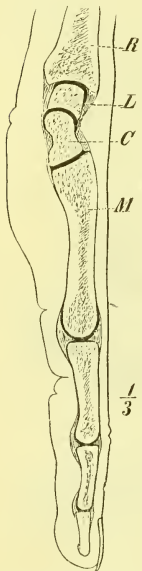
Die *Articulatio metacarpo-phalangea I* zeigt ein abweichendes Verhalten, da hier zwei Sehnenbeine in die vordere Kapselwand eingefügt sind und in Rillen des Metacarpusknochens gleiten. Die Bewegung ist in Folge dessen nur die eines Ginglymus.

### *Articulationes phalangeae.*

Diese zwischen der ersten und zweiten, sowie der zweiten und dritten Phalange des zweiten bis fünften Fingers, ferner zwischen den beiden Phalangen des ersten Fingers vorhandenen Gelenke sind reine Ginglymi mit Bildung einer Trochlea und mit starken Seitenbändern. Auch hier ist die Kapsel volarwärts knorpelig verdickt und wird an der Dorsalseite durch die Strecksehne gestützt.

Die Bewegungen werden gehemmt durch die Seitenbänder.

Fig. 172.



Hand, Sagittalschnitt durch den Mittelfinger.



Wir haben jetzt noch einmal übersichtlich die Bewegungen der Hand zu betrachten.

Die Hand ist im Zustand der Ruhe in der Längs- und der Querrichtung gewölbt. Aktiv und Passiv lässt sich diese Wölbung stärker und geringer machen, indem dabei die verschiedenen Amphiarthrosen in Thätigkeit treten.

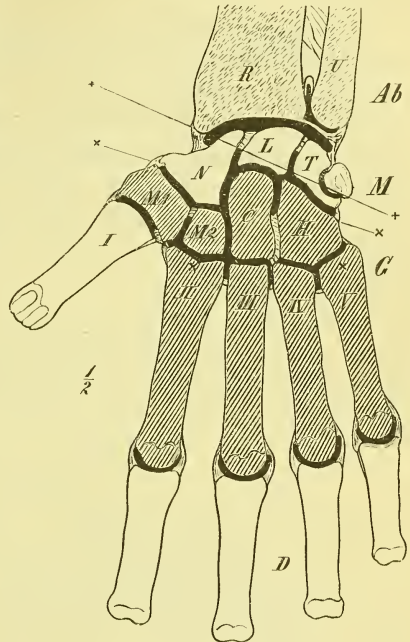
Die nach diesen beiden Richtungen leicht veränderliche Gestalt der „festen Grundlage“ lässt sich nun gegen den Unterarm in verschiedenen Richtungen bewegen, und bei diesen Bewegungen sind entweder beide Meniscus-Gelenke oder nur das eine in Thätigkeit.

Die Radial- und Ulnarflexion der „festen Grundlage“ geschehen fast nur im Radiocarpalgelenk und ist die erstere wegen des vorragenden Processus styloideus Radii weniger ausgiebig.

Bei der Volarflexion und der Dorsalflexion sind beide Gelenke, freilich in verschiedenem Grade, betheilig und ergänzen sich. In Zusammenhang damit steht die allmähliche Krümmung, die man in der Gegend des Handgelenks, bei der beiderseitigen Beugung gewahrt. Volarwärts und dorsalwärts lässt sich die Bewegung etwa so weit führen, dass der Metacarpus mit dem Unterarm rechte Winkel bildet.

So können wir also in einem Umfang von etwa  $180^{\circ}$  die Hand gegen den Unterarm bewegen und dadurch die Handfläche zum Abstoßen oder Anziehen geeignet stellen; in jeder dieser Stellungen vermögen wir ihr durch Drehungen des Radius und des Humerus eine vollständige ( $360^{\circ}$ ) Drehung um die Axe des Armes zu geben, so dass die Handfläche nach jeder Richtung sehen kann; die Hand ferner lässt sich bewegen, während der Arm jede mögliche Stellung gegen die Scapula einnimmt, und die Scapula ihrerseits, durch die Clavicula geführt, die Richtung der Gelenkfläche auch noch wesentlich verändern kann. Aus jeder dieser unendlich vielfachen Richtungen heraus oder in sie hinein wird dann im einzelnen Fall durch Flexion

Fig. 173.



Hand, halbschematisch.

oder Extension im Ellbogengelenk die heranziehende oder abstossende Bewegung ausgeführt.

Auf der derart beweglichen „festen Grundlage der Hand“, im Besonderen gegen die volare Greiffläche der Hand sind nun die fünf freien Finger thätig, um den fremden Gegenstand, der festgehalten werden soll, sicher zu fassen.

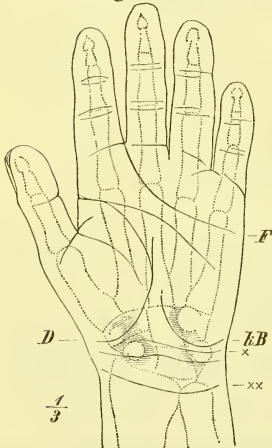
Die Finger können wir als dreigliedrige Haken ansehen, die aus der gestreckten Lage eigentlich nur nach der Vola hin gebeugt und eingeschlagen werden können, und zwar geht diese Beugung in allen 3 Gelenken etwa bis zu einem rechten Winkel. Der 2—5 Finger können nun zunächst bei solcher Beugung fest neben einander bleiben und dann einen breiten Haken oder eine Querrinne bilden, wie wir es brauchen um einen Stab oder ein Tau zu umfassen. Hat dieser Gegenstand geringen Umfang, so setzen wir nur das 2.—3. Gelenk, hat er grösseren Umfang, auch das 1. Gelenk in Thätigkeit. —

Den wahren Werth aber, die Bedeutung als das „Werkzeug der Werkzeuge“ gewinnt die Hand erst dadurch, dass sich diese einzelnen 4 Finger auch selbstständig und nach verschiedenen Richtungen hin beugen können, und vor allem dadurch, dass sich der erste Finger, der Daumen, leicht und sicher vor die Handfläche stellen lässt und nun in verschiedenster Weise gegen die übrigen Finger, in ihrer Gesammtheit oder vereinzelt, bewegt werden kann. Den Daumen befähigt hierzu das Sattelgelenk auf dem Multangulum majus, die übrigen Finger aber die Einrichtung des Metacarpo-Phalangealgelenkes, welches in der Strecklage auch seitliche Bewegung d. i. also ein Spreizen der Finger gestattet. Diese letzte Bewegung, wie sie besonders erforderlich ist, um grössere Körper zu umfassen, wird noch durch eine namentlich im untern Theile stärkere Wölbung der „festen Grundlage“ erleichtert.

Es würde zu weit führen, auf diese Sache noch näher einzugehen, was bei der Behandlung der Muskeln hin und wieder nothwendig werden wird. Es genügt hier, auf die angedeutete Weise sich den Bau der lebendig thätigen Hand möglichst klar zu machen. Um aber kein

für das Studium der Hand nützliches Hülfsmittel bei Seite zu lassen, ist nebenstehende Abbildung beigelegt, welche die Lagebeziehung der knöchernen Hand zu den Hautfalten der Volarseite angiebt.

Fig. 174.



Beziehungen der Handoberfläche zu den Knochen. *D* Daumenfalte. *F* Fingerfalte. *KB* Falte des Kleinfingerballens. *X* und *XX* Querfalten in der Gegend des Handgelenks.

## V. Gelenke der unteren Extremität.

In dem festen Ringe des Beckengürtels (Fig. 175) sehen wir drei Gelenke: an jeder Seite des Os sacrum die *Articulatio sacro-iliaca* und vorn zwischen den beiden *Ossa coxae* die *Synchondrosis pubis*.

### Das Hüftkreuzbeingelenk, *Articulatio sacro-iliaca*.

In diesem Gelenke verbindet sich das Os sacrum mit dem Os coxae. Es legen sich dabei die überknorpelten *Superficies auriculares* beider Knochen aneinander und bilden ein wahres Gelenk, eine *Amphiarthrosis*. Es ist also falsch, wenn man diese Verbindung oft noch als *Synchondrosis* bezeichnen hört.

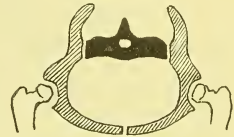Die Gelenkflächen sind gleich gross und sehr uneben, wodurch schon eine gewisse Sicherung der Verbindung erzielt wird. Das Dasein der engen spaltförmigen Gelenkhöhle lässt sich am Besten auf Durchschnitten (siehe Fig. 176) erkennen. Die Kapsel ist an der Innenwand des Beckens schwach und wenig hervortretend und erscheint nur als eine leichte Verdickung des von beiden Seiten zusammen-tretenden Periostes. Dagegen sehn wir an der Außenwand des Beckens, bei richtiger Stellung des Beckens also oberhalb des Gelenkes, eine ungemein starke und ausgebreitete Bändermasse zwischen den beiderseitigen *Tuberositates*.

Die Gelenkflächen sind gleich gross und sehr uneben, wodurch schon eine gewisse Sicherung der Verbindung erzielt wird. Das Dasein der engen spaltförmigen Gelenkhöhle lässt sich am Besten auf Durchschnitten (siehe Fig. 176) erkennen. Die Kapsel ist an der Innenwand des Beckens schwach und wenig hervortretend und erscheint nur als eine leichte Verdickung des von beiden Seiten zusammen-tretenden Periostes. Dagegen sehn wir an der Außenwand des Beckens, bei richtiger Stellung des Beckens also oberhalb des Gelenkes, eine ungemein starke und ausgebreitete Bändermasse zwischen den beiderseitigen *Tuberositates*.

Dieses *Ligamentum ilio-sacrale interosseum* (Fig. 176 *isi*) besteht aus unregelmässigen kurzen Faserzügen, zwischen denen Fett gelagert ist. Als hinteren Abschluss dieser Bandmassen findet man das platte *Ligamentum ilio-sacrum posticum*.

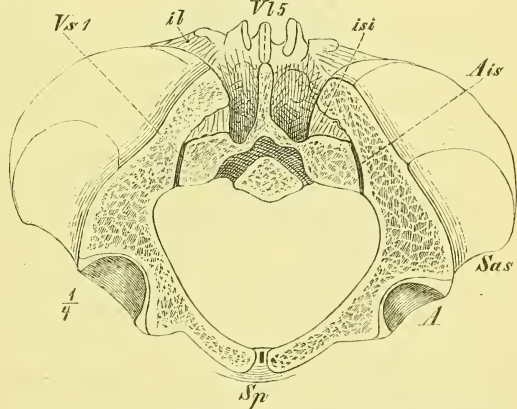
Es sind jetzt einige Bandzüge zu erwähnen, die nicht unmittelbar am Gelenke liegen, aber doch sehr zur Sicherung desselben beitragen.

Fig. 175.



Schema des Beckengürtels.

Fig. 176.



Schnitt durch die drei Gelenke des Beckens. A Acetabulum. Ais Articul. ilio-sacralis. il Lig. ilio-lumbale. isi Lig. ilio-sacrale interosseum. sas Spina ant. sup. Sp Synchondr. pubis. V15 fünfter Bauchwirbel. V1 erster Kreuzwirbel.

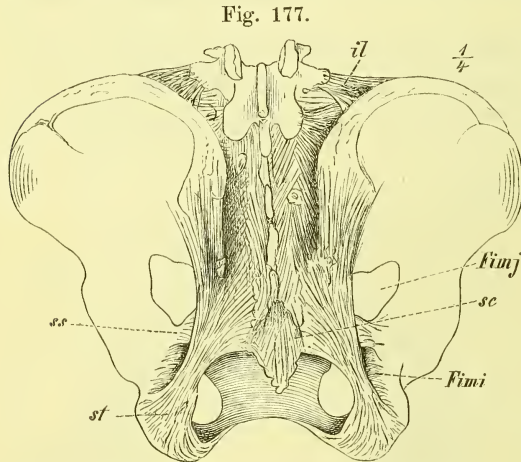
Dieses *Ligamentum ilio-sacrale interosseum* (Fig. 176 *isi*) besteht aus unregelmässigen kurzen Faserzügen, zwischen denen Fett gelagert ist. Als hinteren Abschluss dieser Bandmassen findet man das platte *Ligamentum ilio-sacrum posticum*.

Es sind jetzt einige Bandzüge zu erwähnen, die nicht unmittelbar am Gelenke liegen, aber doch sehr zur Sicherung desselben beitragen.

Das *Ligamentum ilio-lumbale* kommt vom Querfortsatz des letzten, theilweise auch noch des vorletzten Bauchwirbels und zieht theilweise über die vordere Gegend des Gelenkes hinab, theilweise lateralwärts zur Crista ossis ilium. Oben steht das Band in unmittelbarem Zusammenhang mit einer an die Querfortsätze der Bauchwirbel angehefteten starken Fascie.

Von grösserer Stärke und auch von grösserer Bedeutung für die Form des Beckenraumes, besonders auch des Beckenausganges sind zwei Bänder, die vom Seitenrande des Kreuzbeins entspringen und sich an die Hervorragungen am untern hintern Theile des Hüftbeins ansetzen: an das *Tuber ischii* und die *Spina ischii*. Sie heissen *Ligamentum sacro-tuberosum* und *Ligamentum sacro-spinosum*.

Das *Ligamentum sacro-tuberosum* Fig. 177 *st* ist eine am Ursprunge mächtige und breite Platte, die sich hier nicht auf den Seitenrand des Os sacrum



Becken mit den Bändern von hinten. *Fimi* Foramen ischiadicum minus. *Fimj* For. isch. majus. *il* Lig. ilio-lumbale. *sc* Ligg. sacro-coccygea. *ss* Lig. sacro-spinosum. *st* Lig. sacro-tuberosum.

beschränkt, sondern unten noch auf das Steissbein, oben noch auf den hintern Theil der *Crista ossis ilium* übergreift. Das Band wird dann schnell schmaler und dicker und setzt sich an den innern Rand des *Tuber ischii*. Dieser Ansatz ist wiederum etwas verbreitert und man sieht namentlich einen Fortsatz hervortreten, der sich vom medialen Rande des Bandes aus am freien Rande des *Arcus pubis* gegen die *Synchondrosis pubis* hinzieht.

Auch dieses Band ist fast nirgends scharf begrenzt, sondern hängt vielfach mit Fascien und sehnigen Muskelursprüngen zusammen.

Das *Ligamentum sacro-spinosum* liegt vor dem vorigen, entspringt ebenfalls an der Seite des Kreuz- und Steissbeins, aber in viel geringerer Ausdehnung und verliert sich hier auch vielfach in das *Ligamentum sacro-tuberosum*; die Anheftung geschieht an die hintere Seite der *Spina ischii*. Dieses Band steht in enger Beziehung zu einem davorliegenden, ähnlich verlaufenden Muskel (*M. coccygeus*).

Es ist klar, dass die Verbindung des Kreuzbeins mit dem Hüftbein eine wahre Amphiarthrose ist, die aber so gut wie gar keine Bewegungen ausführt. Die Festigkeit ist eine sehr grosse. Die Bedeutung der einzelnen Theile werden wir später bei der Betrachtung der Mechanik des ganzen Skelets näher in's Auge zu fassen haben.

### *Synchondrosis pubis*, Schoossfuge.

Hier liegen die überknorpelten, elliptischen, unebenen Gelenkflächen beider Knochen einander gegenüber und werden durch eine theils fibröse, theils faserknorpelige Zwischenmasse verbunden. Diese ist, da die Gelenkflächen nicht parallel liegen, vorn und unten am mächtigsten, zeigt im Uebrigen aber in Bezug auf Dicke, Umfang und inneren Bau sehr bedeutende individuelle Verschiedenheiten.

Die an der Oberfläche befindlichen, vom einen zum andern Knochen ziehenden Bandzüge sind oben und hinten sehr schwach und bestehn hier nur in einer Verbindung des beiderseitigen Periostes, vorn und unten dagegen erreichen sie eine bedeutende Stärke. Vorn hängen sie zusammen mit den verschiedenen beiderseits und oben entspringenden Muskelsehnen, unten bilden sie ein im Arcus pubis vorragendes Band: *Ligamentum arcuatum pubis*.

Im hinteren Theile des Knorpels befindet sich gewöhnlich eine mediane spaltförmige Gelenkhöhle (Fig. 176), die in einzelnen Fällen ganz fehlen kann, in andern dagegen eine grössere Ausdehnung gewinnt, eine Synovialhaut besitzt und Synovia enthält, ja in einzelnen Fällen geradezu ein wahres bewegliches Gelenk darstellen kann. Man kann diese Knochenverbindung hiernach mit Recht als eine Hemiarthrosis, ein Halbgelenk, bezeichnen.

Eine eigentliche Bewegung kommt in dem Schambeingelenk nicht vor, dagegen kann ein Auseinanderweichen beider Knochen vor sich gehn, einerseits durch den Druck der Körperlast (worüber später), anderseits durch ein direktes Auseinanderpressen bei der Geburt des Kindes.

Geschlechtliche Unterschiede bestehn insofern, als die Zwischensubstanz beim weiblichen Geschlecht im Allgemeinen niedriger aber dicker ist und das Vorkommen einer grösseren Gelenkhöhle häufiger genannt werden muss.

Das Ligamentum sacro-tuberosum bildet die beiden hintern Seiten des im Allgemeinen viereckigen Beckenausganges, zwischen denen die bewegliche Spitze des Steissbeines hinabragt. Die zwischen Ligamentum sacro-tuberosum und dem hintern Rande des Hüftbeins befindliche Oeffnung wird durch das Ligamentum sacro-spinosum in zwei Abtheilungen getrennt; die grössere obere heisst *Foramen ischiadicum majus*, die kleinere untere *Foramen ischi-*

*adicum minus*. Beide werden durch heraustretende Muskeln grösstentheils geschlossen.

Das *Ligamentum obturatorium* ist eine Bandmasse, welche die gleichnamige Oeffnung im Hüftbein abschliesst, und nur oben, dem Sulcus obturatorius (s. S. 110) entsprechend, eine Lücke, den *Canalis obturatorius* freilässt. Es inserirt am Rande des Loches und heftet sich ganz oben an die *Tubercula obturatoria, anterius* und *posterius*.

### Das Hüftgelenk, *Articulatio coxae*.

Das Hüftgelenk ist in vieler Hinsicht dem Schultergelenk ähnlich, unterscheidet sich aber von ihm durch grössere Festigkeit und geringere Beweglichkeit.

Am Hüftbein (Becken) liegt die Pfanne, *Acetabulum*, eine kuglige Aushöhlung, die lateral- sowie auch etwas vor- und abwärts sieht, unten die *Incisura* zeigt, von der aus die raue *Fossa acetabuli* aufwärts zieht und dadurch der überknorpelten Gelenkfläche eine sichelförmige Gestalt giebt. Diese Gelenkfläche entspricht fast der Hälfte einer Kugel, ohne jedoch nach allen Richtungen hin genau mathematisch kuglig zu sein.

Der Oberschenkel trägt auf einem verschieden schräg stehenden langen Halse das mehr als die Hälfte einer Kugelfläche tragende *Caput*, welches aber ebenfalls unregelmässig gewölbt ist und unterhalb der Mitte die raue *Fovea capitis* hat.

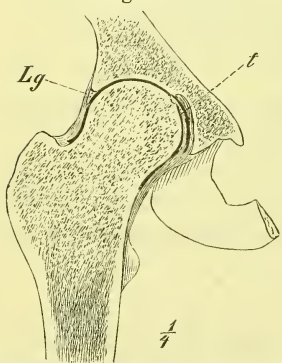
Das *Acetabulum* wird nun zunächst vertieft und vergrössert durch ein *Labrum glenoideum* (Fig. 178 *Lg*), welches, ganz ähnlich wie an der *Scapula*, auf dem *Limbus* fest sitzt und als *Ligamentum transversum* über die *Incisura* hinwegzieht.

Durch das *Labrum* wird der Schenkelkopf mehr als zur Hälfte umschlossen und ventilartig festgehalten. Dieses Ventil wird durch den Druck der Luft angedrängt und so nun der Knochen und mit ihm der ganze Schenkel des Lebenden und der Leiche festgehalten. Zerschneidet man aber das *Labrum* oder bohrt das Gelenk von der Beckenhöhle aus an, so ist der Schenkelkopf ohne grosse Schwierigkeit aus der Pfanne zu entfernen. —

Das Hüftgelenk hat ein *Ligamentum interarticulare*, das sogenannte *Ligamentum teres* (Fig. 179 *t*), welches breit an der *Incisura* beginnt und an der *Fovea capitis* endet, also ziemlich gerade aufwärts zieht.

Das Band hat eine verschiedene Dicke und ist weniger zu den Bändern,

Fig. 178.



Hüftgelenk, rechtes, von vorn. Frontalschnitt. *Lg* Labrum glenoideum. *t* Lig. teres.

als zu den Synovialfortsätzen zu zählen. Es lagert sich in die Fossa acetabuli, die nicht überknorpelt, sondern mit Fett erfüllt ist, welches eine bewegliche und mit der Synovialhaut überzogene Masse darstellt.

Die Gelenkkapsel setzt sich am Hüftbein am Rande des Acetabulum an, so dass der Limbus fast überall frei in die Gelenkhöhle hineinragt. Am Femur befestigt sich die Kapsel am Halse, entfernt vom Knorpelrande, und zwar vorne an der Linea obliqua femoris, hinten in einiger Entfernung von der Linea intertrochanterica. Dadurch ist es denn gegeben, dass ein grösserer Theil des Halses in die Kapsel aufgenommen ist und folglich einen Ueberzug von Synovialhaut erhält.

Die Kapsel ist in den einzelnen Gegenden verschieden stark und verschieden schlaff; die einzelnen Fasern verlaufen der Länge nach oder im Kreise herum. Die Kreisfasern bilden die *Zona orbicularis*, die theilweise mit der Spina anterior inferior zusammenhängt, und namentlich an der untern Seite des Gelenks eine ganz bedeutende Mächtigkeit erreicht.

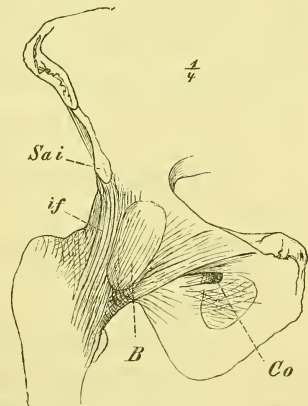
Die Längsfasern sind am stärksten ausgebildet in drei Strängen, die von den benachbarten Hervorragungen des Os ilium, Os pubis und Os ischii ausgehen und als *Ligamenta ilio-femorale, pubo-femorale* und *ischio-capsulare* bezeichnet werden.

Eine grössere Bedeutung hat das *Ligamentum ilio-femorale* (Fig. 179 *if*), welches an der Spina anterior inferior entspringt, an der vordern Seite des Gelenkes gerade abwärts steigt und an der Linea obliqua endet. Das Band ist stellenweise so stark, dass die Kapsel dadurch bis zu 1 Cm und noch mehr Dicke erreichen kann.

Andererseits zeigt die Kapsel auch mehrere dünne Stellen, so namentlich unten zu beiden Seiten der *Zona orbicularis*, dann aber auch vorn an der medialen Seite des Ligamentum ilio-femorale. Hier findet sich zuweilen eine kleine, selten eine grössere Oeffnung, durch welche die Gelenkhöhle dann zusammenhängt mit einem grösseren Schleimbeutel, der *Bursa subiliaca* (Fig. 179. *B*), welche unmittelbar der Kapsel aufliegt. In ähnlicher Weise wie beim Schultergelenk streichen auch am Hüftgelenk Muskeln am

Gelenk entlang und sichern dadurch seine Festigkeit, namentlich an den schwachen Stellen (vorne M. iliopsoas, unten M. obturator externus).

Fig. 179.



Hüftgelenk, rechtes, von vorne. *B* Bursa synov. subiliaca. *Co* Can. obturatorius. *if* Lig. ilio-femorale. *Sai* Spina ant. inf.

Das Hüftgelenk ist ein Nussgelenk (s. oben S. 25), Enarthrosis, und vermag als solches die Bewegungen der Arthrodie, das heisst also alle denkbaren Bewegungen, aber in geringerer Ausdehnung auszuführen. In Uebereinstimmung damit, dass dieses Gelenk fast nur für die Bewegungen des Gehens (bez. Steigens und Kletterns) eingerichtet ist, sehn wir auch nur nach einer Hauptrichtung hin freie Beweglichkeit, nach allen andern Richtungen baldige Hemmung. Die Axen und Bewegungen im Hüftgelenk bezeichnet man in gleicher Weise wie beim Schultergelenk: 1) Um die frontale Axe, um die das pendelnde Bein beim Gehn schwingt, geschieht Beugung und Streckung; 2) um die sagittale Axe Abduction und Adduction, und 3) um die senkrechte Axe Rotation. Es ist nicht zu vergessen, dass eigentlich diese Bezeichnungen für das Gelenk selbst falsch sind, da der Gelenkkopf und die Gelenkfläche nicht an der Endfläche des Knochens, sondern abgehoben an der Seite des Endes stehn. Drehe ich also ein Bein um seine Längsaxe, so ist diess im Gelenk eine radiäre Bewegung, und schwingt das Bein, wie beim Gehen, vorwärts und rückwärts, so ist das in Wirklichkeit keine radiäre, sondern eine Rotationsbewegung (wenigstens nahezu). —

Die einzige Bewegung nun, die im Hüftgelenk keine Hemmung findet, ist die Flexion, die Hebung des Beins nach vorne. Wie weit diese geht, sehn wir beim Niederhocken, wo wir Knie und Brust in direkte Berührung mit einander bringen können. Die entgegengesetzte Bewegung, die Extension, erleidet eine äusserst kräftige Hemmung in dem Ligamentum ilio-femorale, sobald sich der Schenkel in der Haltung befindet, die dem aufrecht stehenden Menschen eigen ist. Wir können das Bein also, wenn wir stehen und gehen, nicht über die Senkrechte hinaus nach hinten bringen, es giebt keine Flexion nach hinten. Diese Behauptung scheint falsch zu sein, wenn wir einen Menschen gehen sehen, oder den Rekruten auf dem Exercierplatz betrachten, wo in der That das Bein weit nach hinten hinaus liegen kann. Aber diess ist nur Täuschung, denn die betreffende Lage des Beins wird nicht durch eine Bewegung im Hüftgelenk, sondern durch Drehung und Neigung des Beckens, also durch Bewegungen in der Wirbelsäule erzeugt. Wir können uns leicht davon überzeugen, wenn wir jederseits die Hand auf die Crista ossis ilium legen und genau auf die Lage der Spina anterior superior achten.

Die eigentliche Bedeutung des Ligamentum ilio-femorale tritt aber erst heraus, wenn wir das Verhältniss umkehren und das Becken gegen den feststehenden Schenkel bewegen; dann ist aus der Stellung, die das Becken beim aufrechten Stehen einnimmt, ein Vornüberfallen desselben möglich, ein Hintenüberfallen aber absolut verhindert. Bei strammer aufrechter Haltung befindet sich der Schenkel im Extrem der Streckung, das Band in höchster Spannung. Das Becken wird dabei hinten hinabgedrängt durch die Last



des Körpers und durch Muskelzug, und es begreift sich jetzt, weshalb das Band eine solche Stärke haben muss. (Weiteres hierüber später.)

Eine eigenthümliche Erscheinung ist noch zu erwähnen: Wenn wir hocken, bringen wir den Oberschenkel bis an die vordere Körperwand hinan; wenn wir aufrecht stehen, vermögen wir das gestreckte Bein nicht einmal bis zur Horizontalen zu heben, weder activ noch passiv. Das Hinderniss im letzten Falle kann offenbar nicht im Hüftgelenk liegen, sondern muss gesucht werden in der Oberschenkelfascie und in den Muskeln, die hinten vom Tuber ischii zum Unterschenkel sich hinüberspannen und eine Dehnung nur bis zu einem gewissen Grade erlauben. Kinder und Leute, die sich von Kind an üben, haben eine grössere Nachgiebigkeit in diesen Theilen, wodurch ihnen Bewegungen möglich sind, die wir in der Kinderstube und im Cirkus bewundern.

Die Abduction und die Adduction sind nicht sehr ausgiebig, am meisten noch bei gebeugtem Oberschenkel, da dann das Ligamentum ilio-femorale erschlafft ist und keine Hemmung für diese Bewegungen bietet.

Die Rotation ist einigermassen beschränkt und es wird namentlich die Rotation „nach aussen“, d. h. die Drehung, bei der die Fussspitze lateralwärts geht, ebenfalls durch dasselbe Ligamentum ilio-femorale gehemmt. In Bezug auf die Rotation orientirt man sich (wie in der Praxis) an den Bewegungen des Trochanter maior, dem einzigen Theil des oberen Endstückes, welcher äusserlich fühlbar ist.

Die „Haltung der Füsse“, ob mehr „auswärts“ oder „einwärts“, hängt bei aufrechter Stellung fast ganz von der Drehung im Hüftgelenk ab. Eine starke Rotation „nach aussen“ ist dann gehemmt, wird aber sogleich möglich, wenn man das Becken vornüber senkt. Einseitig lässt sich ein Fuss scheinbar weiter rotiren, es geschieht dies aber durch eine Drehung des Beckens.

---

Es ist noch zu erwähnen, dass über die Bedeutung des Ligamentum teres die verschiedensten Ansichten herrschen. Einige sehen es als ein Hemmungsband an für die Adductionsbewegung des Schenkels oder das Hinabsinken des Beckens, wogegen der Umstand zu sprechen scheint, dass es öfters recht schwach ausgebildet ist und dass früher, als dies Band gespannt wird, sich bereits die Kapsel der Adduction widersetzt. Andere sehen das Band als die Bahn an, durch die dem Schenkelkopfe seine Gefässe zugeführt werden, wogegen wieder behauptet wird, dass dem nicht so sei, da das Caput in gleicher Weise wie der übrige Knochen seine Gefässe erhalte.

Kniegelenk, *Articulatio genu.*

In ähnlicher Weise wie am Arm ist auch am Bein das mittlere Gelenk gebaut, indem es im Wesentlichen einen Ginglymus darstellt. Ein auffallender Unterschied ist aber zunächst der, dass nur der Hauptknochen des Unterschenkels, die Tibia, an der Gelenkverbindung Theil nimmt, sowie ferner auch, dass in die vordere Wand der Kapsel ein Sehnenknochen, die Patella, eingefügt ist, die auf der Fossa patellaris des Femur auf- und ab gleitet.

Die überknorpelte Endfläche am untern Ende des Femur hat die Gestalt eines Hufeisens, dessen Mittelstück und beide Enden aufwärts umgebogen sind (Fig. 180). Die beiden Endstücke liegen hinten auf den beiden Condylen des Femur, die durch die Fossa poplitea vollständig von einander getrennt sind.

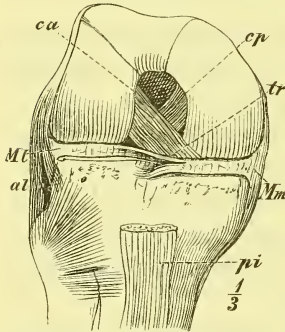
Die für die Patella bestimmte Fläche ist jederseits durch deutliche erhabene Leisten von den beiden für die Tibia bestimmten Abtheilungen getrennt. Diese letzteren sind insofern verschieden, als die mediale (Fig. 180) länger und gebogen, die laterale kürzer und gerade ist. Die laterale Gelenkfläche entspricht nämlich nur dem hinteren, ihr parallelen Theil der medialen Gelenkfläche, welche letztere davor also noch ein weiteres gebogenes Stück besitzt. Bei den Bewegungen kommen wir hierauf zurück.

Die Art der Krümmung der femoralen Gelenkflächen zeigt Fig. 182 und man erkennt leicht, dass dieselbe nicht einem Kreise angehört, sondern spiralig ist, indem die Krümmung nach hinten zu ganz bedeutend stärker ist. In querer Richtung sind die Gelenkflächen jederseits sanft gewölbt.

Die Gelenkflächen der Tibia sind vollständig von einander getrennt durch die Eminentia intercondyloidea. Sie sind durchaus nicht congruent mit den Gelenkflächen des Femur, sondern sehr schwach ausgehöhlt, die laterale sogar medianwärts etwas kegelförmig erhoben.

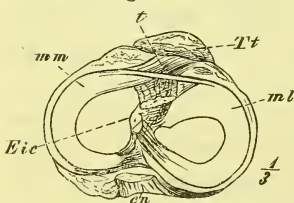
Diese Incongruenz der beiderseitigen Gelenkflächen des Kniegelenks wird dadurch ausgeglichen, dass sich auf jeden Condylus der Tibia eine sichelförmige Bandscheibe auflagert,

Fig. 180.



Kniegelenk in Beugelage von vorn Kapsel entfernt. *al* Lig. access. laterale. *ca* Lig. cruciatum anterius. *cp* Lig. cruc. posterius. *Fp* Fossa patellaris. *Ml*, *Mm* Meniscus lateralis und medialis. *pi* Lig. patellare inf. *tr* Lig. transversum.

Fig. 181.



Tibia mit den Menisci von oben. *Cf* Capitulum Fibulae. *Eic* Eminentia intercondyloidea. *ml*, *mm* Meniscus lateralis und medialis. *t* Lig. transversum. *Tt* Tuberositas Tibiae.

*Meniscus medialis* und *lateralis* (Fig. 181). Am peripherischen Rande sind sie dick, am centralen Rande zugeshärft, und im Umkreis fast überall mit der Kapsel verwachsen. Ihre Enden sind vor und hinter der Eminentia intercondyloidea befestigt und zwar die des *Meniscus lateralis* ziemlich in der Mitte, also nahe bei einander, die des *Meniscus medialis* ganz vorn und ganz hinten und somit also weiter von einander entfernt. In Zusammenhang hiermit hat der *Meniscus lateralis* eine mehr kreisförmige, der *Meniscus medialis* eine mehr halbkreisförmige Gestalt. Vorne sind beide noch durch ein *Ligamentum transversum* verbunden (Fig. 180 u. 181).

Die Kapsel ist mit dem untern Ende an der Tibia am Rande der Gelenkfläche festgewachsen, am Femur reicht sie vorn und beiderseits etwas höher hinauf, als der Rand des Gelenknorpels liegt. Mit Ausnahme eines kleinen Stücks des lateralen *Meniscus* ist sie mit dem convexen dicken Rande derselben fest verwachsen. In die vordere Wand ist die Patella eingeschaltet und ragt mit ihrer überknorpelten Fläche ins Innere hinein.

Das Kniegelenk hat zahlreiche und starke Bänder. Die wichtigsten Bänder sind die Seitenbänder, ferner noch zwei starke Bänder innerhalb der Gelenkhöhle, eine Bandschicht an der hintern Seite, und endlich die Befestigungen der Patella.

Das *Ligamentum accessorium mediale* entspringt am *Epicondylus medialis* und breitet sich fächerförmig nach unten aus; der vordere Theil geht als

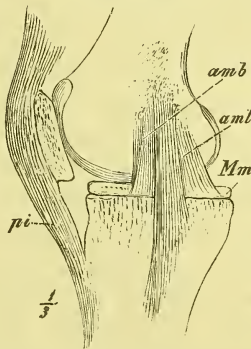
*Ligamentum accessorium mediale longum* an die Tibia und reicht hier weit hinab, der hintere Theil endet an dem Rande des *Meniscus*: *Ligamentum accessorium mediale breve*.

Das *Ligamentum accessorium laterale* beginnt am *Epicondylus lateralis* und zieht als ein freier, durch

Fett von der Kapsel geschiedener Strang zum *Capitulum fibulae*.

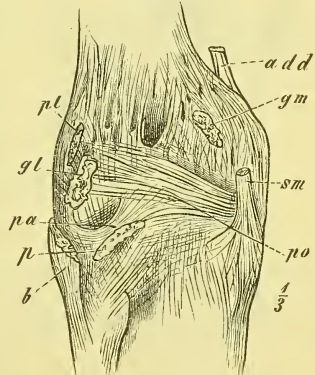
Das *Ligamentum popliteum (obliquum)* liegt auf der hintern Wand

Fig. 182.



Kniegelenk von der medialen Seite. Kapsel entfernt. *amb*, *aml* Lig. accessorium mediale breve und longum. *Em* Epicondylus medialis. *Mm* Meniscus medialis. *P* Patella. *pi* Lig. patellare inferius.

Fig. 183.



Kniegelenk von hinten. *add* Musc. adductor magnus. *b* M. biceps. *gl*, *gm* M. gastrocnemius caput laterale und mediale. *p* M. popliteus. *pa*, *po* Lig. popliteum arcuatum und obliquum. *pl* M. plantaris. *sm* M. semimembranosus.

der Kapsel und zieht von der medialen Seite der Tibia schräg hinauf zur lateralen Seite des Femur und besteht grösstentheils aus Fasern, die von der Endsehne eines Muskels (*Musc. semi-membranosus*) sich abbiegen. Am untern Theil der lateralen Gegend wird noch ein „*Ligamentum popliteum arcuatum*“ mit einem „*Retinaculum*“ beschrieben.

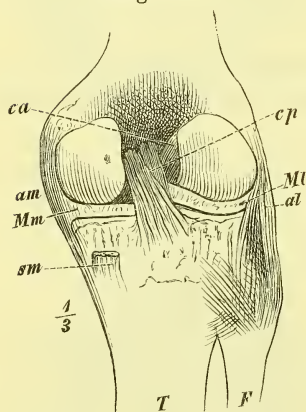
Die Patella ist durch einige besondere Bänder befestigt. Von den Epicondylen des Femur ziehen strahlenförmig an die Seitenränder der Patella die schwächeren *Ligamenta patellaria mediale* und *laterale* und von der Spitze der Patella geht das breite und dicke *Ligamentum patellare inferius* zur Tuberositas tibiae. Letzteres ist von der Kapsel durch einen grösseren, fetterfüllten Zwischenraum getrennt und hat unten zwischen sich und der Tibia einen Schleimbeutel, die *Bursa subpatellaris* (Fig. 186). Das Band ist anzusehn als die Endsehne des mächtigen Muskels (*Musc. extensor cruris*), der den Unterschenkel streckt und die vordere Seite des Oberschenkels einnimmt. Die Patella ist ein Sehnenbein in dieser Sehne.

Die Bänder innerhalb der Gelenkhöhle heissen *Ligamenta cruciata*, da sie in der That sich kreuzend an einander vorbeiziehn. Das *Ligamentum cruciatum anterius* entspringt vor der Eminentia intercondyloidea und setzt sich an den Condylus lateralis femoris und zwar an dessen mediale Seite. Das *Ligamentum cruciatum posterius* entsteht hinter der Eminentia intercondyloidea und geht zur lateralen Seite des Condylus medialis. Beide Bänder hängen theilweise auch mit den Meniscen zusammen.

Die Synovialhaut überkleidet nicht nur die innere Wand der Kapsel selbst, sondern auch ein Stück vom Femur und die *Ligamenta cruciata*, und bildet regelmässig mehrere Ausstülpungen als *Bursae synoviales*. Die grösste und wichtigste von letzteren ist die *Bursa subcruralis*, die sich in ansehnlicher Breite weit über die Patella hinaus erhebt (zuweilen bis zu 8 Cm.). Ausserdem liegen an der hintern Seite die kleineren Taschen: *Bursa poplitea*

und *Bursa semimembranosa* unter den Sehnen der gleichnamigen Muskeln. Synovialfalten, mit Fett gefüllt, finden sich im Kniegelenk so entwickelt, wie sonst nirgends. Die mächtigste liegt unter der Patella, wo sie den wechselnden Raum zwischen den drei Knochen ausfüllt. Sie heisst *Plica synovialis patellaris* und erstreckt sich an beiden Seiten der Patella hinauf, über ihr zusammenschliessend. Unten geht von der Mitte derselben ein

Fig. 184.



Kniegelenk von hinten. Kapsel entfernt. *al*, *am* Lig. accessorium laterale und mediale. *ca*, *cp* Lig. cruciatum anterius und posterius. *Ml*, *Mm* Meniscus lateralis und medialis. *sm* *Musc. semi-membranosus*.

Band von wechselnder Stärke aus und heftet sich an das vordere Ende der Fossa intercondyloidea femoris.

Das Kniegelenk ist in der Hauptsache als ein Ginglymus anzusehen, in welchem Beugung und Streckung um eine quere etwa durch die Epicondylen gehende Axe geschieht, welche in fast frontaler Richtung liegt. Diese Bewegung ist nicht durch die Form der Gelenkflächen, sondern nur durch die Bänder gesichert und zwar ebensowohl durch die Seitenbänder als durch die Ligamenta cruciata. Die beiden letzteren und das Ligamentum accessorium mediale bleiben bei jedem Grade der Beugung gespannt, während das Ligamentum accessorium laterale mit zunehmender Beugung mehr und mehr erschlafft. Die Streckung geht nur bis zur Strecklage (180°), also ebenso wie beim Ellbogengelenk, die Hemmung wird aber nicht, wie dort, durch einen Knochentheil, sondern durch die Anspannung sämtlicher Bänder erzeugt, ein Factum, welches beim aufrechten Stehen sehr in Betracht kommt. Bei dieser Ginglymus-Bewegung ist noch eine Eigenthümlichkeit zu erwähnen, die in Beziehung steht zu der abweichenden Form der Gelenkflächen der beiden Condylen. Der Unterschenkel führt nämlich am Schluss der Streckung und ebenso am Anfang der Beugung eine geringe Rotation aus, bei der sich der mediale Condylus stärker bewegt, um den vorderen schrägen Theil seiner Gelenkfläche auszunutzen. Es muss also der Fuss bei dem vollständig gestreckten Bein mehr „auswärts“ stehen, als es sonst der Fall ist.

Fig. 185.

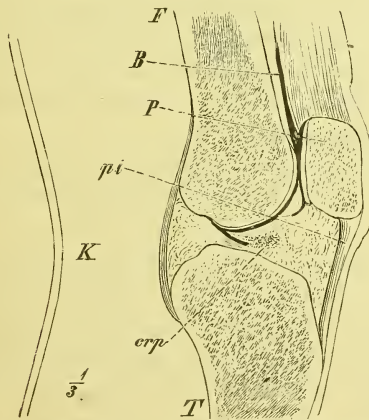
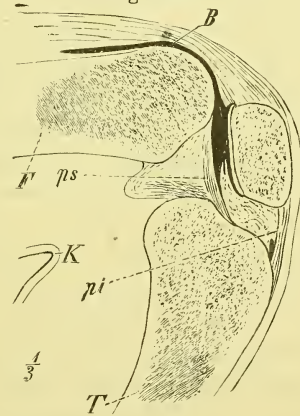


Fig. 186.



Kniegelenk, Sagittalschnitt: Fig. 185 in Strecklage, Fig. 186 in Beugelage. *B* Bursa subcutanea. *crp* Lig. cruc. post. *F* Femur. *K* Haut in der Kniekehle. *P* Patella, *pi* Lig. patellare inferius. *ps* Lig. plicae synovialis. *T* Tibia.

Ausser der Ginglymus-Bewegung ist bei gebeugter Lage der Knochen noch eine Rotation der Tibia ausführbar und zwar um so ausgiebiger, je mehr sie gebeugt ist. Bei dieser Rotation, die willkürlich ausgeführt wird, geht die senkrechte Axe durch den Condylus medialis und es verschiebt sich die Tibia gegen den mit dem Meniscus lateralis vereinigten Condylus lateralis femoris. Diese Verschiebung wird ermöglicht durch die grössere Beweglichkeit des fast kreisrunden lateralen Meniscus und durch den Umstand, dass das laterale Seitenband in der Beugung stets erschlafft. Wenn man die Finger auf das deutlich fühlbare Capitulum Fibulae legt, so kann man diese Bewegungen leicht verfolgen.

Wir haben zum Schluss noch die Lage der Patella in den verschiedenen Beugelagen des Knies zu betrachten (S. 169). Sie gleitet in der Fossa patellaris auf und ab, liegt, wenn das Knie etwa rechtwinklig gebogen ist, gerade vor derselben, rückt in der Strecklage aber so hoch hinauf, dass nur der unterste Theil ihrer Gelenkfläche dem Femur anliegt. In der stärksten Beugung dagegen hat sie die Fossa patellaris fast ganz verlassen und liegt vor der Fossa intercondyloidea Femoris, während ihre Spitze sehr nahe an die Tibia reicht.

### Verbindung der beiden Unterschenkelknochen.

Tibia und Fibula treten, wie die beiden Knochen des Unterarms, an beiden Enden in enge Verbindung, und haben im Uebrigen zwischen sich ein Ligamentum interosseum. Der wesentliche Unterschied liegt aber auch hier wieder in der grösseren Festigkeit, die sich namentlich darin ausspricht, dass die untere Verbindung gar kein eigentliches Gelenk ist.

Die *Articulatio tibio-fibularis superior* ist eine Amphiarthrose, denn die in ihr zusammentretenden Gelenkflächen sind eben und nahezu gleich gross. Die Kapsel wird durch *Ligamenta capituli fibulae, anticum* und *posticum* verstärkt. Die Gelenkhöhle hängt zuweilen durch Vermittlung der Bursa poplitea mit der Höhle des Kniegelenks zusammen.

Das *Ligamentum interosseum* füllt das ganze Spatium interosseum aus, mit Ausnahme einer kleinen Lücke am obern Ende. Die Fasern gehen meistens schräg lateral- und abwärts.

Die *Articulatio tibio-fibularis inferior* ist, wie erwähnt, kein eigentliches Gelenk, indem die Fibula sich in die Incisura fibularis der Tibia hineinlegt und beide Knochen hier in grösserer Ausdehnung durch eine Bandmasse verbunden sind. In gewisser Ausdehnung erstreckt sich auch eine synoviale Ausstülpung des Fussgelenkes zwischen beide Knochen hinauf, aber diese haben keine überknorpelten Flächen.

Eine bedeutende Festigkeit wird dieser Knochenverbindung gegeben

durch die *Ligamenta malleoli lateralis, anticum* und *posticum*, die vom lateralen Knöchel schräg aufwärts zur Tibia ziehn (Fig. 191, 192 *mla, mlp*).

Die Bewegungen, die zwischen beiden Knochen geschehen, bestehen wesentlich in einem Entfernen und Annähern des untern Endes der Fibula von und an die Tibia, eine Bewegung, deren Bedeutung bei Betrachtung des Fussgelenks erkannt wird.

### Knochenverbindungen des Fusses.

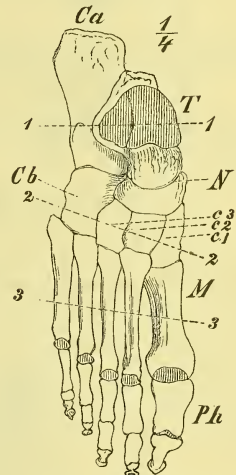
#### a) Gelenke des Fusses.

In ähnlicher Weise, wie bei der Hand, können wir auch beim Fusse von 3 Abtheilungen sprechen, in welche derselbe in Bezug auf seine Bewegungen zerfällt. Es besteht die mittlere Abtheilung aus der vordern Gruppe der Tarsusknochen und dem Metatarsus I—V und sie lässt sich ebenfalls als „feste Grundlage“ des Fusses hinstellen, da sämtliche Knochen in ihr durch Amphiarthrosen verbunden sind und somit nur geringere Verschiebungen zulassen.

Als vorderste Abtheilung haben wir die fünf isolirten *Digit*i anzusehen. In der hinteren Abtheilung des Fusses finden wir aber nicht eine Gruppe fest vereinigter Knochen, die, wie an der Hand die erste Reihe des *Carpus*, zusammen als *Meniscus* Bewegungen ausführen; am Fuss sind die beiden einzigen hier vorhandenen und sehr stark entwickelten Knochen beweglich mit einander verbunden und wir müssen den *Talus* allein als *Meniscus* ansprechen, während gleichzeitig auch zwischen der hintern Gruppe (*Talus* und *Calcaneus*) und der vordern Gruppe, der „festen Grundlage“, Bewegungen ausgeführt werden.

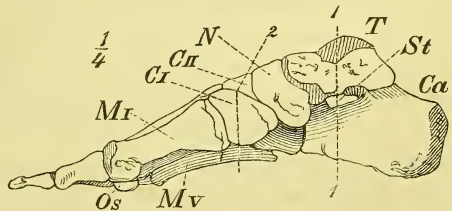
Wenden wir unsere Aufmerksamkeit nun zuerst den einzelnen Gelenken (im anatomischen Sinne) zu den Gelenkhöhlen, so finden wir innerhalb des *Tarsus* und *Metatarsus* 7 Gelenke, zu denen das Gelenk zwischen *Unterschenkel* und *Fuss* als achtens hinzukommt. Es sind folgende: 1) *Fussgelenk* oder oberes *Talus*-Gelenk, zwischen *Unterschenkel* und *Talus*.

Fig. 187.



Fuss von oben, etwas plattgedrückt.

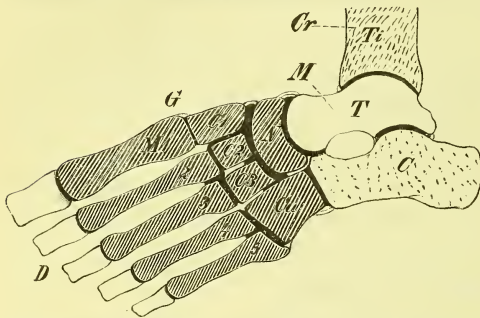
Fig. 188.



Fuss von der medialen Seite.

2) Unteres Talusgelenk, zwischen Talus und Calcaneus. 3) Vorderes Talusgelenk, zwischen Talus und Naviculare. 4) Gelenk vor dem Calcaneus, zwischen ihm und dem Cuboideum. 5) Gelenk zwischen Naviculare und den drei Cuneiformia. 6) Erstes Tarso-Metatarsal-Gelenk zwischen erstem Cuneiforme und erstem Metatarsus. 7) Zweites Tarso-Metatarsal-Gelenk, zwischen zweitem und drittem Cuneiforme und zweitem und drittem Metatarsus. 8) Drittes Tarso-Metatarsal-Gelenk zwischen Cuboideum und viertem bis fünftem Metatarsus.

Fig. 189.



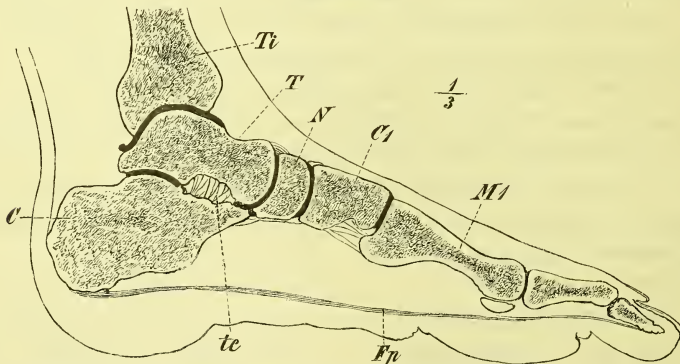
Schematische Darstellung der Gelenke und Bewegungen des Fusses. *C* Unterschenkel. *D* Zehen. *G* „feste Grundlage des Fusses“. *M* Meniscus.

Es ist hierbei noch zu bemerken, dass das vordere Talus-Gelenk sich abwärts unmittelbar fortsetzt auf das Gelenk zwischen Talus und Sustentaculum Tali.

### Oberes Talus-Gelenk, *Articulatio talo-cruralis*.

Der Talus hat oben eine in sagittaler Richtung gewölbte Rolle; diese Gelenkfläche steht jederseits in unmittelbarem Zusammenhang mit zwei

Fig. 190.



Fuss, Sagittalschnitt. *C* Calcaneus. *C1* Cuneiforme 1. *Ep* Fascia plantaris. *M1* Erster Metacarpus. *N* Naviculare. *T* Talus. *tc* Lig. talo-calcaneum inteross. *Ti* Tibia.

seitlichen Gelenkflächen, von denen die laterale, grössere, mehr senkrecht steht als die mediale kleinere. Auf die Rolle des Talus legt sich die entsprechend ausgehöhlte klammerartige Hohlrolle des Unterschenkels.



Die Kapsel ist stellenweise, namentlich vorn und hinten, sehr dünn und tritt hier bei stärkeren Bewegungen faltenförmig vor. An den Seiten ist sie straffer und wird noch durch zahlreiche und starke Bandzüge gesichert.

An der medialen Seite sehen wir eine Bandmasse von dem Malleolus fächerförmig zum Fuss hinabsteigen und sich in grosser Ausdehnung hier an mehrere Knochen ansetzen. Die einzelnen Züge werden danach besonders benannt als *Ligamentum calcaneo-tibiale*, *Ligamentum talo-tibiale anticum* und *posticum* und *Ligamentum tibio-naviculare* (Fig. 191 *ct, ttp*).

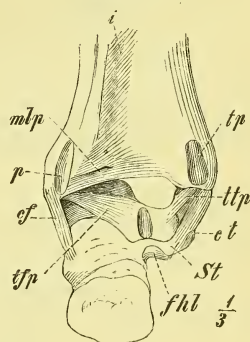
An der lateralen Seite des Fussgelenkes haben wir ebenfalls radienartig ausgebreitete Züge, doch sind diese mehr isolirt. Es ist das ein *Ligamentum calcaneo-fibulare*, ein *Lig. talo-fibulare anticum* und ein *posticum* (Fig. 192 *cf, tfa, tfp*).

Die Höhle des Gelenkes zeigt die schon erwähnte Ausstülpung zwischen Tibia und Fibula, sowie mehrere stärkere Synovialfalten.

Das Gelenk ist ein Ginglymus, indem der Fuss gegen den Unterschenkel sich beugen und strecken kann. Die gewöhnliche Ruhelage des Fusses ist nun schon eine Beugelage (in fast rechtem Winkel), und so würde eine Verkleinerung des Winkels Beugung, eine Vergrösserung Streckung heissen; letztere Bewegung, die nicht bis zur absoluten Strecklage (180°) geht, wird auch im gewöhnlichen Leben als Streckung bezeichnet. Die Beugung jedoch ist eine Dorsalflexion, während eine Plantarflexion (entsprechend der ausgiebigen Volarflexion an der Hand) nur an den Zehen ausführbar ist. Um jede Zweideutigkeit zu vermeiden, sprechen wir am besten von einem Heben und Senken des Fusses oder der Fussspitze.

Die Rolle des Talus ist vorn breiter als hinten. Der Talus wird also bei der stärksten Dorsalflexion die Knochen des Unterschenkels etwas auseinanderdrängen, was, wie oben angedeutet, ja möglich ist. Bei der stärksten Senkung des Fusses wird dagegen der Talus eine geringe Beweglichkeit um die senkrechte Axe erlangen, und es vermag der gestreckte Fuss in der That auch Bewegungen auszuführen, die man als Adduction und Abduction bezeichnet hat, und die in einer median- und lateralwärts gehenden Bewegung der Fussspitze sichtbar werden.

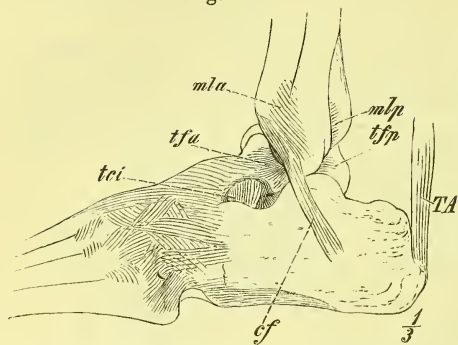
Fig. 191.



Bänder des Fusses, von hinten.  
*cf* Lig. calcaneo fibulare. *ct* Lig. calcaneo-tibiale. *fhl* Rinne für den Musc. flexor hallucis longus. *i* Lig. interossum. *mlp* Lig. malleoli lateralis post. *N* Naviculare. *p* Rinne für die Musc. peronei. *st* Sustentaculum Tali. *tsp* Lig. talo-fibul. post. *tp* Rinne für den Musc. tibialis post. *ttp* Lig. talo-tibiale post.

Als Hemmung nach beiden Seiten hin wirken in diesem Gelenke wesentlich die Seitenbänder.

Fig. 192.



Bänder des Fusses, laterale Seite. *cf* Lig. calcaneo-fibulare. *m*la, *m*lp Lig. malleoli lateralis ant. und post. *TA* Achillessehne. *t*ci Lig. talo-calcaneum interosseum. *t*fa, *t*fp Lig. talo-fibulare ant. und posticum.

Unteres Talusgelenk, *Articulatio talo-calcanea*.

Die Gelenkfläche auf der oberen Seite des Calcaneus ist cylindrisch gewölbt und es weicht die Axe mit dem vordern Ende etwas medianwärts ab, so dass sie also bei gewöhnlicher Stellung der Füße sagittal liegt. Um diese Längsaxe vermag der Fuss nun also in der entsprechenden Ausbuchtung des Talus drehende Bewegungen auszuführen, die sich in einem Heben oder Senken der

Fussränder oder in einer Wendung der Fusssohle nach der medialen oder der lateralen Seite aussprechen. Erstere Bewegung ist weit ausgiebiger als die letztere.

Genau genommen, sind die Flächen und die Bewegungen in diesem Gelenke nicht so einfach, wie hier beschrieben wurde.

Vorderes Talusgelenk, *Articulatio talo-calcaneo-navicularis*.

In diesem Gelenk legt sich die vordere kugelförmige Gelenkfläche des Talus in eine entsprechend gehöhlte Pfanne, die vom Naviculare und dem Sustentaculum tali des Calcaneus gebildet wird, sowie ferner auch durch das den Zwischenraum zwischen beiden ausfüllende *Ligamentum calcaneo-naviculare plantare*. Das Band ist knorpelig verdickt und öfters theilweise verknöchert.

Die Bewegungen können nicht die freien einer Arthrodie sein, sondern müssen sich wesentlich den Bewegungen im vorigen Gelenk sowie denen im folgenden anpassen.

*Articulatio calcaneo-cuboidea*.

An das vordere Ende des Calcaneus legt sich das Cuboideum. Die Gelenkflächen sind beiderseits ziemlich dreiseitig und etwas sattelförmig oder S-förmig gekrümmt.

Die Verschiebungen, die zwischen beiden Knochen geschehen, müssen wir auffassen als Rotationsbewegungen um eine Längsaxe, die durch die untere Ecke der Gelenkfläche geht. Wenn sich aber das Cuboideum und

damit die vordere Abtheilung des Tarsus gegen den Calcaneus verschiebt, so muss auch in gewissem Grade in dem benachbarten Gelenke eine Verschiebung zwischen Naviculare und Talus stattfinden und das Resultat ist dann eine Rotation des vorderen Theiles des Fusses.

Blicken wir nun zurück auf die Gelenkverbindungen, die zwischen der „festen Grundlage des Fusses“ und dem Unterschenkel zur Geltung kommen, so sehen wir 1) einen Ginglymus über dem Talus, 2) ein Drehgelenk zwischen Talus und dem übrigen Fuss, und 3) ein Drehgelenk zwischen der hinteren und der vorderen Abtheilung des Tarsus. Hebung und Senkung des Fusses geschehen im oberen Talusgelenk und werden durch geringe Verschiebungen der andern Gelenke unterstützt. Adduction und Abduction sind überhaupt gering und geschehen ebenfalls im oberen Talusgelenk, unterstützt durch die andern Gelenke. Rotation des Fusses vollzieht sich in den Gelenken unter dem Talus, vor dem Talus und vor dem Calcaneus, wird unterstützt durch die andern Gelenke und ist, namentlich als Hebung des medialen Fussrandes, nicht unbedeutend.

Die Gelenke innerhalb der „festen Grundlage des Fusses“ sind alle Amphiarthrosen, da sie ebene und gleich grosse Gelenkflächen haben. Wie erwähnt, bilden sie gewöhnlich 3—4 getrennte Gelenkhöhlen.

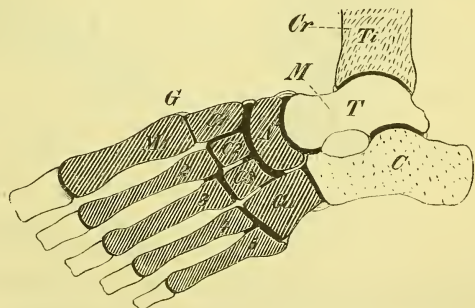
#### *Articulatio cuneo-navicularis.*

Das Gelenk vor dem Naviculare, zwischen ihm und den drei Cuneiformia, sendet drei Ausstülpungen nach vorn zwischen die Cuneiformia und das Cuboideum und eine solche nach hinten zwischen Naviculare und Cuboideum. Zwischen erstem und zweitem Cuneiforme findet gewöhnlich ein Zusammenhang mit dem Tarso-Metatarsalgelenk statt.

#### *Articulationes tarso-metatarsae.*

Diese zeigen gewöhnlich die drei oben genannten getrennten Gelenkhöhlen, also ein ähnliches Verhalten wie an der Hand. Die *Articulatio tarso-metatarsae I* hat etwas gewölbte Gelenkflächen und eine schlaaffe Kapsel und erlaubt dem ersten Metatarsus somit

Fig. 193.



Schematische Darstellung der Gelenke des Fusses.

etwas freiere Bewegungen. Die Articulatio tarso-metatarsae II ist eine straffe Verbindung und schickt einen Ausläufer nach hinten und einen nach vorne. Die Articulatio tarso-metatarsae III giebt ebenfalls einen Ausläufer nach vorn und ist im lateralen Theil schlaffer, so dass der fünfte Metatarsus wieder eine grössere Beweglichkeit zeigt.

Wir betrachten jetzt

b) die Bänder des Tarsus und Metatarsus, die zur Sicherung der einzelnen Knochenverbindungen dienen. Wir können sie eintheilen als *Ligamenta tarsea* und *tarso-metatarsae dorsalia, plantaria, lateralia* und *interossea*.

Die *Ligamenta dorsalia* laufen in der Längs- und in der Querrichtung, sowie auch schräge, treten theilweise als deutlich getrennte Züge auf und bedürfen kaum einer eingehenderen Schilderung. Ihre Namen erhalten sie nach den verbundenen Knochen.

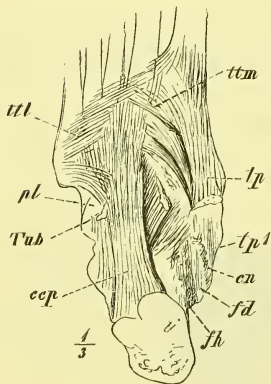
Die *Ligamenta interossea* sind wesentlich in querer Richtung ausgebildet. Ein zu ihnen gehöriger, besonders starker Bandapparat liegt zwischen Talus und Calcaneus, den sogenannten Sinus tarsi theilweise ausfüllend: *Ligamentum talo-calcaneum interosseum* (Fig. 192 *tc*).

An der plantaren Seite des Fusses sind die Bänder bedeutend stärker und hängen theilweise mit Ausstrahlungen der Muskelsehnen zusammen. Hier sind es namentlich zwei, den beiden Seitenrändern angehörige Längszüge und ein vorne gelegener Querzug, die besondere Beachtung verdienen.

Das *Ligamentum calcaneo-cuboideum plantare* (*ccp*) entspringt von der ganzen Länge der untern Fläche des Calcaneus und geht zur Tuberositas ossis Cuboidei. Oberflächliche Fasern erstrecken sich noch weiter zu den Basen der letzten Metatarsusknochen und überbrücken dadurch den Sulcus ossis cuboidei, tiefere Fasern gehen mehr schräg medianwärts zum Cuboideum.

Das *Ligamentum calcaneo-naviculare* (*cn*), dessen bereits oben Erwähnung geschah, geht vom Sustentaculum tali zum Naviculare und hängt ausserdem mit benachbarten Bandmassen zusammen, so namentlich mit Fasern, die vom Malleolus medialis kommen. Es ist stark knorpelig und bildet dadurch einerseits an der obern Fläche einen Theil der Pfanne für das Caput

Fig. 194.



Bänder des Fusses, Plantarseite. *C* Cuneiforme III. *cn* Lig. calcaneo-naviculare. *ccp* Lig. calcaneo-cuboideum plantare. *fd* Rinne für den Musc. flexor digiti. long. *fh* Rinne f. d. Musc. flexor hallucis longus. *pl* Rinne für den Musc. peroneus longus. *tp* Endsehnen des Musc. tibialis post. *tp1* Rinne für denselben. *ttl*, *ttm* Lig. transvers. tarsi laterale und mediale. *Tub* Tuberositas Cuboidei.

tali, anderseits an der untern Fläche zwei leichte Rinnen für darüberhin ziehende Sehnen (Fig. 194 *tp*<sup>1</sup>, *fd*).

Das *Ligamentum tarsum transversum laterale* verbindet im Wesentlichen das dritte Cuneiforme mit der Basis des fünften Metatarsus, während das *Ligamentum tarsum transversum mediale* von dem ersten Cuneiforme zu den Basen des dritten und vierten Metatarsus geht.

Die genannten Bänder dienen zur Erhaltung der Wölbung des Fusses, wovon später ausführlicher die Rede sein wird.

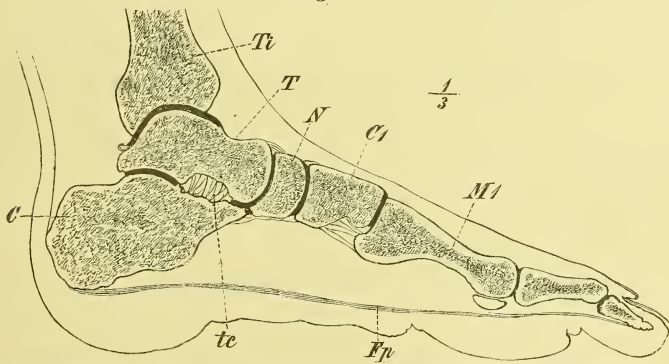
Die übrigen *Ligamenta plantaria brevia* können wir hier übergehen.

### Zehengelenke, *Articulationes metatarso-phalangeae* und *phalangeae*.

Die Beschreibung dieser Gelenke lässt sich fast mit der Bemerkung abmachen, dass sie sich ebenso verhalten, wie die entsprechenden Gelenke der Hand. Doch ist dem hinzuzufügen, dass an den Köpfen der Metatarsusknochen die Gelenkflächen weiter auf die Dorsalseite reichen und dass die erste Phalange demgemäss auch eine Dorsalflexion ausführen kann; ja diese Dorsalflexion ist ausgiebiger wie die Plantarflexion und selbst in der ruhenden Lage steht die erste Phalange in leichter Dorsalflexion.

Die Kapseln dieser Gelenke sind ebenfalls durch *Ligamenta capitulorum*

Fig. 195.



Fuss, Sagittalschnitt. C Calcaneus. C1 Cuneiforme 1. Fp Fascia plantaris. M1 Erster Metacarpus. N Naviculare. T Talus. tc Lig. talo-calcaneum inteross. Ti Tibia.

verbunden, doch reichen diese hier am Fuss auch an den Knochen der ersten Zehe hinan.

An der ersten Zehe hat die Kapsel an der Volarseite die beiden starken Sesambeine, die in besonderen Rillen des Metatarsuskopfes gleiten und diesem Gelenke dadurch eine beschränktere Beweglichkeit geben.

Wir hätten jetzt zum Schluss noch unsere Aufmerksamkeit zu richten auf die Construction des Fusses mit Rücksicht auf seine Bedeutung als Stütze des ganzen Körpers und als Endglied des gehenden Beines. Die nöthigen Bemerkungen hierüber, ebenso wie Weiteres über die Bewegungen des Fusses, werden wir jedoch besser am Schlusse der Myologie folgen lassen.

## Myologie, Muskellehre.

---

Die Myologie behandelt die activen Bewegungsorgane des Körpers: die Muskeln, *Musculi*, und einige andere zu denselben in naher Beziehung stehende Theile: die Fascien, Schleimbeutel u. A.

### A. Allgemeine Muskellehre.

Die Muskeln gruppiren sich um die Knochen und Gelenke und bilden jene Masse, die wir für gewöhnlich Fleisch nennen. Die Muskeln bestehen zum grössten Theile aus einer contractilen Substanz, und es geschieht die Contraction derselben in Folge gewisser Reize, die in der Regel vom Nervensystem ausgehn. Bei der Contraction wird der Muskel kürzer und dicker und nimmt nach dem Aufhören derselben wieder die frühere Form an.

Nach ihrem feineren Bau, nach der Art ihrer Thätigkeit und nach ihrem Vorkommen unterscheidet man zwei Arten von Muskeln: 1) die quergestreiften, willkürlichen Muskeln und 2) die glatten oder organischen Muskeln. Zu den quergestreiften gehören alle Skelettmuskeln, zu den glatten die meisten Muskeln der Eingeweide und der Gefässe.

Die glatten Muskeln bestehen aus bandförmigen Fasern, die, mikroskopisch betrachtet, aus spindelförmigen „contractilen Faserzellen“ zusammengesetzt sind.

Die quergestreiften Muskeln zeigen eine gröbere und feinere Faserung (Streifung). Die feinsten, mit unbewaffnetem Auge noch sichtbaren Fasern sind die Primitivbündel, deren innerer, sehr zusammengesetzter Bau in der Histologie weiter beschrieben wird. Die einzelnen Primitivbündel werden durch Bindegewebe zusammengehalten. Die Bindegewebsschicht, die einen ganzen Muskel umgiebt, wird *Perimysium* genannt,

und die meistens fibrös gewordene Bindegewebsschicht, welche ganze Gruppen von Muskeln oder auch die ganze Muskulatur eines Körpertheils (z. B. einer Extremität) umschliesst, ist die Muskelbinde oder Fascie, *Fascia*.

Das Ende eines Muskels kann sich entweder unmittelbar an den Knochen (bez. Knorpel oder Gelenkkapsel) ansetzen, oder es geschieht dies durch Vermittlung von fibröser Substanz; dieses sind die Sehnen, *Tendines*, oder Sehnenhäute, *Aponeuroses*. Die Sehnen erstrecken sich zuweilen noch eine Strecke weit in den Muskel hinein, oder auf seiner Oberfläche entlang; auch ist ein Muskel zuweilen ganz oder theilweise unterbrochen durch eine Sehne, die dann Zwischensehne, oder bei geringer Ausdehnung *Inscriptio tendinea* genannt wird.

An einem Muskel unterscheidet man einen mittleren Theil und zwei Enden. Von den beiden Enden nennt man (in Deutschland) das eine den Ursprung, *Origo*, und das andere den Ansatz, *Insertio* des Muskels, wobei man sich an die Regel zu halten pflegt, dass der Ursprung an dem festen oder relativ festen (meistens proximalen) Knochen oder Skelettheile liegt, während der Ansatz dem beweglichen oder doch beweglicheren (meistens distalen) Knochen oder Skelettheile angehört.

Der allgemeinen Form nach kann man die Muskeln unterscheiden als lange, breite, kurze und ringförmige Muskeln. Die breiten Muskeln gehören fast alle dem Stamme an, die langen wesentlich den Extremitäten.

Bei den langen Muskeln ist die Gestalt mehr oder weniger eine spindelförmige, und so nennt man den mittleren, fleischigen Theil den Bauch, *Venter*, des Muskels, und hat für Ursprungs- und Ansatzende auch die Namen Kopf, *Caput*, und Schwanz, *Cauda*.

Einige Muskeln zerfallen an einem oder an beiden Enden in zwei oder mehrere gesonderte Theile, und man hat dann mehrköpfige und mehrschwänzige Muskeln. Durch das Auftreten einer schmalen Zwischensehne wird ein Muskel ein zweibäuchiger.

Liegt die Endsehne nur am eigentlichen Ende des Muskels, so verlaufen die Muskelfasern meistens alle longitudinal und parallel an sie hinan; erstreckt sich die Sehne aber weiter in den Bauch hinein oder auf dem Bauch entlang, so setzen sich die Fasern hier seitlich an dieselbe an und es entsteht der gefiederte oder halbgefiederte Muskel.

---

Die Fascien haben wir aufzufassen als einzelne fester, d. h. fibrös gewordene Blätter jenes bindegewebigen Maschen- oder Gitterwerkes, welches den ganzen Körper durchzieht und in dessen Räumen die Muskeln, sowie die Gefäss- und Nervenstämmen gelagert sind. Zwischen Fascie und Peri-



mysium oder Bindegewebsschicht ist also kein absoluter Unterschied, und es sind auch die Fascien bei dem einen Menschen stärker, bei einem andern schwächer ausgebildet. Am stärksten erscheint die Fascie an den Extremitäten. Hier sieht man auch an mehreren Stellen Muskelfasern von der Fascie entspringen, oder Sehnenfasern in die Fascie übergehn. Die Fascie heftet sich ausserdem öfters an freiliegende Knochenvorsprünge fest an oder schiebt zwischen einzelne Muskelgruppen Scheidewände bis an die Knochen hinein: *Ligamenta intermuscularia*.

An einzelnen Stellen, namentlich am Hand- und Fussgelenk, sowie an den Finger- und Zehengelenken, verdichtet sich die Fascie zu deutlich hervortretenden bandartigen Streifen, die man auch als falsche Bänder, *Ligamenta*, bezeichnet hat. Diese „Fascienbänder“ pflegen, indem sie mit den daruntergelegenen Knochen oder Bändern fest verwachsen, gesonderte Scheiden, *Vaginae*, für die einzelnen Sehnen zu bilden, wodurch diese eine wichtige Sicherung ihrer Lage erhalten.

Schleimbeutel, *Bursae mucosae*, nennt man die mit einer synoviaartigen Flüssigkeit gefüllten Räume in dem Bindegewebe, die sich stets da bilden, wo Muskeln (Sehnen) in stärkerer Reibung über Knochenheile entlang gleiten. Ihr Vorkommen ist nicht überall ein regelmässiges. Sie sind einfach rundlich, oder gefächert, und hängen zuweilen mit Gelenkhöhlen zusammen (s. S. 121).

In ähnlicher Weise finden sich auch geschlossene, mit schleimiger Flüssigkeit gefüllte Räume überall da, wo Sehnen durch enge Kanäle oder durch die erwähnten Scheiden hindurchgehen: *Vaginae mucosae*. Wenn Sehnen um Knochenvorsprünge („Rollen“) herumziehen, so zeigen sie an der betreffenden Stelle zuweilen Verhärtungen, Sehnenknorpel, oder wohl auch Sehnenknochen, *Ossa sesamoidea*.

In der folgenden Beschreibung ist zunächst nur die morphologische und topographische Seite berücksichtigt worden. Die physiologischen Bemerkungen, d. h. Alles, was sich über Wirkung und Thätigkeit der Muskeln sagen lässt, musste am Schluss in einem besondern Abschnitt zusammengefasst werden, da eine kurze und klare Uebersicht nur so zu gewinnen ist.

## B. Besondere Muskellehre.

Die Skelettmuskeln zerfallen naturgemäss in drei grosse Abtheilungen: Muskeln des Rumpfes, des Kopfes und der Extremitäten.

Die Muskeln des Rumpfes trennt man dann nach den Hauptgegenden des Körpers in vier Gruppen, in die Muskeln des Rückens (d. h. der ganzen hintern Körperseite), der Brust, des Bauches und des Halses (Vorderhalses).

Auch die Extremitätenmuskeln werden nach den einzelnen Abtheilungen jeder Extremität weiter eingetheilt.

Es begreift sich leicht, dass diese einzelnen Abtheilungen und Gruppen nicht scharf geschieden sind, weder topographisch noch physiologisch. Auch zwischen Skelettmuskeln und Eingeweidemuskeln giebt es keine deutliche Grenze. Die Muskeln, welche den Oeffnungen des Mundes, der Nase und der Augen angehören, werden schon hier bei den Kopfmuskeln beschrieben, während die Muskeln am Ausgange des Beckens, die „Dammuskeln“, in der Eingeweidelehre ihren Platz finden.

### I. Rückenmuskeln.

Die Rückenmuskeln liegen jederseits an der hintern Seite des Truncus, wo sie in der Medianlinie durch die Reihe der Dornfortsätze und das Ligamentum nuchae von einander getrennt sind. Aufwärts erstrecken sie sich bis zum Hinterhaupt, abwärts bis auf das Kreuzbein und an das Darmbein; lateralwärts enden sie auf dem Thorax und an den Knochen der oberen Extremität. Sie bewegen die Wirbelsäule und den Kopf, die Rippen, den Schultergürtel und den Oberarm.

In der Hauptsache bilden die Rückenmuskeln zwei, die Sulci dorsales (S. 34) ausfüllende und am Nacken stärker entwickelte Massen. Diese ragen äusserlich wulstartig vor und haben zwischen sich die „mediane Rückenfurche“, in der man die Processus spinosi bis zum 7ten Halswirbel hinauf deutlich fühlen kann. Weitere Knochenpunkte, die bei der Untersuchung des Rückens in Betracht kommen, sind: oben die Protuberantia occipitalis externa und der Processus mastoideus; unten: die hintere Fläche des Kreuzbeins und die Crista ossis ilium bis zur Spina posterior superior; seitlich: die Spina Scapulae, das Acromion und das Schlüsselbein, während von den Rippen eigentlich nur die unteren fühlbar sind. Man darf dabei aber nicht vergessen, dass zuweilen die letzte Rippe so kurz ist, dass sie dem tastenden Finger entgeht.

Die Rückenmuskeln zerfallen topographisch und physiologisch in zwei Hauptgruppen: in die eigentlichen Muskeln des Truncus, und in die Muskeln, die zur Extremität ziehn. Es begreift sich leicht, dass die Muskeln des Truncus die tieferen sind, einen longitudinalen Verlauf haben und fast nur den eigentlichen Sulcus dorsalis ausfüllen, während die breit ausge dehnten Extremitätenmuskeln sich oberflächlich darauf legen, einen gegen die Schulter convergirenden und bis auf diese (und den Arm) hinauf reichenden Verlauf haben.

Im Anschlusse an die bei den Präparirungen sich darbietende Reihenfolge beginnen wir mit den oberflächlichen Muskeln.

A. Die oberflächlichen, breiten Rückenmuskeln.

1. Die zur Extremität gehenden Muskeln.

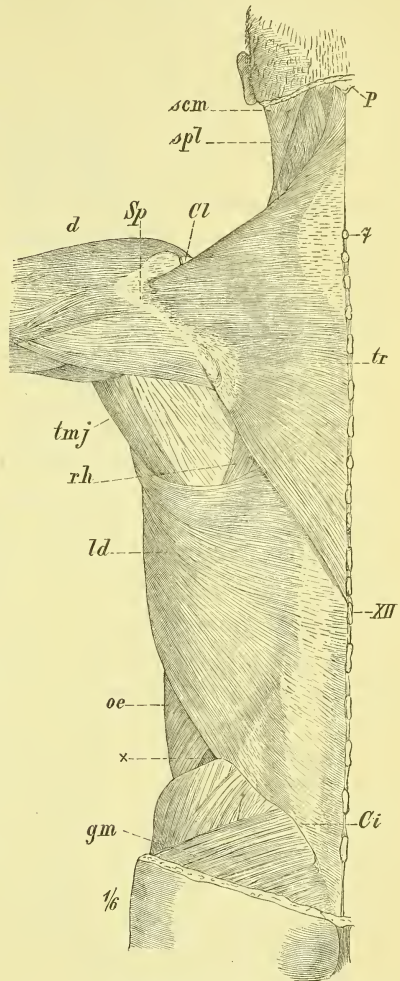
Die in zwei oder drei Schichten angeordneten Muskeln entspringen sämmtlich von Dornfortsätzen. Die Ursprungslinie erstreckt sich über den ganzen Rücken und rückt oben noch auf den Schädel, unten auf den Beckengürtel hinauf. Oberflächlich liegen an dem ganzen Nacken- und Brusttheil des Rückens der *Musculus trapezius*, an dem Bauchtheil der *Musculus latissimus dorsi*.

Unter dem *Musculus trapezius* befindet sich dann noch eine kleinere und kürzere Muskelplatte, welche durch die *Musculi rhomboidei* gebildet wird.

*Musculus trapezius* (Fig. 196 *tr*).

Es ist dieses eine dreiseitige Muskelplatte, deren längste Seite in der

Fig. 196.



Oberflächliche Muskeln des Rückens. *Ci* Crista osis ilium. *Cl* Clavicula. *d* M. deltoideus. *gm* M. gluteus maximus. *ld* M. latissimus dorsi. *oe* M. obliquus externus. *p* Protuberantia occipitalis externa. *rh* M. rhomboideus. *scm* M. sternocleidomastoideus. *Sp* Spina scapulae. *spl* M. splenius capitis et colli. *tmj* M. teres major. *tr* M. trapezius. *X* Lücke zwischen M. latissimus dorsi u. obliquus externus. *7* Dornfortsatz des 7 Halswirbels. *XII* Dornfortsatz des 12 Brustwirbels.

Medianlinie liegt. Der Muskel entspringt hier von den Dornfortsätzen sämmtlicher Brustwirbel und des letzten Halswirbels, sowie von dem über dieselben hinziehenden Ligamentum supraspinale (S. 129), ferner am Halse vom Ligamentum nuchae und am Kopfe von der Protuberantia occipitalis und in geringer Ausdehnung von der Linea nuchae suprema.

Der Ansatz geschieht an der Clavicula, am acromialen Ende (s. Fig. 204), am Acromion selbst und an der ganzen Spina scapulae, und zwar überall am obern Rande dieser Knochentheile, während am untern Rande, fast genau in der gleichen Ausdehnung, ein Armmuskel, der Musculus deltoideus (Fig. 196 und 204 *d*) entspringt. Der Musculus trapezius bildet die höchste Wölbung der Schulter und der Seite des Halses, wo er noch etwas auf die vordere Seite des Körpers übergeht (Fig. 204 *tr*). In dieser Gegend ist der Muskel am dicksten, am schwächsten dagegen am Hinterhaupt. Die mittleren Fasern entspringen sehnig und die unteren Fasern enden an der Spina scapulae mit sehniger Platte. Die untere Grenze des Ursprungs (12ter Brustwirbel) ist nicht constant.

*Musculus latissimus dorsi* (Fig. 196 *ld*).

Er entspringt von den Dornfortsätzen aller Bauchwirbel und der letzten Brustwirbel, sowie vom Ligamentum supraspinale; ferner vom Kreuzbein und dem hintern Theil der Crista ossis ilium, und endlich noch mit 3—4 kleinen Zacken von den letzten Rippen. Diese Zacken sind unter dem lateralen Rande verborgen, und greifen ein in Zacken des Musculus obliquus abdominis externus. Die platte Endsehne geht an den Humerus, wo sie sich in der Tiefe des Sulcus intertubercularis festsetzt. Der Ursprung des Muskel geschieht sehnig und diese Sehne ist zugleich ein untrennbarer Theil der starken Fascia lumbodorsalis (s. unten S. 192).

Der Muskel bedeckt den untern Winkel der Scapula und wird seinerseits bedeckt vom untern Ende des Musculus trapezius. Mit seinem Ende schlägt er sich um den Musculus teres major (Fig. 196 *tmj*) herum und bildet so die hintere Wand der Achselhöhle (Fig. 197 und 198 *ld*). Die Endsehne wird von den vordern Oberarmmuskeln (Musculus biceps und coracobrachialis, Fig. 197 *b* und *cb*) bedeckt.

Als häufiges Vorkommen ist eine Ursprungszacke vom untern Winkel der Scapula zu erwähnen.

*Musculi rhomboidei* (Fig. 199 *rh*).

Diese Muskeln bilden an der obern Rückengegend eine rhombische, lateral-abwärts ziehende Platte. Ihr Ursprung ist an den oberen (meist 4)

Brustwirbeln und den untersten Halswirbeln (d. h. vom Dornfortsatz des 7. und dem daran grenzenden Theil des Ligamentum nuchae). Der muskulöse Ansatz geschieht an der Basis scapulae vom untern Winkel bis zur Spina.

Gewöhnlich ist eine gewisse Trennung der Muskulatur vorhanden, die Veranlassung giebt zur Aufstellung eines oberen *Musculus rhomboideus minor* und eines unteren *Musculus rhomboideus major*. Sie geht vom Zwischenraum zwischen 1. und 2. Brustwirbel aus.

Mit Ausnahme der untern Spitze (Fig. 196 *rh*) sind die Musculi rhomboidei ganz vom Trapezius bedeckt.

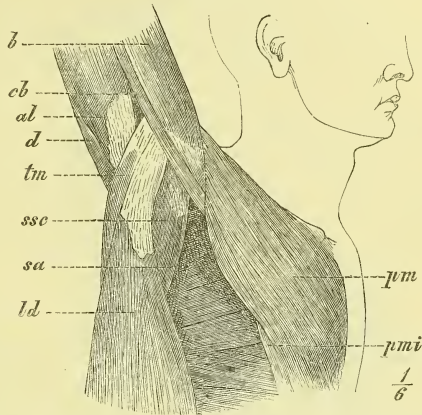
*Musculus levator scapulae* (Fig. 199 *ls*).

Dieser der Seitengegend des Halses angehörige Muskel lässt sich geeigneter Weise schon hier betrachten. Mit 4 Zacken entspringt er von den obersten Halswirbeln und zwar von den hinteren Höckern der Querfortsätze, zieht als rundlicher Bauch abwärts und inserirt fleischig an der Basis scapulae oberhalb der Spina, indem er sich unmittelbar an die Rhomboidei anschliesst. Der obere Theil ist vom Musculus sternocleidomastoideus bedeckt und um den untern Theil legt sich der Trapezius herum. Mit dem vordern Rande stösst der Levator scapulae an die Musculi scapulae.

## 2. Die zu den Rippen ziehenden Muskeln.

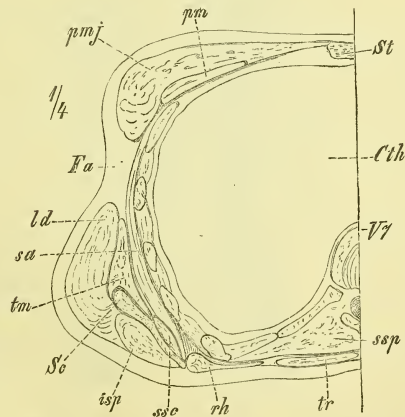
Es sind dieses zwei isolirte Muskeln, die am obern und am

Fig. 197.



Achselhöhle und laterale Seite der Brust bei stark erhobenem Arme (rechts). *al* M. anconaeus longus. *b* M. biceps. *cb* M. coracobrachialis. *d* M. deltoideus. *ld* M. latissimus dorsi. *pm* M. pectoralis major. *pmi* M. pectoralis minor. *sa* M. serratus anticus. *ssc* M. subscapularis. *tm* M. teres major.

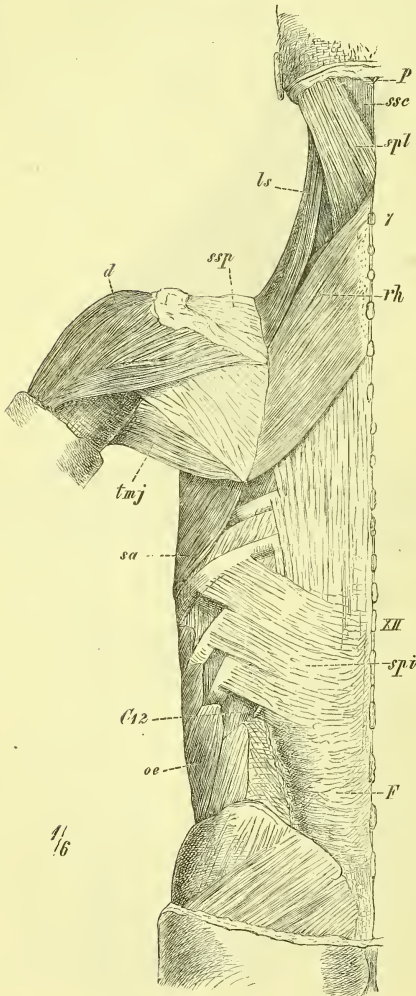
Fig. 198.



Horizontaldurchschnitt durch die Brustgegend. *Clh* Cavum thoracis. *Fa* Fossa axillaris. *isp* M. infraspinatus. *ld* M. latissimus dorsi. *pm* M. pectoralis minor. *pmj* M. pectoralis major. *rh* M. rhomboideus. *sa* M. serratus anticus major. *sc* Scapula. *ssc* M. subscapularis. *ssp* M. semispinalis. *st* Sternum. *tm* M. teres major. *tr* M. trapezius. *V7* siebenter Brustwirbel.

unteren Ende des Thorax liegen, wie die vorigen noch von Dornfortsätzen entspringen, und lateralwärts convergiren. Sie heissen *Musculus serratus posticus superior* und *inferior*.

Fig. 199.



*Musculus serratus posticus superior.*

Liegt unter den Musculi rhomboidei, mit denen er fast den gleichen Ursprung (abwärts bis zum 3. Brustwirbel) und die gleiche Richtung hat. Seine Endigung ist mit 4 Zacken an der 2. bis 5. Rippe jenseits der Anguli.

*Musculus serratus posticus inferior* (Fig. 199 *spi*).

Er kommt von der Fascia lumbodorsalis, oder, wenn man die Fasern verfolgt, von den beiden untersten Brust- und beiden obersten Bauchwirbeln her und begiebt sich mit 4 Zacken zu den vier untersten Rippen. Er ist ein dünner, fest aufliegender Muskel und bietet vielfachen Wechsel in der Zahl, Grösse und Richtung seiner Zacken.

B. Die tiefen, longitudinalen Rückenmuskeln; eigentliche Muskeln der Wirbelsäule.

Den Uebergang von der vorigen zu dieser Gruppe bildet ein platter Muskel, der am Halstheile (Nacken) liegt, ebenfalls noch von Dornfortsätzen entspringt, aber an Querfortsätze von Wirbeln und an den Schädel hinanreicht; es ist dies der *Musculus splenius*, den man nach seinen zweierlei Insertionen in einen *Musculus splenius cervicis* und *Musculus splenius capitis* zu trennen pflegt.

Breite Rückenmuskeln, zweite Schicht. C12 zwölfte Rippe. d M. deltoideus. F Fascia lumbodorsalis. ls M. levator scapulae. oe M. obliquus externus. P Protuberantia occipitalis externa. sa M. serratus anticus major. spi M. serratus posticus inferior. spl M. splenius. ssc M. semispinalis cervicis ssp M. supraspinatus. tmj M teres major. 7 Dornfortsatz des 7. Halswirbels. XII Dornfortsatz des 12. Brustwirbels.

*Musculus splenius colli* (Fig. 199 spl)

entsteht an den Dornfortsätzen des 3ten bis 6ten Brustwirbels und geht an die Querfortsätze der ersten zwei oder drei Halswirbel.

*Musculus splenius capitis* (Fig. 199 spl)

entspringt von den Dornfortsätzen der beiden obersten Brustwirbel, des letzten Halswirbels und der untern Hälfte des Ligamentum nuchae, und inserirt an dem lateralen Theil der Linea nuchae superior und dem Processus mastoideus.

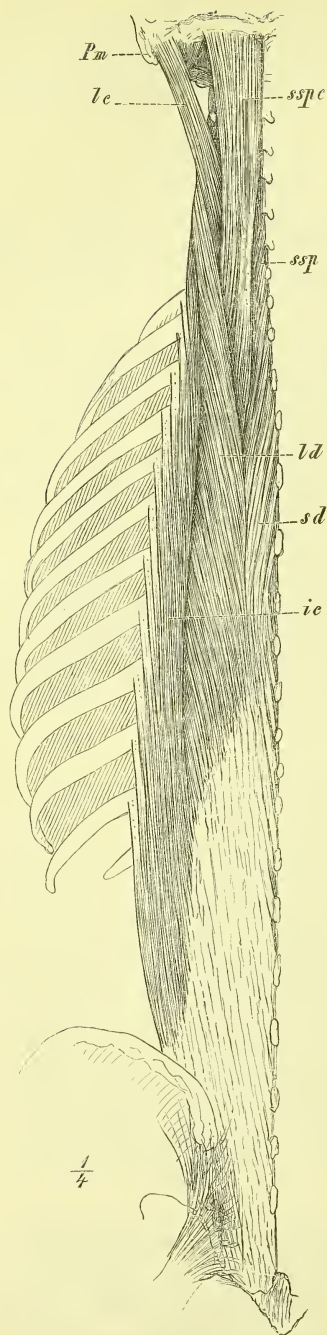
Der obere Theil der Splenii ist vom Sternocleidomastoideus, der untere vom Cucullaris (der unterste auch noch vom Rhomboideus) bedeckt. Der mittlere Theil liegt frei unter der Haut, und hier sieht man seine Fasern in schräger Kreuzung zu den Fasern der beiden deckenden Muskeln. Ganz oben (s. Fig. 196) bleibt zwischen Splenius und Cucullaris eine dreieckige Lücke frei.

Unter den eigentlichen Längsmuskeln des Rückens hat man zu unterscheiden die über einen grösseren Theil der Wirbelsäule sich erstreckenden langen Muskeln, und die zwischen je zwei Wirbeln ausgespannten, sich stets wiederholenden, kurzen Muskeln. Die Letzteren müssen natürlich die Tiefe einnehmen.

### 1. Die eigentlichen langen Muskeln des Rückens.

Diese Muskeln, deren Studium und Präparation als besonders schwierig angesehen zu werden pflegt, lassen sich zu klarer Uebersicht am Besten in zwei grosse Gruppen bringen: oberflächlich liegt die Gruppe des *Musculus sacrospinalis*, und darunter die Gruppe des *Musculus transverso-spinalis*. Der *Musculus sacrospinalis* verläuft fast rein longitudinal, entspringt unten mit einer einheitlichen Fleischmasse und theilt sich im Verlaufe in drei neben einanderliegende Muskelzüge, die an der Wirbelsäule entlang, an drei neben einanderliegenden Reihen von Knochenpunkten ihre Ansatzstellen finden. Der mediale Theil endet nämlich an den Dornfortsätzen und heisst *Musculus spinalis dorsi*, der mittlere an den Querfortsätzen: *Musculus longissimus dorsi*, und der laterale an den Rippen: *Musculus iliocostalis*.

Die Gruppe des *Musculus transverso-spinalis* besteht aus zahlreichen, an einander grenzenden Wiederholungsmuskeln, die von Querfortsätzen beginnen, und, median-aufwärts gerichtet, an Dornfortsätzen enden. Man unterscheidet drei auf einander gelagerte Schichten oder Muskeln, von denen



der oberflächlichste: *Musculus semispinalis* am steilsten verläuft; unter ihm liegt der *Musculus multifidus spinae* und ganz in der Tiefe die isolirten *Musculi rotatores dorsi*.

Beide Gruppen der langen Rückenmuskeln reichen bis zum ersten und zweiten Halswirbel hinauf; indessen kann man als eine obere Fortsetzung derselben noch zwei weitere Muskeln hinzurechnen, die mehr getrennt am Nacken liegen, am Schädel ihre Insertion finden und durch die freiere und kräftigere Haltung und Bewegungen des Kopfes bedingt erscheinen. Diese von verschiedenen Autoren sehr verschieden benannten Muskeln bezeichnen wir als *Musculus longissimus capitis* und *Musculus semispinalis capitis*. Sie sind zwischen die oberen auseinanderweichenden Enden der beiden Gruppen eingeschoben, und es ist der *Semispinalis capitis* der mediale und bei weitem stärkere.

#### a) Gruppe des *Musculus sacrospinalis* (Fig. 200).

Der gemeinschaftliche Ursprung der erwähnten drei Muskelzüge des *Sacrospinalis* geschieht im untern Theil der Rückenrinne, wo sich neben die Wirbelsäule noch das Hüftbein legt. Im Einzelnen können wir als Ursprungspunkte bezeichnen: die Dornfortsätze vom Os sacrum an bis zum 10. Brustwirbel; die ganze hintere Fläche des Os sacrum; vom Darmbein die Tuberositas und der hintere Theil der Crista; ferner die dem Muskel vorne anliegende fibröse Haut, das Ligamentum lumbo-costale. Eine starke Sehne nimmt den medialen Theil der hinteren Muskelfläche ein.

#### Erklärung von Fig. 200.

Lange Rückenmuskeln. *ic* M. iliocostalis. *lc* M. longissimus capitis. *ld* M. longissimus dorsi. *Pa* Processus mastoideus. *sd* M. spinalis dorsi. *ssp* M. semispinalis. *sspc* M. semispinalis capitis.



In der Höhe des ersten Bauchwirbels etwa trennt sich der Iliocostalis ab, während der Spinalis noch höher hinauf mit dem Longissimus verwachsen bleibt.

*a) Musculus iliocostalis* (Fig. 200 *ic*).

Der Musculus iliocostalis, dessen Fasern am Os ilium entspringen, endet mit meistens schnigen Insertionen an den Winkeln aller 12 Rippen (s. Fig. 201 *ic*), und an den Querfortsätzen der untersten Halswirbel. Der Muskel wird verstärkt durch accessorische Zacken, die (Fig. 201 *ic'*), von ihm bedeckt, an allen Rippen entspringen und an seine mediale Seite heran treten.

Als *Musculus iliocostalis cervicis* (*Musculus cervicalis ascendens* aut.) unterscheidet man wohl den obersten, häufig etwas getrennten Theil, der von den oberen Rippen (wechselnde Zahl) herkommt und sich an die unteren Halswirbel ansetzt. Der übrige Theil heisst dann *Musculus iliocostalis dorsi*.

*β) Musculus longissimus* (Fig. 200 *ld*).

Erstreckt sich bis zum 2ten Halswirbel und bis zum Schädel hinauf. Am Brusttheil und Lendentheil sind seine Insertionen doppelt, indem die medialen an die Querfortsätze, bez. die *Processus accessorii*, die lateralen an die Rippen bez. die *Processus transversi* gehn. Am Hals ziehn sie nur an die Querfortsätze.

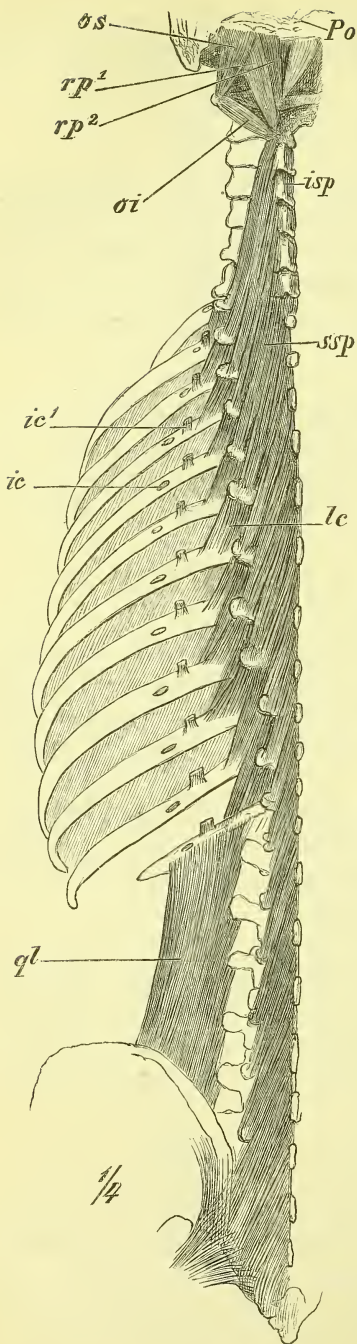
Auch beim Longissimus treten an dem medialen Rande neue Ursprünge auf, die aber auf die Querfortsätze der obersten Brustwirbel beschränkt sind und zur Abscheidung eines *Musculus longissimus cervicis* (*Musculus transversalis cervicis* aut.) benutzt worden sind.

Der Theil des Muskelzuges, der zum Kopf geht, wird als *Musculus longissimus capitis* (Fig. 200 *lc*) bezeichnet (*Musculus trachelo-mastoideus* aut.), entspringt von den Querfortsätzen der obersten Brustwirbel und den Quer- und Gelenkfortsätzen der unteren Halswirbel und setzt sich an den *Processus mastoideus*. Er liegt an der medialen Seite des vorigen und ist stark mit ihm verwachsen.

*γ) Musculus spinalis dorsi* (Fig. 200 *sd*).

Dieser dritte Theil hat eine geringe Ausdehnung, und ist, wie bereits erwähnt, mit dem vorigen Muskel fest verwachsen. Verfolgt man seine Fasern, so sieht man sie von Dornfortsätzen (der obersten Bauch- und untersten Brustwirbel) zu Dornfortsätzen (der mittleren Brustwirbel) ziehn, in concentrischen Bogen, die den 9ten oder 8ten Brustwirbel freilassen.

Fig. 201.

*Musculus spinalis cervicis*

ist ein ähnlicher, aber viel kleinerer Muskel, der an den Halswirbeln liegt, aber sehr variiert und auch häufig gänzlich fehlt.

b) Gruppe des *Musculus transversospinalis*.

Wie oben erwähnt wurde, gehen die Fasern dieser Muskeln von Querfortsätzen median-aufwärts zu Dornfortsätzen.

a) Oberflächliche Schicht. *Musculus semispinalis* (Fig. 201 *ssp*).

Den der Wirbelsäule angehörigen Theil (*ssp*) pflegt man als *Musculus semispinalis dorsi et cervicis* zu bezeichnen, während das obere, an den Schädel inserirende Ende, welches mehr isolirt und besonders mächtig entwickelt ist (Fig. 200 *ssp*) als *Musculus semispinalis capitis* (*Musculus complexus et biventer* aut.) benannt wird.

*Musculus semispinalis dorsi et cervicis*.

Erstreckt sich fast über den ganzen Brust- und Halstheil hinweg, und seine Fasern verlaufen so steil, dass sie jedesmal 4—5 Wirbel überschlagen; der obere Theil ist der stärkste.

*Musculus semispinalis capitis*  
(Fig. 200 *ssp*).

Hat seine Ursprünge an den oberen Brustwirbeln und den meisten Halswirbeln und endet an dem medialen Theil der zwischen den Lineae nuchae superior und inferior gelegenen Fläche des Hinterhauptes.

## Erklärung von Fig. 201.

Lange Rückenmuskeln. *ic* Ansatzstellen des *M. iliocostalis*. *ic'* Accessorische Ursprungsstellen des *M. iliocostalis*. *isp* *M. interspinalis*. *lc* *M. levatores costarum*. *oi* *M. obliquus capitis posticus inferior*. *os* *M. obliquus capitis posticus superior*. *Po* *Protuberantia occipitalis*. *qt* *M. quadratus lumborum*. *rp¹* *M. rectus capitis posticus major*. *rp²* *M. rectus capitis posticus minor*. *ssp* *M. semispinalis*.

Er deckt den Semispinalis cervicis und liegt fest neben dem entsprechenden Muskel der andern Seite. Der obere Theil besitzt eine ansehnliche Breite und Dicke und bildet hauptsächlich die beiden Längswülste, die den kräftigen Nacken auszeichnen.

β) Tiefere Schicht, *Musculus multifidus spinae*.

Dieser liegt unter dem vorigen, erstreckt sich aber vom zweiten Halswirbel ganz hinab bis auf das Os sacrum und ist unten am stärksten.

Die Fasern des in der That vielgetheilten Muskels beginnen an Quer- und Gelenkfortsätzen und setzen sich an die ganze Fläche der Dornfortsätze, wobei sie 1—3 Wirbel überschlagen.

γ) Tiefste Schicht, *Musculi rotatores dorsi*.

Von der vorigen Muskelschicht bedeckt, finden sich diese isolirten und schwächeren Bündel nur an den Brustwirbeln, namentlich den obern. Sie erstrecken sich von den Querfortsätzen zu den nächst darüber gelegenen Wirbeln und zwar zu den Wurzeln der Dornfortsätze (*Musculi rotatores longi*), und zu dem untern Rande der Bogen (*Musculi rotatores breves*).

## 2. Kurze Muskeln der Wirbelsäule.

Diese kleinen Muskeln finden sich in gleichmässiger Wiederholung zwischen Beugewirbeln, während zwischen den Drehwirbeln und dem Schädel eigenartig gebildete und stärker entwickelte Muskeln gefunden werden.

*Musculi interspinales* (Fig. 201 *isp*).

Sie lagern zwischen zwei benachbarten Dornfortsätzen, sind am Halse am stärksten und doppelt vorhanden und fehlen an der mittleren Brustgegend gänzlich.

*Musculi intertransversarii*.

Sie verbinden zwei benachbarte Querfortsätze, fehlen an der mittleren Brustgegend, sind am Bauchtheil am stärksten und am Halstheil doppelt.

*Musculi levatores costarum* (Fig. 201, *lc*).

Diese Muskeln liegen unter dem Iliocostalis, gehen an den oberen Rand des hinteren Endes der Rippen und entspringen vom Querfortsatz des jedesmal darüber liegenden Wirbels. Zu den untersten Rippen gehen auch *Musculi levatores longi*, deren Ursprung jedesmal um einen Wirbel höher liegt.

Diese Muskeln schliessen sich unmittelbar hinten an die Intercostales externi an.

Die kurzen Muskeln der Drehwirbel sind folgende:

*Musculus rectus capitis posticus major* (Fig. 201 *rp*<sup>1</sup>).

Entspringt am Dornfortsatz des Epistropheus, und der

*Musculus rectus capitis posticus minor* (Fig. 201 *rp*<sup>2</sup>)

am Tuberculum posterius des Atlas, und beide setzen sich mit verbreitertem Ende an die Linea nuchae inferior, wobei sie sich theilweise decken.

*Musculus rectus capitis lateralis* (Fig. 220 *rl*).

Vom Querfortsatz des Atlas zum Occipitale (Processus jugularis).

*Musculus obliquus capitis inferior* (Fig. 201 *oi*).

geht vom Dornfortsatz des Epistropheus zum Querfortsatz des Atlas, und der

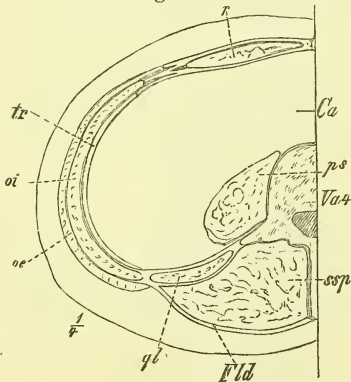
*Musculus obliquus capitis superior* (Fig. 201 *os*).

von hier zum Occipitale, wo er über dem lateralen Theil der Linea nuchae inferior sich ansetzt.

### Fascien des Rückens.

Auf den oberflächlichen breiten Rückenmuskeln findet sich keine eigentliche Fascie, sondern nur lockeres Bindegewebe, welches vom Perimysium nicht deutlich getrennt ist. Die Oberfläche der langen Rückenmuskeln aber wird bedeckt von einer theilweise sehr starken Fascie, der *Fascia lumbodorsalis* (Fig. 202 *Fld*, Fig. 199 *F*), die medianwärts an die Processus spinosi, lateralwärts an die Rippenwinkel, an das Ligamentum lumbocostale (S. 135) und an die hinteren Hervorragungen des Beckens befestigt ist und quer gefasert erscheint. Die Ursprungssehnen des *Musculus spinalis* und *longissimus dorsi* sind mit der Fascie fest verbunden und von ihrer äusseren Oberfläche entspringen die *Musculi serratus posticus superior*, *posticus inferior* (Fig. 199), und *latissimus dorsi*, sowie theilweise die Bauchmuskeln. In der Bauchgend ist die Fascie äusserst dick und fest, in

Fig. 202.



Horizontalschnitt durch die Bauchgend. *Ca* Cavum abdominale. *Fld* Fascia lumbodorsalis. *oe* *M. obliquus externus*. *oi* *M. obliquus internus*. *ps* *M. psoas*. *ql* *M. quadratus lumborum*. *r* *M. rectus*. *ssp* *M. semispinalis*. *tr* *M. transversus*. *Va4* vierter Bauchwirbel.

der Brustgend wird sie allmählich dünner und fehlt in der Hals- (Nacken-) Gend eigentlich gänzlich.

Man pflegt die so beschriebene Fascie auch wohl das „hintere Blatt der Fascia lumbodorsalis“ zu nennen, indem man das Ligamentum lumbocostale als „vorderes Blatt“ bezeichnet. Dieses füllt den Raum zwischen dem Darmbeinkamm und der letzten (bez. auch vorletzten) Rippe aus, ist medianwärts an die Querfortsätze der Bauchwirbel befestigt und verschmilzt lateralwärts mit dem „hinteren Blatt“, indem es zugleich den Fasern des *Musculus transversus abdominis* zum Ursprung dient.

So ist also der *Musculus sacro-spinalis* in seinem unteren Theile in eine knöchern-fibröse Scheide fest eingeschlossen. Er bildet hier einen, an jedem kräftigen Körper deutlich vortretenden Wulst, der von zwei Einsenkungen, der medianen und der lateralen Lendenfurche begrenzt wird.

## II. Bauchmuskeln.

Zwischen dem unteren Rande des Thorax und dem oberen Rande des Beckens ist die Wandung des vegetativen Rohrs eine muskulöse. Die Muskeln der Bauchwand, die den platten Muskeln angehören, reichen hinten bis an die Wirbelsäule hinan, während sie vorne in der Medianlinie in einem fibrösen Strang, der *Linea alba* zusammenstossen. Durch diese weiche Bauchwand sind ausgiebigere Bewegungen im *Truncus* gestattet; die Bauchwand vermag sich ausserdem dem sehr wechselnden Inhalt der Bauchhöhle anzupassen, und auf denselben sowohl einen dauernden, als auch unter besonderen Verhältnissen — als „Bauchpresse“ — einen stärkeren Druck auszuüben (vergl. unten).

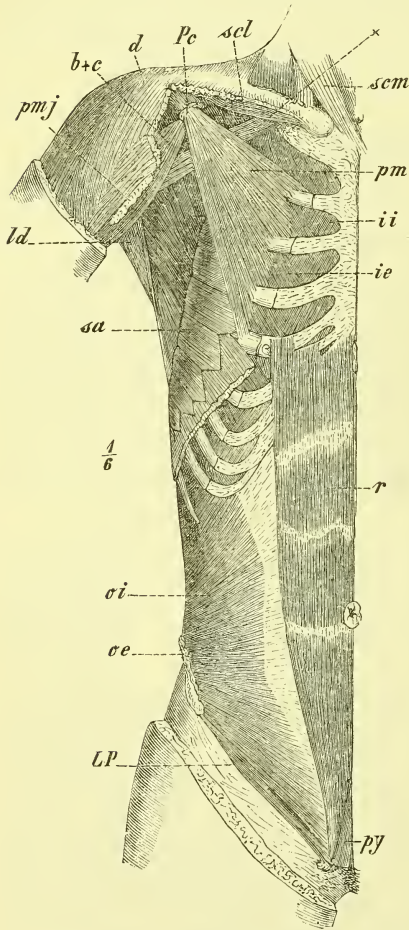
Die Richtung der Muskelfasern ist eine vierfache, indem senkrechte, quere, und in schräger Richtung sich kreuzende Fasern vorhanden sind und so eine allseitige Verkürzung der Bauchwandung und Verengerung der Bauchhöhle ermöglicht ist.

Die senkrecht verlaufende Muskulatur ist an der vorderen Seite zusammengezogen in einen jederseits neben der *Linea alba* verlaufenden Strang: *Musculus rectus abdominis*. Die übrigen Faserrichtungen sind vertreten durch drei aufeinander gelegene Muskelplatten, die von der Wirbelsäule bis an die Seite des *Rectus* reichen, und dann den letzteren mit ihren fibrösen Endigungen (Aponeurosen) scheidenartig umhüllen. Der tiefste Muskel hat die quere Faserung: *Musculus transversus abdominis*; von den schräggefasereten Muskeln hat der oberflächliche, *Musculus abdominis externus*, median (ventral)- abwärts steigende, der tiefere, also der mittlere von den dreien, *Musculus obliquus abdominis internus*, dorsal-abwärts steigende Fasern.

Neben der Wirbelsäule wird die hintere Bauchwand noch verstärkt durch besondere Muskeln (Fig. 209), den *Musculus quadratus lumborum* und *Musculus iliopsoas*, die jedoch erst nach Eröffnung der Bauchhöhle sichtbar werden und in Anschluss an die Muskeln der unteren Extremität zur Betrachtung gelangen.

Eine jede Hälfte der Bauchwand gleicht einem in querer Richtung gebogenen unregelmässigen Viereck, dessen längste Seite die Linea alba ist, dessen kürzeste Seite ihr parallel neben den Querfortsätzen liegt und dessen rückwärts convergirende obere und untere Seite eingebogen sind.

Fig. 203.



Von Skelettheilen tritt uns in der oberen Bauchgegend der Rand des Thorax deutlich entgegen, obgleich er vom Obliquus abdominis externus und Rectus überlagert wird. Unter diesem Rande befindet sich meist eine Einsenkung, die median, in der Gegend des Processus ensiformis am stärksten ist und hier als Magengrube (fälschlich „Herzgrube“) oder *Fossa epigastrica* bezeichnet wird.

Unten ist die ganze Crista ossis ilium nahe unter der Haut gelegen, bildet bei magerem Körper eine Hervorragung, bei fetten Körpern oder angeschwollenem Bauche dagegen eine Vertiefung. Das Tuberculum pubis ragt bei magerem Körper deutlich vor, ist dagegen bei starker Fettanhäufung, d. i. namentlich bei Weibern kaum fühlbar. Das Ligamentum Poupartii liegt gerade in der Schenkelbeuge.

*Musculus rectus abdominis*  
(Fig. 203 r).

Dieser Muskel liegt unmittelbar neben der Linea alba, entspringt auf

Muskeln an Brust und Bauch, zweite Schicht. *ie*, *ii* Mm. intercostales externi et interni. *LP* Ligamentum Poupartii. *oe* M. obliquus externus (Ansatz). *oi* M. obliquus internus. *py* M. pyramidalis. *r* M. rectus abdominis (vgl. Fig. 213.)

der vorderen Fläche des Thorax neben dem unteren Ende des Sternum (5—7 Rippenknorpel, mit drei Zacken) verschmälert sich unten und endet senkrecht vor und neben der Synchronosis pubis, zwischen ihr und dem Tuberculum pubis.

Der Muskel ist durch einige Sehnenstreifen — *Inscriptiones tendineae* — in dem grössten Theile seiner Fasern unterbrochen. Von diesen unregelmässig hin und her gebogenen Inscriptionen liegt eine neben dem Nabel und eine entspricht dem Rande des Thorax; eine dritte findet sich meist zwischen beiden und zuweilen noch eine vierte unterhalb des Nabels. In den Inscriptionen ist der Muskel mit der vorderen Wand seiner Scheide fest verwachsen.

*Musculus pyramidalis* (Fig. 203 *py*).

Ist ein sehr unbeständiger kleiner Muskel, der vor dem unteren Ende des Rectus liegt und mit dem oberen spitzen Ende an der Linea alba endet.

Betrachten wir die drei breiten aufeinander gelegenen Bauchmuskeln im Allgemeinen, so finden wir, dass der Faserverlauf im Obliquus externus sowohl wie im Transversus ein paralleler ist, beim Obliquus internus dagegen fächerförmig vom Os ilium ausgeht. Die Lagerungen am Thorax sind derartig, dass der mittlere Muskel am freien Rande desselben befestigt ist, dass der oberflächliche von der äusseren Fläche und der innerste von der inneren Fläche entspringt. Am Darmbein inseriren sie alle neben einander an der Crista, gewinnen theilweise aber noch vor derselben weitere Ursprünge von dem sogenannten Ligamentum Poupartii, welches sich zwischen der Spina anterior superior und dem Tuberculum pubis ausspannt, und bald näher zur Besprechung kommen wird.

Weiterhin ist zu bemerken, dass die Bauchwand unmittelbar über dem Ligamentum Poupartii durchbrochen wird von einem etwa kleinfingerdicken Strange, dem Samenstrang, durch welchen der Hoden mit dem Innern des Bauches in Verbindung steht. Dieser schräge Durchbruch wird als Leistenkanal, *Canalis inguinalis*, bezeichnet, und bald näher beschrieben werden.

*Musculus obliquus (abdominis) externus* (Fig. 204 *oe*; 196, 197 *oe*).

Er entspringt von den letzten acht Rippen mit ebenso vielen fleischigen Zacken, die zwischen die Zacken des Serratus anticus und des Latissimus dorsi eingreifen, so dass er also unmittelbar einen grossen Theil der Seite des Thorax deckt. Der obere Rand liegt neben dem Pectoralis major (dessen Portio abdominalis), und hier fehlt oft eine deutliche Grenze; der untere hintere Rand ist frei und liegt entweder ganz unter dem Latissimus dorsi,

oder begrenzt mit ihm ein Dreieck über der *Crista ossis ilium*, dessen Hintergrund der *Obliquus internus* ist.

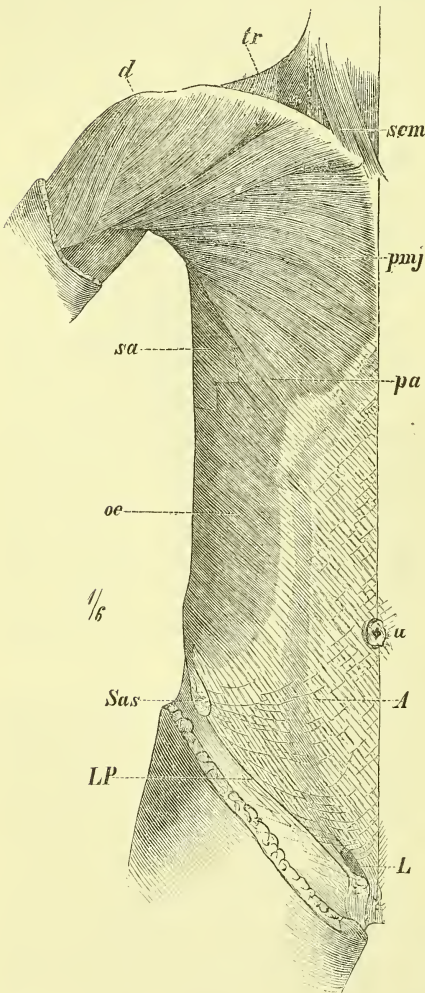
Die unteren (hinteren) Fasern inseriren an der *Crista ossis ilium*, alle übrigen aber gehen in die breite Sehne (Aponeurose) über, durch welche der Muskel an der *Linea alba* endet.

Fig. 204.

Den unteren Rand dieser Aponeurose, der von der *Spina anterior superior* zum *Tuberculum pubis* über den vorderen grossen Ausschnitt des Beckens hinwegzieht und der durch die benachbarten Fascien und einzelne besondere Fasern verstärkt wird, bezeichnet man als *Ligamentum Poupartii* (Fig. 204 LP).

*Ligamentum Gimbernati* nennt man eine Verbreiterung des medialen Endes dieses „Bandes“, die ihre Insertion in sagittaler Linie an der *Crista iliopectinea* findet und so eine flache, aufwärts concave Rinne bildet (auf der der Samenstrang sich lagert).

Ganz nahe über dem medialen Ende des *Ligamentum Poupartii* befindet sich die äussere Oeffnung des Leistenkanals, der äussere Leistenring, *Annulus inguinalis externus*. Es ist dieses eine Lücke in der Aponeurose des *Musculus obliquus externus*, die durch ein Auseinanderweichen der Fasern in dieser Gegend entsteht, indem sich die Randfasern des Schlitzes einerseits an das *Tuberculum pubis* ansetzen — *Crus inferius* —, andererseits vor und neben der *Synchondrosis pubis* ihre Anheftung finden: *Crus superius*. Das *Os pubis* bildet dann die untere knöchernerne Umrahmung der Oeffnung.



Muskeln an Brust und Bauch, oberflächliche Schicht. A Aponeurose des *M. obliquus externus*. L *Annulus inguinalis externus*. LP *Ligamentum Poupartii*. oe *M. obliquus externus*. pa *Pars abdominalis* des *M. pectoralis major*. sa *M. serratus anticus*. Sas *Spina anterior superior*. u *Nabel*.



Indem der Schlitz der Aponeurose aber in seinem grösseren lateralen Theil durch schräge oder quere Fasern — *Fibrae intercolumnares* — verschlossen wird, bleibt nur der mediale Theil als eigentliche rundliche Ausgangsöffnung des Leistenkanals übrig.

*Musculus obliquus (abdominis) internus* (Fig. 203 u. 202 oi).

Unter dem vorigen gelegen und die Faserrichtung desselben kreuzend, entspringt er am Darmbeinkamm, und zwar fast am ganzen freien Theil desselben, ausserdem noch etwas von der Fascia lumbodorsalis, sowie ferner auch von dem Ligamentum Poupartii. In fächerförmiger Strahlung geht er oben fleischig an die freien Ränder der letzten drei Rippen, vorn dagegen in eine breite Aponeurose über, welche wie beim vorigen Muskel in der Linea alba endet. Der unterste Theil (der in engere Verbindung mit dem *Musculus transversus* tritt) setzt sich theilweise an das Os pubis und schickt einfache oder schleuderförmige Fasern aus dem Annulus inguinalis externus heraus, welche sich auf den Samenstrang und den Hoden legen und als *Musculus cremaster* bezeichnet werden.

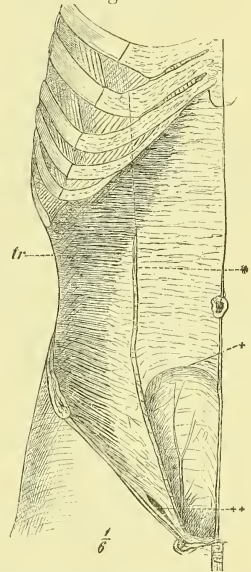
*Musculus transversus abdominis* (Fig. 205 u. 202 tr).

Dieser tiefste der drei Bauchmuskeln entspringt an der ganzen knöchernen Umrandung der weichen Bauchwand, vom Processus ensiformis an bis zur Spina iliaca anterior superior, sowie auch noch vom Ligamentum Poupartii. Im Einzelnen sind die Ursprungspunkte also die Knorpel und theilweise Knochen der sechs letzten Rippen und zwar die innere Fläche, dann die Querfortsätze der Lendenwirbel bez. die Fascia lumbodorsalis, und am Darmbeinkamm die innere Lefze. Die an den Rippen entspringenden Zacken greifen ein in Ursprungszacken des Zwerchfells. Der Uebergang der Muskelfasern in die Aponeurose erfolgt in einer medianwärts concaven Linie. Der oberste Theil des Muskels ist ganz vom *Musculus rectus* gedeckt.

Die Scheide des *Musculus rectus*.

Wie bereits erwähnt wurde, bilden die Aponeurosen der drei breiten Bauchmuskeln eine feste fibröse Scheide für den *Musculus rectus*. Dies

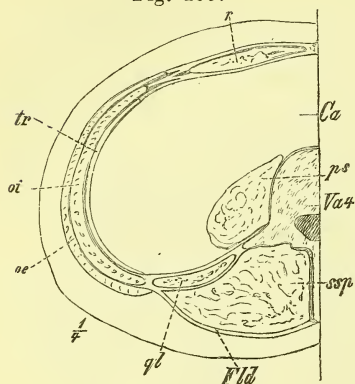
Fig. 205.



Bauchmuskeln, tiefste Schicht. tr *M. transversus*. \* Unterer Rand der hintern Wand der Rectus-scheide. \* Ansatz des *M. obliquus externus et internus*, durchschnitten. †† Leistenkanal.

geschieht in der Weise, dass die Aponeurose des Obliquus externus vor dem Rectus, die des tiefsten Muskels, des Transversus, hinter dem Rectus hinweg zur Linea alba ziehen, während die Aponeurose des mittleren Muskels, des Obliquus internus, am lateralen

Fig. 206.



Horizontalschnitt durch die Bauchgegend. *Ca* Cavum abdominale. *Fla* Fascia lumbodorsalis. *oe* M. obliquus externus. *oi* M. obliquus internus. *ps* M. psoas. *ql* M. quadratus lumborum. *r* M. rectus. *ssp* M. semispinalis. *tr* M. transversus. *Va 4* vierter Bauchwirbel.

Rande des Rectus angelangt, sich in zwei Blätter scheidet, von denen das eine vor, das andere hinter dem Rectus an die Linea alba gehen, wobei beide mit den begleitenden Aponeurosen des Obliquus externus und Transversus fest verwachsen. So haben wir also, so zu sagen,  $1\frac{1}{2}$  Aponeurosen in der vorderen Wand, und  $1\frac{1}{2}$  Aponeurosen in der hinteren Wand. Aber dieses Verhältniss gilt nur für die oberen  $\frac{2}{3}$  der Scheide; in einiger Entfernung unterhalb des Nabels endet nämlich die hintere Wand der Scheide mit einer abwärts concaven Linie (+ Fig. 205) mehr oder weniger vollständig und plötzlich, so dass die Scheide hier eine Lücke hat und der Rectus in seinem unteren Theil

hinten nur von der inneren Fascie bedeckt in die Bauchhöhle sieht. Man kann also sagen, dass im unteren Theil des Bauches die Fasern sämtlicher drei Aponeurosen vor dem Rectus hinwegziehen. —

### Fascien der Bauchwand.

Am Bauche haben wir zwei Fascien zu betrachten, eine äussere, unter der Haut liegende und eine innere, der Bauchhöhle zugewandte.

Die äussere Fascie, *Fascia abdominis superficialis*, ist nur in ihrem unteren Theile einigermaßen deutlich hervortretend, und heftet sich hier an das Ligamentum Poupartii und die Linea alba fester an. Am Annulus inguinalis externus setzt sie sich auf den hier heraustretenden Samenstrang als äusserste Hülle desselben fort.

Die innere Fascie, *Fascia transversalis*, überzieht die innere Fläche der vorderen und seitlichen Bauchwand, wo sie nach Entfernung des Bauchfells sichtbar wird. Von erheblicher Stärke ist auch sie nur im unteren Theil, in der sogenannten Leistengegend. Hier hängt sie zusammen mit dem Ligamentum Poupartii und geht über in die Fascia iliaca. Hinten und oben setzt sie sich fort in die dünnen Fascien, die die hinteren Bauchmuskeln und das Zwerchfell überziehen.

An der Fascia transversalis ist der *Annulus inguinalis internus*, die innere Oeffnung des Leistenkanals, zu bemerken. Diese liegt nahe über dem Ligamentum Poupartii und etwa 4 Cm. lateralwärts von dem äusseren Leistenring und stellt eine recht verschieden gebildete Oeffnung dar, an deren medialer und unterer Seite die Fasciefasern stärker ausgeprägt sind, und die *Plica semilunaris* der Fascia transversalis bilden. —

#### Der Leistenkanal, *Canalis inguinalis*.

Als Leistenkanal bezeichnet man eine Spalte oder Lücke der vorderen Bauchwand, durch die der Samenstrang hindurchzieht und durch die der Hoden um die Zeit der Geburt aus der Bauchhöhle in den Hodensack hinuntergestiegen ist. Es ist besonders hervorzuheben, dass wir hier keinen eigentlichen Kanal im gewöhnlichen Sinne vor uns haben.

Der Leistenkanal liegt unmittelbar über dem Ligamentum Poupartii, geht schräg median-abwärts durch die Bauchwand hindurch und ist 4 bis 5 Cm. lang. Er beginnt innen mit dem eben erwähnten, von der Fascia transversa gebildeten Annulus inguinalis internus und endet aussen unter der Haut mit dem von der Aponeurose des Obliquus externus gebildeten Annulus inguinalis externus.

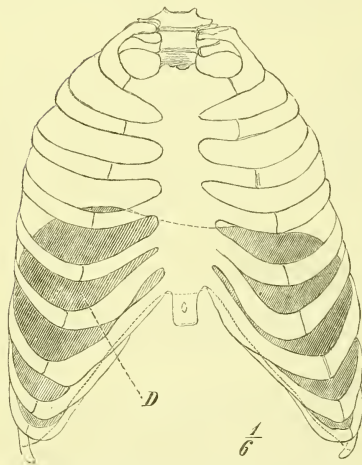
So bildet also die Aponeurose des Obliquus externus die vordere Wand, die Fascia transversa die hintere Wand und das Ligamentum Poupartii sowie das Ligamentum Gimbernati den Boden und damit die Stützen für den Samenstrang. Was die zwischen den beiden Wänden gelegenen Bauchmuskeln Obliquus internus und Transversus betrifft, so lassen die in dieser Gegend ziemlich verschmolzenen und verworrenen Fasern derselben auseinanderweichend den Samenstrang zwischen sich hindurchtreten (++ Fig. 205), wobei einzelne Fasern von der Muskelplatte sich loslösen und sich dem Samenstrang auflagern, den sie, wie schon erwähnt, als *Musculus cremaster* bis zum Hoden begleiten. —

So lautet die Beschreibung, wenn man den Samenstrang entfernt hat; bei ungestörten Verhältnissen aber ist die Sache etwas anders. Da sieht man nämlich, dass vom Annulus inguinalis internus aus die Fascia transversalis sich in den „Leistenkanal“ hinein fortsetzt. Diese „Ausstülpung“, der *Processus vaginalis Fasciae transversae*, umhüllt den ganzen Samenstrang und den Hoden und auf sie lagert sich vom Annulus inguinalis externus aus als eine weitere Hülle noch die früher erwähnte Fortsetzung der äusseren Bauchfascie. — Ueber den inneren Leistenring ist das Bauchfell mit einer leichten Einsenkung hingelagert.

Zwerchfell, *Diaphragma*. (Fig. 207—210.)

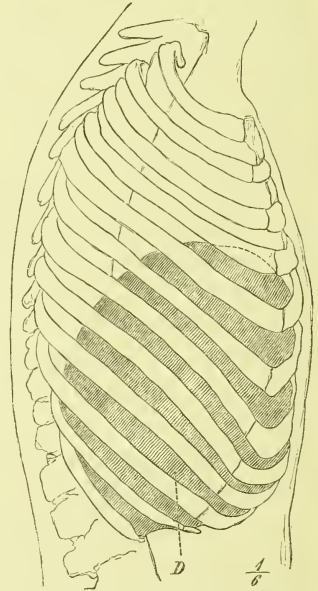
Das Zwerchfell ist eine muskulöse Scheidewand zwischen Brust- und Bauchhöhle und hat die Gestalt einer hoch in den Thorax hineingewölbten Kuppel (s. Fig. 207 u. 208), welche entsprechend der Gestalt des Brustraums einen medianen hinteren Eindruck hat, und also, von oben gesehen, bohnen- oder hufeisenförmig erscheint. Die höchste Wölbung dieser Kuppel ist fibrös und wird als *Centrum tendineum* bezeichnet, als die centrale Endsehne (Fig. 210), an welcher in ununterbrochener Folge die Muskelfasern inseriren, die ringsum am unteren Rande des Thorax ihren Ursprung haben. Diese Ursprungslinie des Zwerchfells liegt vorne am Sternum am höchsten, hinten am tiefsten; an den Wirbelkörpern überschreitet sie die Grenze des Thorax und erstreckt sich bis auf den 3. und 4. Bauchwirbel

Fig. 207.



Lage des Diaphragma (D) im Thorax. Ansicht von vorne.

Fig. 208.



Lage des Diaphragma (D) im Thorax. Ansicht von der rechten Seite.

hinab. Der hintere Theil ist von ausgezeichneter Stärke, an der Seite und vorne dagegen findet man sehr dünne Stellen.

Nach den verschiedenen Ursprungsstellen pflegt man am Zwerchfell zu unterscheiden eine *Pars vertebralis*, *costalis* und *sternalis*.

a) Die *Pars vertebralis* (Fig. 209) entspringt an der Wirbelsäule, d. h. an den drei obersten Bauchwirbeln, und besteht aus zwei nicht ganz sym-

metrischen Hälften, zwischen denen, median gelegen, der *Hiatus aorticus* befindlich ist. Jede Hälfte (rechte und linke) ist ferner am Ursprunge in ziemlich unbeständiger Weise durch kleinere oder grössere Lücken und Spalten in Abtheilungen getrennt.

Wir unterscheiden am einfachsten (mit Henle) jederseits nur zwei Zaeken: eine mediale Zacke (Fig. 209 *a* und *b*) und eine laterale Zacke (lateralwärts von *b*).

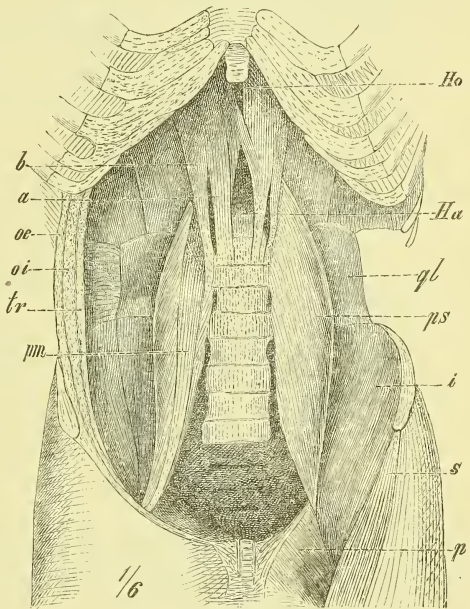
Die mediale Zacke ist die starke Muskulatur, die von den Wirbelkörpern selbst ausgeht, die laterale Zacke ist eine dünnere Platte, die zwischen dem medialen Schenkel und der Pars costalis liegt und deren Ursprung wesentlich von sehnigen Bogen geschieht, die über die Ursprünge des *Musculus psoas* und *Musculus quadratus lumborum* sich hinüberziehen.

Die mediale Zacke der Pars vertebralis entspringt sehnig am 3. oder 4. Bauchwirbel, und hängt hier mit dem Ligamentum commune vertebrarum anticum zusammen. Rechts pflegt der Ursprung einen Wirbel tiefer als links zu geschehen.

Die inneren Ränder der Sehnen beider Seiten vereinigen sich in einem sehnigen Bogen, der den *Hiatus aorticus* oben abschliesst; im Uebrigen gehen sie in eine fächerförmig ausgebreitete Muskelmasse über, die sich an den hinteren Rand des Centrum tendineum ansetzt. Dabei führen die medialen Fasern beider Seiten eine Kreuzung aus (in geringerem oder ausgedehnterem

Maasse), weichen dann wieder von einander und bilden einen fast ganz median gelegenen länglichen Schlitz, den *Hiatus oesophageus*, hinter und über welchem sie zu abermaliger Kreuzung zusammenstossen, um erst dann das Centrum tendineum zu erreichen. Es ist wohl zu beachten, dass der *Hiatus aorticus* sehnige, der *Hiatus oesophageus* dagegen muskulöse Umgebung hat.

Fig. 209.



Hintere Wand des geöffneten Bauches; links sind die breiten Bauchmuskeln ganz entfernt, ebenso das Lig. Poupartii. *a* Mediale Abtheilung des medialen Schenkels der Pars vertebralis des Zwerchfells. *b* laterale Abtheilung desselben. *Ha* Hiatus aorticus. *Ho* Hiatus oesophageus. *i* M. iliacus internus. *oc* M. obliquus externus, durchschnitten. *oi* M. obliquus internus, desgl. *p* M. pectineus. *ps* M. psoas major. *pm* M. psoas minor. *ql* M. quadratus lumborum. *s* M. sartorius. *tr* M. transversus abdominis, durchschnitten.

In der Masse der Muskelplatte und zuweilen auf die Sehne sich fortsetzend findet man eine (oder auch wohl zwei) Spalte, die zum Durchtritt kleinerer Gefäße und Nerven bestimmt ist. Wird solche Theilung durchgehend, so entsteht das Bild von drei Abtheilungen der Pars vertebralis, die als Crus laterale, medium und mediale von den Autoren bezeichnet und der Beschreibung zu Grunde gelegt werden.

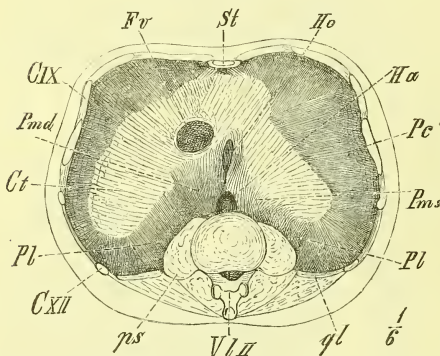
Die laterale Zacke der Pars vertebralis entspringt in der Regel von der Seite des ersten Bauchwirbels und von zwei fibrösen Bogen, deren erster von hier nach dem Querfortsatz des 2. Bauchwirbels und deren zweiter von da zur 12. Rippe hinübergeht. Die Fasern dieses Theils enden in den hinteren Rand des Centrum tendineum bis gegen die hintere Spitze und sind unten öfters getrennt von dem costalen Theil durch eine dreieckige Lücke.

b) Die *Pars costalis* entspringt von den Rippen (12. bis 7.), und zwar von der Innenfläche der Knorpel, in einiger Entfernung von dem freien

Rande. Die einzelnen fleischigen Zacken greifen ein in die Ursprungszacken des Transversus abdominis. In den beiden letzten vorn offenen Intercostalräumen sind es hinübergespannte fibröse Streifen, von welchen abwärts (medianwärts) der Transversus, aufwärts Fasern des Diaphragma entspringen.

c) Die *Pars sternalis* ist sehr schwach und sehr unbeständig, entsteht an der hinteren Seite des Processus ensiformis und ist jederseits von der Pars costalis getrennt durch eine verschieden grosse dreieckige Lücke.

Fig. 210.



Zwerchfell, von unten gesehen. CXI elfte Rippe. CXII zwölfte Rippe. Ct Centrum tendineum. Fv Foramen Venae cavae. Ha Hiatus aorticus. Ho Hiatus oesophagus. Pc Pars costalis. Pmd Pars medialis dextra. Pms Pars medialis sinistra. ps M. psoas, horizontal durchschnitten. ql M. quadratus lumborum, desgl. St Sternum. Vl II Zweiter Lendenwirbel.

Das *Centrum tendineum* nimmt so ziemlich die höchste Wölbung der Kuppel ein und hat in Uebereinstimmung mit dem Querschnitt des Thorax eine nierenförmige Gestalt. Der vordere Rand ist meistens jederseits etwas eingebogen, so dass eine dreilappige Form entsteht und man von einem vorderen, einem rechten und einem linken Lappen spricht. Der linke Lappen ist kleiner und schmaler. Nahe am hinteren Rande, etwas rechts neben der Medianlinie liegt das rundliche *Foramen venae cavae* (Fv, Fig. 210), welches also ringsum von fibröser Substanz umgeben ist. —

Die Kreuzung der Fasern im Centrum tendineum ist eine unregelmässige.

Auf dem Zwerchfell liegen in der mittleren Einsenkung der Herzbeutel mit dem Herzen, und jederseits die Lungen. Unter dem Zwerchfell befindet sich auf der rechten Seite die Leber, linkerseits Milz, Magen und ein Theil des Darms.

Zu beachten wäre schon hier, dass die Wölbung des Zwerchfells rechts höher hinaufgeht, als links (s. Fig. 207) und ferner, dass ein Theil des Zwerchfells, namentlich unten an den Seiten, für gewöhnlich fest an der Wand des Thorax anliegt.

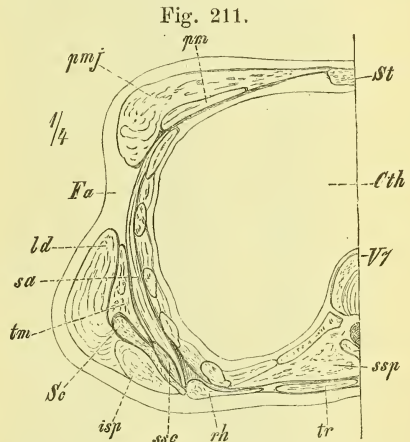
Eine Fascie überzieht das Zwerchfell von unten, ist meistens schwach und an das Centrum tendineum, sowie an die Löcher des Zwerchfells fest angeheftet. Sie setzt sich in die Fascia transversa und in die Fascie des Musculus psoas und quadratus lumborum fort.

### III. Brustmuskeln.

Auch die Brustmuskeln liegen in mehreren Schichten übereinander. Die oberflächlichen Schichten enthalten, wie am Rücken, starke und ausgebreitete Muskeln, die vom Thorax zur Extremität gehen und in Gemeinschaft mit einigen Bauchmuskeln (Rectus und Obliquus externus) den ganzen vorderen und seitlichen Theil des Thorax umhüllen. In der Tiefe liegen die eigentlichen Muskeln des Truncus. Sie sind weit schwächer und liegen zwischen den Rippen und an der Innenfläche des Thorax, und entsprechen in ihrer Anordnung und Verlauf genau den drei breiten Bauchmuskeln.

Man findet zwischen je zwei Rippen die *Musculi intercostales externi* und *interni*, im Innern des Thorax den *Musculus transversus thoracis*.

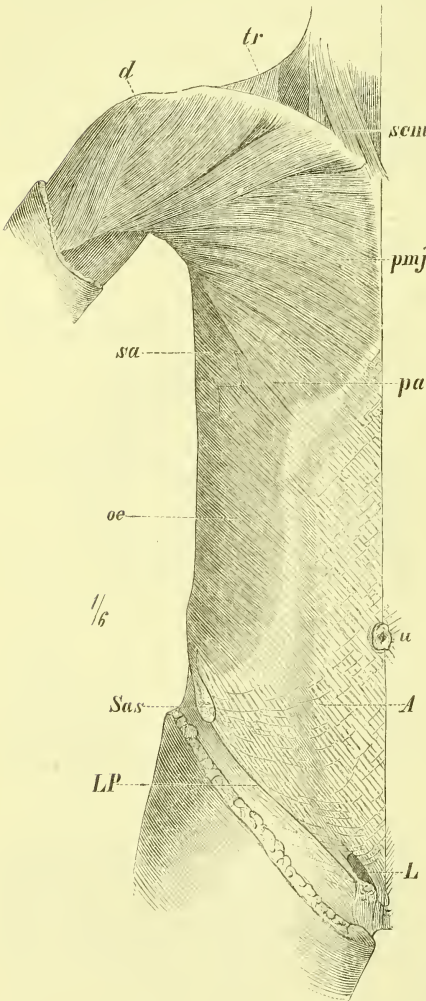
Von den die Extremitäten bewegenden Muskeln liegt oberflächlich der zum Humerus ziehende *Musculus pectoralis major* und unter ihm der *Musculus pectoralis minor* und der kleine *Musculus subclavius*. An der seitlichen Gegend breitet sich weit aus die dünnere Platte des *Musculus serratus anticus*.



Horizontaldurchschnitt durch die Brustgegend. *Cth* Cavum thoracis. *Fa* Fossa axillaris. *isp* M. infraspinatus. *ld* M. latissimus dorsi. *pm* M. pectoralis minor. *pmj* M. pectoralis major. *rh* M. rhomboides. *sa* M. serratus anticus major. *sc* Scapula. *ssc* M. subscapularis. *ssp* M. semispinalis. *st* Sternum. *tm* M. teres major. *tr* M. trapezius. *V7* siebenter Brustwirbel.

Forschen wir an der Brust nach den bei der Untersuchung des Lebenden oder der Leiche tastbaren und leitenden Knochentheilen, so finden wir zunächst eine recht vollständige Umrahmung des Gebietes. Oben die Clavicula, median das Sternum und unten der untere Rand des Thorax.

Fig. 212.



Muskeln an Brust und Bauch, oberflächliche Schicht. A Aponeurose des M. obliquus externus. d M. deltoideus. L Aeusserer Leistenring. LP Ligamentum Poupartii. oe M. obliquus externus. pa Pars abdominalis des M. pectoralis major. pmj M. pectoralis major. sa M. serratus anterior. Sas Spina anterior superior. scm M. sternocleidomastoideus. tr M. trapezius. u Umbilicus (Nabel).

Der schon hier in Betracht kommende Processus coracoideus (Fig. 213 pc) liegt nahe unter der Clavicula, unter dem Deltoideus (Fig. 212 und 213 d) verborgen und ist nebst dem von ihm ausgehenden Ligamentum coraco-claviculare anticum (S. 141) meistens von aussen fühlbar.

Die Rippen sind an der Seite des Thorax bis hoch in die Achselgrube hinauf deutlich fühlbar, bei magerem Körper sogar sichtbar, da sie nur vom Serratus anticus bedeckt sind. Auch an der vorderen Seite lassen sich meistens bei einiger Uebung trotz des dicken Muskelpolsters die Rippen verfolgen und abzählen. Nur bei angespannten Muskeln oder bei Weibern mit starkem Fettpolster und grossen Brüsten ist dieses unmöglich.

#### *Musculus pectoralis major.* (Fig. 212 pmj).

Der Ursprung dieses Muskels geschieht in einer gebogenen Linie und zwar an der ganzen vorderen Fläche des Sternums bis nahe an die Medianlinie, ausserdem auch noch vom sternalen Theile der Clavicula, und unten von der Scheide des Musculus rectus abdominis. Man spricht demgemäss von einer *Pars sternalis*, *Pars clavicularis* und *Pars abdominalis* des Muskels. Zwischen den ersten beiden



Abtheilungen befindet sich meist eine deutliche Trennungsspalte; die Pars sternalis bekommt in der Tiefe noch eine Reihe neuer Ursprungszacken von den Rippen; die Pars abdominalis ist von sehr wechselnder Stärke.

Die Fasern convergiren sämmtlich gegen den Punkt, wo der Arm an der medialen Seite frei zu werden beginnt und schieben sich dabei derartig unter einander, dass die oberen Fasern jedesmal die daruntergelegenen decken.

Die Insertion geschieht mit einer starken breiten Sehne an der Spina tuberculi majoris, bedeckt vom Musculus deltoideus.

Die Pars clavicularis grenzt lateralwärts an den die Schulter umhüllenden Musculus deltoideus, ist jedoch oben unter der Clavicula durch eine verschieden grosse dreieckige Spalte von ihm geschieden (*Fossa infraclavicularis*). Der untere Rand der Pectoralis hebt sich allmählich vom Thorax ab und wird zusehends dicker und bildet die vordere Begrenzung der Achselgrube, bez. Achselhöhle.

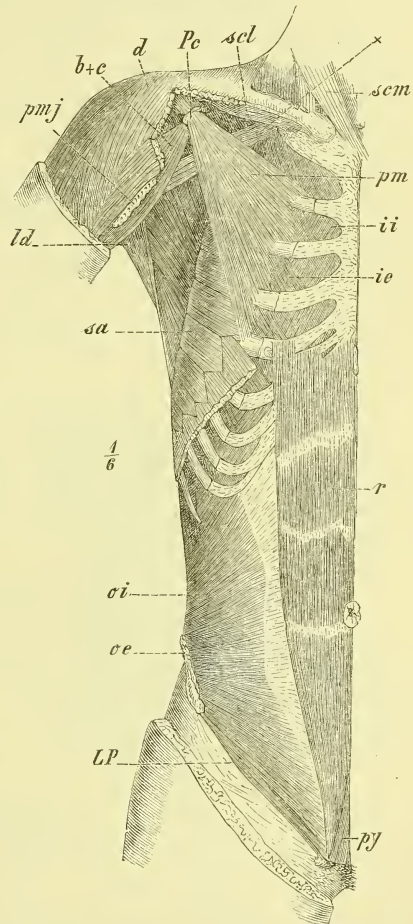
*Musculus pectoralis minor.*

(Fig. 213 pm)

In wechselnder Weise, und mit verschiedener Anzahl der Zacken entspringt er breit von der 3.—5. Rippe und endet am Processus coracoideus.

Wie die Clavicula überbrückt er die tiefe Furche oder Einsenkung zwischen Thorax und der Scapula und lässt unter sich den dicken Strang der Gefässe und Nerven (Fig. 213\*) hindurchgehen, welche für den Arm bestimmt sind.

Fig. 213.



Muskeln an Brust und Bauch, zweite Schicht. *b+c* M. biceps (caput breve) und M. coracobrachialis. *d* M. deltoideus. *ie* M. intercostalis externus. *ii* M. intercostalis internus. *ld* M. latissimus dorsi. *LP* Ligamentum Poupartii. *oe* M. obliquus externus (Ansatz). *oi* M. obliquus internus. *Pc* Processus coracoideus. *pm* M. pectoralis minor. *pmj* M. pectoralis major, Endsehne. *py* M. pyramidalis. *r* M. rectus abdominis. *sa* M. serratus anticus magnus. *scl* M. subclavius. *scm* M. sterno-cleido-mastoideus. † Bündel der Gefässe und Nerven.

*Musculus subclavius* (Fig. 213 *sc*).

Ein kleiner Muskel, der theilweise von der Clavicula verborgen wird, am sternalen Ende der ersten Rippe entspringt und sich an die Mitte der unteren Fläche der Clavicula inserirt.

*Musculus serratus anticus* (Fig. 212, 213, 197 *sa*).

Liegt unmittelbar auf dem ganzen seitlichen Theile des Thorax, entspringt von den obersten 8 Rippen und setzt sich an die ganze Basis scapulae.

Die unteren seiner Ursprungszacken greifen ein in die Zacken des Obliquus abdominis externus, die oberste ist vom Schlüsselbein bedeckt. Der mittlere Theil ist der schwächste und besteht aus divergirenden Fasern (von Rippe 2—3). Der obere und der untere Theil sind stärker und haben convergirende Fasern.

Vorn wird er vom Pectoralis major, hinten vom Latissimus dorsi und der Scapula bedeckt und an der Seite bildet er den Hintergrund der Achselhöhle. Die mittleren Zacken (4.—7. Rippe) treten beim Lebenden deutlich hervor.

Die Intercostalmuskeln bestehen aus zahlreichen schräggestellten Fasern, die zwischen den Rändern zweier benachbarter Rippen ausgespannt sind.

*Musculi intercostales externi* (Fig. 213 *ie*).

Sie sind die oberflächlichen der doppelten Schichten und haben denselben Verlauf wie die Fasern des Obliquus externus, d. h. sternal- und abwärts. Vorn reichen sie nur bis an die Knorpel, und hinten verschmelzen sie mit den Levatores costarum.

*Musculi intercostales interni* (Fig. 213 *ii*).

Sie haben, entsprechend dem Obliquus abdominis internus, eine dorsal- und abwärts gehende Richtung, reichen vorn bis an das Sternum, hinten jedoch nur bis zu den Rippenwinkeln. In den beiden letzten Intercostalräumen gehen sie vorn direkt in den genannten Bauchmuskel über.

*Musculus transversus thoracis anticus*.

An der inneren Seite der vorderen Thoraxwand gelegen, schliesst er sich unmittelbar an den oberen Rand des Transversus abdominis an. Er ist ein dünner, platter Muskel, entspringt vom 3.—6. Rippenknorpel und setzt sich an den Rand des unteren Endes des Sternums.

*Musculus transversus thoracis posticus*

wird ein Complex von dünnen Muskeln genannt, die innen an der hinteren Wand des Thorax liegen, schräg lateral aufwärts verlaufen und 1—2 Rippen überspringen.

-Achselgrube und Achselhöhle.

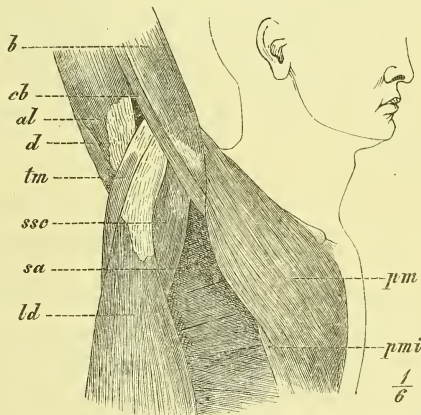
Wo der Arm vom Truncus sich ablöst, befindet sich an der unteren Seite eine bei der verschiedenen Stellung des Arms verschieden gestaltete Grube, die *Fossa axillaris*. Bei adducirtem Arm ist sie eine senkrechte Spalte, bei stärkerer Abduction und Erhebung des Arms flacht sie sich mehr und mehr ab. Diese Grube wird dadurch gebildet, dass sich die vorne und hinten vom Truncus zum Arme ziehenden Muskeln ziemlich weit vom Gelenk entfernt an ihn ansetzen und dadurch zu zwei frei herabhängenden Wülsten werden, die die vordere und hintere Wand der Achselgrube herstellen, zwischen denen die mit Haaren versehene Haut eine leichte Einsenkung bildet. Den vorderen Wulst bildet der Pectoralis major, den hinteren der Teres major und der Latissimus dorsi. An der medialen Wand fühlt man die Rippen bis zur 3. hinauf und in der stärksten Einsenkung erkennt man bei stark erhobenem Arme das Caput humeri.

Bei einem Muskelpräparat ist die Achselgrube zur Achselhöhle, *Cavitas axillaris* geworden, indem hier grosse Fettmassen aus den weiten Räumen zwischen Thorax, Humerus, Clavicula, Scapula und den betreffenden Muskeln entfernt worden sind.

Dieses Cavum axillare (Fig. 214) hat als mediale Wand den Thorax mit dem Serratus anticus, als laterale und schmalste Wand die Armmuskeln Biceps (*b*) und Coracobrachialis (*cb*). Die vordere Wand bilden Pectoralis major und minor und die hintere Wand zunächst aussen Teres major (*tm*) und Latissimus dorsi (*ld*), weiter in der Tiefe aber der Subscapularis (*ssc*).

Die Achselhöhle setzt sich dorsalwärts weiter fort in die Spalte zwischen Scapula und Brustwand, d. i. Subscapularis und Serratus anticus; vor Allem aber ist zu beachten die Fortsetzung, die sich median-aufwärts unter dem Pectoralis minor hinweg zur Fossa infraclavicularis und Fossa supraclavicularis erstreckt. Dieses ist nämlich der Raum, durch welchen der starke Pack von Gefässen und Nerven zieht, welche vom Halse zum Arme gehen.

Fig. 214.



Achselhöhle und laterale Seite der Brust bei stark erhobenem Arme (rechts.) *al* M. anconeus longus. *b* M. biceps. *cb* M. coracobrachialis. *d* M. deltoideus. *ld* M. latissimus dorsi. *pm* M. pectoralis major. *pmi* M. pectoralis minor. *sa* M. serratus anticus. *ssc* M. subscapularis. *tm* M. teres major.

Es versteht sich von selbst, dass alle diese Räume bei den verschiedenen Bewegungen des Schultergürtels und des Armes sehr verschiedene Grösse und Gestalt annehmen.

### Fascien der Brust.

Die oberflächliche Hülle der Brustmuskeln ist so schwach, dass sie kaum den Namen einer Fascie verdient. Dagegen findet man unter dem Pectoralis major eine deutliche Fascie, die den Pectoralis minor und den Subclavius deckt, an die Clavicula, den Processus coracoideus und den Thorax geheftet ist und unten in die Fascie der Achselhöhle übergeht. Von auffallender Stärke ist der Theil dieser Fascie, welcher vom Processus coracoideus zum medialen Ende der Clavicula zieht und dessen unterer Rand deutlich fühlbar hervortritt. Auf dieses *Ligamentum coraco-claviculare anticum* wurde bereits in der Gelenklehre (S. 141) hingewiesen.

Die Musculi intercostales werden an ihrer äusseren Fläche von Fascien überkleidet, den sogenannten *Ligamenta intercostalia* (s. S. 135). Am stärksten sind diese vor den vorderen Enden der äusseren und hinter den hinteren Enden der inneren Intercostalmuskeln, wo sie als Fortsetzungen der genannten Muskeln angesehen werden können.

An der inneren Wand des Thorax ist die meistens nur dünne *Fascia endothoracica* über die Rippen und die inneren Rippenmuskeln hinweg gespannt.

### IV. Muskeln des Halses.

Das Gebiet des Halses ist an der Oberfläche deutlich bezeichnet: unten durch den oberen Rand des Sternums und durch das Schlüsselbein, oben durch den unteren Rand des Unterkiefers und weiter hinten (hinter dem Ohr) durch den Processus mastoideus. Seitwärts dagegen geht die Halsgegend ohne bestimmtere Begrenzung in das Gebiet des Rückens (Nackens) über.

Die orientirenden Knochenpunkte ergeben sich hiernach an der oberen und unteren Grenze von selbst. Denn es ist nur ein sehr dünner Muskel (Musculus subcutaneus colli), der über die Clavicula sowohl, wie über den Rand der Mandibula hinwegzieht, so dass diese nicht nur in ganzer Ausdehnung fühlbar, sondern sogar sichtbar sind. Der hintere Rand des Ramus mandibulae tritt für das Auge und den Finger weniger hervor, da zwischen ihm und dem Processus mastoideus eine sehr umfangreiche Speicheldrüse, die Glandula Parotis, eingelassen ist. Diese erstreckt sich in die Tiefe bis

zum Processus styloideus, und muss also herauspräparirt werden, wenn man zu diesem Fortsatz und den von ihm entspringenden Muskeln gelangen will. Der Processus styloideus ist von aussen her selten fühlbar, dagegen gelingt es bei mageren Hälsen, den Querfortsatz des Atlas zu fühlen, wenn man nahe unter dem Processus mastoideus eindringt, sowie man bei einiger Magerkeit auch wohl den vorspringenden Querfortsatz des 6. Halswirbels entdecken kann.

Der Vorderhals bildet nur bei stark zurückgelegtem Kopfe eine einfache quergebogene Fläche; bei gewöhnlicher Ruhelage zeigt sich eine quer verlaufende Knickung, und es gehört der über derselben gelegene horizontale und beim Manne mit Bart überzogene Theil in gewissem Sinne noch zum Kopfe, indem er die untere Fläche der Mundhöhle ausmacht.

Gerade in dieser Knickungslinie der Halsfläche liegt median das Zungenbein (Fig. 216, 217 *H*), und zwar mit seinem Körper unmittelbar unter der Haut und also leicht erkennbar. Doch lassen sich auch die Cornua majora, wenn man den ganzen Knochen zwischen die Finger fasst, deutlich verfolgen, es sei denn, dass der Hals sehr fett ist.

Hinter dem Zungenbein, durch dasselbe offen gehalten, geschieht im vegetativen Rohre der Uebergang aus dem gemeinsamen Rachenraum in die getrennten Kanäle der vorn gelegenen Luftröhre, Trachea, und der dahinter befindlichen Speiseröhre, Oesophagus. Am oberen Ende der Trachea, unmittelbar unter dem Zungenbein, befindet sich als Eingang des Luftkanals und als Stimmapparat der Kehlkopf, Larynx, der in der Splanchnologie näher beschrieben wird. Hier ist im Voraus schon zu erwähnen, dass derselbe aus zwei Hauptknorpeln besteht, einem unteren Ringknorpel, Cartilago cricoidea und einem oberen Schildknorpel, Cartilago thyreoidea (Fig. 217 u. 218 *Cth*); der letztere besteht aus zwei Platten, die vorne zusammenstossen in einem winkligen Vorsprung, der Protuberantia laryngea, welche namentlich beim männlichen Geschlecht stark vorragt und gewöhnlich als „Adamsapfel“ bezeichnet wird. Von den Seiten des Larynx und des Hyoideum entspringen Muskeln, die, rückwärts laufend, den Pharynx, den Schlundkopf, bilden, während der Oesophagus frei hinter der Trachea und unmittelbar vor der Wirbelsäule verläuft und als ein muskulöser Strang von Kleinfingerdicke erscheint. Der Kehlkopf entspricht in seiner Lage dem 3.—5. Halswirbel. — Zu erwähnen ist noch die Kropfdrüse, Glandula thyreoidea (Fig. 217 *Gl*); welche zu beiden Seiten des oberen Theils der Luftröhre und des unteren Theiles des Kehlkopfes in der Tiefe liegt und zuweilen einen grossen Umfang gewinnt.

Die Halsmuskeln zerfallen in zwei Gruppen, in die tiefen und die oberflächlichen.

Die tiefen Halsmuskeln liegen unmittelbar auf der Wirbelsäule und sind ausgespannt zwischen den Halswirbeln, dem Schädel und den ersten Rippen. Die oberflächlichen Halsmuskeln sind in einer ersten Schicht als kräftige Muskeln vom Thorax und der Clavicula zum Schädel hinübergespannt (*Museuli sternocleidomastoidei*), erstrecken sich in einer zweiten und dritten Schicht aber von unten sowohl, wie von oben her an das Zungenbein und an den Kehlkopf. Ganz oberflächlich endlich liegt noch ein Hautmuskel (*Musculus subcutaneus colli*) über den grössten Theil des Halses ausgebreitet.

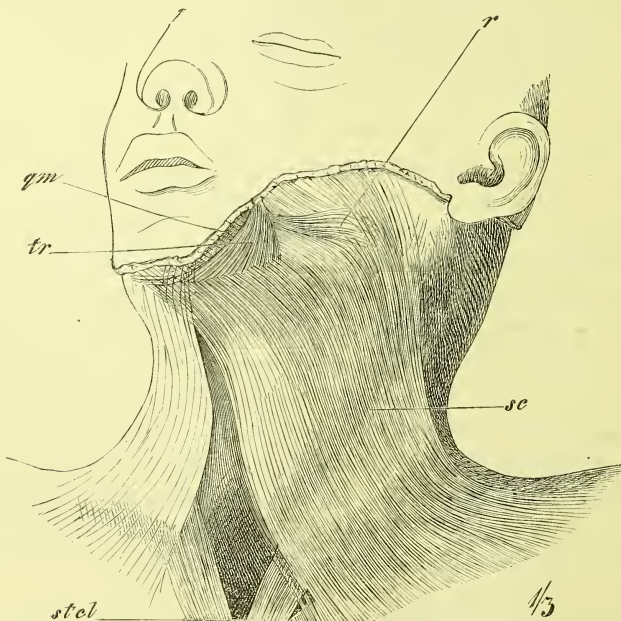
Unter den tieferen Halsmuskeln unterscheiden wir naturgemäss die Unterzungenbeinmuskeln und die Oberzungenbeinmuskeln.

### A. Hautmuskel des Halses.

#### *Musculus subcutaneus colli* (Fig. 215 *sc*).

Es ist dies ein sehr dünner, unmittelbar unter der Haut gelegener breiter Muskel, der fast die ganze vordere und seitliche Halsgegend einnimmt. Er entspringt unten an der Fascie, die den *Pectoralis major* und *Deltaideus* deckt, fast in der ganzen Länge der Clavicula, geht mit nahezu

Fig. 215.



Muskeln des Halses. Hautmuskel. *qm* M. quadratus menti. *r* M. risorius. *sc* M. subcutaneus colli. *stcl* M. sternocleidomastoideus. *tr* M. triangularis menti.

parallelen Fasern median-aufwärts, und findet nur theilweise einen knöchernen Ansatzpunkt, indem die meisten Fasern in der Fascie und den Muskeln des Gesichtes ausstrahlen. Es setzen sich nämlich die mittleren Fasern an den Unterkiefer, etwas über dem unteren Rande desselben an, an dieselbe horizontale Linie, von der aus in gleicher Richtung der *Musculus quadratus menti* (s. S. 224) zum Munde zieht. Die vordersten Fasern laufen gegen das Kinn, wo sie sich theilweise kreuzen; die hinteren Fasern ziehen theils zum Mundwinkel, mit den Muskeln des Mundes verschmelzend, theils enden sie früher oder später auf der *Fascia parotideo-masseterica*.

Der hintere Rand ist nicht scharf ausgeprägt, der vordere Rand lässt die Gegend der Luftröhre unbedeckt.

## B. Oberflächliche Halsmuskeln.

### *Musculus sternocleidomastoideus* (Fig. 216, 217 *stcl*).

Ein sehr kräftiger, von dem *Musculus subcutaneus* grösstentheils bedeckter Muskel, der von der Mitte des oberen Thoraxrandes schräg aufwärts an die Seite des Kopfes zieht. Der Ursprung geschieht mit zwei, meistens durch eine deutliche Lücke getrennten Köpfen. Das *Caput sternale* (Fig. 216 *Cs*) hat seinen sehnigen Ursprung an der vorderen Fläche des *Manubrium sterni*, mit dem Ursprung der anderen Seite mehr oder weniger zusammenstossend. Das *Caput claviculare* (Fig. 216 *Cc*), entspringt von dem sternalen Ende der *Clavicula*, hat eine sehr wechselnde Breite, und begiebt sich unter den hinteren Rand an die innere Seite des *Caput sternale*. Der Ansatz geschieht an der Basis des *Processus mastoideus* und weiter hinten an der *Linea nuchae superior* des *Occipitale* durch sehnige Fasern, mit denen die Haut fest zusammenhängt.

Der *Sternocleidomastoideus* ist für die Orientirung am Halse sehr wichtig, indem er jederseits einen an der Leiche und namentlich am Lebenden deutlich wahrnehmbaren Wulst bildet, durch welchen man ein mittleres Halsdreieck von zwei seitlichen Halsdreiecken scheidet. Sein vorderer Rand liegt ganz nahe hinter dem *Angulus mandibulae*.

## C. Gruppe der Zungenbein- und Kehlkopfmuskeln.

### 1. Unterzungenbeinmuskeln.

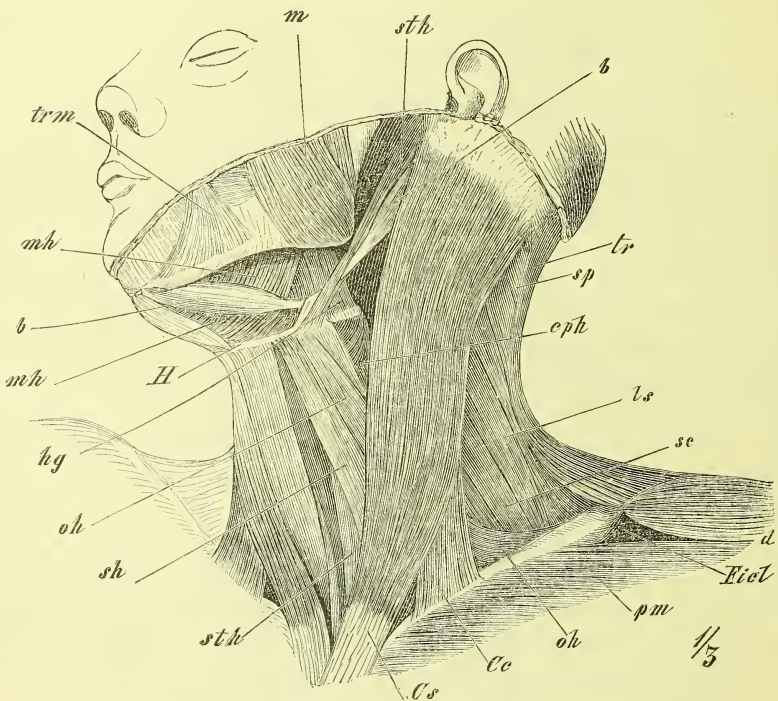
Sie kommen meistens vom oberen Ende des *Sternum* her; doch hat auch einer derselben seinen Ursprung weiter entfernt an der *Scapula*. Dieses ist der *Musculus omohyoideus*. Die übrigen liegen in doppelter Schicht

und mit senkrechter Faserung neben der Medianlinie, wo sie Kehlkopf und Luftröhre zum Theil freilassen. Oberflächlich finden wir den *Musculus sternohyoideus*, und von ihm bedeckt den *Musculus sternothyroideus* und *Musculus thyreochoideus*.

*Musculus sternohyoideus* (Fig. 217 *sth*).

Ein dünner, platter Muskel, der von der hinteren Seite des Sternum und des medialen Endes der Clavicula entspringt und sich an den unteren Rand des Zungenbeinkörpers ansetzt.

Fig. 216.



Muskeln des Halses, schräg von links. *b, b* vorderer und hinterer Bauch des *M. biventer mandibulae*. *Cc* Caput claviculare, und *Cs* Caput sternale des *M. sternocleidomastoideus*. *eph* *M. constrictor pharyngis*. *d* *M. deltoideus*. *Fic1* Fossa infraclavicularis. *H* Zungenbein. *hg* *M. hyoglossus*. *ls* *M. levator scapulae*. *m* *M. masseter*. *mh, mh* *M. mylohyoideus*. *oh* *M. omohyoideus*. *pm* *M. pectoralis major*. *sc* *M. scaleni*. *sh* *M. sternohyoideus*. *sp* *M. splenius cervicis*. *sth* *M. sterno-thyroideus*. *sthy* *M. stylohyoideus*. *tr* *M. trapezius*. *trm* *M. triangularis menti*.

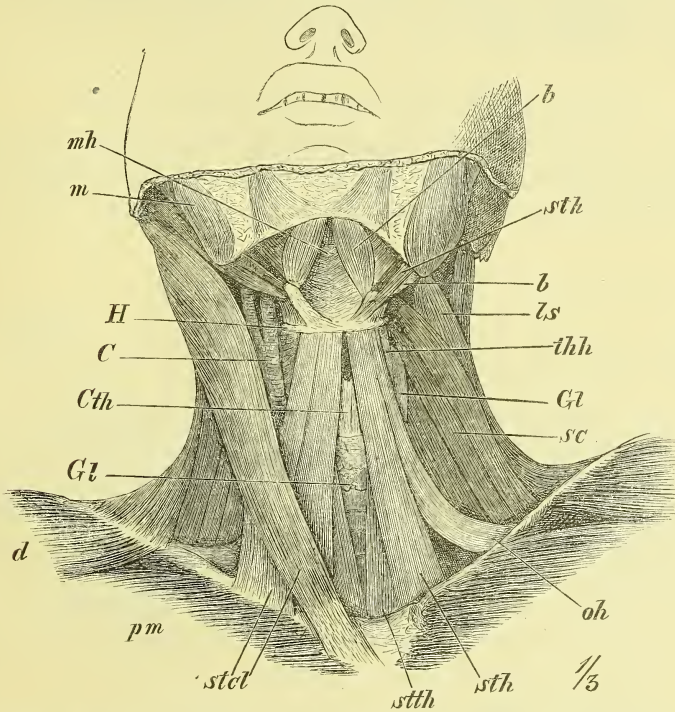
Die medialen Ränder der beiderseitigen Muskeln lassen einen freien Raum zwischen sich, der unten breiter als oben ist.



*Musculus omohyoideus* (Fig. 216 u. 217 *oh*).

Ein langer und dünner Muskel, der sich zwischen Scapula und Zungenbein ausspannt. Durch eine mittlere Sehne zerfällt er in zwei Bäuche. Der untere Bauch entspringt (s. Fig. 231 *oh*) neben der *Incisura scapulae*

Fig. 217.



Muskeln des Halses, von vorn. Der Kopf ist stark zurückgebeugt. *b, b* Vorderer und hinterer Bauch des *M. biventer*. *C* Arteria carotis. *Cth* Cartilago thyroidea des Kehlkopfs. *Gl, Gl* Glandula thyroidea. *H* Zungenbein. *ts* *M. levator scapulae*. *m* *M. masseter*. *mh* *M. mylohyoideus*. *oh* *M. omohyoideus*. *pm* *M. pectoralis major*. *sc* *M. scalenus medius*. *stcl* *M. sternocleido-mastoideus*. *sth* *M. sternohyoideus*. *sth* *M. stylohyoideus*. *stth* *M. sternothyroideus*. *thh* *M. thyrohyoideus*.

oder vom *Ligamentum transversum scapulae*, der obere inserirt am Zungenbein neben dem *Sternohyoideus*.

Die Zwischensehne wird durch einen Theil der Halsfascie hinter dem *Sternocleidomastoideus* an das Schlüsselbein befestigt, so dass der obere Bauch ziemlich senkrecht verläuft, der untere einigermaassen horizontal hinter dem Schlüsselbein liegt.

Unter dem *Sternohyoideus* liegt ein zweiter ganz ähnlicher Muskelstreifen, der nur dadurch unterschieden ist, dass er durch einen Ansatz an

dem Kehlkopf unterbrochen ist, so dass dadurch ein *Musculus sternothyreoideus* und ein *Musculus thyreo-hyoideus* entsteht.

*Musculus sternothyreoideus* (Fig. 217 *stth*).

Entspringt an der hinteren Fläche des Manubrium sterni, weiter unten als der Sternohyoideus und setzt sich mit den meisten Fasern an eine lateral aufwärts steigende Linie (Linea obliqua) der Cartilago thyroidea. An dieser entspringt dann der

*Musculus thyreo-hyoideus* (Fig. 217 u. 218 *thh*),

um sich an den Körper und das grosse Horn des Zungenbeins anzusetzen. (Von derselben Linea obliqua entspringen auch nach hinten Fasern des *Musculus constrictor pharyngis* [Fig. 216 *cp h*].)

## 2. Die Oberzungenbeinmuskeln

erstrecken sich vom Zungenbein zum Unterkiefer und zur Ohrgegend des Kopfes.

Die Grundlage dieser Gegend, der Regio submaxillaris, ist ein platter Muskel, der, von einer Seite des Unterkiefers zur anderen hinübergespannt, den Boden der Mundhöhle bildet, der *Musculus mylohyoideus*. Oberflächlich auf ihm liegt der *Musculus biventer mandibulae*, der mit der Zwischensehne am Zungenbein haftet, mit dem vorderen Bauch an das Kinn und mit dem hinteren an die Schädelbasis reicht. Dieser hintere Bauch wird begleitet vom *Musculus stylohyoideus*, während in gleicher Richtung wie der vordere Bauch, aber erst nach Wegnahme des *Musculus mylohyoideus* sichtbar, der *Musculus geniohyoideus* verläuft.

In der Tiefe der hinter dem Unterkiefer und unter dem Ohre vorhandenen Grube (Fossa retromaxillaris, s. Fig. 216), also bedeckt und umschlossen von der Parotis, ziehen zwei weitere Muskeln vom Processus styloideus herab, und begeben sich zur Zunge und zum Schlundkopfe hin: *Musculus styloglossus* (Fig. 218 *sg*) und *Musculus stylopharyngeus* (Fig. 218 *sph*). Wenn man am Kinn weiter in die Tiefe dringt, gewahrt man unmittelbar oberhalb des *Musculus geniohyoideus* einen starken Muskel, der in die Zunge ausstrahlt: *Musculus genioglossus* (Fig. 218 *ggl*, Fig. 219 *gg*), und vom grossen Horn des Zungenbeins sieht man den breiten *Musculus hypoglossus* (Fig. 216 und 218 *hg*) sich an die Seite der Zunge begeben.

Die zur Zunge und zum Schlundkopf ziehenden Muskeln finden erst in der Eingeweidelehre genauere Beschreibung.

*Musculus biventer mandibulae* (Fig. 216—217 *b,b*, 219 *bm*).

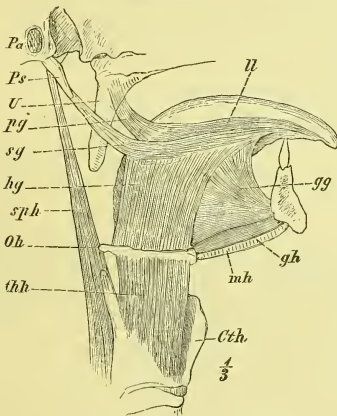
Der hintere Bauch entspringt in der Incisura mastoidea, der vordere in der Grube am Kinnrande. Die Zwischensehne wird mit einem nicht scharf begrenzten fibrösen Streifen an den Körper des Zungenbeins befestigt. Die beiderseitigen Bäuche convergiren nach vorn und zeigen verschiedene Abweichungen in Grösse und Faserverlauf.

Von den beiden Bäuchen des Biventer und der Mandibula wird eine Grube gebildet, die Fossa submaxillaris, deren Hintergrund der folgende Muskel ist und die die Glandula submaxillaris (Fig. 219 *Gsm*) enthält.

*Musculus mylohyoideus* (Fig. 216—219 *m,h*).

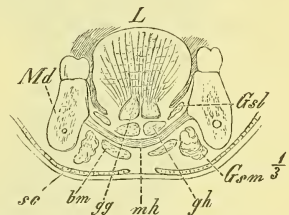
Der Mylohyoideus ist eine Muskelplatte mit querer Faserung, die jederseits an die Linea mylohyoidea angeheftet ist und deren hinterste Fasern die vordere Fläche des Zungenbeins erreichen und hier inseriren.

Fig. 218.



Muskeln der Zunge, von der Seite. *Cth* Cartilago thyroidea. *gg* M. genioglossus. *gh* M. geniohyoideus. *hg* M. hyoglossus. *U* M. longitudinalis linguae. *mh* M. mylohyoideus. *Oh* Os hyoideum. *Pa* Porus acusticus externus. *pg* M. palatoglossus. *Ps* Processus styloideus. *sg* M. styloglossus. *sph* M. stylopharyngeus. *thh* M. thyrohyoideus. *U* Uvula.

Fig. 219.



Frontalschnitt der Kinngegend. *bm* M. biventer mandibulae. *gg* M. genioglossus. *gh* M. geniohyoideus. *Gsb* Glandula sublingualis. *Gsm* Glandula submaxillaris. *L* Zunge. *Md* Mandibula. *mh* mylohyoideus. *sc* M. subcutaneus colli.

Dieser Muskel wird auch wohl das Diaphragma oris genannt, da wir ihn als den eigentlichen abwärts gewölbten Boden der Mundhöhle ansehen müssen.

*Musculus geniohyoideus* (Fig. 218 und 219 *gh*).

Entspringt fest neben dem der anderen Seite an der Spina mentalis interna und geht an den Körper des Zungenbeins.

*Musculus stylohyoideus* (Fig. 216 und 217 *sthy*).

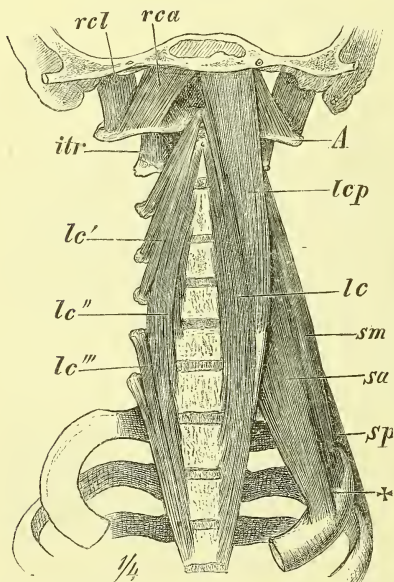
Vom Processus styloideus an den Körper des Zungenbeins gehend, wird er in dessen Nähe von der Sehne des *Musculus biventer* durchbohrt.

D. Tiefe Halsmuskeln.

Sie werden sichtbar, wenn die Halseingeweide (Kehlkopf und Luftröhre, Zunge, Schlundkopf und Speiseröhre) und die vordern Halsmuskeln entfernt worden sind und liegen vor und neben der Wirbelsäule, wo sie aufwärts bis zum Schädel, abwärts bis in und an den Thorax sich erstrecken und median die Wirbelsäule unbedeckt lassen. An der vordern Seite der Wirbelsäule liegt mehr unten der *Musculus longus colli*, mehr oben der *Musculus longus capitis* (*Musculus rectus capitis anticus major* aut.) und unter diesem

der *Musculus rectus capitis anticus* (*minor* aut.). An der Seite liegen zu den Rippen gehend die *Musculi scapuli, anticus, medius* und *posticus* und hinter diesen tritt der bereits früher (S. 185) beschriebene *Musculus levator scapulae* hervor.

Fig. 220.



Tiefe Halsmuskeln. A Atlas. *lc* *M. longus colli*. *lc'*, *lc''*, *lc'''* obere mittlere und untere Abtheilung des *M. longus colli*. *lcp* *M. longus capitis*. *rca* *M. rectus capitis anticus*. *rcl* *M. rectus capitis lateralis*. *sa*, *sm*, *sp* *Mm. scalenus anticus, medius, posticus*. † Sulcus Arteriae Subclaviae.

*Musculus longus colli* (Fig. 220 *lc*).

Ein sehr zusammengesetzter, schwächtiger Muskel. Der mediale Theil desselben geht von Wirbelkörpern zu Wirbelkörpern und reicht vom zweiten Halswirbel bis zum dritten Brustwirbel. Der laterale Theil geht von Querfortsätzen aus und steigt einerseits aufwärts zum Tuberculum anterius atlantis, anderseits abwärts zur Seite der Brustwirbelkörper.

*Musculus longus capitis* (Fig. 220 *lcp*) (*Musculus rectus capitis anticus major* aut.).

Schliesst sich unmittelbar an den vorigen an, entspringt an den Querfortsätzen der mittleren Halswirbel und setzt sich an den Körper des Occipitale an, neben dem Tuberculum pharyngeum.

*Musculus rectus capitis anticus* (Fig. 220 *rca*) (minor aut.).

Geht vom vordern Bogen des Atlas zum Occipitale, unmittelbar hinter dem vorigen.

*Musculi scaleni* (Fig. 220).

Die Scaleni bilden eine starke Muskelmasse neben und hinter den vorigen Muskeln. Sie entspringen sämmtlich von Querfortsätzen der Halswirbel und setzen sich an die erste, in geringer Ausdehnung auch an die zweite Rippe.

Der *Musculus scalenus posticus* (*sp*)

ist schwächlich, liegt ganz hinten und geht an die zweite Rippe, seine Fasern von den untern Halswirbeln beziehend.

Die übrige starke Muskelmasse, die sich an die erste Rippe, fast in der ganzen Länge inserirt, zerfällt durch einen Schlitz über der Rippe, durch den die Arteria subclavia hindurch geht, in zwei Theile: Der

*Musculus scalenus anticus* (*sa*)

liegt vor dem Schlitze und bekommt seine Fasern von den mittleren Halswirbeln, während der

*Musculus scalenus medius* (*sm*)

hinter der Arteria subclavia liegt und von allen Halswirbeln Fasern bezieht.

### Fascien des Halses.

Am Halse haben wir zunächst die *Fascia praevertebralis* zu betrachten, eine feste Fascie, die den tiefen Halsmuskeln und der Wirbelsäule fest aufliegt und von der Schädelbasis bis in den Thorax hinein sich erstreckt.

Die übrigen Fascien des Halses werden auf die verschiedenste Weise beschrieben, so dass dieser Gegenstand als einer der unangenehmsten der Anatomie betrachtet zu werden pflegt. Das Verhalten der Fascien ist aber einfach genug, wenn man sich nur an das Wesentliche hält und nicht vergisst, dass die Fascien keine bestimmt vorgebildete Häute sind, sondern nur stärker ausgebildete Theile des Bindegewebsgerüsts darstellen, welches alle Muskeln, Gefässe und Eingeweide (Kehlkopf, Luftröhre und Speiseröhre) umgibt und an einander hält.

Da die Fascien des Halses an das Zungenbein fest angewachsen sind, so unterscheidet man zunächst eine *Pars suprathyoidea* und eine *Pars in-*

*frakyoidea Fasciae cervicalis*; die letztere zeigt ein oberflächliches und ein tiefes Blatt.

Die *Fascia suprahyoidea* liegt unter dem Subcutaneus colli, ist an den Rand des Unterkiefers angeheftet und überzieht die Oberzungenbeinmuskeln. Sie hüllt die Glandula submaxillaris ein, ist in dieser Gegend am stärksten und geht dann hinten in die Umhüllung des Sternocleidomastoideus und in die Fascia parotideo-masseterica über.

Die *Fascia infrahyoidea* ist in ihrem oberflächlichen Blatt zwischen Zungenbein und dem obern Rand des Thorax, d. i. Sternum und Clavicula ausgespannt, indem sie an die vordere Fläche dieser Knochen sich befestigt. Der Sternocleidomastoideus wird von ihr umhüllt.

Das tiefe Blatt der *Fascia infrahyoidea* hat eine ähnliche Ausbreitung wie das vorige, überzieht die Unterzungenbeinmuskeln und heftet sich an die hintere Fläche des Sternum und der Clavicula. Ueber dem Sternum wird so zwischen beiden Blättern ein fettgefüllter Raum gebildet, und ebenso befindet sich in der Fossa supraclavicularis zwischen beiden Blättern eine mächtige Fettmasse. Das tiefe Blatt ist es auch, welches mit einem festeren Theile den Omohyoideus an das Schlüsselbein befestigt. Es setzt sich in Verbindung mit dem festen Bindegewebe, welches die grossen Gefässe (Carotis etc.) umhüllt, der sogenannten Gefässscheide, und diese wiederum steht in festem Zusammenhang mit der Fascia praevertebralis. Trachea und Oesophagus sind von sehr lockerem Bindegewebe umhüllt.

## V. Muskeln des Kopfes.

Man hat am Kopfe zu unterscheiden die Muskeln des Hirnschädels und die Muskeln des Gesichtes.

### A. Muskeln des Hirnschädels.

Ueber das ganze Schädeldach mit Einschluss der durch Muskulatur ausgefüllten Fossa temporalis legt sich eine dünne muskulös-fibröse Platte, die ringsum an der Grenzkannte befestigt ist. Die Sehne, Galea aponeurotica, liegt central, die Muskeltheile liegen am vordern und hintern Ende, sowie an der Seite. Vorn und hinten inseriren sie am Schädel, an der Seite meistens am Ohrknorpel. Das Ganze fast man zusammen als

#### *Musculus epicranius* (Fig. 221).

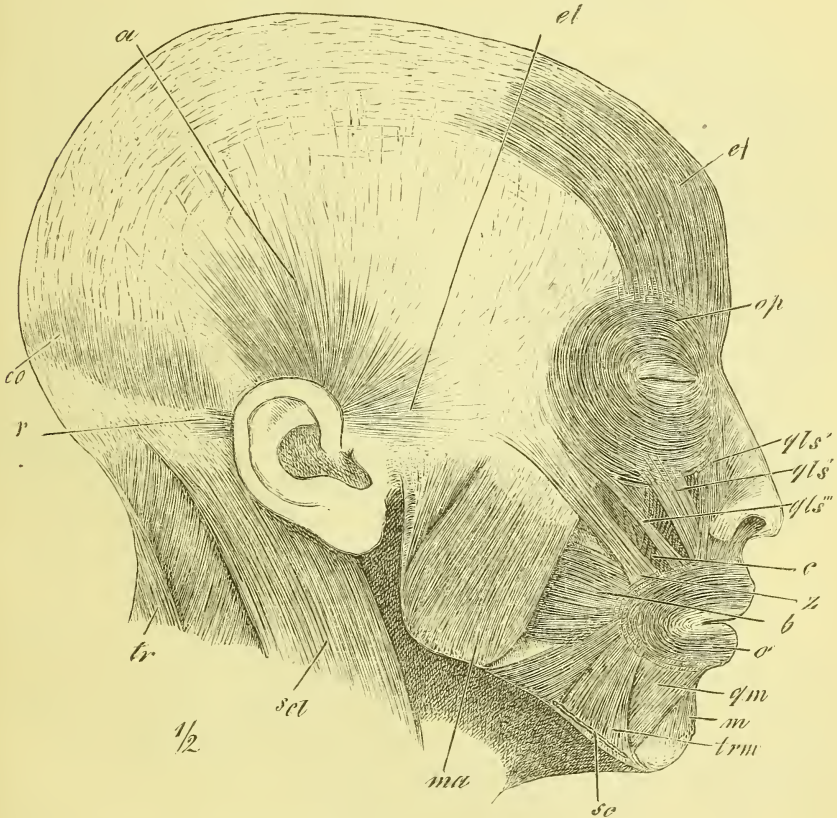
Der vordere Muskel, *Musculus epicranius frontalis* (ef) genannt, entspringt am Margo supraorbitalis und an der Nasenwurzel und hängt mit Gesichtsmuskeln zusammen. Auf dem Nasenrücken reichen die Fasern

sehr weit hinab (*Musculus procerus nasi aut.*). Aufsteigend entfernen sich die beiderseitigen Muskeln von einander.

Der *Musculus epicranii occipitalis (eo)* ist viel schwächer und namentlich niedriger. Er beginnt an der *Linea nuchae superior*.

Die zwischen beiden Muskeln gelegene sehnige Platte wird als *Galea aponeurotica* bezeichnet, ist fest mit der behaarten Kopfhaut verwachsen, liegt dagegen beweglich auf dem Schädeldach.

Fig. 221.



Muskeln des Kopfes und des Gesichtes. *a* M. auricularis superior. *b* M. buccinator. *c* M. caninus. *ef*, *eo* und *et* M. epicranii frontalis, occipitalis und temporalis. *m* M. mentalis. *ma* M. masseter. *o* M. orbicularis oculi. *qls'*, *qls''*, *qls'''* Die drei Abtheilungen des M. quadratus labii superioris. *qm* M. quadratus menti. *r* M. retrahens auriculae. *sc* M. subcutaneus colli, Ansatz. *sc* M. sternocleido-mastoideus. *tr* M. trapezius. *trm* M. triangularis menti. *z* M. zygomaticus.

Ausserdem sind in der Schläfengegend noch dünne Muskelbündel zu bemerken, die in der Gegend vor dem Ohr entspringen und vor-aufwärts

gegen die Galea und den Musculus frontalis ausstrahlen: *Musculus epicranii temporalis* (*et*) (*Musculus attrahens auriculae* aut.).

Dem Epicranii pflegt man auch wohl zwei Muskeln anzuschliessen, die sich an den Ohrknorpel festsetzen. Von oben kommt von der Galea der fächerförmige *Musculus auricularis superior* (*a*) (*Musculus attollens auriculae* aut.) und von hinten von der Ansatzsehne des Sternocleidomastoideus einige von einander getrennte Bündel, der *Musculus auricularis posterior* (*r*) (*Musculi retrahentes auriculae* aut.)

## B. Muskeln des Gesichts.

Am Gesicht sind zunächst zu nennen einige kräftige Muskeln, die zur Bewegung des Unterkiefers bestimmt sind: Kiefermuskeln. Der eine derselben füllt, wie schon erwähnt, die Fossa temporalis aus: *Musculus temporalis*; die übrigen liegen an der Aussenseite und Innenseite des Ramus mandibulae und zwar aussen der *Musculus masseter*, innen die *Musculi pterygoidei*, ein *externus* und ein *internus*.

Die übrigen eigentlichen Gesichtsmuskeln gruppieren sich wesentlich um die Oeffnungen des Mundes, der Nase und der Augenhöhlen und können, indem sie an die Weichtheile, besonders die Haut und die Knorpel derselben sich ansetzen, diese Oeffnungen verändern, verengen oder erweitern.

Die Gesichtsmuskeln (i. e. S.) gehn vielfach in einander über, hängen so nahe mit der Haut zusammen, dass sie schwer rein darzustellen sind und stehn auch mit andern Muskeln, besonders dem Epicranii frontalis und Subcutaneus colli, unmittelbar in Zusammenhang.

### 1. Kiefermuskeln.

#### *Musculus temporalis.*

Der Schläfenmuskel hat seinen Ursprung an der ganzen Fossa temporalis, oben bis zur Linea temporalis, unten bis zur Linea infratemporalis, sowie an der Fascia temporalis. Die Fasern convergiren abwärts und gehen unter dem Jochbogen hindurch, um sich mit einer sehr starken Sehne an den Processus coronoideus anzusetzen.

#### *Musculus masseter* (Fig. 221 *ma*).

Dieser dem Ramus mandibulae aussen aufliegende dicke Muskel zeigt eine viereckige Gestalt. Er hat seinen Ursprung am untern Rande und der medialen Fläche des Jochbogens, wo er theilweise mit dem ihm anliegenden Temporalis verschmilzt; sein Ansatz liegt am ganzen untern Theil des Ramus um den Angulus herum.



Bei genauerer Betrachtung erkennt man an dem Masseter zwei Abtheilungen. Die oberflächliche geht schräg rück-abwärts und lässt nur oben und hinten vor dem Gelenk die tiefere senkrecht streichende Abtheilung zum Vorschein kommen.

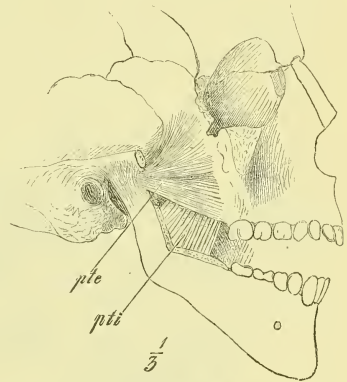*Musculus pterygoideus internus* (Fig. 222 *pti*).

Der inneren (medialen) Seite des Unterkieferastes anliegend gleicht dieser Muskel in der Form und dem Faserverlauf fast vollständig dem vorhergehenden. Auch der Ansatz am Ramus mandibulae um den Angulus herum ist ganz ähnlich; der Ursprung geschieht in der Fossa pterygoidea des Sphenoidale.

Fig. 222.

*Musculus pterygoideus externus*  
(Fig. 222 *pte*).

Ein dreieckiger Muskel, der an der lateralen Seite des vorigen liegt und mit convergirenden Fasern rückwärts zum Processus condyloideus zieht. Der Ursprung ist mit einem untern Theile an der lateralen Fläche des Processus pterygoideus und dem angrenzenden Theile des Maxillare; — mit einem oberen Theile an der Superficies infratemporalis der Ala temporalis. Zwischen beiden Theilen (Köpfen) bleibt öfters eine Lücke.



Kiefermuskeln der rechten Seite; der vordere Theil des Ramus mandibulae mit dem Proc. coronoideus ist entfernt, ebenso das Jochbein. *pte* M. pterygoideus externus. *pti* M. pterygoideus internus.

Der Ansatz ist nicht nur am Halse des Processus condyloideus, sondern auch an der Gelenkkapsel und am Meniscus.

## 2. Muskeln der Augenlider.

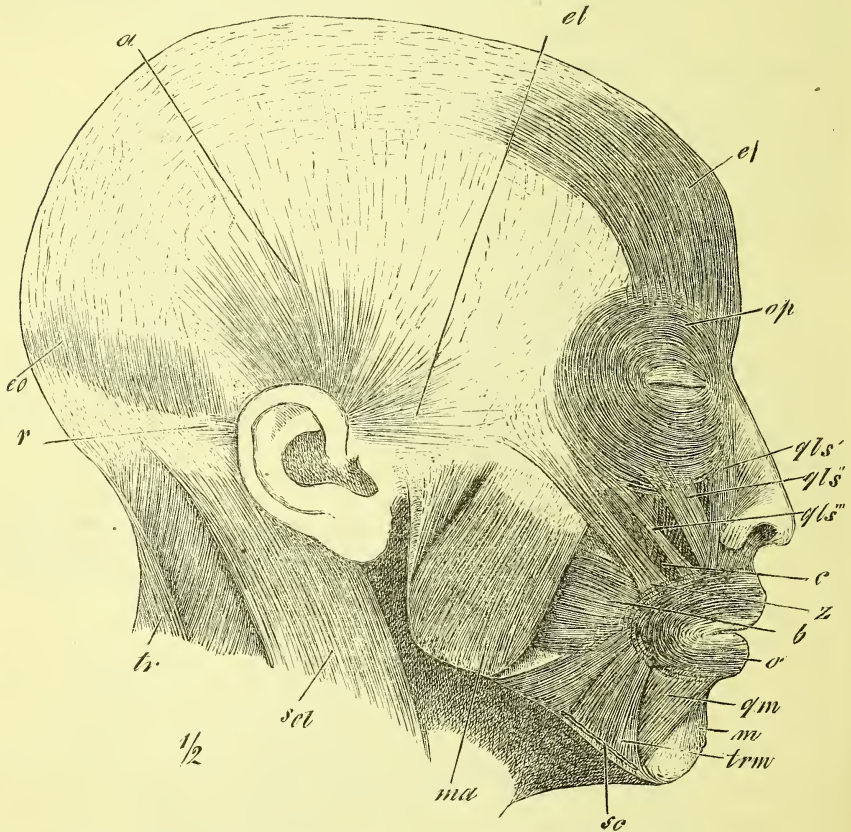
*Musculus orbicularis oculi* (Fig. 223 *op*).

Es ist dieses ein ringförmiger Muskel, der als eine dünne vielfach durchbrochene Platte nicht nur auf den Augenlidern liegt, sondern sich so weit ausbreitet, dass er über den Rand der Augenhöhle überall hinausreicht. Die einzelnen Fasern nehmen ihren Ursprung in der medialen Gegend, und zwar an den Knochen der Nasenwurzel (Frontale, Lacrymale und Processus frontalis des Maxillare) und von einem horizontal zum medialen Augenwinkel ziehenden fibrösen Strange, dem Ligamentum palpebrale mediale. Von hier ziehen sie sowohl aufwärts wie abwärts und es gehen

in der lateralen Gegend des Auges die äusseren (peripheren) Fasern in einander über, während die inneren (centralen) sich an einen breiten fibrösen Strang, das Ligamentum palpebrale laterale ansetzen.

Der innere den Augenlidern aufliegende Theil heisst der *Orbicularis palpebralis*, der peripherische Theil der *Orbicularis orbitalis*. Der Theil,

Fig. 223.



Muskeln des Kopfes und des Gesichtes. *a* M. auricularis superior. *b* M. buccinator. *c* M. caninus. *ef*, *eo* und *et* M. epicranii frontalis, occipitalis und temporalis. *m* M. mentalis. *ma* M. masseter. *o* M. orbicularis oris. *op* M. orbicularis oculi. *qls'*, *qls''*, *qls'''* Die drei Abtheilungen des M. quadratus labii superioris. *qm* M. quadratus menti. *r* M. auricularis posterior. *sc* M. subcutaneus colli, Ansatz. *scl* M. sternocleidomastoideus. *tr* M. trapezius. *trm* M. triangularis menti. *z* M. zygomaticus.

der von der Crista des Lacrymale entspringt und über den Thränensack wegzieht, heisst *Musculus sacci lacrymalis*. Als Corrugator supercili aut. endlich wird eine von der Glabella entspringende tiefliegende Abtheilung bezeichnet.

Der im Innern der Orbita liegende *Musculus levator palpebrae superioris* findet erst später Berücksichtigung.

### 3. Muskeln des Mundes.

Um die Mundöffnung herum liegt ein ringförmiger Muskel, der *Musculus sphincter oris*, und in diesen hinein und in die ihn deckende Haut strahlen von allen Seiten her eine Anzahl von Muskeln, welche die so vielfachen und bedeutungsvollen Bewegungen des Mundes bewirken. Zur Unterlippe geht der *Musculus quadratus menti*, zur Oberlippe der *Musculus quadratus labii superioris*; zum Mundwinkel kommt von unten der *Musculus triangularis menti*, von hinten der *Musculus risorius* (und der *Subcutaneus colli*), von oben hinten der *Musculus zygomaticus* und von oben der *Musculus caninus*. Ferner sind die kleinen an beiden Lippen jederseits vorhandenen *Musculi incisivi* zu nennen und endlich muss man schon hier den die Mundhöhle seitlich begrenzenden *Musculus buccinator* abhandeln.

#### *Musculus sphincter oris* (Fig. 223 o).

Der Kreismuskel des Mundes unterscheidet sich wesentlich von dem besprochenen Kreismuskel des Auges dadurch, dass er nur wenige selbstständige Fasern enthält, und grösstentheils von Ausläufern der umgebenden Muskeln gebildet wird; der Muskel hat somit auch nur wenige feste Ansatzpunkte. Ausserdem ist zu beachten, dass nur ein Theil der Fasern die Medianlinie überschreitet, so dass wir in der That lieber von einem paarigen als einem unpaaren Muskel sprechen sollten.

Die meisten Fasern sind transversale und stammen vom *Buccinator* her, wobei am Mundwinkel eine theilweise Kreuzung vor sich geht. Ausserdem findet man noch verticale und sagittale Fasern, die von den gleich zu nennenden radiär gelegenen Muskeln herkommen.

#### *Musculi incisivi labii superioris* und *labii inferioris*

sind kleine Muskeln, die in der Gegend der *Juga alveolaria* der lateralen Schneidezähne und Eckzähne entspringen und gegen die Mundwinkel hin ausstrahlen.

#### *Musculus buccinator* (Fig. 223 b).

Dieser dünne, platte Muskel bildet die eigentliche Backe, *Bucca*, d. i. die Seitenwand der Mundhöhle. Er ist aussen zwischen den beiden Kiefern ausgespannt und reicht hinten bis hinter den letzten Backzahn, vorn bis an den *Sphincter oris*, in welchen seine meisten Fasern übergehen. Der Ursprung ist am Oberkiefer sowohl wie am Unterkiefer an der äusseren

Fläche der Alveolen der letzten Backzähne und hinten an dem sogenannten *Ligamentum pterygomandibulare*, einem fibrösen Strange, welcher vom Processus pterygoideus zum Unterkiefer (hinter dem letzten Backzahn) hinüberzieht. In gleicher Weise wie vorne der Buccinator geht hinten von diesem Bande ein Schlundmuskel aus, ein Constrictor pharyngis, der Bucco-pharyngeus.

Der Buccinator ist von einem starken Fettpolster bedeckt, welches sich auch rückwärts zwischen ihn und den seinen hinteren Theil bedeckenden Masseter einschiebt. So wird für gewöhnlich die volle Rundung der Backe erzeugt, während bei starker Abmagerung jene „eingefallenen“ Backen entstehen können, die den vorderen Rand des Masseter so deutlich vortreten lassen. —

*Musculus quadratus menti* (Fig. 223 *qm*).

Er entspringt am Unterkiefer an der Ansatzlinie des Subcutaneus und geht mit parallelen Fasern schräg median-aufwärts zur Unterlippe. Er kann als eine unterbrochene Fortsetzung des Subcutaneus colli angesehen werden, da er dessen Richtung beibehält und ein Theil des Subcutaneus colli hinter ihm ohne Unterbrechung zum Mundwinkel zieht.

*Musculus triangularis menti* (Fig. 223 *trm*).

Sein Ursprung liegt an derselben Linie wie der des vorigen, nur reicht er weiter vorwärts; ja die vordersten fast horizontalen Fasern der beiderseitigen Muskeln kreuzen einander am Kinn. Ansatz am Mundwinkel.

*Musculus quadratus labii superioris* (Fig. 223).

Unter diesem Namen werden einige mehr oder weniger gesonderte und gewöhnlich besonders benannte Muskeln zusammengefasst, da sie, gegen die Oberlippe convergirend, gemeinschaftlich in dieser sich verlieren.

a) Das *Caput angulare* (*qls*<sup>1</sup>) (*Musculus levator labii superioris alaeque nasi* aut.) ist die mediale Zacke und entspringt am Augwinkel am Processus frontalis des Maxillare.

b) Das *Caput infraorbitale* (*qls*<sup>2</sup>), die mittlere Zacke (*Musculus levator labii superioris proprius* aut.) ist breit und entsteht am Margo infraorbitalis, und

c) Das *Caput zygomaticum* (*qls*<sup>3</sup>), die laterale Zacke (*Musculus zygomaticus minor* aut.), ist ein schmales Bündel, welches vom Tuberculum zygomaticum herkommt und meistens mit dem Orbicularis oculi in Verbindung steht.

*Musculus caninus* (Fig. 223 c) (*Musculus levator anguli oris* aut.).

Der *Musculus caninus* ist vom *Caput infraorbitale* des vorigen Muskels bedeckt und entspringt breit in der *Fossa maxillaris*, also unter dem *Foramen infraorbitale*, und strahlt gegen den Mundwinkel aus.

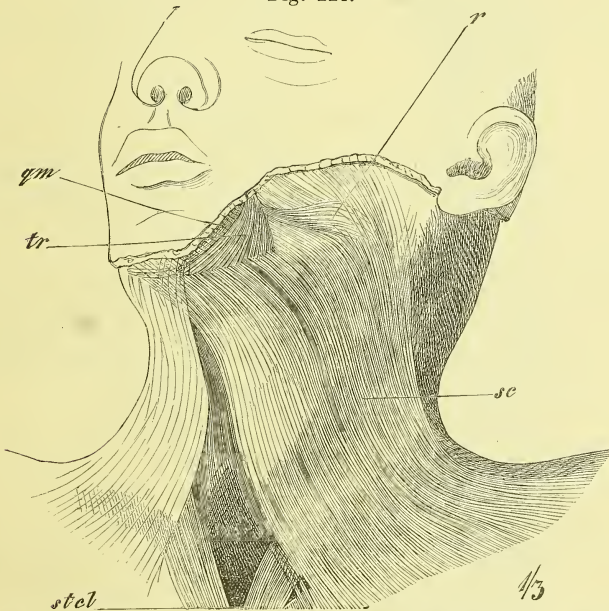
*Musculus zygomaticus* (Fig. 223 z) (major aut.).

Ein schmales Bündel, das vom *Processus temporalis* des *Zygomatium* zum Mundwinkel zieht.

*Musculus risorius* (Fig. 224 r).

So bezeichnen wir kleine zarte Muskelbündel, die in sehr wechselnder Stärke auftreten, auf der *Fascie* des Gesichts entspringen und vorwärts zum Mundwinkel ziehen, wobei sie sich dem *Triangularis* anschliessen.

Fig. 224.



Muskeln des Halses. Hautmuskel. *qm* M. quadratus menti. *r* M. risorius. *sc* M. subcutaneus colli. *stel* M. sternocleidomastoideus. *tr* M. triangularis menti.

Wir können hier, wenn auch nicht in unmittelbarem Zusammenhang mit den Muskeln des Mundes stehend, noch anschliessen den

*Musculus mentalis* (Fig. 223 m),

einen kleinen Muskel, der jederseits in der Gegend der Wurzel des Eckzahns entspringt und fächerförmig ausgebreitet abwärts zur Haut des Kinns geht.

#### 4. Muskeln der Nase.

Die vom knöchernen Schädel zu der knorpeligen Nase sich erstreckenden Muskeln werden gewöhnlich unter verschiedenen Namen aufgeführt. Wir sprechen hier (mit Henle) nur von einem einzigen Muskel, dem

##### *Musculus nasalis.*

Diese vielfach getheilte und mit den Fasern anderer Muskeln durchflochtene kleine Muskelgruppe entspringt in der Gegend der Wurzel des Eckzahns und zieht mit einer medialen Zacke (*Musculus depressor alae nasi* aut.) an den Knorpel des Nasenflügels und der Nasenscheidewand, mit einer lateralen Zacke (*Musculus compressor nasi* aut.) auf den Rücken der Nase, wo sie sich ausbreitet und theilweise mit der entsprechenden Musculatur der anderen Seite zusammenhängt.

Die weiteren kleinen Muskeln der äusseren Nase kommen bei anderer Gelegenheit zur Betrachtung.

#### Fascien am Kopfe.

Eine durchgehende eigentliche oberflächliche Fascie findet sich am Kopfe und ebenso auch am Gesicht nicht, da die meisten Muskeln auch in die Haut ausstrahlen. Dagegen giebt es in mehr beschränkter Ausdehnung einige stärker ausgeprägte Fascienblätter.

Zu beachten ist zunächst eine starke Fascie, die *Fascia temporalis*. Sie ist an den oberen Rand der ganzen *Linea temporalis* und an den oberen Rand des Jochbogens (hier mit zwei durch Fett getheilten Blättern) angeheftet und dient Fasern des *Temporalis* zum Ursprung.

Die *Fascia buccopharyngea* bekleidet den *Buccinator*, verliert sich vorne am *Sphincter oris* und geht hinten am *Ligamentum pterygo-mandibulare* in die *Fascia pharyngea* über.

Die *Fascia parotideo-masseterica* liegt auf dem *Masseter* und umkleidet die über den hinteren Theil desselben sich hinlagernde Drüse, *Glandula parotis*. Sie endet vorne allmählich in dem Fettpolster der Backe und geht abwärts in die Fascie des Halses über.

### VI. Muskeln der oberen Extremität.

Sie zerfallen naturgemäss in die Muskeln: 1) der Schulter, 2) des Oberarms, 3) des Unterarms und 4) der Hand; die Muskeln, die vom Stamm zur oberen Extremität sich erstrecken, sind bereits bei den Muskeln des Rückens und der Brust behandelt worden. (S. 183 ff. S. 204 ff.)

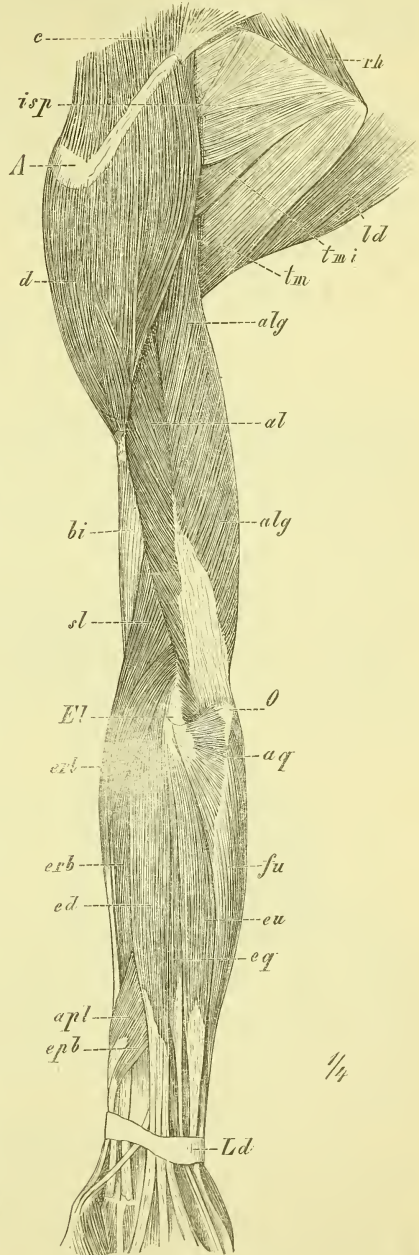
## 1. Muskeln der Schulter.

Fig. 225.

Die Schultermuskeln liegen auf und an den Knochen des Schultergürtels und um das obere Ende des Humerus. In Gemeinschaft mit den vom Stamme kommenden Muskeln (Trapezius, Latissimus dorsi, Pectoralis major und minor) bedecken und umhüllen sie die genannten Knochen derart, dass nur einzelne Theile derselben äusserlich deutlich fühlbar bleiben. Dazu gehört zunächst unmittelbar unter der Haut eine aus der Clavicula und der Spina scapulae gebildete, winklig gebogene horizontale Knochenlinie, deren verbreiterte laterale Spitze das Acromion ist. Vom Humerus ist deutlich nur der Kopf in der Tiefe der Achselgrube zu fühlen, undeutlich auch das Tuberculum majus unter dem Acromion.

Die Schultermuskeln sind meistens platt und dick, gegen den Humerus convergirend. Sie sind in zwei Gruppen oder Schichten angeordnet:

Die tiefe Schicht lagert sich vorn und hinten auf das Schulterblatt, dasselbe gewissermassen auspolsternd, und besteht aus drei nach den betreffenden Gruben genannten Muskeln: *Musculus subscapularis*, *supra-*



## Erklärung der Fig. 225.

Muskeln des Arms, hintere Seite, oberflächliche Schicht. *A* Acromion. *al* *M. anconaeus lateralis*. *alg* *M. anconaeus longus*. *aq* *M. anconaeus quartus*. *apl* *M. abductor pollicis longus*. *bi* *M. brachialis internus*. *d* *M. deltoideus*. *ed* *M. extensor digitorum communis*. *E!* Epicondylus lateralis. *epb* *M. extensor pollicis brevis*. *eq* *M. extensor digiti quinti*. *erb* *M. extensor manus radialis brevis*. *eri* *M. extensor manus radialis longus*. *eu* *M. extensor manus ulnaris*. *fu* *M. flexor manus ulnaris*. *isp* *M. infraspinatus*. *ld* *M. latissimus dorsi*. *O* Olecranon. *rh* *M. rhomboideus*. *sl* *M. supinator longus*. *tm* *M. teres major*. *tmi* *M. teres minor*.

*spinatus* und *infraspinatus* (mit dem *Musculus teres minor*), sowie aus dem vom *Latissimus dorsi* umschlungenen *Musculus teres major*, der sich frei zwischen dem untern Winkel der *Scapula* und dem *Humerus* ausspannt.

Die oberflächliche Schicht wird durch einen einzigen mächtigen Muskel gebildet, den *Musculus deltoideus*, dessen Fasern abwärts convergiren, und der das Schultergelenk und die Insertionsenden der tiefen Schicht sowie die Ursprünge der Oberarmmuskeln überlagert. Der *Deltoideus* bedingt die Rundung der Schulter und schliesst sich vorne unmittelbar an den *Pectoralis major* an.

#### a) Oberflächliche Schicht.

##### *Musculus deltoideus* (Fig. 225 und 229 d).

Der Ursprung dieses Muskels ist genau derselbe, wie der Ansatz des *Musculus trapezius* (vgl. Fig. 196 und 204), d. h. er geschieht am lateralen Theil der *Clavicula* und an der ganzen *Spina scapulae*; sein Ansatz ist an der *Tuberositas humeri* und seine Fasern sind vielfach durchflochten und gekreuzt. Vorn legt er sich an den *Pectoralis major*, von dem er oben an der *Clavicula* getrennt wird durch einen verschieden breiten dreieckigen Spalt, die *Fossa infraclavicularis* (Fig. 204), in deren Tiefe man das quer-verlaufende *Ligamentum coracoclaviculare anticum* fühlt. Der *Deltoideus* deckt das Schultergelenk und hat hier unter sich einen Schleimbeutel, die *Bursa mucosa subdeltoidea*.

#### b) Tiefe Schultermuskeln.

##### *Musculus subscapularis* (Fig. 231 ssc, 226 Ms).

Dieser die gleichnamige Grube des Schulterblattes ausfüllende Muskel entspringt von dem grössten Theil derselben, sowie auch von der deckenden Fascie und geht mit vielfach gekreuzten Fasern convergirend zum *Tuberculum minus humeri*. Sein Endtheil deckt die vordere Seite des Schultergelenks, sendet Fasern an dasselbe und hat zwischen sich und dem *Condylus scapulae* die bereits früher (S. 143) erwähnte *Bursa synovialis subscapularis* (Fig. 226 Bs).

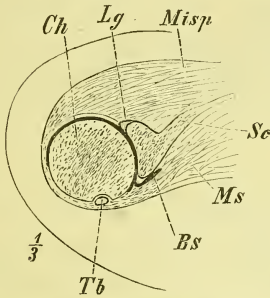
Die freie vordere Fläche liegt auf der hinteren Fläche des Thorax, im Besondern auf dem *Musculus serratus anticus*, und ist nur durch wenig lockeres Bindegewebe mit ihm verbunden. Die laterale Hälfte desselben erscheint in der Tiefe der Achselhöhle, wo sie den tiefsten Theil der hinteren Wand bildet (Fig. 228 ssp).



*Musculus supraspinatus* (Fig. 233 *ssp*, 227 *Mssp*).

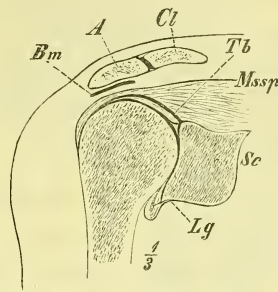
Entsteht in der Fossa supraspinata und an der ihn deckenden Fascie und endet am Tuberculum majus humeri und dem oberen Theil der Gelenk-

Fig. 226.



Schultergelenk, rechtes, Horizontalschnitt. *Bs* Bursa subscapularis. *Ch* Caput humeri. *Lg* Labrum glenoideum. *Misp* M. infrasp. cap. long. *Ms* M. subscapularis. *Sc* Scapula. *Tb* Tendo Bicipitis cap. long.

Fig. 227.



Schultergelenk, rechtes, Frontalschnitt. *A* Acromion. *Bm* Bursa mucosa subacromialis. *Cl* Clavicula. *Lg* Labrum glenoideum. *Mssp* M. supraspinatus. *Sc* Scapula. *Tb* Tendo Bicipitis cap. long.

kapsel. — Er wird erst nach Entfernung des Trapezius sichtbar.

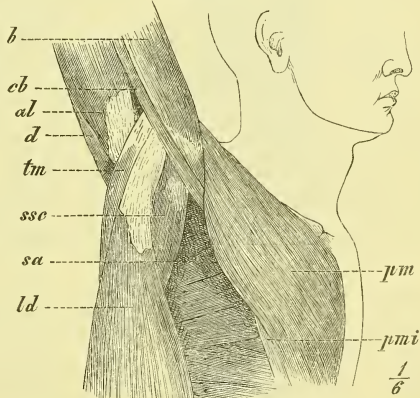
*Musculus infrasp. cap. long.* (Fig. 233 *isp*, 226 *Misp*).

Entspringt aus dem grössten Theil der gleichnamigen Grube und der ihn deckenden Fascie und endet ebenfalls am Tuberculum majus humeri, und an der Gelenkkapsel, deren hintere Seite er deckt. — Sein lateraler Theil wird (Fig. 225) vom Deltoideus überlagert.

*Musculus teres minor* (Fig. 233 *tm*).

Ist eigentlich nur ein Theil des vorigen, dessen unterem Rande er fest anliegt. Er hat seinen Ursprung am lateralen Rande der Scapula, am mittleren Drittel, und setzt sich unter dem vorigen am Tuberculum majus an.

Fig. 228.



Achselhöhle und laterale Seite der Brust bei stark erhobenem Arme (rechts). *al* anconaeus longus. *b* M. biceps. *cb* M. coracobrachialis. *d* M. deltoideus. *ld* M. latissimus dorsi. *pm* M. pectoralis major. *pmi* M. pectoralis minor. *sa* M. serratus anticus. *ssc* M. subscapularis. *tm* M. teres major.

*Musculus teres major* (Fig. 229, 231, 233 *tmj*, 228 *tm*).

Ein starker rundlicher Muskel, entspringt vom untern Theil des lateralen Randes und dem länglichen Felde der hintern Fläche und inserirt

hinter der Sehne des Latissimus dorsi an der Spina tuberculi minoris, so dass man ihn mit Recht als einen kurzen Kopf des Latissimus dorsi ansehen kann.

Während die Muskeln Teres minor und Teres major also beide am Rande der Scapula über einander entspringen, gehn sie in weiterem Verlaufe lateralwärts auseinander, und zwar der Teres major an die vordere, der Teres minor an die hintere Seite des Humerus, und fassen zwischen sich den vom Tuberculum infraglenoidale kommenden langen Kopf des Musculus triceps.

## 2. Muskeln des Oberarms.

Der Humerus wird ziemlich gleichmässig von Muskulatur umgeben. Die Oberarmmuskeln sind alle lange Muskeln, die meistens an den Unterarm, an Ulna und Radius, hinangehen und theilweise am Humerus, theilweise am Schultergürtel entspringen. Nur ein einziger dieser Muskeln geht vom Schultergürtel an den Humerus.

Die Muskeln des Oberarms zerfallen in zwei Gruppen, eine vordere, beugende und eine hintere, streckende. Beide sind an der medialen sowohl wie an der lateralen Seite des Humerus durch fibröse Platten getrennt, die von der oberflächlichen Fascie aus sich bis an den Knochen erstrecken und *Ligamenta intermuscularia* genannt werden.

Die vordere Gruppe der Beuger besteht aus 2 Schichten: oberflächlich springt der bekannte Wulst des *Musculus biceps* vor, eines Muskels, der über beide Gelenke hinweggeht. Darunter liegt im untern Theil der *Musculus brachialis internus*, im obern Theil, an der medialen Seite des Biceps, der *Musculus coracobrachialis*.

Die hintere Gruppe der Strecker besteht aus einem einzigen Muskel, dem *Musculus triceps*, der in sich aber ein ähnliches Verhalten zeigt, wie die Gruppe der Beuger, denn ein langer Kopf kommt von der Scapula, und an diesen treten zwei andere Köpfe, die vom Humerus entspringen.

Die obern Enden der Armmuskeln werden verdeckt, vorne durch den Deltoideus und Pectoralis major, hinten durch den Deltoideus.

### *Musculus biceps brachii* (Fig. 229 und 228 b).

Er ist zwischen Schultergürtel und Unterarm ausgespannt, entspringt mit einem kurzen Kopf vom Processus coracoideus, mit einem lateralen langen Kopf vom Tuberculum supraglenoidale. Der kurze Kopf ist am Ursprung fest verwachsen mit dem Musculus coracobrachialis, der lange

Kopf beginnt mit einer schlanken Sehne, die durch die Gelenkhöhle des Schultergelenks hindurchzieht (s. S. 143) und dann im Sulcus intertubercularis liegt (Fig. 226 *Tb*).

Der Muskel endet mit einer starken Sehne, die in der Ellbogenbeuge in die Tiefe geht und sich an die Tuberositas radii ansetzt, vorher aber von ihrem medialen Rande einen platten Fortsatz aussendet, der schräge in die Fascie des Unterarms ausstrahlt, den sogenannten *Lacertus fibrosus* (Fig. 229).

*Musculus coracobrachialis* (Fig. 228 und 229 *cb*).

Entspringt, mit dem kurzen Kopf des Biceps verwachsen, vom Processus coracoideus und inserirt an der medialen Seite des Humerus, etwa in der Mitte seiner Länge.

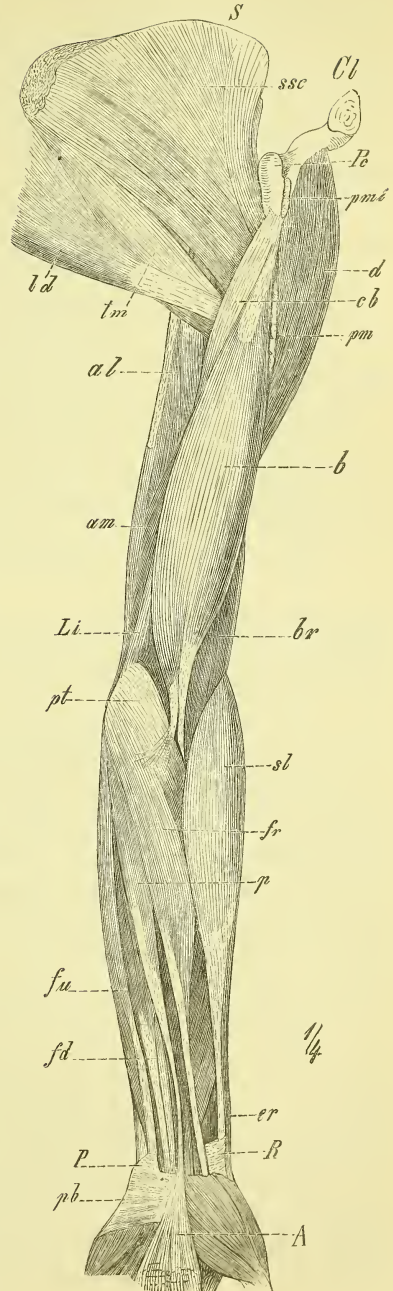
*Musculus brachialis internus* (Fig. 231 *bi*).

Entspringt von der ganzen vorderen Fläche der unteren Hälfte des Humerus bis hinauf an die Insertionen des Deltoideus und Coracobrachialis und setzt sich an den Processus coronoideus und die Tuberositas ulnae. Er liegt fest vor dem Ellbogengelenk (vgl. Fig.

Erklärung der Fig. 229.

Muskel des Armes, vordere Seite, oberflächliche Schicht. *A* Fascia. *al* M. anconaeus longus. *am* M. anconaeus medialis. *b* M. biceps. *br* M. brachialis internus. *cb* M. coracobrachialis. *Cl* Clavicula. *d* M. deltoideus. *er* M. extensor manus radialis. *fd* M. flexor digitorum communis sublimis. *fu* M. flexor manus ulnaris. *fr* M. flexor manus radialis. *ld* M. latissimus dorsi. *Li* Ligamentum intermusculare. *P* Os pisiforme. *p* M. palmaris longus. *pb* M. palmaris brevis. *Pc* Proc. coracoideus. *pm* M. pectoralis major. *pmi* M. pectoralis minor. *pt* M. pronator teres. *R* Radius. *sl* M. supinator longus. *ssc* M. subscapularis. *tm* M. teres major.

Fig. 229.



230 *Mb*), an welches sich einige Fasern ansetzen, und bildet den Hintergrund der Ellbogengrube.

*Musculus triceps brachii* (Fig. 225, 228, 229, 231, 233 *al, alg, am*).

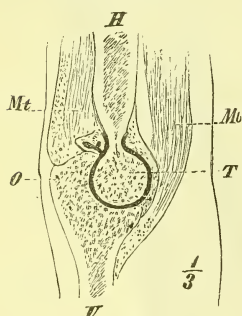
Der starke lange Kopf, *Caput longum (alg)*, oder *Musculus anconaeus longus* entspringt am Tuberculum infraglenoidale und geht zwischen Teres minor und Teres major hindurch. Der Ursprung der beiden andern Köpfe nimmt fast die ganze hintere Seite des Humerus ein und erstreckt sich noch auf die Ligamenta intermuscularia. Der mediale Kopf, *Caput mediale, Anconaeus medialis* (Fig. 231 *am*), ist kürzer und schwächer als der laterale Kopf, *Caput laterale, Anconaeus lateralis (al)*. — Der Ansatz geschieht in grosser Ausdehnung an dem Olecranon und es liegt oberflächlich eine starke Sehne.

Zum *Musculus triceps* müssen wir auch noch rechnen den am Unterarm liegenden dreieckigen

*Musculus anconaeus quartus* (Fig. 225 und 233 *aq*),

der den *Anconaeus lateralis* weiter nach unten fortsetzt, vom Epicondylus lateralis entspringt und an die hintere Kante der Ulna sich ansetzt.

Fig. 230.



Ellbogengelenk (Sagittalschnitt).  
*H* Humerus. *Mb* *M. brachialis internus*. *Mt* *M. triceps*. *O* Olecranon. *T* Trochlea. *U* Ulna.

### 3. Muskeln des Unterarms.

Die Muskulatur des Unterarms ist derartig um die beiden Knochen gelagert, dass nur die hintere Kante der Ulna unbedeckt bleibt, und dass sie an Masse nach der Hand zu abnimmt. Diese langgezogene kegelförmige Gestalt des Unterarms entsteht daher, dass fast alle Muskeln, namentlich die, welche über das Handgelenk hinweggehen, oben einen starken Muskelbauch, unten eine schlanke Sehne haben, und dass ausserdem einzelne Muskeln nur dem obern Theil des Unterarms angehören.

Topographisch würden wir am Unterarm eigentlich drei Gruppen unterscheiden müssen, welche 1) der volaren, 2) der dorsalen und 3) der lateralen oder radialen Seite angehören. Doch mag es genügen, wenn wir nur eine volare und eine dorsale Gruppe aufstellen, wodurch die Uebersicht erleichtert wird. Eine jede Gruppe besteht aus zwei oder mehreren Schichten.

Physiologisch zerfallen die Unterarmmuskeln in solche, die nur dem Unterarm angehören und die Rotation des Radius bewirken: Pronatoren und Supinatoren, und in solche, die sich zur Hand begeben. Diese langen Handmuskeln endigen aber entweder an der „festen Grundlage der Hand“

(s. S. 151) und bewegen somit die Hand als Ganzes, oder sie gehn zu den einzelnen Fingern hinab und bewegen diese, sind also eigentliche Finger-muskeln. Beide, Handmuskeln und Finger-muskeln, finden sich an der vordern, volaren Seite sowohl wie an der hintern, dorsalen Seite, so dass wir *Musculi flexores und extensores manus* und *Musculi flexores und extensores digitorum* finden. Hinzuzufügen ist, dass dem Daumen, der freier beweglich ist, und einseitig auch dem Zeigefinger, besondere Muskeln zukommen, während im Uebrigen die 4 letzten Finger durch die Endsehnen je eines gemeinschaftlichen Muskels gebeugt und gestreckt werden. Es giebt ferner zwei übereinander liegende Beugemuskeln der Finger, während nur ein Streckmuskel da ist. Von den Muskeln, die die ganze Hand bewegen, giebt es zwei Beuger und zwei Strecker, die jedesmal an den Seitenrändern des Arms liegen. Es möge schon hier gemerkt werden, dass diese Handmuskeln sich sämmtlich an die Basen von Metacarpalknochen ansetzen.

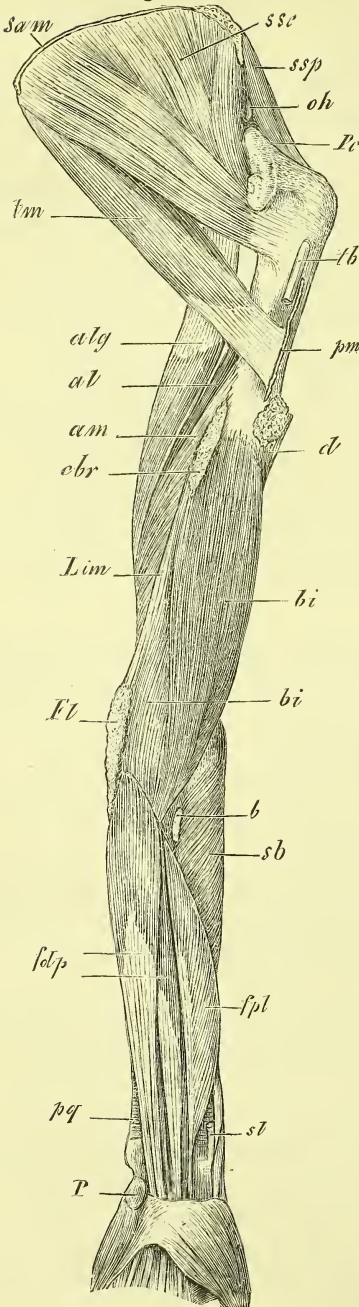
Endlich ist noch zu beachten, dass die oberflächlichen Muskeln meistens vom Humerus herkommen und zwar halten sich die Flexoren an die mediale Seite (*Epicondylus medialis*), die Extensoren an die laterale Seite (*Epicondylus lateralis*).

Wenden wir unsere Aufmerksamkeit nun noch einmal den Knochen-theilen des Unterarms und des Ellbogens zu, welche nicht ganz von Muskulatur umhüllt, sondern am Lebenden und an der Leiche zugänglich sind. In der Ellbogengegend erkennen wir deutlich die beiden Epicondylen, von denen namentlich der mediale sehr stark vorragt und fast ringsum befühlt werden kann. Dasselbe gilt vom Olecranon. Das gegenseitige, für die Praxis so wichtige Lageverhältniss dieser Theile ist bereits in der Gelenk-lehre besprochen (S. 148 und daselbst Fig. 165), wo auch erwähnt wurde, dass das *Capitulum radii* an der hintern Seite des Arms deutlich zu fühlen ist. Die betreffende Stelle ist am Lebenden bei gestrecktem Arm als eine Grube leicht zu erkennen.

Von der Ulna ist in der Unterarmgegend die ganze hintere Kante, vom Radius eigentlich nur der laterale Theil der unteren Hälfte dem Gefühl gut zugänglich.

Am Handgelenk muss man zur Orientirung zunächst den *Processus styloideus radii* und das *Capitulum ulnae* aufsuchen, welche beide unbedeckt von Sehnen sind. Das *Capitulum ulnae* lässt sich, wenn das Fettpolster nicht zu stark ist, ringsum befühlen und springt zumeilen sehr stark vor. Will man den *Processus styloideus radii* und das untere Ende des Radius untersuchen, so umgreift man den Knochen von beiden Seiten, während man im Handgelenk Bewegungen ausführt.

Fig. 231.



α. Muskeln der vorderen oder Beuge-Seite des Unterarms.

Hier liegen die Pronatoren und Supinatoren des Unterarms, die Beugemuskeln der ganzen Hand und der Finger. Sie sind in 4 Schichten angeordnet, die wohl am besten so zu merken sind:

In der oberflächlichen Schicht (Fig. 229) liegt ein Supinator und ein Pronator (*Musculus supinator longus* und *Musculus pronator teres*), ferner diejenigen Muskeln, welche die ganze Hand beugen, nämlich der *Musculus flexor manus radialis*, *Musculus flexor manus ulnaris* und zwischen beiden noch der *Musculus palmaris longus*. Alle diese Muskeln strahlen vom Epicondylus medialis aus, mit Ausnahme des *Supinator longus*, welcher ganz der Radialseite des Arms angehört. Dieser letztere bildet mit dem *Musculus pronator teres* abwärts einen spitzen Winkel und beide begrenzen dadurch die Ellbogengrube, in welche die Endsehne des Biceps sich hinein senkt.

Die zweite und dritte Schicht wird gebildet durch die Fingermuskeln und zwar die zweite durch den *Musculus flexor digitorum sublimis*, die dritte Schicht durch den *Musculus flexor digitorum profundus* und den *Musculus flexor pollicis longus*.

Erklärung von Fig. 231.

Muskeln des Arms, vordere Seite, tiefe Schicht. *al* M. anconaeus lateralis. *alg* M. anconaeus longus. *am* M. anconaeus medialis. *b* M. biceps. *bi* M. brachialis internus. *cb* M. coracobrachialis. *fdp* M. flexor digitorum profundus. *fpl* M. flexor pollicis longus. *Fl* Ursprünge der Flexoren. *Lim* Ligamentum intermusculare. *ld* M. latissimus dorsi. *oh* M. omohyoideus, Ansatz. *P* Os pisiforme. *pm* M. pectoralis major. *pq* M. pronator quadratus. *pc* M. pectoreus coracoideus. *R* Radius. *sb* M. supinator brevis. *sl* M. supinator longus. *ssc* M. supscapularis. *ssp* M. supraspinatus. *tm* M. teres major.

Als vierte Schicht (Fig. 231) endlich können wir zwei am obern und am untern Ende den Knochen fest aufliegende Muskeln nennen, und zwar sind dies, wie in der ersten Schicht, ein Pronator und ein Supinator, unten der *Musculus pronator quadratus* und oben, um den Radius gewickelt und von der hintern Seite herkommend, der *Musculus supinator brevis*.

Zu bemerken ist noch, dass die Ursprünge aller oberflächlichen Muskeln mit der bedeckenden Fascie fest zusammenhängen, d. h. theilweise von dieser Fascie geschehn und ausserdem unter einander verwachsen sind.

a) Erste Schicht.

*Musculus supinator longus* (Fig. 229 sl).

Er entspringt über dem Epicondylus an der lateralen Kante des Humerus, zuweilen ziemlich hoch hinauf und setzt sich sehnig an über dem Processus styloideus radii. Oben ist er zwischen dem Brachialis internus und Triceps eingelagert.

*Musculus pronator teres* (Fig. 229 pt).

Kommt mit dem folgenden verwachsen vom Epicondylus medialis humeri und in der Tiefe noch vom Processus coronoideus ulnae und endet in der Mitte des Radius an der Rauhigkeit der lateralen Fläche.

*Musculus flexor manus radialis* (Fig. 229 fr).

Kommt ebenfalls vom Epicondylus medialis und endet mit langer Sehne, welche am Carpus durch eine fibröse Scheide zieht an der Basis des Os metacarpi II. — Soll die Sehne am Handgelenk vorspringen, so „balle man die Hand zur Faust“ und flectire sie volar-radialwärts. — Zwischen dieser Sehne und der des Supinator longus liegt der Radius unbedeckt und vor ihm die Arteria radialis, wesshalb man hier „den Puls fühlt“.

*Musculus flexor manus ulnaris* (Fig. 229 fu).

Entspringt am Epicondylus medialis, und an der Ulna hinab am Olecranon und am grössten Theil der hinteren freiliegenden Kante, und setzt sich an das Os pisiforme.

Richtig aufgefasst ist das Pisiforme aber ein Sehnenknochen und die eigentliche Endigung des Muskels geschieht durch Vermittlung des Ligamentum piso-metacarpeum an der Basis des Metacarpus V, sowie auch noch durch das Ligamentum piso-hamatum am Os hamatum (vgl. Fig. 171).

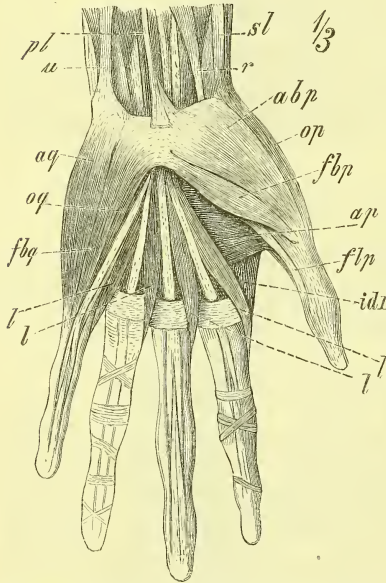
Am Handgelenk springt die Sehne wenig vor, ist jedoch bei contrahirtem Muskel deutlich fühlbar.

*Musculus palmaris longus* (Fig. 229 p).

Dieser zuweilen ganz fehlende und sonst sehr variirende Muskel entspringt zugleich mit den vorigen Muskeln und endet in der Fascia palmaris und am Ligamentum carpi volare proprium.

Will man die Sehne am Handgelenk vorspringen lassen, so bewege man den gestreckten Daumen gegen den kleinen Finger, beuge die Hand ein wenig und spanne nun alle Muskeln an. Die Sehne liegt ziemlich in der Mittellinie der volaren Fläche.

Fig. 232.



Muskeln der Hand, volare Seite, oberflächliche Schicht. *abp* M. abductor pollicis brevis. *op* M. adductor pollicis. *aq* M. abductor digiti quinti. *fbp* M. flexor pollicis brevis. *fbq* M. flexor brevis digiti quinti. *flp* M. flexor pollicis longus. *idl* M. interosseus dorsalis primus. *l, l* Mm. lumbricales. *op* M. opponens pollicis. *oq* M. opponens digiti quinti. *pl* M. palmaris longus. *r* M. flexor manus radialis. *sl* M. supinator longus. *u* M. flexor manus ulnaris.

b) Zweite Schicht.

*Musculus flexor digitorum sublimis* (Fig. 229 fd)

hat seinen Ursprung, von den vorgeannten Muskeln bedeckt, am Epicondylus medialis und Processus coronoideus ulnae und ausserdem noch mit einem getrennten Kopfe am mittleren Theil des Radius. Sehr bald spaltet sich der Muskel in vier Theile, die in ebenso viele lange Sehnen übergehn. Diese Sehnen ziehn unter dem Ligamentum carpi volare proprium hindurch und begeben sich zum ersten bis vierten Finger, wo sie, in zwei Schenkel gespalten, an der zweiten Phalange enden.

c) Dritte Schicht.

*Musculus flexor digitorum profundus* (Fig. 231 fdp).

Entspringt an der vordern Seite der Ulna und des Ligamentum inter-

osseum und zwar etwa an den oberen zwei Dritteln derselben. Aus seinem Bauche gehn allmählich vier Sehnen hervor, die ebenfalls durch den knöchern-fibrösen Kanal des Carpus ziehn und an der dritten Phalange enden, indem sie die Sehnen des *Musculus flexor sublimis* durchbohren (Fig. 232). Man nennt daher auch wohl diesen Muskel den *Musculus perforans*, den vorigen den *Musculus perforatus*.



Ueber die in der Hand von diesen Sehnen abgehenden Musculi lumbricales vgl. unten (S. 240).

*Musculus flexor pollicis longus*  
(Fig. 231 *fpl*).

Entsteht neben dem vorigen von der vordern Seite des Radius und des Ligamentum interosseum, geht mit den 8 Sehnen der Fingerbeuger durch denselben Kanal zur Hand und endet an der Endphalange des Daumens.

d) Vierte Schicht.

*Musculus pronator quadratus* (Fig. 231 *pq*).

Ein platter und viereckiger Muskel, der das untere Ende des Unterarms deckt und mit querverlaufenden Fasern von der vordern Fläche der Ulna zum lateralen Rande des Radius hinüber gespannt ist.

*Musculus supinator brevis* (Fig. 231 und 233 *sb*).

Ebenfalls ein platter Muskel, welcher um den obern Theil des Radius herumgelegt ist. Er entspringt am Epicondylus lateralis humeri und dem obern Ende der Ulna, läuft schräg median-abwärts und setzt sich auf der vordern Seite des Radius an.

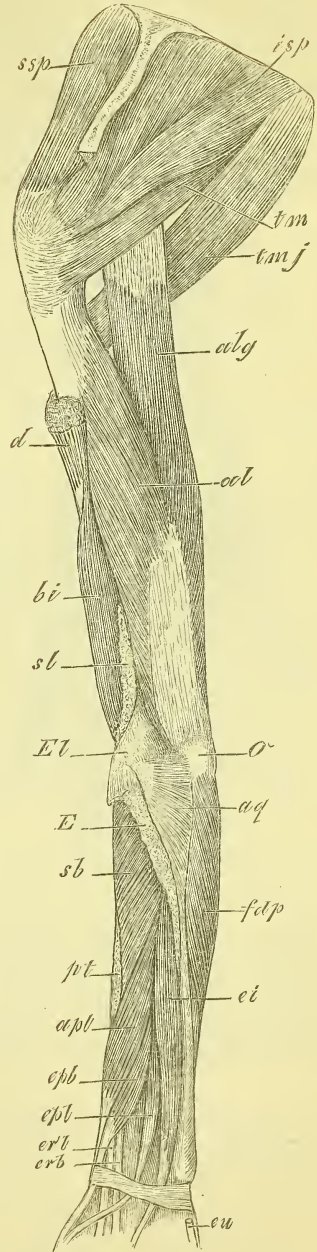
β) Muskeln der hinteren oder Streckseite des Unterarms.

Hier ist die Muskulatur weit schwächer als an der volaren Seite; sie besteht auch

Erklärung von Fig. 233.

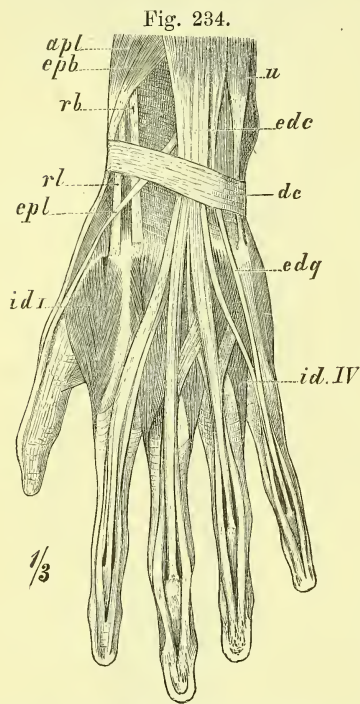
Muskeln des Arms, hintere Seite, tiefe Schicht. *al*, *alg* M. anconaeus lateralis & longus. *apl* M. abductor pollicis longus, *aq* M. anconaeus quartus. *bi* M. brachialis internus. *d* M. deltoideus. *ei* M. extensor digiti indicis. *El* Epicondylus lateralis. *epb* M. extensor pollicis brevis. *epl* M. extensor pollicis longus. *fdp* M. flexor digitorum profundus. *isp* M. infraspinatus. *O* Olecranon. *pt* M. pronator teres. *erb* und *erl* M. extensor manus radialis brevis und longus. *sb* M. supinator brevis. *sl* M. supinator longus. *ssp* M. supraspinatus. *tm* M. teres minor. *tmj* M. teres major.

Fig. 233.



nur aus zwei Schichten. In der oberflächlichen Schicht liegen sowohl die Strecker der ganzen Hand, als auch der hier nur einfach vorhandene Streckmuskel der Finger. In der zweiten Schicht liegen 4 kleinere Muskeln nebeneinander, die zu den freier beweglichen Fingern gehn und zwar drei von ihnen zum Daumen und einer zum Zeigefinger.

In der ersten Schicht (Fig. 225) werden wir also in der Mitte einen *Musculus extensor digitorum communis* haben und jederseits den *Musculus*



*extensor manus*; doch ist zu beachten, dass es an der radialen (lateralen) Seite zwei getrennte Extensoren giebt, einen *Musculus extensor manus radialis longus* und einen *brevis*. Die vier kleinen Muskeln der zweiten tiefen Schicht (Fig. 233) werden von der radialen zur ulnaren Seite und von oben nach unten fortschreitend bezeichnet als: *Musculus abductor pollicis longus*, *extensor pollicis brevis*, *extensor pollicis longus* und *extensor indicis*.

a) Oberflächliche Schicht.

*Musculus extensor manus radialis longus* (Fig. 225 *erl*).

Er entspringt ähnlich wie der *Supinator longus* und unterhalb desselben von der lateralen Kante des Humerus und dem *Epicondylus lateralis* und endet mit langer Sehne an der Basis des *Metacarpus II*.

*Musculus extensor manus radialis brevis* (Fig. 225 *erb*).

Unter und hinter dem vorigen gelegen, vom *Epicondylus* entspringend und an die Basis des *Metacarpus III* sich festsetzend.

*Musculus extensor manus ulnaris* (Fig. 225 *eu*).

Von dem *Epicondylus lateralis* und der deckenden Fascie zum *Metacarpus V*.

*Musculus extensor digitorum communis* (Fig. 225 *ed*).

Mit den beiden vorigen verwachsen entspringt er am *Epicondylus lateralis* und endet mit 4 Sehnen für die 4 letzten Finger. Diese nehmen

Hand, dorsale Seite. *apb* M. abductor pollicis brevis. *dc* Ligamentum carpi dorsale. *edc* M. extensor digitorum communis. *edq* M. extensor digiti quinti. *epb* M. extensor pollicis brevis. *epl* M. extensor pollicis longus. *id IV* M. interosseus dorsalis IV. *id I* M. interosseus dorsalis primus. *rb, rl* Mm. extensor manus radialis brevis und longus. *U* Ulna.

die Sehnen der *Musculi lumbricales* auf und spalten sich an den Fingern in drei Zipfel, deren mittlerer an die zweite Phalange, die seitlichen an die dritte Phalange sich ansetzen. Sie haben am Handgelenk eine gemeinschaftliche Scheide.

Es ist Regel, dass die Sehne für den vierten Finger auch mit den beiden benachbarten Sehnen in Verbindung tritt durch besondere seitliche Fortsätze, oder auf die Weise, dass eine überzählige Sehne vom Muskelbauch ausgeht und sich an zwei benachbarte Sehnen und Finger verliert.

*Musculus extensor digiti V proprius* (Fig. 225 eq).

Am Ursprung mit dem vorigen verwachsen, geht er mit langer Sehne zum fünften Finger, wo er mit der betreffenden Sehne des vorigen verschmilzt. Am Handgelenk liegt er in einer besondern Scheide.

b) Tiefe Schicht (Fig. 233).

Die vier Muskeln

*Musculus abductor pollicis longus,*  
*Musculus extensor pollicis brevis,*  
*Musculus extensor pollicis longus,*  
*Musculus extensor digiti indicis*

entspringen, in der gegebenen Reihenfolge neben einander liegend, von den beiden Unterarmknochen und dem Ligamentum interosseum, und zwar die ersten mehr vom Radius, die letzten mehr von der Ulna. Die Sehnen der beiden ersten Muskeln laufen, fest an einander liegend, über die Sehnen der *Musculi extensor manus radialis longus* und *brevis* und dann durch ein und dieselbe Scheide über den *Processus styloideus radii* weg zum Daumen.

Der *Abductor longus pollicis* heftet sich an die Basis des *Metacarpus I*, geht aber auch noch an das *Multangulum majus* und an den *Musculus abductor pollicis brevis*.

Der *Extensor brevis pollicis* endet an der ersten Phalange.

Der *Musculus extensor longus pollicis* (Fig. 233 epl) biegt, in eine besondere Scheide eingeschlossen, um eine deutlich fühlbare Rauigkeit auf dem Radius und endet mit der Sehne des vorigen Muskels verwachsen an der Endphalange.

Der *Musculus extensor indicis* (Fig. 233 ei) schickt seine Sehne mit durch die Scheide des *Extensor digitorum* und ist auf dem Fingerrücken mit der betreffenden Sehne des letzteren verwachsen.

#### 4. Muskeln der Hand.

An den beiden Flächen der Hand finden wir zunächst die Sehnen der bereits beschriebenen Muskeln. Ausserdem aber liegen an der Volarfläche und zwischen den Metacarpusknochen noch mehrere kurze Muskeln.

##### a) Muskeln der Volarfläche (Fig. 235 und 236).

Sie sind mit ihrer grössten Masse auf den Daumen- und Kleinfingerhandrand zusammengedrängt und bilden hier den Daumenballen, *Thenar*, und Kleinfingerballen, *Antithenar*. In der Mitte der Hohlhand finden wir nur einige kleine schlanke Muskeln, die sich an die Sehnen des *Flexor digitorum profundus* anschliessen: die *Musculi lumbricales*.

Die Ursprünge der Daumen- und Kleinfinger-Muskeln sind theils oberflächlich von den *Eminentiae carpi* und dem dieselben verbindenden *Ligamentum carpi volare proprium*, theils liegen sie tiefer am *Carpus* und *Metacarpus*.

Es findet sich nun jederseits, d. h. sowohl für den Daumen wie für den kleinen Finger ein *Musculus opponens*, der am *Metacarpus* endet und also diesen bewegt. Ausserdem sehn wir, an die erste Phalange sich erstreckend, je einen *Musculus abductor* und einen *Musculus flexor brevis*. Diese letzteren sind oberflächlich und decken den *Musculus opponens*, und zwar liegt der *Musculus abductor* am freien Rande der Hand, der *Musculus flexor brevis* mehr der Mittellinie der Hand zu.

Dem kräftigeren Daumen kommt ausser dieser Muskulatur noch ein Weiteres zu, indem aus der Tiefe, also unter der Sehne des *Musculus flexor longus*, eine starke Muskelmasse hervorkommt, die man zu betrachten pflegt als einen tiefen Bauch des *Musculus flexor brevis* und einen *Musculus adductor pollicis*.

Am Kleinfingerballen findet man endlich noch ganz oberflächlich einen kleinen querlaufenden Hautmuskel, den *Musculus palmaris brevis*.

##### a) Muskeln des Daumenballens.

*Musculus abductor brevis pollicis* (Fig. 235 *abp*).

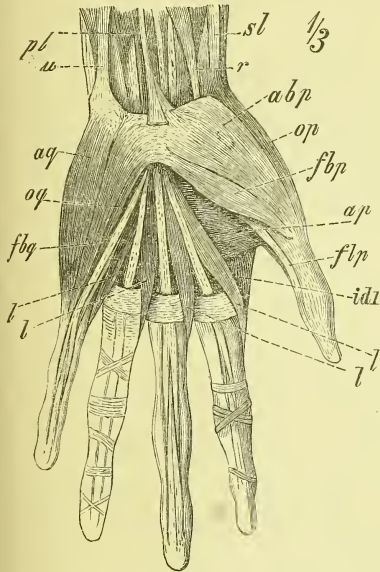
Entspringt vom *Ligamentum carpi volare proprium* und hat seinen Ansatz an der ersten Phalange des Daumens an der radialen Seite.

*Musculus flexor brevis pollicis* (Fig. 235 *fbp*, 236 *fb*)

Liegt an der ulnaren Seite des vorigen und hat nach der geläufigen Beschreibung zwei Köpfe, einen oberflächlichen und einen tiefen, zwischen

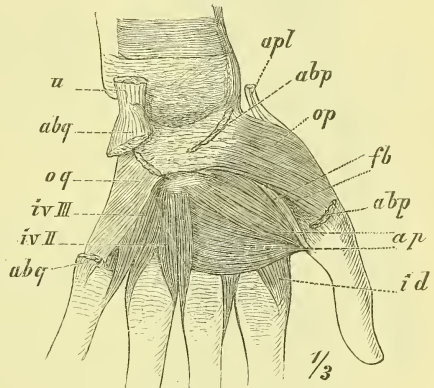
denen die Sehne des Flexor pollicis longus liegt. Der oberflächliche Kopf kommt ebenfalls vom Ligamentum carpi volare proprium her, der tiefere dagegen vom Carpus und Metacarpus in der Gegend des Capitatum; ersterer setzt sich an das radiale, dieser an das ulnare Sesambein, durch deren Vermittlung sie an die erste Phalange hinanreichen.

Fig. 235.



Muskeln der Hand, volare Seite, oberflächliche Schicht. *abp* M. abductor pollicis brevis. *ap* M. adductor pollicis. *aq* M. abductor digiti quinti. *fbp* M. flexor pollicis brevis. *fbq* M. flexor brevis digiti quinti. *flp* M. flexor pollicis longus. *idl* M. interosseus dorsalis primus. *l, l* Mm. lunbricales. *op* M. opponens pollicis. *oq* M. opponens digiti quinti. *pl* M. palmaris longus. *r* M. flexor manus radialis. *sl* M. supinator longus. *u* M. flexor manus ulnaris.

Fig. 236.



Muskeln der Hand, volare Seite, tiefe Schicht. *abp*, *abp* M. abductor pollicis brevis, Ursprung und Ansatz. *abq* M. abductor digiti quinti, Ursprung und Ansatz. *ap* M. adductor pollicis. *apl* M. abductor pollicis longus. *fl* M. flexor pollicis longus. *idl* M. interosseus dorsalis primus. *iv II*, *iv III* Mm. interosseus volaris secundus et tertius. *op* M. opponens pollicis. *oq* M. opponens digiti quinti. *u* M. flexor manus ulnaris.

*Musculus opponens pollicis* (Fig. 235 und 236 *op*).

Entspringt ebenfalls an jenem Bande und endet ausgebreitet an der ganzen Länge der radialen Seite des Metacarpus I.

*Musculus adductor pollicis* (Fig. 235 und 236 *ap*).

Entspringt breit vom Metacarpus III und endet an der Basis der ersten Phalange.

β) Muskeln des Kleinfingerballens.

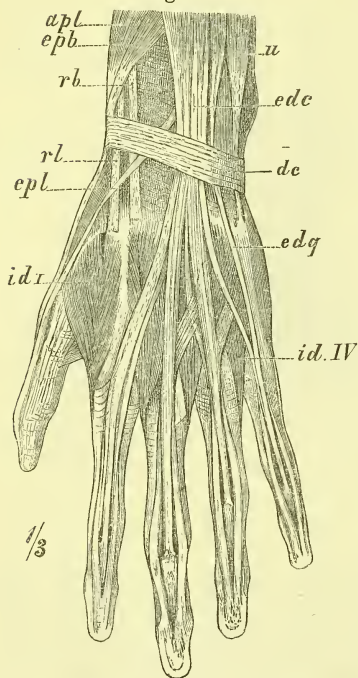
*Musculus palmaris brevis* (Fig. 229 pb).

Entsteht auf dem Ligamentum carpi volare proprium und strahlt aus in die Haut in der Gegend des ulnaren Randes der Hand. Er besteht gewöhnlich aus einzelnen Bündeln.

*Musculus abductor digiti quinti* (Fig. 235 aq und 236 abq).

Erstreckt sich vom Os pisiforme zur Basis der ersten Phalanx.

Fig. 237.



Hand, dorsale Seite. *apb* M. abductor pollicis brevis. *dc* Ligamentum carpi dorsale. *edc* M. extensor digitorum communis. *edq* M. extensor digiti quinti. *epb* M. extensor pollicis brevis. *epl* M. extensor pollicis longus. *id I* M. interosseus dorsalis I. *id IV* M. interosseus dorsalis IV. *rb, rl* Mm. extensor manus radialis brevis und longus. *U* Ulna.

*Musculus flexor brevis digiti quinti* (Fig. 235 fbq).

Hat seinen Ursprung am Ligamentum carpi volare proprium und dem Hamulus des Hamatum und geht an die Basis der ersten Phalanx.

*Musculus opponens digiti quinti* (Fig. 235 und 236 oq).

In gleicher Weise wie der vorige entspringend, setzt er sich an den Metacarpus V in der ganzen Länge desselben an.

γ) Muskeln der Handfläche.

*Musculi lumbricales* (Fig. 235 l, l).

Es sind dieses vier dünne rundliche Muskeln, die in der Hohlhand von den Sehnen des *Musculus flexor digitorum profundus* entspringen, die zwei radialen vom radialen Rande ihrer Sehnen, die beiden ulnaren von je zwei benachbarten Sehnen. Sie ziehn (gewöhnlich) an die radiale Seite der vier Finger und setzen sich mit ihren Sehnen an die Ränder der ausgebreiteten Sehnen des *Musculus extensor digitorum*.

b) Zwischenknochenmuskeln der Hand.

*Musculi interossei manus* (Fig. 236 und 237 iv und id).

Man muss zwei Gruppen unterscheiden, die dorsales und die volares. Die *Musculi interossei dorsales* nehmen an der Rückseite der Hand die vier Zwischenräume vollständig ein und es entspringt ein jeder von den

beiden benachbarten Metacarpusknochen. Der erste Interosseus dorsalis, zwischen Daumen und Zeigefinger, ist besonders stark (Fig. 237 *id I*).

Die *Musculi interossei volares* erscheinen an der volaren Seite, d. h. in der Tiefe der Hohlhand, wohin gleichzeitig auch die dorsales vordringen.

Von diesen Interossei volares giebt es nur drei, und zwar liegen und entspringen diese an der ulnaren Seite des zweiten Metacarpus, sowie an der radialen Seite des vierten und fünften Metacarpus.

Der Ansatz sämmtlicher Interossei geschieht an der ersten Phalange an der Basis.

Was ihre Function betrifft, so nennen wir die Interossei dorsales Abductoren, die Interossei volares Adductoren, indem wir als neutrale Mittellinie, an welche hinan und von welcher ab die Bewegungen der Finger geschehen, eine Linie durch den Mittelfinger legen.

So setzen sich denn die Interossei dorsales an an beide Seiten des dritten Fingers, an die radiale Seite des zweiten und an die ulnare Seite des vierten. Die Interossei volares setzen sich gar nicht an den dritten, sondern nur an die ulnare Seite des zweiten und an die radiale Seite des vierten und fünften Fingers.

#### Fascien der oberen Extremität.

An der Schulter finden wir zunächst die drei der Scapula aufliegenden Muskeln Subscapularis, Supraspinatus und Infraspinatus mit stärkeren Fascien bekleidet, die einerseits an den Knochenrändern, anderseits an der Gelenkkapsel sich anheften und einem Theil der Muskeln zum Ursprunge dienen. Sie werden nach den einzelnen Muskeln benannt.

Eine *Fascia deltoidea* ist vorhanden, aber nur im hintern Theil, wo sie in die Fascia infraspinata übergeht, von erheblicher Stärke.

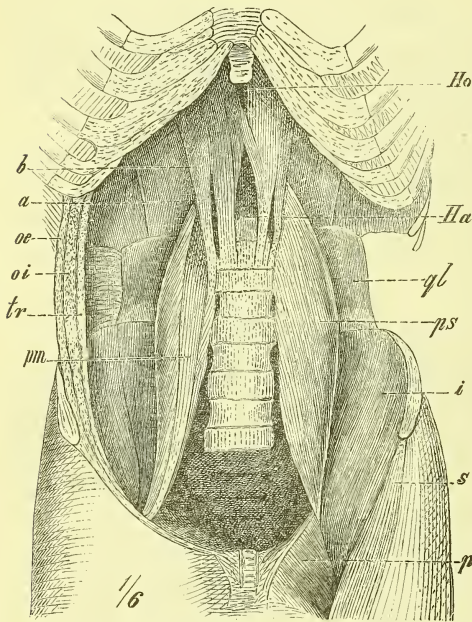
Die *Fascia axillaris* kleidet die Achselgrube aus und geht in die benachbarten schwachen Fascien des Pectoralis major und des Latissimus dorsi über.

Die *Fascia humeri* ist an der vordern Seite sehr schwach und hat hier in halber Höhe etwa eine Lücke für den Durchtritt einer Vene und eines Nerven. An der hintern Seite ist sie stärker. Sie sendet die *Ligamenta intermuscularia, mediale* und *laterale*, in die Tiefe zu der medialen und lateralen Kante des Humerus und trennt dadurch die Flexoren von den Extensoren, ihren Muskelfasern zugleich eine grössere Ursprungsfläche bietend.

Die als Fortsetzung der vorigen erscheinende *Fascia antibrachii* ist stark und hängt überall mit den von Muskeln nicht bedeckten Knochentheilen zusammen. Ueber die Ellbogengrube geht sie oberflächlich hinweg und wird hier durch die Ausstrahlung der Bicepssehne verstärkt. Am Hand-

gelenk bildet sie das *Ligamentum carpi commune volare* und *dorsale* (Fig. 237 *dc*); das letztere bildet, indem es an verschiedenen Stellen mit Hervorragungen des daruntergelegenen Knochens in Verbindung tritt, Scheiden für die Sehnen der Streckmuskeln. Es giebt deren 6, und sie dienen, wenn wir an der radialen Seite beginnen: die erste für den *Abductor pollicis longus* und *Extensor pollicis brevis*; die zweite für den *Extensor pollicis longus*; die dritte für die beiden *Extensores manus radiales*; die vierte für

Fig. 238.



Hinterer Wand des geöffneten Bauches; links sind die breiten Bauchmuskeln ganz entfernt, ebenso das Lig. Poupartii. *a* Mediale Abtheilung des medialen Schenkels der Pars vertebralis des Zwerchfells. *b* laterale Abtheilung desselben. *Ha* Hiatus aorticus. *Ho* Hiatus oesophagus. *i* M. iliacus internus. *oe* M. obliquus externus, durchschnitten. *oi* M. obliquus internus, desgl. *p* M. pectineus. *ps* M. psaos major. *pm* M. psaos minor. *ql* M. quadratus lumborum. *s* M. sartorius. *tr* M. transversus abdominis, durchschnitten.

den *Extensor digitorum communis* und *Extensor indicis*; die fünfte für den *Extensor digiti V* und die sechste für den *Extensor manus ulnaris*.

Die *Fascia dorsalis manus* hat ein oberflächliches Blatt, welches theilweise mit den Strecksehnen zusammenhängt und ein tiefes Blatt, welches die Interossei überzieht.

Die *Fascia palmaris* überzieht mit einem tiefen Blatte ebenfalls die Interossei. Das oberflächliche Blatt ist am Daumen- und Kleinfingerballen nur wenig ausgebildet, zeigt in der Mitte der Hohlhand dagegen eine ganz bedeutende Stärke und gewinnt hier praktische Wichtigkeit. In der Hauptsache beginnt diese Fascie schmal am Ligamentum carpi volare proprium und als Fortsetzung der Sehne des *Palmaris longus*, breitet sich dann fächerförmig aus und geht in 4 Zipfel über, die der Volarfläche des zweiten bis fünften Fingers entsprechen. Diese Zipfel sind durch starke Querfasern mit einander verbunden, und enden theilweise in der Haut, theilweise gehn sie in die Tiefe und umhüllen dadurch von beiden Seiten die Beugesehnen.

Die ganze Fascie steht in enger Verbindung mit der Haut und bildet eine Bedeckung für die Beugesehnen und die Gefäße der Hohlhand.

Die *Fascia digitorum dorsalis* hängt mit den Sehnen der Extensoren



fest zusammen und in sie enden die Sehnen der Lumbricales und Interossei.

Die *Fascia digitorum volaris* ist sehr stark und bildet, indem sie sich an die Ränder der Phalangen anheftet, einen knöchern-fibrösen Kanal, durch welchen die Sehnen hindurchlaufen. Einige stärkere quere und schräge Züge in diesen *Ligamenta vaginalia* werden auch wohl mit besondern Namen benannt.

## VII. Muskeln der unteren Extremität.

Die Muskeln der unteren Extremität zerfallen in die Muskeln: 1) der Hüfte, 2) des Oberschenkels, 3) des Unterschenkels und 4) des Fusses.

### 1. Muskeln der Hüfte.

Die Muskeln der Hüfte entsprechen in gewisser Weise den Schulterblattmuskeln, da sie dem Hüftbein aufliegen und zum obern Ende des Femur ziehn. Wir unterscheiden innere und äussere Hüftmuskeln. Die inneren liegen im Innern der Bauchhöhle an der hintern Wand derselben, die äussern bilden das Gesäss.

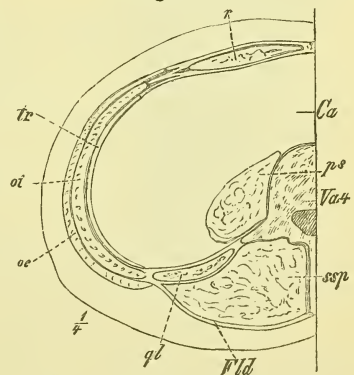
#### a) Innere Hüftmuskeln (Fig. 238).

Auf der Innenseite des Hüftbeins finden wir zwei Muskelmassen: die eine, platte, bedeckt die Fossa iliaca: *Musculus iliacus internus*; die andere, dicke und rundliche, kommt von der Seite der Wirbelsäule herab: *Musculus psoas major*. Beide vereinen sich unten und gehn unter dem Ligamentum Poupartii hindurch zum Femur. Wir fassen beide als *Musculus iliopsoas* zusammen. Ausserdem ist physiologisch und topographisch hierherzustellen (vgl. oben S. 194) der *Musculus quadratus lumborum*, der neben der Wirbelsäule zwischen der letzten Rippe und dem Hüftbeinkamm liegt.

#### *Musculus quadratus lumborum* (Fig. 238, 239 und 201 *ql*).

Dieser platte und vierseitige Muskel hat einen sehr verschiedenen Faserverlauf. Die meisten Fasern erstrecken sich parallel von der letzten Rippe zum Darmbeinkamm; andere Fasern aber gehn von der

Fig. 239.



Horizontalschnitt durch die Bauchgegend. *Ca* Cavum abdominale. *Fid* Fascia lumbodorsalis. *oe* M. obliquus externus. *oi* M. obliquus internus. *ps* M. psoas. *ql* M. quadratus lumborum. *r* M. rectus. *ssp* M. semi-spinalis. *tr* M. transversus. *Va 4* vierter Bauchwirbel.

letzten Rippe zu den Querfortsätzen der Bauchwirbel und wieder andere von diesen Querfortsätzen abwärts zum Darmbein.

Hinten liegt der Muskel der Fascia lumbodorsalis an und ist auch vorn von einer deutlichen Fascie überzogen.

*Musculus iliopsoas* (Fig. 238, 239, 201).

Der *Musculus psoas major* (Fig. 238 und 239 *ps*) entspringt an der Seite aller Bauchwirbel und des letzten Brustwirbels, und zwar sowohl an den Körpern wie auch an den Querfortsätzen, bildet eine starke rundliche Masse und legt sich an die mediale Seite des *Musculus iliacus* und über den obern Eingang des Beckens.

Der *Musculus iliacus* (Fig. 238 *il*)

hat seinen Ursprung in der Fossa iliaca und zwar namentlich im peripheren Theile derselben.

Beide Köpfe vereinen sich, bekommen eine starke Sehne im Innern und treten unter dem Ligamentum Poupartii und über der Eminentia iliopectinea aus dem Becken heraus, um nun über die vordere Seite des Hüftgelenks hinweg an den Trochanter minor zu ziehn.

Auf dem Beckenrande liegt unter dem Iliopsoas ein grösserer Schleimbeutel, die *Bursa mucosa subiliaca*, die in einzelnen Fällen auch mit der Höhle des Hüftgelenks in Verbindung steht (vergl. S. 163 und daselbst Fig. 179).

Zuweilen liegt vorne auf dem Psoas major noch ein weiterer kleiner Muskel, der

*Musculus psoas minor* (Fig. 238 *psm*),

der dann gewöhnlich vom letzten Brustwirbel entspringt und bald in eine lange Sehne übergeht, die nicht zum Femur zieht, sondern sich in die Fascia pelvis in der Gegend der Crista iliopectinea ausbreitet.

b) Aeussere Hüftmuskeln (Fig. 240 und 241).

Die äusseren Hüftmuskeln liegen wie ein dickes Polster auf der ganzen hintern Seite des Beckens, ziehn zum Trochanter major hinüber und sind in mehreren Schichten angeordnet.

Die erste oberflächliche Schicht besteht aus einem mächtigen rautenförmigen Muskel, der über alle Knochentheile hinweggeht: *Musculus glutaeus maximus*. — Unter demselben liegt eine Reihe grösstentheils kleinerer Muskeln, die fächerartig nach dem Trochanter major ziehn und nicht nur von der ganzen äussern Fläche des Os ilium, sondern auch durch die Foramina ischiadica hindurch von der innern Fläche des Beckens entspringen.

Am Os ilium liegt eine doppelte Schicht, oberflächlich der *Musculus glutaeus medius* und darunter der *Musculus glutaeus minimus*. Weiter abwärts folgt, das Foramen ischiadicum majus grösstentheils schliessend, der *Musculus pyriformis*, dann der aus dem Foramen ischiadicum minus hervortretende *Musculus obturator internus*, der von den beiden kleinen *Musculi gemelli* begleitet wird, und hierauf endlich der *Musculus quadratus femoris*, dessen Ansatz sich noch unter den Trochanter major hinab erstreckt.

Alle diese Muskeln bilden, zusammen mit einem Fettpolster, welches namentlich beim weiblichen Geschlecht eine mächtige Dicke erreicht, eine solche Bedeckung der hintern Seite des Beckens, dass man eigentlich nur die Crista ossis ilium und vom obern Ende des Femur den Trochanter major deutlich fühlen kann. Das Tuberculum ischii tritt erst beim Heben des Schenkels deutlich hervor.

*Musculus glutaeus maximus* (Fig. 240 *glm*).

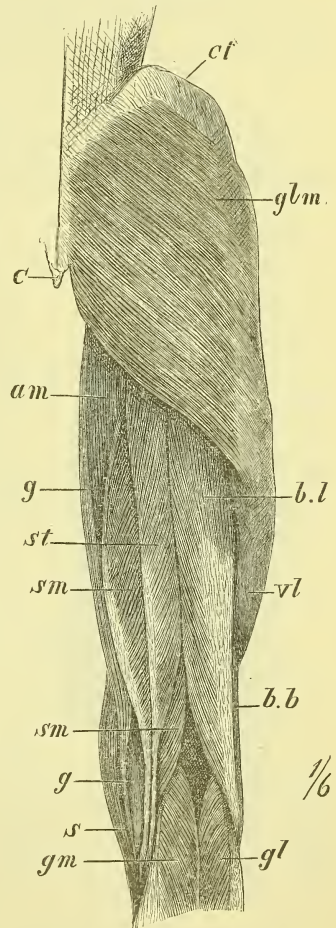
Dieser breite Muskel hat einen sehr ausgedehnten Ursprung. Er entspringt nämlich am hintersten Ende der Crista ossis ilium, an der Seite des Kreuz- und Steissbeines, bez. an den hier vorhandenen Bandmassen, und besonders an dem Ligamentum tuberosarum. Die parallelen Fasern laufen lateral-abwärts und gehen in der grösseren oberen Hälfte sehnig über den Trochanter major hinweg, um in der Fascia lata zu enden, während sie im untern Theil sich an die laterale Lippe der Crista femoris sehnig ansetzen.

Zwischen dem Trochanter major und der Sehne befindet sich die *Bursa mucosa trochanterica*.

*Musculus glutaeus medius* (Fig. 241 *gmd*).

Hat seinen Ursprung an der äussern Darmbeinfläche oberhalb und hinter der Linea glutaea anterior, und der von ihm fast ganz bedeckte

Fig. 240.



Muskeln des (rechten) Oberschenkels von hinten. *am* M. adductor magnus. *bb, bl* M. biceps, caput breve et longum. *C* Os coccygis. *ci* Crista ossis ilium. *gg* M. gracilis. *gm, gl* M. gastrocnemius, caput mediale et laterale. *glm* M. glutaeus maximus. *s* M. sartorius. *sm* M. semimembranosus. *st* M. semitendinosus. *vl* M. vastus lateralis.

*Musculus glutaetus minimus*

unterhalb und vor derselben.

Beide Glutaei laufen mit convergirenden Fasern abwärts zum Trochanter major, dessen ganze Spitze sie umfassen.

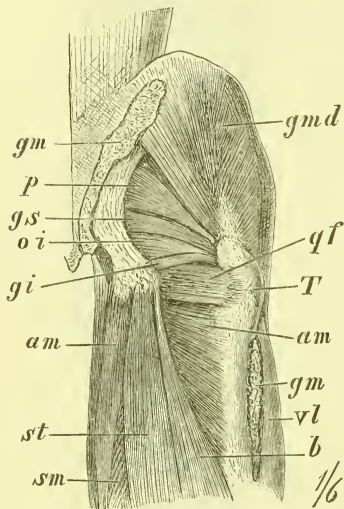
*Musculus pyriformis* (Fig. 241 p).

Unmittelbar an den untern Rand des vorigen sich anschliessend, kommt er aus dem Foramen ischiadicum majus heraus, entspringt an der vordern Fläche des Os sacrum und geht an den Trochanter major.

*Musculus obturator internus* (Fig. 241 oi).

Er entspringt im kleinen Becken an der vordern Wand, d. h. vom Ligamentum obturatorium und dessen Umgebung, geht zum Foramen ischiadicum minus heraus und biegt um den hier glatt überknorpelten Knochen herum, um in der Fossa trochanterica zu enden. Wo er aus dem Becken tritt, nimmt er zwei neue Köpfe auf, von denen der obere an der Spina, der untere am Tuber ischii entspringt. Diese letzteren ist man gewohnt als *Musculi gemelli superior* und *inferior* zu bezeichnen.

Fig. 241.



*Musculus quadratus femoris*  
(Fig. 241 qf).

Ein viereckiger Muskel, der rein transversal vom Tuber ischii zur Crista intertrochanterica verläuft.

*Musculus obturator externus.*

Vom Ligamentum obturatorium und der Umgebung desselben an der äusseren Fläche des Beckens entspringend geht er in gerader Richtung in die Fossa trochanterica.

Muskeln der Hüfte von hinten, tiefe Schicht.  
am M. adductor magnus. b M. biceps. gi, gs Mm. gemelli, inferior et superior. gm, gm M. glutaetus maximus, Ursprung und Ansatz. gmd M. glutaetus medius. oi M. obturator internus. p M. pyriformis. qf M. quadratus femoris. sm M. semimembranosus. st M. semitendinosus. T Trochanter major. vl M. vastus lateralis.

2. Muskeln des Oberschenkels.

Der Oberschenkel wird ringsum von Muskulatur verhüllt, und nur der Trochanter major am obern Ende und die beiden Condylen am untern

Ende bleiben äusserlich tastbar. Die mächtigste Muskelmasse liegt an der medialen Seite des oberen Theils. Die Ausdehnung der Muskeln ist in derselben Weise, wie am Oberarm eine verschiedene, denn einige erstrecken sich vom Becken zum Femur, andere vom Becken zum Unterschenkel und wieder andere vom Femur zum Unterschenkel.

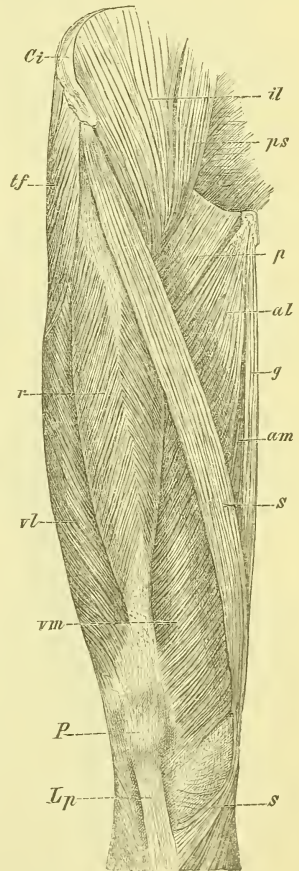
Die Muskeln am Oberschenkel zerfallen aber nicht, wie am Oberarm, in zwei, sondern in drei Gruppen: vorn liegen die Extensoren (des Unterschenkels), hinten die Flexoren (des Unterschenkels) und an der medialen Seite die Adductoren (des Oberschenkels).

Betrachten wir die vordere Seite des Oberschenkels, so sehn wir an jeder Seite einen Muskel senkrecht hinabziehen und einen dritten Muskel vom oberen lateralen nach dem unteren medialen Ende hinüberziehen. Dieser letzte schlanke Muskel ist der *Musculus sartorius*, während an der medialen Seite der *Musculus gracilis*, an der lateralen der *Musculus tensor fasciae latae* liegt. Von diesen drei Muskeln werden zwei lange Dreiecke eingeschlossen: in dem lateralen Dreieck, dessen Spitze oben ist, liegt die Gruppe der Extensoren des Kniegelenks, die man als *Musculus extensor cruris* zusammenfasst. In dem medialen Dreieck, dessen Spitze unten ist, liegt die Gruppe der *Adductoren* des Oberschenkels.

a) Vordere Muskeln des Oberschenkels, Extensorengruppe.

Hier liegen oberflächlich die *Musculi tensor fasciae* und *sartorius* und darunter die Masse des *Musculus extensor cruris*. Dieser umhüllt als eine rundliche, oben und unten verjüngte Masse fast den ganzen Knochen: *Musculus vastus*, und hat ausserdem noch einen oberflächlicheren längeren Theil, der vom Becken herkommt: *Musculus rectus*. Der *Extensor cruris* setzt sich durch Vermittlung der Patella und des *Ligamentum patellare inferius* an die Tibia.

Fig. 242.



Muskeln des (rechten) Oberschenkels von vorn. *al* M. adductor longus. *am* M. adductor magnus. *Ci* Crista ossis ilium. *g* M. gracilis. *il* M. iliacus internus. *Lp* Ligamentum patellare inferius. *P* Patella. *p* M. pectineus. *ps* M. psoas major. *r* M. rectus femoris. *s, s* M. sartorius. *tf* M. tensor fasciae. *vl, vm* M. vastus lateralis et medialis.

*Musculus tensor fasciae latae* (Fig. 242 *tf*).

Entspringt an der Spina anterior superior und dem benachbarten Theil der Crista und geht mit seinem Ende in die Fascia lata über. Den künstlich zu trennenden Strang der Fascie, der den Muskel fortsetzt bis an die Tibia, und der gewissermassen seine Endsehne darstellt, bezeichnet man auch wohl als *Ligamentum ilio-tibiale*. Hinten grenzt der Tensor fasciae unmittelbar an den Musculus glutaeus medius.

*Musculus sartorius* (Fig. 242 *s*).

Entspringt unmittelbar vor dem vorigen von der Spina anterior superior und zieht als ein langes Band in der Furchung, die die Extensoren und die Adductoren bilden, median-abwärts, läuft an der medialen Fläche des Kniegelenks entlang und endet an der medialen Fläche der Tibia unter der Tuberositas, wo er zugleich auch in die Fascie des Unterschenkels übergeht.

*Musculus extensor cruris*.

Diese Muskelmasse besteht, wie soeben erwähnt wurde, aus einem oberflächlichen langen Kopfe, der vom Becken, und einem starken kurzen Kopfe, der vom grössten Theil des Femur entspringt. Der lange Kopf,

*Musculus rectus femoris* (Fig. 242 *r*),

entspringt an der Spina anterior inferior und dem Rande des Acetabulum, bedeckt vom Musculus iliopsoas und steigt dann gerade abwärts gegen die Patella. Der kurze Kopf,

*Musculus vastus*,

entspringt von der ganzen vordern Fläche des Femur, oben bis an die Linea obliqua und hinten jederseits bis an die Crista hinanreichend. Unten gehen die von beiden Seiten convergirenden Fasern in die gemeinschaftliche Endsehne über, nur die untersten enden direct an der Patella.

Man pflegt an der Muskelmasse des Vastus drei mehr oder weniger getrennte Theile zu unterscheiden, einen mittleren und zwei seitliche, und benennt diese auch wohl als besondere Muskeln: *Musculus vastus medialis* (*vm*), *medius* und *lateralis* (*vl*).

Als *Musculus subcruralis* bezeichnet man wechselnde Bündel, die ganz in der Tiefe des unteren Theils liegen und nicht an die Patella, sondern an die Gelenkkapsel sich ansetzen.

Unter der Endsehne des Extensor cruris liegt oberhalb der Patella die grosse *Bursa subcruralis*, die meistens mit der Gelenkhöhle in Zusammenhang steht (s. S. 168 und Fig. 185 und 186).

b) Die mediale Gruppe der Oberschenkelmuskeln, Gruppe der Adductoren.

Diese Muskeln entspringen alle von der äussern Fläche des Os pubis und Os ischii und ziehn divergirend zur medialen Seite des Femur und bis zur Tibia hinab. Bei Betrachtung der Oberfläche sieht man oben in Anschluss an den Musculus iliopsoas zunächst den breiten *Musculus pectineus*, dann den abwärts sich ausbreitenden *Musculus adductor longus*, und endlich den an der medialen Seite senkrecht herabziehenden *Musculus gracilis*. Unter den beiden ersten findet man den *Musculus adductor brevis* und unter diesem den bis zum Knie reichenden mächtigen *Musculus adductor magnus*. Unter dem *Musculus pectineus* liegt endlich der bereits früher besprochene *Musculus obturator externus*.

Der Ansatz aller dieser Muskeln ist die Crista femoris, nur der *Gracilis* geht an die Tibia.

*Musculus pectineus* (Fig. 243 p, vgl. Fig. 238).

Kommt vom sog. Pecten ossis pubis, d. i. dem vordern Ende der Crista iliopectinea, also eigentlich aus dem Innern des Beckens heraus und setzt sich unmittelbar unter dem Trochanter minor an.

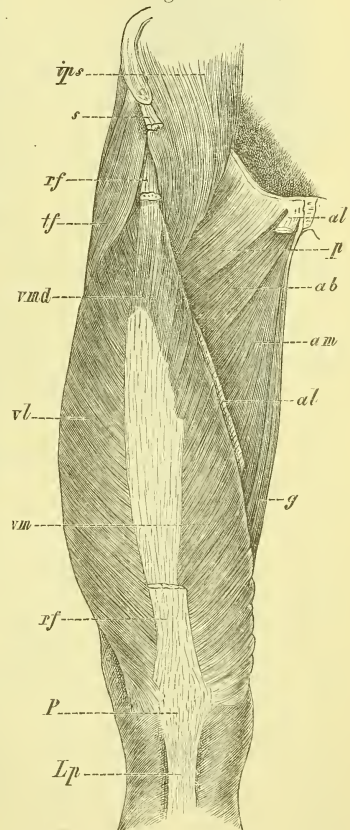
*Musculus adductor longus* (Fig. 242 al).

Entspringt mit schmaler Sehne unter dem Tuberculum pubis und endet am mittleren Drittel der Crista femoris.

*Musculus gracilis* (Fig. 240, 242 und 243 g).

Entsteht mit einer breiten aber dünnen Sehne längs der Synchondrosis pubis; die Endsehne geht am Kniegelenk entlang und endet ähnlich, wie die des Sartorius, an der medialen Fläche der Tibia.

Fig. 243.

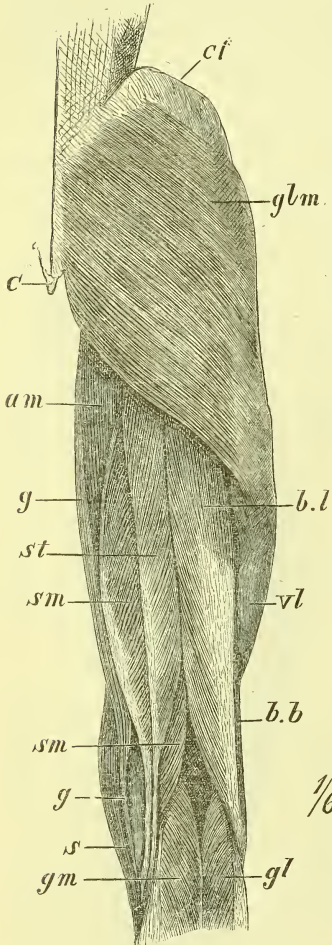


Muskeln des (rechten) Oberschenkels von vorn. Sartorius, Rectus femoris u. Adductor longus entfernt. ab M. adductor brevis. al Ursprung und Ansatz des M. adductor longus. am M. adductor magnus. g M. gracilis. ips M. iliopsoas. Lp Ligam. patellare inferius. P Patella. p M. pectineus. rf M. rectus femoris, Ursprung und Ende. s M. sartorius. tf M. tensor fasciae. vl, vm, vmd M. vastus lateralis, medialis et medius.

*Musculus adductor brevis* (Fig. 243 ab).

Entspringt vom Os pubis lateralwärts vom vorigen und setzt sich an das obere Drittel der Crista femoris.

Fig. 244.

*Musculus adductor magnus* (Fig. 242, 243, 240 am).

Sein Ursprung liegt unter und hinter dem des vorigen Muskels am Os ischii und reicht bis auf das Tuber ischii. Der Ansatz geschieht an die ganze Länge der Crista femoris abwärts bis an den Epicondylus medialis und ist oben fleischig, unten sehnig. In diesem sehnigen Theil befindet sich fest am Knochen ein grösserer Schlitz, durch den die Schenkelgefässe nach hinten hindurchtreten.

Am obersten Theil der vordern Seite des Oberschenkels liegt die Fossa subinguinalis; dieselbe befindet sich unmittelbar unter dem Ligamentum Poupartii und wird dadurch gebildet, dass sich der Iliopsoas und der Pectineus in die Tiefe begeben, während der Sartorius oberflächlich abwärts zieht.

## c) Hintere Muskeln des Oberschenkels, Flexorengruppe.

An der hintern Seite finden sich drei Muskeln, an der lateralen Seite der *Musculus biceps* und an der medialen Seite oberflächlich der *Musculus semitendinosus* und unter ihm der *Musculus semimembranosus*. Oben am Tuber ischii liegen sie fest vereint, unten weichen sie auseinander, um an beiden Seiten des Unterschenkels ihre Anheftung zu finden, und dadurch die obere Hälfte der Fossa poplitea zu bilden.

Muskeln des (rechten) Oberschenkels von hinten. *am* M. adductor magnus. *bb*, *bl* M. biceps, caput breve et longum. *C* Os coccygis. *cf* Crista ossis ilium. *gg* M. gracilis. *gm*, *gl* M. gastrocnemius, caput mediale et laterale. *glm* M. gluteus maximus. *s* M. sartorius. *sm* M. semimembranosus. *st* M. semitendinosus. *vl* M. vastus lateralis.



*Musculus biceps femoris* (Fig. 244 bb und bl, 241 b).

Entspringt mit seinem langen Kopfe vom Tuber ischii, verwachsen mit dem Semitendinosus, mit dem kurzen Kopfe vom mittleren Theil der Crista femoris, und setzt sich an das Capitulum fibulae an.

*Musculus semitendinosus* (Fig. 244, 241 sf).

Entsteht vom Tuber ischii, mit dem langen Kopf des vorigen verwachsen und endet mit langer Sehne an der medialen Seite der Tibia unter und hinter der Sehne des Musculus gracilis.

So sehn wir also an der medialen Seite der Tibia die Sehnen von drei schlanken Muskeln enden; von vorn nach hinten gerechnet sind es die des Sartorius, Gracilis und Semitendinosus, drei Muskeln, die von den drei Eckpunkten der vordern Beckenfläche herkommen, d. h. von der Spina anterior superior, von der Synchondrosis pubis und dem Tuber ischii.

*Musculus semimembranosus* (Fig. 244 sm).

Von dem vorigen Muskel bedeckt entspringt der Semimembranosus ebenfalls am Tuber ischii und endet mit dem grössten Theil der Sehne an der hintern Seite des Condylus medialis Tibiae, während ein anderer Theil derselben umbiegt, lateral-aufwärts zieht und in der hintern Kapselwand ausstrahlt als Ligamentum popliteum (s. S. 168 und Fig. 183).

### 3. Muskeln des Unterschenkels.

Die Muskulatur des Unterschenkels ist in der Weise den Knochen aufgelagert, dass im mittleren Theil die ganze mediale Fläche und die vordere Kante der Tibia frei unter der Haut liegen, während die Fibula grösstentheils umhüllt ist. Ausserdem sind die obern und untern Enden beider Knochen deutlich tastbar. Die Muskulatur ist im obern Theil am stärksten und bildet namentlich hinten die gewaltige Fleischmasse der Wade; im untern Theil verjüngt sie sich schnell, indem hier alle Muskeln sehnig werden.

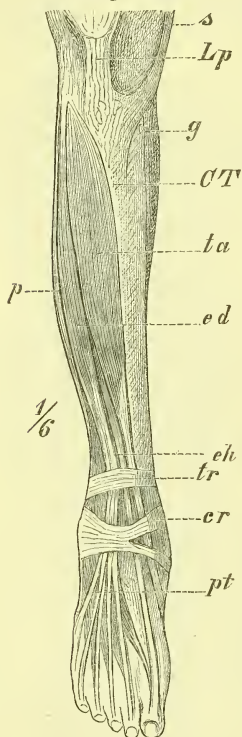
Die Unterschenkelmuskeln entspringen meistens am Unterschenkel, nur wenige der hintern Seite kommen vom Oberschenkel her, und sie endigen fast alle am Fuss.

An der vordern Seite des Unterschenkels liegen die Extensoren (Heber des Fusses), an der hintern Seite die Flexoren (Senker des Fusses), und ein kleiner Rotationsmuskel des Kniegelenks; ausserdem liegt noch eine dritte Gruppe an der lateralen Seite, durch besondere Ligamenta intermuscularia der Fascie von den beiden andern geschieden.

a) Muskeln der vordern Seite, Extensoren (Heber) des Fusses und der Zehen.

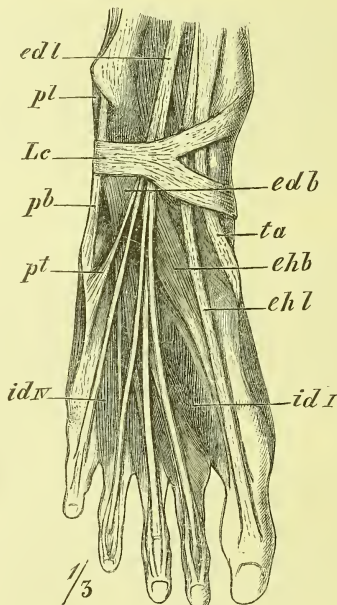
Sie reichen von der vordern Kante der Tibia bis an das Ligamentum intermusculare, entspringen von der lateralen Fläche der Tibia, von der Fibula und vom Ligamentum interosseum und ziehn über das Fussgelenk zum Fussrücken. Wie beim Arm zerfallen sie nach ihrer Insertion und

Fig. 245.



Muskeln des Unterschenkels, von vorne. *er* Ligamentum cruciatum. *CT* Crista tibiae. *ed* M. extensor digitorum communis longus. *eh* M. extensor hallucis longus. *Lp* Ligamentum patellare inferius. *pt* M. peroneus tertius. *s* M. sartorius. *ta* M. tibialis anticus. *tr* Ligamentum transversum cruris.

Fig. 246.



Fuss (rechter), dorsale Seite. *edb* M. extensor digitorum brevis. *edl* M. extensor digitorum longus. *ehl* M. extensor hallucis longus. *id I u. IV* M. interosseus dorsalis I und IV. *Lc* Ligamentum cruciatum. *pb* und *pl* M. peroneus brevis und longus. *pt* M. peroneus tertius. *ta* M. tibialis anticus.

Function in: 1) Muskeln, die an die „feste Grundlage“ des Fusses gehn und den ganzen Fuss bewegen, und in 2) solche Muskeln, die an die einzelnen Zehen gehn und diese bewegen.

Von den ersteren, den eigentlichen „Fussmuskeln“, geht der *Musculus tibialis anticus* an den medialen Fussrand, der *Musculus peroneus tertius*

an den lateralen. Zehenmuskeln sind der *Musculus extensor hallucis longus* und *Musculus extensor digitorum communis longus*. Geht man von der vordern Kante der Tibia lateralwärts, so kommt zuerst der starke Bauch des *Musculus tibialis anticus*, dann der *Musculus extensor digitorum* und endlich der *Musculus peroneus tertius*, während der *Musculus extensor hallucis* in der Tiefe entspringt und zwischen den beiden erstgenannten hervorkommt. In der Gegend des Fussgelenkes werden die Sehnen durch einen besonders verstärkten Theil der Fascie, das *Ligamentum cruciatum*, festgehalten und dadurch besondere Scheiden für sie gebildet.

*Musculus tibialis anticus* (Fig. 245 und 246 ta).

Er entspringt vom grösseren oberen Theil der Tibia, vom *Ligamentum interosseum* und von der deckenden Fascie und setzt sich an die Basis des ersten Metatarsus und das Cuneiforme I.

*Musculus extensor hallucis longus* (Fig. 245 eh, 246 chl).

Vom mittleren Theil der Fibula und des *Ligamentum interosseum* entspringend setzt er sich an die Endphalange der grossen Zehe.

*Musculus extensor digitorum longus* (Fig. 245 ed, 246 edl).

Er entsteht am *Condylus lateralis Tibiae* und am grössten Theil der Länge der Fibula und des *Ligamentum interosseum*. Durch eine besondere Scheide im *Ligamentum cruciatum* hindurchtretend, spaltet sich die Sehne in vier Theile, welche zur zweiten bis fünften Zehe hingehn. Jede einzelne Sehne spaltet sich dann in drei Zipfel, von denen der mittlere an der zweiten Phalange, die beiden seitlichen an der dritten Phalange enden (s. Fig. 246).

*Musculus peroneus tertius* (Fig. 245 und 246 pt).

Hat seinen Ursprung am untern Drittel der Fibula, schiebt seine Sehne durch die Scheide des vorigen Muskels und setzt sich an die Mitte des Metatarsus V.

Er ist mit dem vorhergehenden so fest verwachsen, dass er nur schwer zu trennen ist und fehlt übrigens auch zuweilen.

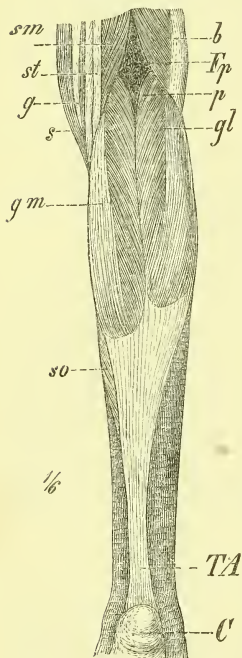
b) Muskeln der hintern Seite, Flexoren (Senker) des Fusses und der Zehen (Fig. 247 und 248).

Die Muskeln der hinteren Seite liegen in zwei vollständig von einander getrennten Schichten. Die tiefe Schicht enthält die Muskeln, die denen der vordern Seite entsprechen, die von Tibia und Fibula entspringen und theils zur „festen Grundlage“, theils zu den einzelnen Zehen des Fusses

gehn; es sind der *Musculus tibialis posticus*, *Musculus flexor digitorum longus* und *Musculus flexor hallucis longus*. Zu ihnen gesellt sich noch der dem obern Theil des Unterschenkels angehörige Rotationsmuskel: *Musculus popliteus*.

Die oberflächliche Schicht enthält die grosse Masse der Wadenmuskulatur, die sowohl vom Femur, wie von Tibia und Fibula entspringt und sich an die weit vorragende Hacke ansetzt. Man fasst diese Muskulatur unter dem Namen des *Musculus triceps surae* zusammen, und bezeichnet eine oberflächliche vom Femur kommende Lage als *Musculus gastrocnemius*, eine von diesem bedeckte tiefe Lage als *Musculus soleus*. Beide enden mit einer gemeinschaftlichen starken Sehne, *Tendo Achillis*, die am Lebenden stets deutlich vortritt.

Fig. 247.



Muskeln des Unterschenkels, von hinten, oberflächliche Schicht. *b* M. biceps femoris. *C* Calc. *fp* Fossa poplitea. *g* M. gracilis, *gl*, *gm* M. gastrocnemius, caput laterale und mediale. *p* M. plantaris. *s* M. sartorius. *sm* M. semimembranosus. *so* M. soleus. *st* M. semitendinosus. *TA* Tendo Achillis.

a) Oberflächliche Schicht der hinteren Unterschenkelmuskeln (Fig. 247).

### *Musculus triceps surae.*

#### 1. *Musculus gastrocnemius* (Fig. 247 *gl, gm*).

Dieser Muskel hat 2 Köpfe, die jederseits am Condylus femoris hinten und oben entspringen, sich dann fest zusammenlegen und unten in die Achillessehne übergehn. Mit ihren einander zugewandten Rändern bilden diese die untere stumpfwinklige Begrenzung der Fossa poplitea.

#### 2. *Musculus soleus* (Fig. 247 *so*).

Entspringt in einer stark gebogenen abwärts concaven Bogenlinie von den Unterschenkelknochen und zwar an der Tibia von der Linea obliqua, an der Fibula von dem obern Drittel, und' ausser dem von einem zwischen beiden Knochen ausgespannten Sehnenbogen.

#### *Musculus plantaris* (Fig. 247 *p*).

Entspringt als ein kleiner Bauch über und medianwärts vom lateralen Kopf des Gastrocnemius und geht mit einer langen und dünnen Sehne zwischen Gastrocnemius und Soleus hindurch, um am medialen Rand der Achillessehne in dieser, oder am Knochen, oder in der Fascie zu enden. Er fehlt nicht selten.

β) Tiefe Schicht der hinteren Unterschenkelmuskeln (Fig. 248).

Diese Muskeln füllen die flache Rinne an der hintern Seite der Unterschenkelknochen aus. Oberhalb der Linea obliqua tibiae liegt der *Musculus popliteus* platt ausgebreitet. Unterhalb derselben sind drei lange Muskeln angeordnet. Der mittlere der drei Muskeln ist der *Musculus tibialis posticus* und reicht am weitesten hinauf. An seiner lateralen Seite liegt der kräftige *Musculus flexor hallucis longus*, an der medialen Seite der schwache *Musculus flexor digitorum*. Diese beiden Muskeln liegen also mit ihren Ursprüngen auf der ihren Ansätzen entgegengesetzten Seite und es findet eine Kreuzung ihrer Sehnen in der Fußsohle statt.

*Musculus popliteus* (Fig. 248 p).

Er entspringt mit einer Sehne an der lateralen Fläche des Condylus lateralis femoris, breitet sich dann fächerförmig über die hintere Seite des Kniegelenks, von dem ebenfalls Fasern entspringen und setzt sich an die hintere Seite der Tibia, bis an die mediale Kante und die Linea obliqua hinan. Unter seiner Sehne liegt die mit dem Kniegelenk in Verbindung stehende *Bursa synovialis poplitea* (vgl. oben S. 168).

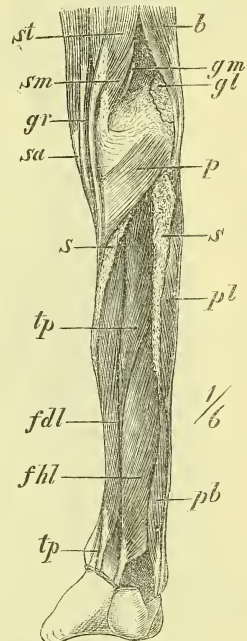
*Musculus tibialis posticus* (Fig. 248 tp).

Ursprung am ganzen Ligamentum interosseum und den anliegenden Rändern beider Knochen. Die Sehne legt sich in den Sulcus malleoli medialis, wo sie eine besondere Scheide hat und läuft dann am medialen Fussrande entlang und endet am Cuneiforme I und am Naviculare, d. i. also ein Gelenk hinter dem Ansatz des *Musculus tibialis anticus*.

*Musculus flexor hallucis longus* (Fig. 248 fhl).

An den beiden untern Dritteln der Fibula liegt sein Ursprung, die Sehne geht parallel neben der vorigen zum Fuss hinab, läuft in eine Furche und Scheide unter dem Sustentaculum tali in die Fußsohle, kreuzt sich mit der Sehne des folgenden Muskels, der sie dabei Fasern zusendet und endet an der Endphalange der grossen Zehe.

Fig. 248.



Muskeln des Unterschenkels, von hinten, tiefe Schicht. b M. biceps. fdl M. flexor digitorum longus. fhl M. flexor hallucis longus. gm M. gastrocnemius, caput laterale und mediale, Ursprünge. gr M. gracilis. p M. popliteus. pb M. peroneus brevis. pl M. peroneus longus. s, s' M. soleus, Ursprünge. sa M. sartorius. sm M. semimembranosus. st M. semitendinosus. tp, tp M. tibialis posticus.

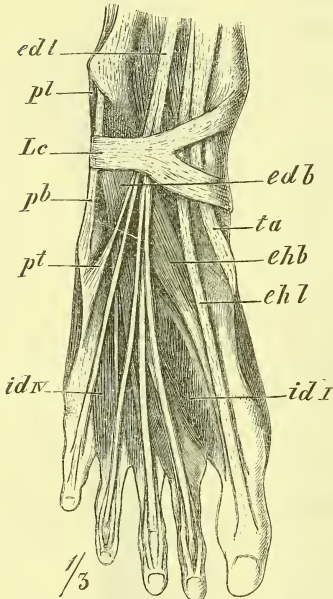
*Musculus flexor digitorum communis longus* (Fig. 248 *fdl*).

Er entspringt von der hintern Fläche der Tibia als ein schwächtiger Bauch, kreuzt mit seiner Sehne die Sehne des *Musculus tibialis posticus* hinter dem Malleolus medialis, indem er von ihr bedeckt wird, liegt am Fussrande in einer Scheide, die sich zwischen den Scheiden der beiden vorigen Muskeln auf dem Ligamentum calcaneo-naviculare befindet, kreuzt

sich in der angegebenen Weise mit der Sehne des vorigen Muskels und spaltet sich in 4 Sehnen, die zu der zweiten bis fünften Zehe ziehn und sich an die letzten Phalangen ansetzen.

In der Fusssohle ist seine Sehne bedeckt von dem oberflächlichen Muskel der Fusssohle, und hier tritt als ein kurzer Kopf noch von hinten an ihn heran der *Musculus quadratus plantae*, während von seinen Sehnen nach vorne die *Musculi lumbricales* entspringen.

Fig. 249.



Fuss (rechter), dorsale Seite. *edb* M. extensor digitorum brevis. *edl* M. extensor digitorum longus. *idl* u. *idv* M. interosseus dorsalis I u. IV. *Lc* Ligamentum cruciatum. *pb* M. peroneus brevis und longus. *pt* M. peroneus tertius. *ta* M. tibialis anticus.

c) Muskeln der lateralen Seite.  
Fibulare Muskeln.

Hier liegen zwischen die beiden vorigen Gruppen eingekleilt und durch Ligamenta intermuscularia von ihnen geschieden, zwei Muskeln, von denen der eine den andern bedeckt. Sie umschliessen den grössten Theil der Fibula und lassen nur das Capitulum und das untere Ende frei. Oberflächlich liegt der *Musculus peroneus longus* und darunter der *Musculus peroneus brevis*.

Ihre Sehnen gehn in einer gemeinschaftlichen Scheide hinter dem Malleolus lateralis zum Fuss hinab, um am Metatarsus zu enden.

*Musculus peroneus longus* (Fig. 248 *pl*).

Entspringt vom grösseren oberen Theil der Fibula. Seine Sehne zieht zunächst durch die Scheide hinter dem Malleolus lateralis und dann, an die Planta übergehend, durch eine weitere, die im Sulcus ossis cuboidei gebildet ist und endet an der Tuberositas des ersten Metatarsus, wobei sie mehrere Fasern seitwärts abgiebt.

*Musculus peroneus brevis* (Fig. 248 pb).

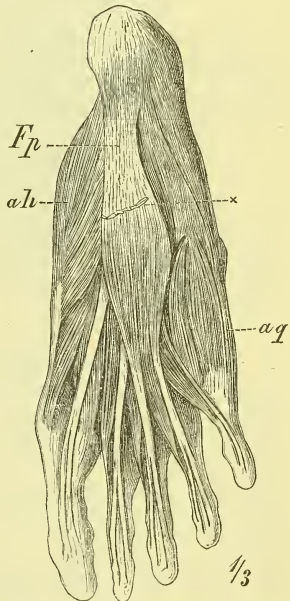
Ursprung am untern Theil der Fibula und Ansatz an der Tuberositas des fünften Metatarsus.

4. Muskeln des Fusses.

a) Muskeln des Fussrückens.

Auf dem Fussrücken befinden sich oberflächlich die unter dem Ligamentum cruciatum heraustretenden divergirenden Sehnen der langen Zehenstrecker, bez. auch des Peroneus tertius. Unter diesen liegt ein kurzer Muskel, der mit seinen Sehnen ebenfalls ausstrahlt und mit den Sehnen des langen Zehenstrecker verschmilzt. Man theilt ihn gewöhnlich in einen *Musculus extensor hallucis brevis* und einen *Musculus extensor digitorum brevis*.

Fig. 250.



*Musculus extensor hallucis brevis*  
(Fig. 249 chb).

Ursprung an der obern Fläche des vordern Endes des Calcaneus, Ansatz an der ersten Phalange der grossen Zehe.

*Musculus extensor digitorum communis brevis* (Fig. 249 ecb).

Ursprung an der obern und lateralen Fläche des vordern Endes des Calcaneus. Der Muskel sendet drei Sehnen ab zu der zweiten bis vierten Zehe und diese legen sich an die betreffenden Sehnen des langen Streckers, um mit ihnen vollständig zu verschmelzen. Die fünfte Zehe erhält von ihm keine Sehne.

Fuss (rechter), plantare Seite, oberflächliche Schicht. ah M. abductor hallucis. aq M. abductor digiti quinti. Fp Fascia plantaris.

b) Muskeln der Fusssohle.

Die Muskeln der Fusssohle sind von einer theilweise sehr starken Fascia plantaris bedeckt und zerfallen, wie an der Hand, in vier Gruppen, in die Muskeln des medialen Randes oder des Grosszehenballens, in die Muskeln des lateralen Randes oder des Kleinzehenballens, und in die Muskeln der mittleren Gegend der Fusssohle und in die Zwischenknochenmuskeln.

α) Mittlere Gruppe.

Hier liegt oberflächlich ein kurzer Muskel, der *Musculus flexor digitorum brevis*; von ihm bedeckt finden wir die Sehnen des langen Zehenbeugers, an die von hinten her als ein kurzer Kopf der *Musculus quadratus plantae* sich ansetzt, während von ihm vorwärts abgehen die 4 Musculi lumbricales.

*Musculus flexor digitorum brevis* (Fig. 250 fdb).

Entspringt vom hintern Theil der untern Seite des Calcaneus und von der ihn deckenden Fascia plantaris und endet mit 4 Sehnen, die von den an die Oberfläche tretenden Sehnen des langen Beugers durchbohrt werden und sich dann an die zweite Phalange der zweiten bis fünften Zehe ansetzen.

*Musculus quadratus plantae* (Fig. 251 qp).

Ursprung an der medialen und unteren Fläche des Calcaneus und der Umgebung. Ansatz an die Sehne des Flexor digitorum longus, für den er ein kurzer oder plantarer Kopf ist.

*Musculi lumbricales* (Fig. 250 ld).

Sie verhalten sich wie die gleichen Muskeln der Hand, entspringen an der medialen Seite, oder beiden einander zugewandten Seiten zweier Sehnen und enden an der medialen Seite der ersten Phalangen der zweiten bis fünften Zehe, gegen das Dorsum ausstrahlend.

Die Muskeln des medialen und lateralen Fussrandes zeigen eine gewisse Uebereinstimmung mit den entsprechenden Muskeln der Hand. Wir finden beiderseits oberflächlich und dem Fussrande anliegend je einen *Musculus abductor* und neben ihm nach der Mittellinie des Fusses hin je einen *Musculus flexor brevis*. Der an der Hand so stark ausgebildete *Musculus opponens* ist aber nur an der kleinen Zehe und auch hier nur in geringer Ausbildung vorhanden. Der *Musculus flexor brevis hallucis* hat ferner nicht wie der *Flexor brevis pollicis* zwei Ursprünge, sondern zwei Ansätze an den beiden Sesambeinen.

Was den *Musculus adductor hallucis* betrifft, so ist dieser am Fusse ganz besonders stark ausgebildet.

β) Muskeln des Grosszehenrandes.

*Musculus abductor hallucis* (Fig. 250 ah).

Der Muskel hat einen ausgedehnten Ursprung an der Tuberositas calcanei, am Ligamentum laciniatum (S. 264) und am medialen Rande des

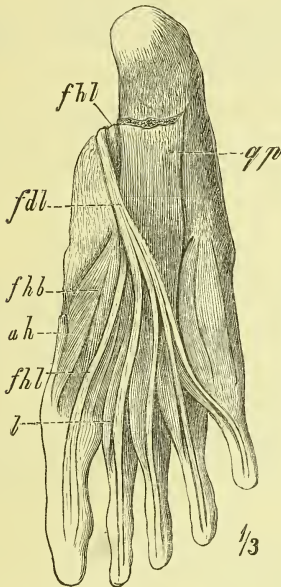


Tarsus, und endet durch Vermittlung des medialen Sesambeines an der ersten Phalange.

*Musculus flexor brevis hallucis* (Fig. 250—252 *fhb*).

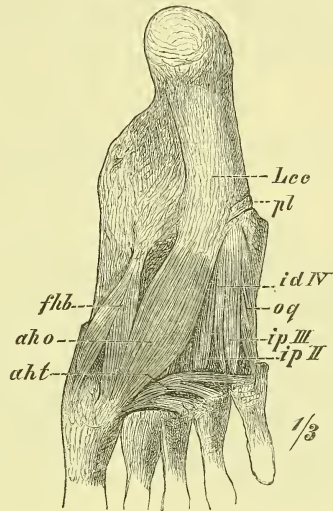
Entspringt vom dritten Keilbein und der Umgebung desselben und spaltet sich in zwei Bäuche, zwischen denen die Sehne des Flexor hallucis

Fig. 251.



Fuss (rechter), plantare Seite, zweite Schicht. *ah* M. abductor hallucis. *fdl* M. flexor digitorum longus. *fhb* M. flexor hallucis brevis und longus. *l* M. lumbicalis. *qp* M. quadratus plantae.

Fig. 252.



Fuss (rechter), plantare Seite, tiefste Schicht. *aho* u. *aht* M. adductor hallucis obliquus und transversus. *fhb* M. flexor hallucis brevis. *id IV* M. interosseus dorsalis quartus. *ip III* u. *II* M. interosseus plantaris tertius und secundus. *Lcc* Ligam. calcaneo-cuboideum. *op* M. opponens digiti quinti. *pl* M. peroneus longus.

longus liegt. Ansatz durch Vermittlung der Sesambeine an die erste Phalange.

*Musculus adductor hallucis* (Fig. 252 *aho*, *aht*).

Dieser Muskel hat einen starken „schrägen Kopf“ und einen schwachen „queren Kopf“. Der erste (*aho*) entspringt in grösserer Breite von den Basen der mittleren Metatarsusknochen, von den Keilbeinen und den in dieser Gegend befindlichen Bändern. Der quere Kopf (*aht*), der auch wohl als *Musculus transversalis pedis* bezeichnet wird, entsteht an den Gelenkkapseln der ersten Zehengelenke der drei letzten Zehen.

Der Ansatz ist durch Vermittlung des lateralen Sesambeines an die erste Phalange.

γ) Muskeln des Kleinzehe nrandes.

*Musculus abductor digiti V* (Fig. 250 *aq*).

Von der Tuberositas calcanei, von der Fascia plantaris und der Tuberositas des fünften Metatarsus entspringend, setzt er sich an die erste Phalange.

*Musculus flexor brevis digiti V* (Fig. 250 *fbq*).

Ursprung an der Basis des fünften Metatarsus und den hier gelegenen fibrösen Theilen; Ansatz an der ersten Phalange.

*Musculus opponens digiti V* (Fig. 252 *og*).

Hat mit dem vorigen Muskel gemeinsamen Ursprung und setzt sich an die laterale Seite des fünften Metatarsus.

δ) *Musculi interossei* (Fig. 249 und 252 *id* und *iv*).

Wie an der Hand, zerfallen die Interossei des Fusses in 4 dorsale und 3 plantare, von denen erstere an den beiden benachbarten Knochen, letztere nur an je einem derselben entspringen. Auch hier sind die plantaren Muskeln Adductoren, die dorsalen Abductoren, wobei man aber als indifferente Mittellinie die zweite (längste) Zehe nimmt. Auf diese Weise hat die zweite Zehe zwei dorsale, die dritte und vierte Zehe je einen dorsalen und einen plantaren und die fünfte Zehe nur einen plantaren Interosseus.

Fascien der unteren Extremität.

Die *Fascia glutaea*, d. i. die oberflächliche Fascie des Gesässes ist schwach und gewinnt nur oben, wo der Glutaeus medius unbedeckt ist, eine ansehnliche Stärke.

Die *Fascia iliaca* überkleidet den Iliopsoas und hängt mit den benachbarten Fascien zusammen. Sie begleitet den Iliopsoas unter dem Ligamentum Poupartii hinaus an den Oberschenkel, breitet sich hier auch auf den benachbarten Pectineus aus und heisst deshalb hier die *Fascia iliopectinea*.

Die *Fascia pelvis*, d. h. die Fascie des kleinen Beckens kommt erst später zur Beschreibung.

Die *Fascia femoris*, die auch die *Fascia lata* heisst, ist recht stark und erreicht namentlich an der vorderen und lateralen Seite eine bedeutende Stärke. Vorn oben finden sich auf ihr noch weitere mehrfache Schichten, die vom Ligamentum Poupartii ausgehn und in die Haut ausstrahlen. Sie schickt an den Knochen das *Ligamentum intermusculare*

*laterale* zwischen Vastus und Biceps femoris, das *Ligamentum intermusculare mediale* zwischen Vastus und Adductoren.

In der obern Gegend der Fascia lata, nahe unter dem medialen Ende des Ligamentum Poupartii, findet sich eine für die Praxis sehr wichtige Lücke, das *Foramen ovale*, durch welche eine Hauptvene, die Vena saphena magna (nebst einigen andern) in die Tiefe geht.

Zur Beschreibung dieser Lücke können wir etwa Folgendes sagen: Es befinden sich, wie aus dem Vorigen ersichtlich ist, in dieser Gegend zwei Fascien, oberflächlich die Fascia lata und in der Tiefe die Fascia iliopectinea. Letztere kleidet die Tiefe der gleichnamigen Grube aus und gelangt mit den Adductoren medianwärts an die Oberfläche, wo sie mit der Fascia lata verschmilzt, die jene Grube oberflächlich überzieht, indem sie vom Sartorius und dem Ligamentum Poupartii medianwärts zieht. Gerade auf der Fossa iliopectinea hat aber die Fascia lata eine Lücke von länglich rundlicher Gestalt: *Foramen ovale*, und indem diese Lücke einen medianwärts concaven scharfen Rand — *Processus falciformis* — hat, reicht die Fascia lata hier nur mit zwei Schenkeln, *Crus superius* und *inferius* an die Fascia iliopectinea heran, um so mit ihr zu verschmelzen. Der obere Schenkel liegt unmittelbar dem Ligamentum Poupartii an.

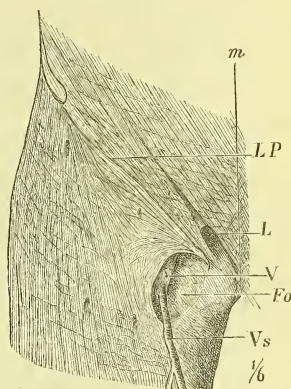
Im Foramen ovale liegen die grossen Schenkelgefässe, Arteria und Vena cruralis, frei zu Tage und zwar die Vene an der medialen Seite. Wenn man an der medialen Seite der Vene mit dem Finger aufwärts dringt, so kommt man an den sogenannten Annulus cruralis, eine nur wenig geschützte Oeffnung der Bauchhöhle, die in dem medialen Winkel zwischen Ligamentum Poupartii und Becken liegt und durch welche die „Schenkelbrüche“ hindurchtreten.

Uebrigens ist das Foramen ovale noch durch ein dünneres vielfach durchbrochenes Fascienblatt verschlossen.

Am Kniegelenk hängt die Fascie sowohl mit der Kapsel als auch mit den oberflächlich gelegenen Knochentheilen zusammen und zieht oberflächlich über die Fossa poplitea weg.

Die *Fascia cruris* ist ebenfalls recht stark, namentlich vorne, hängt mit allen oberflächlich gelegenen Knochentheilen zusammen und wird verstärkt durch die ausstrahlenden Sehnen des Oberschenkels (Sartorius, Gracilis und Semitendinosus).

Fig. 253.



Fascien am obern Theil des (rechten) Oberschenkels, vordere Seite. Fo Fossa ovalis. L Aeusserer Leistenring. LP Ligamentum Poupartii. V Vena cruralis. Vs Vena saphena magna.

Vorne ist sie einfach und sendet ein *Ligamentum intermusculare* zwischen den Extensoren und den Peronei (longus und brevis) an die Fibula.

Hinten ist sie doppelt, indem ein oberflächliches Blatt den Gastrocnemius und die Achillessehne überdeckt, ein tiefes Blatt sich über die tiefen Muskeln hinweglegt und jederseits mit dem oberflächlichen zusammenhängt.

In der Gegend des Fussgelenkes findet man Verstärkungen der Fascie, die als Bänder bezeichnet werden.

Das *Ligamentum transversum cruris* liegt oberhalb der Malleolen und ist sehr verschieden stark und verschieden deutlich abgegrenzt.

Das *Ligamentum cruciatum* entspricht ziemlich genau dem Fussgelenk und besteht, wenn es wirklich als „Kreuzband“ ausgebildet ist, aus 2 sich kreuzenden Schenkeln, von denen jeder an einem Malleolus beginnt und am entgegenliegenden Fussrand endet. Gewöhnlich aber ist ein am lateralen Malleolus liegendes Stück kaum ausgeprägt und so ist die gewöhnliche Gestalt dieses „Bandes“ die eines Y, dessen Stamm am lateralen Fussrande liegt.

Unter dem *Ligamentum cruciatum* befinden sich drei Fächer, das erste für den *Tibialis anticus*, das zweite für den *Extensor hallucis* und das dritte für den *Extensor digitorum longus* und *Peroneus tertius*. Diese letzten Muskelsehnen sind noch besonders stark befestigt, indem an ihren beiden Seiten fibröse Stränge in die Tiefe gehn und sich im „Sinus tarsi“ befestigen (*Ligamentum fundiforme*).

An beiden Seiten des Fussgelenkes, von den Malleolen ausgehend und an den Fussrand ausstrahlend, befinden sich Verstärkungen der Fascie, die wohl als *Ligamenta laciniata* bezeichnet werden. An der lateralen Seite des Fusses liegt eine einzige Sehnenscheide für die beiden *Peronei*, an der medialen sind deren drei für den *Tibialis posticus*, *Flexor hallucis longus* und *Flexor digitorum longus*.

Die *Fascia pedis dorsalis* ist recht schwach, namentlich gegen die Zehen hin.

Die *Fascia plantaris* ist ähnlich wie an der Hand an den Seiten schwach, in der Mitte dagegen äusserst stark. Hier entspringt sie hinten vom *Calcaneus* und überzieht den *Flexor digitorum brevis*, der theilweise von ihr entspringt. Vorne theilt sie sich in vier Zipfel, die sich ebenso verhalten, wie an der Hand.

Auch an den Zehen ist dasselbe Verhältniss vorhanden wie an der Hand.

## Bemerkungen über die Wirkungen der Muskeln.

Wenn ein Muskel in Thätigkeit tritt, so contrahirt er sich, das heisst, er wird (bei zunehmender Dicke) kürzer. Seine Endpunkte werden also genähert, indem sie entweder beide ihren Ort verändern, oder indem nur einer derselben sich bewegt. Es mag hiernach scheinen, als ob die Wirkung eines jeden Muskels auf die in einem Gelenke geschehende Bewegung zweier Knochen oder Knochengruppen sich ohne Weiteres bestimmen lässt, wenn man dabei nur die Art des Gelenkes, d. h. die in demselben möglichen Bewegungen berücksichtigt. Dem ist aber nicht so, denn eine einfache unzweifelhafte „Wirkung“ tritt nur bei den Muskeln hervor, welche zwei, einen Ginglymus bildende Knochen verbinden. In den meisten Fällen aber ist das Verhältniss kein einfaches, indem erstens selten ein einzelner Muskel allein in Thätigkeit tritt und somit seine Wirkung von andern beeinflusst wird, indem zweitens bei platten oder zweibäuchigen Muskeln nicht immer der ganze Muskel, sondern oft nur ein Theil desselben sich zusammenzieht, und indem drittens ein und derselbe Muskel bei verschiedenen Stellungen eines freier beweglichen Knochens ganz verschiedene Wirkungen ausüben kann (z. B. Muskeln des Schultergelenks).

Es ist ferner auch die Wirkung eines contrahirten Muskels nicht nur auf die eigentliche Bewegung eines oder zweier Knochen gerichtet, sondern sie vermag auch zwei Skelettheile fest aneinander zu halten und damit die Wirkung eines entgegenstehenden Zuges, z. B. der Schwere, aufzuheben. Es dient ausserdem ein in gekrümmter Linie über Weichtheile oder Hohlräume hingespannter Muskel dazu, um durch Abflachung dieser Krümmung einen Druck auf den Inhalt auszuüben (Bauchmuskeln).

Aus dem Gesagten ergibt sich also schon, wie wenig es nützt, wenn man in der üblichen Weise ganz kurz die „Wirkung, Functio“ eines Muskels angiebt, und wie schwer und weitläufig es oft ist, von der wirklichen Thätigkeit desselben eine genügende Beschreibung zu geben.

Hierzu kommt schliesslich noch ein anderer Punkt, nämlich der Umstand, dass die Muskeln durchaus nicht immer so angeordnet sind, wie wir es nach den Gesetzen der Mechanik als das Zweckmässigste finden müssen; es giebt viele Muskeln, deren eigentliche Bedeutung bis heute noch nicht ganz aufgeklärt ist.

Wir dürfen aber nie vergessen, dass es ein allgemeiner Plan ist, nach dem der Körper der Vertebraten aufgebaut ist und dieser allgemeine Grundplan spricht sich auch im Dasein und der Anordnung der einzelnen Muskeln aus. Die richtige Erkenntniss vieler Muskeln ergibt sich also erst aus der vergleichenden Anatomie: Wir finden dort einen Muskel oft zu ungeahnter Entwicklung und Wirkung gelangt, der beim Menschen „überflüssig“ erschien: so z. B. die bewegenden Muskeln des äussern Ohrs. Wir finden aber auch umgekehrt, dass ein in der Thierreihe bis dahin unbedeutender Muskel beim Menschen in stärkster Entwicklung erscheint: so z. B. der *Glutaeus maximus*, der die aufrechte Stellung des Menschen wesentlich sichert.

Aus allen den angegebenen Gründen werden Bemerkungen über die Wirkungen der Muskeln stets unvollkommen ausfallen; sollen sie aber, wie im vorliegenden Falle, kurz gefasst sein, so können sie eben nur versuchen, einige der wichtigsten Punkte hervorzuheben.

Wir betrachten die Muskeln im Folgenden, wie sie zur Bewegung in den einzelnen Gelenken beitragen.

#### Muskeln der Wirbelsäule.

In der Gelenklehre wurde erwähnt (S. 133), dass in der ganzen Wirbelsäule eine Vorwärts- und Rückwärtsbeugung möglich ist, am stärksten im Hals- und Bauchtheil, am geringsten in dem Brusttheil, dass ferner eine Seitwärtsbeugung und Torsion im Bauchtheil unmöglich, dagegen im Hals- theil sehr ausgiebig ist.

Das Eigenthümliche in der Anordnung der Muskeln der Wirbelsäule, d. h. jener Muskeln, die die genannten Bewegungen vollführen, ist nun, dass sie nicht alle der Wirbelsäule fest anliegen, dass sie nicht ringsum dieselbe umschliessen.

Die hintere Seite der Wirbelsäule ist vollständig durch die eigentlichen Rückenmuskeln (im topographischen Sinne) bedeckt. Der vorderen Seite sind Muskeln angelagert nur am Hals- und Bauchtheil, also dort, wo die knöcherne Umrahmung des Thorax und des Beckens fehlt.

Indem aber vorne mit der Wirbelsäule andere Knochentheile verbunden sind und zwar unten das Becken ganz fest, am Brusttheil der Thorax relativ fest, so können auch die Muskeln, die zwischen diesen Theilen und dem Kopfe, also an der vorderen Gegend des vegetativen Rohrs, gelagert sind, Bewegungen der Wirbelsäule bewirken; sie sind sogar in sehr günstiger Weise dazu gelagert. So würden wir z. B. die *Musculi recti* und *sternocleidomastoidei* im physiologischen Sinne als vordere Längsmuskeln der Wirbelsäule bezeichnen können.

Die Rückwärtsbeugung oder die sog. „Streckung“ der vorwärtsgebeugten Wirbelsäule und damit eben in dem ganzen Stamme wird besorgt von der gesammten eigentlichen Rückenmuskulatur, d. h. den Gruppen des *Sacrospinalis* und des *Transverso-spinalis*. Dadurch wird die Krümmung des Hals- und Bauchtheils bedeutend vermehrt, des Brusttheils verringert und der Kopf nach hinten gebeugt.

Die Hemmung dieser Bewegung geschieht durch Anspannung der Wirbelbänder und der an der vordern Seite des Truncus gelegenen Theile (Muskeln des Bauches und Halses, und Thorax).

Wir setzen diese Muskeln also in Thätigkeit, wenn wir beim Sitzen aus „nachlässiger“ zusammengesunkener Haltung der Wirbelsäule uns stramm aufrichten, oder uns „strecken“, oder wenn wir etwas auf der Erde aufgehoben haben und uns nun wieder gerade aufrichten. Man hat den Muskel deshalb auch den *Erector trunci* genannt, besser noch *Erector spinae*, da er wohl die Wirbelsäule in sich streckt und aufrichtet, aber nicht den ganzen Stamm in den Hüftgelenken.

Um aus der gestreckten Lage die Wirbelsäule nach hinten zu beugen, sind dieselben Muskeln thätig, doch geschieht dieses im gewöhnlichen Leben selten, während wir beim Turnen und noch mehr im Circus diese Art der Function öfters bewundern können.

Die wichtigste, wenigstens die dauerndste Aufgabe der langen Rückenmuskeln ist aber die Erhaltung der aufrechten Haltung der Wirbelsäule, wie sie dem Menschen eigenthümlich ist. Es ist nicht zu bezweifeln, dass die Wirbelsäule die Last des Körpers im Wesentlichen „federnd“, d. h. durch die Spannung der Bänder der schlangenförmig gekrümmten Säule trägt, aber eben so sicher ist auch, dass es eine dauernde Contraction der langen Rückenmuskeln ist, die diese wichtige Haltung sichert, und dass bei jeder Veränderung der Körperlage ein unbewusstes Eingreifen dieser Muskeln stattfindet, um die für diese Lage günstige oder nothwendige Haltung herbeizuführen.

Eine Lähmung der Rückenmuskeln zeigt uns die vollständig unsichere Haltung der Wirbelsäule, die, um nicht vornüber zu fallen, ungewöhnlich weit zurückgebeugt wird. Eine ähnliche „Haltlosigkeit“ tritt ein, wenn die Muskeln erschlafft sind, wie wir es bei jugendlichen Körpern oft genug zu sehen bekommen und namentlich in den Schulen nach längerem gezwungenen „Geradesitzen“.

In besprochener Weise wirken die Rückenmuskeln beider Seite gleichzeitig. Aber es geschieht auch eine einseitige Thätigkeit und dann wird diese neben der Beugung nach hinten auch eine Beugung nach der Seite bewirken und bei der Gruppe des *Transverso-spinalis* muss noch eine Rotation, soweit solche geschehen kann, hinzukommen. Wir dürfen aber nicht

vergessen, dass bei der seitlichen Beugung und Rotation der Wirbelsäule andere Muskeln, namentlich die des Bauches, wesentlich mit helfen.

Die Muskeln, die der vordern Seite der Wirbelsäule am Halse und im Bauche anliegen, dort *Longus colli* u. s. w., hier *Psoas*, kommen in ihrer vorwärtsbeugenden Thätigkeit, einseitig oder doppelseitig, entschieden zur Geltung, treten aber sehr zurück gegen die kräftige Wirkung der oberflächlichen Hals- und Bauchmuskeln.

Von diesen sind die *Recti* und die *Sternocleidomastoidei* kräftige Vorwärtsbeuger, und werden hierin durch die beiden *Obliqui*, namentlich den *Obliquus externus* unterstützt.

Die seitliche Beugung der Wirbelsäule geschieht im Halstheil durch den Trapezius (*Levator scapulae* und *Scaleni*), im Uebrigen namentlich durch die beiden *Obliqui abdominis*.

Bei den kurzen Muskeln der Wirbelsäule (S. 191) ist die Wirkung ebenso unbedeutend wie leicht verständlich.

Für die Bewegung des Kopfes im Kopfgelenk finden wir an der hintern Seite eine sehr starke Muskulatur. Die Rückwärtsbewegung besorgen die *Semispinalis capitis* (*Complexus* und *biventer aut.*), die *Splenii*, *Recti postici* und *Trapezii*, während sie bei aufrechter Haltung den Kopf horizontal halten. Die Beugung nach vorne geschieht zunächst durch die Schwere, dann aber auch wohl durch Mithilfe verschiedener Halsmuskeln. Für die Drehung treten in Function *Obliquus inferior*, *Rectus posticus major*, *Longissimus capitis*, *Splenius* und *Sternocleidomastoideus*.

### Haltung der Wirbelsäule.

Was die Haltung der Wirbelsäule betrifft, so verstehen wir zunächst darunter die Haltung, die sie bei natürlichem aufrechtem Stehen zeigt. Wir wissen aus der Knochenlehre, dass der freie über dem Sacrum liegende Theil schlangenförmig gekrümmt ist, am Bauch- und Halstheil vorwärts, am Brustheil rückwärts gewölbt.

Diese Krümmung ist bedingt durch das Gewicht des Körpers und seiner einzelnen Theile. Bei Zunahme des Gewichtes, also besonders beim Tragen von Lasten, nehmen die Krümmungen zu, bei Verringerung der Last, wie beim Liegen auf horizontaler Unterlage, nehmen die Krümmungen ab. So wird die Wirbelsäule und damit der ganze Körper bei längerer Bettruhe in der That länger, und dieser Unterschied ist nicht so gering (2—4 Cm.).

Uebrigens ist die Haltung der Wirbelsäule keine durchaus bestimmte. Sie ist bei verschiedenen Menschen verschieden und sie wechselt auch bei einem und demselben Individuum nicht wenig. Die in beifolgender Darstellung der Wirbelsäule gegebene Krümmung hat man als „militärische“,

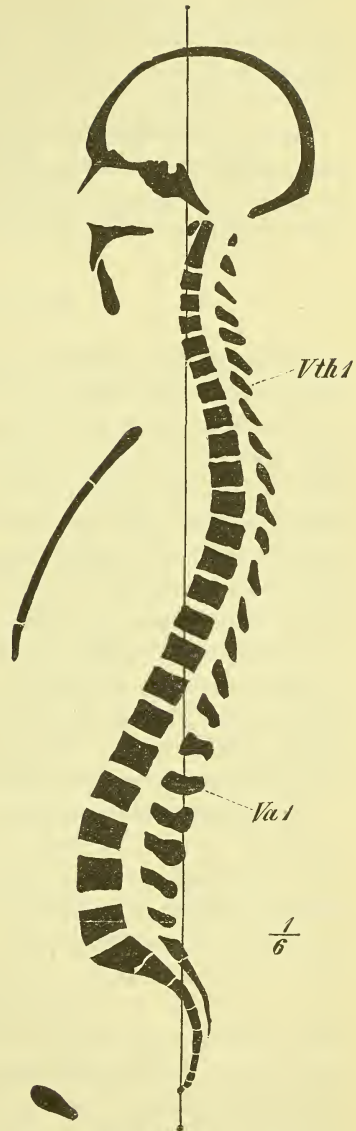


d. h. stramm aufrechte Haltung bezeichnet. Wir können sie als eine typische Haltung bezeichnen, da wir sie meist annehmen, wenn wir mit Hilfe der Muskulatur unseres Körper eine möglichst feste aufrechte Haltung geben. Die einzelnen Krümmungen gestalten sich so, dass eine vom Tuberculum anterius des Atlas gezogene Senkrechte die vordere Seite der Wirbelsäule zwischen 6. und 7. Halswirbel sowie 8. und 9. Brustwirbel schneidet, durch die Knickungsstelle des Kreuzbeins (Mitte des dritten Wirbels) hindurchgeht und an der Spitze des Steissbeins endet.

Als eine andere typische Haltung hat man die „nachlässige Haltung“ der Wirbelsäule hingestellt, bei der sie mehr vornüber gebeugt und im Bauchtheil weniger gekrümmt ist. Das Wesentliche dieser Haltung haben wir darin zu sehen, dass die Wirbelsäule vermittelst des Thorax und des darin ausgespannten Zwerchfells auf dem Inhalt der Bauchhöhle eine gewisse Stütze findet und dadurch die Bänder und Muskeln, die bei der aufrechten Haltung wirksam sind, weniger in Thätigkeit gesetzt werden. Es ist dies die träge Haltung, in die man namentlich beim Sitzen so leicht zusammensinkt, die aber mit Recht in der Erziehung als schädlich angesehen wird, da sie „Brust und Leib drückt“.

Die Haltungen, die unsere Wirbelsäule nun in Wirklichkeit zeigt, liegen meistens zwischen diesen beiden Extremen, doch so, dass gewöhnlich ein Hin- und Herschwanken geschieht, indem wir absichtlich eine der „militärischen“ ähnliche Haltung anzunehmen pflegen, aus der wir bei mangelnder Aufmerksamkeit oder bei Ermüdung in eine „nachlässige Haltung“

Fig. 254.



Medianschnitt des Skelets, „militärische Haltung“. (Vgl. Fig. 16.)

allmählich übergehen, bis diese uns bewusst wird und wir uns wieder kräftig aufrichten.

Unsere Wirbelsäule liegt nicht immer genau median, sondern weicht im Brusttheil meistens etwas nach rechts aus. Diese Biegung (Skoliose) kann eine angeborene sein, oder ist durch die stärkere Thätigkeit des rechten Armes entstanden.

Die nicht seltenen krankhaften Veränderungen der normalen Krümmungsverhältnisse (Kyphose, Lordose, Skoliose) sind in Bezug auf ihre Entstehung, ihre Form und Heilung nur durch genaue Kenntniss der normalen Verhältnisse und ihrer Bedingungen richtig zu beurtheilen.

### Muskeln des Thorax.

Es wurde schon früher erwähnt, dass die Rippen schräg abwärts ziehen, so dass der obere Rand des Sternums im Mittel in der Horizontalebene liegt, die zwischen 2. und 3. Brustwirbel an der vorderen Seite hindurchgeht. Das untere Ende des Corpus sterni entspricht dann beim Weibe etwa dem 7., beim Manne etwa dem 8.—9. Brustwirbel. Ebenfalls wurde bereits erwähnt, dass bei einer Hebung der einzelnen Rippen, bez. des Sternums oder des ganzen Thorax, die sagittalen und auch die transversalen Durchmesser des Thorax vergrößert werden, und dadurch also die Einathmung, *Inspiratio*, bewirkt wird. Da die wichtigste Aufgabe des Thorax nun die ist, das Ein- und Ausströmen der Luft in und aus den Lungen zu veranlassen, so pflegt man von Nebenwirkungen abzusehen und die Muskeln des Thorax in Inspirations- und in Expirationsmuskeln einzutheilen; erstere werden alle die von oben, letztere alle die von unten her an den Thorax tretenden Muskeln sein.

Vom Zwerchfell abgesehen, treten bei ruhiger und geringerer Athembewegung für die Inspiration in Thätigkeit die *Scaleni* und die *Intercostales* (besonders die *Intercostales externi*), sowie auch wohl der *Serratus posticus superior* und vielleicht die *Levatores costarum*. Für die Expiration treten für gewöhnlich keine Muskeln ein, indem dieses nur eine Rückkehr in den Ruhezustand darstellt, wie er durch die Elasticität des Thorax und (namentlich im Stehen) durch die Schwere der an ihm hängenden Theile bedingt wird. Bei der einfachen ruhigen Athmung kann man ferner zwei Typen oder Bewegungsarten unterscheiden: die Unterrippen- und die Oberrippenrespiration; erstere, bei welcher der obere Theil des Thorax nahezu unbeweglich bleibt, ist dem männlichen Geschlecht eigenthümlich, letztere dem weiblichen; ob dieser Unterschied angeboren ist oder nur durch die Art der Kleidung erzeugt wird, ist noch Streitfrage. Uebrigens vermögen wir auch absichtlich die Art der Athmung zu bestimmen.

Hatten wir bisher nur die ruhige Athmung im Auge, so ist der Vorgang bei stärkerer Anstrengung ein anderer. Hier treten als Inspiratoren in Thätigkeit ausser den genannten noch der *Sternocleidomastoideus*, ferner die vom Schultergürtel kommenden Muskel: *Pectoralis minor*, *Serratus anticus* und *Pectoralis major* in Verbindung mit den den Schultergürtel festhaltenden: *Rhomboideus*, *Levator scapulae* und *Trapezius*.

Bei kräftiger Expiration treten in Function der *Serratus posticus inferior* und die betreffenden Theile des *Sacrospinalis*, ferner die gesammten Bauchmuskeln, besonders der *Rectus* und *Obliquus internus* und auch der *Quadratus lumborum*.

Schon hier müssen wir des Diaphragma gedenken, da dieses in den meisten Fällen als Athmungsmuskel wirkt. Wenn man sich die in Fig. 207 und 208 dargestellte Wölbung vergegenwärtigt, die durch den Zug der Lungen und den Andrang der Baueingeweide erzeugt wird, so ist klar, dass eine Contraction der Muskelfasern eine Abflachung der peripherischen muskulösen Theile, d. i. eine Abhebung von der Wandung des Thorax und eine Senkung des centralen sehnigen Theiles zur Folge haben kann; ebenso ist es einleuchtend, dass die Pars costalis bei der Contraction den freien untern Rand des Thorax einwärts ziehen muss, wenn derselbe nicht anderweitig festgehalten wird; bei starken und plötzlichen Inspirationen, wie beim Schluchzen, sehen wir in der That, dass diese letztere Bewegung geschieht. Von der Gestalt des contrahirten Zwerchfells ist es nicht leicht, sich eine genaue Vorstellung zu machen; dass es sich von der Thoraxwandung entfernt, ist sicher; wie sich aber im Einzelnen das Centrum tendineum verhält, namentlich wie weit es sich herabsenkt, darüber giebt es verschiedene Angaben.

Das Diaphragma ist bei ruhiger Inspiration der hauptsächliche Respirationsmuskel des Mannes, aber auch beim Weibe ist er wohl meistens in geringem Grade thätig.

#### Haltungen des Thorax.

Wenn dem Thorax im Mittel auch die oben bezeichnete Haltung zugesprochen werden kann, so finden wir doch in Wirklichkeit sehr verschiedene andere Formen, die im Allgemeinen mehr der Inspirationshebung oder der Expirationssenkung entsprechen. Auch hier pflegt man zwei typische Formen hervorzuheben, die man mit Bezug auf die dieselben so oft hervorruhenden Krankheiten als emphysematischen (inspiratorischen) und tuberculösen (expiratorischen) Thorax bezeichnet.

### Muskeln des Bauches.

Die Wirkung der gesammten Bauchmuskulatur ist in so fern einfach, als sie hauptsächlich auf eine Verengung der Bauchhöhle hinzielt. Aber es kommen den einzelnen Bauchmuskeln auch noch manche andere, theilweise sehr wichtige Aufgaben zu, und diese sind einmal ein gerades oder schräges Vorwärtsbeugen des Körpers, dann aber auch, wie vorher erwähnt, eine Verstärkung der Expiration.

Denken wir uns den Körper in irgend einer Lage, so wird die Bauchmuskulatur durch ihre senkrechten Fasern (Recti), durch die queren (Transversi) und schrägen (Obliqui) in günstigster Weise einen gleichmässigen Druck auf den Inhalt der Bauchhöhle ausüben. Sie wird dadurch den Eingeweiden eine einigermaßen sichere Stütze gewähren und sie hindern, nach dem jeweils abhängigsten Theil der Höhle hinzufallen. Dies Letztere tritt in der That ein, wenn die Muskeln erschlaft sind und so entsteht beim Stehen der „Hängebauch“.

Tritt eine vermehrte Contraction ein, so wird dadurch ein stärkerer Druck auf den Inhalt ausgeübt (Bauchpresse), wie es beim Kothlassen, Uriniren und bei der Geburt vorkommt. Dabei ist aber nöthig, dass auch das Zwerchfell und das später zu erwähnende Diaphragma pelvis festgestellt oder contrahirt sind. Jeder weiss, dass er, wenn er kräftig „drängen“ will, zunächst eine Inspiration macht, d. h. das Zwerchfell contrahirt.

Die Bauchmuskeln gehören aber auch zu den Muskeln, die den Stamm feststellen und bewegen; sie sind nöthig, um vom festen Becken aus den Thorax so zu fixiren, dass die von diesem zum Arm gehenden Muskeln einen sicheren Ursprungspunkt haben. Soll namentlich der Serratus anticus die Scapula bei schwerer Arbeit des Armes genügend festhalten, so wird der Thorax durch die Bauchmuskeln, besonders die Obliqui, sehr passend abwärts fixirt werden können. So entsteht bei dem Heben schwerer Lasten eine starke Bauchpresse, die das Heraustreten von Eingeweiden, den „Brüchen“, bei solcher Gelegenheit erklärt.

Wenn das Becken an den fixirten Thorax bewegt werden soll, wie es beim Klettern geschieht, so ist dies die Aufgabe der Bauchmuskeln.

### Muskeln des Halses.

Von den tiefsten Halsmuskeln war bereits früher die Rede; sie bewegen die Halswirbelsäule und den Kopf vorwärts oder mehr zur Seite.

Der Subcutaneus colli zieht den Mundwinkel und den Unterkiefer abwärts und hat ausserdem das Bestreben, die Haut des Halses abzuheben, wodurch er den oberflächlichen Venenblutlauf befördern kann.

Die Sternocleidomastoidei sind keine „Kopfnicker“, sondern sie schieben

(bei gleichzeitiger Thätigkeit) den Kopf horizontal vorwärts. In kräftigste Contraction versetzen wir sie z. B., wenn wir bei horizontaler Rückenlage den Kopf heben, oder vornüber gebeugt den Körper mit der Stirn gegen die Wand stützen. Einseitig wirkt der Muskel, wenn wir den Kopf stark nach der entgegengesetzten Seite drehen, und die volle Wirkung tritt hervor, wenn dabei das Gesicht aufwärts gekehrt wird. Diese Stellung des Kopfes erscheint zuweilen dauernd in Folge krankhafter Contractionen des Muskels.

Im Uebrigen ist der Sternocleidomastoideus thätig und wichtig für die Feststellung des aufgerichteten Kopfes, also besonders beim Tragen von Lasten auf dem Kopfe. Der Mithilfe dieser Muskeln bei starker Inspiration wurde bereits gedacht.

Die Zungenbeinmuskeln wirken auf die Feststellung oder Bewegung des Zungenbeins und dadurch auch auf Zunge und Kehlkopf. Es ist begreiflich, dass die hauptsächlichsten Bewegungen abwärts und aufwärts sein werden, dass der Stylohyoideus und der hintere Bauch des Biventer das Zungenbein an die Wirbelsäule andrücken, während Geniohyoideus und vorderer Bauch des Biventer dasselbe, und damit Kehlkopf und Zunge ebenfalls, von der Wirbelsäule abheben können. Wenn die letztgenannten Muskeln nebst dem Genioglossus bei Chloroformeinathmungen gelähmt sind und der Zungengrund sich an die Wirbelsäule anlegt, so vermag also ein Vorziehen des wenig gesenkten Unterkiefers den Mangel auszugleichen und den Kranken vor Erstickung zu schützen.

Der Mylohyoideus ist physiologisch in der That ein Diaphragma oris, indem er, gewöhnlich abwärts gewölbt, bei seiner Contraction sich abflacht, die Zunge gegen den Gaumen drückt und die Mundhöhle verengt.

Der Biventer gilt in seinem vordern Bauche als ein Senker des Unterkiefers.

### Muskeln des Kopfes.

Der Epicranius bewegt die Kopfhaut vorwärts und rückwärts, eine Bewegung, die freilich nicht Jeder ausführen kann. Dagegen ist der Epicranius frontalis stets im Stande, die Haut der Stirn in quere Falten zu legen.

Die Wirkung der Kiefermuskeln bedarf kaum einer besondern Erläuterung. Hingewiesen mag nur werden auf die umfangreiche Muskulatur, die im *Masseter*, im *Temporalis* und im *Pterygoideus internus* den Unterkiefer gegen den Oberkiefer presst, und erinnert mag daran werden, dass der *Pterygoideus externus* der Muskel für die Mahlbewegungen, d. h. für die einseitige oder doppelseitige Vorwärtsbewegung ist, während dem hintern Theil des *Temporalis* die entgegengesetzte Bewegung zufällt.

Von den eigentlichen Gesichtsmuskeln, den sogenannten „mimischen Muskeln“, lässt sich hier nicht viel sagen, da einerseits, wie besonders beim Munde, ihre allgemeine Wirkung klar genug ist, und da andererseits alle die feinen Bewegungen, wie sie den verschiedenen Gemüthsempfindungen Ausdruck geben, hier nicht näher betrachtet werden können.

### Muskeln der oberen Extremität.

#### Muskeln des Schultergürtels.

Wenden wir uns zunächst den Bewegungen des Schultergürtels zu, so ist es ja wesentlich die Scapula, auf die es ankommt, denn die Clavicula ist nur ein Knochen, der ihre Bewegungen leitet und der sie vom Thorax abhält; wir sehen ja auch nur einen einzigen Muskel, den Subclavius, ihr allein angehören, und wir müssen diesem die Function zuertheilen, die Clavicula im sternalen Gelenk festzuhalten. Die Muskeln, die das Schulterblatt angreifen, haben die Aufgabe, dasselbe entweder festzustellen, um dem Arm eine feste Basis zu geben, oder dasselbe zu bewegen, um die Gelenkfläche nach verschiedenen Seiten hin zu richten und so die Bewegungen des Arms allseitiger zu machen. Die Bewegungen können ferner entweder derartig sein, dass die Scapula ihren Ort am Thorax ändert, oder so, dass sie, an einem bestimmten Ort gelegen, ihre Stellung ändert.

In jeder Beziehung wichtig sind die Muskeln *Serratus anticus* und *Rhomboideus*. Sie bilden zusammen ein breites Muskelband, welches von der Medianlinie des Rückens sich bis an die vordere Seite des Thorax erstreckt, und in welches hinten die Scapula mit ihrer Basis eingefügt ist. Sie sind nothwendig, um die Scapula in der Stellung zu halten, die sie einnimmt. Ist der *Serratus* gelähmt, so sieht man den unteren Winkel median-rückwärts treten, indem der Arm den *Condylus scapulae* abwärts zieht. Eine freie seitliche Erhebung (*Abduction*) des Armes ist nun unmöglich, da die Scapula nicht festgestellt ist. Im Uebrigen sind diese Muskeln auch vollständig geeignet, die Scapula ohne Veränderung ihrer Stellung — vor-abwärts und rück-aufwärts zu ziehen, d. h. jene Bewegungen auszuführen, bei denen die Clavicula um das sternale Ende herum auf der schrägen Ebene der ersten Rippe vorwärts und rückwärts gleitet. Die Bewegung nach vorn wird unterstützt durch den *Pectoralis minor* und *Pectoralis major*, die Bewegung nach hinten durch den *Trapezius* und *Levator Scapulae*.

Eine mehr senkrechte Hebung der Scapula besorgt der obere Theil des *Trapezius* und der *Levator scapulae*; ein Hinabdrücken der Scapula, soweit solches überhaupt möglich ist, wird Aufgabe des *Pectoralis minor*

und des untern Theils des Pectoralis major, in Zusammenhang mit dem Latissimus dorsi.

Während durch die erwähnten Bewegungen die Gelenkfläche mehr nach vorn und mehr nach hinten gerichtet wird, können wir sie durch Stellungsänderungen der Scapula, d. h. durch Rotation in beiden Gelenkverbindungen der Clavicula mehr aufwärts und mehr abwärts wenden. Diese Rotation geschieht durch combinirte Wirkung verschiedener Muskel und Muskeltheile.

Uebrigens ist noch einmal hervorzuheben, dass die ganze Muskulatur des Schultergürtels ununterbrochen thätig ist zur Sicherung der Lage und Stellung der Scapula und dass die Thätigkeit eine stärkere wird, sowie nach irgend einer Seite hin besondere Anforderungen an die Festigkeit gestellt werden. So muss der obere Theil des Trapezius kräftig eintreten, wenn der Arm oder die Schulter in irgend einer Weise belastet wird; so ist der untere Theil des Serratus anticus und des Trapezius befähigt, mit den kräftiger wirkenden unteren Theilen des Pectoralis major und Latissimus dorsi den Schultergürtel festzustellen, wenn der Körper auf dem aufgestützten Arm ruht. Rhomboideus, Trapezius und Latissimus sind contrahirt, wenn ein Zug oder Druck nach vorne geschieht und Pectoralis major und minor, sowie besonders Serratus anticus, wenn ein Zug nach hinten da ist. Das Erstere geschieht z. B., wenn wir rückwärts gehend eine Last ziehen, das Letztere, wenn wir eine Last hinter uns her ziehen oder vor uns her schieben.

### Muskeln des Schultergelenks.

Wenn wir die Wirkungen der Muskeln des Schultergelenks betrachten, so können wir uns so recht überzeugen, wie wenig mit den üblichen Angaben über die Wirkung der Muskeln gesagt ist.

Zunächst haben alle die Schultermuskeln die Aufgabe, den Humerus im Schultergelenk festzuhalten. Die Erfahrung lehrt, dass bei Lähmung des Deltoideus und der tiefen Schulterblattnuskeln der Arm im Schultergelenk abwärts sinkt. Geschieht ein stärkerer Zug am Arme, so werden sie sich kräftiger contrahiren müssen und zwar die von oben kommenden, wenn der Arm durch eine Last abwärts gezogen wird, die von unten kommenden, besonders Latissimus und Pectoralis major, wenn der Körper am Arme hängt.

Was die eigentlichen Bewegungen angeht, so geschieht die Abduction des Armes durch den Deltoideus und Supraspinatus. Auch die Erhebung nach vorn oder nach hinten wird vom Deltoideus bewirkt, indem eine Hülfe geschieht einerseits durch Biceps, Coracobrachialis und obern Theil des Pectoralis major, andererseits durch den langen Kopf des Triceps.

Ist der Arm abducirt, so wird er in kräftigster Weise nach vorn be-

wegt durch den *Pectoralis major*, den vorderen Theil des *Deltoideus* und durch den *Subscapularis*, nach hinten durch den oberen Theil des *Latissimus dorsi*, den hinteren Theil des *Deltoideus* und den *Infraspinatus*.

Der gesenkte Arm wird rotirt „einwärts“ wesentlich durch den *Subscapularis*, *Pectoralis major* und vorderen Theil des *Deltoideus*, „auswärts“ durch den *Infraspinatus* und hinteren Theil des *Deltoideus*. Auch *Latissimus dorsi* und *Teres major* können für die Rotation nach innen eintreten. Bei der Rotation des gehobenen Armes gestalten sich die Verhältnisse etwas anders und sehr verschieden nach der verschiedenen Stellung des Armes.

### Muskeln des Ellbogengelenks.

Für das Ellbogengelenk ist die Wirkungsweise der Muskeln eine einfachere, da wir hier nur die Flexion und die Extension als mögliche Bewegungen sehen. So bedarf es kaum der Erwähnung, dass *Brachialis internus* und *Biceps* die Flexion, der *Triceps* die Extension bewirken. Doch ist nicht zu vergessen, dass der *Biceps* mit beiden Köpfen und der *Triceps* mit dem *Caput longum* vom Schulterblatt kommen und somit auch auf das Schultergelenk flectirend oder extendirend wirken und dass alle die Unterarmmuskeln, die vom Humerus entspringen, auch zugleich eine Nebenwirkung auf das Ellbogengelenk haben werden. So tritt namentlich der *Pronator teres*, und, nachdem der Arm etwas gebeugt ist, auch der *Supinator longus* als Flexor auf.

### Muskeln der Radio-ulnarverbindung.

Für die Radio-ulnarverbindung hat die geläufige Nomenclatur die beiden Pronatoren und Supinatoren bestimmt. Von diesen kommen am oberen Ende *Pronator teres* und *Supinator brevis* in der That dieser Aufgabe nach, indem sie, von beiden Seiten den Radius umkreisend denselben hin und her rollen. Auch der *Pronator quadratus* entspricht seinem Namen und es ist diess wohl seine einzige Function. Anders aber liegt die Sache mit dem *Supinator longus*, dessen Contraction, theoretisch betrachtet, auf den Unterarm den Erfolg haben muss, die beiden Knochen in Parallelstellung (s. S. 150) zu bringen, der im Uebrigen aber als kräftiger Flexor des Unterarms wirken kann. Auch der *Biceps* wirkt als kräftiger Supinator des pronirten Unterarms.

### Muskeln der Hand.

Für die Bewegungen der ganzen Hand, d. i. der festen Grundlage derselben (S. 151 und 157), in dem Radiocarpal- und dem Carpalgelenk sind die fünf typischen Muskeln thätig, die wir als *Flexores* und *Exten-*



*sores manus* kennen lernten. Es ist leicht verständlich, wie diese Muskeln, isolirt oder in den verschiedenartigsten Combinationen, die gestreckte Hand nach allen Richtungen hin beugen können (volare, dorsale, radiale und ulnare Flexion).

Sie werden bei stärkeren Anforderungen unterstützt durch die Flexoren und Extensoren der Finger. Daneben haben alle diese Muskeln für das Handgelenk noch die wichtige Aufgabe des Zusammenhaltens der Knochen-theile, also z. B. jedesmal, wenn wir einen schwereren Gegenstand tragen oder uns mit den Händen aufhängen.

### Muskeln der Finger.

Die Finger werden von den Fingermuskeln bewegt und zwar kommen dem Daumen besondere Muskeln in grosser Zahl zu, dem fünften Finger in geringerer Menge.

Die Muskeln des 2.—5. Fingers liegen meistens am Unterarm, nur wenige kurze an der Hand selbst.

Der gemeinschaftliche Fingerstrecker streckt die Finger, mögen sie nun neben einander liegen oder gespreizt sein. Da die Endsehnen sich an die beiden letzten Phalangen inseriren, so können diese nicht isolirt gestreckt oder festgestellt werden, weshalb wir auch meistens das Nagelglied nicht isolirt beugen können.

Beim 2. Finger wird die leichte Streckung durch den *Extensor indicis* bewirkt, bei jeder stärkeren Thätigkeit aber tritt die Wirkung der Sehne des *Extensor communis* hinzu.

Die Flexion des 2.—5. Fingers geschieht so, dass von den drei vorhandenen Muskeln für jede Phalange einer eintritt: der *Flexor profundus* beugt die dritte, der *Flexor sublimis* die zweite und die *Lumbricales* die ersten Phalangen.

Die unmittelbare Wirkung der Flexoren ist die Bildung der Faust, das Einschlagen der Finger in die Hand; die isolirten Beugungen einzelner Gelenke werden durch Mithülfe des Extensor bewirkt.

Der Daumen wird in seinem Sattelgelenk nach allen Richtungen hin bewegt durch alle die Muskeln, die als Flexoren (*longus* und *brevis*), Extensoren (*longus* und *brevis*), Abductoren (*longus* und *brevis*) und Adductor seine Phalangen und seinen Metacarpus angreifen, während die Extensoren und der Flexor *longus* wesentlich die Bewegungen in den beiden Ginglymus-Gelenken vollführen.

Die *Musculi opponens pollicis* und *digiti quinti* ziehen den ersten und fünften Metacarpalknochen gegen einander, pressen Daumen- und Kleinfingerballen gegen einander und geben der Hand die Möglichkeit, auch ohne Zuthun der eigentlichen Finger, mit der Hohlhand kleine Gegenstände zu fassen.

Die beiderseitigen Abductoren entfernen den ersten und fünften Metacarpalknochen möglichst weit von einander und abduciren dabei auch den fünften Finger, so dass die Bewegung entsteht, die wir „Spannen der Hand“ nennen.

Das Einschlagen des Daumens in die Hand, die zweite Hauptbewegung, geschieht durch die gesammte Muskulatur des Daumenballens, mag sie nun als Abductor, Flexor brevis, Opponens oder Adductor bezeichnet werden; durch die ersteren wird er mehr senkrecht auf die Hohlhand gestellt, durch die letzten mehr fest in die Mitte derselben eingedrückt.

Unter die Function der Interossei (S. 242) ist Nichts hinzuzufügen.

## Muskeln der unteren Extremität.

### Muskeln des Hüftgelenks.

Die Muskeln des Hüftgelenks haben nicht nur die Aufgabe, die Bewegungen des Femur zu bewirken, sondern sehr wesentlich auch die, das Becken und mit ihm den ganzen Rumpf auf den Oberschenkeln festzustellen.

Gehn wir von der aufrechten Stellung aus, so wird das Bein nach vorn gehoben durch den Iliopsoas, Rectus femoris und Sartorius. Die entgegengesetzte Wirkung haben die Muskeln Glutaeus maximus, Biceps, Semitendinosus und Semimembranosus. Doch hindert das Ligamentum iliofemorale die eigentliche Hebung nach hinten. In umgekehrter Wirkung ziehen diese Muskeln das vornübergebeugte Becken (nebst Truncus) wieder in die Höhe und ziehen es so weit zurück, bis die Spannung des Ligamentum ilio-femorale ein Hinderniss abgiebt. Dies geschieht jedesmal, wenn wir uns stramm aufrichten und es bildet dann das Becken mit den Oberschenkeln ein festes Ganzes, ja es bewirken Glutaeus maximus und Tensor fasciae latae gleichzeitig auch eine Feststellung des gestreckten Kniegelenkes durch Vermittlung der hier so starken Fascia lata.

Die Abduction des gestreckten Beines wird durch den Glutaeus medius und minimus bewirkt, die Adduction durch die Adductoren und den Pectineus. Umgekehrt wird beim Stehen auf einem Bein das Becken durch die Abductoren aufrecht erhalten.

Die Rotation nach aussen wird durch zahlreiche Muskeln besorgt: zunächst Obturator internus und gemelli, dann aber auch Obturator externus, Piriformis, einen Theil des Glutaeus minimus und medius, den Quadratus femoris, den Glutaeus maximus und Iliopsoas. Diese selbe Muskulatur also wird den auf dem Schenkel freischwebenden Körper nach hinten bewegen.

Für die Rotation des Schenkels nach innen treten wesentlich die vorderen Theile der zwei tiefen Glutaei ein.

Es mag hier noch auf die Thatsache hingewiesen werden, dass wir bei gestrecktem Knie das Bein nicht einmal bis zur Horizontalen erheben können, während die Hebung bei gebeugtem Knie sehr leicht weiter gebracht werden kann. Das Hinderniss haben wir zu suchen in der Spannung der Muskeln, die vom Becken zum Unterschenkel ziehen, sowie in der Fascie.

Man muss wohl beachten und darf namentlich bei Betrachtung krankhafter Veränderungen im Hüftgelenk und Oberschenkel nie vergessen, dass die Bewegungen und Haltungen des Oberschenkels auch noch durch die Haltung des Beckens mit bedingt werden. Das Os coxae ist aber nicht frei beweglich, wie die Scapula, sondern fest mit dem Os sacrum verbunden, und so geschehen die Bewegungen des Beckens durch Aenderungen in der Krümmung des Bauchtheils der Wirbelsäule.

So ist beim Stehen und Gehen ein Bewegen (Strecken) des Beins nach hinten nur möglich durch eine Drehung des Beckens, wodurch diese Bewegung sich mehr einer Abduction nähert. Beim gewöhnlichen Gehen schwankt das Becken also fortwährend hin und her, indem mit dem jeweils vorne befindlichen Bein auch die betreffende Beckenseite vorne liegt.

#### Muskeln des Kniegelenkes.

Die Verhältnisse sind hier einfach, indem der Quadriceps femoris die Streckung, der Biceps, Semitendinosus und Semimembranosus, sowie auch Gastrocnemius die Beugung bewirken. Die in der Beugung mögliche Rotation des Unterschenkels geschieht auswärts durch den Biceps, einwärts durch den Semitendinosus und Popliteus, Gracilis und Sartorius.

Popliteus und Plantaris wirken auch als Spanner der Kapsel.

#### Muskeln des Fussgelenkes.

Da in der *Articulatio talo-cruralis* wesentlich nur Hebung und Senkung des ganzen Fusses geschieht, so zerfallen auch die typischen Muskeln einfach in die Heber: *Tibialis anticus* und *Peroneus tertius* nebst dem *Extensor hallucis* und *Extensor digitorum*, und in die Senker: *Tibialis posticus* und *Peroneus brevis*, sowie auch *Flexor digitorum* und *Flexor hallucis longus*. Das Eigenthümliche der untern Extremität besteht dann aber in dem Hinzutreten des *Triceps surae*, der in allerkräftigster Weise die Streckung des Fusses besorgt. Es ist das die Bewegung, wodurch beim Gehen und Springen der Körper vom Boden erhoben und vorwärts geschoben wird.

Die sogenannte Abduction und Adduction, die der Fuss gegen den Unterschenkel ausführen kann, wird bewirkt, erstere durch *Tibialis anticus* und *posticus*, letztere durch *Peroneus longus* und *brevis*.

Die Rotation des Fusses wird bewirkt: „auswärts“ (Pes varus, Senkung des lateralen Randes) durch Tibialis anticus und Peroneus brevis, „einwärts“ (Pes valgus, Senkung des medialen Randes) durch den Tibialis posticus und Peroneus tertius. Es ist zu beachten, dass sich die Hebung des medialen Randes mit Hebung der Fussspitze, die Senkung desselben mit Senkung der Fussspitze vereint.

#### Muskeln der einzelnen Zehen.

Die Zehen werden in derselben Weise gebeugt und gestreckt, wie die Finger der Hand: der Flexor digitorum sublimis der Hand ist hier der Flexor brevis digitorum, der Flexor profundus der Hand der Flexor longus.

Die Muskeln des Ballens der grossen und kleinen Zehe sind in ihrer Thätigkeit theils leicht verständlich, theils bewirken sie eine Befestigung und Verstärkung des Fussgewölbes.

## Splanchnologie, Eingeweidelehre.

In der Eingeweidelehre betrachten wir die in dem vegetativen Rohre des Körpers gelegenen Organe, welche man gewöhnlich als Eingeweide zusammenfasst. Sie sind einerseits zur Erhaltung des Individuums, andererseits zur Fortpflanzung der Art bestimmt und zerfallen in die Gruppen oder die Systeme der

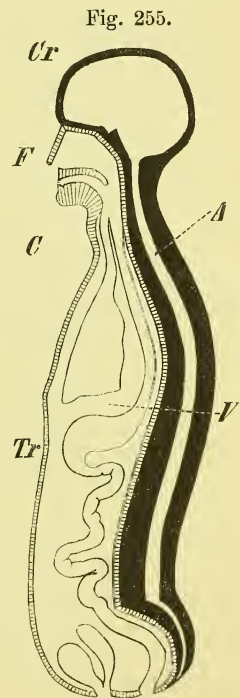
Verdauungsorgane, *Organa digestionis*,  
 Athmungsorgane, *Organa respirationis*,  
 Harnorgane, *Organa uropoëtica* und  
 Geschlechtsorgane, *Organa genitalia*.

Ein jedes dieser vier Systeme besteht im Wesentlichen aus einem Rohr, welches entweder beiderseits offen ist oder einerseits blind endet; neben demselben oder an dessen Ende befinden sich gewöhnlich Drüsen oder drüsige Gebilde verschiedener Art.

Das Verdauungsrohr (Fig. 255) durchzieht vom Mund bis zum After, an beiden Enden frei mündend, den ganzen Körper; in seinem grössten Theile ist es stark gewunden, auch zeigt es einige bedeutendere Aussackungen (z. B. Magen).

Das Athmungsrohr beginnt mit der Nasenöffnung und endet in der Brust mit zwei sackartigen Erweiterungen (Lungen). Im Halse kreuzen sich Luft- und Verdauungsrohr.

Das Harnsystem mündet mit dem Genitalsystem gemeinschaftlich am unteren Ende des Leibes vor dem After; da beide Apparate entwicklungsge-  
 schichtlich nahe zusammengehören, so spricht man auch von einem Urogenitalapparate.



Medianschnitt des menschlichen Körpers (halbschematisch). *A* animales Rohr. *V* viscerales Rohr. *Cr* Hirnschädel. *F* Gesichtsschädel. *C* Hals. *Tr* Stamm.

Alle die genannten Rohre sind innen mit einer Haut ausgekleidet, die man Schleimhaut, *Membrana mucosa*, nennt. Es ist dies eine weiche Haut, welche im Wesentlichen aus drei Schichten besteht: der eigentlichen mukösen Schicht, dem die Oberfläche überziehenden Epithel und der submukösen Schicht, welche zur Verbindung mit der Unterlage dient.

Die Schleimhaut führt meistens Schleimdrüsen, *Glandulae muciparae*, die man als blinde Einstülpungen der Schleimhaut anzusehen hat. Man unterscheidet gewöhnlich schlauchförmige oder tubulöse und traubenförmige oder acinöse Drüsen, sowie einfache und zusammengesetzte Drüsen. Ausserdem giebt es noch sogenannte Balgdrüsen oder conglobirte Drüsen.

Grössere Organe von drüsigem Bau kommen in der Umgebung oder als eigentlicher Anfang der Systeme verschiedentlich vor (Leber, Pancreas, Nieren u. a.)

Nach aussen von der Schleimhaut findet sich bei den meisten Rohren eine muskulöse Schicht, die gewöhnlich aus einer Lage kreisförmiger und einer Lage longitudinaler glatter Muskelfasern besteht; an den Mündungen in mehr oder weniger weiter Ausdehnung ist die Anordnung anderer Art und die Muskeln sind quergestreifte, der Willkür unterworfen.

Als eine dritte „Haut“ haben diejenigen Organe und Theile, die frei in die Höhlen der Brust und des Bauches hineinragen, einen serösen Ueberzug. Die Anordnung dieser serösen Häute ist derart, dass sie Säcke bilden, die sowohl das Innere der Höhlen, als auch die äussere Fläche der Eingeweide überziehen und letzteren somit eine leichtere Beweglichkeit geben. Unterhalb des Zwerchfells ist eine einzige seröse Höhle, die Bauchhöhle, oberhalb desselben dagegen giebt es deren drei, eine mittlere für das Herz (Höhle des Herzbeutels) und zwei seitliche für die Lungen (Pleurasäcke).

In der Splanchnologie betrachten wir ausser den genannten eigentlichen „Eingeweiden“ aber auch noch

das Hautsystem oder die äussere Haut, *Integumentum commune*,

denn obgleich sie kein Inhalt des vegetativen Rohres ist, spielt sie doch eine wichtige Rolle in der Erhaltung des Körpers. Ausserdem steht sie an den Mündungen des Körpers in unmittelbarem Zusammenhange mit den die verschiedenen Kanäle auskleidenden Schleimhäuten.

Die Sinnesorgane (welche man auch öfters in der Splanchnologie betrachtet) werden zum Schluss in einer besonderen Abtheilung, der *Aesthesiologie* oder Sinnenlehre behandelt werden.

Das Herz, als Centralorgan des Blutkreislaufs, gehört mit den Gefässen in die Angiologie.

Bevor wir in die nähere Betrachtung der verschiedenen Eingeweide und ihrer Lagerung eingehen, ist es nöthig, einige Worte vorauszuschicken über die allgemein üblichen Benennungen verschiedener Gegenden der Brust und des Bauches.

An der Brust fehlen geläufige Bezeichnungen für bestimmte Gebiete bis auf die Achselgrube und Achselgegend. Will man an der Brust genauere Ortsbestimmungen geben, so bezieht man sich auf Rippen, Sternum, Schlüsselbein, sowie auch auf die Brustwarzen, welche gewöhnlich zwischen der 4. und 5. Rippe sich befinden. In der Praxis hat man noch besondere senkrechte Linien gezogen, um die Entfernungen von der Medianlinie anzugeben; solche Linien sind die *Linea sternalis*, *parasternalis*, *mamillaris*, *axillaris* und *scapularis*, deren nähere Kenntniss hier jedoch noch nicht erforderlich ist.

Am Bauche fehlen grösstentheils die Rippen zu näherer Ortsbestimmung und man hat hier seit alten Zeiten gewisse Bezeichnungen, die allgemein in Gebrauch sind. Sieht man nämlich den Bauch von vorne her an, so kann man drei verschiedene übereinanderliegende Gebiete unterscheiden: das oberste liegt zwischen den beiden Rippenbogen und heisst *Epigastrium*, das untere liegt im vorderen Ausschnitt des grossen Beckens: *Hypogastrium*, und das mittlere liegt zwischen beiden und erstreckt sich jederseits zwischen Thorax und Becken gegen den Rücken hin: *Mesogastrium*. Es ist dies also eine Ober- eine Unter- und eine Mittelbauchgegend. Die zu beiden Seiten des Epigastriums hinter den betreffenden Rippen und Rippenknorpeln gelegenen Bauchgegenden sind die Hypochondrien, *Hypochondria*.

Im Mesogastrium unterscheidet man ferner einen medialen Theil als Nabelgegend und zwei laterale, die sogenannten „Weichen“ darstellenden Theile als *Regiones iliacaе*, denen sich am Rücken die *Regiones lumbales* anschliessen. Ganz am unteren Ende des Bauches bezeichnet man noch eine mediane Schamgegend, *Regio pubis*, und die jederseits am Ligamentum Poupartii gelegenen *Regiones inguinales*, Leistengegenden.

Alle diese Gegenden pflegt man auch durch ganz bestimmte Grenzlinien abzutrennen. Diese Linien haben jedoch wenig Werth, einmal, weil keine genaue Uebereinstimmung über ihre Endpunkte herrscht und dann auch, weil es aus mehreren Gründen unpraktisch und werthlos ist, nach ihnen eine Lagebestimmung oder eine Beschreibung zu machen.

## I. Aeussere Haut, *Integumentum commune*.

Die äussere Haut überzieht den ganzen Körper als eine ununterbrochene Schicht, und geht an den Oeffnungen des Mundes und der Nase, des Afterns und des Urogenitalsystems in die inneren Schleimhäute über.

Die folgende Betrachtung bezieht sich auf die verschiedenen Schichten der Haut, auf die zur Haut gehörigen Nägel und Haare, und auf die in ihr befindlichen Schweiss- und Talgdrüsen. Da jedoch eine gründliche Behandlung dieser Theile in die Histologie gehört, so können hier nur ganz kurz die wesentlichsten Verhältnisse berücksichtigt werden.

Die äussere Haut besteht aus drei Schichten, aus der Oberhaut, *Epidermis*, der Lederhaut, *Cutis* oder *Corium*, und dem Unterhautzellgewebe oder der Fetthaut, *Panniculus adiposus*. Von den dreien ist die Lederhaut der wesentliche, Festigkeit bietende Theil (der bei den Thierhäuten das Leder liefert); sie hat gegen die Epidermis eine scharfe, gegen die Fetthaut dagegen keine deutliche Grenze.

Die Lederhaut, *Corium*, besteht aus einem festen und dichten Gewebe fibröser Fasern, dem in verschiedener Anzahl elastische Fasern beigemischt sind. An ihrer Oberfläche befinden sich zahlreiche kegelförmige Erhebungen: Hautwärzchen, *Papillae*, die an der Hand- und Fussfläche auch in der Gestalt von Leisten erscheinen.

Das *Corium* ist sehr gefäss- und nervenreich, und es treten die Endverzweigungen der Gefässe und Nerven meistens gesondert in die einzelnen Papillen ein, so dass man wohl Gefäss- und Nervenpapillen unterscheidet. In den letzteren finden sich auch besondere Endorgane: die Tastkörperchen, welche Gefühlsempfindungen vermitteln.

Das Unterhautzellgewebe besteht ebenfalls aus einem Netzwerk von fibrösen und elastischen Elementen; es ist gegen die Lederhaut hin fester, in der Tiefe dagegen wird es lockerer und weitmaschiger und gestattet dadurch der Haut eine gewisse, an verschiedenen Orten verschieden grosse Beweglichkeit auf ihrer Unterlage (Knochen, Fascie). In den Maschen des Unterhautzellgewebes findet man Fetteinlagerungen von wechselnder Stärke. Am unteren Theil des Bauches und am Gesässe sind diese Fettansammlungen (sog. Fettpolster) am stärksten, ebenso in allgemeiner Verbreitung auch beim Weibe, dessen mehr runde Körperformen hauptsächlich aus diesem Umstande entstehen.

Am Hodensack findet sich statt des Unterhautzellgewebes eine dünne Schicht glatter Muskelfasern: die *Tunica dartos*. An mehreren Stellen setzen sich quergestreifte Muskelfasern an die Haut an und vermögen dieselbe zu bewegen, wie besonders in der Umgebung des Mundes. Besondere Hautmuskeln, *Musculi cutanei*, die bei den Säugethieren häufiger vorkommen, sind beim Menschen nur am Halse vorhanden (*M. subcutaneus colli*).

Wo die Haut nahe über Knochentheilen beweglich liegt, bilden sich die subcutanen Schleimbeutel, *Bursae mucosae subcutaneae* (vgl. oben S. 181).

Die Oberhaut, *Epidermis*, hat eine sehr verschiedene Dicke (am dicksten an der Fusssohle). Sie besteht aus einem vielfach geschichteten



Epithel, dessen oberflächliche Zellen platt, trocken und durchsichtig sind: Hornschicht, *Stratum corneum*, während man als Schleimschicht, *Stratum mucosum* (*Rete Malpighi aut.*), die tieferen Lagen bezeichnet.

Die dunklere Farbe der Haut, wie sie besonders bei tropischen Völkern vorkommt, rührt her von Pigment in den Zellen des *Stratum mucosum*.

Die Epidermis hat keine Gefässe und Nerven; sie hat keine anderen Löcher („Poren“) als die Oeffnungen der Schweissdrüsen und der Haarbälge.

Als Anhangsgebilde und zwar als epidermoidale Gebilde gehören zur Haut die Nägel und die Haare.

### Nägel, *Ungues*.

Die Nägel liegen auf der dorsalen Seite der Endphalangen (Nagelglieder) an Hand und Fuss und dienen wesentlich als Greiforgane. Es sind feste hornige Platten von viereckiger Gestalt, welche an der Spitze der Finger und Zehen frei vorragen, an den drei übrigen Seiten dagegen von einer Hautfalte umgeben und überwallt sind. Demgemäss unterscheidet man in der Umgebung des Nagels den Nagelfalz und den Nagelwall, und nennt Nagelbett die Fläche der Lederhaut, auf welche er sich stützt. Ausserdem spricht man von einem Körper, einer Wurzel und einer Kuppe des Nagels.

Das Nagelbett zeigt zahlreiche Gefässpapillen, die in Gestalt von längsverlaufenden Leisten angeordnet sind und den röthlichen Untergrund des Nagels bilden. Gegen die Nagelwurzel hin endet dieses Gebiet jedoch mit einem eingebogenen Rande und so entsteht hier jenes bekannte weisscheinende Segment, die *Lunula*, welches besonders am Daumen deutlich ist.

Der Nagel besteht wie die Epidermis aus Schichten platter Zellen, die an der Oberfläche hart, in der Tiefe mehr weich sind, so dass man auch hier von einem *Stratum corneum* und einem *Stratum mucosum* gesprochen hat.

Das Wachsthum des Nagels geht derart vor sich, dass er durch Bildung und Anlagerung neuer Zellen an seiner Wurzel im Nagelfalz, d. i. also der eigentlichen „*Matrix*“, wächst und in der bekannten Weise vorgeschoben wird, indem bei den Thieren durch Abnutzung, beim Menschen durch wiederholtes Schneiden einer zu starken Verlängerung vorgebeugt wird. Ausserdem aber legen sich noch, während der Nagel sich vorschiebt, von dem ganzen Nagelbett her Zellen verdickend auf die innere Fläche des Nagels, so dass dieser, je näher der Kuppe, um so dicker wird.

Die Epidermis des Nagelwalles geht ohne Unterbrechung auf den Nagel über, und indem sie beim Vorwachsen des Nagels an der Wurzel

ebenfalls vorwärts rückt, entsteht der bekannte dünne Hautrand auf der Wurzel des Nagels.

### Haare, *Pili*.

Die Haare sind hornartige, fadenförmige Gebilde, welche in Vertiefungen der Haut sitzen und mehr oder weniger weit aus derselben hervorragen. Die Dicke und ebenso der Querschnitt der Haare ist verschieden; sie können glatt oder kraus sein. Nur an einzelnen Stellen sind die Haare von hervorragender Entwicklung, so auf dem Kopfe, in der Schamgegend, in der Achselgrube und auch wohl auf der Brust; dazu kommt beim männlichen Gesicht noch der Bart. Der übrige Körper ist mit feinen und kurzen Härchen: Wollhaar, *Lanugo*, dicht besetzt und nur wenige Stellen sind gänzlich unbehaart: so besonders die Handfläche, Fusssohle, der Penis u. A.

An einem Haare unterscheiden wir den Schaft, die Wurzel und die Spitze; die Einsenkung der Haut, in der die Wurzel sitzt, heisst der Haarbalg.

Im feineren Bau besteht das Haar aus einer *Substantia corticalis* und *medullaris* und einer *Cuticula*.

Der Haarbalg, *Folliculus pili*, senkt sich verschieden weit in die Tiefe, bei starken Haaren bis in das Unterhautzellgewebe hinein. Er ist als eine Einstülpung der Lederhaut und der Epidermis anzusehen und an seinem Boden befindet sich als eine Erhebung der Lederhaut eine Papille, der Haarkeim, *Pulpa pili*, auf welcher das Haar mit einer zwiebelartigen Anschwellung seiner Wurzel, Haarzywiebel, *Bulbus pili*, sitzt, und welche die Matrix des Haares ist.

Am Haarbalge benennt man einen Grund und einen Hals; in seiner Wand werden verschiedene Schichten unterschieden und man spricht von einer äusseren und einer inneren Wurzelscheide des Haares, entsprechend der Schleimschicht und der Hornschicht der Epidermis.

In den Haarbalg münden eine oder mehrere Talgdrüsen, und kleine Bündel glatter Muskelfasern, *Musculus erector pili*, setzen sich, von der Oberfläche des *Corium* kommend, an seinen Grund an.

### Secretionsorgane der Haut.

#### a) Schweissdrüsen, *Glandulae sudoriparae*.

Sie gehören zu den tubulösen Drüsen und liegen als rundliche Körper tief in der Lederhaut oder selbst noch im Unterhautzellgewebe. Der Ausführungsgang durchsetzt die Lederhaut und Epidermis in geradem oder gewundenem Verlaufe und endet einfach oder trichterförmig auf der Oberfläche. Die ganze Drüse besteht aus einem (nur selten getheilten) Schlauche, dessen stark aufgewundenes Ende den Drüsenkörper bildet.

Die Vertheilung der Schweissdrüsen auf der Körperoberfläche ist eine sehr verschiedene. Am zahlreichsten sind sie in der Handfläche und an der Fusssohle. In der Achselgrube sind sie ungewöhnlich gross (bis 5 mm).

#### b) Talgdrüsen, *Glandulae sebaceae*.

Die Talgdrüsen liegen in der Lederhaut und stehen fast alle in Verbindung mit Haarbälgen (Haarbalgdrüsen) indem sie in deren äussere Abtheilung einmünden. Ihre Grösse ist sehr verschieden; die Form ist sehr mannigfach und bietet alle möglichen Stufen von der Form eines einfachen etwas erweiterten Schlauches bis zu der Gestalt einer mehrfach zusammengesetzten traubenförmigen Drüse.

## II. Verdauungsorgane, *Organa digestionis*.

Der Verdauungsapparat besteht aus einem Rohr, welches den Körper der ganzen Länge nach vom Munde bis zum After durchzieht, und aus einigen grösseren Drüsen (Speicheldrüsen, Pankreas, Leber), die mit ihm im Zusammenhang stehen. Im Verdauungsapparat dient eine erste Abtheilung zur Aufnahme, mechanischen Verarbeitung und Weiterführung der Nahrungsmittel; in einer zweiten Abtheilung wird die eigentliche Verdauung, d. h. die Ueberführung der Nährstoffe in das Blut besorgt, und eine dritte Abtheilung dient zur Entfernung der unbrauchbaren Stoffe.

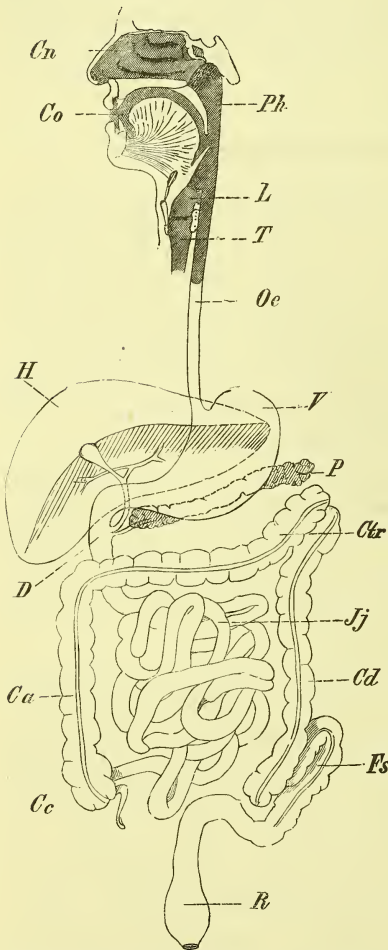
Das Verdauungrohr, *Tubus alimentarius* (Fig. 256 f. S.), beginnt am Munde mit der Mundhöhle (*Co*), in welcher die Speisen durch die Zähne zerkleinert und mit dem Secrete der Speicheldrüsen vermischt werden. Am Boden der Mundhöhle liegt die Zunge, welche eine wichtige Thätigkeit beim Zerkleinern und Verschlingen der Speisen hat, welche ausserdem aber auch ein Geschmacks- und Tastorgan ist.

Die Mundhöhle führt durch die verschliessbare Oeffnung der Rachenenge, *Isthmus faucium*, in den Schlundkopf, *Pharynx* (*Ph*), welcher sich aufwärts bis zur Schädelbasis verlängert und hier die hintere Oeffnung der Nasenhöhle, die Choanen, aufnimmt, sowie weiter unten den Eingang in den Luftkanal (in den Kehlkopf) enthält. Vom Schlundkopf geht der Kanal als Speiseröhre, *Oesophagus* (*Oe*), durch die Brust abwärts und tritt durch das Zwerchfell hindurch in die Bauchhöhle. Hier geschieht eine plötzliche Erweiterung zu dem retortenähnlich gestalteten Magen, *Ventriculus* (*V*), der vollständig asymmetrisch gelegen ist, und darauf beginnen die eigentlichen Därme, welche nach ihrer Weite und mehreren anderen Eigenschaften in zwei scharfgetrennte Abtheilungen zerfallen: den Dünndarm und den Dickdarm. Der Anfangstheil des Dünndarms ist fest an die hintere Bauchwand angeheftet und heisst Zwölffingerdarm, *Duo-*

denum (*D*), der übrige Theil ist frei beweglich an einer Falte des Bauchfells aufgehängt und in zahlreiche Windungen gelegt: *Intestinum tenue* (*Jejuno-ileum*, *Jj*).

Der Dünndarm mündet unter Bildung einer Doppelklappe in den Dickdarm, *Colon*, ein, doch so, dass diese Einmündungsstelle von einem blinden Ende des Colons überragt wird: Blinddarm, *Coecum* (*Cc*), an welchem sich ein kleiner hohler Fortsatz befindet, der Wurmfortsatz, *Processus vermiformis*. Das Colon zieht als eine mächtige Schlinge von rechts unten nach links unten rings durch die Bauchhöhle, so dass man ein *Colon ascendens* (*Ca*), *transversum* (*Ctr*) und *descendens* (*Cd*) unterscheidet. Letzteres geht über in eine frei bewegliche Schlinge, *Flexura sigmoidea* (*Fs*), und dann beim Eintritt in das kleine Becken in den Mastdarm, *Rectum* (*R*), welcher mit dem After, *Anus*, endet.

Fig. 256.



Schematische Uebersicht des Verdauungskanalals.  
*Ca* Colon ascendens. *Cc* Coecum. *Cd* Colon descendens. *Cn* Cavum narium. *Co* Cavum oris. *Ctr* Colon transversum. *D* Duodenum. *Fs* Flexura sigmoidea. *H* Hepar. *Jj* Jejuno-ileum. *L* Larynx. *Oe* Oesophagus. *P* Pancreas. *Ph* Pharynx. *R* Rectum. *T* Trachea. *V* Ventriculus.

Als grössere und mehr selbstständige drüsige Organe gehören zum Verdauungskanal: am Kopfe 3 paarige Speicheldrüsen, die theils innerhalb, theils ausserhalb der Mundhöhle liegen; im Bauche die Leber (*H*) und das Pankreas (*P*), von denen erstere das rechte Hypochondrium einnimmt, letzteres fest vor der hinteren Bauchwand ausgestreckt ist.

Ausserdem pflegt man hier die Beschreibung der Milz anzuknüpfen, eines im linken Hypochondrium gelegenen Organes, welches man zu den sog. Blutgefässdrüsen rechnet.

Die in der Bauchhöhle befindliche seröse Haut, welche den in ihr befindlichen Organen Ueberzug und Befestigung bietet, ist das Bauchfell, *Peritoneum*.

1) Mundhöhle, *Cavum oris*.

Die Mundhöhle ist der Anfang des Verdauungskanals und erstreckt sich von dem Munde, d. i. von der Lippenspalte, bis zur Rachenenge. Der Raum der Mundhöhle ist bei fest geschlossenem Munde gleich Null, erweitert sich dagegen durch die Bewegungen des Unterkiefers, der Lippen und der Zunge in verschiedenem Grade und in verschiedener Weise. Die Mundhöhle dient zur Aufnahme der Nahrung, zur Zerkleinerung und Einspeicherung derselben, sowie zur Bildung des Bissens. Ausserdem ist die Mundhöhle von grösster Bedeutung für die Stimmgebung.

Wenn wir die Zunge als Inhalt ansehen, so sind die Wandungen der Mundhöhle: vorne die Lippen, seitlich die Backen und die Aeste der Mandibula, unten der *Musculus mylohyoideus*, oben der Gaumen und hinten der vordere Gaumenbogen.

Man pflegt die Mundhöhle, indem man von dem Zustande des geschlossenen Mundes, d. h. der aneinandergesetzten Zahnreihen, ausgeht, in zwei Abtheilungen zu theilen, die durch die Bogen der Zahnfortsätze und der Zähne geschieden werden. Ausserhalb derselben liegt das *Vestibulum oris*, innerhalb das eigentliche *Cavum oris*. Beide Abtheilungen stehen bei geschlossenen Kiefern nur durch die Zwischenräume zwischen den einzelnen Zähnen, sowie jederseits zwischen letztem Backzahn und dem Unterkieferast in Verbindung.

Die Mundhöhle ist ausgekleidet von einer derben Schleimhaut, die sich nach hinten in die Schleimhaut des Schlundes fortsetzt, während sie am freien Rande der Lippen allmählich in die äussere Haut übergeht; sie ist reich an Gefässen und Nerven, hat zahlreiche Papillen und ein geschichtetes Pflasterepithel. An den Zahnfortsätzen ist die Schleimhaut fest mit dem Periost verwachsen und bildet so das harte blutreiche Zahnfleisch, *Gingiva*, welches sich fest um den Hals der Zähne herumlegt. Die Schleimhaut besitzt zahlreiche kleine traubenförmige Schleimdrüsen und wird ausserdem durchbohrt von den Ausführungsgängen der Speicheldrüsen. Es giebt jederseits drei Speicheldrüsen (*Glandulae sublingualis, submaxillaris* und *parotis*).

Wir betrachten im Folgenden der Reihe nach: die Lippen, die Backen, die Zähne, den Gaumen, die Zunge und die Speicheldrüsen.

a) Die Lippen, *Labia*.

Die Lippen sind wulstig vorragende Falten und werden als Oberlippe, *Labium superius*, und Unterlippe, *Labium inferius*, bezeichnet. Sie gehen an den Seiten durch die *Commissura labiorum* in einander über und

bilden die Mundspalte, *Rima oris*, welche die verschiedensten Gestalten annehmen kann.

Die eigentliche Grundlage der Lippen ist die Muskulatur, welche, wie bereits früher S. 223 ff. erwähnt wurde, wesentlich aus dem Sphincter oris und den verschiedenen von allen Seiten in ihn ausstrahlenden Muskeln besteht. Im Besondern mögen hier die Incisivi hervorgehoben werden, durch welche die Lippen fest an die Kiefer gehalten werden.

Aussen sind die Lippen mit der äusseren Haut überkleidet, innen mit der Schleimhaut; letztere bildet die median gelegenen kleinen Lippenbändchen, *Frenulum labii superioris* und *inferioris*, von denen das letztere sehr unbedeutend ist.

Zwischen der Schleimhaut und der Muskulatur liegt eine Schicht von kleinen Schleimdrüsen, *Glandulae labiales*, die am Lebenden deutlich fühlbar sind. Sie sind sogenannte acinöse Drüsen und münden mit vielen kleinen Ausführungsgängen.

Äusserlich ist die Unterlippe vom Kinn abgeschieden durch den *Sulcus mento-labialis*, die Oberlippe jederseits gegen die Backe durch den schräge vom Nasenflügel herabsteigenden *Sulcus naso-labialis*.

#### b) Die Backen, *Buccae*,

schliessen sich unmittelbar an die Lippen an und haben eine ganz ähnliche Zusammensetzung. Die Muskulatur besteht aus dem Buccinator (S. 223) und aus Theilen der zu dem Mundwinkel strahlenden Muskeln. Die Schleimhaut hat ebenfalls Schleimdrüsen, *Glandulae buccales*, die kleiner und nicht so zahlreich sind wie die Lippendrüsen; ganz hinten liegen auch einige Drüsen an der äusseren Seite des Buccinator: *Glandulae molares*. Unter der Haut befindet sich ein starkes Fettpolster (S. 224). Innen mündet jederseits der Ausführungsgang der Glandula parotis, und zwar mit einer kleinen Oeffnung in der Gegend des zweiten oberen Mahlzahnes.

#### c) Die Zähne, *Dentes*.

Die Zähne sind äusserst harte Gebilde, welche in den Alveolen der beiden Kiefer sitzen und durch Periost und Zahnfleisch befestigt werden. Man bezeichnet den frei vorragenden Theil derselben als Krone, *Corona*, den vom Zahnfleisch umfassten Theil als Hals, *Collum*, und den in den Alveolen befindlichen, einfachen oder mehrfachen Theil als Wurzel, *Radix*. Im Innern des Zahnes befindet sich eine Höhle, die Zahnhöhle, *Cavum dentis*, welche mit der gefäss- und nervenreichen *Pulpa dentis* ausgefüllt ist, und sich in jede Wurzel fortsetzt als Wurzelkanal, *Canalis radialis*, um an deren Spitze offen zu enden.

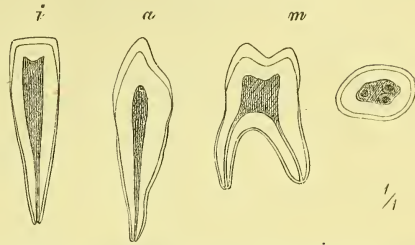
Die Zähne sind aus verschiedenen Substanzen zusammengesetzt. Die

Hauptmasse besteht aus dem Zahnbein, *Substantia eburnea*; dasselbe ist überzogen an der Krone von dem Zahnschmelz, *Substantia vitrea*, an der Wurzel von dem Cäment, *Substantia osteoidea*.

Durch den Wurzelkanal ziehen Gefäße und Nerven zur Pulpa, durch welche der Zahn, dessen Substanzen von einem feinsten Röhrennetz durchzogen sind, ernährt wird.

Wir haben zu unterscheiden das Gebiss des Erwachsenen und das der ersten Jugend (Milchgebiss).

Fig. 257.



Senkrechte Durchschnitte eines Schneidezahns, Eckzahns und Backzahns und horizontaler Durchschnitt der Krone eines Backzahns.

Das Gebiss des Erwachsenen hat 32 Zähne, oben und unten je 16, und man unterscheidet nach ihrer Form und Stellung: Schneidezähne, *Dentes incisivi*, Eckzähne, *Dentes angulares*, vordere Backzähne, *Dentes bicuspides*, und hintere Backzähne, *Dentes molares*. Die Zahl und Stellung dieser Zähne bezeichnet man durch folgende, in der Zoologie allgemein angewandte „Zahnformel“:

$$\begin{array}{r}
 \text{med.} \\
 \text{Oben} \quad 3 \cdot 2 \cdot 1 \cdot 2 \cdot \quad | \quad 2 \cdot 1 \cdot 2 \cdot 3 = 16 \\
 \text{Unten} \quad 3 \cdot 2 \cdot 1 \cdot 2 \cdot \quad | \quad 2 \cdot 1 \cdot 2 \cdot 3 = 16
 \end{array} \left. \vphantom{\begin{array}{r} \text{Oben} \\ \text{Unten} \end{array}} \right\} 32,$$

wobei der mittlere senkrechte Strich der Medianlinie entspricht. Wir können also kurz sagen: der erwachsene Mensch hat an jeder Seite jedes Kiefers 8 Zähne und zwar von vorn nach hinten gerechnet: 2 Schneidezähne, 1 Eckzahn, 2 Bicuspides und 3 Molares.

Man unterscheidet am besten an jedem Zahn eine labiale und eine linguale Seite, eine vordere und eine hintere Berührungsfläche.

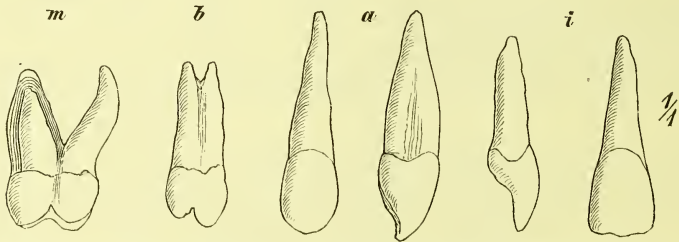
Die Schneidezähne haben eine meisselförmige Krone und eine kegelförmige Wurzel mit seitlicher Abplattung. Wenn sie hervorkommen, haben sie an der Schneide 3 Zacken (Unterscheidung von den noch nicht gewechselten Milchzähnen), die sich aber bald beim Gebrauch abschleifen. Die oberen Schneidezähne sind bedeutend stärker als die unteren und von ihnen ist wieder der mediale bei Weitem der stärkere und breitere.

Die Eckzähne haben eine unregelmässig kegelförmige Krone und eine einfache seitlich etwas zusammengedrückte Wurzel, die eine ansehnliche Länge besitzt. Die obern Eckzähne nennt man populär Augenzähne.

Die Bicuspides (vordere oder kleine Backzähne) haben eine rundliche Krone mit 2 spitzen Höckern, einem labialen und einem lingualen; der erste ist der höhere. Die Wurzel ist plattgedrückt, an beiden Seiten mit Längsfurchen versehen und zeigt an der Spitze öfters eine Zweitheilung. Eine eigentliche zweifache Wurzel, also eine Theilung bis an den Hals, ist bei dem ersten oberen Bicuspis sehr häufig, bei den andern dagegen sehr selten.

Die Molares (hintere oder grosse Backzähne) haben eine abgerundet schief-kubische Krone und an der Kaufläche 4 stumpfe Höcker, zu

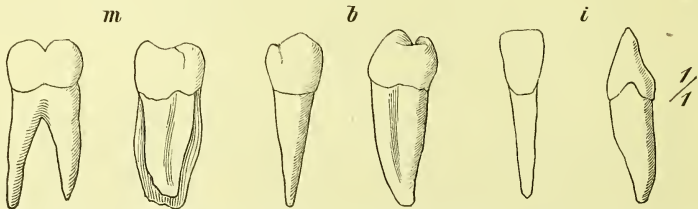
Fig. 258.



Zähne des Oberkiefers. *m* Erster Molaris der rechten Seite, von hinten. *b* Erster Bicuspis der linken Seite, von vorn. *a* Dens angularis von der labialen und von der vorderen Seite. *i* Medialer Schneidezahn von der distalen und von der vorderen Seite.

denen am Unterkiefer noch ein 5ter kommt. Die Trennung in die 4 Höcker geschieht durch eine schief *H*-förmige Furchung. Die mehrfachen Wurzeln sind wesentlich verschieden im Ober- und im Unterkiefer. Die unteren Molares haben 2 Wurzeln und diese sind breit und platt, eine stärkere vordere und eine schwächere hintere. Die oberen Molares haben 3 Wur-

Fig. 259.



Zähne des Unterkiefers. *m* Zweiter rechter Molaris, von der labialen Seite und von hinten. *b* Bicuspid von der labialen und von der vorderen Seite. *i* Medialer Incisivus von der vorderen und von der lateralen Seite.

zeln: an der labialen Seite 2 senkrecht stehende, von denen die vordere die stärkere ist, und eine 3te an der lingualen Seite, schräg aufwärts gegen den Gaumen gerichtet.

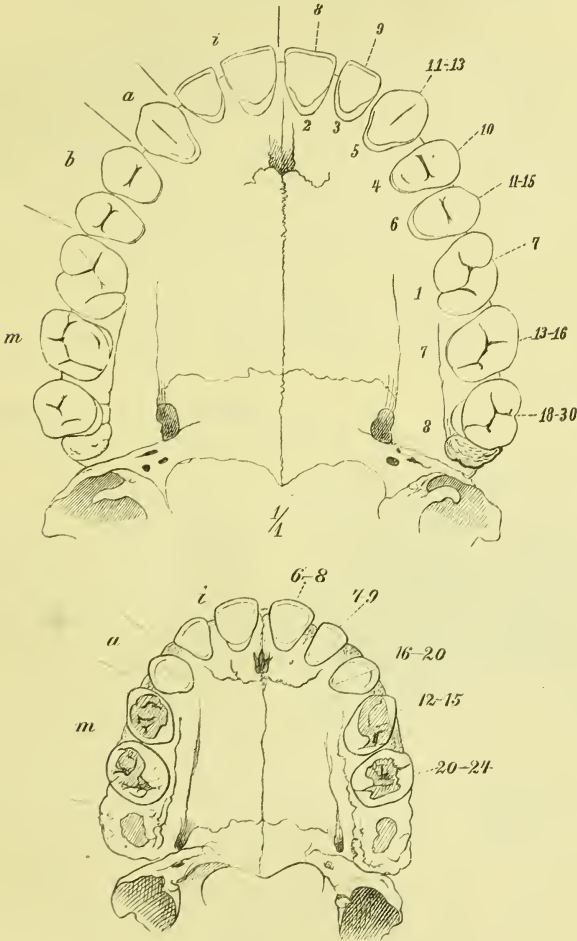
Der letzte Molaris, der sog. Weisheitszahn, macht von dieser regelmässigen Bildung in Krone und Wurzeln gewöhnlich eine Ausnahme, indem



er sehr unregelmässig gestaltet ist und besonders oft die Wurzeln zusammengedrückt erscheinen.

Beim Menschen ist der erste Molaris der grösste.

Figg. 260 u. 261.



Darstellung der Zeiten des Durchbruchs der Zähne des Gebisses vom Erwachsenen und des Milchgebisses (nach Welcker). *i, a, b, m* Dentis incisivi, angularares, bicuspides, molares.

Das Milchgebiss enthält nur 20 Zähne und zwar finden sich an jeder Seite jedes Kiefers 2 Schneide-, 1 Eck- und 2 Backzähne, so dass die Formel also so ist:

$$\left. \begin{array}{l} 2 \cdot 1 \cdot 2 \quad | \quad 2 \cdot 1 \cdot 2 = 10 \\ 2 \cdot 1 \cdot 2 \quad | \quad 2 \cdot 1 \cdot 2 = 10 \end{array} \right\} 20.$$

Die Schneide- und Eckzähne entsprechen in ihrer Gestalt fast vollkommen den entsprechenden Zähnen des Erwachsenen. Die Backzähne dagegen gleichen nicht den später ihre Stelle in der Zahnreihe einnehmenden Bicuspides: ihre Wurzeln nämlich entsprechen genau den Wurzeln der bleibenden Molares, und ihre Krone ähnelt auch der Krone derselben. —

Die freie Endlinie der Zahnreihen hat eine ähnliche Form wie die der Processus dentales der Kiefer: also gewöhnlich parabolisch, aber auch oft mehr halbkreisförmig oder mehr spitz. Die letzten Molares stehen mit ihren Kauflächen senkrecht über einander, bei den Schneidezähnen dagegen überragen die obern die untern (mit wenigen Ausnahmen).

Für die Praxis ist es recht wichtig, die Zeiten zu kennen, in denen die einzelnen Zähne des bleibenden und des Milchgebisses hervorbrechen. Zu leichter Uebersicht dienen vorstehende Figuren (Fig. 260 und 261), bei denen innen die Reihenfolge, aussen die Zeit des Durchbruchs, beim Milchgebiss nach den Monaten, beim bleibenden Gebiss nach den Jahren des Lebens angegeben ist.

Am Gebiss kommen zahlreiche Variationen vor in Bezug auf Zahl, Stellung und Form der Zähne im Ganzen und in den einzelnen Gruppen.

#### d) Der Gaumen, *Palatum*.

Der Gaumen ist das Dach der Mundhöhle und zugleich der Boden der Nasenhöhle. Der vordere Theil, der eigentlich allein das Dach der Mundhöhle bildet, hat eine knöcherne Grundlage und heisst der harte Gaumen, *Palatum durum*; der hintere Theil ragt als eine bewegliche Klappe in die Höhle des Schlundkopfs hinein und heisst der weiche Gaumen, *Palatum molle*, oder das Gaumensegel, *Velum palatinum*.

Der harte Gaumen hat zur Grundlage das in der Knochenlehre (S. 95) beschriebene, von den Maxillaria und Palatina gebildete Gerüste. Dieses wird überzogen von der mit dem Periost fest verbundenen Schleimhaut, welche median die leicht erhabene *Raphe* und zu den Seiten des vorderen Endes derselben Querfalten und Runzeln in verschieden starker Entwicklung zeigt. Am vorderen Ende der Raphe befindet sich eine leichte Erhabenheit und auf derselben die (einfache oder doppelte) Mündung der *Canales nasopalatini*, welche als feine Kanälchen durch das Foramen incisivum des harten Gaumens hindurchführen.

Am Gaumen liegen kleine Schleimdrüsen, die *Glandulae palatinae*, welche nach hinten an Zahl zunehmen.

Der weiche Gaumen, *Palatum molle*, *Velum palatinum*, ist eine unmittelbare Fortsetzung des harten Gaumens, und erstreckt sich frei beweglich in die Höhle des Pharynx hinein. Seine Seitenränder sind mit

dessen Seitenwänden verwachsen, und an seinem unteren hinteren freien Rande befindet sich neben zwei rundlichen Ausschnitten eine mediane Verlängerung, das Zäpfchen, *Uvula*.

Die vordere, der Mundhöhle zugewandte Fläche ist ausgehöhlt, die hintere leicht gewölbt. Gewöhnlich hängt das „Gaumensegel“ schlaff herunter gegen den Zungengrund, so dass die Spitze der Uvula mehr oder weniger nahe an das obere Ende des Kehldeckels heranreicht. Beim Sprechen, Schlingen etc. hebt es sich.

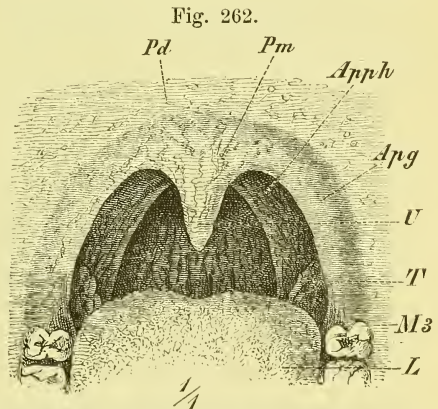
Der freie Rand des weichen Gaumens setzt sich jederseits fort in zwei vorragende Schleimhautfalten, welche Muskeln umschliessen und divergirend abwärts ziehn. Sie heissen die Gaumenbogen, *Arcus palatini*, und es zieht der vordere Gaumenbogen zum Seitenrand der Zunge: *Arcus palatoglossus*, der hintere Gaumenbogen zur Seitenwand des Schlundes: *Arcus palatopharyngeus*.

In der zwischen den beiden Bogen befindlichen nischenartigen Vertiefung liegt eine flachrundliche Hervorragung mit mehreren taschenförmigen Vertiefungen. Es ist dies die Mandel, *Tonsilla*, eine aus mehreren Balgdrüsen bestehende Masse von der Grösse einer guten Haselnuss. Die Oeffnungen sind grössere und kleinere von unbestimmter Zahl.

Blickt man in den geöffneten Mund eines Menschen hinein (Fig. 262), so hat man unten den Rücken der Zunge (*L*) bis nahe an die Papillae circumvallatae vor sich; oben sieht man das Gaumensegel (*Pm*) mit der Uvula (*U*), die bis nahe an die Zunge hinabhängt, sich jedoch mit dem ganzen Segel hebt, wenn die Person Laute von sich

gibt. Die Uvula setzt sich jederseits fort in den vordern Gaumenbogen (*Apq*), den man ganz übersieht, während vom hintern Gaumenbogen (*Apph*) Anfang und Ende verborgen sind und nur der mittlere Theil medianwärts hinter den vordern Bogen vorspringt. Ganz unten zwischen beiden ragen die Tonsillen (*T*) vor, gewöhnlich nur ein wenig, krankhafter Weise sehr stark. Zwischen den hintern Gaumenbogen erblickt man ein Stück der hintern Schlundwand.

Die durch die Gaumenbogen, Zunge und Uvula gebildete enge Stelle ist die Rachenenge, *Isthmus faucium*; doch muss man wohl beachten, dass



Ansicht des Hintergrundes der Mundhöhle. *Apq* Arcus palatoglossus. *Apph* Arcus palato-pharyngeus. *L* Lingua. *M3* Letzter Molaris. *Pd* Palatum durum. *Pm* Palatum molle. *T* Tonsilla. *U* Uvula.

in den vordern Gaumenbogen der eigentliche hintere Abschluss der Mundhöhle liegt, während die hintern Gaumenbogen schon in der Schlundhöhle selbst verlaufen.

Der weiche Gaumen hat dieselbe Zusammensetzung wie der harte Gaumen, nur dass wir statt der knöchernen Grundlage eine muskulöse finden. Diese Gaumenmuskeln aber haben ihren Ausgangspunkt nicht nur am Rande des harten Gaumens, sondern in viel bedeutenderer Entwicklung auch an der Schädelbasis, in der Umgebung der Tuba Eustachii. Hier entspringen und begeben sich dann durch die Seitenwand des Pharynx hindurch an den Seitenrand des weichen Gaumens die *Musculi sphenostaphylinus* und *petrostaphylinus*; von der Spina nasalis posterior entspringt nur der *Musculus azygos uvulae*; im Gaumensegel selbst endlich entstehen die zur Zunge und zum Pharynx ziehenden Muskeln *Palatoglossus* und *Palatopharyngeus*, welche in den gleichnamigen Schleimhautbogen liegen.

#### *Musculus azygos uvulae.*

Ein median theilweise getrennter Muskelzug, der an der Spina nasalis posterior entspringt und in der Uvula endet.

#### *Musculus sphenostaphylinus (Musculus tensor palati aut.)*

Ursprung an der Tuba Eustachii und dem benachbarten Theile des Sphenoidale (Lamina triangularis und Basis der Lamina medialis des Processus pterygoideus); tritt über dem oberen Rand des Musculus cephalopharyngeus hinweg durch die Schlundwand und geht in eine Sehne über, welche um den Hamulus pterygoideus herumzieht, um sich dann im Gaumen auszubreiten.

#### *Musculus petrostaphylinus (Musculus levator palati aut.)*

Entspringt von der Tuba und dem daranliegenden Theil der Pyramide des Schläfenbeines, verläuft an der medialen Seite des vorigen zum Gaumen, in der er sich ausbreitet.

*Musculus palatoglossus* und *Musculus palatopharyngeus* nehmen ihren Ursprung im weichen Gaumen, verlaufen in den Gaumenbogen, deren Hervorragungen sie bedingen, und enden, der erste in der Muskulatur der Zunge, der letzte in der Muskulatur der Seitenwand des Pharynx. Der Palatoglossus bildet also mit betreffenden Fasern des Musculus transversus linguae einen förmlichen Sphincter des hinteren Ausganges der Mundhöhle; der Palatopharyngeus bildet einen unvollständigen Schliessmuskel zwischen dem Cavum pharyngo-nasale und der übrigen Schlund-

höhle. Bei seiner Contraction legt sich zwischen die genäherten Bogen das Zäpfchen hinein.

Der Gaumen hat einen Schleimhautüberzug, welcher an der unteren Fläche eine Fortsetzung der Mundhöhlen-, an der oberen Fläche eine Fortsetzung der Nasenhöhenschleimhaut darstellt und also dort ein Pflasterepithel, hier ein flimmerndes Cyliinderepithel trägt. Man findet acinöse Schleimdrüsen, welche besonders an der unteren Fläche zahlreich sind, sowie einzelne Balgdrüsen.

### e) Die Zunge, *Lingua*.

Die Zunge ist ein muskulöses Organ, welches aus dem Boden der Mundhöhle hervorgewachsen und also von Schleimhaut grösstentheils überzogen ist. Sie füllt die Mundhöhle bei ruhiger geschlossener Lage der Kiefer vollständig aus und ragt hinten in die Schlundhöhle hinein. Ist der Mund aber geöffnet, so vermag sie nicht nur aus der Mundöffnung herausgestreckt zu werden, sondern auch innerhalb der Mundhöhle die mannigfaltigsten Bewegungen und Formveränderungen auszuführen. Dieses geschieht beim Essen (Kauen und Schlingen) und Trinken, beim Sprechen und Singen, und schliesslich mehr bewusster Weise bei verschiedenen anderen Gelegenheiten. Die Zunge ist also ein wichtiger Theil des Verdauungskanal, sie ist aber auch ein wichtiges Sprachorgan und endlich drittens das Geschmacksorgan, indem die die Geschmacksempfindung vermittelnden Organe zum grössten Theile in der Schleimhaut der Zunge liegen.

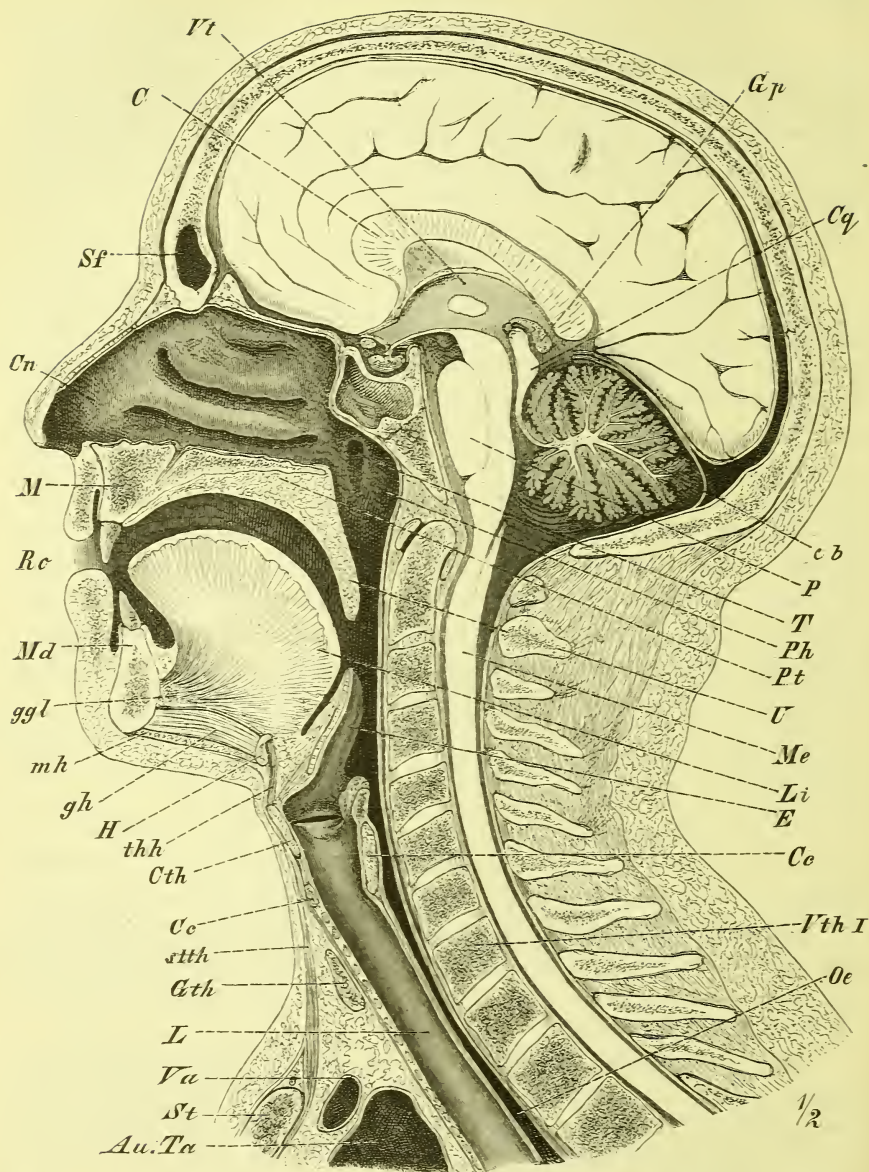
Die in der Mundhöhle ruhende Zunge kann man eiförmig nennen mit vorderer Spitze; die ausgestreckte Zunge dagegen nimmt mehr und mehr die Gestalt an, die wir eben mit „zungenförmig“ bezeichnen.

Um Gestalt, Lage und Thätigkeit der Zunge richtig aufzufassen, hat man, in Anschluss an einen Medianschnitt (S. 298), sich vor allem klar zu machen, dass die eigentliche Oberfläche (obere Fläche) der Zunge nicht nur nach oben sieht, wie es das kleine Stück thut, welches man beim Oeffnen des Mundes gewahr wird, sondern dass sie sich, der unmittelbaren Beschauung entzogen, hinter dem Isthmus faucium noch weit hinabzieht bis zur Basis des Kehldeckels.

Man unterscheidet an der Zunge den Grund oder die Basis, den mittleren Theil, *Corpus*, und die Spitze, *Apex*; ferner zwei Ränder und eine untere Fläche (im vorderen Theil) und eine obere Fläche, auf welcher median eine flache Furche verläuft.

Die Grundlage der Zunge ist die Muskulatur, und zwar ist sie im Organ selbst eine vielfach durchflochtene. Wir unterscheiden Muskeln, die von Theilen des Kopfes zur Zunge treten — und das ist die grösste Masse — und solche, die ganz in der Substanz der Zunge verlaufen. In der

Fig. 263.

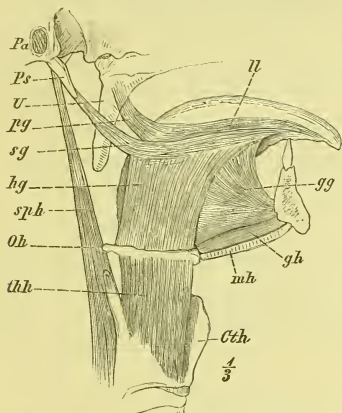


Medianschnitt von Kopf und Hals eines Mannes. *Au. Ta* Aorta und Truncus anonymus. *c* Corpus callosum. *Cb* Cerebellum. *Cc* Cartilago cricoidea. *Cn* Cavum narium. *Cth* Cartilago thyroidea. *Cq* Corpus quadri-geminum. *E* Epiglottis. *gh* *M. geniiohyoideus*. *ggl* *M. genioglossus*. *Gp* Glandula pinealis. *Gth* Glandula thyroidea (Isthmus). *H* Zungenbein. *L* Larynx. *Li* Lingua. *M* Maxilla. *Me* Medulla spinalis. *Md* Mandibula. *mh* *M. mylohyoideus*. *Oe* Oesophagus. *P* Pons cerebri. *Ph* Pharynx. *Pt* Palatum. *Ro* Rima oris. *Sf* Sinus frontalis. *St* Sternum. *stth* *M. sterno-thyroideus*. *T* Ostium pharyngeum Tubae. *thh* *Lig. thy-reo-hyoideum*. *U* Uvula. *Va* Vena anonyma. *Vt* Ventriculus tertius. *Vth I* erster Brustwirbel.

Muskulatur der Zunge liegt median eine senkrecht gestellte fibröse Platte, welche jedoch nur im hinteren Theile gut entwickelt ist und hier an das Zungenbein heranreicht: *Septum linguae*.

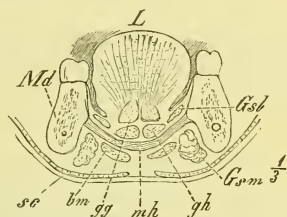
Die drei von Theilen des knöchernen Schädels zur Zunge gehenden Muskeln wurden bereits früher (S. 214) angeführt als *Musculi genioglossus*,

Fig. 264.



Muskeln der Zunge, von der Seite. *Cth* Cartilago thyreoidea. *gg* M. genioglossus. *gh* M. geniohyoideus. *hg* M. hyoglossus. *ll* M. longitudinalis linguae. *mh* M. mylohyoideus. *Oh* Os hyoideum. *Pa* Porus acusticus externus. *pg* M. palatoglossus. *Ps* Processus styloideus. *sg* M. styloglossus. *sph* M. stylopharyngeus. *thh* M. thyreohyoideus. *U* Uvula.

Fig. 265.



Frontalsehnitt der Kinngegend. *bm* M. biventer mandibulae. *gg* M. genioglossus. *gh* M. geniohyoideus. *Gsl* Glandula sublingualis. *Gsm* Glandula submaxillaris. *L* Zunge. *Md* Mandibula. *mh* M. mylohyoideus. *sc* M. subcutaneus colli.

*styloglossus* und *hyoglossus*, und Fig. 264 zeigt, wie der erste von vorn unten, der zweite von oben hinten und der dritte von unten hinten herkommen. Ausser ihnen ist noch der vom Gaumensegel herabsteigende *Musculus palatoglossus* (*pg*) zu nennen.

Die in der Zunge selbst beginnenden und endenden Muskeln sind der *Musculus longitudinalis linguae* und *Musculus transversus linguae*.

*Musculus genioglossus* (Fig. 263—265 und 268 *gg*).

Er entspringt neben dem der andern Seite und unmittelbar über dem Geniohyoideus von der Spina mentalis interna und erfährt nun in der sagittalen Ebene eine mächtige fächerförmige Ausbreitung (Fig. 263), indem die hintersten Fasern horizontal zum hinteren Ende der Zunge und selbst noch zum Zungenbein ziehen, und die vordersten auf- und vorwärts umbiegen, um zur Zungenspitze zu ziehen. Dabei besitzt diese fächerförmige Muskelplatte eine ansehnliche Dicke und liegt fest neben der der andern Seite.

*Musculus hyoglossus* (Fig. 264 und 268 hg).

Zieht vom grossen und vom kleinen Horn (*M. chondroglossus*) des Zungenbeins zum Seitenrand des mittleren Theils der Zunge, und

*Musculus styloglossus* (Fig. 264 und 268 sg)

vom Processus styloideus ebenfalls zum Seitenrand der Zunge, den vorigen Muskel am Ansatz deckend.

*Musculus longitudinalis linguae* (Fig. 268 l).

Diesen gewahrt man an der unteren Fläche zwischen Genioglossus und Hyoglossus, wo er sich fast in der ganzen Länge der Zunge ausdehnt.

*Musculus transversus linguae.*

Es sind diess zahlreiche Querfasern, die vom Septum linguae entspringen und nach beiden Seiten auslaufen, wobei sie sich mit den übrigen Fasern durchflechten. Vorne, wo das Septum fehlt, streichen sie durch die ganze Breite der Zunge.

*Musculus palatoglossus* (Fig. 264 pg).

Liegt im gleichnamigen Gaumenbogen und strahlt schräg in den Seitenrand der Zunge ein.

**Wirkung der Zungenmuskeln.**

Die Zungenmuskeln haben die Aufgabe, der Zunge die zahlreichen und verschiedenartigen Bewegungen und Formveränderungen zu geben, welche sie beim Kaugeschäft und als Sprachorgan ausführen muss. Ueber die Function der einzelnen Muskeln können hier jedoch nur kurze Angaben gemacht werden.

Der Hauptmuskel, der Genioglossus, wird mit seinen verschiedenen Theilen sehr verschieden wirken: Die mittleren Fasern werden in Gemeinschaft mit dem Hyoglossus die Zunge hinabdrücken und mit ihr auch den Mundboden. Dadurch wird, wenn die Mundhöhle vorne und hinten geschlossen ist, zwischen Zunge und Gaumen ein luftleerer Raum gebildet, in den, sobald der Mund etwas geöffnet wird, die Luft einströmt, oder die Flüssigkeit, die sich davor befindet. Das ist der Process des Saugens. Die vorderen Fasern des Genioglossus ziehen die Zungenspitze herab, die hinteren bewegen den Grund nach vorne und bewirken dadurch das Ausstrecken der Zunge.

Im Allgemeinen werden Genioglossi ohne Hyoglossi den medialen Theil, Hyoglossi allein die Ränder der Zunge hinabdrücken.



Die Längsmuskulatur vermag, je nachdem sie mehr an der oberen oder an der unteren Seite gelegen ist, die Zunge in sagittaler Richtung aufwärts oder abwärts zu krümmen.

Die queren Fasern endlich verschmälern und verdicken die Zunge, und wenn sie allein oder gleichzeitig mit anderen Fasern sich contrahiren, so steifen sie das Organ in sich selbst.

Endlich werden die seitlichen Bewegungen der Zunge durch einseitige Thätigkeit der Muskeln erzeugt. Wird z. B. die Zungenspitze nach links vorgestreckt, so wirkt dafür hauptsächlich der hintere Theil des rechten Genioglossus.

Die Zunge erhält einen Ueberzug von der Schleimhaut, die vom Boden der Mundhöhle zu ihr übergeht und hinten weiter zieht auf die Gaumenbogen und die Schlundwand.

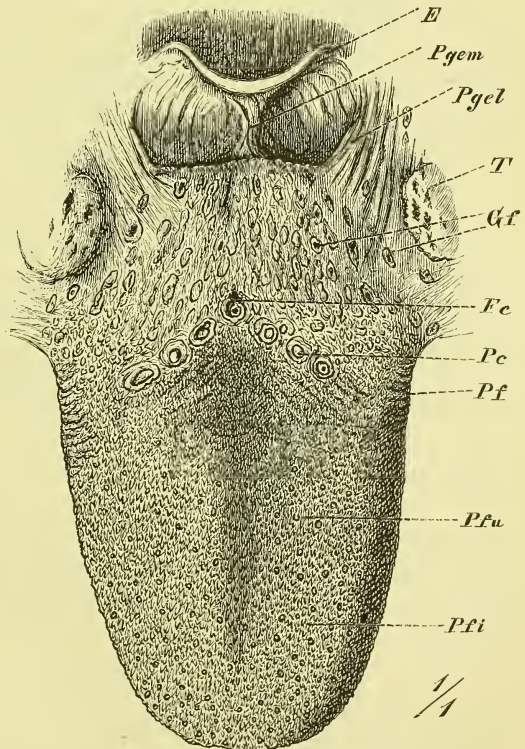
An der oberen Seite haftet die Schleimhaut sehr fest, indem die Muskelfasern theilweise sich an sie ansetzen; an der unteren Seite liegt sie loser an.

Die Schleimhaut hat ein geschichtetes Pflasterepithel und zeigt einige Falten, und an der ganzen oberen Fläche bis zum Isthmus hin dichtgedrängte Papillen.

Vorn unter der Zunge liegt median das *Frenulum linguae*, Zungenbändchen, und neben demselben jederseits eine mit einem Loch versehene Erhebung, die *Caruncula sublingualis*, in der die Glandula submaxillaris ausmündet.

Am hinteren Ende des freien Zungenrandes liegt jederseits eine Gruppe blattartiger, ziemlich senkrecht

Fig. 266.



Obere Fläche der platt ausgebreiteten Zunge. E Epiglottis. Fc Foramen coecum. Gf Glandulae folliculares. Pc Papillae circumvallatae. Pf Plicae foliatae. Pfi Papillae filiformes. Pfu Papillae fungiformes. Pgel und Pgem Plicae glosso-epiglotticae laterales et mediales. T Tonsilla.

stehender Hervorragungen, welche *Plicae foliatae* genannt werden (Fig. 266 *Pf*).

Neben dem oberen Ende des Frenulum linguae liegt jederseits eine median-vorwärts gerichtete Falte, die *Plica fimbriata* (Fig. 268 *Pf*).

Die Papillen bedecken die ganze obere Fläche der Zunge, so weit sie dem Munde angehört; man unterscheidet unter ihnen dreierlei Arten: Die *Papillae filiformes*, *fungiformes* und *circumvallatae* (Fig. 266).

Die *Papillae filiformes* (*Pfi*) sind die zahlreichsten und bilden den filzigen Ueberzug der Zunge; unter ihnen sieht man dann einzeln und verstreut in verschiedener Anzahl die keulen- bis knopfförmig angeschwollenen *Papillae fungiformes* (*Pfu*); in der Gegend endlich des Isthmus faucium befinden sich die *Papillae circumvallatae* (*Pc*), gewöhnlich 7—9, aber auch öfters mehr. Sie stehen in Gestalt eines breiten V, dessen Spitze rückwärts sieht und an der man das *Foramen coecum* bemerkt.

Die *Papillae filiformes* sind walzenförmig oder zugespitzt und tragen am freien Ende mehrere Fortsätze, die zuweilen fein pinselartig auslaufen; die *Papillae fungiformes* haben einen dünnen Stiel und ein dick angeschwollenes Ende, und die *Papillae circumvallatae* haben eine ähnliche Gestalt, sind umgekehrt kegelförmig und von einem wallförmigen Saume der Schleimhaut umgeben. —

Von Drüsen kommen an der Zunge acinöse Drüsen und Balgdrüsen vor.

Die traubenförmigen Schleimdrüsen sind zahlreich am Grunde der Zunge, wo sie die ganze Breite einnehmen und bis zu den *Papillae circumvallatae* reichen. Andere befinden sich am Rande der Zunge und münden zwischen den *Plicae foliatae* aus.

Endlich liegt in der Masse der Zungenspitze jederseits eine Anhäufung von Drüsen, welche mit mehreren Ausführungsgängen unter der *Plica fimbriata* ausmünden (sog. Nuhn'sche Drüse). —

Die Balgdrüsen, *Glandulae folliculares* (Fig. 266 *Gf*), finden sich nur an der Zungenwurzel, bedecken hier aber den ganzen dem Schlunde zugekehrten Theil der Oberfläche von den *Papillae circumvallatae* an bis zum Ende. Sie erscheinen als verschieden grosse rundliche Hervorragungen der Oberfläche, in deren Mitte sich eine feine Oeffnung, der Eingang in die Balghöhle befindet.

#### f) Speicheldrüsen, *Glandulae salivales*.

Die Speicheldrüsen sind umfangreiche, den Speichel, *Saliva*, absondernde Drüsen, die in der Nähe der Mundhöhle liegen. Es giebt jederseits drei derselben, die *Glandula parotis*, *submaxillaris* und *sublingualis*. Die letztere liegt innerhalb der Mundhöhle, d. h. oberhalb des *Musculus mylo-*

hyoideus, die andern ausserhalb derselben (s. Fig. 265 *Gsl* und *Gsm*). Die Speicheldrüsen bestehen aus einer Anzahl von Lappen und diese Lappen wieder aus Läppchen, welche sämmtlich durch Bindegewebe zu einem einheitlichen Ganzen verbunden werden. Man pflegt die Speicheldrüsen zu den zusammengesetzten traubenförmigen Drüsen zu rechnen. Die Ausführungsgänge der einzelnen Läppchen und Lappen vereinigen sich baumförmig zu einem grösseren Ausführungsgange.

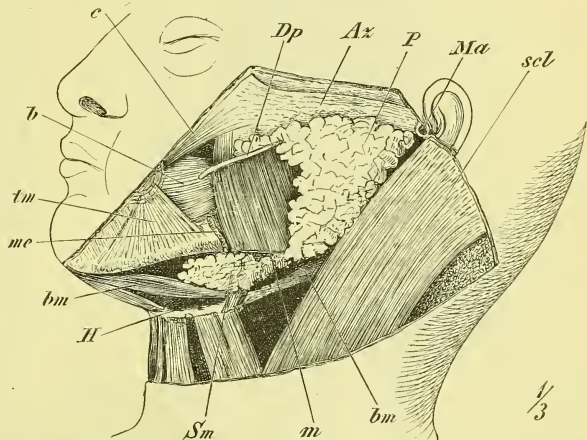
Die *Glandula parotis*, Ohrspeicheldrüse (Fig. 267 *P*), liegt vor und unter dem äusseren Gehörgange, füllt die sog. Fossa retromaxillaris aus und erstreckt sich vorn noch auf den Masseter hinauf. Hinten grenzt sie an den äusseren

Gehörgang, den Processus mastoideus und den Sternocleidomastoideus, medianwärts erstreckt sie sich bis an den Processus styloideus und den Schlundkopf, vorn stösst sie an den Ramus mandibulae und die denselben aussen und innen bedeckenden Muskeln (Masseter und Pterygoideus internus), oben reicht sie bis zum Jochbogen und unten bis

zum Angulus mandibulae hinab. (Durch sie hindurch zieht die Arteria Carotis externa und der Nervus facialis.) — Vom oberen Theil des vorderen Randes geht der starke Ausführungsgang, *Ductus parotideus* (*D. Stenonianus aut.*) aus, der in einiger Entfernung unter dem Jochbogen vorwärts zieht, von einigen kleinen Drüsenlappen gewöhnlich umlagert ist, den Buccinator durchsetzt und in der Gegend des ersten oberen Molaris die Mundschleimhaut durchbohrt.

Die *Glandula submaxillaris*, die Unterkieferspeicheldrüse, ist eine unregelmässig rundliche Masse von der Grösse einer Wallnuss und liegt in der Fossa submaxillaris, d. h. unter dem Mylohyoideus in dem Raume, der vom Unterkiefer und den beiden Bäuchen des Digastricus umschlossen wird. In ihrer Umgebung liegen mehrere Lymphdrüsen und sie wird von zwei Blättern der Fascia suprahyoidea umschlossen. Sie berührt

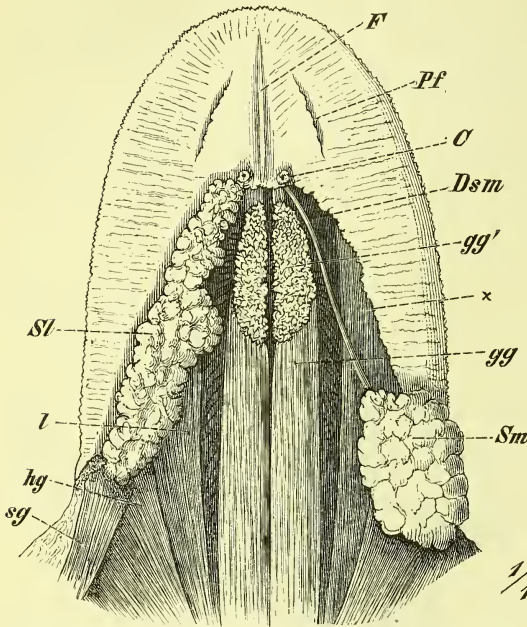
Fig. 267.



Die äusseren Speicheldrüsen an einem stark nach rechts und hinten geneigten Kopfe. *Az* Arcus zygomaticus. *b* M. buccinator. *bm, bm* die beiden Bäuche des *M. biverter mandibulae*. *c* M. zygomaticus. *Dp* Ductus parotideus. *II* Os hyoideum. *Ma* Meatus auditorius externus. *m* M. masseter. *me* Arteria maxillaris externa. *P* Glandula Parotis. *scl* M. sternocleido-mastoideus. *Sm* Glandula submaxillaris. *tm* M. triangularis menti.

nach hinten die Parotis, vorn und oben die Sublingualis. Ihr Ausführungsgang, *Ductus submaxillaris* (*D. Whartonianus aut.*) geht um den hinteren

Fig. 268.



Zunge von unten. C Caruncula sublingualis. Dsm Ductus submaxillaris. F Frenulum linguae. gg M. genioglossus. gg' Durchschnittener Ursprung desselben. hg M. hyoglossus. l M. lingualis. Pf Plica fimbriata. Sl Glandula sublingualis. sg M. styloglossus. Sm Glandula submaxillaris. + Abgeschnittener Rand der Zungenschleimhaut.

Rand des M. mylohyoideus herum in die Mundhöhle hinauf, verläuft hier am Boden derselben nach vorn und mündet auf der Caruncula sublingualis aus.

Die *Glandula sublingualis* (Fig. 268 Sl), Unterzungenspeicheldrüse, hat eine längliche Gestalt und liegt jederseits neben der Zunge am Boden der Mundhöhle, unmittelbar unter der Schleimhaut und über dem Mylohyoideus. Sie ist beim Lebenden bei geöffnetem Munde deutlich sichtbar und fühlbar. Sie hat einen grösseren Ausführungsgang: *Ductus submaxillaris* (*Ductus Bartholinianus aut.*), welcher neben oder mit dem Ductus submaxillaris endet,

und ausserdem mehrere kleinere Ausführungsgänge, die gesondert die Mundschleimhaut durchbohren (*D. Riviniani aut.*).

## 2) Der Schlundkopf, *Pharynx*.

Der Schlundkopf ist die obere sackförmige Erweiterung der Speiseröhre und stellt den Raum dar, in welchem (Fig. 256 und 263) Nahrungs- und Athmungskanal sich kreuzen. Er ist ein grösstentheils muskulöser Schlauch, der locker vor der Wirbelsäule und ihren Muskeln liegt und mit seinem oberen breit ausgezogenem Ende an der Schädelbasis befestigt ist. Während er hinten und seitlich eine glatte ununterbrochene Wand hat, befinden sich an seiner vorderen Seite (Fig. 269) die grossen Oeffnungen, welche in die Nasenhöhle (Choanae), die Mundhöhle (Isthmus faucium) und in den Kehlkopf (Aditus laryngis J) hineinführen. Neben und hinter den Choanen liegt jederseits noch das Ostium pharyngeum Tubae Eustachii (Fig. 269 Tu).

Zwischen jenen 3 Oeffnungen wird die vordere Wand noch gebildet durch den Grund der Zunge und das Gaumensegel (*Ptm*), wenn es schlaff herabhängt. Dasselbe vermag sich jedoch zu erheben und mehr horizontal zu stellen, wodurch der Eingang in die Mundhöhle ganz eröffnet und der oberste Theil der Schlundhöhle von der übrigen Höhle abgeschieden wird (so z. B. beim Erbrechen und Schlingen). Diesen obersten Theil der Pharynxhöhle bezeichnet man als Cavum pharyngo-nasale und hat ihn als einen Theil des Luftkanals anzusehen (Flimmerepithel), den übrigen Theil der Schlundhöhle kann man noch in ein Cavum pharyngo-orale, hinter der Mundhöhle, und ein Cavum pharyngo-laryngeum, hinter dem Kehlkopf, eintheilen.

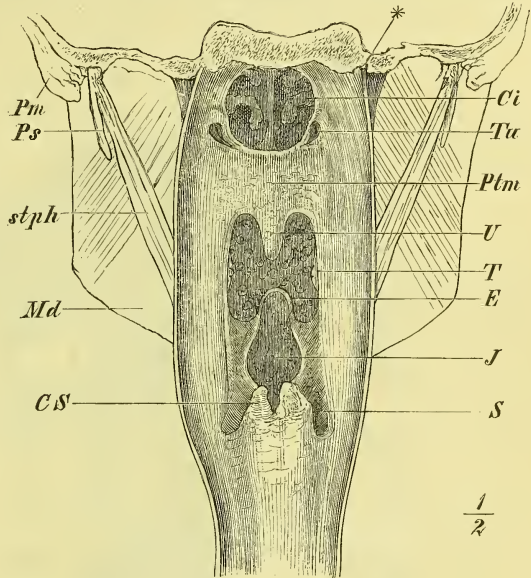
Nur das Cavum pharyngo-nasale bildet dauernd eine wirkliche Höhle; im Uebrigen liegen vordere und hintere Wand des Schlundkopfes fest aneinander und die so entstehende Gestalt einer Querspalte ändert sich nur beim Durchgange von Speisen und Getränken in einen mehr rundlichen Kanal. —

Die eigentliche Grundlage des Pharynx besteht aus einer Muskelschicht, der sich innen die Schleimhaut, aussen eine Fascie aufлагert. Ausserdem findet sich zwischen Muskel- und Schleimhaut noch eine fibröse Schicht eingeschoben, die unten fast verschwindet, oben dagegen stärker wird und ganz oben, wo die Muskelhaut fehlt, allein die Wandung bildet.

Die Muskulatur des Pharynx besteht aus willkürlichen Muskeln.

Wie an jedem Eingeweideschlauche unterscheiden wir auch hier Längsmuskulatur und Quermuskulatur. Die letztere (*Constrictores*, Schlund-schnürer) bildet eine ununterbrochene (nur oben fehlende), theilweise mehr-

Fig. 269.

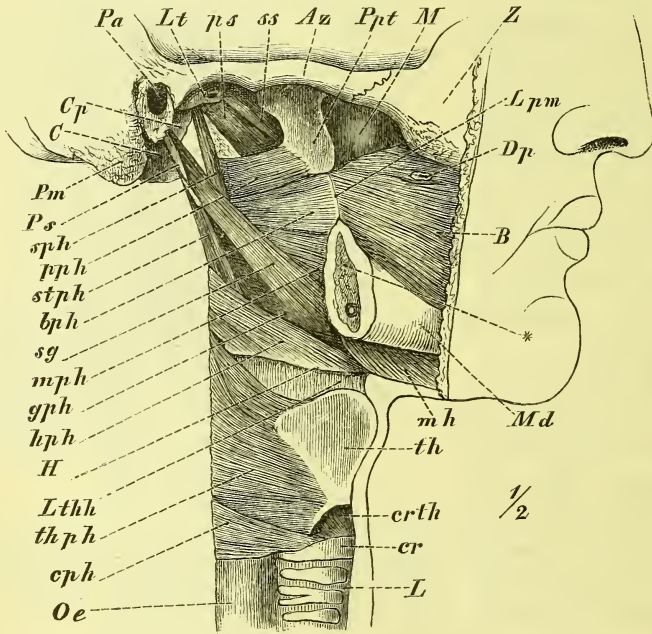


Pharynx, hinten geöffnet. *Ci* Concha inferior. *CS* Cartilago Santoriniana. *E* Epiglottis. *J* Introitus laryngis. *Md* Mandibula. *Pm* Processus mastoideus. *Ps* Processus styloideus. *Ptm* Palatum molle. *S* Sinus pyriformis. *stph* M. stylopharyngeus. *T* Tonsilla. *Tu* Ostium Tubae. *U* Uvula.

fache Schicht; die Längsmuskulatur (die Schlundheber, *Levatores*) liegt innen von der vorigen und ist auf einige wenige Züge beschränkt, welche ihren Ursprung an der Schädelbasis haben.

Die Constrictoren bestehen aus 2 symmetrischen Hälften, welche in der Medianlinie der hinteren Wand zusammenstossen. Der Ursprung derselben liegt, da die vordere Wand gänzlich durch Oeffnungen und fremde Organe (Choanae, Zunge und Kehlkopf) gebildet wird, jederseits an diesen

Fig. 270.



Pharynx von der Seite. Az Arcus zygomaticus. B M. buccinator. bph M. bucco-pharyngeus. C Condylus occipitalis. Cp Crista petrosa. cph M. cricopharyngeus. cr Cartilago cricoidea. crth M. cricothyreoideus. Dp Ductus parotideus. gph M. glossopharyngeus. H Zungenbein. hph M. hypopharyngeus. L Larynx. Lpm Lig. pterygo-mandibulare. Lt Lamina triangularis Sphenoidalis. Lthh Lig. thyreo-hyoideum. M Maxillare. Md Mandibula. mh M. mylohyoideus. mph M. mylopharyngeus. Oe Oesophagus. Pa Porus acusticus. pph M. pterygopharyngeus. Pm Proc. mastoideus. Ppt Proc. pterygoideus. Ps Proc. styloideus. ps M. petrostaphylinus. sg M. styloglossus. ss M. sphenostaphylinus. sph M. salpingopharyngeus. stph M. stylopharyngeus. th Cartilago thyreoidea. thph M. thyreopharyngeus. Z Zygomaticum. X Durchschnittsstelle der Mandibula nahe hinter dem letzten Backzahne.

Theilen und den sie stützenden Knochen. So unterscheidet man naturgemäss nach ihren Ursprungspunkten drei auch sonst getrennte Gruppen von *Constrictoren*: Der *Constrictor inferior* oder *Musculus laryngo-pharyngeus* entspringt von den Seiten des Kehlkopfes, der *Constrictor medius* oder *Hyo-pharyngeus* vom Zungenbein und der *Constrictor superior* oder *Kephalo-pharyngeus* von weichen und harten Theilen des Kopfes. Die beiden unte-

ren Constrictoren strahlen von ihren Ursprungspunkten fächerförmig aus und decken mit ihren obersten Theilen die unteren Theile des betreffenden höheren Constrictors.

Im Einzelnen ist das Verhalten folgendes (vgl. Fig. 270): Der

*Musculus constrictor inferior*

entspringt von dem lateralen Theil des Ringknorpels und von der Platte des Schildknorpels (*M. crico-* und *thyreo-pharyngeus*, *cph* und *thph*). Der

*Musculus constrictor medius (lph)*

entspringt vom Zungenbein, und zwar von der oberen Kante des grossen Horns und vom kleinen Horn (*M. kerato-* und *chondro-pharyngeus*) und der

*Musculus constrictor superior*

entspringt, von oben nach unten gerechnet, vom Processus pterygoideus (unteres Ende der Lamina medialis), vom Ligamentum pterygo-mandibulare, von der Mandibula und vom Seitenrande der Zunge (*M. pterygo-*, *bucco-*, *mylo-* und *glosso-pharyngeus*, *pph*, *bph*, *mph*, *gph*).

Der *Musculus bucco-pharyngeus* setzt also in ungestörter Richtung die muskulöse Seitenwand der Mundhöhle (*Musculus buccinator*, *B*) in die Rachenhöhle fort.

Der obere Rand des *Pterygo-pharyngeus* steigt von der Mitte des Processus pterygoideus schräg aufwärts, ohne in der Medianlinie (Raphe) den Schädel zu erreichen. In dem obersten Theile des Pharynx fehlt somit die Muskulatur ganz, in Uebereinstimmung damit, dass diese Abtheilung ja nur ein hinterer Anhang der Nasenhöhle, also des Luftkanals ist, der einer Zusammenziehung nicht bedarf.

Unten gehen die Constrictoren unmittelbar in die Kreisfasern des Oesophagus über. —

Die Längsmuskulatur (Fig. 270) besteht aus jederseits 1—2 schmalen, seitwärts neben dem Pharynx am Schädel entspringenden Muskelbündeln. Der *Musculus stylopharyngeus (stph)* kommt von der Wurzel des Processus styloideus und senkt sich zwischen mittleren und oberen Constrictor hinein. Seine Endigung ist nicht nur an der Schlundwand, sondern auch am hintern Rande des Schildknorpels und mit einzelnen Fasern am Kehldeckel.

Als Varietät giebt es noch median an der hintern Wand einen *Musculus azygos*, sowie andere Längsbündel mit verschiedenstem Ursprunge, z. B. *M. salpingo-pharyngeus*, von der Tuba entspringend (*sph*). Ausserdem ist hier an den *Musculus palato-pharyngeus* (oben S. 296) zu erinnern.

Die fibröse Schicht des Pharynx ist im untern Theile schwach, gewinnt oben aber eine grosse Stärke und Selbstständigkeit. Sie heftet sich fest an die Schädelbasis in einer vorwärts gewölbten Linie, die vom hintern Ende des Keilbeinkörpers aus jederseits über die Tuba Eustachii weg zum medialen Ende der Crista petrosa hinzieht. Hier biegt sie mit scharfem Winkel nach vorne um und zieht zur medialen Wand des Processus pterygoideus hin.

Die lateralwärts stark vorragenden Kanten dieses fibrösen Theiles des Pharynx sind verdickt und werden als *Ligamenta lateralia pharyngis* bezeichnet; *Ligamentum pharyngis medium* heisst der median gelegene, hinter der Raphe stark vorragende fibröse Streifen, der sich oben am Tuberculum pharyngeum des Occipitale anheftet. —

In Beziehung auf die Höhle des Pharynx ist noch zu erwähnen, dass zwar die hinteren Theile der Kehlkopfkorpel fest der hintern Rachenwand anliegen, dass aber zu beiden Seiten der Giessknorpel, zwischen ihnen und den Platten des Schildknorpels ansehnliche Ausbuchtungen sich befinden, die als *Sinus pyriformes*, Fig. 269 *S*, bezeichnet werden. Weiter oben legt sich auch der Kehldeckel nahe oder fest an die hintere Wand an, so dass bei ruhiger Athmung nur median und an den beiden Seiten desselben geringe Oeffnungen bleiben. Auch der Grund der Zunge liegt ziemlich nahe vor der hinteren Wand und vermag durch festeres Andrängen leicht die Luftzufuhr gänzlich abzuschneiden (Erhängen, Chloroformnarkose).

Beim Schlingen wird der Kehlkopf vor- und aufwärts gezogen gegen den Zungengrund und dadurch der Eingang in denselben durch die Epiglottis fast ganz verdeckt.

Oberhalb der Epiglottis befinden sich die beiden Fossae glosso-epiglotticae zwischen den Schleimhautfalten, deren schon bei der Beschreibung der Zunge gedacht wurde (vgl. Fig. 266 p. 301).

Hinter dem Zungengrunde läuft der *Arcus palato-pharyngeus* in die Seitenwand des Schlundes aus und davor, in der Nische zwischen ihm und dem Arcus palato-glossus ragen die Tonsillen (vgl. p. 295) heraus mit der charakteristisch gelöcherten Oberfläche. Zur Tubenmündung hinauf laufen vom Rande der Epiglottis die *Arcus pharyngo-epiglottici*.

Oberhalb des Gaumensegels geschieht der unmittelbare Uebergang der Schlundwandung in die Wandung der Nasenhöhle und es zeigen die Choanen eine länglich runde Gestalt. Hinter denselben, in der Höhe des unteren Nasenganges, liegt an der Seitenwand eine kurz trichterförmige Oeffnung, das Ostium pharyngeum Tubae Eustachii (Fig. 269 *Tu*). Oben und hinten ist sie von einem festen Wulste umgeben, und über diesem ist es, wo das obere Ende der Schlundhöhle, der *Fornix pharyngis*, starke



seitliche Ausbuchtungen hat, *Recessus pharyngei*, die sogenannten „Rosenmüller'schen Gruben“.

Aus dem, was vorher über die Anheftung des Schlundes an die Schädelbasis gesagt wurde, sowie aus einer Betrachtung der Fig. 263 ergibt sich, dass es eine eigentliche obere Wand, ein Dach der Pharynxhöhle kaum giebt, sondern dass oben die hintere Wand jederseits sogleich in die Decke der Nasenhöhle übergeht und median in einem spitzen Winkel mit dem hintern Rande des Septum narium zusammentrifft. —

Die Schleimhaut des Pharynx besitzt im Cavum pharyngo-nasale Flimmerepithel, im Uebrigen Plattenepithel. Sie enthält viele sogenannte acinöse Schleimdrüsen, sowie auch eine Anzahl Balgdrüsen im oberen Theile. Besonders dicht sind letztere angeordnet zwischen den beiden Tubenmündungen, so dass man hier von einer *Tonsilla pharyngea* spricht.

Aussen ist der Pharynx überdeckt von der schwachen *Fascia pharyngea*, welche sich auf den Buccinator fortsetzt (*Fascia bucco-pharyngea*) und in einem verdickten Streifen eben das *Ligamentum pterygo-mandibulare* bildet.

Der Pharynx reicht bis zum fünften Halswirbel hinab und ist an seinen Hintergrund (Wirbelsäule und tiefste Halsmuskeln mit der *Fascia praevertebralis*) befestigt durch ein sehr lockeres Zellgewebe, so dass ihm mit dem Kehlkopfe eine freie Beweglichkeit bleibt. An den Seiten des Pharynx liegen die grossen Gefässe und Nervenstämmе des Halses, unten theilweise auch noch die *Glandula thyroidea*.

Zum Schlusse möge noch einmal daran erinnert werden, dass man durch die Mundhöhle hindurch einen Theil der hintern Schlundwand sehen und mit dem Finger und mit Instrumenten erreichen kann, ferner, dass man auf demselben Wege um das Gaumensegel herum die Choanen erreichen kann, dass es möglich und bei einiger Uebung nicht so schwer ist, durch den unteren Nasengang mit Instrumenten die Tubenmündung zu erreichen, dass bei Rückwärtsbeugung der Halswirbelsäule Larynx und Zungenbein an die Wirbelsäule angedrängt werden und der Durchgang durch den Schlund also erschwert wird, während umgekehrt bei Vorwärtsbeugung eine bedeutendere Ausdehnung des Schlundes erleichtert ist und endlich, dass bei stark zurückgebeugtem Kopfe die Axe der Mundhöhle mit der Axe des Schlundes nicht mehr einen rechten Winkel bildet, sondern nahezu einen gestreckten, so dass es dann gelingt, mit geraden Instrumenten bis in den Magen hinab zu reichen.

### 3) Speiseröhre, *Oesophagus*.

Sie ist ein enges, muskulöses, gewöhnlich faltig geschlossenes Rohr, welches vom Schlundkopf zum Magen führt. Sie liegt nahe vor der

Wirbelsäule und erstreckt sich vom fünften Halswirbel bis zum zehnten oder elften Brustwirbel.

Die muskulöse Grundlage des Oesophagus besteht aus einer äusseren stärkeren Schicht von Längsfasern und einer innern schwächeren Schicht von Kreisfasern. Im Oesophagus findet in der Mitte ein allmählicher Uebergang von den quergestreiften Muskelfasern des Schlundes in die glatten Muskelfasern des übrigen Verdauungskanals statt.

Die Schleimhaut hat ein Pflasterepithelium und einige kleine Schleimdrüsen, und ist nur locker mit der Muskulatur verbunden.

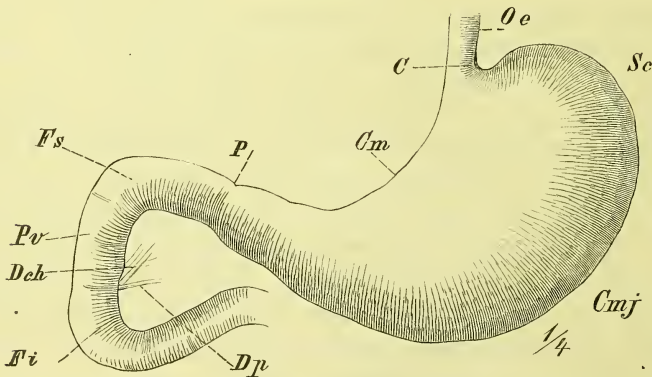
Der Oesophagus liegt anfangs hinter der Luftröhre, dieselbe nach links etwas überragend; in der Brusthöhle befindet er sich zuerst an der rechten Seite der Aorta, um dann vor dieselbe zu treten und durch den Hiatus oesophageus die Brusthöhle zu verlassen und in den Magen einzumünden. Im Thorax liegt er fest hinter dem Herzbeutel.

Der Oesophagus ist durch lockeres Bindegewebe mit den Nachbarorganen verbunden, so dass er sich ungehindert ausdehnen und bewegen kann; ausserdem aber gehen vom linken Bronchus und von der linken Pleura kleine Muskelbündel an ihn heran: *Musculi broncho-oesophageus* und *pleuro-oesophageus*.

#### 4) Der Magen, *Ventriculus*.

Der Magen ist eine plötzliche und bedeutende Erweiterung des Darmrohres. Im Allgemeinen kann man ihn retortenförmig oder gebogen langbirnförmig nennen und es befindet sich die Einmündung des Oesophagus,

Fig. 271.



Magen und Duodenum von vorne. *C* Cardia. *Cm* Curvatura minor. *Cmj* Curvatura maior. *Dch* Ductus choledochus. *Dp* Ductus pancreaticus. *Fi*, *Fs* Flexura superior und inferior. *Oe* Oesophagus. *P* Pylorus. *Pv* Pars descendens duodeci. *Sc* Fundus ventriculi.

die *Cardia*, an der rechten Seite des weiten oberen Endes, während die Ausgangsöffnung, der Pförtner, *Pylorus*, an dem unteren ausgezogenen

engen Ende selbst liegt. Das weite Ende heisst Magenrund, *Fundus ventriculi* oder *Saccus coecus*, Blindsack, und liegt links, das enge Ende heisst Pars pylorica und liegt rechts von der Medianebene.

Man pflegt am Magen eine vordere und eine hintere Fläche, einen oberen kürzeren concaven und einen unteren längeren convexen Rand zu unterscheiden und benennt die Ränder als *Curvatura minor* und *major*. Man darf sich diese Ränder aber durchaus nicht als irgendwie schärfer ausgebildete Kanten vorstellen: sie sind nur ausgezeichnet als Ansatzlinien von Bauchfellfalten (grosses und kleines Netz) und durch Anlagerung und Eintritt von Gefässen („Kranzgefässe“ des Magens), und auf Querschnitten bietet der Magen stets eine rundliche Gestalt. Hervorzuheben ist aber noch besonders, erstens, dass die Gestalt des Magens, als eines weichen Sackes mit halb flüssigem und gasförmigem Inhalt, sich nach seiner Umgebung richtet, so dass er also z. B. hinten Eindrücke von der Wirbelsäule und dem Pancreas erhält und zweitens, dass er, von kräftiger Muskulatur gebildet, im leeren Zustande sich energisch zu contrahiren strebt, so dass dann namentlich die rechte Hälfte wie ein fester rundlicher Schlauch, d. h. ganz darmähnlich aussieht, während der Fundus wohl nie ganz contrahirt erscheint. Der Endtheil des Magens ist zuweilen durch eine mehr oder weniger deutliche Einschnürung abgegrenzt und wird *Antrum pyloricum* genannt.

Die Cardia liegt fast median, nahe unter dem Hiatus oesophageus des Zwerchfells, in der Höhe des elften Brustwirbels; der Fundus nimmt im linken Hypochondrium die Kuppe des Zwerchfells ein und ragt also höher hinauf als die Cardia. Mit der hinteren Seite liegt der Fundus auf den Ursprüngen des Zwerchfells, auf der linken Niere und Nebenniere; nach links legt er sich an die Milz. Der mittlere Theil des Magens legt sich vor die Wirbelsäule und den Vertebraaltheil des Zwerchfells, sowie auf das Pankreas, und wird von der Leber überlagert. Vorn, unten und links legt sich der Dickdarm an den Magen hinan und füllt namentlich mit seiner linken Flexur und dem an dasselbe angehefteten starken „Netz“ den Raum aus, den der Magen bei seinen verschiedenen Füllungszuständen freilässt. Sobald der Magen nur einigermaassen ausgedehnt ist, liegt er mit einem Theile unmittelbar der vordern Bauchwand im Epigastrium an.

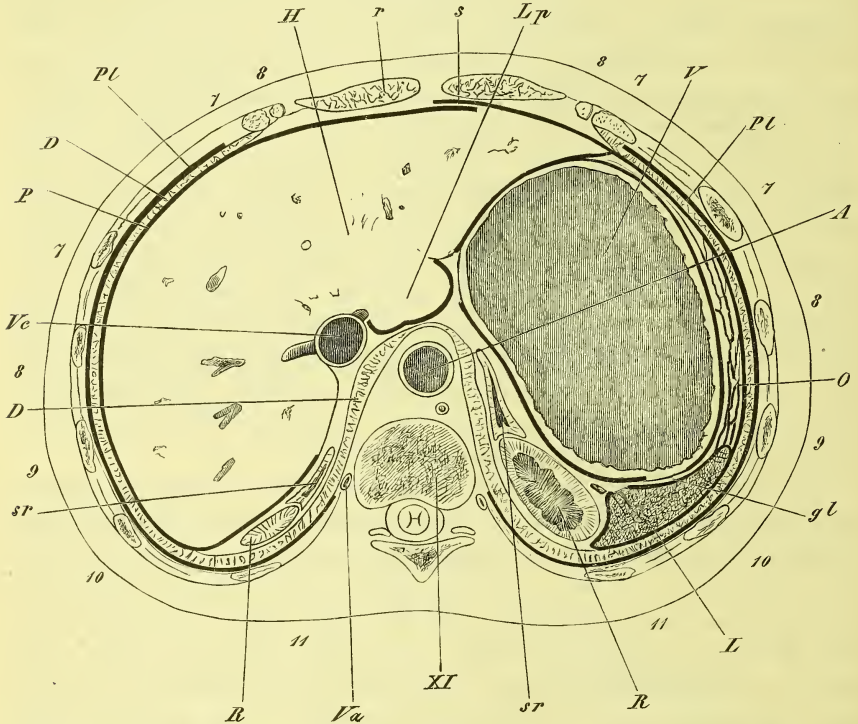
Der Pylorus hat keine ganz bestimmte Lage, da er mit der hintern Bauchwand nicht unmittelbar verbunden ist. Im Mittel liegt er etwas rechts neben der Wirbelsäule und zwar neben dem ersten Bauchwirbel; bei contrahirtem Magen findet man ihn meistens weiter links, bei gefülltem Magen weiter rechts.

Wenn es auch im Allgemeinen richtig ist, dass sich der Magen von

links nach rechts erstreckt, so darf man doch nicht vergessen, dass die Cardia wesentlich höher liegt als der Pylorus, und dass die kleine Curvatur sich somit um die Wirbelsäule steil rechts abwärts herumwindet.

Die Befestigungen des Magens sind zunächst an beiden Enden, und zwar eine durchaus feste an der Cardia und eine bedingt feste am Duo-

Fig. 273.



Horizontalschnitt durch den Bauch in der Höhe des 11. Brustwirbels. Obere Schnittfläche. *A* Aorta. *D, D* Diaphragma. *gl* Lig. gastro-lienale. *H* Hepar. *L* Lien. *Lp* Lobus posterior hepatis. *O* Omentum maius. *P* Peritoneum. *Pl, Pl* Pleura. *R, R* Ren dexter und sinister. *r* M. rectus abdominis. *s* Lig. suspensorium hepatis. *sr, sr* Glandula suprarenalis. *V* Ventriculus. *Va* Vena azygos. *Vc* Vena cava. *XI* elfter Brustwirbel. 7–11 siebente bis elfte Rippe (bez. Rippenknorpel).

denum. Ausserdem aber wird noch verbunden: die kleine Curvatur in ihrer ganzen Ausdehnung mit der Leber durch das *Ligamentum hepato-gastricum* oder das kleine Netz; der Fundus mit der Milz durch das *Ligamentum gastro-lienale* und die grosse Curvatur mit dem Colon transversum durch das grosse Netz. Eine an der linken Seite der Cardia vom Zwerchfell zum Fundus hinabziehende freie Bauchfellfalte wird *Ligamentum phrenico-gastricum* genannt.

Was den Bau der Magenwandungen angeht, so findet sich, wie bei dem übrigen Darm, eine Muskelhaut als Hauptgrundlage, innen eine Schleimhaut und aussen eine seröse Haut.

Die Muscularis besteht aus verschiedenen verlaufenden Muskelschichten, deren man gewöhnlich drei unterscheidet: oberflächlich eine Längsfaserschicht, in welche sich die Längsmuskeln des Oesophagus fortsetzen, dann eine Querfaserschicht und endlich eine Schicht von schrägen Fasern, die als Fortsetzung der Ringmuskeln des Oesophagus anzusehen sind. Die Querfasern sind namentlich am Pylorus stark ausgebildet und bilden hier den als verdickten Ring schon äusserlich deutlich sichtbaren Schliessmuskel des Pylorus, *Sphincter pylori*.

Die Schleimhaut ist nur im ausgedehnten Zustande des Organes glatt, bildet im Uebrigen aber mehr oder weniger starke Falten, die wesentlich der Länge nach verlaufen. Im Pylorustheil findet man auch feine netzförmige Hervorragungen der Schleimhaut, die *Plicae villosae*. Die Schleimhaut ist mit einem Cylinderepithel bekleidet, welches an der Cardia mit einem scharfen, gezackten Rande gegen das Pflasterepithel des Oesophagus abgesetzt ist. In der Schleimhaut des Magens finden sich dicht zusammengelagert schlauchförmige Drüsen; diese sind zweierlei Art: *Glandulae digestivae*, Magensaftdrüsen und *Glandulae muciparae*, Magenschleimdrüsen; die letzteren finden sich nur im Pylorustheile. Ausserdem giebt es noch einzelne geschlossene Follikel: *Glandulae lenticulares*.

##### 5) Dünndarm, *Intestinum tenue*.

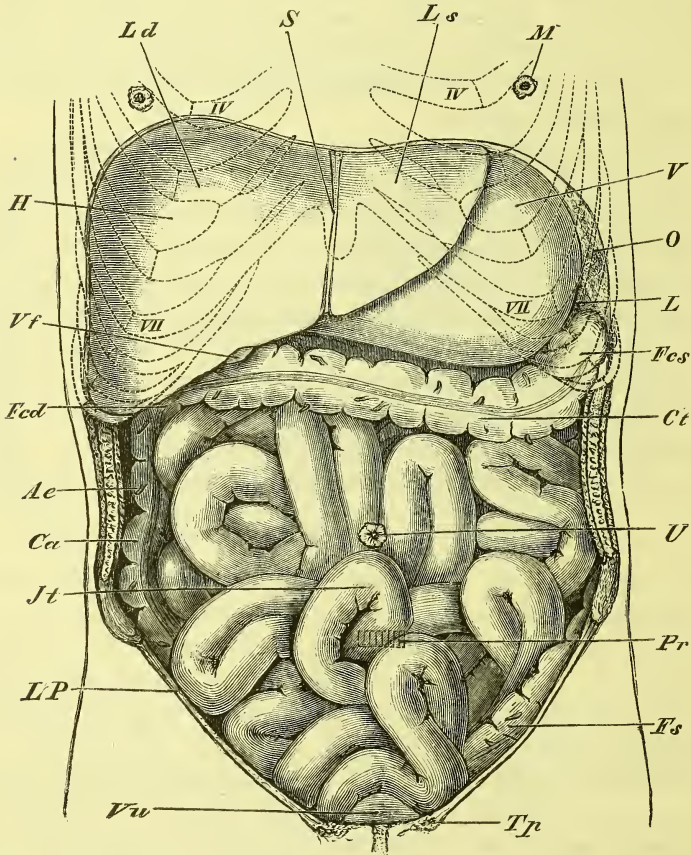
Der Anfangstheil des Dünndarms wird als Zwölffingerdarm, *Duodenum*, bezeichnet und an dem übrigen Theil, Dünndarm i. e. S., Jejunum-ilium, macht man unnöthigerweise noch eine weitere Trennung in einen oberen Leerdarm, *Jejunum*, und einen unteren Krummdarm, *Ilium*, denn zwischen diesen ist keinerlei deutliche Grenze vorhanden. Der Dünndarm ist gegen 7—8 Meter lang.

Das *Duodenum* oder der Zwölffingerdarm führt seinen Namen mit Recht, da er so ziemlich 12 Zoll (= *digiti*) lang ist. Er liegt fest der hintern Bauchwand an und bildet eine starke nach rechts gewölbte Krümmung (Fig. 271 und 275). Man unterscheidet drei Abtheilungen, die durch zwei Flexuren in einander übergehen. Die *Pars (transversa) superior* zieht vom Pylorus aus an der rechten Seite der Wirbelsäule nach hinten und liegt fast horizontal, die *Pars descendens* entsteht mit einer fast rechtwinkligen Krümmung (*Flexura superior*), zieht vor der rechten Niere und dem Psoas abwärts bis gegen den dritten Bauchwirbel, und setzt sich hier mit einer spitzwinkligen *Flexura inferior* in die *Pars inferior* (*P. horizontalis* oder *transversa inf. aut.*) fort, welche vor dem dritten Bauchwirbel

und den grossen Gefässen vorüber links aufwärts zieht, und ohne bestimmte innere Grenze in den übrigen Dünndarm übergeht.

In die Pars descendens münden von hinten und links her nahe neben einander oder mit einander vereinigt die Ausführungsgänge der Leber und des Pankreas, der *Ductus choledochus* und der *Ductus pancreaticus*. Das

Fig. 273.



Ansicht der Baueingeweide in natürlicher Lagerung, von vorne; das Omentum majus ist entfernt worden. *Ae* Appendices epiploicae. *Ca* Colon ascendens. *Ct* Colon transversum. *Fcd*, *Fcs* Flexura coli dextra und sinistra. *Fs* Flexura sigmoidea. *H* Hepar. *Jt* Intestinum tenue. *L* Lien. *Ld*, *Ls* Lobus dexter und sinister hepatis. *LP* Ligamentum Poupartii. *M* Stelle, wo die Brustwarze liegt. *O* Omentum majus. *Pr*, Stelle, wo sich das Promontorium befindet. *s* Lig. suspensorium. *Tp* Tuberculum pubis. *U* Stelle, wo der Nabel liegt. *V* Ventriculus. *Vf* Vesica fellea. *Vu* Vesica urinaria.

Duodenum ist der weiteste Theil des Dünndarms und zeigt in seiner Schleimhaut manche Besonderheiten. In die Krümmung des Duodenums legt sich der Kopf des Pankreas hinein und zwar so, dass er fest an die Pars descendens und die untere Flexur hinanstösst. Ueber und vor der

Pars superior lagert die Leber mit der Gallenblase, deren Nähe sich in der Leiche gewöhnlich schon durch die gelbe Färbung des Duodenums zeigt. Der Ausführungsgang der Leber und der Gallenblase, Ductus choledochus, steigt hinter der Pars superior hinab. Vor der Pars descendens zieht von rechts aus das Colon transversum mit dem Mesocolon hin, und vor der Pars inferior zieht schräg rechts abwärts die Radix mesenterii, und lagern sich das Colon transversum und die Schlingen des Dünndarms.

Das Duodenum hat, mit Ausnahme der Pars superior, eine sehr gesicherte Lage, da es der hinteren Bauchwand fest anliegt und nur vorn theilweise vom Bauchfell überzogen wird. Es ist also möglich, von hinten her ohne Verletzung des Bauchfells an dasselbe zu gelangen. Die Pars superior dagegen hat einen fast vollständigen Ueberzug vom Bauchfell und zwar vorn von dem allgemeinen Bauchfell, hinten vom Netzbeutel, und durch die so gegebene freiere Beweglichkeit gestattet sie dem Pylorus die oben erwähnten Verlagerungen nach rechts und nach links. —

Der übrige Dünndarm, *Intestinum jejunum-ilium* zeichnet sich dadurch aus, dass er ein vollständiges Mesenterium hat, so dass man an ihm einen Gekrösrand und einen freien Rand unterscheiden kann. Der Dünndarm zeigt zahlreiche Krümmungen oder Windungen und lagert in der mittleren und unteren Bauchgegend bis in die Beckenhöhle hinein. Das Mesenterium hat einen Ursprung, *Radix mesenterii*, der in einer schrägen Linie rechts abwärts vor der Wirbelsäule wegzieht von der linken Seite des zweiten Bauchwirbels bis zur rechten Fossa iliaca; das Mesenterium ist wie eine Halskrause in zahlreiche Falten gelegt.

Der obere Theil des Dünndarms ist weiter, der untere Theil enger und dünnwandiger. Nicht weit vom Ende des Dünndarms befindet sich zuweilen ein hohler Anhang, eine Ausstülpung des Darmes, das *Diverticulum ilei*, von dessen Bedeutung später die Rede sein wird.

### Zusammensetzung der Wandung des Dünndarms.

Am Dünndarm unterscheidet man die Muskelhaut, die Schleimhaut und die seröse Haut.

Die Muskelhaut zeigt zwei Schichten, eine äussere Längsfaserschicht und eine innere Kreisfaserschicht.

Die Schleimhaut hat eine grauröthliche Farbe und ist mit der Muskelhaut durch eine submucöse Schicht locker verbunden, so dass sie sich leicht an ihr verschieben kann. Sie ist ausgezeichnet durch quer-verlaufende Falten, die *Valvulae conniventes Kerckringii*, welche nur im oberen Querstück des Duodenums und im unteren Endstück des Dünndarms ganz fehlen. Sie sind im oberen Theil am zahlreichsten und liegen

hier fest neben einander; nach unten nehmen sie allmählich an Dichte ab. Sie umfassen an Länge eine jede etwa die Hälfte des Umfanges, sind aber verschieden lang und breit. —

Im absteigenden Stück des Duodenum findet man an der hinteren Wand eine Längsfalte, an deren unteren Ende der Ductus choledochus der Leber und der Ductus pancreaticus auf einer flachen Papille münden. Doch ist diese Falte nicht immer deutlich.

Die Schleimhaut des Dünndarms besitzt eine fein sammetartige Oberfläche, und dieselbe wird erzeugt durch die dicht neben einander stehenden Zotten, *Villi intestinales*, die den ganzen Dünndarm bedecken, jedoch im oberen Ende dichter stehen als im unteren.

An Drüsen hat der Dünndarm sowohl offen mündende, als auch conglobirte Drüsen (Balgdrüsen).

1) Die Darmdrüsen, Lieberkühn'sche Drüsen, *Glandulae Lieberkuhnianae*, sind über den ganzen Dünndarm verbreitete, einfache kleine, blind endende Schläuche, die zwischen den Zotten ausmünden und der Oberfläche eine mit der Loupe erkennbare siebartige Durchlöcherung geben.

2) Die Brunner'schen Drüsen kommen nur im Duodenum vor, in dessen Anfangstheil sie am zahlreichsten sind, und werden zu den traubenförmigen Drüsen gerechnet.

3) Die solitären conglobirten Drüsen finden sich in unregelmässiger Weise im ganzen Dünndarm.

4) Die Peyer'schen Drüsen sind dichte Anhäufungen von conglobirten Drüsen und bilden elliptische, leicht erhabene Platten, die an dem freien Rande des Darmes liegen. Ihre Grösse und Zahl wechselt sehr und ebenso die Zahl der sie zusammensetzenden Follikel. Im unteren Ende des Dünndarms sind sie am zahlreichsten.

## 6) Dickdarm, *Intestinum crassum*.

Der Dickdarm ist gegen 1.5 M. lang und zerfällt in den Blinddarm, *Coecum*, das eigentliche *Colon* oder Grimmdarm und das *Rectum*, Mastdarm.

Das Rectum bietet eine glatte Oberfläche, der übrige Dickdarm dagegen zeigt ein eigenthümliches Verhalten, indem sich in seiner Wandung, der Länge nach verlaufend, drei festere platte Stränge befinden, *Taeniae coli*, zwischen denen die Wandung ausgebauscht ist, und diese Ausbuchtungen sind wiederum durch quere Einschnürungen in rundliche Hervorragungen, *Haustra coli* abgetrennt. Ausserdem sind für den Dickdarm bezeichnend die *Appendices epiploicae*, kleine blattförmige, einfache oder getheilte, mit Fett gefüllte Anhängen, die vom Peritoneum gebildet werden.



Der Blinddarm, *Coezum*, bildet den unter der Einmündungsstelle des Dünndarms gelegenen sackartigen Anfangstheil des Dickdarms, der meistens etwas stärker ausgedehnt ist. Er liegt, vom Peritoneum ziemlich vollständig umgeben, in der rechten Fossa iliaca, und stösst bei einiger Ausdehnung unmittelbar an die vordere Bauchwand an.

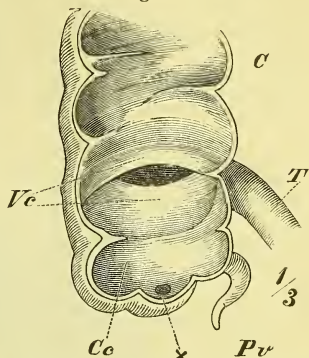
Am Coecum befindet sich der Wurmfortsatz, *Processus vermiformis*, ein enges, blindgeschlossenes und geschlängelttes Rohr, welches in den hinteren Theil seines Grundes einmündet. Der Wurmfortsatz ist beweglich und hat ein eigenes Gekröse, *Mesenteriolum*. Er liegt gewöhnlich verborgen hinter dem Coecum und hängt etwas in das kleine Becken hinab.

Das Coecum setzt sich ohne Grenze fort in das Colon ascendens, welches ziemlich gerade aufsteigt, indem es sich über die Crista ossis ilium, die hinteren Bauchmuskeln und das untere Drittel der Niere hinweglegt. Hier vor der Niere und unmittelbar unter der Leber biegt es nach links um — *Flexura coli dextra*. Das Colon ascendens ist hinten durch lockeres Bindegewebe mit den genannten Theilen verbunden, während das Peritoneum nur die vordere und einen Theil der Seitenflächen überzieht. Nahe an die mediale Wand stösst das Duodenum descendens.

Von der Flexura coli dextra bis zur Flexura sinistra zieht sich das Colon transversum hin als eine frei bewegliche Schlinge, welche durch ein mit dem Netzbeutel verwachsenes eigenes Mesenterium, das *Mesocolon transversum*, an die hintere Bauchwand geheftet ist. Die eigentliche *Flexura sinistra*, d. i. der Anfang des Colon descendens liegt im linken Hypochondrium vor der Niere und unter der Milz. Das Colon transversum bildet aber kein gerades, einfaches Verbindungsstück zwischen den beiden Flexuren, sondern es ist über doppelt so lang wie diese Entfernung und macht gewöhnlich im linken Hypochondrium eine starke S-förmige Schlinge (Fig. 275), während es andererseits auch oft in starker Biegung abwärts hinabhängt. Die erwähnte Schlinge füllt im linken Hypochondrium den Raum aus, den der Magen bei seinen verschiedenen Füllungsgraden frei lässt.

An der oben angegebenen Stelle beginnt also mit der Flexura coli sinistra das Colon descendens, welches ganz entsprechend wie das Colon ascendens gelagert ist und also auch nur theilweise einen Peritonealüberzug hat. Es steigt vor der linken Niere, vor dem Quadratus lumborum

Fig. 274.

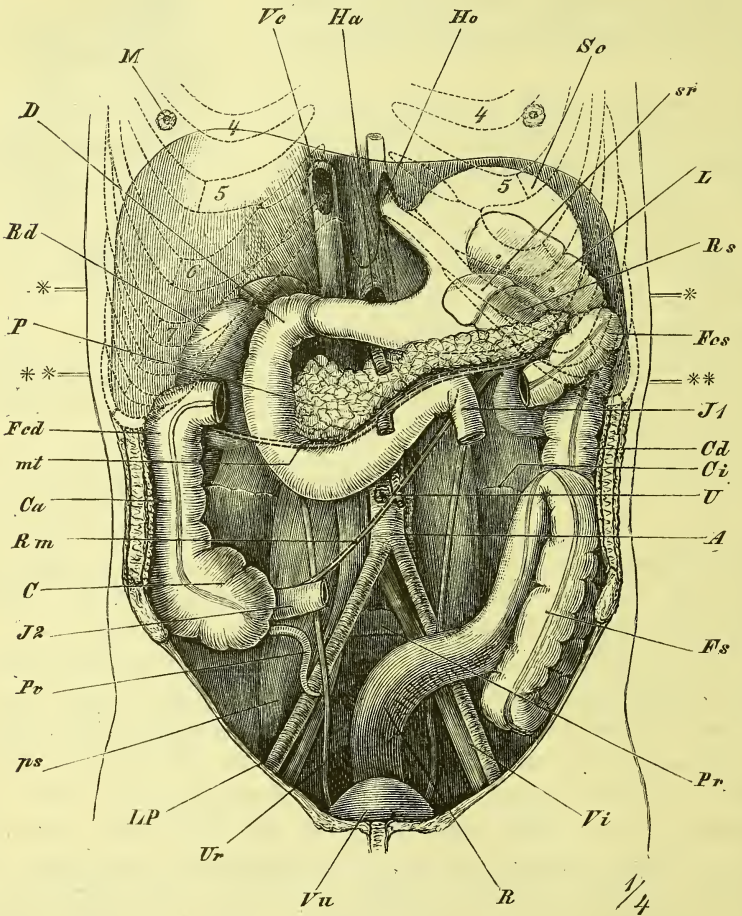


Blinddarm von vorne, die vordere Wand ausgeschnitten. C Colon ascendens. Cc Coecum. Pv Processus vermiformis. T Dünndarm. Vc Valvula coli.

und dem Musculus iliacus, durch lockeres Bindegewebe an diese Theile befestigt, in die linke Fossa iliaca hinab.

Hier beginnt die *Flexura sigmoidea*, die bis zum Anfang des Rectums

Fig. 275.



Lage der Baueingeweide nach Entfernung der Dünndärme und des Colon transversum nebst ihren Mesenterien. Die vom Magen verdeckten Theile (Milz, Niere, Pancreas) sind ausgezeichnet worden. *A* Aorta. *C* Coecum. *Cd* Colon descendens. *Ci* Crista iliaca. *D* Duodenum. *Fcd*, *Fcs* Flexura coli dextra und sinistra. *Fs* Flexura sigmoidea. *Ho* Hiatus oesophageus. *J1* und *J2* Anfang und Ende des Jejunum-Ilium. *L* Lien. *LP* Ligamentum Ponpartii. *m* Brustwarze. *Mt* Durchschnittsstelle der Wurzel des entfernten Mesocolon transversum. *P* Pancreas. *Pr* Promontorium. *ps* M. psoas. *Pv* Processus vermiformis. *R* Rectum. *Rd*, *Rs* Ren dexter und sinister. *Rm* Durchschnittsstelle der Wurzel des entfernten Mesenteriums. *Sc* Blindsack des Magens. *sr* Glandula suprarenalis. *U* Stelle des Nabels. *Ur* Ureter. *Vc* Vena cava. *Vi* Vasa iliaca. *Vu* Vesica urinaria. ×—× Ungefähre Lage des Durchschnittes Fig. 272. ××—×× desgl. von Fig. 296. 4—7 Bezeichnungen der Rippen.

in der Gegend der linken Articulatio sacro-iliaca reicht und einen vollständigen Peritonealüberzug, d. h. also ein wahres Mesenterium hat. Dieses

Darmstück beschreibt in der That eine S-förmige Krümmung oder vielleicht richtiger bildet eine lange Schlinge von verschiedener Krümmung und verschiedener Lage. Häufig hängt sie tief in das kleine Becken hinab, häufig auch liegt sie auf der Fossa iliaca, von Dünndarmschlingen verdeckt oder zwischen ihnen hervorschauend, öfters auch steigt sie senkrecht auf vor dem Colon descendens (s. Fig. 275 *Fs*), wobei sie Magen und Leber erreichen kann. In diesem Falle ist sie meistens sogleich sichtbar bei der Eröffnung der Bauchhöhle.

Der Mastdarm, *Rectum*, beginnt vor der linken Articulatio sacroiliaca ohne scharf ausgesprochene Grenze und endet mit dem After, *Anus*. Das Rectum zeigt mehrfache Biegungen, sowohl in sagittaler als in transversaler Richtung. In ersterer Beziehung findet man (s. Fig. 297), dass der Darm sich zuerst nahe an das Sacrum legt, mit ihm nur durch lockeren Zellstoff verbunden. Er macht mit dem Sacrum eine nach hinten convexe Krümmung (Kreuzbein-Krümmung), entfernt sich dann nach vorn mehr und mehr vom Steissbein, um in einiger Entfernung vor dessen Spitze sich ziemlich scharf abwärts und etwas rückwärts zu krümmen (Perinealkrümmung) und am After zu enden.

Die transversalen Krümmungen sind nicht so ausgesprochen und nicht so constant. Gewöhnlich zieht das Rectum zuerst nach rechts etwas über die Medianlinie hinaus, um am unteren Ende des Sacrum dieselbe ebenso nach links etwas zu überschreiten, und schliesslich genau median zu enden.

### Zusammensetzung der Wandung des Dickdarms.

Auch der Dickdarm hat eine Muskelhaut, eine Schleimhaut und theilweise eine seröse Haut.

In der Muskelhaut sind die Längsfasern am Colon und dem oberen Theile der Flexura sigmoidea grösstentheils zusammengezogen zu drei platten Strängen, welche die erwähnten Taeniae coli bilden, von denen die eine nach vorn liegt (*Taenia libera*). Am Rectum aber sind die Längsfasern gleichmässig verbreitet und sehr stark entwickelt.

Die Ringfasern sind am Rectum ebenfalls stärker und bilden über dem After den *Musculus sphincter ani internus*.

Am Anus kommen ausserdem noch in Betracht die *Musculi sphincter ani externus*, *levator ani* und *coccygeus*, die zu den willkürlichen Muskeln gehören und erst später als „Dammuskeln“ mit den Muskeln der äusseren Genitalien zur Betrachtung kommen.

Die Schleimhaut des Dickdarms hat keine Zotten, ein einfaches Cylinderepithel und zahlreiche Lieberkühn'sche und solitäre Drüsen. Bei contrahirtem Darne ist sie in starke Längsfalten gelegt und zeigt im Uebrigen

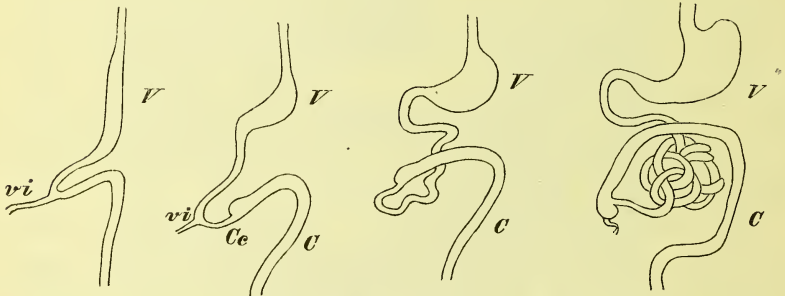
die durch die Quermuskulatur erzeugten *Plicae sigmoideae*, als Grenzen der Haustra.

Im Rectum hat die Schleimhaut am unteren Ende scharf vortretende Längsfalten und etwa 6 Cm. über dem After an der rechten Seite eine Querfalte.

Kurze Bemerkungen aus der Entwicklungsgeschichte des Darmkanals (vgl. Fig. 276).

Der Darmkanal bildet zu einer gewissen frühen Zeit des fötalen Lebens ein den Körper der Länge nach durchziehendes Rohr, dessen oberer und

Fig. 276.



Schematische Darstellung der Entwicklung der Lage des Verdauungskanals. C Colon. Ce Coecum. V Ventrículus. vi Ductus vitello-intestinalis.

unterer Theil der hinteren Bauchwand fest anliegen, dessen mittlerer Theil dagegen eine vorwärts gebuchtete Schlinge darstellt, welche in dem Nabelstrange liegt und durch den Dotterkanal, *Ductus vitello-intestinalis* (vi) mit dem Dottersack in offener Verbindung steht. Mund und After bilden sich durch Einstülpungen von aussen her, welche dann an ihrem blinden Ende mit den ebenfalls ursprünglich blinden Enden des Darmrohrs in Verbindung treten.

Im oberen Theile des Darmrohrs bildet sich als eine nach links gerichtete Erweiterung und Ausbuchtung der Magen, dessen grosse Curvatur ursprünglich hinten links liegt. Später dreht sich der Magen so, dass die grosse Curvatur links unten liegt und die ursprünglich rechte Fläche zur hinteren, die linke zur vorderen geworden ist. Der auf den Magen folgende fest angeheftete Theil wird zum Duodenum.

Am mittleren, schlingenförmig vorgelagerten Theile bildet sich unterhalb der Einmündung des Ductus vitello-intestinalis durch das Hervorwachsen des Coecums die Grenze zwischen Dünndarm und Dickdarm, so dass also noch ein Theil des letzteren im Nabelstrange liegt. Dann tritt die Schlinge aus dem Nabelstrange in die Bauchhöhle hinein und der

Dotterkanal verschwindet ganz, es sei denn, dass ausnahmsweise ein Rest desselben sich zum Diverticulum ilei (s. oben S. 315) entwickelt. Die im Nabelstrange gelegene Schlinge hat aber schon vorher eine Drehung ausgeführt, in Folge deren der untere Theil (Dickdarmtheil) sich vor und über den oberen Theil (Dünndarmtheil) lagert, während der grösste Theil des Colon noch links vom Dünndarm sich befindet. Später aber tritt der Anfangstheil des Colon mehr rechts hinüber und das Colon bildet die grosse, die nun stark entwickelten Windungen des Dünndarms umgebende Schlinge.

Die zum Darmkanal in unmittelbarer Beziehung stehenden Drüsen sind Leber und Pankreas. Auch pflegt man die Milz hier zu beschreiben.

### Leber, *Hepar*.

Die Leber ist ein sehr umfangreiches Organ, welches das rechte Hypochondrium ganz ausfüllt, theilweise noch das Epigastrium einnimmt und sich hinein erstreckt bis ins linke Hypochondrium. Die Leber liefert ihr Secret, die Galle, in das Duodenum und hat zur Ansammlung desselben einen eigenen Behälter, die Gallenblase; ausserdem dient sie auch bei der Blutbereitung und nimmt zu diesem Zwecke das Blut nicht nur aus einer Arteria hepatica auf, sondern auch aus der starken *Vena portarum*, Pfortader, welche sich aus den Venen der Baueingeweide zusammensetzt.

Die Leber hat eine braunröthliche Farbe, ihre Masse ist mässig fest und dabei brüchig.

Die Form der Leber ist nicht leicht zu beschreiben; sie erscheint als ein Ausguss der grösseren rechten Hälfte der Zwerchfellwölbung, welchen man sich abgeschnitten und begrenzt denkt durch eine schiefe vor-abwärts geneigte Ebene, die rechts den unteren Thoraxrand berührt und links etwa durch die höchste Erhebung der linken Kuppe geht.

Die Leber hat also eine obere gewölbte und eine untere ebene (leicht gehöhlte) Fläche, sie hat einen hinteren stumpfen und einen vorderen scharfen Rand und ist rechts hoch und massig, links zugeschärft. Der vordere Rand liegt tiefer als der hintere, und die untere Fläche sieht schräg rückwärts.

Die obere Fläche ist entsprechend der Zwerchfellwölbung gekrümmt und zeigt somit auch am linken Theil einen flachen Eindruck vom darauflagernden Herzen, *Impressio cardiaca*. In sagittaler Richtung verläuft, der Medianebene nahezu entsprechend, der Ansatz eines Bauchfellbandes, des *Ligamentum suspensorium hepatis* und man pflegt dadurch einen *Lobus dexter* und einen *Lobus sinister* zu trennen.

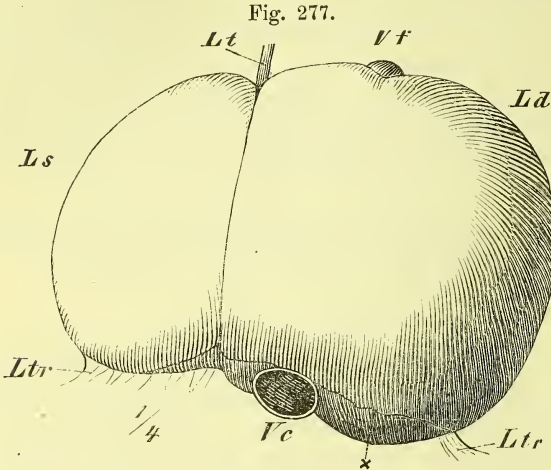
Die untere, im Ganzen etwas gehöhlte Fläche hat eine unregelmässig viereckige Gestalt mit abgerundeten Ecken und zeigt eine unvoll-

ständig H-förmige (oder richtiger U-förmige) Furchung. In sagittaler Richtung ziehen die beiden *Fossae sagittales* (longitudinales aut.) *sinistra* und

*dextra*, von denen die letzte gewöhnlich unterbrochen ist; sie werden durch eine *Fossa transversa* verbunden, die auch *Porta hepatis*, Leberpforte, oder *Hilus* heisst, da hier die Gefässe ein- und austreten.

In der rechten Furche liegt vorn die Gallenblase, hinten die Vena cava; in der linken Furche liegen Organe, die mit dem embryonalen

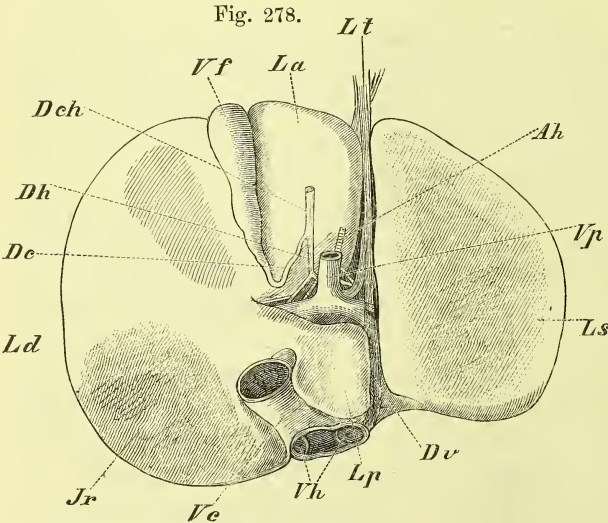
Leber, obere Fläche. *Ld*, *Ls* Lobus dexter et sinister. *Lt* Lig. teres. *Ltr* Lig. triangularia. *Vc* Vena cava. *Vf* Vesica fellea. × Vordere Grenze des vom Bauchfell unbedeckten Theiles.



Verhalten der Leber in Beziehung stehen: vorn das Ligamentum teres und hinten der Ductus venosus Arantii.

Durch diese Furchen wird die untere Fläche in vier Abtheilungen getheilt, die man Lappen nennt, und als rechter, linker, vorderer und hinterer Lappen bezeichnet — *Lobus dexter* und *sinister*, *Lob. anterior quadratus* aut.) und *Lob. posterior* (*Spigelii* aut.). Der letztere ist bei weitem der kleinste.

An der unteren Fläche findet sich am hinteren Theil



Leber, untere Fläche. *Ah* Arteria hepatica. *Dc* Ductus cysticus. *Dch* Ductus choledochus. *Dh* Ductus hepaticus. *Dv* Ductus venosus. *Jr* Impressio renalis. *La* Lobus anterior. *Ld* Lobus dexter. *Lp* Lobus posterior. *Ls* Lobus sinister. *Lt* Lig. teres. *Vc* Vena cava. *Vf* Vesica fellea. *Vh* Venae hepaticae. *Vp* Vena portarum.

des rechten Lappens ein von der Niere herrührender Eindruck, die *Impressio renalis*.

Entsprechend dem vorderen Ende der linken Sagittalfurche, seltener auch der rechten, ist der vordere Rand eingekerbt. Auch an anderen Orten kommen zuweilen noch Einkerbungen und leichte Furchen vor.

Am hinteren Lappen benennt man noch vorne links das *Tuberculum papillare* und vorne rechts das meistens die Brücke zum rechten Lappen bildende *Tuberculum caudatum*.

In der Querfurche kommt der Ausführungsgang der Leber, *Ductus hepaticus*, heraus, und treten die zuführenden Gefässe: *Vena portarum* und *Arteria hepatica*, nebst den Nerven hinein. Von ihnen ist die Pfortader das mächtigste Gefäss und liegt am meisten hinten, der *Ductus* ist das kleinste und liegt am meisten vorn. Alle drei spalten sich in der Nähe der Leber in zwei Aeste, die dann in die Substanz eindringen, um sich hier weiter zu verästeln; alle drei liegen auch neben einander in dem freien Rande einer Bauchfellfalte, des *Ligamentum hepato-duodenale*. Die ausführenden Lebergefässe, *Venae hepaticae*, treten am hinteren Rande der Leber hervor, in dem Einschnitt der *Vena cava*, in welche letztere sie als meist 2—3 grössere Stämme unmittelbar einmünden (Fig. 278 *Vh*).

Das Bindegewebe, welches die Gefässe am Hilus umhüllt und sie in's Innere hinein begleitet, wird *Capsula Glissonii* genannt.

Die Gallenblase, *Vesica fellea* (*V. f.*), liegt vorn in der rechten Sagittalfurche und geht rückwärts in den *Ductus cysticus* über, welcher sich mit dem *Ductus hepaticus* unter spitzem Winkel vereint zum *Ductus choledochus*, der nun hinter dem obern Theil des Duodenum schräg abwärts zieht und in den absteigenden Theil desselben einmündet. Die Gallenblase ist langgestreckt birnförmig und ihr Grund ragt bald unter dem vorderen Leberlande hervor, bald ist er ganz darunter verborgen. Der Hals ist einigemal hin- und hergewunden und geht allmählich in den *Ductus cysticus* über. Die Gallenblase ist grösstentheils fest an die Leber geheftet, nur der *Fundus* löst sich öfters frei ab.

Vom Parenchym der Leber möge hier nur das erwähnt werden, dass dasselbe aus den 1—2 mm starken Läppchen, *Lobuli*, besteht, die der Leber auf dem Bruche das körnige Ansehen geben. Das übrige gehört der mikroskopischen Anatomie an.

Die Gallenblase besteht aus der Schleimhaut und einer fibrösen Hülle. Die mit Cyliinderepithel bedeckte Schleimhaut zeigt an der Oberfläche gitterförmige Erhabenheiten und im Halse stärkere Querfalten (*Valvula Heisteri aut.*).

Das Bauchfell überzieht die Leber zum grössten Theile und haftet derselben fest an. Es gehört am hinteren Lappen (*Lobulus Spigelii aut.*)

der Bursa omentalis an. Das Bauchfell geht von der Leber zur obern und hintern Bauchwand hinüber und bildet dadurch die die Leber befestigenden Bänder; anderseits geht das Bauchfell auch von der Leber auf andere Organe über.

Der hintere Rand der Leber ist an das Zwerchfell befestigt durch das *Ligamentum coronarium*. An diesem Bande ist zu beachten, dass nur an den beiden frei vorspringenden Enden desselben (*Ligg. triangularia aut.*) die beiden Platten des Bauchfells, d. i. die obere und die untere Umschlagsstelle, sich berühren, dass im Uebrigen aber die Blätter sich nicht berühren, die Umschlagsstellen weiter von einander entfernt bleiben und somit ein grösseres Feld der Leber ohne Bauchfellüberzug fest der hinteren Bauchwand anliegt. Rechtwinkelig zum *Ligamentum coronarium* steht das *Ligamentum suspensorium*, welches in der Medianebene, beim *Ligamentum coronarium* beginnend, vom Zwerchfell und von der vorderen Bauchwand bis hinab zum Nabel entspringt und sich an die gewölbte obere Fläche der Leber bis an das vordere Ende der linken Sagittalfurche ansetzt. In dem freien hinteren Rande desselben liegt ein fester bindegewebiger Strang, das *Ligamentum teres*, welches vom Nabel zur Fossa sagittalis sinistra zieht. Es ist der Rest der *Vena umbilicalis*, welche beim Fötus das Blut von der Placenta zur Leber und zur Vena cava (siehe oben Ductus venosus Arantii) führt.

Bei eröffneter Bauchhöhle kann man also mit der Hand zwischen Zwerchfell und Leber jederseits neben dem *Ligamentum suspensorium* eindringen und kommt so an die obere Platte des *Ligamentum coronarium*. Drängt man dann das Organ nach links und nach rechts hinüber, so kommen die gespannten Ränder des *Ligamentum coronarium* (*Ligg. triangularia aut.*) zum Vorschein. Will man ferner die Leber aus der Bauchhöhle herausnehmen, so hat man zuerst das *Ligamentum suspensorium* zu durchschneiden und dann das *Ligamentum coronarium*, d. h. zwischen den beiden Platten desselben in grösserer Ausdehnung das Organ von der hinteren Bauchwand abzupräpariren (wobei man eben leicht das Zwerchfell oder die Leber verletzen kann). Hierbei trifft man nun am Foramen venae cavae auf die weite Hohlader, deren Verletzung bei Herausnahme der Leber unumgänglich ist, da sie so fest in die Leber eingelassen ist.

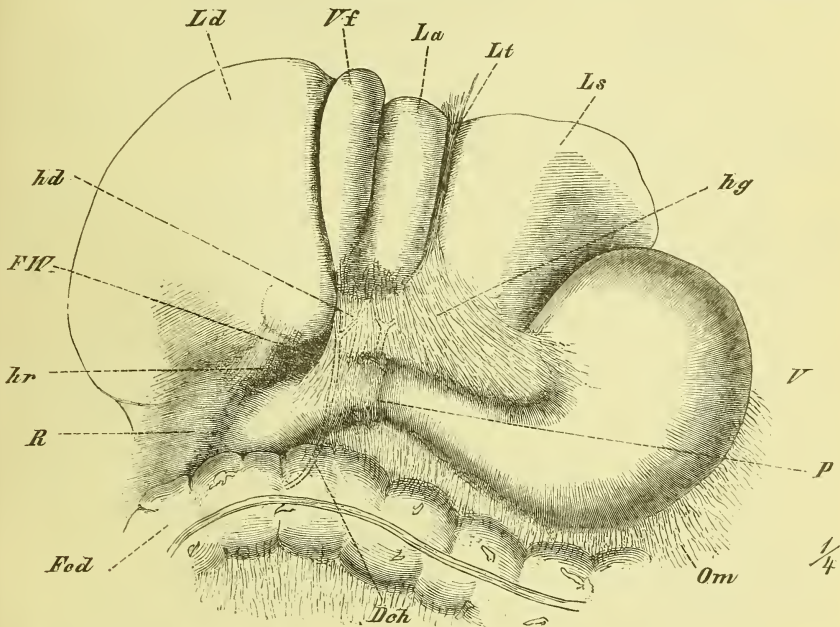
Die von der Leber zu andern Eingeweiden ziehenden Peritonealbänder sind folgende: das *Ligamentum hepato-gastricum*, (das kleine Netz, *Omentum minus aut.*) zieht von der Fossa transversa und dem hintern Theil der Fossa sagittalis sinistra zur Curvatura minor des Magens und zum Anfang des Duodenum. Rechts endet es mit einem freien Rande, der die von und zur Leberpforte gehenden Gänge und Gefässe (Fig. 279 punktirt) umschliesst, und dieser Theil heisst *Ligamentum hepato-duodenale (hd)*.



Hinter diesem Rande ist der Eingang in den Netzbeutel, *Bursa omentalis*, welcher gewöhnlich *Foramen Winslowii* genannt wird (Fig. 279 *FW*). Von dem hinteren Rande des rechten Lappens steigt das *Ligamentum hepato-renale* (*hr*) zur Niere (sowie auch wohl ein *Ligamentum hepato-colicum*).

Was die Lagerung der Leber im Genaueren betrifft, so ist zunächst zu bemerken, dass sie (s. Fig. 273) links bis gegen die Mitte der linken

Fig. 279.



Das Bauchfell zwischen Leber und Magen, die Leber stark nach oben zurückgelegt. *Dch* Ductus choledochus, hinter dem Duodenum verlaufend. *Fed* Flexura coli dextra. *FW* Foramen Winslowii. *hd* Lig. hepatoduodenale. *hg* Lig. hepatogastricum. *hr* Lig. hepato-renale. *La*, *Ld*, *Ls* Lobus anterior, dexter, sinister. *Lt* Lig. teres. *Om* Omentum majus. *P* Pylorus. *R* Ren dexter, *V* Ventriculus. *Vf* Vesica fellea.

Zwerchfellkuppe sich erstreckt. Der vordere scharfe Rand überragt den Rippenbogen ansehnlich und entspricht etwa einer Linie, die man von der Mitte des 10. rechten Rippenknorpels zur Mitte des 7. linken Knorpels zieht. Von hinten gesehen reicht die Leber an der rechten Seite bis an oder bis unter die 11. Rippe.

Mit der gewölbten Fläche steht normaler Weise nur die Bauchwandung in Berührung, die untere Fläche dagegen ist verschiedenen Eingeweiden angelagert. Rechts ist es zunächst die rechte Niere, die im oberen Drittel von der Leber ganz überdeckt wird. Im Uebrigen liegt unter ihr der Magen und das obere Querstück des Duodenum sowie das Colon transversum und die rechte Flexur desselben.

Die Leber passt sich, durch ihre Weichheit befähigt, den Form- und Grössenveränderungen ihrer Umgebung an. Bei der Inspiration und bei aufrechter Haltung findet man den untern Rand der Leber tiefer stehn als bei der Expiration und bei der Rückenlage.

### Die Bauchspeicheldrüse, *Pancreas*.

Das Pancreas ist, wie sein Name sagt, ein nach Art der Speicheldrüsen gebautes Organ und liegt langgestreckt hinter dem Magen, fest an der hintern Bauchwand, wo es von dem absteigenden Theil des Duodenum bis zur Milz hinüberzieht. Das rechte Ende ist stärker und heisst das *Caput*, das linke Ende nennt man die *Cauda*. Die Drüse erscheint als ein gegen 4 Cm breiter abgeplatteter Streifen, welcher, der Gestaltung der hinteren Bauchwand entsprechend, vorwärts gewölbt ist.

Der Kopf des Pancreas legt sich in die untere Flexur des Duodenum fest hinein und überragt dieselbe noch etwas von vorne. Der untere Theil dieses Kopfes bildet nach hinten einen hakenförmigen Fortsatz, der sich links-aufwärts erstreckt und die Vena mesenterica superior umfasst.

Das Pancreas besteht aus grösseren, kleineren und kleinsten Läppchen, *Lobuli*. Die aus den einzelnen Läppchen und Lappen hervortretenden Ausführungsgänge münden rechtwinkelig in den Hauptausführungsgang, *Ductus pancreaticus*, welcher ziemlich central durch die Drüse sich erstreckt und fest neben dem Ductus choledochus in den absteigenden Theil des Duodenum und zwar an der medialen Seite einmündet (vgl. Duodenum). Oefters findet sich höher oben noch ein anderer Ausführungsgang, ein *Ductus pancreaticus secundarius*, der sich vom Hauptgange abzweigt.

Das Pancreas liegt, wie erwähnt, fest an der hintern Bauchwand, d. h. vor den Körpern der Wirbelsäule, den seitlich befindlichen Muskeln und den grossen Gefässen, Aorta und Vena cava. Aus der Aorta entspringend liegt unmittelbar über ihm die Arteria coeliaca, unter ihm die Arteria mesenterica superior. Es entspricht hier der Höhe des 1.—2. Bauchwirbels. Rechts legt es sich (s. oben) fest an das Duodenum, links an die Milz und die linke Niere.

Vorn ist das Pancreas durch die hintere Wand des Netzbeutels überzogen und vom Magen oder vom queren Colon überlagert.

Will man das Pancreas an der Leiche aufsuchen, so giebt es verschiedene Wege. Da es hinter dem Magen liegt, so kann man entweder denselben abwärts ziehen und das Ligamentum hepato-gastricum durchtrennen, oder man schlägt den Magen aufwärts, nachdem man das grosse Netz zwischen Magen und Colon transversum durchschnitten hat, oder endlich man schlägt das Colon transversum mit dem Magen stark aufwärts und durchschneidet das Mesocolon transversum.

Beim Lebenden ist das Pancreas begreiflicherweise der Untersuchung sehr weit entzogen.

### Milz, *Lien*.

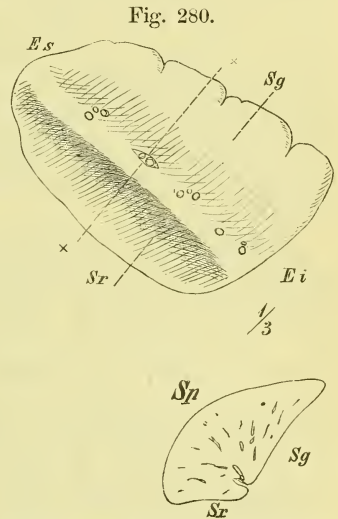
Die Milz ist eine von den sogenannten Blutgefäßdrüsen, gehört also nicht eigentlich zu den Verdauungsorganen. Sie liegt im linken Hypochondrium, lässt sich an Gestalt einer Kaffeebohne vergleichen mit einer Länge von etwa 12 Cm und hat eine weiche Beschaffenheit. Sie zeigt uns zunächst eine convexe Fläche, mit der sie dem Zwerchfell anliegt, *Superficies phrenica* (*Sp*) und die mediangerichtete übrige Oberfläche zerfällt durch eine längsziehende unvollständige Erhebung in zwei leicht ausgehöhlte Abtheilungen. Die vordere grössere ist es, gegen die sich der Fundus des Magens anlehnt: *Superficies gastrica* (*Sg*), während die hintere an die Niere und Nebenniere stösst.

Die Milz zeigt ferner einen schärferen vorderen Rand, der verschiedene schwächere oder stärkere Einkerbungen hat, und einen stumpferen und glatten hinteren. Die Gestalt kann man im Genaueren oval nennen mit abgestumpftem unterem Ende, wobei die vordere Ecke spitz ausgezogen ist; so Fig. 280. Doch kommen auch manche andere Formen vor, namentlich die rein ovale oder elliptische.

An der medialen Seite, meistens etwas vor der erwähnten Kante gelegen, befindet sich der Hilus, welcher aus mehreren verschieden grossen Oeffnungen besteht, durch welche die Gefässe (Aeste der Arteria und Vena lienalis) ein- und austreten.

Die Milz ist von einer bindegewebigen dünnen Hülle, *Tunica propria*, überzogen und besteht im Innern aus einem dichten Fachwerke, *Trabeculae lienis*, welche mit der *Tunica propria* und dem Hilus in Verbindung stehn, und zwischen sich die *Pulpa lienis* haben. Diese sehr blutreiche Milzpulpa ist weich und braunroth und man gewahrt in ihr weisse Punkte, die Malpighi'schen Körperchen.

Mit Ausnahme des Hilus und seiner Umgebung besitzt die Milz einen vollständigen serösen Ueberzug, der an der *Superficies renalis* theilweise dem Netzbeutel (s. unten) angehört. Der Uebergang des Bauchfells vom Blind-



Milz, vordere Ansicht und Durchschnitt derselben in der Linie X--X. Ei, Es Extremitas inferior und superior. Sg, Sp, Sr Superficies gastrica, phrenica und renalis.

sack des Magens zum Hilus der Milz bildet das *Ligamentum gastro-lienale*. Oben schliesst sich als frei vortretende Duplikatur das *Ligamentum phrenico-lienale* daran an.

Ihre Lage hat die Milz in der Tiefe des linken Hypochondriums derart, dass sie mit der convexen Fläche sich fest dem Zwerchfell anlegt und mit dem hintern stumpfen Rande in die Vertiefung hineingreift, welche die obere Hälfte des convexen Randes der Niere mit der hintern Bauchwand bildet. Hervorzuheben ist namentlich, dass die Längsaxe der Milz nicht senkrecht, sondern (wie auf beistehender Abbildung) schräge liegt, so dass also das obere Ende zugleich auch das hintere wird. Man kann wohl sagen, dass die Längsaxe in der Richtung der betreffenden Rippe liegt und dass die Milz im Allgemeinen der 9.—11. Rippe entspricht, dass ihr oberes Ende etwa 2 Fingerbreiten von der Wirbelsäule und das untere etwa 3—4 Fingerbreiten vom Rande des Thorax entfernt bleibt, d. h. also eine vom Sterno-claviculargelenk nach der Spitze der 10. Rippe gezogene Linie nicht überschreitet.

Gesichert wird die Milz in dieser Lage durch die erwähnten Bauchfellbänder und das unter ihr wegziehende *Ligamentum phrenico-colicum*. Man bekommt die Milz also unfehlbar und am einfachsten zu Gesicht, wenn man nach geöffneter Bauchhöhle den Magen nach rechts hinüber zerzt, worauf sie unter dem linken Rippenbogen hervortritt. In die Hand bekommt man sie, wenn man die Hand so in das linke Hypochondrium einführt, dass der Rücken der Hand fest am Zwerchfell nach hinten gleitet. Es ist nicht schwer, die Milz unverletzt herauszuziehen, es sei denn, dass krankhafter Weise sich weitergehende Befestigungen gebildet haben.

Als Abweichungen von der Norm ist Folgendes zu erwähnen: Wandermilz nennt man eine Milz, die ihren normalen Lagerplatz verlassen hat und sich in der Bauchhöhle (bis in das Becken) hinabsenkt. Nebennilzen, *Lien accessorius*, kommen bis zur Grösse einer Nuss unmittelbar neben oder auch in einiger Entfernung von der Milz vor. Die Grösse der Milz ist sehr variirend und es wird besonders eine krankhaft vergrösserte Milz oft gefunden.

### III. Athmungsorgane, *Organa respirationis*.

Die Respirationsorgane bestehen aus den Lungen, der Luftröhre und dem Kehlkopf. In den Lungen, *Pulmones*, zwei schwammigen Säcken, tritt das Blut mit der Luft in Berührung, um gewisse Gase aufzunehmen und abzugeben. Das Ein- und Auspumpen der Luft wird durch die Bewegungen des Thorax und des Zwerchfells besorgt (s. oben S. 270—271). Das den Lungen aufgesetzte Rohr ist die Luftröhre, *Trachea*, welche mit

den beiden *Bronchi* in die Lungen und durch den Kehlkopf, *Larynx*, in den Schlundkopf mündet, so dass hier also (vgl. S. 281) eine Durchkreuzung des Nahrungs- und des Luftweges stattfindet. Der Kehlkopf ist aber auch das Organ der Stimme und Sprache und führt als solches die ausgestossenen Luftwellen durch die Mundhöhle, die in allen ihren Theilen eine wichtige Beigabe des Sprachapparates ist.

Als Anhang pflegt man bei den Respirationsorganen zwei in ihrer Nachbarschaft gelegene drüsige Organe zu behandeln: die Schilddrüse und die Thymusdrüse.

### 1) Kehlkopf, *Larynx*.

Der Kehlkopf liegt in der Mitte des Halses und ist ein kurzes Rohr, dessen Wandung durch bewegliche Knorpel gestützt ist. In ihm sind die Stimmbänder, die eigentlich tonerzeugenden Theile, gelagert, und es wird deren wechselnde Lage und Spannung durch besondere Kehlkopf-Muskeln bewirkt. Das Innere ist mit Schleimhaut ausgekleidet, welche oben in die Schleimhaut des Schlundes, unten in die Schleimhaut der Trachea unmittelbar übergeht. Die Gestalt des Rohres ist unregelmässig, oben ziemlich dreiseitig, unten cylindrisch.

### **Knorpel des Kehlkopfs.**

Die Grundlage des Kehlkopfs besteht aus vier grösseren Knorpeln. Der Ringknorpel, *Cartilago cricoidea*, liegt als ein fester Ring (Grundknorpel) auf dem oberen Ende der Luftröhre. Auf ihm beweglich ist der aus zwei vorn vereinigten Platten zusammengesetzte Schildknorpel (Spannknorpel), *Cartilago thyreoidea*, gelagert und hinten auf dem Ringknorpel sitzen die beiden Giessbeckenknorpel (Stellknorpel), *Cartilagine arytaenoideae*. Zum unvollständigen Abschluss der oberen Oeffnung dient der hinter dem Zungengrunde gelegene Kehldeckelknorpel, *Cartilago Epiglottidis*. Ausserdem giebt es noch zwei Paar kleine Knorpel: Auf den oberen Enden der Giessbeckenknorpel liegen die Santorinischen Knorpel und noch höher in den *Plicae ary-epiglotticae* findet man die Wrisbergi'schen Knorpel.

#### Der Ringknorpel, *Cartilago cricoidea* (cr)

ist ringförmig und stark; vorn niedrig, erhebt er sich hinten zwischen den Platten des Schildknorpels, so dass man ihn mit Recht einem Siegelringe vergleichen kann. Der vordere Theil wird auch Bogen, der hintere Platte genannt. An der lateralen Seite liegt jederseits auf halber Höhe eine kleine Gelenkfläche für die Verbindung mit dem unteren Horn des Schildknorpels. Am oberen Rande der hinteren Platte befinden sich nahe neben einander

die gewölbten Gelenkflächen für die Giessbeckenknorpel. An der hinteren Fläche liegt eine mediane Erhabenheit.

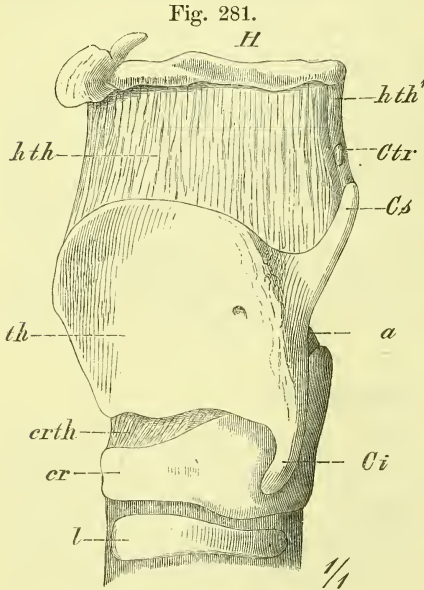
Der Schildknorpel, *Cartilago thyreoidea* (*th*)

besteht aus zwei ziemlich viereckigen Platten, *Laminae*, welche vorn unter Bildung eines verschieden grossen Winkels zusammenstossen. Der Winkel,

*Protuberantia laryngea*, springt namentlich oben als sog. Adamsapfel stark vor und hat hier einen Ausschnitt, die *Incisura thyreoidea superior*.

Eine meistens gut sichtbare (in Fig. 281 nicht dargestellte) Muskelrauigkeit (für die *Mm. sterno-thyreoideus*, *thyreo-hyoideus* und *thyreopharyngeus*) verläuft auf der äusseren Seite schräg rückaufwärts. Der hintere Rand verlängert sich aufwärts und abwärts in Fortsätze, die als Hörner, *Cornua*, bezeichnet werden, ein oberes, längeres *Cornu superius* (*Cs*) und ein unteres kürzeres *Cornu inferius* (*Ci*), welches an seinem Ende die Gelenkfläche für den Ringknorpel trägt.

In einzelnen Fällen hat die Lamina hinten und oben eine Oeffnung, durch welche aber dann nicht immer eine Arterie hindurchgeht.



Knorpel des Kehlkopfs von der linken Seite. *Ca* Cartilago arytaenoidea. *Ci* Cornu inferius. *cr* Cart. cricoidea. *crth* Lig. crico-thyreoideum. *Cs* Cornu superius. *Ctr* Corpusculum triticeum. *H* Hyoideum. *hth* Membrana hyothyreoidea. *hth'* Lig. hyothyreoideum laterale. *l* Cart. trachealis. *th* Cart. thyreoidea.

Die Giessbeckenknorpel, *Cartilagines arytaenoideae* (Fig. 282 a)

sind im Allgemeinen als unregelmässig dreiseitige Pyramiden zu bezeichnen, die lateral-vorwärts etwas gewölbt sind. Die senkrecht ausgehöhlte Seite kennzeichnet sich also als die hintere. Der hintere laterale Winkel der Basis ist ein starker stumpfer Vorsprung, *Processus muscularis*, und hat unten die gehöhlte Gelenkfläche für den Ringknorpel. Der vordere Winkel der Basis ist spitz und heisst *Processus vocalis*, da sich hier das Stimmband ansetzt (s. Fig. 285, Horizontalschnitt). Die vorderen lateralen Flächen sind unregelmässig geformt.

Der Kehldeckelknorpel, *Cartilago Epiglottidis* (Fig. 282 *E*) ist zungenförmig gestaltet, ragt mit dem breiten oberen Ende frei in die Schlundhöhle hinein, während sein unteres schmales Ende, *Petiolus*, durch Bänder mit der *Incisura thyreoida* in Verbindung steht. Der Knorpel ist in querer Richtung hinten, in der Längsrichtung vorn etwas ausgehöhlt und hat eine unebene Oberfläche.

Die Santorini'schen Knorpel, *Cartilagine Santorinianae* (Fig. 282 *S*)

sind kleine Gebilde, die auf der Spitze der Giessbeckenknorpel aufsitzen, und mit den oberen Spitzen median-rückwärts übergebogen sind.

Die Wrisbergi'schen Knorpel, *Cartilagine Wrisbergianae*, sind noch kleiner und von wechselnder Gestaltung und liegen vor den vorhergehenden in den *Plicae ary-epiglotticae*.

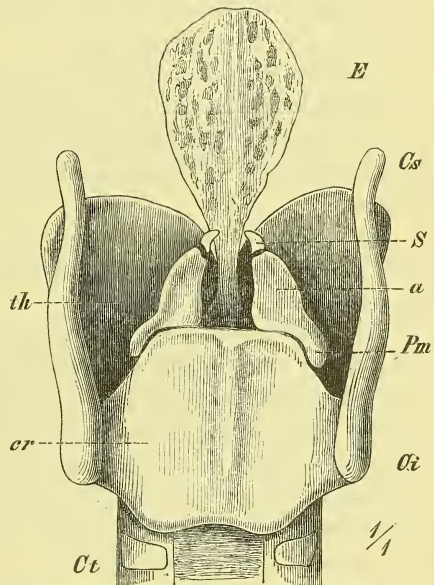
Endlich findet man die *Corpuscula tritica*, verschieden geformte Knorpelchen, in den nachher zu erwähnenden *Ligamenta thyreo-hyoidea lateralia*.

Die Knorpel bestehen aus ächtem, hyalinem Knorpelgewebe, mit Ausnahme des Kehldeckelknorpels, der vier kleinen Knorpel und der Spitze der Giessknorpel, welche von Netzknorpel gebildet werden. Demgemäss findet man auch in den Hauptknorpeln bei älteren Leuten häufig Verkalkungen, sog. Verknöcherungen. —

### Bänder des Kehlkopfes.

Die beiden Hauptknorpel, die *Cartilago thyreoida* und die *Cartilago cricoidea* sind mit einander verbunden: 1) durch jederseits ein Gelenkkapselband, *Ligamentum circo-thyreoidae laterale*, welches die Enden der unteren Hörner des Schildknorpels an die Gelenkflächen des Ringknorpels be-

Fig. 282.



Knorpel des Kehlkopfes, von hinten. *a* Cart. arytaenoida. *Ci* Cornu inferius. *cr* Cart. cricoidea. *Cs* Cornu superius. *Ct* Cart. trachealis. *E* Cart. Epiglottidis. *Pm* Proc. muscularis. *S* Cart. Santoriniana. *th* Cart. thyreoida.

festigt, und 2) durch ein mittleres, grösstentheils aus elastischen Fasern gebildetes Band, das *Ligamentum circo-thyreoideum medium*, welches hier die einander zugewandten Ränder beider Knorpel verbindet.

Es ergibt sich hieraus (vgl. Fig. 281), dass auf dem feststehenden Ringknorpel (Grundknorpel) der bewegliche Schildknorpel (Spannknorpel) Bewegungen ausführt, die im Wesentlichen um eine durch die beiderseitigen Gelenke gehende Axe geschehen, und welche wir somit als Ginglymus-Bewegungen bezeichnen können. Der Erfolg ist ein Vor- und Zurückbewegen der Prominentia laryngea, wodurch die Stimmritze verlängert und die sie begrenzenden Stimmbänder angespannt werden.

Die Cartilagine arytaenoideae sind auf dem Ringknorpel befestigt durch recht schlaife Kapselbänder, die *Ligamenta capsularia crico-arytaenoidea* (vgl. Fig. 282 die Gelenkflächen).

Die Santorini'schen Knorpel sind mit den Giessbeckenknorpeln verbunden durch Synchronosen: *Ligamenta ary-Santoriniana*.

Der Knorpel des Kehldeckels ist durch zwei starke, mit elastischen Fasern durchsetzte Bänder befestigt, unten am Schildknorpel, oben am Zungenbein:

Das *Ligamentum thyreo-epiglotticum* beginnt an der inneren Seite des Schildknorpels, nahe unter dem oberen Ausschnitt, und endet vorn am Stiel des Kehldeckels.

Das *Ligamentum hyo-epiglotticum* entspringt breit vom Körper und den grossen Hörnern des Zungenbeins und setzt sich ebenfalls an die vordere Fläche des unteren Theiles des Kehldeckels.

Als *Ligamentum glosso-epiglotticum* hat man ferner noch die in der Plica glosso-epiglottica media gelegene elastische Grundlage zu bezeichnen.

Im Innern des Kehlkopfes frei ausgespannt befinden sich die sog. Stimmbänder, welche vorn am Winkel des Schildknorpels entspringen und, horizontal rückwärts verlaufend, an die Giessknorpel sich ansetzen und wesentlich aus elastischen Fasern bestehen. Man unterscheidet zwei obere und zwei untere Stimmbänder.

Die *Ligamenta thyreo-arytaenoidea inferiora* — oder kürzer: die unteren oder wahren Stimmbänder, *Ligamenta vocalia vera*, setzen sich an den Processus vocalis des Giessknorpels an und sind starke scharf gerandete Züge, die *Ligamenta thyreo-arytaenoidea superiora*, die oberen oder falschen Stimmbänder, oder Taschenbänder, *Ligamenta vocalia spuria*, sind weniger scharf begrenzte Züge, die an der ganzen vorderen Kante des Giessknorpels enden.

Die genannten Bänder werden auch aufgefasst als stärker entwickelte Züge einer die ganze Kehlkopfhöhle auskleidenden elastischen Kehlkopfhaut.



Schliesslich sind noch die Bandapparate zu erwähnen, durch die der ganze Kehlkopf oben mit dem Zungenbein, unten mit der Luftröhre zusammenhängt:

Zwischen Ringknorpel und erstem Ring der Luftröhre liegt das *Ligamentum circo-tracheale*.

Zwischen dem ganzen oberen Rande des Schildknorpels und der ganzen Ausdehnung des Zungenbeins ist eine fibröse Platte, die *Membrana hyothyreoidea*, ausgespannt, in der man besonders hervortretende Züge als besondere Bänder bezeichnet: Das *Ligamentum thyreo-hyoideum medium* besteht wesentlich aus elastischen Fasern und zieht von der oberen Incisur des Kehlkopfes zum oberen hinteren Rande des Zungenbeinkörpers. Zwischen Knochen und Band liegt hier ein Schleimbeutel: die *Bursa mucosa hyoidea*.

Die *Ligamenta thyreo-hyoidea lateralia* (Fig. 281 *hth*) sind zwei festere Streifen, die den Rand jener Membran bilden und von den oberen Hörnern des Schildknorpels zu den Enden der grossen Zungenbeinhörner ziehen. In ihnen befinden sich gewöhnlich je ein kleiner länglichrunder Körper aus hyalinem Knorpel: die *Corpuscula triticea* (*Ctr*).

### Muskeln des Kehlkopfes.

Es giebt Muskeln, die den ganzen Kehlkopf gegen die Nachbarorgane bewegen, und Muskeln, die die einzelnen Knorpel gegen einander bewegen. Da die ersteren bereits in der Muskellehre (S. 211—216) behandelt worden sind, so beschäftigen uns hier nur die letzteren. Diese eigentlichen Kehlkopfmuskeln bewegen einerseits den Schildknorpel, andererseits die Giessknorpel auf dem Ringknorpel und wirken dadurch auf die Spannung und Stellung der Stimmbänder. Ausserdem ziehen noch schwächere Muskelbündel auf den Kehldeckel hinauf.

#### 1) *Musculus crico-thyreoideus* (Fig. 283 *cth*)

Paarig und vorn am Kehlkopf ganz oberflächlich gelegen. Er entspringt vorn am Bogen des Ringknorpels, strahlt fächerförmig nach oben und hinten aus und endet am unteren Rande und der inneren Fläche des Schildknorpels. (Man hat hier auch einen *M. crico-thyreoideus rectus* und *obliquus*, Henle, unterschieden.)

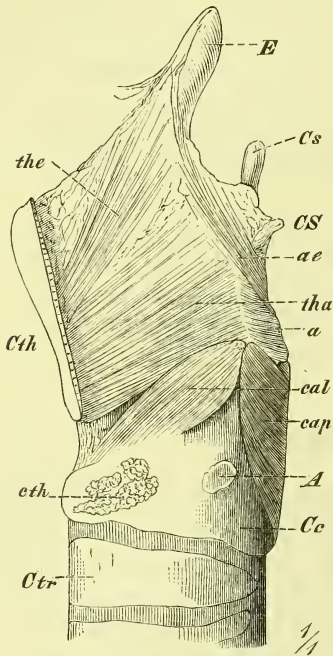
#### 2) *Musculus crico-arytaenoideus posticus* (Fig. 284 *cap*)

Entspringt an der hinteren Platte des Ringknorpels jederseits neben der medianen Erhabenheit und zieht mit zusammenstrahlenden Fasern zum *Processus muscularis* des Giessknorpels.

3) *Musculus crico-arytaenoideus lateralis* (Fig. 283 *cal*)

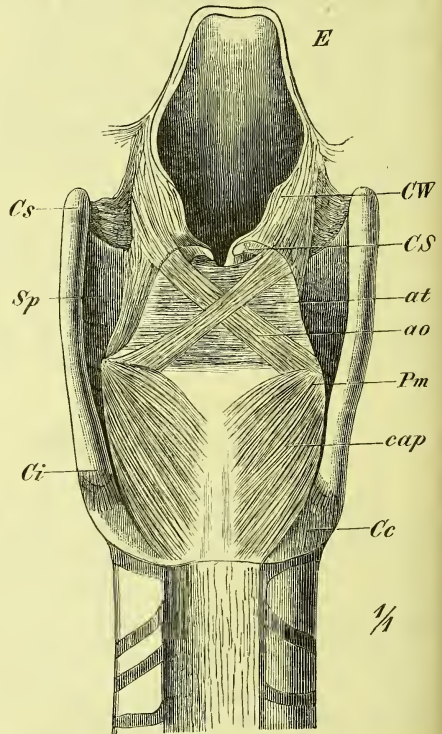
entspringt von der oberen Kante des seitlichen Theiles des Ringknorpels und setzt sich ebenfalls an den Processus muscularis des Giessknorpels, wird also an der lateralen Seite bedeckt von der Platte des Schildknorpels.

Fig. 283.



Muskeln des Kehlkopfs, linke Seitenansicht; die linke Platte des Schildknorpels ist bis auf einen schmalen vordern Streifen entfernt worden. *A* Articulatio cricothyroidea. *a* *M. arytaenoideus transversus*. *ae* *M. aryepiglotticus*. *cal* und *cap* *Mm. cricoarytaenoideus lateralis* und *posticus*. *Cc* *Cart. cricoidea*. *CS* *Cart. Santoriniiana*. *Cs* *Cornu superius*. *Cth* *Cart. thyroidea*. *cth* *M. cricothyroideus*, Ursprungsstelle, *Ctr* *Cart. trachealis*. *E* *Epiglottis*. *tha* *M. thyro-arytaenoideus*. *th* *Cart. thyroidea*.

Fig. 284.



Muskeln des Kehlkopfs, Hinteransicht. *ao* und *at* *Mm. arytaenoidei obliquus* und *transversus*. *cap* *M. cricoarytaenoideus posticus*. *Cc* *Cart. cricoidea*. *Ci* *Cornu inferius*. *CS* *Cart. Santoriniiana*. *Cs* *Cornu superius*. *CW* *Cart. Wrisbergiana*. *E* *Epiglottis*. *Pm* *Proc. muscularis*. *Sp* *Sinus pyriformis*.

4) *Musculus arytaenoideus (a. transversus aut.)* (Fig. 284 *at*)

liegt an der hinteren Seite der Giessknorpel, wo er mit horizontalem Faserverlauf zwischen den lateralen Kanten beider Giessknorpel ausgespannt ist.

5) *Musculus thyreo-arytaenoideus* (Fig. 283 *tha*, 285 *tae* und *tai*, 286 *tha*).

Eine breite, senkrecht gestellte Muskelplatte, welche sich unmittelbar an den oberen Rand des *Musculus crico-arytaenoideus lateralis* anschliesst

und von der inneren Seite des Winkels des Schildknorpels rückwärts nach der lateralen Kante des Giessknorpels zieht. Der Muskel ist grösstentheils dünn, nur an den wahren Stimmbändern findet sich an seiner medialen Fläche eine besonders starke, einigermaßen abgesonderte Anhäufung von Fasern, die im Querschnitt dreikantig erscheint und die eine Kante median richtet (*M. thyreo-arytaenoideus internus*, Henle, s. Fig. 285 *tai*).

Zum Kehldeckel ziehen von hinten und von vorn her schwache Muskelbündel hinauf:

*Musculus thyreo-epiglotticus* (Fig. 283 *the*)

von der inneren Fläche des vorderen Winkels des Schildknorpels, und

*Musculus ary-epiglotticus* (Fig. 283 *ae*, 284 *ao*)

jederseits vom unteren Ende des lateralen Randes des Giessknorpels und des benachbarten Theiles des Ringknorpels. Von diesem Ursprung aus verläuft er, auf der Oberfläche des *Musculus arytaenoideus* aufliegend, schräg aufwärts (*M. arytaenoideus obliquus ant.*), kreuzt sich mit dem der anderen Seite, biegt um die Spitze des Giessknorpels herum und zieht in der *Plica ary-epiglottica* weiter zur Seite des Kehldeckels.

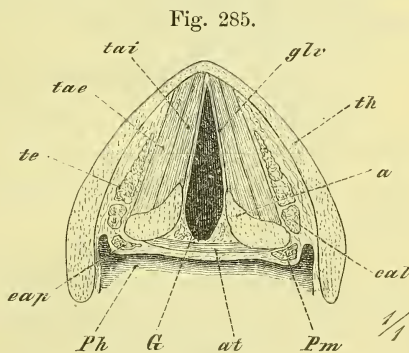
**Wirkung der Kehlkopfmuskeln.**

Die Thätigkeit der Kehlkopfmuskeln bezieht sich zunächst auf eine Erweiterung und Verengung der Stimmritze, d. i. des Ein- und Ausgangsthores für den Luftstrom. Sie bezieht sich dann aber auch auf die Stimmbildung, und wirkt hier durch Anspannung und Erschlaffung der (wahren) Stimmbänder.

Eine genaue Untersuchung der Vorgänge im Kehlkopf bei der Bildung der Sprache gehört in die Physiologie; hier mögen folgende kurze Andeutungen genügen:

Eine Verengung der Stimmritze wird durch alle Muskeln erzeugt, mit Ausnahme des *Crico-arytaenoideus posticus*, welcher die Erweiterung besorgt.

Eine Anspannung der Stimmbänder wird wesentlich durch die *Musculi crico-thyreoidei*, aber auch noch durch die *Musculi crico-arytaenoidei postici* ausgeführt.



Horizontalschnitt des Kehlkopfs, durch den untersten Theil der Giessknorpel (etwas schematisirt). *a* Cart. arytaenoidea. *at* *M. arytaenoideus transversus*. *cal* und *cap* *M. cricoarytaenoideus lateralis* und *posticus*. *G* Glottis. *glv* Lig. glottidis verum. *Ph* Pharynx. *Pm* Proc. muscularis. *tae* und *tai* *Musc. thyreoarytaenoideus* (externus und internus). *te* *M. thyreoepiglotticus* *th* Cart. thyroidea.

Der *Musculus thyreo-arytaenoideus internus* (H.) wird, da er theilweise im Stimmbande selbst endet, auf die Spannung desselben eine ganz besondere Wirkung haben.

Bei der Abspannung der Stimmbänder dürfte wesentlich die Verkürzung ihrer elastischen Elemente wirksam sein, ausserdem auch wohl der *Musculus thyreo-arytaenoideus*.

Den Muskeln des Kehldeckels darf man keine zu grosse Wirksamkeit zuerkennen. Erstens sind sie sehr schwach, und zweitens klappt sich der Kehldeckel überhaupt nicht, wie man wohl glauben möchte, in der Art eines Deckels auf den Kehlkopfeingang hinab, so dass er demselben dann fest aufliegt. Ein solches festeres Auflegen des Kehldeckels kann nur durch ein Aufsteigen des Kehlkopfes gegen den an den Zungengrund sich anlehnenden Kehldeckel geschehen, und auch dann dürfte der Luftkanal noch nicht immer vollständig geschlossen sein.

Dass der Kehlkopf beim Schlingen und beim Erzeugen hoher Töne und Laute aufwärts gezogen wird, lässt sich schon bei äusserlicher Betrachtung erkennen und es wird diess durch die verschiedenen, von oben her an denselben hinantretenden Muskeln bewirkt.

Erstickungszufälle, wie sie in der Chloroformnarkose eintreten, dürften wesentlich dadurch entstehen, dass die Zunge in ganzer Breite an die hintere Schlundwand fest hinansinkt. Ebenso wird auch beim Erhängen die Epiglottis an die hintere Pharynxwand fest angedrängt.

Das Innere des durch die genannten Knorpel, Bänder und Muskeln gebildeten Gerüstes wird ausgekleidet durch die

### **Schleimhaut des Kehlkopfes.**

Diese erscheint als eine unmittelbare Fortsetzung der Schleimhaut des Mundes und des Rachens und hat eine blassrothe Farbe. Sie legt sich inwendig auf die sog. elastische Kehlkopfhaut und setzt sich unten in die Luftröhre fort.

Die Schleimhaut des Kehlkopfes hat ein aufwärts flimmerndes Epithel; nur die Epiglottis und die Stimmbänder besitzen ein Pflasterepithelium.

Es finden sich zahlreiche Schleimdrüsen, die den sogenannten acinösen Bau zeigen und theils vereinzelt, theils zu mehreren vereint liegen und mit ganz feinen Oeffnungen münden. Die Schleimhaut ist nur unten mit den Knorpeln fest verbunden und zwar hauptsächlich mit dem Ringknorpel. Entsprechend den *Ligamenta thyreo-arytaenoidea* bildet sie die horizontalen medianwärts vorspringenden und mit dem freien Rande nahe an einander tretenden Falten der Stimmbänder, *Plicae thyreo-arytaenoideae*, und oben am Eingange des Kehlkopfes spannen sich von den Rändern des Kehldeckels nach den Spitzen der Giessknorpel hinüber als frei vorspringende

Falten die *Plicae ary-epiglotticae*, in denen die Cartilagine Wisbergianae liegen. —

### Die Kehlkopfhöhle

zeigt somit auf einem Frontalschnitte (Fig. 286) einige Aehnlichkeit mit einer Sanduhr, indem sie einen oberen und einen unteren weiteren Theil, und eine mittlere enge Abtheilung hat.

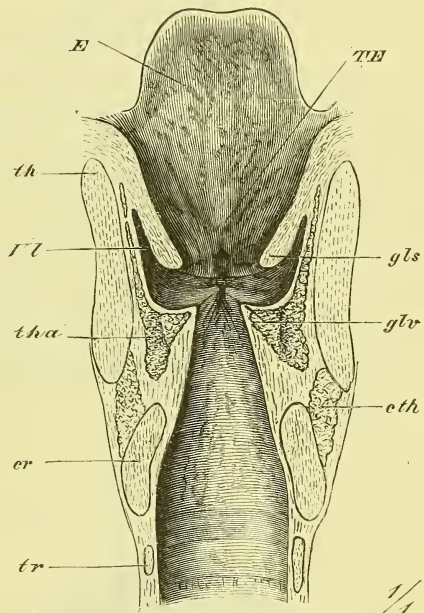
Die obere Abtheilung besitzt als vordere Wand die Epiglottis und ist hier am höchsten; die hintere Wand dagegen besteht aus den Santorinischen und den Spitzen der Giessknorpel, und zeigt median zwischen ihnen einen wechselnd grossen Einschnitt, die *Incisura interarytaenoidea*. Die seitlichen Wände bestehen aus den *Plicae ary-epiglotticae*. Am unteren Theil der vorderen Wand ist ein rundlicher Vorsprung, das *Tuberculum epiglotticum (TE)*.

Die obere Oeffnung dieses Raumes, die man als *Aditus laryngis* bezeichnet, wird also gebildet durch den freien Rand der Epiglottis, die Ligamenta ary-epiglottica, die Santorinischen Knorpel und die *Incisura interarytaenoidea*. Sie hat eine längliche abgerundet rhombische, im Uebrigen sehr wechselnde Form und eine fast senkrechte Lage.

Die mittlere Abtheilung besteht aus den „Stimmbändern“ (richtiger: Stimmbänderfalten, Fig. 286 *gls* und *glv*) und den jederseits zwischen denselben gelegenen Ausbuchtungen, die man *Ventriculi laryngis (V. Morgagni Aut.)* nennt.

Die zwischen den Taschenbändern (falschen Stimmbändern) befindliche Lücke, *Glottis spuria*, ist stets so weit, dass man von oben her durch sie hindurch die wahren Stimmbänder sehen kann. Die wahren Stimmbänder springen mit scharfen Rändern vor und bilden die *Glottis vera*; diese setzt sich jedoch hinten auch noch zwischen die Giessknorpel fort (Fig. 285), und man nennt diese hintere Abtheilung die *Glottis respiratoria*, im Gegensatz

Fig. 286.



Frontalschnitt durch den Kehlkopf, vorderer Theil von hinten gesehen. *er* Cart. cricoidea. *cth* M. cricothyreoideus. *E* Epiglottis. *gls, glv* Lig. glottidis spuria und vera. *TE* Tuberculum Epiglottidis. *th* Cart. thyreoidea. *tha* M. thyreo-arytaenoides. *tr* Cart. trachealis. *Vl* Ventriculus laryngis.

zu der eigentlichen *Glottis vocalis*, die zwischen den schwingenden Stimmbändern selbst liegt.

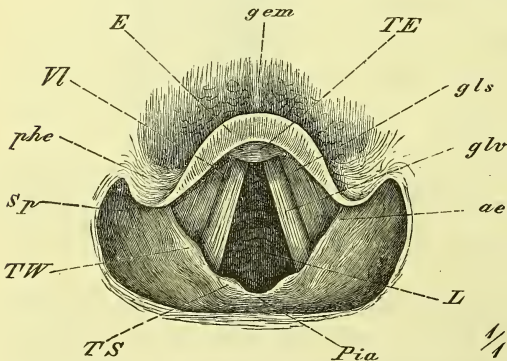
Die *Ventriculi laryngis* (VI) beginnen in der Kehlkopfhöhle jederseits zwischen den Taschenbändern und Stimmbändern, erstrecken sich zuerst lateral- und dann aufwärts, so dass ihr oberer Theil an der innern Seite des Schildknorpels liegt und an der äussern Seite der Kehlkopfhöhle und der Taschenbänder. Das obere Ende der Taschen reicht bis zum obern Rande des Schildknorpels oder selbst noch höher hinauf.

Die untere Abtheilung der Kehlkopfhöhle erscheint einfach als eine Erweiterung des oberen Endes der Trachea und wird oben seitlich zusammengedrückt, um allmählich sich zur *Glottis vera* zu verengen.

### Lage des Kehlkopfes.

Der Kehlkopf hat seine Lage (Fig. 263 S. 298) vor der Halswirbelsäule und deren Muskeln und entspricht dem 3.—5. Halswirbel. Hinten liegt er der hinteren Schlundwand an und zwar befindet sich der untere Theil (Platte des Ringknorpels) und der vorragende Theil der Epiglottis im gewöhnlichen Zustande ganz nahe an derselben, so dass der durchgehende Bissen sich erst einen Weg bahnen muss und der Luftstrom bei ruhigem Athmen fast nur durch die drei Oeffnungen an der Spitze und zu den beiden Seiten der Epiglottis hindurchstreicht. Bei stärkerem Athmen erst, beim Sprechen und Singen, hebt sich die Epiglottis mehr ab und dann ist es möglich, mittelst des Kehlkopfspiegels in's Innere hinein zu blicken (vgl. auch oben S. 308).

Fig. 287.



Ansicht des Kehlkopfes von oben, bei ruhiger Athmung. Kehlkopfspiegelbild. *ae* Plica aryepiglottica. *E* Epiglottis. *gem* Lig. glosso-epiglotticum medium. *gls, glv* Lig. glottidis spuria und vera. *L* Larynx. *Pia* Plica interarytaenoidea. *pbe* Plica pharyngoepiglottica. *sp* Sinus pyriformis. *TE* Tuberc. Epiglottidis. *TS*, *TW* Tuberculum Santorinianum und Wrisbergianum. *VI* Ventriculus laryngis.

Vorne wird der Larynx überlagert von den Musculi sterno- und thyreo-hyoideus, die jedoch den medianen Theil unbedeckt lassen, so dass die Protuberantia laryngea mit der Incisur deutlich fühlbar und sichtbar ist. An die Seiten des Larynx legen sich die Seitentheile der Glandula thyroidea fest an, sowie auch die grossen Gefässe des Halses.

Der Kehlkopf ist beim Manne sehr viel grösser und stärker als beim Weibe.

Fig. 287 giebt das Bild, welches uns der Kehlkopfspiegel bei einem ruhig Athmenden zeigt, und wie wir es ganz ähnlich erhalten, wenn wir von oben in einen ausgeschnittenen und unverletzten Kehlkopf hineinschauen.

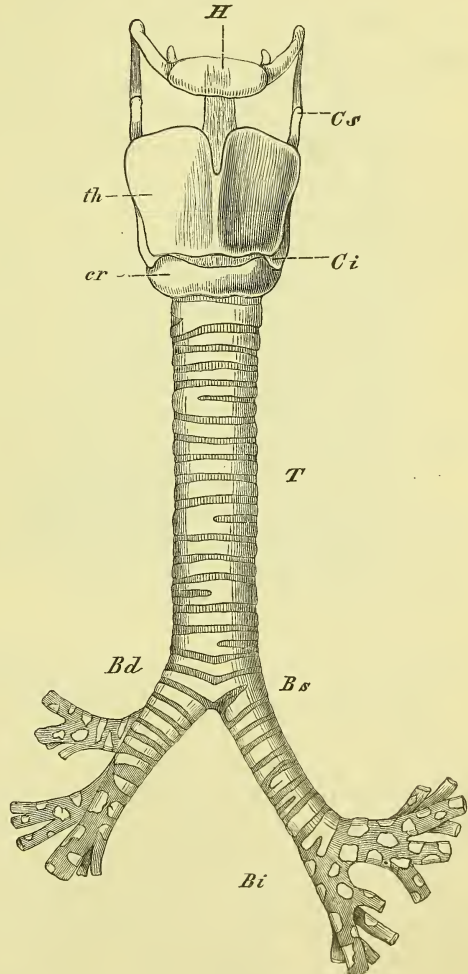
2) Die Luftröhre, *Trachea* und die beiden *Bronchi* (Fig. 288).

Die Trachea ist ein durch Knorpel gestütztes Rohr, welches sich unmittelbar an den Larynx anschliesst und sich unten in die beiden Bronchi theilt.

Die hintere, der Speiseröhre anliegende Seite ist abgeplattet und nur von Weichtheilen gebildet, der übrige Umfang ist durch quergelagerte hufeisenförmige Knorpelplatten, *Cartilagine tracheales*, gestützt. Diese bestehen aus hyalinem Knorpel und sind meist 16—20 an Zahl; nicht immer sind sie ganz regelmässig geformt, sondern öfters auch einseitig getheilt, oder es hängen zweie mit den hinteren Enden zusammen. Der oberste Knorpel ist häufig sehr breit (s. Fig. 283). Der unterste ist, entsprechend der Theilung der Trachea, breit keilförmig.

Die sämmtlichen Knorpel werden verbunden durch eine mit elastischen Fasern durchsetzte fibröse Haut, welche auch als *Ligamentum crico-tracheale* an den Kehlkopf heranreicht. An der hinteren Wand befindet sich vor dieser Faserhaut noch eine Muskelschicht, aus

Fig. 288.



Kehlkopf, Luftröhre und Bronchen, von vorne. *Bd*, *Bs* Bronchus dexter und sinister. *Bi* Bronchia. *Cs* Cornu superius. *cr* Cart. cricoidea. *H* Hyoideum. *th* Cart. thyreoidea. *Tr* Trachea.

glatten Muskelfasern bestehend, welche sich an beide Enden der Knorpel ansetzen.

Die Schleimhaut besitzt ein geschichtetes flimmerndes Epithel und viele kleine Schleimdrüsen. Sie enthält noch eine Schicht elastischer Längsfasern, die namentlich hinten stark ausgebildet ist.

Die Trachea erstreckt sich vom 5. Hals- bis zum 4. (—5.) Brustwirbel und liegt ziemlich genau median. Hinter ihr, sie nach links etwas überragend, befindet sich der Oesophagus; vorn wird sie entsprechend ihrem 3.—4. Knorpelringe von dem Mittelstück der Glandula thyroidea überdeckt, während deren massige Seitentheile sie und den Kehlkopf seitlich umlagern. Im Uebrigen liegen vor der Luftröhre die Musculi sternohyoidei und sternothyroidei, die sie jedoch median nicht ganz bedecken.

Die Trachea weicht, entsprechend der Richtung der Wirbelsäule, mit ihrem untern Ende stark nach hinten zurück (Fig. 263), so dass ihr oberes Ende ganz nahe unter der Haut, das untere dagegen sehr in die Tiefe zurückweicht. Am Sternum liegt sie fest hinter dem Ligamentum interclaviculare. Im Thorax befinden sich vor ihr die grossen Gefässstämme des Truncus anony-mus und der Vena anonyma sinistra, sowie der Arcus aortae selbst.

Die beiden Bronchen, *Bronchus dexter* und *sinister*, gehen unmittelbar aus der Luftröhre hervor und haben einen ganz gleichen Bau, wie jene. Der rechte Bronchus ist der kürzere (6.—8. Knorpel), der linke der längere (9.—12. Knorpel); der rechte ist ausserdem weiter und mehr horizontal gestellt, der linke ist enger und verläuft mehr senkrecht.

Der rechte Bronchus zieht zur rechten Lunge, wo er sich in drei Aeste, *Bronchia*, spaltet und liegt dabei hinter der rechten Arteria pulmonalis, der linke zieht hinter der linken Arteria pulmonalis und unter dem Arcus Aorta weg zur linken Lunge, um sich hier in zwei Aeste zu theilen, entsprechend den zwei Lappen derselben.

### 3) Lungen, *Pulmones*.

Die Lungen sind zwei grosse Organe von schwammigem Bau, welche zu beiden Seiten des Herzens liegen und mit ihm den Innenraum des Thorax bis zum Zwerchfell ausfüllen. Jede Lunge hat im Allgemeinen eine kegelförmige Gestalt: die obere Spitze, *Apex*, ist abgerundet und liegt im oberen Eingange des Thorax, die untere Basis, die auf der Wölbung des Zwerchfells ruht, ist ausgehöhlt. Die mediale Seite zeigt sich zur Anlagerung an das Herz und die übrigen Theile abgeplattet und theilweise ausgehöhlt, der übrige Umfang ist gleichmässig gewölbt, entsprechend der Krümmung der Thoraxwandung. Man unterscheidet somit eine Innenfläche (mediastinale Fläche) und eine Aussenfläche, einen vorderen, einen hintern und einen untern Rand an jeder Lunge.

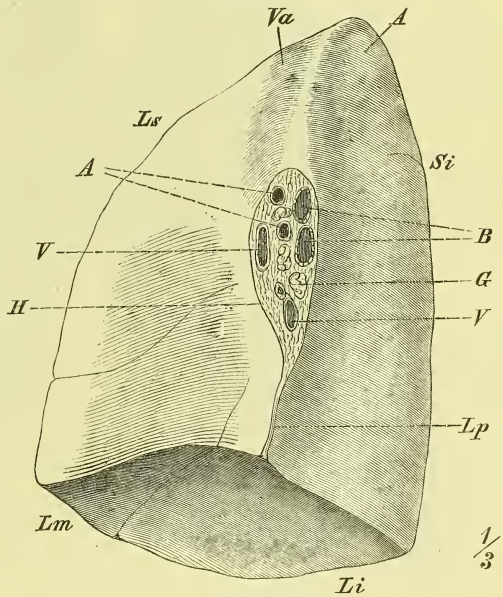


Die untere Fläche hat eine breit halbmondförmige Gestalt. Der sie umgrenzende untere Rand ist an seinem inneren Theile rechtwinklig, im Uebrigen scharf zugespitzt. Die äussere Fläche ist gleichmässig gewölbt. Die innere Fläche zeigt an der rechten Lunge eine schwache, an der linken eine stärkere Vertiefung, *Fossa cardiaca*, für das Herz.

An der innern Fläche (Fig 289), unmittelbar vor deren hinterem Rande, befindet sich der *Hilus pulmonis*, die Lungenpforte oder Lungenwurzel, d. h. die von Pleura nicht überzogene Stelle, an welcher die Luftkanäle und die Gefässe in die Lunge eintreten.

Der Hilus hat eine länglich eiförmige Gestalt mit unterer ausgezogener Spitze; diese setzt sich sogar als ein schmaler Strich (Ansatz des *Ligamentum pulmonis*, *Lp.*) bis an den unteren Rand fort. Die gegenseitige Lagerung der Theile im Hilus ist derart, dass die Bronchia am meisten hinten, die Venae pulmonales am weitesten vorn und die Arterien zwischen beiden liegen. Die die Ernährung des Lungengewebes besorgenden kleinen Arteriae und Venae bronchiales begleiten die Bronchien.

Fig. 289.

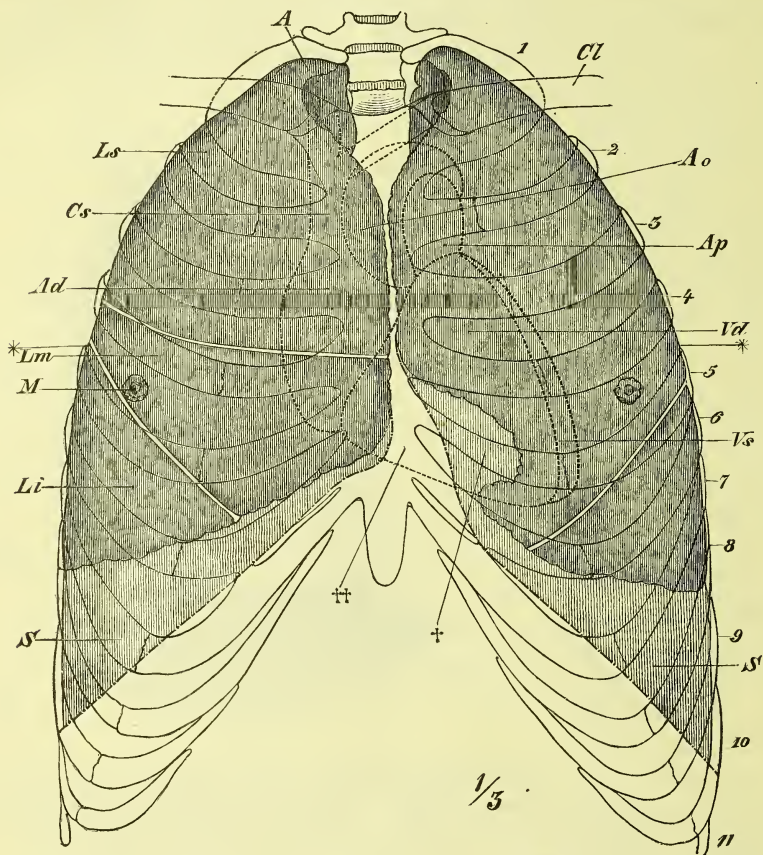


Rechte Lunge, mediale Seite. A Apex. Ap Arteria pulmonalis. B Bronchia. G Glandulae bronchiales. H Hilusrand („Umschlagstelle“ der Pleura. Li, Lm, Ls Lobus inferior, medius, superior. Lp Lig. pulmonale, Anheftungslinie. Si Sulcus interlobularis. V, V Venae pulmonales. Va Furche für die Vena cava superior und anonyma.

Der hintere Rand (der innern, mediastinalen Fläche) besteht nur in einer leichten Erhebung, die sich am obern Ende gänzlich verliert. Der vordere Rand beginnt auch erst unterhalb der Spitze und ist sehr scharf. Im Allgemeinen ist er leicht gewölbt und zeigt an der linken Lunge an seinem unteren Theil einen verschieden starken und verschieden geformten Ausschnitt, die *Incisura cardiaca* (Fig. 290), wodurch es zu Stande kommt, dass das Herz (mit dem Herzbeutel) in einer gewissen Ausdehnung ohne Ueberlagerung der Lunge an die vordere Thoraxwand anstösst.

Die Spitze der Lunge ist unregelmässig abgerundet und zeigt an der medialen Seite einen frontal verlaufenden Eindruck, der besonders an der linken Lunge hervortritt: *Sulcus (Arteriae) subclaviae*, während an der rechten Lunge weiter vorne eine breitere Rinne zum Hilus hinabsteigt: *Sulcus Venae cavae*.

Fig. 290.



Lage der Brusteingeweide im Thorax; Lungen dunkel, Pleura hell schraffirt, Herz punktiert. *A* Apex pulmonis. *Ao* Aorta. *Ad* Atrium cordis dextrum. *Ap* Art. pulmonalis. *Cl* Clavicula. *Cs* Vena cava superior. *Li*, *Lm*, *Ls* Lobus inferior, medius und superior. *M* Lage der Brustwarze. *S*, *S'* Sinus pleurae. *Vd*, *Vs* Ventriculus cordis dexter und sinister. 1—11 Bezeichnungen der Rippen. \*—\* Ungefähre Lage des Durchschnittes Fig. 291. † *Incisura cardiaca* der linken Lunge. †† Gegend wo der Herzbeutel ohne Zwischenlagerung von Pleura an die vordere Brustwand stösst.

An der medialen Seite der linken Lunge bemerkt man noch nahe hinter dem hinteren Rande der inneren Fläche eine senkrecht verlaufende flache Furche, den *Sulcus Aortae* (vgl. Fig. 291).

Die Lungen sind durch Einschnitte oder Furchen, die tief in dieselben hineingehen, getheilt in Lappen, *Lobi*. Eine jede Lunge wird nun zu-

nächst in zwei Lappen getheilt, einen oberen Lappen, *Lobus superior*, und einen unteren Lappen, *Lobus inferior*, durch eine Furche, die fast ganz symmetrisch gelegen ist und hinten und oben beginnt und schräg vorwärts verläuft: *Incisura interlobularis*. Ihr Anfang liegt etwa 3 Finger breit unter der Spitze, und erreicht den unteren Rand etwa 4 Fingerbreiten von der Medianlinie, worauf sie über die untere Fläche zieht und die mediale Fläche etwas vor ihrer hinteren Kante erreicht.

Da an der linken Lunge die *Incisura cardiaca* nahe an diese Furche heranreicht, so bildet sich dadurch am oberen Lappen ein „zungenförmiger Lappen“ von verschiedener Gestalt und Grösse.

Während diese Furche also rechts und links in gleicher Weise verläuft, hat die rechte Lunge noch eine weitere Furche, welche vom oberen Lappen einen kleinen mittleren Lappen, *Lobus medius*, abtrennt. Dieser secundäre Einschnitt liegt ziemlich horizontal und entspricht ungefähr der halben Höhe der ganzen Lunge.

Ausser den erwähnten Verschiedenheiten weichen beide Lungen noch darin wesentlich von einander ab, dass die rechte breiter und kürzer, die linke schmaler und länger ist. Die rechte Lunge ist grösser als die linke.

### Bau der Lungen.

Die Oberfläche der Lunge zeigt eckige Felder, welche durch dunkle Linien von einander getrennt werden; es sind dies die äusserlich sichtbaren Grenzen der *Lobuli pulmonis*, in welche die Substanz der Lunge zerfällt.

Die Lunge besteht aus dem luftführenden Kanalsystem, aus Gefässen und Nerven, und aus dem diese Theile zusammenfassenden Bindegewebe.

Jeder Bronchus (s. S. 340) theilt sich zunächst in die Bronchien, *Bronchia*, deren man, der Zahl der Lappen entsprechend, rechts 3, links 2 zählt, und diese treten durch den Hilus in die Lunge ein. Sie verzweigen sich dann immer weiter und begeben sich schliesslich ein jeder in die Spitze eines Lobulus hinein. Hier enden sie mit kolbigen Anschwellungen, den *Infundibula*, und rings um diese herum befinden sich als Ausbuchtungen die eigentlich thätigen Theile der Lunge, die Lungenbläschen, *Alveoli pulmonales*, von etwa 0.2 mm Durchmesser.

Die Bronchien haben ziemlich denselben Bau wie die Bronchi, nur sind sie cylindrisch, und die Knorpel sind nicht mehr ringförmig, sondern unregelmässig geformte Platten, die ringsum in der Wandung zerstreut sind. Bei den weiteren Verzweigungen nehmen sie mehr und mehr ab, bis sie zuletzt ganz schwinden und die Wandungen nur aus einer fibrösen, einer muskulösen und einer Schleimhaut bestehen. In den feinsten Verzweigungen, in den *Infundibula* und in den *Alveolen*, findet man nur eine einzige zarte Haut, welche einen Plattenepithel trägt.

In den grösseren Luftästen giebt es, wie in der Trachea, Schleimdrüsen und flimmerndes Epithel.

Die Lungengefässe sind die aus der rechten Herzkammer kommende *Arteria pulmonalis*, welche venöses dunkles Blut zuführt, und die in den linken Vorhof mündenden (jederseits zwei) *Venae pulmonales*, welche das durch die Berührung mit der Luft arteriell und hell gewordene Blut dem Herzen wieder zuführen.

### Lungenfell, *Pleura*.

Die Lungen sind nicht mit ihrer Oberfläche am Thorax und am Zwerchfell befestigt, sondern sie liegen den Wandungen des Thoraxraumes mit freier Oberfläche an und es ist nur ein kleiner Bezirk der medialen Seite, der Hilus, wodurch sie wie an einem Stiele befestigt sind (daher Lungenwurzel). Am Rande des Hilus (Fig. 289) geht die die Lunge fest überkleidende seröse Haut, *Pleura pulmonalis*, über in die Serosa der Wandung: *Pleura parietalis*. Bei der Respiration verschieben sich nun die Lungen, und es wird durch die Befestigung am Hilus und die eigenthümlichen Bewegungen des Thorax und namentlich des Zwerchfells bewirkt, dass der hintere mediale Theil mit Einschluss der Spitze ziemlich unveränderte Lage behält, während der ganze untere Theil, also am meisten der untere (und theilweise der vordere) Rand in bedeutender Ausdehnung auf- und absteigen. Bei unseren Leichen finden wir freilich die Lungen selten ganz frei im Pleuraraum, da in Folge entzündlicher Vorgänge an der Pleura das parietale und das viscerele Blatt derselben in geringerer oder grösserer Ausdehnung mit einander verschmolzen sind.

Das Verhalten der Eingeweide im Thorax pflegt man gewöhnlich so auseinanderzusetzen, dass man sagt, es befinde sich jederseits im Thorax eine seröse Höhle, die Pleurahöhle, und beide Pleurahöhlen werden durch eine dicke, unregelmässig gestaltete, mediane Scheidewand von einander getrennt. In diesem „Septum“ der Brusthöhle befindet sich das ebenfalls in einem eigenen serösen Sack liegende Herz, sowie die aus demselben tretenden grossen Gefässe, und endlich Theile der Trachea und des Oesophagus.

Zur Klarstellung des Pleuraverlaufs kann man sich dann vorstellen, dass die Lunge jederseits aus diesem Septum hervorwächst an einer kleinen umschriebenen Stelle (Hilus), und sich in der Höhle ausdehnt, bis sie den freien Theil derselben vollständig ausfüllt.

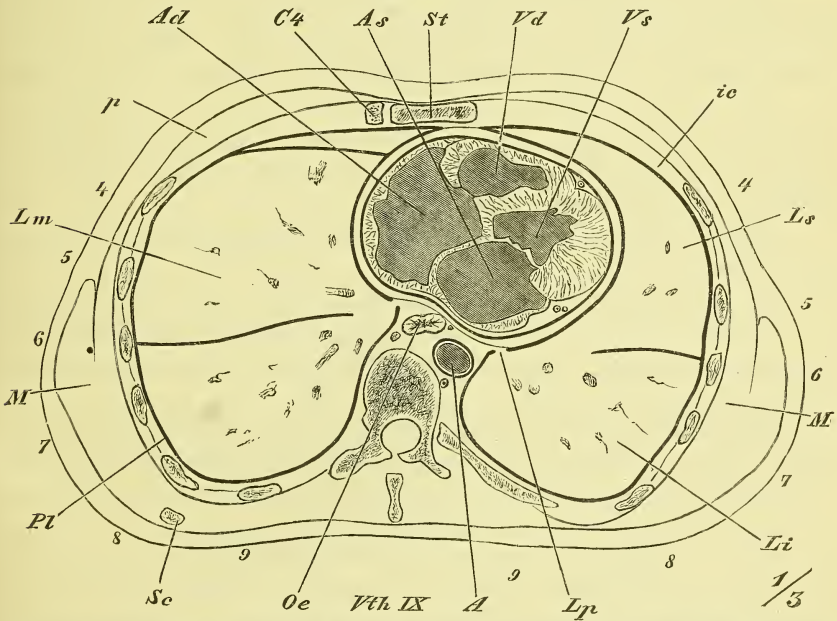
Jenes „Septum“ thoracis, wie man es wohl nennen könnte, pflegt man nun als *Cavum mediastinorum*, als Mittelfellraum zu bezeichnen, indem die dasselbe begrenzenden sagittalen Pleurablätter Mittelfelle, *Mediastina* genannt werden.

Störender Weise spricht man auch wohl von einem Mediastinum und von *Laminae mediastini*, und durchaus zwecklos und ungerechtfertigt ist es, den Mittelfellraum durch die Bronchen in ein *Cavum mediastinorum anticum* und *posticum* zu trennen.

An der Pleura parietalis unterscheidet man naturgemäss die drei Abtheilungen: *Pleura costalis*, *phrenica (diaphragmatica)* und *mediastinalis*.

Die Pleura mediastinalis steht aber nicht blos am Umkreis des Hilus mit der Pleura pulmonalis in Verbindung, sondern auch noch durch das Lungenband, *Ligamentum pulmonale*, eine Falte, die sich vom unteren Ende des Hilus abwärts erstreckt und an der Lunge (Fig. 289 *Lp*) bis zu

Fig. 291.



Horizontalschnitt durch die Brust in der auf Fig. 290 \*—\* bezeichneten Linie. Obere Schnittfläche (von unten gesehen). *A* Aorta. *Ad*, *As* Atrium cordis dextrum und sinistrum. *C4* Vierter Rippenknorpel. *ic* Mm. intercostales. *Li*, *Lm*, *Ls* Lobus inferior, medius und superior der Lungen. *Lp* Lig. pulmonale. *M*, *M* Muskulatur. *Oe* Oesophagus. *p* Mm. pectorales. *Pt* Pleura. *Sc* Scapula, unterstes Ende. *St* Sternum. *Vd*, *Vs* Ventriculus cordis dexter und sinister. *Vth IX* Neunter Brustwirbel.

deren unterem Rande, am Mediastinum bis hinab zum Zwerchfell befestigt ist, wo sie mit freiem Rande endet.

Wir haben jetzt die für den Arzt so wichtigen Grenzen des Pleurasackes und der Lungen nebst ihren Lappen etwas genauer zu verfolgen.

Die Spitze des Pleurasackes liegt auf beiden Seiten ziemlich gleich hoch, überragt den Eingang des Thorax, d. h. die durch das erste Rippen-

paar gelegte Fläche etwas, und entspricht mit ihrem höchsten Punkte etwa der vorderen Kante des Halses der ersten Rippe. Die Spitze wird hier an der lateralen und vorderen Seite wesentlich geschützt durch die Scaleni, sowie auch noch durch den Sternocleidomastoideus. Quer über die Lungenspitze legt sich die Arteria subclavia.

Die untere Grenze des Pleurasackes wird durch eine gebogene Linie dargestellt, welche im mittleren Verhalten am unteren Rande des sternalen Endes des sechsten Rippenknorpels beginnt und am Halse der zwölften Rippe endet, wobei sie die siebente Rippe ziemlich genau an der Grenze zwischen Knochen und Knorpel schneidet.

Die vorderen Grenzen beider Pleurasäcke treten hinter dem Sternum nahe an einander heran, etwas links von der Medianlinie, vom oberen Ende des Corpus sterni bis zur Insertion der 4ten Rippe hinab. Hinter dem Manubrium weichen sie auseinander und hinter dem unteren Ende des Sternums geht die rechte Pleuragrenze senkrecht hinab, während die linke eine sanfte Ausbuchtung zeigt. Dadurch ist es ermöglicht, am linken Rande des Sternum im 6ten bez. 5ten Intercostalraum ohne Eröffnung des Pleurasackes an den Herzbeutel zu gelangen.

Uebrigens giebt es von dem angeführten mittleren Verhalten vielfache Abweichungen.

Hinten (Fig. 291) geht die Pleura costalis jederseits auf die Seitenfläche der Wirbelsäule über, um dann ohne scharfe Grenze sich als Pleura mediastinalis fortzusetzen. Dabei überzieht sie links die Aorta, rechts einen Theil des Oesophagus.

Die beiden Pleurasäcke werden nun durch die Lungen und eine geringe Menge seröser Flüssigkeit eingenommen. Die Lunge füllt aber nur ganz ausnahmsweise die Pleurahöhle vollständig aus, d. h. nur in der Seitenlage des Körpers vermögen wir durch starke Inspiration die Lunge der freiliegenden Seite so auszudehnen, dass (fast) alle Theile der Pleura parietalis mit der Lunge in Berührung kommen. Gewöhnlich bleiben die schärferen Ränder des Pleurasackes unerreicht von den Rändern der Lunge, und es findet in ihnen ein festes Aneinanderlagern der beiden Pleurablätter statt. Diese nur zeitweise und in verschiedenem Grade durch die Lungen erfüllten Räume nennt man *Sinus pleurae* oder complementäre Räume. Der bedeutendste derselben ist der *Sinus phrenico-costalis* (s. Fig. 290 S. 342), welcher dem ganzen convexen unteren Rande der Lunge entspricht. Ein *Sinus phrenico-mediastinalis* kommt eigentlich nur links vor, wo der Winkel zwischen Pleura phrenica und mediastinalis durch die starke Vorwölbung des Herzbeutels geschärft erscheint. Der *Sinus mediastino-costalis* hinter dem unteren Theil des Sternum ist rechts von geringer Ausdehnung, links dagegen von besonderer Bedeutung, da in Folge des zeitweisen Zurück-

weichens der Lunge hier ein grösserer Theil des Herzens und des Herzbeutels dervorderen Brustwand fest anliegt.

Wenn wir jetzt die Grenzen der Lungen bezeichnen wollen, so wissen wir aus dem oben Gesagten, dass sie hinten an der Wirbelsäule, oben an der ganzen Spitze und vorne hinter dem oberen Theil des Sternums mit den Grenzen der Pleura zusammenfallen. Den unteren Rand der Lunge können wir (bei mittlerem Verhalten) durch eine ziemlich gerade Linie bezeichnen, die vorn der Insertion des 6ten Rippenknorpels, hinten dem Ansatz der 11ten Rippe entspricht. Doch liegt diese Grenze (wie bei der Pleura) links stets tiefer als rechts. Der vordere Rand der rechten Lunge weicht nur im unteren Theile öfters von der Pleuragrenze zurück; an der linken Lunge tritt er mit der *Incisura cardiaca* von der Insertion des 4ten Rippenknorpels an lateralwärts zurück, um nach verschieden starker Krümmung hinter dem 6ten Rippenknorpel wieder nahe an die Pleuragrenze hinanzutreten.

Wir finden somit die vorderen und unteren Lungengrenzen wechselnd, aber wir können sie nach dem Gerüste des Thorax leicht bezeichnen. Die Spitzen der Lungen dagegen liegen innerhalb des Thorax (d. i. also seiner oberen Oeffnung) fast unbeweglich, aber wir werden von vorne her ihre Lage nie genau angeben können, da der Eingang des Thorax sehr verschieden geneigt ist und vorne noch durch die verschieden gestaltete und gerichtete *Clavicula* überlagert wird.

Was die Lage der *Sulci interlobulares* angeht, so liegen diese hinten vor dem Halse der 3ten Rippe oder etwas tiefer und enden am unteren Rande in der Gegend der Verbindung zwischen Knochen und Knorpel der 6ten Rippe. Die Grenze zwischen oberem und mittlerem Lappen der rechten Lunge entspricht einigermassen der 4ten Rippe, oder liegt etwas höher.

### Thymusdrüse, *Glandula thymus*.

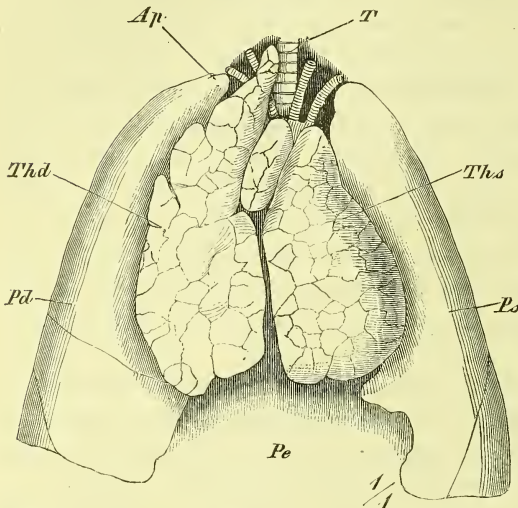
Die Thymusdrüse ist ein gewöhnlich zu den Blutgefässdrüsen gerechnetes Organ, welches in der Brusthöhle hinter dem oberen Theil des Sternums liegt. Sie ist jedoch beim Erwachsenen nur rudimentär oder in Fett umgewandelt, und hat ihre volle Grösse in der Zeit von der Geburt bis gegen die Zeit der Pubertät.

Die Drüse ist rundlich und abgeplattet, und besteht aus 2 Hälften oder Lappen, die unsymmetrisch in Form, Grösse und Lage sind, und durch Bindegewebe fast in ihrer ganzen Länge mit einander verbunden werden. Ihr unteres Ende ist breit, ihr oberes Ende spitz und häufig einseitig als ein längerer Fortsatz oder *Cornu* ausgebildet. (Fig. 292 rechts.)

Die Thymusdrüse besteht aus Lappen und Läppchen, welche der Oberfläche das eigenthümliche Aussehen geben. Sie liegt unmittelbar auf und

vor dem oberen Theil des Herzbeutels und vor den grossen Gefässen und ragt mit ihrem oberen Fortsatz bis in das Gebiet des Halses hinauf, wo sie vor der Luftröhre liegt und auch wohl die Glandula thyroidea berührt.

Fig. 292.



Brusteingeweide (Thymus) eines Kindes, von vorne. A Arcus Aortae. Ap Apex pulmonis. Pd, Ps Pulmo dexter und sinister. T Trachea. Thd, Ths Glandula thymus, rechter und linker Lappen.

Schilddrüse, *Glandula thyroidea*.

Die Schilddrüse ist ein blutreiches Organ, welches den Anfang der Luftröhre umgiebt. Sie besteht aus zwei länglich runden Haupttheilen, *Cornua*, welche die Luftröhre und den Kehlkopf zwischen sich fassen, und einem dieselbe verbindenden medialen Theil, dem *Isthmus*, welcher sehr verschiedene Stärke hat und gewöhnlich vor dem dritten und vierten Knorpelringe liegt.

Nicht selten findet man auch einen vom Isthmus schief aufsteigenden Fortsatz, ein *Cornu medium*.

#### IV. Harnorgane, *Organa uropoëtica*.

Der Harnapparat hat die Aufgabe, den Harn aus dem Blute auszuscheiden und aus dem Körper zu entfernen. Die Ausscheidung geschieht in den beiden Nieren und der Harn wird von hier durch die beiden Harnleiter in die Harnblase geführt, wo er sich ansammelt und von Zeit zu Zeit durch die Harnröhre abgeführt wird. —

Im Anschluss an die Nieren pflegt man auch die Nebennieren abzuhandeln.

Nieren, *Renēs* (Fig. 293 und 295).

Die Nieren liegen am oberen Theil der hinteren Bauchwand, symmetrisch zu beiden Seiten der Wirbelsäule. Sie haben eine bohnenförmige Gestalt, so dass man einen concaven Rand und einen convexen Rand, ein oberes und ein unteres Ende, eine vordere und eine hintere Fläche unterscheidet. An dem medianwärts sehenden concaven Rande befindet sich der Hilus,



welcher in den ziemlich tief hineingehenden Niereneinschnitt, *Sinus renis*, führt, dessen hintere Lippe fast immer weiter vorragt als die vordere. Werden die beiden Einbuchtungen des Hilus stärker, so bekommt die Oberfläche oft ein dreilappiges Aussehen (s. Fig. 293). In seltenen Fällen findet man noch weitere Einbuchtungen oder seichte Furchen als Reste der lappigen, beerenförmigen Gestalt der fötalen Nieren. Die Nieren sind sehr fest und haben eine rothbraune Farbe; ihre Länge beträgt 11—12 Cm. Die Form der Niere zeigt mancherlei Abweichungen.

Die Niere besteht aus dem Nierenparenchym und der dasselbe umkleidenden *Tunica fibrosa*, welche dünn, fest und leicht ablösbar ist. Das die ganze Niere umgebende Fettgewebe pflegt man als *Capsula adiposa* zu bezeichnen.

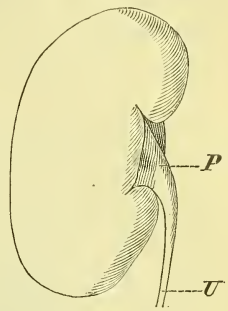
Das Parenchym besteht aus zweierlei verschiedenen Theilen, wie man auf Durchschnitten, namentlich frontalen, deutlich erkennen kann. In der Mitte liegt die hellere Marksubstanz, *Substantia medullaris* und ringsherum die dunklere Rindensubstanz, *Substantia corticalis*.

Die Marksubstanz besteht aus einer wechselnden Zahl von Pyramiden (Malpighische Pyramiden Aut.), welche mit abgerundeter Basis gegen die Rindensubstanz gerichtet sind und mit stumpfer Spitze, *Papilla renalis*, in den Grund des *Sinus renis* hineinragen. Sie sind meistens gegen 12 an Zahl, doch auch mehr oder weniger, und da einige von ihnen sich öfter zu einer einzigen Papille vereinigen, so zählt man gewöhnlich nur 7—8 Papillen. Die Pyramiden zeigen ein gestreiftes Ansehen und es convergiren diese Streifen gegen die Spitze hin.

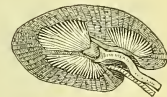Die Rindensubstanz erscheint mehr körnig und man gewahrt in ihr feinrothe Pünktchen, die *Glomeruli*. Sie sendet Fortsätze zwischen die einzelnen Pyramiden, und es werden diese als *Columnae Bertini* bezeichnet.

Das Nierenparenchym besteht aus zahlreichen feinen Kanälen, Harnkanälchen, *Tubuli uriniferi*, die mit den *Glomeruli* beginnen und auf den Spitzen der Papillen enden; ferner

Fig. 293.

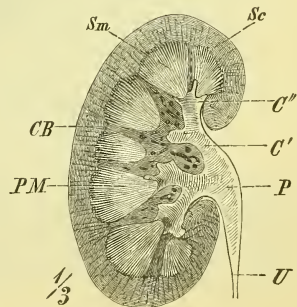


1/3



Rechte Niere, von vorne und Horizontalschnitt derselben, von oben gesehen. P Pelvis. U Ureter.

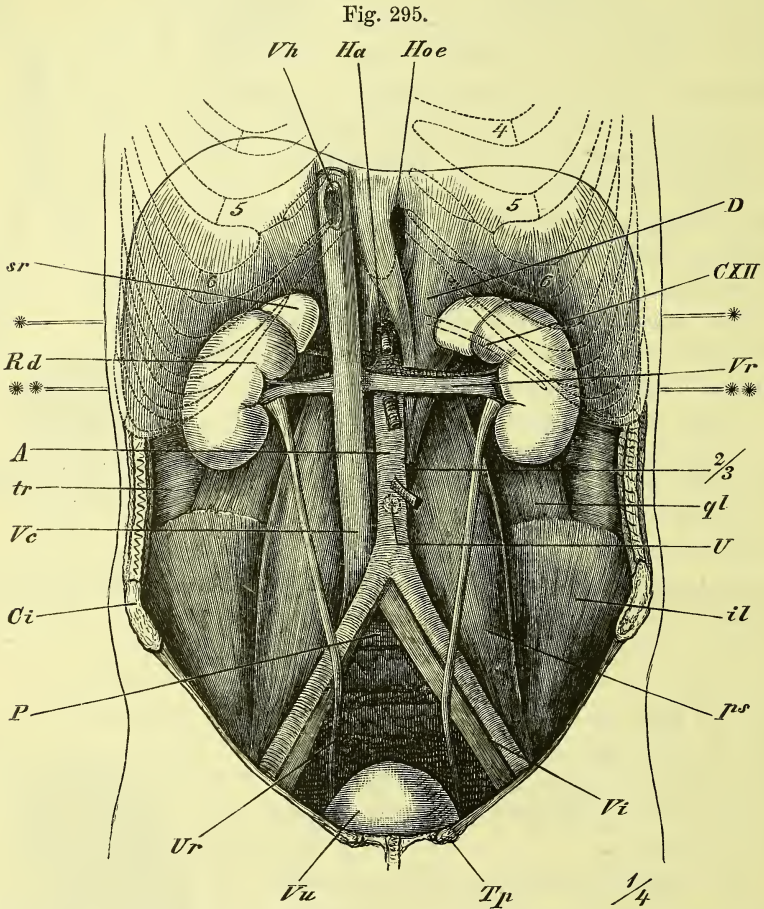
Fig. 294.



Frontalschnitt der rechten Niere. C' Calyx major. C'' Calyx minor. CB Columna Bertini. P Pelvis. Pm Pyramis renis. Sc Substantia corticalis. Sm Substantia medullaris, U Ureter.

aus Gefässen und Nerven, sowie aus einem alle diese Theile zusammenhaltenden Bindegewebe.

Die Gefässe und Nerven treten im Nierensinus oder in dessen Umgebung in die Nierensubstanz ein und verlaufen zunächst zwischen den Pyramiden.



Natürliche Lage der Harnorgane in der Bauchhöhle. Alle übrigen Eingeweide sind entfernt worden. A Aorta. Ci Crista ossis ilium. CXII Zwölfte Rippe. D Diaphragma, pars vertebralis. Ha Hiatus aorticus. Hoe Hiatus oesophagus. il M. iliacus. P Promontorium. ps M. psoas. ql M. quadratus lumborum. Rd Ren dexter. sr Glandula suprarenalis. Tp Tuberculum hepatis. tr M. transversus abdominis. U Stelle, wo der Nabel sitzt. Ur Ureter. Vc Vena cava. Vh Venae hepaticae, abgeschnitten. Vi Vasa iliaca. Vr Vena renalis. Vu Vesica urinaria. 2/3 Bandscheibe zwischen 2. und 3. Bauchwirbel. \*—\* Ungefähre Lage des Durchschnittes Fig. 272. \*\*—\*\* desgl. von Fig. 296. 4, 5, 6 bezeichnen die Zahl der Rippen.

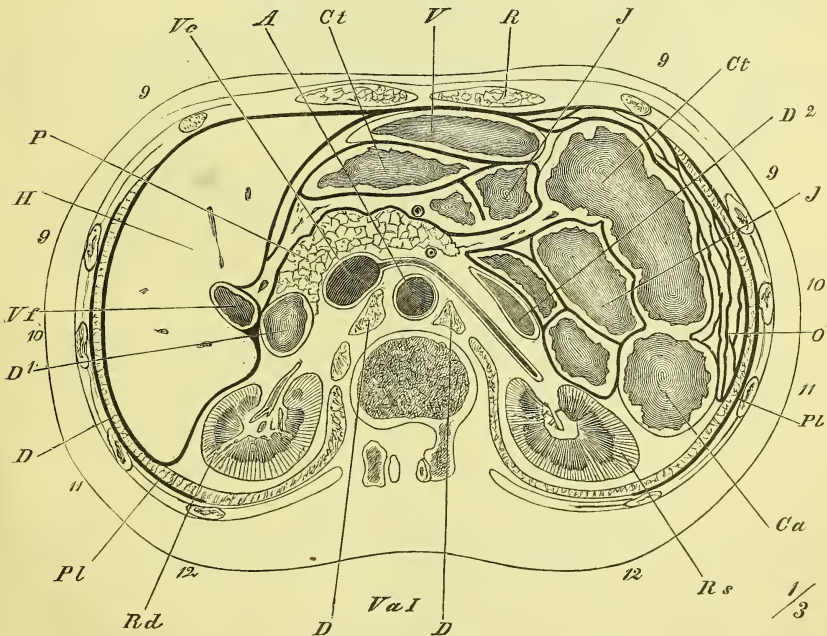
Der Ausführungsgang der Niere, der Harnleiter, *Ureter*, beginnt mit einem im Sinus und ausserhalb desselben gelegenen Sacke, dem Nierenbecken, *Pelvis renalis*, welches meistens aus 2 (oder mehr) grösseren Ab-

theilungen entsteht, den *Calyces renales majores*, und jeder dieser grösseren Nierenkelche setzt sich wieder zusammen aus den *Calyces renales minores*, deren jeder eine Papille umfasst, indem er sich an der Basis derselben festheftet.

Im Sinus liegt das Nierenbecken am meisten hinten, dann folgt gewöhnlich die Arterie und zuvörderst die Vene, doch können die beiden Gefässe auch umgekehrt liegen.

Die Lage der Nieren ist im Genaueren so, dass ihre oberen Enden näher an einander liegen als die unteren und ihre medianen Ränder weiter vorne als die lateralen. In Beziehung auf die Wirbelsäule entsprechen sie im Mittel der Höhe des letzten Brust- und der beiden ersten Bauchwirbel, so dass sie oben meist über die elfte Rippe hinaufragen und die zwölfte Rippe sie nahezu halbirt, während sie unten 2—3 Fingerbreiten vom Darmbeinrand entfernt bleiben. Die rechte Niere liegt öfters, aber durchaus nicht immer, tiefer, als die linke. Ueberhaupt ist eine tiefere Lage der Nieren nicht selten. Doch reichen sie nur ausnahmsweise bis in die Fossa iliaca.

Fig. 296.



Horizontalschnitt durch den Bauch in der Höhe des ersten Bauchwirbels, ungefähr in der in Fig. 275 mit \*\*—\*\* bezeichneten Linie. Obere Schnittfläche (von unten gesehen). *A* Aorta. *Ca* Colon descendens. *Ct*, *Ct* Colon transversum. *D*, *D*, *D* Diaphragma. *D*<sup>1</sup> Duodenum descendens. *D*<sup>2</sup> Duodenum, pars inferior. *H* Hepar. *J*, *J* Intestinum tenue. *O* Omentum majus. *P* Pancreas. *Pl*, *Pl* Pleura. *R* *M.* rectus abdominis. *Rd*, *Rs* Ren dexter und sinister. *V* Ventriculus. *Va*<sup>1</sup> Erster Bauchwirbel. *Vc* Vena cava. *Vf* Vesica fellea.

Ausserdem kommt es auch vor, dass eine Niere sehr locker befestigt ist; da sie dann wechselnde Lagen einnimmt, wird sie als Wanderniere bezeichnet.

Die Niere liegt fest an der hintern Bauchwand, d. i. vor dem Quadratus lumborum und dem Vertebraltheil des Diaphragma und ist vorne theilweise vom Bauchfell überzogen.

Auf der medialen Seite des oberen Endes liegt die Nebenniere. Ausserdem wird die rechte Niere vorn bedeckt im unteren Theil von dem absteigenden Theil des Duodenum und der rechten Flexur des Colon, im oberen Theil von der unteren Fläche der Leber; die linke Niere von der linken Flexur des Colon, im oberen Theil von der Milz und dem Schwanz der Pankreas.

### Der Harnleiter, *Ureter*. (Fig. 295 U.)

Der Harnleiter entsteht aus dem trichterförmig verengten Nierenbecken, steigt vor dem Psoas major abwärts, geht über die Vasa iliaca hinweg in's kleine Becken, und verläuft hier convergirend zum Grunde der Harnblase, deren Wandung er schief durchbohrt. Beim Manne kreuzt er sich dabei mit dem Vas deferens, welches vor ihm liegt, und beim Weibe geht er unmittelbar neben der Vagina vorbei.

Der Harnleiter besteht, ebenso wie Nierenbecken und Nierenkelche, aus einer muskulösen Schicht mit Quer- und Längsfasern, einer äusseren bindegewebigen Schicht und einer inneren Schleimhaut mit mehrfach geschichtetem Epithel.

### Harnblase, *Vesica urinaria*.

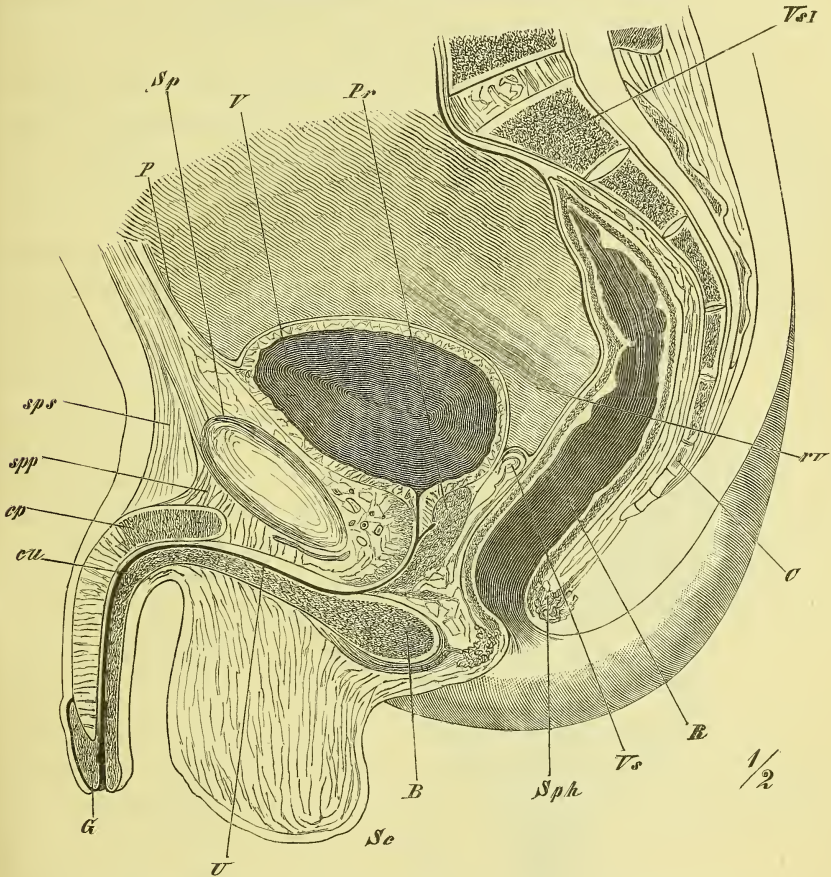
Die Harnblase ist ein muskulöser Behälter für die zeitweise Ansammlung des Harns und liegt im Becken unmittelbar hinter und über der Synchondrosis pubis.

Die Grösse der Harnblase ist nach dem Grade ihrer Füllung äusserst wechselnd; bei vollständiger Contraction ist ihr Innenraum gleich Null, bei starker Ausdehnung hat man sie bis zum Nabel reichen gesehen. Nehmen wir eine mässige Füllung an, so ist ihre Form individuell und bei beiden Geschlechtern recht variirend. Man pflegt die Harnblase im Allgemeinen oval zu nennen, mit der Spitze vorn und oben und das trifft auch oft zu, aber ebenso oft hat sie auch eine mehr kuglige oder abgeplattete Gestalt. Beim Weibe ist sie regelmässig mehr in die Breite gezogen und liegt im leeren Zustande platt hinter der Symphyse, während sie beim Manne in diesem Zustande mehr citronenförmig erscheint. Bei einiger Ausdehnung erfährt sie auch Eindrücke von der Umgebung, vorn von der Synchondrosis pubis, hinten vom gefüllten Rectum oder vom Uterus, seitlich und oben von gefüllten Darmschlingen, namentlich von der Flexura sigmoidea. —

Beim Neugeborenen ist die Blase langgezogen birnförmig und liegt noch grösstentheils ausserhalb des kleinen Beckens, d. h. oberhalb der Ossa pubis.

Man unterscheidet an der Blase (Fig. 297) ein *Corpus*, den *Vertex*, Spitze, und den *Fundus*, Blasengrund, welchem man eine sehr ver-

Fig. 297.



Männliches Becken, Medianschnitt. *B* Bulbus urethrae. *C* Os coecygis. *cp* Corpus cavernosum penis. *cu* Corpus cavernosum urethrae. *G* Glans penis. *P* Peritoneum. *Pr* Prostata. *R* Rectum. *rv* Cavum recto-vesiciale. *Sc* Scrotum. *Sp* Synchondrosis pubis. *Sph* M. sphincter ani externus. *spp*, *sps* Lig. suspensorium penis profundum und superficiale. *U* Urethra. *V* Vesica urinaria. *Vs I* Vert. sacralis I. *Vs* Vesicula seminalis.

schiedene Ausdehnung und Umgrenzung zu geben pflegt. Am Fundus oder vor demselben befindet sich der Anfang der Harnröhre, das *Orificium urethrae*, welches nicht immer deutlich trichterförmig beginnt, so dass man von einem Blasenhalse, *Collum vesicae*, am besten gar nicht spricht. Die vordere

Wand ist etwas abgeplattet, die hintere hat eine verschiedene Wölbung. Am Fundus, nicht sehr weit hinter dem Orificium urethrae befinden sich die schief durchgehenden Einmündungen der Ureteren, etwa 3 Cm von einander entfernt.

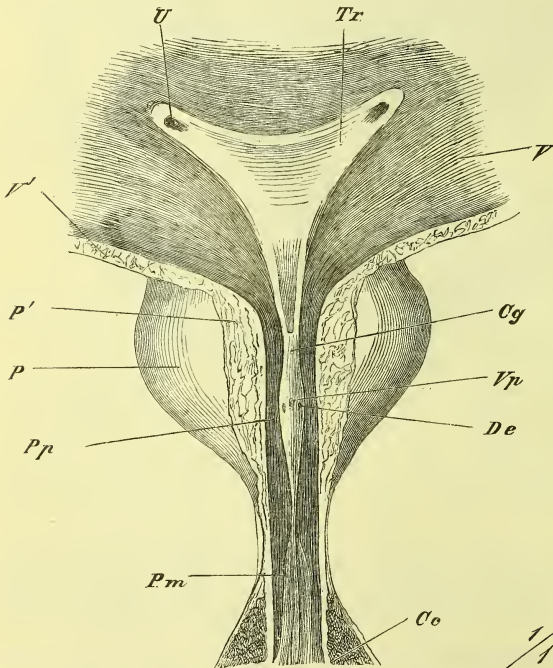
Die namentlich beim weiblichen Geschlecht deutlich ausgebildeten seitlichen Ausbuchtungen der Blase werden *Recessus laterales* genannt.

Die Wandung der Harnblase ist zusammengesetzt aus einer Muskelhaut und einer Schleimhaut, zu denen im oberen Theil auch noch eine seröse Haut (Bauchfellüberzug) hinzukommt.

Die Muskelhaut besteht aus glatten Muskelfasern, welche meistens in Bündeln angeordnet sind. Diese zeigen keinen gleichmässigen Verlauf, sondern sind wesentlich netzförmig ausgebreitet, so dass bei stärkerer Ausdehnung der Blase Lücken in ihr entstehen können, durch welche die Schleimhaut zuweilen vorgedrängt wird (Divertikel).

Die in der Umgebung des Orificium urethrae stärker und deutlicher angeordneten Quer- oder Kreisfasern pflegt man als *Sphincter vesicae* zu bezeichnen, während man die Summe der Längsfasern (die am stärksten an der vorderen und der hinteren Wand auftreten) als *Musculus detrusor urinae* anführt.

Fig. 298.



Die Schleimhaut zeigt in schiefer Durchbohrung die Mündungen der Ureteren und in dreieckiger Ausdehnung zwischen diesen und dem Orificium urethrae eine verdickte und glatte Fläche, das *Trigonum vesicae*. Dieses ist an seine Unterlage fest angeheftet, so dass es selbst bei leerer Blase noch glatt

bleibt. Die Muskulatur besteht aus glatten Muskelfasern, welche meistens in Bündeln angeordnet sind. Diese zeigen keinen gleichmässigen Verlauf, sondern sind wesentlich netzförmig ausgebreitet, so dass bei stärkerer Ausdehnung der Blase Lücken in ihr entstehen können, durch welche die Schleimhaut zuweilen vorgedrängt wird (Divertikel).

Anfang der Harnröhre, durch einen Schnitt an der vorderen Seite eröffnet.  
 Ce Corpus cavernosum. Cg Caput gallinaginis. De Ductus ejaculatorius.  
 P Prostata. P' Durchschnittsfläche derselben. Pm Pars membranacea urethrae.  
 Pp Pars prostatica. Tr Trigonum vesicae. U Mündung des Ureter.  
 V Vesica. V' Durchschnittslinie ihrer Wand. Vp Vesicula prostatica.

bleibt; im Uebrigen zeigt die contrahirte Blase zahlreiche Falten. Die Schleimhaut hat ein mehrfach geschichtetes Epithel und im unteren Theil einige Schleimdrüsen.

Der Bauchfellüberzug erstreckt sich nur auf den oberen Theil der Blase und geht zuweilen auch etwas auf die vordere Fläche über.

Die Befestigung der Blase ist wesentlich auf den unteren Theil beschränkt. Hier ist sie zunächst fest an die Prostata angeheftet und dann besonders durch die *Fascia pelvis* (s. unten) gesichert, welche vorn von der vorderen Beckenwand und seitlich von der Oberfläche des Levator ani an sie herantritt. Dabei werden vorne die starken *Ligamenta pubo-vesicalia* (pubo-prostatica) gebildet.

Ausserdem wird der Blase noch eine gewisse Befestigung gegeben durch drei Stränge, die zum Nabel hinauf ziehen, *Ligamenta vesico-umbilicalia*. Median liegt das *Ligamentum vesicale medium* s. *urachi*, d. i. der obliterirte Urachus, und von den Seiten der Blase aus gehen die *Ligamenta vesicalia lateralia* s. *Arteriae umbilicalis*.

Das Bauchfell sichert die Lage der Blase, indem es von derselben vorn an die Bauchwand und hinten beim Manne an das Rectum, beim Weibe an den Uterus hinübergeht.

Die Blase (Fig. 297) legt sich vorn an die Symphyse und die Bauchwand an, durch sehr lockeres Bindegewebe mit ihnen verbunden. Unten ruht sie auf der Prostata und es bildet die Mündung der Harnröhre den tiefsten Theil der Blase, indem nur selten vor oder hinter ihr tiefer gehende Aussackungen sich befinden. Hinten stösst die Blase beim Manne an die Samenbläschen und an das Rectum, beim Weibe an die Vagina und den Hals des Uterus, und zeigt mit diesen Theilen eine mässig feste bindegewebige Verbindung.

### Harnröhre, *Urethra*.

Die Harnröhre ist bei beiden Geschlechtern wesentlich verschieden.

Die weibliche Harnröhre ist nur gegen 3 Cm. lang, überall weit und leichter ausdehnbar als die männliche. Sie geht mit schwacher Biegung abwärts und etwas vorwärts und mündet im Vestibulum zwischen den beiden Nymphen und vor dem *Orificium vaginae* (Fig. 305—6).

Die männliche Harnröhre (Fig. 297) ist je nach der Länge und dem Füllungszustande des Penis sehr verschieden lang, im Mittel etwa 20 Cm. Bei hängendem Gliede zeigt sie eine S-förmige, bei erigirtem eine einfach bogenförmige Krümmung.

Sie hat an den einzelnen Theilen verschiedene Weite und eine mässige Dehnbarkeit. Ihre Mündung ist an der Spitze des Penis und wird als *Orificium cutaneum* bezeichnet.

Man unterscheidet an der männlichen Harnröhre drei Abtheilungen: Die *Pars prostatica*, *Pars membranacea* und *Pars cavernosa*, je nach den umschliessenden Theilen.

Die *Pars prostatica*, etwa 3 Cm. lang (Fig. 297) befindet sich in der Prostata und verläuft hier in einem schwachen, vorne offenen Bogen ziemlich gerade abwärts, wobei sie deren vorderen Fläche näher liegt als der hinteren. Sie ist sehr ausdehnbar. An ihrer hinteren Wand befindet sich eine längliche Erhebung, der *Colliculus seminalis*, auf welchem median die *Vesicula prostatica*, und jederseits daneben ein *Ductus ejaculatorius* mündet. Neben dem Colliculus befinden sich die zahlreichen Oeffnungen der Prostata-drüsen (Fig. 298).

Die *Pars membranacea* liegt unter und hinter der Synchondrosis, ist gebogen mit vorderer Concavität, gegen 2 Cm. lang, eng und wenig ausdehnbar. Sie wird von keinen festen Theilen umgeben, sondern nur von dem *Musculus transversus perinei profundus*, und durchbohrt die tiefe Dammfascie (das sog. *Ligamentum triangulare urethrae*) etwa 2 Cm. von dem Schambogen entfernt.

Die *Pars cavernosa* ist eingeschlossen in dem *Corpus cavernosum urethrae* und macht hier das Ende der Biegung nach vorne, während sie im Uebrigen, je nach dem Zustande des Penis, verschiedene Richtung annimmt.

Im hinteren Theile dieser Abtheilung sind die kleinen Mündungen der Cowper'schen Drüsen; in der Eichel befindet sich an der unteren Wand eine stärkere Ausbuchtung, die *Fossa navicularis*. Eine andere Ausbuchtung liegt im *Bulbus urethrae*.

Die Mündung der Urethra ist eine an der Spitze der Eichel gelegene sagittale Spalte.

Die Harnröhre hat eine Schleimhaut und Muskulatur.

Die Schleimhaut liegt gewöhnlich in Längsfalten und führt kleine Drüsen (Littre'sche Drüsen), die namentlich in der *Pars cavernosa* vorkommen, und zeigt ausserdem noch feinere oder grössere Vertiefungen, die *Lacunae Morgagni*.

Die Muskulatur besteht aus Längsfasern und Kreisfasern, fehlt aber im grössten Theil der *Pars cavernosa*.

Nebennieren, *Glandulae suprarenales* (Fig. 295 sr).

Die Nebennieren sind kleine platte und etwa dreiseitige Organe von braungelber Farbe. Sie liegen oben auf den Nieren, mit der oberen Spitze medianwärts gewandt und in der Fettkapsel der Niere eingehüllt. Am unteren Ende der vorderen Fläche liegt der Hilus.

Die Nebenniere hat unter einer Hülle eine Rindensubstanz und eine Marksubstanz. Erstere ist fest und gelblich, letztere ist weich und graulich.



## V. Geschlechtsapparat, *Organa genitalia*.

Man unterscheidet innere und äussere Geschlechtsorgane und beide sind beim männlichen und beim weiblichen Geschlecht wesentlich verschieden gestaltet, wengleich sie einen gemeinsamen Grundplan haben, der namentlich in der ersten fötalen Anlage deutlich hervortritt.

Die inneren Geschlechtstheile (vgl. Fig. 312—314 bestehen zunächst aus dem charakteristischen, das Geschlecht eigentlich bestimmenden Theil, der paarigen Geschlechtsdrüse oder Keimdrüse, in welcher die zur Erzeugung eines neuen Individuums nöthigen Keimstoffe bereitet werden: beim Weibe finden wir den Eierstock, *Ovarium*, in dem die Eier sich bilden, und beim Manne den Hoden, *Testiculus*, welcher den Samen absondert. Zur Keimdrüse gehört ein ihr Product fortleitender Kanal, beim Manne der Samenleiter, *Vas deferens*, beim Weibe der Eileiter, *Oviductus* oder *Tuba Fallopii*. Dann folgt ein diese Kanäle vereinendes gemeinsames Stück, welches jedoch beim männlichen Geschlecht fast ganz geschwunden ist (*Vesicula prostatica*), während es beim weiblichen stark ausgebildet ist und einen für die Entwicklung der Frucht wesentlichen Theil darstellt: die Gebärmutter, *Uterus*.

Die als weitere Fortsetzung sich anschliessenden äusseren Genitalien bestehen aus den die Keimstoffe hinausleitenden Kanälen, wozu beim Manne die zum Harnsysteme gehörige *Urethra* dient, während zum Durchlassen der reifen Frucht beim Weibe die Scheide, *Vagina*, bestimmt ist. Diese selben Theile sind zugleich die Begattungsapparate, d. h. sie dienen zur körperlichen Vereinigung beider Geschlechter, durch welche ein Zusammentreffen der männlichen und weiblichen Keimstoffe erzielt wird. Hierzu gehört also beim Weibe die *Vagina*, beim Manne die die Harnröhre stützende erigirbare Ruthe, *Penis*, als dessen Homologon wir beim weiblichen Geschlecht nur einen rudimentären Theil oberhalb der Scheide finden, den Kitzler, *Clitoris*. Zwei Hautwülste zu den Seiten des ausführenden Kanals bilden beim Weibe die grossen Schamlippen, *Labia majora*, beim Manne den Hodensack, *Scrotum*, in dem die Hoden gelagert sind.

### Männliche Geschlechtsorgane, *Organa genitalia masculina*.

Diese bestehen also wesentlich aus den Hoden und aus den ausführenden Kanälen. Der Anfang der letzteren bildet den Nebenhoden, *Epididymis*, der dem hinteren Theile des Hodens aufliegt, während von ihm das *Vas deferens* im Samenstrange, *Funiculus spermaticus*, zum Leistenkanale aufwärts steigt, durch denselben hindurchtritt und dann an den Grund der Blase zieht, wo es mit grossen schlauchförmig verzweigten Ausbuchtungen zusammenhängt, den Samenbläschen, *Vesiculae seminales*.

Von hier ziehen die kurzen *Ductus ejaculatorii* zur Urethra, welche sie in der Pars prostatica erreichen, indem sie die Prostata durchbohren. Ausser der *Prostata* finden sich noch zwei kleine, Schleim absondernde Drüsen, die hinter dem Penis liegen, die *Glandulae Cowperi*.

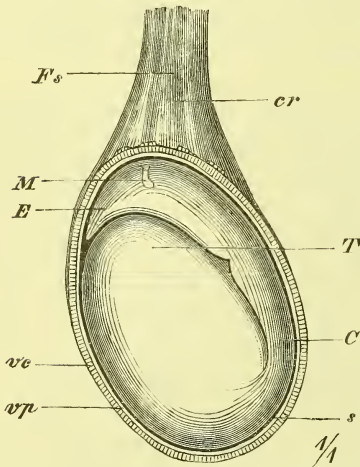
Begattungsorgan ist die Ruthe, *Penis*, welche unter der Synchondrosis pubis an das Becken befestigt ist und hinter welcher der Hodensack herabhängt.

### Hoden, *Testiculus* (Fig. 299 und 300).

Der Hoden hat eine ellipsoidische, in der Dicke etwas zusammengedrückte Gestalt. Man unterscheidet ein oberes und ein unteres Ende, einen vorderen gebogenen und einen hinteren mehr geraden Rand.

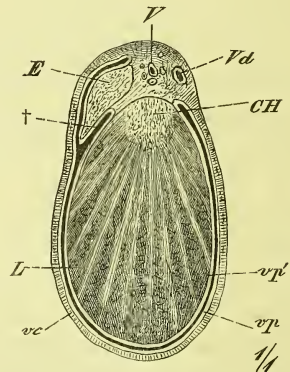
Der Hoden ist umschlossen von einer derben Haut, *Tunica albuginea*, welche am hinteren Rande eine in's Innere vorspringende Verdickung zeigt,

Fig. 299.



Linker Hode und Nebenhode von der lateralen Seite, die Hüllen zur Hälfte abgetragen. *C* Cauda epididymidis. *cr* M. cremaster. *E* Epididymis (caput). *F's* Funiculus spermaticus. *M* Hydatid Morgagni. *s* Seröse Höhle (dunkler Strich). *T* Testiculus. *ve*, *vp* Tunica vaginalis communis und propria, Schnitttrand.

Fig. 300.



Durchschnitt von Hoden und Nebenhoden, senkrecht zur Längsaxe. *CH* Corpus Highmori. *E* Epididymis. *Lr* Lobuli testis. *V* Vasa spermatica. *vc* Tunica vaginalis communis. *Vd* Vas deferens. *vp'* Tunica vaginalis propria, parietales, und *vp'* viscerales Blatt. † Einsenkung zwischen Hoden und Nebenhoden.

das sog. *Corpus Highmori*. Von diesem letzteren und von der übrigen Tunica albuginea erstrecken sich die *Septula testis* in's Innere hinein und scheiden das eigentliche Parenchym des Hodens dadurch (unvollständig) in 100—200 schmale kegelförmige *Lobuli testis*, deren Spitze am Corpus Highmori liegt. Ein jeder Lobulus besteht aus einem oder mehreren knäuel förmig aufgewickelten, einfach blind oder mit Schlingen endenden

Samenkanälchen, *Canaliculi seminales*, welche schliesslich zusammenfliessen, um als *Tubuli recti*, aus jedem Lobulus einer, in das Corpus Highmori einzutreten. Dieses durchziehen sie als ein feines und dichtes Geflecht, *Rete testis*, und treten als *Vasa efferentia*, 10—20 an Zahl, aus dem oberen Ende desselben heraus, um sich zum Nebenhoden zu begeben.

Der Nebenhoden, *Epididymis*, liegt dem hinteren Rande des Hodens an und besteht aus einem dickeren oberen Theile, dem *Caput*, und einem dünneren unteren Theile, der *Cauda Epididymidis*.

Die aus dem Hoden als gerade Kanäle heraustretenden *Vasa efferentia* ballen sich sehr bald in stark gewundenem Verlaufe zusammen zu den kegelförmigen *Coni vasculosi*, und diese sind es, welche das Caput Epididymidis bilden.

Die verschiedenen Kanäle treten dann allmählich zusammen und bilden den *Canalis epididymidis*, welcher, vielfach hin und her gewunden, Körper und Schwanz des Nebenhodens bildet. Am unteren Ende tritt er schliesslich aufwärts umbiegend als *Vas deferens* aus. Am Nebenhoden am unteren Ende findet sich öfters ein blinder Nebenkanal, das *Vas aberrans Halleri*, und am Kopfe des Nebenhodens bemerkt man gewöhnlich die *Morgagni'sche Hydatide* (gestielt oder ungestielt), welche entwicklungsgeschichtliche Bedeutung hat.

Was die Lage des Hodens angeht, so steht seine Längsaxe nicht senkrecht, sondern ist lateral-, vor- und aufwärts geneigt. Der linke Hoden hängt gewöhnlich etwas tiefer hinab als der rechte.

Der feinere Bau von Hoden und Nebenhoden wird in der Histologie besprochen. Die Beschreibung seiner Hüllen folgt S. 361.

#### Samenleiter, *Vas deferens*.

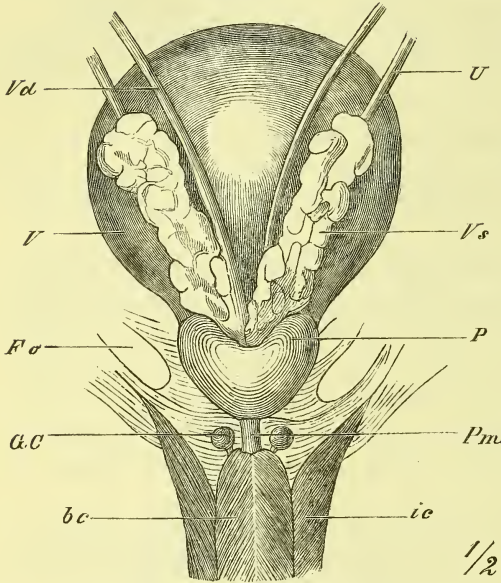
Das *Vas deferens* ist die Fortsetzung des Nebenhodenkanals und stellt einen engen und sehr dickwandigen Kanal dar, der im Samenstrang aufwärts steigt, durch den Leistenkanal in die Bauchhöhle gelangt und hier an der seitlichen Wand des kleinen Beckens hinabsteigt gegen den Grund der Blase, wo er sich mit der *Vesicula seminalis* verbindet. Beim Eintritt in die Bauchhöhle biegt er sich um die *Arteria epigastrica* herum, verläuft dann, vom Bauchfell bedeckt, über den Ureter weg und liegt dem Samenbläschen fest angeheftet.

Das *Vas deferens* hat innen eine Schleimhaut, dann eine recht starke Muskelhaut und aussen eine feste fibröse Haut.

Die Samenblasen, *Vesiculae seminales*, sind längliche, abgeplattete Organe, welche an der lateralen Seite der Samenleiter unmittelbar über der Prostata der hinteren Wand der Blase fest anliegen. Hinten stossen sie an das Rectum, von dem aus man sie auch fühlen kann.

Eine Samenblase besteht aus einem blind endenden mässig weiten Schlauch, der verschieden viele und lange seitliche Ausstülpungen hat. Alle

Fig. 301.



Blase, Prostata und Samenbläschen von hinten und unten. *bc* M. bulbocavernosus. *Fσ* Foramen obturatorium. *GC* Gland. Cowperi. *ic* M. ischio-cavernosus. *P* Prostata. *Pm* Pars membranacea urethrae. *U* Ureter. *V* Vesica urinaria. *Vd* Vas deferens. *Vs* Vesicula seminalis.

diese Theile sind gewunden und werden durch festes Bindegewebe zu der eben erwähnten Form zusammengehalten. Ihr Bau ist ebenso wie der der Samenleiter.

Nach der Vereinigung mit der Samenblase wird das Vas deferens zum

Ausspritzungskanal,  
*Ductus ejaculatorius*,

der durch die Substanz der Prostata hindurch in die Harnröhre eindringt, wo er auf der Höhe des Caput Gallinaginis nahe neben dem der anderen Seite mit einer spaltförmigen Oeffnung endet.

Vorsteherdrüse, *Prostata*.

Die Prostata ist ein Organ, welches zahlreiche Schleimdrüsen

enthält, die ihr Secret in die Harnröhre ergiessen. Die Prostata wird kastanienförmig genannt und liegt hinter der Symphyse unter der Blase und vor dem Rectum. Ihre Basis sieht nach oben, die Spitze abwärts. Von der Harnröhre wird sie mehr im vorderen Theil durchsetzt. Hierdurch und durch eine mediane Furche zeigt sie eine undeutliche Trennung in zwei Lappen, *Lobi*; ein dritter unpaarer Lappen kommt eigentlich nur bei krankhafter Schwellung zur Geltung.

Die Prostata besteht wesentlich aus platten vielfach durchflochtenen Muskelfasern, aus Bindegewebe und einer grösseren Anzahl (30—50) acinöser Drüsen, die zerstreut im Parenchym liegen und mit ganz kleinen Oeffnungen in der Pars prostatica der Urethra ausmünden.

Zwischen den Mündungen der *Ductus ejaculatorii* mündet in die Harnröhre eine kleine blinde Tasche, die in die Prostata eingesenkt ist, die *Vesicula prostatica*, die als sog. *Uterus masculinus* wesentlich entwicklungs-geschichtliches Interesse hat.

Die Prostata wird an die Symphyse befestigt durch die Fascia pelvis, die an ihre obere Seite sich hinüber schlägt und die sog. Ligamenta pubo-prostatica bildet. Auch von unten und von den Seiten erfährt sie durch Fascien eine Sicherung ihrer Lage.

### Die *Glandulae Cowperi*

sind zwei Drüsen von der Grösse einer grossen Erbse, welche hinter dem Bulbus urethrae zu beiden Seiten der Harnröhre liegen und in deren Pars cavernosa ausmünden.

### Hüllen des Hodens (Fig. 300).

Der Hoden mit dem Nebenhoden ist zunächst von zweierlei Häuten umschlossen, welche „Scheidenhäute“ genannt werden, der *Tunica vaginalis propria*, welche einen geschlossenen serösen Sack bildet, und der fibrösen *Tunica vaginalis communis (testis et funiculi spermatici)*, welche ausser dem Hoden auch den Samenstrang bis zur Bauchhöhle überkleidet. Ausserdem wird der Hode von der Wandung des Hodensacks umgeben.

Die *Tunica vaginalis propria* besitzt als seröse Haut dieselbe Anordnung, wie die Pleura, der Herzbeutel und das Bauchfell, d. h. sie besteht aus zwei Theilen, dem an der Oberfläche des Hodens fest haftenden visceralen Blatt (*lv*) und dem wie ein Sack herumgeschlungenen, nur an einer bestimmten Linie mit jenem zusammenhängenden parietalen Blatt (*lp*). Die Gegend, wo beide Blätter in einander übergehen, gewissermassen der Hilus des Organs, ist der hintere Rand vom Hoden und vom Nebenhoden, der also in einiger Ausdehnung ohne serösen Ueberzug bleibt. Zwischen Hoden und Nebenhoden senkt sich die Serosa mit einer Ausbuchtung hinein (†). Das Innere des serösen Sackes der *Tunica vaginalis propria* enthält nur ein Minimum von Flüssigkeit, die jedoch krankhafter Weise bedeutend zunehmen kann (Hydrocele). Zu erwähnen ist noch, dass man mit Rücksicht auf die Entwicklungsgeschichte den den Hoden überziehenden Theil der Serosa als Keimepithel bezeichnet, und man erkennt dessen Grenze deutlich als einen weisslichen Wulst.

Die *Tunica vaginalis communis* ist eine fibröse Haut, die sowohl den Hoden und Nebenhoden, als auch den ganzen Samenstrang umhüllt. Mit dem parietalen Blatt der vorigen Haut ist sie fest verbunden; am inneren Leistenring geht sie in einem halbmondförmigen Umkreis in die Fascia transversalis über (S. 199). Auf dieser Haut verlaufen die Bündel und Schlingen des *Musculus cremaster* (S. 197) bis auf den Hoden hinab.

Der Hodensack, *Scrotum*, ist eine Ausstülpung der äusseren Haut, welche eine mediane Einschnürung und darin eine *Raphe* besitzt. Die Haut ist dünn und gefaltet, sie ist pigmentirt und behaart und hat viele

Talgdrüsen. Die *Tunica dartos* ist eine unter der äusseren Haut gelegene, aus glatten Muskelfasern bestehende Schicht, welche die Stelle des Unterhautzellgewebes vertritt und das *Septum scroti* bildet, welches von der Raphe ausgehend den Hodensack in zwei Fächer theilt.

Der Samenstrang, *Funiculus spermaticus*, besteht aus dem Vas deferens, aus den Gefässen und Nerven des Hodens, aus dem diese Theile zusammenhaltenden Bindegewebe und aus dem Ueberzuge der *Tunica vaginalis communis* nebst dem *Musculus cremaster*. Vom äusseren Leistenring her legt sich noch eine Fortsetzung der oberflächlichen Bauchfascie (S. 198) auf den Samenstrang. Verfolgen wir den Samenstrang aufwärts in den Bauch hinein, so löst sich also am äusseren Leistenring zunächst die erwähnte oberflächliche Fascie ab, innerhalb des Leistenkanales der *Cremaster*, am inneren Leistenring die *Tunica vaginalis communis*, und in der Bauchhöhle tritt der eigentliche Inhalt derart auseinander, dass das Vas deferens in das kleine Becken hinabzieht, die *Vasa spermatica* und die Nerven dagegen aufwärts steigen.

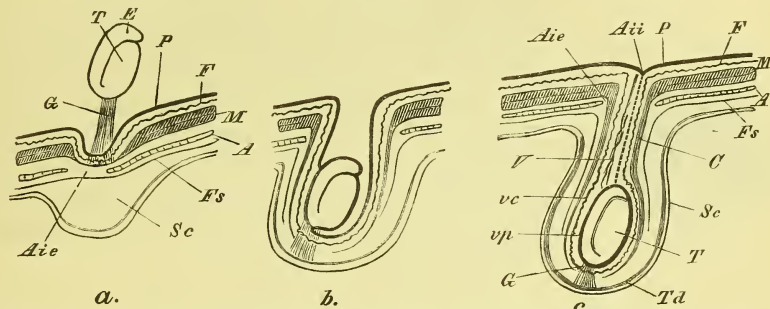
#### *Descensus testiculi* und Bildung seiner Hüllen (Fig. 302).

Der Hoden liegt beim Fötus ursprünglich in der Bauchhöhle, in der Gegend der Niere und ist an der vorderen Seite vom Bauchfell überzogen. Erst einige Zeit vor der Geburt senkt er sich durch den Leistenkanal hinab bis in den Hodensack. Durch den äusseren Leistenring, d. i. durch die Lücke in der Aponeurose des *Obliquus externus*, hat sich vorher schon eine Ausstülpung der Bauchwand vollzogen und diese muss somit auch aus den verschiedenen übrigen Schichten der Bauchwand gebildet sein, also namentlich von den beiden inneren Häuten, Bauchfell und *Fascia transversa*, sowie ausserdem noch von der Muskulatur (*Obliquus internus et transversus*). Letzterer Antheil wird zum *Cremaster* und im Uebrigen spricht man von einem *Processus vaginalis peritonei* und *Processus vaginalis Fasciae transversae*. Die Stelle, wo der letzte mit der *Fascia transversa* zusammenhängt, ist der innere Leistenring (S. 199).

In diese Ausstülpung, die sich später allmählich bis zum Grunde des Hodensacks fortsetzt, tritt nun der Hoden (und Nebenhoden), vom Bauchfell grösstentheils umkleidet (viscerales Blatt der *Tunica vaginalis propria*), hinein, und senkt sich schliesslich ganz hinab. Der *Processus vaginalis peritonei* verschwindet nach der Geburt allmählich, d. h. seine Wände verwachsen (s. Fig. 302 c, punktirte Linie) mit einander, der dadurch gebildete Strang tritt mehr und mehr zurück, und es bleibt dann nur der unterste, den Hoden fest umkleidende Theil und wird zum parietalen Blatt der *Tunica vaginalis propria*. Später verwächst auch der Eingang in den *Processus vaginalis Fasciae transversae*.

Senken sich in den offenen Processus vaginalis Eingeweide hinein (angeborene Leistenbrüche), so liegen diese in derselben Ausstülpung wie der Hoden. Treten dagegen in späterem Alter, nach Verschluss des oberen

Fig. 302.



Schematische Darstellung des Herabsteigens des Hodens und der Entstehung seiner Hüllen: *a* vor der Geburt, *b* zur Zeit der Geburt, *c* bleibender Zustand. *A* Aponeurose des *M. obliquus externus*. *Aie*, *Aii* Anulus inguinalis externus und internus. *Cr* *M. cremaster*. *Ed* Epididymis. *F* Fascia transversa. *Fs* Fascia superficialis. *G* Gubernaculum. *M* Muskulatur (*M. obliquus internus* und *transversus*). *P* Peritoneum. *Sc* Scrotum. *T* Testiculus. *Td* Tunica dartos. *V* Vasa spermatica. *vc*, *vp* Tunica vaginalis communis und propria.

Theiles des Processus vaginalis, Leistenbrüche auf (erworbene Leistenbrüche), so müssen diese eine besondere Ausstülpung des Peritoneums und der Fascie erzeugen.

Das untere Ende des Hodens steht mit dem Grunde des Hodensacks durch einen Strang in Verbindung, das Leitband, *Gubernaculum Hunteri*, welches sich beim Descensus verkürzt.

### Das männliche Glied, *Penis*.

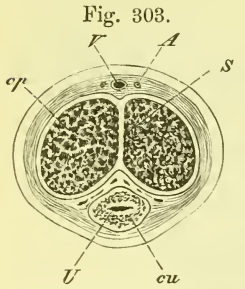
Es ist dies ein erectionsfähiges cylindrisches Organ, welches an dem vorderen Theil des Beckens befestigt ist, im schlaffen Zustande von der Symphyse herabhängt und im erigirten Zustande vor der Bauchwand in die Höhe steigt. Man unterscheidet an ihm die Wurzel, den Körper und die Spitze.

Die Grundlage des Penis besteht aus drei Schwellkörpern, *Corpora cavernosa*, von denen ein unterer die Harnröhre umschliesst: *Corpus cavernosum urethrae*, während die beiden anderen: *Corpora cavernosa penis* über demselben und unmittelbar neben einander sich befinden (s. Fig. 303). Das Ganze ist dann von einer Fascie und von einer Fortsetzung der äusseren Haut überzogen.

Die *Corpora cavernosa penis* sind cylindrisch, jedoch, soweit sie sich berühren, etwas abgeplattet; an der Wurzel sind sie stark, an der Spitze ein Weniges zugespitzt. Mit der Wurzel sind sie am unteren Ast des

Schambeins und des Sitzbeins festgewachsen und legen sich vor dem unteren Ende der Symphyse an einander. Diese Theile heissen die *Crura penis*. Median auf der oberen Seite ist eine flache Furche für die Gefässe, an der unteren Seite eine tiefere für das *Corpus cavernosum urethrae*. Sie werden gebildet von einer äusseren Faserhaut und dem eigentlichen cavernösen

Gewebe. Die *Tunica albuginea* ist fest und dick und setzt sich als *Septum* zwischen den beiden Schwellkörpern fort. Das Septum ist jedoch in der vorderen Hälfte nicht vollständig. Das Innere ist ein schwammiges Gewebe von rother Farbe, welches aus einem Netzwerk von Bälkchen, *Trabeculae*, besteht, welche als eine Fortsetzung der *Albuginea* sich darstellen, und aus dem zwischen denselben gelegenen, wirklich cavernösen Räumen.



Querschnitt der Ruthe. A Arteria. cp Corpus cavernosum penis. cu C. cavernosum urethrae. S Septum. U Urethra V Vena dorsalis penis.

Das *Corpus cavernosum urethrae* ist ebenfalls cylindrisch, umgibt die Urethra, verdickt sich hinten zwischen den *Crura penis* zu dem frei endenden *Bulbus urethrae*, und trägt am vorderen Ende als

eine plötzlich entstehende Anschwellung die kegelförmig gestaltete Eichel, *Glans penis*, welche sich vor den abgestutzten Enden der *Corpora cavernosa penis* ausbreitet und so allein die Spitze des Penis bildet. Der hintere Rand der Glans, welcher wulstig vorragt, heisst *Corona glandis*. An der Spitze der Eichel befindet sich als ein medianer Schlitz das *Orificium cutaneum* der Urethra.

Der Penis besitzt unter der Haut eine Fascie, welche ihn mit Ausnahme der Eichel ganz umkleidet und als *Ligamentum suspensorium penis profundum* einen starken Strang von der Symphyse, als *Ligamentum suspensorium penis superficiale* von der Linea alba des Bauches erhält (siehe Fig. 297).

Die Haut umhüllt den Penis locker und verschiebbar und bildet vom Halse der Eichel aus um letztere eine frei vorragende Falte, die an der Spitze eine Oeffnung hat. Es ist dies das *Praeputium*, die Vorhaut, welche bei Kindern weit vorragt und welche beim Coitus über die Eichel zurückgestreift wird (doch kommt es nicht selten vor, dass dies wegen allzu enger Oeffnung nicht möglich ist: Phimose). Die Vorhaut ist aber nicht ringsum frei, sondern ist an die untere Seite der Glans in grösserer Ausdehnung durch das *Frenulum praeputii* angeheftet.

An der inneren Oberfläche der Vorhaut und namentlich an der *Corona glandis* befinden sich zahlreiche Talgdrüsen, *Glandulae praeputiales*, welche das *Smegma praeputii* absondern.

Die hinteren Enden der drei *Corpora cavernosa* sind bedeckt von Mus-



kulatur, *Musculi ischiocavernosi* und *Musculus bulbocavernosus*, die jedoch erst später (s. Fig. 308) zur Darstellung kommen.

### Weibliche Geschlechtstheile. *Organa genitalia feminea.*

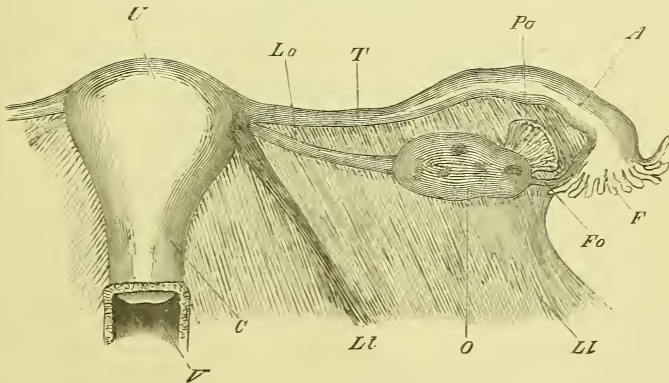
Sie bestehen aus der die Eier producirenden paarigen Keimdrüse, dem Eierstock, *Ovarium*, dem die Eier aufnehmenden und weiterführenden paarigen Eileiter, *Oviductus* oder *Tuba Fallopii* und der Gebärmutter, *Uterus*, in dem die Frucht gereift wird. An den Uterus schliesst sich als ausführendes Rohr die Scheide, *Vagina*, an deren Oeffnung die kleinen und grossen Schamlippen, *Labia minora* und *majora* liegen, und über welcher der Kitzler, *Clitoris*, befestigt ist.

Als Drüsen gehören noch die Bartholini'schen Drüsen hierher.

#### Eierstock, *Ovarium.*

Der Eierstock ist ein paariges Organ, welches im Eingang des kleinen Beckens jederseits neben dem Uterus liegt. Es ist ellipsoidisch, in der Dicke etwas abgeplattet und befindet sich in der hinteren Seite des breiten

Fig. 304.



Innere weibliche Genitalien. A Ampulle. C Cervix uteri. F Fimbriae. Fo Fimbria ovarii. Ll Lig. latum. Lo Lig. ovarii. Lt Lig. teres. O Ovarium. Po Parovarium. T Tuba. U Uterus. V Vagina.

Mutterbandes, einer quer durch's Becken gehenden Bauchfellfalte, die den Uterus umfasst. In diesem Bande verläuft auch das fibröse *Ligamentum ovarii* vom medialen Ende des Ovarium zum Fundus des Uterus. Der eine mehr gerade Rand des Eierstocks, durch den er auf der hinteren Seite des breiten Mutterbandes aufsitzt, und durch den die Gefässe des Ovariums hindurchtreten, heisst der *Hilus*. Die üblichen Bezeichnungen

der Seiten, Ränder und Enden beziehen sich auf die Lage, die der Eierstock annimmt, wenn man künstlich das breite Mutterband straff zieht.

Das Ovarium besteht aus einer weissen festen fibrösen Hülle, *Tunica albuginea*, und dem eigentlichen Parenchym oder Stroma, *Stroma ovarii*. In dem peripheren Theil des letzteren befinden sich die Eier, eingeschlossen in besondere Bläschen, die *Folliculi ovarii*, Graaf'sche Follikel. Im geschlechtsreifen Alter findet man deren 30—100, die mit blossen Auge sichtbar sind, während zahlreiche kleinere mehr in der Tiefe unentwickelt liegen. Die Follikel haben eine Hülle und einen Inhalt.

Der Inhalt der Follikel besteht aus einer Flüssigkeit, dem *Liquor folliculi*.

Die Hülle ist zusammengesetzt aus einer äusseren bindegewebigen Schicht, *Theca folliculi*, und einer inneren zelligen Schicht, *Membrana granulosa*. Letztere verdickt sich an einer Stelle zu einer rundlichen Erhabenheit, dem *Discus oophorus*, Keimhügel, in welchem das Ei, *Ovulum*, eingeschlossen liegt.

Die reifsten an der Oberfläche des Ovariums vorragenden Follikel stossen das Ei aus, indem sie platzen; sie fallen dann narbig zusammen und bilden sich zu gelblichen härteren Stellen um, den *Corpora lutea*. Man nimmt fast allgemein an, dass die Loslösung eines Eies mit der Menstruation in Zusammenhang stehe.

Der Eierstock hat in ununterbrochener Fortsetzung des Peritoneums, welches das breite Mutterband bildet, einen serösen Ueberzug, den man gegenwärtig vom übrigen Bauchfell als Keimepithel zu unterscheiden pflegt. Die Grenze desselben ist wie beim Hoden (S. 361) ein nahe am Hilus gelegener, ringsum laufender weisslicher Wulst.

In der Nähe des Ovariums liegt im breiten Mutterbande das *Parovarium*, der Nebeneierstock (Fig. 304 *Po*), dem jedoch nur entwicklungsgeschichtlich (s. unten) eine Bedeutung zukommt. Er hat eine dreiseitige Gestalt und besteht aus einer Anzahl feiner Kanälchen, welche vom Hilus ovarii ausstrahlen und in einen gemeinschaftlichen queren Kanal einmünden.

Die Lage des Ovariums ist keine bestimmte und noch nicht genau erforscht. Gewöhnlich liegt es so ziemlich im Eingange des kleinen Beckens, doch auch wohl höher in der Fossa iliaca oder tiefer. Häufig lagert es sich in eine Nische der seitlichen Beckenwand, und wird dabei vom breiten Mutterbande und dem Ende der Tube überdeckt.

### Eileiter, *Oviductus*, *Tuba Fallopiana* (*T.*)

Der Eileiter beginnt mit einer frei in die Bauchhöhle mündenden Oeffnung und endet an der spitz ausgezogenen seitlichen Ecke des Uterusgrundes. Er ist ein starkes Rohr, welches im breiten Mutterbande liegt, dessen freien oberen Rand es einnimmt. Er verläuft in geschlängelter Rich-

tung, ist im medialen Theil enge, im lateralen Theil ausgeweitet: *Ampulla* (A.). Das *Ostium uterinum* ist eng, das *Ostium abdominale* trichterförmig und am Rande tief ausgeschnitten, so dass dieser Rand in eine Anzahl schmaler ausgezackter Zipfel zerfällt, die *Fimbriæ*; die eine dieser Fransen, deren Ende mit dem Ovarium zusammenhängt, wird *Fimbria ovarii* genannt. An einer der Fimbrien findet man öfters eine langgestielte Morgagni'sche Hydatide.

Der Oviduct besteht aus quer- und längslaufender Muskulatur, und einer Schleimhaut, welche flimmerndes Cyliinderepithel trägt, dessen Bewegungen zum Uterus hinführen.

### Gebärmutter, *Uterus*.

Der Uterus ist ein muskulöses Organ, welches in der Höhle des kleinen Beckens zwischen Harnblase und Rectum liegt, im gewöhnlichen Zustand nur eine geringe Höhle enthält, in der Schwangerschaft jedoch mit dem Wachsen der Frucht eine gewaltige Grössenzunahme erfährt. Er hat im Allgemeinen eine birnförmige Gestalt mit oberem dickem Ende, nimmt hier an vortretenden Ecken die beiden Oviducte auf und mündet abwärts in die Scheide.

Man unterscheidet am Uterus den Körper, *Corpus*, den Grund, *Fundus*, und den Hals, *Cervix*. Die vordere Seite des Uterus ist flach, die hintere gewölbt; der Fundus ist in querer Richtung ebenfalls leicht gewölbt. Den untersten Theil des Halses, der vom oberen Ende der Scheide umfasst wird (Fig. 304), nennt man *Portio vaginalis uteri* und diese enthält den äusseren Muttermund, *Orificium uteri externum*, eine quer spaltenförmige, nach wiederholten Geburten jedoch mehr rundliche Oeffnung, an welcher man zwei Lippen, *Labia*, unterscheidet, eine längere vordere und eine kürzere hintere Muttermundlippe.

Die Höhle des Uterus ist im frontalen Durchschnitt dreieckig mit einspringenden Wänden; die ausgezogenen oberen Spitzen ziehen sich fort in die engen Oviducte, die untere Spitze geht über in einen etwas weiteren Kanal, den Cervicalkanal, *Canalis cervicis uteri*, welcher an seinem innern (oberen) Ende das *Orificium uteri internum*, den inneren Muttermund hat.

Der Uterus besteht aus einer dicken muskulösen Wand, aus einer inneren Auskleidung mit Schleimhaut, und ausserdem noch einem unvollständigen Ueberzug vom Bauchfell. Die Muskulatur zeigt glatte Muskelfasern, die in Längs-, in Quer- (Kreis-) und in schräger Richtung angeordnet sind und sich vielfach durchflechten. Man kann drei Schichten unterscheiden, deren mittelste durch Anwesenheit zahlreicher Gefässe hervortritt (Fig. 305); in jeder Schicht bilden die Fasern ein complicirtes Flechtwerk.

Die Muskulatur setzt sich ohne Unterbrechung fort in die Wand der Scheide und der Eileiter, sowie einiger Bänder.

Die Schleimhaut haftet der Muskelschicht fest an und trägt ein Flimmerepithel, dessen Bewegungen aufwärts führen; im Cervix jedoch findet sich ein geschichtetes Plattenepithel. Die Schleimhaut hat zahlreiche schlauchförmige Drüsen, *Glandulae uterinae*, und zeigt im Halse die *Plicae palmatae*, d. i. an der vorderen und an der hinteren Wand je eine mediale senkrechte Falte, von der aus nach beiden Seiten parallele Falten schräge aufsteigen.

Der Uterus liegt im Ligamentum uteri latum so, dass seine vordere, seine hintere Seite und der Fundus vom Bauchfell überzogen sind, während an beiden Seitenkanten ein kleiner Streifen, in dem Gefässe und Nerven aus- und eintreten, frei bleibt. Die Anheftung der Serosa ist eine sehr feste und reicht vorn bis zum Halse, hinten bis zum unteren Ende des Halses hinab und noch weiter bis auf die Vagina hinauf.

Die Befestigungen des Uterus sind einmal durch die Verbindung mit der Scheide und der Beckenfascie gegeben, dann durch einen zum Leistenkanal ziehenden muskulösen Strang, das runde Mutterband, *Ligamentum uteri rotundum* oder *teres*, und endlich durch die Bauchfellfalten: *Ligamentum uteri latum* und die *Plicae recto-uterinae*.

Das *Ligamentum teres* nimmt seinen Ursprung jederseits an der oberen Spitze des Uterus, eben unter der Einmündung des Eileiters, und zieht nach der Bauchöffnung des Leistenkanals, bedeckt vom Bauchfell, d. h. von dem vordern Blatt des *Ligamentum latum*, welches dadurch etwas vorgedrängt wird. Der Strang zieht dann durch den Leistenkanal und endet im Gewebe des Mons pubis. Er besteht wesentlich aus glatten Muskelfasern.

Das breite Mutterband, *Ligamentum uteri latum*, ist quer durch's Becken gespannt und hat in seinem oberen Rande den Fundus uteri und die Oviducte. Das Ende der letzteren fällt aber nicht mit dem Ende des freien Randes jederseits zusammen, und so bleibt zwischen beiden ein Stück frei. Man hat dieses die *Ala vespertilionis* genannt.

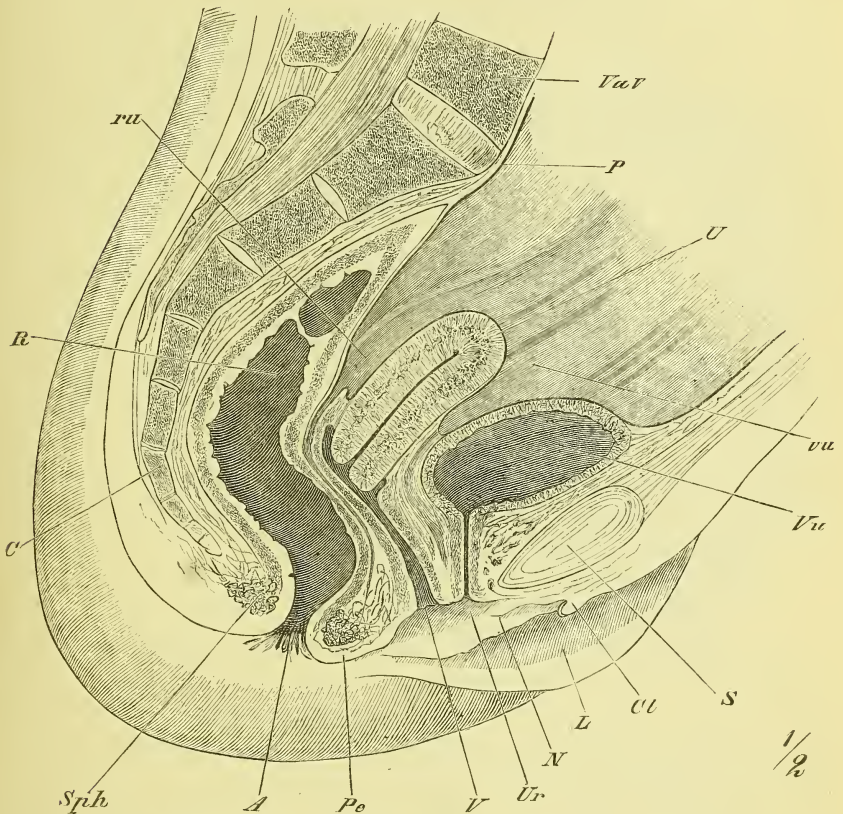
Die Austiefungen, die sich vor und hinter dem Uterus befinden, werden als *Excavationes* oder *Fossae vesico-uterina* und *recto-uterina* bezeichnet und haben, je nach dem Füllungszustande der betreffenden Theile verschiedene Grösse. Hinten ziehen vom Halse des Uterus zur Seite des Rectums hinauf zwei stark vorspringende Falten, *Plicae recto-uterinae s. Douglasii*, zwischen denen ein stark vertiefter Raum hinabgeht, der Douglas'sche Raum, der bis auf die Vagina hinabreicht. In jenen Falten strahlen vom Uterus aus Muskelfasern ein, ohne jedoch das Os sacrum zu erreichen: *Musculus retractor uteri*.

Die den Uterus befestigende Fascia ist die Fascia pelvis, welche vom

Beckenboden her an der Seite der Eingeweide hinauf steigt und allmählich an ihnen aufhört.

Seine Lage hat der Uterus im kleinen Becken derart, dass sein Fundus etwa der Eingangsebene entspricht. Im Uebrigen hat er keine

Fig. 305.



Weibliches Becken, Medianschnitt. *C* Os coccygis. *Cl* Clitoris. *L* Labium majus. *N* Nymphae. *P* Peritoneum. *Pe* Perinaeum. *R* Rectum. *ru* Excavatio recto-uterina. *S* Synchondrosia pubis. *Sph* Sphincter ani externus. *U* Uterus. *Ur* Urethra. *V* Vagina. *Vu* Vesica urinaria. *vu* Excavatio vesico-uterina.

ganz bestimmte bleibende Lagerung. Er kann einerseits bei bleibender Neigung seiner Längsaxe durch eine stark gefüllte Blase rückwärts und durch ein stark gefülltes Rectum vorwärts verlagert werden, es kann aber andererseits auch diese Längsaxe, ohne dass man es anormal nennen könnte, bald mehr vorwärts, bald mehr rückwärts geneigt sein. Im Allgemeinen dürfte (besonders nach Untersuchungen an Lebenden) der Fundus des Uterus nach vorne geneigt sein und sich mehr der Blase anschliessen.

Ein actives Eingreifen zur Herbeiführung einer bestimmten Lage können nur die *Ligamenta rotunda* als kräftiger sich contrahirende Stränge haben.

### Scheide, *Vagina*.

Die Scheide ist ein sehr dehnbarer Schlauch, dessen vordere und hintere Wand gewöhnlich fest aneinanderschliessen. Sie liegt zwischen Blase und Harnröhre einerseits und Rectum anderseits und ist mit dem unteren Ende vor- und abwärts gerichtet. Das obere Ende heisst *Fornix vaginae* und umfasst die Portio vaginalis uteri, wobei die vordere Muttermundslippe weniger weit in den Hohlraum hineinragt als die hintere. Das untere Ende mündet zwischen den kleinen Schamlippen mit einer rundlichen Oeffnung, *Introitus vaginae*, welche im jungfräulichen Zustande durch eine vorspringende Schleimhautfalte, das Jungfernhäutchen, *Hymen*, eingeengt wird. Das Hymen ist meistens halbmondförmig, aber auch zuweilen ringförmig oder siebförmig durchbohrt. Nach der Defloration bilden sich aus den Lappen, in die das Hymen zerrissen wurde, die warzenförmigen *Carunculae myrtiformes*.

Die Vagina besteht aus einer Muskelhaut mit längs- und quergestellten Fasern, einer äusseren Bindegewebsschicht, welche sie loser oder fester mit der Umgebung verbindet, und einer Schleimhaut mit geschichtetem Pflasterepithel und ohne Schleimdrüsen (oder es sind deren nur wenige). An der vordern und hintern Wand der Scheide finden sich ansehnliche quergestellte Runzeln, *Columnae rugarum*. Die hintere Ausbuchtung des Fornix vaginae wird regelmässig noch vom Bauchfell überzogen.

### Grosse Schamlippen, *Labia majora*.

Sie sind zwei dem Hodensacke des Mannes entsprechende Ausstülpungen der äusseren Haut, welche ein starkes Fettgewebe umschliessen und die Schamspalte, *Rima pudendi*, zwischen sich fassen. Vorn gehen sie über in den Mons pubis, der eine starke Behaarung trägt, welche sich auf der Aussenseite der grossen Labien fortsetzt. Am hinteren Ende derselben ist eine vorspringende Querfalte, die *Commissura labiorum posterior*, welche bei der ersten Geburt zerstört wird. Vor derselben liegt die *Fossa navicularis*. Der in der Schamspalte verborgen liegende Theil der grossen Schamlippe ist feucht und schleimhautartig, enthält aber noch Talgdrüsen.

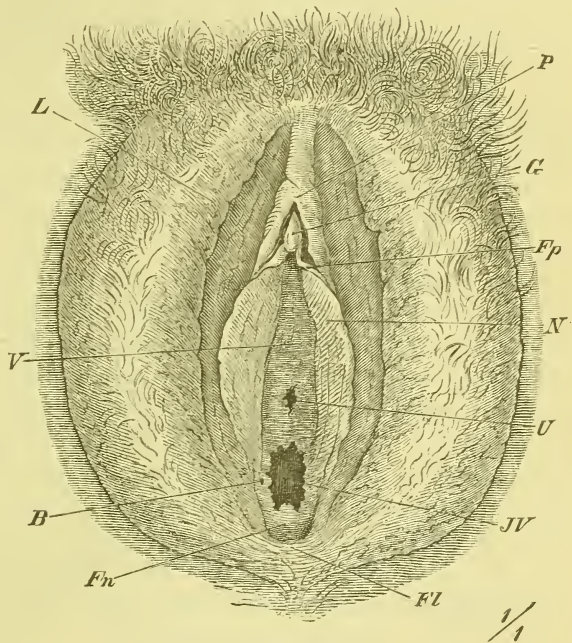
### Kleine Schamlippen, *Labia minora, Nymphae*.

Es sind zwei kleine, wesentlich von Schleimhaut gebildete Falten, zwischen denen der Scheideneingang liegt. Ihr hinteres Ende verliert sich auf der innern Seite der *Labia majora*, ihre vorderen Enden nähern sich und laufen nach der Clitoris hin, deren Glans sie umfassen. Jede Nymphe

theilt sich nämlich in zwei Schenkel und es bilden die oberen Schenkel das *Praeputium (P)*, die unteren das *Frenulum clitoridis (Fp)*.

Den ganzen zwischen den Labia minora gelegenen Raum nennt man Vorhof, *Vestibulum (V)*, und es befindet sich in demselben ausser dem vom Hymen umgebenen *Introitus vaginae* noch über (vor) demselben die äussere Mündung der Harnröhre, um welche herum die Schleimhaut etwas wulstig erhoben ist. Zu beiden Seiten endlich des Scheideneinganges sind die feineren Mündungen der Bartholini'schen Drüsen, zweier erbsengrosser Organe, die den Cowper'schen Drüsen des Mannes entsprechen und neben dem Scheideneingang liegen.

Fig. 306.



#### Kitzler, *Clitoris*.

Die Clitoris ist ein erectionsfähiges Organ, welches dem Penis des Mannes homolog ist, sich jedoch wesentlich dadurch unterscheidet, dass es mit der Harnröhre in keiner Beziehung steht. Wie der

Penis hat auch die Clitoris zwei Corpora cavernosa, die in ähnlicher Weise von den unteren Schambeinästen entspringen, und in gleicher Weise zusammengesetzt sind.

Ein Corpus cavernosum urethrae fehlt, aber dafür vereinigen sich die Corpora cavernosa clitoridis zum *Corpus clitoridis*, welches erschläft von der Symphyse herabhängt, erigirt gegen dieselbe sich erhebt. Die Schwellkörper tragen vorne eine Anschwellung, die ebenfalls als Eichel, *Glans*, bezeichnet wird und in obenerwähnter Weise ein Frenulum und ein Praeputium erhält.

Neben dem Scheideneingange liegt jederseits noch ein Schwellkörper,

Äussere weibliche Genitalien. Die Schamlippen, besonders die grossen sind stark nach den Seiten zurückgezogen. *B* Mündung der Bartholini'schen Drüse. *Fl* Frenulum labiorum. *Fn* Fossa navicularis. *Fp* Frenulum clitoridis. *G* Glans clitoridis. *JV* Introitus vaginae. *L* Labia majora. *N* Nymphae. *P* Praeputium clitoridis. *V* Vestibulum. *U* Urethra.

ein venöses Geflecht, die Vorhofszwiebeln, *Bulbi vestibuli*, deren spitze obere Enden mit der Glans clitoridis zusammenhängen.

### Muskeln und Fascien des Beckenbodens, d. i. des Dammes (*Perineum*), und des Beckens.

Damm, *Perineum*, nennt man die den Ausgang des Beckens und damit den Boden der Leibeshöhle bildende Gegend. Beim aufrechten Stehen finden wir nur eine in der Tiefe zwischen den Hinterbacken und den Schenkeln gelegene Spalte vom Hodensack oder der Schamspalte bis zum Steissbein. Erst bei starker Flexion und Abduction der Schenkel erlangt die Gegend eine gewisse Zugänglichkeit und Ausbreitung, wie sie zu weiterer Untersuchung nöthig ist. Eine Umgrenzung der Dammgegend tritt nur bei mageren Leuten deutlich hervor; in der Regel sind durch die hier vorhandenen starken Fettanhäufungen alle vorspringenden Ränder der Knochen oder Muskeln ausgeglichen.

An Präparaten (s. Fig. 308—309) finden wir die Dammgegend deutlich begrenzt, seitlich durch die Tubera ischii, hinten durch das Steissbein und vorn durch den hintern Rand der Symphyse. Genauer gesagt, bilden die genannten vier Punkte die Ecken eines ungleichseitigen Rhombus, dessen vordere Seiten durch die unteren Aeste der Scham- und Sitzbeine, dessen hintere Seiten durch die hier frei vorragenden Ränder der Glutaei dargestellt werden. Im hinteren Theil des Vierecks liegt der After, im vorderen Theile beim Weibe die Schamspalte, beim Manne die Wurzel des Penis, wodurch hier die Knochen der Symphyse überlagert werden.

Der Boden des Beckens oder der Damm besteht nun zunächst aus Muskulatur und Fascie, welche die Aufgabe haben, dem Andrängen des Bauchinhaltes, wie es durch die Schwere und zeitweise durch die Bauchpresse und andere Contractionen der Bauchmuskeln erzeugt wird, Widerstand zu leisten. Diese von dem After und der Geschlechtsöffnung durchbohrte muskulös-fibröse Platte verschliesst aber nicht einfach quer hinübergespannt den Ausgang des knöchernen Beckens, sondern liegt wie eine Art Trichter in diesem Ausgange, so dass wir auf einem Durchschnitte (Fig. 307) zwei von den Seiten des Beckens herabsteigende convergirende Platten erkennen, an deren Vereinigungswinkel (allgemein gesprochen) sich der After und die Geschlechtsöffnung befinden, und zwar liegen diese gewöhnlich etwas unterhalb des Beckenausganges.

Dieses *Diaphragma pelvis*, wie man es auch wohl genannt hat, wird dargestellt durch einen paarigen Muskel, den Afterheber, *Musculus levator ani*, und eine ihn oben bedeckende starke Fascie, die Beckenfascie, *Fascia pelvis*, welche beide Theile mit ihren unteren Enden sich an die



Seite der Beckeneingeweide fest anlegen. Blicken wir somit von oben in das präparirte Becken hinein, so sehen wir nur den schräg abfallenden von Fascie überzogenen Levator ani; betrachten wir aber den Damm von unten, so finden wir ausser dem aus der Tiefe hervorkommenden Levator ani an der Oberfläche noch weitere Muskulatur: hinten den Schliessmuskel des Afters, *Musculus sphincter ani*, und vorne: beim Manne die die 3 Schwellkörper des Penis bedeckenden Muskeln *Ischiocavernosi* und *Bulbocavernosus*, beim Weibe die beiden schwächeren *Ischiocavernosi* und den *Sphincter cunni*. Endlich liegen noch vorne im Arcus pubis ausgespannt und theilweise in der Tiefe verborgen die *Musculi transversi perinei superficialis* und *profundus*.

Die äussere oder untere Seite der Dammuskulatur hat nun ebenfalls eine fibröse Bekleidung und zwar unterscheidet man eine tiefe und eine oberflächliche Fascie, *Fascia perinei profunda* und *superficialis*.

#### *Musculus levator ani.*

Wie wir aus der Muskellehre wissen, hat das kleine Becken eine Auspolsterung erhalten: hinten durch die Pyriformes und jederseits durch den Obturator internus, so dass nur die Knochenränder in der Umgebung des Foramen obturatorium und hinten die Mitte des Kreuz- und Steissbeins frei daliegen. An jeder Seite des kleinen Beckens, in einer Linie, die etwa von der Mitte der Symphyse nach der Spina ischii gezogen wird (und über den Obturator internus weggeht), also vorn und hinten von Knochen, dazwischen von der Fascie des Beckens, entspringt nun der Levator ani und zieht schräge rück-abwärts.

Der hinterste, von der Spina ischii entspringende Theil desselben setzt sich an die Seite des Steissbeins an und steht in engerer Beziehung zum Ligamentum sacrospinosum; er heisst *Musculus coccygeus*.

Der übrige eigentliche Levator ani legt sich an die Seite der Beckeneingeweide heran und zwar mit einem kleinen vorderen Theile an die Prostata beim Manne, die Vagina beim Weibe, mit dem grössten hinteren Theile dagegen an den Mastdarm. Die Fasern dieses letzten Theiles vereinen sich grösstentheils hinter dem Mastdarm in der Mittellinie mit einander, nur wenige ziehen auch an die Spitze des Steissbeins hinan.

Der Levator ani geht also nicht, wie man wohl sagt, eigentlich trichterförmig an den After hinab, auch wird er denselben nicht einfach heben, d. h. aufwärts ziehen; seine Wirkung auf das Rectum kann hauptsächlich in einer Unterstüzung der Perinealkrümmung desselben gesucht werden.

Die mit Fett ausgefüllten geräumigen unten offenen Vertiefungen zwischen Levator ani und der seitlichen Beckenwand heissen *Fossae recto-ischiadicae*.

*Musculus sphincter ani externus.*

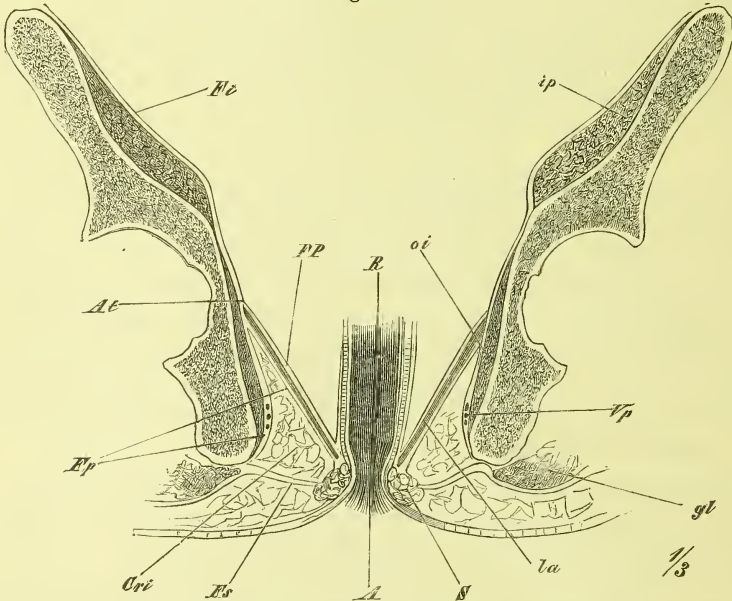
Ein kräftiger Kreismuskel, der unmittelbar unter der Haut liegt und hinten mit dem Steissbein, vorne mit der Fascie und mit dem Bulbocavernosus etwas in Verbindung steht.

Beim Manne finden wir dann:

1. *Musculus ischiocavernosus.*

Ein dünner platter Muskel, der jederseits die Wurzel des Corpus cavernosum penis deckt, vom Os ischii entspringt und in der Fascie am Rücken des Penis endet.

Fig. 307.



Schematischer Frontalschnitt durch das Becken. *A* Anus. *Ac* Acetabulum. *At* Arcus tendineus. *Cri* Cavum recto-ischiadicum. *FP* Fascia pelvis. *Ep*, *Fs* Fascia perinei profunda und superficialis. *gm* M. glutaeus maximus. *ip* M. iliopsoas. *La* M. levator ani. *oi* M. obturator internus. *R* Rectum. *Sph* M. sphincter ani externus. *Vp* Vasa pudenda.

2. *Musculus bulbocavernosus.*

Ein ebenso dünner und platter Muskel, welcher den Bulbus urethrae umgibt und mit den meisten Fasern von einem medianen Sehnenstreifen entspringt. Er streicht dann schräg vor-aufwärts und endet theils an der oberen Seite des Bulbus, theils an der Fascie der Rückenseite des Penis.

Beim Weibe finden sich ebenfalls, wenn auch in viel geringerer Entwicklung, die Ischiocavernosi an den Schenkeln der Clitoris, dagegen ist statt des Bulbocavernosus ein

*Musculus constrictor cunni*

da, welcher sich um den Scheideneingang herumlegt und an der Clitoris endet. Sein Ursprung ist nur zum Theil aus dem Sphincter ani, grösstentheils aber vor und neben demselben von der Fascia perinei.

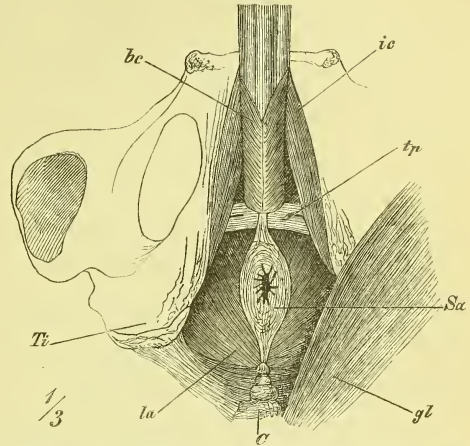
*Musculus transversus perinei superficialis.*

Es ist dieses ein dünnes, verschieden starkes Bündel, welches vom unteren Sitzbeinast entspringt und medianwärts zieht, dem der anderen Seite entgegen. Theilweise gehen die beiderseitigen Muskeln in einander über, theilweise enden sie im Bulbocavernosus.

*Musculus transversus perinei profundus.*

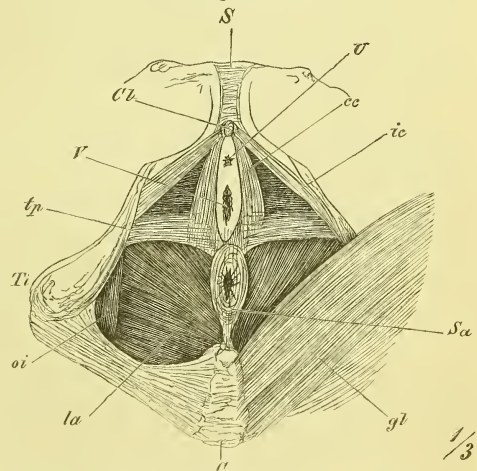
Unter diesem Namen fasst man jetzt eine aus sehr verschieden benannten und abgegrenzten Theilen bestehende Muskelmasse zusammen, welche im Schambogen zwischen den unteren Aesten des Sitzbeins ausgespannt ist, und oberflächlich nicht sichtbar ist. Die Harnröhre (Pars membranacea beim Manne) geht mitten durch den Muskel hindurch und kann somit durch denselben comprimirt werden (M. compressor oder constrictor urethrae). Zwischen den Fasern der Muskeln liegen auch die Cowperschen Drüsen.

Fig. 308.



Musculatur am männlichen Damm. *bc* M. bulbocavernosus. *C* Os coccygis. *Cl* Clitoris. *gl* M. gluteus maximus. *ic* M. ischiocavernosus. *la* M. levator ani. *oi* M. obturator internus. *S* Symphysis. *Sa* M. sphincter ani. *Ti* Tuber ischii. *tp* M. transversus perinei superficialis. *Tp* Tuberculum pubis.

Fig. 309.



Musculatur am weiblichen Damm. *bc* M. bulbocavernosus. *C* Os coccygis. *cc* M. constrictor cunni. *Cl* Clitoris. *gl* M. gluteus maximus. *ic* M. ischiocavernosus. *la* M. levator ani. *oi* M. obturator internus. *S* Symphysis. *Sa* M. sphincter ani. *Ti* Tuber ischii. *tp* M. transversus perinei superficialis. *Tp* Tuberculum pubis.

Die Fascien des Beckenausganges zerfallen in die Fascien des (Innenraumes des) kleinen Beckens und die eigentlichen Dammfascien.

Die Fascie des kleinen Beckens, *Fascia pelvis*, beginnt am Eingange desselben, wo sie theilweise mit der Fascia iliaca und transversalis zusammenhängt. Sie überkleidet dann die Innenwände, eingerechnet den Levator ani und wird durch denselben an die Eingeweide hingeführt. Im Einzelnen zieht sie an der vorderen Wand hinter der Symphyse abwärts und begiebt sich mit zwei hervorragenden Strängen, den *Ligamenta pubovesicalia* zur Blase und Prostata. An der Seitenwand des Beckens überkleidet sie den oberen Theil des Obturator internus und hat hier in der Richtung von vorn nach hinten einen verdickten Streifen, den *Arcus tendineus*, von dem oder in dessen Nähe der Levator ani entspringt. Die Fascie folgt nun der oberen Fläche dieses Muskels und gelangt so an die Seite der Prostata, der Blase, der Samenbläschen und des Rectums, bez. auch der Vagina, worauf sie sich eine Strecke weit auf die Aussenwand dieser Theile auflagert und an ihnen allmählich verschwindet. Hinten reicht die Beckenfascie bis auf das Kreuzbein hinauf, wo sie mit einzelnen Zacken zwischen den vorderen Kreuzbeinlöchern endet.

Die eigentlichen Dammfascien lassen sich am einfachsten so beschreiben: Es giebt am Damm zwei Fascien: eine oberflächliche, unter der Haut gelegene, und eine tiefe, welche die tieferen Flächen deckt.

Die oberflächliche Dammfascie, *Fascia perinei superficialis*, hängt hinten mit der Fascia glutaea, vorn mit der Fascia penis und der Tunica dartos zusammen und heftet sich lateralwärts an die Tubera ischii, medianwärts an den Rand des Sphincter ani an. Im ganzen hinteren Theil ist sie auffallend schwach und durchlöchert.

Die tiefe Dammfascie, *Fascia perinei profunda*, kleidet die Fossae recto-ischii aus, begiebt sich also vom Tuber ischii, wo sie mit der oberflächlichen Fascie zusammenhängt an der innern Fläche des Obturator internus hinauf, bis zum Arcus tendineus, wo sie mit der Fascia pelvis in Verbindung tritt. Dann biegt sie spitzwinkelig um, überzieht den Levator ani an der untern Seite und kommt zum Sphincter ani und Transversus perinei superficialis, wo sie mit der oberflächlichen Fascie zusammenhängt.

Ausserdem beschreibt man auch noch Fascienblätter, welche die obere und untere Seite des Transversus perinei profundus decken, in dem Arcus pubis das *Ligamentum triangulare urethrae* bilden und im Zusammenhang mit der Fascia pelvis die sog. *Capsula pelvio-prostatica* darstellen.

#### Die weiblichen Brüste, *Mammæ*.

Die weiblichen Brustdrüsen haben eine rundliche, ziemlich halbkugelige Gestalt und liegen an der Brust auf dem Pectoralis major. Sie reichen von

der 3. bis zur 6. Rippe und sind durch den Busen, *Sinus*, getrennt. An ihrer hervorragendsten Stelle sitzt die runzliche Brustwarze, *Papilla*, umgeben vom Warzenhof, *Areola*, und beide Theile sind bräunlich gefärbt. Auf der Spitze der Warze befinden sich die feinen Ausmündungen der Milchkanäle.

Die Milchdrüse besteht aus etwa 20 durch Bindegewebe vereinten und mit starkem Fettpolster umhüllten Lappen, *Lobi*, die jedoch nur zur Zeit der Lactation deutlich hervortreten. Ein jeder Lappen entspricht einem Milchgang, *Ductus lactiferus*, der vielfach verzweigt an seinen Enden mit Bläschen dicht besetzt ist, und vor der Mündung auf der Warze eine Anschwellung erleidet, das Milchsäckchen, *Sinus lactiferus*.

### Bauchfell, *Peritoneum*.

Das Bauchfell ist die seröse Haut, welche die Innenwand der Bauchhöhle und die Aussenseite der (meisten) Eingeweide überzieht und den letzteren dadurch die Möglichkeit giebt, sich leicht zu verschieben. Es verhalten sich aber die verschiedenen Eingeweide verschieden in Beziehung auf diesen Ueberzug: Einige liegen in grösserer Ausdehnung der Bauchwand fest an und haben dann eben nur an der vorderen oder auch etwas an den seitlichen Flächen einen serösen Ueberzug. Andere Eingeweide dagegen sind ringsum vom Peritoneum überzogen, mit alleiniger Ausnahme einer kleineren Stelle oder eines Streifens (so beim Darm), an dem Gefässe und Nerven an das Organ hinantreten. Ein solches Eingeweide erscheint auf dem Durchschnitt dann wie gestielt und es treten an dem Stiel, die Gefässe und Nerven einhüllend, zwei seröse Platten an einander. Diesen Theil nennt man Gekröse, *Mesenterium*, und es wird je nach der Länge solches Mesenteriums das betreffende Eingeweide oder Eingeweidestück mehr oder weniger beweglich sein.

Ausserdem bemerken wir an verschiedenen Stellen mit freiem Rande vorspringende und von einem Theil zu einem anderen hinübergespannte Falten des Bauchfelles. Man pflegt diese, ebenso wie auch die zwischen zwei Theilen ausgespannten Platten, als *Ligamenta*, als Bänder, zu bezeichnen.

Dieser Bänder und der Art und Weise der serösen Ueberkleidung der einzelnen Organe wurde bereits bei der Beschreibung der letzteren gedacht. Indessen pflegt man zum Schluss das Bauchfell noch einmal im Ganzen zu beschreiben, was auch hier in der üblichen Weise geschehen mag:

Wenn man am Nabel beginnt und von da aufwärts geht, so überkleidet das Peritoneum zunächst die innere Seite der vorderen Bauchwand und dann die untere Seite des Zwerchfelles, indem es dabei, vom Nabel anfangend, eine mediane Falte rückwärts aussendet, in deren freiem Rande vom Nabel zur vorderen Incisur der Leber ziehend, ein fester Strang, das *Ligamentum teres* liegt (obliterirte Vena umbilicalis). Von der hinteren Gegend des

Zwerchfells schlägt sich das Bauchfell vorwärts hin auf die Leber, das obere Blatt des sog. *Ligamentum coronarium* und der beiden *Ligamenta triangularia* bildend, überkleidet die ganze convexe Fläche der Leber und geht um deren vorderen scharfen Rand herum auf die untere Fläche, welche nun nebst der Gallenblase überzogen wird.

Unterhalb der Leber hat nun in fötaler Zeit, in Zusammenhang mit der Drehung des Magens, die Bildung einer Ausstülpung des Bauchfellsackes stattgefunden, welche zunächst nur hinter dem Magen liegt, später aber weiter hinab als eine freie Falte sich erstreckt. Diese Ausstülpung ist der Netzbeutel, die *Bursa omentalis*. Da aber diese Bildung nur der medianen Gegend angehört, so ist es am geeignetsten, wenn die Beschreibung sich zunächst mit den einfacheren Verhältnissen der rechten und linken Bauchgegend und dann mit der schwierigeren medianen Gegend beschäftigt.

Rechte Seite. An der rechten Seite überzieht das Bauchfell die untere Seite der Leber bis zum hinteren Rande, tritt an die hintere Bauchwand (Zwerchfell), die untere Platte des *Ligamentum coronarium* (bez. *Lig. triangulare dextrum*) bildend und zieht dann an der hinteren Wand abwärts, wobei es über die vordere Seite der Niere und des Duodenum flach sich hinlegt. Bei dieser Gelegenheit treten gewöhnlich einige unregelmässige, faltenförmige Züge hervor, die man zu benennen pflegt als *Ligamentum hepatorenale* und *Ligamentum hepato-colicum*.

So wird jetzt der obere und rechte Theil des absteigenden Duodenum, die rechte Flexur des Colons und der von beiden nicht bedeckte Theil der rechten Niere überzogen, und das Bauchfell geht weiter abwärts, indem es dem Colon ascendens eine unvollständige Ueberkleidung verschafft, das Coecum und den Processus vermiformis dagegen vollständig umgiebt und letzterem ein *Mesenterium* bildet. Hinter dem Coecum giebt es noch verschieden ausgebildete *Plicae* und *Fossae ilio-coecales*. Nachdem auch der noch freigebliebene Theil der *Fossae iliaca* einen Ueberzug erhalten, steigt das Peritoneum theils ins kleine Becken hinein und theils an der vorderen Bauchwand wieder in die Höhe bis zum Nabel hinauf.

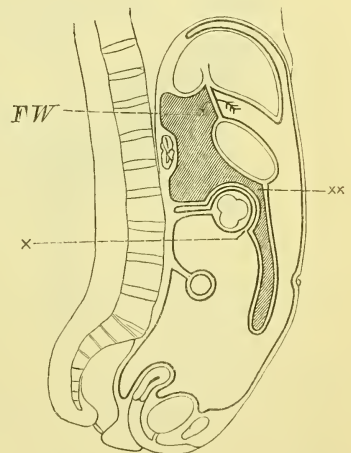
Linke Seite. Hier haben wir uns besonders das Verhalten von Milz und Magenfundus zu betrachten. Nachdem das Bauchfell auch hier die untere Seite der Leber (*Lobus sinister*) überzogen hat, und als untere Platte des *Ligamentum coronarium* bez. *triangulare sinistrum* an die hintere Bauchwand, d. i. ans Zwerchfell gegangen ist, begiebt es sich zur Cardia und zum Fundus des Magens, wobei die neben der Cardia links vorspringende Falte *Ligamentum phrenico-gastricum* genannt wird. Weiterhin tritt das Bauchfell über auf den ganzen Fundus des Magens und gleichzeitig auf die Milz. Dabei heisst das Verbindungsstück zwischen Magen und Milz *Ligamentum gastro-lienale*, und eine vom Zwerchfell an die Milz hinabtretende

Falte *Ligamentum phrenico-lienale*. Die Milz wird überkleidet vollständig an der Superficies diaphragmatica und an der Superficies gastrica, während an die Nierenfläche die Bursa omentalis, welche auch die hintere Platte des *Ligamentum gastro-lienale* bildet, heranreicht. Weiter geht das Bauchfell abwärts zum Colon und zwar links zur Flexura sinistra, wobei eine mit dem freien Rand aufwärts gerichtete Falte gebildet wird, *Ligamentum phrenico-colicum*, auf welche sich von oben her das untere Ende der Milz stützt; weiter rechts findet der Uebergang zum Omentum majus statt, wovon später die Rede sein wird. An der linken Seite zieht das Bauchfell dann weiter hinab, das Colon descendens unvollständig bekleidend, dagegen der Flexura sigmoidea einen vollständigen Ueberzug und ein wirkliches Mesenterium gebend, und steigt über die linke Fossa iliaca theils ins kleine Becken, theils hinter dem Ligamentum Poupartii an der vorderen Bauchwand zum Nabel zurück.

Mediane Gegend. Hier sind durch die Bildung der Bursa omentalis durchgreifende Veränderungen vorgegangen. Das Bauchfell zieht an der unteren Fläche der Leber nicht bis zum hinteren Rande, sondern nur bis zur Porta und biegt sich von hier zur kleinen Curvatur des Magens und dem anstossenden Theil des Duodenum als *Omentum minus*, kleines Netz, oder *Ligamentum hepato-gastricum*, welches rechts mit freiem Rande endet und hier *Ligamentum hepato-duodenale* heisst. Nun wird die vordere Fläche des Magens überkleidet, wobei das Bauchfell an beiden Seiten übergeht in die für die rechte und linke

Seite beschriebenen Abtheilungen. Von der grossen Curvatur geht es nicht an die hintere Fläche des Magens, sondern senkt sich als vorderstes Blatt (der vier Blätter) des grossen Netzes, *Omentum majus*, frei in die Bauchhöhle hinab, biegt unten um, und geht als hinterstes Blatt wieder aufwärts, tritt beim Erwachsenen an die untere Seite des Colon und zieht am *Mesocolon transversum* an die hintere Bauchwand, geht an dieser, die untere Flexur des Duodenum bedeckend, abwärts, und bildet das mit der Wurzel schräg rechts-abwärts steigende *Mesenterium* der Dünndärme, wobei links an dem frei werdenden Theile des Darms eine Falte, die *Plica duodeno-jejunalis* vorspringt. So gelangt das Bauchfell dann in das kleine

Fig. 310.



Schematischer Medianschnitt zur Erläuterung des Verlaufs vom Bauchfell beim Erwachsenen. x und xx die beiden Stellen, wo man sich die beiden benachbarten Platten des Bauchfells verwachsen denken muss. FW Foramen Winslowii.

Becken, bildet hier vor dem Kreuzbein den zuerst vollständigen, abwärts immer mehr abnehmenden Ueberzug des Rectums, geht mit der *Excavatio recto-vesicalis* beim Mann über den Grund der Samenblasen auf die Blase, beim Weibe mit der *Excavatio recto-uterina* über den Fornix der Scheide auf den Uterus über, um dann das *Ligamentum uteri latum* zu bilden und als *Excavatio vesico-uterina* sich auf die Blase zu schlagen. Die Blase wird bei beiden Geschlechtern im hinteren und oberen Theile unvollständig überzogen und von ihr zum Nabel aufsteigend zeigt das Bauchfell die drei hervorragenden Falten, *Plicae vesico-umbilicales*, *media* (obliterirter Urachus) und *laterales* (obliterirte Arteriae umbilicales), sowie weiter lateralwärts die wenig vortretende, aber so sehr wichtige *Plica Arteriae epigastricae*. Die zu beiden Seiten der letzteren gelegenen Vertiefungen nennt man Leisten-gruben, *Foveae inguinales* und unterscheidet sie als *Foveae inguinalis lateralis (externa aut.)* und *medialis (interna aut.)*.

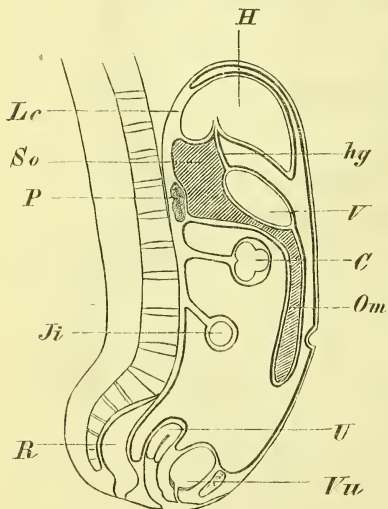
Man hat unnöthiger und unpassender Weise auch die zwischen den Ligamenta vesico-umbilicalia gelegene Vertiefung als Leisten-grube bezeichnet.

Bei der Beschreibung des Verlaufes des grossen Netzes wurde oben erwähnt, dass es beim Erwachsenen mit seiner hintersten Platte an die untere Seite des Mesocolon tritt. Dies Verhalten ist aber nur das Product einer späteren Verklebung (bei  $\times$ ). Denn ursprünglich beim Fötus Fig. 311

geht das Bauchfell, als hinterste Platte aufwärts ziehend, frei zwischen Magen und Colon hindurch an die hintere Bauchwand, und bildet dann erst weiter abwärts das selbstständige, frei vorragende Mesocolon transversum. Das spätere Verhalten erklärt sich durch ein festes Anlegen und Verkleben des Colon transversum mit dem Omentum majus und des Mesocolon mit der Bursa omentalis.

Es wurde vorhin erwähnt, dass das Omentum minus einen rechten, freien Rand hat. Zwischen diesem Rande des sog. Ligamentum hepato-duodenale einerseits und dem Ligamentum hepato-renale andererseits befindet sich nun der Eingang in jene *Bursa omentalis*, deren erste Anlage als ein Product der Drehung und Schiefstellung des Magens erscheint. Man nennt die Oeffnung ge-

Fig. 311.



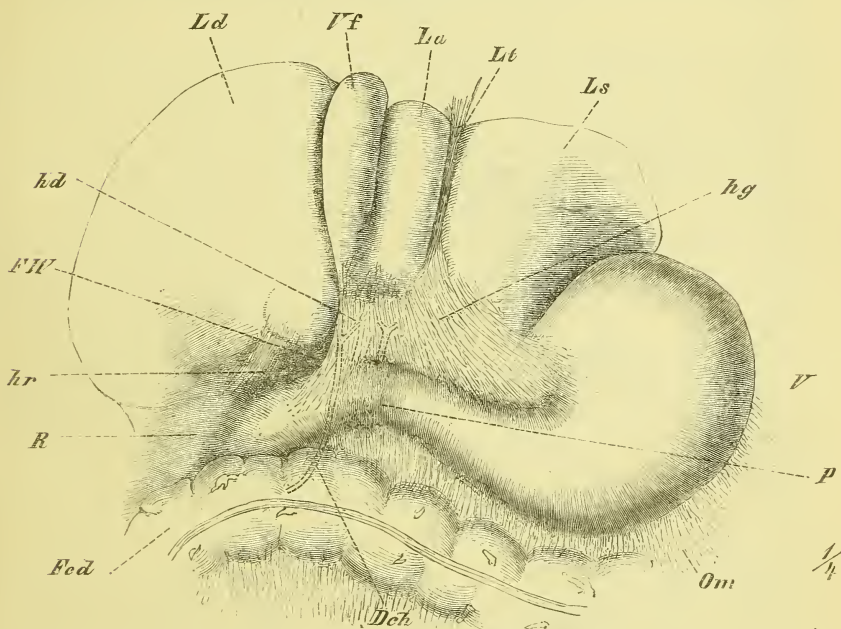
Verlauf des Bauchfells beim Fötus. C Colon transversum. H Hepar. hg Lig. hepatogastricum. Ji Jejunum-illum. Lc Lig. coronarium hepatis. Om Omentum majus. P Pancreas. R Rectum. So Bursa omentalis. U Uterus. V Ventriculus. Vu Vesica urinaria.



wöhnlich *Foramen Winslowii*. Die Bursa omentalis überkleidet nun die untere Fläche des hinteren Leberlappens, (Lobulus Spigelii aut.) die hintere Fläche des Magens, die Superficies renalis der Milz und die hintere Bauchwand in der Gegend des Pancreas, steigt, ursprünglich beim Fötus auch noch offen hinab bis zum unteren Ende des Omentum majus, indem es die beiden mittleren von dessen 4 Platten bildet. So gehören zu dem eingestülpten Bauchfell auch das hintere Blatt des Omentum minus und des Ligamentum gastro-lienale.

Die Entstehung dieses Netzbeutels ist einfach folgende: Der ursprünglich longitudinal liegende Magen dreht sich schon früh so, dass die kleine Cur-

Fig. 312.



Das Bauchfell zwischen Leber und Magen, die Leber stark nach oben zurückgelegt. *Dch* Ductus choledochus, hinter dem Duodenum verlaufend. *Fcd* Flexura coli dextra. *FW* Foramen Winslowii. *hd* Lig. hepatoduodenale. *hg* Lig. hepatogastricum. *hr* Lig. hepatorenale. *La*, *Ld*, *Ls* Lobus anterior, dexter, sinister. *Lt* Lig. teres. *Om* Omentum majus. *P* Pylorus. *R* Ren dexter. *V* Ventriculus. *Vf* Vesica fellea.

vatur, die aus seinem freien (vorderen) Rande hervorging, rechts-aufwärts sieht, während die grosse Curvatur, die dem angewachsenen Rande entspricht, links-abwärts gerichtet ist und das Duodenum sich in einer rechts gewölbten Schlinge auszieht. So entsteht hinter dem Magen eine Nische, die zwischen ihm und der hinteren Bauchwand liegt und bis zur grossen Curvatur hinabreicht, und diese Nische ist die Anlage des Netzbeutels.

Fig. 313.

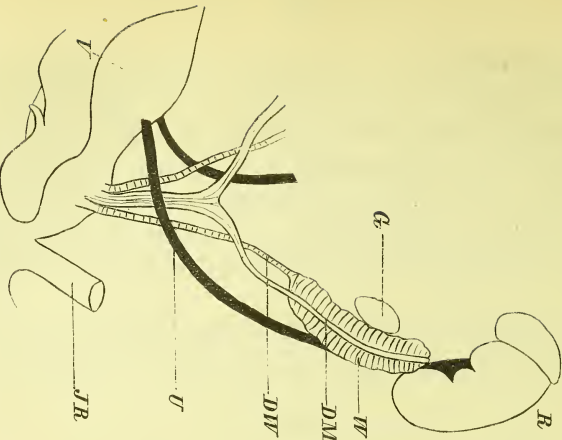


Fig. 314.

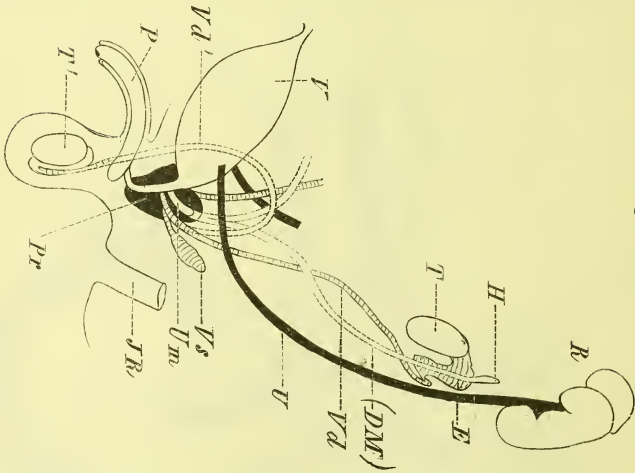
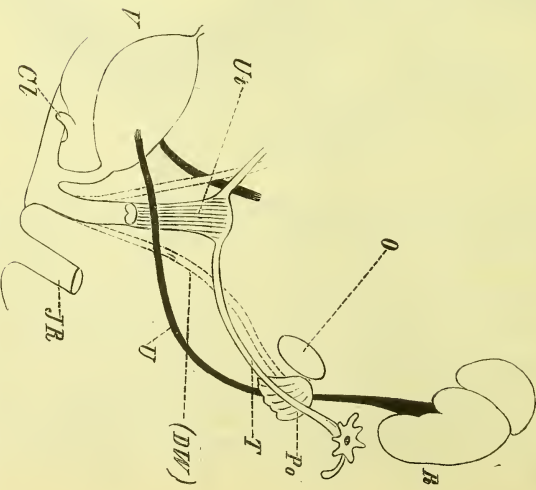


Fig. 315.



Schematische Darstellung der Entwicklung der Geschlechtsorgane. Fig. 313 indifferent, 314 männliche, 315 weibliche Form. *Cl* Chorion, *DM* Müller'scher Gang, *DW* Wolf'scher Gang, *E* Epididymis, *G* Keimdrüse, *H* Hydrotide, *H* Hydrotide, *JE* Rectum, *O* Ovarium, *P* Penis, *Po* Parovarium, *Pr* Prostata, *JR* Ren., *T* Testis, *T'* Testiculus im Bantoh, *T''* im Hodensack, *U* Ureter, *Um* Uterus masculinus, *Ut* Uterus, *V* Vas deferens, *Vd* Vas deferens vor, *Vd'* nach dem Descensus, *Vs* Vesicula seminalis, *W* Wolf'scher Körper.

Die Veränderungen, die vor sich gehen, beziehen sich einmal auf eine Verengerung des Einganges, welcher sich mehr und mehr zum *Foramen Winslowii* verengt, dann aber auch auf eine Ausstülpung, die noch über die Grenzen des Magens hinaus abwärts geht und schliesslich als *Omentum majus* bis in's kleine Becken hinabreicht.

Die mit dem Descensus testiculi verbundene Ausstülpung des Bauchfelles, der Processus vaginalis peritonei, wurde bereits S. 362 ausführlich beschrieben.

### Kurze Andeutung über die Entwicklung des Urogenitalsystems. (Fig. 313—315.)

In einer sehr frühen Zeit des embryonalen Lebens, wo man noch keine Harn- und Geschlechtsorgane gebildet sieht, findet man neben der Wirbelsäule die mächtig entwickelten Wolff'schen Körper, oder die Urnieren (*W*). Sie sind langgestreckt, haben einen drüsigen Bau und geben am unteren Ende einen Ausführungsgang ab, den Wolff'schen Gang (*DW*). An der Oberfläche der Urniere entsteht dann ein oben blind endender Kanal, der Müller'sche Gang, und an der medialen Seite der Urniere bemerkt man ein Organ, welches die Keimdrüse (*G*) wird, und sich zum Hoden oder zum Eierstock umwandelt.

Beim männlichen Geschlecht (Fig. 314) entsteht aus dem Wolff'schen Körper der Kopf des Nebenhodens (und die Parepididymis); der Wolff'sche Gang wird zum Vas deferens. Der Müller'sche Gang verschwindet bis auf sein oberstes Ende, welches als Morgagnische Hydatide bleibt, und sein unterstes Ende, welches mit dem der anderen Seite zusammenfliesst und die Vesicula prostatica, den Uterus masculinus bildet.

Beim weiblichen Geschlecht tritt der Wolff'sche Körper mehr zurück und wird zum Parovarium (*Po*). Der Wolff'sche Gang (*DW*) schwindet, dagegen bildet sich der Müller'sche Gang aus und wird zum Oviduct (*T*), der sich oben öffnet, und in seiner unteren Vereinigung zum Uterus und zur Vagina.

Die Nieren und die Ureteren entstehen hinter dem oberen Theile des Wolff'schen Körpers.

## Angiologie, Gefäßlehre.

---

Die Angiologie behandelt die Blut- und Lymphgefäße und das Herz, d. h. also jenes System von Röhren, welches den ganzen Körper durchzieht und zur Unterhaltung des Stoffwechsels dient. Betrachten wir dieses Röhrensystem näher, so sehen wir zunächst, dass — mit wenigen Ausnahmen — sämtliche Organe und Gewebe von einem feinen, gewöhnlich mikroskopisch feinen Netze, den Kapillargefäßen, durchsetzt sind, aus welchen die Gewebe neue Bildungstoffe entnehmen und in welche sie ungebrauchte und umgewandelte Stoffe abgeben. Die durch dieses Kapillarnetz ununterbrochen hindurchströmende Flüssigkeit, das Blut, wird durch die baumförmig verzweigten Pulsadern, *Arteriae*, zugeführt und durch die in gleicher Weise sich sammelnden Blutadern, *Venae*, abgeführt. Zwischen den Stamm der Arterien und den (doppelten) Stamm der Venen ist als treibende Kraft das Herz, *Cor*, eingeschaltet.

Ausserdem giebt es noch zur Abführung von Gewebsflüssigkeiten das System der Lymphgefäße, *Vasa lymphatica*, welche in den Geweben beginnen und in das Ende des Venensystems einmünden; in ihre Bahnen sind die Lymphdrüsen, *Glandulae lymphaticae*, eingeschaltet. Die in den Wandungen des Nahrungsschlauches und der dazu gehörigen Theile beginnenden Lymphgefäße, welche die bei der Verdauung gebildeten Nahrungssäfte, den *Chylus*, aufnehmen, heissen Chylusgefäße.

Es wurde soeben gesagt, dass die Blutmenge vom Herzen zu den Geweben, und von den Geweben zum Herzen zurückströmt, um dann von neuem wieder in die Arterien einzutreten: man nennt dies den Kreislauf des Blutes. In diesen Kreislauf ist aber noch die Lunge eingeschoben, jenes Organ, in welchem das Blut durch seine Berührung mit der eingeathmeten Luft (Sauerstoff) umgeändert und zur Ernährung der Gewebe wiederum befähigt wird. Dieser Gasaustausch in den Lungen findet nun ebenfalls in einem Netze von Kapillargefäßen statt, dem das Blut durch die Zweige der Lungenarterien zuströmt, und durch mehrere Lungenvenen entströmt. Der treibende Theil ist auch hier das zwischen Arterien und Venen befindliche Herz. Man nennt den Weg des Blutes vom Herzen

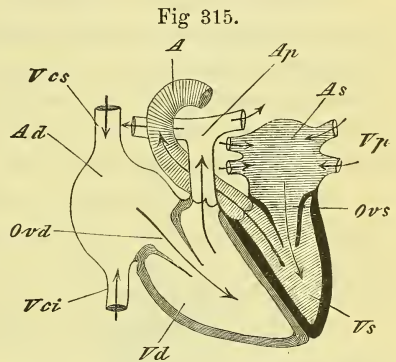
durch die Lungen zum Herzen den kleinen oder Lungenkreislauf, den Weg vom Herzen durch den Körper zum Herzen den grossen oder Körperkreislauf. Genau genommen ist diess nicht richtig und es giebt nur einen einzigen Kreislauf, da das Herz aus zwei, in ihrem Hohlraum ganz gesonderten Hälften besteht, dem linken oder Körperherzen (Fig. 315, schraffirt), welches das Blut aus der Lunge empfängt (*Vp*) und in den Körper entsendet (*A*), und dem rechten oder Lungenherz, welches das Blut aus dem Körper aufnimmt (*Vcs* und *Vci*) und in die Lungen schickt (*Ap*).

Es mag gleich hinzugefügt werden, dass das Herz aus vier Abtheilungen besteht, den die Spitze einnehmenden Herzkammern, *Ventriculi*, und den an der Basis gelegenen Vorhöfen, *Atria*. Aus den Ventrikeln treten die Arterien aus, in die Atrien münden die Venen ein. Der linke Ventrikel giebt die *Aorta* ab, d. i. die Körperschlagader, dem rechten Ventrikel entstammt die Lungen Schlagader, *Arteria pulmonalis*. In das rechte Atrium münden die aus dem Körper kommenden beiden Hohlvenen, *Vena cava superior* und *inferior*, in den linken Vorhof die vier *Venae pulmonales*.

Ein eigenthümliches Verhalten zeigt sich im Verlauf der Gefässe der Bauchhöhle. Die Venen des Darmkanals und der Milz senken sich nämlich nicht unmittelbar in die *Vena cava inferior* ein, sondern schicken ihr Blut vorher durch die Leber. Sie vereinen sich zu einem besondern Stamme, der Pfortader, *Vena portarum*, welche sich in der Leber zu einem Capillarnetz auflöst, und aus diesem entstehen die in die *Cava inferior* mündenden *Venae hepaticae* (vgl. Fig. 342).

Es mag hier noch kurz des Blutkreislaufs beim Fötus gedacht werden, der wesentlich ein anderer ist, da bei fehlender Athmung auch der Lungenkreislauf als unnütz wegfällt und dafür die Bewegung des Blutes durch die *Placenta* hinzukommt, wo das kindliche Blut mit dem mütterlichen Blut in Berührung (nicht in Zusammenfluss) tritt und dadurch regenerirt wird. Zur Verbindung des fötalen Körpers mit der *Placenta* dient der Nabelstrang, *Funiculus umbilicalis*, und in diesem befinden sich zwei zuführende Gefässe: *Arteriae umbilicales* und ein abführendes: *Vena umbilicalis*. Die weitere Beschreibung des fötalen Kreislaufs kann erst später folgen.

Es mag hier noch kurz des Blutkreislaufs beim Fötus gedacht werden, der wesentlich ein anderer ist, da bei fehlender Athmung auch der Lungenkreislauf als unnütz wegfällt und dafür die Bewegung des Blutes durch die *Placenta* hinzukommt, wo das kindliche Blut mit dem mütterlichen Blut in Berührung (nicht in Zusammenfluss) tritt und dadurch regenerirt wird. Zur Verbindung des fötalen Körpers mit der *Placenta* dient der Nabelstrang, *Funiculus umbilicalis*, und in diesem befinden sich zwei zuführende Gefässe: *Arteriae umbilicales* und ein abführendes: *Vena umbilicalis*. Die weitere Beschreibung des fötalen Kreislaufs kann erst später folgen.



Schema des Herzens und des Blutlaufs in demselben; von vorne. *A* Aorta. *Ad*, *As* Atrium dextrum, sinistrum. *Ap* Arteria pulmonalis. *Ovd*, *Ovs* Ostium venosum dextrum, sinistrum. *Vci*, *Vcs* Vena cava inferior, superior. *Vd*, *Vs* Ventriculus dexter, sinister. *Vp* Venae pulmonales.

Was die Anordnung und den Verlauf der Gefässe im Allgemeinen betrifft, so ist zu erwähnen, dass bei weitem an den meisten Stellen des Körpers (Hals und Kopf ausgenommen) Arterien und Venen neben und mit einander verlaufen und durch Bindegewebe an einander geheftet sind (Gefässscheide). Unter den Verzweigungen der Arterien sowohl wie der Venen kommen häufig Verbindungen vor: Anastomosen, und es können entweder die Endäste zweier Arterien zusammenfliessen (bogenförmige Anastomose), oder es verbinden sich die vielfach verzweigten feineren Endigungen zweier Gefässe mit einander (netzförmige Anastomose, *Plexus*, Geflecht). Wenn ein Gefäss sich plötzlich in zahlreiche feine Aeste auflöst, so nennt man das ein Wundernetz.

Die Hauptstämme der Arterien liegen alle in der Tiefe, also innerhalb der Fascien. An den Extremitäten befinden sie sich stets an der Beugeseite. Die Venen begleiten sie entweder (Begleitvenen, tiefe Venen), oder liegen mit selbständigem Verlauf ausserhalb der Fascie (Hautvenen, *Venae subcutaneae*). Von begleitenden Venen findet man gewöhnlich je zwei oder auch nur eine.

Varietäten im Verlauf der Gefässe sind nicht selten und lassen sich häufig so deuten, dass eine bei normalem Verhalten unbedeutende anastomotische Nebenbahn ausnahmsweise als Hauptbahn sich entwickelt, während gleichzeitig die Hauptbahn zu einer engen Anastomose herabsinkt.

Die Gefässe haben eigene ernährende Gefässe, *Vasa vasorum*, und Gefässnerven.

Bau der Gefässe. Die Wandung der Gefässe hat drei Schichten, eine innere, mittlere und äussere Haut, *Tunica intima*, *media* und *adventitia*, von denen die mittlere die stärkste ist und aus elastischen Fasern und Muskulatur gebildet wird. Die innere Haut hat ein Pflasterepithelium, die äussere besteht hauptsächlich aus Bindegewebe und enthält die Ausbreitungen der Nerven und Gefässe.

Die Arterien sind dickwandig, elastisch und contractionsfähig; sie behalten auch an der Leiche, wo sie meistens blutleer sind, ein offenes Lumen.

Die Venen sind dünnwandig und nur in geringem Grade elastisch und contractionsfähig, und sie fallen an der Leiche stets zusammen. Sie sind viel weiter als die Arterien und durch zahlreichere und grössere Anastomosen ausgezeichnet. In den Venen finden sich zur Regulirung des Blutlaufes die Klappen. Sie liegen häufig an den Einmündungsstellen der Aeste, aber auch mitten im Verlaufe eines Stammes oder Astes. Es sind einfache oder doppelte Klappen, über denen die Gefässe erweitert und ausgebuchtet sind. Die Höhlung der Klappen sieht nach dem Herzen hin, so

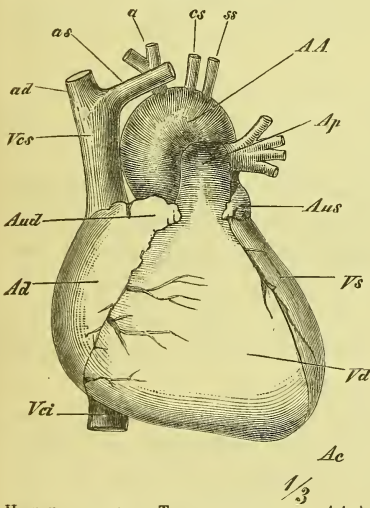
dass das Blut in ihnen wohl zum Herzen hin, aber nie in umgekehrter Richtung strömen kann.

Die Lymphgefäße halten sich in ihrem Verlaufe meistens an die Venen, doch sind die oberflächlichen weit zahlreicher als die tiefen; sie sind viel feiner als die Venen, verlaufen mehr gestreckt und hängen vielfach mit einander zusammen. Ihr Bau ist ähnlich wie der der Venen, auch haben sie zahlreiche Klappen. Die Lymphdrüsen liegen meist in Gruppen vereinigt; die mit ihnen in Beziehung tretenden Lymphgefäße werden als *Vasa afferentia* und *efferentia* unterschieden.

### I. Herz, Cor.

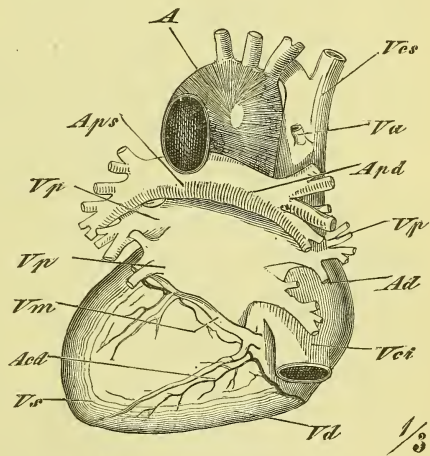
Das Herz (Fig. 316 und 317) ist ein Hohlorgan, welches aus Muskulatur gebildet wird, eine abgerundet stumpf kegelförmige Gestalt hat, in einem serösen Sacke (Herzbeutel) eingeschlossen ist und im Brustraum zwischen beiden Lungen liegt. Das Herz hat eine untere, von den Ventrikeln gebildete Spitze, *Apex*, und eine von den Atrien eingenommene obere Basis, es

Fig. 316.



Herz von vorne. *a* Truncus anonymus. *AA* Arcus Aortae. *Ac* Apex cordis. *Ad* Atrium dextrum. *Ap* Arteria pulmonalis. *Aud*, *Aus* Auricula cordis dextra, sinistra. *es* Carotis sinistra. *ss* Subclavia sinistra. *ad*, *as* Vena anonyma dextra, sinistra. *Vci* *Vcs* Vena cava inferior superior. *Vd*, *Vs* Ventriculus dexter, sinister.

Fig. 317.



Herz, von hinten. *A* Aorta. *Act* Arteria coronaria cordis dextra. *Ad* Atrium dextrum. *Apd*, *Aps* Arteria pulmonalis dextra, sinistra. *Va* Vena azygos, Einmündung. *Vci*, *Vcs* Vena cava inferior, superior. *Vd*, *Vs* Ventriculus dexter sinister. *Vm* Vena magna cordis. *Vp* Venae pulmonales.

hat eine hintere abgeplattete und eine vordere sanft gewölbte Seite, einen schärferen rechten und einen stumpferen linken Rand. Das Herz liegt nicht senkrecht, sondern seine Längsaxe (und somit seine Spitze) ist

links vor- und abwärts gerichtet, so dass das Herz ganz unsymmetrisch liegt und mit dem grössten Theile der linken Seite angehört.

Entsprechend der Zusammensetzung des Herzens aus den Atrien und aus den Kammern zeigt sich an seiner Oberfläche eine ringsum verlaufende Furche, *Sulcus circularis*, und entsprechend der Trennung in ein rechtes und linkes Herz läuft über die vordere und über die hintere Fläche der *Sulcus longitudinalis anterior* und *posterior*. In diesen Furchen sind die Ernährungsgefässe des Herzens gelagert.

Durch eine von der Basis bis zur Spitze gehende vollständige Scheidewand, *Septum cordis*, zerfällt das Herz in eine rechte und eine linke Hälfte, oder, wie man zu sagen pflegt, in ein rechtes Herz (Lungenherz) und ein linkes Herz (Körperherz). Jedes Herz besteht dann aus zwei ganz verschiedenen, durch eine grosse Oeffnung verbundenen Abtheilungen, dem Vorhof, *Atrium*, und der eigentlichen Herzkammer, *Ventriculus*. Letztere ist dickwandig und etwa kegelförmig, erstere dünnwandig und abgerundet kubisch.

Wir haben die Atrien anzusehen als die zu Sammelbecken erweiterten beiden Endtheile der betreffenden Venen, welche, fest mit einander vereinigt, auf der Basis der Ventrikel und hinter den aus diesen herausführenden grossen Gefässstämmen liegen.

Jeder Vorhof hat dann noch einen hohlen Fortsatz, das Herzohr, *Auricula cordis*, welches aus der vordern Wand hervorgeht und, dem der andern Seite entgegengerichtet, sich vor die grossen Gefässe legt.

Der Innenraum ist bei allen vier Höhlen aus physiologischen Gründen gleich gross. Die innere Fläche ist theilweise eben und glatt, theilweise treten Bündel der Muskelsubstanz in verschiedener Weise hervor. Am meisten ist dieses in den Ventrikeln der Fall, wo die ganze Oberfläche von den netzförmigen *Trabeculae carnea*e eingenommen wird, viel weniger in den Atrien, da eigentlich nur an der vordern Wand des rechten Atriums derartige Gebilde als *Musculi pectinati* vorhanden sind.

In den Ventrikeln finden sich ausserdem noch die *Musculi papillares*, frei ins Innere vorspringende Fortsätze der muskulösen Wandung, von deren Enden fibröse Fäden, die *Chordae tendineae*, zu den Herzklappen ziehen.

Jede Herzkammer hat an der Basis zwei Oeffnungen, eine grössere länglich-runde, welche aus der Vorkammer hereinführt, *Ostium venosum*, *s. atrioventriculare* und eine kleinere runde, mehr vorn gelegene, welche den Anfang der grossen Arterie darstellt, *Ostium arteriosum*. Beide Oeffnungen sind mit Klappen versehen, welche beim Kreislauf des Blutes als Ventile wirken, da sie demselben nur in der einen Richtung den Durchgang gestatten. Die Klappen der Ostia venosa sind Segelventile, welche vom Rande des Ostiums aus frei in die Höhle des Ventrikels hineinragen



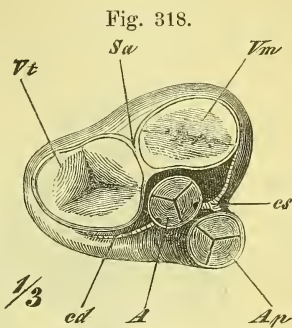
und durch die Chordae tendineae gehalten werden. Durch den bei der Contraction (Systole) vom Ventrikel her ausgeübten Druck des Blutes werden die Klappen aneinandergedrängt und geschlossen. Die Chordae sind so angeordnet, dass die von einem Papillarmuskel ausgehenden sich an die Ränder zweier benachbarter Klappen ansetzen, so dass also ein Papillarmuskel immer der Grenze zweier Klappen in seiner Lagerung entspricht. Rechts besteht das Ventil aus drei, links aus zwei grösseren Abtheilungen, die man Zipfel, *Valvulae*, nennt. Die Ostia arteriosa haben Taschenventile und zwar findet man in jedem Ostium drei Klappen, *Valvulae semilunares*, welche gerade in den Raum des Gefässes hineinragen und sich bei der Ausdehnung (Diastole) der Ventrikel durch den Druck des Blutes in den Arterien an einander legen und schliessen. An der Mitte ihres freien Randes befindet sich ein vorragendes Knötchen, der *Nodus (Arantii Aut.)*, und über ihnen finden sich Ausbuchtungen des Arterienrohrs, die *Sinus (Valsalvae Aut.)*.

Die Ventrikel sind im Ganzen kegelförmig zu nennen; der linke ist sehr starkwandig und wird von dem dünnwandigeren rechten halbmondförmig umfasst (Fig. 319). Der rechte Ventrikel bildet nach dem Anfang der Arteria pulmonalis hin eine Verlängerung, den *Conus arteriosus*; seine Atrio-Ventricularklappe heisst die *Valvula tricuspidalis* und man unterscheidet an ihr einen vorderen, einen hinteren und einen medialen Zipfel. Im linken Ventrikel liegt die *Valvula bicuspidalis* oder *mitralis*, die einen vorderen und einen hinteren Zipfel hat.

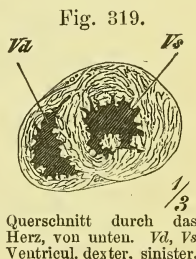
Die Vorhöfe haben eine einigermassen kubische Gestalt und verlängern sich vorn in die Herzohren. Die in die Atrien einmündenden Venen haben keine Klappen, nur an der Vena magna cordis im rechten Atrium befindet sich die *Valvula Thebesii*. An dem Septum atriorum ist eine rundliche verdünnte Stelle, der Rest einer beim Fötus hier vorhandenen Oeffnung, des *Foramen ovale*. Vom rechten Atrium aus gesehen zeigt sie sich als eine seichte Vertiefung: *Fossa ovalis (Fo)*, die von einem leichten Wulste, dem *Limbus fossae ovalis*, umgeben wird.

Die Vorhöfe haben eine einigermassen kubische Gestalt und verlängern sich vorn in die Herzohren. Die in die Atrien einmündenden Venen haben keine Klappen, nur an der Vena magna cordis im rechten Atrium befindet sich die *Valvula Thebesii*. An dem Septum atriorum ist eine rundliche verdünnte Stelle, der Rest einer beim Fötus hier vorhandenen Oeffnung, des *Foramen ovale*. Vom rechten Atrium aus gesehen zeigt sie sich als eine seichte Vertiefung: *Fossa ovalis (Fo)*, die von einem leichten Wulste, dem *Limbus fossae ovalis*, umgeben wird.

An der hinteren Gegend desselben, d. i. also zwischen den Mündungen der beiden Körperven, tritt das *Tuberculum Loweri* stärker hervor.



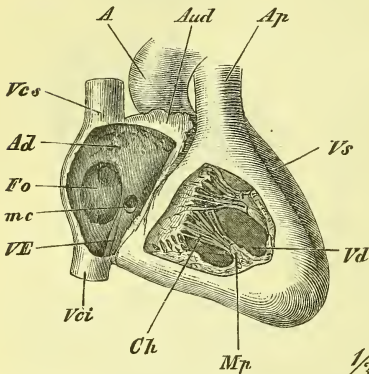
Darstellung der Herzklappen und ihrer Lage, von oben. A Aorta. Ap Arteria pulmonalis. cd, cs Arteria coronaria cordis dextra, sinistra. Sa Septum atriorum. Vm, Vt Valvula mitralis, tricuspidalis.



Querschnitt durch das Herz, von unten. Va, Vs Ventricul. dexter, sinister.

An dem untern, medialen Umfang der Mündung der Vena cava inferior springt eine Falte vor, die *Valvula Eustachii* (*VE*), die beim Fötus den Blutstrom dieser Vene nach dem Foramen ovale hin leitet.

Fig. 320.



Herz, rechte Kammer und Vorkammer durch Entfernung eines Stückes der Wand geöffnet. *A* Aorta. *Ad* Atrium dextrum. *Ap* Arteria pulmonalis. *Aud* Auricula dextra. *Ch* Chordae tendineae. *Fo* Fossa ovalis. *mc* Vena magna cordis mit der Valvula Thebesii. *Mp* Musculus papillaris. *Vci*, *Vcs* Vena cava inferior, superior. *Vd*, *Vs* Ventriculus dexter, sinister. *VE* Valvula Eustachii.

Ausserdem bemerkt man noch die kleinen *Foramina Thebesii*, theilweise Mündungen kleinerer Herzvenen, theils nur blinde Vertiefungen in der Wandung des Vorhofes.

Das rechte Herzzohr ist breiter, das linke schmäler und mehrfach eingekerbt.

### Bau des Herzens.

Das Herz besteht aus einer muskulösen Wandung, welche innen von dem *Endocardium*, aussen von dem visceralen Blatte des *Pericardiums* überzogen ist.

Die Muskulatur, obgleich der Willkür entzogen, hat quergestreifte Fasern, die sich noch dadurch auszeichnen, dass sie sich vielfach theilen und netzförmig mit einander verbinden. Sie sind mannigfach durchflochten und liegen fest aneinander, wodurch das Herzfleisch seine bekannte Härte bekommt. Man kann Längs- und Quersfasern unterscheiden, doch ist die Anordnung der Fasern im Einzelnen schwierig zu erforschen und zu beschreiben. Für eine kürzeste Uebersicht mag Folgendes genügen:

Die Muskulatur der Vorhöfe und der Herzkammern ist eine getrennte. Fast alle Fasern gehen aus von, und heften sich an an zwei fibröse Ringe, *Annuli fibrosi*, welche die beiden Ostia atrioventricularia umgeben.

Die Atrien haben Längs- und Ringfasern; letztere gehn um jedes Atrium einzeln und um beide Atrien gemeinsam herum. Die Venenmündungen sind von besonderen Kreisfasern umgeben.

In den Ventrikeln bestehen die Längsfasern aus Schlingen, deren einer Schenkel meistens oberflächlich vom Annulus fibrosus aus verläuft, um an der Herzspitze in die Tiefe zu gehn, und nun im Innern zum Ostium venosum zurück zu ziehen, oder in einem Musculus papillaris (*Mp*) zu enden. An der Herzspitze bildet sich dadurch der sog. Herzwirbel. Die Längsschlingen des rechten Ventrikels begeben sich mit dem aufsteigenden Schenkel zum linken Ventrikel hinüber, so dass diesem dadurch schon eine grössere Menge Fasern zugeführt werden.

Die Ringmuskulatur der Ventrikel besteht in der Hauptsache aus Schlingen, die auf dem linken Annulus fibrosus basiren und einerseits den linken Ventrikel, anderseits auch den rechten Ventrikel umziehn. Hier geschieht es mit einfachen, dort mit einfachen und mit achterförmigen Schlingen. Einzelne Schlingen gehn übrigens auch vom rechten Annulus fibrosus aus.

Das Endocardium kleidet als eine dünne Haut alle Herzräume aus, und bildet durch Duplicaturen die Herzklappen.

Der äussere seröse Ueberzug des Herzens ist das viscerales Blatt des Pericardiums und hängt fest mit seiner Unterlage zusammen. Von den Furchen des Herzens ausgehend, breitet sich unter demselben ein bei verschiedenen Personen verschieden starkes Fettpolster aus.

### Herzbeutel, *Pericardium*.

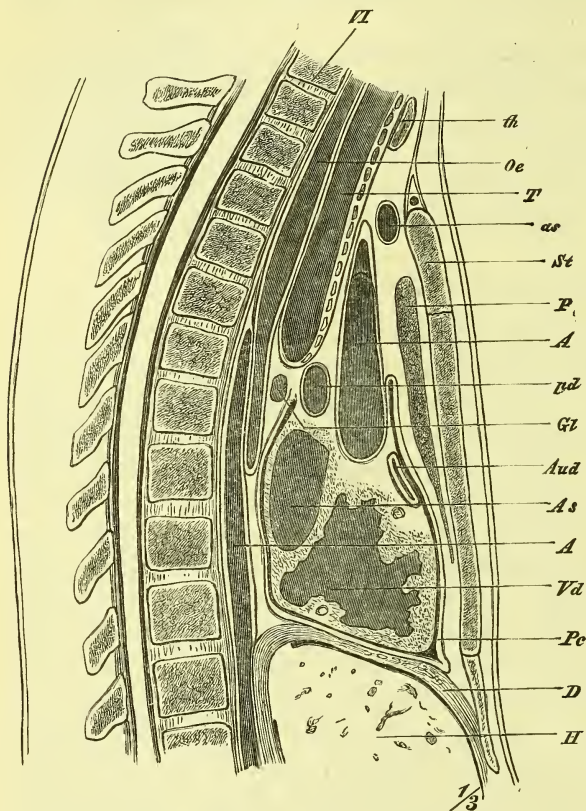
Der Herzbeutel ist ein Sack, der das Herz umgiebt und in seiner Lage sichert. Er hat eine schief kegelförmige Gestalt, ist mit der Basis auf dem Zwerchfell befestigt, wo er den vorderen Lappen des Centrum tendineum und seine Umgebung einnimmt, und ragt oben bis hinter das Manubrium sterni hinauf, indem er die grossen Gefässstämme umfasst. Man unterscheidet am Pericardium wie an andern serösen Häuten ein viscerales und ein parietales Blatt. Das parietale Blatt des Herzbeutels besitzt einen festen fibrösen Ueberzug, vermittelt dessen er an das Zwerchfell fest angeheftet ist; an das Sternum ist er ausserdem noch durch zwei fibröse *Ligamenta sterno-pericardiaca* befestigt. Im Uebrigen liegt er mit lockerem Bindegewebe vorne dem Sternum, hinten dem Oesophagus und seitlich der Pleura an. Beide Blätter gehen an den Einmündungsstellen der Venen in einander über; dagegen werden beide grossen Arterienstämme, welche durch Bindegewebe fest mit einander verbunden sind, noch durch einen Fortsatz des visceralen Blattes gemeinsam umhüllt. Sie liegen also innerhalb der Höhle des Pericardium, und es befindet sich zwischen ihnen und der vordern Wand der Atrien ein freier Durchgang: *Sinus transversus pericardii*.

### Lage des Herzens.

Das Herz hat seine Lage im Brustraum auf dem Zwerchfell, zwischen den beiden Lungen im Mediastinum und stösst hier mit seinem Herzbeutel theilweise (Fig. 323 †† und †) an die vordere Brustwand unmittelbar an, während es hinten durch Oesophagus und Aorta von der Wirbelsäule getrennt ist (Fig. 321). In seinem grössten seitlichen Umfange wird es von den medialen ausgehöhlten Flächen der Lungen umgeben und gestützt.

Das Herz liegt zu  $\frac{1}{3}$  rechts, zu  $\frac{2}{3}$  links von der Medianebene, überragt (Fig. 323) den rechten Rand des Sternum um 2—3 Cm. und liegt mit seiner Spitze links etwas median von der Mamillarlinie in der Höhe

Fig. 321.



Medianschnitt durch die Brust. *A, A* Aorta. *As* Atrium sinistrum. *as* Vena anonyma sinistra. *Aud* Auricula dextra. *D* Diaphragma. *Gl* Glandula bronchialis. *H* Hepar. *Oe* Oesophagus. *p* Pulmo dexter. *Pc* Pericardium. *pd* Art. pulmonalis dextra. *St* Sternum. *T* Trachea. *th* Gland. thyroidea. *Vd* Ventriculus dexter. *VI* 6 Halswirbel.

Gegend des matten Percussionsschalles („Herzdämpfung“), und hier im 5. Intercostalraum am sternalen Ende kann man ohne Verletzung der Pleura zum Herzbeutel gelangen. Der linke Ventrikel ist von vorne her fast gar nicht sichtbar und nimmt die tiefe Fossa cardiaca der linken Lunge ein. Das rechte Atrium liegt in der Aushöhlung der rechten Lunge, und das linke Atrium breitet sich vor der Wirbelsäule, d. h. vor Oesophagus und Aorta aus.

Begreiflicherweise hat es grosses Interesse und weitgehende Bedeutung,

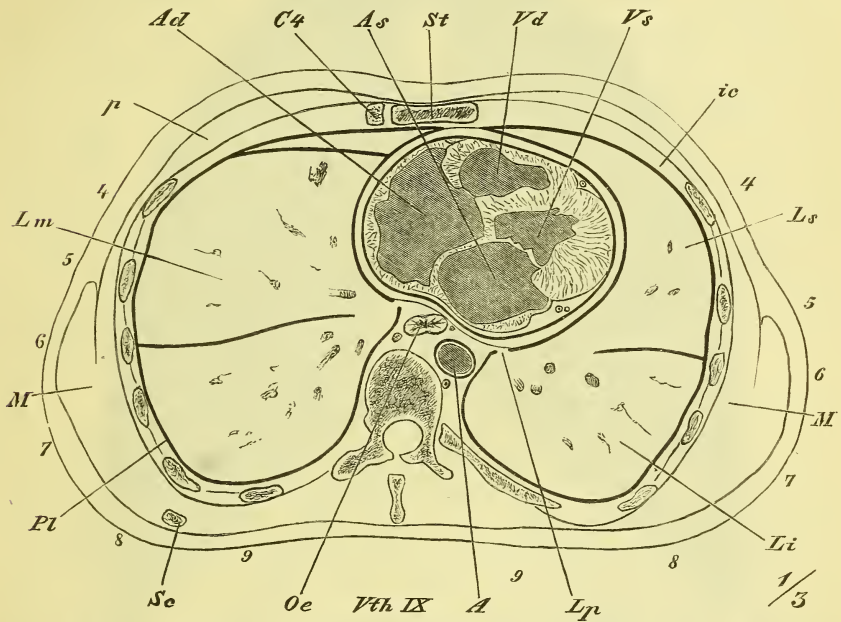
des 5. Intercostalraumes. Wegen der schiefen Lage der Axe des Herzens liegen die Ventrikel links und vorne, die Atrien rechts und hinten, es liegt ferner das rechte Herz mehr vorne, das linke mehr hinten.

Im Einzelnen können wir auch sagen, dass (vgl. Horizontalschnitt Fig. 322) bei natürlicher Lage des Herzens rechts das rechte Atrium, links der linke Ventrikel, vorne der rechte Ventrikel und hinten das linke Atrium liegt. Der rechte Ventrikel ist es also, der vorne der Untersuchung zugänglich ist, indem hier an der linken Seite der Pleurasack eine kleinere (††), die Lunge eine grössere (†) Ausbiegung zeigt. Hier ist die

die Beziehungen der einzelnen Theile des Herzens zur vordern Brustwand genau zu kennen:

Die Basis der Ventrikel entspricht einer Linie, die rechts am Sternum an der Insertion des 5. Rippenknorpels beginnt und links in einiger Entfernung neben dem Sternum in der Mitte des 2. Intercostalraumes endet: Die Spitze des Herzens entspricht, wie schon erwähnt, dem 5. Intercostalraume, und die obere Grenze der Atrien bezeichnet ungefähr eine Linie,

Fig. 322.



Horizontalschnitt durch die Brust in der auf Fig. 323 \*—\* bezeichneten Linie. Obere Schnittfläche (von unten gesehen). *A* Aorta. *Ad*, *As* Atrium cordis dextrum und sinistrum. *C4* Vierter Rippenknorpel. *ic* Mm. intercostales. *Li*, *Lm*, *Ls* Lobus inferior, medius und superior der Lungen. *Lp* Lig. pulmonale. *M*, *M* Muscular. *Oe* Oesophagus. *p* Mm. pectorales. *Pl* Pleura. *Sc* Scapula, unterstes Ende. *St* Sternum. *Vd*, *Vs* Ventriculus cordis dexter und sinister. *Vth IX* Neunter Brustwirbel.

welche rechts das Sternalende des zweiten und links das Sternalende des ersten Intercostalraumes schneidet.

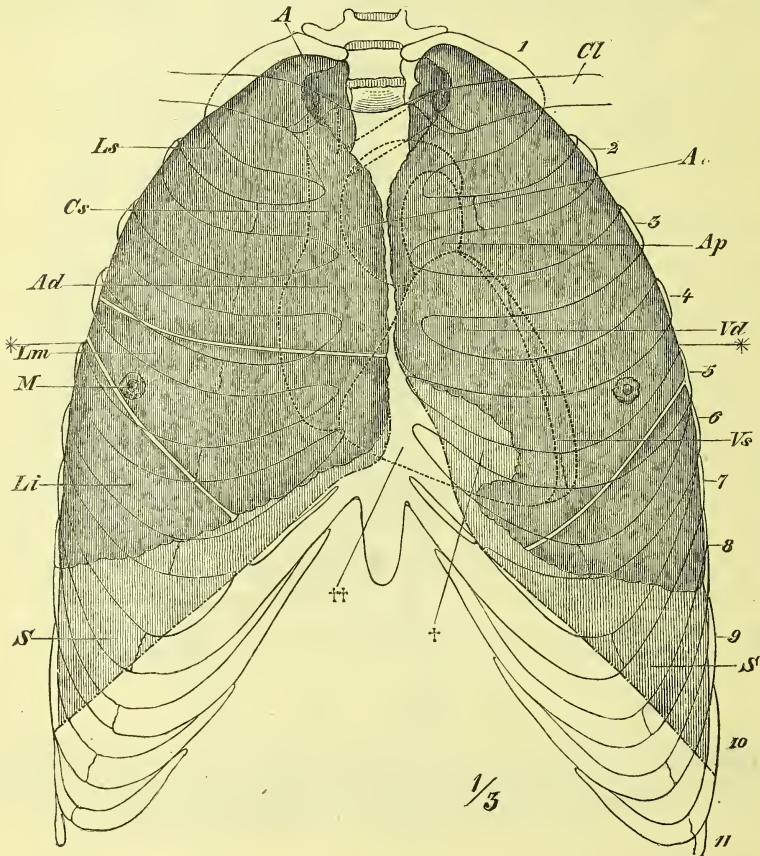
Das rechte Ostium venosum liegt hinter dem Sternum, das linke hinter dem dritten Rippenknorpel.

Das rechte Ostium arteriosum liegt links neben dem Sternum im 2. Intercostalraum, das linke hinter dem Sternum, entsprechend der Höhe des Ansatzes des 3. Rippenknorpels. So liegt denn der Anfangstheil der Aorta rechts von dem Anfangstheil der Arteria pulmonalis, in Zusammen-

hang mit der Ausbildung des Conus arteriosus des rechten Ventrikels und der spiraligen Windung der Aorta um die Arteria pulmonalis.

So sind die üblichen Angaben über die normale Lage des Herzens. Dabei ist aber zweierlei zu beachten: Erstens ist die Lagerung des Herzens in Etwas abhängig vom Stande des Zwerchfells, welches ja z. B. in

Fig. 323.



Lage der Brusteingeweide im Thorax, Lungen dunkel, Pleura hell schraffirt, Herz punktiert. *A* Apex pulmonis. *Ao* Aorta. *Ad* Atrium cordis dextrum. *Ap* Art. pulmonalis. *Cl* Clavicula. *Cs* Vena cava superior. *Li*, *Lm*, *Ls* Lobus inferior, medius und superior. *M* Lage der Brustwarze. *S*, *S* Sinus pleurae. *Vd*, *Vs* Ventriculus cordis dexter et sinister. 1—11 Bezeichnungen der Rippen. \*—\* Ungefähre Lage des Durchschnittes Fig. 322. † Incisura cardiaca der linken Lunge. †† Gegend wo der Herzbeutel ohne Zwischenlagerung von Pleura an die vordere Brustwand stößt.

der kräftigen Jugend sich höher in den Thorax hineinwölbt, und zweitens ist das Herz während des Lebens nie so gestaltet, wie an der Leiche, indem abwechselnd bald die Ventrikel und bald die Atrien sich contrahiren. Bei diesem Formwechsel bleiben Herzspitze und Herzbasis (Mündungen der

Hohlvenen und Lungenvenen) wesentlich an ihrem Orte, und es bewegt sich nur die Basis der Ventrikel auf und ab. Es haben somit auch die Ostia arteriosa keine unveränderliche Lage.

## II. Arterien, *Arteriae*.

### A) Arterien des Lungenkreislaufes.

#### *Arteria pulmonalis*, Lungenarterie.

Sie entspringt vorn oben aus dem rechten Ventrikel und geht auf- und etwas rückwärts, um sich bald in ihre beiden horizontal lateralwärts ziehenden Aeste zu theilen. Von diesen ist der *Ramus dexter* der längere und geht hinter der Aorta ascendens und der Vena cava superior zum Hilus der rechten Lunge; der *Ramus sinister* ist kürzer und erstreckt sich zum Hilus der linken Lunge. Von der Theilungsstelle geht ein fibröser Strang zum Arcus aortae hinauf, der obliterirte *Ductus arteriosus*. Beim Fötus (Fig. 342) war dieses Gefäss offen und führte das Blut aus dem rechten Ventrikel direct in die Aorta.

Jeder Ast der *Arteria pulmonalis* zerfällt in 2 oder 3 weitere Aeste, welche vor den Bronchien und hinter den Lungenvenen in den Hilus eintreten.

### B) Arterien des Körperkreislaufes.

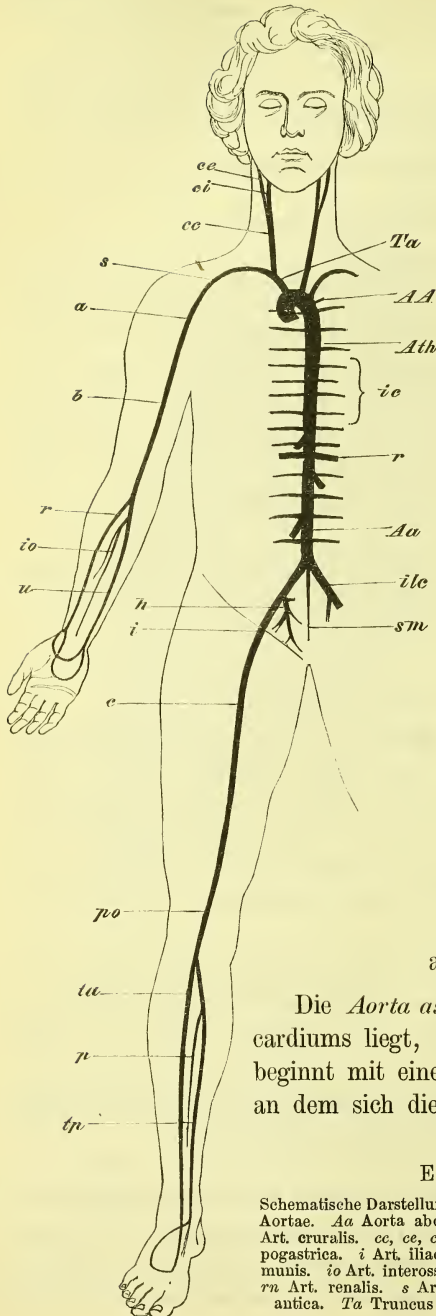
Allgemeine Uebersicht (Fig. 324 f.S). Die Aorta macht gleich anfangs einen aufwärts gewölbten Bogen, an welchem man die *Aorta ascendens*, den eigentlichen *Arcus Aortae* und die *Aorta descendens* unterscheidet. Letztere legt sich allmählich median vor die Wirbelsäule und steigt so bis zum 4. Bauchwirbel hinab. Sie wird in eine *Aorta thoracica* und eine *Aorta abdominalis* getrennt und endet auf dem Kreuzbein mit der schwachen *Arteria sacralis media*.

Die von diesem Hauptkanale ausgehenden Gefässe können wir in Gefässe der Rumpfwandung (einschliesslich der Extremitäten) und Gefässe der Eingeweide trennen, obgleich zuweilen auch beiderlei Gefässe von einem und demselben Stamme entstehen.

Gefässe der Rumpfwandung gehen zunächst symmetrisch zu beiden Seiten der Aorta ab als *Arteriae intercostales* und *lumbales*.

Für Kopf, Hals und Arme entspringen grössere paarige Stämme aus dem Aortenbogen: Für Kopf und Hals die *Arteria carotis*, für den Arm die *Arteria subclavia*. Die beiden Stämme der rechten Seite sind am Ursprung zur *Arteria anonyma* vereinigt. In ähnlicher Weise sehen wir jederseits am unteren Ende der Aorta für das Becken die *Arteria hypogastrica*, für

Fig. 324.



das Bein die *Arteria cruralis* austreten, doch sind diese stets jederseits Aeste eines gemeinsamen Stammes, der *Arteria iliaca communis*. Die *Subclavia* bleibt am Arm zunächst einfach und heisst *Axillaris*, *Brachialis* und *Cubitalis*, die sich dann in eine *Radialis* und *Ulnaris* theilt. Am Bein wird die *Cruralis* zur *Femoralis* und *Poplitea* um sich dann in die *Tibialis antica* und *postica* zu theilen.

Gefäße der Eingeweide gehen von der Aorta thoracica als schwächere *Arteriae (coronariae) cordis*, *tracheales*, *bronchiales* etc. ab, von der Aorta abdominalis entstehen dagegen kräftigere Aeste und zwar paarig die *Arteriae renales* und *Arteriae spermaticae*, unpaar die *Arteria coeliaca*, die *mesenterica superior* und die *mesenterica inferior*. Zu den Eingeweiden des Halses gehen Aeste der Carotis, zu den Eingeweiden des Beckens Aeste der Hypogastrica.

#### a) Aorta ascendens.

Die *Aorta ascendens*, die noch innerhalb des Pericardium liegt, steigt schräg rechts vor-aufwärts und beginnt mit einer Anschwellung, dem *Bulbus Aortae*, an dem sich die bereits erwähnten drei *Sinus Aortae*

#### Erklärung von Fig. 324.

Schematische Darstellung des Arteriensystems. AA Arcus Aortae. Aa Aorta abdominalis. Ath Aorta thoracica. b Art. brachialis. c Art. cruralis. cc, ce, ci Art. carotis communis, externa, interna. h Art. hypogastrica. i Art. iliaca externa. ic Art. intercostales. ile Art. iliaca communis. io Art. interossea. p Art. peronea. po Art. poplitea. r Art. radialis. rn Art. renalis. s Art. subclavia. sm Art. sacralis media. ta Art. tibialis antica. Ta Truncus anonymus. tp Art. tibialis postica. u Art. ulnaris.



(*Valsalvae* Aut.) befinden. Zuerst liegt sie hinter, dann an der rechten Seite der *Pulmonalis*, zwischen ihr und der *Vena cava superior*.

Aus ihr entspringen sogleich die Arterien des Herzens,

*Arteriae coronariae cordis, dextra und sinistra,*

und zwar entstehen sie in den Sinus, ganz nahe an den Klappen.

Die *Arteria coronaria cordis dextra* verläuft zunächst im *Sulcus circularis* um das rechte Herz herum und dann hinten im *Sulcus longitudinalis* zur Spitze des Herzens hinab.

Die *Arteria coronaria cordis sinistra* zerfällt sofort in zwei Zweige, deren hinterer im *Sulcus horizontalis* rückwärts ums linke Herz herum, und deren vorderer in der vorderen Längsfurche abwärts zieht.

Beide Arterien anastomosiren an ihren Enden miteinander.

### b) **Arcus Aortae.**

Dieser Theil liegt hinter dem *Manubrium sterni* und erstreckt sich schräg links rückwärts an die linke Seite des dritten Brustwirbelkörpers hinan. Hinter dem Aortenbogen liegt die *Trachea* und der *Oesophagus*, unter ihm befinden sich der linke *Bronchus* und der rechte Ast der *Arteria pulmonalis*.

Von der concaven Seite des Aortenbogens entspringen kleine wechselnde Aeste:

*Arteriae bronchiales superiores,*

von der convexen Seite dagegen drei starke Stämme in folgender Reihenfolge: *Arteria anonyma*, *Arteria carotis communis sinistra* und *Subclavia sinistra*.

#### Die *Arteria anonyma*

steigt hinter dem Sternum und vor der *Trachea* schräg rechts aufwärts und spaltet sich dann in die *Carotis communis dextra* und *Subclavia dextra*.

In dem gegenseitigen Verhältniss dieser drei grossen Stämme kommen mannigfache Abweichungen vor.

#### *Carotis communis.*

Sie versorgt den Kopf und den vorderen Theil des Halses und zieht neben *Trachea* und *Oesophagus* aufwärts, um sich über dem oberen Rande des Schildknorpels in die *Carotis externa* und *interna* zu theilen. Die rechte ist kürzer und liegt oberflächlicher als die linke.

*Carotis externa.*

Sie versorgt Hals, Gesicht und Kopf mit Ausnahme des Gehirns und des Auges (nebst dessen Umgebung), welche von der *Carotis interna* ihr Blut erhalten.

Mit leichten Schlängelungen steigt sie zum Unterkiefergelenk hinauf, unter welchem sie in ihre Endäste zerfällt.

Sie liegt zuerst noch unter dem *Sternocleidomastoideus*, vor der *Carotis interna*, von der sie durch den *Styloglossus* getrennt wird, während der hintere Bauch des *Biventer* und der *Stylohyoideus* über sie wegziehen. Am *Angulus mandibulae* tritt sie in die *Parotis* ein, in deren Masse sie tief eingebettet ist.

Ihre zahlreichen und starken Aeste lassen sich als vordere, hintere und mediale unterscheiden. Vordere Aeste sind drei: *Thyreoidea superior*, *Lingualis* und *Maxillaris externa*. Hintere Aeste sind zwei: *Auricularis posterior* und *Occipitalis*, und medial ist ein Ast: *Pharyngea ascendens*.

Zum Kehlkopf und zur Schilddrüse zieht die *Thyreoidea*, zur Zunge die *Lingualis*, zum vordern Theil des Gesichts und zur Unterkinngegend die *Maxillaris externa*; bei den übrigen Arterien entspricht der Name ihrem Verbreitungsbezirke.

1) *Arteria thyreoidea superior*

entsteht gleich vom Anfang des Stammes und zieht mehr oder weniger bogenförmig zum oberen Rande der Schilddrüse, in welcher sie sich verbreitet. Sie giebt ab die

*Arteria laryngea superior*, welche durch die *Membrana hyothyreoidea* in's Innere des Larynx zieht, und ausserdem kleine Zweige zu den sie bedeckenden Zungenbeinmuskeln giebt.

2) *Arteria lingualis*

entspringt nahe über der vorigen und läuft geschlängelt über dem grossen Zungenbeinhorn vorwärts, wird bald vom *Hyoglossus* überdeckt und liegt schliesslich in der Furche zwischen *Genioglossus* und *Lingualis*. Ihre Aeste sind:

*Ramus hyoideus*, der einen anastomotischen Bogen auf dem *Hyoideum* bildet;

*Arteria dorsalis linguae* zum hintern Theil des Zungenrückens und seiner Umgebung;

*Arteria sublingualis*, welche am Boden der Mundhöhle über dem *Mylohyoideus* liegt und diesem und der *Glandula sublingualis* Blut zuführt.

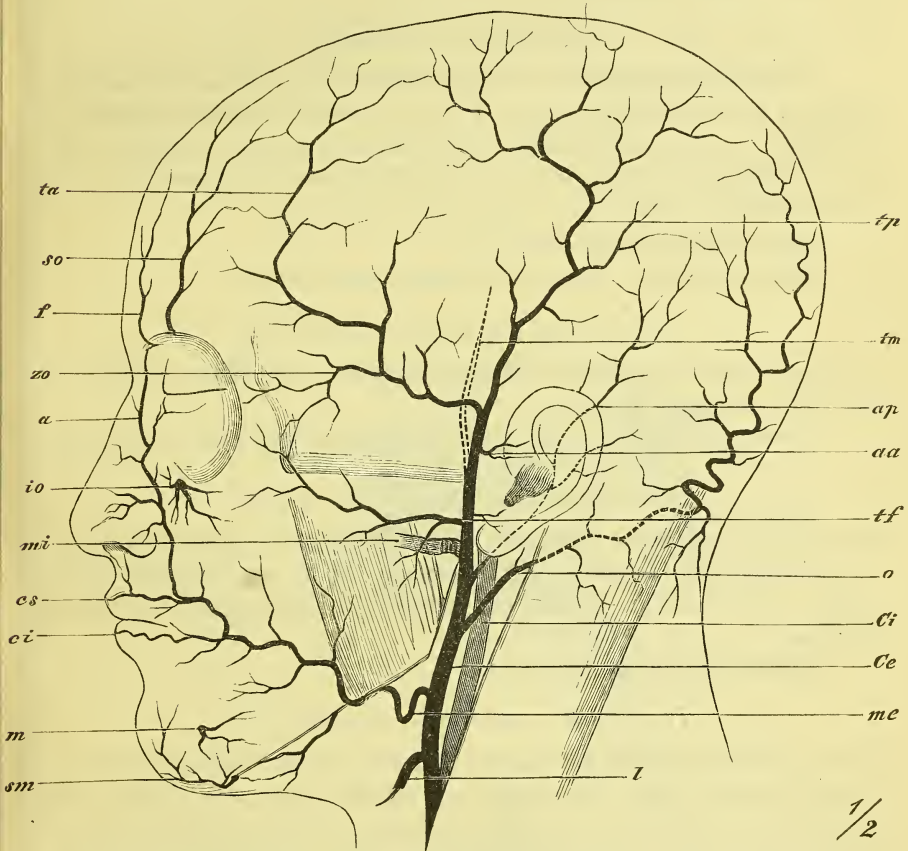
Den Endast der *Lingualis* bezeichnet man gewöhnlich als

*Arteria profunda linguae*.

3) *Arteria maxillaris externa,*

ein starker Ast, der anfangs über die obere Fläche der Glandula submaxillaris verläuft, dann am vordern Rande des Masseter sich um den untern Rand der Mandibula herumlegt und geschlängelt an die Seite der Nase zieht,

Fig. 325.



Arterien des Kopfes. *a* A. angularis. *aa* Aa. auriculares anteriores. *ap* A. auricularis posterior. *Ce* Carotis externa. *ci* A. coronaria labii inferioris. *Ci* Carotis interna. *cs* A. coronaria labii superioris. *f* A. frontalis. *io* A. infraorbitalis. *l* A. lingualis. *m* A. mentalis. *mc*, *mi* A. maxillaris externa und interna. *o* A. occipitalis. *sm* A. submentalis. *so* A. supraorbitalis. *ta*, *tp* A. temporalis, ramus anterior und posterior. *tf* A. transversa faciei. *tm* A. temporalis media. *zo* A. zygomatico-orbitalis.

wo er als *Arteria angularis* mit der Ophthalmica anastomosirt. Seine Nebenäste sind folgende:

*Arteria submentalis* verläuft im Trigonum submaxillare vorwärts, um den hier gelegenen Muskeln und der Drüse Blut zu geben und endet gewöhnlich vorne am Kinn;

*Arteria palatina ascendens* zieht aufwärts zur hintern Wand des Pharynx, zum weichen Gaumen und zur Tonsille,

*Arteriae labiales, inferior* und *superior*, (*A. coronariae labiorum* Aut.) verlaufen in der Lippe nahe unter der Schleimhaut geschlängelt denen der andern Seite entgegen, und es giebt die *Labialis superior* ab eine *Arteria septi narium*.

#### 4) *Arteria occipitalis*.

Sie steigt, vom Biventer bedeckt, aufwärts und zieht an der Basis des Schädels, an der medialen Seite der Incisura mastoidea gelegen, geschlängelt rückwärts, von den oberflächlichen Nackenmuskeln bedeckt. Zwischen Splenius und Trapezius gelangt sie an die Oberfläche und zieht hier in mehrere Aeste zerfallend zum Scheitel hinauf. Sie sendet aus

*Rami cervicales*, und einen

*Ramus meningeus* durch das Foramen mastoideum.

#### 5) *Arteria auricularis posterior*

zieht am vordern Rande des Processus mastoideus und hinter dem Ohr in die Höhe und giebt ab die

*Arteria stylo-mastoidea* durch das gleichnamige Loch in die Paukenhöhle.

#### 6) *Arteria pharyngea ascendens*.

Sie entsteht gewöhnlich ganz aus dem Anfange der Carotis externa und steigt in der Tiefe aufwärts am Pharynx entlang bis zur Schädelbasis. Sie sendet durch mehrere Kanäle der Schädelbasis kleine Aeste zur harten Hirnhaut.

Endäste der *Carotis externa*:

#### 7) *Arteria temporalis superficialis*.

Tritt zwischen Condylus mandibulae und Ohr aus der Parotis heraus und steigt über die Wurzel des Jochbogens aufwärts, um sich sogleich oder nach kurzem Verlaufe in zwei Zweige zu theilen, von denen der hintere aufwärts, der vordere, der im Wechseltausch mit der Arteria supraorbitalis verschieden stark ist, schräg vorwärts zieht. Die Arterie liegt unmittelbar unter der Haut.

Aeste der Temporalis sind unterhalb des Jochbogen:

*Arteriae auriculares anteriores* und die *Arteria transversa faciei*, welche über den Masseter vorwärts zieht; oberhalb des Jochbogens die

*Arteria temporalis media*, welche durch die Fascie in den Musculus temporalis eindringt und die

*Arteriu zygomatico-orbitalis*, die nach dem Auge hin verläuft.

8) *Arteria maxillaris interna.*

Wendet sich, bedeckt vom Ramus mandibulae, sogleich vorwärts und verläuft mit starken Schlingelungen in der Tiefe bis in die Fossa sphenopalatina. An ihrer Endigung sowohl wie auch vorher giebt sie zahlreiche Zweige ab.

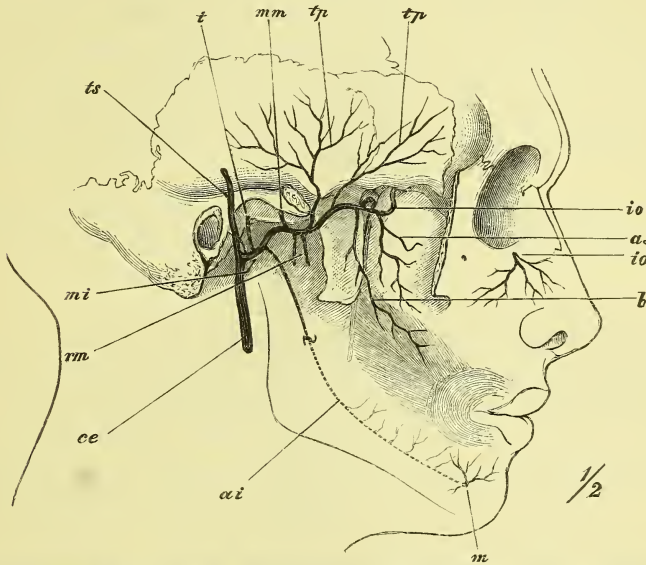
Ihre Lage ist zuerst zwischen Ramus mandibulae und Ligamentum accessorium mediale, weiterhin dann zwischen den beiden Musculi pterygoidei, oder auch an der äusseren Seite des Pterygoideus externus.

Die Aeste sind:

*Arteria auricularis profunda*, zum äussern Ohr;

*Arteria tympanica* durch die Fissura Glaseri zur Paukenhöhle;

Fig. 326.



Arteria maxillaris interna und ihre Aeste. Der Joehbogen ist fortgenommen. *ai* Art. alveolaris inferior. *as* Art. alveolaris superior posterior. *b* Art. buccinatoria. *ce* Arteria carotis externa. *io, io* Art. infraorbitalis. *m* Art. mentalis. *mi* Art. maxillaris interna. *mm* Art. meningea media. *rm* Rami musculares. *t* Art. tympanica. *tp, tp* Arteriae temporales profundae. *ts* Art. temporalis superficialis.

*Arteria meningea media* durch das Foramen spinosum in die Schädelhöhle, wo sie in den Sulcis arteriosis verläuft, die harte Hirnhaut und die Diploë versorgt und vorher verschiedene feine Nebenäste abgiebt.

*Arteria alveolaris inferior* verläuft im Canalis alveolaris, giebt Aeste an die Zähne ab, sowie vorher die *Arteria mylohyoidea*, und durch das Foramen mentale die *Arteria mentalis*.

*Arteriae musculares* gehen zu den verschiedenen Kaumuskeln und dem Buccinator und werden benannt als *Arteriae temporales profundae* (2), *masseterica*, *pterygoideae* und *buccinatoria*.

*Arteriae alveolares superiores posteriores* sind kleine Aeste verschiedener Zahl, die in die gleichnamigen Kanäle des Maxillare eintreten und zu den hinteren Zähnen gehen.

*Arteria infraorbitalis* zieht durch die Fissura orbitalis inferior in die Orbita und an deren Boden durch den Canalis infraorbitalis weiter, um durch das gleichnamige Loch heraustretend sich am Gesicht zu verbreiten. Von ihr gehen ab die *Rami alveolares superiores anteriores*, welche in den gleichnamigen Kanälen schräg abwärts ziehen, mit den gleichnamigen posteriores anastomosiren und zu den vorderen Zähnen gehen.

In der Fossa sphenopalatina treten aus der Maxillaris interna hervor:

*Arteria pterygopalatina* (palatina descendens) durch den gleichnamigen Kanal zum Gaumen hinab, wo sie zum Gaumensegel und zur Tonsille Zweige giebt und dann am harten Gaumen vorwärts zieht, um mit dem Endstück durch den Canalis incisivus zur Nasenhöhle zu gehen;

*Arteria sphenopalatina*, wendet sich durch die gleichnamige Oeffnung in die Nase, wo sie theils an der Seitenwand, theils an dem Septum sich ausbreitet;

*Arteria Vidiana*, ein kleines Gefäss, oft nur ein Ast der vorigen, läuft durch den gleichnamigen Kanal rückwärts zum oberen Theil des Pharynx.

### *Carotis interna.*

Die Carotis interna liegt in der Tiefe des Halses fest vor der Fascia praevertebralis zur Seite des Schlundkopfes und ist im oberen Theil öfters etwas geschlängelt. Von der Carotis externa wird sie durch die Muskeln Styloglossus und Stylopharyngeus getrennt. Dann dringt sie in die Pyramide des Temporale ein, wo sie den Canalis caroticus ausfüllt, gelangt in's Innere des Schädels, verläuft hier im Sulcus caroticus des Sphenoidale, eingeschlossen im Sinus cavernosus, und tritt nach einer starken Biegung an der medialen Seite des Processus clinoides anterior, die harte Hirnhaut durchbohrend, an das Gehirn, an welchem sie sich verzweigt.

Die Carotis interna versorgt hauptsächlich das Gehirn, ausserdem auch das Auge und dringt aus der Orbita noch an die Stirn hinaus.

Aeste giebt sie nur in der Schädelhöhle ab, nämlich zum Auge die *Arteria ophthalmica*, zum Gehirn und zwar zur medialen Fläche die *Arteria cerebri anterior*, zur lateralen Seite die *Arteria cerebri media* und in die Höhlen des Grosshirns die *Arteria choroidea*. Ausserdem giebt sie noch rückwärts einen Verbindungsast zu einem Aste der aus der Subclavia kommenden Profunda cerebri.

1) *Arteria ophthalmica.*

Sie versorgt den Bulbus oculi und die übrigen zum Auge gehörenden Theile, sendet aber auch noch Zweige an die Stirn, die Wurzel der Nase und die Seitenwand der Nasenhöhle.

Die Augenarterie entspringt aus der Carotis interna, eben bevor sie die Dura mater durchbohrt und tritt durch den Canalis opticus in die Orbita. Sie liegt zuerst an der lateralen, dann an der oberen Seite des Nervus opticus. Sie giebt ab:

*Arteria centralis retinae*, welche in den Sehnerven eindringt und in demselben bis zur Retina verläuft, um sich in ihr zu verbreiten (vgl. Augenspiegelbild);

mehrere *Arteriae ciliares*, welche Choroidea und Iris versorgen und zu dem Zwecke nach einem geschlängelten Verlaufe die Sclera durchbohren. Dies geschieht theilweise hinten am Bulbus: *Arteriae ciliares posteriores*, theilweise ganz vorne: *Arteriae ciliares anteriores*. Letztere sind Aeste der verschiedenen Zweige der Ophthalmica, erstere, direct aus der Ophthalmica kommend, sind *Arteriae ciliares posteriores breves*, wenn sie sich in der Choroidea, und *longae*, wenn sie sich vorn in der Iris verbreiten.

*Arteria lacrymalis*. Zieht zur Thränendrüse und giebt verschiedene kleine Nebenäste ab.

*Arteriae ethmoidales, anterior* und *posterior*, gelangen durch die gleichnamigen Foramina in die Nasenhöhle, wobei die anterior in der Schädelhöhle eine *Arteria meningea anterior* abgiebt.

*Arteriae musculares* für die Muskeln des Bulbus und den Levator palpebrae, mit Aesten zur Conjunctiva und den *Arteriae ciliares anteriores*.

*Arteriae palpebrales, superior* und *inferior*, ziehen vom medialen Ende her an den Augenlidern nahe am freien Rande entlang und bilden mit Aesten der Lacrymalis die *Arcus tarsei*.

*Arteria supraorbitalis* geht durch das gleichnamige Foramen (bez. Incisur) und verbreitet sich an der Stirn.

Als eigentliche Endäste erscheinen dann die beiden letzten (*Arteria nasofrontalis* Heule):

*Arteria frontalis* begiebt sich am medialen Ende des Oberaugenhöhlenrandes an die Stirn, und

*Arteria dorsalis nasi* über dem Ligamentum palpebrale mediale zum Rücken der Nase, wo sie gewöhnlich mit der Maxillaris externa eine weite Anastomose eingeht.

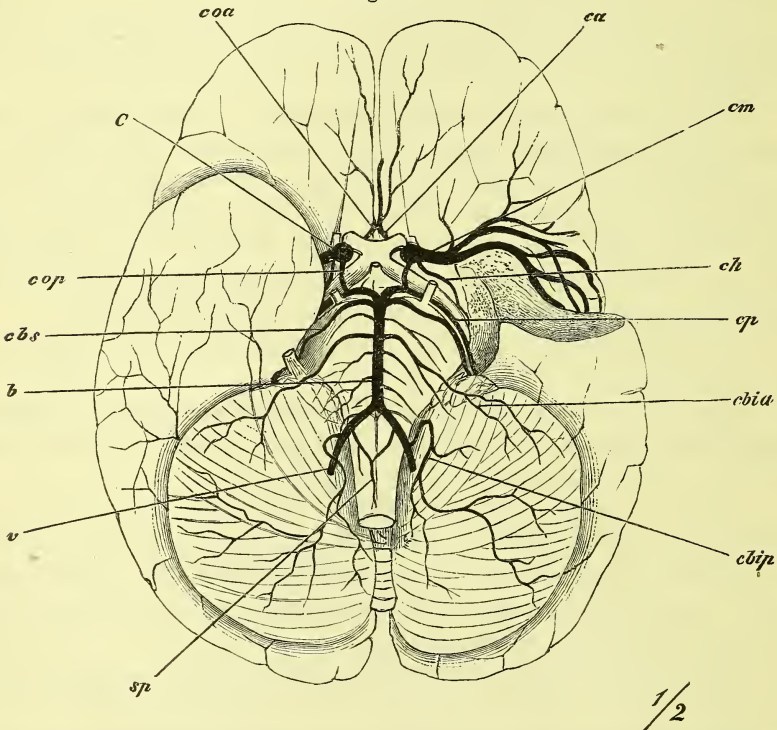
Die Stärke der letzten drei Aeste wechselt und sie gleichen sich untereinander mit der Arteria temporalis aus.

Die zur Oberfläche des Grosshirns ziehenden Arterien sind die beiden starken Endäste der Carotis interna:

*Arteria cerebri anterior (A. corporis callosi Aut.)*

versorgt die mediale Fläche des Grosshirns. Sie geht zuerst unter dem Trigonum olfactorium medianwärts und tritt in die grosse Spalte des Grosshirns ein. Hier, wo sie fest neben dem entsprechenden Gefäss der anderen Seite liegt, ist sie mit demselben verbunden durch ein kurzes Gefäss, die *Arteria communicans anterior*. Im weiteren Verlaufe geht sie nahe um das Balkenknie herum.

Fig. 327.



Arterien des Gehirns; vom linken Schläfelappen ist ein grösseres Stück entfernt (Schnittfläche punktirt). *b* Art. basilaris. *c* Carotis interna. *ca* Art. cerebri anterior. *cbia*, *cbip* Art. cerebelli inferior anterior, posterior. *cb\_s* Art. cerebelli superior. *ch* Art. choroidea. *cm* Art. cerebri media. *coa*, *cop* Art. communicans anterior, posterior. *cp* Art. cerebri profunda. *sp* Art. spinalis. *v* Art. vertebralis.

*Arteria cerebri media (fossae Sylvii Aut.)*

liegt in der Vallecula Sylvii, verläuft dann mit mehreren Aesten in der Fissura Sylvii und breitet sich aus über den grössten vorderen Theil der lateralen Hirnfläche.

Vor der Endtheilung gehen noch zwei kleine Aeste ab:

*Arteria choroidea* folgt dem Laufe des Tractus opticus und gelangt so in das untere Ende des Unterhorns des Seitenventrikels. Sie verbreitet



sich an benachbarte Hirnthteile und an den *Plexus choroideus lateralis* und *tertius*.

*Arteria communicans posterior* ist ein verschieden starker Verbindungsast zu der der *Vertebralis* entstammenden *Arteria cerebri posterior*.

*Arteria subclavia* (Fig. 324 u. 328).

Die *Subclavia* ist der für die obere Extremität bestimmte Stamm, der übrigens ausserdem noch einen Theil des Halses, der Brust, sowie von Gehirn und Rückenmark versorgt. Als *Subclavia* im engeren Sinne bezeichnet man jedoch nur den Anfangstheil des Gefässes, dessen untere Grenze man an den untern Rand der ersten Rippe setzt. Im weiteren Verlaufe nennt man das Gefäss *Axillaris* und *Brachialis*. Am Ellbogen erfolgt dann die Spaltung in die beiden Arterien *Ulnaris* und *Radialis*.

Die *Subclavia* hat eine auf beiden Seiten verschiedene Länge, da sie rechts aus der *Anonyma*, links unmittelbar aus dem *Arcus Aortae* entspringt. Sie steigt zuerst aufwärts an der medialen Seite der Lunge (des *Pleurasacks*), wobei sie der linken einen tiefern Eindruck macht (s. S. 242), zieht dann über die Spitze der Lunge quer hinüber, und zwischen *Scalenus anticus* und *medius* hindurch, fest auf der ersten Rippe (*Sulcus subclaviae*) gelagert, an die Seite des Halses hin.

Die Aeste der *Subclavia* verhalten sich ziemlich wechselnd in Bezug auf den genaueren Ort des Ursprungs und eine zwischen denselben stattfindende Verschmelzung. Eine allgemeine Uebersicht ergibt Folgendes:

In der Tiefe des Halses, nämlich durch die *Foramina transversaria* der Halswirbel hindurch, zieht die starke *Vertebralis* zum Gehirn hinauf. Dann gehen in gerade entgegengesetzter Richtung zwei Aeste ab: vorne die auf der Spitze des *Pleurasacks* gelegene *Mammaria interna* zur vordern Seite der Brust und des Bauches; hinten die kleinere *Intercostalis suprema*. Ausserdem finden wir gewöhnlich mehrere Aeste zu einem gemeinsamen Stamm vereinigt, den man den *Truncus thyreo-cervicalis* nennt. Es sind diess: medianwärts ziehend die *Thyreoidea inferior*, aufwärts die *Cervicalis ascendens*, und lateralwärts die *Cervicalis superficialis*. Mit ihnen verbunden ist meistens noch die starke *Transversa scapulae*, während die *Transversa colli* isolirt und am weitesten lateralwärts ihren Ursprung hat.

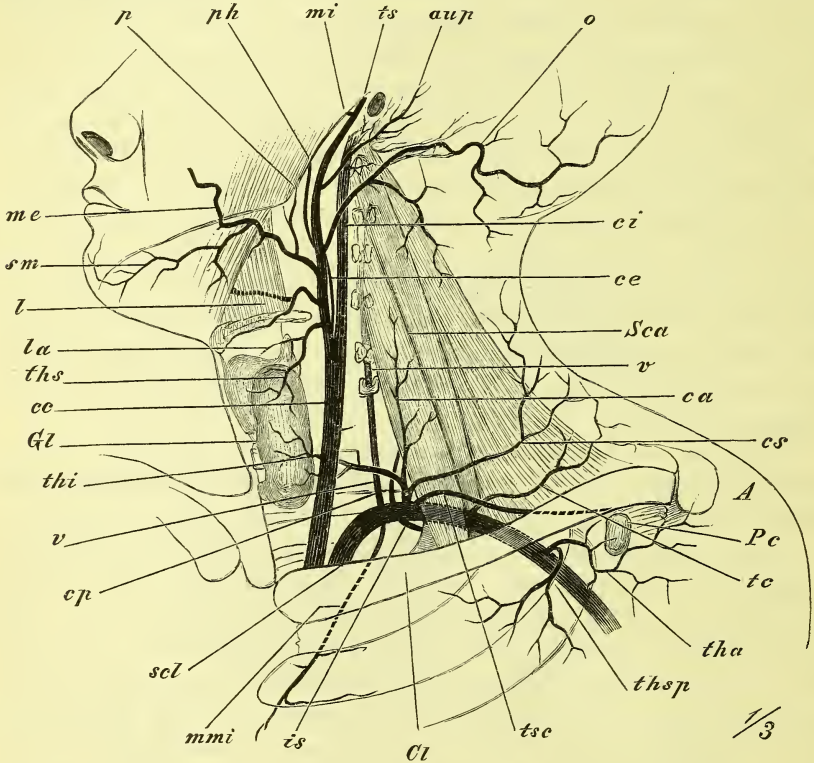
1) *Arteria vertebralis* (Fig. 328 u. 327 v).

Sie ist der stärkste Ast und steigt über die Spitze des *Pleurasacks* aufwärts zum *Foramen transversarium* des sechsten Halswirbels, zieht durch dieses und die darüber gelegenen Querfortsätze, um durch das *Foramen occipitale* in die Schädelhöhle einzutreten. Zwischen *Epistropheus* und *Atlas* macht sie eine starke Biegung lateralwärts und legt sich dann in die

Furche hinter den oberen Gelenkfortsatz des Atlas. Sie tritt durch die Membrana obturatoria atlantis und die Dura mater hindurch an das Hirn hinan.

Am Halse giebt die Vertebralis eine Reihe von Aesten ab, die zu den tiefen Muskeln (*Rami musculares*), sowie zur Medulla und ihren Häuten (*R. spinales*) gehn.

Fig. 328.



Arterien des Halses, linke Seite; Kopf seitlich aufwärts, Schulter abwärts gedrängt. *A* Aeromion. *aup* Art. auricul. posterior. *ca* Art. cervicalis ascendens. *ce*, *ce*, *ci* Art. carotis communis, externa, interna. *Cl* Clavicula. *cp*, *cs* Art. cervicalis profunda, superficialis. *Gl* Glandula thyroidea. *is* Art. intercostalis suprema. *l* Art. lingualis. *la* Art. laryngea superior. *me*, *mi* Arteria maxillaris externa, interna. *mmi* Art. mammaria interna. *o* Art. occipitalis. *p* Art. palatina ascendens. *Pc* Proc. coracoideus. *ph* Art. pharyngea ascendens. *Sca* M. scalenus anticus. *scl* Art. subclavia. *sm* Art. submaxillaris. *tc* Art. transversa colli. *tha* Art. thoracica acromialis. *thi*, *ths* Art. thyroidea inferior, superior. *thsp* Art. thoracica suprema. *ts* Art. temporalis superficialis. *tsc* Art. transversa scapulae. *v*, *v* Art. vertebralis.

In der Schädelhöhle liegt sie auf dem Clivus, neigt sich dem gleichnamigen Gefäß der andern Seite zu und vereinigt sich spitzwinklig mit ihm zur *Arteria basilaris* (*b*), welche median auf dem Clivus und unter dem Pons Varolii verläuft, um vor dem letzteren sich dann in zwei Endäste, die *Arteriae cerebri posteriores* (*profundae cerebri* Aut.) *cp*, zu theilen. In der Schädelhöhle giebt die Vertebralis ab die

*Arteria spinalis posterior*, welche neben der andern Seite an der hinteren Seite der Medulla abwärts zieht, und die

*Arteria spinalis anterior (sp)*, welche mit der andern Seite verschmilzt und nun median an der vordern Seite der Medulla abwärts läuft, ferner die

*Arteria cerebelli inferior posterior (cbip)*.

Von der Arteria basilaris treten ab:

*Arteria cerebelli inferior anterior (cbia)*,

*Arteria auditiva interna*, tritt durch den Meatus auditorius internus zum Labyrinth des Ohres,

*Arteria cerebelli superior (cbs)*,

*Arteria cerebri posterior, cp (profunda Aut.)*. Sie verbindet sich durch die Arteria communicans posterior mit der Carotis interna, schickt feinere Zweige zur Hirnbasis und biegt sich dann um den Pedunculus cerebri herum (über dem Tentorium) zur unteren Seite des Grosshirns. —

Die an der Basis des Schädels und des Hirns gelegenen starken und wichtigen Anastomosen zwischen den vier grossen Arterien des Gehirns bilden den *Circulus arteriosus (Willisii Aut.)*. Derselbe besteht also, von hinten angefangen, aus der Basilaris, den beiden Cerebri posteriores, den beiden Communicantes posteriores, den Stämmen der beiden Carotides internae, den beiden Cerebri anteriores und der Communicans anterior. Die Vertebrales und die Communicantes sind aber sehr häufig einseitig ganz schwach.

## 2) *Arteria thyreoidea inferior (thi)*

steigt zuerst aufwärts und wendet sich dann hinter der Carotis medianwärts, um im untern Theil der Schilddrüse, sowie in der Luft- und Speiseröhre zu enden.

Sie giebt die *Arteria laryngea inferior* zum Kehlkopf ab.

## 3) *Arteria cervicalis ascendens (ca)*

steigt als schwächeres Gefäss auf der vordern Seite der Scaleni aufwärts, und die meistens viel stärkere

## 4) *Arteria cervicalis superficialis (cs)*

aussen um die Scaleni herum zum Rücken hin.

## 5) *Arteria transversa scapulae (tsc)*

ist ein stärkerer Ast, welcher hinter der Clavicula, also tiefer wie die vorige Arterie, lateralwärts zieht zur Incisura scapulae. Ueber deren Ligamentum transversum hinziehend, endet sie in der Fossa supraspinata und um das Collum scapulae herum in der Fossa infraspinata.

6) *Arteria transversa colli (tc)*

liegt etwa in gleicher Höhe wie die *Cervicalis superficialis*, aber mehr in der Tiefe, so dass sie gewöhnlich durch die *Scaleni* und den *Plexus cervicalis* hindurchtritt, und geht ebenfalls zum Rücken, zum oberen Winkel der *Scapula*. Sie giebt Zweige (*Rami suprascapulari*) zum *Musculus suprascapularis* und den benachbarten und deckenden Muskeln und endet mit einem *Ramus ascendens* und einem *Ramus descendens*, welche letzterer dem medialen Rande der *Scapula* entspricht.

Sie hat starke Anastomosen mit der *Transversa scapulae* und der *Cervicalis superficialis*.

7) *Arteria intercostalis suprema (is)*

geht in einem Bogen rückwärts und vor dem Halse der beiden ersten Rippen abwärts, um in den beiden ersten Intercostalräumen, entsprechend den *Art. intercostales posteriores*, zu verlaufen. Ueber dem Halse der ersten Rippe schickt sie einen Zweig rückwärts, die *A. cervicalis profunda* (Aut.)

8) *Arteria mammaria interna (mmi)*.

Ein ansehnliches Gefäß, welches auf der Spitze des Pleurasacks vorwärts und dann an der innern Seite der vordern Thoraxwand abwärts zieht. Hier liegt die Arterie neben dem Rande des Sternum, von dem *M. transversus thoracis anticus* überdeckt, und giebt ab

*Rami intercostales anteriores*, welche den oberen und unteren Rändern der beiden Intercostalräume entlang ziehn und mit den *Intercostales posteriores* anastomosiren.

*Rami sternales*, die medianwärts hinter dem Sternum sich ausbreiten;

*Rami perforantes*, welche vorwärts dringen und sich hier ausbreiten;

*Arteria pericardiaco-phrenica*, welche als stärkerer Ast hoch oben entspringt und zwischen Pleura und Pericardium an der Seite des Herzbeutels abwärts zieht, um im Zwerchfell zu enden.

Die *Mammaria* spaltet sich dann neben dem *Processus ensiformis* in die abwärts ziehende *Arteria epigastrica superior* und die lateral abwärts gehende *Arteria musculo-phrenica*.

*Arteria epigastrica superior* liegt in der Scheide des *Rectus abdominis* und anastomosirt mit der *Epigastrica inferior* der *Iliaca externa*.

*Arteria musculo-phrenica* zieht an den Ursprungszacken des Zwerchfells entlang und giebt für die untern Intercostalräume die *Arteriae intercostales anteriores* ab.

*Arteria axillaris* (Fig. 329)

Die Axillaris beginnt am untern Rande der ersten Rippe, zieht in der Achselhöhle lateral-abwärts und endet am untern Rande des Pectoralis major, bez. Latissimus dorsi, um sich ohne Unterbrechung in die Arteria brachialis fortzusetzen.

Die Axillaris liegt zuerst noch unmittelbar der Wand des Thorax an; dann in der Achselhöhle hat sie vor sich den Pectoralis minor und major, hinter sich den Subscapularis, lateralwärts den Coracobrachialis und das Ende des Subscapularis, medianwärts, d. h. also in der Tiefe der Achselgrube, ist sie nur von Haut, Fascie und Fettpolster bedeckt.

Vor der Arterie liegt die Vene und ausserdem wird sie von den starken Bündeln des Plexus brachialis umgeben und namentlich im untern Theil von den Wurzeln des Nervus medianus umfasst.

Die Arterie ist demnach in der Tiefe der Achselgrube leicht aufzufinden. Ihre Pulsation, die deutlich fühlbaren Nervenstränge und die vordere Grenze des Haarwuchses führen sicher auf sie hin. Sie lässt sich auch gegen das Caput humeri comprimiren.

Die Aeste der Axillaris verbreiten sich an die laterale, die vordere und die hintere Gegend der Brust, sowie an die Schulter und den oberen Theil des Armes: es sind medianwärts die *Arteriae thoracicae*, rückwärts die *Arteriae subscapulares* und lateralwärts die *Arteriae circumflexae humeri*.

1) *Arteria thoracica suprema* (ths)

kommt aus dem Anfange des Stammes und verbreitet sich in den Muskeln der Infraclaviculargegend.

2) *Arteria thoracica acromialis* (tha)

liegt in der Fossa infraclavicularis, tritt über den medialen Rand des Pectoralis minor heraus und zieht hauptsächlich gegen das Acromion.

3) *Arteria thoracica longa* (thl)

steigt auf den Zacken des Serratus anticus abwärts und giebt Aeste zur Brustdrüse.

4) *Arteriae subscapulares*

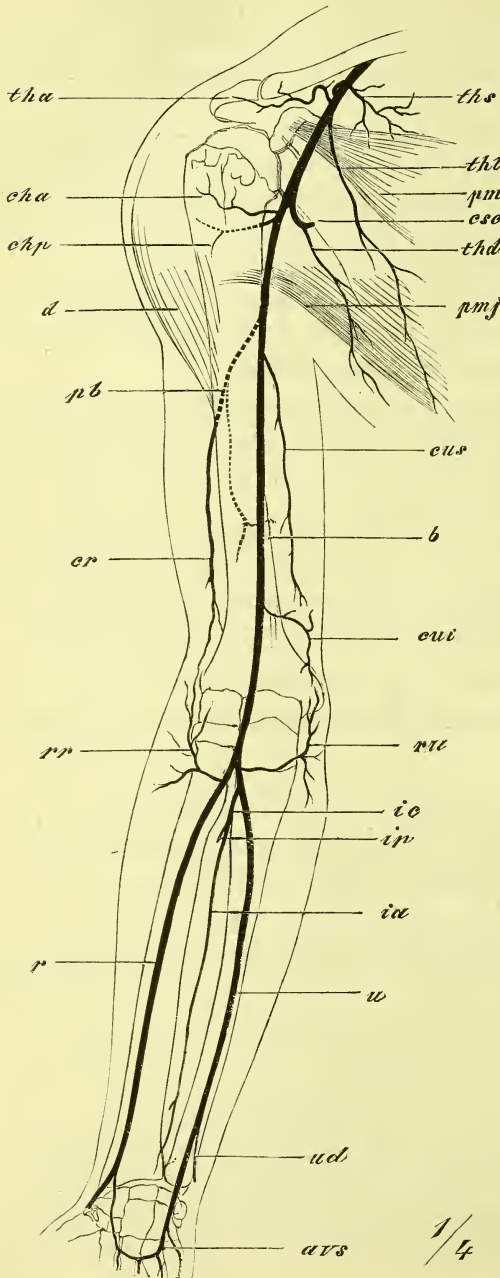
sind einige Aeste von wechselnder Anordnung:

a) *Arteriae subscapulares s. s.*, 2—3 zum Subscapularis;

b) *Arteria thoracico-dorsalis* (thd) läuft an der Seite des Thorax abwärts neben dem lateralen Rande der Scapula und hinter der Thoracica longa;

c) *Arteria circumflexa scapulae* zieht um die Mitte des lateralen Randes herum auf die hintere Seite der Scapula und bildet starke Anastomosen mit der Transversa scapulae.

Fig. 329.



5) *Arteria circumflexa humeri anterior (cha)*

windet sich als ein schwaches Gefäß in der Tiefe um die vordere Seite des Collum chirurgicum humeri herum.

6) *Arteria circumflexa humeri posterior (chp)*

ist stärker und geht in gleicher Höhe um die hintere Seite des humerus, indem sie mit dem Nervus axillaris durch die viereckige Lücke zwischen Humerus und Anconaeus longus, zwischen Teres major und minor hindurch tritt und sich wesentlich im Deltoideus ausbreitet.

*Arteria brachialis*  
(Fig. 329 b).

Sie beginnt am unteren Rande des Pectoralis major und endet am Ellbogen vor dem Processus coronoideus ulnae, wo sie sich gabelförmig in die Radialis und Ulnaris spaltet.

Sie liegt im Sulcus bicipitis medialis, wird bei starker Muskulatur vom Biceps überlagert, im Uebrigen aber

Erklärung der Fig. 329.

Arterien des Armes. avs Arcus volaris sublimis. b Art. brachialis. cha, chp Art. circumflexa humeri anterior, posterior. cr Art. collateralis radialis. csc Art. circumflexa scapulae. cui, cus Art. collateralis ulnaris inferior, superior. d M. deltoideus. ia, ip Art. interossea anterior, posterior. ic Art. interossea communis. pb Art. profunda brachii. pm, pmj M. pectoralis minor, major. r Art. radialis. rr, ru Art. recurrens radialis, ulnaris. tha, thd, thl ths Art. thoracica acromialis, dorsalis, longa, suprema u Art. ulnaris. ud Art. ulnaris ramus dorsalis.

nur von Haut und Fascie bedeckt. Mit dem medialen Rande des Biceps gelangt sie vor dem Brachialis internus allmählich in die Mitte der Vorderfläche und tritt hier unter dem Lacertus fibrosus hindurch in die Fossa cubitalis (*Arteria cubitalis*).

Die Auffindung der *Arteria brachialis* ist bei einiger Beachtung des Biceps und der Nerven (s. unten) eine leichte und sichere.

Die bedeutenderen Aeste sind die zur hinteren Seite ziehende *Arteria profunda brachii* und die der medialen Seite angehörenden *Arteriaes collaterales ulnares*.

1) *Arteria profunda brachii (pb)*

ist ein stärkerer Ast, der in den Zwischenraum zwischen *Anconaeus longus* und *medialis* eindringt und sich in der Tiefe mit dem *Nervus radialis* um die hintere Seite des Humerus herumschlingt. Sie giebt die *Arteria nutritia humeri* ab und endet mit der *Arteria collateralis radialis*, welche an der lateralen Kante des Humerus zum Ellbogengelenk hinabsteigt.

2) *Arteria collateralis ulnaris superior (cus)*

entspringt nahe der vorigen und zieht mit dem *Nervus ulnaris* zur medialen Seite des Ellbogengelenks, das *Ligamentum intermusculare mediale* durchbohrend.

3) *Arteria collateralis ulnaris inferior (cui)*

entspringt ziemlich weit unten und geht in das *Rete cubiti* über.

Die beiden Arterien des Unterarmes, die *Radialis* und die *Ulnaris*, gehen von ihrem Ursprunge an auseinander und dann vor den betreffenden Knochen abwärts. An der Hand verzweigen sie sich auf der dorsalen und der volaren Seite und bilden auf letzterer die beiden *Arcus volares*.

Die *Radialis* ist in ihrem ganzen Verlaufe mehr oberflächlich, die *Ulnaris* mehr tief gelegen. Letztere giebt deshalb auch die tiefe *Arteria interossea* ab.

*Radialis* (Fig. 329 r).

Sie steigt zuerst schräg lateral-abwärts über das untere Ende des *Protonator teres* weg, und wird dabei vom *Supinator longus* überdeckt. Im unteren Theile des Armes liegt sie freier zwischen den Sehnen des *Supinator longus* und des *Flexor manus radialis*. Vor dem Handgelenk angelangt begiebt sie sich, fest an demselben anliegend, auf den Rücken der Hand, unter den Sehnen des *Abductor pollicis longus* und *extensor pollicis brevis* hindurch. Hier tritt sie zwischen den Köpfen des *Interosseus dorsalis primus* hindurch in die Hohlhand und bildet den *Arcus profundus*.

Am Unterarme hat die *Radialis* folgende Aeste:

*Arteria recurrens radialis* krümmt sich vom Anfang des Stammes aufwärts zum Rete cubiti.

*Rami musculares*, verschiedene kleine Aeste, sowie auch die *Arteria nutritia radii*.

*Arteria carpea volaris* zum tief gelegenen Rete carpi volare.

*Arteria volaris sublimis* läuft vor der Rückwärtsbiegung des Stammes abwärts zur Hand, oberflächlich auf den Muskeln des Daumenballens, um den Arcus volaris sublimis bilden zu helfen.

Auf dem Handrücken giebt die Radialis ab eine querlaufende

*Arteria carpea dorsalis*, und ausserdem dann die drei ersten Fingerarterien:

*Arteriae digitales dorsales* I—III, an beiden Rändern des Daumens und dem Radialrande des Zeigefingers.

In der Hohlhand giebt die Radialis ab gleich nach ihrem Eintritt in zwei Aesten oder zu einem vereinigt (*A. princeps pollicis* Aut.) die drei ersten Fingerarterien,

*Arteriae digitales volares* I—III zum Daumen und Radialrand des Zeigefingers und wendet sich dann als

*Arcus volaris profundus*, auf den Basen der Metacarpalknochen gelegen, ulnarwärts.

### *Arteria ulnaris.*

Sie wendet sich unter den vom Epicondylus medialis entspringenden Muskeln hindurch schräg medianwärts und dann abwärts, liegt im untern Theil zwischen Flexor manus ulnaris und Flexor digitorum, wobei sie anfangs noch von ihnen bedeckt wird, dann aber freier heraustritt.

An der Hand liegt sie oberflächlich auf dem Ligamentum carpi volare proprium, radial neben dem Erbsenbein, nur vom Musculus palmaris brevis bedeckt und spaltet sich hier in zwei Endäste, welche, der eine oberflächlich, der andere in der Tiefe lateralwärts ziehen und die beiden Arcus volares bilden.

An ansehnlicheren Aesten giebt sie ab:

*Arteria recurrens ulnaris* gleich am Anfange zum Rete cubiti.

*Arteria interossea antibrachii communis* entspringt ebenfalls oben und theilt sich sogleich in die

a) *Interossea anterior*, die auf der vorderen Seite des Armes, und die

b) *Interossea posterior*, die auf der hinteren Seite des Armes abwärts zieht und eine *Arteria recurrens interossea* abgiebt. Die *Interossea posterior* endet früh, die *anterior* dagegen, welche fest auf dem Ligamentum interosseum verläuft, tritt am oberen Rande des Pronator quadratus auf die Rückseite über.

Dann giebt die Ulnaris über dem Handgelenk ab die



*Arteria dorsalis carpi*, welche auf den Rücken zum Rete carpi geht und eine *Arteria digitalis* des 5. Fingers abgibt.

Die beiden Hohlhandbogen, *Arcus volares* ziehen quer in der Hohlhand und werden durch die Verbindung der beiden Enden der *Arteria ulnaris* und *radialis* gebildet.

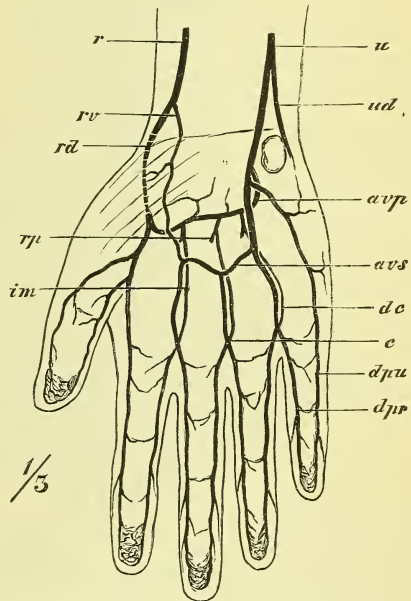
Der *Arcus volaris sublimis* liegt oberflächlich auf den Sehnen der Fingerbeuger, bedeckt von der *Fascia palmaris* und wird von den oberflächlichen Aesten beider Arterien, wesentlich der *Ulnaris*, gebildet. Zuweilen nimmt die *Radialis* gar keinen Theil daran. Er liegt etwa 2 Cm. unterhalb des *Ligamentum carpi volare proprium*.

Er giebt abwärts ab drei *Arteriae digitales volares communes* für die Zwischenräume zwischen dem 2.—5. Finger, und diese theilen sich an den Köpfen der *Metacarpusknochen* in die *Arteriae digitales volares propriae* für die Ränder zweier benachbarter Finger. Die beiden Arterien eines Fingers hängen durch quere Zweige und namentlich am Ende durch vielfache Anastomosen mit einander zusammen.

Der *Arcus volaris profundus* liegt ganz in der Tiefe auf den Basen der *Metacarpalknochen*, wird vom *Ramus volaris profundus* der *Radialis*, weniger von dem entsprechenden Ast der *Ulnaris* gebildet. Er giebt drei *Arteriae intermetacarpeae volares* ab, welche einerseits mit den Enden der *Arteriae digitales volares communes* anastomosiren, andererseits die *Rami perforantes* zum Rücken der Hand schicken, wo sie die *Arteriae digitales dorsales* bilden, die aber nur bis zur zweiten Phalange reichen.

Jeder Finger hat somit 4 Arterien, 2 volare und 2 dorsale, also auch 2 radiale und 2 ulnare. Die volaren stammen aus dem *Arcus sublimis volaris*, mit Ausnahme der drei ersten und der letzten, welche unmittelbar aus der *Radialis* bez. *Ulnaris* kommen. Die dorsalen stammen aus dem

Fig. 330.



Arterien der Hand an der volaren Seite. *avp*, *avs* *Arcus volaris profundus, sublimis.* *c* Anastomose der *Art. intermetacarpea* mit dem Ende der *Art. digitalis communis.* *dc* *Art. digitalis communis.* *dpr*, *dpu* *Art. digitalis propria radialis, ulnaris.* *im* *Art. intermetacarpea.* *rd*, *rv* *Art. radialis, ramus dorsalis, volaris.* *rp* *Ramus perforans.* *r* *Art. radialis.* *u* *Art. ulnaris.* *ud* *Art. ulnaris, ramus dorsalis.*

Arcus volaris profundus, mit Ausnahme wiederum der drei ersten und der letzten, welche direct aus der Radialis oder der Ulnaris kommen.

Uebrigens kommen in der Bildung der Arcus volares und im Ursprung der Arteriae digitales zahlreiche Abweichungen vor.

### III. Aorta thoracica descendens.

Dieser Theil geht am 3. Brustwirbel aus dem Arcus aortae hervor und reicht bis zum Hiatus aorticus des Zwerchfells, d. i. bis zur Gegend des 11.—12. Brustwirbels. Unten liegt sie genau median, oben weicht sie jedoch stark nach der linken Seite ab. Sie liegt im Mediastinum, wo sie links die Pleura berührt und vor ihr geht der Oesophagus entlang. Ihre Aeste sind klein aber zahlreich und versorgen die Wandung des Thorax und den hinteren Theil des Cavum mediastinorum. Sie sind:

#### *Arteriae intercostales posteriores,*

10 Paare, welche an den unteren Rand der 3.—12. Rippe gehen, am Anfang des Intercostalraumes sogleich einen *Ramus dorsalis* abgeben, der zwischen den Querfortsätzen nach hinten zieht, um sich in den Rückenmuskeln zu verbreiten und dann einen *Ramus spinalis* durch das Foramen intervertebrale in die Rückenmarkshöhle zu schicken. Der Stamm jeder Intercostalis theilt sich in einen stärkeren oberen und einen schwächeren unteren Ast, welche an den Rändern des Intercostalraumes, der obere im Sulcus costalis, verlaufen, mit den Rami intercostales der Arteria mammaria interna anastomosiren, und die *Rami pectorales* an die vordere Seite der Brust abgeben.

Die Zweige der Aorta thoracica zum Inhalt des Brustraumes sind die *Arteriae bronchiales posteriores, Arteriae oesophageae, Arteriae mediastinicae posteriores.*

### IV. Aorta abdominalis (Fig. 331).

Sie erstreckt sich vom Hiatus aorticus bis zum 4. Bauchwirbel hinab und versorgt sowohl die Bauchwandung als auch die Baueingeweide.

Parietale Aeste sind die beiden *Arteriae phrenicae* und die 4 Paare *Arteriae lumbales.*

#### *Arteriae phrenicae (ph)*

entspringen ganz oben, häufig mit einem einzigen Stamme, und verbreiten sich im Zwerchfell und den benachbarten Eingeweiden.

#### *Arteriae lumbales (l)*

verhalten sich wie die Intercostales (mit *Ramus posterior* und *spinalis*).

Die Eingeweideäste sind drei paarige:

*Arteriae renales, suprarenales und spermaticae internae* und drei unpaare: *Arteria coeliaca, mesenterica superior, mesenterica inferior.*

*Arteria renalis (r)*

ist ein starkes Gefäß, welches rechtwinklig austritt und meistens schon früh in mehrere Aeste zerfällt. Sie giebt auch feine Aeste an die Umgebung der Niere ab.

*Arteria suprarenalis (sr)*

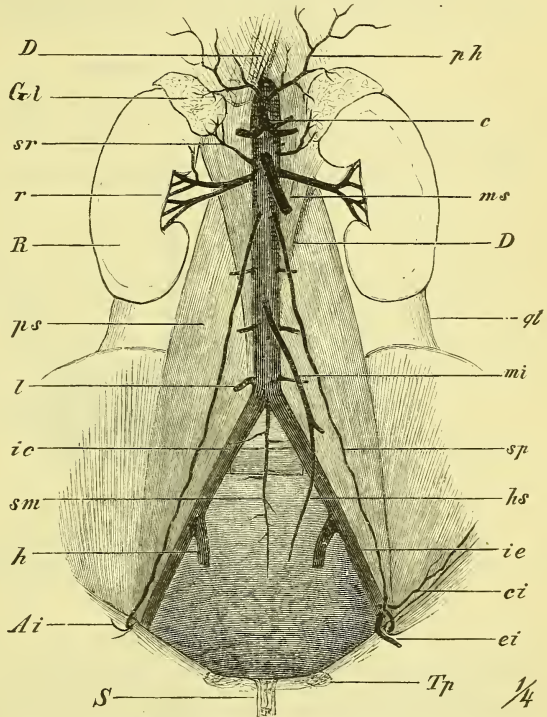
entspringt, wenn sie selbständig ist, etwas höher als die Renalis. Häufig kommt sie auch aus letzterer oder der Phrenica.

*Arteria spermatica interna (sp)*

kommt aus der vorderen Seite der Aorta hervor und zieht als langes, dünnes Gefäß steil abwärts zuerst auf dem Psoas, dann über die Vasa iliaca im Becken hinab.

Beim Mann zieht sie zum inneren Leistenring und im Samenstrang zum Hoden hinab, beim Weibe geht sie zum Ovarium und Oviduct, aber auch zur Seite des Uterus, wo sie mit der Arteria uterina anastomosirt. —

Fig. 331.



Aorta abdominalis und ihre Aeste. *Ai* Annulus inguinalis internus. *c* Art. coeliaca. *ci* Art. circumflexa iliium interna. *DD* Diaphragma. *ei* Art. epigastrica inferior. *Gl* Glandula suprarenalis. *h* Art. hypogastrica. *hs* Art. haemorrhoidalis superior. *ic, ie* Art. iliaca communis, externa. *l* Art. lumbalis. *mi, ms* Art. mesenterica inferior, superior. *ph* Art. phrenica. *ps* M. psoas. *ql* M. quadratus lumborum. *R* Ren. *r* Art. renalis, *S* Symphysis. *sm* Art. sacralis media. *sp* Art. spermatica interna. *sr* Art. suprarenalis. *Tp* Tuberculum pubis.

Die drei unpaaren visceralen Aeste sind starke Zweige, die sich an dem Verdauungskanal und seinen Beigaben verzweigen und zwar versorgt die oberste, die *Coeliaca*, den Magen und (theilweise) das Duodenum nebst Leber, Milz und Pankreas (theilweise); die *Mesenterica superior* geht zu einem Theil des Duodenum und Pankreas und zum ganzen Dünndarm, sowie zum

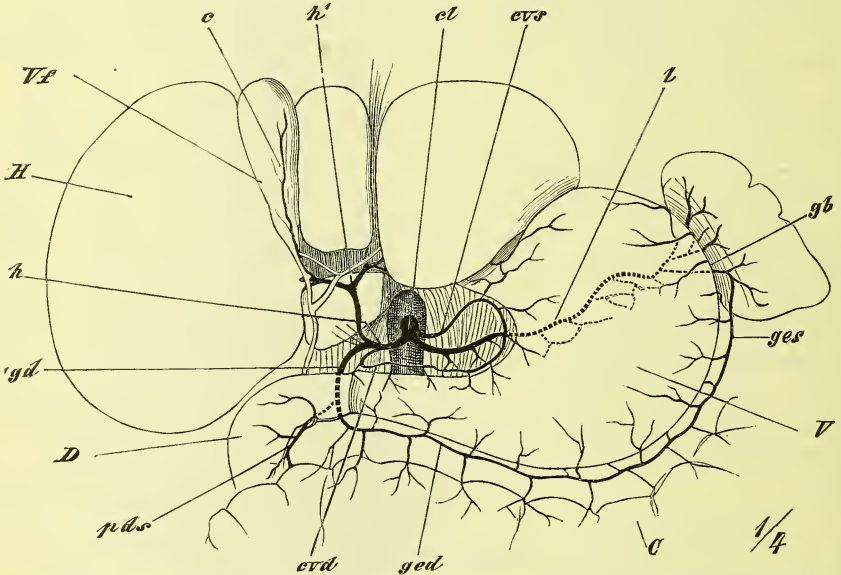
Blinddarm, zum Colon ascendens und transversum; die Mesenterica inferior versorgt das Colon descendens, Flexura sigmoidea und den oberen Theil des Rectum.

Diese Arterien zeichnen sich dadurch aus, dass ihre Verzweigungen wiederholter Weise bogenartig zusammenfließen und dass aus diesen Bogen die Endarterien für den Darm ausgehn.

*Arteria coeliaca* (Fig. 332).

Sie tritt noch im Hiatus aorticus aus der Aorta hervor und liegt als ein kurzer und dicker Stamm über dem Pankreas. Ihre drei Aeste (*Tripus*

Fig. 332.



Arteria coeliaca und ihre Aeste. Die Leber aufwärts zurückgeschlagen. C Colon transversum und Omentum majus. c Art. cystica. el Art. coeliaca. cvd, cvs Art. coronaria ventriculi dextra, sinistra. D Duodenum. gb Art. gastricae breves. gd Art. gastro-duodenalis. ged, ges Art. gastro-epiploica dextra, sinistra. H Hepar. h Art. hepatica. h' Art. hepatica s. str. l Art. lienalis. pds Art. pancreatico-duodenalis superior. V Ventriculus. Vf Vesica fellea.

Halleri Aut.) sind die Hepatica, Lienalis und die kleine Coronaria ventriculi sinistra.

1) *Arteria coronaria ventriculi sinistra* (cvs) zieht zur Cardia und von da an der kleinen Curvatur entlang.

2) *Arteria hepatica* (h) zieht nach rechts hinüber, giebt die *Arteria coronaria ventriculi dextra* (cvd) ab und spaltet sich in zwei Zweige, die *Arteria hepatica s. str.* und die *Arteria gastroduodenalis superior*.

a) *Arteria hepatica* (h<sup>1</sup>) begiebt sich zur Leberpforte, wo sie in Aeste

für den rechten und linken Lappen und für die Gallenblase: *Arteria cystica* (c) zerfällt.

b) *Arteria gastro-duodenalis* (gd) giebt zur grossen Curvatur die *Arteria gastro-epiploica dextra* (ged) und zum Kopf des Pankreas und dem Duodenum die *Arteria pancreatico-duodenalis superior* (pds).

3) *Arteria lienalis* (l) zieht am obern Rande des Pankreas nach links zur Milz, in welche sie mit mehreren Aesten eintritt. Sie giebt ab die *Arteriae gastricae breves* (gb) zum Fundus des Magens, und die *Arteria gastro-epiploica sinistra* (ges) zur grossen Curvatur des Magens, wo sie mit der dextra anastomosirt.

#### *Arteria mesenterica superior.*

Sie tritt unter dem Pankreas hervor, verläuft über das untere Stück des Duodenum und zieht im Mesenterium abwärts. Sie giebt ab zunächst die *Arteria pancreatico-duodenalis inferior*, der gleichnamigen superior entgegenlaufend, dann die

*Arteriae intestinales*, 12—16, von der linken Seite des Stammes zu den Schlingen des Dünndarms ziehend, und

*Arteriae colicae* zu dem Coecum und Colon ascendens und transversum. Man pflegt hier eine *Arteria iliocolica*, *colica dextra* und *media* zu unterscheiden, deren erste mit der untersten *Arteria intestinalis*, deren letzte mit der *Arteria mesenterica inferior* in Verbindung tritt.

#### *Arteria mesenterica inferior*

entsteht ganz am untern Ende der Aorta, ist nicht sehr stark und theilt sich in die

*Arteria colica sinistra* zum Colon descendens und zur Flexura sigmoidea und

*Arteria haemorrhoidalis superior*, welche an der Seite des Rectum abwärts steigt und mit dem gleichnamigen Ast der Hypogastrica anastomosirt.

Als Endigung der Aorta ist anzusehn die bei den geschwänzten Säugern stark ausgebildete

#### *Arteria sacralis media,*

welche median auf dem Sacrum abwärts zieht.

#### *Arteria iliaca communis.*

Diese Arterie verläuft an der medialen Seite des Psóas abwärts, um sich vor der Articulatio sacro-iliaca in den Beckenast (Hypogastrica) und den Extremitätenast (Iliaca externa) zu theilen.

1) *Arteria hypogastrica* (Fig. 333)

steigt von dem Iliosacralgelenk in's Becken hinab, wo sie gewöhnlich sehr bald in zwei Hauptäste, einen vorderen und einen hinteren zerfällt. Sie versorgt den grössten Theil der Wandungen und der Eingeweide des Beckens sowie die äusseren Genitalien.

Wandungsäste sind: hinten, für die innere Seite: *Arteria sacralis lateralis* und *Arteria ilio-lumbalis*, für die äussere Seite, also hinten durch-

tretend: *Arteria glutaica superior* und inferior (*ischiadica*); vorn: *Arteria obturatoria*; unten *Arteria pudenda communis* (theilweise).

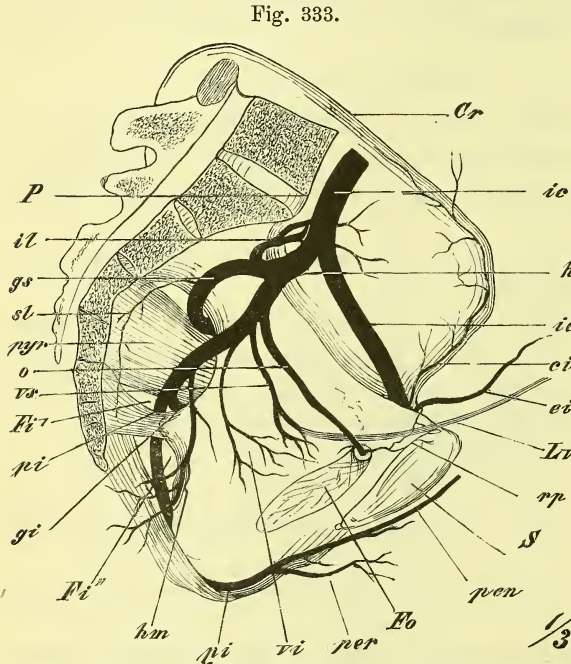
Eingeweideäste sind für das Rectum: *Arteria haemorrhoidalis media*, für die Blase: *Arteriae vesicales*, für den Uterus: *Arteria uterina*, und für die äusseren Genitalien: *Arteria pudenda communis* (zum andern Theil).

Beim Fötus kommt noch die *Arteria umbilicalis* als Hauptstamm hinzu. —

Parietale Aeste:

1) *Arteria sacralis lateralis* (*sl*)

verläuft an der Seite des Sacrum vor den Foramina sacralia abwärts



Arterien des Beckens. *ci* Art. circumflexa ilium. *Cr* Crista ossis ilium *ei* Art. epigastrica inferior. *Fi*, *Fi*'' Foramen ischiadicum majus, minus *Fo* For. obturatorium. *gi*, *gs* Art. glutaea inferior, superior. *h* Art. hypogastrica. *hm* Art. haemorrhoidalis media. *ic*, *ie* Art. iliaca communis, externa. *il* Art. ilio-lumbalis. *Lv* Lig. vesicale laterale. *o* Art. obturatoria. *pen* Art. penis. *rp* Ramus pubicus der Obturatoria, anastomosirend mit dem gleichnamigen Ast der Epigastrica. *S* Symphysis pubis. *sl* Art. sacralis lateralis. *vi*, *vs* Art. vesicalis inferior, superior.

und sendet durch diese hindurch Zweige zum Rücken und zur Rückenmarkshöhle.

2) *Arteria iliolumbalis* (*il*)

steigt an der hintern Seite unter dem *M. psoas* lateralaufwärts und theilt sich in einen queren *Ramus iliacus* und einen aufsteigenden *Ramus lumbalis*.

3) *Arteria glutaea superior (gs)*

ist ein starker Ast, der durch das Foramen ischiadicum majus oberhalb des Pyiformis hinausgeht und sich mit einem horizontalen Aste zwischen Glutaeus maximus und medius, mit einem aufsteigenden zwischen Glutaeus medius und minimus verbreitet.

4) *Arteria glutaea inferior (gi, ischiadica)*

geht ebenfalls aus dem Foramen ischiadicum, aber unterhalb des Pyiformis heraus, und verbreitet sich im Umkreise des Tuber ischii nach allen Seiten hin.

5) *Arteria obturatoria (o)*

zieht an der Seitenwand des Beckens entlang vorwärts und durch den Canalis obturatorius hindurch, worauf sie in zwei Zweige zerfällt, einen medialen vorderen und einen lateralen hinteren. Letzterer zieht unter dem Collum femoris rückwärts und giebt die *Arteria acetabuli* ab. Innerhalb des Beckens giebt sie einen *Ramus pubicus* ab.

Viscerale Aeste der Hypogastrica:

6) *Arteria umbilicalis (u)*

ist beim Fötus der starke Endast der Hypogastrica und führt aus dem Becken jederseits schräg hinauf zum Nabel, um dann im Nabelstrange zur Placenta zu ziehn. Nach der Geburt obliterirt er (und wird zum *Lig. vesicale laterale* S. 355) bis auf ein kurzes Anfangsstück, aus welchem die *Arteria vesicalis superior* entsteht.

7) *Arteria vesicalis inferior*

geht nicht nur zum Blasengrund, sondern auch zu den Vesiculae seminales und der Prostata beim Manne, der Vagina beim Weibe.

8) *Arteria uterina.*

Sie läuft an dem Seitenrande des Uterus entlang und anastomosirt mit der *Arteria spermatica interna*. Sie hat einen stark geschlängelten Verlauf und giebt eben solche Zweige zum Uterus.

Beim Manne entspricht ihr die

*Arteria deferentialis,*

die zuweilen bis zum Hoden hinabsteigt.

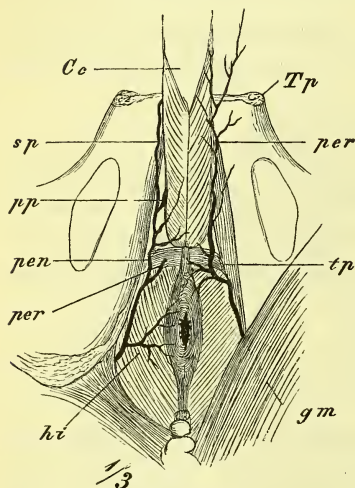
9) *Arteria haemorrhoidalis media*

geht zum Rectum und seiner Umgebung.

10) *Arteria pudenda (communis) interna* (Fig. 334)

geht mit der *Arteria ischiadica* unter dem *Pyriformis* durch das *Foramen ischiadicum* aus dem Becken heraus, biegt sich unmittelbar um die *Spina ischii* herum und läuft nun gegen die Wurzel des Penis bez. der Clitoris hin, wobei sie innen auf dem *Obturator internus* liegt, von seiner Fascie bedeckt.

Fig. 334.



Arterien des Dammes. *Co* Corpus cavernosum urethrae mit dem *M. bulbocavernosus*. *sp* Art. dorsalis penis. *gm* *M. glutaeus maximus*. *hi* Art. haemorrhoidalis inferior. *pp* Art. profunda penis. *pen* Art. penis. *per* Art. perinealis. *tp* Art. transversa perinei. *Tp* Tuberculum pubis.

Ihre Aeste sind:

*Arteriae haemorrhoidales inferiores* zum After.

*Arteria perinea*, welche hinter dem *Musculus transversus perinei superficialis* entsteht und hauptsächlich im Hodensack, bez. den Schamlippen endet (*Arteriae scrotales* und *labiales posteriores*), und

*Arteria bulbo-urethralis* zum Bulbus und *Corpus cavernosum urethrae*, und endlich als Endäste:

*Arteria dorsalis penis* bez. *clitoridis*, die am Rücken neben der andern Seite verläuft und in der Glans endet; und die

*Arteria profunda penis* bez. *clitoridis*, welche in das *Corpus cavernosum penis* eindringt.

II) *Arteria iliaca externa*.

Die *Iliaca externa* ist der Stamm für die untere Extremität (und einige benachbarte Theile). Innerhalb des Bauches (Beckens) behält sie ihren allgemeinen Namen; nachher wird sie als *Femoralis* an der vordern Seite des Oberschenkels und als *Poplitea* an der hintern Seite des Knies bezeichnet. Am Unterschenkel spaltet sie sich in die *Tibialis antica* und *postica*, welche vorn und hinten gelegen sind und in der Fußsohle sich bogenförmig verbinden mit ihren Enden. Sie läuft von der *Articulatio sacroiliaca* bis zum *Ligamentum Poupartii* und liegt am medialen Rande des *Psoas major*, am Eingange des kleinen Beckens. Nahe am untern Ende und zuweilen sogar schon aus der *Femoralis* giebt sie für die vordere Bauchwand und benachbarte Theile ab:



1) *Arteria epigastrica inferior.*

Verläuft schräg median-aufwärts an der hintern Seite der vorderen Bauchwand, wo sie an den lateralen Rand des Rectus und dann an die hintere Seite desselben gelangt, und über dem Nabel mit der *Arteria epigastrica superior* aus der *Mammaria interna* anastomosirt. Ihr Anfang bildet einen lateral-aufwärts concaven Bogen um den *Annulus inguinalis internus*, so dass sich also beim Manne das *Vas deferens* um sie herumschlägt. Indem sie unmittelbar vom Peritoneum bedeckt wird, bildet sie die leicht vortretende *Plica epigastrica*, durch welche die *Fossa inguinalis medialis* von der *lateralis* getrennt werden (s. S. 380). Von ihr geht ab der

a) *Ramus pubicus*, ein gewöhnlich nur schwacher Ast, der hinter der Symphyse sich mit dem der andern Seite verbindet, und ausserdem eine feinere Anastomose mit dem *Ramus pubicus* der *Obturatoria* eingeht. Dadurch, dass diese Verbindung eine grössere Stärke gewinnt, kann der Ursprung der *Obturatoria* aus der *Epigastrica*, oder der letzteren aus der ersteren stattfinden, und so eine nicht seltene, chirurgisch wichtige Abweichung entstehen.

b) *Arteria spermatica externa* tritt durch den Leistenkanal zum Samenstrang.

2) *Arteria circumflexa ilium*

entspringt in gleicher Höhe mit der vorigen, läuft lateralwärts hinter dem *Ligamentum Poupartii* und dann an der *Crista* entlang einem Aste der *Iliolumbalis* entgegen.

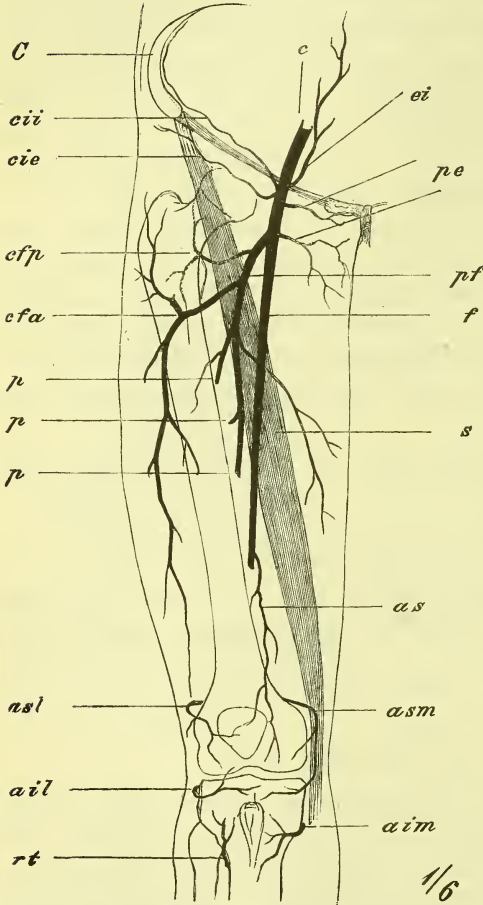
*Arteria femoralis* (Fig. 335).

Sie reicht vom *Ligamentum Poupartii* bis zur Durchtrittsstelle im *Adductor magnus*, d. i. bis zum Anfange des unteren Drittels des *Femur*. Sie liegt in der Furche zwischen den *Adductoren* und den *Extensoren*, zu welchen letzteren sich oben der *Iliopsoas* gesellt. Ihr Anfang in der *Lacuna vasorum* entspricht etwa der Mitte des *Ligamentum Poupartii*; im oberen Drittel liegt sie noch oberflächlich und ist leichter zu finden und zu fühlen; weiter abwärts tritt sie immer mehr in die Tiefe. Der *Sartorius* zieht schräge über sie hin, und bedeckt sie im untern Theil, während sie oben nur von Haut und *Fascie* bedeckt wird. Aeste giebt sie fast nur im oberen Theil ab, und zwar einen sehr starken viel verzweigten Hauptast, *Arteria profunda*, welche die eigentliche Arterie des Oberschenkels ist, und einige andere kleinere. Letztere sind:

1) *Arteria epigastrica superficialis*

unter der Haut bis gegen den Nabel, und

Fig. 335.



Arterien des Oberschenkels. *ail*, *aim* Art. articularis genu inferior, lateralis, medialis. *as* Art. articularis genu supra. *asl*, *asm* Art. articularis genu superior lateralis, medialis. *C* Crista ossis ilium. *c* Art. cruralis. *cfa*, *cfp* Art. circumflexa femoris lateralis, medialis. *cie*, *cii* Art. circumflexa ilium externa, interna. *ei* Art. epigastrica inferior. *f* Art. femoralis. *p*, *p*, *p* Rami perforantes der Art. profunda femoris, *pe* Art. pudendae externae. *pf* Art. profunda femoris. *rt* Art. recurrens tibialis antica. *s* Musc. sartorius.

2) *Arteria circumflexa ilium externa (cie)*

bis zur Spina anterior superior hinziehend. Dann die

3) *Arteriae pudendae externae (pe)*,

meistens zwei, die zu den äussern Genitalien als *Arteriae scrotales* bez. *labiales anteriores* gehen.

4) *Arteria profunda femoris (pf)*

entsteht gewöhnlich aus der hintern Seite des Stammes, aber in sehr wechselnder Höhe (meistens  $\frac{1}{2}$ —4 Cm. unterhalb des Ligamentum Poupartii), und zieht schräge rück-abwärts, um, ebenso wie die Femoralis und nahe über ihr, die Sehne des Adductor magnus zu durchbohren und sich hinten am Oberschenkel auszubreiten.

Ihre Aeste sind zwei Arteriae circumflexae und einige Rami perforantes.

*Arteria circumflexa femoris medialis (cfp)* entsteht am Anfange des Stammes, zieht am Trochanter minor rückwärts, und endet mit einem aufsteigenden und einem absteigenden Aste.

*Arteria circumflexa femoris lateralis (cfa)* ist stärker, zieht unter dem Rectus femoris lateralwärts und endet ebenfalls mit einem auf- und einem absteigenden Aste.

*Arteriae perforantes* (*p, p, p*) sind wechselnd an Zahl, Grösse und Lage und verbreiten sich nach Durchbohrung des Adductor magnus an der hintern Seite des Oberschenkels.

5) *Arteria articularis genu suprema* (*as*) entspringt ganz am Ende der Femoralis und läuft vor dem Adductor magnus abwärts zum Recte articulare genu.

### *Arteria poplitea* (Fig. 336).

Reicht vom Schlitz des Adductor magnus bis zur Spaltung, die unterhalb des Sehnenbogens des Soleus stattfindet, hat einen ziemlich geraden Verlauf und liegt ganz in der Tiefe, unmittelbar auf dem Femur, auf der Gelenkkapsel und dem Musculus popliteus. Oben und unten wird sie durch die Grenzmuskeln der Fossa poplitea bedeckt und zwar oben durch den Semimembranosus, unten durch den Gastrocnemius. Ihre Aeste sind:

#### 1) *Rami musculares*,

unter denen besonders die *Arteriae surales* (*s*) zu den Köpfen des Gastrocnemius zu nennen sind.

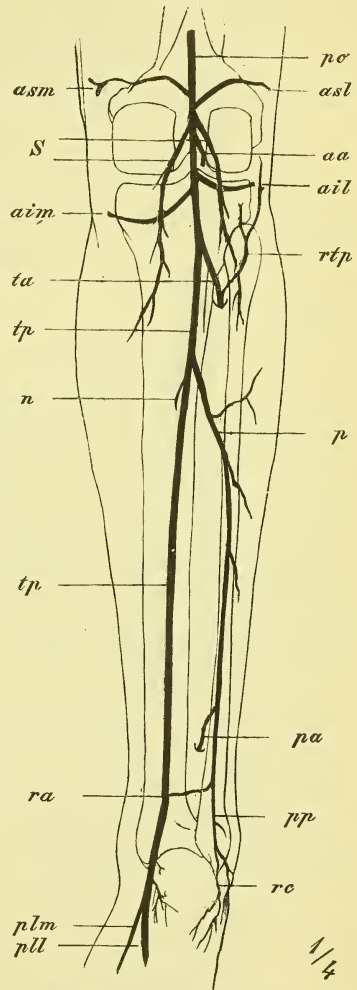
#### 2) *Arteriae articulares genu* (4),

zwei obere und zwei untere, zwei mediale und zwei laterale (*asm, aim, asl, ail*), umziehen das Gelenk und bilden das *Rete articulare genu*, während eine *Arteria articularis azygos* (*aa*) in's Innere eintritt.

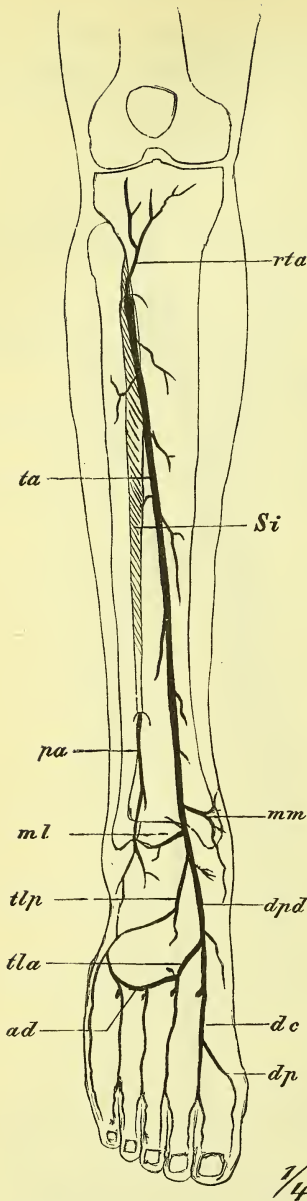
### *Arteria tibialis antica* (Fig. 337 *ta*).

Sie beginnt an der Theilung der Arteria poplitea und zieht an der vordern Seite des Unterschenkels zum Rücken des Fusses, wo sie sich als Arteria dorsalis pedis (*dpd*) fortsetzt, um dann mit dem Hauptaste an

Fig. 336.



Arterien des Unterschenkels von hinten. *aa* Art. articularis genu azygos. *ail, aim* Art. articularis genu inferior lateralis, medialis. *asl, asm* Art. art. genu superior lateralis, medialis. *n* Art. nutritia tibiae. *p* Art. peronea. *pa* Art. peronea anterior. *plm, pll* Art. plantaris lateralis, medialis. *po* Art. poplitea. *pp* Art. peronea posterior. *ra* Ramus anastomoticus. *rc* Rami calcanei. *rtp* Art. recurrens tibialis postica. *s* Artt. surales. *ta, tp* Art. tibialis antica, postica.



Arterien des Unterschenkels und Fusses von vorne. *ad* Arcus dorsalis. *dc*, *dp* Art. digitalis dorsalis communis, propria. *dpd* Art. dorsalis pedis. *ml*, *mm* Art. malleolaris lateralis, medialis. *pa* Art. peronea anterior. *rta* Art. recurrens tibialis antica. *Si* Spatium interosseum. *ta* Art. tibialis antica. *tla*, *tlp* Art. tarsea lateralis anterior, posterior.

die Fußsohle zu treten und mit der Tibialis postica den *Arcus plantaris* zu bilden.

Sie tritt gleich anfangs durch das obere Ende des Spatium interosseum und liegt dann unmittelbar vor dem Ligamentum interosseum an der lateralen Seite des Tibialis anticus. Anfangs nimmt sie also eine bedeutende Tiefe ein, später wird sie allmählich oberflächlicher und geht über die vordere Seite des Fussgelenkes hinweg unter dem Ligamentum cruciatum hindurch.

Unter den Aesten haben wir zu merken am obern Ende:

- 1) *Arteria recurrens tibialis postica* (Fig. 336 *rtp*)

zur Gegend des Capitulum Fibulae und eine

- 2) *Arteria recurrens tibialis antica* (*rta*) zum Rete genu, und am untern Ende die beiden

- 3, 4) *Arteriae malleolares anteriores* (*ml*, *mm*).

#### *Arteria dorsalis pedis* (*dpd*).

Diese Fortsetzung der Tibialis antica liegt auf dem Fussrücken und erstreckt sich bis zum Anfang des ersten Intermetatarsalraumes, wo sie sich in ihre Endäste theilt.

Sie giebt ab eine schwächere

- 1) *Arteria tarsea medialis* und zwei stärkere
- 2, 3) *Arteriae tarseae laterales* (*tla*, *tlp*), welche schräg lateral-vorwärts ziehn und an den Basen der Metatarsalknochen den *Arcus tarseus dorsalis* bilden, aus dessen Bogen vier Arterien hervorgehn für die 2—5. Zehe, nämlich eine

*Arteria metatarsae dorsalis fibularis* und drei

*Arteriae intermetatarsae dorsales* (dc),  
welche sich für die Ränder zweier benachbarter Zehen theilen in die  
*Arteriae digitales dorsales* (dp).

Die Endäste der *Tibialis antica* sind:

a) *Arteria plantaris profunda*,

die zur Bildung des Arcus plantaris durch den Anfang des ersten Intermetatarsalraums in die Tiefe geht, und die

b) *Arteria intermetatarsae dorsalis I.*,

welche auf dem Interosseus vorwärts zieht, um dann in die drei ersten *Arteriae digitales dorsales* sich zu theilen.

---

*Arteria tibialis postica* (Fig. 336 tp).

Sie läuft an der hintern Seite des Unterschenkels zwischen der oberflächlichen und der tiefen Schicht der Muskulatur, zuerst ziemlich in der Mitte, dann mehr an der medialen Seite, um schliesslich unter dem Malleolus medialis zur Fusssohle überzugehn. Ihr oberes Ende liegt also sehr tief, dagegen liegt sie neben der Achillessehne nahe unter der Fascie, und wird in der Mitte zwischen Malleolus medialis und Calx leicht gefunden. Unter dem Ligamentum laciniatum theilt sie sich in die beiden Endäste: *Arteria plantaris medialis* und *lateralis* (plm und pll). Der Hauptast ist die

1) *Arteria peronea* (p),

welche an der hintern Seite der Fibula auf oder in den betreffenden Muskeln abwärts zieht und oberhalb des Knöchels sich theilt in die

a) *Arteria peronea perforans* s. *anterior* (pa), welche durch das Ligamentum interosseum an die vordere Seite geht und hier in das Rete einmündet, und die

b) *Arteria peronea posterior* (pp), welche mit den Rami calcanei laterales am lateralen Fussrand endet und den

*Ramus anastomoticus* quer hinüber zur *Tibialis postica* schickt.

Ausserdem giebt die *Tibialis postica* ab eine

2) *Arteria nutritia Tibiae* (n),

3) *Arteria malleolaris posterior medialis*,

4, 5) *Arteriae calcaneae mediales*.

Von den Endästen der *Tibialis postica* (Fig. 338) verläuft die

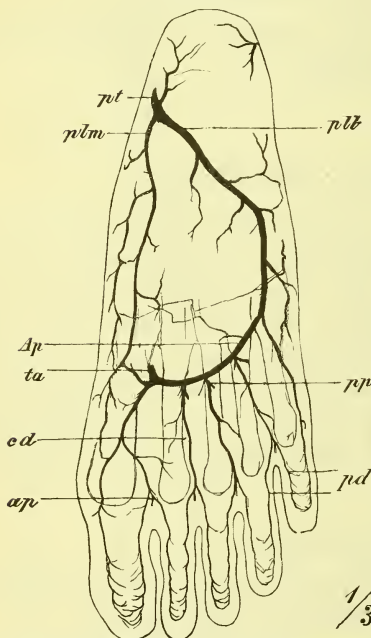
*Arteria plantaris medialis (plm)*

am medialen Fussrande; sie ist bei weitem die kleinere und endet schon in der Metatarsalgegend, wo sie mit Aesten der Plantaris lateralis anastomosirt. Der andere Endast, die

*Arteria plantaris lateralis (pll)*

liegt zuerst zwischen Flexor digitorum brevis und Quadratus plantae und zieht schräg durch die Sohle nach deren lateralem Rande, um dann an den Basen der Metatarsusknochen entlang einen Bogen zu bilden, der im ersten Intermetatarsalraume mit dem Endaste der Tibialis antica (*ta*) zusammenfließt.

Fig. 338.



Arterien der Fusssohle. *Ap* Arcus plantaris. *cd*, *dp* Art. digitalis communis, propria. *ap*, *pp* Rami perforantes anteriores und posteriores. *pll*, *plm* Art. plantaris lateralis, medialis, *ta*, *tp* Arteria tibialis antica, postica.

Aus dem *Arcus plantaris* (*Ap*) gehen vorn hervor vier

*Arteriae digitales plantares communes* (*cd*),

welche am hintern und am vordern Ende die *Rami perforantes* (*ap*, *pp*) abgeben zur Verbindung mit den *Arteriae intermetatarsae dorsales*, sich dann wiederum in die einzelnen

*Arteriae digitales plantares propriae* (*dp*) spalten und ausserdem besonders für die fünfte Zehe eine

*Arteria digitalis volaris propria lateralis* abgeben.

### III. Venen, *Venae*.

#### A. Venen des Lungenkreislaufs.

Die aus dem Hilus der Lunge heraustretenden Venen erscheinen sogleich zu jederseits zwei Stämmen vereinigt, welche vor den *Arteriae pulmonales* liegen (Fig. 317) und gesondert in die Ecken der hinteren Wand des linken Atriums einmünden.

## B. Venen des Körperkreislaufs.

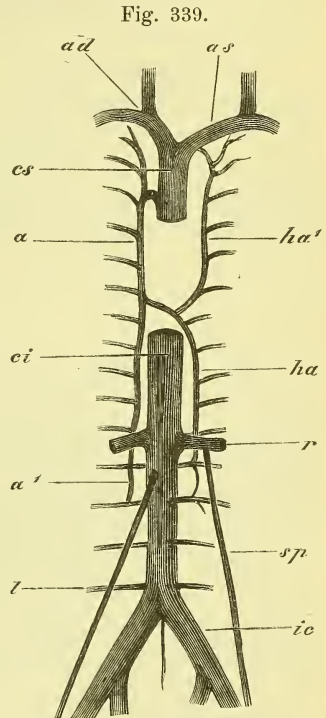
Das aus den Körpertheilen zurückkehrende Blut mündet auf drei Wegen in den rechten Vorhof: das Blut der Herzwandungen selbst durch die *Vena coronaria magna*, das der oberen Körperhälfte durch die obere Hohlvene, *Vena cava superior*, und das der unteren Körperhälfte durch die untere Hohlvene, *Vena cava inferior*. Dem einfachen Stamm der Aorta steht also dieser doppelte Venenstamm gegenüber und es hat die *Vena cava superior* dasselbe Gebiet, wie der *Arcus Aortae* und die *Aorta thoracica*, während der *Vena cava inferior* das Gebiet der *Aorta abdominalis* zukommt.

Die *Cava inferior* setzt sich ebenso wie die *Aorta* aus den beiden *Iliacae communes* zusammen, deren weitere Verzweigungen wesentlich den Arterien entsprechen. Die *Cava superior* setzt sich zusammen aus den beiden etwas unsymmetrisch gelegenen *Venae anonymae*, die am unteren Rande des Halses eine jede aus einer *Vena jugularis communis* und einer *Vena subclavia* entstehen, und wesentlich der *Arteria carotis communis* und der *Arteria subclavia* entsprechen.

Zu bemerken ist noch die *Vena azygos*, ein meistens doppelter Stamm, der jederseits der hintern Wand der Brusthöhle anliegt, in die *Cava superior* einmündet, aber auch durch seine Wurzeln in der Bauchhöhle mit dem System der *Vena cava inferior* zusammenhängt.

1. Herzvenen, *Venae cordis*.

Während das Blut in die Herzwandungen durch zwei Hauptarterien strömt, kehrt es fast alles durch die einheitliche *Vena coronaria magna* zurück. Diese steigt zuerst in der vordern Längsfurche aufwärts und zieht dann im linken Theil der Horizontalfurche herum, um mit einer Klappe, der *Valvula Eustachii* (s. oben) in die hintere untere Gegend des rechten



Halbschematische Darstellung der Hauptstämme des Venensystems. *a* Vena azygos. *a'* Anastomosen der Vena azygos mit den Venae lumbales. *ad, as* Vena anonyma dextra, sinistra. *ci, cs* Vena cava inferior, superior. *ha, ha'* Vena hemiazygos (inferior und superior). *ic* Vena iliaca communis. *l* Vena lumbalis. *r* Vena renalis. *sp* Vena spermatica.

Vorhofs einzumünden. Sie nimmt die in der hintern Längsfurche verlaufende *Vena cordis media* auf, sowie auch die *Vena coronaria parva*, welche in der rechten Kreisfurche liegt. Ausserdem hat das Herz noch mehrere kleinere Venen.

## 2. Obere Hohlvene, *Vena cava superior*.

Die Cava superior hat ihre Einmündung oben rechts in's rechte Atrium und entsteht hinter dem sternalen Ende des ersten rechten Rippenknorpels aus der Vereinigung der beiden *Venae anonymae*. Sie steigt ziemlich senkrecht abwärts, liegt rechts der Lunge (und Pleura) fest an, links der Aorta ascendens. An ihrem Anfang hat sie einen theilweisen Ueberzug vom Pericardium. Hinten nimmt sie die *Vena azygos* auf.

### *Vena anonyma*.

Die *Vena anonyma* entsteht jederseits hinter dem Sternoclaviculargelenk durch die Vereinigung der Kopfvene, *Vena jugularis communis*, der Armvene, *Vena subclavia*, und der oberflächlichen Halsvene, *Vena jugularis externa*. Die linke Anonyma verläuft fast horizontal hinter dem Manubrium, die rechte steigt fast senkrecht herab.

Die Anonyma liegt (Fig. 321 *as*) nahe hinter dem Brustbein und vor dem Arcus Aortae und besitzt keine Klappen.

Die Venen, welche in die Anonyma einströmen, entsprechen einzelnen Aesten der Arteria subclavia, und kommen theils von oben vom Halse herab, theils von unten aus der Brust herauf.

Von oben kommen:

*Vena vertebralis*, begleitet einfach ihre Arterie und hat ihren Anfang in dem Plexus des Hinterhauptlochs.

*Vena thyreoidea inferior*, zieht, von ihrer Arterie getrennt und mit der der anderen Seite vielfach verbunden, vor der Trachea schräg abwärts. Auch kommt hier öfters ein unpaares medianes Gefäss, die *Vena thyreoidea ima*, vor.

*Vena cervicalis profunda*.

Von unten herauf kommen:

*Vena intercostalis suprema*, entsprechend ihrer Arterie,

*Vena mammaria interna* desgleichen; sie ist am Endtheil einfach und nimmt keine Eingeweideäste auf, da diese als

*Venae pericardiacae, mediastinales, thymicae* u. s. w. gesondert in die Anonyma einmünden.



## I. Kopfvene, *Vena jugularis communis*.

Sie beginnt oberhalb des Larynx aus der Vereinigung der *Vena jugularis interna* und der *Vena facialis communis*.

Sie nimmt das Blut vom Kopf und einem Theil des Halses auf und entspricht also in ihrem Gebiete so ziemlich der *Carotis communis*, an deren lateraler Seite sie entlang zieht. An ihrem Ende hat sie eine gewöhnliche paarige Klappe. Sie nimmt auf:

*Vena thyreoidea media* und *superior* (mit der *Vena laryngea*).

### a) *Vena jugularis interna*.

Dieser Venenstamm entspricht dem Gebiete der *Carotis interna* und des Schädeltheils der *Vertebralis*, d. h. er entnimmt das Blut aus dem Hirn und seinen Hüllen, aus dem Auge und seinen Umgebungen. Er beginnt an der Schädelbasis im Foramen jugulare mit einer Anschwellung, dem *Bulbus venae jugularis* und liegt zuerst hinter der *Carotis interna*, um dann allmählich an ihre laterale Seite zu treten. Das Gefäß hat keine Klappen. Es nimmt auf die

*Vena pharyngea*, die aus einem Plexus pharyngeus entsteht, und die *Vena lingualis*, die in Lage und Verzweigung ihrer Arterie entspricht.

Das Blut, welches aus dem Kopfe in die *Jugularis interna* einströmt, sammelt sich zunächst in den einzelnen Organen in den darnach benannten *Venae cerebrales*, *Venae meningae* (der harten Hirnhaut), *Venae diploicae* (der Schädelknochen), *Vena ophthalmica* und *Venae auditivae internae*. Dann treten diese Venen alle ein in die Blutleiter der harten Hirnhaut, *Sinus durae matris*, welche schliesslich in die *Jugularis interna* ausmünden. Diese Sinus sind starre unverzweigte Kanäle, deren Wandung von der harten Hirnhaut gebildet wird. Sie liegen meistens den Schädelknochen an, deren *Sulci venosi* bereits in der Knochenlehre besprochen wurden. Durch die daselbst erwähnten *Foramina emissaria* stehen sie mit den äusseren Venen des Kopfes in Verbindung, wie sie auch mit dem inneren Venenplexus des Wirbelkanals zusammenhängen.

Die Sinus liegen an der Schädelbasis, oder am Schädeldach, oder in den Fortsätzen der harten Hirnhaut, und sind theils paarige, theils unpaare.

Der wichtigste Zug zieht median am Schädeldach rückwärts als *Sinus sagittalis superior*, und setzt sich am Hinterhaupt fort in die *Sinus transversi* (sehr häufig nur in einen derselben, gewöhnlich den rechten), welche in den gleichnamigen *Sulci* zum Foramen jugulare verlaufen. In den Anfang der *Sinus transversi* (des einen derselben, gewöhnlich des linken) mündet der *Sinus tentorii (rectus Aut.)*, der auch den am unteren Rande der Falx cerebri gelegenen *Sinus sagittalis inferior* aufnimmt. In den Sinus

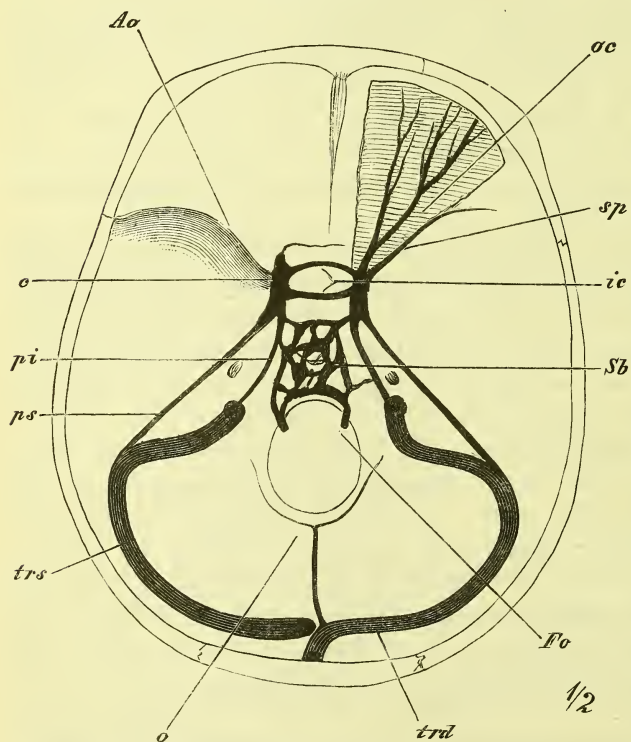
transversus endlich münden noch jederseits mit zwei Mündungen die basalen Sinus ein, deren Endtheile die an der oberen und unteren Kante der Schläfenpyramide gelegenen, *Sinus petrosi* (*superior* und *inferior*) sind und die vorne zu beiden Seiten der Sella als weite *Sinus cavernosi* beginnen.

Der

*Sinus sagittalis superior*

beginnt vorn am Foramen coecum, wo er durch dasselbe mit den Nasenvenen in Verbindung steht, und läuft, an Umfang zunehmend, zur Protuberantia occipitalis interna, wo er in die beiden oder in den einen Si-

Fig. 340.



nus transversus, gewöhnlich den rechten, übergeht. Er liegt an dem oberen Rande der Falx cerebri und hat eine dreiseitige Gestalt.

*Sinus sagittalis inferior*

ist viel unbedeutender, liegt am unteren Rande der Falx cerebri und mündet in den

*Sinus tentorii* (*rectus* Aut.),

welcher median im Tentorium cerebelli längs der Ansatzstelle der Falx cerebri rückwärts zieht und gewöhnlich in den linken Sinus transversus übergeht.

Die Blutleiter an der Basis des Schädels. *Ao* Ala orbitalis. *c* Sinus cavernosus. *Fo* Foramen occipitale. *ic* Sinus intercavernosus. *o* Sinus occipitalis. *oc* Vena ophthalmica cerebralis. *pi*, *ps* Sinus petrosus inferior, superior. *Sb* Sinus basilaris *sp* Sinus sphenoidalis. *trd*, *trs* Sinus transversus dexter, sinister.

*Sinus transversus* (Fig. 340 *trd*, *trs*)

liegt jederseits in dem gleichnamigen Sulcus, im hinteren Theil an der Ansatzlinie des Tentoriums, und giebt Emissaria ab durch die Foramina mastoideum und condyloideum.

*Sinus cavernosus (c)*

stellt den Anfang der basalen Sinus dar und ist ein kurzer, aber sehr weiter und mit zahlreichen Bälkchen durchzogener Raum an den Seiten der Fossa hypophyseos, im Sulcus caroticus des Sphenoidale. Sein Anfang liegt an der Fissura orbitalis superior, wo er die Augenvenen (*oc*) aufnimmt, und sein Ende an der Spitze der Pyramide, wo er sich in die Sinus petrosi fortsetzt. Von ihm eingeschlossen verlaufen der Länge nach die Carotis interna und ein Nerv (Nervus abducens). Die beiderseitigen Sinus cavernosi werden durch die vor und hinter der Hypophysis gelegenen

*Sinus intercavernosi (ic, Sinus circularis Ridleyi Aut.)*

verbunden. Lateralwärts nimmt er auf den

*Sinus spheno-parietalis,*

welcher unter der Ala orbitalis entlang zieht.

*Sinus petrosus superior* und *Sinus petrosus inferior*

ziehen vom Ende des Sinus cavernosus in den gleichnamigen Furchen der Kanten des Felsenbeins, der letztere direct zum Anfang der Jugularis interna, der erstere zum Sinus transversus.

*Sinus basilaris*

liegt als ein Venengeflecht auf dem Clivus und

*Sinus occipitalis*

zieht an der Crista occipitalis interna vom Foramen occipitale hinauf.

Ueber die in die Sinus einmündenden Venen lässt sich im Einzelnen noch Folgendes sagen:

*Venae cerebrales* verlaufen unabhängig von den Arterien und haben keine Klappen.

Sie liegen entweder an der Oberfläche oder treten aus dem Innern des Hirns heraus.

Die oberflächlichen Venen des Grosshirns liegen meistens an der freien Oberfläche, wo sie gewöhnlich den Furchen folgen, und münden ein, die oberen in den Sinus sagittalis, die unteren in die basalen Sinus. Die der Fossa Sylvii angehörige Vena cerebialis media ist die stärkste.

Die tiefen Venen, *Venae cerebri internae*, des Grosshirns bilden sich in den Seitenventrikeln des Hirns und ihren Plexus, sammeln sich in der Tela choroidea und treten zwischen Balkenwulst und Vierhügel heraus, um,

zu einem kurzen Stamme, *Vena cerebri interna communis* (*magna Galeni* Aut.), vereint, in das vordere Ende des Sinus tentorii einzumünden.

*Venae meningaeae* begleiten theilweise die gleichnamigen Arterien, theilweise münden sie in die verschiedenen Sinus ein.

*Venae diploicae*. Sie liegen als sehr dünnwandige Gefäße in den Canales diploici (S. 39) der Schädelknochen und stehen sowohl mit den äusseren Venen als auch mit den Sinus in Verbindung.

*Vena ophthalmica superior* entspricht in ihren Verzweigungen fast ganz der Augenarterie. Sie mündet durch die Fissura orbitalis superior in den Sinus cavernosus, und steht vorne über dem Ligamentum palpebrale mediale mit der Vena facialis anterior in Verbindung.

*Vena ophthalmica inferior* verläuft am Boden der Orbita und mündet gewöhnlich durch die Fissura orbitalis inferior in den Plexus pterygoideus.

*Venae auditivae internae* treten aus dem Meatus auditorius internus und den Oeffnungen der Aquaeducte heraus.

#### b) *Vena facialis communis*.

Sie ist ein kurzer Stamm, der sich in der Gegend des Angulus mandibulae aus einer Vena facialis anterior und posterior zusammensetzt, und auf der Carotis externa liegt.

*Vena facialis anterior* hat einen oberflächlichen und einen tiefen Zweig. Der oberflächliche Zweig, die eigentliche Facialis anterior, entspricht der Arteria maxillaris externa, liegt unabhängig von derselben hinter ihr und hängt an der Wurzel der Nase zusammen mit der Vena ophthalmica. Der tiefe Zweig kommt aus dem zwischen den Musculi pterygoidei gelegenen Plexus pterygoideus unter dem Jochbein hervor und entspricht den vorderen Aesten der Arteria maxillaris interna.

*Vena facialis posterior* entspricht der Arteria temporalis superficialis und dem hinteren Theil der Maxillaris interna, sowie dem oberen Theil der Carotis externa, so dass ihr oberflächlicher und ihr tiefer Zweig auch dem entsprechend verlaufen und sich vereinigen.

#### II. *Vena jugularis externa*.

Diese Vene ist oberflächlich am Halse gelegen, nur von Haut und dem Subcutaneus colli bedeckt und zieht senkrecht auf dem Sternocleidomastoideus abwärts, in der Gegend vor dem Ohr beginnend und im vorderen Theil der Fossa supraclavicularis endend. Sie erscheint eigentlich als Fortsetzung der Vena facialis posterior, welche dann am Angulus mandibulae durch einen verschieden starken Strang mit der Facialis anterior verbunden wäre

und endet in dem Zusammenfluss der Jugularis communis und Subclavia oder in letztere. Sie tritt durch eine Lücke der Fascia colli.

Sie nimmt verschiedene Aeste auf aus der hinteren Hals- und Kopfgegend (Vena occipitalis), und von der vorderen Halsgegend die

*Vena subcutanea colli anterior (jugularis externa anterior* Aut.), welche zuerst in der Kehlkopfgegend schräg abwärts steigt, und dann, rechtwinklig umbiegend, hinter der Clavicula und dem Sternocleidomastoideus horizontal lateralwärts zieht, um in das Ende der Jugularis externa einzumünden. Die beiden horizontalen Stücke werden durch einen Querast über dem oberen Rande des Manubrium verbunden. Zuweilen sind die beiderseitigen Venen zu einem einzigen unpaaren Stamm vereinigt, wie denn überhaupt in dieser Gegend sehr bedeutende Abweichungen vorkommen.

### III. *Vena subclavia.*

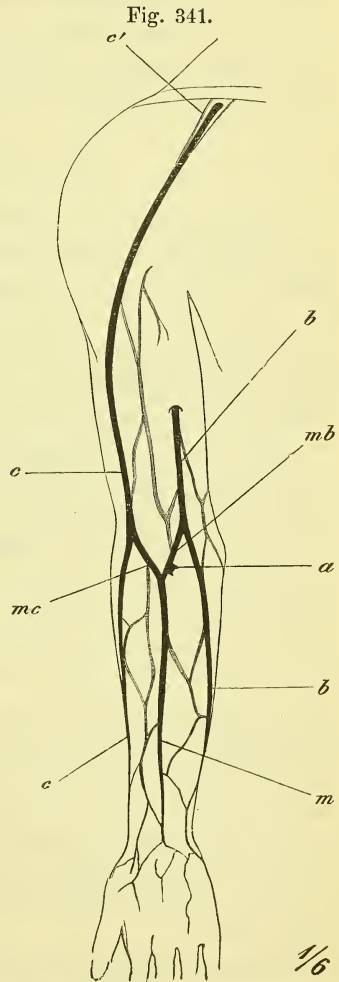
Der Stamm der Subclavia verläuft vor der Arterie, durch den Scalenus anticus von ihr getrennt. Mit den umgebenden Fascien ist sie fest verwachsen, so dass sie bei der Eröffnung nicht zusammenfällt.

Am Arme haben wir oberflächliche und tiefe Venen zu unterscheiden.

Die tiefen Venen schliessen sich ganz den Arterien an und begleiten sie meistens in doppelter Zahl. Der einfache venöse Hauptstamm beginnt am oberen Ende des Oberarms.

Die oberflächlichen oder Hautvenen (Fig. 341) beginnen auf dem Handrücken und der vorderen Seite des Unterarms mit einem grossmaschigen Plexus, der schon äusserlich sichtbar ist. Aus ihm sammeln sich drei Venen, deren Lagerung und gegenseitiges Verhältniss übrigens vielfach wechselt. Am lateralen Rande zieht die

*Vena cephalica* (c) aufwärts, liegt am



Hautvenen des Armes. a Anastomose mit der tiefen Vena cubitalis. b, b Vena basilica. c, c Vena cephalica. c' Einmündung derselben in die Vena axillaris. m Vena mediana. mb, mc Vena mediana basilica, cephalica.

Oberarm im Sulcus bicipitis lateralis und zieht in der Furche zwischen Pectoralis major und Deltoideus in die Fossa infraclavicularis, wo sie in die Axillaris mündet (*c'*).

*Vena basilica* (*b*) zieht an der ulnaren Seite des Unterarmes hinauf, liegt dann im Sulcus bicipitis medialis und geht etwa in der Mitte des Oberarms in die tiefe Vena brachialis.

*Vena mediana* (*m*) ist ein sehr verschieden starker Stamm, der in der Mitte der volaren Fläche des Unterarms aufwärts steigt, einen constanten Ast (*a*) zur Vena cubitalis schiebt und gabelig zerfällt, um mit seinen Aesten in die Vena cephalica und basilica einzumünden: *Vena mediana cephalica* (*mc*) und *basilica* (*mb*). Oft ist sie nur ein queres Verbindungsstück.

### 3. *Vena azygos* (Fig. 339).

Während für die Wandung des Thorax die Arterien (Arteriae intercostales) von der Aorta thoracica descendens ausgehen, ist für die entsprechenden Venen, die hier keinen Hauptstamm finden, ein paariger Längszug an der Seite der Wirbelkörper vorhanden. Dieser mündet oben in die Cava superior ein und da er unten mit den Wandungsvenen der Bauchhöhle zusammenhängt, so ist dadurch eine Verbindung zwischen den Systemen der Cava superior und der Cava inferior gegeben.

Die beiden Längszüge sind aber nicht symmetrisch: der rechte, die *Vena azygos*, geht als ununterbrochener Stamm von unten nach oben, nimmt die Intercostalvenen auf und biegt sich am dritten Brustwirbel vorwärts über den Bronchus dexter hinweg zur Cava superior. Der linke Zug, den man als *Vena hemiazygos* bezeichnet, mündet in den rechten (*Vena azygos*) ein, und zwar geschieht dieses auf verschiedene Weise: entweder durch ein einfaches, vor dem neunten Brustwirbel schräg aufsteigendes Querstück — und indem man dies als typisch ansah, sprach man von einer *Vena hemiazygos superior* und einer *inferior* —, oder derart, dass die oberhalb desselben gelegenen Intercostalvenen mit einem oder auch zwei besonderen Querstücken einmünden. Ausserdem kommen noch vielfache Variationen vor in Verbindungen mit den Venae anonymae oben und den Iliacae communes unten u. s. w.

In das System der *Vena azygos* münden ein

*Venae intercostales*, mit Ausnahme der beiden obersten, die zur Anonyma ziehen.

*Venae oesophageae, bronchiales* und *mediastinales*.

Die dorsalen Aeste der *Venae intercostales* stehen in Zusammenhang mit starken und ausgedehnten Plexus, welche aussen um die Wirbelsäule und innen im Wirbelkanal gelegen sind: *Plexus spinales*; die

*Plexus spinales externi* breiten sich besonders an der hinteren Seite der Wirbelsäule aus und die

*Plexus spinales interni* breiten sich im Wirbelkanal zwischen der harten Haut und den Knochen aus und zwar wesentlich in vier Hauptzügen, zwei vorderen und zwei hinteren, welche innerhalb eines jeden Wirbels durch quere Anastomosen (*Circelli venosi* Aut.) in Verbindung stehn. Sie nehmen das Blut auf aus den Knochen, bes. den Wirbelkörpern, aus den Rückenmarkshäuten und dem Rückenmark selbst.

#### 4. *Vena cava inferior.*

Diese starke Vene beginnt am vorletzten Bauchwirbel aus der Vereinigung der beiden *Venae iliacaе communes*, liegt an der rechten Seite der Aorta und tritt durch das Foramen *venae cavae* (S. 202) in den Brustraum hinein, wo sie gleich darauf mit einer leichten Biegung in das rechte Atrium mündet. Mit dem Zwerchfell ist sie ebenso, wie mit der Leber, in deren hinteren Theil (*Fossa venae cavae*) sie eingelassen ist (Fig. 277. 278 S. 322), fest verwachsen. Das obere Ende der *Cava inferior* liegt im Herzbeutel.

In die *Cava inferior* münden ein Wandungsäste und Eingeweideäste. Die letzteren sind aber nicht die gesammten Venen der Baucheingeweide, sondern nur die paarigen, d. h. die dem Urogenitalsystem angehörigen, also *Venae renales*, *suprarenales* und *Venae spermaticae internae*. Die unpaaren: *Vena coeliaca*, *mesenterica superior* und *inferior* vereinen sich in einen besondern Stamm, die Pfortader, *Vena portarum* (vgl. S. 436), welche zur Leber zieht.

Paarige Aeste der *Cava inferior*:

*Venae lumbales*, entsprechen den Arterien und stehen untereinander und mit der *Vena azygos* und *hemiazygos* in Verbindung.

*Vena phrenica.*

*Vena suprarenalis.*

*Vena renalis* liegt vor der Arterie, wie denn auch die linke gewöhnlich vor der Aorta hinwegzieht. Sie hängt mit den *Venae lumbales* und *phrenica* zusammen.

*Vena spermatica interna* mündet rechts in die *Cava*, links in die *Vena renalis* und entsteht aus einem Plexus, der beim Manne dem Hoden und Samenstrang, beim Weibe dem Eierstock und dem Oviducte angehört (*Plexus pampiniformis*).

*Venae hepaticae*, 2—3 grössere und einige kleinere, treten aus der Leber in die *Vena cava* ein, da wo sie in der Furche derselben eingeschlossen ist.

Durch diese Lebervenen strömt aber nicht nur das Blut, welches die

Arteria hepatica der Leber zugeführt hat, sondern auch das Blut des Verdauungskanal (nebst Magen und Pankreas), welches sie aus der

### Pfortader, *Vena portarum*,

empfängt. Diese beginnt also mit einem Capillarnetz und endet mit einem solchen und erscheint demnach als ein mittelbarer Ast der Cava inferior, mit deren Aesten sie übrigens mehrere kleinere Verbindungen eingeht. Klappen hat sie keine.

Der Stamm der Pfortader liegt hinter dem Pankreas und entsteht aus der Vereinigung der *Vena lienalis*, *Vena mesenterica superior* und *Vena mesenterica inferior*, die mit Ausnahme ihrer Endstämme den gleichnamigen Arterien in Lage und Verbreitung entsprechen.

Die *Vena gastro-epiploica dextra* mündet meist in die *Mesenterica superior* und die *Vena coronaria ventriculi* und die *Vena cystica* in den Stamm der Pfortader.

### *Venae iliacae communes.*

Sie entsprechen ganz ihren Arterien und liegen mit ihrem unteren Anfang an der medialen Seite derselben; da ihr oberes Ende aber rechts von der Aorta liegt, so muss die rechte ihre Arterie schief kreuzen und die linke unter dem Anfang der rechten Arterie quer hinweg gehn. Bei beiden Kreuzungen liegt die Vene hinter der Arterie.

In die linke *Vena iliaca communis* mündet die *Vena sacralis media*.

### *Vena hypogastrica.*

Sie liegt hinter ihrer Arterie und setzt sich aus ähnlichen Aesten, wie diese, zusammen.

Die Wandungsäste begleiten ihre Arterien in doppelter Zahl.

Die Eingeweideäste dagegen weichen einigermaßen ab und entstehen aus mehreren zum Theil sehr starken Plexus: der

*Plexus haemorrhoidalis* umgibt das Rectum und hat Abzug durch die *Vena pudenda interna*, *Vena hypogastrica* und *Vena portarum*.

*Plexus uterinus* und *vaginalis* (des Weibes) entleeren sich durch *Venae uterinae* und stehen mit dem *Plexus spermaticus* in Verbindung.

*Plexus vesicalis* liegt neben der Blase und giebt *Venae vesicales* ab.

*Plexus pudendalis* (*pubicus impar* Henle) liegt zwischen der Symphyse und Blase, bez. auch Prostata oder weiblichen Harnröhre, nimmt vorn die einfache *Vena dorsalis penis* auf, setzt sich jederseits mit dem *Plexus vesicalis* in Verbindung sowie auch mit der *Vena pudenda interna*.



*Vena iliaca externa.*

Die Hauptvene der untern Extremität, die der Arterie entsprechend als *Vena iliaca externa*, *femoralis* und *poplitea* bezeichnet wird, nimmt, wie an der oberen Extremität, sowohl tiefe als auch oberflächliche oder Hautvenen auf.

Die tiefen Venen begleiten ihre Arterien in doppelter Zahl und nur die grösseren Aeste sind einfach. Die *Vena iliaca externa* liegt hinter der Arterie, die *Vena femoralis* an der medialen Seite, die *Vena poplitea* an der hintern Seite ihrer Arterie.

Die oberflächlichen oder Hautvenen verhalten sich ähnlich wie am Arm, d. h. sie entstehen aus einem Venennetz auf dem Rücken des Fusses und sammeln sich wesentlich zu zwei, übrigens stark variirenden Stämmen, der *Vena saphena magna* und *parva*.

*Vena saphena magna* beginnt vor dem medialen Malleolus und zieht einfach oder verzweigt oder mehrfach an der medialen Seite des Beins aufwärts, um durch das Foramen ovale in die Vena femoralis einzumünden. Vorher nimmt sie noch die *Venae pudendae externae* und *epigastricae superficiales* auf.

*Vena saphena parva* zieht hinter dem lateralen Knöchel und dann an der hintern Seite des Unterschenkels hinauf, um in die Vena poplitea zu münden, wobei sie die Fascia cruris schief durchsetzt.

---

 Blutkreislauf des Fötus. (Fig. 342 f. S.)

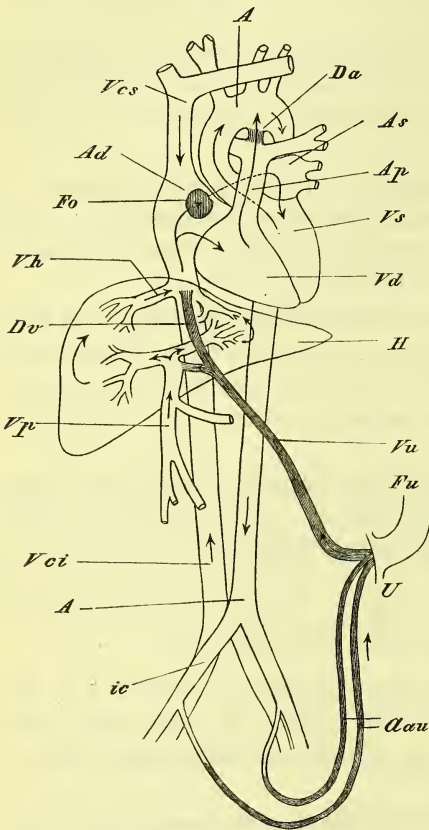
Der Kreislauf des Blutes beim Fötus zeichnet sich dadurch aus, dass das Blut zur Regeneration nicht durch die Lungen, die noch luftleer sind, sondern durch die Placenta strömt, wo es mit dem mütterlichen Blute in Berührung tritt.

Die Umgehung der Lunge geschieht dadurch, dass sowohl die Anfänge beider Arterienstämme, als auch die Enden der Körpervene und der Lungenvenen, d. h. die beiden Atrien, mit einander in offener Verbindung stehen. Die Verbindung der Atrien wird hergestellt durch das *Foramen ovale* (*Fo*), die Verbindung der Arterien durch den *Ductus arteriosus* (*D. a. Botalli Aut.*) Das aus dem Körper in den rechten Vorhof zurückkehrende Blut kann also sogleich in den linken Vorhof, den linken Ventrikel und in die Aorta einströmen, der Theil derselben aber, der in den rechten Ventrikel gelangt, tritt zwar in den Stamm der Arteria pulmonalis, aber nicht in ihre Aeste, sondern strömt aufwärts direct der Aorta zu.

Die Anordnung der placentaren Gefässe hat das Eigenthümliche, dass nicht die gesammte Blutmenge des Fötus der Placenta zuströmt, indem die

*Arteriae umbilicales* (*Aau*) nur Nebenäste des Aortensystems sind, und dass das aus der Placenta zurückkehrende Blut der einfachen *Vena umbilicalis* nur theilweise mit der Körpervene in das Herz fließt, da es theilweise auch der Leber zuströmt.

Fig. 342.



Schematische Darstellung des Blutkreislaufes beim Fötus. Die nach der Geburt obliterirenden Bahnen sind dunkel gehalten. *A*, *A* Aorta. *Aau* Arteriae umbilicales. *Ad*, *As* Atrium dextrum, sinistrum. *Ap* Art. pulmonalis. *Da* Ductus arteriosus. *Dv* Ductus venosus. *Fo* Foramen ovale. *Fu* Funiculus umbilicalis. *H* Hepar. *ic* Art. iliaca communis. *U* Umbilicus. *Vci*, *Vcs* Vena cava inferior, superior. *Vd*, *Vs* Ventriculus dexter, sinister. *Vh* Vena hepatica. *Vp* Vena portarum. *Vu* Vena umbilicalis.

Die paarige *Arteria umbilicalis* (*Aau*) ist beim Fötus der Hauptendast der Hypogastrica und wird nach der Geburt zum *Ligamentum vesicale laterale*; die *Vena umbilicalis* (*Vu*) mündet theils in die *Vena portarum* und wird nach der Geburt zum *Ligamentum teres*, theils setzt sie sich fort in den Endtheil der *Cava inferior*, und dieser in der linken Längsfurche der Leber gelegene Theil der Nabelvene wird *Ductus venosus* (D. v. *Arantii* Aut.) genannt und ist nach der Geburt als fibröser Strang zu erkennen.

Im Nabelstrang (Nabelschnur), *Funiculus umbilicalis* (*Fu*), ziehen die beiden Nabelarterien und die Nabelvene spiralig gewunden, und zwar in der Regel links herum, zur Placenta hin.

#### IV. Lymphgefäße, *Vasa lymphatica*.

Die Lymphgefäße münden in das Venensystem und zwar jederseits in den Vereinigungswinkel der *Vena subclavia* und *jugularis communis*. Diese beiden Stämme sind aber in ihren Verzweigungen vollständig unsymmetrisch, denn der rechte, *Truncus lymphaticus dexter*, nimmt nur aus der rechten oberen Körperhälfte die Gefäße auf, während dem linken Stamme, der gewöhnlich *Ductus thoracicus* genannt wird, alle übrigen Lymphgefäße zuströmen.

*Truncus lymphaticus dexter* (*Td*) ist ein kurzer Stamm und entsteht aus dem Zusammenfluss eines *Truncus jugularis, subclavius* und *broncho-media-*

*stinus*. Es können diese Stämme auch vereinzelt einmünden. Ihr Verbreitungsbezirk ergibt sich schon aus ihren Namen.

*Ductus thoracicus*, (Milchbrustgang) Fig. 343 D.

Dieser starke Stamm, der übrigens in seinem Verlaufe manche Variationen zeigt, entsteht in der Bauchhöhle vor dem 1—2 Bauchwirbel und hat hier meistens eine sackartige Anschwellung, das sog. *Receptaculum chyli*.

Es treffen als Wurzeln des Ductus hier zusammen drei Stämme: der paarige *Truncus lumbalis* (*ld*, *ls*), welcher der unteren Extremität und dem Becken angehört, und der von den Eingeweiden herstammende unpaare *Truncus intestinalis* (*i*) (*coeliacus* *Aut*).

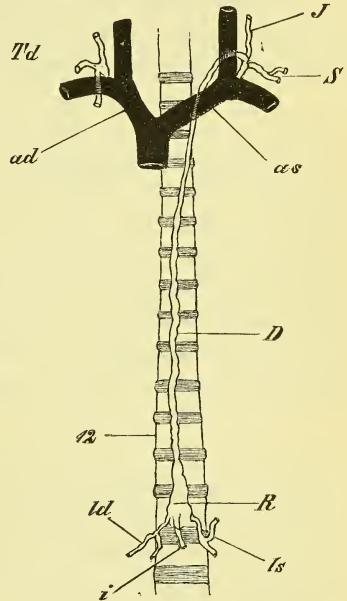
Der Ductus thoracicus steigt vor der Wirbelsäule und hinter der Aorta aufwärts, geht mit ihr durch den Hiatus aorticus, wendet sich dann etwas mehr auf die linke Seite und reicht bis zum 7ten Halswirbel hinauf, wo er in einem Bogen nach vorn umbiegt und in den Ursprung der Vena anonyma sich einsenkt, zwischen Carotis und Arteria subclavia sinistra hindurchziehend. An seinem Ende nimmt er ebenfalls einen *Truncus jugularis* und *subclavius* auf.

1) *Truncus jugularis*.

Der *Truncus jugularis* nimmt die Lymphgefäße von Kopf und Hals auf und setzt sich zusammen aus den Vasa efferentia der *Glandulae cervicales profundae inferiores*, welche in der Tiefe der Fossa supraclavicularis liegen. Verfolgen wir von hier die Lymphgefäße nach der Peripherie weiter, so kommen wir zu den längs der Jugularis interna sich hinziehenden *Glandulae cervicales profundae superiores* und den längs der Jugularis externa gelagerten, oberflächlich fühlbaren, *Glandulae cervicales superficiales*.

In diese Halsdrüsen treten nun auf verschiedenen Wegen und durch Vermittlung verschiedener Drüsen die Lymphgefäße des Kopfes und Halses ein und zwar haben die vom Hinterkopf kommenden Gefäße die *Glandulae occipitales* am Ansatz des Trapezius und münden in die oberflächlichen

Fig. 343.



Halbschematische Darstellung der Stämme des Lymphgefäßsystems. *ad*, *as* Vena anonyma dextra, sinistra. *D* Ductus thoracicus. *i*, *J* Truncus lymphaticus intestinalis, jugularis. *ld*, *ls* Truncus lymphaticus lumbalis dexter, sinister. *R* Receptaculum chyli. *s* Truncus subclavius. *Td* Truncus lymphaticus dexter. *12* Zwölfter Brustwirbel.

Halsdrüsen; der Gegend hinter dem Ohre gehören die *Glandulae subauriculares* an; aus der Schläfegegend gehen die Züge zu den vor dem Ohr gelegenen *Glandulae faciales superficiales*, von wo sie theilweise noch weiterziehen durch die *Glandulae submaxillares*, deren übrige Vasa afferentia noch aus dem vorderen Theile des Gesichts und aus dem Boden der Mundhöhle her kommen. Die von der Zunge stammenden Gefässe haben *Glandulae linguales* über dem Zungenbeinhorn.

Zu den aus den Höhlen und Gruben des Gesichts, aus dem Gaumen und Schlundkopf entspringenden Saugadern gehören die den Vasa maxillaria interna anliegenden *Glandulae faciales profundae*.

### 2) *Truncus subclavius*.

Er entsteht hauptsächlich aus den Lymphgefässen des Armes, die ihre Anfänge an beiden Flächen der Finger haben, sich sowohl den oberflächlichen, als auch den tiefen Venen anschliessen, und in der Ellenbogenbeuge einige wenige oberflächliche und tiefe *Glandulae cubitales*, in der Achselhöhle bis hinauf zum Schlüsselbein zahlreichere und grössere *Glandulae axillares* haben. Zu den Vasa afferentia dieser Achseldrüsen gehören auch die Lymphgefässe der Brustwandung, darunter die der Mamma, und an ihnen finden sich vorn sowohl wie hinten vereinzelte Drüsen.

### 3) *Truncus broncho-mediastinus*

nimmt rechts Lymphgefässe der Brustwandung und Brusteingeweide auf, während diese links in den Ductus thoracicus einmünden. Man unterscheidet *Vasa lymphatica intercostalia*, *Vasa mediastina anteriora* (nebst *sternalia*) und *posteriora* und *Vasa bronchialia*. Mit allen sind auch Drüsen verbunden, von denen jedoch nur die *Glandulae bronchiales*, die die Bronchen umgeben, ansehnlichere Grösse und Zahl (20—30) besitzen. Bei Erwachsenen sind sie pigmentirt und in höherem Alter öfters verkalkt.

### 4) *Truncus lumbalis (ld ls)*.

Dieser in den Anfang des Ductus thoracicus jederseits eintretende Stamm entsteht aus dem Plexus lumbalis, welcher mit zahlreichen Drüsen, *Glandulae lumbales*, jederseits vor und neben der Bauchwirbelsäule liegt. In diese treten ein die Lymphgefässe des Rückens und des Rückgrates, der Beckeneingeweide, einiger Baueingeweide und der unteren Extremität.

Die Lymphgefässe der Eingeweide entsprechen den Vasa renalia und suprarenalia, spermatica interna und mesenterica inferiora. Im Becken schliesst sich an den Plexus lumbalis ein *Plexus iliacus*, *hypogastricus* und *sacralis* an, zu denen mehrere Drüsen gehören.

In den Plexus iliacus (externus) treten hinein die Gefässe der unteren

Extremität, der Bauchwand, des Gesässes, des Dammes und der äusseren Genitalien, und zwar sammeln sie sich in den *Glandulae inguinales superficiales* und *profundae*, welche ausserhalb und innerhalb der Fascia lata liegen.

Am Bein folgen die Lymphgefässe den tiefen und den oberflächlichen Venen, und besitzen in der Tiefe der Kniekehle einzelne Drüsen.

#### 5) *Truncus intestinalis.*

Er bezieht seine Gefässe aus dem Magen, dem ganzen Dünndarm und dem Dickdarm bis zur Flexura sigmoidea, aus Leber, Milz und Pancreas. Zahlreiche *Glandulae mesentericae* befinden sich entlang dem Darm im Mesenterium, und eine ansehnliche Gruppe von *Glandulae coeliacae* liegt bei der Arteria mesenterica superior am Stamme des Truncus intestinalis. —

## Nervenlehre, Neurologie.

---

Der Gegenstand der Neurologie ist das Nervensystem, und es zerfällt dasselbe in das im animalen Rohre gelegene Centralorgan: Hirn und Rückenmark, und in die von demselben zu den einzelnen Organen des Körpers ausstrahlenden Fasern: die Nerven, welche man auch die peripherischen Theile nennt. Das Centralorgan ist der Sitz des Bewusstseins und des Willens, sowie aller anderen seelischen Thätigkeiten, die Nerven sind nur die verbindenden Stränge zwischen dem Hirn und den Körpertheilen, besonders den Muskeln, den Sinnesapparaten und den Drüsen. Je nach der Richtung, in welcher in ihnen die Leitung erfolgt, unterscheidet man centripetale und centrifugale Nerven, und nach dem gewöhnlichen Erfolg einer Reizung in ihnen nennt man sie sensible oder Empfindungsnerve, motorische oder Bewegungsnerve und secretorische oder Drüsennerve.

Diesen von Hirn und Rückenmark ausgehenden Nerven, den Cerebrospinalnerven, stellt man die sympathischen Nerven gegenüber, deren Centrum der Grenzstrang ist, ein jederseits neben der Wirbelsäule hinziehender mit knotigen Anschwellungen versehener Strang, welcher Nerven zu den Eingeweiden abschickt, der ausserdem aber auch vielfach mit Cerebrospinalnerven in Verbindung steht. Das sympathische Nervensystem verbreitet sich hauptsächlich an den Eingeweiden und den Gefässen und wird deshalb auch wohl das vegetative Nervensystem genannt. Die von ihm innervirten Theile sind in gewisser Weise in ihren Functionen unabhängig gestellt vom cerebrospinalen System.

Im Gewebe des Nervensystems, im Nervengewebe, finden wir zweierlei Hauptbestandtheile: Nervenfasern (Nervenröhren) und Nervenzellen (Ganglienzellen). Es werden diese Theile durch Bindegewebe zusammengehalten, und es treten Blutgefässe zwischen sie hinein.

Die Nervenfasern werden als markhaltige und marklose unterschieden, deren Bau in der Histiologie weiter behandelt wird. —

Makroskopisch betrachtet erscheint das Nervengewebe in zweierlei Farbe, und man unterscheidet danach weisse Nervensubstanz und graue Nervensubstanz; erstere besteht wesentlich aus Nervenfasern, letztere enthält vorwiegend Nervenzellen und zeigt eine sehr verschiedene Färbung (grau, schwarz, braun, gelb etc.). —

Was den Verlauf der Nerven betrifft, so ist hervorzuheben, dass im Allgemeinen eine jede Nervenfaser vom Centralorgan bis zum Endorgan ununterbrochen und ungetheilt verläuft. Die aus Hirn und Rückenmark austretenden Nervenfasern sind bei ihrem Austritt aus der knöchernen Hülle meistens in starke Bündel fest vereinigt, und diese Nervenstämme theilen sich nach der Peripherie hin in immer kleinere Abtheilungen. Die Theilungswinkel sind stets spitze, nicht, wie so häufig bei den Arterien, rechte oder stumpfe.

Verbindungen, d. h. also Aneinanderlagerungen verschiedener Nerven oder Nervenäste unter einander sind sehr häufig. Sie können einfache oder gegenseitige sein, je nachdem nur von einer Seite oder von beiden Seiten Fasern übertreten. Solche Verbindungen können streng genommen nicht, wie es gewöhnlich geschieht, „Anastomosen“ genannt werden, da die Nerven nicht wie die Gefässe offene Röhren sind. Dagegen heissen die an einer Stelle vielfach stattfindenden Verbindungen ebenfalls *Plexus* oder Geflechte. Je nach dem Ort, wo sie vorkommen, unterscheidet man Wurzel-, Stamm- und Endgeflechte.

Durch verschiedene Verbindungen in den Nervenästen können vielfache Variationen entstehen im Verlauf der einzelnen Fasern, dagegen ist der Ort ihrer Endigung sehr constant. So hat jeder Muskel stets seinen bestimmten Nerven, der ihn besser charakterisirt als sein Ursprung und Ansatz und es hat jeder Nerv auch seinen bestimmten Eintrittspunkt, indem dieser stets dem geometrischen Mittelpunkt des Muskels entspricht.

Die Art und Weise der eigentlichen Endigungen der Nerven in den Organen selbst, die übrigens eine verschiedene ist, gehört der Histiologie an.

Die aus dem Centralorgan hervortretenden Nervenstämme, die Cerebrospinalnerven, werden nach ihrem Ursprunge als Hirnnerven, *Nervi cerebrales*, und als Rückenmarksnerven, *Nervi spinales*, unterschieden. Die letzteren (nebst einzelnen Cerebralnerven) haben sehr bald nach ihrem Austritte Anschwellungen, Ganglien, *Ganglia*, in denen zahlreiche Nervenzellen sich befinden. Solche Ganglien befinden sich auch in bestimmten Entfernungen im Grenzstrang des Sympathicus und ausserdem in geringerer Grösse in den Verzweigungen der sympathischen Nerven und der Hirnnerven.

## A. Centralorgane des Nervensystems.

Diese bestehen, wie bereits erwähnt, aus dem Hirn, *Cerebrum*, und dem Rückenmark, *Medulla spinalis*; ersteres füllt die Schädelhöhle aus und hat einen sehr zusammengesetzten Bau, letzteres erscheint als eine weit einfacher gestaltete Fortsetzung desselben, welche aus dem Foramen occipitale hinaus in die Rückenmarkshöhle hinab geht.

Die Vertheilung der weissen und der grauen Substanz ist folgende: Im Rückenmark (Fig. 344) bildet das Grau einen centralen Strang, der ringsum von der weissen Substanz umhüllt wird; im Hirn befindet sich (Fig. 354) auch in verschiedenartigen Anhäufungen ein centrales Grau (graue Kerne) innerhalb der weissen Hauptmasse, ausserdem aber wird auch der grösste Theil der Oberfläche mit einem dichten Ueberzuge, dem peripherischen Grau, überkleidet.

Das Centralorgan hat in seinem Innern einen verschieden gestalteten Hohlraum, der es seiner Länge nach durchzieht. Im Rückenmark nennt man die Höhle Centralkanal (*Canalis centralis* des Rückenmarks), im Gehirn spricht man, da sie in einzelne Abtheilungen zerfällt, von Hirnhöhlen, *Ventriculi cerebri*.

Eine genaue Kenntniss des Centralorgans würde die Kenntniss des Verlaufes der in ihm enthaltenen verschiedenen Nervenfasern und ihres Zusammenhanges mit den Nervenzellen voraussetzen. Wegen der Schwierigkeit der Forschung ist man aber noch weit davon entfernt: sehr Vieles ist unbekannt und Vieles ist streitig. So beschränken wir uns hier wesentlich auf die morphologischen Verhältnisse. —

### I. Rückenmark, *Medulla spinalis*.

Das Rückenmark ist ein rundlicher, den *Canalis vertebralis* in Dicke und Länge bei weitem nicht ausfüllender Strang, welcher sich von der Höhe des ersten Halswirbels bis zur Gegend des zweiten Lendenwirbels erstreckt. Oben geht es unmittelbar in das Gehirn (*Medulla oblongata*) über, unten hat es ein zugespitztes Ende, *Conus medullaris*, welches einen feinen Fortsatz, *Filum terminale*, noch bis in den Sacralkanal hinabsendet. — Wo die starken Nerven für die Extremitäten abgehen, d. i. in der Gegend der untersten Hals- und der untersten Brustwirbel, befinden sich Verdickungen, welche Hals- und Lendenanschwellung, *Intumescencia cervicalis* und *lumbalis* heissen. An der vorderen sowohl wie an der hinteren Seite bemerkt man je eine mediane Längsfurche oder Spalte: *Fissura longitudinalis anterior* und *posterior*. Die vordere ist eine offene Spalte, die hintere dagegen nur eine flache Furche, von welcher sich aber ein binde-



gewebiges Septum bis zum Centrum erstreckt. Durch diese Spalten werden beide Seitenhälften von einander getrennt und hängen nur noch zusammen durch eine zwischen denselben befindliche schmale Brücke, *Commissura*, in welcher auch der Centralkanal gelegen ist.

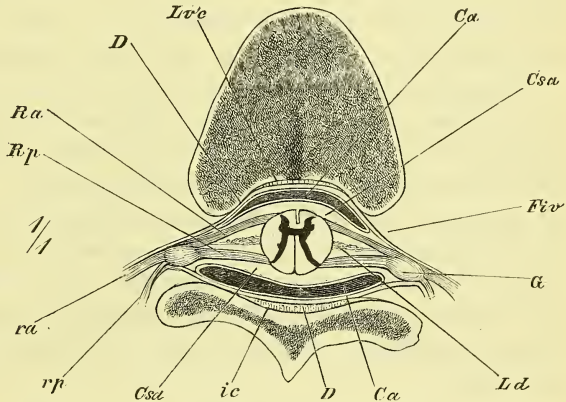
An jeder Seitenhälfte beschreibt man noch zwei Längsfurchen, welche den Austrittslinien der vorderen und hinteren Nervenwurzeln entsprechen; vordere und hintere Seitenfurchen, *Sulcus lateralis anterior* und *posterior*. Doch ist die hintere schwach, die vordere als Furche eigentlich gar nicht vorhanden. Durch sie trennen sich an jeder Hälfte schon äusserlich von einander 3 Stränge, *Funiculi*, ein vorderer, ein seitlicher und ein hinterer.

Das Rückenmark ist zusammengesetzt aus weisser und aus grauer Substanz und zwar so, dass die graue Substanz in scharfer Sonderung und eigenthümlicher Gestalt central liegt und von der weissen Substanz rings umhüllt wird. Die Form der grauen Substanz zeigt sich in den verschiedenen Gegenden des Rückenmarks einigermassen verschieden. Immer aber ist sie auf Querschnitten H-förmig gestaltet, d. h. sie gleicht einem H, dessen Seitenstriche auswärts gebogen und oben und unten ungleich lang sind. Die

ganze Länge des Rückenmarks betrachtet, gleicht die graue Substanz also etwa einer Eisenbahnschiene oder besser einem sog. Doppel-T-Eisen, dessen Mittelstück schmal und dünn, dessen Seitenstücke dicker und auswärts (lateralwärts) gebogen sind. Das Mittelstück liegt in der Commissur, die Seitenstücke in den Seitentheilen des Rückenmarks, und es werden die frei vorragenden Randtheile derselben gewöhnlich als vordere und hintere Hörner bezeichnet, *Cornua anteriora* und *posteriora*, oder besser: *Columnae anteriores* und *posteriores*.

Das Mittelstück bildet, den Canalis centralis umgebend, die hintere Abtheilung der Commissur und man unterscheidet hiernach eine hintere

Fig. 344.



Querschnitt durch das Rückenmark und seine Häute (obere Hälfte des Brusttheils). *Ca*, *Ca* Cavum arachnoideum. *Csa*, *Csa* Cavum subarachnoideale. *D* Dura mater. *Fiv* Foramen intervertebrale. *G* Ganglion vertebrale. *ic* Lig. intererurale. *Ld* Lig. denticulatum. *Loc* Lig. vertebrarum commune posticum. *Ra*, *Rp* Radix anterior, posterior nervi spinalis. *ra*, *rp* ramus anterior, posterior nervi spinalis.

*Commissura grisea* und eine vordere *Commissura alba*. Die Seitenstücke oder Hörner (Säulen) sind durchgehends verschieden: die hinteren sind dünn und lang und erreichen nahezu die hintere Seitenfurehe; die vorderen sind dick und abgerundet und so kurz, dass sie nirgends an die Oberfläche hinantreten.

Das Verhältniss zwischen der weissen und der grauen Substanz ist nicht überall am Rückenmark dasselbe. Die weisse Substanz nimmt gleichmässig von unten nach oben an Menge zu; die graue Substanz ist an den beiden Anschwellungen am mächtigsten.

Die weisse Substanz zerfällt durch die Säulen der grauen Substanz in die schon vorher erwähnten hinteren, seitlichen und vorderen Stränge; doch ist zwischen den vorderen und den seitlichen keine deutliche Trennung vorhanden.

Der Centralkanal des Rückenmarks, *Canalis centralis*, ist nur theilweise mit blossem Auge sichtbar und fehlt stellenweise auch wohl ganz. Am engsten ist er im Rückentheil. Er hat eine verschiedene Gestaltung und erstreckt sich auch noch in das Filum terminale hinein.

Es mag hier im Voraus schon bemerkt werden, dass in dem im Wirbelkanal gelegenen Sacke der harten Hirnhaut das Rückenmark locker eingeschlossen ist, so dass auch noch die Wurzeln der Nerven bis zum Foramen intervertebrale innerhalb dieses Sackes liegen. Da dieser Sack bis in das Kreuzbein hinabreicht, da das Rückenmark aber schon früher endet und die unteren Nerven also, je weiter unten, je mehr, schräg und schliesslich gerade abwärts ziehen, so wird der Conus medullaris und namentlich das Filum terminale innerhalb jenes Sackes von einem dicken Bündel von Nerven umgeben und man hat hierauf die Bezeichnung der *Cauda equina* angewandt.

## II. Hirn, *Cerebrum*.

Das Hirn pflegt man zum Zwecke der Beschreibung gewöhnlich einzutheilen in einige durch Form und Oberflächengestaltung deutlich unterschiedene Theile. Solche sind (Fig. 349) das Grosshirn, *Cerebrum*, das Kleinhirn, *Cerebellum*, die Brücke, *Pons*, und das verlängerte Mark, *Medulla oblongata*.

Das Grosshirn ist beim Erwachsenen der grösste Theil des Gehirns, lagert unter dem ganzen Fornix cranii und füllt die vordere und mittlere Schädelgrube vollständig aus. Seine ganze Oberfläche wird von zahlreichen rundlichen und geschlängelten Wülsten eingenommen und ist in zwei, nur in der Mitte mit einander verbundene Hirnhälften geschieden.

Das Kleinhirn liegt in der hintern Schädelgrube unter dem hinteren

Theile des Grosshirns, zeigt an der Oberfläche schmale parallele Wülste und ist nur unten vorne durch einen seichten Einschnitt in 2 Hälften getrennt.

Die Brücke liegt an der vorderen Seite des Kleinhirns und auf dem Clivus des Schädels und stellt einen mächtigen, ziemlich glatten Querschnitt dar.

Das verlängerte Mark schliesst sich unten (hinten) an die Brücke an und bildet, wie sein Name sagt, die obere, jedoch bereits ziemlich veränderte Fortsetzung des Rückenmarks.

Die an der Basis des Hirns vor der Brücke median gelegenen Theile pflegt man mit zum Grosshirn zu rechnen.

Eine solche Eintheilung aber, obgleich fast allgemein üblich, erschwert die Uebersicht und das Verständniss der morphologischen Verhältnisse; eine genügende Beschreibung des Hirns kann immer nur an der Hand der Entwicklungsgeschichte vorgehen.

Die Entwicklungsgeschichte lehrt uns nun, dass das Hirn sich in erster Anlage gerade so bildet wie das Rückenmark, dessen unmittelbare Verlängerung es ist. Es wurde bereits früher S. 7 und Fig. 8—9 gezeigt, wie die Medullarplatten (d. i. der median (axial) gelegene Theil des Ectoderms) jederseits neben der Rückenrinne hinten hinaus wuchern und sich zuletzt zusammenschliessen zum Medullarrohr. Die Höhle desselben, die im Rückenmark zum Canalis centralis zusammengeschmolzen ist, ist im Hirn grösstentheils erweitert geblieben und bildet hier die verschieden geformten Hirnhöhlen, *Ventriculi*. Während aber der Rückentheil des Medullarrohres gestreckt blieb, zeigen sich im Hirnrohr schon gleich bei der ersten Anlage Erweiterungen und starke Krümmungen in der Medianebene, zu denen dann örtliche Verdickungen der Wandungen, sowie auch eigenthümliche Wucherungen an der hinteren und oberen Wand hinzukommen.

Solche das ursprüngliche Bild störende Wucherungen sind nun eben die beim Erwachsenen so stark vor Augen tretenden Gebilde des Grosshirns und des Kleinhirns. Schon ehe der Hirntheil des Medullarrohres geschlossen ist, bemerkt man an ihm zwei Einschnürungen, wodurch drei Abtheilungen gebildet werden, welche man Hirnbläschen nennt und sie unterscheidet als

Vorderhirnbläschen oder *Prosencephalon*, (1, *V*),

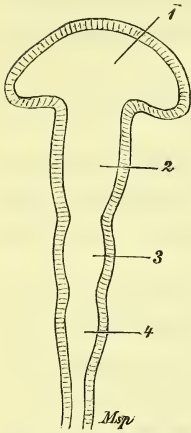
Mittelhirnbläschen oder *Mesencephalon*, (2, *M*), und

Hinterhirnbläschen oder *Metencephalon*.

Fig. 345 zeigt schon ein späteres Stadium, in welchem sich das Hinterhirnbläschen durch eine neue Einschnürung abermals getheilt hat und das Vorderhirnbläschen jederseits vorn eine Ausbuchtung zeigt. Die so entstandene hinterste Abtheilung des Hirnrohres heisst Nachhirnbläschen, *Metencephalon* s. str. und die seitlichen Ausbuchtungen am

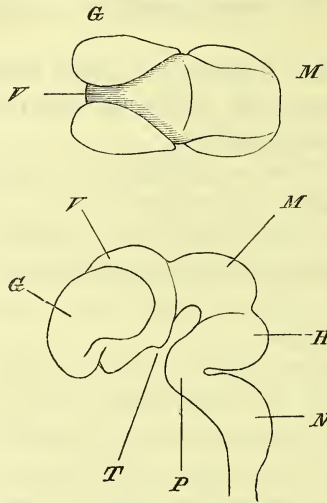
Prosencephalon sind die Anlagen der Augenbläschen, die sich später vollständig abschnüren und zunächst nicht weiter in Betracht kommen.

Fig. 345.



Schematische Darstellung des Hirnröhres mit der ersten Anlage der Hirnbläschen. 1 Vorderhirnbläschen. 2 Mittelhirnbläschen. 3 Hinterhirnbläschen. 4 Nachhirnbläschen.

Fig. 346.



Hirn vom menschlichen Embryo (etwa 7 Wochen alt). Etwas schematisirt nach Mihalkovics. *a* von oben, *b* von der Seite. *G* Grosshirn. *H* Hinterhirn. *M* Mittelhirn. *N* Nachhirn. *P* Pons. *T* Tuber cinereum. *V* Vorderhirn. Bei *M* Kopfkrümmung, bei *P* Brückenkrümmung und bei *N* Nackenkrümmung.

bläschen hervorzuehert, welches sich jedoch bald durch eine von oben geschehende mediane Einbuchtung in die beiden halbkugeligen Grosshirnbläschen trennt, welche das nun sog. Zwischenhirn vorne und oben mehr und mehr überragen und überwuchern.

Denken wir uns diese Bläschen nun mächtig entwickelt, denken wir uns an der hinteren Wand des Hinterhirnbläschens einen rundlichen Auswuchs, die vordere Wand des Mittelhirns verdickt und den Hohlraum nur im primären Vorderhirn von einiger Ausdehnung, im Uebrigen aber ziemlich verengt, so haben wir das Grundbild des erwachsenen Hirns, wie Fig. 347, und namentlich Fig. 348 es veranschaulichen mögen, auf welcher die Gebiete der einzelnen Hirnbläschen deutlich angegeben sind.

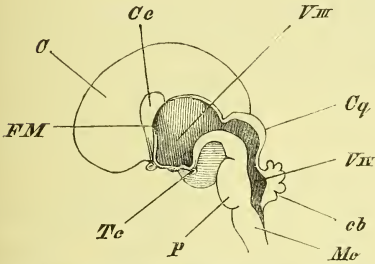
Die Höhle des Vorderhirns ist der dritte Ventrikel, dessen Boden an der Basis des Gehirns vor dem Pons sichtbar ist; der Hohlraum des Mittelhirns heisst Aquaeductus Sylvii, und das Dach wird durch die Corpora quadrigemina gebildet; das Hinterhirn enthält den vierten Ventrikel, hat den Pons als Boden und das Kleinhirn nebst anderen Theilen als Decke; das Nachhirn ist die Medulla oblongata; die Grosshirnbläschen endlich, indem sie einen gewaltigen Umfang annehmen und sich

Die Krümmungen, welche das Hirnröhre gleichzeitig erlitten hat, sind (Fig. 346) drei an Zahl, und zwar, vom vorderen Ende angefangen, eine aufwärts gewölbte Scheitelkrümmung (Kopfbeuge) eine vorwärts gerichtete Brückenkrümmung, und eine rückwärts gerichtete Nackenkrümmung.

Ausserdem ist jetzt noch eine für die Folge äusserst wichtige Veränderung des Vorderhirnbläschens zu nennen, indem aus dem vorderen oberen Ende desselben das unpaare Grosshirn-

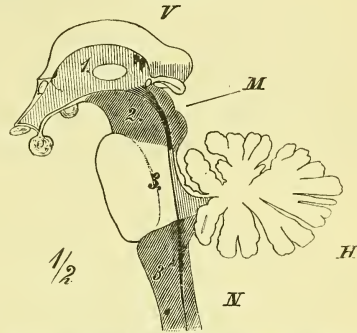
oberhalb des Vorderhirns mit einander verbinden (Balken u. s. w.) werden zu dem alles Uebrige bedeckenden Grosshirn. Als Rest der Hohlblase enthalten sie den engen Seitenventrikel, der mit dem dritten Ventrikel durch das enge *Foramen Monroi* zusammenhängt.

Fig. 347.



Medianschnitt des fötalen Hirns, halb schematisch. *C* Cerebrum. *cb* Cerebellum. *Cq* Corpora quadrigemina. *Fm* Foramen Monroi. *Mo* Medulla oblongata. *P* Pons. *Tc* Tuber cinereum. *VIII*, *VIX* Ventriculus tertius, quartus.

Fig. 348.



Hirnstock, etwas schematisirt, zur Veranschaulichung seiner Abtheilungen. 1, *V* Vorder- (Zwischen-) Hirn. 2, *M* (schraffirt) Mittelhirn. 3, *H* Hinterhirn. 3', *N* (schraffirt) Nachhirn.

Betrachten wir jetzt den Hohlraum noch einmal an dem Medianschnitt eines präparirten Hirns, Fig. 350, S. 451, so bemerken wir, dass er durch die im Mittelhirn geschehende Einschnürung, den *Aquaeductus Sylvii*, in zwei Abtheilungen getrennt wird, die man auch als vordere Hirnhöhle (d. i. dritter Ventrikel) und hintere Hirnhöhle (d. i. vierter Ventrikel) bezeichnen könnte. Am hintern Ende einer jeden dieser zwei Abtheilungen zeigt die Decke derselben eine Lücke und man nennt diese: *Fissura cerebri transversa anterior* und *posterior*. Die vordere befindet sich zwischen den Vierhügeln (*Cq*) und dem darüber hinweg gelagerten Grosshirn (im Besondern dem *Corpus callosum*), die hintere liegt zwischen der *Medulla oblongata* und dem Kleinhirn.

In diese beiden Lücken hinein erstreckt sich (s. unten) eine blinde Ausstülpung einer das ganze Hirn unmittelbar bekleidenden feinen Haut, der *Pia mater*. Zieht man dieselbe, wie es bei Fig. 350 geschehn, heraus, so sieht man die Ventrikel in der That eröffnet; doch ist diese Eröffnung nur dadurch entstanden, dass die eigentliche Ventrikeldecke in dieser Gegend äusserst verdünnt (nur eine einfache Lage von Epithel) und mit der *Pia* fest verwachsen ist. Eine wirkliche Lücke und Oeffnung der Hohlräume findet sich nur an einer Stelle, nämlich ganz hinten am vierten Ventrikel in dem später zu beschreibenden *Foramen Magendii*.

Nach der oben gegebenen Uebersicht der Entwicklungsgeschichte haben

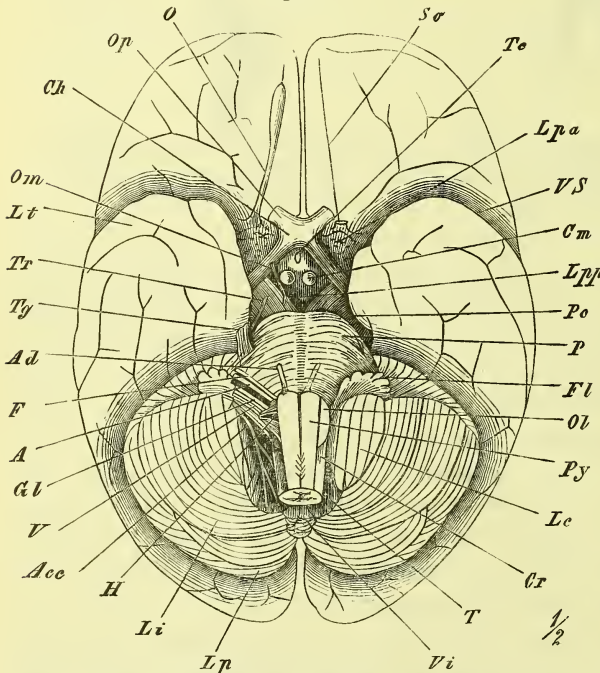
wir das ganze Hirn also zu theilen in den Hirnstamm und das Grosshirn und werden am Hirnstamm die einzelnen Theile in den Abtheilungen beschreiben, die den ursprünglichen Hirnblasen entsprechen.

## I. Hirnstamm.

### 1. Hinterhirn i. w. S.

Das Hinterhirn, aus dem hintersten der drei Hirnbläschen hervorgegangen, besteht aus Medulla oblongata, Pons und Cerebellum, und hat als Hohlraum den vierten Ventrikel nebst dem oberen Ende des Centralkanals.

Fig. 349.



Gehirn, von unten; die Nerven der linken Seite sind entfernt. *A* Acusticus. *Acc* Accessorius. *Ad* Abducens. *Ch* Chiasma. *Cm* Corpora mammillaria. *Cr* Corpus restiforme. *F* Facialis. *Fl* Flocculus. *Gl* Glossopharyngeus. *H* Hypoglossus. *Le* Lobus cuneiformis. *Li* Lobus inferior. *Lp* Lobus posterior. *Lpa*, *Lpp* Lamina perforata anterior, posterior. *Lt* Lobus temporalis. *O* Olfactorius. *Ol* Olivula. *Om* Oculomotorius. *Op* Opticus. *P* Pons. *Pe* Pedunculus cerebri. *Py* Pyramide. *So* Suleus olfactorius. *T* Tonsilla. *Te* Tuber cinereum. *Tg* Trigeminus. *Tr* Trochlearis. *V* Vagus. *Vi* Vermis inferior. *VS* Vallacula Sylvii.

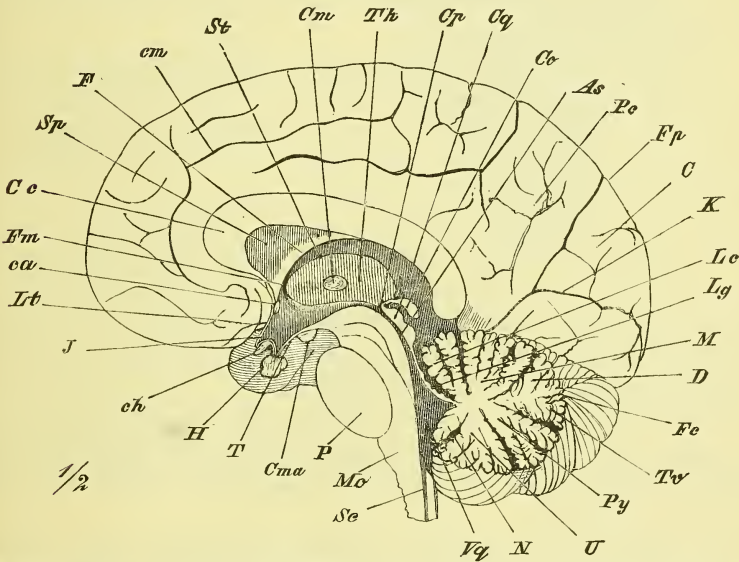
Für das Nachhirn trennt sich hiervon ab (s. Fig. 348 3') die Medulla oblongata mit dem Centralkanal, wozu wir jedoch noch das hintere Ende des vierten Ventrikels und den unter dem Kleinhirn gelegenen Rest der ursprünglichen Deckplatte desselben zu rechnen haben. Der vierte Ventrikel, der somit beiden Abtheilungen des Hinterhirns angehört, hat eine zeltförmige Gestalt: der Boden heisst nach seiner Form die Rautengrube, *Fovea rhomboidalis*; das Dach (Fig. 350) wird durch das Cerebellum und die vorn und hinten

an dasselbe sich anschliessenden dünnen Platten, die Marksegel, *Velum medullare anterius* und *posterius* gebildet; letzteres setzt sich fort bis zur medulla oblongata als Deckplatte des hintern Theils des vierten Ventrikels.

*Medulla oblongata.*

Das verlängerte Mark erscheint als das obere angeschwollene Ende (Bulbus der Alten) des Rückenmarks. Seine Grenze gegen dasselbe ist also keine deutlich ausgesprochene; man pflegt eine solche über den Ursprung der ersten Halsnerven, bez. an die Stelle zu legen, wo die vordere Längsfurche durch die sich kreuzenden Pyramidenstränge, *Decussatio pyramidum*, unterbrochen ist. Oben grenzt sie vorn an den Pons, und reicht hinten bis gegen die Mitte der Rautengrube. Der *Canalis centralis* mündet in

Fig. 350.



Medianschnitt des Hirns. *As* Aquaeductus Sylvii. *C* Cuneus. *ca* Commissura anterior. *Cc* Corpus callosum. *ch* Chiasma. *Cm* Commissura media. *Cma* Corpora mammillaria. *cm* Suleus callosus. *Co* Conarium. *Cp* Commissura posterior. *Cq* Corpora quadrigemina. *D* Decliv. *F* Fornix. *Fc* Folium cacuminis. *Fm* Foramen Monroi. *Fp* Fissura occipitalis. *H* Hypophysis. *I* Infundibulum. *K* Fissura calcarina. *Lc* Lobulus centralis. *Lg* Velum medullare superius und Lingula. *Lt* Lamina terminalis. *M* Monticulus. *Mo* Medulla oblongata. *N* Nodus. *P* Pons. *Pc* Praecuneus. *Py* Pyramis. *Sc* Canalis centralis. *Sp* Septum pellucidum. *St* Stria terminalis. *T* Tuber cinereum. *Th* Thalamus opticus. *Tv* Tuber valvulae. *U* Urvula. *Vq* Ventriculus quartus.

die untere hintere Ecke der Rautengrube (die man als *Calamus scriptorius* bezeichnet), indem sich die hinteren Stränge von einander entfernen und als Decke des verbreiterten Hohlraums eben nur jene ersterwähnte dünne Schicht (Deckplatte) bleibt, welche bei der Präparation zugleich mit der bedeckenden *Pia* entfernt zu werden pflegt.

Die *Medulla oblongata* hat eine kegelförmige, im oberen Theil abgeplattete und verbreiterte Gestalt. Sie führt die Stränge und Fasern des Rückenmarks, freilich in mannigfacher Umlagerung, weiter und sendet

sie grösstentheils durch den Pons (und die Pedunculi cerebri) zu den Grosshirnhälften, theilweise aber auch zu den Vierhügeln und rückwärts zum Kleinhirn.

An der Medulla oblongata findet man ebenso wie am Rückenmark eine vordere und eine hintere Längsspalte. Die hintere ist sehr tief, die vordere endet am Pons und ist von der Spalte des Rückenmarks durch die Pyramidenkreuzung getrennt.

Die einzelnen Abtheilungen, in welche die Medulla oblongata zerfällt, sind einigermassen anders, wie diejenigen der Medulla spinalis. Von vorne anfangend unterscheidet man jederseits die Pyramiden, die Oliven und die strangförmigen Körper, welche letztere also auch die Ränder der Rautengrube darstellen.

Die Pyramiden, *Pyramides* (Fig. 349 *Py*), nehmen gegen die Brücke hin an Breite zu und sind von ihr durch eine Furche abgesetzt.

Die Oliven, *Olivae* (*Ol*), sind länglich rundliche Hervorragungen zur Seite der Pyramiden, die jedoch nicht bis an den Pons hinanreichen. Sie enthalten im Innern den *Nucleus dentatus*.

Die strangförmigen Körper, *Corpora restiformia*, (*Cr* Fig. 350 und 351) besitzen den grössten Umfang und zerfallen durch zwei schwächere Furchen in drei Abtheilungen, welche man von vorn nach hinten als Seiten-, Keil- und zarte Stränge *Funiculi laterales*, *cuneati* und *graciles* bezeichnet werden. Sie gehen hauptsächlich rückwärts umbiegend in das Kleinhirn über.

Da, wo die Funiculi graciles zur Bildung der Rautengrube aus einander weichen, und kolbig angeschwollen sind, hat man die *Clavae*, und auf der Oberfläche der Pyramiden und Oliven sieht man die quer verlaufenden *Fibrae transversae* (*arciformes*).

Die hintere Seite der Medulla oblongata und des Pons bildet den Boden des vierten Ventrikels, die Rautengrube, *Fovea rhomboidalis*, ein flaches rautenförmiges Feld, dessen oberer und unterer (sog. vorderer und hinterer) Winkel spitz, dessen seitliche Winkel stumpf sind. Die obere Spitze setzt sich in den Centralkanal des Rückenmarks fort, die untere in den Aqueductus Sylvii.

Die Rautengrube wird von einer Schicht grauer Substanz eingenommen, welche die Fortsetzung des Centralgraus des Rückenmarks ist. Median befindet sich der *Sulcus longitudinalis*, zu dessen Seiten die runden Stränge, die *Funiculi teretes*, liegen. In der Mitte der Länge ziehn die weissen *Striae acusticae*, nahe der Medianfurche entstehend, convergirend lateralwärts um die Corpora restiformia herum zum Nervus acusticus hin.

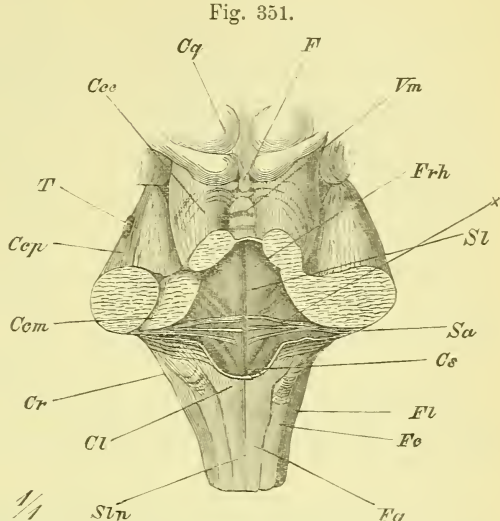
Hinter diesen Striae haben sich die Funiculi teretes verbreitert zu einem Dreieck, in dem der Ursprung des Hypoglossus liegt und lateral neben



diesem ist ein dreiseitige Grube oder eine Stelle von dunklerem Grau, welche *Ala cinerea* oder *Fovea posterior* genannt wird und in welcher der Glossopharyngeus und Vagus entspringen. Lateral von dieser endlich ist die Gegend, wo der Acusticus seinen Ursprung hat.

Vor den Striae liegt ebenfalls jederseits eine Grube, die man *Fovea anterior* nennt. Verschiedene weitere Bezeichnungen von Theilen der Rautengrube können hier unberücksichtigt bleiben. —

Aus der Medulla oblongata treten (Fig. 349) verschiedene Nerven aus: Zwischen Pyramiden und Oliven der Hypoglossus (*H*), zwischen Oliven und Corpora restiformia der Facialis (*F*), und der Acusticus (*A*) und aus den Corpora restiformia der Glossopharyngeus (*Gl*) und Vagus (*V*); endlich der Abducens (*Ad*) aus der Grenze zwischen Pyramide und Pons.



Medulla oblongata von hinten. Fovea rhomboidalis. *Ccc*, *Ccm*, *Ccp* Crura cerebelli ad cerebrum, ad medullam oblongatam, ad pontem. *Cl* Clava. *Cq* Corpora quadrigemina. *Cr* Corpus restiforme. *Cs* Calamus scriptorius. *F* Frenulum. *Fc*, *Fg*, *Fl* Funiculus cuneatus, gracilis, lateralis. *Frh* Fovea rhomboidalis. *Sa* Striae acusticae. *Sl* Sulcus longitudinalis. *Slp* Sulcus longitudinalis posterior. *T* Trigeminus. *Vm* Velum medullare superius.

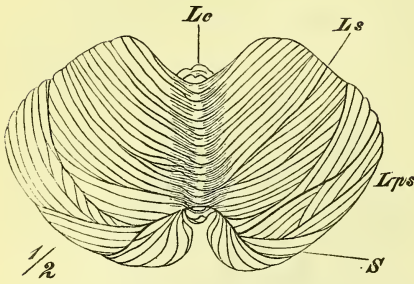
Als Theile des Hinterhirns im engeren Sinne (*Epencephalon*) wurden Brücke und Kleinhirn nebst dem oberen Marksegel genannt. Die Brücke ist ein mächtiger Wulst, in welchem die Fortsetzungen der Faserstränge der Medulla oblongata gelegen sind, der aber ausserdem auch eine Verbindung der beiden Hälften des Kleinhirns darstellt, (sich von einer Seite zur anderen hinüberbrückt) und so die *Crura cerebelli ad pontem* bildet. Der Hohlraum dieses Theiles ist die vordere Hälfte des vierten Ventrikels, dessen Bodenfläche bereits besprochen wurde.

Kleinhirn, *Cerebellum*.

Das Kleinhirn (Fig. 350 und 352) ist im Allgemeinen ein biconvexer Körper mit stark abgerundeten Rändern und einer median gelegenen breiten Einbuchtung der unteren Fläche, welche sich auch noch auf den vorderen und hinteren Rand erstreckt. Die obere Seite ist flach zeltförmig, die

untere bildet zwei getrennte runde Hervorragungen. In der medianen Vertiefung der unteren Fläche lagern Pons und Medulla oblongata, welche in Gemeinschaft mit ihm die hintere Schädelgrube ausfüllen. Vom darüberliegenden Grosshirn wird das Kleinhirn durch das Tentorium (S. 475) getrennt.

Fig. 352.



Kleinhirn von oben. Lc Lobulus centralis. Lps, Ls Lobulus posterior superior, superior. S Sulcus horizontalis.

Die mediane Vertiefung, in der er liegt, heist *Vallecula* und dieselbe endet am vorderen und hinteren Rande mit der *Incisura cerebelli anterior* und *posterior*.

Am vorderen mittleren Theil seiner unteren Fläche ist es, wo das Kleinhirn jederseits mit dem übrigen Hirn zusammenhängt, wo das isolirte Gebilde also eine Schnittfläche zeigt. Diese Schnittfläche (vgl. Fig. 304) ist von gebogener birnförmiger Gestalt, die Spitze median und hinten gelegen. Es hat eine jede Hemisphäre nämlich eine dreifache Verbindung: mit dem Pons, mit den Corpora restiformia und mit den Corpora quadrigemina. Diese Verbindungsstränge heissen Kleinhirnschenkel, *Crura cerebelli* und zwar unterscheidet man *Crura cerebelli ad pontem*, *ad medullam oblongatam* und *ad cerebrum* (Fig. 351 links künstlich getrennt).

Die Oberfläche des Kleinhirns ist sowohl an den Hemisphären als auch am Wurm durch zahlreiche parallele oder convergirende Furchen in schmale leistenartige Wülste, *Gyri*, getheilt. Indem einzelne dieser Furchen tiefer eindringen, zerfällt sowohl eine jede Hemisphäre, als auch der Wurm in grössere Abschnitte, die man Lappen, *Lobuli*, nennt. Der Kern des Kleinhirns besteht aus weisser Substanz (Markkern), die Oberfläche zeigt eine Bedeckung von grauer Substanz.

Ein Medianschnitt durch den Wurm (Fig. 350), oder ein senkrechter Schnitt einer Hemisphäre, der einigermassen durch deren Mitte geht, wird deshalb das Bild eines verzweigten Baumes (*Arbor vitae* Aut.) geben. Im Innern einer jeden Hemisphäre zeigt sich ein gezackter Kern mit grauer Oberfläche, *Nucleus dentatus cerebelli*.

Wir betrachten zunächst die Abtheilungen des Vermis, den man in einen oberen und einen unteren, einen *Vermis superior* und *inferior*

trennt. An die vorderen Enden beider, die unmittelbare Decke des vierten Ventrikels bildend, schliessen sich zwei dünne Markplatten an, das *Velum medullare superius* (Fig. 350 *Lg*) und *inferius*.

Der Vermis superior besteht, von vorne nach hinten gerechnet, aus 1) der *Lingula* (*Lg*), einigen wenigen, dem Velum medullare superius angewachsenen Wülsten; 2) dem schmalen *Lobulus centralis* (*Lc*), 3) dem umfangreichen *Monticulus* (*M*), 4) dem *Declive* (*D*) und 5) dem an der Grenze gegen den Unterwurm gelegenen kleinen *Folium cacuminis* (*Fc*).

Verfolgen wir von hier den Vermis inferior nach vorne hin, so finden wir zunächst einen kleineren Lappen 1) das *Tuber valvulae* (*Tv*), davor 2) die ihrem Namen entsprechend geformte *Pyramis* (*Py*), dann 3) die in der Tiefe der Vallecula gelegene, aus 3 Abtheilungen bestehende *Uvula* (*U*) und endlich 4) den kleinen *Nodulus* (*N*), der mit dem unteren Marksegelel verwachsen ist.

Statt dieser meistens üblichen Eintheilung unterscheidet man auch einfacher am Wurm einen oberen Lappen (*Lobulus centralis* und *monticuli*) einen hinteren Lappen (*Declive*, *Folium cacuminis* und *Tuber valvulae*) und einen unteren Lappen (*Pyramis* und *Uvula*).

Die Eintheilung der Hemisphären in einzelne Lappen hat weit mehr Schwierigkeiten, weil es hier keine durch grössere Tiefe ausgezeichnete Furchen giebt und weil die vorhandenen etwas tieferen Furchen nicht den tieferen Trennungsfurchen der Theile des Wurms entsprechen. Am besten ist es auch hier, einen *Lobulus superior*, *posterior* und *inferior* aufzustellen; doch pflegt man gewöhnlich die obere und untere Fläche durch einen *Sulcus horizontalis magnus* zu trennen, und unterscheidet an der oberen Fläche den vorderen *Lobulus quadrangularis* und den hinteren *Lobulus semilunaris superior*, an der unteren Fläche den hintersten *Lobulus semilunaris inferior*, dann den *Lobulus gracilis*, den *Lobulus cuneiformis*, die *Tonsilla* und den *Flocculus*.

Der *Sulcus horizontalis magnus* entspricht ziemlich genau dem Rande des Kleinhirns und verbreitert sich vorne, um die Crura cerebelli ad pontem zwischen sich herauszulassen. Die Tonsilla liegt jederseits neben der Uvula (woher ihr Name) und ist bei unversehrtem Hirne fast ganz hinter der Medulla oblongata verborgen. Der Flocculus (Fig. 349 *Ff*) besitzt einige wenige büschelförmige Wülste und liegt oberflächlich hinter den Crura cerebelli ad pontem, zwischen ihnen und dem Lobulus cuneiformis (*Lc*) als ein schmaler quer eingekerbter Lappen. Der Flocculus setzt sich medianwärts fort in einen dünnen platten Streifen, den *Pedunculus flocculi*, welcher sich mit dem Velum medullare inferius verbindet.

## Kleinhirnschenkel.

Die Verbindung des Cerebellums mit dem übrigen Hirn geschieht durch Fortsätze seiner Markmasse, welche man die Kleinhirnschenkel nennt und deren man die obengenannten drei Paare unterscheidet.

Die *Crura cerebelli ad pontem* (Fig. 349) treten jederseits aus dem Sulcus horizontalis magnus heraus, verbreitern sich schnell und gehn auf den Pons über. Sie bilden eine starke Commissur der Kleinhirnhemisphären.

Die *Crura cerebelli ad cerebrum*, oder, wie man oft sagt, *ad corpora quadrigemina* (Fig. 351), treten bei der Ansicht von oben zu Tage, wenn man (Fig. 353) den vordern medianen Theil des Cerebellums entfernt. Sie ziehn als zwei plattrundliche Stränge convergirend vor-aufwärts zu den Corpora quadrigemina hin, ohne jedoch mit ihren Fasern in diese selbst einzutreten. Zwischen den beiden Crura liegt ein dünnes Markblatt, das *Velum medullare superius*, welches einerseits mit der Lingula zusammenhängt, anderseits das Dach des vierten Ventrikels bildet, gemeinschaftlich mit den Crura.

Die *Crura cerebelli ad medullam oblongatam*, s. *Pedunculi cerebelli* treten zwischen den beiden vorigen (s. Fig. 351) aus dem Cerebellum aus, und gehen unter rechtwinkliger Knickung unmittelbar in die Corpora restiformia über.

## Marksegel.

Wir schliessen hieran die Betrachtung der Marksegel und der Deckplatte des hintern Theils des vierten Ventrikels.

Die Marksegel sind directe Ausläufer des Markkerns des Cerebellum, sie bilden das spitze Dach des vierten Ventrikels und sind mit Theilen des Vermis, nämlich vorne der Lingula, hinten des Nodus, fest verbunden. Das *Velum medullare superius* ist bereits beschrieben worden. Das *Velum medullare inferius* dehnt sich vom Nodus, dessen vorderer Seite es anliegt, nach beiden Seiten hin aus, bildet hier, von der Tonsilla bedeckt, je eine halbmondförmige Platte, die sich mit ihrem Rande um die Crura cerebelli ad medullam oblongatam herumlegt und in die Pedunculi flocculi übergeht. Von dem concaven freien Rande aus erstreckt sich dann die Deckplatte des hintern Theils des vierten Ventrikels bis an den hintern Rand der Rautengrube. Hier setzt sie sich fest an dem Fig. 351 sichtbaren Streifen, den man als *Ligula*, im medianen Theil (zwischen den Clavae) als *Obex* bezeichnet. Diese Deckplatte ist, wie mehrfach erwähnt, nur eine Epithellage, die mit der darüber liegenden Pia mater fest verwachsen ist und mit ihr, bis auf den angehefteten Rand (*Ligula*), bei der Präparation gewöhnlich entfernt wird. In dieser Deckplatte liegt über dem

Obex das *Foramen Magendii*, die bereits genannte einzige wirkliche nach aussen gehende Oeffnung der Hirnhöhlen.

### Brücke, *Pons*.

Der Pons, der basale Theil des Hinterhirns, ist ein starker Wulst, der hinten (unten) mit scharfer Grenze der Medulla oblongata anliegt, vorn in gleicher Weise in die Pedunculi cerebri übergeht. Seitlich verjüngt der Pons sich zu den Crura cerebelli ad pontem. Median zeigt die Brücke eine flache Furche, den *Sulcus basilaris*, und ihre Oberfläche zeigt durchgehends Querstreifung. Im lateralen Theil tritt der Nervus trigeminus aus ihr hervor.

### 2) Mittelhirn, *Mesencephalon*.

Das Mittelhirn, aus dem mittleren Hirnbläschen entstanden, besteht, wie erwähnt, aus dem Hohlraum des Aquaeductus Sylvii, aus den denselben deckenden Corpora quadrigemina und den am Boden desselben liegenden Theilen, welche ohne bestimmte Grenze in die Bodentheile des Vorderhirns übergehen. Zu letzteren gehören die unmittelbar vor dem Pons median gelegene Lamina perforata posterior und die diese letztere seitlich begrenzenden Crura cerebri zum grössten Theil, so dass deren Beschreibung schon hier ganz folgt.

### Hirnstiele, *Pedunculi cerebri*.

Diese Theile führen ihren Namen mit Recht, da sie von der obern (vordern) Seite des Pons aus zu den beiden Grosshirnhälften hinziehen und die vom verlängerten Mark durch den Pons durchtretenden Faserzüge denselben zuführen. Sie haben eine abgeplattet cylindrische Gestalt, treten mit einander verwachsen aus dem vordern Ende des Pons aus, ziehn divergirend lateral-vor-aufwärts und senken sich in die Grosshirnhälften ein, indem sie zum Thalamus opticus und dem Corpus striatum sich ausbreiten. Man sieht sie (Fig. 349 Pc) unmittelbar vor dem Pons an der untern Hirnfläche, doch werden sie hier grossentheils überlagert durch den medialen Theil des Unterlappens. Entfernt man diesen Theil, so sieht man auch, wie sie an der Eintrittsstelle ins Hirn von dem Tractus opticus umzogen werden.

Die Pedunculi zeigen eine Längsstreifung und werden äusserlich durch zwei deutlicher ausgeprägte Furchen, im Innern durch eine gebogene Platte dunkler Substanz, *Substantia nigra* (Fig. 454 Sn), in zwei Abtheilungen geschieden. Die basale heisst die *Basis*, die darüber gelegene die Haube, *Tegmentum*. Rechnet man nach der Faserung, so macht nur die Basis den eigentlichen Hirnschenkel aus.

Gewöhnlich beschreibt man hier noch die Schleife, *Lemniscus*, welche zu den Corpora quadrigemina zieht (s. unten). In der Grenzfurche der Basis und Haube entspringt an der medialen Fläche der Nervus oculomotorius.

Zwischen den divergirenden Hirnstielen befindet sich die *Lamina perforata posterior* (Fig. 349 Lpp), welche die beiden Pedunculi mit einander verbindet und von hinten nach vorn schnell an Dicke abnimmt. Vorne grenzt sie an die Corpora mammillaria oder candicantia des Zwischenhirns.

Vierhügel, *Corpora quadrigemina*.

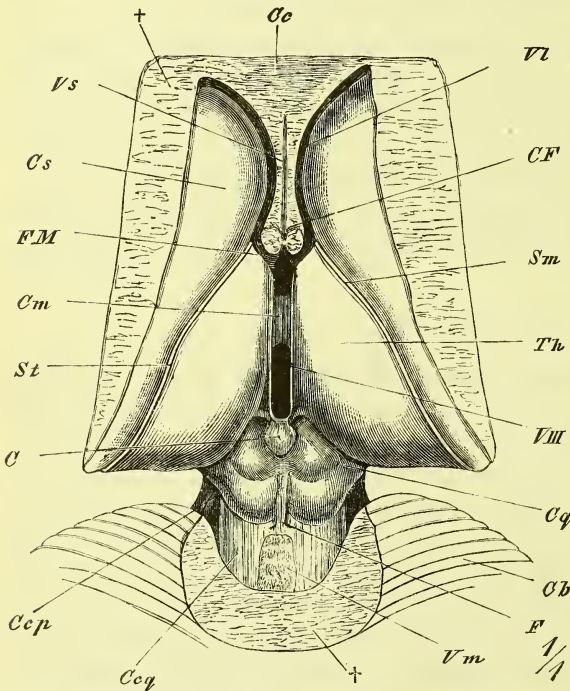
Die Decke des Mittelhirns wird gebildet durch die *Corpora quadrigemina*, eine gewulstete Platte, welche durch einen kreuzförmigen Eindruck

in „vier Hügel“ zerfällt, zwei grössere vordere und zwei kleinere hintere Höcker.

Dieser Theil stösst vorne an die Commissura posterior und das Conarium, welches sich rückwärts über ihn weg biegt, hinten geht er über jederseits in die Crura cerebelli ad cerebrum und dazwischen das Velum medullare posterius. Hier befindet sich median eine Längsleiste, das *Frenulum*, und jederseits der Ursprung des N. trochlearis. Seitlich gehn die Corpora quadrigemina über in Stränge, welche vorabwärts ziehn und Bindearme, *Brachia* genannt werden, *anteriora* von den vordern, *posteriora*

von den hintern Höckern. Die vorderen ziehn zum hintern Theil (Pulvinar) des Sehhügels und zum Nervus opticus, und sind vom Sehhügel bedeckt; die hinteren treten deutlich hervor und gehn zum Corpus geniculatum mediale.

Fig. 353.



Dritter Ventrikel und Umgebung von oben. C Conarium. Cl Cerebellum. Ccp, Ccq Crura cerebelli ad pontem, ad corpora quadrigemina. CF Columnae fornicis. Cm Commissura mollis. Cq Corpora quadrigemina. Cs Corpus striatum. F Frenulum. Fm Foramen Monroi. Sm Stria medullaris. St Stria terminalis. Th Thalamus. Vm Velum medullare anterius. Vsp Ventriculus septi pellucidi. VIII Ventriculus tertius.

Ein jeder der vier Höcker hat im Innern einen grauen Kern.

Hinter dem hintern Höcker sieht man, vom Pons her um die Crura cerebelli ad cerebrum herum schräg zu ihm aufsteigend die dreieckige Platte der Schleife, *Lemniscus*.

Der Hohlraum des Mesencephalon, der *Aqueductus Sylvii*, ist ein enger Kanal von verschiedener Gestalt, der den dritten und vierten Ventrikel verbindet.

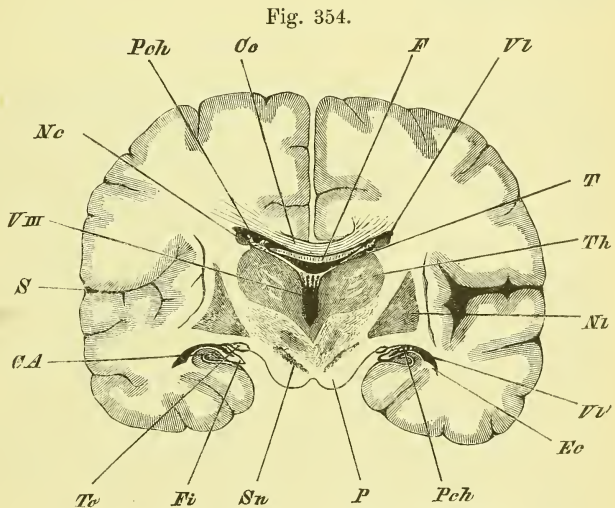
### 3) Primäres Vorderhirn, Zwischenhirn, *Prosencephalon*.

Wie S. 448 erläutert wurde, ist das Zwischenhirn die Umbildung des ersten Hirnbläschens, aus welchem heraus sich die Grosshirnbläschen entwickelt haben, die später zu gewaltigem Umfange angeschwollen sind, über das Zwischenhirn nicht nur, sondern auch über das Mittelhirn und das Cerebellum hinübergewachsen sind und an den aneinander drängenden Flächen mit einander verwachsen.

Der Hohlraum des Zwischenhirns ist der dritte Ventrikel, welcher durch das verengte Foramen Monroi mit dem Hohlraum der Grosshirnhälfte jederseits zusammenhängt.

Die Seitenwänden des Zwischenhirns werden gebildet durch die

beiden Thalami optici, die hintere Begrenzung durch das Mittelhirn, der Boden durch die vor der Lamina perforata posterior an der Hirnbasis gelegenen Theile, namentlich das Tuberculum cinereum, und die vordere Wand durch die dünne Lamina terminalis. Die Decke des dritten Ventrikels besteht, wie am hintern Theil des vierten Ventrikels, eigentlich (ursprünglich) nur aus einer dünnen Epithellage, die mit der über ihr befindlichen Einstülpung der Pia mater, der Tela chorioidea superior, fest verwachsen ist.



Frontalschnitt des Hirns, etwa durch die Mitte des dritten Ventrikels. CA Cornu Ammonis. Ce Corpus callosum. Ec Eminentia collateralis. F Fornix. Fi Fimbria. Nc Nucleus caudatus. Ne Nucleus lentiformis. P Pedunculus cerebri. Pch Plexus choroideus lateralis. Pch<sup>1</sup> desgl. im Unterhorn. S Fimbria Sylvii. Sn Substantia nigra. T Tela chorioidea. Th Thalamus opticus. To Tractus opticus. VL Ventriculus lateralis. Vll<sup>1</sup> desgl. Unterhorn. VIII Ventriculus tertius.

Später, wenn beide Hirnhälften mit einander verwachsen sind, lagern sich über dieses dünne Dach noch der Fornix und der Balken.

Zwischen Zwischenhirn und Grosshirn giebt es theilweise keine deutliche Grenze, indem namentlich an der vordern unteren Seite die Seitenwand des Zwischenhirns, der Thalamus, mit einem verdickten Theile der seitlichen untern Wand der Hemisphäre, dem Corpus striatum in grosser Ausdehnung verwachsen ist. Will man eine Trennung machen, so muss der Schnitt oben der Grenze zwischen Thalamus und Corpus striatum, d. i. der Stria terminalis, unten dem lateralen Rande des Tractus opticus folgen.

Am Zwischenhirn pflegt man passend zu unterscheiden die Sehhügelregion und die unter ihr an der Hirnbasis hinabragende Trichterregion. An der Seitenwand des dritten Ventrikels (Fig. 350) werden sie von einander getrennt durch eine vom Aqueductus Sylvii zum Foramen Monroi ziehende Furche.

#### a) Sehhügelregion.

Der Sehhügel, *Thalamus opticus*, ist ein grosser länglichrunder vorn spitzer und hinten breiter Wulst an der lateralen Wandung des Zwischenhirns, der sich rückwärts mit einer freien Hervorragung neben den Vierhügeln hinweg erstreckt (s. Fig. 353), lateralwärts mit dem Grosshirn verwachsen ist und oben vom Fornix und dem Grosshirn überlagert wird. Er hat eine mediale senkrechte Fläche, welche der der anderen Seite nahe anliegt, so dass zwischen beiden eben nur der spaltförmige dritte Ventrikel bleibt. Die übrige freie, aufwärts sehende Fläche ist gewölbt und endet hinten mit dem schon früher genannten, vortretenden Wulst, dem Polster, *Pulvinar*. An der Grenze der beiden Flächen zieht die *Stria medullaris* und an der Grenze gegen das Corpus striatum die *Stria terminalis* entlang. Erstere geht hinten in die *Pedunculi conarii* über. Unterhalb des Pulvinar, vor den Vierhügeln liegen zwei Hervorragungen, die *Corpora geniculata, mediale* (s. oben S. 458) und *laterale*.

Die medialen Flächen beider Sehhügel stehen mit einander durch die *Commissura mollis* in Verbindung (s. Fig. 349), welche verschieden stark ausgebildet erscheint und wohl nur selten fehlt.

Unten hinten tritt der *Pedunculus cerebri* in den Thalamus ein, da, wo der Tractus opticus sich um ihn herumlegt.

Zwischen den hinteren Enden der Sehhügel, vor und über den Corpora quadrigemina befindet sich die *Commissura posterior* und die *Glandula pinealis*. Die Zirbeldrüse, *Glandula pinealis* oder *Conarium*, ist ein länglich rundes Gebilde, welches vorne jederseits einen *Pedunculus conarii* zum Thalamus schiekt. — Unter der Zirbeldrüse, die eigentliche hintere Wand des dritten Ventrikels bildend, liegt die *Commissura posterior* als



eine rundliche querverlaufende Hervorragung oberhalb des Aquaeductus Sylvii.

Die eigentliche Decke des dritten Ventrikels, das ist die der unteren Fläche der Tela chorioidea angewachsene Epithelschicht, ist jederseits an der Stria medullaris angewachsen, und erstreckt sich hinten bis zum Cornarium, vorne bis an die Säulen des Fornix.

### b) Trichterregion.

Die Trichterregion umfasst den vorderen unteren Theil des dritten Ventrikels, der unterhalb der vom Foramen Monroi zum Aquaeductus Sylvii ziehenden Furche liegt und wie ein seitlich plattgedrückter Trichter abwärts zieht, um zwischen dem Pons und den Vorderlappen des Grosshirns an der Basis des Hirns zu erscheinen.

Die vordere Wand des Ventrikels (s. Fig. 349) wird hier gebildet durch eine dünne senkrecht gestellte Platte, die *Lamina terminalis* (*Lt*), die dem Zwischenhirn angehört. Unter einem scharfen Winkel geht diese in die untere Wand über, welche vorne sogleich durch das Chiasma eingedrückt erscheint und dann sich zum *Infundibulum* ausbuchtet, an dessen Spitze ein kugliges Gebilde, der Hirnanhang, *Hypophysis* (*H*), befestigt ist. Von hier steigt der dünne Boden hinauf zum vorderen Rande der Pedunculi cerebri und heisst *Tuber cinereum*. Am hinteren Ende liegen unter ihm ein paar kuglige weisse Hervorragungen, die *Corpora mammillaria* oder *caudicantia*.

Dieser Boden des dritten Ventrikels wird von unten gesehen (Fig. 350) durch das *Chiasma nervorum opticorum* und die zu demselben ziehenden und mit ihm verwachsenen Tractus optici vorn und an den Seiten verdeckt, so dass nur hinter dem Chiasma der zugespitzte Wulst des *Tuber cinereum* mit der *Hypophysis* und dahinter die *Corpora candicantia* sichtbar sind, an welche sich dann die schon besprochenen *Lamina perforata posterior* anschliesst. Lateral-vorwärts geht das *Tuber cinereum* in die vor dem Tractus opticus gelegene *Lamina perforata anterior* über.

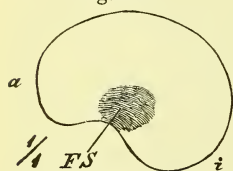
Die *Hypophysis* hängt an einem dünnen Stiel am *Tuber cinereum*, und ist länglich rund. Sie besteht aus zwei ganz verschiedenen Theilen. Der kleinere hintere Theil ist ein wirklicher Fortsatz des Hirns; der grössere vordere Theil ist ein hinzutretendes drüsiges Gebilde. Genaueren Aufschluss über diesen eigenthümlichen Hirnthheil geben Entwicklungsgeschichte und Histiologie.

Die *Hypophysis* liegt in der Fossa hypophyseos des Keilbeins, durch die Dura mater, die von ihrem Stiel durchsetzt wird, von dem Hirn abgetrennt.

## II. Grosshirn, *Cerebrum*.

Das Grosshirn stellt den grössten Theil des Hirns dar und überdeckt den Hirnstamm wie eine mächtige Kappe, ihn nach allen Seiten überragend. Mehr wie bei einem anderen Theile ist zum Verständniss seiner Formen eine Kenntniss seiner Entwicklung nothwendig. Wir sahen früher (S. 448), dass sich aus der vorderen oberen Wand des Vorderhirnbläschens das unpaare Grosshirnbläschen ausstülpt, dass dieses aber bald durch eine von vorn oben geschehende mediane Einsenkung in die beiden Hemisphärenblasen geschieden wird. Indem diese dann weiter wuchern, sind sie in dem grössten oberen Theil (Fig. 346, a) durch eine schärfere Einknickung von dem überlagerten Dach des Zwischenhirns geschieden, während sie am vorderen Theil der unteren Seite ohne scharfe Grenze in die untere Fläche des Zwischenhirns übergehen. In dieser letztgenannten Gegend (d. i. also neben dem *Tuber cinereum*) sondert sich nun der Stammtheil der Hemisphäre von dem übrigen Manteltheil dadurch ab, dass seine Wandung

Fig. 355.



Grosshirn eines etwa 3 monatlichen Fötus. Laterale Ansicht. a Lobus anterior. i Lobus inferior. FS Fossa Sylvii.

sich auffallend verdickt (*Corpus striatum*), dass er aber nach aussen nicht stark hervortritt, sondern von dem mächtig wuchernden Manteltheil mehr und mehr umwallt wird. So entsteht (Fig. 355) die Anlage der *Fossa Sylvii*, deren Boden die Insel heisst, welche an der Basis in die *Lamina perforata anterior* übergeht. Die Hemisphäre gleicht nun einem vorn unten offenen Halbringe, an dem man bereits einen vorderen und einen unteren Lappen unterscheiden kann, zu denen

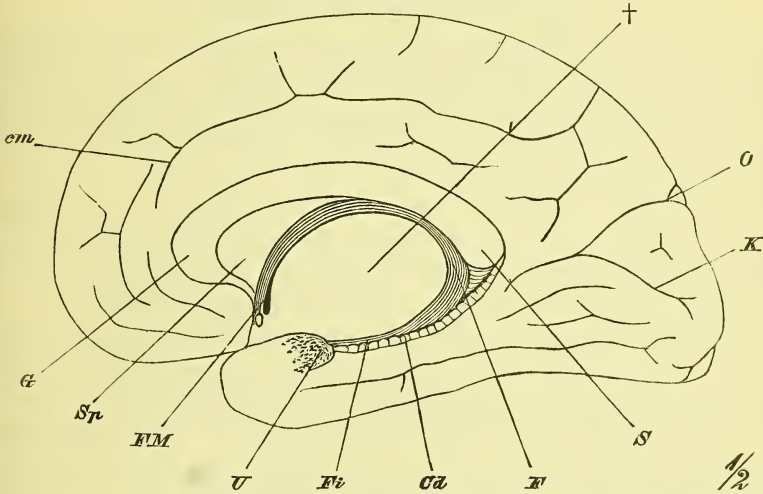
sich später, hinten hinaus wachsend, ein hinterer Lappen gesellt. Ausserdem bemerkt man, dass die *Fossa Sylvii*, die eine schief dreiseitige Gestalt angenommen hat (Fig. 357), von allen drei Seiten her durch den immer weiter wuchernden Mantel mehr und mehr überdeckt wird, bis diese drei Decklappen (deren oberer auch *Operculum* heisst) fest an einander schliessen und von der *Fossa Sylvii* nur noch eine zweistrahlige *Fissura Sylvii* (Fig. 359) übrig geblieben ist.

Auch an der medialen Seite der Hemisphärenblasen haben wesentliche Veränderungen stattgefunden. Die beiden Hemisphärenbläschen sind über der verdünnten Decke des Zwischenhirns und vor der Vorderwand (*Lamina terminalis*) desselben einander entgegengewuchert und berühren sich schliesslich in grösserer Ausdehnung mit planen Flächen. Zwischen diesen medialen Flächen entsteht dann eine theilweise Verwachsung, welche vor und unter dem *Foramen Monroi* beginnt und sich über das Dach des Zwischenhirns hinweg bis über die Vierhügel erstreckt. Aus dieser Verwachsung bildet sich vorne das dreiseitige *Septum pellucidum* (*Sp*), sowie, dasselbe vorn

und oben umgebend und hinten überragend der Balken, *Corpus callosum* (*G* bis *S*). Aus dieser Verwachsung entsteht ferner auch der das Septum pellucidum hinten begrenzende vordere Theil des Gewölbes, *Fornix* (*F*), und an der unteren Spitze des Septum pellucidum, die *Commissura cerebri anterior* (*Ca*).

An den centralen Randtheilen der medialen Fläche, welche sich, vom hinteren Theile des Balkens anfangend, um die Wandung des Zwischenhirns

Fig. 356.



Mediale Seite des Grosshirns, halbschematisch. *Ca* Corpus dentatum. *cm* Sulcus calloso-marginalis. *F* Fornix. *Fi* Fimbria. *Fm* Foramen Monroi. *G* Genu corp. callosi. *K* Fissura calcarina. *O* Fissura occipitalis. *S* Splenium corp. callosi. *Sp* Septum pellucidum. *U* Uncus.  $\dagger$  Ausschnitt des Hirns.

(Thalamus opticus) herum an dem Unterlappen bis gegen die Spitze desselben erstreckt, treten ebenfalls verschiedene Veränderungen auf, von denen uns zunächst nur die Fortsetzung des Fornix näher angeht. An dem Rande selbst aber, vom Foramen Monroi (*FM*) bis hin zum Uncus (*U*) vollzieht sich eine lineäre Einstülpung der äusserst verdünnten Wandung, in welche sich ein Fortsatz der Pia mater, der Plexus chorioideus lateralis hineinsenkt.

Gleichzeitig mit den besprochenen Veränderungen der äusseren Gestaltung hat sich auch der Hohlraum durch Verdickung der Wandungen zum engen Seitenventrikel, *Ventriculus lateralis*, umgebildet, welcher nur noch durch eine kleine rundliche Oeffnung, *Foramen Monroi* (*FM*), mit dem dritten Ventrikel in Verbindung steht.

Eine Verdickung der Wandung hat namentlich, wie schon erwähnt, am Boden des Grosshirnbläschens stattgefunden, wo, entsprechend der Ausdehnung des Stammtheils, der Insel, sich der Wulst des Corpus

striatum bildet. Indem dieses nun in seinem hintern Theil mit der lateralen Seite des Thalamus (vom Zwischenhirn) in grösserer Ausdehnung verwächst (Fig. 321), entsteht die feste Verbindung zwischen Grosshirn und Zwischenhirn, die eine scharfe Trennung beider Theile so schwer macht.

Wir betrachten in Folgendem zuerst die freie Fläche des Grosshirns, dann die durch Verwachsungen entstandenen, und die im Innern vorhandenen Theile.

### I. Freie Oberfläche des Grosshirns.

Die isolirten Hemisphären bilden zusammen (Fig. 360) einen eiförmigen Körper, dessen untere Seite unregelmässig abgeflacht ist und in der Mitte eine grosse Vertiefung (grosser Hirnausschnitt) zur Aufnahme des Hirnstockes (Zwischenhirns) hat. Der Hintergrund (obere Wand) dieser Oeffnung wird durch den Fornix gebildet.

Die gesammte Oberfläche des Grosshirns, auch an den aneinanderliegenden Flächen, wird von zahlreichen länglichen darmähnlichen Hervorragungen eingenommen. Sie heissen Wülste, *Gyri* (Windungen Aut.) und werden durch die Furchen, *Sulci*, von einander getrennt.

An jeder Hemisphäre haben wir ursprünglich eine laterale convexe und eine mediale (plane oder concave) Fläche zu unterscheiden, welche durch einen freien Rand, den Mantelrand geschieden werden. Zur lateralen Fläche gehört auch der der Orbita auflagernde Theil, zur medialen auch die untere Fläche des unteren und hinteren Lappens. Nach der Entwicklungsgeschichte unterscheiden wir an der Hemisphäre, wie oben schon erwähnt, den Stammtheil und den Manteltheil.

#### A. Stammtheil der Hemisphäre.

Es gehört hierher der in der Tiefe der Fossa Sylvii versteckt liegende Stammlappen oder die Insel, *Insula* (*Reilii* Aut.), die an der untern Seite des Vorderlappens gelegene *Lamina perforata anterior*, und der davor entstehende und vorwärts ziehende *Lobus olfactorius*.

#### Insel, *Insula*.

Die Insel verhält sich als ursprünglicher Oberflächentheil ebenso wie der Mantel, d. h. sie trägt Gyri und Sulci. Die Gyri sind 5—7 an der Zahl und convergiren vor-abwärts. An der Hirnbasis geht die Insel über in die

#### *Lamina perforata anterior* (Fig. 349, *lpa*)

welche vor dem Tractus opticus und zu Seiten des Chiasma liegt und eine graue, mit vielen Gefässlöchern versehene Platte darstellt.

Riechlappen, *Lobus olfactorius* (Fig. 349 O).

Vor der Lamina perforata anterior entsteht der Riechlappen (gewöhnlich Nervus olfactorius genannt), mit einem dreieckigen Felde, dem *Trigonum olfactorium*, zieht dann in einer Furche des Vorderlappens eingelagert, als dreikantiger Strang, *Tractus*, vorwärts und endet mit einer länglichen Anschwellung, dem *Bulbus olfactorius*. Zwei weisse Streifen, die den beiden Seiten des Lobus entsprechen, werden als *Striae olfactoriae* bezeichnet.

B. Manteltheil der Hemisphäre.

Man hat am Mantel zu unterscheiden einen vorderen, einen unteren und einen hinteren Lappen, welche man auch wohl nach der betreffenden Kopfgegend als *Lobus frontalis*, *temporalis* und *occipitalis* bezeichnet. Einem langjährigen Gebrauch folgend, nimmt man auch noch einen *Lobus parietalis* an und sucht alle diese Lappen möglichst gut durch bestimmte Furchen abzugrenzen.

Wir haben zunächst die Furchen, als die für eine Orientirung ersten und wichtigsten Theile, zu betrachten.

Die Bildung der Furchen hängt entweder mit der Formbildung des ganzen Hirns zusammen: Totalfurchen, *Fissurae*, oder sie gehören nur der Rinde an: Rindenfurchen, *Sulci*.

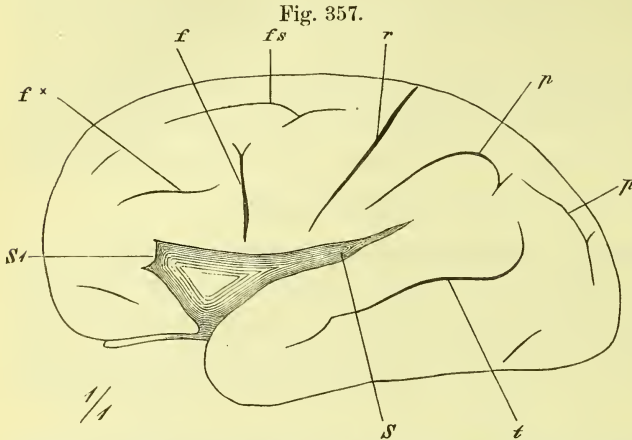
Totalfurchen sind die Fossa Sylvii, die Fissura occipitalis und die Fissura calcarina.

Die *Fissura Sylvii* (Fig. 359) hat sich in der früher angegebenen Weise aus der Fossa Sylvii gebildet. Man unterscheidet einen *Ramus posterior* (S) und einen vom vordern Ende desselben in verschiedener Bichtung aufsteigenden *Ramus anterior* (*ascendens* Aut. S<sup>1</sup>). Die Einbiegung (Furche) an der untern Hirnfläche, die zwischen Vorder- und Unterlappen liegt und als eine Verlängerung der Fissura Sylvii erscheint, heisst *Vallecula Sylvii* (Fig. 349 VS).

Die *Fissura occipitalis* (Fig. 361 O), welche mit der Bildung der Krümmung des hinteren Horns des Seitenventrikels zusammenhängt, steigt an der medialen Fläche zwischen hinterem Hirnende und Splenium des Balkens schräge vor-abwärts, mündet unten in die Fissura calcarina und erstreckt sich oben noch eine Strecke weit auf die convexe Fläche, wo sie oft getheilt ist. Man benutzt sie zur Abgrenzung des Lobus occipitalis.

Die *Fissura calcarina* (Fig. 361 K) zieht in gebogenem Laufe nahe über der Grenze der medialen und der unteren Fläche von der hintern Spitze des Hirns bis unter den Balkenwulst, und es entspricht ihr im Innern der *Calcar avis*.

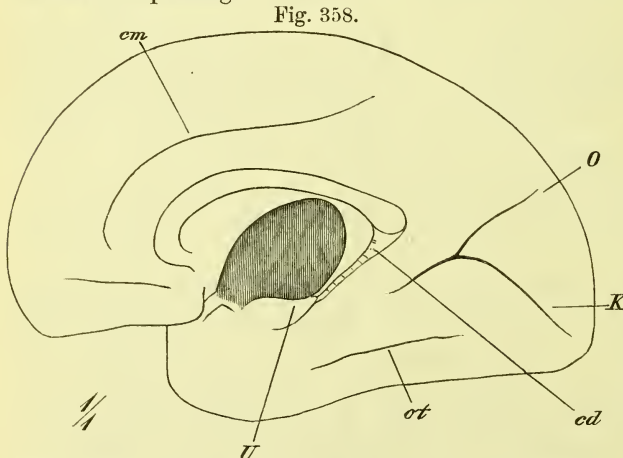
Unter den Rindenfurchen giebt es genetisch keine weiteren Unterschiede, als dass die einen früher, die andern später entstehen, und es zeigt sich, dass die älteren Furchen durchschnittlich auch immer die tieferen sind.



Grosshirn von einem 7 monatlichen Fötus. Laterale Ansicht. *f* Sulcus frontalis (ascendens). *f x* Sulcus frontalis (inferior Aut.). *fs* Sulc. frontalis superior. *p* Sulc. parietalis. *r* Sulc. Rolando. *s, s'* Fossa Sylvii und vordere Ecke derselben. *t* Sulc. temporalis.

Auf der medialen Fläche zieht sich der *Sulcus callosomarginalis* (Fig. 361 *fp*) zwischen Balken und freiem Hirnrande hin und endet über dem Balkenwulst mit einem aufsteigenden Ende.

Auf der unteren Fläche zieht von der Spitze des Hinter- zur Spitze des Unterlappens der *Sulcus occipito-temporalis* (*ot*) in verschiedenem Verlauf und Zerspaltung.



Grosshirn eines 7 monatlichen Fötus. Mediale Ansicht. *cd* Fascia dentata. *cm* Sulcus callosomarginalis. *K* Fissura calcarina. *O* Fissura occipitalis. *ot* Sulcus occipito-temporalis. *U* Uncus.

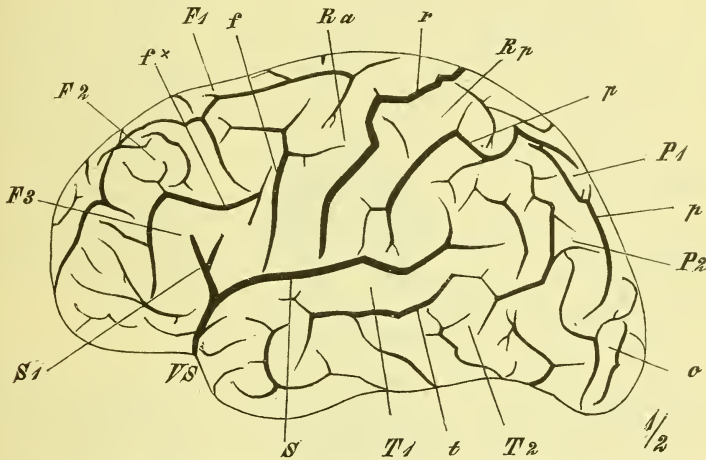
Auf der convexen Fläche verlaufen 4 wichtigere Sulci, und zwar alle von der Gegend der Insel fächerförmig ausstrahlend. Der eine derselben läuft auf dem Unterlappen, parallel der Fossa Sylvii und heisst *Sulcus temporalis superior* Aut. (Fig. 359 *t*). Eine andere sehr wichtige

Furche zieht nahe vor der Mitte der Länge schräg rück-aufwärts bis an den Mantelrand und heisst *Sulcus Rolandi*, *r* (unpassend *Sulcus centralis* Aut.). Die dritte und die vierte Furche beginnen nahe vor und nahe hinter der

vorigen und ziehn bogenförmig vor- und rückwärts, so dass die vordere sich um den Ramus anterior fissurae Sylvii, die hintere um das hintere Ende derselben in weiteren Bogen herumbiegen. Die vordere ist der *Sulcus frontalis* (inferior Aut. *f* und *f*<sup>\*</sup>), die hintere der *Sulcus parietalis* (*p*).

Von diesen Furchen pflegt man nun seit langer Zeit die durch ihre geringe Veränderlichkeit ausgezeichnete Rolando'sche Furche zu benutzen,

Fig. 359.



Seitenansicht des Grosshirns. *F1, F2, F3* erster, zweiter, dritter Gyrus frontalis. *f* Sulc. frontalis (ascendens). *f†* Sulc. frontalis (inferior Aut.). *o* Lobus occipitalis. *P1, P2* erster und zweiter Gyrus parietalis. *p, p* Sulc. parietalis. *r* Sulc. Rolando. *Ra, Rp* Gyrus Rolandicus anterior, posterior. *S* Fissura Sylvii. *S1* deren ramus anterior. *T1, T2* erster und zweiter Gyrus temporalis. *t* Sulc. temporalis. *VS* Vellecula Sylvii.

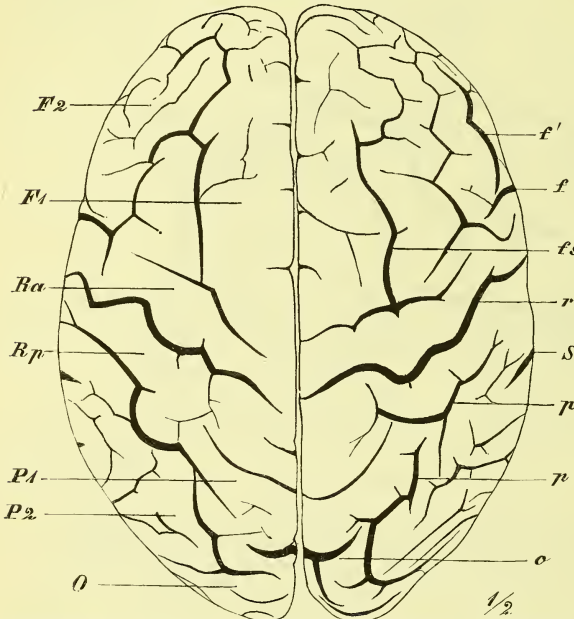
um den grossen Vorderlappen als einen Stirnlappen von einem dahinter gelegenen Scheitellappen zu trennen.

So unterscheidet man nun gewöhnlich an der Hemisphärenfläche, von dem versteckten Lappen der Insel abgesehen, fünf Lappen: vorn den *Lobus frontalis*, der an der convexen Fläche nach hinten begrenzt wird durch die Fissura Sylvii und den Sulcus Rolandi; hinten den *Lobus occipitalis*, der fast nur auf der medialen Fläche deutlich abgegrenzt wird durch die Fissura occipitalis; zwischen diesen beiden den *Lobus parietalis*, der unten durch die Fissura Sylvii deutlich vom *Lobus temporalis*, dem Unterlappen, abgegrenzt ist.

Ausser den genannten Furchen sind jetzt noch einige andere zu nennen, die weniger tief und weniger constant sind, die aber auch zur Trennung von Oberflächentheilen benutzt werden. Dahin gehört auf dem Stirnlappen ein höher gelegener horizontaler *Sulcus frontalis superior* und zwei vor der Rolando'schen Furche gelegene senkrechte Furchen, die die hinteren Enden der beiden horizontalen Sulci frontales bilden, und die man

als *Sulci praerolandici* (*praecentrales* Aut.) bezeichnet hat. In ähnlicher Weise bildet auf dem Scheitellappen der Anfangstheil des Sulcus parietalis mit einem aufsteigenden Zweige desselben den sog. *Sulcus postrolandicus* (*postcentralis* Aut.). Endlich findet man auf dem Schläfelappen noch eine zweite, sehr wechselnde Parallelfurche (*Sulcus temporalis* II.) und auf der orbitalen Fläche eine dreistrahlige Furchung (*Sulc. orbitalis*).

Fig. 360.



Scheitelansicht des Grosshirns. *F1, F2* Erster und zweiter Gyrus frontalis. *f, f'* Sulc. frontalis (inferior Aut.). *fs* Sulc. frontalis superior. *O* Lobus occipitalis. *o* Fissura occipitalis. *P1, P2* Erster und zweiter Gyrus parietalis. *p, p* Sulc. parietalis. *r* Sulc. Rolando. *Ra, Rp* Gyrus Rolandicus anterior, posterior. *S* Fissura Sylvii.

Alle ausserdem benannten Furchen, und es giebt deren eine grosse Zahl, haben wegen ihrer Variationen und geringen Tiefe so wenig Bedeutung, dass wir sie hier ausser Acht lassen können. —

Auf den Lappen werden durch die genannten Furchen nun getrennt die einzelnen Wülste (Windungen Aut.), *Gyri*. Der geläufigen Beschreibung nach unterscheidet man an der convexen Seite des

Lobus frontalis drei parallel über einander vorwärts ziehende „Windungen“, welche hinten in einer senkrechten zusammenfliessen. Man nennt sie *Gyrus frontalis superior, medius* und *inferior* (*F<sup>1</sup>, F<sup>2</sup>, F<sup>3</sup>*), letztere *Gyrus praerolandicus* (*Gyrus centralis anterior*, vordere Centralwindung, *Ra*). Nun lässt man sich jene drei Windungen entweder um die vordere Spitze des Hirns herum auf die Orbitalfläche fortsetzen, oder man spricht von eigenen *Gyri orbitales*. Die dritte (untere) Stirnwindung, in welche also der vordere Ast der Fissura Sylvii hineinragt, ist es, die ein besonderes Interesse fordert, da man (links) in sie das Centrum für die articulierte Sprache legt.

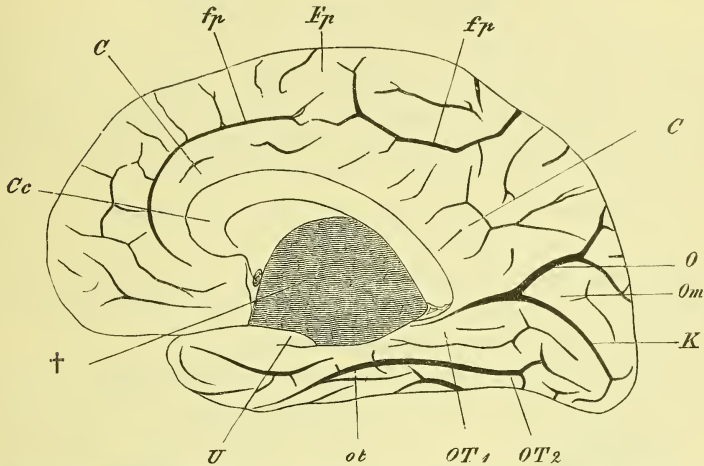
Am Lobus parietalis unterscheidet man nur zwei Abtheilungen, den *Gyrus parietalis superior* und *inferior* (*P<sup>1</sup>* und *P<sup>2</sup>*), und trennt von



ersterem wohl noch einen *Gyrus postrolandicus* (*Gyrus centralis posterior*, hintere Centralwindung, *R p*) ab.

Am *Lobus temporalis* beschreibt man auf der convexen Fläche drei Gyri (*T*<sub>1</sub>, *T*<sub>2</sub>), von denen jedoch nur der obere deutlich abgegrenzt ist.

Fig. 361.



Mediale Ansicht des Grosshirns. C, C *Gyrus cinguli*. Cc *Corpus callosum*. fp *Sulcus callosus marginalis*. K *Fissura calcarina*. O *Fissura occipitalis*. Om *Cuneus*. ot *Sulcus occipito-temporalis*. OT1, OT2 *Gyri occipito-temporalis primus, secundus*. U *Uncus*. X *Grosser Ausschnitt des Hirns*.

Dem *Lobus occipitalis* theilt man mit mehr oder weniger Willkür ebenfalls drei Längswülste zu.

Auf der medialen Fläche sieht man nur den *Lobus occipitalis* deutlich abgegrenzt und nennt den oberhalb der *Fissura calcarina* gelegenen Theil desselben nach seiner Gestalt: *Cuneus* („Zwickel“, *Om*). An der davorgelegenen Abtheilung wird durch den *Sulcus callosus marginalis* abgegrenzt der um den Balken herumgebogene *Gyrus cinguli* oder *fornicatus* und dadurch abgeschieden von dem darüberliegenden Theil, der die mediale Seite der oberen Stirn- und Scheitelwindung ist. Der vor dem *Cuneus* gelegene viereckige Theil heisst auch *Praecuneus* („Vorwickel“).

Auf der unteren Fläche werden durch die oben erwähnte Furche die beiden Gyri occipito-temporales von einander getrennt. Der mediale derselben erweitert sich vorne zum *Lobus hippocampi*, an dem sich der *Uncus* (U) befindet, dessen Spitze mit den Enden der *Fimbria* und der *Fascia dentata* zusammenhängt.

Durch das Verhalten an Thierhirnen ist man berechtigt, den *Gyrus cinguli* mit dem vor dem Splenium des Balkens gelegenen Theil des *Gyrus occipito-temporalis* als einen zusammengehörigen Lappen, den *Lobus falciformis*, hinzustellen.

## II. Durch Verwachsung entstandene Theile des Grosshirns.

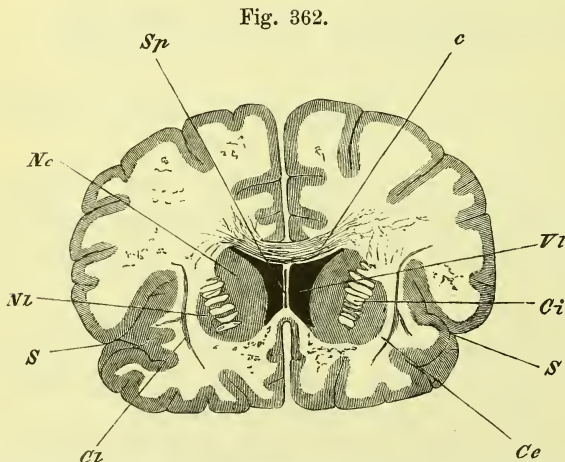
Hierher gehören Balken, Septum pellucidum, Commissura anterior und Fornix.

### 1. Balken, *Corpus callosum*.

Der Balken (Fig. 350 und 354) ist die grosse Commissur der beiden Hirnhälften und stellt einen langausgedehnten, aufwärts sanft gewölbten Körper dar, dessen hinteres Ende zum Wulst, *Splenium*, angeschwollen ist, dessen vorderes Ende sich abwärts und rückwärts krümmt als Balkenknie, *Genu*, um dann mit einer dünnen weissen Platte, *Rostrum*, sich vor der Commissura anterior mit der Lamina terminalis zu verbinden. Der Balken hat oben eine freie Fläche, die vom Grosshirn bedeckt wird und ausser zahlreichen Querstreifen median zwei Längsstreifen zeigt. Die untere Fläche ist mit dem Septum pellucidum und dem Fornix verwachsen. Das Splenium liegt über der Glandula pinealis.

Von diesem Balkenstamm erstreckt sich beiderseits in die Hirnhälften hinein die Balkenstrahlung (Stabkranz), d. h. die Ausstrahlung der Verbindungsfasern der gesammten Hemisphären, welche sich mit

den Fasern der Stammstrahlung durchflechten. Diese Balkenstrahlung zieht vom Rande des Balkens divergirend nach allen Seiten gegen die Oberfläche hin.



Frontalschnitt des Hirns durch das Septum pellucidum. *c* Corpus callosum. *Ce, Ci* Capsula externa, interna. *Cl* Claustrum. *Nc, Ni* Nucleus caudatus, lentiformis. *S, S* Fissura Sylvii. *Sp* Septum pellucidum. *Vl* Ventriculus lateralis.

Die Fasern, die vom vordern und vom hintern Ende stark umbiegend zur vordern und hintern Spitze des Hirns ziehn, werden als *Forceps minor* und *major* bezeichnet und die über den hintern Theil des Seitenventrikels hinübergelegte Faserplatte wird *Tapetum* genannt.

### 2. *Septum pellucidum*.

Es ist dieses eine ebenfalls aus der Verwachsung der beiderseitigen medialen Grosshirnwand entstandene dreieckige Platte (Fig. 350 *Sp*), welche

im Winkel des Genu corporis callosi liegt und mit diesem vorn und oben, hinten dagegen mit dem Fornix verwachsen ist. Im Innern findet sich als Rest der ursprünglichen Trennung ein medianer spaltförmiger Hohlraum, der *Ventriculus septi pellucidi* (Fig. 362 *Sp*), welcher natürlich mit den eigentlichen Ventrikeln des Hirns nichts zu thun hat. Das Septum pellucidum trennt die Vorderhörner der Seitenventrikel von einander.

### 3. *Commissura anterior.*

Sie ist ein dünner rundlicher Strang, der an der vordern Wand des dritten Ventrikels, vor den Säulen des Fornix (Fig. 350 *ca*) von einer Seite zur andern zieht und jederseits im vordern Theil des Schläfelappens endet.

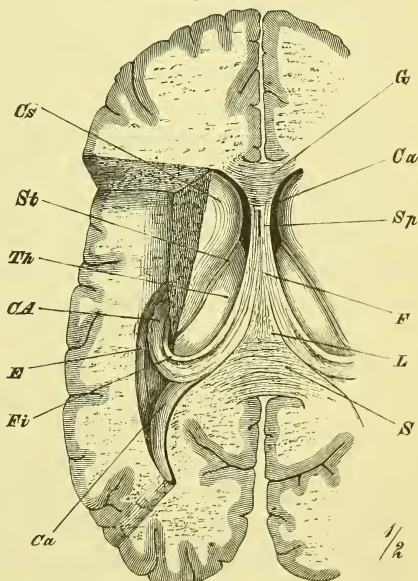
### 4. Gewölbe, *Fornix.*

Der Fornix ist ein starker Faserzug, welcher (Fig. 356 S. 463) den grossen Ausschnitt des Grosshirns (†) mit Ausnahme des vordern untern Theils umgiebt, am Foramen Monroi beginnt und am Uncus (*U*) endet. Er legt sich grösstentheils also um die freie Oberfläche des Thalamus herum. Wir haben bereits auf dem Median-schnitt, Fig. 350, seinen vordern Theil, auf dem Querschnitt Fig. 354 S. 459 seinen mittleren Theil und sein unteres Ende (*Fi*) kennen gelernt. In beistehender Fig. 363 überblicken wir den ganzen mittleren Theil und das in den Schläfelappen sich hinabsenkende untere Ende.

Man unterscheidet am Fornix den horizontal gelegenen mittleren, scheinbar unpaaren Theil oder Körper, *Corpus*, die von einander leicht abweichenden senkrechten vorderen Schenkel, *Columnae*, und die hinteren stark divergirenden und in den Schläfelappen eintretenden *Crura posteriora*.

Die Columnae liegen neben einander vor den Foramina Monroi an der vorderen Wand des dritten Ventrikels als rundliche Stränge, welche grösstentheils im Mittelhirn

Fig. 363.



Gewölbe und Seitenventrikel des Hirns, von oben freigelegt. *CA* Cornu Ammonis. *Ca* Cornu anterius. *Cp* Cornu posterius mit dem Calcar avis. *Cs* Corpus striatum. *E* Eminentia collateralis. *F* Fornix. *Fi* Fimbria. *G* Genu corporis callosi. *L* Lyra. *S* Splenium corporis callosi. *Sp* Septum pellucidum. *St* Stria terminalis. *Th* Thalamus opticus.

wurzeln. Sie lassen zwischen sich die Commissura anterior sehn, und legen sich dem hintern Rande des Septum an.

Aus ihnen geht das Corpus hervor, welches sich nach hinten verbreitert, mit dem Balken verwachsen ist und, über der Tela choroidea gelegen, den dritten Ventrikel von oben her mit deckt.

Die hinteren Schenkel treten nun unter dem Balken auseinander und biegen sich mit vorderer Concavität in das Unterhorn des Seitenventrikels hinab, an dessen medialer Seite sie mit dem freien Rande die *Fimbria* (Fig. 354 u. 363 *Fi*) bilden, mit dem übrigen Theil auf die Oberfläche des Cornu Ammonis übergeln.

### III. Innere Verhältnisse des Grosshirns.

#### Seitenventrikel, *Ventriculus lateralis*.

Der Seitenventrikel (Fig. 363) ist der Hohlraum eines jeden der Grosshirnbläschen, von dessen ursprünglicher Grösse freilich, in Folge der Dickenzunahme der Wandung, nur ein kleiner, zum Theil fast spaltförmiger Raum übrig geblieben ist. Entsprechend dem Auswachsen des Grosshirns in einen vorderen, einen unteren und einen hinteren Lappen zeigt der Seitenventrikel auch ausser einem mittleren Theil, *Cella media*, einen vorderen, einen unteren und einen hinteren Fortsatz, welche als Vorderhorn, *Cornu anterius*, Unterhorn, *Cornu inferius*, und Hinterhorn, *Cornu posterius* bezeichnet werden. Der Hohlraum des Seitenventrikels steht nur vorne durch das *Foramen Monroi*, welches zwischen Columna fornicis und Thalamus liegt, mit dem dritten Ventrikel in Verbindung. Dass die spaltenförmige Oeffnung an der medialen Seite des Unterhorns, die das präparirte Hirn zeigt, nur durch Zerstörung der zu einer einfachen Epithelschicht verdünnten Hirnwandung entstanden ist, wurde oben erwähnt.

Im Vorderhorne liegt, seine laterale Wand bildend und sich an den Boden der *Cella media* hin erstreckend, der

#### Streifenhügel, *Corpus striatum* (*Cs*).

Derselbe hat eine halb-birnenförmige Gestalt mit vorderem breiten und hinterem spitzen Ende. Das vordere Ende liegt dem Septum pellucidum gegenüber (Fig. 362 und 363), die hintere grössere Hälfte ist an der medialen Seite mit dem Thalamus verwachsen, und es befindet sich hier die *Stria terminalis*. Lateralwärts geht der Streifenhügel in den Markkern des Grosshirns über und hat hier, ebenso wie an der freien Oberfläche, mehrere Ansammlungen grauer Substanz, sogenannte graue Kerne, die später zur Beschreibung kommen.

Das Hinterhorn ist die lateralwärts gewölbte hintere Fortsetzung der *Cella media*. Sein Ende ist zugespitzt und seine Wölbung steht mit der tief einschneidenden *Fissura occipitalis* in ursächlichem Zusammenhange (s. Fig. 363). Die untere Fläche zeigt an der medialen Seite einen Wulst, der als *Calcar avis* (*Ca*) bezeichnet wird und dessen Bildung die *Fissura calcarina* zu Grunde liegt.

Das Unterhorn setzt sich mit gleichmässiger Krümmung aus der *Cella media* fort und hängt an der Umbiegungsstelle in grösserer Ausdehnung mit dem Anfange des hinteren Horns zusammen. An der medialen Wand befindet sich ein starker Wulst, das Ammonshorn, *Cornu Ammonis* (*CA*), dessen Oberfläche von einer Fortsetzung des Fornix gebildet wird. Unten am *Uncus* hat es eine Anschwellung, welche mit Einkerbungen (daher *Pes hippocampi* Aut.) versehen ist.

An der lateralen Seite des Ammonshorns findet sich in wechselnd starker Ausprägung oft ein zweiter Wulst, die *Eminentia collateralis* (*E*). Beide Wülste gehören zu Totalfalten der Hirnwandung und ihre Furchen sind die seichte *Fissura Hippocampi* und die *Fissura collateralis*.

An der medialen Seite des Ammonshorns verläuft eine mit freiem Rande vorspringende Leiste, die sich aus dem lateralen Rande des *Corpus fornicis* fortsetzt, der Saum, *Fimbria* (*F*), und neben dieser wiederum befindet sich die *Fascia dentata*, eine in die Tiefe versenkte mit vielen Einkerbungen versehene graue Leiste.

#### Vertheilung der weissen und grauen Substanz im Grosshirn (Fig. 354 und 362).

Die wesentliche Masse des Grosshirns wird von weisser Substanz gebildet (Markkern, Marklager). Graue Substanz findet sich erstens an der ganzen äusseren Oberfläche als graue Rinde, zweitens in begrenzten Anhäufungen im Innern (Grosshirnganglien) und drittens als Auskleidung des Seitenventrikels.

Die graue Rinde überzieht die Windungen und senkt sich in die Furchen ein; sie fehlt selbstverständlich am Balken und Gewölbe, und am *Gyrus hippocampi* und *Uncus* ist sie von einer Lage netzförmig angeordneter weisser Substanz, *Substantia alba reticularis*, überzogen.

Die Grosshirnganglien liegen in dem Stammtheil der Hemisphäre, d. h. also an der inneren Seite der Insel und heissen von innen nach aussen gerechnet: Schwanzkern, Linsenkern, Bandkern und Mandelkern, *Nucleus caudatus*, *lentiformis*, *taeniaeformis* (Vormauer, *Clastrum*) und *Nucleus amygdalae*.

Der Schwanzkern (Fig. 362 *Nc*) überzieht die freie Oberfläche des *Corpus striatum* und ist durch eine mehrfach durchbrochene Scheidewand

weisser Substanz getrennt von dem lateralwärts gelegenen einigermassen linsenförmig gestalteten Linsenkern (Fig. 362, 354 *N*), und zwischen diesem und der Oberfläche der Insel, deren Rindengrau sich mit seiner äusseren Fläche anpassend, befindet sich der platte, im Durchschnitt bandförmige Bandkern oder die Vormauer. Die weisse Substanz, die den Linsenkern umgiebt, pflegt man als dessen Kapsel zu bezeichnen und unterscheidet (Fig. 362 *Ci* und *Cu*) eine *Capsula interna* (medialis) und *externa* (lateralis). Ausserdem wird unter dem Linsenkern im Schläfelappen noch sichtbar der Mandelkern, *Nucleus amygdalae*, welcher übrigens mit dem Rindengrau unmittelbar zusammenhängt.

### Häute des Gehirns und des Rückenmarks, *Meninges*.

Hirn und Rückenmark sind in ihrer Höhle von drei einander deckenden Häuten umfasst, welche von aussen nach innen gerechnet, als harte Hirnhaut, *Dura mater*, als Spinnwebhaut, *Tunica arachnoidea*, und als Gefässhaut, *Pia mater*, bezeichnet werden. Die *Dura mater* ist eine dicke und feste Haut, die beiden anderen sind zart und dünn und zwar liegt die *Pia* dem Hirn und Rückenmark fest an.

#### Harte Haut, *Dura mater*.

Die *Dura mater* ist eine feste fibröse Haut, welche innen mit einer Epithelschicht überzogen ist, welche man auch als das mit ihr verwachsene parietale Blatt der *Arachnoidea* ansieht und letztere dann zu den serösen Membranen zählt.

Die *Dura mater* bildet einen die Centralorgane umgebenden geschlossenen Sack, der die austretenden Nerven bis zu ihren knöchernen Austrittsöffnungen begleitet und hier in das Periost und die Umhüllung der Nerven übergeht. Die *Dura* zeigt die Eigenthümlichkeit, dass sie im Schädel den Knochen fest anliegt und deren inneres Periost vertritt, dass sie im Rückenmarkskanal dagegen von den Wandungen entfernt bleibt. Man spricht von einer *Dura mater cerebialis* und *spinalis*. Der Sack der *Dura mater spinalis* endet unten in der Mitte des Kreuzbeins, oben am Foramen occipitale. Vorn ist dieser Sack an die Wirbelkörper, bez. das *Ligamentum commune vertebrarum anticum* befestigt, hinten wird er durch die venösen Plexus *spinales* (S. 435) getrennt von den Wirbelbögen.

Die *Dura mater cerebialis* ist weit dicker und heftet sich, vom Foramen occipitale an, den Knochen fest an. An den glatteren Theilen ist sie leichter loszulösen, an den Nähten und an verschiedenen Stellen der Basis, besonders am *Os petrosum* sowie an den Austrittsstellen der Nerven, ist sie äusserst fest angewachsen.

Diese wandständige Dura mater sendet nun Fortsätze in die Schädelhöhle, welche sich zwischen Theile des Hirns einschieben. So legt sich zwischen Klein- und Grosshirn das *Tentorium cerebelli*, zwischen die beiden Hälften des Grosshirns die Grosshirnsichel, *Falx major*.

Das Hirnzelt, *Tentorium cerebelli*, heftet sich an die Sulci transversi des Occipitale und die oberen Kanten der Schläfenbeinpyramiden an und ist, entsprechend der oberen Fläche des Kleinhirns, aufwärts gewölbt. Es hat vorn einen median gelegenen rundlichen Ausschnitt, *Incisura tentorii*, in welchem das Mittelhirn gelegen ist (vgl. Fig. 263 S. 298).

Die Grosshirnsichel, *Falx cerebri*, ist ein von oben kommender median gelegener Fortsatz, der sich zwischen beide Grosshirnhälften legt, jedoch nicht ganz bis an den Balken hinabgeht. Sie setzt sich fest vorn an der Crista galli, dann an dem ganzen Sulcus sagittalis des Schädeldachs und hinten auf der Medianlinie des ganzen Tentoriums. Sie zeigt einen ausgerundeten freien Rand.

Die Kleinhirnsichel, *Falx cerebelli*, ist eine nur unbedeutende Hervorragung, die von der Crista occipitalis ausgeht.

Von der Dura mater werden auch die früher (S. 430 ff.) erwähnten venösen Blutleiter, *Sinus*, gebildet, indem die Haut eine Spaltung erleidet. Die grössten Sinus befinden sich an den Ansatzlinien der Falx cerebri (Sinus sagittalis superior) und des Tentoriums (Sinus transversus) und haben hier eine ausgesprochen dreiseitige Gestalt.

Zu bemerken wäre noch, dass die Dura mater sich über die Sella (Fossa hypophyseos) hinwegbrückt, sodass die Hypophysis ausserhalb des Dura-Sackes liegt und nur durch ein kleines Loch mit dem Hirn in Verbindung steht. Die Dura geht hier aber lateralwärts auch noch frei über den Sulcus caroticus und die Impressio trigemini weg, wobei sie jederseits den Sinus cavernosus bildet und sich über das Ganglion semiovale des Trigemini und die Wurzeln seiner Aeste hinweglegt.

In der Dura mater laufen die Vasa meningea (s. oben); auch erhält sie verschiedene Nerven. —

#### Gefässhaut, *Pia mater*.

Sie ist die Trägerin der Gefässe des Centralorgans, liegt demselben überall fest an und senkt sich auch in alle Vertiefungen hinein.

Am Rückenmark haftet sie sehr fest an. Sie zieht in die Längsfurchen desselben, namentlich in die hintere, tief hinein und zeigt jederseits zwischen vorderen und hinteren Wurzeln der Spinalnerven einen verdickten Streifen, von welchem das *Ligamentum denticulatum* ausgeht. Dasselbe besteht aus platten Zacken, welche in dem Zwischenraum zwischen je zwei Nerven mit breiter Basis entstehn und mit der Spitze an die Dura mater sich befestigen.

Am Hirn finden wir die Pia mater dünner, gefässreicher und lockerer angeheftet; nur an Medulla oblongata, Pons und Pedunculi liegt sie fester an.

Sie bildet die schon früher erwähnten Einstülpungen unter der Decke des vierten und des dritten Ventrikels, die als *Tela chorioidea inferior* und *superior* bezeichnet werden.

Die *Tela chorioidea inferior* hebt sich am hintern Rande der Rauten-grube an der Linie, die oben (S. 456 und Fig. 351) als Ligulae und Obex beschrieben wurde, von der Medulla oblongata ab und zieht aufwärts gegen den Nodus des Unterwurms, gegen das Velum medullare inferius und die Pedunculi flocculi, von wo sie dann rückwärts umbiegt in den Ueberzug der unteren Seite des Kleinhirns. An ihrer unteren (vorderen) Ventrikel-fläche ist sie fest verwachsen mit der früher erwähnten, nur aus einem Epithel bestehenden Deckplatte des hinteren Theils des vierten Ventrikels.

Die *Tela chorioidea superior* schiebt sich zwischen Corpora quadrigemina und Corpus callosum ein und zieht sich als eine breite, vorn schmaler werdende Platte über den dritten Ventrikel und die obere Fläche der Seh-hügel hin, um dann an der unteren Fläche des Fornix bis an die Columnae desselben zu ziehen. Seine beiden Blätter sind mit einander verwachsen. Die Seitenränder überragen die Seitenränder des Fornix (Fig. 363) und ragen so in den Seitenventrikel hinein, wo sie sich vorwärts bis zum Foramen Monroi, rückwärts bis in's Hinterhorn und bis in die Spitze des Unterhorns hinab verlängern.

An beiden Telae befinden sich, von der unteren Fläche ausgehend, die Adergeflechte, *Plexus chorioidei*, das sind röthliche, zottige Stränge, die aus einer grossen Zahl schlingenförmig vorragender Blutgefässe bestehen.

An der *Tela chorioidea superior* unterscheidet man einen ihrem Seitenrand anliegenden *Plexus chorioideus lateralis*, der sich vom Foramen Monroi bis in das untere Ende des Unterhorns ausdehnt, und den *Plexus chorioideus medius*, der vom Foramen Monroi aus, mit jenen seitlichen zusammenhängend, sich unter der Tela bis zur Glandula pinealis erstreckt und diese umhüllt. Hier hinten ist es, wo das Blut durch die Venen (Vena magna Galeni) in den Anfang des Sinus tentorii (S. 430) einströmt, während es dem Plexus lateralis durch die Arteria chorioidea (S. 404) am Anfang des Unterhorns zugeführt wird.

Im hinteren Ende der *Tela chorioidea superior* selbst und in ihrer Umgebung findet man häufig harte feine Körperchen, welche man Hirnsand, *Acervulus*, nennt.

#### Spinnwebehaut, *Arachnoidea*.

Sie ist, wie ihr Name sagt, eine zarte Haut, welche, zwischen den beiden besprochenen Häuten gelegen, dem Hirn und Rückenmark ziemlich



fest anhaftet und die austretenden Nerven ebenfalls begleitet. Man pflegt sie oft als das viscerale Blatt einer serösen Haut anzusehn, indem man die innere Epithelbekleidung der Dura als das dazugehörige parietale Blatt bezeichnet.

Die Arachnoidea ist an allen erhabenen Stellen, so namentlich auf der Höhe der Gyri, mit der Pia fest verwachsen. Sie folgt derselben aber nicht in die Vertiefungen, sondern zieht über diese flach hinweg. Dadurch entstehen die subarachnoidealen Räume, in welchen sich Flüssigkeit befindet. Sie sind am grössten an der Basis zwischen Kleinhirn und Medulla oblongata, sowie zwischen Pons und Chiasma.

Das Rückenmark umkleidet die Arachnoidea als ein loser Sack, der nur durch dünne Fäden und eine stärkere Platte in der hinteren Medianlinie verbunden ist. Die hier vorhandenen Subarachnoidealräume, (Fig. 344 S. 445, *Ca, Ca*) stehen in Verbindung mit denen des Hirns und werden eingenommen von dem *Liquor cerebro-spinalis*.

## Allgemeine Betrachtung des Hirns.

### a) Obere Seite.

Bei der Betrachtung des frisch herausgenommenen Hirns bemerkt man an der obern Seite zunächst die bedeckenden Häute *Arachnoidea* und *Pia*, von denen erstere glatt sich hinstreckt, letztere, mit ihr theilweise verwachsen, sich in alle Sulei hinein biegt. In den Häuten sieht man auch die Gefässe, die medianwärts ziehenden (in den Sinus sagittalis einmündenden) *Venae cerebrales superiores*, und die Verzweigungen der *Arteria cerebri media*. Nachdem die Häute entfernt worden sind, überblickt man die von den *Gyri* und *Sulci* eingenommene Oberfläche der beiden Grosshirnhälften (Fig. 360, S. 468), getrennt von einander durch die *Fissura cerebri magna*.

Unter den Furchen haben wir zuerst aufzusuchen den *Sulcus Rolandi*, welcher etwa in der Mitte der Länge lateral vorwärts zieht, vom obern Rande bis nahe an die Fissura Sylvii. Vor ihm liegt der *Lobus frontalis*, hinter ihm der *Lobus parietalis*, dessen Grenze gegen den *Lobus occipitalis* gebildet wird durch die in einiger Entfernung von dem hinteren Ende auf die convexe Fläche einschneidende tiefe *Fissura occipitalis*. An jeder Seite zieht die *Fissura Sylvii* herauf, vom Scheitellappen den *Lobus temporalis* unvollständig abscheidend. Dringt man in die grosse Hirnspalte ein, so findet man im grössten mittleren Drittel in ihrem Grunde den Balken, während man vorne ganz durchdringt und hinten auf das Kleinhirn kommt.

Trägt man mit Horizontalschnitten das Grosshirn bis zur Höhe des

Balkens ab, so sieht man auf der Schnittfläche jederseits die grosse Ausdehnung des Markkerns (*Centrum semiovale* Aut.), umgeben von dem in die Furchen eingebogenen Streifen der grauen Rinde.

Dringt man neben dem Balken tiefer ein (Fig. 363, S. 471), so eröffnet man die *Cella media* des mit etwas Flüssigkeit gefüllten Seitenventrikels und sieht den Strang des *Plexus chorioideus lateralis*. Geht man weiter vorne mehr in die Tiefe, so eröffnet sich hier auch das vordere Horn und weiter hinten das hintere Horn. Im vordern Horn sieht man tief hinab zwischen *Corpus striatum* und *Septum pellucidum*, im hintern Horn zeigt sich der *Calcar avis*, an dessen medialer Seite die *Fissura occipitalis* tief einschneidet, an dessen lateraler Seite der *Plexus* in das Unterhorn hinabzieht. Dieses Unterhorn lässt sich nur freilegen, wenn man von oben und von der Seite her grössere Massen der Hemisphäre entfernt, und man sieht dann nach Entfernung des Plexus das *Cornu Ammonis* mit der *Fimbria*.

Trennt man nun durch Frontalschnitt den Körper des Balken vom *Genu* und vom *Splenium* und hebt ihn ab, so erscheint der mit seiner untern Fläche verwachsene Körper des *Fornix* und vorne der obere Rand und der Ventrikel des *Septum pellucidum*. Man sieht, wie der Fornix jederseits mit einem freien, hinten in die *Fimbria* sich fortsetzenden Rande endet und auf dem *Thalamus opticus* liegt, welcher lateralwärts durch die *Stria terminalis* vom Streifenhügel getrennt ist.

Entfernt man den Fornix oder schlägt man ihn quer durchschnitten vor- und rückwärts zurück, so zeigt sich die *Tela chorioidea superior*, an deren unterer Seite, in den dritten Ventrikel hineinhängend, der *Plexus chorioideus medius* sich befindet, sowie als Epithel dieser Theile die eigentliche ursprüngliche Decke des dritten Ventrikels.

Entfernt man nun auch die *Tela*, so ist (Fig. 353, S. 458) der Einblick eröffnet in den dritten Ventrikel, als dessen Seitenwände die senkrechten Theile der Sehhügel mit der *Stria medullaris* am oberen Rande erscheinen, während vorn die *Columnae fornicis* und zwischen ihnen die *Commissura anterior*, hinten (am besten nach Entfernung des Balkenwulstes sichtbar) die *Commissura posterior* und die *Glandula pinealis* seine Begrenzung bilden. Unter den letztgenannten Theilen ist der Eingang in den *Aquaeductus Sylvii*, vorn zwischen den Gewölbesäulen und dem Sehhügel jederseits das *Foramen Monroi*. Den dritten Ventrikel mitten durchziehend sieht man die *Commissura media*.

Hat man mit dem Balkenwulst die hintern Theile der Hemisphären ganz entfernt, so übersieht man die hintern Enden der Sehhügel, die Deckentheile des Mittelhirns und das Kleinhirn.

Der Sehhügel endet hinten mit dem *Pulvinar*; unter der Zirbeldrüse

liegen die *Corpora quadrigemina* und wenn man von dem vordern Theil des Kleinhirns ein Stück ausschneidet, so sieht man die von ihm ausgehenden *Crura cerebelli ad cerebrum* und zwischen ihnen das *Velum medullare superius* mit den Wülsten der *Lingula*. Am Kleinhirn bemerkt man den *Vermis superior* und die obere Fläche der beiden Hemisphären.

b) Untere Seite (vgl. Fig. 349, S. 450).

Hier treten uns alle Theile des Hirnstocks, umgeben von dem untern Theile des Grosshirns entgegen. Hinten treffen wir zuerst auf die *Medulla oblongata*, an der jederseits neben der *Fissura longitudinalis anterior*, die Pyramiden, die Oliven und die *Corpora restiformia* liegen. Zwischen Pyramiden und Oliven tritt der *Hypoglossus* heraus.

Vor dem verlängerten Mark liegt der *Pons*, der jederseits in die *Crura cerebelli ad pontem* übergeht und an der Stelle dieses Ueberganges austreten lässt jederseits den *Nervus trigeminus*. Zwischen Brücke und Pyramiden tritt der *Abducens* hervor.

Am Cerebellum sieht man gerade von unten nur die untere Fläche der beiden Hemisphären, während der Unterwurm durch die *Medulla oblongata* verdeckt wird, so dass nach Abhebung derselben namentlich die *Pyramis* und die *Uvula* mit den ihr seitlich anliegenden Tonsillen erscheint.

Neben dem *Pons* sieht man jederseits den *Flocculus*, und unter demselben entlang ziehend die aus den *Corpora restiformia* austretenden *Nervi glossopharyngeus* und *Vagus* nebst dem sich an dieselben anlegenden *Accessorius*, während vor ihm hinziehen die zwischen Oliven und *Corpora restiformia* austretenden Nerven *Facialis* und *Acusticus*.

Vor dem *Pons* sieht man divergirend vorwärts ziehn die *Pedunculi cerebri*, zu deren gänzlicher Freilegung man freilich die Schläfelappen seitlich zurückdrängen muss. An ihrer medialen Seite tritt aus der *Nervus oculomotorius*. Wo die *Pedunculi* in die Hemisphären eintreten, werden sie umzogen von dem *Tractus opticus*. Zwischen ihnen erscheint in einer tiefen Einbuchtung die *Lamina perforata posterior*, und vor derselben die *Corpora candicantia*. Vor diesen senkt sich herab das *Tuber cinereum* mit der *Hypophysis*, und es wird dasselbe beiderseits umgriffen vom *Tractus opticus*, der vor demselben das *Chiasma* bildet, aus dem die *Nervi optici* austreten. Zieht man das *Chiasma* zurück, so sieht man median vor demselben sich erheben die *Lamina terminalis*.

Was das Grosshirn betrifft, so sind dessen Hinterhauptslappen vom Kleinhirn grösstentheils verdeckt. Von den Schläfelappen sieht man fast die ganze untere Fläche und wenn man sie lateralwärts zurückdrängt, auch den *Uncus*. Zwischen Schläfe- und Stirnlappen befindet sich

die *Vallecula Sylvii* und an deren medialem Ende, neben dem Chiasma die *Substantia perforata anterior*. Vor derselben entsteht der *Bulbus olfactorius*, der als *Tractus* und *Bulbus* vorwärts zieht in der untern Seite des Stirnlappens, an welchem ausserdem der *Sulcus orbitalis* sichtbar ist.

## B. Peripherische Organe. Nerven.

### I. Hirnnerven.

Man zählt 12 Paare Hirnnerven, welche sämmtlich an der Basis des Hirns zum Vorschein kommen und welche auch, mit einer Ausnahme, aus der Basis austreten. Die Hirnnerven sind spezifische Sinnesnerven, oder sensibel, oder motorisch oder gemischt. Einer von ihnen (Trigeminus) hat, wie die Spinalnerven, zwei gesonderte Wurzeln. Sie verlassen die Schädelhöhle durch verschiedene Löcher an der Basis und verbreiten sich am ganzen Kopfe (mit Ausnahme des Hinterkopfes), an den Eingeweiden des Halses, der Brust und theilweise auch des Bauches.

#### 1) *Nervus olfactorius*.

So pflegt man den kolbenartig vorragenden Theil des Grosshirns, der bereits oben als Lobus olfactorius beschrieben wurde, zu bezeichnen, obgleich eigentlich erst die von ihm ausgehenden „Filamenta“ wirkliche Nerven sind.

Vom Trigonum olfactorium, von den beiden „Wurzeln“ des Nerven vor der Substantia perforata anterior, vom Verlauf des Tractus olfactorius und der Anschwellung zum Bulbus ist ebenfalls die Rede gewesen. Der Bulbus liegt jederseits auf der Lamina cribrosa des Ethmoidale und schiebt durch deren Löcher die zahlreichen Fäden hindurch, welche sich einerseits am Septum, anderseits an der Seitenwand (Fig. 367) ausbreiten, wo sie bis an die mittlere Muschel hinabreichen.

#### 2) *Nervus opticus*.

Der Sehnerv entsteht vom Corpus quadrigeminum und dem hintern Theil des Thalamus opticus, zieht dann als Tractus opticus um den Pedunculus cerebri, da wo seine Einmündung in die Hemisphäre ist, herum und bildet vor dem Tuber cinereum mit dem der andern Seite des Chiasma (Fig. 349 u. 365), in welchem eine unvollständige Kreuzung beider Nerven stattfindet. Dann tritt er durch den Canalis opticus in die Orbita ein, in der er, von Fett und den Muskeln umgeben, zum Bulbus oculi zieht. In seinem Endtheil liegt die Arteria centralis retinae.

3) *Nervus oculomotorius.*

Er ist der Bewegungsnerv für die meisten Muskeln des Auges (ausgenommen ist nur der *M. abducens* und *obliquus superior*). Er tritt (Fig. 349 *Om*) aus der medialen Seite des *Pedunculus cerebri*, nahe vor dem *Pons* heraus als ein rundlicher Strang, durchbohrt die *Dura* neben dem *Dorsum sellae*, liegt dann im Dach des *Sinus cavernosus* und tritt durch die *Fissura orbitalis superior* in die *Orbita* ein. Hier theilt er sich sofort in 2 Aeste, einen oberen und einen unteren; der

*Ramus superior* versorgt den *Rectus superior* und *Levator palpebrae*, der

*Ramus inferior* der *Musculus rectus medialis* und *inferior*, sowie mit einem starken Aste den *Obliquus inferior* und giebt ausserdem die motorische Wurzel zum *Ganglion ciliare* (Fig. 365), durch welches er Fasern zum *Sphincter* der *Iris* und zum *Ciliarmuskel* schickt.

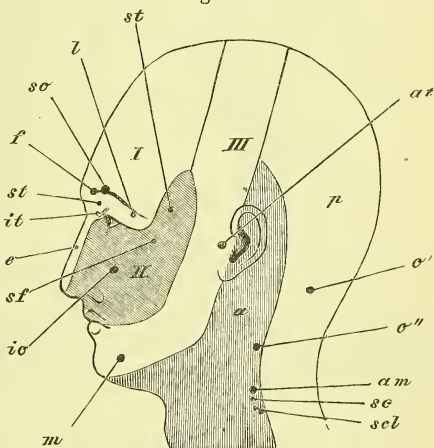
4) *Nervus trochlearis.*

Der *Trochlearis* ist der feinste *Hirnnerv* und zugleich der einzige, der von der oberen Seite des *Hirnsstocks* austritt, nämlich hinter dem *Corpus quadrigeminum* und vor dem *Velum medullare superius*. Er ist für den *Musculus obliquus superior* bestimmt und tritt durch die *Fissura orbitalis superior* in die *Orbita* ein. Auf dem Wege dahin läuft er zunächst wie der *Tractus opticus* um den *Pedunculus cerebri* herum, so dass er (Fig. 349 *Tr*) zwischen *Pons* und *Unterlappen* zum Vorschein kommt. In die *Dura* tritt er am vordern Ende des freien Randes des *Tentorium* ein.

5) *Nervus trigeminus s. quintus.*

Dieser stärkste aller *Hirnnerven* tritt (Fig. 349 *Tg*) aus der Seite des *Pons*, wo er in das *Crus cerebelli ad pontem* übergeht, heraus, mit 2 Wurzeln, einer hinteren grösseren sensiblen und einer vorderen kleineren motorischen. Die sensible Wurzel geht in das breite *Ganglion semilunare* (*Gasseri* Aut.) über und theilt sich dann in 3 Aeste, an deren hinteren

Fig. 364.

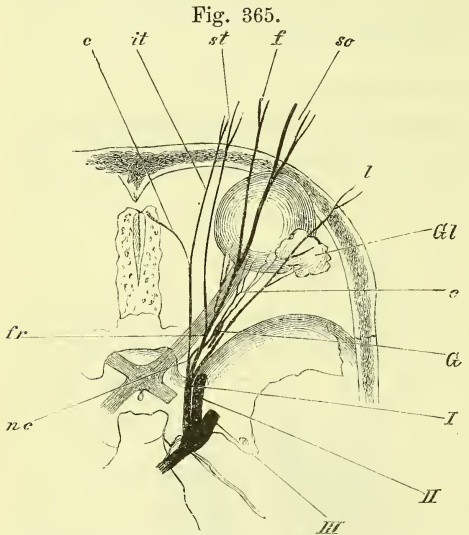


Verbreitung der sensiblen Nerven des Kopfes; nach H. Meyer. I, II, III, Bezirk der drei Aeste des Trigemini. a, b Vordere, hintere Aeste der Rückenmarksnerven. am N. auricularis magnus. aut N. auriculo-temporalis. f N. frontalis. io N. infraorbitalis. l N. lacrymalis. m N. mentalis. o', o'' N. occipitalis major, minor. sc N. subcutaneus colli. scl N. supraclavicularis. sf N. subcutaneus malae, ram frontalis. so N. supraorbitalis. st N. subcutaneus malae, ram temporalis.

die motorische Wurzel sich anlegt. Die Dura wird über der Spitze der Schläfenbeinpyramide durchbohrt, und das Ganglion liegt in der Impressio trigemini (S. 63) ausserhalb der Dura, mit welcher es fest verwachsen ist.

Der sensible Theil des Nerven verbreitet sich in der ganzen Kopfhaut vor dem Ohre und in den Schleimhäuten des Kopfes; der motorische Theil geht zu den eigentlichen Kaumuskeln.

Die 3 Zweige des Trigemini heissen *Ramus ophthalmicus*, *Ramus maxillaris superior* und *Ramus maxillaris inferior*, werden aber auch als erster, zweiter und dritter Ast bezeichnet. Ihr Verbreitungsbezirk in der Haut ergiebt sich übersichtlich aus Fig. 364, in der die Punkte die Stellen andeuten, an denen die betreffenden Nerven an die Oberfläche treten.



Darstellung des ersten Astes des Trigemini. I, II, III Die drei Aeste des Trigemini. c Nn. ciliares. e N. ethmoidalis. f N. frontalis s. str. fr N. frontalis. G Ganglion ciliare. Gl Glandula lacrymalis. it N. infratrochlearis. l N. lacrymalis. nc N. nasociliaris. so N. supraorbitalis. st N. supratrochlearis.

#### a. Erster Ast, *Ramus ophthalmicus* (Fig. 365)

Er tritt durch die Fissura orbitalis superior in die Orbita, nachdem er bereits einen feinen *ramus recurrens* zum Tentorium abgegeben hat und nachdem er vorher schon in drei Zweige zerfallen ist, den *Nervus frontalis* für die Haut der Stirne, den *Nervus nasociliaris* für die Nase (innere und äussere) und den *Bulbus*, und den *Nervus lacrymalis* für die Thränendrüse und die Gegend des lateralen Augenwinkels.

#### *Nervus frontalis* (f)

verläuft unmittelbar unter dem Dache der Augenhöhle vorwärts und spaltet sich vorne in den häufig doppelten *Nervus supraorbitalis* (so), der durch das gleichnamige Loch zur Stirn, und den *Nervus supratrochlearis* (st), der über der Trochlea ebenfalls zur Stirnhaut tritt.

#### *Nervus lacrymalis* (l)

zieht oben an der lateralen Wand der Orbita entlang und hat *Rami lacrymales, conjunctivales, palpebrales* und *cutanei*.

*Nervus nasociliaris (nc)*

tritt innerhalb der Muskeln des Auges in die Orbita, zieht über den Opticus medianwärts und dann an der medialen Wand vorwärts, um in den *Nervus ethmoidalis (e)* und *infratrochlearis (it)* zu zerfallen. Gleich anfangs giebt er ab die sensible Wurzel des Ganglion ciliare (*G*) und die *Nervi ciliares longi*.

*Nervus ethmoidalis (e)* tritt durch das Foramen ethmoidale anterius in die Nasenhöhle (nachdem er vorher eine Strecke weit durch die Schädelhöhle gegangen ist, von der Dura mater bedeckt). Er verbreitet sich an der Schleimhaut der seitlichen und der Scheidewand der Nase und sendet einen *ramus externus* am oberen Rande der Apertura pyriformis heraus zur Haut des Nasenrückens bis hinab zur Spitze.

*Nervus infratrochlearis (it)* geht gerade vorwärts aus der Orbita heraus, steht mit dem supratrochlearis in Verbindung und endet in der Gegend des medialen Augenwinkels. —

Das *Ganglion ciliare (G)* liegt an der lateralen Seite des Opticus, zwischen ihm und dem Musculus rectus lateralis, bezieht seine sensible Wurzel vom Nasociliaris, die motorische vom Oculomotorius und die sympathische vom Plexus caroticus. Seine Aeste gehen vorwärts als zahlreiche *Nervi ciliares* und treten am hinteren Theil des Bulbus durch die Sclerotica hindurch, um an der Iris und in dem Musculus ciliaris zu enden.

b. Zweiter Ast des Trigemini, *Nervus maxillaris superior*.

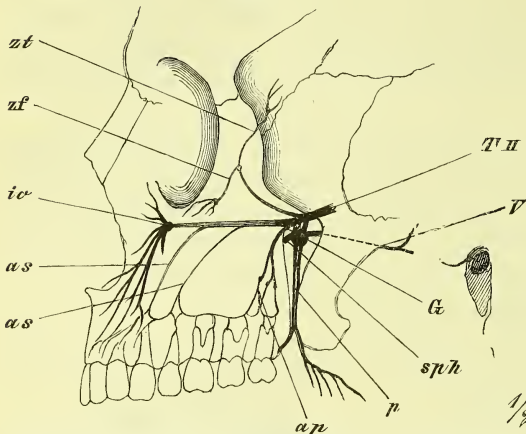
Er ist ziemlich stärker als der vorige, tritt durch den Canalis rotundus hinaus in die Fossa sphenomaxillaris und spaltet sich in drei Theile: der *Nervus infraorbitalis*, der als die gerade Fortsetzung des Stammes erscheint, ist der stärkste und verbreitet sich an der Haut des Gesichtes und den Zähnen des Oberkiefers; der *Nervus subcutaneus malae (orbitalis II)* ist der dünnste, wendet sich mehr lateralwärts und endet in der Haut der Wange und Schläfe, und der *Nervus sphenopalatinus* bleibt am meisten median, hat eine Anschwellung, das *Ganglion nasale (sphenopalatinum Aut.)*, und verbreitet sich dann in den Schleimhäuten der Nase, des Mundes und des Schlundes.

*Nervus infraorbitalis (io)*.

Er zieht durch die Fissura orbitalis inferior und den Sulcus und Canalis infraorbitalis zur Gesichtshaut zwischen Augen- und Mundspalte. Seine Endigungen sind *Rami palpebrales, nasales* und *labiales* zur Haut und zur Schleimhaut.

Vom Infraorbitalis gehen ab die Nerven für die Zähne: *Nervi alveolares superiores*, und zwar unterscheidet man einen *posterior*, einen *medius* und einen *anterior*. Der *posterior* (*ap*) (auch wohl mehrfach) geht gleich zu Anfang ab und läuft mit der entsprechenden Arterie auf dem Tuber maxillare und dann in die Foramina alveolaria hinein. Der *medius* und der *anterior* (*as*), die oft auch vereinigt sind, treten vom Canalis infraorbitalis mit den entsprechenden Arterien durch die gleichnamigen Canäle (S. 68) schräg abwärts. Alle drei hängen dann über den Wurzeln der Zähne zusammen und senden die *Nervi dentales* durch die Wurzelkanäle zur Pulpa und die *rami gingivales* zum Zahnfleisch. Man nennt dies auch den *Plexus supramaxillaris* und beschreibt über dem Eckzahn ein kleines *Ganglion supramaxillare*.

Fig. 366.



Darstellung des zweiten Astes des Trigemini. *as, as* Nervi alveolares superiores, anterior und medius. *ap* Nervi alveolares superiores posteriores. *G* Ganglion sphenopalatinum. *io* N. infraorbitalis. *p* Nervi palatini. *sph* N. sphenopalatinus. *T II* Zweiter Ast des Trigemini. *V* N. Vidianus. *zo, zt* N. subcutaneus malae, ramus facialis und orbitalis.

*Nervus subcutaneus malae (orbitalis Henle, zf, zt).*  
Dieser feinste Zweig tritt sogleich durch die Fissura orbitalis inferior in die Orbita, an deren lateraler Wand er, mit dem Lacrymalis in Verbindung tretend, entlang läuft, um dann durch den gabelförmig getheilten Canalis zygomaticus zu ziehen, und so mit einem *ramus facialis* (*zf*) an die Haut der Wange, mit einem *ramus temporalis* (*zt*) durch den Musculus temporalis hindurch zur Haut der Schläfe zu ziehen.

### *Nervus sphenopalatinus.*

Er zieht abwärts und bildet sogleich in der Fossa sphenomaxillaris das

### *Ganglion nasale (sphenopalatinum Aut.).*

Die motorische und die sympathische Wurzel des Ganglions liegen in dem

### *Nervus Vidianus (V),*

welcher aus dem gleichnamigen Canal kommt und sich (Fig. 369) zusammensetzt aus dem *Nervus petrosus superficialis major* (*ps'*), welcher aus dem



Facialis motorische Zweige, und dem *Nervus petrosus profundus major* (*pp'*), welcher aus dem Plexus caroticus sympathische Zweige bezieht.

Vom Ganglion treten verschiedene Aeste ab und zwar medianwärts durch das Foramen sphenopalatinum die *Nervi nasales superiores* (*sph*) zur Nasenhöhle, und abwärts durch den Canalis pterygopalatinus die *Nervi palatini* (*p*) zum Gaumen.

### *Nervi nasales superiores* (*ns*)

verbreiten sich in der Nasenhöhle an der Seitenwand, am Septum und am Dach, und am Fornix des Pharynx. Auf dem Septum, verläuft ein stärkerer Ast als *Nervus nasopalatinus* (*Scarpa* Aut.), tritt, mit dem der anderen Seite verschmelzend, durch den Canalis incisivus hindurch und verbreitet sich am vorderen Theil des Gaumens.

### *Nervi palatini* (*p*).

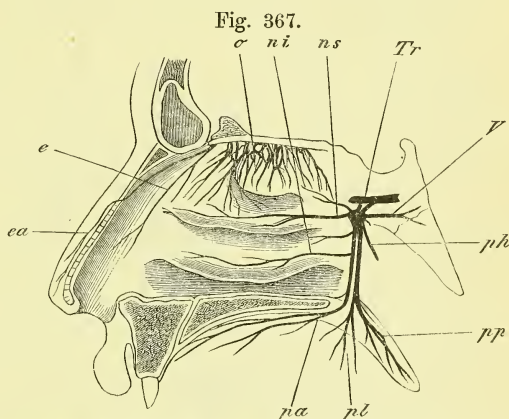
Geben zur Seitenwand der Nase in der Gegend der unteren Muschel die *Nervi nasales posteriores inferiores* (*ni*), und ziehen, aus dem Foramen pterygopalatinum

hervortretend, theils vorwärts am harten Gaumen entlang (*pa*), theils rückwärts (*pp*), und hier geht ein Ast zum weichen Gaumen und bringt die motorischen Fasern des Facialis zu den beiden Muskeln Petrostaphylinus (*Levator palati* Aut.) und *Azygos uvulae*; ein anderer Ast geht lateralwärts (*pl*) zur Tonsille und den Gaumenbogen.

### c. Dritter Ast des Trigemini, *Ramus inframaxillaris*.

Er tritt aus dem Foramen ovale heraus und giebt motorische Fasern ab für die Kaumuskeln und sensible für einen Streifen der Kopfhaut, welcher vom Scheitel an vor dem Ohre weg am Unterkiefer entlang bis zum Kinn zieht, sowie für die Zähne des Unterkiefers, für Mundhöhle und Zunge. Unmittelbar unter dem Foramen ovale liegt an seiner medialen Seite das *Ganglion oticum* (Fig. 371).

Die sensiblen Zweige sind dreie: der *Nervus alveolaris inferior* (*ai*), der durch den gleichnamigen Canal geht, der *Nervus auriculo-temporalis*

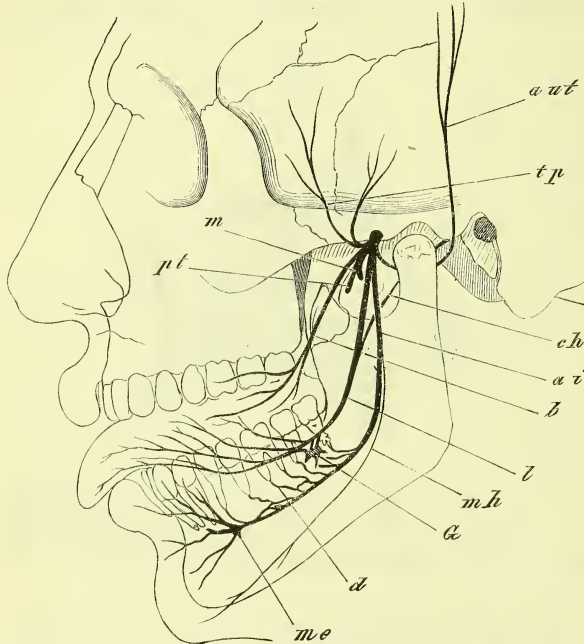


Darstellung des zweiten Astes des Trigemini. *e* N. ethmoidalis. *ea* desgl. ramus anterior. *ni*, *ns* Nn. nasales inferior, superior. *o* Nn. olfactorii. *pa*, *pl*, *pp* Nn. palatini anteriores laterales, posteriores. *ph* Ramus pharyngeus. *Tr* zweiter Ast des Trigemini mit dem Ganglion sphenopalatinum. *V* N. Vidianus.

(aut.), der an der Schläfe aufsteigt und der *Nervus lingualis* (*l*), der zur unteren Seite der Zunge zieht.

*Nervus alveolaris inferior* (*ai*) giebt gleich am Schädel einen *Ramus recurrens* zur Dura mater, tritt in das Foramen mandibulare und verläuft im gleichnamigen Kanal, um als *Nervus mentalis* aus dem gleichnamigen Loche hervorzutreten und sich am Kinn, an Haut und Schleimhaut

Fig. 368.



Darstellung des dritten Astes des Trigemini. *ai* N. alveolaris inferior. *aut* N. auriculo-temporalis. *b* N. buccinatorius. *ch* Chorda tympani. *d* Nervi dentales. *G* Ganglion submaxillare. *l* N. lingualis. *m* N. massetericus. *me* N. mentalis. *mh* N. mylohyoideus. *pt* N. pterygoideus. *tp* N. temporalis profundus.

der Unterlippe zu verbreiten. Zu den Zähnen giebt er die *rami dentales* (*d*) ab, die geflechtartig mit einander in Verbindung stehen, und ausserdem die *rami gingivales*. Vor seinem Eintritt in den Kanal giebt er einen von der motorischen Wurzel ihm überkommenen Nerven ab, den *Nervus mylohyoideus* (*mh*), welcher im gleichnamigen Sulcus unter dem gleichnamigen Muskel vorwärts zieht, um in dem Mylohyoideus und in dem vordern Bauch des Biventer zu enden.

*Nervus auriculo-temporalis* (*aut*) zieht mit zwei, die Meningea media umschliessenden Wurzeln lateral rückwärts und hinter dem Collum mandibulae, die Parotis durchbohrend, an die Oberfläche, wo er vor dem Ohr aufsteigt. Er endet aufwärts mit *rami temporales* am Scheitel, vorwärts mit *rami faciales* und rückwärts mit *rami meatus auditorii externi* und *rami articulares*.

*Nervus lingualis* (*l*). Er ist zuerst eine Strecke weit mit dem Nervus alveolaris inferior verbunden, zieht dann zwischen Pterygoideus internus und Ramus mandibulae abwärts und gelangt an den Boden der Mundhöhle, wo er sich hauptsächlich an der Schleimhaut der Zunge ausbreitet. Diese

starken *rami linguales* dringen zwischen Hyoglossus und Genioglossus in die Zunge ein und durchsetzen sie bis zur Schleimhaut. Ausserdem gehen noch *rami sublinguales* zum vordern Theil des Bodens der Mundhöhle und andere Zweige zum hintersten Theil am Isthmus faucium.

Mit dem Lingualis verläuft eine Strecke weit ein Zweig des Facialis, die *Chorda tympani* (*Ch*), welche aus der Fissura Glaseri austritt, sich von hinten an den Bogen des Lingualis anlegt und über der Glandula submaxillaris wieder von ihm abgeht, um mit einigen Zweigen des Lingualis und sympathischen Fasern des Plexus maxillaris externus das *Ganglion submaxillare* (*G*) zu bilden. Die austretenden Nerven dieses Ganglion sind für die Glandula bestimmt.

Die motorischen Zweige vom dritten Ast des Trigemini gehen gleich unterhalb des Schädels nach allen Seiten auseinander und werden nach den Muskeln benannt als *Nervus massetericus* (*m*) (über die Incisura semilunaris weg), *Nervi temporales profundi* (*tp*), *Nervi pterygoidei, externus* und *internus* (*pt*).

Der *Nervus buccinatorius* (*b*) (der besser *Nervus buccalis* hiesse) zieht auf der äussern Fläche (Fascie) des Buccinator entlang und endet in der Haut und Schleimhaut beim Mundwinkel (nicht im gleichnamigen Muskel).

*Ganglion oticum* (Fig. 371 *G*) hat seine motorische Wurzel in einigen Fasern des dritten Astes, die sensitive vom Glossopharyngeus durch den später zu beschreibenden *Nervus petrosus superficialis minor* (*ps*) und die sympathische vom Plexus meningeus. Unter den austretenden Nerven sind neben andern feineren Zweigen besonders zu beachten der *Nervus tensoris tympani* (*t*) und der *Nervus sphenostaphylinus* (ad *tensorem palati* Aut).

#### 6) *Nervus abducens*.

Er tritt (Fig. 349) zwischen Pyramiden und Pons hervor, durchbohrt die Dura mater an der Seite des Clivus und zieht im Sinus cavernosus zur Fissura orbitalis superior und durch dieselbe zur Orbita, um sich in den Musculus rectus lateralis einzusenken.

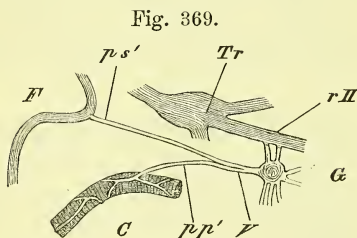
#### 7) *Nervus facialis* (Fig. 370).

Der Facialis ist der motorische Nerv für die sogenannten mimischen Muskeln, d. h. für die Muskeln des Gesichtes und Kopfes mit Ausnahme der Kaumuskeln und der innerhalb der Orbita gelegenen Augenmuskeln. Ausserdem giebt er Zweige zum Stylohyoideus und zum hintern Bauch des Biventer.

Der Facialis kommt mit dem Acusticus zwischen Oliven und Corpora restiformia hervor und tritt mit ihm in den Meatus auditorius internus ein, um durch den Canalis facialis seiner ganzen Länge nach zu ziehen.

In diesem Kanal geht er also erst lateralwärts zum Hiatus canalis facialis, wo er zum *Ganglion geniculatum* anschwillt und Nerven abgibt, dann zieht er an der obern und darauf umbiegend an der hintern Wand der Paukenhöhle weiter zum Foramen stylomastoideum heraus, worauf er bald in seine einzelnen Aeste zerfällt.

*Nervus petrosus superficialis major* ( $ps^1$ ) tritt vom Ganglion geniculatum ab und durch den Hiatus canalis facialis hinaus, um dann,



Darstellung des Nervus Vidianus. C Carotis umgeben vom Plexus caroticus. F Facialis. G Ganglion spheno-palatinum. pp' N. petrosus profundus major. ps' N. petrosus superficialis major. r II Ramus II des Trigenimus (Tr). V N. Vidianus.

von der Dura mater bedeckt, in der Furche des Felsenbeins zum Foramen lacerum anterius, durch dieses hindurch an die äussere Fläche des Schädels und durch den Canalis Vidianus zum Ganglion nasale (S. 484), dessen motorische Wurzel es darstellt und durch welches seine Fasern weiter ziehen zu den Muskeln *Petrostaphylinus* und *Azygos uvulae*.

Am Ganglion geniculatum findet auch ein Zusammenhang statt mit dem aus einem eigenen Kanälchen austretenden *Nervus petrosus superficialis minor*.

Innerhalb des Canalis facialis giebt der *Facialis* noch folgende Aeste ab:

*Nervus stapedijs*, ein feiner Zweig, zieht durch ein eigenes Kanälchen zum *Musculus stapedijs*.

*Chorda tympani* tritt ebenfalls durch eine eigene Oeffnung hinten in das *Cavum tympani* ein, zieht zwischen *Manubrium mallei* und langem Schenkel des *Ambos* frei hindurch und verlässt die Höhle durch die *Fissura Glaseri*, um sich dem *Lingualis* anzulegen, durch welchen sie zum *Ganglion submaxillare* geführt wird und durch dieses die *Speicheldrüsen* innervirt.

Gleich nach dem Austritt aus dem *Foramen stylomastoideum* giebt der *Facialis* ab den

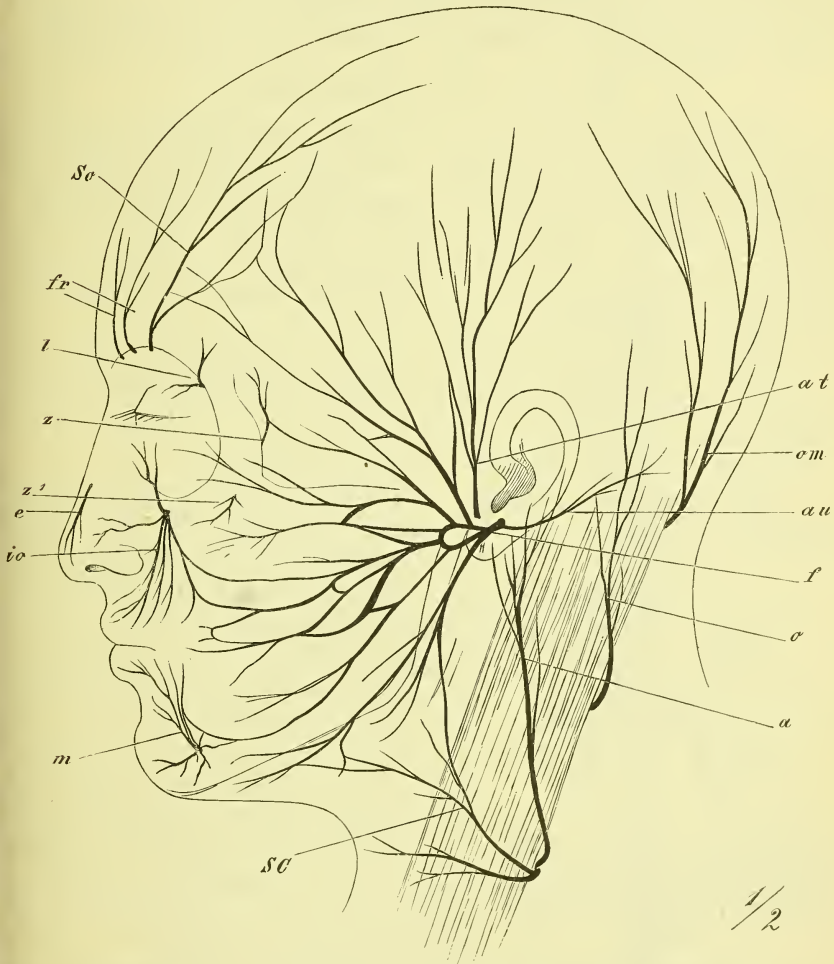
*Nervus stylohyoideus* zum *Stylohyoideus* und hintern Bauch des *Biventer*, und den

*Nervus auricularis posterior* (au) zu den hinten gelegenen Muskeln: *Occipitalis* und *Auricularis posterior*.

Der Hauptstamm des *Facialis* zieht dann in der *Parotis* oberflächlicher oder tiefer eingeschlossen, vorwärts und theilt sich in zwei Zweige, die sich geflechtartig mit einander verbinden (*Pes anserinus* Aut.) und dann die über das ganze Gesicht ausstrahlenden Zweige abgeben. Diese werden nach den

Gegenden, in denen sie sich verbreiten, bezeichnet als *Rami temporales*, *zygomatici*, *buccales*, *subcutaneus mandibulae* und *colli* (zum Platysma).

Fig. 370.



Nerven des Gesichtes. *a* N. auricularis magnus. *at* N. auriculo-temporalis. *au* N. auricularis des Facialis. *e* N. ethmoidalis, ramus externus. *f* N. facialis. *fr* N. frontalis. *io* N. infraorbitalis. *l* N. lacrymalis. *m* N. mandibularis. *o* N. occipitalis minor. *om* N. occipitalis major. *sc* N. subcutaneus colli. *so* supraorbitalis. *z* N. zygomaticus, ram. temporalis. *z'* desgl. ram. facialis.

Die Endäste des Facialis gehen vielfach Verbindungen ein mit sensiblen Nerven, die in ihrem Verbreitungsgebiete liegen und zwar mit allen drei Aesten des Trigemini, mit dem Vagus und mit den Cervicalnerven.

8) *Nervus acusticus.*

Er tritt ebenfalls zwischen Oliven und Corpora restiformia heraus und zieht mit dem Facialis durch den Meatus auditorius internus, um in dessen Tiefe sich in die beiden Aeste, *Nervus vestibuli* und *Nervus cochleae* zu theilen, welche durch die betreffenden Löcher zu dem innern Ohr treten.

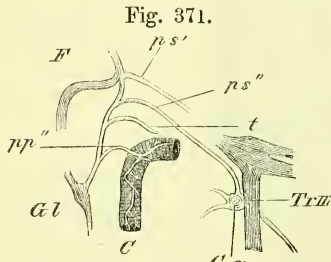
9) *Nervus glossopharyngeus.*

Der Glossopharyngeus tritt aus dem Corpus restiforme hervor und wird als ein gemischter Nerv angesehen, der übrigens nicht nur sensible und motorische Aeste, sondern auch die specifischen Sinnesnerven des Geschmackorgans, der Zunge, abgiebt. Er geht vor dem Vagus aus dem Foramen jugulare heraus und hat hier das *Ganglion petrosum*. Dann zieht er vor den grossen Gefässen abwärts und zerfällt in die beiden Hauptendäste, *Ramus lingualis* und *Ramus pharyngeus*.

Er verbreitet sich mit sensitiven Fasern in der Schleimhaut des Pharynx, des weichen Gaumens und der Zunge; motorische Fasern sollen zu einigen Muskeln des Pharynx und Gaumens gehn.

Aus dem Ganglion petrosum (Fig. 371 *Gl*) tritt aus:

*Nervus tympanicus*, ein feiner Nerv, welcher durch die Apertura inferior canaliculi tympanici in die Paukenhöhle hinein tritt, in einer Furche des Promontoriums aufwärts und mit seinem Hauptaste oben durch die Apertura superior heraustritt, um als *Nervus petrosus superficialis minor* (*ps''*) zum Ganglion oticum (*Go*) zu ziehen. Innerhalb der Paukenhöhle bildet sich so die sog. „Jacobson'sche Anastomose“ oder der *Plexus tympanicus*, in dem zum Nervus tympanicus noch die sympathischen Nervi carotico-tympanici (*pp''*) durch besondere Kanälchen aus dem Canalis caroticus hinaustreten. Der Plexus tympanicus versorgt die Schleimhaut der Paukenhöhle und der Tuba.



Darstellung des Plexus tympanicus. C Carotis, umgeben vom Plexus caroticus. F Facialis. Gl N. glossopharyngeus. Go Ganglion oticum. pp' N. petrosus profundus minor. ps', ps'' N. petrosus superficialis major, minor. t N. ad Tubam. Tr III Dritter Ast des Trigemini.

Vom Ganglion petrosum gehn ferner noch kleine Verbindungsäste zum Vagus und zum Facialis.

*Rami pharyngei* treten zwischen Schlundwand und Stylopharyngeus nach hinten und gehn in den *Plexus pharyngeus* (s. unten b. Vagus) über.

*Ramus stylopharyngeus* tritt durch den gleichnamigen Muskel (und an ihn?) an die Schleimhaut.

*Ramus lingualis* tritt neben den Styloglossus, unterhalb der Tonsille

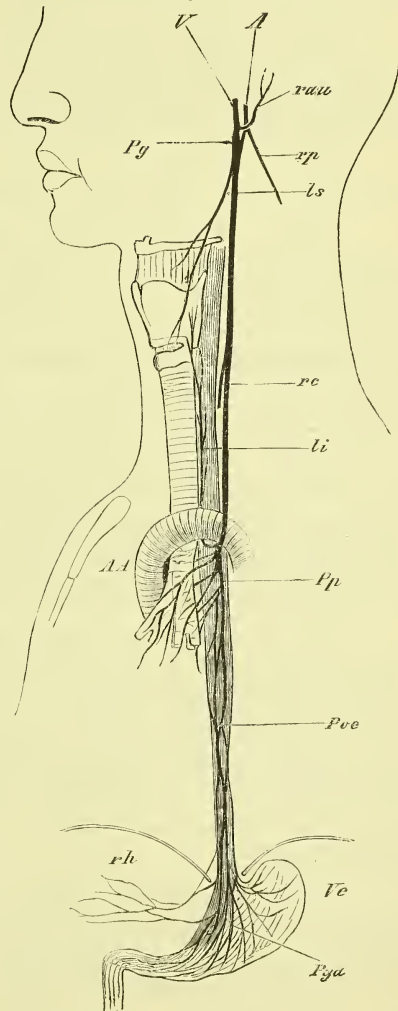
an die Zunge heran und verbreitet sich an die Papillae circumvallatae, wobei er noch rückwärts *Rami pharyngei* und lateralwärts *Rami tonsillares* abgiebt.

10) *Nervus vagus* (Fig. 372).

Der Vagus ist wie der Glosso-pharyngeus ein Eingeweidenerve. Er verbreitet sich an den Eingeweiden des Halses ausser der Zunge, an den Eingeweiden der Brust, und im Bauche am Magen und Leber; ausserdem enden noch Fasern von ihm in der Gegend des Ohrs. Der Vagus ist wesentlich (oder gänzlich?) sensibler Natur, doch tritt er sehr bald mit einem Theil des folgenden Nerven, des Accessorius zusammen, welcher durchaus motorisch ist.

Der Vagus tritt aus dem Corpus restiforme mit getrennten Fasern hervor und zieht durch das Foramen lacerum posterius. Innerhalb des Loches bildet er das *Ganglion jugulare* und gleich nach dem Austritt aus demselben hat er eine stärkere längliche Anschwellung, den *Plexus ganglioformis* (*Pg*). Hier ist es, wo ein Theil des Accessorius, der Ramus externus, sowie Fäden vom Hypoglossus und Sympathicus zu ihm treten. Der Vagus zieht dann als ein fester Strang in gestrecktem Verlaufe durch die Hals- und Brustgegend und durch den Hiatus oesophageus in die Bauchhöhle. Im Allgemeinen begleitet er jederseits den von ihm versorgten Nahrungsschlauch, also Pharynx und Oesophagus, doch schliesst er sich am Halse mehr den grossen Gefässstämmen an, mit denen er fest verbunden ist. Sein Verhältniss zur Carotis

Fig. 372.



Schematische Darstellung des Vagus. A Accessorius. A.A. Arcus Aortae. li, ls N. laryngeus inferior, superior. Pg Plexus ganglioformis. Pga Plexus gastricus. Poe Plexus oesophageus. Pp Plexus pulmonalis. rau Ramus auricularis vagi. rc Ramus cardiacus. rh Rami hepatici. rp Ramus pharyngeus Accessorii. V Vagus. Ve Ventriculus.

ist derart, dass er sie spiralig umzieht, indem er zuerst median-rückwärts, zuletzt am Eingang der Brust lateral-vorwärts von ihr liegt. Hier tritt er vor dem quer verlaufenden Gefässstamm, links der Aorta, rechts der Subclavia, abwärts und wendet sich rückwärts, um weiterhin sich neben den Oesophagus zu lagern. Am Magen geht der linke Vagus an die vordere, der rechte an die hintere Fläche desselben (in Zusammenhang mit der fötalen Drehung des Magens S. 320).

Die vom Vagus abgehenden Nerven bilden theilweise mit dem Sympathicus zusammen verschiedene Plexus, sowie auch im Brust- und Bauchraum der Stamm des Vagus selbst sich mehrfach in solche Plexus auflöst.

*Ramus meningeus (recurrens)* kehrt vom Ganglion jugulare in die Schädelhöhle zurück und verbreitet sich an der Dura mater.

*Ramus auricularis (rau)* zieht an der lateralen Wand der Vena jugularis und dann in einer Furche der Fossa jugularis zum Canaliculus mastoideus, aus dem er in der Fissura tympanico-mastoidea, also vor dem knorpeligen Gehörgange, hervortritt und sich in der Haut der Ohrmuschel, des Gehörganges und der Gegend hinter dem Ohr verbreitet. Gleich anfangs steht er mit dem Glossopharyngeus und bei der Durchkreuzung des Canalis facialis auch mit dem Facialis in Verbindung.

*Ramus cardiacus (rc)* zum gleichnamigen Plexus des Sympathicus.

*Rami pharyngei.* Ein oder mehrere Nerven, welche in den *Plexus pharyngeus* eintreten neben Zweigen des Glossopharyngeus und Sympathicus. Der Plexus liegt an der Seite des Pharynx und sendet Zweige (darunter viele motorische) an den Schlund und den Gaumen.

*Nervus laryngeus superior (ls)* zieht steil abwärts an die Seite des Larynx, an der medialen Seite der Carotis interna, und zerfällt in einen Ramus externus und internus. Der *Ramus externus (re)* steigt auf der Aussenseite des Larynx hinab und endet im Musculus cricothyreoideus und laryngo-pharyngeus. Der *Ramus internus* tritt als eigentliche Fortsetzung des Stammes mit der Arterie durch die Membrana hyothyreoidea in's Innere des Organs, und versorgt die Schleimhaut bis auf den Grund der Zunge hinauf.

*Nervus laryngeus inferior (li)* geht im oberen Theile der Brusthöhle vom Stamme ab, gleich nachdem dieser vor dem betreffenden Gefässe hinweg geht, und schlingt sich unten und hinten um dasselbe herum also rechts um die Subclavia, links um den Arcus Aortae (*N. recurrens* Aut.) und steigt dann aufwärts in der Furche zwischen Trachea und Oesophagus. Er giebt seine Aeste zu diesen beiden Theilen, zum Plexus cardiacus und zum Sympathicus und tritt unter dem Musculus laryngopharyngeus in den Kehlkopf ein, wo er sämtliche Muskeln, mit Ausnahme des Crico



thyreoides, versorgt und durch einen aufsteigenden Zweig mit dem Laryngeus superior in Verbindung tritt.

*Plexus pulmonalis anterior* und *posterior* (*Pp*) liegen an der vorderen und hinteren Seite der Trachea und der Bronchi und senden Aeste zu diesen Theilen und in die Lunge.

*Plexus oesophageus* (*Poe*) umgibt den Oesophagus im unteren Theil der Brusthöhle.

*Plexus gastricus anterior* (*Pga*) und *posterior* werden, der anterior vom linken, der posterior vom rechten Vagus gebildet. Sie ziehen in der Umgebung der *Curvatura minor* entlang und geben Aeste an den Magen ab, der linke auch an die Leber, *Rami hepatici* (*rh*), und der rechte an den *Plexus coeliacus* des Sympathicus.

#### 11) *Nervus accessorius* (Fig. 372).

Er entspringt nicht nur von der *Medulla oblongata* aus dem *Corpus restiforme*, sondern auch von der *Medulla spinalis*, wo er zwischen den vorderen und hinteren Wurzeln der Spinalnerven mit mehreren dünnen Fäden austritt. Die einzelnen Fasern treten convergirend zusammen und verlassen die Schädelhöhle durch das *Foramen jugulare* neben dem Vagus. Der *Accessorius* theilt sich in den *Ramus anterior*, der zum *Plexus gangliiformis* (*Pg*) des Vagus geht, und den *Ramus posterior* (*rp*), welcher schräg rück-abwärts zieht, den *Sternocleidomastoideus* im oberen Drittel am hinteren Rande durchbohrt und durch die *Fossa supraclavicularis* zum vorderen Rande des *Trapezius* zieht. Er innervirt die beiden genannten Muskeln, die freilich daneben auch kleine Zweige der Cervicalnerven bekommen.

#### 12) *Nervus hypoglossus*.

Dieser letzte der Hirnnerven tritt (Fig. 394) mit getrennten Fäden aus der vorderen Seite der *Medulla oblongata*, zwischen *Pyramiden* und *Oliviven*, heraus und verlässt die Schädelhöhle durch den *Canalis hypoglossi*.

Er ist der motorische Nerv für die Zunge und einige Zungenbeinmuskeln.

Er biegt sich um den Vagus herum und zwischen *Carotis* und *Vena jugularis* hindurch in einem vorwärts concaven Bogen an die Seite der Zunge oberhalb des Zungenbeins, an der lateralen Fläche des *Hypoglossus*. Hier zerfällt er in zahlreiche Zweige, die in die Zunge selbst eintreten als *Rami linguales*, in einen Ast zum *Styloglossus* und einen *Ramus thyreo-hyoideus*.

Aus dem Bogen des Nerven geht abwärts der *Ramus descendens* hervor, der mit dem 2. und 3. Halsnerven in Verbindung tritt (*Ansa hypoglossi* Aut.) und nun Aeste zu den Zungenbeinmuskeln abgiebt. —

## II. Rückenmarksnerven, *Nervi spinales*.

Die Spinalnerven sind 31 Paare und treten aus den Foramina intervertebralia heraus. Es wurde früher (S. 445 und Fig. 344) bereits erwähnt, dass jeder Spinalnerv mit zwei Wurzeln aus dem Rückenmark austritt, einer vorderen und einer hinteren Wurzel; eine jede Wurzel besteht aus verschiedenen zusammenstrahlenden Faserbündeln, und es sind die hinteren sensibel, die vorderen motorisch. Im Foramen intervertebrale schwillt die hintere Wurzel dann zu einem *Ganglion intervertebrale* an und die vordere legt sich an dasselbe an. Es findet nun ein gegenseitiger Austausch von Fasern statt, so dass die aus dem Foramen intervertebrale austretenden beiden Aeste, *Ramus anterior* und *Ramus posterior*, gemischter Natur sind. Es biegen auch einige Fasern der hinteren Wurzel in die vordere centralwärts ein.

Der hintere Ast ist — mit Ausnahme der beiden obersten Spinalnerven — der schwächere und zieht zwischen den Querfortsätzen, bez. durch die Foramina sacralia posteriora zum Rücken, wo er sich in Haut und Muskulatur verbreitet.

Der vordere Ast ist (mit genannten Ausnahmen) der stärkere und breitet sich am seitlichen und vorderen Theil des Rumpfes aus, versorgt die Extremitäten, Zwerchfell und Damm und giebt auch einzelne Nerven an die Eingeweide ab.

Alle Spinalnerven senden feine Fäden in die Wirbelhöhle zurück (*Nervi sinu-vertebrales*). Man unterscheidet jederseits 8 Hals-, 12 Brust-, 5 Lenden-, 5 Kreuz- und 1 Steissbeinnerven. Sie werden nach dem darüberliegenden Wirbel benannt, nur die Halsnerven rechnet man gewöhnlich nach dem darunterliegenden und zählt den zwischen letztem Hals- und erstem Brustwirbel hervorkommenden Nerven als achten Halsnerven.

Ein jeder Spinalnerv steht durch einen (zuweilen doppelten) *Ramus communicans* mit dem betreffenden Ganglion des Grenzstranges in Verbindung.

Der Einfachheit wegen betrachten wir zunächst die gesammten

hinteren Aeste der Spinalnerven.

Sie wenden sich sogleich zwischen den Querfortsätzen rückwärts und verbreiten sich in der Haut und in den eigentlichen Rückenmuskeln (also nicht in den breiten, zur Extremität gehörigen). Sie verbinden sich theilweise unter einander und zerfallen ein jeder im Allgemeinen in einen medialen und einen lateralen Zweig.

An den beiden ersten Halsnerven sind, wie erwähnt, die hinteren Aeste die stärksten.

Der erste, der *Nervus suboccipitalis*, ist nur motorisch, sendet seinen hinteren Ast zwischen Schädel und Atlas hinaus zu den tiefsten Nackenmuskeln, namentlich den kurzen.

Der hintere Ast des zweiten Halsnerven giebt kleine Muskeläste zum Nacken ab und tritt dann als sensibler *Nervus occipitalis major* in einiger Entfernung neben der *Protuberantia occipitalis externa* zwischen den Muskeln heraus an die Oberfläche, um sich in der Haut des Hinterkopfs bis zum Scheitel zu verbreiten (Fig. 370 om).

In der Lendengegend gehen von den lateralen Zweigen der hinteren Aeste zur Gesässgegend schräg hinab die *Nervi cutanei clunium superiores*.

Von den Kreuzbeinnerven sind die oberen an der hinteren Seite des Sacrum durch Schlingen verbunden und geben die sensiblen *Nervi cutanei clunium posteriores* ab.

### Vordere Aeste der Spinalnerven.

Sie verbreiten sich an dem grösseren vorderen Theile des Körpers und an den Extremitäten. Sie sind demgemäss auch (mit Ausnahme der zwei obersten) weit stärker als die hinteren Aeste. Verbindungen gehen sie ein durch die *Rami communicantes* mit dem Grenzstrang des Sympathicus und ausserdem stehen sie häufig mit einander in Verbindung, entweder durch Bildung von bogenförmigen Schlingen, *Ansae*, oder durch Bildung von Geflechten, *Plexus*, derart, dass die aus solchen Plexus austretenden Nerven ihre Fasern aus einer grösseren, nicht immer genau nachweisbaren Zahl von Spinalnerven beziehen. Diese Plexus finden sich besonders dort, wo die für die Extremitäten bestimmten Nerven abgehen, also an den unteren Hals-, den Lenden- und den Sacralnerven.

Man unterscheidet einen von den oberen Halsnerven gebildeten *Plexus cervicalis* ferner einen *Plexus lumbalis* und einen *Plexus sacralis*.

### Vordere Aeste der Halsnerven.

Die vier ersten Halsnerven treten vor dem *Scalenus medius* hervor und verbinden sich mit einander durch Schlingen, von denen aber nur die letztere ansehnliche Stärke besitzt. Dadurch entsteht das

### Halsgeflecht, *Plexus cervicalis*,

zu welchem noch Theile des *Facialis* und *Hypoglossus* treten und aus welchem nun die folgenden wichtigeren Nerven austreten:

*Nervus occipitalis minor* entsteht aus der Ansa zwischen 2. und 3. Halsnerven, tritt unter dem hinteren Rande des Sternocleidomastoideus heraus und geht zur Kopfhaut hinter dem Ohre. Seine Stärke steht in Wechselverhältniss zum Occipitalis major und Auricularis magnus.

*Nervus auricularis magnus.* Trotz einigen Wechsels doch stets ein starker Nerv, entsteht er ganz oder doch wesentlich aus dem dritten Halsnerven, tritt um den hinteren Rand des Sternocleidomastoideus in der Mitte seiner Höhe herum und zieht gerade aufwärts gegen das Ohr, um an dessen unterem Theil, sowie an der Haut vor und hinter demselben zu enden.

*Nervus subcutaneus colli* entsteht ebenfalls aus dem dritten Halsnerven, tritt wie der vorige und etwas unter ihm an die Oberfläche, und theilt sich in zwei und dann in mehrere Aeste, die in der Haut des Vorderhalses und theilweise auch im Subcutaneus colli enden.

*Nervi supraclaviculares* sind einige Nerven, welche wesentlich vom vierten Halsnerven kommen, unter dem vorigen hervortreten und fächerförmig sich ausbreitend in der Haut des Schlüsselbeins und Schultergegend enden.

*Nervus phrenicus* kommt hauptsächlich vom vierten Halsnerven, zieht anfangs auf dem Scalenus anticus entlang, dann zwischen Arteria und Vena subclavia hindurch in die Brusthöhle hinab. Hier geht er vor dem Hilus der Lunge hinweg und zieht mit der Arteria pericardiacophrenica auf der äusseren Seite des Herzbeutels, von der Pleura bedeckt, abwärts zum Zwerchfell, um mit vielen ausstrahlenden Zweigen in demselben zu enden. Es treten auch einige Zweige des Phrenicus in die Bauchhöhle hinüber.

Die vorderen Aeste der vier unteren Cervicalnerven, die zwischen Scalenus anticus und medius hervortreten und denen sich ein Theil vom vorderen Aste des ersten (und wohl auch ein kleiner Ast vom zweiten) Brustnerven zugesellt, bilden mit einander

das Armgeflecht, *Plexus brachialis*,

welches hinter der Arteria subclavia liegt. Es vereinen sich die Wurzeln des Plexus in der Hauptsache gewöhnlich zu drei Strängen, die man als oberen, unteren und hinteren Strang bezeichnen kann, mit welchen der Plexus hinter der Clavicula hinweg in die Achselhöhle geht und mit seinen Hauptnerven weiter den Arm entlang zieht.

Unter den Nerven, die aus dem Armgeflecht austreten, unterscheidet man am besten die für Rumpf und Schulter bestimmten kürzeren, und die zur eigentlichen Extremität ziehenden längeren. Erstere gehen grösstentheils schon oberhalb der Clavicula ab, letztere erst in der Achselhöhle als Endäste.

### 1) Nerven an Rumpf und Schulter.

Sie sind fast alle motorisch. Die einen gehen am Rumpf abwärts: *Nervi thoracici*, die anderen ziehen zur Scapula: *Nervi scapulares*, und dazu kommt ein stärkerer Ast, der durch die Achselhöhle hindurch zur Schulterwölbung zieht und *Nervus axillaris* heisst.

#### a) *Nervi thoracici*.

Sie zerfallen in die *Nervi thoracici anteriores*, 2 oder 3 Zweige, die von den beiden ersten Plexuswurzeln herkommen und hinter der Clavicula hinab gehen zum Pectoralis minor und major, sowie zum Subclavius; in den *Nervus thoracicus lateralis* oder *longus*, der auf dem Serratus anticus abwärts zieht und in ihm endet, und in den *Nervus thoracicus posterior* oder *dorsalis scapulae*, welcher, von der ersten Wurzel des Plexus herkommend, durch den Scalenus medius hindurchtritt und den Levator scapulae und die Rhomboidei versorgt.

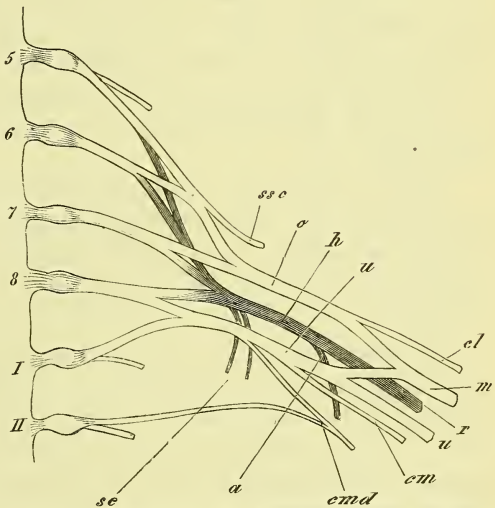
#### b) *Nervi scapulares*.

Diese zerfallen in die *Nervi subscapulares* (*sc*), die hauptsächlich aus dem hinteren der drei genannten Stränge entspringen und als 2 oder 3 kürzere zum Subscapularis und Teres major, sowie als ein stärkerer längerer Nerv zum Latissimus dorsi ziehen, und in den *Nervus suprascapularis*, welcher durch die Incisura scapulae zum Supraspinatus und Infraspinatus geht.

#### c) *Nervus axillaris*.

Er entsteht (*a*) aus dem tiefen Strange, zieht mit der Arteria circumflexa humeri posterior um den Humerus rückwärts, breitet sich im Deltoides und Teres minor aus und giebt ausserdem einen Hautast zur hinteren Seite des Oberarms ab (Fig. 375 a).

Fig. 373.



Schematische Darstellung der Hauptverzweigungen des Plexus brachialis. 5-8 Wurzeln und Ganglien des 5-8 Halsnerven. I-II desgl. des 1-2 Brustnerven. a Nervus axillaris. cl, em, emd N. cutaneus lateralis, medius und medialis. h, o, u hinterer, oberer, unterer Strang des Plexus brachialis. m N. medianus. r N. radialis. sc Nn. subscapulares. ssc N. suprascapularis. u N. ulnaris.

## 2) Nerven des Arms.

Diese langgestreckten Stränge sind theils sensible, theils gemischte Nerven. Reine Hautnerven sind zunächst der *Nervus cutaneus medialis* und *medius*, denen sich der gemischte *Nervus musculo-cutaneus (cutaneus lateralis H.)* mit seinem Haupttheile anschliesst. Gemischte Nerven sind die drei starken Stränge des *Nervus medianus*, *ulnaris* und *radialis*.

Die Ursprünge dieser Nerven (Fig. 373) sind folgende: aus dem hinteren Strang entsteht der Radialis (*r*), der auch dauernd der hinteren Seite des Armes angehört; aus dem oberen lateralen Strang entspringt als directe Fortsetzung desselben der Musculo-cutaneus, während der übrige Theil desselben mit einem Theil des unteren Stranges zum Medianus (*m*) zusammentritt; aus dem Rest des unteren (medialen) Stranges werden der Ulnaris (*u*) und der Cutaneus medius (*cm*), während in Verbindung mit dem ersten und zweiten Intercostalis und zwar in wechselnder Weise und gegenseitiger Vertretung noch der Cutaneus medialis (*md*) entsteht.

*Nervus cutaneus medialis (internus minor Aut.)* verbreitet sich in der Haut der Achselgrube und der medialen Seite des Oberarms bis zum Ellenbogen.

*Nervus cutaneus medius (internus major Aut.)* liegt zunächst vor dem Ulnaris, tritt dann am unteren Drittel des Oberarms durch dieselbe Oeffnung der Fascie, durch welche die Vena basilica eintritt, und verbreitet sich (*cm*) in der Haut der ulnaren Seite des Arms bis hinab zum Handgelenk.

*Nervus musculo-cutaneus (cutaneus lateralis H.)* wendet sich lateralwärts, durchbohrt gewöhnlich den Coracobrachialis und zieht zwischen Biceps und Brachialis internus schräge hinab. Er tritt dann durch die Fascie an der lateralen Seite der Bicepssehne, um sich neben der Vena cephalica an der radialen Seite des Unterarms in der Haut bis zum Handgelenk auszubreiten.

So steht er am Unterarm dem Cutaneus medius gegenüber, aber er ist, wie sein Name eben andeutet, kein reiner Hautnerv, sondern versorgt auch die Muskeln der Beugeseite des Oberarms, das ist Coracobrachialis, Biceps und Brachialis internus.

*Nervus medianus* ist der stärkste von allen Nerven des Plexus und bezieht Fasern aus allen Wurzeln desselben. Wie bereits erwähnt, entsteht er aus beiden vorderen Strängen durch eine spitzwinklige Schlinge, hinter welcher die Arterie des Arms liegt. So zieht der Medianus denn auch weiterhin mit, und gewöhnlich vor der Arteria brachialis abwärts und kreuzt sie schief, so dass er in der Ellenbogenbeuge an ihrer medialen Seite liegt. Am Oberarm giebt er gar keine Zweige ab.

Fig. 374.

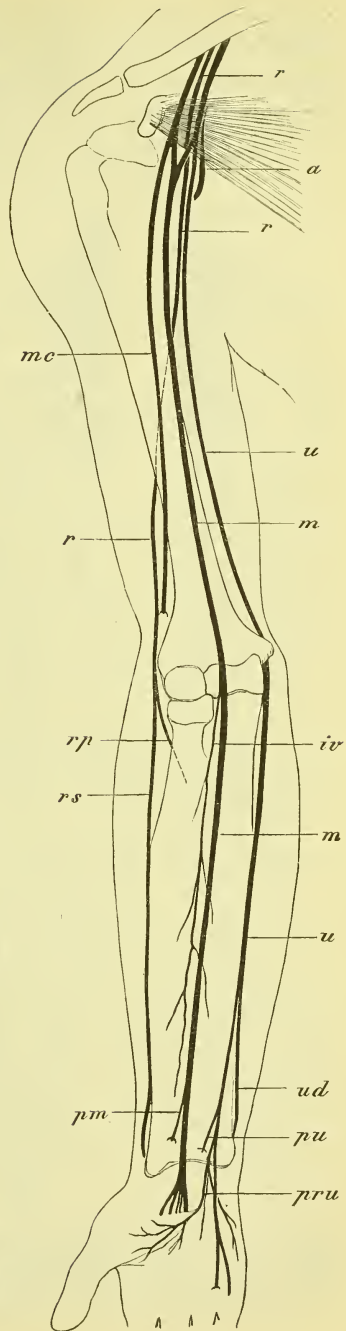
Am Unterarm tritt der Medianus zunächst durch den Pronator teres hindurch und verläuft weiter zwischen dem Flexor digitorum sublimis und profundus in der Mitte des Unterarms abwärts, geht mit den Sehnen dieser Muskeln unter dem Ligamentum carpi volare proprium zur Hand und endet hier mit vielfachen Aesten.

Er giebt ab in der Gegend des Ellenbogens, sowie weiter unten, Nerven zu den oberflächlichen Beugemuskeln und dem Pronator teres. Dann giebt er ab den *Nervus interosseus anterior*, welcher auf dem gleichnamigen Ligamentum abwärts zieht, die tiefste Muskelschicht, d. i. Flexor digitorum profundus (theilweise) und Flexor pollicis longus versorgt und im Pronator quadratus endet.

Etwas über dem Handgelenk zweigt sich ab der *Ramus cutaneus palmaris*, der sich in der Haut des Daumenballens und der angrenzenden Gegend verbreitet.

In der Hand spaltet der Medianus sich mehrfach und schickt motorische Nerven zu den Daumenmuskeln (Abductor pollicis brevis und Opponens), sowie zu den radialen Lumbricales, ferner sensible Nerven zur Handfläche und den Fingern, namentlich dem Daumen, dem Zeige- und Mittelfinger und dem radialen Rande des Ringfingers.

*Nervus ulnaris* verläuft am Oberarm zuerst an der medialen Seite der Arteria brachialis und des Nervus medianus, entfernt sich dann mehr und mehr von ihnen

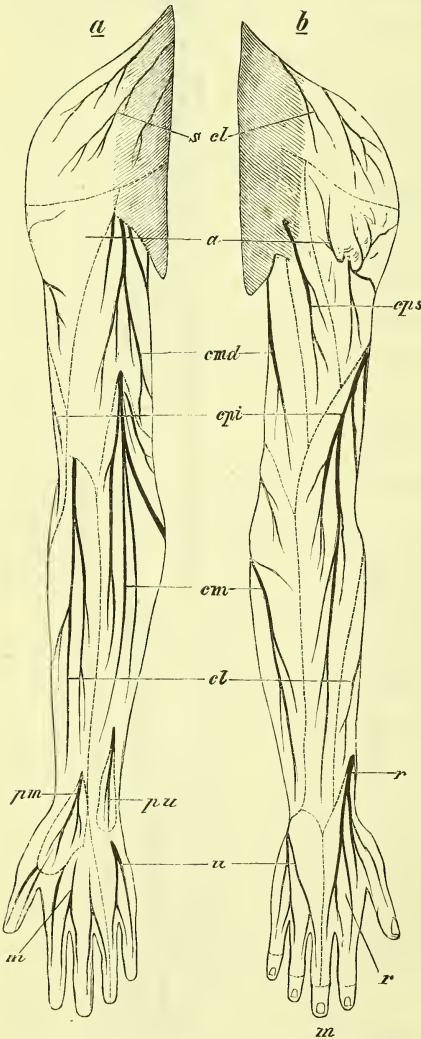


#### Erklärung von Fig. 333.

Halbschematische Darstellung der Nerven des Armes, von vorne. *a* N. axillaris. *iv* N. interosseus volaris. *m*, *m* N. medianus. *mc* N. musculo-cutaneus. *pm*, *pu* Ramus palmaris des Medianus, des Ulnaris. *pru* Ramus profundus des Ulnaris. *r* N. radialis. *rp*, *rs* Ramus profundus, Ramus superficialis des Radialis. *u* N. ulnaris. *ud* Ramus dorsalis des Ulnaris.

und tritt im unteren Drittel durch das Ligamentum intermusculare mediale hindurch an die hintere Seite, liegt dann im Sulcus ulnaris fest hinter dem Epicondylus medialis des Humerus, und dringt zwischen beiden Köpfen des Flexor manus ulnaris an die Volarseite des Unterarms, wo er zwischen

Fig. 375.



Die Hautnerven des Armes und ihre Gebiete, halbschematisch. *a* N. axillaris. *cl* N. cutaneus lateralis. *cm* N. cutan. medius. *cmd* N. cutaneus medialis. *cpi*, *cps* N. cutan. posterior inferior, superior. *m*, *m* N. medianus. *pm*, *pu* Ramus palmaris vom Medianus und Ulnaris. *scl* Nn. supraclaviculares. *r*, *r* Radialis.

dem genannten Muskel und dem Flexor digitorum sublimis an der Seite der Arteria ulnaris weiter zieht und über dem Handgelenk in einen schwächeren dorsalen und einen stärkeren volaren Ast zerfällt. Er giebt *Rami musculares* zum Flexor manus ulnaris und (theilweise) zum Flexor digitorum profundus, sowie auch den sensiblen *Ramus cutaneus palmaris* zur Gegend des Handgelenkes.

Der *Ramus dorsalis* geht unter der Sehne des Flexor manus ulnaris hindurch zum Handrücken und zerfällt in die Nerven der Finger bis zur Mitte des Mittelfingers, d. h. für beide Seiten des 5. und 4. und für die Ulnarseite des 3.

Der *Ramus volaris* tritt zum Kleinfingerballen und zerfällt in einen *Ramus profundus* und einen *Ramus superficialis*. Der tiefe Ast senkt sich durch die Muskeln hindurch zum Arcus volaris profundus und zieht mit ihm zum Daumenballen. Er versorgt die Muskeln des Kleinfingerballens, die ulnaren Lumbricales, die Interossei und den Adductor pollicis. Der oberflächliche Ast breitet sich aus an der Handfläche und an den Fingern an beiden Seiten des fünften und an der ulnaren Seite des vierten.

*Nervus radialis*. Er liegt von Anfang an hinter den übrigen Nerven



und zieht mit der Arteria profunda brachii schräg lateral abwärts, um hinter dem Humerus, demselben in einer flachen Furche festanliegend, an die radiale, laterale Seite zu gelangen. Er wird also hinten vom Triceps überdeckt, zwischen dessen medialen und langen Kopf er sich hineinsenkt. An der vorderen Seite tritt er hervor oberhalb des Ellbogengelenkes, zwischen Brachialis internus und Supinator longus, und theilt sich alsbald in einen tiefen und einen oberflächlichen Ast. Der tiefe Ast (*Interosseus posterior*) tritt durch den Supinator brevis um den Radius herum zur Rückseite des Arms, an der er abwärts verläuft; der oberflächliche Ast begleitet die gleichnamige Arterie bis gegen die Hand, um sich dann auf den Handrücken zu begeben.

Am Oberarm versorgt er den Triceps und giebt vor seinem Eintritte und nach seinem Austritte Hautnerven ab. Der erste kleinere Hautnerv, *Nervus cutaneus posterior superior (cps)* endet an der hinteren Seite des Oberarms, der zweite stärkere *Nervus cutaneus posterior inferior, (cpi)* zieht an der hinteren Seite des Unterarms bis zum Handgelenk hinab.

Der tiefe Ast des Radialis versorgt den Supinator brevis und die gesamte Musculatur der hinteren Seite des Unterarms. Der oberflächliche Ast, der unter dem Supinator longus liegt, geht unter dessen Sehne zum Rücken des Armes und der Hand und endet mit den dorsalen Fingernerven für die ersten beiden und die radiale Seite des dritten Fingers.

Blicken wir jetzt noch einmal zurück auf die Verbreitung der Arme-nerven im Allgemeinen, so ist der Radialis der Muskelnerv für die ganze hintere Seite des Armes und der Hautnerv für den grössten Theil derselben.

Muskelnerven der vorderen Seite sind am Oberarm Musculo-cutaneus, am Unterarm und an der Hand Medianus und Ulnaris.

Wegen der Verbreitung der zahlreicheren Hautnerven an der Vorderseite von Arm und Hand verweisen wir auf Fig. 375. —

Was die Verbreitung der Nerven an den Fingern betrifft, so hat ein jeder Finger 2 dorsale und 2 volare Nerven; diese erreichen aber nur am Daumen alle die Fingerspitze, an den übrigen Fingern wird die dorsale Seite des letzten Gliedes noch von den volaren Nerven versorgt. Die Nerven der Finger erscheinen zuerst als *Nervi digitales communes*, aus denen dann die *Nervi digitales radiales* und *ulnares digiti I—V* hervorgehen. Die Vertheilung der Fingernerven auf den Medianus, Ulnaris und Radialis zeigt Fig. 375; zu bemerken ist dabei nur noch, dass sowohl auf der Rückseite Radialis und Ulnaris, als auf der Volarseite Medianus und Ulnaris Verbindungen eingehen.

Vordere Aeste der Dorsalnerven, Nervi dorsales I—XII oder Nervi intercostales.

Sie verlaufen zwischen den äusseren und inneren Intercostalmuskeln und ziehen, die 7 oberen bis zum Sternum, die 5 unteren bis zur Mittellinie des Bauches vorwärts. Der erste ist sehr schwach, da ein grosser Theil desselben zum Plexus brachialis abgegangen ist.

Die Intercostalnerven versorgen Haut und Muskulatur von Brust und Bauch und senden je zwei Hautnerven an die Oberfläche: die *Rami perforantes laterales* an der Brustseite, die *Rami perforantes anteriores* am Rande des Sternums oder nahe an der Linea alba des Bauches.

Lendengeflecht, *Plexus lumbalis* (cruralis).

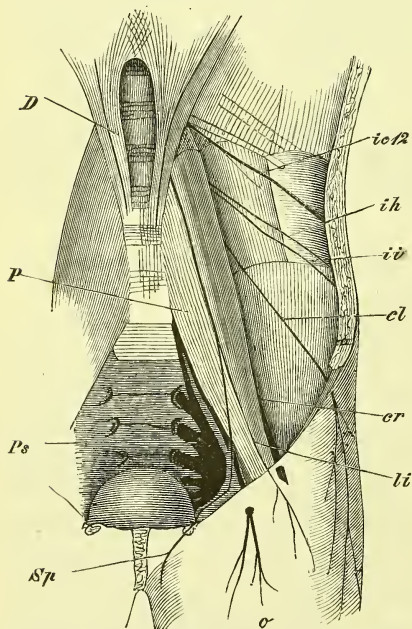
Der Plexus lumbalis wird gebildet von einem Theil des letzten Brustnerven und von den drei ersten und einem Theil des vierten Lendennerven, welche sämmtlich durch Schlingen mit einander in Verbindung stehen. Er liegt innerhalb des Psoas major, aus dessen Masse auch die einzelnen Nerven austreten. Die Verbreitung dieser Nerven geschieht am unteren Theil der Bauchwand, an der vorderen Seite des Oberschenkels und an der medialen Seite des Unterschenkels.

Die Nerven, die sich am Bauch verbreiten, sind die in ihrem Verlaufe den Intercostalnerven ähnelnden *Nervus ilio-hypogastricus* und *ilio-inguinalis*, ferner der vor und auf dem Psoas herabziehende *Nervus genito-cruralis*.

Die übrigen Nerven sind sämmtlich stärker und begeben sich zum Bein hinab. Es sind dieses der *Nervus cutaneus femoris lateralis*, der *Nervus cruralis* und der *Nervus obturatorius*.

*Nervus ilio-hypogastricus* zieht schräg über den Quadratus lumborum hinweg und tritt dann in die Bauchwand ein, um zwischen Transversus und Obliquus internus etwas oberhalb

Fig. 376.



Darstellung des Plexus lumbalis. *cl* Nervus cutaneus lateralis. *cr* N. cruralis. *D* Diaphragma. *ic* 12 N. intercostalis 12. *ih* N. iliohypogastricus. *ii* N. ilioinguinalis. *li* N. lumbosacralis. *o* N. obturatorius *P* M. psoas. *Ps* Plexus sacralis. *sp* N. spermaticus externus.

der Crista ossis ilium weiter vorwärts zu ziehen und in der Haut des Hypogastriums zu enden.

*Nervus ilio-inguinalis* läuft dem vorigen parallel, oder geht auch wohl von ihm aus und zieht in derselben Lagerung über der Crista entlang, um dann zum Annulus inguinalis externus heraus sich zum Mons pubis zu begeben. Er sendet einen lateralen Hautast ab.

*Nervus genitocruralis*. So fasst man gewöhnlich zwei feinere Nerven zusammen, die beide, getrennt oder vereint, aus dem Plexus und dann durch den Psoas hervorkommen: den *Nervus lumboinguinalis* und den *Nervus spermaticus externus*. Ersterer tritt unter dem Ligamentum Poupartii hervor und endet bald in der Haut des Schenkels (li Fig. 376), letzterer tritt zum Samenstrang (bez. Ligamentum uteri rotundum) und geht mit ihm zum Serotum.

*Nervus cutaneus femoris lateralis*. Er verläuft in bezeichnender Weise schräg über den Musculus iliacus hinweg, tritt eben unter der Spina anterior superior an den Oberschenkel und sehr bald durch 1—3 Löcher der Fascie heraus, um sich an der lateralen Seite des Oberschenkels auszubreiten.

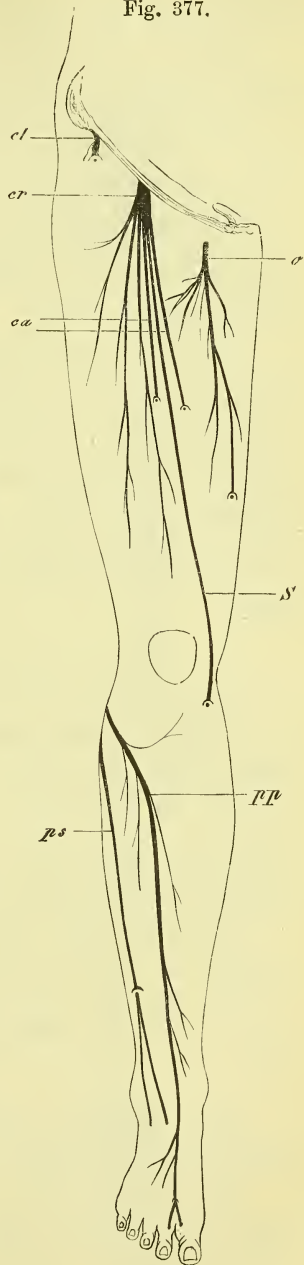
*Nervus cruralis* ist der stärkste Nerv des Plexus, der seine Fasern aus allen Wurzeln desselben bezieht. Er liegt tief in der Furche zwischen Psoas und Iliacus und tritt dann unterhalb des Ligamentum Poupartii etwas hervor. Gleich darauf zerfällt er auch in seine zahlreichen abwärts ausstrahlenden Aeste, von denen keiner eine ansehnlichere Stärke besitzt.

Im Becken giebt er kleine Zweige an die anliegenden Muskeln. Seine Endzweige sind sowohl motorische als sensible.

#### Erklärung von Fig. 377.

Halbschematische Darstellung der Nerven des Beines, vordere Seite.  
*ca* Nn. cutanei anteriores. *cl* N. cutan. lateralis. *cr* N. cruralis.  
*o* N. obturatorius. *pp*, *ps* N. peroneus profundus, superficialis.  
*S* N. saphenus.

Fig. 377.



Die motorischen gehen zum Quadriceps femoris, zum Sartorius und Pectineus. Der für den Vastus medialis bestimmte ist ein langer vor den Vasa femoralia gelegener Zweig.

Hautnerven sind *Nervi cutanei anteriores* und *mediales* sowie der *Nervus saphenus*. Letzterer ist der stärkste, liegt zuerst in der Tiefe fest vor den Schenkelgefäßen, verläßt diese jedoch am Adductorenschlitz, tritt hinter dem Sartorius hervor und durchbohrt die Fascie, um sich, der Vena saphena magna folgend, an der medialen Seite des Unterschenkels bis an den Rand des Fusses auszubreiten. Die vorderen und medialen Hautnerven sind unbestimmt an Zahl und auch an Verbreitung, da sie in Wechselbeziehung mit einander, mit dem Cutaneus lateralis und mit dem Lumbo-inguinalis stehen.

*Nervus obturatorius* tritt aus der medialen Seite des Psoas hervor und zieht an der seitlichen Beckenwand mit den Vasa obturatoria entlang zum Canalis obturatorius, durchläuft diesen und zerfällt in zwei Zweige: *Ramus superficialis* und *profundus*. Der *Ramus profundus* (*posterior* Aut.) durchzieht den Obturator externus und giebt ihm sowohl wie auch dem ganzen Adductor magnus Zweige. Der *Ramus superficialis* (*anterior* Aut.) zieht zwischen Adductor longus und brevis abwärts, giebt ihnen und dem Pectineus und Gracilis Aeste und sendet einen *Ramus cutaneus* bis zum Knie hinab.

#### *Plexus sacralis (ischiadicus und pudendalis* Aut.).

Der Sacralplexus wird gebildet von dem vorletzten halben und dem letzten ganzen Lumbalnerven, von den 4 ganzen und dem fünften halben Sacralnerven. Es treten diese 7 Wurzeln stark convergirend an der vorderen Seite des Pyriformis zu einem starken fast undurchbrochenen Geflecht zusammen, welches sich zu dem aus dem Foramen ischiadicum majus heraustretenden Hauptstamm, dem Nervus ischiadicus, zuspitzt und ausserdem innerhalb und ausserhalb des Beckens kleinere Aeste abgiebt.

Im Becken gehen kleine Aeste ab zum Pyriformis, zu den Damm-muskeln, zum Mastdarm (*Nervi haemorrhoidales medii*), zu Blase und Vagina.

Von den aus dem Becken heraustretenden Zweigen verbreiten sich einige am Becken selbst, andere ziehen am Beine hinab.

#### a) Beckenäste.

Diese sind für die hintere Seite die *Nervi glutaeci* und für den Damm und die äusseren Genitalien der *Nervus pudendus internus (communis* Aut.).

*Nervus glutaecus superior* tritt mit der gleichnamigen Arterie über dem Pyriformis heraus und innervirt die beiden kleinen Glutaeci, zwischen denen er verläuft.

Fig. 378.

*Nervus gluteus inferior* tritt unter dem Pyriformis heraus, strahlt in den Gluteus maximus aus, giebt öfters aber auch Nerven an die Rotatoren ab.

*Nervus pudendus communis* geht mit der gleichnamigen Arterie um die hintere Seite der Spina ischii und läuft an der inneren Seite des Os ischii zu den äusseren Genitalien. Er zerfällt in folgende Aeste, die einigermassen den Arterien (S. 420) entsprechen:

*Nervus haemorrhoidalis inferior* geht zur Muskulatur und zur Haut des Afters.

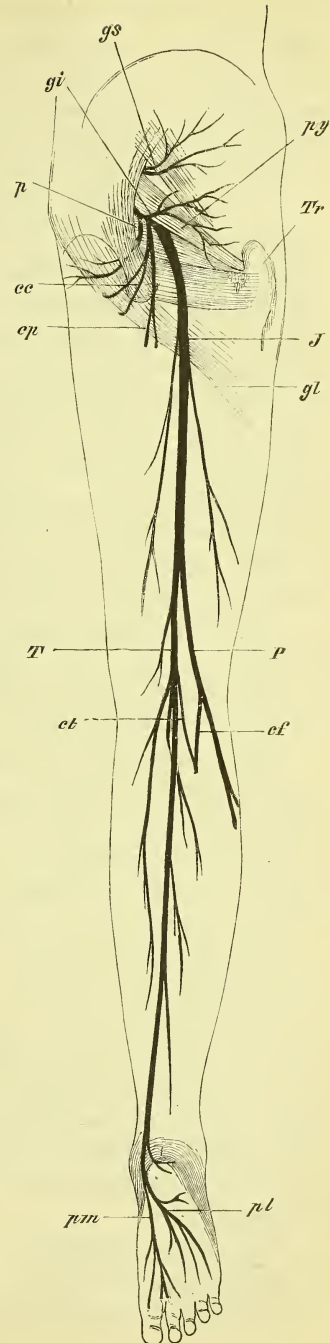
*Nervus perinei* giebt Hautäste ab zu der Haut des Perineum's und des Scrotum's bez. der Labia majora (*Nervi scrotales* bez. *labiales posteriores*), ferner Muskeläste zu den Dammuskeln und feinere Fäden zur Urethra bez. auch Vagina.

*Nervus dorsalis penis* geht mit der gleichnamigen Arterie auf den Rücken des Penis hinauf und verbreitet sich bis zur Glans und zum Praeputium.

### b) Beinnerven.

Diese erscheinen als ein dünner Ast, der als Hautnerv, *Nervus cutaneus femoris posterior*, bis unter das Knie hinabsteigt, und als ein äusserst starker Stamm, der alle noch übrigen Nerven vereint und *Nervus ischiadicus* genannt wird. Derselbe theilt sich dann gegen das Knie hin allmählich in den lateralen *Nervus peroneus* und den medialen *Nervus tibialis*.

*Nervus cutaneus femoris posterior* löst sich von der hinteren Seite des



### Erklärung von Fig. 378.

Halbschematische Darstellung der Nerven des Beines, hintere Seite. *ce* Nn. cutanei clunium inferiores, auf dem Tuber ischii. *cf*, *ct* N. communicans fibularis, tibialis. *cp* N. cutan. posterior. *gi*, *gs* N. gluteus inferior, superior. *gl* unterer Rand des M. gluteus maximus. *J* N. ischiadicus. *P*, N. peroneus. *p* N. pudendus internus. *pl*, *pm* N. plantaris lateralis, medialis. *py* Musc. pyriformis. *T* N. Tibialis. *Tr* Trochanter major.

Ischiadicus ab und tritt unter dem unteren Rande des Glutaeus maximus hervor. Hier giebt er ab um diesen Rand aufwärts biegend die *Nervi cutanei clunium inferiores*, ferner medianwärts Aeste zu dem Damm und dem Scrotum bez. den Labia majora. Dann geht er, in verschiedener Weise gespalten, abwärts und verbreitet sich an der Haut der hinteren Seite des Oberschenkels bis hinab zum Knie.

*Nervus ischiadicus.* Er zieht als der bei weitem stärkste Nervenstamm des Körpers auf der hinteren Seite des Quadratus femoris, etwa mitten zwischen Tuberculum ischii und Trochanter major, abwärts. Am Oberschenkel geht er unter dem langen Kopf des Biceps hindurch und liegt dann in der Tiefe zwischen ihm und dem Semimembranosus. Etwa in der Mitte des Oberschenkels ist es, wo die vorher schon nur locker mit einander verbundenen Theile desselben auseinander gehen. Der *Nervus tibialis* behält dieselbe Richtung bei und zieht mitten durch die Kniekehle, mit und hinter der Arteria poplitea, der *Nervus peroneus* dagegen geht mehr an die laterale Seite hinüber gegen den Hals der Fibula, um welchen herum er sich zur Vorderseite des Unterschenkels biegt, wo er bis zur Fussspitze hin seine Ausbreitung findet. Der Tibialis geht mit der Arteria tibialis postica zur Planta des Fusses, die er gänzlich allein versorgt.

Am Oberschenkel giebt der Tibialis ab die Muskelnerve für alle drei Muskeln (nur der kurze Kopf des Biceps wird vom Peroneus versorgt). Es geht ferner ein kleiner Nerv zum Adductor magnus und ein längerer Nerv zur Kapsel des Kniegelenks.

a) *Nervus tibialis.* Derselbe zieht, oberflächlicher als Vene und Arterie gelegen, durch die Fossa poplitea abwärts, dringt mit der Arteria tibialis postica unter dem Sehnenbogen des Soleus in die Tiefe, liegt mit ihr zwischen den oberflächlichen und tiefen Muskeln und geht unter dem Malleolus medialis zur Planta, um sogleich in die beiden Endäste, *Nervus plantaris lateralis* und *medialis* zu zerfallen.

Er giebt oben die Nerven zu den Wadenmuskeln ab und einige Zweige zur Gelenkkapsel; ausserdem noch einen langen Hautnerven, den *Nervus communicans tibialis*, der in der Furche zwischen den Köpfen des Gastrocnemius und dann mehr lateralwärts hinab zieht, sich mit dem Communicans peroneus in wechselnder Weise verbindet und dann unter dem Malleolus lateralis an den Fussrand zieht. Hier giebt er der Hacke Nerven, und endet am Rücken der kleinen Zehe, oder breitet sich weiter aus, indem er in Verbindung und im Wechselverhältniss zum Peroneus superficialis steht.

In der Kniekehle entsteht noch ein *Nervus ligamenti interossei*, am Unterschenkel dann die Fasern für die tiefen sog. Beugemuskeln und nahe über dem Fussgelenke der *Ramus cutaneus plantaris*.

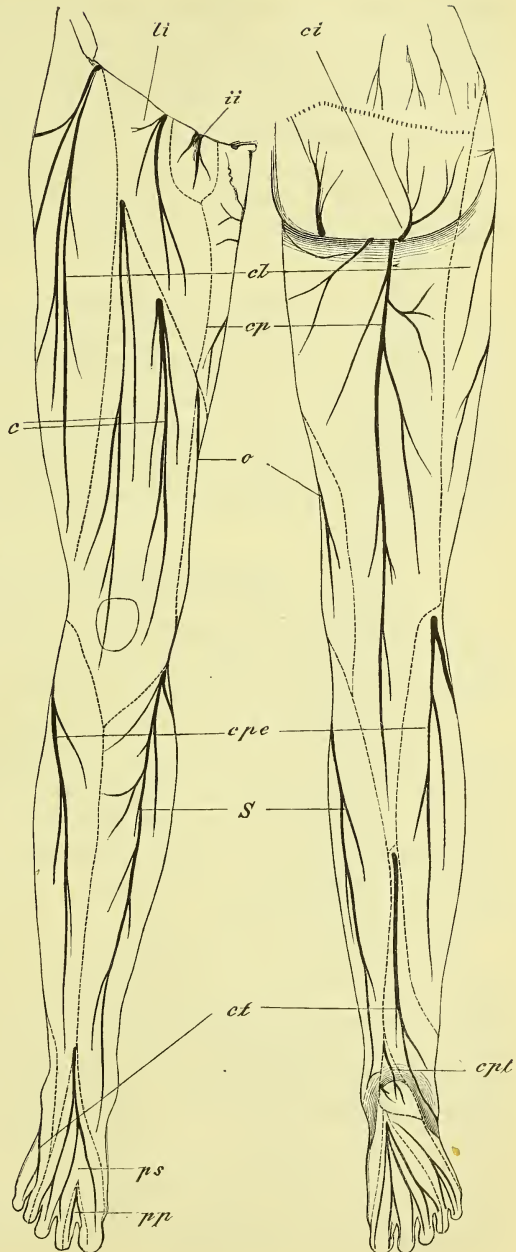
Der *Nervus plantaris medialis* geht zu den Muskeln des Grosszehenballens und den tibialen Lumbricalis, sowie zu dem Flexor digitorum brevis, und versorgt ausserdem die Haut dieser Seite der Planta und der Zehen bis hin zur Mitte der 4ten Zehe.

*Nervus plantaris lateralis* versorgt die Muskeln des Kleinzehenballens und den Musculus quadratus plantae und endigt mit den Hautnerven für die plantare Seite der lateralen Zehen bis hin zur Mitte der vierten.

b) *Nervus peroneus* giebt zunächst am Kniegelenk einen Gelenkzweig ab und dann den *Nervus communicans peroneus*, der sich mit dem vorhergenannten Zweig des Tibialis verbindet.

Am Halse der Fibula tritt er in den Musculus peroneus longus ein und theilt sich in den Peroneus superficialis und profundus. Der *Nervus peroneus*

Fig. 379.



Erklärung der Fig. 379.

Die Hautnerven des Beines und ihre Gebiete, halbschematisch. *c* Nn. cutanei anteriores. *ci* Nn. cutanei clunium inferiores. *cl* N. cutaneus lateralis. *cp* N. cut. posterior. *epe* N. communicans peronei. *cpl* Nn. cut. plantae des Tibialis. *ct* N. communicans tibialis. *ii* N. ilioinguinalis. *li* N. lumbinguinalis. *o* N. obturatorius. *pp*, *ps* N. peroneus profundus, superficialis. *S* N. saphenus (major).

*neus profundus* zieht weiter medianwärts in die Tiefe zur Arteria tibialis antica, mit der er dann vor dem Ligamentum interosseum abwärts geht zum Fussrücken, wo er einen Ast zu den Muskeln des Fussrückens abgiebt, und mit dem anderen im Zwischenraum der ersten und zweiten Zehe zum Vorschein kommt, um die zugewandten Ränder derselben zu innerviren.

*Nervus peroneus superficialis* innervirt den Peroneus longus und brevis in denen er abwärts steigt, um am Anfang des unteren Drittels die Fascie mit einem oder zwei Zweigen zu durchbohren und auf dem Fussrücken sich auszubreiten. Er endet hier mit Zehennerven an alle den Zehen, die nicht vom Communicans oder Peroneus profundus versorgt sind. —

Blicken wir zurück auf die Vertheilung der Beinnerven im Allgemeinen, so finden wir, dass der Tibialis der Muskelnerv für die ganze hintere Seite des Beins und die untere Seite des Fusses ist, während die Muskeln der vorderen Seite am Oberschenkel vom Cruralis und Obturatorius, am Unterschenkel und Fuss vom Peroneus versorgt werden. Die Gebiete der Hautnerven ergeben sich aus Fig. 379, und die Innervation der einzelnen Muskeln aus der angehängten Uebersicht (s. unten).

### Symphathisches Nervensystem.

Als Centraltheil des sympathischen Nervensystems pflegt man, wie schon früher erwähnt wurde, den Grenzstrang, als peripheren Theil die verschiedenen Geflechte, *Plexus*, anzusehen. —

Der Grenzstrang ist ein an der vorderen Seite der Wirbelsäule ihrer ganzen Länge nach herablaufender Nervenstrang, in welchem sich, den Spinalnerven im Allgemeinen entsprechend, Ganglien befinden. Ein jedes Ganglion steht (Fig. 380) mit seinem entsprechenden Spinalnerven oder mit dem nächstliegenden in Verbindung durch einen, zuweilen mehrfachen, *Ramus communicans (rc)*, der sich vom vorderen Ast zum Ganglion, seltener zum Grenzstrang erstreckt.

Der Grenzstrang liegt am Halse neben den Wirbelkörpern, zieht im Thorax mehr lateralwärts vor den Köpfchen der Rippen entlang, liegt im Bauche wieder neben den Wirbelkörpern und vor dem Psoas und zieht im Becken an der medialen Seite der vorderen Kreuzbeinlöcher entlang. Am Steissbein verbinden sich beide Grenzstränge und zwar öfters durch ein unpaares *Ganglion coccygeum*. Die Ganglien haben eine rundliche oder mehr dreieckige Gestalt.

Am Halse findet eine Abweichung statt, indem es keine 7, sondern nur 3 Ganglien giebt. Das *Ganglion cervicale superius*, welches also der obere Anfang des Grenzstranges ist, ist das grösste von allen, ist platt und



länglich gestreckt mit spitzem Ende und entspricht in seiner Lage dem 2—4. Halswirbel, so dass es von den 3—4. ersten Cervicalnerven Verbindungszweige empfängt. Es liegt hinter den grossen Gefäss- und Nervenstämmen auf den tiefsten Halsmuskeln. Das *Ganglion cervicale medium* entspricht den 5—6. Halsnerven, fehlt aber sehr häufig, so dass dann der (öfters doppelte) Verbindungsstrang vom ersten direct zum dritten geht. Dieses *Ganglion cervicale inferius* liegt vor dem Querfortsatz des siebenten Halswirbels, steht mit dem 7. und 8. Halsnerv und 1. Brustnerv in Verbindung und ist ziemlich gross und vieleckig. Nicht selten ist es verschmolzen mit den darüber und darunter gelegenen Ganglien.

Vor der ersten Rippe liegt dann das durch Grösse ebenfalls hervorragende erste Brustganglion.

Als peripheren Theil bezeichnet man die vom Grenzstrang ausgehenden Nervenstränge und die die verschiedenen Theile, namentlich Gefässe und Eingeweide, versorgenden Geflechte, Plexus. Diese letzteren theilt man wohl ein in einen Kopf-, Hals-, Brust-, Bauch- und Beckentheil des Sympathicus.

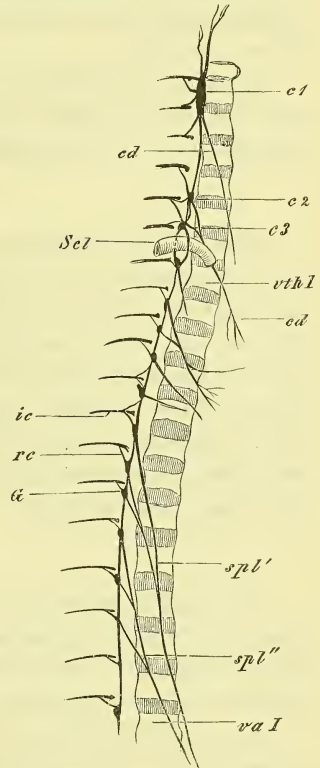
#### a) Kopftheil.

Vom oberen Ende des obersten Halsganglions gehen zwei stärkere Nerven ab, die man auch wohl als obere Fortsetzung des Grenzstrangs angesehen hat, der Nervus jugularis und der Nervus caroticus.

Der *Nervus jugularis* geht zum Ganglion petrosum des Glossopharyngeus und zum Ganglion jugulare des Vagus, der *Nervus caroticus internus* zieht in den Canalis caroticus und bildet ein die Carotis interna umspinnendes Geflecht, welches sich bis zu deren Endverzweigungen weiter erstreckt. Im Felsenbein gibt es an den Plexus tympanicus ab den

*Nervus petrosus profundus minor* und am Foramen lacerum zum Nervus Vidianus, und so zum Ganglion nasale, den *Nervus petrosus profundus major*. Vom vorderen Theil (*Plexus cavernosus*) gehen Verbindungen zu

Fig. 380.



Schematische Darstellung der oberen Hälfte des Sympathicus. *c1—c3* Ganglia cervicalia. *cd, cd* Nn. cardiaci. *G* Ganglion sympathici. *ic* N. intercostalis. *rc* Ramus communicans. *spl'*, *spl''* N. splanchnicus major und minor. *sc1* Arteria subclavia. *va I* *vth I* Vertebra abdominalis 1, thoracica 1.

verschiedenen Hirnnerven, besonders zum Abducens und zum Ganglion ciliare ab (für den Musculus dilatator pupillae).

Der *Plexus caroticus externus* entsteht aus mehreren Fäden des obersten Halsganglions und umspinnt die Carotis externa und ihre Aeste und Verzweigungen. Von ihm, und zwar von der Meningea media aus, entsteht die sympathische Wurzel des Ganglion oticum.

#### b) Halstheil.

Am Halse sind zunächst zu nennen der *Plexus pharyngeus, laryngeus* und *thyreoideus superior* und *inferior* und dann namentlich auch der stärkere *Plexus vertebralis*.

Ausserdem entspringen aus dem Halstheil und zwar aus jedem Ganglion einer, die drei *Nervi cardiaci: superior, medius* und *inferior* und ziehen convergirend in die Brusthöhle zum Plexus cardiacus hin.

#### c) Brusttheil.

Hier ist der wichtigste der *Plexus cardiacus*, der ausser den drei eben genannten *Nervi cardiaci* noch einen solchen vom ersten Brustganglion und dann auch Rami cardiaci vom Vagus und Hypoglossus bekommt. Er liegt um die Aorta und Pulmonalarterie herum und man pflegt einen oberflächlichen Theil zwischen Aorta und Arteria pulmonalis, und einen tiefen Theil, zwischen Aorta und Trachea gelegen, zu unterscheiden. Die Verzweigungen dieses Plexus folgen den grossen Gefässstämmen und den Arteriae coronariae cordis. Am Herzen und in der Substanz desselben findet man viele Ganglien.

#### d) Bauchtheil.

Im Bauche findet man die Aorta und die von ihr abgehenden Aeste sammt deren Verzweigungen von meistens sehr dichten netzförmigen Geflechten umgeben. Diese Geflechte heissen einfach nach den Arterien: *Plexus aorticus, coeliacus, mesentericus superior* und *inferior, renales, spermatici*.

Der *Plexus coeliacus* ist das stärkste von allen Geflechten. Er erhält jederseits zwei starke Zweige vom Brusttheil des Grenzstrangs, die *Nervi splanchnici, major* und *minor*. Der major stammt in der Regel aus dem 6—9., der minor aus dem 10. und 11. Brustganglion; doch können beide auch mehr oder weniger zusammenhängen. Sie treten durch den Vertebraltheil des Zwerchfells (zwischen den sog. Schenkeln) hindurch in die Bauchhöhle. Ausserdem gehen noch Zweige vom Vagus und Fäden aus dem Plexus aorticus sowie den benachbarten Ganglien des Grenzstranges an ihn hinan. In ihm liegen mehrere Ganglien, unter ihnen ein grosses, zuweilen aus zwei Hälften bestehendes, das *Ganglion solare*.

## e) Beckentheil.

Im Becken geht aus dem Plexus aorticus der paarige *Plexus hypogastricus* hervor, welcher jederseits vor dem Sacrum abwärts zieht, und Nervenverzweigungen abgibt an die Eingeweide und die Genitalien. Diese folgen auch hier den Verzweigungen der Arterien, und man pflegt zu benennen die *Plexus haemorrhoidalis*, *vesicales*, *uterovaginalis* (beim Manne *deferentialis*) und *cavernosus*.

Aus dem *Ganglion coccygeum* gehen Endfäden hervor zu der Steissdrüse, *Glandula coccygea*, welche hinter der Spitze des Steissbeins liegt.

## Aesthesiologie, Sinnenlehre.

Die Sinnenlehre behandelt die Sinnesapparate (Sinnesorgane), in welchen der betreffende äussere Reiz auf die eigenthümliche Endausbreitung des specifischen Sinnesnerven übertragen wird und so zum Bewusstsein gelangt. Wir unterscheiden den Gesichtsapparat: das paarige Auge, den Gehörapparat: das paarige Ohr, den Geruchsapparat, der in der Nasenhöhle, den Geschmacksapparat, der auf der Zunge, und den Tastapparat, der auf der gesammten äusseren Haut und auf Theilen der Schleimhaut sich befindet.

Mit Ausnahme des letztgenannten Apparates zeigen sich überall besondere Zellen oder zellige Häute, in welchen jene Umsetzung der Reize stattfindet. Die Einwirkung der äusseren Reize ist beim Geruch und Geschmack eine unmittelbare, während beim Gesicht und Gehör ein sehr zusammengesetzter Apparat nöthig ist, durch welchen die Licht- und Schallwellen zur Endausbreitung des Opticus und des Acusticus geleitet werden.

Da die Betrachtung des Tast- und Geschmacksapparates ganz der Histologie angehört, so werden uns im Folgenden nur das Auge und das Ohr, sowie in aller Kürze die Nasenhöhle beschäftigen.

### I. Geruchsorgan.

Die Geruchsempfindung geschieht durch Vermittlung der Nasenschleimhaut, d. h. eines Theiles derselben. Die Nasenschleimhaut ist die Auskleidung der knöchernen Nasenhöhle (s. oben S. 90), welche als der Anfang des Athmungsanals anzusehen ist. An der vorderen Oeffnung der knöchernen Nase befindet sich ein von Knorpeln gestützter Fortsatz. Wir betrachten diesen im Gesicht vorragenden Theil: die äussere Nase, und die Nasenhöhle.

#### Äussere Nase (Fig. 381).

An der äusseren Nase, die in ihrer Gestalt ausserordentlich variiert, unterscheidet man die Wurzel, den gerundeten Nasenrücken, die

Nasenspitze, die beiden abwärts gerichteten Nasenlöcher, *Nares*, und die dieselben umgebenden Nasenflügel, *Alae nasi*.

In der Wand der äusseren Nase befindet sich als Grundlage ein Knorpelgerüste, welches sowohl die Seitenwände, als auch die Scheidewand der knöchernen Nase nach vorne fortsetzt und abschliesst.

Der Scheidewandknorpel, *Cartilago septi narium*, legt sich hinten in den Winkel zwischen Vomer und Lamina perpendicularis des Ethmoidale und reicht vorne bis an den Nasenrücken und unten bis zwischen die Nasenlöcher, wo er den beweglichen Theil der Scheidewand bildet. Am grösseren oberen Theil des freien vorderen Randes, d. i. also am Nasenrücken, setzt sich dieser Knorpel in spitzen Winkeln fort in die beiden Seitenplatten, *Cartilagine triangulares (tr)*, welche hier die Seitenwand bilden und sich oben an den oberen Rand der Apertura pyriformis anheften.

Die Flügelknorpel, *Cartilagine alares (Ca)*, liegen jederseits neben dem unteren Ende des Scheidewandknorpels in der vorderen Wand der Nasenlöcher und sind gebogene schmale Platten, deren Wölbung am Nasenrücken liegt, und deren medialer Schenkel dem Scheidewandknorpel anliegt, während der laterale nicht den unteren Rand des Nasenflügels erreicht und durch fibröse Fasern an die benachbarten Theile angeheftet ist. Hinter demselben befinden sich einige getrennte Knorpelstückchen, die in Zahl und Grösse stark variiren, die *Cartilagine accessoriae (Cs)*.

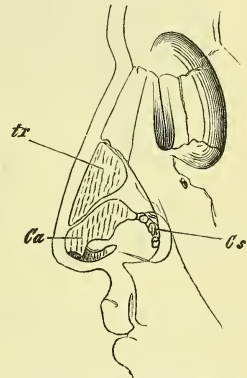
Die Muskeln der Nase sind bereits früher (S. 226) theilweise behandelt worden. Der *Compressor nasi* drückt die Nase zusammen, der *Depressor alae nasi* und *Depressor septi mobilis* (Theil des Orbicularis oris) senken die Nasenflügel, der *Levator labii superioris alaeque nasi Aut.* d. i. das *Caput angulare* des *Quadratus labii superioris*, sowie die beiden kleinen von vorn und hinten zum Rande der Nasenflügel hinab ziehenden, *Levatores alae nasi anterior* und *posterior* heben die Nasenflügel.

Die Haut ist fest mit ihrer Unterlage verbunden, ist reich an Talgdrüsen und geht an den Nasenlöchern allmählich in die Schleimhaut über. Am Eingang der Nasenlöcher sitzen Haare, *Vibrissae*.

#### Die Nasenhöhle, *Cavum narium*.

Das Innere der Nasenhöhle und ihr Aufbau ist bereits in der Osteologie beschrieben worden und erleidet durch die Auflagerung der Schleim-

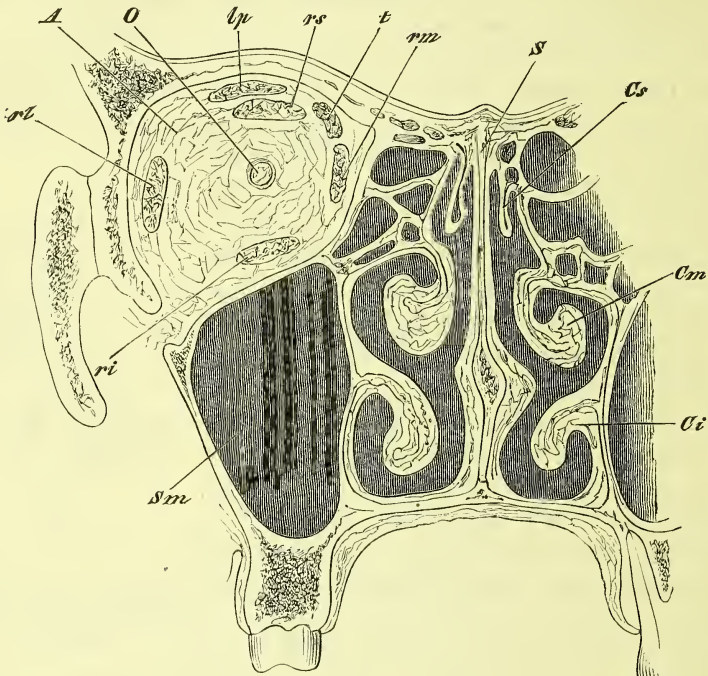
Fig. 381.



Knorpel der äusseren Nase. *Ca* Cartilago angularis. *Cs* Cartilagine accessoriae. *tr* Cart. triangularis.

haut nur wenig Veränderungen. Die Schleimhaut ist überall mit den Knochen und Knorpeln fest verwachsen, an einigen Stellen dünn, an an-

Fig. 382.



Augen- und Nasenhöhle frontal durchschnitten. *A* Das die Augenhöhle ausfüllende Fett. *Ci, Cm, Cs* Concha inferior media, superior. *lp* *M. levator palpebrae*. *O* *N. opticus*. *ri, rl, rmm, rs* *M. rectus bulbi inferior, lateralis, medialis, superior*. *s* *Septum narium*. *Sm* *Sinus maxillaris*.

deren dagegen sehr dick und fast schwammig aufgetrieben, wie z. B. an der unteren Muschel; man pflegt sie auch die Schneider'sche Membran zu nennen.

Da sich die Geruchsnerve (*Olfactorius*) nicht über die ganzen Nasenwandungen, sondern nur auf den oberen Theil, bis zur Höhe des unteren Randes der mittleren Muschel hinab, ausbreiten, so unterscheidet man diesen oberen Theil als *Regio olfactoria* von dem unteren Theil, der *Regio respiratoria*.

Die am knöchernen Schädel grossen Einmündungsstellen des *Sinus maxillaris*, des *Ductus lacrymalis* und des *Sinus sphenoidalis* werden durch Ueberlagerungen der Schleimhaut bis auf kleine spaltförmige Oeffnungen, die übrigens sehr variiren, geschlossen. Der *Canalis incisivus* enthält entweder einen feinen Durchgang, oder eine blinde Einstülpung.

Die Schleimhaut hat in der *Regio respiratoria* und in den Nebenhöhlen

ein flimmerndes Epithel, im Gebiet der knorpiligen Nase dagegen geschichtetes Pflasterepithel; sie trägt zahlreiche acinöse Drüsen. In der Regio olfactoria findet sich das Riechepithel.

## II. Gesichtsorgan.

Der Gesichtsapparat besteht aus dem eigentlichen Auge oder dem Augapfel, *Bulbus*, den dasselbe schützenden Augenlidern, *Palpebrae*, den ihn hin und her bewegenden Augenmuskeln, *Musculi oculi*, und dem eine Flüssigkeit über die Augen ergießenden und ableitenden Thränenapparat.

Das Auge befindet sich jederseits in der Augenhöhle, *Orbita*, welche früher (S. 89) beschrieben wurde und wird in derselben nebst dem Nervus opticus und den Augenmuskeln von mächtigen Fettmassen umlagert und gestützt. —

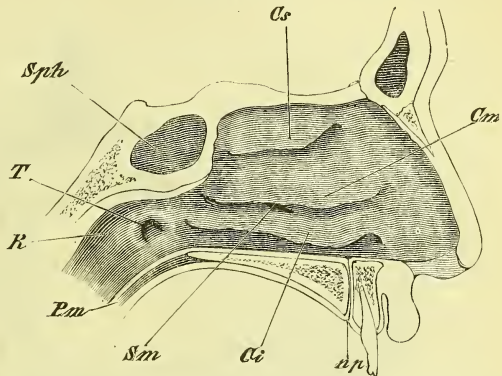
### Augapfel, *Bulbus oculi*.

Der Augapfel ist von einigermassen kugliger Gestalt und hat vorne einen ringförmigen Eindruck, so dass dadurch der vordere Abschnitt (*Cornea*) stärker gewölbt hervortritt. Er besteht aus einer äusseren Hülle, welche aus verschiedenen concentrischen Häuten zusammengesetzt wird und aus dem von dieser umschlossenen Inhalt, der von den lichtbrechenden Theilen gebildet wird.

Die Hülle stellt eine starkwandige Hohlkugel dar, welche innen dunkles Pigment trägt und auf der sich die Endausbreitung des Opticus, die Netzhaut, befindet, um das auf diesen Hintergrund geworfene Bild zur Empfindung zu bringen. Der Apparat, durch den dieses Bild erzeugt wird, besteht zunächst aus der stark lichtbrechenden Linse, die im vorderen Theil des Auges in einer Aushöhlung des den grossen hinteren Raum einnehmenden Glaskörpers liegt. Um die Lichtstrahlen zur Linse gelangen zu lassen, ist die Hülle vorne theils durchsichtig (*Cornea*), theils durchbrochen (*Iris*).

An der Hülle des *Bulbus* unterscheidet man drei Schichten oder Häute. Die äussere Haut besteht aus der den grösseren hinteren Theil bildenden

Fig. 383.

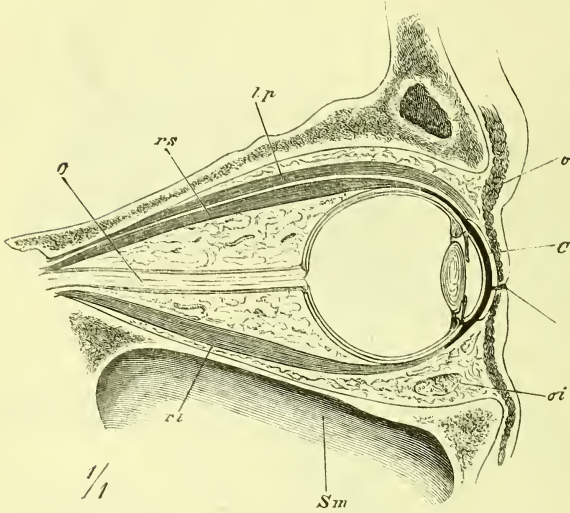


Laterale Wand der Nasenhöhle. *Cr*, *Cr*, *Cr* Concha inferior, media, superior. *np* Ductus naso-palatinus. *R* Recessus pharyngeus. *Sm* Apertura sinus maxillaris. *Sph* Sinus sphenoidalis. *T* Tuba, ostium pharyngeum.

festen Sclera und der vorderen durchsichtigen Cornea. Beide gehen in dem erwähnten kreisförmigen Eindruck, dem Falz der Cornea, in einander über. Die mittlere pigmentirte Haut wird an dieser selben Gegend getrennt in die hintere Choroidea und die vorne gelegene Iris, welche eine beweglich grosse Oeffnung, die Pupille, hat. Die innere Haut ist die Retina, die vorne in die Zonula übergeht und mit ihr bis zum Rande der Linse reicht. Zwischen Cornea und Linse ist ein Zwischenraum: die

vordere Augenkammer, welche mit dem Humor

Fig. 384.



Senkrechter Durchschnitt der Augenhöhle in der Richtung des Sehnerven.  
*C* Cartilago tarsi. *lp* M. levator palpebrae superioris. *O* N. opticus. *o* M. orbicularis. *oi* M. obliquus inferior. *ri*, *rs* M. rectus inferior, superior.  
*Sm* Sinus maxillaris.

aqueus erfüllt ist.

Axe des Auges nennt man die Linie, die das Centrum des Bulbus mit dem Centrum der Cornea verbindet. Die Einmündungsstelle des Opticus fällt nicht in diese Axe, sondern liegt an der medialen Seite derselben.

### a) Häute des Auges.

Die äussere Augenhaut, welche die eigentliche feste Hülle darstellt, besteht aus der derben Sclera und der durchsichtigen Cornea.

Die *Sclera* oder harte Haut ist es, die das „Weisse des Auges“ bildet. Sie ist eine fibröse Haut, geht vorne in die Cornea über und hat hinten ein Loch zum Durchtritt des Opticus. Hinten ist sie am dicksten, vorne wird sie dünner.

Die Augenmuskeln (S. 519) setzen sich an sie an, und mit der das Fettpolster der Orbita abgrenzenden Capsula Tenoni (S. 523) ist sie durch lockere Fäden verbunden.

Die *Cornea* oder Hornhaut (Fig. 385 C) ist die durchsichtige Fort-



setzung der Sclera und wird von einem hervorragenden äusseren Rande der letzteren umfasst. Sie zeigt in der Mitte die geringste Dicke.

Im Hornhautfalz liegt ein venöser Sinus, der Schlemm'sche Canal.

Die mittlere Haut des Auges, auch wohl als Uvea bezeichnet, besteht aus der Choroidea und der Iris.

Die *Choroidea* oder Aderhaut (*ch*) ist hinten zum Durchtritt des Opticus ebenfalls durchbohrt und erscheint als eine bindegewebige, innen dunkelgefärbte Haut, an deren äusserer Seite zahlreiche Gefässe deutlich sichtbar sind. Diese treten als 4—5 wirtelförmig verzweigte Hauptvenenstämme hervor und werden *Vasa vortiosa* genannt. Der vordere Theil der sonst sehr dünnen Choroidea ist stark verdickt und heisst *Corpus ciliare*, Strahlenkörper. An ihm unterscheidet man einen äusseren Theil, den *Musculus ciliaris* (*Mc*), und einen inneren, der aus den *Processus ciliares* (*Pc*) besteht. Die Fasern des *Musculus ciliaris* oder *Tensor choroideae* beginnen ringsum an der Grenze zwischen Cornea und Sclera und enden in einiger Entfernung davon an der äusseren Fläche der Choroidea. An der inneren Seite derselben befinden sich auch kreisförmige Züge. Die *Processus ciliares* (Fig. 385 a. f. S.) sind 70—80 radiär gestellte Falten oder Wülste, die allmählich aus dem vorderen Theil der Choroidea sich erheben und mit ihren vorderen dicken und freien Enden die Linse umgeben, ohne aber fest an sie heran zu treten.

Die *Iris* oder Regenbogenhaut (*I*) geht aus dem vorderen Rande der Choroidea zwischen *Musculus ciliaris* und *Corpus ciliare* hervor, liegt der Mitte der vorderen Fläche der Linse fest an und hat hier die Oeffnung der Pupille. Zwischen Iris und Cornea ist die grosse vordere Augenkammer, zwischen Iris und Linse die im Durchschnitt jederseits schief dreieckig erscheinende, sog. hintere Augenkammer. In der Iris befindet sich glatte Musculatur, die mit radiär gestellten Fasern den *Musculus dilatator pupillae*, und mit den den Pupillarrand umkreisenden Fasern den *Musculus sphincter iridis* bildet. Ersterer wird vom Sympathicus, letzterer vom Oculomotorius innervirt.

Die innere Augenhaut ist die Netzhaut, *Retina* (*R*). Sie liegt als eine beim Lebenden durchsichtige Haut der Choroidea an und ist die Ausbreitung des Sehnerven. Wo dieser in die Retina eintritt, bildet er eine sanfte Hervorragung, die *Papilla optica* (blinder Fleck). An seiner lateralen Seite, in der Sehaxe des Auges, liegt die *Macula lutea*, der gelbe Fleck, in dem die Retina histologische Abweichungen zeigt, und dessen Mittelpunkt, *Fovea centralis*, die Stelle des deutlichsten Sehens ist.

Vorne, noch hinter dem hinteren Rande des *Corpus ciliare*, endet das eigentliche Nervenepithel der Retina mit den *Ora serrata retinae*; die Haut

setzt sich aber in veränderter Zusammensetzung noch über das Corpus ciliare fort als *Pars ciliaris retinae*.

Diese besteht zunächst aus der inneren Schicht der Retina, der *Membrana limitans hyaloidea* (*ml*), welche sich an die hintere Seite der Linsenkapsel ansetzt; ferner aber auch aus den von ihrer äusseren Seite ausgehenden und an die Seite der Linsenkapsel sich inserirenden Fasern, welche die *Zonula ciliaris* (*Zinnii* Aut. *Zc*) bilden, in welcher, die Linse umkreisend, von Einigen ein Canal, der *Canalis Petiti*, angenommen wird.

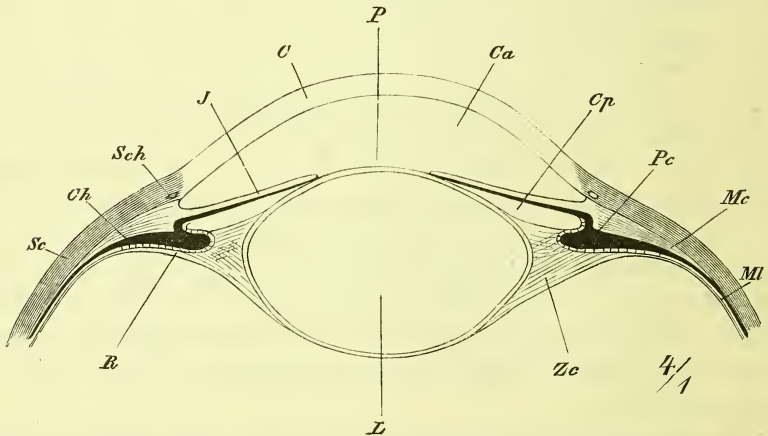
In der Retina breitet sich die Arteria centralis Retinae der Ophthalmica aus.

Der complicirte Bau der Retina und ihre Zusammensetzung aus zahlreichen Schichten bildet ein wichtiges Capitel der Histologie.

### Glaskörper, *Corpus vitreum*.

Er stellt eine kuglige Masse dar, welche vorne in der tellerförmigen Grube, *Fossa patellaris*, die Linse aufnimmt. Er ist vollkommen

Fig. 385.



Durchschnitt durch den vorderen Theil des Bulbus, nach Gerlach. *C* Cornea. *Ca* Camera anterior. *Ch* Choroidea. *C* Capsula lentis. *Cp* Camera posterior. *J* Iris. *L* Lens mit ihrem Kern. *Mc* Musc. ciliaris. *MI* Membrana limitans. *P* Pupille. *Pc* Processus ciliaris. *R* Pars ciliaris retinae. *Sc* Sclera. *Sch* Schlemm'scher Canal. *Zc* Zonula ciliaris.

glasartig hell und durchsichtig und hat im Innern den von hinten zur Linse ziehenden *Canalis hyaloideus*, der als Rest einer fötalen Gefässverbindung erscheint.

Die den Glaskörper umschliessende *Membrana hyaloidea* Aut. entspricht der bereits erwähnten *Membrana limitans hyaloidea* der Retina.

Linse, *Lens crystallina* (L).

Sie hat eine vordere flachere, eine hintere stärker gekrümmte Fläche und einen abgerundeten Rand. Man unterscheidet an ihr die Linsenkapsel und die Linsensubstanz. Die vordere Wand der Linse liegt frei in der vorderen und hinteren Augenkammer, die hintere Wand ist in der Fossa patellaris befestigt.

Die Linsenkapsel ist eine structurlose Membran. Die Linsensubstanz zeigt sich bei makroskopischer Untersuchung zusammengesetzt aus Fasern, *Fibrae*, welche in einzelnen concentrischen Lamellen zusammenliegen und in jeder Lamelle eine eigenthümliche Anordnung haben, indem sie um den Rand der Linse herum ziehen und jederseits eine strahlenförmige Figur bedingen. An der todten Linse unterscheidet sich noch ein festerer Kern von einer weicheren Rinde.

Der Rand der Linse ist ringsum befestigt durch die *Zonula ciliaris* (*Lig. suspensorium lentis* Aut.), welche mit kreuzenden Fasern sowohl an die vordere als an die hintere Fläche der Linse sich ansetzt und welche um den Aequator des Auges nach der Ansicht Einiger den schon erwähnten *Canalis Petiti* bildet.

Zwischen Linse, bez. *Zonula ciliaris*, und *Cornea* ist ein grösserer Raum, der vom *Humor aqueus* eingenommen wird. Durch die *Iris* zerfällt er in die vordere und die hintere Augenkammer.

Die vordere Augenkammer befindet sich also zwischen Linse, bez. *Iris*, und der *Cornea*. Die die innere Fläche der *Cornea* bekleidende Haut nennt man die *Descemet'sche Haut* und die Umbiegung derselben gegen die *Iris* bezeichnet man als *Ligamentum Iridis pectinatum*.

Zwischen *Iris* und Linse befindet sich der kleine Raum der hinteren Augenkammer.

## Muskeln des Bulbus (Fig. 386).

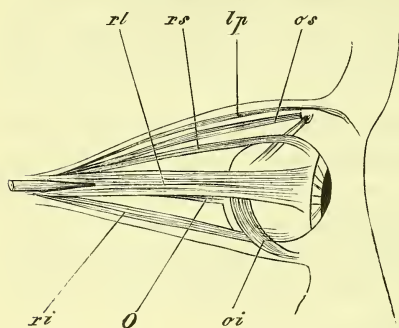
Um die *Sehaxe* nach allen Seiten hin zu richten, ist der *Bulbus* in der Grube des Fettpolsters, welche durch die *Tenon'sche Kapsel* ausgekleidet ist, beweglich und wird bewegt durch sechs Muskeln, vier gerade, sagittal verlaufende, und zwei schiefe, d. h. quer ziehende.

Die vier *Musculi recti* entspringen alle am Umfang des *Canalis opticus* und ziehen ziemlich gestreckt vorwärts, um sich nahe hinter dem vorderen Rande der *Sclera* mit breiten Sehnen an den oberen, unteren, medialen und lateralen Umfang des *Bulbus* anzusetzen. Nach ihrer Lage heissen sie *Rectus superior* (*rs*), *inferior*, *medialis* und *lateralis* (*re*). Der letztere entspringt mit zwei Köpfen (Fig. 386).

Der *Obliquus superior* (*os*) entspringt am oberen Rande des *Canalis*

opticus und zieht im medialen oberen Winkel der Orbita vorwärts, geht mit seiner Sehne durch eine an der Fossa (Spina) trochlearis befestigte fibröse Schlinge, um sich dann lateral-rückwärts zu wenden und unter der Sehne des Rectus superior hinweg an der mittleren Gegend des Bulbus zu enden.

Fig. 386.



Augenmuskeln von der lateralen Seite, halbschematisch. *lp* M. levator palpebrae. *O* N. opticus. *oi*, *os* M. obliquus inferior, superior. *ri*, *rl*, *rs* M. rectus bulbi inferior, lateralis, superior.

Der *Obliquus inferior* (*oi*) entspringt vorne am Boden der Orbita, an der medialen Seite, neben der Crista lacrymalis, zieht lateral-rückwärts unter dem Rectus inferior hinweg, um dann an der lateralen Seite des Bulbus sich zu inseriren.

Die beiden Obliqui bilden also eine fast ununterbrochene frontal gestellte Schlinge um den Bulbus.

Die Wirkung dieser Muskeln wird in der Physiologie genauer besprochen.

### Augenlider, *Palpebrae*.

Die Augenlider sind zwei durch Knorpel gestützte Hautfalten, welche von unten und von oben her vor das Auge treten und bis zum vollständigen Verschluss sich aneinander legen können. Zwischen ihnen ist die Lidspalte, *Rima palpebrarum*, welche jederseits mit dem Augenwinkel, *Canthus oculi medialis* und *lateralis*, endet. Der laterale läuft spitz zu, der mediale hat eine Ausbuchtung, welche als Thränensee, *Lacus lacrymalis* bezeichnet wird.

Die Knorpel der Augenlider, *Tarsi*, sind nach der Form des Bulbus gewölbt und haben einen verdickten freien Rand. Der obere Tarsus ist weit grösser, besonders breiter und stärker als der untere. Ihre Enden sind an die Seitenwände der Orbita befestigt durch ein stärkeres *Ligamentum canthi mediale* und ein schwächeres *laterale*; ausserdem sind sie in der ganzen Längen-Ausdehnung an den oberen und unteren Orbitalrand angeheftet durch die *Ligamenta tarsi superioris* und *inferioris*.

Auf der äusseren Fläche der Tarsi liegt der *Musculus sphincter oculi*, an der inneren Seite liegen, in den Knorpel eingelagert, die *Glandulae tarsales* (Meibom'sche Drüsen Aut.), welche an der hinteren Kante des freien Randes, 20—40 an Zahl, ausmünden und das Sebum palpebrale absondern. Sie sind langgestreckt und liegen parallel neben einander, senkrecht zur Lidkante.

An der vorderen Kante des freien Lidrandes sitzen die Wimperhaare, *Cilia*, von denen die oberen länger und stärker und aufwärts gekrümmt, die unteren abwärts gekrümmt sind.

Die innere Fläche der Lider ist fest mit der Conjunctiva überzogen, welche an der hinteren Kante des freien Randes in die äussere Haut übergeht. —

Die Augenbrauen, *Supercilia*, sind bogenförmig gestaltete, dichte Ansammlungen von Haaren, welche die Augengegend aufwärts abgrenzen und dem Margo supraorbitalis, nicht dem Arcus superciliaris aufliegen.

### Bindehaut des Auges, *Conjunctiva*.

Die Conjunctiva überzieht die über einander gleitenden Flächen des Bulbus und der Lider und ist eine Einstülpung der Cutis. Man unterscheidet die *Conjunctiva bulbi* und *Conjunctiva palpebrarum* und nennt deren winklige Uebergangsstellen oben und unten *Fornices conjunctivae*. An der Sclera ist die Conjunctiva nur locker befestigt.

An der Grenze des Thränensees liegt eine Falte, die *Plica semilunaris*, und im Thränensee selbst erhebt sich von ihr aus die *Caruncula lacrymalis*, welche Talgdrüsen enthält und feine Haare trägt.

Die Muskeln der Augenlider sind der *Orbicularis oculi*, der *Levator palpebrae superioris* und die glatten *Musculi palpebrales*.

Der *Orbicularis* ist bereits früher (S. 221) beschrieben worden. Es ist hier daran zu erinnern, dass er als *Orbicularis palpebralis* den Augenlidern aufliegt und seinen Ursprung hauptsächlich am *Ligamentum palpebrale mediale* hat. Er ist der Schliessmuskel des Auges. Diejenigen Fasern, die von der *Crista lacrymalis* entspringen und dann also über die äussere Fläche des Thränensacks ziehen (*Musculus sacci lacrymalis* und Horner'scher Muskel Aut.), sollen auf den Thränensack eine Wirkung ausüben. Auch der *Orbicularis* muss durch Abheben des *Ligamentum mediale* aufsaugend wirken.

Der *Levator palpebrae superioris* entspringt mit den langen Augenmuskeln am *Canalis opticus* und zieht fest unter dem Dach der Orbita, und also über dem *Rectus superior* vorwärts, um sich ausgebreitet am oberen Rande des oberen Tarsus anzusetzen. Er eröffnet die Lidspalte, was gewöhnlich eben wesentlich nur durch Hebung des oberen Augenlides geschieht.

Die *Musculi palpebrales, superior* und *inferior* sind glatte Muskelplatten, welche an dem hinteren Rand beider Lidknorpel sich festsetzen.

### Thränenorgane, *Organa lacrymalia*.

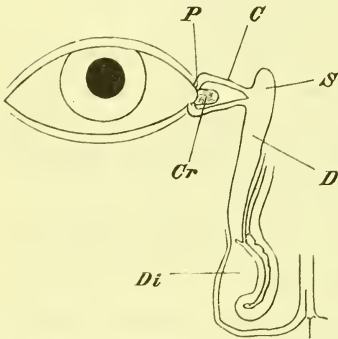
Die Thränenorgane bestehen aus der Thränendrüse und dem in die Nasenhöhle führenden Ableitungscanal.

Die Thränenendrüse, *Glandula lacrymalis*, ist eine plattrundliche, acinöse Drüse und liegt in der Fossa glandulae lacrymalis des Stirnbeins, wo sie bis fest an den Fornix hinanragt. Man unterscheidet an ihr auch wohl einen oberen grösseren und einen unteren, kleineren Theil. Ihre Ausführungsgänge, etwa 10 feine Canäle, münden über dem lateralen Augenwinkel in den oberen Fornix conjunctivae.

Der Abzugscanal beginnt am inneren Augenwinkel, wo sich die Thränenflüssigkeit in dem Lacus lacrymalis sammelt und durch die sich in

denselben eintauchenden Thränenpunkte, *Puncta lacrymalia*, aufgesogen wird. Diese befinden sich am medialen Ende der freien Lidränder, ein oberer mehr medial und ein unterer mehr lateral gelegener. Sie führen hinein in die Thränencanälchen, *Canaliculi lacrymales*, welche etwa  $\frac{1}{2}$  mm weit sind und bogenförmig um den Thränensee convergirend medianwärts ziehen, um gesondert oder mit einander verschmolzen in den Thränensack einzumünden.

Fig. 387.



Thränenapparat, halb-schematisch. C Canaliculus lacrymalis. Ci Concha inferior. Cr Caruncula lacrymalis. D Ductus naso-lacrymalis. Di Ductus narium inferior. P Punctum lacrymale. S Saccus lacrymalis.

Der Thränensack, *Saccus lacrymalis* (Dacryocystis Aut.) liegt in der Fossa lacrymalis der Orbita, hat ein oberes blindsackförmiges Ende und setzt sich

unten fort in den *Ductus lacrymalis*. Ueber die Mitte der fibrösen freien Wand des Thränensacks, die eine Fortsetzung des Periosts der Orbita ist, zieht quer hinüber das Ligamentum palpebrale mediale und ist ihr fest verbunden.

Der Thränenangang, der ohne scharfe Trennung aus dem Thränensack hervorgeht, zieht zum unteren Nasengang hinab und zwar, wie in der Knochenlehre beschrieben ist, etwas lateral und rückwärts. Seine Mündung wird durch die Schleimhaut stark verlegt, und ist meistens nur eine in der Gestalt und Grösse stark variirende kleine Spalte, die die Höhe des Nasenganges einnimmt oder sich an der Nasenwand in der Schleimhaut noch weiter abwärts zieht.

### Lage des Bulbus.

Der Augapfel liegt derart in der Orbita, dass er der medialen Wand näher ist, als der lateralen. In wechselnder Weise ragt er vorne über die Eingangsebene der Augenhöhle etwas hinaus.

Er sowohl wie die Muskeln und der Opticus sind eingebettet in das Fettpolster der Orbita. Dieses ist gegen den Bulbus hin an der diesem entsprechend ausgehöhlten vorderen Seite überzogen von der Tenon'schen Kapsel, einer dünnen fibrösen Haut, die vom Opticus durchbohrt wird, sich vorne an der Sclera befestigt und an die Muskeln, die sie durchbohren, scheidenartige Ueberzüge abgiebt.

### III. Gehörorgan.

Der Gehörapparat besteht aus dem äusseren Ohr, durch welches die Schallwellen dem Trommelfelle zugeführt werden, und aus dem jenseits des letzteren im Innern des Felsenbeins gelegenen Theil, der wieder in das mittlere Ohr oder die Paukenhöhle, und in das innere Ohr oder das Labyrinth zerfällt.

#### Äusseres Ohr.

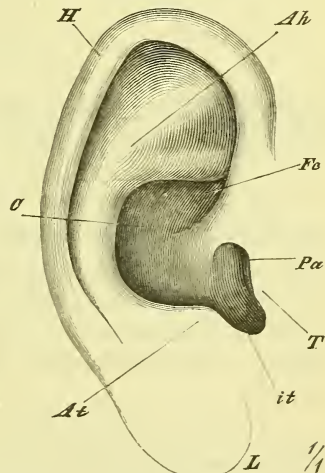
Das äussere Ohr wird gebildet durch die an der Seite des Kopfes frei vortretende Ohrmuschel, den von dieser ausgehenden äusseren Gehörgang und das an dessen medialem Ende gelegene Trommelfell.

Die Ohrmuschel, *Auricula* (Fig. 388), hat eine im Allgemeinen muschelförmige Gestalt und erscheint als der trichterförmig erweiterte Anfang des Gehörganges, welcher vorne direct in die Fläche des Gesichts übergeht, im übrigen Umfange aber frei vom Kopfe sich abhebt. Sie ist eine grösstentheils durch einen Knorpel gestützte Ausstülpung der äusseren Haut und zeigt verschiedene Erhabenheiten und Vertiefungen. Gestalt, Grösse und Stellung der Ohrmuschel wechseln in hohem Maasse.

Der untere, schmalere, keinen Knorpel, sondern Fettgewebe enthaltende Anhang heisst Ohrläppchen, *Lobulus auricularae*.

Am grösseren oberen Theil des freien Randes ist dieser umgebogen und bildet den *Helix* (*H*). Durch eine Furche vom *Helix* getrennt liegt innen der *Anthelix* (*Ah*), der oben vorn mit zwei *Crura* beginnt und unten in den unter dem *Porus acusticus* (*Pa*) gelegenen *Antitragus* (*At*) übergeht. Diesem gegen-

Fig. 388.



Das rechte Ohr. *Ah* Anthelix. *At* Antitragus. *G* Concha. *Fc* Fossa conchae. *H* Helix. *it* Incisura intertragica. *L* Lobulus auricularae. *Pa* Porus acusticus. *T* Tragus.

über, den Eingang des Gehörganges von vorne überdeckend, liegt der *Tragus (T)*.

Von der Wölbung des *Anthelix* wird eine grössere Vertiefung umschlossen, die *Concha*, welche zwischen *Tragus* und *Antitragus* sich in die abgerundete *Incisura intertragica (it)* verlängert, und oben vorn mit der *Fossa conchae (Fc)* endet.

Der Ohrknorpel, *Cartilago auriculae* (Fig. 389) entspricht im grössten Theil der äusseren Erscheinung des Ohrs, nur ist der *Helix* theilweise schmaler, an seinem vorderen Ende springt die *Spina helicis (Sp)* deutlich vor, und an der Basis des Ohrläppchens endet der Knorpel mit der *Cauda helicis (Ch)*. Vom *Antitragus* zum *Tragus* herum schlägt sich der Knorpel rinnenförmig, und dieser Knorpel bildet den Anfang des Gehörgangknorpels. Der Ohrknorpel besteht aus Netzknorpel und ist durch fibröse Fasern an den Schädel befestigt.

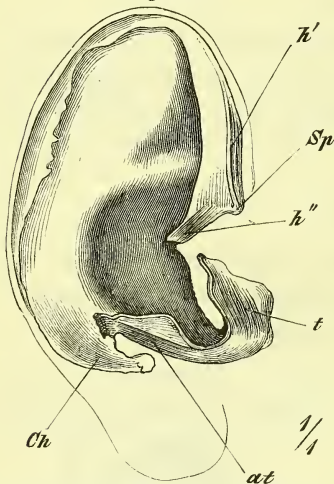
Muskeln des Ohrs giebt es zweierlei: solche, die dem Ohrknorpel allein angehören und solche, die ihn mit dem Kopfe verbinden; letztere sind früher (S. 221) beschrieben worden als *Auricularis superior* und *posterior* und vermögen das Ohr bei einigen Menschen in der That rückaufwärts zu heben; erstere sind unbedeutende kleine Muskeln und heissen *Musculus helicis major* und *minor*, *Musculus tragicus* und *antitragicus*, und es genügt, ihre wegen auf Fig. 389 zu verweisen. An der medialen Fläche kommt zu ihnen noch der *Transversus auriculae*.

Die Haut sitzt an der lateralen Seite dem Knorpel fest an, an der medialen Seite locker. In der Höhlung sind zahlreiche Talgdrüsen vorhanden. Das Ohrläppchen enthält Fett und ist arm an Gefässen und Nerven.

Äusserer Gehörgang, *Meatus auditorius externus*. Derselbe zerfällt in einen knöchernen und einen knorpeligen Theil.

Der knöcherne äussere Gehörgang hat zu seiner Grundlage den gleichnamigen Canal des *Temporale*, der oben von der *Squama*, hinten vom *Processus mastoideus*, und vorn und unten von der *Pars tympanica* gebildet wird. Er reicht nach Innen bis an den *Suleus tympanicus*, in welchem sich das *Trommelfell* festsetzt. Der ihn nach aussen ununterbrochen

Fig. 389.



Knorpel und Muskeln des äusseren Ohrs. at M. antitragicus. Ch Cauda helicis. h', h'' M. helicis major, minor. Sp Spina helicis. t M. tragicus.



fortsetzende knorpelige Gehörgang hat als Grundlage eine unmittelbare Fortsetzung des Knorpels der Ohrmuschel, welche, wie schon erwähnt, eine oben offene Rinne darstellt, die an der freien Kante des knöchernen Gehörganges befestigt ist und oben durch fibröses Gewebe vervollständigt wird. An der unteren Wand des Knorpels befinden sich 2—3 stärkere Ausschnitte, *Incisurae*.

Der äussere Gehörgang ist ausgekleidet durch eine Fortsetzung der äusseren Haut, welche nach innen zu immer dünner wird und schliesslich mit einer feinen Haut auf das Trommelfell übergeht. Man findet Haare und Talgdrüsen, ausserdem aber auch im knorpeligen Theile die knäuelartigen *Glandulae ceruminales*, welche das Ohrenschmalz absondern.

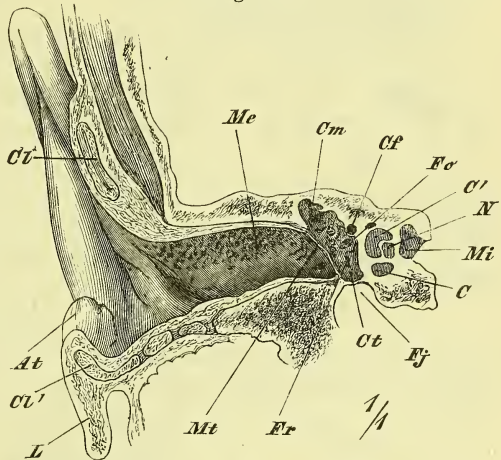
Die Richtung des Gehörganges zieht im knöchernen Theile ziemlich gerade, lateral und etwas rückwärts. Der knorpelige Theil setzt sich mit einem sehr stumpfen Winkel daran und ist selbst etwas vorwärts gewölbt, so dass es eines rück-aufwärts gehenden Zuges an der Ohrmuschel bedarf, um bis zum Trommelfell hineinsehen zu können.

Der Gehörgang ist im Durchschnitt elliptisch und zwar in der senkrechten Richtung am weitesten; seine engste Stelle ist am inneren Ende des knorpeligen Theiles. Das innerste Ende ist der Richtung des Trommelfells entsprechend schräg abgeschnitten, so dass der obere Theil dieser Haut der Oberfläche des Kopfes am nächsten liegt.

### Trommelfell, *Membrana tympani*.

Das Trommel- oder Paukenfell ist eine straff gespannte Membran, welche, durch die Schallwellen im Gehörgange in Bewegung gesetzt, diese Bewegung auf die mit ihm in Zusammenhang stehenden Gehörknöchelchen überträgt. Das Trommelfell ist einigermaßen kreisrund und wird in seinem grössten unteren Theil mit einem verdickten Rande in dem Sulcus tympanicus der Pars tympanica (beim Neugeborenen in dem freiliegenden An-

Fig. 390.

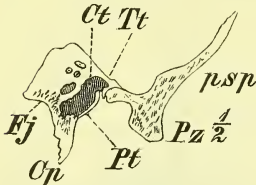


Senkrechter Schnitt durch den äusseren Gehörgang. *At* Antitragus. *C*, *C'* Concha. *Cf* Canalis facialis. *Ct*, *Ct'* Cartilago auriculae. *Cm* Eingang zu den Cellulae mastoideae. *Ct* Cavum tympani. *Fj* Fissura jugularis. *Fo*, *Fr* Fenestra ovalis, rotunda. *L* Lobulus auriculae. *Me*, *Mi* Meatus auditorius externus, internus. *Mt* Membrana tympani.

nulus tympanicus) befestigt. Es liegt ziemlich schräge, derart, dass sein unterer Theil einwärts und etwas vorwärts abweicht. Sein Centrum ist durch den an dasselbe befestigten Griff des Hammers einwärts gezogen und es wird diese von aussen sichtbare Stelle als der *Umbo* bezeichnet. Ganz oben ist auch ein Eindruck vom kurzen Fortsatze des Hammers.

Das Trommelfell besteht aus drei Schichten, einer mittleren, eigenen, bindegewebigen, einer inneren Schleimhaut und einer äusseren, welche von der Auskleidung des äusseren Gehörganges her stammt.

Fig. 391.



Querschnitt durch die Pyramide des Felsenbeins. *Op* Crista petrosa. *Ct* Cavum tympani. *Fj* Fossa jugularis. *ps* Pars squamosa. *Pt* Pars tympanica. *Pz* Proc. zygomaticus. *Tt* Tegmentum tympani.

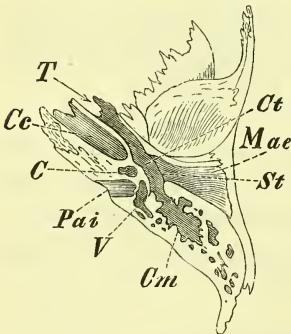
### Mittleres Ohr.

Das mittlere Ohr besteht aus der Paukenhöhle, aus der vorne von ihr zur Rachenhöhle hinführenden Tuba, aus den hinten mit ihr zusammenhängenden Cellulae mastoideae und den in ihr gelegenen Gehörknöchelchen.

Die Paukenhöhle, *Cavum tympani*, hat eine recht variirende Gestalt; immer aber ist sie seitlich abgeplattet und geht vorn oben und hinten oben allmählich in die erwähnten Hohlräume über.

Die äussere Wand ist das Trommelfell; die innere Wand ist die laterale Seite des eigentlichen festen Felsenbeins und scheidet die Paukenhöhle vom Labyrinth. Die obere Wand ist das Tegmen tympani und die untere Wand entspricht der Fossa jugularis.

Fig. 392.



Schnitt durch das Temporale, durch den äusseren und inneren Gehörgang und die Paukenhöhle. *C* Cochlea. *Cc* Canalis caroticus. *cm* Cellulae mastoideae. *Ct* Cavum tympani. *Mae* Meatus auditorius externus. *Pai* Porus acusticus internus. *St* Sulcus tympanicus. *T* Tuba Eustachii ossea. *V* Vestibulum.

An der medialen Wand der Paukenhöhle gewahrt man eine stärkere Hervorragung, das *Promontorium*, und auf demselben eine leicht gebogene senkrechte Furche, den *Sulcus nervi tympanici*. Hinter und über dem Promontorium ist eine quergestellte, länglich runde Oeffnung, die von dem Steigbügel eingenommen wird; *Fenestra ovalis* oder *vestibuli*, und unter und etwas hinter dem Promontorium, aber mehr in die Tiefe versenkt, liegt die kleinere *Fenestra rotunda* oder *cochleae*, welche durch eine Haut, die *Membrana tympani secundaria*, verschlossen wird.

Hinter der Fenestra ovalis liegt eine kleine kraterförmige Erhabenheit, die *Eminentia pyramidalis*, aus welcher der *Musculus stapedius* entspringt. Ueber und hinter der Fenestra ovalis zieht eine Erhabenheit entlang, welche dem *Canalis facialis*

entspricht, und über der Fenestra ovalis endet der von der knöchernen Scheidewand der Tuba her sich horizontal rückwärts fortsetzende *Processus cochleariformis* mit einem umgebogenen Rande.

Die *Cellulae mastoideae* füllen den gleichnamigen Fortsatz mehr oder weniger vollständig aus und erstrecken sich sogar öfters in die übrige Pars mastoidea und die Pyramide hinein. Der Zugang zu ihnen bildet gewöhnlich einen ziemlich hoch gelegenen grösseren Raum, *Antrum mastoideum*.

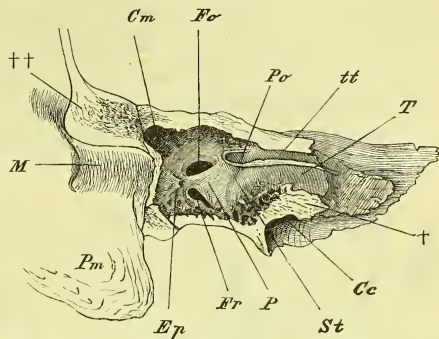
Die *Tuba (Eustachii Aut.)* ist ein Rohr, durch welches das Innere der Paukenhöhle mit dem Inneren des Schlundes in Verbindung steht; man unterscheidet einen knöchernen hinteren und einen knorpeligen vorderen Theil.

Die *Tuba ossea* wird durch die untere weitere Abtheilung des Canalis musculotubarius (S. 63) gebildet, geht allmählich aus dem Cavum tympani hervor, zieht schräg median-vorwärts und hat ein rundliches stets offenes Lumen.

Die knorpelige Tuba setzt ziemlich die gleiche Richtung fort. Ihr Knorpel ist eine Platte, welche schräg lateral-aufwärts stehend die mediale Wand der Tuba bildet und dann oben mit ihrem Rande lateralwärts umgebogen ist, so dass man den Knorpel auf dem Durchschnitte wohl mit einem Hirtenstabe verglichen hat. Mit diesem oberen umgebogenen Theile legt sich die Tuba fest an die Basis des Schädels an, in einer Linie, die von der Oeffnung der knöchernen Tuba nach der medialen Seite der Basis des Processus pterygoideus führt und der Grenze zwischen Pyramide und Ala temporalis entspricht. Die untere und die laterale Seite der Tuba besteht nur aus einer fibrösen Haut.

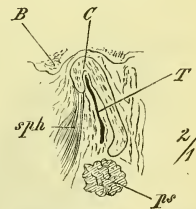
Mit der knorpeligen Tuba stehen Muskeln in Beziehung: an den oberen Theil der lateralen Wand inserirt der Sphenostaphylinus, der also dadurch ein Dilator tubae wird, und schräg an der unteren Wand entlang zieht der Petrostaphylinus.

Fig. 393.



Mediale Wand der Paukenhöhle. Cc Canalis caroticus. Cm Eingang zu den Cellulae mastoideae. Ep Eminentia pyramidalis. Fo Fenestra ovalis, rotunda. M Meatus auditorius externus. P Promontorium. Pc Proc. cochleariformis. Pm Proc. mastoideus, St Sulcus tympanicus. T Tuba ossea. tt Canalis tensoris tympani. † Schnittfläche der Pyramide parallel der Längsaxe derselben. †† Desgl. der Pars squamosa in der Längsrichtung des äusseren Gehörganges.

Fig. 394.

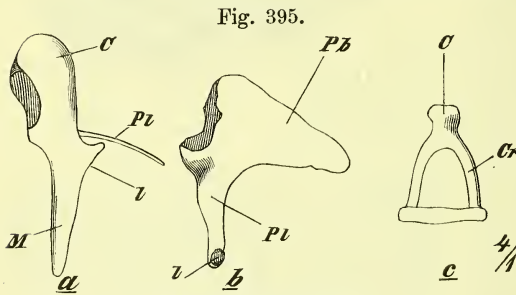


Querschnitt der rechten Tuba von vorne. B Basis Cranii. C Cartilago tubae. ps, sph Musculus petrostaphylinus, sphenostaphylinus. T Hohlraum der Tuba.

Das vordere Ende der trichterförmig sich erweiternden Tuba befindet sich an der Seitenwand des Schlundes in der Höhe der unteren Muschel (Fig. 383 S. 515).

Die Gehörknöchelchen, *Ossicula auditus*, bilden einen vom Trommelfell nach der Fenestra vestibuli hinübergelegten, eigenthümlich gegliederten Stab, durch den die Bewegungen des Trommelfells auf den Inhalt des Vestibulums und somit auf die im Labyrinth enthaltenen Endausbreitungen des Acusticus einwirken.

Es giebt drei Knochen: Hammer, Ambos und Steigbügel (Fig. 395).



Die Gehörknöchelchen.

- a) Malleus, mit C<sup>o</sup>Corpus, M Manubrium, Pb, Pl Processus brevis, longus.
- b) Incus. l Processus lenticularis, Pb, Pl Processus brevis, longus.
- c) Stapes: C Corpus. Cr Crus.

Der Hammer, *Malleus* (a), hat ein oberes keulenförmiges Ende, *Caput*, und ein abwärts spitz zulaufendes Ende, *Manubrium*. An dem Uebergange beider liegt an der vorderen lateralen Fläche der *Processus brevis* und aus derselben Gegend entsteht der dünne und lange, zerbrechliche *Processus longus*.

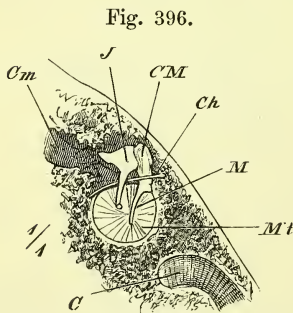
Der Ambos, *Incus* (b), hat ein etwas abgeplattetes

*Corpus*, an dem sich einerseits eine ausgehöhlte Gelenkfläche für den Hammer befindet, während anderseits zwei stark divergirende Fortsätze, *Processus longus* und *brevis* von ihm ausgehen.

Der lange Fortsatz hat an seinem medianwärts umgebogenen Ende einen hervorragenden Theil, den *Processus lenticularis*, der zur Verbindung mit dem Steigbügel dient.

Am Steigbügel, *Stapes*, unterscheidet man die Platte, *Basis*, die beiden runden *Crura* und das *Capitulum*, an welches sich der *Processus longus incudis* anlegt.

Die Lagerung dieser kleinen Knochen ist nun derart, dass der Hammer mit seinem *Manubrium* in der eigenen Haut des Trommelfells fest eingeschlossen ist und in ziemlich senkrechter Lage bis zum Centrum desselben hinabreicht, welches er eben als *Umbo* einwärts zieht. Mit dem kurzen Fortsatz drängt er das Trommelfell am oberen Rande hinaus und



Trommelfell (linkes), von innen. C Carotis interna. Ch Chorda tympani. CM Caput Mallei. Cm Cellulae mastoideae. J Incus. M Manubrium mallei. Mt Membrana tympani.

Das vordere Ende der trichterförmig sich erweiternden Tuba befindet sich an der Seitenwand des Schlundes in der Höhe der unteren Muschel (Fig. 383 S. 515).

mit dem Kopfe liegt er an der lateralen Wand der Paukenhöhle oberhalb des Trommelfells. Sein langer Fortsatz senkt sich hinein in die Fissura Glaseri. Der Ambos ist mit der Gelenkfläche seines Körpers dem Kopfe des Hammers an dessen medialer hinterer Seite angelagert. Sein kurzer Fortsatz (Fig. 396) zieht rückwärts, um sich hier mit seinem Ende an die hintere Wand der Paukenhöhle festzusetzen, sein langer Fortsatz zieht abwärts und liegt somit dem Manubrium mallei parallel. Zwischen beiden geht die Chorda tympani hindurch. Mit dem Processus lenticularis artikulirt dann mit seinem Capitulum der Steigbügel, dessen Ebene fast rechtwinklig zu ihm steht und der mit seiner Basis in der Fenestra rotunda gelegen ist.

Von Bändern der Gehörknöchelchen ist zunächst zu erwähnen, dass der Stapes durch das *Ligamentum annulare baseos stapedis* in der Fenestra festgehalten wird. Von den übrigen Bändern wollen wir hier nur noch erwähnen das *Ligamentum mallei anterius*, welches durch die Fissura Glaseri zieht.

Die Muskeln, die die Gehörknöchelchen bewegen, sind zwei, der Tensor tympani und der Stapedius.

*Musculus tensor tympani* entsteht vor der äusseren Oeffnung der knöchernen Tuba vom Schläfenbein und zieht in dem für ihn bestimmten Canal oberhalb der Tuba entlang, biegt sich um den Processus cochleariformis rechtwinklig herum und endet am oberen Ende des Manubrium mallei. Er muss diesen einwärts ziehen und somit ein wahrer Spanner des Trommelfells sein.

*Musculus stapedius* entspringt in der Eminentia pyramidalis und endet am Capitulum stapedis. Seine Function ist streitig.

Die genauere Untersuchung der Bewegungen der Gehörknöchelchen und ihrer Wirkung geschieht in der Physiologie.

Die Paukenhöhle ist ausgekleidet von einer Schleimhaut, welche einerseits durch die Tuba mit der Rachenschleimhaut zusammenhängt, anderseits sich in die Cellulae mastoideae fortsetzt und auch die Gehörknöchelchen überzieht und befestigt. In der Tuba wird durch diese Auskleidung das Lumen ausserordentlich verengt und es liegen im unteren fibrösen Theil die Seitenwände gewöhnlich fest aneinander, während sie im oberen Theil etwas offen zu klaffen scheinen.

Das Epithel ist ein flimmerndes Cyliinderepithel, nur das Trommelfell ist mit Plattenepithel überzogen.

## Inneres Ohr.

Das innere Ohr besteht aus dem sogenannten Labyrinth, welches im eigentlichen harten Felsenbein eingeschlossen ist, und wird zusammengesetzt aus dem Vorhof, den Bogengängen und der Schnecke. In diesen sonderbar gestalteten Knochenhöhlen, dem knöchernen Labyrinth, breiten sich in verschiedener Weise die Häute aus, in denen die eigenthümlichen und in der Histiologie näher zu beschreibenden Endigungen des Hörnerven liegen.

Der Vorhof, *Vestibulum* (Fig. 392 *V*), ist ein Raum, in den sowohl die drei Bogengänge, als auch die Schnecke einmünden und liegt an der medialen Seite des Cavum tympani, mit dem er durch die Fenestra ovalis in Verbindung steht. Die Schnecke liegt an seiner vorderen, die Bogengänge liegen an seiner hinteren Seite, und an seine mediale Seite stösst der Hintergrund des Meatus auditorius internus.

Man unterscheidet am Vestibulum zwei an der medialen Wand durch eine senkrechte Leiste, *Crista vestibuli*, getrennte Abtheilungen: Die vordere ist der *Recessus hemisphaericus*, welcher kugelige Form hat und die Einmündungsstelle der Scala vestibuli der Schnecke zeigt. Die hintere Abtheilung ist der *Recessus hemiellipticus*, welcher die fünf Mündungen der Bogengänge zeigt. Ausserdem befindet sich hier auch noch die feinere Oeffnung des Aquaeductus vestibuli, und endlich bemerkt man an der medialen Wand die drei *Maculae cribrosae*, Siebflecke, das sind die inneren Enden der Canäle, durch welche Fasern des Acusticus (*N. vestibuli*) aus dem Meatus auditorius internus eintreten.

Die Bogengänge, *Canales semicirculares* sind drei an Zahl und bestehen jeder aus einem mehr als halben Kreisbogen, der mit beiden Enden in das Vestibulum einmündet. Der eine ihrer Schenkel ist an der Mündung angeschwollen und bildet die Ampulle. Die so ziemlich je in einer Ebene gelegenen Bogengänge stehen mit diesen Ebenen senkrecht zu einander und man unterscheidet nach ihrer Lage einen oberen (*s*), einen hinteren (*p*) und einen lateralen Bogengang (*l*). Der obere ist es, von dem die *Eminentia arcuata* der oberen Fläche der Pyramide her-

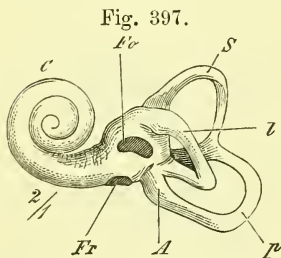


Fig. 397.  
Ausguss des linken Labyrinths, laterale Seite. *A* Ampulle. *C* Cochlea. *Fo*, *Fr* Fenestra ovalis, rotunda. *l*, *p*, *s* Canalis semicircularis lateralis, posterior, superior.

rührt. Der hintere Schenkel des oberen und der obere Schenkel des hinteren Bogenganges fließen mit ihren ampullenlosen Schenkeln zusammen.

Die Schnecke, *Cochlea*, heisst so, weil sie wie eine Schnecke (*Helix*) aus einem aufgewundenen Gange besteht. Sie hat ihre Lage zwischen Vestibulum und Canalis caroticus und erzeugt mit ihrem basalen Theil das Promontorium des Cavum tympani. Die Basis ihrer Axe steht auf dem Hintergrund des Meatus auditorius internus.

Die Schnecke besteht aus  $2\frac{1}{2}$  Windungen, welche um eine Axe sich lagern, welche der *Modiolus* ist. (Gewöhnlich nennt man sie in der ersten Windung *Modiolus*, in der zweiten *Columella*, und in der dritten halben

*Lamina modioli*.) Dieser Modiolus ist an der Basis natürlich dick und wird oben ganz dünn, indem er mit der medialen Wand des blinden Endes der Schnecke endet. Die Spitze der Schnecke heisst die Kuppel.

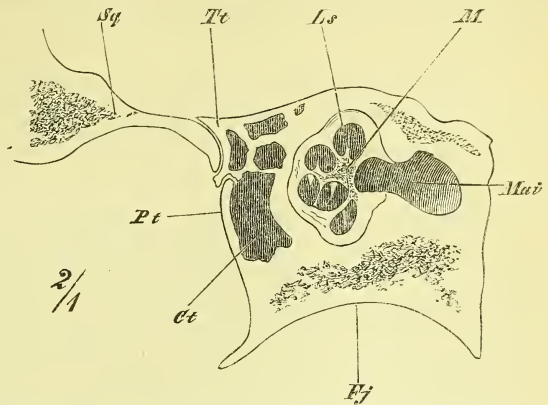
Der Hohlraum der Schnecke, Schneckencanal, zerfällt durch eine von der Axe ausgehende ebenfalls natürlich gewundene Platte, die *Lamina spiralis ossea*, unvollständig in zwei Abtheilungen, von denen die obere, d. i. laterale, die Vorhofstreppe, *Scala vestibuli*, heisst und unten in dem Recessus hemisphaericus des Vorhofs beginnt, während die untere als Paukentreppe, *Scala tympani*, in der Fenestra rotunda der Paukenhöhle ihren Anfang nimmt. In der Scala tympani liegt auch das innere Ende des Aquaeductus cochleae.

Das obere Ende der Lamina spiralis besteht aus einem frei vorspringenden hakenförmigen Fortsatz, dem *Hamulus*.

Wo die knöcherne Lamina spiralis am Modiolus festsetzt, zieht sich ein Canal entlang, der *Canalis spiralis modioli*.

Zur Trennung der beiden Schneckengänge wird die Lamina spiralis ossea vervollständigt durch die *Lamina spiralis membranacea*, welche sich vom freien Rande derselben an die äussere Wand des Schneckenganges hinüberzieht. Am oberen Ende bildet sie mit dem Hamulus zusammen das sogenannte *Helicotrema*, eine Oeffnung, in welcher die beiden Scalae der Schnecke zusammenfliessen.

Fig. 398.



Querschnitt durch die Pyramide. Ct Cavum tympani. Fj Fossa jugularis. Ls Lamina spiralis ossea. M Modiolus. Maiv Meatus auditorius internus. Pt Pars tympanica. Sq Squama. Tt Tegmen tympani.

Die *Lamina spiralis membranacea* besteht aus zwei divergirenden Blättern, welche den *Ductus cochlearis* zwischen sich haben. Das der Basis der Schnecke zuliegende ist die *Membrana basilaris*, auf welcher der eigentliche nervöse Endapparat aufliegt; das der Spitze der Schnecke zugewandte nennt man die Reissner'sche Membran.

Das häutige Labyrinth, der eigentliche Haupttheil des Gehörapparates, besteht aus häutigen Säcken und Canälen, die in dem knöchernen Labyrinth liegen. Sie umschliessen eine Flüssigkeit, die Endolymphe und sind umspült von der Perilymphe, welche sie von der inneren Oberfläche des Labyrinths trennt, welche mit einem Epithel überkleidet ist.

Im Vestibulum liegen, den beiden Recessus entsprechend, zwei kugelige Säcke, der *Saccus hemisphaericus* und *hemiellipticus*. Sie berühren sich mit den einander zugewandten Flächen, hängen hier aber in ihren Höhlungen nicht zusammen. Von dem Saccus hemiellipticus gehen aus die häutigen Bogengänge, bei welchen man ebenfalls an dem einen Ende eine Ampulle unterscheidet. Mit dem Recessus hemisphaericus steht in Verbindung der Ductus cochlearis, jedoch nur durch den *Canalis reuniens*, über welchen jener noch mit einem blinden Ende hinüberraagt.

Zwischen den Höhlen der beiden Säcke findet übrigens doch eine indirecte Verbindung statt, und zwar durch eine im Aquaeductus vestibuli gelegene blinde Ausstülpung, *Recessus labyrinthi*, in welcher Fortsätze von beiden Säcken zusammentreffen. An den Stellen, wo die Nerven an die Säckchen treten, bemerkt man weissliche Verdickungen derselben, in denen sich der sog. Ohrsand, *Otoconia*, befindet.





# A n h a n g.

---

In Folgendem ist eine gedrängte Zusammenstellung aller der vorgekommenen Namensbezeichnungen gegeben und damit zugleich eine Uebersicht verbunden über die gegenseitigen Beziehungen der einzelnen Systeme, wovon im bisherigen Texte absichtlich nur wenig erwähnt wurde. Es sollte hiermit Gelegenheit gegeben werden, die Erinnerung an eine so grosse Zahl von Namen möglichst oft wieder auffrischen, und die für Theorie und Praxis so wichtigen Abhängigkeitsverhältnisse leicht übersehen und erfragen zu können. Die beigetzten Zahlen bezeichnen die Seiten.

---

## I. Osteologie.

Uebersicht der Knochen und ihrer einzelnen Theile, sowie der an ihnen befestigten Muskeln.

### Vertebrae.

#### a) *Beugewirbel* 19.

Corpus, Arcus, Foramen vertebrale. Procc. articulares superiores und inferiores; Proc. spinosus, Proc. transversus mit Tuberositas vertebralis. Incisura vertebralis superior und inferior.

Ausserdem an Brustwirbeln: Fossae costales, superior und inferior. Fossa transversalis. An Halswirbeln: Foramen transversarium (f. Art. vertebralis). An Bauchwirbeln: Proc. transversus accessorius, Proc. mamillaris.

#### b) *Drehwirbel* 23.

Am Epistropheus: Dens mit Fossa articularis anterior. Fossae articulares superiores. Am Atlas: Arcus anterior mit Tuberculum anterius und Fossa articularis; Arcus posterior mit Tuberculum posterius; Massae laterales mit Fossae articulares inferiores und superiores (mit Sinus atlantis f. Art. vertebr.).

#### c) *Kreuzbein* 25.

Corpus, Alae. Basis und Apex, und Canalis sacralis mit Hiatus. Foramina sacralia anteriora und posteriora. Procc. spinosi spurii, articulares spurii (mit Cornua sacralia) und transversi spurii. Superficiès auricularis, Tuberositas ossis sacri.

d) *Steissbein* 27.

Cornua coccygea.

e) *Ganze Wirbelsäule* 28.

Canalis vertebralis. Spatia intercruralia. Sulci dorsales. Vertebra prominens. Promontorium.

Muskeln:

Zwischen Procc. spinosi: Interspinales, Spinalis dorsi und cervicis; zwischen Procc. transversi: Intertransversarii; von Procc. transversi zu spinosi: Multifidus und Semispinalis.

Dazu noch im Besonderen:

An Brusttheil: An Procc. transversi: Levatores costarum, Longissimus cervicis und capitis (z. Thl.), Semispinalis capitis (z. Thl.). An Procc. spinosi: Trapezium (z. Thl.), Latissimus dorsi (z. Thl.), Rhomboidei (z. Thl.), Serrati postici (z. Thl.), Splenius capitis (z. Thl.) und colli. — An den Körpern: Longus colli (z. Thl.), Psoas major (z. Thl.) und minor.

An Halstheil: An Körpern: Longus colli (z. Thl.). — An Procc. transversi: Longus capitis und colli (z. Thl.), Scaleni, Levator scapulae, Splenius colli (z. Thl.), Longissimus cervicis, Longissimus capitis (z. Thl.), Semispinalis capitis (z. Thl.), Iliocostalis. — An Procc. spinosi: Trapezium, Rhomboideus, Serratus posticus superior, Splenius capitis, (alle z. Thl.).

An Bauchtheil: An Körpern: Diaphragma pars vertebralis, Psoas major (z. Thl.) — An Procc. transversi: Psoas major (z. Thl.), Quadratus lumborum (z. Thl.), Transversus abdominis (z. Thl.), Longissimus dorsi. — An Procc. spinosi: Latissimus dorsi (z. Thl.), Serratus posticus inferior.

An den Drehwirbeln: Epistropheus: Rectus capitis posticus major, Obliquus capitis inferior. Atlas vorn: Longus colli und capitis, seitlich: Rectus capitis lateralis, Scalenus medius (z. Thl.), Levator scapulae (z. Thl.), Splenius colli (z. Thl.), Obliquus capitis inferior und superior; hinten: Rectus capitis posticus minor.

An Kreuzbein. Hinten: Sacrospinalis, Multifidus, Glutaeus maximus. Seitlich: Coccygeus (alle z. Thl.). Vorn: Pyramiformis.

An Steissbein. Coccygeus, Sphincter ani externus (z. Thl.), Levator ani (z. Thl.), Glutaeus maximus (z. Thl.).

**Costae** 29.

Corpus, Extremitas vertebralis und sternalis. — Capitulum mit Crista, Collum mit Crista superior und inferior. Tuberculum. Angulus. Sulcus.

Costa I: Tuberculum scaleni, Sulcus subclaviae.

Muskeln:

Hinten: Iliocostalis und Longissimus dorsi. (Ansätze und Ursprünge.) Levatores costarum. Intercostales externi und interni, Transversus thoracis posterior. — Serratus posticus sup. und inf. — Vorne: Pectoralis major (z. Thl.) und minor, Subclavius, Rectus abdominis, Obliquus abdominis externus, Serratus anticus, Obliquus abdom. int., Transversus abdominis (z. Thl.), Pars costalis diaphragmatis, Transversus thoracis anterior.

Obere Rippen: Scaleni; unterste Rippe: Quadratus lumborum.

**Sternum 33.**

Corpus, Manubrium, Proc. ensiformis, Incisura semilunaris, Incisura clavicularis, Fossae costales.

**Muskeln.**

Vordere Seite: Sternocleidomastoideus (z. Thl.), Pectoralis major (z. Thl.), Rectus abdominis (z. Thl.). Hintere Seite: Sternohyoideus (z. Thl.), Sternothyreoideus (z. Thl.), Pars sternalis des Diaphragma, Transversus thoracis anterior und Transversus abdominis (z. Thl.).

**Thorax 34.**

Spatia intercostalia, Sulcus pulmonalis.

**Cranium.****Allgemeines 36.**

Cranium, Facies. — Fornix, Basis. — Lamina externa und interna (vitrea), Diploë (mit Canales diploici). Foramina diploica. Impressiones digitatae und Jaga cerebrialia. Sulci arteriosi und venosi. Foveae glandulares.

**Occipitale 43.**

Corpus, Squama, Partes laterales, Foramen occipitale. — Tuberculum pharyngeum (f. Lig. pharyng. med.), Semisulcus petrosus inferior (f. Sinus petr. inf.).

Linea nuchae superior, inferior, suprema und mediana, Protuberantia occip. externa. Fossae occip. superiores und inferiores. Crista occip. interna. Sulci transversi (f. Sinus transv.). Sulcus sagittalis (f. Sinus sagittalis). Incisura jugularis, Proc. jugularis, Sulcus jugularis (f. Sin. transv.). Processus condyloideus, Fossa condyloidea. Canalis condyloideus (f. Emissarium), Canalis hypoglossi (f. N. hypogl.), Tuberculum jugulare.

**Muskeln.**

Squama: Epicranium occipitalis, Trapezium (z. Thl.), Sternocleidomastoideus (z. Thl.), Splenius capitis, Semispinalis capitis. Obliquus capitis sup., Rectus cap. post. major, minor. Pars lat.: Rect. cap. lateralis. Corpus: Long. cap. Rect. cap. ant.

**Sphenoidale 47.**

Corpus, Alae orbitales und temporales, Procc. pterygoidei. — An Corpus: Sella. Fossa hypophyseos. Dorsum und Tuberculum sellae. Proc. clinoidi medii und posteriores. Sulcus opticus. Limbus sphenoidalis. Clivus. Sulcus caroticus (f. Sinus cavernosus). Lingula sphenoidalis. Aperturæ und Septum sinuum sphenoidalium. Rostrum und Crista sphen., Conchae sphen. — An Alae orbitales. Proc. clinoides anterior, Canalis opticus. — An Alae temporales. Canalis rotundus (f. Trigem. ram. II), Foramen ovale (f. Trig. ram. III). Lamina triangularis, Foramen spinosum (f. Art. meningea media), Canaliculus innominatus (f. N. petros. superf. minor). Crista infratemporalis, Spina sphenoidalis. — An Procc. pterygoideus: Lamina medialis und lateralis. Fossa und Incisura pterygoidea, Hamulus pteryg. — Sulc. pterygopalatinus, Canalis Vidianus (f. N. und Art. Vid.).

**Muskeln:**

An der Ala temporalis: Temporalis (z. Thl.), Pterygoideus externus (z. Thl.), Tensor tympani. — Ala orbitalis: Musculi bulbi oculi recti, obliquus superior und Levator palpebrae. — Proc. pterygoideus: Pterygoideus externus (z. Thl.) und internus, Sphenostaphylinus und Pterygopharyngeus.

**Parietale 52.**

Tuber parietale, Linea temporalis. Sulcus sagittalis, Foramen parietale.

**Muskeln:**

Temporalis (z. Thl.).

**Frontale 54.**

Pars frontalis und naso-orbitalis, Proc. nasalis und zygomaticus. —

Pars frontalis: Aussen: Tubera frontalia, Arcus superciliares, Glabella, Sinus frontales. — Innen: Crista front. Foramen coecum. Pars naso-orbitalis: Incisura ethmoidalis. Incisura nasalis. Spina nasalis sup. Fossa glandulae lacrymalis. Fossa und Spina trochlearis. Margo supraorbitalis. Incisura und Foramen supra-orbitale (f. N. und Art.). Foramina ethmoidalia, ant. und post. (f. Art. und Nerv.).

**Muskeln:**

Frontalis (Corrugator supercili), Orbicularis oculi (z. Thl.), Temporalis (z. Thl.).

**Ethmoidale 58 u. 71.**

Lamina cribrosa und perpendicularis. Labyrinthi. Crista galli mit Procc. alares, Foramina cribrosa (f. Filamenta olfactoria). Cellulae ethmoidales. Concha superior und media, Lamina papyracea, Processus uncinatus.

**Temporale 59.**

Pars squamosa, mastoidea, petrosa und tympanica. —

Pars squamosa: Fossa mandibularis, Fissura Glaseri (f. Art. tymp. und Chorda tymp.). Tuberculum articulare. — Pars mastoidea: Proc. mastoideus. Incisura mast. — Sulcus arteriae occip., Fiss. tympanico-mastoidea (N. auricul. vagi). Foramen mastoideum (f. ein Vas emissarium). Proc. mastoideus und Cellulae mast. — Sulc. sinus transversi. — Pars petrosa: Sulc. petr. sup. (f. Sinus petr. sup.). Fissura petroso-squamosa. Crista petrosa. Porus und Meatus acusticus internus (Facialis und Acusticus; Art. auditiva int.). Aquaeductus vestibuli und cochleae. Hiatus subarcuatus. Eminentia arcuata. Hiatus canalis facialis (Nerv. petr. superf. major). Sulcus petrosus (f. Sinus). Apertura superior canaliculi tympanici. Impressio trigemini. Tegmentum tympani, Canalis musculo-tubarius: Tuba Eustachii ossea und Canalis tensoris tympani. Proc. styloideus und Foramen stylo-mastoideum (f. N. facialis). Foramen caroticum externum. Fossa jugularis. Apertura inf. canalic. tympan. Canaliculi carotico-tymp. Canaliculus mastoideus (R. auricularis Vagi). Canaliculus mastoideus.

**Muskeln:**

Temporalis (z. Thl.), Masseter (z. Thl.), Biventer mandibulae. Sternocleidomastoideus (z. Thl.). Splenius capitis (z. Thl.). Longissimus capitis. Auricularis posterior. Stylohyoideus. Stylopharyngeus. Styloglossus. Petrostaphylinus. Tensor tympani.

### Maxillare 65.

Corpus (mit Sinus); Proc. dentalis, palatinus, frontalis und zygomaticus.

Superficies facialis mit Fossa maxillaris und Foramen infraorbitale (f. gleichnam. Art. und Nerv.). — Superficies infratemporalis mit Tuberositas max. und Canales alveolares posteriores (f. gleichnam. Art. und Nerv.), Margo infraorbitalis. Sulcus, Canalis und Foramen infraorbitale (f. Art. und Nerv.). Canales alveolares anteriores (f. gleichnam. Art. und Nerv.). — Superficies nasalis mit Apertura sinus maxillaris, Sulcus lacrymalis, Crista turbinalis. — Proc. frontalis mit Crista lacrymalis. Sulcus lacrymalis. Crista ethmoidalis. — Proc. dentalis mit Alveoli und Juga alveolaria. — Proc. palatinus mit Crista nasalis und Spina nasalis anterior. Foramen incisivum (f. N. nasopalatin. und Art. palatina), Canalis incisivus, Sutura incisiva.

#### Muskeln:

Vord. Fläche des Körpers: Quadratus labii sup. caput angulare und infraorbitale. Compressor nasi. — Proc. frontalis: Orbicularis oculi (z. Thl.), Caninus. — Proc. dentalis: Buccinator (z. Thl.). Depressor alae nasi. Musc. incisivi. Obliquus oculi inferior.

### Nasale 70.

#### Zygomaticum 71.

Lamina malaris und orbitalis. Proc. frontalis und temporalis. Tuber malare, Canalis zygomatico-facialis und orbitalis (f. N. subcut. malae).

#### Muskeln:

Zygomaticus, Quadratus, Cubii superioris, caput zygom. — Masseter (z. Thl.). Temporalis (z. Thl.).

### Palatinum 73.

Pars perpendicularis und horizontalis. Proc. pyramidalis, orbitalis und sphenoidalis, nasalis. Incis. palatina. Proc. nasalis. Crista turbinalis und ethmoidalis. Spina nasalis posterior. Foramina palatina anteriora (f. Art. und Nerv.).

#### Muskeln:

Pterygoideus externus und internus (z. Thl.). Azygos uvulae.

### Lacrymale 74.

Crista, Sulcus und Hamulus lacrymalis.

#### Muskeln:

Musc. sacci lacrymalis.

### Vomer 75.

Incisura und Alae vomeris.

### Concha inferior 75.

Proc. lacrymalis, maxillaris und ethmoidalis.

### Mandibula 76.

Corpus und Rami ascendentes. Corpus: Limbus alveolaris mit Alveoli und Juga alveolaria. Protuberantia mentalis. Foramen mentale. Linea obliqua externa. Spina mentalis interna. Linea mylohyoidea. Sulcus mylohyoideus. — Ramus: Foramen mandibulare mit Lingula. Canalis mandibularis (f. Art. und Nerv. mandib.). Foramen mentale (f. N. und Art. ment.). Angulus mandibulae.

Muskeln.

Rami: Masseter, Pterygoideus internus, Temporalis, Pterygoideus externus. An Spina mentalis: Geniohyoidei und Genioglossi. An Innenseite: Mylohyoideus, Biventer, Mylopharyngeus, Buccinator (z. Thl.). Aussen: Quadratus und Triangularis menti. Incisivi labii inferioris und mentalis.

### Os hyoides 78.

Corpus, Cornua majora und minora.

Muskeln.

Sterno-, Thyreo- u. Omohyoideus. Genio- und Mylohyoideus, Hyoglossus, Stylohyoideus, Hyopharyngeus.

### Schädel im Allgemeinen 78.

Sutura coronalis, sagittalis, lambdoidea, squamosa. Fossa temporalis, infratemporalis. —

Fossa cranii anterior, media, posterior. Fissura orbitalis superior. Foramen lacerum anterius, posterius.

In Augenhöhlen 89: Fissura orbitalis superior und inferior. Ductus lacrymalis. —

In Nasenhöhle 90: Meatus narium superior, medius und inferior. Apertura pyriformis. Choanae. —

Fossa infratemporalis, Fossa pterygopalatina 94. —

Fonticulus major und minor, Fonticuli laterales 96.

### Scapula 99.

Spina, Acromion. Processus coracoideus. Fossa subscapularis, Fossa supraspinata und infraspinata. Condylus, Fossa glenoidalis; Tuberculum supra- und infraglenoidale, Collum.

Muskeln.

Vordere Fläche: Subscapularis; hintere Fläche: Supraspinatus, infraspinatus; oberer Rand: Omohyoideus; medialer Rand: Serratus anticus, Rhomboidei, Levator scapulae; lateraler Rand: Teres major, Teres minor, Tricipitis caput longum (Anconaeus longus), Caput longum bicipitis; Spina: Trapezius, Deltoides; Proc. coracoideus: Pectoralis minor, Bicipitis caput breve, Coracobrachialis.

### Clavicula 100.

Corpus, Extremitas sternalis und acromialis. Tuberositas costalis und scapularis.

## Muskeln.

Oben: Trapezius, Sternocleido-mastoideus, Sternohyoideus; unten: Deltoideus, Pectoralis major, Subclavius.

## Humerus 101.

Corpus, Extremitas superior und inferior. Caput, Collum anatomicum und chirurgicum. Tuberculum majus und minus, Spina tuberculi majoris und minoris, Sulcus intertubercularis; Tuberositas humeri, Foramen nutritium. Epicondylus lateralis und medialis, Sulcus ulnaris, Processus cubitalis, Trochlea, Eminentia capitata, Fossa olecrani, Fossa anterior major und minor.

## Muskeln.

Am Tuberc. majus: Supraspinatus, Infraspinatus und Teres minor, und an seiner Spina: Pectoralis major. Am Tuberc. minus: Subscapularis und an seiner Spina: Latissimus dorsi und Teres major. Am Körper vorne: Brachialis internus, hinten: Triceps, caput mediale und laterale; mediale Seite: Coracobrachialis; laterale Seite oben: Deltoideus (Tuberositas), unten: Supinator longus. Am Epicondylus medialis und seiner Umgebung die Flexoren und ein Pronator, nämlich: Pronator teres, Flexor manus rad., Palmaris longus, Flexor digitorum sublimis (z. Thl.), Flexor manus uln. (z. Thl.). — Am Epicondylus lateralis und Umgegend die Extensoren und ein Supinator, nämlich: Extensor manus rad. longus und brevis, Extensor digitorum communis und digiti V, Extensor manus uln., Anconaeus quartus und Supinator brevis (z. Thl.).

## Ulna 102.

Corpus, Extremitas superior und inferior. Olecranon, Proc. coronoideus, Fossa sigmoidea, Sinus lunatus, Tuberositas. — Crista ulnae, Crista interossea, Canalis nutritius. — Capitulum, Circumferentia articularis, Proc. styloideus.

## Muskeln.

Am Olecranon: Triceps, Flexor carpi ulnaris (z. Thl.); am Proc. coronoideus und Tuberositas: Brachialis internus. — Volare Seite des Körpers: Flexor digit. comm. sublimis (z. Thl.) und prof. und Flexor pollicis long., Flexor manus ulnaris (z. Thl.), Pronator quadratus. — Dorsale Seite: Anconaeus quartus, Supinator brevis (z. Thl.), Abductor pollicis longus (z. Thl.), Extensor pollicis longus, Extensor indicis.

## Radius 103.

Corpus, Extremitas superior und inferior. Capitulum, Collum, Circumferentia articularis; Tuberositas. — Crista interossea, Canalis nutritius. — Sinus lunatus, Proc. styloideus. —

## Muskeln.

An Tuberositas: Biceps. Vordere Seite: Supinator brevis, Flexor digit. comm. sublimis und pollicis longus, Pronator quadratus. Hintere Seite: Pronator teres, Abductor pollicis longus, Extensor pollicis brevis. Proc. styloideus: Supinator longus.

### Manus.

#### a) *Carpus* 104.

Naviculare mit Tuberositas, Lunatum, Triquetrum (Pyramidale), Pisiforme; Multangulum majus (Trapezium) mit Tuberositas, Multangulum minus (Trapezoides), Capitatum mit Caput, Hamatum mit Hamulus. Eminentiae carpi. —

#### Muskeln.

Am Pisiforme: Flexor manus ulnaris; Abductor und Opponens dig. V. (z. Thl.), und am Hamatum: Flexor brevis und Opponens dig. V. (z. Thl.).

#### b) *Metacarpus* 106.

Ossa metacarpi I—V. Corpus, Basis, Capitulum. Am Os metacarp. III: Proc. styloideus.

#### Muskeln:

Interossei volares und dorsales. — Metac. I: Abductor pollicis long. (z. Thl.), Opponens pollicis. — Metac. II: Extensor manus rad. long. Flexor manus rad. — Metac. III: Extensor manus rad. brev., Flexor pollicis brevis (z. Thl.), Adductor pollicis. — Metac. V: Extensor manus uln., Opponens digiti V.

#### c) *Phalanges I—III* 107.

Corpus, Basis, Capitulum.

#### Muskeln.

α) Phalanx I: Interossei, Lumbricales und Extensor digitorum (z. Thl.). — Ausserdem am Daumen: Flexor brevis und Adductor und Abductor pollicis, Extensor pollicis brevis; am zweiten Finger: Extensor indicis (z. Thl.); am fünften Finger: Extensor digiti V, Abductor und Flexor brevis.

β) Phalanx II: Flexor digitorum communis sublimis, Extensor digitorum communis (z. Thl.). — Ausserdem am Daumen: Flexor pollicis longus, Extensor pollicis longus.

γ) Phalanx III: Flexor digitorum communis profundus, Extensor digitorum communis (z. Thl.).

---

### Os coxae 108.

Os ilium, os ischii (mit corpus, ramus superior und inferior), os pubis (mit corpus, ramus superior und inferior). —

Crista ossis ilium (mit Linea intermedia), Spina anterior superior und inferior, Spina posterior superior und inferior. Incisura iliaca minor und major. Incisura ischiadica major und minor. Spina ischii. Tuber ischii. Superficies symphyseos. —

Aeusserer Seite: Linea glutaea posterior und anterior. Acetabulum mit Limbus, Incisura und Fossa. — Foramen obturatorium und Suleus obtur., Tuberculum obtur. superius und inferius. Crista obturatoria, Tuberculum pubis. — Innere Seite: Crista iliopectinea. Fossa iliaca. Facies auricularis. Tuberositas iliaca. Eminentia iliopectinea.



**Pelvis 111.**

Pelvis major und minor. Apertura pelvis superior und inferior. Arcus pubis. Conjugata normalis.

**Muskeln.**

a) Oberer Theil (Os ilium). Oberer Rand: Sacrospinalis (z. Thl.), Latissimus dorsi (z. Thl.); Transversus, Obliquus abdominis internus (z. Thl.) und externus (z. Thl.). Quadratus lumborum. — Aussen: Glutaeus maximus (z. Thl.), medius und minimus. — Innen: Iliacus internus. — Vorderer Rand: Sartorius, Tensor fasciae latae; Rectus femoris. — Hinterer Rand: Pyriformis (z. Thl.). —

b) Unterer Theil (Os ischii und Os pubis). Hinten: Gemellus sup. und inf. Coccygeus. — Tuber: Quadratus femoris, Biceps (cap. long.), Semitendinosus und Semimembranosus. — Vorne: Adductor magnus, brevis und longus. Gracilis. Pectineus. Rectus abdominis. Pyramidalis. Obturator externus. Psoas minor. — Innen: Obturator internus, Levator ani, Ischiocavernosus, Transversus perinei superficialis und prof. —

**Femur 113.**

Corpus, Extremitas superior und inferior. Caput. mit Fovea capitis. Trochanter major und minor. Crista intertrochanterica. Linea obliqua femoris. — Crista femoris mit Labium mediale und laterale. Canalis nutritius. — Condylus medialis und lateralis, Fossa intercondyloidea. Fossa patellaris. Epicondylus medialis und lateralis.

**Muskeln.**

Am Trochanter major: Glutaeus medius und minimus. Pyriformis, Obturator internus mit Gemelli, Obturator externus. — Am Trochanter minor: Iliopsoas. — Quadratus femoris. — Am Körper: Vastus (medius, medialis und lateralis); Adductor magnus, longus und brevis, Pectineus. Glutaeus maximus (z. Thl.). Biceps, caput breve. — Unteres Ende: Gastrocnemius, Plantaris longus, Popliteus.

**Tibia 114.**

Corpus, Extremitas sup. und inf., Condylus medialis und lateralis. Eminentia intercondyloidea. Fossa intercondyloidea ant. und post. Superficies articularis fibulae. Linea poplitea. Tuberositas und Crista tibiae. Crista interossea. Malleolus medialis mit Sulcus. Incisura fibularis.

**Muskeln.**

Oberes Ende: Semimembranosus. Sartorius, Gracilis, Semitendinosus. — Körper: Tibialis anticus, Extensor digitorum communis longus. Popliteus. Soleus. Tibialis posticus. Flexor digit. communis longus.

**Fibula 115.**

Capitulum. Cristainterossea. Malleolus lateralis.

Muskeln.

Oberes Ende: Biceps femoris. Soleus, Extensor digitorum long. und Peroneus tertius. Peroneus longus und brevis. Tibialis posticus. Extensor hallucis long. Flexor hallucis longus.

**Pes 115.**

a) *Tarsus.*

Talus mit Corpus, Caput und Sulcus. — Calcaneus mit Corpus, Proc. anterior und Sustentaculum tali, mit Tuberositas, Tuberculum ant. und post. —

Naviculare mit Tuberositas. Cuneiformia I mit Tuberositas, Cuneiforme II—III, Cuboideum mit Tuberositas und Sulcus.

Muskeln.

Am Calcaneus: Triceps surae (Tendo Achillis). Plantaris longus. Abductor hallucis. Abductor digiti V. Musculus flexor digitorum brevis. Quadratus plantae. Extensor hallucis und digitorum brevis. — Am Naviculare: Tibialis posticus (z. Th.). Am Cuboideum: Adductor und Flexor hallucis brevis. — Am Cuneiforme I: Tibialis posticus und anticus (z. Th.). Cuneiforme III: Flexor hallucis brevis.

b) *Metatarsus.*

Corpus, Basis und Capitulum, Tuberositas metatarsi I und V.

Muskeln.

Interossei plantares und dorsales. Adductor hallucis.

Metatarsus I: Tibialis anticus, Peroneus longus. Abductor hallucis. — Metatarsus V: Peroneus brevis und tertius, Abductor und Flexor brevis digiti V. — Metatarsus III—IV: Adductor hallucis.

c) *Phalanges.* I—III.

Muskeln.

Phalanx I: Extensor digitorum communis longus und brevis. Lumbricales. Interossei. — An der grossen Zehe: Extensor und Flexor brevis, Adductor und Abductor. — An der kleinen Zehe: Abductor und Flexor brevis digiti V.

Phalanx II: Extensor digitorum longus und brevis, Flexor digitorum brevis. — Grosse Zehe: Extensor und Flexor longus hallucis.

Phalanx III: Extensor digitorum longus und brevis, Flexor digitorum longus.

## II. Arthrologie.

Uebersicht der Gelenke und ihrer einzelnen Theile, sowie der zu ihnen tretenden Muskeln, Arterien und Nerven.

### Articulationes vertebrarum 127.

Cartilago intervertebralis mit Annulus fibrosus und Nucleus gelatinosus. Ligg. intercruralia, interspinalia, intertransversaria. — Lig. commune vertebrarum anticum und posticum. Lig. supraspinale, Lig. nuchae. — Ligg. sacro-coccygea, anticum, laterale, articularia, posticum profundum und superficiale. —

Kopfgelenk: Articulatio occipito-atlantica und atlanto-epistrophica. Ligamentum transversum mit Crus sup. und inf. (=Lig. cruciatum). Lig. suspensorium dentis. Ligg. alaria. Ligg. obturatoria. Lig. latum epistrophei.

### Articulationes costarum 133.

a) *Art. capituli costae* mit Lig. interarticulare, Lig. costo-vertebrale radiatum. *Art. costo-transversaria* mit Lig. tuberculi costae inferius und superius. Lig. colli costae (intermedium).

b) *Articulatio sterno-costalis*. (Lig. interarticulare.) Ligg. costo-sternalia radiata. Ligg. costo-xiphoida.

### Articulatio mandibulae 137.

Meniscus. Lig. accessorium mediale und laterale. Lig. stylo-myloideum. Lig. stylo-hyoideum.

Muskeln: Pterygoideus externus.

Arterien: Temporalis.

Nerven: Nerv. temporalis prof. post. vom Masseter. — Nerv. auriculo-temporalis.

### Articulatio sterno-clavicularis 138.

Ligg. costoclaviculare, interclaviculare; Bandscheibe. —

Arterien: Mammaria interna.

Nerven: Supraclaviculares.

### Articulatio acromio-clavicularis 140.

Bandscheibe (unvollständig). Lig. coraco-claviculare. —

Arterien: Thoracica acromialis, Transversa scapulae.

Nerven: Supraclavicularis.

### Scapula 142.

Ligg. coraco-acromiale, transversum superius und inferius.

### Articulatio humeri 142.

Labrum glenoideum. Lig. coraco-humerale. — Bursa synovialis subscapularis, bicipitis. —

Muskeln: Supraspinatus, Infraspinatus, Teres minor, Subscapularis. —

Arterien: Circumflexa humeri anterior und posterior.

Nerven: Axillaris, Suprascapularis.

### **Articulatio cubiti 146.**

Lig. accessorium mediale und laterale. Lig. annulare radii.

Muskeln: Brachialis internus, Triceps.

Arterien: Rete cubiti, gebildet von Artt. collaterales ulnaes sup. und inf., collateralis radialis, recurrentes radialis, ulnaris, interossea.

Nerven: Zweige vom Medianus, Ulnaris, Radialis, Musculo-cutaneus.

### **Articulatio radio-ulnaris superior und inferior 149.**

Lig. annulare (s. oben), Ligamentum interosseum, Chorda transversalis. Cartilago triangularis. Ligamentum suberuentum.

Muskeln: oben Supinator brevis, unten Pronator quadratus.

Arterien: Arterien des Rete cubiti und des Handgelenks.

Nerven: unten, Interosseus anterior.

### **Articulatio radio-carpalis (manus Aut.) 152.**

Ligg. accessoria lateralia. Lig. carpi dorsale profundum (rhomboideum Aut.). Lig. carpi volare profundum (rectum und obliquum Aut.).

Arterien: Zweige der Radialis, Ulnaris, Interossea, sowie vom Arcus volaris profundus und Arcus dorsalis.

Nerven: Nervi interossei, anterior und posterior.

### **Articulatio carpea. Articulationes carpo-metacarpeae 153.**

Lig. carpi und carpo-metacarpea brevia volaria und dorsalia. — Lig. carpi volare profundum radiatum und transversum. — Lig. piso-metacarpeum und piso-hamatum. Lig. carpi volare proprium (und commune).

Arterien: Arcus volaris profundus und dorsalis.

Nerven: Interosseus anterior und posterior. Ulnaris (ram. prof.), Radialis (ram. dors.).

### **Articulationes metacarpo-phalangeae und phalangeae 156.**

Ligg. lateralia.

Arterien: Artt. digitales.

Nerven: Nervi digitorum (Medianus, Ulnaris, Radialis).

### **Articulatio sacro-iliaca 159.**

Lig. ilio-sacrale interosseum und posticum. Lig. ilio-lumbale. Lig. tuberoso- und spinoso-sacrum.

Arterien: Iliolumbalis.

Nerven: N. sacrales, rami posteriores.

### **Synchondrosis pubis 161.**

Lig. arcuatum.

### **Os coxae 162.**

Lig. obturatorium.

**Articulatio coxae.**

Labrum glenoideum, Lig. transversum. Lig. teres. Zona orbicularis. Lig. ilio-femorale, pubo-femorale, ischio-capsulare. Bursa subiliaca.

Muskeln: Iliopsoas, Obturator externus, Glutaeus minimus.

Arterien: Circumflexa femoris posterior. Glutaea superior, Obturatoria.

Nerven: Cruralis, Obturatorius, Ischiadicus, Glutaeus inferior.

**Articulatio genu.**

Meniscus medialis und lateralis mit Lig. transversum. Ligg. accessoria, mediale (long. und brev.) und laterale. Lig. popliteum. — Ligg. patellaria mediale und laterale. Lig. patellare inferius. Ligg. cruciata anterior und posterior. Bursa subcruralis, poplitea, semimembranosa. Plica synovialis patellae.

Muskeln: Semimembranosus, Popliteus, Extensor cruris. Plantaris longus und Gastrocnemius.

Arterien: Rete articulare genu: Artt. articulares genu, suprema, superior lateralis und medialis, inferior lateralis und medialis, azygos. Recurrens tibialis postica und antica.

Nerven: Tibialis und Peroneus. Cruralis und Saphenus (major).

**Articulatio tibio-fibularis.**

Oben: Ligg. capituli fib. anticum und posticum. — Lig. interosseum cruris. Unten: Ligg. malleoli lateralis ant. und post.

**Articulatio talo-cruralis.**

Lig. talo-fibulare anticum und posticum. Lig. calcaneo-fibulare. Lig. accessorium mediale.

Arterien: Malleolares und Tarsaeae der Tibialis antica. Malleolares der Tibialis postica.

Nerven: Tibialis, Peroneus profundus, Suralis.

**Articulationes talo-calcanea, talo-calcaneo-navicularis, calcaneo-cuboidea, cuneo-navicularis. Articulationes tarso-metatarseeae.**

Lig. tarsea und tarso-metatarseeae dorsalia, plantaria, lateralia und interossea. Lig. talo-calcaneum interosseum. Lig. calcaneo-cuboideum plantare. Lig. calcaneo-naviculare plantare. Lig. tarsuum transversum mediale und laterale.

Nerven: Peroneus profundus, Tibialis, Suralis.

**Articulationes metatarso-phalangeae und phalangeae.**

Ligg. lateralia. Lig. capitulorum.

Arterien: Digitales.

Nerven: Plantaris lateralis und medialis. Peroneus profundus.

### III. Myologie.

#### Uebersicht der Muskeln und ihrer Nerven.

Musculus. Tendo. Aponeurosis. Fascia. Venter, Caput und Cauda. Ligamenta intermuscularia. Vaginae Tendinum. Bursae mucosae. Ossa sesamoidea. 179.

#### I. Rückenmuskeln.

##### A. Oberflächliche, breite Rückenmuskeln.

###### 1) Extremitätenmuskeln.

Trapezius 183 . . . . .	N. accessorius, ramus descend.; Zweige vom Plexus cervicalis.
Latissimus dorsi 184 . . . . .	N. subscapularis (longus).
Rhomboidei 184 . . . . .	N. dorsalis scapulae.
Levator scapulae 185 . . . . .	N. dorsalis scapulae.

###### 2) Thoraxmuskeln.

Serratus posticus inf. 186 . . . . .	Nn. intercostales.
Serratus posticus sup. 186 . . . . .	Nn. intercostales.

##### B. Tiefe, longitudinale Rückenmuskeln.

###### 1) Uebergangsmuskeln.

Splenius (capitis und colli) 187 . . . . .	Nn. cervicales.
--	-----------------

###### 2) Eigentliche lange Rückenmuskeln.

a) Gruppe des Sacrospinalis 188 . . . . .	Nn. spinales colli, thor. abdom., ram post.
---	--

α) Iliocostalis 189 (Iliocostalis cervicis = Cervic. ascendens).

β) Longissimus dorsi (Long. cervicis = Transversalis cervicis).

γ) Spinalis dorsi. Spinalis cervicis 190.

b) Gruppe des Transversospinalis.

α) Oberflächliche Schicht.

Semispinalis dorsi et cervicis 190 . . . . . Nn. spinales, ram. post.

Semisp. capitis (Complexus und biventer) . . . . . N. occipit. major, N. suboccipitalis und Nn. spinales, ram. post.

β) Tiefere Schicht.

Multifidus spinae 191 . . . . . Nn. spin., rami post.

γ) Tiefste Schicht

Rotatores dorsi 191 . . . . . Nn. thor., rami post.

###### 3) Kurze Muskeln.

Interspinales . . . . . Nn. spin., rami post.

Intertransversales . . . . . Nn. spin., rami post.

Levatores costarum . . . . . Nn. intercost.

Rectus cap. posticus major 192 . . . . .	N. suboccip. ram. post.
Rectus cap. post. minor . . . . .	N. suboccip. ram. post.
Rectus cap. lateralis . . . . .	N. suboccip. ram. ant.
Obliquus cap. superior . . . . .	N. suboccip. ram. post.
Obliquus cap. inferior . . . . .	N. cervic. II, ram. post.

## II. Bauchmuskeln.

Rectus abdominis 194 . . . . .	Nn. intercost., Nn. iliohypogastricus und ilioinguinalis.
Pyramidalis 195 . . . . .	Nn. iliohypog. und ilioinguin.
Obliquus externus 197 . . . . .	Nn. intercost. nebst Iliohypog. und Iliogin.
Obliquus internus 197 . . . . .	Nn. intercost. nebst Iliohypog. und Iliogin.
Transversus 197 . . . . .	Nn. intercost. nebst Iliohypog. und Iliogin.

Fascien der Bauchwand 198.

Canalis inguinalis 199.

Diaphragma (mit pars vertebralis, costalis 200 und sternalis . . . . . Nn. phrenici (dexter u. sinister).

## III. Brustmuskeln.

Pectoralis major (Pars sterno-costalis u. pars clavicu- laris) 204. . . . .	Nn. thorac. anteriores.
Pectoralis minor 205 . . . . .	Nn. thorac. anteriores.
Subclavius 206 . . . . .	N. cervicalis V u. VI.
Serratus anticus (major) 206 . . . . .	N. thorac. longus.
Intercostales externi 206 . . . . .	Nn. intercostales.
Intercostales interni 206 . . . . .	Nn. intercostales.
Transversus thoracis anticus 206 . . . . .	Nn. intercostales.
Transversus thoracis posticus 206 . . . . .	Nn. intercostales.

Fossa und Cavitas axillaris 207.

Fascien der Brust 208.

## IV. Halsmuskeln.

### A. Hautmuskel.

Subcutaneus colli (Platysma) 210 . . . . . Nn. subcutanei colli.

### B. Oberflächliche Halsmuskeln.

Sternocleidomastoideus 211 . . . . . N. accessorius u. Nn. cervicales II u. III.

### C. Zungenbein- und Kehlkopfmuskeln.

#### 1. Unterzungenbeinmuskeln.

Sternohyoideus 212 . . . . . N. hypoglossi ram. descend.  
Omohyoideus 213 . . . . . N. hypogl. ram. descend.

Sternothyreoides 214 . . . . .	N. hypogl. ram. descend.
Thyreohyoideus 214 . . . . .	N. hypoglossus.

2. Oberzungenbeinmuskeln.

Biventer mandibulae 215.	
Venter post. . . . .	N. facialis.
Venter ant. . . . .	N. mylohyoideus.
Mylohyoideus 215 . . . . .	N. mylohyoideus.
Geniohyoideus 215 . . . . .	N. hypoglossus.
Stylohyoideus 216 . . . . .	N. facialis.

**D. Tiefe Halsmuskeln.**

Longus colli 216 . . . . .	Nn. cervic. ram. ant.
Longus capitis (Rect. cap. ant. major) 217 . . . . .	Nn. cervic., ram. ant.
Rectus cap. anticus (minor) 217 . . . . .	N. suboccip. ram. ant.
Scalenus anticus 217 . . . . .	Nn. cervic., ram. ant.
Scalenus medius 217 . . . . .	Nn. cervic., ram. ant.
Scalenus posticus 217 . . . . .	Nn. cervic., ram. ant.

Fasciae colli 217.

**V. Kopfmuskeln.**

**A. Muskeln des Hirnschädels.**

Epicranius 218 . . . . .	N. facialis.
E. frontalis (M. front.).	
E. occipitalis (M. occip.).	
E. temporalis (M. attrahens auriculae).	

**B. Muskeln des Gesichts.**

1. Kiefermuskeln.

Temporalis 220 . . . . .	N. trigem., ram. III.
Masseter 220 . . . . .	N. trigem., ram. III.
Pterygoideus internus 221 . . . . .	N. trigem., ram. III.
Pterygoideus externus 221 . . . . .	N. trigem., ram. III.

2. Muskeln der Augenlider.

Orbicularis oculi (O. palpebrarum) 221 . . . . .	N. facialis.
--	--------------

3. Muskeln der Mundöffnung.

Sphincter oris 223 . . . . .	N. facialis.
Incisivi labii sup. u. inf. . . . .	N. facialis.
Buccinator 223 . . . . .	N. facialis.
Quadratus menti 224 . . . . .	N. facialis.
Triangularis menti 224 . . . . .	N. facialis.
Quadratus labii superioris 224 . . . . .	N. facialis.

    Caput angulare (Levator lab. sup., alaeque nasi).

    Caput infraorbitale (Levat. lab. sup. propr.).

    Caput zygomaticum (Zygomaticus minor).

Caninus (Levator anguli oris) 225 . . . . .	N. facialis.
Zygomaticus (major) 225 . . . . .	N. facialis.
Risorius 225 . . . . .	N. facialis.
Mentalis (Levator menti) 225 . . . . .	N. facialis.



4. Muskeln der äusseren Nase.

Nasalis 226 . . . . . N. facialis.

Fascien am Kopfe 226.

**VI. Muskeln der oberen Extremität.**

**A. Muskeln der Schulter.**

1. Oberflächliche.

Deltoideus 228 . . . . . N. axillaris.

2. Tiefe Schultermuskeln.

Subscapularis 228 . . . . . Nn. subscapulares.

Supraspinatus 229 . . . . . N. suprascapularis.

Infraspinatus 229 . . . . . N. suprascapularis.

Teres minor 229 . . . . . N. axillaris.

Teres major 229 . . . . . Nn. subscapulares.

**B. Muskeln am Oberarm.**

Biceps brachii 230 . . . . . N. musculo-cutaneus.

Coracobrachialis 231 . . . . . N. musculo-cutan.

Brachialis internus 231 . . . . . N. musculo-cutan.

Triceps brachii 232, mit caput longum, mediale u. laterale . . . . . N. radialis.

Anconaeus quartus 232 . . . . . N. radialis.

**C. Muskeln am Unterarm.**

1. Vordere Seite.

a) *Erste Schicht.*

Supinator longus 235 . . . . . N. radialis.

Pronator teres 235 . . . . . N. medianus.

Flexor manus radialis 235 . . . . . N. medianus.

Flexor manus ulnaris 235 . . . . . N. ulnaris.

Palmaris longus 236 . . . . . N. medianus.

b) *Zweite Schicht.*

Flexor digit. sublimis 236 . . . . . N. medianus.

c) *Dritte Schicht.*

Flexor digit. profundus 236 . . . . . N. median., N. inteross. ant. u. N. ulnaris.

Flexor pollicis longus 237 . . . . . N. median., N. inteross. ant.

d) *Vierte Schicht.*

Supinator brevis 237 . . . . . N. radial., ram. prof.

Pronator quadratus 237 . . . . . N. median., N. inteross. ant.

2. Hintere Seite.

a) *Erste Schicht.*

Extensor manus radialis long. 238 . . . . . N. radialis., ram. prof.

Extensor manus radialis brev. 238 . . . . . N. radial., ram. prof.

Extensor manus ulnaris 238 . . . . . N. radial., ram. prof.

Extensor digit. comm. 238 . . . . . N. radial., ram. prof.

Extensor digit. V proprius 239 . . . . . N. radial., ram. prof.

*b) Tiefe Schicht.*

Abductor pollicis long. 239 . . . . .	N. radial., ram. prof.
Extensor pollicis brev. 239 . . . . .	N. radial., ram. prof.
Extensor pollicis long. 239 . . . . .	N. radial., ram. prof.
Extensor indicis 239 . . . . .	N. radial., ram. prof.

**D. Muskeln der Hand.**

1. Volarfläche.

*a) am Daumenballen.*

Abductor pollicis brevis 240 . . . . .	N. median.
Flexor poll. brev. 240.	
Venter superfic. . . . .	N. median.
Venter prof. . . . .	N. uln., ram. vol. prof.
Opponens pollicis 241 . . . . .	N. median.
Adductor pollicis 241 . . . . .	N. uln., ram. vol. prof.

*b) am Kleinfingerballen.*

Palmaris brevis 242 . . . . .	N. ulnaris.
Abductor digiti V 242 . . . . .	N. uln., ram. vol. prof.
Flexor brevis digit. V 242 . . . . .	N. uln., ram. vol. prof.
Opponens digit. V 242 . . . . .	N. uln., ram. vol. prof.

*c) In der Handfläche.*

Lumbricales 242 . . . . .	N. median. (Lumbr. I u. II).
	N. uln. (Lumbr. III u. IV).

2. Zwischenknochenmuskeln.

Interossei dorsales 242 . . . . .	{ N. uln., ram. vol. prof.
Interossei volares 243 . . . . .	

Fascien der oberen Extremität 243.

**VII. Muskeln der unteren Extremität.**

**A. Muskeln an der Hüfte.**

1. Innere Hüftmuskeln.

Quadratus lumborum 245 . . . . .	N. intercost. XII u. N. lumb. I.
Iliopsoas.	
Psoas major. 246 . . . . .	Plexus lumbalis.
Iliacus 246 . . . . .	N. cruralis.
Psoas minor 246 . . . . .	Plexus lumbalis.

2. Aeussere Muskeln der Hüfte.

Glutaeus maximus 247 . . . . .	N. glutaeus inferior.
Glutaeus medius 247 . . . . .	N. glutaeus sup.
Glutaeus minimus 248 . . . . .	N. glutaeus sup.
Pyramiformis 248 . . . . .	Plexus ischiad.
Obturator internus mit Gemellus sup. u. inf. 248 . . . . .	Plexus ischiadicus.
Obturator externus 248 . . . . .	N. obturatorius.
Quadratus femoris 248 . . . . .	N. ischiadicus.

## B. Muskeln am Oberschenkel.

### 1. Vordere oder Extensorengruppe.

Tensor fasciae latae 250 . . . . .	N. glutaesus sup.
Sartorius 250 . . . . .	N. cruralis.
Extensor cruris;	
Rectus femoris 250 . . . . .	N. cruralis.
Vastus (medius, medial. u. later.) 250 . . . . .	N. cruralis.

### 2. Mediale oder Adductorengruppe.

Pectineus 251 . . . . .	N. obturatorius (u. cruralis).
Adductor longus 251 . . . . .	N. obturat.
Adductor brevis 252 . . . . .	N. obturat.
Adductor magnus 252 . . . . .	N. obturat. (u. ischiadicus).
Gracilis 251 . . . . .	N. obturat.

### 3. Hintere oder Flexorengruppe.

Biceps femoris 253 . . . . .	N. ischiadicus.
Semitendinosus 253 . . . . .	N. ischiadicus.
Seminembranosus 253 . . . . .	N. ischiadicus.

## C. Muskeln am Unterschenkel.

### 1. Vordere Seite.

Tibialis anticus 255 . . . . .	N. peroneus prof.
Extensor hallucis longus 255 . . . . .	N. peron. prof.
Extensor digitorum longus 255 . . . . .	N. peron. prof.
Peroneus tertius 255 . . . . .	N. peron. prof.

### 2. Hintere Seite.

#### a) Oberflächl. Schicht 255.

Triceps surae.	
Gastrocnemius mit Caput laterale u. mediale 256 . . . . .	N. tibialis.
Soleus 256 . . . . .	N. tibialis.
Plantaris 256 . . . . .	N. tibialis.

#### b) Tiefe Schicht.

Popliteus 257 . . . . .	N. tibialis.
Tibialis posticus 257 . . . . .	N. tibialis.
Flexor hallucis long. 257 . . . . .	N. tibialis.
Flexor digitorum long. 258 . . . . .	N. tibialis.

### 3. Laterale Seite.

Peroneus longus 258 . . . . .	N. peron. superfic.
Peroneus brevis 259 . . . . .	N. peron. superfic.

## D. Muskeln am Fusse.

### 1. Am Fussrücken.

Extensor hallucis brevis 259 . . . . .	N. peron. prof.
Extensor digit. communis br. 259 . . . . .	N. peron. prof.

### 2. An der Planta.

#### a) Mittlere Gruppe.

Flexor digit. brev. 260 . . . . .	N. plantaris medialis.
Quadratus plantae 260 . . . . .	N. plant. later.

Lumbricales 260 . . . . . { N. plant. medial. (Lumbr. Iu.II).  
 { N. plant. lat. (Lumbr. III u.IV).

*b) Am Grosszehenrande.*

Abductor hallucis 260 . . . . . N. plant. medial.  
 Flexor brevis hallucis 261 . . . . . N. plant. medial.  
 Adductor hallucis m. caput obliquum u. transver-  
 sum 261 . . . . . N. plant. medial.

*c) Am Kleinzehenrande.*

Abductor digit. V 262 . . . . . N. plant. later.  
 Flexor brev. digit. V 262 . . . . . N. plant. later.  
 Opponens 262 . . . . . N. plant. later.

*d) Zwischenknochenmuskeln.*

Interossei.

Interossei dorsales 262 . . . . . N. plant. lateralis.

Interossei plantares 262 . . . . . N. plant. lateralis.

Fascien der unteren Extremitäten 262.

### VIII. Bemerkungen über Wirkung der Muskeln.

Allgemeines 265. Muskeln der Wirbelsäule 266. Muskeln des Thorax 270. Muskeln des Bauches 272. Muskeln des Halses 272. Muskeln des Kopfes 273. Muskeln der oberen Extremität: Muskeln des Schultergürtels 274. Muskeln des Schultergelenks 275. Muskeln des Ellbogengelenks 276. Muskeln des Radio-ulnargelenks 276. Muskeln der Hand 276. Muskeln der Finger 277. Muskeln der unteren Extremität: Muskeln des Hüftgelenks 278. Muskeln des Kniegelenks 279. Muskeln des Fusses 279. Muskeln der Zehen 280.

## IV. Splanchnologie.

Allgemeines: Schleimhaut, Drüsen, seröse Häute 282. Gegenden und Linien des Körpers 283.

### A. Aeussere Haut.

Epidermis, Cutis, Panniculus adiposus. Papillae. Musc. cutanei. Bursae mucosae. Ungues 285. Pili 286. Glandulae sudoriparae 286. Gland. sebaceae 287.

### B. Verdauungsorgane.

Allgemeines 287.

#### 1. Cavum oris 289.

##### a) *Labia* 289.

Labium sup. und inf. Commissurae lab. Rima oris. Frenula labii sup. und inf. Gland. lab. Sulcus naso-lab. Sulcus mento-lab.

Musc. Sphincter oris, Buccinator, Quadratus labii sup., Caninus, Zygomaticus, Risorius, Quadratus und Triangularis menti.

Art. Coronariae labii sup. und inf. v. d. Maxill. ext.

Ven. Zur Vena facialis ant.

Lymph. Zu Glandulae submaxillares.

Nerv. mot.: Facialis, sens.: Trigem. ram. II, Labiales superiores; Trigem. ram. III, Labiales inferiores.

b) *Buccae* 290.

Glandulae buccales und molares.

Musc. Buccinator und Theile der Lippenmuskeln.

Art. Maxillaris ext. Transversa faciei v. d. Temporalis. Buccinatoria v. d. Maxill. int.

Ven. Zur Vena facialis ant.

Lymph. Zu Gland. submax.

Nerv. mot. Facialis; sens. Buccinatorius v. Trigem. ram. III; Mentalis v. Trigem. ram. II. Infraorbitalis.

c) *Dentes* 290.

Corona, Collum, Radix. — Cavum dentis, Canaliculi radiceis. Pulpa. — Substantia eburnea, vitrea, osteoidea. — Dentes incisivi, angulares, bicuspides, molares 291. Milchgebiss 293.

Art. Alveolares superiores und Alveolares inferiores v. d. Maxill. interna.

Ven. Den Art. entsprechend.

Nerv. Alveolares superiores posteriores v. Trigem. ram. II, anteriores v. Infraorbitalis desselben. — Alveolaris inferior v. Trigem. ram. III.

d) *Palatum* 294.

Palatum durum und molle (Velum pal.) mit Uvula, Raphe. Canales nasopalatini. — Arcus palatini (palatoglossus und palatopharyngeus). Tonsilla. Isthmus faucium. Musc. 296. Azygos uvulae. Sphenostaphylinus (Tensor palati). Petrostaphylinus (Levator palati). Palatoglossus, Palatopharyngeus.

Art. Palatina descendens v. d. Maxill. int., Palat. ascend. v. d. Maxill. ext., Pharyngea ascendens v. d. Carotis ext.

Ven. Zu V. pharyngea und facialis ant.

Lymph. Zu Gland. facialis proff. und Gland. cervic. proff.

Nerv. sens.: Palatini (posteriores) und Nasopalatinus v. Ganglion nasale Trigem. — Zweige von Lingualis und Plexus pharyngeus. Mot.: Palatini (posteriores) vom Facialis, N. sphenostaphylinus v. Ganglion oticum und Zweige v. Plexus pharyngeus.

e) *Lingua* 297.

Corpus, Apex, Margines, Septum Linguae. Frenulum linguae, Caruncula sublingualis. Plicae foliatae, Plica fimbriata. Papillae filiformes, fungiformes und circumvallatae. Foramen coecum. Glandulae folliculares.

Musc. 299. Genioglossus. Hyoglossus. Styloglossus. Longitudinalis und Transversus linguae. Palatoglossus.

Art. Lingualis v. Carotis ext. als Profunda und Dorsalis linguae.

Ven. Lingualis z. Facialis communis.

Lymph. Z. Gland. linguales und Gland. cervicales proff.  
Nerv. sens.: Lingualis v. Trigem. ram. III; mot.: Hypoglossus; Sinnes-  
nerv: Glossopharyngeus.

f) *Glandulae salivales* 302.

1. Glandula parotis 303 m. Ductus parotidens (Stenonianus).  
Art. Zweige aus d. Temporalis, Transversa faciei und Auricularis post.  
Ven. Facialis posterior.  
Lymph. Zu Glandd. cervicales prof.  
Nerv. Facialis Lingualis v. Trigem. ram. III.

2. Glandula submaxillaris m. Duct. submaxillaris (Whartónianus).  
Art. v. d. Maxillaris ext.  
Ven. Zu Facialis anterior.  
Lymph. Z. Gland. maxill. und cervic. proff.  
Nerv. v. Alveolaris inferior; Chorda des Facialis.

3. Glandula sublingualis 304. Ductus sublingualis (Bartholinianus und Riviniani).

Art. Sublingualis und Mylohyoidea.  
Ven. Zu Facialis anterior.  
Lymph. Zu Gland. submax.  
Nerv. v. Lingualis d. trigem. ram. III.

2. Pharynx. 304.

Cavum pharyngo-nasale, pharyngo-orale und pharyngo-laryngeum 305. Fornix pharyngis. Recessus phar., Ostium phar. Tuba (Eustachii).

Arcus palatoglossus, palatopharyngeus und pharyngo-epiglotticus 308. Sinus pyriformes. Plicae (Ligamenta) und Fossae glosso-epiglotticae.

Schleimhaut mit Tonsilla phar. — Fascia bucco-pharyngea mit Lig. pterygo-mandibulare. —

Fibröse Schicht mit Ligg. lateralia und medium phar. —

Musc. 306. Constrictores pharyngis: inferior s. Laryngopharyngeus, medius s. Hyopharyngeus, superior s. Kephalpharyngeus (als Pterygo-, Bucco-, Mylo-, Glossopharyngeus 307). — Stylopharyngeus, Azygos uvulae.

Art. Pharyngea ascend. v. d. Carotis ext., Vidiana v. d. Maxillaris int., Palatina ascend. v. d. Max. ext., Art. thyreoidea.

Ven. Plexus pharyngeus z. Jugularis int.

Lymph. Zu Glandulae cervic. profundae.

Nerv. Plexus pharyngeus (v. Vagus, Glossopharyngeus und Sympathicus.

3. Oesophagus 309.

Musc. Längs- und Quermuskulatur; Broncho- und Pleuro-oesophageus.

Art. v. Thyreoidea inferior, v. Aorta, Bronchialis und Coronaria ventric. sinistr.

Ven. z. Thyreoidea inf., Azygos und Hemiazygos.

Lymph. Zu Gland. cervic. prof. und mediastinales post.

Nerv. Vagus mit Laryngeus inf. und Plexus oesoph.

4. Ventriculus 310.

Cardia, Fundus, Pylorus, Antrum pyloricum. Curvatura minor und major. Mucosa mit Plicae villosae, Gland. digestivae und muciparae.

Ligg. (peritonei) phrenico-gastricum, hepato-gastr. und gastro-lienale.

Musc. Längs-, Quer- und Schrägfaserschicht. Sphincter pylori.

Art. Coronaria ventr. sinistra v. Coeliaca; Coronaria ventr. dextra v. Hepatica der Coeliaca; Gastro-epiploica dextra v. Gastroduodenalis der Coeliaca und sinistra nebst Gastricae breves v. Lienalis d. Coeliaca.

Ven. Zu Lienalis und Mesenterica sup. d. Vena port.

Lymph. Zu Gland. coeliacae und Truncus intestinalis.

Nerv. Vagus dexter (hinten) und sinister (vorne) nebst Sympathicus, Plexus gastricus.

#### 5. Intestinum tenue. 313.

Duodenum mit Pars superior, Pars descendens und Pars inferior, Flexura superior und inferior. Mündung des Ductus choledochus und pancreaticus. —

Intestinum jejuno-ileum: Radix mesenterii, Diverticulum ilei. Valvulae conniventes, Villi intestinales. Glandulae Lieberkuehniae.

Art. Pancreatico-duodenalis v. d. Coeliaca, Intestinales und Ilio-colica v. d. Mesenterica sup.

Ven. Zu Mesenterica sup. der Vena portarum.

Lymph. Zu Gland. mesenteriales. Truncus intestinalis.

Nerv. Plexus coeliacus und mesentericus sup.

#### 6. Intestinum crassum. 316.

Caecum mit Proc. vermiformis und Mesenterium. Colon ascendens, transversum und descendens; Flexura coli dextra u. sinistra, Mesocolon transversum. Haustra coli, Taeniae coli und Plicae sigmoideae. Flexura sigmoidea (318). Rectum, Anus.

Art. Ilio-colica, Colica dextra und media v. d. Mesent. sup., Colica sinistra und Haemorrhoidalis sup. v. d. Mesenterica inferior. Haemorrhoidalis media v. d. Hypogastrica.

Ven. Gleichnamige Aeste der Mesenterica sup. und inf. zur Vena portarum und zur V. hypogastrica.

Lymph. Zu Gland. mesentericae und Tractus intestinalis; unten z. Gland. lumbales und Plexus hypogastricus.

Nerv. Plexus mesentericus sup. und inf. Plexus hypogastricus. Nn. haemorrhoidales medii v. Plexus sacralis.

Entwicklung des Darmcanals 320.

#### 7. Hepar. 321.

Facies superior und inferior, Margo posterior und anterior. — Lobus dexter und sinister. Impressio cardiaca. Fossa sagittalis dextra und sinistra. Fossa transversa (Porta, Hilus). Lobus dexter u. sinister, Lob. anterior (quadratus), Lob. posterior (Spigelii). Impressio renalis.

Ductus hepaticus, Vesica fellea, Ductus cysticus mit Valvula Heisteri, Ductus choledochus. Capsula Glissonii.

Ligg. (peritonei) suspensorium, teres, coronarium mit Ligg. triangularia. Lig. hepato-gastricum (Omentum minus) und hepato-duodenale. Lig. hepato-renale.

Art.: Hepatica v. d. Coeliaca, m. Cystica.

Ven.: Hepaticae z. Cava inf.

Zuführend: Vena portarum.

Lymph.: Zu Gland. coeliacae = mediastinae post.

Nerv.: v. Plexus hepaticus d. Sympathicus und des Vagus.

#### 8. Pancreas 326.

Caput, Corpus, Cauda. Lobuli. Ductus pancreaticus (Wirsungianus) und D. pancre. secundarius.

Art.: Pancreaticae v. Lienalis d. Coeliaca, Pancreatico-duodenalis superior v. Coeliaca, u. inf. v. Mesenter. sup.

Ven.: Lienalis. Mesenterica superior.

Lymph.: Z. Truncus intestinalis.

Nerv.: v. Plexus coeliacus.

#### 9. Lien 327.

Superficies phrenica, gastrica, renalis. Tunica propria, Trabeculae, Pulpa. — Lien accessorius.

Ligg. phrenico-lienale, gastro-lienale.

Art.: Lienalis d. Coeliaca.

Ven.: Lienalis z. Vena portarum.

Lymph.: Z. Truncus intestinalis.

Nerv.: Plexus lienalis.

### C. Athmungsorgane.

Allgemeines 328.

#### 1. Larynx 329.

Cartilaginee cricoidea, thyreoidea, arytaenoidea, Epiglottidis, Santoriniana und Wisbergiana. — Cart. thyr.: Laminae, Protuberantia laryngea, Incisura thyreoidea sup. Cornua superiora. Cornua inferiora. Cart. arytaenoid.: Proc. muscularis und vocalis.

Ligg. 331. Ligg. crico-thyr. medium und lateralia. Lig. capsul. crico-arytaen. Ligg. ary-Santorin. Ligg. thyreo-epiglotticum, hyo-epiglotticum, glosso-epiglottica. Ligg. thyreo-arytaenoidea superiora (vocalia spuria) und thyreo-arytaenoidea inf. (vocalia vera). Lig. crico-tracheale. Membrana und Ligg. thyreohyoidea medium und lateralia mit Corpusecula triticea.

Muskeln 333: Crico-thyreoides. Crico-arythaenoideus posticus und lateralis. Arytaenoideus (transversus). Thyreo-arytaenoideus. Thyreo-epiglotticus und Ary-epiglotticus.

Mucosa 336: Plicae thyreo-arytaenoideae und ary-epiglotticae. — Incisura interarytaenoidea. Tuberculum epiglotticum. Aditus laryngis. Ventriculi lar. (Morgagni). Glottis spuria und Glottis vera. —

Situs laryngis 338.

Art.: Laryngea sup. v. Thyreoidea sup. und Laryng. inf. v. Thyreoidea inf.

Ven.: Z. Jugularis communis.

Lymph.: Zu Glandd. cervic. profund.

Nerv.: Laryngeus sup. und inf. v. Vagus.

#### 2. Trachea 339.

Cartilaginee tracheales. Lig. crico-tracheale. Bronchus dexter und sinister.

Arterien: V. Thyreoidea inf. und Bronchiales.



Ven.: Zu Thyreoidea inf., ima, Bronchiales.

Lymph.: Zu Gland. cervic. prof. und brachiales.

Nerv.: Laryngeus inf., Plexus trachealis und pulmonalis.

### 3. Pulmones 340.

Basis und Apex. Hilus. Fossa cardiaca. Incisura cardiaca. Sulcus Subclaviae. Sulcus Venae cavae. Sulcus Aortae. Lobus superior (medius) und inferior. Incisura interlobularis 340. — Lobi und Lobuli pulmonis. Bronchia. Infundibula, Alveoli 343. — Pleura pulmonalis und parietalis. Mediastina. Pleura costalis, phrenica und mediastinalis. Ligam. pulmonale. — Sinus pleurae: phrenico-costalis, phrenico-mediastinalis und mediastino-costalis.

Art.: Pulmonalis und Bronchialis.

Ven.: Pulmonales und Bronchiales (z. Azygos).

Lymph.: Zu Gland. bronchiales.

Nerv.: Plexus pulmonalis.

### 4. Glandula thymus mit Cornua 347.

### 5. Glandula thyreoidea mit Cornua und Isthmus 348.

## D. Harnorgane.

### 1. Ren. 348.

Sinus renis, Hilus. Tunica fibrosa, Capsula adiposa. Substantia medullaris und corticalis. Pyramides (Malpighii). Papillae renales. Columnae Bertini. Tubuli uriniferi. — Pelvis, Calyces majores und minores. Ureter 352.

Art.: Renalis.

Ven.: Renalis.

Lymph.: Zu Gland. lumbales.

Nerv.: Plexus renalis und coeliacus.

### 2. Vesica urinaria 352.

Corpus, Vertex, Fundus. Orificium urethrae. Collum vesicae (Recessus laterales). Trigonum vesicae.

Ligg. pubo-vesicalia (pubo-prostatica). Ligg. vesico-umbilicalia (medium und lateralia) 355.

Musc.: Detrusor urinae. Sphincter vesicae.

Art.: Vesicalis sup. v. Umbilicalis, Vesic. inf. v. Zweigen der Hypogastr.

Ven.: Zu Plexus vesicalis.

Lymph.: Zu Plexus hypogastricus.

Nerv.: Plexus sacralis. N. sacralis.

### 3. Urethra 355.

Pars prostatica mit Colliculus seminalis, Vesicula prost. und Ductus ejaculatorius. — Pars membranacea. Pars cavernosa mit Fossa navicularis. Littre'sche Drüsen. Lacunae Morgagni 355.

### 4. Glandulae suprarenales 356.

Art. Suprarenalis (es) v. Aorta od. Renalis.

Ven. Desgl. z. Renalis od. Vena cava.

Lymph. Zu Plexus renalis.  
Nerv. Plex. suprarenalis.

### E. Geschlechtsorgane.

Uebersicht 357.

#### a) *Genitalia virilia.*

##### 1. Testiculus 358.

Tunica albuginea. Corpus Highmori. Septula und Lobuli testis. Canaliculi seminales. Tubuli recti. Rete testis. Vasa efferentia. Epididymis m. Caput und Cauda. Coni vasculosi. Canalis epididymidis. Vas aberrans Halleri. Hydatid Morgagni.

Art. Spermatica int. v. Aorta.

Ven. Sperm. int., rechts z. Cava, links zur Renalis. Plex. pampiniformis.

Lymph. Plexus sperm. z. Gland. lumbales.

Nerv. Plex. sperm. d. Sympath. — Sperm. externus v. Plexus lumb.

##### 2. Vas deferens, Vesiculae seminales und Ductus ejaculatorii 359.

Art. Vasis deferentis v. Vesicalis.

Ven. Z. Sperm. int. und Vesicalis.

Lymph. Z. Plexus vesicalis.

Nerv. V. Plex. hypog. d. Symp. und v. Spinalnerven.

##### 3. Prostata.

Lobi. Vesicula prostatica. Ligg. pubo-prostatica 360.

##### 4. Glandulae Cowperi 361.

##### 5. Hüllen des Hodens 361.

Tunica vaginalis propria testis mit visceralem und parietalem Blatt. Keimepithel. Tunica vagin. communis. Musc. cremaster. Scrotum m. Raphe und Septum scroti. — Tunica dartos. Funiculus spermaticus 361. Descensus testiculi 362. Gubernaculum Hunteri.

##### 6. Penis 363.

Radix, Corpus und Apex. — Corpora cavernosa penis mit Crura, und Corpus cavern. urethrae mit Bulbus, Glans, Corona glandis und Orificium cutaneum urethrae. — Tunica albuginea, Trabeculae. — Fascia m. Lig. suspensorium superficiale und profundum. Praeputium m. Frenulum und Gland. sebaceae.

Musc. Ischiocavernosus und Bulbocavernosus.

Art. Dorsalis und Profunda penis, und Bulbo-urethralis v. Pudenda interna.

Ven. Dorsalis und Profunda penis z. Plexus pudendalis.

Lymph. Zu Gland. inguinales und z. Plex. hypogastr.

Nerv. N. Penis v. Pudendus int.; Plex. cavernosus v. Sympath.

#### b) *Genitalia feminea.*

##### 1. Ovarium 365.

Hilus. Lig. ovarii. Tunica albuginea. Stroma m. Folliculi. Keimepithel. Corpora lutea. Parovarium.

Art. Spermatica int. und Uterina.

Ven. Den Art. entsprechend.

Lymph. Zu Plexus uterinus und lumbalis.  
Nerv. Plexus spermaticus Sympathici.

2. Oviductus (Tuba) 366.

Ampulla. Ostium abdominale mit Fimbriae (F. ovarica). Hydatis Morgagni.

3. Uterus 367.

Corpus, Fundus, Cervix (Collum). Portio vaginalis. Orificium uteri internum und externum. Canalis cervicalis.

Mucosa m. Glandulae uterinae, Plicae palmatae.

Ligg. rotundum s. teres. Lig. (peritonei) latum. m. Alae vesperilionis. Plicae recto-uterinae.

Art. Uterina und Spermatica interna.

Ven. Den Art. entsprechend (Plexus uterinus).

Lymph. Zu Gland. hypogastr. und lumbales.

Nerv. Plex. hypogastr. und spermat. d. Sympath. Nn. spinales.

4. Vagina 370.

Fornix, Introitus m. Hymen bez. Carunculae myrtiformes. Columnae rugarum.

Art. Von Uterina und andern Zweigen der Hypogastr.

Ven. Zu Plex. pudendalis und hypogastricus.

Lymph. Zu Gland. hypogastr.

Nerv. Von Plex. hypogastr. Sympath.

5. Pudenda externa 370.

Labia majora und minora. Rima pudendi, Commissura labiorum posterior und Fossa navicularis. Vestibulum m. Introitus vaginae. Clitoris mit Crura, Glans, Praeputium und Frenulum. Gland. Bartholinianae. Bulbi vestibuli.

Art. Pudenda interna und externa (Labiales post. und ant.).

Ven. Den Art. entsprechend.

Lymph. Zu Gland. inguinales und hypogastricae.

Nerv. Von Pudend. int., Ilio-inguinalis und Genitocruralis.

**F. Perineum.**

Musc. levator ani 373. Musc. coccygeus. Fossae recto-ischiadicae. Musc. sphincter ani ext. 374. Musc. ischioavernosus, bulbocavernosus. Musc. constrictor cunni. Musc. transversus perinei superficialis und profundus 375.

Fascia pelvis m. Ligg. pubo-vesicalia. Arcus tendineus. Fascia perinei superficialis und profunda. Lig. triangulare urethrae.

**G. Mammae.**

Sinus. Papilla, Areola. Lobi, Ductus und Sinus lactiferi.

Art. Von Thoracica longa und Intercostales.

Ven. Den Art. entsprechend.

Lymph. Zu Gland. axill. und mediastinae anter.

Nerv. Supraclaviculares. Thoracici. Intercostales. Sympathicus.

## H. Peritoneum.

Mesenteria. Ligamenta peritonci. Lig. teres, suspensorium und coronarium (mit triangularia) hepatis. Bursa omentalis. Lig. hepato-renale, hepato-colicum. Mesenteriolum, Fossae ilio-coecales. — Lig. phrenico-gastricum, gastrolienale, phrenico-lienale, phrenico-colicum. — Omentum minus s. Lig. hepato-gastricum und hepato-duodenale. Omentum majus, Mesocolon transversum. Plica duodeno-jejunalis 379.

Excavatio recto-uterina, Lig. latum, Excavatio vesico-uterina. Plicae vesico-umbilicales. Fovea inguinalis lateralis und medialis.

Bursa omentalis, Foramen Winslowii 380.

Entwicklung des Urogenitalsystems 383.

## V. Angiologie.

Allgemeines. 384.

### A. Cor.

Basis und Apex. Sulcus circularis, longitudinalis ant. und post. Septum cordis. Ventriculi und Atria. Trabeculae carnae. Musc. pectinati, Chordae tendineae. Ostium venosum (atrio-ventriculare) und arteriosum. Valvulae semilunares mit Nodus (Arantii) und Sinus (Valsalvae) 387.

Ventr. dexter mit Conus arteriosus, Valvula tricuspidalis. — Ventr. sin. mit Valvula bicuspidalis s. mitralis 389.

Atria mit Auriculae. Atr. dextrum m. Fossa ovalis, Limbus fossae ovalis (Viessensii). Valvula Eustachii. Valv. Thebesii. Foramina Thebesii 389.

Endocardium, Pericardium, Annuli fibrosi. Ligam. sterno-pericardiaca. Sinus transversus peric. 391. Situs cordis 391.

### B. Arteriae.

#### 1. Arteria pulmonalis.

Ramus dexter und sinister. Ductus arteriosus (Botalli) 395.

#### 2. Aorta.

Uebersicht 395.

##### a) *Aorta ascendens.*

Arteriae coronariae cordis, dextra und sinistra 397.

##### b) *Arcus Aortae.*

#### 1. Arteriae bronchiales superiores. (Arteria anonyma.)

#### 2. Carotis communis 397.

a) Carotis externa 398.

1. Thyreoidea superior.
- Laryngea superior.

#### 2. Lingualis.

- R. hyoideus.
- Dorsalis linguae.
- Sublingualis.
- Profunda linguae.

#### 3. Maxillaris externa 399.

- Submentalis.
- Palatina ascend.
- Labialis inf. und sup.

#### 4. Occipitalis 400.

- Rr. cervicales.
- R. meningeus.

#### 5. Auricularis posterior 400.

- Stylomastoidea.

#### 6. Pharyngea ascendens 400.

- Meningeae.

#### 7. Temporalis superficialis 400.

- Auriculares anteriores.

Transversa faciei.  
 Temporalis media.  
 Zygomatico-orbitalis.

8. Maxillaris interna.  
 Auricularis profunda.  
 Tympanica.  
 Meningea media.  
 Alveolaris inferior.  
 Mylohyoidea.  
 Mentalis.  
 Rr. musculares.  
 Alveolares superiores post.  
 Infraorbitalis.  
 Alveol. superiores ant.  
 Pterygopalatina.  
 Sphenopalatina.  
 Vidiana.

β) Carotis interna 402.

1. Ophthalmica 403.  
 Centralis retinae.  
 Ciliares anteriores.  
 Ciliares posteriores, long. u. brev.  
 Lacrymalis.  
 Ethmoidales, ant. und post.  
 Musculares.  
 Palpebrales, sup. und inf.  
 Supraorbitalis.  
 Frontalis.  
 Dorsalis nasi.
2. Cerebri anterior (corp. callosi) 404.  
 Communicans anterior.
3. Cerebri media (fossae Sylvii).
4. Choroidea.
5. Communicans posterior.

3. Subclavia 405.

- 1 a. Vertebralis.  
 Rr. musculares.  
 Rr. spinales.  
 Spinalis posterior.  
 Spinalis anterior.  
 Cerebelli inferior posterior.
- 1 b. Basilaris 407.  
 Cerebelli inferior anterior.  
 Auditiva interna.  
 Cerebelli superior  
 Cerebri posterior (profunda).  
 Circulus arteriosus (Willisii).

2. Thyreoidea inferior 407.  
 Laryngea inferior.
3. Cervicalis ascendens.
4. Cervicalis superficialis.
5. Transversa scapulae.
6. Transversa colli 408.  
 Rr. suprascapulari.  
 R. ascendens.  
 R. descendens.
7. Intercostalis suprema 408.  
 Cervicalis profunda.
8. Mammaria interna 408.  
 Intercostales anteriores.  
 Rr. sternales.  
 Rr. perforantes.  
 Pericardiacophrenica.  
 Epigastrica superior.  
 Musculo-phrenica.

4. Axillaris 409.

1. Thoracica suprema.
2. Thoracica acromialis.
3. Thoracica longa.
4. Subscapulares.  
 Subscapulares.  
 Thoracico-dorsalis.  
 Circumflexa scapulae.
5. Circumflexa humeri anterior 410.
6. Circumflexa humeri posterior.

Brachialis 410.

1. Profunda brachii 411.  
 Nutritia humeri.  
 Collateralis radialis.
2. Collateralis ulnaris superior.
3. Collateralis ulnaris inferior.

Radialis 411.

- Recurrens radialis 412.  
 Rr. musculares.  
 Carpea volaris.  
 Volaris sublimis.  
 Carpea dorsalis.  
 Digitales dorsales I—III.  
 Digitales volares I—III.

Ulnaris 412.

- Recurrens ulnaris.  
 Interossea communis.  
 Interossea anterior.  
 Interossea posterior.

Recurrrens interossea.  
Dorsalis carpi 413.

Arcus volaris sublimis 413.  
Digitales volares communes.  
Digitales volares propriae.

Arcus volaris profundus.  
Intermetacarpeae volares.  
Rami perforantes.

c) *Aorta descendens thoracica.*

Intercostales posteriores.  
Rr. dorsales.  
Rr. spinales.  
Rr. pectorales.  
Bronchiales posteriores.  
Oesophageae.  
Mediastinicae posteriores.

d) *Aorta abdominalis.*

1. Phrenica 414.
2. Lumbales.
3. Renalis 415.
4. Suprarenalis.
5. Spermatica interna.
6. Coeliaca 416.
  - a. Coronaria ventriculi sinistra.
  - b. Hepatica.
    - Coronaria ventriculi dextra.
    - Hepatica.
    - Cystica 417.
    - Gastroduodenalis.
    - Gastro-epiploica dextra.
    - Pancreatico-duoden. super.
  - c. Lienalis.
    - Gastricae breves.
    - Gastro-epiploica sinistra.
7. Mesenterica superior.
  - Pancreatico-duodenalis inf.
  - Intestinales.
  - Colicae.
8. Mesenterica inferior.
  - Colica sinistra.
  - Hämorrhoidalis superior.
9. Sacralis media.

**Iliaca communis.**

- \* Hypogastrica 418.
1. Sacralis lateralis 418.
  2. Iliolumbalis.

3. Glutaea superior 419.
4. Glutaea inferior.
5. Obturatoria.
  - A. acetabuli.
  - R. pubicus.
6. Umbilicalis 419.
  - Vesicalis superior.
7. Vesicalis inferior.
8. Uterina oder Deferentialis.
9. Hämorrhoidalis media.
10. Pudenda interna 420.
  - Haemorrhoidales inferiores.
  - Perinea.
    - Scrotales (bez. Labiales) post.
    - Bulbo-urethralis.
    - Dorsalis penis (clitoridis).

\*\* **Iliaca externa** 420.

1. Epigastrica inferior 421.
  - R. pubicus.
  - Spermatica externa.
2. Circumflexa ilium.

**Femoralis** 421.

1. Epigastrica superficialis 422.
2. Circumflexa ilium externa.
3. Pudendae externae.
4. Profunda femoris.
  - Circumflexa femoris medialis.
  - Circumflexa femoris lateralis.
  - Perforantes 423.
  - Articularis genu suprema.

**Poplitea** 423.

Rr. musculares.  
Articulares genu.

**Tibialis antica** 423.

1. Recurrrens tibialis postica 424.
2. Recurrrens tibialis antica.
3. Malleolares anteriores.

**Dorsalis pedis.**

1. Tarsea medialis.
2. Tarseae laterales.
3. Metatarsae dorsalis fibularis.
4. Intermetatarsae dorsales.
  - Plantaris profunda.
  - Intermetatarsae dorsalis I.

**Tibialis postica** 425.

Peronea.

Peronea perforans.	Plantaris medialis.
Peronea posterior.	Plantaris lateralis.
R. anastomoticus.	Arcus plantaris.
Nutritia tibiae.	Digitales plantares communes.
Malleolaris posterior medialis.	Rr. perforantes.
Calcaneae mediales.	Digitales plantares propriae.

### C. Venae.

#### A. Venae pulmonales.

#### B. Venen des Körperkreislaufes.\*

##### 1. Venae cordis 427.

- V. coronaria magna.
- V. cordis media.
- V. coronaria parva.

##### 2. Cava superior.

Anonyma 428.

Vertebralis, Thyreoidea inferior, Cervicalis profunda, Intercostalis suprema, Mammaria int., Pericardiaca, Mediastinales, Thymicae etc.

##### a) Jugularis communis 429.

Thyreoidea media u. superior.

α. Jugularis interna.

Pharyngeae, Lingualis. — Cerebrales, Meningeae, Diploicae, Ophthalmica, Auditiva int. — Sinus: sagittalis sup. 430; sag. inf., tentorii (rectus), transversus, cavernosus 431; intercavernosi, sphenoparietalis, petrosus sup., inf., basilaris, occipitalis.

β. Facialis communis 432.

Facialis anterior. Facialis posterior.

##### b) Jugularis externa.

Subcutanea colli anterior 433.

##### c) Subclavia.

Venae profundae: entsprechend den Arterien. — Venae cutaneae: Cephalica, Basilica und Mediana.

##### 3. Vena azygos (und hemiazygos, sup. und inf.).

Intercostales, Oesophageae, Bronchiales, Mediastinales, Plexus spinales externi und interni 435.

##### 4. Cava inferior.

Lumbales, Phrenica, Suprarenalis, Renalis, Spermatica interna, Hepaticae 435. Vena portarum 436 mit Lienalis, Mesenteria sup. und inf.

*Iliaca communis.*

##### a) Hypogastrica 436.

Plexus haemorrhoidalis, uterinus und vaginalis, vesicalis, pudendalis m. V. dorsalis penis.

b) *Iliaca externa* 437.

Venae profundae den Arterien entsprechend, Venae cutaneae: Saphena magna und parva.

Blutkreislauf des Fötus 437.

Foramen ovale, Ductus arteriosus (Botalli), Art. umbilicales, Vena umbilicalis, Ductus venosus (Arantii).

**D. Vasa lymphatica.**

Allgemeines 438.

Truncus lymphat. dexter 438.

Ductus thoracicus 439.

Truncus jugularis.

Glandulae cervicales profundae inferiores, superiores und Gland. cervicales superficiales, Gland. occipitales 439, subauriculares, faciales superficiales, submaxillares, linguales, faciales profundae 440.

Truncus subclavius 440.

Gland. cubitales und axillares.

Truncus broncho-mediastinus 440.

Vasa intercostalia, mediastina anteriora und posteriora, bronchialia. Gland. bronchiales etc.

Truncus lumbalis 440.

Gland. lumbales, Plexus iliacus hypogastricus, sacralis, Gland. inguinales superficiales und profundae.

Truncus intestinalis.

Gland. mesentericae, coelicae.

---

## VI. Neurologie.

Allgemeines 442.

Nervi cerebrales und spinales. Ganglia 443.

### A. Centraltheile des Nervensystems.

Cerebrum, Medulla spinalis. Canalis centralis. Ventriculi cerebri 444.

#### I. Medulla spinalis.

Conus medullaris; Intumescencia cervicalis und lumbalis. Fissura longitudinalis anterior und posterior 444. Commissura. Sulc. lateralis anterior und posterior, Funiculi, Cornua anteriora und posteriora (Columnae) 445. Commissura alba. Funiculi posteriores und laterales. Canalis centralis 446.

#### II. Cerebrum.

Cerebrum, Cerebellum, Pons, Medulla oblongata 446. — Vorderhirn-, Mittelhirn-, Hinterhirn- und Nachhirnbläschen 447. Allgemeine Verhältnisse derselben 448. Hirnhöhlen mit Fissura cerebri transversa ant. und post. 449.



a) *Hirnstamm.*

1. Hinterhirn i. w. S.

Medulla oblongata 451.

Decussatio pyramidum. Calamus scriptorius 451. Pyramides. Olivae mit Nucleus dentatus. Corpora restiformia mit Funiculi laterales, cuneati, graciles. Clavae Fibrae transversae.

Fovea rhomboidalis mit Sule. longitudinalis, Funiculi teretes. Striae acusticae 452. Fovea posterior und anterior.

Cerebellum 453.

Hemisphaeria, Vermis. — Vallecule, Incisura anterior und posterior. Crura cerebelli. Gyri und Sulei, Lobuli. Arbor vitae. Nucleus dentatus cerebelli 454.

Vermis superior mit Lingula, Lobulus centralis, Monticulus, Declive, Folium cunicum. Vermis inferior mit Tuber valvulae, Pyramis Uvula. Nodus.

Suleus horizontalis magnus. Lobulus quadrangularis. Lobul. semilunaris. Lobul. semilun. infer., gracilis, cuneiformis, Tonsilla und Flocculus (mit Pedunculi) 455.

Crura cerebelli ad pontem, ad cerebrum, ad medullam oblongatam 456.

Velum medullare superius u. inferius. Ligula u. Obex 456. Foramen Magendii 456.

Pons.

Suleus basilaris 457.

2. Mittelhirn.

Pedunculi cerebri.

Substantia nigra. Basis, Tegmentum 457. Lamina perforata posterior 458.

Corpora quadrigemina.

Frenulum. Brachia anteriora und posteriora 458. Lemniscus, Aquaeductus Sylvii 459.

3. Zwischenhirn.

Allgemeines 459.

α) Sehhügelregion.

Thalamus opticus mit Pulvinar. Stria medullaris und terminalis. Corpora geniculata mediale laterale. Commissura mollis. Glandula pinealis mit Pedunculi. Commissura posterior 469.

β) Trichterregion.

Lamina terminalis. Infundibulum. Tuber cinereum. Corpora mamillaria. Chiasma nervorum optic. Hypophysis 461.

b) *Cerebrum.*

Allgemeines 462.

I. Freie Oberfläche 464.

α) Stammtheil.

Insula. Lamina perforata anterior 464. Lobus olfactorius m. Trigonum, Tractus, Bulbus und Striae.

β) Manteltheil.

Lobus frontalis, occipitalis, temporalis und parietalis. Fissura Sylvii m. Ramus anterior und Vallecula. Fissura occipitalis, Fiss. calcarina 465. Sulc. calloso-marginalis. Sulc. occipito-temporalis. Sulc. temporalis superior. Sulcus Rolandi 466. Sulc. frontalis, Sulc. parietalis. — Lobi. — Sulc. front. superior, praerolandicus und postrolandicus.

Lobus frontalis m. Gyr. sup., medius und inferior, praerolandicus und orbitales.

Lobus parietalis mit Gyrus sup., inferior und postrolandicus 468.

Lobus temporalis.

Lobus occipitalis mit Cuneus.

Gyrus cinguli; Praecuneus. Lobus hippocampi mit Uncus 469.

**II. Verwachsene Theile.**

Corpus callosum.

Splenium, Genu, Rostrum. Balkenstamm und Strahlung. Forceps minor und major. Tapetum 470.

Septum pellucidum.

Ventriculus 471.

Commissura anterior.

Fornix.

Corpus, Columnae, Crura posteriora 471. Fimbria.

**III. Innere Theile.**

Ventriculus lateralis.

Cella media, Cornu anterius, inferius und posterius. Foramen Monroi.

Corpus striatum. Stria terminalis 472. Calcar avis. Cornu Ammonis. Eminentia collateralis. Fimbria. Fascia dentata 473.

Markkern. Nucleus caudatus, lentiformis, taeniaeformis, amygdalae 473. Capsula interna und externa 474.

---

**Hirnhäute.**

Dura mater.

Dura mater cerebri und spinalis 474. Tentorium cerebelli mit Incisura. Falx major. Falx cerebelli. Sinus 475.

Pia mater.

Lig. denticulatum 475. Tela chorioidea inferior und superior. Plexus chorioideus lateralis und medius. Acervulus 476.

Arachnoidea.

Liquor cerebro-spinalis.

Allgemeine Betrachtung des Hirns.

Obere Seite 477. Untere Seite 479.

Arterien des Hirns. Carotis interna mit Cerebri anterior (mit Communicans anterior), Cerebri media (fossae Sylvii), Communicans posterior und Chorioidea. — Vertebralis (Basilaris) mit Spinalis anterior und posterior, Cerebelli inferior posterior und anterior, Cerebelli superior. Profunda cerebri. —

Arteriae meningaeae. Media v. d. Maxillaris interna, Anteriores v. d. Ophthalmica, Posteriores v. d. Occipitalis, Vertebralis und Pharyngea ascendens.

Venen des Hirns und Sinus s. S. 429.

## B. Peripherische Organe, Nerven.

### I. Nervi cerebrales.

#### 1. Olfactorius.

Trigonum, Tractus, Bulbus 480.

#### 2. Opticus.

Tractus, Chiasma 480.

#### 3. Oculomotorius.

Ramus superior und inferior 481.

#### 4. Trochlearis.

#### 5. Trigeminus.

Ganglion semilunare 481.

#### a) *Ramus ophthalmicus.*

Frontalis 482.

Supraorbitalis.

Supratrochlearis.

Lacrymalis 482.

Rami lacrymales.

Rr. conjunctivales.

Rr. palpebrales.

Rr. cutanei.

Nasociliaris 483.

Ethmoidalis

mit ram. externus.

Infratrochlearis.

Ganglion ciliare 483.

#### b) *Ramus maxillaris superior.*

Infraorbitalis 483.

Alveolaris superior posterior.

Alveolaris superior medius und anterior.

Plexusu. Ganglion supramaxillare.

Subcutaneus malae 484.

Ram. facialis.

Ram. temporalis.

Sphenopalatinus mit

Ganglion nasale (sphenopalat.).

Vidianus 484.

Petrosus superfic. major.

Petrosus prof. major.

Nasales superiores 485.

Nasopalatinus.

Palatini.

Nasales poster. infer.

#### c) *Ramus inframaxillaris.*

Alveolaris inferior 486.

Mentalis.

Rr. dentales.

Rr. gingivales.

Mylohyoideus.

Auriculo-temporalis 486.

Rr. faciales.

Rr. temporales.

Rr. meatus auditor.

Rr. articulares.

Lingualis.

Ganglion submaxillare.

Massetericus.

Temporales profundi.

Pterygoidei

Buccinatorius.

Ganglion oticum.

N. tensoris tympani.

N. sphenostaphylinus.

#### 6. Abducens.

#### 7. Facialis.

Petrosus superfic. major 488.

Stapedius.

Chorda tympani.

Stylohyoideus.

Auricularis posterior 488.

Rr. temporales.

Rr. zygomatici.

Rr. buccales.

R. subcutaneus mandibulae.

R. subcut. colli 489.

## 8. Acusticus.

## 9. Glossopharyngeus.

Ganglion petrosum.

Tympanicus.

Petrosus superf. minor.

Plexus tympanicus.

Rr. pharyngei.

Stylopharyngeus.

R. lingualis 491.

Rr. pharyngei.

Rr. tonsillares.

## 10. Vagus.

R. meningeus 492.

R. auricularis.

R. cardiacus.

Rr. pharyngei.

Laryngeus superior.

R. externus.

R. internus.

Laryngeus inferior.

Plexus pulmon. ant. und post.

Plexus oesophag.

Plexus gastricus ant. und post.

Rr. hepatici.

## 11. Accessorius.

R. anterior.

R. posterior 493.

## 12. Hypoglossus.

Rr. linguales.

R. thyreo-hyoideus.

R. descendens 493.

## II. Nervi spinales.

Ram. anterior und posterior. Ganglion intervertebrale. Nn. sinu-vertebrales. R. communicans 494.

## A. Hintere Aeste.

N. suboccipitalis. N. occipitalis major. Nn. cutanei clunium superiores und posteriores 495.

## B. Vordere Aeste.

a. *Plexus cervicalis* 495.

Occipitalis minor.

Auricularis magnus.

Subcutaneus colli.

Supraclaviculares.

Phrenicus.

b. *Plexus brachialis* 496.

Thoracici.

Thor. anteriores, longus, posterior.

Scapulares.

Subscapulares.

Suprascapulares.

Axillaris 497.

Cutaneus medialis.

Cutaneus medius.

Musculo-cutaneus.

Medianus 498.

Interosseus anterior.

R. cutaneo-palmaris 499.

Ulnaris 499.

Rr. musculares.

R. cutaneus palmaris.

R. dorsalis.

Digitales dorsales.

R. volaris.

R. profundus.

R. volaris.

Digitales volares.

Radialis 500.

R. profundus (Inteross. post.).

R. superficialis.

N. cutan. post. sup.

N. cutan. post. inf.

Verbreitung des Armnerven 501.

c. *Nervi intercostales* 502.

Rr. perforantes laterales und anteriores.

d. *Plexus lumbalis*.

Allgemeines 502.

Ilio-hypogastricus 502.

Ilio-inguinalis 503.

Genitocruralis.

Lumboinguinalis.

Spermaticus externus.

Cutaneus femoris lateralis.

Cruralis 503.

Cutanei anteriores.

Cutanei mediales.

Saphenus.

Obturatorius 504.

R. superficialis.

R. profundus.

R. cutaneus.

e. *Plexus sacralis*.

Haemorrhoidales.

Glutaeus superior 504.

Glutaeus inferior 505.

Pudendus communis.

Haemorrhoidales inf.

Perinei.

Scrotales (Labiales) post.

Dorsalis penis.

Cutaneus femoris post. 505.

Cutanei clunium inferiores.

Ischiadicus.

Tibialis 506.

Communicans tibialis.

N. ligament. interossei.

Cutaneus palmaris.

Plantaris medialis 507.

Digitales plantares.

Plantaris lateralis.

Digitales plantares.

Peroneus 507.

Communicans peroneus.

Peroneus profundus.

Digitales dorsales.

Peroneus superficialis.

Digitales dorsales.

## Sympathisches Nervensystem.

Grenzstrang. Ganglien. Rami communicantes. Ganglion coccygeum 508. Ganglion cervicale superior, medium und inferius 509.

a) Kopftheil. N. jugularis, N. caroticus internus. Plexus caroticus. Petrosus profundus minor und major 509. Plexus carot. externus.

b) Halstheil. Plexus pharyngeus, laryngeus, thyreoideus sup. und inf. Plexus vertebralis. Nervi cardiaci (sup. med. inf.).

c) Brusttheil. Plexus cardiacus.

d) Bauchtheil. Plexus aorticus, coeliacus m. Splanchnicus major und minor und Ganglion solare. Plexus mesentericus sup. und inf., renalis, spermaticus 510.

e) Beckentheil. Plex. hypogastricus, haemorrhoidalis, vesicalis, utero-vaginalis, cavernosus. Ganglion coccygeum und Glandula coccygea.

## VII. Aesthesiologie.

### I. Geruchsorgan.

Aeussere Nase 512.

Nares. Alae nasi. Cartilago septi narium. Cart. triangularis. Cart. alaris. Cart. accessoriae. Muskeln der Nase. Vibrissae.

Nasenhöhle 513.

Schneider'sche Membran. Regio olfactoria und respiratoria. Riechepithel.

### II. Gesichtsorgan.

Augapfel 515.

Axe des Auges. Sclera, Cornea 516. Schlemmscher Canal 517. Uvea. Choroidea. Vasa vorticiosa. Corpus ciliare. Processus ciliares. Musculus ciliaris. Iris. Pupille. M. dilatator pupillae und sphincter iridis. Retina. Papilla optica. Macula lutea. Fovea centralis. Ora serrata und Pars ciliaris retinae. Membrana limitans hyaloidea. Zonula ciliaris. Canalis Petiti.

Glaskörper 518. Fossa patellaris, Canalis hyaloideus.

Linse 519. Linsenkapsel und Linsensubstanz. Linsenfaser. Descemet'sche Haut, Lig. iridis pectinatum.

#### Muskeln des Bulbus 519.

Rectus superior, inf., medialis und lateralis. Obliquus superior und inf.

#### Augenlider 520.

Rima palpebrarum. Canthus oculi medialis und lateralis. Lacus lacrymalis. Tarsi. Lig. canthi mediale und laterale. Lig. tarsi sup. und inf. Glandulae tarsales. Cilia. Supercilia.

#### Conjunctiva 521.

Conj. bulbi und palpebrarum. Fornix. Plica semilunaris. Caruncula lacrym. M. levator palp. super. Mm. palpebrales sup. und inf.

#### Thränenorgane 521.

Gland. lacrymalis. Puncta lacrym. Canaliculi lacrym. Saccus und Ductus lacrym.

#### Lage des Bulbus.

Tenon'sche Kapsel 522.

### III. Gehörorgan.

#### a) Aeusseres Ohr.

Auricula mit Lobulus, Helix und Anthelix (Crura anth.). Antitragus und Tragus. Concha mit Fossa conchae. Incisura intertragica. Cartilago auriculae mit Spina und Cauda helicis 524. Musc. helicis major und minor, tragicus und antitragicus. Transversus auriculae.

Meatus auditorius externus mit Cartilago. Incisurae. Glandulae ceruminales. Membrana tympani 525 mit Umbo.

#### b) Mittleres Ohr.

Cavum tympani 526. Promontorium. Sulcus nervi tympan. Fenestra ovalis und rotunda. Membrana tymp. secundaria. Eminentia pyramidalis. Proc. cochleariformis 527. Cellulae mastoideae mit Antrum. Tuba ossea und cartilag. 527.

Ossicula auditus 528. Malleus mit Manubrium, Proc. brevis und longus. Incus mit Corpus. Proc. brevis und longus mit Proc. lenticularis. Stapes mit Capitulum und Platte. Lig. annulare baseos stapedis. Lig. mallei anterior. Musc. tensor tympani. M. stapedius. Schleimhaut 529.

#### c) Inneres Ohr.

Vorhof mit Crista vestibuli, Recessus hemisphaericus und hemiellipticus. Maculae cribrosae.

Canales semicirculares, superior, posterior und lateralis. Ampullae.

Cochlea mit Modiolus. Kuppel 531. Lamina spiralis ossea. Scala vestibuli und Scala tympani. Hamulus. Canalis spiralis modioli. Lamina spiralis membranacea. Helicotrema. Ductus cochlearis. Membrana basilaris und Reissner'sche Membran.

Häutiges Labyrinth 532. Endolympe. Perilymphe. Saccus hemisphaericus und hemiellipticus. Canalis reuniens. Recessus labyrinthi. Otoconia.

## Verzeichniss der Synonymen und einiger schwerer zu findender Bezeichnungen.

- A**cerculus cerebri 476.  
 Ala cinerea = Fovea posterior foveae rhomboideae 453.  
 Ala magna (Sphen.) = A. temporalis 50.  
 Ala parv. = A. orbitalis (Sphen.) 49.  
 Ala parv. Ingrassiae = Spina sphenoidalis 50.  
 Ala vespertilionis 368.  
 Anastomosis Jacobsonii = Plexus tympanicus 490.  
 Annulus Vieussenii = Limbus fossae ovalis 386.  
 Antrum Highmori = Sinus maxillaris 65.  
 Apparatus ligamentosus tarsi = Lig. talo-calc. inteross. 176.  
 App. ligam. vertebr. coll. = Lig. Poupertii 196.  
 Articulatio capit. costae = costo-vertebralis 133.  
 Articul. carpalis 153 = Art. intercarpalis (intercarpea).  
 Articul. manus = Art. radiocarpalis 152.  
 Articul. sacro-iliaca 159 = Synchondrosis sacro-iliaca.  
 Articul. pedis = Art. talo-cruralis 172.  
 Articul. tuberc. costae = Art. costo-transversaria 133.  
 Astragalus = Talus 116.  
**B**ursa omentalis = Saccus epiploicus 380.  
**C**alamus scriptorius 452.  
 Calcar avis 473.  
 Canales alveolares 67 u. 68 = Can. dentales.  
 Canalis alveol. inf. = Can. mandibularis 77.  
 Canalis facialis 63 = Can. Falloppiae.  
 Canalis hypoglossi 46 = Foram. condyl. anterius.  
 Canalis lacrymalis = C. nasolacrymalis.  
 Canalis mandibularis 77 = Can. alveol. infer.  
 Canalis opticus 50 = For. opticum.  
 Canalis Petiti 518.  
 Canalis rotundus 50 = For. rotundum.  
 Canalis vertebralis = Can. spinalis 20. 29.  
 Caput gallinaginis = Colliculus seminalis 356.  
 Caro quadrata Sylvii = Musc. quadratus plantae 260.  
 Carotis cerebialis = Carotis interna 402.  
 Carotis facialis = Car. externa 398.  
 Cartilago linguae = Septum linguae 299.  
 Cauda equina 443.  
 Centrum ovale Vieussenii = Centr. semi-ovale 478.  
 Chorda transversa cubiti = Lig. teres 162.  
 Claustrum = Nucleus taeniaeformis 473.  
 Clivus 86 = Clivus Blumenbachii.  
 Colliculus seminalis 356 = Caput gallinaginis.  
 Columnae Bertini 439.  
 Commissura media = mollis 460.  
 Conarium = Glandula pinealis 460.  
 Concha sphenoidalis 49. = Cornua sphenoidalia.  
 Condyli occipitales = Proc. condyloidei 46.  
 Condyli humeri = Epicondyli 114.

- Confluens sinuum = Torcular Herophili 430.  
 Coni vasculosi 359.  
 Cornu Ammonis = Pes hippocampi major 473.  
 Cornua limacum = Canaliculi lacrymales 522.  
 Cornua sphenoidalia = Conchae sphen. 49.  
 Corona ciliaris = Corpus ciliare 517.  
 Corpora olivaria = Olivae 452.  
 Corpora pyramidalia = Pyramides 452.  
 Corpus ciliare 517 = Corona ciliaris.  
 Corpus Highmori 358.  
 Corpus ossis occipitis 43 = Pars basilaris.  
 Crista alae magnae = Cr. infratemporalis 50.  
 Crista femoris 113 = Linea aspera femoris.  
 Crista galli 58.  
 Crista iliopectinea 110 = Linea innominata, arcuata interna.  
 Crista infratemporalis 50 = Cr. alae magnae.  
 Crista intertrochanterica 113 = Linea intertr. post.  
 Crista occipit. externa = Lin. nuchae mediana 46.  
 Cunnus = Pudenda muliebricia ext.  
 Cystis fellea = Vesica fellea 323.  
**D**acryocystis = Saccus lacrymalis 522.  
 Dens epistrophei 24 = Proc. odontoideus.  
 Didymi = Testiculi 358.  
 Diverticulum Nuckii = Der kleine Proc. vagin. periton. b. weibl. Geschl.  
 Diverticulum Vateri = Div. ilei 315.  
 Ductus lacrymalis 522 = naso lacrymalis.  
**E**phippium = Sella 48.  
**F**asciola cinerea; an der obern Seite des Balkens.  
 Fissura longitudinalis cerebri = F. cerebri magna 477.  
 Flabellum: am vord. Theil der Stria terminalis 472.  
 Flexura sigmoidea 313 = S romanum.  
 Foramen condyloideum ant. = Can. hypoglossi 46.  
 Foramen incisivum 69 = For. palatinum anter.  
 Foramen lacerum post. = For. jugulare 46.  
 Foramen magnum occip. = For. occipitale 43.  
 Foramen opticum = Canalis opticus 50.  
 Foramen pterygopalatinum = F. palatinum post. 14.  
 Foramen quadrilaterum = For. venae cavae 202.  
 Foramen rotundum = Can. rotundus 50.  
 Foramen vertebrale 20 = For. spinale.  
 Foramen Winslowii 381 = Hiatus epiploicus.  
 Fossa canina = F. maxillaris 67.  
 Fossa hypophyseos 48 = Vertiefung der Sella.  
 Fossa sigmoidea (Temp.) = Sulcus sinus transversi 6.  
 Fossa sigmoidea ulnae 102 = F. sigmoidea major.  
 Fossa sphenomaxillaris = F. infratemporalis 80. 94.  
 Fossa sphenopalatina = F. pterygopalatina 94.  
 Fossa Sylvii beim Erwachs. = Vallecula und Fissura Sylvii 465.  
 Fossae occipitales superiores 46 = F. cerebri.  
 Fossae occipitales inferiores 46 = F. cerebelli.  
 Fundus ventriculi = Saccus coecus 311.  
**G**anglion Arnoldi = G. oticum 487.  
 Ganglion cerebri anterius = Corpus striatum 471.  
 Ganglion cerebri posterius = Thalamus opticus 460.  
 Ganglion Ehrenritteri = G. jugulare Glosso-pharyngei (unbeständig).  
 Ganglion Gasseri = G. semilunare 481.  
 Ganglion geniculum = G. geniculatum 488.  
 Ganglion Meckelii = Ganglion nasale 484.  
 Ganglion ophthalmicum = G. ciliare 483.  
 Ganglion rhinicum = G. nasale 484.  
 Ganglion sphenopalatinum = G. nasale 484.  
 Glandula pinealis = Conarium 460.  
 Glandula pituitaria = Hypophysis 461.  
 Glandulae Duverneyi = Gl. Bartholinianae.  
 Glandulae Meibomii = Gl. tarsales 520.



Glandulae agminatae = Peyer'sche Drüsen 316.  
 Glandulae praeputiales 364 = Gl. Tysonii.  
 Glandulae utriculares = Gl. uterinae 368.  
 Gubernaculum Hunteri 363.  
 Hiatus Canalis Fallopii = Apert. spuria  
 Canalis facialis 63.

Hiatus epiploicus = For. Winslowii 381.  
 Hypophysis cerebri 461 = Gland. pituitaria.

Insula 464 = Ins. Reilii = Lob. opertus.

Lacertus medius Weitbrechti = ob. Ende  
 des Lig. vert. comm. ant. 129.

Lamina cinerea = Lam. terminalis 461.  
 Lamina cribrosa cerebri = Lam. perforata  
 458. 464.

Lamina triangularis 50 = Spina angularis  
 (Sphen.).

Laqueus = Lemniscus 459.

Ligamenta alaria genu = Plica synovialis  
 patell. 168.

Ligamenta apicum = Lig. supraspinale 129.  
 Ligamentum carpi volare proprium 155 =  
 Lig. carpi transversum.

Ligamenta conoideum u. trapezoideum =  
 Lig. coraco-claviculare 208.

Ligamentum conoideum = Lig. crico-thy-  
 reoideum medium 332.

Ligamenta coruscantia = Lig. interco-  
 stalia ext. 208.

Ligamentum costo-transversarium = Lig.  
 tuberc. cost. inferius 134.

Ligamentum deltoides = Lig. artic. talo-  
 cruralis access. med. 172.

Ligamenta flava = intercruralia 128.

Ligamentum iridis pectinatum 519.

Ligamentum laciniatum 264.

Ligamentum latum epistrophei 132 = Ap-  
 paratus ligamentosus.

Ligamentum longit. vertebrarum = Lig.  
 commune vert. 129.

Ligamentum mucosum genu = Plica synov.  
 patell. 168.

Ligamentum palpebrale = Lig. canthi  
 oculi med. und lat.

Ligamentum patellae = Lig. patellare  
 infer. 168.

Ligamentum Poupartii 196 = Arcus cru-  
 ralis.

Ligamentum rhomboideum = Lig. costo-  
 claviculare 139.

Ligament. rotundum uteri = Lig. teres 368.

Ligamentum supraspinale 129 = Lig.  
 apicum.

Ligamentum teres antibrachii 162 =  
 Chorda transversalis cubiti.

Ligamentum trapezoideum und conoid. =  
 Lig. coraco-claviculare 208.

Limbus foveae ovalis 389 = Limbus  
 Viussenii.

Linea aspera femoris = Crista femoris 113.

Linea immominata = Crista ilipectinea 110.

Linea intertrochanterica ant. = Linea  
 obliqua femoris 113.

Linea nuchae sup. und inf. 45 - 46 = semi-  
 circulares.

Linea nuchae mediana 46 = Crista  
 occip. ext.

Linea obliqua tibiae = L. poplitea 114.

Linea semicircularis = temporalis 52.

Liquor Coturni = Perilymphe 532.

Lobus Spigelii = Lob. posterior 323.

Lobus quadratus hepatis = Lob. anterior  
 323.

Lyra = Psalterium (an der untern Seite  
 des Splenium corp. call.).

Maxilla inferior = Mandibula 76.

Membrana Demoursii s. Descemeti =  
 hinterste Schicht der Cornea 519.

Membrana interossea antibr. und cruris =  
 Lig. inteross. 149 und 170.

Membrana Ruyschii = Choroidea 517.

Membrana Schneideri S. 514.

Morsus diaboli = Ostium abdom. Ovi-  
 ductus 367.

Musculus anconaeus = Triceps brachii 232.

Musculus attollens auriculae = Epicranium  
 temp. 219.

Musculus biventer mandib. 215 = Di-  
 gastricus.

Musculus brachio-radialis = Supinator  
 longus 235.

Musculus caninus 225 = Levator anguli oris.

Musculus cervicalis ascendens = Ilio-  
 costalis cervicis 188.

- Musculus circumfl. palati = Sphenopalatinus 296.  
 Musculus complexus et biventer = Semispinalis capitis 190.  
 Musculus compressor urethrae = Transv. perinei prof. 375.  
 Musculus constrictor urethrae = Transv. perinei prof. 375.  
 Musculus cruralis = Vastus medius 249.  
 Musculus depressor anguli oris = Triangularis menti 224.  
 Musculus depressor labii infer. = Quadratus menti 224.  
 Musculus digastricus = Biventer 214.  
 Musculus extensor man. rad. und uln. 237 = Radialis und Ulnaris internus.  
 Musculus extensor dorsi communis = Sacrospinalis 188.  
 Musculus flexor carpi rad. und uln. = Flexor manus rad. und uln. 235.  
 Musculus frontalis = Epicranium frontalis 218.  
 Musculus gemellus surae = Gastrocnemius 256.  
 Musculus indicator = Extensor indicis proprius 239.  
 Musculus levator veli palatini = Petrostaphylinus 296.  
 Musculus longus atlantis = Theil des Longus colli 216.  
 Musculus longus capitis 216 = Rectus cap. ant. major.  
 Musculus lumbocostalis = Iliocostalis 188.  
 Musculus mentalis = Levator menti 226.  
 Musculus oblique ascendens = Obliquus int. 197.  
 Musculus oblique descendens = Obliquus ext. 195.  
 Musculus occipitalis = Epicranium occipitalis 219.  
 Musculus opisthothenar = Sacrospinalis 188.  
 Musculus petro-salpingo-staphylinus = Petrostaph. 296.  
 Musculus procerus nasi, z. Epicranium frontalis 218.  
 Musculus quadratus plantae 260 = Caro quadrata Sylvi.  
 Musculus quadriceps femoris = Extensor cruris communis 249.  
 Musculus radialis externus = Extens. man. rad. 237.  
 Musculus radialis internus = Flexor. man. rad. 235.  
 Musculus rectus capitis anticus major = Longus capitis 216.  
 Musculus sacci lacrymalis = Theil des Orbicularis oculi 221.  
 Musculus sacrolumbalis = Iliocostalis 188.  
 Musculus semispinalis capitis 190 = Complexus und biventer.  
 Musculus sphenosalpingostaphylinus = Sphenostaph. 296.  
 Musculi subcostales = Transversus thor. posticus 203.  
 Musculus tensor chorioideae 517.  
 Musculus tensor veli palatini = Sphenostaphylinus 296.  
 Musculus trachelomastoideus = Longissimus capitis 188.  
 Musculus transversalis cervicis = Longissimus cervicis 188.  
 Musculus transversalis plantae = Adductor hallucis transversus 260.  
 Musculus triangularis sterni = Transvers. thor. ant. 203.  
 Musculus ulnaris externus = Extensor manus ulnaris 237.  
 Musculus ulnaris internus = Flexor manus ulnaris 235.  
 Musculus vastus medius 249 = Cruralis.  
 Musculus zygomaticus major = Zygomaticus 225.  
 Nervus alveolaris inferior 486 = Mandibularis.  
 Nervus crotaphitico-buccinatorius = Motorische Aeste des Trigemini und N. buccinatorius 487.  
 Nervi cutanei clunium = Glutaei subcutanei 500.  
 Nervus fibularis = Peroneus 507.  
 Nervus gustatorius = Glossopharyngeus 490.  
 Nervus Jacobsonii = N. tympanicus 490.  
 Nervus perforans (Casseri) = Musculo-cutaneus 498.  
 Nervus pneumogastricus = Vagus 491.

Nervus subcutaneus malae 484 = Zygomatikus = orbitalis (Henle).

Nucleus taeniaeformis 473 = Claustrum.

**O**moplata = Scapula 99.

Os tincae = Orificium uteri ext. 367.

Os basilare = Occipitale + Sphenoidale 13.

Os coxae 108 = Os pelvis, innominatum.

Os pyramidale = Triquetrum 105.

Os scaphoideum = Naviculare 105.

Os trapezium = Multangulum majus 105.

Os trapezoides = Multangulum minus 106.

Os turbinatum = Concha nasi 75.

Ossa Wormiana = Ossa suturarum 96.

Ossicula Bertini = Conchae sphenoidales 49.

Ossicula epactalia } = Os. suturarum 96.

Ossicula intercalaria }

Ossiculum lenticulare = Proc. lentic. 528.

**P**ars basil. Occip. = Corpus 46.

Pars condyl. Occip. = Pars lateralis 46.

Pars lumbalis Diaphragm. = Pars vertebralis 200.

Pars occipit. Occip. = Pars squamosa 44.

Perone = Fibula 115.

Platysma myoides = M. subcutaneus colli 210.

Processus condyloidei 46 = Condyl. occipitales.

Processus Folianus mallei = Proc. longus.

Processus lateralis Calcanei = Sustentaculum tali 116.

Processus obliqui vertebr. = Proc. articulares 20.

Processus xiphoides = Proc. ensiformis 33.

**R**ete vasculosum (Halleri) = Rete testis 359.

**S**accus coecus Ventriculi = Fundus 311.

Saccus omentalis = Bursa omentalis 378.

Salpinx = Tuba 527.

Sinus lunatus ulnae 102 = Fossa sigmoidea minor.

Sinus Morgagni = Ventriculi laryngis 337.

Speculum Helmontii = Centrum tendin.

Diaphragm. 202.

Spina angularis = Lamina triangularis 50.

Spina sphenoidalis 50 = Ala parva Ingrassiae.

Stria cornea = Stria terminalis 472.

Sulcus Jacobsonii = S. tympanicus 526.

Sulcus longitudinalis = S. sagittalis 46. 53.

Synchondrosis pubis 161 = Symphysis.

**T**aeniae acusticae = Striae acusticae 452.

Torcular Herophili = Vereinigung des Sinus sagitt. mit den Sinus transversi.

Trabs cerebri = Corpus callosum 470.

Trigonum Lieutaudii = Trig. vesicae 354.

Tripus Halleri s. Art. coeliaca 416.

Tuba Falloppiae = Oviductus 366.

Tubuli Belliniani = Tub. uriniferi recti 349.

Tunica vasculosa oculi = Chorioidea u. Iris.

**U**terus masculinus = Vesicula prostatica 356. 360.

Uvea = Chorioidea + Iris 517.

**V**alvula Bauhini = Valvula coli 317.

Valvula cerebelli = Velum medullare sup. 456.

Valvula Tarini = Velum medullare inf. 456.

Vertebrae cervicales = V. colli 18.

Vertebrae dorsales = V. thoracicae 18.

Vertebrae lumbales = V. abdominales 18.

Veru montanum = Colliculus seminalis 356.

Vulva = Genitalia muliebr. ext.

**Z**onula Zinnii 518.

Zu verbessern ist:

- S. 3 Zeile 13 von oben statt „dem Menschen“: der Pflanze.  
„ 87 „ 4 u. 1 „ unten „ „mandibulare“: mentale.  
„ 101 Fig. 123 statt *El* und *Em*: *Em El*.  
„ 113 „ 134 „ „Fossa poplitea“: Fossa patellaris.  
„ 116 „ 137 „ „Metacarpus“: Metatarsus.  
„ 118 „ 139 „ „Metacarpi“: Metatarsi.  
„ 144 Zeile 11 von unten statt „S. 124“: S. 123.  
„ 153 „ 11 „ „ „ „Capitulum“: Basis.  
„ 162 „ 3 „ „ „ „Fig. 179“: Fig. 178.  
„ 172 Fig. 190 statt „Metacarpus“: Metatarsus.  
„ 177 „ 195 „ „Metacarpus“: Metatarsus.  
„ 214 Zeile 4 von unten statt „hypoglossus“: hyoglossus.  
„ 236 „ 15 „ „ „ „ersten bis vierten“: zweiten bis fünften.  
„ 317 nach Zeile 7 von oben ist einzuschleiben: „An der Einmündung des Dünndarms  
befindet sich die *Valvula coli* (*Bauhini* Aut.) mit einer oberen und einer  
unteren Falte.“
-







