

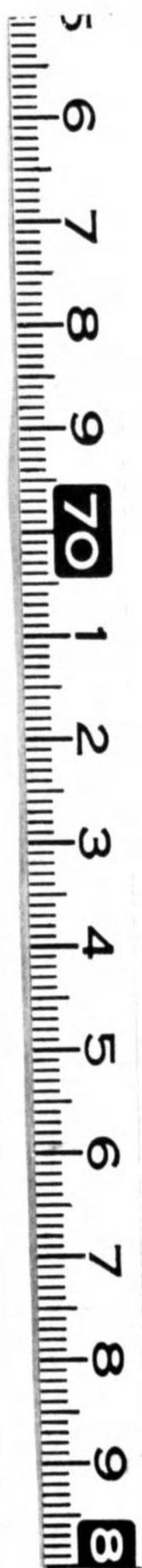49-28/八



1200701659162

49

28/八



始



14.12.21

49
28

金澤醫學專門學校教授石川喜直編著

增訂第三版
(排圖二百二十三)

人體解剖學

第一卷

骨學
吐鳳堂書店發行

金澤醫學專門學校教授石川喜直編著

增訂第三版
(挿圖二百三十三)

人體解剖學

卷壹第

骨學
吐鳳堂書店發行

第三版序言

本書第二版も早く既に看官諸彦の歓迎する所となり、今や第三版を刊行するの光榮を荷ふに至れり
顧みて舊版を案ずるに猶盡さざる所あるを覺ゆ、依て本版に於て通章更に訂正を重ね挿圖を加へ特に内臟篇及神經篇の如きは稍其面目を新めたり、而かも冗長を避け簡潔を主として敢て素志に背かざらんことを期す、若夫れ杜撰の責に至りては先進諸士の垂教を待て之を正さん而已

明治三十九年七月

著者識

第一版自序

余始めて解剖學の教鞭を執るや、初學期に於ては疎慢に流るゝを恐れ極めて精密を主とせり。而かも學期の半ばに至り尙規定課目の三分の一を講ずる能はず。不得已其三分の二以上を後期に講了したることありき。故に其稿本を顧みれば前半は繁にして後半は簡なり。學生の不幸また之に若くものあらんや。後漸く悟る所あり。規定の時間と學期中の課目とを較量し、順を追ひ序を立て、學生に教授すること多年、其間簡にして要を摘み繁にして冗を省き、改竄數回、稍講本の體裁をなすを得たり。本書は之を骨子となし、リヒタル、ヘンレー、ラウベル、バンシユ、トルト等の諸書に就き、其粹を抜き其長を酌み、専ら初學者をして一定の期間中に解剖學の全豹を窺知せしむるの方針を執りて編成せるなり。故に勉めて理論を避けて記述的を旨とせり。

解剖學は専門學として之を修むるときは、興味甚深しと雖、基礎醫學として之を學ぶときは、比較的沒趣味にして徒らに機械的記憶に腦を苦ましむるの感なき能はず。聊か此苦を除くを得るは、只夫圖畫に由るべき而已。於是乎本書は許多の圖畫によりて全篇を説明せり。而して其圖畫は自作及先進者の著書中より之を選択せり。而も敢て精緻を極めず主として理解し得べき程度に止む。從て單一のものは之を小となし、複雑のものは之を大となし、敢て實物の大小に準據せざるなり。

本書編次の旨意如斯。聊か斯道の缺陷を填補するを得ば余の望足れり。然れども余の淺學寡聞、魯魚馬馬の誤謬なきを期すべからず。先進諸士垂教の勞を吝むなくんば幸甚し。

明治三十六年八月

第二版序言

本書は明治三十六年七月稿を起し、同三十七年十二月全部の刊行を終りしも、時恰も事局に際會し公私頗る鞅掌を極め、校讎意の如くならざりしは、看官諸彦に負ふ所の責甚大なり。今や訂正増補第二版を發行するに當り、體裁の整正、挿圖の増加に至りては、初版に比して稍、面目を更新したるを信ず。唯憾む予の淺學寡聞、尙且杜撰の責を免れざらんことを。

明治三十八年一月

增訂 人體解剖學 第一卷目次

緒論

第一篇 骨學

骨學總論

い 骨膜

ろ 骨髓

は 骨ノ形狀

に 骨ノ構造

ほ 骨ノ發生及長育

骨學各論

天 軀幹骨

甲 脊椎骨

イ 眞椎

乾 屈伸椎

い	胸椎	三
ろ	頸椎	一五
は	腰椎	一六
坤	廻旋椎	一八
い	載域	一八
ろ	樞椎	一九
口	假椎	二〇
い	薦骨	二〇
ろ	尾閭骨	二三
(脊	柱)	二三
乙	肋骨	二七
丙	胸骨	三三
(胸	廓)	三五
丁	頭蓋骨	三七
イ	脳頭蓋	三七

0-113

い	後頭骨	四〇
一	鱗状部	四〇
二	側部	四三
三	基礎部	四四
ろ	蝴蝶骨	四七
一	體	四七
二	小翼	五〇
三	大翼	五一
四	下翼	五三
は	篩骨	五六
一	鷓冠	五七
二	鉛直板	五七
三	篩板	五八
四	迷路	五八
に	前頭骨	六〇
一	前頭部	六〇

二 鼻眼高部	六四
ほ 顛頂骨	六六
へ 顛顛骨	六八
一 鱗狀部	六九
二 乳様部	七一
三 鼓膜部	七二
四 岩様部	七三
口 顔面骨	
い 上顎骨	八〇
一 體	八一
二 前頭突起	八四
三 額骨突起	八四
四 齒槽突起	八四
五 口蓋突起	八五
ろ 口蓋骨	八六
一 鉛直部	八七
(門齒骨)	八六

二 水平部	八八
三 眼高突起	八九
四 蝴蝶突起	八九
五 錐體突起	八九
は 下甲介骨	八九
に 涙骨	九〇
ほ 鼻骨	九一
へ 額骨	九二
と 鋤骨	九四
ち 下顎	九五
一 體	九六
二 枝	九七
A (頭蓋底内面)	九九
B (頭蓋底外面)	一〇一
C (眼窩)	一〇四
D (骨鼻腔)	一〇七

E (口腔)	110
F (顙額窩)	111
G (下顙額窩)	111
H (翼狀口蓋窩)	112
戊舌骨	113

地 四肢骨

甲 上肢骨

イ 肩胛帶	115
イ 肩胛骨	116
ろ 鎖骨	119
ロ 上膊骨	121
ハ 前膊骨	123
イ 尺骨	123
ろ 桡骨	125
ニ 手骨	126

乾 手根骨

イ 舟狀骨	126
ろ 半月狀骨	129
は 三角骨	130
に 豌豆骨	130
ほ 大多稜骨	130
へ 小多稜骨	130
と 有頭骨	130
ち 鉤狀骨	130
坤 中手骨	130
巽 指骨	131
乙 下肢骨	131
イ 骨盤帶	131
イ 腸骨	134
ろ 坐骨	136
は 恥骨	137
(髌骨)	138
(骨盤)	139

目次

口 大腿骨	一四三
(膝蓋骨)	一四七
ハ 下腿骨	一四七
脛骨	一四八
腓骨	一五〇
ニ 足骨	一五二
乾 足根骨	一五二
イ 距骨	一五二
ろ 跟骨	一五五
は 舟狀骨	一五五
に 楔狀骨	一五七
ほ 骰子骨	一五七
坤 中足骨	一五七
巽 趾骨	一五八

增訂 人體解剖學 第一卷 目次終

增訂 人體解剖學 第一卷

金澤醫學專門學校教授 石川 喜 直編著

緒論

人體解剖學 Die Anatomie des Menschen ハ人體ノ構造ヲ研究スル一科學ナリ之ヲ別チテ二トス解剖學總論 Allgemeine Anatomie 又組織學 Histologie 顯微鏡ヲ用ヒテ身體ノ構造ヲ研究スルアリ解剖學各論 Spezielle Anatomie 人體ノ器官及部分ノ色彩形態大小構造關係位置等ヲ研究スルヲ以テ系統解剖學 Systematische Anatomie トモ云ヒ又病理解剖學ト區別スル爲ニ生理的解剖學 Physiologische Anatomie トモ云ヒ又記載解剖學 Deskriptive Anatomie ト稱スレモ之ハ露見ヨリ出タル名ナルハ是ナリ而シテ解剖學ガ諸科學ノ基礎ヲ爲シ或ハ其講究ヲ補クルト同シク解剖學モ又他ノ科學ニヨリテ其講究ヲ補ケラレ或ハソレ等ヲ缺キテハ全ク究明シ能ハザルモノアリ

人體解剖學ニ直接關係アルモノハ次ノ如シ

(一) 胎生學 Entwicklungsgeschichte oder Ontogenie. 諸動物ノ身體部分ノ構造ノ差異ヲ比較究明スル

(二) 比較解剖學 Vergleichende Anatomie 諸動物ノ身體部分ノ構造ノ差異ヲ比較究明スル

(三) 生理學 Physiologie 人體各部ノ生活現象ヲ機械的及化學的ニ究明ス

(四) 病理解剖學 Pathologische Anatomie 人體各部ヲ區別大小等ヲ究明シ包含セル畸形ノ現狀及其由

(五) 局所解剖學 Topographische Anatomie 人體各部ノ位置關係大小等ヲ究明シ直接

治療醫學ニ資スルニアリテ從來外科解剖學 Chirurgische Anatomie トモ云タレ其益スル所獨リ外科學ノミナラス所在治療醫學ノ基礎トモナレメキヲ以テ局所解剖學ナル名稱適當ナルモシ
 本書ハ即チ解剖學各論ニシテ系統ニ隨ヒ左ノ七篇ニ分チ加フルニ組織及發生等ノ大意ヲモ附記セリ (一)骨學 Osteologie (二)靱帶學 Syndesmologie (關節學 Arthrologie) (三)筋學 Myologie
 (四)內臟學 Splanchnologie (五)感覺器學 Aesthesiologie (六)脈管學 Angiologie (七)神經學 Neurologie

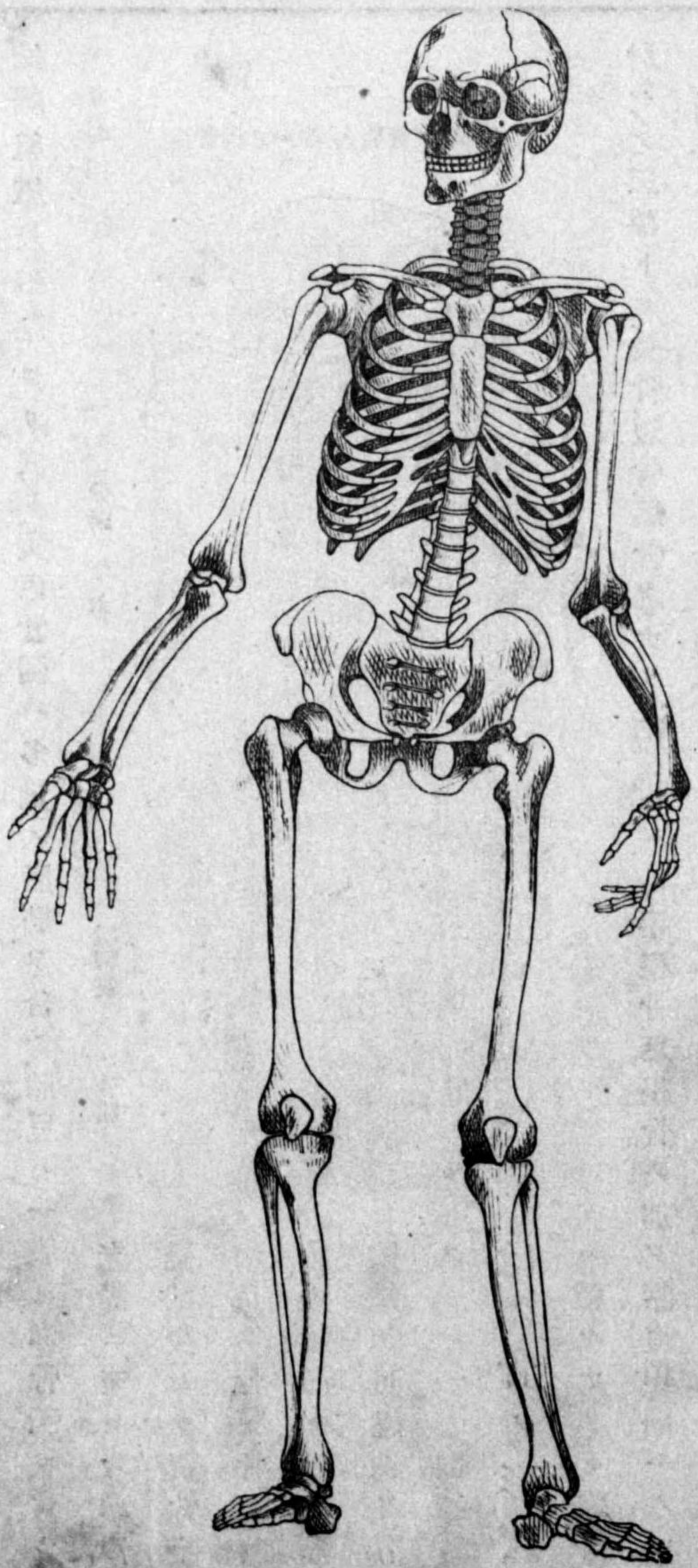
骨學 Osteologia

骨學總論

骨 Ossa ハ動物性管植物性管ノ圍壁及四肢ノ中軸ニアリ、靱帶ニ依リテ相互ノ位置ヲ保チ筋肉ニ賴リテ各種ノ活動ヲ營ミ身體ノ運動ニ際シ槓杆ノ作用ヲナシ、運動器官ノ重要ナル地位ヲ占ム、然レモ實ハ被運動器 Passiven Bewegungsorganニ屬ス、其性質ハ堅クシテ弾力性ナリ之ヲ總括シテ骨格 Sceletum ト云フ而シテ其新鮮ナルモノハ白色ニシテ含有スル血量ノ多少ニ隨ヒ黃色或ハ赤色ヲ帶ブ、其質ハ所謂骨組織ニシテ外面ハ骨膜ヲ以テ被ハレ内部ニ骨髓ヲ藏シ、他骨ト接続スル部分ニ軟骨靱帶或ハ結締組織性ノ被覆物アリ

い 骨膜 Periosteum ハ血管神經ニ富ミタル纖維膜ニシテ骨ノ榮養新生及再生ニ緊

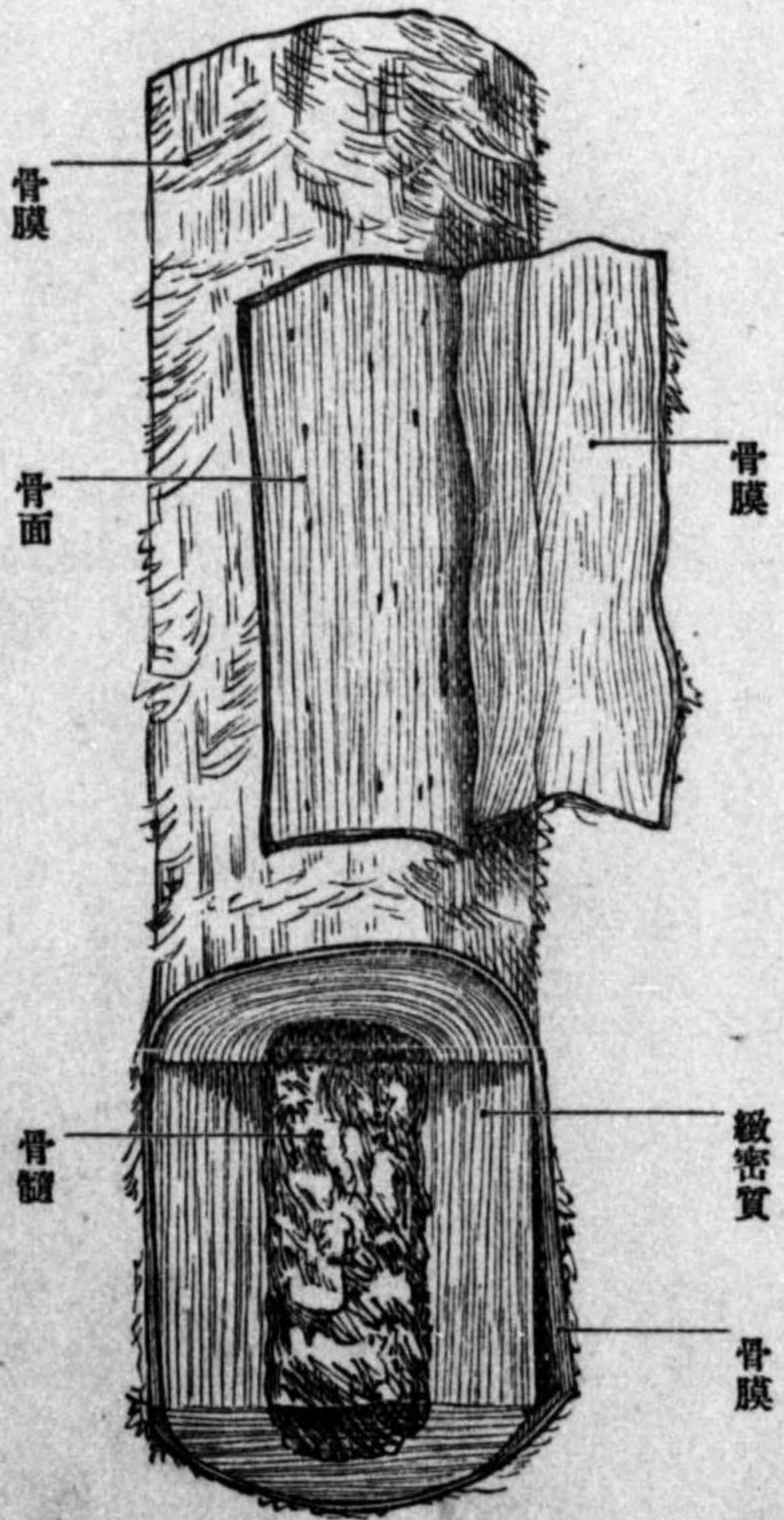
第一圖 骨格前面



要ナルモノナリ

ろ 骨髓 Medulla ossium ハ長骨幹ニ於テハ黃色、骨端ニ於テハ赤色ニシテ血管神經結締組織及細胞ヨリ成リ、黃色骨髓ハ多量ノ脂肪ヲ含ミ、胎兒ハ一般ニ赤骨髓ニシテ

圖二 骨長幹ノ片(大髓骨)想像圖



は 骨ノ形狀

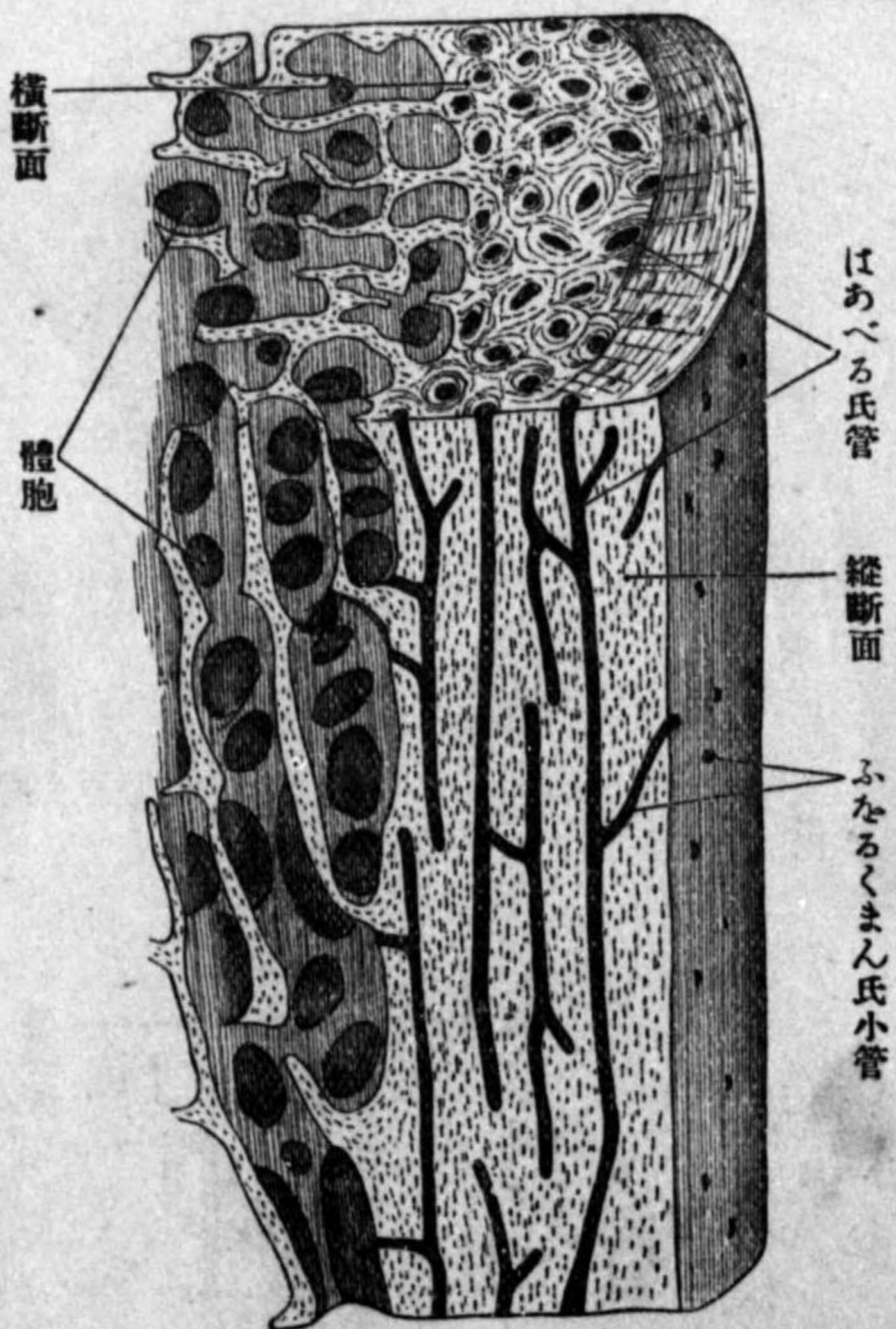
ハ種々ナリト雖、大

別シテ三種トス、長骨、短骨、扁骨之ナリ。短骨トハ手根骨、足根骨ノ加ク諸徑稍、同一ノモノ扁骨トハ頭蓋頂骨ノ如ク其ニ徑ノ短キモノヲ云ヒ長骨トハ多クノ四肢骨ノ如ク二徑短ク一徑長キモノニシテ中心ニ骨質ヲ缺ク故ニ又管狀骨トモ云ヒ其腔ヲ髓腔 Cavum medullareト云フ、長骨ノ中央部ヲ骨體 Diaphyseト云ヒ兩端ヲ骨端 Epiph-

hysetト云フ、而シテ骨端ニハ軟骨ヲ被レル關節面ヲ有ス

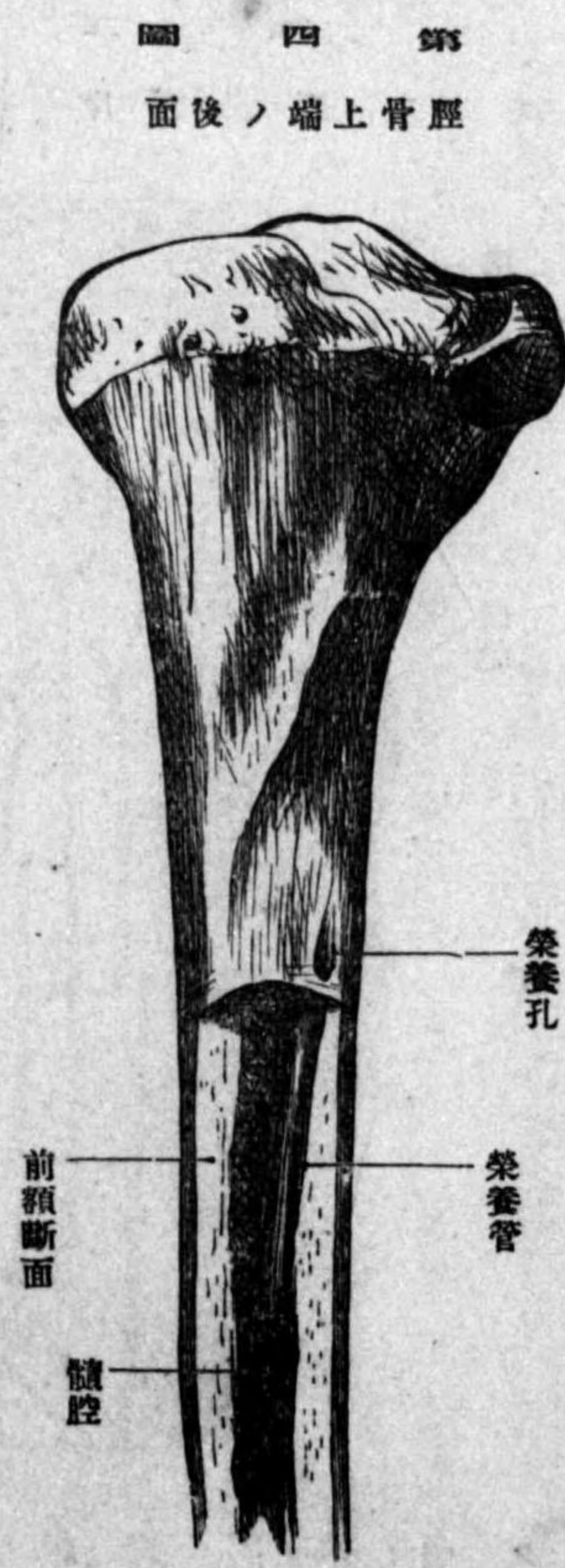
に 骨ノ構造骨ハ其截断面ヨリ檢スルハ内部ハ海綿狀ニシテ、其外部ハ緻密ナル骨質ノ一層ヲ以テ覆ハル、之ヲ緻密質 Substantia ossium compacta 及海綿質 Sub-

圖三 骨ノ片(大髓骨)想像圖



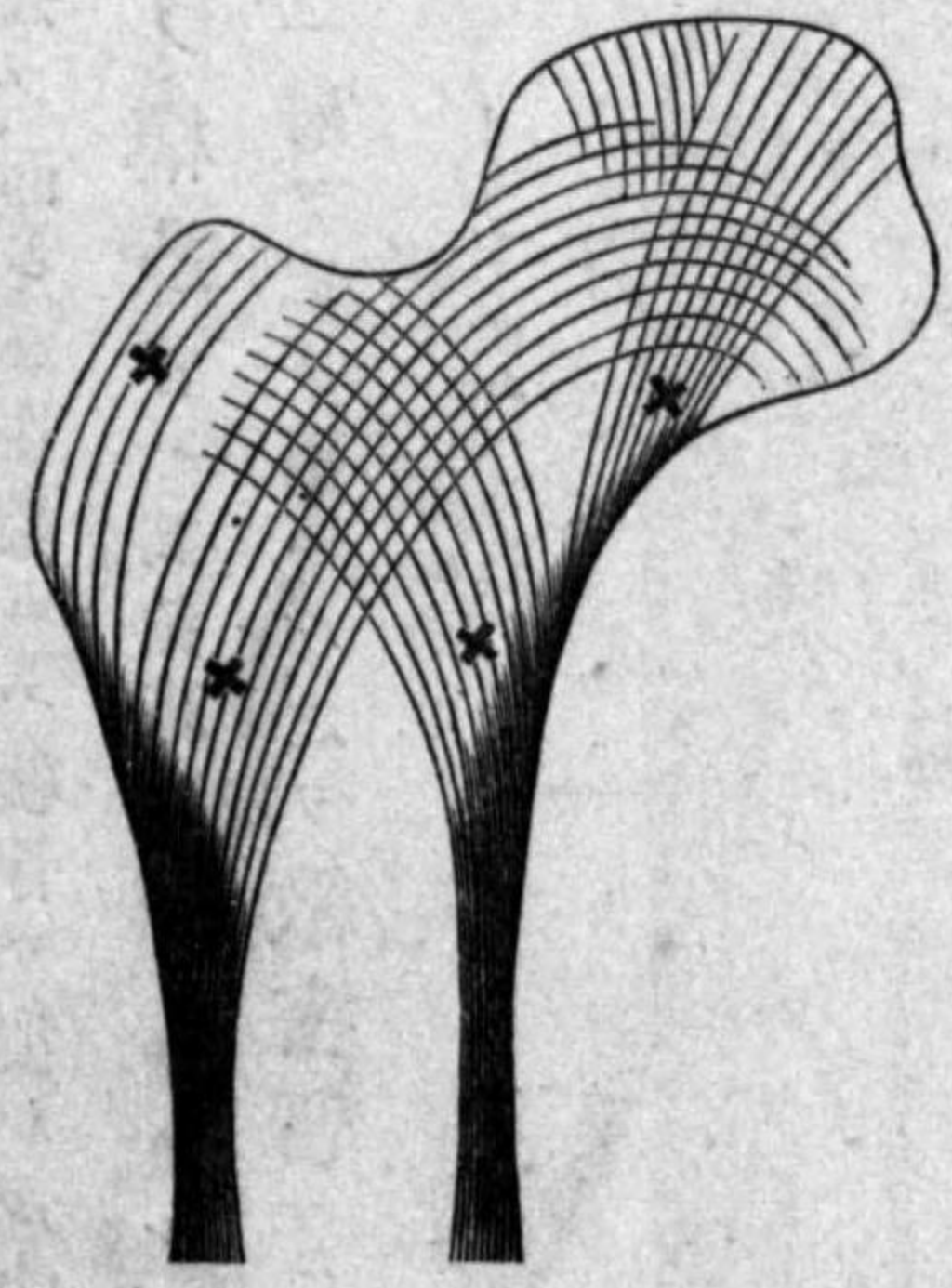
tantia ossium spongiosaト云フ此二質ノ關係ハ骨ノ種類ニ由リテ一様ナラズ、緻密質ハ長骨幹ニ於テハ厚ク兩端ハ薄シ、扁平骨ニ於テハ一層ノ海綿質層ヲ以テ内外ノ緻密質ヲ分隔シ、短骨ニ於テハ長骨端ノ如ク緻密質ハ薄シ、海綿質ハ短骨ノ内部並ニ扁骨ノ二板間ヲ充實シ、長骨ニ於テハ骨端全ク充實スレモ骨幹ハ緻密質ノ内面ニ一層ヲ爲シ髓腔ヲ圍ム、緻密質ハ肉眼的白色無構造ノ如クナリト雖、

ペヲ以テ断面ヲ檢スレバ縱横ニ走ル小管ヲ見ルベシ之ヲハ一ハ氏管 Haverschen Kanal ト云フ是レ骨ヲ榮養スル血管神經ノ通路ニシテ其外端ハ骨面ニ開ク之ヲふを

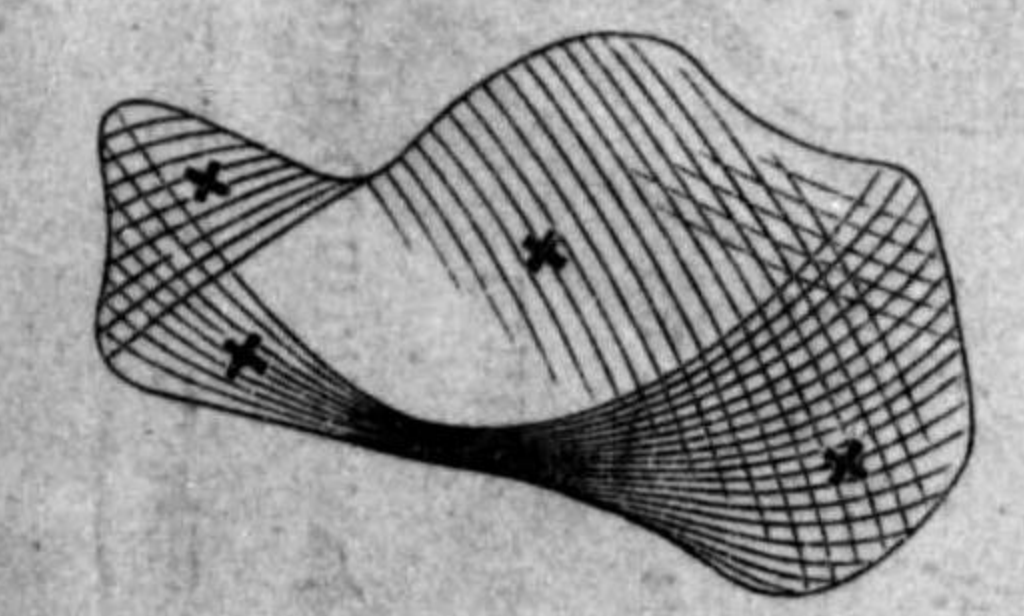


くまん氏小管 Volkmann'sche Kanälchen 云フ其内方ハ海綿質ニ通ズ緻密質ノ表面ニハ稍大ナル血管孔ヲ顯ス之ヲ

第五圖 海綿質想像像 大腿上端鉛直斷



第六圖 眼骨矢狀斷 骨梁



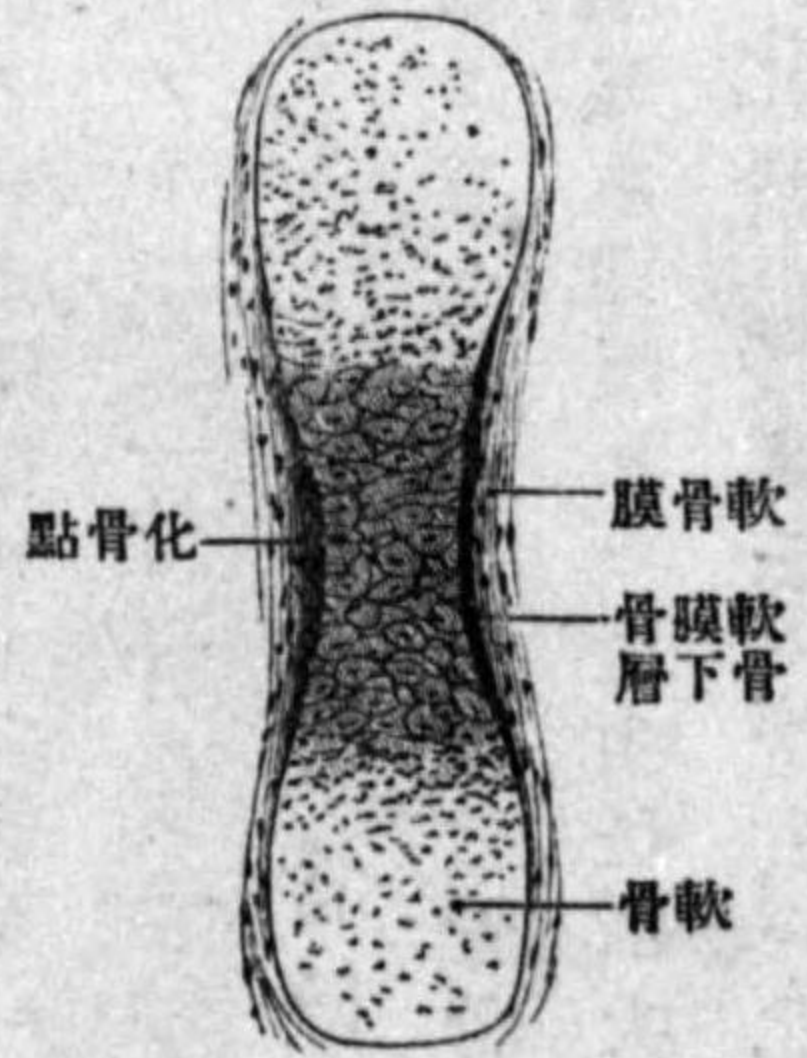
榮養孔 Foramen nutriticum ト云フ海綿質ハ小骨板或ハ小骨杆種々ノ位置ヲ爲シテ大小不同ノ小腔

ヲ圍ミ腔内ニ骨髓ヲ藏ス之ヲ髓胞 Cellulae medullares ト云フ此小骨片ニヨリテ構成セラレタル骨梁ハ強キ壓迫或ハ牽引ヲ受クル方向ニ從フモノニシテ重學及機械學ノ定則ニ適合スルモノナリ乾燥シタル骨ニ於テハ無機質ハ約 2/3 ニシテ有機質ハ 1/3 ナリ骨ヲ酸類ニ浸漬スレバ無機質溶解シテ有機質ノミ殘留シ骨ノ堅硬性ヲ亡フ之ニ反シテ骨ヲ燒ケバ有機質ハ燃燒シテ無機質ノミ殘存シ骨ノ撓屈性及強力性ヲ亡フ無機質ハ磷酸かるき、炭酸かるき、磷酸まぐねしや、ふろをるかるしうむ、ころをるなとりうむ、硅酸鹽類等ナリ

骨ノ發生及長育多クノ骨ハ軟骨ヨリ發生スルモノニシテ其始メ先ヅ軟骨ノ一部消滅シ骨質之ニ代ルスル變化ヲ名ケテ**化骨 Ossification** 往時軟骨化シテ骨トナト云ヒ斯クシテ軟骨ヨリ生ジタル骨ヲ**原始骨 Primäre Knochen** ト云ヒ結締組織ヨリ發スルモノヲ**第一位骨 Secundäre Knochen** ト云フ骨ノ始メテ發生シタル部ヲ**化骨點 Paneta Ossificationes** 或ハ**骨核** ト云フ骨核ハ單純ナル小骨ニ於テハ一個ナレモ多クハ數個ヲ有シ長骨ニハ通常骨幹ト兩端トニ存在ス、化骨核ハ同時ニ發生セズシテ早キハ胎生五六週遲キハ產生後漸次ニ發生ス、一骨中早ク發シタルヲ**第一化骨核**、遲キヲ**第二化骨核** ト云フ骨質ハ化骨核ヨリ周圍ニ擴張シ軟骨消滅スレバ骨質隨テ其

圖七第

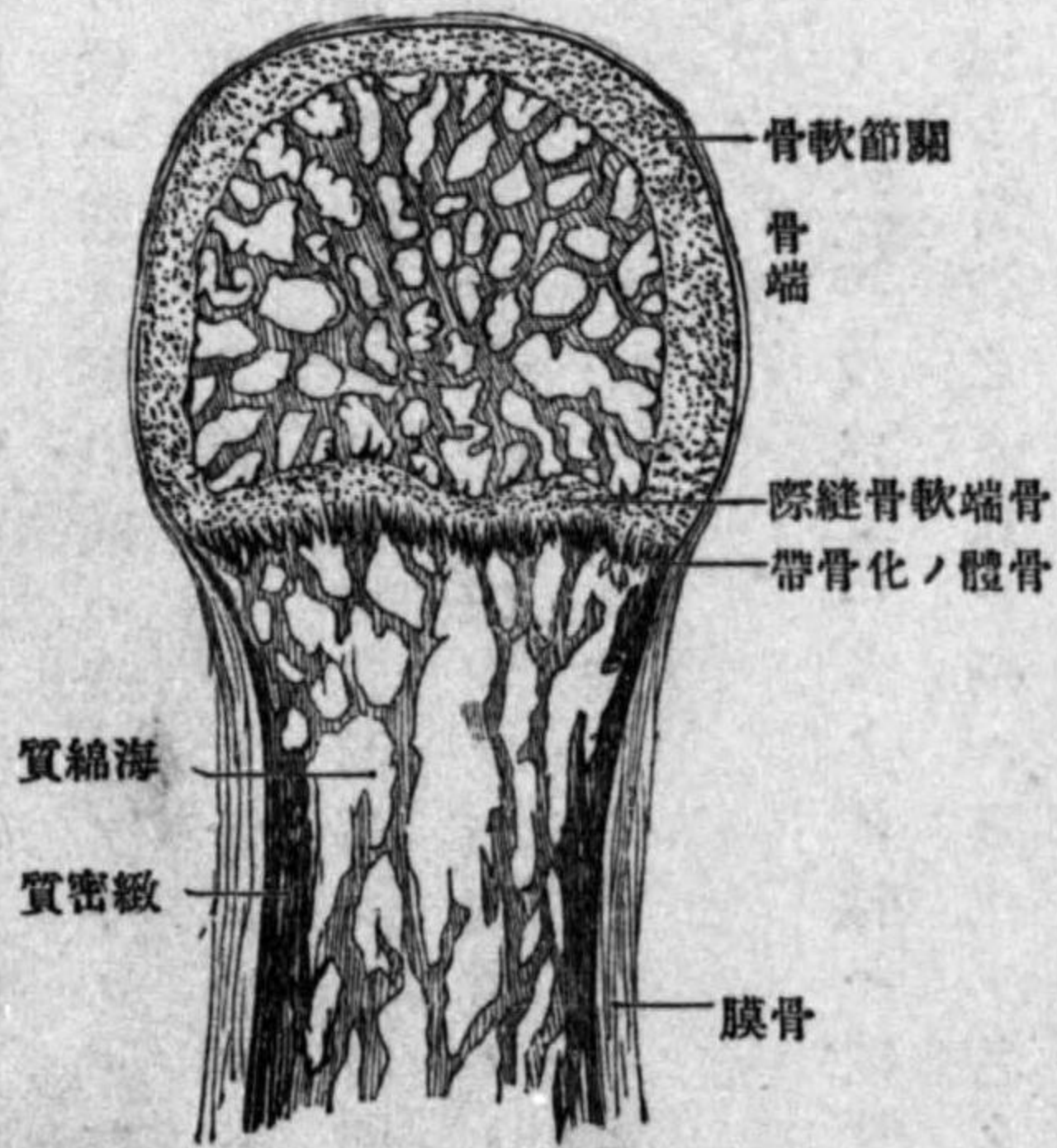
像想ノ生發骨長兒胎



缺ヲ補ヒ如斯ニシテ軟骨骨格ハ化シテ眞ノ骨格ニ變ズト雖モ骨端關節面ハ永久化骨セザルモノトス、概シテ長徑ノ發育ハ軟骨性ニシテ、厚徑ノ發育ハ骨膜性ナリ長骨ニ於テ骨幹ト骨端トハ軟骨質ヲ以テ久時分界シ、其消滅シタルトキハ即長徑ノ發育休止シタルトキナリ、又頭蓋骨間即縫合ノ結締組織ハ幅員ノ發育ヲ營ミ其部消滅シ各骨癒著シタルトキハ發育終局ニ達シタルトキナリ

圖八第

像想面斷縱端一ノ骨長者幼



全身ノ骨ヲ軀幹骨ト四肢骨ニ大別ス

天 軀幹骨 Skeleton trunci

軀幹骨ヲ脊椎骨三十三個、肋骨十二個、胸骨三個、蓋骨二十二個、除ク舌骨一個ニ別ツ

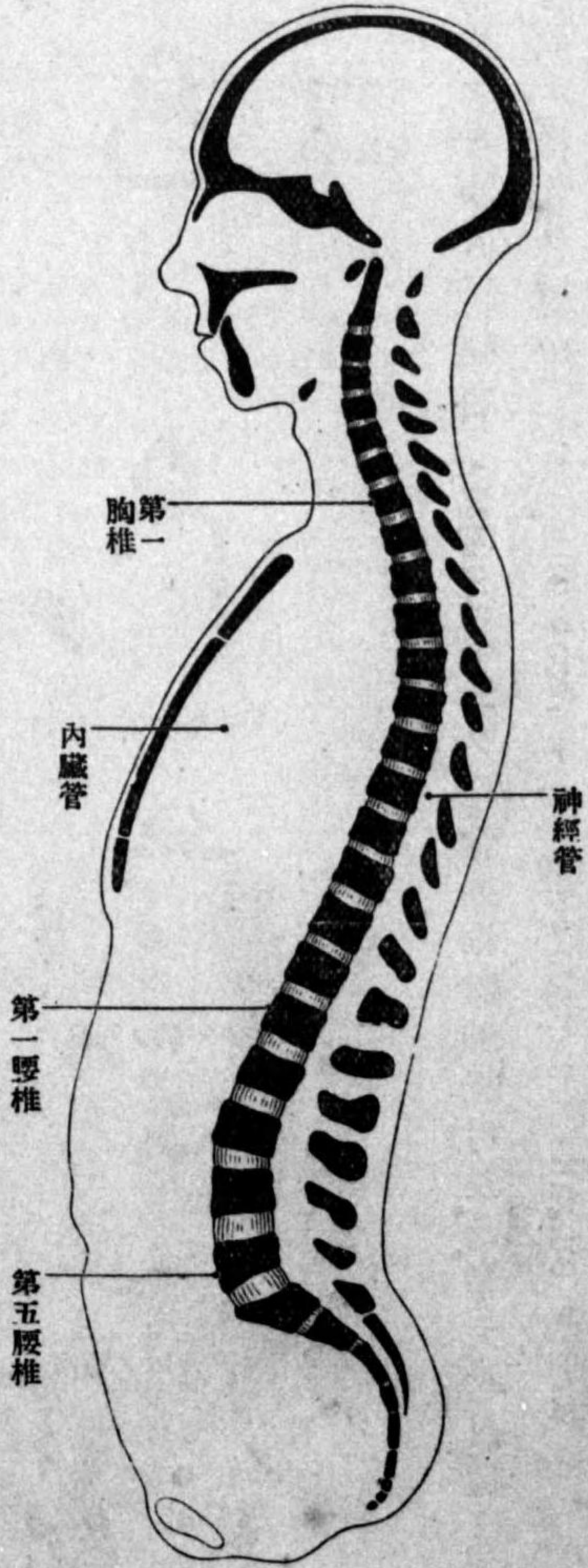
骨學各論

甲 脊椎骨 Vertebrae, Wirbel

骨格ノ主要ナル部ハ椎柱ニシテ他ノ諸骨ハ之ニ附隨スルモノナリ、椎柱ノ前部ハ横斷

圖九第

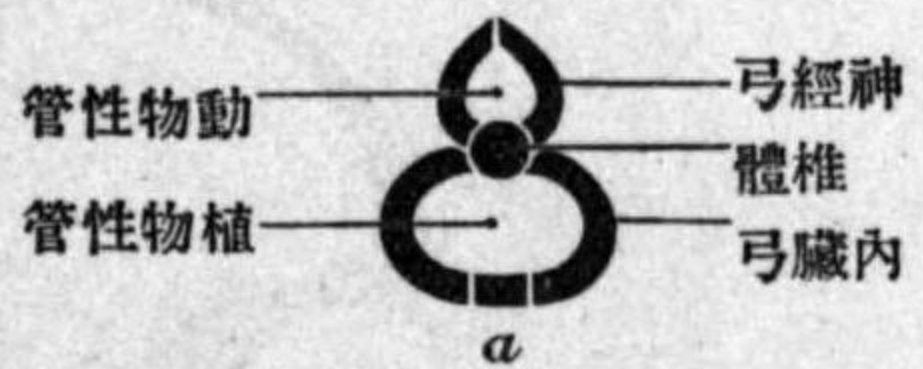斷中正幹軀



面ヨリ檢スレバ半圓形ニシテ、動物性管ト植物性管ノ境界ヲナシ多少形狀ノ異ナリタル數個ノ椎骨體及椎間板ヨリ合成ス、椎骨體ハ後側及前側ヨリ弓ヲ出ス、後側ノモノヲ神經弓ト稱ヘ動物性管ノ壁ヲ爲シ、前側ノモノヲ内臟弓ト稱ヘ植物性管ノ壁ヲ爲ス、椎柱ノ最下部尾閭骨部ハ單純ナル骨塊ニシテ弓ヲ有セズ、神經弓 neuralen Bogen ハ脊

髓ノ周圍ニ於テ椎體ト輪ヲ爲シ脊柱ノ下部ニ於テノミ後側斷絶ス内臟弓 visceralen Bogen ハ胸部ニ於テハ十分發育シテ輪ヲ爲シ關節ヲ以テ椎體ニ連ナリ獨立ノ骨トナル、即チ肋骨 Costae ナリ、其他ノ部分ニ於テハ幼稚ニシテ(肋骨突起 Processus costarii)椎體ト癒合ス

第十節 諸椎骨ノ理想像圖
ノモルナ全完ノ弓兩



ノモルナ全完ノ弓臟內



ノモルナ全完ノ弓兩



ノモルタケ缺ノ弓臟內



ノモルタケ缺ノ弓兩



椎柱ヲ構成スル小骨ヲ椎骨 Vertebra ト云フ、椎骨ハ椎體神經弓及幼稚ナル内臟弓ヲ胸椎ノヨリ合成ス、椎骨ヲ眞椎 Vertebrae verae ト假椎 Vertebrae spuriae ニ別ツ、眞椎ハ軟骨接合竝ニ關節ニヨリ互ニ連合シ、假椎ハ幼時ニ於テハ軟骨ヲ以テ相連合スレモ成人スレバ軟骨及靱帶ノ化骨ニヨリテ互ニ癒合ス、全椎ノ連鎖ヲ椎柱 Columna Vertebralis ト云フ、内臟弓ハ肋骨即側片 Seitenstücken ト閉鎖片 Schlussstücke ノ二部ヨリ

成ル閉鎖片ハ互ニ癒合シテ一骨ヲ爲ス即胸骨 Sternum ナリ、胸骨肋骨及之ト關係スル椎骨ハ共ニ胸廓 Thorax ヲ構成ス、椎骨ノ大部上二十ハ眞椎ニシテ、假椎ハ脊柱ノ下部ヲ占メ其上半ハ癒合シテ薦骨 Os sacrum ヲ爲シ下半ハ尾閏骨 Os coccygis ナリ、眞椎ノ最モ發育シテ肋骨ヲ備フル十二個ヲ胸椎又背椎 Vertebrae thoracales s. dorsales ト云ヒ、其上方ニアル七個ヲ頸椎 Vertebrae cervicales s. colli ト云ヒ、其下方ニ位スル五個ヲ腰椎又腹椎 Vertebrae lumbales s. abdominales ト云フ、頭蓋骨ハ椎骨ノ基シテ

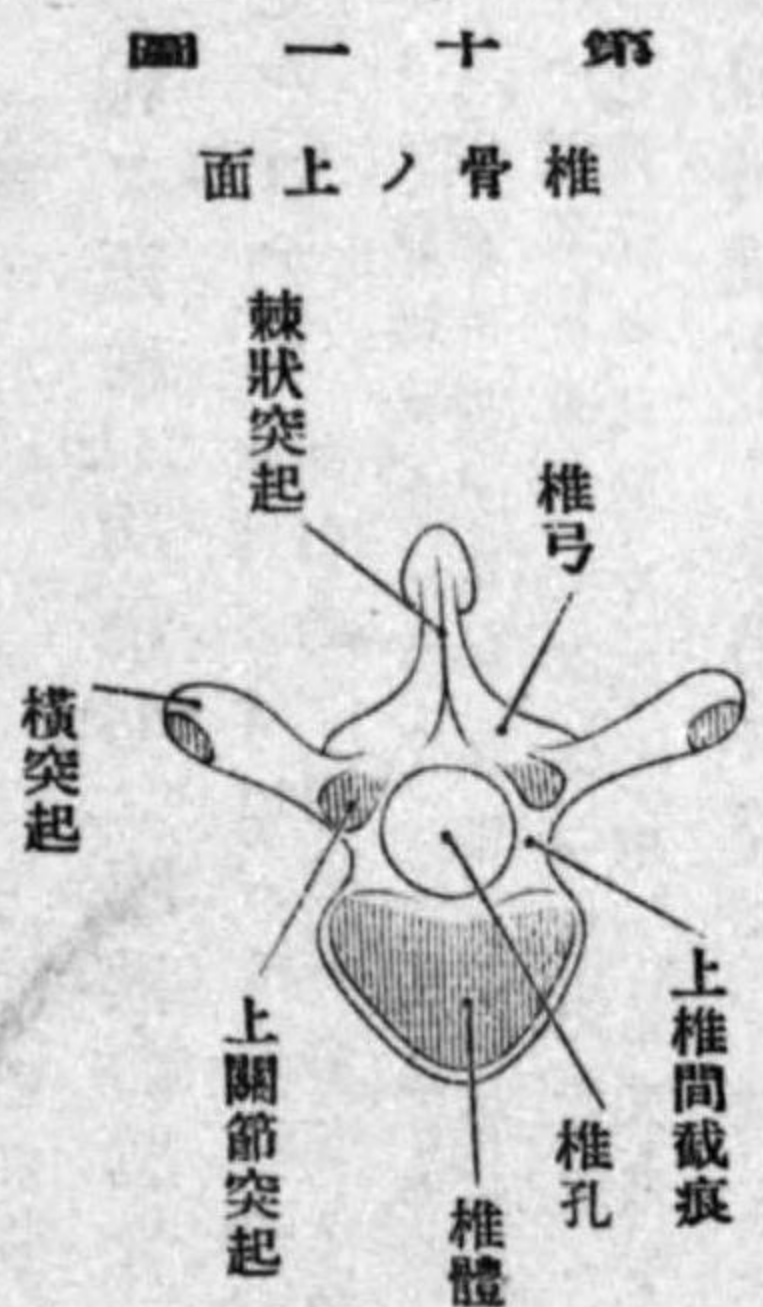
脊椎ヲ頸椎七個、胸椎十二個、腰椎五個、薦骨五個、尾閏骨五個、乃至ノ五部ニ別ツ、而モ稀ニ其數ノ異動ヲ見ルコトアリ、絶對ノ増加ハ稀ニ各部ノ接合ニアルモ、眞椎ノ減少ハ極メテ稀ニ見ル所ナリ、腰、起ルナリ、實際ニ於テ第一腰椎ノ肋骨突起可動性ニ椎體ニ附著スルキハ増加シ一方ハ減少スルノ理アリ、同化ハ又屢、片側ニ來ル是又最下腰椎ト最上薦骨ト癒合スルコトアリ、頸椎ノ上二個ハ頭蓋ノ自由且特異ナル運動ヲ營ムガ爲ニ著ク形狀ノ變化ヲ爲ス之ヲ廻旋椎 Drehwirbel トシテ區別シ、其他ノ眞椎ヲ屈伸椎 Beugewirbel ト云フ

イ 眞椎 Vertebrae verae

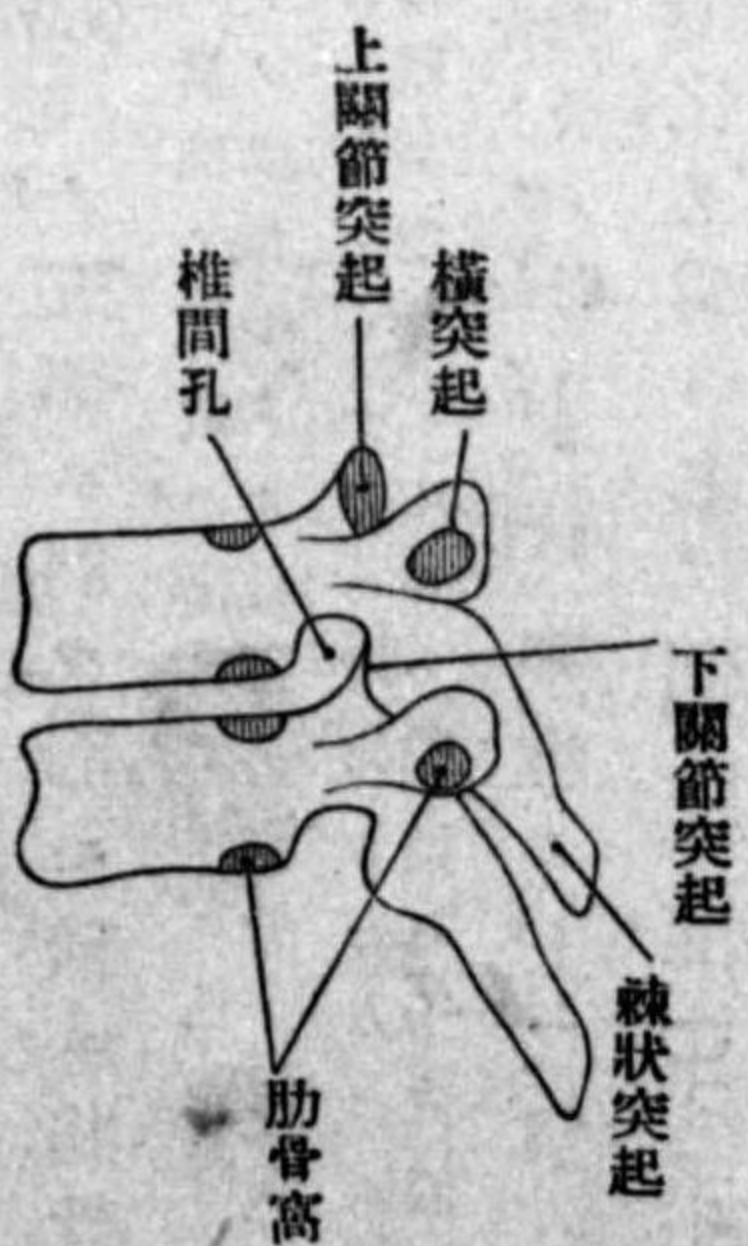
乾 屈伸椎 Beugewirbel

眞椎 屈伸椎

屈伸椎ニ於テ頸胸腹ノ三部ハ主トシテ肋骨ノ關係ニ由テ差異アリト雖各部ニ於テ尙
 他ニ尠カラザル徵ヲ現ハス故ニ各部中位ノモノヲ取テ相比較スルハ一見其何椎ナ
 ルヤヲ判斷シ得ベシ然レモ椎骨ハ全椎ヲ通ジテ漸次其形狀ヲ變ズルガ故ニ各部ノ境
 界ニアルモノハ互ニ類似シテ區別シ易カラズ



第十第二 椎骨側面ノ重疊ルル骨側面

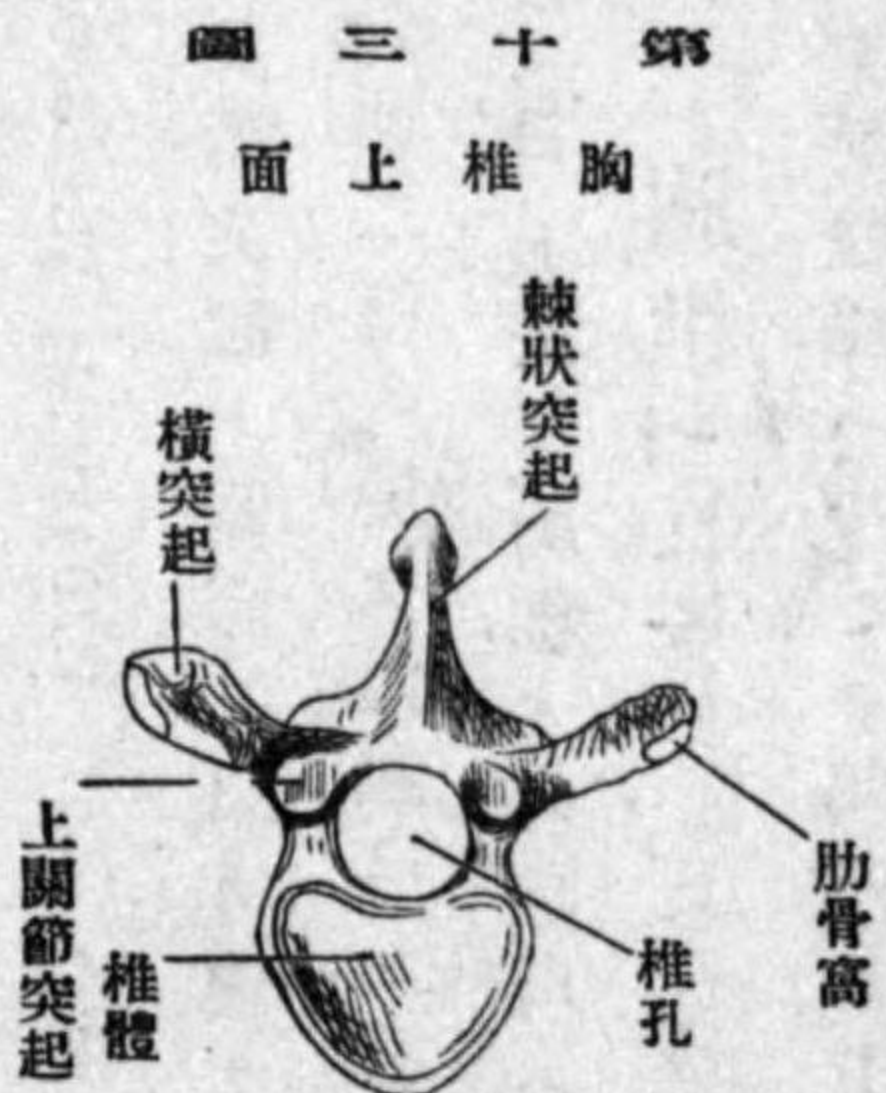


椎骨ハ體ト弓ヨリ成リ其間ニ一孔ヲ擁ス**椎孔** Foramen vertebraleト云フ此孔ハ椎柱
 ニ於テハ之ヲ縱貫シタル**椎管** Canalis Vertebralisト成ル**椎體** Corpusノ上下面關節
 ハ扁平或ハ稍、凹陷シ前面内臟ハ横徑ニ於テ凸隆シ縱徑ニ於テ僅ニ凹陷シ後面ハ神經
 管ニ向ヒ縱徑ニ於テ直線ナレモ横徑ニ於テ少シク凹陷ス爰ニ多大ノ脈管孔アリ、**弓**
 Arcus 即神經弓ハ椎體後面ノ兩縁ヨリ起リ椎孔ノ側方ヨリ後方へ廻リ中央ニ於テ互

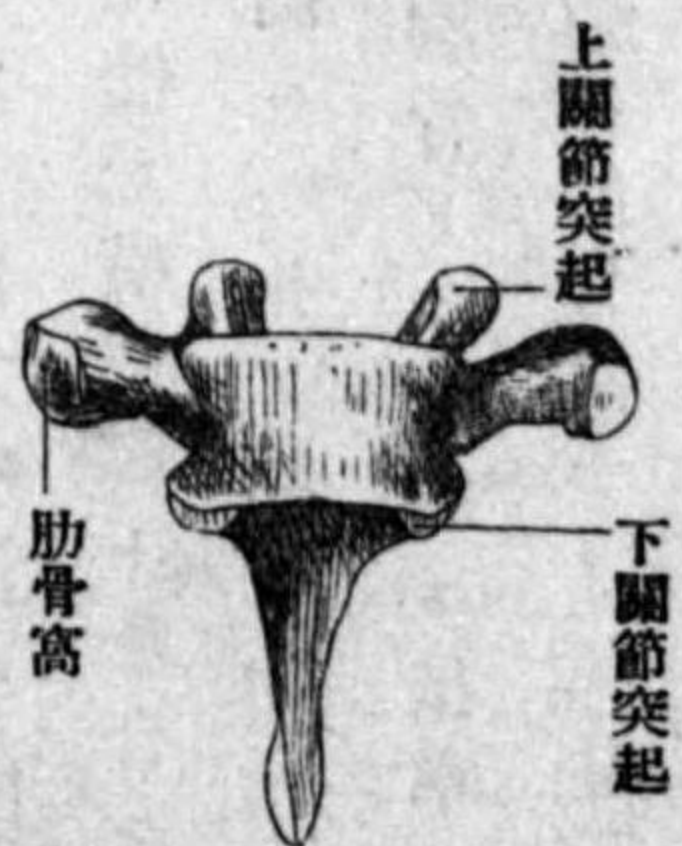
ニ連合シ多クノ突起ヲ出ス、別テ二種トス關節突起、筋突起之ナリ、**關節突起** Processus
 sus articularesハ椎弓相互ノ關節ヲ營ミ上下側各一對ヲ備フ、此突起ハ弓根ノ後方ニア
 リ上或ハ下關節突起ト云フ、弓ノ根ハ高徑低ク其上下縁ハ體ト關節突起ノ間ニ**椎間**
截痕 Incisura vertebralesヲ生ズ、下椎間截痕 Incisura vertebrales inferioresハ深ク、上椎間截痕
 Incisura vertebrales superioresハ淺シ、此截痕ハ椎柱ニ於テハ**椎間孔** Foramen intervertebra-
 leト成リ脊髓神經ハ此孔ヨリ椎管ヲ出ツ、筋突起 Muskerfortsätzeハ横突起及棘狀突起ノ
 二種ニシテ**棘狀突起** Processus spinosusハ兩弓ノ癒合部ヨリ後方ニ出テ**横突起**
 Processus transversiハ弓ノ根ノ近クニ於テ側方ニ出ツ、**内臟弓** Visceralen Bogenハ椎
 體及横突起ト關節ヲ以テ連リ骨肋或ハ椎體及横突起ト癒合シ椎頭或ハ單ニ椎體トノミ癒合
 ス、腰前二種ニ於テ内臟弓ト横突起ノ間ニ一孔ヲ殘ス**肋横孔** Foramen costo-transver-
 sariumト云フ、胸椎ノ内臟弓ハ肋骨及胸骨トシテ別ニ後章ニ述ブベシ

い 胸椎 Vertebrae thoracalesノ特徴ハ肋骨窩ナリ、椎體ノ上下面ハ帶圓等邊三角形
 ニシテ、後縁ハ少シク凹陷シ上在ノモノハ頸椎ニ近似シ、下在ノモノハ腎臟形ヲ帶ブ、此
 面ハ平坦ニシテ周縁少シク高ク、側面ノ後部ニ肋骨頭ヲ受容スル窩アリ**肋骨窩** Foveae
 costalisト云フ、多クノ肋骨頭ハ二椎ノ間ニ連ルヲ以テ椎體ハ上縁及下縁ニ半窩ヲ生ズ

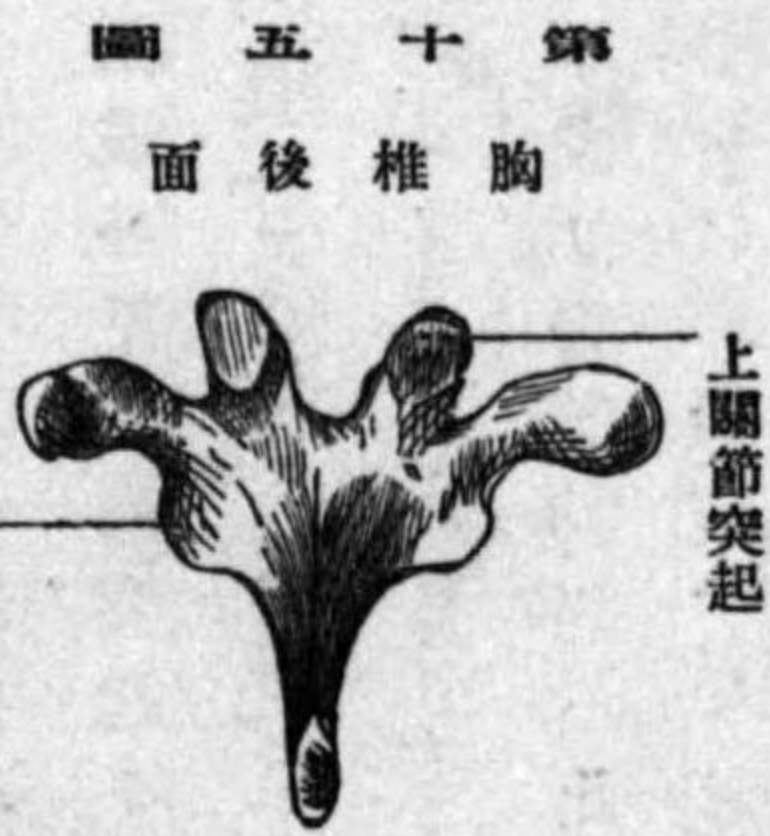之ヲ上肋骨窩 Fovea costalis superior 及下肋骨窩 Fovea costalis inferior ト云フ唯第一胸椎ニ於テハ上縁ニ近ク第一肋骨ノ全窩ヲ有シ第十一胸椎及第十二胸椎ハ殆ド中央ニ全窩ヲ



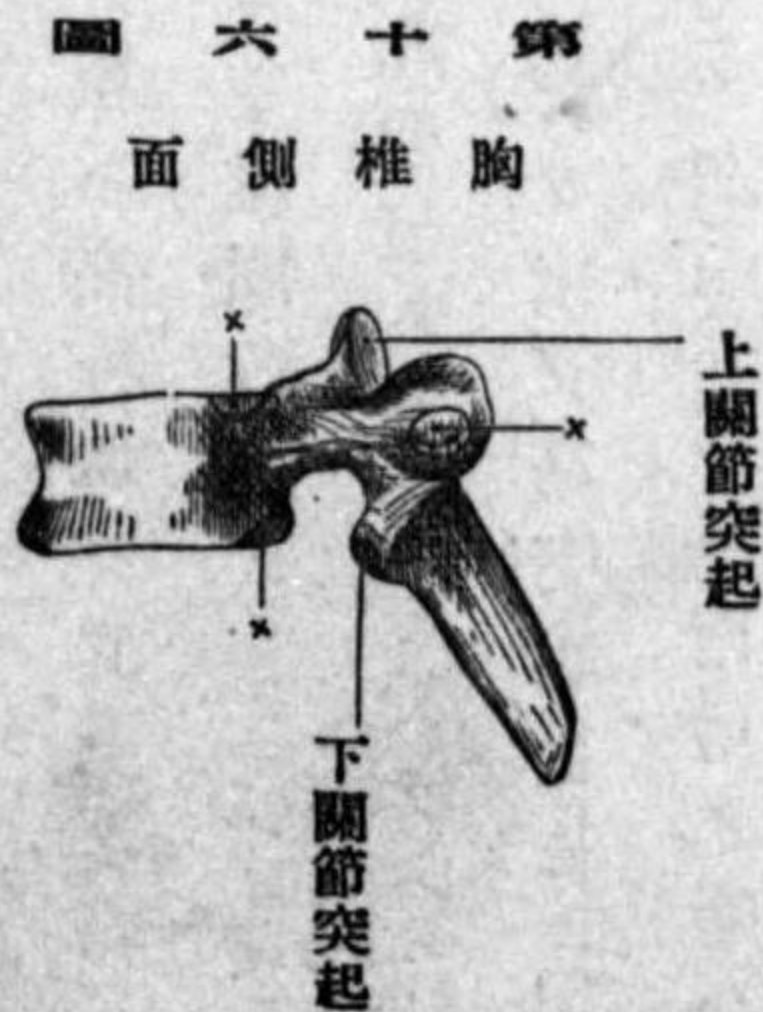
圖三十第 面上椎胸



圖四十第 面前椎胸



圖五十第 面後椎胸

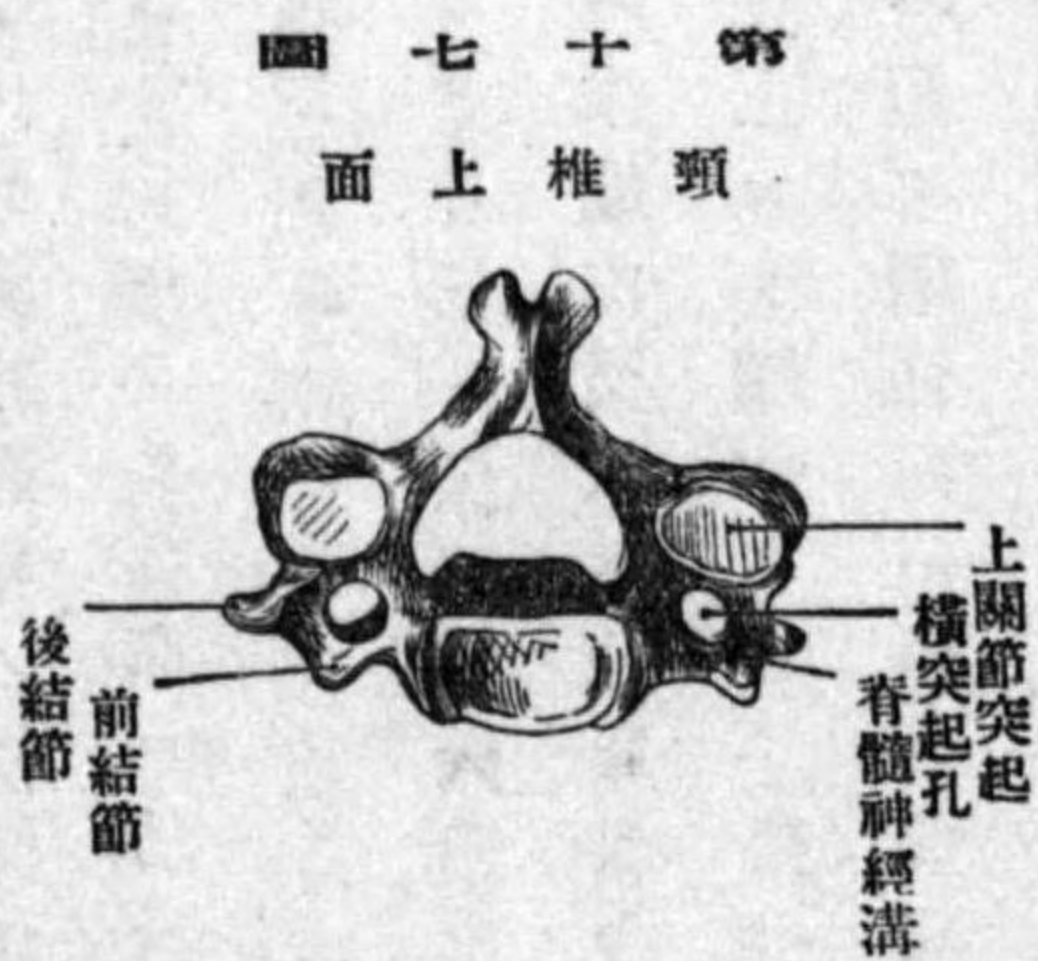


圖六十第 面側椎胸

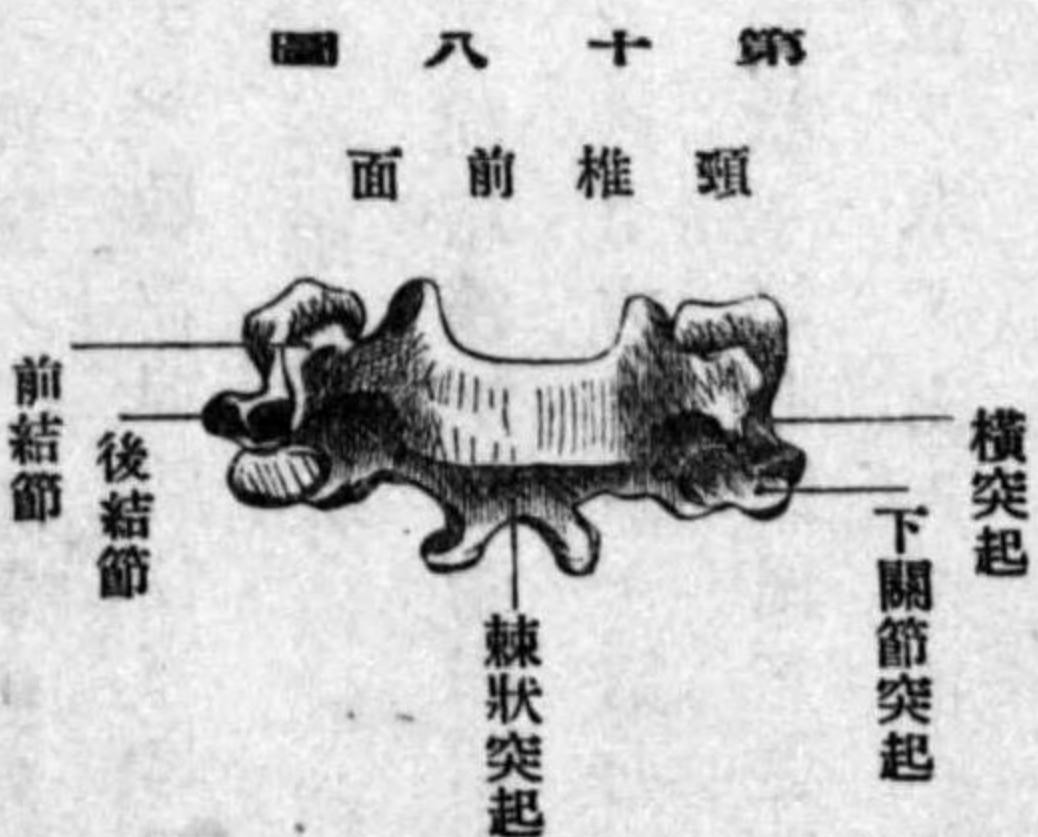
ヨリ壓平シ其根ハ三稜柱形ニシテ末端ハ粗澁結節ニ終ル横突起ハ強ク稍後方ニ傾

有ス弓ハ高徑稍高クシテ上在ノ弓ト下在ノ弓ノ間ニ生ズベキ裂隙ハ全ク閉塞ス上關節突起ハ著シク突出シ關節面ハ平坦ニシテ殆ト鉛直ニ前額位ヲ取リテ後方ニ向ヒ下關節突起ハ前方ニ向フ椎孔ハ中央ノモノハ圓形ナレモ上及下位ノモノハ三角形ヲ爲ス棘狀突起ハ長ク斜ニ下方ニ向ヒ側方

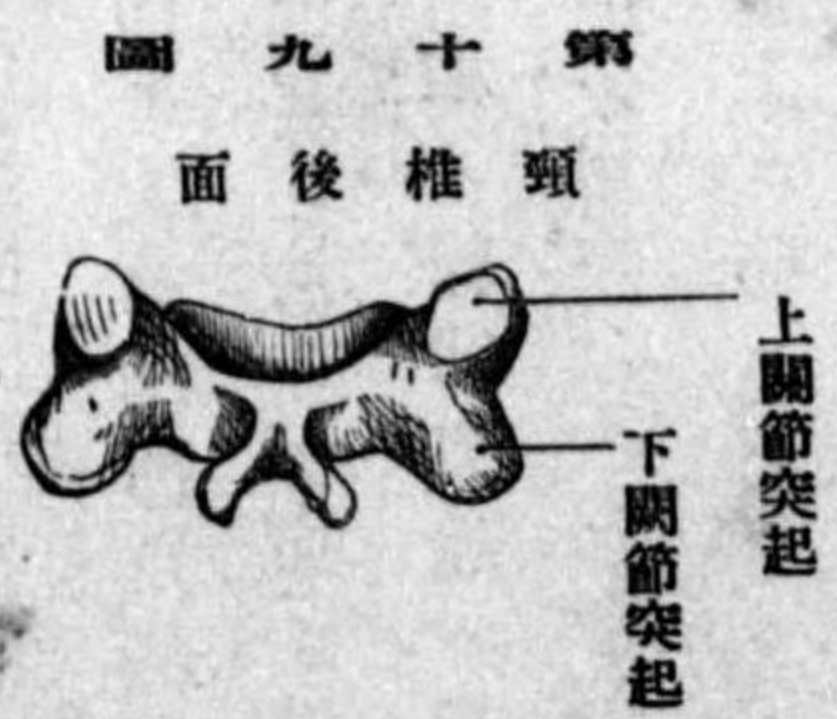
ノ肋骨窩ヲ缺クノキ末端ハ小球狀ニ膨大シ其前側ニ肋骨窩 Fovea costalis ヲ現ハシ下二三ハ極メテ短ク且ツ分岐シ上下二枝ヲ出ス即上ハ乳嘴突起下ハ副突起ナリ照スベシ又下二個ハ横突起ノ肋骨窩ヲ缺ク
ろ 頸椎 Vertebrae cervicales ノ特徴ハ横突起孔ニシテ體ノ上面及下面ハ長方形ヲ呈シテ於テ著シニ上方ニ鞍狀ニ彎曲シ上面ハ兩縁高ク下面ハ前後縁低シ弓ハ細ク椎孔ハ帶圓三角形ニシテ椎體ヨリ大ナリ横突起ハ短ク且廣ク横突起孔 Foramen transversarium ニ由リ縦徑ニ穿通セラレ上側ニ脊髓神經溝 Sulcus n. spinalis アリ椎間孔ヨリ出ル脊髓神經



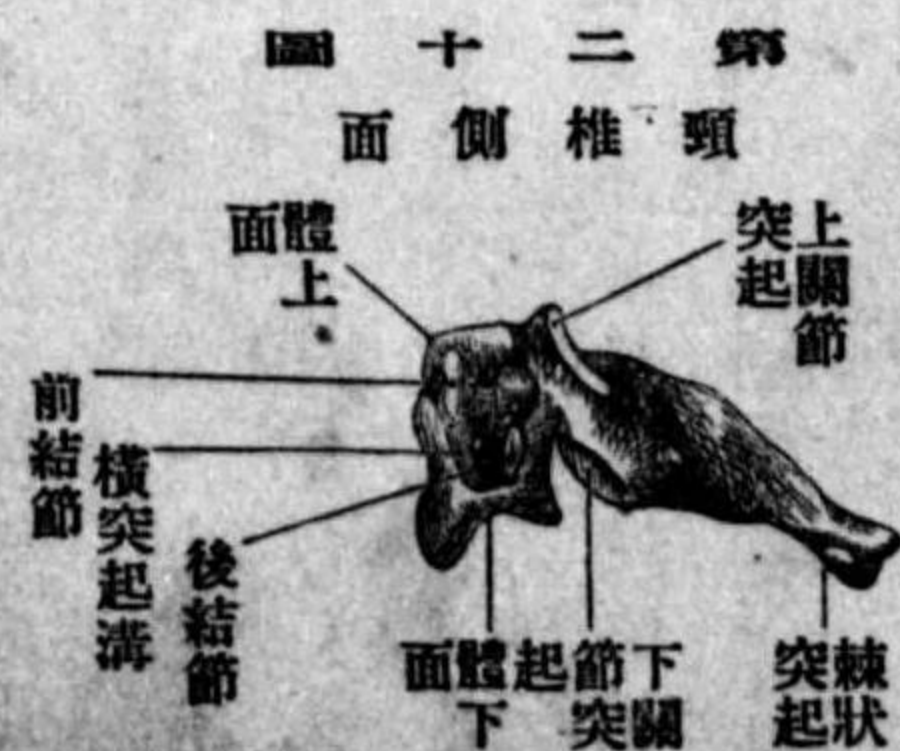
圖七十第 面上椎頸



圖八十第 面前椎頸

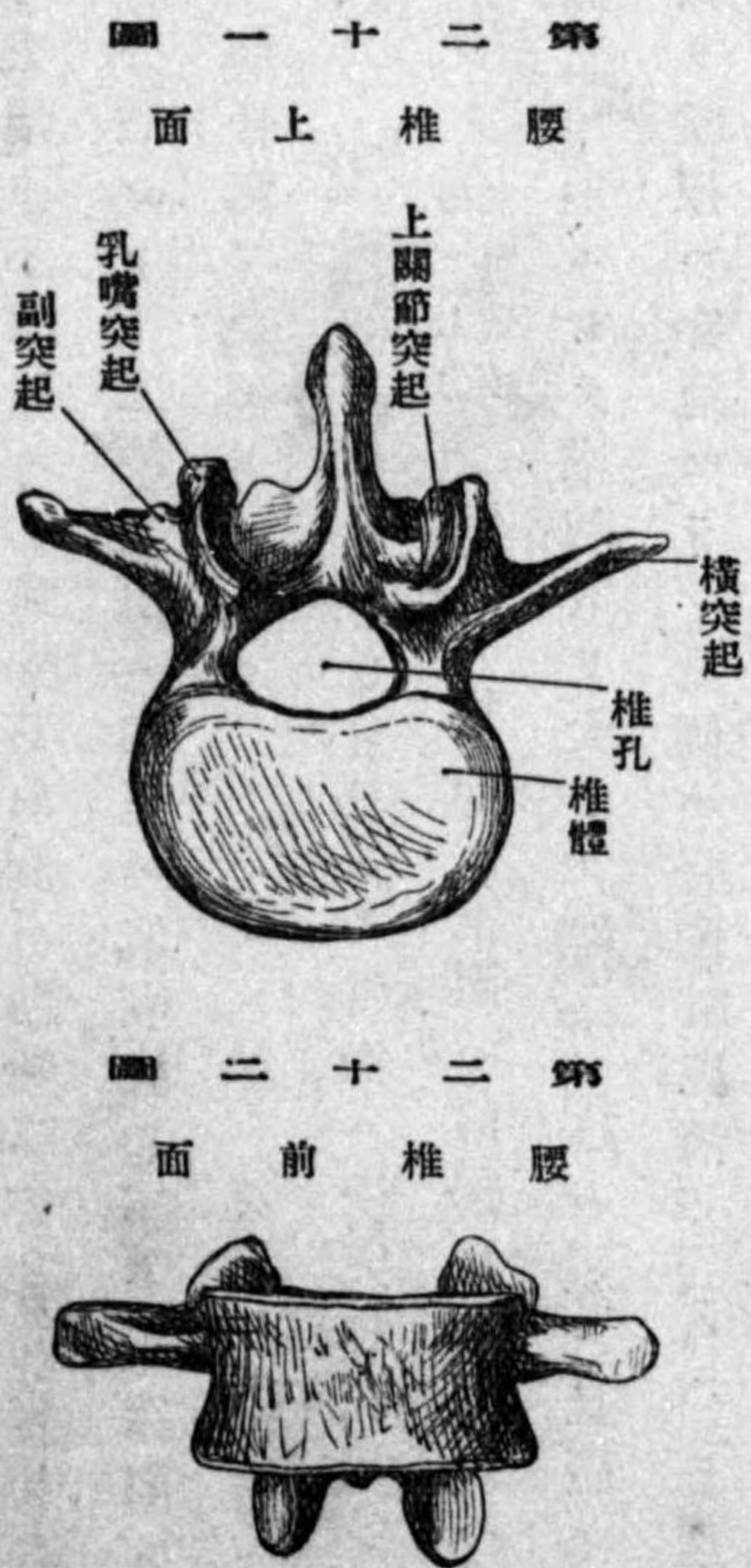


圖九十第 面後椎頸



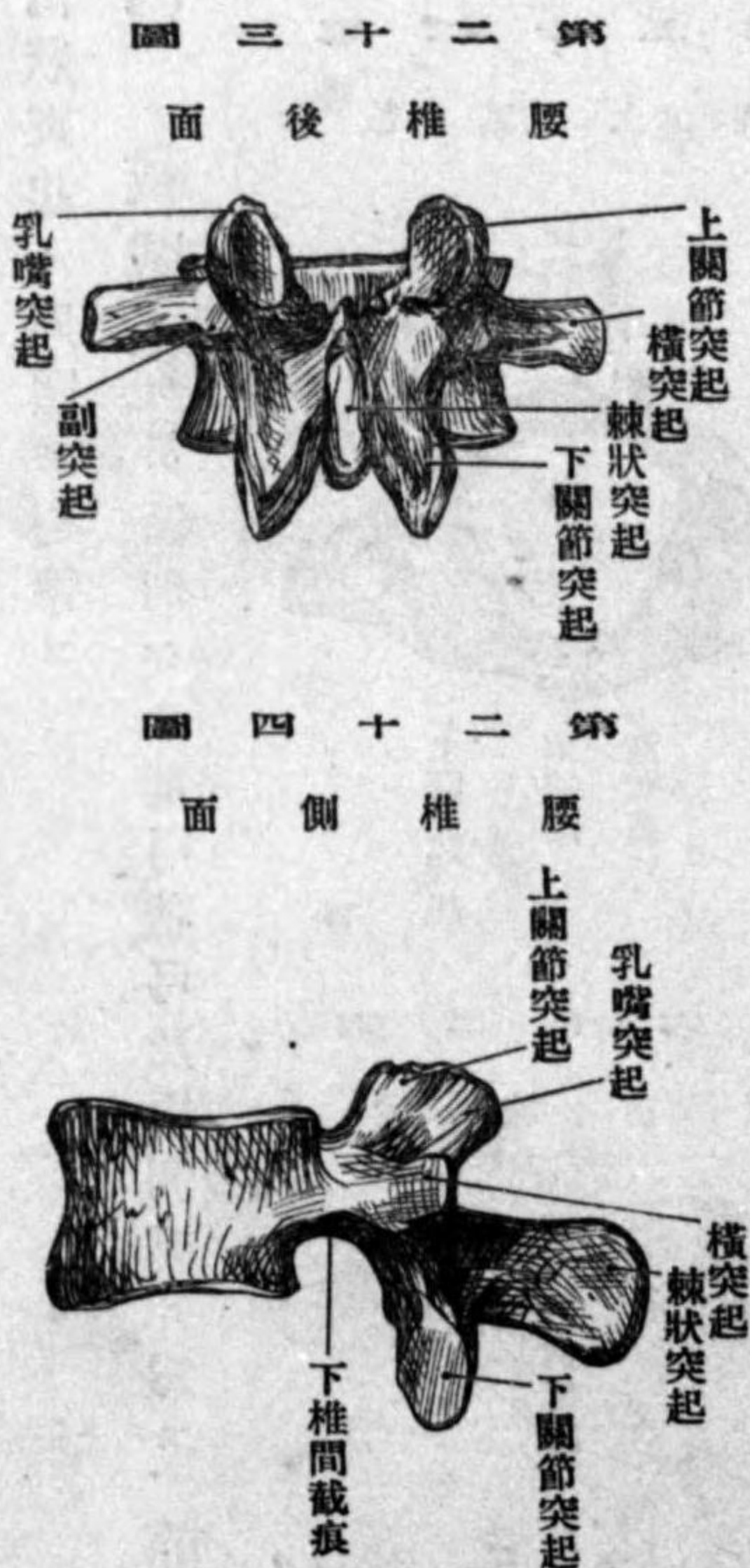圖一十第 面側椎頸

ヲ通ズ、元來頸椎ノ横突起ハ前後ノ二部分ヨリ成リ、後部ハ固有ノ横突起 Proc. transvers. proprius ニシテ、前部ハ幼稚ナル肋骨即肋骨突起 Proc. costarius ナリ、故ニ其横突起ハ肋横突起 Proc. costo-transversarium ナリ、此兩部ノ外端ニ結節アリ、前結節及後結節 Tubercula anterioris et Posterioris ト云フ、第六頸椎ノ前結節ヲ頸動脈結節 Tuberculum caroticum ト云フ、棘狀突起ハ末端肉叉狀ニ分レテ少シク下方ニ傾キ、第七頸椎ノ棘狀突起ハ長ク末端結節ニ終リ皮上ヨリ觸知スルヲ得ベシ、故ニ第七頸椎ヲ尖椎 Vertebra prominens ト云フ、關節突起ハ短ク關節面ハ斜ニ前額位ヲ取り上ノモノハ後上ニ向ヒ、下ノモノハ前下ニ向フ、而シテ其傾斜度ハ上方ニ至ルニ從ヒ次第ニ減少ス



は 腰椎 Vertebrae lumbales ハ肋骨窩ナキヲ以テ特徴トス、體ハ最大ニシテ上面及下面ハ腎臟形ヲ呈シ椎孔ハ帶圓三角形ナリ、關節突起ハ強ク鉛直ニ突出シ其關節面ハ殆ド矢狀位ヲ取り上

關節面ハ少シク凹陥シテ左右互ニ相對向シ、之ニ反シテ下關節突起ハ少シク凸隆シテ互ニ相背反ス、通常横突起ト稱スルモノハ側方ニ向ヒテ長ク突出シタル突起ニシテ



胸椎ノ横突起ノ如クナレドモ而カモ眞ノ横突起ニアラズシテ不完全ナル發育ヲ遂ゲタル肋骨ノ椎體ニ癒合シタルモノニ外ナラズ故ニ寧ろ肋骨突起 Processus costarii ト稱スルヲ適

當トス、此突起ハ長クシテ末端尖リ扁平ニシテ上縁ト下縁ト有シ根ノ後側ニ粗糙ナル副突起 Processus accessorius アリ是レ固有ノ横突起ナリ、然レモ屢著明ナラザルモノアリ、又上關節突起ノ後方ニ前者ヨリ稍大ナル乳嘴突起 Processus mammillaris アリ、此二突起ハ既ニ下二個ノ胸椎ニ於テ現ハル棘狀突起ハ方形板狀ニシテ殆ト水平ノ位置ヲ取り後方ニ向フ

坤 廻旋椎 Drehwirbel

廻旋椎ハ上二個頸椎ノ變形シタルモノニシテ、下在ノモノヲ樞椎 Epistropheus 上在ノモノヲ載域 Atlas ト云フ。樞椎ハ仍頸椎一般ノ形狀ヲ存スト雖載域ニ至リテハ全ク其典型ニ從ハズ、載域ハ固有ノ椎體ヲ有セズ之ニ代ルニ細キ弓ヲ以テセリ、弓ノ後方椎體固有ノ位置ニ樞椎體ノ上面ヨリ昇ル圓柱形ノ齒狀突起 Dens アリ、載域ハ頭蓋ト共ニ齒狀突起ノ周圍ヲ廻轉ス

載域 Atlas 區別シテ前弓、後弓及、兩側塊ト爲ス、前弓 Arcus anterior ハ後弓ヨ

リ短カクシテ上下縁ヲ有シ前面中央ニ前結節 Tuberculum anterius アリ、後面ニ齒狀突起ノ接スル淺キ關節面アリ齒狀窩 Fovea dentis ト名ク、側塊 Massae laterales ノ上下ニ關節面アリ、上ハ上關節窩 Foveae articulares superiores ニシテ後頭骨ノ髁狀突起ト關節シ、其形狀蠶豆形

圖 五十二 第 載 域 上 面

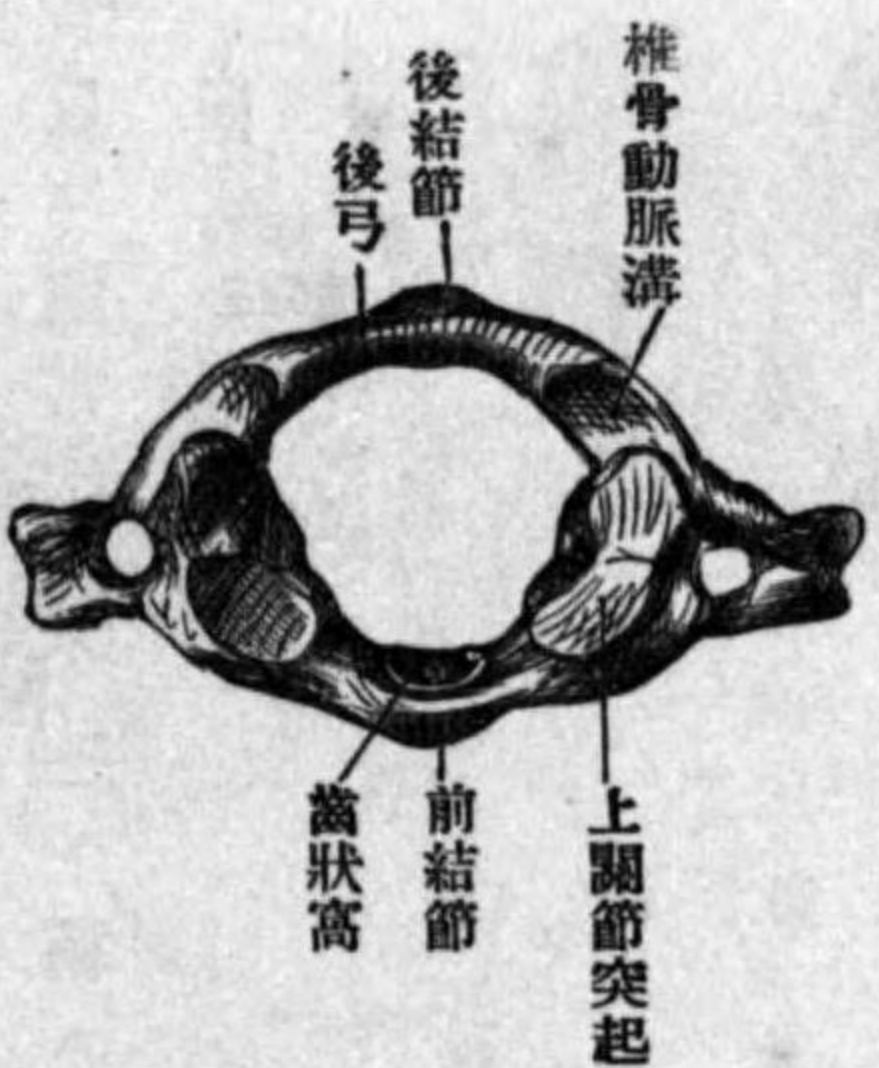
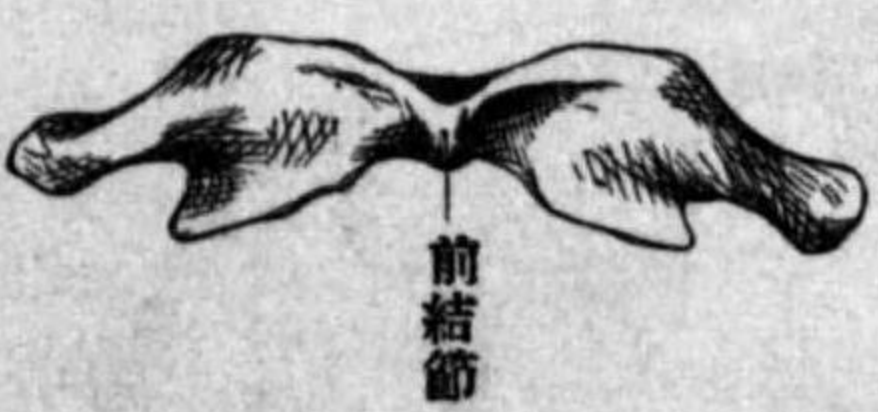

圖 六十二 第 載 域 前 面



ニシテ屢、中央ニ絞窄ヲ呈シ、前方ハ左右互ニ接近シ而シテ其面ハ凹陷ス、下關節面 Facies articulares inferiores ハ平坦圓形ニシテ且ツ内方ニ傾ク、側塊ノ内側ハ椎孔ニ向テ突隆粗糙ナリ、茲ニ橫靱帶附着シテ前弓ト共ニ其間ニ輪ヲ形成シ齒狀突起ヲ其内ニ入ル 後弓

圖 七十二 第 樞 椎 上 面

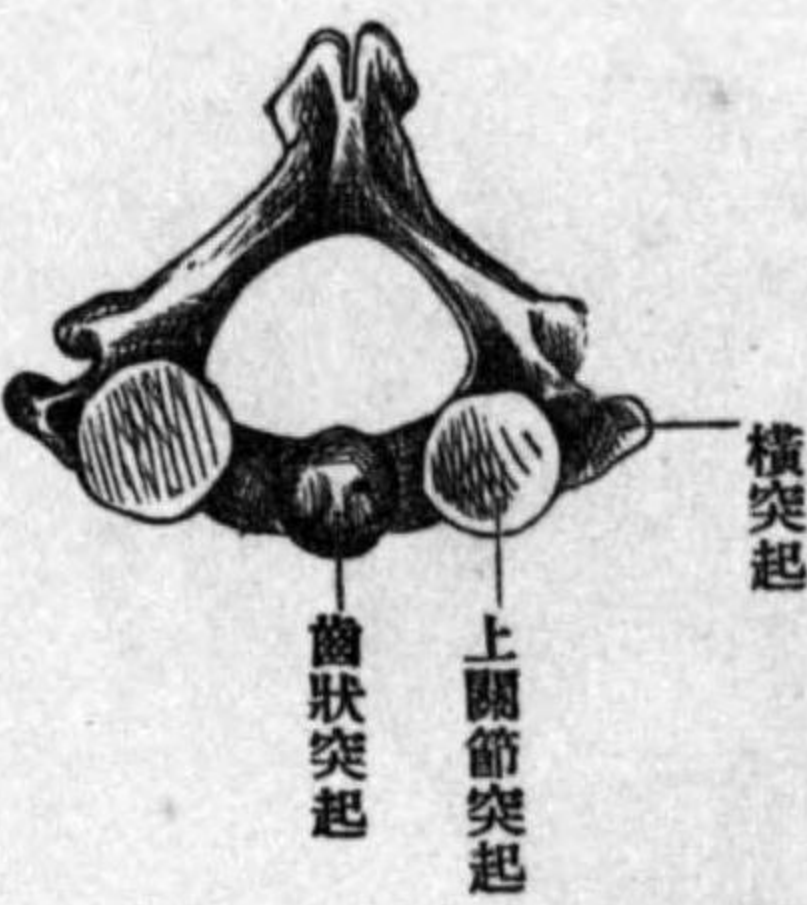
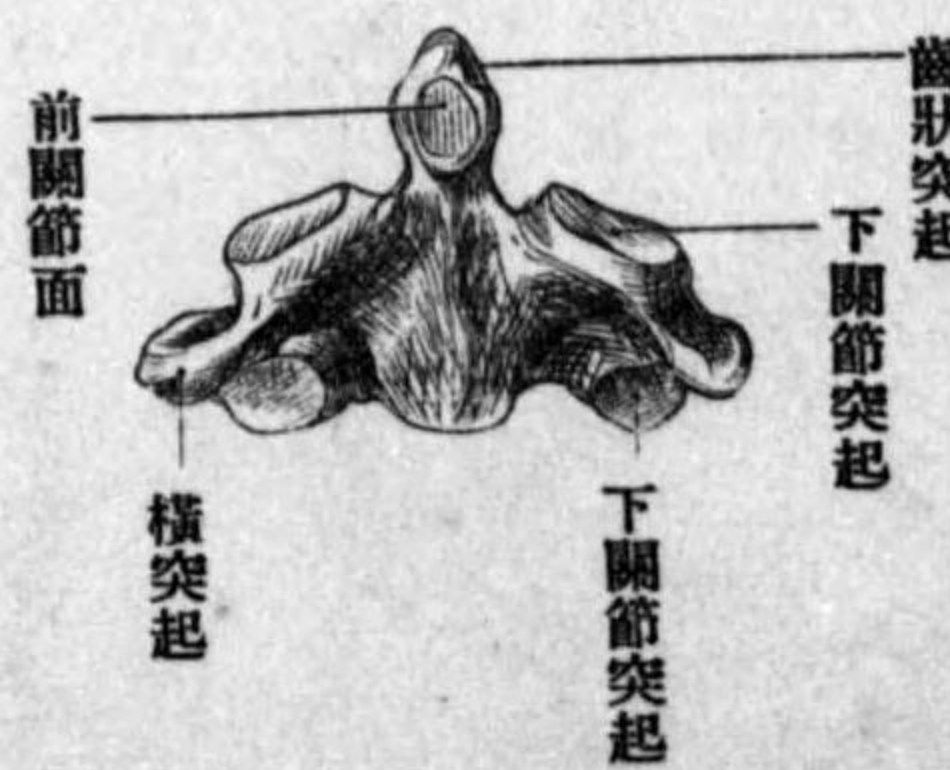


圖 八十二 第 樞 椎 前 面



Arcus posterior ハ長クシテ棘狀突起ノ位置ニ後結節 Tuberculum posterius アリ、上關節窩ノ後方ニ椎骨動脈溝 Sulcus arteriae vertebralis アリ、屢、橋狀ノ骨片ニヨリテ孔ヲ形成スルコトアリ稀ニ後

弓ノ閉合セザルコトアリ
 樞椎 Epistropheus 下面ヨリ檢スル片ハ殆ド一般ノ頸椎ト異ナルナシ、然レニ體及弓ハ厚ク、橫突起ハ短クシテ僅ニ下方ニ傾キ、橫突起孔ハ斜ニ外上方ニ向フ、齒狀突起 Dens ハ圓柱形ニシテ下方ハ少シク細ク、前側ニハ圓形ノ軟骨ヲ被リタル前關節面 Facies articularis anterior アリ載域ノ前弓ト接シ、後側ニ同形ノ後關節面 Facies articularis

posteriorアリテ横靱帯ニ接ス、又齒狀突起ノ直下ニ接シタル圓形ノ上關節面ハ少シク外方ニ傾キ突起ノ尖端ハ粗ニシテ靱帯ヲ附著ス

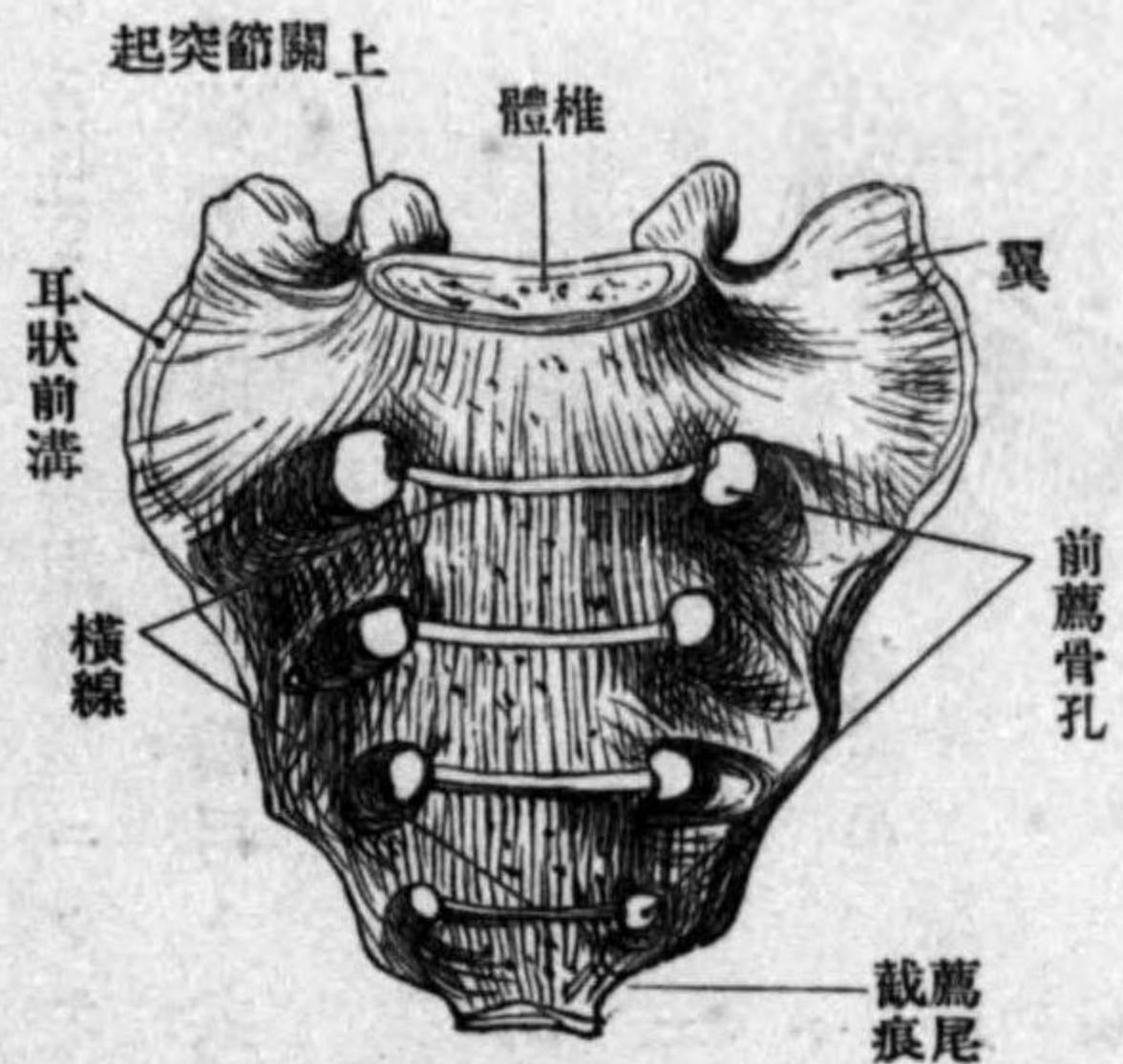
口 假椎 *Vertebrae spuriae*

薦骨及尾間骨ノ二種トス

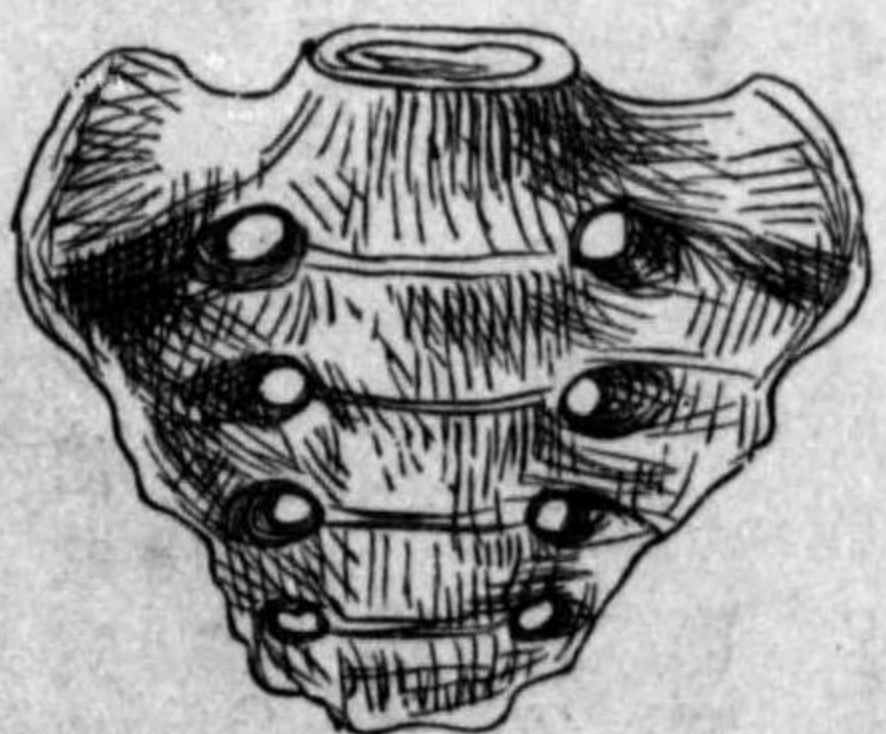
い 薦骨 *Os sacrum* ハ幼時ニ在リテハ五椎ヨリ成レテ其椎間軟骨漸ク化石シ相癒著シテ一骨トナル

加之關節突起横突起ノ大部相互ニ癒合シ、弓間ノ靱帯モ亦化石ス、薦骨ハ其形厚キ三角板狀ニシテ一縁ハ上方ニ向フ、之ヲ**基底** *Basis* ト云フ、之ニ反シテ**尖端** *Apex* ハ下方ニ向フ、而シテ基底ニハ腰椎ヲ戴キ、尖端ニハ尾間

第九十ニ第 面前骨薦男



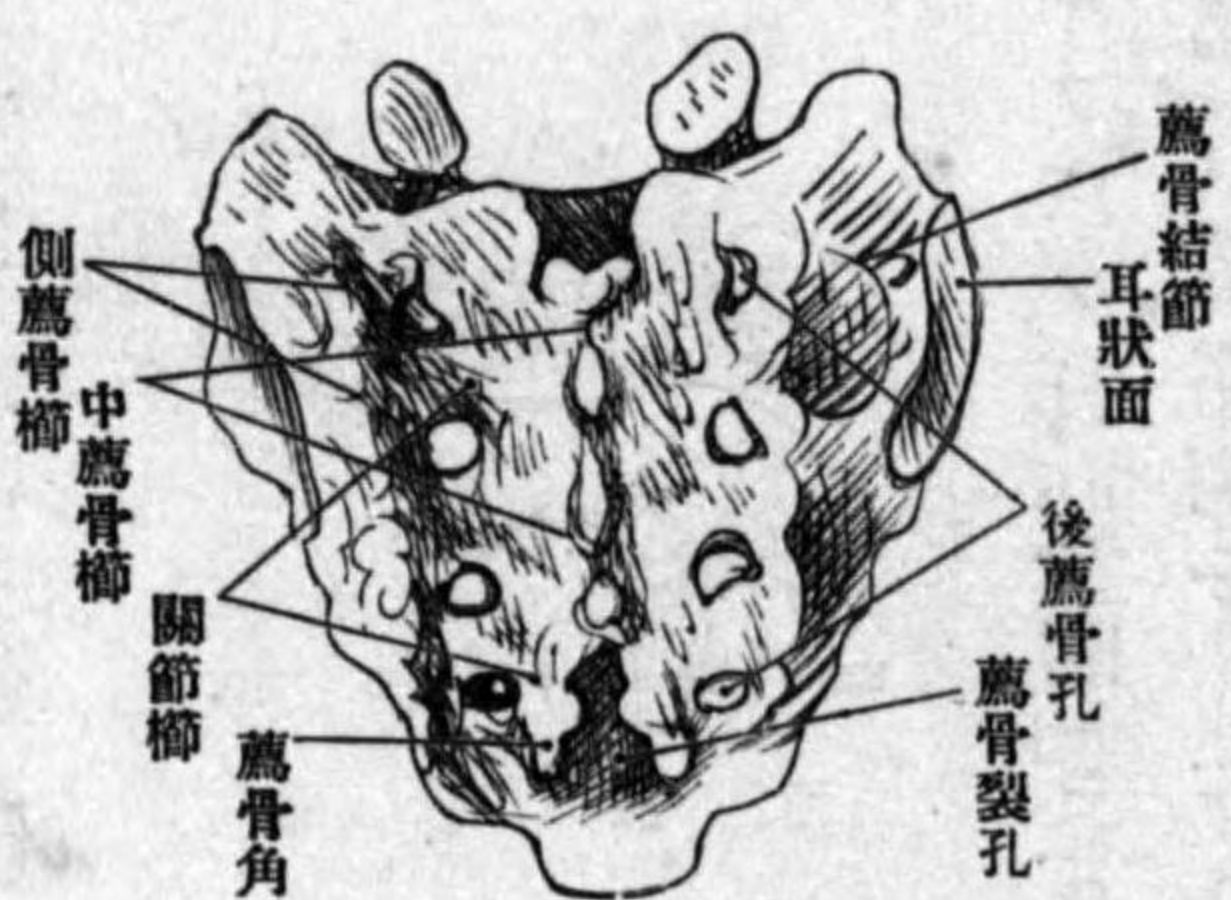
第十三第 面前骨薦女



骨ヲ附ス、側縁ノ上部ハ骨盤骨即下肢帶ト接著シ、前面ハ滑澤凹陷シテ後面ハ粗糙凸隆ス、薦骨ノ中部ヲ**體** *Corpus* ト云ヒ、兩側ヲ**側部** *Partes laterales* ト云フ、體ノ實質ヲ縦貫

スル管ハ**脊髓管**ノ下端ニシテ之ヲ**薦骨管** *Canalis sacralis* ト名ク

第一十三第 面後骨薦男

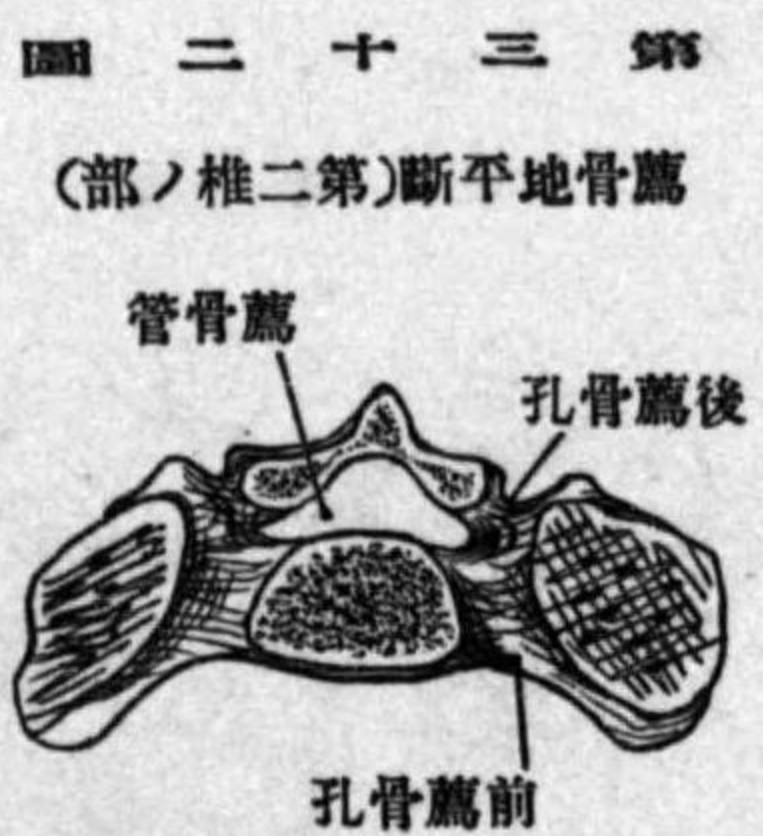

前面即**骨盤面** *facies pelvina* ハ第三椎ノ中部ニ於テ角狀ニ屈曲シ中部ニ四個ノ**横線** *Lineae transversae* ヲ現シ五骨ノ癒合ヲ證ス、横線ノ兩端ニ孔アリ**前薦骨孔** *For. sacralia anteriora* ト云フ、穿通シテ後面ニ出ヅ**後薦骨孔** *For. sacralia posteriora* ナリ、此孔ハ椎體竝ニ癒合シタル横突起及關節突起ノ間ニ生ジ内方ハ椎間孔ヨリ薦骨管ニ通ス、後面 *Facies*

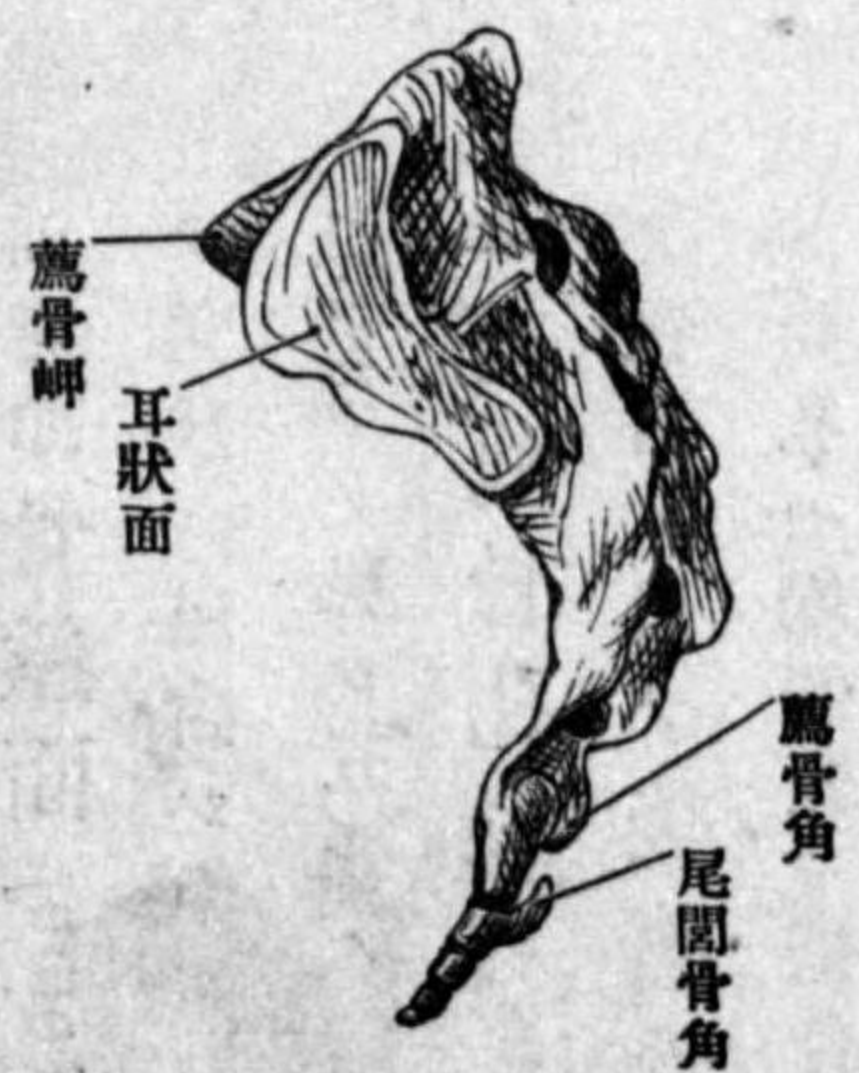
dorsalis ハ中央ニ於テ假棘狀突起 *Proc. spinosi spurii* 癒合シテ不規則ナル線即**中薦骨櫛** *Crista sacralia media* ヲ形成シ、後薦骨孔ノ内側ニ於テ假關節突起 *Proc. articulares spurii* 癒合シテ**薦骨關節櫛** *Crista sacrales articulares* トナリ、又外側ニ於テ横突起癒合シテ**側薦骨櫛** *Crista sacrales laterales* ヲ形成ス、第四及第五椎弓ノ後部及棘狀突起ハ缺損セル

ヲ以テ最下ノ關節突起ハ下方ニ突出シ薦骨角 *Cornua sacralia* ヲ爲シ尾閭骨角ト韌帶ニヨリテ連續ス兩角ノ間即棘狀突起缺損部ヲ薦骨裂孔 *Hiatus sacralis* ト云フ此部ハ只韌帶ヲ以テ覆ハル

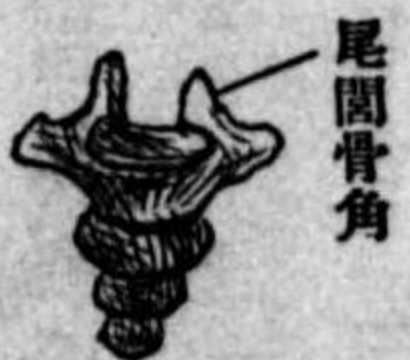側部ノ上半ハ厚クシテ其前側ハ滑澤ナリ其上方體ノ兩側ニ於テ鈍緣ヲ以テ前面ト境シタル三角形ノ部アリ翼 *Ala* ト云フ側緣ニ於テ骨盤骨トノ關節面ハ軟骨ヲ被リ耳狀



圖二十三第
(部ノ椎二第)斷平地骨薦
管骨薦 孔骨薦後
孔骨薦前



圖三十三第
面側骨薦
薦骨岬 耳狀面
薦骨角 尾閭骨角



圖四十三第
面前骨圓尾
尾閭骨角

ヲ呈スルヲ以テ耳狀面 *Facies auricularis* ト名ク其上方ハ凹突不平ニシテ韌帶ヲ附着ス之ヲ薦骨結節 *Tuberositas sacralis* ト云フ耳狀面ノ下方ニ強キ韌帶ノ附着スル耳狀前溝 *Sulcus prae-auricularis* アリ側緣ノ下部ハ薄クシテ尖端ノ近傍ニ淺キ截痕ヲ現ハス、薦尾截痕 *Incisura sacrococcygea* 是ナリ

基底ハ廣ク中央ニ腰椎體ト接合スル第一薦骨椎體ノ上面アリ斜ニ前上方ニ向フ其前緣ハ前面ト直角ニ會シ薦骨岬 *Promontorium* ヲ爲ス、尖端ハ橫楕圓形ノ小ナル軟骨接合面ヲ以テ尾閭骨ト關節ス、薦骨ハ男女ニ於テ差異アリ男ニ於テハ狹ク長クシテ強ク彎曲シ、女ニ於テハ廣ク短ク殆ド等邊三角形ナリ

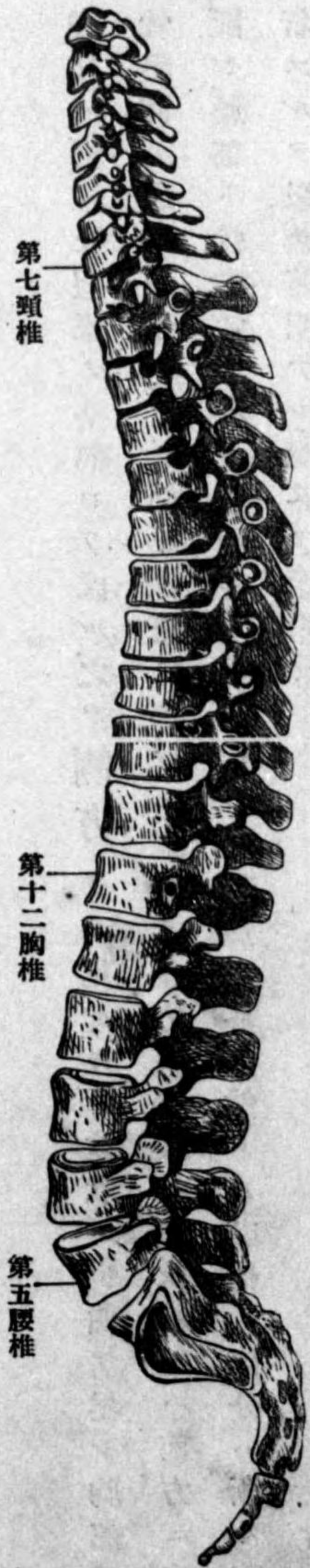
る 尾閭骨 *Os coccygea* ハ四個或ハ五個ノ幼稚ナル尾閭骨椎 *vertebrae coccygeae* ニリ成リ、第一椎ハ上下大小ニシテ幼稚ナル橫突起及關節突起即尾閭骨角 *Cornua coccygea* ヲ有シ、第二椎ハ小ナレモ大體ニ於テハ前者ニ類似シ、第三椎以下ハ圓形或ハ多角形ニシテ豌豆大ノ骨塊ナリ

(脊柱 *Columna vertebralis*)

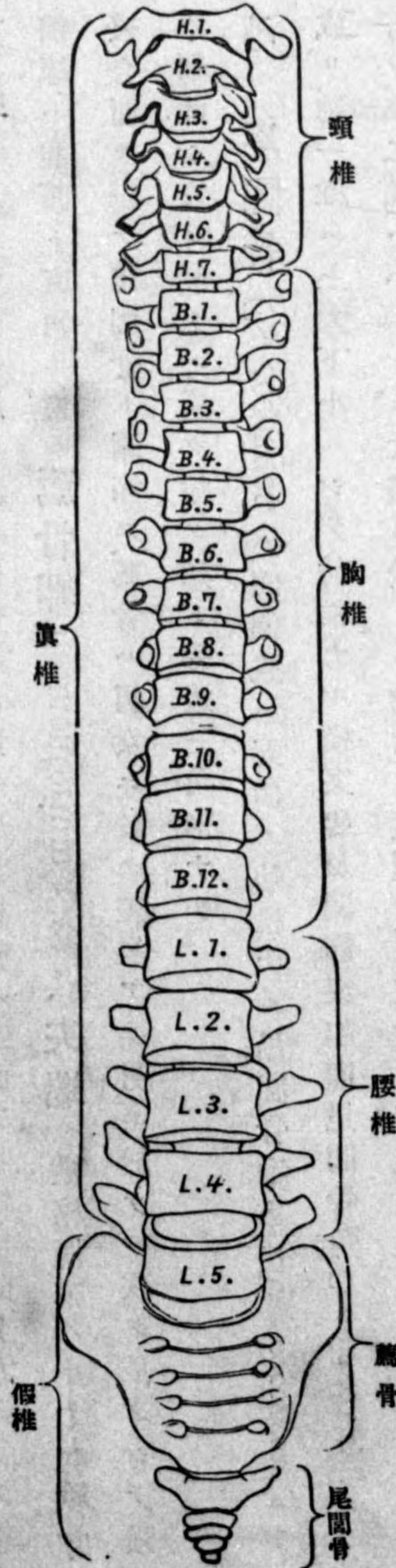
脊柱ハ眞椎及假椎ノ全部ヨリ成ル之ヲ側方ヨリ見ルキハ波狀ノ彎曲ヲ呈シ胸部及骨盤部ハ之ニ一致シタル植物性管ノ部分ニ應ジテ後方ニ突隆シ、頸及腰部ハ前方ニ突隆シ、腰部ト骨盤ノ境界ハ薦骨岬ノ突出ニヨリ畫然分界ス然レモ其他ノ部分ハ漸々移行スルヲ以テ著明ナル境界ヲ認メズ

前面ヨリ檢スルニ體ノ横徑ハ第四或ハ第五胸椎最モ狹ク、下方ハ薦骨岬ニ至ルマデ

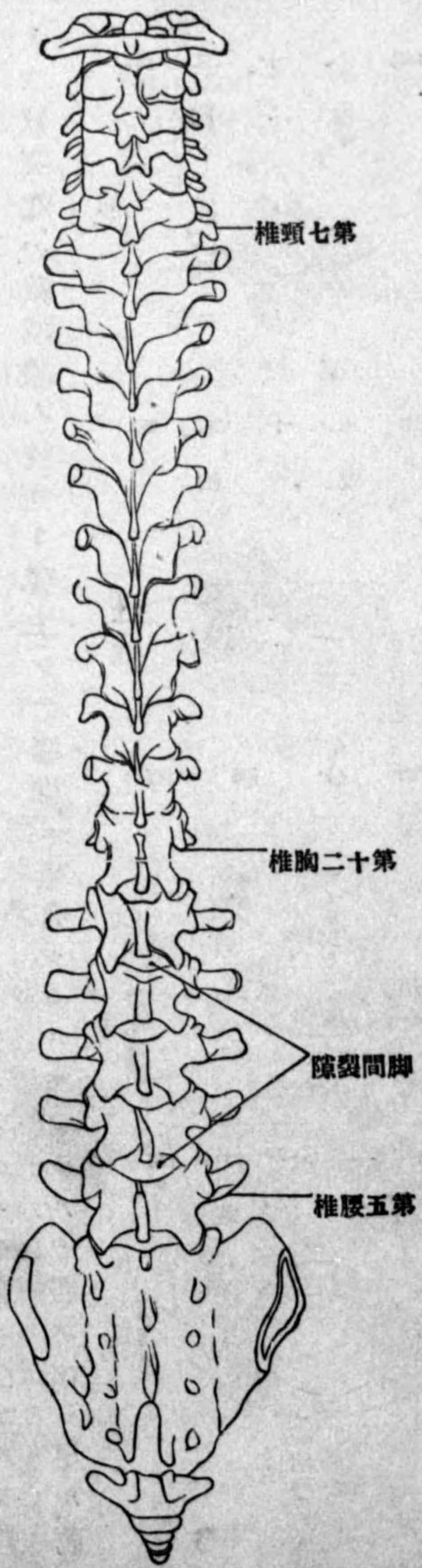
第三十五圖 脊椎側面



第三十六圖 脊柱前面



第三十七圖 脊柱後面



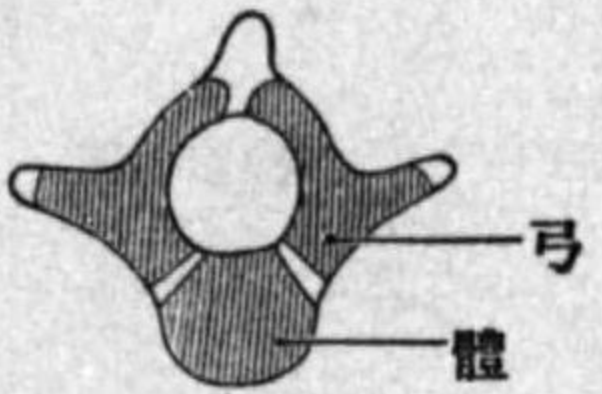
著シク増大シ、上方ハ第二頸椎ニ至ル迄少シク増大シ、兩横突起端ノ距離ハ腰部最モ廣ク、上胸部之ニ次ギ第一頸椎ハ又廣シ之ニ反シテ下胸部及上頸部ハ狹シ

後面ヨリ檢スルハ中線ニ棘狀突起ノ縦列アリ、其兩側ニハ横突起アリ、此二突起ノ間ニ生ズル溝ヲ背溝 *Sulci dorsales* ト稱ス其廣サハ横突起ノ形狀ニ隨フ、溝底ニハ關節突起アリ、其内方棘狀突起トノ間ハ椎弓ニシテ部位ニヨリテ其廣サヲ異ニス弓ノ間ニ生ズル裂隙ヲ脚間裂隙 *Spatia intercuralia* ト云フ、此裂隙ハ上胸及下頸部ニ於テハ閉塞シ、下胸部及腰部ニ於テ廣ク、頭蓋截域間及截域樞椎間ハ稍廣シ

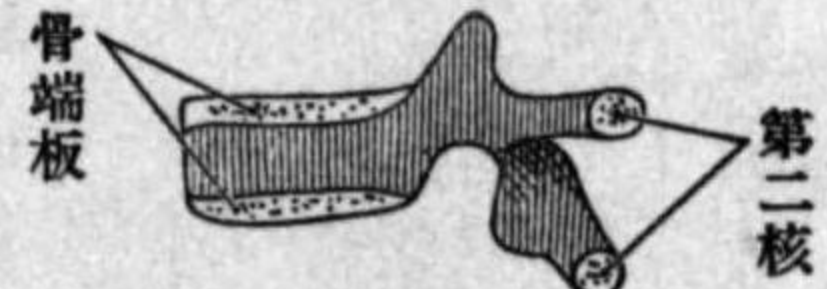
椎管 *Canalis vertebralis* ハ即神經管ニシテ椎柱ノ内ニアリ、上方ハ後頭孔ヨリ頭蓋腔ニ通シ、兩側ニハ椎間孔縱列シ、頸部ト腰部ハ三角形ニシテ廣ク、胸部ハ圓形ニシテ狹シ又薦骨部ハ橫橢圓形ニシテ上部ハ廣ク、下方ハ俄然狹小シ、薦骨管裂孔ニ終ル

椎骨ノ發生 椎骨ハ三化骨核ヨリ發生ス、其一核ハ體、二核ハ兩後弓ニアリ、體ノ兩側部ハ弓ノ一部ヨリ發生ス、爾他體ノ上面及下面橫突起棘狀突起等ニ第二ノ核ヲ生ジ、頸椎ハ以上諸核ノ外橫突起孔ノ前ニ内臟弓ノ核ヲ生ジ、腰椎ニハ同ジク内臟弓ノ核並ニ乳嘴突起ノ核アリ、第一頸椎ハ兩側塊ニ各一核ヲ有シ、前弓ニ第二ノ核ヲ生ズ、樞椎ハ一般頸椎ニ生ル核ノ外、齒狀突起ニ一核ヲ有ス、此核ハ載域體ノ存スベキ部ニ生ズルヲ以テ齒狀突起ハ載域體ノ核ヨリ發生シテ樞椎ニ癒合シタルモノナルヲ證スルニ足ル、薦

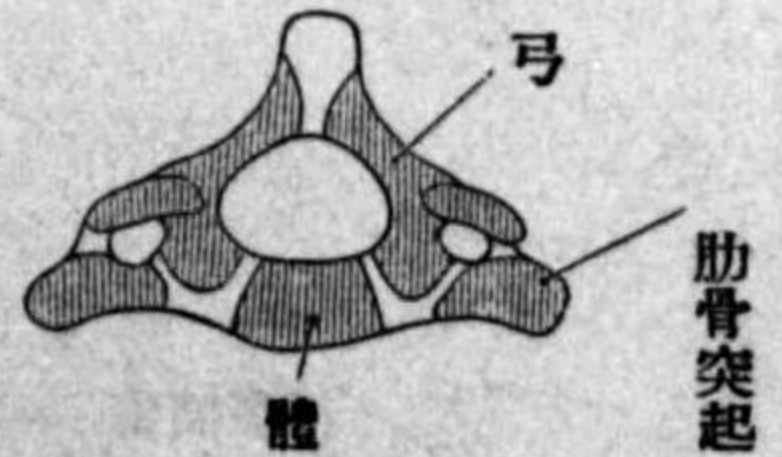
第三十胸椎



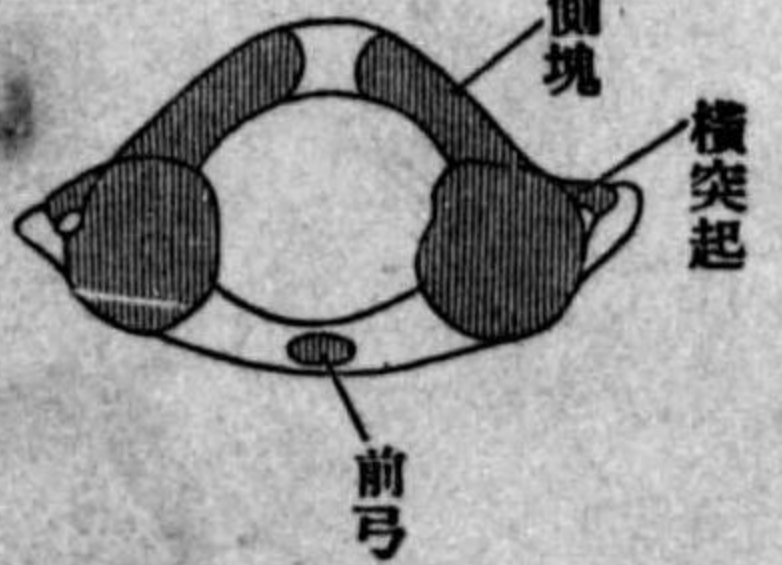
第三十胸椎



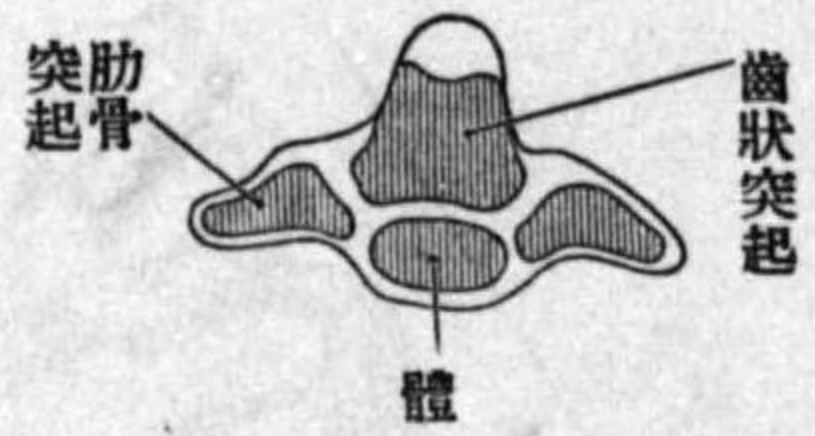
第四頸椎



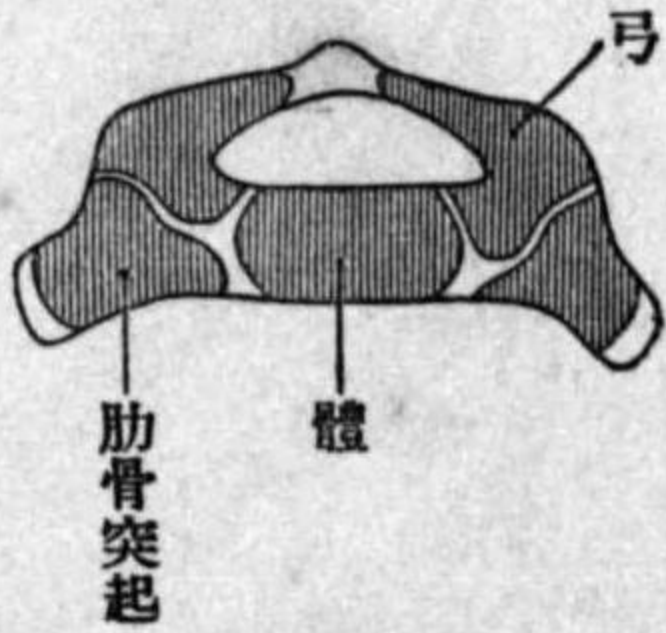
第四載域



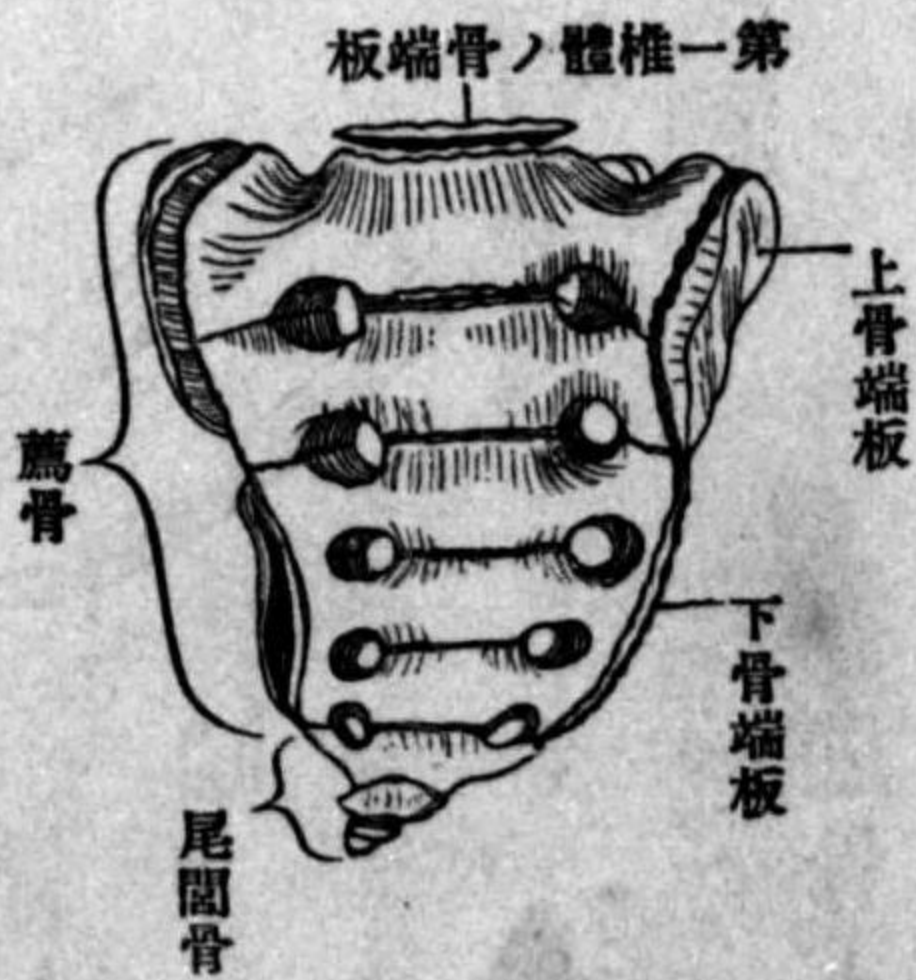
第四十二椎



第四十三骨



約二十五歲男子薦骨



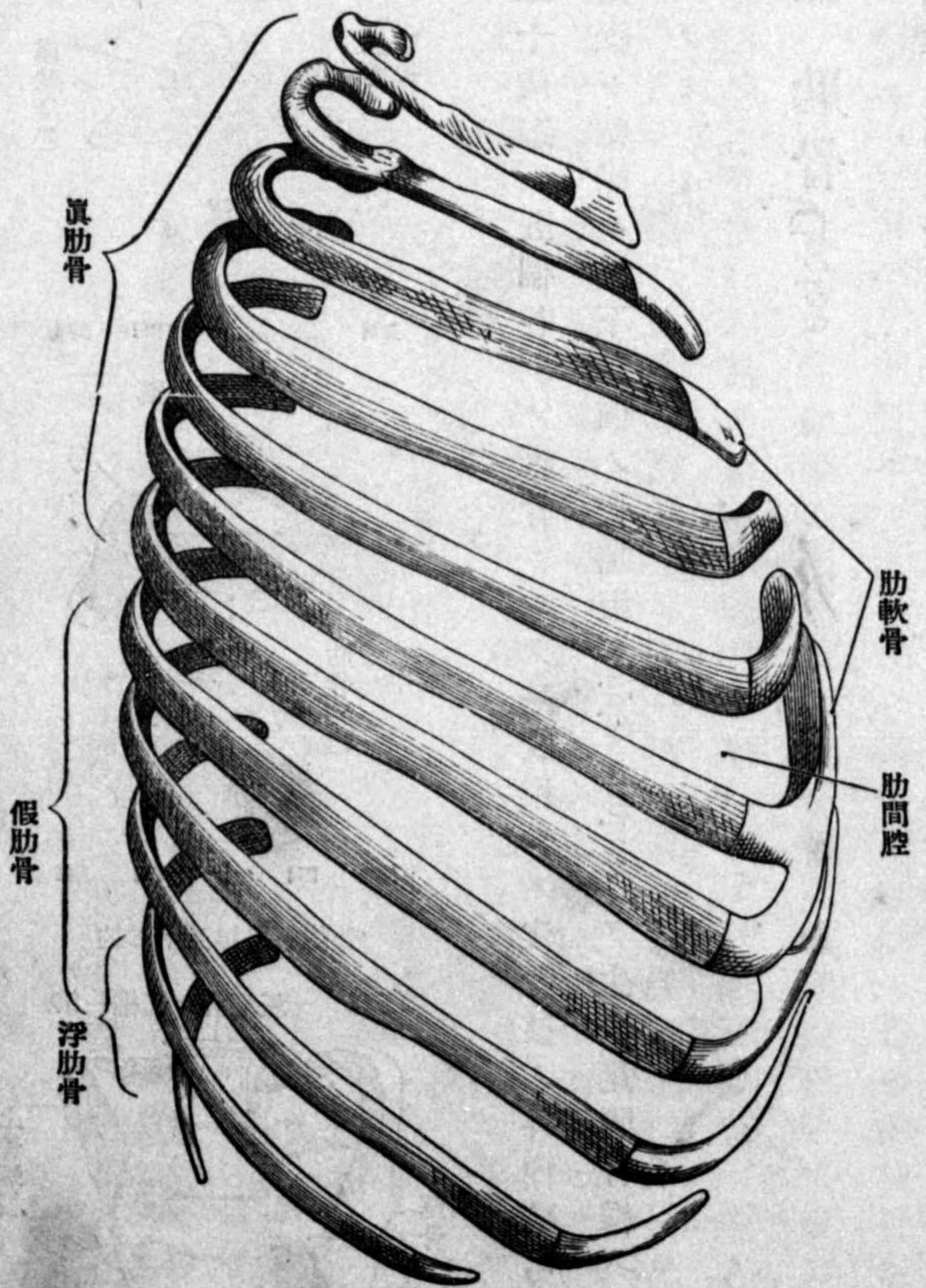
骨ハ約二十歲迄ハ五個各別ノ椎骨ニシテ一般椎骨ノ化骨核ノ外内臟弓ノ核ヨリ側方ニ強ク擴張シ側縁ニ上下二個ノ骨端板 *Epiphysenplatten* ヲ生ズ、尾間骨椎ハ單一一個ノ核ヲ有スルノミ

乙 肋骨 *Costae*

肋骨ハ胸椎ニ屬シ發達シタル内臟弓ニシテ十二對アリ、上七個ハ前端胸骨ニ達スルモノ下五個ハ半途ニ終ル、其胸骨ニ達スルモノヲ**眞肋** *Costae verae* トナシ、達セザルモノヲ**假肋** *Costae spuriae* トナス、假肋ハ順次上在ノ肋骨ニ連ルト雖下二個ハ全ク他骨ニ附

著セズ故ニ別ニ浮肋骨 Costae fluctuantes ト名ク、肋骨ハ細クシテ弓状ヲ呈シ其間ニ間隙ヲ生ズ即肋間腔 Spatia intercostalis ナリ、肋骨前端ノ一小部ハ軟骨ヨリ成ル、之ヲ肋軟骨 Cartilago costalis ト云フ

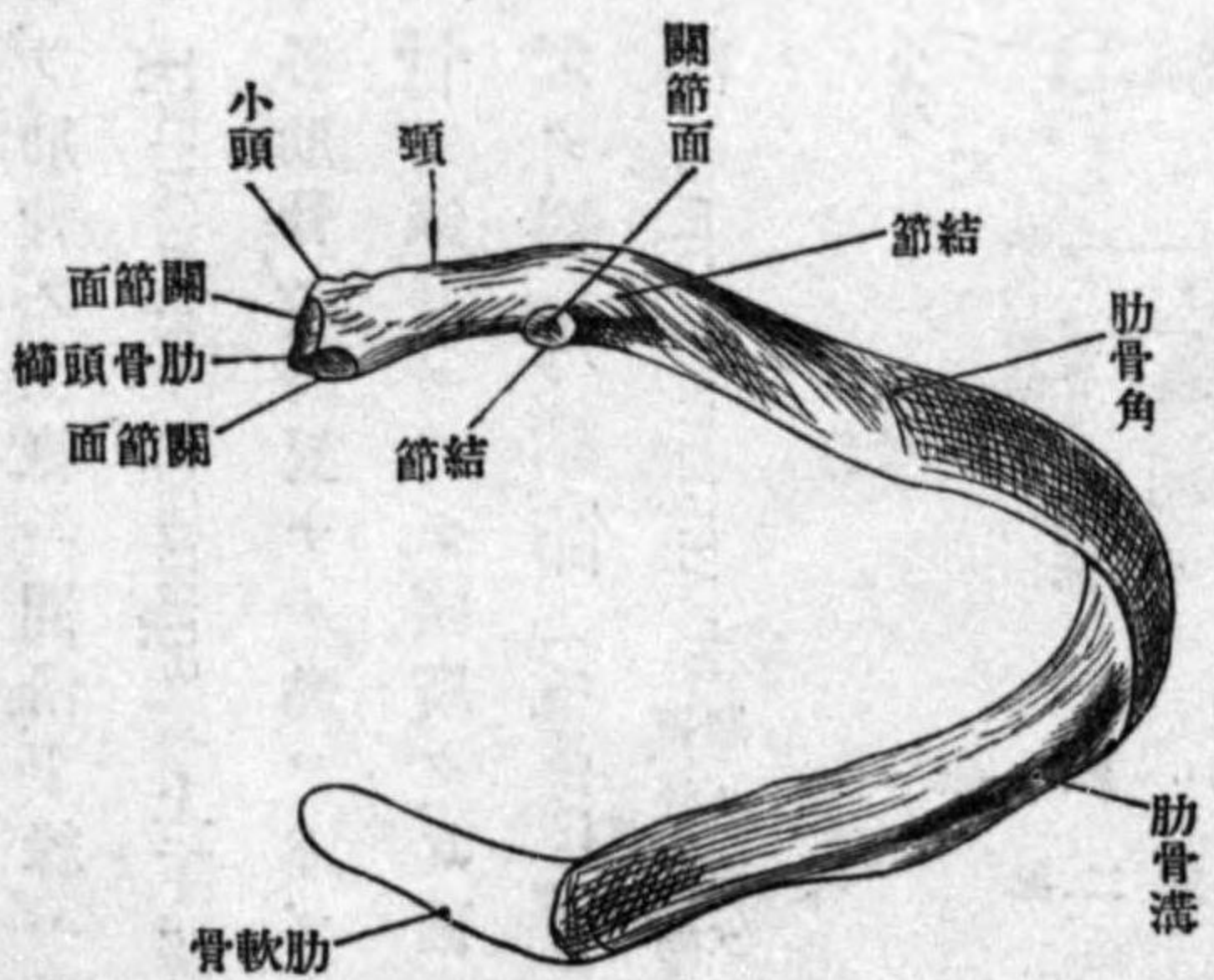
圖五十四第
置位ノ然自骨肋右



肋軟骨
肋間腔
假肋骨
浮肋骨
肋軟骨ヲ椎骨端、體、胸骨端ノ三部ニ別ツ而モ元ヨリ其間ニ分界ヲ存スルニ非ズ、椎骨端 Extremilas vertebrae ノ椎體ニ連ル部ヲ肋骨小頭

Capitulum costae ト云フ、小シク膨大シ二個ノ關節面ヲ以テ椎體ト關節ス、其關節面ハ一稜ヲ以テ隔テラル之ヲ小頭櫛 Crista capituli ト云フ、第一肋骨、第十一肋骨、第十二肋骨ノ三骨ハ一椎體ト關節スルヲ以テ關節面ハ單純ニシテ小頭櫛ヲ缺ク、肋骨小頭ニ次デ少シク細キ部ヲ肋骨頸 Collum Costae ト云フ、頭ハ上下二線ヲ有ス上或ハ下肋骨頸櫛 Crista colli costae superior et inferior ト云フ、下肋骨頸櫛ハ直ニ肋骨體ノ下縁ニ

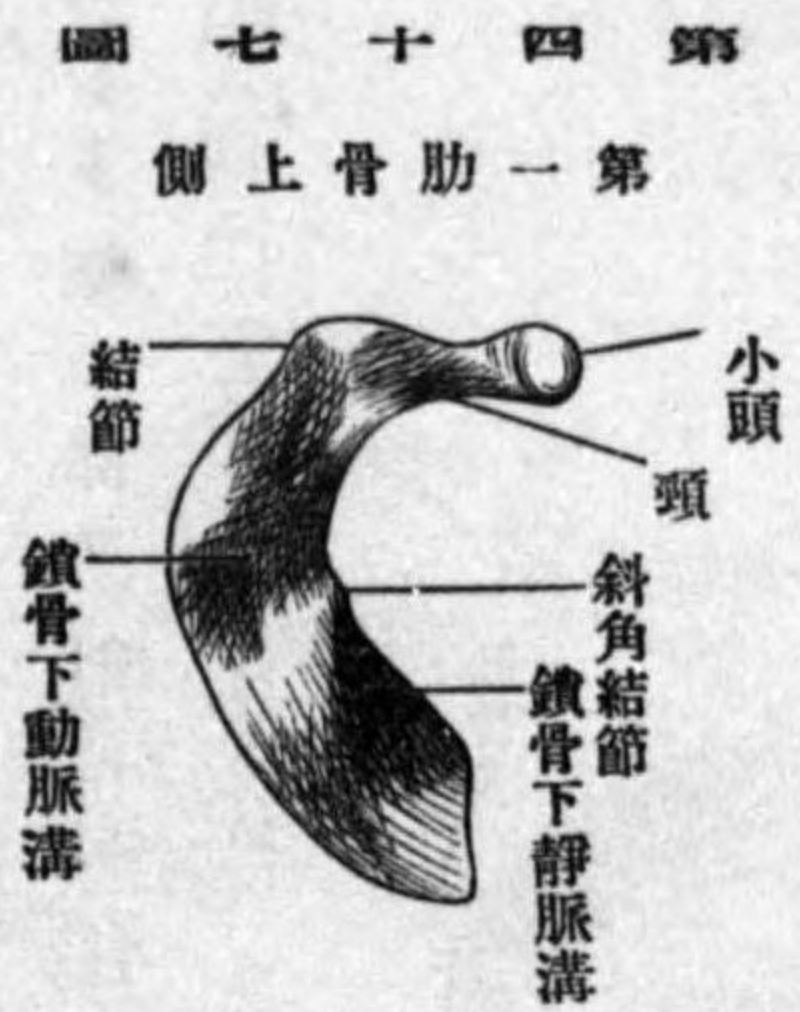
圖六十四第
側後骨肋四第



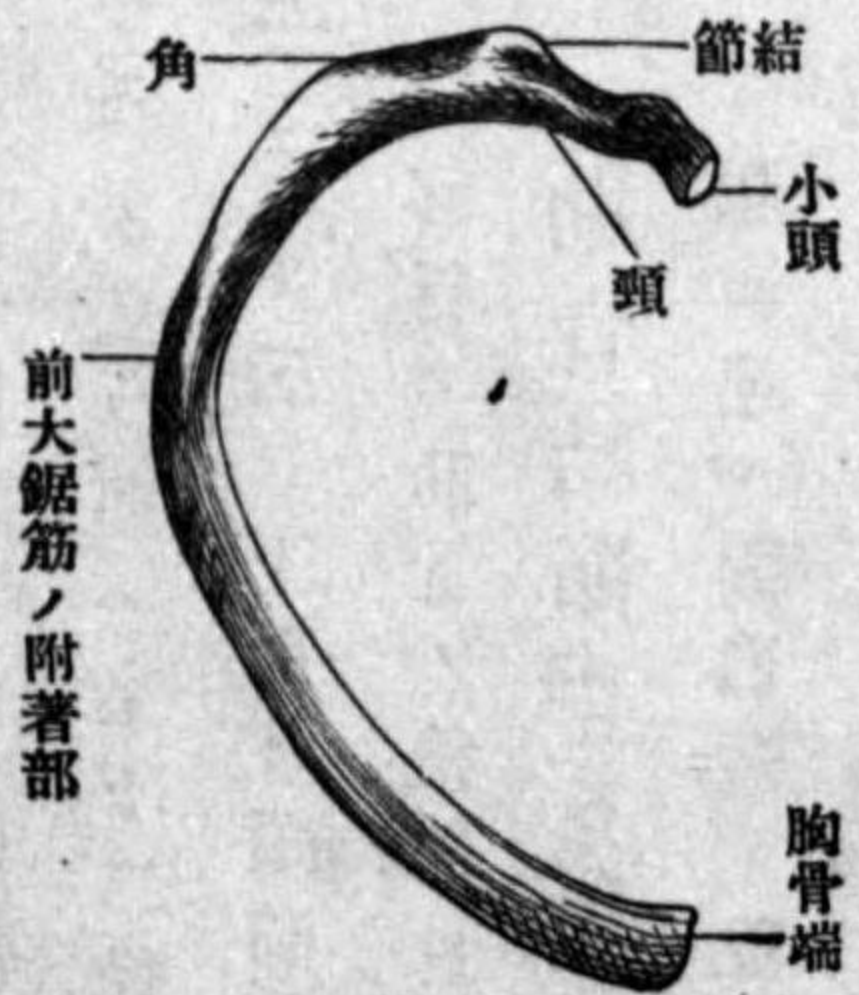
移行ス肋骨ノ後側ニ於テ頭ト體トノ境界ニ肋骨結節 Tuberculum costae アリ、胸椎横突起ニ連ル關節面ヲ現ハス下二肋ハ横突起ニ接セザルヲ以テ之ヲ有セズ、關節面ノ後方ニ粗糙部アリ靱帶ヲ附着ス、體 Corpus、ハ肋骨ノ大部分ニシテ扁平弓形ヲナシ上下縁ヲ現ハシ結節ヨリ少シク隔リタル部ハ多少角度ヲ造リテ屈曲シ其後側ハ粗糙ナリ之ヲ肋骨角 Angulus costae ト云フ、第一肋ハ角ヲ缺キ結節部ニ於テ強ク屈曲ス、又角ハ終末肋骨ニ

ハ不明ナリ、肋骨ノ上縁ハ圓滑、下縁ハ銳利ニシテ其内側ニ肋骨溝 Sulcus costae アリ、
 胸骨端 Extremitas sternalis ハ上下縁トモ鈍圓ヲ呈シ凹陥粗糙ノ端面ヲ以テ肋骨ト接
 著ス、以下各肋骨ノ特異ナル點ヲ述ブ

第一肋骨ハ鎌狀ニシテ幅廣ク、其面ハ上下ニ向ヒ、内外ノ二縁ヲ有ス。上面ノ前部ニ於
 テ内縁ニ近ク斜角結節 Tuberculum scalenii (Lisfranci) アリ、前斜角筋 其後方ニ鎖骨
 下動脈溝 Sulcus subclaviae 鎖骨下動脈ヲ通ズアリ、淺クシテ側方ニ走ル鎖骨下動脈溝ノ後方ニ



圖七十四第
側上骨肋一第



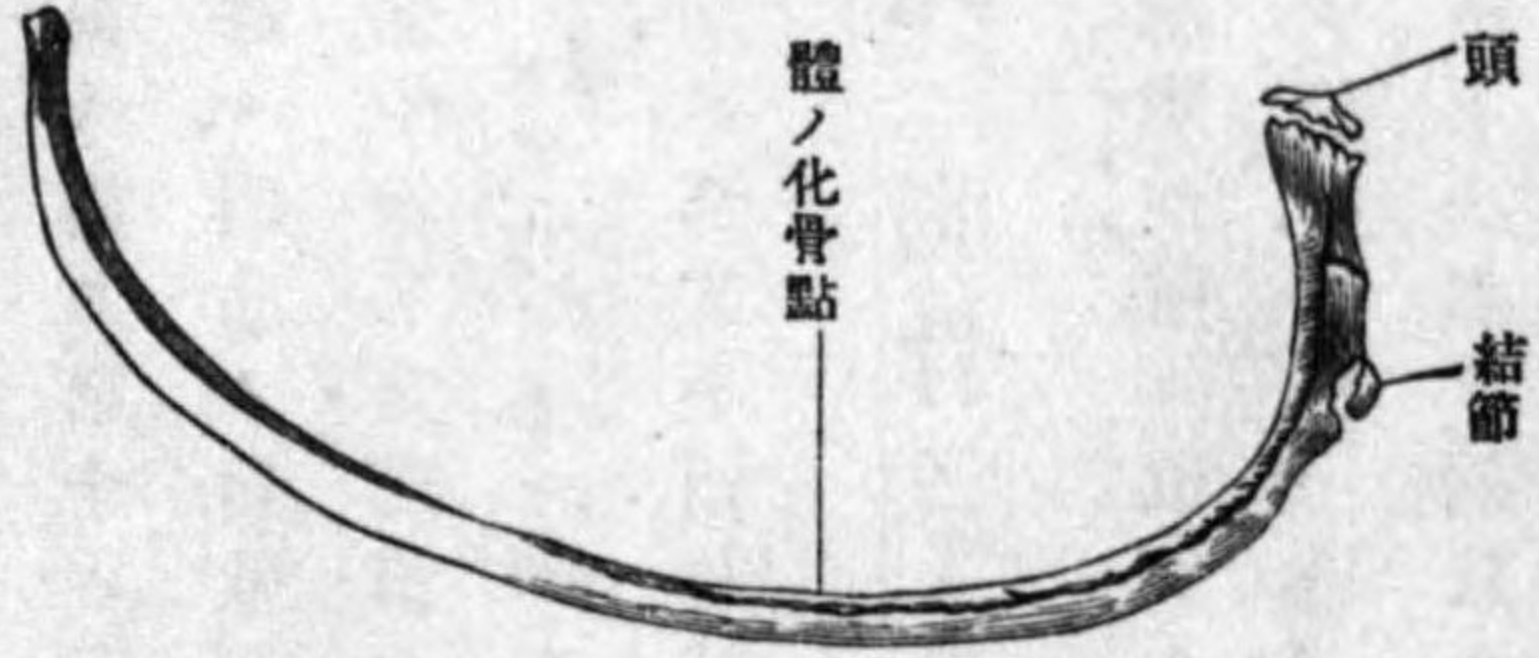
圖八十四第
面上骨肋二第

面ヲ現ハス即前大鋸筋ノ一大肉尖ヲ附着スル所ナリ、下二個ノ肋骨ハ短クシテ末端尖
 レリ

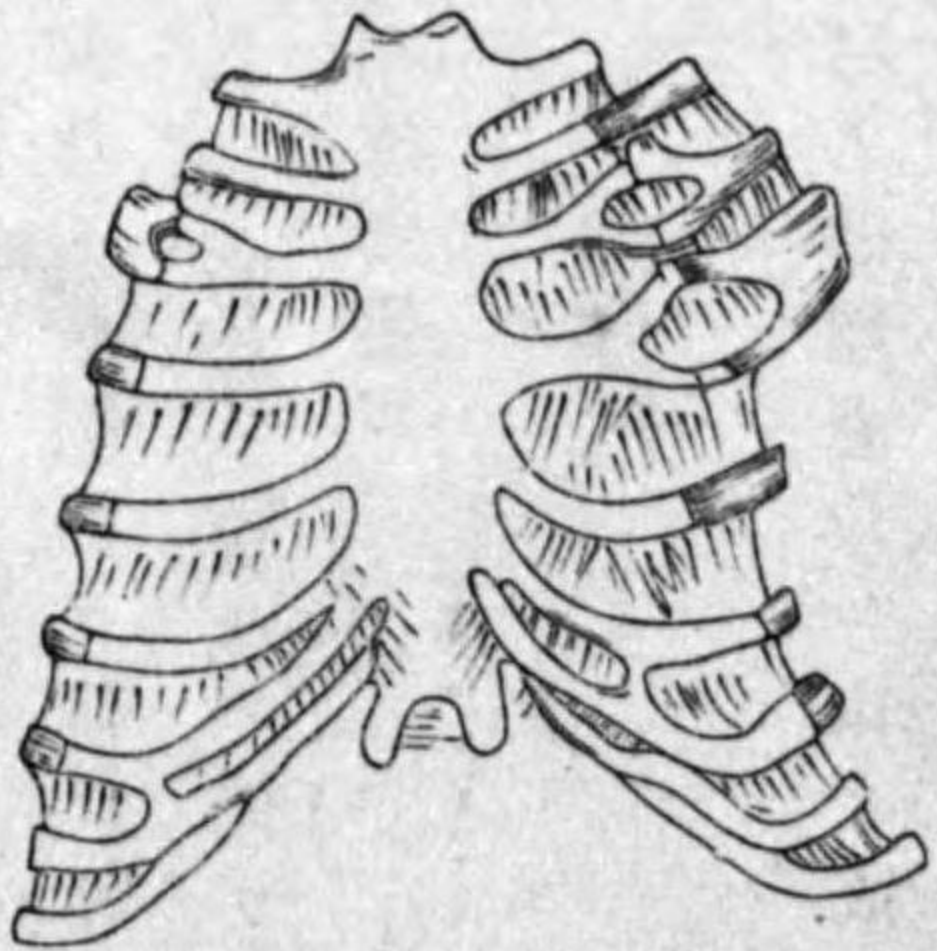
粗糙部アリ、中斜角筋ノ附着部ナリ、又斜角結節ノ前側ニ鎖骨下靜脈ヲ通ズル溝ヲ有ス、而モ淺クシテ著明ナラズ、第二肋骨ハ外面ノ中央ニ於テ粗糙

肋骨ハ上位ヨリ漸々下位ニ向ヒテ其長サヲ増加シ、第七及第八肋骨ハ最モ長シ、尙下位ニ至レバ漸々短縮ス、幅ハ一般ニ後方狭ク前方廣シ、又肋骨ハ前述ノ如ク其面ヲ以テ彎曲スルノミナラズ、縁ニヨリテ彎曲シ、爾他尙縱軸ニヨリテ著シク捻轉ス、肋骨ノ位置ハ水平ナラズシテ椎骨端ヨリ斜ニ前下ニ降りテ肋軟骨ニ連リ、肋軟骨ハ彎曲シテ上内方ニ向ヒ胸骨縁ニ進ム、但シ第一第二ハ然ラズ

圖九十四第
骨肋八第ノ熟未



圖十五第
常異骨軟肋及骨肋
(肋四第及三第側左肋三第側右)



肋軟骨ハ鈍縁ヲ有シ第一ヨリ第七ニ至ルマデハ漸々其長サヲ増加シ、以下第十二肋迄再ビ短縮ス、而シテ第一ハ下内ニ進ミ、第二ハ水平ニ位シ、第三ハ稍上向シ、第四以下ハ始メ肋骨ノ方向ニ從ヒ、内方ニ進ムト雖モ乍チ彎曲シテ上内方ニ向ヒ胸骨ニ達ス、然

レドモ第八、第九、第十ノ三個ハ順次上在ノ肋軟骨ニ連リ、最下ノ二個ハ短小ニシテ腹壁ノ中ニ終ル、假肋ノ肋軟骨ハ末端尖銳ナリ第六乃至第八肋軟骨ハ廣キ突起ヲ出シテ互ニ相關節シ、第二乃至第七肋軟骨ト胸骨トハ關節ヲ以テ連ル、肋骨ハ異常トシテ減數ハ稀ニ述ベタル理由ノ如ク屢、現ハル、コトアリ、肋骨ノ發生ハ先ヅ體ニ於テ一個ノ化骨核ヨリ又稀ニ骨或ハ軟骨ノ分岐スルモノアリ、肋骨ノ發生ハ先ヅ體ニ於テ一個ノ化骨核ヨリ始メ、後期ニ至リ小頭及關節ニ第二ノ核ヲ生ズ

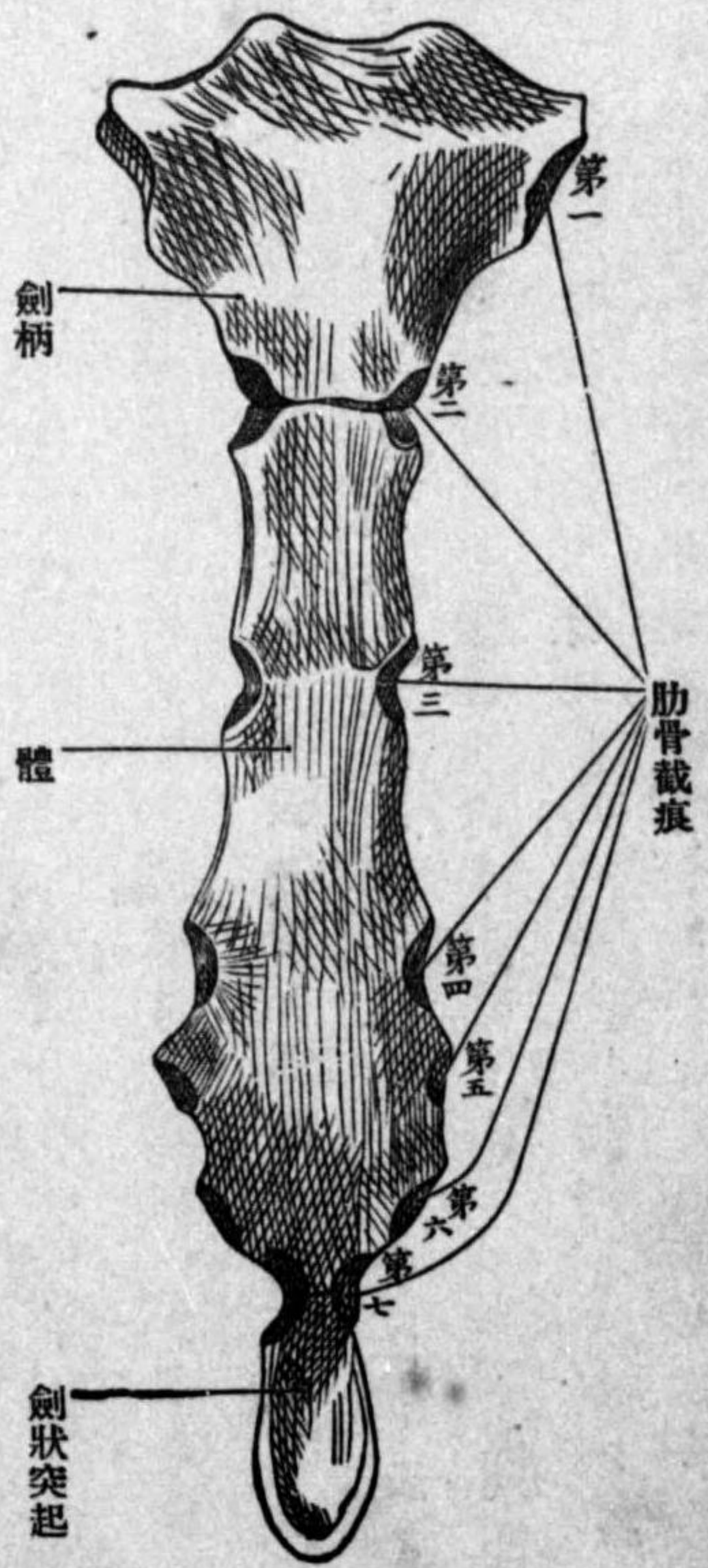
丙 胸骨 Sternum

胸骨ハ胸廓前壁ニ位シ上七個内臟弓ノ前端癒合ニ由テ成ル、形狀ハ長キ板狀ニシテ上端ハ厚ク廣ク、下端ハ俄ニ狭少シ尖端ニ終ル、胸骨ヲ區別シテ三トシ其中大部ヲ體、上強部ヲ劍柄、下小部ヲ劍狀突起ト云フ

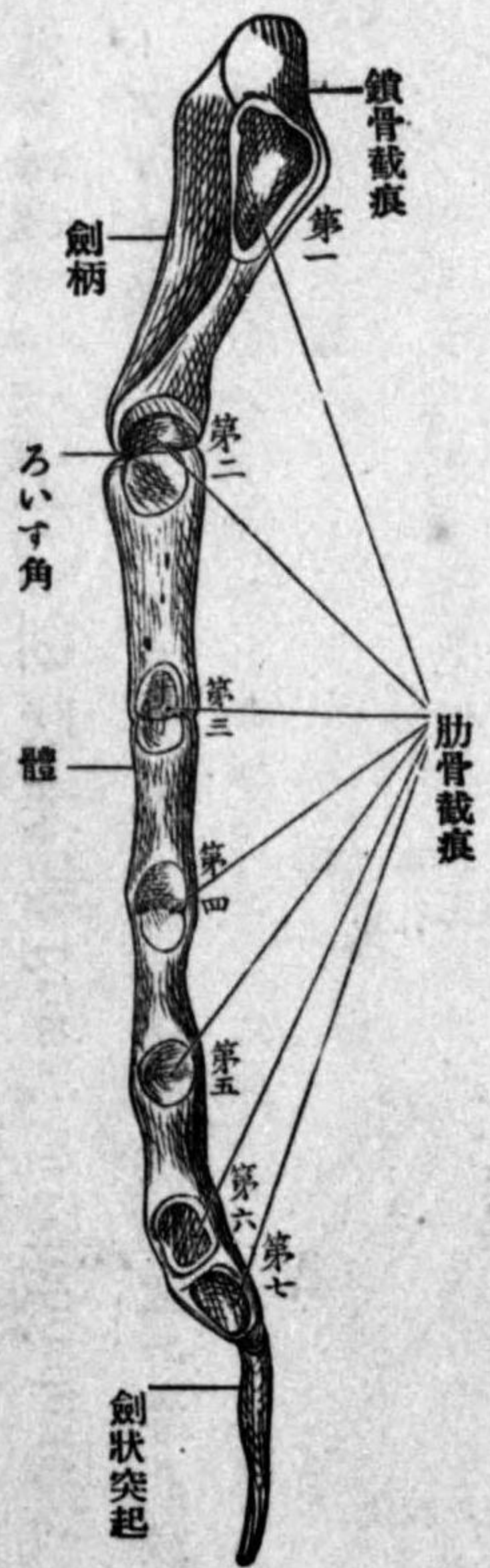
胸骨柄 *Manubrium sterni* ハ前面少シク突隆、後面平坦、上縁ニ三個ノ截痕アリ、其中央ニアルモノハ頸截痕 *Incisura jugularis* ニシテ即頸窩ノ下界ヲ成シ皮上ヨリ觸知スルヲ得ベシ兩側ノモノハ斜位ヲ取り鎖骨ト關節ス、鎖骨截痕 *Incisura clavicularis* 之ナリ、側縁ノ上部鎖骨截痕ノ直下ニ第一肋骨ト接合スル第一肋骨截痕 *Incisura costalis I* アリ、之ヨリ下方ハ狭少シ、下端ニ第二肋骨截痕ノ上半部ヲ有ス、下縁ハ成人ニ於テハ體ト

軟骨接合ヲ營ミ老年ニ於テハ早ク骨性ノ癒合ヲ成ス
體 *Corpus* ハ長ク上端及下端ハ稍、狭シ、前面ハ少シク上方ニ向ヒ、後面ハ僅ニ下方ニ傾

圖一十五 胸骨前面



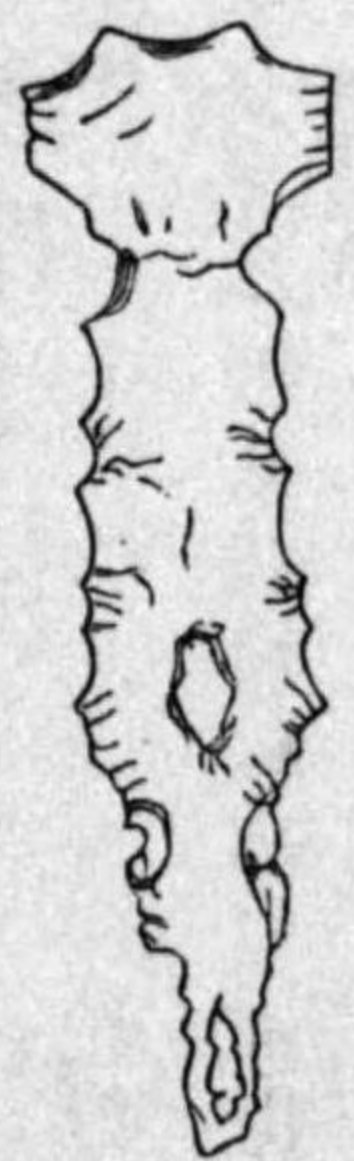圖二十五 胸骨側面



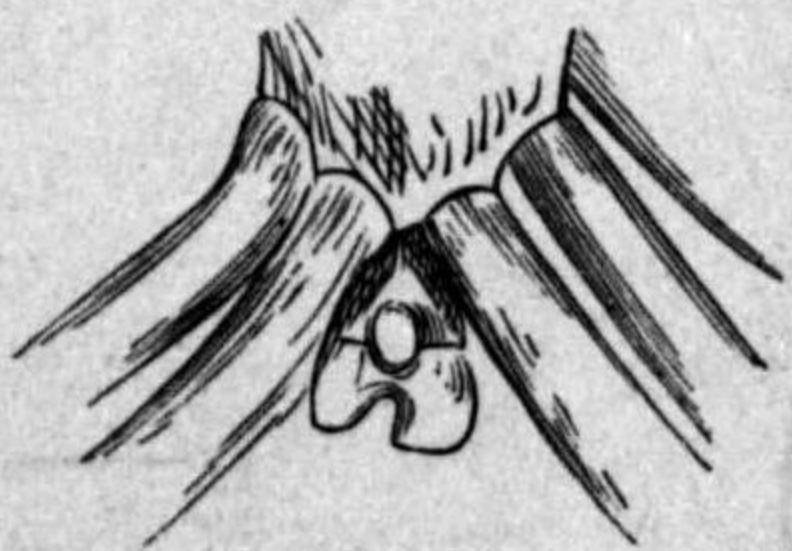ク、側縁ニ於テハ第三ヨリ第六ニ至ル肋骨窩 *foveae costales III-VI* ヲ現ハシ側縁ノ上端ニ於テハ第二肋骨窩ノ下半部ヲ現ハシ、下端ハ狭小ニシテ第七肋骨窩ノ上半部ヲ現ハス而シテ肋骨窩ノ間ハ即肋間腔ノ内端ニシ

テ鈍縁ヲ成ス 穿孔スルコトアリ、**劍狀突起** Processus xiphoidens ハ成人ニ於テモ屢軟骨ナルコトアリテ種々ノ形狀ヲ呈シ或ハ舌狀或ハ廣幅或ハ穿孔或ハ分岐ス

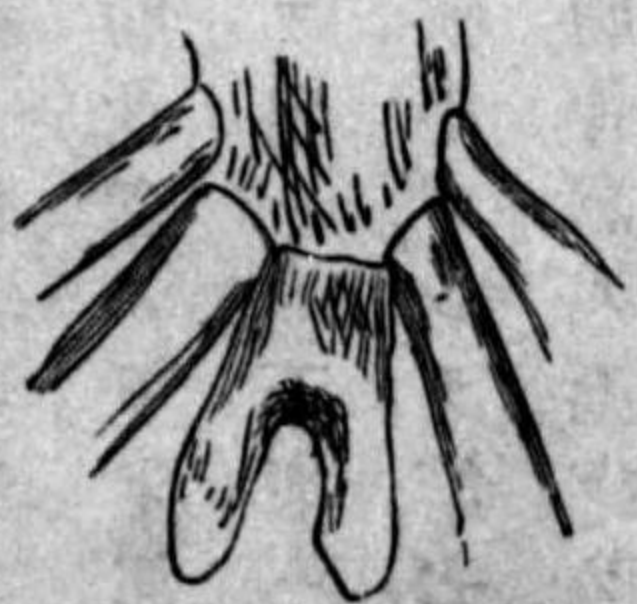
圖三十五第 胸骨異常體及劍狀突起孔有 老人不詳



圖四十五第 起突狀劍ルタシ孔穿 (甲)



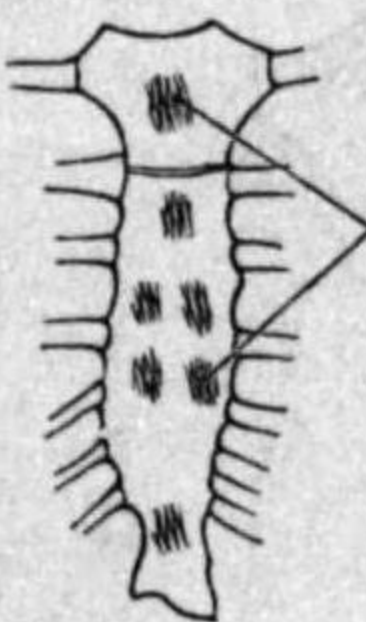
起突狀劍ルタシ岐分 (乙)



胸骨前面ヲ又胸骨面 Planum sternale ト云フ體ト劍柄ノ接合ハ屢、後方ニ向ヒ鈍角ヲ成ス之ヲ胸骨角或ハ角 Angulus sterni, Ang. Ludvici ト云フ

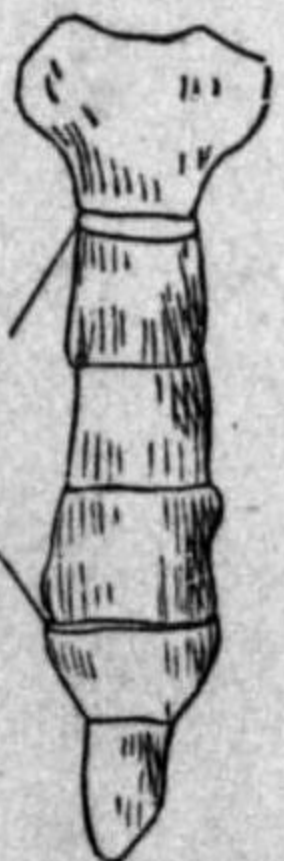胸骨ノ發育 幼時ニ於

圖五十五第 初生兒ノ胸骨 (甲)



化骨核

未成熟ノ胸骨 (乙)



軟骨

於テモ尙存スルモノアリ、骨片ノ數ハ通常三個稀ニ四個ナルヲアリ、各片ハ二個或ハ數

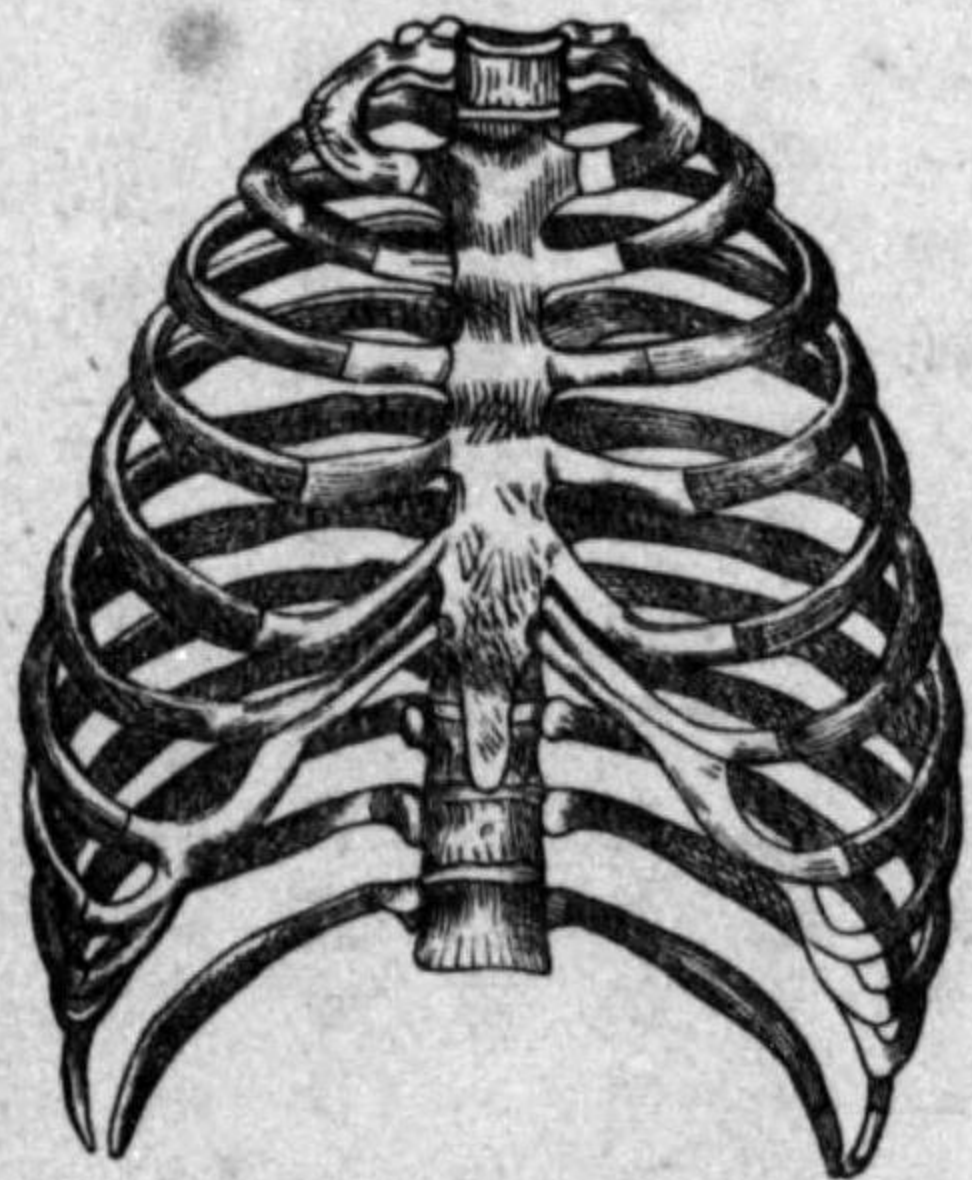
個ノ不規則ナル位置ノ骨核ヨリ始ム、劍柄ノ核數モ亦不定ナレモ通常二個ノ梨子狀核ニシテ初生兒ニ於テ之ヲ見ルヲ得、劍狀突起モ化骨スルキハ一般ニ二個ノ核ヲ以テ始ム、胸骨ノ穿孔ヲ來ス所以ハ胸骨ノ發生上ヨリシテ容易ニ理會スルヲ得ベシ、即胎兒ニ在リテハ胸骨ハ中央ニ於テ分界シタル兩片ノ軟骨ヨリ成ルモノニシテ此軟骨兩片癒合スルニ當リ一部分殘存シテ孔トナリ化骨モ亦之ニ伴フヲ以テナリ

(胸廓 Thorax)

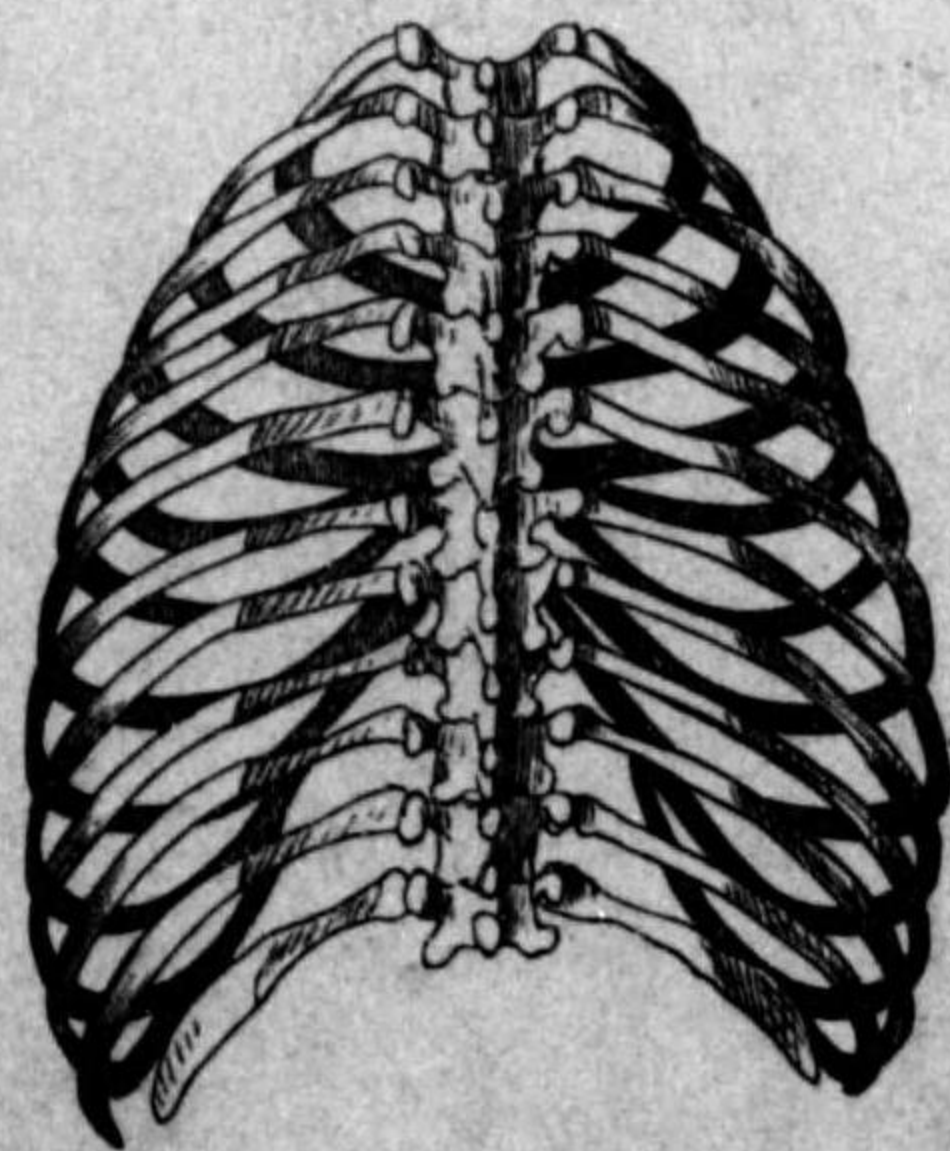
胸廓ハ胸椎、肋骨、及胸骨ヨリ合成シタル骨腔ナリ、形狀ハ尖端ヲ前方ニ向テ斜ニ截斷シタル圓錐ノ如ク、横徑ハ長ク、矢狀徑ハ短ク、脊柱ハ後側ヨリ內腔ニ向テ押入ス、故ニ其水平斷面ハ蠶豆形ヲ爲ス、通常之ヲ後壁、前壁、兩側壁ニ區別ス而モ著明ナル境界ヲ存セズ、**前壁**ハ胸骨、肋軟骨及肋骨前端ヨリ成リ、諸壁中最モ短ク且少シク突隆ス、胸骨ノ上縁ハ第二及第三胸椎ノ接合部ノ高サニ一致シ、下端ハ男ニ於テハ第十胸椎、女ニ於テハ第八胸椎ニ一致ス、**側壁**ハ肋骨ノ中部ヨリ成リテ最モ長ク其中部ハ臑骨ト殆ント一横手ヲ隔ツルノミ、**後壁**ハ脊柱ト肋骨後端トヨリ成リ、長サハ前二壁ノ中間ニ位シ、肋骨角ヲ以テ外境トス、而シテ棘狀突起ト肋骨角トノ間ニ淺溝アリ、深背筋ノ充填スル所ナ

リ、上口 *Apertura thoracica superior* ハ狹クシテ心臟形ヲ有シ斜ニ前方ニ向ヒ、其尖端ハ鈍クシテ前方ニアリ、下口 *Apertura thoracica inferior* ハ廣クシテ其假想的平面ハ兩側第十一肋骨ノ尖端ニ互ル横線ニヨリテ屈曲ス、其前半ハ三角形ニシテ胸骨體ノ下端

第五十六圖
胸廓前側



第五十七圖
胸廓後側



ニ向ヒ、後半ハ脊柱ニ向テ共ニ斜ニ昇ル、胸骨ノ下方左右肋軟骨ノ間ニ生ズル角ヲ胸廓下腹角 *Angulus epigastoricus des thorax* ト云フ、胸廓ノ縦軸ハ鉛直ナラズ上端少シク後方ニ傾ク、女子ノ胸廓ハ男子ニ比シ短狭ニシテ前壁短ク通常下口狹小ス、蓋シ衣服ニヨリテ後天性ニ變形シタルモノナルベシ小兒ニ於テハ廣短ニシテ肋骨ノ位置ハ水平ニ近シ

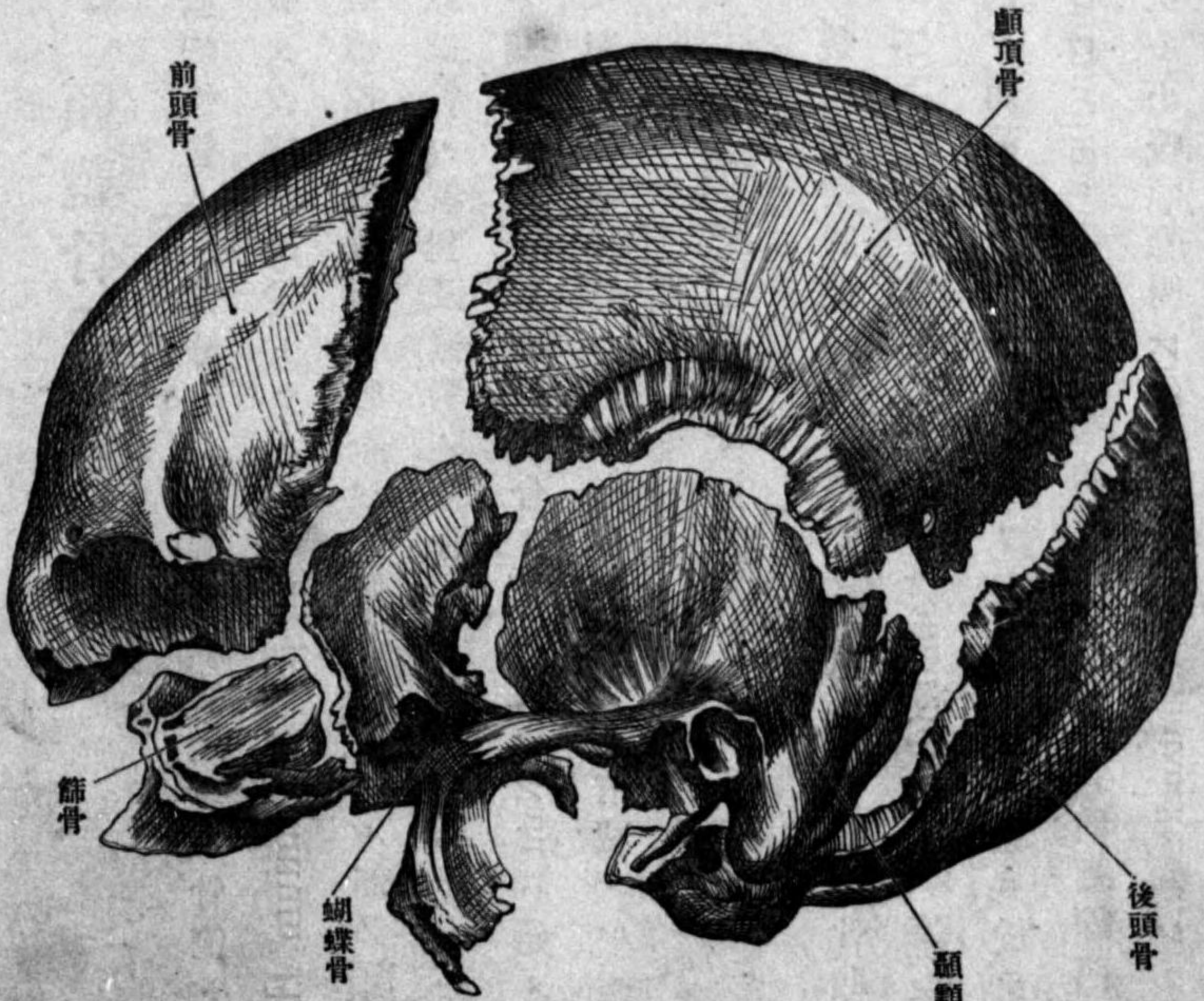
丁 頭蓋骨 Cranium

頭蓋ハ動物性管ノ一部分ニシテ腦髓ヲ擁護スル骨筐ト爲リ、脊柱ノ上端ヨリ前方ニ彎曲ス、而シテ直接ニ管壁トナル部ヲ腦頭蓋 *Cranium*, *Hirnschädel* ト云ヒ、其下方ニ於テ專ラ咀嚼器竝ニ感覺器ヲ容ルベキ腔窩ノ存スル部ヲ顔面頭蓋 *facies, Gesichtschädel* ト云フ、頭蓋骨ハ有對及無對ノ數骨ヨリ成リ縫合或ハ軟骨接合ヲ以テ緊ク連合ス、獨リ下顎骨ハ關節ヲ以テ可動性連合ヲ營ム、縫合 *Nah* ハ始メハ平緣、或ハ鋸齒狀緣、或ハ鱗狀ヲナスモ漸ク後年ニ至レバ骨癒合ヲ爲シテ消滅スルモノアリ

イ 腦頭蓋 Hirschädel

腦頭蓋ハ、後頭骨、楔狀骨、篩骨、前頭骨ノ四無對骨、顱頂骨、顱額骨ノ二有對骨ヨリ成ル、之ヲ頭蓋頂 *Fornix crani s. Calvaria, Schädeldach*、頭蓋底 *Basis crani, Schädelbasis* ノ二部ニ別ツ、頭蓋頂ハ結締組織ヨリ發生シ、初生兒ニ於テハ猶化骨セザル部アリ、即所謂顱門 *Fontanelen* ナリ、就中著明ナルモノハ大前顱門 *Große Stirnfontanelle* ニシテ菱形ヲ呈シ、次ハ小後顱門 *Kleine Hinterhauptfontanelle* ニシテ三角形ナリ、次ハ兩側ニ於テ楔

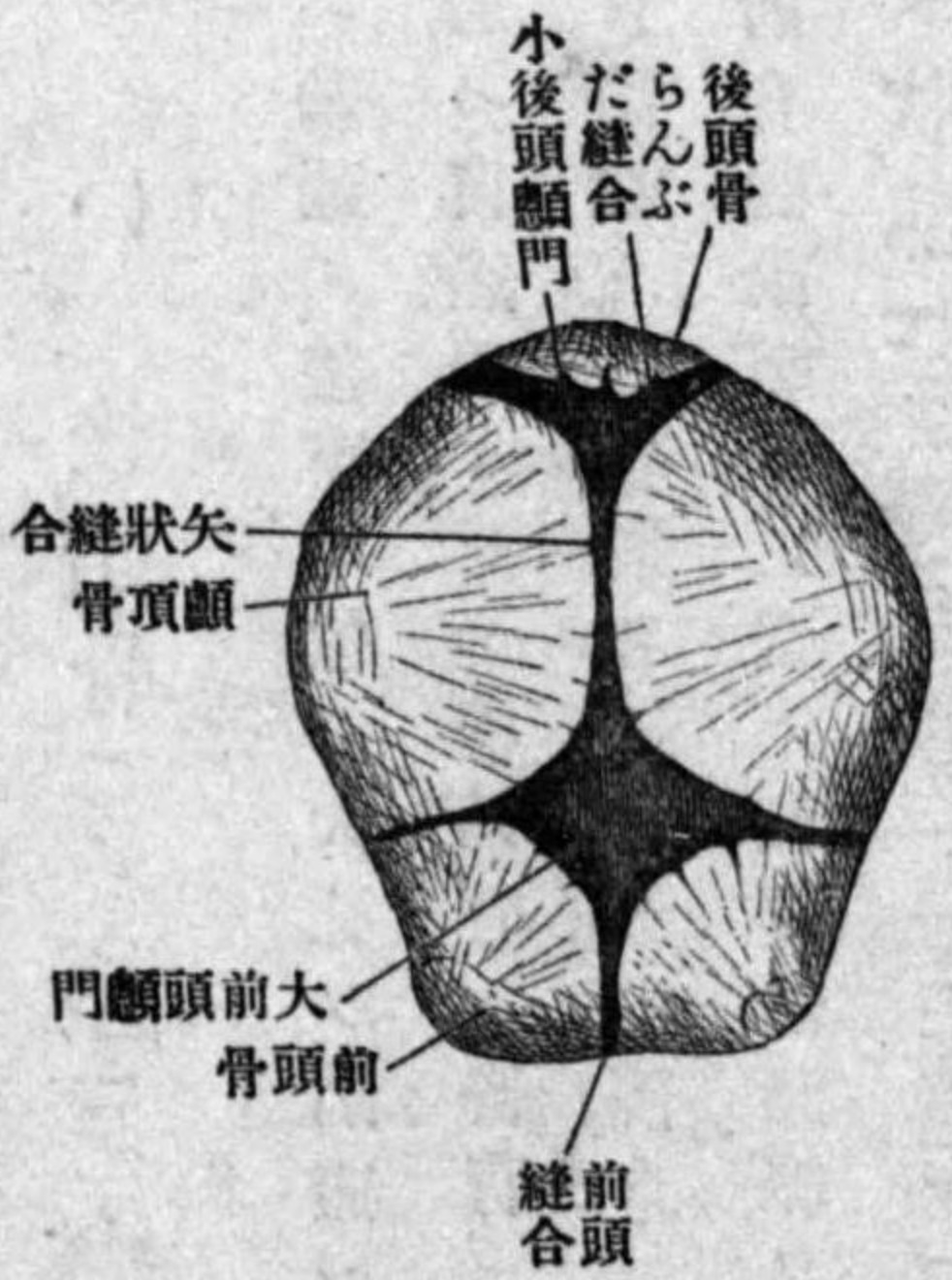
圖八十五第 蓋頭腦ルヲシ解離



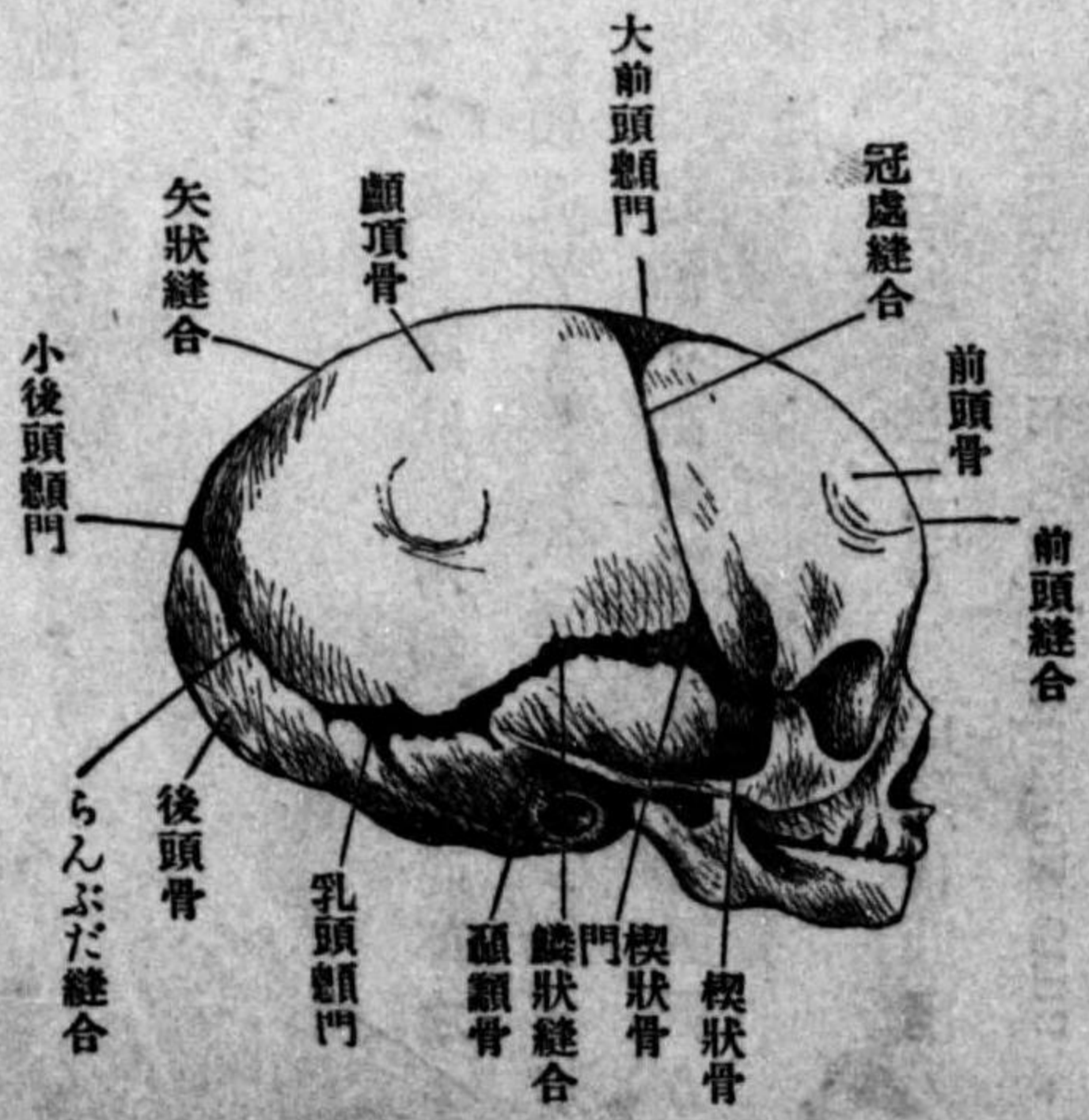
狀骨顱門 Keilbeinfontanelle 終
ハ兩側ノ乳頭顱門 Warzenfort-
satzfontanelle トス以上四種ノ
顱門ハ顱頂骨ノ四隅ニアリ
互ニ縫合ヲ以テ連續ス其名
稱及所在左ノ如シ

- 1 矢狀縫合 Sutura sagittalis, Sagittalnaht, Pleinaht 大前頭顱門ト小後頭顱門トヲ連續ス
- 2 冠所縫合 Sutura coronalis, Coronalnaht, Kranznaht 大前頭顱門ト楔狀骨顱門トヲ連續ス
- 3 三角縫合 Sutura lambdoi-

圖九十五第 面上蓋頭ノ兒生初



圖十六第 面側蓋頭ノ兒生初



dea, Lambdanaht, Occipitalnaht 小後頭顱門ト乳頭突起顱門トヲ連續ス
4 鱗狀縫合 Sutura squama, Schuppennaht 楔狀骨顱門ト乳頭突起顱門トヲ連續ス
ルヲ以下線ト相重疊ス
希臘ノ(Lambda)字形ヲ爲スヲ以テ名ケタリ
顱部ガ顱

此四縫合ノ他前頭骨ハ前頭縫合 Sutura frontalis ニヨリテ兩半部ニ分タル然レモ後年ニ至レバ癒合シテ一骨トナル
成人ニ於テ縫合ハ多少鋸齒狀ヲ爲スト雖多クハ外板ニ著シク内板ハ否ラズ之ニ反シ

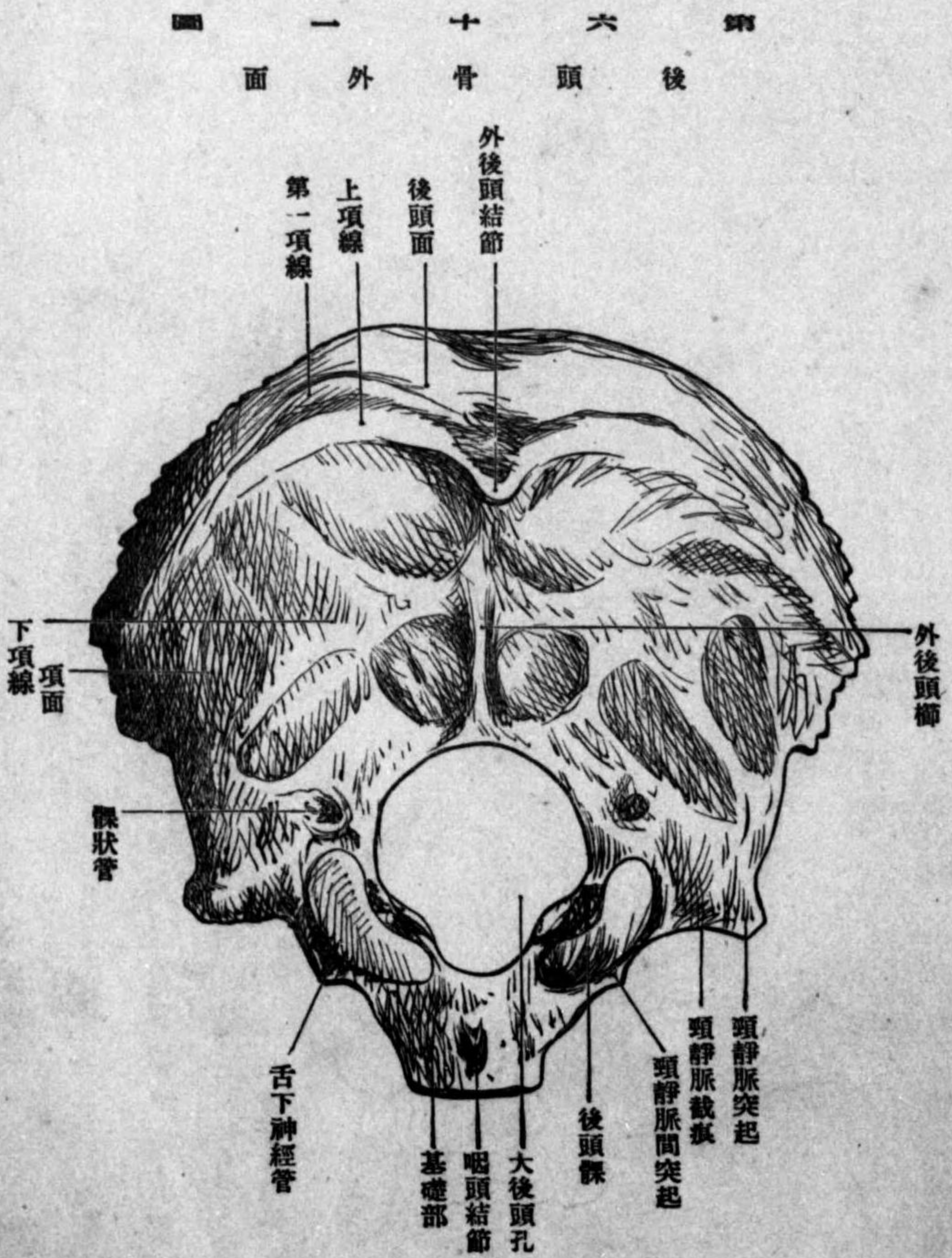
テ骨癒合ノ際ハ内板ニ始マリ外板ニ及ブ、縫合ノ鋸齒狀著シキ部位ニ於テ屢、小骨ノ存在ヲ見ルコトアリ之ヲ縫合小骨 *Ossicula suturarum*, *Ossicula Wormiana* ト云フ、此小骨ハ或ハ外板ニ止マリ或ハ全層ニ亙ルモノアリテ専ラ三角縫合及顛頂乳頭縫合ニ存在ス、又屢、大縫合骨ヲ三角縫合ノ尖端或ハ側角或ハ冠處縫合等他ノ部位ニ見ルコトアリ

い 後頭骨 *Os occipitale*, *Hinterhauptbein*

後頭骨ハ頭蓋ノ後下ニ位シ大孔ヲ圍擁シタル四部ヨリ成ル、鱗狀部、兩側部、基礎部之ナリ。此區別ハ自然的ニシテ後頭骨ノ發育ニ由來ス、大後頭孔 *Foramen occipitale magnum* ハ頭蓋腔ト脊髓管トノ交通孔ニシテ卵圓形ヲ爲シ 1 腦膜 2 延髓 3 副神經根 4 椎骨動脈 5 二個ノ前脊髓動脈 6 二個ノ後脊髓動脈 7 靜脈叢等ヲ通ズ

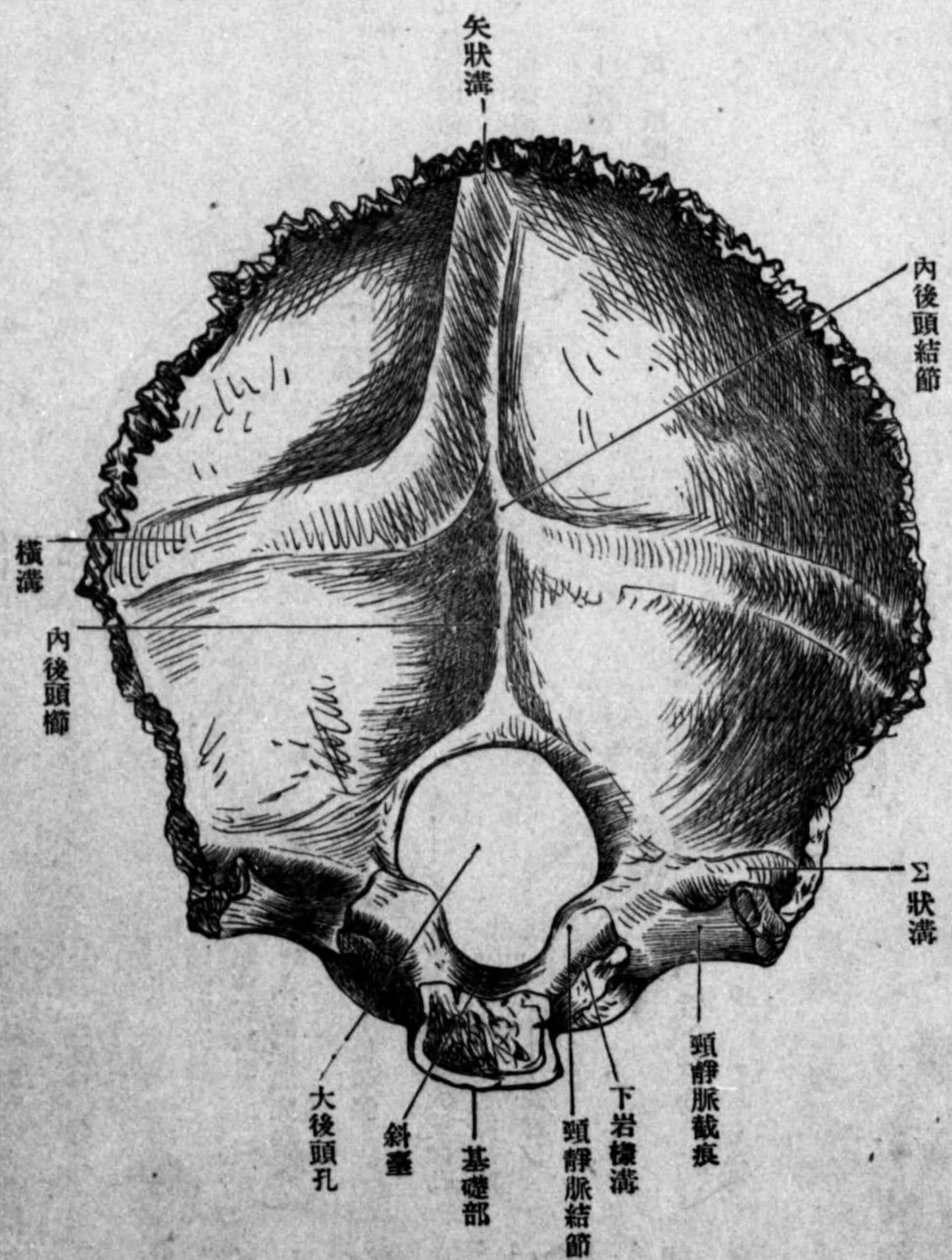
一 鱗狀部 *Pars squamosa*, *Squama occipitalis*, *Hinterhauptschuppe* 外凸隆内凹陥ノ二面ヲ有シ、外面ノ中央ニ突起アリ、外後頭結節 *Protuberantia occipitalis externa* ト云フ、其結節ヨリ大後頭孔縁ニ下ル縦隆線ハ即外後頭櫛 *Crista occipitalis externa* ナリ、項韌帶ノ附着部トス、外後頭櫛ヨリ側方顛顛骨乳頭突起ノ後側ニ走ル線ハ上項線 *Linea nuchae superior* ニシテ、其下方ニ之ト並行スル線ハ下項線 *Linea nuchae inferior*

ナリ、各下方ニ彎曲ス、上項線ノ上ニ屢、幽微ナル弓形線ヲ見ルコトアリ第一項線



Linea nuchae superior ト云フ、上項線ニヨリテ外面ヲ上下ノ二部ニ別ツ、上部ノ滑澤ナル所ヲ後頭面 *Planum occipitale* ト云ヒ、下部ノ粗糙ナル所ヲ項面 *Planum nuchale* ト云フ、項筋ノ附着部ナリ即上項線ニ

圖二十六 後頭骨內面

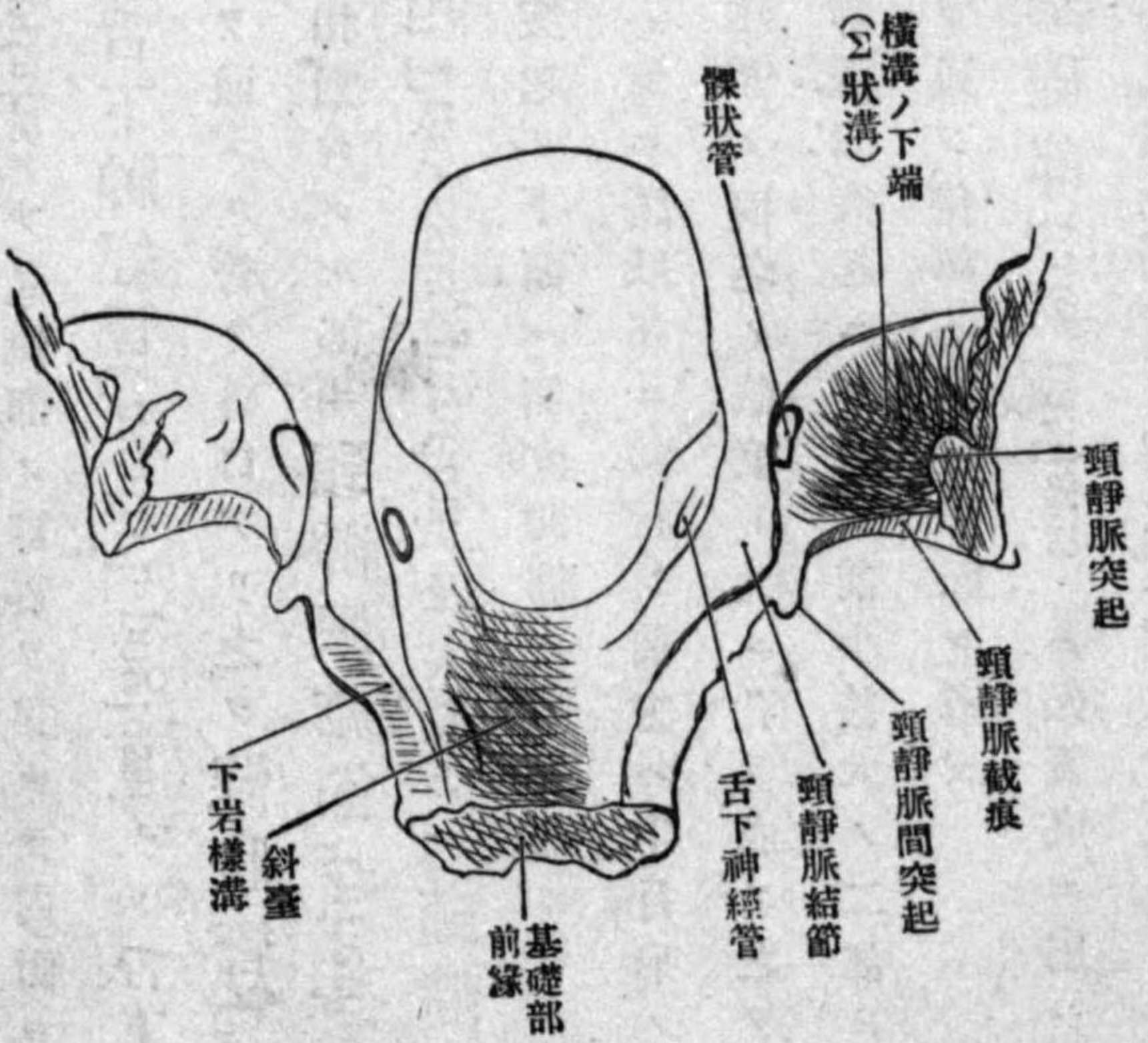


ハ胸鎖乳
頭筋、僧帽
筋、後頭筋
ヲ、下項線
ニハ後大
直頭筋、後
小直頭筋、
上斜頭筋、
ヲ附着シ
上下項線
ノ間ニハ
頭夾板筋、
頭半棘筋
附着ス

内面ハ中央ニ内後頭結節 *Protuberantia occipitalis interna*アリ、其ヨリ上下左右ニ向テ

走レル隆線ヲ十字隆起 *Eminentia cruciata*ト云フ、隆起ノ下脚ハ大後頭孔縁ニ達ス之
ヲ内後頭櫛 *Crista occipitalis interna*ト云フ、隆起ノ上脚及横脚ハ淺溝ヲ有ス、上脚ノ
溝ヲ矢狀溝 *Sulcus sagittalis* 横脚ノ溝ヲ横溝 *Sulcus transversus*ト云フ、内ニ靜脈竇ヲ

圖三十六 後頭骨側部及基礎部內面



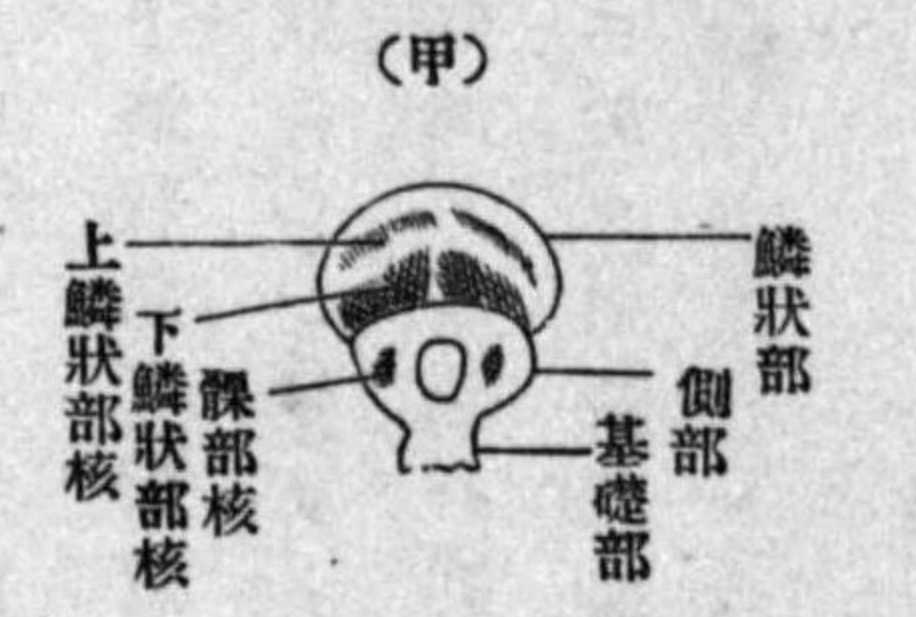
受容ス又十字隆起ハ同時ニ硬腦膜
皺壁ノ附着スル所トス、即横脚ニハ
小腦天膜、上脚ニハ大腦鎌膜、下脚ニハ
頭ニハ小腦鎌膜ヲ附着ス、有ノ壁ハ固
シ、硬腦膜、皺壁ノ骨ニ附着ス、有
シタル部ニ生スル裂隙ナリ、鱗狀部ノ
縁ハ顱頂骨及顱顛骨ノ乳様部ト三
角縫合ヲ營ム

二 側部或ハ髌部 *Partes laterales s. condyloideae* ハ大後頭孔ノ
兩側ニ於テ鱗狀部ト基礎部トヲ連
續シ、下面ニ於テ頭蓋ト脊柱トヲ關
節セシムル所ノ後頭骨髌 *Condyl-*

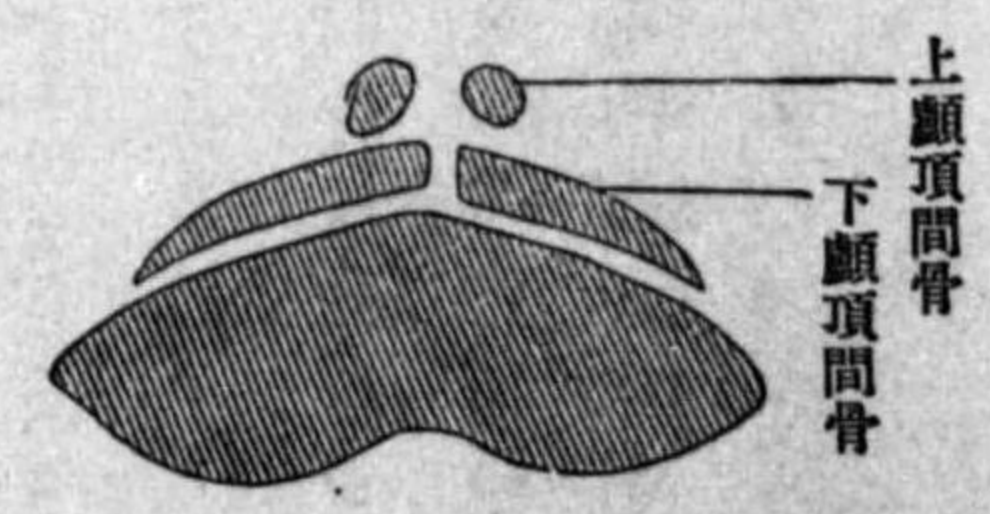
us occipitalisアリ、又側部ノ實質ヲ穿テ内面ヨリ外面ニ貫キ後頭骨髁ノ前方ニ出ヅル管アリ舌下神經管Canalis hypoglossiナリ舌下神經ヲ通ズベシ、又後頭骨髁ノ後方ニハ導血管ヲ通ズル管ノ外ロアリ之ヲ髁狀管Canalis condyloideusト云フ、内面ニ於テ後頭髁ト相對シタル部ニ頸靜脈結節Tuberculum jugulareアリ、外縁ニ三角形ノ頸靜脈突起Processus jugularis及尖銳ナル頸靜脈間突起Processus interjugularisアリ、頸靜脈突起ノ下面ハ側直頭筋ノ附著部ニシテ其上面ハ横溝ノ下端其内境ヲ成ヌ突起ノ後方ハ直ニ鱗狀部ニ移行シ前方ハ半月形ノ頸靜脈截痕Incisura jugularisトナリ、顛顛骨錐體ノ同名ノ截痕ト共ニ孔ヲ成ヌ之ヲ頸靜脈孔Foramen jugulareト云フ此孔ハ頸靜脈間突起ニヨリテ前小、後大ノ二部ニ分レ、前部ハ舌咽神經、迷走神經、副神經ノ三神經ヲ通シ、後部ハ内頸靜脈ヲ通ズ

三 基礎部 Pars basilaris ハ頭蓋底ニ屬シ、前方ハ厚ク、後方ハ薄シ、前縁ハ楔狀骨體ト骨癒合ヲ爲シ、幼者ハ楔狀基礎軟骨Cartilago Spheno-basilarisヲ以テ接ス、上面ハ溝狀ノ斜臺Clivusヲ以テ楔狀骨ノ鞍背ト連リ、髓橋及延髓ヲ受容ス、側縁ハ顛顛骨錐體トノ間ニ岩様後頭裂fissura petro-occipitalisヲ生ズ、此裂隙ハ頸靜脈孔ノ連續ニシテ基礎纖維軟骨fibrocartilago basilarisヲ以テ充填セララル、下面ノ中央ニ基礎櫛Crista basilaris或ハ之

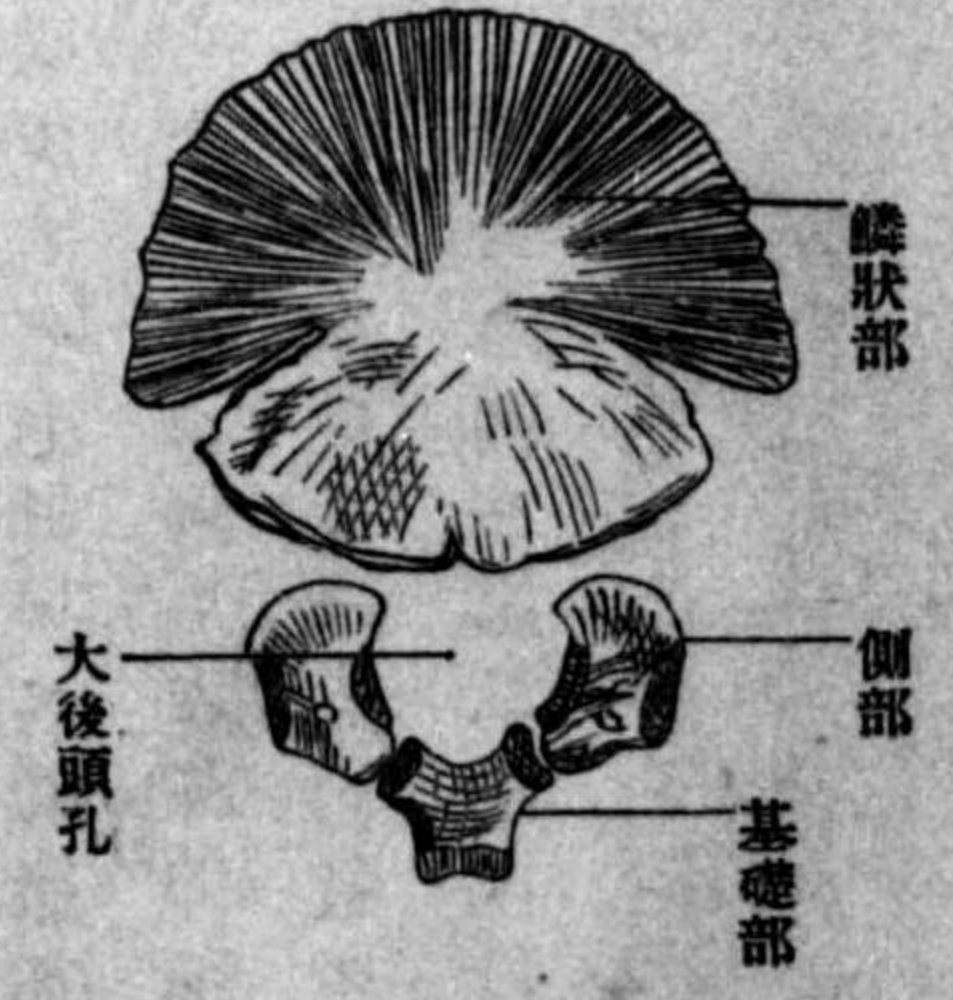
圖四十六第
後頭骨ノ骨化
第二週胎兒ノ後頭骨



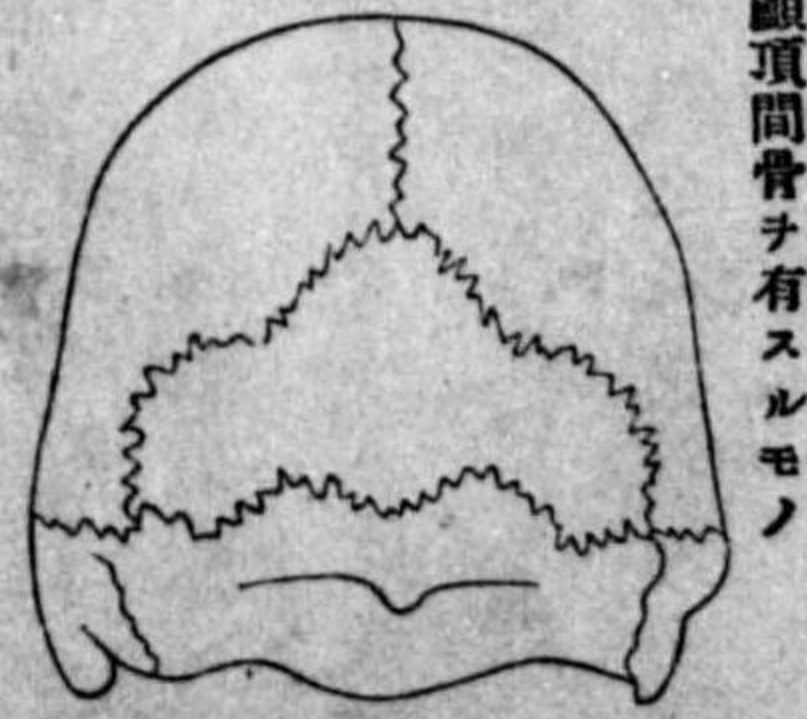
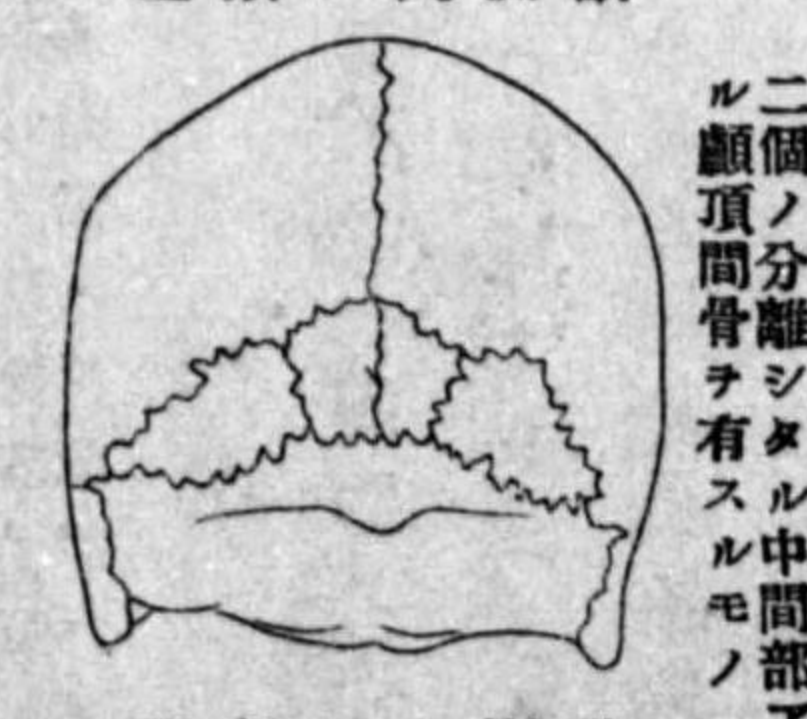
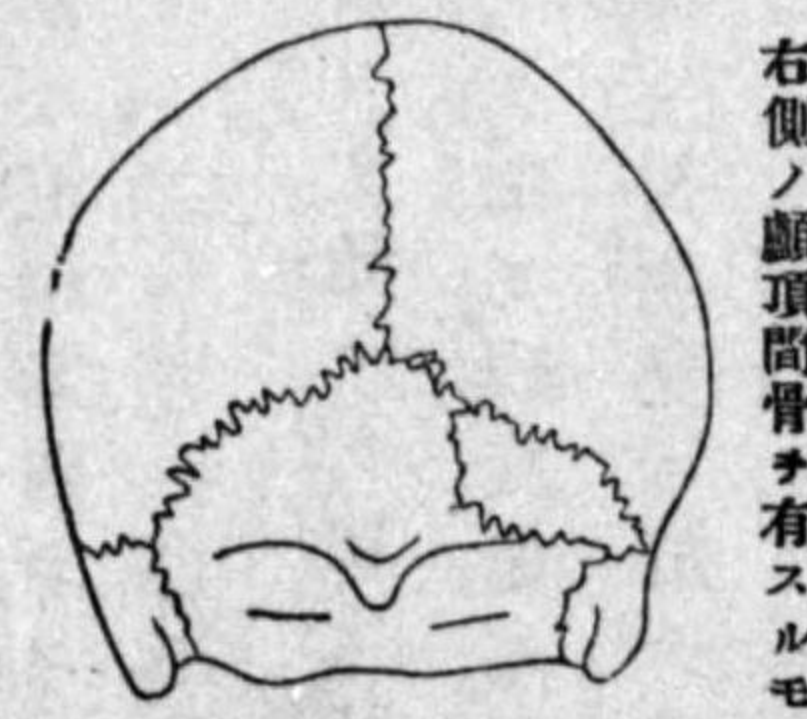
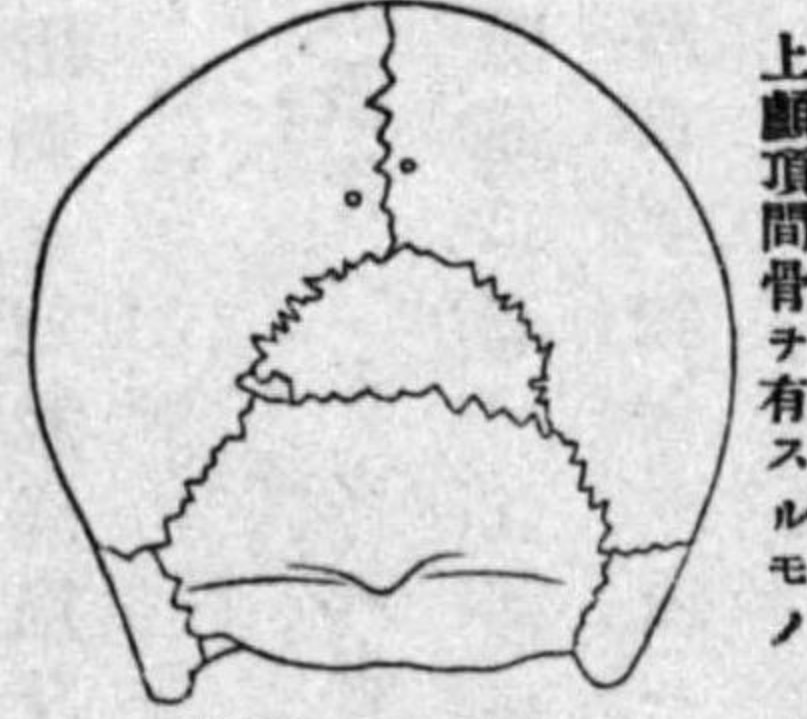
第三ヶ月胎兒ノ鱗狀部



初生兒ノ後頭部



圖五十六第
日本人人ノ蓋頭



後頭骨

四五

Handwritten notes in vertical Japanese characters, likely describing anatomical details or developmental stages.

ニ代ルニ咽頭結節 Tuberculum pharyngeum アリ、脊柱ノ前縦靱帶及咽頭上收縮筋附著ス其兩側ニ前大直筋及前小直頭筋附著ス後頭骨ヲ最後部ノ頭蓋椎 Schielwirbelト考フルハ基礎部ハ體側部ハ椎弓ノ脚、鱗狀部ハ強ク擴張シタル棘狀突起ニ相當ス

發育後頭骨ハ多クノ骨核ヨリ始マリ初生兒ニ於テハ四個ノ骨核ヲ有シ、一ハ鱗狀部、一ハ基礎部、二個ハ側部ニアリ、獨リ鱗狀部ノミハ單純ナラズシテ三對ノ骨核ヲ以テ始ムト雖早ク融合シ或ハ稀ニ初生兒ニ於テ或ハ成人ニ於テ各核ノ別々ニ現ハル、コトアリテ此部ニ特異ノ畸形ヲ現出ス、即下一對ハ項面ノ骨核ニシテ、上一對ハ後頭面ノ骨核ト成リ、下部ト癒合セザルキハ顛頂間骨 Ossa interparietalia トナル、第三ノ骨核ハ鱗狀部ノ上端ニアリ、上顛頂間骨 Ossa praeparietalia ノ基礎トナルト雖、早ク鱗狀部ト癒合ス上下鱗狀部ガ横縫合 Sutura transversa ニヨリテ分離スルキハ上三角形ノ部即顛頂間骨ヲ冠狀骨 Os Incae ト名ケ、上顛頂間骨ノ分離シタルトキハ尖端骨 Osa apicis ト名ケ、基礎部ト側部ト癒合ハ第六年ニ於テ成就シ側部ト鱗狀部ト癒合ハ既ニ第二年ニ於テ成リ、成人ニ於テ猶鱗狀部ト髁部ト間ニ縫合ヲ殘存スルコトアリ (Sutura condylosquamosa Zager)

欠

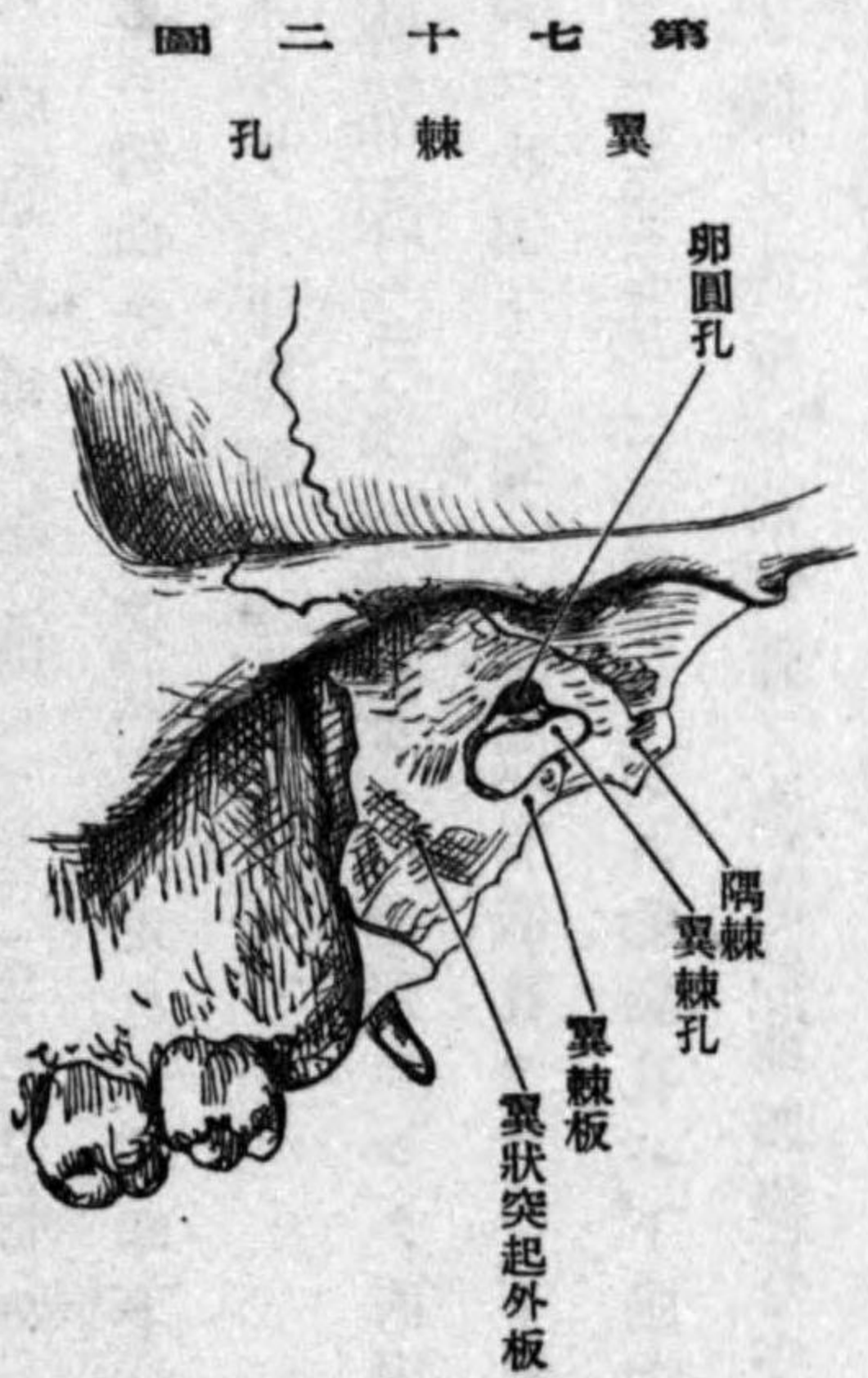
欠

ノ第三枝即下顎枝ヲ通シ此孔ニ密接シテ3棘孔 Foramen spinosum アリ最小ニシテ中硬膜動脈頭蓋ニ入ルノ道路ナリ其外口ノ後側ニ三角形ノ骨棘アリ口蓋張筋及蝴蝶顎韌帯ノ起始トス之ヲ隅棘 Spina angularis ト云フ又いんぐらすしーノ小翼 Ala parva ト云フ顛顚面或ハ外面 Facies temporalis s. externa ハ全面稍凸隆シテ下方ニ傾キ又後方ニ彎曲ス此面ハ矢狀徑ニ走ル一稜即下顛顚櫛 Crista infratemporalis ニヨリ顛顚面ト小ナル下顛顚面トニ分タル

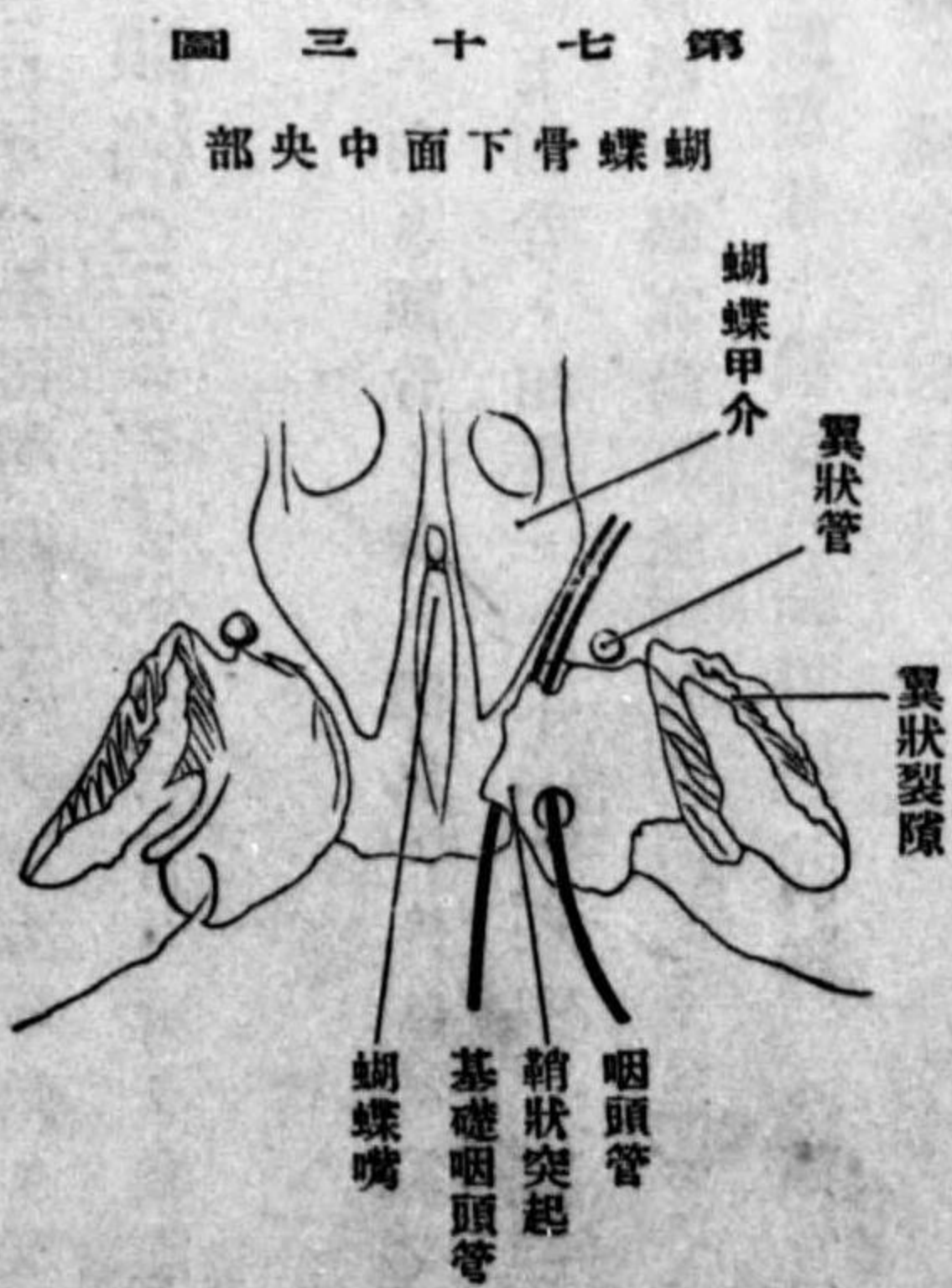
眼窩面 Facies orbitalis ハ菱形ニシテ前内方ニ向ヒ顛骨ト共ニ眼窩ノ外壁ヲ爲シ内方ハ小翼ト相對シテ上眼窩裂孔ヲナシ下縁ハ上顎骨ト相對シテ下眼窩裂孔 Fissura orbitalis inferior ヲ爲ス此裂孔ハ下眼窩神經下眼窩動靜脈顛骨神經等ヲ通ズ上縁ノ内半ハ前頭骨ノ眼窩部前頭縁外半ハ顛頂骨ト縫合ス(顛頂縁)前縁ハ顛骨(顛骨縁)後縁ハ顛顚骨ノ鱗狀部鱗狀縁及岩様部ト縫合ス(岩様縁)

四 下翼或ハ翼狀突起 Alae inferiores S. Processus pterygoidei, Flügelartige Fortsätze ハ體ト大翼根ノ間ヨリ鉛直ニ下リ翼狀溝 Fossa pterygoidea ニヨリテ内翼狀板 Lamina medialis Processus pterygoidei 及外翼狀板 Laminae lateralis Processus pterygoidei ト稱スル内外ノ二板ニ分ル翼狀溝ハ下翼ノ後側ニ於ケル縱溝ニシテ内翼狀筋ノ起始部ナリ内翼狀板

ハ狹長ニシテ下端外方ニ彎曲ス、此部ヲ翼狀鉤 Hamulus pterygoidens ト云フ、口蓋張筋ノ方向ヲ轉ズル所ナリ翼狀溝ノ上方ニ淺溝アリ内下方ヨリ上方ニ起リテ隅棘ノ後方ニ達シ聽管 Tuba auditiva ノ軟骨部ヲ容ル舟狀窩 Fossa scaphoidea ト云フ外板ハ廣短ニシテ後側ヨリ突起ヲ出ス翼棘突起 Processus pterygospinosus (Civini) ト云



圖二十七第
翼棘孔



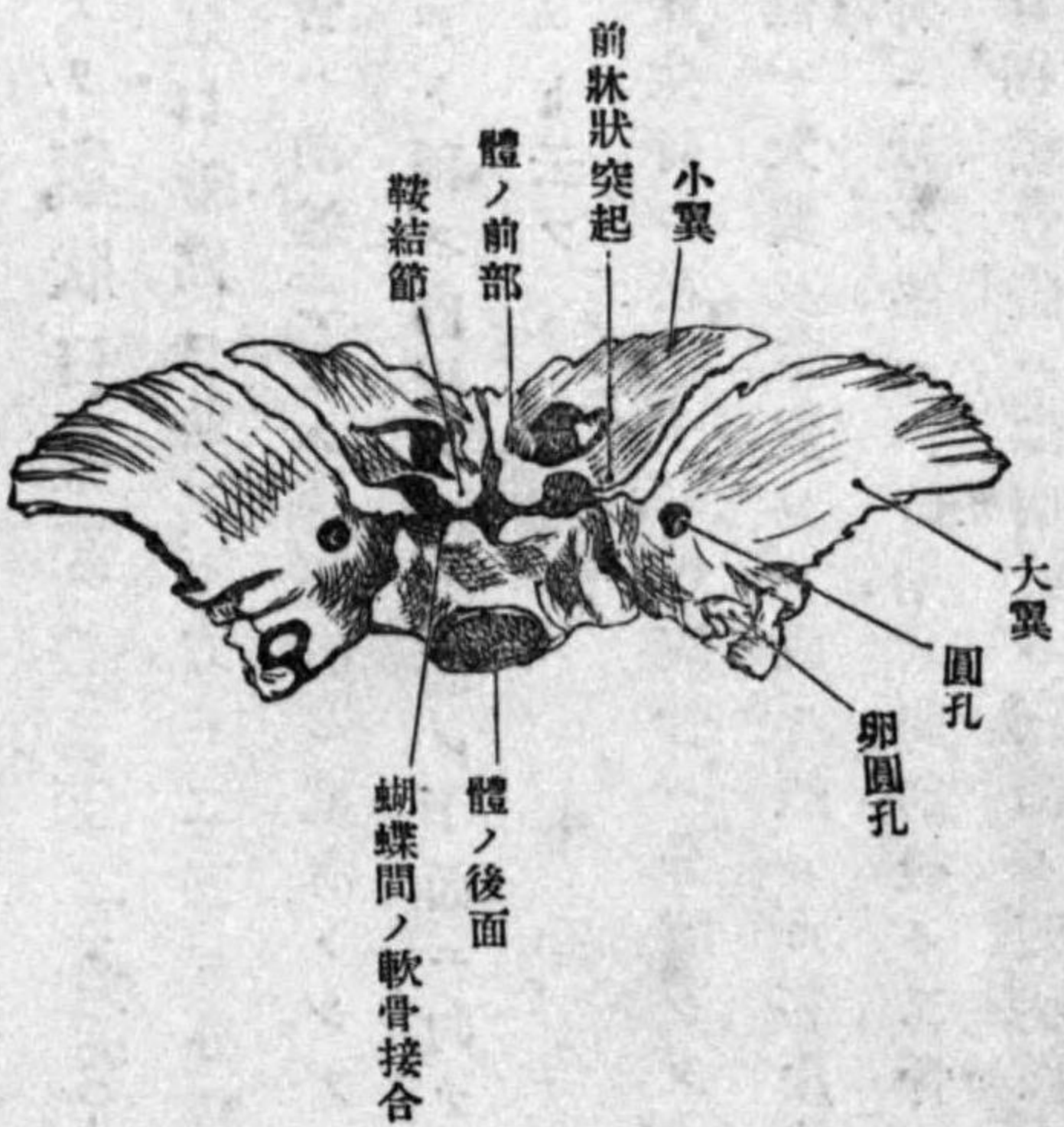
圖三十七第
部央中面下骨蝶蝴

フ、外板根部ノ後方隅棘トノ間ニ生ズル截痕ヲ翼棘截痕 Incisura pterygo-spinosa ト云フ、此截痕ノ下部ニ於テ小骨板ハ翼棘突起ト隅棘トヲ連結スルコトアリ此小骨板ヲ翼棘板 Lamina pterygo-spinosa ト云ヒ、之ニヨリテ生ジタル孔ヲ翼棘孔 Foramen

pterygo-spinosum ト云フ、内板ノ根ヲ前後ニ穿通スル小管アリ翼狀管 Canalis pterygoideus (Vidianus) ト云フ、同名神經竝ニ血管ヲ通ズ、此管ハ離解シタル骨ニアラズ下翼ノ前側ハ上顎骨ニ向ヒ、上部ハ互ニ分離シテ其間ニ翼狀口蓋窩 Fossa pterygopalatinus ヲ殘スモ下部ニ於テ上顎骨ハ下翼外板ノ前縁ト固ク接著ス、又下翼ハ内板ノ前部ヲ以テ口蓋骨ノ鉛直板ト接スルノミナラズ下端ハ内外板ノ間ニ三角形ノ翼狀裂隙 Fissura pterygoidea ヲ生ジ錐體突起ヲ箱入ス、翼狀突起上顎骨及口蓋骨ノ接際ヲ縱徑ニ穿通スル小管アリ、翼狀口蓋管 Canalis pterygo-palatinus ト云ヒ、血管神經ヲ通ズ管ノ上方ハ翼狀口蓋窩ニ通ジ、下方ハ二三ニ分岐シテ口蓋ニ開ク、離解シタル骨ニ於テ翼狀口蓋管ハ前述三骨ノ接著面ニ縱溝トシテ現ハル之ヲ翼狀口蓋溝 Sulcus pterygo-palatinus. ト稱ス、内板ノ根ハ體ノ下面ニ向テ板狀ノ突起ヲ出ス鞘狀突起 Processus vaginales ト云フ

發育產生時ニ在リテハ蝶翅骨ハ分離シタル三片ヨリ成ル、即チ中部ハ體及小翼ヨリ成リ兩側ハ大翼及下翼ヨリ成ル、然レモ各片又多クノ骨核ヨリ發育シ、一定時ノ間ハ數個ノ小骨ニ分ル、體ハ一時期ノ間前後ノ二骨ニシテ、初生兒ニ於テモ尙其痕跡ヲ現ハス之ニ由テ蝴蝶骨體ハ二個或ハ三個ノ頭蓋椎ノ體ヨリ變化シ、小翼及大翼ハ其神經弓ナ

圖四十七第
面上骨蝶翅ノ兒生初



ルヲ想像スルニ足ル、大翼及小翼ハ各特別ノ骨核ヲ有シ、下翼ハ單純ナラズ外板ハ大翼ノ延長部ニシテ、内板ハ特別ノ骨核ヨリ發生ス、又蝴蝶甲介モ一別核ヨリ發生シ、へるちん氏小骨 Ossicula Bertini ト稱セラル

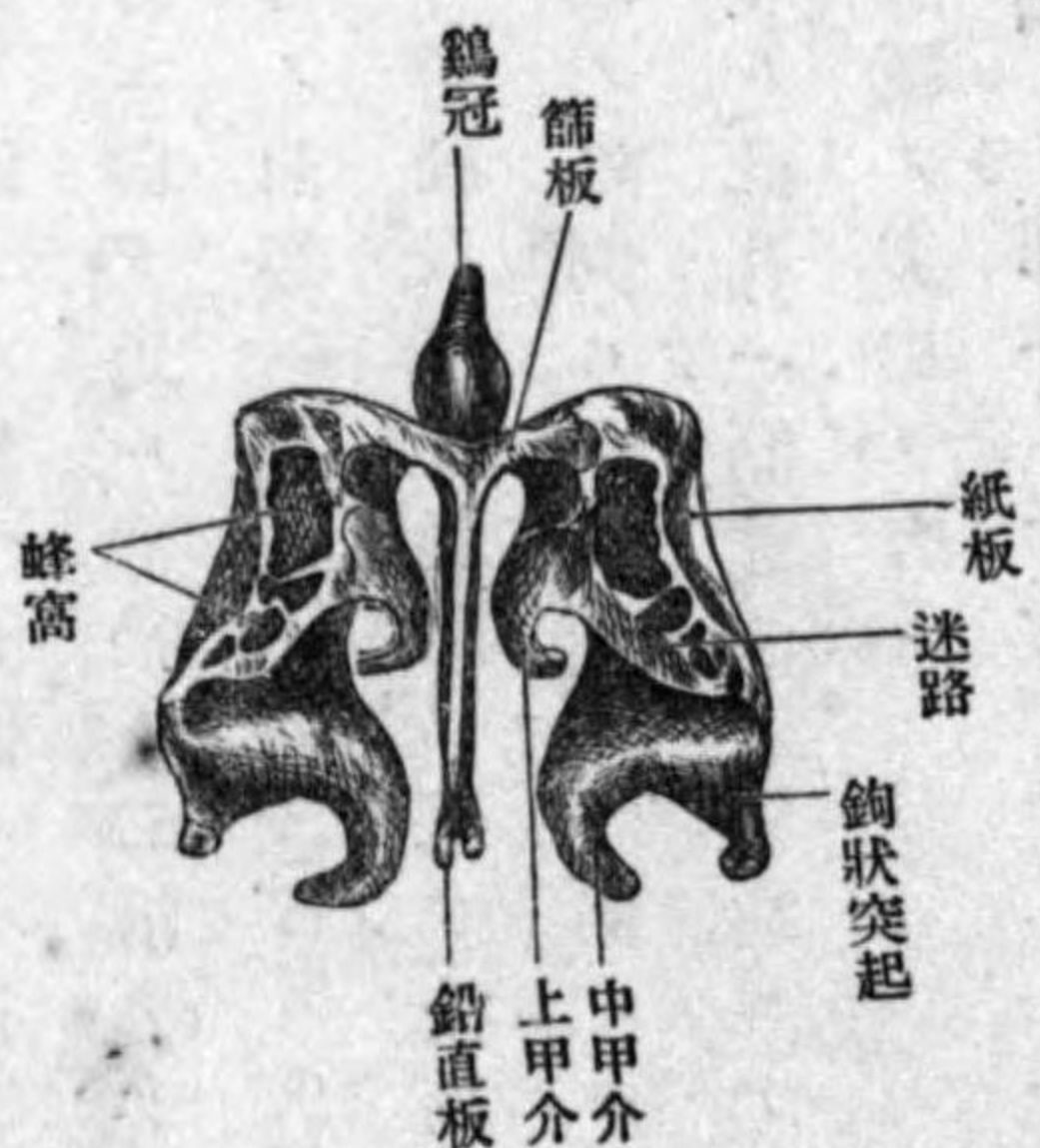
は 篩骨 Os ethmoidale, Sieb-
bein, Cribrosum

篩骨ハ複雑ナル骰子形ノ骨ニシテ薄キ骨板ヨリ成リ、頭蓋底竝ニ兩眼窩ノ間ニ位シ、骨鼻腔ノ上部ヲ抱擁ス、其一部分ハ嗅神經纖維ニヨリテ穿通セラレ恰モ篩狀ヲ爲ス、故此名アリ、此骨ヲ前、或ハ後方ヨリ檢スルハ十字形ニ連合シタル縱横ノ二板ヨリ成リ、横板ノ兩縁ヨリ蜂窩狀ノ骨塊ヲ懸垂ス、之ヲ區別シテ篩骨鷄冠上小板ノ鉛直板、下小板ノ篩板、迷路、横板ノ兩縁ヨリ懸トス

一 鷄冠 *Crista galli, Hahnen kamm*、篩板ノ中央ヨリ頭蓋腔ニ突出シタル三角形ノ突起ニシテ、前方ハ前頭骨櫛ニ隣リ、櫛トノ間ニ盲孔 *Foramen caecum* ヲ造ル、盲孔ノ兩側部ハ前方ニ延長ス、此部ヲ翼狀突起 *Processus alaris* ト云フ

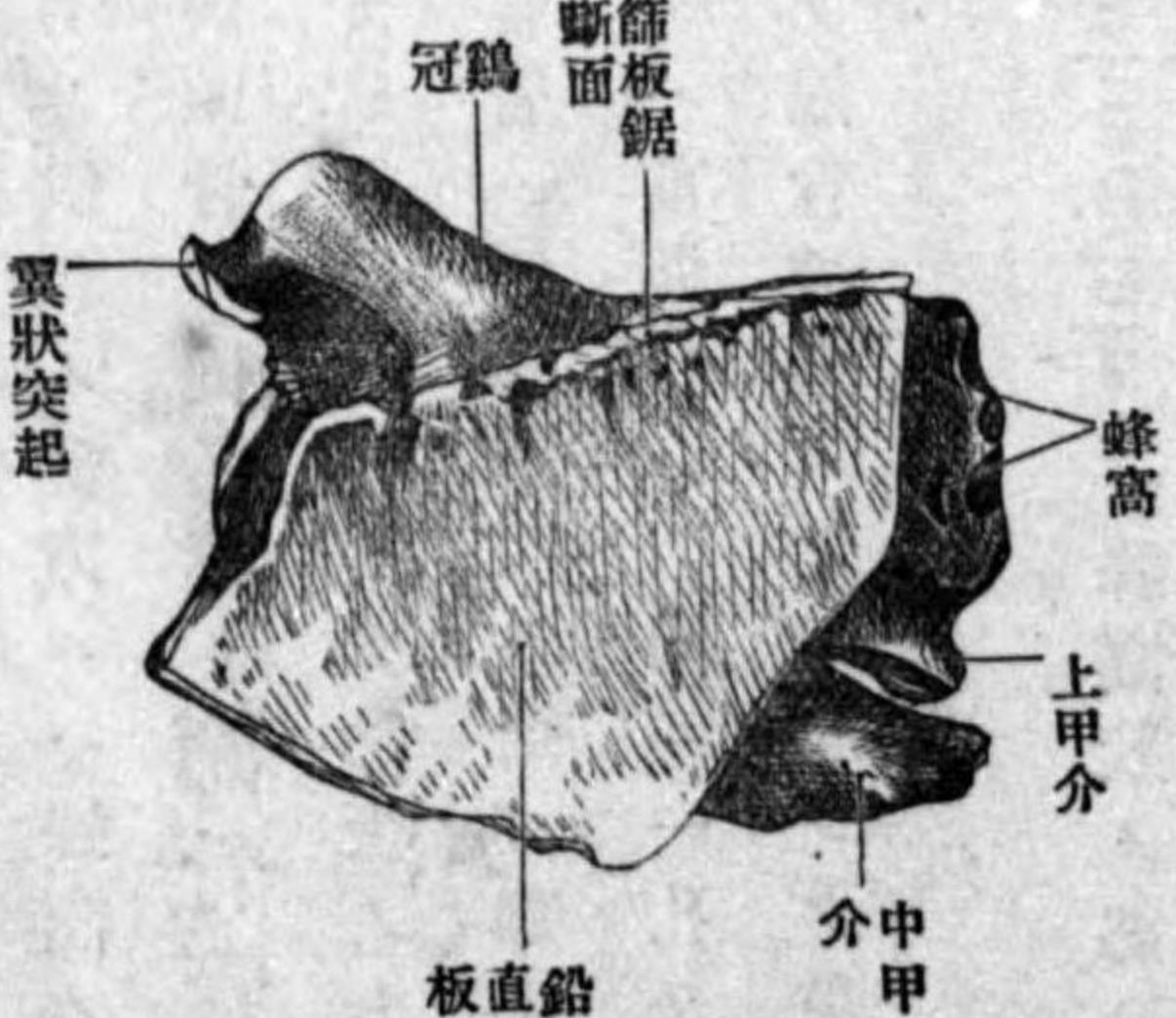
第七十五圖

篩骨後面



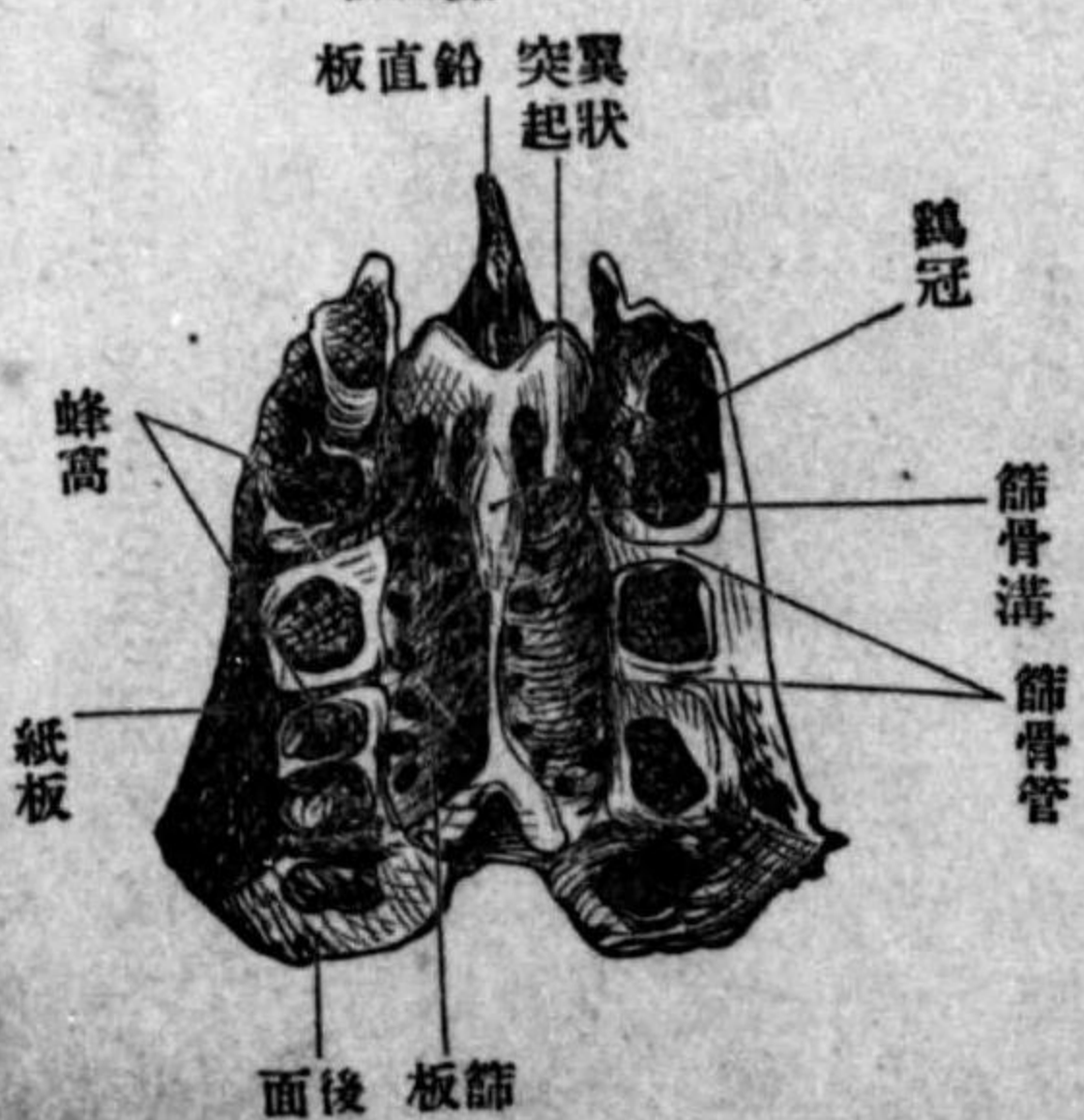
第七十六圖

篩骨ノ左側迷路ヲ斷去シタルモノ



第七十七圖

篩骨上面

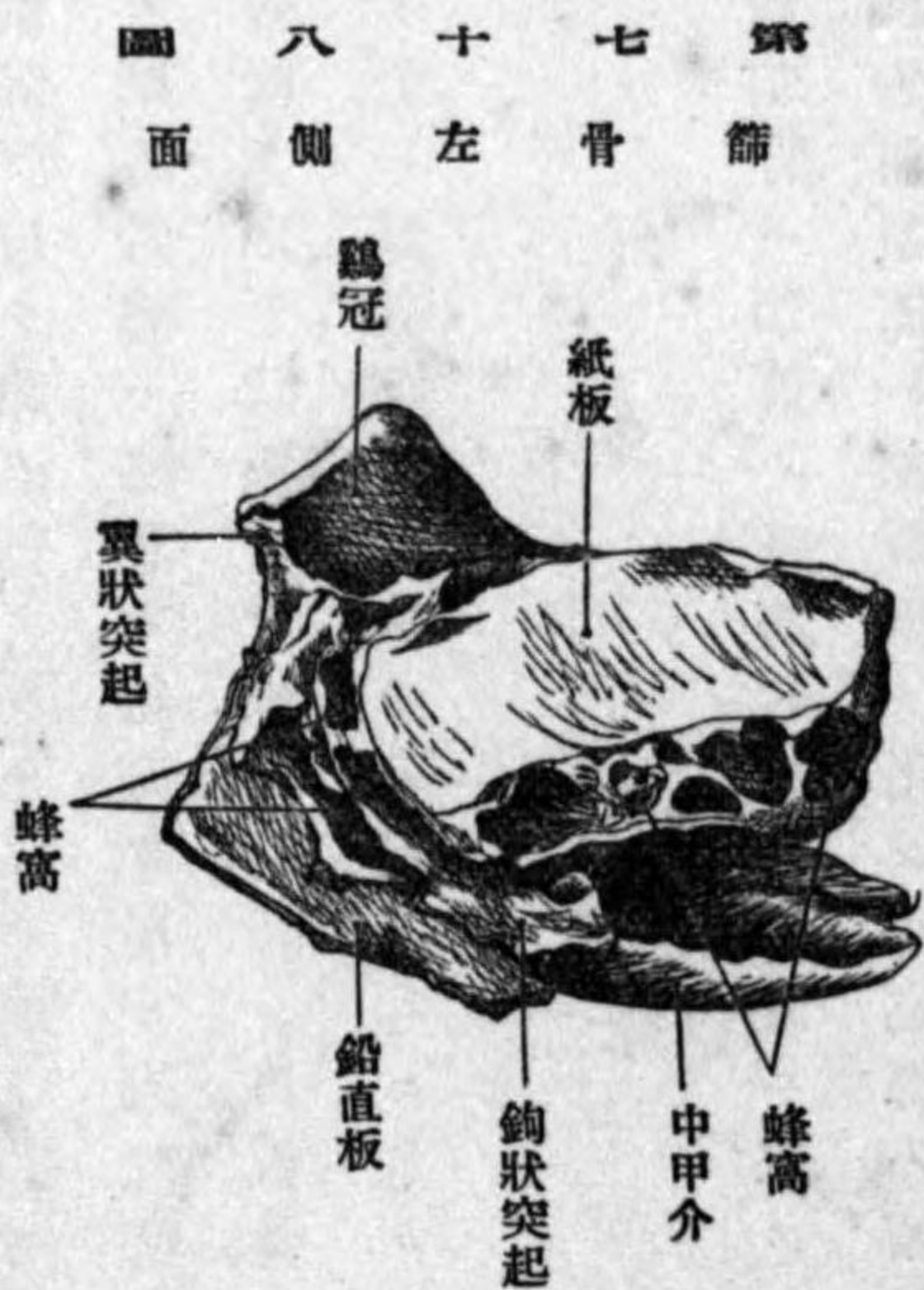


二 鉛直板 *Lamina perpendicularis*、ハ斜方形ニシテ篩板ノ下面ヨリ鼻腔ノ中央ヲ下リ骨鼻中隔 *Knocherne Septum* ノ上部ヲ爲シ、之ニヨリ鼻腔ヲ左右ノ二腔ニ分ツ

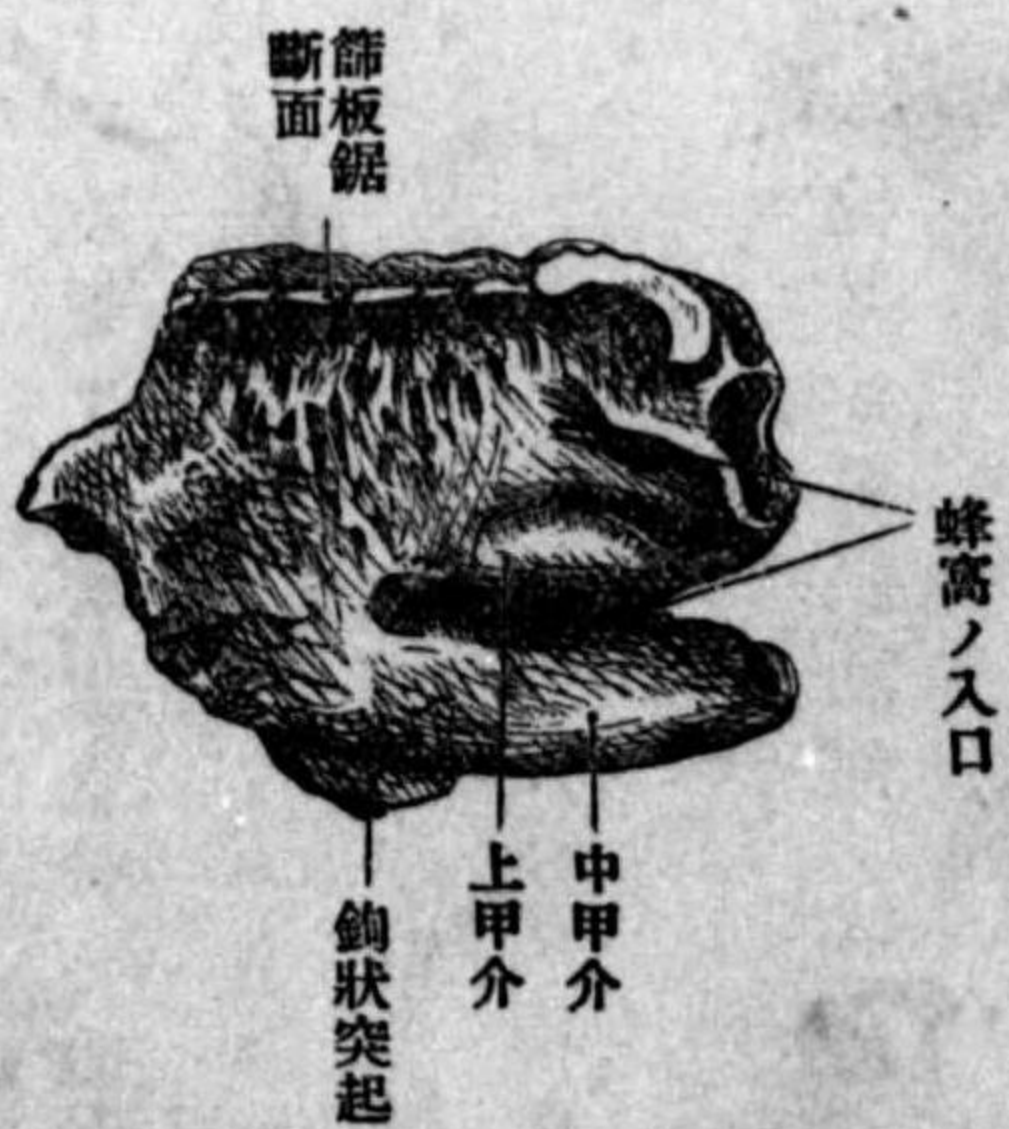三 篩板 *Lamina cribrosa*, *Sibbeinplate*、地平ニ位シタル長方形板ニシテ、前頭骨眼窩部ト蝴蝶骨體トノ間ニ箝在シ、上面ハ凹陷シ縱板ニヨリテ兩半部ニ別タレ、嗅神經纖維ヲ通ズル約十五個ノ小孔ヲ有ス、篩板ノ側方ニハ蜂窩ノ上部顯ハル、其部ヲ斜ニ前内方ニ向テ走ル前後ノ二溝アリ前頭骨ノ同名溝ト篩骨管 *Canalis ethmoidalis* ヲ成ス、此管ノ前部ハ篩骨溝 *Sulcus ethmoidalis* トナリテ篩板ノ上ヲ前走ス前篩骨管及溝ハ篩骨神經及篩骨動脈ヲ通ジ、後篩骨管ハ篩骨動脈ヲ通ズ、鷄冠ト翼狀突起ノ間、竝ニ翼狀突起ノ外側ニ小溝アリ外側ノモノハ前頭骨トノ間ニ一孔ヲ成シ前頭骨鼻突起ノ側方ニ下ル、此孔ハ篩骨溝ノ前端ニアリ篩骨神經ハ之ヲ通ジテ鼻腔ニ入ル、又内側ノモノハ硬腦膜ノ突起ヲ容ル

四 篩骨迷路 *Labyrinthus ethmoidalis* ハ蜂窩狀ノ部分ニシテ小腔ノ内面ハ粘膜炎ヲ以テ覆ハル之ヲ篩骨蜂窩 *Cellulae ethmoidales* ト云フ、外面ハ紙板、内面ハ上甲介竝ニ中甲介ト稱スル薄板ヲ以テ覆ハルレモ尙其周圍ニ蜂窩ヲ裸出ス、蜂窩ノ後部ハ蝴蝶竇ト通ジ、上部ハ前頭蜂窩ト通ズ、又前部ヨリ後下ニ向テ薄キ骨板下リ上顎竇口ヲ横過シテ下甲介骨ト連續ス、之ヲ鈎狀突起 *Processus uncinatus* ト云フ、紙板 *Lamina papyracea* ハ眼窩ノ内側ニ於テ蜂窩ノ外面ヲ覆ヒ、其前側ハ淚骨ヲ以テ補ハル紙板ノ形ハ長方形

ニシテ、上縁ハ前頭骨眼窩部ト縫合シ其接際ニ前後ノ二孔ヲ現ハス之ヲ前後篩骨孔 *foramen ethmoidale anterius, posterius* ト云フ此孔ハ篩骨管ノ外口ナリ紙板ノ下縁ハ上顎骨眼窩部ニ接シ後縁ハ蝴蝶骨體及口蓋骨ニ接ス



第七九 篩骨右側迷路內面



上及中甲介 *Concha nasalis superior, media* ハ蜂窩ノ内面ヲ覆フ薄キ骨板ニシテ同時ニ鼻腔ノ側壁トナル、其内面即鼻腔面ハ粗糙ニシテ突隆ス、上中甲介ノ間ニ裂隙アリテ蜂窩ニ通ズト雖前方ハ上中甲介互ニ融合ス、上甲介ノ上ニ同形ニシテ稍小ナル骨板アリ最上甲介 *Concha nasalis suprema* ト云フ、上甲介ノ上方及前方ニハ嗅神經ノ經過ニ應

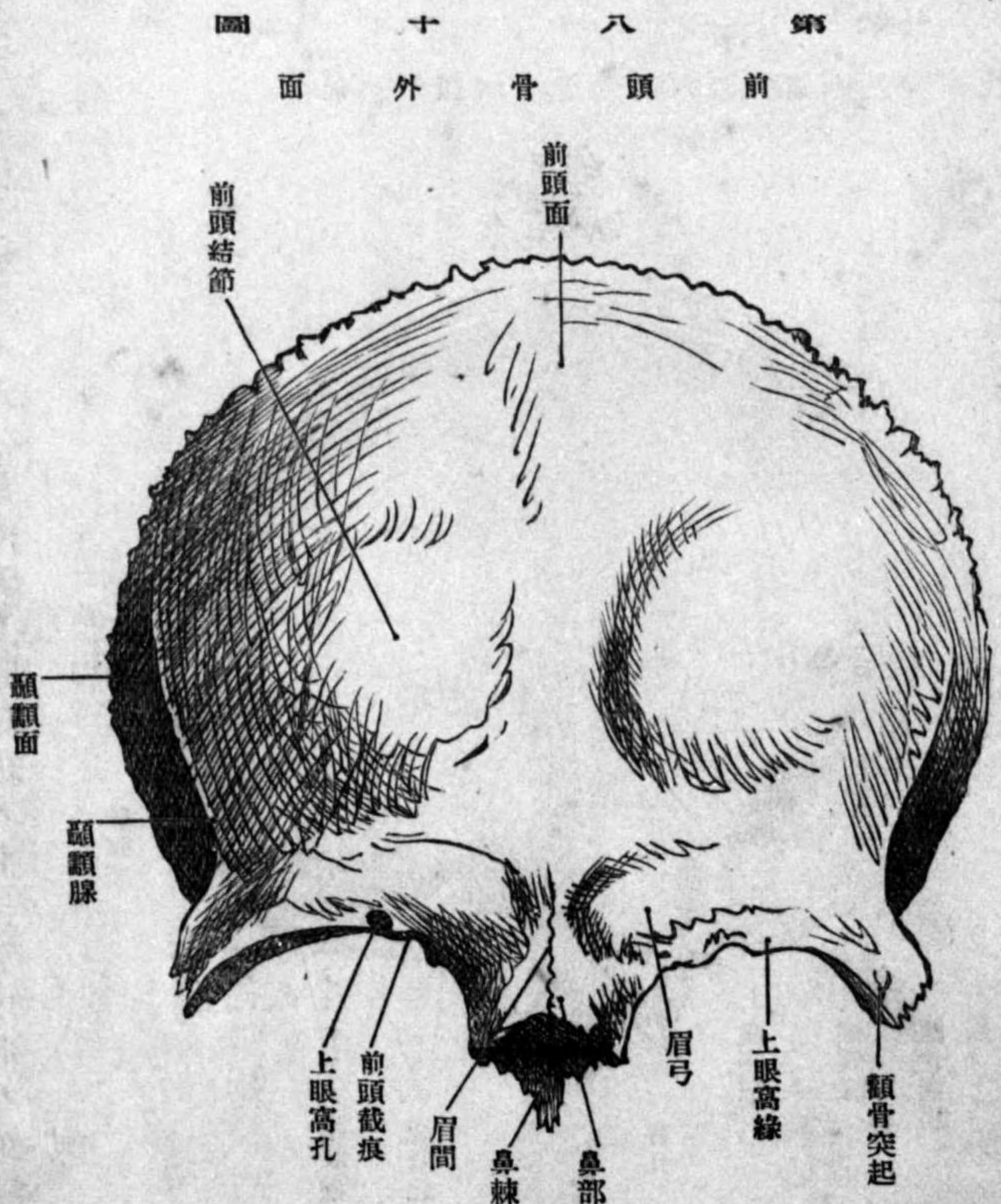
シテ下方ニ分散シタル無數ノ溝或ハ管ヲ現ハス感覺器
 篩骨ト隣接スル諸骨ハ前頭骨、蝴蝶骨、上顎骨、口蓋骨、淚骨、鋤骨、下甲介骨ニシテ前頭骨ハ
 篩骨截痕ヲ以テ篩骨篩板ニ連接シ、眼窩部ノ内縁ヲ以テ篩骨蜂窩ノ上部ヲ覆ヒ、鉛直板
 ノ前縁ハ鼻部中央ノ溝中ニ入ル、淚骨ハ紙板ノ前部ニ於テ蜂窩ノ外側ヲ覆ヒ、鋤骨ハ其
 前縁ヲ以テ鉛直部ノ後下縁ニ連リ共ニ骨鼻中隔ヲ造リ、蝴蝶骨櫛ハ鉛直部ノ後縁ニ連
 リ、蝴蝶骨體ハ蜂窩ノ後側ヲ覆ヒ、蝴蝶蜂窩ト篩骨蜂窩トノ交通ヲ營ミ、上顎骨ハ眼窩部
 内縁ヲ以テ紙板ノ下縁ト縫合シ、口蓋骨ハ眼窩突起ヲ以テ紙板後縁ノ下部ニ連リ、下甲
 介骨ハ篩骨突起ヲ以テ鈎狀突起ニ連ル

に 前頭骨 Os frontale, Stirnbein

前頭骨ハ頭蓋ノ前部ニ於テ鉛直ニ位スル前頭部ト、水平ニ位スル鼻眼窩部ノ二部ヨリ
 成リ前頭部ハ頭蓋頂ニ屬シ眼窩部ハ頭蓋底ニ屬ス

一 前頭部 Pars frontalis s. Squama frontalis, Stirnbeinschuppe ハ貝殻形ニシテ滑澤
 凸隆ナル外面ト、不平坦凹陷ナル内面ヲ有ス、元來此骨ハ前頭縫合 Sutura frontalis ニ
 ヨリテ分レタル兩半部ヨリ成レ、後年ニ至レバ癒合シテ多クハ縫合ノ痕ヲ殘サズ、後

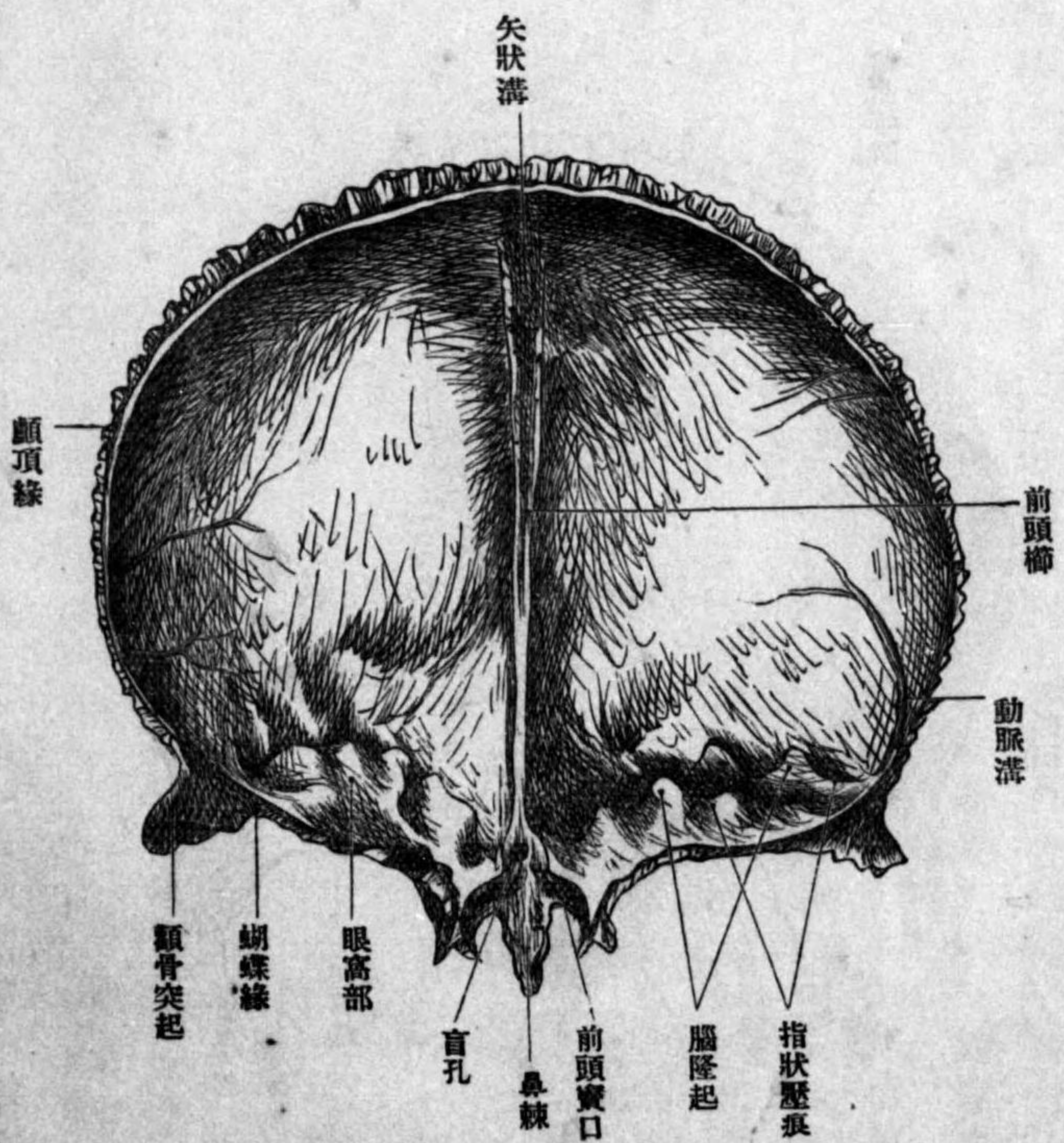
縁即顛頂縁ハ顛頂骨ト冠處縫合ヲ爲シ、下部ハ鼻眼窩部ニ接シ即兩側ハ聳エタル上



眼窩縁 Margo sup-
 raorbitalis 中部ハ鼻縁
 Margo nasalis ナリ然
 シテ鉛直ノ前頭部ト
 地平ノ眼窩部トハ上
 眼窩縁ヲ以テ相接續
 ス
 前頭部ノ外面ニ前頭
 結節 Tuber frontale,
 Hörnerhöcker アリ、有
 角獸ニ在リテハ特別
 ニ發達ス、鼻根ト前頭
 結節トノ間ニ三角形
 ノ部アリ、眉間 Gla-

bella, Stirnglatze ト云フ其兩側上眼窩縁ノ上ニ半月形ノ鈍隆起アリ眉弓 Arcus supe-

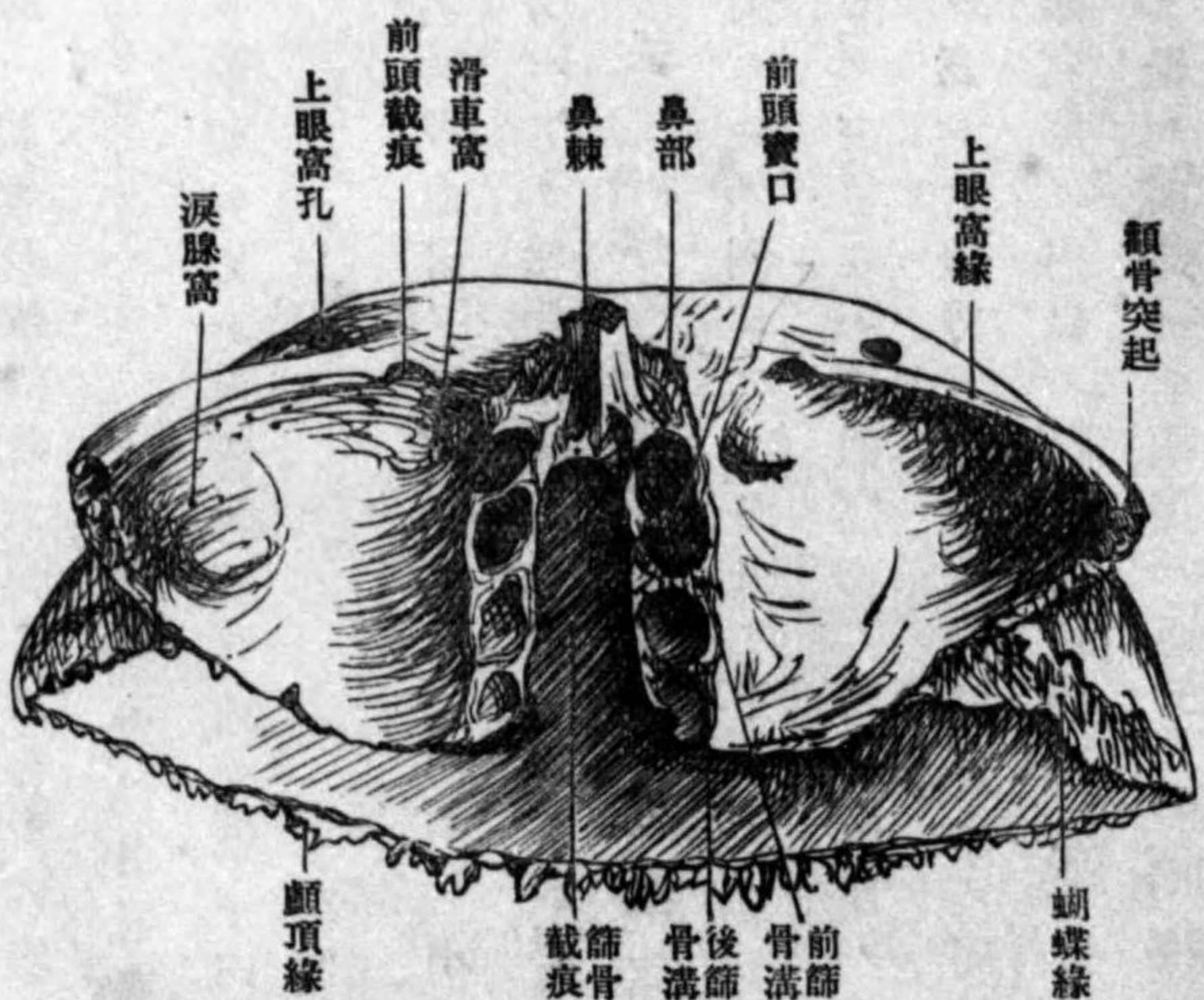
第十八圖 前頭骨内面



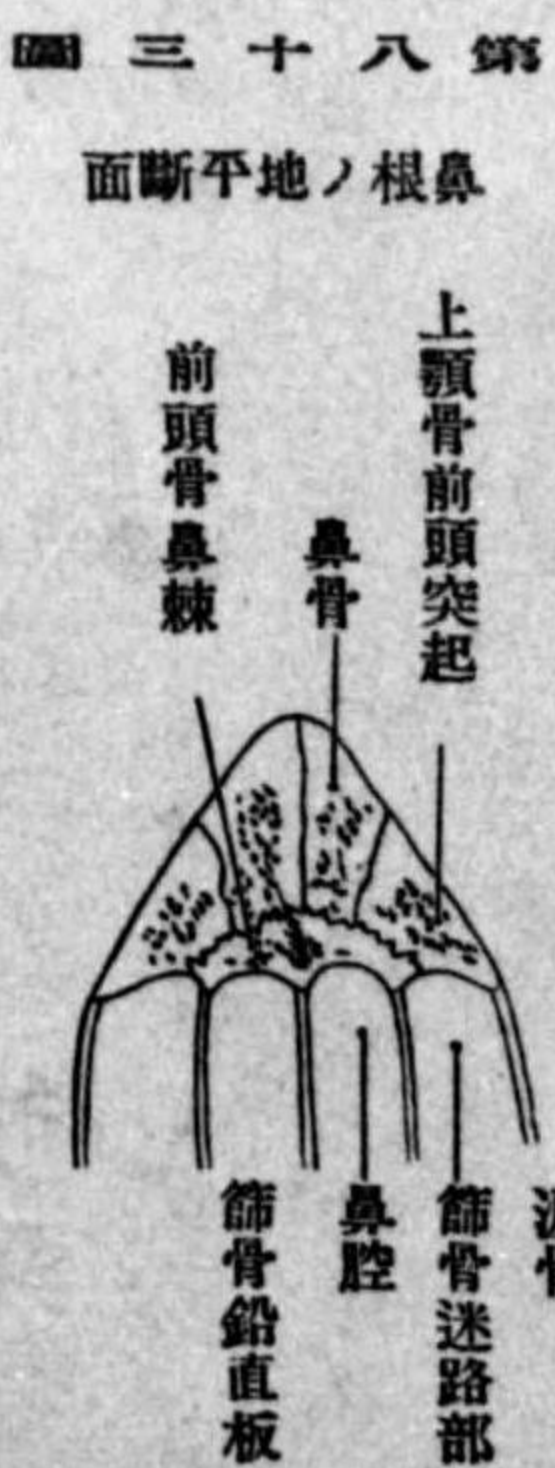
reiliaris ト云フ但シ眉毛ノ位置ハ眉弓ノ下方上眼窩縁ニ相當ス、外側ニ額骨ト結合スル所ノ額骨突起 Processus zygomaticusアリ、此突起ヨリ後上ニ走ル一稜ヲ顱顳腺 Linea temporalis ト稱ス、此線ニ由テ狭キ顱顳面 Facies temporalis、廣キ前頭面 Facies frontalis ニ別ツ、内面ハ凹陷シ、腦ノ回

轉ニ應ズル指狀壓痕及回轉間ノ溝ニ應ズル腦隆起ヲ現シテ不平坦ナリ、其他前及中硬

第十八圖 前頭骨鼻眼窩下部面



腦膜動脈ニヨル樹枝狀溝アリ、動脈ハ前篩骨動脈ノ分枝、中硬腦膜動脈ハ内顳動脈ノ分枝、中央ヲ矢狀徑ニ走ル隆線ヲ前頭櫛 Crista frontalis ト云フ、大脳鎌狀膜ノ附著スル所トス、此膜ノ附



著部ニ沿ウテ上矢狀竇ト稱スル大靜脈走り爲ニ櫛ノ上方ハ二脚ニ分レ其間自ラ溝ヲ成ス矢狀溝 Sulcus Sagittalis ト云フ、此溝ノ縁ニ無數針頭大ノ小窩アリ

蜘蛛膜絨毛ヲ容ル顆粒小窩 Foveolae granulares (Pacchioni) ト云フ
二 鼻眼窩部 Pars naso-orbitalis、眼窩部及鼻部ノ二部分ヨリ成ル

眼窩部 *Partes orbitales* ハ眼窩ノ形狀ニ應ジテ彎曲シ上面ハ腦面ニシテ突隆シ著明ナル指狀壓痕腦隆起ヲ現ハシ下面ハ凹陷シテ蝴蝶骨小翼ト共ニ眼窩ノ天蓋 *Lacunar* ヲ構成シ外縁ハ頰骨及蝴蝶骨大翼ト連合シ内縁ハ淚骨及篩骨ト連合ス之ヲ前頭篩骨縫合 *Sutura fronto ethmoidalis* ト云フ茲ニ前後篩骨孔ヲ生ズ上眼窩縁ニ於テ二個ノ截痕アリ眼窩天蓋ヨリ前頭ニ出ル血管神經ヲ通ズ就中内方ノモノハ淺シ之ヲ前頭截痕 *Incisura frontalis* ト名ク外側ニアルモノハ上眼窩截痕 *Incisura supraorbitalis* ニシテ屢孔トナリ各同名神經血管ヲ通ズ眼窩面ニ二個ノ小窩アリ一ハ滑車窩 *Fossa trochlearis* ニシテ内方ニアリ軟骨輪所謂滑車ヲ附着シ屢棘狀ヲ爲ス然ルキハ之ヲ滑車棘 *Spina trochlearis* ト云フ向ヲ轉ズル所ナリ一ハ淚腺窩 *Fossa glandulae lacrimalis* ニシテ前者ニ比シテ大キク外側ニアリ淚腺ヲ受容ス

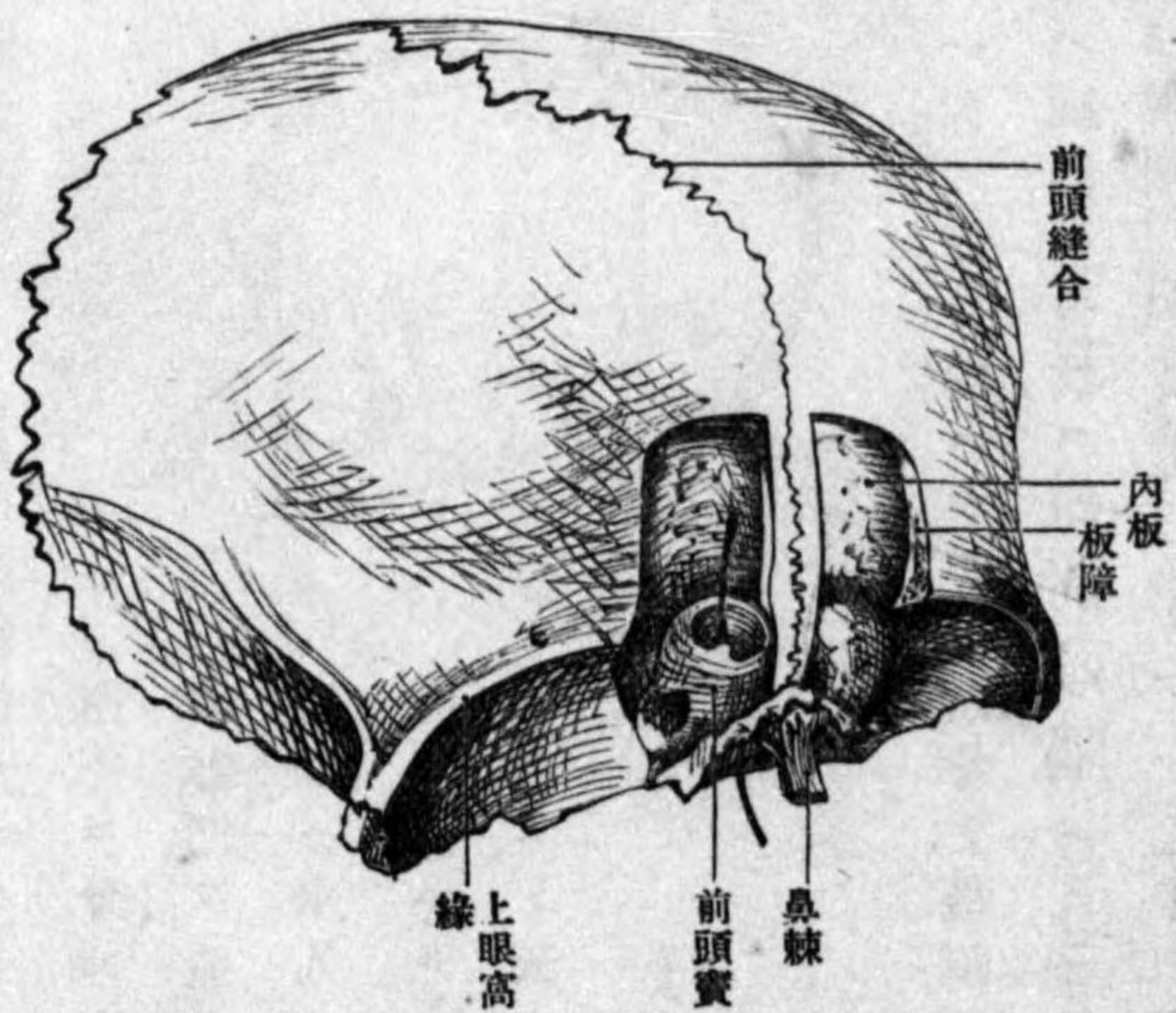
鼻部 *Pars nasalis* ハ两眼窩部ノ間及鼻骨ノ後方ニアリ後方ハ眼窩部ノ内縁ニ移行シ馬蹄形ヲ爲シテ後方ニ開キ两眼窩部トノ間ニ篩骨截痕 *Incisura ethmoidalis* ヲ生ズ而シテ两眼窩部ノ内縁ハ骨ノ内外板相互ニ分離シ二板ノ間ニ蜂窩ヲ現ハス此蜂窩ハ篩骨蜂窩ヲ覆ヒ前部ハ前頭竇ニ通ズ前頭竇ハ骨ノ内外板ノ間ニ生ズル腔ニシテ粘膜炎ヲ以テ被ハレ上方ハ前頭結節ニ達シ中隔 *Septum sinuum frontatum* ニヨリテ兩半ニ分ル鼻

篩

部ノ前側ハ粗糙凹陷ニシテ鼻骨及上顎骨前頭突起ト縫合ス此部ヲ鼻截痕 *Incisura nasalis* ト云フ中央ヨリ長キ突起下ル之ヲ前頭棘 *Spina frontalis* ト名ク鼻骨ノ後面及

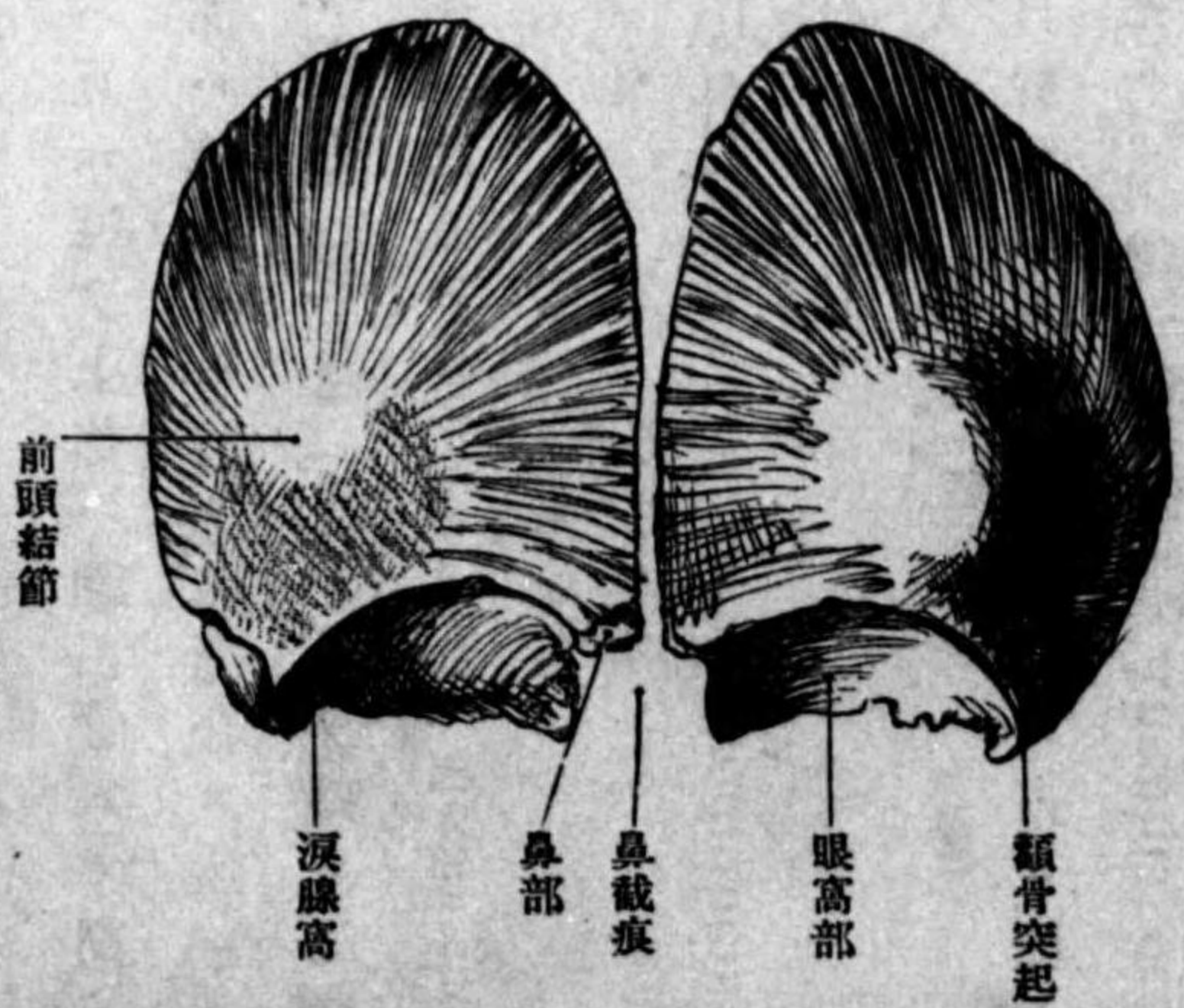
第十八圖

前頭竇ヲ現ハシタル小兒ノ前頭骨



第十八圖

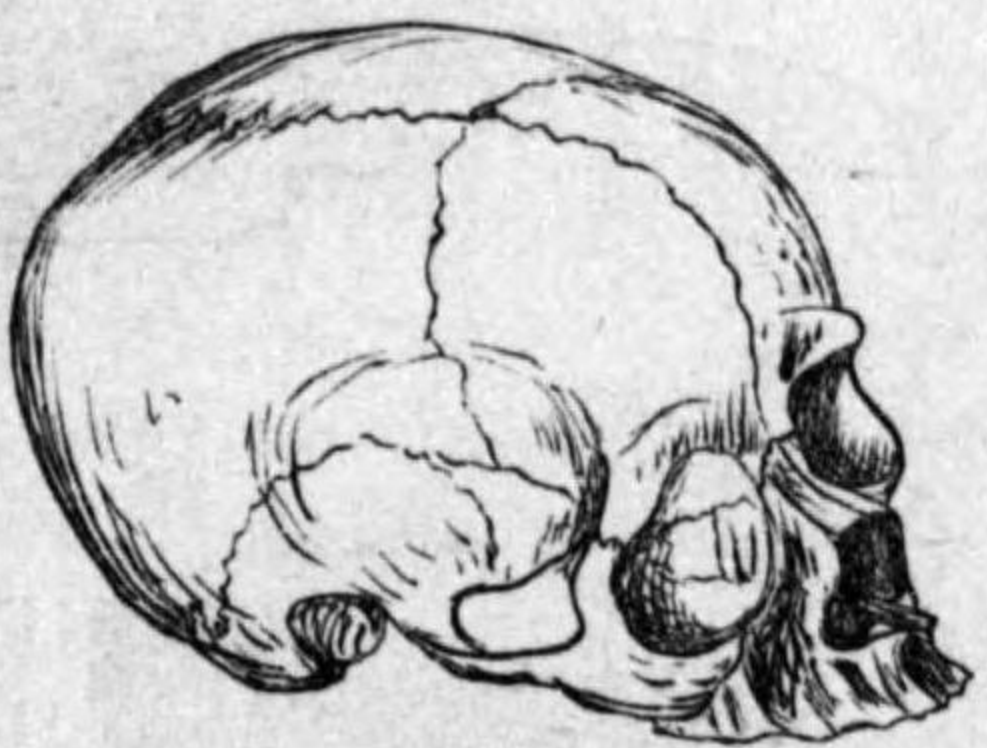
八ヶ月胎兒ノ前頭骨



篩骨鉛直板ニ接ス其ク發育シタルモノハ鉛直板ト接シ兩側ノモノハ鼻棘ノ後面ニ三溝現ハレ中央

前頭骨ハ顱頂骨、類骨、蝴蝶骨、鼻骨、淚骨、篩骨ト連合ス、
發育 前頭骨ハ主トシテ前頭結節部ニ生ジタルニ骨核ヨリ發育シ、初生兒ニ在リテハ
兩半ニ分レ上下部ハ互ニ遠リ、上部ハ顱頂骨トノ間ニ
大顱門ヲ造リ、兩半部ハ第二年ニ於テ相癒合ス、然レモ
10%ハ永久ノ前頭縫合 Sutura frontalis ヲ殘ス、此縫
合ヲ存スルモノヲ十字頭蓋 Kreuzkopfe 或ハ Metopische
Schadel ト云フ

圖六十八 第十字顱蓋



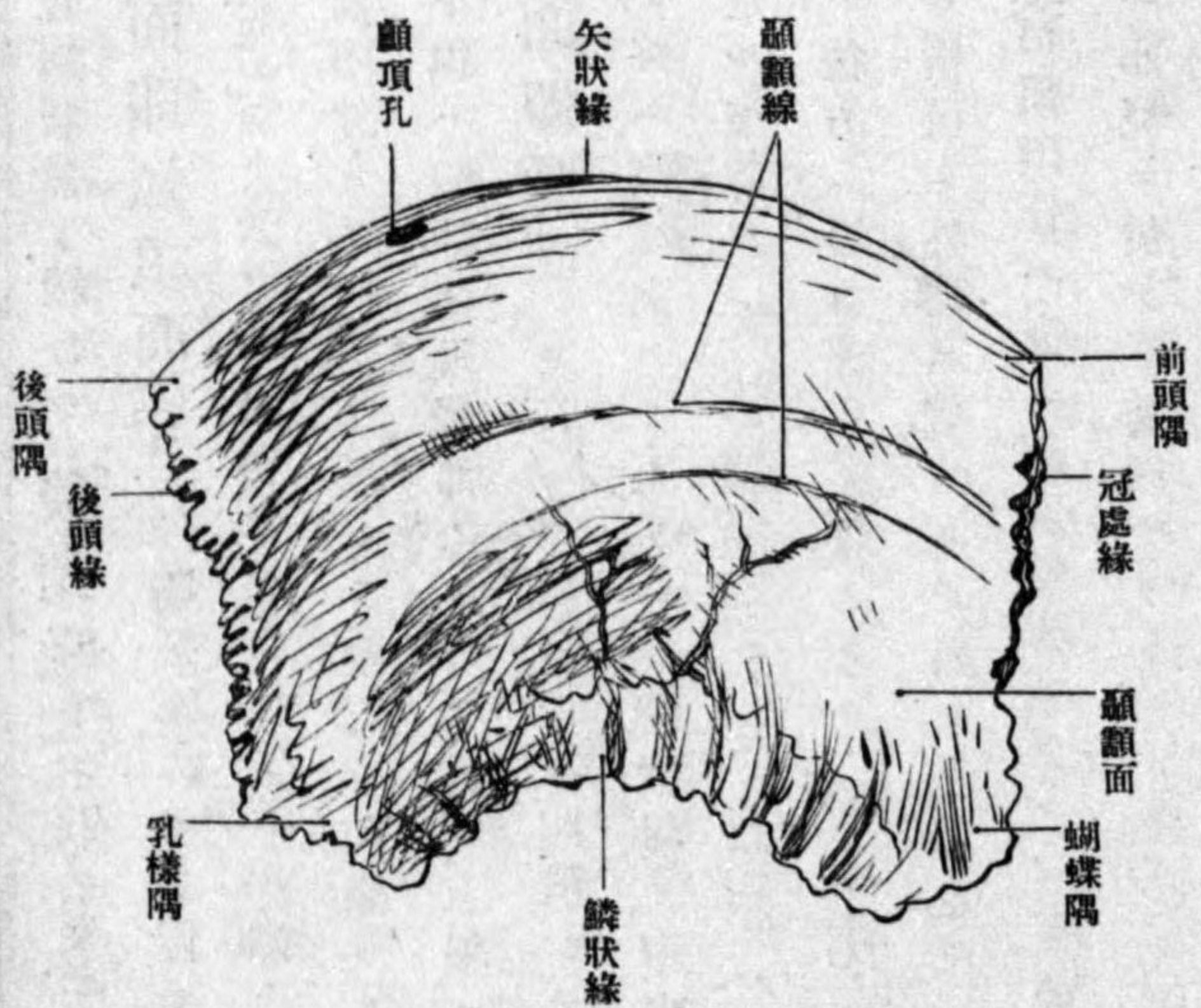
ほ 顱頂骨 Os parietale, Seitenwandbein,
Scheitelbein

顱頂骨ハ一對ノ方形板ニシテ前頭骨ト後頭骨ノ間ニ於テ頭蓋頂ノ大部分ヲ占ム、而シ
テ其四隅ハ顱門ニ一致ス、即前頭隅 Angulus frontalis 前頭顱門ニ一致ス、後頭隅 Angulus occi-
pitalis 小後頭顱門 蝴蝶隅 Angulus sphenoidalis 楔狀骨顱門ニ一致ス、乳様隅 Angulus mastoi-
deus 乳頭顱門之ナリ
又四縁アリ他骨ト縫合ス、即矢狀縁 Margo sagittalis ハ對側ノ同名骨ト縫合シ、冠處

縁 Margo coronalis ハ前頭骨ト縫合シ、鱗狀縁 Margo squamosus s. temporalis ハ顱

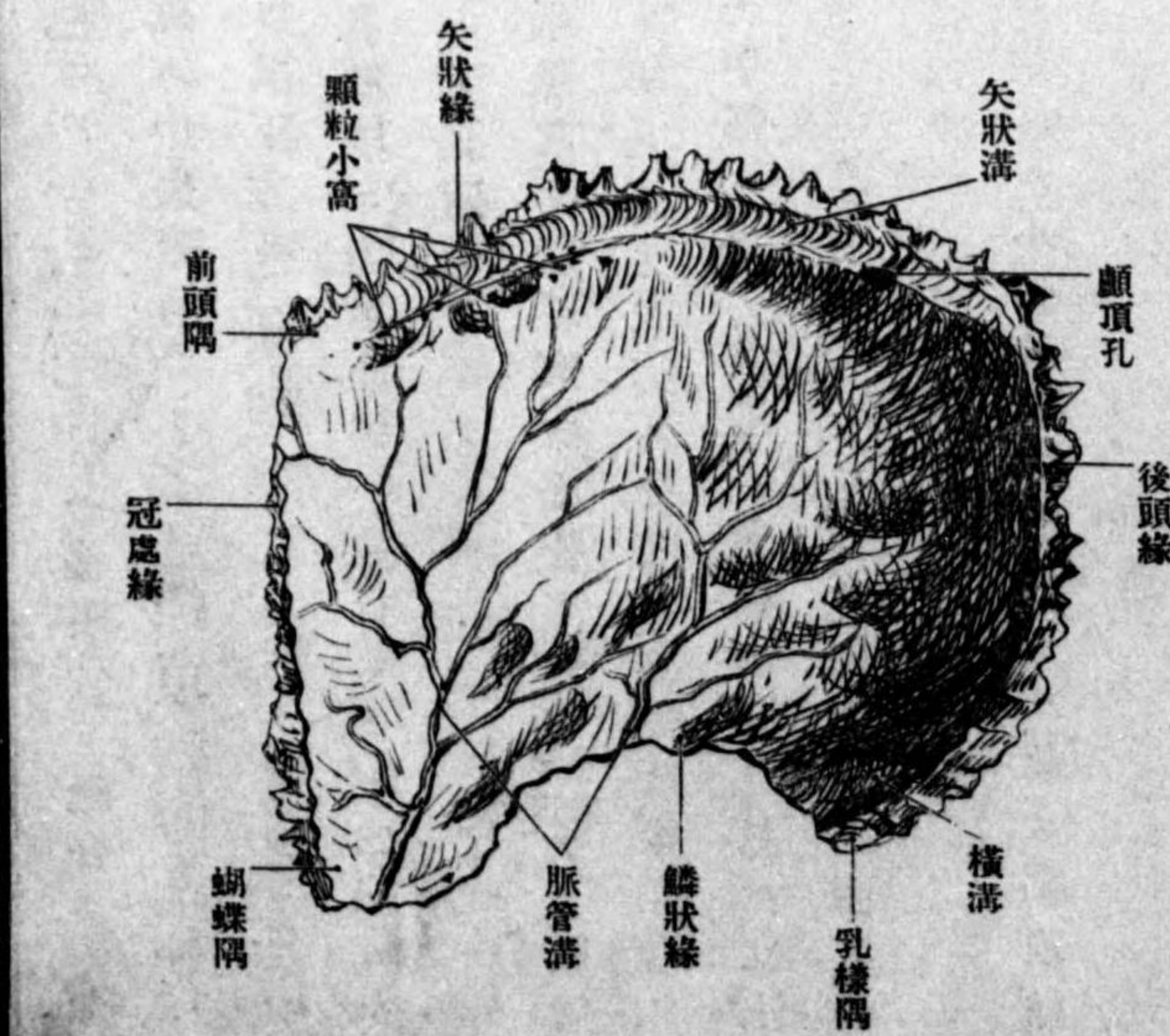
第八十七圖

右側顱頂骨外面



第八十八圖

右側顱頂骨内面



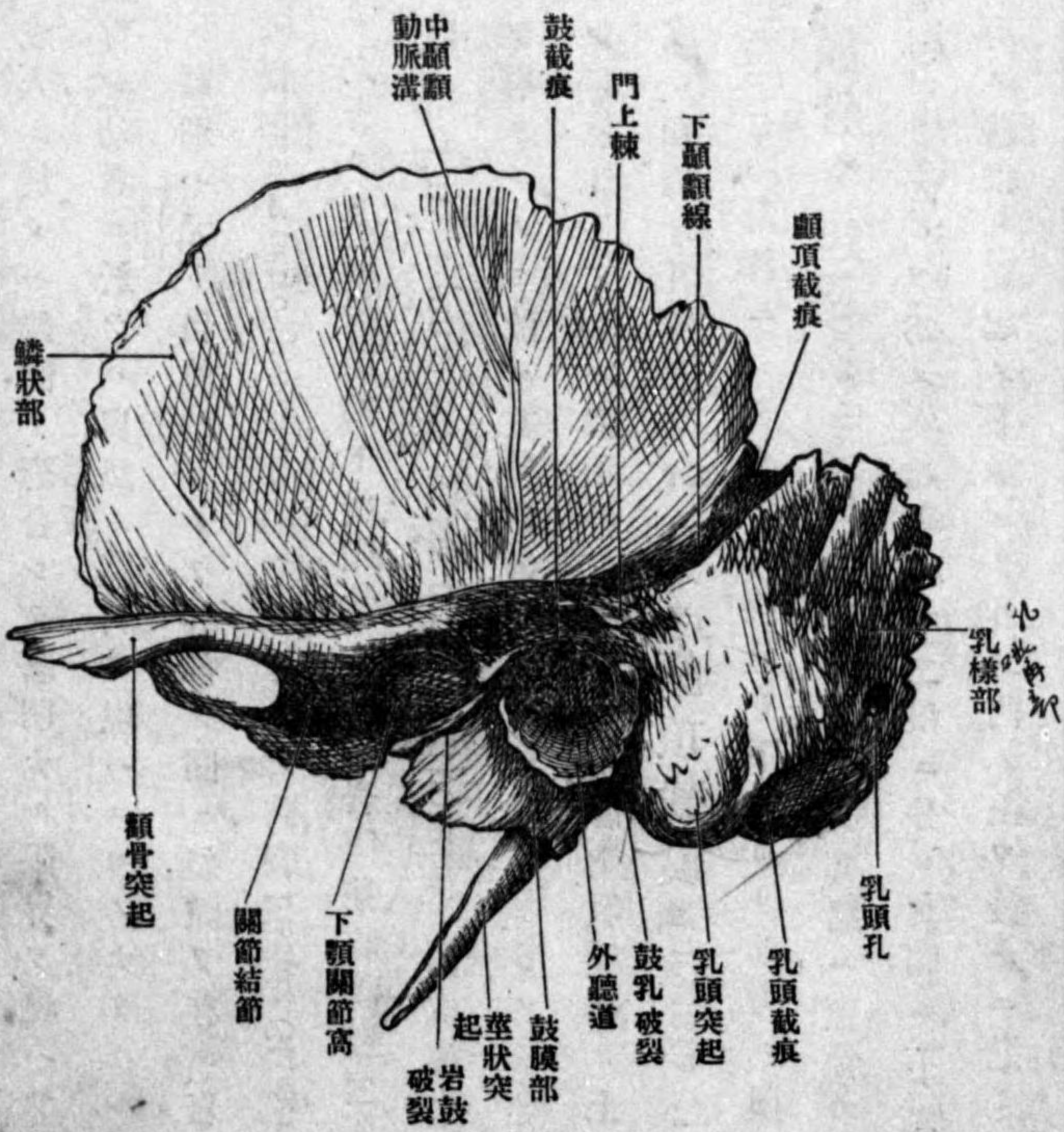
顱骨鱗狀部ト縫合シ、後頭緣 *Margo occipitalis s. lambdoidens* ハ後頭骨ト縫合ス
 外面即顱頂面 *facies parietalis* ハ突隆シ殊ニ中央著明ナリ之ヲ顱頂結節 *Tuber parietale* ト云フ、即最初骨核ヲ生ジタル部ナリ、其下方ニ顱顱線 *Linea temporalis* フリ前頭骨ヨリ弓形ヲ呈シテ走行シ前緣ヨリ乳様隅ニ達ス此線ハ並行シタル二線ニシテ下線ハ顱顱筋附著部ノ上界ヲ爲シ、上線ニハ筋膜附著ス
 内面即腦面 *facies cerebralis* ハ凹陷シテ腦隆起、指狀壓痕、二脈管溝中硬腦膜ノ溝アリ、脈管溝ノ一ハ蝴蝶隅ヨリ上リ一ハ鱗狀緣ノ中央ヨリ上リテ次第ニ分岐ス、其矢狀緣ニ沿ウテ走ル淺溝ハ矢狀溝 *Sulcus sagittalis* ノ一半部ニシテ其緣ニ顆粒小窩ヲ見ル、又上緣ノ後方ニ導血管孔穿通ス之ヲ顱頂孔 *foramen parietale* ト云フ、乳様隅ノ内面ヲ後頭骨橫溝ノ外端ニ繼續スル短キ淺溝走ル
 發育顱頂骨ハ後ニ顱頂結節トナルベキ部ニ生ズル小骨核ヲ以テ始マル、故ニ顱頂結節ハ小兒ニ於テハ著明ナリ

へ 顱顱骨 *Os temporale, Schläfenbein*

顱顱骨ハ頭蓋ノ兩側ニ於テ鉛直部ト地平部トノ二部分ヨリ成リ、前方ハ蝴蝶骨、後方ハ

後頭骨、上方ハ顱頂骨ニ接ス、鉛直部ハ頭蓋側壁ノ一部ニシテ鱗狀部乳様部ノ二部分ヨリ成リ、水平部ハ頭蓋底ノ一部ヲ爲シ岩様部別名錐體ト鼓膜部ノ二部分ヨリ成ル
 鼓膜部ハ成人ニ於テハ錐體ト癒合シテ著明ナル限界ヲ現ハサ、レハ兩者特別ノ化骨核ヨリ發育シ、幼者ニ於テハ自然ノ區別ヲ現ハスモノナリ
 以上四部ノ區別ハ元ト自然的ニシテ各部ノ間ニ裂隙ヲ存ス、岩鱗破裂 *Fissura petro-squamosa* 岩鼓破裂 *Fissura petro-tympánica* 即ぐらせるノ破裂 *Fissura Glaseri* 鼓乳破裂 *Fissura tympanico-mastoidea* 之ナリ、其他岩様部ト後頭骨ノ間ヲ岩様後頭破裂 *Fissura petro-occipitalis* ト云フ
 一 鱗狀部 *Pars squamosa s. squama temporalis* 鉛直部中ノ大部ニシテ僅ニ二密迷ノ厚サヲ有スルノミ故ニ其質半透明ナリ、前緣 (*Margo sphenoidalis*) ハ蝴蝶骨ノ大翼上方及後方 (*Margo paritabis*) ハ顱頂骨ト縫合シ、後緣ト乳様部ノ上緣ハ相共ニ直角ヲナシテ隅ヲ形成シ顱頂骨乳様隅ヲ含ム之ヲ顱頂截痕 *Incisura parietalis* ト云フ、外面 *facies temporalis* ハ滑澤ニシテ少シク突隆シ下方ヨリ前方ニ向ヒテ扁平ナル長突起ヲ出ス之ヲ顱骨突起 *Processus zygomaticus* ト云フ、其端ハ顱骨ノ顱顱突起ト連合シテ顱骨弓 *Arcus zygomaticus* ヲ爲ス、突起ノ根ハ二根ニ分レ、其間ニ下顎關節窩 *Fossa mandibularis* ヲ有ス、後根ハ突起ノ上緣ヨリ外耳門ノ上ヲ後上ニ進ミ下顱顱線 *Linea temporalis*

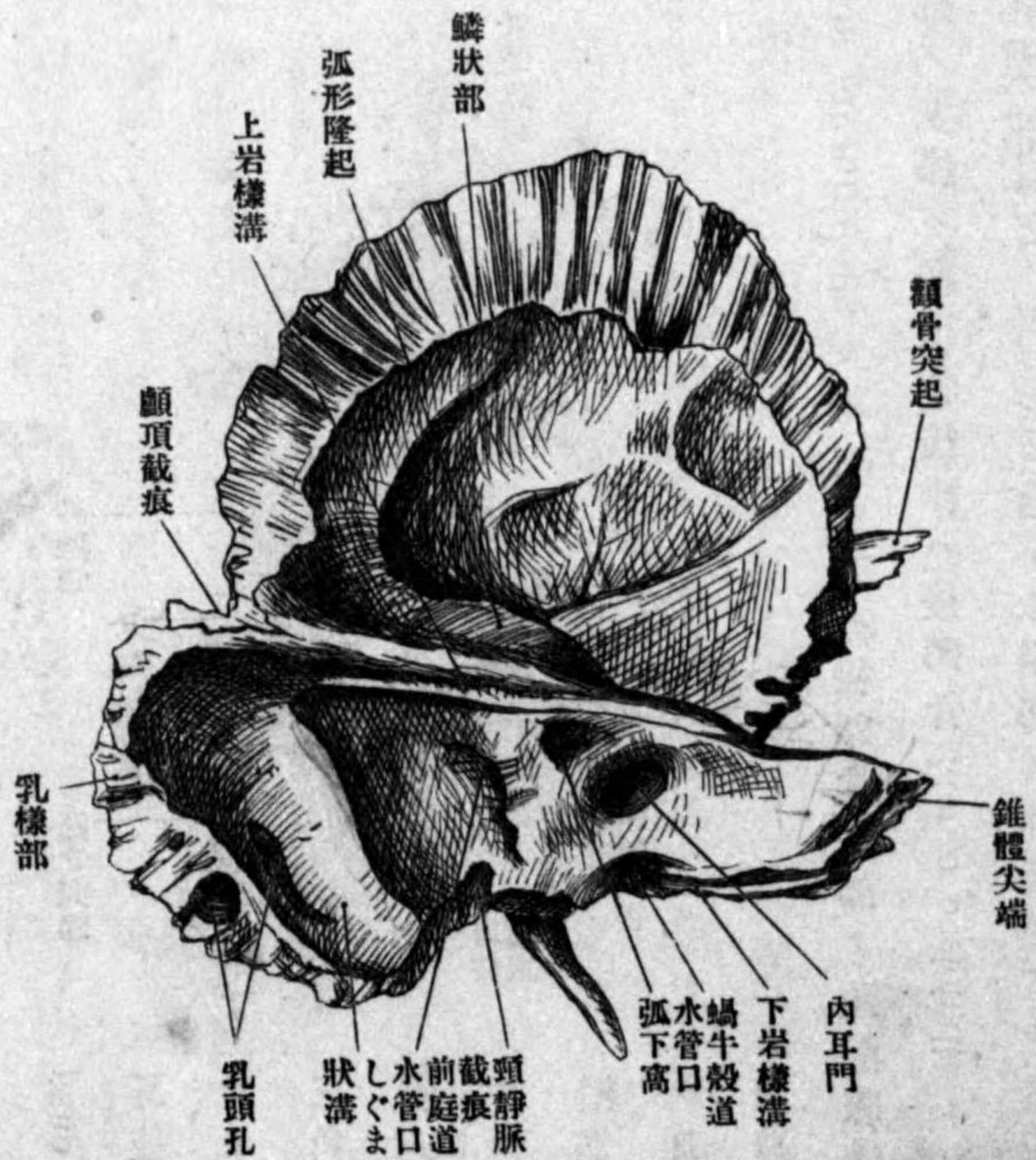
第九十八圖 左側顱骨外面



向と前部ハ三角形ヲ爲シ後部ニ關節結節及下顎關節窩アリ下顎關節窩ノ後ハ鼓膜部

inferior トナリ、其下
際外耳門ノ上ニ小
突起アリ 門上棘
Spina supra me-
tuma ト云フ或ハ棘
ニ代リテ小窩ヲ存
スルコアリ前根ハ
内方ニ彎曲シテ關
節窩ノ前ニ橢圓形
ノ隆起ヲ造ル之ヲ
關節結節 Tuber-
culum articulare ト
云フ、顱骨突起ノ下
部ハ狭ク頭蓋底ニ

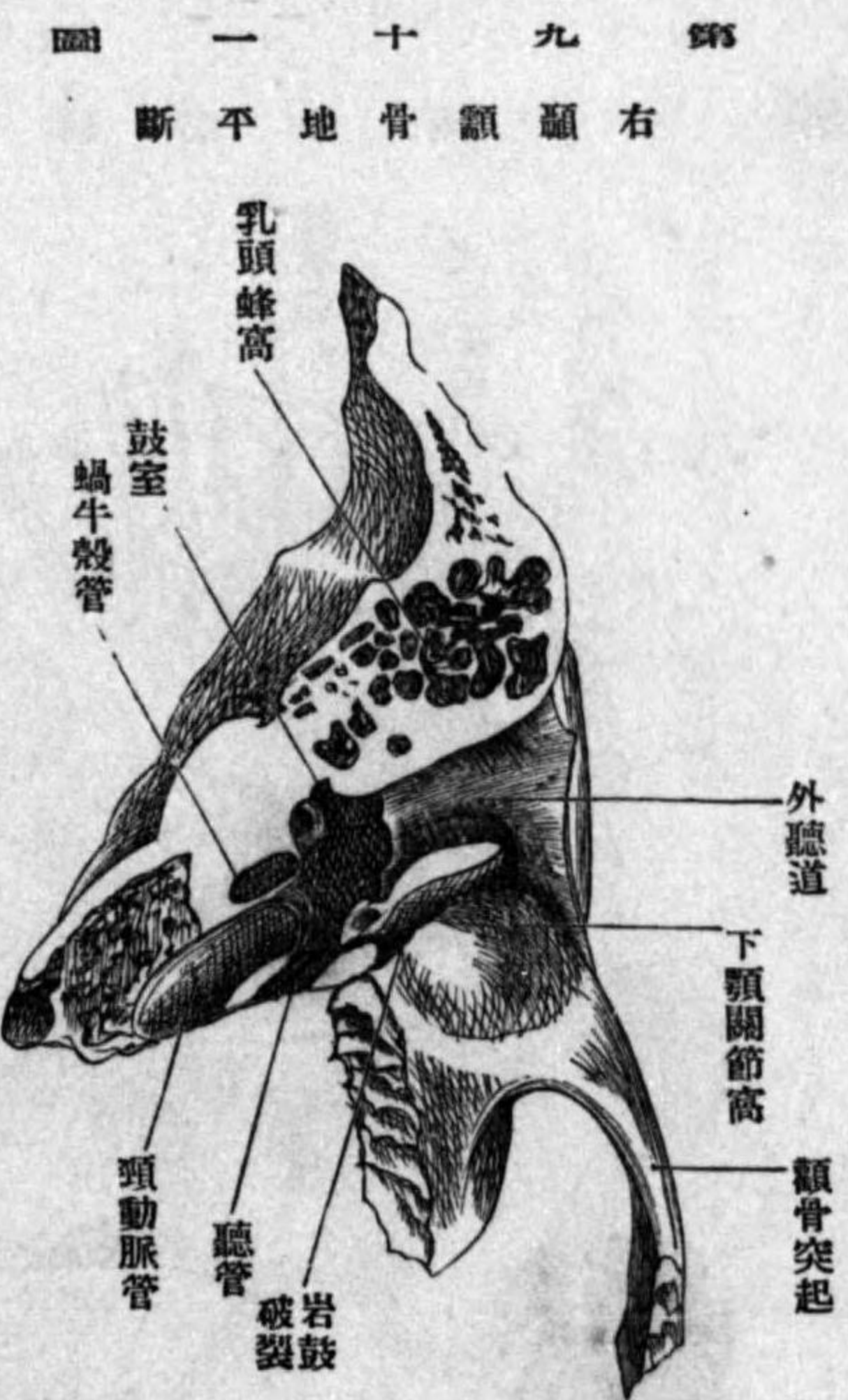
第九十九圖 左側顱骨内面



突起ノ外面ハ胸鎖乳頭筋起始部ナリ、内側ニ乳頭截痕 Incisura mastoidea ト名クル
一溝アリ二腹頸筋ノ起ル所トス其内側ニ之ト並行シタル一溝アリ 後頭動脈溝

ニシテ關節窩トノ間ニ
らせる破裂ヲ生ズ、鱗狀部
ノ内面 facies cerebralis
ハ少シク凹陷シテ腦隆起
及中硬腦膜動脈ノ前及後
枝ヲ通ズルニ溝ヲ現ハシ、
後方ハ錐體ノ前面ト接シ
茲ニ岩裂溝 Fissura petros-
quamosa ヲ生ズ
二 乳樣部 Pars mas-
toidea. ハ鉛直部ノ後部ヲ
領シ外側ニ乳頭突起
Processus mastoideus 有リ

Sulcus arteriae occipitalis ト云フ、同名動脈ヲ通ズ、乳頭突起ノ實質ハ海綿狀ニシテ大小不定ノ數腔ニ分レ中耳ノ後方ニ連リ腔ノ内面ハ粘液膜ヲ以テ被ハル、之ヲ乳頭蜂窩 Cellulae mastoideae ト云フ、乳様部ノ前後ニ孔アリ、前ニアルモノハ鼓乳破裂 Fissura tym-



pano mastoidea ニシテ迷走神經ノ耳枝ヲ通ズル小孔ナリ、後方ニアルモノハ稍、大ニシテ乳様部或ハ三角縫合ニアリ導血管及後頭動脈ノ硬腦膜枝ヲ通ズ、即乳頭孔 Foramen mastoideum ナリ、内面ハ滑澤ニシテ錐體後面トノ境ニ廣ク且彎曲シタル縱溝走ル即橫溝前端ノ連續部ニシテしぐま狀

溝 Sulcus sigmoidens ト稱シ下方ハ後頭骨髁部ノ頸靜脈溝ニ連ル溝内ニ乳頭孔ノ内ヲ見ル、此部ノ上縁ハ顱頂骨後縁ハ後頭骨 Margo occipitalis ト縫合ス

三 鼓膜部 Pars tympanica ハ水平部ノ外端ニアリ、生後ハ漸次岩様骨ノ基底ト癒合

スト雖胎兒ニ於テハ馬蹄狀ノ輪ヲ呈ス、故ニ鼓輪 Annulus tympanicus ト云フ、輪ノ缺損部即鼓截痕 Incisura tympanicus ハ上方ニアリ、鼓輪ヲ以テ圍擁シタル孔ヲ外耳門 Porus acusticus externus ト云フ、鼓輪ノ凹陷側ハ溝狀ヲ呈シ鼓膜ノ周縁ヲ容ル、之ヲ鼓膜溝 Sulcus tympanicus ト云フ、成人ニ於ケル外聽道 Meatus auditorius externus ノ骨部ハ外耳門ト此溝トノ間ニ存スル管狀部ナリ、外耳門ニハ外聽道ノ軟骨部附着シ下顎關節窩トノ間ニぐらさせる破裂即岩鼓破裂 Glasser'sche Spalte s. Fiss. petro-tympanica ヲ生シ、鼓索神經、鼓室動靜脈並ニ前槌骨韌帶ヲ通ズ、又鼓膜部ノ後部ハ鼓乳破裂 Fiss. tympano-mastoidea ニヨリテ乳頭部ト別ル

四 岩様部、錐體又岩様骨 Pars petrosa, Pyramide, Felsenbein s. petrosum ハ其質硬ク水平部ノ大部分ヲ占メ顱顛骨中最モ厚キ部トス、質中ニ中耳、内耳及内頸動脈管ヲ保有シ頭蓋底ノ棟梁ヲナス、其形三面錐體形ニシテ基底ハ外方ニ向ヒ鼓膜部ニ連リ、尖端ハ内方蝴蝶骨體ニ向ヒ、前方ハ大翼トノ間ニ裂孔 Foramen lacerum ヲ生シ、後方ハ後頭骨トノ間ニ頸靜脈孔 Foramen jugulare ヲ生ズ、錐體ハ前後下ノ三面ヲ有シ稜ハ上前、後ニ向フ、而シテ前後面及上稜ハ頭蓋腔ニ向ヒ、下面ハ頭蓋底外面ニ向ヒ前稜ハ大翼ニ向ヒ後稜ハ後頭骨ニ接ス、上稜ハ上岩様溝 Sulcus petrosus superior 走り、同名ノ硬

腦膜靜脈ヲ容ル以上三稜ノ外下稜 *untere Kante* ト稱スルモノアリ、鼓膜部ノ下面ヨリ鋭ク聳エタル骨板ニシテ莖狀突起ノ根ヲ前方ヨリ鞘狀ニ包ミ前面ハ下顎關節窩ニ向フ、故ニ莖狀突起鞘 *Vagina processus styloidei* ノ稱アリ、又岩様櫛 *Crista petrosa* ト名ク

錐體ノ尖端ハ鈍ク、前稜ニ接シテ内頸動脈管内口 *Porus caroticus internus* アリ内頸動脈ハ此口ヲ出デテ頭蓋腔ニ入ル、頸動脈管 *Canalis caroticus* ハ錐體ノ實質ヲ貫通シタル彎曲管ニシテ鼓室ノ下内方ニ位シ、外口 *Polus caroticus externus* ハ錐體ノ下面ニ開ク

錐體前稜ハ内頸動脈管ノ前壁ヲ成シ、其外端ハ鱗狀部ト相接シテ一隅ヲ造ル、茲ニ中耳ノ一部分ナル管筋管 *Canalis musculo tubarius* ノ外口アリ、此管ノ上部ハ鼓膜張筋ヲ含ミ、下部ハ聽管 *Tuba auditiva* ノ骨部ヲナス、二部ノ間ニ不完全ナル骨中隔アリ、上半ヲ鼓膜張筋半管 *Semicanalis m. tensor tympani* 下半ヲ聽半管 *Semicanalis Tubae auditivae* ト云フ

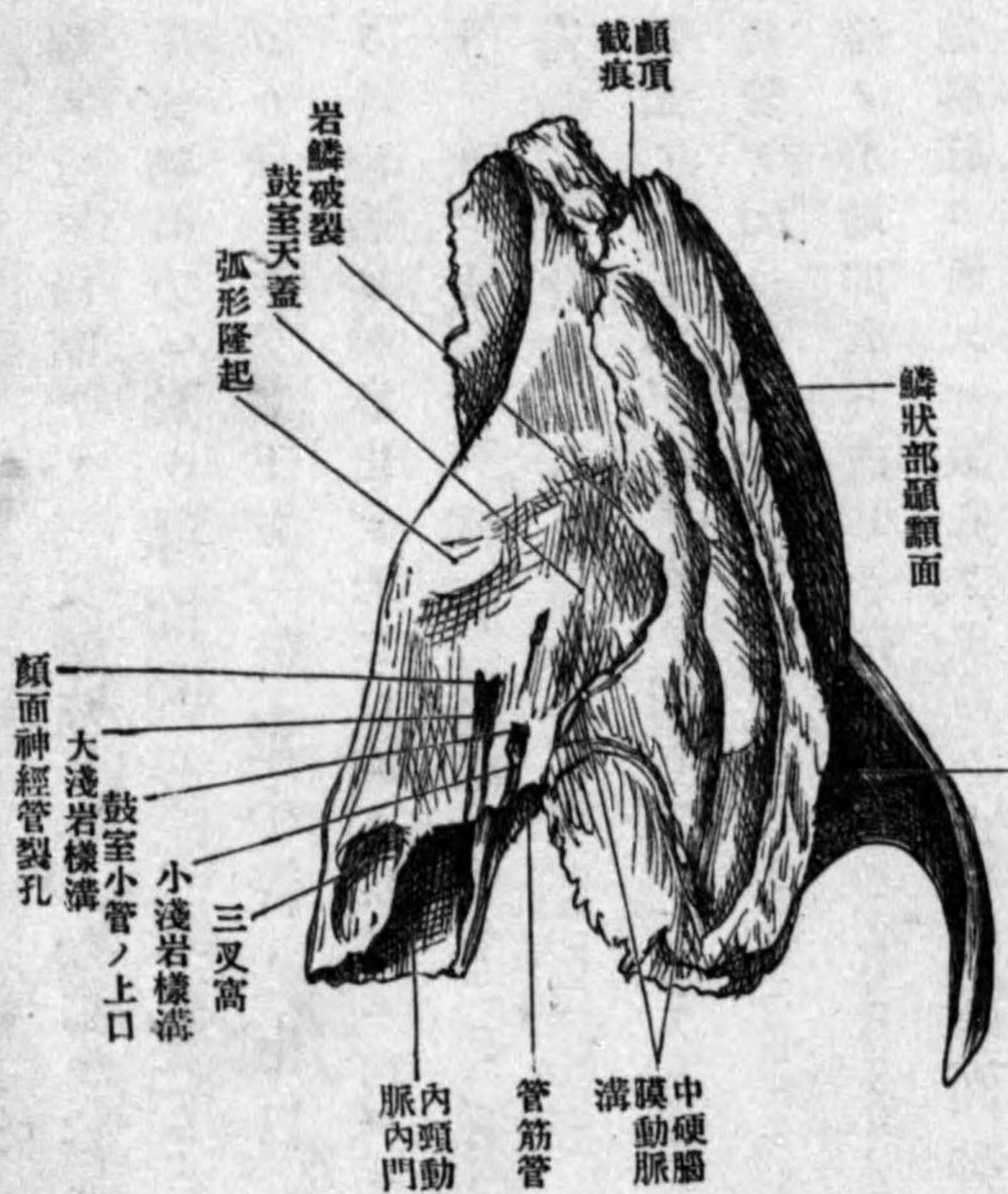
錐體ノ前面ハ幼者ニ於テハ岩鱗破裂 *Fissura petrosquamosa* ニヨリテ鱗狀部ヨリ隔テラレ、其前外部ハ骨質薄ク鼓室ノ上ニ延展ス、故ニ鼓室天蓋 *Tegmen tympani* ト云フ、天蓋ノ下面ヨリ下突起ト稱スル一突起下リテ鱗狀部ト岩様部ノ間ニ箱入シ岩鱗二部ノ間

ノ裂隙ヲ二分ス、其前方ニアルモノハ岩鱗破裂 *Fissura petrosquamosa* ニシテ、後方ニアルモノハ岩鼓破裂 *Fissura petro-tympanica* 即ぐらせる破裂ナリ、鼓室天蓋ト上稜ノ

第九十二圖

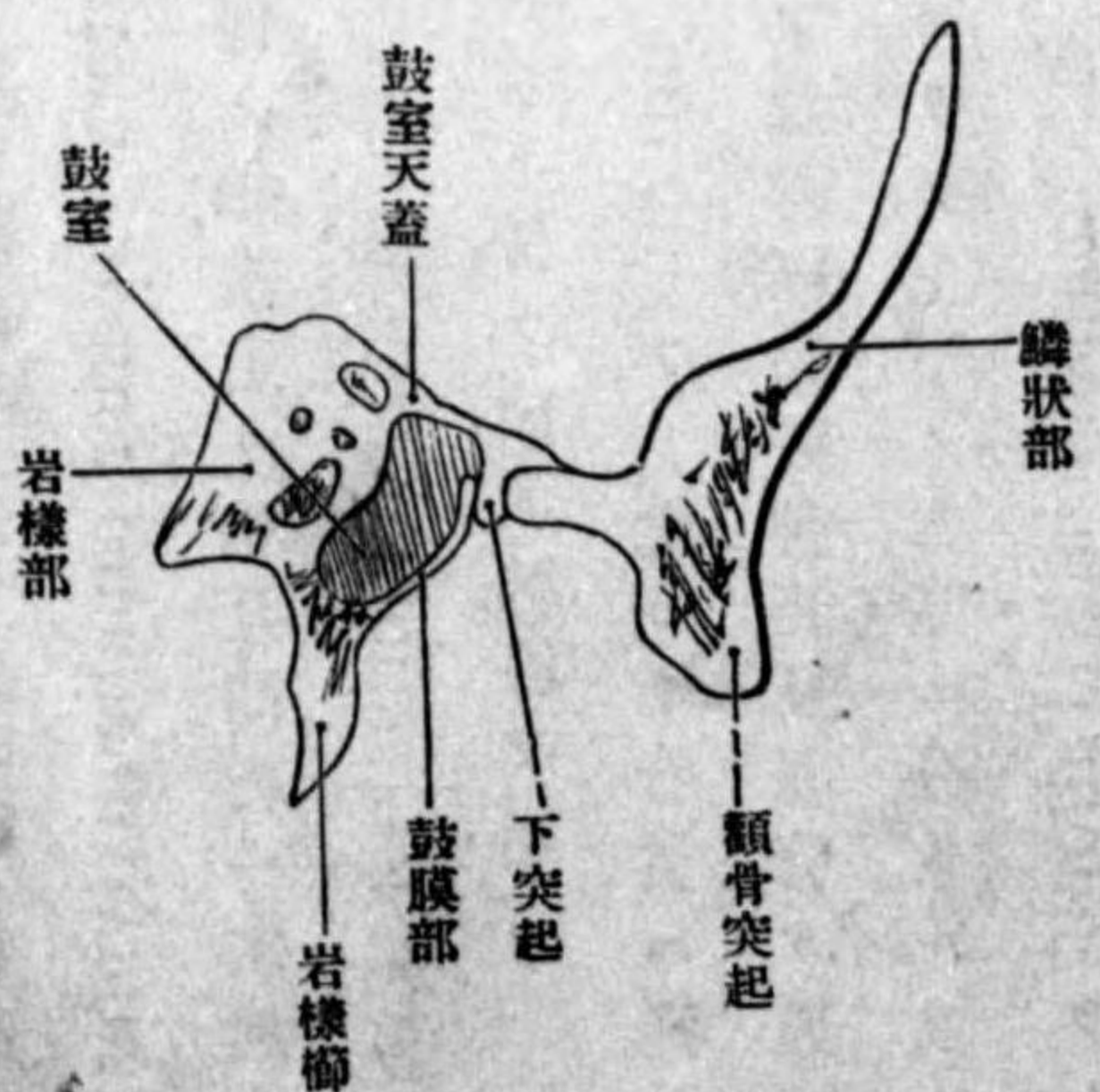
左 顛 顛 骨 上 面

顛 骨 突 起



第九十三圖

錐 體 ノ 横 断

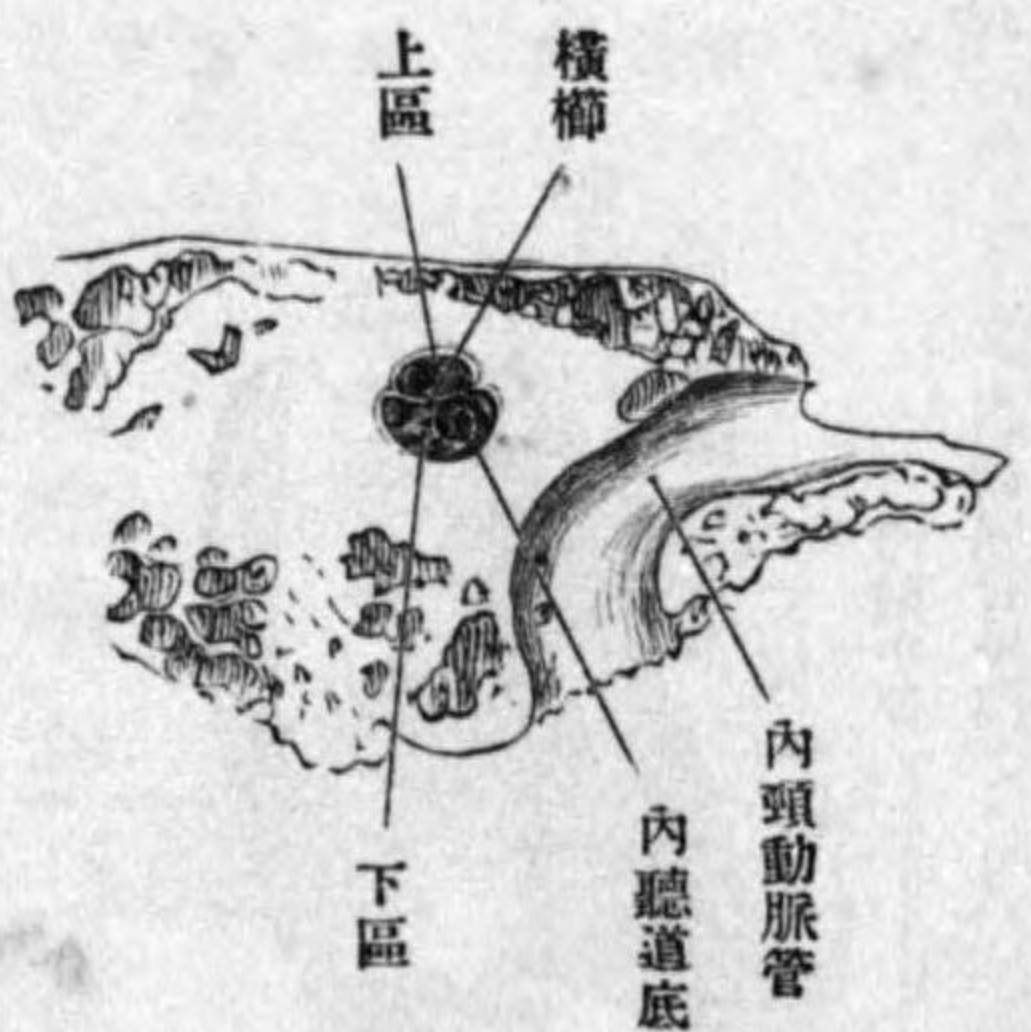


間ニ内耳ノ上半規管ノ爲ニ鈍隆起ヲ生ズ之ヲ弧形隆起 Eminentia arcuata ト云フ、尖端ニ近ク淺窩アリ三叉神經ノ半月狀節ヲ容ル、三叉壓痕 Impressio trigemini ト云フ、其下方稍外方ニ於テ顔面神經管裂孔 Hiatus canalis facialis アリ大淺岩様神經ノ出ヅル所トス又其下方ニ鼓室小管ノ上口 Apertura superior canaliculi tympanici アリ、小淺岩様神經出ヅ、此二口ヨリ尖端ニ向ッテ二條ノ細溝走リ相互間約一密迷ヲ隔ツ、上ナルヲ大淺岩様神經溝 Sulcus n. petrosus superficialis majoris 下ナルヲ小淺岩様神經溝 Sulcus n. petrosi superficialis minoris ト云フ、同名神經ヲ通ズ、錐體ノ後面殆ト中央ニ内耳門 Porus acusticus internus アリ、之ヨリ骨質ニ進入セル短管ヲ内聽道 Meatus auditorius internus ト云フ、聽神經、顔面神經及脈管ヲ通ズ、内聽道ノ終端即底ハ内耳ニ接シ横櫛 Crista transversa ニヨリテ上下ノ二區ニ分タル其下部ハ聽神經ヲ通ズル數孔ヲ現ハシ、上部ハ顔面神經管 Canalis facialis (Fallopii) ノ始部ナリ、顔面神經管ハ骨質内ヲ穿通シ前庭ノ上ヲ前外方ニ進ミ爰ニ於テ屈曲シテ方向ヲ變ジ鼓室ノ上ヨリ後方ヲ弓形ニ下リテ莖乳孔ニ終ル、前面ニ於ケル顔面神經管裂孔ハ屈曲内聽道ト、弧形隆起ノ間ニ弧形下窩 Fossa subarcuata アリ、硬腦膜纖維ノ附著スル所ナリ、此窩ハ小兒ニ於テ著シ、内耳門ノ外方ニ下方ニ向ヒタル裂隙アリ、前庭導水管

第九十四圖

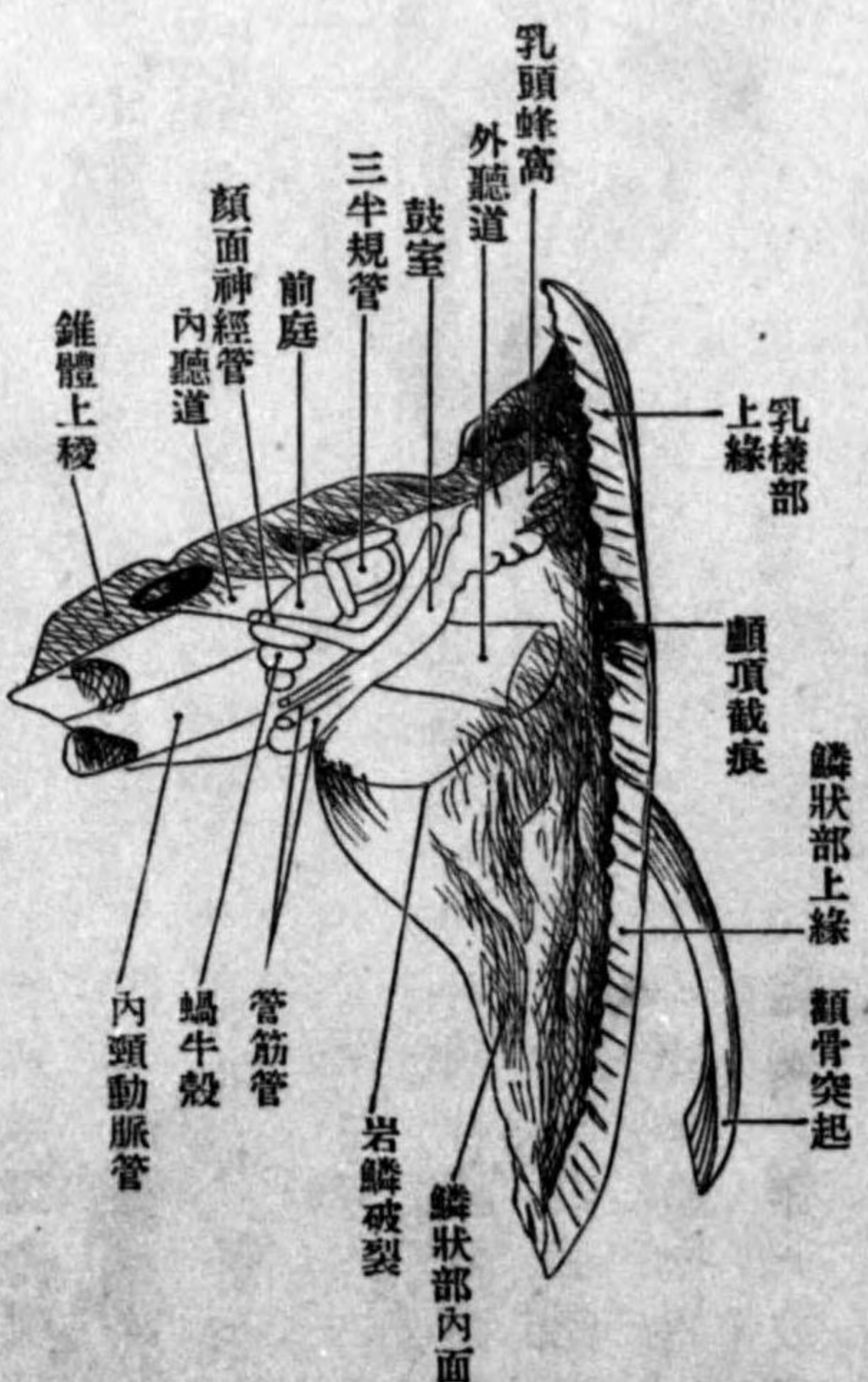
内聽道底

(左錐體ヲ其長軸ト並行ニ截斷シタルモノ)



第九十五圖

錐體中ニ含有スル聽器各部ノ位置想像圖

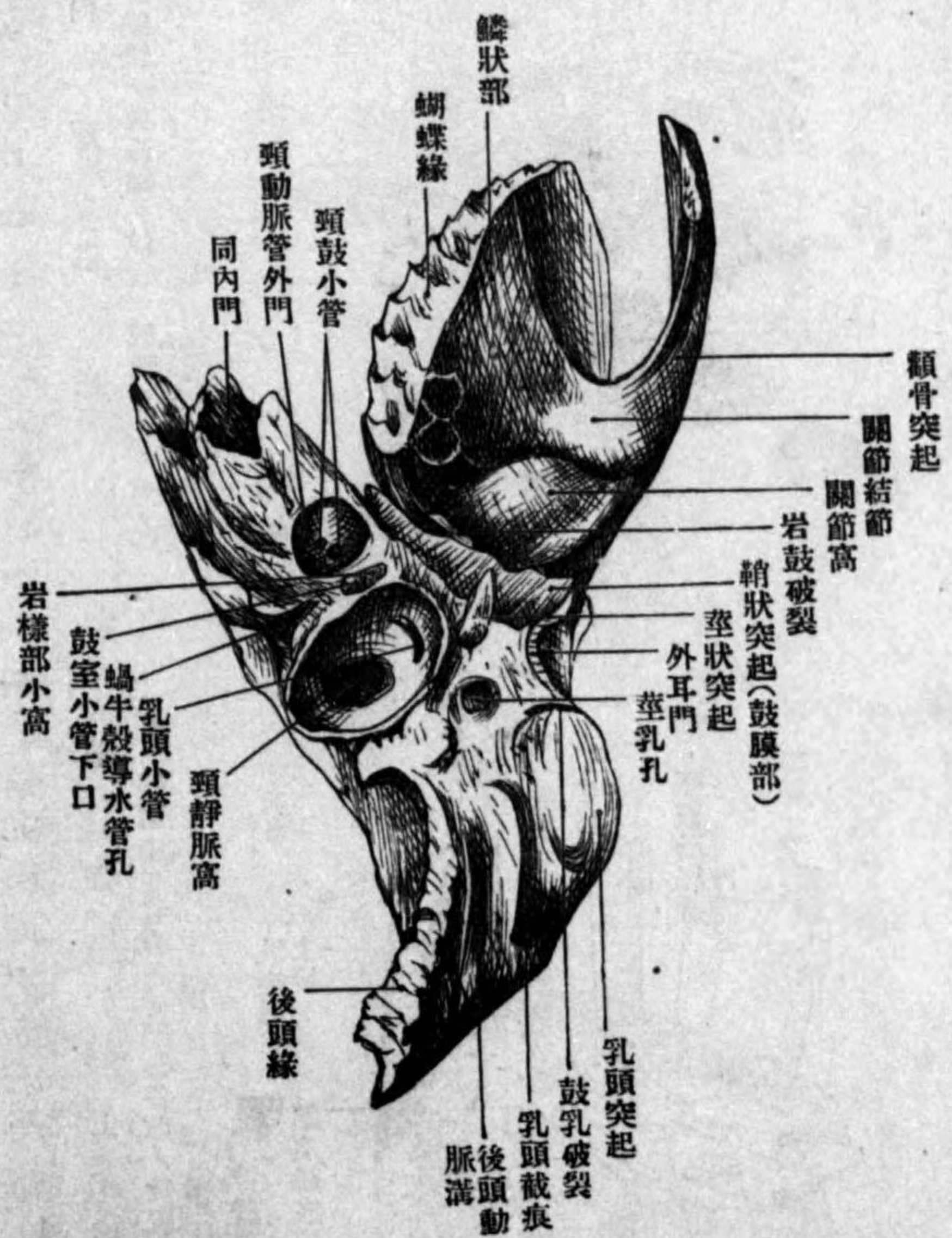


外口 Apertura externa aqueductus vestibuli ト云フ、此孔ヨリ膜狀ノ内淋巴管出デテ硬腦膜ニ接ス、其他前庭及半規管ノ壺腹部ヨリ出ル小靜脈ヲ通ズ、後稜ニ沿ウテ後頭骨縫合ノ上ニ一溝アリ、下岩様溝 Sulcus Petrosus inferior ト云フ、靜脈ヲ容ル

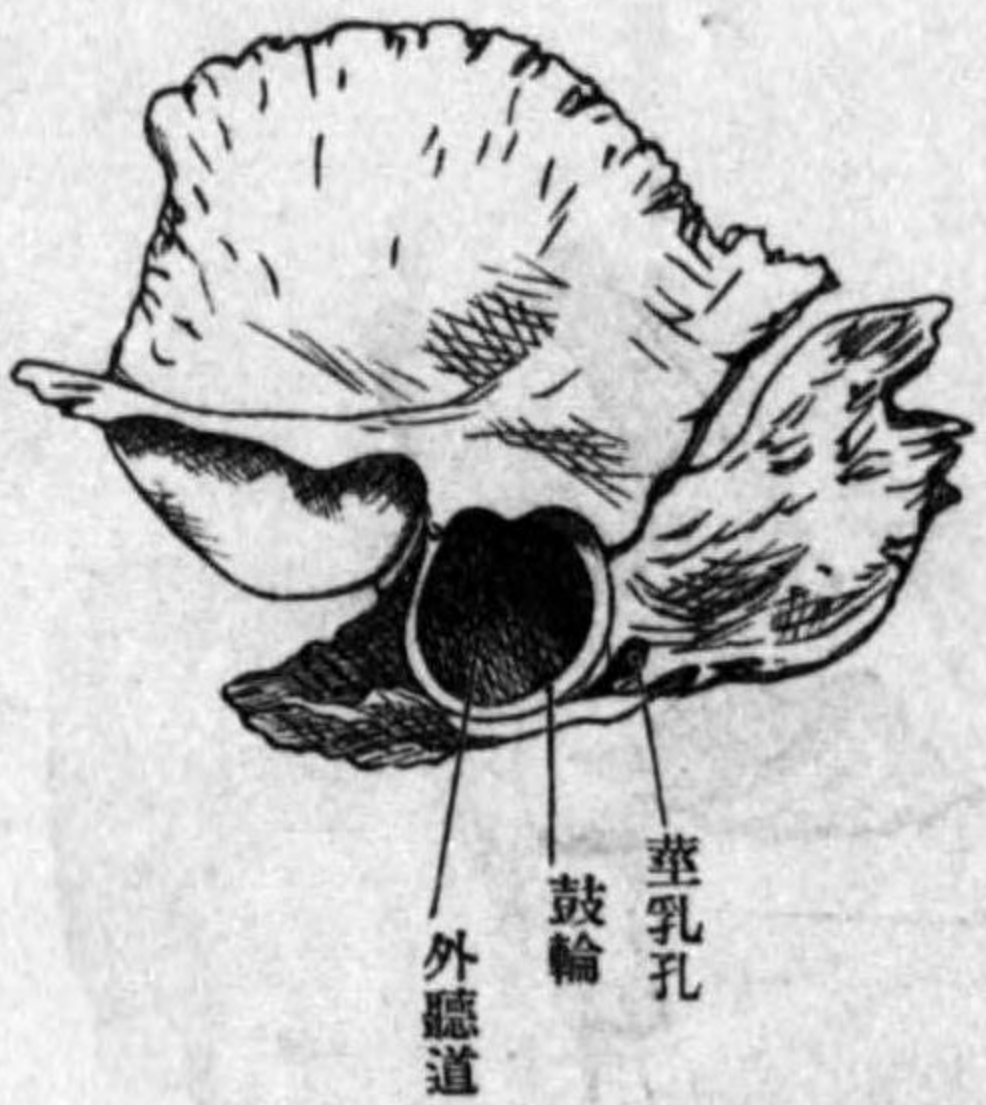錐體下面後方ハ後頭骨體ニ接シ岩様後頭裂 Fissula petro-occipitalis ヲ爲シ中央ニ頸動脈管外門 Porus caroticus externus アリ、頸動脈管ノ上壁ヲ穿テ鼓室ニ通ズル數多ノ小管アリ頸鼓小管 Canaliculi carotico-tympanici ト云フ、頸鼓動脈鼓室枝ノ及

頸鼓神經 交感神經枝ヲ通ズ、頸動脈外門ノ直後ニ岩様部小窩 Fossa petrosa アリ、舌咽神經ハ頸靜脈孔ヲ出デ此窩ニ於テ節ヲ爲ス、窩底ヲ穿テ鼓室ニ通ズル小管アリ之ヲ鼓室小管ノ下口 Apertura inferior canaliculi tympanici ト云フ、舌咽神經ノ枝ナル鼓室神經ヲ通ズ、岩様部小窩ノ後方寧ロ後稜ニ於テ漏斗狀ニ開キタル小管アリ、蝸牛殼導水管裂孔ノ外口 Apertura externa des Aquaeductus cochleae ト云フ、蝸牛殼靜脈ヲ通ズ、又其外方ニ頸靜脈窩 Fossa jugularis アリ、一部ハ後頭骨トノ間ニ頸靜脈孔 Foramen jugulare ヲ爲ス、此窩ヨリ鼓乳破裂ニ通ズル小管アリ之ヲ乳頭小管 Canaliculus mastoideus ト云フ、迷走神經ノ耳枝ヲ通ズ、頸靜脈窩ノ外方ニ莖狀突起 Processus styloideus アリ、細ク長ク下前ニ向ヒ筋靱帶ヲ附着ス、咽頭筋(1)莖狀舌骨筋(2)莖狀舌骨靱帶(3)莖狀靱帶ヲ此突起ノ後方乳頭突起トノ間ニ莖乳孔 Foramen stylo-mastoideum アリ、顏面神經管ノ外口ナリ

第九十圖 左顛骨下面

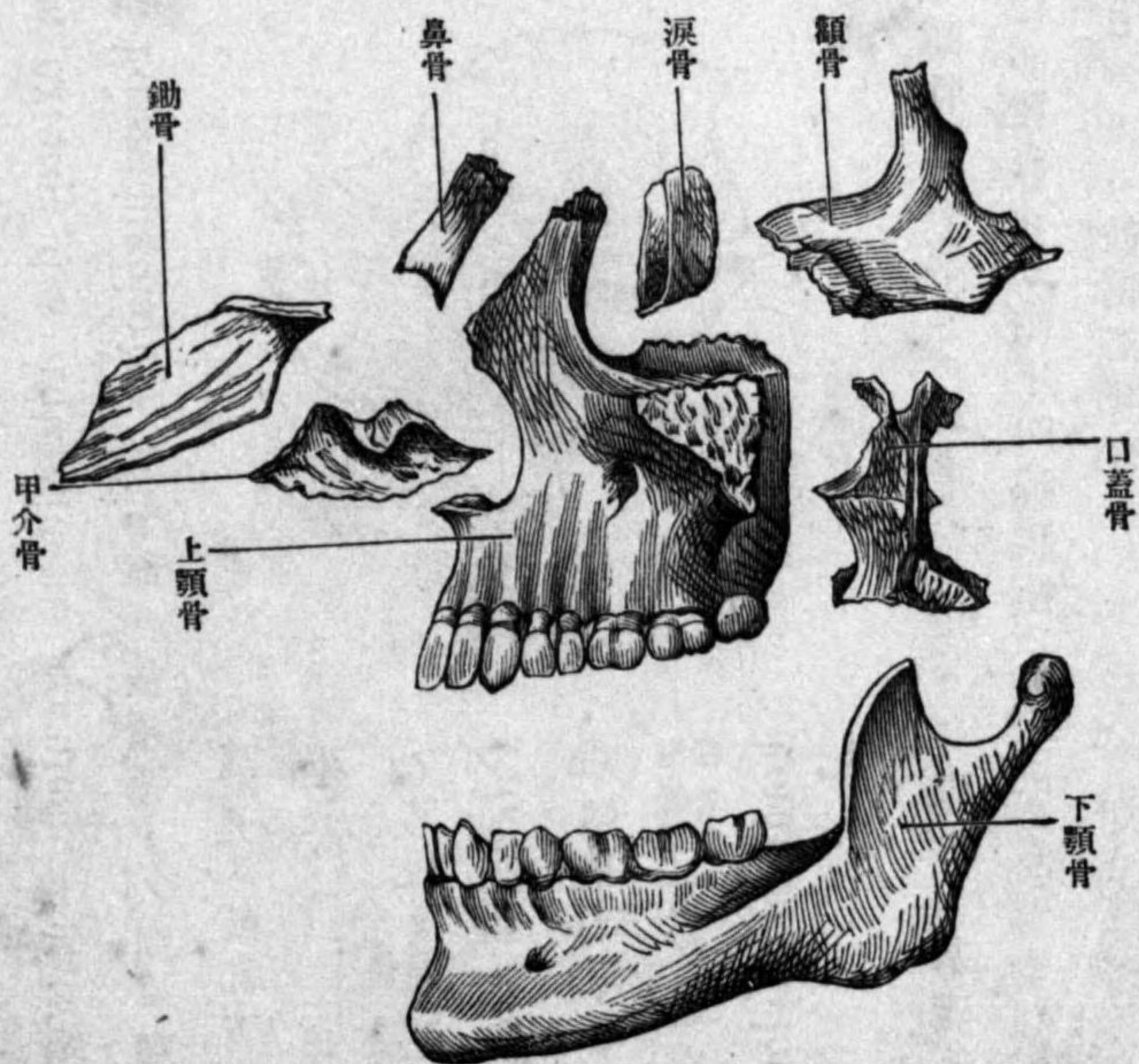


第九十七圖 初生兒ノ左顛骨



發生顛骨ハ初生兒ニ於テハ三片ヨリ成ル、1基礎部即岩様骨 Os. Petrosum ヲリハ岩様部及乳様部發育シ、2側片即鱗狀骨 Os. squamosum ヲリハ鱗狀部發育シ、3鼓輪即鼓骨 Os. tympanicum ヲリハ鼓膜部發育ス

第九十八圖 離解タル顔面頭蓋



口 顔面頭蓋

Gesichtschädel

顔面頭蓋骨ハ上顎骨、口蓋骨、下甲介骨、涙骨、鼻骨、額骨、有以上ノ十四骨ヨリ成リ骨顔面ヲ形成ス

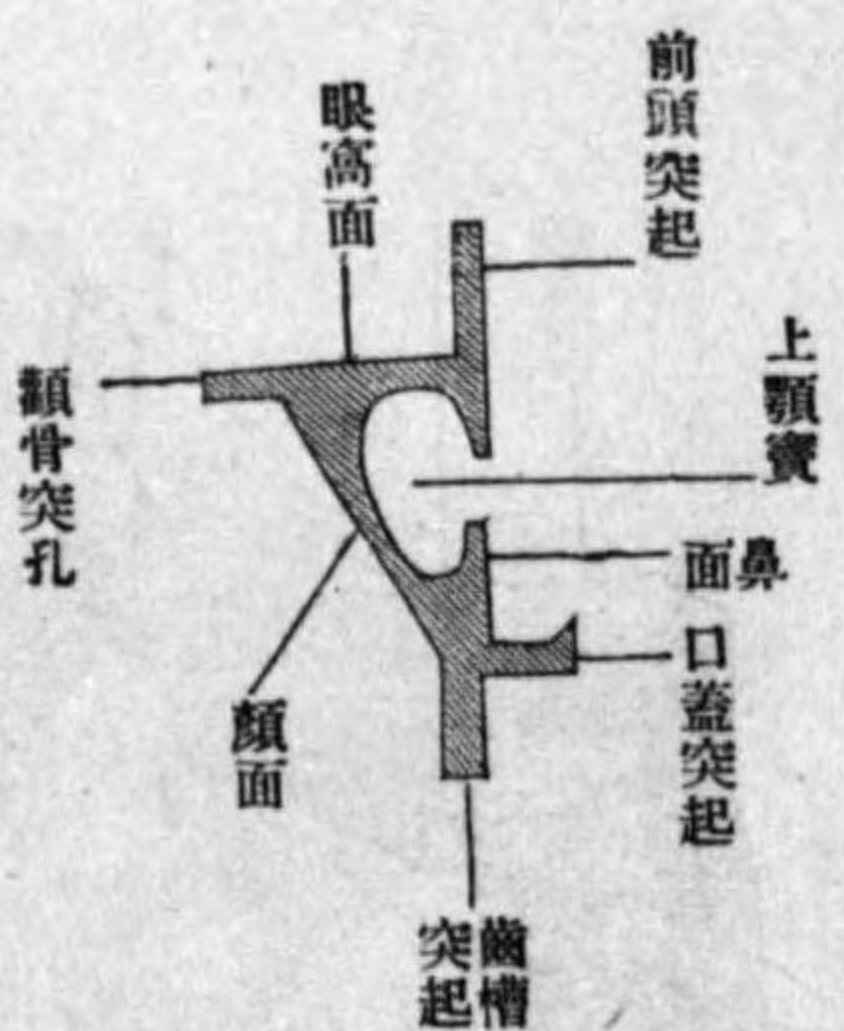
い 上顎骨 Maxilla,

Oberkiefer

上顎骨ハ鼻腔ノ兩側ニ於テ頰ヲ爲ス所ノ空洞骨ニシテ洞壁ハ粘液膜ヲ被ル、洞ヲ上顎竇又はいもる竇 Sinus maxillaris, Highmorshöhle ト云フ

區別シテ一體四突起トス、體ハ楔狀ニシテ銳縁ハ下方ニ向フ突起ヲ前頭突起、額骨突起、齒槽突起、口蓋突起ト云フ

第九十九圖 上顎骨想像圖



一 體 Corpus maxillae ハ四面ヲ有ス、顔面、前、後、内、外

前面 Facies anterior ニ下眼窩管ノ前孔アリ、下眼窩孔 Foramen infraorbitale ト云フ、下眼窩神經及動靜脈ハ此孔ヨリ顔面ニ出ヅ、此孔ノ下方ニ小窩アリ、犬齒窩 fossa canina ト名ク犬齒筋ノ起始部ナリ、内縁ハ銳ク鼻面ト境シ、爰ニ現ハレタル大ナル鼻截

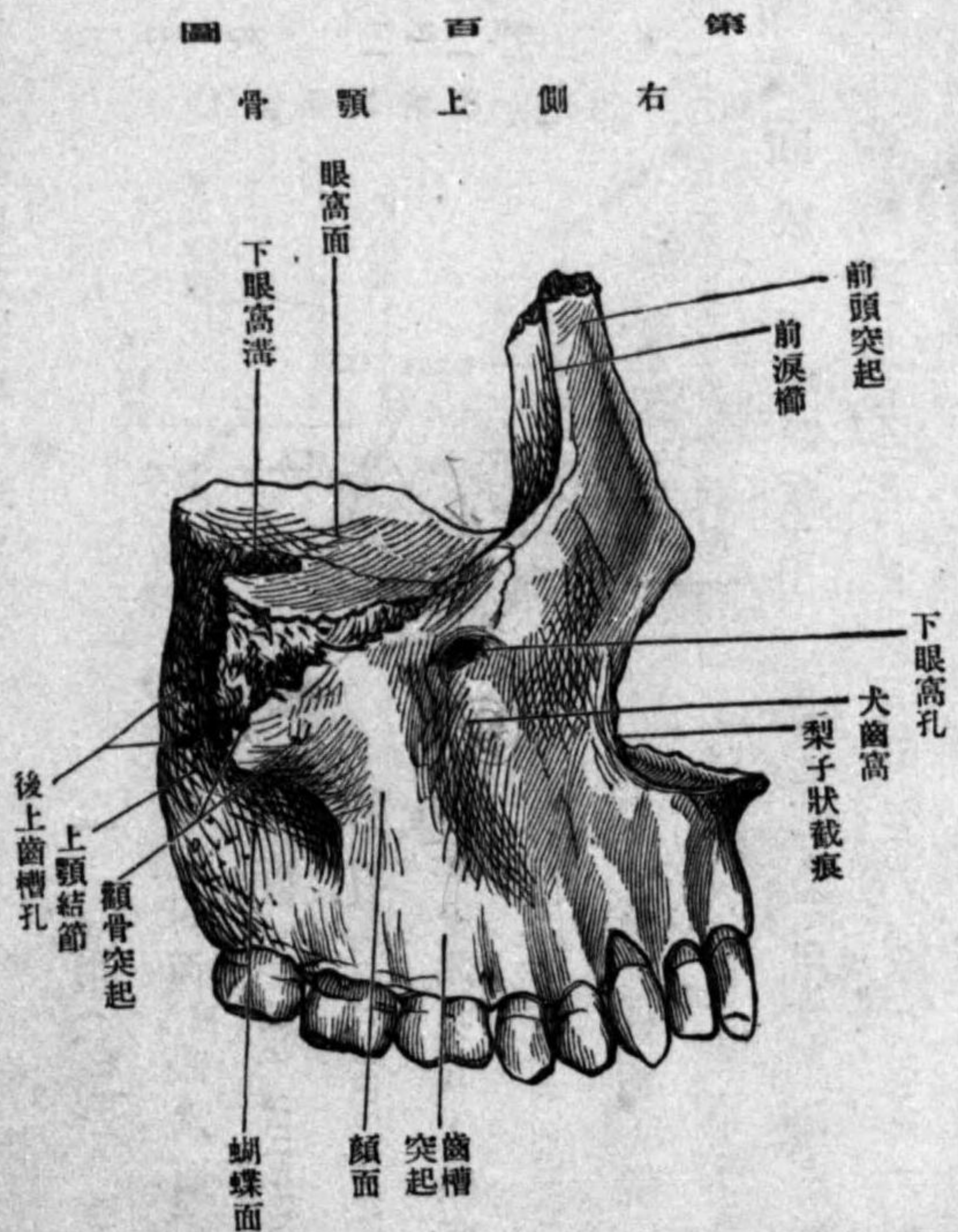
痕 Incisura nasalis ハ前鼻孔即梨子狀口 Apertura piriformis ノ縁ヲ爲ス

蝴蝶面 或ハ下頤顔面 Facies sphenoidalis s. infratemporalis ハ額骨突起ノ後方ニ位シ、二三ノ後上齒槽孔 Foramina alveolaria sup. posteriora アリ、此孔ヨリ始マリ骨壁ヲ穿通スル所謂齒槽管 Canales alveolares ハ同名ノ脈管神經ヲ通シテ上顎ノ齒髓ニ送ル、此面ノ後部膨脹シタル部ヲ上顎結節 Tuber maxillae ト云ヒ、其下方蝴蝶骨ノ翼狀突起ト縫合スル粗糙面ヲ上顎粗面 Tuberositas maxillaris ト云フ、爰ニ生ズル縫合ヲ翼狀上顎

縫合 Sutar. pterigo maxillaris ト云フ
鼻面 Facies nasalis ハ鼻腔ニ向ヒ中央ニ上顎竇ニ通ズル

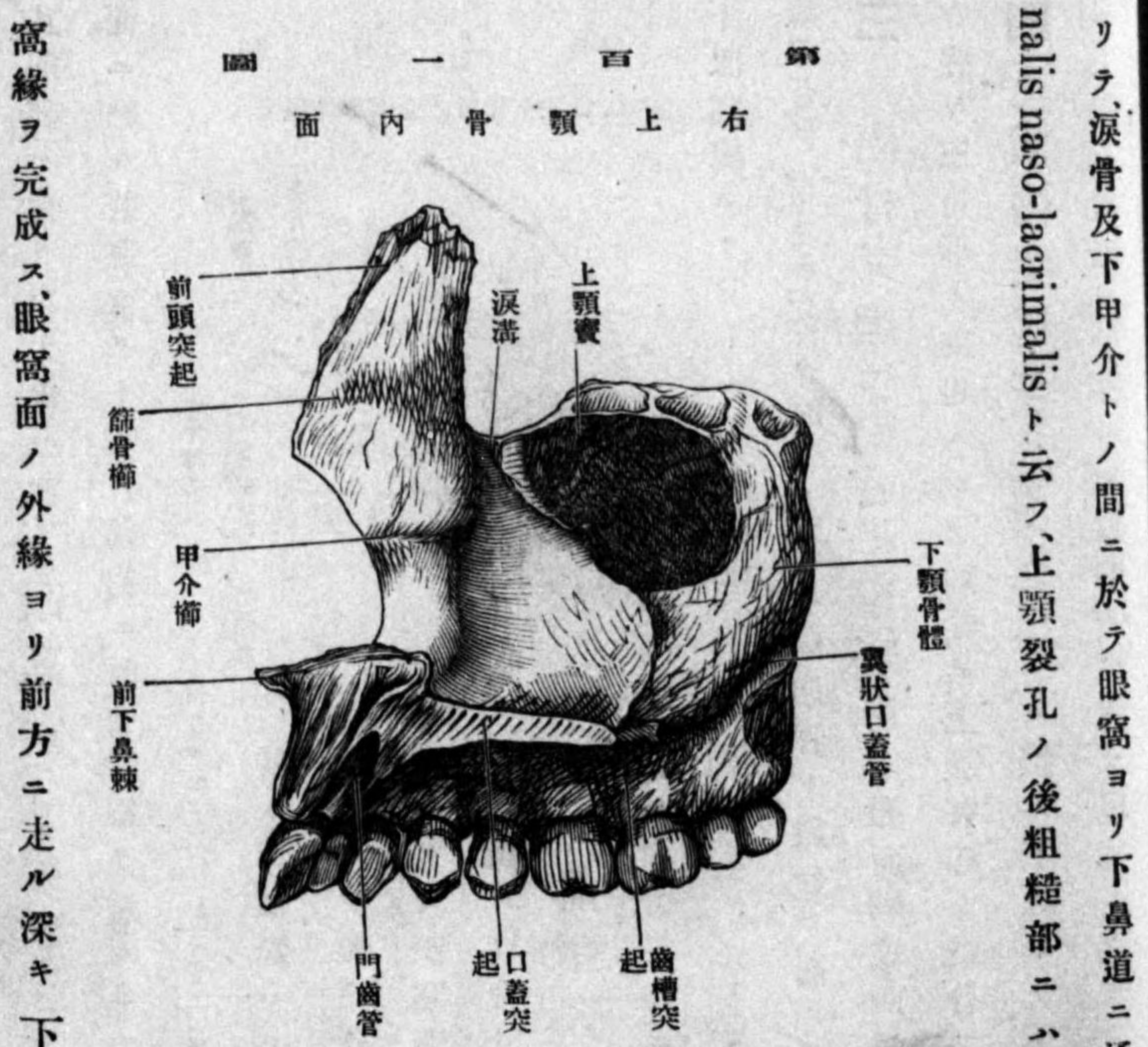
指頭大ノ孔ヲ現ハス之ヲ上顎裂孔 Hiatus maxillaris ト云フ、

此孔ハ下甲介骨、篩骨ノ迷路部及鉤狀突起、口蓋骨鉛直板等ノ諸骨ニヨリテ狭メラル、上顎裂孔ノ後部ハ口蓋骨鉛直板トノ縫合面ニシテ粗糙ナリ、篩骨ノ中甲介及下甲介骨ハ地平ノ位置ヲ以テ鼻面ニ附着シ且相互ニ竝行ス、上顎裂孔ノ前方ニ於ケルニ條ノ粗糙線ハ此二甲介前端ノ附着部ニシテ、上在ノモノヲ篩骨櫛 Crista ethmoidalis ト云ヒ、下在ノモノヲ甲介櫛 Crista conchalis ト云フ上顎裂孔ノ直前ニハ廣キ縱溝アリ



リテ、淚骨及下甲介トノ間ニ於テ眼窩ヨリ下鼻道ニ通ズル管ヲ爲ス之ヲ鼻淚管 Crisnalis naso-lacrimalis ト云フ、上顎裂孔ノ後粗糙部ニハ縱溝斜走シ、口蓋骨鉛直板及蝴蝶骨翼狀突起トノ接際ニ翼狀口蓋管 Canalis pterygopalatinus ヲ爲ス、此溝ヲ翼狀口蓋溝 Sulcus pterygopalatinus ト名ク、管ハ口蓋神經及脈管ヲ口蓋ニ輸送ス

眼窩面 Facies orbitalis ハ三角形ニシテ上方ニ向ヒ口蓋骨眼窩突起及額骨ト共ニ眼窩底ヲ構成シ、其後端口蓋骨、眼窩突起ト縫合スル三角粗糙面ヲ口蓋三角 Triangulum palatinum ト名ク、額骨ハ眼窩底ノ前外部ニアリテ共ニ下眼窩溝 sulcus infraorbitalis アリ



窩縁ヲ完成ス、眼窩面ノ外縁ヨリ前方ニ走ル深キ下眼窩溝 sulcus infraorbitalis アリ

其前部ハ骨ヲ以テ覆ハレ下眼窩管 Canalis infraorbitalis ト成リ下眼窩孔ヲ以テ顔面ニ終ル管底ヨリ上顎ノ前齒ニ脈管神經ヲ送ル一二ノ細管下行ス即前上齒槽管

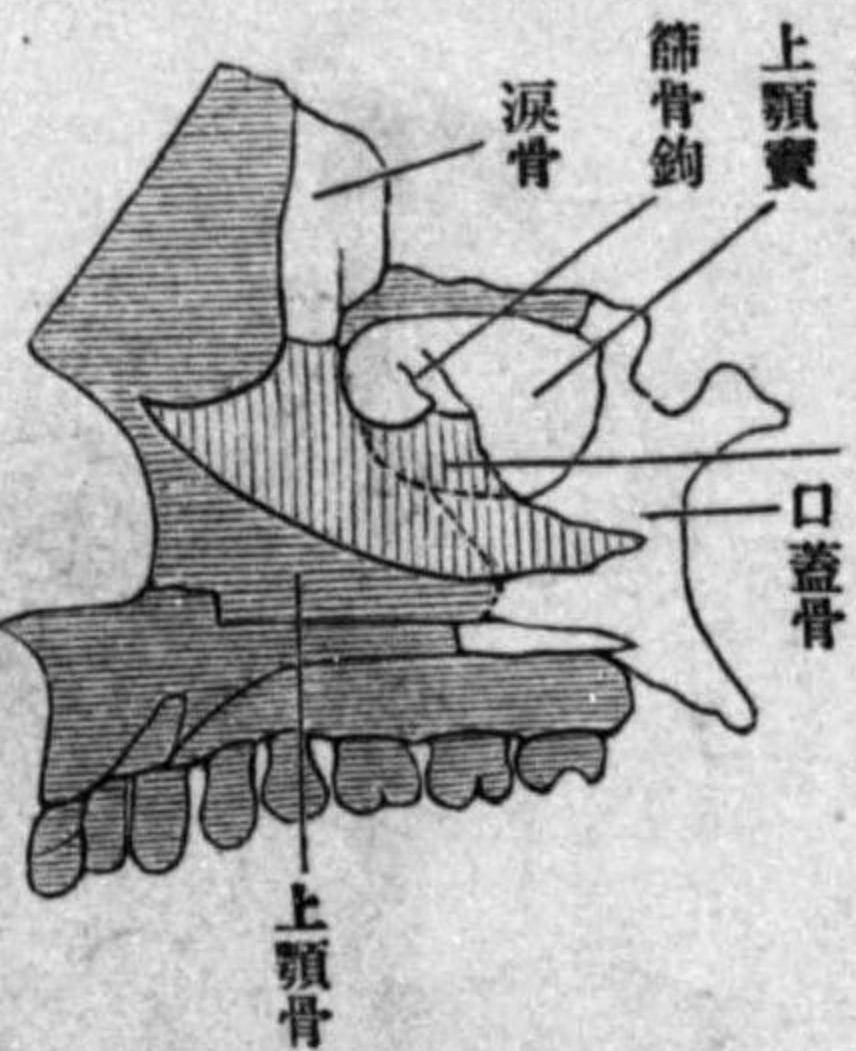
甲介骨

Canales alveolar. sup. anteriora ナリ總テ齒槽管ト

稱スル細管ハ上顎竇壁ヲ走リテ或ハ分岐シ或ハ吻合シテ綿糸狀ヲ爲シ其下側ヨリ齒槽ニ向テ數枝ヲ發ス眼窩面ノ外縁ハ下眼窩裂孔ノ下境ヲ爲シ内縁ハ篩骨紙板及淚骨ト縫合ス

二 前頭突起 Proc. frontalis ハ扁平ニシテ一面ハ内方鼻腔ニ向ヒ一面ハ外方眼窩ニ向フ爰ニ

第百二圖 上顎骨鼻面他諸骨縫合



下眼窩縁ヨリ昇レル一線アリ前淚櫛 Crista lacrimalis anterior ト云フ前縁ハ鼻骨後縁 (Margo lacrimalis) ハ淚骨上端ハ前頭骨ト縫合シ櫛ノ後方ヲ淚溝 Sulcus lacrimalis ト云フ

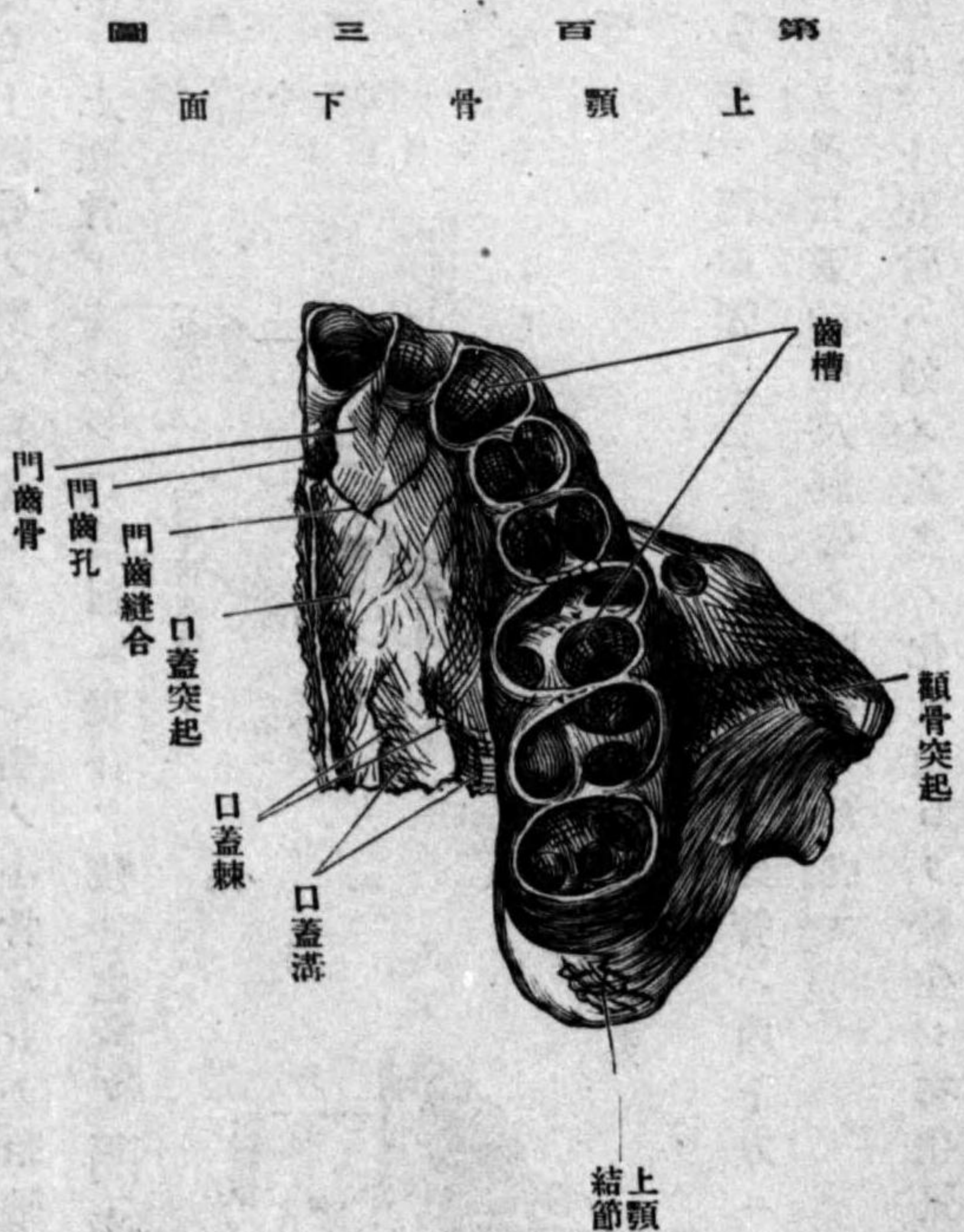
三 顴骨突起 Proc. zygomaticus ハ顔面蝴蝶面竝ニ眼窩面ノ間ヨリ外方ニ向ヒタル強キ三角形ノ突起ニシテ顴骨ノ上顎突起ト縫合ス

四 齒槽突起 Proc. alveolaris ハ體ノ下縁ヨリ下ル厚キ弓形ノ突起ニシテ遊離縁ニ上顎ノ齒根ヲ受容スル數個ノ深窩ヲ現ハス之ヲ齒槽 Alveolen, dentales ト云フ齒

槽間ノ中隔ヲ齒槽中隔 Septa interalveolaria ト云フ又齒槽ノ外面ハ多少膨出シ其間ニ溝ヲ生ズ老年ニ至リ齒牙脱落スレバ齒槽突起ハ漸次消耗ス

五 口蓋突起 Proc. palatinus

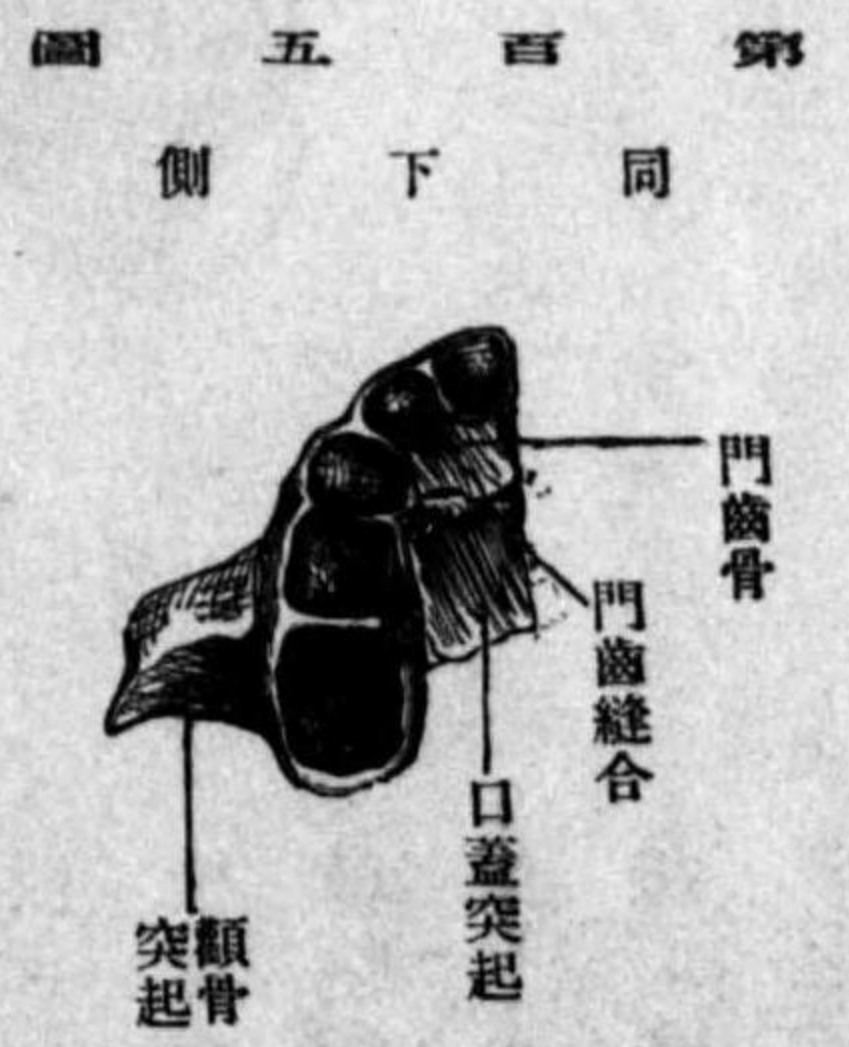
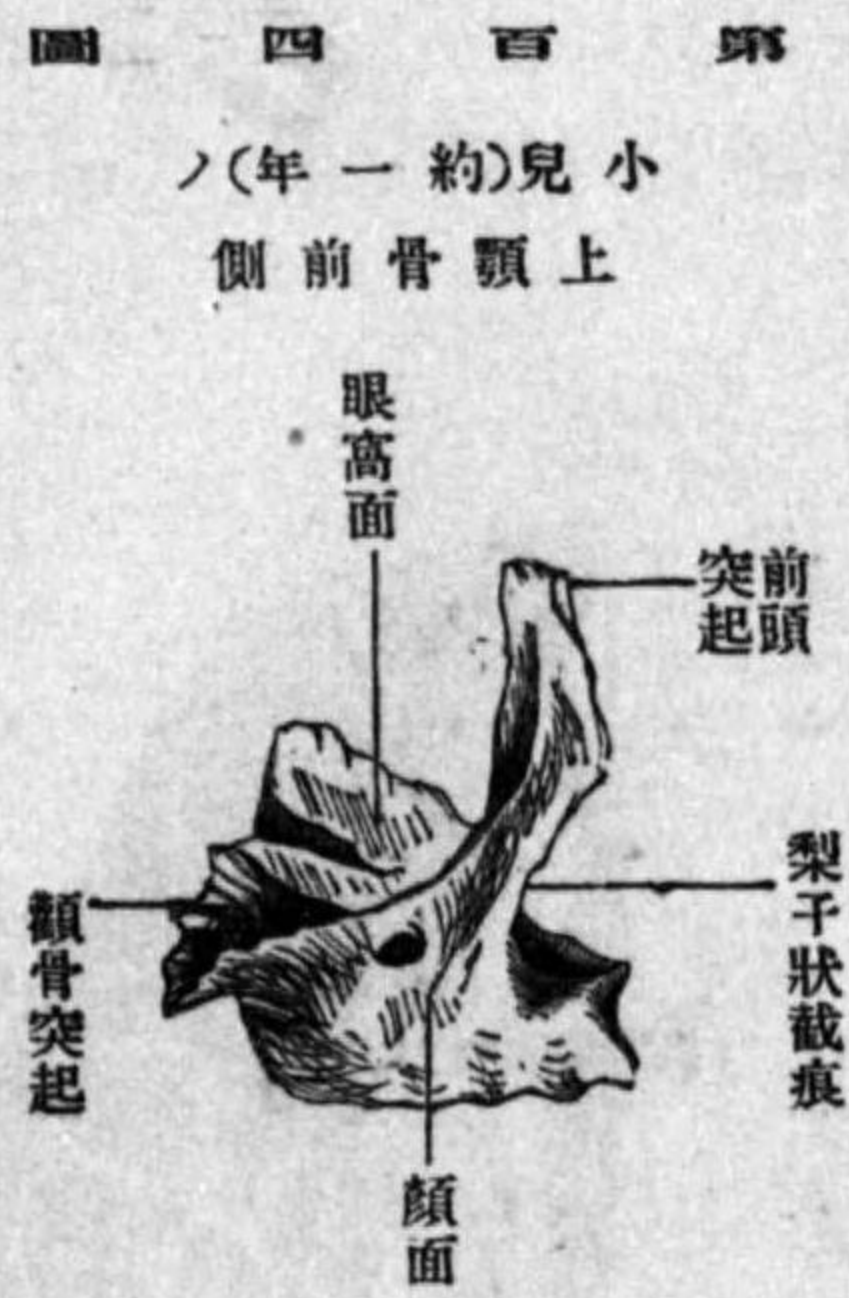ハ體ノ下端ヨリ内方ニ向テ水平ニ突出シタル骨板ニシテ外縁ヲ以テ體ト齒槽突起ノ間ニ癒合シ上面ハ鼻腔底下面ハ硬口蓋ノ前大部ヲ爲シ内縁ハ對側ノ同名縁ト顎骨間縫合 Sutura intermaxillaris ヲ營ミ其縫際ハ鼻腔ニ突出ス之ヲ鼻櫛 Crista nasalis ト云ヒ鋤骨之ニ附



著ス鼻櫛ノ前縁ハ前方ニ向ヒテ銳シ之ヲ前鼻棘 Spina nasalis anterior ト云フ又前縁ハ門齒骨ト癒合シ後縁ハ口蓋骨水平部ト縫合ス

(門齒骨顎間骨 Os incisivum, intermaxillare)

左右上顎骨ノ間ニ符在シタル一對ノ小骨ニシテ胎兒ニ於テハ分離スト雖生後暫時ニシテ上顎骨ト癒合シ口蓋面ニ縫合ヲ殘ス之レヲ門齒縫合 Sutura incisiva ト云フ多クノ動物ニ於テハ全然獨立ス門齒骨ニハ二個ノ門齒ヲ具フ前下鼻棘ノ後側ニ門齒孔 Foramen incisivum アリ之ヨリ口蓋面ニ通

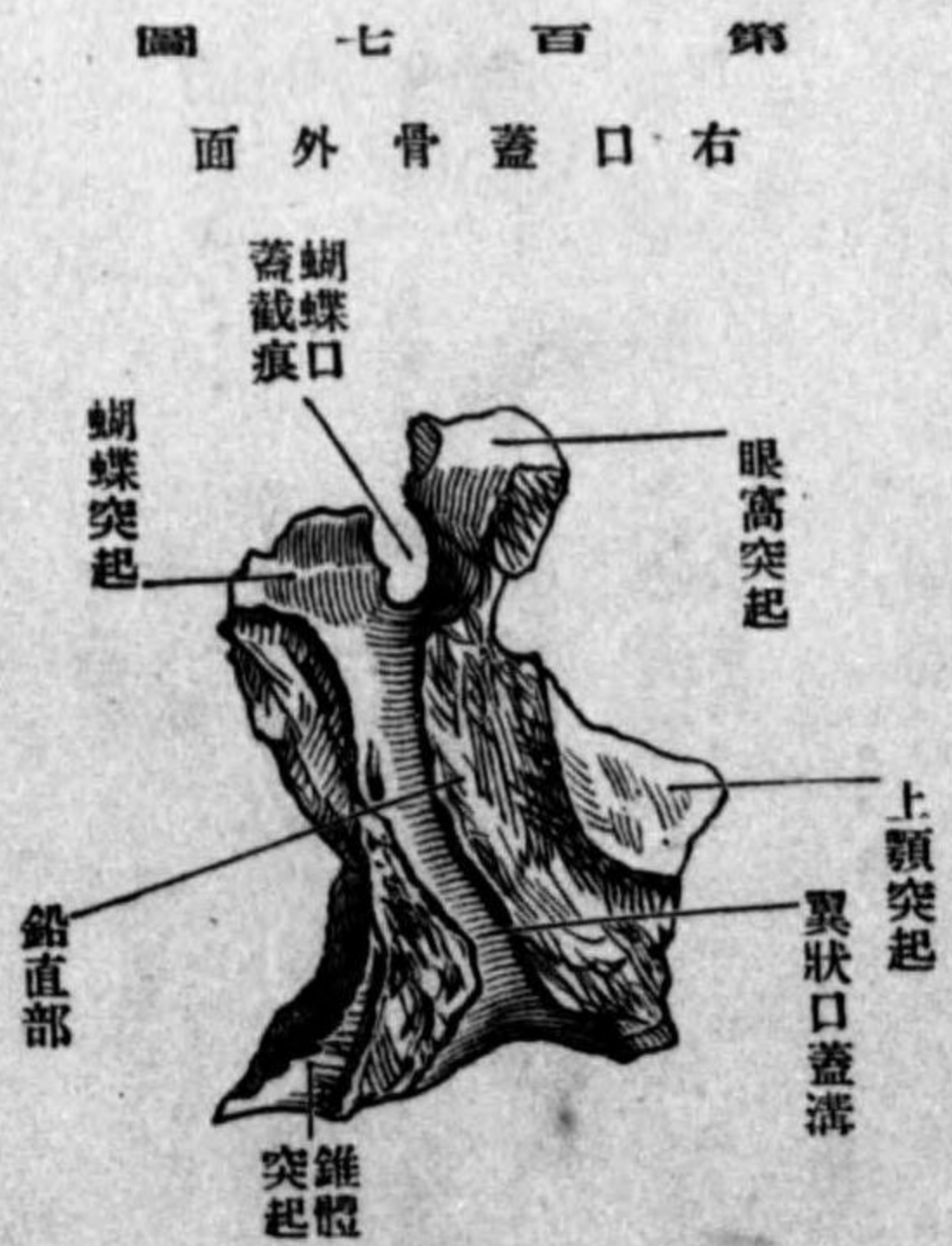
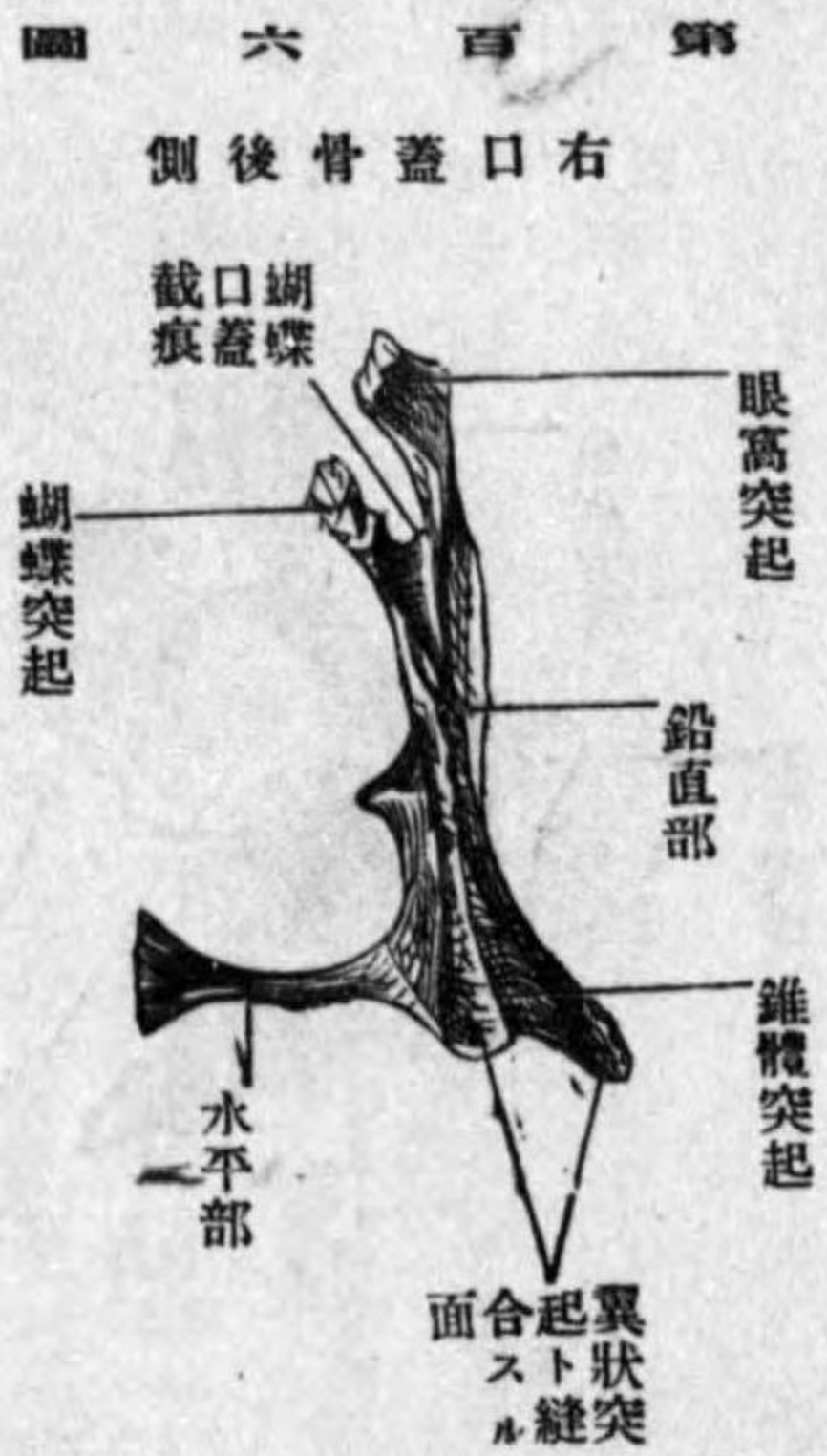


ズル管ヲ門齒管 Canalis incisivus ト名ク此管ハ内下方ニ走リテ對側ノ同名管ト合シ管内ニ於テ鼻口蓋神經及血管ノ吻合ヲ形成ス

發生 上顎骨ハ始メ數多ノ化骨核ヨリ發生シ初生兒ニ於テハ上顎竇ハ猶甚ダ狹小ニシテ齒牙ノ發生ニ伴ヒ全骨ノ高徑ヲ増加シ且齒槽突起モ發育ス

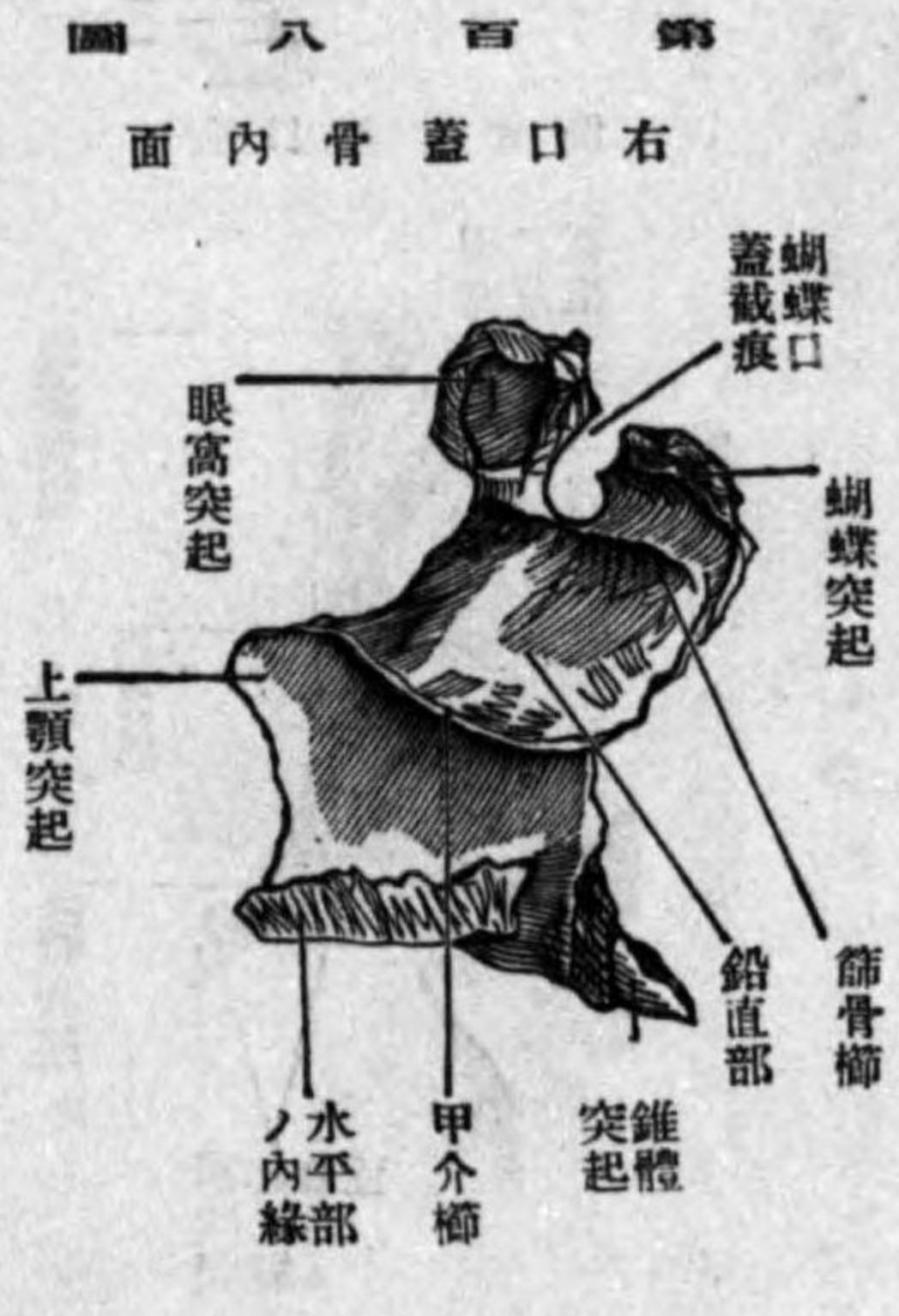
ろ 口蓋骨 Os palatinum, Gaumenbein.

口蓋骨ハ鼻腔ノ後部ニ位シ其形ハL字形ニシテ鉛直部ト水平部トヨリ成リ眼窩突起蝴蝶突起錐體突起ノ三突起ヲ有ス然レニ離解シタル骨ニアラザレバ十分其形ヲ檢シ難シ

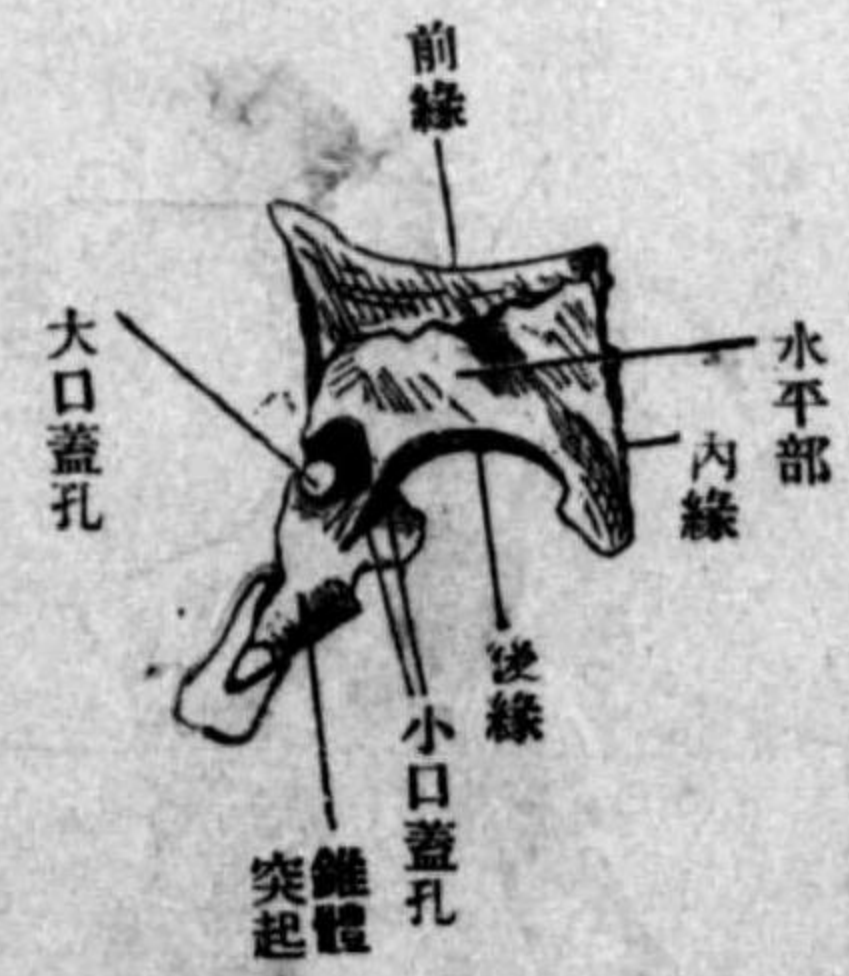

一 鉛直部 Pars perpendicularares ハ長方形ノ板ニシテ外面(上顎面 facies maxillaris)ヲ以テ上顎骨鼻面及蝴蝶骨翼狀突起ノ内面ニ接著シ此三骨ノ間ニ翼狀口蓋管 Canalis pterygo palatinus ヲ成ス此管ハ鉛直ニ下リテ口蓋ニ開口シ下方ニ於テ一二ノ分枝アリ口蓋神經

及脈管ヲ通ズ、鉛直部ノ内面(facies nasalis)ハ鼻腔ニ向ヒ中、下甲介ノ附著線即篩骨
 櫛 Crista ethmoidalis 竝甲介櫛 Crista conchalis ヲ現ハス、前縁ハ三角形ニ突出ノ上
 顎裂口ノ後部ヲ鎖ス、之ヲ 上顎突起 Processus maxillaris ト云フ



圖八百第 右口蓋骨内面



圖九百第 右口蓋骨下側

二 水平部 Pars horizontalis ハ方形板ニシテ、上顎骨口蓋突起ノ後方ニ於テ硬口蓋
 ノ後部ヲ成シ、内縁ハ對側ノ同縁ト中口蓋縫合 Sutura mediana palatina ノ後部ヲ爲
 シ、縫合ノ上側ハ鼻櫛 Crista nasalis ノ後部トナリテ鋤骨ト縫合シ、其後端ハ後鼻棘
 Spina nasalis posterior ニシテ後方ニ突出ス、前縁ハ上顎骨口蓋突起ノ後縁ト横口蓋

縫合 Sutura palatina transversa ヲ營ミ、後縁ハ薄ク、遊離シテ軟口蓋ヲ附ス、下面(口蓋面
 facies palatina)ノ側方ニ二三ノ翼狀口蓋管ノ下口アリ、就中大ナルモノハ大口蓋孔

Foramen palatinum majus ニシテ其後方ニアル二個ハ錐體突起ノ下面ニ位ス、之ヲ小
 口蓋孔 Foramen palatinum minora ト云フ

三 眼窩突起 Proc. orbitalis ハ厚ク、末端ニ三角面ヲ呈シ鉛直板ノ上端ヨリ昇リテ
 上顎骨ノ口蓋三角ニ附著シ眼窩底ノ後部ヲ補成ス

四 蝴蝶突起 Proc. sphenoidalis ハ薄ク、深キ截痕ヲ隔テテ眼窩突起ノ後方ニアリ、上
 端蝴蝶骨體ニ接ス、此二突起間ヲ蝴蝶口蓋截痕 Incisura sphenopalatina ト云フ、截痕ト蝴蝶骨

體トノ間ニ一孔ヲ造ル之ヲ蝴蝶口蓋孔 Foramen sphenopalatinum ト云フ

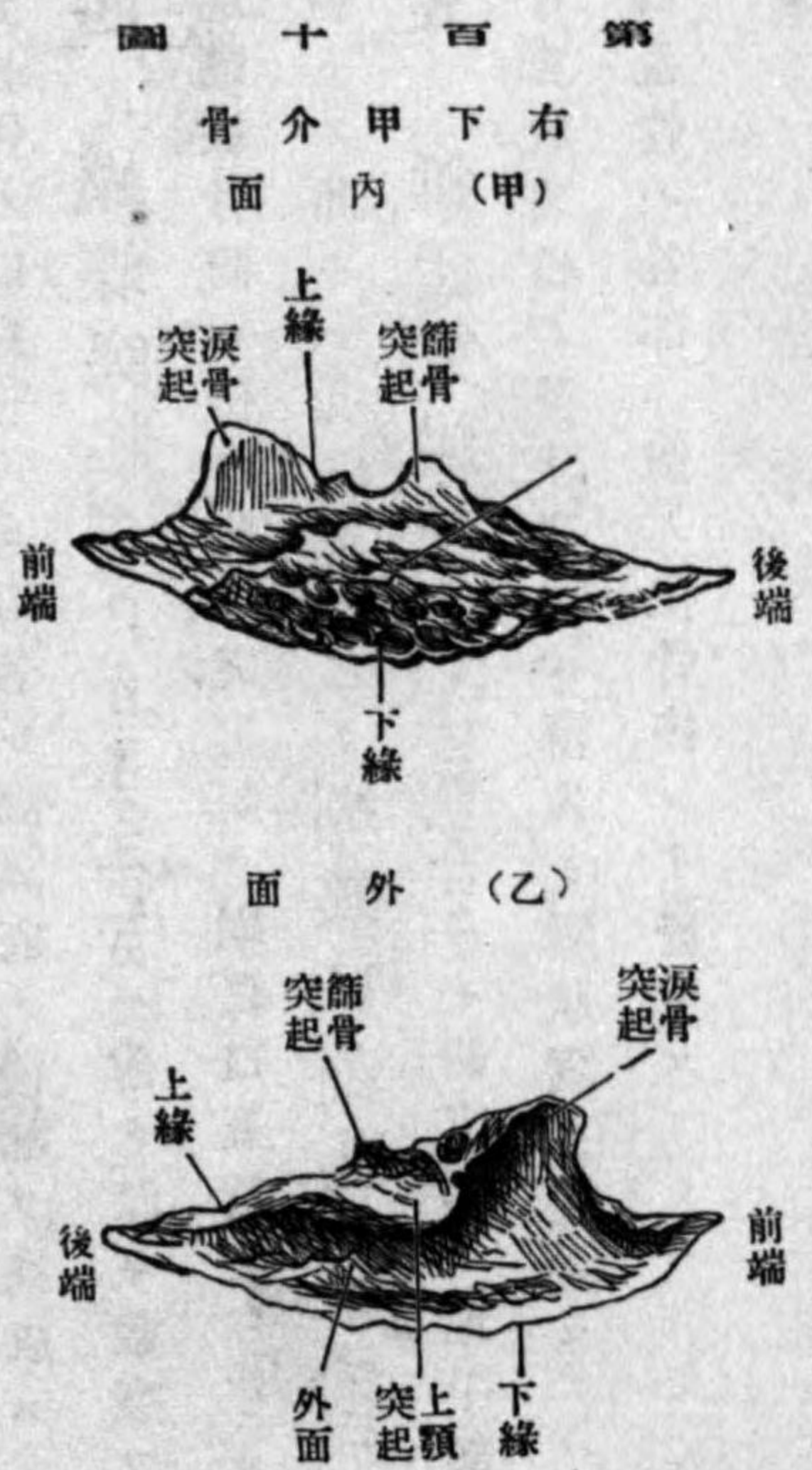
五 錐體突起 Proc. pyramidalis ハ鉛直部ト地平部ノ連合角ヨリ後下方ニ出デ蝴蝶
 骨翼狀突起ノ翼狀裂隙ニ竝入シ、翼狀窩ヲ完成ス

口蓋骨ハ各部一個ノ化骨核ヨリ發生ス

は 下甲介骨 Concha nasalis inferior, untere Muschel

下甲介骨ハ鼻腔ノ側壁ニ附著シタル小骨ニシテ、形狀篩骨甲介ニ類似シ中甲介ノ下ニ

於テ之ト竝行ニ位シ、上顎裂孔ノ下半部ヲ覆フ、内面ハ突隆シ、外面ハ凹陷シテ共ニ海綿狀ヲ爲シ前後端トモニ尖リ、下縁ハ遊離シテ少シク肥厚シ、上縁ハ附着部ニシテ前部ハ



上顎骨甲介櫛、後部ハ口蓋骨甲介櫛ニ附着シ、中部ニ三突起アリ、上顎突起 Proc. maxillaris ハ板狀ニシテ下方ニ向ヒ上顎裂孔ノ下縁ニ附着シ、涙骨突起 Proc. lacrimalis ハ上方ニ向ヒ涙骨下端ニ接シテ鼻涙管ヲ補成シ、篩骨突起 Proc. eth-

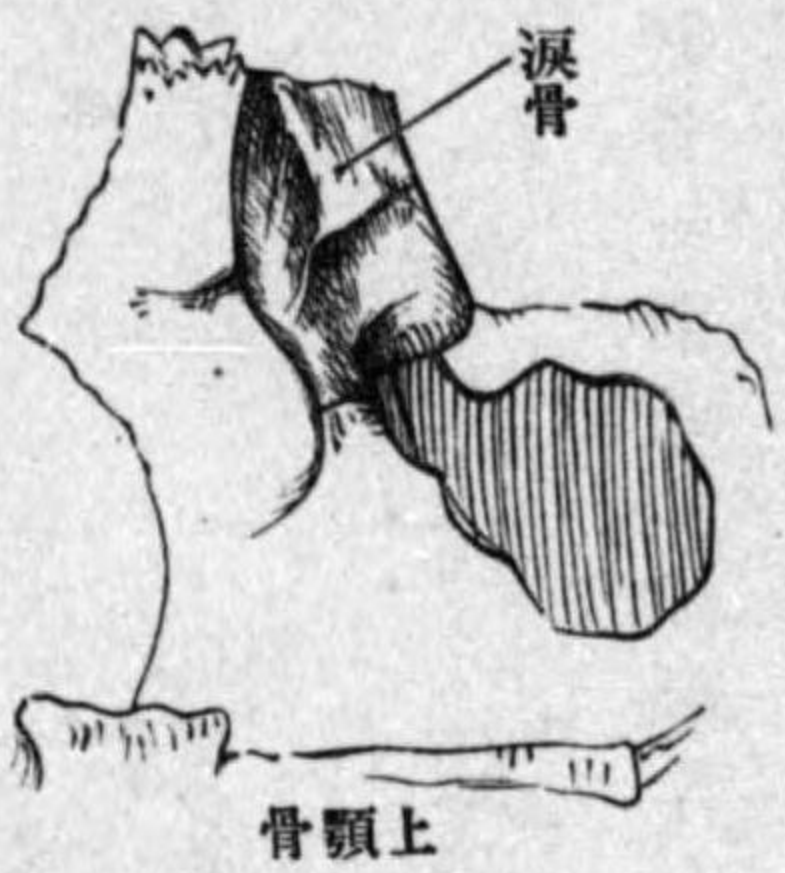
moidalis ハ最小ニシテ涙骨突起ノ後方ニアリ篩骨ノ鉤狀突起ト連ル

涙骨 Os lacrimale, Thränenbein

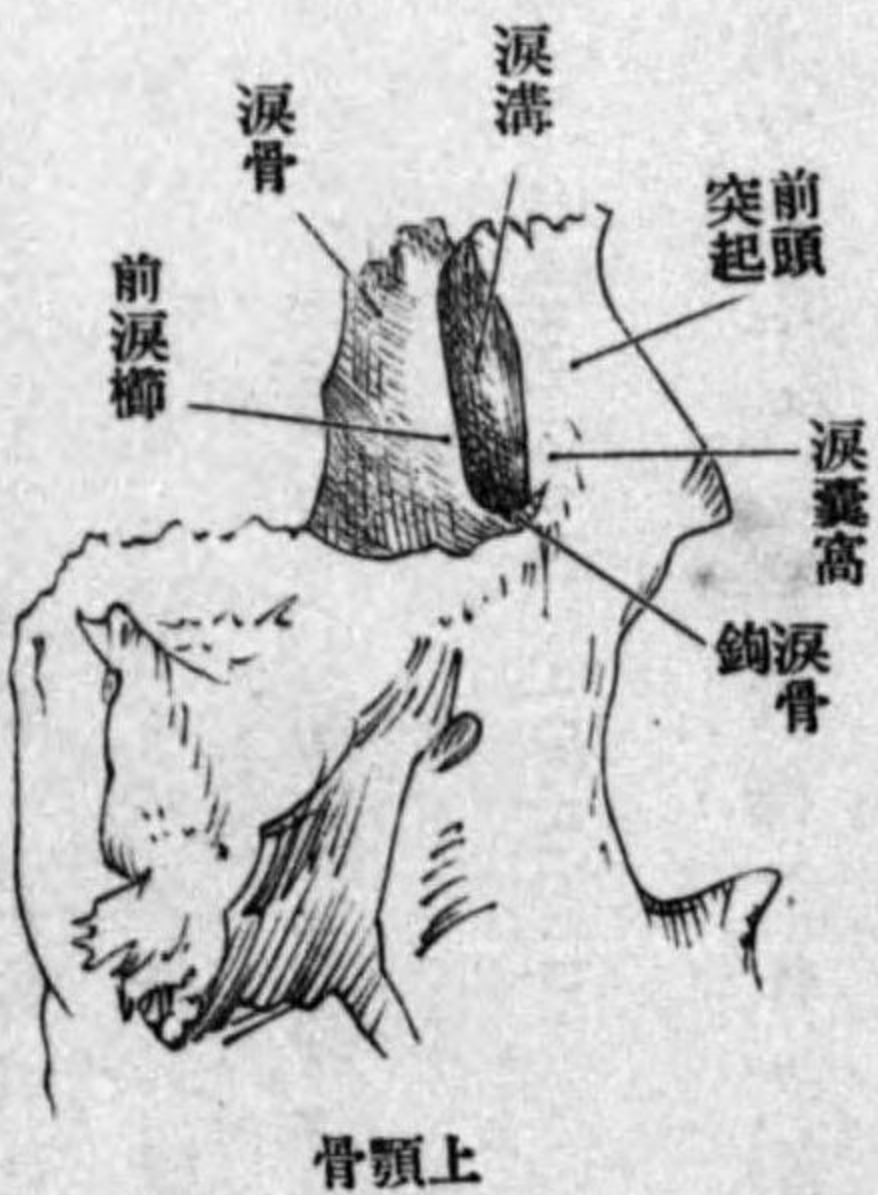
涙骨ハ眼窩内壁ノ前部ニ位シ極メテ薄キ方形板ナリ外面即眼窩面 Facies orbitalis ハ滑澤ニシテ縦隆起ヲ現ハス、之ヲ後淚櫛 Crista lacrimalis posterior ト云フ、其下端ハ

前方ニ彎曲ス之ヲ涙骨鉤 Hamulus lacrimalis ト名ク此突起ハ上顎骨ト共ニ鼻涙管ノ上口ヲ圍擁ス、涙櫛ノ前部ハ涙溝 Sulcus lacrimalis ニシテ上部ハ淺ク、愈下リテ愈深

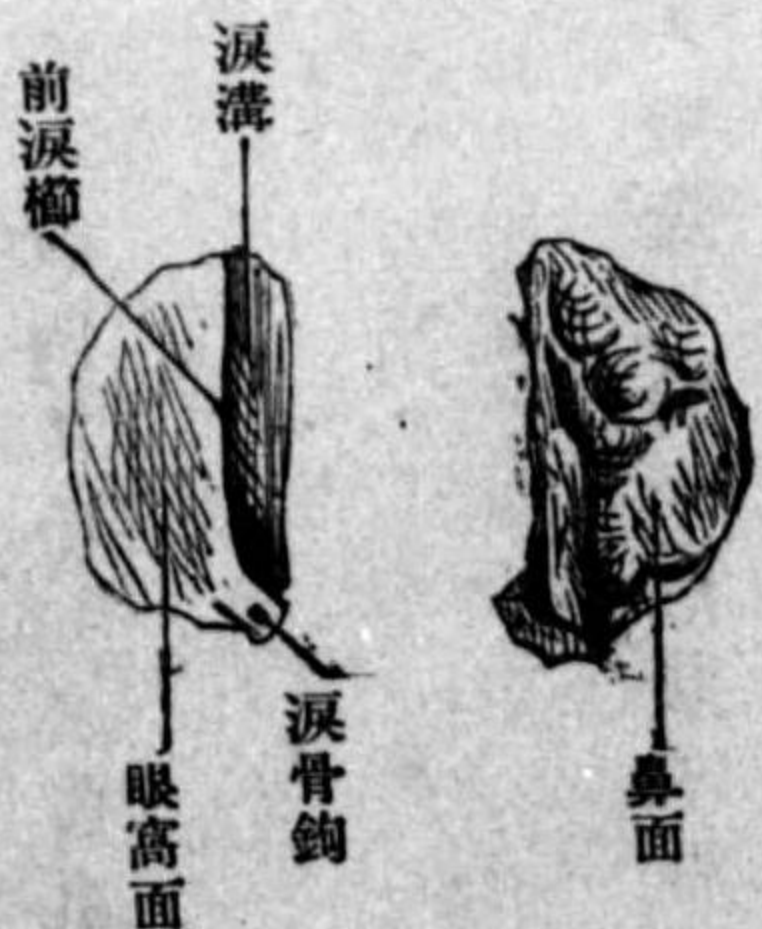
第百一十一圖 涙骨 (内面)



第百一十二圖 涙骨 (外面)



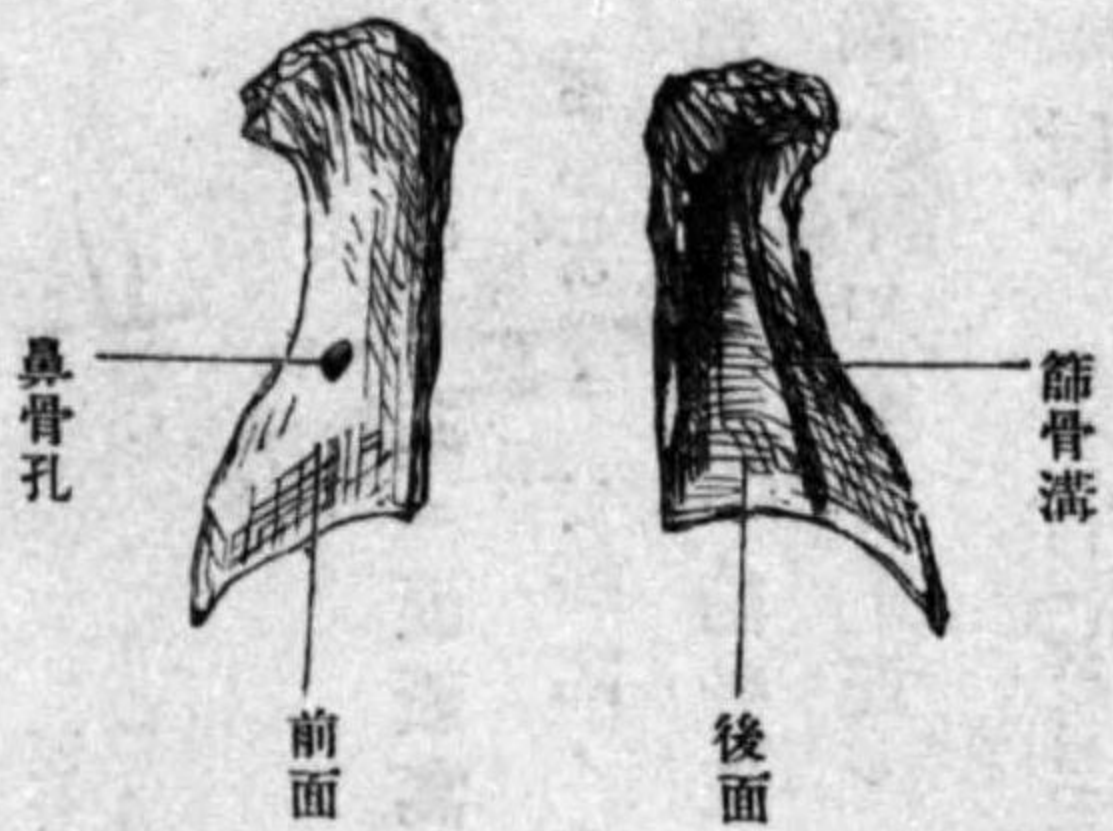
第百一十三圖 右涙骨



ク上顎骨ノ涙溝ト共ニ涙囊窩 fossa saci lacrimalis ヲ成シ下方ハ鼻涙管トナル、内面即鼻面 Facies nasalis ニハ蜂窩ノ痕跡ヲ現シ篩骨蜂窩ノ前部ヲ覆ヒ、上縁ハ前頭骨前縁ハ上顎骨前頭突起、後縁ハ篩骨紙板ト連リ、下縁竝ニ鉤狀突起ハ上顎骨眼窩面ニ接スト雖涙溝ノ下端ハ下甲介骨ト連ル

鼻骨 Os nasale, Nasenbein

第一百十四圖 鼻骨



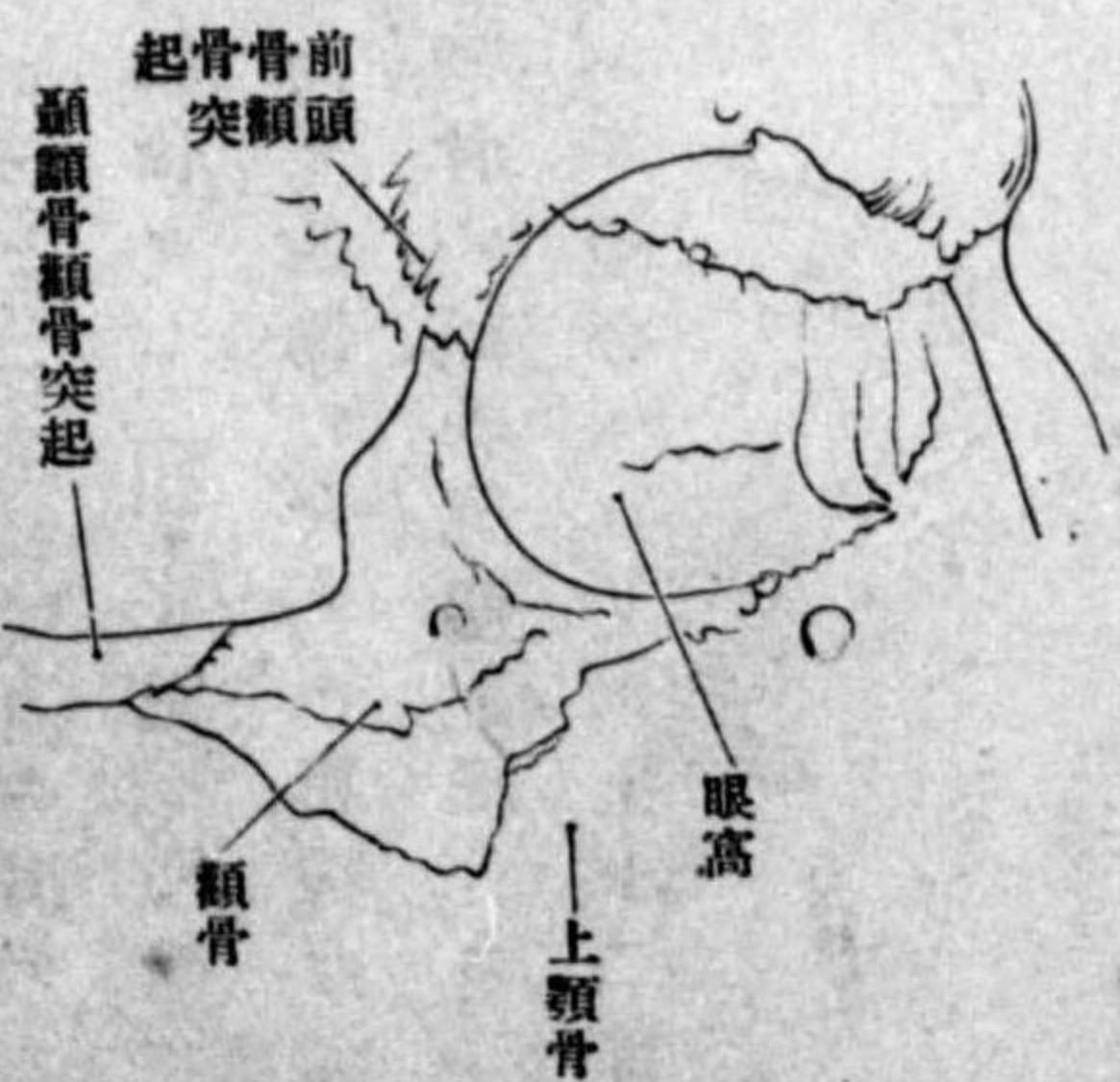
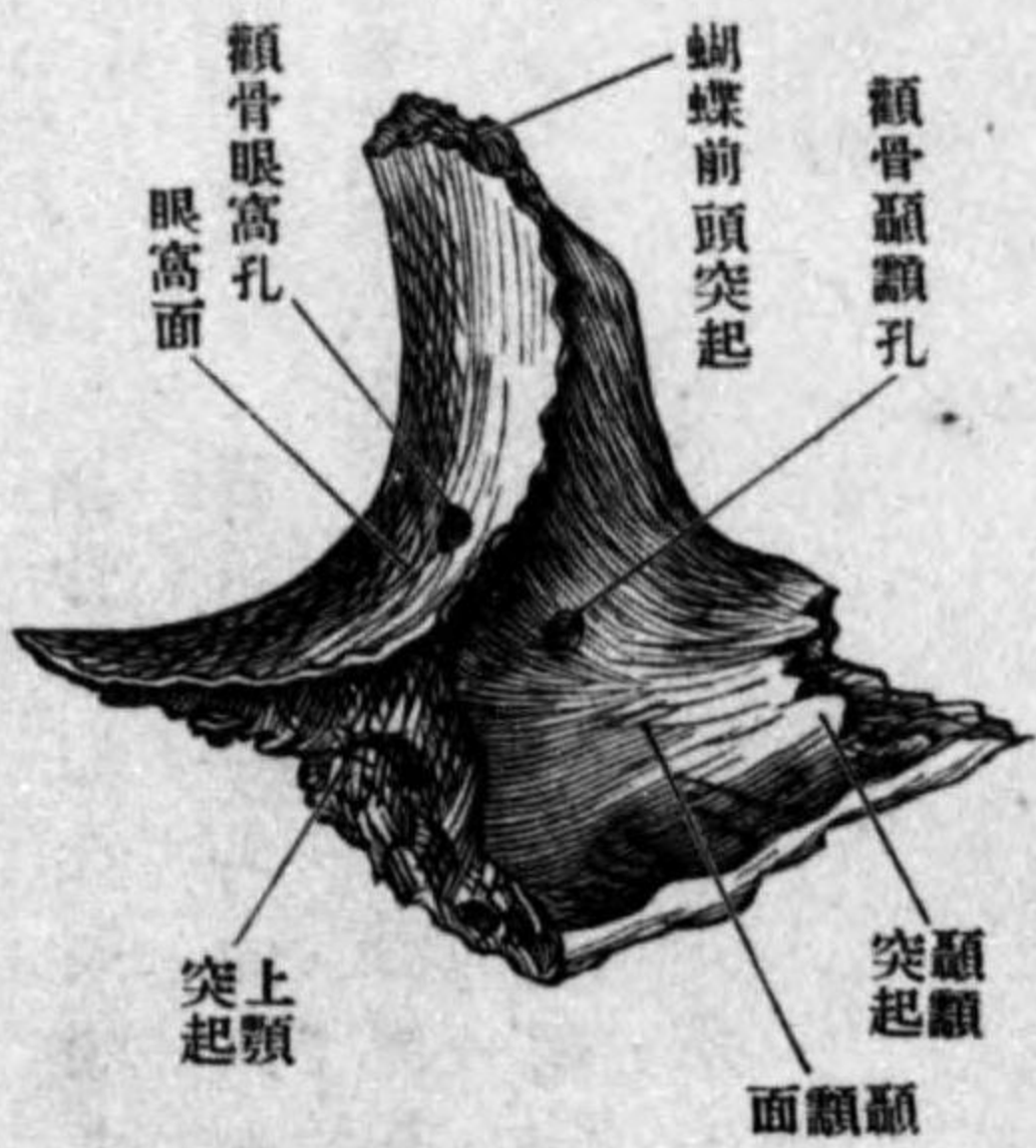
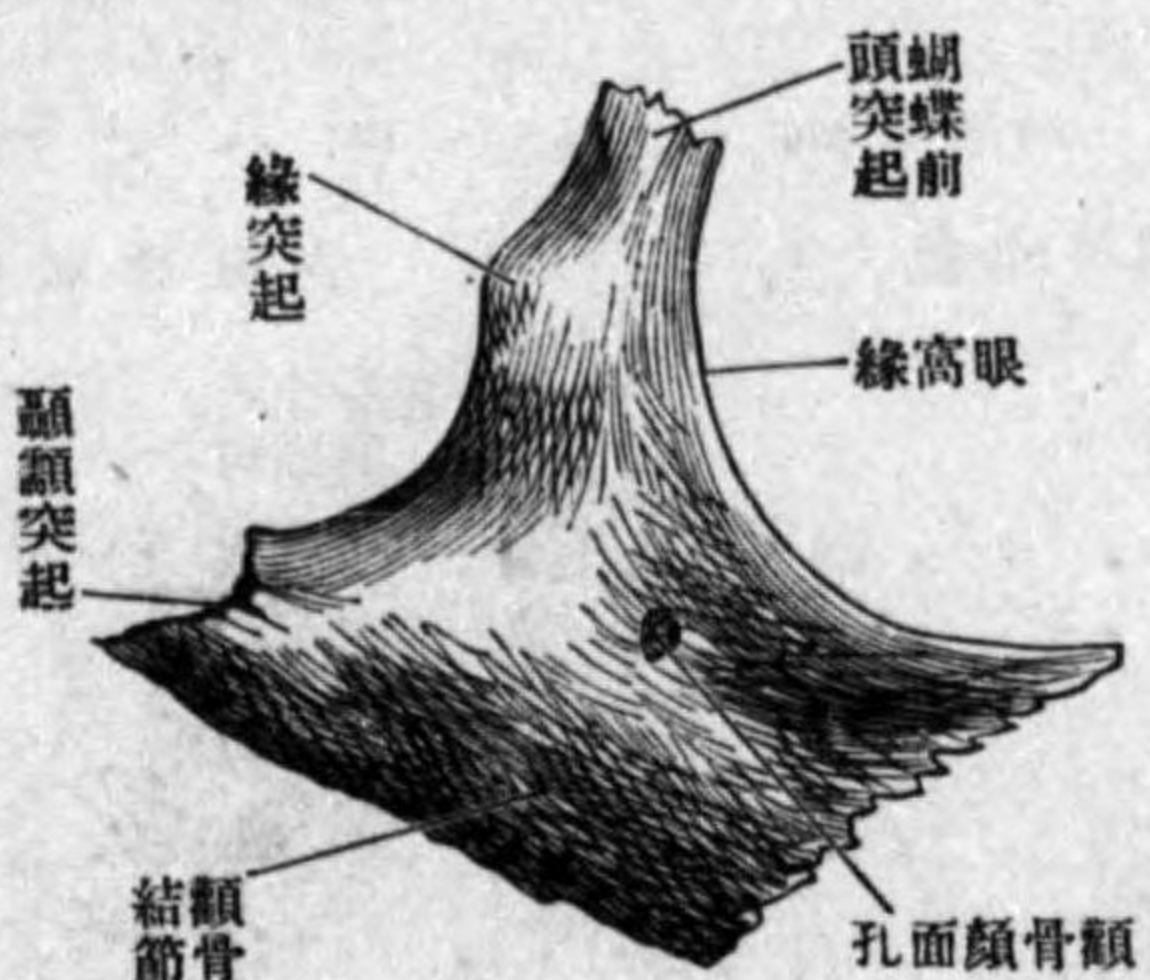
鼻背ニ於ケル長方形ノ小骨ニシテ長サ約二仙迷幅〇五仙迷アリ、上部ハ厚ク狭クシテ前頭骨鼻部ト接シ下部ハ薄クシテ鼻側軟骨及鼻中隔軟骨ト連リ、梨子狀孔ノ上縁ヲナス、後面ニ縱溝アリ篩骨溝 Sulcus ethmoidalis ト云フ、篩骨神經ヲ通ズ内縁ハ對側ノ同名骨ト縫合シ、上部ハ前頭骨ノ鼻棘ト接シ、外縁ハ上顎骨前頭突起ト縫合ス、鼻骨ハ屢、一或ハ數個ノ小孔鼻骨孔 foramina nasalia)ヲ以テ穿タル

顴骨 Os Zygomaticum, Jocheim

顴骨ハ前頭骨顳骨上顎骨ノ間ニ架シ、顴骨橋ヲ作り、顴部ノ突隆ヲ爲ス、形狀不整菱形或ハ帆橋ヲ有スル舟形ヲ呈ス、一體三突起ニ區別シ、突起ハ脛、舵及橋ニ相當ス、體ハ三面ヲ有ス、**眼窩面** Facies orbitalis ハ半月形ニシテ眼窩ノ外壁及底ノ一部ヲ爲シ、前縁即眼窩縁ヲ以テ顴面ト境ス、**顳面** Facies temporalis ハ凹陥シテ顳窩ノ前壁ト成リ**顴面** Facies malaris ハ最大ニシテ凸隆シ、下縁ニ**顴骨結節** Tuberculum malariumヲ現ハス、後

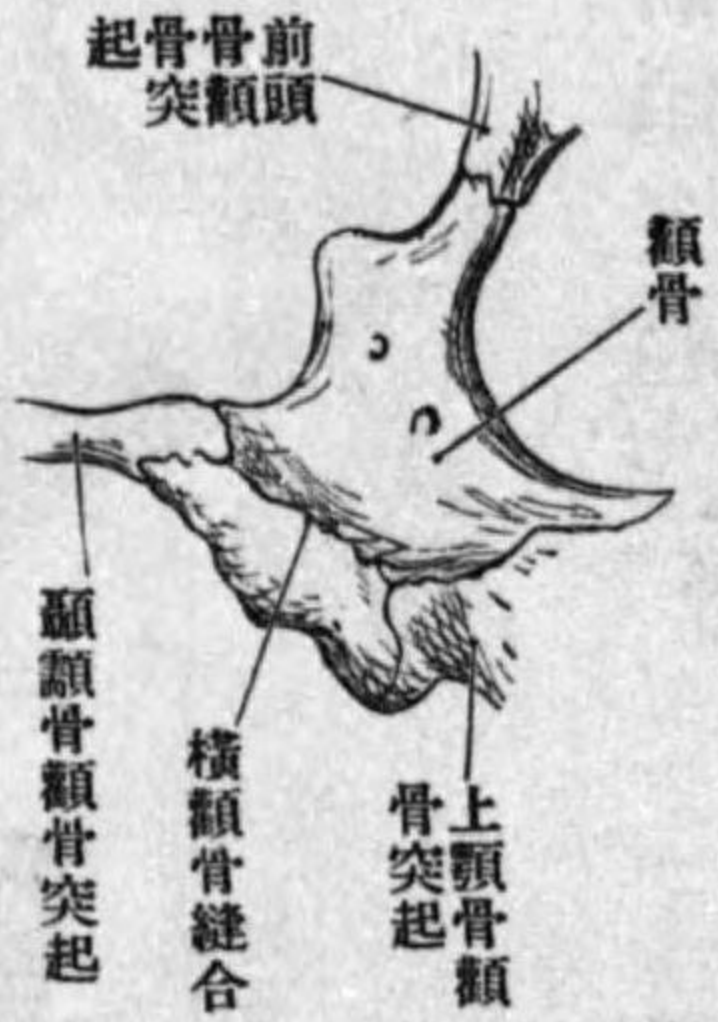
縁ニ小節アリ縁突起 Processus marginalis ト云フ、眼窩面ヨリ他ノ二面ニ通ズル小管アリ三叉形ヲ爲ス、名ツケテ**顴骨管** Canalis zygomaticus ト云フ、管口ヲ**顴骨眼窩孔** Foramen Zygomatico-orbitalis **顴骨顔面孔** Foramen zygomatico-facialis **顴骨顳孔** Foramen zygomatico-temporalis ト云フ

第一百十五圖 右顴骨前側 第一百十六圖 右顴骨後側 第一百十七圖 顴骨(周圍諸骨ト縫合)



蝴蝶前頭突起 Processus fronto-sphenoidalis, ハ上方ニ向ヒ上端及後側ノ粗糙縁ヲ

圖八十百第
合縫骨類橫

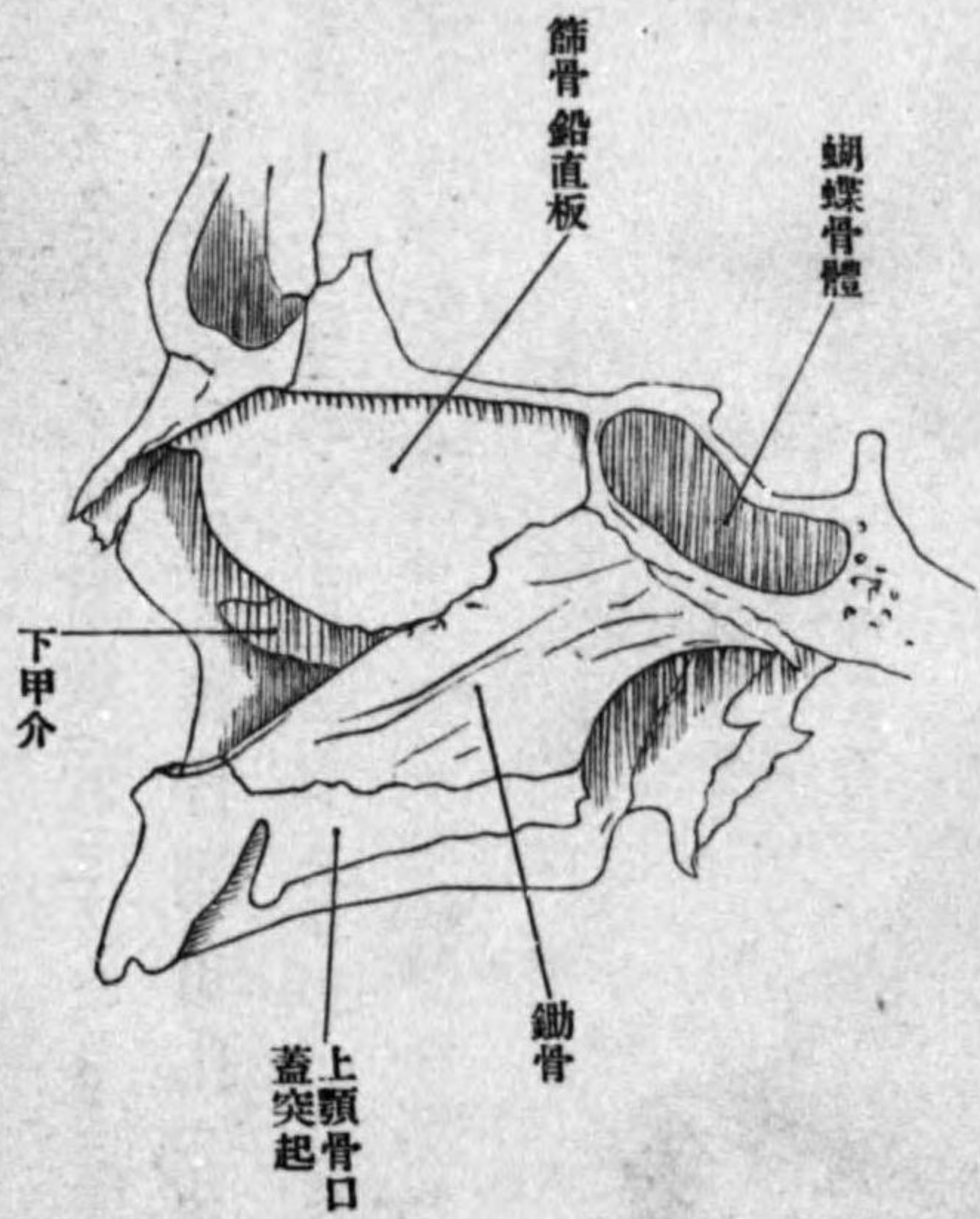


以テ前頭骨ノ顙骨突起及蝴蝶骨大翼ト結合シ、顙骨突起 *Processus temporalis* ハ後方ニ出テ、顙骨ノ顙骨突起ト結合シ、上顎突起 *Processus maxillaris* ハ内方ニ向ヒ後側ノ大ナル粗糙面ヲ以テ上顎骨ノ顙骨突起ト結合ス。顙骨ハ屢、縫合ニヨリテ上下二部ニ分ル、コアリ。

と 鋤(犁)骨 *Vomer*,

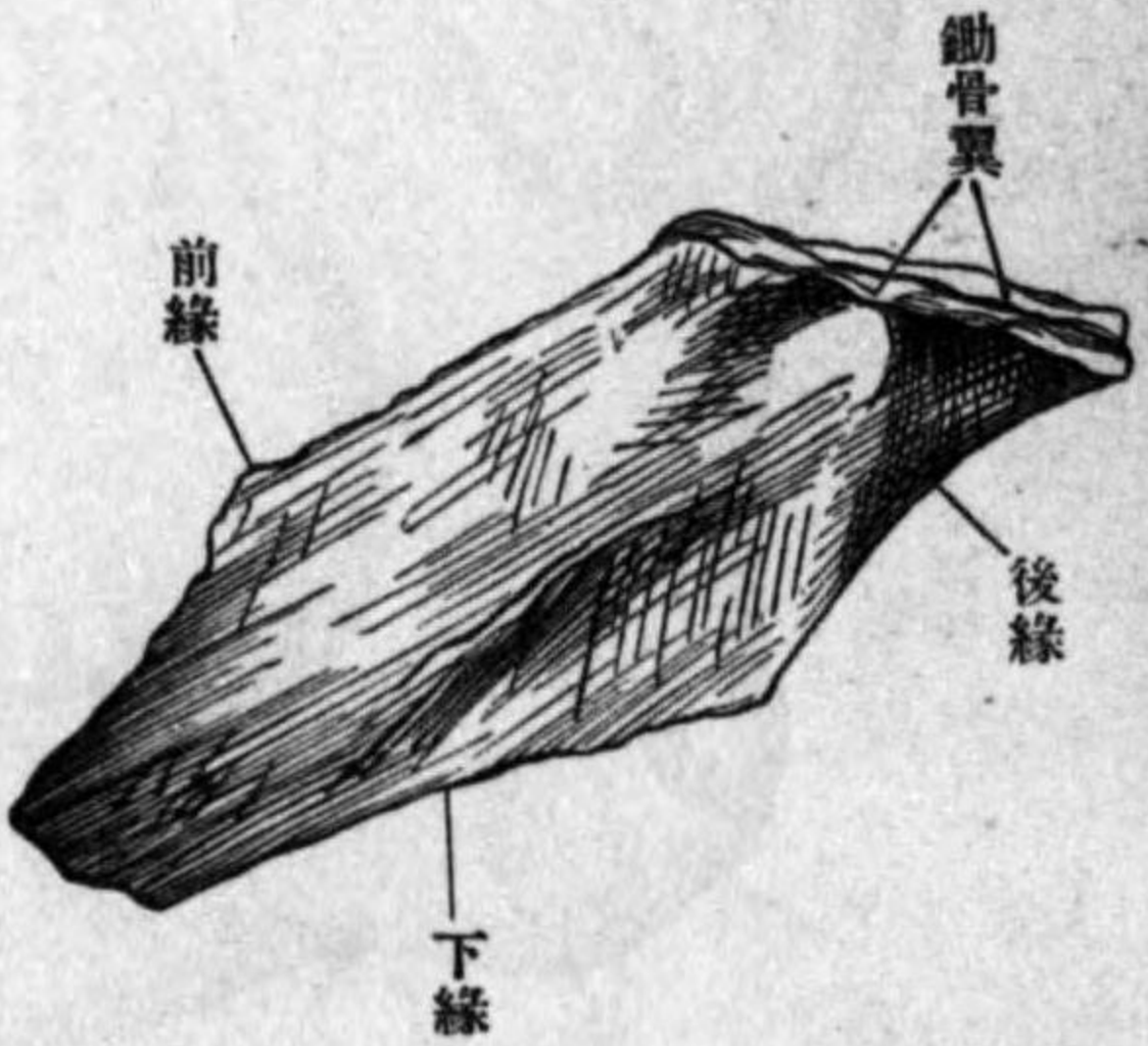
Plugscharbein

圖九十百第
(合縫ト骨諸圓周)骨鋤

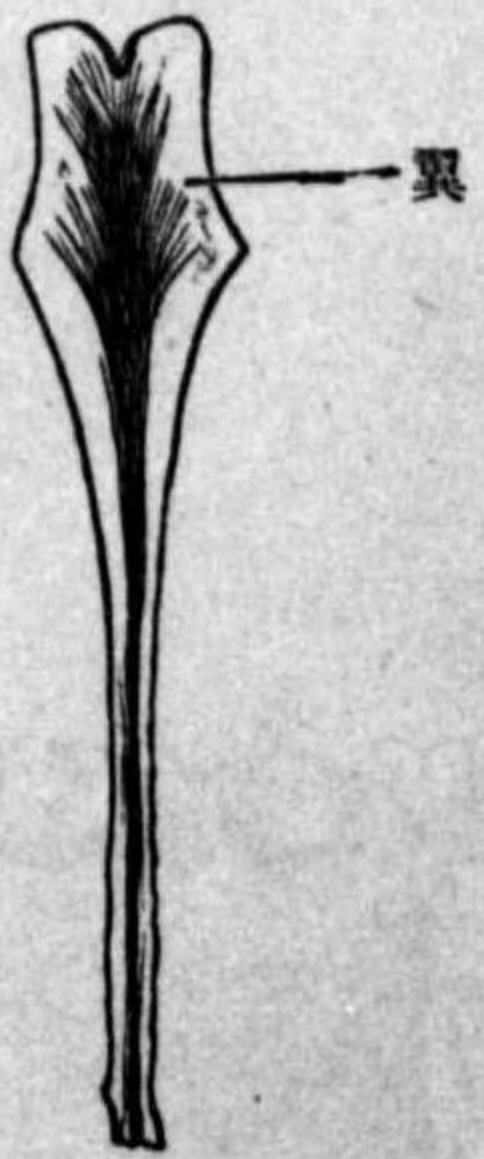


鋤骨ハ薄キ菱形板ニシテ鼻中隔ノ大部分ヲ成シ、上縁ハ稍、厚ク深キ矢狀徑ノ溝ヲ以テ蝴蝶骨嘴ヲ受ク、其兩縁側方ニ展開シタル部ヲ翼 *Alae vomeris* ト云フ、下縁ハ上顎骨及口蓋

圖十二百第
面側左骨鋤



圖一十二百第
線前及縁上骨鋤



骨ヨリ成リタル鼻樑ニ連リ、前縁ハ長クシテ前上方ニ向ヒ其上半ハ篩骨ノ鉛直板ニ連リ下半ハ鼻中隔軟骨ニ接シ後縁ハ短クシテ後鼻口ニ遊離シ、兩側面ニハ前下方ニ走ル淺溝アリ、鼻口蓋神經及脈管ヲ通ズ。

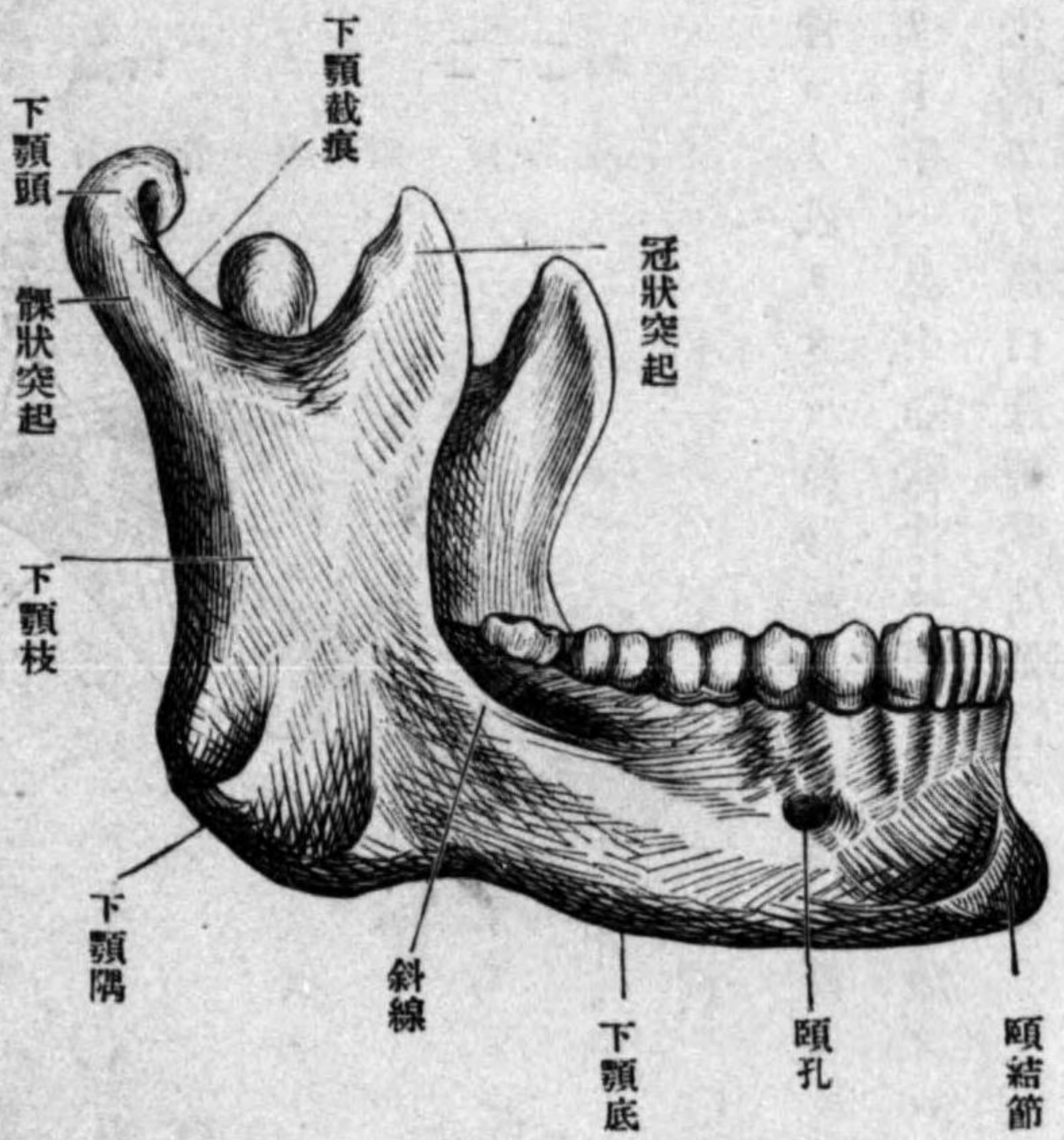
ち 下顎 *Mandibula, Unterkiefer*

下顎骨ハ他ノ顔面諸骨ト全ク分離シ馬蹄形ニ彎曲シタル大骨ニシテ、發生ノ始メ同形

一對ノ部分ヨリ成リ後ニ癒合シテ一骨トナリタルモノナリ區別シテ一體二枝トス

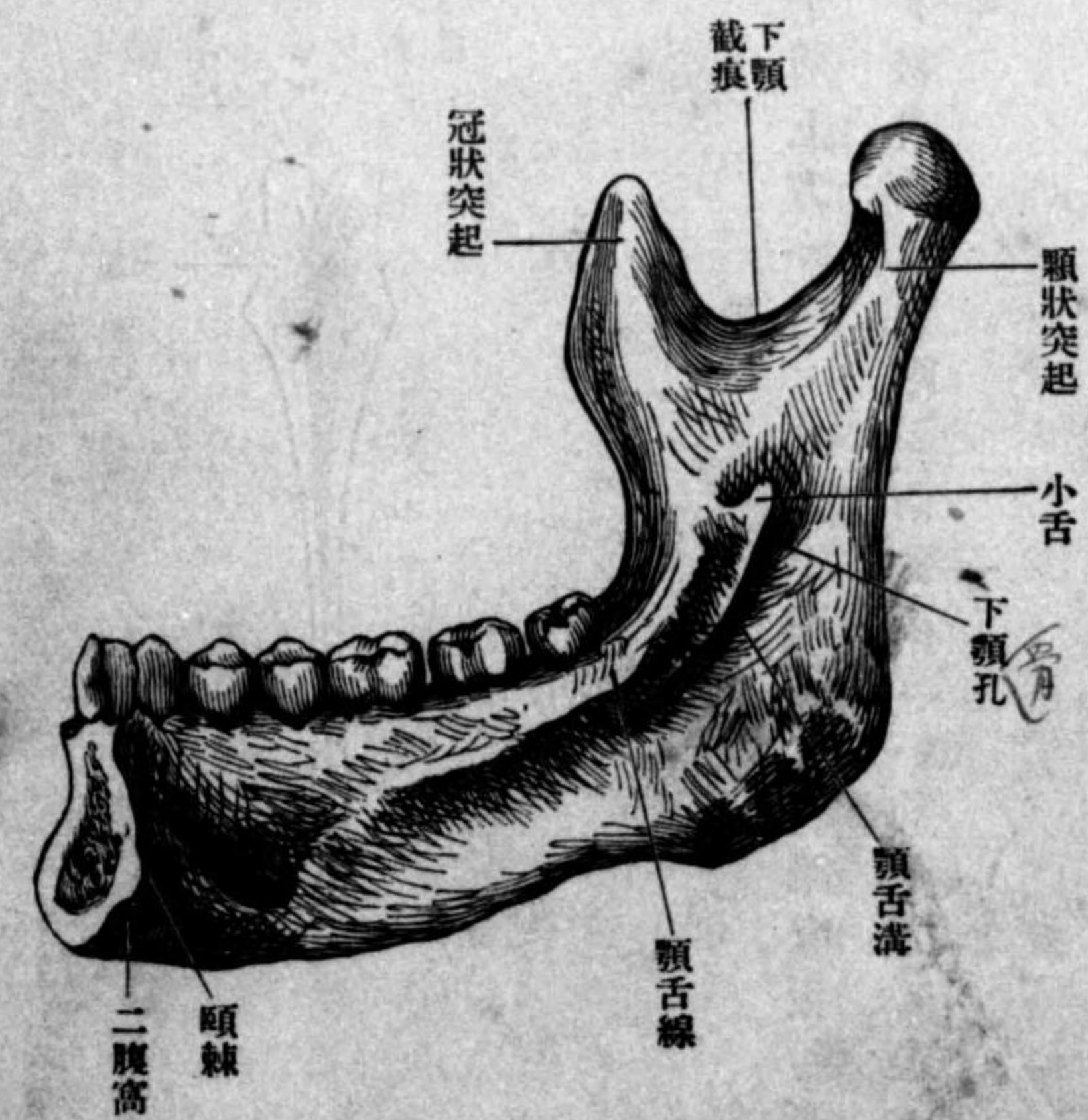
第百二十二圖

下顎ノ右側



第百二十三圖

下顎右中部内側



一 體 Corpus mandibulae ハ中央ノ大部ニシテ馬蹄形ニ彎曲シ前面ハ突隆シ中央ノ

癒合部ニ頤結節 Protuberantia mentalis アリ三角形ノ鈍突起ナリ後面ハ凹陷シ頤結節ト一致シタル部位ニ小ナル頤棘 Spina mentalis アリ其下方ニアル一對ノ小窩ハ二腹窩 fossa digastrica ナリ上縁ハ齒槽突起 Processus alveolaris ニシテ其形狀上顎ニ於ケル同突起ト異ナル所ナク下縁即底ハ鈍圓ナリ

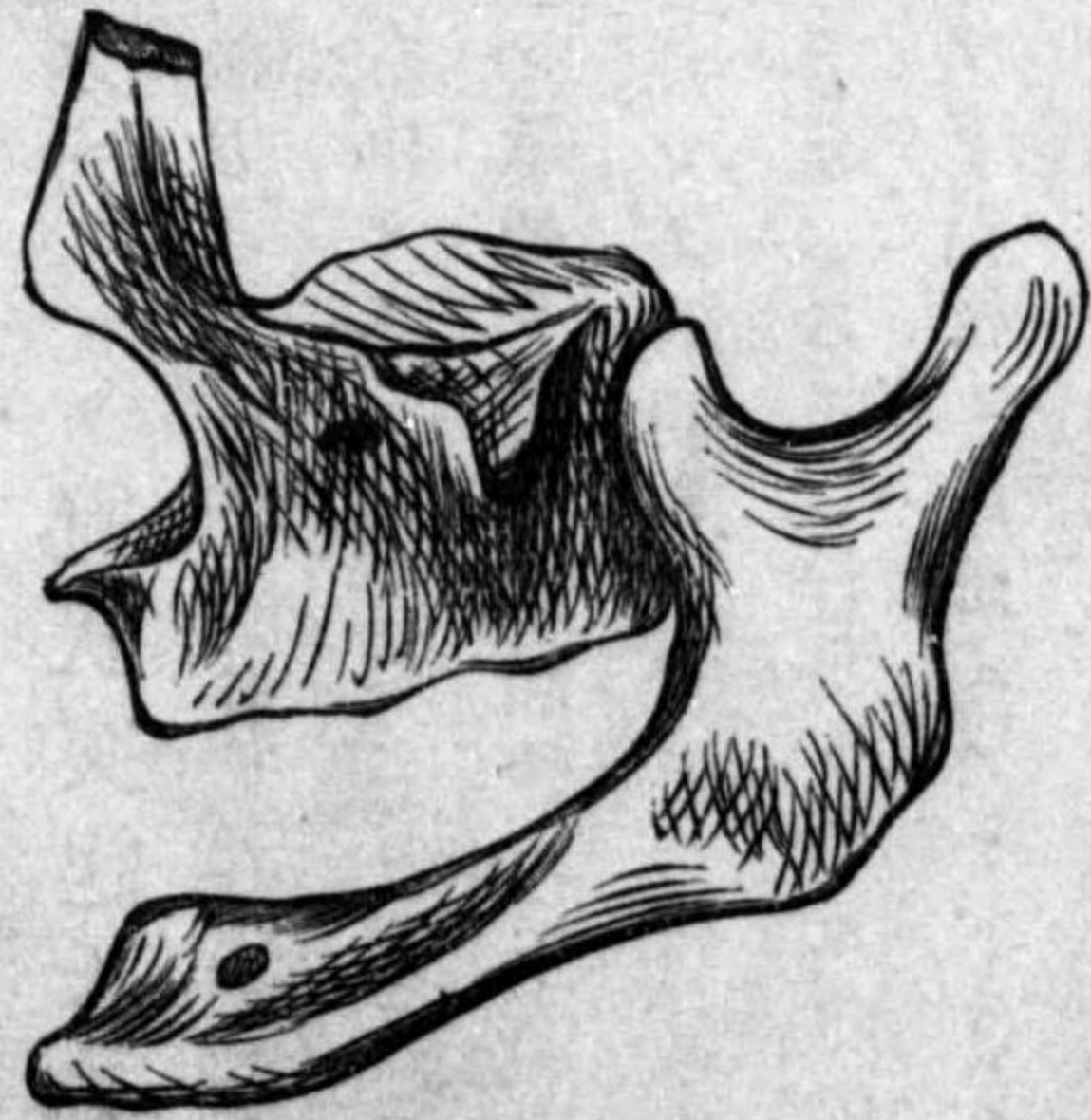
二 枝 Ramus mandibulae ハ體ノ兩端ヨリ直角ヲナシテ昇リタル方形板ニシテ體ノ下縁トノ間ニ下顎隅 Angulus mandibulae ラ生ジ其外面ニハ咬筋内面ニハ内翼狀筋ヲ附著ス枝ノ上端ニ二突起アリ前方ニアルヲ冠狀突起 Processus coronoidens ト云ヒ薄ク鳥喙狀ニ頤顛筋ヲ附著ス後方ニアルヲ髁狀突起 Processus condyloideus ト云フ二突起ノ間ニアル半月形ノ大截痕ヲ下顎截痕 Incisura mandibularis ト名ク頤狀突起ノ上端即チ小頭ハ楕圓形ニ軟骨ヲ被リ頤顛骨ノ下顎關節窩ニ入ル頭下ノ狹少部ハ下顎頸 Collum mandibulae ニシテ前側ニ小窩アリ外翼狀筋ノ附著部ナリ下顎骨ヲ縦貫スル一管アリ下顎管 Canalis mandibulae ト名ク脈管神經ヲ通ズ其上口ハ下顎孔 Foramen mandibulae ニシテ下顎枝ノ内面ニアリ下口ハ頤孔 Foramen mentale ニシテ體ノ前面ニアリ下顎孔ノ前側ヨリ後上方ニ向テ昇ル所ノ一突起アリ下顎小舌 Lingula mandibulae ト云フ蝴蝶頸靱帶ノ附著スル所ナリ下顎管ハ内端頤孔ニ終ラ

ズシテ仍内方ニ進ム之ヲ門齒管 Canalis incisivus ト云フ、下顎管及門齒管ハ數多ノ

圖四十二百第
骨顎下ノ兒生初



圖五十二百第
骨顎上下ルタシ脱落牙齒

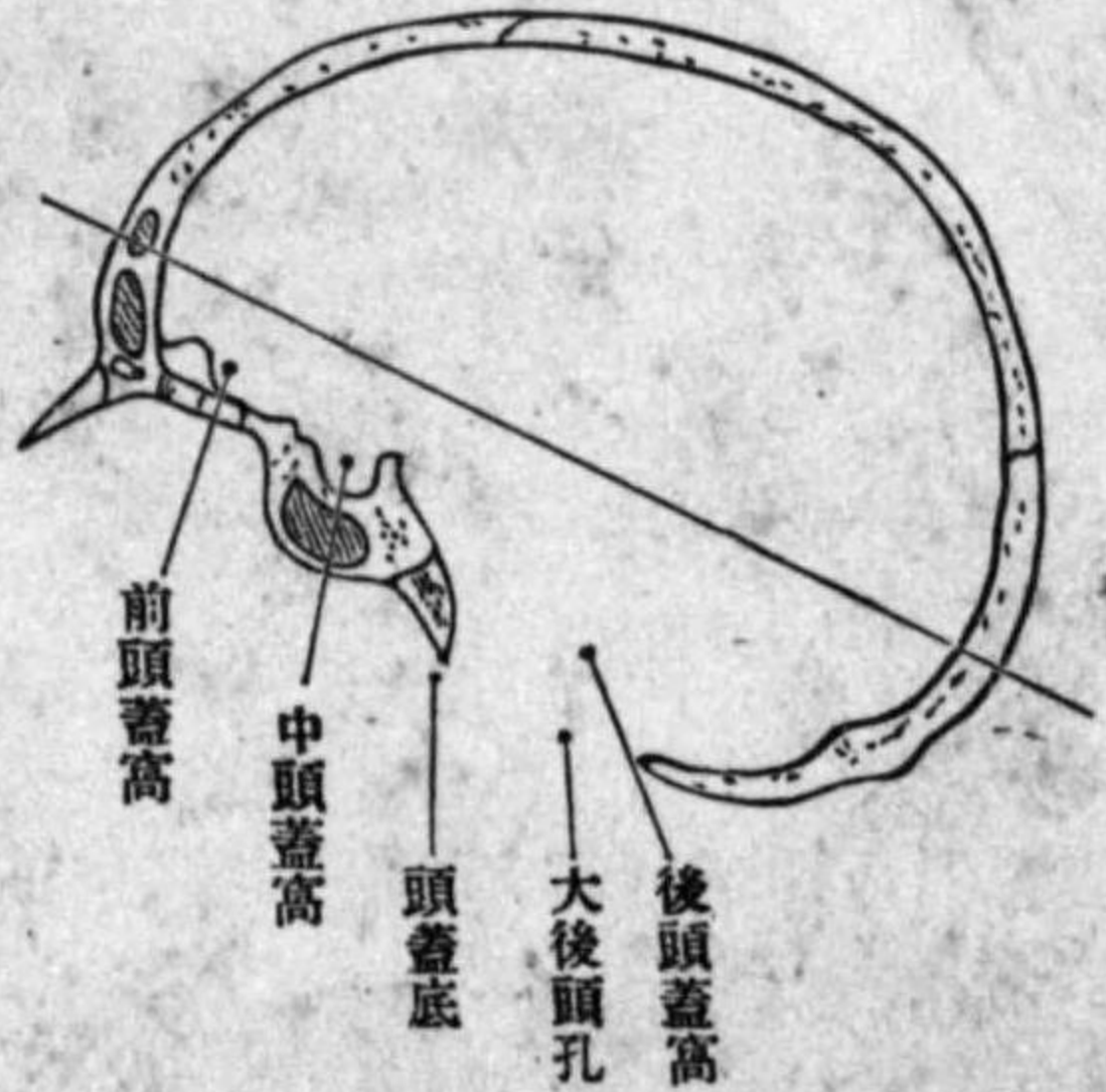


枝ヲ放テ齒槽及齒髓ニ脈管神經枝ヲ送ル、下顎骨ノ内及外面ニハ斜線アリ外面ニアハ斜線 Linea obliqua ニシテ内面ニアハ斜線 Linea mylohyoidea ナリ後者ハ顎舌骨筋及顎咽頭

筋ノ附著部ナリ顎舌線ノ下ニ沿ウテ顎舌溝 Sulcus mylohyoideus アリ脈管神經ヲ容ル發生下顎ノ兩半部ハ初生兒ニ於テハ未ダ癒合セズ加之齒槽突起モ猶未ダ發達セザルヲ以テ高徑極メテ低シ、高齡ニ至ルニ從テ齒牙脱落シタルモノモ之ト同ジ此二者ニ於テハ頤關節ノ前方ニ突出シタルヤノ觀ヲ呈ス

A 頭蓋底内面 Basis cranii interna, innere Schädelbasis.

圖六十二百第
斷狀矢ノ蓋頭



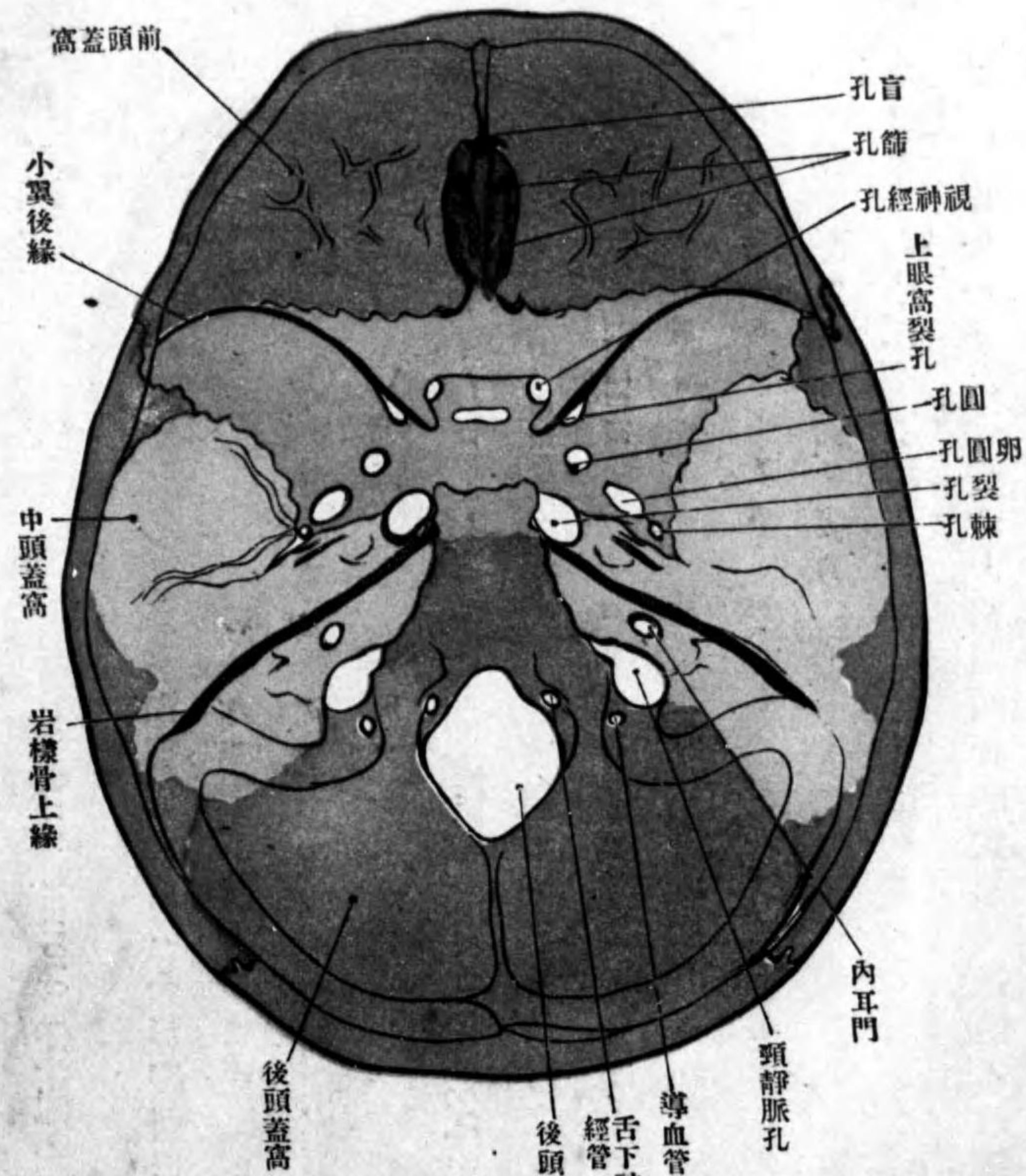
頭蓋底内面ハ全形卵圓形ヲ呈シ其受容スル腦髓下面ノ形狀ニ從ヒ階段狀ヲ爲ス之ヲ前頭蓋窩、中頭蓋窩、後頭蓋窩ノ三區ニ別ツ
前頭蓋窩 vordere Schädelgrube ハ大脳ノ前頭葉ヲ容レ最高位ニアリ、篩骨、篩板、前頭骨、眼窩面、蝴蝶骨體上面ノ前部及小翼ヨリ構成セラレ、中央ハ凹陷シ兩側ハ凸隆シ

テ左ノ諸孔ヲ現ハス

1 盲孔 2 十二乃至十五個ノ篩孔 3 視神經孔

中頭蓋窩 mittlere Schädelgrube ハ大脳ノ顳顬葉ヲ容レ中等ニ位シ、中央ハ狭ク、蝴蝶骨とるこ鞍ニシテ、兩側ハ廣ク、蝴蝶骨大翼、顳骨鱗狀部及錐體ノ前面ヨリ成リ、蝴蝶骨小翼ノ後縁ヲ以テ前境トシ、錐體ノ上縁ヲ以テ後境トシ、左ノ諸孔ヲ現ハス

圖 七 十 二 百 第
面 內 底 蓋 頭



1 上眼窩裂孔
2 圓孔 3 卵圓孔
4 棘孔 5 裂孔等
後頭蓋窩
hintere Schiadelgrube
導血管孔
舌下神經管
後頭孔
延髓及小腦ヲ容レ、後頭骨、顱骨錐體ノ後面及同乳樣部ヨリ成リ、錐體ノ上緣ヲ以テ前鏡トシ、横溝

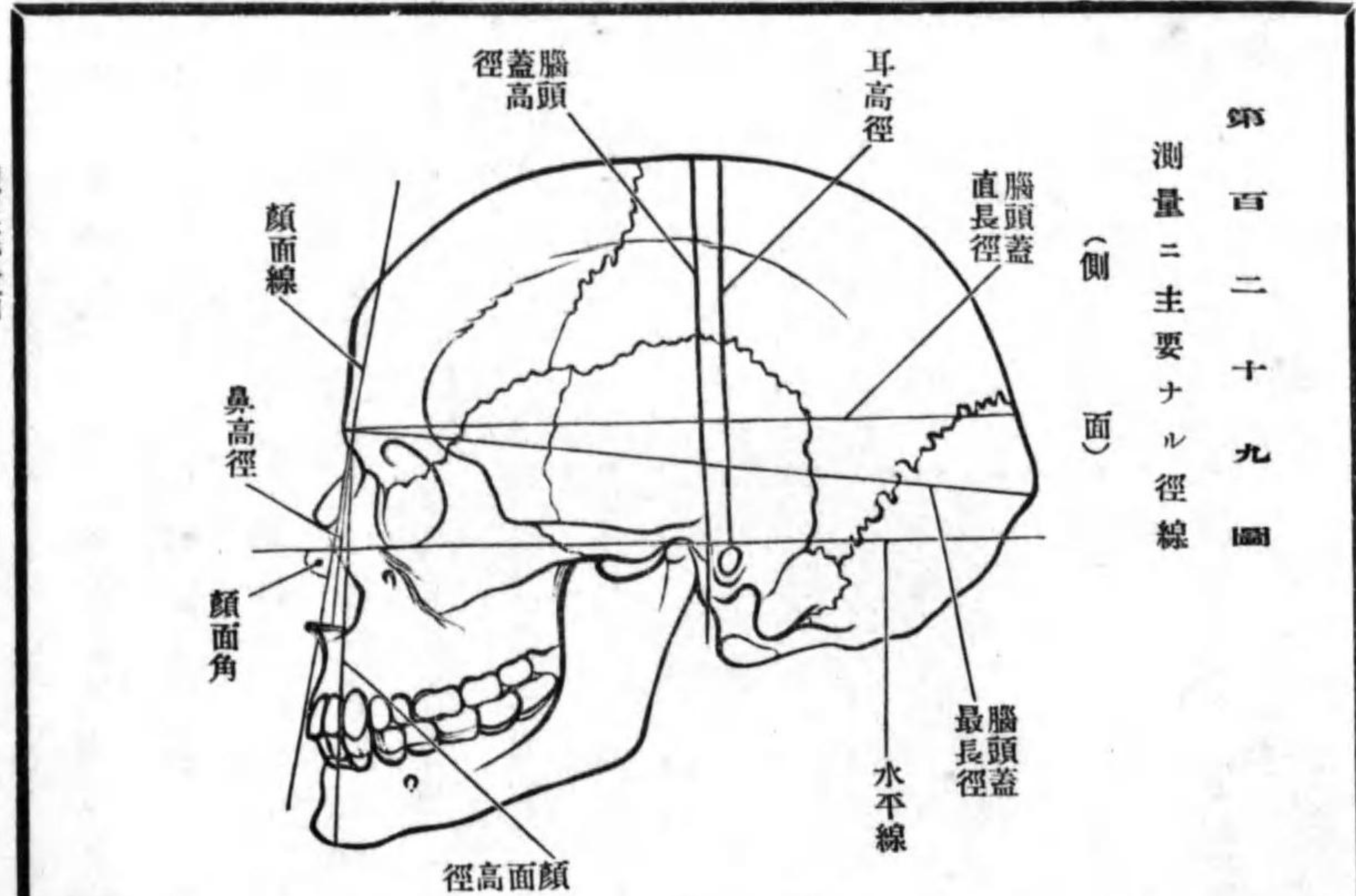
ヲ以テ後鏡トシ、左ノ諸孔ヲ現ハス

- 1 內耳門 2 頸靜脈孔 3 舌下神經管 4 髑狀管 5 大後頭孔等

B 頭蓋底外面 Basis cranii externa

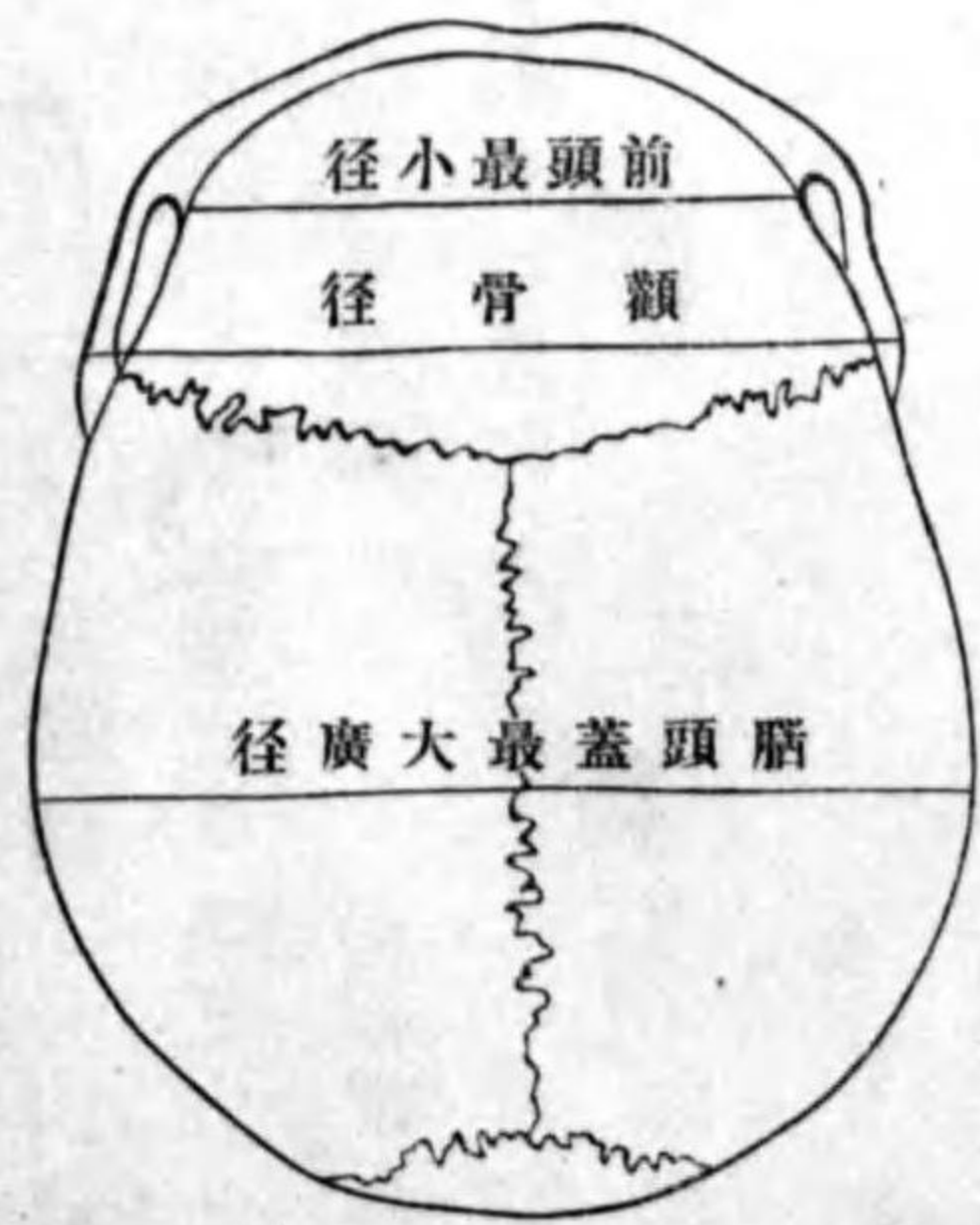
頭蓋ヲ顛倒シテ之ヲ檢スレバ前部ハ顔面頭蓋ニヨリテ覆ハル、其中央ハ上顎骨齒槽突起ヨリ成レル齒槽弓及硬口蓋超然トシテ聳エ、齒槽弓ノ後側ハ蝴蝶骨翼狀突起ニ連リ、左右翼狀突起ノ間ニ後鼻孔ヲ見ル、兩側ハ下顱窩深ク陥入シ、顱骨弓其外境ヲ爲ス、翼狀突起ノ後方卵圓孔棘孔隅棘狀突起、莖乳孔及乳嘴突起等ハ後外方ニ走ル一線ニ列ス、此線ノ側方ニ下顱窩ニ續キテ關節結節、下顱關節窩、岩鼓破裂及外耳門等順次後方ニ列シ、又翼狀突起ヨリ乳嘴突起ニ連ル線ノ内側ニ於テハ之ト並行シテ後鼻孔裂孔、頸動脈外門、頸靜脈孔、後頭動脈溝及乳嘴孔等一列ヲ爲ス、頭蓋底外面ノ後境ハ上項線外後頭關節ナリ

- 頭蓋底外面ニハ左ノ諸孔アリ
- 1 齒槽 2 門齒孔 3 三個ノ口蓋孔 4 後鼻孔 5 下眼窩裂孔 6 翼狀口蓋窩 7 卵圓孔 8 棘孔
- 9 岩鼓破裂 10 外耳門 11 前裂孔 12 管筋管 13 頸動脈外門 14 頸靜脈孔 15 莖乳孔 16 舌下神經

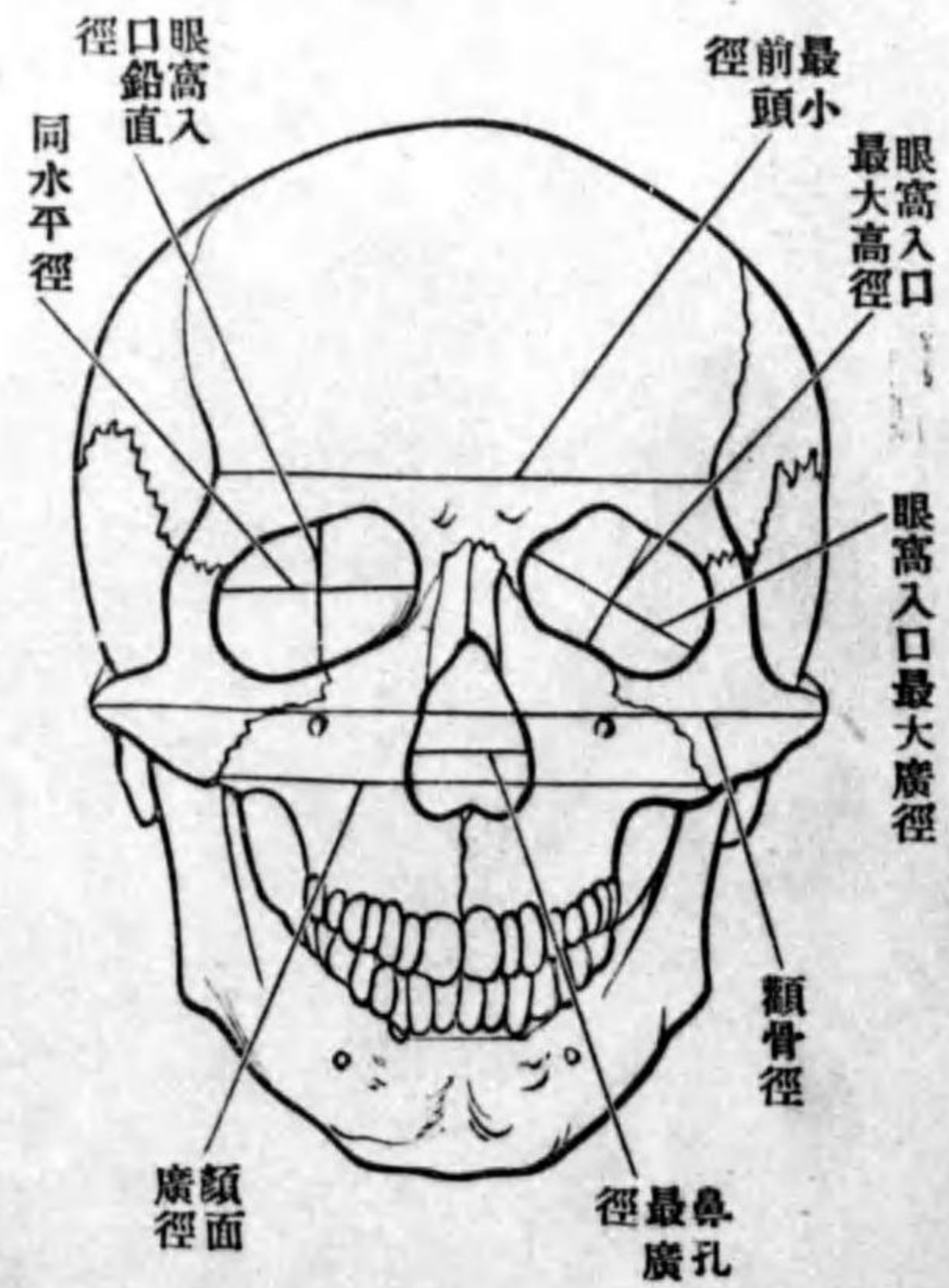


第百二十九圖
測量ニ主要ナル徑線
(側面)

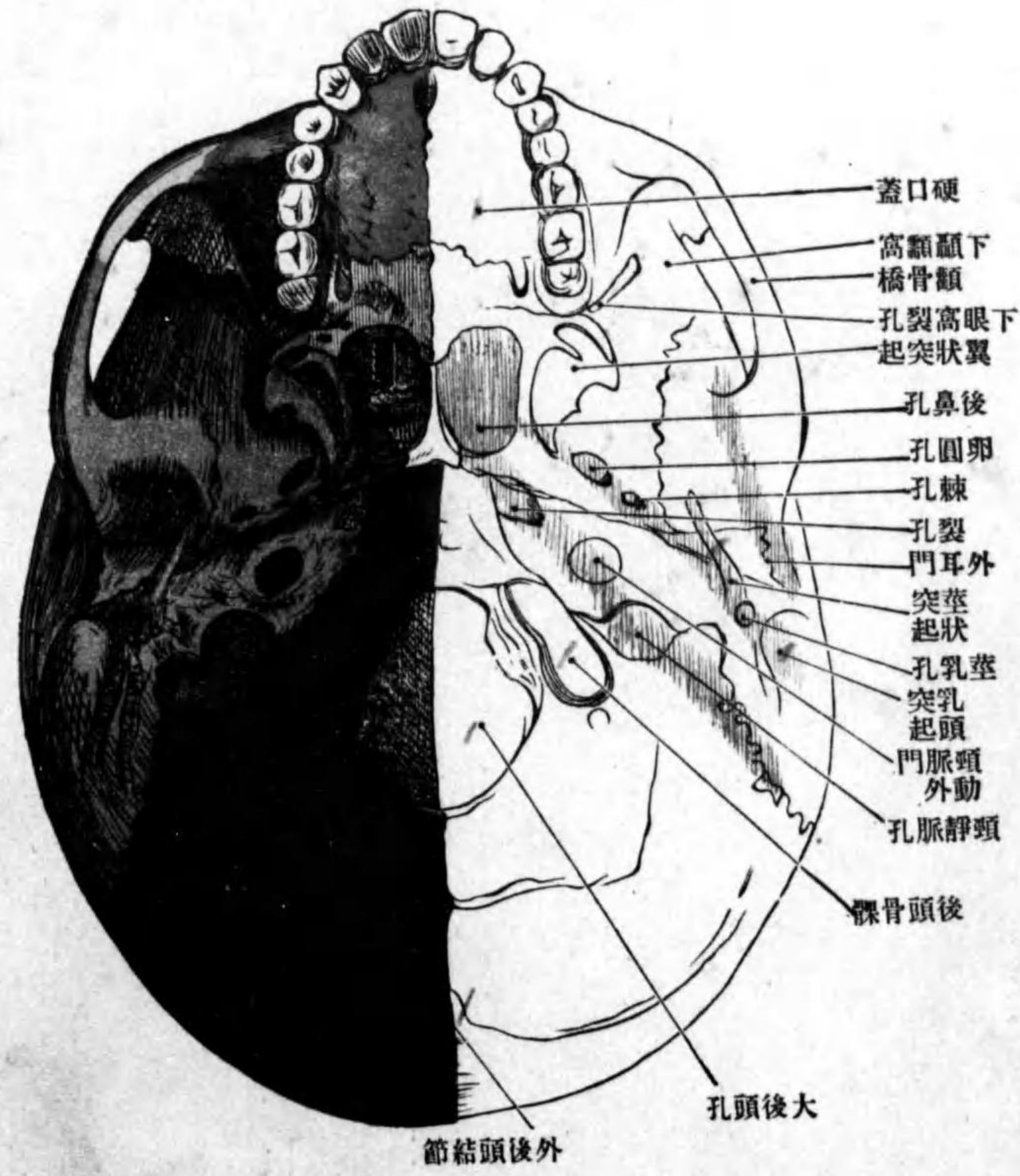
第百三十一圖
(面上) 線徑ルナ要主ニ量測



第百三十三圖
(面前) 線徑ルナ要主ニ量測



第百二十八圖
頭蓋底外面



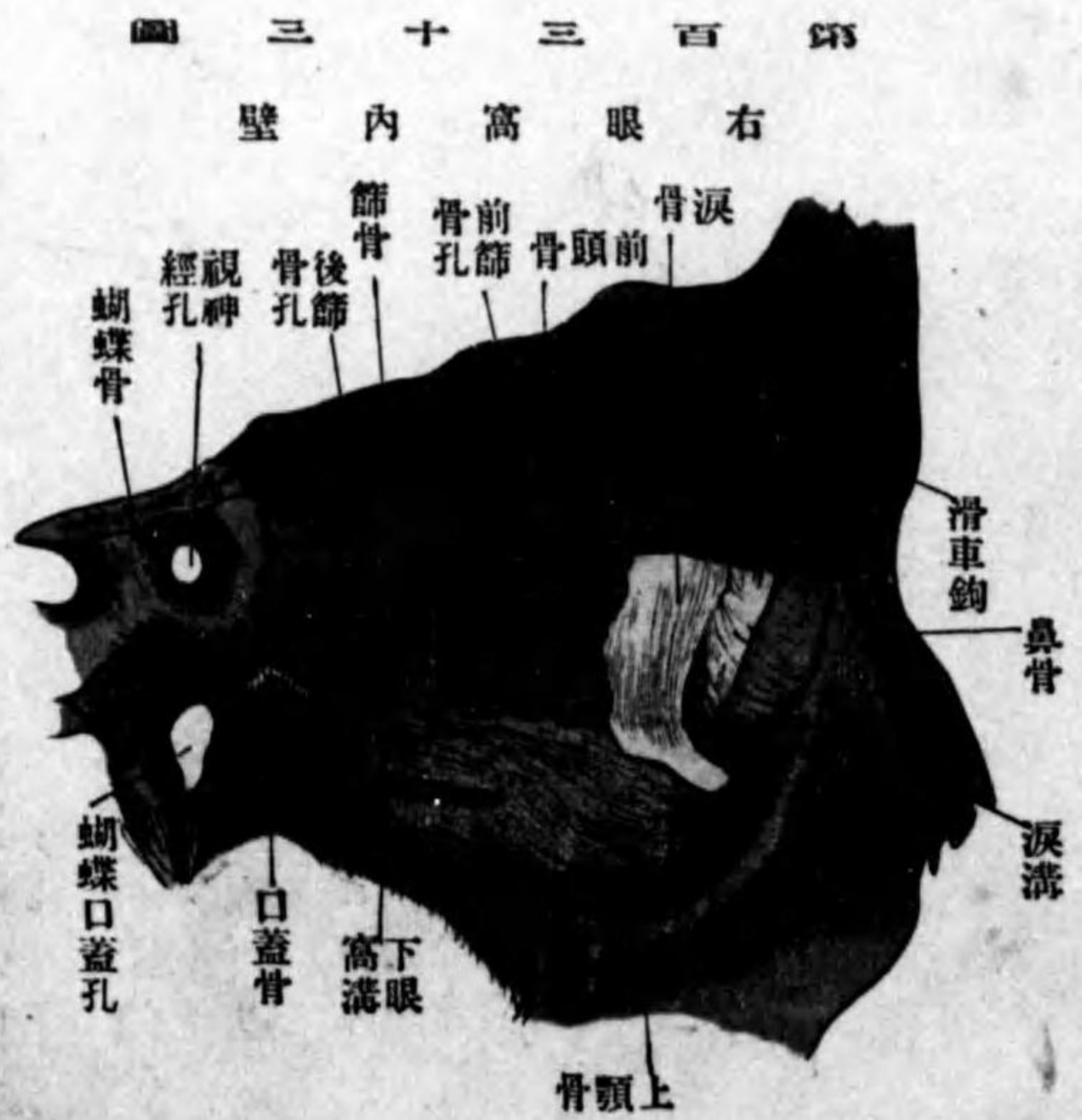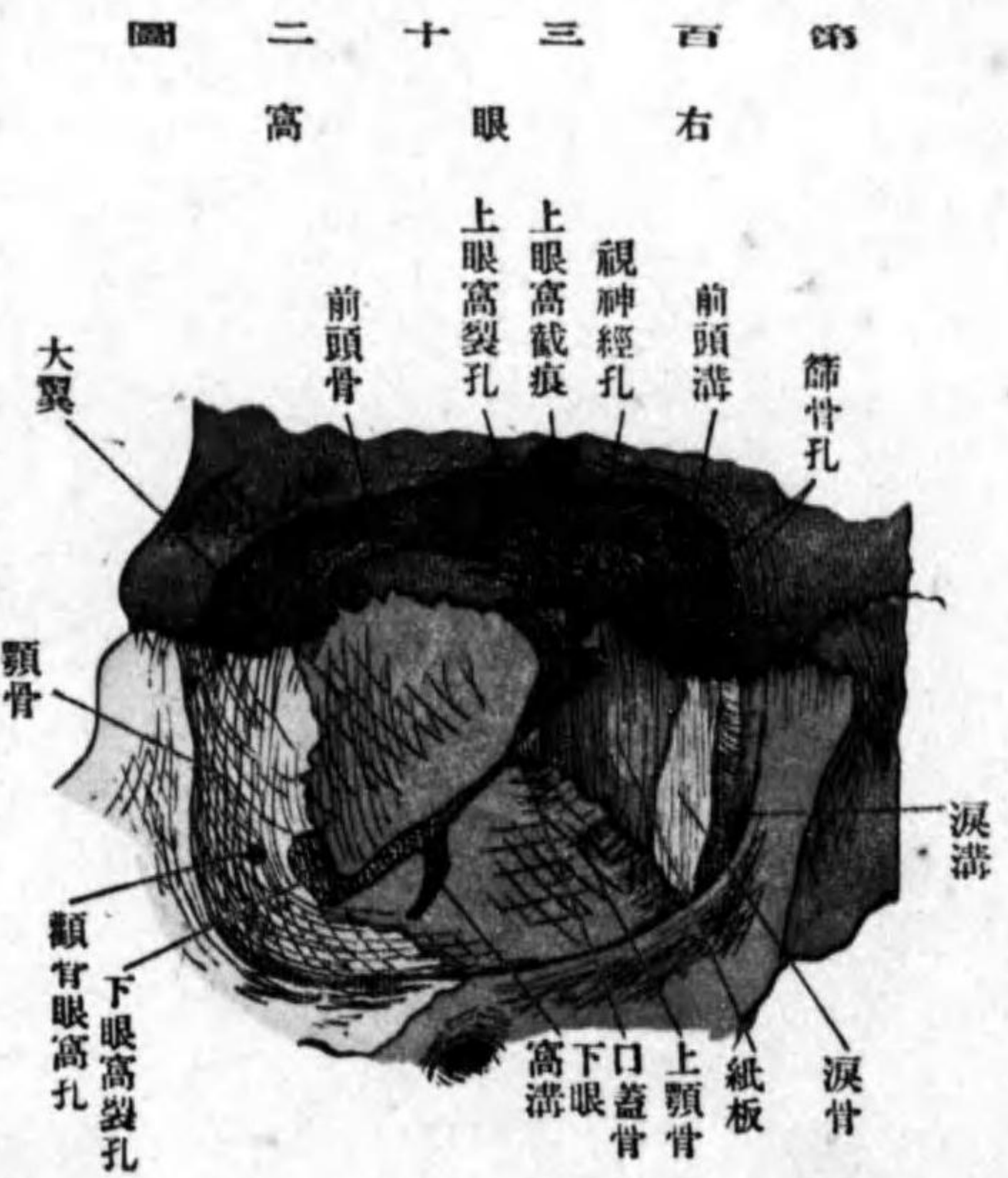
管17 髌狀孔 18 乳
孔嘴 19 大後頭孔
20 翼狀管等ナリ
トス但シ最後ノ
モノハ離解セザ
ル骨ニ於テハ檢
シ難シ頭蓋底外
面ニ於ケル筋韌
帶ノ附著ハ左ノ
如シ
1 外後頭結節ニ
項韌帶附著シ2
上項線ヨリ後頭
筋、僧帽筋、胸鎖乳
頭筋起リ3 上項

線ノ下部ニハ頭夾板筋頭半棘筋4下項線ニハ後大直頭筋後小直頭筋上斜頭筋附著シ
 5頸靜脈突起ニハ側直頭筋附著シ6咽頭結節ヨリ咽頭上收縮筋起リ其側方ヨリ頭長
 筋及前直頭筋起リ7乳頭截痕ヨリ二腹頸筋後腹起リ8乳頭突起ヨリ胸鎖乳頭筋ノ一
 部起リ9莖狀突起ヨリ莖狀舌筋莖狀咽頭筋及莖狀舌骨筋起リ10隅棘及舟狀窩ヨリ口
 蓋張筋起リ聽管軟骨附著ス11岩樣骨ノ下面隅棘ノ近傍ヨリ口蓋舉筋起リ12翼狀窩ヨ
 リ内翼狀筋起リ13外翼狀板及大翼ヨリ外翼狀筋起ル

(頭蓋測量法ノ大意) 腦頭蓋(水平線)眼窩下線ヨリ外耳門ノ上縁ヲ後走ス(最長徑)前頭骨眉間ヨ
 ヲ後頭結節ノ最高點ニ至(最大廣徑)正中線ト直角ヲ爲ス(高徑)後頭孔ノ前縁ヨリ水平線ト直
 角ニ昇ル(前頭最小徑)前頭骨兩顙額線間ノ最小距離(額面)頭蓋(額面線)鼻骨前頭縫合ノ中央ヨ
 リ上顎骨齒槽突起ノ中央ニ至ル(額骨徑)兩顙骨間ノ最廣徑(額面廣徑)兩上顎骨間最廣距離(額
 面高徑)鼻骨上端ヨリ下顎ノ頤部ニ至ル(額面角)水平線ト頤面線トノ間ニ生ズ通常八〇乃至
 九〇度(長廣比準數)廣徑ノ長徑ニ對スル比例數ニノ長徑ヲ一〇〇ト定ム通常七〇乃至八五
 ノ間ニアリ之ニ由テ頭蓋ヲ長頭蓋 Dolichocephalon 中頭蓋 Mesocephalon 短頭蓋 Brachycephalon ノ三種
 ニ區別ス

C 眼窩 Orbita, knöcherne Augenhöhle

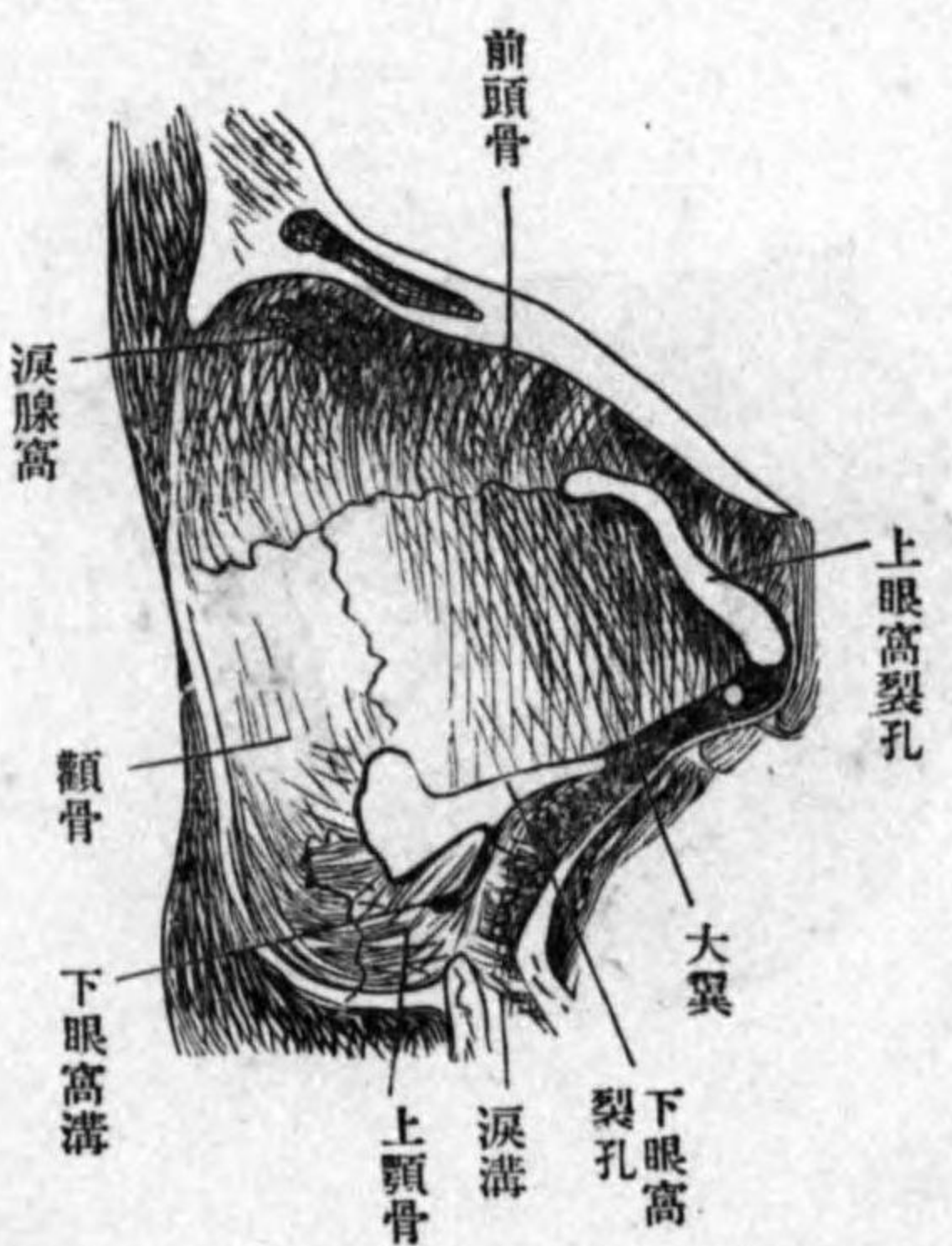
眼窩ハ頭蓋顔面兩骨ノ間ニ存スル深窩ニシテ眼球ヲ藏ス其形方錐形ニシテ基底ハ前
 方ニ向ヒ尖端ハ後方視神經孔ナリ視神經孔ノ周縁ハ下斜筋ヲ除クノ外總テノ眼筋ノ



起始スル所ナリ基底即眼窩口 Apertura orbitalis ノ周圍ハ眼窩縁 Margo orbitalis ニシテ前頭骨
 上顎骨及顙骨ヨリ構成セラル上眼窩縁 Margo supraorbitalis ニハ截痕或ハ孔アリテ上眼

窩神經及動脈ヲ通ジ其内方ノ淺截痕ハ前頭神經及動脈ヲ通ズ下眼窩緣 *Margo infraorbitalis* ノ少シク下方ニハ下眼窩孔アリ同名神經及脈管ヲ通ズ眼窩ノ四壁ハ各二骨ヨリ構成セラル但下底ノミハ三骨ヨリ成ル即チ1側壁ハ蝴蝶骨大翼ノ眼窩面及額骨ノ

圖四十三百第 壁外高眼右

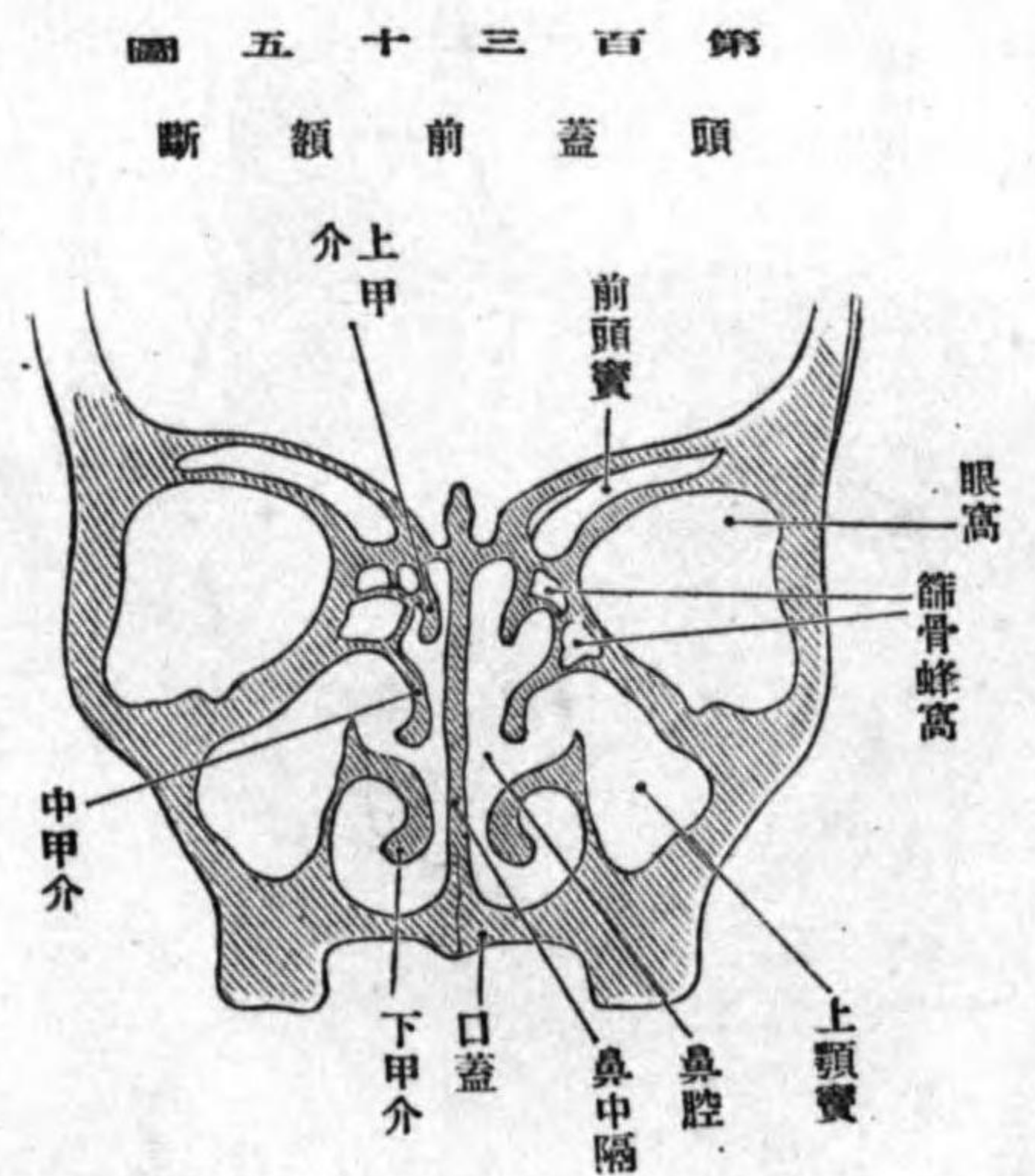


眼窩面ヨリ成リ2天井ハ前頭骨眼窩面及ヒ蝴蝶骨小翼ノ下面ヨリ成リ
 3内壁ハ篩骨紙板及淚骨ヨリ成リ
 4牀底ハ上顎骨眼窩面、額骨眼窩面、口蓋骨眼窩突起ヨリ成ル各壁ハ特異ニシテ外壁ニハ額骨眼窩孔、上壁ニハ側方ニ淚腺窩、内方ニ滑車窩、内壁ニハ前後篩骨孔及淚溝、其下方ハ鼻下壁ニハ下眼窩溝ヲ現ハス

眼窩ニ二個ノ裂孔アリ互ニく字形ニ連ル、1上眼窩裂孔 *Fissura orbitalis superior* ハ蝴蝶骨大小翼ノ間ニ生ジ上壁ト外壁ノ境界ニアリ、2下眼窩裂孔 *Fissura orbitalis inferior* ハ眼窩底ト外壁ノ間ニ於テ大翼ト上顎骨ノ間ニ生ズ故ニ之レヲ蝴蝶上顎裂孔

Fiss. sphenomaxillaris ト云フ、其前端ハ殆ド額骨ニ達ス
 眼窩ノ骨膜ヲ眼窩骨膜 *Periorbita* ト云フ

D 骨鼻腔 *Cavum nasi osseum, knöcherne Nasenhöhle*



鼻腔ハ嗅神經ノ分布部ニシテ、上ハ頭蓋腔、下ハ口腔、兩側ハ眼窩及上顎竇ニ界シ、中隔ニヨリテ左右二腔ニ分レ、後方ハ一對ノ後鼻孔 *Choanen* ヲ現ハスト雖中隔ノ前部缺損シテ二腔相融合シ單一ノ梨子狀孔 *Apertura piriformis nasi* トナル

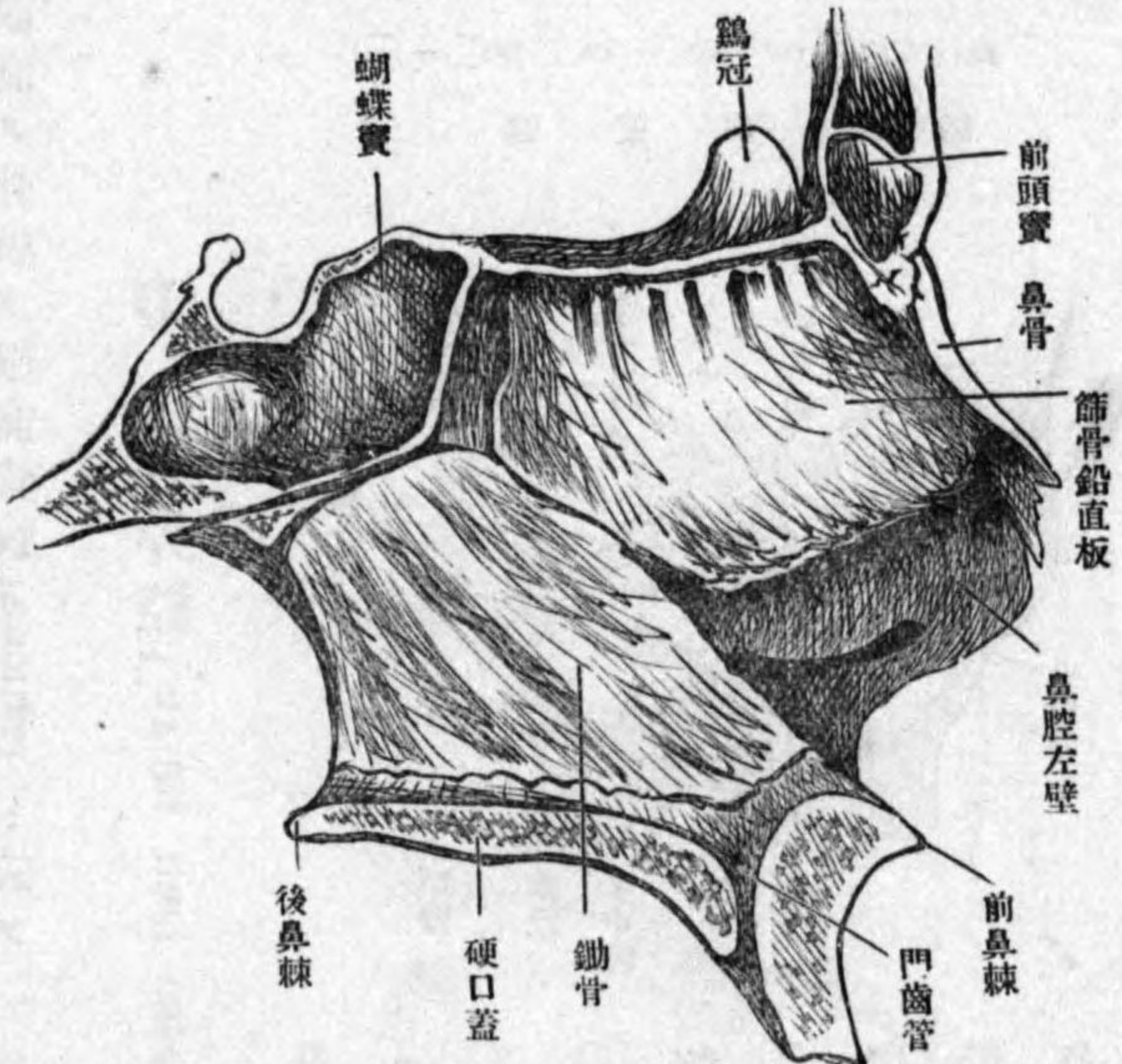
鼻中隔 *Nasenscheidewand* ハ篩骨鉛直板及鋤骨ヨリ成リ、上縁ハ篩骨篩板ニ達シ、下縁ハ鼻樞ニ連リ、前縁ノ上部ハ前頭骨鼻棘ニ通リ、下部ハ三角形ノ截痕ヲ爲シ中隔軟骨ヲ含ミ

後縁ノ上部ハ蝴蝶骨及蝴蝶嘴ニ連リ、下部ハ遊離ス

圖五十三百第 斷額前蓋頭

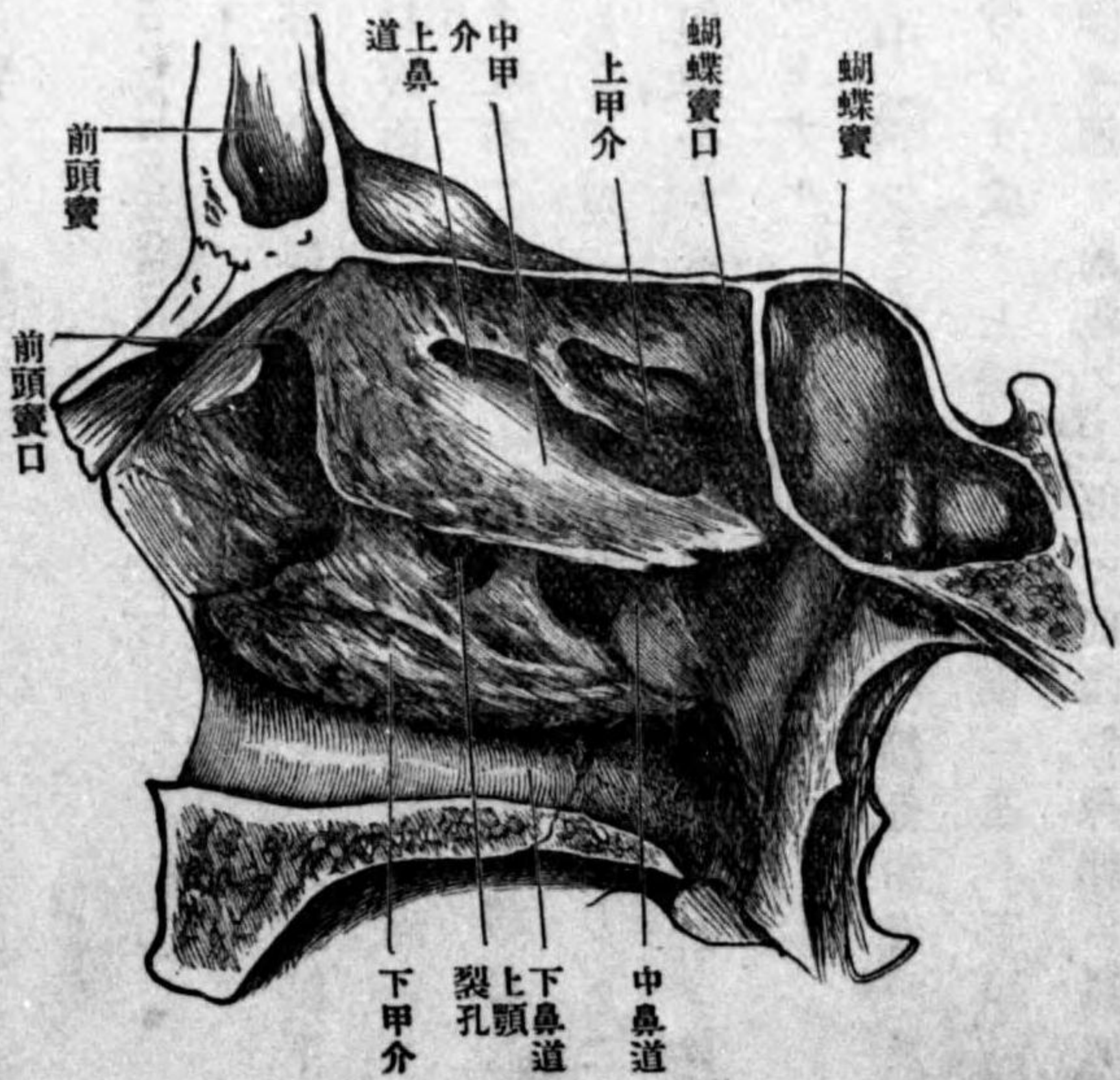
第三百三十六圖

鼻中隔(右鼻腔矢狀斷)



第三百三十七圖

右鼻腔側壁

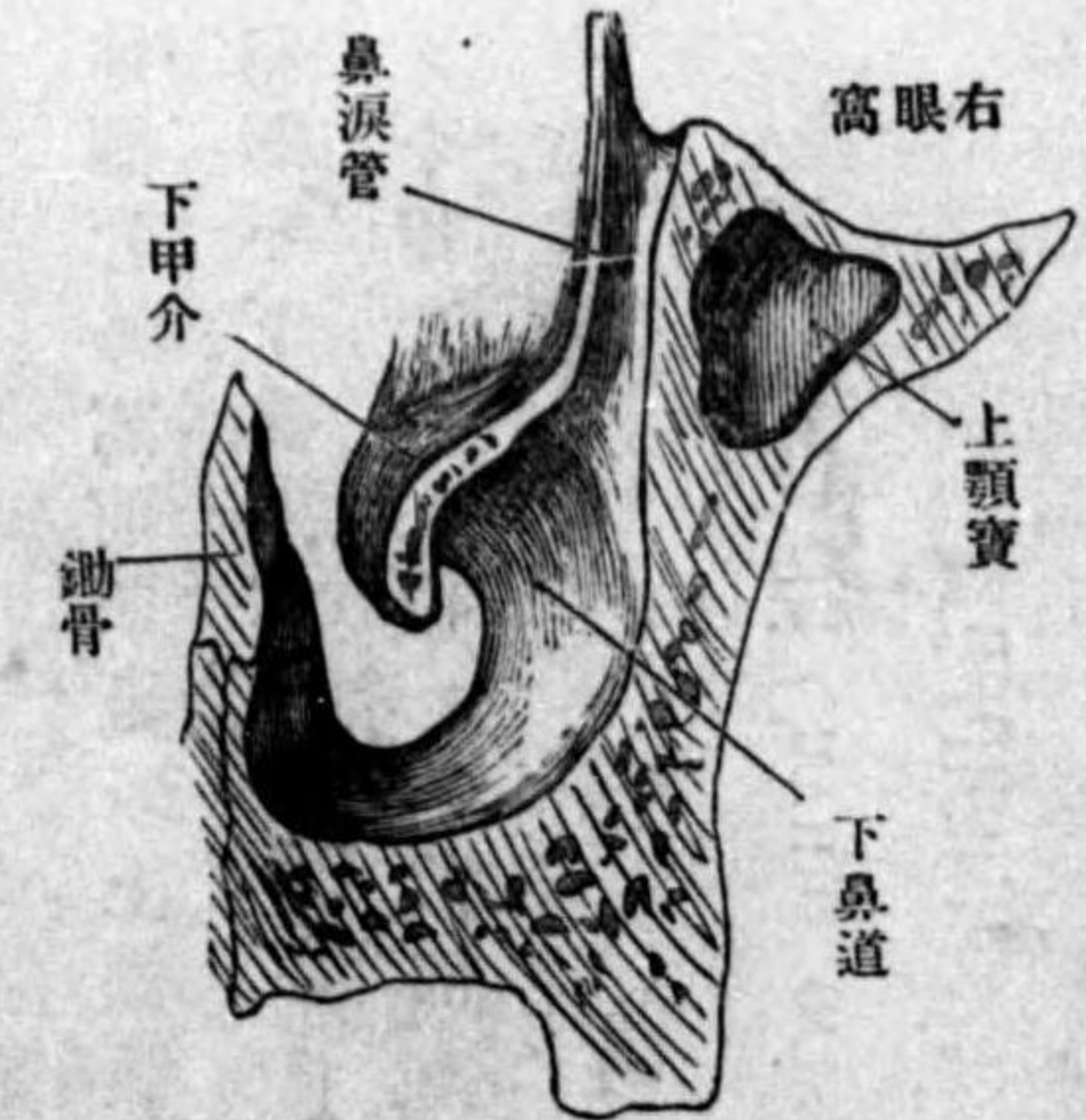
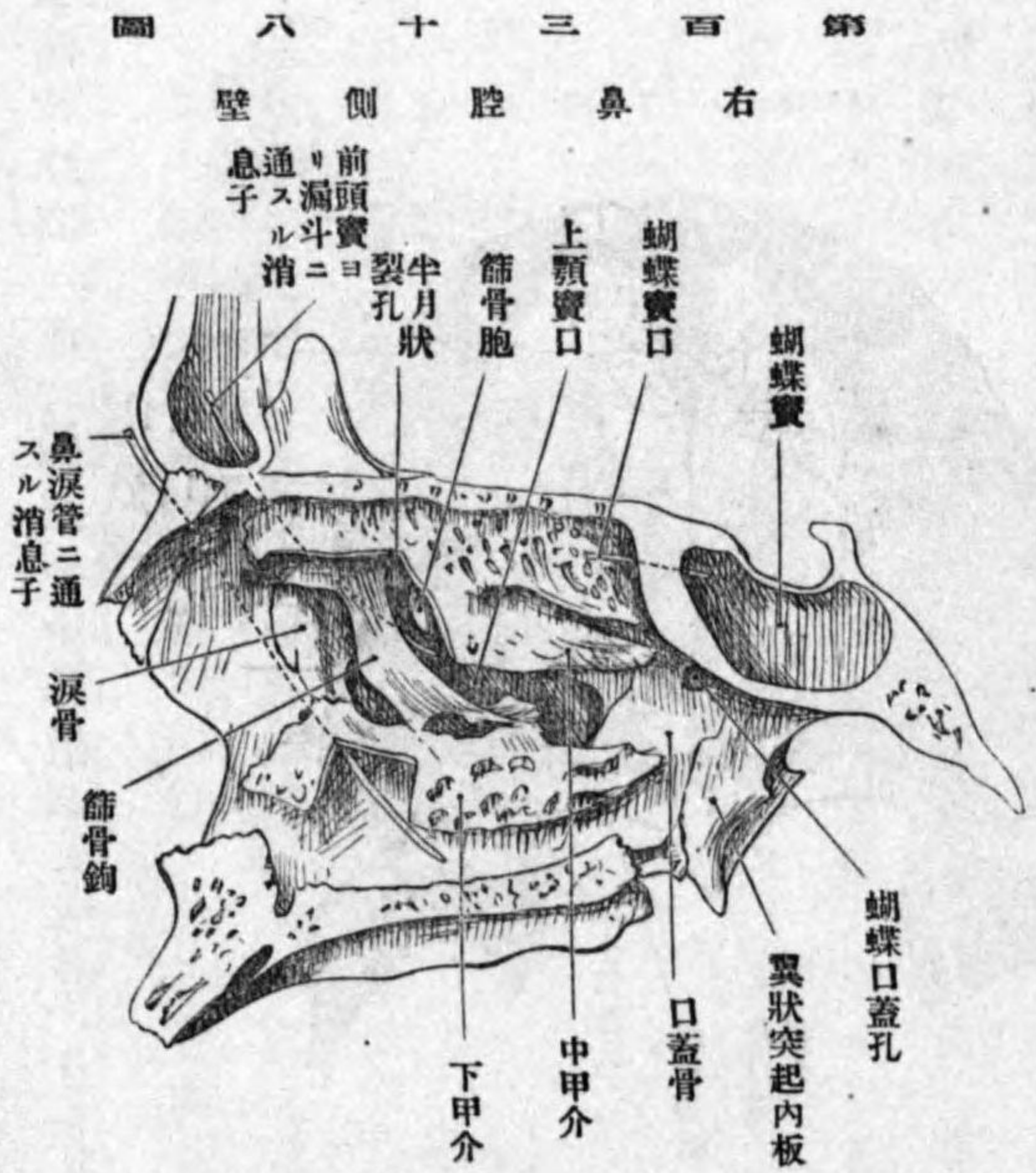


鼻腔ハ上方ハ狭ク、下方ハ廣ク、上壁ハ篩骨篩板、下壁ハ上顎骨口蓋突起、及口蓋骨地平部、側壁ハ上顎骨鼻面及口蓋骨鉛直板ヨリ成リ、前壁ハ鼻骨ヨリ成リ、其下方ニ梨子狀孔

第三百三十九圖

右鼻涙管

(前顎斷、後方ヨリ見ル)



第三百三十八圖

右鼻腔側壁

アリ、後壁ハ蝴蝶骨ニシテ下方ニ後鼻孔存ス

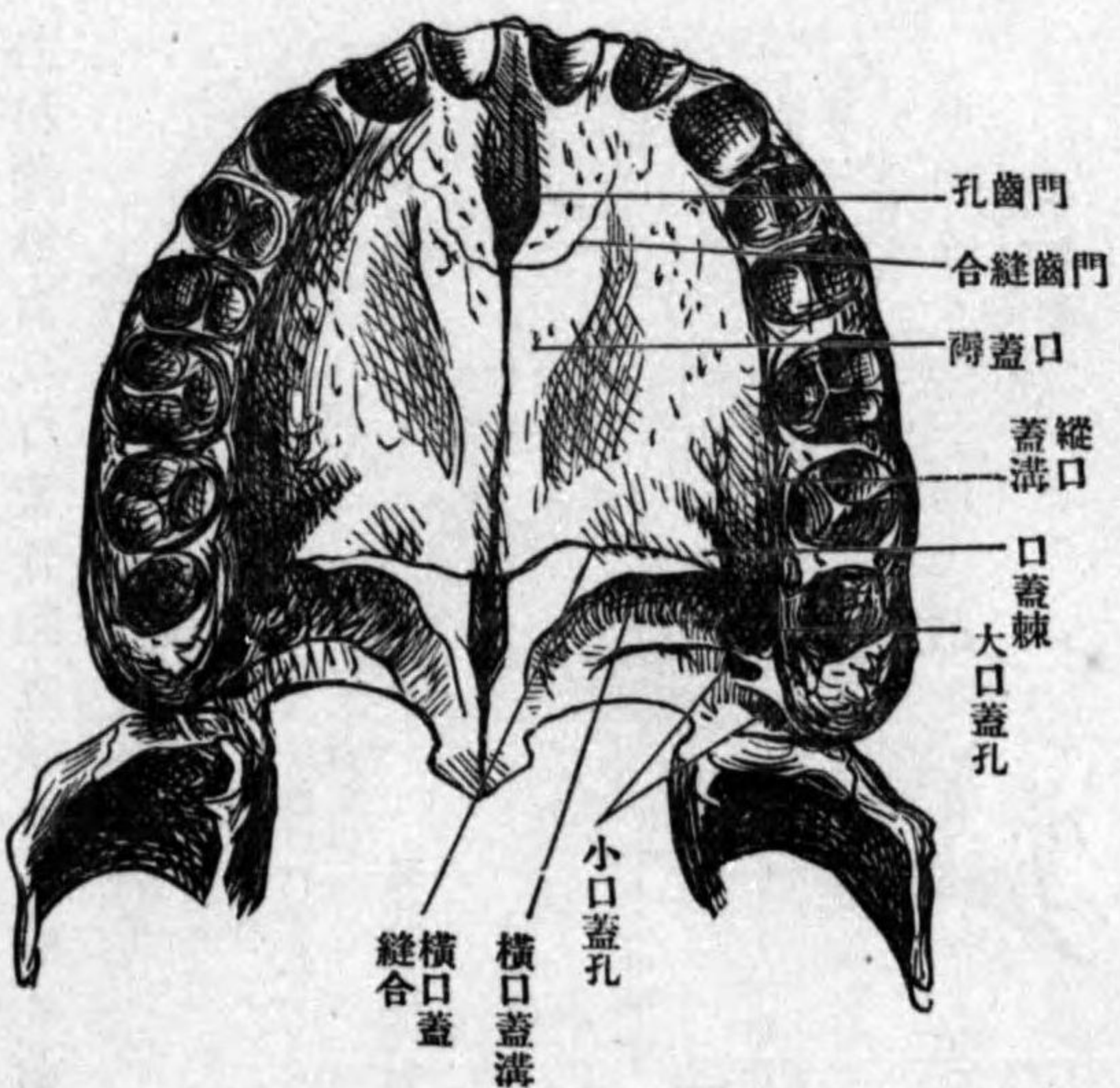
鼻腔側壁ハ三個ノ甲介 Muscheln ニヨリテ四道ニ分ル其第一ハ篩板ト上甲介ノ間ニシテ後方蝴蝶竇ニ通ジ第二ハ上甲介ニテ覆ハル之ヲ上鼻道 Meatus nasi superior ト云ヒ後篩骨蜂窩ニ通ズ第三ハ中鼻道 Meatus nasi medius ニシテ中甲介ニテ覆ハレ中篩骨蜂窩

前篩骨蜂窩前頭竇及上顎竇ニ通ジ第四ハ下鼻道 Meatus nasi inferior ニシテ下甲介ニテ覆ハレ前部ハ鼻淚管ニ通ズ

E 口腔 Cavum oris, Mundhöhle

口腔ハ大半軟部ヨリ成リ只上下顎骨ノ齒槽部竝ニ下顎骨體ヨリ圍擁セラル、ノミ硬口蓋ハ其天蓋ヲナシ齒弓 Zahnbogen ノ形狀ニ隨テ或ハ圓ク或ハ稍尖リ又周壁即齒槽緣

第百四十四圖 成年男子ノ硬口蓋



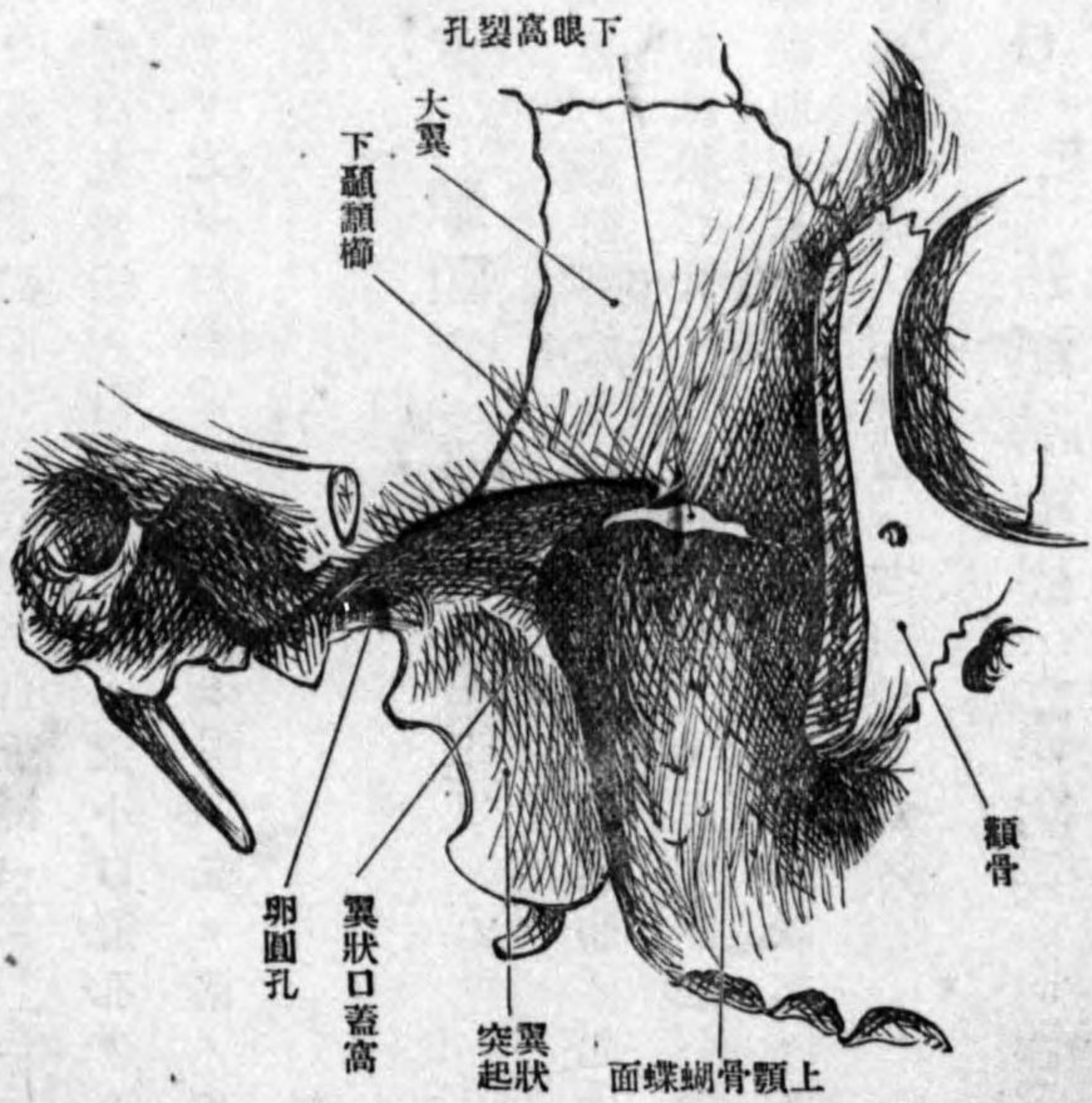
Limbus alveolaris トハ或ハ漸次ニ移行シ或ハ角度ヲ以テ連ル而シテ其構成諸骨ハ門齒骨上顎骨口蓋突起竝ニ口蓋骨地平部トス、縱横ノ口蓋縫合及門齒縫合 Sutura incisiva ヲ現ハシ、縦口蓋縫合ノ前端ニ門齒孔アリ後端ニ後鼻棘アリ、此縫合ハ或ハ溝狀ニ陥没シ或ハ凸隆縱線ヲ爲ス、其周圍ノ堤狀部ヲ口蓋褥 Torus palatinus ト云ヒ、形柳葉狀ニシテ廣狹一樣ナラズ、硬口蓋後緣ノ兩側ニ三個ノ大小口蓋孔アリ、大口蓋孔ヨリ前方及内方ニ向テ走ル淺溝アリ之ヲ口蓋溝 Sulcus palatina ト云ヒ、溝ノ内緣ヲ口蓋棘 Spina palatina ト云フ

F 顳顬窩 Fossa temporalis

顳顬窩ハ頭蓋ノ側面ニ於ケル淺窩ニシテ顳顬筋ノ起始部ナリ、周緣ハ前頭骨、顳頂骨竝ニ顳顬骨ノ顳顬線、顳骨ノ後緣、顳骨弓ヨリ成リ、窩底ハ顳顬面ニシテ前頭骨、顳顬面、蝴蝶骨大翼ノ顳顬面、顳頂骨ノ顳顬面竝ニ顳顬骨鱗狀部ヨリ合成シ、後上ハ淺ク前下ハ深ク下顳顬窩ト通ジ、顳骨ノ顳顬面ハ其前壁ヲ爲ス

G 下顳顬窩(蝴蝶上顎窩) Fossa infratemporalis, Spheno-maxillaris

圖一十四百第
壁內高顛顛下
(除截弓骨類)



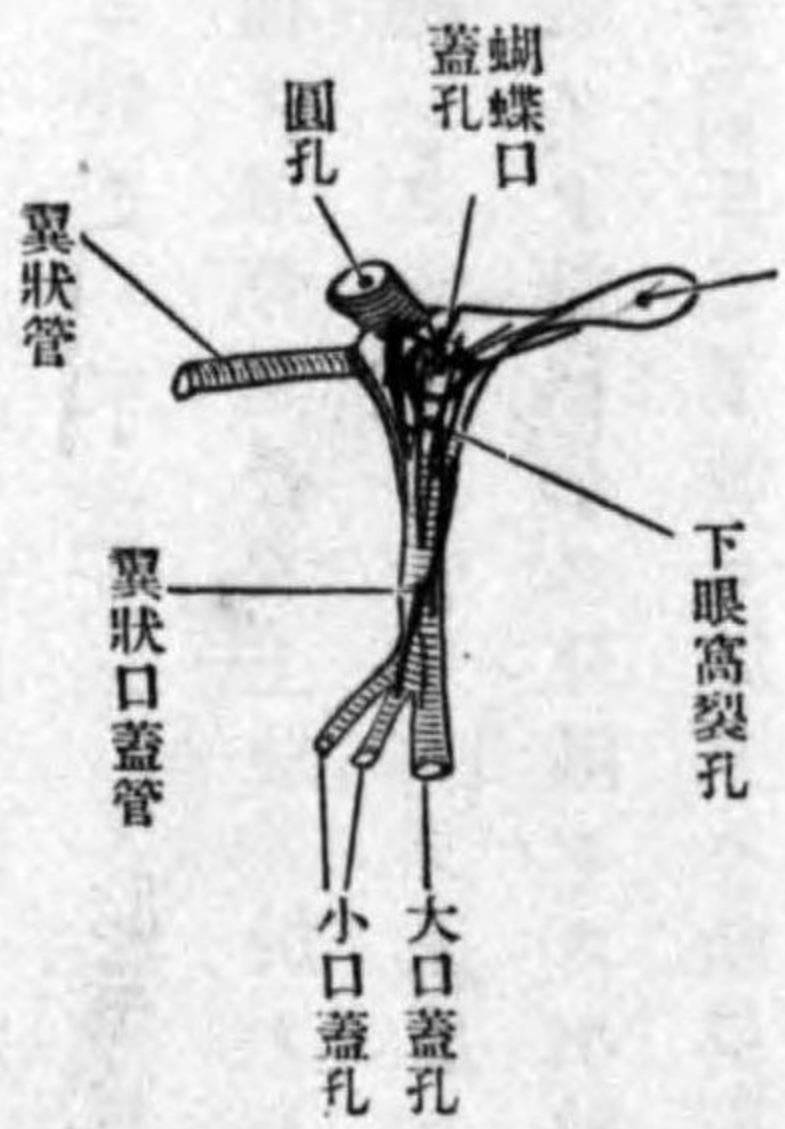
下顛顛窩ハ頭蓋底外面ノ兩側ニ位シ、上方ハ大翼ノ下顛顛櫛ヲ以テ顛顛窩ト境シ、天蓋ハ蝴蝶骨大翼竝ニ顛顛骨鱗狀部ヨリ成リ、内壁ハ翼狀突起、前壁ハ上顎骨蝴蝶面及顛骨突起、側壁ハ下顎枝及顛骨弓ヨリ成リ、前側ハ下眼窩裂孔ヲ以テ眼窩ニ通ジ、内方ハ翼狀口蓋窩ニ通ズ

H 翼狀口蓋窩

Fossa pterygopalatina

翼狀口蓋窩ハ下顛顛窩ノ内側ニ位スル小窩ニシテ、内壁ハ口蓋骨鉛直板、前壁ハ上顎骨後壁ハ蝴蝶骨翼狀突起ヨリ成ル、此三壁ハ下ルニ隨ヒ漸ク接近シ終ニハ接著シ相互ノ

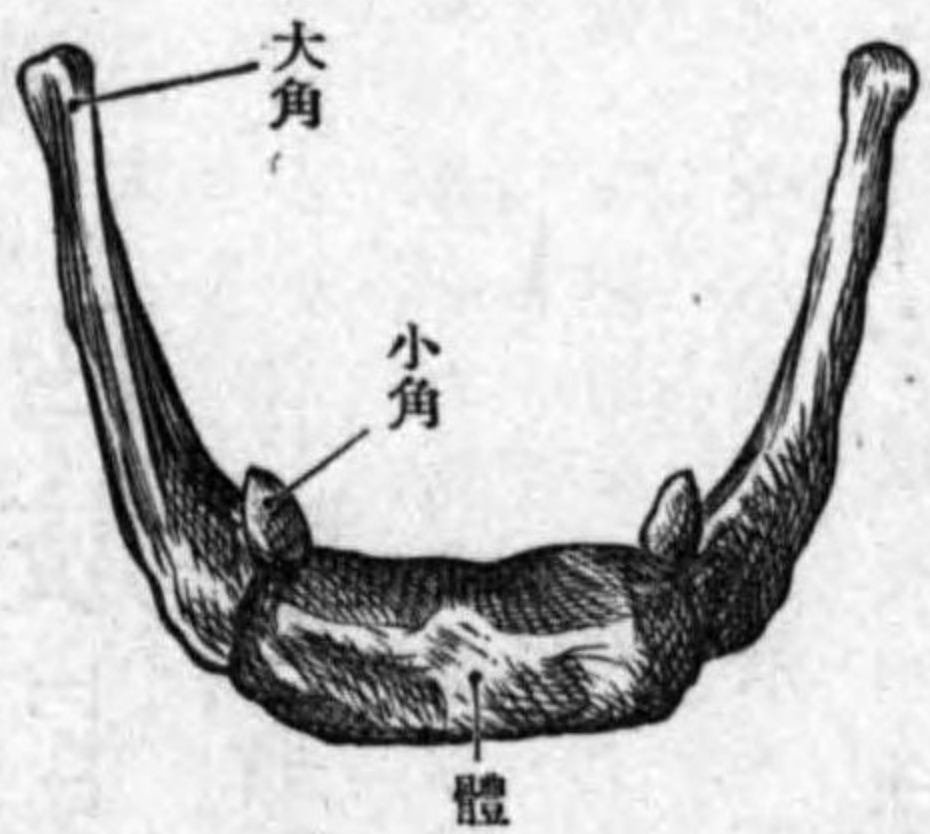
圖二十四百第
(像想)高蓋口狀翼



間ニ翼狀口蓋管ヲ擁ス、此窩ハ蝴蝶口蓋孔ヲ以テ鼻腔ニ通ジ、前上方ハ下眼窩裂孔ヲ以テ眼窩ニ通ジ、後方ハ圓孔ヲ以テ中頭蓋窩ニ通ジ、又翼狀管ヲ以テ裂孔ニ通ジ、下方ハ口蓋管及其枝管ヲ以テ口蓋面ニ通ズ

戊 舌骨 Os hyoideum, Zungenbein

圖三十四百第
面上骨舌



舌骨ハ馬蹄形ニ彎曲シタル小骨ニシテ舌根ニ在リ、第三乃至第四頸椎ノ高サニ一致ス、別テ體、大角及小角ノ三部分ス、體或ハ基礎 *Corpus ossis hyoidei*, *Basis*、中央ノ稍、大ナル部ニシテ少シク後方ニ彎曲シ、後面ハ凹陷シ、前面ハ突隆シ、十字形ノ隆線ヲ現ハス、大角 *Cornua majus* ハ體ノ兩端ヨリ後方ニ突出シタル長キ部分ニシテ、前端ハ太ク關節ヲ以テ體ト連リ、或ハ癒合シ、後端ハ細ク小

頭狀ニ終ル小角 *Cornua minus* ハ圓錐形ニシテ體ト大角ノ間ヨリ後上方ニ昇リ、永ク

軟骨性ニ止マル發育體ハ二個ノ骨核ヨリ發育シ大角ハ一核ヨリ來ル

地四肢 Extremitäten

四肢ハ大別シテ上肢 *Oberen Extremitäten* 下肢 *Unteren Extremitäten* トナス、四足獸ノ前後肢ニ一致セリ其構成形狀等上下通ジテ略同一ナリト雖、人ニ於テハ上肢ハ諸般ノ作業ヲ營ムニ使用セラレ、下肢ハ専ラ身體ノ支持並ニ歩行ニ使用セラレ、上下全ク分業シテ隨テ其大小強弱形狀ニ著明ナル懸隔ヲ生ズルニ至ル。而シテ各肢ハ三部ヨリ成ル肢幹 *Hauptstück* 肢末 *Endglied* 及肢帶 *Extremitäten gürtel* 之ナリ、肢帶ハ肢ト幹體ヲ媒介シ半環狀ニシテ上肢ニ於テ二骨、下肢ニ於テハ一骨ヨリ成ル、肢幹ハ大小二部ニ分レ上肢ニ於テハ上膊前膊、下肢ニ於テハ大腿及下腿ト云フ、肢末ハ多數ノ小骨ヨリ合成シ上肢ニ於テハ手 *Manus* 下肢ニ於テハ足 *Pes* ト稱シ、各上中下ノ三部分ニ別タル上部ハ數個ノ單骨集合シ、上肢ニ於テハ手根 *Carpus* 下肢ニ於テハ足根 *Tarsus* ト名ケ中部ハ互ニ隔絶シタル小長骨ニシテ上肢ニ於テハ中手骨 *Metacarpus* 下肢ニ於テハ中足骨 *Metatarsus* ト名ケ、下部ハ全ク分離シタル數小部分ニシテ各三乃至二節ヨリ成リ上肢ニ於テハ指 *Digiti*, *Finger* 下肢ニ於テハ趾 *Digiti*, *Zehne* ト云フ

關節連合ハ上下相一致スト雖其間自ラ差異ナキ能ハズ、即肢ト肢帶トノ關節ハ上肢ニ於テ極メテ自由ナレ、下肢ニ於テハ稍、制限セラレ、肢幹中間ノ關節ハ上肢(肘關節)ニ於テ上膊ハ二個ノ前膊骨ト關節スレ、下肢(膝關節)ニ於テハ大腿ハ唯下腿ノ一骨ト關節ヲ爲シ、又肘關節ハ前方ニ屈シ膝關節ハ後方ニ屈ス、肢幹ノ下半部ハ下肢ニ於テハ二骨互ニ緊密ニ連合シテ其間更ニ運動ヲ許サズ、終始廻後ノ位置ニ止ルト雖、上肢ニ於テハ二骨ノ連接極メテ緩ク相互ニ軸轉ヲ爲シ廻前 *Pronieren* 及廻後 *supinieren* ノ運動ヲ營ミ、又前膊ト手骨ノ關節ハ稍、自由ニシテ屈 *Flexieren* 及伸 *extendieren* ヲ爲スト雖、下腿ト足骨ノ關節ハ専ラ背側ニ屈ス

甲 上肢骨 *Extremitas superior, Arm*

上肢ハ肢帶即肩胛帶ヲ以テ胸廓ノ上部ト連合ス、其後方ニ位シタル扁平ナル一骨ヲ肩胛骨 *Scapula* ト云ヒ、前方ノ長骨ヲ鎖骨 *Clavicula* ト云フ、肩胛骨ハ肢帶ノ主ナルモノニシテ上膊骨トノ關節面ヲ有シ鎖骨ハ肩胛骨ヲ支持シ且軀幹トノ連合ヲ堅牢ナラシム、但四足獸ニ於テハ多クハ鎖骨ヲ缺キ、鳥類ニ於テハ鎖骨ノ外向第二ノ鎖骨即鳥喙骨 *Os coracoideum* ヲ有ス、是ヲ以テ鎖骨ハ上肢ノ作用ニ對シ如何ナル影響ヲ及ボスカヲ察

知スルニ足ル可シ、肢幹ハ上膊骨 Humerus 竝ニ前膊ノ尺骨 Ulna 及橈骨 Radius ヨリ成リ、手根ハ上下二列ノ小骨ヨリ成リテ前側ニ凹陷ヲ生ジ中手骨ハ五個アリ其下端ニ於テ拇指ハ二節餘ハ三節ノ指骨ヲ附ス

イ 肩胛帶 Schultelgurtel

い 肩胛骨 Scapula, Omos. Schultelbratt

肩胛骨ハ不等三角形ノ扁平骨ニシテ胸廓ノ後側ニ附著シ第一肋骨ヨリ第八肋骨ニ達シ二面三縁三隅ヲ現ハシ鳥喙突起、肩胛棘、關節窩ノ三突起ヲ有ス、前面ハ胸廓ニ向ヒ後面ハ肩胛棘ヲ具ス、三縁中内縁 innere Kante、輕ク弓形ヲ爲シテ脊柱ニ向フ、依テ脊椎縁又基底 Margo vertebralis, Basis scapulae ト云フ、大小菱形筋竝ニ前大鋸筋爰ニ附著ス、外縁即腋縁 laterale Kante, Margo axillaris、最モ厚ク下方ニ傾キ大小圓筋ヲ附ス、上縁 obere Kante, Margo superior、短薄ニシテ小指頭大半形ノ肩胛截痕 Incisura scapulae ヲ現ハス、此截痕ハ肩胛橫靱帶ニヨリテ小孔トナリ肩胛上神經ヲ通ズ、截痕ノ外方ニ鳥喙突起 Processus coracoideus アリ此突起ハ外方ニ屈曲シテ肩胛關節ノ前方ニ出ツ

肩胛棘 Spina scapulae、三角板狀ニシテ後面ト直角ヲナシテ殆ト水平ニ位シ、外端ハ

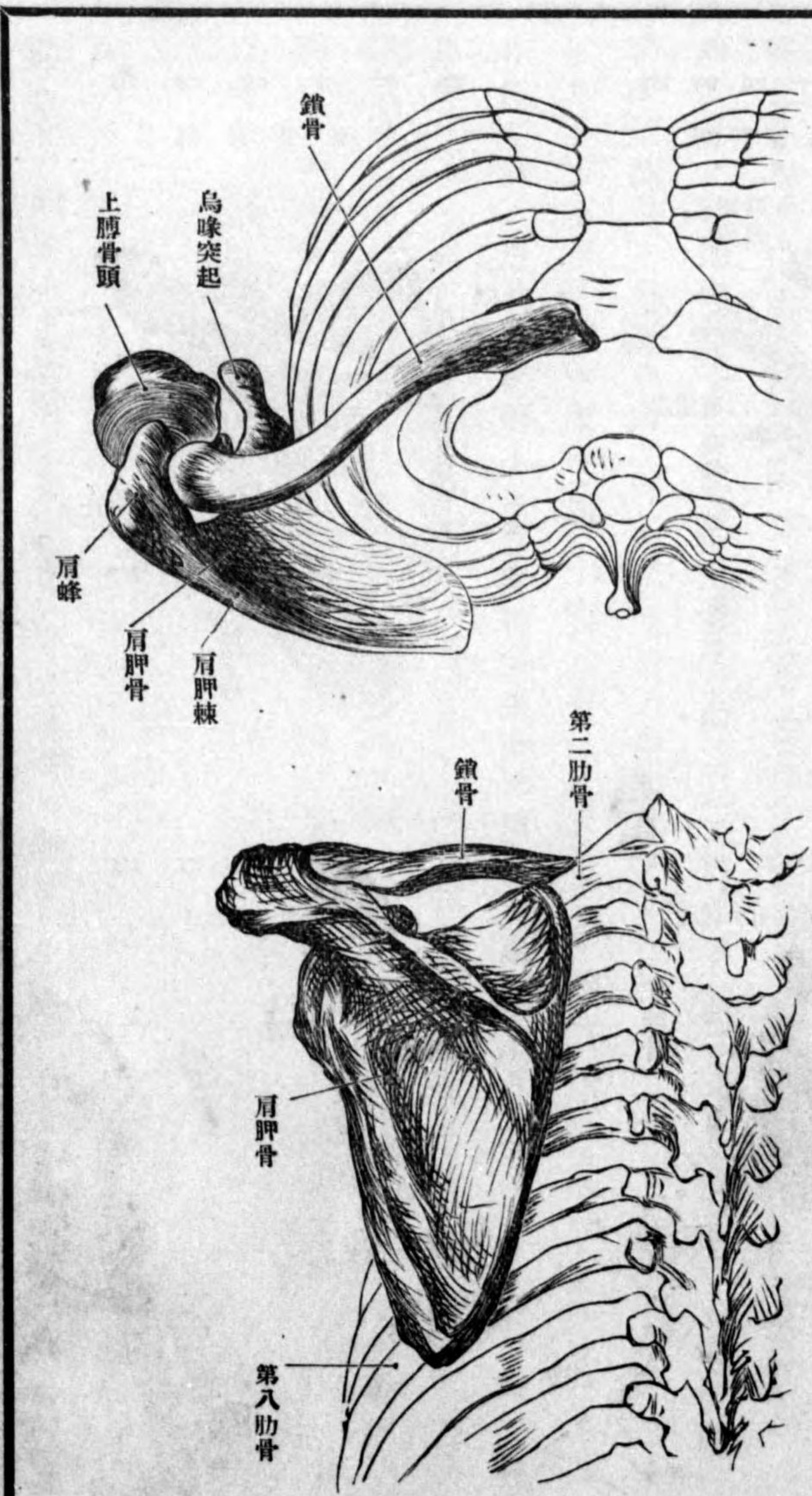
肩峰 Acromion, Kron-omos トナリ肩胛關節ノ上ニ突出シ、内側ニ鎖骨ト關節スル面

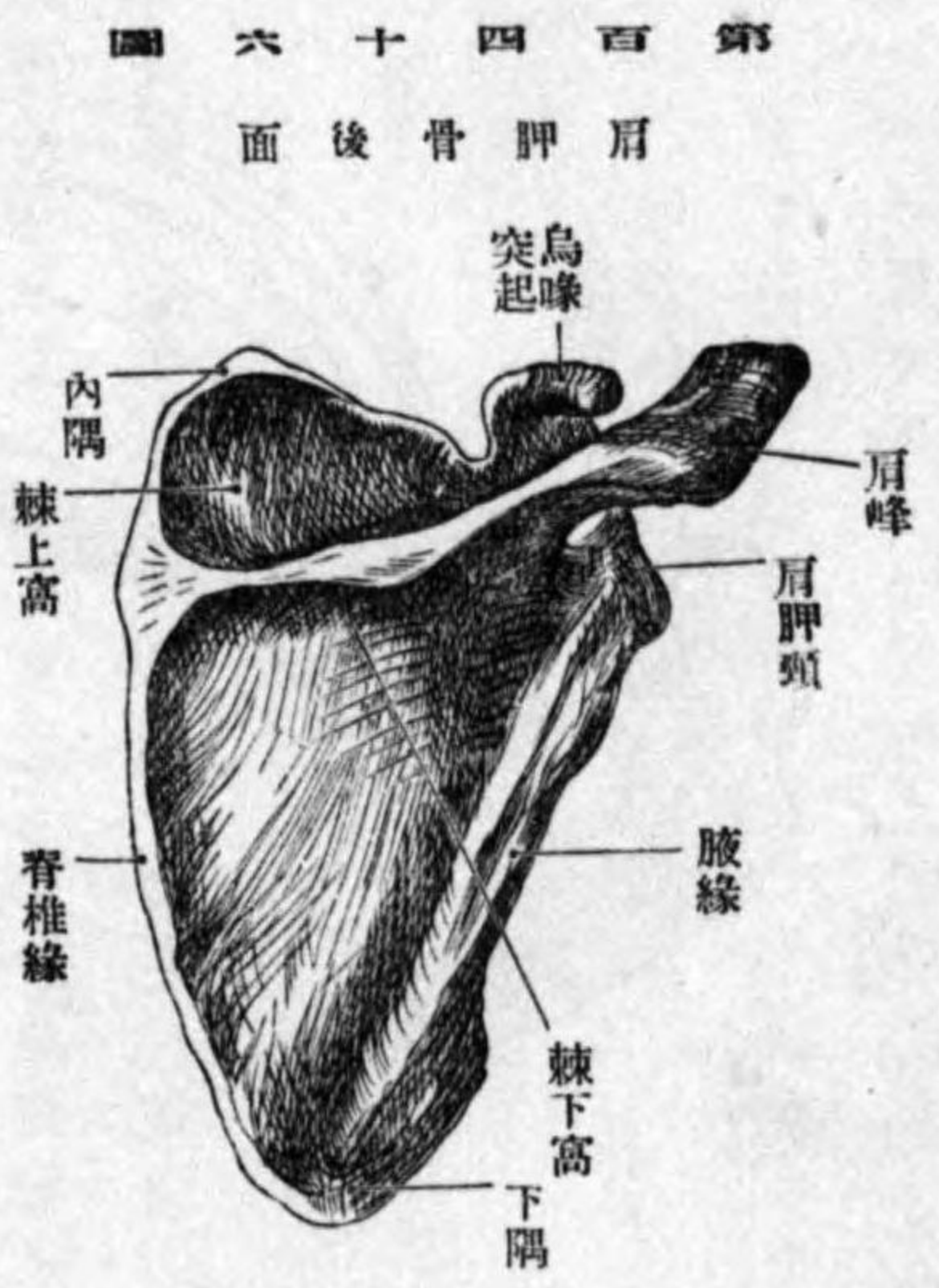
第百四十四圖

肩胛帶ヲ上方ヨリ見ル

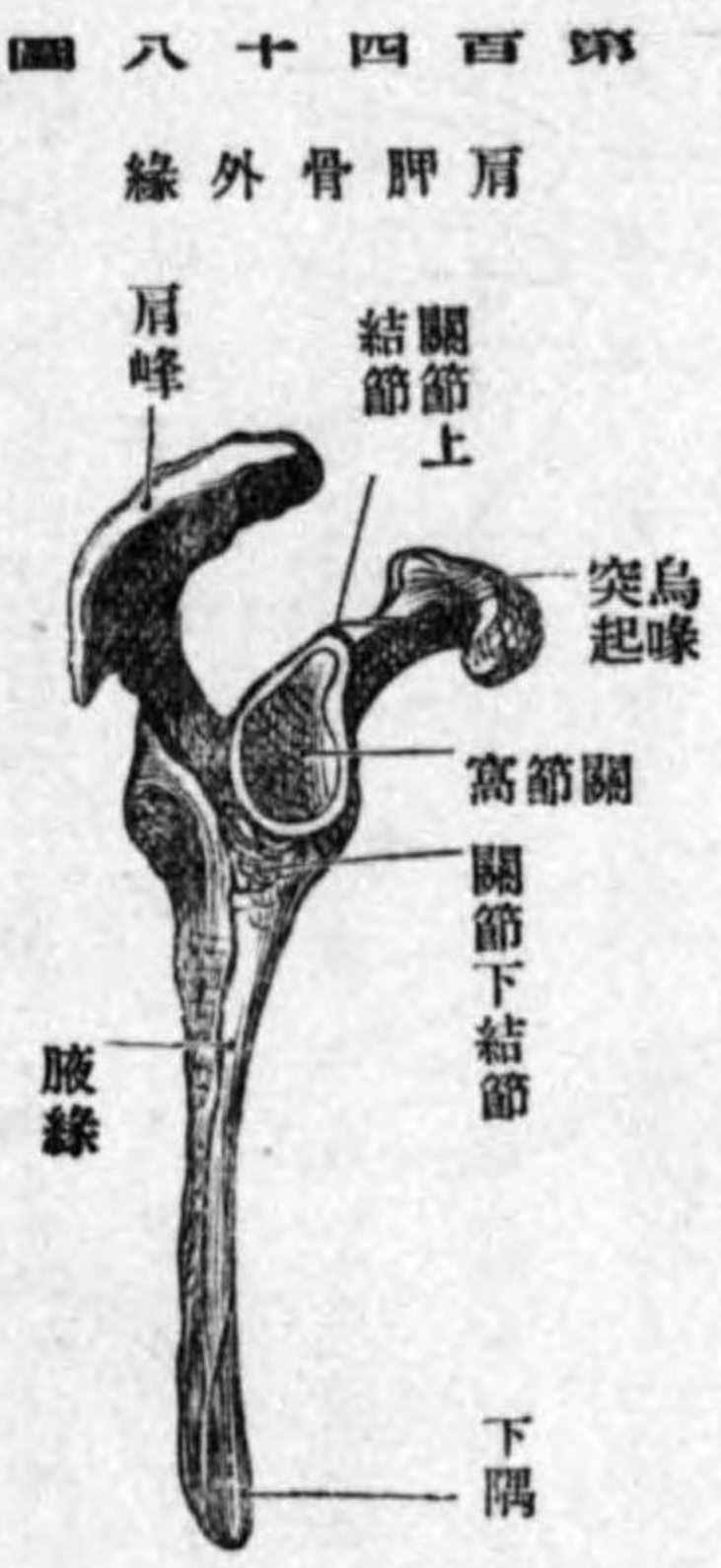第百四十五圖

肩胛帶ヲ後方ヨリ見ル

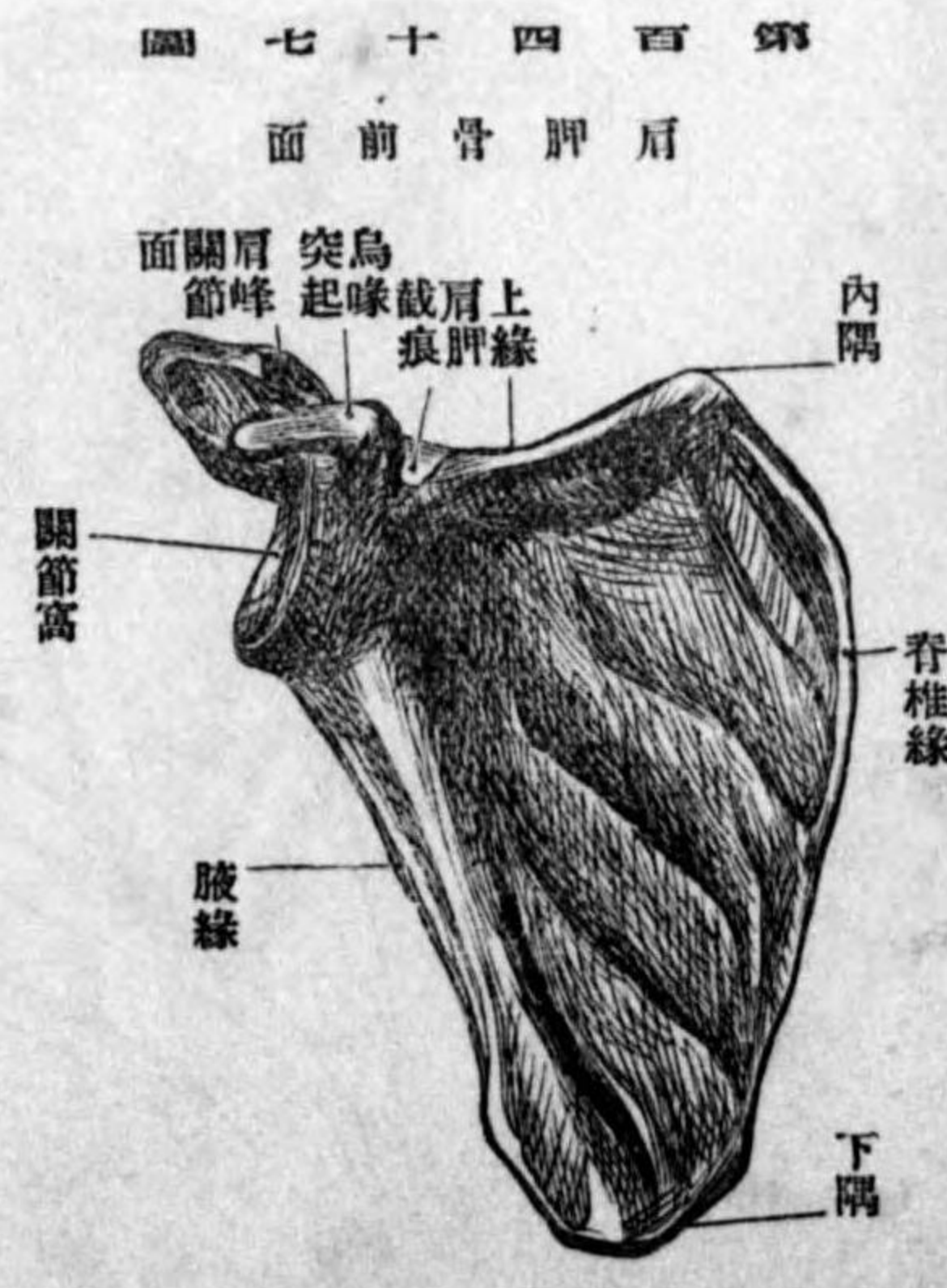




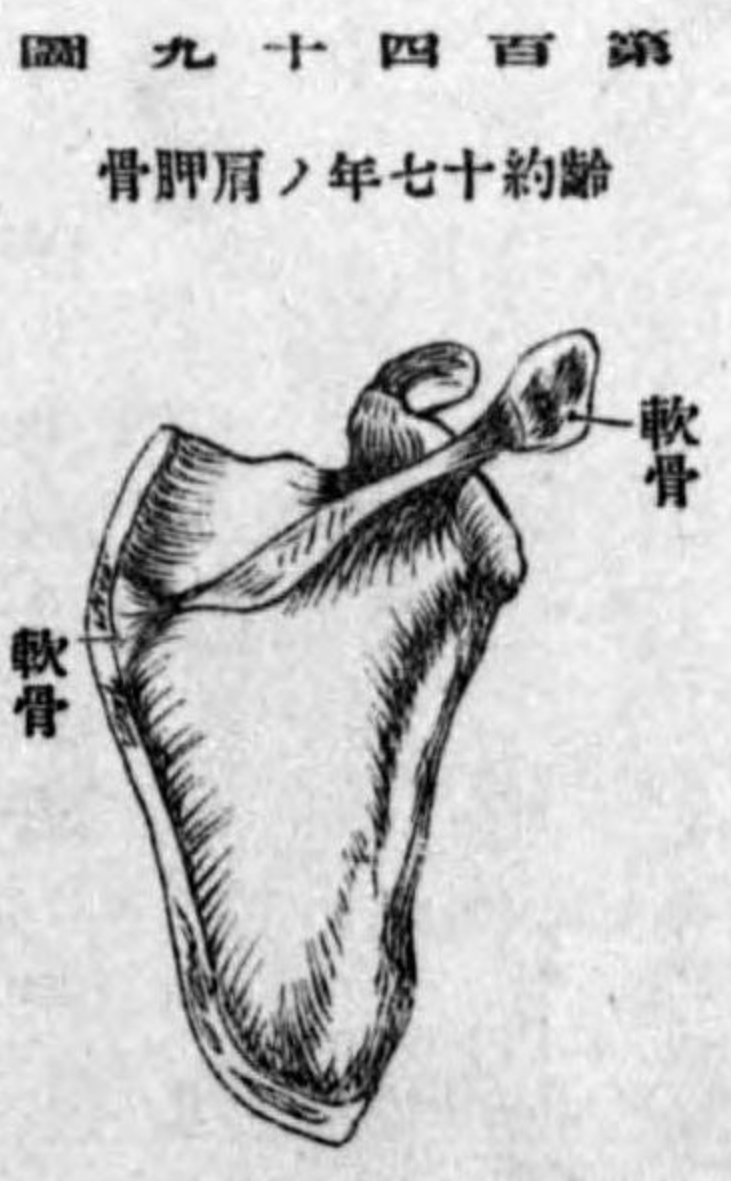圖六十四百第 面後骨胛肩



圖八十四百第 緣外骨胛肩



圖七十四百第 面前骨胛肩



圖九十四百第 骨胛肩ノ年七十約齡

ヲ有ス、關節窩 Cavitas glenoidica ハ上膊骨ト關節シ、外隅ヨリ狭キ頸ヲ以テ起ル之ヲ
肩胛解剖頸 Collum anatomicum scapulaeト云フ、關節窩ノ上下縁ニ結節アリ各、互ニ
 反對ノ作用アル筋ヲ附著ス、即上關節結節 Tuberositas. supraglenoidalis ヨリ二頭膊
 筋長頭起リ下關節結節 Tuberositas infraglenoidalis ヨリ三頭膊筋ノ長頭起ル

肩胛骨ノ前面即下面 Untere Flächeヲ肋骨面又肩胛下窩 Fossa subscapularisト云フ、僅ニ凹
 陥シ三四個ノ粗糙斜線アリ肩胛下筋ノ附著部ナリ、後面即上面 Obere Flächeハ肩胛棘
 ニヨリテ上下二窩ニ分ル、棘上窩 fossa suprascapinata 棘下窩 fossa infrascapinataト云フ
 各同名筋ノ起始スル所トス、肩胛棘、肩峯竝ニ鎖骨ハ連續シタル一帯ヲ爲ス、即肩胛帶
 eigentlichen Schulter gürtel ナリ、肩峰及肩胛棘ノ之ニ接近シタル部ニ僧帽筋ノ一部附著ス
 發育 肩胛骨ハ一ノ主核ト三個ノ副核ヨリ發育ス、副核ハ鳥喙突起、肩峰ノ末端部及肩
 胛骨ノ内縁ニ生ズ、鳥喙突起ハ鳥類ノ鳥喙骨 Os coracoideumト同一ナルモノニシテ其發
 育十分ナラザルモノナリ

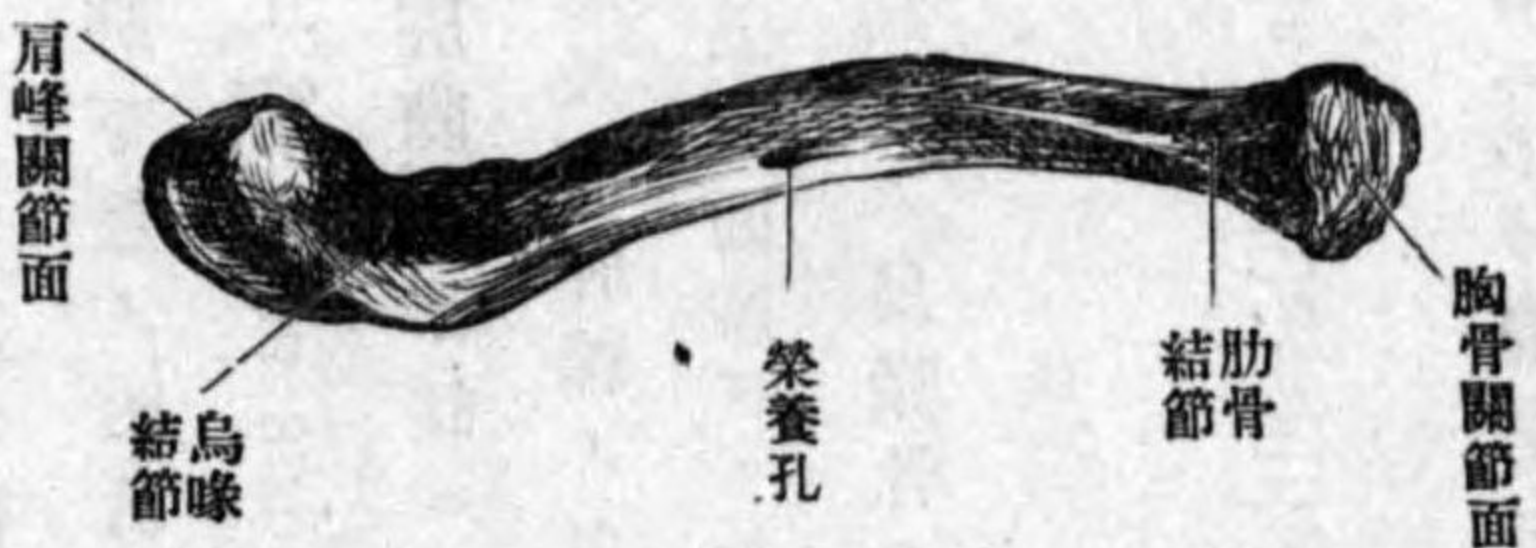ろ 鎖骨 Clavicula, Schlüsselbein

鎖骨ハ胸廓ノ上ニ横ル管狀骨ニシテ諸骨ニ先ツテ化骨シ弱クS狀ニ彎曲シ肩胛骨ノ

第百五十一圖 右鎖骨上面



第百五十一圖 右鎖骨下面

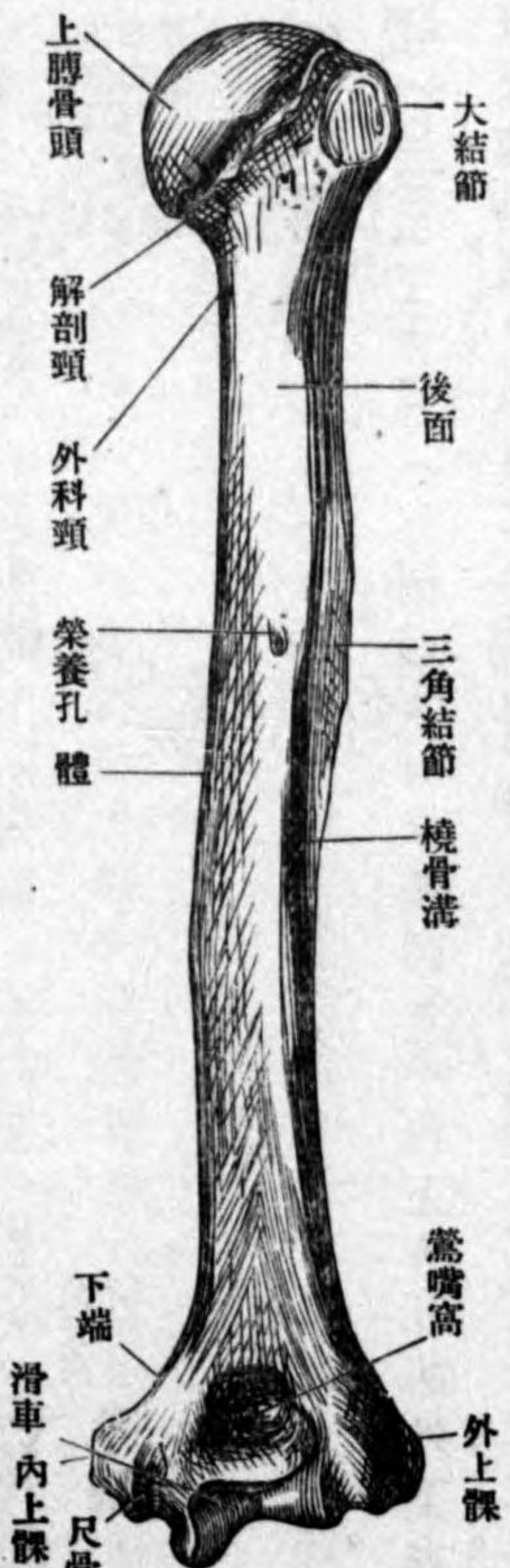


位置ヲ保持ス、若鎖骨ニ骨折ヲ起シ或ハ先天的缺損ノ場合ニハ肩胛骨ハ上膊ト共ニ前下ニ移轉シ肩部及腋部ハ尋常ノ形ヲ失フ、鎖骨ヲ胸骨端、體並ニ肩峯端ノ三部ニ分ツ、**胸骨端** *Extremitas sternalis* ハ前方ニ彎曲シ厚ク帶圓三角形ニシテ軟骨ヲ被リタル關節面ヲ以テ胸骨ト關節ス、之ヲ胸骨關節面 *Facies articularis sternalis* ト云フ、**肩峯端** *Extremitas acromialis* ハ後方ニ彎曲シテ扁平トナリ、其肩峰突起トノ關節面ハ外方ニ向ヒ小ニシテ内方ノ粗糙部ニハ肋鎖韌帶附著ス之ヲ**肋骨結節** *Tuberositas costalis* ト云ヒ外方ノ粗糙部ニハ烏喙鎖骨韌帶附著ス之ヲ**烏喙結節** *Tuberositas coracoidea* ト云フ、發育ハ一ノ主核ト胸骨端ノ一副核トヨリ發育ス

上膊骨 Humerus, Oberarmbein

上膊骨ハ管狀骨ニシテ約三十三仙迷ノ長サヲ有ス、兩骨端 *Epiphysen* 並ニ骨體 *Dia-physse* ヨリ成リ、上端 *Obere epiphysse* ハ上膊骨頭 *Caput humeri* ニシテ肩胛關節ニアリ、下端 *Untere epiphysse* ハ

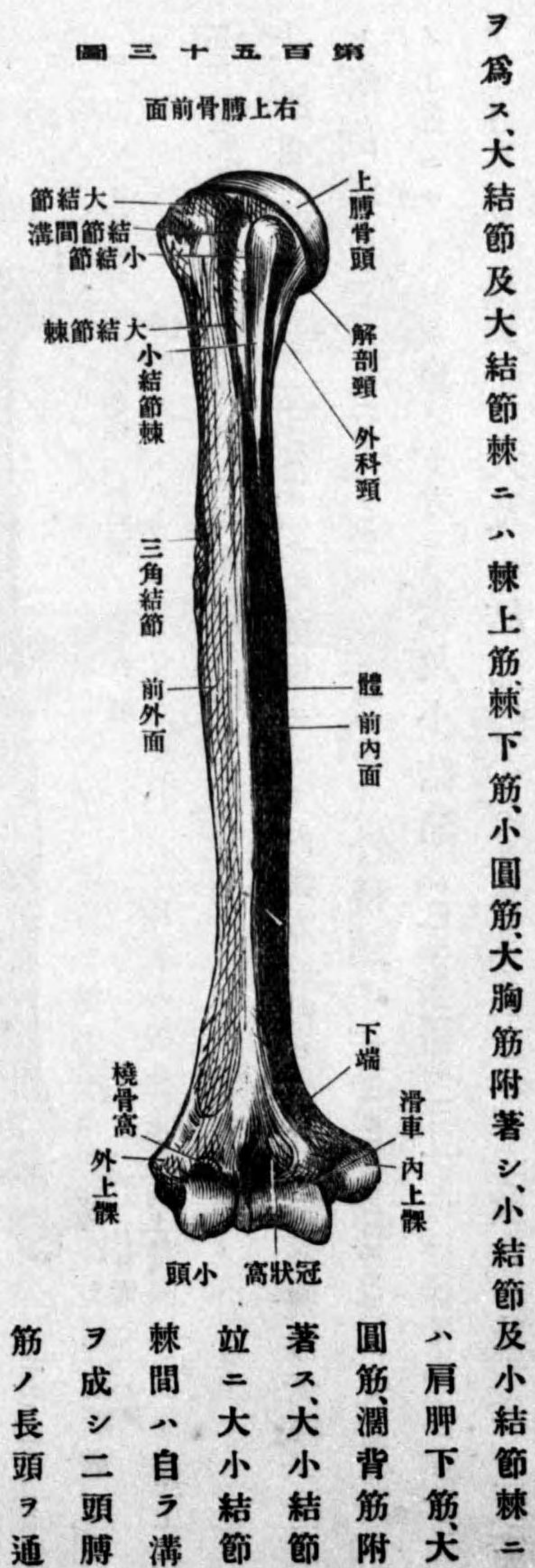
第百五十二圖 右膊骨後面



二個ノ關節面 即上膊骨小頭 *Capitulum humeri* 及滑車 *Trochlea* ト兩上顆

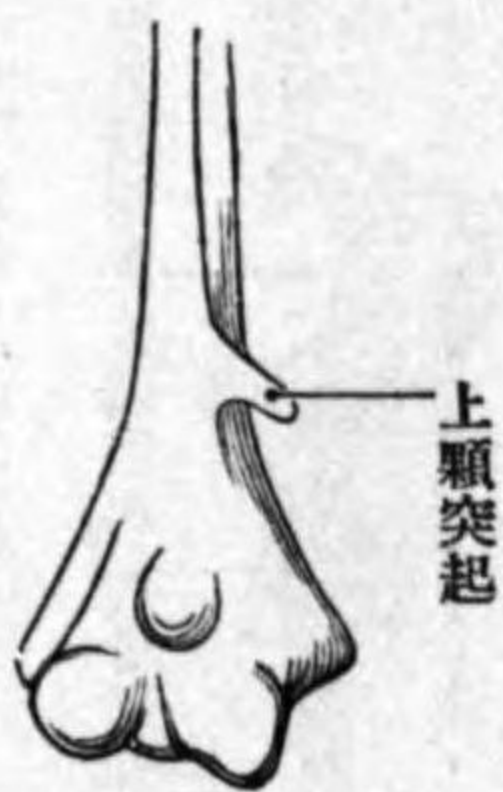
Epicondylen トヨリ成リテ肘關節内ニ包含セラル

上膊骨頭 *Caput humeri* ハ半球形ニシテ内後方ニ向ヒ軟骨ヲ被リ關節囊内ニ包マレ解剖頸 *Collum anatomicum* ヲ以テ限界ス、**外科頸** *Collum chirurgicum* ハ大圓筋停止ノ上部ニアリ、解剖頸ノ下方ニ大及小結節 *Tuberculum majus, Tuberculum minus* アリ各下方ニ延長シテ大及小結節棘 *Crista tuberculi majoris, Crista tuberculi minoris*



ズ之ヲ結節間溝 Sulcus intertubercularis ト云フ
上膊骨體 Corpus humeri ハ三稜形ニシテ後面ニハ内上方ヨリ外下方ニ走ル淺溝アリ
橈骨神經及深膊動脈ヲ通ズ之ヲ橈骨神經溝又螺旋狀溝 Sulcus n. radialis. s. spiralis ト云
フ骨體ノ中央部ニハ三角筋ノ附著スル所アリ之ヲ三角結節 Tuberositas deltoidea ト云フ
下端 Untere epiphyse ハ少シク扁平ニシテ側方ニ擴張シ且前方ニ彎曲ス而シテ其兩側
ニハ内上顆及外上顆 Epicondylis lateralis und medialis アリ皮上ヨリ觸知シ得ベク内
上顆ハ稍強ク突出シテ後側ニ縱走スル尺骨神經溝 Sulcus n. ulnaris アリ尺骨神經ノ

圖四十五百第
起突顆上



通ズル所ナリ下端ニハ前膊ノ橈尺二骨ニ對シ二個ノ關節面アリ内側ノモノハ滑車
Trochlea ニシテ尺骨ト關節シ外側ノモノハ小頭 Capitulum ニシテ橈骨ト關節ス小頭
ノ上ニ小窩アリ肘關節屈曲ノ際橈骨小頭ヲ受容ス之ヲ
橈骨窩 fossa radialis ト云フ亦滑車ノ上方ニモ稍大ナ
ル窩アリ屈曲ニ際シ尺骨ノ冠狀突起ヲ含ム故ニ冠狀
窩 Fossa coronoidea ト云フ滑車ノ後方ニハ鷹嘴窩
Fossa olecrani アリ肘關節伸展ニ際シ尺骨鷹嘴突起ヲ容ル窩底ハ屢穿孔シテ冠狀窩ト
交通スルヲ見ル内上髁ノ上方ニ往々小鈎狀ノ突起アリ之ヲ上髁突起 Processus supracon-
dyloideus ト云ヒ内上髁トノ間ニ小靱帶ヲ架シ廻前圓筋ノ起始トナル此突起ノ後側ハ
正中神經通過シ動物假令バ猫ニ於テハ同部ニ上髁孔 foramen supracondyloideum humeri ヲ
有ス

八 前膊骨

い 尺骨 Ulna, Elle

尺骨ハ二前膊骨ノ一ニシテ其内側ニ位シ管狀骨ニシテ上端太シ之ヲ區別シテ上下端

竝ニ骨體トナス

上端 *Obere epiphyse* ニハ大ナル鉤狀ノ突起アリ肘關節伸展ニ際シ上膊骨ノ鶯嘴窩ニ入
リ過度ノ伸展ヲ制限ス之ヲ鶯嘴突起 *Olecranon, Krähenschnabelfortsatz* ト云フ三頭膊

筋附着ス其前側ニ半

月狀截痕 *Incisura*

seminalis アリテ軟

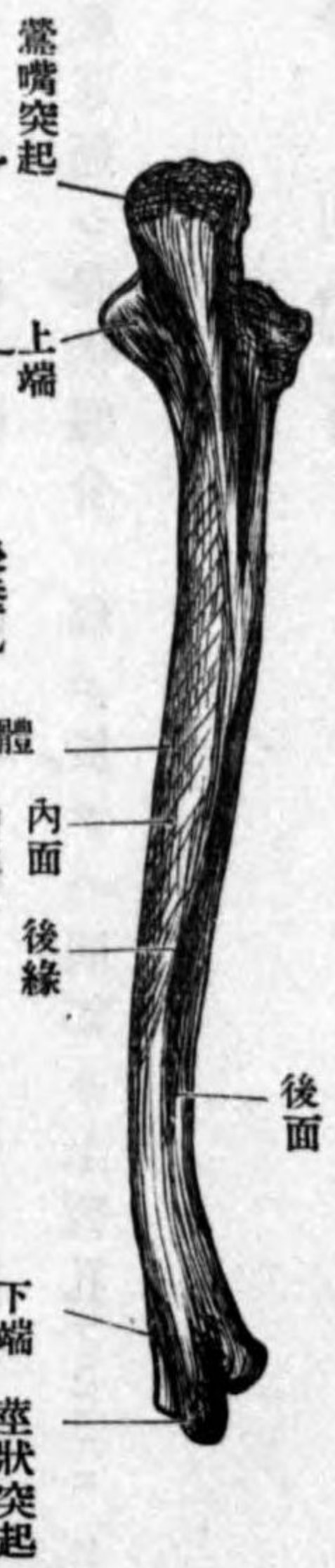骨ヲ被ル即上膊骨滑

車ニ適合シ屈伸ノ際

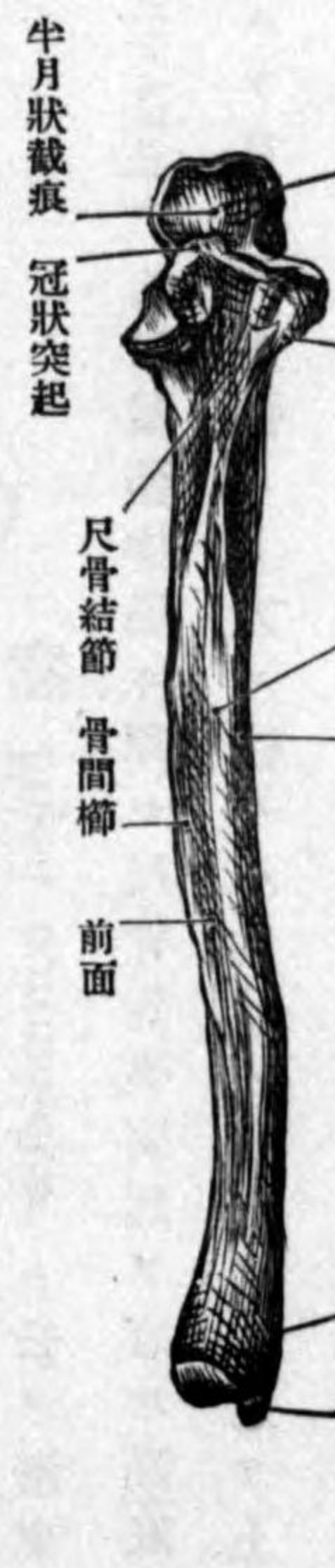
滑車ノ周圍ヲ廻轉ス、

半月狀截痕ノ前方ハ

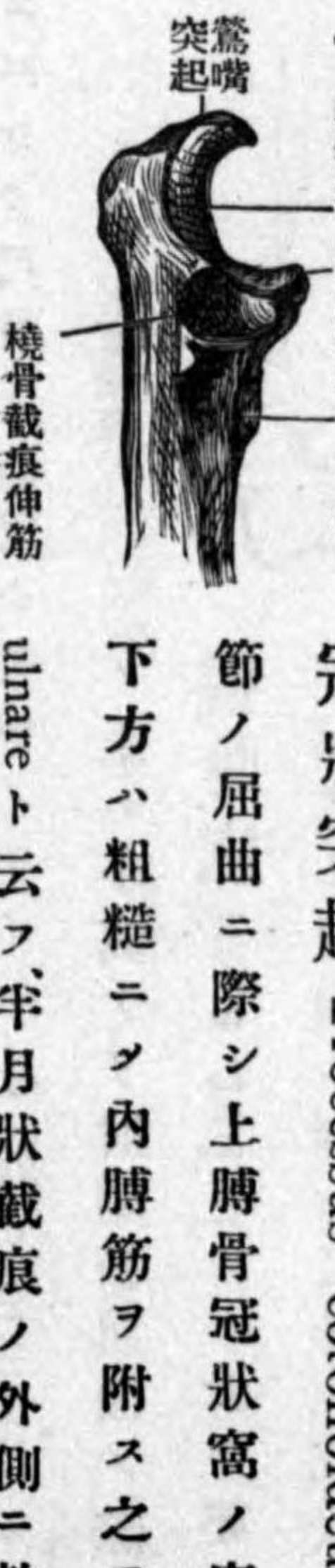
圖五百五第 面後骨尺右



圖六百五第 面前骨尺右



圖七百五第 側外骨尺右



アリ 橈骨小頭ヲ容ル 橈骨截痕 *Incisura radialis* ト云フ、

半月狀截痕 冠狀突起 尺骨結節

鶯嘴突起 上端 榮養孔 體 後面 後緣 内面 前面 骨間櫛 尺骨結節 半月狀截痕 冠狀突起 尺骨結節 骨間櫛 前面 下端 莖狀突起

冠狀突起 *Processus coronoidens* ニ終ル此突起ハ肘關

節ノ屈曲ニ際シ上膊骨冠狀窩ノ底ニ接觸ス冠狀突起ノ

下方ハ粗糙ニ内膊筋ヲ附ス之ヲ尺骨結節 *tuberositas*

ulnare ト云フ半月狀截痕ノ外側ニ軟骨ヲ被リタル小截痕

骨體 *Corpus ulnae* ハ三稜柱狀ニシテ少シク前方へ彎曲シ一稜ハ銳クシテ前膊ノ中軸
ニ向ヒ骨間膜ヲ附着ス骨間櫛 *Crista interossea* ト云フ
下端 *Untere epiphyse* ハ小頭狀ヲ呈ス之ヲ尺骨小頭 *Capitulum ulnae* ト云フ其下面ハ手
根骨ト關節シ中軸ニ向ヒタル面ハ橈骨ト關節ス又後側ニハ小突起アリ 莖狀突起
Processus styroideus ト名ク

ろ 橈骨 *Radius, Radspeiche*

橈骨ハ尺骨ノ外側ニ位セル管狀骨ニシテ上部ハ細ク下部ハ太シ之ヲ區別シテ上下二
端竝ニ骨體トナス其位置形狀ハ總テ尺骨ト反對ナリ

上端 *Obere epiphyse* 即橈骨小頭 *Capitulum radii* 軟骨ヲ被リ頸 *Collum radii* ヲ以テ體

ト界シ上端ハ微ク凹陷シテ上膊骨小頭ニ適合シ其周圍ハ圓柱狀ニシテ尺骨ノ橈骨截

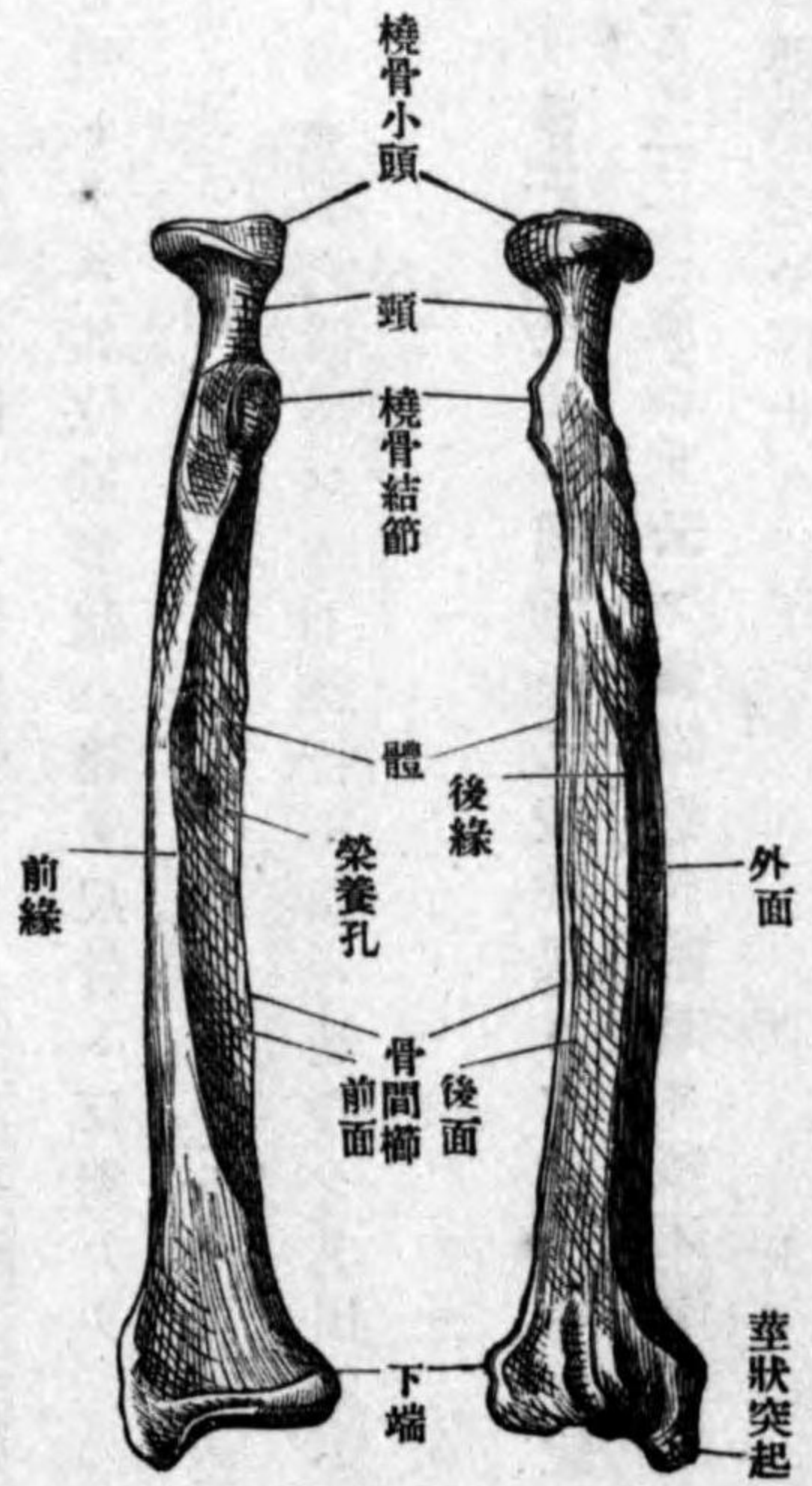
痕ニ入ル

體 *Corpus radii* ハ尺骨ト同シク三稜柱狀ニシテ一稜ハ銳ク前膊ノ中軸ニ向フ之ヲ骨

間櫛 *Crista interossea* ト云フ骨間膜ヲ附着ス頸ノ下方ニ橈骨結節 *Tuberositas radii*

アリ二頭膊筋之ニ停止ス

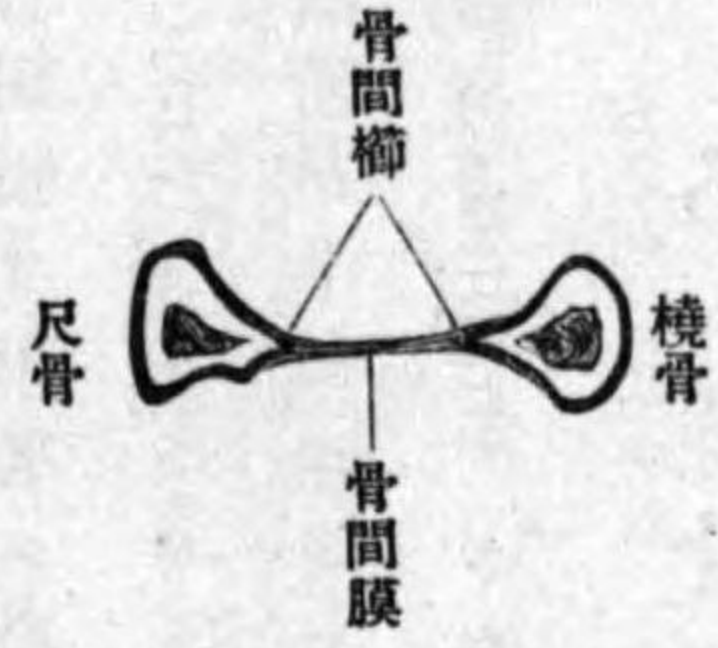
圖九十五百第 圖八十五百第
面前骨橈右 面後骨橈右



圖十六百第
端上骨橈前



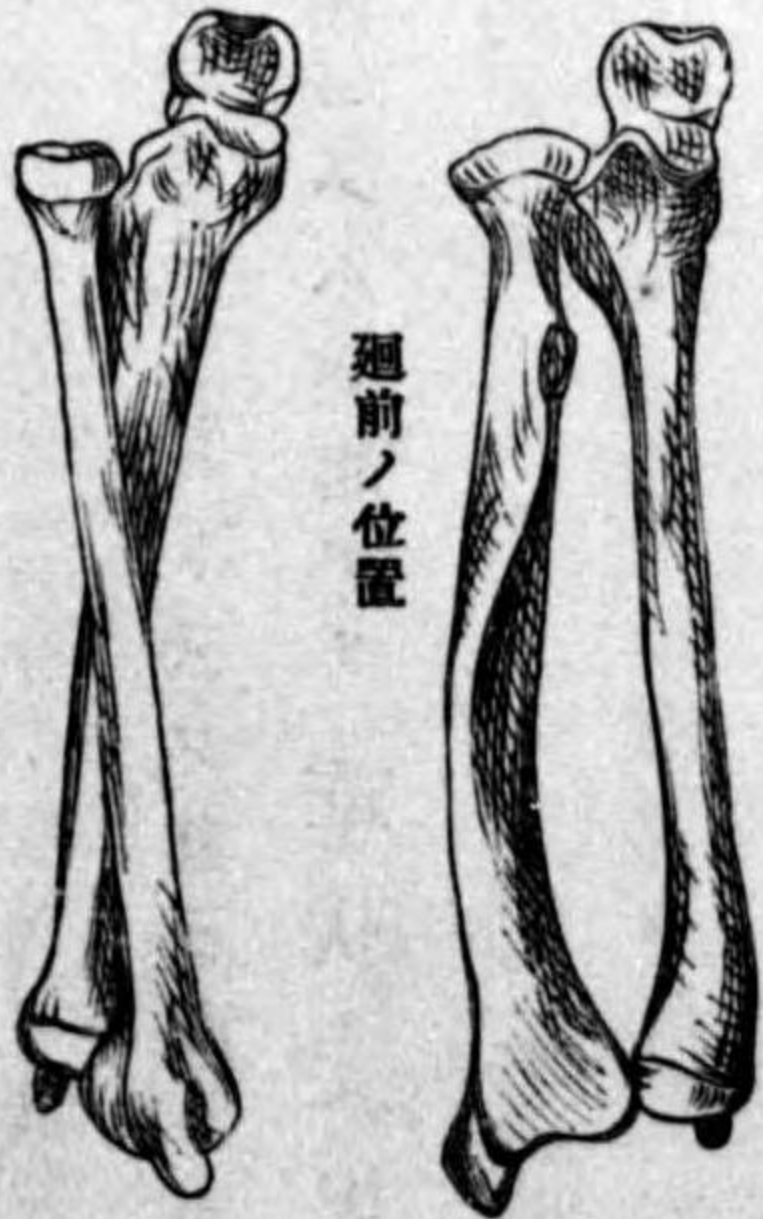圖一十六百第
面斷部中骨橈前



圖二十六百第
端下骨橈前



圖三十六百第
骨 橈 前

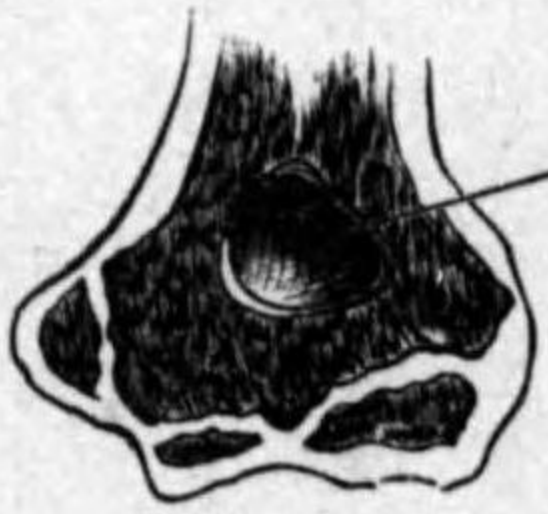
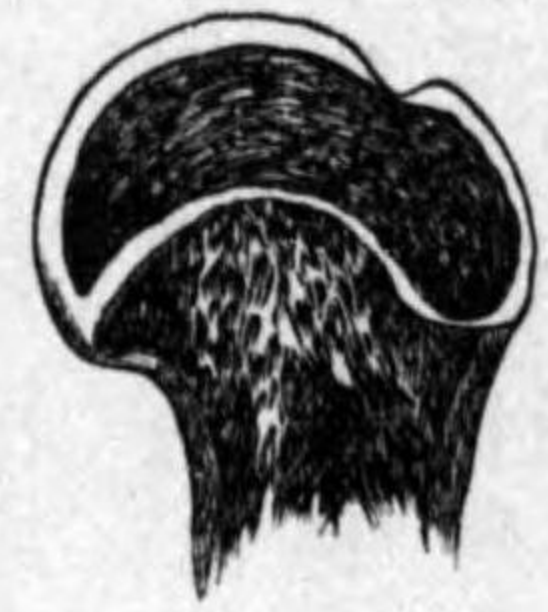
迴後ノ位置

迴前ノ位置

下端 *Untere epiphyse* ハ橈骨ノ最強部ニシテ三角形ノ凹陷シタル軟骨面ヲ以テ腕骨上列ト關節シ其内側ニ尺骨小頭ヲ容ルベキ小窩ヲ現ハス之ヲ尺骨截痕 *Incisura ulnaris* ト名ク、外側ハ三角形ニ尖リ稍下垂ス之ヲ莖狀突起 *Processus styloideus* ト云フ、斯ノ如ク橈尺二骨ノ下端ハ莖狀突起下垂スルヲ以テ關節面ノ凹陷度ヲ増加シ、腕骨上列ノ突隆面ニ應ゼシム

圖四十六百第
骨橈上ノ年三十約齡
面斷直鉛端下上



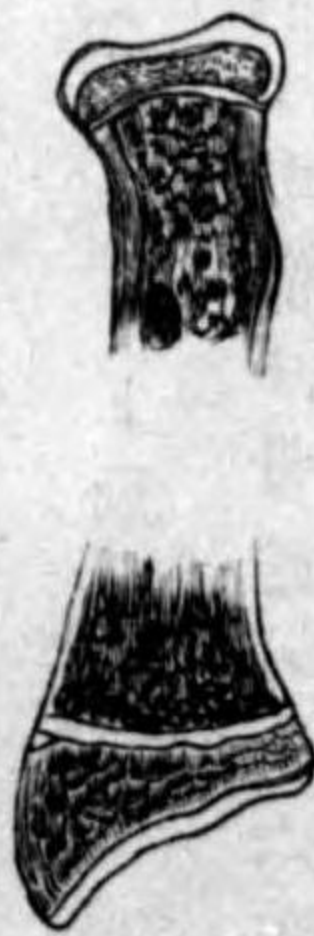手掌面ノ前向及後向ハ前膊骨關節ノ運動ニ因由スルモノニシテ、其際尺骨ハ位置ヲ變ズルヲナク獨リ橈骨ノミ其位置ヲ變ズ、而シテ静止ノ位置ニ於テハ橈骨ハ尺骨ト並行シ手掌ハ前方ニ向フ之ヲ迴後 *Spronation* ト云フ、然レハ橈骨迴轉シテ其位置ヲ

變ジ尺骨ト交叉スルキハ手掌ハ後方ニ向フ之ヲ迴前 *Pronation* ト云フ
發育 上肢幹ハ一般長骨ノ如ク骨體ト上下端ヨリ發育シ、骨體ト骨端ハ十六年乃至二十年ニ於テ癒合ス、而シテ境界軟骨ノ存スル間ハ仍長徑ノ發育ヲ爲ス、上膊骨ハ此三核ノ外數多ノ副核ヲ有ス即上端ニ於テハ大小結節ニ各一核ヲ有シ、下端ニ於テハ肘突起

圖五十六百第
骨尺ノ年八十約齡
面斷直鉛端下上



圖六十六百第
骨桡ノ年八十約齡
面斷直鉛端下上



Processus cubitalis 關節ニ二核ヲ有シ、内外上髁ニ各一核ヲ有ス。尺骨上端ノ骨核ハ鶯嘴突起ニ存シ、半月狀截痕ハ半ハ上端核ヨリ來リ半ハ體核ヨリ發育ス

二 手骨 Manus, Hand

手ハ手根骨、中手骨、指骨ノ三種ヨリ成ル

乾 手根骨(腕骨) Ossa carpi, Handwurzelknochen

手根骨ハ八個ノ短骨ニシテ上下二列ニ排列シ、各列トモ半月形ニテ上側及背側ハ凸隆シ、下側及掌側ハ凹陷ス。上列ハ前膊骨ニ接シ、下列ハ中手骨ニ接ス。之ヲ橈骨側ヨリ列舉

スレバ上列ハ舟狀骨、半月狀骨、三角骨、豌豆骨ノ四骨ニシテ、下列ハ大多稜骨、小多稜骨、有頭骨、鉤狀骨ノ四骨ナリ

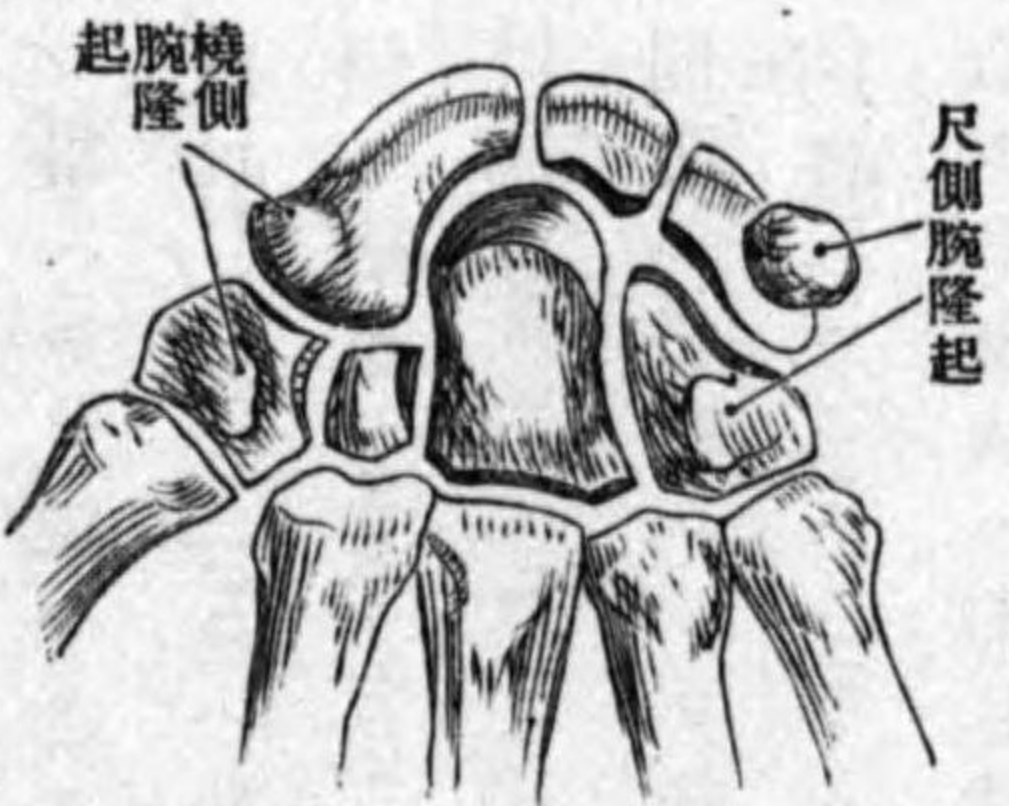腕骨ハ一般ニ背側廣ク其緣互ニ密接ス、之ニ反シテ掌側ハ狹ク相互ノ間ニ多少ノ間隙ヲ現ハス。上及下列ニ於テ橈尺兩端ニハ隆起ヲ有ス、其高サハ殆ト同一ニシテ、橈骨側ニアルヲ橈側腕隆起 Eminentia carpi radialis ト云ヒ、尺骨側ニアルヲ尺側腕隆起 Eminentia carpi ulnaris ト云フ。橈側腕隆起ハ舟狀骨及大多稜骨ノ結節ヨリ成リ、尺側腕隆起ハ豌豆骨及鉤狀骨ヨリ成リ、兩隆起ノ間ニハ橫腕靱帶架シテ橋狀ヲ呈シ、腕骨掌側トノ間ニ一孔ヲ造リ、屈指筋腱血管神經等ヲ通ズ。手根骨各個ノ形狀ハ其名稱ニヨリテ略察知シ得ベシト雖今之ヲ略記スレバ左ノ如シ

い 舟狀骨 Naviculare ハ殆ト三稜形ニシテ輕ク彎曲ス、上側ハ凸隆面ヲ以テ橈骨ト關節シ、掌側ニ結節 Tuberculum oss. navicularis アリ、下側ハ有頭骨頭ト關節シテ凹陷ス

ろ 半月狀骨 Lunatum ハ上面凸隆シ、下面ハ前後ニ凹陷ス、尺骨側面ハ橈骨側面ヨリ廣ク、掌側面ハ粗糙ニシテ背側面ヨリ大ナリ

は 三角骨 Triquetrum ハ上下側及橈骨側ニ關節面ヲ有シ、就中下側ト橈側面トハ直角ニ會合シ、掌側ニハ豌豆骨ト關節スル圓形關節面ヲ現ハス

第百六十七圖
右手根骨掌側



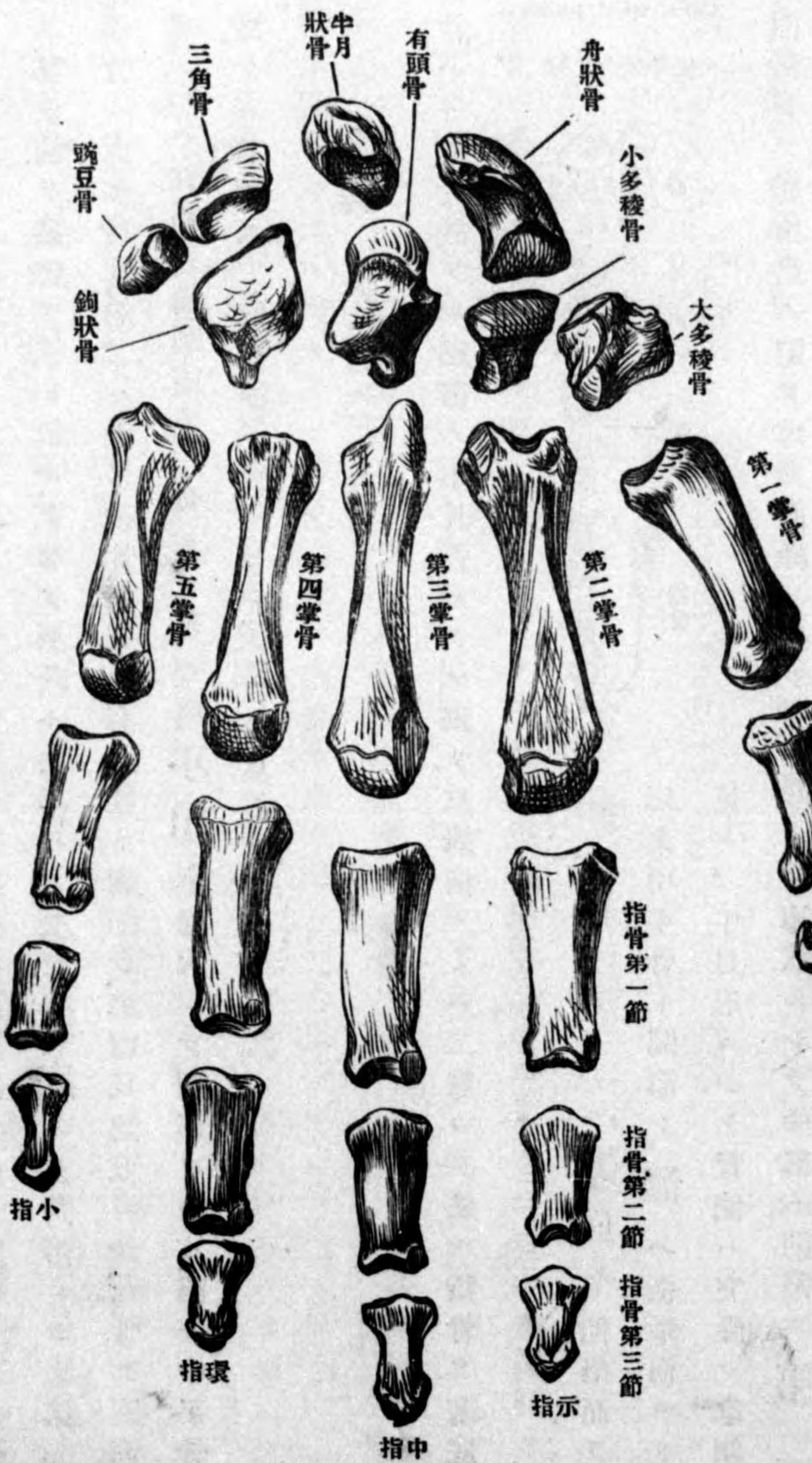
に 豌豆骨 Pisiforme, Erbsenbein の形狀大テ共ニ
腕豆狀ナリ、背側ニ三角骨ト關節スル圓形ノ關節面ヲ
有ス
ほ 大多稜骨 Metacarpulum majus の鞍狀關節面
ヲ以テ第一中手骨ト關節シ、掌側ニ斜方形ノ結節 Tuber
erositas 及其尺骨側ニ橈腕屈筋腱ヲ通ズル溝ヲ現ハス
へ 小多稜骨 Metacarpulum minus の尖端ヲ截斷
シタル錐形ニシテ、基底ハ背側ニ向ヒ、周圍ハ關節面ト成

リ下側ノ突隆面ハ第二掌骨ト關節ス
と 有頭骨 Capitulum ハ大ニシテ上方ニ頭 Caputアリ、下方ハ第三中手骨ノ外第二
及第四中手骨ノ一部分ト關節ヲ營ム
ち 鉤狀骨 Hamatum ハ掌側ニ於テ橈骨側ニ向ヒテ彎曲シタル鉤 Hamulusアリ、下
側ニ二個ノ關節面ヲ有シ、第四及第五掌骨ト關節ス

坤 中手骨(掌骨) Metacarpus, Mittelhand

第百六十八圖

右手骨背側



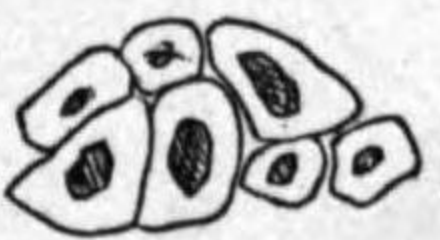中手骨

中手骨ハ長短強弱不同ナル五個ノ小管狀骨ニシテ竝行ニ列シ第一中手骨ノミ著ク分離ス、其上端ヲ基底 *Basis* ト云ヒ、下端ヲ小頭 *Capitulum* ト云フ、基底ハ多角形ニシテ第一中手骨ハ大多稜骨、第二ハ中多稜骨、第三ハ有頭骨ト關節シ、第四及第五ハ鈎狀骨ト關節ス、骨體ハ狭小シ横断面ハ三角形ヲ現ハシ、小頭ハ膨大シテ圓形ヲ帶ビ、第一中手骨ニ於テハ掌側ニ二個ノ種子骨 *Sesambeinchen* ヲ具有ス

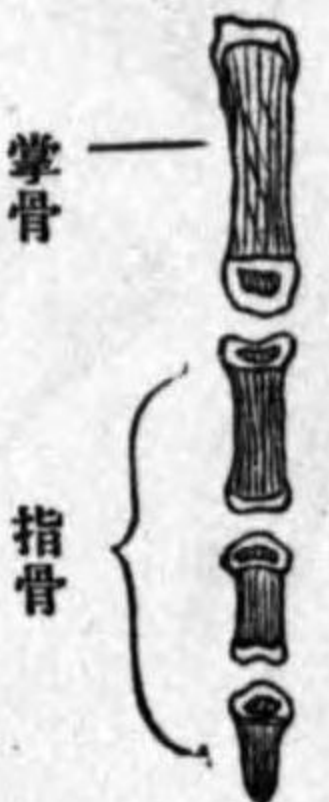異 指骨 *Phalangen*

指骨ハ各指ニ於ケル三節ノ小長骨ニシテ獨リ只拇指ノミハ二節ヨリ成ル、指骨ヲ基底

圖九十六百第
核骨化ノ骨腕



圖十七百第
核骨化ノ骨指及骨掌



ハ凹陷シテ屈指筋ノ腱ヲ容レ兩緣ハ銳シ、小頭ハ滑車狀ニシテ、中部ハ凹陷ス、第二節ハ中等大ニシテ基底ハ中央ニ鈍隆起ヲ具ヘ第一節ノ滑車狀面ニ適合シ小頭ハ第一節ト同シ、第三節即爪節 *Nagel phalanx* ハ形小ニシテ基底ハ第二節ト同形ヲ爲シ、下端

Basis 體 *Diaphyse* 小頭 *Capitulum* ニ區別ス、

第一節ハ大ニシテ基底ハ凹陷面ヲ以テ中手骨ト關節シ、體ハ横断面ヨリ見レバ半月形ニシテ背側ハ突隆シ掌側

ハ扁平ト成リ半輪狀ノ粗糙部ニ終ル、此部ヲ爪突起 *Processus unguicularis* ト云フ
發育 中手骨及指骨ハ管狀骨ナレモ只二個ノ化骨核ヲ有ス、即中手骨ハ體及小頭ニ一核ヲ、指骨ハ體及基底ニ各一核ヲ有シ、第一中手骨ノミ基底ニモ一核ヲ有ス

乙 下肢骨 *Skelett der unteren Extremität*

骨盤(骨盤帶) *Pelvis, Becken, (Beckengurte)*

骨盤帶ハ下肢ヲ軀幹ニ連繫スル部ニシテ一對ノ臑骨即骨盤骨、脊柱ノ下端ニ附着シ、前側ハ互ニ接觸シテ脊柱トノ間ニ骨輪ヲ形成シ、外側ニハ下肢ヲ附シ、內腔ハ腹腔ノ最下部ニシテ諸種ノ内臓ヲ擁護ス、即男子ハ直腸、膀胱及精囊等ヲ藏シ、女子ハ直腸、膀胱及子宮等ヲ藏シ、分娩ニ際シテハ胎兒娩出ノ道路トナル

骨盤ヲ構成スル骨ハ薦骨、尾閏骨竝ニ臑骨ニシテ第五腰椎モ之ニ加フルヲアリ而シテ薦骨、尾閏骨ハ前章脊柱ノ條ニ詳述シタレバ爰ニハ臑骨ノミヲ論ズベシ

臑骨 *Os coxae* ハ其發生ニ溯レバ純然タル三骨ニシテ腸骨、坐骨、恥骨ト稱シ軟骨ヲ以テ相互ニ限界ス、而シテ此境界ニ於テ大腿骨ト關節スベキ深窩ヲ生ズ、之ヲ髌臼 *Acetabulum* ト云ヒ、其下方恥、坐二骨ノ間ニ大孔閉鎖孔 *foramen obturatum* ヲ擁ス、三骨ノ髌臼ヲ構

成スル部分ハ稍厚シ此部ヲ體 Corpus ト云フ其限界軟骨ハ後ニ化骨シテ骨癒合ヲ營
ミ三骨全ク一骨トナル

い 腸骨 Os ilium, Darmbein

此骨ハ其内面腸ノ一部分ニ接スルヲ以テ此名アリ其形杓子形ニシテ體ハ髀臼ノ上五
分ノ二ヲ領シソレヨリ上方ニ向テ扁平冠狀ニ擴張シ二面ヲ現ハス而シテ一面ハ外後
方ニ向ヒ一面ハ内前方ニ向フ上縁ヲ腸骨櫛ト云フ

外面前部ハ凸隆シ後部ハ凹陷シ三個ノ粗線ヲ顯ハス下臀線前臀線後臀線之ナリ下
臀線 Linea glutea inferior ハ髀臼ノ上縁ニ並行シテ走り前臀線 Linea glutea an-
terior ハ半環狀ニシテ外面ノ中部ニアリ後臀線 Linea glutea posterior ハ短ク腸骨
櫛ト殆ト直角ニ位ス下臀線及前臀線ノ間ヨリ小臀筋起始シ前臀線及後臀線ノ間ヨリ
中臀筋起リ後臀線ト腸骨櫛ノ間及薦骨ノ後面ヨリ大臀筋起ル

内面ニハ弧形線 Linea arcuata アリ後上ヨリ前下ニ向テ走り骨盤上口 Apertura pelvis supe-
rior ヲ輪狀ニ圍擁ス弧形線ノ上方ハ廣ク微凹陷滑澤ナリ腸骨窩 Fossa iliaca ト云フ此線
ノ下方ハ前後ニ分レ前部ハ滑澤ニシテ骨盤壁ノ一部トナリ後部ニ薦骨ト關節スル耳
狀面 Facies auricularis ヲリ其前界ハ溝狀ヲ爲ス關節前溝 Sulci paraglenoidalis, pa-

此骨ハ臑骨ノ下部ヲ爲シ其體ハ髀臼ノ下五分ノ一ヲ領ス體ノ下方ヲ上枝 Ramus su-
perior ト云ヒ其下端ヨリ銳角ニ内上方ニ向テ屈曲シタル部ヲ下枝 Ramus inferior ト云
フ其末端ハ恥骨ノ下枝ト癒合ス恥骨及坐骨間ニ生ズル大孔ヲ閉鎖孔 Foramen obtu-
ratorum ト云フ坐骨ノ後方ニハ小ナル銳突起アリ坐骨棘 Spina ischiadica ト云フ
薦骨棘靱帶ヲ附著ス之ニヨリテ後縁ガ上下ノ二截痕ニ分ル上ハ大坐骨截痕 Inci-
sura ischiadica major ニシテ腸骨ノ後縁ニ互リ薦骨結節靱帶及薦骨棘靱帶ト大坐
骨孔 Foramen ischiadicum majus ヲ作り下ハ小坐骨截痕 Incisura ischiadica minor
ニシテ薦骨結節靱帶及薦骨棘靱帶ト小坐骨孔 Foramen ischiadicum minus ヲ作
ル小坐骨截痕ノ下界ハ坐骨結節 Tuber ischiadicum ニシテ上枝ノ後側ヨリ下枝ノ後
端ニ互リ薦骨結節靱帶大腿後側ノ諸筋及大内轉筋附著シ大臀筋ヲ以テ被ハレ上枝ノ
前縁及下枝ノ上縁ハ銳利ニシテ閉鎖孔縁トナリ閉鎖靱帶之ニ附著ス

は 恥骨 Os pubis, Schambein

兩恥骨ノ間ニ陰部ヲ存スルヲ以テ此名アリ

此骨ハ臑骨ノ前部ヲ領シ體ハ髀臼ノ前五分ノ一ヲ占ム此骨ト腸骨體トノ癒合部ハ腸

成スル部分ハ稍、厚シ此部ヲ體 Corpus ト云フ、其限界軟骨ハ後ニ化骨シテ骨癒合ヲ營
ミ三骨全ク一骨トナル

い 腸骨 Os ilium, Darmbein

此骨ハ其内面腸ノ一部分ニ接スルヲ以テ此名アリ其形杓子形ニシテ體ハ髀臼ノ上五
分ノ二ヲ領シ、ソレヨリ上方ニ向テ扁平冠狀ニ擴張シ二面ヲ現ハス、而シテ一面ハ後
方ニ向ヒ、一面ハ内前方ニ向フ、上縁ヲ腸骨櫛ト云フ

外面前部ハ凸隆シ後部ハ凹陷シ三個ノ粗線ヲ顯ハス、下臀線、前臀線、後臀線之ナリ、下
臀線 Linea glutea inferior ハ髀臼ノ上縁ニ竝行シテ走り、前臀線 Linea glutea an-
terior ハ半環狀ニシテ外面ノ中部ニアリ、後臀線 Linea glutea posterior ハ短ク腸骨
櫛ト殆ト直角ニ位ス、下臀線及前臀線ノ間ヨリ小臀筋起始シ、前臀線及後臀線ノ間ヨリ
中臀筋起リ、後臀線ト腸骨櫛ノ間及薦骨ノ後面ヨリ大臀筋起ル

内面ニハ弧形線 Linea arcuata ヲリ、後上ヨリ前下ニ向テ走り骨盤上口 Apertura pelvis supe-
rior ヲ輪狀ニ圍擁ス、弧形線ノ上方ハ廣ク微凹陷滑澤ナリ、腸骨窩 Fossa iliaca ト云フ、此線
ノ下方ハ前後ニ分レ前部ハ滑澤ニシテ骨盤壁ノ一部トナリ後部ニ薦骨ト關節スル耳
狀面 Facies auricularis ヲリ、其前界ハ溝狀ヲ爲ス、關節前溝 Sulci paraglenoidalis, pa-

欠

欠

此骨ハ臑骨ノ下部ヲ爲シ、其體ハ髀臼ノ下五分ノ一ヲ領ス、體ノ下方ヲ上枝 *Ramus superior* ト云ヒ、其下端ヨリ銳角ニ内上方ニ向テ屈曲シタル部ヲ下枝 *Ramus inferior* ト云フ、其末端ハ恥骨ノ下枝ト癒合ス、恥骨及坐骨間ニ生ズル大孔ヲ閉鎖孔 *Foramen obturatorium* ト云フ、坐骨ノ後方ニハ小ナル銳突起アリ、坐骨棘 *Spina ischiadica* ト云フ、薦骨棘靱帶ヲ附著ス、之ニヨリテ後縁ガ上下ノ二截痕ニ分ル、上ハ大坐骨截痕 *Incisura ischiadica major* ニシテ腸骨ノ後縁ニ互リ、薦骨結節靱帶及薦骨棘靱帶ト大坐骨孔 *Foramen ischiadicum majus* ヲ作り、下ハ小坐骨截痕 *Incisura ischiadica minor* ニシテ薦骨結節靱帶及薦骨棘靱帶ト小坐骨孔 *Foramen ischiadicum minus* ヲ作る、小坐骨截痕ノ下界ハ坐骨結節 *Tuber ischiadicum* ニシテ上枝ノ後側ヨリ下枝ノ後端ニ互リ薦骨結節靱帶大腿後側ノ諸筋及大内轉筋附著シ、大臀筋ヲ以テ被ハレ上枝ノ前縁及下枝ノ上縁ハ銳利ニシテ閉鎖孔縁トナリ閉鎖靱帶之ニ附著ス

は 恥骨 *Os pubis, Schambein*

兩恥骨ノ間ニ陰部ヲ存スルヲ以テ此名アリ
此骨ハ臑骨ノ前部ヲ領シ、體ハ髀臼ノ前五分ノ一ヲ占ム、此骨ト腸骨體トノ癒合部ハ腸

恥結節 *Eminentia iliopectinea* ニシテ粗糙ナリ、體ヨリ内前ニ向ツテ水平ニ走ル部ヲ上枝 *Ramus superior* ト云フ、其内端ハ恥骨軟骨接合部ヨリ銳角ヲ以テ屈曲シ、下枝 *Ramus inferior* トナリ外下ニ走リテ坐骨下枝ト連合ス、上枝ハ三稜柱形ニシテ上縁ハ銳ク弧形線ノ前端ヲ爲ス、之ヲ恥骨縁 *Pecten ossis pubis* ト云フ、其内端ハ恥骨結節 *Tuberculum pubicum* ニシテ直ニ恥骨軟骨接合ニ接シ、前縁ハ鈍ク下縁ハ閉鎖孔縁ヲ爲ス、此縁ノ髌臼截痕部ニ當リテ骨盤内ヨリ前面ニ向テ走ル淺溝ヲ見ル、之ヲ閉鎖溝 *Sulcus obturatorius* ト云フ、其前後ノ境界ニ屢、突起アリト及下閉鎖結節 *Tuberc. obturatorium sup. und inf.* ト云フ、下枝ハ扁平ニシテ面ハ前後ニ向ヒ、縁ハ内外ニ向フ、外縁ハ銳ニシテ閉鎖孔縁ノ一部トナリ、内縁ハ厚ク上方ニ楕圓形ノ軟骨接合面 *Facies symphyseos* ヲ有シ、對側ノ同名ノ面ト恥骨軟骨接合 *Symphysis pubis* ヲ營ム

(髌臼 *Acetabulum, Hüftgelenkspfanne*)

髌臼ハ腕骨ノ外面ニ於ケル半球狀ノ深窩ニシテ、腸、坐、恥三骨體 Y 形ニ癒合スル部ナリ、中央ニ圓韌帶ヲ附著スル粗糙ノ窩ヲ現ハス、之ヲ髌臼窩 *Fossa acetabuli* ト云フ、周圍ノ堤狀縁ヲ髌臼縁 *Supercilium acetabuli* ト云フ、髌臼截痕 *Incisura acetabuli* ハ其前

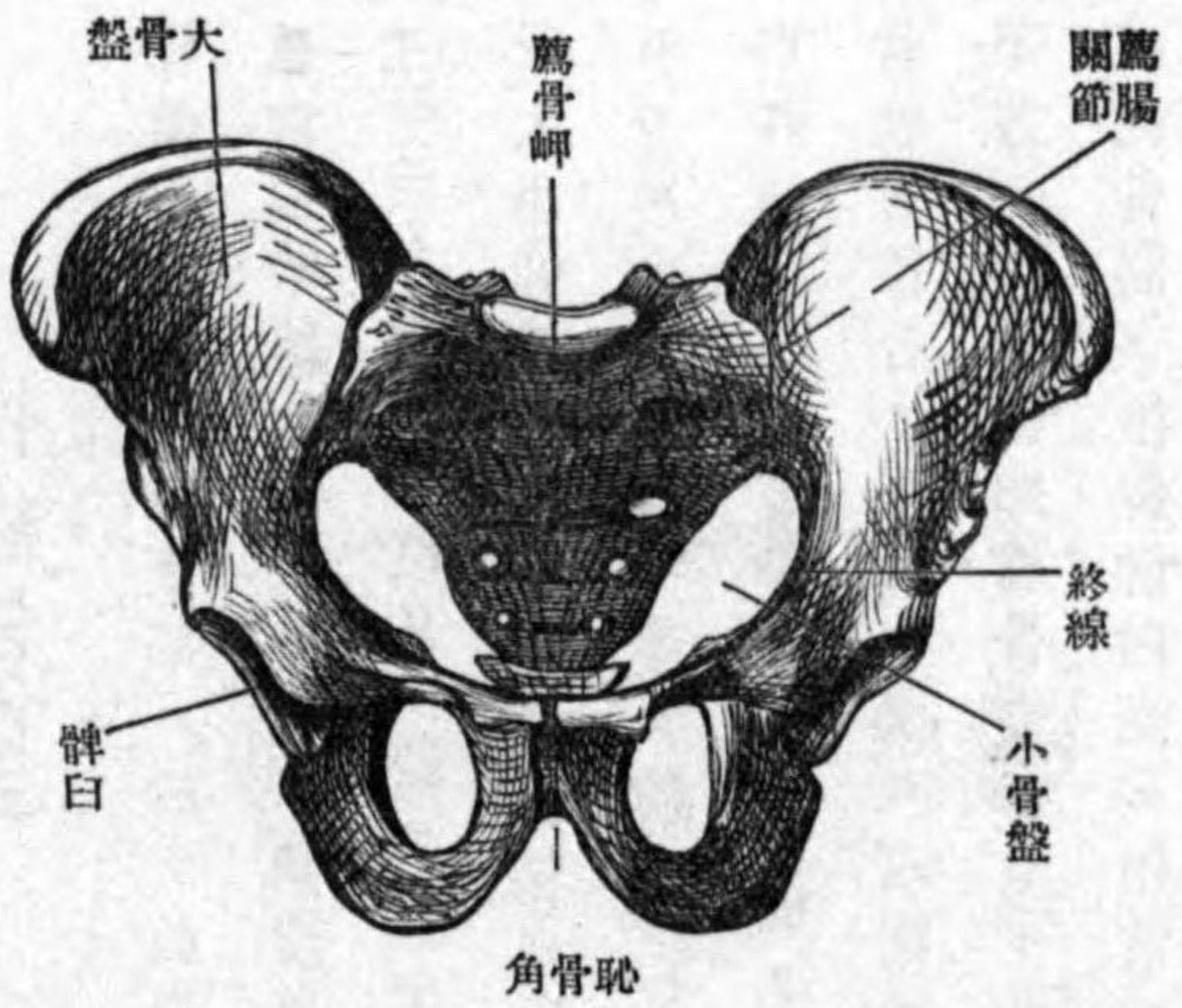
下方ニアリ閉鎖孔ニ向ヒ、内方ハ髌臼窩ニ連續ス、髌臼ノ軟骨ヲ被ル面ハ髌臼窩ヲ圍擁シ、髌臼截痕ヲ以テ半斷セラレ半月形ヲ爲ス、此面ヲ半月面 *Facies lunata* ト云フ

(骨盤 *Becken*)

骨盤ハ軀幹ノ最下部ニ於テ薦骨、尾閭骨及左右無名骨ヨリ成ル所ノ大ナル骨管ニシテ、通常地平線ト六十五度ノ角度ヲ有ス、之ヲ別チテ大骨盤 *Pelvis major* 小骨盤 *Pelvis minor* ノ二部トス、女ニ於テハ小骨盤ハ産道ノ骨部トナル、故ニ眞骨盤 *Wahre Becken* ト名ク、大小骨盤ハ骨盤入口 *Beckeneingang* 即上骨盤口 *Apertura pelvis superior* ニヨリテ分界セラル、上骨盤口ハ專ラ終線 *Lamina terminalis* 即腸骨ノ弧形線 *Linea arcuata* 竝ニ恥骨ノ恥骨縁 *Pecten Ossis pubis* ヲ成リ、後方ハ薦骨岬 *Promontorium* 薦骨翼 *Kreuzbeinfüger* 前方ハ恥骨軟骨接合ノ上縁ト共ニ環擁ス、骨盤入口ノ上方ハ大骨盤ニシテ兩腸骨窩ノ間ニアリ、下方ハ小骨盤即眞骨盤ニシテ骨盤腔ヲ爲ス、骨盤腔ノ最廣部 *Beckenweite* ハ第二及第三薦骨間ノ橫線、髌臼窩ニ相當スル部分及軟骨接合ノ中部ノ水準ニアリ、骨盤最狹部 *Beckengeenge* ハ薦骨ノ尖端、坐骨棘及軟骨接合ノ水準ニアリ、骨盤出口 *Beckenausgang* 即骨盤下口 *Apertura Pelvis inferior* ハ尾閭骨ノ尖端、坐骨結節ノ内縁及軟骨接合ノ下縁ト

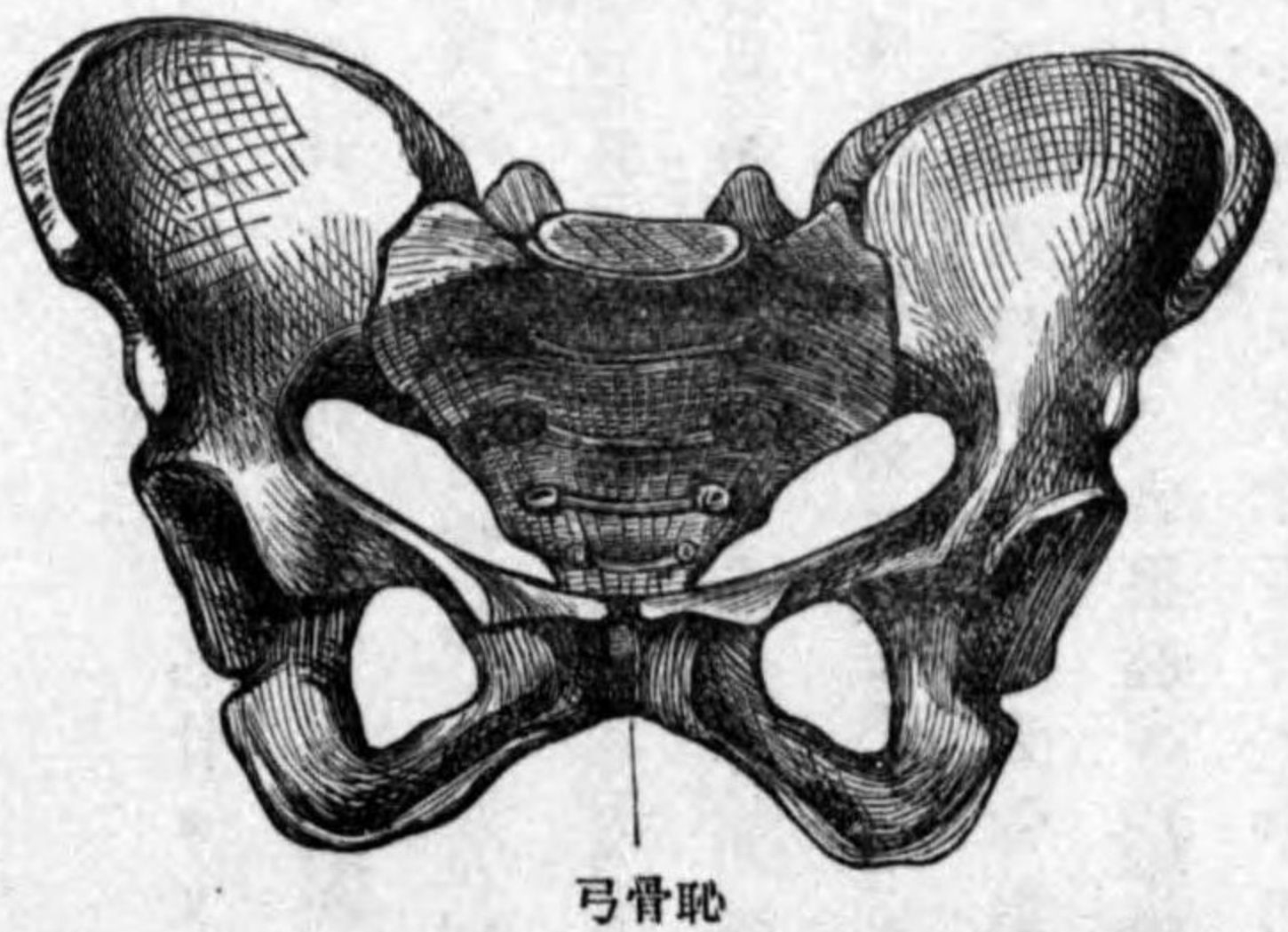
第百七十三圖

男骨盤前面



第百七十四圖

女骨盤前面



第百七十五圖

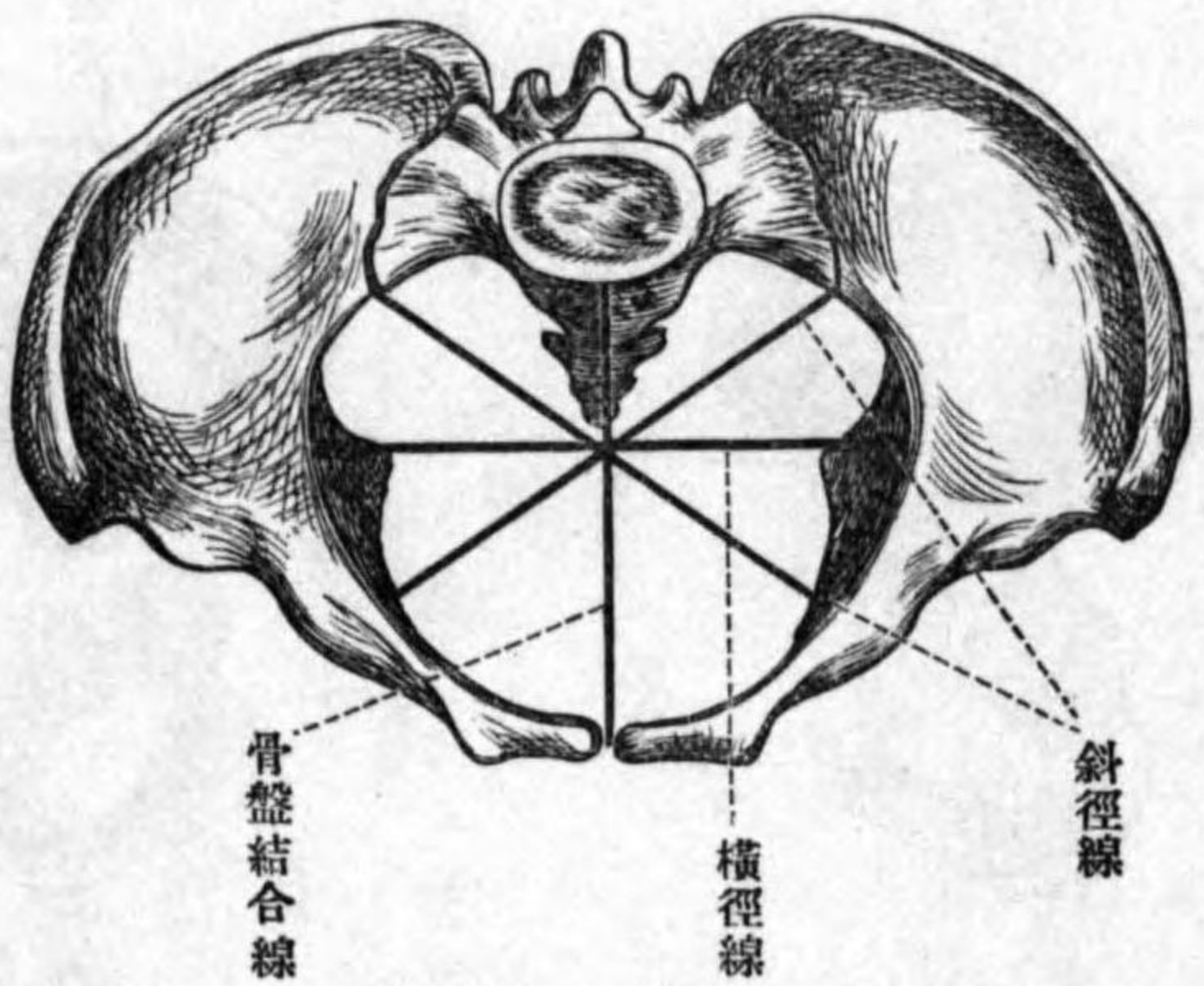
男骨盤後面



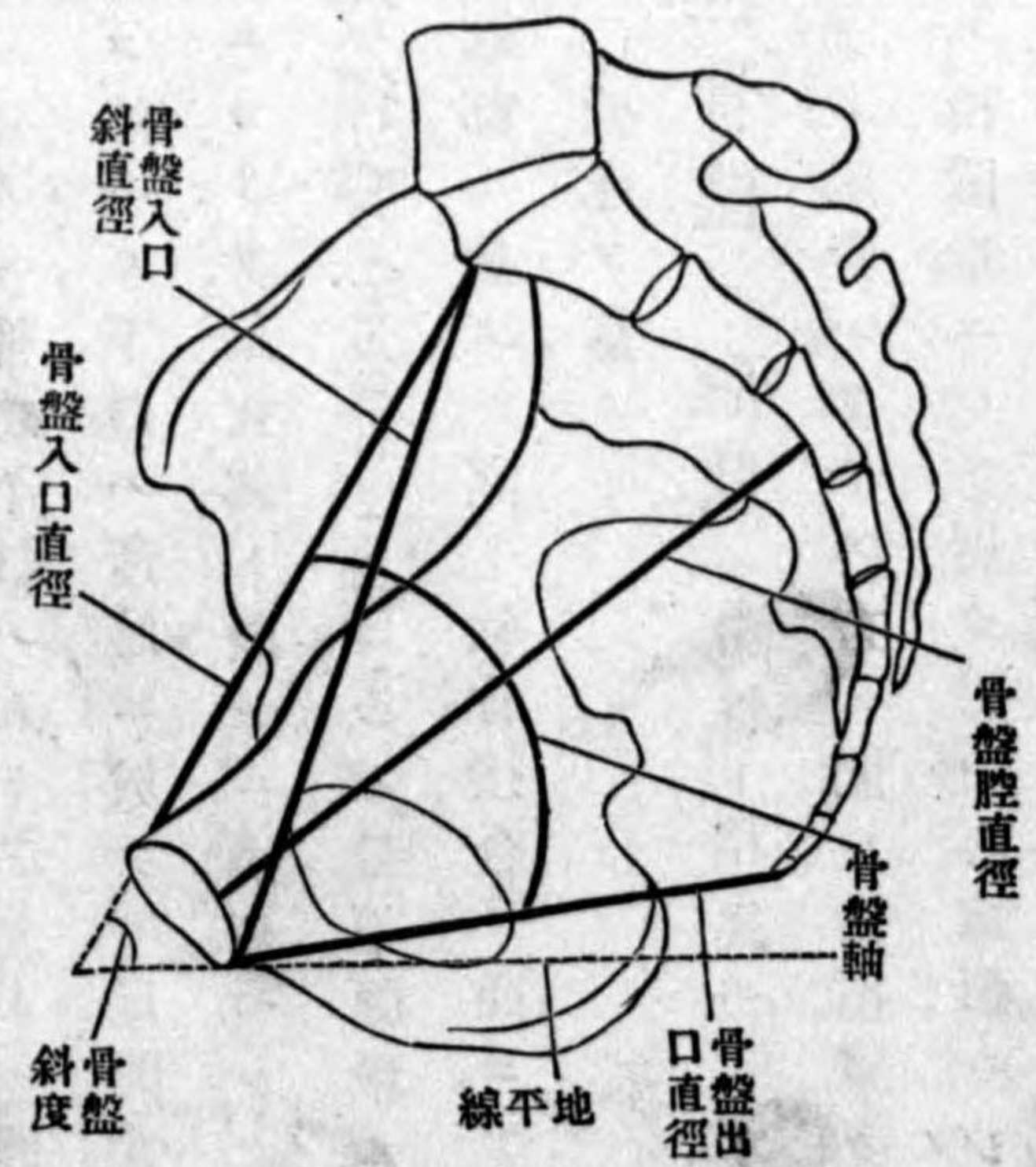ノ平面ニアリ、但此面ハ彎曲ス、以上諸平面ノ中央ヲ貫キタル線ヲ骨盤軸 Beckenaxe 或ハ頭導線 Kopfführungslinie ト云フ、蓋分娩ノ際兒頭ガ此線ニ依リテ下ルヲ以テナリ、産科學上

骨盤諸直徑ヲ健康體ニ於テ計測スル必要アリ諸直徑トハ矢狀徑 Sagitalen Durchmesser 前額徑 Frontalen Durchmesser 斜徑 Schrägen Durchmesser ニシテ、矢狀徑ヲ單ニ直

第百七十六圖 女骨盤上面

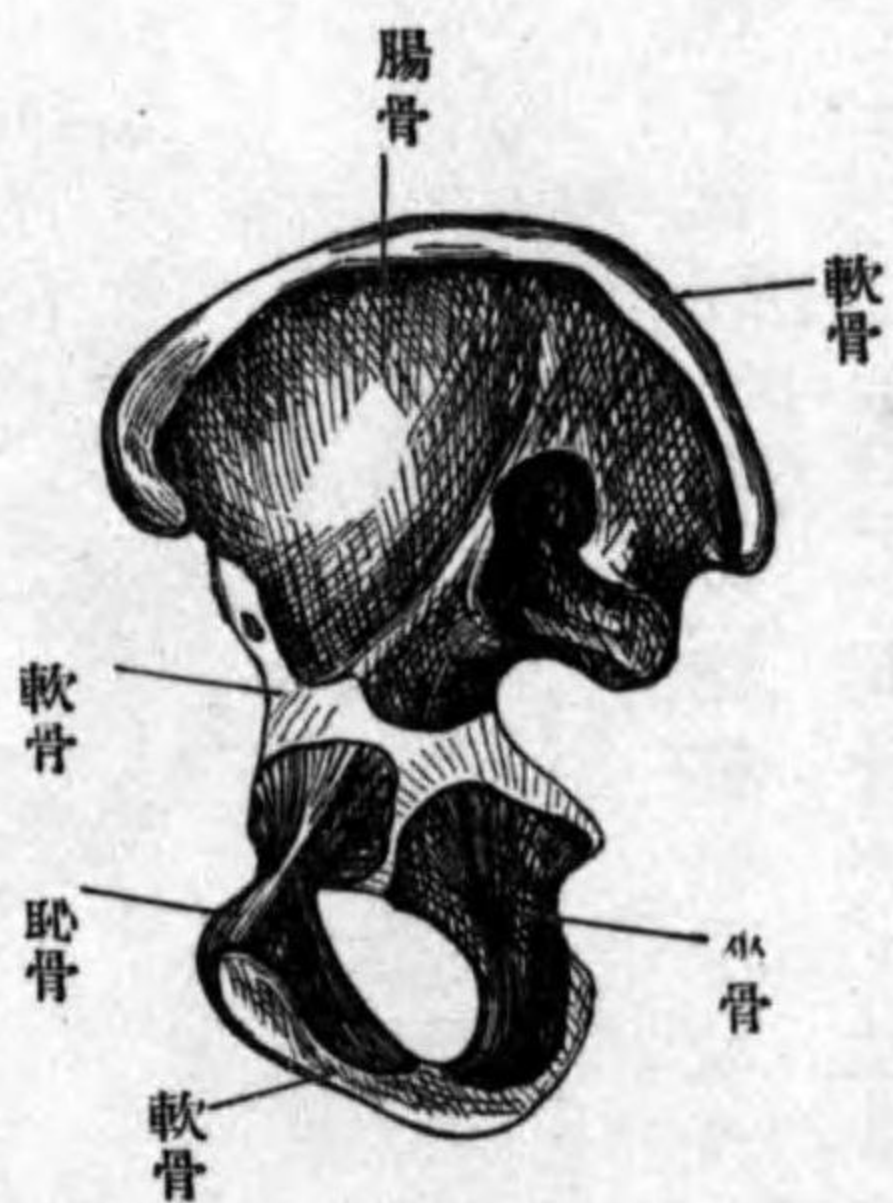


第百七十七圖 小骨盤正中斷

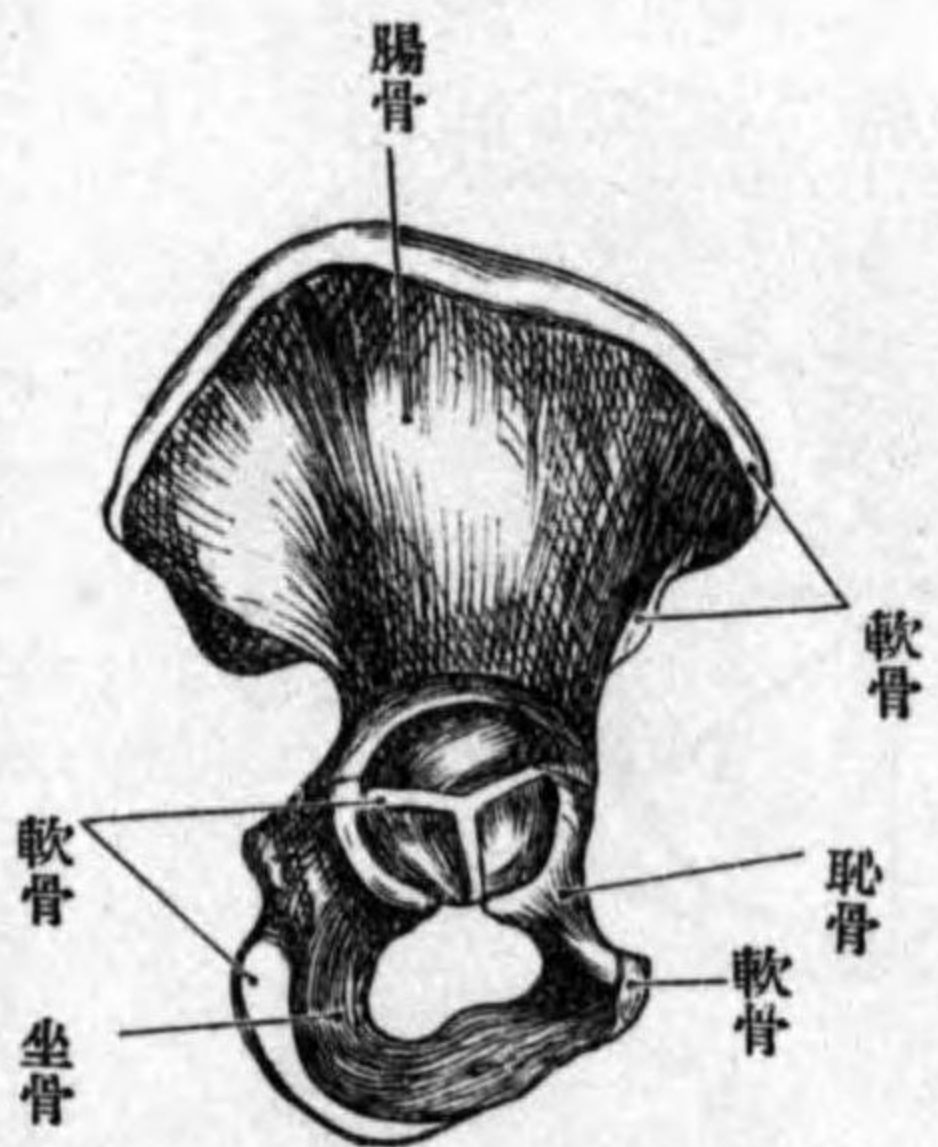


徑、前額徑ヲ橫徑ト名ク、諸徑線中最モ必要ナルハ骨盤入口ノ直徑 Gerade Durchmesser 即結合線 Conjuncta vena ハ薦骨岬ト軟骨接合ノ最近距離ニシテ一仙迷アリ、又指ヲ以テ

圖八十七百第
面内骨腹右ノ年四齡



圖九十七百第
面外骨腹右ノ年八齡



pubisヲ爲スト雖、女ニ於テハ圓形ヲ帶ビタル恥骨弓 Arcus pubisヲ作ス、5 髌臼ハ女

軟骨接合ノ下縁ト薦骨岬ノ距離 Conjugata dia-
gonalisヲ測量シ一・五ヲ減ズルモ亦同シ、最廣
部ノ直徑ハ一・二ト四分ノ三仙迷最狹部ハ一
一ト二分ノ一仙迷、下口ハ九ト二分ノ一仙迷
ヲ算ス、然レモ下口ハ産時ニ於テハ尾閭骨ノ
退却ニヨリテ最狹部ト同一ニ變ズベシ、外
結合徑 Conjugata externaハ最下腰椎ノ棘
狀突起部ニ生ズル窩ト軟骨接合ノ間ニアリ
約二〇仙迷ヲ算ス

女性骨盤ノ形狀ハ男性ト稍異ナリ、1 女
ニ於テハ腸骨ハ多ク外方ニ開キ橫徑廣ク、2
上口ハ橢圓形ニシテ廣ク男ハ心臟形ニシテ
狭シ、3 女ハ小骨盤諸徑特ニ廣ク且ツ低シ、4
兩側恥骨下枝ハ男ニ於テハ恥骨角 Angulus

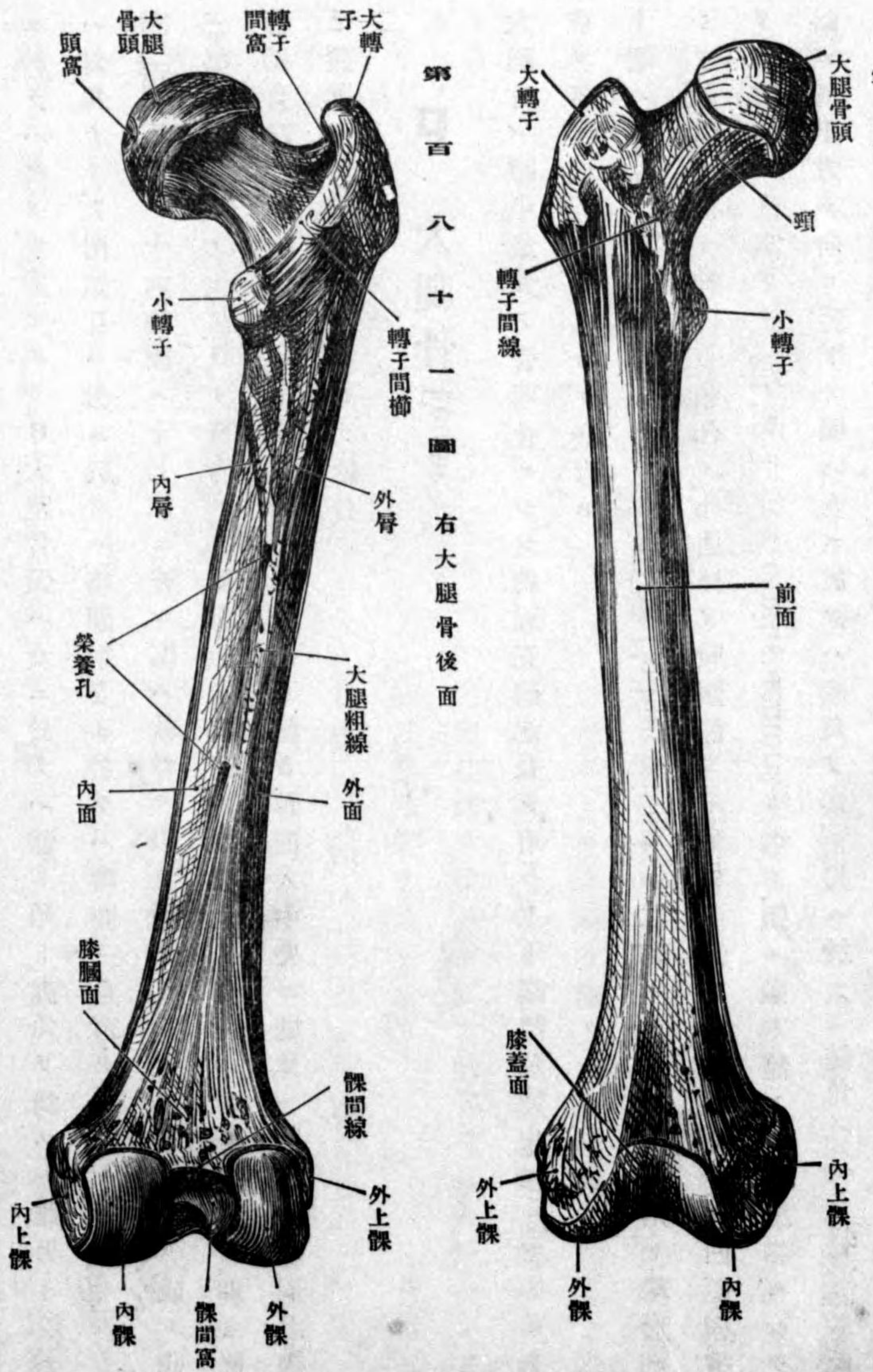
ニ於テハ多ク前方ニアリ、6 大腿骨頭ハ女ニ於テハ體ト殆ト直角ヲ爲スト雖、男ニ於テ
ハ鈍角ナリ、7 閉鎖孔ハ男ニ於テハ橢圓形、女ニ於テハ帶圓三角形ナリ
發育 腸骨ハ十六歲或ハ十七歲ニ至ル迄ハ軟骨ヲ以テ隔テラレタル三骨ヨリ成ル、此
三部分ハ各一ノ主核ヨリ發育スト雖尙他ニ數個ノ副核ヨリ發育スル部分アリ、即1 腸
骨櫛、2 恥骨ノ接合面、3 坐骨結節、4 腸骨前下棘、5 髌臼ノ中央ニ於テ一個或ハ數個、之等
ノ諸部ハ約二十四歲ニシテ癒合ス

大腿骨 Femur

大腿骨ハ體中最大ノ管狀骨ニシテ約五五仙迷長ヲ有シ、上下端體及突起 Apophyse ヨリ
成リ各特別ノ化骨核ヨリ發育ス

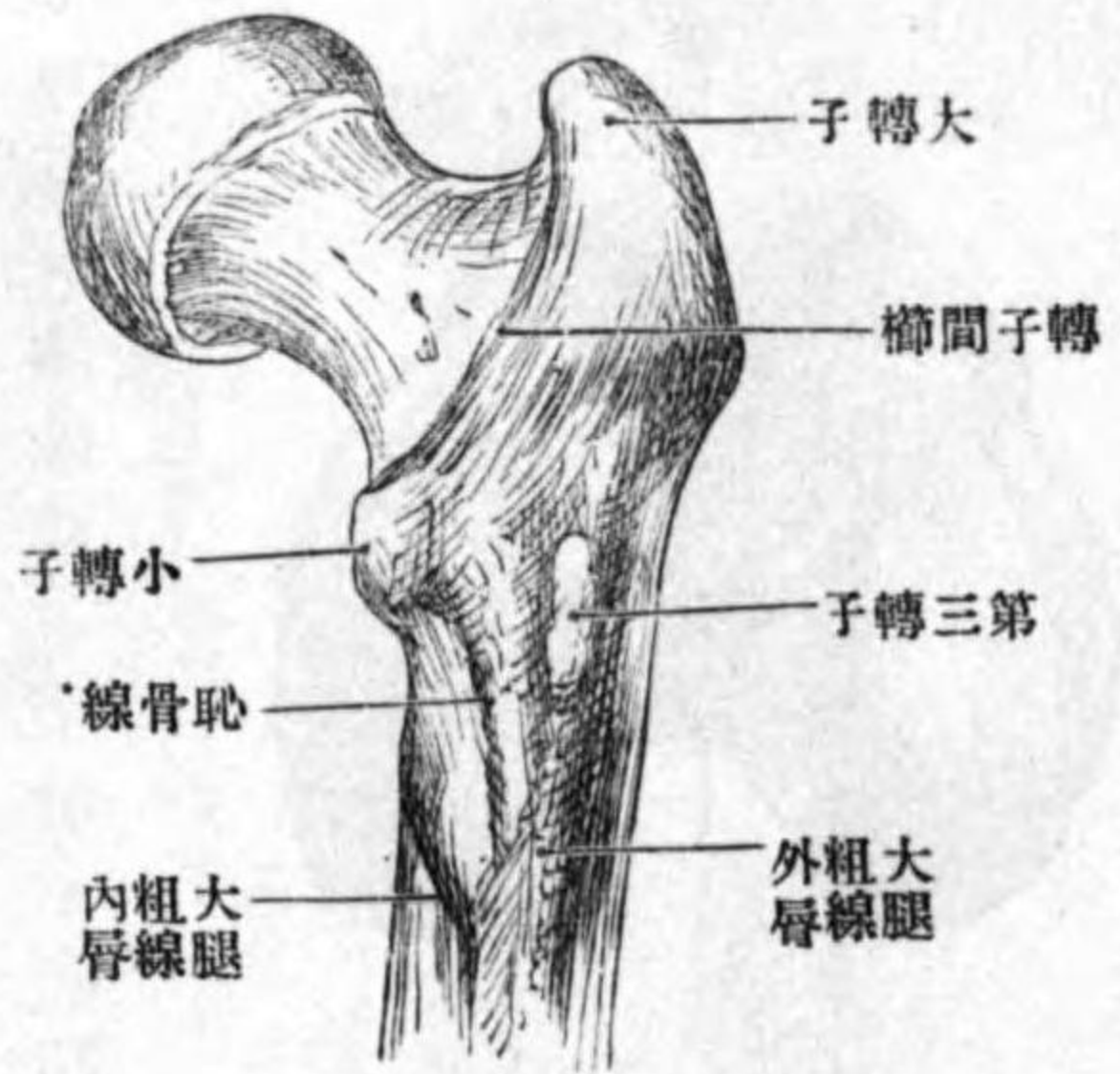
上端ハ**大腿骨頭** Caput femoris 及**頸** Collum femorisノ二部ヨリ成リ、頭ハ殆ト球形ニ
シテ軟骨ヲ被リ髌臼ニ適合ス、此連接ヲ股關節 Hüftgelenk ト云フ、頭ノ中央ニ髌臼圓韌帶
ヲ附着スル淺窩アリ、**頭窩** Fovea capitis femorisト名ク、頭ハ頭ト體トノ連續部ニシテ
斜ニ外下方ニ向ヒ體トノ間ハ、女ニ於テハ直角ヲ爲シ、男ニ於テハ鈍角ヲ爲ス、骨體ハ内
外ニ位シタル二個ノ突起即**大轉子** Trochanter major 及**小轉子** Trochanter minorヲ以

第百八十圖 右大腿骨前面



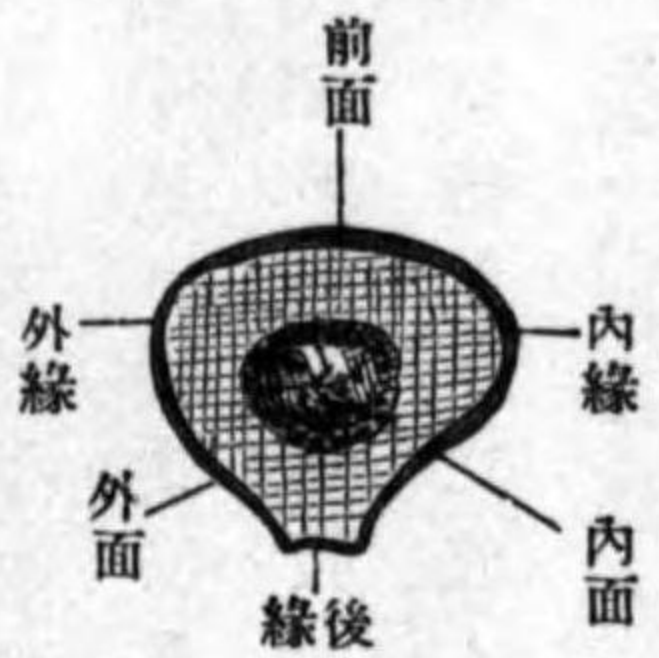テ始マル、大及小轉子ハ稍、後方ニ傾キ健康體ニ於テハ大轉子ハろーせる、ねらとん氏線
 Roser-Nelaton'schen Linie 腸骨前上棘ト坐骨結節ヲ超越スルコトナシ、又兩轉子ハ體ノ前側ニ
 於テ斜ノ粗糙線ヲ以テ相連續ス、之ヲ轉子
 間線 Linea intertrochanterica ト云ヒ後側ニ
 於テモ亦銳線ヲ以テ連ル之ヲ轉子間櫛
 Crista intertrochanterica ト云フ、小轉子ノ外
 方ニ臀結節 Tuberositas glutea アリ往々發育シ
 テ第三轉子 Trochanter tertus トナル多クノ哺乳
 獸ニ於テ著明ナリ大轉子ノ内側及櫛ト頸ト
 ノ間自ラ窩ヲ爲ス、轉子窩 Fossa trochan-

第百八十二圖 第三轉子



terica ト云フ、大轉子ニハ中及小臀筋並ニ梨子狀筋附着シ、轉子間窩ニハ内及外鎖筋附
 著シ、小轉子ニハ腸腰筋ヲ附着シ、轉子間線ニハ腸骨大腿靱帶及四頭股筋ノ内頭ヲ附着
 シ、轉子間櫛ニハ方形股筋及外鎖筋ヲ附ス、骨體ハ三稜柱形ヲ帶ビ少シク後方ニ彎曲シ
 弓形ヲ帶ブ、後側ニ二條ノ粗糙線相接近シテ走り後緣ヲ爲ス、名ケテ粗線 Linea
 aspera ト云フ、即内側ノモノハ内粗線 又内脣 Linea
 aspera 内側ノモノハ外粗線 又外脣 Linea

圖三十八百第
面斷橫體骨腿大右

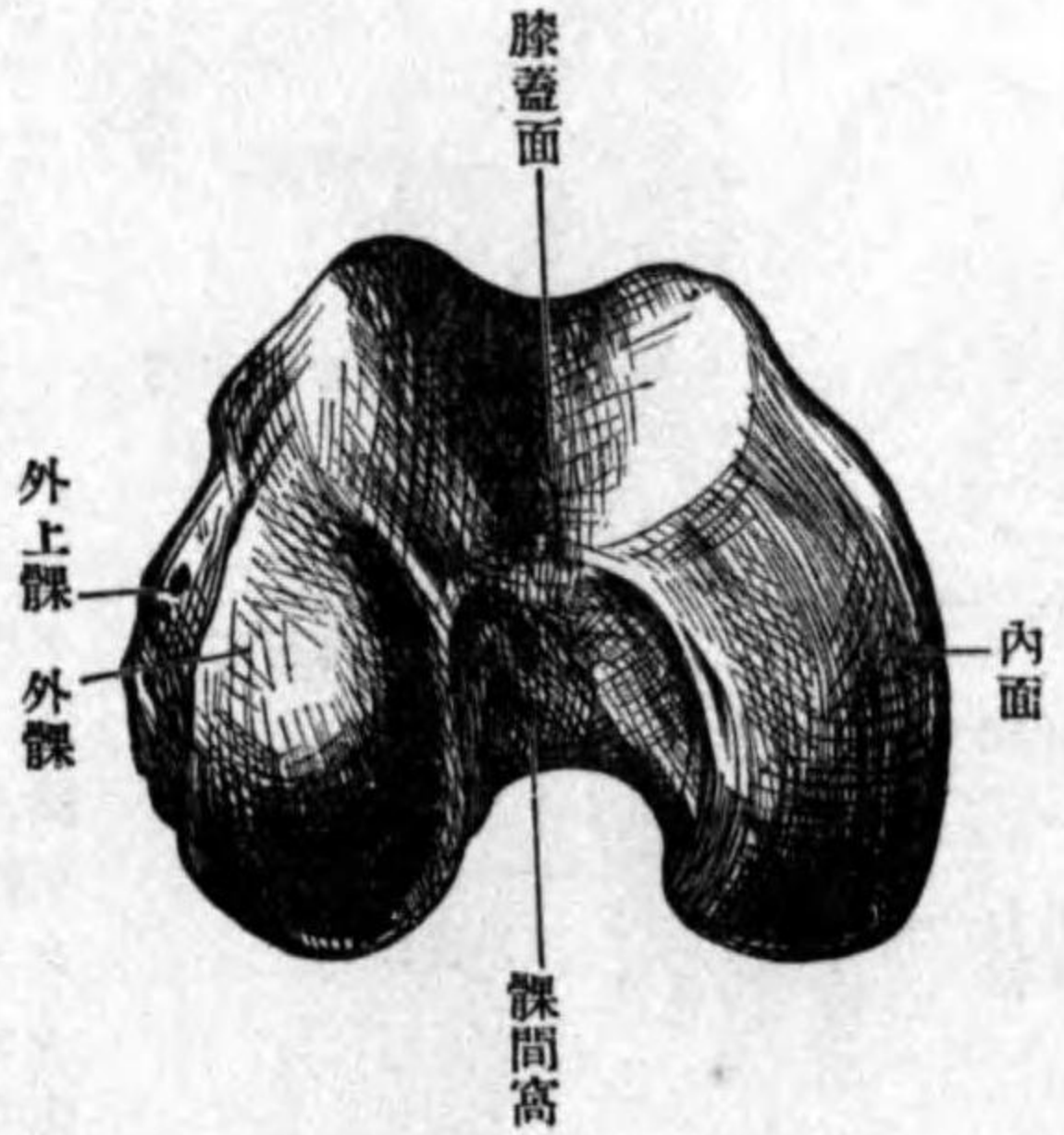


aspera laterale und mediale ト名ク二線ノ間ニ榮養孔アリ、外唇ニハ上部ニ大臀筋停止シ四頭股筋ノ外頭起リ、内唇ニハ諸内轉筋停止シ四頭股筋ノ内頭起ル、内外ノ粗線ハ其上下端相互ニ分離シ、上端ハ斜線ト大轉子トニ連リ、下端ハ内外上髌ノ後側ニ連リ、二線ノ間ニ三角形ノ膝膕面 Planum

popliteum ヲ生ズ、膝膕面ノ下境ハ髌間線 Linea intercondyloidea ニシテ内外髌ノ後側ヲ連

合ス

圖四十八百第
端下骨腿大右



リ之ヲ髌間窩 Fossa intercondyloidea ト云フ、内外髌ノ側方上部ニ粗糙隆起アリ、内上

下端ハ肥大シ膝關節内ニアリテ軟骨ヲ被リタル内外ノ隆起ヲ有ス、之ヲ外髌 Condylus

lateralis 及内髌 Condylus medialis ト云フ、其

前緣軟骨ヲ被リタル淺窩ヲ以テ相連續ス之

ヲ膝蓋面 Facies patellaris ト云ヒ膝蓋骨ヲ容ル、

所トス、故ニ下端ノ被軟骨面ハ馬蹄形ヲ爲ス

膝蓋面ノ後側及内外髌ノ間ニ深キ凹陷部ア

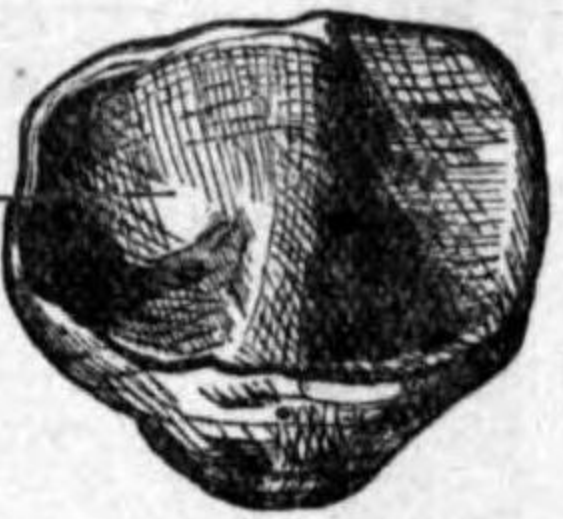
髌 Epicondylus medialis 外上髌 Epicondylus lateralis ナリ

(膝蓋骨 Patella)

圖五十八百第
面前骨蓋膝右



圖六十八百第
面後骨蓋膝右

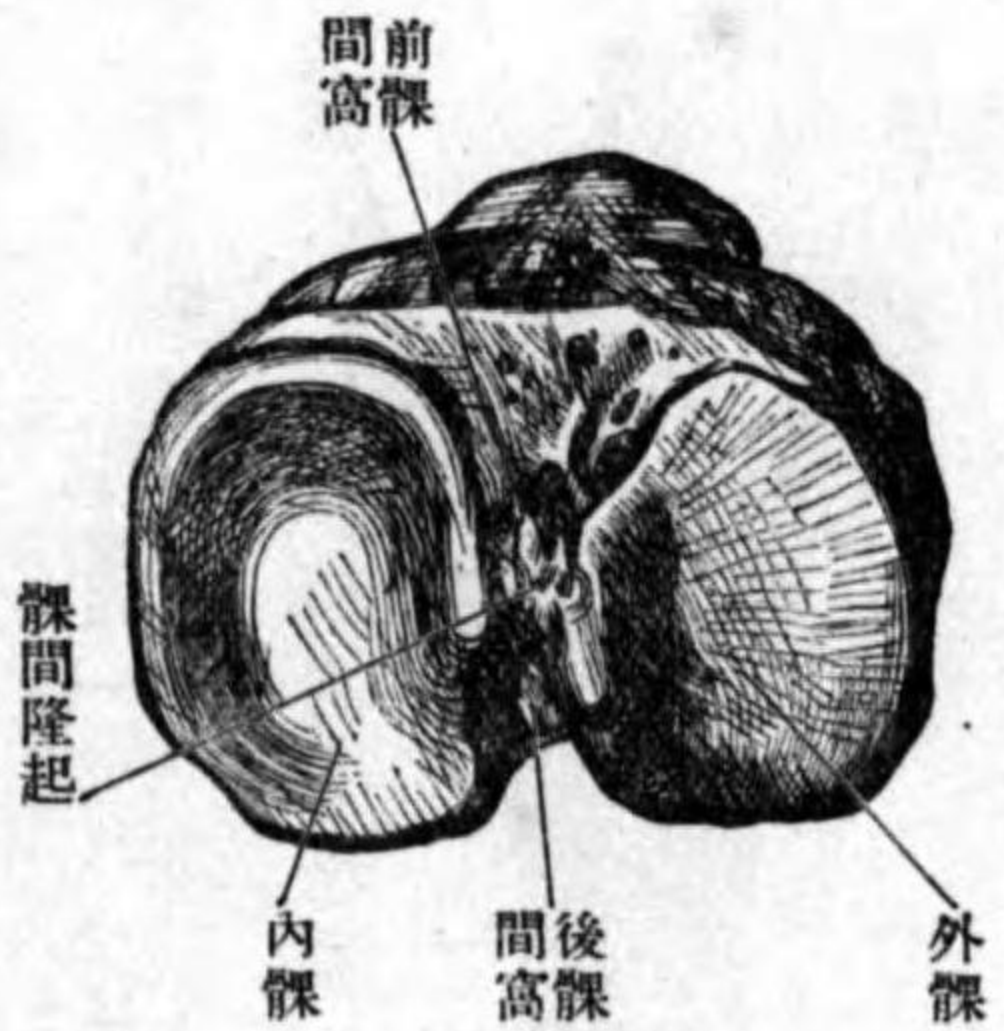


軟骨ヲ被レ面 patellae ト云フ

膝蓋骨ハ栗子形ノ小骨ニシテ四頭股筋ノ腱中ニアル種子骨ト做スベキモノナリ、其後面ハ關節ニ向ヒテ軟骨ヲ被リ、廣縁ハ上方ニ向フ、之ヲ膝蓋基底 Basis

ハ 下腿 Crus, Unterschenkel

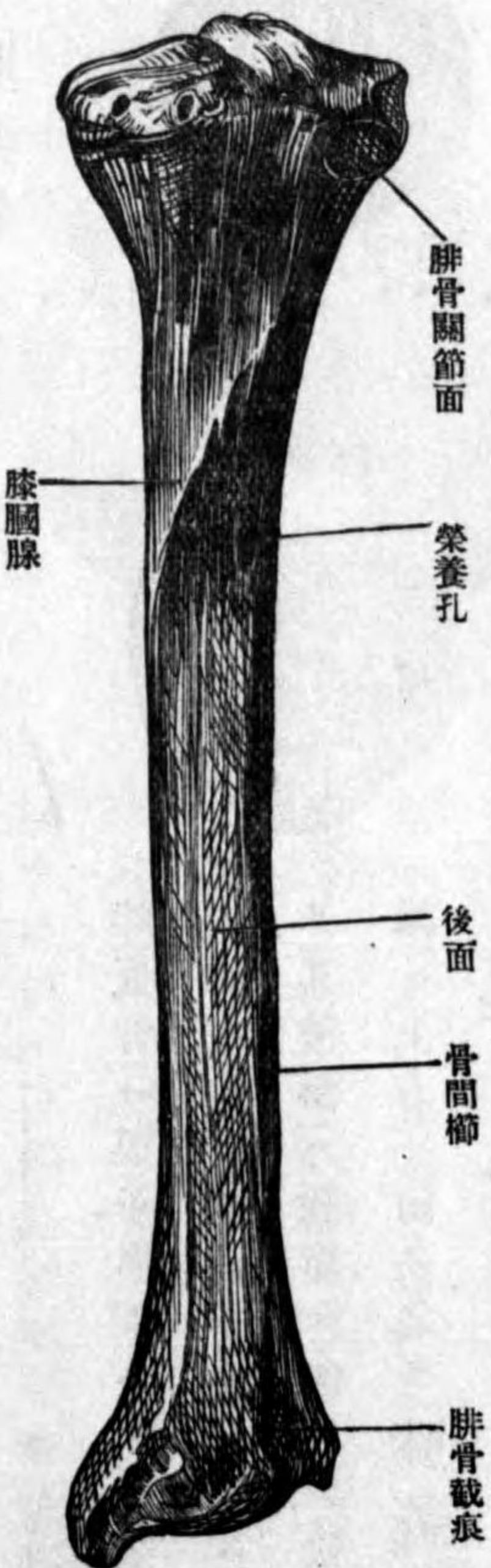
圖七十八百第
端上骨脛右



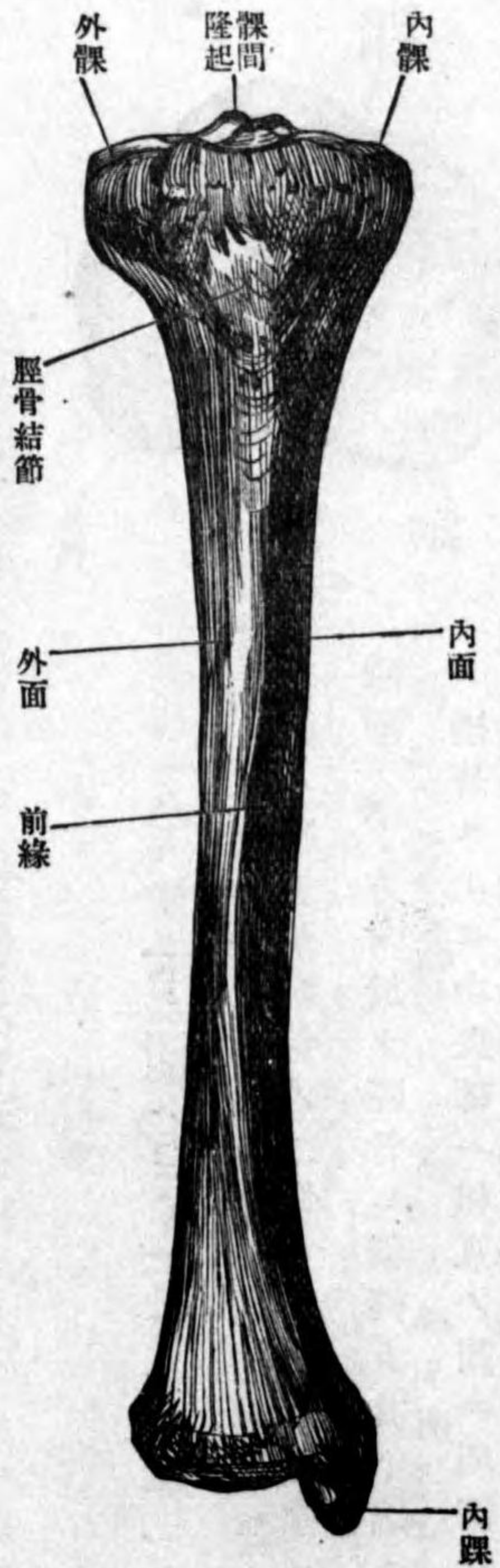
下腿ハ脛骨及腓骨ノ二骨ヨリ成リ、腓骨ハ上端膝關節ノ下方ニ於テ脛骨ニ連接シ、其下端モ亦脛骨ト接著スルモ中央部ハ相互ノ間ニ所謂骨間腔ヲ殘ス

い 脛骨 Tibia, Schienbein

圖九十八百第
面後骨脛右

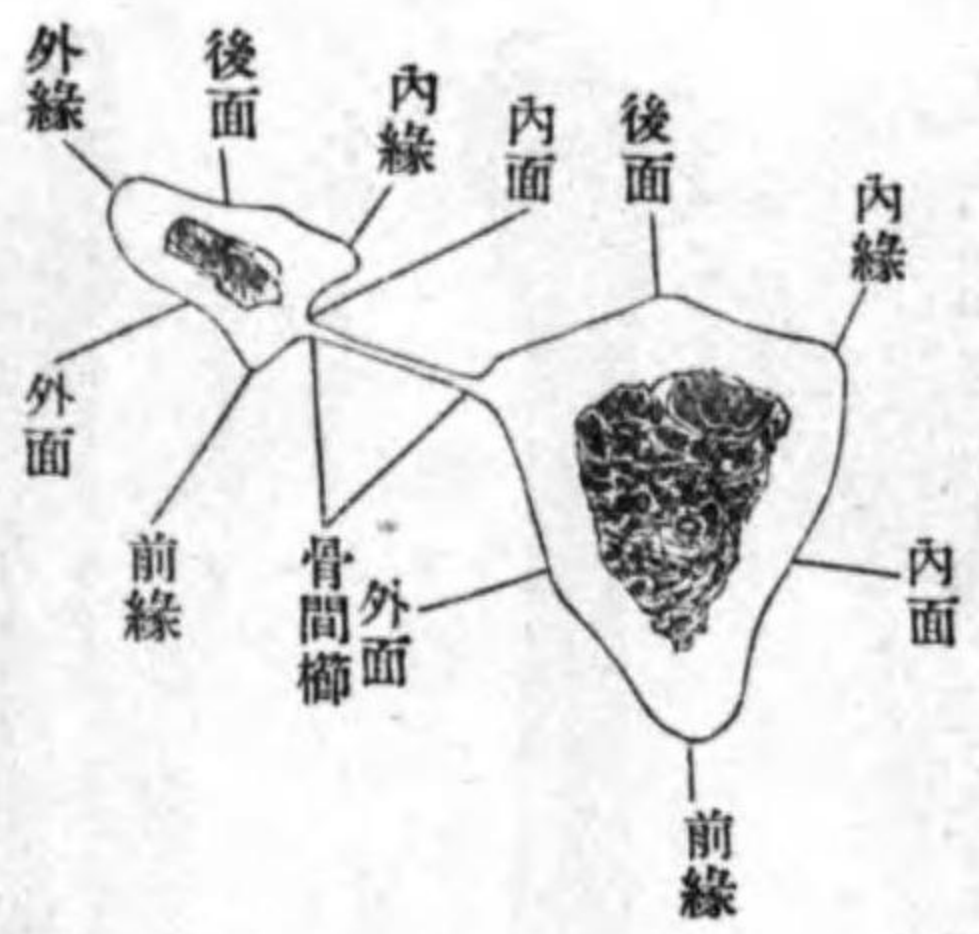

圖八十八百第
面前骨脛右



脛骨ハ管狀骨ニシテ下腿内側ニ位シ、上下二端ト骨體トヨリ成ル、上端ハ強ク膨大シ殊ニ側方ニ擴張シ内外ニ分ル、之ヲ内髁 Condylus medialis 及外髁 Condylus lateralis ト云フ、内外

圖十九百第



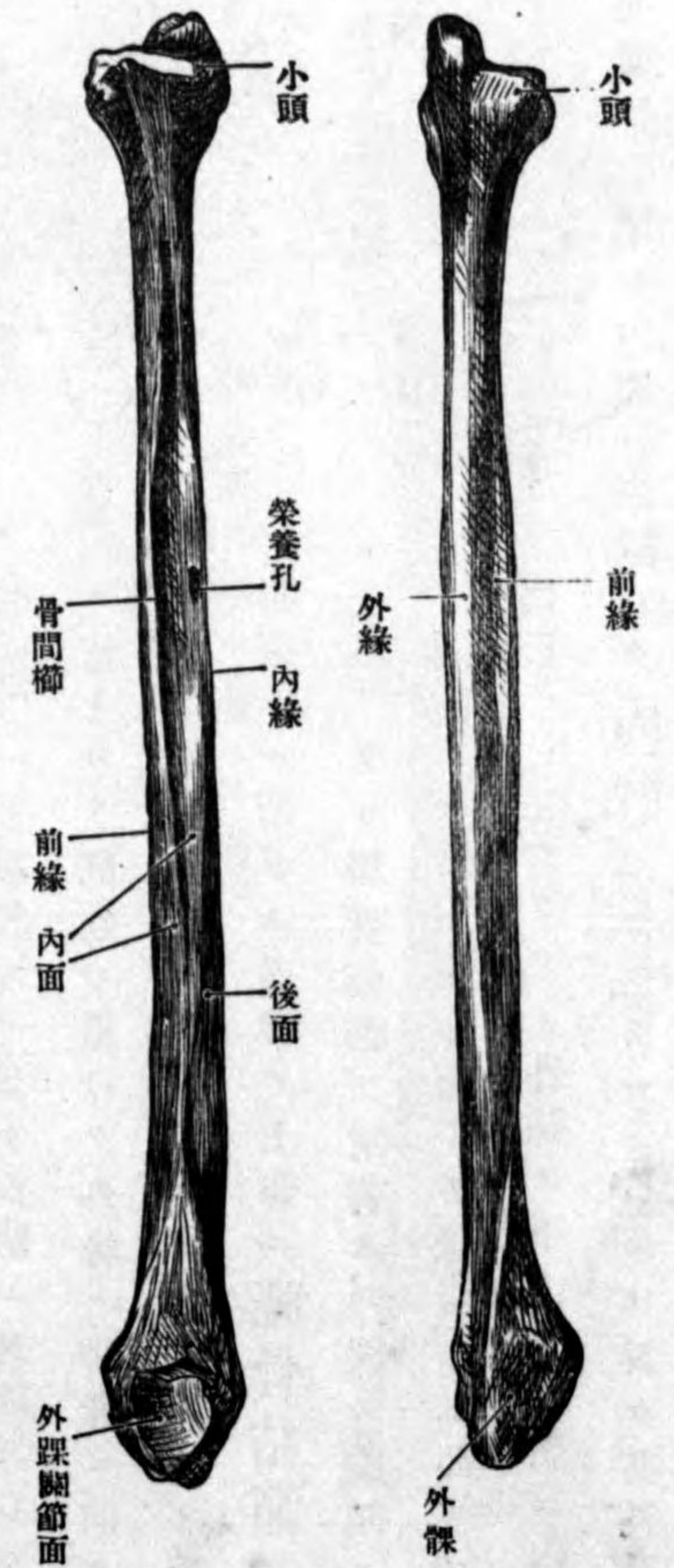
髁ハ上方大腿骨ニ向テ軟骨ヲ被リ少シク凹陷ス、此關節面ハ小隆起ニヨリテ相互ニ隔絶ス、之ヲ髁間隆起 Eminentia intercondyloidea ト云フ、髁間隆起ノ前側ニ小窩アリ、前髁間窩 Fossa intercondyloidea anterior ト名ク、茲ニ大腿骨内髁ヨリ來ル前十字靭帶ヲ

アリ、大腿骨外髁ヨリ來ル後十字靭帶ヲ附着ス
骨體ハ三稜柱形ヲ爲シ前緣ハ著明ニシテ内面ト共ニ皮上ヨリ觸知シ得ヘク、外緣ハ腓骨ニ向ヒテ線狀ヲ爲ス、之ヲ骨間櫛 Crista interossea ト云フ、骨間靭帶ノ附着スル所トス前緣ノ上部ニ脛骨結節 Tuberositas tibiae アリ、膝蓋靭帶ヲ附着ス、外髁ノ後側ニ腓骨小頭ト關節スベキ小關節面アリ、後面ノ上部ニ膝 膕 線 Linea poplitea アリ、外髁ノ下方ヨリ斜ニ内下ニ走ル、

下端ハ足關節ニ屬シ、内側ハ膨隆シテ内髁 Malleolus medialis ヲ爲シ、其外面跟骨ト接シ軟骨ヲ被リ、外側ハ少シク凹陷シテ腓骨ノ下端ヲ受容ス、腓骨截痕 Incisura fibularis ト云フ

ろ 腓骨 Fibula, wadenbein

圖一十九百第 面外骨腓右
圖二十九百第 面内骨腓右



腓骨ハ細キ管状骨ニシテ下腿ノ外側ニ位シ、上下端ヲ除クノ外總テ筋肉中

ニ埋没ス、其上端ヲ小頭 Capitulum fibulae ト云ヒ、稍膨大シ上内方ニ向ヒタル圓形關節面ヲ以テ脛骨ト關節シニ頭股筋腱ヲ附着ス、骨體ハ三稜柱形ニシテ少シク捻轉シ、脛骨ニ向ヒタル縁ヲ骨間櫛 Crista interossea ト云フ、骨間膜ノ附着部ナリ
下端ハ膨大シテ脛骨ニ接ス之ヲ外踝 Malleolus externus ト云フ、少シク下方ニ延長シテ距骨ノ外面ト接シ軟骨ヲ被ル

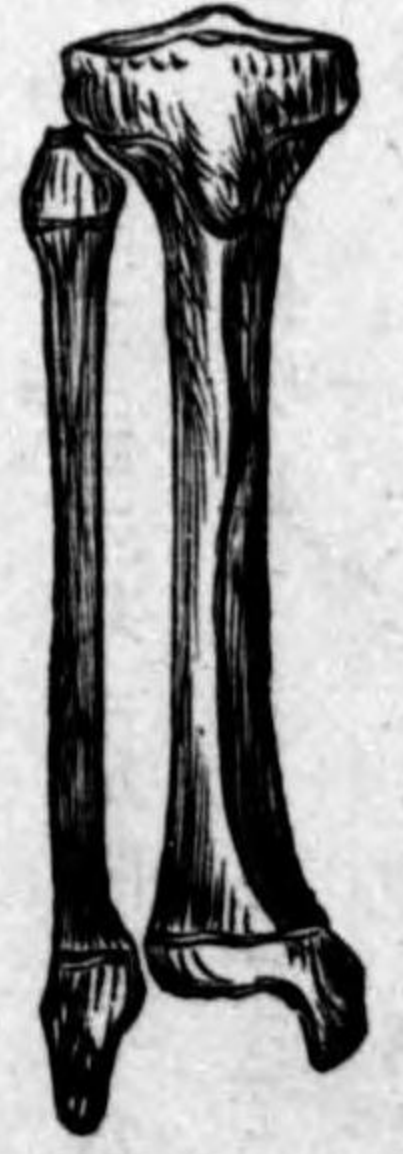圖三十九百第 端下ノ骨腿下右



第百九十四圖 齡五年兒ノ大腿骨

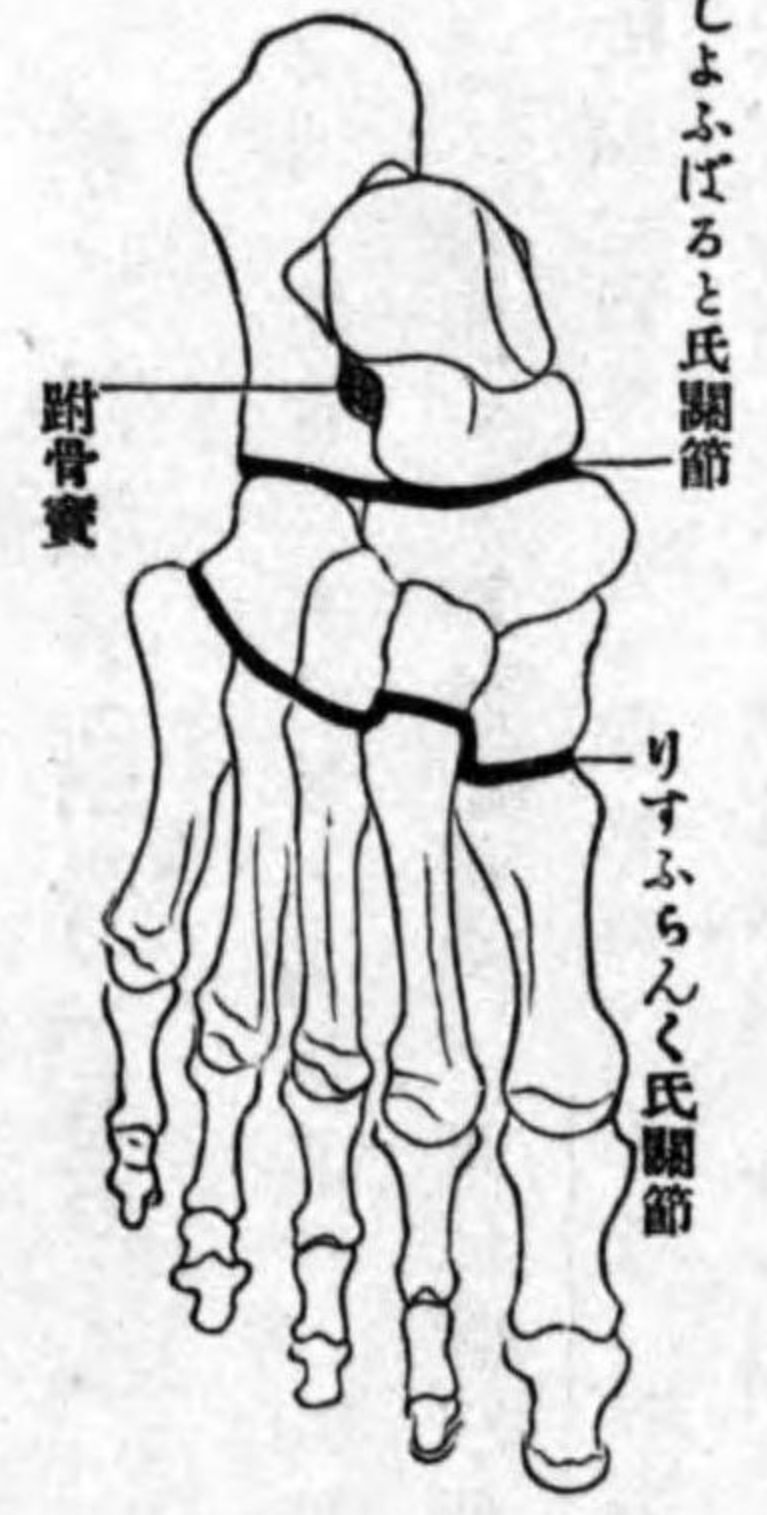


第百九十五圖 齡十五年ノ下腿骨



發育 大腿及下腿骨ハ總テ三個ノ主ナル化骨核ヨリ發育シ、大小轉子ハ特別ノ核ヨリ來リ、脛骨關節ハ上端ノ舌狀突起ヨリ來ル

圖六十九百第 側背ノ骨足右



足ハ數多ノ小骨ノ集合ニシテ手ノ如ク三種ニ區別ス、足根骨、中足骨、趾骨之ナリ

二 足 Pes, Fuss

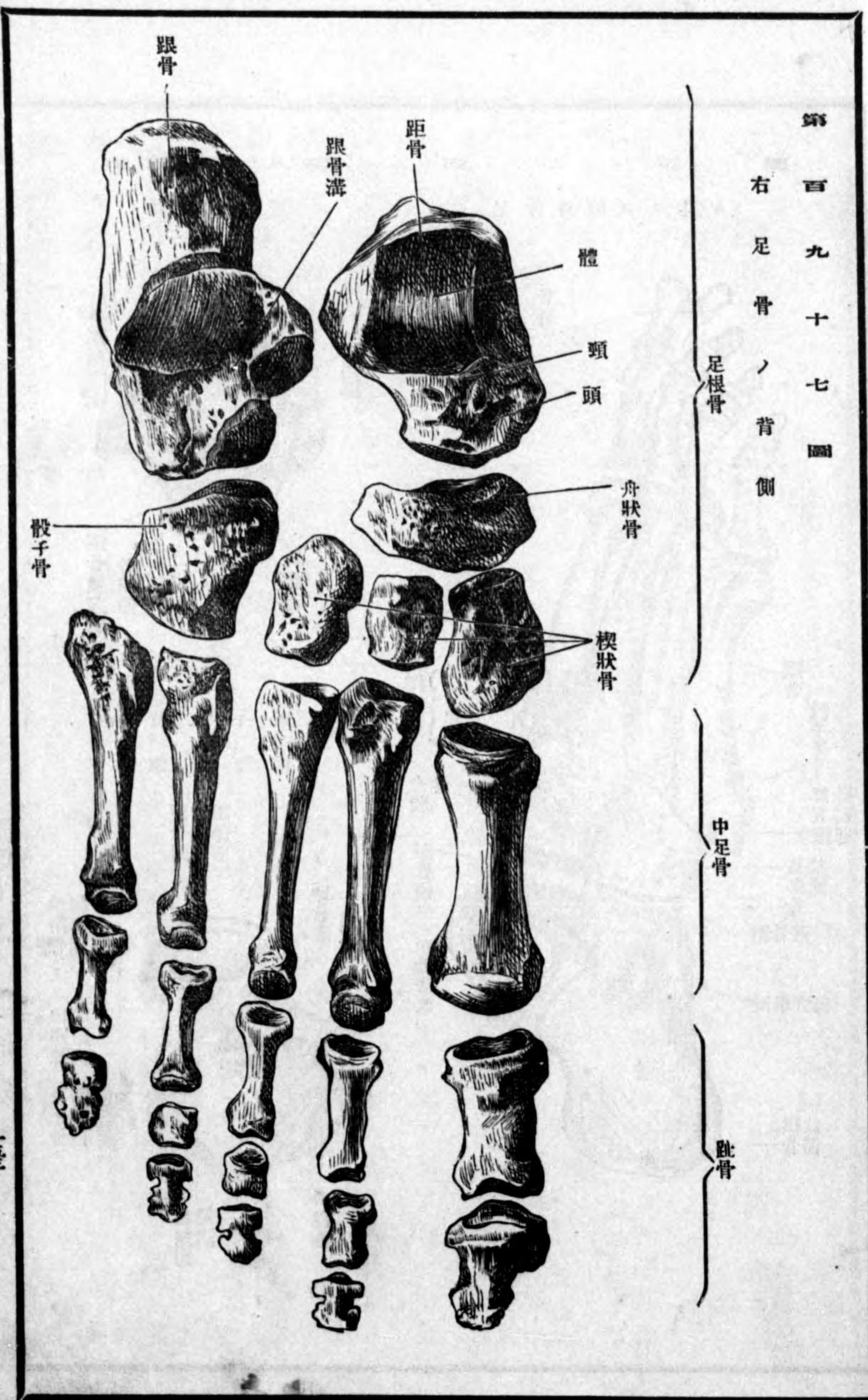
乾 足根骨(跗骨) Tarsus

足根骨ハ七個ノ端骨ニシテ足ノ最後部ヲ占ム、就中距骨ト跟骨トハ後方ニ於テ互ニ重疊
 スト雖前端ハ滑脱シテ内外ニ併列ス、舟狀骨三個ノ楔狀骨、竝ニ骰子骨ハ相平列ス、足根骨
 ノ間ヲ一直線ニ内外ニ走ル關節線ヲしよふばると氏關節 Articulatio Chopart ト云フ
 一側ハ距骨、跟骨、他側ハ舟狀骨及骰子骨ノ間ニアリ又足根骨ト中足骨トノ間ニモ之ト
 竝行シタル關節線アリ即チリすふらんく氏關節 Articulatio Lisfrank ナリ

い 距骨 Talus, Sprungbein ハ跟骨ノ上ニ坐シ、後方ニ位ヌル體 Corpus tali 前方ニア
 ル頭 Caput tali 及此二部ヲ連續スル頸 Collum tali ノ三部ヨリ成リ、體ハ高ク下面ハ跟骨
 體ト關節シ上面ニ於ケル滑車狀ニ彎曲シタル關節面距骨滑車 Trochlea tali ハ脛骨兩側ハ
 内外踝ト關節シ(外踝骨 facies malleolaris lateralis 及内踝骨 facies malleol. medialis) 共ニ足關節ヲ爲
 シ外踝面ハ廣ク三角形ニシテ其側方ハ下方ニ突出ス之ヲ距骨外側突起 Processus lateralis
 Talii ト云フ後面ニ長屈跗筋腱ヲ通ズル斜溝アリ長屈跗筋溝 Sulcus m. fl. hall. longii ト稱ス、
 頸ノ下面ハ距骨溝 Sulc. tali ニシテ之ト相對在シタル跟骨溝ト共ニ一管ヲ爲ス、之
 ヲ跗骨竇 Sinus tarsi ト云フ、距骨跟骨間靭帶ヲ容ル、所ナリ、頭ハ圓形ニシテ低ク前下

第百九十七圖

右足骨ノ背側



足根骨

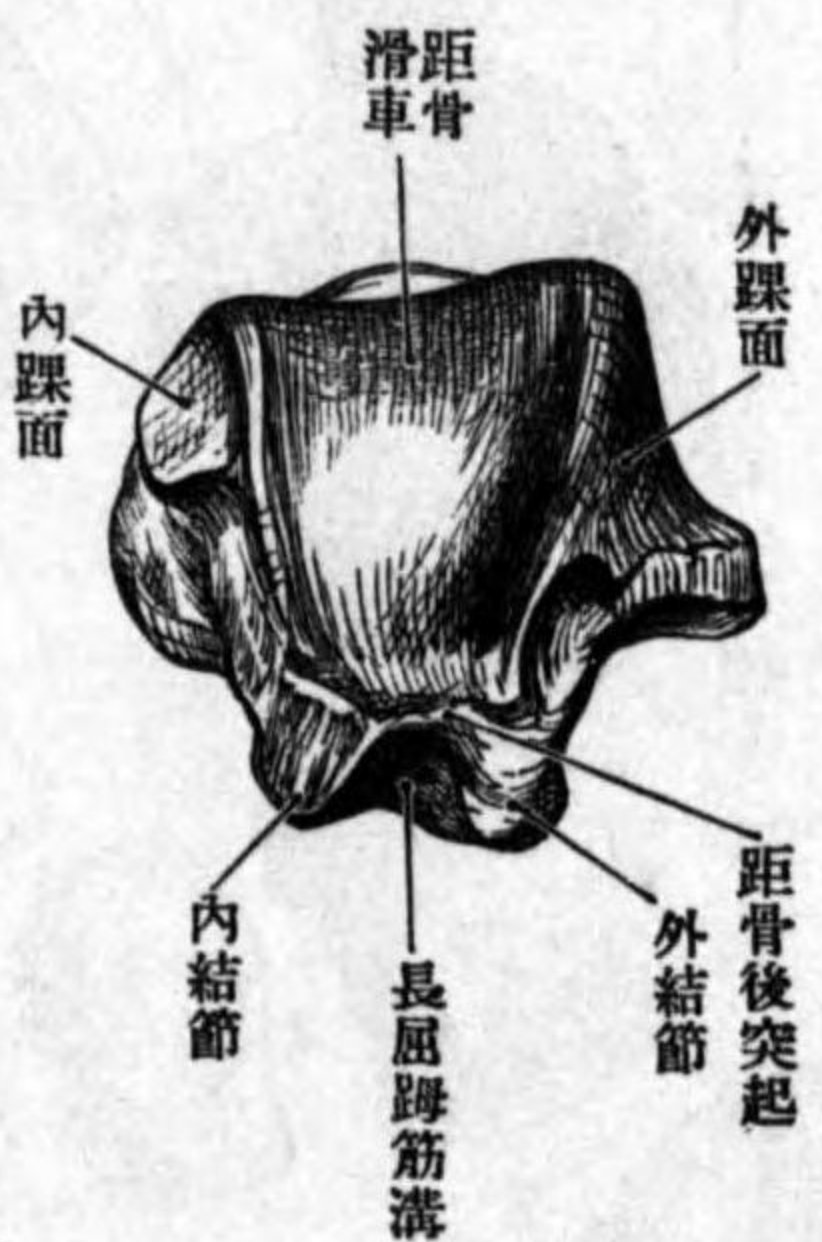
中足骨

跗骨

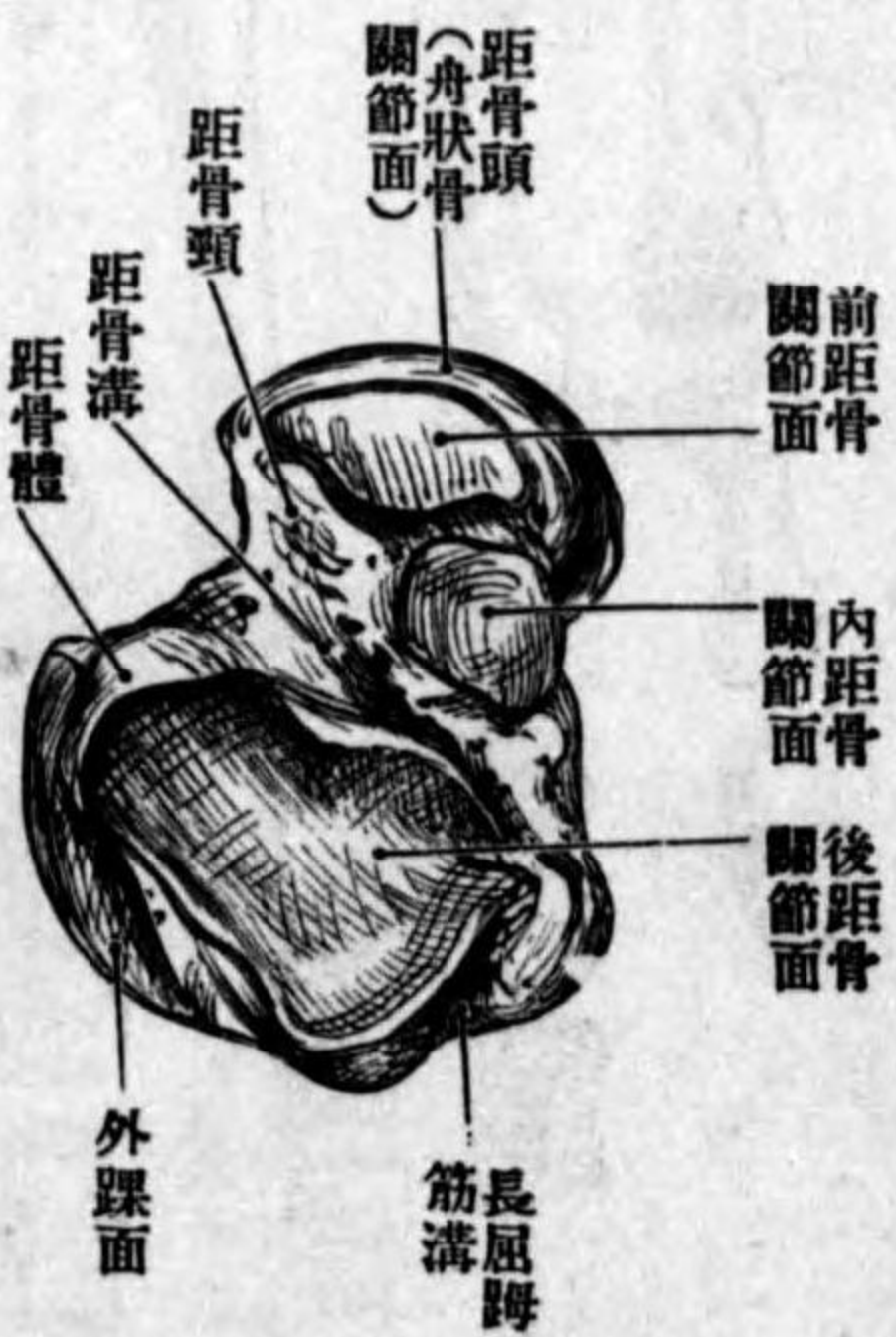
足根骨

一五三

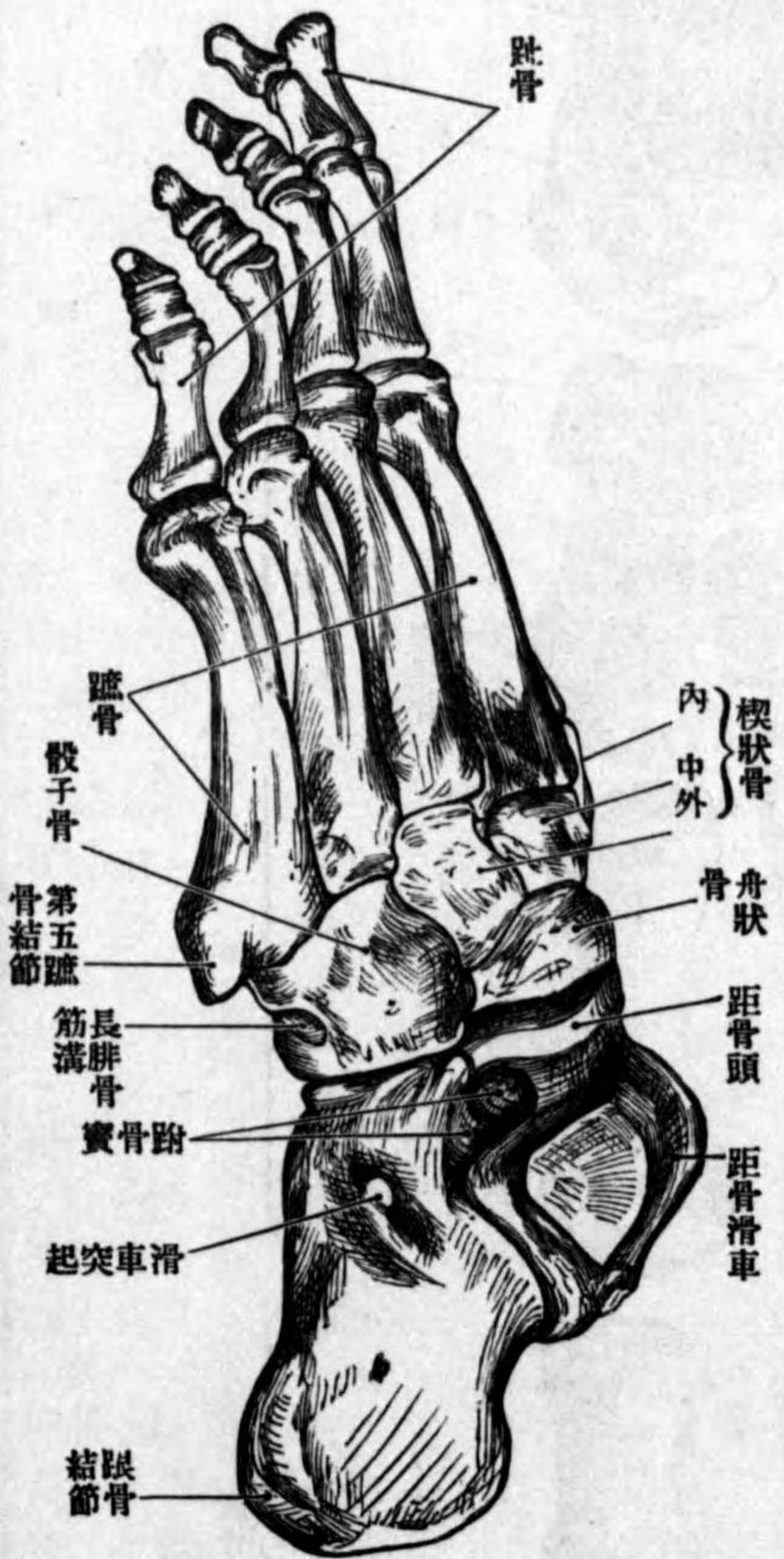第百九十八圖 距骨後面



第百九十九圖 距骨下面



第百二十二圖 足骨(外側ヨリ見ル)

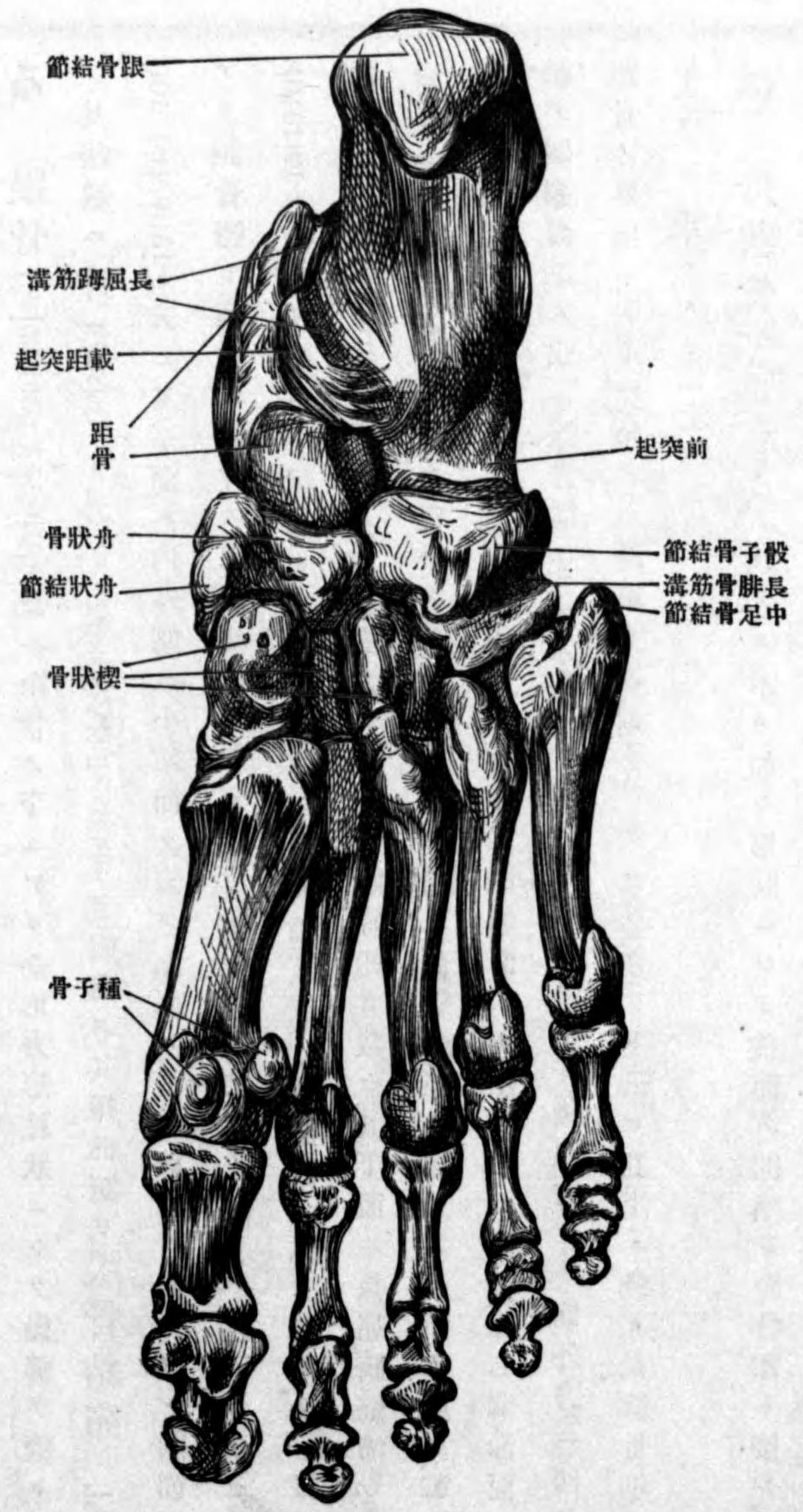


ニ位シ下側ハ二個ノ關節面ヲ以テ跟骨ト關節シ前側ハ舟狀骨ト關節ス
る 跟骨 Calcanus Fersenbein ハ距骨ノ下ニアリ、全形方形柱狀ニシテ後部ヲ體ト云

フ其後端ニ踵 Ferse アリ、あきりす腱 Achillessehne ヲ附著ス、其粗糙面ヲ跟骨結節 *Tuber calcanis* ト云ヒ其下面ノ内外側ニ小結節ヲ備フ、上面ニ斜ニ前方ニ向ヒタル關節面アリ距骨體ト關節ス、此骨ニ二突起アリ、前突起及載距突起之ナリ、前突起 *Processus anterior* ハ體ヨリ前方ヘ延長シタル部分ニシテ前端鞍狀ノ關節面ヲ以テ骰子骨ト接シ、載距突起 *Sustentaculum tali* ハ内方ニ出デテ距骨頭ヲ載セ、其下面ニ長屈跗筋溝 *Sulcus m. flexoris hallucis longi* ヲ現ハス、又足蹠ニ出ル所ノ血管神經ハ總テ其下面ヲ過グ、載距

突起ノ上側竝ニ前突起ノ上側ニ相接シタル二關節面アリ距骨頭ト接ス、此二關節面ト體ノ關節面トノ間ニ跟骨溝 *Sulcus calcanei* アリ扇狀ニ斜ニ後内方ヨリ前外方ニ向フ、跟骨ノ外側ニ屢、小突起アリ滑車突起 *Processus trochlearis* ト云ヒ其下ニ淺キ長腓骨筋溝 *Sulcus m. peronei longi* 走ル

は 舟狀骨 *Naviculare* ハ其名ノ示ス如キ形狀ニシテ後面ハ凹陷シ距骨頭ト接シ、前面ハ凸隆シ、連續セル三面ヲ以テ三個ノ楔狀骨ト接シ、内側ニ粗糙結節アリ舟狀骨結節 *Tuberositas ossis navicularis* ト云フ



に 楔狀骨 *Cuneiformia* ハ三個同形ノ小骨ニシテ舟狀骨ト中足骨ノ間ニアリ、蹠趾側ノモノヨリ第一、第二、第三ト數フベシ、第一楔狀骨ハ銳尖ヲ足背ニ向ケ、基底ヲ足蹠ニ向ハシム、第二、第三ハ之ニ反ス、第一楔狀骨ハ足蹠ニ結節 *Tuberositas* ヲ有ス、側面ハ互ニ相接シ後面ハ短ク稍、凹陷シテ舟狀骨ト關節シ、前面ハ長ク平坦ニシテ第一乃至第三中足骨ニ連ル、而シテ第二楔狀骨ハ他ノ二骨ヨリ短キヲ以テ其前端凹字形ヲ爲シ之ニ第二中足骨符入ス

ほ 骰子骨 *Cuboidaeum* ハ跟骨ト中足骨ノ間ニアリ、眞ノ骰子形ナラズ三稜柱形ニシテ五面ヲ有ス、即後關節面ハ彎曲シテ跟骨ト接シ、骨關節面ハ二窩ニ別レテ第四、第五中足骨ト接シ、他ノ三面ハ上、内及下方ニ向フ、内面ハ小關節面ヲ以テ第三楔狀骨ト接シ、下面ニハ大ナル結節アリテ斜ニ位ス、骰子骨結節 *Tuberositas cuboidaei* ト云フ、其前側ニ長腓骨筋溝 *Sulcus m. peronei longi* アリ、關節面ノ如ク軟骨ヲ被ル

坤 中足骨(蹠骨) *Metatarsus*

中足骨ハ五個ノ小管狀骨ニシテ、後端ハ一般ニ三角形ヲ帶ビ足根骨ニ連ル、之ヲ基底 *Basis* ト云フ、第五中足骨ハ其外側ニ突起ヲ出ス、中足骨結節 *Tuberositas ossis meta-*

tarsalis ト云フ、即短腓骨筋ノ附著部ナリ、體ハ下方ニ向ヒテ少シク弓形ヲ帶ビ側方ヨリ稍、壓平セラレタル如キ狀ヲ呈ス、其前端ヲ小頭 Capitarum ト云フ、少シク側方ヨリ壓平セララル

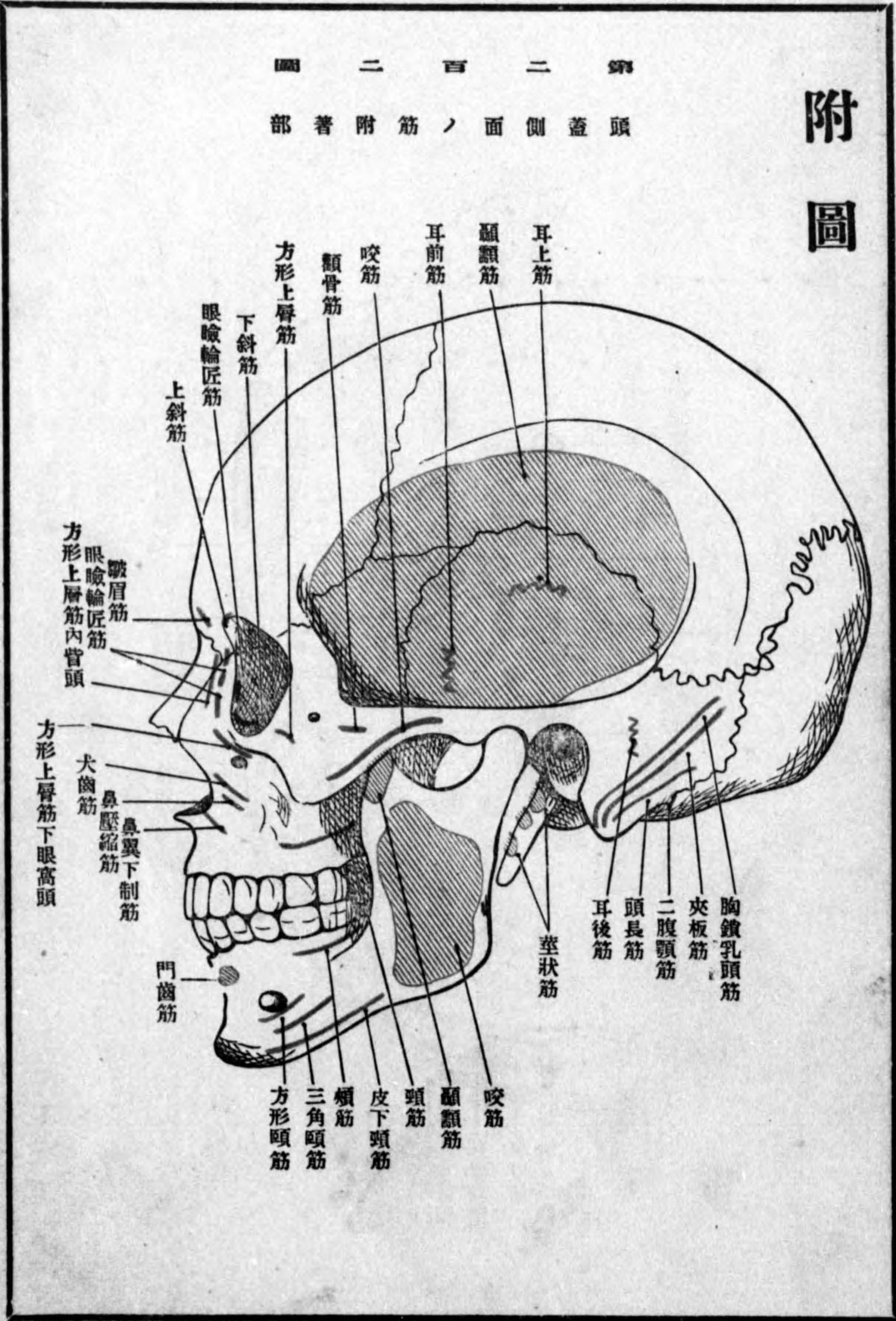
異 趾骨 Phalangen

趾骨ハ指骨ト一致シテ各趾三節ヲ備フ、然シテ第一趾ハ其中節ヲ缺キ、第三節ノ小頭即粗糙縁ヲ爪突起 Processus unguicularis ト云フ、趾骨ノ第二節及第三節ハ指ノ同節ニ比シテ極メテ小サク、第五趾ハ屢、二節相癒合シテ一骨トナル
足骨ノ發育ハ手骨ニ同ジ故ニ爰ニ再セズ

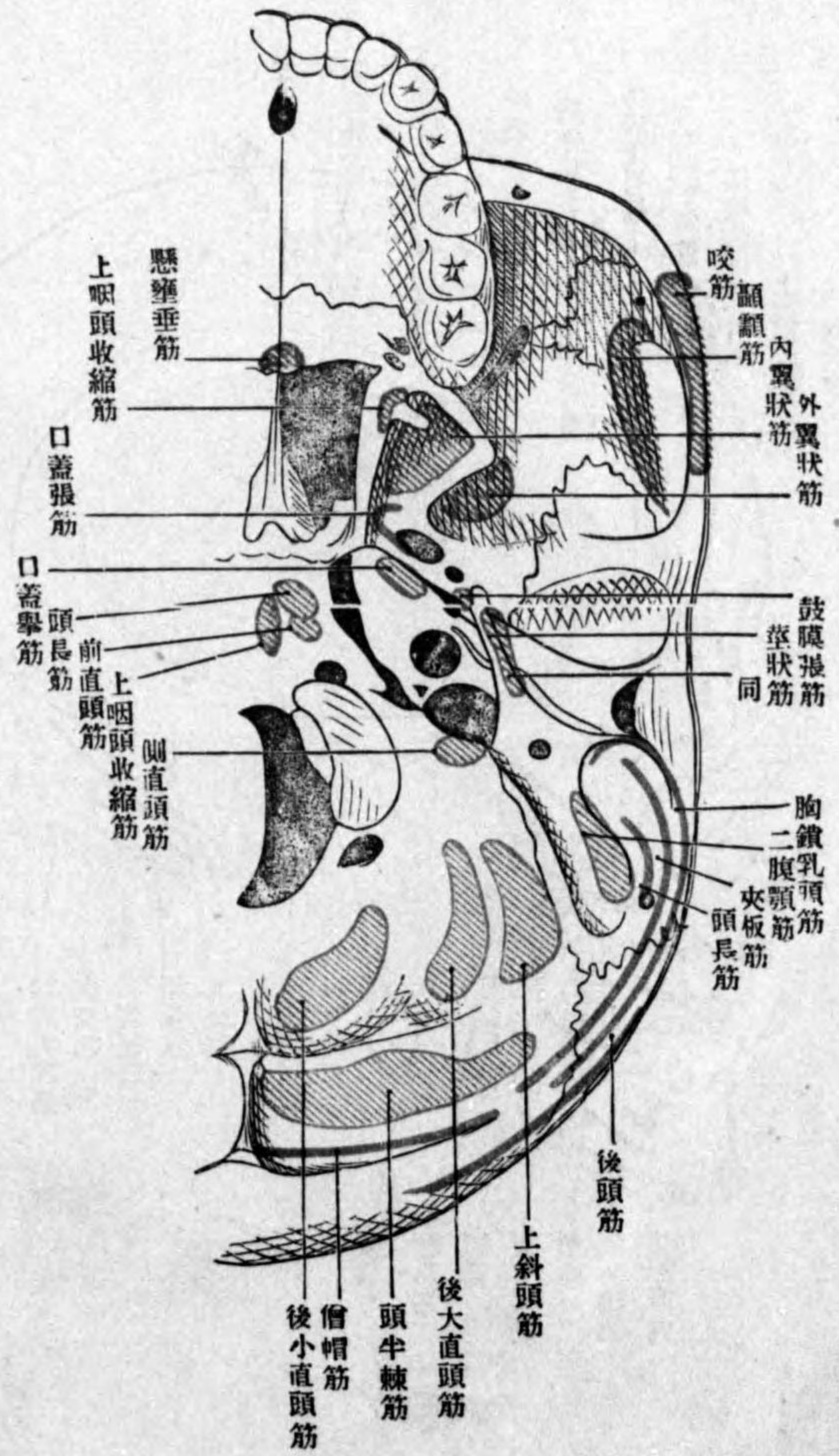
增訂人體解剖學第一卷終

附圖

圖二百二第
部著附筋ノ面側蓋頭

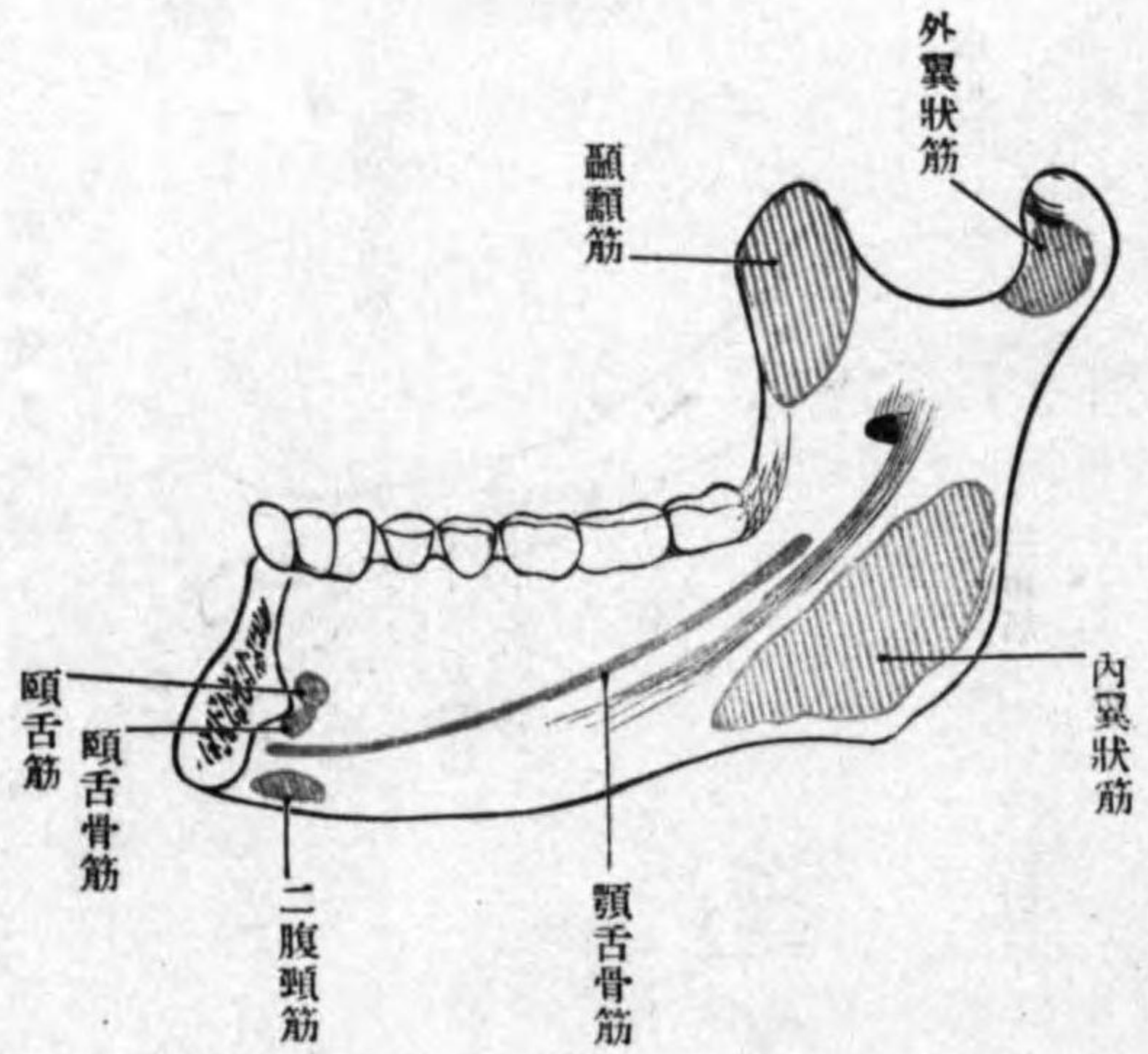


圖三百二第
部著附筋ノ面底蓋頭



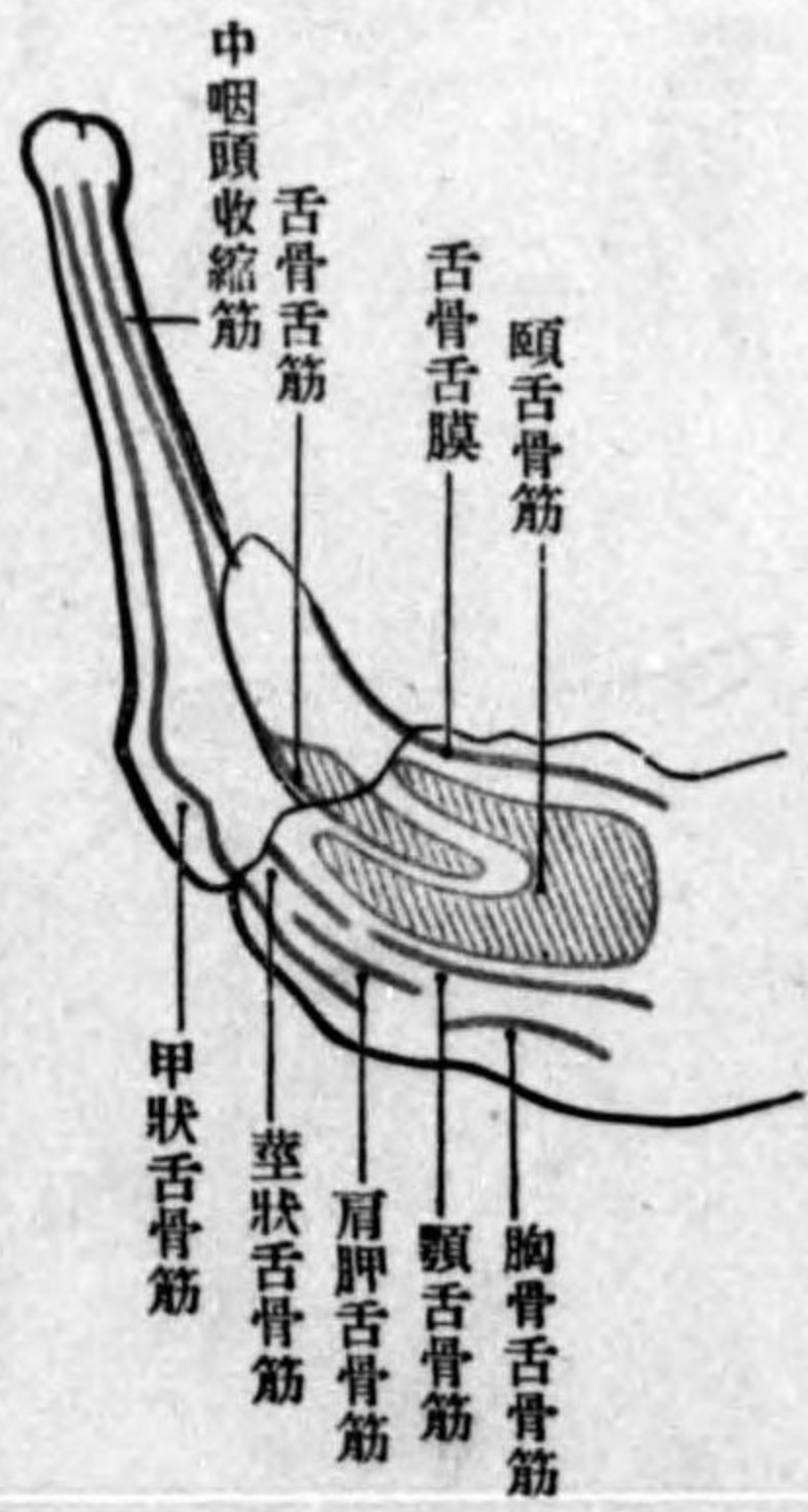
第二百四圖

下顎骨ノ内面筋ノ附著部



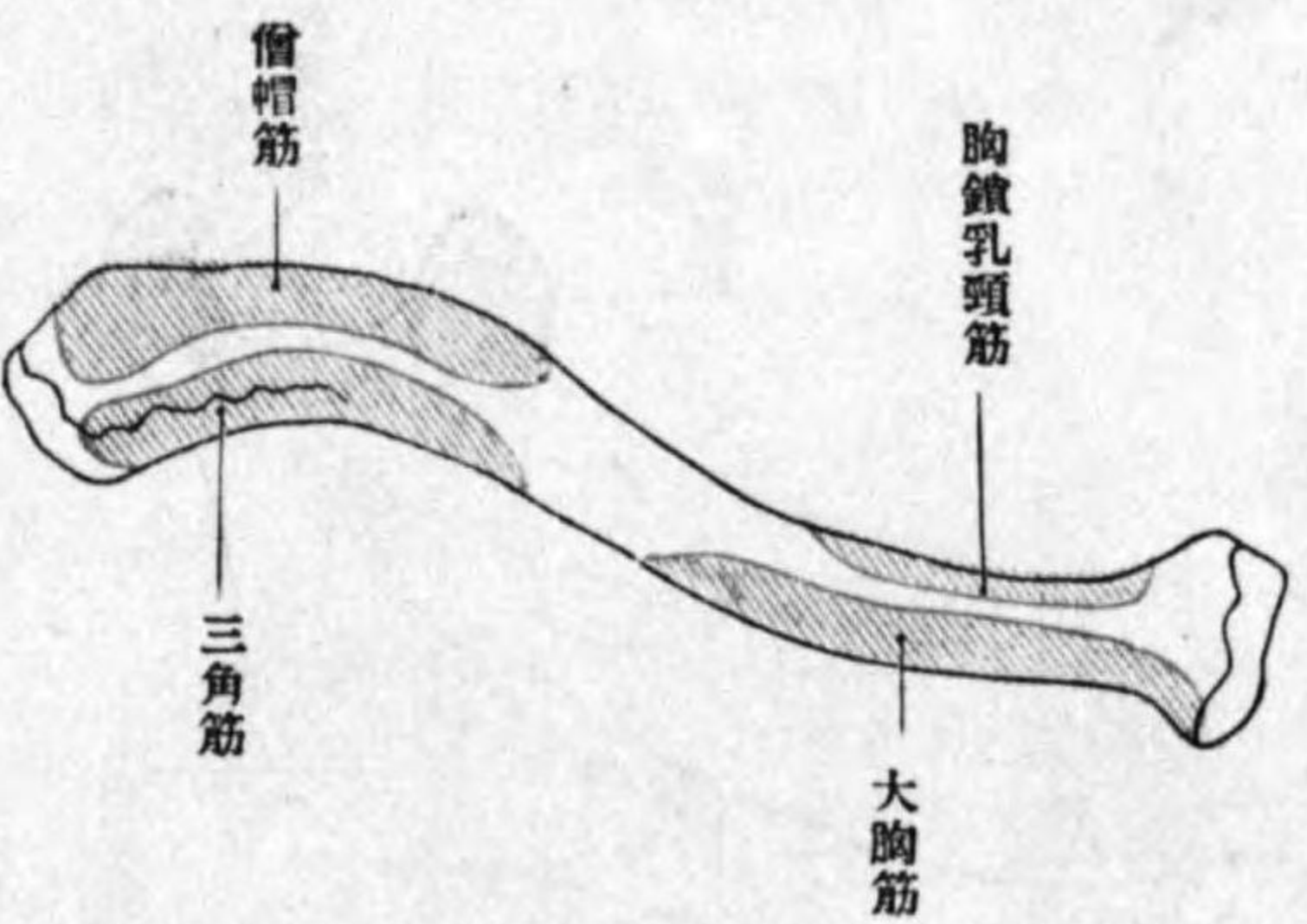
第二百五圖

舌骨ノ上面筋ノ附著部



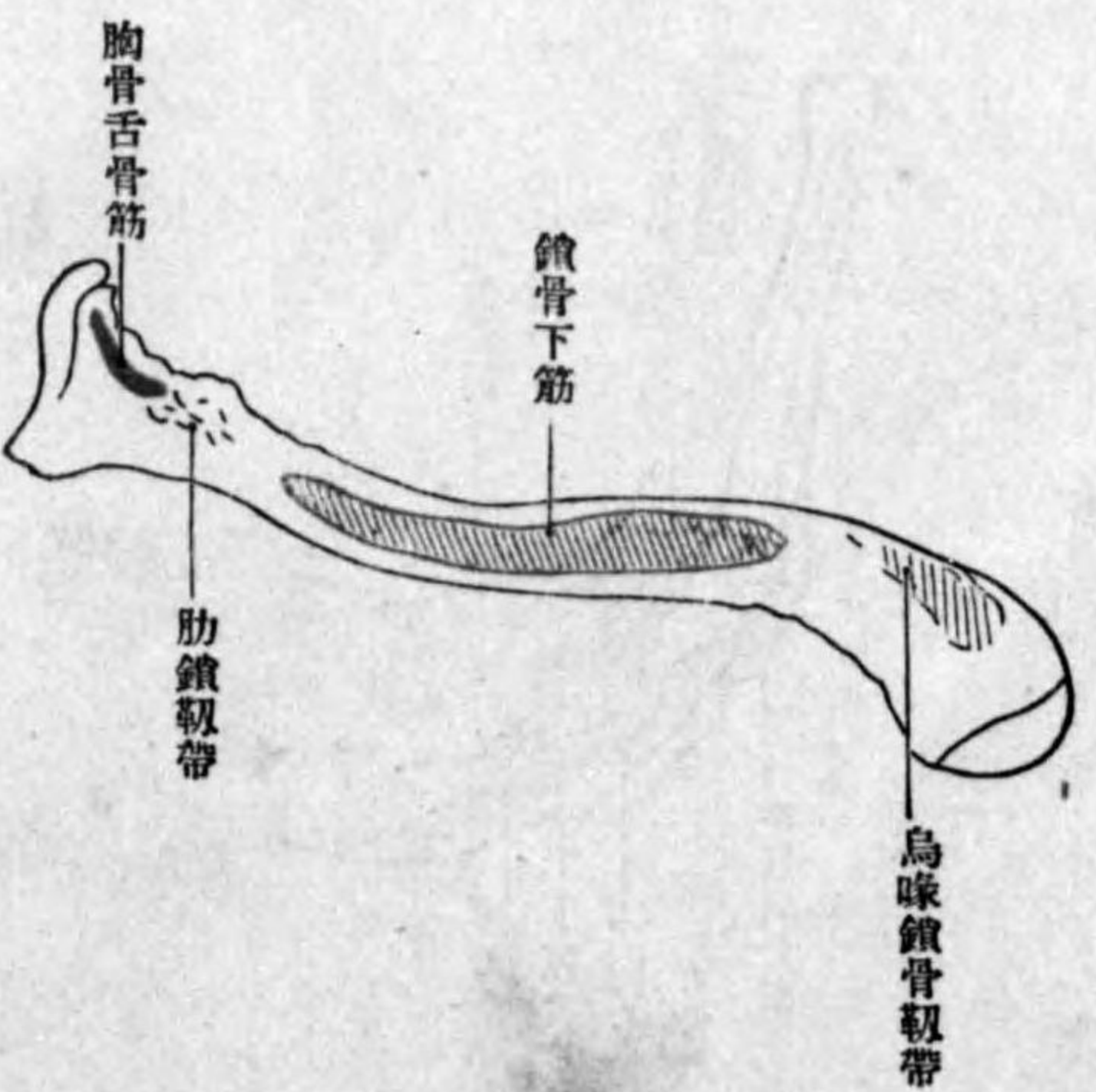
第二百六圖

右鎖骨上面筋ノ附著部



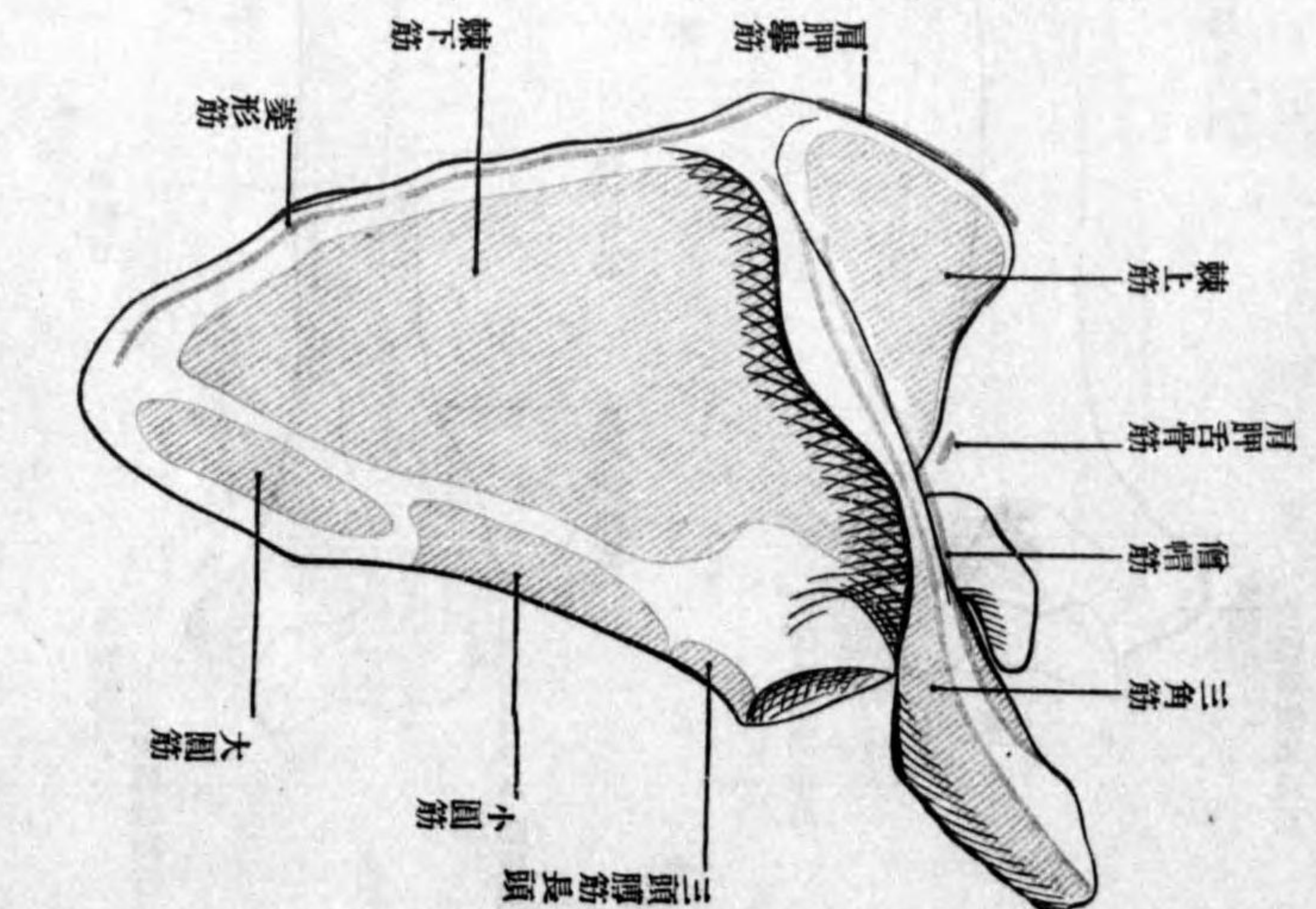
第二百七圖

同下面筋ノ附著部



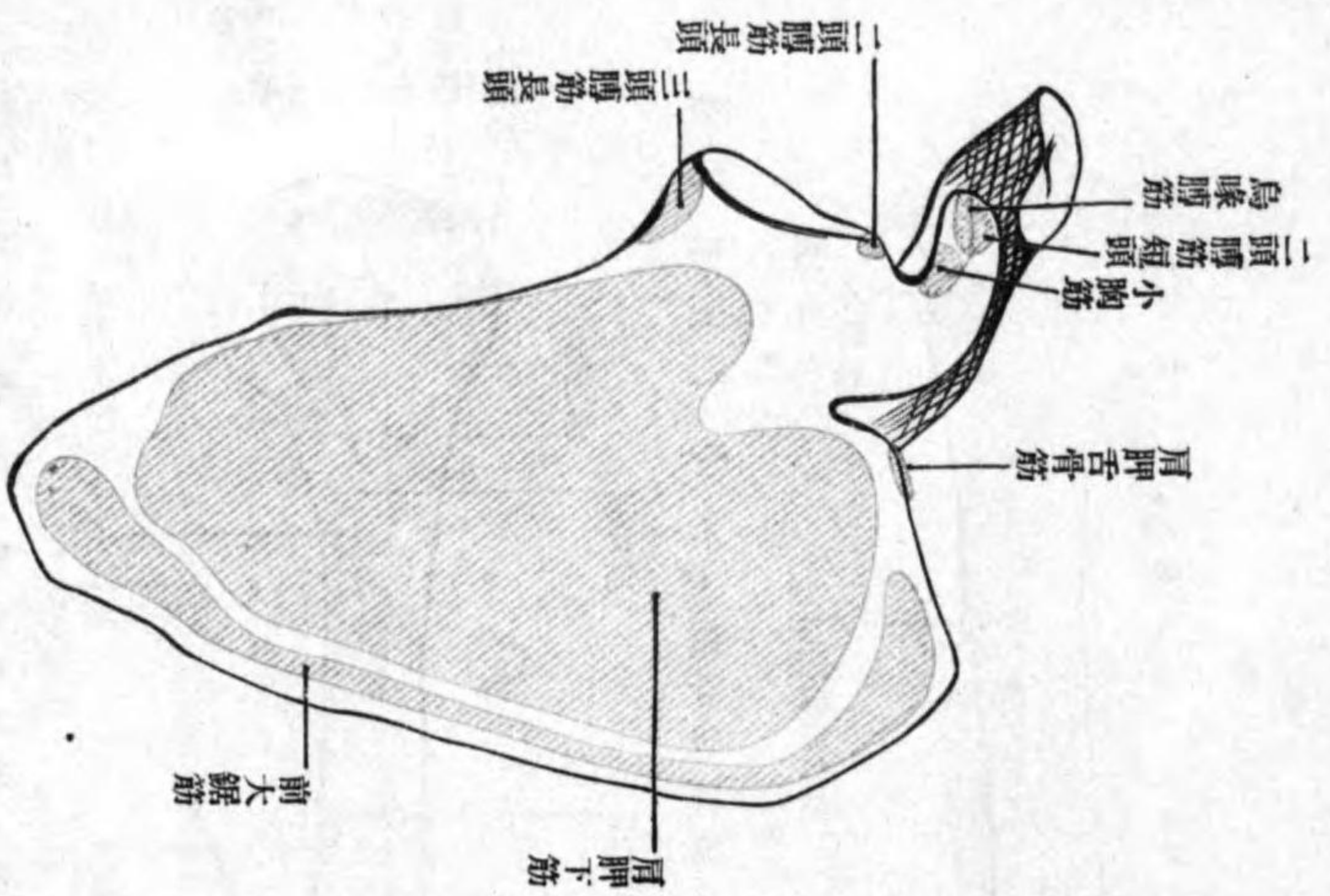
第二百八圖

右肩胛骨後面筋ノ附著部



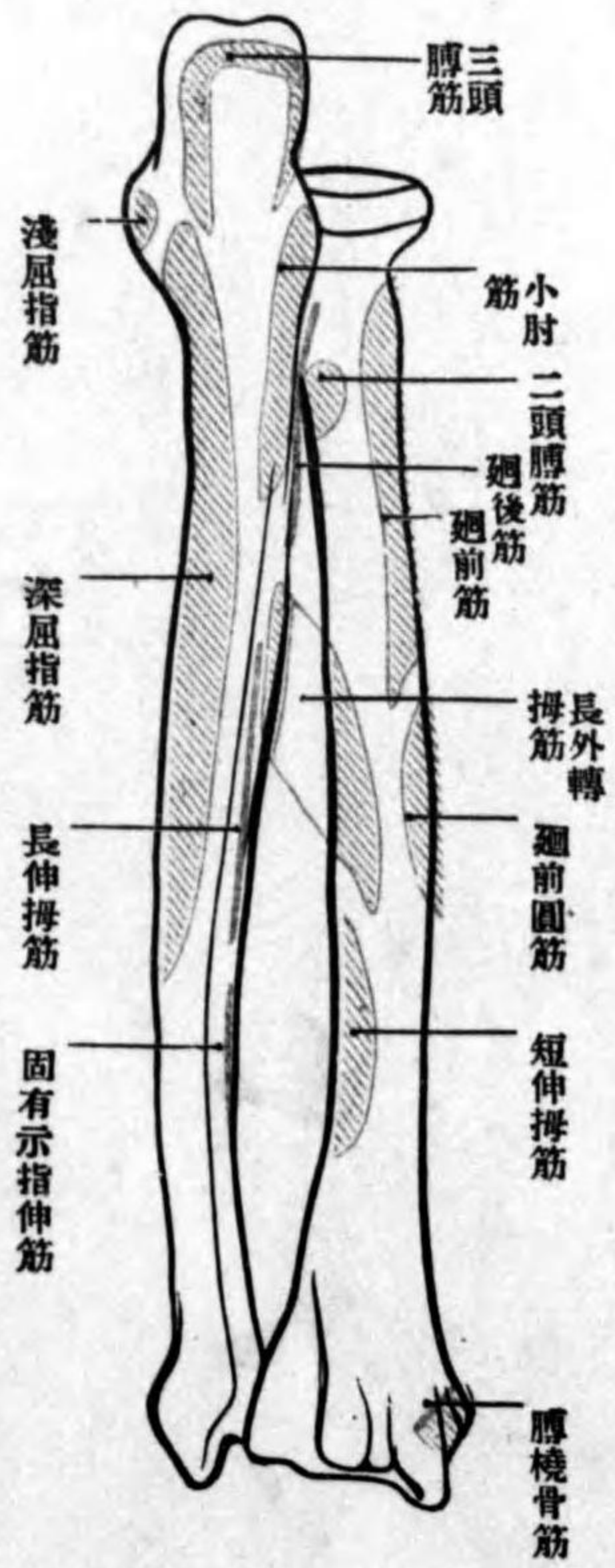
第二百九圖

右肩胛骨前面筋ノ附著部



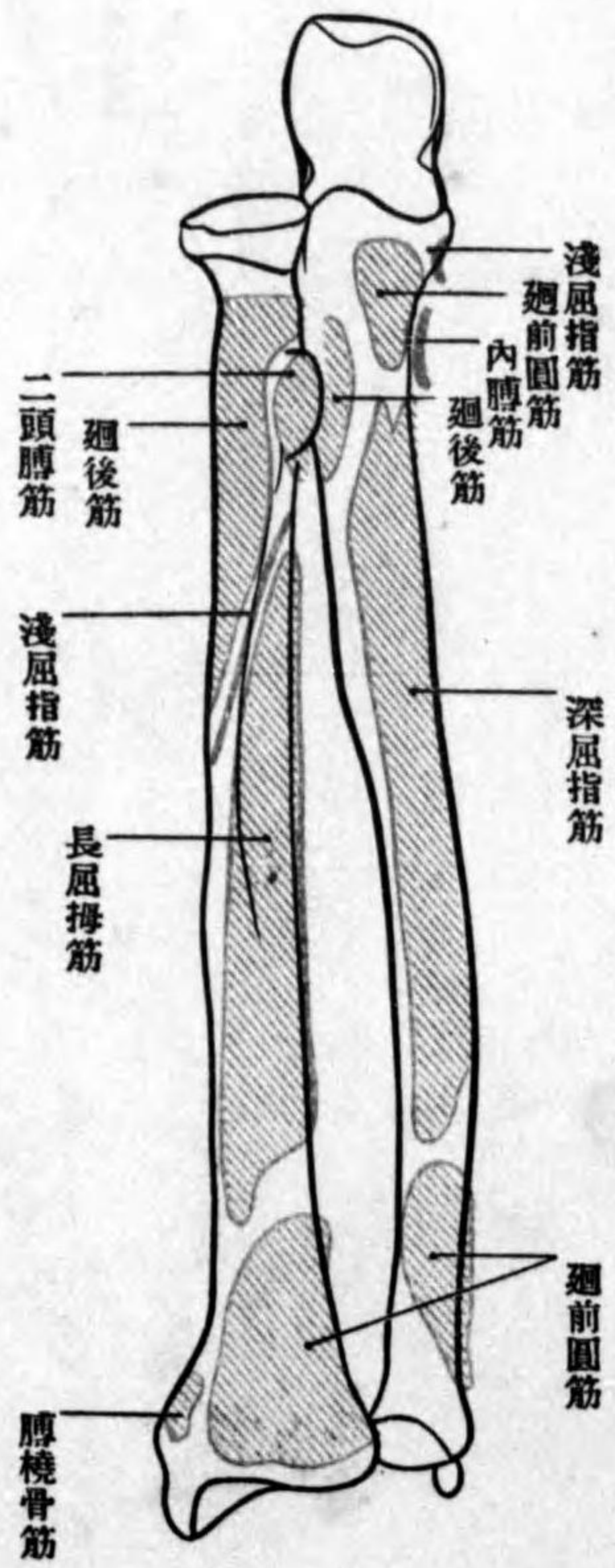
圖三百二十二第

部著附ノ筋、側後骨膊前



圖二百二十二第

部著附ノ筋、側前骨膊前



圖二百一十第 右上膊骨前面筋ノ附著部

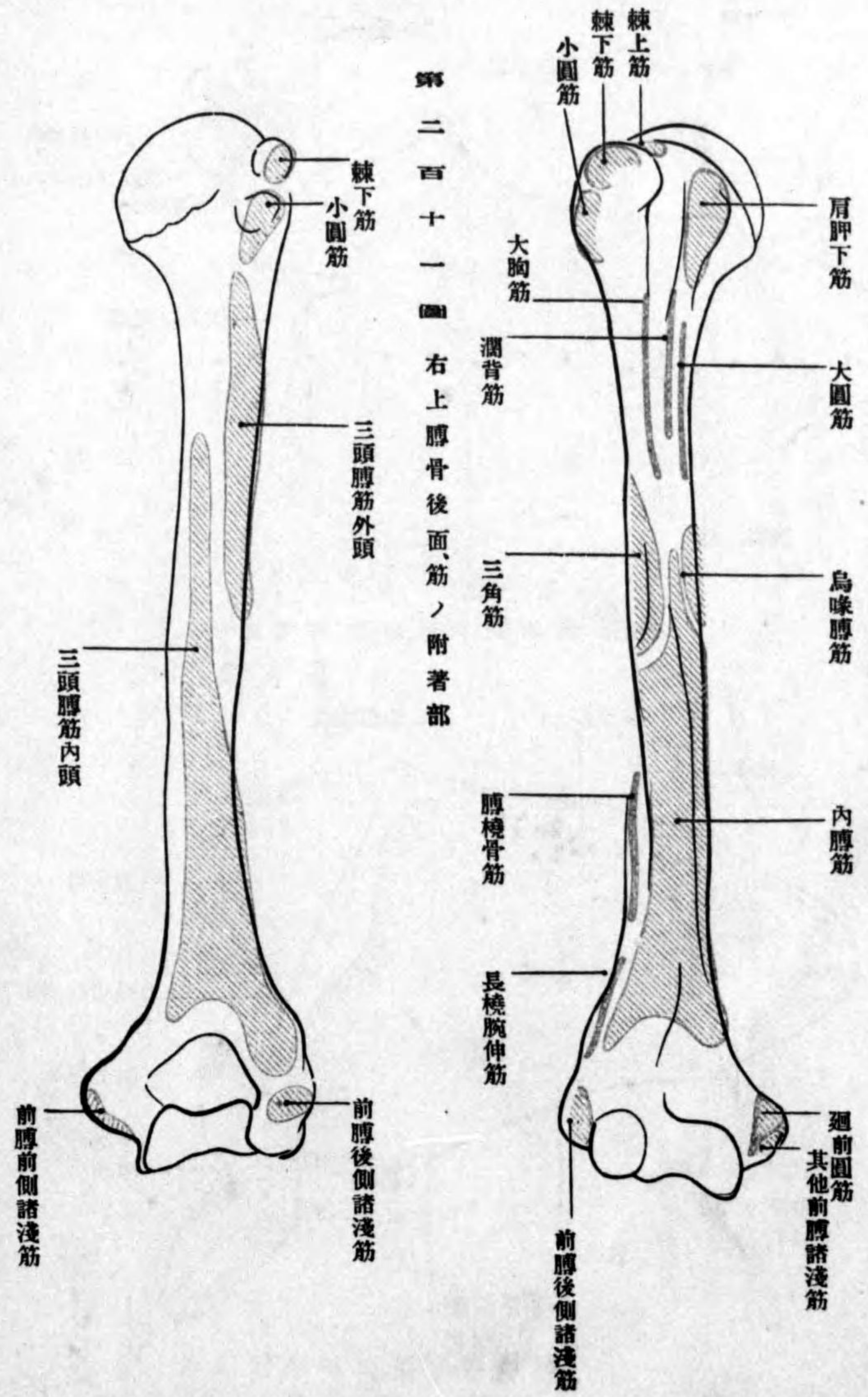
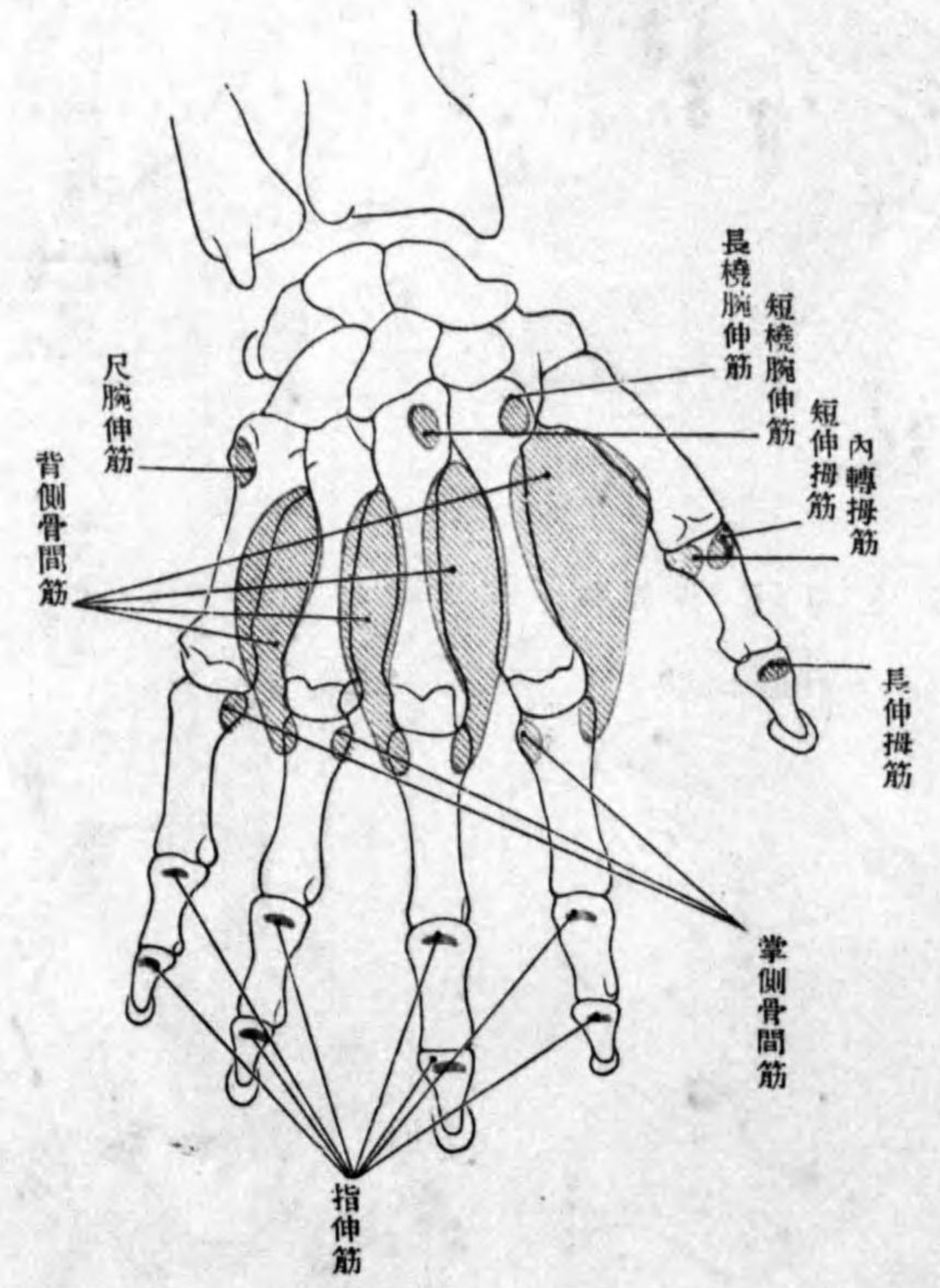


圖 五 十 百 二 第

部 著 附 ノ 筋、側 背 骨 手

附
圖

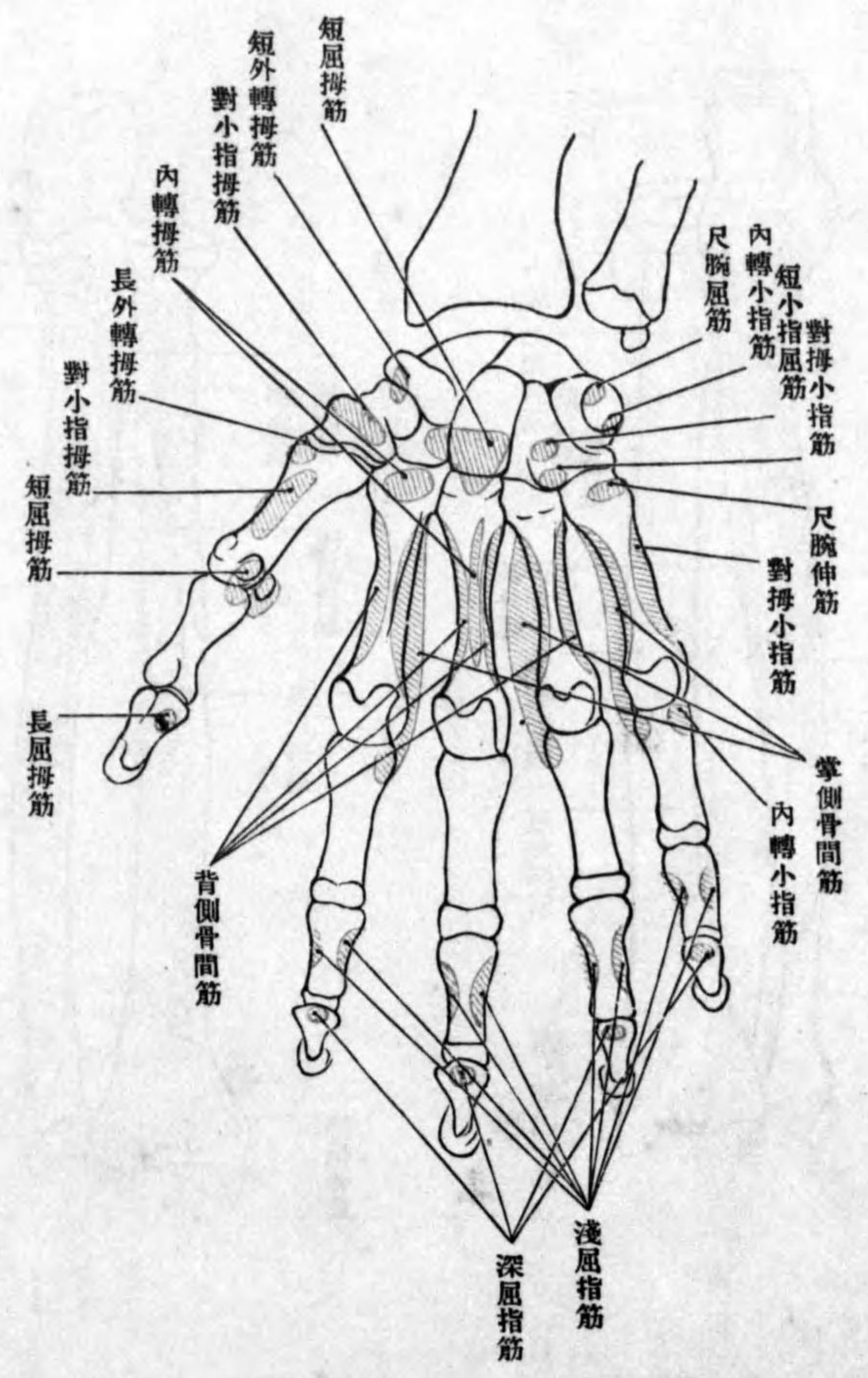


一六七

圖 四 十 百 二 第

部 著 附 ノ 筋、側 掌 骨 手

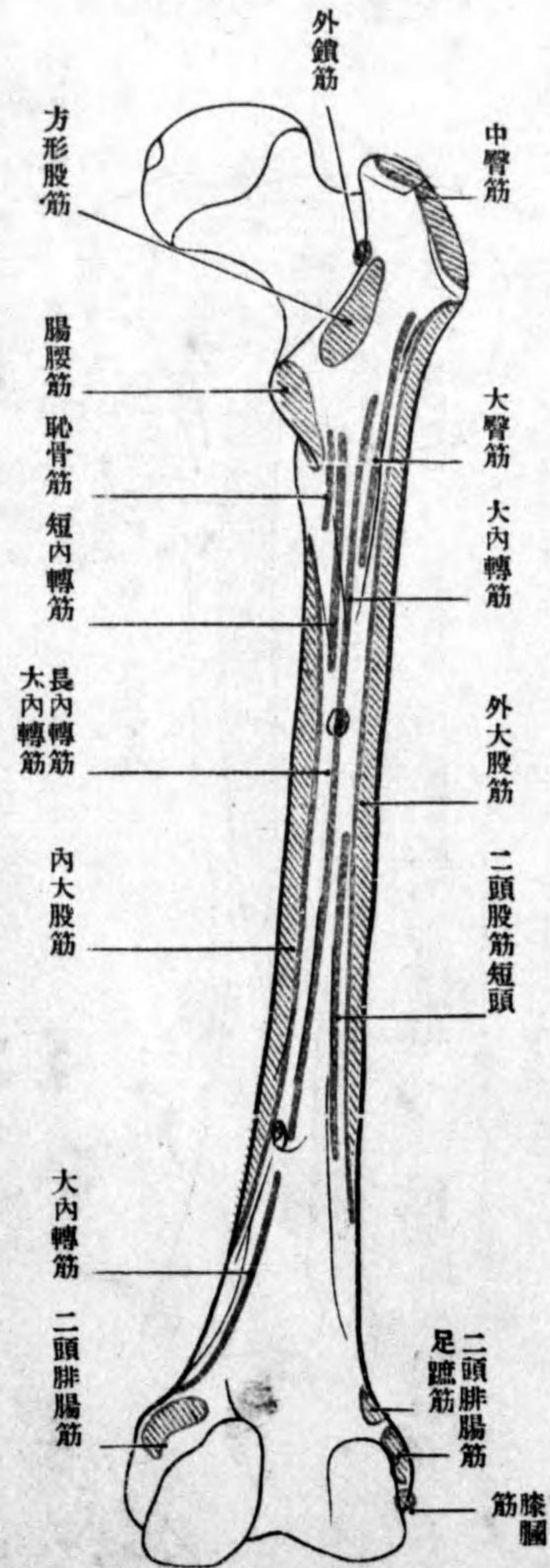
附
圖



一六六

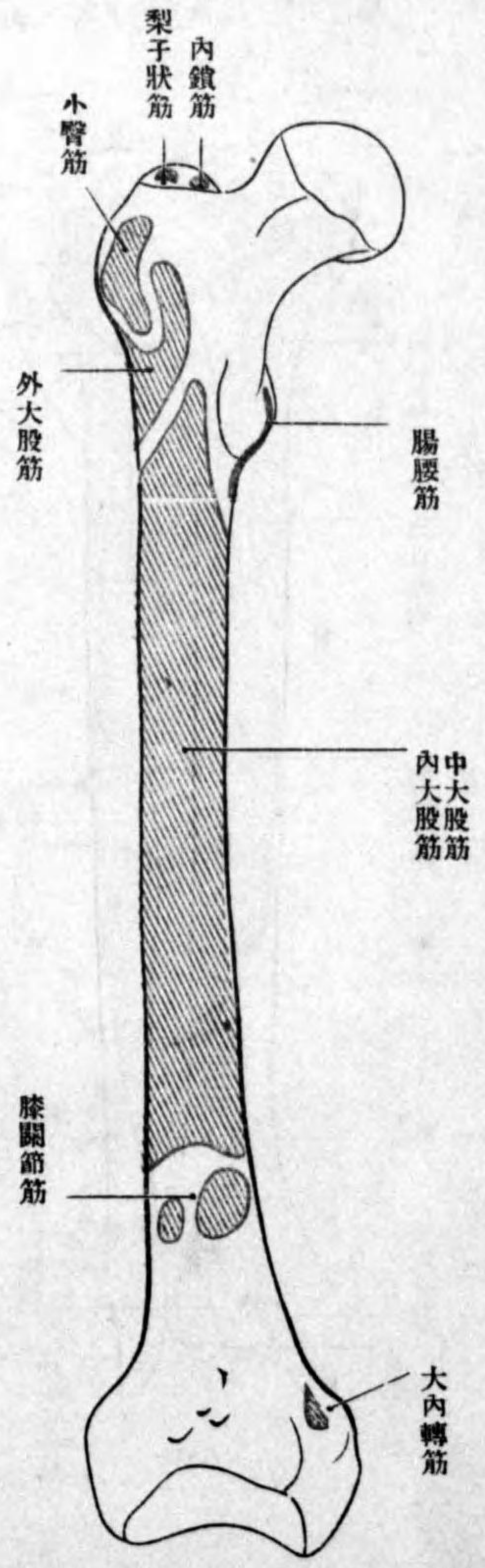
圖九百二十第

部著附筋、面後骨腿大右

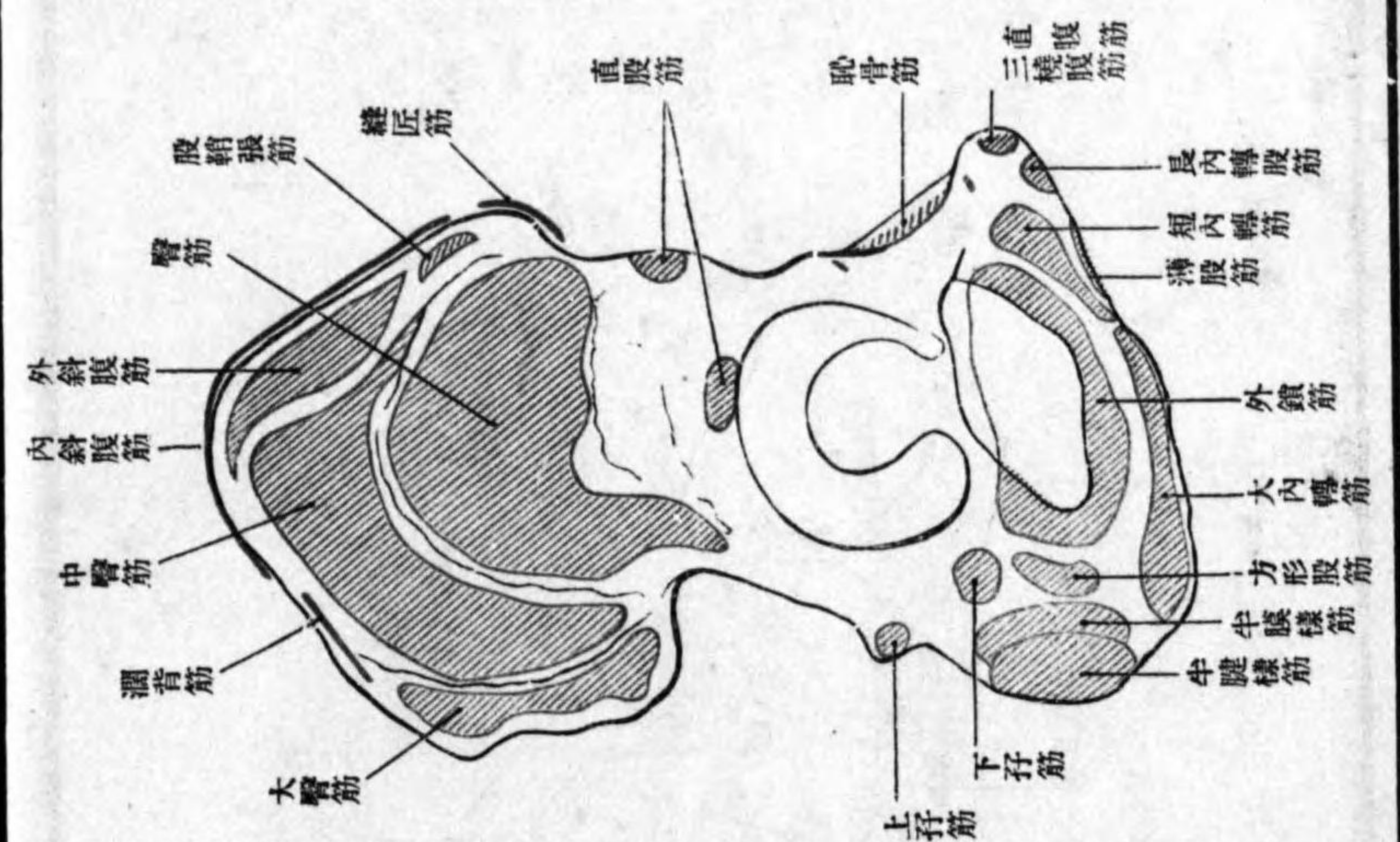


圖八百二十第

部著附筋、面前骨腿大右



圖二百十六第 右股骨外面筋附者部



圖二百十七第 右股骨內面筋附者部

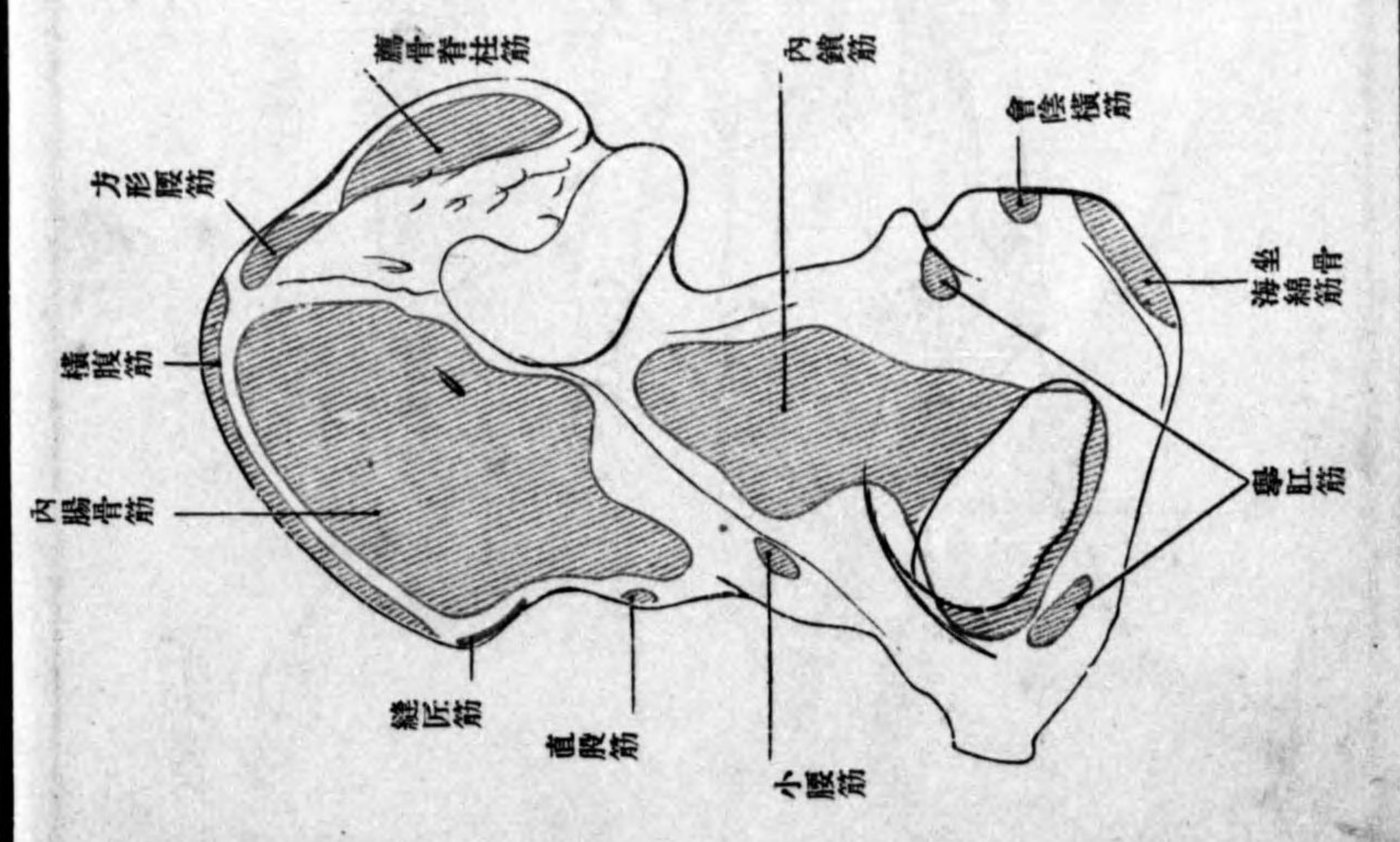


圖 二 十 二 百 二 第

部 著 附 筋、面 背 骨 足 右

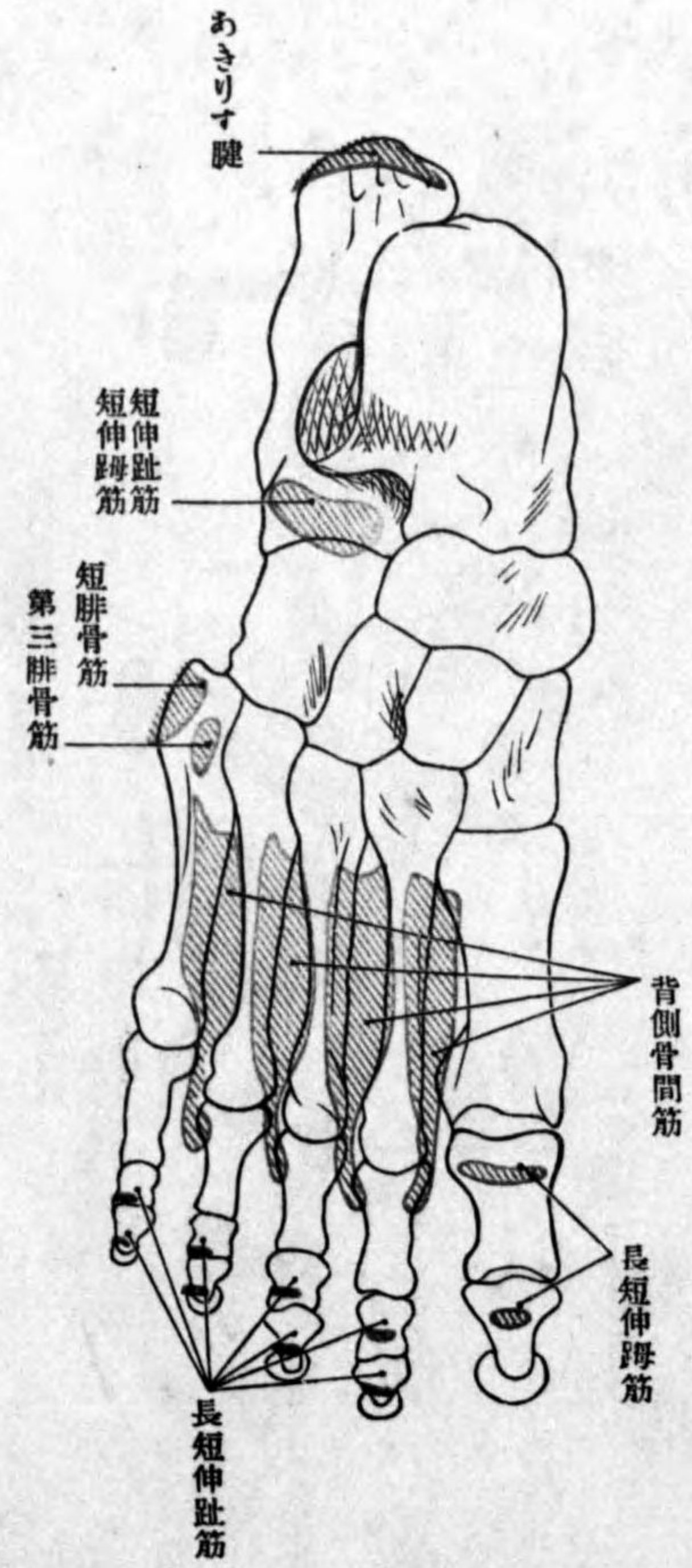


圖 一 十 二 百 二 第

部 著 附 筋、面 後 骨 腿 下 右

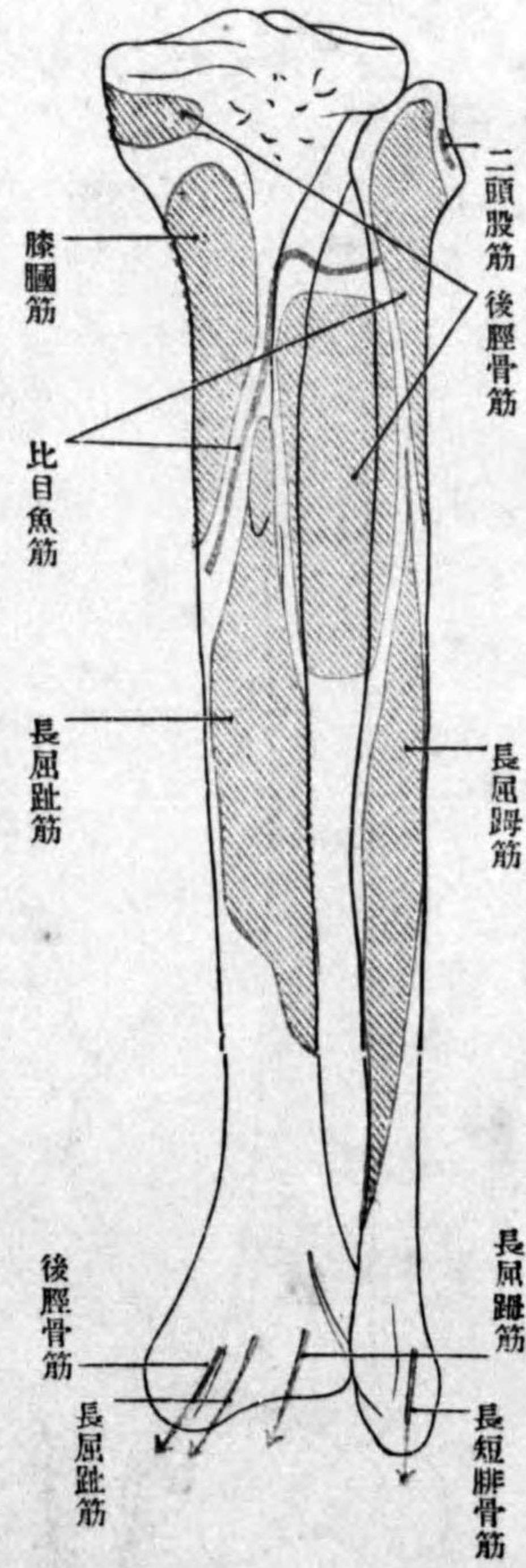
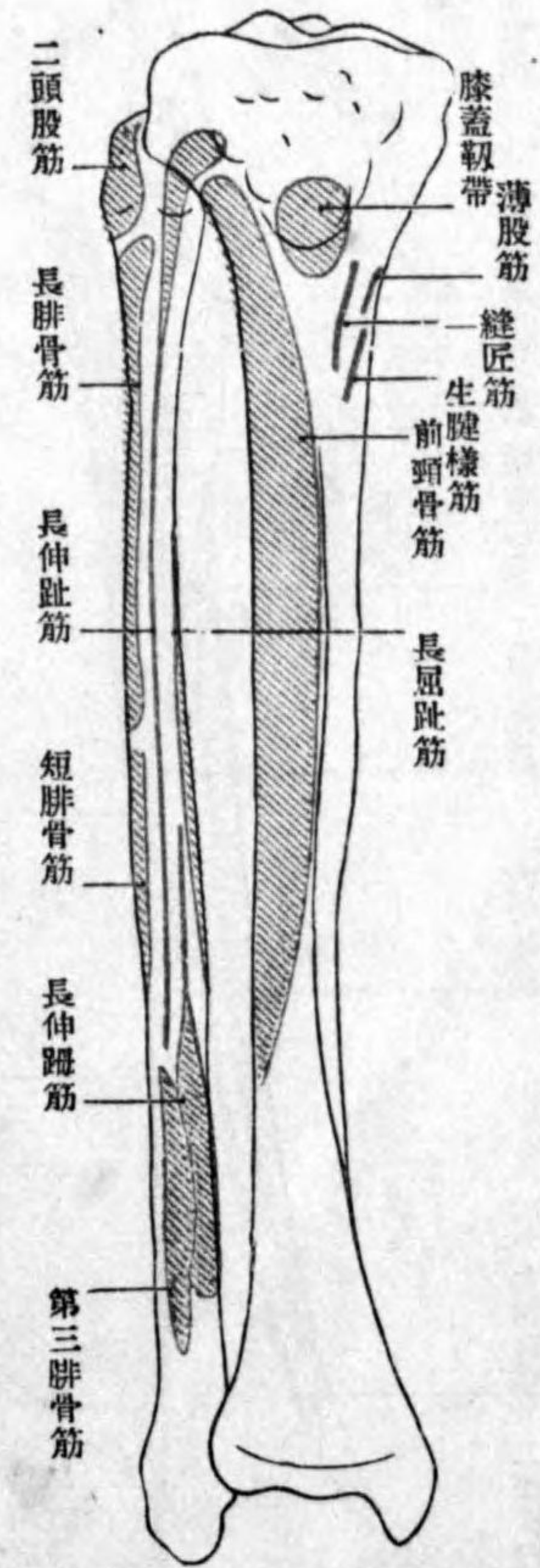


圖 十 二 百 二 第

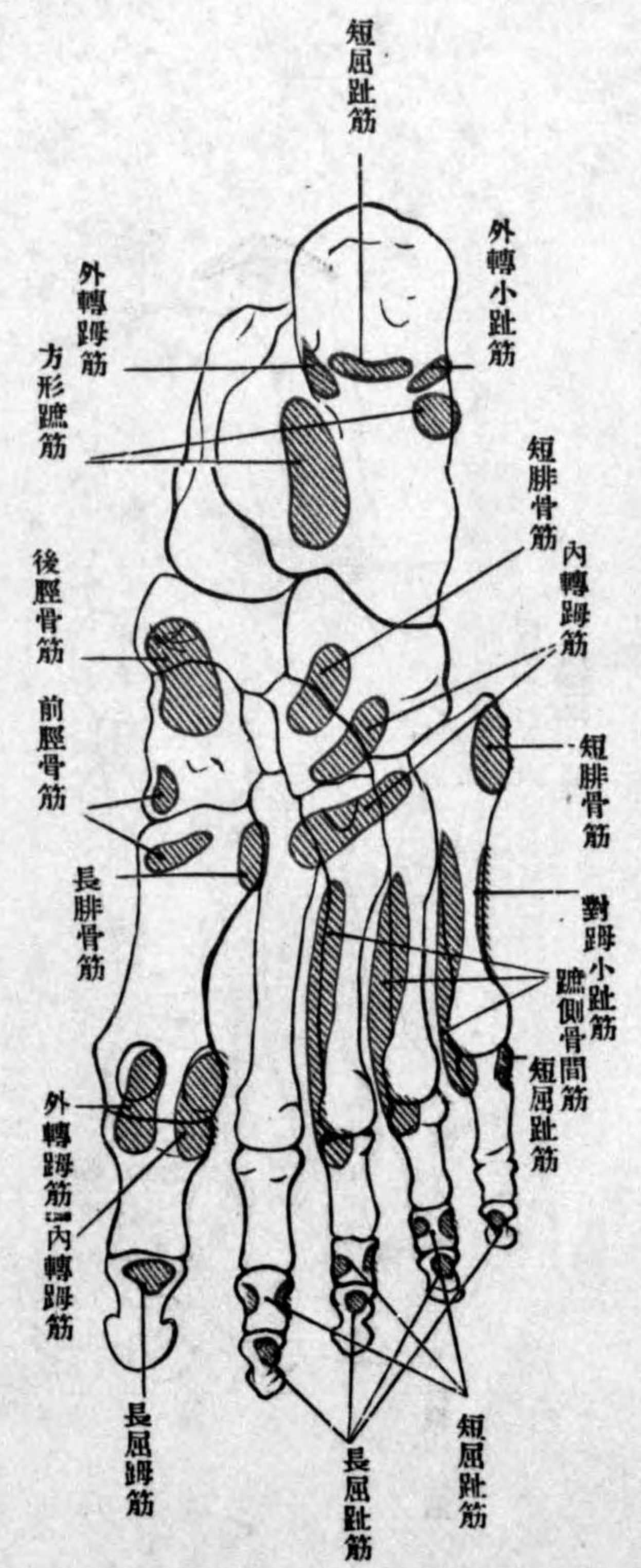
部 著 附 筋、側 前 骨 腿 下 右



3/17/41

附圖終

圖三十二百二第
部著附筋、面側趾骨趾右



附圖

一七

解剖卷一奧附

明治三十六年九月六日第一版印刷
 明治三十八年四月九日第二版發行
 明治三十九年八月十二日第三版發行

正價金九拾錢

著者 石川喜直

發行者 田中增藏

印刷者 仁科衛

印刷所 厚信舍

不許複製

發行所

東京市本郷區龍岡町三十四番地
 振替貯金口座四一八番

吐鳳堂書店

(電話下谷一六七二番)



49
281

關西大賣捌

大阪市南區心齋橋筋一丁目 松村九兵衛
 全 市全區心齋橋筋博勞町 丸善株式會社支社

弘 通 書 林

東京市日本橋區通三丁目 丸善株式會社書店
 全 市本鄉區湯島切通坂町 南江堂書店
 全 市本鄉區春木町二丁目 半田屋書店
 全 市本鄉區湯島切通坂町 金原書局
 全 市神田區鍛冶町 朝香屋支店
 全 市本鄉區春木町三丁目 南江堂支店
 全 市本鄉區春木町三丁目 積運堂書店
 名古屋市本町三丁目 丸善書局
 熊本市新二丁目 長崎善次郎
 長崎市引地町 長崎善次郎
 岡山市上之町 安中集榮堂
 京都市寺町通二條下ル 渡邊宗治郎
 金澤市片町 若林茂一郎
 宇都宮書店

最新醫學字書發刊

醫學士興津磐 醫學士大島櫟 共著

〔四六判紙數七百五十四頁〕
 〔語數拾萬餘言〕

獨羅醫西語新字典

全一冊 正價金參圓
 郵稅拾五錢
 本綴美綴
 印刷鮮明
 圖畫挿入

本書ハ著者ガ拮据盡瘁數年ヲ經テ漸ク完成シタルモノニシテ(一)語數ノ豐富ナルコト(二)名詞ノミナラズ形容詞動詞ニ至ルマデ盡ク之レヲ網羅シタルコト(三)文法上ノ符號ヲ用ヒテ名詞ニハ性動詞ニハ自他ヲ區別シタルコト(四)譯語ノ適切ナルコトト特ニ數十種ノ譯書ヲ檢シテ一々其出典ヲ明記シタルコト(五)多數ノ圖畫ヲ挿入シ比較物體ノ大小ヲ表示シタルヲ等其特色トスル所頗ル多ク實ニ醫學字典中ノ巨擘ト謂フベシ加之ナラズ印刷ノ鮮明ナル紙質ノ善良ナル錦上更ニ花ヲ添ヘタルノ趣アルベシ

日本醫事週報批評 凡ソ字書ニ貴ブトコロハ贅語ヲ省キテ必要ノ語數ヲ多クシ成ルベク紙數ヲ減ジテ然カモ之ヲシテ有用ナラシムルニアリ徒ニ紙數ヲ多クシテ其形ヲ龐大ニシテ外觀ヲ壯ニスルモ贅語多クシテ必要語少ナケレバ是レ瓦礫ノミ何ノ用ヲカ爲サンヤ此書即チ前項ノ要ヲ得タルモノ眞ニ醫學生ノ寶典ト云フベシ

發行所

東京市本鄉區龍岡町卅四番地
 (電話下谷一六七二番)

吐鳳堂書店

49
28.

終