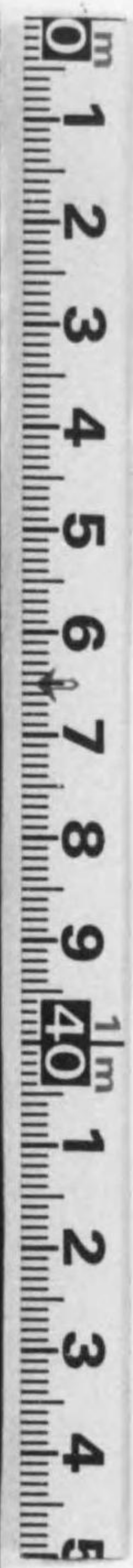

57-49



57
49



始



色彩皮膚病圖譜

下卷
〔第一帙〕

醫學博士土肥慶藏
醫學博士遠山郁三
共著

南山堂書店

57-49

文身 (刺青・入墨黥) Tätowierung, Tatauierung

第一表

(大正八年二月)

患者 M. T. 七十七歳男、職人。

既往症 壯年時代當時ノ職人風俗ニ從ツテ刺青ヲ始メ、時々之ヲ中絶シテ數年ヲ費シタリトイフ。操作ハ數本乃至數十本ノ鍼ヲ束ネテ毛筆狀トナシ、之ニ墨汁又ハ朱ヲ浸シテ皮膚ヲ刺セリ。其際皮膚ハ發赤腫脹シ、灼熱及ビ疼痛ヲ覺ユルモ、大抵一週間内外ヲ經バ常態ニ復スルヲ常トシタリト謂ヘリ。

現症

軀幹四肢附圖第一圖第二圖ニ亘ツテ廣汎、緻密ナル文身アリ。背部ニハ櫻花爛漫、紛葩ノ間ニ清玄ト櫻姫トヲ配シ、左腕ニ網手、右腕ニ大蛇丸ヲ旋ツテ、蛞蝓ト巨蛇トヲ點綴シテ密畫ヲ劃シ、彩色絢爛タリ。但シ地雷也ト墓竝ニ著色ハ未ダ完成スルニ至ラズシテ、頭部皮膚ニ癌腫ヲ獲テ、殘ス。本圖ハ其ノ屍體ヨリ採リタル皮膚ノ剝製標本ナリ。

療法

色素料ハ多ク眞皮内ニ存スルヲ以テ、文身ノ美容的除去ハ容易ナラズシテ多少ノ癩瘡ヲ遺ス。殊ニ本例ノ如キ廣汎ナル文身ハ到底完全ニ除去シ難シ。小ナル文身ハ成ルベク切除シタル後縫合又ハ植皮ヲ施スベキモ、廣汎ナルモノハ雪狀炭酸療法ヲ行フカ或ハ濃厚石炭酸又ハ三タロール醋酸又ハ二%ピルガロール軟膏等ヲ塗布シテ腐蝕ス。ワリオット氏 Vartol ハ五〇%タンニン醋酸水溶液ヲ塗布シタル後直ニ束針ヲ以テ刺刺シ、次デ硝酸銀桿ヲ以テ該部ヲ抹擦セリ。然ラバ二、三週ヲ經テ黑色痂皮剝脫シタル後、醜カラザル癩痕ヲ遺シテ治癒ストイヘリ。ウエデルハーケ氏 Wöckelake ハ文身部ノ皮膚ヲ皮瓣トシテ剝離シ、缺ト刀トヲ以テ下面ヨリ著色部ヲ除去シ、次デ皮瓣ヲ舊位置ニ復シ、縫合スルヲ可トセリ。

文身 第一表圖解

昭和八年七月一日印刷
昭和八年七月五日發行

正價金參圓六拾錢

著者 遠山郁

發行者 鈴木幹太

印刷者 東京市本郷區龍岡町三十八番地

東京市本郷區龍岡町三十一番地

發行所 南山堂書

電話小石川四二三・四七五七

振替東京六三三八

彩色皮膚病圖譜 第一帙

文身 第一表圖解

附記 唾液ニテ鍼針ヲ潤スヲ以テ、文身ノ際時ニ微毒又ハ結核ヲ傳染セシムルコトナキニ非ズ。
 又文身ノ所在ト微毒疹又ハ癩疹ノ發現トノ間ニハ往々興味深キ關係ヲ示スコトアリ。即チ
 微毒疹ハ水銀劑朱ノ所在ヲ避ケテ、專ラ墨又ハ酸化鐵ノ局部ニ好發シ(土肥章司氏)癩疹ハ墨殊
 ニ朱ヲ割刺セシ部位ニ好シテ發現ス(光田氏)。

Pl. I

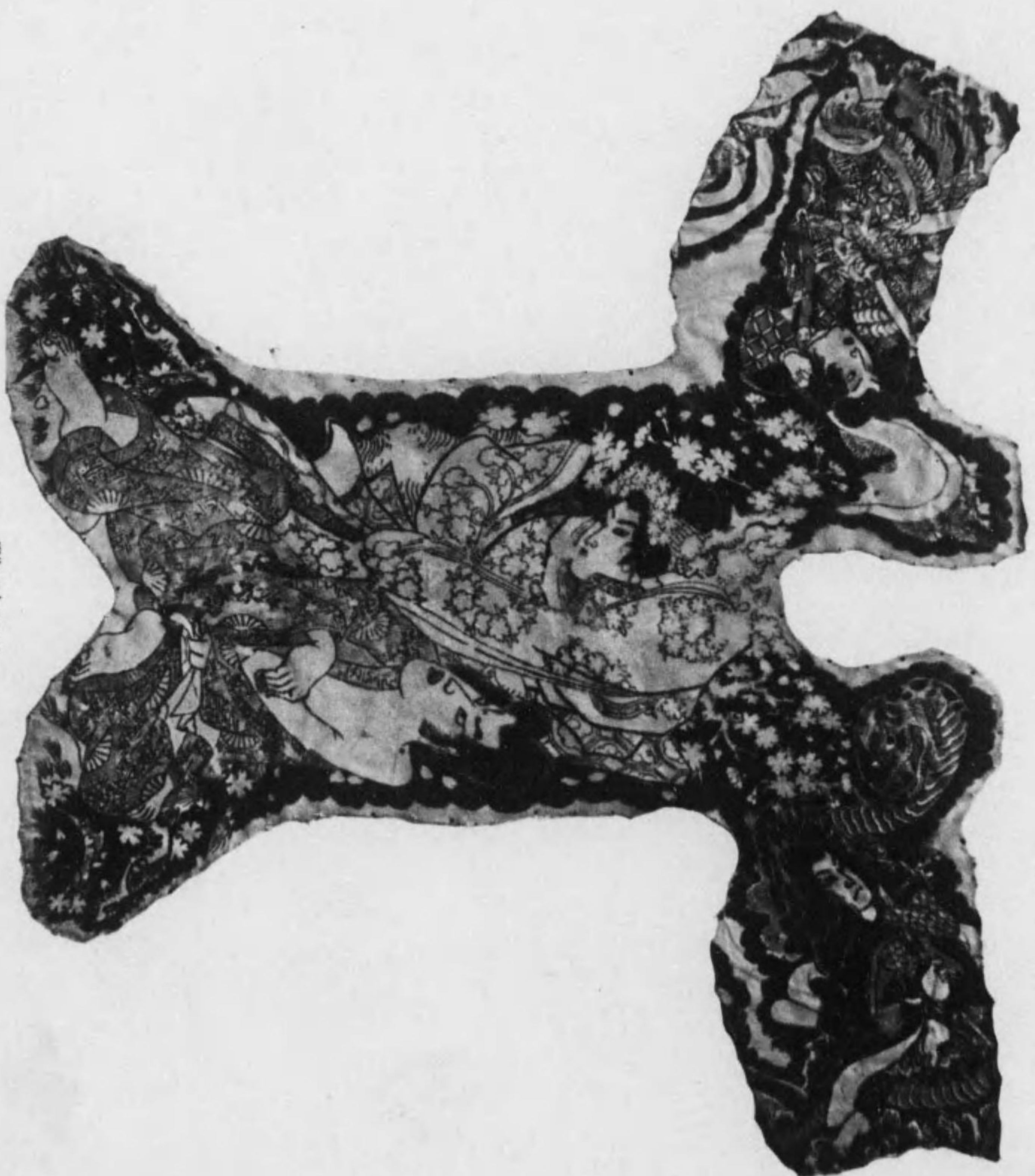
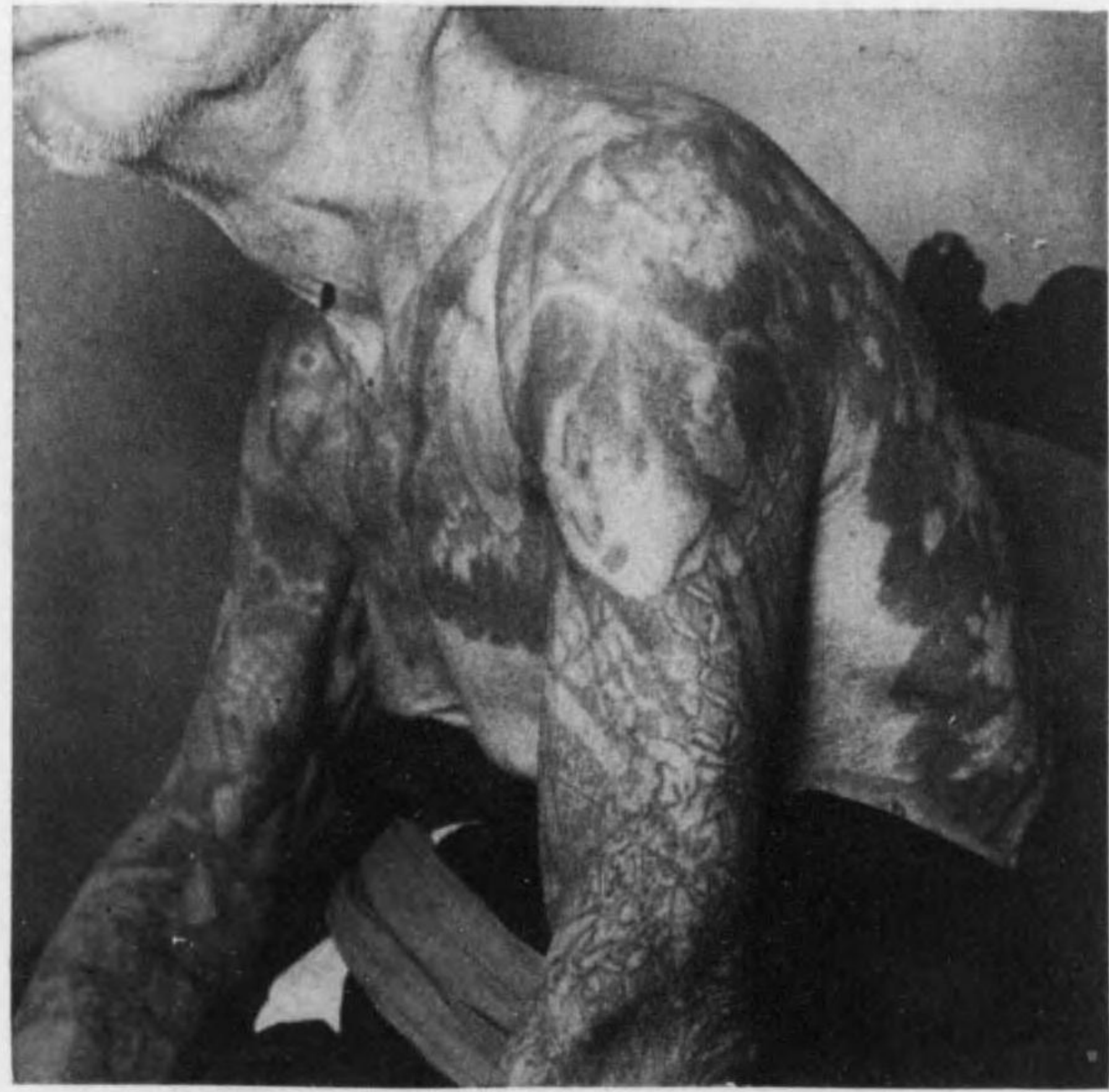


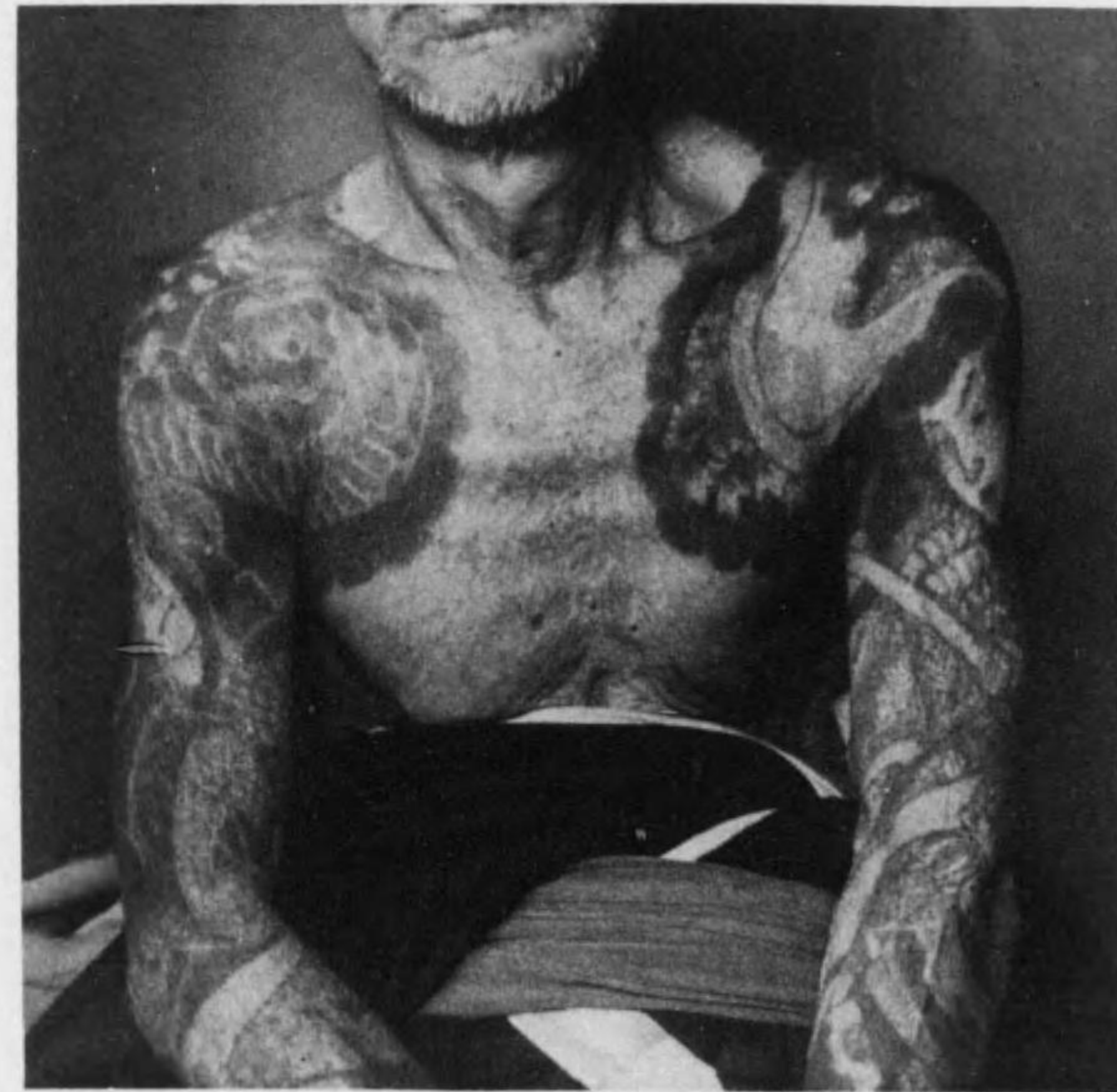
圖 一 第

表 一 第

T'ikouienung
身文

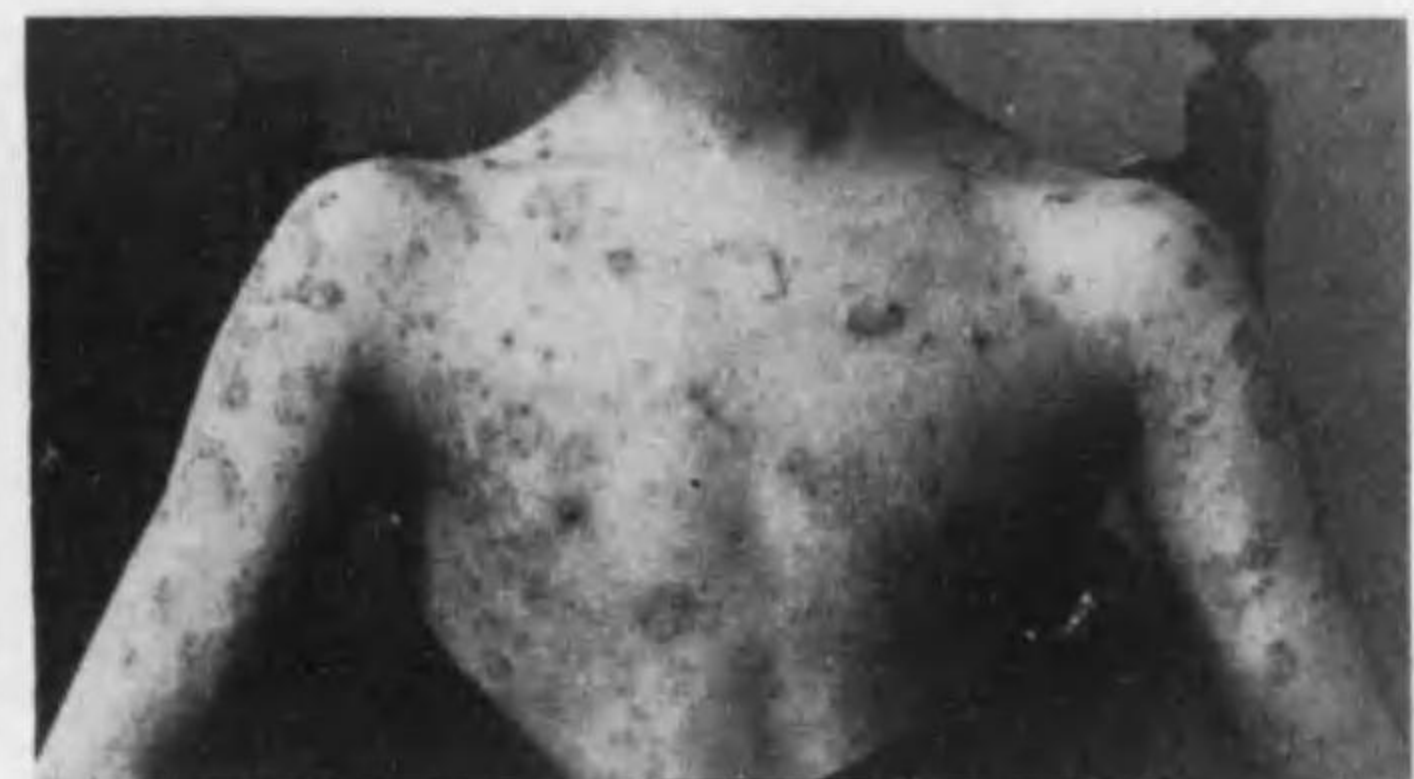

面側(例症表本)者患身文 圖一第

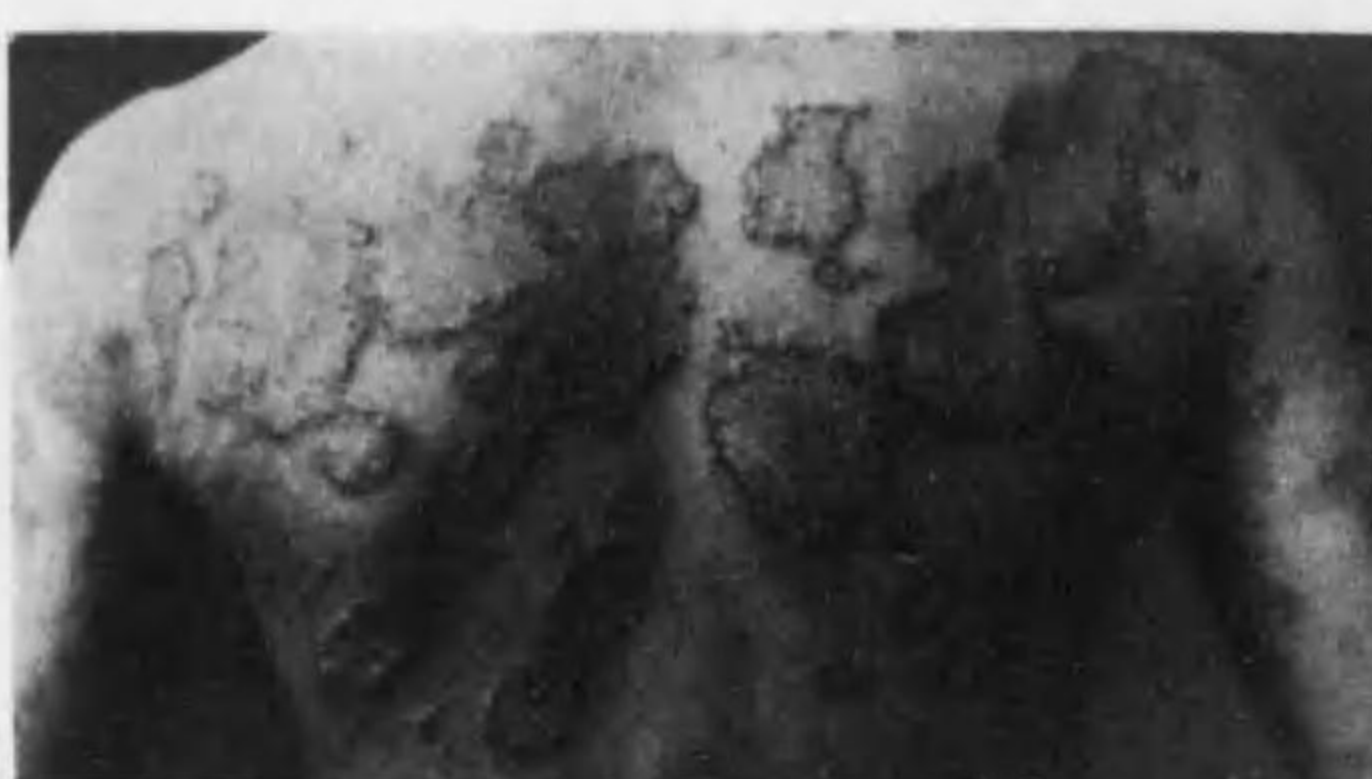

面前(例症表本)者患身文 圖二第

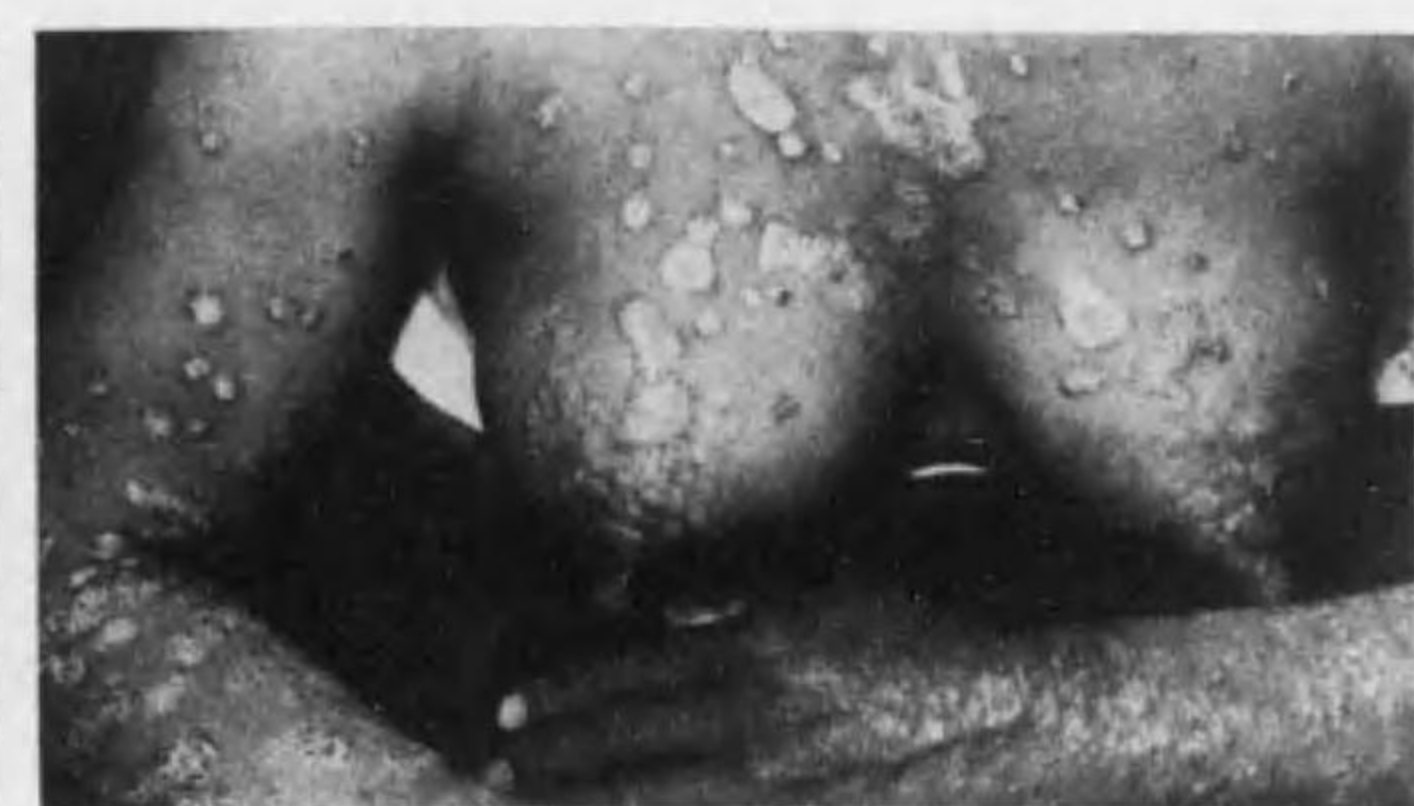第一表附圖



圖三第 連環狀白癬患者者(例症表本)面前



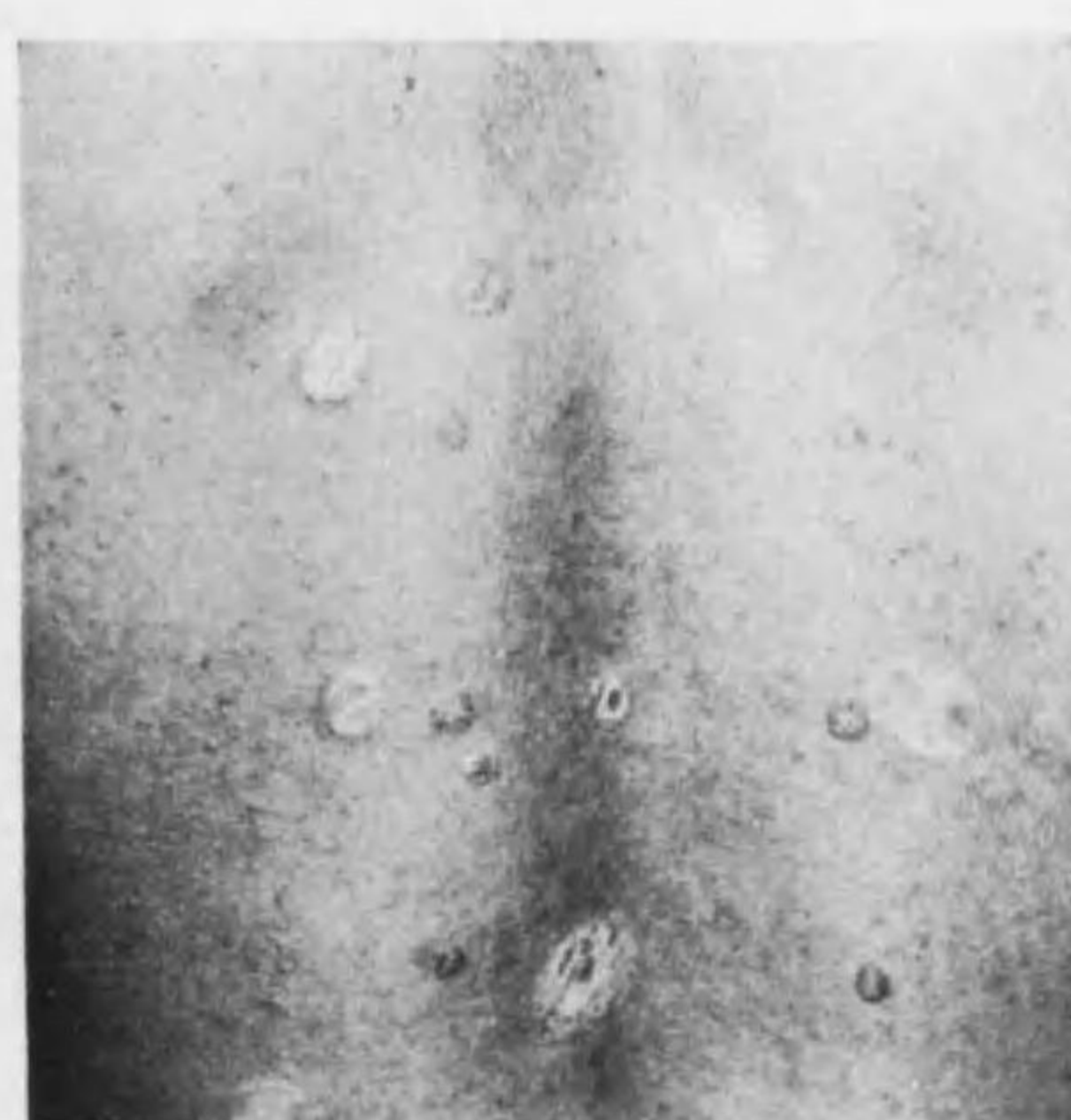圖四第 連環狀白癬患者者(例症表本)面背



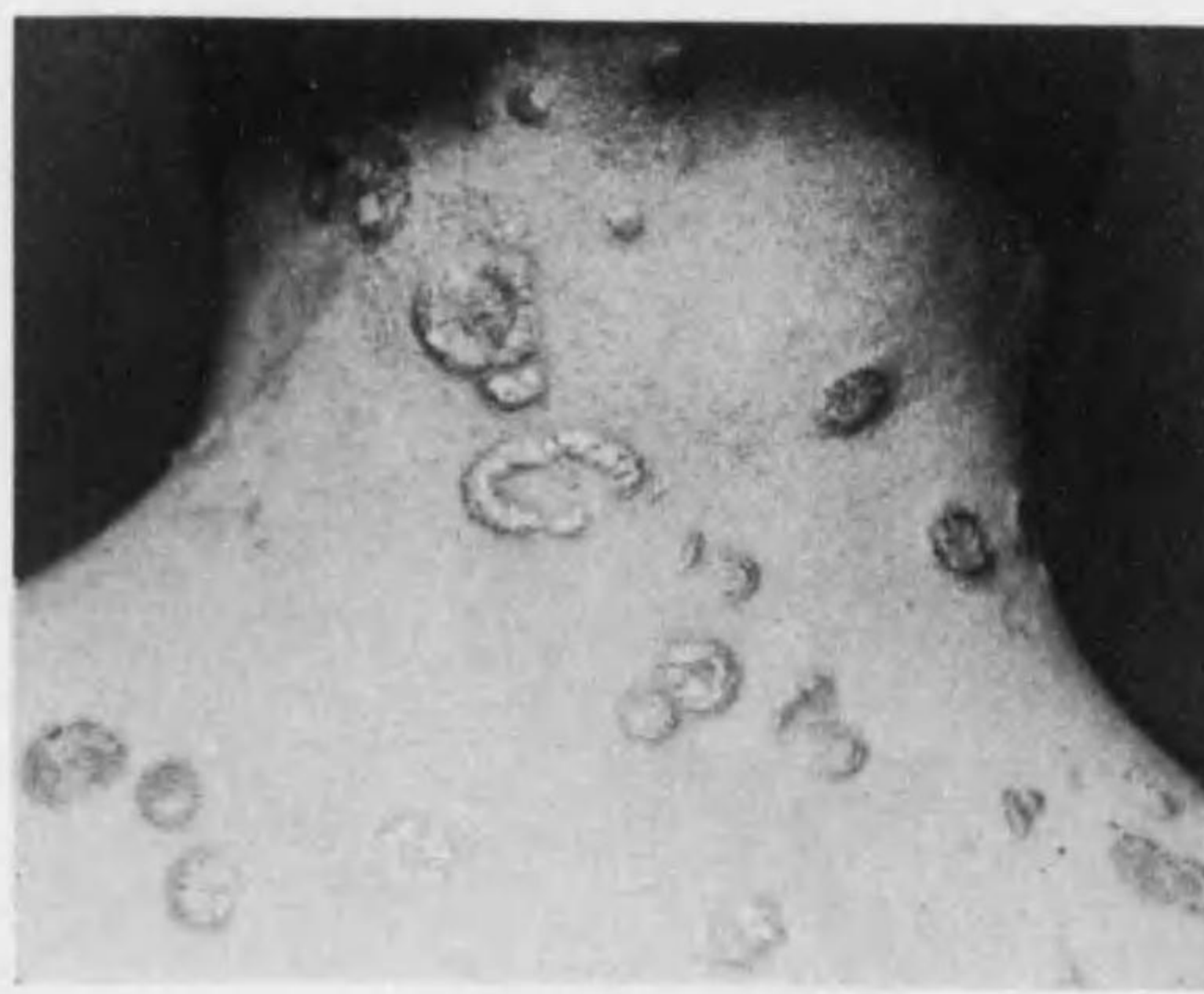
圖五第 尋常慢性鱗屑



圖六第 ルベチ氏蓋蓋色紅性糠疹



圖七第 脂漏性濕疹



圖八第 輪狀丘疹性毒疹

連環狀白癬 *Trichophytia circinata*

第二表

(大正五年三月)

患者 H. N. 十三歲處女、無業。

既往症 昨年十二月下旬手背ニ於テ小水疱群發生シ、搔痒アリ。搔破スルニ隨ツテ四肢及ビ軀

幹(附圖第三圖、第四圖)ニ汎ク蔓延セリトイヘリ。

現症 皮膚ハ帽針頭大乃至五十錢銀貨大ノ圓斑ヨリ成ル。小ナルハ單個孤立セル紅色丘疹又ハ小水疱(a)トシテ僅ニ隆起シ、往々其表面ニ微細ナル灰白色、枇糠樣鱗屑(b)ヲ被ル。麻實大以上ノモノハ小水疱及ビ丘疹ノ群簇ヨリ成リ、境界明劃、概ネ悉ク枇糠狀鱗屑ヲ以テ被ハレ、周縁ヲ繞ツテ紅暈ヲ露ハス(c)。豌豆大以上ノ皮疹(d)ハ環狀ヲナシ、中心部ハ治癒シテ常色トナリ、或ハ僅ニ淡褐色ヲ留メ、邊縁ハ微ニ隆起シテ少シク波狀小凹凸ヲ描ク。是等ノ環狀疹ハ更ニ近隣ノモノト相融合シテ連環狀(e)ヲ作スニ至ル。孰レモ邊縁ハ多少ノ小水疱ヲ混ヘテ水疱膜鱗屑、小痂皮等、連綿環狀ヲナシテ相連リ、其内外ニ紅色暈輪ヲ繞ラス。而シテ猶ホ連環狀疹ノ中心部ニ二、三小疹(f)ノ孤立散點スルヲ見ル。蓋シ一旦治癒シタル局部ヨリ新疹再發シ來レルモノトスベシ。自覺症トシテ劇烈ナル搔痒ヲ訴フ。

診斷 小水疱及ビ紅色丘疹群簇シテ扁平ニ隆起セル紅色斑疹ヲ作り、境界明劃、其ノ中央褪色シテ邊縁ニ潮紅ヲ存シ、之ニ枇糠樣鱗屑、小水疱、紅色丘疹相輪列シテ堤防狀ヲナスコト、搔痒甚シキコト、鱗屑中ニ白癬菌ヲ證明スルコト等ニヨリ小水疱性白癬ガ連環狀配置ヲナセルモノト診斷ス。

類症鑑別 尋常性鱗屑、*Psoiriasis vulgaris* (附圖第五圖)ハ小水疱ヲ作ラズ、銀白色ノ乾燥セル鱗屑

連環狀白癬 第二表圖解

連環状白癬 第二表圖解

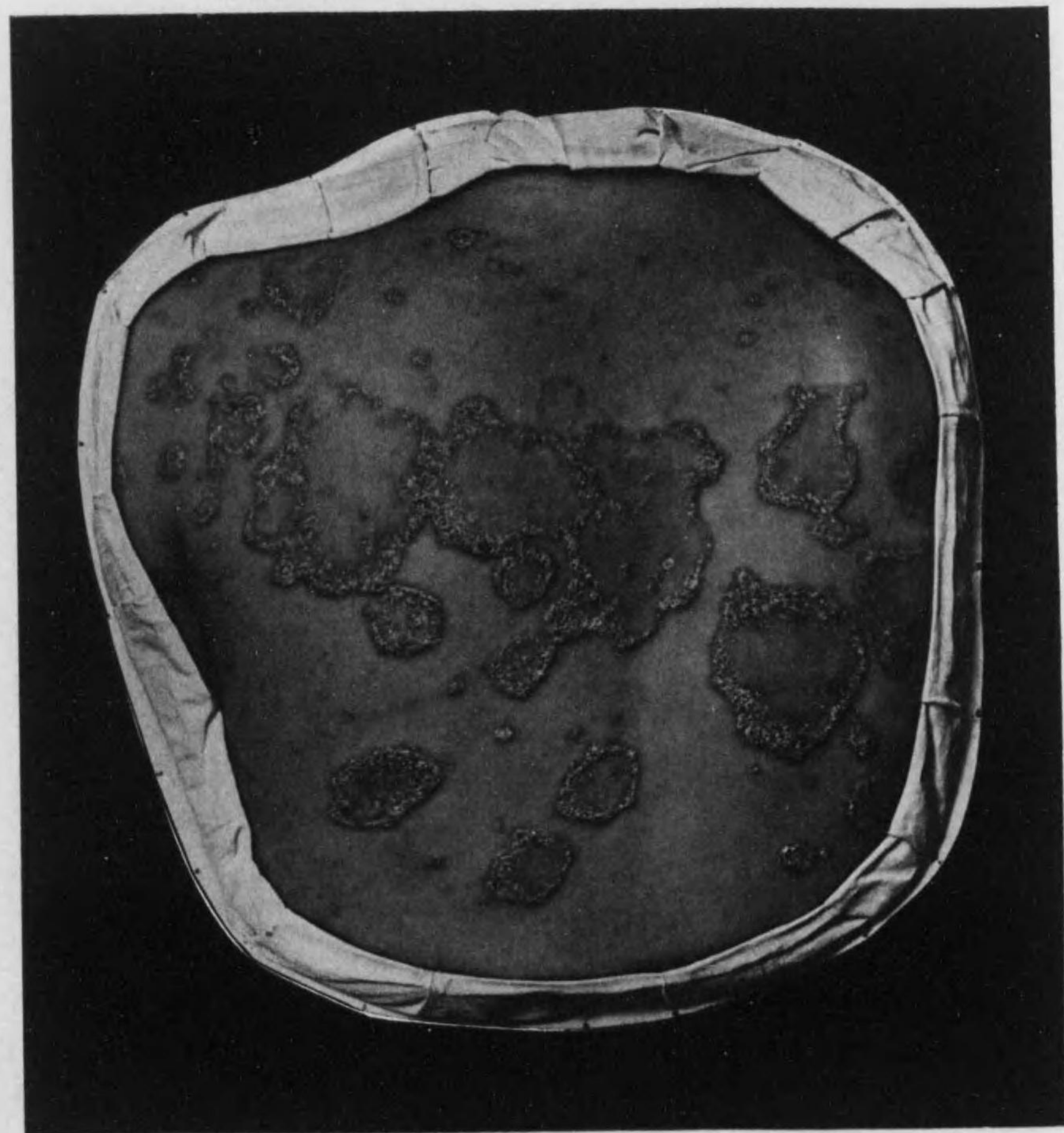厚クシテ重疊シ、絲狀菌ヲ含マズ、臂及ビ膝蓋ニ好發ス。薔薇色、批棘疹、Pityriasis rosea Gilbert (附圖第六圖)ハ不正圓形ニシテ爪甲大内外ニ止リ、著色淡ク、鱗屑中ニ絲狀菌ヲ存セズ。脂漏性濕疹 Eczema seborrhoeicum (附圖第七圖)ハ頭部ノ脂漏ニ始リ、絲狀菌ヲ缺ク。輪狀丘疹性微毒疹、Dyphilia papulo-annularis (附圖第八圖)ハ時トシテ鱗屑ヲ被ルモ浸潤強ク、銅紅色ヲ帶ビ、小水泡形成及ビ搔痒ヲ缺如ス。

療法 タール膏ヲ輕ク擦入シタル上へ亞鉛花澱粉ヲ撒布シタルニ、皮疹ハ旬日ニシテ平癒シタリキ。

處方 木タール 硫黃花 亞鉛花各五〇 豚脂一五〇 右土肥方タール膏用時攪拌 一日一回擦入


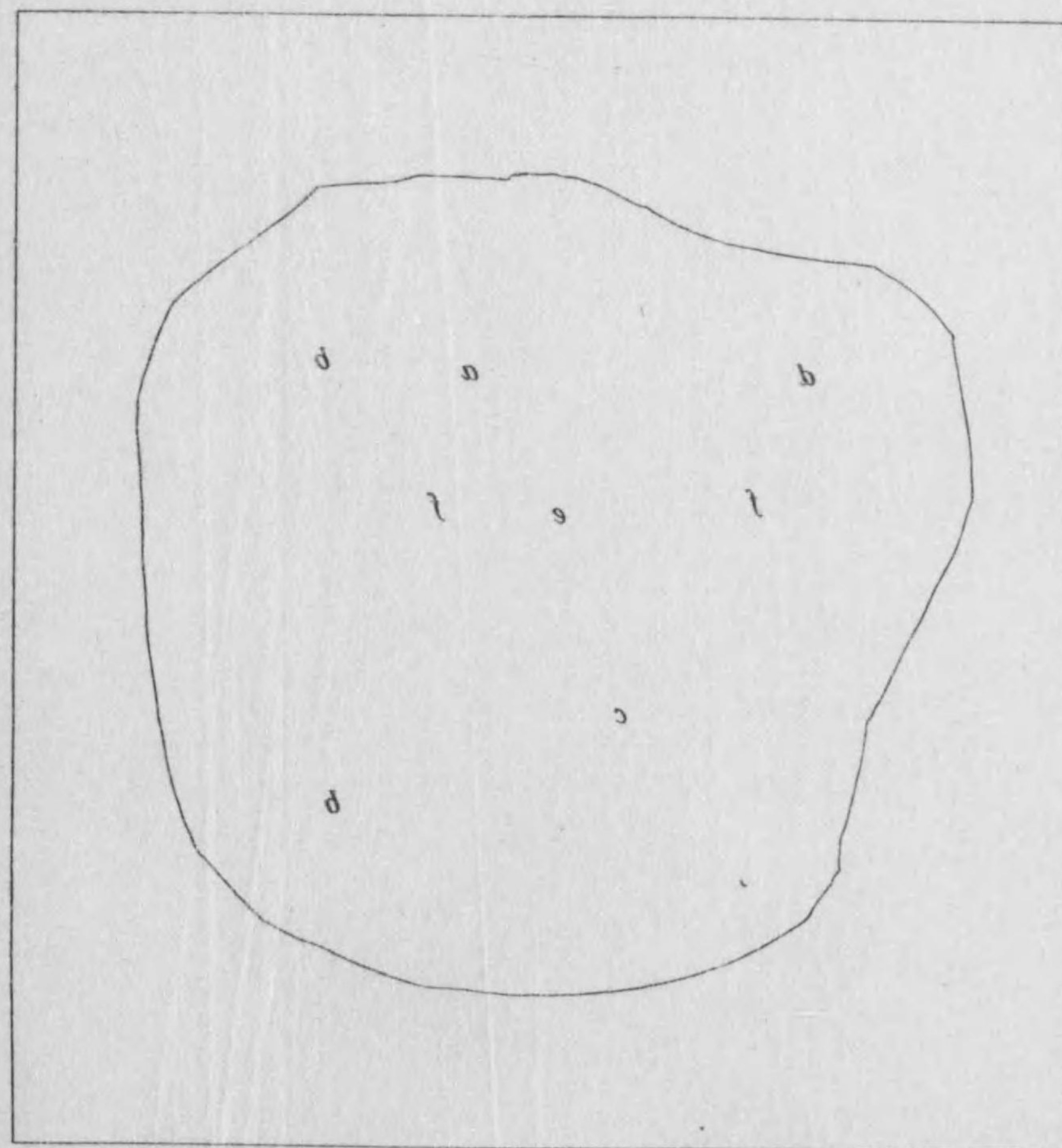


圖 二 第



Trichophytia circinata
鮮白狀環連



第一圖

連環狀白癬 *Trichophytia circinata*

第三表

(大正十四年六月)

患者 M. U. 九歳ノ少女。

既往症 四年前兩側大腿竝ニ膝膕窩ニ所謂「タムシ」ヲ生ジ、癢痒アリ、間モナク上肢ニ及ベリ。爾來毎年夏季ニハ一旦消散スレドモ秋季ニハ必ズ再發シ、殊ニ二年前ニハ全身ノ皮膚ニ蔓延シタリ。濕疹ノ診斷ノ下ニ治療中、偶々麻疹ニ罹リ、之ト前後シテ皮膚ハ一時消散シタルモ、昨秋ニ至リテ再ビ汎ク發疹セリトイヘリ。

現症 掌蹠ヲ除キ上下四肢ノ皮膚(附圖第九圖及ビ第十圖)ニ汎ク分布セル皮膚疹ハ大小種々ノ輪環(a)ヲ描キ、且ツ相融合シテ唐草模様(c)ヲ織リ成セリ。環線又ハ弧線ハ紅色ヲ呈シテ、皮膚面上ヨリ僅ニ隆起シ、其上ニ多ク菲薄ナル灰白色鱗屑ヲ被レリ。是等連環狀疹ノ内部及ビ附近ニハ針頭大乃至豌豆大ノ紅色丘疹(d)孤立シ、概ネ菲薄ナル灰白色ノ小鱗屑ヲ被レルモ、稀ニハ小水疱ニ化シ、被膜破綻シテ鮮紅色ノ糜爛小點(e)ヲ露ハスモノアリ。劇烈ナル癢痒ヲ伴フ。療法 炎症稍々強キヲ以テ先ヅ一〇%グリテール・ラノリン膏ヲ擦入シ、其上へ亞鉛花澱粉ヲ撒布セリ。但シ頭部ニハタール膏擦入ヲ行ヘリ。

處方	グリテール	三〇	亞鉛花	七五
	ラノリン	一五〇	澱粉	七五
	右一日一回擦入			

連環狀白癬 第三表圖解

輪廓性濕疹性白癬 *Trichophytia eczematosa marginata* 又頑癬 *Eczema marginatum*

第四表

(大正五年九月)

患者 K. I. 二十一歳男、菓子商。

既往症 昨年二月右大腿ノ内上方ニ當リ白色ノ小疹ヲ生ジタリシガ、漸次暗紅色ノ局面ヲ作りテ兩側下肢ニ廣ク蔓延セリ。

現症 臀部兩側下肢竝ニ項部ノ皮膚面上ニ各々廣大ナル病竈ヲ見ル。下肢ニ於ケル病變ハ大腿ノ内面全部ヲ蓋ウテ膝關ニ及ビ、其後面ニ拇指頭大ノ常態皮膚ノ嶋嶼ヲ殘シテ、下腿ノ外面及ビ後面ノ全般ニ互レリ。患部ハ微ニ隆起セル多環狀邊縁(a)ヲ以テ明劃ニ健全皮膚ニ境セラレテ、帽針頭大ノ丘疹ト枇糠狀小鱗屑トノ輪狀排列ヨリ成リ、細狹ナル紅暈ヲ周ラス。病竈ノ中心部(b)ハ平等ニ暗紅乃至紫紅色ヲ帶ビ、皮膚粗糙ニシテ乾燥シ且ツ肥厚シ、皮紋ヲ失ヘルモ、毛ハ能ク常態ヲ保ツ。孤立セル粟粒大ノ丘疹又ハ小水泡ハ病竈ノ中心又ハ附近ニ散在スルカ又ハ群簇シテ發生シ、或ハ菲薄ナル灰白色鱗屑ヲ被リ、或ハ紅色ノ小點狀剝脫面(c)ヲ露ハセリ。仔細ニ觀レバ是等相群簇セル小疹ハ既ニ環狀ヲ描カントスル傾向(d)ヲ示スモノノ如シ。

診斷 (一)陰股部ニ原發シ、漸次周圍ニ蔓延セシコト、(二)皮疹ハ境界明劃ニシテ弧線ヲ描キツツ四圍ニ蔓延スル傾向ヲ示シ、邊縁ハ堤防狀ニ隆起シテ紅色丘疹稀ニ小水泡其上ニ羅列シ、而カモ中心ハ病勢既ニ衰ヘテ汚穢褐紅色ヲ示シテ平滑ナレドモ、所々ニ再發疹孤立セルコト、(三)搔痒劇烈ナルコト、(四)經過緩慢ナルコトニ徴シテ本症例ガ輪廓性濕疹性白癬タルヤ疑ナシ。

類症鑑別 慢性濕疹 *Eczema chronicum* (附圖第十一圖)ハ境界模稜ニシテ弧線ヲ描カズ病變ハ患部ノ中心ニ強ク、邊縁ニ近ヅクニ從ツテ輕微ナリ。紅色陰癬 *Erythrasma* (附圖第十二圖)ハ陰股部ニ原發スレドモ斯ク甚シク蔓延セズ、境界明劃ナルモ病竈ノ中心モ邊縁モ均シク平等ニ淡紅色ヲ帶ビ、邊縁堤防狀ニ隆起セズ、搔痒モ亦輕シ。輪狀丘疹性微毒疹 *Syphilis papulo-annularis* (附圖第十三圖)ニハ搔痒ヲ缺ク。小水泡性斑狀白癬 *Trichophytia maculo-vesiculosa* (附圖第十五圖)及ビ第十六圖)ハ經過中、輪廓性濕疹性白癬ニ移行スルヲ以テ、二者ヲ區別シ難キ場合アリ、然レドモ前者ハ略、圓形環狀又ハ連環狀ヲ描クニ反シ、是ハ必シモ然ラズ、不規則ノ輪廓ヲ作りテ容易ニ癒エズ。

療法 腰部ニハ一〇%クリサロピントラウマチチンヲ筆ヲ以テ塗布シ、其他ノ局部ニハウイルクインソン氏膏ヲ擦入シテ其上へ亞鉛花澱粉ヲ撒布ヒシガ、孰レモ同様ニ能ク奏效シタリ。

處方

クロロホルム

一〇〇〇

グッタベルカ

一〇〇〇

クリサロピン

一〇〇〇

右クリサロピントラウマチチン一日一回塗布(結膜炎皮膚炎ヲ起シ易シ。注意ヲ要ス)。

處方

木テール

一〇〇

硫黃花

一〇〇

滑石

五〇

加里石鹼

二〇〇

黃色ワゼリン

二〇〇

右ウイルクインソン氏膏 Ung. Wilkinsoni 一日一回擦入

附記

本邦ニ於ケル頑癬ノ主要ナル原因ハ猩紅色菌 *Trichophyton purpureum* s. *Epidermophyton* 輪廓性濕疹性白癬 第四表圖解

輪廓性濕疹性白癬 第四表圖解

rubrum ニシテ、鼠蹊菌 *Epidermophyton inguinale* 及ヒ石膏狀菌 *Trichophyton sylvium* 之ニ亞グ。陰股部、腋窩ノ如キ皮膚兩面接觸セル局所、殊ニ濕潤セル場合ニ好發ス。俗稱いんきんたむしハ本症若シクハ慢性濕疹ヲ指スナリ。

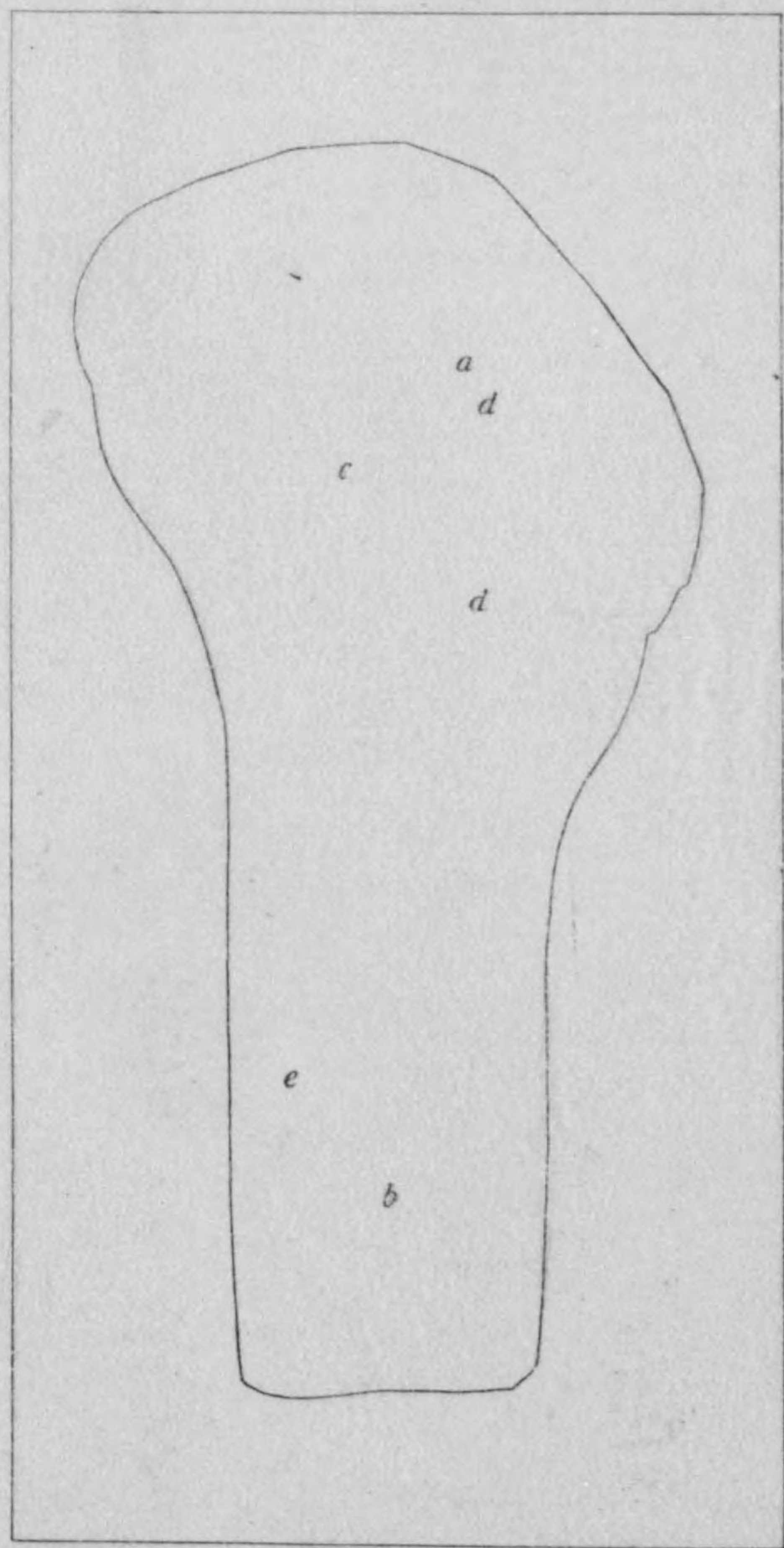
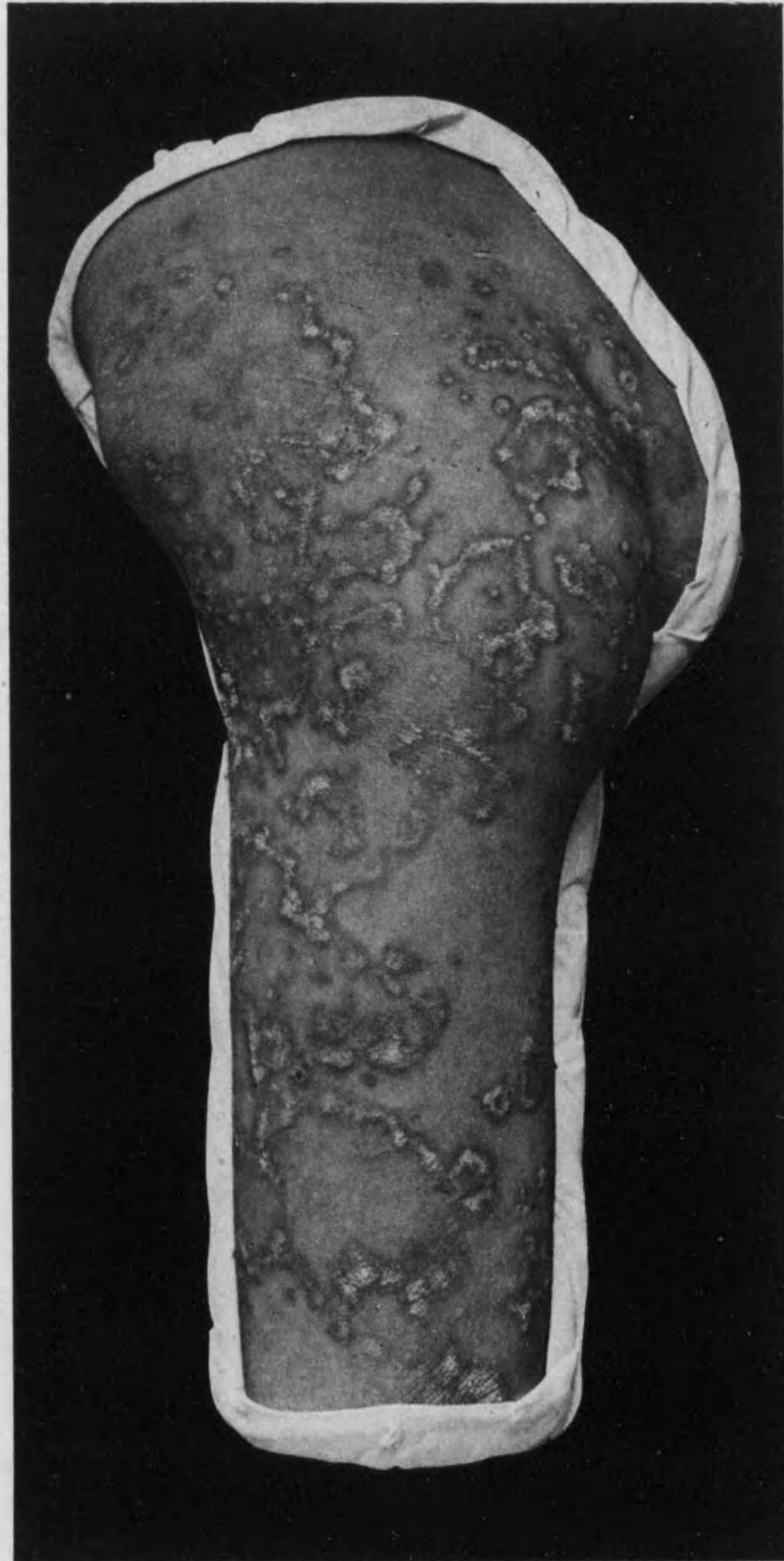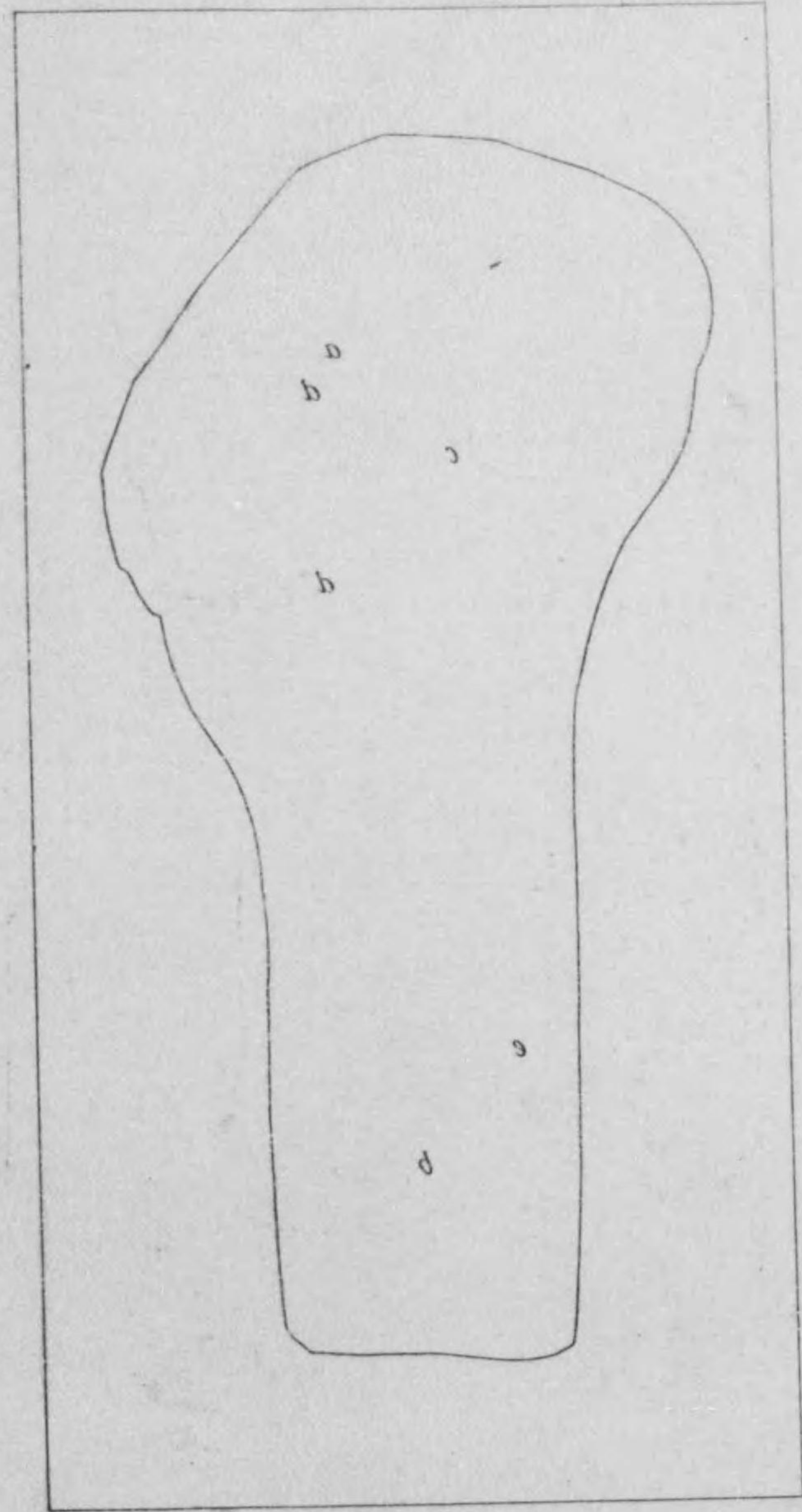


圖 三 第



Trichophytta circinata
瓣白狀環連



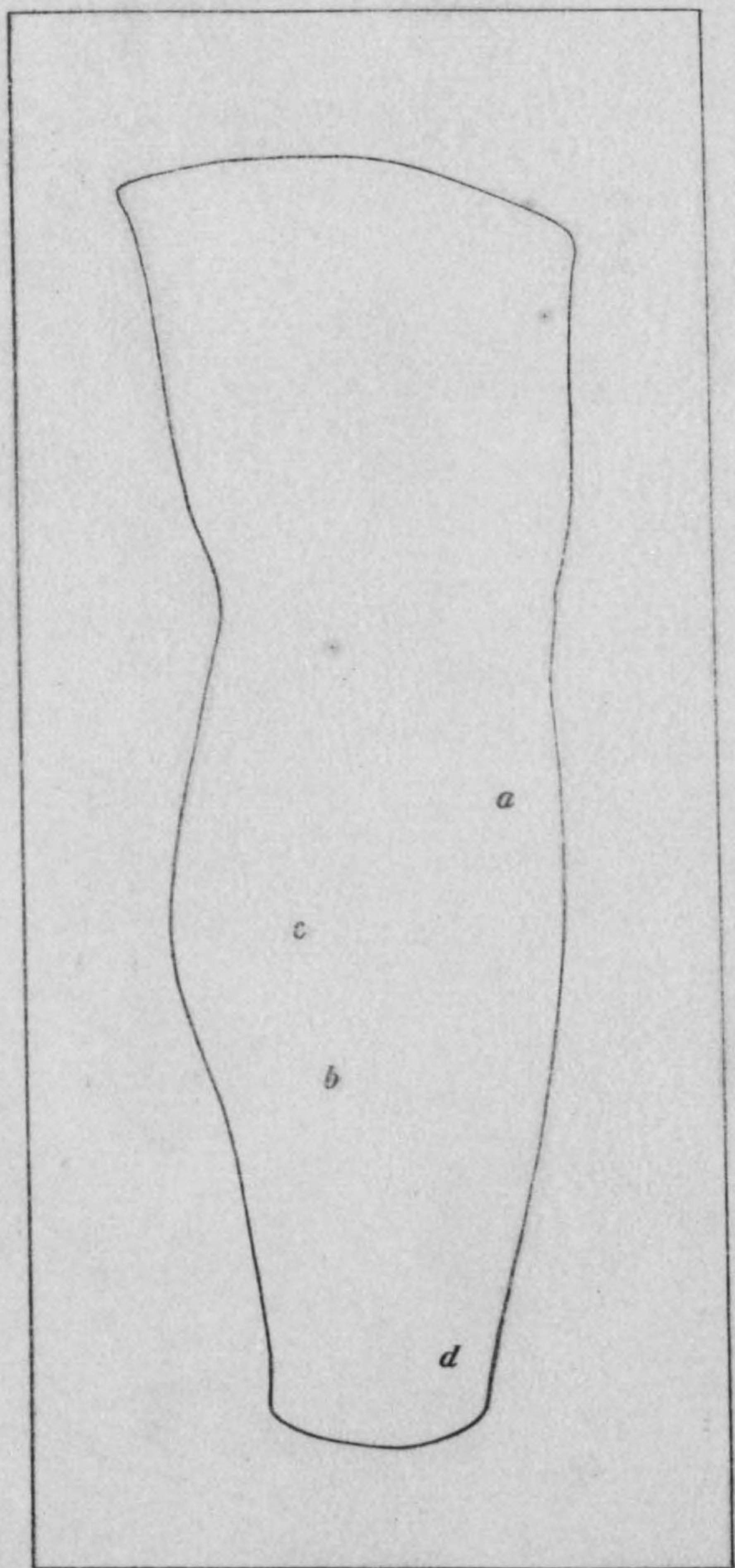
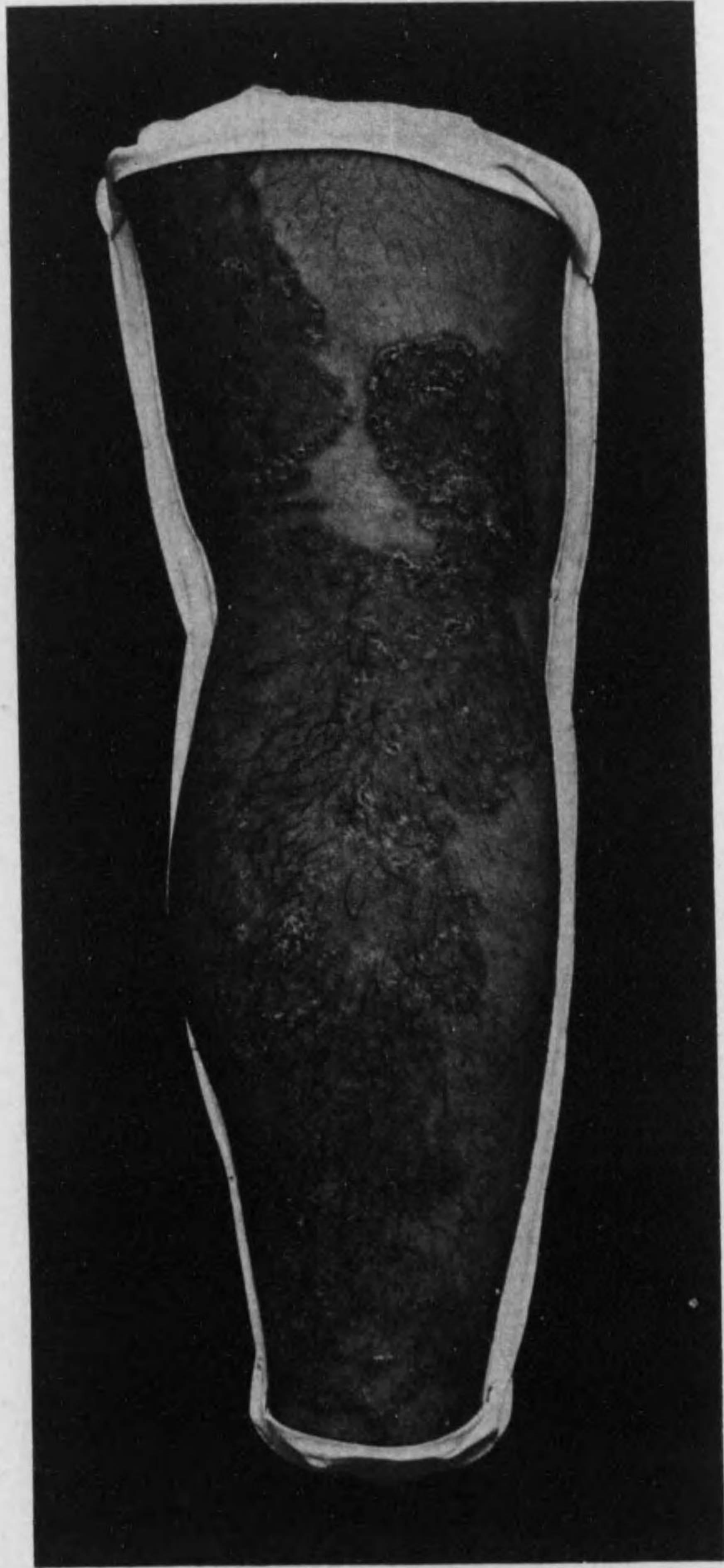
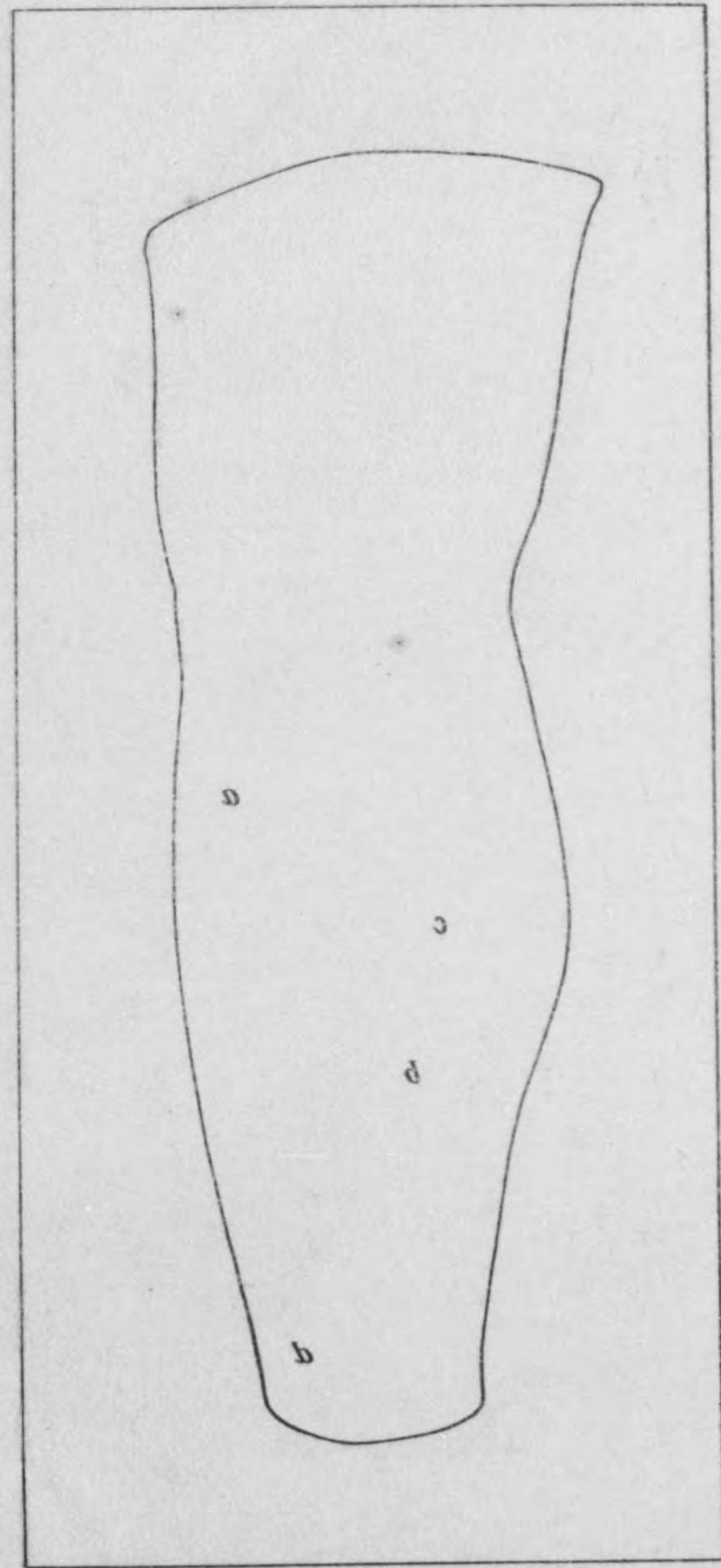
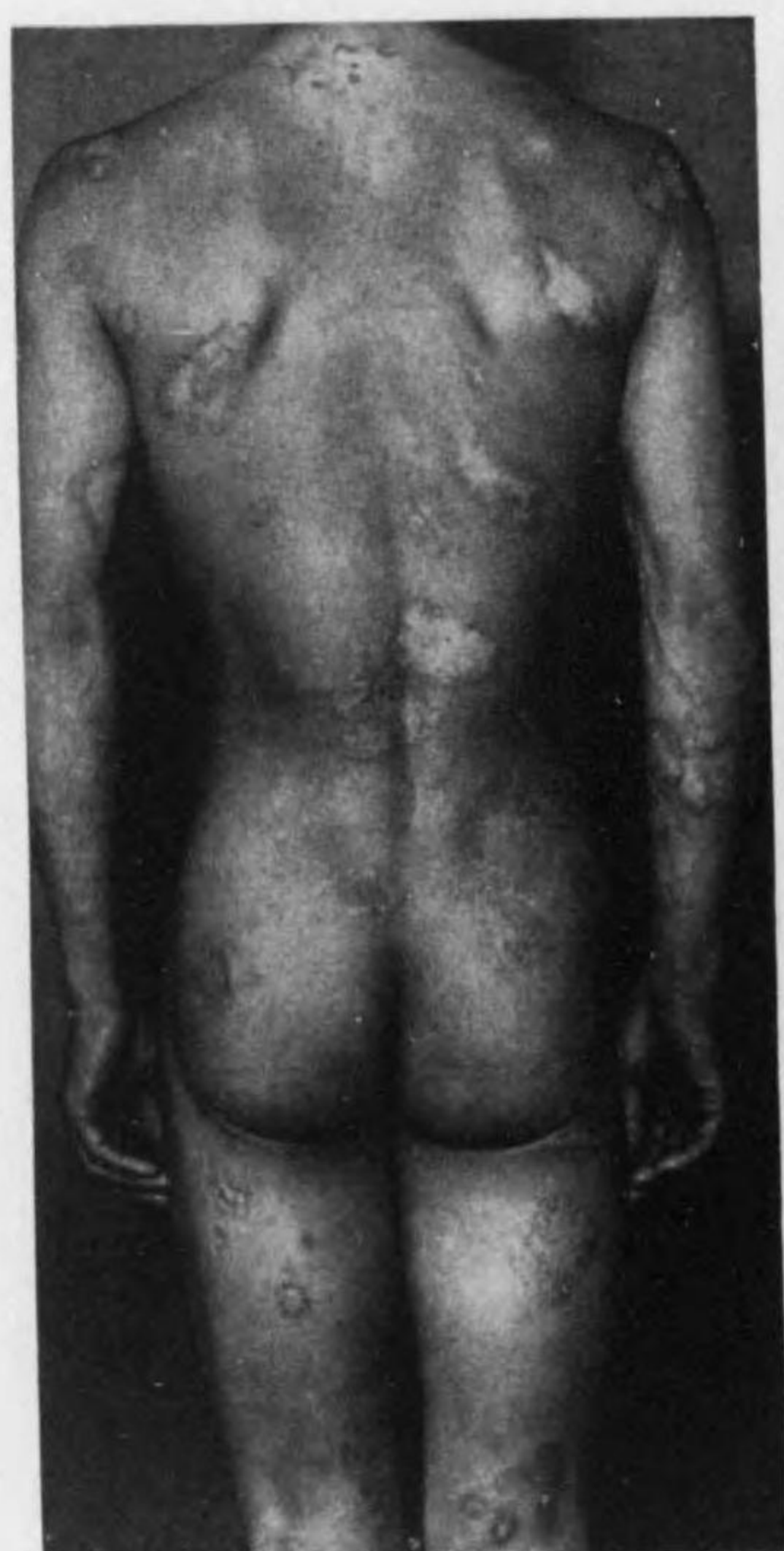


圖 四 第

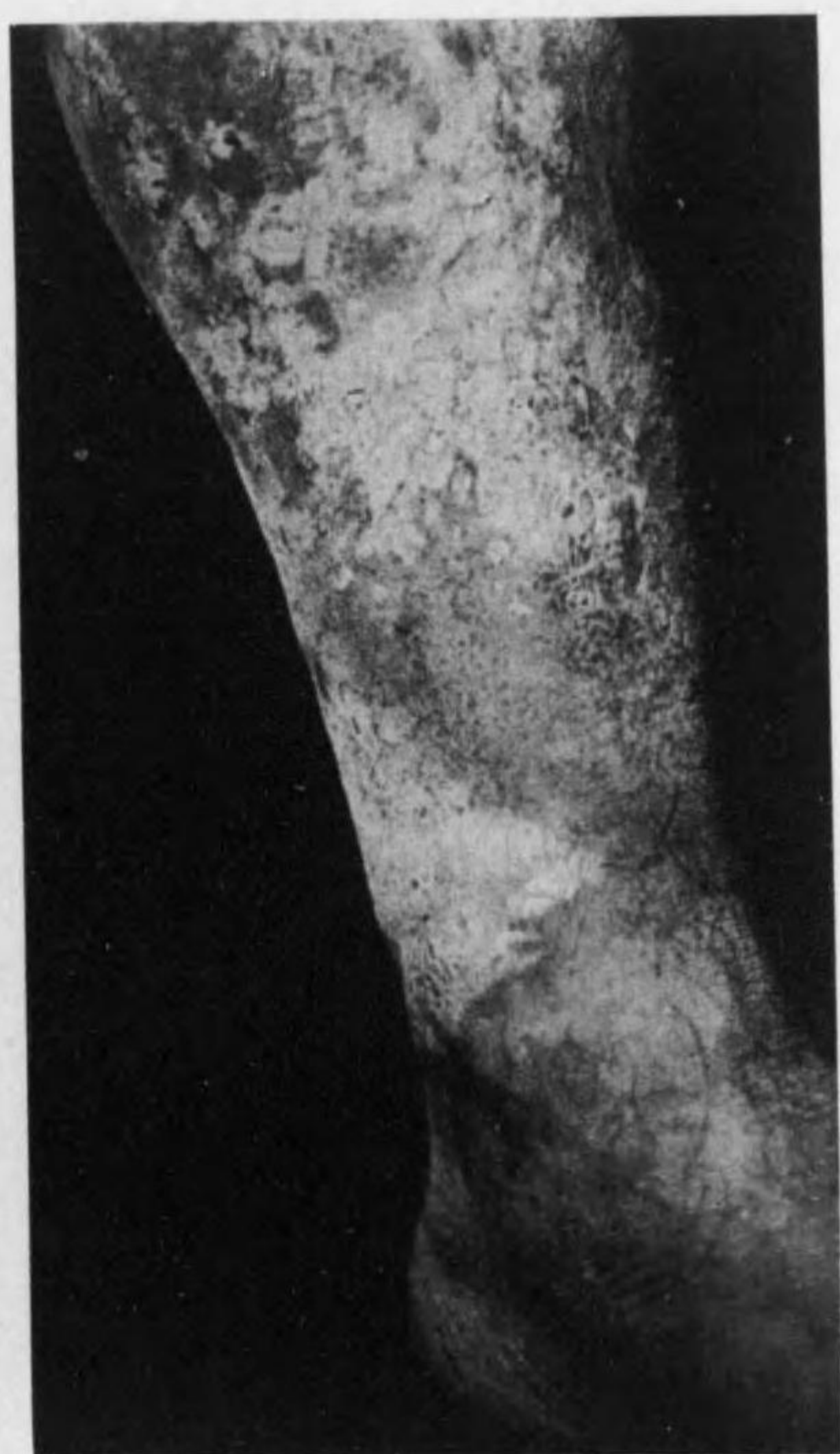

Trichophytia eczematosa marginata
鮮白性疹濕性廓輪



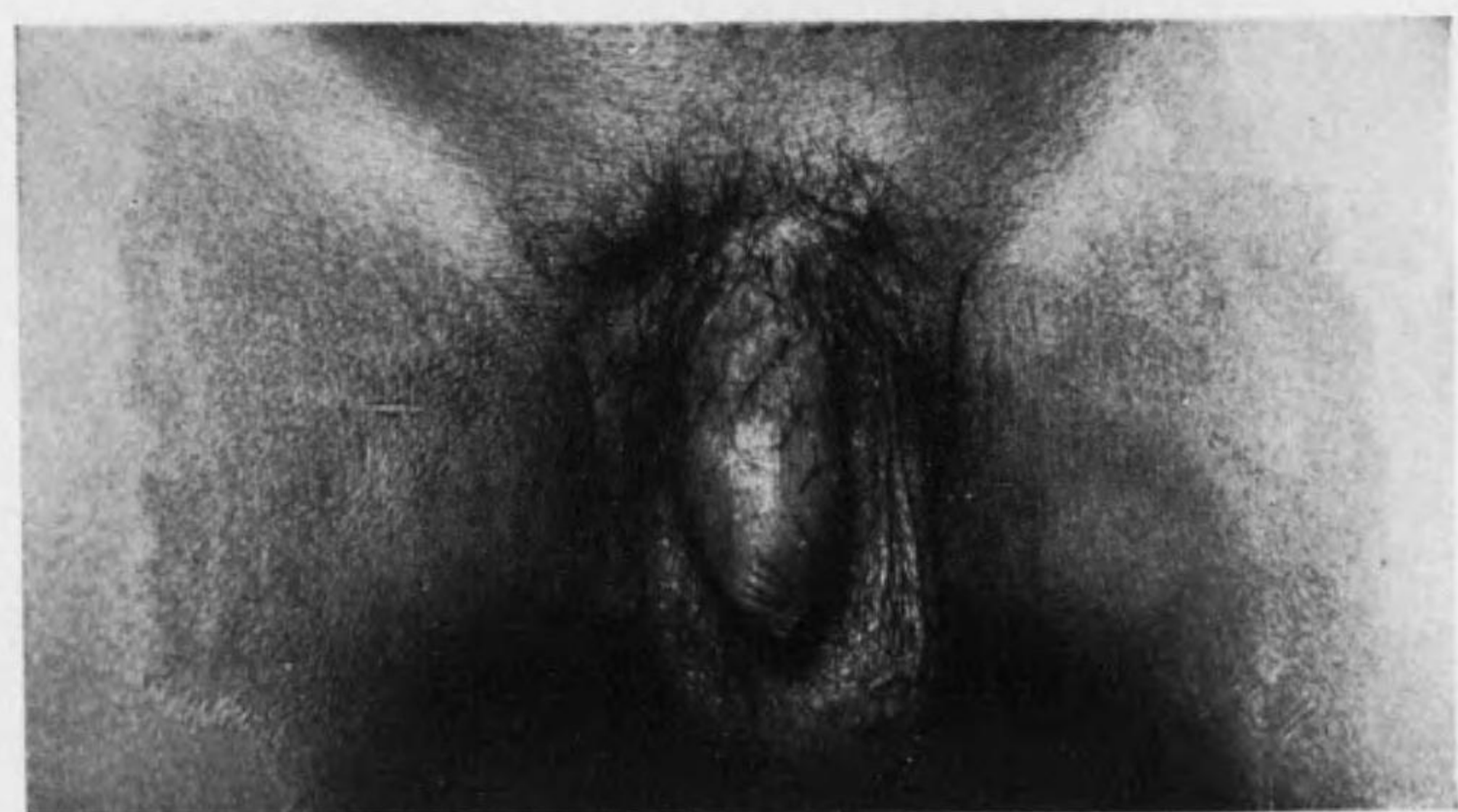

疹毒微性疹丘狀輪 圖三十第

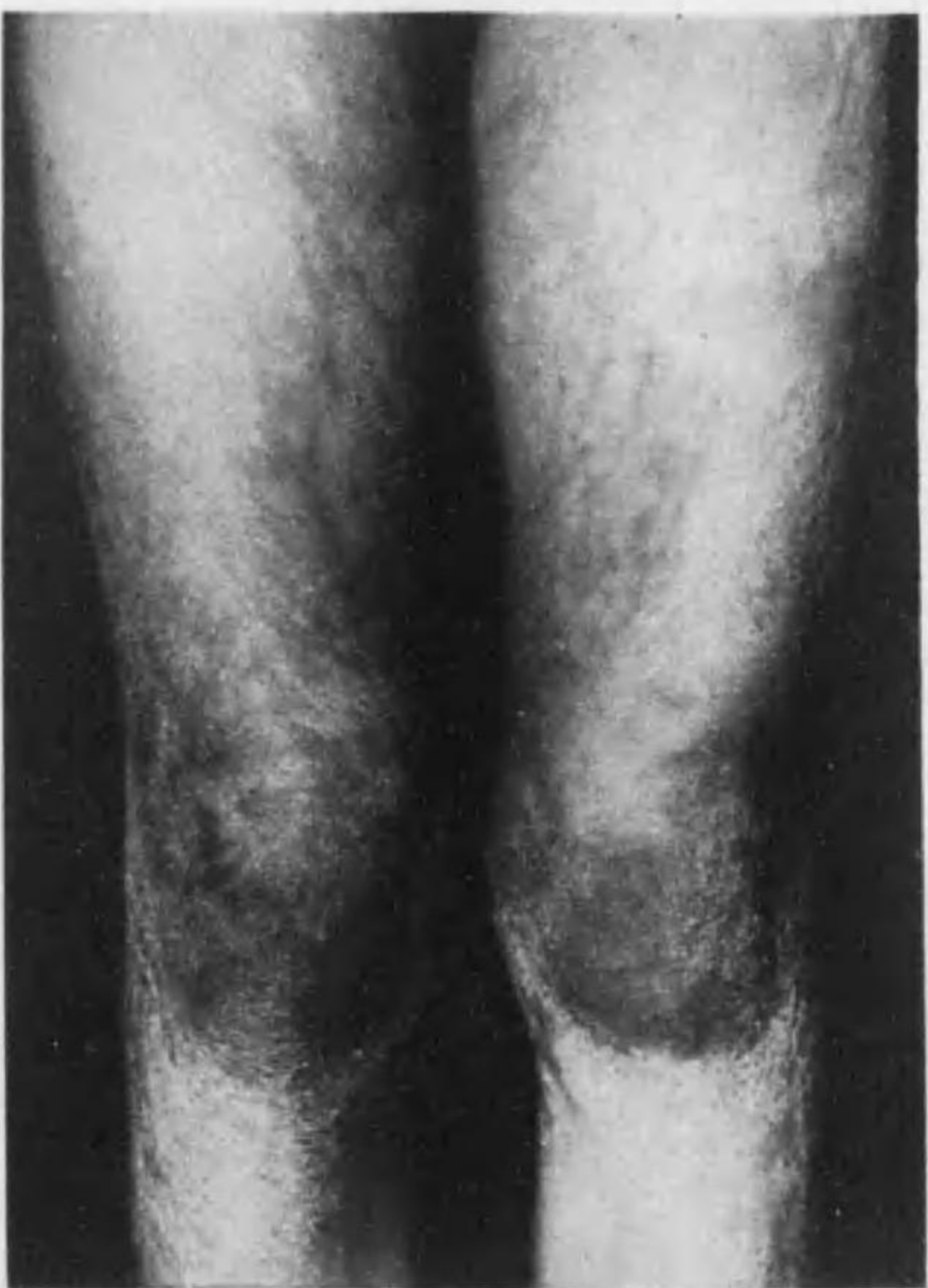

疹濕性慢 圖一十第

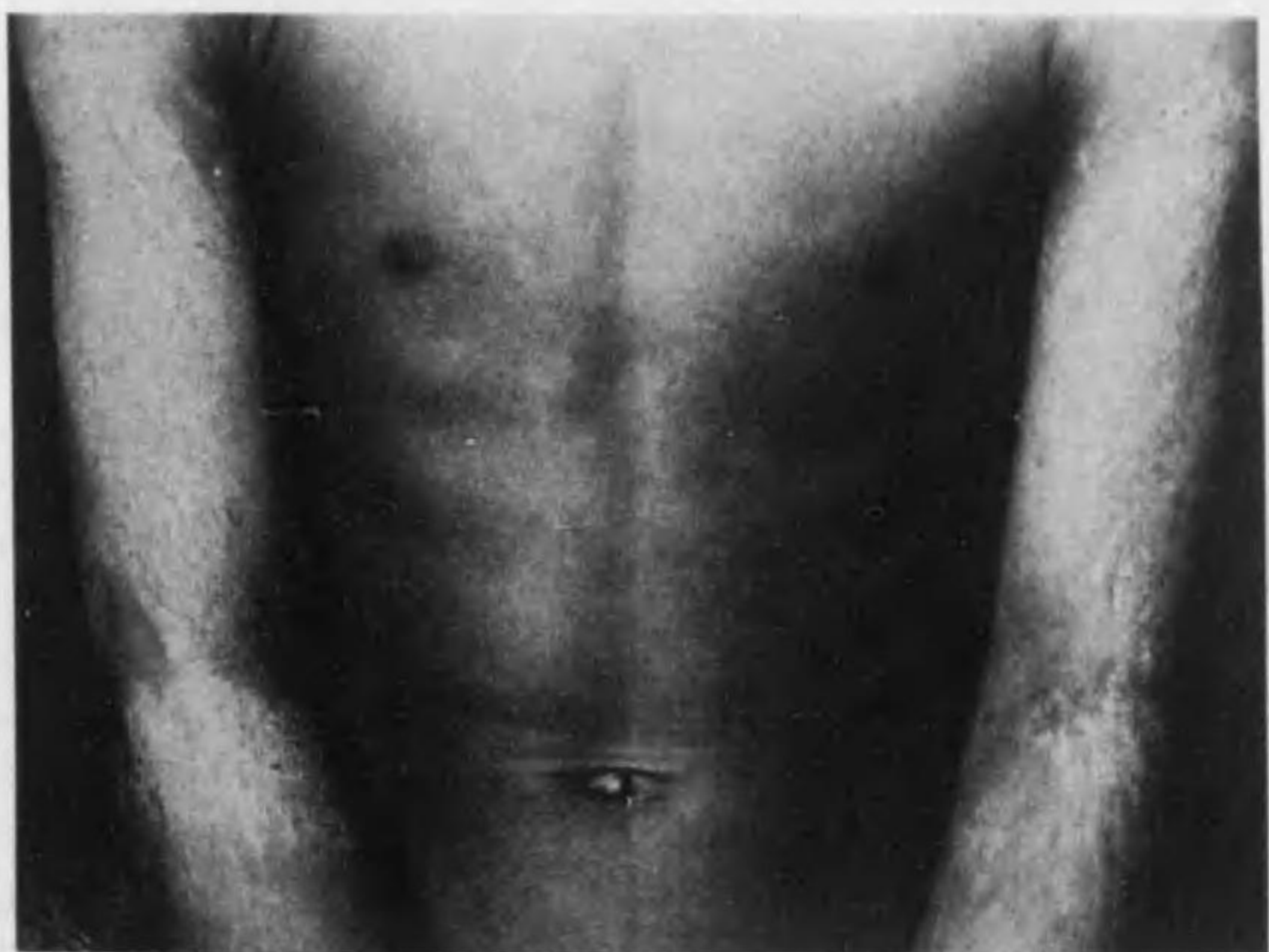第四表附圖



癬陰色紅 圖二十第



面四肢下(例症表本)者患癬白狀環連 圖九第



肢上(例症表本)者患癬白狀環連 圖十第

濕疹狀白癬 *Trichophytia eczematosa*

第五表 (第五圖)

(大正十年十二月)

患者 H. T. 四十九歳男、農。

既往症 患者ハ素ト陰囊ノ頑癬ヲ患ヒシガ該病ノ輕快ニ伴ツテ五、六年來毎年十一月頃ヨリ兩腕及ビ下腿ニ搔痒ヲ伴ヘル發疹ヲ反復發生シ、五月頃ニハ自然ニ治癒スルヲ常トセリ。而シテ今年モ亦數週前ヨリ再發シ來レリトイヘリ。

現症 兩側上肢附圖第十四圖及ビ下腿ニ於テ境界明劃ナル大小多數ノ病竈散在ス。小ナルハ扁豆大乃至豌豆大ノ紅色丘疹(a)ニシテ、其ノ中心部ハ概テ微カニ菲薄ナル小鱗屑ヲ被リ、數々之ヲ包圍シテ針頭大ノ小鱗屑輪狀ニ排列ス(b)。大ナルハ胡桃大乃至鷄卵大ニ達シ、稍々暗褐色ヲ帶ベル中心部ニハ平滑面上所々ニ纖細ナル鱗屑及ビ小痂皮散在スルニ過ギザレドモ、多環狀邊緣ニハ紅色ノ丘疹及ビ小水泡ト共ニ菲薄ナル鱗屑微小ナル痂皮剝脫面相列リテ環狀ヲ成シ、爲ニ邊緣ハ少シク表面ヨリ隆起ス。搔痒甚シ。

療法 テール膏ヲ擦入シ、次デ亞鉛花澱粉ヲ撒布セリ。

第五表 (第六圖)

(大正十年十二月)

患者 T. H. 十七歳ノ處女。

既往症 一昨年來連年十月ノ候、兩側肘部ニ搔痒性皮疹ヲ生ジタルガ、今年十月下旬ニモ亦同一局部ニ多數ノ丘疹ヲ發シ、漸次融合セシノミナラズ、終ニ背部及ビ胸部ニモ蔓延セリ。

現症 右肘窩附圖第十五圖ニ於テ掌大局面アリ。該局面ハ不正形ニシテ多數弧線ノ連續ニヨ

リテ界セラレ、境界明劃ナリ。其邊縁ハ堤防狀ニ紅ク、較々隆起シ、之ニ沿ウテ所々ニ粟粒大ノ紅色丘疹(a)羅列セリ。該丘疹ハ間々小水疱(b)ニ化シ更ニ小剝脫面(c)或ハ鱗屑痂皮(d)ヲ作レリ。而シテ中心部(e)ハ暗褐紅色ヲ帶ビテ皮紋鮮明ナラズ、平滑ナレドモ之ニ觸ルレバ明ニ浸潤・肥厚ヲ徵シ、且ツ二三ノ丘疹及ビ小痂皮(f)孤立スルヲ見ル。

兩側腋窩・胸部(附圖第十五圖)背部(附圖第十六圖)竝ニ左頸部ニ於テハ豌豆大乃至榛實大ノ環狀皮疹アリ。中心ハ殆ド常態皮膚ヲ呈スレドモ、邊縁ハ發赤シテ丘疹・小水疱・小鱗屑羅列ス。

療法 一〇%ピチロール・ラノリン膏ヲ先ヅ外用シ、數日ノ後テール膏ヲ塗擦セシメタリ。但シ胸部ニハ人工太陽燈照射ヲ併用セリ。

診斷及ビ鑑別 以上二例共ニ外觀ハ慢性濕疹(Eczema chronicum)附圖第十一圖ニ類スレドモ、境界明劃ニシテ弧線狀界線ヲ描クコト、邊縁堤防狀ニ隆起シテ皮疹ニ富ミ、中心著色ヲ遺シテ癒エ、僅ニ少數ノ再發疹ヲ見ルコトニヨリ之ト區別スベシ。而シテ第六圖ノ症例ニ於テハ肘窩以外ノ部位ニ於ケル病竈ハ發病後日未ダ淺ク小水疱性斑狀白癬ノ像ヲ呈セリ。

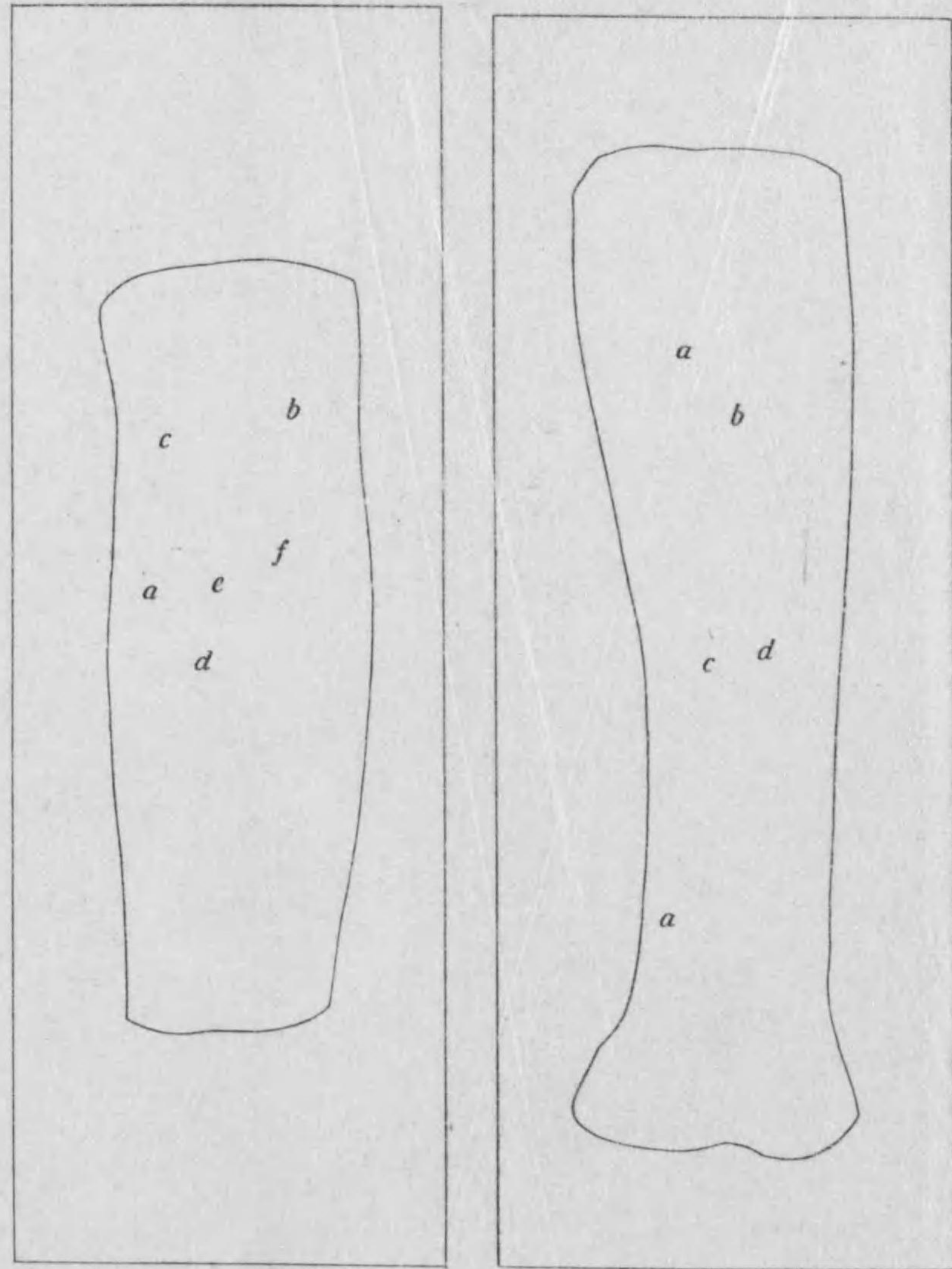
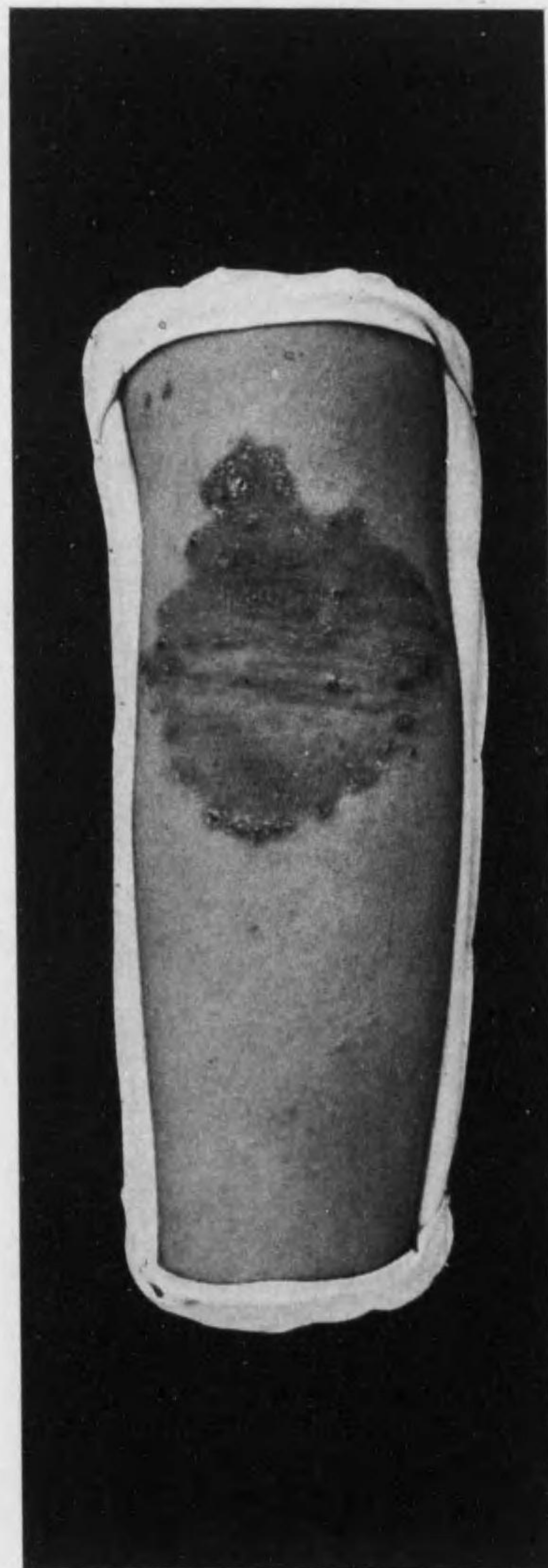
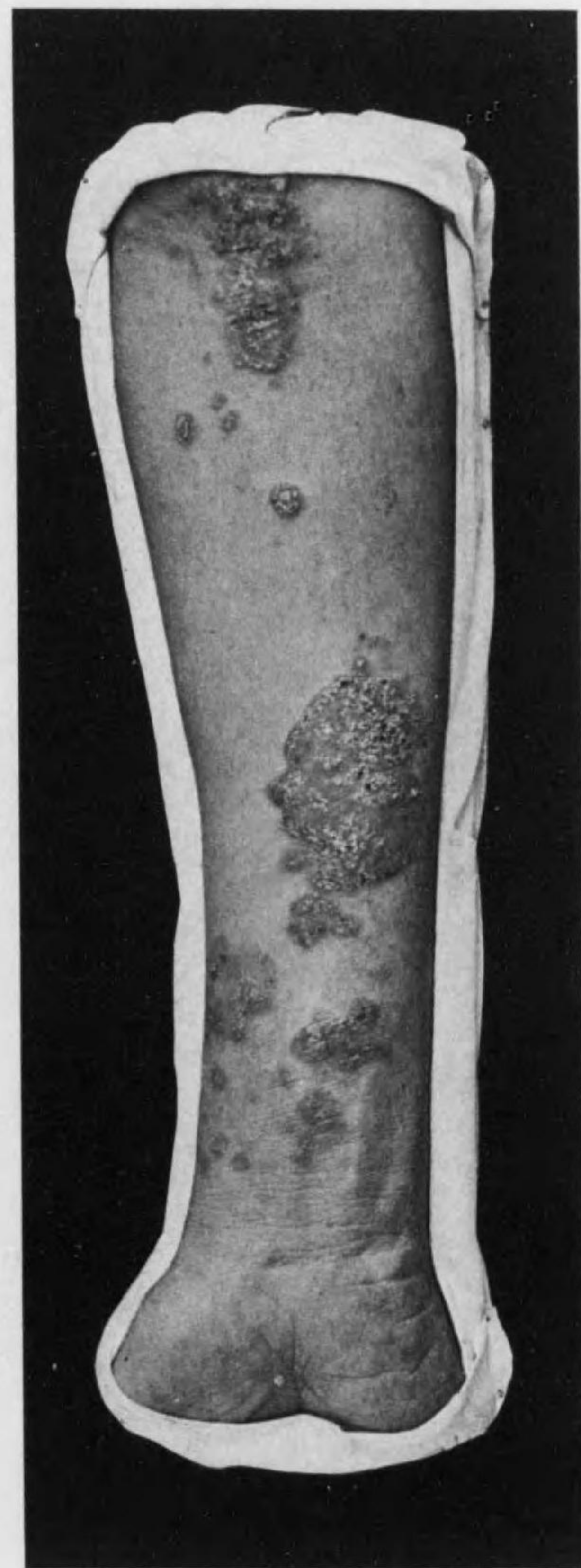

圖 六 第

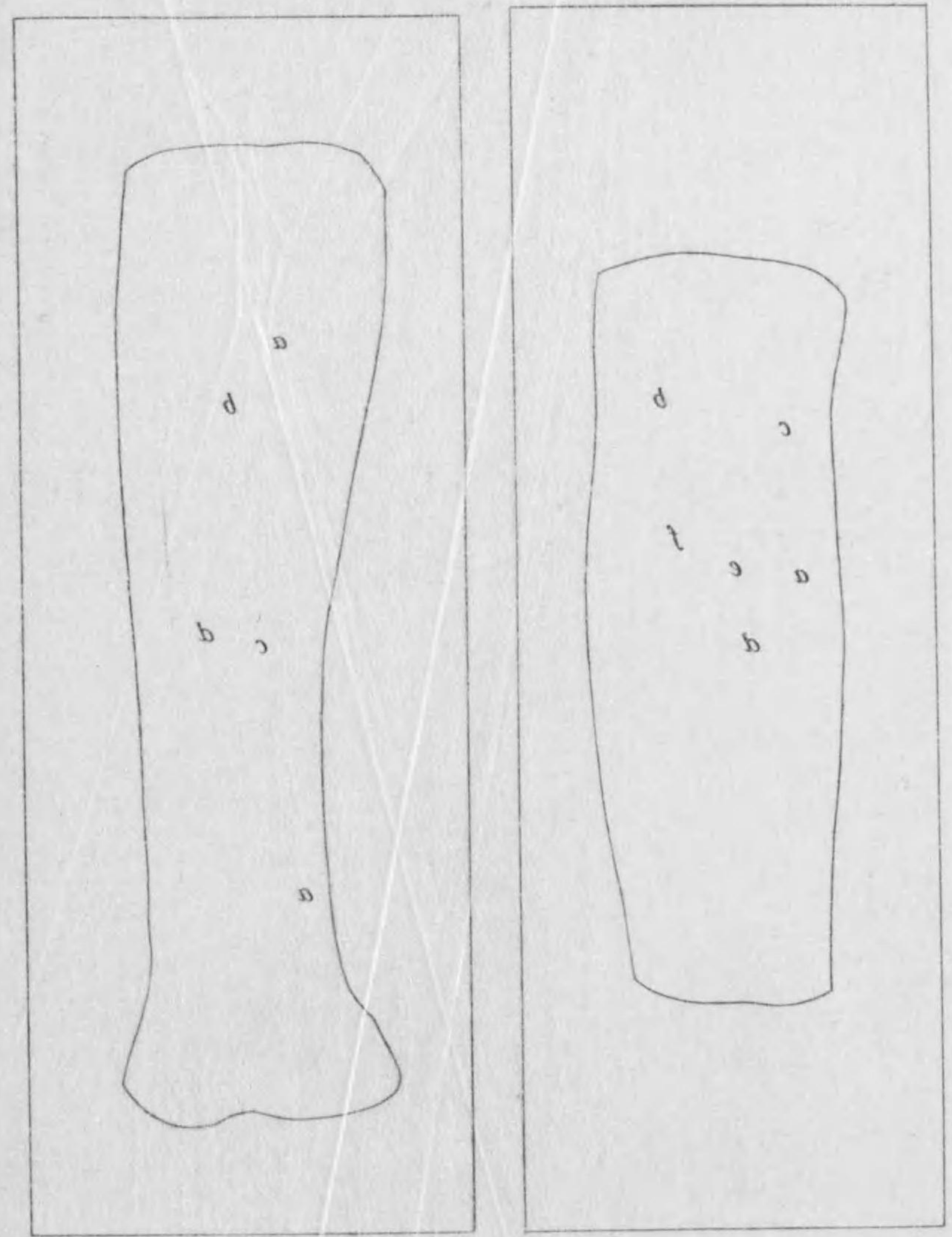


Trichophytia eczematosa
鮮白狀疹濕

圖 五 第



Trichophytia eczematosa
鮮白狀疹濕



虹彩狀淺在性白癬 *Trichophytia superficialis*

(*Herpes iris-Form*)

第 六 表

(大正三年六月)

患者 I. K. 四十一歳男、金錢貸借業。

既往症 五日前左前膊ニ痒痒ヲ覺エシガ翌朝ニハ既ニ錢貨大ノ圓斑トナリ、爾後該斑疹ハ漸次皮膚面ヨリ隆起シ來レリト云フ。

現症 左前膊ノ伸展側ニ於テ肘關節ニ近ク約五十錢銀貨大ノ正圓形發疹アリ。扁豆大ノ紅色丘疹(a)ヲ中心トシテ正シク層重セル三個ノ求心性環狀疹(b)ヨリ成ル。而シテ各環狀疹ハ多數ノ粟粒大、紅色丘疹竝ニ小水泡ノ輪列ヨリ成リ、所々ニ同大ノ暗紅色血痂ト糝糠狀灰白色ノ小鱗屑ヲ交ヘ、皮膚面ヨリ明ニ隆起セリ。鱗屑(c)ハ皮疹發生ノ順序ニ從ヒ、最外輪ニ於テ特ニ著シク、中輪之ニ次グヲ見ル。

診斷 皮疹ガ急ニ發現シ且ツ増大セシコト、境界明劃ナル環狀疹ニシテ、各層輪ハ較々紅色ニ隆起シテ、其上ニ丘疹、小水泡、鱗屑ヲ具フルコト、痒痒ヲ伴ヘルコト、殊ニ小鱗屑ヲ剝離シ十分間一〇%苛性加里液ニ浸シタル後、鏡檢セシ時、少數ナガラ白癬菌ヲ證明セシコトニヨツテ、本症ガ淺在性白癬ナルコトヲ知レリ。而シテ斯ル虹彩狀疹形ハ小水泡性斑狀白癬 *Trichophytia maculovesiculosa*ニ於テ稀ニ觀ル所ノ一變態ニシテ、比較的急速ニ發達増大スルヲ常トス。

類症鑑別 環狀ヲ描ク發疹尠カラズ。多形滲出性紅斑 *Erythema exudativum multiforme* Hebra (附圖第十七圖)ニ虹彩狀疱疹ナル一型アリテ本例ニ酷似スレドモ、虹彩狀疱疹 *Herpes iris*ハ對稱的ニ好發部位即チ左右ノ手背、足背等ニ多發シ、數、全身症狀ヲ伴フ。ヂューリング氏疱疹狀皮膚

炎 • Dermatitis herpetiformis Duhring (附圖第十八圖)ハ疹形多種多樣ニシテ、經過長ク、再發シ易ク、血液及ビ水疱ノ内容ハエオジン嗜好性細胞ニ富ミ、二五—三〇%沃度加里軟膏ヲ貼布スレバ當該局部ノ充血又ハ發疹ヲ來シ易シ。環狀丘疹性微毒疹 • Syphilis papulo-anularis (附圖第十九圖)ハ暗紅色ヲ帶ビ、浸潤強ク、經過緩慢ニシテ搔痒ヲ缺ク。斑紋癩 • Lepra maculosa (附圖第二十圖)ハ經過長クシテ、中心ニ知覺障礙アリ。

療法 テール軟膏ヲ一日一回擦入ス。

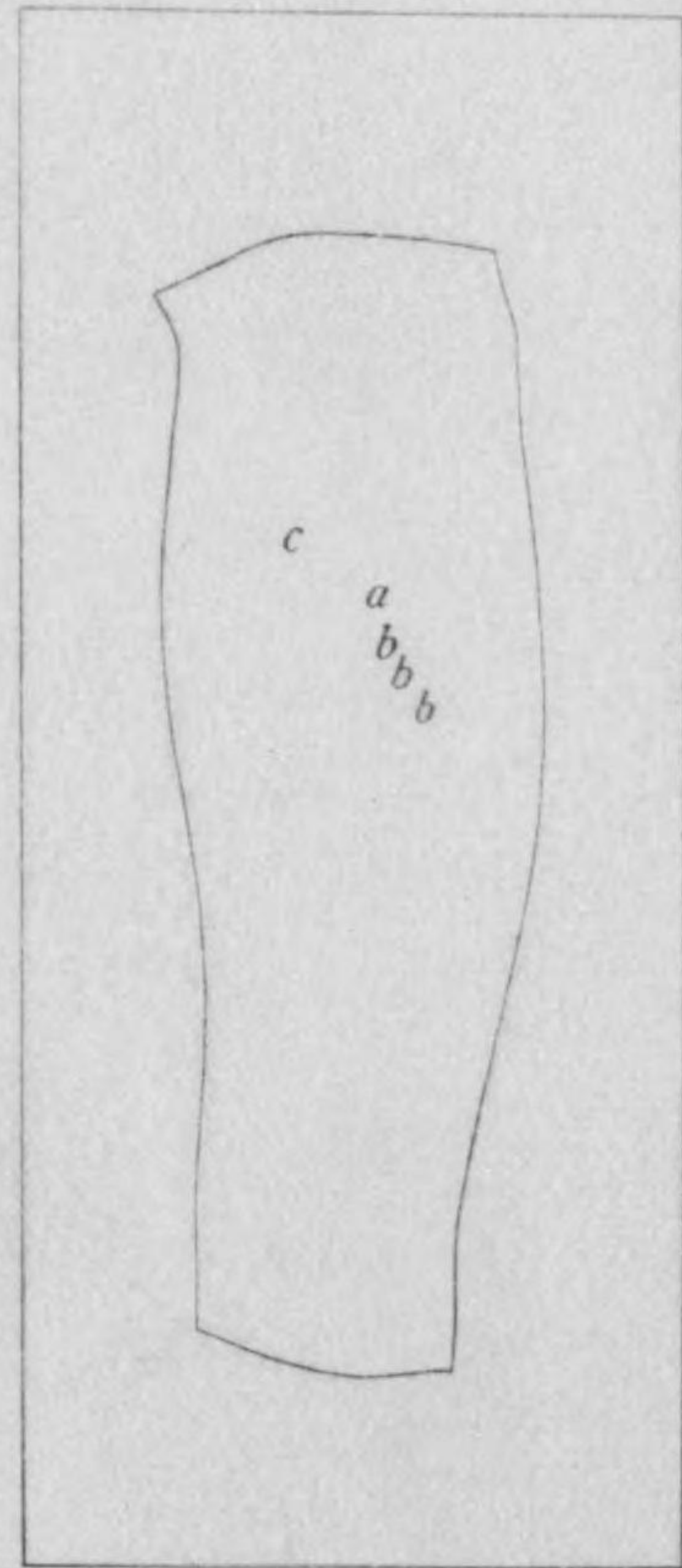
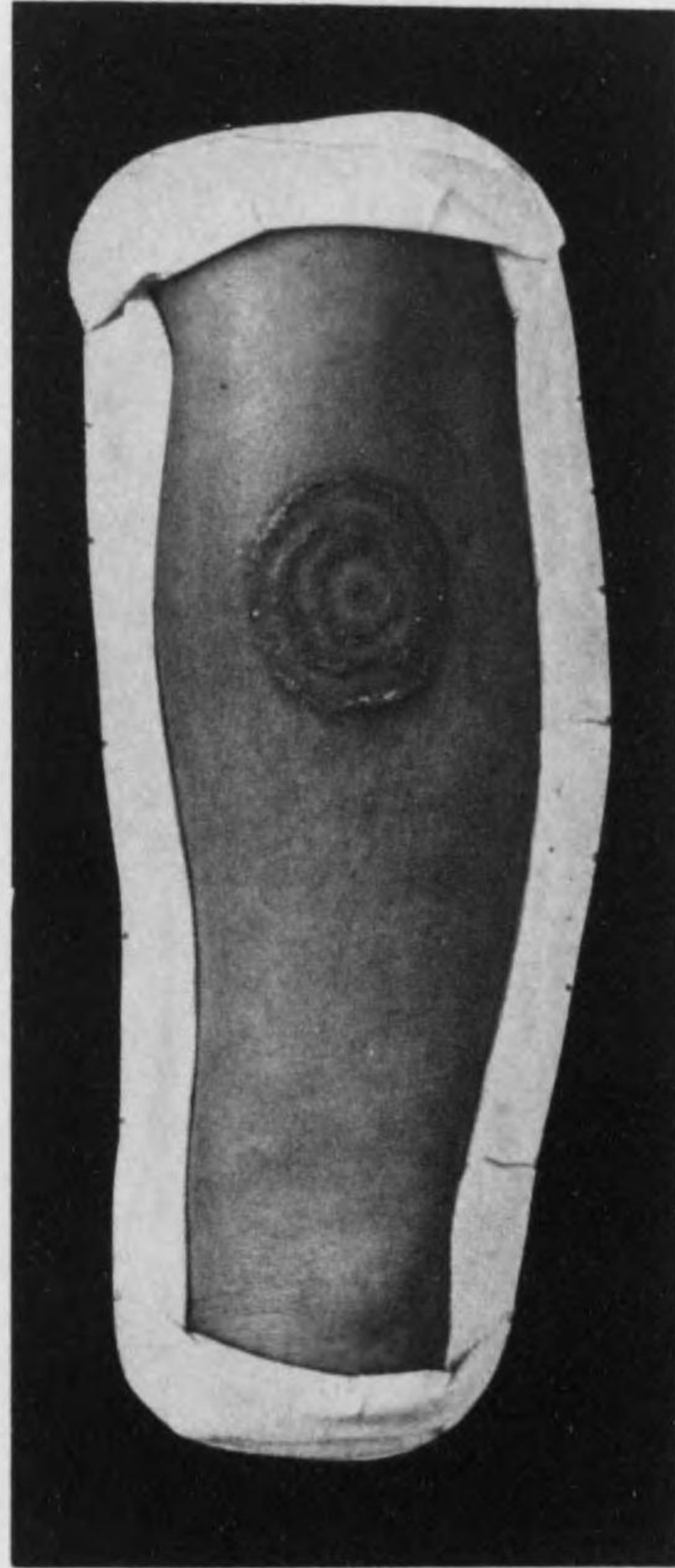
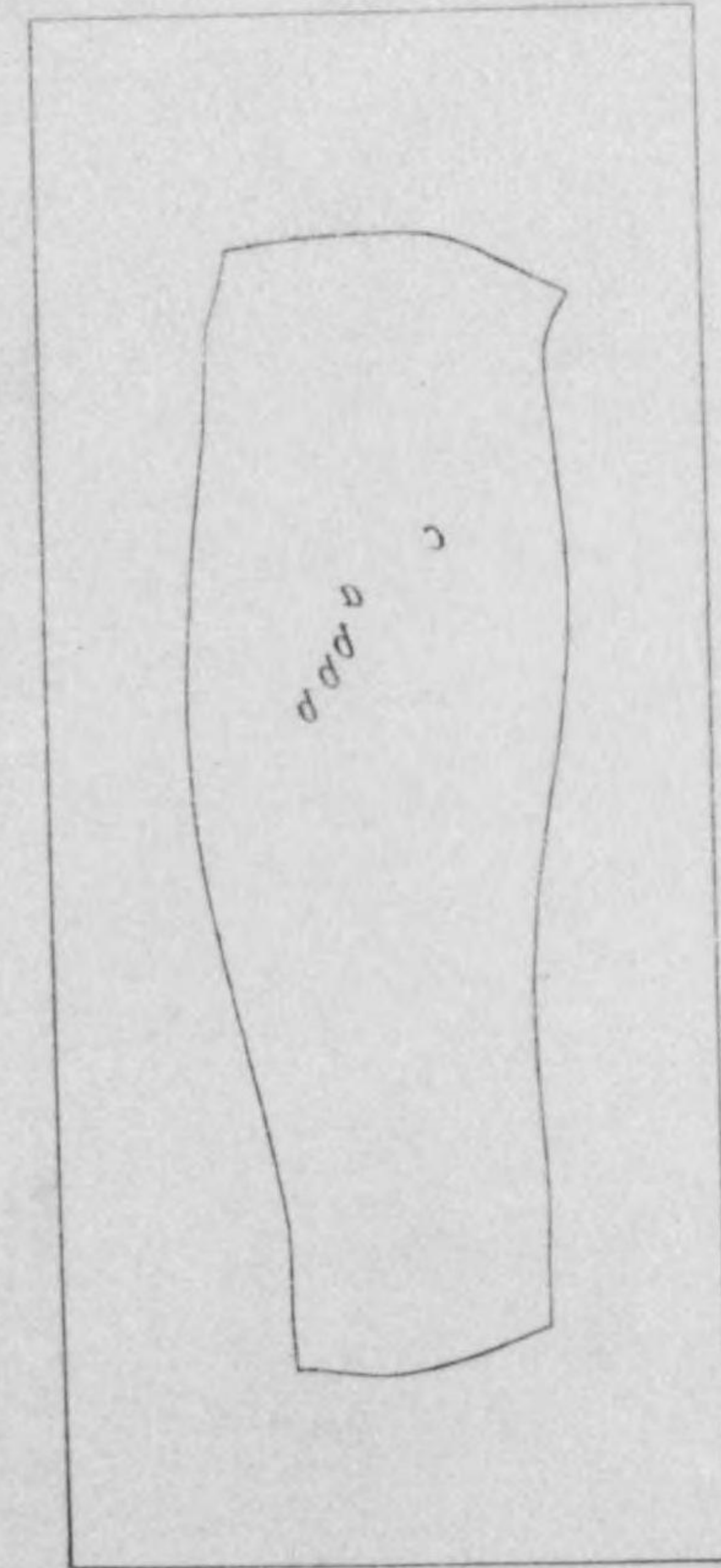
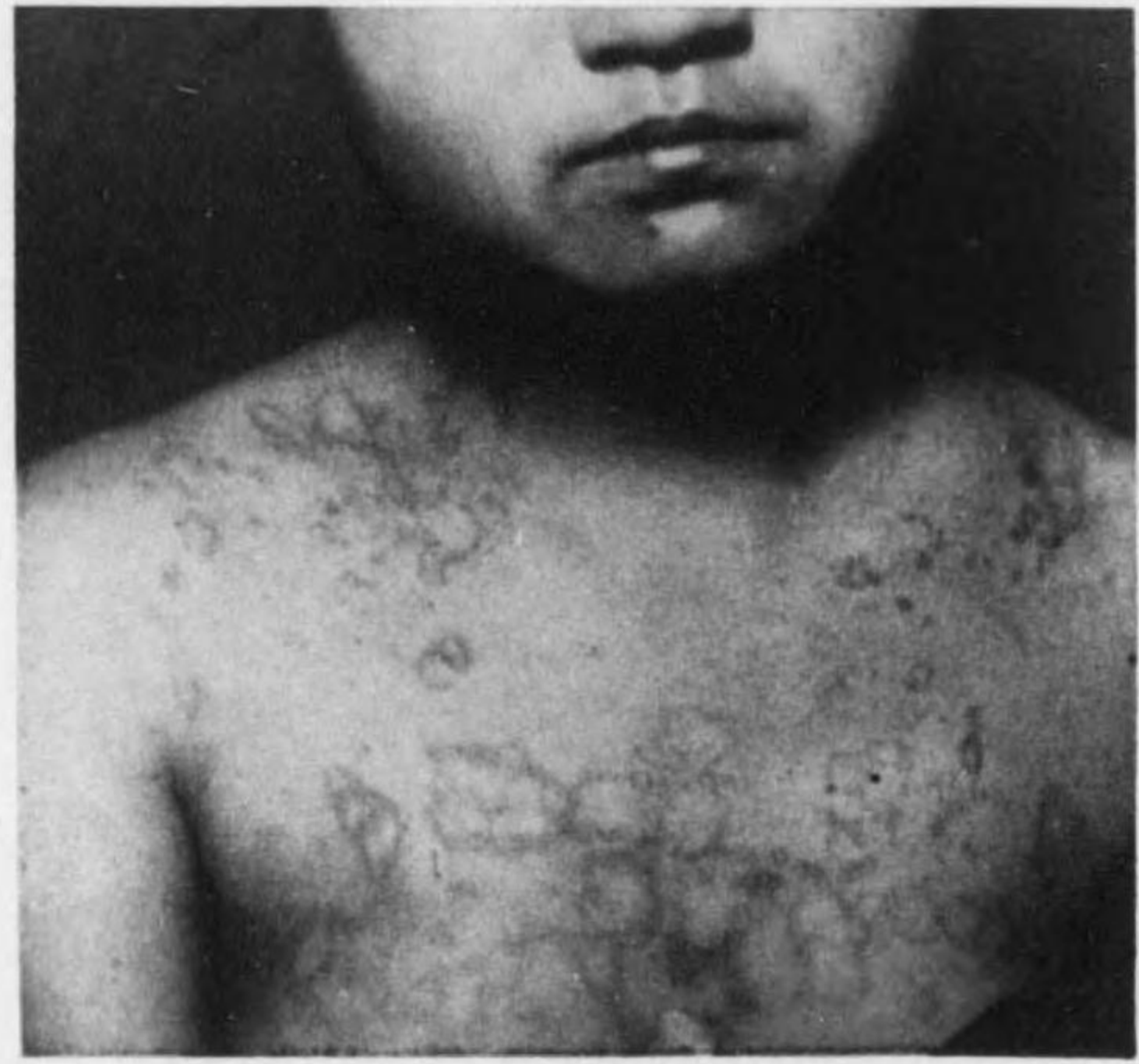

圖 七 第

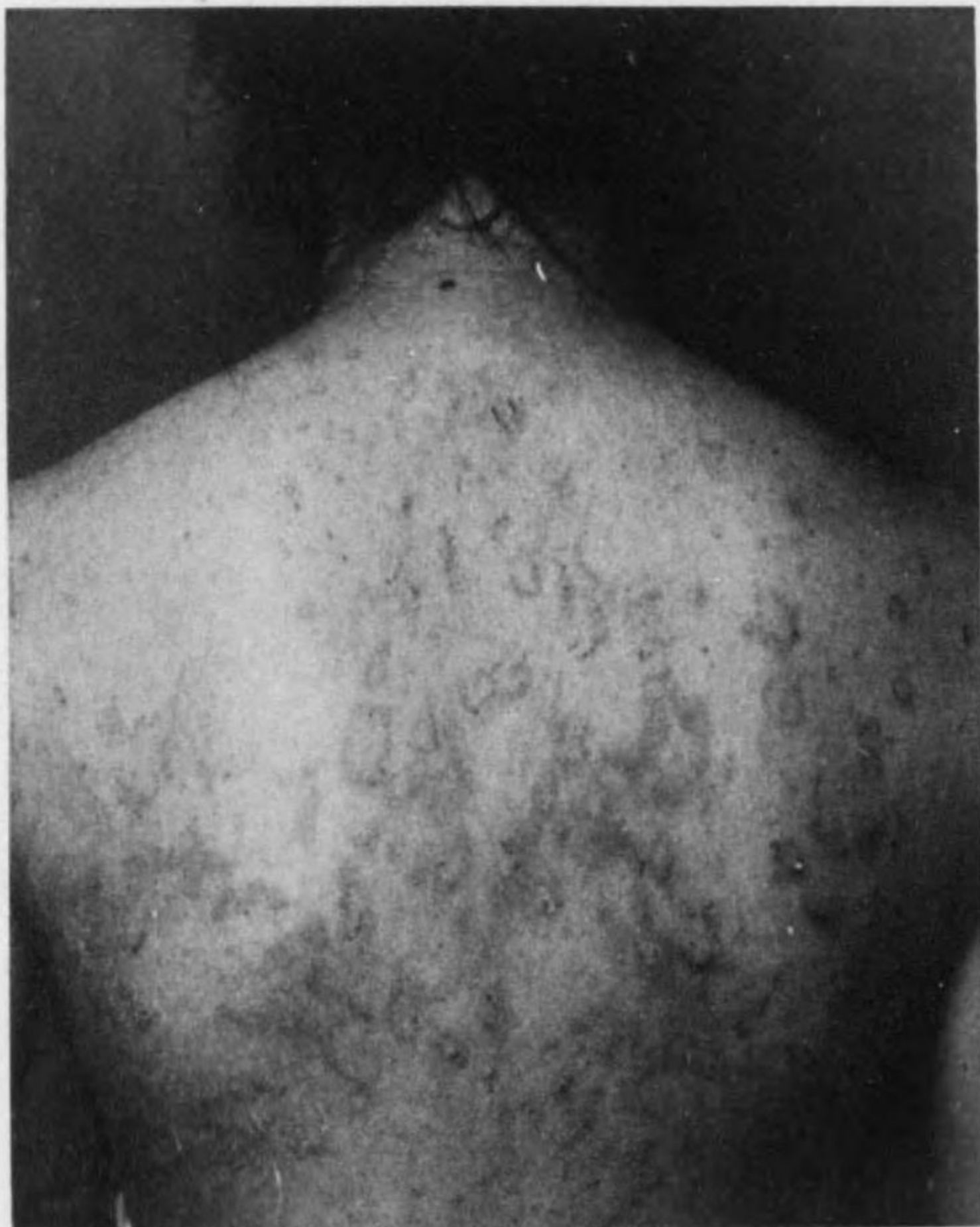


Trichophytia irisformis
瓣白性在淺狀虹

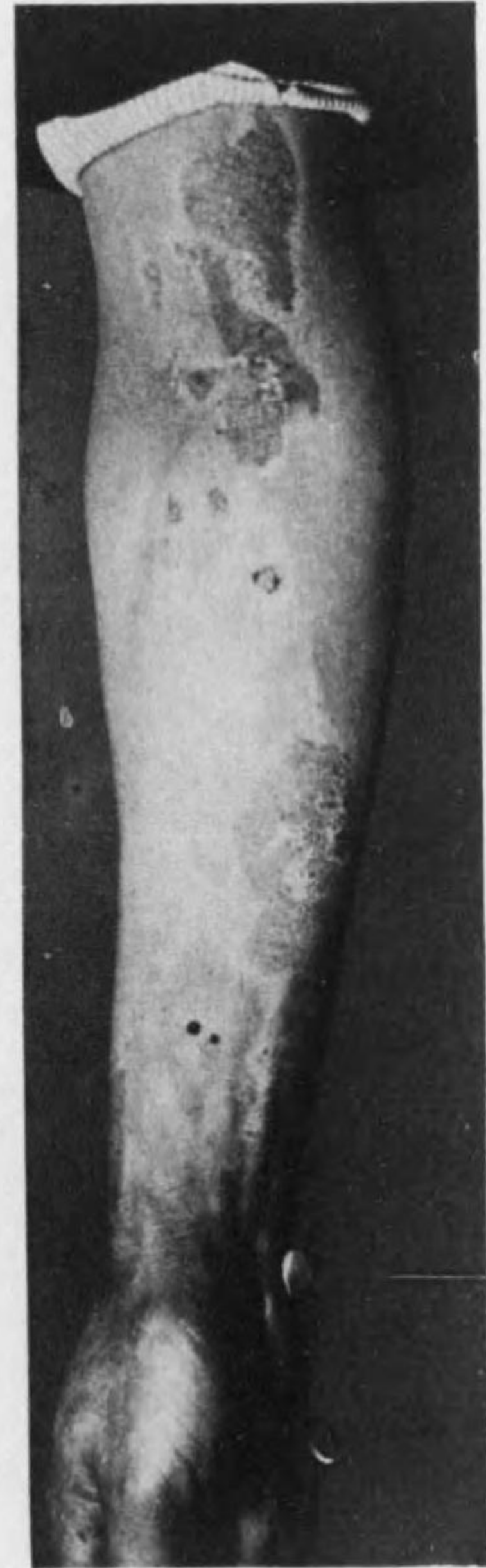



面前(例症表六第)者患癬白狀疹濕 圖五十第

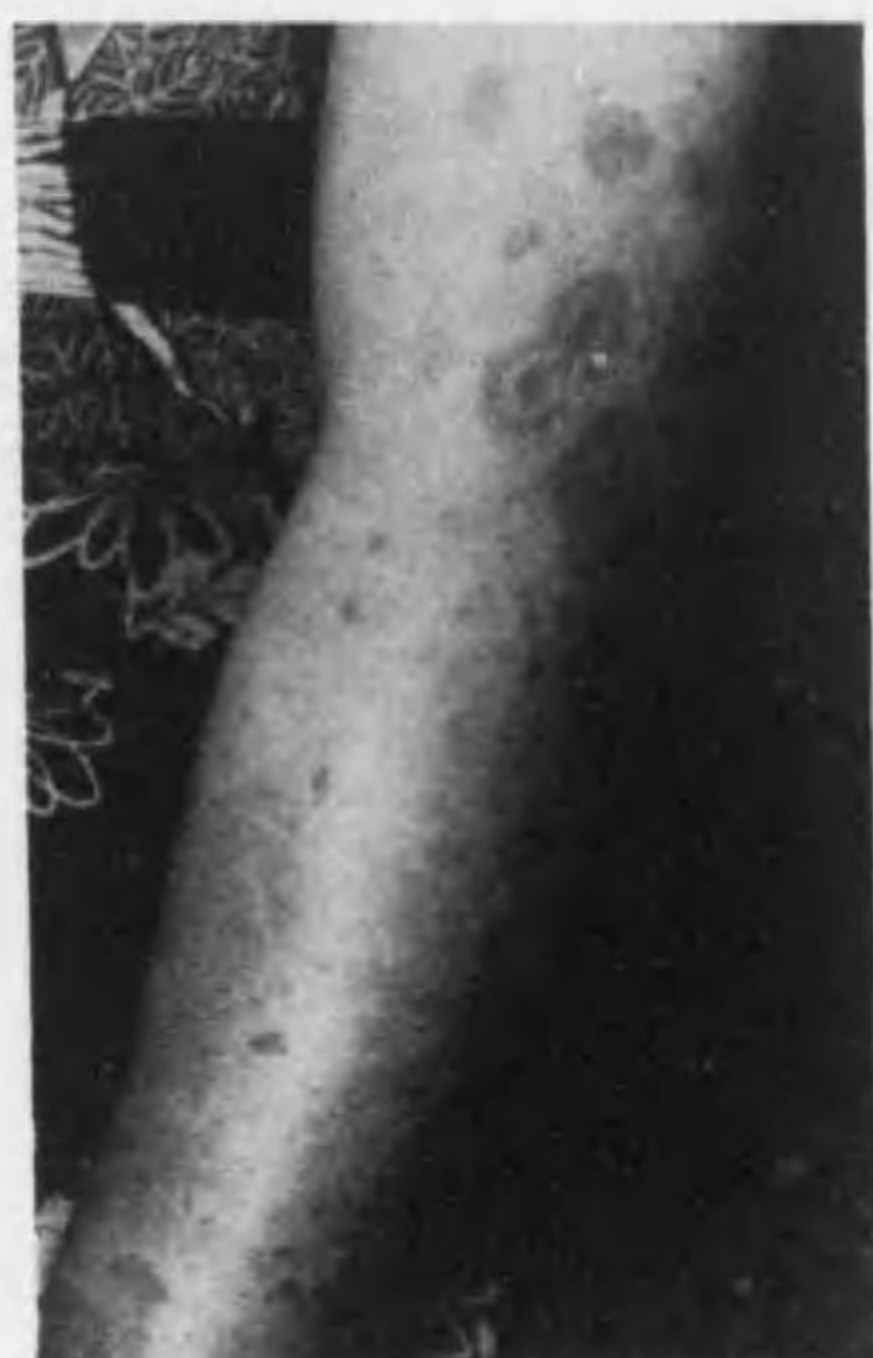

面背(例症表六第)者患癬白狀疹濕 圖六十第

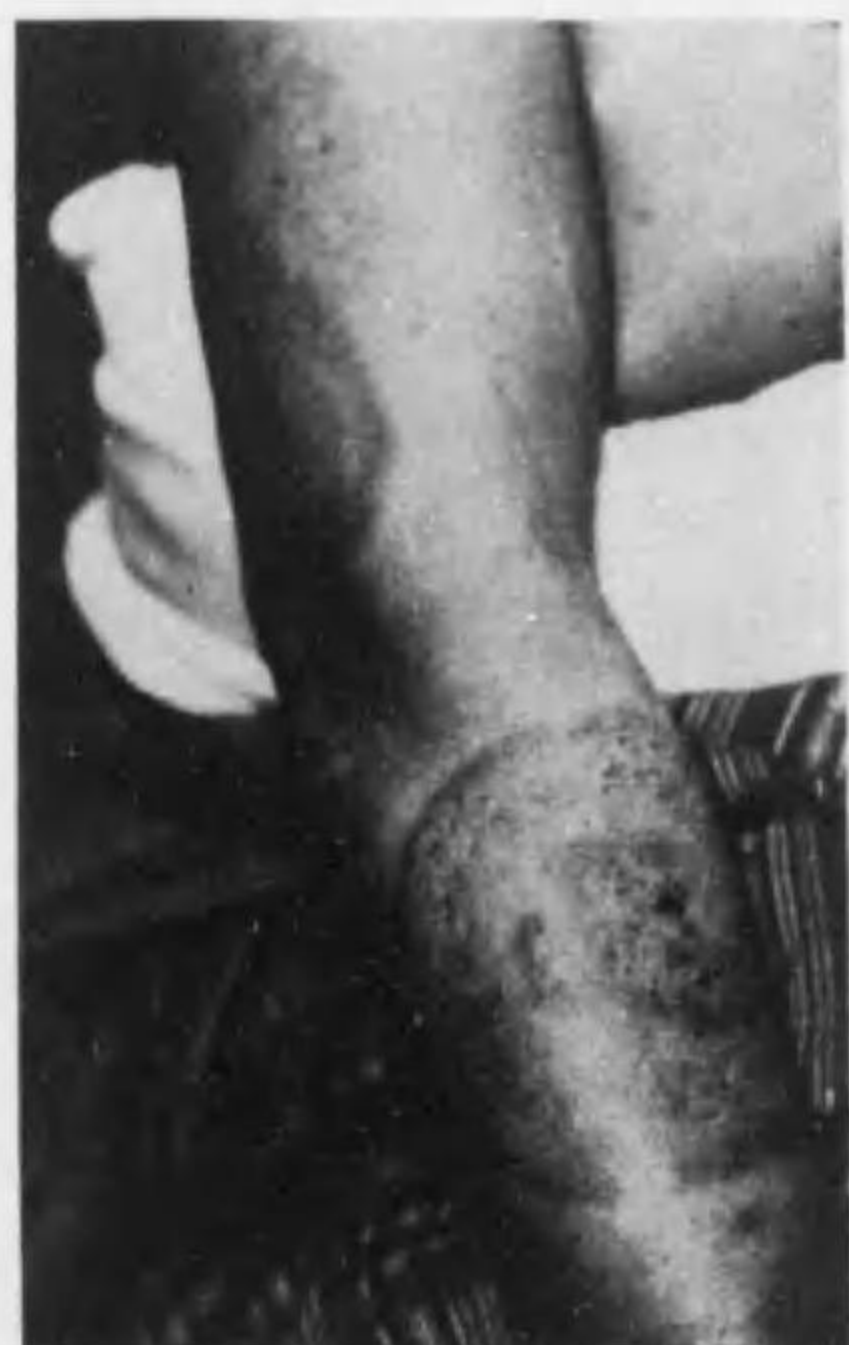

者患癬白狀疹濕 圖四十第
肢上(例症表五第)

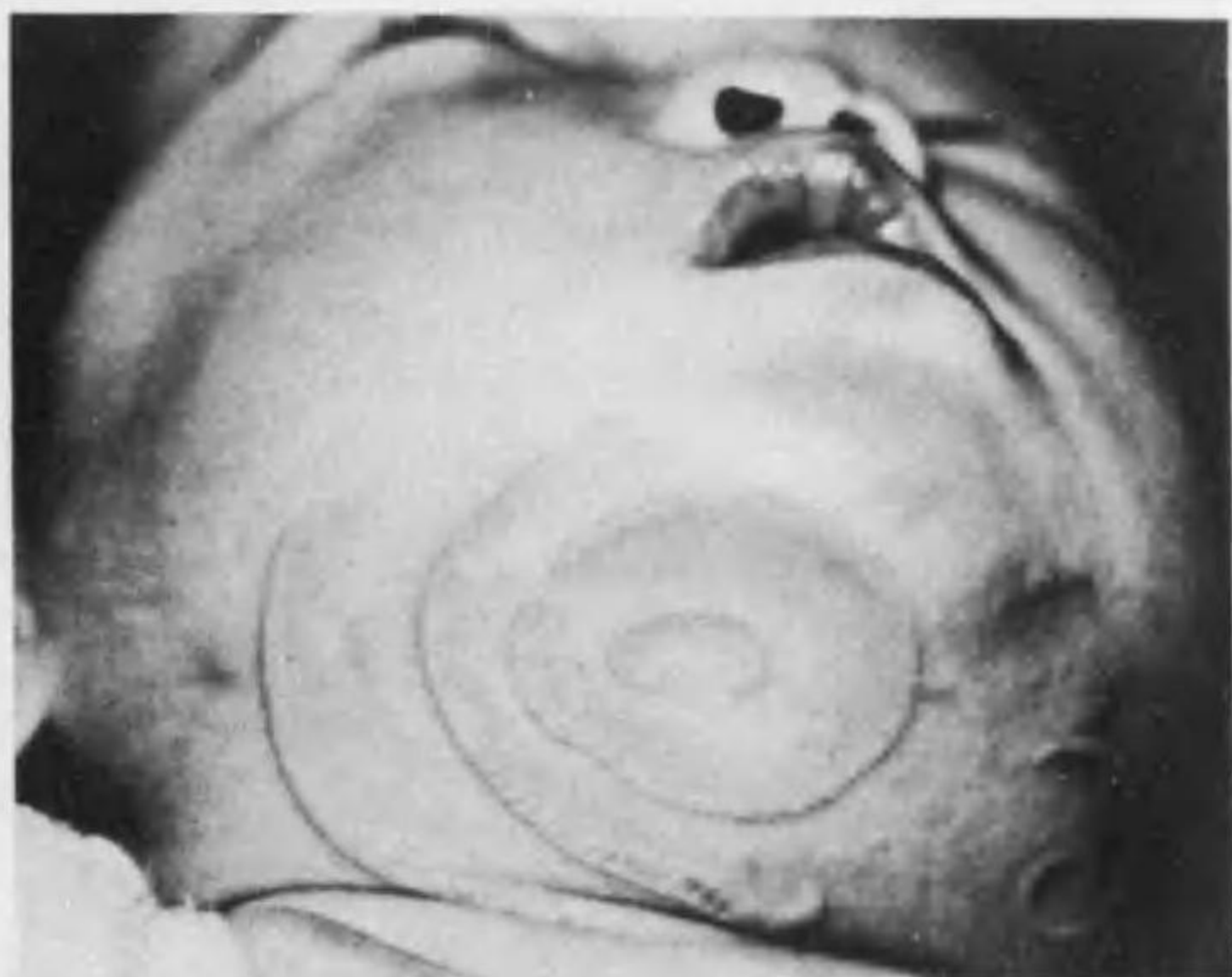第五表附圖
第六表附圖



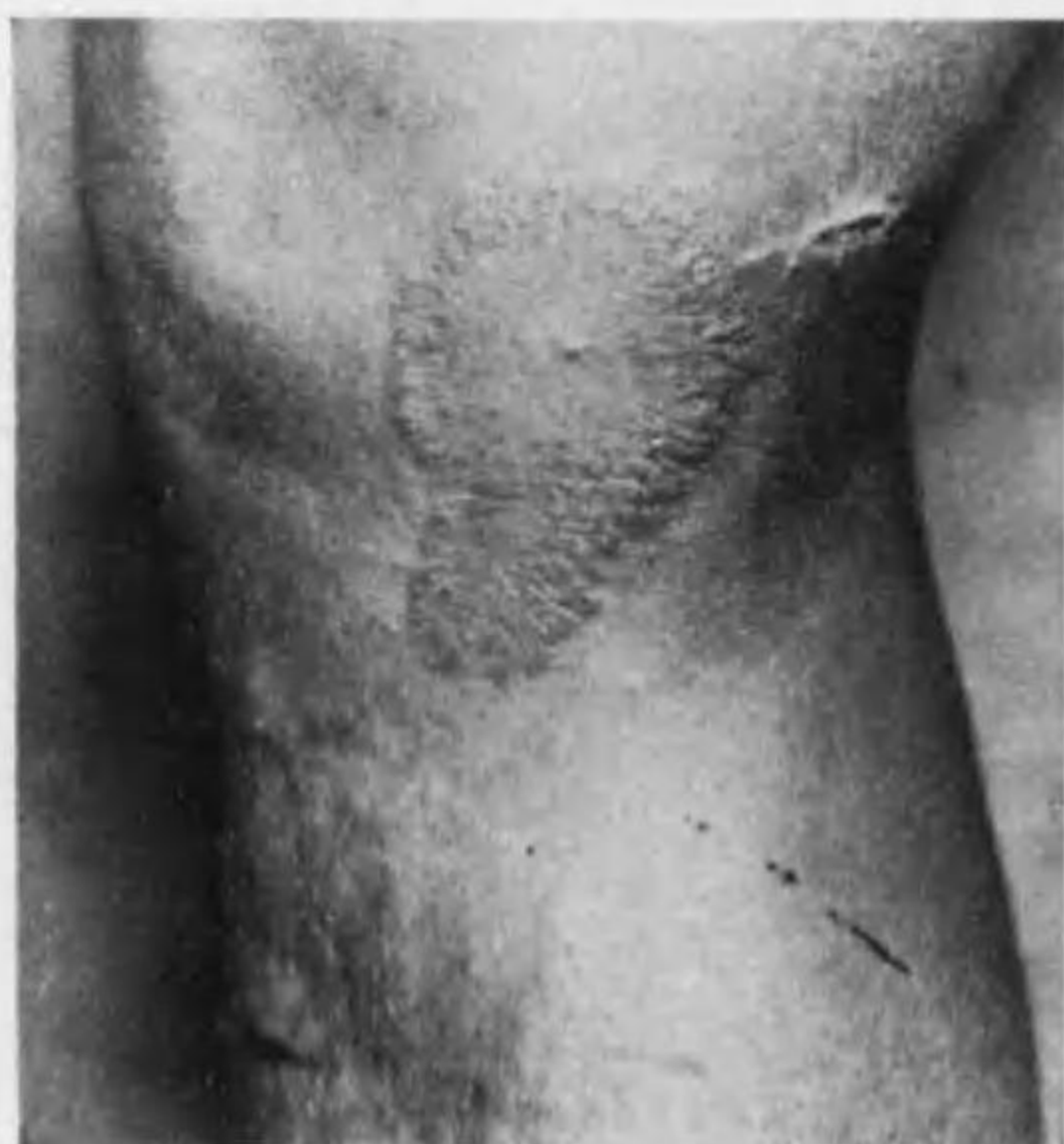斑紅性出疹形多 圖七十第



炎膚皮狀疹泡氏グンリーユチ 圖八十第



疹毒菌性疹丘狀環 圖九十第



癩紋斑 圖十二第

斑性環狀白癬 *Trichophytia maculo-annularis*

第七表

(大正二年三月)

患者 Y. S. 十一歳男兒。

既往症 五日前左眉毛部ニ於テ癢痒ヲ覺ユルト殆ド同時ニ發疹ヲ見タリ。

現症 左眉毛部外半ヲ下縁トシテ其上方ニ於テ境界明劃ナル約五十錢銀貨大ノ圓形皮疹アリ。少シク波線ヲ描イテ微ニ隆起セル邊縁(a)ハ内外廓ニ暗紅色ノ暈輪ヲ周ラシ、其上ニ粟粒大ノ紅色丘疹輪列セリ。丘疹ハ殆ド悉ク微細ナル灰白色、秕糠様鱗屑ヲ被リ、唯環狀疹ノ内上方一部(b)ニノミ鱗屑缺乏ス。中心部ノ皮膚ハ少シク脱色セルノミニシテ常態ニ近ク、既ニ皮疹竝ニ鱗屑ヲ留メズ。病竈ノ下端ニ位スル眉毛ニ異常ナク、試ミニ之ヲ牽引スルニ脱毛シ易カラズ。此他、左外眥ノ外下方ニモ更ニ一個ノ扁豆大發疹アリテ、頂點ニ白色、菲薄ノ鱗屑ヲ附著シ、鮮紅色暈ヲ周ラセリ。

診斷 急ニ發生シテ環狀斑ヲ描キツツ速ニ増大シ、癢痒ヲ伴ヒ、早ク鱗屑ヲ作り、其中ニ絲狀菌ヲ證明スルコトニヨリテ、淺在性白癬 *Trichophytia superficialis* ナルヲ知ルベシ。該淺在症ハ其炎症輕クシテ、表皮ト真皮乳頭層トニ限ラレ、菌モ亦多ク角質層ニノミ存スルヲ以テ、眉毛ハ切斷又ハ脱落セズ。而シテ本例ニ於テハ炎症性漿液浸潤ノ更ニ輕度ナルガ爲ニ、臨牀上ニ皮疹ハ潮紅腫脹ヲ示スモ、小水疱ヲ形成スルニ至ラズ。故ニ之ヲ小水疱ヲ形成スル淺在性白癬即チ小水疱性白癬 *Trichophytia vesiculosus* s. *Herpes tonsurans vesiculosus* (附圖第二十一圖)ヨリ區別シテ斑狀落屑性白癬 *Trichophytia maculo-squamosus* s. *Herpes tonsurans maculo-squamosus* ト謂フベキナリ。左外

斑性環狀白癬 第七表圖解

皆ノ外下方ニ位スル丘疹ハ其ノ原發疹ト見ルベキモノトス。
療法 テール膏ノ擦入セシ上ニ亞鉛花澱粉ヲ撒布セリ。


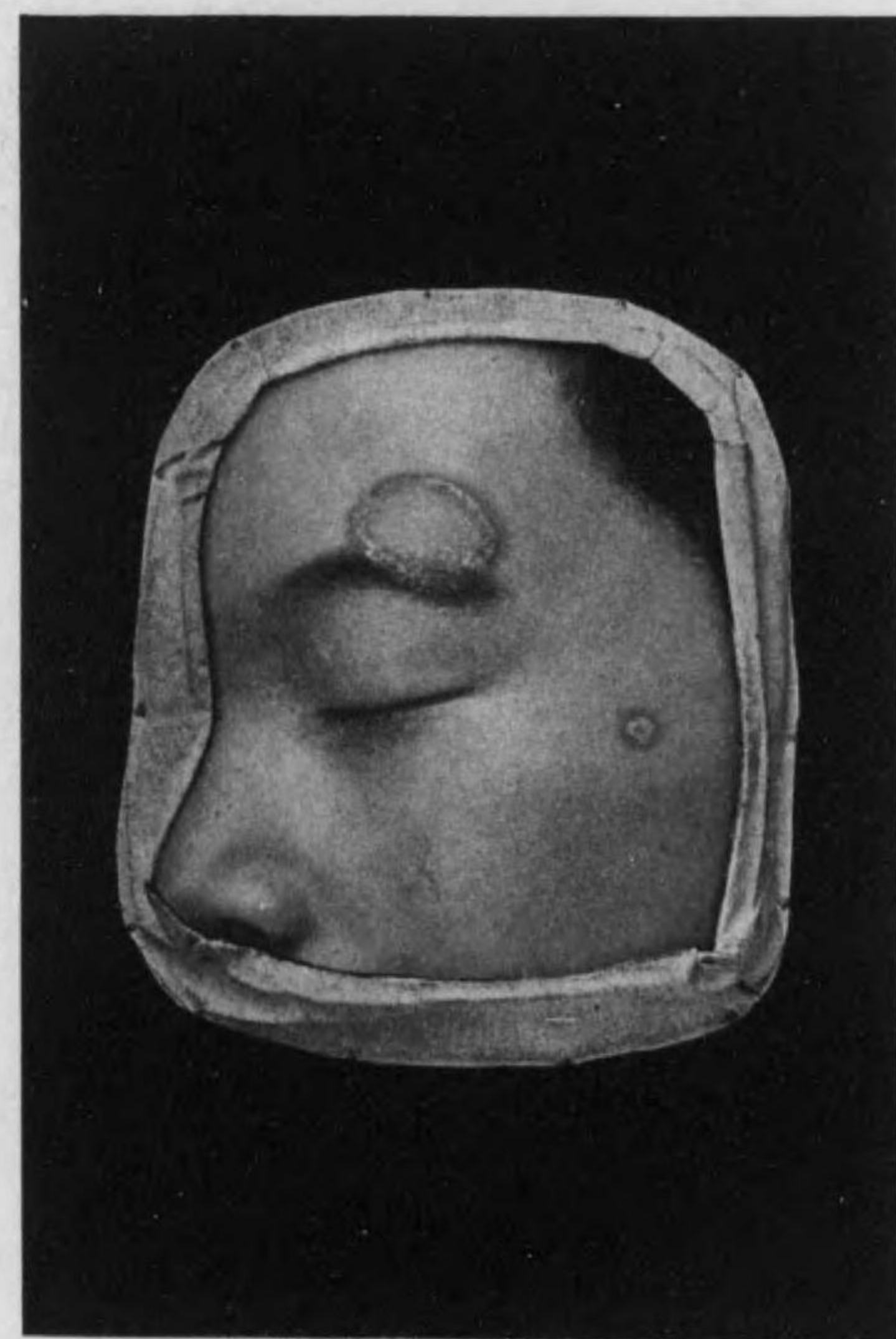
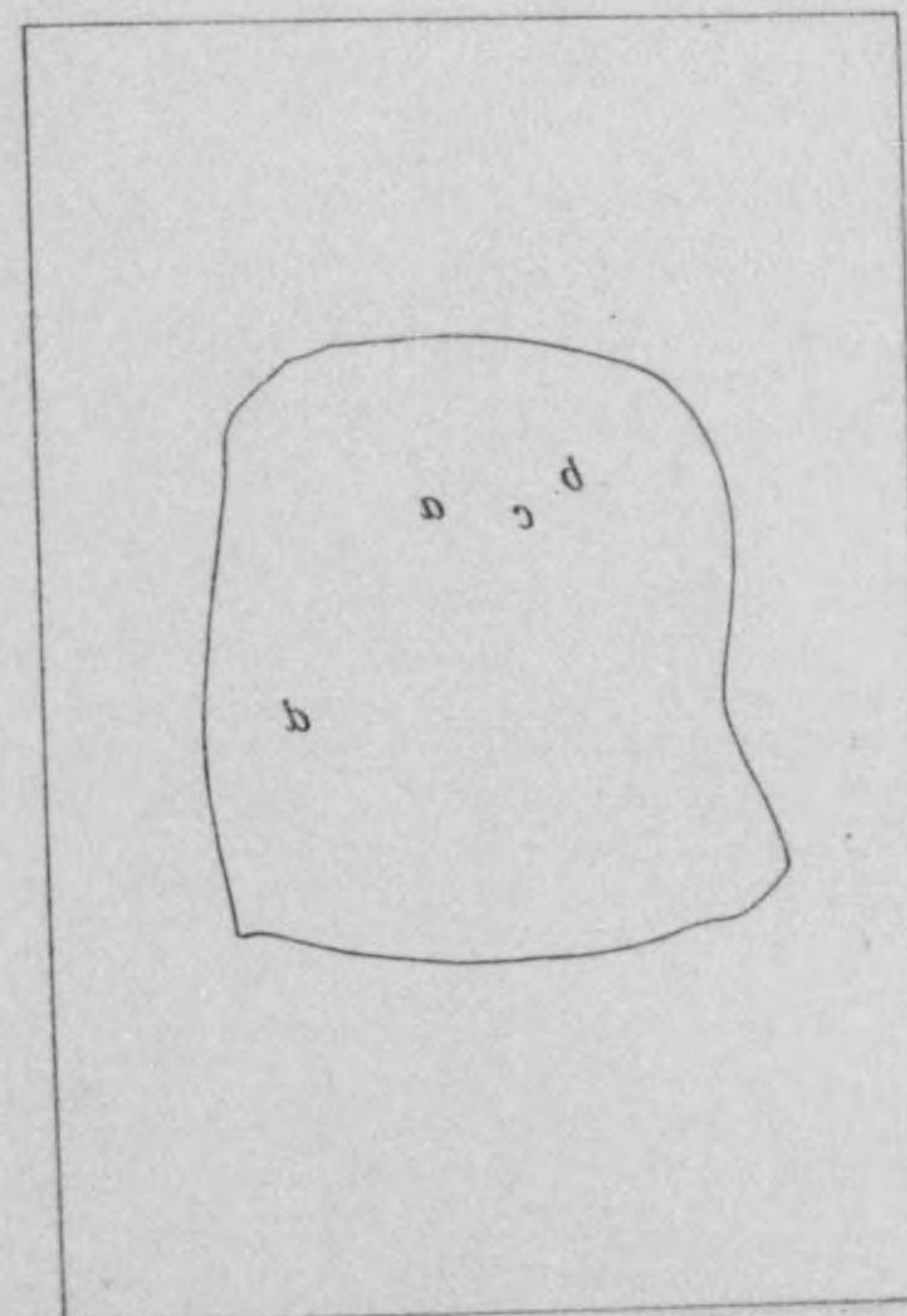


圖 八 第



Trichophytia maculo-annularis
鮮白狀環性斑



環狀紅斑性白癬 *Trichophytia maculo-annularis*

第八表

(大正四年四月)

患者 C. T. 二十七歳女、主婦。

既往症 二週前ヨリ耳翼頰部ニ痒痒性皮疹ヲ發生シ、該疹ハ漸次顔面ニ蔓延セリ。

現症 顔面殊ニ前額部、眼圍ニハ多數ノ境界明劃ナル扁豆大乃至錢貨大皮疹散在セリ。其形態單ニ黃紅色ノ圓形斑紋ニ止ルモノ、(a)アリト雖、多クハ進ンデ既ニ環狀疹トナリ、個々孤立スルカ、(b)若シクハ附近ノモノト相融合シ、瓢箪形又ハ亞鈴形(c)ヲナシ、或ハ更ニ連環狀(d)ヲ描ケリ。是等ハ孰レモ紅色ノ邊緣輕ク波狀ヲナシテ少シク隆起シ、之ヲ周リテ其上ニ菲薄ナル灰白色鱗屑環狀ヲナシテ附著セリ。但シ鼻唇溝及ビ口角ノ附近ニ於テハ疹形稍異リ、形態不正圓形ヲ呈シ、發赤輕微ニシテ、菲薄ナル灰白色秕糠樣鱗屑汎ク其表面ヲ平等ニ被ヘリ(c)。痒痒モ亦他部ニ比シテ輕シ。

診斷 顔面上半部ニ於ケル皮疹ガ斑狀落屑性白癬、即チ所謂せにたむしたルハ明白ナレドモ、下半部ノモノハ之ヨリモ炎症甚少クシテ痒痒輕ク、秕糠狀鱗屑ノ形成平等ニシテ環狀ヲ描クコトナキハ異トスベシ。抑、顔面白癬 *Trichophytia facialis*ニハ二型アリ。其ノ一ハ毒性少キ小芽胞菌等ニヨツテ起リ、境界明劃ナル圓形ノ脱色斑上、秕糠樣落屑ヲ頂キ、痒痒ヲ缺クモノニシテ、之ヲ白癬性顔面秕糠疹 *Pityriasis faciei trichophytina* (附圖第二十二圖)ト謂ヒ、廣ク學齡兒童ノ間ニ蔓延ス。俗間謂フ所ノはたけ是ナリ。他ノ一ハ毒性強キ菌例ヘバ石膏狀菌ノ如キモノニヨツテ發シ、落屑性紅色圓斑若シクハ小水疱性圓斑(附圖第二十一圖)ヲ形成ス。本例ニ於テハ其

ノ症狀二者ヲ兼ネ、顔面ノ上半部ノ皮疹ハ後者ニ、下半部ノモノハ前者ニ屬スルガ如キ外觀ナ
キニ非ザレドモ、仔細ニ點檢スレバ、顔面下半部ノ發疹ニ、輕微ナガラ猶ホ發赤ト癢痒トヲ認メ
得ル點ニ於テ、顔面下半部ノ發疹モ亦上半部ノモノト均シク毒性強キ大芽胞菌ニヨツテ起
ルモノナリト診斷スベシ。

類症鑑別 鱗屑性濕疹 Pyzema squamosum ハ境界鮮明ナラズ、濕潤シ易キ傾向アリ。

療法 顔面上半部ニハテール膏ヲ、下半部ニハ一〇%チオノール・ウイエルソン氏膏ヲ擦入シ、其上
ニ亞鉛花澱粉ヲ撒布ス。

處方

チオノール

三〇

安息香酸

一〇

亞鉛花

五〇

豚脂

三〇〇

右チオノール・ウイエルソン氏膏 一日一乃至二回擦入

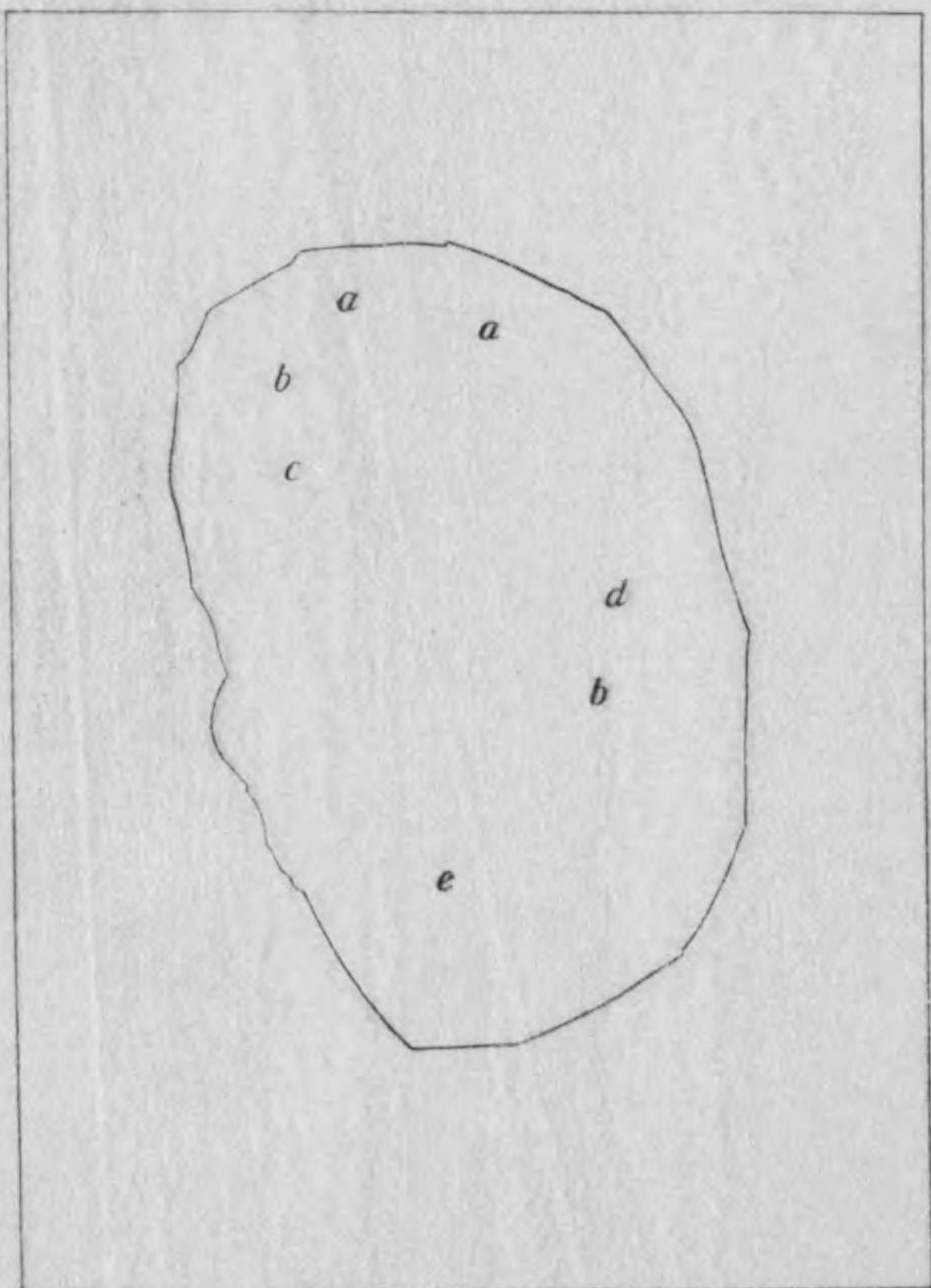
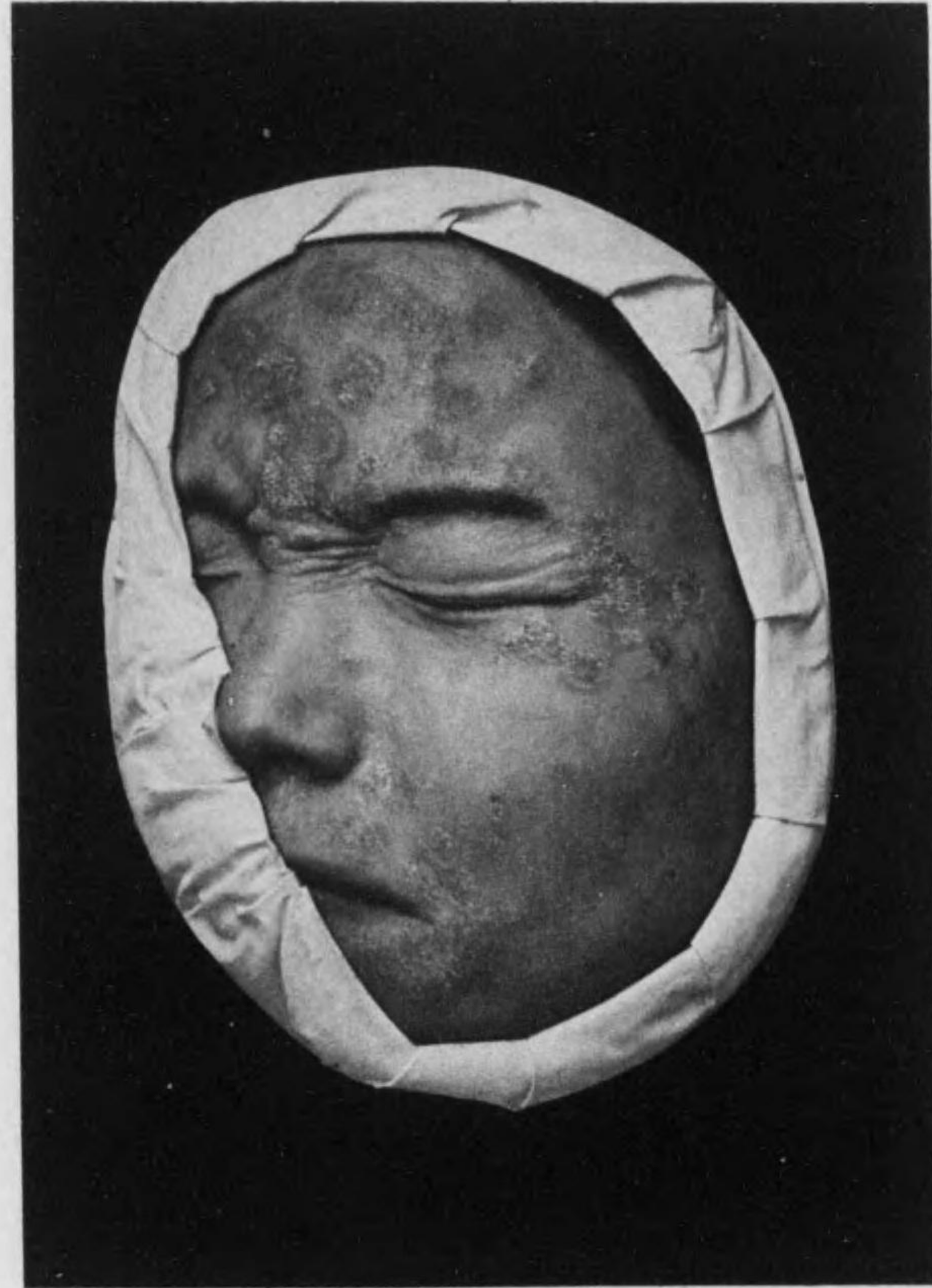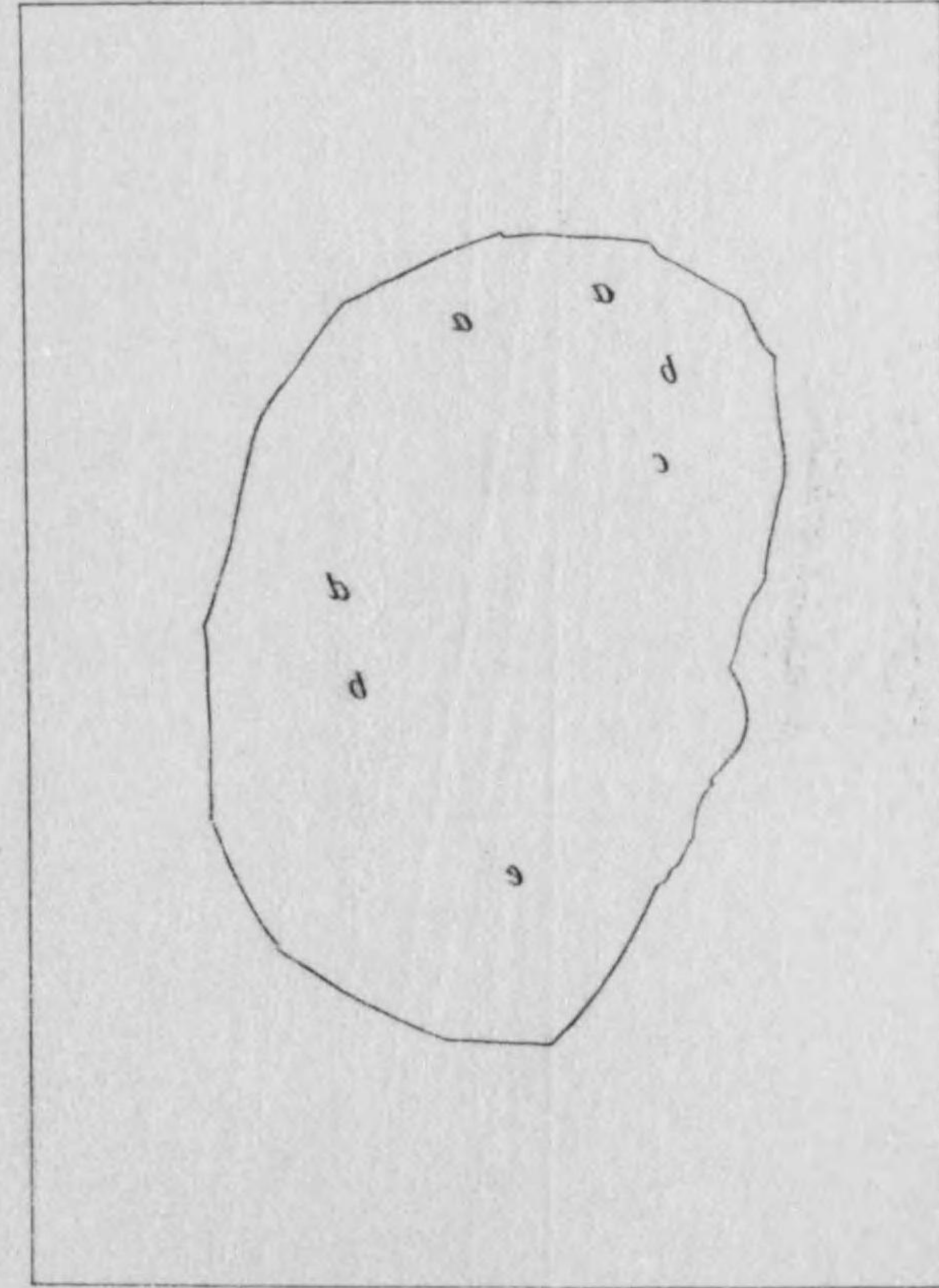

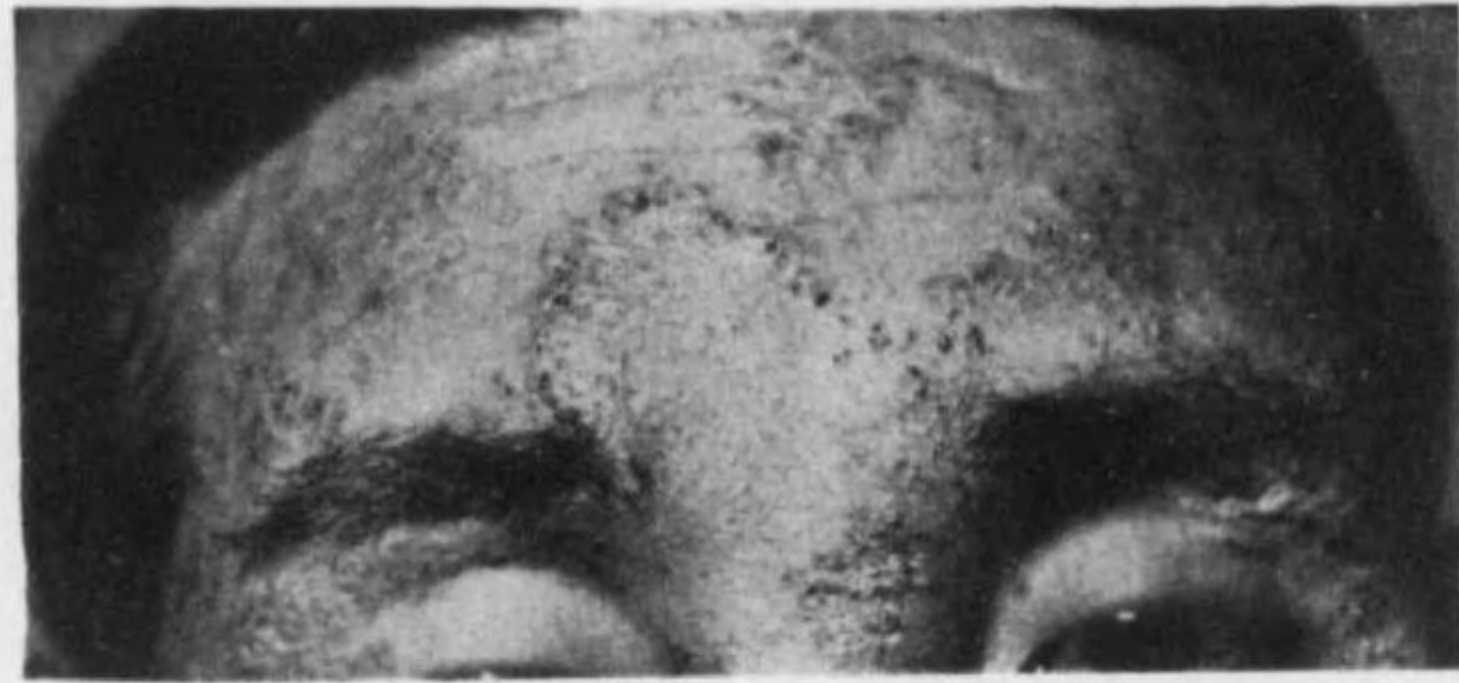
圖 九 第

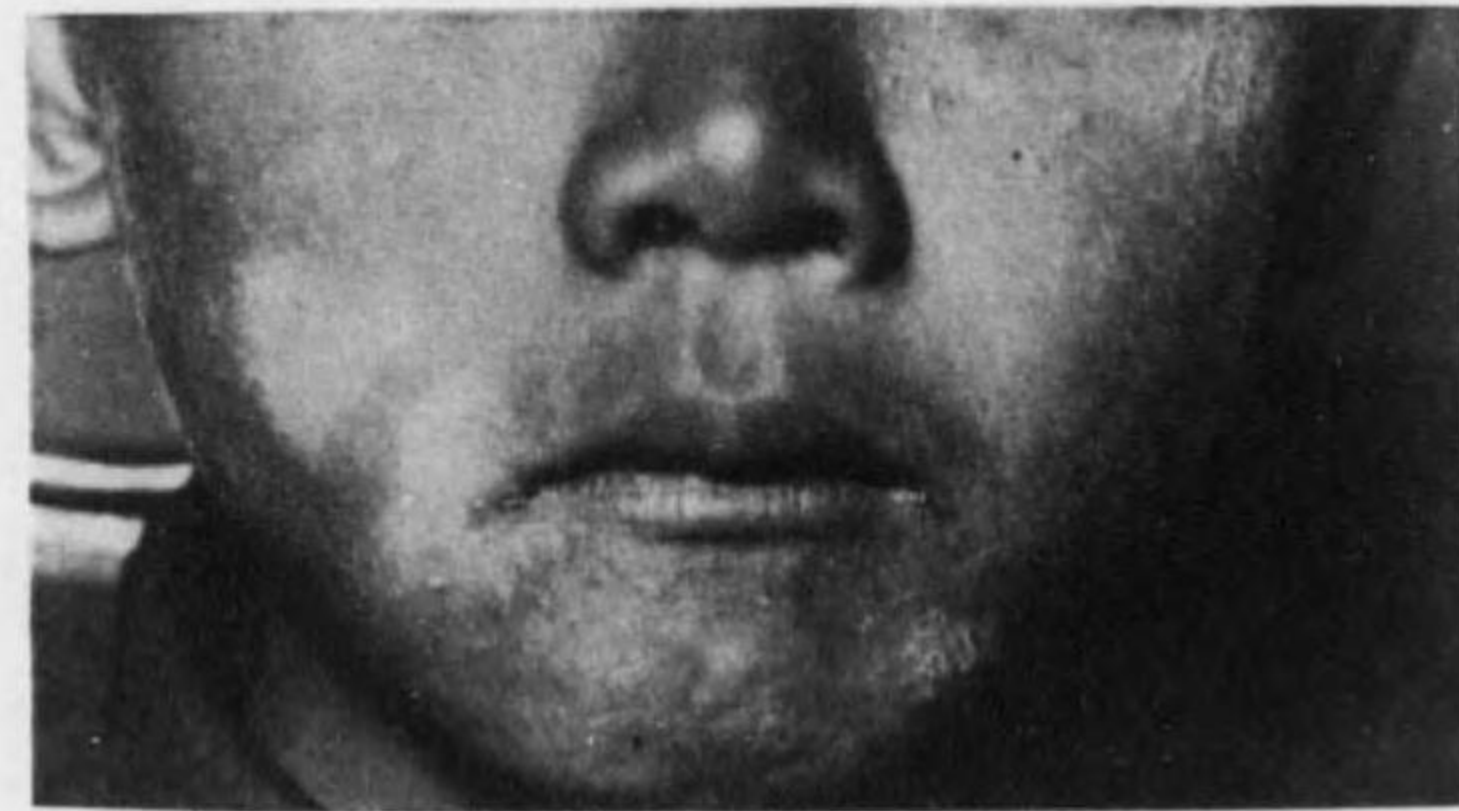

Trichophytia maculo-annularis
癬白性斑紅狀環

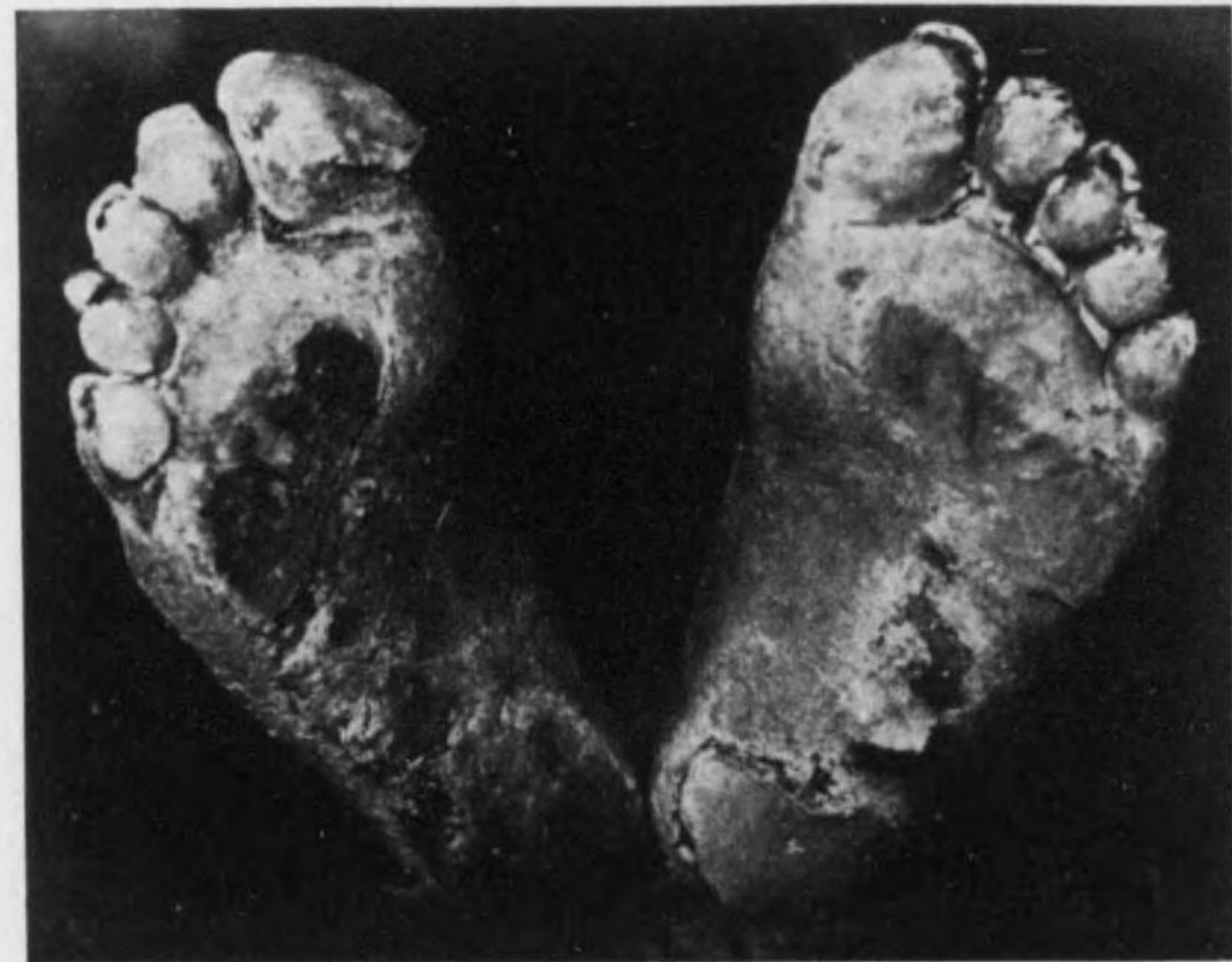



小水疱性白癬 圖一十二第



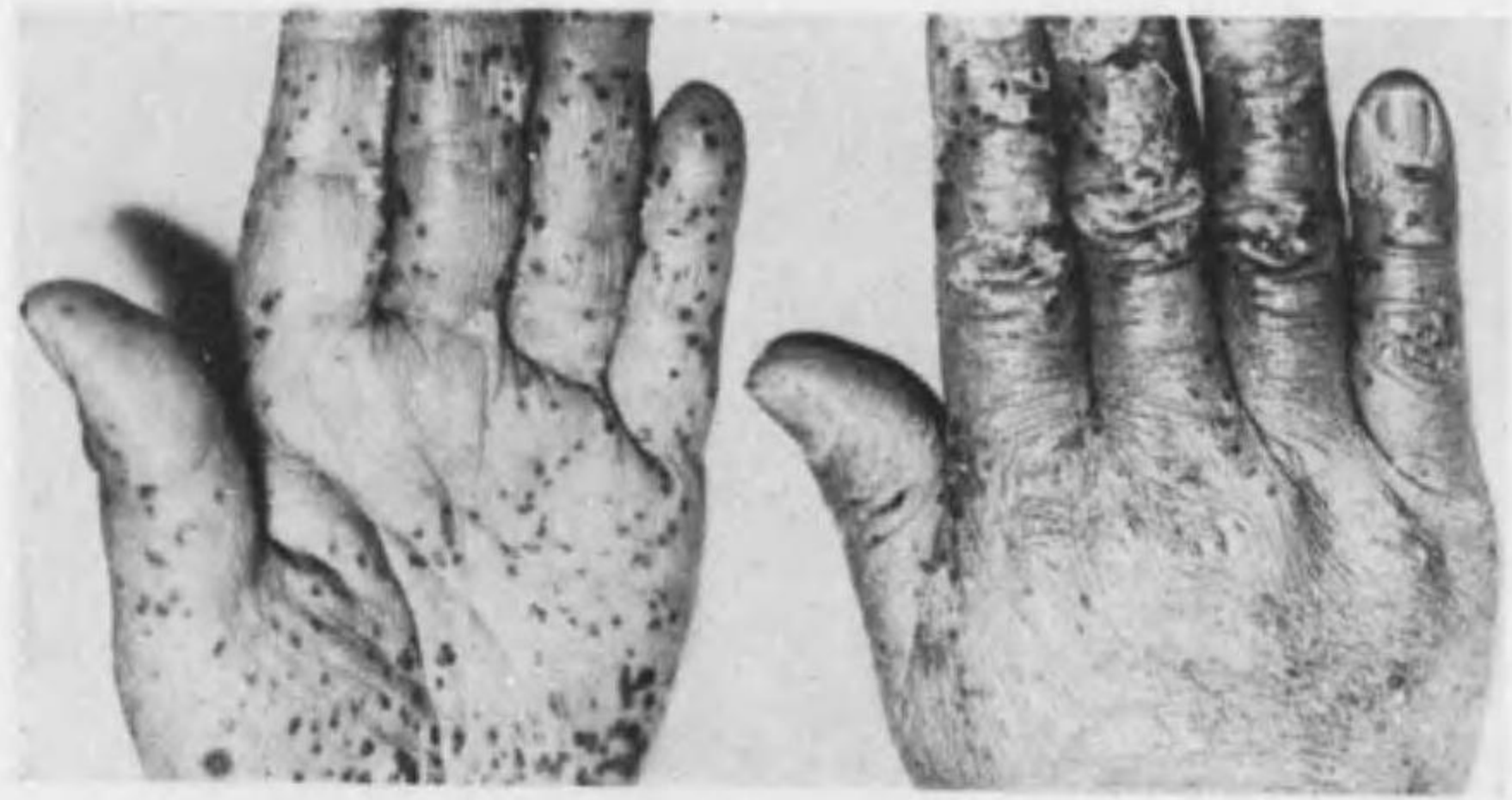白癬性面癬疹 圖二十二第



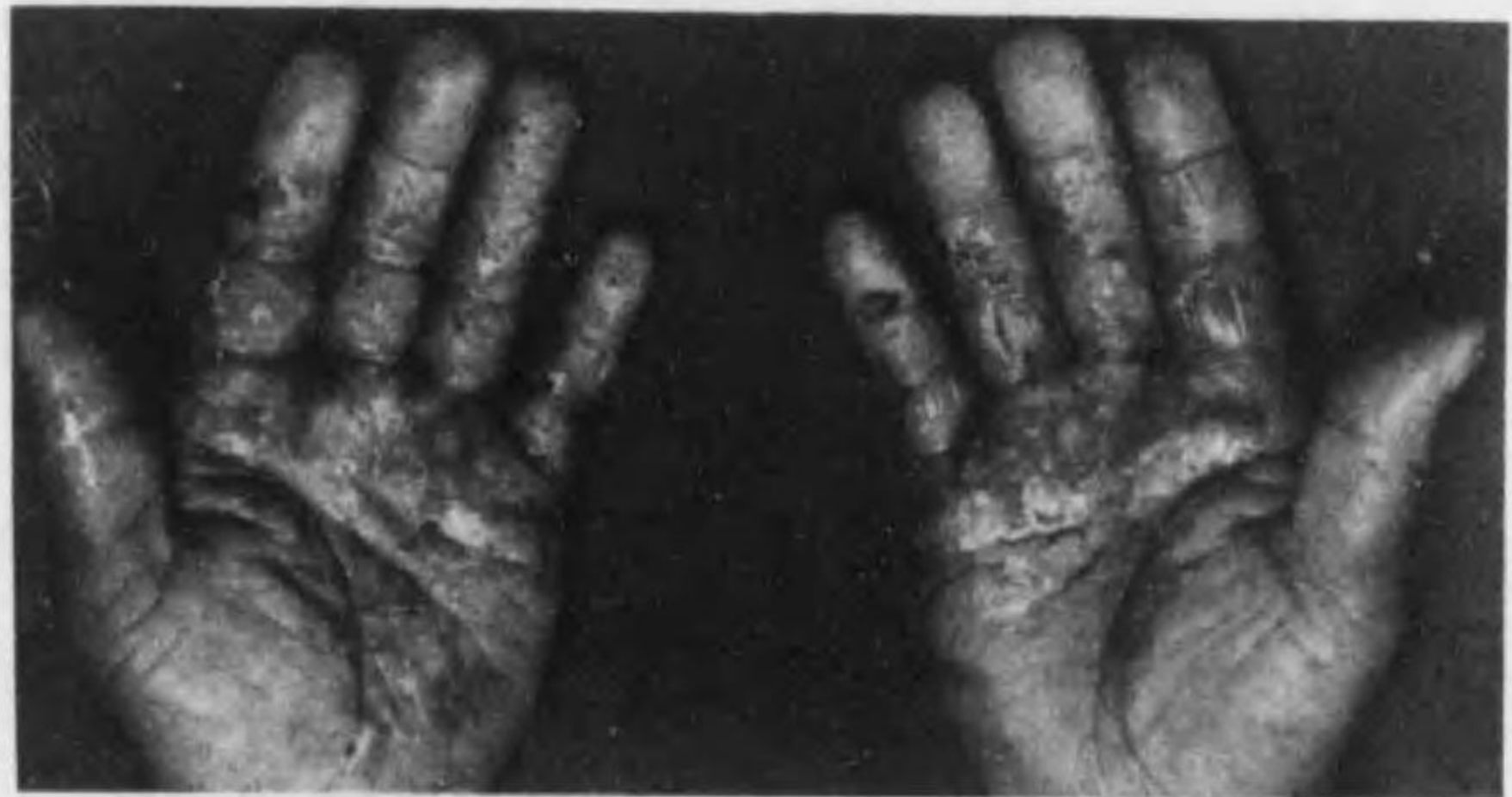白癬性汗疱者(本表例症)足 圖三十二第

第八表附圖

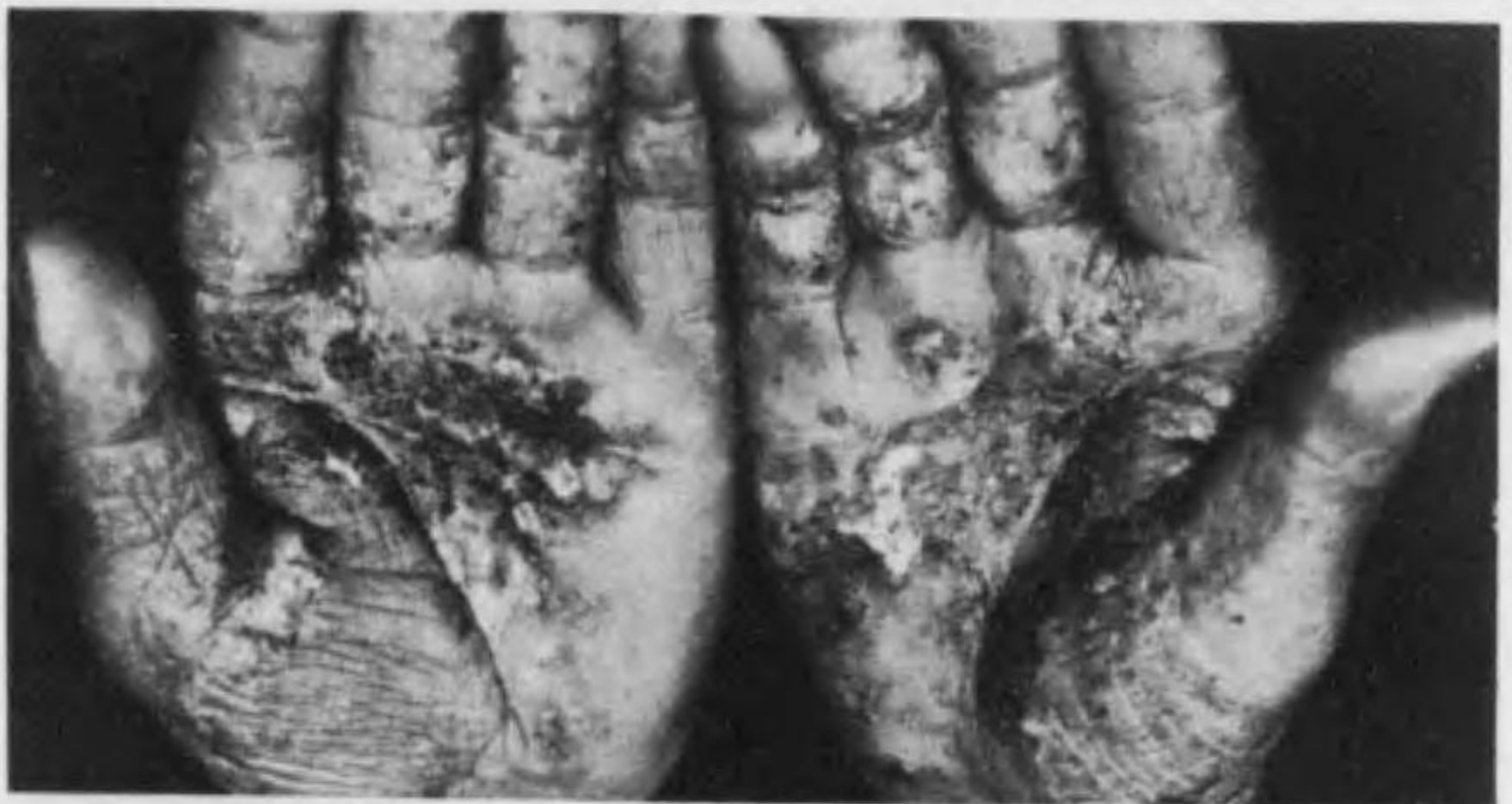第九表附圖



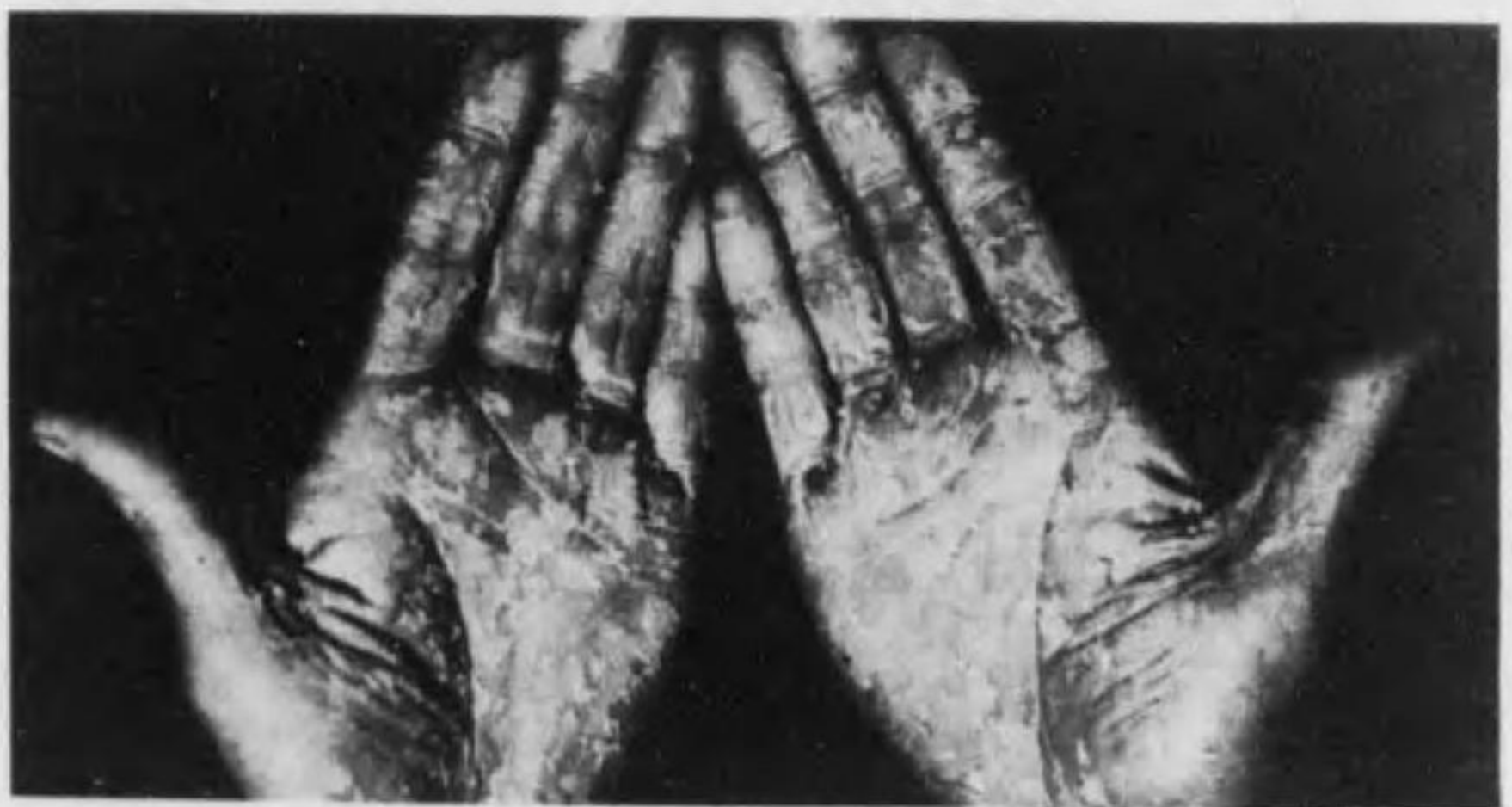期 疱 水 小 圖四十二第



期 屑 落 圖五十二第



期 疱 膿 圖六十二第



期 疹 濕 圖七十二第

白癬性汗疱 *Trichophytia pompholyiformis*

第九表

(大正十三年十月)

患者 K. N. 四十三歳男、水夫。

既往症 本年九月初旬足縁ニ於テ汗疹様ノ皮膚發生シ、漸次足蹠ニ蔓延シテ膿疱ヲ混ズルニ至リ、時々痒痒アリ。之ト殆ト同時ニ兩側手掌ニモ同様ノ發疹現レ、醫療又ハ湯治ヲ試ミシモ寸效ナク、最近半ヶ月ニ至ツテ殊ニ甚シク増悪シ、終ニ湯治中、左脚ノ淋巴管及ビ股腺ノ急性炎症ヲ合併スルニ至レリ。幸ニシテ是等ハ自然ニ消散セシモ、手足ノ發疹ハ依然殘存ス。

現症 炎症性病變ハ左右兩側ノ手足ニ局限シ、殊ニ掌蹠ニ甚シク、側縁ヲ傳ヒテ更ニ指趾ノ背面ニ及ベリ。境界線(a)ハ前膊、手甲、下腿、足背ノ健康皮膚ニ對シテハ截然紅褐色ノ弧線ヲ描キテ限界スルモ、指趾背ニ於テハ寧ロ分界模稜ナリ。手掌ハ一般ニ發赤浸潤ヲ示シ、概ネ汚穢灰白色ノ小葉狀鱗屑(b)ヲ以テ被ハレ、僅ニ掌面ノ皺襞、指趾ノ末端竝ニ拇指等一小局部ニ於テノミ鱗屑剝離シテ暗紅ノ底面(c)ヲ露ハシ、其間所々ニ小皰裂丘疹、膿疱相錯綜シテ濕疹狀ヲ成セリ。其結果トシテ皮紋ハ全ク其影ヲ没シ、指ノ末節掌面ニハ縱走スル異常ノ皺襞ヲ生ジ、皮膚ハ菲薄トナリテ緊張ス。拇指背面ニモ同様ノ濕疹狀病變アル外、各指ノ爪廓(d)ハ暗紅色ヲ帶ビテ落屑ノ下ニ浸潤アリ。小指爪甲ノ後半(e)ハ汚穢黃白色ヲ呈シテ、光澤ヲ失ヒ、表面凹凸不平トナリテ、横走セル皺溝ヲ交ヘ、質脆弱ニ變セリ。

診斷 手掌、足蹠(附圖第二十三圖)ノ慢性病變ハ其ノ原因ノ如何ニ拘ラズ殆ト常ニ略、類似セル病像ヲ呈スルヲ以テ、確實ナル診斷ハ往々病原菌ノ檢索ニ待タザルベカラズ。而シテ本邦ニ於ケル白癬性汗疱ノ主要病原菌ハ石膏狀菌 *Trichophyton gypsum* ノ一種、指趾間菌 *Trichophyton*

白癬性汗疱 第九表圖解

interdigitalitate ヲ主トシ、猩紅色菌 *Trichophyton purpurum*・足趾菌 *Trichophyton pedis* 鼠蹊菌 *Epidermophyton inguinale* 等ナリ。是等病原菌ハ大抵先ヅ足趾ヲ侵シ、次デ手掌ニ及ブモノニシテ、其際皮膚内ニ粟粒大乃至扁豆大ノ小水疱ヲ發生シ、間々表面ヨリ僅ニ隆起ス。小水疱ハ通例自ラ吸收シテ、後ニ枇糠狀若シクハ小葉狀落屑ヲ來シ、又ハ表皮巾著狀ニ剝離ス(小水疱期)附圖第二十四圖)。少數ノ皮膚孤立スルニ過ギザレバ、癢痒モ亦缺如スレドモ、多數ノモノ群簇シテ、境界分明ナル若干ノ局面ヲ成スニ至レバ、小水疱破レテ漿液ヲ漏シ、癢痒ヲ伴ヒ、後ニ甚シク鱗屑ヲ生ズベシ(落屑期)附圖第二十五圖)。炎症漸ク加ハリテ發赤腫脹著シク、膿疱ヲ化生スルニ及ベバ、痛痒モ亦劇シク、甚シキハ淋巴管及腺炎ヲ併發ス(膿疱期)附圖第二十六圖)。斯クテ小水疱、鱗屑、膿疱、濕潤面相錯綜シ來リ、浸潤之ニ加ハリ、皸裂等ヲ生ズレバ、其外觀甚ダ慢性濕疹ニ類スベシ(濕疹期)附圖第二十七圖)。今本症例ニ就テ觀ルニ、症狀恰モ慢性濕疹ナルガ如キモ、皮疹ガ足緣足趾ニ始マリ、次デ手掌竝ニ爪甲ヲ侵シタルコト、境界線頗ル截然明劃ナルコト、殊ニ白癬菌ヲ鱗屑及ビ爪甲中ニ證明セシコトニヨリテ、本例ハ確實ニ白癬性汗疱ナリト斷定シ得ベシ。

爪甲ノ病變ハ全指ノ爪廓ニ發赤、落屑、腫脹アリ、殊ニ爪甲基端ガ侵サレ、爪甲中ニ病原菌ヲ存スルコトニヨリテ、白癬菌ガ爪廓皮膚ヨリ蔓延シテ爪甲ニ入り、之ヲ傳染セシメタルモノ、即チ爪甲白癬 *Trichophytia unguium* ナリトスベシ。

類症鑑別 慢性濕疹 *Eczema chronicum* (附圖第二十八圖)ハ境界明劃ナラズ、病原菌ヲ存セズ。汗疱 *Pompholyx* (附圖第二十九圖)ハ手掌ニ始發スルヲ常トシ、指背及ビ爪甲ヲ侵サズ、皮疹多ク孤立シ、群簇スルモ漠然タル境界線ハ多環狀ナラズ、癢痒輕ク、絲狀菌ヲ存セズ、夏期ニ好發ス。但シ確實ナル白癬性汗疱ニテモ、手掌ニ數年間若干ノ小水疱ヲ散發スルニ止リ、病原菌ヲ證明セザルコトアリ、或ハ始メハ眞ノ汗疱ヲ發生スルモ、後日別ニ白癬菌ノ二次的傳染ヲナスコトモ亦無キニ非ズ。從ツテ汗疱ト白癬性汗疱トノ鑑別往々困難ナルコトアリ、而カモ本例ノ如キハ其

所見ニ徴シテ、病初ヨリ定型的ノ白癬性汗疱ナリキト謂フヲ妨ゲズ。進行性指掌角皮症 *Keratitis tyloides palmaris progressiva* (附圖第三十圖)ハ手指ニ始マリ、掌面ニ限局シテ、手背・爪甲・足趾ニ及バズ、小水疱・膿疱ヲ形成セズシテ、常ニ乾燥ス。其他、毛孔性紅色枇糠疹 *Pityriasis rubra pilaris*、*Devergie*・先天性手掌足趾角化腫 *Keratomy palmare et plantare hereditarium*・砒素角化症 *Arsenkeratose* 等ハ主トシテ角質肥厚ヲナシ、濡濕ノ傾向ナシ。

療法 一萬倍リゾール水ヲ以テ毎日一回局所溫浴ヲ施シ、浴後水分ヲ除キ、一〇%チオノールウイソルソン氏膏ヲ貼布又ハ塗擦シ、指趾間ニハ綿紗ニ之ヲ展バシテ挾ム。炎症減退シ、浸潤ヲ殘サバ、レントゲン照射ヲ行ヒテール膏ヲ試ム。但シレントゲン線ニハ絲狀菌ヲ殺滅スル力薄弱ナルヲ以テ過量濫用ヲ戒ム。小水疱期・落屑期ニハ一〇%サリチル酸酒精ヲ塗布スベク、豫防法トシテハ局部ノ濕潤ヲ避ケ、サリチル酸滑石末合劑ヲ撒布セシム。

- 處方**
- サリチル酸 五〇〇
 - アルコホル 五〇〇
 - 右一日一回塗布
 - サリチル酸 一〇〇
 - 滑石末 三〇〇
 - 右一日一回撒布

爪甲白癬ニ對シテハ毎日木賊鹽又ハ刀刃ニテ爪甲ヲ削リ、其上へ一〇%クリサロピントラウマチチン又ハ一〇%サリチル酸エーテルヲ塗布ス。

附記 汗疱狀白癬ハ掌蹠ノ外好シク指趾ノ間ニ發生ス。之ヲ指趾間白癬 *Trichophytia interdigitalis* ト謂ヒ、皮鞋ヲ常用スル者ニ多シ(附圖第三十一圖)。小水疱及ビ小鱗屑形成ニ加フルニ、局部ノ

白癬性汗疱 第九表圖解

水分發散シ難ク、濕潤シ易キ爲ニ、表皮白ク糜爛シテ厚ク剝離シ、其下紅ク濕潤、輝裂シ、痛痒甚シク、終ニ足甲ノ浮腫、浸潤、淋巴管及ビ淋巴脈ノ急性炎ヲ續發スルコトアリ。

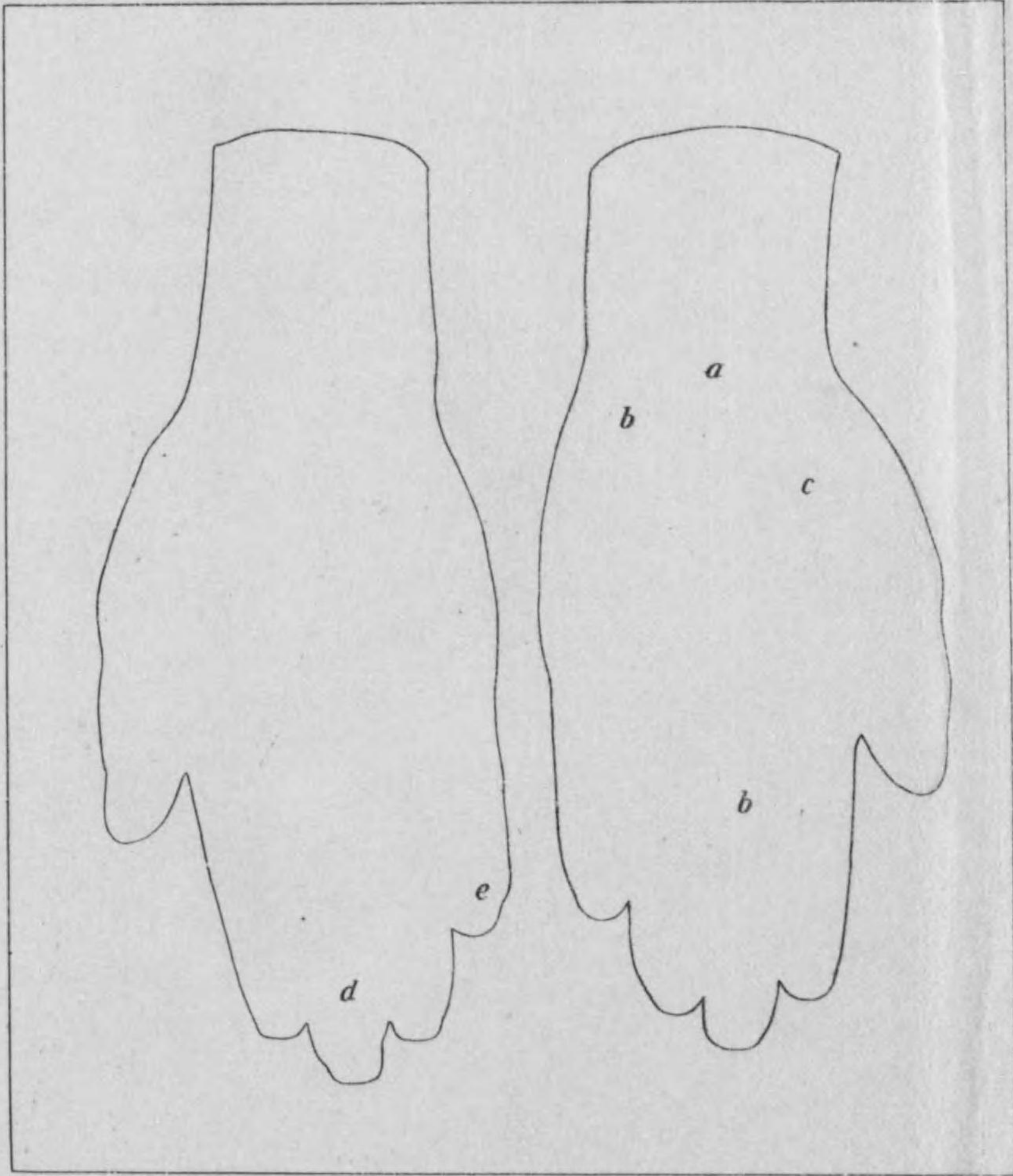
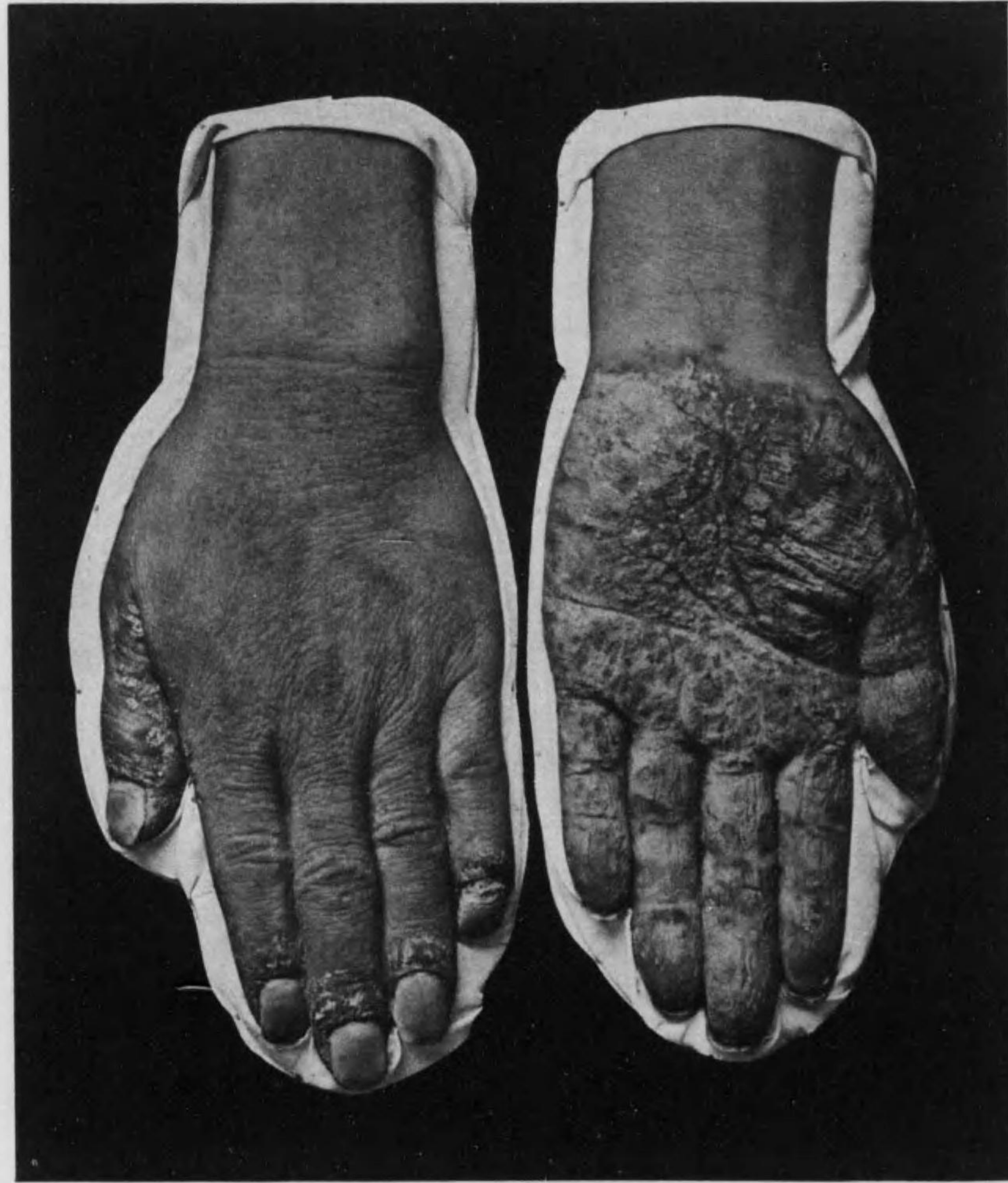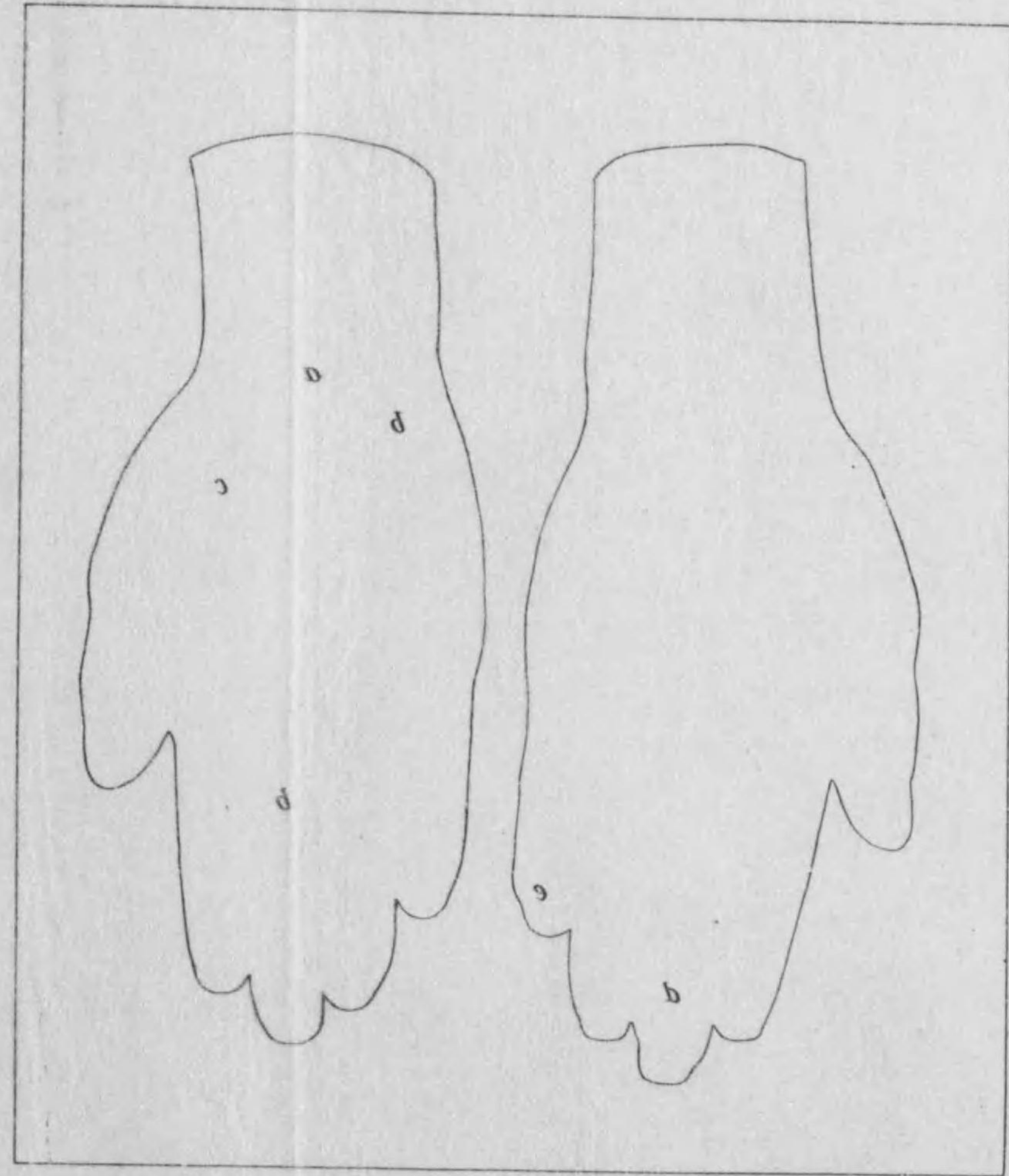


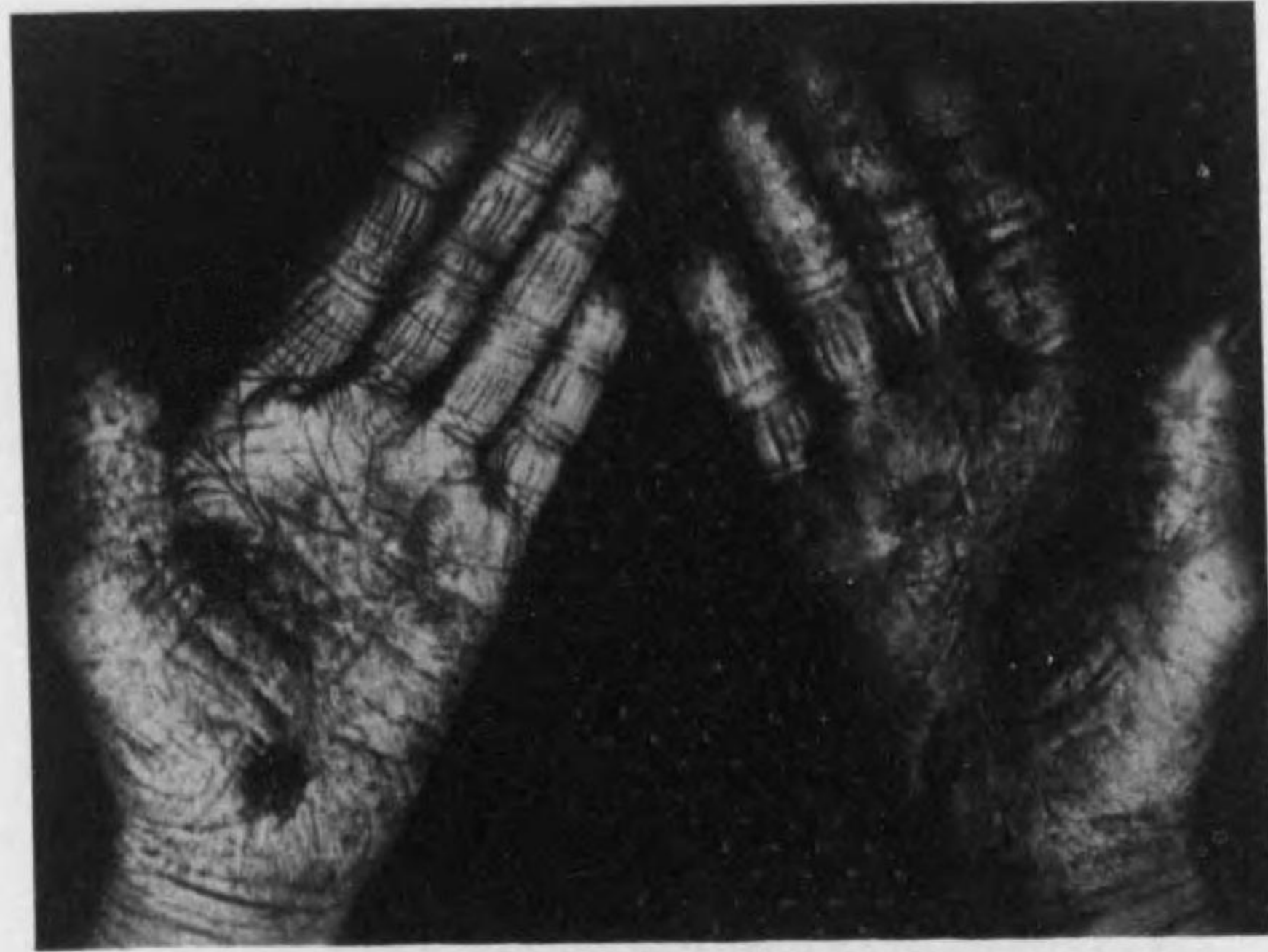圖 十 第



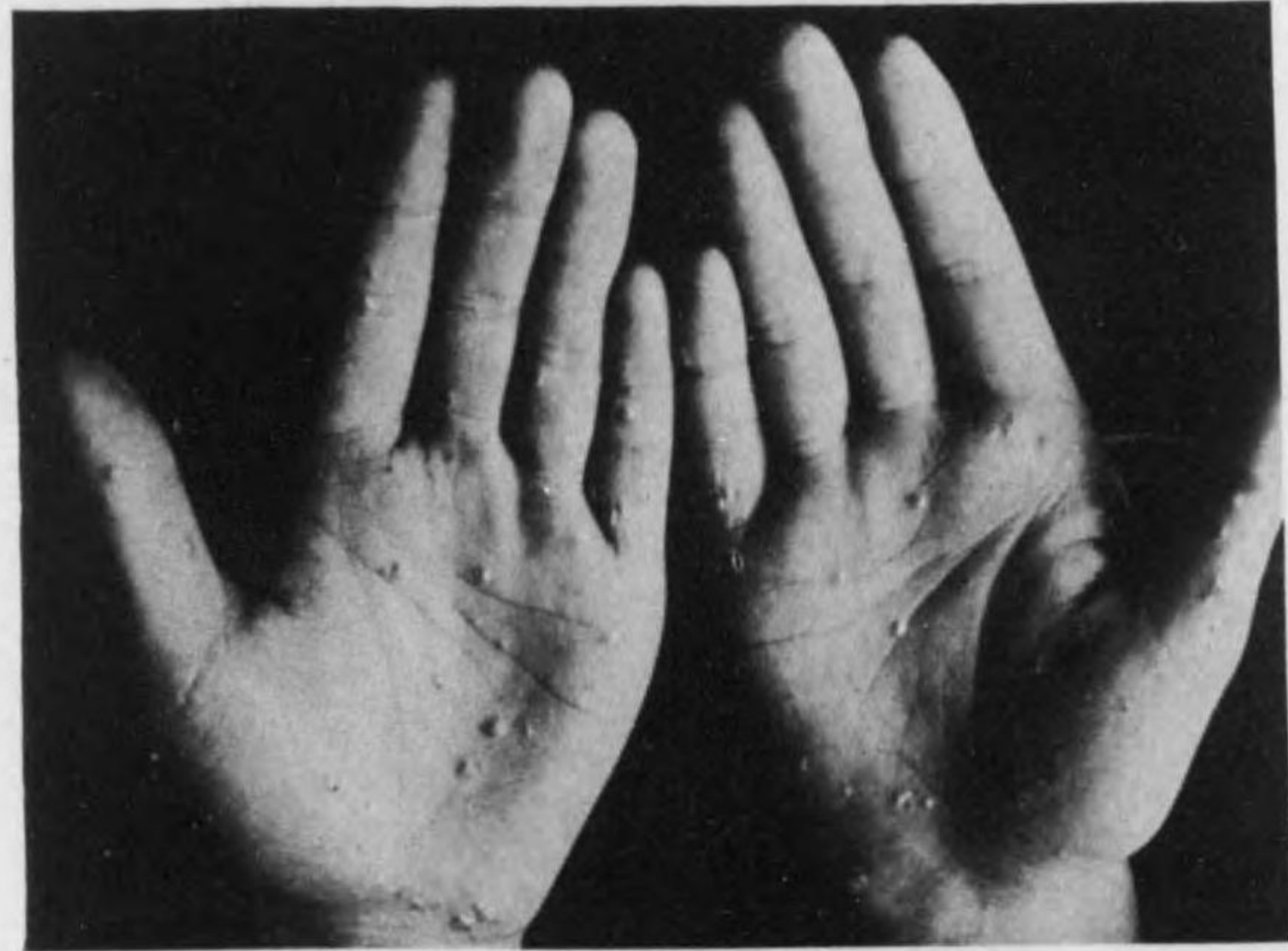Trichophyton pompholyiformis
疱汗性癬白



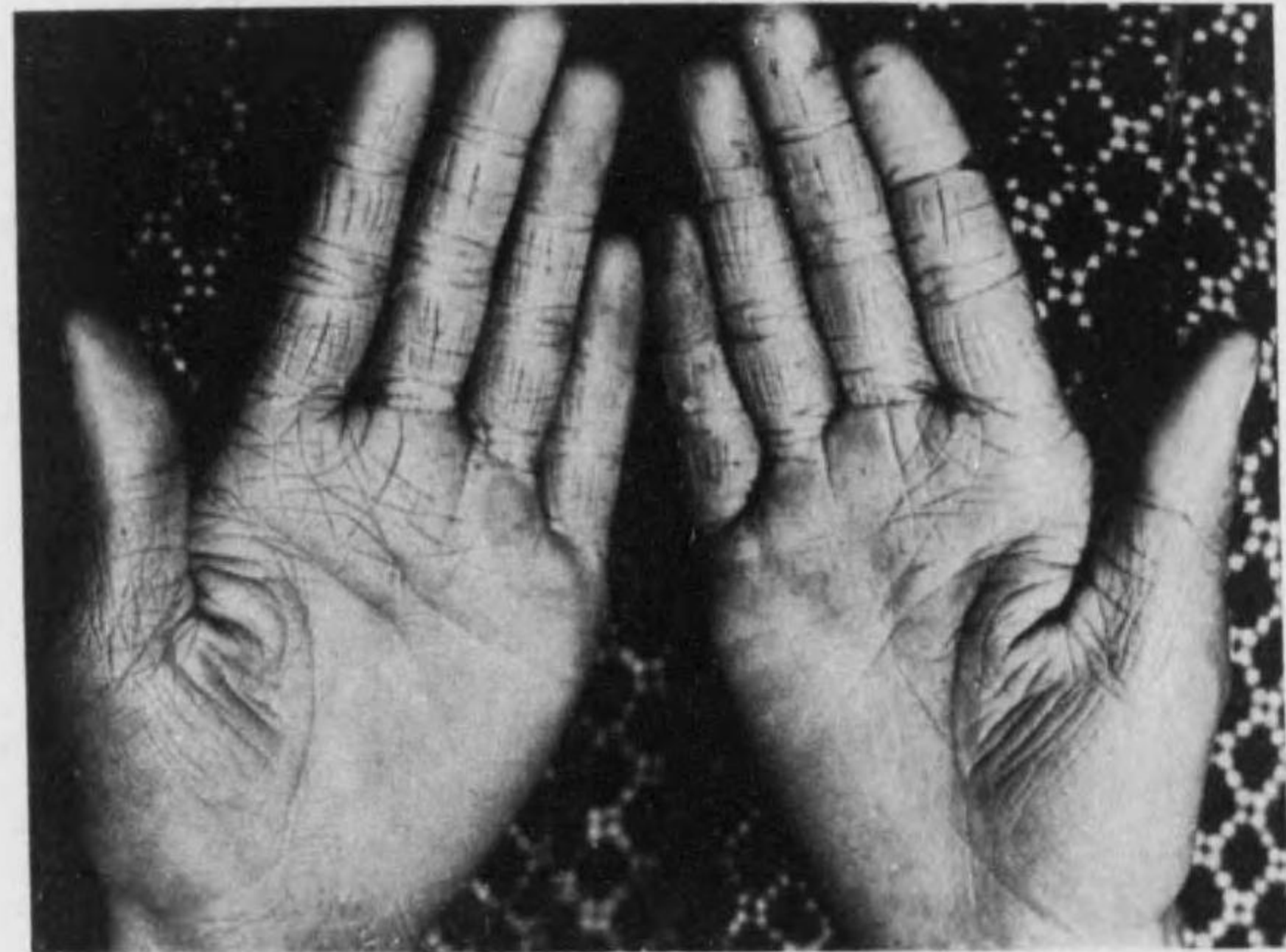第九表 附圖



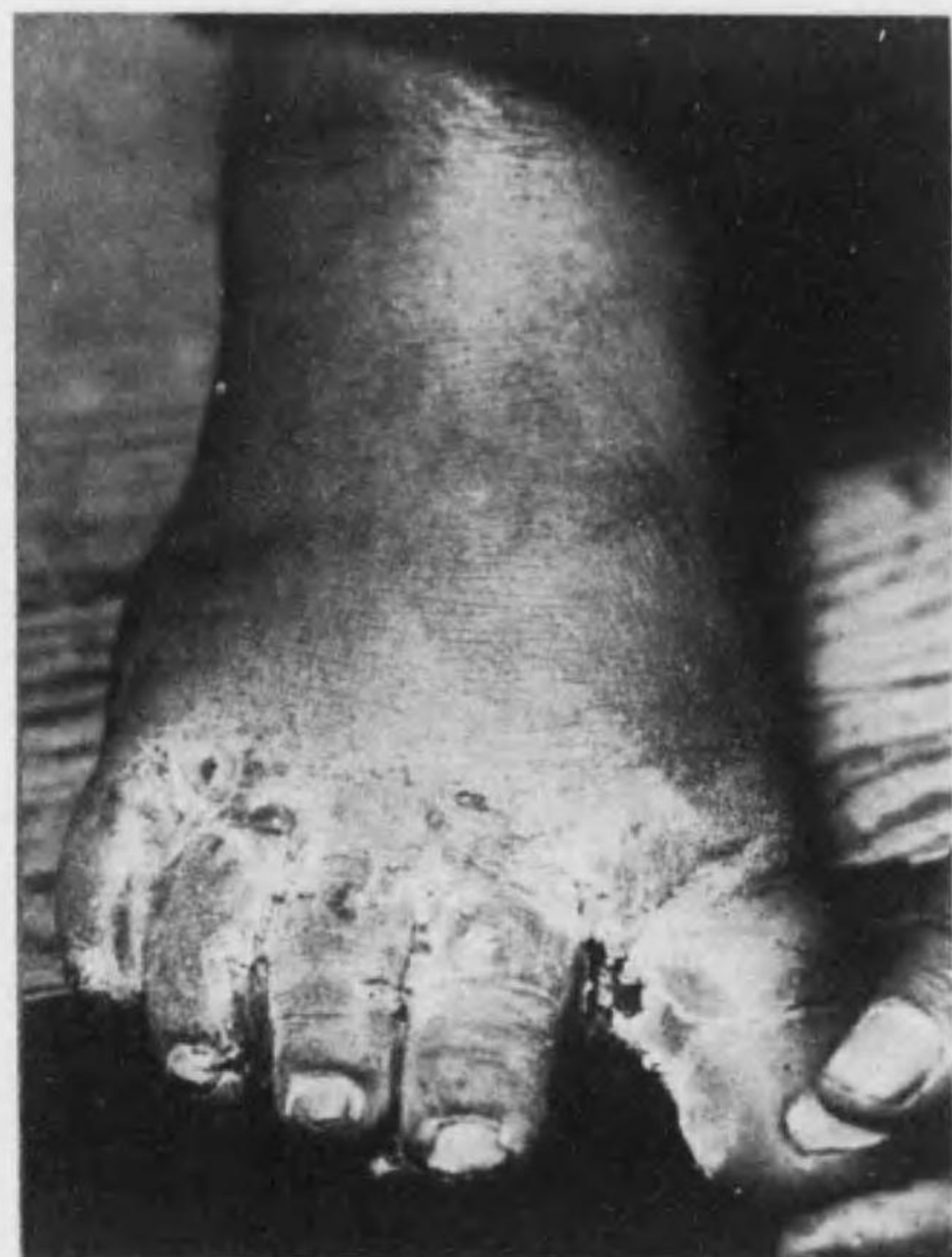慢性濕疹 圖八十二第



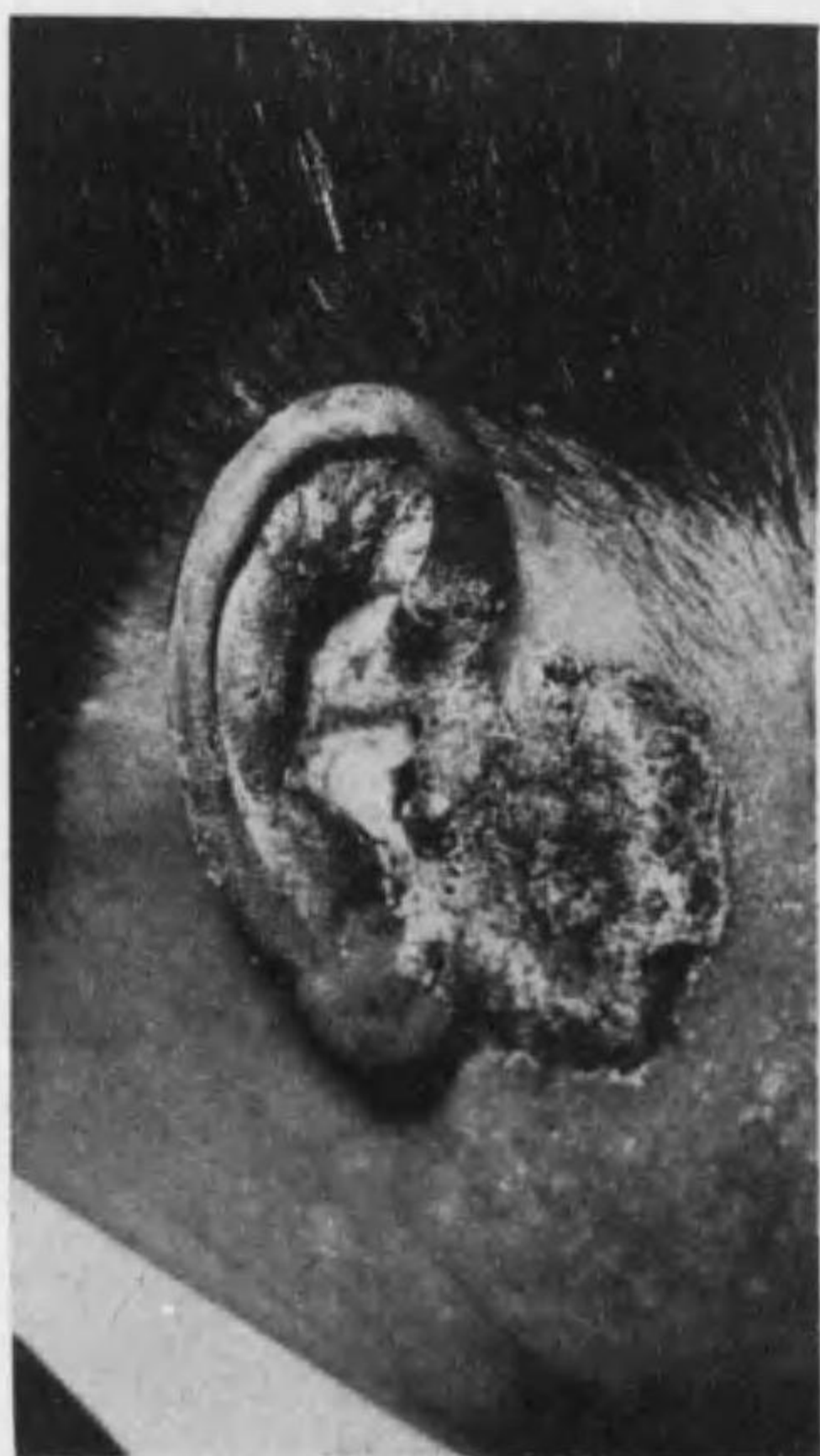汗疱 圖九十二第



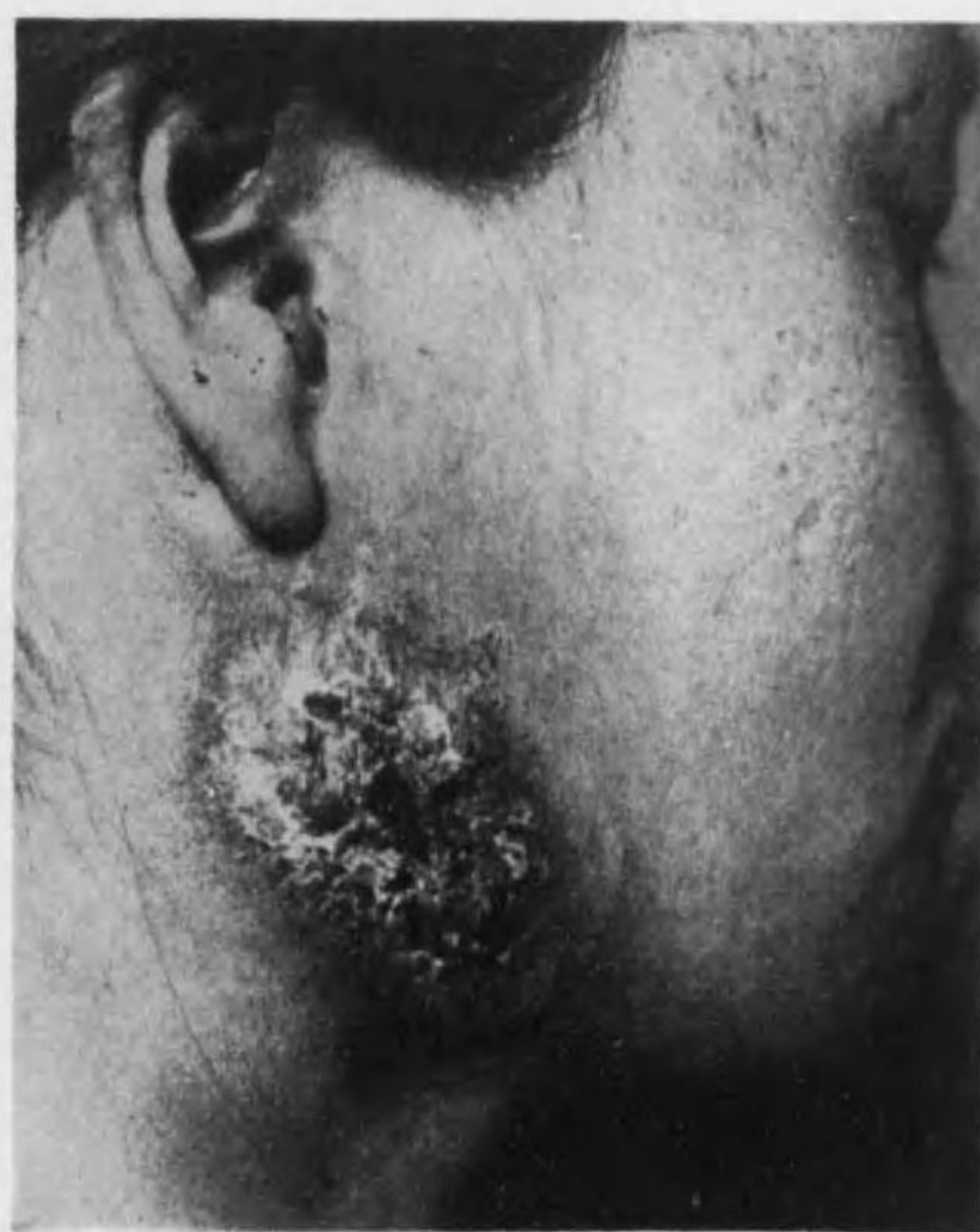進行性掌跖角皮症 圖十三第



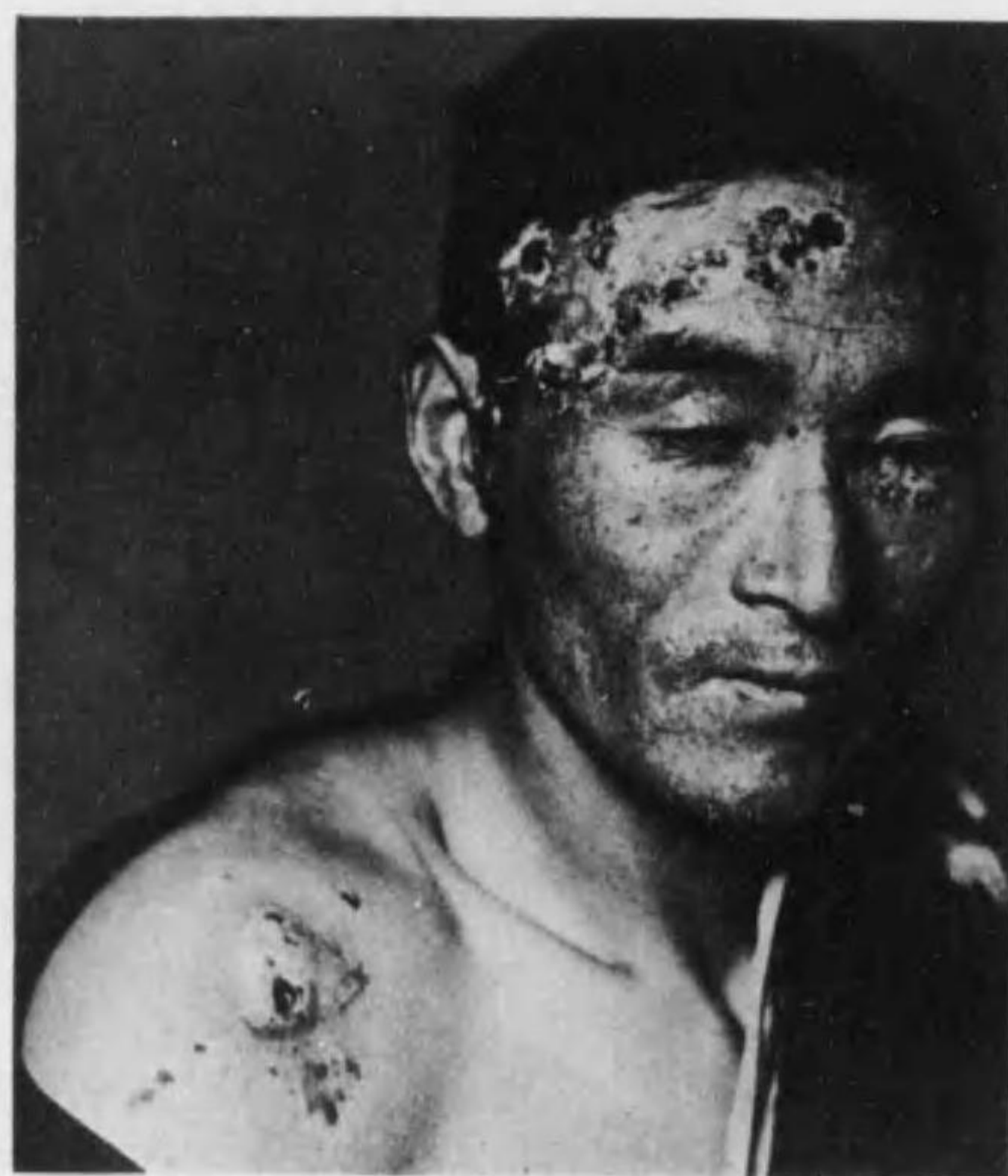指趾間白癬 圖一十三第



深部毛囊性白癬 圖二十三第



ゼーロミトスラフ 圖三十三第



腫 誤 識 圖四十三第

深在性白癬 *Trichophytia profunda*

第十表

(大正六年六月)

患者 I. O. 三十七歳男、官吏。
既往症 五年前ヨリ右耳翼前方ニ發疹シ、該疹ハ白色ノ鱗屑ヲ作リツツ、徐々ニ蔓延シテ停止セズ。

現症 右側ノ耳前部ヨリ前方横サマニ外眼角ニ及ビ、縦ハ髮際部ヨリ下方顴骨弓ニ互ツテ不正四角形ノ一大局面アリ。其内ニ扁豆大乃至蠶豆大ノ紫紅色結節(a)散在シ或ハ多數不秩序ニ群簇シテ扁平ニ腫瘍ノ如ク隆起ス。從ツテ局面中、結節又ハ結節群ノ間ニ往々常態皮膚ヲ挟ミ、各暗紅色ノ弧線ヲ以テ明劃ニ界セラル。表面ノ一部ハ平滑ナルモ、上外方ノ一半ハ小葉狀、灰白色ノ鱗屑(b)ヲ頂キ、基底ハ深ク浸潤シテ質柔軟之ヲ壓迫スレバ毛孔ヨリ膿汁ヲ漏シテ多少蜂窩狀ヲ呈ス。自覺的ニハ疼痛ヲ缺クモ、搔痒ハ時々往來ス。有毛部ニテハ毛髮既ニ脱落シ(d)、或ハ毛孔ヲ周リ帽針頭大ノ小膿疱又ハ小痂皮(c)散在シテ、毛髮抜キ易シ。又下方耳朶ニ接シテ一ニノ粟粒大ノ紅色丘疹(e)孤立スルヲ見ル。

診斷 邊緣ニ散在孤立スル毛囊炎ハ恐ラク原發疹ト見ルベキモノニシテ、蜂窩狀造構ヲ有スル扁平柔軟ノ慢性腫瘍狀隆起ハ炎症ガ深層結締織ニ波及シ、更ニ各孤立セル毛囊炎ガ相互融合シテ一種ノ肉芽腫ヲ形成セシモノナリ。而シテ毛髮ガ早ク侵サレテ脱落又ハ切斷セシコト、殊ニ其中ニ白癬菌ヲ證明シタルコトニヨリテ、本症例ガ深在性白癬タルコトヲ知ル。斯クノ如キ毳毛部ニ於ケル深在性白癬(附圖第三十二圖)ハ殊ニ本邦ニ於テ稀ニ見ル所ナリ。

類症鑑別 皮膚膿母菌病、*Blastomyces cutis* (附圖第三十三圖)ハ顔面・頸部等ノ皮膚及ビ皮下組織ニ

於テ數多ノ膿疱・結節ヲ生ジ乳頭様増殖ヲナスコト本症例ニ同ジキモ、毛髮トノ關係緊密ナラズ、原因菌ヲ異ニス。護膜腫 (Gamma 附圖第三十四圖) ハ毛髮ト直接關係ナク、質硬シ。(三)毛囊炎・Folliculitisノ諸形、癰腫 (Furunculosis 癰腫 (Carbunculus 等ハ急性炎ノ徵候著明ニシテ經過早ク、疼痛アリ。

療法 二%硼酸水又ハ一%リバノール水ノ濕布罌法ヲ施シツツ、テール膏ヲ塗布シ、傍ラレントゲン放射ヲ兼ネタリキ。

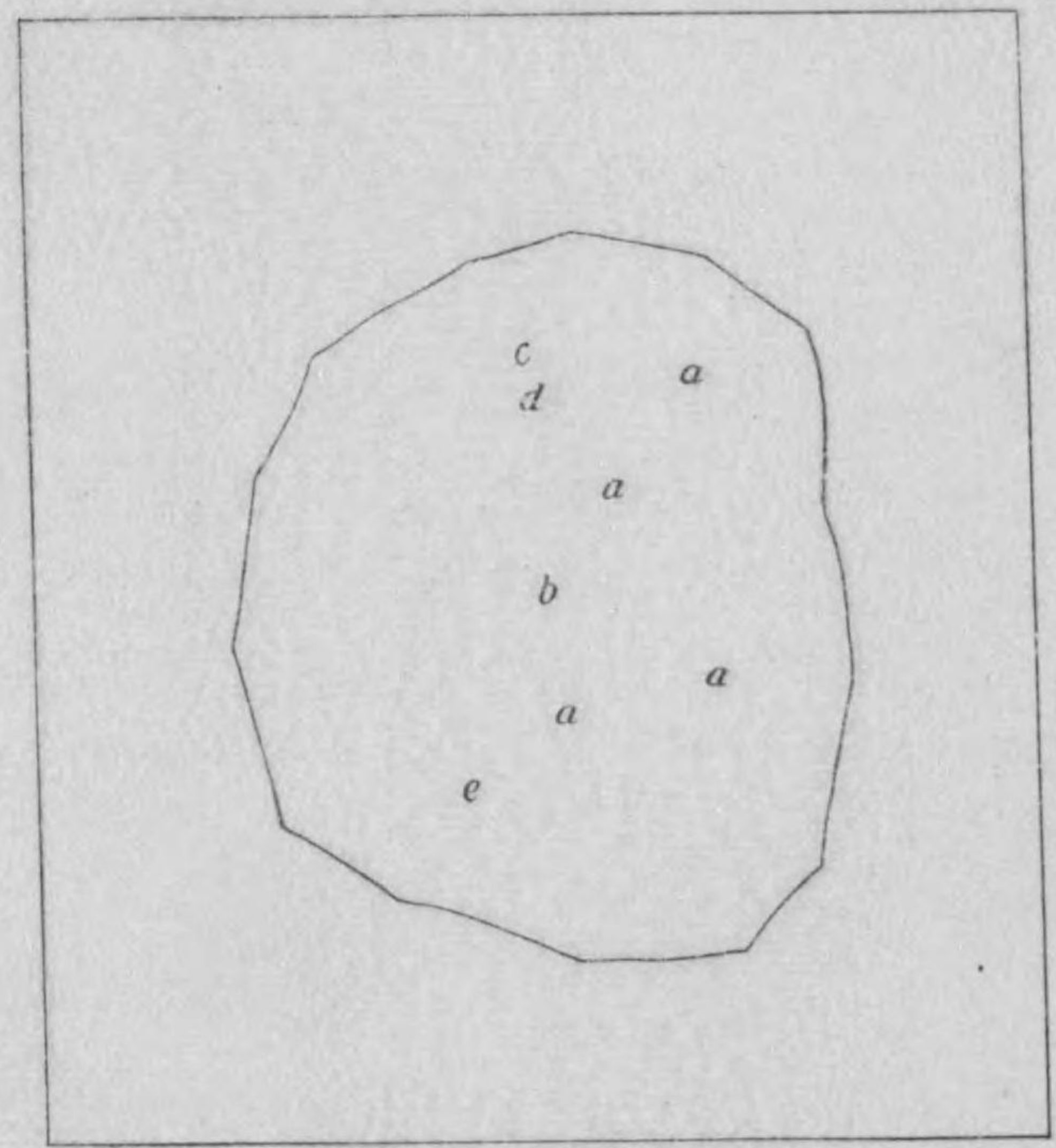
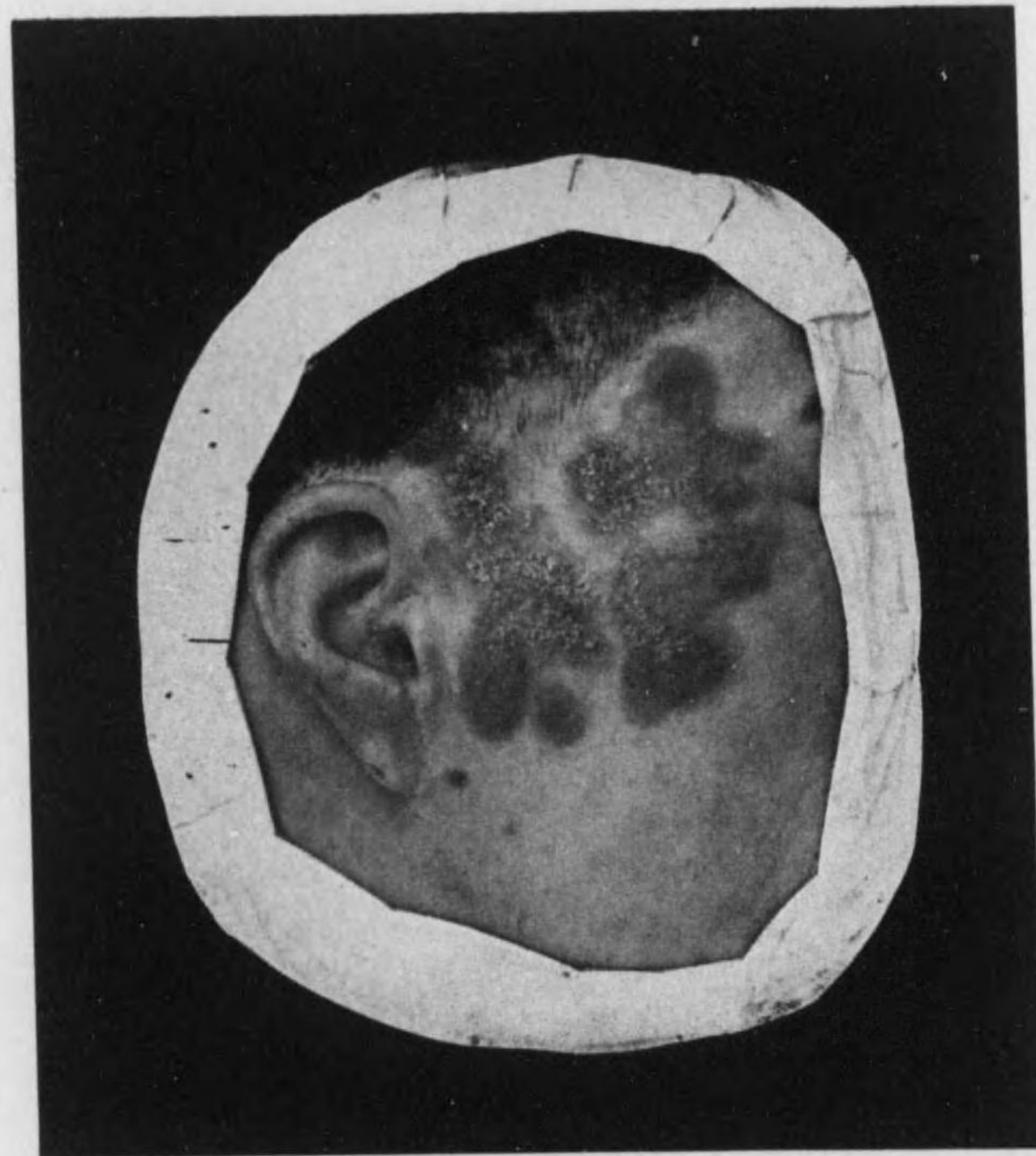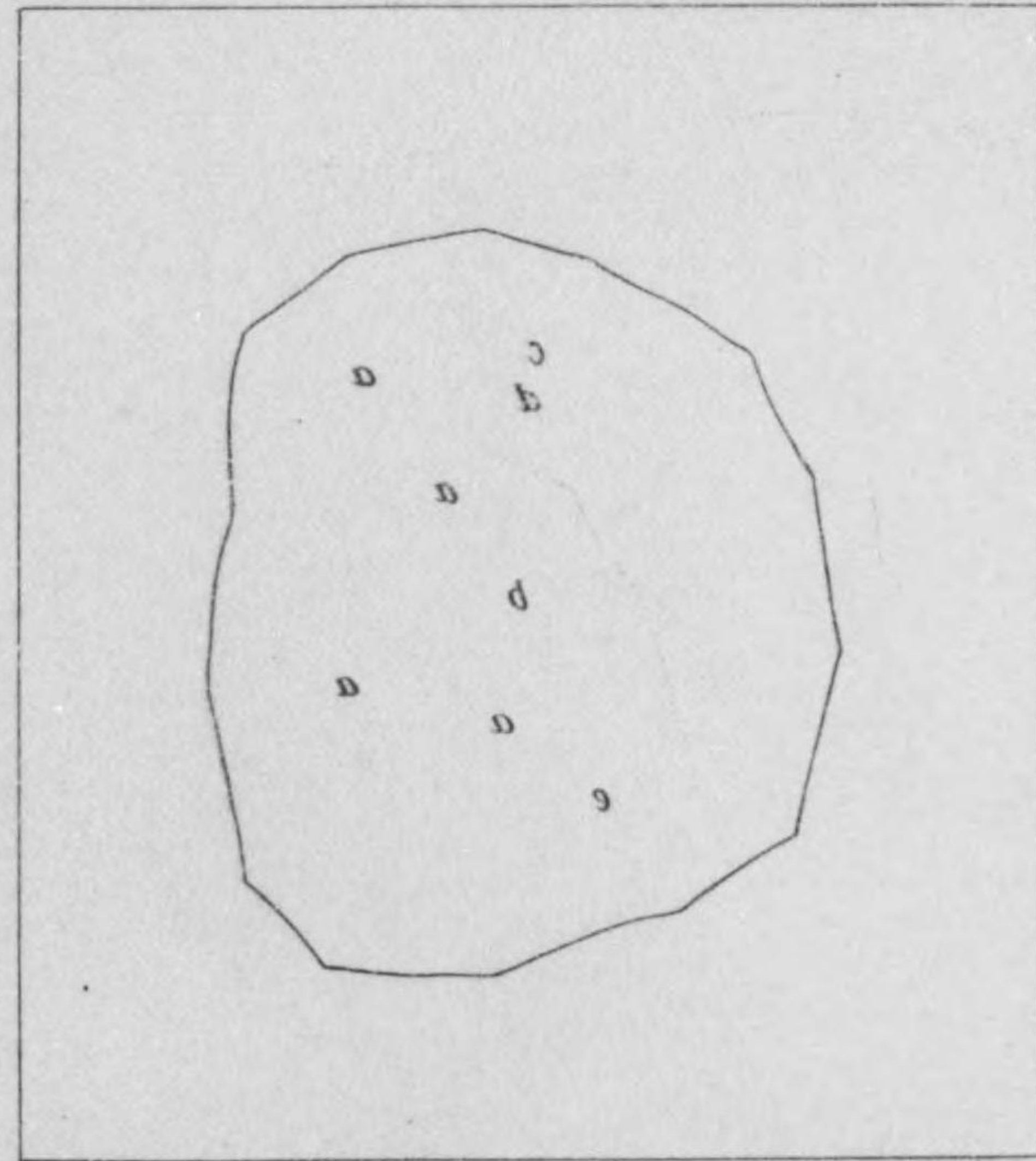


圖 一 十 第



Trichophytia profunda
瓣白性在深



57
49

終