

解剖學提綱

給根寶耳等著

湯爾和譯

商務印書館發行

中華民國十三年十一月初版
 中華民國二十四年九月國難後第三版

(62072)

解剖學提綱一冊

Kurzes Repetitorium Der Anatomie

每冊定價大

外埠酌加運費匯費

總發行所 價一角

版權所
 翻印必究

原 著 者
 譯 述 者
 校 訂 者
 發 行 者
 發 行 所

Gegenbauer, Henle, Hoes-
 steter, yrl., La ger,
 Kauder, Tandler, Wulff,
 and Zucker-candl

湯 爾 和
 顧 壽 白
 程 念 劬
 商 務 印 書 館
 上 海 河 南 路
 商 務 印 書 館
 上 海 各 埠
 商 務 印 書 館

* D 三六七五

解剖學提綱序

現代生物學界的趨勢，已漸漸脫離形態學的範圍，注重在生態學一方面。把一種死的，記載的，乾燥無味的科學，變成一種活的，理想的，有趣味的東西，真是可喜的現象。不過我對於生物學界的諸位先生，有兩句忠告！我先得聲明，諸位不要以為我是組織學者，來替形態學做死忠臣；我覺得無論何事，一到中國人手裏，反正沒有好結果。什麼緣故呢？因為他造房子不打牆脚，而且房子的材料，不過是些磚，瓦，木片，不曉得用鐵，石，和三合土。所以纔經着風雨就倒塌，一把火燒得乾乾淨淨。

在解剖學，生理學上，沒有很深的根基，要想跳過魚盤吃豆腐，一脚就跨到生態學的圈子裏，我想沒有這麼一回容易事；但是講生態學的先生，未嘗不知道，不過是避難就易，不肯花本錢。譬如我們要研究植物生理，拿根來說罷；為什麼樹根往下鑽？要解決這個問題，一定先要把重力，日光，溫熱，濕潤，營養，接觸等種種關係，一個一個單獨試驗，然後敢下一個斷語。若是講到生態學，那本是生物學中的哲學，可以信口開河，說錯了也沒有對證。我並不是菲薄講生態學的先生，我看中國的學術界，政治界，甚至於工商各界，都有這種「不揣本而齊末」的趨勢。再拿醫學來說罷；學醫的人，不知有幾千，專攻解剖學的人，可以說

不滿一桌，豈不是一個大證據？連顱腔（頭蓋腔）與枕孔（後頭孔）還不能區別的人，也要講人類學，居然在博物學界露頭角，這不是糟蹋人嗎？

中國學術界的力量，不必客氣，大家都知道。動不動就是一部書，寫着某某人編，或者是某某人著，甚至於好意思寫着某某先生鑑定！算了罷，懂得外國文的朋友，還不如老老實實，多翻譯幾種有用的書，省得與『手民』開頑笑，糟蹋雪白的紙張。

書店的貨色，銷路最旺的，除掉教科書，恐怕是小說？內容固然有關係，白話恐怕也有影響。解剖組織這種東西，本來沒有人要看，再加上之乎者也的文章，咕哩咕嚕的拉丁名字，鬧得人頭疼。勉強印出來，徒然叫商務書館虧本，這又何苦呢？所以我變通辦理，學時髦，用白話來譯這部書。

我還想譯一種 Corning 氏的局部解剖學，那是世界有名的著作，卷帙很厚，譯白話字太多了；所以想用文言，但不知誰人肯做這筆虧本買賣，承受印刷，因此尚不知何年何月何日可以出版，也只有歎一口氣罷了。

中華民國十一年八月湯爾和 在北京

譯例

- 一、本書以白話體筆譯，語氣較易適合，閱者亦較有興會。但終屬科學紀載，若盡避文言，轉覺繁複；故文言與白話，斟酌用之。總以勉求確當爲主旨。
- 二、解剖學專門名詞，尋常皆用拉丁。本書爲一般醫生之用，故原著多用德文，譯此書時，仍將通行之拉丁名補入，以備參考。
- 三、書中所列德文名詞，均用單數第一格，上系冠詞，以便學者。前有形容詞者，則用強變化以表明之。
- 四、所有譯名，均照醫學名詞審查會審定本。
- 五、人名，除已有通行譯字外，暫不譯音。

解剖學提綱目次

緒言

一般發育狀況

骨骼

意義——區分——生成——骨的構造——骨的形狀——骨的結合——關節的總類

甲 軀幹骨骼

脊椎——肋——胸骨

軀幹骨的結合——脊柱的韌帶——肋的韌帶裝置——脊柱——胸廓

乙 上肢的骨骼

肩胛帶——上肢骨骼——下臂骨——手骨骼

肩胛帶的結合——肩胛關節——下臂骨的結合——肘關節——手關節——指關節

丙 下肢的骨骼

骨盆帶——髓骨的韌帶裝置——骨盆——股骨——股骨——小腿骨——足骨——膝關節

——腓骨及脛骨的結合——足關節——足的韌帶裝置

丁 頭骨骼 五〇

顛（後頭羣—頭中部羣—前額羣）—面骨—縫及顛門—頭部諸腔—顛之

形狀—頷關節—頭諸關節 五〇

肌學 七五

一般性狀 七五

肌與骨骼的關係 七六

肌肉的排列 七七

A 軀幹肌 七七

頸部諸肌—舌骨上肌—舌骨下肌—頸深肌—頸部諸肌的類別—上肢諸肌

—胸部諸肌—腹部諸肌—鼠蹊管—膈及腰方肌（膈）—背部諸肌—棘背

諸肌 七七

B 頭部的構造 九五

頭蓋諸肌—面肌—臉諸肌—口裂諸肌—鼻部諸肌—頷肌或名嚼肌 九五

C 上肢的肌構造 一〇〇

肩胛諸肌—肱諸肌（屈簇—伸簇）—前臂諸肌（掌側諸肌—前臂橈側諸

肌——前臂背面諸肌——手諸肌（手背面——手掌面）——上肢肌肉的分類……

D 下肢的肌構造……………一一〇〇

髓部諸肌——股諸肌（伸肌——肉收肌——屈肌）——下腿諸肌（第一羣——第二

羣——第三羣——第四羣）——足諸肌（足背肌——足底肌）——下肢的筋膜狀況

——股管……………一一二

內臟……………一二六

A 呼吸器……………一二八

鼻腔——喉（喉的骨骼——喉軟骨的結合——喉諸肌）——氣管——肺——甲狀腺——

副甲狀腺——胸腺……………一二九

B 消化裝置……………一四〇

口腔及咽——舌——齒——齒的構造——口腔腺——食管——胃——十二指腸——空腸——

迴腸——大腸——直腸——肝——胰腺——脾——腸系膜……………一四〇

C 泌尿裝置……………一六四

腎——腎上腺——膀胱……………一六四

D 生殖裝置.....一六七

舉丸—陰莖—卵巢—男性尿道—子宮—陰道—妊娠子宮—女陰—乳腺—

肛及尿生殖管的肌肉（肛門諸肌—尿生殖管諸肌）—骨盆出口的筋膜.....

管系統.....一六七

管系統.....一八一

(一) 血管系統—血液.....一八一

A 心臟.....一八一

一般—外形—各個內腔—瓣—組織學的構造—心包—心的局處解剖—心

的發育.....一八一

B 動脈.....一九一

一般性狀—組織學的構造—動脈系統的排列（肺循環的動脈—身體循環

的動脈）—主動脈—主動脈的枝別.....一九一

升主動脈—主動脈弓（總頸動脈—大腦動脈—頸外動脈）—降主動脈（胸主動

脈的枝別—腹主動脈的枝別）—主動脈終枝—主動脈的始基.....一九五

C 靜脈.....二一六

靜脈一般的性狀——組織學的構造——靜脈系統的排列——肺循環的靜脈——肺靜脈——體循環的靜脈——心壁的靜脈——上腔靜脈的區域（無名靜脈——內頸靜脈——外頸靜脈——頸前靜脈——鎖骨下靜脈——奇靜脈及脊柱靜脈）——下腔靜脈的區域（腸骨總靜脈——腹下靜脈——腸骨外靜脈——門脈）——靜脈系統的發育……………二一六

D 胎兒循環……………二二七

(二) 淋巴系統……………二二九

一般性狀——淋巴濾囊及淋巴腺——淋巴腺——淋巴系統的排列……………二二九

神經系統……………二三二

一般性狀——組織學的……………二三二

神經及節細胞的一般性狀——神經——神經節……………二三四

(甲) 中樞神經系統……………二三六

(一) 脊髓……………二三六

A 外觀的性狀……………二三六

B 內部構造……………二三八

灰白質—白質.....二三八

C 脊髓神經諸根.....二四一

D 發育.....二四一

(二) 腦.....二四三

一般.....二四三

第一部—腦的外形—腦幹—後腦—末腦(延髓—第四腦室後半部的蓋板)—

續發性後腦(小腦—橋腦)—中腦(中腦底—中腦的被蓋—中腦的側部

Sturki氏導水管—間腦—視丘部—漏斗部)—大腦—一般概要—大腦諸部

(大腦連合—穹窿—透明隔)—腦側室—腦神經節—大腦表面(半腦幹

部—半腦被套部).....二四六

第二部—腦的微細構造—白質.....二七六

(三) 腦脊髓的被膜.....二八一

硬膜—蜘蛛膜—軟膜.....二八一

(四) 腦的血管.....二八五

腦動脈—頸內動脈的枝別—椎動脈的枝別.....二八五

腦的靜脈.....二八六

(乙) 周圍神經系統.....二八八

(一) 腦神經.....二八八

腦神經根及核——腦神經的周圍狀況.....二八九

(二) 脊神經.....三〇三

頸神經——胸神經——腰及薦骨神經.....三〇三

(三) 交感神經系統.....三一四

A 頭及頸叢.....三一六

B 胸腔叢.....三一六

C 腹腔及骨盆腔叢.....三一七

感覺器.....三一七

一般構造.....三一七

A 高級感覺器.....三一八

(一) 視裝置.....三一八

眼球諸膜（眼球的集成及位置）——眼球內容（玻璃狀體——晶狀體）——眼

的補助器(眼球諸肌—瞼及結合膜—淚裝置)—眼的發育	三—八
(二) 聽器	三三〇
顛骨補遺	三三一
(一) 內耳	三三二
骨迷路—膜迷路	三三二
(二) 中耳	三三七
鼓室—耳咽管—鼓膜—聽骨	三三七
(三) 外耳	三四一
B 下級感覺器	三四二
(一) 皮神經官	三四二
皮—毛—指甲	三四二
(二) 嗅器	三四四
(三) 味器	三四五

解剖學提綱

Gegenbauer, Henle, Hochstetter, Hyrtl, Langer, Rauber, Tandler, Todd,

Zuckerkandl 及其他諸家合著 浙江湯爾和譯

緒言

人體是對側性構造的；分爲頭，頸，軀幹，四肢。軀幹 *Der Rumpf* 及頸 *Der Hals* 成於背側神經管 *Das dorsale Neuralrohr* 及腹側內臟管 *Das ventrale Visceralrohr*。前一種裏面攔着脊髓，後一種裏面，有內臟。在頭，顯出軀幹管的連續部。神經管的連續部，就是顱膜。Die *Schädelkapsel* 內臟管的連續部；在面部，構成消化——呼吸裝置的起端。四肢 *Die Gliedmassen* (*Extremitäten*) 分成兩上兩下，上肢，由肩胛帶 *Der Schultergürtel* (動的) 下肢由骨盆帶 *Der Beckengürtel* (不動的) 和軀幹連結。

一般發育狀況

受胎的卵，自己分裂；由此成爲胚囊，*Die Keimblase* 他那單層被膜，列成外板，*Das Ektoderm* 也可稱做外胚葉，或者外囊。*Äusseres Keimblatt* oder *Epiblast* 由胚囊翻進去，發生內板 *Das Entoderm* (內胚葉，內囊 *Inneres Keimblatt*, *Hypoblast*)。在兩胚葉中間，後來就發生中板

Das Mesoderm (中胚葉, 中囊。Mittleres Keimblatt) 從這等胚葉, 發生身體組織, 如下列的樣子: 一、外板。從這裏出來的皮, Die Epidermis 汗腺及皮脂腺。Die Schweiss- und Talgdrüse 乳腺, Die Milchdrüse 毛, Das Haar 指甲, Die Nägel 感覺器的一兩種成分, 以及腦和脊髓。

二、中板。一切結締質, Alle Bindesubstanzen 骨, Der Knochen 軟骨, Der Knorpel 韌帶, Die Bänder 結締組織膜, Die Bindigewebshaut 間隙結締組織, Interstitielles Bindegewebe 內皮, Das Endothel 澱粉狀組織, Adenoides Gewebe 脂組織, Das Fettgewebe 血及淋巴的有形成分。Geformte Bestandteile des Blutes und der Lymphe 平滑及橫紋肌; Glatte und quergestreifte Muskelfasern 他的來源, 也出於中胚葉。推而言之, 從中板發源的, 是上皮及尿生殖器的腺細胞, Die Epithelien und Drüsenzellen des Urogenital-Apparates 臨了還有腹膜胸膜及心囊的上皮。Die Epithelien des Bauch-Brustfells ü des Herzbeutels

三、內板。這一種生出腸管及呼吸裝置的上皮, 黏液腺, Die Schleimdrüse 胃腺, Die Labdrüse 韋羅納氏腺, Brunnersche Drüse 列韋克氏隱窩, Lieberkühnsche Crysten 肝, 胰, 唾液腺及甲狀腺的腺細胞。Die Drüsenzellen der Leber, des Pankreas, der Speicheldrüse und der Schilddrüse

骨骼 Das Skelett.

意義 Die Bedeutung

一、這是身體的架子 Das Gerüst des Körpers.

二、是被動的運動器 Der passive Bewegungsapparat.

區分 Die Gliederung

一、軀幹骨骼 Das Rumpfskelett, 成於脊柱 Die Wirbelsäule, 肋 Die Rippen, 及胸骨 Das Brustbein.

二、頭骨骼 Das Kopfskelett 由腦蓋骨 Die Knochen der Hirnkapsel 及面骨 Die Knochen des Gesichtes 結合而成

三、四肢骨骼 Das Gliedmassenskelett 在上肢從肩胛帶 Der Schultergürtel 骨骼起, 構成肱骨 Das Oberarmbein, 前臂骨 Das Vorderarmbein 及手骨 Das Handbein. 在下肢從骨盆帶

Der Beckengürtel 起構成股骨 Der Oberschenkel, 小腿骨 Unterschenkel 及足骨 Das Skelett des Fusses.

生成 Die Entstehung (出於中胚葉)

一、從結締性基質 Bindegewebige Grundlage 生成的。

腦蓋骨, 面骨, Die Knochen der Calvaria und das Gesichtes, (被蓋骨 Belegknochen) 及鎖骨 Clavicula, 胸骨端 Sternale Ende (Extremitas sternalis) 是例外。

二、從軟骨性基質 Knorpelige Grundlage 生成的。(在上述以外一切的骨都屬這一類——

補充骨 Die Ersatzknochen).

骨質 Die Knochensubstanz 不是由軟骨變成骨的，乃是製骨細胞的產物。Das Produkt der Osteoblasten 這種細胞起初在軟骨衣 Perichondrium 的最內層，圍着軟骨，構成薄鞘，後來就成功厚骨鞘。(軟骨外化骨 Perichondrale Ossifikation) 將來變成骨衣的軟骨衣，發育成爲暫時的化灰軟骨。Verkalkter Knorpel 製骨細胞和這個骨衣，Das Periost 也有一種變化。這種細胞，把化灰的軟骨吸收，在原来的地方，積儲骨質。(軟骨內化骨 Endochondrale Ossifikation) 化骨從一定的化骨點 Verknocherungspunkte 起始。在管狀骨，Die Röhrenknochen 有許多化骨點，在一定時間及空間的間隔 Das Zeit- und Raumintervall 裏發現。最初化骨的主要部，名爲骨幹，Diaphysis 隨後化骨的次要部，名爲骺，Epiphysis 在兩者中間的，名爲軟骨扣。Die Fuge (Synchondrosis) 這一部分，全是骺扣軟骨，充滿在裏頭。在軟骨扣裏，骨質的長徑發育，是軟骨的周圍部化骨。他的中央部；一直到春機發動期，Die Zeit der Pubertät 還是軟骨。骨的增厚，由於積累，Die Apposition 同時內面吸收。扁骨，Der platte Knochen (Ossa plana) 平面的長育從邊上起的；一部分有骨骺附着，一部分沒有。

骨的構造 Bau der Knochen.

在骨的構造中，他的組織單位，Die Textureinheit 是構成一個哈佛氏系統。Haversisches Sys-

ten 成於哈佛氏板，及攔在板中央的哈佛氏管。這個管，是引導血管的。在各板之間，可見骨小體，Die Knochenkoerperchen 用他的突起，Die Fortsaetze 上下排列，並且與哈佛氏管交通。卵圓形的骨細胞，位置在骨小體裏面。骨依他的構造，可分成鬆 Spongiosa 密 Compacta 兩種；前一種是軟骨內化骨，後一種是軟骨外化骨。密質 Substantia compacta 在周圍，鬆質 Substantia spongiosa 在中央。鬆質的各個骨小梁，Die einzelnen Knochenbaeckchen 是按着牽引及壓迫線的原理排列。在各個哈佛氏系統中間，可以看見閘板。Die Schaltlamellen 在密質的內外圍，可以看見內外基礎板。Innere und aensere Grundlamellen 在鬆質網眼 Die Masche 中，可見骨髓。Das Knochenmark (紅髓及黃髓) 在青年是紅髓，老年是黃髓。祇有肋脊椎以及一兩種短骨，那是例外。骨髓，是赤血球的製造場。Die Bildungstaete der roten Blutkoerperchen 有許多骨頭裏，可見許多空腔。Die Hohlräume 腔裏充滿空氣，就是含氣骨。Pneumatische Knochen 每骨都有骨衣 Das Periost 包圍，是骨的母組織。Die Matrix 導引血管的 Volkmann 氏管，從骨膜走入哈佛氏管裏。

骨的形狀 Formen der Knochen.

有短骨，扁骨，長骨，還有圓柱形，弓形，骰子形。Wurfelfoermig

肌及腱 Der Muskel und die Sehne 的附着，能範圍骨的形狀。就一般而論，骨的形狀，就是與

肌肉關係的結果。

骨的結合 Verbindungen der Knochen.

一、聯接的結合 Kontinuierliche Verbindungen, 不動關節 Synarthrosis, 二、分離的結合 Diskontinuierliche Verbindungen, 動關節 Diarthrosis (關節 Das Gelenk) 一、不動關節有種種, 就是骺軟骨扣, Epiphysen-Fuge, 縫, Sutura, Die Naht, 聯合, Symphysis 韌帶結合, Syndesmosis, Die Bandhaft.

骺軟骨扣是一塊骨的各部臨時的結合。這種骨有許多化骨點, 是不全發育的表示。開放的骺軟骨扣, 只表示各個體 Individuum 可以發育, 並不是表示他必須發育。

縫使得顱骨 Die Schaedelknochen 的齒狀邊緣密接, 在骨的長成上, 也像骺骨扣一樣, 是很要緊的。在骨的中間, 就是在縫的部位可見縫結締組織 Das Nahtbindegewebe 與內外骨衣結合。

聯合 結合扁闊的骨面結合物, 是纖維軟骨, Fibrocartilaginee, 韌帶板, Die Bandscheiben. 韌帶結合 在兩骨之間, 成爲韌帶的結合, Ligamentöse Verbindung.

二、分離的結合 (關節) 這一種的特性: 是分離性的結合, 骨用他的游離平滑關節面接觸, 並且有個滑液囊, Capsula synovialis.

關節腔 Die Gelenkhöhle 周圍由關節囊 Die Gelenkkapsel, Capsula articularis 閉鎖。這種囊由兩層成功，一個是結締纖維性外層，一個是富於血管的內層。在游離內面，有內皮被覆，Der Endothelüberzug 就是滑液膜。Die Synovialhaut

滑液囊比纖維囊 Capsula fibrosa 重要，後一種可以缺少，前一種斷不可缺少。
滑液膜，還戴着滑膜皺裂，Plica synoviales, die Synovialfalten 上面有微細的滑膜絨毛。Villi synoviales, die Synovialzotten

關節腔的內容，就是滑液，Synovia, die Gelenkschmiere 是牽絲的 Fadenziehende 稠厚的水明液。關節完全密閉，一定不通空氣。

氣壓 Der Luftdruck 於關節的力學上有重大意義，他支持關節的緊張帶，Die Verstaerksbander des Gelenkes 甚為重要。但是關節面接觸，由於筋肉的固有緊張及他的作用而保持的。

關節體 Der Gelenkkörper 或是滑車 Die Rolle 或是球片，Das Kugelsegment 也有螺旋部。Der Schraubenausschnitt 關節體的凹面是滑車窩，盂緣 Die Fannen (盂緣窩 Cavitas glenoidalis) 切迹。Der Einschnitt (盂緣切迹 Incisura glenoidalis)

關節的運動弧線，Der Exkursionsbogen 單名弧線，Der Kreisbogen 因為骨運動的每點，均圍

着關節軸描的運動弧線的平面，稱爲運動面。Die Exkursionsflaeche 運動角度，Der Exkursionswinkel 是指運動弧線兩半徑間的角度。這是——運動的限度在一個關節運動的最大區域，名爲活動領。Die Spielweite

關節彎的時候名爲屈；Flexio 直的時候稱爲伸；Extensio 四肢向內側線 Die Medianlinie 的轉折，名爲內收；Adductio 外轉的時候名爲外展。Abductio

向身體當中的迴旋稱爲旋前；Pronatio 反對的方向稱爲旋後。Supinatio

關節的正中位置，是在關節囊大部分或全部弛緩的地方。倘使關節腔被液體充滿，——病理或者是人工的，——就可以看見關節自然在正中位置。

關節的種類 Arten der Gelenke

一、屈戌關節 Das Charniergelenk, Ginglymus 由滑車頭及滑車窩合成。滑車頭的軸，就是關節的軸。他的運動方法，Der Bewegungsmodus 是簡單的屈伸，只限於一個方向，並且與關節軸成鉛直 兩面的關節囊，是縱走纖維，按着運動方向排列。兩側有副韌帶，Ligamenta collateralia 很厚。關節在一切位置，他都是緊張的。

二、車軸關節 Das Radgelenk, Articulatio trochoidea 成於骨軸及軸室 Zapfen und Zapfenlager 也只能向一定長軸運動，這種軸是位置在有關係諸骨的長徑上。關節囊，包圍各方面，寬大

而弛緩。

三、鞍狀關節 *Zweiachsiges Gelenk*, *Eigelenk Sattelgelenk*, *Articulatio sellaris* 關節體向兩方並行的鉛直線，屈曲成爲橢圓形或鞍狀。他的運動，也是向兩種並行的鉛直方面，關節囊寬大而弛緩。

四、球窩關節 *Das Kugelgelenk*, *Articulatio spheroides*, *Artrodia* 一名自由關節, *Freies Gelenk* 關節體是球形節片, *Das Kugelsegment* 斜裝在骨幹 *Diaphysen* 上。他的運動，是各方面均可自由。他的境界，成一個錐體。他的尖端正當關節頭的中心點。關節囊寬大，是縱纖維。

五、少動關節 *Strafes Gelenk*, *Amphiarthrosis* 坦平的關節面，僅少的運動，以及很短的囊纖維。

一切關節，他的囊附着在關節體的回緣，掌握他的凸面。

關節發生 *Die Entstehung der Gelenke* 軟骨, *Der Knorpel* 起始由胚胎的結締組織 *Embryonales Bindegewebe* 接續的結合；後來此等組織，吸收了他的邊上剩下來的一部分，就成爲關節腔，原來的不動關節, *Synarthrosis* 就變成動關節, *Diarthrosis*

甲 軀幹骨 骼 *Das Rumpfskelett*, *Skeleton Trunci*

軀幹骨，可分爲三十三至三十四個。每個典型的骨骼，成於一個骨體。兩個內臟弓, *Die Vis-*

deralspangen 及兩個神經弓。Zwei Neuralspange 內臟弓，在胸部發育為肋骨。神經弓，未幾就愈合構成椎弓。Der Wirbelbogen, Arcus 他那無對的中間部，是椎體。Der Wirbelkörper, Corpus 弓部的行列，構成脊柱管的後壁及側壁。Die hintere und die seitlichen Waende des Rückenmarkkanals 他的前壁，是由椎體的後側構成。

脊椎 Der Wirbel, Vertebrae.

發生 Die Entstehung

脊椎，是軟骨性骨，圍繞背索，Chorda dorsalis 代表外胚葉的構成。背索自身與脊椎的構造，沒有關係。每一脊椎，有三個化骨點：一個在椎體，兩個各在一半弓上。

區分 Die Einteilung

脊椎分成七個頸椎，Die Halswirbel, Vertebrae cervicales. 十二個胸椎，Brustwirbel, Vertebrae thoracales 五個腰椎，Lendenwirbel, Vertebrae lumbales. 五個薦椎 Kreuzwirbel, Vertebrae sacrales 以及四個至五個尾椎。Steisswirbel, Vertebrae coccygeae.

每一脊椎，有一個體 Der Körper, corpus 及上下結合面一個弓，Der Bogen, Arcus 以及各種突。Die Fortsätze 在每一個椎弓根，Die Bogenwurzel 有上下椎切迹。Incisura vertebralis 每兩椎同他的椎切迹，構成一個椎間孔，Foramen intervertebrale 備脊髓神經 Die Rückenmarksnerven

通過。此外每椎有兩上兩下的關節突，*Die Gelenkfortsaetze*, *Processus articulares* 兩個橫突 *Die Querfortsaetze*, *Processus transversi* 及一個棘突 *Der Dornfortsatz Processus spinosus*

一 頸椎

頸椎因他那橫突的狀況，很特別，有一個橫突孔。 *Foramen transversarium* 這個孔是由橫突與肋骨膜件 *Das Rippenrudimentum* 即肋突 *Processus costarius* 愈合成功的。肋突的末端，一個稱為前結節，*Tuberculum anterius* 一個稱為後結節。 *Tuberculum posterius* 頸椎體很矮，是橫卵形。上邊是橫面，下邊是矢狀面，*Sagittal* 椎孔成三角形，棘突有兩齒，惟有第六第七頸椎是例外。（末端不分歧）第七棘突特大，所以第七頸椎名為隆椎。 *Vertebra prominens* 第六頸椎的前結節，非常發育，稱為頸動脈結節。 *Tuberculum caroticum*（頸動脈 *Arteria vertebralis* 進入的地方）在第七頸椎，缺少前結節。

第一頸椎，稱為寰椎。 *Atlas* 這個椎體，只有前面留下骨弓就是前弓， *Arcus anterior* 及橫韌帶。 *Ligamentum transversum* 椎體的中部，與第二頸椎即樞椎 *Epistropheus* 愈合，構成樞椎齒突。 *Dens epistrophei*，前弓及後弓，各有一個結節，與側塊 *Massalateralis* 結合。上關節凹， *Forvae articulares superiores* 收容枕骨髁， *Condylil occipitales* 這是凹面向前，左右接近。下關節凹，平坦，向後，左右接近。在前弓後面有樞椎齒突的關節面；在後弓上緣，有椎動脈溝。 *Sulcusarter-*

iae vertebralis

二 胸椎

椎體高，是心臟形，有小窩，與肋骨成爲關節狀結合。而且第一椎是一個全窩，同一個半窩，自第二到第九椎，各占兩個半窩。十一及十二椎，各有一全窩。第十椎是一個半窩。關節突的關節面平坦，向額面 Frontal 排列。棘突 Der Dornfortsatz 是長的，在橫斷面是三角形，向下傾斜。橫突 Die Querfortsätze 傾向後方，上頭的十個胸椎，有肋骨的關節窩。

三 腰椎

椎體，是蠶豆形，椎孔很大，棘突粗糙，取水平位置。關節突，在矢狀方向。橫突很大，分兩部份，在後面連着關節突與乳狀突。Processus mammillaris 融合向側面的肋突，Processus costarius 就是肋膈件。Das Rippenrudiment

四 薦椎

薦椎在十六歲到三十歲的中間，從下向上合起來，成爲薦骨。Os sacrum 在凸出的後側，有薦骨中嵴。Crista sacralis media 愈合的棘突及兩對長形隆起，從他的中間由關節突愈合而成的部位名爲關節薦骨嵴 Crista sacralis articularis 又在側面由橫突構成的部位，稱爲薦骨側嵴。Crista sacrales lateralis 下面有薦骨角，Cornua sacralia 愈合的椎弓，構成薦骨管。

Canalis sacralis 向下，有大小不同的薦骨裂孔。Hiatus sacralis 橫突及肋膈件，Die Rippenrudimente 構成外側部。Partes laterales 那地方就是耳狀面。Facies auricularis 與椎間孔一致的就是薦骨孔 Foramina sacralia 各分爲前孔及後孔 Foramen anterius und posterius

五 尾椎

這一種是完全沒有成熟的東西，大抵合成尾骨，Das Steissbein, Os. coccygis 上面戴着尾骨角。Cornua coccygea

肋 Die Rippe, Costae

上七肋，直接同胸骨結合，就是真肋。Wahre Rippen, Costa Verae 第八九及第十肋，間接同胸骨結合，名爲假肋。Falsche Rippen, Costae spuriae 十一及十二肋浮游在胸壁裏，名爲浮肋。Fliegende Rippen, costae fluctantes

每一肋成於肋骨及肋軟骨，肋骨分爲頭 Capitulum 及頸。Collum 肋頸直達到肋結節。Tuberculum costae 從此起就是肋體 Corpus costae 肋體有粗糙的屈曲部 Ranhe Abknickung 就是肋角。Angulus costae 在下面的銳緣，有肋溝，Sulcus costae (爲肋間動脈而設的) 肋骨由肋軟骨與胸骨聯接，每一肋都向表面彎屈，這種屈曲因肋骨的行列，從上向下遞減，向

邊緣的彎曲部，向下遞增。

第一條短而闊，有斜角結節 *Tuberculum scaleri* *Lisfranci* (前斜角肌 *M. scalenus ant.*) 的肋骨，是上肋骨。此肋的前面有淺壓迹，為鎖骨下靜脈 *Vena subclavia* 經過的地方，就是鎖骨下壓迹。 *Impressio subclavia* 上肋骨的後面有深溝，就是鎖骨下溝， *Sulcus subclavius* 為鎖骨下動脈 *Arteria subclavia* 通過的地方。

第二肋的特徵，就是第二肋粗隆。 *Tuberositas costae secundae* (後斜角肌 *M. scalenus post.* 及前鋸肌 *M. serratus ant.* 的第一肉尖) 上面的肋都有圓柱狀的短頸，下面的都是長尖錐形。第十一及十二肋沒有結節。

胸骨 *Das Brustbein, Sternum.*

胸骨，成於胸骨柄 *Die Handhabe, Manubrium* 及胸骨體 *Corpus* (即中部 *Das Mittelstueck*) 以及劍突 *Der Schwerfortsatz, Processus xiphoideus* 在柄上有頸切迹， *Incisura jugularis* 及鎖骨切迹。 *Incisura clavicularis* 在側緣有肋切迹。 *Incisura costales* 胸骨柄在許多人體往往斜位在胸骨體上，所以他那結合的地方，有一個彎曲部，有時只可觸知名為 *Ludovici* 氏胸骨角。 *Angulus sternalis*

柄的化骨點，有一個或兩個；體的有四至九個，排成兩行；劍突的有一個。

軀幹骨的結合 *Verbindung der Rumpfknochen*

一 脊柱的韌帶裝置 *Bandapparate der Wirbelsäule*

A 各椎間的韌帶 *Baender zwischen den einzelnen Wirbeln*

韌帶板, *Die Bandscheiben* 即椎間 (纖維) 軟骨 *Fibrocartilaginee intervertebrales* 結合每兩椎體。這種軟骨, 外面是成於粗大的纖維環, *Anulus fibrosus* 內面是成於膠狀的體核, *Nucleus pulposus* 由背索的遺殘部變成的。

黃韌帶 *Ligamenta flava* 從上椎弓的下邊前面, 牽到下椎弓的上邊後面。他完全閉鎖椎管, 一直到椎間孔 *Foramina intervertebralia* 的上頭。

棘間韌帶 *Ligamenta interspinalia* 結合每兩棘突, 並且超過他的全長徑, 合成一個韌帶, 就是棘上韌帶。 *Lig. supraspinale* 在頸部直達外枕粗隆 *Prominentia occipitalis externa* 的項韌帶, *Lig. nuchae* 就是從這裏出來的。

B 公共的韌帶 *Gemeinschaftliche Baender*

前縱韌帶 *Das Ligamentum longitudinale anterius* 從寰椎前結節 *Tuberculum anterius atlantis* 起, 直到薦骨, 固着於其他韌帶板。但不附着於椎體。

後縱韌帶 *Lig. longitudinale posterius* 從樞椎 *Epistropheus* 直達薦骨管, 附着在椎管前壁上。

和韌帶板的關係，與前縱韌帶一樣。

薦尾前韌帶，*Ligamenta sacro-coccygea anteriora* 薦尾後淺及深韌帶，*Ligg. sacro-coccygea posteriora superficialia et profunda* 結合薦骨及尾骨。薦尾側韌帶，*Ligg. sacro-coccygea* 也是這樣。

肋的韌帶裝置 *Bandapparate der Rippen*

肋頭關節，*Articulatio capituli costae*，*Das Gelenk des Rippenkopfes* 由關節間肋頭韌帶 *Ligamentum capituli costae interarticulare* 分成兩關節。這種韌帶從頭嵴 *Crista capituli* 牽到韌帶板，把上椎體的下緣和下椎體的上緣連合起來成爲關節窩。（上方十個肋骨）這種關節的大韌帶，名爲放線狀肋頭韌帶；*Ligamenta capituli costae radiata* 從肋頭到椎體的前壁。肋橫突關節 *Articulatio costo-transversaria* 是肋結節 *Tuberculum costae* 和橫突的關節最大的韌帶，是肋結節韌帶 *Lig. tuberculi costae* 及肋頸韌帶 *Lig. colli costae* 此外還有肋橫突韌帶，*Ligamenta costotransversaria* 從肋頸到其次的上橫突。

胸肋關節 *Articulatio costo-sternalis* 這個關節尋常只在第一肋以外的真肋大概都成於不動關節。Synarthrosis 往往成於分離的結合。Diskontinuierliche Verbindung 上面三個假肋及其軟骨，逐次的互相排列，並且和第七肋的軟骨構成肋弓，*Arcus costarum*，*Der Rippenbogen* 與胸骨下角 *Angulus infrasternalis* 交界。

肋軟骨，在外側由放線狀胸肋韌帶 *Ligamenta sternocostalia radiata* 與胸骨結合。

脊柱 *Die Wirbelsaenle*

形狀 脊柱可以分爲兩部：從薦骨岬 *Promontorium*, *Der Vorsprung* 就是最後腹椎結合部同薦骨以上的部分，算一部；以下的部分，又算一部，是第一活動的，第二部是固定的，並且構成骨盆帶的一份子。 *Der Bestandteil des Beckenguertels* 脊柱在矢狀面，是 S 字狀兩次彎曲，這條線的凹側，在胸椎部和骨盆部可見他是向前的，（脊椎後彎部 *kyphotische Anteile*）在頸椎及腰椎部是向後的。（脊椎前彎部 *lordotische Anteile*）從樞椎齒突 *Dens epistrophei* 出來一條細線，可以三次遇見脊柱，就是在第七頸椎與第一胸椎間，第十二胸椎與第一腰椎間，以及第五腰椎及第一薦椎間。椎管 *Der Rückgratkanal* 在上頸部闊大，他的橫斷面是三角形；在胸部是圓形；在腰部又變成三角形。椎間孔，總數二十九，八個在頸部，十二個在胸部，五個在腰部，四個是薦骨孔。

運動性 *Die Beweglichkeit* 是關係於關節突的方向及形狀，而且關於韌帶板的高低。在胸部是屈向前額方面；在上部可向側面運動；在下部是迴旋運動。 *Die Drehbewegung*, *Die Torsion* 關節突是前額垂直排列的。因爲棘突下垂的緣故，所以不能向背面屈曲。在頸部便能背屈。 *Dorsalflexion* 因爲關節突斜落在後面，迴旋很少。在腰部前屈 *Anteflexion* 很著明，

因爲關節突排列在矢狀方向以及很高的楔狀韌帶板的緣故。(總高的三分之一)背屈很少不能迴旋。

一切韌帶板的壓迫機能，身體在臥位伸長在立位縮短。(相差 $1-1\frac{1}{2}$ cm)

胸廓 Der Brustkorb, Thorax

形狀 胸廓，構成一個向下漸大的尖錐狀的貯藏所。Behälter 在底部就是胸廓下口，untere Brust-Aperture, Apertura thoracis inferior 介胸骨下角。Angulus infrasternalis 前面由胸骨構成的壁，是扁平的。即胸骨平面 Planum sternale 較短於後面由脊柱構成的壁。肋骨，構成對側性自上下行的螺旋周垣。Die Schraubentour 所以下面的肋軟骨，要達到胸板，不能不向上屈曲。

運動 肋關節軸向前上方交叉，由肋結節及肋頭牽引，所以各肋的運動，向上外方。因此胸骨末端及胸骨在矢狀方向運動與脊柱離隔。在吸氣 Die Inspiration 的時候，胸廓三種容積 Dimension 就是高，(長)闊，深，一齊增大；在呼吸中間的胸廓位置向下面，因肋骨的長徑增加，所以他的容積也增長。肋軟骨，只在深吸氣時稍與胸骨相離。在這時候，下面的肋間腔 Der Interostalraum 稍大。在吸氣的時候，因兩方肋弓的分離，胸骨角亦復增大。深吸氣的時候脊柱自然伸直。在呼氣 Die Expiration 可以看見反對的現象。在中等呼氣

位置，胸廓平均。肋的彈性，是作用於呼氣力的。

乙 上肢的骨骼 Skelett der oberen Gliedmassen

肩胛帶，髀帶 Der Schultergürtel,

肩胛帶成於兩肩胛 *Das Schulterblatt* 及兩鎖骨。 *Das Schlüsselbein*

肩胛 *Das Schulterblatt*, *Scapula* 成於一塊三角形的骨板。他粗厚的外側緣，藉着一個較細的絞窄部就是頸 *Collum* 的介紹，移行於關節盂。 *Die Gelenkgrube*, *Cavitas glenoidalis* 關節面的上半及下半，是孟上及孟下粗隆。 *Tuberositas supra-et infraglenoidalis* (一頭肌及三頭肌長頭附着部 *Ansatzstelle des Caput longum des M. biceps* und des *M. triceps*) 外緣和內緣構成肩胛下角。 *Angulus inferior scapulae*

腹面稍凹陷，有個隆起堤，就是肌線。 *Lineae musculares* (肩胛下肌的附着部 *Ansatzstelle des M. subscapularis*.)

上緣在外側，戴着肩胛切迹 *Incisure scapula* 喙突， *Processus coracoideus* (胸小肌 *M. pectoralis minor*，一頭肌的短頭 *Caput breve des M. biceps* 喙(突) 肱肌 *M. coracobrachialis*) 凸出在切迹的前面。

肩胛棘， *Spina scapulae* (斜方肌 *M. trapezius* 及三角肌 *M. deltoideus*) 後面分爲棘下凹 *Fossa*

infraspinata (棘下肌 *M. infraspinatus*) 及棘上凹 *Fossa supraspinata* (棘上肌 *M. supraspinatus*) 肩胛關節盂的上半是游離的就是肩峯。Acromion 有與鎖骨成關節的關節面。

在喙突, *Processus coracoideus* (十六歲至十八歲中間化骨) 在肩峯, (十九歲至二十一歲中間愈合) 以及在肩胛角, *Angulus scapula* (十九歲至二十四歲中間愈合) 可以看見骨銜。Epiphysen

鎖骨, *Das Schlüsselbein, Clavicula* 是 S 字狀骨。他的胸骨端, 很厚。肩峯端, 扁平。有一個關節面。鎖骨的上面平滑, 下面粗糙, 可見淺溝。(鎖骨下肌 *M. subclavius*) 鎖骨是從軀幹保持四肢的位置, 阻止肩胛向前傾倒。在下等哺乳動物, 鎖骨及胸骨中間, 更有一骨夾在裏面, 名為上胸骨。Episternale 在人類, 他是不發育的, 作為一種關節間盤, *Discus inter-articularis* 在胸鎖關節裏面。

上肢骨骼 *Das Oberarm-Skelett.*

肱骨 *Das Oberarmbein, Humerus* 是管狀骨; 上面的關節頭, 斜位在骨幹上。(百三十度) 由解剖頸 *Collum anatomicum* 與大結節 *Tuberculum majus* 及小結節 *Tuberculum minus* 分離。大結節在後, 小結節在前。(大結節上有岡上肌, 岡下肌 *M. supra-infraspinatus* 及小圓肌 *Teres minor* 附着在小結節有肩胛下肌 *M. subscapularis* 附着。) 每一結節向下合成粗隆嵴,

Crista tuberculi 其間有粗隆間溝。*Sulcus intertubercularis* (在大粗隆嵴有胸大肌 *M. pectoralis major* 在小粗隆嵴有背闊肌 *M. latissimus dorsi* 及大圓肌 *Teres major* 附着。) 外科頸, *Collum chirurgicum* 在結節的下面。

骨幹外側面, 可見三角肌粗隆, *Tuberositas deltoidea* (三角肌 *M. deltoideus* 附着) 此下就是橈側神經溝。*Sulcus n. radialis* 骨幹上端是圓的, 下端成三角形。下關節體在尺側成於滑車, *Trochlea* 在橈側成於肱骨小頭。*Capitulum humeri* 滑車上半, 在伸側可見鷹嘴窩, *Fossa olecrani* 收容鷹嘴。*Olecranon* 在屈側有尺骨喙突的喙狀窩。*Fossa coronoides* 橈骨窩, *Fossa radialis* 就位置在這一側的肱骨小頭上部, 所以固定橈骨小頭的。(滑車下前及後窩 *Fossa supratrochlearis anterior et posterior*) 窩的側面各有內上及外上髁 *Epicondylus medialis und lateralis* 在內上髁後面, 有尺骨神經溝。*Sulcus n. ulnaris* (在內上髁附着旋前圓肌 *M. pronator teres* 橈 (側) 及尺 (側) 屈腕肌 *M. flexor radialis et ulnaris* 掌長肌 *M. palmaris longus* 指淺肌 *M. flexor digitorum sublimis* 在外上髁附着橈側伸腕短肌 *M. extensor carpi radialis brevis* 尺側伸腕肌 *M. extensor carpi ulnaris* 伸指總肌 *M. extensor digitorum communis* 旋後短肌 *M. supinator brevis*)

肱骨頭 *Caput humeri* 滑車 *Trochlea* 肱骨小頭 *Capitulum humeri* 及髁 *Epicondylus* 構成骨髁。

他的柄，構成骨幹。Diaphyse 近側的骺，Epiphysis proximalis 與骨幹愈合。在二十歲到二十二歲遠側的骺 Epiphysis distalis 在十五歲到十七歲與骨幹愈合。

下臂骨 Die Unterarmknochen

尺骨，Das Ellenbogenbein, Ulna 位置在小指的一側，以半月狀切迹 Incisura semilunaris 的連繫與滑車觸接。喙狀突 Processus coronoideus 位置在切迹前方，切迹的後方就是鶯嘴。Olecranon 橈側有橈骨切迹，Incisura radialis 作為橈骨頭的關節盂。半月狀切迹的遠側可見尺骨粗隆，Tuberositas ulnae (肱肌 M. brachialis) 橈骨的反面就是很風稜的骨間嵴。Crista interossea

尺骨遠側端，與莖突 Processus styloideus 構成小頭。背側有一溝，是為尺側伸腕肌的腱 Die Sehne des M. extensor carpi ulnaris und 而設的。橈側有橈骨環狀關節面，Circumferentia articularis radialis 鶯嘴小頭，及尖端構成骺。Epiphysis 半月狀切迹，大部分屬於骨幹。

橈骨 Die Arns spindle, Speiche, Radius 近側端有小頭，與肱骨小頭接觸。小頭上方有扁凹，Fach Fovea 他的周圍有環狀關節窩，下方由一個絞窄部分界就是橈骨頸。Collum radii 在小頭的下方，就是橈骨粗隆。Tuberositas radii (二頭肌 M. biceps) 遠側端寬大，有一個軟骨包着的。關節面由一小堤分開，成為兩面就是腕關節面。Facies

articularis carpea 橈骨是手的唯一負擔者。Traeger der Hand 尺側在同側的關節面，可見收容尺骨小頭的尺骨切迹。Incisura ulnaris 在外側有莖突。Processus styloideus 掌側平滑，背側有分溝，收容肌腱。上下關節體是髌。Epiphysen 近側的髌軟骨扣，proximale Epiphysen-fuge 比較遠側的早就發長而且兩前臂骨近側髌的愈合大致在十六歲遠側的在十九歲。

橈骨尺骨的中間，有骨骼補充分就是骨間膜 Membrana interossea 緊張在那裏。

手骨骼 Das Skelett der Hand

手骨，成於腕骨 Die Handwurzelknochen, Carpalia 掌骨 Mittelhandknochen, Metacarpalia 及指骨。Das fingerskelett, Phalangen. 八個腕骨，分兩行排列：近側的一行，成於舟骨 Os naviculare 月骨，Os lunatum 三角骨，Os triquetrum 豌豆骨，Os pisiforme 遠側的一行，成於大及小多角骨，Os multangulum major und minor 頭狀骨，Os capitatum 鉤骨，Os hamatum 近側行和橈骨構成橈腕關節；Radio-Carpal-Gelenk, Articulatio radiocarpaea 遠側行與掌骨 Metacarpus 構成腕掌關節 Carpo-Metacarpal-Gelenk, Articulatio carpometacarpaeae 兩行構成腕骨間關節 Intercarpal-Gelenk, Articulatio intercarpea 近側行列，掌側面粗大，背側小。

舟骨，亦名橈側骨，因為他是位置在橈側的。凸側與橈骨成關節面，凹側與頭狀骨成關節面。橈側有結節，尺側有狹窄面，為月骨而設的。遠側有三角形凸面，為多角骨而設的。月骨，介在中間，是半月狀。近側是凸面，遠側是凹面。作為頭狀骨小頭的窩。尺側有三角骨的大窩，橈側有舟骨小窩。

三角骨，尺側，有歪斜窩，斜向橈側，收容鉤骨；有一個四角，收容月骨；掌側有一個圓窩，收容豌豆骨。

豌豆骨，是豌豆狀。Erbsenförmig。有一圓窩，收容三角骨。他不是腕骨，乃是尺屈腕肌 *M. flexor carpi ulnaris* 的子骨。Sesambein, Os. sesamoidaeum.

遠側行列 背側是粗大而掌側小。大多角骨，*Multangulum manus* 或名第一腕骨，*Carpale I* 構成橈側第二行骨的起始部。在遠側有廣大的鞍狀面，*Grosse sattelförmige Facette* 為拇指 *Der Daumen, Pollex (Digitus I)* 而設的。近側有舟骨的小凹面，橈側粗糙，尺側有小多角骨的大凹面及第二掌骨的小凹面。在前面上方有一溝，為橈屈腕肌腱 *Die Sehne des M. flexor carpi, radialis* 而設的。橈側因大多角骨的粗隆 *Tuberositas des Os. multang., manus* 聳起在上面。

小多角骨，或第二腕骨，*Multangulum minus oder Carpale 2.* 有一個大而淺的凸關節面，為大

多角骨而設的。有一個小凹面，與舟骨成關節。還有一個與此相對的關節面，與第二掌骨成關節。有一個平面，與頭狀骨成關節。

頭狀骨，第三腕骨，是最大的腕骨。近側有一個關節頭；遠側有兩面：一個是橈側的，小的，與第二掌骨為關節；一個是尺側的，大的，與第三掌骨成關節。在橈側有一面或兩面，與小多角骨成關節。在尺側有一個，往往分歧的，與鈎骨成關節。粗大面屬於背側，掌側可見粗隆鈎骨或第四腕骨。遠側有兩面，與第四第五掌骨為關節；掌側有一大鈎，他的凹面是傾向橈側的。在橈側有頭狀骨的關節面，向尺側傾斜，為三角骨而設的。

舟骨與大多角骨，構成橈腕隆凸，*Eminentia carpi radialis* 豌豆骨和鈎骨的鈎，構成尺腕隆凸，*Eminentia carpi ulnaris*

在胚胎中有一個中央骨，*Os. centrale* 這個骨或被吸收，或則與舟骨愈合，往往有留貽下來的。

掌骨 *Die Mittelhandknochen, Ossa metacarpalia* 由於底，*Basis* 中部，*Das Mittelstneck* 及小頭 *Capitulum* 構成。中部向掌側彎曲，成弓狀。頭部側面平坦，向掌側膨大。

第一掌骨，*Der I Metacarpusknochen* 近側有髁，有一個鞍狀底，斜向尺側，而較瘦於橈側。第二掌骨，有雙齒狀的底，尺側齒較長。

第三掌骨有一個斜底。帶上橈側的齒。(莖突 *Proc. styloideus*) 橈側有一個大關節面，尺側有兩個小的。

第四掌骨，橈側有兩個關節面，尺側只有一個。

第五掌骨，橈側有一個關節面，尺側是第五指粗隆。 *Tuberositas digiti quinti*

第二至第五掌骨骶在遠側端。

指骨，*Die Phalangen* 拇指兩節，此外都是三節。向遠側數起來，稱為本節，*Grundphalange* 中節，*Mittelpfalange* 末節。 *Endphalange*

本節在近端，有一個底，帶上一個小窩，在遠側是一個圓柱。中節在近端，有一個空管，在遠側是一個圓柱。末節在近端是空管，在遠側膨大就是爪粗隆。 *Tuberositas unguicularis*。

肩胛帶的結合 *Verbindungen des schulerguertels*

鎖骨與肩胛結合，是由於肩鎖關節 *Articulatio acromio-clavicularis* 並且由於喙鎖韌帶連接。 *Syndesmosis coraco-clavicularis*

肩鎖關節，*Articulatio acromio-clavicularis* 由於兩骨上的小關節面構成的關節囊緊張，上面因為肩鎖韌帶 *Ligamentum acromio-claviculare* 所以肥厚。

喙鎖韌帶連接 *Syndesmosis coraco-clavicularis* 結合鎖骨與喙突的根部，這兩骨互相交叉處，

可以看見喙鎖韌帶，*Ligamentum coraco-claviculare* 可以分成兩種：在內側是錐狀韌帶，*Ligamentum conoideum* 外側是稜狀韌帶，*Lig. trapezoideum*

可以算入肩胛韌帶的，更有所謂肩胛下橫帶，*Lig. amentum transversum scapulae superioris* 這個韌帶架在肩胛切迹上。還有喙肩韌帶，*Lig. coraco-acromiale* 從上面被覆肩胛關節鎖骨用肋鎖韌帶 *Lig. costo-claviculare* 與第一肋結合。

胸鎖關節，*Articulatio sterno-clavicularis* 由關節盤 *Discus articularis* 分成兩個關節，關節囊緊張，上面肥厚成爲胸鎖韌帶 *Lig. sternoclaviculare* 從一鎖骨牽到別一鎖骨的鎖骨間韌帶，*Lig. interclaviculare* 阻止肩胛下垂，胸鎖韌帶阻止他的高舉。

肩胛升降並且與進退相連繫升降的時候，他的軸成水平；進退的時候，成鉛直。

肩胛關節 *Das Schultergelenk*

肩胛關節孟由一個纖維軟骨緣擴大的，即所謂關節孟緣，*Labium glenoidale* 在肱骨上的關節囊附着線，就是解剖頸，*Collum anatomicum* 結節間溝 *Sulcus intertubercularis* 成爲一個管子，二頭肌腱就從這裏通過。在關節孟關節囊的附着線隨着孟緣在顛側 *cranial* 向喙突的根 *Die Wurzel des Processus coracoides* 傾斜。關節囊的纖維很長，在空氣進去的時候，關節頭從關節孟舉起約有一五 *cm*。

氣壓及肌肉牽引，使得關節面接觸。只有在垂直位置關節頭不能從關節盂高舉，這是由喙肱韌帶 *Lig. coracohumerale* 防止的。（從喙突韌帶出來的囊纖維）

在肩胛下肌 *M. subscapularis* 之下有肩胛下肌黏液囊 *Bursa musculi subscapularis* 這個囊與關節腔交通。二頭肌腱更在囊的內面，不過為滑液囊 *Synovia* 所被覆。在喙肩韌帶 *Lig. coracoacromiale* 下面有一個黏液囊，使得全部肱骨頭容易移動，肱骨在半前屈 *Halbe Ante flexion* 及半外展 *Halbe Abduktion* 的時候，正是關節的中間位置。

肩胛關節是摩動關節 *Arthrodia* 他可能的運動在一圓錐腔之內。他的角差不多是九十度。強度運動必須肩胛推移。外展只有臂的高舉到水平位置，是可能的。超過水平線時，便須由肩胛的迴旋。 *Rotation der Scapula*

下臂骨的連結 *Verbindung der Unterarmknochen.*

這是成於兩個複關節：上方是尺關節，下方是手關節。

肘關節 *Das Ellbogengelenk, Articulatio cubiti.*

這個關節，包刮肱尺關節， *Articulatio humero-ulnaris* 肱橈關節， *Articulatio humero-radialis* 以及近側橈尺關節。 *Articulatio radioulnaris proximalis*

近側橈尺關節橈尺關節及肱橈關節 這地方是滑車與半月狀切迹成關節。 肱骨小

頭 *Capitulum humeri* 與橈骨小頭凹 *Die Delle des Radiusknoepfchens* 又這個小頭緣與橈骨尺骨切迹以及環狀韌帶 *Lig. annulare* 成關節。這三種關節作爲一種關節解釋，因爲他有一個公共的關節囊及關節窩的緣故。關節囊附着在肱骨上，前後超過滑車上凹側面，附着在深部下。方在前臂附着在鷹嘴，*Olecranon* 喙狀突，*Processus coronoideus* 橈骨頸，*Der Hals des Radius* 以及半月狀切迹的內緣 *Innerer Rand der Incisura semilunaris* 囊的前後寬大，兩側及下方短而厚。他構成側面的副韌帶 *Ligamenta collateralia* 這個韌帶從髁 *Epicondylus* 起始，外側引到環狀韌帶，*Lig. annulare* 內側牽到尺骨。*Ulna* 環狀韌帶前後端附着在橈尺切迹上，並且圍橈環狀關節面 *Circumferentia articularis radii*

運動法 *Der Bewegungsmodus* 是重複式，在肱尺關節及肱橈關節專主屈，*Flexion* 在橈尺關節專主旋。Rotation 前二者構成屈成關節。Das Charniergelenk, Ginglymus 後一種構成迴旋關節。Das Drehgelenk 屈曲的時候，主要是尺骨運動。Die Exkursionsgroesse 約爲百四十四度。軸線是從髁下通過的滑車斜位在肱骨上。因此上下臂在伸展位就不構成直線，在屈曲位也因爲這個緣故，手不是對了肩胛關節乃是對着胸部。

迴旋是這個樣子：就是橈骨小頭在橈骨切迹及環狀韌帶上迴轉。但是在迴旋的時候，遠側的橈尺關節也有關係。

遠側橈尺關節 *Articulatio radio-ulnaris distalis* 是由尺骨小頭 *Capitulum ulnae*、橈尺切迹以及關節盤的上面 *Die obere Fläche des Discus articularis* 構成。這種纖維軟骨盤。 *Diese Faserknorpelscheibe* 從橈尺切迹下緣走到尺骨莖突 *Proc. styloideus ulnae* 並且從橈尺關節離開固有的橈腕關節。 *Das Radiocarpalgelenk*，兩個關節有一個公共的關節囊。這就是一個陷窩，名為囊狀隱窩。 *Recessus saciformis* 上及下橈尺關節，在迴旋的時候，橈骨繞着尺骨運動。他的軸是從橈骨小頭到尺骨小頭在旋前位置。 *Die Pronationslage* 兩骨交叉安定時，也是這種位置。

這兩骨更由骨間膜 *Membrana interossea* 互相結合，肥厚的近側緣，名為斜索。 *Chorda obliqua*

手關節 *Das Handgelenk*

這種關節，是由橈腕關節、手上關節、 *Oberes Handgelenk*、腕骨間關節、 *Articulatio intercarpea*、手下關節、 *Unteres Handgelenk* 以及腕掌關節的行列合成。

橈腕關節 *Articulatio radiocarpa* 即手上關節 在橈腕關節，分為橈骨關節面及關節盤下側。他的側窩由兩個橫堤分為三個區域。關節頭由短韌帶結合成三骨。就是舟骨、月骨、及三角骨。

腕骨間關節 *Articulatio intercarpea* 在這個關節上三塊骨，生出一個窩，收容鈎骨及小頭

骨。在尺側就在這個關節裏構成關節體。大小多角骨在橈側構成一個窩，收容舟骨的凸出部。這個關節線，也是乙字形。Stoernig.

腕掌關節 *Articulatio carpo-metacarpea* 在這個關節是掌骨底與腕骨的遠列成關節。三種關節有一個公共關節囊。只有豌豆骨及拇指的基本關節 *Das Grundgelenk des Daumens* 具一個固有的關節囊。各個腕骨及掌骨的關節腔，是交通的。向着橈腕關節往往閉鎖。第四及第五掌骨間的關節腔也是如此，由骨間韌帶閉鎖。這個韌帶介在頭骨及鈎骨之間，最強大的韌帶。要算橈腕韌帶。從橈骨牽到掌骨的近側，也有到遠側的。此外還有副韌帶。

掌側位置在深層的，就是橈骨韌帶。還有一個表層，是腕橫韌帶。 *Ligamentum carpi transversum* 附着在兩個腕隆凸 *Eminentiae carpi* 上，閉鎖腕管。 *Der Carpal-Kanal, Canalis carpi*。此外還有豆鈎骨韌帶 *Lig. pisohamatum* 及豆掌韌帶 *Lig. pisometacarpeum* 作為尺「側」屈腕肌 *U. flexor carpi ulnaris* 的腱末端。

手上下關節，是屈戌關節。並且由他的集合作用，纔許可掌、背、橈、尺的屈曲，合成所謂複白迴旋 *Circumductio* 他的運動是摩動狀。 *Arthrodienartig* 由兩個相近的屈戌關節連交叉軸喚起來的。上關節軸從橈骨莖 *Stylus radii* 引到豌豆骨；下關節軸從掌面的舟骨膨隆到

背側的。鈎骨面從三節的指上，只有第四及第五在他的腕掌關節裏稍能活動。拇指的腕掌關節，成於大多角骨及第一掌骨的鞍狀面。關節囊緊張在這種關節裏。可以內收 Adduktion 外展 Abduktion 推而言之，還能做反對運動 Opposition 這叫鞍狀關節。Das Sattelgelenk, Art, sellaris.

指關節 Die Fingergelenke

掌指關節，由掌骨的滑車狀小頭及指節窩構成。關節囊在掌側肥厚，成爲掌側副韌帶。Ligamenta accessoria volaria 由頭橫韌帶 Ligamenta capitulorum transversa 結合。旁邊有強大副韌帶，Ligamenta collateralia 這能爲屈戌運動。Ginglymus-Bewegung 當伸展位置，在掌指關節，也能側面運動。Seitenbewegung。在屈曲時，便不能。此因小頭向掌側漸粗漸寬所致。指關節是純粹屈戌關節。遠側骨戴着滑車窩，近側是滑車側韌帶，很強大。

丙 下肢的骨骼 Skelett der unteren Gliedmassen.

骨盆帶 Der Beckenguertel

這個骨盆帶是使下肢與軀幹結合的。成於兩個臙骨 Die Hüftknochen 就是臙骨 Ossa coxae 及薦骨 Kreuzbein 每一個臙骨由於三骨合成就是髌（腸骨）Os. ilium, (Darmbein) 坐骨 Os. ischii Stützbein 以及恥骨 Os. pubis, Schambein 這三骨結合而成臙臼。Acetabulum

腸骨，髂向着腹腔深陷，成平窩狀，名爲髂凹。Fossa iliaca 向着薦骨的，就是耳狀面 Facies auricularis 以及髂粗隆。Tuberositas iliaca 反是上面的獨立緣，Der obere freie Rand 是髂崎 Crista iliaca, Der Darmbeinkamm 前後終止在髂前上棘 Spina iliaca anterior superior (闊筋膜張肌 M. tensor fasciae latae 縫匠肌 M. sartorius, Paupart 氏韌帶) 及髂後上棘 Spina iliaca posterior superior 在前緣還可見髂前下棘 Spina iliaca anterior inferior (股直肌 M. rectus femoris 及 Bertui 氏韌帶) 後緣可見髂後下棘 Spina iliaca posterior inferior 這個棘用坐骨棘 Spina ischiadica 與坐骨大切迹 Incisura ischiadica major 交界。

隆起在臏臼外側的就是臀前線，臀後線，及臀下線，Linea glutea anterior, posterior und inferior 髌臼內面下來一條隆起的弓形線。Linea arcuata 髌 (腸骨) 構成髌臼的上部。

坐骨 Das Sitzbein, Os. ischii 構成髌臼的後面。在上下枝 Ramus superior et inferior 的曲角，Der Knickungswinkel 有坐骨結節 Tuber ischiadicum (半腱肌 Mm. semitendinosus 半膜肌 Mm. semimembranosus 股二頭肌 M. biceps femoris) 這個結節與坐骨棘 Spina ischiadica 位置在高處，以坐骨小切迹 Incisura ischiadica minor 爲界。

恥骨 Das Schambein, Os pubis 構成髌臼的前部。有一個上枝並有一個下枝。在恥骨粗隆 Tuberositas ossis pubis 上會合在水平枝上，可見恥骨梳 Pecten ossis pubis 終止在恥骨結節，

Tuberculum pubicum 兩邊的恥骨在髌骨接合 *Symphysis* 上互相連結。
坐骨構成閉孔 *Foramen obturatum* 的後下緣，恥骨構成前上緣。閉孔上面，與閉孔溝 *Sulcus obturatorius* 接續。

髌白 *Acetabulum* 因髌白切迹 *Incisura acetabuli*，向下開口。在白底有不由軟骨被覆的白凹。 *Fossacetabuli* 他那有軟骨被覆的部分，名為月狀面。 *Facies lunatae*
髌（腸骨）嵴 *Der Darmbeinkamm* 以及坐骨結節， *Das Tuber ischiadicum* 構成髌骨接合。這東西在二十歲以後的時候，就與基礎部混合。

骨盆帶與肩胛帶有怎樣相似的地方呢？就是恥骨與鎖骨相似；坐骨與喙突相似；髌與肩胛一致。

髌骨的韌帶裝置 *Bandapparate der Huelftbeine*

骶髌（薦腸）關節 *Articulatio sacroiliaca* 是真關節， *Wahres Gelenk* 韌帶裝置很有力量，並且充滿髌粗隆 *Tuberositas ossis ilium* 及薦骨側塊 *Massae laterales des Kreuzbeines* 的中間腔，作為髌韌帶裝置。 *Apparatus ligamentosus iliocruralis* 成於骶髌（薦腸）前韌帶， *Ligg. sacroiliaca anteriora* 骶髌後韌帶，及骶髌骨間韌帶。 *Ligg. sacroiliaca posteriora et interossea* 薦骨在髌骨上，因為有一個骨制， *Die Knochenhemmung* 所以不致滑落。這個骨制，是這樣成

功的就是臙骨的關節面有一個隆起部，正好突進在薦骨關節面的角裏。
恥骨接合 *Symphysis ossium pubis* 由一個韌帶板成功的，就是恥骨纖維軟骨層。*Lamina fibrocartilaginea interpubica* 下面看見弓狀韌帶，*Ligamentum arcuatum* 上面是恥骨上韌帶。*Ligamentum pubicum superius* 韌帶板因為粗鬆的緣故，在妊娠的時候，骨盆裝置可以擴張。
(要緊是在產褥)

作為骨盆壁補足物的，名為薦結節韌帶 *Lig. sacrotuberosum* 及薦棘韌帶 *Lig. sacrospinosum* 坐骨切迹。*Incispura ischadica* 因這種韌帶變成坐骨孔 *Foramina ischadica* 坐骨大孔 *Foramen ischadicum maius* 由梨狀肌分為上下梨狀孔。*Foramen supra- und infrapiriforme* 臀上神經及臀上血管，*N. gluteus sup. und die Vasa glutea superiora* 通過上梨狀孔，臀下神經及臀下血管，通過臀下梨狀孔。*For. infrapiriforme* 坐骨神經，*N. ischadicus*，陰部神經，*N. pudendus* 及內陰部血管，*Vasa pudenda interna* 閉(孔)內肌，*M. obturator internus*，陰部神經及內陰部血管，通過坐骨小孔。*For. ischadicum minus* 閉孔膜，*Membrana obturatoria* 充滿閉孔一直
到閉孔切迹的部份 *Teil der Incisura obturatoria* 之上以及閉孔溝。*Sulcus obturatorius* 這個溝，因此變成一個管子。恥骨，做他的蓋，膜的兩葉以及夾在其間的脂肪，做他的基底。閉孔神經及血管，通過閉孔。

骨盆 Das Becken

分成大小骨盆；弓狀線以上是大的，以下是小的。簡單稱骨盆，是專指小骨盆而言的。他有一個上下口。Obere und untere Apertur 上口由前角（岬）Promontorium 及界線 Linea terminalis 構成；下口是由坐骨薦結節韌帶 Ligamenta sacrotuberosa 及恥骨構成的。

小骨盆，呈圓柱形。從上面髌骨接合緣到岬的一條線，名爲解剖徑。Conjugata anatomica 從恥骨角的頂巔 Vom Scheitel des Angulus pubicus 到岬的距離，稱爲對徑。Conjugata diagonalis

直徑，Conjugata vera（產科徑 Obstetricia）是岬及髌骨接合最遠骨盆側突出點中間的距離。

女骨盆是由這樣與男骨區別的：就是既矮且闊。岬在女子平坦，所以上口成卵圓形，不像男人成梨狀的。腸骨凹 Die Darmbeinteller, Fossa iliaca 是偏於水平。骨盆下口 Der Becken-
ungang, Apertura pelvis inferior 寬大。骨盆外壁，不是輻輳，是上下平行的。

女子的薦骨，短而闊。坐骨結節 Die Sitzknorren, Tuber ischiadicum, 離得很闊。男人有一個恥骨角。Angulus pubiens 女人是一個恥骨弓。Arcus pubicus

骨盆的彎曲，在正直位置是這樣：就是他的徑和水平線構成一個向後開放的角，差不多

六十度。尾骨尖 *Die Steissbeinspitze* 及髌骨接合上緣位置在一個平面上。髌白切迹 *Incisura acetabuli* 構成臙白最深部。

股骨 *Das Schenkelbein*

股骨, *Femur* 在近側端有一個由長頸離開的關節頭。 *Gelenkkopf* 頭上方有窩, 名爲股骨頭凹。 *Fovea capitis femoris* 是股圓韌帶 (三角韌帶) *Ligamentum teres femoris* 的附着部。在股骨頸根部的外方, 有大粗隆; *Trochanter maior* (臀中肌 *M. gluteus medius* 臀小肌 *M. gluteus* 梨狀肌 *M. piriformis*) 後方, 有小粗隆。 *Trochanter minor* (腸腰肌 *M. iliopsoas*) 大粗隆的內面及後面, 有粗隆凹。 *Fossa trochanterica* (閉「孔」內肌及閉「孔」外肌 *M. abductor ext. und int.*) 兩個粗隆前面, 由粗隆間線, *Linea intertrochanterica* (Bertin 氏韌帶 卽髂股韌帶 *Lig. iliofemorale* 股中間肌 *M. vastus intermedius*) 後面, 由粗隆間嵴 *Crista intertrochanterica* 結合。頸部斜立在骨幹上, 向內右方。他的下面有一個緻密質的肥厚部, 就是負載堤。 *Trogleiste*

骨幹後面有粗線, *Linea aspera* 上下分爲外脣及內脣。 *Labium laterale und mediale* 上方的內脣, 向着小粗隆牽引。外脣向着大粗隆牽引, 構成臀粗隆。 *Tuberositas glutea* 這個粗隆往往很高, 所以稱爲第三粗隆。 *Trochanter tertius* 下面兩脣包圍着臙 (膝臙) 平面。 *Planum*

popliteum 他的下界構成髁間線。Linea intercondyloidea

下關節面分成內髁及外髁。Condylus medialis et lateralis 前面上下排列，由髓面 Facies patellaris 結合。下端後側在兩髁之間，可見髁間凹。Fossa intercondyloidea 髁的側面各有一個上髁。Epicondylus 外髁向前方高聳，自後向前開展。外側有一溝，爲膈肌腱 Schen des M. popliteus 而設。內髁一般寬大向髁間凹 Fossa intercondyloidea 彎曲。（邊緣彎曲 Kantenkrümmung）

大小粗隆的頭部及髁構成骨髁。Epiphysis 骨體及頸構成骨幹。Diaphysis 近側髁與骨幹的愈合，大約在十七歲，遠側髁在十九歲。

膝蓋（髓）Die Kniescheibe, Patella 不是骨骼性骨，乃是股四頭肌 M. quadriceps femoris 終末腱的一個子骨。Ein Sesambein 粗糙面向前方，膝骨尖 Apex patellae 向下方。關節面分成兩部，外側部較大。

小腿骨 Die Unterschenkelknochen

這是成於脛骨及腓骨。Tibia und Fibula

脛骨 Das Schenbein, die Tibia 單獨同股骨連結，所以近側寬大，有兩個關節面。外側廣闊稍稍隆凸。內側的卵圓形而且凹陷在兩者中間，可見髁間結節。Tubercula intercondyloidea

構成髁間隆凸。Die Eminentia intercondyloidea 在這前後各有一個髁間凹。Fossa intercondyloidea

前方在關節面下，位置着脛骨粗隆。Tuberositas tibiae 在外緣就是腓骨關節面。Facies articularis fibularis 三稜形骨體的銳緣，向着前方。他後面從上外向內下膝膕線。Linea poplitea

遠側關節面在內方高聳於內髁之上。Malleolus medialis 外面可見腓骨切迹。Incisura fibularis 腓骨後方有一個隄溝，就是踝溝。Sulcus malleolaris (脛骨後肌 M. tibialis post. 及屈趾長肌 M. flexor digitorum long.)

上髁 Die obere Epiphyse 也延伸在脛骨粗隆上方。愈合的時比遠側的遲。近側在十九歲纔愈合。遠側十七歲早就愈合了。

腓骨 Das Wadenbein, Fibula 是一塊菲薄的三稜骨，銳緣在前面。內面的區域裏有骨間嵴 Crista interossea 就是骨間膜的附着線。

上端稱爲頭，戴着腓頭關節面，Facies articularis capituli 爲脛骨而設的。下方構成外髁。Malleolus lateralis 在遠側關節面後方，橫着一個粗糙的韌帶窩，他的側面有隄溝。(腓骨肌 M. peronei) 頭同髁就是髁。近側在十九歲愈合，遠側十七歲。

足骨 Skelett des Fusses

分爲跗 Tarsus 蹠 Metatarsus 趾 Phalangen 三種。他們向長徑分成兩列。一個是內側，成於跗骨，舟骨，Naviculare 三個楔骨，Cuneiformia 以及三個內放線骨。外列成於跟骨，Calcaneus 骹骨，Cuboideum 以及兩個外放線骨。在腳後面，兩行並列，只有內列的一節同小腿連結。距骨 Das Sprunggelenk, Talus 上方有矢狀膨隆向前開展的關節滑車，就是距骨滑車，Trochlea tali 與兩側的踝面成關節。外側粗大，是三角形，內側細小，是鐮刀狀。

內側高踞在短頸的上面。就是距骨頭 Caput tali 在這上頭，可見舟骨的關節面。並且有舟骨纖維軟骨 Fibrocartilago navicularis 下方有跟骨 Calcaneus 一個凹陷的後面在滑車底下。又有一個長形面在前方頭上。這個面往往分成兩部，就是中部及前部。在二者之間，有距骨溝 Sulcus tali 與跟骨溝 Sulcus calcanei 構成跗骨竇 Sinus tarsi 滑車後面是後突，Processus posterior 帶着內外結節 Tuberculum mediale und laterale 在這種東西中間，有一個導引溝，Eine Leitfurche 是爲屈踇長肌腱 Die Sehne des Flexor hallucis longi 而設的。舟骨 Das Kahnbein, Naviculare 後方有凹面，收容距骨頭。Der Taluskopf 前方有三個楔骨面。內方可見粗隆。

第一楔骨 Das Keilbein, Os. cuneiforme I (內楔骨 Entocuneiforme) 是很大的。寬側向下狹

側向上。內面粗糙。側面後方有個角度很大的彎曲面，爲第二楔骨而設的。前面有個小的係爲第二蹠骨 2 Metatarsalknochen 而設。遠側關節面高而狹，並且是銅圓狀。Achterförmig。第二楔骨 Das 2 Keilbein, Os. cuneiforme II (小楔骨 Mesocuneiforme) 是最小最短的。他的面屬於背側，邊緣屬於足底側。Plantar 內及外有第一第三楔骨的關節面。遠側有第二蹠骨關節面；近側有舟骨關節面。

第三楔骨 Das 3 Keilbein, Os. cuneiforme III (外楔骨 Ectocuneiforme) 內方有兩面：一個是爲中楔骨，一個是爲第二蹠骨，外側有一個大的，爲骰骨而設。他的面向着背側；邊緣向足底側。近側關節面，爲收容舟骨之用。遠側爲第三蹠骨。

外列 Die laterale Reihe : 跟骨 Das Fersenbein, Calcaneus 同他的後半粗糙部，構成跟結節；Tuber calcanei 結節的基底戴着內外結節 Tuberculum mediale und laterale 在他的外側有滑車突 Proc. trochlearis 尋常作爲腓骨長肌溝 Sulcus musculi peronei longi 的境界。上外方，位置着關節面，與跗骨體成關節。內側是載距突 Sustentaculum tali 這部分的下方，就是屈趾長肌溝 Sulcus musculi flexoris hallucis longi 在載距突的上側，位置着距骨頭 Taluskopf 的關節面。前方有歪斜的關節面，爲骰骨而設的。跟骨隆起部有一個髁 Eine Epiphyse 在十七到十九歲的時候愈合。

骹骨 *Das Wurfelbein, Os cuboideum* 內面高於外面，在粗糙的外側，有一個溝，這個溝接連到足底面。 *Die Plantarfaeche* (腓骨長肌 *M. peroneus longus*) 遠側有第四第五蹠骨的二關節窩；近側有一個跟骨窩；內側有一個外楔骨窩。

蹠骨 *Die Metatarsusknochen* 比到掌骨 *Die Metacarpalknochen* 細而長，底高，他的頭部在橫斷的縱徑上很小，骨幹向着足底彎曲。第一蹠骨很強大，內緣有個粗糙面，足底側有一粗隆。第二蹠骨，基底是三角形，外側有三個小窩；一個是為第三楔骨，兩個是為第三蹠骨，內側有一個，是為第一楔骨而設的。第三蹠骨在內蹠側有兩窩，為第二蹠骨。外側有一個為第四蹠骨。第四蹠骨每側有一個窩。第五蹠骨外側有一粗隆；內側有一窩。

趾骨 *Die Phalangen* 中段比兩頭細，比到手上短而闊。他的末節是萎縮的第四第五趾的中節也往往如此。

髕關節 *Das Huelfbein* 成分 關節白從髕骨，關節頭是從股骨頭 *Der Schenkelkopf* 合成的。 臑白 *Die Pfanne, Acetabulum* 由關節盂緣 *Labrum glenoidale* 加以補足。他架在臑白切迹 *Incisure acetabuli* 上，作為臑白橫韌帶； *Ligamentum transversum acetabuli* 被覆軟骨的關節面（月狀面 *Facies lunata*）包圍臑白凹 *Fossaacetabuli* 成 C 字形。這個凹，有脂肪（枕 *Pulvinar*）填滿在裏頭。並且由滑膜 *Synovialhaut* 被覆着。這個膜在切迹部構成皺襞， *Die Duplikatur*

附着在關節頭凹。在這裏經過的血管，直到關節頭，等到後來，要是骨骺愈合的時節，血管就消滅，這種皺襞賅括他的內容，稱爲圓韌帶。Ligamentum teres 他既不是真韌帶，也沒有

一種器械的效用。關節頭及最上的頸部，還是位置在關節腔裏。關節囊在臆白的骨性緣很緻密，下方就是切迹處連在橫韌帶上。在股上纖維性膜是這樣子的，就是，前面被覆全頸部直到粗隆間線；Linea intertrochanterica 後面只被覆關節腔裏的最上部份。

關節囊因韌帶更加堅固，這些韌帶，是從臆骨成分牽到股骨。

髂（腸）股韌帶 Das Ligamentum iliofemorale (Bertini 氏韌帶) 從前下棘下部起，拉到粗隆間線，這是人體最強的韌帶。

恥骨囊韌帶， Ligamentum pubocapsulare 從恥骨牽到內後方囊壁。

坐骨囊韌帶， Ligamentum ischioapsulare 從坐骨牽到外後方囊壁。

三種韌帶的纖維互相交叉，上下排列，並且與囊的環狀纖維束自己走入 Weberi 氏的輪帶。Zona orbicularis Weberi

氣壓對於這個關節，是很重要的器械動力。

運動 臆關節是一個杵臼關節；Das Nussgelenk, Enarthrosis 他的股可以說是椎形。運動基

底向着前下方。他能屈，*Die Flexionsbewegung* 能收，*Adauktion* 能外展，*Abduktion* 又能回旋。*Rotation* 他的適中位置，是半屈帶收，適宜迴旋向外的時候。股在鉛直位，正是關節極度的伸展，因為這個關節是被髂股韌帶所制止，*Arretiert* 所以他的固定純然不用肌肉作用。但是對於 *Amokalar* 位置，非常重要。身體的重線 *Die Schwerlinie des Koerpers* 落在髖關節的結合線後面。

膝關節 *Das Kniegelenk*

成分 股關節面是蹄鐵狀 *Hufeisenfoermig* 彎曲。股骨與脛骨為關節中間部，就是膝蓋 *Patella* 藉着淺溝與側部分離。內髁，*Der mediale Condyl* 在屈曲及迴旋的時候彎曲。外髁，只在屈的時候彎曲。脛股關節面的一致。由於介在其間的半月板 *Meniscus*。這是纖維軟骨性屈曲的線條，有一個很高的外緣，向內方，是凹面移行到一個薄邊裏。

內半月板 *Der mediale Meniscus* 向關節中央開口。他的前端附着在關節面前緣相近的地方。後端附着在髁間隆凸的內結節。 *Medialer Hoecker der Eminentia Intercondyloidea*

外半月板 *Der laterale Meniscus* 是一個小的類圓形。他的兩端固着在髁間隆凸的外結節； *Lateral Hoecker der Eminentia Intercondyloidea* 較內板富於運動性。

內外兩半月板，由膝橫韌帶 *Ligamentum transversum genu* 上下連結。

膝叉韌帶，*Ligamenta crurata* 位置在膝關節裏。前方的從外髌後緣拉到髌間隆凸的內結節；後方的從內髌的內面拉到髌間後凹。*Fossa intercondyloidea posterior* 膝關節囊很廣闊，除了兩側肥厚成爲副韌帶，*Ligamenta collateralia* 有纖維性的外鞘出於周圍筋肉的腱及筋膜。

外副韌帶，是一個圓筒狀索。從上顆 *Epicondylus* 拉到腓骨小頭。內副韌帶，是向平面分布的。內半月板就結合在上頭。前方有股凹頭肌腱，*Die Sehne des Quadriceps femoris* 背側有膕肌 *M. popliteus* 的腱分布。半膜肌 *M. semimembranosus* 及腓腸肌 *M. gastrocnemius* 滑膜層，*Die synovialhaut* 前方延伸至股，再推而向上以關節囊頂部爲界。在此處與髓上囊 *Bursa suprapatellaris* 結合。在側面，他的附着線直接在軟骨境界之下。後面亦然。在腓骨關節囊結合在關節面的邊緣。

前面，膝蓋插入股四頭肌腱，是這樣的：就是，他的軟骨面走入關節腔從膝蓋下緣到脛骨粗隆。*Tuberositas tibiae* 他的四頭腱稱爲髓韌帶，*Lig. patellae* 他的下面往往可見髓下深囊。*Bursa infrapatellaris profunda* 髓下方可見滑膜層帶着脂肪的枕褥狀皺襞，就名爲翼狀皺襞；*Plica alares* 充滿過剩的關節腔，並且固定髓。滑膜皺襞，在股骨的髌間切迹上。

運動 在膝關節是向背側的屈曲運動，也能作旋後 *Supination* 旋前 *Pronation* 狀的迴轉。

每次屈曲，一定要從脛骨旋前開始；每次伸直，一定是用旋後終止。所以這樣的緣故，就是每個髁與一個固有的關節。兩關節的軸在髁間切迹交叉；因為從兩個髁引出來的運動，所以他的運動平面，*Die Bewegungsebene* 種種不同。現在要使平面平行，一定要一個迴轉。而且他的形狀是這樣子：就是外髁在每一運動之前，同 *Meniscus* 在脛骨面的上方向後引導。（旋前）但在臨了的屈曲之後，依然向後退轉（旋後。）韌帶內板因此靜止在一地方，只管介紹屈曲。但外板是運動性的，不同外側韌帶結合。前屈因為兩個原因，所以不能第一，骨髁不是圓形，乃是向螺旋線彎曲，所以在伸張的時候，副韌帶完全緊張。第二，是膝叉韌帶在這位置也是緊張，所以我們把膝關節保持在伸直的位置，用不着筋肉。

腓骨及脛骨的連結 *Verbindung der Fibula mit der Tibia*

上方脛腓結合，是由於關節有一個緊張的關節囊，前後因腓骨小頭韌帶 *Ligamenta capiti fibulae* 增加肥厚。下方脛腓結合，是韌帶結合，*Syndesmosis* 由於前外髁韌帶及後外髁韌帶 *Lig. malleoli lateralis anterioris und posterioris* 固定這兩骨構成一個彈力裝置。Der federn-
den Apparat 距骨 *Talus* 夾在他們中間，骨間膜結合兩骨斷。

足關節 *Die Gelenke am Fusse*

(1) 距骨小腿關節，*Articulatio talo-cruralis* 一名髁關節。Das Sprunggelenk 上面的髁關節

髌骨的滑車，構成凸出的關節體，前方闊於後側。滑車窩由兩髌及夾在中間脛骨的軟骨端構成關節囊，由兩邊的內外髌韌帶而增強關節的固定性。Die Stabilisat. 因這個韌帶向前方自動的緊張，自動的向前方加增。關節囊附着在髌骨上，前後與軟骨面只有極少的距離。在小腿附着在滑車的銳緣。前方略高。

這個關節是屈戌關節。Das Charniergelenk 內方，由三角韌帶 Lig. deltoideum 外方向由跟腓韌帶 Lig. calcaneofibulare 再由距腓前及後韌帶 Lig. talofibularia ant. und post. 增厚。

(2) 下踝關節 Das untere Sprunggelenk 成於兩個解剖的獨立關節。就是：距跟關節 Articulatio talocalcaneo-navicularis (前踝關節 vorderes Sprunggelenk)

在後踝關節跟骨上凸面，構成關節體。距骨凹陷的下側，構成關節窩。他的軸斜向上升，到距骨頭關節囊狹隘。在載距突 Sustentaculum tali 後通過附骨竇 Sinus tarsi 到外側。在這地方可與上踝關節交通。

在前踝關節距骨頭，Der Taluskopf 構成凸側，舟骨後面及舟骨的纖維軟骨，構成凹側。推而言之，跟骨的前關節面及與此一致的距骨關節面，夾在這個關節裏關節囊，附着在關節面的邊緣。

(3) 跟骹關節 *Articulatio calcaneo-cuboidea* 這是矢狀關節面，在距舟關節 *Articulatio talo-navicularis* 以及跟骹關節的連續部。他的後腳對着前腳結合。這種關節線名爲 Chopart 氏關節。在腳內緣可觸知的舟骨粗隆，後方以及在距骨的背緣前方可見這個關節。蹠趾關節及趾間關節，*Die Metatarsophalangeal- und Interphalangealgelenke* 與手上相似，在小趾往往完全瘦削。

足的韌帶裝置 *Band-Apparate des Fusses*,

副韌帶 *Ligamenta collateralia* 從兩踝骨間出來。外面的，分爲距腓前韌帶，*Lig. talo-fibulare anterius* 距腓後韌帶 *Lig. talo-fibulare post.* 及跟腓韌帶。 *Lig. calcaneo-fibulare* 內面的，副韌帶也名爲三角韌帶。 *Lig. deltoideum* 他是由距脛前及後韌帶， *Lig. talotibiale anterius und posterius* 脛舟韌帶 *Lig. tibionaviculare* 以及跟脛韌帶 *Lig. calcaneo-tibiale* 集合而成的。重要的還有用在跗骨竇 *Sinus tarsi* 的韌帶裝置。就是距跟骨間韌帶。 *Lig. talo-calcaneum interosseum* 他構成兩個距骨下關節的鞘壁，距跟內側韌帶，距跟外側韌帶，距跟前及後韌帶，結合距骨及跟骨。

距骨及舟骨中間的關節，被蹠側跟舟韌帶 *Lig. calcaneo-naviculare plantare* 所固定。在這裏頭包含着舟骨的纖維軟骨。從載距突 *Sustentaculum tali* 到舟骨，是由距舟背側韌帶 *Lig.*

talo-naviculare dorsale 固定的。Chopart 氏關節，由分歧韌帶 Lig. bifurcatum (即 Chopart 氏關節鑰匙) 保持。這是成於一個跟骰部 Pars calcaneo-cuboidea 及一個跟舟部。Pars calcaneo-navicularis

在足底 Planta 上面的韌帶很多，而且強大，支柱足弓 Das Fussgewölbe。特別要講的，是長蹠韌帶。Ligamentum plantare longum 這個韌帶，從跟骨直達到蹠骨底。Basis der Mittelfussknochen 而且使得腓骨的長溝 Sulcus des Peroneus longus 變成一個管子。少動關節，Amphiarthrosis 在三個楔骨間。一至三蹠骨間骰骨及四五蹠骨間的，名爲 Lisfranc 氏關節。他有一個齒狀經過的關節線。在足外緣，容易看見直接就在第五蹠骨粗隆後方。

足的運動，全憑兩個踝關節；Articularis talocruralis, das Sprunggelenk 他能向足背足底屈曲。他向足底屈曲時，稍須有一點外轉；Supinatio 在背屈的時候就向前旋轉 Pronatio 原因是他的下踝關節軸不是坦平的乃是稍帶點斜的。蹠趾——趾間及趾關節，純粹是屈戌關節。Charnigelenke 跖趾關節，Das Daumengelenk 也是一樣。足構成一個凹壁弓；Nischengewölbe 他和地面接觸，主要不出三點。就是：跟結節，Tuber calcanei 內側用第一蹠骨頭，外側用第五蹠骨粗隆做支柱。

這個弓，內側很高，並且長於外側。除去這個長弓，並且還有一個橫弓。這兩個由韌帶及筋肉固定，足弓的構造，對於稍有失足及步行不留神時，大有價值。

丁 頭骨骼 Das Kopf-Skelett

頭在發育上，可分兩部：一部是神經管的末端，Das Ende des Neuralrohres 叫作顱。Schaedelkapsel, Hirnschadel, Cranium cerebrale (腦顱) 又一部份是腹側管起頭的支持器，Der Stuetzapparat fuer den Anfang des Visceralrohres 叫作臉的架子，Das Geruest des Antlitzes, Gesichtsschadel (面顱) 或叫面骨；Cranium viscerale 成於上下頷骨。Das Ober- und Unterkiefergeruest

顱 Hirnschadel

在這上頭可分兩部就是頭頂（顱頂）Das Schaedeldach, Calvaria 和顱底。Schaedelgrund, Basis crania

顱蓋外面平滑，內面可見腦隆凸，Juga cerebrialia 其間還可見腦壓迹。Impressiones digitatae 此外有深樹狀分歧的動脈溝，Sulci arteriosi 以及淺的靜脈溝。Sulci venosi 顱底的外面，看見許多突 Die Fortsaetze 而且被許多孔穿通突的下面。特別說在底下，腦的主要孔之次，位置着軟骨性關節面，就是枕骨髁。Condylil occipitales 自此向前外方，就可以看見乳突。Der Warzenfortsatz, Processus mastoideus 自此向內，就是莖突。Processus styloideus 在枕骨孔 Das

Hinterhauptloch 前，有翼突。Processus pterygoidei 在顛部，Die Schlaefengegend 可見額突。Processus zygomaticus

顛底內面可分三個大窩。此三窩又被蝶鞍 sella turcica 上的四個嵴使他們互相分離。四嵴構成十字形，把中間窩分成左右各半。前嵴是蝶骨小翼的邊緣。Die Raender der kleinen Keilbeinfluegel 他的每一側終於前牀突。Processus clinoidens anterior 後嵴是岩骨的上緣。Die oberen Kanten der Felsenbeine 從後牀突 Processus clinoides posteriores 到枕骨孔的一個斜面，叫作斜坡。Clivus 構成後面顛骨凹的前壁。這種凹由橫溝 Sulcus transversus 從頭頂分離。

頭的許多骨由兩片構成的。在他們中間，可以看見板障，Diplöe 一小部分是含氣骨。pneumatisch。顛骨可分三羣：

一、後頭羣，成於枕骨 Os. occipitale 及顛骨 Os. temporalia

二、頭中部羣，成於蝶骨 Os. sphenoidale 及頂骨 Os. parietalia

三、前額羣，由於額骨 Os. frontale 及篩骨 Os. ethmoidale 集合而成的。

一、後頭羣 Die Hinterhauptgruppe

枕骨 Das Hinterhauptbein, Os. occipitale 與錐骨後面，構成後頂凹。在錐骨及枕骨之間，可見

岩枕溝 *Sulcus petro-occipitalis* 及頸靜脈孔 *Foramen jugulare*

枕骨還有椎骨的原形，*Die Grundgestalt eines Wirbels* 他的椎孔就成爲枕骨孔。他起初由四部構成。一個是前部，就是底部。 *Partis basilaris* 兩個外側部 *Partes laterales* 以及枕骨鱗。

Squama

底部，構成斜坡。他的側緣，站着錐骨斜坡的末端與蝶骨接觸。與蝶骨構成蝶枕軟骨結合。*Die synchondrosis spheno-occipitalis*。這個軟骨在十七到十九歲的中間，化骨。在側緣各側，有走到頸靜脈孔去的溝，就是下岩溝。*Sulcus petrosus inferior* 在斜坡下面凸出一個咽結節，*Tuberculum Pharyngeum* 是後咽壁的附着部。

外側部在下側戴着向前交叉的橢圓形的枕髁。*Condylil occipitales*

側方站着頸靜脈切迹，*Incisura jugulares* 帶着頸靜脈突。*Processus jugulares*。

每一個髁的後方，有一個凹。容易變化的靜脈管，*Variabler Venenkanal* (*Santorini* 氏導血管) 開口在裏頭；就是髁管。*Canalis condyloideus*

枕骨孔壁的前方，站着髁前管，*Canalis hypoglossi* 係爲舌下神經 *Hypoglossus* 通過之用。

背側有個不成對的枕骨部，叫作鱗。*Squama* 他由兩部構成一個是下方，這一部就是構成枕骨孔後壁的，還有一個是上面三角形的頂間部 *Interparietaler Abschnitt* 人字縫，*Die*

Lambdanant 使得枕骨鱗從頂骨分離。

在內面有一個不等形的十字，從溝起分成四部。下面兩個收容小腦，上面兩個收容大腦的枕葉。這個十字形的圖案，名爲十字凸。Eminentia cruciata 突出在他的當中的，就是內枕粗隆。Protuberantia occipitalis interna 水平溝，就是橫溝。Sulcus transversus 從上方來的溝，就是矢狀溝。Sulcus sagittalis 大致在他的強大部，向右走入橫溝。

橫溝走入弓部，從顛部再作爲乙狀溝，Sulcus sigmoideus 回到髁部。並且開口在頸靜脈孔裏。Foramen jugulare

在外面可見外枕粗隆。Protuberantia occipitalis externa 有兩三個項肌的附着線，Insertion-slinien der Nackenmuskulatur 就是最上項線，Linea nuchae suprema 上項線，及下項線。

鱗的下緣帶上乳狀部，Pars mastoidea 構成乳枕縫 Sutura occipito-mastoidea 及乳狀部孔。Foramen mastoideum

頂間往往遺留作爲頂門骨 Inkaknochen 獨立。

顛骨 Das Schlaefebeln, Ostempolare 成於錐骨 Pyramis 鼓部 Pars tympanica 以及顛鱗。Squama temporalis 錐骨 Die Pyramide 是類三角形。頸動脈管，Canalis caroticus 開口在他的尖端。他的游離緣可以看到顛腔裏，他的一面幫助做顛中凹 mittlere schaedelgerube 的境界。別一

面構成顱後凹。 *hintere schaedelgrube* 前壁的一部包含內耳門。 *porus acusticus internus* 並且和他的下緣構成頸靜脈孔的前界。向側方顱壁由乙狀溝與錐骨後面分界。顱下面的反面，往往在內前方，含着頸動脈孔。 *Foramen caroticum* 自此向背側就是頸靜脈凹。 *Fossa jugularis* 稍須離開些，在外側有莖突。 *Processus styloideus* 在這一部分及乳狀突之間，含着莖乳孔 *Foramen stylo mastoideum*。錐骨底與顱側壁同樣擱着在這地方。他是由鱗部構成，並且由鼓部補足的。在外面可見外耳門。 *Porus acusticus externus* 他的上面可見耳門上棘 *Spina supra meatum*，其前是下頷凹 *Fossa mandibularis*，成於關節面及關節結 *Facies articularis und Tuberculum articulare*。節鱗的底部，有顴突 *Processus zygomaticus*。帶上兩個根：一個是栽在下頷隆起上；別一個成爲嵴狀，超過外耳道 *Meatus acusticus externus*。鱗構成顱骨的顱壁 *Die Temporalwand des Schaedels*，向上方交界成半圓形。在乳狀部的骨頭，是含氣骨。在此處也有不常見的乳狀部導血管 *Emissarium mastoideum*。詳細在聽器部裏再講。

二、頭中部羣 *Mittelhauptgruppe*

蝶骨 *Das Keilbein Os. sphenoidale*，成於一個立方形的體部，及兩對翼翅，就是大翼或顱翼

(Grosse od. Temporalnaegel) 以及小翼或名眶翼 Kleine od. Orbitalnaegel。體在胚胎上，從兩部份合成。分開他的軟骨結合名爲蝶間軟骨結合 Synchondrosis intersphenoidalis。在產前或即在產後消滅。因此顛底的最初由三骨合成。就是蝶骨的前部及後部，即是蝶體的兩部分，以及枕骨底部 Pars basilaris ossis occipitalis。這三個骨合起來，構成所謂三稜骨 Os trilaterale。他有兩個脚。一個從蝶骨體水平線的，一個是向上斜走的斜坡。兩隻脚構成一個向下開口的角，稱爲鞍角 Der Sattelwinkel。在人類顛骨，這個角特別發育。蝶骨後面與枕骨交界。上方對着顛腔，構成蝶鞍，Sella turcica 以及鞍背和鞍結節 Dorsum und Tuberculum sellae。鞍背在鞍的後壁，結節在前壁，反對側顯出後牀突 Processus clinoidi posteriores 超過鞍背緣前方看見小翼 Ala parva 的游離端，就是前牀突 Processus clinoidi anteriores 顛部的錐骨，每側由破裂孔 Foramen lacerum 與鞍分離。在鞍上，位置着大腦垂體 Hypophysiscerebri。從側方拉一條溝，就是頸動脈溝 Sulcus caroticus，及蝶小舌 Lingula (sphenoidalis) carotica。鞍前方站着蝶稜 Limbus sphenoidalis 作爲蝶面的邊緣 Als Rand des Planum sphenoidale 與篩骨 Siebbein 爲界。蝶體的前下面，就是鼻腔的反面。下壁中央戴着融嵴 Crista sphenoidalis 帶着蝶吻。Rostrum sphenoidale。在蝶體可見一個蝶竇 Sinus sphenoidalis。分爲不等形的兩腔。一個是空氣腔 pneumatischer Raum，覆着

黏膜以蝶竇口 *Apertura sinus sphenoidalis* 與鼻腔交通。蝶甲 *Conchae sphenoidales* 及 Bertini 氏小骨 *Ossicula Bertini* 構成蝶竇底及前壁。蝶甲和小骨，本來從軟骨性鼻骨發生，續發性與蝶骨結合。

蝶骨大翼 *Grosse Fluegel, Alae magnae* 每側出來一個根部。在蝶體的側面。每翼有三面。就是腦面 *Die Schaedelhoehlenflaeche, Facies cerebralis* 眼眶面 *Die Augenhoehlenflaeche, Facies orbitalis* 及顛面 *Die Schlaefenflaeche, Facies temporalis*。顛面與根密接。上方被圓孔 *Foramen rotundum* (三叉神經第二枝) 穿通。再遠些向下，被卵圓孔 *Foramen ovale* (三叉神經第三枝) 穿通。眼眶面，是斜方形。梯狀形。構成眶上裂的下緣 *Unterer Rand der Fissura orbitalis superior* 及眶下裂的上緣 *Oberer Rand der Fissura orbitalis inferior*。他由額緣 *Margo zygomaticus* 與顛面分離。顛面屈曲在顛下嵴 *Crista infratemporalis* 並且就是翻轉他的上下顛回的兩面。在大翼後緣的外端，可見角棘 *Spina angularis* 及棘孔 *Foramen spinosum* (腦膜中動脈)

在大翼根部，翼突 *Processus pterygoidei* 發育。每一個突成於兩板層，由翼裂 *Fissura pterygoidea* 互相分隔。外翼板寬闊下端鈍圓。內翼板堅而狹終止在翼鉤 *Hamulus pterygoideus*。這個鉤的獨立的骨構造，(翼) 他連着鞘突 *Processus vaginalis* 並且與鞘突構成基底咽管

Canalicus basipharyngeus。兩翼板混合在各側的前方，作為蝶頰面 *Facies sphenomaxillaris*，構成翼腭凹的後壁。Die hintere Wand der *Fossa pterygopalatina*。在這面上每側都有翼管 *Canalis pterygoideus*。末端（蝶骨的）走進破裂孔 *Foramen lacerum*，從這管子的開口部，延長為翼腭溝 *Sulcus pterygopalatinus*。他引導腭及頷 *Palatinum und Maxilla* 中間的翼腭管 *Canalis pterygopalatinus*，翼管後面開口部及翼凹的中間，這個凹是由並列的軟板構成的，可見歐氏管溝 *Sulcus pro tubae auditiva Eustachii* 就是耳舟凹 *Fossa scaphoidea*。

小翼 Die kleinen Keilbeinhuegel, *Alae parvae*，構成眶上裂的上緣，他的後緣由顱中凹與顱前凹 *Vordere schaedelgrube* 交界。他平臥在大腦的 *Sylvii* 氏窩裏。（即大腦外側窩 *Fossa cere-brilateralis "sylvii"*）成於兩個根部。上方的，出於蝶骨平面 *Planum sphenoidale*；下方的，出於蝶體。二者的中間，有視神經孔 *Foramen opticum*。

蝶骨連結 蝶體後面，與枕骨結合。前面與篩骨 *Ethmoidale* 結合。

顱翼 *Der Temporalhuegel* 藉着顱緣的介紹，與顱骨 *Das Joehbein* 結合。這個結合的前上部，與額 *Frontale* 結合，側面與頂 *Parietale* 結合。角棘 *Spina angularis*，通過岩鱗角 *Angulus petro-squamosus*，棘的內側，位置着蝶鱗裂 *Fissura sphenopetrosa*，及破裂孔。棘的外側，是蝶鱗縫 *Sutura sphenosquamosa*。

翼突 *Processus pterygoidens* 與腭骨 *Das Gaumenbein* 結合。小翼在額側，以齒狀前緣與他交界。

頂骨 *Das Scheitelbein, Os parietale* 是成對骨。兩骨片在正中接觸；因此結合並且在此處構成矢狀縫 *Die Pfeilnaht*。他又與額骨構成冠縫 *Die Kranz-oder Kronennaht*；與枕骨構成人字縫 *Die Lambdanaht*。

頂骨向下，與顛骨的鱗部及乳部爲界。又與蝶骨交界。頂骨正中有隆起，就是頂結節 *Tuber parietale*。他的下面，引一條上顛線 *Linea temporalis superior*；這不是常有的。再向下可見下顛線 *Linea temporalis inferior*。在背側與矢狀縫相近處，有不常見的頂孔 *Foramen parietale*，就是 *Santorini* 氏導血管。內面在矢狀緣，可見矢狀竇的溝。近處有一小窩，收容 *Pachioni* 氏蜘蛛粒。他的外側有樹狀分歧的溝，爲腦膜中動脈而設的。化骨點，在結節上可以看見。

三、前額羣 *Die Vorderhanptgruppe*

額骨 *Das Stirnbein, Os frontale* 分成兩部：一是鱗部，一是眶部，

額鱗 *Die schuppe, squama frontalis* 在外面，有額結節 *Tuberfrontalia*。從此向側方，有顛面 *Facies temporalis*。內面由下顛線前部爲界。

在內面可見額嵴 *Crista frontalis* 及一個淺溝。這是從枕骨超過頂骨的溝之總續部；爲矢狀竇而設的。眶面向鱗部。在側方以眶上緣 *Margosupra orbitalis* 爲界。內側境界緣依眉弓 *Arcus supraciliaris* 而定。兩個睫上弓的上面，就是眉間。 *Die glabella* 在邊緣可見眶上切迹。 *Incisura supraorbitalis* (眶上神經) 在緣的外端，站着顴突。顴突的內側，就是淚腺凹 *Fossa glandulae lacrimalis*。

插在兩眶面中間的，就是篩切迹 *Incisura ethmoidalis*。他的邊構成上篩骨細胞的被蓋。內有許多小窩，就是篩骨蜂窩 *Foveolae (Cellula) ethmoidales*。他的最前部，引到額竇裏去。切迹前方是額棘 *spina frontalis*。自此向外是滑車棘或稱滑車凹 *Fovea oder Spina trochlearis*。額骨本是一對。尋常在一歲愈合；往往有留遺額縫 *Sutura frontalis* 的。他是含氣骨。額竇與鼻腔交通。男子的額與女子不同的地方，就是眉弓發育得好。

額骨結合 額上方以冠縫與頂骨結合。自此以下同大翼結合；過此就同顴骨結合。眶部後方與小翼結合；前方與篩骨結合。在這前頭，與淚骨結合；在額棘，與上頷 *Oberkiefer* 及鼻骨結合。篩骨 *Das siebhein, Os ethmoidale* 插在篩骨的篩切迹裏面，以篩板 *Lamina cribrosa* 與顛爲界。板的上方戴着雞冠 *Crista galli*，是垂直板 *Lamina perpendicularis* 的接續部。這種東西，構成鼻鞘壁的一部。他在背側，位置在蝶吻近旁。

垂直板的兩側可見篩骨迷路 *Das siebbeinlabyrinth*。向上由額骨的篩骨蜂窩爲界。側面由紙板 *Lamina papyracea* 向中央由鼻甲 *Conchae nasales* 爲界。列成一個細胞塊 *Complex von Zellen*，彼此互相交通。

篩骨有兩個軟骨，就是上鼻甲，中鼻甲 *Concha nasalis superior und media*。鼻上道 *Der obere Nasengang*，在他們中間。中鼻甲的外側，站着篩骨泡，*Bulla ethmoidalis* 爲軟骨所遮蔽。並且還有鈎狀突 *Processus uncinatus*。在這兩個中間，有半月裂孔 *Hiatus semilunaris*。這種裂孔，在外側走入向着篩骨腔的漏斗 *Infundibulum* 裏。

紙板 *Lamina papyracea* 構成眼眶內壁的一部。在他以及額骨中間，可見篩前孔及篩後孔 *Foramen ethmoidale anterius und posterius*。在雞冠上，站着盲孔 *Foramen caecum*。

第三種，篩骨軟骨（*santorini* 氏鼻上甲），在上甲內甲以及垂直板的上部。可見嗅神經的淺溝 *Saichte Furchen fuer die Riechnerven*；這是從篩板孔 *Die Loecher der Lamina cribrosa* 進來的。

面骨 *Die Gesichtsknochen*

上頷 *Der Ober kiefer, Manilla*，由骨體及許多骨突構成。

體可分爲三面：就是中 *Mediale* 內 *Innere* 及鼻面 *Faciesnasalis* 對着鼻腔，可以看見一個孔

Page not available.

Please help scan and add.

页面不可用。

请协助扫描添加。

篩嵴 *Crista ethmoidalis*。額突及眶面，替淚骨構成淚切迹 *Incisure lacrimalis*。淚囊凹 *Fossa sacci lacrimalis*，*Die Tränensackgrube*，位置在他的側面；前面由淚嵴爲界。這個額突與額骨的鼻突 *Nasenfortsatz des Frontale* 結合。

齒槽突 *Processus alveolaris* 向下伸展，是牙齒的擔負者。他分爲齒槽 *Alveoli dentales*。槽壁向面壁突出的地方，稱爲齒槽隆凸 *Juga alveolaria*。在齒牙脫落而且在老年人，這個突起就消滅了。

顴突 *Processus zygomaticus* 缺少側面，只用於結合顴骨。

腭突 *Processus palatinus* 從內側出發，和他的別一側合成腭中縫 *Sutura palatina mediana*。兩個腭板構成硬腭 *Palatum durum* 的前部。鼻腔的背面，滑澤。鼻嵴 *Crista nasalis* 隆起在中央。其前方終止在梨狀口，成爲前鼻棘 *Spina nasalis anterior*。口腔的背面粗糙。在腭縫裏有門齒孔 *Foramen incisivum*。在門齒的後面，那是向上方兩分裂部門齒管 *Canalis incisivus* 的出口。這個出口，位置在腭間骨或名門齒骨 *Os. intermaxillare oder incisivum* 的裏頭。這個骨在胎生時還可以證明。骨上戴着四個門齒。在許多脊椎動物，這是一個獨立的骨頭。他是由門齒縫 *Sutura incisiva* 從固有的上頷骨分出來的。

上頷竇 *Sinus maxillaris* (*Die Highmorshöhle*)，位置在上頷骨體部，是鼻的副腔，用黏膜被覆。

腭骨 *Os palatinum*, *Das Gaumenbein*. 成於兩塊以直角密接的骨板，就是水平部 *Pars horizontalis* 及垂直部 *Pars perpendicularis*。他背側由四角形水平骨板補成。腭骨兩側的板，合起來，成爲腭中縫。這個縫終止於後鼻棘 *Spina nasalis posterior*。在水平部與垂直部的結合處，發出錐突 *Processus pyramidalis* 夾入翼突 *Processus pterygoideus* 的內外板之間。垂直部或者稱爲鼻板 *Die Nasenplatte*。他向背側位置在上頷竇開口部後側。上頷突，被覆上頷竇裂孔的一部分。鼻板，嵌入上頷及翼突中間，向鼻腔閉鎖翼腭凹 *Fossa pterygo-palatina* 板的內面，戴着甲嵴，上方高處戴着篩嵴 *Crista ethmoidalis*。他的外面和上頷骨構成翼腭管 *Canalis pterygo-palatinus*。這個管終止在腭大孔裏 *Foramen palatinum majus*。鼻板的上端，向上擴張，成爲眼窠突 *Proc. orbitalis*，他的背側，補成眶底部。眼窠突的後側，近蝶骨體，有蝶突 *Proc. sphenoidalis*。在兩突中間有一個切痕部，就是翼腭切迹 *Incisura pterygopalatina*。切迹與蝶骨體作爲頂蓋，構成蝶腭孔 *Foramen sphenopalatinum*。這個孔從翼腭凹 *Fossa pterygopalatina* 開口在鼻腔裏。（蝶腭動脈及神經 *Art. sphenopalatina und N. sphenopalatini*）

淚骨 *Os lacrimale*, *Das Tränenbein*，是夾在上頷的淚切迹裏，構成內眶壁的一部。在眼窠面後淚嵴 *Crista lacrimonalis posterior* 的前方，有淚溝 *Sulcus lacrimonalis* 嵴的鉤狀末端，就是淚鉤 *Hamulus lacrimonalis*。位置在上頷淚溝的外緣。而且淚骨的前緣，在額突後方，因此成爲

淚囊凹 *Fossa sacci lacrimalis*；就是鼻淚管 *Canalis nasolacrimalis* 的上端。

下鼻甲 *Concha nasalis inferior*, *Die untere Nasenschmel*，是一個弓狀的骨片。中部的上頷突，附着在上頷竇裂孔的下緣，使裂孔窄狹。他後方的尖端，位置在腭的甲嵴上 *Crista conchalis des Palatinum*。前方的圓端，附着於上頷的甲嵴。在甲的上緣，可見篩突 *Processus ethmoidalis*，與篩骨的鈎突 *Processus uncinatus des Siebheines* 相連。鼻甲帶上淚突，向着鼻腔閉鎖淚管。下鼻甲的鼻面，有小溝及小凹，成爲一行，是靜脈及腺的倉庫。

犁骨 *Vomer*, *Das Pfugscharbein*，成於兩板層。他背側分離，包擁蝶嵴，就是犁骨翼 *Alae vomeris*。下面的骨頭，位置在鼻嵴之上。後面構成鼻後孔 *Choanae* 的游離內緣。上方與垂直板 *Lamina perpendicularis* 交界。板的前緣帶着犁骨的上緣，構成一個向前面開放的角，中隔軟骨 *Cartilago septi* 嵌在裏面。

鼻骨 *Os nasalia*, *Die Nasenbeine*，足成鼻架並且向上方形成梨狀口，即鼻孔 *Apertura piriformis*。他的厚邊向上方，位置在額的鼻突部。長的一邊向外，位置在上頷的額突部。他的內緣平直，外緣銳利。在後面有一溝爲三叉神經第一枝的鼻外枝 *Ramus nasalis externus des I. Astes des Trigemini* 而設的。就是篩骨溝 *Sulcus ethmoidalis*。

顴骨 *Os zygomaticum*, *Das Fohbein* 有三面，就是一個眼窠面，一個頰面，以及一個顛面。眼

窠面 *Facies orbitalis* 對着頰面，以眶下緣 *Margo infraorbitalis* 爲界，是凸面，構成外眶壁的前部。在這裏頭，可以看見一、二個小孔，是通到面頰小管及顛頰小管 *Canaliculus zygomatico facialis und zygomaticotemporalis* 裏去的，前一種走向眶頰兩面，後一種走向眶顛兩面。

在眼窠面，可見蝶額突 *Processus frontosphenoidalis* 的後側，與蝶大翼及額骨的顛突結合。顛突走向後方與顛骨的顛突構成額弓 *Die foehbrücke*, *Arcus zygomaticus*。顛骨的前下方，與上頷結合。

下頷 *Mandibula*, *Der Unterkiefer* 成於兩部份，在臨產前愈合。在下頷的水平部，可分爲下頷底 *Basis mandibulae* 及下頷體 *Corpus mandibulae* 兩部。齒槽突坐在下頷底的上部。體部當他存在的時候，與現有的齒根結合。在兩半部的愈合處，後面是頰棘 *Spina mentalis*，前面是頰粗隆 *Protuberantia mentalis*。兩側終止於下頷關節 *Tuberculum mentale*。上行的下頷枝 *Ramus mandibulae*，與體部構成下頷角，*Angulus mandibulae*，終止於髁狀突，*Processus condyloideus*，（這個突戴着一個小頭 *Capiculum*）及冠狀突 *Processus coronoidens*（顛肌附着。）這兩個突起，由下頷切迹 *Incisura mandibulae* 分隔。從冠狀突向外引一條線，說是斜線 *Linea obliqua*。內方可見下頷小舌 *Lingula mandibulae* 所被覆的下頷孔 *Foramen mandibulae*

作爲下頷管的起始部 *Anfang des canalis mandibulae*，管的前外方，終止在頰孔 *Foramen mentale* 裏。頷舌骨溝 *Sulcus mylohyoideus* 在下頷孔開始，頷舌骨線 *Linea Mylohyoidea*（頷舌骨肌）超過這條溝，從最後的白齒起直引到下頷棘。

舌骨 *Os hyoideum*，*Das Zungenbein*，成於體部及大小角，小角做體的關節。小角，由莖舌韌帶 *Ligamentum stylohyoideum*，與莖突 *Processus styloideus* 結合。

縫及囟門 *Nähte und Fontanelle*。

頭蓋諸骨，由許多縫互相結合。多數的骨，是齒狀境界，這種境界，與他一致的部份，成爲並行線，由結締性的縫合質 *Bindegewebige Natsubstanz* 互相保持。我們可把頭蓋的結合分成矢狀，橫斜三種。矢狀是：不常在的額縫 *Sutura frontalis*，矢狀縫 *Sutura sagittalis*，蝶頂縫 *Sutura sphenoparietalis*，鱗縫 *Sutura squamosa*，及頂乳頭縫 *Sutura parietomastoidea*。

橫縫是：人字縫 *Sutura lambdoidea*，冠縫 *Sutura coronalis*，蝶篩縫 *Sutura sphenoehtmoidalis*，斜向的是岩枕裂 *Fissura petrooccipitalis*，及蝶岩裂 *Fissura sphenopetrosa*。

諸縫有極大的生殖上的意味，他是介紹骨質長成。在成人顱骨上，他纔閉鎖，起初是矢狀縫 *Die Prelnaht*。並且到了三十歲以後，他纔在內側消滅，諸縫裏面常有所謂縫間骨 *Die Nahtknochen*，*Ossa suturarum*，或者名爲伏耳米氏骨 *Wormische Knochen*。他是獨立化骨的。

Page not available.

Please help scan and add.

页面不可用。

请协助扫描添加。

頭部諸腔 Höhlen des Kopfes

顱腔 Die Schädelhöhle 顱底隆起的部位，可用兩條線制定他，每線都是從乳突 Der Warzenfortsatz 的一側，直引到額骨額突的別一側。

這種隆起，是由蝶小翼的游離緣，及顱骨錐體的游離邊構成。顱前凹 Die vordere Schädelgrube，依額骨的內圍 Die innere Circumferenz des Stirnbeins 及蝶骨的小翼爲界。在他的構造上，可區別額骨篩骨及蝶骨。顱前凹的小孔：嗅小孔 Foramina olfactoria (嗅線 Fila olfactoria) 盲孔 Foramen caecum (靜脈) 視神經孔 Foramen opticum (視神經及眼動脈 Opticus, A. ophthalmica) 顱中凹前方由小翼爲界；側方由顱鱗爲界；後方由顱骨錐嵴 Die crista der Schläfenbeinpyramide 爲界。在他的構造上，可區分蝶骨 Os sphenoidale 及顱骨 Os temporale。小孔是：破裂孔 Foramen lacerum，由底部纖維軟骨 Fibrocartilago basalis 閉鎖，眶上裂 Fissura orbitalis superior (動眼神經 Nn. oculomotorius, 滑車神經 trochlearis, 外展神經 Abducens, 三叉神經的眼枝 Ramus ophthalmicus des N. trigeminus, 眼靜脈 Vena ophthalmica) 眶裂 Fissura orbitalis 的下半部有圓孔 Foramen rotundum (三叉神經的上頷枝 Ramus maxillaris des N. trigeminus) 圓孔後方有卵圓孔 Foramen ovale (三叉神經的下頷枝 R. mandibularis des Trigemini) 自此向外有棘孔 Foramen spinosum (腦膜中動脈 A. meningea

media) 頸動脈管 *Canalis caroticus* 開口在破裂孔的側圍。(內頸動脈 *A. carotis interna* 及交感神經的頸動脈叢 *Plexus caroticus des Sympaticus*) 在顱骨錐體前面，有面神經管裂孔 *Hiatus canalis facialis* (岩大淺神經 *N. petrosus superficialis major*) 顱後凹：前面由顱骨錐體及鞍背 *Dorsum sellae* 爲界；後方依枕骨的內圍爲界。在他的構造上，可分：蝶骨、顱骨、及枕骨。諸孔：內耳門 *Porus acusticus internus* (面神經 *Facialis*，中間部即中間神經 *Portio intermedia*，*Wrisbergii* 聽神經 *Acusticus*)、頸靜脈孔 *Foramen jugulare* (神經部：前及中 *Pars nervosa*，*Vorne und medial*，舌咽神經 *Nn. glossopharyngeus*，迷走及副神經 *Vagus und accessorius*；靜脈部後及外 *Pars venosa*，*hinten und Lateral* 內頸靜脈 *Vena jugularis interna*) 枕大孔 *Foramen occipitale magnum* (延髓 *Medulla oblongata*，椎動脈 *A. vertebralis*，副神經脊髓部 *spinaler Anteil des N. accessorius*) 舌下孔 *Foramen hypoglossi* (舌下神經 *N. hypoglossus*) 在顱內面，可見腦導血管的壓迹 (硬腦膜竇 *Sinus dura matris*) 矢狀竇從盲孔起一直延引到內枕粗隆 *Protuberantia occipitalis interna*，這個竇，走入橫竇 *Sinus transversus* 裏面，成爲乙狀竇 *Sinus sigmoidens*，超過顱骨的乳頭部，回到枕骨頸靜脈突 *Processus jugularis occipitis*，走入頸靜脈孔裏。下岩竇 *Sinus petrosus inferior*，從海綿 *Sinus cavernosus* 攜帶血液到頸靜脈孔。海綿竇收容經過眶上裂而來的眼靜脈 *Vena ophthalmica*。上岩竇，在岩喙

Crista petrosa 上面，同橫竇結合。頸靜脈孔，尋常是右邊的大於左邊。導血管 *Emissaria* 也很重要，他使內外頭靜脈相互結合。就是髁狀導血管 *Emissarium condyloideum*，乳狀及顛頂導血管 *Mastoideum und parietale*。

鼻腔 *Die Nasenhöhle* 由中隔分成兩部。在骨骼部向前由梨狀口，向後由鼻後孔 *Choanae* 開口。硬腭，構成鼻腔的底部，上頷，腭骨，篩骨，淚骨，構成側壁。篩板 *Lamina cribrosa*，蝶骨體及鼻骨構成天蓋。骨性中隔，成於垂直板 *Lamina perpendicularis* 及犁骨 *Vomer*，更由軟骨性鼻鞘壁 *Knorpelige Nasenscheidewand* 補足之。

在側壁上，有許多軟骨，鼻道在他們中間。鼻上道 *Der obere Nasengang*，在第一第二篩骨軟骨中間，鼻中道 *Der mittlere Nasengang*，在兩個篩骨軟骨及真正鼻軟骨中間，鼻下道 *Der untere Nasengang*，在真正鼻軟骨及硬腭之間。諸鼻道，向後對着鼻後孔交叉。上方篩骨軟骨的上面，有篩蝶隱窩 *Recessus sphenoidalisis*。鼻淚管 *Canalis nasolacrimalis* 開口在鼻底中部和上部就是鼻腔。鼻中道後端之次，就是蝶腭孔 *Foramen sphenopalatinum*。上頷竇裂孔 *Hiatus maxillaris*，因為下列的各種部分，所以很隘狹，就是由於腭的上頷突 *Processus maxillaris des Palatinum*，上頷突及篩突 *Proc. maxillaris und ethmoidalis*，下鼻甲 *concha inferior*，並且由於鈎狀突 *Processus uncinatus* 以及篩骨泡 *Bulla ethmoidalis*。

眼眶 Die Augenhöhlen, 成爲錐體形空腔。他的尖端差不多位置在視神經孔 Foramen opticus 裏。眶外壁，從上到下，由眶上裂及眶下裂 Fissura orbitalis superior und inferior 區分。後面由蝶骨的大翼；前面由額骨構成。眶底的完全前面及側面，由額骨構成；中部由上頷構成；後面由腭骨構成，他的內壁前面是成於上頷的額突 Processus frontalis des Maxillare 及淚骨；後面成於紙板 Lamina papyracea, 在後角 im hinteren Winkel, 成於蝶骨的小翼；眶蓋 Das Orbitaldach 成於額骨及小翼。

口腔 Die Mundhöhle, 只有在他的前上側三部，爲骨質界限。

顛凹 Die Schläfengrube, 向外方不閉鎖。在他的上部，構成顛平面 Planum temporale。並且在蝶骨大翼的顛下嵴 Crista infratemporalis, 移行到顛下凹 Fossa infratemporalis 裏去；他的諸壁是由上頷、額骨及翼突 Processus pterygoideus, 補助而成。在顛下凹的深部近處，經由上頷翼裂孔 Hiatus pterygimaxillaris, 有翼腭凹 Fossa pterygopalatina。他由圓孔與顛腔交通。引導到顛腔裏去的，從後面是翼管 Canalis pterygoideus, 從內側是蝶腭孔 Foramen sphenopalatinum, 從前面是眶下裂 Fissura orbitalis inferior, 從下面是腭翼管 Canalis pterygopalatinus。

顛之形狀 Schädelformen

頭顛，一般爲卵圓形。按着矢狀徑和額徑的比例 Verhältnisse des Sagittal-zum Frontal-Durch-

messer 可以分爲長頭及短頭 *Dolichocephale* und *brachycephale* Cranium。其次就是中等形，叫做中等頭 *Mesokephalie*。頭有狹臉的，稱爲狹頭 *Leptoprosopie*。有闊臉的，稱爲低頭 *Chamaeprosopie*。按着上領的形狀，看他凸出的多少，可分爲斜頭及正頭 *Prognathe* und *orthognathe* Cranium。

隆凸 *Prominentia* 的量大，有 *Camper* 氏的臉角度 *Der Gesichtswinkel*。他是從額到齒槽緣引成一股，別一股是從齒槽緣直拉到耳門。所謂德國式的水平面，是指一種平面而言，就是由眼窠緣的最深點及骨性外耳道最高點的一面。

青年顱骨可注意的，就是諸縫還沒閉鎖。小兒的顱骨，在齒牙近旁，可以知道缺少乳突。顱骨骼的發育 *Die Entwicklung des Kopfskelettes*，在軟骨性原始顱及內臟弓 *Visceralspannen* 的原基上發生。

原始顱，又可分成三部。(一)骨骼由軟骨性部份構成，屬於這一類的：枕骨直到頂間骨，蝶骨及顱骨的錐體。(二)骨骼由於膜狀部份構成，屬於這一類的：頂間骨，頂骨，顱鱗，及囟門。(三)由鼻被膜 *Nasenkapsel* 出來的骨，屬於這一類的：篩骨，淚骨，軟骨 *Die Knorpel*，犁骨及腭骨。

內臟弓或腮弓 *Die Visceralspannen oder Kiemenbogen*，當造骨的時候，他是這樣分配，就是：從中

分第一腮弓的上部（上頷突）出來，額骨及上頷，砧骨 *Der Amboss* 是從小聽骨發生（鳥類的平方骨）。槌骨 *Der Hammer* 及下頷，是從弓的下部發生。從兩側來的第一腮弓上部，在他的中間，發育所謂額突 *Der Stirnzapfen*。

下頷，自身在 *Meckel* 氏軟骨的礎質上構成。他的遺留部，就是槌骨上的 *Folli* 氏前突 *Processus anterior Folii*，誤稱爲頷關節的內韌帶 *Ligamentum internum des Kiefergelenkes*。

從第二腮弓發育的，是莖突 *Processus styloideus*。莖舌骨韌帶 *Lig. stylohyoideum*，舌骨小角 *Die kleinen Hörner des Zungenbeines* 以及鐙骨 *Der Steigbügel*。

從第三腮弓成舌骨大角，並且從第二及第三內臟弓的中部，發生舌骨體 *Der Zungenbeinkörper*。

頷關節 *Das Kiefergelenk.*

這種對側性關節的構成，是下頷凹 *Fossa mandibularis* 帶着關節結節 *Tuberculum articulare*，下頷小頭 *Capitulum mandibulae* 及關節盤 *Discus articularis*。這個盤有凹凸兩面，並且把關節分成兩部。關節凸的軸向後交叉，關節小頭，也是如此。關節面的被覆，成於纖維軟骨。關節囊，只有外面有一個很強大的韌帶，就是顛下頷韌帶 *Ligamentum temporomandibulare*。頷關節的運動性，一種是下頷從上頷離開，一種是下頷的矢狀及額狀推移。

運動是這樣分配的，就是半月板 *Meniscus* 先滑在關節上面，然後纔能開口。在張着嘴的時候，不能推移。倘使兩關節不在同時開放，那就發現領的磨狀運動 *Mahlbewegung des Kiefers*，就是下領被上領壓迫，同時對着領的方向推移。領關節是一個屈戌關節 *Das charniergelenk* 帶着游動的軸。關節囊很寬，所以沒有破裂，便能脫臼 *Die Luxation*。

頭諸關節 *Die Kopfgeelenke.*

上面的頭關節，位置在枕骨及寰椎 *Atlas* 的中間。枕骨髁 *Condylus occipitalis* 構成關節體，寰椎面構成關節盂 *Die Pfannen*，他是橢圓形，向前接近。

下面的頭關節，位置在樞椎 *Epistropheus* 及寰椎之間，構成迴旋關節，在這個關節，寰椎可以圍繞樞椎齒 *Dens epistrophei* 旋轉。

橫韌帶 *Lig. transversum* 構成關節盂的後半環；從半環發出纖維，走向上方，直到枕骨孔前緣，又向下方直到樞椎體，這種纖維和橫韌帶，構成叉韌帶 *Lig. cruciatum*。

翼狀韌帶 *Ligamenta alaria* 及枕骨孔的側緣，結合樞椎齒。齒突尖韌帶 *Ligamentum apicis dentis* 在二者的正中間。這個韌帶，為覆膜 *Membrana tectoria* 所掩蓋，覆膜從樞椎體達到斜坡 *Clivus*。各個關節囊彼此互相並列。寰椎弓及枕骨間的空隙，前面由前寰枕膜 *Membrana atlantoccipitalis anterior* 填充，後面由後寰枕膜 *Membrana atlantoccipitalis posterior* 填充。

後寰枕膜在寰椎關節面附近，被椎動脈 *Art. vertebralis* 所穿通。俯仰運動 *Die Nickbewegung*，導源於上關節，迴旋運動 *Die Drehbewegung*。導源於下關節。翼狀韌帶，是兩種運動的制止韌帶 *Die Hemmungsbänder*。

肌學 *Muskellehre*

這一篇專說骨骼肌，所謂動物性肌構造 *Animale Muskulatur*。

一般性狀 *Allgemeine Eigenschaften*

每一個肌肉，成於各個肌纖維。這種肌纖維，在顯微鏡底下看，是橫紋，構成纖維的細胞核，是壁立性的。每一纖維沿着長徑，分爲原纖維 *Fibrillen*。按着橫徑，分爲各種板 *Die Scheiben*。各個部份，由肉漿 *Das Sarkoplasma* 結合。每一纖維，由一個無構造的被膜 *Strukturlose Hülle* 包圍着，所謂肉膜 *Das Sarkolema*。纖維結合成束，爲肌束衣 *Perimysium* 所被覆。許多肌束衣集合起來，成爲腱 *Die Sehnen, Tendines*，狀如繩索，或者成爲板狀，就是腱膜 *Die Aponeurosen*。肌肉，由腱或腱膜的媒介，附着在骨骼上。肌肉往往很寬大的露出在骨膜附近，這是肌的肉性附着 *Fleischiger Ansatz eines Muskels*。按着肌纖維對於腱的狀況，可分二種：倘使纖維排列在腱兩側的時候，名爲羽肌 *Zuriffedrige Muskeln, M. bipennatus*；又倘使纖維只露出腱的一側，就名爲半羽肌 *Einfach gefederte Muskeln, M. unipennatus*。往往一個肌，

由一個腱性嵌入部 *Sehnige Einschaltung*，分成許多部分，所謂腱劃 *Inscriptio tendinea*，許多地方由一種卷筒形嵌入的腱。從一個肌腹分成兩個，就是二腹肌 *M. biventer*。一個肌的近側端 *Das proximale Ende eines Muskels*，稱為頭。可分為一頭，二頭，及多頭肌。由一個總頭分出許多小肌的，這種肌經過的地方很短，能從他的下層變換位置；而且自己可以收縮。防止這種的，所謂腱狀支持帶 *Retinacula tendinum*，這種東西，往往構成腱鞘 *Vaginae tendinum*。肌肉的移動性，是由黏液囊 *Bursa mucosae* 的補助。

肌與骨骼的關係 *Beziehungen der Muskeln zum Skelett*

肌肉，構成自動的運動裝置，*Der aktiven Bewegungsapparat*。諸骨的運動，出於各種關節，骨的功用，如同槓杆而且是起重槓杆 *Der Last-oder Geschwindigkeitshebel*；後面這一種最普通，因為大多數肌的附着點，都在關節附近。

每做一種運動，一定要許多肌的共同操作 *Coordinierte Aktion mehrerer Muskeln*。肌肉中可以分一關節肌，二關節肌及多關節肌。每多一關節的肌肉，必多一個頭部，所以他是格外自由及活動。凡肌肉，同他的關節作同樣運動的，名為協同肌 *Synergisten*；喚起反對作用的，名為拮抗肌 *Antagonisten*。在許多肌內可以分別主要作用及副作用 *Die Haupt- und Nebenwirkung*。

肌肉的排列 *Anordnung der Muskulatur*

協同肌，常是密集成爲肌簇。單關節肌，位置在深部。在屈戌關節 *Das Charniergelenk, Ginglymus*，分成屈肌及伸肌 *Beuger und Stoecker*。在邊緣關節，可分旋前及旋後肌 *Pronatoren und Supinatoren*。在複合關節，旋前肌接在屈肌上，旋後肌接在伸肌上。

各肌被一個肌外衣 *Perimyrium externum* 緊緊的包圍，就是固有筋膜 *Fascia propria*。一個完全的肌簇，有一個公共筋膜。此外還可以分出一個淺筋膜 *Fascia superficialis*，直接在皮下，包圍一切肌肉。肥厚的筋膜部份，在兩肌簇間的，名爲肌間中隔 *Septa intermuscularia*。各肌或各肌簇，構成空隙，小溝，小管，作爲收容血管神經之用。

動物性肌，從中板 *Mesoderm* 出來，最初由肌節 *Metamer, Segment* 分化。（下等動物的原節 *Myotomata der niederen Wirbeltiere*）可以把牠分爲軀幹的原發肌 *Primäre Muskulatur des Stammes*，這裏面再分背腹兩部。再就分爲四肢的續發肌 *Sekundäre Muskulatur der Gliedmassen*，這種肌是原發肌的苗裔 *Der Abkömmling der primären*。

A. 軀幹肌 *Muskulatur des Rumpfes*

頸部諸肌 *Die Halsmuskeln*

完全位置在表面的，是頸的皮膚 *Der Hautmuskel des Halses* 就是闊肌 *Platysma*。他從領緣

牽到鎖骨，他的後緣從下頷角 *Angulus mandibulae* 直達到鎖骨的肩峯 *Acrominalende der Clavicula*，他的前面從頰 *Kinn* 到胸鎖關節 *Articulatio sternoclavicularis*。這個肌的一部分上方達到腮腺嚼肌筋膜 *Fascia parotideomasseterica*，下方到胸淺筋膜 *Fascia thoracalis superficialis*。兩個肌，向下分開，與胸頸靜脈切迹 *Incisura jugularis sterni* 構成一個三角。神經分佈 *Innervation* 面神經。

胸鎖乳突肌 *Der Kopfnicker, M. sternocleidomastoideus*，從乳突 *Proc. mastoideus* 及上項線 *Linea nuchae superior* 向下牽引到胸鎖關節，他分成兩部，一是很強的臄狀，到胸鎖關節，別一部到鎖骨。他是胎生學上斜方肌 *Musculus trapezius* 的一部。

作用 *Wirkung*：兩側的神經分配，頭向背屈，胸口上舉，（副呼吸肌 *Accessorischer Inspirationsmuskel*）在一側的作用，是頭部從一側向反對側。神經分佈副神經。

舌骨上肌 *Obere Zungenbeinmuskeln*

二腹肌 *M. digastricus*，位置在胸鎖乳突肌之下，成於兩個肌腹；在他的中部，由堅牢的臄，結合在舌骨上。前腹，從頰角 *der Kinnwinkel* 到舌骨；後腹，從乳切迹到舌骨。後部橫斷血管作用：牽引下頷，舉起舌骨。神經分佈：前腹，來自三叉神經第三枝；（頷舌骨神經 *N. mylohyoideus*）後腹，來自面神經。

莖舌骨肌 *M. stylohyoides* 起於莖突，終止在舌骨上。他是在後方二腹肌的邊緣，尋常他用兩個小頭穿通二腹肌腱。作用：舉舌骨。神經分佈：面神經。

頷舌骨肌 *M. mylohyoides* 位置在前面二腹肌之下。起於下頷骨頷舌線 *Linea mylohyoidea mandibulae*，終止在他的最下部，附着在舌骨上。兩側肌肉的上口，可以看見一條腱狀線。從舌骨上升到頰，構成口腔膈。 *Diaphragma oris* 作用：舉舌骨。神經：頷舌骨枝 *Ram. mylohyoides*，三叉神經第三枝。

頰舌骨肌 *M. genihyoides* 位置在頷舌骨肌之上。從頰棘 *Spina mentalis* 直接牽引到舌骨體。作用：向前牽引及舉起舌骨。神經：舌下神經。

口腔膈的上方，也有三個舌肌，就是頰舌肌， *M. genioglossus* 舌骨舌肌， *M. hyoglossus* 及莖舌肌 *M. styloglossus*。

舌骨下肌 *Untere Zungenbeinmuskeln*

第一層

胸舌骨肌 *M. sternohyoides* 起於胸骨柄 *Manubrium sterni* 終止在舌上。甲狀軟骨 *Der Schildknorpel* 突出在兩側肌肉之間。作用：向下牽引舌骨。神經：舌下神經降枝。

肩胛舌骨肌 *M. omohyoides* 是二腹肌，後腹起於肩胛骨 *Scapula* 在切迹附近，前腹在舌骨

上，兩腹的腱結合，位置在頸動脈上面。起初一個肌肉，從胸舌骨起到肩胛舌骨，現在他是沒有成熟，*Rudimentär*。他的連接部，就是肩胛舌骨筋膜，*Fascia omohyoidea* 和血管鞘的前壁愈合。

作用：向後下方牽引舌骨。神經：舌下神經降枝。

第二層

胸骨甲狀肌 *M. sternothyroideus* 他的大部份，被胸骨舌骨掩蓋，從胸骨柄超過甲狀腺達於甲狀軟骨，往往有一兩個腱劃。*Inscriptiones tendineae*。作用：牽喉向下方。神經：舌

下神經降枝。

甲狀舌骨肌 *M. thyrohyoideus* 是胸骨甲狀肌的總續部，從甲狀軟骨牽引到舌骨。作用：舌骨的牽下或舉喉。神經：舌下神經。

在舌骨下肌的舌骨附着部，可以看見一個黏液囊 *Der Schleimbeutel*。

頸深肌 *Tiefe Halsmuskeln*。

他的位置近於脊椎可以分成內外兩肌簇。屬於外簇的是斜角肌。 *Mm. scaleni*。

前斜角肌 *M. scalenus anterior* 上方附着在第四五六頸椎橫突的前角。下方附着於第

一肋上面，在斜角結節 *Tuberculum scaleni* (*Lisfranci* 氏) 之上。

小斜角肌 *M. scalenus medius* 最強大。附着在一切頸椎橫突的後角，下方也是終止在第一肋，在前斜角肌附着點的後方。

後斜角肌 *M. scalenus posterior* 從下面三個頸椎橫突牽引到第二肋。

在前中斜角肌之間有斜角後空隙 *Die hintere scalenushücke*，在前斜角肌及胸鎖乳突肌之間有斜角前空隙。由前隙出來鎖骨下靜脈，由後隙出來鎖骨下動脈及臂神經叢 *Plexus brachialis*。作用：舉肋。神經：前頸神經。

提肩胛肌 *M. levator scapulae* 被覆兩個後斜角肌，他附着在上面四個頸椎橫突的後角上，終止在肩胛內角 *Medialer Winkel der Scapula*。作用：舉肩胛。神經：副神經。

頸深肌的內簇 *Die mediale Gruppe der tiefen Halsmuskeln* 直接位置在脊柱上。

頸長肌 *M. longus colli* 帶着他的腱狀下端達到第三胸椎，分成一個達到第二頸椎體的內部，一個外部，直達第六頸椎的橫突。

頸長肌 *M. longus capitis* 位置在頸長肌外側，從枕骨下端，牽引到第三至第六的頸椎橫突，前及後橫突間肌 *Musculi intertransversarii anteriores und posteriores* 在每兩個頸椎橫突的前後角間看見他。

頭外側直肌 *M. rectus capitis lateralis* 就是在寰椎及枕骨頸靜脈突中間，第一種橫突間

肌的稱呼。

頭前直肌 *M. rectus capitis anterior* 從寰椎外側部牽引到枕骨底部。

一切這種肌的作用：頭關節的屈曲，點頭運動 *Nickbewegung*。神經分佈：頸神經。

頸部諸肌的類別 *Gruppierung der Halsmuskeln*。

胸鎖乳突的一線，從有對的頸外部分為無對的頸內部，內部也可稱為頸內側三角 *Trigonum colli medium*。外部稱為外側三角 *Trigonum colli laterale*。

在內側三角，可見結喉 *Prominentia laryngea*，他的上面就是舌骨。這個三角部的舌骨，分為舌骨上部，及頰下部 *Regio suprathyroidea seu submentalis*，還有一個舌骨下部 *Regio infrahyoidea*。頸動脈凹，站在舌骨角的後面，以胸鎖乳突肌，肩胛舌骨肌及二腹肌的後腹為界。在下頷枝的後面有下頷背側凹 *Fossa retromandibularis*，在下頷緣及二腹肌兩腹之間有上頷下三角 *Trigonum submanillare*，在頸側三角的底部，可見鎖骨上凹 *Fossa supraclavicularis*。

頸筋膜 *Die Fascie des Halses* 他是這樣子，他是由三個平列的閉鎖腔構成在中間站着氣管 *Trachea*，氣管之後是食管 *Oesophagus*，這是腹側腔；這個腔的兩側，是血管鞘，周圍的各肌簇，由他的筋膜閉鎖，構成肌腔 *Der Muskelraum*。頸後諸肌，固有的筋膜，被此外的肌肉和站在前方的食管所閉鎖，就是椎前筋膜 *Fascia praevertebralis*。

胸鎖乳頭肌，也在一個固有筋膜之中，這個筋膜，向背側對着血管神經腔閉鎖他。

所謂內臟諸肌 *Die Eingeweide-Muskeln*，也有他的固有筋膜，他天然的是依着各個肌的特性分爲中隔 *Das Disseimentum*。

胸部諸肌 *Die Brustmuskeln*.

分成胸部的肢節肌及固有胸廓肌 *Die Gliedmassen-Muskeln der Brust und eigentliche Thoraxmuskeln*。

上肢諸肌 *Gliedmassenmuskeln*.

第一層

胸大肌 *M. pectoralis major* 是很闊的軀幹狀肌。起於鎖骨的胸部，(鎖骨部 *Portio clavicularis*) 在胸骨及一切真肋的軟骨上。(胸肋部 *Sternocostal portion*) 並且有一兩個肌束在直腹肌鞘上。(腹部 *Abdominal portion*) 這個肌，有一個很闊的腱，附着在結節大嵴 *Crista tuberculi majoris* 之上，從下來的纖維，在內上方，從上來的纖維，在下方，有他的附着部。纖維因此交叉。肌的近側游離部，作爲腋窩前皺裂 *Vordere Achselalte*，構成腋窩的前界 *vordere Begrenzung der Achselgrube*。作用：上肢內收 *Adduction* 內旋及固定 *Innervation und Fixation* 神經分佈：從臂叢來的胸前神經 *Nn. thoracales anteriores*。

第二層

胸小肌 *M. pectoralis minor* 完全被胸大肌遮掩。他用三個肉尖起始於三四五肋，牽引到喙突 *Processus coracoideus*。作用：上下肩胛帶。神經：胸前神經。

鎖骨下肌 *M. subclavius* 有筋膜被覆。從鎖骨牽到第一肋。神經：從臂叢來的鎖骨下神經。

第三層

前鋸肌 *M. serratus anterior* 有九個肉尖，起始於上面九肋，牽到肩胛骨的棘緣 *Spinalrande der Scapula* 下面五個肉尖，與腹外斜肌 *M. obliquus abdominis* 的肉尖交代。這是一個肩胛帶肌。作用：迴旋肩胛，舉臂超過水平線，並且固定肩胛。神經：胸長神經。

在上膊及肩胛固定之際，是用大小鋸肌，前鋸肌也是一種副吸氣肌 *Accessorische Inspirationsmuskeln*。

胸部諸肌 *Muskeln der Thorax.*

內外肋間肌 *Muskuli intercostales externi und interni* 充滿肋間腔。

外肋間肌起於肋結節，向前直達到鋸肌及外斜肌的附着部。纖維從後上向前下。

內肋間肌從胸骨到肋角。纖維從後下向前上。作用：上下肋骨，構成胸廓的肉壁。

肋間神經。

神經：

在胸廓內面還有肋下肌及胸橫肌，與肋間肌的方向一致。肋及肌內面爲胸內筋膜 *Pars interna endothoracica* 所被覆。

腹部諸肌 Die Bauchmuskeln.

兩側的腹肌，分三層上下排列，用他們的腱膜結合在白線 *Linea alba* 之上。此線同時爲縱走的腹直肌 *M. rectus abdominis* 構成一個肌鞘。最表面在很闊的腹肌下的，就是腹外斜肌 *M. obliquus externus abdominis*。他用七至八個肉尖附着在第五至十二肋上，上方五個肉尖與前鋸肌交代，下面三個與背闊肌 *M. latissimus dorsi* 交代，後方的纖維直接向腸骨梳 *Der Darmbeinkamme* 牽引，前面以腱膜的媒介，終止於白線，此線以腱狀索即鼠蹊帶 *Lig. inguinale* 或名 *Poupart* 氏韌帶終止於鼠蹊帶，他從前上棘 *Spina anterior superior* 達於恥骨接合 *Symphyse*，並且渡過腸骨恥骨間的切迹。

腱纖維的一部份，在恥骨結節，已經分歧成爲裂口韌帶 *Ligamentum lacunare* (*Gimbernati*) 終止在腹直肌鞘及鼠蹊帶繼續纖維的中間，可見一個較闊的腱膜菲薄部，達於上方。這種薄腱鞘，接續下去，被覆鼠蹊管的構造。成爲 *Cooper* 氏筋膜，直到陰囊 *Das Scrotum*。在他的外側部，由弓狀經過的纖維而加厚，就是腳間纖維 *Fibrae intercrurales*。在腱膜接續

Cooper 氏纖維的地方，腱膜的上部及下面肥厚部，自己分界，成爲上下脚 *Crus superius et inferius* 的形狀。由兩脚表示出來的部位，稱爲皮下鼠蹊環 *Annulus inguinalis subcutaneus*。腱膜構成直肌外鞘壁的第一層，最後方附着在腸骨的肌肉之一部，及背闊肌之間，有一個空間，就是 Petit 氏三角，內斜肌就在這裏出現。

內斜肌 *M. obliquus internus* 在 Poupart 氏韌帶，腸骨梳，背腰筋膜 *Fascia lumbodorsalis* 及最後三肋骨上起始。他的纖維是向上斜走。腱膜分成兩葉，助成前後直肌的鞘壁。前葉是完全的，後葉一方面達到 Douglas 氏線，直肌的前側，就在此處露出，別一方面直到恥骨。內面在白線上兩葉結合。從十一肋，往往有一個腱劃通過肋肉。Poupart 氏帶上面的外斜肌要是腱狀的時候，內斜肌就是肉狀。他的肌纖維散布在那個地方。一兩個纖維跟着精系 *Der Samenstrang* 同走作提舉肌 *M. cremaster* 在下部與腹橫肌 *M. transversus* 愈合。

腹橫肌 *M. transversus abdominis* 因爲他纖維的橫走而得名。背側附着在下方六肋的內面，腰背筋膜 *Fascia lumbodorsalis*，腸骨梳，及 Poupart 氏韌帶的外側部。內側在 Spigel 氏半月線 *Linea semilunaris* 上移行於腱膜。肌的上部，直到 Douglas 半輪狀線 *Linea semicircularis*，站在腹直肌後面，下部在腹直肌前面。但還有一點要爭辨及主張的，就是他的全部腱膜在腹直肌後面。他的纖維起始部與橫膈 *Das Zwerchfell* 的同部在肋上交錯。

腹直肌 *M. rectus abdominis* 起始於胸廓，在劍突 *Der Schwertfortsatz* 之側，最後三個肋軟骨上，終於恥骨接合及恥骨。腹直肌腱的外側部，是腱狀菲薄，他經過的遠近，因人而異，有直達恥骨梳的。這一部份，有人稱爲鼠蹊鎌狀膜 *Falx inguinalis*。四個腱纖維，就是腱劃，內中三個在臍上，一個在臍下把肌肉分成各部。在分岐部，肌肉與直肌鞘的前壁愈合。未成熟的錐狀肌 *M. pyramidalis* 在腹直肌前面，從恥骨起，牽向白線。

腹直肌鞘 *Vagina M. recti abdominis*, *Die Rectus-Scheide* 從三個廣闊的腹肌腱膜構成，鞘的外部，成於外斜肌及內斜肌的外半部。他的內壁，構成內斜肌的內半部及腹橫肌的筋膜。他的前壁是完全的，但是他的後壁，在外觀上，有一部只達到 *Douglasi* 氏半環線，在臍及恥骨接合之間。他就停止在此地，直肌腱從此向下去，只爲筋膜及腹膜所被覆。按着別一部份的外觀，他的後壁，也是完全的，不過比較 *Douglasi* 氏線薄弱。

胸肌的筋膜 *Fascia der Brustmuskeln* 可分成深淺兩葉。淺葉閉鎖頸筋膜 *Fascia colli*，被覆 *Mohrenheim* 氏三角及胸大肌 *M. pectoralis major*，而且越過三角肌 *Deltoideus* 接續到 *Der Oberarm* 的上面。在女子，就從這個肌纖維區分乳腺。深葉附着在鎖骨上，他自己緊張，超過鎖骨下肌 *M. subclavius*，被覆胸小肌 *M. pectoralis minor* 直到喙突。（喙鎖筋膜 *Fascia coraco-clavicularis*）胸腹肌的內面，由橫筋膜 *Fascia transversalis* 被覆，這個筋膜，分爲胸內筋

膜及腹橫筋膜 *Fascia endothoracica und transversa abdominis*。後一種與腸骨筋膜 *Fascia iliaca* 連合，並且他完全閉鎖腹腔。所以一個裂口，不能通過肌腔隙。*Lacuna musculalis* 這種愈合部的內側，他的筋膜並不愈合，乃是讓大血管可以進來，就是脈管腔隙 *Lacuna vasorum*。這個地方也能構成腹囊 *Der Bauchsack*。

鼠蹊管 *Des Leistenkanal*。

鼠蹊管 *Canalis inguinalis* 從橫筋膜的腹環，斜向內下方，到鼠蹊環，走入外斜腹肌的腱膜。鼠蹊的內環部，由一個小癍而著明，往往還有一腹膜凹。在舉丸降下 *Descensus testiculi* 之後，此處由鞘突 *Proeessus vaginalis* 閉鎖。只有在胚胎及病的時期，有一個真的鼠蹊管，帶着腹膜的內翻部，就是在先天疝 *Hernia congenita* 的時候。鼠蹊外側小窩 *Fovea inguinalis lateralis* 與內鼠蹊環一致，在上腹動脈 *Art. epigastrica* 隆起的皺襞外側。在這個皺裂及臍側皺裂 *Plica umbilicalis lateralis* 之間有內小凹，*Fovea medialis* 與鼠蹊外環一致。在臍中韌帶 *Lig. umbilicale mediale* 及消滅的胎兒尿管 *Urachus* 之次，有副脈管小凹 *Fovea paravascularis*。在內外鼠蹊孔之間，有上腹動脈，在橫筋膜及鼠蹊管的後壁裏。有一個裂孔通過鼠蹊管，就是通過內外鼠蹊孔的時候，那就發生斜疝 *Hernia obliqua*。即外側疝 *Lateralis*，*äußere Hernie*。但是裂孔直接貫通外鼠蹊孔的時候，那就發生直接疝 *Hernia directa* 就

是內中疝 *Mediale, innere Hernie*。

Poupart 氏韌帶，於鼠蹊管的構造也很有關係，他起始於腸骨前上棘，內側走向上方構成開口溝，溝的外脣，就為外斜腹肌腱的附着部之用。他在皮下鼠蹊環的部位，翻出來成為 *Cooper* 氏提舉筋膜。內側這個外脣，在直肌前鞘的側緣，向上卷縮，就是 *Collesi* 氏的翻轉韌帶 *Lig. reflexum*。內脣的內面，也向頭側屈曲，固定在直肌鞘後面的側緣上，就是鼠蹊鎌 *Falx inguinalis* 及 *Henle* 氏韌帶。他是鈍圓形數珠狀，發育佳良，他的銳角在 *Poupart* 氏韌帶及直肌鞘側緣之間，構成皮下鼠蹊環的後部，這個環，在 *Collesi* 氏韌帶上緣很明顯。*Hes-selbachi* 氏韌帶是鼠蹊管後壁強大的部份，往往帶着肌束，他的位置，在兩鼠蹊小凹中間。膈及腰方肌 *Das Zwerchfell und der M. quadratus lumborum*。

膈 *Diaphragma*。

構成向上凹的鞘壁，介在胸腹腔之間，成於周圍肉質部及中央腱質部。就是中心腱 *Centrum tendineum*。按着他的發源地，可將肉質部份，分為腰（椎）部 *Pars lumbalis*，肋骨部 *Pars costalis* 及胸骨部 *Pars sternalis*。

腰部成於三脚，內側脚 *Die medialen Schenkel*, *Crura medialis* 起於前縱韌帶 *Lig. long. anterioris*，最長，直達第三腰椎右面轉深於左面。中間脚 *Die mittleren Zwerchfellschenkel*,

Crura intermedia 起於隄弓，（腰肋內弓 *Arcus lumbocostalis medialis*）這個弓，是從第二腰椎體，直達本椎體的橫突，外側脚 *Die lateralen Schenkel, crura lateralia* 在一個隄橋上（腰肋外弓 *Arcus lumbocostalis lateralis*）這個橋，掩覆腰方肌，從第二腰椎橫突，直牽到最終的肋骨。

內脚在與第一腰椎相當的高處，構成主動脈裂孔 *Hiatus aorticus*，為主動脈及胸管 *Ductus thoracicus* 的通路。自此向上，肌束交叉，構成食管裂孔 *Hiatus oesophagus* 為食管及迷走神經 *Nn. vagi* 而設。在內側脚及中間脚之間，通過內臟神經 *N. splanchnicus* 奇靜脈 *V. azygos* 及半奇靜脈 *V. Semiazygos* 肋骨部，起始於下方六肋的軟骨，以及在中間緊張的隄橋上。當這個脚在肋部向中心隄上升時，肌纖維弓在肋骨部格外平坦。在腰肋部中間，留下一個沒有肌纖維的間隙。

胸骨部，用兩個肉尖，在劍尖突 *Processus xyphoidens* 起始。

中心隄分爲一個中部及兩個側部。他構成緻密有光輝的卵圓形膜，背側稍帶凹陷。在中央隄裏，可見腔靜脈孔 *Foramen venacavae*（側方四孔 *Foramenuadri-laterum*）膈膜成一個穹窿，他的頂與胸腔面相近，右邊高於左邊。後壁極長而且極峻削，前壁短而平坦。膈在呼吸時候，變更他的位置。最高的狀況，與一個平面一致，經過第三肋軟骨的胸骨端。

最低的位置，與在第五肋間腔胸骨端的平面一致。
作用：呼吸時擴張胸廓，增強腹壓。神經：膈神經。

腰方肌 *M. quadratus lumborum* 上面附着於十二肋骨，下面附着於腸骨梳，內側附着於腰椎側突。對着腹腔，他被一層筋膜覆蓋，膈膜的外腳，也起始於這個筋膜。背側為背腰筋膜所被覆。

背部諸肌 *Die Rückenmuskeln, Musculi dorsii.*

第一層 上肢諸肌

斜方肌 *M. trapezius* 是一個肩胛帶肌 *Der Schultergürtelmuskel*。起於上項線 *Linea nuchae sup.* 直到第十二胸椎。從枕骨來的纖維，斜向下方，沿着走到鎖骨肩峯部。 *Parsacrominalis clavicularae* 他附着在中部胸椎，橫走到肩胛棘及肩峯，從此再向上升。從下部胸椎來的纖維有一個扁平腱。隆椎 *Vertebra prominens* 周圍的部份，是腱膜狀。作用：牽引肩胛向後方，肩胛底向中線接近。神經：副神經。

第二層

背闊肌 *M. latissimus dorsi* 是軀幹肱肌 *Der Rumpfarmmuskel*。他附着在下方五個胸椎，菱形的筋膜，腸骨梳及最後三肋之上。在肱部，他結合在小結節嵴 *Crista tuberculi minoris* 之

上。肌的上部，爲斜方肌所被覆。在肩胛角上發生的一個肌頭，稱爲大圓肌 *M. teres major*。背闊肌向後方閉鎖腋窩 *Die Achselgrube* 并且構成後面的腋皺襞 *Die hintere Achselfalte*，*Plica axillaris post.* 作用：內收及內旋 *Adduction und Innenrotation*。神經：背胸神經。

菱形肌 *M. rhomboideus* 是一個肩胛帶肌 *Schultergürtelmuskel* 起於第五頸椎棘到第四胸椎棘，斜向下方達到肩胛的棘緣。這個肌往往分成不均等的兩半（大小菱形肌 *M. rhomboideus major und minor* 作用：使肩胛向上運動。神經：肩胛背神經。

第三層 棘肋諸肌 *Spino-costale Muskeln*。

下後鋸肌 *M. serratus posterior inferior* 完全爲背闊肌被覆。起於腰背筋膜 *Fascia lumbodorsalis*。向上方直達最後四個肋骨，就附着在上面。作用：牽引最後的肋骨（呼吸運動 *Expiration*）神經：肋間神經。

上後鋸肌 *M. serratus posterior superior* 爲菱形肌所被覆。在最後二頸椎及最初二胸椎起始，牽向下方附着在第二至第五肋上。他是下後鋸肌的拮抗肌。作用：提起上面的肋骨（吸息運動 *Inspiration*）神經：肋間神經。

棘背諸肌 *Spino-dorsale Muskeln*。

夾肌 *M. splenius* 位置在頸部，當方斜肌之下。起始線沿着棘及項韌帶的長軸，從第五胸椎

到第三頸椎。在枕骨近旁附着在上項線直到乳狀突並且附着在上頸椎橫突的後棘，分成兩部，就是頭夾肌及頂夾肌 *Splenius capitis* und *Splenius cervicis*。作用：在頭部向一側迴旋的動作，頸椎向兩側伸展的作用。神經：第二頸神經。

薦棘肌 *M. sacro-spinalis* 在一個從背腰筋膜構成的被膜內。這個筋膜有兩葉。上葉在腰部，很緻密，越向上越菲薄。他附着在胸椎腰椎及薦椎的棘上，從此牽向肋骨，並且向腸骨結節，用作下列諸肌的附着部，就是背闊肌，下後鋸肌以及內斜肌。深葉附着於腰椎側突，肋骨及腸骨結節。腰方肌在他的前側。兩葉與骨骼，構成一管。

薦棘肌分爲外側腸肋肌 *M. iliocostalis lateral* 及內側背長肌 *M. longissimus dorsi medial*。腸肋肌 *M. iliocostalis* 從腸骨到第五及第四頸椎橫突。他的原素在胸部附着在肋骨角 *Angulicostarum* 在頸部附着在橫突上，成爲項腸肋肌 *M. iliocostalis cervicis* 他還得到從肋骨來的副束 *Accessorische Bündel*。

背長肌 *M. longissimus dorsi* 從薦骨直到乳狀突，有兩列附着肉尖 *Die Ansatzzacken*。外列來自肋骨，內列來自橫突。他從這種附着點，收集副束。他的頸部，稱爲項最長肌，*M. longissimus cervicis* 附着在乳狀突的，稱爲頭最長肌 *M. longissimus capitis*。

棘肌 *M. spinalis* 成於肌肉，從椎棘起始，並且與一個或兩個下面的棘突再結合。在胸椎區

域內，稱爲背棘肌 *M. spinalis dorsi*，在頸部，稱爲項棘肌 *M. spinalis cervicis*。起始於下方頸椎的肌纖維，爲頭半棘肌 *M. semispinalis capitis* 所閉鎖的稱爲頭棘肌 *M. spinalis capitis*。棘橫肌 *M. transversospinalis* 包括三層。第一層各束，從四到六椎，就是半棘肌 *Mm. semispinales*；中層自二到三椎，是多裂肌 *Mm. multiceps*；在下層就看見他從椎骨到椎骨，所謂迴旋肌 *M. rotatores*。

(一) 半棘肌。頭半棘肌與頭棘肌合起來附着於枕骨，分成內外兩部。內部窄狹，從上方脊椎橫突達於枕骨部。外部寬闊，從第五頸椎到第五胸椎間的橫突，直達上項線。項及背半棘肌，從第十胸椎到第二頸椎。他是集合各束而成，超過四至六椎。

(二) 多裂肌。他構成棘橫肌的兩層，在橫突上，從薦骨達於第二頸椎。在腰部可見大塊的肉質，在胸端可見小塊肉質。

(三) 迴旋肌。構成棘橫肌的第三層，只在胸部見之，他在那地方從一個椎體棘突橫向深部牽引達於其次的橫突。在每兩個棘突之間，夾着棘間肌 *M. interspinales*。在項及腰，他是成對的，在胸部從闕。成對的橫突間肌 *Mm. intertransversarii* 在頸部，連結每兩個橫突，在腰部，連結每兩個側突及每兩個乳房結節 *Tubercula mammillaria*。

薦尾後肌 *M. sacrooccygens posterior* 背側從第二個下方薦骨，牽引到坐骨。在腹側，可見薦

尾前肌 *M. sacrococcygeus anterior*。這兩個肌肉，都是未成熟的，而且往往從闕。在枕骨及兩個上方頸椎中間，可見兩個小而很有用的肌簇，就是頭後直肌及頭後斜肌 *Mm. recti und obliqui capitis posteriores*。

頭後大直肌 *M. rectus capitis posterior maior* 從樞椎棘突走向下項線。

頭後小直肌 *M. rectus capitis posterior minor* 從寰椎後結節 *Tuberculum atlantis posticum* 到下項線。

頭外側直肌 *M. rectus capitis lateralis* 從寰椎橫突牽引到枕骨部，在頸靜脈孔後方。

頭上斜肌 *M. obliquus capitis superior* 從寰椎橫突，斜向內上方，附着在下項線及上項線之間。

頭下斜肌 *M. obliquus capitis inferior* 從寰椎橫突向內下方，牽引到樞椎棘突。作用：點頭及頭部迴轉。神經：全部肌簇，均為枕下神經所分佈。

B 頭部的肌構造 *Die Muskulatur des Kopfes.*

顱蓋諸肌 *Muskeln des Schädeldaches.*

顱肌總括成一個固有的肌肉，就是顱頂肌 *M. epicranius* 這個肌從三方面移行入於帽狀腱膜 *Galea aponeurotica* 腱膜與骨膜，不過稍為愈着，同頭皮則狠結實的愈合在一起。

額肌 *M. frontalis* 顱頂肌的前部，起於眼窠及鼻根。在額結節高低的地方，肌肉移行入於

帽狀腱膜。有一兩束，從鼻根向下牽引，到鼻背腱膜，就是織肌（鼻眉肌）*M. procerus* (Santorini)。

枕肌 *M. occipitalis* 是顳肌的後部，起於上項線。

顳肌 *M. epicranii temporalis* 由額弓根部起始的一兩個纖維構成。

作用：一、額肌，皺額及舉眉。二、枕肌，向後牽引帽狀腱膜，使額部光滑。神經：面神經。

面肌 *Die Gesichtsmuskeln.*

面肌等於皮膚，他的固着點 *Punktum fixum* 在骨，並且用分解的纖維，放散到皮裏。肌的放線在皮中構成線及小凹。這種線，有一種是脣鼻線 *Linea nasolabialis* 從鼻翼到口角，一種是類脣線 *Linea mentolabialis* 從口角觸接類隆起。小凹見於上脣，人中 *Philtrum*，頰部口角。諸肌可分為眼、鼻、口裂各部。

眼諸肌 *Muskeln der Augenlider.*

眼輪匝肌 *M. orbicularis oculi* 構成險裂閉鎖肌 *Der Schliessmuskel der Lidspalte*。可分為兩部，就是險部 *Pars palpebralis*，眶部 *Pars orbitalis*。

險部，位置就在險自身，由兩條蒼白線構成，線起於內眦 *Der mediale Augenwinkel*，在外眦 *lateraler Augenwinkel* 帶着一個腱劃 *Inscriptio tendinea* 在眼角尖上，互相移行。

內眥的發源部有兩部，一在表面，所謂險帶部，包圍險內側鞞帶 *Lig. palpebrale mediale*，別一部在深層，附近淚骨嵴，成爲 *Homer* 氏肌，就是淚骨部 *Pars lacrimalis*。

眶部纖維 *Die Fasern der Pars orbitalis* 也是附着在內眥，主要在上頷隆起部及眶緣。一個走向眉毛皮膚的束，構成皺眉肌 *M. corrugator supercilii*。作用：閉眼。神經：面神經。

口裂諸肌 *Muskeln der Mundöffnung.*

第一層

三角肌 *M. triangularis* 有狹闊的底部出於下頷緣，走向口角。頸闊肌 *Platysma* 也超過下頷緣，達於口角。在腮腺嚼肌筋膜 *Fascia parotideomasseterica*，發出笑肌 *M. risorius* 走向口角。作用：下牽口角。神經：面神經。

上唇方肌 *M. quadratus labii superioris* 他的附着線在上頷眶緣，有三頭，就是內眥頭 *Caput angulare*，眶下頭 *Caput infraorbitalis*，顴骨頭 *Caput zygomaticum*。這個肌，在唇鼻線上，移行於鼻翼及上唇皮。

顴肌 *M. zygomaticus* 也只在第一層，從顴骨斜向下內方到口角。往往發育佳良。兩者的作用：提口角。兩者的神經：面神經。

第二層

犬齒肌 (提口角肌) *M. caninus* 在上脣方肌之下。二者的中間就是眶下神經叢 *Das Geflecht des N. infraorbitalis* 他發於犬齒凹, *Fossa canina* 牽引到口角。作用: 提高口角。
下脣方肌 *M. quadratus labii inferioris* 在三角肌之下。他是頸闊肌 *Platysma* 的接續部, 終止於下脣及頰隆起。被覆頰孔 *Das Kinuloeh* 作用: 牽引下脣向下方。神經: 面神經。

第三層

頰肌 *M. mentalis* 他是對側性發於頰粗隆 *Protuberantia mentalis*, 出現於頰隆起。他露出在兩個方肌前緣的表面。作用: 舉頰。
頰肌 *M. buccinator* 構成口腔側壁。起於下頷的齒槽緣, 向前達到第二白齒及翼下頷縫 *Raphe pterygomandibularis*。中部起於翼鉤 *Hamulus pterygoideus*。他的纖維在舌的前方交叉, 大部份終止於口角。作用: 壓迫頰黏膜向牙齒。
眼輪匝肌 *M. orbicularis oris* 成於橫纖維, 在犬齒部的骨上起始 (門齒肌 *Musculi incisivi*) 他構成不完全的環, 所以他的纖維, 既不在口角, 亦不在中央。作用: 閉口。神經: 三種肌都是面神經。

鼻部諸肌 *Muskeln der Nase.*

鼻肌 *M. nasalis* 在上頷門齒附近起始, 成爲扇狀向鼻臃膜散布。分外側部爲橫部 *Pars*

transvera，中央爲翼部 *Pars alaris*，他的內面走向鞘壁，成爲降鼻中隔肌 *M. depressor septi narium*。面肌是從頸闊肌分化出來的。也可稱作擬似肌 *Mimische Muskeln*，爲面神經所分配。

頤肌或名嚼肌 *Die Kiefer-oder Kaumuskeln*。

嚼肌 *M. masseter* 從顴橋走向頤枝。成於兩層，表層起始部是臄狀，出於顴橋，終止在頤枝。上是肉狀，深層與此相反。作用：牽引下頤向下方。神經：三叉神經第三枝。

顛肌 *M. temporalis* 起於顛下線，下行向顛下疇。從顴橋的下面走向下頤的冠狀突 *Processus coronoidens*。顛筋膜在顴橋上自己分爲二葉。包莖這個肌肉。作用：牽引下頤向後上方。神經：三叉神經第三枝。

翼外肌 *M. pterygoideus externus* 一部份在翼突外面起始，別一部份在蝶骨大翼的下面起始。附着在下頤的關節突。兩翼的肌肉，向前交叉。作用：牽引下頤從下頤凹到關節結節之上。且向前方。交換神經分配，磨狀運動。神經：三叉第三枝。

內翼肌 *M. pterygoideus internus* 起於翼窩 *Fossa pterygoidea*。在翼突的兩板之間，終止部與此相反，在頰角內面嚼肌附着部。下頤及舌神經，在兩翼肌的中間。作用：下頤上舉並向前方。神經：三叉第三枝。

C 上肢的肌構造 *Muskulatur der oberen Extremität.*肩胛諸肌 *Die Schultermuskeln.*

肩胛諸肌一定是單關節肌，被覆肱上部及肩胛骨是這樣子，就是只剩下肩胛棘及肩峯，可以觸知。

三角肌 *M. deltoideus* 構成肩胛圓形。上面附着在鎖骨肩峯的弓上，肩峯，棘，及棘下筋膜，下方附着在肱三角肌粗隆 *Tuberositas deltoidea humeri*。在肌及大結節之間，有三角下黏液囊 *Bursa subdeltoidea*。作用：舉肱至水平。神經：腋神經。

肩胛下肌 *M. subscapularis* 在肩胛下凹裏 *Fossa subscapularis*，終止於小結節 *Tuberculum minus*。在他的腱後面，可見肩胛下黏液囊 *Bursa subscapularis*，他與肩胛關節交通。作用：肱骨內旋。神經：肩胛下神經。

岡上肌 *M. supraspinatus* 完全填充岡上凹，他就起始於此，腱，通過喙肩韌帶 *Lig. coracoacromiale* 之下，走向大結節。作用：舉肱，伸張關節囊。神經：肩胛上神經。

岡下肌 *M. infraspinatus* 他起始在同名凹裏，也是終止在小結節。作用：肱骨外展，伸張肩胛關節囊。神經：肩胛上神經。

小圓肌 *M. teres minor* 緊貼着岡下肌。起於外側肩胛板緣走向大結節。作用：肱骨外展。

神經：腋神經。

大圓肌 *M. teres major* 亦可名爲背闊肌的肩胛頭。起於下方肩胛板角，通例與背闊肌一同終止於小結節嵴。他往往由一個黏囊與腱分離。肱三頭肌的長頭，通過大小圓肌。作用：肱骨內旋。神經：肩胛上神經。

腋諸肌 *Muskeln des Oberarmes.*

諸肌分成兩簇：一名前簇或屈簇，一名後簇或伸簇。

屈簇 *Beugergruppe.*

肱二頭肌 *M. biceps brachii* 是兩關節肌 *ein zweigelenkiger Muskel*，他有兩個頭在肩胛板上起始，固着在橈骨粗隆 *Tuberositas radii* 的長腱上。長頭或名外側頭，在肩胛關節的孟上粗隆 *Tuberositas supraglenoidalis* 起始，通過結節間溝，離去關節腔，被結節間黏液鞘 *Vagina mucosa intertubercularis* 所包圍。短頭或名內側頭，固着在喙突上。肌腹兩側有溝，就是二頭肌內側及外側溝 *Sulcus bicipitalis medialis et lateralis*。腋血管在內側溝裏經過。在橈骨上，腱附着部之下，有一黏液囊。向上方有一腱膜，從肌肉移行於前臂筋膜，就是肱二頭肌腱膜 *Lacertus fibrosus*。位置在尺側。 *ulnare Seite*。有三頭或四頭的時候不少。作用：屈曲尺骨關節，舉肱及外展。神經：皮肌神經。

喙（突）肱肌 *M. coracobrachialis* 從喙突走向肱骨。爲皮肌神經所穿通。作用：舉肱。神經：皮肌神經。

肱肌 *M. brachialis* 有兩頭在三角肌附着部下起始。有數個肌纖維送往關節囊，附着在尺骨粗隆 *Tuberositas ulnae* 上。作用：屈曲尺骨關節。神經：皮肌神經。

伸簇 *Streckerguppe*.

這一種只成於肱三頭肌 *M. triceps brachii* 有兩個單關節頭就是內側及外側頭，一個雙關節頭，就是長頭。

外側頭 *Caput laterale* 起於肱後側，直到密接在小結節下及外側肌間中隔。

內側頭 *Caput mediale* 他的起始在肱內面。向下伸展，直到上外髁。 *Epicondylus lateralis* 所以在外側頭下重復露出。

長頭 *Caput longum* 是雙關節肌，固着在肩胛骨的孟下粗隆 *Tuberos infraglenoidalis der Scapula* 之上。

三個頭有一公共的腱，附着在鷹嘴 *Olecranon* 上。橈骨神經，在內側頭及外側頭中間通過。包圍在三頭肌腱膜狀部裏的名爲肘肌 *M. anconaeus* 從上外髁走向後尺緣。作用：尺關節的伸展，神經：橈骨神經。

前臂諸肌 *Muskeln des Unterarmes.*

分爲掌側、橈側、及背側諸肌。

掌側諸肌 *Muskeln der Volarseite.*

諸肌分四層，上面兩層，占領在肱骨之上，在第一羣裏的肌肉，支配橈尺關節手關節主屈曲及旋轉。在第二及第三羣裏，有屈指肌 *Die Fingerbeuger* 在第四羣裏，有橈關節肌。

淺羣起於肱骨內上髁 *Epicondylus medialis humeri* 及被覆筋膜作爲總頭 *Caput commune* 包圍四個小肌。

旋前圓肌 *M. pronator teres* 從尺骨來的肌束也到這裏頭，（尺骨頭 *Caput ulnare*）他向外側橈骨面牽引，直達前臂中央。尋常爲正中神經 *N. medianus* 所貫穿。在這個肌及二頭肌之間，有肱動脈 *Arteria brachialis*。作用：手的旋前，及尺骨關節的屈曲。神經：正中神經。

橈（側）屈腕肌 *M. flexor Carpi radialis* 最初游離在前臂中央的下方，通過從大多角骨 *Multangulum majus* 及橈腕韌帶 *Lig. carpi radiatum* 構成的管，在掌側走往第二掌骨的基底。作用：屈手向橈側。神經：正中神經。

掌長肌 *M. palmaris longus* 有一短腹，他的長腱，走往掌腱膜。他是狠有變化而且是未經

成熟的。作用：屈手。神經：正中神經。

尺（側）屈腕肌 *M. flexor carpi ulnaris* 一部份出於總頭，*Caput commune* 一部份出於尺骨後緣，走向豌豆骨 *Os pisiforme*，從這個骨上發出豆掌韌帶 *Lig. pisometacarpum* 及豆鈎深韌帶 *Lig. pisohamatum*，走向第五掌骨的基底及鈎骨的鈎上。他有兩個頭，一個起於尺骨上髁 *Epicondylus ulnaris*，一個起於鶯嘴。尺骨神經在他們中間。作用：手向尺側屈曲。神經：尺骨神經。第二及第三羣，也可稱為指羣，包含統共的屈指肌及屈指肌。

屈指淺肌 *M. flexor digitorum sublimis* 起於總頭 *Caput commune*，肱骨頭 *Caput humerale* 遠在橈骨，橈骨頭上分出四腱，排成兩列。上面的含着中指及環指的腱，下面的含着食指及小指的腱。在橈肱兩部之間，可見正中神經的通過部。四個腱，被他們的鞘膜包圍，在掌橫韌帶 *Lig. carpi transversum* 之下，走入手掌，分赴各指。各腱又分成兩脚，走向屈指深肌腱的通過部，直到第二指節骨 *Die Mittelphalange*。作用：屈指。神經：正中神經。

屈指深肌 *M. flexor digitorum profundus* 固着於尺骨及骨間膜 *Membrana interossea*。四個腱走向四個第三指節骨，有一個公共頭；食指腱出於一個孤立的肌束。各腱按着屈指淺肌腱裂孔的通路，終止在第三指節骨。作用：屈指。神經：尺側三指。是尺神經。食指部位是正中神經。

屈拇長肌 *M. flexor pollicis longus* 起於橈骨前面及骨間膜。他的腱停止在指末節。作用：屈拇。神經：正中神經。

在第四層只有旋前方肌 *M. pronator quadratus*。他的纖維從橈骨橫向尺骨，被覆下面的橈尺關節。作用：捻轉橈骨向前及使復舊。神經：正中神經。（掌側骨間神經）

前臂橈側諸肌 *Muskeln der Radialseite des Unterarmes.*

肱橈肌 *M. brachioradialis* 帶着他的附着面在肱骨，肱橈嵴 *Crista radialis humeri* 及肌間中隔上，直達三頭肌的外側頭之上。在這一部份，他被覆橈骨神經。他的腱，在前臂側方與拇指肌交叉，牽向橈側基突 *Processus styloideus radii*。作用：屈曲及迴後。神經：橈骨神經。

橈側伸腕長肌 *M. extensor carpi radialis longus* 起於肱外側緣 *Margo lateralis humeri*，附着在背側第二掌骨底。作用：手向橈側反屈。神經：橈骨神經。

橈側伸腕短肌 *M. extensor carpi radialis brevis* 發源於外上髁，帶着橈側伸腕長肌通過背側腕韌帶的第二管，在手背終止於第三掌骨底。作用及神經同上。

旋後肌 *M. supinator* 一部份出於上外側尺骨緣，一部份出於橈骨環狀韌帶 *Lig. annulare* 及外上髁，他發育起來包裹橈骨，附着在橈骨結節下面。他為橈骨神經的深枝 *Ramus profundus N. radialis* 所穿通。作用：捻轉橈骨使向後旋。神經：橈骨神經。

前臂背面諸肌 Muskeln der Dorsalfäche des Unterarmes.

尺（側）伸腕肌 *M. extensor carpi ulnaris* 他的纖維，起於肱上外髁 *Epicondylus lateralis humeri*，前臂筋膜及後尺骨頭。他的腱通過背側腕韌帶 *Lig. carpi dorsale*，第六管走向第五掌骨底的結節。作用：手向尺側背面屈曲及伸展。神經：橈骨神經。

伸指總肌 *M. extensor digitorum communis*，他與橈側伸腕短肌有一個總頭固着在肱上外髁及筋膜上。分成三個肌腹，他的四個腱，通過背側腕韌帶第四管，走向四個指頭的（第二至第五指）第三指節骨。環指及小指的腱，有一個總腹。小指還有兩個腱，他成於一個小肌束在總肌的尺緣，通過背側腕韌帶第五管。這一部份稱為固有伸小指肌 *M. extensor digiti quinti proprius*。作用：伸指。神經：橈骨神經。

在這個肌的下面還有一肌層，分為兩羣，就是尺側及橈側對 *Ulnares und radiales Paar*。尺側對，成於固有伸食指肌及伸拇長肌。

固有伸食指肌 *M. extensor indicis proprius* 起於尺骨，他的腱通過背側腕韌帶第四管走向食指。作用：伸展食指。神經：橈骨神經。

伸拇長肌 *M. extensor pollicis longus* 他的纖維，一部分達於尺骨，一部分達於骨間膜。他的腱，通過背側腕韌帶第三管與橈側伸腕肌的腱交叉，走向拇指的末節 *End phalange des*

Daumens。作用：伸展拇指。神經：橈骨神經。

橈側對成於伸拇短肌 *M. extensor pollicis brevis* 及外展拇長肌 *M. abductor pollicis longus*。兩肌起始，並列在尺骨上，帶着兩肌腹，纏絡橈側伸腕肌，通過背側腕韌帶第一管。伸拇肌終止於指的基本指節骨 *Grundphalange des Daumens*，外展肌終止於拇指掌骨基底 *Basis des Os metacarpale pollicis*。神經：橈骨神經。

背側腕勒帶 *Ligamentum carpi dorsale* 不過是一個前臂筋膜的分界部，他分爲六管，各管都爲滑液膜 *Die Synovialhaut* 所被覆。在第一管裏，有外展拇長肌及伸拇短肌。第二管裏，有兩個橈側伸腕肌的腱。第三管裏，有伸拇長肌的腱。第四管裏，有伸指總肌及固有伸食指肌。第五管裏，有固有伸小指肌。第六管裏，有尺側伸腕肌。

手諸肌 *Die Muskeln der Hand.*

在 hand 部，應分爲固有手肌，及前臂諸肌的末端部。手肌或者走入掌間的中間腔，或則構成邊緣性隆凸。在拇指，可見拇指球 *Thenar, Daumenballen*，在小指可見對拇球 *Hypothenar, Gegenballen*。兩者就是手掌 *Vola manus* 的分界，手掌直接在皮下戴着掌腱膜 *Aponeurosis palmaris*。

手背面 *Dorsalfäche der Hand.*

此處只有例外的手肌，固有中指伸肌 *M. extensor digiti medii proprius*，及異常固有伸食指肌 *M. extensor indicis proprius anomalus*。伸指肌腱是帶狀由吻合部互相連結。在第一指節骨上，與骨間腱及蚓狀肌 *M. lumbricales* 腱構成三角形的伸展腱膜 *Dreieckige Streckaponeurosen*。伸肌的各腱終止在第二指節骨；伸展腱膜的尖端，終止在第三指節骨。腱膜的外側小束，經過是如此，就是第二三關節伸展，第一關節屈曲。

手掌面 *Palmarfläche der Hand.*

掌腱膜 *Aponeurosis palmaris* 直接在皮下，被覆一切肌肉及腱。在小指側的上面，附着掌短肌 *M. palmaris brevis*，是一個皮肌。他使小指球近側的皮，發生皺襞。

蚓狀肌 *Mm. lumbricales* 附着在屈指深肌 *M. flexor digitorum profundus* 的腱上。他有四個小肌。分配在四個基本關節的橈側，走向背側伸展腱膜。神經：三個是正中神經，一個是尺神經。

屈指長肌的腱，帶着正中神經，在橫韌帶之下，走入手掌。有腱鞘包圍。在指上，肌腱為韌韌帶 *Ligamenta vaginalia* 固定。這個韌帶成於橫走及錯綜的纖維。

屈指腱的末端，又成爲下列狀況：淺肌的腱在基本指節上分爲兩脚，在第二指節骨的區

域裏，又合起來構成一個裂口，深腱就從此通過，因此又可稱爲穿孔淺肌腱及穿孔深肌腱。諸腱的性狀名爲腱交叉 *Chiasma tendinum*。

腱紐 *Vincula tendinum* 使腱與骨結合，並且引導血管。

骨間肌 *Mm. interossei* 分成背側及掌側。

骨間背側肌 *Mm. interossei dorsales* 有兩頭，第一個頭格外強大。中指有兩個背側骨間肌，食指及環指，各有一個。各肌均起於掌骨終於基本指節骨。他的纖維，也移行入於伸展腱膜。

骨間掌側肌 *Mm. interossei volares* 只有一頭。起於指的掌骨 *Metacarpus des Fingers*，走向腱膜。第一個肌，終止於食指的尺側，第二及第三終止於環指及小指的橈側。作用：骨間

背側肌是內收，骨間掌側肌，是外展。神經：二者被尺骨神經的深枝所分佈。

內收拇肌 *M. adductor pollicis* 有兩頭，其一起於第二掌骨，又其一起於第三及第四掌骨。兩頭之間，通過橈骨動脈。神經：尺神經深枝。

兩個邊緣性的骨間肌，可稱爲外展拇短肌及外展小指肌。

外展拇短肌 *M. abductor pollicis brevis* 從舟骨 *Os naviculare*，*Das Kahnbein* 起到基本指節骨的側緣，構成拇指球外緣。作用：外展拇指。神經：正中神經。

在外展肌之次就是屈拇短肌 *M. flexor pollicis brevis*。他的分部，成爲各個肌肉。起始於腕橫韌帶 *Ligamentum carpi transversum*，終止於拇指關節的兩子骨 *Beide Sesambeinen des Daumengelenkes*。外展肌及屈拇肌，被覆對掌拇指肌 *M. opponens pollicis*。這個肌，從腕橫韌帶走向拇指的掌骨。神經：正中神經。

外展小指肌 *M. abductor digiti quinti* 構成小指球的尺緣。從豌豆骨 *Os pisiforme* 走到拇指基節的外側面。

屈小指短肌 *M. flexor brevis digiti quinti* 在外展肌之次。從腕橫韌帶到拇指基節。有許多學者不當他是獨立肌肉。

對掌小指肌 *M. opponens digiti v.* 位置在第二層，好像在拇指球上的樣子，他從鈎骨鈎 *Hamulus des Hakenbeines* 到第五掌骨。神經：尺骨神經。

外展拇短肌，內收拇肌及外展小指肌，可當作骨間肌看，所以算在三個骨間掌側肌，四個骨間背側肌及十個骨間的裏頭。

四肢肌肉的分類 *Gruppierung der Muskel der oberen Extremität.*

肩胛部的頂點，構成肩峯，就是三角肌的肩圍。在三角肌及胸大肌之間，有胸三角肌溝 *Sulcus deltoideopectoralis*。胸三角肌的三角，就是 *Mohrenheim* 氏三角 *Trigonum deltoides-*

perforale, das Mohrenheimsche Dreieck 構成狼鬚的頂側末端。

腋窩壁 Die Wände der Achselhöhle 後面爲肩胛骨, 肩胛下凹 Fossa subscapularis 及背闊肌 M. latissimus dorsi 所構成, 外側從肱骨, 二頭肌及喙(突) 腋肌構成, 內側是從胸壁及前鋸肌構成。前面是胸大肌。一方面在背闊肌及大圓肌之間, 別一方面在小圓肌及肩胛骨之間, 可見一個裂隙, 他通過三角肌的長頭, 分開內外腋窩。外腋窩是四角形, 前面以肱骨爲界, 後面以三頭肌長頭爲界, 上面是小圓肌, 下面是大圓肌。(旋肱骨後動脈 A. circumh. hum. post. 及腋窩神經 N. axillaris) 內窩是三角形。尖端向後, 基底爲三頭肌, 大小圓的兩脚構成。(旋肩胛動脈 A. circumflexa scapulae)

伸肌及屈肌在上臂各構成一個肌隆凸, 爲環狀筋膜 Fascie ringsum 所包圍。

從肘窩 Fossa cubitalis 向上方可見橈側及尺側肘溝 Sulcus cubitalis ulnaris und radialis, 向下是橈側及尺側前臂溝 Sulcus antibrachii ulnaris und radialis。後一種全部開放, 只由筋膜被覆。尺側溝在總頭上, 從背闊肌腹及旋前圓肌 M. pronator teres 腹下通過, 成爲肘溝 Canalis cubitalis。

前臂筋膜, 固着在尺骨上。他在掌側上面, 構成三管, 一個是橈側管, 爲橈側肌簇而設, 一個是尺側管, 爲尺側肌簇而設, 一個是爲屈肌, 掌長肌, 橈側屈腕肌而設。

背側的各肌羣也在固有的筋膜中隔之內。

D 下肢的肌構造 *Muskulatur der unteren Extremität.*

髖部諸肌 *Die Hüftmuskeln.*

髖部肌被覆內外骨盆壁，並且爲兩個粗隆 *Beide Trochanteren* 向附着部之用。

腸腰肌 *M. iliopsoas* 成於兩部份有一個公共的腱附着於小粗隆 *Trochanter minor*。短部就是腸骨肌 *M. iliacus*，起於腸骨凹 *Fossa iliaca* 內面，直達弓形線 *Linea arcuata*。長部是腰小肌 *M. psoas minor* 附着在脊椎體，最後的胸椎橫突及一切腰椎橫突上。全肌肉的筋膜，就是腸骨筋膜 *Fascia iliaca*，通過 *Poupart* 氏韌帶，即與愈合。一個副肌腹 *Accessorischer Muskelbauch* 在腰肌之上，稱爲腰小肌。腱的下面，在髖骨關節，有一大粘液囊。在溝裏，正在腰肌腸肌中間，可見股神經 *N. femoralis*。作用：屈曲股關節及外展。神經：腰叢。

臀大肌 *M. gluteus maximus* 成於粗大束集合的肌肉，起於髖骨筋膜的下部，腸骨粗隆 *Tuberositas ossis ilium*，後臀線上部 *Oberhalb der Linea glutea posterior* 薦結節韌帶 *Lig. sacrotuberosum* 及上兩薦椎。他的腱膜，固着在股粗線 *Linea aspera femoris* 的外唇。（臀粗隆 *Tuberositas glutea*）一部份移行於股筋膜的腸經道 *Tractus iliotibialis der Fascia lata*。這一個肌肉，由粗隆粘液囊 *Bursa trochanterica* 與大粗隆 *Trochanter major* 分隔。作用：伸展股

關節。神經：臀下神經。

臀中肌 *M. gluteus medius*。他的下部，爲臀大肌所被覆。他在前後臀線間的腸骨上及粗糙的股筋膜上起始，外上方固着於大粗隆。作用：股外展。神經：臀上神經。

臀小肌 *M. gluteus minimus* 起於下臀線下面，終於大粗隆頂部。完全爲臀中肌所被覆。作用：股外展，帶着前束向內迴旋。神經：臀上神經。

梨狀肌 *M. piriformis* 屈曲在臀小肌的下緣。他的纖維從薦骨前面走向上面三薦骨孔之間或其附近。他通過坐骨大孔 *Foramen ischiadicum majus*，離去骨盆腔，附着在粗隆凹上。作用：旋股向外。神經：薦叢。

閉孔內肌 *M. obturator internus* 起於閉膜內面及閉孔的骨性緣。遺留閉管。此肌與坐骨切迹 *Incisura ischiadica* 構成一個髓關節，從坐骨小孔出現，以腱狀終止於粗隆凹。用他的腱結合兩個孖肌 *Muskuli gemelli*。上肌出於坐骨棘 *Spina ischiadica*。下肌出於坐骨結節 *Tuber ischiadicum*。坐骨神經。在肌的後側。作用：股外展。神經：坐骨神經。

股方肌 *M. quadratus femoris* 在孖下肌的下緣。纖維自坐骨結節橫走向粗隆間嵴 *Crista intertrochanterica*。作用：外旋。神經：坐骨神經。

閉孔外肌 *M. obturator externus* 在閉孔膜 *Membrana obturatoria* 及閉孔內上緣起始。他的腱

纏絡股骨頸，終於粗隆凹。作用：旋股向外，並且內收。神經：閉孔神經。

股諸肌 *Muskeln des Oberschenkels.*

這種肌肉爲股筋膜 *Fascia lata* 所被覆。他超過兩中隔的骨髌及肌間韌帶，送到骨上。

張鼓鞘肌 *M. tensor fasciae latae* 屈曲於臀中肌的前緣，在粗隆前向下牽引，終止於腸脛道，直達下腿。作用：膝關節伸展，內收肢體。神經：臀上神經。

一 伸肌 *Strecker.*

縫匠肌 *M. sartorius* 從腸骨前上棘與股前面交叉，走向內髌，以扇狀腱終止在脛粗隆 *Tuberositas tibiae*，這是人體最長的肌肉。作用：在屈膝之際向外旋。神經：股神經。

股四頭肌 *M. quadriceps femoris* 是膝關節的伸肌。他有四個頭，三個是單關節，即股肌 *Vastus*。一個是有兩關節，即股直肌。

股直肌 *M. rectus* 是最表面的肌頭。於腸骨前下棘及臍白緣 *Der Rand des Acetabulum*。超過股上沿直下行，帶着一個闊腱，終止於脛粗隆。他的腱拿膝蓋骨 *Patella* 當作子骨 *Das Sesambein*。股外側肌 *M. vastus lateralis*，他的纖維從大粗隆，粗線外脣，外側肌間隔 *Septum intermuskulare laterale* 出發。

股中間肌 *M. vastus intermedius*，他的纖維從粗隆間線 *Linea intertrochanterica* 下行。一兩

個深在的束，走向膝關節的滑液膜 *Die Synovialkapsel des Kniegelenkes*，使膝伸展。稱爲膝關節肌。 *M. articularis genu*。

股內側肌 *M. vastus medialis* 起於粗線的內脣及內側肌間隔 *Septum intermusculare mediale*。以上三個股肌與股直肌腱結合。肌質的分配，是非對側性 *asymmetrisch*。外側較內側多筋肉，所以內側寬於外側。作用：膝關節伸展。神經：股神經。

二 內收肌 *Adductoren*。

內收羣介在膝關節伸屈肌之間。肌分三層，上下排列。屬於第一層的，是恥骨肌 *M. pectineus*，內收長肌 *M. adductor longus*，及股薄肌 *M. gracilis*。

恥骨肌，從恥骨梳 *Pecten ossis pubis* 走向小粗隆及恥骨線 *Linea pectinea*。他與腸腰肌構成腸恥凹 *Fossa iliopectinea*。作用：內收。神經：股神經。

內收長肌，成爲扇狀，在恥骨結節 *Tuberculum pubicum* 之下，附着在恥骨稜 *Die Scham beinknorpel*。他的闊邊在粗線上，一直下行到股的中部。作用：內收。神經：閉孔神經。

股薄肌是索狀兩關節肌。起始部在恥骨接合 *Symphysis ossis pubis*，終端在脛骨粗隆附近見之。作用：內收。神經：閉孔神經。

內收短肌 *M. adductor brevis* 構成二層。他的纖維，從恥骨上行枝走向粗線。作用：內收。

神經：閉孔神經。

內收大肌 *M. adductor magnus* 排列三層。起於恥骨兩枝及恥骨結節，附着在粗線的全長徑上，用他的闊腱直到內踝。在他的下部，可見內收肌裂孔，為股動脈靜脈的通過部，上面有許多開口部，為股深動脈穿孔枝 *Rami perforantes Arteriae Profundae femoris* 而設。作用神經同上。

三 屈肌 *Beuger*.

膝屈肌用於股的後面，成於股二頭肌，半腱肌及半膜肌。

股二頭肌 *M. biceps femoris* 帶着他的長頭，與半腱肌一同起始於坐骨結節。在股的下半部收容，來自粗線外層的肌頭，固着在腓骨小頭 *Capitulum fibulae* 之上。作用：屈膝。神經：坐骨神經。

半腱肌 *M. semitendinosus* 與二頭肌一同起根於坐骨結節，差不多在中部，有一個腱劃。此肌圍繞脛骨，與一個扇狀腱結合，並且與縫匠肌及股薄肌成爲鵝蹄 *Pes anserinus*，終止於脛骨。在腱下有一個粘液囊。作用：膝關節旋前及屈曲。神經：坐骨神經。

半膜肌 *M. semimembranosus* 起於坐骨結節，終於脛骨內踝。終末腱的一部份，構成膕斜韌帶。 *Lig. popliteum obliquum*。作用：膝關節屈曲。神經：坐骨神經。

下腿諸肌 *Muskeln des Unterschenkels.*

這一種可使他分成四羣。第一羣在前方骨間膜上，第二羣包圍腓骨 *Das Wadenbein*，第三羣構成表面的腓骨肌 *Die oberflächliche Wadenmuskulatur*，第四羣位置於後側，在骨間膜附近。

第一羣

脛骨前肌 *M. tibialis anterior* 起初位置在脛骨上。他起始於脛骨外面，骨間膜及筋膜。他的腱在十字韌帶 *Ligamentum cruciatum* 之下通過，附着於第一楔骨 *Os cuneiforme primum* 及第一跖骨 *I Metatarsusknochen*。作用：舉足內緣。（外展 *Supination*）神經：腓深神經。
伸趾長肌 *M. extensor digitorum longus* 位置在脛骨前肌外側。附着在脛骨外髁，腓骨，及骨間膜上。他裂成四片的腱，通過十字韌帶固有管，走向第二至第五趾。作用：四趾（第二至第五）伸展。神經：腓深神經。

第三腓骨肌 *M. peroneus tertius* 他的腱與伸趾長肌腱相通，穿過十字韌帶之下，終於第五跖骨底 *Basis des Os metatarsale V.* 他是伸趾長肌離開的一部份。

伸趾長肌及腓骨肌的終末腱由蹄係狀韌帶 *Ligamentum fundiforme* 固定。這個韌帶，成於纖維，纖維自跗骨竇 *Sinus tarsi* 走向十字韌帶。作用：踝關節 *Das Sprunggelenk* 的屈曲，

與脛骨前肌共同操作，但係旋前。神經：同前。

伸跖長肌 *M. extensor hallucis longus* 是半羽肌，起於腓骨及骨間膜。他的腱在前脛骨肌及伸趾長肌中間的表面，通過十字韌帶的固有管，走向跖趾。作用：伸展跖趾。神經同上。

第一肌羣的腱由橫韌帶固定。這個韌帶，超過足踝從脛骨崎到腓骨前緣。十字韌帶，由兩脚構成，一脚從脛骨踝走向跟骰關節 *Articulatio calcaneo-cuboides*，別一脚從第一楔骨走向腓骨踝。在這韌帶之下，可見三個導引管，第一為脛骨肌而設，第二為伸跖肌而設，第三為伸趾長肌及第三腓骨肌而設。

第二羣

腓骨長肌 *M. peroneus longus* 在表面。他以兩個部份起始，在脛骨踝及腓骨上，在兩起始部之間，有腓骨神經 *N. peroneus* 通過。

腓骨短肌 *M. peroneus brevis* 在腓骨下半部起始，為長肌所被覆。兩者的腱在外踝的外面 *Die lateralen Fläche des Malleolus lateralis*，由腓骨上支持帶 *Retinaculum peroneorum superius* 固定，在跟骨 *Calcaneus* 由下支持帶 *Retinaculum inferius* 固定。腓骨短肌的腱，終止於第五跖骨粗隆 *Tuberositas ossis metatars. quinti*。腓骨長肌腱，通過引導溝，在骰骨 *Cuboi-*

deum 上，橫渡足底到跖側蹠骨結節 Tuberculum ossis metatars. hallucis。作用：舉足外緣，旋前。神經：腓神經淺枝。

第三羣

這一羣成於小腿三頭肌 *M. triceps surae*。他兩個淺頭，合成腸淺肌 *M. gastrocnemius*，深頭名爲比目魚肌（腓腸深肌）*M. soleus*。

腓腸淺肌或名小腿二頭肌 *M. biceps sura*。帶着他兩個頭在股骨踝 *Condylen des Femur* 關節上面起始，向下界限膝膕凹 *Fossa poplitea* 在腓腸的中間，兩頭連合。內頭較大。

蹠肌 *M. plantaris* 是一個肌肉膜件 *ein Muskelrudiment*，起於股外側踝。他那長而薄的腱，下行經過腓腸肌及比目魚肌之間。

比目魚肌 *M. soleus* 起於腓骨頭 *Capitulum fibulae*，腓骨，腓膕線 *Linea poplitea*，*Fibiae* 以及腱線上，這條腱線從腓骨向脛骨牽引。在腱線之下，可見膕動脈 *Arteria poplitea* 及脛骨神經。 *N. tibialis*。（膕管 *Canalis popliteus*）

三頭都移行於 Achilles 氏腱，這個腱附着在跟結節 *Tuber calcanei* 上。作用：兩踝關節的伸展及膝關節的屈曲。神經：脛骨神經。

第四羣

膝膕肌 *M. popliteus* 起於脛骨內踝在膕線上面，斜走超過膝窩 *Die Kniekehle*，在股外側踝上終止在一條溝裏。作用：向內迴旋脛骨。神經：脛骨神經。

屈趾長肌 *M. flexor digitorum longus* 附着在脛骨上，從膕線到踝。他的腱與脛骨後肌腱交叉，分歧向足底。作用：屈趾。神經：脛骨神經。

脛骨後肌 *M. tibialis posterior* 在脛骨中部，主要是起於骨間膜。他的腱與屈趾肌腱交叉，通過內導引溝，在脛骨踝上走向舟骨粗隆 *Tuberositas navicularis*。屈趾總肌溝，在這個溝的外側。兩條溝由鋸齒狀韌帶 *Ligamentum laciniatum* 補充成管。作用：踝關節的伸展，外旋。神經：脛骨神經。

屈踇長肌 *M. flexor hallucis longus* 是狠強大的肌肉，在腓骨深肌之下。他的起始部在腓骨。他的腱超過內踝溝走向距骨後突 *Proc. posterior des Talus*，並且從載距突 *Sustentaculum tali* 之下走向大趾的末節。他的腱與屈趾總長肌腱結合。作用：踇趾屈曲。神經：脛骨神經。

足諸肌 *Muskeln des Fußes*.

此處再分為足肌及下腿肌的終末部。他的種種狀況，成於上下肢肌肉排列的關係。屈趾淺肌 *Der Flexor digitorum sublimis* 由此下行成爲足肌，自此在與拇指球及小指球

中間一致的肌隆起之間，還有第三個肌隆起，這種隆起名為內中間，外足蹠隆凸 Eminentia plantaris medialis, intermedia und lateralis 此外還構成第二總屈肌，反乎此，拇指的對側肌 Der opponens des daumens 消滅。骨間羣不是包圍中趾乃是包圍第二趾。

足背肌

總屈趾短肌 *M. extensor digitorum communis brevis* 在跟骰關節後方。起始於跟骨 Das fer-senbein 十字韌帶外脚及跗骨竇的韌帶裝置 Der bandapparat des sinus tarsi 上。他分成兩腹：內腹一個，為跣趾基節； Die grund-phalanx der grossen zehe 分出一個腿，亦稱為屈跣趾短肌 *M. extensor hallucis brevis*。外腹有三腿分與第二、三、四趾。屈趾肌，也像在手指上，帶着骨間肌及蚓狀肌，構成三角形的伸展腿膜。第五趾，沒有屈趾短肌的腿。反乎此，有一個薄腿，從第三腓骨肌走到他這裏，這個腿亦名曰 *Lyttle's* 的伸展腿。作用：伸趾 神經：腓深神經。

足底肌

為蹠腿膜 *Aponeurosis plantaris* 所被覆。筋膜有五齒，終止於五趾。缺少與掌短肌相等的肌肉。與蹠肌亦失却關係。

總伸趾短肌 *M. flexor digitorum communis brevis* 起於跟結節下面，untere Fläche des Fersenhöckers 及蹠腿膜附近，在蹠骨頭上，分成四腿，供給有三節的四趾。小趾往往無腿。作用：屈

趾。神經：蹠內神經。

直接在短屈肌之下露出長屈肌腱，這個肌在足底自有一副頭 *accessorischer Kopf* 就是蹠方肌 *M. quadratus plantae* 固着在跟骨上，走向腱的分歧部。

屈趾短肌與手上的屈指淺肌一致，長肌與深肌一致。腱終端，與手上也極相似。短肌是穿孔淺肌，*M. sublimis perforatus* 長肌是穿孔深肌。 *M. profundus perforans* 四個蚓狀肌固定在長屈肌上。蚓狀肌也在足趾上走向背側伸張腱膜。蹠趾屈肌腱的一部，與長屈肌腱結合。這種結合，是各此構成的，就是屈蹠肌使各趾運動，但是屈趾總肌反是不能使蹠趾屈曲。外展蹠肌及屈蹠短肌 *M. abductor hallucis et M. flexor hallucis brevis* 構成蹠內隆凸 *Eminentia plantaris medialis*。兩肌可當作一個看，同有屈曲機能。展蹠肌起於跟骨及脛骨踝。屈蹠肌起於第一楔骨的蹠面及鄰近韌帶上。屈肌終止於內側子骨，*mediales Sesambein* 短屈肌終止於兩子骨。作用：足穹窿的保持。神經：足底內側神經。

內收蹠肌 *M. adductor hallucis* 是蹠內側骨間肌。 *Interosseus internus hallucis* 他有兩頭，一個起於第三楔骨及第二第三蹠骨，所謂斜頭。 *Caput obliquum* 別一個在第三至第五蹠趾關節的鞘壁上。 *Die Kapselwand der 3-5 Articulatio metatarso-phalangea* 後面這一個橫過足底的頭，也稱爲橫頭。 *Caput transversum* 全肌附着於外側子骨。作用：內收。神經：足底外側

神經。

外展小趾肌及屈小趾短肌 *M. abductor quinti et Flexor brevis digiti quinti* 構成蹠外側隆凸。 *Eminentia plantaris lateralis* 這種肌的用途，與外展踮肌及屈踮肌相類。外展肌起於跟骨，屈肌起於第五蹠骨底；兩肌皆終止於小趾第一節的基底。作用：外展及屈曲。神經：足底外側神經。

對蹠小趾肌 *M. opponens digiti quinti* 與外展肌一同起始，停止於第五蹠骨外側緣。這個是一個腓件。

三個蹠側骨間肌 *Die drei Mm. interossei plantares* 是內收肌；起於一頭，位置在所屬小趾內側。

四個背側骨間肌 *Die vier Mm. interossei dorsales* 是外展肌；有兩頭。第二趾，有一個內側骨間肌及一個外側骨間肌，第三及第四趾，只有一個外側肌。

下肢的筋膜狀況 *Fascienverhältnis an der unteren Extremität.*

腸骨內肌，爲腸骨筋膜 *Fascia iliaca* 所被覆。在外側部與 *Poupart* 氏帶愈合。於是生出兩個空隙，一個是腸腰肌 *M. iliopsoas* 及股神經所經過，稱爲肌腔隙 *Laena musculorum*；一個是血管所經過的，稱爲脈管腔隙 *Laena vasorum*。這兩個腔隙互相並列，是這樣分開的：就是

腸骨筋膜的一部，上方與 Poupart 氏帶愈合，下面與腸恥隆凸愈合，就是腸恥韌帶 Lig. iliopectineum。

腸骨外肌，爲臀筋膜 Fascia glutea 所被覆，筋膜起於腸骨梳。向下延長爲股筋膜，就是闊筋膜。Fascia lata 這種筋膜在前方，位置於 Poupart 氏帶，被覆一般股肌。在筋膜自身裏面，有筋膜張肌 Tensor fasciae 及縫匠肌。他構成張肌腱 Die Sehne des Tensor 厚於腸脛道（即韌帶）

Tractus iliotibialis

在膝及肘，於筋膜及皮的中間，可見黏液囊 Der Schleimbeutel（皮關節 Hantgelenk）在股上，於伸肌羣及外收肌羣之間，可見一個血管溝，就是 Hunter 氏管，通過內收肌腱裂孔，走入膝凹。Fossa poplitea 屈肌構成上面兩個腓腸肌頭 Die Gastrocnemiusköpfe 及菱形凹的兩下脚。膝膈筋膜 Fascia poplitea，緊張在膝凹上。血管神經，通過膝管 Canalis popliteus，沿着比目魚肌下面，自此走入內側踝後凹 Fovea retromalleolaris medialis。在 Achilles 氏腱的每一側，就是在踝的後面，可見踝後凹 Fovea retromalleolaris。

小腿筋膜，包被全部肌肉，駕過踝凹，在橫韌帶的地方，緊張而堅實。他直接與足筋膜 Fascia pedis 連續。

股管 Der Schenkelkanal.

腸恥窩，*Fossa ilio-pectinea* 在 *Poupart* 氏帶之下。前界恥肌 *M. pectineus*，外界腸腰肌 *M. iliopsoas*，前界股筋膜 *Fascia lata*（淺葉。）上方由脈管腔隙 *Lacuna vasorum* 與腹腔交通，下方與 *Hunter* 氏管接續。股筋膜在腸恥窩裏有兩葉，淺葉構成天幕，深葉構成窩底。有許多觀察，沒有筋膜的深葉，只由腸骨及恥骨筋膜構成窩底，作為腸恥筋膜 *Fascia iliopectinea*。血管從脈管腔隙出來，靜脈在內，動脈在外。血管被一個漏斗狀的脈管鞘所包圍。上面與脈管腔隙的境界愈合。愈向下面愈窄狹。脈管腔隙內壁及靜脈間的中間腔，由淋巴管充填，往往為 *Rosenmüller* 氏淋巴腺所充塞。股筋膜的淺葉，在腸恥窩的地方，為許多淋巴管及靜脈神經所貫穿。因此，筋膜的一部很薄，而且有種種穿孔，這一部份名為篩筋膜 *Fascia cribrosa*。

有一孔，特別的大。大隱靜脈 *Vena saphena major* 由此流入股靜脈 *Vena cruralis*。有一個實際的裂口，在健全時候不看見，要等到篩筋膜除去後，他纔出來。他與皮下結締組織及靜脈鞘壁很親密的互相結合，這個裂口稱為卵圓窩 *Fossa ovalis*。他的外上緣及下方的斜邊，稱為鎌緣 *Margo falciformis*，緣的上部稱為上角 *Cornu superius*，與鼠蹊帶結合；下部名為下角 *Cornu inferius*，消滅在恥骨筋膜裏。

脈管腔隙的一部，位置在腔隙韌帶 *Lig. lacunare*（*Gimbernati* 氏）及血管漏斗之間，名為內

側股環 *Der innere Schenkelring*，卵圓窩名爲外側股環 *Der äussere Schenkelring*，在常時兩環不相連合，只有在病的時期，當股疝 *Hernia cruralis* 脫出之際，這個管稱爲股管 *Cannalis femoralis*。管壁的構成：前面由於 *Poupart* 氏帶及上角 *Cornu superius*，後面由恥骨筋膜，外側由於血管。

管的腹口 *Die Banchöffnung des Kanals* 就是股環 *Annulus femoralis*，前界 *Poupart* 氏韌帶，後界 *Cooper* 氏恥骨韌帶 *Lig. pubicum*（以恥骨筋膜肥厚附着部爲界），內界 *Gimbernati* 氏韌帶，外界血管。

橫筋膜的一部作爲股中隔 *Septum femorale*，這一部份，掩蓋股環。疝疾從外環脫出之內臟直接在皮下，爲表皮，篩筋膜，橫筋膜及腹膜所被覆。

內臟 *Die Eingeweide.*

內臟 *Viscera* 按他的官能分爲消化，呼吸，泌尿，生殖各器。內臟的起訖（如口，肛門之類），天然與外界成關係。在內臟腔裏，不能交通，他們自己由結締組織固定。各個內臟腔由漿液膜被覆。膜成於層：一，成於上皮 *Das Epithel*，這是磚狀上皮帶着多角形的大細胞；二，成於固有膜 *Lamina propria*，這是結締組織，由漿液下膜，固定在下層之上。所以稱爲漿液膜的緣故，因爲他的表面，有一種與血清類似的液體，平滑而濕潤。這種液體，又從一種很小

的孔吸收，用於淋巴道。漿液膜能使內臟固定在內臟腔壁；但他們也易於移動。他在腹腔，構成皺襞，腸的著明部份，由他們包圍。也可解釋他是許多翻轉囊。這種皺襞，稱爲腸系膜 Mesenterium，用作血管神經的引導。漿液膜 Tunica serosa 被覆內臟的部份，稱爲內臟漿液膜 Serosa visceralis，被覆腔壁的部份，稱爲體壁漿液膜 Serosa parietalis。

漿液膜可分兩大宗，一是胸膜 Das Brustfell, Pleura 及心囊 Herzbeutel, Pericardium，二是腹膜 Das Bauchfell, Peritoneum 及辜丸的本鞘膜 Tunica vaginalis propria des Hodens。一切內臟的裏面均爲黏膜 Die Schleimhaut 所被覆。各黏膜成於上皮，固有膜 Tunica propria (黏膜肌層 Muscularis mucosa) 及黏膜下膜 Tunica submucosa。

上皮可分爲單層和複層的扁平或柱狀上皮。

固有膜是在上皮之下的結締組織層。或者是平滑，或者戴着乳頭 Papillen。深入各乳頭之間的地方，爲上皮所填充。固有膜往往高聳，成爲絨毛 Die Zotten。在這裏面也含着腺或者是淋巴組織 Das adenoides Gewebe。

黏膜肌層成於平滑肌。平滑的肌纖維，由在梭狀細胞中央的桿狀核而顯著。他的收縮性遲緩，但是很長久。

肌層之下，就是黏膜下膜。成於纖維性結締組織，他把黏膜，就是上皮，固有膜及肌層，固着

在他的下層組織上，如肌肉，骨膜之類。他的結合，或者粗鬆或者緻密。

一切黏膜可使他分成四類，就是腸，呼吸器，泌尿器，生殖器。前兩種，可合稱為胃肺道 *Tractus gastropulmonalis*；後兩種，可合稱為尿生殖道 *Tractus urogenitalis*。

除去杯狀細胞 *Die Becherzellen* 他是各個上皮細胞分泌黏液的，在黏膜裏，還有分泌細胞羣，就是腺。他由細胞構成，各胞圍着管系統排列，這種管系統，用輸送管的媒介，開口在黏膜表面。腺可分為管狀 *tubulöse* oder *schlanchförmige* 及泡狀 *acinöse*, *alveoläre* 或葡萄狀 *traubenförmig*。倘使腺細胞把腺壁構成管子就稱為管狀，倘使構成小囊或成一個葡萄的樣子，就稱為泡狀。更有單腺複腺。分為腺小葉。各個腺小葉，為固有膜所包圍。

淋巴組織，成於網狀結締組織，及在網眼中的白血球。這種組織或者是散在性，或者成爲淋巴小結 *Die Lymphknötchen* (濾胞 *Der Follikel*) 及板 *Plaque* 的形狀。他的大小很有變化，在小兒大致較成人發育。

內臟分為四種如下

- A. 呼吸裝置 *Der Respirationsapparat.*
- B. 消化裝置 *Der Verdannungsapparat.*
- C. 泌尿裝置 *Der Harnapparat.*
- D. 生殖裝置 *Der Geschlechtsapparat.*

A. 呼吸器

呼吸器及消化器，他的起始部互相關聯。咽的上部，是兩者公共的。呼吸空氣，由鼻收容，通過鼻咽腔 *Nasen-Rachenraum*，沿喉管而入，食物是從口腔經口咽腔 *Mund-Rachenraum* 進食管。Die *Speiseröhre* 在口咽腔裏，喉入口的上半，道路交叉，空氣及食物，均非經此不可。呼吸裝置，成於鼻腔，氣管 *Die Luftröhre*，*Trachea* 及喉，*Der Kehlkopf*，*Larynx* 以及肺臟 *Die Lunge*，*Pulmo*。在局部的觀察上，甲狀腺及胸腺 *Die Thyreidea und die Thymus* 也記載在呼吸裝置之內。

鼻腔 *Die Nasenhöhle*。

鼻的骨骼，由鼻軟骨補足。外鼻 *Die äussere Nase* 分爲根，體，尖，三部。在犁骨 *Vomer* 及垂直板 *Lamina perpendicularis* 中間的角度裏，就是鼻中隔軟骨 *Cartilago septinasi*（方形軟骨 *Cartilago quadrangularis*）作爲鼻鞘壁的補充，夾在裏面。側壁是由鼻側軟骨 *Cartilagoes nasi laterales*（三角軟骨 *Cartilagoes triangulares*）使之完成。鼻翼 *Die Nasenfügel* 是由翼軟骨 *Cartilagoes alares* 構成的。

鼻腔被軟骨閉鎖的部份，稱爲鼻前庭 *Vestibulum nasi*。鼻鞘壁的下部，是移動性中隔 *Septum mobile*，鼻翼緣，是皮 *Integument* 構成的。

鼻腔可分兩部：下部是呼吸部 *Regio respiratoria*，包括中、下鼻道；上部是嗅部 *Regio olfac-*

toria, 包括嗅裂 *Fissura olfactoria* 及上鼻道。向背側, 呼吸部由後鼻孔開口到咽 *Pharynx* 裏, 部向背側是閉鎖的, 在上鼻甲爲蝶竇前壁之間, 構成篩蝶隱窩 *Recessus sphenothmoidalis*。從副鼻腔, 可見上頷竇及額竇的開口部, 前篩骨蜂巢 *Cellulae ethmoidales* 由鼻漏斗 *Das Infundibulum* 及半月狀裂孔 *Hiatus semilunaris* 開口於中鼻道, 蝶竇開口於篩蝶隱窩。鼻腔的後界, 以鼻後溝 *Sulcus nasalis posterior* 爲標識。鼻腔前面, 以門齒管 *Canalis incisivus* 與口腔結合。管裏有 *Stenson* 氏器官。在軟骨性鼻鞘壁裏, 可見一個小管, 離門齒管不遠, 含着 *Jacobson* 氏器。這兩個器官, 在人類, 只有最後的痕跡。

鼻內的被覆, 在前庭, 具外皮的特性; 有複層磚狀上皮, 皮脂腺 *Die Talgdrüse* 及毛。在呼吸部他的黏膜, 戴着柱狀顫毛上皮。在這裏面有多數泡狀腺。

在嗅部都是感覺細胞。全部黏膜, 由黏膜下膜的介紹, 與骨膜及軟骨膜愈合。

副鼻腔的黏膜, 也可見顫毛上皮。腺的數目很少。

鼻皮動脈: 頷外動脈及眶下動脈 *A. manillaris externa und infraorbitalis*。

黏膜動脈: 從眼動脈來的篩前動脈 *A. ethmoidalis anterior von der Ophthalmica* 蝶膠動脈分枝 *Zweige der A. sphenopalatina* 及頷內動脈 *A. maxillaris interna*。

神經: 從三叉神經第一枝來的篩神經, 第二枝的蝶膠神經, 從蝶膠神經節來的鼻後上神

經，

喉 Der Kehlkopf (Larynx)

喉的骨骼

環狀軟骨 *Der Ringknorpel, Cartilago cricoidea* 構成後闊前狹的環。下緣是水平的，上緣傾向前方。在後面闊的環節上，所謂板，*Die Platte* 可見他的上緣，有兩個凸隆關節面，為披裂軟骨而設。在板的後面，有兩個肌層，側面每邊有一個關節面，為甲狀軟骨而設。

披裂軟骨 *Der Giessbeckenknorpel, Cartilagine aarytaenoidae* 亦名架軟骨 *Der Stellknorpel* 構成三角形錐體，基底戴着環狀軟骨的關節面；前緣構成聲帶突 *Processus vocalis*，為聲帶附着部。外側在基底部，可見肌突，是肌肉的附着部。內面是平面，其他兩面凹陷。在錐體尖端，可見小角狀軟骨 *Cartilagine corniculatae* (Santorini 氏)。

甲狀軟骨 *Der Schildknorpel, Cartilago thyreoidea* 成於兩板，前面在一個角度裏互相密着，構成外觀上很著明的結喉 *Prominentia laryngea*。在密着部的上方，有甲狀切迹 *Incisura thyreoidea*。在板的後緣可見兩個上角 *Cornua superius* 及兩個下角 *Cornua inferior* 上角用他與舌骨結合，下角與環狀軟骨結合。在外面，可見一條粗的肌線。(胸骨甲狀肌及甲狀舌骨肌附着部)

會厭軟骨 *Der Kehledeckelknorpel*, *Cartilago epiglottica* 是筧子形。固着在甲狀切迹上。在矢狀斷面，他成爲 S 字狀。會厭，由舌會厭中皺裂 *Plica glosso-epiglottica mediana* 與舌根結合，由披裂會厭皺襞 *Plica ary-epiglotticae* 與披裂軟骨結合。

環狀及甲狀軟骨，成於玻璃狀軟骨 *hyaliner Knorpel* 但是年紀到了二三十歲之間，（以男子爲尤然）他就軟骨內化骨。披裂軟骨，除了他的尖端及聲帶突是例外，也成於玻璃狀軟骨。尖端及聲帶突，成於彈性軟骨 *elastischer Knorpel*。

喉軟骨的結合 *Verbindungen der Kehlkopfknorpel.*

一 關節的結合 *gelenkige Verbindungen.*

環甲關節 *Articulationes crico-thyroideae* 使環狀軟骨，在他的關節側面上，與下方甲狀軟骨角結合。兩個關節構成一個屈戌關節，帶上額水平軸。

環披裂關節 *Articulationes crico-arytaenoideae* 使披裂軟骨底與環狀軟骨上緣爲關節狀的結合。在關節裏能有兩種運動：旋轉及披裂軟骨的擡舉。

二 韌帶關節 *Syndesmosen.*

會厭軟骨的結合 *Verbindung des Epiglottisknorpels* 由甲狀會厭韌帶，與甲狀軟骨結合。

環甲中韌帶 *Ligamentum crico-thyroideum medium* 使環狀軟骨的前半環與甲狀軟骨下緣

結合。

甲狀舌骨膜 *Membrana thyreo-hyoidea* 舌骨與甲狀軟骨結合。他的中央部，亦名甲狀舌骨中韌帶，*Lig. thyreo-hyoideum medium* 邊緣稱為甲狀舌骨外韌帶 *Ligamenta thyreo-hyoidea lateralia*，往往有一個麥粒軟骨 *Der Knorpelkern, Cartilago triticea* 介在其間。膜的下面，有舌下粘液囊 *Bursa mucosa subhyoidea*。

舌會厭韌帶 *Ligamentum hyo-epiglotticum*，會厭軟骨前面與舌骨體結合。

聲帶 *Stimmbänder* 甲狀披裂韌帶 *Ligamenta thyreo-arytaenoidea* 結合甲狀軟骨與披裂軟骨，他是粘膜皺襞，但是粘膜已失却他的特性，變成一種彈力性，膜狀的彈力圓錐 *Conus elasticus*。

聲帶為聲門 *Die Stimmritze, Glottis* 的境界。聲門成於兩部分：在聲帶中間，就是從甲狀軟骨至聲帶突 *Processus vocalis*，稱為聲帶部，亦名膜間部 *Pars vocalis s. intermembranacea*，位置在兩聲帶突中間的，是呼吸部，或名軟骨間部 *Pars respiratoria s. intercartilaginea*。

真聲帶的上面，可見喉室 *Ventriculus laryngis* (*Morgagnii*氏) 上方為假聲帶 *falsche Stimm-bänder*，室韌帶 *Lig. ventriculare* 卽低矮粘膜皺襞所限。假聲帶的上方，可見喉前庭 *Ves-tibulum laryngis*，由會厭與咽區別。喉門 *Aditus laryngem* 由披裂會厭皺襞為界 *Plicae ary-*

epiglotticae。

在皺襞內，可見 Wisberg 氏軟骨，即楔狀軟骨 *Cartilago cuneiformis*。喉諸肌 *Kehlkopfmuskeln*。

環甲肌 *M. crico-thyreoideus* 從環狀軟骨前半環前面，走向甲狀軟骨下緣。作用：聲帶的緊張及弛緩。這是如此成功的，就是環狀軟骨前方向上牽引，背側從而下沉。神經：迷走神經外枝的喉上神經。

環披裂後肌 *M. crico-arytaenoidens posterior* 出於環狀軟骨板的後肌層，附着在披裂軟骨的肌突上。作用：由披裂軟骨的捻轉，會厭擴張。神經：迷走神經的喉下神經。

環披裂外側肌 *M. crico-arytaenoidens lateralis* 從環狀軟骨上緣向背側斜走，達於披裂軟骨的肌突。作用：由披裂軟骨的迴旋使會厭狹窄。神經：全上

甲披裂肌 *M. thyreo-arytenoidens* 在聲帶自身裏面，從甲狀軟骨走向聲帶突。他的內部名為甲披裂內肌 *M. thyreo-arytaenoidens internus*，外部名為甲披裂外肌 *M. thyreo-arytaenoidens externus* 作用：聲帶緊張及微細弛緩。神經：喉下神經。

披裂橫肌或披裂間肌 *M. arytaenoidens transversus s. interarytaenoidens* 結合披裂軟骨的外隅。作用：呼吸時會厭之狹窄。神經：迷走神經的喉下神經。

披裂斜肌 *M. arytaenoidens obliquus* 在橫肌之上。他出於肌突的後面。作用及神經：全上披裂會厭肌 *M. ary-epiglotticus* 移行於斜肌，位置於披裂會厭皺襞。作用：會厭之閉鎖神經：迷走神經的喉下神經。

甲狀會厭肌 *M. thyreo-epiglotticus* 從甲狀軟骨走到會厭背側。神經同上。粘膜炎，緊張在環狀軟骨，環甲狀韌帶及聲帶之上；此外大都弛緩。泡狀腺，大概例外可在真聲帶上見之。上皮是柱狀顫毛上皮。聲帶有磚狀上皮。女性的喉與男性的區別，在軟骨僅少的容積 *Die geringere Dimension der Knorpel*。甲狀軟骨板的愈合角度 *Der Vereinigungswinkel der Schildknorpelplatten*，在女子較大於男子。

氣管 *Die Luftröhre*。

氣管 *Trachea* 從第五頸椎達到第四胸椎，在這地方，分爲兩個幹氣管 *Die Stammbronchi*。在成人，長十二 cm。右枝氣管 *Der rechte Bronchus* 較左枝氣管寬而短，位置偏於氣管的接續部。氣管樹狀分岐，直到最小的枝氣管 *Die kleinsten Bronchioli*。

氣管及枝氣管因爲含着軟骨所以常是構成開放的管子。在氣管含有十六至二十個軟骨半環。環的開放側向後面，由彈力性物質及平滑肌架在兩端。在右枝氣管有六個至八個環，左枝氣管，有九個到十二個，他的狀況如同在氣管裏一樣。在最小的枝氣管，他不能

構成獨立的環，乃是融合成爲小板。這種小板，不但前面及側面，就在後面，也含着這種小板。

粘膜戴着柱狀顫毛上皮，顫毛方向 *Die Fimmerichtung* 對着頭的一方面。在後壁網狀排列的肌纖維及各環的中間腔內，可見葡萄粘液腺。 *traubenförmige Schleimdrüsen.*

動脈：甲狀下及枝氣管動脈。神經：迷走神經及交感神經。

肺 *Die Lunge.*

肺 *Pulmo* 是接着泡狀腺形狀構成的器官。他成於兩個肺翼 *beide Lungenflügel* 各翼呈一種尖錐形。肋面凸隆，中面及底或者是膈面 *Basal-oder Zwerschelfläche* 凹陷。底面的前緣銳利，後面是鈍緣。肺的上部，稱爲肺頂 *Der Lungenscheitel* 或名肺尖 *Die Spitze* (*Apex pulmonis.*)

肺右翼較左短而闊。背側在第三肋間腔高處 *in der Höhe des 3 Intercostalraumes* 有個溝從此起始，所謂葉間切迹， *Incisura interlobularis* 把肺分成上前及下後葉。在右翼還有一個中葉，他的上界，從第五肋的胸骨端 *Das Sternalende der 5 Rippe* 到前面的肺終端。在縱隔面的中央 *in der Mitte der Mediastinalfläche* 可見肺門， *Die Lungenpforte*，*Filius* 在這裏面出來的構造，稱爲肺根 *Die Lungenwurzel*，*Radix pulmonis* (枝氣管，肺動靜脈，神經，淋巴管)

肺上葉由兩個最初的枝氣管供給，到了中葉，就分成第二右枝氣管。右肺的肺動脈，從第一枝氣管下面入肺，（動脈後枝氣管 *eparterieller Bronchus*）左邊的從第一枝氣管上面入肺。（動脈下枝氣管 *hyparterieller Bronchus*）

枝氣管反覆分岐，臨了構成帶着小泡的呼吸細枝氣管 *Bronchioli respiratorii*。他以所謂肺泡管 *Die Alveolargänge* 的介紹，移行入於肺泡密集的肺漏斗 *Infundibula*。顫毛上皮，在這地方，由一種無核平板的單層上皮替代他。這種平板，稱為呼吸上皮。 *respiratorisches Epithel* 一種上皮是漸漸的移行到別一種上皮。肺實質的支柱組織 *Das Stützgewebe des Lungenparenchyms* 含着極多的彈力纖維。

呼吸性毛細管網 *Das respiratorische Capillarnetz* 穿過肺泡，帶着蹄系直到最細的氣腔裏面，所以此處，空氣和血液，只由極菲薄的毛細管壁分隔。所謂肺色素， *Das Lungenspigment* 初生兒玫瑰紅的肺，到後來成爲帶藍深灰色的外觀，大部分成於異物 *Der Fremdkörper* 而且多成於炭屑 *Das Kohlenpartikelchen*。

肺完全爲臟層胸膜 *Pleura visceralis* 所被覆。在肺門，可見壁層胸膜 *Pleura parietalis* 折入臟層胸膜的翻轉部 *Die Umschlagstelle*。從肺門牽到腹膜的胸膜皺襞 *Die Pleuraduplicatur* 可作爲肺韌帶 *Ligamentum pulmonale*。在兩肺翼之間，可見由兩個胸膜板，及縱隔板所限

界的縱隔腔 *Der Mediastinalraum* 縱隔板 *Die Mediastinalplatten* 從壁層胸膜，就是從胸骨及脊柱側面對着肺門牽引，在此處移行於臟層胸膜。壁層胸膜的一部份，在那地方，縱隔胸膜與心外膜的外面 *Die Aussenfläche des Pericards* 愈合，稱爲心包胸膜 *Pleura pericardiaca*。不成對的縱隔腔 *unpaarige Mediastinalraum* 包含心臟帶着大血管，胸腺，氣管，食管，胸管 *Ductus thoracicus* 及迷走神經 *Nervivagi*。

肋胸膜 *Pleura costalis* 背側從第一肋達於第十二肋，前面到第六肋，側面到肋弓。 *Der Rippenbogen* 肋胸膜及膈胸膜 *Pleura diaphragmatica*，構成循環的肋竇 *Der circulare Pleurasinus*，名爲肋膈竇 *Sinus phrenicocostalis* 這個竇，在呼氣的時候，因爲他的壁互相密着，所以完全消滅，在吸氣的時候，他自己擴張。所以肺緣在呼氣時高升。肋胸膜與肋縱隔膜，構成前後肋縱隔竇 *Sinus costomediastinalis* 後闊而前狹。左邊窄於右邊。在呼氣時，竇即閉鎖，吸氣時開放。肺側緣，在吸氣時向中央移動，在呼氣時再向側方壓迫。肺在肺囊裏伸張，超過他的容積，所以胸廓的一切運動，都有加入之必要。肺接近空氣的游離面在男子差不多一二九 m^2 ，在女子差不多是一〇三 m^2 。

甲狀腺 *Die Schilddrüse*。

甲狀腺 *Glandula thyreidea* 成於左右兩葉 *Lobus dexter et sinister*，由一個橋連結，就是甲狀腺

峽。Isthmus 在腺峽常看見一個中葉，就是錐體葉 Lobus pyramidalis 往往有一兩個肌纖維。從腺走到舌骨上，就是提甲狀腺肌 M. levator Gl. thyreoidens。

甲狀腺是管狀複腺，沒有輸送管。無輸送管腺或名血腺 Die Blutdrüsen 也可稱為內分泌腺 Drüsen mit innerer Sekretion 這種腺細胞的特殊分泌物 Das spezifische Sekret ihrer Drüsenzellen 直接與血行混合。他的輸送管，只在胚胎上有之，作為甲狀舌管 Ductus thyroglossus。他開口在盲孔 Foramen coecum 裏，腺管由單層立方形上皮被覆。腺的內容，是無構造粘稠物質，就是膠狀質 Colloide Substanz。在舌骨下，可見副甲狀腺 accessoriale Drüse。四條甲狀大動脈，注入腺中。

副甲狀腺 Glandulae parathyroideae.

在甲狀腺後面，每側有兩個副甲狀腺，也稱為上皮小體 Das Epithelkörperchen，上下各一個小體，密着在甲狀腺後面的內緣。副腺是黃褐色不規則的形狀，帶長形，只有一毫米大小。由上皮細胞結合而成，是一種內分泌腺。

胸腺 Die Thymus.

胸腺成於分離的兩葉，直接在心囊上面，氣管附近。這個器官，到十五歲，就退行變為脂肪實質 Das Parenchym 由結締性中隔，分為小葉。每小葉成於淋巴組織，在周圍較中央稠密。

在胸腺裏，可見所謂 Hassal 氏小體，他是同心性線狀的圓形小體，大約由變化的上皮細胞構成。胸腺的動脈，是乳內動脈分枝及甲狀下動脈。

B. 消化裝置 *Der Verdauungsapparat.*

口腔及咽 *Die Mundhöhle und der Schlundkopf.*

口腔分成兩腔，在齒前的是口前庭 *Vestibulum oris* 在齒後的是口腔 *Cavum oris*。皮，在口脣移行於口粘膜 *Die Schleimhaut des Mundes*。在上脣，粘膜構成上脣繫帶 *Frenulum labii superioris* 被覆頷的齒槽突作為齒齦 *Der Zahnfleisch, Gingiva*。沿着各齒的中間，走入口腔。被包口腔底，移行於舌。在移行部，構成舌繫帶 *Frenulum linguae* 在舌根周圍，成為舌下皺襞，*Plica sublingualis* 他在每一側繫帶附近，隆起成為舌下肉阜 *Caruncula sublingualis*。皺襞的每一側，有齒狀隆起，名為繖皺襞 *Plica fimbriata*，走向舌尖。這個皺襞，是動物舌下的腺件。

硬腭的粘膜，與骨膜緻密愈着。在腭的中央，構成腭縫 *Raphe palati*，以一個通過門齒管的乳頭終止。

口腔粘膜的上皮，是複層扁平上皮。口腔在咽峽 *Die Schlundenge, Isthmus faucium* 移行於咽。咽峽下面為舌根所構成，側面及上面，為軟腭所構成。

軟腭 *Der weiche Gaumen*, 腭帆 *Das Gaumensegel*, *Velum palatinum* 構成一個粘膜皺襞, 腺及肌肉, 都嵌在其中。後板接連鼻腔, 前板入口腔。向他的後下方游離緣, 可見懸雍垂 *Das Zäpfchen*, *Uvula*。由此斜向前方, 到舌底, 是前腭弓, 就是舌腭弓 *Arcus glossopalatinus*; 向後是後腭弓, 就是咽腭弓 *Arcus pharyngopalatinus*。兩弓之間, 閉鎖着腭扁桃體。 *Die Gaumenmandel*。腭扁桃體 *Tonsilla palatina* 構成堅硬的, 帶着不規則小凹的物體, 成於淋巴質。

峽及舌底的下界, 有兩個外側的舌會厭皺襞 *Plica glossoepiglottica* 及一個內側同皺襞, 內側皺襞, 是會厭窪 *Valleculae epiglotticae* 的境界。

咽 *Der Schlundkopf*, *Pharynx* 上方固着在顛底的咽結節 *Tuberculum pharyngeum der Schädelbasis* 上, 自此以下, 沿長軸掛着脊柱, 側緣固着在翼突上; 他的下面由舌骨及喉支持, 上面及前面, 是到鼻腔及口腔的通路, 下方走入食管及喉。上面與鼻後孔 *Choanae* 一致的咽部, 名爲鼻咽部。 *Pars nasalis pharyngis* 在此部的側壁, 與鼻下道高低相等地方, 可見耳咽管咽口 *Ostium pharyngeum tubae*。口的後面, 由耳咽管軟骨隆起的地方, 與口區別, 就是耳管圓枕 *Torus tubaris*。可以看見 *Rosenmüller* 氏窩, 卽咽隱窩 *Recessus pharyngis*。從耳管圓枕向下, 有耳管咽皺襞 *Plica salpingo-pharyngea* 向前下方, 有提腭帆肌 *M. levator veli palatini* 向上方, 鼻咽腔爲咽穹窿 *Formix pharyngis* 所界隔, 在穹窿上可見咽扁桃體 *Die Rachenmandel*,

Tonsilla pharyngea 是一個淋巴質的集團 *Ein Komplex von adenoider Substanz*。下方與咽峽相當的咽部構成咽口部 *Parasoralis pharyngis*。在喉門 *Aditus laryngis* 下側，很著明的可以看見披裂會厭皺襞 *Plica aryepiglotticae*。各皺襞的兩側，有一溝，即梨狀隱窩 *Recessus piriformis*。在窩裏，往往有從喉上神經所發生的喉神經皺襞 *Plica nervillaryngei*。

咽肌可分兩層：一是內面縱走的提咽肌，一是外面斜走的咽縮肌。

咽縮肌 *Die Schlundkopfschürer, constrictores pharyngis* 構成三個肌肉，屋瓦狀排列，成爲咽縫 *Raphe pharyngis*。從咽結節向下牽引。

咽下縮肌 *M. constrictor pharyngis inferior*，或名咽喉肌 *M. laryngopharyngeus*。環狀咽肌及甲咽肌 *M. cricoid thyreopharyngeus* 是最下及最上層肌。他的纖維，出於環狀及甲狀軟骨。咽中縮肌 *M. constrictor pharyngis medius*，或名舌咽肌 *M. hypopharyngeus*，大角及小角咽肌 *M. ceratound condropharyngeus* 他的纖維出於舌骨大角及小角。

咽上縮肌 *M. constrictor pharyngis superior*，或名頭咽肌 *M. cephalopharyngeus*，翼突咽肌 *M. pterygopharyngeus* 頰咽肌或下頷咽肌 *M. bucco-mylopharyngeus* 起於翼突內板，翼鉤，翼領縫 *Raphe pterygomandibularis* 及下頷。作用：一切縮肌爲縮咽之用。神經：咽叢。

莖突咽肌 *M. stylopharyngeus* 屬於提咽肌，從莖突到咽壁，附着在上縮肌及中縮肌之間。

作用：提咽。神經：舌咽神經。

腭咽肌 *M. palatopharyngeus* 起始部在咽管軟骨，鼻後道後緣，翼鉤，及腭帆縫 *Die Raphe des Gaumensegels*。並且向後下方走入咽壁。在咽管軟骨上的部份，名爲耳管咽肌 *M. salpingopharyngeus*。他生出從耳管圓枕向下行的耳管咽皺襞 *Plica salpingopharyngea*。

腭咽肌構成後面的腭弓；在前面有腭舌肌 *M. palatoglossus* 他是括約肌的樣子，閉鎖從舌肌來的峽。

提腭帆肌 *M. levator veli palatini* 起於顛骨錐體，頸動脈孔附近，及喇叭管。下行包圍鼻後道，到腭帆中央。倘使這個肌收縮，他的肌腹壓迫喇叭管壁，所以也稱爲喇叭管壓迫肌 *Compressor tubae auditivae* 神經分佈：面神經在蝶腭神經節的上面。

張腭帆肌 *M. tensor veli palatini* 起始於蝶骨大翼棘，翼突內板，及膜狀喇叭管壁。與翼內肌 *Musculus pterygoideus internus* 交叉。他的腱包圍翼鉤，扇狀放散到腭帆裏。他出於喇叭管的部份，使喇叭管腔擴大，所以又名喇叭管擴大肌 *Dilatator tubae*。神經：三叉第三枝。懸雍垂肌 *M. uvulae* 起於鼻後棘。口腔及咽的動脈：在脣及頰是頰內外動脈，在口腔底，是舌下動脈，在舌爲舌動脈，在腭弓，是腭及咽升動脈 *Palatina und Pharyngea ascendens*。口腔及咽的神經：舌咽神經，三叉神經，及迷走神經。

舌 Die Zunge.

在舌可分一個前部，作爲舌體，一個後部是舌根，腭的反面，稱爲舌背，舌緣及舌尖，自由運動。舌肌，由中隔分爲對側性兩部。在舌的固有肌上，可分橫縱及垂直纖維。屬於附着在骨骼上的肌肉：

顏舌肌 *M. genioglossus* 從顏棘 *Spina mentalis* 扇狀放散入舌。

舌骨舌肌 *M. hyoglossus* 出於舌骨，他的纖維，斜向上行。

小角舌肌 *M. chondroglossus* 是舌骨舌肌在舌骨小角上生成的部份。

莖突舌肌 *M. styloglossus* 起於莖突。他在弓內向前走的纖維直到舌尖爲止。

固有舌肌的縱走纖維綜括爲舌上縱肌及舌下縱肌 *M. longitudinalis superior et inferior* 橫肌及直肌 *transversus und verticalis*；橫纖維綜稱爲舌橫肌 *M. transversus linguae*。

舌體與舌根粘膜的區別是舌體粘膜與肌質愈合。在舌根，他備有舌濾囊 *Die Zungenbälge* 及葡萄狀腺 *acinöse Drüsen*。（Ebner 氏腺）

舌濾囊 *Die Zungenbälge, Folliculi linguales* 是品狀體大的小體 *linsengrosse Körperchen* 上面有一小腔。小體成於淋巴質，位置在固有膜內，總稱爲舌扁桃體 *Tonsilla linguae*。凡舌扁桃體，腭扁桃體，以及咽扁桃體，合起來名爲淋巴性咽環 *Lymphatischer Schlundring*。

舌背有三種乳頭可以區別。絲狀乳頭 *Die Papilla filiformes* 數目很多。是圓柱形，有第二乳頭 *sekundäre Papillen*。他的上皮往往成爲毛筆的樣子。齒狀乳頭 *Papilla fungiformes* 是球形，有一短基坐在固有膜上的一種構造。散見於絲狀乳頭之間。輪廓乳頭 *Papilla vallatae* 排列在一條斷線上，他的角度向前開放。他的數目，著明的時候，往往有九個。大乳頭位置在角度的頂上。每一乳頭，爲一個牆廓所包圍。在乳頭斜側的上皮裏，坐着味蕾 *Die Geschmacksknospen*。在乳頭中部，有盲孔，是甲狀腺管的贖件 *Das Rudiment des Ductus thyreoglossus*。在舌側緣的後部，可見一行橫列的隆起，稱爲葉狀乳頭 *Papillae foliatae*。在這裏面，也可看見味蕾。

齒 *Die Zähne*

成人的完全齒列 *Das vollständige Gebiss* 成於三十二齒。對於上下頰齒列的定式如下。

$$\begin{array}{r} 2. 1. 2. 3. \\ 2. 1. 2. 3. \end{array}$$

2 是門齒 *Schneidezähne*, *Incisivi* 1 是犬齒 *Der Eckzahn*, *Caninus* 2 是前白齒 *Backenzähne*, *Praemolares* 2 是臼齒 *Mahlzähne*, *Molares* 這是上下每半頰的排列。最後的白齒，亦名爲智齒。 *Weisheitszahn*, *Dens serotinus* 這種齒列，稱爲恆齒列， *Das bleibende Gebiss* 與小兒到七歲乳齒列 *Milchgebiss* 區別。乳齒的數目，是二十個。在乳齒列，缺少兩個前白齒，有兩個白齒。從

七歲起，齒牙交換開始，最初的永久白齒，同時破壞。最先補充是門齒次為乳白齒 *Milchmahlzähne*。犬齒在最終破壞。到十二歲齒牙交換完全終結。在這時候，齒列有二十四個，到十三歲，發生兩白齒，十七歲以後，發生智齒。

齒的構造 *Der Bau der Zähne*

齒在齒槽裏的部份，名為齒根 *Die Zahnwurzel*，露在上面的齒冠 *Der Krone* 被齒齦掩蓋的是頸。在齒內可見髓腔。 *Die Pulpahöhle*, *Cavum dentis* 他由齒根管開口於齒根。在齒腔裏，所含齒的血管神經，包埋在結締組織之內，就是齒髓 *Pulpa dentis*，為齒胚的殘部。在髓的表面，可見所謂生齒細胞。 *Odontoblasten* 齒根膜 *Die Wurzelhaut* 使齒與齒槽結合。

齒組織成於三種物質，一、齒骨， *Das Dentin*, *Das Zahnbein*, *Substantia eburnea* 二、釉質 *Der Email*, *Der Schmelz*, *Substantia adamantina* 三、聖質。 *Das Cement*, *Substantia ossea* 齒骨成於無構造基質 *homogene Grundsubstanz*，為放線狀小管所貫穿。這種小管，為生齒細胞突即齒纖維所填充。齒骨構成骨性齒架 *Das knöcherne Zahngerüst* 釉質由於釉質稜柱 *Die Schmelzprismen* 合成。這是一種六角形橫行帶狀的纖維，排列成放線狀。其游離面，為齒皮 *Cuticula dentis* 即釉質表皮 *Das Schmelzoberhäutchen* 所被覆。釉質構成齒冠的被覆物。聖質純然是骨的構造，他是堆積在齒根部。哈佛氏管很少見。

發育 *Entwicklung*。齒從兩部份發育，釉質出於外胚葉，齒骨由於中葉。頰緣黏膜被覆着他，並且構成頰壁 *Der Kieferwall* 帶着在他底下的齒溝 *Die Zahnfurche*。上皮向深層發育，構成釉質器 *Das Schmelzorgan*。中葉增殖部 *Die Mesodermwucherung* 名爲齒乳頭 *Die Zahnpapille*；在他的表面，發育生齒細胞。全部齒胚 *Der ganze Zahnkeim* 被一個結締組織膜包圍，就是齒小囊 *Das Zahnsäckchen*。

各個齒形：*Einzelne Zahnarten* 門齒有一個根；下門齒的根是壓平的。齒冠是鑿狀 *Meisselförmig*。凸面向外，凹面向內。上門齒的齒冠，較下門齒闊大。上齒冠的內緣，長於外緣，下門齒相反。

犬齒是單齒根，齒冠是錐體狀 *Pyramidenförmig*；在舌的一側，可見一個小結節。

前臼齒有兩個有多少不等互相愈合的根。齒冠是雙尖狀 *zweizackig*。大結節位置在唇的一側。舌側的結節，上齒較強於下齒，第二齒較強於第一齒。全齒冠是側面壓迫。

上頰的臼齒，有三個根，頰的方面兩個，舌的方面一個；下頰臼齒，只有兩個根。臼齒的容積，自前向後減少。第一齒最大，末後的最小。上臼齒的齒冠是菱形 *Rhombisch*，下面的是四方形。第一下臼齒是五個結節狀，此外是四尖或三尖狀。頰面的結節最大。上下頰的齒列，構成一種類似弓。 *Der parabolischen Bogen* 上面的齒弓較大，上門齒，穹窿狀被覆下門齒的全

部或一部。

上犬齒在下犬齒之後，因為上門齒關於下門齒。

口腔腺 Die Drüsen der Mundhöhle

腮腺 *Protis*, Die Ohrspeicheldrüse 是複合性漿液腺。位置是下頰後凹 *Fossa retrorauricularis* 及嚼肌 *M. masseter* 上。他的輸送管，就是腮腺管 *Ductus parotidicus (Stenonis)* 貫通頰肌 *M. buccinator* 終於口前庭上面第二白齒附近。

下頰腺 *Glandula submaxillaris*, Die Unterkieferdrüse 是複合性混合腺。他位置在下頰腺凹 *Fossa submaxillaris* 裏，在頰舌骨肌 *M. mylohyoidicus* 之後，二腹肌（下頰的）前腹及下頰之間。他的輸送管就是下頰腺管 *Ductus submaxillaris (Whartoni 氏)* 沿着頰舌骨肌後緣入口腔，開口在舌下肉阜 *Carnuncula sublingualis*。

舌下腺 *Glandula sublingualis*, Die Unterzungendrüse 是複合性黏液腺。位置在舌下皺襞下面，也有幾個腺葉的輸送管，就是舌下腺小管 *Ductus sublinguales minores*，開口在那地方。最前的腺葉，有一個固有的輸送管，就是舌下腺大管 *Ductus sublingualis major*，與下頰腺管一同終止在舌下肉阜。

除去這種大腺之外，還有可說的，就是 *Nuhn* 氏腺，在舌尖上，腭腺 *Glandulae palatinae*，頰

腺 *Gl. bucales*, 唇腺 *Gl. labiales*, 舌腺 *Gl. linguales*, 舌根及葉狀乳頭附近還有 *Ebner* 氏腺。
食管 *Die Speiseröhre, Oesophagus*

食管，從咽起，在氣管後面，到縱隔後腔 *Der hintere Mediastinalraum*，向下行通過食管裂孔 *Hiatus oesophagens* 入胃。他略向左側傾斜，與左枝氣管 *Bronchus sinister* 交叉，然後離開氣管向下行，常偏近脊柱。食管肌有兩層。內面是環層外面是縱層。上方也有橫紋肌，下方盡是滑平肌。從胸膜及左枝氣管來的肌纖維稱為胸膜枝氣管食管肌 *M. pleuro- und broncho-oesophagus*。
黏膜沿着縱皺襞，有複層磚狀上皮，在戴有乳頭的固有膜上。含有黏液小腺。

胃 *Der Magen, Ventriculus*

食管到胃裏的入口，稱為賁門 *Cardia*，小腸的出口，稱為幽門 *Pylorus*。賁門之左，凹陷為胃底 *Fundus*。凹進的彎曲部，稱為小彎 *Curvatura minor*；凸出的稱為大彎 *Curvatura major*。小網膜 *Omentum minus* 從小彎牽引到肝，大網膜附着在大彎上。那個連結脾胃的，作為胃脾韌帶 *Ligamentum gastrosplenale*，連結胃及橫結腸 *Colon transversum* 的，作為胃結腸韌帶 *Ligamentum gastrocolicum*。

在胃可分一個胃底部 *Pars fundalis*，一個幽門部 *Pars pylorica*，兩者由大彎上的一個收縮

部 Die Einziehung 互相分別。收縮部呈一個官能的，就是受肌肉緊張制限的瓣狀隆起 Klappenartige Erhebung 就是幽門前瓣 Valvula prae-pylorica。

賁門位置於脊柱左方，當第九至第十胸椎高處，在第六肋胸骨端後面，爲肝左葉所被覆。幽門位置略低於賁門，右側近於劍突。前面略向上方。

肌構造 Die Muskulatur 典型的成於縱走肌及環狀肌，其中還有斜走纖維，他是因爲胃的形狀，稍稍變換位置。縱走肌在小彎，最密；橫走肌固然是在胃大彎，但也許互相錯雜。他在幽門，堆積爲幽門括約肌。Sphincter pylori；斜纖維 Die Fibrae obliquae 在胃底及賁門之間，係蹄狀迴繞角度狀的收縮部，在胃的前後壁上沿着小彎的長徑牽引，離小彎約二cm，向下行，差不多到幽門瓣的部位，他就消滅。

粘膜是蒼白紅色。在收縮的胃，黏膜是縱走的皺襞，與小彎平行。胃愈充滿，這種皺襞愈加多。上皮是單層圓柱。在賁門，食管的扁平上皮，在一條很清楚的齒狀線上，（賁門線 Kar-diallinie）變爲胃的圓柱上皮。

胃腺可分兩種：就是胃底腺或名胃液腺 Die Fundus drüsen oder Labdrüsen，及幽門腺或名黏液腺 Pylorus-oder Schleimdrüsen。

胃液腺，見於胃的全體，黏液腺只限於幽門部。兩種腺形，都是管狀單腺 Tubulöse Einzeldrü-

sen 或單獨或多數開口在黏膜的深陷部，Vertiefungen der Schleimhaut 即胃小凹 Die Magenrunden 裏。腺管又可分為頸，體，底三部。黏液腺成於單層圓柱細胞。

在胃液腺可分兩種細胞形，Zellarten 就是主細胞或名隱形細胞 Die Hauptzellen oder adenomorphe Zellen 被蓋細胞或名顯形細胞。Beleg-oder adenomorphe Zellen。

主細胞，完全包圍腺腔；被蓋細胞，壁立性在固有膜上。在黏膜裏也有淋巴組織的羣集，名為淋巴結。Noduli lymphatici 在幽門部黏膜構成平滑的瓣狀皺襞，就是幽門瓣。Valvula pylorica。

十二指腸 Das Duodenum

十二指腸，從幽門達到十二指腸空腸曲。Flexura duodenojejunalis 他是一個近於環狀的係蹄，向左上方開口，胰頭 Der Kopf des Pankreas 即位置在係蹄自身之內。

十二指腸可分四部。上水平部 Pars horizontalis superior 連結幽門，向右行。在右腎之前，第十二胸椎高處，下行部開始，即降部 Pars descendens 這一段背側與腹膜壁層 Peritoneum parietale 黏着，前面為橫結腸的保持線 Die Hartlinie des Mesocolon transversum 所掩覆。倘使將結腸剝離退後，就可看見常態的十二指腸降部 Pars descendens duodeni。下水平部 Pars horizontalis inferior 超過腔靜脈及大血管，向左至第三腰椎高處。他為腸系膜根

Die Gekröswurzel, Radix mesenterii 所被覆，腸系膜根裏含着腸系膜上靜脈 V. mesenterica superior 及腸系膜上動脈 Art. men. sup. 他的前後面，都沒有游離性腹膜被覆物，固着於腹壁。升部 Pars ascendens 游離在腸系膜根之下，這一段是由器官的肌纖維固定，纖維來自腹部的根 von der Wurzel der Coeliaca 構成係蹄，名爲提十二指腸肌 M. suspensorius duodeni。

肌層是規則的外縱層及內環層。

黏膜戴着單層圓柱上皮，他的游離表面，有一個小皮構造，eine Cuticularbildung 顯出基底緣。Der Basalsaum 固有膜，隆起成爲腸絨毛 Die Darmzotten, Villi intestinals 在絨毛的上皮底下，可見毛管網，Das Capillarnetz 被覆在絨毛中央的乳糜管起始部 Die Anfänge der Chylusgefäße (中央絨毛腔 zentraler Zottenraum) 此外在絨毛裏，還可見肌構造。

黏膜在腸空虛的時候，成爲閉鎖的縱皺襞 verstreichbare Längsfalten 此外還有非閉鎖的橫皺襞 Unverstreichbare Quersalten 就是環狀皺襞 Plicae circulares (Kerkringii 氏) 他如同絨毛一樣，用在腸的吸收面增大。Die Vergrößerung der resorbierenden Oberfläche des Darmes 此外還把食糜 Der Speisebrei 往遠處搬入循環。在十二指腸的內壁，縱皺襞 Plica longitudinalinalis 向下牽引。縱皺襞的區域內，在十二指腸乳頭上，有胰管 Ductus pancreaticus 與輸

膽管 *Ductus choleduchus* 合併開口在巨大膨部 *Diverticulum vateri*。從他的顛側，可見 *Santorini* 氏副胰管 *Ductus pancreaticus accessorius Santorini*。

在十二指腸裏，除去管狀單腺，即 *Lieberkühn* 氏腺之外，還有十二指腸腺，即 *李隆納氏腺* *Brunnersche Drüsen*。他是葡萄狀，位置在在黏膜下結締組織內。從幽門向下，他的數目減少。在黏膜裏可見多數淋巴組織，成爲孤立濾囊 *Die Solitärfollikeln* 的形狀。

空腸 *Das Jejunum*

空腸，在十二指腸空腸曲 *Flexura duodenojejunalis* 的地方，閉鎖十二指腸。他有游離的腸系膜及腹膜的被覆物。在十二指腸空腸曲部，可見十二指腸空腸隱窩 *Recessus duodenojejunalis*。肌層是典型的構成。黏膜與十二指腸黏膜無異。沒有 *李羅納氏腺*。

迴腸 *Das Ileum*

空腸沒有著明的界限移行入迴腸。他一直達到迴盲瓣 *Die Ileocecal-Klappe*。肌層是典型的排列。

黏膜漸漸失卻環狀皺襞。淋巴組織，除去孤立濾胞外，還有成爲 *Peyer* 氏淋巴結（集合淋巴結 *Noduli lymphatici aggregati*）形狀的，這是迴腸的特性。他位置與腸系膜結合部相對。

大腸 *Der Dickdarm*

迴腸以迴盲瓣的介紹，移行於結腸的第一部，就是盲腸 *Caecum*。迴盲瓣 *Valvula coli* 亦名 *Bauhin* 氏瓣。

迴腸末端，漏斗狀翻入盲腸；因此有一個瓣，這是使內容物的入口很好的走入結腸，不許他再反到迴腸。盲腸最下面沒有成熟的部份，名爲蚓突，*Processus vermiformis*。他由一個瓣，就是闌尾瓣，*Valvula appendicularis* 與盲腸分界。盲腸有大小不同的腹膜被覆物，因他的多少，在右腸骨凹 *Fossa iliaca dextra* 有鬆緊。要是他稍有附着的時候，就構成盲腸下隱窩 *Recessus subcaecalis*。盲腸的部位不一定，要是他黏着僅少的時候，隨着他的重量，從右腸骨凹超過終線向下移轉。盲腸移行入升結腸 *Colon ascendens*，升結腸直到肝下面。結着於後腹壁，所以他只有前及側面的腹膜被覆物。他在肝右葉下爲多少不等的斜向屈曲，就是結腸右曲或名肝曲 *Flexura coli dextra*。 *S. hepatica* 走入橫結腸 *Colon transversum* 結腸往往很長，因爲他構成係蹄，直達骨盆 *Das Becken*。他有游離的腸系膜。脾的底下在結腸左曲或名牌曲 *Flexura coli sinistra*。 *S. lienalis* 的部位降結腸起始，左曲的位置較高於右曲。下行的一段，在腸骨凹上移行於係蹄，就是乙狀結腸 *Colon sigmoidum*。降結腸背側愈合，所以他只前側有腹膜被覆物。乙狀結腸有游離的腸系膜，位置在小骨盆內。乙狀下隱窩 *Recessus subsigmoidens* 位置在乙狀結腸的腸系膜下，在隱窩的尖端，可見左輸尿管皺

襞 *Plicae uretericae sinistra*。

大腸縱肌，排列成特強大的三束，就是結腸帶 *Taeniae coli*。環層不如縱層的發育，乃是有
些地方排列得很密，那個地方，在腸內，就發生結腸半月皺襞 *Plicae semilunares coli*。
在各個結腸帶之間，可見結腸袋的凹陷部，*Die Ausbuchtungen* *Hanstra coli* 向橫徑由皺襞
分成小區。

大腸黏膜沒有絨毛。這種東西，到 *Ranhin* 氏瓣，就停止不前。腸腺裏含着無數杯狀細胞。
淋巴質列為孤立濾胞。大致在大腸彎曲部，黏着在腸壁上以脂肪充滿的附屬物，稱為腸
脂垂 *Appendices epiploicae*。

直腸 *Der Mastdarm*

在第三薦椎上緣，乙狀部移行於直腸 *Rectum*。他成爲一個向前凸出的弓，直到尾骨尖
Die Steißbeinspitze，由此向後下方屈曲。他第一彎屈部，就是薦骨曲 *Curvatura sacralis*，只前
面有腹膜被覆物，第二彎曲，名爲會陰曲 *Curvatura perinealis* 完全不爲腹膜所被覆。
環狀纖維層 *Die Ringfaserschichte* 向下益自強大，成爲肛內括約肌，*Sphincter ani internus*
在這肌上接連着橫紋肌，作爲肛外括約肌 *Sphincter ani externus*。縱層沒有肌帶 *keine*
Taenien，均勻排列，但是異常強大，他一部份終止在直腸周圍的結締組織裏，一部份纏繞

括約肌，作為肛門開大肌 *Dilatator ani*，一部份與尾骨結合，就是肛尾肌 *Mm. rectococcygei*。黏膜直腸粘膜只有橫皺襞，在肛上約五 cm 的右壁上，名為橫皺襞。 *Plica transversalis* 肛門有五至八個縱皺襞，由縱肌層放散而成稱為 *Morgagni* 氏直腸柱 *Columnae rectales Morgagni*，包圍囊狀小窩，所謂 *Morgagni* 氏直腸竇 *Sinus rectales Morgagni*。在竇的下緣，就是黏膜，到皮的移行部。

全部腸的神經，屬於交感系統。構成兩叢。一叢位置在縱肌層及橫肌層之間，供給肌肉，稱為腸肌叢 *Plexus myentericus*，亦名 *Auerbach* 氏叢。別一叢位置在黏膜下，供給黏膜，稱為腸叢 *Plexus entericus* 或名 *Meissner* 氏叢。（解剖名詞審查本作黏膜下叢 *Plexus submucosus*。）腸的長徑大約八米達，其中三分之二屬於小腸。

肝 *Die Leber*

肝 *Hepar* 分成二葉。在胎兒二葉大小相同，但產後則右葉大於左葉。臍切迹 *Incisura umbilicalis* 在前緣，肝鐮狀韌帶 *Ligamentum falciforme hepatis* 在表面，構成兩葉間的境界。下面由兩個矢狀溝 *Sagittale Furchen* 及一個額溝 *Frontale Furchen* 使方葉 *Lobus quadratus* 及尾狀葉 *Lobus caudatus* 從兩側葉互相分隔，但是所說的兩葉，仍屬於肝右葉。在橫溝裏，可見肝門，*Porta hepatis* 肝十二指腸韌帶 *Ligamentum hepatoduodenale* 也出於橫溝。門靜脈 *Vena*

Portae 位置在韌帶中央，其左是動脈，右是輸膽管 *Ductus choledochus*。臍動脈在左縱溝前方經行，或者是臍靜脈的遺殘部所謂圓韌帶 *Ligamentum teres*，後面是 *Aranii* 氏管，或名脈管韌帶 *Ligamentum venosum*。右溝前方含有膽囊 *Die Gallenblase*，後面有腔靜脈的一部份。

肝的輸送管就是肝管 *Ductus hepaticus*，由許多分枝構成，與膽囊管 *Ductus cysticus* 結合起來，成爲輸膽管。這個管，在十二指腸上水平部 *Pars horizontalis superior duodeni* 走入胰頭 *Der Pankreas Kopf*，開口於十二指腸降部的內面。

在右葉的區域裏，肝後緣愈着在膈膜上，此外一般爲腹膜所被覆。這種被覆物，上面是由膈膜來的皺襞，所謂冠韌帶 *Ligamentum coronarium*，前面有一個來自前腹壁的皺襞，就是鎌狀韌帶與壁層腹膜 *Peritoneum parietale* 結合。鎌狀韌帶，無處不關重要，提起肝臟，往往肝在他的位置上被腹壁牽張，或者與膈膜愈着，或者因後腔靜脈固定的時候，保持他的位置，鎌狀韌帶的游離緣含着臍靜脈 *Die Nabelvene*，或者是他的遺殘部，就是圓韌帶。肝在右腹部 *im rechten Hypochondrium* 但超過體腔中線與上方膈膜的凹面相合。

肝有下列的分野，他的上界線，起於左側第六肋的軟骨扣 *Die Fuge des 6 Rippenknorpels*，漸漸上升達到右第五肋的軟骨扣上方，忽然落向後下方。下界構成尾狀線 *geschweifte Linie*，

右側在十二肋起始，接觸劍突末端，終止於左肋弓的中央。

組織學的構造 *Histologischer Bau* 肝是按着管狀複腺的典型構成，肝細胞很大，差不多是五角細胞，含着粒性原漿 *Körniges Protoplasma*，色素及脂肪滴 *Pigment und Fettropfen*。肝細胞排列在肝小葉 *Das Leberläppchen* 裏，小葉由肝門來的結締組織互相分隔，就是 *Glisson* 氏纖維膜，*Capsula fibrosa* 并且由門脈分枝包圍，就是葉間靜脈 *Vena interlobulares*。這種靜脈流入。在小葉中心所謂中央靜脈 *Vena centralis* 的放線狀毛管。中央靜脈是肝靜脈的根，開口在葉下靜脈 *Vena sublobulares*。血液的道路，就是從門脈 *Vena portae* 入葉間靜脈，自此經毛細管入中央靜脈，由此上去，經過葉下靜脈，輸入肝靜脈，肝靜脈流入腔靜脈。從肝動脈來的營養血液 *Das nutritive Blut*，後來變成靜脈血，流入葉間靜脈。這種靜脈血的合流，稱爲內門脈根 *innere Pfortaderwurzeln*。

膽道位置在兩個接觸的肝細胞面。血管在細胞邊上膽細管 *Die feinen Gallencapillaren* 尋常在兩細胞中間，細胞在膽細管的部位，陷成溝狀。

肝左半邊的一部份，產後退化，在這地方可見盲端膽管，就是肝迷管 *Vasa aberrantia*。

大的膽管，有單層圓柱上皮，其中并且有黏液腺。膽囊 *Die Gallenblase*, *Cystis fellea* 是膽汁的儲藏所，膽囊管 *Ductus cysticus* 內面有螺旋狀皺襞。（*Heister* 氏瓣）

胰腺 Pankreas

胰腺成於一個肥厚部，就是胰頭 *Caput pancreatis*，一個胰體 *Corpus pancreatis*，及一個胰尾 *Cauda*。他後面愈着。胰腺本來在腹部後板 *hintere Platte des Mesogastriums* 中發育，就同這種東西合起來直接附着在後方軀幹壁。尾部向左方，達到脾門 *Hilus der Milz*。胰頭向後下彎曲，爲門脈構成一個深淺不同的溝。頭部位置在脊柱右側，由十二指腸包圍。胰腺位置在第十二胸椎高處，在膈膜脚前方。他上方的廣闊面，胃後壁斜坐於其上。

組織學的構造。胰腺是葡萄狀複腺，帶着一個主要輸送管 *Der Hauptausführungsgang* 就是胰管。 *Ductus pancreaticus* 這個管開口在膽管裏，兩者構成一個公共末端，就是十二指腸巨大膨部 *Diverticulum duodenale Vateri* 一個副胰管 *Ductus accessorius* 由黏膜的乳頭狀隆起部，直接開口在十二指腸裏。在這種外分泌之次，胰腺並且有內分泌，顯出他的坐位的，就是 *Langerhans* 氏細胞羣。這種細胞羣，是擱在腺泡中間的上皮性島狀小體。 *epitheloide, inselförmige Körperchen*。

脾 Die Milz

脾位置在左腹部，長軸與第十肋平行。凸側接連膈膜。他的凹面，就是胃的反對側，可見脾門 *Hilus*。門的顛側，可見胃壓迹，背側有左腎上極的壓迹。胃脾韌帶 *Ligamentum gastro-*

lieneale, 從門牽引到胃。脾由於軸狀胃系膜 *axiales Mesogastrium* 續發性黏着, 固定在後腹壁。有腹膜被覆。

組織學的構造 從緻密纖維性脾囊, 白膜 *Tunica albuginea* 牽引到內小梁 *Das innere Balken*, 小梁成於結締組織及平滑肌。在小梁中間, 就是小網, 用脾髓 *Die Milzpulpa* 充填。脾髓是淋巴組織。在血管分岐部, 可見 *Malpighi* 氏小體, 是淋巴質的羣集。

從一方面觀察, 脾的血行, 是一個閉鎖的, 從動脈毛細管直接移行到靜脈, 有許多學者的意見, 他說動脈移行於無壁的中間陷窩 *wandungslose intermediäre Lakunen*, 這是一種篩狀穿通的靜脈 *Die siebförmig durchbrochenen Venen*。

腸系膜 *Darmgekröse*

腸系膜 *Das Mesenterium* 成於位置在中部的固有膜及表面的腹膜上皮。要看腸系膜複雜的排列, 不能不回轉來看他胎生的性狀。在胚胎時代的起始, 體壁中央平直的腸管, 已分得出胃部。小彎向前, 大彎向後。十二指腸包圍臍係蹄, *Die Nabelschleife* 成於兩個平行的長脚。升脚沿着脊柱再反折過來, 成爲屈曲部, 將來的結腸左曲, 就是終腸 *Enddarm* 的起始。從降脚及升脚的下部, 發生小腸, 從他的遺殘部, 成爲降結腸及橫結腸。這個臍係蹄, 直到胎生第八週, 大部份位置在胚胎的腹膜腔外面 *ausserhalb des embryonalen Peritoneal*。

caevus, 隔斷在臍裏所謂生理的臍疝 *Hernia umbilicalis physiologica*。腹囊成於腹膜及羊膜 *Amnion* 等到腸管漸漸的進了腹腔，腹囊就從此消滅。腸系膜在這種時期，分爲三個區域，他的附着線，在主動脈 *Aorta* 前方，向下牽引。

一、上部屬於胃，就是胃系膜 *Mesogastrium*，他從軀幹後壁牽引到大彎。在胃系膜的固有膜裏，有胰腺及腹腔動脈 *Art. coeliaca*。二、中部屬於臍係蹄，結合係蹄的兩腳。這是腸系膜上動脈 *A. mesenterica superior* 的區域。三、下部屬於終腸，構成腸系膜下動脈 *Art. mesenterica inferior* 的區域。

胃到後來，開始一個迴轉 *eine Drehung*，本來在後面的大彎，轉向左側，因此從前的胃右壁，轉向後方，左壁向前方。矢狀徑夾在裏面的中腹，繼續發長，這種迴轉，到臨了，位置在胃壁及壁層腹膜中間。腸系膜沿着胃大彎起始發育，成爲向左下方閉鎖的囊狀陷凹，就是大網膜 *Das grosse Netz, Omentum majus*。

在額狀排列中腹的前面，及胃後面中間的空間，在這時期，還是一個網膜囊 *Bursa omentalis*。在中腹的左彎曲線，對着胃大彎，發生脾臟。在附着線及脾間的胃系膜一部份，稱爲軸狀胃系膜。大網的後板，從軸部（在脾側軀幹發源部 *linearer Rumpfsprung* 及脾間）沿着胰腺下緣經行，在大小腸上擴張，屈折爲前板，附着在胃大彎上，成爲胃脾韌帶，值達

脾門。

臍係蹄的下脚，差不多在這時候延長，腸系膜同時發育。增大不已的小腸迴轉部 *Das Dünndarmconvolut*，自己移動，超過還是鉛直的大腸，總是向上擠，直到盲腸，位置在胃的下面。自此超過正中線向右到肝下面。盲腸在胎生第四月，還在十二指腸的高處，此後才逐漸向下。終腸的腸系膜，也是由小腸漸漸延長，腸的自身，總是轉向左側。現在是腸系膜各部與背側腹壁的續發性愈着 *sekundäre Verwachsung*。

胃系膜的軸部與後腹壁腹膜壁層愈着。因此胃系膜並非構成腹膜乃是構成從肝到胰腺下已經發育腹腔的後壁。其後十二指腸系膜 *Das Mesoduodenum* 及十二指腸也在後面愈着。升結腸 *Colon ascendens* 同他的腸系膜也在背側愈着，因此十二指腸的大部份，為結腸間膜被覆，就愈着在這裏，位置在腹膜腔外方，因為升結腸的腸系膜直接與空馬迴腸的腸系膜愈着，所以後面這一種沿着愈着線保有一種新附着線 *eine neue Haftlinie*，稱為小腸系膜根線 *Die Wurzellinie des Dünndarmgekröses*。

在胎生中期，降結腸與背側腹膜愈着，因此向下生乙狀下隱窩 *Recessus subsigmoidens*。因為橫結腸游離，所以他的游離腸系膜及第二附着線對於固定的結腸上下脚天然區別。這條線在後腹壁上，從結腸右曲走向左曲。橫結腸系膜的前面，與大網後面愈着。橫結腸

系膜與後板愈着也是如此。網的兩板，最初完全獨立，但有些地方互相黏合。前板也和橫結腸愈着。網膜兩葉，從胃到結腸的部份，以及生成橫結腸系膜的部份，稱為胃結腸韌帶 *Lig. gastrocolicum*。大網在結腸左曲，往往附着於腹膜壁層，並且在膈起始部，名為膈結腸韌帶 *Lig. phrenocolicum*。與前腹壁構成向上開口的脾囊 *Sacculus lientalis*，脾就沉在這裏面。

從原始性簡單的胃系膜所成的構造是（1）背側固着的軸狀部，（2）胃脾韌帶，（3）大網。

小網膜 *Das kleine Netz, Omentum minus* 從小彎及十二指腸上水平部，走向肝門；小壁膜上方的腱膜狀部份，稱為緊張部 *Pars condensa*，中央為弛緩部 *Pars flaccida*，肥厚的右緣，就是肝十二指腸韌帶 *Ligamentum hepatoduodenale*。在小網膜下，可見一個空隙，就是網膜囊的前腔 *Der Vorräum des Netzbentels*，亦名網膜囊前庭 *Vestibulum bursae omentalis*。腔的前壁，由小網膜構成，後壁由壁層腹膜構成。上方境界着他的，是肝愈着部，下方是十二指腸。兩個膜腔中間的境界，構成一個從賁門到胰頭的鉛直下行皺襞，就是胃胰皺襞 *Plica gastropancreatica*（胃左動脈）

網膜囊前庭向右開口，他並且介紹大網囊，由網膜孔 *Foramen epiploicum* 開口，這個孔，位

置在後腹壁及肝十二指腸韌帶之間。他的上界，構成 *Spigeli* 氏葉的尾突 *Processus caudatus*，下界是十二指腸。

肝十二指腸韌帶向下發育，往往成爲肝結腸韌帶，使肝與大腸連合。小網膜的源始是一個胃系膜 *ein ventrales Gekröse*。

C 泌尿裝置 *Der Harnapparat*

腎 *Die Nieren*

腎 *Renes* 是一個蠶豆形，腎門在脊柱對向面，作爲腎竇 *Sinus renalis*，送入器官之內。竇向外方閉鎖爲腎盂 *Pelvis renalis*，*Das Nierenbecken*。腎盂漏斗形延長爲輸尿管 *Der Harnleiter*，*Ureter*。腎除了纖維膜之外還有脂囊 *Capsula adiposa renis* 包圍。位置在腹膜後腔，正當十一胸椎及第三腰椎的中間。兩腎向上交叉，他的內緣向前方。他位置在腰方肌筋膜的後上方，他的上部在膈膜脚 *Der Zwerchfellschenkel* 之上。右腎差不多較左腎，總是位置在深部。

組織學的構造 在腎的縱斷切片，可見暗色的皮質 *Die Rinden-oder Corticalsubstanz* 及光明放線狀的髓質 *Markssubstanz*，*Substantia medullaris*。髓質又分爲 *Malpighi* 氏腎錐體 *Pyramides renales* 他互相並列，由走向中央的皮質突分隔，皮質突就是腎柱 *Columnae renales*。

腎錐體是胎生時腎葉的壓迫。每一錐體終了成爲腎乳頭 *Papilla renalis* 腎盂包圍乳頭的圓錐部名爲腎盞 *Der Kelch, calix*。在下部，有八至十五個乳頭管 *Ductus papillares* 開口在乳頭的門部。腎是一個管狀腺，最細的尿管 *Die feinste Harnkanälchen* 在 *Malpighi* 氏小體上開始。小體是小隙狀排列的動脈怪網 *arterielle Wundernetze*，帶着一個寬的入管 *Vasa afferens* 及一個狹窄的出管。 *Vasa efferens* 怪網嵌入在腎細管的盲端，這一部稱爲 *Bowman* 氏被膜。細管的第一部，如同 *Malpighi* 氏血管球 *Glomerulus* 一樣，位置在皮質裏，種種彎曲，就是曲細管 *Tubulus contortus*（第一列）。此後隨着一個長係蹄，就是 *Henle* 氏係蹄，他用一兩次屈曲的閏部，（曲細管第二列）移行於很大的直走總管，就是直細管 *Tubulus rectus* 這種直管結合成爲乳頭管。

在髓質裏有 *Henle* 氏係蹄及直細管，所謂髓放線 *Die Markstrahlen*，在皮質裏也有他。腎動脈在他的入口部，分爲細枝，構成怪網。出管纔分解成毛細管。送入髓質成爲直走動脈 *Die Arteriolae rectae*。

腎靜脈出於靜脈弓 *Arcus venosi*，一部份在內部，一部份在腎表面，成爲星形靜脈 *Venae stellatae*。輸尿管 *Der Karnleiter, Ureter* 從腎盂下行，走入骨盆，管壁成於肌肉及粘膜。肌層成於內縱層及外環層。正在開口部之前，還有一個外縱層肌膜，粘膜是移行上皮 *Das Über-*

gangsepithel

輸尿管沿着腰肌 *M. psoas* 到終線，與血管交叉，沿骨盆側壁下行，在男子與骨側的輸精管 *Ductus deferens* 交叉，在女子與子宮動脈交叉。

腎上腺 *Die Nebennieren, Glandula suprarenalis.*

位置在腎上，內方有一個擋在前面的門。成於帶黃色的皮質，及帶紅色的髓質。皮質成於上皮細胞 *epitheloide Zellen*，髓質是由嗜鉻原素 *chromaffine Elementen*（交感神經的副器官）集合而成。腎上腺是一個內分泌腺 *eine Drüse mit innerer Sekretion*。

膀胱 *Die Harnblase.*

膀胱 *Vesica urinaria* 差不多是一個梨形。他的頂向上，有一個索狀突 *strangartiger Fortsatz* 送到臍部，是中臍韌帶 *Lig. umbilicale mediale*，就是消滅的臍尿管 *Urachus*。膀胱在骨盆裏的部份，稱為膀胱底 *Der Blasengrund*，輸尿管就在此開口，他斜向穿通膀胱壁，開口部在內側，像一個斜的裂隙。在膀胱底，可見尿道內口 *Orificium urethrae internum*。他的邊緣銳利，在一個粘膜小隆起上，構成半月狀裂隙，隆起部就是膀胱懸雍垂 *Uvula vesicae*。

在輸尿管口及尿道口中間，有 *Trientandii* 氏膀胱三角 *Trigonum vesicae*。向後以尿道間皺襞 *Plica interurethrica* 為界。空膀胱，完全在恥骨後方，膀胱越充滿，他的頂越升向恥骨上

面。肌壁 Die Muskelwand 成於各方面錯綜的肌纖維，縱層稱爲利尿肌 *Detrosor urinae* 橫肌層羣集在下方，成爲膀胱內括約肌 *Sphincter vesicae internus*。從骨盆筋膜發出的肌纖維到膀胱前壁，稱爲恥骨膀胱肌 *Musculi pubovesicales*，從直腸到膀胱後壁的，稱爲直腸膀胱肌 *M. rectovesicalis*。

粘膜的附着，大致粗鬆，只有三角部，很緊密。因此他在各種位置，或膀胱收縮，他就發生皺襞，只有三角部無皺襞。上皮與輸尿管同，但是他的厚薄，因種種壓迫而異。腹膜被覆不完全，並且與膀胱不密着。他成爲皺襞，橫在空虛的膀胱上面，構成豫備皺襞 *Reservefalten*。膀胱位置在腹膜外面，腹膜前腔 *Der Praeperitoneaalraum, Cavum retzii* 之中。

D 生殖裝置 *Der Geschlechtsapparat.*

生殖裝置的各部，由男女兩性有種種區別，但是同出於一個公共原基，就是胚上皮 *Keimepithel*，原腎 *Die Urniere* 或午非氏體 *Wolfscher Körper*。從午非氏體發出兩管向下行，就是午非氏管及苗勒氏管 *der Wolffsche und Müllersche Gang*。後一種與別一側的管子合併，開口於尿生殖竇 *Sinus urogenitalis*。在男子，苗勒氏管成爲廢件而消滅，在女子，午非氏管成爲廢件而消滅。

睪丸 *Die Hoden.*

睪丸 Testis 成於胚上皮膚。非氏管，構成副睪 Der Nebenhoden, Epididymis 及輸精管 Vas deferens。睪丸起初位置在腹腔裏，正當腰部，在腹壁後面，由一條索就是睪丸引帶 Gubernaculum 與鼠蹊部結合。臨產之前，睪丸降下 Descensus testis 纔開始。睪丸及他的下層組織就是一個腹膜小皺襞，經過鼠蹊管，走入陰囊 Scrotum 腹壁的一切構造天然都向外翻轉，構成他的被膜。腹膜的外翻部，稱為鞘突 Processus vaginalis。他的上部愈合，在這種狀況之下，稱為鞘韌帶 Ligamentum vaginale 從他的愈合形狀上，有一部份與疝疾有關係。鞘突下部，遺留為本鞘膜 Tunica vaginalis propria。輸精管，睪丸的血管神經，稱為精索 Der Samenstrang, Funiculus spermaticus。

陰囊 Der Hodensack, Scrotum 是皮的外翻部 Die Ausstülpung des Integuments 他的皮下組織含着許多平滑肌纖維，稱為陰囊肉狀膜 Tunica dartos。陰囊縫 Raphe scroti 表示他的內面有一個中隔，因為陰囊是由兩部合成的。

睪丸被膜，與下列的腹壁諸部一致：皮就是陰囊及肉膜。表面的腹筋膜，腹外斜肌的筋膜，就是 Cooper 氏筋膜。腹內斜肌及橫肌，等於提睪肌 M. cremaster。腹斜筋膜，等於總鞘膜 Tunica vaginalis communis。腹膜等於本鞘膜 Tunica vaginalis propria。

組織學的構造 睪丸實質 Das Hodenparenchym 成於細精管 Tubuli seminiferi 排列在結

締織性的區劃裏面。這種區劃就是睪丸中隔 *Septula testis*，發源於纖維性被膜，就是睪丸白膜 *Tunica albuginea des Hodens*。各個扇葉，向睪丸門交叉，構成 *Highamori* 氏體，就是睪丸縱隔 *Mediastinum testis*。在每一個區劃中，至少可見一個曲細精管 *Tubulus contortus*。終止於直細精管 *Ductus rectus* 直管在 *Highamori* 氏裏，構成睪網 *Rete testis*，開口於十至十五個輸出管 *Ductuli efferentes*。這種輸出管，在白膜外，副睪頭 *Der Kopf der Epididymis* 內，構成副睪葉 *Lobuli epididymidis*。頭部通過副睪尾 *Der Schweif des Nebenhodens*，*Canda epididymidis*，與輸精管 *Vas deferens* 連接。

精子 *Die Spermatozoen* 在曲細精管裏構成。副睪小管，有顫毛上皮。

水泡體 *Die Hydatiden*，迷管 *Das Vas aberrans* 在副睪尾上，還有旁睪 *Die Paradidymis*，就是 *Giraldi* 器官，是苗勒氏管的賸件，午非氏體的遺殘部。

輸精管，沿着內鼠蹊環走入腹腔。在輸精管皺襞 *Plica deferentialis* 裏，腹壁側方，向下與股動脈 *A. femoralis* 及臍側韌帶 *Lig. umbilicale laterale* 交叉，他又轉向內面與輸尿管交叉，在膀胱底達到前列腺 *Die Prostata*。在前列腺附近，輸精管擴張成爲壺腹 *Ampulla*。

精囊 *Die Samenbläschen*，*Vesicula seminales* 是一個膨大管的拳曲部，他在膀胱壁上，直接在三角的部位，壺腹的外側，與射精管 *Ductus ejaculatorius* 連接。粘膜有許多皺襞及一兩個

腺。

男（性）尿道 *Die männliche Nennröhre*.

男子尿道分爲三部：1. 起始部就是前列腺部 *Pars prostatica*，2. 中部，就是膜狀部 *Pars membranacea*，3. 終端，就是海綿部 *Pars cavernosa*。

1. 前列腺部由前列腺包圍。腺成爲一環，包裹尿道。後面的半環很大，成爲甲狀，前面的窄狹，就是前葉 *Lobus anterior* 第一種（即後面半環）成於一個中間部及側葉。前列腺是一個葡萄狀腺 *acinöse Drüse* 有許多肌纖維。

肌纖維直接移行於膀胱的肌纖維，並且分配於內括約肌 *Sphincter internus*。前列腺前部的肌肉，構成前列腺膀胱外括約肌 *Sphincter vesicae prostaticus externus*。

在尿道自身，可見一個隆起，就是精阜 *Colliculus seminalis* 帶着尿道嵴 *Crista urethralis* 在精阜裏，可見一個裂隙，是前列腺囊 *Utriculus prostaticus*，爲苗勒管的遺殘部，射精管就開口在裂隙的邊上。精阜上方及旁邊，可見前列腺的細輸送管。

2. 尿道膜狀部與前面的一部份沒有著明的界限。他從會陰深橫肌 *M. transversus perinei profundus* 含着一層橫紋肌，就是尿道外括約肌 *M. sphincter urethrae externus*，在這一層之下，有臟器的環狀肌。

3. 海綿部是遠心性含在海綿組織裏。他的大部份，位置在尿道下面。尿道海綿體的後部，構成尿道球 *Bulbus urethrae*。在這上面，並且有許多地方，在會陰深橫肌裏，有 Cowper 氏腺，就是尿道球腺 *Glandulae bulbourethrales*，這是兩個球形的葡萄狀腺，他的輸送管，斜着開口在尿道，粘膜裏。到老年，腺就退化。

粘膜有縱走的線狀皺襞。在尿道外口 *Orificium externum* 他移行入外皮。粘膜是磚狀上皮並且含有 Littre 氏腺，是泡狀單腺，還含着尿道陷窩 *Lacunae urethrales* (Morgagni 氏) 是一個小窩。尿道在空虛的時候，是閉鎖的。他在尿道外口，稍有擴大的機能，在外口後面，有極大的擴張性就是舟狀凹 *Fossa navicularis*。在膜狀部移行到海綿部的地方，可見尿道峽 *Isthmus urethrae* 骨盆部很寬大。尿道構成一個向上凸出的弓，包圍恥骨的軟骨接合。

陰莖 *Der Penis*.

陰莖成於原生殖管 *Der Urogenitalkanal*，尿道海綿體 *Corpus cavernosum urethrae* 及陰莖海綿體 *Corpus cavernosum penis* 陰莖海綿體，有一對。在根部，陰莖脚 *Crura penis* 密着在恥骨降枝的骨膜 *Das Periost der absteigenden Schambeinaste* 上，在幹部，互相並列。海綿體是腔狀排列的靜脈網。他有緻密的固有膜。所謂小梁，是窄狹的靜脈壁。除了由動脈移入靜脈的毛細管之外，還有忽然膨大的毛管前直接移行部 *Direkte praecapillare Nebengänge* 從動脈

入靜脈。最小的靜脈位置在周圍。

龜頭 *Die Eichel* 是袖口狀尿道翻轉部，以龜頭冠 *Corona glandis* 爲界。陰莖全部，用陰莖筋膜被覆。從陰莖幹的中隔隆起到恥骨接合的，是陰莖懸韌帶 *Ligamentum suspensorium penis*。無脂肪的皮蓋構成一個皺襞超過龜頭，就是包皮 *Praeputium*。他有一個矢狀皺襞，與龜頭裂口一致，就是包皮繫帶 *Frenulum praeputii*。包皮內板，與粘膜類似。龜頭皮，有許多乳頭，皮脂腺 *Die Talgdrüsen* 及 *Tyson* 氏隱窩。包皮垢 *Das Smegma praeputii* 成於剝落的上皮細胞及脂肪。

陰莖動脈，是陰部內動脈的分枝 *Die Zweige der A. pudenda interna*。在背側有陰莖背動脈 *A. dorsalis penis* 經行，在球部，是尿道球動脈 *A. bulbi urethrae*，在下側有陰莖深動脈 *A. profunda penis* 走入海綿體。動脈在陰莖收縮時彎曲的，就是螺旋狀動脈 *Arteriae helicinae*。無對陰莖背靜脈 *Die unpaare Vena dorsalis penis* 導引血液到陰部叢 *Plexus pudendalis*。在膀胱底，就走入膀胱陰部叢 *Plexus pudendovesicalis*。

卵巢 *Der Eierstock*。

卵巢 *Ovarium* 位置在一個腹膜橫皺襞後面，這個皺襞來自骨盆，就是子宮闊韌帶 *Ligamentum latum uteri*，*Mesometrium*，他與卵巢系膜 *Mesovarium* 結合。闊韌帶的三角形境界

部，就是上面以喇叭管爲界，下面以卵巢韌帶 *Ligamentum ovarium* 爲界，外側以腹膜游離緣，即卵巢漏斗韌帶 *Lig. infundibulo-ovaricum* 爲界的三角部，稱爲輸卵管系膜 *Mesosal-pinae* 亦名蝙蝠翼 *Ala vesperilionis*。因爲卵巢是由真腹膜上皮發生，所以他沒有固有的腹膜被覆物。腹膜在卵巢起始部，顯然剝落，所謂白線 *Linea alba*。在卵巢上面，有一層立方上皮細胞，就是胚上皮 *Das Keimepithel*。

卵巢分爲皮層及髓層；卵泡位置在皮層裏。在髓層的，是血管神經。

卵泡，這樣長久是很小的，所謂原卵小泡 *Die Primärfollikel*，增大後充滿液體，稱爲 *Graaf* 氏卵泡即囊狀卵泡 *Folliculi oophori vasiculosi*。他在卵巢皮層內構成 *Graaf* 氏卵泡的結締織性被膜，內面帶着卵泡上皮，（顆粒層 *Stratum granulosum*）這個被膜裏頭，含着卵泡液 *Liquor folliculi*。卵就位置在壁上的卵丘 *Cumulus oophorus* 之中。卵泡倘使到了卵巢表面，他就破裂，遺下的就是黃體 *Corpus luteum*。

成熟卵成於卵膜名爲透明帶 *Zona pellucida*，及他自身的內容物，就是卵黃 *Der Dotter*，*Vitelus*。在這裏面站着胚泡 *Das Keimbläschen*，*Vesicula germinativa*，含有胚斑 *Der Keimfleck*，*Macula germinativa*。

在卵巢系膜兩葉中間，可見卵巢冠 *Das Epophoron* 由一兩個管構成。他是午非氏管的

遺殘物，在他內面的卵巢旁體 *Paroophoron*，也是如此。在一兩種動物，這種管子的一部份，留下來成爲 *Garther* 氏管。

卵巢也有從腹腔向骨盆腔降下的。腹膜也有翻入鼠蹊管的，這種翻入部成爲 *Nuckii* 氏的膨部，就是鞘突臍件 *rudimentum processus vaginalis*。小兒的卵巢平滑。在春機發動期 *Die Pubertät*，成熟卵泡破裂後，就發生第一瘢痕。

子宮 *Der Uterus*。

子宮及陰道 *Die Vagina* 是苗勒氏管的末端。這兩個管在將到末端之前，合起來，成一膨大的管子，其後因個性的發生成爲子宮。兩管不全愈合，所以在人類發生異常的雙角子宮 *Uterus bicornis*。

子宮可分體及頸部。體的上部稱爲底。在底部可見喇叭管的子宮口 *Ostia uterina der Tuben*。體的空間，稱爲子宮腔 *Cavum uteri*。

子宮頸 *Cervix* 可分兩部，就是子宮陰道段 *Portio vaginalis uteri*，這一段聳出在陰道裏，用子宮外口 *Der äussere Muttermund*，*Ostium uteri externum* 閉鎖，還有一部是陰道上段（頸）

Portio supravaginalis cervicis。子宮腔與頸管連接。在二者之間的境界部，名爲子宮內口

Ostium uteri internum 在頸部，有棕欄皺襞 *Plica palmatae*。

粘膜同肌層不容易分開。所謂子宮腔腺，是分枝管狀腺，以顫毛圓柱上皮被覆之。在頸管裏，有粘液腺。病變的時候，他就增大，變為 Naboth 氏小卵 Ovula Nabothi 喇叭管及子宮腔的上皮，都是顫毛上皮。

子宮肌層很厚，向種種方面交錯。從肌層出來卵巢本韌帶 Lig. ovarii proprium 直接在喇叭管之下，稍須深部就是子宮圓韌帶 Lig. teres uteri (與墨丸引帶同類) 圓韌帶通過鼠蹊管終止於皮下結締組織。從子宮頸到結締組織在薦骨前面並且到直腸有一種肌纖維，稱為薦骨直腸子宮肌 M. sacro-rectouterinus。

輸卵管子宮喇叭管 Die Eileiter, Tubae uterinae 係蹄狀從卵巢牽引到子宮內面的狹窄部，名為峽 Isthmus 外側闊的地方，稱為壺腹 Ampulle。以繖 Fimbria 的介紹向外開放，接連腹口 Ostium abdominale 游離在腹腔裏。有一個繖，特別的長，延伸到卵巢，就是卵巢繖 Fimbria ovarica。喇叭管的肌層，成於平滑肌排列為外縱層及內環層。

陰道 Die Scheide.

陰道 Vagina，構成一個管子，前後壁互相觸接，後面有陰道穹窿 Fornix vaginae 上面超過子宮陰道段。陰道入口，在少女 Virgo 為陰道瓣 Die Scheidenklappe 所閉鎖，就是處女膜 Hymen。在前後壁可見皺積柱 Columnae rugarum。

黏膜戴着扁平上皮，並且沒有腺，可見許多乳頭，直到表面附近。

腹膜沿着膀胱後壁，在子宮底上，由此超過子宮，走到直腸上面。因此在子宮前面成爲膀胱子宮凹陷 *Excavatio vesicouterina*，在子宮後面，成爲直腸子宮凹陷 *Excavatio rectouterina*。在男子，天然只有直腸膀胱凹陷 *Excavatio rectovesicalis*。在子宮的上後側，腹膜密着，只有前面可以移動。直腸子宮凹陷的深部，名爲 Douglas 氏腔。他的上方以直腸子宮皺襞 *Plica rectouterina* 爲界，這個皺襞成於直腸子宮肌 *M. rectouterinus*。腹膜被覆物，後面直達到陰道穹窿。

妊娠子宮 *Der schwangere Uterus*.

子宮在妊娠中變爲卵圓形。子宮物質加增，其中構成新的肌纖維，舊的非常發育。粘膜有極大的變化。黏膜在子宮底開始增生，構成蛻膜 *Membrana decidua*，後來被覆卵的全體，這一部分，稱爲臟層 *Lamina visceralis*，亦名包蛻膜 *Decidua capsularis*，被覆子宮壁的部份，稱爲壁層 *Lamina parietalis* 亦名真蛻膜 *Decidua vera* 真蛻膜固着在卵上的一部份，名爲底蛻膜 *Decidua basalis*。

外卵膜就是絨毛膜 *Die äussere Eihaut, Chorion* 最初就包圍卵的全部帶着絨毛 *Die Zotten, Villi* 在底蛻膜上，絨毛膜的絨毛因爲他富有血管，所以特別發育。絨毛分岐成樹狀。並且

埋入底蛻膜之中，這一部份稱爲有絨毛的底蛻膜 *Decidua basalis mit den Chorionzotten* 就是胎盤 *Der Mutterkuchen, Placenta*。

胎盤照規矩是非對側性在子宮底部。胎盤的母體部 *Pars materna der Placenta* 成於底蛻膜，胎兒部 *Pars foetalis* 成於絨毛膜 *Chorion*。在胎盤及胎兒中間的連絡，就是臍帶 *Der Nabelstrang*。內卵膜 *Die inner Eihaut* 就是羊膜 *Amnion*。從內面被覆胎盤及絨毛膜，由臍帶上走到臍環移行於外皮。羊膜的裏邊，可見羊水 *Das Fruchtwasser*。

尿囊 *Allantois* 用他近於胎兒的部份，構成臍尿管 *Urachus*，與胎兒遠隔的部份，增殖到絨毛膜的內面，因此帶着血管在絨毛膜附近。後來尿囊的這一部份消滅只留下血管（臍帶。）

女陰 *Die weibliche Scham.*

女陰的外界 *Pudendum muliebre* 構成陰大唇 *Die grossen Schamlippen, Labium majus pudendi* 上下由陰脣連合 *Commissura labiorum* 互相結合，中間閉鎖着陰裂 *Die Schamspalte, Rima pudendi*。小陰脣 *Labia minora pudendi* 構成前庭境界即陰道前庭 *Vestibulum Vaginae*。

兩個小陰脣 *Die beiden Nymphae* 上面包圍分成兩脚的陰蒂包皮 *Præputium clitoridis* 就是陰蒂頭 *Die Eichel der Clitoris* 下脚構成陰蒂繫帶 *Frenulum clitoridis*。在少女，一部份被

處女膜閉鎖的陰道入口，在前庭正中。入口的上面，有尿道開口部。婦人的處女膜只剩下兩個贅疣，名爲處女膜痕 *Carnunculae hymenales*。

陰道入口之後有舟狀凹 *Fossa nevicularis* 及陰脣繫帶。前庭球 *Bulbi vestibuli* 與尿道球一致，在前庭側面。陰蒂海綿體 *Corpora cavernosa clitoridis* 突出在恥骨上，結合起來成爲陰蒂，他在一個銳角裏向下彎曲，在這地方，構成陰蒂頭 *Glans clitoridis*。

前庭黏膜有許多乳頭並且戴着磚狀上皮。在小陰脣，他的黏膜，漸漸移行於外皮。在此處已經有皮脂腺，在大陰脣內側已經增殖。他的外側已經戴着皮膚含有毛及脂肪。在陰道入口旁邊，有 *Bartholini* 氏腺，就是前庭大腺 *Glandulae vestibulares majores*。女性尿道很短，他有很薄弱的膀胱外括約肌 *Sphincter vesicae externus*。

乳腺 *Die Milchdrüse.*

乳腺兩性都有，但是照規矩，只有女子在妊娠中完全發育。輸送管終止於乳房乳頭 *Die Brustwarze, Papilla mammae* 乳頭周圍有乳房暈 *Der Warzenhof, Areola*。尋常位置在第四肋間腔裏。乳腺是按着管狀腺型構成的。他共總有十五至二十個單腺，他的輸送管在開口部的直前，戴着一個膨大部，就是乳小囊 *Die Milchsäckchen*。在乳腺細胞裏，發生乳小球 *Die Milchkügelchen*。在泌乳初期，他分泌初乳小球 *Die Colostrum-Kügelchen*。乳暈及乳房乳

頭的皮膚，富有色素。在乳房暈裏，有汗腺及皮脂腺 *Schweiss- und Talgdrüse* (Montgomery 氏腺)。在妊娠時候，乳腺開始發育。在腺管上增殖許多腺泡，到完全哺乳 *Die Säugegeschafte* 以後，腺體重復萎縮。在月經閉止期 *Die klimakterische Periode*，腺體變成結締組織。

肛及尿生殖管的肌肉 *Muskeln des Urogenitalkanals und des Afters*。

一、肛門諸肌 *Muskeln des Afters*。

肛門括約外肌 *M. sphincter ani externus* 主要出於尾骨 *Das Steiss bein*。他的纖維，環狀包圍肛門，並且附着在括約內肌上。纖維的一部，移行於海綿球 *Bulbo-Cavernosus* 及提肛肌。提肛肌 *M. levator ani* 主要出於一個腱弓 *Der Sehnenbogen*，*Arcus tendineus* 及閉孔肌的筋膜 *Fascia obturatoria*。他從坐骨棘 *Spina ischii* 超過閉孔內肌 *M. obturator internus* 差不多達到中線。一部份起於恥骨，他的肌纖維是漏斗狀牽引到肛門。纖維的前部，起於恥骨，包圍直腸，稱為恥骨部 *Pars pubica*，就是直腸括約肌 *M. sphincter recti*。一兩個獨立的肌纖維，從坐骨棘走到尾骨緣的，就是尾骨肌 *M. coccygens*。他是補助提肛肌的，提肛肌及尾骨肌互相排列，構成骨盆本膈 *Diaphragma pelvis proprium*。

二、尿生殖管諸肌 *Muskeln des Urogenitalkanals*。

會陰深橫肌 *M. transversus perinei profundus* 後面達到直腸，前面到恥骨接合角，就是橫韌

帶，這個韌帶與弓狀韌帶構成腔隙爲陰莖背靜脈的通路。在男子，這個肌的纖維分散到尿道上，在女子，分佈於尿道及陰道。他構成尿生殖膈 *Diaphragma urogenitale*。

球海綿體肌 *M. bulboocavernosus* 他的起始部出於自肛門向前的縫上，包圍球部及陰莖的一部份，在這地方終止在陰莖筋膜。在女子，這個肌名爲陰道收縮肌 *Constrictor cunni*。他分爲兩部，包圍前庭球，終止於陰蒂。

坐骨海綿體肌 *M. ischioocavernosus* 起於坐骨升枝，終於陰莖海綿體或陰蒂。他包圍背靜脈往往構成一個蹄係，就是背靜脈壓迫肌 *Compressor venae dorsalis*。

會陰淺橫肌 *M. transversus perinei superficialis* 從坐骨內面到提肛肌。他在男女兩性構造不同。在生殖器及肛門間骨盆出口的部份稱爲會陰 *Damm*。會陰的肌肉，稱爲會陰肌。

骨盆出口的筋膜 *Fascien des Beckenausgangs*。

會陰筋膜 *Fascia perinei* 分成兩葉。淺葉被覆括約肌，球海綿體肌及坐骨海綿體肌，在男子，由此向陰莖上牽引，成爲陰莖筋膜 *Fascia penis*。深葉固着在恥骨接合角的脚兩側，位置在會陰深橫肌下面及提肛肌之上。

骨盆筋膜 *Die Fascie des Beckens* 分爲骨盆內筋膜及骨盆筋膜。骨盆內筋膜 *Fascia endo-pelvina* 直接在腹膜下，前面及側面，被覆膀胱，前部稱爲恥骨膀胱韌帶 *Ligamenta pubo-*

vesicalia。骨盆筋膜 Fascia pelvis，分成前後兩部。後部構成提肛肌上面的被覆物。在膀胱底，骨盆內筋膜及骨盆筋膜之間，有陰部靜脈叢 Plexus venosus pudendalis。骨盆筋膜前部，構成會陰深橫肌上面的被覆物。

從坐骨到前列腺肥厚的筋膜部份，稱爲坐骨前列腺韌帶 Ligamentum inhiopros taticum。

管系統 Das Gefäss-System.

管系統可分爲血管系統及淋巴管系統。

1、血管系統 Das Blutgefäss-System.

血管系統，成於一個中心器官，就是心，一個引導血液的部份，就是動脈系統，一個運輸血液的部份，就是靜脈系統，以及介在動靜脈之間的毛細管系統。

血液 Das Blut.

血液成於液體，就是血漿 Plasma，及有形成分 Der Formbestandteil，就是赤白血小體及血小板 Das Blutplättchen。

赤白血小體 Die roten Blutkörperchen 是皿狀，直徑七密米的兩凹細胞，在人類尋常無核。含着血色素 Das Hämoglobin，Der Blutfarbstoff 他的數目，在正規，是每一平方密米，含有五百萬個。

白血小體 Die weissen Blutkörperchen 是同樣無色有核的細胞，帶着阿米巴狀運動 Amoeboider Bewegung 與赤血小體的比較，尋常是一比六百。

血漿 Das Plasma 成於纖維素 Der Faserstoff, Fibrin 及血清 Serum。血液的合成，觀下表可以理解。



血液量占全體重量十三分之一。(Bischoff氏)可分一個大循環，或名身體循環 Der grossen oder Körperkreislauf 一個小循環，或名肺循環 Der kleinen oder Lungenkreislauf。大循環是導引血液向全體，給與酸素，營養各組織，小循環是送血入肺，收容酸素而更新之。這兩種血行，在心臟裏的性狀是如此，就是從左室射向身體的血液經過毛細管及靜脈流入右房。自此走入右室然後入肺。他的經過再從此向左房，由左房還到左室。保持及整齊血流的器官，就是心臟。

A 心臟 Das Herz, Cor

一般 Allgemeines.

人類的心，是重複心臟 ein doppeltes Herz。他成於兩個前房及兩室。因此可分爲左心及右心；左心收受動脈血，送往全體，也可名爲動脈心。右心接受從身體來的靜脈血，送到肺裏，名爲靜脈心。各部份的收縮，名爲收縮期 Systole，弛緩名爲弛張期 Diastole。兩前房與兩室同時運動，不過前房弛張的時候，兩室却是收縮。心房 Die Atrien 成爲薄皮狀的靜脈囊，集合到着的血液，交與兩室。左心空腔的大小與右心沒有差別。

外形 Aeusere Gestalt.

心的形狀，差不多是尖錐形。心尖 Apex cordis 是游離的，底部與周圍愈合。他在膈上的後下面，是扁平的。冠狀溝 Sulcus coronarius 外面從心房區別心室。前及後縱溝 Sulcus longitudinalis 爲兩心室的界限。從前房發出心耳 Auricula cordis 在兩房的周圍。心右耳位置在主動脈上，左耳在肺動脈上。心的大小，種種不同，除了因生理官能來的容積不同外，以病變時爲尤甚。在幼兒期及思春期，他的發育很快。男子的心差不多大於女子。

各個內腔 einzelne Binnenräume.

右房 Das rechte Atrium 列成一個長形囊，他的最大直徑，從前上達到後下。後下方有下腔靜脈 Vena cava inferior 的開口部，前上方有上腔靜脈 Vena cava superior 的開口部。在兩開口部中間，有靜脈間小結節 Tuberculum intervenosum (Loweri 氏) 他本來是妨礙從腔靜

脈來的血流，使他不致鉛直狀上下接觸的。在外側穹窿壁，及心耳裏面，可見梳狀肌 *Musculi pectinati*。在內壁就是房中隔 *Septum atriorum* 上，可見卵圓窩 *Fossa ovalis*。由卵圓窩緣 *Limbus fossae ovalis* (*Vienssenii* 氏) 爲界。緣的前部，有一個皺襞狀隆起，向後下方，並且迴繞下腔靜脈的開口部。這是在胎兒發育較好的腔靜脈瓣 *Valvula venae cavae* (*Eustachii* 氏) 他的下方，可見冠狀竇 *Sinus coronarius* 的開口部，爲構造不同的冠狀竇瓣 *Valvula sinus coronarii* 所被覆。(*Thebesii* 氏) 在胎兒，可從卵圓窩的部位，看見卵圓孔 *Foram. ovale* 右房通過右靜脈口 *Das rechte Ostium venosum* 與右室交通。

左房 *Die linke Vorkammer* 構成一個長形囊，他的最大直徑，是在水平及前額間。後面有兩個右肺靜脈及兩個左肺靜脈開口，有時候還有第五個肺靜脈加在裏面。兩個右肺靜脈 *Vena pulmonales dextra* 從後方與右室交叉，他們連結起來，往往在將要到開口部之前，相互成一個末端。左房 *Der linke Vorhof* 用一個頗爲狹窄頸部的介紹向前移行於左心耳 *Auricula sinistra* 在內壁可見卵圓孔瓣 *Valvula foraminis ovalis*，與卵圓窩後上緣一致。

右室 *Die rechte Kammer* 在橫斷面，是半月形，他包圍左室，前面多些，後面少些，室中隔也向右膨出。右室向上延長爲動脈圓錐 *Conus arteriosus* 就是肺動脈的起始部。備有三尖瓣的靜脈口，與前房連結。動脈圓錐及動脈口 *Ostium arteriosum* 位置向前左方去靜脈口頗遠。

每兩個口，都有他的纖維環 *Annulus fibrosus* 三尖瓣 *Valvula tricuspidalis* 的前瓣，從室腔分離動脈圓錐。

左室 *Die linke Kammer* 成一個簡單的漏斗。他超過右室，長徑很大，心尖就是他所構成。兩個口，就是靜脈口及動脈口，直接并列，被一個公共的纖維環所纏繞；但是環的纖維更通過兩口。靜脈口帶着二尖瓣或名僧帽瓣 *Valvula bicuspidalis seu mitralis* 連結房室。動脈口在靜脈口的前內方，前面爲動脈圓錐所包圍。

兩室也可從壁的厚徑區別。左室壁，在橫斷面上是星芒狀，厚於右室。這是以力學的條件 *Das Kräftefor dernis* 爲基礎的，就是輸送血液通過全身的緣故。在胎兒，兩壁同樣厚薄。

兩室，由室中隔 *Septum ventriculorum* 互相分別，中隔向右膨出。他如同此外的心壁，成於心肌帶上一個四方一仙米的小塊，附着在前房壁上。這個小塊，成於纖維性組織，就是心膜性隔 *Septus membranaceum cordis*。

瓣 *Die Klappen.*

房室瓣 *Die Zipfelklappen, Valvulae atrioventriculares* 附着在靜脈孔的纖維環上，成一個游離在室腔的小囊。瓣的各部就是尖 *Der Zipfel, Cuspides* 以一個薄腱的介紹與乳頭狀肌 *Muskuli papillares* 連結，薄腱就是腱索 *Chordae tendinae*。這個腱附着在邊緣以及瓣膜帆

的下壁 *untere Wand des Klappensegels*。從每一個乳頭狀肌，有一列腱纖維，牽向各個瓣尖。每一個尖，至少有兩個乳頭狀肌管着他。

瓣膜防止血液向動脈逆流，他由於血壓，在室收縮期，互相密着，不到脈口的平面。腱索防止瓣尖的衝開。右室瓣有三個尖端，所謂三尖瓣。內中一個在室中隔上，最小，名爲韜壁尖 *Der Scheidewandzipfel*。第二個在前方，超過動脈圓錐起始部垂下，名爲前尖 *vorderer Zipfel*。第三個在後側面，名爲後尖 *hinterer Zipfel*。一個大的乳頭狀肌，常是在前壁上，支配前後尖。左室的房室瓣有兩尖，就是兩尖瓣，或名僧帽瓣。前尖下垂在主動脈的出發部，宛然構成主動脈壁的延長部，稱爲主動脈尖 *Der Aortenzipfel*。在左室只有兩個極大的乳頭狀肌。半月瓣或名動脈瓣 *Die halbmondförmigen Klappen, Valvula semilunares auch arterielle Klappen genannt* 閉鎖動脈口，他成於三個小囊，附着在動脈口而且對着口腔（衣袋狀瓣 *Taschenklappen*）瓣的上方，主動脈向主動脈竇 *Sinus aortae (Valsalvae)* 膨隆。

各瓣有一個薄緣，在他的中央，可見一個小結，就是半月瓣結 *Nodus valvulae semilunaris*。瓣的作用，是他的袋因血壓而充滿，他的邊緣就互相密着，空隙完全閉鎖。其後他構成一個三角放線狀的星形，或者成爲Y字形。在右口有一個前瓣，一個右瓣及一個左瓣。後列兩瓣之上，有冠動脈的發源部 *Die Ursprünge der Coronararterien*。

組織學的構造 histologischer Bau.

心，成於一個肌層 *Die Muskelschicht, Myocardium*。內面戴着與血管內膜同樣的一層，外面有一個漿液膜。前一種稱為心內膜 *Endocardium*，後一種稱為心外膜 *Epicardium*。心肌是特殊的橫紋，但是不構成束，乃是錯綜的纖維網，核在中央。心肌可完全分為兩個系統，就是房系統及室系統。兩系的纖維，有公共的附着部，就是靜脈口的纖維環，但是到處互相移行。房室肌各有獨立的作用。房室間的連結，由 *His* 氏束所供給。此束出於前房壁，密着在膜性隔上方，從後下方迴繞這個中隔，沿前緣，分成左右兩脚。每脚都在室中隔內膜之下走向心尖，分解為走向乳頭狀肌的普頓氏纖維 *Purkinjesche Fasern*。他的全部，稱為刺戟傳導系統 *Das Reizleitungssystem*。

心房肌 *Musculatur der Vorkammern* 排列是粗鬆而非薄。各纖維交叉，並且連接靜脈壁。各纖維束很清楚的走入管腔，就是梳狀肌 *Musculi pectinati*。

心室肌 *Musculatur der Kammern* 很錯亂。最表層在心尖構成一個錐，稱為心渦 *Vortex cordis*。許多纖維，是蹄係狀或者是八字形排列。心的內面，肌肉構成小梁，稱為肉柱 *Tra-beculae carneae*。乳頭狀肌，直接由此出發。此外室肌性隔的一部份，是膜狀，就是室膜性隔 *Septum membranaceum ventriculorum*。

內膜成於單層內皮 *Endothelium*，其下可見一行彈力膜 *elastische Membran*，這一層，以內膜下結締組織 *Das subendoocardiale Bindegewebe* 的介紹與肌層結合。內膜是無血管膜。外膜，移轉心包的臟葉 *Das viscerale Blatt des Pericardiums*，構成心表面的漿液性被覆物。他成於單層扁平上皮，彈力纖維及結締組織。在漿膜下結締組織內，備有多數血管，往往又含有許多脂肪。

心包 *Das Pericardium*

心包列成一個漿液囊，他是尖錐形，以他的基底愈着在膈的隕中心 *Das Centrum tendineum des Diaphragma*。他成於兩層：一個是纖維性外層，與血管的纖維膜 *Die Adventitia der Gefässe* 接續；一個是漿液性內層，他是包在心上的臟葉，作為心外膜。包被部在升大靜脈 *Vena cava ascendens* 上延伸從側壁向後，上面從降大靜脈 *Vena cava descendens* 過左房，到肺靜脈。主動脈及肺動脈根雖互相結合，却游離位於心包裏，且能被包圍在血管後面，以心房為界的裂隙，稱為心包橫竇 *Sinus transversus pericardii*。心包外面的兩側，為縱隔胸膜 *Pleura mediastinalis* 所被覆。

心的局處解剖 *Topographie des Herzens*

心位置在前下縱隔腔裏，由兩肺翼包圍。他的位置是非對等性的，就是大部分在正中線

的左方，右側只有右房及兩個腔靜脈，以及右靜脈口。心的軸線，與胸腔縱軸，構成一個六十度的角，從後上右方，引向左下方。心的右銳緣向前下方，在膈及胸壁所構成的溝內。前面主要由右室構成。心的投影圖 *Die Projektionsfigur des Herzens*，成一個三角。右界線，在胸骨右緣，從第三肋到第六肋的附着部。下線自此橫走，直到第五肋及他的軟骨愈着部。心左界自此到左第三肋軟骨中央。在左邊第五肋軟骨的內側及胸部與此一致的部位，心直接接在胸壁之下，沒有胸膜夾在中間。倘使胸膜竇因吸氣而充滿，心就向背側高舉。在膈膜上升的時候，他轉向上方。

右動脈口位置在角度裏，這個角度，是左邊第二肋軟骨及胸骨緣構成的。左動脈口，位置在左邊第三肋軟骨下。兩個靜脈口，在一個平面上。這個平面，從右邊第四肋間腔，到左邊第三肋間腔。心由上下吻合的冠動脈供給。（後詳）迷走神經及交感神經枝走向心臟，此外在心房壁上，有神經節。

心的發育 *Entwicklung des Herzens*

心發生於上方高處胎兒的頸部，成一個直管，迅速向長徑發育，彎曲為 S 字狀。心蹄係的靜脈部 *Der venöse Teil der Herzschnleinge* 位置在左後方；動脈部位置在右前方；靜脈部就 是房蹄係 *Vorhofschnleife*，轉向後上方；這時候動脈部，就是室蹄係 *Ventrikelschnleife* 向前

下發育。兩蹄係中間，在心蹄係裏發生一個絞窄部，所謂耳管 *Der Ohrkanal, Canalis auricularis*。在室蹄係前側，發生一個淺溝，就是室間溝 *Sulcus interventricularis*；他標明兩室間的境界。室蹄係的右腳帶上心球 *Bulbus cordis* 及他的接續部就是動脈幹 *Truncus arteriosus*，位置在室間溝的右側。在靜脈蹄係上，構成兩心耳，前方包圍動脈球 *Bulbus arteriosus*，心臟直到此時還是很簡單，他的區分與房中隔的構成一同開始。

在共同的室腔 *gemeinsamer Atriumraum* 裏，（靜脈蹄係，）後上壁發生皺襞，向下與耳管相對發育。這是第一中隔 *Septum primum*。（Born 氏）沒有多時，他在最初的發生部上破裂，因此從完全的壁上，生出一個橫貫公共室腔的帶來，他上面的游離緣，與室的上後壁構成一個裂隙，就是卵圓孔。這一部的右側就是第一中隔曾經發生的地方，現在按着中隔的增大，又發生一個皺襞，就是第二中隔 *Septum secundum*（Born 氏，）他的發育方向與第一皺襞相同。從第一皺襞，構成卵圓孔瓣 *Valvula foraminis ovalis*，從第二皺襞，構成卵圓窩緣 *Limbus fossae ovalis*。第一皺襞現在又在下面所謂內皮芽 *Die Endothelkissen* 上發育。耳管的肥厚緣，構成一個自右向左的裂隙。由前後內皮芽層累發育，帶着室中隔，把這個裂隙，分成右及左房室孔 *rechtes und linkes Foramen atrioventriculare*。直到產後纔閉鎖的卵圓孔，由中隔及內皮芽的愈合，完成右房及左房的區劃。臍腸系膜靜脈 *Omphalo-*

Mesenterialvenen。臍靜脈及Cuvier氏管，總起來成爲靜脈竇Sinus venosus，開口在右房裏。這
個竇，在他的開口部上，左右各有一個靜脈瓣包圍，就是左右靜脈瓣Valvula venosa dextra
et sinistra。等到腔靜脈瓣Valvula vena cava (Eustachii氏)及冠狀竇瓣Valvula sinus cora-
narii (Thebesii氏)長成的時候，左靜脈瓣就歸於消滅。

室壁 Die Kammercheidewand 差不多與房壁 Die Vorhofscheidewand 同時構成，作一個弓狀，
隆起在室蹄係壁的後下方開始發育。但是不能完全直到耳管，因爲他的上緣是凹陷的。
室壁裏在這種缺陷的部位，由球中隔 Bulbusseptum 及室中隔的愈合來被覆他，成爲室膜
性隔 Septum membranaceum ventriculorum。

心球 Bulbus cordis 起始的分裂，是在他的前後壁上各有一個隆起，向腔內發育，隆起向下
牽引成爲螺旋形，兩個隆起合起來構成一個障壁 eine Scheidewand，後來這個球又分爲
兩管，其中的一個與右室結合，作爲肺動脈；別一個與左室結合，成爲主動脈。

B 動脈 Die Arterien

一般性狀 allgemeines Verhalten

一切的血管，有閉鎖的牆壁，動脈 Die Arterien oder Pulsadern 構成肉叉狀或樹狀分歧管。
血管壁的厚徑，在分歧部，不是忽然減少，如同血管腔的樣子。血管分枝橫斷面的總數，大

於動脈幹的橫斷面，因為動脈血行在周圍擴張的緣故。各動脈供給一定的區域。尋常每一區域，有一個主要動脈及一個副動脈。小動脈直接互相吻合，營養上很重要的區域，*der Collateralkreislauf*，就在這上頭，此外還可知，當主要血行閉塞的時候，血液循環就在這副血行上。動脈沒有毛細管前吻合部，在這裏面也沒有側枝血行的，稱為末端動脈 *Die Endarterien*。這一種，大致見於腦髓及脾腎之中。

由很著明的吻合發育 *Die Anastomosenentwicklung* 所發生的動脈網 *Die Arteriennetze*，主要在關節的伸側名為關節網 *Retina articularia*。四肢的動脈，總在屈側經行。動脈經過中，常有筋膜保護走入肌溝 *Die Muskelfurchen*。筋膜的旁邊，有血管鞘補助他。

組織學的構造

動脈壁成於三層，就是內膜中膜外膜。

內膜 *Tunica intima*，成於梭狀內皮細胞層，有很清楚的核及一層彈力組織。這一層在中等口徑的動脈，主要由彈力纖維構成。在大動脈，他的內膜很強大，除彈力纖維之外，還可見有窗膜 *gefensterte Membranen*。

中膜 *Tunica media*，成於平滑肌，在大動脈，與彈力膜交代，這一層，尋常是動脈壁最厚的一層，血管發育，肌質退化，漸漸由彈力組織補充。

外膜或纖維膜 *Tunica externa*, *Adventitia* 是結締織性。結締組織，在大血管內中也可見彈力纖維。纖維膜與血管鞘結合。大血管上，有營養小血管 *nutritive Gefäße* 稱爲血管自養管 *Vasa vasorum*。

毛細管 *Die Capillaren* 只成於內膜。他是完全閉鎖的小管。滲透性的毛細管壁 *permeable Capillarwand* 成於有核的內皮細胞。在前毛細管 *Die Voreapillaren* 上，有一個無構造的膜，加入內膜，這個膜，與纖維膜相等。

動脈系統的排列 *Anordnung des Arterien-Systems*

一、肺循環的動脈 *Arterien des Lungenkreislaufes*

肺動脈，構成動脈，圓錐的總續部。他起頭被覆主動脈 *Aorta*，在主動脈上向左迴轉，在第四胸椎高處，分爲兩枝，就是右枝及左枝 *Ramus dexter und R. sinister*，分配到肺裏。動脈韌帶 *Ligamentum arteriosum* 就是已經消滅的動脈管 *Ductus arteriosus* (*Botalli 氏*) 從分歧部走到主動脈的凸側。很長的右肺動脈在升主動脈 *Aorta ascendens* 及上腔靜脈後面走入右肺門，左枝從降主動脈 *Aorta descendens* 前面，走向左肺門。肺動脈直到分歧部，位置在心包裏面。他的壁較薄於身體動脈壁。肺動脈導引靜脈血。

二、身體循環的動脈 *Arterien des Körperkreislaufes*

主動脈 Aorta

主動脈構成一切體動脈幹 *Der Stamm aller Körperarterien*。他出於動脈口，分成三部：就是升主動脈 *Aorta ascendens*，主動脈弓 *Der Aortenbogen*，*Arcus aortae* 及降主動脈 *Aorta descendens*。升主動脈，以一個擴張部開始，就是主動脈球 *Bulbus aortae*，還在心包裏面。動脈與肺動脈後壁交叉。主動脈弓從右前走向左後，大約在第二胸椎高處，超過左肺莖。 *Der linke Lungenstiel* 降主動脈走到第三胸椎高處，從弓的前面出來。他起初在脊柱左側，後來到了膈的附近，他就正對着脊柱。及至到了主動脈裂孔 *Hiatus aorticus*，他名爲胸主動脈 *Aorta thoracalis*，由此就到腹主動脈 *Aorta abdominalis*。他通過腹腔，走到第四腰椎，分成兩大枝，因此他成爲走到骨盆裏的小動脈，名爲薦骨內側動脈 *Arteria sacralis media*（骨盆主動脈）。降主動脈，在胸部，位置在後縱隔裏；在腹部，位置在腹膜後腔 *Der Retro-peritonealraum*。

主動脈的枝別 *Astfolge der Aorta*

- 甲、升主動脈。一、心冠狀動脈 *Arteriae coronariae cordis*。
- 乙、主動脈弓。一、無名動脈 *Arteria anonyma*。二、左側頸總動脈 *A. carotis communis sinistra*。
- 三、左側鎖骨下動脈 *A. subclavia sinistra*。

丙、降主動脈。一、枝氣管動脈 *Arteriae bronchiales*。二、食管動脈 *Arteriae oesophageae*。三、縱隔枝 *Rami mediastinales*。四、肋間動脈 *Arteriae intercostales*。五、膈下動脈 *Arteriae phrenicae inferior*。六、腹腔動脈 *Arteria coeliaca*。七、腸系膜上動脈 *Arteria mesenterica superior*。八、腸系膜下動脈 *Arteria mesenterica inferior*。九、腎上腺中動脈 *Arteriae suprarenalis mediae*。十、腎動脈 *Arteriae renales*。十一、精索內動脈 *Arteriae spermaticae internae*。十二、腰動脈 *Arteriae lumbales*。十三、腸骨總動脈 *Arteriae iliaca communes*。

丁、主動脈的終末枝。

甲、升主動脈

一、右冠狀動脈，自肺動脈及右房中間，出於主動脈，在右冠狀溝裏經行，圍繞右室，終止於後縱溝 *Sulcus longitudinalis posterior*。

二、左冠狀動脈，也出於主動脈竇，隨即分歧。一枝是降枝 *Ramus descendens*，在前縱溝裏下行，別一枝是旋枝 *Ramus circumflexus*，在左冠狀溝裏經過，圍繞左室。

乙、主動脈弓

一、頸總動脈 *Arteria carotis communis*

頸總動脈，左側直接出於動脈弓，右側出於無名動脈，很遠的向上方，擱在頸部，對側性在

氣管及食管的兩旁。在頸動脈凹裏，出來頸內外動脈的分歧部，所以接着他的分配區域稱為顱內及顱外。這種動脈為胸鎖乳突肌所被覆。在分歧部，他位置在表面，並且可以看見頸血管球 *Glomus caroticum*，從前當作他是一種腺。

A、頸內動脈 *Arteria carotis interna* 不分枝，通過莖舌骨肌及莖咽肌與頸外動脈分離，在顱底，走入頸動脈管 *Canalis caroticus*，他在進去之前，構成一個蹄係，他可以離開顱的正路不必牽引。在通過管子的路上，他構成兩個屈曲，超過破裂孔 *Foramen lacerum*，入海綿竇 *Sinus cavernosus*，構成乙狀蹄係，在牀突 *Processus clinoidus* 上，穿通硬腦膜。他分裂為眼動脈 *Arteria ophthalmica* 及腦枝。

一、眼動脈 *Arteria ophthalmica* 供給眼球及補助器，額，及內外鼻的一部份。他從頸動脈直接走向通路，穿過視神經孔入眼窠並且分成：

(A) 淚腺動脈 *Arteria lacrimalis* 他分配到淚腺上。

(B) 視網膜中央動脈 *Arteria centralis retinae* 位置在視神經中央。

(C) 睫狀動脈 *Arteria ciliares*。

(D) 篩前及篩後動脈 *Arteria ethmoidales anterior und posterior* 通過同名孔，走向鼻腔。

(E) 額動脈 *A. frontalis* 在額，內眥及鼻背分枝。

(F) 眶上動脈 *Art. supraorbitalis* 他自己通過眶上切迹 *Incisura supraorbitalis* 走向額上。

(G) 肌枝 *Zami muscularis* 為眶內的肌肉而設。

二、大腦動脈 *Arteria cerebrales*

(a) 大腦前動脈 *Arteria cerebri anterior* (b) 大腦中動脈 *Arteria cerebri media* (c) 腦絡膜動脈 *Arteria chorioida* (d) 後交通動脈 *Arteria communicans posterior*。腦動脈的詳細見於神經學。

B、頸外動脈 *Arteria carotis externa*

頸外動脈分枝於頸部臟器的一部份，除腦外，布在顱的全部，視裝置及內耳。從頸動脈凹走入下頷後凹，穿過腮腺，在頷關節上分成兩個終末枝分布在顱蓋及顱側窩裏。在他發源部之後，分為前後中三枝。前枝是：

1. 甲狀腺上動脈 *Arteria thyroidea superior* 起於頸總動脈分歧部上方，經過中為肩胛舌骨肌 *M. omohyoidens* 到甲狀腺，他的分枝如下：(s) 舌骨枝 *Ramus hyoidens* 走向舌骨 (β) 喉上動脈 *Arteria laryngea superior* 他與喉上神經一同經行，通過舌骨甲狀膜 *Membrana hyothyroidea* 入喉。(γ) 環甲枝 *Ramus circothyroideus* 穿通環甲韌帶 (內) *Lig. circothyroidei*。

daum (medium)

2. 舌動脈 *Arteria lingualis* 在舌骨大角向上行，爲舌骨舌肌 *M. hyoglossus* 所被覆。他帶着主要枝，就是舌腺動脈 *Arteria profunda linguae* 達到舌尖，並且以他的末端構成在舌繫帶 *Frenulum linguae* 攔着的蝦蟆弓 *Arcus raninus*。舌動脈枝如下：(γ) 舌骨枝 *Ramus hyoidens* 往往出於舌動脈，以代出於甲狀腺上動脈的分枝。(β) 舌下動脈 *Arteria sublingualis* 供給舌下的構造，就是舌肌，舌下腺及口腔底黏膜。(γ) 舌背枝 *Rami dorsales linguae* 分給舌根，會厭，及扁桃體。

3. 領外動脈 *A. maxillaris externa* 出於舌的上邊，爲二腹肌的後腹所掩蔽，穿過領下腺，沿下領外側，密接在嚼肌的附着部 *Die Insertionsstelle des Masseter* 自此走向頸闊肌下，直到口角，從那裏超過鼻翼，成爲內眥動脈 *Arteria angularis* 一直上達眼內眥。他在下領，頰，口頰，及鼻的一部，營養皮膚。分枝是：(α) 腭升動脈 *Arteria palatina ascendens* 他在莖舌肌及莖舌骨肌 *M. styloglossus* und *stylohyoidens* 中間經行，到咽側的上方，供給咽及咽肌，以及腭弓腭帆。(β) 頰下動脈 *Arteria submental* 在頰舌骨肌 *M. mylohyoidens* 下到頰。(γ) 上脣及下脣動脈 *Arteria labiales inferior* und *superior* 他供給脣的肌肉及黏膜。動脈的末端是內眥動脈在內眥與眼動脈吻合。頸外動脈的後枝是：(1) 枕動脈 *Art. occipitalis* 在二腹肌後

腹下面走向背上方。與頸內動脈、頸內靜脈及舌下神經交叉。他分歧到顛頂走入帽狀腱膜 *Galea aponeurotica*。他分爲：板障枝 *Ramus diploeticus*，穿通骨板。腦膜枝 *Ramus meningeus*，供給腦膜。乳突枝 *Ramus mastoideus*，經過同名孔。降枝 *R. descendens*，走向頸肌。(2) 耳後動脈 *Art. auricularis posterior* 與莖舌骨肌一同向上位置在乳突及耳廓 *Die Ohrmuschel* 之間。他在耳後的頭部分歧。成爲莖乳動脈 *Arteria stylo-mastoidea* 通過同名孔，分出鼓後動脈 *A. tympanica posterior*。頸外動脈的內枝是：

(1) 咽升動脈 *A. pharyngea ascendens* 在頸內外動脈中間經行，分配到咽上。他分出鼓動脈 *A. tympanica* 及腦膜後動脈 *A. meningea posterior*，通過頸靜脈孔上升。頸外動脈的末端部，見於頷關節。他兩個末枝是顛上動脈及頷內動脈 *A. temporalis superior* 及 *A. maxillaris interna*。

(2) 顛淺動脈 *A. temporalis superficialis* 從耳前側走向顛上，爲腮腺所被覆，在顛上分爲頂枝及額枝 *R. parietalis und frontalis*。他的枝別是：面橫動脈 *Art. transversa faciei* 與腮腺管一同經行，橫過頰部到口肌。額眶動脈 *Art. zygomaticoorbitalis* 構成顛前終枝，並且走向外眥。顛中動脈 *Art. temporalis media* 穿通顛筋膜供給顛肌。

(3) 頷內動脈 *Art. maxillaris interna* 內側在頰小頭的頸部外側經過，或者通過兩個翼

肌 *Musculi pterygoidei* 而入翼腭凹 *Fossa pterygopalatina*。他可以分成四部 a. 在下頷頸上 b. 在顛下凹內, c. 在翼腭凹內, d. 是終枝。a. 在下頷部的。是耳深動脈 *A. auricularis profunda* 爲外耳道的。鼓前動脈 *Art. tympanica anterior* 通過岩鼓裂 *Fissura petrotympanica* 入鼓室。下齒槽動脈 *Art. alveolaris inferior* 分出頷舌骨枝 *Ramus mylohyoidens* 通過頷管, 從頷孔 *Foramen mentale* 出來成爲頷動脈 *Art. mentalis*。腦膜中動脈 *Art. meningea media* 由棘孔入顛腔, 分爲腦膜副枝 *Ramus meningeus accessorius* 及岩淺枝 *Ramus petrosus superficialis* 這一枝通過面神經管裂孔 *Hiatus canalis facialis* 走入鼓室, 並且分爲穿枝 *Ramus perforans*。b. 在顛下凹裏的。是顛前及顛後深動脈 *Art. temporalis profunda anterior und posterior* 爲顛肌而設。頰肌動脈 *Arteria buccinatoria* 爲同名肌及頰黏膜。c. 在翼腭凹內的是眶下動脈 *Arteria infraorbitalis* 通過眶下管走入面部。他分出上齒槽前及後動脈 *Arteriae alveolares superiores anteriores und posteriores* 走向上頷。d. 終枝是腭降動脈 *Art. palatina descendens* 位置在翼腭管中, 通過腭後孔 *Foramina palatina posteriora* 在腭上經行。蝶腭動脈 *Art. sphenopalatina* 通過蝶腭孔達到他的分歧區域, 他在鼻內, 分成鼻後外側及中隔動脈。 *Art. nasales posteriores laterales et septi*。翼管動脈 *Art. canalis pterygoidei (Vidii)* 通過翼管走到喇叭管他或者從頷動脈直接發源或者出於腭降動脈。

(2) 鎖骨下動脈 *Arteria subclavia* 供給上肢，胸廓上部，頸，頸髓，一部份還供給腦髓。可分六部：第一從起始部到斜角肌部就是胸部；第二位置在鎖骨上凹裏，從斜角肌部到鎖骨下緣，這是頸部。第三是從頸部到胸大肌 *M. pectoralis major* 在腋窩下出來，就是腋動脈 *Art. axillaris*；第四是終止於肘凹 *Fossa cubitalis* 就是肱動脈 *Art. brachialis*；第五在前臂就是前臂動脈；第六是手動脈。右側的鎖骨下動脈較短於左側，包圍無名動脈幹的一部位在前方。

第一、鎖骨下動脈的胸部

這一部位位置在胸膜頂，他的前面有迷走神經。他的直接分枝是：a. 椎動脈，b. 甲狀頸幹，c. 乳房內動脈，d. 肋頸幹。

A、椎動脈 *Art. vertebralis* 位置在頸長肌 *M. longus colli* 及前斜角肌 *M. scalenus anterior* 中間的溝裏，尋常出於第六頸椎的橫孔，上升到其次的橫突，在神經根前向上，直到寰枕後膜 *Membrana atlantoccipitalis posterior*。他穿過這層膜，由枕大孔入顱，兩側的椎動脈，合成基底動脈 *Art. basilaris*。

椎動脈在寰椎之下構成一個向外的弓；在寰椎上半，構成一個向後凸出的弓，可以隨着頭轉側。他自此走入顱腔，分成肌枝及脊枝 *Rami musculares und spinales*。在顱腔內的枝

別，見神經學。

B、甲狀頸幹 *Truncus thyreocervicalis* 有下列的分枝：甲狀下動脈 *Art. thyreidea inferior* 成一個向上凸出的弓，在椎動脈及頸總動脈間，走向甲狀腺後面。從弓上分裂為喉下動脈 *Art. laryngea inferior* 氣管枝及食管枝 *Rami tracheales und oesophagei* 還有一個胸枝與枝氣管動脈吻合。頸升動脈 *Art. cervicalis ascendens* 沿着前斜角肌上行，供給頸深肌。頸淺動脈 *Art. cervicalis superficialis* 或則出於甲狀頸幹，或則出於頸升動脈，橫過三角肌走到項肌上。肩胛橫動脈 *Art. transversa scapulae* 橫渡前斜角肌，走入鎖骨上凹，與鎖骨動脈平行。他超過肩胛韌帶，達到棘上凹，與旋肩胛動脈 *Art. circumflexa scapulae* 平行。C、乳房內動脈 *Art. mammaria interna* 超過胸膜頂在胸鎖關節上，達到前胸壁，從胸骨側面向下行。他後來成爲腹壁上動脈 *Art. epigastrica superior*，在腹直肌鞘裏出來。他與腹壁下動脈 *Art. epigastrica inferior* 構成主動脈的一個副血行。他的分枝如下：前縱隔動脈。*Astoria mediastinales anteriores* 心包膈動脈 *Art. pericardiophrenica* 與膈神經同往心包及膈膜。肋間枝 *Rami intercostales* 及穿枝與穿通胸壁的乳房枝 *R. mammarii*。D、肋頸幹 *Truncus costocervicalis* 在起始部立即分爲頸深動脈 *Art. cervicalis profunda* 及上肋間動脈 *Art. intercostalis suprema*。頸深動脈在第一肋及第七頸椎橫突之間，分枝向

項深肌，並且在這條路上分出兩個脊動脈。上肋間動脈超過第一肋頸下行至第一及第二肋間腔。

第二、鎖骨下動脈的頸部

從斜角肌隙到鎖骨下緣。他位置在鎖骨上凹的深部，前鋸肌的上尖，分爲頸橫動脈 *Art. transversa colli* 爲頸闊肌所被覆，通過腋叢小束之間，供給項背，肩胛諸肌。他的升枝向上到項肌。降枝在肩胛骨棘緣經行。

第三、腋動脈 *Art. axillaris*

從鎖骨緣達到胸大肌下緣。爲腋叢所包圍。腋靜脈在他的前方。對着腋窩的下側，他爲腋筋膜及淋巴腺所被覆。他又分爲三部：第一部達到胸小肌緣，第二部在胸小肌下，第三部達到胸大肌。他的分枝如下：胸枝 *Rami pectorales* 他往往與肩峯枝 *Ramus acromialis* 出於一個公共的胸肩峯動脈 *Arteria thoracoacromialis* 供給胸肌。尋常在胸小肌緣上有一個動脈，稱爲胸外側動脈 *Art. thoracalis lateralis* 肩峯枝，在肩胛上，與肩胛橫動脈構成網狀的側枝血行，名爲肩峯網 *Pete acromiale*。肩胛下枝 *Rami subscapularis* 是三個至四個動脈枝，供給肩胛板下的肌肉。肩胛下動脈 *Art. subscapularis* 在肩胛外緣下行。他的末端也稱爲胸背動脈 *Art. thoracodorsalis* 他分爲：旋肩胛動脈 *Art. circumflexa scapulae* 他迴繞

肩胛外側緣，通過腋腔到背部。這個動脈與肩胛橫動脈的末端吻合，因此構成腋動脈重要的側枝血行。旋肱骨前動脈 *Art. circumflexa humeri anterior*，在喙（突）*M. coracobrachialis* 肱肌及三角肌 *M. deltoideus* 下面圍繞外科頸 *Collum chirurgicum* 而行。旋肱骨後動脈 *Art. circumflexa humeri posterior* 強大遠勝於旋肱骨前動脈，從腋窩外側圍繞外科頸而行，腋神經與他一同經過。往往兩條動脈出於一幹。

第四、 肱動脈 *Art. brachialis*

肱動脈與正中神經 *N. medianus* 都在二頭肌內側溝 *Sulcus bicipitalis medialis* 裏。他與一個強弱不等的肱靜脈叢偕行。除去一兩個肌枝外，有下列的分枝：尺側上副動脈 *Art. collateralis ulnaris superior* 與尺神經 *N. ulnaris* 並行。尺側下副動脈 *Art. collateralis ulnaris inferior* 直到肱動脈的下端他纔發出。三條動脈與前臂動脈在尺骨上構成多數吻合部，名爲肘關節網 *Rete articulare cubiti*。三動脈與旋肱動脈結合，其後構成肱深動脈 *Art. profunda brachii*。

第五、 前臂動脈 *Arterien des Vorderarmes*

肱動脈在尺骨窩裏分成兩個終末枝，就是橈動脈及尺動脈 *Art. radialis und ulnaris* 後一種同時生成骨間總動脈 *Art. interossea communis* 再分爲掌側及背側二種。

橈動脈 *Art. radialis* 起初隨着橈神經位置於旋前圓肌及肱橈骨肌之間，再下位置在肱橈骨肌及橈（側）屈腕肌 *M. flexor carpi radialis* 之間。在前臂的下三分之一他位置在表面。分枝是：橈側返覆動脈 *Art. recurrens radialis*，走向肘網 *Rete cubitale*。尺動脈 *Art. ulnaris* 通過肘管之後，與尺神經一同位置在尺溝 *Sulcus ulnaris* 裏。一直到下面纔稍稍接近，他們上面爲總頭 *Caput commune* 所被覆。分枝是：兩個尺側返覆動脈 *Arteriaes recurrens ulnares*。

骨間總動脈 *Arteria interossea communis* 在肘的深部，分爲掌側及背側骨間動脈。背側骨間動脈 *Art. interossea dorsalis* 在骨間膜的上端經由一個裂隙出現於前臂的伸側，供給前臂深層肌肉。骨間返覆動脈 *Art. recurrens interossea* 是背側骨間動脈的分枝。掌側骨間動脈，在屈拇長肌 *M. flexor pollicis longus* 旁邊，向旋前方肌 *M. pronator quadratus* 進行。在此處穿通骨間膜出現於伸側。有許多可見與正中神經偕行的正中動脈 *A. mediana*，這是出於尺動脈或者出於骨間動脈。

手的動脈 *Arterien der Hand* 尺動脈在分出腕背枝 *Ramus carpeus dorsalis* 以後，橈側從豌豆骨在腕橫韌帶之上入手掌，爲掌短肌 *M. palmaris brevis* 及掌筋膜 *Fascia palmaris* 所被覆。他在掌中分出深枝後，構成淺弓 *Arcus superficialis* 這個弓，分出四個掌側指總動脈

Art. digitales volares communes，他在皮皺裏裹基本指節 *Die Grundphalangen* 之間分歧，成兩個指掌側固有動脈 *Art. digitales volares propriae*。橈動脈尋常有一個與淺弓結合的分枝。他的主幹在外展拇長肌腱 *Die Sehnen des Abductor pollicis longus* 及屈指短肌之下，走向第一背側骨間腔 *Interstitium interossum dorsale*。動脈在此處，向背側骨間肌兩頭之間，屈曲走入手掌，構成深弓。深弓 *Arcus profundus* 為尺動脈的深枝所閉鎖，在屈指肌腱之下，直接在掌側骨間肌之上。他有一個拇指動脈。食指橈側動脈。及四個掌側掌動脈 *Art. metacarpae volares*。在手背可見由掌側骨間動脈的背側枝，尺動脈的腕背枝及橈動脈枝所構成的腕背網 *Rete carpi dorsale*。

丙、降主動脈

胸主動脈的枝別 *Aeste der Aorta thoracalis*

降主動脈可分為壁枝及臟腑枝。壁枝是：肋間動脈 *Art. intercostales* 從這上各分為一個前枝及一個後枝。後枝在分出脊動脈之後達於背肌。前枝位置在肋下緣的溝內，各分出外側皮枝 *Ramus cutaneus lateralis*，穿通肋間肌 *Mm. intercostales* 臟腑枝是：枝氣管後動脈 *Art. bronchiales posteriores* 在枝氣管後側經行。食管動脈 *Art. oesophageae* 供給食管。膈上動脈 *Art. phrenicae superiores* 牽引到膈。

腹主動脈的枝別 *Aeste der Aorta abdominalis*

壁枝是：膈下動脈 *Art. phrenicæ inferiores* 從下面達到膈膜，並且分出幾個腎上腺上枝 *R. suprarenales superiores*。腰動脈 *Art. lumbales* 他的排列，與肋間動脈相同，也分成一個前枝及一個後枝。

臟腑枝 *Rami viscerales* 分成有對枝及無對枝。有對枝 *Paarige Aeste* 腎上腺中動脈 *Art. suprarenalis media* 直接從主動脈裂孔 *Hiatus aorticus* 出來，走向腎上腺。腎動脈 *Art. renalis* 出於第二腰椎高處右角，（尋常右邊較深於左側）從主動脈到腎門。精索內動脈 *Art. spermatica interna* 或者出於主動脈，或者出於腎動脈。在腰大肌前面下行，與輸尿管交叉，沿腹膜下入骨盆。在男子，他與精索一同到辜丸，在女子，他就供給卵巢。無對枝 *Unpaare Aeste* 腹腔動脈 *Art. coeliaca* 他還是出於主動脈裂孔。他構成一個交叉幹，分成三枝，供給胃，肝，脾，胰腺及十二指腸兩個上段。他的三枝是：I. 胃左動脈 *Art. gastrica sinistra* 位置在胃胰皺襞裏，他在賁門及小彎左半分支。II. 肝動脈 *Art. hepatica* 在肝十二指腸韌帶裏經過，分成肝固有動脈 *Art. hepatica propria* 及胃十二指腸動脈。A. *gastroduodenalis* A. 肝固有動脈出現於肝門，分兩枝，並且分成膽囊動脈 *Art. cystica* B. 胃十二指腸動脈，在幽門後向下經過，分成 1. 胃右動脈 *Art. gastrica dextra* 向大彎右半經行。2. 胃網膜右動脈

Art. gastropioloica dextra 在幽門胰腺間走向大彎。胰十二指腸上動脈 Art. pancreatico-duodenalis superior 在十二指腸上部及胰頭裏分岐。III. 脾動脈 Art. lienalis 在胰上緣胃後面到脾。他分爲胃網膜左動脈 Art. gastropioloica sinistra 在大彎經行。於胰有胰枝 Rami pancreatici 胃短動脈 Art. gastricae breves 分布在胃裏。腸系膜上動脈 Art. mesenterica superior 出於主動脈，直接在腸系膜根裏十二指腸上下橫部的中間走向下方。他供給十二指腸的下段，空腸，迴腸升結腸及橫結腸。他分爲：胰十二指腸下動脈 Art. pancreatico-duodenalis inferior 走向胰及十二指腸。空腸及迴腸枝 Rami jejunales et ilei 迴結動脈 Art. ileocolica 他供給最下的迴腸及盲腸，他是腸系膜上動脈的終端。他的分枝走向蚓突，名爲蚓突動脈 Art. appendicularis。於升結腸，有右結腸動脈 Art. colica dextra。於橫結腸，有中結腸動脈 Art. colica media。腸系膜下動脈 Art. mesenterica inferior 在第三腰椎高處，出於主動脈，在腸系膜裏向左右下經過。他供給降結腸，乙狀結腸及直腸。他分爲：左結腸動脈 Art. colica sinistra，爲降結腸而設；乙狀動脈 Art. sigmoidea，爲乙狀結腸而設；痔上動脈 Art. haemorrhoidalis superior，爲直腸而設。

丁、主動脈終枝 Endäste der Aorta

主動脈，在第五腰椎的高低，分爲兩個髂總動脈 Art. iliace communes 作爲一個菲薄血

管名爲薦骨中動脈 *Art. sacralis media*，直到尾椎。

髂總動脈，從起始部斜向下外方經過到小骨盆。分爲髂外動脈 *Art. iliaca externa* 及腹下動脈 *Art. hypogastrica*。

A 腹下動脈起於腰肌內側，走入骨盆。自此發出一條結締織索，就是臍外側韌帶 *Lig. umbilicale laterale*。消滅的臍動脈，走到臍部。腹下動脈的分佈區域，可分爲兩部：1. 骨盆壁及臀，2. 骨盆內臟及會陰。

1. 走到骨盆壁及臀部的：髂腰動脈 *Art. ilioumbalis* 從腰肌後方走向髂凹。他與旋腸骨（髂）深動脈 *Art. circumflexa ilium profunda* 吻合。薦骨外側動脈 *Art. sacrales laterales* 供給骨盆內肌，通過薦骨孔，成爲脊枝 *Rami spinales*，並且通過薦骨後孔，成爲背枝 *Rami dorsales*。臀上動脈 *Art. glutea superior*，見於梨狀肌 *M. piriformis* 的上面，通過坐骨小孔，沿着臀大肌 *M. gluteus maximus* 分出許多枝別，向前沿着臀小肌的附着線分歧。臀下動脈 *Art. glutea inf.* 在梨狀肌下，通過坐骨小孔在臀大肌下經行。他在此處位置於坐骨神經的內側，分枝與肌肉，就是坐骨神經並行動脈 *Art. comitans nervi ischiadici*（股動脈的側枝血行）。閉孔動脈 *Art. obturatoria* 順着骨盆側壁經行，沿終線走入閉孔管 *Canal. obturatorius*，過了閉孔管，他就離去骨盆，在外展肌羣裏分歧。他在骨盆內，與腹壁下

動脈 *Art. epigastrica inferior* 吻合，在骨盆外，與旋股內側動脈 *Art. circumflexa femoris medialis* (股的側枝血行) 吻合。

2. 向着骨盆內臟及會陰：他分爲：膀胱上及下動脈 *Art. vesicales superiores und inferiores* 爲膀胱、陰道、精囊、及輸精管 *Vas. deferens*。(輸精管動脈 *Art. deferentialis*) 爲子宮，有子宮動脈 *Arteria uterina*，他在子宮側緣的闊韌帶裏向上行，供給陰道上部及子宮。在妊娠中，他的口徑加增。爲直腸，有痔中動脈 *Art. hemorrhoidalis media*。陰部內動脈 *Art. pudenda interna* 與臀下動脈經行，在梨狀肌下，通過坐骨小孔。他在坐骨棘內面，從一個小溝裏經過，穿出坐骨小孔，入坐骨直腸凹，他就位置在坐骨內面。分枝是：痔下動脈 *Art. hemorrhoidalis inferior* 橫過坐骨直腸凹到直腸。會陰動脈 *Art. perinei* 與腹膜枝供給腹膜自身，與陰囊後枝 *Rami scrotales posteriores* 供給陰囊。 *Das Scrotum* 陰莖動脈 (陰蒂) *Art. penis (Clitoridis)* 構成陰部脈管的終端，在分出尿道球動脈 *Art. bulbi urethrae* (前庭球 *Vestibuli*) 之後，裂爲陰莖 (陰蒂) 深動脈，*Art. profunda penis (clitoridis)* 及陰莖 (陰蒂) 背動脈 *Art. dorsalis penis (clitoridis)*)

B. 腸骨外動脈 (股動脈) *Arteria iliaca externa (femorialis)* 在 *Pupart* 氏韌帶下出來的部位，稱爲股動脈，分成以下各部份：腹段，股段，膝段，小腿段及足部。

1. 腸骨外動脈的腹段 *Das Bauchstück der Arteria iliaca externa*，在腸腰肌內側腹膜後下行。從他發出來的分枝，直到脈管腔隙 *Lacuna vasorum* 纔發生如下：腹壁下動脈 *Art. epigastrica inferior* 起於股內側，橫過股靜脈上，沿入腹壁皺襞 *Plica epigastrica*，到鼠蹊管後壁裏，出現於股直肌鞘之中。腹壁動脈枝，與提舉肌 *Musc. cremaster* 結合走向辜丸，成為精索外動脈 *Art. spermatica externa*。旋腸骨深動脈 *Art. circumflexa ilium profunda* 起於股外側，沿着 *Poupart* 氏帶，走到腸骨前上棘 *Spina iliaca ant. sup.* 與腸腔動脈吻合。

2. 股動脈的股段 *Das Schenkelstück der Arteria femoralis* 從脈管腔隙 *Lacuna vasorum* 達到內收肌裂孔 *Der Adductorenschlitz*。起初動脈位置在腸恥凹 *Fossa iliopectinea* 裏，為闊筋膜 *Fascia lata* 所被覆，自此以後，他就包埋在內收肌及股內側肌 *M. vastus medialis* 所構成的溝裏。差不多在他經過的中央，與縫匠肌 *M. sartorius* 交叉，他的分枝是：1. 腹壁淺動脈 *Art. epigastrica superficialis* 他直接從 *Poupart* 氏帶的底下出來，走向腹皮。2. 旋髂（腸骨）淺動脈 *Art. circumflexa ilium superficialis*，沿着 *Poupart* 氏帶表面向上外側。3. 鼠蹊枝 *Rami inguinales* 供給鼠蹊部的皮腺及淋巴腺 *Die Haut- und Lymphdrüsen der Leistenegend*。4. 陰部外動脈 *Art. pudenda externa* 供給陰部皮膚，他分為陰囊前枝或陰脣前枝 *Rami scrotales*。5. *labiales anteriores*。5. 股深動脈 *Art. profunda femoris* 他在脈管腔隙有數纏，構成大

腿的主要血管，分枝如下：A、旋股內側動脈 *Art. circumflexa femoris medialis* 走向內方供給內收肌，並且在小粗隆 *Trochanter minor* 的旁邊向後行。他與閉孔枝 *Ramus obturatoria* 及旋股外側動脈 *Arteria circumflexa femoris lateralis* 爲重要的吻合。B、旋股外側動脈 *Art. circumflexa femoris lateralis* 較內側強大，超過腸腰肌的末端，爲股直肌及縫匠肌所被覆，向外走到大粗隆 *Trochanter major*。他有一個降枝 *Ramus descendens* 在股直肌及股中間肌 *M. vastus intermedius* 之間，向下行。C、穿動脈 *Art. perforantes* 有三個，構成股深動脈的終枝。第一穿動脈 *Die Perforans prima* 最強大，在最下面，從恥骨肌 *M. pectineus* 下緣向後。第二穿動脈 *Perforans secunda* 沿着內收短肌 *M. adductor brevis* 附着部下方，直到屈肌。第三穿動脈 *Perforans tertia* 在內收長肌 *M. adductor longus* 上走到股的後面。旋股動脈的起始部，種種不同，往往一個或兩個，出於股動脈，以代出於股深動脈的枝別。6. 最上膝動脈 *Art. genu suprema* 直接超過內收肌裂孔，分佈於膝關節，就在那裏，補成關節網 *rete articulare*。

3. 股動脈的膝段 *Kniestück der Femoralis* (膕動脈 *Art. poplitea*) 這個動脈在通過內收長肌之後，爲半膜狀肌 *M. semimembranosus* 所被覆。其後在膕平面 *Planum popliteum* 裏出現。在此處，起初動脈在囊壁後方，再向下去，在膕肌 *M. popliteus* 之上。通過膕管之後，他就

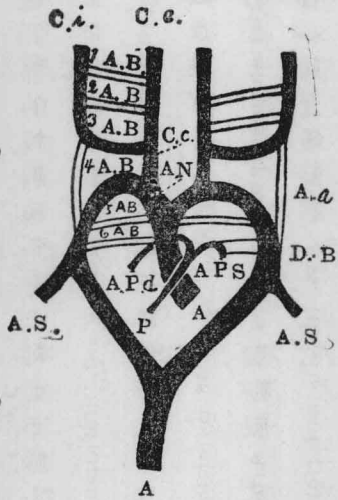
離去膝窩。靜脈在動脈之後，脛神經 *Nervus tibialis* 在表面。他的枝別，一部在肌肉，一部分配於關節。分配在關節的枝別，尋常有五種如下：膝上動脈 *Art. genu superiores* 有內外兩條，在股踝上走向前方。膝下動脈 *Art. genu inferiores* 亦分內外，前一種超過脛骨內結節。Der medialen Tibiaknurren 後一種，超過腓骨頭 *Das Fibulaköpfchen* 向前行。膝中動脈 *Art. genu media* 穿過後囊壁走向膝叉韌帶 *Das Kreuzband*。

4. 小腿的動脈 *Arterien des Unterschenkels* 脛動脈 *Arteria poplitea* 在脛管內並且是在脛管末端，分成脛（骨）前及後動脈 *Art. tibialis anterior und posterior* 並分為腓（骨）動脈 *Art. peronea* 最後一種，或者作為脛動脈分枝，或者作為脛骨後動脈的枝別。脛前動脈在脛肌 *M. popliteus* 下緣，通過上面的孔走入骨間膜向前行。他起初在脛骨前肌 *M. tibialis anterior* 及伸趾長肌 *M. extensor digitorum longus* 的中間經行，其後在脛骨前肌及伸趾長肌 *M. extensor hallucis longus* 中間進行，此後在足背上，成為足背動脈。 *Art. dorsalis pedis* 他的枝別是：脛返覆動脈 *Art. recurrens tibialis* 走向關節網。脛後動脈 *Art. tibialis posterior* 在比目魚肌 *M. soleus* 及腓骨深肌 *Die tiefen Wadenmuskulatur* 間向下行。再向下他在 *Achilles* 氏腱內側為鋸齒狀韌帶 *Lig. laciniatum* 所被覆，沿着內踝 *Malleolus medialis* 及跟結節 *Tuber calcanei* 之間，在足底上成為足底動脈 *Art. plantaris*。腓（骨）動脈 *Art.*

peronea 沿脛骨後肌 M. tibialis posterior 腓側起始部下

5. 足動脈 Arterien des Fusses 足背動脈在十字韌帶內股之下足背之上，經過伸踮長肌
 腱的中間，走向第一骨間肌的附着部，隱入深層，與足底弓 Arcus plantaris 吻合。他分出跗
 動脈 Art. tarsaeae 有二三條小的內側動脈及一個強大的外側動脈，他產出一個足背網。
 蹠背動脈 Art. metatarsae dorsales (第二及第四) 就出於此。每一條分為兩個很短的趾
 背動脈 Art. digitales dorsales 有許多例，可見蹠背動脈，出於弓形動脈 Art. arcuata 就是
 出於足背動脈很強大的外側枝。第一蹠背動脈直接就是足背動脈的繼續部。足底內
 側及外側動脈，構成脛後動脈的繼續部，他在展踮肌長頭下，走向足底。足底外側動脈。

主動脈弓形退化的部份
細線表示退化的部份



- A 主動脈
- A.B. 1 2 3 4 5 6 主動脈弓 1 至
- 6 Ci 背側頸動脈或頸內動脈
- Ce 腹側頸動脈或
- 頸外動脈
- Cc 頸總動脈
- An 無名動脈
- Aa 動脈
- As 鎖骨下動脈
- DB. Botalli 氏管
- P 肺動
- As 鎖骨下動脈
- Botalli 氏管
- P 肺動
- Apd 肺動脈右枝
- Aps 肺動脈左枝

位置屈趾長肌的足底頭上，走向足底外側溝，在溝裏向前行。他在跗骨底，向內曲屈，構成

足底弓 *Arcus plantaris*。這個弓，在第一骨間中隔裏，爲足背動脈所閉鎖。足底內側動脈在足底內側溝裏經行，分爲淺深兩枝。足底弓分出四條跗動脈，再分爲趾動脈。

主動脈的始基 *Anlage der Aorta*

起初有兩個動脈弓，弓狀圍繞頭腸腔（咽腸）*Die Kopfdarmhöhle (Pharynx)* 向背面尾側牽引。所謂原始主動脈 *primitive Aorten* 後來平行的部份結合，成爲無對的主動脈管。最初的兩個主動脈在胎生經過中每一個主動脈還得加上五個弓，因此可分爲六個主動脈弓。但須注意的，就是這六個弓，不是同時並見。而且原始的第五弓，迅速消滅，所以從前只曉得五個弓。六個弓起於腹側動脈幹 *Truncus arteriosus*，頭腸腔包圍在弓裏，背側每邊合成一個長幹。兩個長幹合起來成爲無對的主動脈。從腹側的兩長幹，產生動脈弓，背側的兩幹合而爲一。從每六弓及四長幹，發育成爲永久性狀如下：一、二、五弓的中段，完全消滅，固有的是第三弓，所以第三及第四第六弓保存。腹側的長幹，在第三、四弓之間，兩側上方，合成頸總動脈；腹側兩邊的長幹，從第三弓上方，變成頸外動脈，兩個第三弓，在頸內外動脈間，構成連結部；各側由背側長幹，從第三弓上方生成。從第四弓及背側長幹，在這個弓的右下方，構成鎖骨下動脈。這個弓的左側，發育非常強盛，就成爲固有的主動脈弓 *Arcus aortae*。當右側鎖骨下動脈，從主動脈弓發生的時候，左側的鎖骨下動脈纔是一個

管子，後來從主動脈成爲分歧的續發血管。第四弓起始部，右側成爲無名動脈。在他的底下，心包及動脈球成立。第六弓的右側完全消滅，左側著明發育，與主動脈球從右心來的部份結合，成爲肺動脈。肺動脈成爲 *Boethii* 氏動脈管，到後來纔消滅，在胎生時代，有僅少的固有肺動脈，在官能上區別。從主動脈的遠側端出來兩個臍動脈。兩個股動脈，起初只構成兩個臍動脈的小枝。臍動脈的起始部，直到臍動脈出發部，成爲腸骨總動脈 *Arteria iliaca communis*。自此以上的部份，發生骨盆枝。成爲腹下動脈 *A. hypogastrica*，他的遺殘部消滅，後來成爲臍外側韌帶。從卵黃循環 *Der Dotterkreislauf* 僅留下右側臍腸系膜動脈 *Arteria omphalomesenterica* 的一段，成爲腸系膜上動脈 *A. mesenterica superior*，左側的臍腸系膜動脈，消滅沒有痕跡。

C 靜脈 *Die Venen*

靜脈的一般性狀 *allgemeines Verhalten der Venen*

靜脈從毛細管收容血液，導引他到心臟。他是求心性導管 *centripetaler tendende Gefässe*。靜脈系統的容積 *Die Capacität* 遠大於動脈系統。靜脈構成許多著明的吻合部，往往成爲有形的網，所謂叢 *Plexus*。靜脈往往隨同動脈在他的區域裏經行。四肢遠側半部的動脈，各有兩個並行靜脈 *Venae comitantes*。四肢及頸有靜脈性的副循環 *venöser Collateral-Kreislauf*

在皮下細胞組織裏，爲表面的皮下靜脈及靜脈叢所構成。靜脈構成一種好像動脈的異網 *Das Wundernetz*，他排成空隙狀，稱爲海綿體 *Corpora cavernosa*。在顱裏靜脈擴張爲靜脈竇。

組織學的構造

靜脈壁成於三層，如同動脈壁，只有各層的性狀與動脈壁不盡相同。靜脈壁大致較動脈壁菲薄而弛緩，所以他大致是膠着性，倘使他不是附着在緻密組織上的地方。各層的性狀如下：內膜 *Die Tunica intima* 的構造，如同動脈，他往往成爲半月狀的小皺襞，所謂瓣 *Die Klappen*，他在靜脈腔裏，或者在小靜脈走入大靜脈的開口部。中膜 *Die Tunica media* 構造種種不同。有許多地方，完全沒有中膜，如同肝靜脈的樣子，有許多地方拿結締組織帶着彈力纖維，替代肌層，所以完全沒有肌層的，如同骨靜脈，腦靜脈，硬腦膜靜脈之類。外膜或名纖維膜 *Die Tunica externa, adventitia*。在大靜脈，構成血管壁狼著明的部份，他尋常總較中膜強大。靜脈有半月狀瓣，在四肢尤然，他使血液容易前進。

靜脈系統的排列 *Die Anordnung des Venensystems*

I 肺循環的靜脈 *Venen des Lungenkreislaufes*

肺靜脈 *Venae pulmonales*

肺靜脈，從肺的毛細管集合動脈血，在肺門見於肺動脈的下面，向水平走入左房。每側可分爲上下肺靜脈，右側尋常還有第五個小幹。肺靜脈的根部區域不是完全閉鎖的，因爲收容枝氣管靜脈的緣故。

II 體循環的靜脈 *Venen des Körperkreislaufes*

大循環的靜脈，可分成三個區域。1. 心靜脈區域，2. 上腔靜脈區域，3. 下腔靜脈區域。

A 心壁的靜脈 *Venen der Herzwand*

心靜脈，在後面集合於冠狀竇 *Sinus coronarius*，竇在冠狀溝裏，位置於左房及左室之間。他收容的靜脈如下：1. 心大靜脈 *Vena magna cordis* 在前縱溝裏經過，從心左耳下走入冠狀溝，再向背側開口在竇裏。2. 左室後靜脈 *Vena posterior ventriculi sinistri* 在左室後側壁經過，開口於心大靜脈。3. 心中靜脈 *Vena media cordis* 在後縱溝裏經過。4. 心小靜脈 *Vena parva cordis* 在右冠狀溝裏經過。有許多小靜脈，直接開口於右室。5. 左房斜靜脈 *Vena obliqua atrii sinistri* (Marshall氏) 是上腔靜脈近側部的贖件 *Das Rudiment des proximalen Anteiles der Vena cava superior*，成爲一個很細的血管，位置在上腔靜脈韌帶裏。

B 上腔靜脈的區域 *Gebiet der oberen Hohlvene*

上腔靜脈，從兩個無名靜脈 *Venae anonymae* 生成。是一條五六仙米長的大幹，在主動脈

右側，右縱溝前面向下行。兩無名靜脈的會合部，在右第一肋軟骨的稍下方。

無名靜脈

無名靜脈，由鎖骨下靜脈 *Vena subclavia* 帶上內頸靜脈 *Vena jugularis interna* 會合而成。每一側的會合部，所謂靜脈角 *Angulus venosus*，在胸鎖關節後面。左無名靜脈較長於右，在胸骨柄 *Manubrium* 後面斜走入會合部奇靜脈系統 *Das System der Vena azygos* 也夾在上腔靜脈區域裏。完全流入上腔靜脈的：1. 甲狀腺奇靜脈 *Vena thyroidea ima* 從甲狀腺下緣走來，並且收容自喉來的枝別。2. 椎靜脈 *Vena vertebralis* 一部份收容脊靜脈 *Venae spinales*，一部份起根在頸部的脊椎外叢裏，開口於無名靜脈。3. 乳房內靜脈 *Vena mammaria interna* 收容心包膈靜脈及胸腺靜脈 *Venae pericardiacophrenicae*。他的起始部，名為腹壁上靜脈 *V. epigastrica superior*。頸靜脈從頸動脈區域收容血液，分配於內外頸靜脈 *V. jugularis interna und externa*。外頸靜脈，又收容頸前靜脈 *V. jugularis anterior*。

內頸靜脈

從顱腔匯集血液。他在頸靜脈孔下緣，有一個膨大部，就是頸靜脈上球 *Bulbus venae jugularis superior*，隨着頸內動脈經行，下面與頸總動脈下行，與鎖骨下靜脈會合，在胸鎖關節之後所謂靜脈角裏，走入無名靜脈。在會合之前，他構成一個膨大部，就是頸靜脈下球

Bulbus vena jugularis inferior。內頸靜脈是匯合硬腦膜竇 Sinus durae matris，面總靜脈 V. facialis communis 及固有的內臟枝。1. 硬腦膜竇，在頭內靜脈之上，匯集從腦、眼、耳來的血液，見神經學。2. 面總靜脈，匯合面前後靜脈 Vena facialis anterior und posterior，他位置在下頷角的下面，往往有一個吻合部送往外頸靜脈。a 面前靜脈出於頷外動脈及面橫動脈 Art. maxillaris externa und Art. transversa faciei。他收容從內眥來的額靜脈 Venae frontalis 顯靜脈 V. temporalis 及眥靜脈 V. angularis 並且與眼靜脈 V. ophthalmica 吻合。又收容脣及類的靜脈。b 面後靜脈 V. facialis posterior 與外頸動脈上終枝一致，他匯集從顳部及翼肌部 Region der musculi pterygoidei 來的血液。在他這裏還可見顯深靜脈 Venae temporales profundae，推而言之，還有從翼叢 Plexus pterygoideus 來的分枝，走入顳下凹 Fossa infratemporalis。c 內臟枝。a 咽上下靜脈 V. pharyngea superior et inferior。在咽，構成咽叢 Plexus pharyngeus，或者直接流入頸靜脈或者流入面總靜脈。b 脣靜脈 Vena lingualis。收容舌及口腔底的血液。c 甲狀腺靜脈 Vena thyroideae 收容喉及甲狀腺上部的血液。

外頸靜脈

在外耳後面發生，爲頸闊肌所被覆，從胸鎖乳突肌上面下行，在鎖骨上凹 Fossa supracleavicularis 裏與鎖骨下靜脈會合。流入這個靜脈的：頸橫靜脈 V. transversa colli，皮下項靜

脈 *V. cervicalis subcutanea*, 枕靜脈 *V. occipitalis*

頸前靜脈

這是種種構造不同的靜脈，在下頷緣的底下起始，經過胸鎖乳突肌前緣，入頸靜脈凹，在兩旁靜脈的中間，構成吻合部。（頸靜脈弓 *Arcus venosus juguli*）他走入兩側頸靜脈的一條靜脈。頸正中靜脈 *V. mediana colli* 在頰下起根，或者流入靜脈弓，或者構成弓的一部。

鎖骨下靜脈

在動脈的內側上升，通過前斜角肌隙，出胸廓上口。他收受肩胛帶及上肢的血液。上肢靜脈，分爲淺，深靜脈系統。深靜脈 *Die tiefliegenden Venen* 隨着動脈，尋常分二枝，也往往成爲網狀。照規矩，他有肱靜脈 *V. brachiales*，尺靜脈 *V. ulnares*，橈靜脈 *V. radiales*，及骨間靜脈 *V. interosseae* 各二條。淺靜脈 *Die oberflächlichen Venen* 在皮下組織裏，構成粗網。常在的皮靜脈，由此爲多少不等的發育。這是：1. 橈側皮靜脈 *radiale Hautvene* 頭靜脈 *Vena cephalica* 在前臂的橈側，起初通過外側二頭肌溝，再通過胸骨三角肌溝 *Sulcus deltoideopectoralis*，在 *Mohrenheim* 氏三角裏流入鎖骨下靜脈。2. 尺側皮靜脈 *ulnare Hautvene* 貴要靜脈 *Vena basilica* 在手背起始，沿尺側屈腕肌 *M. flexor carpi ulnaris* 向內二頭肌溝上行，在肱的中部，穿通筋膜，與肱靜脈會合。他的開口部可以一直上至腋窩。3. 正中皮靜脈 *mittlere Haut-*

veae, 正中靜脈 *Vena mediana* 起於腕的掌側, 成爲前臂正中靜脈 *V. mediana antibrachii*, 走向鷹嘴窩 *Die Ellbogengrube*。在此處他或者分爲貴要正中靜脈 *V. mediana basilica* 這一條移行於貴要靜脈, 他又分爲頭正中靜脈 *V. mediana cephalica* 這一條與頭靜脈會合, 或者他不分岐成爲肘正中靜脈 *V. mediana cubiti* 走入貴要靜脈。肱靜脈會合成爲腋靜脈 *V. axillaris*, 與鎖骨下靜脈接續, 收容旋肱骨靜脈 *Venae circumflexae humeri* 肩胛下靜脈 *Vena subscapularis* 胸靜脈 *Vena thracales* 及乳房外靜脈 *Vena mammaria externa*。

奇靜脈及脊柱靜脈

軀幹後壁及脊柱靜脈, 開口在奇靜脈及半奇靜脈 *Vena azygos und hemiazygos* 裏。兩者起於薦骨, 在膈的中脚及內脚之間, 走入胸腔, 半奇靜脈在第八胸椎高處, 從左側橫渡脊柱, 到奇靜脈。在縱隔後上緣, 屈曲超過右枝氣管, 開口於上腔靜脈, 緊接發端部之前, 他走入心包。奇靜脈及半奇靜脈, 收容肋間靜脈及腰靜脈 *Venae intercostales und lumbales* 上面的肋間靜脈, 合起來上下排列, 向下成爲奇靜脈及副半奇靜脈 *Azygos und Hemiazygos accessoria*。後縱隔靜脈 *Venae mediastinales posteriores* 食管靜脈 *Venae oesophagae* 及枝氣管靜脈 *V. bronchiales* 也屬於奇靜脈的區域。脊柱的靜脈 *Die Venen der Wirbelsäule* 構成椎靜脈叢 *Plexus venosi vertebrales* 有內外二種。椎內叢 *Plexus vertebrales interni* 成於椎靜

脈網 *Retia venosa vertebrarum*，位置在各個椎孔的邊上，通過在椎體後面下行的椎縱竇 *Sinus vertebrales longitudinales*，互相連合。椎外叢 *Plexus vertebrales externi* 由椎體靜脈 *Venae basi vertebrales* 與椎內叢交通，分爲前後兩叢。後叢在椎弓上，沿着全部脊柱。前叢在椎體前側，主要在頸部及薦骨部。椎間孔也由椎間孔叢包圍。

C 下腔靜脈的區域

下腔靜脈，由於兩側腸骨總靜脈 *Venae iliacae communes* 會合而成。他從主動脈右邊上升，通過膈膜的腔靜脈裂孔，到胸腔裏，走入右房。流入下腔靜脈的，有下列各靜脈：
a 壁根 *Parietale Wurzeln* 1. 腰靜脈 *Vena lumbales* 2. 膈上及膈下靜脈 *Venae phrenicae superiores und inferiores* 這是從膈來的。
b 臟腑根 *Viscerale Wurzeln* 1. 從肝來的肝靜脈 *Venae hepaticae* 2. 從腎來的腎靜脈 *Venae renales* 3. 從副腎來的腎上腺靜脈 *Venae suprarenales* 4. 精索靜脈 *Venae spermaticae* 這是從胚腺（睪丸或卵巢）來的，他隨伴動脈，右邊直接流入腔靜脈，左邊入腎靜脈。

腸骨總靜脈

他與動脈完全一樣，由腸骨外靜脈，及腹下靜脈 *V. hypogastrica* 集合而成。

腹下靜脈

位置在骨盆外壁，與從腹下動脈分岐部來的靜脈匯合。他的根或者起於骨盆壁，或者起於內臟。

骨盆壁的靜脈。1. 臀上及臀下靜脈 *Venae gluteae superiores et inferiores* 分爲兩支，與同名動脈偕行。2. 閉孔靜脈 *Venae obturatoriae* 性狀與動脈同。3. 薦外側靜脈 *Venae sacrales laterales* 成爲薦骨叢。4. 腸腰靜脈 *Venae iliolumbales*

骨盆臟器的靜脈。他有一種特別屈曲，成爲靜脈叢構造。1. 痔叢 *Plexus haemorrhoidalis* 包圍直腸下端。2. 膀胱叢 *Plexus vesicalis*，集合外生殖器的血液。3. 子宮陰道叢 *Plexus utero-vaginalis* 只見於女子。4. 陰部總靜脈 *Venae pudendae communes* 與同名動脈一同經行。5. 陰部叢 *Plexus pudendalis* 是最強的靜脈叢，他以陰莖背靜脈及陰蒂靜脈的介紹，匯集來自生殖器的血液，在兩性生殖器，他從膀胱叢收容導引靜脈，在女子他更收容從子宮陰道叢來的血液，傾瀉入腹下靜脈。

腸骨外靜脈

與同名動脈並行。足的靜脈也分爲淺深二種。深靜脈的性狀與動脈同，他構成並行靜脈 *Venae comitantes*。足的深靜脈及小腿靜脈，是重複的。淺靜脈，如同在肱部一般，構成皮下網。他主要成爲兩幹。1. 小隱靜脈 *Vena saphena parva* 在足外緣，經過外踝後面，在兩個腓

腸肌頭 *Die Gastrocnemiusköpfchen* 中間上升到膕靜脈 *Vena poplitea* 2 大隱靜脈 *Vena saphena magna* 集合在足內緣，從內踝前面向上牽引，沿縫匠肌到鼠蹊下窩 *Fossa subinguinalis* 在那地方，通過卵圓孔達到股靜脈。

門脈

腸靜脈血，沿門脈 *Die Pfortader* 入肝，再經肝靜脈入下腔靜脈。門脈幹在胰頭 *Der Pankreas-kopf* 後面起始，從這地方，在十二指腸上水平部 *Pars horizontalis superior duodeni* 後方上行，然後在十二指腸肝韌帶裏走往門脈。門脈幹，主要是成於腸系膜上及下靜脈，脾靜脈。

腸系膜上靜脈，在他的右側有動脈偕行，收容小腸靜脈，盲腸靜脈，升結腸及橫結腸靜脈以及胃系膜右靜脈 *Vena gastropiploica dextra*。腸系膜下靜脈，從降結腸，乙狀結腸及直腸上部匯集血液，與腸系膜下動脈分別上行入十二指腸空腸皺襞。脾靜脈收容胃系膜左靜脈 *V. gastropiploica sinistra* 脾及胰腺枝，在脾動脈附近經行。脾靜脈的性狀，另外在內臟學裏再說。門脈系統，由痔叢 *Plexus haemorrhoidalis* 及臍部的皮靜脈，與下腔靜脈系統吻合。

靜脈系統的發育

全部靜脈系統，除下腔靜脈是例外，其餘都是對側性發育。發育可分成三區域。上腔靜脈，下腔靜脈的區域，及門脈區域。1. 上腔靜脈的區域 *Das Gebiet der oberen Hohlvene* 從頭部來的原始頸靜脈 *primitive Jugularvene* 他自己從內外頸靜脈構成，外頸靜脈收容鎖骨下靜脈，與兩側主靜脈 *Die Cardinalvene* 結合構成 *Cuvier* 氏管，顯出上腔靜脈的始基。這種東西，起初是大小同等，位置在兩側，開口在右房的靜脈竇裏。兩側的主靜脈，對側性站在脊柱的兩邊，收容自原腎及軀幹後壁來的血液。血管發育在這個時期，有兩個對側性構造的上腔靜脈。到後來，兩個在上腔靜脈中間，構成一個吻合部，從左邊的腔靜脈導引血向右邊的腔靜脈。左腔靜脈的近側部消滅。只剩下開口部，成為冠狀竇 *Sinus coronarius*，他直接閉鎖成為 *Marshall* 氏靜脈及左腔靜脈皺襞 *Plica v. cav. sin.* 上面所講的吻合部，成為左無名靜脈 *V. anonymasistura* 右邊的 *Cuvier* 氏管及右邊頸總靜脈的下部，成為上腔靜脈 *Vena cava superior*。頸靜脈的上部，成為右無名靜脈 *Vena anonyma dextra*。左側主靜脈，與消滅的 *Cuvier* 氏管，天然失其連絡，成為半奇靜脈 *Hemiazygos*。右側的主靜脈，剩下他的上半段，構成奇靜脈 *Azygos*。在兩個主靜脈中間，早已就有的吻合部，在這時候，他的構造再進行，成為半奇靜脈的開口部。2. 下腔靜脈的區域 *Das Gebiet der unteren Hohlvene*。下腔靜脈，發育為無對的小血管，他在脊柱上升到心臟。收容兩側的腎靜脈。後來下腔靜脈的

下部，是從右主靜脈 *Vena cardinalis dextra* 構成的。腎靜脈，構成下腔靜脈在種種狀況上生成的兩部境界。與左主靜脈相當的部份，歸於萎縮。由主靜脈下段的枝別，構成骨盆及股靜脈。右主靜脈移行到腔靜脈的時候，骨盆及股靜脈，也移行於腔靜脈。由左側來的血管，經過橫吻合部，到腔靜脈。3. 門靜脈的區域 *Das Gebiet der Pfortader* 臍腸系膜靜脈 *Venae omphalomesentericae* 送趨向靜脈 *Venae advehentes* 到肝裏，穿通肝質 *Die Lebersubstanz* 但在裏面分解。他到了後來，也把腸的血液送入肝臟，介在中間的腸系膜靜脈，開口在臍腸系膜靜脈。後來臍腸系膜靜脈萎縮，就從腸系膜靜脈，臍腸系膜靜脈的一部及從腸系膜靜脈開口部到肝門，成爲門靜脈。臍腸系膜靜脈的上段經由返向靜脈 *Venae revehentes* 從肝收集血液，這就是永久肝靜脈的始基。因胎盤循環的構成，門靜脈同他有一種交通。就是臍靜脈開口在門靜脈左枝，輸送肝的血液。但是血液的一部份，由一個早經在門靜脈左枝及右側肝靜脈終端之間的吻合部，流入靜脈管 *Ductus venosus* (Arantii 氏) 到後來管的開口的前進入腔靜脈。產後臍靜脈的下部消滅，成爲肝圓韌帶 *Ligamentum teres hepatis*，靜脈管也消滅。

D 胎兒循環 *embryonaler Kreislauf*

胎盤循環 *Der Placentalkreislauf* 是附屬在卵黃循環 *Der Dotterkreislauf* 的，他的特點如下：1.

胎兒血液，在胎盤裏，成動脈血。2. 胎兒血液，由胎兒心臟的作用而流動。3. 動脈性胎盤血的大部份，通過肝臟。4. 體循環的動脈脚與靜脈脚交通。5. 腔靜脈系統，由靜脈管與門靜脈交通。由三個臍血管，在臍帶裏從胎盤向胎兒牽引，因此成功母體與兒體間的循環關係。這三個臍血管，是兩個動脈一個靜脈。臍血管腹外部的纖維膜，成爲 Wharton 氏膠質。臍動脈是主動脈的有對末枝。臍靜脈無瓣，引導他的大部份血液到肝臟，只有小部份的血液由靜脈管迂回肝臟。動脈性及靜脈性的身體血管，由 Botalli 氏動脈管 *Ductus arteriosus* 及卵圓孔互相交通。

動脈管 (Botalli 氏) 結合肺動脈與主動脈，並且在肺還沒有官能的時期中，拿右室的血液送入主動脈。產後他立即消滅。卵圓孔使兩房交通，所以血流的狀況常是下列的樣子：從下腔靜脈來的血液，分爲兩派。一派經過卵圓孔入左房，由此入左室，由左室入升主動脈；另外一派是順着走入右室，在肺動脈及 Botalli 氏管的路上入降主動脈。肺還沒有官能，所以只含有極少的血液。同爲下腔靜脈的血流，分配在房的後部，所以通過卵圓孔的枝流 *Der Astrom*，只有很少的部份與上腔靜脈血混合，但是通過 Botalli 氏管的枝流，收容上腔靜脈大部份血液。因此上半身較下半身，可得着極多量的動脈血。兩者的發育不同也就因此。

二、淋巴系統 Das Lymphgefäßsystem

一般性狀

從血管分離出來的血漿 Plasma sanguinis 作為一種由新陳代謝變化的液體，在一定的道路裏，由此再回到血中。這種液體稱為淋巴 Die Lymphe。淋巴所運動的道路，稱為淋巴管 Die Lymphgefäße。在這個管系統起始部之下各分意見。一種學者他說淋巴管也像血管，完全是閉鎖管與液小管不是直接結合。照別的學者觀察，所謂液小管 Die Saftkanälchen（結締織裂隙 Bindegewebshöhlen）就是淋巴管固有的起始部。中等的淋巴管有三層與血管同類的管膜。在淋巴管內部，可見密排的瓣膜。淋巴管的排列和經過非常不等。尋常他的經過，是索狀小束，一部分淺的，分配在皮下，一部分深的，在血管附近。在動脈通骨小管的地方，淋巴管構成血管周圍腔 perivasculäre Räume，所謂淋巴鞘 Die Lymphscheide。身體漿液腔，以淋巴管通過淋巴裂口 Die Stenata 結合而成。漿液體就由此輸入淋巴行 Die Lymphbahnen。在淋巴行裏，除淋巴管外，有所淋巴濾囊 Die Lymphfollikel 作種種的結合，為淋巴小體的出產地。

淋巴濾囊及淋巴腺

這是成於澱粉狀組織。淋巴濾囊分為：1. 腸管全部黏膜的孤立濾囊 solitäre Follikel 2.

Payer 氏淋巴集團，在迴腸裏，作為孤立濾囊的羣集。3. 舌根的濾囊腺 *Die Balgdrüsen* 4. 扁桃體 *Tonsillen* 是濾囊腺的羣集，在兩腭弓中間，並且成為咽扁桃體 *Pharynx-Tonsille*。

淋巴腺 *Die Lymphdrüsen*

淋巴腺或淋巴結 *Der Lymphknoten* 是卵形或圓形實質構造 *parenchymatöse Gebilde* 介在淋巴行中間。他的顏色是紅灰色至紅色。他為一個纖維性結締織所成的外膜包圍。從被膜上分出結締性中隔，走入內部。他的內部，可分為一個皮質及一個髓質 *eine Rindenschicht und eine Marksubstanz* 在皮質裏，介在澱粉狀組織中間的腔隙，較大於髓質。在皮質裏，可見淋巴濾囊，在髓質裏可見髓索 *Die Markstränge*。澱粉狀組織內，有腺的稍須深陷的部位，就是門 *Hilus*，淋巴管從此進出。前一種稱為輸入管 *Vasa afferentia* 後一種稱為輸出管 *Vasa efferentia*。結締織被膜，在腺門增厚，成為腺門間質 *Das Hilustroma*。淋巴流由輸入管到皮質的裂隙裏，由此更入髓質，由髓質他被輸出管的根部所收受而排洩。淋巴結有多數血管。淋巴腺散在或羣集，見於關節的屈側，在頸部的血管腔，在骨盆側壁，在肺莖 *Der Lungenstiel*，在肝門，在腸系膜裏，在腹膜後腔 *Der Retroperitonealraum* 以及縱隔內均可看見。各個淋巴腺，保持身體一定部位或器官的淋巴，因此可稱為部位的淋巴腺 *regionäre Lymphdrüsen*。

淋巴系統的排列 Die Anordnung des Lymphgefäß-Systems

淋巴管集合起來成爲大淋巴幹。1. 頸幹 *Truncus jugularis* 集合頭及頸的淋巴，出於頸淺叢及深叢 *Plexus jugularis superficialis und profundus*。屬於淺叢的，是枕淋巴腺 *Lymphoglandulae occipitales*，耳後及耳前淋巴腺 *Lgl. auriculares posteriores et anteriores* 以及頷下淋巴腺 *Lgl. submaxillares*，屬於深叢的是面深淋巴腺 *Lgl. faciales profundae*，頸上及頸下深淋巴腺 *Lgl. cervicales profundae superiores und inferiores* 以及舌淋巴腺 *Lgl. linguales*。2. 鎖骨下幹 *Truncus subclavius* 集合從上肢及外胸壁來的淋巴。屬於他的，是腋淋巴腺 *Lgl. axillares*，肩胛下淋巴腺 *Lgl. subscapulares*，及肘淋巴腺 *Lgl. cubitales*。3. 枝氣管縱隔右幹 *Truncus bronchomediastinalis dexter* 集合胸部臟器的淋巴。屬於他的，是枝氣管淋巴腺 *Lgl. bronchiales*，肋間淋巴腺 *Lgl. intercostales* 前及後縱隔淋巴腺 *Lgl. mediastinales anterior und posterior*。4. 腰幹 *Truncus lumbalis* 與腰叢接續，屬於他的，是腸骨淋巴腺 *Lgl. iliacae*，腰淋巴腺 *Lgl. lumbales*，鼠蹊淺及深淋巴腺 *Lgl. inguinales superficiales et profundae*。腰幹集合骨盆壁，陰部及下肢的淋巴。5. 腸幹 *Truncus intestinalis* 是無對的，他結合無對的腹臟器淋巴，及腸肝脾胰的淋巴。屬於他的是腹下淋巴腺 *Lgl. coeliacae*，肝淋巴腺 *Lgl. hepaticae*，腸系膜淋巴腺 *Lgl. mesentericae*。在消化的時候，他還輸送乳糜 *Der Chylus*。

兩腰幹及腸幹合成一個攔在第三腰椎上的擴大部，就是乳糜池 *Cisterna chyli*。這是胸導管的起始部 *Der Anfang des Ductus thoracicus*。他在主動脈右側，經主動脈裂孔，走入胸腔，在主動脈及奇靜脈之間上升，在主動脈弓內包圍鎖骨下動脈，開口於右側血管角 *Angulus venosus* 在開口部的直前，收容頸幹及鎖骨下幹，在左側，可見枝氣管縱隔幹的部位 *Die Stelle des Truncus bronchomediastinalis*。

頸右幹 *Truncus jugularis dexter* 鎖骨下右幹 *Truncus subclavius dexter* 及枝氣管縱隔幹 *Truncus bronchomediastinalis* (右 *dexter*) 有一個公共的右淋巴導管 *Ductus lymphaticus dexter*，開口在右血管角裏。

淋巴系統的兩開口部，在靜脈裏，多誤認爲瓣膜。

神經系統 *Das Nervensystem*

一般性狀

神經系統，結合身體的一切構造，成一個協同的全體。他媒介外界印象的感覺，支配肌肉的動作及營養，循環，分泌各種官能。推開來講，他的中樞部裏，就是精神的住宅。神經系統，可分爲中樞及周圍兩部。中樞部，由腦，*Das Gehirn, Cerebrum* 脊髓 *Das Rückenmark,*

Medulla spinalis 及神經節 Die Ganglien, Ganglia 代表；周圍部，由神經 Nerven, Nervi 代表。腦脊髓互相並列，由延髓 Medulla oblongata 把他們結合起來。從髓管 Der Medullarrohr (外葉 Ektoderm) 發生。他與身體各器官的結合，由於四十三對神經索 Die Nervenstränge (腦脊髓神經 Cerebro-spinale Nerven) 的媒介。其中三十一對是脊髓神經，十二對是腦神經。除此以外，在神經節裏，還有一個重要的根神經系統 wurzelndes Nervensystem 即所謂交感神經系統 Das sympathische Nervensystem, Sympaticus 他作用的大部份，都在植物性官能 Die vegetativen Funktionen 上面。神經分爲兩類：1. 求心性導引或知覺性 centripetalleitende oder sensible 2. 遠心性導引或運動性 centrifugalleitende oder motorische 這種區別，是指他的導引力，不在他的外觀上。

組織學的

神經組織成於兩個有形原素 Die Formelementen 就是節細胞及神經纖維。還加上一種支柱組織 Das Stützgewebe, 就是神經膠質 Neuroglia。
甲、節細胞 Die Ganglienzellen 是大小不同的細胞，在這上面可區別一個或數個胞突。按着胞突的數目，分爲單極性 unipolare, 兩極性 bipolare, 及多極性細胞 multipolare Zellen。這種胞突裏的一個，不分枝，移行於神經纖維，因此他稱爲神經突或軸索突 Der Nerven-oder

Achsenzylinder-Fortsatz。此外的許多胞突，種種分歧，在各個節細胞之間，安置一種觸感 Der Kontakt，他名爲原漿突或樹狀突 Die Protoplasmafortsätze oder Dendriten。

乙、神經纖維 Die Nervenfasern 神經纖維的重要成分，是軸索 Der Achsenzylinder。他由種種被膜包圍。若使軸索被一個強折光力的髓鞘 Die Myelin-oder Markscheide 包圍，那就稱爲有髓纖維 markhaltige Nervenfasern，與此相反的就是無髓纖維 marklose。前一種外觀是白色，後一種是灰色，因此也稱爲灰色纖維，或者因爲他出於交感系統，所以又稱爲交感神經纖維 sympathische Nervenfasern。此外還有一種玻璃狀光明的被膜，到處可以看見胞核，就是 Schwann 氏鞘。一個節細胞，帶着軸索及末端裝置 Der Endapparat，代表神經系統官能的單位，名爲神經單位 Das Neuron。

在神經系統的中樞部裏，按着神經組織兩種成分的存在，可分爲種種部份。在灰白質 graue Substanz 偏重節細胞，在白質 weisse Substanz 裏，偏重神經纖維。

神經及節細胞的一般性狀

神經

有結締織被膜（神經鞘 Perineurium）的各個神經纖維，合起來成爲神經。運動性脊髓神經纖維，大致出於中央灰白腔 Höhlengrau，合起來成爲束，發出來就是前運動神經根

vordere motorische Nervenwurzeln, Radices nervorum, 至於知覺纖維在脊髓神經節裏, 經由後知覺根, 走入脊髓。性質與腦神經相似。一個神經, 按着神經經的混合, 含有分配在神經裏的纖維全數。這種纖維, 後來就分給他的各個蔓延區域。各纖維的一部份, 起初從此出發。各纖維的數目, 可由介在其間的神經節而加增。一定的神經纖維, 常屬於一定區域; 雖然達到一定的道路, 但往往有變化。神經的吻合部, 有種種形狀。倘使只有一個神經, 與另一個吻合, 這就是單吻合 *Anastomosis simplex*, 要是神經交互吻合, 就稱為相互吻合 *Anastomosis mutua*。亦稱神經叢 *Die Nervengefichte, Plexus nervorum* 這一種是常見的。神經根要是按照他的官能區別, 就可分為運動根及知覺根, 要是神經幹由兩種根混合成功的, 尋常稱為混合神經。神經在附着區域內, 構成末叢 *Die Endgefichte*, 其中還分有髓纖維, 分解為原纖維 *Fibrillen*, 起初失却髓鞘, 後來 *Schwann* 氏鞘也消滅。運動神經差不多見於各肌的中央, 在神經鞘裏, 構成末叢, 每一肌纖維, 分給一個有髓纖維。在入口的地方, 通過肌纖維肉膜 *Das Sarkolemma der Muskelfaser* 的時候, 失却髓鞘, 在收縮性物質的表面構成一個卵圓板, 就是運動性終板 *motorische Endplatte*。在平滑肌上, 只看見微細的網狀原纖維, 沒有終板。

知覺神經的末梢尋常有三種形狀: 1. 感覺上皮 *Die Sinnesepithelien* 在種種感覺器裏。 2.

游離神經末端，在角膜，口腔黏膜，及表皮的一兩個部位。3. 一種神經末梢，成爲特別的神經小體，如同 Vater-Pacini 氏小體 Meissner 氏觸小體 Merkel 氏觸細胞 Krause 氏終末棍，關節神經小體及生殖神經小體。

神經節

神經節代表中央及周圍神經纖維的叢集，帶着節細胞。中央神經纖維，或者與節細胞結合，或者通過節細胞。神經節的大小，種種不同，一方面是顯微鏡的很小的構造，別一方面也有大到二至三仙米的。顏色是帶紅灰色。神經節有如下各種：1. 脊髓神經節 Die Spinalganglien 見於脊髓神經的知覺性後根及一二個混合腦神經。2. 境界神經節 Die Grenzganglien 是一個神經節的索，沿着脊柱，屬於交感系。3. 一兩個腦神經的枝神經節 Die Astganglien einiger Hirnnerven 及交感神經的枝神經節。4. 周圍神經節 Die peripheren Ganglien 在一兩個器官之內。

甲 中樞神經系統 Centrales Nervensystem

一、脊髓 Das Rückenmark

A 外觀的性狀 Aeusseres Verhalten

脊髓位置在脊椎管裏，爲腦脊髓液所浸潤，提舉裝置 Der Aufhängeapparat 所保持，他在脊

椎管裏，一直延伸到第二腰椎的部位。他成爲一種圓柱狀索 *Zylindrischer Strang*，他有兩個膨大部，與上下兩肢的神經出發部一致，就是頸膨大及腰膨大 *Internescentia cervicalis und lumbalis*。脊髓從腰膨大向下，漸漸縮小，名爲脊髓圓錐 *Conus medullaris*，移行於線狀突，就是終線 *Filum terminale*。這個突起，直達到薦骨，這是下面脊椎的剩件，在胎兒，他是一直延伸到此處，尋常他已缺乏神經原素。按着身體部位，可分頸髓 *Das Halsmark*，胸髓 *Das Brustmark* 及腰髓 *Das Lendenmark*，在脊髓表面有一個縱溝。在前側，可見前正中裂 *Fissura mediana anterior*，後側可見後正中溝 *Sulcus medianus posterior*。這兩部份可以按着全長徑，把脊髓分作兩個對側性半部。側溝分爲前及後外側溝 *Sulcus lateralis anterior und posterior* 與脊髓神經前後根出發部一致。這兩個溝中的後溝，著明深陷，前溝只由神經根破裂，纔能看見，在完全無缺的脊髓上，不明瞭。脊髓的白質，由這種溝分爲各索。在前正中裂及前外側溝之間，可見前索 *Der Vorderstrang, Funiculus anterior*，在兩個側溝中間有側索 *Der Seitenstrang, Funiculus lateralis*，在後側溝及後縱溝之間，有後索 *Der Hinterstrang, Funiculus posterior*。在頸髓還有一個中間溝 *Sulcus intermedius*，加入前面所說的溝內，把後索分成兩個部位，外側部稱爲 *Burdach* 氏索或楔狀索 *Der Keilstrang, Funiculus cuneatus*，內側部，稱爲 *Goll* 氏索或薄索 *Zarter Strang, Funiculus gracilis*。

B 內部構造 Innere Struktur

在脊髓可分兩種物質，一是外面的白質，一是內面的灰白質。

1. 灰白質 Die graue Substanz

脊髓的灰白質，主要由節細胞所構成。脊髓的神經節，一般是多極細胞。除細胞外，更有支柱質。即神經膠質，以及所謂膠狀質 Gelatinöse Substanz。灰白質成爲柱狀，貫通全部脊髓，包圍中央管 Der Zentralkanal。在每一側可分一個前柱 eine Vorderhälfte 或前角 Das Vorderhorn 及一個後柱 eine Hinterhälfte 或後角 Das Hinterhorn 兩半部由於在中央管前後的灰白質連合 Die graue Commissur 互相聯絡。灰白質在水平斷面 Die Horizontalschnitten 成爲H字形。前角尋常較後角肥滿，在胸髓，還戴着一個側角 Das Seitenhorn。前角的節細胞，由他的巨大而顯著。後角在後外側，有Rolandi氏膠質 Substantia gelatinosa Rolandi 他與前角相反，是棍狀肥厚，偏帶尖形。後角的節細胞很小，不像在前角裏，他是沒有規則的羣集，散在其間。只有在後角底，並且在內側，節細胞排成Clarke氏柱所謂背核 Nucleus dorsalis，尋常只在胸髓下部及腰髓見之。在後角的外側，可見網狀突 Processus reticularis，是灰白質的橫斜小束。灰白質出於腰膨大及頸膨大。在這種部位，最富於灰白質。中央管是一個很狹小的管子，貫通脊髓全部。這個管在終線上，有一個小擴張部，就是終室 Ventriculus。

terminalis。管爲顫毛上皮所被覆，中央膠狀質 *Substantia gelatinosa centralis* 所包圍。

2. 白質 *Die weisse Substanz*

白質除分爲前索側索後索諸部外，更由結締織中隔，從軟膜 *Pia mater* 分成一小部。白質成於有髓神經纖維，頭側增加數目，以致脊髓漸漸增厚。白質的兩個前部，則由白質連合 *Weisse Kommissur, Commissura alba* 互相結合。白質表示脊髓一切的傳導徑路 *Die gesammten Leitungsbahnen des Rückenmarks*。這一種大概可作爲脊髓各部與腦往來的道路，或者可作爲脊髓各部互相連合的路。脊髓兩側同一的中樞。由白質連合互相結合。此外在白質裏，還有長道路的交叉部。屬於灰白質及白質一定的脊髓神經部，稱爲脊髓的節片 *Das Segment des Rückenmarkes*。節片的長徑，與他的厚薄成反比例。從節片到節片的道路，所謂節路或短路 *Segmental-oder kurze Bahnen* 更有一種路，是連合脊髓及腦的，稱爲長路 *Lange Bahnen*，由一定的纖維束列成。

前索的纖維系統 *Fassersysteme der Vorderstränge* 1. 固有前束 *Die Vorderstrang grundbündel, Fasciculi anteriores proprii* (Fleischigi 氏) 是節路，含有前運動神經根，除內緣不計外，充滿前索。2. 錐體前索道，大腦脊前束 *Die Pyramidenvorderstrangbahn, Fasciculi cerebrospinales anteriores s. pyramidales anteriores* 是一個遠心性的長路，從腦出來引到前角去，尋常從胸髓

中部向上，纔有這一種。他位置在前索與前正中裂反對的內側，在延髓裏，構成同側錐體的外側部。側索的纖維系統 *Fasersysteme der Seitenstränge* 1. 小腦側索道，小腦脊束 *Die Kleinhirnsseitenstrangbahn*, *Fasciculus cerebellospinalis* 是一個求心性的長路，出於 Clarke 氏柱，在側索後外緣上升，通過延髓及繩狀體 *Corpora restiformia* 達到小腦裏頭；纖維在此處交叉，並且終止在上蚓部 *Der Oberwurm* 這條道路，只見於胸髓及頸髓。2. 前外側索，前外側淺束 *Der anterolaterale Strang*, *Fasciculus anterolateralis superficialis* (Gowers 氏) 他的詳細關係及意義，還未十分明瞭，終止在延髓的側索核 *Der Seitenstrangkern* 裏。他的位置，在沿着脊髓全延伸部的側索前外緣。3. 錐體側索道，大腦脊側束 *Die Pyramidenseitenstrangbahn*, *Fasciculus cerebrospinalis lateralis s. pyramidalis lateralis* 是一個遠心性長路，與錐體前索道相同，走向前角。他位置在小腦側索道內面，他在缺少的時候，還占着小腦側索道的區域。4. 側索殘部，固有外側束 *Die Seitenstrangreste*, *Fasciculi laterales proprii* (Flechsig 氏) 構成節路，位置在灰白質外側，從前根達到後角的膠狀質。前外側索及錐體側索道，構成他的外側境界。

後索的纖維系統 *Fasersystem der Hinterstränge* 1. 後索固有束，楔狀束 *Hinterstrang grundbündel*, *Fasciculus cuneatus* (Burdach 氏) 是一個節路，構成後索的外側部。2. Goll 氏索，薄

索 *Fasciculus gracilis* 是一個求心性的長路，在 Goll 氏索的核裏終止。他起始到胸髓上部裏，爲結締性中間中隔 *Das bindegewebige Septum intermedium* 與後索固有束區分。Goll 氏索位置在後索內側。

C 脊髓神經諸根 *Die Wurzeln der Spinalnerven*

每一個脊髓神經，出於兩個根，一個是前運動根，一個是後知覺根。前根發於前角的運動性節細胞，在前側溝裏離去脊髓。後根出於脊髓神經節的細胞，在後側溝裏，走入脊髓。後根神經纖維的數目，三倍於前根。只有上椎間孔，對着根扇 *Die Wurzelfächer* 排列，向下漸深於所屬的神經根，所以這種神經格外延長，斜向下方。這種狀況在腰神經坐骨神經，達最高度。因此有許多降神經根，在下方構成脊髓的尾狀附屬物 *Der schweifartigen Anhang des Rückenmarks*，名爲馬尾 *Cauda equina*。

脊髓神經節 *Die Spinalganglien, Ganglia spinalia* 除兩側坐骨神經節，還位置在硬腦膜 *Dura mater* 內部之外，一切都在椎間孔裏頭。

D 發育 *Die Entwicklung*

脊髓及腦，是外胚葉構成。在外葉有一個肥厚部發育，所謂髓板 *Medullarplatte*，他向兩側充分發育，漸漸的變成一條向身體縱向經過的溝，背側開放，就是髓溝 *Medullarrinne*。這個

溝因發育的緣故，兩緣閉鎖起來，成爲髓管 *Medullarrohre* 這種閉鎖作用 *Der Schliessungsprozess* 從胎兒的項部起，向頭尾兩端進行。在現已閉鎖的髓管壁上，不多時可分兩層：一是上皮性，被覆管腔的內層，所謂內板 *Die Innenplatte*，一是外層，主要向脊髓矢狀裂隙兩側增殖的被覆板 *Die Mantelplatte*。被覆板側方的增殖，成爲灰白質前後角，這時候他的中部，成爲灰白質連合。從被覆層的一部份，發生膠質 *Substantia spongiosa* 神經膠質，就從這上出來，被覆層的別一部份，成爲節細胞及神經纖維。前角的節細胞，首先發育，並且送出他的軸索突，他的一部份，作爲前根，離去脊髓始基 *Die Anlage*，向腰壁裏面發育，別一部份，遺留在脊髓始基裏。從這種遺留纖維中的一種，圍着內板菲薄的腹側部增殖，成爲別側前角的神經節，構成白質前連合的起始部，別一種按着種種方向增殖，構成白質脊髓索的始基。脊髓神經前根向周圍發育的時候，在後根完全相反。他的增殖是從脊髓神經節，入後角的始基。脊髓神經節自身從神經節隆起 *Die Ganglienleiste* 構成。他是一個堤狀隆起部，在還沒閉鎖的髓溝緣上構成，後來位置在髓管外方，就在髓板到外胚葉表面的移行部上。這個堤起始，與體節 *Das Leibesegment* 一致增殖，構成一行結節，就是脊髓神經節。他所有的細胞送一個胞突向中央，一個向周圍。第一種向後角內發育，構成知覺根，別一種向體壁發展，構成脊髓神經知覺部。

脊髓這種構造機轉，充滿全部脊椎管的時候，骨格的長育超過脊髓的長育，骨格在構造器官裏，只達到腰部。

二、腦 *Das Gehirn, Cerebrum* 一般

由顱膜包圍，大腦成爲上面一個變形的末端，就是髓管的頭部。在複雜的外貌比較上，可分爲大腦 *Das Grosshirn, Cerebrum*，小腦 *Das Kleinhirn, Cerebellum* 及腦幹 *Der Hirnstamm*。但是這種區分，不適用於腦的發育。

腦的胎生學 *Entwicklungsgeschichte des Gehirns*

由髓板的閉鎖，在胚胎基背側中線上，生成所謂腦管 *Das Gehirnrohr*，他由兩個淺絞窄部，分爲三段：分出原始腦泡 *Primäre Gehirnbläschen*。這就是前腦泡 *Das Vorderhirnbläschen, Prosencephalon*，中腦泡 *Das Mittelhirnbläschen, Mesencephalon* 及菱形腦泡 *Das Rautenhirn, Rhombencephalon*。前腦泡最初有下列的變化：側部凹陷，成爲原始眼泡，*Primäre Augenblase*。後腦泡由一個淺絞窄，分爲前後兩部，前部是狹義的後腦，(*Metencephalon*) 後部移行入脊髓管，稱爲末腦泡 *Das Nachhirnbläschen, Myelencephalon*。眼泡翻轉部前面略近上方，由前腦對側性發育，成爲半球泡，*Das Hemisphärencephalon, Telencephalon*，前腦退化的部份，稱

爲間腦 *Diencephalon*。半球泡的發育，特別迅速，所以在短期之內，他被覆其他腦泡的大部份。半球泡，是對側性自前向後攔着，兩泡由一個裂隙分離，稱爲被膜裂隙 *Die Mantelspalte*。前腦泡的每部，他的前面就構成這個裂隙的底，在那地方，這一部移行於大腦泡的底部，稱爲終板 *Lamina terminalis*。這樣生成的五個腦泡，並非位置在一個平面上，因爲沒多時腦泡的縱軸就彎曲了。在中腦前腦之間，出來第一個背側凸面的頂屈曲 *Die dorsal konvexe Scheitelbenge*。第二彎曲，在後腦泡移行部 *Uebergange der Nachhirnbläschen*，可見他彎入髓管，稱爲項彎曲 *Die Nackenkrümmung*，這兩個彎曲，是背側凸面的，由此可與腹側凸面的橋彎曲 *Die Brückenkrümmung* 區別，這個彎曲，常在後腦泡及末腦泡的中間境界上。從這五個確定的腦泡壁成爲發育腦的一般成分，在腦室 *Die Gehirnventrikel* 從空腔生成的時候，他的生成也非跟着相互結合不可。爲後腦及末腦構成一個公共的空腔，就是第四腦室 *Vierte Ventrikel*，他由 *Sylvii* 氏導水管 (*Aquaeductus Sylvii*) 與間腦腔，就是第三腦室交通。 *Sylvii* 氏導水管，成爲間腦泡狹窄腔壁的遺殘部。從前腦不成對的空腔，由兩半球泡發育分爲兩個側室 *Die beiden Seitenventrikel*。在早期每側由一個較闊的開口部，與第三室結合。這個開口部稱爲原始室間孔 *Primitives Foramen interventriculare* (*Monroi* 氏) 按着腦的這一種生成事項，可分完成的腦髓爲下列各部：一末腦 *Das Nachhirn*, *Myelen-*

cephalon 一 後腦 Das Hinterhirn, Metencephalon 二 中腦 Das Mittelhirn, Mesencephalon 四、間腦 Das Zwischenhirn, Diencephalon 五、大腦 Das Grosshirn, Telencephalon。腦全體第一至第四部份，是表示髓管的原始構造，大腦是作為一個原始腦泡的續發性構造，到後來，腦此外各部的背面，是被蓋狀增殖，所以有人稱那些從四個原腦泡出來的，叫做腦幹 Der Hirnstamm 已成的大腦泡稱為腦的被套部 Die Mantelteile des Gehirns。附在下面的簡表可以解釋腦的區分及生成狀況。

蓋	側部	空腔
第四腦室 脈絡組織、	繩狀體	第四腦室
小腦後髓帆、 前髓帆	橋腦臂	
四疊體	蹄係，結合 臂，內側膝 狀體、	Sylvi 氏 導水管
後連合， 松果腺， 第三腦室 脈絡組織、	視丘	第三腦室
大腦半球的被 套部，胼胝體、 前連合，穹窿， 透明中隔、		腦側室

原始腦的名稱			底
甲、 腦 幹	第一及第二後腦	一、末腦	延髓
		二、續發性後腦	橋腦
	三、中腦		大腦脚、 後穿通質、
	四、間腦 (原始前腦)		乳頭體、 視神經 交叉、 灰白結節、
乙、 大腦 (續發性前腦)		前穿通質、 嗅葉、 島	

第一部

腦的外形 Aessere Formen des Gehirns

甲、腦幹 Des Hirnstamm

腦幹，在視丘 Die Sehügel 的上緣，與被套部為界，包圍後腦，中腦及間腦。

後腦 Das Rantenhirn

後腦在廣義上，是由第四及第五腦泡出來的構造。橋的前緣，就是他的前界。後腦與末腦接續，就是延髓，並且從續發性後腦，互相結合，橋及小腦 Pons und Cerebellum 屬之。第四腦

室，構成一切後腦的中樞。他與斜坡 *Clivus* 差不多平行的底，前面由橋，後面由延髓構成。這個腦室的形狀，類似菱形 *rhombische Gestalt*，他的銳角向前後，鈍角向側方。因這種形狀，所以第四腦室底，名為菱形窩 *Fossa rhomboidea*。第四腦室蓋 *Das Dach des vierten Ventrikels* 的排列如下：接着絞窄溝的代價 *Die Ausgleichung der Einschnüpfungsfurche*，這個溝，把原始第三腦泡，分為後腦及末腦，使他在第四腦室蓋，就是兩腦泡公共的內腔蓋上劃出並列的兩部。前部成為小腦板 *Die Kleinhirnplatte*，後部成一個單層上皮。第四腦室蓋，由下列不同的部份構成：一、成於髓前帆 *Das vordere Marksegel*，二、成於小腦板 *Die Kleinhirnplatte*，三、成於髓後帆 *Das hintere Marksegel*，四、成於第四腦室後半部的蓋板 *Die Deckplatte der hinteren Hälfte des vierten Ventrikels*。正在發育的腦上，軟腦膜板，在小腦及第四腦室蓋之間，與腦室壁的一面愈合，下板除此以外，還與菲薄的蓋膜 *Die Deckmembran* 結合，蓋膜在後窩 *Die Rautengrube* 上，除側面附着部外，由單層上皮構成。現在要是就從這個部位剝離軟腦膜，蓋板上皮，一定破裂，他的遺殘部，在後窩側緣成為帶 *Taenia*，在後窩的後角，成為門 *Obex*。夾層的軟腦膜板，與介在裏面的蜘蛛膜 *Arachnoidea* 特別發育，就是第四腦室脈絡組織 *Tela chorioidea ventriculi quarti*，他的肥厚部稱為第四腦室脈絡叢 *Plexus chorioideus ventriculi quarti*。蓋板遺殘部，是他的上皮。第四腦室蓋在一個矢狀部上

面，牽成一個三面形幕狀的背側隆起，即所謂幕 Tentorium 他的頂緣，名爲尖頂 Fastigium。第四腦室的兩側尖端，稱爲側隱窩 Recessus laterales。

I 末腦 Das Nachhirn

從脊髓的上終端一直達到橋的後緣，成於延髓及第四腦室蓋的後半部。

延髓 Medulla oblongata

延髓以下方第一頸神經出發部爲界，腹側差不多與錐體交叉的起始部 Beginn der Pyramidenkreuzung 一致。前界由橋的後緣構成。在延髓，以中央管的關係，可分一個閉鎖部及一個開放部。中央管的開口部，由分歧部 Die Divergenz 分爲管側及管後兩部，成爲並列瓣狀 Die Art von Auseinanderklappung。分歧部名爲大腦寫翻 Calamus scriptorius。延髓如同脊髓的樣子，由前後縱溝，分成對側性半部。前縱溝立刻在延髓起始部，爲錐體交叉 Die Pyramidenkreuzung，Decussatio pyramidum 所破壞。他是四五個交叉的纖維束，渡過縱溝，相互排列。在錐體交叉後面，縱溝在兩個錐狀膨大的構造間經行，兩個構造，就是錐體，是他的側界。向上方直接停止在橋的前面帶着一個深的三邊形擴部，所謂盲孔 Foramen caecum。前側溝 Sulcus lateralis ant. 差不多在錐體交叉高低，由弓狀纖維 Fibrae arcuatae 呈出一個中斷部。弓狀纖維，包圍橄欖核的下緣 Der unteren Rand der Oliven 但是縱

溝從中斷部立刻向橄欖核內方進行，直達到橋。從橄欖核內方的前側溝部份發出舌下神經的根纖維。Die Wurzeln des Nervus hypoglossus，外側及後面，發出舌咽神經。N. glossopharyngeus，迷走神經 Vagus 及副神經的大腦部。Der cerebrale Anteil des N. accessorius 後外側溝向着橋上，行他的方向不停止，乃是漸漸的離開後縱溝。在這條溝後面的一切構造，就是脊髓後索的平衡 Das Aquivalent，稱為繩狀體 Corpora restiformia 小腦臂 Crura cerebelli，延髓臂 Crura medullam oblongatam 小腦脚 Pedunculi cerebelli。繩狀體也是菱形窩下半的側界，他由下列諸部合成。(a) 由一個內部，就是從 Goll 氏索的接續部構成，索向棒狀體膨大，這個膨大部，是包含在灰白質裏，所謂棒狀體核 Der Kerndes Elava。(b) 由外部就是從楔狀索的接續部構成，索肥厚成爲楔狀結節 Tuberculum cuneatum (c) 由於後索的遺殘部，後索內部，也含有灰白後柱的接續部，這一部肥厚成爲灰白結節 Tuberculum cinereum (d) 成於側索的接續部，成小腦側索道的形狀。

橄欖體 Oliva 前面已經說過，位置在錐體旁邊，側索的區域裏，成爲白質的長形膨大部。他的內部，含一個固有的灰白質弓形葉。所謂橄欖下核 Nucleus olivaris inferior。灰白質橄欖葉的破碎部，稱爲副橄欖核 Nucleus olivaris accessorius。

橫纖維層，在錐體及橄欖體上經行，這種纖維，在繩狀體前上端外側生成，走入前縱溝。名

爲帶狀層 *Stratum zonale*。纖維向上的部份，超過錐體，直接離開橋的後方，名爲前橋 *Pons*。

後窩，菱形窩 *Die Rautengrube, Fossa rhomboidea*。由聽紋 *Striae acusticae* 分成前後兩半部。後半部屬於末腦。菱形窩在他的全長徑平面上，由一條淺溝穿通，所謂縱溝 *Sulcus longitudinalis*。溝兩側各有一個隆起經行，所謂內側隆起 *Eminentia medialis*。差不多在他中部有一個膨隆，每個構成面神經丘 *Colliculus facialis*。菱形窩的全面，被灰白質薄層所被覆，就是灰白層 *Stratum cinereum*。在菱形窩下部的的外側，（這是窩的三角形部，向上以聽紋 *Striae* 爲界，向內以內側隆起爲界，外側以繩狀體爲界。）可見灰白翼 *Ala cinerea*。因爲他是深灰白色，所以有這名目。在他的內面，可見內側隆起向後的銳端，其中含着舌下神經的原始核 *Der Ursprungskern des Nervus hypoglossus*。稱爲舌下神經三角 *Trigonum nervi hypoglossi*。

菱形窩下部，直接包圍中間部 *Pars intermedia*。他是因爲有白色的髓紋 *Stria medullares* 而著明，髓紋來自縱溝，向菱形窩側壁經過。由髓紋所被覆的區域，含着聽神經原始核，所以稱爲聽區 *Area acustica*。外側他一直伸張到繩狀體上部，由此移行入聽結節 *Tuberculum acusticum*。髓紋上半，內側隆起膨大，成爲面神經丘，其中含着面神經內膝 *Das innere Fa-*

cialisknie 在上部【這也是菱形窩的三角部，聽紋構成他的下界，內側隆起，構成內界，小腦及大腦臂（結合臂 *Brochia conjunctiva*）構成外界。】可見一個部位，與聽紋相近，由一個直接在表面下經過的靜脈成爲藍色，這個部位，名爲藍斑 *Locus caeruleus*。上面，在導水管的入口，以藍斑質 *Substantia ferruginea* 爲界的地方，有一個由多數含色素節細胞構成的褐色部。

第四腦室後半部的蓋板 *Die Deckplatte der hinteren Kälte des vierten*

Ventrikels

如同從前已經說明的樣子，原始後腦蓋，分別走入小腦板，後髓帆，及第四腦室的後部。後面這一種的非薄部，在進行發育的時候，他的用處是這樣子，就是在剝離第四腦室脈絡膜的時候，他就破裂，只留在他的邊緣部上。屬於此的：1. 門 *Der Riegel, Obex* 這是一個三角板，被覆收容棒狀體及寫翻尖中間的空腔。2. 第四腦室帶 *Taeniae ventriculi quarti*，在菱形窩緣向兩側上行。帶的前部與他的原始線，圍繞繩狀體，直到外下側，走入外隱窩 *Recessus lateralis*。這種髓板，就構成他的後下壁。

他被覆在兩個隱窩裏發育的脈絡叢，而出現於腦的下側，繩狀體的外側，及繩狀體中間的角裏，懸壅垂 *Uvula* 及小腦小葉 *Der Flocculus des kleinen Gehirnes* 裏。脈絡叢自己翻轉

走入第四腦室腔，由被蓋板的上皮與腔離隔，起初每側從正中線近旁向前方，在尖頂下屈曲向外側，似入外側隱窩在莖底小葉內方。

第四腦室，只在胎兒上是完全閉鎖的。在成人，菱形窩與蜘蛛膜下腔 *Subarachnoidalraum* 構成續發性交通。其中的一個，直接位置在門的前方，就是 *Magendi* 氏孔，此外兩個，收容外側隱窩的尖端，就是第四腦室外側孔 *Aperturæ laterales ventriculi quarti*。

II 續發性後腦 *Das sekundäre Hinterhirn*

在發育的續發性後腦上可分三個主要部，一是底部，橋腦及兩個背部，對面與他們並列的腦室面，為第四腦室尖頂的境界。前面的兩部，是小腦葉，構成小腦，後面是後髓帆，與小腦親密結合，所以不特別記載。

A 小腦 *Das Kleinhirn*

小腦 *Cerebellum* 差不多像一個橢圓體，他的大橫軸與他的小軸成矢狀排列，上下面略扁。在前後緣各可以看見一個切迹，前面包圍四疊體 *Die Vierhügel*，就是小腦前切迹 *Incisura cerebelli anterior*，後面是小腦後切迹 *Incisura cerebelli posterior*。在小腦切迹內面的部份，稱為蚓部 *Der Wurm*，*Vermis* 兩側部就是半球 *Die Hemisphären*。兩部可分上下兩面，在蚓部有上蚓及下蚓 *Der Oberwurm und der Unterwurm* 之分。

小腦上面，極爲扁平，下面正中由一個深的矢狀切迹分隔，就是小腦谿 *Das Thal, Vallecula cerebelli*。下蚓就在谿底部。兩面側方互相移行於多少不等的銳緣，所謂外側緣 *Margo lateralis*，由水平溝 *Sulcus horizontalis* 互相分隔。小腦的位置，由岩骨 *Das Felsenbein* 上緣及枕橫溝 *Sulcus transversus des Occipitale* 而確定的。使這條線結合在一個平面上，就可以分出一個邊緣，包圍斜坡及顛後凹 *Clivus und die hintere Schädelgrube*。斜坡的前上方是橋腦，後下方是延髓。此外，的腔隙，都爲小腦所充滿。小腦幕 *Tentorium cerebelli* 被覆小腦上面，他向水平位保持平直時，小腦可避免大腦的壓迫。小腦構造，可分白質及灰白質。白質在內部構成緻密質，在半球裏，成一個特別發育的物質。他接連小腦的各葉及隆起，在矢狀斷面上，通過蚓部，可見一個樹狀圖形，這是大家所知道的活樹 *Der Lebensbaum, Arbor vitae*。灰白質周圍接連白質，他也在內部成爲灰白核 *graue Kerne*。就是齒狀核 *Nucleus dentatus*，栓狀核 *Nucleus emboliformis*，球狀核 *Nucleus globosus* 及頂核 *Nucleus fastigiatus*。白質或者說是髓質，由髓索與中央神經系其他部份結合。髓索或名小腦莖 *Die Kleinhirnsäule* 在下面灰白質的游離側，離去小腦。

1. 橋腦臂 *Die Brückenarme, Brachia pontis* 是一個最強大的小腦脚，他使橋腦與小腦結合，就是纖維質，從橋腦側部外側，向後上升到小腦。

2. 結合臂 *Die Bindearme, Brachia conjunctiva* 使小腦與大腦結合。從髓核內部走向前上方，到四疊體。在他的經過中向上交叉，構成菱形窩上半的境界。在兩結合臂的中間，緊張一個白色髓葉，他的上面，戴着一兩個灰白質橫隆起，名爲前髓帆 *Velum medullare anterius*，構成菱形窩前半的頂蓋，就是尖頂前壁 *Die vordere Wand des Zelttes*。

3. 繩狀體 *Corpora testiformia* 在外側橋腦臂及內側向前的結合臂之間，向後下方離去小腦，並且使延髓與小腦結合。

小腦表面的區分 *Einteilung der Kleinhirnoberfläche* 小腦表面，有許多隆起，區劃各隆起的溝，有幾處很深，分小腦爲各葉。

1. 蚓部 *Der Wurm* 與髓體樹狀分枝的放線一致，小腦髓體 *Corpus medullare cerebelli*，構成他的中心，在蚓部，可分下列各部份：上蚓由一個在小腦後切迹深部的橫葉，與下蚓離隔，就是蚓葉 *Folium vermis*。上蚓起始的地方帶着一個擱在前髓帆上的短橫隆起，就是小腦舌 *Lingula cerebelli* 因爲上蚓的一部份，在他上面，所以尋常不大看見。中央葉 *Das Zentralläppchen, Lobulus centralis* 在小腦舌上排成行列。自此以下，就是小山 *Monticulus*，分爲山頂及坂 *Culmen u. Declive* 後一種達到蚓葉。下蚓起始，也像上蚓，有一兩個小的邊緣隆起，他位置在後髓帆上稱爲小結 *Nodus* 蚓的懸雍垂，排列在這上面，位置在兩扁

桃體的中間。自此向下，就是錐體，（蚓）與蚓結節 *Tuber vermis* 連絡，結節直達到蚓葉上。

2. 小腦半球 *Hemisphären des Kleinhirnes* 在蚓部近旁的部份，與半球一定的表面區域一致。小腦舌與小腦舌紐 *Vinculum lingulae* 一致。中央葉的半球部，成於一個板層，他從中央葉的側緣向前外方牽引，稱為中央葉翼 *Alae lobuli centralis*。方葉 *Lobulus quadrangularis* 與小山一致，他與山頂 *Der Gipfel, Culmen* 同類，在坂 *Der Abhang, Declive* 上分為前部及後部。上半月葉 *Lobulus semilunaris superior* 與蚓葉一致。下半月葉 *Lobulus semilunaris inferior* 屬於蚓結節。二腹葉 *Lobulus biventer* 屬於錐體。屬於懸雍垂的部份，是小腦扁桃 *Tonsilla cereb. III*。他位置在二腹葉的內側。各個扁桃裏有凹的地方，名為禽巢 *Nidus avis* 小葉 *Flocculus* 與在後髓帆上的小結 *Nodulus* 一致，由一個長莖，使得小葉脚 *Pedunculus flocci* 與小結連合。完全孤立於延髓及橋臂的中間。

小腦區分表

半球部	小腦舌紐， 中央葉翼， 方葉 { 前部 後部
上半月葉	
下半月葉 二腹葉 小腦扁桃 小葉	

上 面	髓 質 部	蚓 部
	前髓帆	小腦舌， 中央葉， 小 { 山頂 山 { 坂
小腦水平溝	半球的 髓核	蚓 葉
下 面	後髓帆	蚓結節， 錐體， 懸雍垂， 小結，

B 橋腦 Die Brücke

橋腦 Pons (Varoli) 在後腦底側，構成一個很多橫纖維的闊隆起。他用他的前緣，與由他的物質上生成的大腦脚著明分界，用他的後緣與延髓分界。兩側移行於橋腦臂。橋腦位置在斜坡前上部，右側直到鞍背 Die Sattellehne 的邊緣。橋腦的凸面，為一個矢狀溝所中斷，就是基底溝 Sulcus basilaris。這條溝不是因基礎動脈經過的關係，乃是橋腦常有的

構造。在走入橋腦臂 *Brachia pontis* 的移行部，可見表面纖維束的鞘壁，分成兩羣：一是後面的橫的，一是前面的斜束 *Fasciculus obliquus* (橋腦 *pontis*) 他向後方轉到橫纖維束的底面之上。通過橫纖維，在他的中間，含着固有的橋腦核 *Die Brückenkerne*，錐體索在前緣經行，大腦脚 *Pedunculi cerebri* 就出於這地方。因這種纖維的經過，橋腦在每側上方膨大，成爲隆起 (錐體隆起 *Pyramidenwülste*) 因此橋腦的中部陷沒，如同一條溝的樣子。在前側部，從橋腦發出三叉神經 *Nervus trigeminus* 後面及側面，是面神經及聽神經。在橋的後緣，盲孔的兩側，有外展神經 *N. abducens*。

III 中腦 *Das Mittelhirn*

中腦從兩個原始腦泡發育，他的重要變化，在壁的肥厚部內生成。中腦的底部，在鞍上，腦底的縱軸，在鞍的上面彎曲。

A 中腦底 *Basis des Mittelhirnes*

中腦底很小，只有他的後界很清楚，可以區別，前面移行入間腦底 *Die Zwischenhirnbasis* 沒有一定的境界。所以這個地方，想把腦的兩部，作爲一個公共的基底處置他。這地方最著的區域，有一個差不多像菱狀的外觀。向後交叉的兩側，成於大腦莖 *Die Grosshirnstiele* 就是大腦脚 *Pedunculi cerebri*，每側從前後向前內，與腦脚交叉的視神經索 *Tractus opti-*

cus, 構成向前交叉的側部。這種交叉, 都在視神經束交叉 *Chiasma nervorum opticorum* 之內。在菱形部中央, 有兩個半球形膨起部, 就是乳頭體 *Corpora mammillaria*。他的後面, 是後穿通質 *Substantia perforata posterior*。乳頭體前面, 站着灰白結節 *Tuber cinereum* 及漏斗 *Infundibulum*, 漏斗與攔在鞍裏的大腦垂體 *Hypophys cerebri* 結合。從大腦脚及後穿通質, 只有直接在橋腦前方的部份, 落在中腦區域之內。使兩部份易於觀察, 現在敘述如下:

1. 大腦脚 *Pedunculi cerebri*。他在橋腦前緣, 成爲很大的髓索, 在視神經索底下消滅。他向外上方經過, 在經行中增加容積。大腦脚上可分並列的兩層, 由黑質 *Substantia nigra* (*Soemmeringii* 氏) 爲之區分。在橫斷面上, 黑質連結中腦外側及內側溝 *Sulcus mesencephali lateralis und medialis*。在腦表面, 外側溝裏, 有動眼神經 *N. oculomotorius*。下面稱爲脚 *Pes pedunculi*。上方稱爲被蓋 *Tegmentum*。
2. 後穿通質 *Substantia perforata posterior* 成一個三角, 乳頭體構成他的基底, 大腦脚構成他股。只有這三角的中央, 可用穿通質的名稱, 因爲只有這地方, 由血管小孔篩狀穿通的。

B 中腦的被蓋 *Decke des Mittelhirns*

中腦被蓋 (四疊板 *Lamina quadrigemina*) 從前髓帆前端, 延長到第三腦室的後連合, 這個地方, 稍須爲松果腺所被覆。他由一個十字形溝分成四個隆起, 所以名爲四疊體 *Cor-*

pora quadrigemina, Vierhüzel 上下可各分一對。前髓帆由一個髓質隆起 eine Markleiste 卽前髓帆繫帶 Frenulum veli medullaris anterioris 固定在下丘上面。滑車神經 N. trochlearis 剛在四疊體的後面出發。各個四疊體，向外側移行到一條索裏，就是四疊體臂 Der Vierhügelarm, Brachium quadrigeminum，按着他的各側，可分爲四疊體上臂及下臂 Brachium quadrigeminum superius und inferius。均爲視丘枕 Pulvinar des Sehhügels 所被覆。前側臂在枕下稍向外側屈曲，並且在枕及內側膝狀體 Corpus geniculatum mediale 中間，達到外側膝狀體 Corpus geniculatum laterale。他含着視神經的主要根。後側臂由一條溝與前者分隔，走到內側膝狀體，就在下面消滅。內側膝狀體，在枕的側下方，是一個著名的卵形膨大部。在膝狀體的外側，有一條髓紋，走向視神經索。

C 中腦的側部 Seitenteile des Mittelhirnes

屬於此的，天然還有結合臂及內側膝狀體。大腦腳的側面亦屬於此，腳的側方有一條溝，是腳與被蓋的境界，就是中腦外側溝 Sulcus lateralis mesencephali。在被蓋部，以一個很清楚的三角形區域爲界限，就是蹄係三角 Trigonum laminae 三角的鈍角位置在背側，與他相反的長底，由外側溝構成。後結合臂後面的溝，構成前界，他的後界，斜向下方，從四疊體後丘走向外側溝。

D Sylvii 氏導水管

管出於胚胎中腦腔。背面爲前髓帆，四疊板，及後連合所被覆，他在後連合的下面，開口於第三腦室。在橫斷面，他的形狀變換，後面是三角形，中間是裂隙狀，前面又是三角形。

W 間腦 *Das Zwischenhirn*

後來大腦泡從前腦泡翻出來，與他剩下的部，就是間腦，爲下列的變化。1. 壁的不均等之發育。2. 側壁與半球愈合。3. 最初游離的表面，爲半球完全被覆。附加上 1. 說到壁的不均等發育：(a) 側壁肥厚，成爲視丘 *Thalamus opticus*；(b) 基底構成較薄的灰白板，就是灰白結節並且構成周圍部，(c) 被蓋變爲菲薄成單層上皮層，與脈絡上組織愈合，如同第四腦室被蓋，(d) 間腦泡的前壁，由終板構成，他的每側，各可見一個室間孔 *Foramen inter-ventriculare* (Monroi 氏) 他構成第三腦室與半球腔的交通。附加 2. 視丘的外側面，與大腦很肥厚的底部愈合，因此放線丘 *Der Streifenhügel* 後來與視丘親密結合。附加 3. 第三腦室被蓋，最初在向後發育兩半球中間裂隙裏可以看見。稱爲脈絡膜上組織的軟腦膜皺襞，在被蓋上面，與被蓋愈合，續發性發育爲連合系統，結合兩半球，就是梁 *Der Balken*。梁與穹窿，被覆被蓋。按照上述的次序，在完全的腦髓，可分下列各層：1. 梁 2. 穹窿，3. 脈絡膜上組織，4. 與組織愈合的被蓋上皮。

間腦可分兩部。a 視丘部，b 漏斗部。

a 視丘部 Die Sehgelregion

向前伸張，直到 Monroi 氏孔。他的側壁，從視丘構成，後壁從後連合構成，上壁從脈絡膜上組織構成。松果腺站在後二種的境界上。

視丘 Der Seh Hügel, Thalamus opticus 有一個內面，一個上面，一個後游離面。此外各面，就是側面及下面，與放線體 Corpus striatum 及內中隔 Capsula interna 爲界。上面爲菲薄髓層所被覆，就是帶狀層 Stratum zonale。對着超過平面上升的放線體，由終線 Stria terminalis 爲界。由髓線 Die Stria medullaris 表明垂直的內面，及水面位膨隆上面之間的境界。在上面可分三個區域：1. 前結節 Tuberculum anterius 是在前部的淺隆起。2. 一個直移移入視丘枕的廣野，差不多包含全面。3. 韃三角 Trigonum habenulae 他收容後內角。視丘後面是隆起的，構成視丘枕 Pulvinar thalami 他的外側，戴着外側膝狀體 Corpus geniculatum laterale 內面由中間塊 Massa intermedia 與對側的差不在中央互相結合。兩內面，構成第三腦室的兩側壁。

視丘下部 Hypothalamus 包圍許多構造，都是從胚胎間腦的腹側部出來的，在第三腦室底可以看見：乳頭體，灰白結節，松果腺，終板，視束交叉，及視索。視丘下溝 Sulcus hypota-

lamicus 在視丘內側，作為視丘部及視丘下部的境界。松果體 *Die Zirbel, Corpus pineale, Epiphysis* 在視丘部的後上角裏，是松果的形狀，帶着灰紅色。由松果韮 *Habenulae* 與髓線結合。在松果體下面第三腦室後壁裏，可見一個小窩，就是松果隱窩 *Recessus pinealis*，上面以一個小橫板為界，就是韮連合 *Commissura habenularum*，下面由後連合 *Commissura posterior* 為界。*Sylvi* 氏導水管，起始在後連合的腹側。松果體內，有一個腺狀構造，常可看見固有的分泌物所謂腦砂 *Der Hirnsand, Acerulus*。他的官能完全沒有知道。恐怕是一個頂眼的贗件 *ein Rudimentaires Parietalauges*。在許多動物，松果體與顛頂，保持一種結合。

b 漏斗部 *Trichter-Region*

漏斗部包圍底部，第三腦底的前壁，及側壁的前下部。

1. 間腦底 *Der Boden des Zwischenhirnes* 成於上述的部份，就是後穿通質，乳頭體，及灰白結節。灰白結節向下在漏斗內，與大腦垂體結合。漏斗是向前下方的錐狀外翻部，在他內部，可見漏斗隱窩 *Recessus infundibuli* 垂體是蠶豆大在土耳其鞍上的小體。成於兩種有形成分，就是前後葉，與垂體兩部份的生成形狀一致。上方與漏斗交界的部份，是神經性起原，下部出於內胚葉，並且出於在口彎 *Die Mundbuucht* 後壁的垂體囊 *Die Hypophysen-*

tasche。這個囊內陷到與間腦底相對的地方，此上從口彎絞窄，成爲垂體囊 Hypophysenblase 垂體的前葉，成爲內分泌腺。

2. 漏斗部前壁及側壁 Vordere und seitliche Wand der Trichter-Region。屬於大腦的漏斗部前壁，在一個銳角下經行，從視束交叉，向上，又略向後，達到室間孔的前界。其中並可見前連合。側壁與視索愈合。

乙、 大腦 Das Grosshirn

一般概要 allgemeine Uebersicht

如同上面所說，續發性前腦泡是成對的。兩個半球泡，前上方在鎌裂的深部，由終板結合空腔，就是腦側室，由 Monroi 氏孔與第二腦交通。一切變化，與半球泡一同進行，如同他顯出來的形狀，續發性的結合，以及室壁的變形之類。

1. 形狀 Die Gestalt 每半球自成一外凸面，及內平面。兩面在被套緣接觸。腦泡底部，增厚，成爲幹部。成爲前穿通質及所謂幹葉 Der Stammklappen 及島 Die Insula (Reilli 氏) 被套部向後下環狀發育，構成額，頂，顛，枕諸葉。

2. 續發性結合 sekundäre Verbindungen 兩半球泡在互相對峙的壁上，Monroi 孔前方，三角區內愈合，這一部份，名爲透明隔 Septum pellucidum。這種愈合，只在三角部的周圍，可以

看見，三角部的內面，仍是互相分離，包圍一個裂隙，就是透明隔腔 *Cavum septi pellucidi*。三角上面構成一個連合系統 *Das Kommissuren-System*，就是梁 *Der Balken*，所謂胼胝體 *Corpus callosum* 他再向後方發育生成。三角後界，構成穹窿柱 *Columnae fornicis* 上升至胼胝體。沿着各線向後長育的半球，超過腦幹，構成兩個緣弓 *Die beiden Randbogen*。

3. 內部變化 *innere Umgestaltungen* 很顯明的就是半球的底部肥厚。這個肥厚部，名為神經節丘 *Der Ganglienhügel*。尾狀核及豆狀核 *Nucleus caudatus et lentiformis*，皆出於此。

很薄的半球壁，膜在透明隔的區域裏。他沿着一條深溝，這個溝就在室間孔後面起始，隨着緣弓的凹緣，位置在穹窿部及胼胝體的前下方。他在顳葉內面的上頭屈曲，位置在緣弓之上，在顳葉尖端略後的地方終止。這個溝，名為脈管叢溝 *Adergeflechtfurche*，就是脈絡膜裂口 *Fissura ehorioidea*。他構成緣弓的中央境界。又由與他平行的胚胎性海馬裂

Fissura hippocampi，與緣弓周圍側分界。緣弓由於胼胝體的關係，可分內外兩部，從內部發生穹窿（柱，*Columna* 體，*Corpus* 脚，*Crus* 及繖 *Fimbria*）及透明隔。從別一部生成膜件的一列，就是外側縱線 *Stria longitudinalis lateralis* 灰白條 *Fasciola cinerea* 及 *Tarini* 氏齒筋膜（*Fascia dentata Tarini*）

倘使將軟腦膜完全剝離，外側脈絡叢，就可從溝的全長徑中完全牽出。這個溝，在脈絡叢

剝離之後，成爲一種裂隙，自外走入側室的中心部及下角。實際上在此處只看見一個深凹陷部及半球壁凹入的薄片，外側叢構成上皮。

一、大腦諸部，這是兩內面續發性愈合的部位生成的屬於此的，有三種構造：(a)大腦連合(b)穹窿(c)透明膜。

a 大腦連合 Die Grosshirn-Kommissuren

兩半部由兩個連合系統保持，幹部由前連合，被套部由胼胝體結合。1.前連合 Commissura anterior 是幹葉及人類不甚發育的嗅葉之連合質。從前就知道是胼胝體。他在第三室的前壁，向兩側放線到半球髓質裏。2.胼胝體 Der Balken, Corpus callosum 可分一個游離的中部就是胼胝體幹，一個是側放線，就是胼胝體放線。(一)胼胝體幹在被套裂 Die Martelspalte 的深部，在半球的並列瓣 Auseinanderklappen der Kemisphären 上面，可以看得清楚。在上游離面的上方，可見胼胝體溝 Sulcus corporis callosi 及外側內縱線 Striae longitudoinales medialis lateralis。下面較短於上面，在中線上，前方與透明隔愈合，後方與穹窿體愈合。胼胝體的前緣，是彎曲的，構成胼胝體膝 Das Balkenknie, Genu corporis callosi 成爲楔狀尖端，所謂胼胝體嘴 Rostrum corporis callosi 移行入菲薄的髓板，所謂嘴板 Lamina rostralis 與前連合結着。在胼胝體膝的凹面，有透明隔。胼胝體後端，高聳成棒狀，名爲胼胝體

壓部 *Splenium corporis callosi*，位置在四疊體之上。在壓部及四疊體之間，有脈絡組織，成爲第三腦室，即橫裂 *Fissura transversa*。（二）胼胝體放線，一部份爲腦的公共被套部，列成一定的連合纖維，胼胝體前後不能達到半球的終端，所以兩頭的纖維一定向前後分歧。因此從背側觀察胼胝體放線的時候，就可見膝的放線，每側成爲向內凹陷的弓。向前延伸，成爲鉗子形 *Die Figur einer Zange*。從壓部起，可見纖維的一部份，構成內凹弓，向後交叉，別一部份，成爲外凸的弓，向外下側，走入半球上壁及下角，成爲延長的壁層，名爲毯 *Tapetum*。

B 穹窿 *Der Fornix oder das Gewölbe*

穹窿一方面在透明隔的後下緣發育，別一方面從胎兒緣弓的下緣發育，成爲縱纖維系統，由第三室底上升，構成室間孔的前界，走向前下方前面開口的弓，再走入顛葉尖端。穹窿可分根部及獨立部。1. 穹窿柱獨立部 *freier Teil des Fornix*，這一部分爲三小部，穹窿在前方交叉的兩半部，稱爲穹窿柱 *Columnae fornix*，在中部，他互相愈合，成爲穹窿體 *Corpus fornix*，在後部，再歧爲穹窿脚 *Crura fornix*，後一種位置在 Ammons 氏角表面，成爲繖 *Fimbria*。穹窿柱是圓柱狀的小柱，他構成室間孔的前界，上升入向前凹陷的弓，成爲由脈絡組織所被覆的間腦被蓋，在此處合起來成爲穹窿體。穹窿體的長徑，差不多等

於第三腦室，上面固着在胼胝體下面。穹窿腳在這個部位，不很圓，在縱斷面上，乃是三邊形。穹窿腳很扁平，圍着視丘枕 *Das Pulvinar* 彎入下角，成爲繖。他在分離部，與胼胝體壓部構成三角板 *Lyra davidis* 2. 穹窿根。一個根起於乳頭體，就是升根 *Radix ascendens*，別一個所謂 *Vicq d' Aryr* 氏束，起於視丘的前結節 *Tuberculum anterius des Thalamus*，弓狀經行，成爲降根 *Radix ascendens*。此外 *Vicq d' Aryr* 氏束是否屬於穹窿，尙有爭論。

○ 透明隔 *Das Septum pellucidum*

透明隔是由兩板層，即透明隔板 *Laminae septi pellucidi* 所構成的兩側室前角鞘壁，緊張在胼胝膝及穹窿柱所構成的邊緣之內。兩板層之間，就是透明隔腔 *Cavum septi pellucidi*，他的伸縮力很大。

二、 腦側室 *Seitenventrikel*

在側室可以分成從中央部下行的三個角，就是前角後角及下角。a 前角 *Das Vorderhorn*, *Cornu anterius*，構成側室在 *Monroi* 氏孔前面的部位。內側是凸面上，前，下三面，胼胝體膝放線部構成室壁。內側是透明隔，外側是紋狀體 *Der Streifenbügel*, *Corpus striatum* 的頭部。b 中央部 *Pars centralis* 或名內室 *Cella media*，是一個寬大的水平裂隙，在這上頭，有一個由胼胝體構成的上面，與下面區別，兩側以銳緣互相觸接。在裂隙底，自外向內，可見 I. 尾

狀核的尾部 *Der Schweif des Nucleus caudatus* 2. 終紋 *Stria terminalis* 3. 視丘的狹線 *Der schmalen Streifen des Schügels* 4. 脈絡叢的上皮 *Das Epithel des Plexus chorioideus*，從穹窿側緣牽向視丘。5. 穹窿體上面的一部份，這個不與胼胝體結合。c 後角 *Das Hinterhorn, Cornu posterius* 在水平斷面上，成一個外凸內凹的裂隙，尖端向內方。外上方境界面，由毯構成。下面成於後角的髓質。內面極其複雜，由一個隆起而顯著。這就是禽距 *Calcar avis* 位置在角的全長徑內下面中間的角度裏。他是在枕葉內面 *mediale Fläche des Hinterhauptlappens* 很深的距狀裂 *Fissura calcarina*。d 下角 *Das Unteshorn, Cornu inferius* 延伸到顳葉裏。在橫斷面，差不多是三角形。可分上下內三面。上面由胼胝體毯的延伸部構成；在他上面，也可見紋狀體的尾部。在下角的前尖，這一面超過杏仁核 *Der Mandelkern* 稍稍聳起，名爲杏仁結節 *Tuberculum amygdalae*。下面漸漸從中央部底面發育。他高舉成長隆起狀，名爲副隆起 *Eminentia collateralis*，由副裂切迹 *Das Einschnüden der Fissura collateralis* 傾向前方，內面構造很複雜，主要包括在 *Ammons* 氏角內，他的構成如下：與脈管叢皺平行，皺襞在凹側以緣弓爲界，在凸側，也構成皺襞，所謂弓溝 *Die Bogenfurche* 就是海馬裂 *Fissura hippocampi* 他又構成一個突入下角，由厚壁成功的皺襞，就是 *Ammons* 氏皺襞。因此所以內壁，由菲薄的血管皺襞及肥厚的 *Ammons* 氏皺襞構成。從 *Ammons* 氏皺

髮構成的隆起，名爲 Ammons 氏角，就是海馬 *Hippocampus*，戴着 Ammons 氏角的回轉，名爲海馬回 *Gyrus hippocampi*。穹窿體在 Ammons 氏角上，作爲海馬繖 *Fimbria hippocampi*。外緣弓沒有成熟的後下部，嵌入海馬繖及海馬回中間，有一個切迹的灰白質緣，名爲海馬齒筋膜 *Fascia dentata hippocampi*，他成爲一種灰白小束 *Fasciola cinerea*，從胼胝體壓部移行入 Lancisii 氏外縱紋 *Stria longitudinalis lateralis Lancisii*。他如同一個真回轉，走入 Ammons 溝，成爲弓狀，移行於海馬回的灰白皮質 *Die grane Rinde des Subiculum*。在那裏構成 Ammons 隆起的灰白基質。Ammons 角在前外緣，有幾個橫隆起，就是海馬趾 *Digitationes hippocampi*。每側室只有一個連合孔，就是室間孔。(Monroi 氏)側室的別一個連合孔，與蜘蛛膜下腔不連續。所謂脈絡膜裂孔，不盡開口在腦室裏。

三、腦神經節 *Gehirnganglien*

在腦神經節之下，可知腦內部灰白質的羣集，與外面灰白皮質相反。尾狀核及足狀核，從這種羣集裏合成紋狀體 *Corpus striatum* 尾狀核 *Nucleus caudatus*，*Der Schweifkern* 是梨形。肥厚的前端，名爲頭，或名體，後面的尾狀延長部，名爲尾狀核尾 *Cauda nuclei caudati*。體構成一個突入前角的隆起，他的凸面向前內方，尾經過下角的被蓋向後行。尾核用他的內緣，附着在視丘上，由終紋 *Stria terminalis* 與視丘分隔。豆狀核 *Der Nucleus lentiformis*，

der Linsenkern 在尾狀核外側，由內囊 *Kapsula interna* 與尾狀核分隔，是大腦脚的放線部。這一部為灰白線所中斷，這條線是紋狀體與豆狀核的結合線。豆狀核，向下移行於一個屬於前穿通質的灰白基底質 *grane Basalsubstanz*。豆狀核在額斷面 *Der Frontalschnitt* 呈楔狀，切片向下側內方，在水平及矢狀斷面，成為兩凸晶狀體形。豆狀核成於三節：兩個內節，是蒼白色，所謂蒼白球 *Globus pallidus*，外節黑暗，由微細的白線貫穿，就是殼 *Putamen*。帶狀核 *Das Claustrum* 呈一個狹灰白線狀，與豆狀核外界平行，由外囊 *Capsula externa* 與緣分隔，島與灰白線，只由一個白質狹線分離。杏仁核 *Der Mandelkern, Nucleus amygdalae* 位置在海馬回的鉤 *Uncus* 裏，構成神經節，大小形狀如杏仁。

四、大腦表面 *Die Oberfläche des Grosshirnes*

大腦表面，以種種回轉被覆，所謂大腦回 *Gyri cerebri*，由許多溝互相分隔。有幾條溝，特別深陷。腦裏最初生成的溝，所謂原始溝 *Die Primärfurchen*，就是裂 *Fissurae*。最初成功的溝，就是 *Sylvi* 氏裂。在大腦半球發育的時候，留下表面的一部份，所謂 *Beili* 氏島，成人的時候，退化成一個壓下部 *eine Depression*，就是大腦外側窩 *Fossa cerebri lateralis* (*Sylvii* 氏) 大腦島因其他部份擴大，一直壓入深部 *Sylvi* 氏窩，也縮成大腦外側裂 *Fissura cerebri lateralis*。這個裂隙是由前內側向下及後外側向上經過，大腦表面，由這個裂隙，分為上下排

列的兩部，上部包圍額葉及頂葉 *Der Stirn- und Scheitellappen*，下部包圍顳葉 *Der Schläfenlappen* 枕葉 *Der Hinterhauptlappen* 直到後來纔向後發育。屬於原始溝的，還有脈絡裂 *Fissura chorioidea*。海馬裂 *Fissura hippocampi* 頂枕裂，*Fissura parietooccipitalis*，距狀裂 *Fissura calcarina*。除原始溝外還有第二及第三溝。在原始溝之間，有原始回 *Die primären Windungen* 第二及第三溝也附在裏面。許多腦回，因附近站着向深部潛伏諸回的長育，發生變化。兩腦回中間的吻合部，稱為聯絡回 *Plèes de communication* 過渡回 *Plèes de passage*，*Übergangswindungen*，*Gyri transiveri* 是指兩葉互相結合的回轉。

甲、半腦幹部 *Der Stammteil der Hemisphäre*

屬於幹部的，是前穿通質，嗅葉及島。

1. 前穿通質 *Substantia perforata anterior* 在視索外側。他的表面灰白而扁平，為多數血管腔所貫穿。2. 嗅葉 *Lobus olfactorius*，或名嗅腦 *Rhinencephalon*，成於三部。直接在前穿通質前方，有一個三角形野，底向後，尖向前。嗅三角 *Trigonum olfactorium* 移行於小楔狀葉。這個葉與嗅束連接，在篩骨的篩板上，終止於嗅球 *Bulbus olfactorius*，嗅神經纖維，通過篩板小孔，送入鼻腔。嗅束 *Tractus olfactorius* 以三個根束 *Die Wurzelbündeln* 起始，在三角旁或上面經過。這是白質的髓紋 *weisse Markstreifen*。外側根 *Radix lateralis* 就是外側嗅紋 *Stria*

olfactoria lateralis 在海馬回前端起始，從三角外側向前經行。內側根 *Radix medialis* 就是內側嗅紋 *Stria olfactoria medialis* 來自穹窿回 *Gyrus fornicatus*，內側從三角走向嗅束。此外還有第三種中間根，就是中間嗅紋 *Stria olfactoria intermedia*。大概是起於前穿通質裏頭。嗅葉的名稱，較之嗅神經的名稱，很正當，因為嗅部 *Olfactorius* 不是一個神經，乃是一個腦葉，如同胎生學及比較解剖學所證明的樣子。

3. 島 *Insula* (*Reilii* 氏) 三面均在被覆之中，前面為額葉被覆，上面為額葉及顳葉被覆，後面亦為顳葉被覆。上面往往由額葉成為被蓋，所以名為蓋 *Der Klappdeckel, Operculum*。島類似三角形，下面的尖，是鈍端，所謂島極 *Der Inselpol* 環狀溝 *Sulcus circularis* (*Reilii* 氏) 沿着島的三面經行，在島極上中斷。島闕 *Die Inselchwelle, Limen insulae* 就在這裏隆起，成為鐮狀，結合額葉及顳葉。與島成扇狀交叉的腦回，稱為短回 *Gyri breves*。

乙、半腦被套部 *Der Mantelteil der Hemisphäre*

半腦的主要溝。1. 外側大腦裂 *Fissura cerebri lateralis* (*Sylvii* 氏) 由腦底起始，向三方面散。a 後枝 *Ramus posterior* 斜向後上方，區分顳葉及額葉。b 前升枝 *Ramus anterior ascendens* 從後枝鉛直上升。c 前水平枝 *Ramus anterior horizontalis* 水平向前走。

2. 中央溝 *Sulcus centralis* 或名 *Rolandi* 氏溝，略近凸側的中央，稍離開 *Sylvii* 氏裂後枝上面。他從頂葉切開

額葉。3. 頂枕裂 *Fissura parietooccipitalis* 或名猿裂 *Die Affenspalte* 在半腦內面起始。構成枕葉及頂葉間的境界。在這上頭，可分內外兩部，內部開口在距狀裂裏。4. 扣帶溝 *Sulcus cinguli* 在半球內側之上。他在胼胝體嘴 *Rostrum corporis callosi* 下面起始，與胼胝體上面並行，到胼胝體壓部 *Splenium* 向外屈曲，達到被套緣。有一個第二裂隙，他往往從扣帶溝分岐，按着這個方向走到後面，名爲頂下溝 *Sulcus subparietalis*。

一類葉 *Der Lobus frontalis*, *Sirnulappen* 位置在中央溝之前，超過 *Sylvii* 氏裂前方。他有三面，1. 上凸面，與額骨穹窿一致，向後超過冠狀縫 *Sutura coronalis*。2. 下面，稍稍壓陷，位置在眶部 *Pars orbitalis* 之上。3. 內側平面向後方，以扣帶溝爲界。(I) 諸溝 a 在外側凸面的中央前溝 *Sulcus centralis anterior*，額上溝 *Sulcus frontalis superior*，額下溝 *Sulcus frontalis inferior* b 在下面的嗅溝 *Sulcus olfactorius* 及 *Meynert* 氏亞字即眶溝 *Das Meynert'sche H. oder der Sulcus orbitales* (II) 諸回 *Windungen*，前中央回 *Gyrus centralis anterior* 沿着 *Rolando* 氏溝，在內面與後中央回 *G. centralis posterior* 構成旁中央小葉 *Lobulus paracentralis* 額前回 *Gyrus frontalis anterior* 在腦的內面，一直連續到扣帶溝。額中回 *Gyrus frontalis medius* 在兩個額溝之間。額下回 *Gyrus frontalis inferior* 分爲眶部及背部，一者的境界，就是 *Sylvii* 氏裂的水平前枝。背部，由 *Sylvii* 氏裂前升枝，分爲蓋部及三角部 *Pars opercularis* und *Pars*

triangularis。在左側額前回裏，主要在蓋部，站着 Broca 氏談話中樞 Das Brocascche Sprachzentrum。

二 頂葉 Der Lobus parietalis, Scheitellappen 在 Sylvii 氏裂之上 Rolando 氏溝的後面。他差不多閉鎖頂骨孔。可分兩面。內面向前，以扣帶溝爲界。背面只有前方的界限很明瞭，後面移行於顛葉。(一) 諸溝。除境界溝 Rolando 氏溝，扣帶溝，頂下溝，及頂枕裂之外，只有頂間溝 Sulcus interparietalis 及中央後溝 Sulcus centralis posterior 可以敘述。第一種按着他的長徑，通過全部頂葉，直達枕葉之上，後一種與 Rolando 氏溝平行。(二) 諸回。中央後回 Gyrus centralis posterior 與中央前回平行。頂上小葉 Lobulus parietalis superior 放散在內面之上作爲楔前葉 Praecuneus。他在此處，介乎扣帶溝及頂下溝之間，站在被套緣及頂枕裂中間。他對渡頂枕裂，也可作爲第一外過渡回 erste äussere Uebergangswindung, Plie de passage superieure。頂下葉 Lobus parietalis inferior 向後與頂上回平行，構成第二外過渡回 zweite äussere Uebergangswindung, Plie de passage inferieure 超過 Sylvii 氏裂及第一第二顛回的經過部，稱爲緣上回 Gyrus supramarginalis，角回 Gyrus angularis 及前枕回 Gyrus praecoccipitalis。

三 枕葉 Der Lobus occipitalis, Hinterhauptlappen 的形狀，差不多近於錐體。他的尖與枕極 Der Occipitalpol 就是半球的後極一致。他位置在腦幕 Tentorium 上，枕骨上凹之中，有三面，

就是內面、背面及下面。內面向前方，很清楚的以頂枕裂爲界。其餘兩面的境界沒有這樣明瞭。(I) 諸溝，頂枕裂是前境界溝，他分爲內、上兩部。枕前溝 *Sulcus praecoccipitalis*，枕橫溝 *Sulcus occipitalis transversus*。距狀裂 *Fissura calcarina* 在內側上方，從枕葉後極前行，在下角成一隆起，就是禽距 *Calcar avis*。枕上縱溝 *Sulcus occipitalis longitudinalis superior* 是頂溝的總續，在背側上面見之。枕顛溝 *Sulcus occipito-temporalis*。副裂 *Fissura collateralis* 在枕葉下面經行，接連顛葉。(II) 諸回。枕上回 *Gyrus occipitalis superior* 沿着被套緣。楔狀葉 *Cuneus*，*Der Zwickel* 在距狀裂，頂枕裂及被套緣之間。前枕回 *Gyrus praecoccipitalis* 超過第二顛回的末端離開他。

四、顛葉 *Der Lobus temporalis*，*Schläfelappen* 後上方屈曲，接連入頂葉。他有三面，就是外、下、上，作爲 *Sylvi* 氏裂的牆壁。充滿在顛中凹裏。(I) 諸溝。顛上溝 *Sulcus temporalis superior* 與 *Sylvi* 氏裂平行。顛內溝 *Sulcus temporalis medius* 在外面上方，也與 *Sylvi* 氏裂平行。顛下溝 *Sulcus temporalis inferior* 已經在下面。副裂 *Fissura collateralis* (II) 諸回。顛上回 *Gyrus temporalis superior* 在 *Sylvi* 裂及第一顛回之間。顛內回 *Gyrus temporalis medius* 在第一及第二顛回之間。顛下回 *Gyrus temporalis inferior* 在第二及第三顛回之間。梭狀回 *Gyrus fusiformis* 在顛下溝及副裂之間。舌狀回 *Gyrus lingualis* 在距狀裂及枕顛溝

之間。

五、鎌狀葉 *Der Lobus limbicus Siehellappen* 在這個名目之下，概括半球內面的環狀部。以下列諸溝爲界。本葉的外界溝 *Die äussere Grenzfurche* 分爲如下各部：1. 扣帶溝 *Sulcus cinguli* 是對於額葉的境界。2. 頂下溝 *Sulcus subparietalis* 與頂葉相對。3. 副裂。內界溝構成脈絡裂。鎌狀葉 *Lobus faliformis* 成於兩個同心性回來 *konzentrische Windungszügen*，他使胼胝體回及海馬裂互相分離。這兩個腦回，外面一個是完全的，內面一個，只保存他的餘部，互相移行入鈎回 *Gyrus uncinatus*，這是鈎的隆起點 *erhabenster Punkt der Uncus*。外回 *Die äussere Windung* 由穹窿回構成，起於胼胝體嘴 *Rostrum corporis callosi*，成爲扣帶回，包圍胼胝體膝、體及壓部，又成爲海馬回。走向前方，至鈎爲止。扣帶回直接胼胝體隆起下的部分很窄狹，名爲穹窿回峽 *Isthmus gyriformicati*。海馬回是穹窿回的闊大部。內回 *Die innere Windung* 成於胚胎緣弓的遺部，他結合 *Lancisi* 氏縱紋，灰白小束 *Fascicula cinerea* 並且結合海馬齒筋膜 *Fascia dentata hippocampi*。

第二部

腦的微細構造 *Feinerer Bau des Gehirns*

腦質也像脊髓，成於白質及灰白質。

灰白質 Die graue Substanz

灰白質可分爲三部，就是中央灰白腔 *Das zentrale Höhlengrau* 神經節灰白質 *Das Gangliengrau* 以及皮層灰白質 *Das Rindengrau* 這三種在組織學上，由他的細胞性質，也可以區別。神經節灰白質，一部份是中央灰白腔，（視丘 *Thalamus*）一部份是皮層灰白質，（紋狀體 *Corpus striatum*）

大腦皮層，由下列各層集合而成。I 主要外帶 *aussere Hauptzone* 分爲 1. 少細胞層，由多量神經膠質 *Neuroglia* 及少量神經纖維構成。2. 小錐體細胞層 *Schichte der kleinen Pyramidenzellen* II 主要內帶 *innere Hauptzone* 3. 大錐體層 *Schichte der grossen Pyramiden* (Golgi 氏第一型) 4. 小節細胞層 *Schichte der kleinen Ganglien* (Golgi 氏第二型) 在兩帶之間有所謂 *Baillanger* 氏線經行，是一個白質中間層。小腦皮層，主要由三層集合而成。1. 外灰白層（即分子層）*Aussere graue Schichte, Stratum eburnum* (Molecularschicht) 2. 普頓氏細胞層，即節細胞層 *Purkinjische Zellschichte, Stratum gangliosum* 3. 內銹色層即粒層 *Innere rostfarbene Schichte, Stratum granulosum* (Körnerschicht) 還有網狀結構 *Formatio reticularis* 也可算入灰白質中。他作爲脊髓網狀突 *Processus reticularis des Rückenmarkes* 的總續部，在延髓中起始，由背側橋腦部走入中腦。腦室的游離表面，用室管膜 *Ependym-*

dyma ventriculorum 被覆，膜成於上皮細胞單層及神經膠質的薄層構成。

白質 *weisse Substanz*

白質由神經纖維集合而成，排成小束。直接達到皮層之下。腦神經節包埋在其中。而且神經節背側的白質，格外發育。在此處構成所謂髓質 *Das Marklager, Medullium*。

腦的傳導徑路可分三種，就是：I 連合系統 *Das Kommissuren-System* 是一種纖維，兩半球的同類兩部位，由此互相結合，屬於此的，就是已經說過的連合質，如同前連合及胼胝體，還有橋腦纖維，是小腦半部的結合質 II 聯合系統 *Das Associations-System* 屬於這一種的各個纖維連合同半球的某一點。例如 1. 大腦弓狀纖維 *Fibrae arcuatae cerebri* 短聯合束 *kurze Associationsbündel*，他是從一個腦回。走向別一個。2. 長聯合束 *lange Associationsbündel* 結合遠隔的部份。a 鉤束 *Fasciculus uncinatus* 在島腔皮質 *Die Rinde des Lunnens* *insulae* 下經行。使額葉與顳葉結合。b 下縱束 *Fasciculus longitudinalis inferior* 在下角經行，使枕葉尖與顳葉尖結合。c 上縱束 *Fasciculus longitudinalis superior* 在杏仁核背側經行從額葉到顳葉及枕葉。d 扣帶 *Das Cingulum, Zwinige* 在穹窿回裏經行，從前穿通質到鉤。e 穹窿，他的纖維很遠使第三腦室底與顳葉結合。III 放線冠 *Die Corona radiata* 在這裏我們可知道各徑路，就高列中央與低列中央結合或者反個轉身，屬於此的。2 錐體道起於中央回及

副中央葉的大錐體細胞，內囊 *Capsula interna* 的後腳，走入大腦腳，並且通過橋腦腹側部，走入延髓錐體。纖維的一部，在這裏交叉走入錐體交叉 *Decussatio pyramidum*，側面在錐體側索道中下行。纖維由此漸彎入前角，用他的終末樹 *Das Enddämmchen* 圍繞運動性前角細胞 *motorische Vorderhornzellen*。錐體道不交叉的部分，在錐體前索尾側經行，他的側部，在白質前連合 *Die Commissura alba anterior* 內交叉，漸漸屈曲，或者直接彎入前角，或者在很短的一段上面包圍錐體側索。從前角細胞，出來周圍性神經單位 *Das periphere Neuron* 他的纖維，走入脊髓神經，達到肌肉。錐體道，是脊髓神經的運動道。 b 運動性腦神經的傳導路 *Die Leitungsbahnen der motorischen Hirnnerven* 他有個中樞，在中央回 *Gyri centrales* 的下部。從錐體道經過內囊走入大腦腳。他在橋腦裏交叉，走入正中縫，其後成爲直纖維 *Fibrae rectae* 走入腦神經的運動核，周圍神經單位，就從此起始。這是腦神經的道路，與錐體道同屬一類。動眼神經，滑車神經及外展神經的運動核相互連結之外，更由內縱束與前庭神經核結合。 c 大腦腳交叉道 *Die Haubenbahn* 大部份是知覺道。以知覺性末端裝置從皮，肌肉，關節，腱起始，引導刺戟到脊髓神經節細胞裏。自此發出第二胞突，成爲後根，或者到後索裏，自後索上升到薄核 *Nucleus gracilis* 及楔狀核裏，或者走入後角。後一種可見他的總續部交換後，在 *Clarke* 氏柱裏，走入小腦側索道，他通過繩狀體 *Corpus resti-*

forme 達於小腦，實際上在上蚓裏交叉終止。一兩個纖維，彎曲入各節，直接走入前角，終止於運動性細胞附近。他排成反射弓 *Der Reflexbogen*。在 Goll 及 Burdach 氏核裏終止的知覺性後索，第一可見他的接續部成爲傳導徑路，他在迂迴的道路上，通過小腦，直達大腦腳交叉部。第二成爲纖維索，經過延髓，直接到頂膜 *Tegmentum* 裏。附加 (1) 纖維通過繩狀體到齒狀核 *Nucleus dentatus*，附近作爲小腦橄欖核纖維，包圍從別一側橄欖核來的纖維從齒狀核發出的路，經過結合臂 *Brachium conjunctivum* 在四疊體下，背側橋腦部交叉，其後夾入頂核及紅核之間纖維自此走入四疊體，到視丘及蒼白球 *Thalamus und Globus pallidus*，由那裏經過內囊到皮質。附加 (2) 從薄核及楔狀核出來的內弓狀纖維 *Fibrae arcuatae internae*，側面在顛交叉部 *Die Schleifenkreuzung* 裏交叉，由腦神經知覺性核的長育傳導徑路的一部份，現在走入上四疊體。他的殘部，走入下視丘 *Hypothalamus* 由此，一部份直接經由內囊到皮層，一部份在迂迴的路上超過視丘或杏仁核的蒼白球。這種纖維系統，稱爲內蹄係。(知覺性) 其中包圍外蹄係 *Die laterale Schleife* (聽蹄係 *Lemniscus acusticus*) 外蹄係出於聽區 *Area acustica* 及四邊體 *Corpus trapezoides* (即小腦蚓中央灰白質) 包含在蹄係三角 *Trigonum lemnisci* 的表面，自此走向下四疊體。他的接續部自此通內側膝隆起入顛葉的皮質。這就是中央聽路 *Die zentrale Acustic-*

usbahn。

現在還要講一講視丘莖 *Die Thalamusstiele* 後莖由枕到楔狀葉 *Conus* 含着 *Gratiollet* 氏的視放線 *Die Sehstrahlung* 就是視神經感光核的中央連合 *Zentrale Verbindungen der lichteempfindlichen Kerne des Opticus*。前莖從前結節牽向額葉，在視丘莖底下從豆狀核下方走向 *Sylvi* 氏裂。

屬於放線冠道的臨了還有前後大腦橋腦道，前外側束 *Fasciculus anterolateralis* 走向小腦；由這條路，使聽神經及三叉神經與小腦連結。

III 腦脊髓的被膜 *Hüllen des Gehirns und Rückenmarks*

腦及脊髓在被膜內為三層構造及血管含量不同的被膜所包圍，自外向內數之：1. 硬腦膜 *Dura mater encephali*, *Pachymeninx*, *harte Hirnhaut* 2. 蜘蛛膜 *Arachnoidea*, *Meninx serosa*, *Spinnwebenhaut* 3. 軟腦膜 *Pia mater* 或名血管膜 *Meninx vasculosa*, *Gefäßhaut*。蜘蛛膜及軟膜亦可稱為薄腦膜 *Leptomening*。軟膜接近表面，蜘蛛膜渡過不平處。在軟膜及蜘蛛膜中間，有蜘蛛膜下腔 *Der Subarachnoidalraum*，以腦脊髓液 *Liquor cerebrospinalis* 充滿之。在蜘蛛膜及硬腦中間的就是硬膜下腔 *Der Subduralraum*。

1 硬膜 *Die Dura mater*

硬膜是纖維性膜，硬腦膜位置在顱內面，構成顱骨的內骨膜。脊髓由硬脊膜 *Dura mater spinalis* 被覆，富於血管。

A 硬脊膜 *Dura mater spinalis* 構成長圓柱狀空腔壁，從空腔向側面，分出外翻部，適合於各個神經根，所謂神經的硬膜鞘 *Die Duralscheide der Nerven*。硬脊膜直達坐骨後面，與他的骨膜一方面愈合，一方面圍繞終線 *Filum terminale*，構成一個薄鞘，就是脊硬膜線 *Filum durae matris spinalis*。他由一種短結締纖維，所謂硬膜下纖維與蜘蛛膜外面結合。軟膜以齒狀韌帶 *Ligamentum denticulatum* 即提脊髓帶與硬膜結合。他是從軟膜出來二十至二十一個內齒，額狀排列，在各個神經根之間，與硬膜內面愈合。

B 硬腦膜 *Dura mater cerebri* 固着在顱骨，構成他的內骨膜，外面粗糙，內面平滑有光澤。他構成許多齒突，他把顱腔分成許多部份，與腦的主要部一致。1. 小腦幕 *Tentorium cerebelli* 是半月狀。差不多成水平，只有中央，稍些隆起，與上蚓的小山 *Monticulus des Oberwurms* 一致。他附着在骨上，枕橫溝及顱骨錐體緣上。他自此跳出在後牀突 *Processus clinoidens posterior* 之上，構成 *Meckel* 氏腔的側壁，有一個終止在前牀突的皺襞，構成海綿竇的上壁 *Die obere Wand des Sinus cavernosus 2* 小腦鎌 *Die Falx cerebelli* 發育成一個半月狀突，從雞冠 *Crista galli* 直達內枕粗隆 *Protuberantia occipitalis interna*，位置在兩半球之

間，他的終端坐在小腦幕上。3. 小腦鎌是鐮刀狀，位置在顱後凹裏，把枕骨孔分成兩部。他的游離緣。突出在小腦後切迹 *Incisura cerebelli posterior* 之中。4. 鞍膈 *Das Diaphragma sellae* 由構成海綿竇上壁的皺襞生成。並中央有一孔，為漏斗而設。橫膜下腔與頸部的深淋巴行，鼻黏膜淋巴行，聽神經及視神經硬膜下裂隙交通。

二、蜘蛛膜

這是一個無血管的膜，外面平滑，用內皮被覆，內面由許多結締纖維，與軟膜結合。脊蜘蛛膜 *Arachnoidea spinalis* 與硬膜密接；所以蜘蛛膜下膜，更有空隙。腦蜘蛛膜 *Arachnoidea encephali* 不是均等寬大的。在腦約凸側從一腦回緊張在別一腦回上，但是他在腦底，却很寬鬆，構成所謂池 *Cisternen*。主要在延髓，橋腦及視束交叉部。在蜘蛛膜下腔內，有腦的大血管經行。蜘蛛膜絨毛 *Die Arachnoidealzotten*，蜘蛛膜粒 *Granulationes arachnoideales* 是紅白色的小瘤 *kleine Exkreszenzen* 主要見於上及橫矢狀竇部 *Die Gegend des Sinus sagittalis superior und transversus*。他聳入硬膜組織，在顱上減少骨的壓迫。他向靜脈性血管腔發育。翻入他的壁裏。他不是病理的，乃是尋常的構造。他浸在腦脊液裏，液體由脈絡叢分泌，與靜脈交通。

三、軟膜 *Die Pia mater*

這個膜緻密附着在腦脊髓表面。含着大量血管淋巴管及多數神經。

軟脊膜 *Pia mater spinalis* 成於內層及外層，兩層並列，由一個毛細管裂隙，就是淋巴腔，為之分隔。在兩層中間有微細血管經行，有一個地方，不大有神經原素 *Die Nervenlemente* 他構成終線的唯一成分。軟腦膜 *Pia mater encephali* 構成脈絡膜組織，他成為軟膜皺襞，到處富有毛細血管，所謂脈絡叢 *Plexus chorioidei*。在兩個橫腦裂之中都可見這種組織。在胼胝體隆起，穹窿體，及間腦蓋中間，有第三腦室脈絡組織，在小腦及第四腦室之間，有第四腦室脈絡組織。第三腦室脈絡組織 *Tela chorioidea ventriculi tertii* 差不多是一個三角形，尖端向前。脈絡叢走入側室作為腦側室脈絡叢，在彎入下角的地方，構成脈絡球 *Glomus chorioideus*。

第三腦室脈絡叢，向後牽引。脈絡組織，成於背側及腹側軟膜板，並且有一層粗鬆組織。腦內靜脈 *Venae cerebri internae* 就在這裏面經行，靜脈在松果腺後端，合成無對的大靜脈 *Vena magna* (Galen氏) 在前端收容紋狀體靜脈 *Vena corporis striati* 及脈絡膜靜脈 *Vena chorioidea*。

第四腦室脈絡組織 *Tela chorioidea ventriculi quarti*，含有第四腦室脈絡叢，他彎入第四腦室外側脈絡叢，聳出在第四腦室外側隱窩 *Recessus laterales des IV Ventrikels* 第四腦室脈

絡叢，差不多成爲丁字形。

腦的血管 *Gefäße des Gehirns*

腦動脈 *Arterien des Gehirns*

腦由頸內動脈及椎動脈供給血液。一切血管，除頸動脈幹在海綿竇外，均位置於蜘蛛膜下腔裏。毛細管在白質中，構成寬大網眼的網。在灰白質中，構成網眼狹窄的網。腦動脈的特徵，是在乎他的大小，薄壁，纖長的經過。及大動脈幹也有吻合部。微細分枝，而且是從腦底入腦質的小枝，不是前毛管動脈，乃是構成終動脈 *Die Endarterien*。

頸內動脈的枝別 *Zweige der Carotis interna*

腦前動脈 *Arteria cerebri anterior* 從眶上走向牀前突 *Processus clin. ant.*，由前交通動脈 *Art. communicans anterior* 與別一側的同動脈連結，然後上行到被套裂隙裏。他供給胼胝體，頂葉及額葉的內面，及背面內側部。腦內動脈 *Art. cerebri media* 在 *Sylvi* 氏裂內經行。他供給幹葉 *Stammlappen* 顯葉頂葉額葉的境界部，內囊，豆狀核及放線丘的一部份。後交通動脈 *Art. communicans posterior* 直接使頸動脈與腦後動脈 *Art. cerebr. post.* 及底動脈終枝 *Endaste der Basilaris* 結合。他有分枝給與灰白結節，垂體及乳頭體。脈絡膜動脈 *Art. chorioidea* 沿着海馬回下面，入下角，到脈絡叢。

椎動脈的枝別 *Zweige der Art. vertebralis*

小腦下後動脈 *Art. cerebelli inferior posterior* 出於尚未合一之椎動脈，走向第四腦室的脈絡組織。兩條椎動脈，合成無對的底動脈 *Art. basilaris* 小腦下後動脈，起根於底動脈在水平溝裏經行。自此要算到內聽動脈 *Art. auditiva interna* 及延髓，橋腦的分枝。小腦上動脈 *Art. cerebelli superior* 是底動脈的終枝，他延着大腦脚走向小腦表面。他供給小腦，四疊體，結合臂，及上髓帆。大腦後動脈 *Art. cerebri posterior* 由後交通枝直接與頸動脈交通，閉鎖動脈循環 *Circulus arteriosus (Willisi 氏)* 他供給顛葉及枕葉，大腦莖，四疊體及視丘。

腦的靜脈

腦靜脈合起來成一個固有導引血液的地方，所謂硬膜竇 *Sinus durae matris*，他夾在硬腦膜兩葉之間，只由一個內皮層與他們分隔。他沒有縮小的官能，他外面的開口部，以外方的靜脈，與頸靜脈交通，就是 *Santorini 氏導血管* *Emmissaria Santorini*。他分爲兩羣：上羣：上矢狀竇 *Sinus sagittalis superior* 沿着大鎌的附着部經行。在胎兒，他在盲孔裏，由吻合部與鼻靜脈結合。下矢狀竇 *Sinus sagittalis inferior* 在凹面大鎌的游離緣經行。直竇 *Sinus rectus* 與大鎌同見於腦幕的結合部。橫竇 *Sinus transversus* 在枕橫溝裏經行，成

爲乙狀竇 *Sinus sigmoidens* 在顛骨的同名溝裏。他收集上羣諸竇，通過頸靜脈孔，直接移行入頸內靜脈 *V. jugularis interna*。上矢狀竇，往往只移行於橫竇的右半部，同側頸靜脈孔的膨大部，因此甚爲著明。下羣：蝶頂竇 *Sinus sphenoparietalis* 在蝶小翼後緣見之。在牀前突上，開口於海綿竇。海綿竇 *Sinus cavernosus* 在鞍的附近，腦幕附着皺襞之下。他由蝶頂竇及眼靜脈 *Vena ophthalmica* 合流而成。在竇裏可見頸動脈，外展神經及交感神經的頸動脈內叢 *Plexus caroticus internus vom Sympaticus und der Abduens* 兩個橫竇，由他的分枝與環狀竇 *Sinus circularis* 結合，分枝就是前後海綿間竇 *Sinus intercavernosus anterior und posterior*，包圍垂體。岩下竇 *Sinus petrosus inferior* 是海綿竇的直接總續部，沿着岩枕軟骨扣，*Synchondrosis petrooccipitalis* 到頸靜脈孔，開口入頸靜脈球的前壁 *For-dere Wand des Bulbus venae jugularis*。岩上竇 *Sinus petrosus superior* 沿錐骨緣從海綿竇到乙狀竇。底叢 *Plexus basilaris* 在枕孔及斜坡代表椎內叢 *Plexus vertebrales interni* 他與兩個岩下竇及橫竇交通。固有腦靜脈，移行入硬膜竇。靜脈分爲腦被膜靜脈，及腦幹靜脈。

腦被膜的靜脈 *Venen des Hirnmantels* 大腦上靜脈 *Vena cerebri superiores* 開口在矢狀竇裏，引血液到腦上面。大腦中靜脈 *Vena cerebri media* 在大腦外側裂裏經行。他收容從

眼靜脈來的眼腦膜靜脈 *Vena ophthalmomeningeae* 及板障靜脈 *Vena diploica* 開口在海綿竇裏。大腦下靜脈 *Venae cerebri inferiores* 在腦下面出來，走向海綿竇及橫竇。

腦幹靜脈 *Venen des Hirnstammes* 大腦大靜脈 *Vena magna cerebri* (Galen氏) 開口於幕竇 *Sinus tentorii* 他收容透明隔靜脈及終靜脈 *Vena septi pellucidi und Vena terminalis*。在竇裏開口的，除此以外，還有腦膜靜脈 *Venae meningeeae* 及板障靜脈。大腦上及下靜脈，開口在其次的竇裏，或者在大腦大靜脈裏。

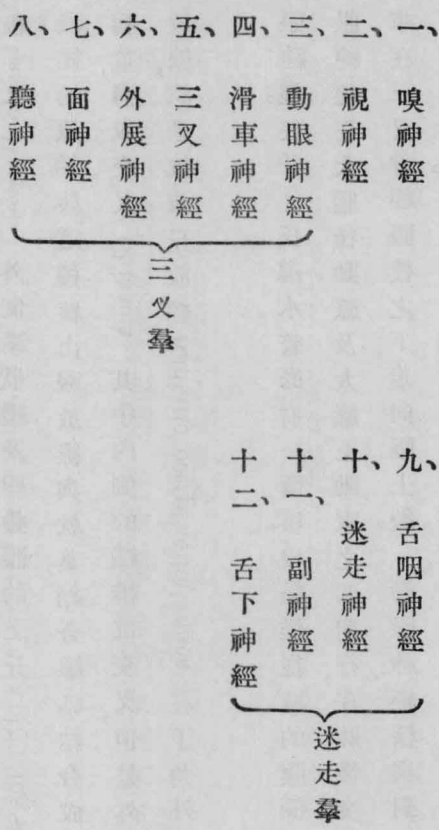
乙、周圍神經系統 *Peripheres Nervensystem*

在這上面，分爲 1. 腦神經，2. 脊髓神經。

一、腦神經

十二對腦神經，大致出於腦髓，由諸孔離開腦髓而入顱膜。各神經通過諸孔，離開顱腔，其名稱如下：1. 嗅神經 *Nervi olfactorii* —— 篩板孔 2. 視神經 *N. opticus* —— 視孔 3. 動眼神經 *N. oculomotorius* 4. 滑車神經 *N. trochlearis* 都通過眶上裂 *Fiss. orbitalis superior* 5. 三叉神經 *N. trigeminus* (1) 眼枝 *R. ophthalmicus* —— 眶上裂 (2) 上頰枝 *R. maxillaris* —— 圓孔 (3) 類枝 *R. mandibularis* —— 卵圓孔。6. 外展神經 *N. abducens* —— 眶上裂 7. 面神經 *N. facialis* 8. 聽神經 *N. acusticus* 皆通過內聽神經門 9. 舌咽神經 *N. glossopharyngeus*

10. 迷走神經 *N. vagus* 11. 副神經 *N. accessorius* 以上三者都通過頸靜脈孔。12. 舌下神經 *N. hypoglossus* —— 舌下神經管。從這十二對神經裏，只有嗅神經及視神經要分別講。前一種代表一個腦葉，後一種構成一個前腦泡的外翻部。此外十對，可分兩羣。就是三叉羣及迷走羣。屬於三叉羣的，是動眼神經，滑車神經，三叉神經，外展神經，面神經，聽神經。屬於迷走羣的是舌咽神經，迷走神經，副神經及舌下神經。在全體可使神經配置如下。



腦神經根及核 *Kerne und Wurzeln der Hirnnerven*

一、嗅神經，如前所說，出於嗅葉。他的中央皮質區域是：前穿通質，胼胝體下回及海馬回。

二、視神經，發源於外側膝狀體 *Corpus geniculatum laterale*，所謂外側根 *Radix lateralis* 起於內側膝狀體的，就是內側根，還有出於枕部及前一對四疊體的；還可加上出於灰白結節的底根 *Basale Wurzel* 外側膝狀體，及四疊體的上丘 *Colliculus superior des Vierhügels* 是感光纖維的原始核。這種核由視放線與枕葉結合。纖維結合成為視束 *Tractus optici* 包圍大腦莖，構成交叉 *Chiasma*。其中內側的纖維部交叉，但是外側的纖維依舊不交叉。中央視放線，就是枕視丘放線 *Radiatio occipito-halamica*，在下角外側走向楔狀葉及距狀裂周圍。

三、動眼神經。在 *Sylvi* 氏導水管底有一個核。根纖維從核的腹側發育，在動眼神經溝裏出現，動眼神經在大腦後動脈及大腦上動脈之間前行，在牀後突之前，貫通硬膜，起初在內側，後來在三叉神經眼枝之下，走向眶上裂。動眼神經核與對側的外展神經核及視神經核由纖維結合。

四、滑車神經。他的核直接接在第三對腦神經之後，*Sylvi* 氏導水管底。他在前髓帆前緣出現，其中兩側的纖維，在表面成對側性交叉，就是滑車神經交叉 *Decussatio nervorum trochlearium*。向前在海馬回附近，大腦莖下面經行。在牀前突附近，穿通硬膜，走向眶上裂。滑車神經是最薄的腦神經。

五、三叉神經出於許多核，從這裏出來的運動根，位置在小部 *Portio minor*，偏於內側，知覺根在大部 *Portio major*，偏於外側，在菱形窩的前凹裏。此外還有一個降根，起於 *Sylvius* 氏導水管壁，及一個升根，（知覺性）直到頸髓。他起於後角的頭部，在環狀結節範圍之中。運動及知覺纖維經由橋腦出現，通過 *Meckel* 氏腔，達到顛錐體的尖端，知覺纖維，在那裏就構成一個神經節，所謂半月節 *Ganglion semilunare* (*Gasseri* 氏)，運動纖維不過附麗在這上面。三叉神經分三枝，離去顛腔。

六、外展神經有一核在內隆起部裏，根纖維從隆起在錐骨腹側之間經過。在橋腦後緣，他從腦裏出來，要到鞍背的一側，他穿通硬膜，在眼靜脈下，達到眶上裂。

七、面神經有一核在外展神經核的外側深部。纖維自此向後內方，直接到內隆起表面之下，在這裏成爲蹄係狀，包圍外展神經核，向前下方屈曲，就是面神經的內膝 *inneres Knie des Facialis*。他的纖維出現於橋腦臂的後面。

八、聽神經由一個表面或外根及一個深部或內根結合而成，外根是耳蝸根 *Radix cochlearis* 分爲兩部，大部份出於聽結節 *Tuberculum acusticum* 他由繩狀體 *Corpus resiniforme*, *Der Strickkörper* 與內根即前庭根 *Radix vestibularis* 分離。此外可分一個背側核及腹側核。背側核在菱形窩裏，聽區的後方，分出纖維給與兩根，他的外側，就是繩狀體上，站着一個

Deiter 氏核。前根主要出於腹側核。這個核位置在繩狀體的腹側，走入小腦的近處。聽區的髓紋，列成中央徑路，在顛葉裏以聽中區與聽核結合。中間神經 *Nervus intermedius* 與第七及第八腦神經結合，也發源於聽區域。

九、舌咽神經，在迷走核上端，灰白翼 *Ala cinerea* 之內。與迷走神經合成一個根扇 *Wurzelfächer*。大致他除去迷走神經外，還保許多來自疑核 *Nucleus ambiguus* 的副纖維，他位置在髓質網狀結構的側部，橄欖核的背側，可看作兩神經的運動核。孤立索 *Tractus solitarius* 構成舌咽神經的脊根，有圓筒狀纖維束隨着，這個纖維束，在脊髓裏，還收容他的起始部，並且上升，在灰白翼核外側可以看見。他在迷走神經前經過，有一個結締織橋，與迷走神經分離，通過頸靜脈孔。他構成兩個神經節，其中一個是上神經節 *Ganglion superius* 就位置在孔裏，但不是常在的，一個是常在性，位置在深部，就是岩神經節 *Ganglion petrosum*。

十、迷走神經 *N. vagus* 起始於灰白翼裏的迷走核，上行根，就是呼吸束 *Das Respirationsbündel* 也算在裏面。這神經構造迷走神經頸神經節 *Ganglion jugulare vagi*。

十一、副神經關於他的起源分爲兩部。一大腦部，出於迷走核，所以也稱爲副神經迷走核。二、脊部，在頸髓裏發出直到第五至第七脊神經，他起根於前角，與在脊後根及齒狀帶帶

間的根纖維結合。他在椎動脈後上升，由枕孔入顱腔，收容在延髓裏的根纖維，由頸靜脈孔離去顱腔。

十二、舌下神經有一核在延髓開放部，內隆起的深處，這個部位，名爲舌下神經三角 *Tritogonum hypoglossi* 露出於錐體及橄欖核中間，諸根在椎動脈後結合，由舌下神經管，離去顱腔。

腦神經的周圍狀況 *peripheres Verhalten der Hirnnerven*

在腦神經上可總括爲三種感覺神經，如同脊髓神經，也分爲運動性及知覺性神經。

運動性是動眼，滑車，外展，舌下及副神經。從運動及分泌纖維混合的神經，只有面神經。從運動，知覺分泌三種纖維的混合體，是三叉，舌咽及迷走神經。

一、嗅神經，從嗅球分出兩列，通過篩板小孔，達到鼻腔。內列走向鼻中隔壁，外列走向側壁。他在黏膜深部，走向特殊的感覺細胞。

二、視神經，從視神經孔向外側稍屈曲，走入球部。他構成一條近於圓柱形的索，爲軟膜，蜘蛛膜及硬膜所被覆。

三、動眼神經，除上斜肌及外直肌之外，供給眼眶一般的肌肉。他在視神經外側，分爲一個上弱枝及一個下強枝。上枝供給上直肌及提上脷肌 *M. levator palpebrae superioris*。下枝

在視神經下經行，供給內直肌，下直肌及下斜肌。他有一個短枝走向睫狀神經節 *Ganglion ciliare*。

四、滑車神經，站在海綿竇外上壁結合部附近，動眼神經外側，超過視神經，及眼肌的原始睫達於眼窠。他供給上斜肌。

五、三叉神經，以他的知覺性第一枝供給額及面的鼻部 *Nasenteil des Gesichtes*，以他的知覺性第二枝供給上頷，第三知覺性枝供給下頷，運動枝供給嚼肌 *Die Kaummuskulatur*，從擱在 *Meckel* 氏腔裏的 *Gasser* 氏神經節上分裂為三叉神經的三種枝別，一、眼神經 *N. ophthalmicus* 二、上頷神經 *N. maxillaris* 三、下頷神經 *N. mandibularis*。這種神經的運動部只在神經節前面通過。

A. 眼神經是最弱的第三枝，在滑車神經下經行，走往眶上裂。在眶上裂之前，他送出幕神經 *N. tentorii* 在腦幕裏分岐。在眶上裂附近，他分為三枝：一、淚腺神經 *N. lacrimalis* 向外側方面進行，在眼眶內，走往淚腺，過了淚腺，他走向結合膜 *Konjunktiva* 及上瞼 *Das oberen Lide*，他有一個分枝，與第二枝的類神經 *N. zygomaticus* 結合。二、額神經 *N. frontalis* 超過提瞼上肌 *Levator palpebrae sup.* 向前，分成二枝，a 滑車上神經 *N. supra-trochlearis* 在滑車上離去眼窠在額及瞼的皮內分岐，b 眶上神經 *N. supraorbitalis*

通過眶上切迹或眼窠孔走向額皮。三、鼻睫狀體神經 *N. nasociliaris* 在視神經上走向眶內壁。周圍部也可稱為滑車下神經 *N. infratrochlearis* 他分爲臉上枝及臉下枝 *Ramus palpebralis sup. und inf.* 他的枝別如下：a 篩前神經 *N. ethmoidalis ant.* 通過篩前孔，在篩骨板上方，爲硬腦膜所被覆，在那地方通過篩孔，走入鼻腔。b 睫狀長神經 *N. ciliaris longi* 有三至四個走向眼球。c 睫狀後神經 *N. ethmoidalis post.* 通過篩骨後孔，達到篩骨後細胞及蝶竇的黏膜。d 鼻前神經 *Nn. nasales anteriores* 是篩前神經的終枝。他分爲鼻內及鼻外神經 *Nn. nasales mediales und laterales* 在黏膜上分歧，走入外鼻，附着在鼻尖的皮上。他對於眼球一定的纖維，除睫狀神經外他由睫狀神經節的介紹分出鼻睫狀纖維。睫狀神經節 *Ganglion ciliare* 構成差不多二mm.大的小結，在視神經外側，走入眶的後三分之一。他爲眼球內部構造，分出睫狀短神經 *Nervi ciliares breves*。他有三個結合部，一個是運動性短根，出於動眼神經，一個是交感根，出於眼動脈的交感叢，還有一個知覺性長根，出於三叉神經的鼻睫狀神經。

B. 上頷神經，通過圓孔，入蝶腭窩 *Fossa pterygopalatina*，由此過眶下管走向面部。他在圓孔前面分出腦膜（內）枝 *Ramus meningeus (medius)* 他的枝別是：一類神經 *N. zygomaticus* 分成兩枝與兩顳連接，一枝通過顳顱管 *Canalis zygomatico-temporalis* 別一枝

通過顳面管 *Canalis zygomatico-facialis* 他是顳及前顳部的重要神經。二、蝶腭神經 *N. sphenopalatinus* 成爲三叉神經的臟枝 *Ramus visceralis des Trigeminus*，走向蝶腭神經節。蝶腭神經節，扁平，大小不過四 mm. 在蝶腭窩裏，有下列諸根：a 知覺根，就是蝶腭神經。b 運動根，就是岩大淺神經 *N. petrosus superficialis major*，他發源於面神經，在面管裂 *Hiatus canalis facialis* 的地方，他從岩骨錐體出來，並且通過淚孔走入翼管 *Canalis pterygoideus Vidiani*。c 交感根，就是岩深神經 *N. petrosus profundus* 從頸內動脈的交感叢走入翼管。兩個岩神經，在管裏構成翼管神經 *N. canalis pterygoidei* 成爲神經節。他分出以下的神經：a 鼻後上神經 *N. nasales posteriores superiores* 通過蝶腭管到鼻腔。鼻腭神經 *N. nasopalatinus* 也從他發源，在犁骨上斜向門齒管 *Canalis incisivus*，與三叉神經第三枝吻合。一小部份作爲鼻後下神經 *N. nasales posteriores inferiores*，通過翼腭管開口部，在下鼻甲高處分岐。B 腭神經 *N. palatini* 過翼腭管向腭經行。三、眶下神經 *N. infra-orbitalis* 構成三叉神經第二枝的終枝。在眶下管裏，分出上頰齒列的神經，在管外，分出上頰的皮神經。a 上齒槽神經 *N. alveolares superiores* 成爲前後枝，供給上頰的齒列，在此處構成齒上叢 *Plexus dentalis superior*，他送出多數牙枝 *Rami dentales* 及齒齦枝 *R. gingivales*。b 終枝，在眶下孔附近發育，就是臉下枝 *R. palpebrales inferiores* 鼻外及鼻

內枝 *R. nasales externi et interni*，以及脣上枝 *R. labiales superiores*。
C 下領神經，由卵圓孔離去顛腔，在他的下面，站着與他結合的神經節。他立刻向他的出口分出棘孔神經 *Nervus spinosus*。推而言之，還有耳顛神經 *N. auriculo temporalis*。他往往以兩個根，包圍腦膜內動脈，與下領關節突相對經行，在下領關節後，與顛淺動脈向外側上升。從他所出來的是：吻合枝 *Rami anastomotici*。他結合本神經與面神經。腮腺枝 *Rami parotidei*。這許是由面神經來的分泌纖維。耳枝及顛枝 *R. auriculares et temporales*。為顛及耳的皮膚而設。外聽道神經 *N. meatus auditorii externi* 為外聽道而設，他分出鼓膜枝 *Ramus membranae tympani*。頰神經 *N. buccinatorius* 在頰肌上經行，供給頰黏膜。嚼肌神經 *N. massetericus* 通過翼肌，通過耳突及冠狀突中間部，走向嚼肌，就附着在肌上。顛深神經 *Nn. temporales profundi* 兩個神經，為顛部而設。翼外神經 *N. pterygoideus externus* 為同名肌而設。翼內神經 *N. pterygoideus internus* 為翼內肌而設。舌神經 *N. lingualis* 是三叉神經第三枝的終枝，在翼外肌後面下行，在兩翼中間向前下方，對着口腔底經行。在此處與領下管交叉，向脛舌肌 *Genioglossus* 放線走入舌中。當他在翼內肌上經過之中，鼓索也走向翼內肌。他分枝是：領下神經 *Nn. submaxillares* 走向領下神經節，含有從鼓索來的纖維。領下神經節在口腔底，領下腺的內上方，含有分泌及知覺

纖維，這是由頷下神經來的，還有交感纖維，是從頷外動脈叢來的。頷下枝走向頷下腺。舌下神經，爲口腔底黏膜而設。舌枝是舌神經終枝入舌。下齒槽神經 *N. alveolaris inferior* 是下頷神經的第二終枝，起初在舌後經過，後來走入頷下管。他的枝別是：頷舌骨神經 *N. mylohyoidens* 在齒槽下神經走入齒槽管之先，還分岐，在頷舌溝中向前行，附着於二腹肌的前腹及頷舌肌上。牙神經 *Nn. dentales* 爲下頷的齒列而謂。頰神經 *N. mentalis* 作爲終枝，過頰孔到下脣，並且到頰的皮膚。耳神經節屬於三叉神經第三枝的區域。位置在他的內側，及喇叭管（歐氏管）的前外側。運動根出於翼內神經。岩小淺神經 *N. petrosus superficialis minor*，出於舌咽神經，構成知覺根。交感根排列在腦膜內動脈附近。由聽神經節發源的：1. 張腭帆肌神經 *N. tensoris veli palatini* 2. 張鼓膜肌神經 *N. tensoris tympani* 3. 蝶神經 *N. sphenoidales* 他的外側走向半月節 *Ganglion semilunare* 內側與翼管神經走向蝶腭神經節。

六、外展神經。他分枝後立即向入口，在外直肌附近，走入眼窠。

七、面神經。在橋腦後緣，離去腦髓，與聽神經合起來走入內耳門 *Porus acusticus internus* 他帶着聽神經通過內耳門之後，各自分開，走入 Fallopi 氏管，在面管裂 *Hiatus canalis facialis* 上屈曲，構成面神經膝 *Genuculum*，膝自身構成膝神經節 *Ganglion geniculi*，主要是中間部

Portio intermedia 走入這裏頭。神經由莖乳孔離去骨骼，成爲弓，通過腮腺向前到面，帶着他的終枝，列成腮腺叢 *Plexus parotidens* 他與三叉神經一同進來，有許多吻合部，這個神經，是爲面的模擬肌 *mimische Muskulatur* 而設的。a 在通過面管的路上，分出面神經如下：

1. 淺大岩神經 *N. petrosus superficialis major* 他出於膝神經節，並且如前所說，走向蝶腭神經節。
2. 淺小岩神經吻合部 *Anastomose zum N. petrosus superficialis minor* 他從面神經膝到鼓室神經 *N. tympanicus* 與淺小岩神經連接。
3. 鐙骨肌神經 *N. stapedius* 爲鐙骨肌而設。
4. 鼓索 *Chorda tympani* 直接在莖乳孔上面離去面神經，在一個固有的小管裏向上行，露出在鼓室裏，在鼓膜近旁，錐骨頸及砧骨長突中間經過。他由岩鼓裂離去鼓室，在下齒槽神經內方，走往舌神經。b 莖乳孔外面從面神經分出來的是：5. 耳後神經 *N. auricularis posterior* 貼近莖乳孔向後外，從外耳及乳突間上行，附着在枕骨肌及耳後肌上。6. 莖突舌骨肌枝及二腹肌枝 *R. stylohyoidens und R. digastricus* 走向莖突舌骨肌及一腹肌。面神經終枝。7. 鼓室枝 *R. temporales* 超過額弓上升，到耳前肌，額肌，及眼眶。8. 額枝 *Rami zygomatici* 從上方離開額骨到眼眶。9. 頰枝 *Rami buccales* 爲頰肌及上脣肌而設。10. 下頷緣神經 *Nervus marginalis mandibulae* 沿下頷緣走到頰肌及下脣肌。11. 頸枝 *Ramus colli* 從下頷角下行走向頸闊肌，並且與頸皮神經 *N. cutaneus colli* 構成頸淺襟。 *Ansa cervicalis*

superficialis。八、耳神經。與面神經在內耳門裏經行，分成前庭神經及耳蝸神經 *N. ves. tibiuli und N. cochleae*。詳細見下感覺器。

九、舌咽神經。在頸靜脈孔裏構成岩神經節 *Ganglion petrosum*，藏納在岩小凹 *Fossula petrosa* 裏。在神經節的中央，往往可見神經節狀的包圍物，在神經裏，就是舌咽神經的頸靜脈神經節 *Ganglion jugulare des Glossopharyngeus* 神經從頸靜脈孔靠下方，藏在迷走神經之前，其後在頸內動脈及莖突咽肌之間，再向下在莖突咽肌及莖突，舌骨肌中間，走向舌根。

舌咽神經的枝別：1. 鼓室神經 *N. tympanicus* 從岩神經節出發，通過鼓室小管及鼓室，在他的內壁上，構成鼓室叢的主要神經。這個叢除上述外，成於頸鼓上及下神經 *N. carotico-tympanicus superior und inferior* 二個交感神經纖維，這是通過頸鼓小管，從頸動脈交感叢來的。此外由叢上更發出耳咽管枝 *Ramus tubae* 為鼓膜內壁的黏膜而設。小淺岩神經，構成鼓室神經的繼續部，他在面管裂之前，顯出於岩骨的表面，通過蝶岩裂或無名小管 *Canaliculus innominatus* 成為耳神經節。這個神經許是含有味感纖維 *Geschmackfasern* 及分泌纖維。2. 吻合枝 *Rami anastomotici* 從舌咽神經走向迷走神經。及面神經的二腹肌枝。

3. 爲咽部而設的，有咽枝 *Rami pharyngei*。4. 莖突咽枝 *Ramus stylopharyngeus*，爲同名肌而設。5. 舌枝 *Rami linguales*，歧爲第九對腦神經的終枝。均作爲味覺神經在舌根上直達輪廓乳頭 *Pap. vallatae*。

十、迷走神經在頸靜脈神經節下，構成結狀神經節 *Ganglion nodosum* 位置在副神經及舌咽神經中間。他含有從舌咽神經來的吻合枝，從境界索上頸神經節來的交通枝 *Rami communicantes aus dem oberen Halsganglion des Grenzstranges*，副神經的內枝，這一枝，通過神經節，帶着爲喉而設的運動纖維。迷走神經在頸動脈與頸靜脈間下行，走向胸廓上口，自此再從鎖骨下動脈及無名靜脈間向遠處進行，右側他在鎖骨下動脈之前，左側在動脈導管 *Ductus arteriosus* 之前，向後到枝氣管。在這兩個部位上，他分出喉下神經 *N. laryngeus inf.* 右側迷走神經，位置在胸前壁，較左側爲近。與食管一同到胃，在胃部分歧。神經更進的下方分配可以由此說明，就是由迷走神經所支配的器官，在胎兒，是很高的在頸部生成。迷走神經的分枝是：1. 耳枝 *R. auricularis* 通過乳突小管到外聽道皮膚。他是唯一的大腦性皮神經，不是出於三叉神經。2. 咽枝 *Rami pharyngei* 出於結狀神經節，與舌咽神經枝及交感枝，構成咽叢。3. 喉上神經 *N. laryngeus superior* 出於結狀神經節，在頸內動脈內側斜向下行，分成二枝：a 外枝 *R. externus* 超過咽下括約肌，*Constrictor pharyngis*

inferior，到環甲肌 *M. cricothyroideus*，他還分出一個心枝 *R. cardiacus*。b 內枝 *R. internus* 與甲狀腺上動脈通過甲狀腺膜 *Membrana thyreoidea*。自此向上，位置在喉神經皺襞 *Plica nervi laryngei* 裏。他供給喉入口部黏膜直到會厭。他與喉下神經間有一個吻合枝。4. 心枝 *Rami cardiaci* 沿頸總動脈下行，與交感神經，結合成一心叢 *Plexus cardiacus*，可分為上下心枝。5. 返神經或名喉下神經 *N. recurrens s. laryngeus inferior* 左側纏絡 *Botalli* 氏管，右側纏繞鎖骨下動脈，外側上升到食管及氣管之間的溝裏，他分歧以後，在食管及氣管附近，通過咽下括約肌，到喉，他就分配在肌肉上。此外他還供給會厭內及下方的黏膜。6. 枝氣管枝 *Rami bronchiales* 為枝氣管而設。7. 食管前及後索 *Chordae oesophageae ant. und post.* 他是兩側迷走神經的連續，就是後面。是右側迷走神經的連續，前面是左側迷走神經的連續。這種神經索由多數擴布及吻合的纖維束，構成食管叢 *Plexus oesophagus* 他為食管送出食管枝。8. 胃枝 *Rami gastrici* 是迷走神經的終枝。他與交感神經構成胃叢 *Plexus gastricus* 分為前後兩叢。前叢主要是由左側迷走神經，後叢由右側構成。由叢發出肝枝 *Rami hepatici* 9. 腹腔枝 *Rami coeliaci* 與腹腔神經節結合，為脾發出脾枝 *R. lieniales* 為腎發出腎枝 *R. renales*。

十一、副神經在迷走神經後方，通過頸靜脈管，分為二枝。一、內枝 *R. internus* 移行於結狀

叢 Plexus nodosus 走入迷走神經的心咽，喉神經道路。二、外枝 R. externus 在頸內靜脈前或後經行，斜向後方，達於胸鎖乳突肌 M. sternocleidomastoideus 放出一個分枝，在穿通部通過這個肌肉，後來再向前進行，到斜方肌及提肩胛肌，就分配在這上頭。

十二、舌下神經，舌肌神經 Der Zungenfleischernerv 緊靠着迷走神經。他與迷走神及頸上神經 Ganglion cervicale supremum 結合。他包圍頸外動脈成一個弓，爲二腹肌的後腹所掩蔽。在他經過中，與頸神經第一及第二枝吻合。他的枝別是：降枝 Ramus descendens 在弓的起始部從幹上分裂。含有許多自頸叢來的纖維，構成舌下襻 Ansa hypoglossi 其中他在頸總動脈及頸內靜脈間下行，與發源於第二第三頸神經的頸降神經 N. cervicalis descendens 結合。供給喉部諸肌。（肩胛舌骨肌 Omohyoideus 胸骨舌骨肌 Sternohyoideus 及胸骨甲狀肌 Sternothyreoideus）甲狀舌骨枝 Ramus thyreoideus 爲同名肌而設，舌枝 Ramus linguales 爲舌的肌肉而設。

二、脊神經 Die Rückenmarksnerven

由兩側神經根的愈合，構成一個短神經幹，不多時他又分爲後枝及前枝。前枝，同時送出一個頸枝 Ramus visceralis 走入交感神經節。後枝很薄弱，供給背部的肌肉和皮膚。前枝較後枝甚爲強大，他的分配區域，除背部外，直擴張到軀幹的肌肉皮膚，四肢的上面，內臟

各部泌尿系及生殖器各部份。就一般而言，脊神經分配區域上面的境界，有一條線，從頂超過耳殼及聽道到腮腺嚼肌部 *Regio parotidomasseterica*。由此再牽引到頰。在全體有三十一對脊神經，也許有三十二對。從全數裏分出八對頸神經 *Nervi cervicales* 十二對胸神經 *Nervi thoracales*，五對腰神經 *Nervi lumbales* 五對薦骨神經 *Nervi sacrales*，一對或兩對尾骨神經 *Nervi coccygei*。

頸神經

八對頸神經裏的第一對，從枕骨及寰椎之間，離去脊髓管，第二對在寰椎及樞椎之間，兩側都在寰椎側塊的後方。第二對神經，在最後頸椎及第一胸椎間出現。後枝，起初在脊肌上分出一枝，後來穿通斜方肌，達到表面，作為皮枝，分為內側外側兩終枝。枕下神經 *Nervus suboccipitalis* 就是第一對的名稱，他在頭後小肌上分歧。枕大神經 *Nervus occipitalis major* 從兩個頸神經構成。他送出分枝到頭長肌，穿通斜方肌，與枕動脈一同在枕表面經行，一直分配到顛上。前枝，構成兩叢，一是小的，表面的頸叢，一是大的，下面的臂叢。

頸叢 *Plexus cervicalis* 由第一到第四頸神經的前枝構成，他分出下列各枝。a 皮枝：枕小神經 *Nervus occipitalis minor* 見於胸鎖乳突肌後緣中部，在乳突部裏分歧。耳大神經 *Nervus*

articularis magnus 在點頭肌後緣向上行，超過這個肌，到耳後部，並且到耳後面 *hintere Ohrfläche*。有一個前枝，也走向腮腺部。頸皮神經 *Nervus cutaneus colli* 在前一種鞘下方出現，分爲上下枝，橫渡點頭肌向前方，穿通頸闊肌，分佈在頸前部皮膚上。上枝與一個出於面神經的頸枝吻合，構成頸淺襻 *Ansa cervicalis superficialis* 鎖骨上神經 *Nervi supra-clavicularis* 分爲前、中、後，在點頭肌及斜方肌之間，達到頸外三角及肩胛的皮膚，就在那裏分歧。b 肌枝：爲頸肌一定神經纖維的一部，從頸叢直接達到他的分佈區域，如同爲深部肌肉的神經，以及內臟肌的神經之類。別一部份在經過中，超過頭部，與舌下及副神經混合，走到他的分佈區域。從舌下神經分出纖維成爲降枝，他與直接的纖維，構成舌下襻 *Ansa hypoglossi*。膈神經 *Nervus phrenicus* 尋常出於第四頸神經，有時他也收容第五頸神經的束，位置在斜角前肌 *M. scalenus anterior* 之上，通過胸廓上口，到鎖骨下動脈前方，由此通過縱隔，到心包 *Pericardium*。在此處，他從心包胸膜 *Pleura pericardiacae* 向下行，分出一兩個知覺纖維，在胸膜及心包上。右膈位置在前胸壁，他的經過裏，多於左膈。所以右側直到下腔靜脈的附近，左側在心尖部侵入膈膜。兩者合起來走入膈膜。膈腹枝 *Rami phrenicoabdominales* 與腹叢都有。

臂叢 *Plexus brachialis* 由下面四個頸神經的前枝，又差不多由第一胸神經全部構成。通

過斜角後肌向外，在胸小肌下面，包圍腋動脈，合成三個主幹。臂叢可把神經分為兩羣。一是由叢分出成枝別，一是成叢的末端。第一種分佈在肩胛帶諸肌，第二種分佈於上肢。

A. 肩胛帶神經。1. 鎖骨下神經，為鎖骨下肌而設。2. 胸前神經 *Nervi thoracales anteriores* 在胸小肌及鎖骨下肌中間，到他的分佈區域，就是兩胸肌。3. 胸長神經 *Nervus thoracalis longus* 在腋線上走向前鋸肌，就分佈在上頭。4. 肩胛下神經 *Nervi subscapulares* 為肩胛下肌、背闊肌 *M. latissimus dorsi* 及大圓肌而設。為背闊肌的一定枝別，特稱為胸背神經 *N. thoracodorsalis*。5. 腋神經 *Nervus axillaris* 經過中與旋肱骨後動脈 *Art. circumflexa humeri posterior* 並行，在三角肌下通過外側腋窩。他分成二枝，一枝附着在三角肌及小圓肌上。別一枝作為臂外側皮神經 *N. cutaneus brachii lateralis* 走向肩胛側部及後部的皮膚。6. 肩胛上神經 *Nervus suprascapularis* 與肩胛橫動脈並行，在橫韌帶下，通過肩胛切迹，到棘上及棘下肌 *M. supra-und infraspinatus*。7. 肩胛背神經 *Nervus dorsalis scapulae* 以降枝與頸橫動脈經行，分佈於菱形肌。

B. 四肢神經。臂叢在他的末端部裏，形成三束，就是內側束，外側束，及後束，位置與腋動脈相關係。外側束構成肌皮神經 *Nervus musculocutaneus* 及縱隔的外側根部。內側束，交出兩個皮神經，就是尺神經 *N. ulnaris* 及縱隔的內側根部。兩根從前方包圍腋動脈。後束在分

出腋神經後構成橈神經 *N. radialis*。1. 肌皮神經穿通喙肱肌 *M. coracobrachialis* 在二頭肌及肱肌中間經行，在尺骨黏液囊附近，走入二頭肌皮下外側溝 *Sulcus bicipitalis lat. subcutan.* 他從那裏構成前臂外側皮神經 *Nervus cutaneus antibrachii lateralis*，他與頭靜脈走到前臂橈側及掌側皮膚。運動性的肌皮神經，供給二頭肌，喙肱肌，及肱肌。2. 正中神經 *Nervus medianus* 在肘部經行，不分歧，從動脈前直到尺骨黏液囊，在此處穿通旋前圓肌 *M. pronator teres* 在屈指淺肌及深肌之間，走向腕橫韌帶，從韌帶下面走入手掌。正中神經，在前臂一切屈肌上分歧，只有尺側屈腕肌，屈指深肌的尺側部是例外，推而言之，在拇指球的肌肉上分歧在內收拇肌外於三個橈側的蚓狀肌上為例外，又在拇指球及頭三指的掌皮上與第四指橈側分歧。他的枝別是：肌枝為前臂肌及手肌而設。骨間掌側神經 *Nervus interosseus volaris* 與同名動脈經行，終止於旋前方肌。掌枝 *Ramus palmaris* 為手掌皮而設。第七掌側指固有神經 *Nervi digitales volares proprii* 構成正中神經的終枝。他在最初三指的兩側經過，並且在第四指的橈側，又從背側供給第四指的兩末節。3. 臂內側皮神經 *Nervus cutaneus brachii medialis* 在腋窩收容來自第二第三肋間神經的肋間臂神經 *Nervus intercostobrachialis* 供給臂內面的皮膚。4. 前臂內側皮神經 *Nervus cutaneus antibrachii medialis* 與臂靜脈偕行，分為掌側枝及尺側枝 *Ramus palmaris und ulnaris* 供給前

臂尺側及掌側。5. 尺神經 *Nervus ulnaris* 構成內束的繼續部，通過肌間裂隙，向後走往上內髁 *Epicondylus medialis* 他就包埋在此地所見的溝裏，往往由一個黏液囊，與骨分離，在尺側屈腕肌的兩小頭間通過，達到這個肌與屈指淺肌的中間，帶着尺側動脈與腕橫韌帶集合。離開韌帶之後，擱在梨狀肌的橈側，走入手掌。他在前臂，附着在尺側屈腕肌；在手，附着在外展小指肌 *Die Muskeln des Hypothenar* 第四蚓狀肌，骨間肌以及內收拇肌。此外他在掌側供結第四指尺側皮膚及第五指兩側，在背側，供給第四及第五指，還有第三指尺側半部。他分出下列各枝：手背枝 *Ramus dorsalis manus* 在尺側屈腕肌腱的下面通行，分爲五個背側指固有神經 *Nervi digitales dorsales proprii* 掌皮枝 *Ramus cutaneus palmaris* 他爲外轉小指肌的皮膚而設。掌側指固有枝 *Rami digitales volares proprii* 供給第四及第五指。深枝 *Ramus profundus* 主骨間肌。6. 橈神經 *Nervus radialis* 與橈側副動脈通過肱三頭肌裂孔，在肱橈側溝裏經行，在橈側肘溝 *Die Cubitalfurche* 裏從肱肌及肱橈肌中間出來。分爲深枝及淺枝。淺枝在前臂上肱橈肌下進行，作爲手的橈背側皮神經終止。橈神經是全肢的伸展神經。他分佈在三頭肌，伸指肌及旋後肌 *Die Supinatoren* 上。此外他供給肱後面皮膚，前臂的伸側，及手背的橈側半部。他分爲下列各枝：肌枝主三頭肌及肘肌。深枝穿通旋後肌，成爲骨間背側神經 *Nervus interosseus dorsalis* 分佈在伸肌上。肱後皮神經

Nervus cutaneus brachii post. 在三角肌附着部裏，走往皮膚。前臂背側皮神經 *Nervus cutaneus antibrachii dorsalis* 主前臂橈側皮膚。指背側神經 *Nervi digitales dorsales* 他在橈骨下端，從淺枝放散，走向拇指，食指，及中指的橈側。指神經的分配是怎麼樣呢，就拿來講一下：掌側神經，供給三節指的中節及末節，也有從背側供給的，拇指由兩個神經供給，掌側從正中神經，背側從橈神經。食指及中指的掌側，從正中神經，背側在橈側上面來自橈神經，在尺側，來自尺神經，環指的掌橈側，來自正中神經，尺側及背側來自尺神經，小指差不多全是尺神經。

胸神經

十二對胸神經分配在軀幹肌及皮膚上。後枝由一個內側枝及外側枝，供給軀幹肌及背部皮膚。前枝構成十二對肋間神經，並且分配在肋間腔裏，向內方只由胸膜及胸內筋膜 *Fascia endothoracica* 所被覆。到後來上面的肋間神經在肋間內外肌中間經行，位置向前方，下面的從第七肋在腹內斜肌及腹橫肌間經行。下面六對，供給腹直肌，大部份供給腹肌。肋間神經從側面及前面分出穿通枝，送往皮膚。a 外側皮枝 *Rami cutanei laterales* 差不多在後腋線裏，上方出現於前鋸肌的肉尖之間，下方在背闊肌前面皮下，分為前枝及後枝。第一對肋間神經，沒有側枝，因為他的區域，為肩胛肌所被覆，第二對有強大的側

枝，走向腋窩皮膚，與肱內側皮神經結合。b 前皮枝 *Rami cutanei anteriores* 上肋間神經的前皮枝，在胸骨緣的皮下，下肋間神經的前皮枝，不規則，分爲兩枝，走往皮膚，內枝在白線裏，外枝通過腹外斜肌腱膜，走入直肌鞘的側界線。

腰及薦骨神經

腰神經的後枝，與胸神經彷彿；他作爲臀上皮神經 *Nervi clunium superiores*，供給臀皮。薦骨神經的後枝，供給背長肌的諸頭，及薦骨部皮膚，還分出幾個臀中皮神經 *Nervi clunium medi*，走往臀皮。前枝，腰神經的前枝，構成腰叢 *Plexus lumbalis* 他與由薦骨神經前枝所成的薦骨叢，構成腰薦叢 *Plexus lumbosacralis*。

腰薦叢分爲腰叢，薦叢，陰部叢，尾骨叢。

一、出於腰叢 *Plexus lumbalis* 的：腸骨腹下神經 *Nervus iliohypogastricus* 斜過腰方肌，由此在腹橫肌及腹內斜肌之間向前，作爲前皮神經，終止於鼠蹊環，其後他穿通腹外斜肌的腱膜，這個神經的外枝，供給髖部皮膚 *Die Haut der Hüfte*。腸骨鼠蹊神經 *Nervus ilioinguinalis*，或者出於腰叢，或者他構成前述神經一，供給恥骨部皮膚，生殖股神經 *Nervus genitofemoralis* 尋常出於兩個腰神經，分爲二枝，他在發出部就可分離。a 腰鼠蹊神經 *Nervus lumbosacralis* 在 *Poupart* 氏韌帶下，走向股內面。精索外神經 *Nervus spermaticus externus*

與精索並行，穿通鼠蹊管，分佈在睪丸被膜裏。股外側皮神經 *Nervus cutaneus femoris lateralis* 往往與前述神經起始部結合。他超過腸骨肌，穿通腹壁，在腸骨前棘附近，走向股外側，分佈在皮膚裏。閉孔神經 *Nervus obturatorius* 在終線上走向閉孔管，通過這裏，走向骨盆。他分爲二枝，深枝供給髓關節，外閉孔，內收大肌，淺枝分配在其他的內收肌上，一部份供給恥骨肌，股薄肌，並且作爲股內皮神經 *Nervus cutaneus femoris medialis*，供給股內側皮膚。股神經 *N. femoralis* 位置在骨盆裏，介在腰肌及腸骨肌之間，通過 Poupart 氏韌帶下空隙向外。他貫通空隙的內壁，分解成爲終枝，作爲膝關節伸側的肌枝，作爲皮神經，供給股的前面及側面皮膚。這種皮神經之一，與大隱靜脈 *Vena saphena magna* 並行，別一個帶着股動脈下行，直到內收肌管，股動脈自身，走入內收肌膜圍繞股內側結節。神經在脛骨的內踝部，穿通筋膜，帶着大隱靜脈，作爲皮神經，下行到大趾的內緣，就是隱神經 *Nervus saphenus*。

二、出於薦叢 *Plexus sacralis* 的：從第四對薦骨神經發出一枝爲提肛肌而設，此外的分枝爲梨狀肌。臀上神經 *Nervus gluteus superior* 與同名動脈共見於坐骨孔上緣，在梨狀肌之上，分佈於臀小肌，臀中肌及闊筋膜張肌。臀下神經 *Nervus gluteus inferior* 在梨狀肌下出來，他的分枝送往臀大肌，股方肌，及閉孔內肌。股後皮神經 *Nervus cutaneus femoris*

posterior 與臀下神經合起來離去骨盆腔，在坐骨內方分成數枝。a 臀下神經 *Nervi clunium inferiores* 爲臀皮而設。b 會陰枝 *Rami perinales* 爲會陰部皮膚而設。c 股皮神經 *Ramus cutaneus femoris* 是股後面皮神經的固有接續的，直到膝關節。坐骨神經 *Nervus ischiadicus* 通過坐骨大孔，在梨狀肌緣上出現，位置在臀大肌下，粗隆及坐骨結節距離的中央，股方肌之上。他由此走向膝關節，他分成兩側的分枝，就是腓總神經及脛神經 *Nervus peroneus communis und Nervus tibialis* 直到此處他附着在膝關節的屈面。

A 腓總神經在膝關節裏二頭肌腱近旁，走到腓骨小頭，穿通腓長肌起始部，分爲二終枝，就是腓深神經及腓淺神經 *Nervus peroneus profundus und superficialis*，自此以前，他分爲一個皮神經，就是腓腸外側皮神經 *Nervus cutaneus surae lateralis*，他作爲腓腸神經 *Nervus suralis*，與脛神經吻合。1. 腓淺神經，在腓腸肌上分出運動枝，作爲皮神經，在腓骨下三分之一，穿通筋膜，作爲足背內側皮神經 *Nervus cutaneus dorsalis medialis* 及足背中間皮神經，分佈於足背皮，又作爲趾背神經 *Nervi digitales dorsales pedis*，分配在趾上。2. 腓深神經穿通屈趾長肌，達到脛前動脈，與動脈並走直到第一趾骨中間。他供給伸肌，及第一、二趾皮，在平列的兩側。

B、脛神經，通過膝關節，與關節脈通過關節管下行，在比目魚肌之下，與內踝相對，分成二枝。

附着於腓腸肌。前此他分出腓腸內側皮神經 *Nervus cutaneus surae medialis* 就是走向腓腸神經的分枝。腓腸神經作為足背外側皮神經終止。足底內側神經 *Nervus plantaris medialis* 是脛神經的內側終枝，在足內緣向前行，分出起首四趾相對側的趾神經，就是趾掌側固有七神經。推而言之，他分佈在足內緣肌上及最初兩個蚓狀肌上。他的性質與正中神經相似。3. 足底外側神經 *Nervus plantaris lateralis* 是脛神經的外側終枝，與足底外側動脈，對着足外緣經行，分佈於屈趾短肌，蹠方肌，外側緣肌，第三、四蚓狀肌及骨間肌。他分為深淺二枝，深枝與足底動脈弓並行，供給骨間肌。淺枝是皮枝，為小趾及第四趾外緣分出三個趾掌側固有神經 *Nervi digitales volares proprii*。

三、出於陰部叢 *Plexus pudendus* 的：痔中神經 *Nn. haemorrhoidales medii* 為直腸在骨盆區上的部份而設。為膀胱底有膀胱下神經 *Nn. vesicales inferiores*，為陰道有陰道神經 *Nn. vaginales*，這種神經，還游離在骨盆腔內面。叢的此外的部份，構成陰部神經 *N. pudendus* 與陰部動脈並行，作為陰莖背或陰蒂背神經 *Nervus dorsalis penis s. clitoridis* 終止。他分成如下各枝：為肛門肌及皮分成痔下神經 *Nervi haemorrhoidales inferiores*。為會陰肌及皮，分成會陰神經 *Nervi perineales*，陰囊（或陰脣）後神經 *Nervi scrotales (labiales) posteriores*，就從此發源。陰莖或陰蒂背神經，構成陰部總神經的終枝，在恥骨縫之下走向陰莖背，

陰蒂的關係也是一樣。

四、出於尾骨叢 *Plexus coccygeus* 的，爲尾骨部皮膚，有肛尾枝 *Rami anacoccygei*。

交感神經系統 *Das sympathische Nervensystem*

交感性系統與腦脊髓系統相反，就是第一種供給植物性官能的游離末梢，後一種供給動物性官能的游離末梢。他是由兩種纖維合成，就是他固有的纖維，及由交通枝引到他裏面的腦脊髓纖維。兩個系統相對排列，不分界限，在那裏並非一切交通枝的腦脊髓纖維，都夾在境界索 *Der Grenzstrang* 的神經節裏，乃是大部份直走到周圍的交感節裏。中央神經系的纖維，直到夾入部 *Die Umschaltungsstelle* 走入交感節的，稱爲節前纖維 *prae-ganglionäre Fasern*，從神經節走向最終器官的交感纖維，稱爲節後纖維。 *postganglionäre Fasern*。交感纖維，由他自身的無髓纖維，所以很明白的。在他這上面，可分爲境界索及周圍叢。

一、境界索 *Grenzstrang* 在境界索之下，可以知道附近脊柱的各側，有一行神經節經行，他由縱連合 *longitudinale Kommissuren* 互相結合。各神經節，由交通枝，與脊神經結合。神經節的數目，只有胸部，與脊神經相等，此外部份，數目很少。兩個境界索，由橫吻合互相連結，在無對尾骨神經節 *Ganglion coccygeum impar* 裏終止。交通枝成於白質部就是脊神經的臟

腑枝 *Ramus visceralis der Spinalnerven* 及一個灰白質的交感部。交感叢，有一種竇椎神經 *N. sinuvertebrales* 供給脊膜及椎骨，這一叢由各個腦膜枝與脊神經結合。境界索可分頸索、胸索、腰索及薦骨部。

頸索 *Der Halsstrang* 與頸上神經節直接在顱底起始，在第七頸椎的頸下神經節裏終止。他位置頸部大血管之後，在兩側構成蹄系，就是鎖骨下襟 *Ansa subclavia*，包圍鎖骨下動脈。還有一個頸中神經節，位置在甲狀腺下動脈附近。頸上神經節，分出內頸動脈神經，也可稱為交感神經的頭部，並且有結合枝與第九第十第十一腦神經結合。頸下神經節，與胸索第一節混合，往往成為星狀節 *Ganglion stellatum*。

頸索的枝別：
1. 外頸動脈神經 *N. carotici externi* 是兩側動脈的血管神經。
2. 咽神經 *N. pharyngei* 成為咽叢。
3. 心神經 *N. cardiaci* 與頸動脈下行至心冠。心上神經 *N. cardiacus superior* 出於頸上節；心中神經 *N. cardiacus medius* 出於頸中節；心下神經 *N. cardiacus inferior* 出於頸下節及第一胸節。
4. 內頸神經，成為交感神經的頭部。圍繞內頸動脈。他與腦經的結合及神經節，已經說過。

胸索起於鎖骨下動脈後方，在他經過中位置在肋小頭之前，為肋膜所被覆。他的枝別是：
1. 血管神經為鎖骨下動脈及主動脈。
2. 心下神經
3. 肺枝
4. 內臟神經。內臟

大神經 *N. splanchnicus major* 出於第五至第九神經節，從膈膜脚 *Zwerchfellschenkel* 中間內側走向腹腔神經節。Ganglion coeliacum 內臟小神經 *N. splanchnicus minor* 起根於兩側胸節，他的纖維，一部份走向腹腔神經節，一部份走向腎叢。

腰索成於五個腰神經節終止於薦骨岬 *Promontorium*。

骨盆索 *Der Beckenstrang* 成於五個薦神經節 *Ganglia sacralia*，位置在薦骨孔的內緣。二、交感神經的周圍叢不但是成於來自境界索的原素，並且成於他的神經性新成分，擴大交感神經的區域附加在新中樞之內。

A 頭及頸叢 *Geflechte am Kopfe und am Halse*

頸動脈叢 *Plexus carotici* 內頸動脈叢，大部份出於內頸動脈神經，外頸動脈叢，出於外頸動脈神經。從這上頭，發出耳神經節及頷下神經節的交感根。兩者纏絡從頸動脈下行的血管。鎖骨下叢，纏絡椎動脈；乳內動脈及胸廓下動脈。咽升叢 *Plexus pharyngeus ascendens* 在咽的側壁。

B 胸腔叢 *Geflechte der Brusthöhle*

肺叢 *Plexus pulmonalis* 迷走神經枝也算在裏頭，為枝氣管及肺而設。食管叢 *Plexus oesophagus* 是無對的，屬於食管。心叢 *Plexus cardiacus* 纏絡肺動脈及主動脈根部。連到在心

房壁裏攔着的神經叢。他含着迷走神經，交感神經，及脊神經的原素，他在肺動脈分歧部及主動脈弓凹側之間，含着心神經節 *Ganglion cardiacum* (Wisbergi 氏) 胸主動脈叢 *Plexus aorticus thoracalis* 沿着主動脈，以腹叢結合心叢。

。 腹腔及骨盆腔叢 *Geflechte der Bauch- und Beckenhöhle*

腹主動脈叢 *Plexus aorticus abdominalis* 沿主動脈下行。他的上部稱爲腹腔叢 *Plexus coeliacus* 他的中心點，構成腹腔神經節，包圍腹腔動脈，他分爲：膈叢 *Plexus phrenicus* 胃叢 *Plexus gastrici* 肝叢 *Plexus hepaticus* 脾叢 *Plexus lienalis* 腸系膜上叢及下叢 *Plexus mesentericus superior und inferior* 腎上腺叢 *Plexus suprarenales* 腎叢 *Plexus renales* 精索內叢 *Plexus spermatici interni* 腹下叢 *Plexus hypogastricus* 構成主動脈叢成對的繼續部。他起於薦骨岬終於陰莖或陰蒂海綿叢 *Plexus cavernosus penis s. clitoridis*。他以他的纖維，纏絡骨盆腔的臟器，主要是膀胱，就是膀胱叢 *Plexus vesicalis*，及子宮，就是子宮陰道叢 *Plexus uterovaginalis* 供給他們的平滑肌。

感覺器 *Die Sinnesorgane*

一般構造 *Allgemeiner Bau*

感覺器是知覺神經的末端裝置，神經由特別的有形成分，各有任務，所謂感覺上皮，收容感覺並且送往中樞神經系統。

感覺上皮，大致成於細胞，帶着固有的桿狀或毛狀突。在基礎的有形成分裏，還加上支柱裝置，使官能增高及完備。

感覺器可分高級及低級，並且按着輔助裝置的分量及單位，生理的價值而有區分，屬於高級的，要算視聽兩器，屬於低級的，是皮膚感覺器，嗅器及味器。

A 高級感覺器 höhere Sinnesorgane

I 視裝置 Der Sehapparat

視裝置在眼眶裏面，成於主要成分，就是眼球 *Der Augapfel*, *Bulbus oculi* 及副成分，就是眼肌，眼瞼，及淚裝置。

a 眼球諸膜 *Hüllen des Augapfels*

眼球的集成及位置 *Lage und Zusammensetzung des Bulbus*

眼球是一個類球形的狀態，前面是很著名的穹窿。矢狀徑最長，（差不多有二十四耗）橫徑也差不多如此，垂直徑最短。（約二十三耗）眼球不是各方面都為骨性眼眶所包圍的，他的外側頗寬闊，超過骨緣，所以眼球稍須從外側隆起，因此他的中心點，位置在眼

窠軸的外側。視神經的進入部，在眼球裏，可於眼後極的內側（鼻側）見之。眼球成於三種互相排列的被膜，成爲同心性層，包圍眼球的兩部份，就是折光的內容物。眼外膜是粗纖維性，白色，就是鞏膜 *Sclera*。在眼球前方很膨出的部份，有一個透明部，就是角膜 *Die Hornhaut, Cornea*。眼中膜，就是血管膜 *Tunica vasculosa* 分爲後面的大部份，就是脈絡膜 *Die Chorioidea*，更分爲虹膜 *Iris*，包圍瞳孔 *Pupilla*。眼內膜就是視網膜 *Retina* 含着固有的視上皮。眼球折光的媒介物成於擱在前面的晶狀體 *Lens*，及玻璃狀體 *Der Glaskörper, Corpus vitreum* 以及房水 *Das Kammerwasser, Humor aqueus* 在兩眼房裏可以看見。眼球的背側，由一個結締性膜所包圍，就是 *Tenoni* 氏膜或名眼球筋膜，與周圍的眶脂體 *Corpus adiposum orbitae* 分界，保持他的位置。由此向前，在眼球上面，蓋着結合膜 *Conjunctiva*，他構成一個新層。眼球的各部。

1. 眼外膜 *Die äussere Augenhaut* 眼纖維膜 *Tunica fibrosa oculi* 眼外膜成於鞏膜及角膜，他在角膜裂 *Rima cornealis* 上互相移行。鞏膜成於稠密的結締束，在銳角上互相交叉。血管極少，與視神經的硬膜鞘直接結合。在視神經進入部，他最爲肥厚，向前漸薄，由第四眼直肌的結合，又復肥厚。內面與脈絡膜密接，由一個粗鬆結締纖維層與之結合，這一層裏，有

色素性結締織細胞，就是棕黑層 *Lamina fusca* 以鞏膜上結締織 *Das episclerale Bindegewebe* 與 Tenon 氏膜結合。視神經由一個漏斗狀管，穿通鞏膜，漏斗的敞口向後方。鞏膜纖維隨着離開管的上面，構成篩板 *Lamina cribrosa* 視神經各個纖維束由這種網眼通過。角膜構成玻璃狀透明的凹凸板，從前面看，是水平橢圓形，從背側看，是一個環形。這是以走入角膜的鞏膜纖維為基礎，在鉛直平面，前面延長，在水平面，是後面延長。角膜兩側有游離面，他的後方，以虹膜前面，與眼前房為界，閉鎖前房水。在鞏膜走入角膜的移行部，在角膜裂上，可見環狀小管，含着小靜脈就是鞏膜靜脈竇 *Sinus venosus sclerae* (Schlemmi 氏小管)。角膜由三層合成。一，成於前上皮層，二，成於後上皮層，三，成於角膜基質。前上皮層，成於複層磚狀上皮。後上皮層，成於單層扁平多角形細胞。角膜基質，亦名角膜固有質 *Substantia propria corneae* 成各個原纖維，排成板狀。在各板層之間可見分歧狀的腔隙，由形狀相同的細胞，就所謂角膜細胞，填充在裏面。角膜細胞，上下集合，以他的胞突，構成網工。角膜固有質向前方，漸漸移行入前基礎膜 *vordere Basalmembran*，一名前彈力膜 *Lamina elastica anterior* (Bowman 氏)。角膜固有質的後界，構成很銳利可以剝離的光明膜，就是後彈力膜 *Lamina elastica posterior*，一名後基礎膜 *hintere Basalmembran* (Descemet 氏)。在老人，角膜周圍，因脂肪蓄積，失其透明性。這種不透明的灰白色環，稱為老人環 *Der Graesserring*。

Geronfoxon, *Arcus senilis*。在眼外膜裏，可分兩個血管區域，就是鞏膜血管區及角膜緣的血管區。這兩個區域相互交通，並且在視神經入口與脈絡膜血管區交通，在角膜周圍，與睫狀動靜脈出入口一致。鞏膜自身，只有很少的血管，角膜完全沒有血管。鞏膜的動脈性血管，發源於睫狀後短動脈 *Arteriae ciliares posteriores breves* 及睫狀前動脈 *A. ciliares anteriores*。鞏膜毛細管，移行於粗鬆的靜脈網，從睫狀前後靜脈來的。有一問題，就是在鞏膜與脈絡膜間的脈絡膜周圍腔，以及在 *Tenon* 氏囊及鞏膜間的 *Tenon* 氏腔，是否淋巴腔，這還是一個爭端。

2. 眼中膜 *Die mittlere Augenhaut*, 眼血管膜 *Tunica vasculosa oculi* 成於脈絡膜及虹膜，在角膜裂相對分界，有一個部位，由睫狀環 *Annulus ciliaris* 而顯著。脈絡膜由脈絡膜周圍腔從鞏膜分離，在他的表面，有紅褐色。在他的內面可分兩部，一是後面平滑部，一是前面可見一個堤狀隆起，名為睫狀部或名睫狀體 *Pars ciliaris s. Corpus ciliare*。睫狀體差不多由七十個放射狀小皺襞構成，所謂放射線突 *Die Strahlenfortsätzen*，就是睫狀突 *Processus ciliares*。睫狀突不是單純隆起的皺襞，乃是由血管芽生成的脈絡膜隆起部，他的集成是如此的，他是在鋸齒緣 *Ora serrata*，就是視網膜感覺部到視網膜睫狀部的移行地方，有許多小隆起開始，在他的全體上，構成攔在鋸齒緣及睫狀體中間的睫狀環 *Orbiculus ci-*

Iiris 與睫狀體混合。脈絡膜是成於玻璃膜 *Die Glasmembran*，就是基底層 *Lamina basalis*，是一個無構造膜，被覆脈絡膜的全內面。又成於脈絡膜毛細管層 *Lamina choriocapillari*，就是玻璃膜以上的一層，他含有與鋸齒緣交界的稠密毛細管網，還成於一個中層，就是血管層及一個外層，這一層，戴着睫狀動靜脈細而強大的伸展部。虹膜夾在晶狀體及角膜中間，構成膈膜 *Diaphragma*，他的開口部，就是瞳孔。虹膜可分為瞳孔緣及睫狀緣。前一種游離，位置在晶狀體前面之上；後一種由薄梁與眼外膜結合，梁的總體，稱為梳狀韌帶 *Lig. pectinatum*。由一個在瞳孔緣附近經行的環狀線，可使虹膜前面分為兩帶，一個是虹膜小環 *Annulus iridis minor*，就是瞳孔帶；一個是虹膜大環 *Annulus iridis major*，就是睫狀帶。後一種尋常是光明色澤，是一種收縮溝 *Die Kontraktionsfurchen*。虹膜成於兩層：前層，屬於脈絡膜，有結締性基質帶着少量的色素細胞。後層即虹膜色素層 *Stratum pigmenti iridis* 屬於視網膜，構成色素細胞的重層。基質裏缺少色，所以眼睛是藍色。虹膜及脈絡膜所含的肌纖維羣集為下列諸肌：睫狀肌 *M. ciliaris* 是眼的調節肌 *Der Akkomodationsmuskel des Auges*，附着在 *Schlemm* 氏管的後壁，向睫狀體，*Briicke* 氏肌，張脈絡膜肌 *Tensor chorioidea* 送出經線纖維，向睫狀突，環狀纖維及 *Mueller* 氏肌，送出放線纖維。瞳孔括約肌 *Der Sphinctor pupillae* 位置在虹膜基質裏，圍繞瞳孔。他的後面就是瞳孔開

大肌, *Dilatator pupillae* 成於放線纖維, 從瞳孔緣走向虹膜的睫狀緣。眼中膜的血管系統, 可分為三區。後區是脈絡膜, 中區是睫狀體, 前區是虹膜。三區在鋸齒緣。在中區裏, 可見睫狀肌裏的微細網膜的毛管系統, 並且可見網膜狹隘很粗的毛管系統, 在各個睫狀突之中, 後一種是靜脈性。在前區裏, 只有細毛管網, 他在瞳孔緣, 移行於蹄系。睫狀後短動脈, 脈絡膜的平滑部, 構成他的基質區域, 穿通鞏膜, 環狀包圍視神經入口, 分為星芒狀, 走入脈絡膜毛細管。睫狀後長動脈, 屬於兩個前區, 弓狀包圍虹膜, 分出返覆枝 *Rami recurrentes*, 與睫狀後短動脈結合。睫狀前動脈, 達到睫狀肌的前緣, 在虹膜附近, 構成虹膜大環 *Circulus iridis major*, 他的分枝, 送往睫狀肌及睫狀突, 並且收容睫狀後長動脈的多數分枝。自此走往瞳孔的枝別, 構成不規則的虹膜小環 *Circulus iridis minor*。脈絡膜的三個血管區, 有一個公共的靜脈系統, 就是渦靜脈 *Die Wirbelvenen Venae vorticosae*, 這一種, 在眼球中緯線 *Aequator des Bulbus* 的稍後方, 可以看見, 有四個大的, 一兩個小的。虹膜及睫狀體的靜脈, 集合起來, 向後經行, 直到鋸齒緣, 在此處與從後來的平滑部靜脈結合, 構成放線狀集成的渦靜脈, 由此往上, 斜向穿通鞏膜, 向外方經行。睫狀神經, 差不多有二十條, 出現於視神經的周圍, 在脈絡膜裏經行, 向前達到眼的內肌

Binnenmuskeln des Auges。

3. 眼內膜 *Die innere Augenhaut*, 視網膜 *Retina*, 是感光裝置的負擔者。可分兩部, 就是視網膜睫狀部, 及固有視網膜。锯齿緣構成兩者間的境界。固有視網膜, 位置在脈絡膜平滑部及玻璃狀體之間, 對於由內境界膜爲界。眼後極的內面, 可見視神經乳頭 *Papilla nervi optici*, 在他的中央, 有一小凹陷部, 名爲乳頭陷凹 *Excavatio papillae*, 戴着視網膜中央動靜脈的入口部。在眼後極自身, 可見黃斑 *Macula lutea* 及正中凹 *Fovea centralis*。視網膜在生活中差不多透明, 並且由視紅素 *Sehporpur* 呈紅色, 死後立刻分解。

視網膜成於下列各層: 1. 視神經纖維層 *Die Opticus-Faserschichte*, 直接在內境界膜 *Membrana limitans interna* 之下, 作爲最內層, 成於視神經纖維。2. 節細胞層 *Die Ganglienzellenschichte*, 成於節細胞一列, 各以視神經纖維連結。3. 分子層 *Die moleculare Schichte*, *granulierte Schichte*, 成於微細纖維的網狀連合。4. 內顆粒層 *Die innere Körnerschichte*, 成於兩極性節細胞層。5. 外網狀(中間粒 *Zwischenkörner*)層, 他的性狀與第三層同。6. 外顆粒層 *Die äussere Körnerschichte*, 含着感覺細胞。7. 外境界膜 *Membrana limitans externa*。8. 桿體及錐體層 *Die Stäbchen- und Zapfenschichte*, 含着感覺細胞的周圍突 *Die peripheren Fortsätze der Sinneszellen*。錐體細胞, 是壘狀構造, 可分狹窄的外節及寬闊的內節。後一種通過外境界膜, 與外顆粒層的顆粒結合, 顆粒就是視細胞核。桿體也成於一個內節及一個外節, 不過外節較錐體

外節長而纖細，含有視紅素。他的內節也是與內顆粒層結合。9. 色素層 *Die Pigmentschicht*，是續發性眼泡外葉的分歧體。以上所講各層，最初的五層，作為神經性或腦層，外面三層，稱為感覺上皮層。視網膜的原素，由支柱細胞保持，以他的翼狀突，構成架格，在外境界膜起始，而終止於內境界膜，這個膜與玻璃狀體的被膜可作一類看待。在視網膜之下，站着視網膜的色素上皮，成於多角形的扁平細胞；黃斑及正中凹與其他視網膜部的區別，就是在這上頭；節細胞層直達到表面，也就是這上頭，只有錐體，沒有桿體。視網膜，由中央動脈以血液供給；動脈在視軸上與視網膜中央靜脈並行，歧為兩個上枝及兩個下枝，與靜脈相同，所以注入視神經乳頭的，有八個血管，就是四個動脈及四個靜脈。

b 眼球內容 *Der Inhalt des Augapfels*

玻璃狀體 *Der Glaskörper, Corpus-vitreum*

這是一種玻璃狀光明的膠樣質，為多量液體所浸潤，閉鎖成玻璃狀膜 *Membrana hyaloidea*。他是一個球形，在前面戴着一個小窩，就是玻璃窩 *Fossa hyaloidea*。內境界膜與玻璃膜是否別一構造，還不能區別。玻璃體是中胚葉的一個構造 *eine Bildung des Mesoderms*。

晶狀體 *Die Linse*

晶狀體 *Lens crystallina* 成一個無色的兩凸體。前面扁平，後面很強的膨出。晶狀體質，成於

所謂晶狀體纖維 *Die Linsenfasern*，排列成層。每一纖維，是一個六角形的稜柱 *sechseckiges Prisma*，只有晶狀體纖維外面最幼稚的一層，在他的末端，有一個很清楚的核。纖維的末端，合起來，在晶狀體前面及後面之上，成一個三角形星芒。兩個星相對隆起，因為一個星的放線，落在其他的中間腔裏。晶狀體，被一個無構造的透明膜所包圍。他前面的部份，用扁平上皮細胞被覆之。晶狀體，從外胚葉發生，在構成的時候，就沒有血管神經，胎生時，為富於血管的瞳孔晶囊膜 *Membrana capsulopupillaris* 所包圍。膜的前段，稱為瞳孔膜 *Pupillarmembran*。睫狀小帶 *Zonula ciliaris* 構成瞳孔的固定裝置，亦名為 *Zinnii* 氏小帶，或名放線小板 *Das Strahlenplättchen*。他坐在睫狀皺襞隆起部，及在中間的深陷部，並且分成兩板，這是由放線狀纖維集成的。兩板與晶狀體囊的兩面，在中緯線相近的地方，互相融合，並且在這條路上，閉鎖着一個環狀裂隙，與眼房有多數的交通。這種唯一的閉鎖腔，稱為 *Petiti* 氏管。在眼內部，除玻璃狀體及晶狀體外，還有兩個眼房，為房水所充滿。前房直接在角膜後，背側由虹膜及晶狀體前面被覆瞳孔的部份為界。眼後房的形狀，差不多是一個新月狀 *Die Gestalt eines Meniscus*，虹膜後面，構成他的前壁，晶狀體前面一部份及睫狀小帶的前板，構成他的後壁，睫狀突，構成他的側壁。兩眼房及 *Petiti* 氏管，互相交通。

眼球諸肌

眼球由六個肌肉活動，就是：內外直肌 *M. rectus medius und lateralis*，使眼球圍着鉛直軸運動。上下直肌 *M. rectus superior und inferior*，使眼球圍着水平軸運動。上下斜肌 *M. obliquus superior und inferior*，使眼球圍着矢狀軸運動。四個直肌，起於視神經孔的周圍，沿着孔壁，通過 Tenon 氏囊的開口部，與囊一同附着於鞏膜。原始腱 *Die Ursprungsehnen* 上下由睫總環 *Annulus tendineus communis* (Zinni 氏) 結合。上斜肌起於視神經孔緣，向額骨的滑車棘 *Spina trochlearis des Stirnbeins* 經行，通過一個係蹄，自此離去，上直肌下方達到鞏膜，附着在上直肌及外直肌之間。下斜肌起於淚囊凹 *Fossa sacci lacrimalis* 下界，把眼球牽向斜外方，下面與下直肌交叉。他固定在鞏膜上，與上斜肌的附着部反對。六個眼肌睫，穿通 Tenon 氏囊。

瞼及結合膜 *Augenlider und Bindehaut*

上瞼及下瞼 *Palpebra superior und inferior*，構成兩個皮皺襞，用他的游離緣，為瞼裂的界限。在游離緣上，可分外緣及內緣。第一種在他的外側，有睫毛 *Die Augenwimpern*，在一個地方，就是移行到淚湖的境界 *Die Begrenzung des Tränensees*，帶着淚乳頭 *Papilla lacrimalis* 及淚點 *Punctum lacrimale*。在淚湖底站着淚阜 *Caruncula lacrimalis*。瞼皮是菲薄的，皮下組

織，沒有脂肪，而且粗鬆，沿上眼眶上緣，就是眉毛。 臉內面的詳細，站着結締性緻密的臉板 *Tarsus*，誤稱爲臉軟骨 *Der Lidknorpel*，作爲臉的架子 *Das Gerüst der Lider*。他向兩側，由兩個水平的韌帶，就是臉韌帶 *Ligamenta palpebrarum*，一方面固定在顴骨上，別一方面固定在上頷的鼻突。他與此外的眶緣，由結締織膜，就是眶隔 *Septum orbitale* 互相關係。上臉板較下臉板大而闊。在兩臉裏，可見 *Meibom* 氏腺，就是臉板腺 *Glandula tarsales*，他分泌臉皮脂 *Sebum palpebrale*。提上臉肌 *Musculus levator palpebrae superiores* 是一定的，他是舉起上臉，他起於視神經孔，沿着眶上緣到上臉。睫狀肌 *Musculus ciliaris* (*Riolan* 氏) 是在臉緣內的眼眶部。密接結合膜下面經行的平滑肌，稱爲上及下臉板肌 *Musculus tarsalis superior und inferior*。

結合膜 *Die Bindehaut, Conjunctiva* 被覆臉內面及眼球前面。因此可分爲臉結合膜及眼球結合膜 *Conjunctiva palpebrarum und bulbi*。二者在結合膜穹窿 *Fornix conjunctivae* 互相移行。上穹窿遠深於下穹窿。結合膜在淚阜的移行部，眼球表面，構成一個皺襞，名爲半月皺襞 *Plica semilunaris*。這是第三眼臉的贗件 *Das Rudiment eines dritten Augenlides*，在爬蟲及鳥類，稱爲瞬膜 *Die Nickhaut*。

淚裝置 *Der Tränenapparat*

淚裝置成於淚腺，淚管，淚囊，及鼻淚管。

淚腺 *Die Tränenrüse*, *Glandula lacrimalis* 是一個泡狀腺，大部份位置在淚腺凹 *Fossa glandulae lacrimalis* 裏，由各個小腺塊合成。他有許多排泄管，他把腺的分泌物，就是淚，搬到結合膜穹窿裏。淚的運送路，從胎生的眼鼻溝出來，這條溝在側鼻突及上頷突之間經行，分出淚小管 *Canaliculi lacrimales*，淚囊 *Der Tränensack*, *Sacculus lacrimalis*，及鼻淚管 *Der Tränen-nasenskanal*。淚小管以淚點在內眼險起始。一方面從上面，別一方面從下面，弓狀包圍淚湖，開口入淚囊。淚囊 *Der Tränensack* 是鼻淚管盲囊狀擴張的上端。他位置在淚囊凹裏，只有他的內面，是由骨質補充的，他的側面，是皮性部。鼻淚管 *Der Tränennasenskanal*, *Canalialis nasolacrimalis* 下行，略向內及後方，終止在鼻道裏。他在斜的方向，穿通鼻黏膜，因此發生一個大小不等的瓣狀黏膜皺襞，他的名字叫作淚皺襞 (*Hasner 氏瓣*)。鼻淚管是用氈毛上皮被覆的。

眼的發育 *Die Entwicklung des Auges*

眼的第一始基，在早期成於發育的外側凹陷部，在原始眼泡 *Primäre Augenblase*, *Vesicula ophthalmica* 的原始前腦上。原始眼泡，發育進步，在他的近側部，絞窄成一個空蒂。原始眼泡的遠側部，由於反對增殖的外胚葉，翻轉成爲杯狀。這種杯狀的翻轉部，成於自周圍起互

相移行的兩層，在兩層之間，含着原始眼泡從前的空腔，成爲微細裂隙。這種杯狀的翻轉部，決不是周圍閉鎖的，往往在他的下側，可見一個圍繞狀裂隙，就是胎兒眼裂 *foetale Augenspalte*，他接連到眼泡帶，是溝狀空心的。在這時期，稱眼泡爲續發性眼泡 *sekundäre Augenblase*，外胚葉向翻轉部內發育，絞窄成爲晶狀體囊 *Die Linsenblase*，由他的壁層增厚，成爲晶狀體。由上述的裂隙，在續發性眼泡下面，中胚葉組織，發育入他的內部，在這地方，變成玻璃狀體。在續發性眼泡上，可分一僮內層，與原始眼泡從前的前面一致，一個是外層，由眼泡的裂隙狀空腔，與內層分離。內層增厚的很甚，成爲眼的固有視網膜，從外層構成的，只有色素上皮。

視神經纖維 *Die Nervenfasern des Opticus*，從視網膜節細胞發育，沿着視神經蒂向腦側。在所說的溝中發育之神經纖維，構成視神經，但不是從前的眼泡帶，從眼泡帶不能發出神經纖維。視網膜正中動脈，在胎兒作爲玻璃動脈 *Arteria hyaloidea*，橫貫玻璃狀體到晶狀體。這一段到後來完全消滅。就這樣成功的眼核而言，到後來纔構成眼中膜及外膜，再加上眼的補助器。

二、聽器 *Der Gehörapparat*

聽神經的末端裝置，（神經性）所謂迷路 *Das Labyrinth*，在顛骨錐體之內。固有神經上

皮與外界的關係，由於補助器官的介紹，補助器出於第二腮弓的近側部及第一腮裂的遺殘部。屬於此的，就是鼓室 *Cavum tympani*，喇叭管 *Tuba auditiva* (歐氏管 *Eustachii*)，鼓膜 *Membrana tympani*，耳郭 *Die Auricula*，外耳道 *Meatus auditorius externus* 及聽骨 *Die Gehörknöchelchen*。

顛骨補遺 *Nachträgliches über das Schläfenbein*

顛骨，大家所知道的，分爲三部。就是岩部 *Pars petrosa*，鱗部 *Pars squamosa* 及鼓室部 *Pars tympanica*。1. 岩部成於錐骨及乳突。在錐骨，他的底部向外稍後方，他的尖端向前，達到內側，可分四面，前後兩面，是對着顛腔，第三面對着顛底，第四面爲鼓膜所被覆。在後面，可見內耳道 *Meatus acusticus internus*，在他的後面，可見前庭水管裂隙狀孔 *spaltförmige Öffnung des Aquaeductus vestibuli*。前面對於顛鱗向外側擴張，他構成一個菲薄骨片，就是鼓室蓋 *Tegmen tympani* 與錐骨尖相對，作爲肌喇叭管 *Canalis musculotubarius* 上壁的繼續。在前面，可見 Fallopi 氏管裂孔，他的前下側，可見鼓室小管上口 *Apertura superior canalis tympanici*。裂孔上方，有一個小隆起，就是上半規管 (矢狀斷) 的標徵 (弧形隆凸 *Eminentia arcuata*)。在錐骨附近，有一個壓迹，爲 Gasseri 氏神經節而設的。在下面，與乳突交界的乳切迹前方，可見莖乳孔 *Foramen stylomastoideum*，切迹的內側，可見莖突。在下面內緣，站着顛

靜脈窩，在他的內緣，就是蝸導水管 *Aqueductus cochleae* 開口的地方。在頸靜脈窩前方，頸動脈管很明瞭，在二者之間，站着岩小凹 *Fossula petrosa*，在這裏面，可見鼓室小管下口 *Apertura inferior canaliculi tympanici*。錐骨外面或側面，大部份爲鼓膜所被覆，構成鼓室內壁。2. 鱗部，正當的意義是爲了聽器，他一小部份，構成鼓室壁及外耳道上壁。3. 鼓室部出於鼓室環 *Annulus tympanicus*，這個環，在初生兒，是一個向上開口的環，鼓膜摺在裏面，其後發育，這個環由骨質的蓄積，變成一條溝，後面靠近乳突，上面附近顛鱗，構成外耳道。鱗及鼓膜中間的裂縫，終生留着，稱爲岩鼓裂 *Fissura petrotympanica* (Glasseri 氏。)

一、內耳 *Das innere Ohr*

骨迷路 *Das knöchernende Labyrinth*

在骨迷路可使他分爲三部：前庭 *Der Vorhof, Vestibulum*，半規管 *Die Bogengänge, Canales semicirculares*，耳蝸 *Die Schnecke, Cochlea*。他是這樣子位置在錐骨裏，就是耳蝸向前下方，半規管向後上方。蝸的基底，是內耳道的反面。

1. 前庭，是不規則的卵圓腔，半規管有五個孔，開口在後方，在前面，是走到蝸管的通路。前壁上可見卵圓窗 *Fenestra ovalis*，反乎此在內壁上，可見前庭嵴帶着前庭錐體 *Crista vestibuli mit der Pyramis vestibuli*。嵴使得球狀隱窩 *Recessus sphaericus* 及橢圓隱窩 *Recessus ellipti-*

ticus 互相分隔。前一種位置在前下，後一種在後上方。在前庭下壁，可見蝸隱窩 *Recessus cochlearis*，就是膜性蝸管的起始部。在峭的上端，可見上篩斑 *Macula cribrosa superior*，在球狀隱窩裏，可見中篩斑 *Macula cribrosa media*，在後半規管開口部，可見下篩斑 *Macula cribrosa inferior*。向後上升的前庭水管，在球狀隱窩上緣起始。

2. 半規管是半環形，有兩端，在橢圓隱窩裏開口的管子。終端裏的一個，是壺腹脚 *Crus ampullare*，膨大成爲壺腹 *Ampulla*，別一端開口不膨大，就是單脚 *Crus simplex*。後達上半規管相異的兩端，結合成一個公共的脚，名爲總脚 *Crus commune*。因此有五個前庭開口部。三個半規管的彎曲平面，上下垂直排列，構成一個向前上外方開口的小體性直角。一個半規管，向錐骨上面略膨出，就是上矢狀半規管 *oberer, sagitaler Bogengang*，第二個的彎曲平面，與錐骨後面平行，就是後額狀半規管 *hinterer, frontaler Bogengang*，第三個半規管，位置成水平，膨出在錐骨的鼓室壁裏，就是側外水平半規管 *lateraler äusserer, horizontaler Bogengang*。

3. 耳蝸出於球狀隱窩，由前庭口 *Apertura vestibuli* 與前庭交通。直接在他底下，站着由續發性鼓膜閉鎖的圓窗，部是蝸窗 *Fenestra cochleae*。在這兩個開口部中間，骨性螺旋板 *Lamina spiralis ossea* 起始，他分蝸管爲前庭階及鼓室階 *Scala vestibuli et tympani*。

耳蝸有兩個半迴轉。可分為鼓室腔反面的頂部，及耳道反面的底部。蝸軸的位置，差不多與錐骨後面成鉛直，從後上內向前下外方。迴轉，左側的左行，右側的右行。最初兩個迴轉，上下排列。最後半個迴轉，為第二迴轉所包圍。迴轉與中心點的反對面，互相愈合，像構成一個紡錘就是蝸軸 *Modiolus*，成為蝸軸板 *Lamina modioh*，終止於頂部。紡錘是空心的，包圍聽神經走向耳蝸的部份。在蝸底，就是內耳道底，可見一行小孔，就是螺旋孔束 *Tactus spiralis foraminosus*。聽神經為耳蝸的一定神經束，由此通過。蝸的兩階，由骨螺旋板及膜螺旋板 *Lamina spiralis ossea und membranacea*，完全區別，前一種終止於第三迴轉末端，帶着游離尖，所謂螺旋板鉤 *Hamulus laminae spiralis*。在鉤的中央緣，膜螺旋板及蝸內壁之間，留着一個小孔，名為蝸孔 *Helicotrema*，前庭階與鼓室階由此交通。前庭階的第一迴轉，在鼓室壁上，膨起成一個凸出部，名為前角 *Promontorium*（或名岬。）在圓窗，就是蝸窗 *Fenestra cochleae* 附近，蝸管起始。骨迷路的內面，由膜狀物與骨膜相當的皮被覆，這個皮，在空腔的反面，為扁平多角形細胞所被覆。

膜迷路 *Das häntige Labyrinth*

膜迷路成於橢圓囊 *Utriculus*，膜半規管，就從這上出來，及球狀囊 *Sacculus*，這個囊，以連合管 *Ductus reuniens* (Hensen 氏) 的介紹，與蝸管 *Ductus cochlearis* 交通。空腔裏含着內淋巴

Endolympe。橢圓囊在橢圓隱窩裏，膜半規管，就開口在他裏面，各管也戴着壺腹。他與骨半規管一致，但半規管自身僅充滿骨鞘的五分之一，位置在他的凸側。是從半規管骨膜走向膜迷路的血管導引線。橢圓囊及膜半規管的壁，成於一個結締織外層，向內面成一個無構造的基礎膜，爲扁平上皮層所閉鎖。在橢圓囊的內壁裏，站着聽斑 *Macula acustica*，在各個壺腹裏，各有一個聽嗜 *Crista acustica*。這兩種是固有神經上皮。成於同一的絲狀細胞及聽細胞或名有毛細胞 *Haarzellen*，聽纖維 *Die Fasern des Acusticus* 就牽到這上面。這種細胞是壘狀，表面帶着硬毛。在這種細胞之上，有一種膠狀質，其中含着結晶狀石灰結石 *Kristallinische Kalkkonkremente*，就是耳砂 *Otolith oder Otoconia*。球狀囊在球狀隱窩裏，也有聽斑。蝸管帶着一個盲囊狀在前庭裏閉鎖的部份，所謂前庭盲端 *Caecum vestibulare*。蝸管即由此起始，由結合管與球狀囊交通。他位置在膜螺旋板上，由 *Reisner* 氏膜與前庭階分界。他一直達到蝸頂終於頂盲端 *Caecum cupulare*。 *Reisner* 氏膜接連到骨螺旋板上層之上，螺旋板，是由螺旋溝分爲兩層。蝸管外壁由蝸螺旋韌帶 *Ligamentum spirale cochleae* 及富於血管的血管紋 *Stria vasculosa* 構成。在蝸管裏站着 *Cortisches* 器官，這是聽神經的固有末稍裝置。他成於內外兩行相對傾斜的細胞，即 *Corti* 氏柱 (*Die Cortischen Pfeilern*) 包圍一個螺旋狀前進的隧道。柱的外列，由網狀板 *Lamina reticularis* 被覆。在

隧道的斜頂上，向內站着一列，向外尋常有三倍於內列的聽細胞。蓋膜 *Membrana tectoria* 擴張在全部螺旋器上面。前庭階及鼓室階，在前庭階壁上由所謂蝸孔 *Helicotrema* 互相交通。這二者是外淋巴腔，由蝸導水管帶着靜脈而交通。內淋巴前庭管 *Ductus vestibuli endolymphaticus* 從膜迷路走入一個擱在錐體後面的囊裏，就是外淋巴囊 *Sacculus endolymphaticus*。他出於囊的後圍，收容來自橢圓囊的橢圓囊管 *Canalis utriculosaccularis*。聽神經分為前庭神經 *Nervus vestibuli* 及蝸神經 *Nervus cochleae*。第一種又分兩枝，他的上枝，通過上篩斑 *Macula cribrosa superior* 到橢圓囊及上半規管。又水平半規管的壺腹，就是橢圓囊壺腹神經 *N. utriculoampullaris*。下球狀囊壺腹神經 *N. sacculoampullaris*，走向後半規管的壺腹，通過內篩斑 *Macula cribrosa media* 到球狀囊。蝸神經通過螺旋孔束 *Tractus spiralis foraminosus*，擱在 *Modioli* 氏中心管裏，在那地方，他構成一個有神經的螺旋狀叢，就是蝸螺旋神經節 *Ganglion spirale cochleae*。由這裏發出無髓纖維，走入骨螺旋板，通過許多小孔，離去螺旋板，而入螺旋溝，達到螺旋器。

膜迷路的血管，出於內聽動脈 *Arteria auditiva interna* 就是基底動脈的分枝。蝸動脈在 *Modioli* 氏中央管裏。他的分枝，在前庭的軸壁裏，構成蝸動脈球 *Glomeruli arteriosi cochleae*。迷路靜脈，通過前庭水管靜脈，到岩竇 *Sinus petrosus*，並且經由蝸小管靜脈到內頸靜脈。

二 中耳 Das Mittelohr

鼓室 Die Trommelhöhle

鼓室外面由外耳道開口，可分爲六個壁。1. 迷路壁 *Paries labyrinthicus*，就是內壁，由錐骨構成。差不多在中央可以在前庭窗窩裏，看見前庭窗 *Fenestra vestibuli*。直接在窗的前面，可見匙突 *Processus cochleariformis*，成爲肌喇叭管中隔的游離端。在窗下可見從耳蝸下壁所膨出的岬 *Promontorium*。鼓室神經在這上面離去鼓室溝鉛直上升。在岬的後傾斜面，蝸窗窩底，他開口爲蝸窗 *Das Schneckenfenster*, *Fenestra cochleae* (次鼓膜 *Membrana tympani secundaria*)。2. 乳突壁 *Paries mastoideus*，後壁，是走到鼓房 *Antrum tympanicum* 的入口，就是到乳突小房的前庭 *Der Vorhof der Cellulae mastoideae*。前庭之下，可見鐙骨肌 *M. stapedius* 的錐隆起 *Eminentia pyramidalis*。面神經管 *Canalis facialis* 產出面神經管隆起，上面有外側半規狀管隆起 *Prominentia canalis semicircularis lateralis*。3. 鼓膜壁 *Paries membranaceus*，外壁，由鼓膜及他的骨性框架 *knöcherne Umrahmung* 構成。4. 頸動脈壁 *Paries caroticus*，前壁，以頸動脈管爲界，(鼓膜頸動脈小管開口部 *Mündungen der canaliculi caroticotympani*) 喇叭半管開口在外側。5. 室蓋 *Paries tegmentalis*，上壁，由鼓室蓋構成。在移行部有一個扁平的鼓上隱窩 *Recessus epitympanicus*，爲錘骨頭而設，帶着一個凹部，就是頂部 *Pars cupu-*

laris。6. 在菲薄的頸靜脈部 *Pariet. jugularis* 下壁，有莖凸 *Prominentia styloidea* 就是莖突的上端。

耳咽管 *Die Ohrtrompete*

耳咽管 *Tuba auditiva* (*Eustachii* 歐氏管) 成爲鼓室及咽間的結合。在這上頭可分兩部，骨性管及軟骨性管。軟骨部，位置在肌喇叭管的下層，漸漸從鼓室出來，終止於顛底。在這地方，軟骨部閉鎖。管的軟骨，起初是向下開口的溝，其後他的內壁常是伸展，所以聽了在縱斷面上，他成爲一個鉤形，他由膜板 *Lamina membranacea* 向外閉鎖。軟骨附着在莖底纖維軟骨，直接閉鎖在楔骨隅棘 *Spina angularis des Keilbeines* 之下。在管的外側膜壁上接連就是張腭帆肌或名喇叭管擴張肌。管的軟骨部，常是開放，只有前膜壁擱在後軟骨壁上的時候，差不多是閉鎖的。歐氏管，由複層氈毛上皮所被覆，在鼓室裏及乳突小房裏，是扁平上皮突入在裏頭。在軟骨部，可見多數黏液腺。

鼓膜 *Das Trommelfell*

鼓膜是珠黃色半透明膜。他從外耳道分隔鼓室。插在鼓室環 *Annulus tympanicus* 的溝裏，但不是垂直，乃是斜向外側前方彎曲。在鼓膜中央，可見一個漏斗狀的陷入股，就是鼓膜臍 *Umbo*，他的上面有一個小的外翻部，由鈍骨短突而出現的。自此以上的鼓膜，不是

附着在鼓室骨 *Os tympanicum* 上，乃是附着在鱗部 *Die Schuppe* (Rivini 氏切迹) 亦不是緊張的，所謂鬆弛部 *Pars flaccida* (*Schrapnell* 氏膜) 鼓膜的緊張部 *Pars tensa* 成於三層；中層是固有膜，纖維性，外面是放線狀，內面是環狀排列的纖維，內層是黏膜層 *Stratum mucosum* 與鼓室的黏膜一致，外層是皮層 *Stratum cutaneum* 就是真皮及表皮。鬆弛部缺少固有板，固有板中，只含着膠狀結締組織，沒有彈力纖維。

聽骨 *Die Gehörknochen*

他成於三個小骨，就是錘骨 *Der Hammer, Malleus*，砧骨 *Der Ambos, Incus* 及鐙骨 *Der Steigbügel, Stapes*。錘骨是一個棒狀，上面可見球形膨大的頭，自頭起以一個頸部絞窄的介紹，發出錘柄 *Der Griff*，錘骨以他的柄，位置在鼓膜上。除此以外，錘骨還有兩突，一個是長的，名爲前突 *Processus anterior*，走向前方，與岩鼓裂相對；一個是短的，達到外側，就是外側突 *Processus lateralis*，在鼓膜上，構成前面所說過的膨隆。在錘骨頭的後面，可見砧骨關節面 *Die Gelenkfläche für den Ambos*。砧骨差不多是兩個根的牙齒形。體部向前，有一個關節面，收容錘骨頭。短突水平向後方，長突在錘骨柄內後方，與柄平行，在他的下端，戴着豆狀突 *Processus lenticularis*。鐙骨成於脚板 *Die Fussplatte*，插在卵圓孔裏，上面是凹面，下面是平坦緣，此外他成於兩脚，一前一後，他並且成於小頭。後一種與豆狀突結合。聽

骨由關節上下排列，移動性很少。鎚砧關節，呈一種槍關節 *Das Sperrgelenk*。聽骨與鼓室壁的結合，由於鎚骨柄插在鼓膜裏，並且由於長突夾在 *Glaseri* 氏裂裏，及鐮骨脚 *Der Steigbügeltritt* 夾在卵圓窗裏的緣故。此外還由鎚前，鎚上，鎚側韌帶 *Ligamenta mallei ant., sup., laterale* 及砧骨韌帶 *Lig. incudis* 結合。聽骨具有鼓室黏膜的腸系膜狀皺襞 *gekörseartige Falten der Schleimhaut der Paukenhöhle*，由此生成所謂鼓膜囊 *Die Trommeltaschen*。鎚骨皺襞 *Plica malleolaris*，固着在鼓膜上，圍繞鎚骨的長突及鼓索 *Chorda tympani*，向下與鼓膜平行，因此生成兩個向下的開口囊。囊後接連，有一個小腔，外側以 *Shrapnelli* 氏膜爲界，內方以鎚骨頸 *Collum mallei* 爲界，上以鎚外側韌帶 *Ligamentum mallei laterale* 爲界，下以鎚骨短突爲界，就是 *Prussack* 氏腔 (*Cavum Prussacki*)。此外有一個皺襞，就是砧骨皺襞 *Plica incudis*，在鼓室後壁起始，被覆砧骨，沿着長突向下方。第三個皺襞，是鐮骨皺襞 *Plica stapedis* 從錐骨隆凸 *Eminentia pyramidalis* 沿着鐮骨肌到鐮骨。屬於聽骨的有兩個小肌：張鼓膜肌 *Musculus tensor tympani* 起於肌喇叭管上層，附着在鎚骨柄上端。他的腱圍着匙突發育。鐮骨肌 *Musculus stapedius* 位置在錐體隆凸裏，在這裏面通過小孔，走向鐮骨後脚。鼓室的血管是鼓前動脈 *A. tympanica anterior*，出於頰內動脈；鼓後動脈 *A. tympanica post.*，出於耳後動脈 *A. auricularis post.*；鼓下動脈 *A. tympanica inferior*，來自咽

升動脈 A. pharyngea ascendens; 鼓上動脈 A. tympanica superior, 出於腦膜內動脈 A. meningea media.

三 外耳 Das äussere Ohr

外耳可分爲骨性外耳道, 及結合在他上面的軟骨部, 他是使得耳道延長, 並且構成耳郭 Die Ohrmuschel 的架子。外耳道 Der äussere Gehörgang, Meatus auditorius externus 後面由乳突爲界, 上面由顛鱗爲界, 前下面由鼓室部 Pars tympanica 爲界。兩個外耳道稍向前接近, 鼓膜與外耳道的關係是如此, 就是外耳道的後上壁, 與鼓膜成爲鈍角, 前下壁, 閉鎖成一銳角。軟骨部附着在外耳道的骨性周緣 knöcherne Umrandung。他不是構成一個閉鎖管, 乃是一個向後上方開放的溝, 直接與耳郭相連。軟骨與骨性耳道, 構成一個屈曲部, 他的角度向前下方。屈曲部可以這樣把他揭起來, 就是向後上方牽引耳郭。在軟骨上, 有兩個切迹, 就是 Santorini 氏切迹。耳郭分爲柔軟無軟骨的耳板 Das weiche knorpelfreie Ohr läppchen, 及由軟骨構成的部份。耳郭的銳緣, 稱爲耳輪 Helix, 以耳輪脚 Crus helicis 終止。與他相對的, 就是對耳輪 Antihelix, 二者之間是耳舟 Scapha, 在對耳輪兩腳之間, 站着三角凹 Fossa triangularis。在聽道外端, 前面可見耳屏 Tragus, 後面可見對耳屏 Antitragus。二者之間, 可見屏間切迹 Incisura intertragica。在外耳道皮內, 有耵聍腺 Die Ohrschmalz-

drüsen, Glandulae ceruminosae

耳郭肌，在人類沒有什麼意義，並且發育得很不好。可分為耳前肌 *M. attrahens auriculae s. M. auricularis ant.* 耳上肌 *M. attolens auricularis s. M. auricularis sup.* 及耳後肌 *M. retrahens auricularis*。

B 下級感覺器 *Niedere Sinnesorgane*

1. 皮神經官 *Organe des Hautsinnes*

皮 *Die äussere Haut, Integumentum commune* 因為他含有大量知覺神經，所以成爲觸覺器官 *Das Organ des Tastsinnes*。他成於狹義的皮 *Cutis* 以及表皮的附屬構造，就是毛 *Die Haare, Pili* 及指甲 *Die Nägel, Ungues*。

皮 *Cutis, Haut*

由三層集合而成。1. 上皮性被蓋，就是表皮 *Epidermis*，又成於兩層：a 成於角質層 *Die Hornschicht, Stratum corneum*，成於數層多角形往往無核而角化的細胞；b 成於生發層 *Die Keimschicht, Stratum germinativum* (*Malpighii* 氏層) 在這一層裏，常看見細胞新生。深層的細胞是圓柱形，後來就是帶圓形，再上扁平，將要無核及角化。2. 真皮 *Die Lederhaut, Corium* 成於結締織束的密層，彈力纖維及平滑肌纖維。在真皮裏的一層，戴着顯微鏡的

錐狀突，就是乳頭，排成單行或複行。可分為單乳頭或複乳頭。在他的總體裏，可名為乳頭體 *Corpus papillare*。3. 皮下結締組織 *Das Unterhautbindegewebe*, *Tela subcutanea* 與真皮的界限不明，是一個厚而粗鬆的結締組織層，帶着多少不等的脂肪羣，所謂脂膜 *Panniculus adiposus*。皮內含有兩種腺，一是汗腺 *Die Schweißdrüsen*, *Glandulae sudoriferae* 是絲球狀腺，有一個不分歧的長輸送管，就是汗管 *Ductus sudoriferus*，他開口在汗孔 *Porus sudoriferus*。他的分泌物就是汗 *Der Schweiß*, *Sudor* 第二是皮脂腺 *Die Talgdrüse*, *Glandulae sebaceae*，往往與毛囊結合，成為毛囊腺 *Die Haarbalgdrüsen*，他的分泌物是皮脂 *Der Hauttalg*, *Sebum cutaneum*。

在皮感覺器的底下，有一種裝置，是可能的賦與皮膚一種特殊的感覺，所謂觸感 *Die Tastempfindungen* 走到皮膚的神經之一部份，成為微細原纖維的形狀，在表皮最下層終止。神經的別一部份，直接分與特殊終末裝置 *spezifischer Terminalapparat* 屬於這一種的 *Vater-Pacini* 氏小體，*Meissner* 氏觸小體，*Merkel* 氏觸細胞，*Krause* 氏終末棍及 *Wollust* 氏小體。

毛 *Die Haare, Pili*

每一根毛，分為 1. 毛幹 *Der Haarschaft*, *Stapus pili* 2. 斜插在皮裏的毛根 *Die Haarwurzel*,

Radix pili 毛球 *Die Haarwiebel*, *Bulbus pili* 就是毛根上去的終端。皮的管狀陷沒部包圍毛根，就是毛囊 *Der Haarbalg*, *Folliculus pili* 在他底部，有毛乳頭 *Die Harppapille*, *Papilla pili* 隆起，是真皮的乳狀隆起。與毛囊結合的平滑肌纖維束，就是立毛肌 *Mm. arrectores pili*，起於真皮最上層，常站在毛與皮表面所成鈍角的一側。

指甲 *Die Nägel*, *Ungues*

近側的軟部爲甲根 *Die Nagelwurzel*, *Radix unguis*，此外的硬部爲甲體 *Corpus unguis*，可分爲獨立緣 *Margo liber* 側緣 *Margo lateralis* 及菲薄而柔軟的潛緣 *Margo occultus* 甲牀 *Das Nagelbett* 由真皮構成，他的近端，構成甲牀。甲牀的真皮可見平行排列的甲牀嵴 *Cristae matricis unguis*。這是出於乳頭。這一部份在指甲稱爲弧影 *Lunula*。

二 嗅器 *Das Geruchsorgan*

嗅器限於鼻腔的嗅部 *Regio olfactoria*。從攔在篩板上的嗅球發出嗅神經 *Nervi olfactorii* 走入鼻腔。成爲無髓神經，分成微細原纖維達，到黏膜上皮這。是真感覺上皮他，與梭狀的嗅細胞及支柱細胞結合。後一種含有黃色顆粒賦與嗅區黏膜一種黃褐色，所謂黃部 *Locus luteus*。嗅細胞在表面反對側，有一個桿狀有短毛的胞突，他的底部，延長爲嗅神經的軸索。嗅部黏膜中有 *Bowmann* 氏腺。

三、味器 Das Geschmacksorgan

這種器官是口腔黏膜上皮裏的感覺裝置，由他介紹味感。用於這種感覺的裝置，稱為味杯或味蕾 *Geschmacksbecher oder Geschmacksknospen*，主要在壕壁上可見他圍着輪廓乳頭，葉狀乳頭的側面，及菌狀乳頭裏面，並且在咽腭弓前面亦可見之。各味杯位置在黏膜的固有膜上，直達上皮表面。他成於細胞的外層，好像一個罇桶狀，互相排列。就是被蓋細胞，又成於在這個構造中央的感覺細胞，稱為味細胞。由舌咽神經纖維纏絡。味細胞的上端，是小桿狀。