

歩兵野村代助 顔面砲彈破片創ヲ受ケ左眉弓ノ内端ニ長徑一・五仙迷ノ挫創アリ骨ニ癒著セル瘡痕ヲ胎シ一部ノ骨面肥厚シ夫ヨリ索狀物後方ニ連リ眼球ニ達ス左上眼瞼浮腫シ結膜下流血及浮腫アリ眼底網膜ハ鼻側前上方ヨリ顛側後下方ニ向ヒ索狀黃色ノ離壁ヲ作り向ホ一ノ索アリテ眼運動ト共ニ浮遊シ其ノ中間ハ黃色ヲ帯ヒ圓錐形ノ異物アリ視力明暗ヲ辨セス眼内壓沈降ス二箇月後眼球ヲ摘出ス摘出眼ハ鼻側上方鞏膜ニ穿孔アリ眼外膜ヲ破リ眼球内ニ異物竄入シ網膜破裂シ且剥離スルヲ見ル

4 外傷ニ因ル黄斑ノ變化

黄斑部ハ外傷ニ因リ最モ諸種ノ變化ヲ受ケ易キ所ナリ故ニ重複ヲ省ミス茲ニ外傷性黄斑變化ヲ一括シテ序列シ參考ニ便ニシ又特ニ黄斑部ニ限リテ生スル病變ニ就テ稍詳細ニ論述セムトス
黄斑出血ハ網膜出血中最モ屢來ル者ニシテ種々ノ色素變化ヲ胎シ又中心暗點ヲ生ス其ノ作用ハ觸打ニ因ルコト多シ稀ニ遠達作用ニ因ル者アリ

歩兵小侯章敏 貫通銃創ヲ受ケ射入口ハ右眉毛内端ノ右方四密迷、射出口ハ同側耳前約三仙迷ニシテ下顎關節ノ直下ニアリ右眼球結膜充血浮腫シ眼底黄斑部ハ著大ノ出血ヲ呈シ殊ニ斑ノ周圍ハ光澤アル白色斑ヲ以テ周撫ス周邊部ハ諸所ニ出血斑ヲ認メ乳頭消耗シ附近精潤濁ス失明ニ陥リ一箇月半後眼球ヲ摘出ス

歩兵伊藤菊之助 右上眼瞼擦過銃創ヲ受ケ上眼窩縁ニ近キ部ニ擦過創アリ上眼窩顛側ヨリ銃丸破片ヲ摘出ス眼球結膜浮腫シ結膜下流血アリ眼底黄斑ニ出血痕アリ暗褐色長橢圓形斑横ニ位置ス乳頭附近精潤濁ス二箇月後視力²⁰/₂₀₀

歩兵小西常五郎 右上眼瞼擦過銃創ヲ受ケ其ノ顛側縁部ニ長サ一仙迷幅〇・六仙迷ノ創面アリ眼底黄斑部出血後灰白色ニ變シ光輝アリ約二十五度角ノ中心暗點アリ

工兵中村與曾吉 砲彈破片創ヲ受ケ右眼窩下縁ノ下二仙迷ニ於テ横ニ長サ一仙迷幅三密迷ノ額部缺損ヲ生ス右眼窩子體潤濁アリ吸收後乳頭稍蒼白ヲ呈シ網膜モ消耗性變化アリ黄斑部ハ不正菱形ノ二倍乳頭大ノ灰白色斑アリ斑中青黑色色素ヲ多量ニ沈著ス視力²⁰/₃₀₀迄回復

出血後ノ變化トシテ黄斑ニ諸般ノ色素變化ヲ胎ス者多シ或ハ限局セル白斑ヲ胎シ或ハ雲狀ヲ呈シ或ハ白點ヲ散在シ或ハ黒色素ヲ醇生ス

歩兵杉野茂 貫通銃創ヲ受ケ射入口(？)ハ右下顎關節ノ直上、射出口(？)ハ鼻梁中央ノ右側二・五仙迷ヨリ同部ノ中央ニ達シ幅〇・四仙迷皮下ニ癒著セル瘡痕ヲ胎ス(射入口ノ區別明瞭ナラス)右眼結膜浮腫、周撫充血、眼球運動障礙アリ眼底黄斑部ニ不正四邊形ノ大ナル灰白翳アリ其ノ周圍ニ色素ノ鬱積アリ其ノ他横走スル結締織索條ヲ見ル又脈絡膜破裂アリ視力²⁰/₃₀₀迄回復シ視野ハ上方ニ横斷スル缺損部アリ

歩兵大西藤市郎 貫通銃創ヲ受ケ射入口ハ左眼外眥、射出口ハ上眼瞼中央ニアリ左眼底黄斑部白變シ一見恰モ白雲ヲ疊ミタルカ如シ

歩兵岡田新三郎 貫通銃創ヲ受ケ射入口ハ右前頭結節、射出口ハ同側耳前一指横徑ニアリ右眼底乳頭ヲ圍擁シテ白色光輝ヲ呈スル輪狀斑アリ黄斑潤濁シ多數微細ノ白點ヲ見ル視力明暗ヲ辨スルノミ

歩兵米山茂治 貫通銃創ヲ受ケ射入口ハ射出口ノ左方五仙迷ノ顛側部ニアリテ同高、射出口ハ眉間ノ稍上方ニアリ左眼底乳頭周圍ノ網膜精潤濁シ乳頭ノ顛側上縁ヨリ斜ニ同側下方ニ向テ脈絡膜破裂アリ黄斑部ヲ圍繞シ再ヒ顛側上縁ニ戻ル不正橢圓形ヲナシ其ノ圈内ニ存スル部ハ暗褐色ノ血症ヲ呈シ其

ノ中心ニ又同心圓形ノ一ノ白色輪アリ中心暗點アリ視力20/50

工兵中尉小林寛 左眼部盲管銃創ヲ受ケ眼窩内ヨリ留丸ヲ摘出ス水晶體赤道部瀾濁硝子體瀾濁アリ眼底黃斑附近ニ灰白色斑點ヲ生ス視力手動チ一尺ニテ辨スルノミ

歩兵大野島太郎 盲管砲丸ヲ創ヲ受ケ射入口ハ左眉毛ノ上際ニアリ同側耳前ニ留丸ス右上眼窩浮腫發赤シ(數日ニシテ消退)硝子體一汎瀾濁アリ吸收後眼底ハ視神經境界不明ニシテ網膜ハ漸次消耗ニ傾キ黃斑部ニ三角形白斑アリ指數チ眼前一尺ニテ辨スルノミ

歩兵寺山外次郎 貫通銃創ヲ受ケ射入口ハ右外眥ノ直下ニアリハイモル氏竇ヨリ口腔ヲ經テ左胸鎖乳嚢筋中央ノ前縁ニ射出ス創口化膿シ深クハイモル氏竇ニ通セリ右眼底乳頭ノ顛側ヨリ黃斑部ニ及ブ暗灰色ノ色素變化アリテ粉未狀ノ黒色素ヲ沈著ス周邊部ハ亦殊ニ網膜色素消耗セリ十度圈内外ノ中心暗點アリ又輕キ同心性狹窄ヲ呈ス視力ハ視界ノ鼻側上方ニ於テ20/200ヲ有スルノミ

黃斑周圍ニ放線狀白斑ヲ生シタル一例アリ記載不完全ナルモ參考ノ爲メ茲ニ掲ク

歩兵吉木繁藏 右内眥部ニ擦過銃創ヲ受ケ眼底黃斑ニハ異狀ナキモ其ノ周圍ニ放線狀白斑ヲ認ム視力6/30ナリシモ漸次回復ス

特ニ黃斑部ニ生シタル増殖性網膜炎症例左ノ如シ

歩兵秋島松助 右顛骨部盲管銃創ヲ受ケ創口ハ下眼窩孔部ニアリテ右方ニ下眼窩縁ニ沿フテ長サ二仙迷チ算シ骨傷アリ右眼硝子體瀾濁ヲ生シ黃斑部ニ増殖性網膜炎ヲ起ス視力殆ト零

歩兵尾島清六 貫通銃創ヲ受ケ射入口ハ左上眼窩ノ中央、射出口ハ左耳下ニアリ左眼硝子體塵埃狀瀾濁アリ黃斑部ニ不正多角形ノ結縷織ヲ増生ス視力1/F

網膜癍痕ノ爲メ黃斑ニ剝離ヲ生シタル一例左ノ如シ

歩兵木村惣吉 貫通銃創ヲ受ケ射入口ハ左内眥下部、射出口ハ同側耳輪ノ前方ニアリ左眼硝子體膜狀及塵埃狀ノ瀾濁アリ眼底乳頭ノ顛側ニ廣キ出血アリ黃斑上方ニ數條ノ皺裂ヲ生シ癍痕形成ノ爲メ黃斑ニ一部ノ剝離ヲ生ス

脈絡網膜破裂ノ黃斑部ニ生シタル一例左ノ如シ

歩兵尾崎大吉 貫通銃創ヲ受ケ射入口ハ右下眼窩ノ外眥ニ近キ部、射出口ハ左耳輪ノ後方ニ仙迷ニアリ右眼底黃斑部附近ニ水平ニ走ル長サ五乳頭徑ノ脈絡網膜破裂アリ顛側下方ノ網膜ハ廣ク剝離ス中心視力指數一尺ニテ視野ハ約十度圓ニ狹窄ス

黃斑部ニ小癍痕ヲ生スル者アリ恐クハ該部裂創ノ結果ナラム

工兵森留七 貫通銃創ヲ受ケ射入口ハ右前頭ノ中央、射出口ハ同側眉毛ノ顛側ニアリ右眼底黃斑部ニ當リテ不正形線狀ノ癍痕アリ且此ノ部ハ光輝アル灰白色ヲ呈ス視野顛側下方ヨリ扇狀ニ狹窄シ中心部亦健サル

歩兵上口岩吉 貫通銃創ヲ受ケ射入口ハ右下眼窩縁中央ノ下方一仙迷ニアリ顛骨ヲ折傷シ同側耳前下顎關節ノ上方ニ仙迷ニアリ人事不省ニ陥リ創口ヨリ多量ノ出血アリ五箇月半後ノ所見ニ據レハ眼底乳頭ニハ著變ナキモ黃斑部ハ短線狀灰白色ノ網狀分界ヲ爲シ其ノ下方ニ於テ爪狀ニ横走スル灰白色ノ癍

痕ヲ見ル(裂創痕ナラム)此ノ痕痕ノ下方ニ廣汎性變色部アリ即チ其ノ上界ハ美明ノ色彩ヲ呈スル一帯ニシテ輪廓ヲ爲シ下方ハ白雲狀部ニ移行シ遂ニ健康部ニ達ス左右兩側ハ帶黒色ノ色素不正ニ羅列シ健康部ニ移行ス中心視力指數チ一・五迷ニテ算シ視野ハ顛顛側上方及鼻側上方狹窄シ中心ヨリ稍上方ニ牛輪狀鉤狀ノ「スコトーム」ヲ有ス

「コントユージオン」後ノハープ氏黃斑病 Haab'sche Erkrankung der Macula

Inten nach Kontusion.

眼球ニ於ケル「コントユージオン」ニ因リテ黃斑ニ出血、剝離等ヲ生スルコトナク茲ニ一種ノ變化ヲ起スコトアリ之ニ就テハ主トシテハープ Haab 及其ノ門下タルジグフリード Ziegfried ノ研究ニ係レリ故ニ之ヲハープ氏ノ黃斑病ト云フ

氏等ノ研究ニ據レハ網膜ノ「コントユージオン」其ノ度最モ輕キトキハ(1)之ニ變化ヲ起サス是ヨリ稍重キトキハ(2)ベルリオン氏溷濁ヲ起シ一定時日(十日乃至十二日)ノ後チ吸收消散スルモ尙ホ一層是ヨリ重キトキハ(3)ハープ氏黃斑病ヲ起シ尙ホ強度ナレハ(4)出血ヲ起スモノナリト云フ

其ノ原因ハ氏ノ二十五例中八例ハ投擲ニ因リ七例ハ毆打ニ因リ二例ハ矢射ニ因リ三例ハ衝突ニ因リ三例ハ爆發ニ因リ尙ホ二例ハ墜落ニ因リタリ

其ノ所見ハハープ氏ニ據レハ黃斑ニ微細ノ斑點ヲ生シ光輝ヲ失ヒ後チ尙ホ一層紅味ヲ増加シ漸次色素ヲ新生シ來リ二三箇月ノ後ニハ灰色ニ變シ消耗性變化ヲ來シ遂ニ年餘ニシテ光澤アル灰白色斑トナリ且色素ヲ散在ス其ノ他稍近視及老人性黃斑變化ニ似タリ若シ醫ノ許ニ初ヨリ來ルトキハ能ク此ノ經過ヲ目撃シ得ヘシト雖時機遲キトキハ灰白色斑ト色素トヲ見ルノミ然レトモ又初期ト雖屢眼瞼ノ腫脹、角膜ノ溷濁等ノ合併症ノ爲ニ能ク之ヲ目撃シ得サルコトアリ又粗雜ナル

ル検査ニテハ此ノ所見ヲ漏脱シ易キカ爲ニ詐病ト誤ルコトアリトテ氏ハ法醫學上ノ注意ヲ喚起セリ

已ニ多年ヲ經過シタルモノハ初ヨリ全ク出血ヲ伴ハサル即チ純粹ノハープ氏病ナルヤ否ヤニ就テノ判別困難ナルカ如キモ此ノ一種ノ光澤アル灰白色ノ一部ヲ黃斑ニ生シ黑色素ノ集落ヨリ圍擁セラレルコトハ此ノ疾患ノ特徴ナルヘシ

左ニ小口軍醫ノ實驗ニ係ルハープ氏外傷性黃斑病ノ一例ヲ掲ク

歩兵關川代吉三十三歳 明治三十七年九月二十日旅順二〇三高地ニ於テ砲彈破片ニ因リテ右上眼瞼稍外眥ニ近クニ擦過創ヲ受ケ假縫帶所ノ處置ヲ受テ次チ野戰病院ニ收容セララル當時已ニ視力障礙アリ同年十月十九日仙臺豫備病院ヲ退院シ歸郷ス而シテ其ノ當時ヨリ視力不真ナルコト依然トシテ變セスト云フ三十九年二月二十日東京豫備病院ヘ再入院ス現症右眼上眼瞼ノ顛顛側ニ瘰癧アリテ皮下ニ索狀物ヲ觸ル視力ハ眼前二尺ニテ指數ヲ辨スルノミ右眼底視神經乳頭ハ稍充血シ黃斑部ニ不正形ノ黒色色素アリ其ノ周圍ハ灰白色ニシテ光輝ヲ有ス其ノ他網膜ニ變化ヲ認メス

黃斑生孔症 Die Lochbildung in der Macula Inten

千九百年二月 Zeitschrift für Augenheilkunde 紙上ニ恰モ同時ニハープ Haab トクローン Klotz カ世ニ發表シタル本症即チハープノ所謂外傷性黃斑生孔症 Die traumatische Durchlöcherung der Macula Inten 及ク「コント」中心性消耗性網膜炎 Retinitis atrophicans sine puris centralis トハ同一ノ症ト看做スヘク唯ハープハ其ノ原因トシテ外傷ニ重キヲ置キクローンハ炎症後ノ組織變化ナリト謂フノ差アレトモ其ノ徵候タルヤ共ニ黃斑部ニ大サ約半乳頭徑大ノ暗赤色ノ斑ヲ生シ深サ約一Dニ達シ周圍ハ

灰白色ヲ帶ヒタル網膜ニテ界スルニ於テ一致セリ續テオジルウイ(Ogilvie)ローフォート(Lawford)ハ
 ーム(Harm)バーゲンステッヘル(Pagenstecher)ライニス(Rais)等ノ諸氏症例ヲ追加シ歐米ニ於テ今日ニ至
 ル迄數十例ニ達セルカ其ノ外傷ニ因スルコト多キハ疑フヘカラサルナリ
 我カ邦ニ於テハ此ノ戰役ニ至ル迄毫モ報告ナカリシカ戰役中比較的多數ニ實驗セラレ明治三十
 九年四月日本眼科學會ニ於ケル一等軍醫小口忠太ノ「デモンストラチオン」ヲ初トシ第二回聯合醫
 學會ニ於ケル二等軍醫井上悦介ノ演說ニ由リ又醫學博士井上通泰ノ纂録(眼科新智識第一卷第一
 冊)ニ由リ世人ノ注目ヲ喚起セリ

善通寺豫備病院ニ於テ二等軍醫井上悦介ハ其ノ九例ヲ實驗セリ其ノ中八例ハ銃創ニシテ中六例
 ハ貫通銃創一例ハ盲管銃創一例ハ擦過銃創ナリ他ノ一例ハ罐詰ノ爆裂飛散ニ因リ眼瞼挫創ニ來
 レリ左右ヲ比較スルニ右八例左一例擦過銃創ナリ

大阪豫備病院ニ於テ三等軍醫正馬杉篤彦ハ貫通銃創ニ因ル一例ヲ實驗シソハ右眼ヲ挫滅シ左眼
 ニ生孔症ヲ來シタル者ナリ

東京豫備病院澁谷分院ニ於テ二等軍醫正保利真直ノ實驗シタル患者ハ五例ニシテ銃創二内貫通
 銃創一盲管銃創一砲彈ニ因ル土塊飛散打撲一其ノ他木片打撲一馬蹄傷一ナリ而シテ右眼三ニ對
 スル左眼二ナリ

同本院ニ於テ一等軍醫小口忠太ノ實驗セル一例ハ右眼ノ貫通銃創ニシテ右眼ヲ侵セリ
 前記ノ他病牀口誌ノ記載上黃斑生孔症ト認ムヘキ者ハ金澤ニ於ケル一例貫通銃創ニシテ眼窩顛
 顛射創小倉ニ於ケル三例貫通銃創二盲管銃創一名古屋ニ於ケル一例盲管銃創姫路ニ於ケル一例
 (盲管銃創)旭川ニ於ケル一例爆傷ノ七例アリ而シテ右眼三ニ對スル左眼四ナリ

泰西ニ於ケル報告ニ據リ左右ノ多少ヲ比較スルニ茲ニ知り得タル二十五例中右眼十一左眼十二
 兩眼ニアリ其ノ中慥ニ外傷ニ起因スルモノハ右眼九左眼七兩眼一ナリ即チ外傷ニ因リテハ右眼
 ノ方稍多シ本戰役ニ於テモ井上軍醫ノ九例中八例ハ右眼ニシテ非常ノ懸隔アリ全國ヲ通シテハ
 全數二十三例中右眼十五左眼八ナリ故ニ殆ト右眼ハ左眼ニ二倍シテ多シ
 二十三例中眞ニ戰傷ニ起因スル者ハ二十例ニシテ其ノ中右眼十三例ニ對スル左眼七例ナルヲ以
 テ亦右眼ハ約二倍ノ多數ナルヲ知ルヘシ
 戰傷ニ因ル黃斑生孔症二十例ヲ創種ニ據リテ區別スレハ左ノ如シ

區分	貫通銃創		盲管銃創		擦過銃創		土塊飛散ニ ヨル打撲		傷		計
	右	左	右	左	右	左	右	左	右	左	
計	七	五	一	四	一	一	一	一	一	一	二〇

即チ大部分ハ貫通銃創ニシテ一名ノ砲創ナシ

銃創ニ因ル黃斑生孔症十八例中三例ヲ除キ十五例ハ皆眼窩ノ下壁ヲ傷ケタル者ナリ殊ニ外下壁
 ノ顛骨ヲ傷ケタル者多シ故ニ黃斑生孔症ノ器械的作用トシテ顛骨損傷ハ原因上大ニ關係ヲ有ス
 ルモノナルヘシ

射入口ヲ下眼窩緣部ニ有スル者ハ症例惠真、中野、巴、西森ニシテ其ノ殊ニ顛骨側ニ偏シ外管下方ニ相當ス
 ル者ハ高原、岩城ナリ又射入口ヲ顛骨部ニ有スル者ハ鈴木、津山ニシテ又外管ニ有スル者ハ麻生ナリ眼窩
 ノ顛骨側下緣ヲ短距離ニテ射入セル者ハ小笠原、中平ナリ

射出口ヲ額骨部ニ有スル者ハ杉本ニシテ射道ニテ下眼窩壁ヲ傷ケタル者ハ東城、小暮、中條ナリ
 下眼窩壁ニ關係少キ或ハ不明ナル三例中渡邊ハ内眥ノ擦過創、柳原ハ外眥ノ上方三仙迷ニ入りタル盲管
 銃創ニシテ留丸ノ位置不明ナレトモ或ハ下方ニ向ヘルモノアルヤモ知レス、他ノ一例松田ハ純粹ノ眼窩
 額創射創ニ來レリ
 射創以外ノ戰傷二例(一ハ土塊飛散ニ因ル打撲、一ハ操傷)及非戰傷三例(一ハ確詰ノ爆發飛散、一ハ木片打撲、
 一ハ馬蹄傷)ハ直接眼球上ニ向テ來ル打撞作用ニ因ル者ナリ
 今各例ニ就テ射入口ノ方向ヲ通覽スルニ左ノ如シ

射創ニ因スル者

姓 名	射 入 口	射 口	備 考	創 種
惠 良 岩 藏	左下眼窩中央ノ直下	左 下 顎	射入口、眼下壁	貫 通 銃 創
中 野 榮 三	左下眼窩ノ中央	右額骨弓ノ中央(耳前)	射入口、眼下壁	貫 通 銃 創
巴 重 右 衛 門	左下眼窩縁ノ下方一仙迷	(留 丸)	射入口、眼下壁	貫 通 銃 創
西 森 晴 水	右 下 眼 窩 高 縁	右耳輪前方下顎骨部	射入口、眼下壁	貫 通 銃 創
高 原 住 藏	右外眥ノ下方下眼窩縁	右 耳 翼	射入口、眼下壁	貫 通 銃 創
岩 城 鶴 吉	右眼窩下縁額側	(留 丸)	射入口、眼下壁	貫 通 銃 創
鈴木正三郎	右額骨中央ノ下縁	(留 丸)	射入口、眼下壁	貫 通 銃 創
津 山 島 吉	右外眥ノ下方一仙迷	左耳輪ノ直後	射入口、眼下壁	貫 通 銃 創
麻 生 莊 馬	右 眼 外 眥	右額筋内留丸	射入口、眼下壁	貫 通 銃 創
小笠原賢太郎	右額骨中央	右下眼窩縁中央	射入口、眼下壁	貫 通 銃 創
中 平 友 次	右 外 眥 部	右下眼窩縁中央	射入口、眼下壁	貫 通 銃 創

射創ニ因ラサル者

姓 名	傷	因	左 右 ノ 別	外 眼 部 ノ 創 況
杉本八十太	左下顎關節部	右下眼窩縁ノ額骨部	右	射入口、眼下壁 貫 通 銃 創
東 城 進 作	右外眥下ニテ鼻翼下端ヲ通スル水平線	左下顎關節ノ直上	左	射 道、眼下壁 貫 通 銃 創
小暮孫次郎	左下顎關節部ノ前一仙迷	右 眼 球	右	射 道、眼下壁 貫 通 銃 創
中 條 傳 治	右 鼻 根 部	右 下 顎 隅	右	射 道、眼下壁 貫 通 銃 創
柳原重太郎	左外眥ノ上方三仙迷	留丸所在不明	?	射 道、(左 眼) 貫 通 銃 創
渡邊市三郎	左内眥部擦過	右外眥ノ後方三・五仙迷ニテ一仙迷上方	?	射 道、(左 眼) 貫 通 銃 創
松田久左衛門	左外眥ノ後方三・五仙迷ニテ一仙迷上方	右外眥ノ後方五仙迷ニテ〇・五仙迷上方	?	射 道、(左 眼) 貫 通 銃 創
松 本 菊 重	土塊飛散ニ因ル打撲		右	眼瞼腫脹シ所々ニ剝離アリ 外眥ニ小創アリ
波 邊 彌 一 郎	爆 傷		右	上眼窩ニ挫創
秋 山 德 平	罐詰爆裂		右	上眼窩中央ヨリ外眥ニ互ル四仙迷ノ挫創
杉 山 政 藏	松丸太ノ打撲		右	上眼窩縁骨ノ一部皮膚ト共ニ挫創
水 本 正 吉	馬 蹄 傷		左	

黄斑ニ生スル孔隙ハクローントカ始メテ唱導セル如ク「ウチヌキ」[Uchiuki]ニテ打チ貫キタルカ如ク
 限界ノ判明セルヲ特徴トス其ノ形ハ圓形若ハ橢圓形ニシテ普通正圓形ナリトス馬杉軍醫正ノ例
 (小暮)及小口軍醫ノ例(小笠原)ノ如シ然レトモ「ハーブ」ノ二例、バーグンステッヘルノ一例、ライスノ四例
 ハ横橢圓形ヲ呈シ又「ハーブ」ノ一例ハ縦橢圓形ヲ呈セリ即チ橢圓形ノ者決シテ少シトセス井上軍

醫ノ九例中横椭圆形ヲ呈セル者六例ニシテ他ノ二例ハ斜メ椭圆形ヲ爲シ又他ノ一例ハ初メ正圆形ナリシモ漸次一年後横椭圆形ニ變セリハ一ノ一例ニ在リテハ初メ正圆形ナリシモ漸次尖弓形トナリ又初メ扁桃核狀ナリシモノ漸次正椭圆形トナリ又ライスノ一例ニ在リテハ初ヨリ横椭圆形ナリシモノ經過中一層著キ横椭圆形トナリシモノアリ然レトモ又初ヨリ正圆形ニシテ五年ノ後チ尙ホ其ノ正圆形ヲ保チシハ一ノ一例アリ總テ此ノ變形ハ恐クハ組織ノ癆痕牽縮ニ因ル者ナラム

孔隙ノ色ニ就テハ是レ迄ノ報告中單ニ赤色トセル者多シ尤モクイントノ四例中三ハ濃赤色一ハ赤褐色ニシテ又ハ一ノ一例ハ暗赤色、ホフマン Hahnman ノ一例ハ初メ赤色後チ褐色トナリハ一ノ一例ハ濃赤色、ライスノ一例ハ淡赤色ナリキ井上軍醫ノ九例中六例ハ赤色、三例ハ暗赤色ナリ馬杉軍醫正ノ一例ハ濃赤色ニシテ小口軍醫ノ一例ハ赤褐色ナリ

孔隙ノ大サハ是レ迄ノ報告中大ナルハ乳頭ノ三分ノ二大ニ達シ(クイント)其ノ他二分ノ一大ト三分ノ一大ト其ノ數殆ト相似タリ井上軍醫ノ九例中大ナルハ乳頭ノ四分ノ三大ニ達シ小ナルハ四分ノ一大甚シキハ八分ノ一大ナル例アリ馬杉軍醫正ノ一例ハ三分ノ一大ニシテ小口軍醫ノ一例ハ二分ノ一大ナリ

孔隙ノ深サハ一D乃至一五Dヲ常トスルモ井上軍醫ノ一例ハ僅ニ一D以下ナリキ而シテ其ノ邊縁ハ明カニ視差異動ヲ呈スヘシ

孔隙ノ底ハ全ク平滑ナルコトアレトモ多クハ灰白色微黃色或ハ微褐色ノ斑點ヲ散布スルヲ常トス井上軍醫ノ九例中七例迄ハ赤色及白色ノ粉末ヲ散布スルカ如キ狀ヲ呈セリ
孔縁ハ灰白色ノ輪ニシテ圍擁セララルヲ常トスレトモ時ニ黑色輪ヲ見ルコトアリ(井上軍醫ノ例)

此ノ周圍ノ網膜即チ漏濁輪ニ灰白色ノ點又ハ線ヲ見ルコトアリ(馬杉軍醫正ノ一例總テ此ノ如キ微細ノ變化ヲ見ムト欲セハ直像法ニ據ルヘシ然ルニ時恰モトルネル氏檢眼鏡ノ輸入アリ小口軍醫ノ例ノ如キハ東京醫科大學眼科教室ニ於テ丸尾醫學士晋ノ好意ニ由リ精細ニ檢スルコトヲ得タリ蓋シ此ノ如キ黃斑變化ヲ檢スルニハトルネル氏檢眼鏡ノ功甚タ大ナリト謂フヘシ

視神經乳頭ハ通例變化ナキヲ常トスハ一ノ一例及ライスノ一例ニ於テ乳頭ノ顛部側半部後チ褪色セリト云フモ穴隙ニハ直接關係ナキモノノ如シ井上軍醫ノ一例ニテ亦乳頭顛部側半部ノ消耗ヲ見タル者アリ且乳頭黃斑間ニ色素ヲ散發セリ其ノ他尙ホ一例ニ在リテハ乳頭一汎ニ稍蒼白ヲ帶ヒタリ馬杉軍醫正ノ一例亦同シ小口軍醫ノ例ニ在リテハ毫モ異狀ヲ見サリキ

乳頭黃斑間ニ變化ヲ見サルハ稀ナリ概ネ消耗斑ヲ散見スヘシ井上軍醫ノ症例中或ハ黒色素ノ散發スルアリ帶黃白色又ハ帶黃赤色ノ斑點ヲ散見スルアリ結締組織癆痕ノ半月狀組織ヲ發生スルアリ癆痕ニ向テ半月狀ノ網膜皺襞ヲ生スルアリ保利軍醫正ノ一患者ハ乳頭及黃斑間一汎ニ稍蒼白色ヲ帶ヒタル色彩ヲ有スト記載シアリ小口軍醫ノ一例ハ此ノ附近一汎ニ網膜色素消耗シテ脈絡膜血管ヲ透見セリ

故ニ少クモ今回戰役ノ症例ニ在リテハ眼底變化トシテ單ニ黃斑孔隙ノミヲ見ルハ甚タ稀ニシテ常ニ黃斑附近ニ組織的變化アリ而シテ其ノ變化ハ消耗性ニシテ色素消耗シテ脈絡膜血管ヲ透見シ又ハ癆痕ヲ形成ス然レトモ其ノ本性ノ如何ニ就テハ蓋シ難問ニシテ未タ新鮮ナル組織ノ病理的檢索ヲ得サルニ由リ水解ヲ得ル能ハスクイントノ言フ如ク所謂外傷性網膜炎(乃至脈絡膜炎)ヲ起シタル結果中心窩組織ノ軟化ヲ起シ遂ニ組織ノ缺損ヲ生シタルモノナルヤ將タライスノ說ノ如ク一旦ベルリオン漏濁即チ網膜浮腫ヲ生シ次ニ疎解ヲ起シ次ニ空洞ヲ生シ遂ニ孔隙トナル者

ナルヤ又ハ一ブノ所説ノ如ク先ツ黄斑ノ中央ニ壞疽ヲ生シ次テ破壊スル者ナルヤ其ノ斷定ハ尙ホ困難ナリ此ノ戰役ニ於ケル實驗ハ何レモ後方内地ニ於ケル觀察ニシテベルリン瀾濁ノ有無ハ已ニ能決ノ時期ヲ經過シ之ニ容喩スルコトヲ得サルハ遺憾ナリ唯黄斑附近ノ組織ニ實質性變化ヲ生スルハ信スヘク其ノ炎症ナルヤ將タ浮腫性ナルヤハ不明ナレトモ已ニ癍痕ヲ生スル者アリテ井上軍醫ノ一例ノ如ク其ノ癍痕ノ爲メ乳頭ノ牽引セラレテ橢圓ニ變形スルカ如キハ炎症タルノ所信ヲ益多大ナラシムルナリ但シ是レ等ノ變状ハ副産物ニシテ生孔症ハ外傷當時直ニ生スル別種ノ者ナリトスルモ今日ノ所ニテハ未タ打消スコト能ハス

井上軍醫ノ九例中四例迄ハ脈絡膜破裂ヲ見タリ然レトモ是レ純粹ノ定型性ノモノニ非スシテ皆下方又ハ鼻側下方又ハ顛顛側下方ニ在リ小口軍醫ノ一例ハ已ニ一年ヲ經過シタルモノニシテ病竈小ナル爲メ確斷シ難キモ黄斑ノ下方稍離レタル處ニ横徑ノ黒線ヲ生シ其ノ周圍ハ灰白色ノ反射アリ或ハ恐クハ破裂後ノ痕跡ナラムカ

比較的新鮮ノ中ハ出血ヲ見サル者殆ト稀ナリ黄斑附近ニ在リシ者アリ故ニ此ノ出血ト脈絡膜破裂トハ注意スヘキ合併症ナリ但シ網膜剝離ノ合併ト看做スヘキ者ヲ見ス

外傷ニ因スル黄斑生孔症ノ病理組織ハ今日迄尙ホ未タ缺如セリ唯フックス(Fuchs, 1901)ハ六十一歳ノ男子五箇月前ニ木片打撲ヲ受ケタル眼球ヲ摘出シテ検査シ網膜ノ顆粒間層ニ若干ノ空洞ヲ見且其ノ最大ナル者ハ黄斑中心窩ニ存シタリト但シ内境界膜ハ健全ナリシヲ以テ孔隙ト稱スルヲ得ス寧ロ空洞ト稱スヘキナリ然レトモライスノ謂ヘル如ク空洞ハ孔隙ノ前階梯トナスヘキモノナルニ似タリ

唯病的ニ生シタル生孔症ニ就テハバーゲンステッヘル及ゲント(Pagenstecher und Genth, 1875)ハ陳舊ナ

ル脈絡膜網膜炎ノ眼球ヲ検査シ黄斑部ニ孔隙ヲ見又檢眼鏡上ニモ見得タリ又其ノ附近ニ大小種々ノ空洞ヲ見タリ而シテ脈絡膜ハ消耗ニ陥リテ所々ニ於テ網膜ト癒著シ網膜ハ結締織様ニ變質セリ醫學博士村上安藏ハ梅毒性散在性脈絡膜網膜炎ノ眼球ニ就テ組織的檢索ヲ行ヒ黄斑部ノ洞穴ニ就テ精細ナル記載ヲ爲セリ而シテ空洞ノ前壁ハ内顆粒層ノ大部ヨリ成リ後壁ハ内顆粒層ノ一部グリア纖維ノ層ト新生結締織ノ層トヨリ成リ(但シ兩眼中右眼ニハ新生結締織ヲ見ス)空洞ハ深ク周圍ニ入り込ミ其ノ廣サ約三乳頭徑ニ互リ其ノ中央即チ中心窩ニ相當スル部ニ於テ前壁ニ四分ノ三密徑即チ約半乳頭徑ノ圓形缺損即チ孔隙ヲ形成シ空洞内ハ顆粒狀物及纖維素ヨリ成ル細網ヲ以テ充填セリ脈絡膜ノ消耗ハ高度ニシテ硝子膜ハ所々ニ遺殘セルニ過キス其ノ前ニ新生結締織アリ而シテ總テ此ノ變化ヲ氏ハ炎症浮腫ノ結果ニ歸セリ

井上軍醫ハ檢眼鏡上ニ見タル網膜ノ帶黃赤色乃至帶黃白色ノ斑點ニ重キヲ置キ其ノ多クハ黄斑ノ近位ニアリテ密生シ或ハ諸部ニ散發セルモノヲ名ツケテ萎縮斑ト稱シバーゲンステッヘル及ゲントノ剖檢ニ似タルヲ注意セリ軍醫ハ曰ク

此ノ趣味アル併發症ハ余カ萎縮症トシテ述ヘタル者ニシテバーゲンステッヘル及ゲント氏カ嘗テ網膜脈絡膜炎ノ黄斑部ニ小卵圓形ノ孔アリテ之ヨリ脈絡膜色素ヲ透見シ之ヲ剖見セシニ脈絡膜ハ萎縮シテ網膜ト癒著シ網膜ハ結締織化シテ黄斑部ニ大ナル「ラククウネン」ヲ形成セリト記載スル者ト殆ト同様ノ肉眼的所見アルモノニ於テ余ハ萎縮症ノ名稱ヲ附シ第一例ニ於テ乳頭黄斑間ニ位スル圓形ノ黒板ハバーゲンステッヘル氏ニ同シク第二例第三例第四例ニ於ケル萎縮症ハ總テ網膜ノ陷凹ヲ來シ色素ノ増殖ヲ認メタル等能ク氏ノ病理的所見ト大ニ其ノ趣ヲ等ク然リト雖該萎縮症ノ生成機轉ニ就テハ外力ハ直接原因ヲ爲スモノニ非スシテ外力ニヨリ新生セル刺戟物ハ當該脈絡膜部ニ達シ茲ニ炎症電ヲ形成シテ氏ト同様ノ病的變化ヲ來セシ者ナラムト説明スルコトヲ得尙ホ上記網膜變性電ニ關シテハ黄斑穿孔ノ生成

トハ如何ナル關係ヲ有スルヤ確言スルコトヲ得サルモ變性ハ當該部ノ榮養障礙ニ當ルヘキモノニシテ
黃斑穿孔トハ直接ノ關係ナキモノナルコトハ此ノ變性電力通常網膜出血ノ吸收後ニ於テ往々現ハルル
ニ依リ之ヲ證スルコトヲ得

黃斑生孔症ノ視力障礙ニ就テハ其ノ部位ノ關係上輕度ニハ非スト雖概ネ指數ヲ辨スルニ止マレ
リ即チ井上軍醫ノ八例(一例ハ記載ヲ缺ク)中眼前一尺ニテ指數ヲ辨スル者二例、二尺ニテ之ヲ辨ス
ル者一例、三尺ニテ之ヲ辨スル者二例、四尺ニテ之ヲ辨スル者一例、六尺ニテ辨スル者二例ナリ、馬杉
軍醫正ノ一例ハ一尺、小口軍醫ノ一例ハ三尺ナリ、井上軍醫ノ第九例ハ指數三尺ナリシ者漸次回復
シテ20トナリタリ此レ稀例ニ屬スル者ニシテ概ネ視力ノ回復ヲ來ササル者ナリ、澁谷分院ノ五
例中一ハ〇五尺、一ハ十尺其ノ他ハ6ト又一ハ失明ナルカ是ハ同時ニ生シタル視神經消耗ノ爲
ナリ、泰西ノ報告モ概ネ之ニ類シ6乃至630ヲ以テ最良トシ指數一尺ヲ以テ不良トス但シ其ノ
他ノ合併症ニ因ル視力障礙ハ論外トス又小口軍醫ノ一例ニ於テ變^{イタルヲ以テ}視症ヲ有セリ

視野ハ概ネ絶對的中心暗點ヲ生スルナリ其ノ度ハ小ナルハ五度内外ニテ大ナルハ二十度ニ達ス
其ノ形ハ一定セス或ハ瓢狀ヲ爲スアリ例外ニハ井上軍醫ノ一例ノ如キ輪狀暗點アリ又中心暗點
ノ一方ニアル視野缺損ニ移行スルアリ但シ周邊部ノ視野缺損ハ網膜出血、破裂等ニ由ル合併症ニ
起因スルモノナリ又井上軍醫ノ一例ニ中心外暗點ノ者アリ即チ上側ニ十二度顛顛側ニ二十二度
ニ達スル中心外暗點アリ是レ孔^ニ孔^ニ部位黃斑中心部ニ存セサルモノニシテパーグンステッヘル
Adolf H. Pagenstecher カ試ミタル黃斑部ニ於ケル網膜血管ノ陰影検査法ニ由リテ知ルコトヲ得ヘシ

陰影検査法ハ小孔ヲ有スル板(厚紙ノ如キ)ヲ眼前ニ置キ輕ク左右ニ動かシ其ノ孔ヨリ白面ノ一點ヲ固視
スルトキハ其ノ面上ニ常ニ大ナル二枝ニ分岐スル樹枝狀ノ陰影ヲ認メ黃斑中央ニ向テ周邊ヨリ幅湊ス

ルヲ見ル今若シ黃斑中央ニ穿孔アル場合ニハ灰白色乃至暗黑色ノ圓板ニ陰影幅湊シ若シ黃斑ノ緣部ニ
生孔シタル場合ニハ中心窩ニ相當スル無陰影部ノ側方ニ於テ暗點ヲ發見シテ容易ニ暗點ノ位置ヲ知ル
コトヲ得

網膜脈絡膜以外ノ合併症トシテハ先ツ初期ニ在リテハ瞳孔散大セル者多シ打撲作用ニ因スル者
ナラム井上軍醫ノ九例中角膜ニ瀰蔓性滲濁ヲ起セル者一例アリ又硝子體瀰濁三例、眼内轉筋ノ運
動不全貫通銃創ニ因ル一例アリ又眼球一回脱臼シ後チ修復セル者アリ(貫通銃創、澁谷分院ノ五例
中一例ハ結膜下溢血ト角膜ニ縱走滲濁トヲ生シ(土塊打撲)一例ハ虹彩ノ一部ニ輕キ癒著ヲ生シ(木
片打撲)二例ハ複視ヲ來シ(馬蹄傷)一例ハ動眼神經ヲ侵シテ上眼瞼下垂、内上兩直筋麻痺ヲ起シ又三
又神經ノ知覺枝ヲ侵シ角膜ニ輕キ縱走滲濁ヲ生シ視神經モ亦消耗シテ失明セリ貫通銃創)
豫後ハ疑ハシク一定度迄孔^ニ孔^ニ形態ノ變シタル後ハ永久不變ニ止マリ視力回復モ到底望ムヘカラ
ス唯井上軍醫ノ第九例ノ如ク2050迄視力回復セル者ハ異例ニ屬ス

療法ハ唯自然ノ經過ヲ待ツノミ
終リニ苳ミテ述フヘキハ本戰役ニ於テ幸ニ多數ノ本症ヲ實驗シ爰ニ綜合シ得殊ニ井上軍醫ノ如
キハ九例迄實驗シ得ルヲ見ル然ルニ他ニ於テ比較的少數ナルハ如何果シテ此ノ如ク少キカ否ナ
寧ロ實驗者ノ頭腦ニ本症ニ關スル智識ヲ有セザリシ爲ナラムカ從テ其ノ詳細ナル記載ヲ缺クハ
最モ遺憾トスル所ナリ故ニ以下症例ニ於テモ先ツ井上軍醫等二三ノ詳細ナル實驗例ヲ擧ケ次ニ
病牀日誌ノ記載上本症ト認ムヘキ者ヲ簡單ニ列序スルノ止ムヲ得サルニ至レリ

井上軍醫ノ症例

歩兵渡邊市三郎二十六歲 明治三十七年八月二十二日旅順東鶴冠山ニ於テ敵前十五迷ニ接近シ鼻礫ノ

左側ニ於テ左眼内眥部ノ擦過銃創ヲ受ク、現症(同年九月九日同軍醫初診)外表ノ創口ハ既ニ治癒シ僅ニ硬結腫脹アルノミニシテ眼前部ニ於テハ何等ノ變狀ナク唯瞳孔ハ右眼ニ比シテ直接光線反應微弱ナルノミナリキ眼底ヲ檢セシニ屈折體ハ總テ透明ニシテ乳頭内下方ニ薄キ瀾蔓性ノ出血竈ヲ認メ乳頭外側ニ小ナル「コーヌス」ヲ有シ黃斑血管上ニ於テ乳頭ニ近ク小ナル新生色素アリ黃斑部ニハ橫橢圓形ヲ呈セル三分ノ一乳頭大ノ赤板アリテ之ヲ熟視スルニ其ノ圓板内ハ赤色及白色ノ粉末ヲ散布セシカ如ク其ノ周圍ハ銳界ヲ呈シ輪狀ノ白線ニテ圍繞セラレ其ノ上縁ハ僅ニ不正形ナリ視差ノ異同ハ確實ナルモ屈折ノ差異ハ一曲光力以下ナリ而シテ該圓板ノ上方ニ於テ乳頭黃斑中央ヨリ稍黃斑ニ偏スル部ニ於テ九分ノ一乳頭大圓形ノ萎縮斑アリ其ノ境界ハ比較的判明ニシテ黃斑部ノ圓板トハ其ノ色及其ノ面ノ狀況ヲ異ニシ該萎縮斑ハ其ノ中ニ少數ノ灰白色色素アリテ其ノ外表ハ透明膜ニテ覆ハルルカ如ク一種ノ反射ヲ放テリ當時ノ視力ハ指數ヲ二迷ニ於テ辨識シ視野ハ中心暗點アリテ外界狭小ス三十九年三月二十日之ヲ再診スルニ左眼瞳孔光線直接反應ハ鈍ニシテ幅濶機能不全ナリ黃斑部ノ狀況ハ殆ト初診時ト差異ヲ認メス黃斑周圍ニハ散在セル帶黃赤色ノ小斑點アリ乳頭黃斑間ノ萎縮斑ハ黑色ノ色素增加シ恰モ黒ト白トノ粉末ヲ散布セシ如ク尙ホ該萎縮斑部ニ於テハ網膜血管ハ總テ其ノ部ヲ遮ケ綠ニ接シテ經過シ視神經ハ外側ニ於テ僅ニ萎縮ス而シテ當時ノ視力ハ指數ヲ一「フース」ニ於テ辨識シ視野ハ外方八十度、下方五十五度、下方三十五度、内方三十度、内方五十度、内方二十五度、上方三十度、上方五十度、上方四十五度ニシテ色神視野ハ青黃綠共缺損シ赤色ノミ存在ス其ノ境界ハ外方五十度、下方三十度、内方二十度、上方二十五度ニシテ中央ニ於テ中心絶對的暗點アリテ其ノ外界ハ三十度、下界二十度、内界二十度、上界十五度ナリ

歩兵津山島吉二十四歳 明治三十七年十月三十日旅順東鷓冠山敵前五十迷ニ於テ右眼外眥ノ下方一仙迷ヨリ左耳朶ノ直後ニ貫通スル銃創ヲ受ク、現症(同年十二月二十日同軍醫初診)創口ハ既ニ治癒シ眼ノ外見上何等ノ異狀ヲ認メス唯右眼瞳孔ハ左眼ニ比シテ少シク散大シ瞳孔ノ光線反應微弱ナルノミ之ヲ檢鏡セシニ屈折體ニハ異狀ナク唯硝子體ハ僅ニ瀾蔓シ網膜ハ周圍ニ於テ散在セル出血斑ヲ有シ殊ニ下方ニ於テハ大ナル出血竈及萎縮斑ヲ認メ乳頭下方ヲ去ルコト約五乳頭徑ノ部ニ於テ定型性ノ三密迷長ノ脈絡膜ノ破裂アリ黃斑部ニ於テハ約四分ノ一乳頭大ノ橫橢圓形赤色板アリテ其ノ圓板ノ周縁部ハ赤色濃厚ナルモ中央部ハ淡薄ニシテ之ヲ注視セハ第一例ノ如キ狀ヲ呈セリ又其ノ境界ハ判然トシ周邊網膜ハ圓板ヲ中心トシタル放線狀白線ヲ呈シ居レリ視力ハ當時指數ヲ一迷ニ於テ辨識ス、三十九年三月二十一日之ヲ再診セシニ右眼ハ瞳孔ノ光線反應少シク鈍ニシテ幅濶機能ハ比較的確實ナリ網膜ノ出血部ハ僅ニ萎縮斑ヲ殘シテ吸收セラレ唯下方網膜ニ於テノミ大萎縮斑及痕痕ヲ呈シ脈絡膜破裂部ハ周圍出血吸收ノ爲メ其ノ狀態明瞭ナルモ色素生成ノ爲メ不潔トナレリ黃斑部ニ於テハ四分ノ一乳頭大ノ橫橢圓形赤板アリテ其ノ底部ニ於テハ殆ト初診時ト異動ナキモ脈絡膜ヲ透見スルコト周邊部ヨリ明ニシテ爲ニ其ノ中央ハ白色ノ度強シ且圓板ノ下縁部ハ初診時ニ比シ不正形トナレリ尙ホ該穿孔部ノ内方半乳頭徑ヲ隔テタル部ニ上内ヨリ下内ニ互リ半月狀ノ結構織ヲ新生シ且穿孔ノ上方ニハ大萎縮斑アリテ少シク陷凹シ其ノ面僅ニ色素ノ新生ヲ來シ尙ホ其ノ上方上顛靜脈ノ下方ニ於テ稠密ナル小帶黃白色ノ斑點アリ乳頭ハ左眼ニ比シテ少シク蒼白ヲ呈セリ殊ニ其ノ外半部ニ於テ然リ視力ハ依然指數ヲ一迷ニ於テ辨識スルニ過キス視野ハ外方七十度、外下方七十度、下方六十度、内方五十度、内方五十五度、内上方三十度、上方三十五度、外上方六十度ニシテ色神ハ總テ存在シ青赤綠ノ順序ヲ以テ同點ニ正比シテ狭小ス尙ホ固視點部ニ於テ周圍五度ノ中心暗點アリ

歩兵岩城鶴吉二十七歳 明治三十七年八月二十三日旅順東鷓冠山敵前十迷ニ於テ右眼高綠外側部ノ官管銃創ヲ受ク、現症(三十八年三月六日同軍醫初診)外表ノ創面ハ痂痕治癒シ眼前部ニハ何等ノ異狀ヲ認メス右眼瞳孔反應(光線)ハ少シク鈍之ヲ檢鏡スルニ眼底下方ハ不定型性大脈絡膜破裂ヲ呈シ乳頭ノ下方ニ於テ綠ニ接シ帶狀ノ色素アリ黃斑乳頭間ヨリ其ノ下方顛靜脈部ニ互ル大ナル萎縮斑アリテ其ノ面ニ於テハ血管迂迴シ不正形ノ新生色素アリ該血管分布區域内ニハ多數ノ帶黃白色ノ小斑點散在ス黃斑部ニハ約乳頭半大ノ外上ヨリ内下ニ向フ斜橢圓形ノ赤板アリテ中ニ赤白ノ斑點不規則ニ散在シ其ノ縁ハ白輪ヲ以テ圍繞セラレ視線ノ方向ニ依リテ白輪ノ廣狹ニ多少ノ差異ヲ來ス其ノ周圍網膜ハ該板ヲ輪狀ニ圍繞シテ多少潤濁ス又該板ノ上方ニ於テ之ニ接シテ恰モ中心高反射トモ認ムヘキ一ノ反射ヲ見ル視力ハ指數ヲ二迷ニ於テ辨識シ視野ハ外方九十度、下方六十五度、内方六十度、上方五十度ニシテ上方少シク狭小セリ然ルニ色神視野ハ赤色神ノミニシテ青綠ハ甚タ不確實ニシテ明ニ之ヲ認ムル能ハス固視點上外方ニ於テ固視點ヨリ上方十二度、外方二十二度ニ達スル方形ノ絶對的暗點アリ本患者ハ同年四月二十日ニ至ル迄其ノ經過ヲ見シカト視力ハ毫モ増進セス視野ハ依然固視點ノ外上方ニ絶對的暗點

歩兵中條傳治二十六歳 明治三十七年七月二十六日旅順老座山敵前七百連ニ於テ右鼻根部ヨリ右下顎隅ニ貫通スル銃創ヲ受ク、現症同年八月二十七日同軍醫初診、創口ハ既ニ治癒シ眼外見上何等ノ異狀ナク右眼瞳孔ハ少シク不正形ニシテ光線ニ對スル反應稍微弱トナル眼底検査ヲ行フニ下方硝子體及内上方ヨリ下方ニ互ル周邊網膜部ニ於テ大ナル出血竈アリテ乳頭黃斑間ニハ大ナル萎縮斑ヲ形成シ大ナル蜘蛛狀色素及一汎瀾萎セル新生色素ヲ沈著シ該部ハ陷凹シテ黃斑血管ノ其ノ面ヲ迂迴シテ走行スルヲ見ル黃斑部ニ於テハ四分ノ三乳頭大ノ橫帶圓形赤色板アリ白線ヲ以テ外大、内小ノ二部ニ區分セラレ其ノ底ハ依然赤白ノ粉末ヲ散布セシ如ク周縁ハ境界網膜陰影ノ爲メ暗色ヲ呈シ其ノ境界網膜ハ環狀ノ皺襞ヲ呈セリ乳頭内下方約四五乳頭徑部ニ於テ七密迷長ノ定型性脈絡膜破裂アリテ其ノ一部ハ今尙ホ出血ヲ以テ覆ハレ該破裂ト乳頭間ニハ濃厚ナル出血竈ヲ見ル視力ハ一・五「ブリス」ニ於テ指數ヲ辨識ス視野ハ外方六十度、外下方七十度、下方六十八度、内下方六十度、内方五十度、内上方四十度、上方五十五度、上方六十度ニシテ色神視野ハ約二十度ニ狭小ス又中央ニ絶對的暗點アリテ其ノ形ハ蠶形ヲ呈シ其ノ底ヲ外上方ニ向ケ外方ハ三十度、外下方十三度、下方十三度、内下方八度、内方五度、内上方五度、上方五度、外上方三十度ナリ三十九年三月十九日(最終)之ヲ診スルニ網膜出血ハ全ク吸收セラレ萎縮斑部ニ色素ノ増殖ヲ來シ尙ホ網膜ニ於テ散在スル小數ノ帶黃白色ノ斑點ヲ新發セシ他哈ト何等異狀ヲ認メス視力ハ「ブリス」ニ於テ指數ヲ辨識シ視野ハ依然變化ナシ

歩兵高原住藏二十三歳 明治三十八年三月二日奉天方面馬群丹敵前五十連ニ於テ右眼外眥下方下眼窩緣ヨリ同側ノ耳翼部ニ貫通スル銃創ヲ受ク、現症同年四月二十二日同軍醫初診、創口ハ既ニ治癒シ右眼角膜ハ瀰漫性潤濁ニ覆ハレ眼瞼結膜ニハ右眼「トラホーム」性ノ瘰癧ヲ形成ス光線ノ瞳孔反應ハ少シク鈍ナリ右眼ノ眼底検査ヲ行フニ下方網膜部ニ於テハ殊ニ其ノ外方ニ於テ大出血竈ヲ形成シ其ノ一部ハ既ニ吸收セラレ瘰癧及萎縮斑ヲ認ム硝子體ハ潤濁シ眼底ハ朦朧トシテ精檢困難ナルモ黃斑部ニハ正圓形ノ暗赤色板ヲ有セリ其ノ緣ニ黑色輪アリテ其ノ周圍ニ漸々周邊網膜ニ移行スル白輪アリ視力ハ手動ヲ眼前ニ於テ辨識シ得ルノミニシテ左眼ノ視力ハ七十分ノ二十ニ減少スレトモ之レ右眼同様ノ角膜潤濁ニ

因スルモノナリ視野ハ左眼ニハ何等異狀ナク右眼周邊約五十五度以内ニ狭小シ色神視野モ亦之ニ伴ヒ同心狭小ヲナス中央ニハ周圍約五度ノ絶對的暗點ヲ有ス本患者ハ最後ノ診斷時則チ明治三十九年三月十八日ニ於テハ角膜ニハ依然トシテ潤濁ヲ認メシカ硝子體潤濁ハ全ク吸收セラレ網膜外下區ニハ不正ノ色素散在シ下方網膜靜脈ノ赤道部ニ於テ瘰癧ヲ形成シ其ノ周圍ニ於テ色素ノ増殖甚シ黃斑ニハ初診時ト其ノ形ヲ異ニスル橫帶圓形ノ約乳頭四分ノ三大ノ暗赤色輪アリテ其ノ中ニハ固有ノ赤白色粉末樣ノモノ散在セリ又其ノ境界ハ頗ル判明ニシテ殊ニ之ニ接スル上方網膜ハ環狀圍繞シ少シク灰白色ヲ呈セリ尙ホ特筆スヘキハ黃斑ノ外下方ニ於テ哈ト穿孔ト同大ノ網膜一部ノ破裂トモ認ムヘキ橫帶圓形ノ病竈アリテ其ノ底部ハ一汎ニ帶赤白色ヲ呈シ其ノ中央ニ三條ノ赤色橋狀物アリ血管ハ總テ該部ヲ避ケ其ノ邊縁ニ接シテ經過ス爾他網膜ニハ諸所特ニ黃斑ニ接シテ帶黃白色ノ小白斑ヲ見ル視力ハ二分ノ一速ニ於テ辛ウシテ指數ヲ辨識シ視野ハ内上區甚々缺損シ内上方十五度、上方十二度、上方六十五度、外方八十五度、外下方七十五度、下方六十度、内下方六十度、内方五十度ニシテ色神ハ總テ同心狭小ヲナシ固視點部ニ於テハ上方約八度、外方五度、下方三度、内方五度ヲ占ムル青色綠色ノ絶對的暗點アリテ赤及白色ハ比較的暗點ナリ

歩兵中平友次二十四歳 明治三十七年八月二十一日旅順東鷄冠山敵前十五連ニ於テ右眼外眥部ヨリ下眼窩緣ノ中央部ニ貫通スル銃創ヲ受ク、現症同年九月九日同軍醫初診、創面ハ既ニ治癒シ尙ホ右眼内眥部ヨリ射出口ニ至ル裂創瘰癧及射出口ヨリ鼻尖ニ至ル半管狀瘰癧遺痕アリ尙ホ患者ノ訴フル所ニ依ルニ外傷當時右眼脫臼シ尙ホ二日後野戰病院ニ於テ初テ縛帶交換ヲ施セシ際眼珠再ヒ脫臼セシカ縛帶ヲ施シ自然ニ通常ノ位置ニ復セリト云フ瞳孔ハ中等度ニ散大シ硝子體殊ニ其ノ下方ニ於テ潤濁ヲ認メ乳頭ハ少シク暗赤色ヲ帶ヒ下方網膜ニハ大小種々ノ出血アリテ一部既ニ吸收セラレタル瘰癧アリ黃斑部ニ於テハ乳頭四分ノ三大ノ斜帶圓形ノ赤色斑アリ其ノ内ニ光輝アル白色點狀斑點ヲ認メ之ヲ注視スルニ白色及赤色ノ砂ヲ散布セシカ如ク其ノ境界ハ著ク明瞭ニシテ圓板ハ周邊ニ近ツクニ隨ヒ暗黒ノ度ヲ增加ス下頭靜脈ハ著ク狭小ス之レ該血管ノ破裂ニ依リテ出血ヲ來セシカ爲ナリ九月二十一日黃斑下部ノ出血ハ大ニ吸收セラレ該部ハ瘰癧形成ヲ始メ十月十日ニ至リ瘰癧ハ乳頭部ニ至ル迄結締織ノ増殖ヲ來シ乳頭ハ該結締織瘰癧收縮ノ爲ニ下外方ニ牽引セラレ斜帶圓形ヲ呈スルニ至レリ視力ハ初診時ニ於テハ

漸ク手動ヲ辨識スルニ過キサリシカ同年十月二日頃ニハ四迷ヲ距テテ指數ヲ辨スルニ至レリ視野ノ計測ハ當時之ヲ缺ケリ最終ノ診察時即チ三十九年三月十九日ニ於テ右眼ハ僅ニ外斜視シ輻湊機能ハ全ク缺損シ光線ノ直接瞳孔反應鈍ク眼底検査ヲ行フニ外側顳側血管部ニ増殖性網膜炎ヲ起シ該結締織ノ殆ト終端ハ少シク陷凹シ著ク色素ノ増殖ヲ來シ尙ホ血管ハ迂迴シツツ網膜面ニ現ハレ周邊ニ分布ス又結締織ノ痙攣收縮ニヨリテ乳頭ハ外下方ニ牽引セラレ黄斑穿孔ノ内外側ノ網膜モ亦牽引ノ爲メ皺襞ヲ呈ス黄斑穿孔部ハ前述ノ諸例トハ其ノ趣ヲ異ニシ斜圓形ノ暗赤色輪ヲ呈シ他網膜部ニ比シテ輪内ノ上半部ハ少シク赤色ニ富ミ其ノ他ハ殆ト白色ヲ呈シ倒像検査時ニハ注意ヲ怠レハ之ヲ看過スル程ナリキ然レトモ直像検査ニテハ上記ノ暗赤輪ハ穿孔部ノ周圍ニ漸次移行スル灰白色ノ薄輪ニテ圍繞セラレト穿孔底部ノ前舉諸例ニ比シテ少シク網膜色素上皮層ノ萎縮進行スルモ其ノ構造大ニ近似セルト視差ノ異動ハ頗ル明瞭ナルトニ據リ直ニ之ヲ知ルコトヲ得視力ハ指數ヲ二迷ニ於テ辨識シ視野ハ上方部殆ト缺損シ中心暗點ニ連續シ則チ外方八十度、外下方六十度、下方三十二度、内下方三十三度、内方三十五度、内上方十五度、外上方四十度ニシテ上方ハ毫モ視野ヲ存セス中心暗點ニ連續シ該暗點ハ外方十度、下方十三度、内方十度ニシテ恰モ視野ノ缺損上方ヨリ固視點部ヲ超エ溷狀ニ缺損セリ但シ固視點部ニ於テハ黑色狀ニ存スル白色物ノミハ僅ニ認ムルコトヲ得

步兵西森晴水二十三歳 明治三十八年三月一日奉天方面西板成嶺敵前約十迷ニ於テ右下眼窩緣部ヨリ同側耳朶前方下顎骨部ニ貫通スル銃創ヲ受ケ、現症同年五月三日同軍醫初診、創口ハ共ニ痙攣治癒シ右眼ハ全ク輻湊ヲ廢シ瞳孔ノ光線反應ハ左ニ比シ鈍シ、眼ノ透明體ニハ何等ノ異狀ナク眼底ヲ検査スルニ網膜ハ外側部ニ於テ蒼白色トナリ、下顳側中心靜脈管ノ黄斑下部ニ於テ多量ノ出血及少シク不規則ノ脈絡膜破裂ヲ來シ黄斑部ニハ固有ノ黄斑穿孔アリテ其ノ大サ三分ノ一乳頭大橫橢圓形ヲ呈シ其ノ外側及内側ニ小癍痕アリテ網膜ハ該癍痕部ニ輻湊スル皺襞ヲ形成ス視力ハ當時半迷ニ於テ指數ヲ辨識シ視野ハ當時計測ヲ缺ク明治三十九年三月十八日再診セシニ右眼ノ外見狀態ハ初診ニ等シ眼底検査ヲ行フニ下側網膜ニ於テ出血吸收後ニ於ケル不正ノ新生色素ヲ形成シ該下網膜中心動靜脈ハ共ニ狭小シ黄斑穿孔ハ殆ト初診時ト異狀ナク單ニ其ノ中央部少シク萎縮進行セシモノノ如ク白色ニ富ム穿孔ノ外下方及内上方ニハ彎曲セル半月狀ノ痙攣形成アリテ依然網膜ハ皺襞狀ニ牽引セラレ視力一・五迷ニ於テ指數ヲ辨識

ス視野ハ外方九十度、外下方八十五度、下方六十度、内方五十度、内上方三十度、上方二十三度、上方五十三度ニシテ色神ハ綠色神全ク缺損シ赤色神及青色神上方中央部ニ於テノミ缺損シ内上及上方少シク狭小スル他殆ト異常ナシ視野中央ニハ固視點部ヲ占ムル中心絕對的暗點アリテ上方二十度、内方四度、外方五度、下方二度ニ互リ其ノ上外方ハ比較的暗點トナリテ上方視野ノ缺損部ニ移合ス

步兵杉本八十太二十八歳 明治三十七年七月四日旅順山敵前百迷ニ於テ左下顳關節部ヨリ右下眼窩緣ノ顳骨部ニ貫通スル銃創ヲ受ケ、現症同年八月三十一日初診、眼前部ニ於テハ何等ノ變狀ナク瞳孔ノ光線反應僅ニ微弱ナルノミ眼底ヲ検査スルニ下方ニ於テハ網膜出血ヲ認メ一部ハ既ニ色素形成ヲ示シ黄斑部ニハ橫橢圓形約乳頭四分ノ一大ノ暗赤色板アリテ其ノ中央ニ凹側ヲ下方ニ向ケル半月狀ノ小白斑ヲ認メ其ノ他ハ固有ノ穿孔底部ノ狀況ヲ呈シ境界ハ判明ニシテ周圍ノ網膜ハ僅ニ潤濁シ其ノ中ニ帶黃白色ノ小斑點散在スルヲ認ム本患者ハ精密ナル官能検査ヲ缺キシカ九月三十日ノ頃ニ至リテハ網膜視力五分ノ一ニ増進セリ初診時黄斑血管ノ陰影検査法ヲ行ヒシカ穿孔部ハ中心窩ノ内上方ニ位スルモノノ如クナリキ

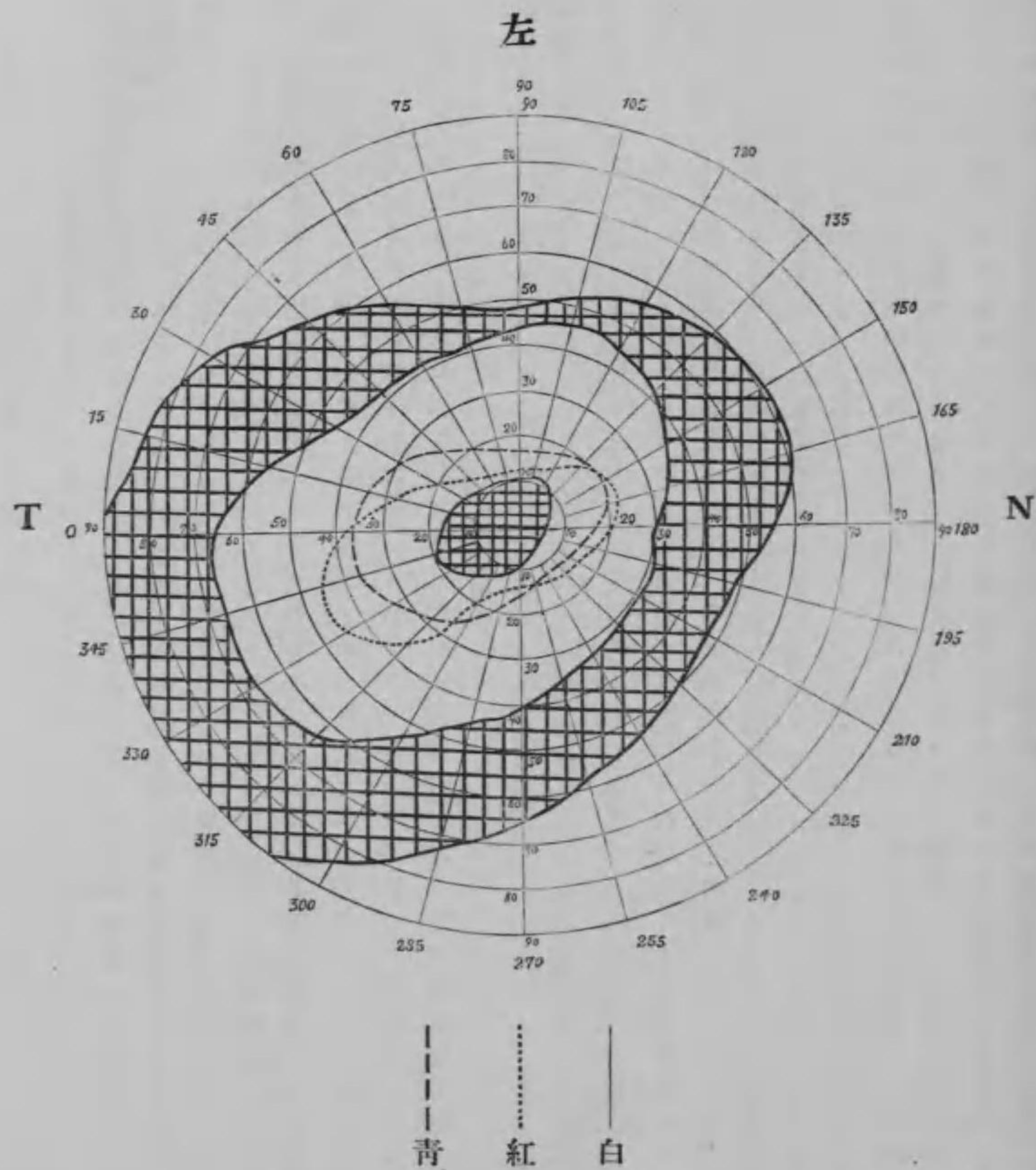
左ニ述フル一例ハ銃創ニ因セサルモ黄斑穿孔ノ病例ナルヲ以テ特ニ之ヲ附加ス(井上)

輻重輪卒秋山德平二十八歳 明治三十八年二月十七日渡清中魚類雜語ノ凍結セルヲ熔解セムトテ火中ニ投セシカ該雜語爆發シテ右顔面ニ負傷セリ現症同年三月二日同軍醫初診、右上眼瞼外眥部ヨリ眼瞼中央ヲ經過シ左鼻背側ヨリ鼻尖ヲ越エテ右口隅ニ達スル大半環狀ノ切創痕アリ兩眼瞼ニ痙攣トヲホトムナリ有シ外眥部ニ於テ睫毛倒生シ右眼角膜外下方ニ角膜表層炎ヲ形成シ右眼瞳孔ハ中等度ニ散大シ光線反應僅ニ鈍ナリ眼底検査ヲ行フニ黄斑部ニ於テ乳頭八分ノ一大ノ橫橢圓形暗赤色板アリテ其ノ底ニ小ナル赤及白斑散在シ其ノ境界ハ白輪ニテ圍繞セラレ周圍ノ網膜ハ潤濁シ尙ホ乳頭黄斑間及黄斑外側ニ於テ帶黃赤色ノ小斑點多數ニ散在シ當時視力ハ一迷ニ於テ指數ヲ辨識シ視野ハ外方六十度、外下方六十度、下方四十度、内下方五十度、内方五十五度、内上方六十度、上方四十五度、上外方六十度ニ狭小シ色神視野ハ青綠共ニ缺損シ赤色ハ外方三十五度、外下方三十五度、下方二十度、内下方十五度、内方四十度、内上方三十度、

上方三十五度、上方三十度ニ狭小シ其ノ中央ニ絶對的暗點アリ其ノ大サハ外方二十度、外下方十五度、下方二度、下方二度、内方八度、内方十二度、上方十五度、上方二十度ナリ然ルニ本患者ハ同年三月二十四日右眼視力七十分ノ二十トナリ四月二日更ニ増進シテ五十分ノ二十トナレリ三十九年三月二十日最後ノ診斷ニヨレハ穿孔部及其ノ附近ニ於テハ殆ト何等ノ異狀ヲ認ムルコトナク依然前迷ノ諸症存續シ唯黄斑外側ニ於テ約半乳頭徑ヲ隔テタル部ニ放線狀網膜白線ヲ認ム、視力ハ五十分ノ二十、視野ハ殆トノル「マール」色神ノ内界及外界ハ僅ニ十度乃至十五度ニ狭小セルノミニテ青線ヲモ殆トノル「マール」ニ辨識スルニ至レリ視野ノ中央ニ於テハ暗點アリ其ノ外上方ニ固視點ニ接近シテ「カンビメ」ニテ計測スルニ四十仙迷ノ距離ニ於テ固視點上方五仙迷、上方六仙迷、外方五仙迷、上方一仙迷ニ於テ環狀ナナス比較的暗點ヲ發見セリ

馬杉軍醫正ノ症例

歩兵小暮孫次郎二十七歳 明治三十七年十一月三十日旅順ニ〇三高地攻撃ノ際敵前約十迷ノ距離ニテ貫通銃創ヲ受ケ射入口ハ左下顎關節ノ前方一仙迷ニアリ、射出口ハ右眼球ヲ貫キテ右外背部ニアリ眼内容全ク脱出ス十二時間餘人事不省ニ陥ル十二月二十九日大阪豫備病院ニ收容セラル以前ノ日誌上ニハ單ニ左眼視力減弱セリトノ記載アルノミ當時指數ヲ半迷ニテ辨スルノミ三十八年十一月十二日ノ所見ニ據レハ左眼外部ニ異狀ナク瞳孔ハ中等度ニ散大シ反應稍遲鈍ナリ虹彩前房等ニ異狀ナシ眼底検査上乳頭及血管ニ異狀ヲ認メス黄斑部ニ於テ乳頭ノ三分ノ一徑ノ圓形斑アリ周圍ノ網膜ニ比シテ其ノ色濃厚ナリ其ノ圓斑ノ周圍ニハ一種ノ反射アリ色素沈著ナシ「マール」氏黄斑穴孔形成ト診斷ス視力ハ同前ニシテ視野ハ鼻側及上方ニ於テ少シク狭窄シ中心暗點アリ顛側側二十度ニ達ス二月二十二日左瞳孔ノ大サハ「マール」氏ノ四〇ヲ算ス二月五日乳頭少シク蒼白色ヲ呈シ血管稍狭小ス嗅覺消失シ味覺大ニ減弱ス三月十九日視野ハ同心性狭窄ヲ呈シ又青及赤界ハ大ニ狭窄シ綠感ハ消失ス三月二十五日視力指數一・五迷トナル四月十一日嗅覺及味覺ノ障礙依然タリ五月四日黄斑部ノ狀態依然タリ六月七日及六月二十八日視力ノ程度依然タリ



明治三十八年三月十日測定

小暮孫次郎

小口軍醫ノ症例

歩兵小笠原賢太郎三十四歳 明治三十八年三月九日奉天戰ニ際シ田義屯附近ニテ戰闘中右顔面額骨中央部ヨリ同側下眼窩縁ノ中央ニ通セル貫通銃創ヲ受ケ直ニ隊附軍醫ノ綿帶處置ヲ受ケ野戰病院ニ入ル爾來同年五月頃ヨリ視力不變依然ヨリ三十九年二月二十四日東京豫備病院ニ再入院ス現症ハ射入出口ニ瘻瘻アリテ皮下ニ索狀ヲ呈ス右眼視力眼前三尺ニテ指數ヲ辨スルノミ中心暗點及變視症アリ眼底乳頭ノ顯微鏡同直徑ノ約二倍弱ヲ隔テテ即チ黃斑ニ相當セル部ニ小圓形(殆ト正圓形)ノ褐色斑アリ其ノ徑ハ乳頭ノ約二分ノ一ナリ褐色ノ稠度ハ一様ニシテ周縁ハ著明ニ限局シ其ノ周圍ハ一汎ニ灰白色ヲ帶フ即チハーブ氏ノ原圖ニ酷似シ色ノ褐色ナルハ邦人ナルカ爲ナラム又斑中ニ小白點ノ散在ヲ見ス乳頭ハ清明ニシテ境界判然シ血管亦尋常ナリ圓孔ノ下部ニ周邊部ニ於テ周圍ハ灰白色ノ反射ヲ有スル不正形線狀ノ黑色素斑アリ又黃斑ト乳頭トノ間ハ其ノ附近一汎ニ脈絡膜血管ヲ透見ス

澁谷分院ノ實驗例

歩兵東城進作二十一歳 明治三十七年十一月二十七日貫通銃創ヲ受ケ射入口ハ右外管下ニテ鼻翼下端ヲ通スル水平線ニアリ射出口ハ左下顎關節ノ直上一五仙迷ニアリ左額骨部三又神經全キ知覺脫失アリ左眼兎眼ヲ呈シ角膜及結膜知覺ヲ脫失シ角膜鼻側下方僅ニ潤濁ス内上兩直筋ノ運動不充分ニシテ輕キ外斜視アリ眼底黃斑部ニ正圓形暗褐色斑アリ徑ハ約乳頭ノ二分ノ一ナリ乳頭褐色シ白色ヲ呈シ動脈稍狹小ス(三十八年一月十二日所見)失明

歩兵鈴木正三郎二十四歳 明治三十八年三月九日盲管銃創ヲ受ケ射入口ハ右額骨中央部ノ下縁ニアリ長サ二仙迷ニシテ留丸ハ自ラ壓出セリ眼窩外下壁ハ其ノ縁僅ニ陷凹シ又小隆起アリ右眼底黃斑部ニ三分ノ一乳頭徑ノ赤褐色斑アリ周圍ノ網膜ハ黑色ヲ帶フ又下方赤道部ニ不正形ノ白斑アリ其ノ側ニ小血點アリ視力ハ6/60ニシテ視野ハ約二十度ノ不正圓形ノ中心暗點アリ

砲兵大尉松本菊重二十九歳 明治三十七年十一月三十日旅順ニ於テ立姿監視中砲彈來リテ監視壕ヲ破壞シ土塊ニテ面部ヲ打撲セラレ右眼眼瞼腫脹シ所々ニ剝離アリ右眼結膜下溢血(ヘモシス)アリ角膜中央部ニ縱走潤濁ヲ生シ後ヲ消失ス眼底乳頭充血境界稍潤濁シ黃斑部ニ微褐色ノ圓形斑アリ視力眼前五寸ニテ指數ヲ辨ス中心暗點アリ顯微鏡ノ視野狹小ス

工兵杉山政藏二十二歳 明治三十八年三月二十七日架橋ノ際松丸大離レテ右眼ニ打撲ヲ受ケ上眼瞼中央ヨリ外管部ニ互リ線線ニ沿ヒ約四仙迷ノ挫創ヲ生シ三針縫合ス右眼底黃斑部ニ圓形暗褐色ノ斑點ヲ生シ且乳頭ノ鼻側縁ヨリ同側上下縁ヲ圍繞シテ顯微鏡黃斑附近迄一汎ニ稍蒼白色ヲ帶フ指數ヲ六迷ニテ算シ中心暗點ノ外視野一汎ニ稍狹窄ス

輜重輸卒水木正吉二十一歳 明治三十八年五月十一日河流ニ於テ馬匹ニ水ヲ與フル際左眼ニ馬蹄傷ヲ受ケ上眼瞼皮膚ト共ニ額骨ノ一部ヲ離開ス左眼底黃斑部ハ暗褐色卵圓形ノ斑ヲ生シ周圍ハ淡紅色ノ輪ニテ圍繞ス其ノ他乳頭縁ニ星芒狀ノ脈絡膜裂創アリ又下方赤道部ニモ脈絡膜裂創ヲ見ル指數ヲ眼前十尺ニテ辨シ中心暗點ノ外ニ同心性視野狹窄アリ

他師團ノ症例

歩兵惠長岩藏 貫通銃創ヲ受ケ射入口ハ左下眼瞼中央ノ直下ニアリ縱徑三仙迷横徑一五仙迷不正橢圓形ヲ呈シ射出口ハ同側額下ニ在リ左眼底黃斑部ニ於テ乳頭ノ二分ノ一ニテ縱ニ橢圓形ヲ呈スル出血様斑點ヲ生ス其ノ他乳頭ノ上方ニ點狀ノ小出血ヲ所々ニ散見ス中心暗點アリ上方十度、下方十度、鼻側二十度、顯微鏡二十二度、上方三十五度、同下方十八度、顯微鏡上方十二度、同下方十四度ヲ算ス又同心性狹窄アリ視力ハ二迷ニテ指數ヲ辨ス

歩兵中野榮三 貫通銃創ヲ受ケ左下眼瞼中央ヨリ射入シ右額骨弓中央ニテ耳前ニ射出ス左眼底黃斑部ニ徑二分ノ一乳頭大ノ出血様斑アリ尙ホ細見スレハ斑中小白點二三ヲ見ル視力20/200迄回復ス

歩兵松田久右衛門 貫通銃創ヲ受ケ射入口ハ左外眥ノ後方三・五仙迷ノ上方一仙迷、射出口ハ右外眥ノ後方五仙迷ノ上方〇・五仙迷ニアリ四日間人事不省ニ陥リ二週間尙ホ明瞭ナラス兩眼視神經消耗ニ陥リ左眼底黄斑部ニ暗褐色縦橢圓形ノ著ク分割セラレタル斑ヲ生ス左眼球稍陷凹ス失明

歩兵神原重太郎 盲管銃創ヲ受ケ左外眥ノ上方三仙迷ニ射入口アリ留丸ノ所在不明ナリ上眼瞼皮下溢血ヲ結膜下ニモ溢血アリ左眼底黄斑部ニ正圓形ノ暗紅斑ヲ認ム其ノ他乳頭ノ鼻側約三分ノ一ハ蒼白ナリ視力指數十尺

歩兵巴重右衛門 盲管銃創ヲ受ケ右下眼瞼縁ノ下方一仙迷ニ射入口アリ右眼底黄斑部ニ横橢圓形ニテ徑約二分ノ一乳頭大ナル暗紅色斑アリ周圍ハ判然タル境界ヲ爲ス一箇月後指數ナ一・五迷ニテ算シ六箇月後6/60トナル

歩兵麻生莊馬 盲管銃創ヲ受ケ右眼外眥ヨリ入り同側額部額筋筋内ニ留丸ス右眼瞼發赤浮腫シ眼底黄斑部ニ徑約四分ノ一乳頭大ナル横橢圓形ノ出血様斑ヲ生ス乳頭ハ其ノ境界判明ヲ缺ケリ視力20/200視野各側五度ノ中心暗點アリ周邊ハ一汎ニ同心性狹窄ヲ呈ス(上二〇、下一五、額額三〇、鼻二五、鼻上二〇、鼻下二〇、額額上二〇、額額下二〇)

歩兵渡部彌一郎 族順二〇三高地ニ於テ顔面爆傷ヲ受ケ右外眥ノ後方二仙迷ニ小創ヲ生ス上下眼瞼腫脹ス右眼底黄斑部ニ徑約四分ノ一乳頭大ノ圓形暗紅色斑アリ視力20/200ヨリ20/100迄回復ス

5 ベルリオン氏瀾濁 (Berlinsche Trübung (Comotio retinae))

打撲作用ニ因ル外傷性網膜浮腫即チベルリオン氏瀾濁ハ平時ニ於テ屢見ル症狀ニシテ戰時ニ在リテハ眼球ノ打撲的作用ニ因ル損傷一層多キヲ以テ從テ亦一層多カルヘキ筈ナリ然レトモ此ノ

症狀タルヤ經過極メテ短ク外傷後一乃至二日ニシテ極度ニ達シ普通三四日後又運クモ八日以内ニ痕跡ナク吸收消散スルモノニシテ後ニ視力障礙ヲ貽サス若シ之アラハ他ノ合併症ニ依ルモノト看做サル事態此ノ如キヲ以テ其ノ實際上多カルヘキニ拘ラス病牀日誌上是ニ關スル記載ヲ缺クハ蓋シ至當ノ事ナリトス則チ内地ノ豫備病院ニ到着シテ詳細ナル検査ヲ受クル頃ニハ已ニ消失セルナラム故ニ本症ハ野戰病院少クモ兵站病院ノ最前方ニ於テノミ注意スヘキ者ナリ前記ノ日數ヨリモ永ク眼底ニ瀾濁性瀾濁ヲ止ムル者ナリ是レベルリオン氏瀾濁即チ單純ノ浮腫ニ非スシテ炎症性浮腫ニ屬スヘキ者ナルヲ以テ次項ニ讓ル

6 外傷性網膜炎 (Retinitis traumatica)

外傷性網膜炎ノ名稱ハ近來漸次其ノ應用稀少トナリ成書上ニモ殆ト之ヲ見出ササルニ至リ其ノ存在ニ就テモ甚タ怪ムヘキモノトナリタリ然レトモ文籍上尙ホ散見セサルニ非ス例令オストマンノ論文 Ostmann, Beitrag zur Kasuistik der Retinitis traumatica, Inaug-Diss. Kiel (1898) カンマンノ論文 Kammann, Beitrag zur Kasuistik der Retinitis traumatica, Inaug. Diss. Kiel (1893) ノ如キ是ナリ

又クライント Kralut ノ如キモ黄斑生孔症ヲ外傷性網膜炎ノ結果トシタルコト已ニ前ニ記セルカ如シ實ニ外傷ノ結果他ニ病變ノ認ムヘキ無クシテ眼底網膜ノ一汎瀾濁ヲ生シ視力ニモ障礙ヲ起スモノノ如キハ此ノ名稱ヲ存立スルノ止ムヲ得サルニ至ラシムルヲ想ハスムハアラス抑モ眼球ニ向フ打撲作用ニ因リテ網膜ニ一時性ノ浮腫ヲ來シ一汎瀾濁ヲ生スルモノハ即チベルリオン氏瀾濁ニシテ週餘ニシテ消散スヘキモノナリ然レトモ瀾濁ハ數月ニ互リテ遺殘シ從テ視力障礙ヲ貽ス者アリ是レ等ハ浮腫ヲ一時性ノ者ト看做スヘカラスシテ寧ロ炎症性浮腫ト稱スヘキナリ乃チ打

撲作用ハ網膜ノ組織ニ至リテ血管神經及榮養神經ニ作用シ炎症ヲ惹起セシムルコトヲ得ヘキナ
リ此ノ如クニシテ外傷性網膜炎ハ生ス

然レトモ爰ニ大ニ區別ヲ要スルハ透明體(屈折體)ノ濁濁ニシテ或ハ薄キ瀰蔓性角膜濁濁ニ由リ又
ハ前房出血ノ爲メ前房水ニ薄キ濁濁ヲ生スルニ由リ又ハ白內障ニ由リ又ハ硝子體濁濁ニ由リ又
甚シキハ隠レタル網膜出血ノ影響ヲ受ケテ本症ノ觀ヲ呈スルコトアルヘシ然レトモ是レ等ハ精
細ナル診斷ニ依リテ鑑別スルコトヲ得ヘシ唯毛樣體血管神經ノ變化ニ由リ前房水ノ蛋白增加ヲ
起シ透明ノ度ヲ減スル者ノ如キハ其ノ區別稍困難ナリト謂フヘシ

視力ハ網膜濁濁ノ度ニ應シテ障礙ヲ生スヘク殊ニ黃斑部ニ強ク侵サレタル場合ニ於テ其ノ程度
強カルヘキハ勿論ナリ而シテ損傷ノ直後ハ強キモノ多シ是レ恐クハ一時夫ノ *Healing* ヲ來スカ爲
ナラム(時ニ比斯帝里性ノ者モアラム)其ノ後漸次回復シ大部分ハ復舊スル者多シ又稀ニハベルリ
ーン氏ノ唱フル如キ水晶體ノ變化ニ由リテ一時亂視ヲ起ス者モアラム

視野ノ障礙ニ就テハ病牀日誌記載不充分ノ爲メ茲ニ的確ナル觀察ヲ下スコト能ハサルヲ遺憾ト
ス唯概ネ同心性狹窄ヲ起シ又ハ不正ニ狹窄セルヲ見ル

以下成ルヘク合併症アル疑ハシキ者ヲ除キ本症ト認ムヘキ症例ヲ掲ケムトス
網膜ニ瀰蔓性濁濁ヲ起シタル症例左ノ如シ

歩兵少尉善如寺忠太郎 族願ニ於テ爆裂彈創ヲ受ケ右上眼瞼ノ額側三分ノ一部ニ長サ一仙透幅三密
迷ノ裂創ヲ生シ(七日後治愈)皮下溢血シ眼瞼結膜強キ充血アリ瞳孔不正形ニ散大ス右眼底乳頭附近濁濁
シ境界判明ナラス靜脈怒張シ殊ニ黃斑部濁濁ス視力眼前一尺ニテ指數ヲ算スルノミ(二十日後ノ所見)一
箇月後ニハ6/60ニ復シ三箇月後ニハ6/10ニ復ス

歩兵特務曹長鹽澤定次郎 貫通砲丸子創ヲ受ケ射入口ハ兩眉毛ノ中央ニテ僅ニ右側ニ偏ス示指頭大ニ
テ骨陷凹ス射出口ハ不明ナリ右眼瞼皮下溢血シ上直筋運動障礙アリ眼底乳頭及其ノ周圍ノ網膜僅ニ濁
濁ス視力一箇月後ニハ指數三迷ナリシカ七箇月後ニハ6/5トナル

歩兵高橋幸次郎 盲管砲丸子創ヲ受ケ射入口ハ左内管ノ下方一仙迷ニアリ舌骨下部ニ留丸ス左眼視力
減弱シ翌日ハ眼前三尺ヲ隔テテ僅ニ人影ヲ辨スルノミ二箇月後尙ホ乳頭周圍縁ノ網膜濁濁ス出血及剥
離等ノ變化ヲ認メス二箇月後ノ視力左20/200右20/40六箇月後左20/70右20/20六箇月半後左右共ニ20/20トナル

歩兵中西興三松 右額部皮下貫通銃創ヲ受ケ射入口ハ右外管ノ後方射出口ハ同側耳輪上縁ノ僅ニ前
方ニアリ右眼底網膜一汎ニ朦朧トナリ乳頭ノ境界明瞭ナラス視力指數一迷半ヨリ20/150ニ至ル

歩兵照屋蒲戸 貫通銃創ヲ受ケ右耳輪下部ヨリ入り同側額骨部ニ射出ス當時右眼視力20/200ニシテ眼底
乳頭附近輕ク濁濁ス後テ漸次回復シ六箇月ニシテ治ス

以上ハ外觀上外力ノ眼ノ附近ニ加ハリタル者ナレトモ遠ク頭頂ノ損傷ニシテ震盪ヲ眼ニ及ホシ
本症ヲ起ス者アリ又炎症ノ視神經乳頭ニ強キ者アリ否ラサルアリ

歩兵立原敏三 頭部貫通銃創ヲ受ケ射入口ハ右耳輪上端ノ後方一五仙迷射出口ハ後頭結節ノ左方一仙
迷ニアリ左右眼底乳頭稍充血濁濁シ周圍ノ網膜モ亦濁濁シ靜脈著ク怒張迂迴シ黃斑部不明ナリ周邊
ニハ變化ナシ視力指數ヲ二迷ニテ算シ視野著ク狹窄ス顔貌形狀等ノ記憶缺亡ス

歩兵根岸重藏 頭部貫通銃創ヲ受ケ射入口ハ顛頂ノ中央射出口ハ左耳上四指橫徑部ニアリ左右眼底乳
頭部ヨリ周邊部ニ互リテ一汎ニ著キ濁濁ヲ生シ黃斑部不明トナル視力左6/30右6/6視野左稍狹窄ス又
頭痛、眩暈、記憶力減退、下肢知覺鈍麻等ノ症狀アリ

步兵 藪葉常次郎 頭部貫通銃創ヲ受ケ射入口ハ矢狀縫合ノ前縁、射出口ハ左前額髮際ノ隅角ニアリ左右眼底乳頭縁ノ網膜甚シク潤濁シ殊ニ下行血管ニ沿フテ著シ視力半箇月後ハ右眼手動一尺ナリシモ五箇月後ニハ右 100 左 20 トナリ視野右側殊ニ強ク狹窄ス

硝子體潤濁ヲ合併スル者アリ而モ出血等ノ變化無キ者ナリ

步兵 津田倍次郎 貫通銃創ヲ受ケ射入口ハ右鼻側ノ中央部、射出口ハ同側耳上ノ耳輪接際ニアリ右硝子體潤濁アリ眼底網膜一汎ニ潤濁シ靜脈怒張ス後チ漸次回復シ下方周邊部著ク脈絡膜血管ヲ透見ス視力 20 100 ヨリ 20 30 ニ回復ス

步兵 坂本文藏 旅順ニテ爆裂彈創ヲ受ケ鼻梁及頭部ニ創面アリ左右硝子體潤濁シ眼底網膜一汎ニ程度ノ潤濁ヲ生セルモ漸次消退ス視力共ニ 20 30 視野僅ニ狹窄ス

白内障ヲ合併スル者アリ

步兵 細貝七之助 介達彈打撲ヲ左眼球ニ受ケ眼瞼ニ創傷ナキモ皮下溢血アリ水晶體中央ニ點狀潤濁二箇アリ兩者ハ線狀潤濁ヲ以テ相連系ス眼底乳頭及網膜ハ充血潤濁シ乳頭境界不明ノ所アリ靜脈著ク怒張彎曲ス視力眼前手動ヲ辨スルノミ後チ漸次潤濁減少シ二箇月後ニハ 20 40 トナリ四箇月後ニハ 20 30 トナル

步兵 森谷次郎兵衛 旅順ニ於テ左眼ニ石片打撲ヲ受ケ眼瞼腫脹シ結膜下溢血アリ水晶體全汎ニ互リテ輕微ノ潤濁アリ黃斑附近潤濁シ眼前手動ヲ辨スルノミ四箇月後 20 100 トナル

調節機及瞳孔障礙ヲ合併スル者アリ

步兵 柳川長太郎 砲彈破裂ニ因ル震盪ヲ右眼ニ受ケ且瞳毛燒爛シ羞明アリ瞳孔概チ散大スルモ時々縮小ス一日中屢ニ變化ス調節機麻痺アリ眼底網膜潤濁シ視力指數ヲ 〇・五 迷ニテ辨スルノミ

角膜瀰蔓性潤濁ヲ兼テ吸收消散後亂視ヲ貽セル者アリ

步兵 柳川長太郎 左前額ニ砲彈破片擦過創ヲ受ケ左眉毛ノ內端ニ接シテ鉛直ニ長サ一仙迷ノ擦過創アリ丸ノ一片上眼瞼皮下ニ遺殘ス左眼底乳頭周圍ノ網膜潤濁シ靜脈迂迴ス角膜ニ薄キ瀰蔓性潤濁アリ吸收消散後亂視ヲ貽シ視力 20 100 ニシテ亂視ヲ矯正スルトキハ 20 40 トナル

二 網膜異物

異物ハ鞏膜又ハ(甚々稀ニハ)角膜ヨリ進入シテ硝子體ヲ通りテ對側ノ網膜ニ附着シ又ハ一旦反跳シテ別ノ側ノ網膜ニ附着スルコトアルヘシ又單ニ鞏膜及脈絡膜ヲ穿通シテ網膜層ニ達シ玆ニ殘留スルコトモアルヘケレトモ極メテ稀ナルコトナラム

網膜異物ハ初メ出血ヲ以テ蔽ハレ出血ノ漸次吸收消散スルヤ漸次露出スルモ又周圍ニ結締織樣ノ被膜ヲ生シ漸次被包セララルニ至ル但シ又長ク異物固有ノ色澤ヲ現ハスコト少キニアラス異物ノ種類ハ平時ハ鐵片ヲ以テ最モ多シトシ銅等之ニ次ク然レトモ戰傷トシテハ白銅片ヲ最モ多シトス

異物ニ因リテ起ル炎症ハ化學的作用ノ強キ銅ヲ以テ最モ強シトス鐵ハ比較的輕キコト多シ然レトモ其ノ化學的產物ニ由リ汎ク網膜外層ヲ侵シ色素性網膜炎樣ノ變化ヲ生シ夜盲症ヲ起スコトアリ(Vitellin)白銅ハ銅ヲ含ムヲ以テ豫後普通良好ナラス

異物ニ因リテ起ル炎症ハ一時劇シク起リテ強キ硝子體潤濁ヲ來スコトアルモ又著ク佳良ニ赴キ

視力回復スルアリ然レトモ此ノ發作ハ屢反覆スルヲ以テ一時ノ好經過ハ頼ミ難キモノトス
 網膜異物ノ經過ハ或ハ1強キ炎症ヲ起シテ失明シ2、炎症ヲ反覆シ3、被包物ノ牽引ニ由リテ網膜
 剝離ヲ起シ4、鐵片ハ夜盲ヲ起シ5、黃斑ノ變化ヲ來スコトアリ
 異物ノ診斷ハ眼底檢査ニテ金屬固有ノ色澤ヲ見得ルトキハ容易ナレトモ被包セラレルカ又ハ硝
 子體濁濁強キトキハ困難ナリ摘出眼球ハX線ニテ縱横ヨリ撮影スレハ容易ニ發見スルコトヲ得
 ヘシ
 豫後ハ良好ナラス摘出ハ甚タ困難ナリ

步兵少尉深澤直次郎 旅順ニ於テ爆裂彈創ヲ受ケ鼻梁右額骨部等ニ小斑點狀傷あり右眼球結膜顏
 側上方ニ異物竄入孔アリ眼底網膜乳頭ノ顛側下方ニ異物樣光輝アル物體アリ周圍ハ出血ニ由ル赤色
 ト灰白色ト相並ヒ且所々ニ黑色素ヲ沈著ス硝子體ニ濁濁性濁濁アリテ時々視力消長シ濁濁増加スルト
 キハ光線眼内ニ入ラス視力明暗ヲ辨スルニ止マリ良好ナルトキハ2040ニ達ス

三 網膜創傷及脫出

網膜創傷ハ直接異物竄入ニ因リ又ハ鈍力ニ因リテ鞏膜脈絡膜ト共ニ即チ眼外膜裂創ノ際同時ニ
 發起スヘシ此ノ種ノ創傷モ比較的少キニアラサレトモ多クハ直ニ失明ヲ來シテ臨牀上ニハ特ニ
 注意ヲ要スルコト少シ又確實ナル診斷ヲ下スコト難シ
 網膜創傷ニ在リテハ同時ニ傷ケラレタル脈絡膜血管ヨリ多量ノ出血アリテ爲ニ屢、網膜剝離ヲ生
 シ又硝子體內ニモ多量ノ出血ノ爲メ光線ヲ通過セス高度ノ視力障礙ヲ起シ後チ創傷部ハ脈絡膜
 ニ癒著スル瘢痕ヲ形成スヘシ

剝離セル網膜ハ角膜創ヨリ脫出スルコトアリ殊ニ鞏膜ヨリ脫出シテ灰白色ノ膜狀物ヲ現ハスハ
 屢見ル所ナリトス

工兵野中宗次 明治三十七年十月二十七日旅順松樹山攻撃ノ際顔面爆裂彈創ヲ受ケ眉間右額部等ニ示
 指頭大ノ擦過創ヲ生シ且左下眼瞼ニモ同大ノ創面アリ之ニ相當シテ眼球鼻側下方ノ鞏膜ニ小指頭大ノ
 穿孔アリ網膜脫出遊離ス角膜ハ一汎ニ稍濁濁ス瞳孔内ハ光線ヲ通過セス視力缺乏シ眼痛左額頭痛強ク
 且右眼ニモ羞明、流淚、眼精疲勞等ノ神經症アリ十一月二十日左眼球ヲ摘出ス術後右眼ニ輕キ交感性炎症
 アリ摘出眼ノ切片標本上浸潤セル網膜片ノ鞏膜創口ヨリ突出遊離スルヲ見ル(別圖參照)

第七章 視神經損傷

視神經ノ損傷ハ其ノ部位ニ從ヒ四分セラル1、頭蓋腔内ノ損傷2、視神經管内ノ損傷3、眼窩内損傷
 4、乳頭部ノ損傷是ナリ
 頭蓋腔内ノ損傷ハ交叉部ヨリ視神經管口迄ノ間ニ於テ起リ時トシテ射創ニ因ルコトアルヘキモ
 概ネ頭蓋底骨折ニ伴フテ來ルヲ常トス蓋シ射創等ノ重キ損傷ニテハ短時間ニシテ死ニ轉歸シ臨
 牀上視神經ノ關係ヲ明カニスルノ暇ナキヲ以テナリ頭蓋底骨折ニヨリテハ或ハ神經全ク挫斷シ
 或ハ一部離斷シ或ハ遊離セシ骨片ノ刺入ヲ受ケ或ハ壓迫セラレハシ又底出血ニヨル壓迫ヲ受ケ
 ルコトモアルヘシ而シテ神經ノ損傷ハ或ハ偏側ニ來リ或ハ兩側ニ來リ或ハ交叉ヲ侵シ索ヲ傷ケ
 爲ニ半盲症性ノ症狀ヲ兼ネ複雜ノ視力及視野變狀ヲ呈スルコトアルヘシ
 視神經管内ノ損傷ハ稀ニハ直接竄入セル異物ニ因ルコトアルモ大部分ハ介達性ニ骨管壁ノ損傷
 ニ因ルモノナリ其ノ甚シキハ骨折ノ爲メ神經幹ヲ全ク挫斷シ或ハ一部離斷シ或ハ轉移セル骨壁

ニ由リテ強ク幹ヲ壓迫シ或ハ幹内小血管ヨリ出血シ又頭蓋底骨折ニ在リテハ出血流動シ來リ帽間ニ滯留シ幹ニ壓迫性障礙ヲ與フルコトアルヘシ而シテ其ノ症狀ハ損傷ノ輕重ニ應シテ種々アルヘク又其ノ轉歸モ之ニ應スヘシ即チ神經纖維ノ一旦離斷セルモノハ恢復ニ由ナカルヘク之ニ反シテ一時的ノ壓迫ハ其ノ去ルニ從ヒ機能ヲ再生スルヲ得ヘシ故ニ出血ニ因ルモノハ轉歸比較的佳良ナルヘシ

眼窩内ノ損傷ハ外來異物ノ直接襲來ニヨリテ生スヘク或ハ刺傷アリ或ハ異物竄入シテ殘遺スルアリ或ハ射創アリ而シテ臨牀上網膜中心血管進入部ノ前後ニヨリテ其ノ症狀ニ差異アリ故ニ此ノ二者ヲ區別スルヲ可トス即チ甲ハ動脈ノ急性局所貧血症 Ischemic ヲ來シ乳頭蒼白動脈狹小乳頭周圍白色瀾濁等恰モ球後ニ生シタル中心動脈栓塞ト同一ノ症狀ヲ呈スヘク又模様ニヨリテ靜脈血ノ還流ヲ障礙スルトキハ靜脈ノ怒張彎屈ヲ生スヘシ總テ外傷後直ニ乳頭ニ變化ヲ生スルヲ以テ著明ナリ之ニ反シテ進入部以後ノ損傷ハ眼窩内ニアレ管内ニアレ初ハ殆ト乳頭ニ變化ヲ生スルナク下行性消耗ノ乳頭ニ達スルニ至リ爰ニ始メテ消耗ノ徵候ヲ現出スルモノトス故ニ唯忽然トシテ起ル視力障礙ト又場合ニ由リ中心視力ノ障礙ハ著カラサルニ視野ノ一部狹窄乃至截痕狀缺損ニ由リ視神經ノ損傷タルヲ推斷スルヲ常トス

鞘間出血ハ屢々眼窩内ニ來リ初ハ明カナラサルモ漸次乳頭ノ周圍ニ固有ノ輪ヲ現出スルニ由リテ知ラル

神經幹内纖維ノ斷絶後乳頭ニ下行性消耗ヲ現出スル迄ノ日數ハ概ネ二週乃至六週ナリトセラル

視神經乳頭ニ限局スル損傷ハ眼球内ニ竄入スル異物ニ因リテ生シ屢々異物乳頭面ニ介在スルコトアリ

今回ノ戰役ニ於テ全國ニテ視神經ノ戰傷七十八例ヲ蒐集シ左ニ説述スル所アラムトス

先ツ東京豫備病院澁谷分院ニ在院セルモノハ二十九名ニシテ(廣キ意味ニテ乳頭ノ變化アル者迄ヲ兼スルトキハ七十二名今之ヲ野戰要塞戰ノ二ニ別チ全患者數ト比較スルトキハ左表ノ如シ

區分	野戰	要塞戰	計
戰傷全數	四五	五五	一〇〇
視神經損傷	五九	四一	一〇〇

次ニ之ヲ創種別トナストキハ左表ノ如シ

區分	銃創		砲創		介達彈創		切創		計	
	砲丸子破	片	砲丸子破	片	砲丸子破	片	砲丸子破	片	砲丸子破	片
戰傷全數	四三	七	二二	五	一五	〇・三	七	一〇〇	一〇〇	一〇〇
視神經損傷	六六	一七	七	一	一〇	一	一	一〇〇	一〇〇	一〇〇

即チ澁谷分院ノ統計ニテハ視神經損傷ハ概シテ要塞戰ヨリモ野戰ニ多シ從テ又創種別ニテモ銃創砲丸子創ニ因ル者大ニ勝レリ砲彈破片ノ如キハ著ク少ク介達彈ヲ缺キ爆傷ノ如キ要塞戰固有ノ損傷ニ因ル者ハ少シ

左右ヲ比較スルニ共ニ同數各十ニシテ兩側ヲ侵セル者九例アリ

全國ノ七十八例ニ就テ觀察スルニ其ノ創種別ハ左ノ如シ

患者數	區分		計
	銃創	砲創	
五十四	砲丸子破片	介達彈創傷	七八
一三	九	三	
六十九	一七	四	一〇〇%
一	一	一	

即チ全國ノ統計モ澁谷分院ノモノト大差ナク視神經損傷ハ銃創ニ因ルモノ最モ多シト斷定スルヲ得ヘシ蓋シ眼各部損傷全數ノ上ニ就テハ其ノ銃創ニ因ルモノ四三% (澁谷分院)ナルニ視神經損傷ハ六六%乃至六九%ニシテ著ク高度ナルヲ示セリ又從テ要塞戰ヨリ野戰ニ於テ比較的多少見ル損傷ナリ爆傷ニ因ルモノハ一層少ク僅ニ四%ヲ算スルノミ砲丸子創ハ銃創ニ次テ多ク破片創又之ニ次クコト前表ニ見ルカ如シ

左右兩側ヲ比較スルニ左三十一、右二十七、兩二十ナリ而シテ各豫備病院ニテ差異アリ例令小倉ニ於テハ左五、右一ニシテ左ノ遙ニ超過セルニ反シ仙臺ニテハ右三ニテ左一ナルカ如シ

一 頭蓋腔内視神經損傷

頭蓋腔内ノ視神經損傷ハ其ノ他ノ合併症ノ爲ニ多クハ直後死ノ轉歸ヲ取ルヲ以テ臨牀上重要ナラス殊ニ戰傷ニ多キ射創ニ於テ然リ野戰病院ニテ斃レタル頭部外傷患者ニシテ視力ヲ失ヒ或ハ瞳孔散大シテ直接反應ナキモノ屢アリ但シ是レ等ハ神識共ニ多クハ侵サレタルヲ以テ精細ノ検査ヲ行フ能ハスシテ逝ケルモノ多シ又射出入口ノ位置ヲ以テ腦ノ如何ノ部ヲ傷ケタルヤノ推察ヲ概ネ爲シ得ヘシト雖其ノ果シテ視神經ヲ傷ケシヤ或ハ血腫ノ遠達性作用ナルヤハ確言スルコト能ハサル場合アルヘシ蓋シ銃丸ハ骨ニ中リテ屢分割離散シ方向ヲ變スルモノアルヲ以テナリ

故ニ單ニ射出入口ノ位置ノミニテハ診斷確實ナラサルモ概ネ腦ノ如何ノ部カ侵サレタルヤヲ推測シ得ヘシ

步兵竹内德藏 右額骨弓中央ノ上縁ヨリ入り圓形小指頭大左額骨弓中央ヨリモ稍後方ノ上縁ニ出テ(示指頭大破裂狀)タル貫通銃創ヲ受ケ兩眼瞼及結膜腫起眼球突出シ兩眼瞳孔散大視力ヲ失ヒ神識瀕瀕シ狂燥狀ヲ爲シ兎眼性角膜潰瘍ヲ生シ負傷後十七日ニシテ死亡

蓋シ頭蓋腔内ニテハ射創ト雖直接視神經損傷ヲ來ス場合ノ外頭蓋底骨折ヲ起シ間接ニ之ヲ傷クルコトアルヘシ是レ等ハ解剖的所見ニ據ラサルヘカラス然レトモ其ノ適例ナキヲ以テ爰ニ之ヲ省略ス

二 視神經管内視神經損傷

Berlinニ依リ始メテ精細ナル檢索ヲ遂ケラレタル視神經管内ノ損傷ハ平時ニアリテモ重要ナル一部ヲ爲スト雖戰時銃砲創ニ因リテ來ルコト亦甚タ多キヲ特筆セスムハアラス而シテ是レ等ノ臨牀上實驗セララルモノハ生命上ニ危險ヲ及ボササル程度ニ骨ノ損傷ヲ起スモノニシテ頭蓋底骨折ノ如キモノノ他ニ單ニ眼窩壁ノ龜裂ヲ生スルニ因ルト看做スヘキ者亦少カラサルナリ今管内損傷ト認ムヘキモノ二十三例ニ就テ記載セム

先ツ之ヲ創種別ニ區分スルトキハ左表ノ如シ

區分	銃創		砲創		不明	計
	貫通	盲管	盲管砲丸子	砲彈破片		
具數	八	四	二	七	一	一三

其ノ創傷ノ存スル位置ヲ比較スルニ内眥部ヨリ銃丸射入セルモノ二砲丸子射入セルモノ一、内眥部ヨリ砲彈破片射出セルモノ一、外眥部ヨリ銃丸射入セルモノ一、砲丸子射入セルモノ一、外眥部ヨリ銃丸射出セルモノ一、眼下ヨリ銃丸射入セルモノ二、耳前ニ砲彈破片射入セルモノ一、上顎部ニ同シク一、前額ヨリ上眼窩縁ニ互リ銃丸ノ貫通セルモノ三、砲彈破片射入セルモノ一、上顎部ニ同シク一、耳輪後部ノ砲丸子管創一、額骨弓下ニテ兩側ヲ射通セルモノ一、同上ニテ兩側ヲ射通セルモノ一、爆裂彈ニテ著明ノ創傷ナキモノ一、夜襲ノ際急ニ人事不省ニ陥リ頭部ニ創傷ヲ認メサルモノ一、是ナリ轉歸ニ就テ區別スルトキハ視神經消耗ニ陥リ視力ヲ殆ト盲スル者ハ其ノ最モ重キモノニシテ即チ左ノ如シ

歩兵川上喜勢治 旅順砲臺ニ於テ左眼下ヨリ射入シ同側胸鎖乳頭筋後線部ニ留丸セル盲管銃創ヲ受ケ眼下ノ創ハ眼窩下縁中央部ノ骨ニ透著シ拇指頭大ノ瘻痕ヲ胎セリ左眼瞳孔散大シ直接光線反應ナク乳頭消耗三週半ニシテ現ハル其ノ他下側網膜ニ出血及出血吸收後ノ色素ヲ散布ス視力零

歩兵百田道 右額額骨額骨突起部ヨリ左同骨乳頭突起ニ貫通スル銃創ヲ受ケ右側視神經消耗シ視力ハ指數ヲ一迷ニテ辨識スルニ止マリ尙ホ同側額面神經麻痺ヲ兼ヌ

歩兵土田字太郎 前額中央ニテ髮際ノ下方ニ仙迷ニ盲管銃創ヲ受ケ右側乳頭白色トナリ動脈狹小シ視力明暗ヲ辨セス瞳孔散大シテ反應ナシ

歩兵高島三吉 左内眥部ヨリ入り第六胸椎ノ右側ニ射出セル貫通銃創ヲ受ケ左上下眼瞼浮腫シ眼球結膜下流血アリ視神經漸次消耗シ失明ス

歩兵田村松吉 旅順砲臺ニ於テ右眼外眥部ヨリ左耳輪後方ニ指標徑部ニ達スル貫通銃創ヲ受ケ右眼球破壊萎縮ス左視神經消耗シ乳頭白色ヲ呈シ動脈狹小トナリ失明ス

歩兵黒谷新太郎 左耳輪前方ヨリ貫通シ乳頭突起ニ入り留丸セル銃創ヲ受ケ左乳頭稍褐色シ乳頭周圍ノ網膜潤濁シ境界明瞭トラス靜脈怒張迂迴シ血管ニ沿フテ線狀ノ潤濁アリ視力指數ヲ半迷ニテ算スルノミ(負傷後三箇月右眼水晶體潤濁アリ停止性ニシテ視力百分ノ二十ヲ算ス其ノ他兩側動脈神經全麻痺アリ且左耳聽力障礙ヲ有ス)

左記ノ一例ハ外傷ヲ受ケタル部不明ナレトモ管損傷ト看做スヘキモノナリ

歩兵堀井榮松 夜襲ノ際急ニ人事不省ニ陥リ如何ナル機會ニ負傷シタルヤサ知ラス三日後野戰病院ヘ收容セラレ當時右眼瞼ニ切創狀ノ小創アリシモ已ニ結痂セリ尙ホ同側胸鎖乳頭筋後線部及上眼窩同側ニ大小十一箇所ノ刺創アリ左頭部額頂結節部ヨリ髮際部ニ達スル約手掌大ノ知覺脫失アリ左眼瞼ハ無力ニシテ全ク下垂シ瞼裂ハ僅ニ閉張シ得ルノミ左眼瞳孔著ク散大シ其ノ形不正ニシテ直接光線反應ナク視力消失ス眼底乳頭著ク貧血シテ帶黃白色ヲ呈シ外側ハ特ニ境界判然タリ上行血管ニ沿ヒ二三ノ蒼白色ノ反射アリ三箇月ニシテ視神經全ク消耗ス左眼球全ク運動セス、則チ左側視神經及三箇ノ眼神經共ニ接サレタリ

恢復充分ナラス尙ホ障礙ヲ胎シタル者ヲ舉クレハ左ノ如シ

歩兵小室清助 旅順ニ於テ前額ニ砲彈破片射入受ケ長サ〇・四乃至四仙迷ノ多數ノ挫創ヲ生ジ且多數ノ齒牙脱落セリ右乳頭及網膜一汎ニ輕度ノ潤濁ヲ呈シ乳頭ノ鼻側縁ニ接シ幅三分ノ一乳頭徑ノ半月形ノ白色輪アリ血管其ノ上ヲ走行ス硝子體輕キ潤濁アリ視力七十分ノ二十ヨリ五十分ノ二十迄回復ス

歩兵少尉沼佐惣次郎 左耳垂ノ稍前方ヨリ入り同側内眥ノ下方ニ仙迷ニ出テセル貫通銃創ヲ受ケ射出

口ハ幅一仙迷長ナニ仙迷長ニシテ直ニ鼻腔ニ通ス左乳頭白色ヲ呈シ動脈狭小トナリ附近ノ網膜ハ脈絡膜ヲ透見ス下方網膜ニ廣キ出血竈アリ視力六十分ノ六

歩兵土田幸次郎 左乳嘴突起ノ下部ヨリ入り同側顳骨部眼窩ノ顳額側下縁ニ出テタル貫通銃創ヲ受ケ同部眼窩壁骨傷ニヨル陥凹ト瘻痕ニヨル下眼瞼外翻症ヲ貽ス同側乳頭輕キ潤濁アリ靜脈怒張ス漸次乳頭褪色シテ白色トナリ動脈狭小ス其ノ他脈絡膜ニ破裂出血アリ視力百分ノ二十ニシテ視野狭小ス

歩兵樋口一郎 顔面盲管銃創ヲ受ケ射入口ハ右眼下ニテ上顎骨ト顳骨ノ境界ニ在リ右乳頭中心血管ニ沿フテ灰白色ノ滲出物アリ且乳頭ノ鼻側上方ニ暗灰白色ノ斑點アリ且其ノ附近潤濁シ視力零ヨリ6m F迄回復ス

歩兵橋本松次郎 右顔面骨傷砲彈破片創ヲ受ケ鼻翼ノ右側ニ長サ一仙迷ノ創面アリ頰部浮腫ス右眼程度ノ視神經炎性症狀ヲ呈シ視力6/10且右側顔面神經上枝ノ麻痺ノ爲メ兎眼ヲ呈ス

歩兵廣瀬宗藏 旅順砲臺ニ於テ右眉毛部砲彈破片創ヲ受ケ右眼乳頭ハ恰モ乳頭炎後ノ如ク其ノ境界少シク不明ニシテ不潔ナル暗紅色ヲ呈ス右眼視力ハ2m Fニシテ視野ハ三十度以内ニ狹窄シ屢々廣狭ヲ變ス左眼視力尋常

歩兵廣瀬八右衛門 左内眥ノ下方〇七仙迷ヨリ入り右顳額部ノ後下方ニ出テタル貫通銃創ヲ受ケ上眼瞼輕ク下垂シ眼球結膜腫脹ス右眼乳頭稍褪色シ其ノ下縁ニ新月形ノ白斑アリテ恰モ副腎ノ腎臟上ニ冠セルカ如ク血管ハ此ノ部ニ於テ著ク屈曲シ潤濁ノ爲メ經路甚タ不明ナリ乳頭周圍ハ脈絡膜ヲ透見ス視力初メ僅ニ手動ヲ辨スルノミナリシモ二百分ノ二十迄回復シ視野一汎ニ狹窄シ殊ニ上方ニ甚シ

初メ視力大ニ障礙セラレシモ後チ大部分恢復セシモノハ左ノ如シ

歩兵高橋幸次郎 左内眥下ヨリ入り舌骨下部ニ留ルセル盲管砲丸創ヲ受ケ左眼ノ視力急ニ減弱シ翌

日ハ眼前三尺ヲ隔テテ僅ニ人影ヲ辨スルノミトナリ乳頭充血、靜脈怒張迂廻ス視力漸次恢復シタルモ尙ホ乳頭ヲ圍繞スル白色ノ潤濁アリ出血剝離等ナク七箇月後視力全ク恢復ス

歩兵吉田重二 砲彈ニ迷前ニ破裂シ破片ニヨリ右外眥部ニ一仙迷長ノ挫創ヲ生シ其ノ他前額中央ニ二仙迷ノ挫創ヲ有シ耳前部ヲ傷ケテ唾痰ヲ生ス右眼球挫滅シ勢ニ陥ル第五日譫語アリ左眼視力第五日ヨリ漸次減弱シ十一日ニ至リテハ漸ク眼前指數ヲ辨スルニ止マリ瞳孔著ク散大シ反應遲鈍トナリ眼底視神經乳頭漸次蒼白色トナリ血管狭小セリ然レトモ後チ又漸次視力ヲ回復シ五十分ノ二十トナリ視野狹窄ス眼球外斜シ鼻側運動缺損ス時々頭痛アリ

歩兵渡邊光雄 顔面貫通銃創ヲ受ケ射入口ハ左顳骨弓上部ニテ耳廓ヨリ五五仙迷ヲ算シ射出口ハ右顳骨弓ノ下方一仙迷ニ在リ左乳頭充血周圍潤濁、靜脈怒張シ視力4 Fヨリ20 F迄恢復ス視野ハ初メ同心性ニ狹窄セルモ漸次擴大セリ

歩兵筒井喜平 旅順ニ於テ右耳輪後上方ニ接シ砲丸ノ盲管創ヲ受ケ右乳頭鼻側中部炎後ノ消耗ヲ來セシモ中心視力ハ20/20ニシテ眼球僅ニ上外斜視ヲ呈シ交叉複視ヲ訴ヘ之ヲ精査セルニ下直筋不全麻痺ナリ

視神經管内損傷ニ因スル中心暗點症ト看做スヘキモノ左ノ如シ

歩兵大尉弓削滿二 旅順ニ於テ左眼附近ニ爆裂彈創ヲ受ケ外皮ニハ著キ損傷ナキモ眼瞼皮下流血シ結膜下亦流血アリ角膜上縁ヲ距ル〇五仙迷ノ鞏膜ニ穿入孔アリ乳頭靜脈著ク怒張シ乳頭ノ鼻側縁ニ新月形ノ出血痕アリ暗褐色ヲ呈シ漸次吸收ス視力十五分ノ六、視野稍狭小シ中心比較的暗點アリ

砲兵後藤杉太郎 左外眥下部ヨリ入り同側下顎部ニ留ルセル盲管砲丸創ヲ受ケ左眼乳頭僅ニ蠟樣光澤ヲ放シ黃斑側ニ於テ境界明瞭ヲ缺キ其ノ他網膜一汎ニ薄キ潤濁ヲ呈ス視力6/10、視野約十五度宛同心

性狹窄ヲ爲シ正中ニ於テ各二十度ノ中心比較的暗點アリ其ノ暗點中顫顫側ニ於テ半月形ノ眞性暗點ヲ有ス(マリオット氏盲點?)又各色ニヨリ多少色神減退セリ

步兵吉田昇 右顫顫部ヨリ入り左眉毛末端ノ直上ニ出テタル貫通銃創ヲ受ケ右乳頭潤濁シテ稍前方ニ突出シ靜脈怒張ス、視力20、大ナル中心暗點アリ(30°x30°)

鞘間出血ヲ起シ而モ視力障礙ナキモノアリ

步兵中尉菅田直儀 前額ノ中央ヨリ稍右ニ偏シタル部ヨリ射入シ(横ニ橢圓形ヲナシ長サ二仙迷幅一仙迷)右髮際部ニ出テ(裂創狀ヲナス)タル貫通銃創ヲ受ケ人事不省ニ陥リ五日間昏睡セリ右乳頭周圍殊ニ其ノ上下ニ走ル血管ニ沿ヒ僅ニ潤濁シ顫顫側輕シ暗褐色ノ線ヲ見ル(鞘間出血)左乳頭ノ上下亦僅ニ潤濁セリ兩眼視力異常ナシ

前記諸症例ノ内鞘間出血ヲ眼底上ニ見得タル者五、即チ小室清助、高橋幸次郎、廣瀬八右衛門、弓削滿二、菅田直儀ノ五名ニシテ甲ハ乳頭鼻側縁ニ半月形ノ白色輪ヲ現ハシ、乙ハ乳頭ヲ圍繞スル白色ノ潤濁ヲ呈シ、丙ハ乳頭下縁ニ新月形白色ノ潤濁ヲ生シ、丁ハ乳頭鼻側縁ニ新月形褐色線ヲ認メ、戊ハ乳頭顫顫側縁ニ暗褐色ノ線ヲ現出セリ

視神經管ノ損傷ハ屢、同時ニ近接セル上眼窩破裂ニモ影響シ或ハ之ナクモ頭蓋底ノ損傷ニヨリ他ノ腦神經殊ニ眼運動神經ノ侵襲ヲ來スコトアルハ容易ニ考ヘ得ヘキコトナリ、即チ黒谷新太郎、吉田重二ハ動眼神經麻痺ヲ堀井榮松ハ全外眼筋麻痺ヲ來セリ其ノ他顔面神經麻痺ヲ併發セルモノハ射入出口ノ位置ノ狀況ニ因リ眼障礙トハ關係少シ

三 遠達作用ニ因ル視神經乳頭變化

Veränderungen der

Pupille durch Fernwirkungen.

眼附近ノ損傷ニ非スシテ遠ク頭蓋他ノ部ノ損傷ヨリ眼ニ乳頭變化ヲ起スコトアリ、是レ恐クハ震盪作用ニ因ルモノニシテ乳頭附近潤濁シ時トシテ附近ノ網膜ニ出血ヲ生シ初メ多少視力障礙ヲ起スモ概ネ時日ヲ經過スルニ從テ吸收消散シ障礙ヲ殆スコト稀ナリ、又爰ニ特記スヘキハ後頭部ノ銃創ニシテ半盲症ヲ起スト共ニ初メ乳頭ノ變化ヲ見ルモノ稀有ナラサルニアリ、而シテ此ノ者ノ中心視力障礙ハ後頭部損傷ニ起因スル外ニ遠達作用ニ因ルモノモ合併スルモノナラムカ、但シ檢眼鏡的乳頭ノ變化ハ或ハ震盪作用骨壁ヲ傳フテ視神經管ニ達シ爰ニ輕キ出血ヲ生シテ組織ノ壓迫ヲ生シ延テ乳頭ニ及ヒタルモノト考フルモ強チ牽強附會ノ說ニモ非サルヘシ、若シ果シテ其ノ如クナリトヒハ嚴正ノ意味ヲ以テスレハ前項視神經管損傷内ニ入ルヘキモノナラムカ、今爰ニ遠達作用ニ關係アリト看做スヘキモノ十五例ヲ掲ク、内砲創ハ三例ニシテ他ノ十二例ハ銃創ナリ、又其ノ内九例ハ貫通銃創ニシテ五例ハ盲管銃創ナリ

步兵中尉石井一松 左耳後約十二仙迷ヨリ入りタル盲管銃創ヲ受ケ創底ニ點々腦質ヲ認ム兩眼乳頭著ク浮腫シ境界不明、靜脈怒張迂迴セリ漸次回復シ乳頭顫顫縁僅ニ潤濁ヲ殆セリ視力殆ト尋常ナレトモ晝盲症アリ、視野異常ナケレトモ地上物體ノ高底ノ判明困難ナリ

步兵福田孝吉 後頭結節ノ右上方ヨリ入り、同結節ノ右下方一指横徑ニ出テタル貫通銃創ヲ受ケ兩眼乳頭褪色シテ稍浮腫狀トナリ乳頭縁輕微ノ潤濁アリ、靜脈怒張迂迴ス、視力八分ノ六、視野僅ニ狹小ス

步兵日暮菊三郎 後頭結節ノ右上方四仙迷ヨリ入り射入口ノ左上方七仙迷ニ出テ(射出口ハ二仙迷高シ)タル貫通砲丸子創ヲ受ケ兩眼結膜ニ堤狀浮腫アリ眼底乳頭縁ノ網膜僅ニ吹露狀ノ潤濁アリ視力指數三迷ヨリ四五ニ恢復ス視野ハ中等度ノ同心性狹窄アリ

步兵根岸重藏 顛頂中央部ヨリ入り左耳上四指横徑部ニ出テタル貫通銃創ヲ受ケ兩眼乳頭稍充血シ邊縁一汎ニ潤濁ス視力左百分ノ二十右二百分ノ二十視野稍狹小ス頭痛眩暈記憶力減退左下肢知覺鈍麻等アリ

步兵平田市松 前額ノ中央ニテ髮際部ニ近キ部ヨリ入りタル盲管銃創ヲ受ケ兩眼乳頭附近稍潤濁シ視力七十分ノ二十ニ減シ歩行蹣跚タリシカニ箇月ノ後チ治癒セリ

步兵山岡房吉 後頭結節及小顛頂部間上際三分ノ一ノ高サニ創管アル貫通銃創ヲ受ケ兩眼乳頭後ノ症狀アリ周圍網膜潤濁ス視力ハ共ニ指數ヲ二迷ニテ算ス

步兵葉山菊造 前額髮際ノ稍右側ニ豌豆大ノ盲管銃創及左顛頂部ニ半管狀銃創ヲ受ケ兩眼乳頭下縁ノ網膜潤濁シ視力右眼三十分ノ二十左尋常

步兵少尉加藤久内 後頭結節上三仙迷稍右側ニ偏スヨリ入り同部ニ止マリ極メテ堅固ニ周圍ニ固著留丸セル盲管銃創ヲ受ケ兩眼乳頭附近潤濁シ其ノ周圍ニ放線狀出血アリ右眼偏心暗點症アリ視力障礙恢復シテ五ノ六トナル

步兵居城棟藏 頭部砲創ヲ受ケ顛頂中央ニ一錢銅貨大ノ不正破裂狀ノ創面アリ兩眼網膜黃色ヲ帯ヒ無數ノ小斑チ生シ乳頭潤濁血管怒張シ網膜移行部ニテ血管没却セリ視力四十分ノ二十視野中等度ニ同心性狹窄セリ

步兵關根常次郎 顔面砲彈破片創ヲ受ケ左眉弓部ニ長サ二仙迷幅一五仙迷ノ創左額骨部ニ下眼瞼ニ沿フテ長サ四仙迷幅〇五仙迷ノ創左顛頂部ニ長サ三仙迷幅一仙迷ノ裂創チ生シ兩眼乳頭下部僅ニ潤濁シ血管ニ沿フテ線狀タリ乳頭ノ上方ノ網膜ニ小出血アリ視力左七十分ノ二十右二百分ノ二十

步兵淺川松太郎 右顛頂上部ニ長サ五仙迷ノ字形ノ擦過砲創ヲ受ケ兩眼乳頭及周圍ノ網膜潤濁シ境界明瞭ナラス靜脈怒張シ黃斑部潤濁ス視力眼前指數ヨリ五十分ノ二十迄増加ス

後頭部ヲ侵シテ視中樞ニ關係アルモノハ左ノ如シ

步兵立原敏三 頭部貫通銃創ヲ受ケ射入口ハ右耳輪後上方一五仙迷射出口ハ後頭結節ノ左方一仙迷ニアリ兩眼乳頭縁僅ニ吹露狀ニ潤濁ス視力指數三迷ヨリ五分ノ六迄増加ス視野不正形同心性ニ著ク狹窄シ顔貌形狀等ノ記憶缺亡ス

步兵藪葉常次郎 頭部貫通銃創ヲ受ケ射入口ハ矢狀縫合ノ前部射出口ハ左前額髮際ノ隅角ニ在リ兩眼乳頭縁甚シク潤濁シ殊ニ下行血管ニ沿フテ著シ視力ハ左四十分ノ二十右百分ノ二十視野ハ左半側缺損シ殘部モ同心性ニ狹窄セリ記憶力減退ス

步兵特務曹長河井貞治 頭部貫通銃創ヲ受ケ射入口ハ顛頂矢狀縫合ノ僅ニ左上方射出口ハ後頭結節ノ直ニ左方ニアリ兩眼乳頭充血周縁潤濁シテ境界不明トナリ靜脈怒張ス殊ニ左側ニ甚シ視力障礙ハ頁傷後著カリシモ漸次恢復シ右六分ノ六左八分ノ六トナリ視野ハ外下方ニ半盲症性缺損アリ其ノ他右眼瞼下垂シ内上轉半減シ複視アリ言語滯滯右上下肢運動不全麻痺アリ後チ去ル

步兵越澤仁三郎 後頭部貫通及盲管銃創ヲ受ケ第一射入口ハ後頭結節ノ右上方射出口ハ同上方八仙迷ニ第二射入口ハ後頭結節ノ左上方八仙迷ニアリ兩眼乳頭稍退色シテ靜脈迂迴シ視力右百分ノ二十左指數三迷視野初メ右側ニ不正形ニ殘留セシモ漸次固有ノ右側半盲症トナレリ頁傷當時人事不省ニ陥リ嗣

覺後言語滯澀、記憶力減退等ヲ貽セリ

四 眼窩内視神經損傷

眼窩内ニ於ケル視神經損傷ハ己ニ記セルカ如ク中心血管進入部ノ前後ニ依リテ當初症狀ヲ異ニスト雖當時野戰病院、兵站病院等ノ検査ハ普通不充分ナルヲ免レサルヲ以テ後方病院ニ於テハ此ノ區別ノ價值餘リ重大ナラス、唯眼球端ニ近キ部ニ於テ損傷ヲ受クルトキハ同時ニ網膜脈絡膜ノ損傷ヲ合併スルヲ常トス

銃丸ノ眼窩内通過ニヨリ視神經ヲ離斷シタルヲ解剖的ニ證明シ得タル一例ハ左ノ如シ

歩兵安井彌太郎 顔面貫通銃創ヲ受ケ、射入口ハ前額中央部ヨリ稍右側ニ偏シ、右眉弓内端ノ二仙迷上方ニ在リ、創口乾膿ス、射出口ハ右眼球前面附近ニシテ角膜一汎ニ潤濁シ、毛様痛強ク、眼球漸次萎縮ニ傾ク、約一箇月後眼球ヲ摘出セルニ、著著甚シク視神經後方ニ於テ離斷シ、痲痕中ニ埋没セリ

射道恐クハ一眼視神經ヲ強ク傷ケタリト信セラレルモノハ左ノ一例ニシテ負傷後直ニ一眼失明セリ

歩兵畦地政太郎 前額首管砲創ヲ受ケ、前額髮際部ノ稍右側ヨリ入り、留丸ノ位置不明ナリシカ、後チ右上眼瞼ヨリ鉛片一箇ヲ排出シ、又咳嗽ニ際シ、彈子一箇ヲ鼻咽喉ヨリ排出セリ、右眼直ニ失明シ、眼球著ク突出ス、視神經消耗ハ三十日後ニ之ヲ確認シ得タリ、其ノ他外斜視一・五密迷アリ

射道同シク眼窩内ニアリテ視神經ニ初メ炎症性症狀ヲ起シ、後チ消耗ニ陥レルモノアリ

歩兵大神勘右衛門 顔面貫通銃創ヲ受ケ、左上眼瞼外背ノ上方約十仙迷ヨリ入り、兩眼ノ中間ヲ經テ右下

顎關節ニ出ツ、左乳頭炎漸次消耗ニ陥リ、血管迂迴シ、後チ狭小ス、硝子體潤濁アリ、視力ハ明暗ヲ辨スルノミ、眼筋不全麻痺ヲ起セシモ後チ恢復セリ

歩兵山下光藏 顔面貫通銃創ヲ受ケ、左耳輪ノ前上方三仙迷ヨリ入り、右顳骨ニ出ツ、左眼乳頭初メ鬱血乳頭狀ヲ呈シ、八十日後灰白消耗ヲ來シ、視力二百分ノ二十トナリ、光感力亦減ス

射道眼球直後ニアルモノハ共ニ之ヲ震盪シ網膜或ハ脈絡膜ニ合併症ヲ起セルコト已ニ前述セルカ如シ

歩兵高橋周太郎 頭部顔面貫通銃創ヲ受ケ、射入口ハ頭蓋矢狀徑ニシテ髮際ノ上方約六仙迷、射出口ハ左下顎下縁ノ中央ニアリ、左眼乳頭附近ノ網膜ハ喘息狀潤濁ヲ呈シ、乳頭漸次白色トナリ、動脈貧血ス、乳頭ノ顔面縁ハ褐色ニシテ夫ヨリ顔面側ニ廣ク網膜剝離アリ、出血ト破裂トヲ兼テ、失明

歩兵小俣章敏 顔面貫通銃創ヲ受ケ、射入口ハ右眉毛内端ノ外方〇・四仙迷、射出口ハ右耳前三仙迷ニシテ下顎關節直下ニ在リ、右眼乳頭褐色ニシテ消耗ノ狀ヲ呈シ、血管狭小シ、乳頭附近一部潤濁ノ爲ニ被ハレ、尙ホ硝子體潤濁アリ、失明ス、摘出眼球ハ後極ニ痲痕ヲ見ル

歩兵鳥飼伊豫太郎 顔面貫通銃創ヲ受ケ、左耳後ヨリ入り、眉間中央ニ出ツ、左眼乳頭初メ炎症性症狀アリ、後チ血管狭小シ、消耗ニ陥リ、失明ス、硝子體ニ廣キ潤濁及網膜所々ニ點狀或ハ痲痕ノ出血アリ、左眼瞼發赤腫脹シ、ヘモトシス、破裂外ニ膨出ス

爰ニ特ニ注意ヲ要スルハ所謂顳額射創ニシテ兩側顳額ヲ射通スルニヨリ眼窩内視神經モ共ニ傷ケラレ最モ不幸ナルハ兩側ノ視神經ヲ侵シテ失明ニ陥ルモノナリ

歩兵三宅伊太郎 顔面貫通銃創ヲ受ケ、射入口ハ左顳骨弓部、射出口ハ右顳骨前頭突起部ニ在リ、兩眼瞳孔

極度ニ散大シ視神經消耗シ失明ニ陥ル、右上眼瞼ハ中等度ニ下垂シ左眼球ハ上外轉ノ位置ニアリテ運動セス

歩兵松田久左衛門 顔面貫通銃創ヲ受ケ、射入口ハ左外管ノ後方三・五仙迷ノ上方一仙迷、射出口ハ右外管ノ後方五仙迷ノ上方〇・五仙迷ニアリ人事不省ニ陥ルコト四日間ニテ尙ホ二週間ハ精神朦朧タリ兩眼視神經消耗ス、但シ受傷時ヨリ盲トナリシヤ或ハ漸次減弱シテ盲トナリシヤ、左右何レカ前後セシヤハ不明ナレトモ消耗ハ漸次來リ四十日目ニハ右側ハ尙ホ乳頭ノ周圍潤濁シ境界判明セサルモ變色ナク、左ハ右ニ比シ其ノ色稍蒼白ナリ、百〇三日ニハ消耗及陷凹著明トナレリ、左眼黃斑部ニ暗褐色縱橢圓形ノ著ク分劃シタル斑點アリ、其ノ他兩眼上瞼下垂症、開口障礙、右側偏頭痛等アリ

歩兵飯田實 顔面貫通銃創ヲ受ケ、右外管ノ後方三仙迷ヨリ入り左同側ノ稍上位ニ出ツ、露軍ニテ治療ヲ受ケ、兩創口化膿シ當時眼球突出症アリ、視力左眼ハ直ニ失明シ右ハ明暗ヲ辨スルノミナリシカ二箇月後ニ至リ全ク失明セリ、一箇月後ノ検査ニ據ルニ左乳頭ハ著ク右ハ僅ニ消耗セリ、視神經消耗ノ他兩眼網膜脈絡膜ノ破裂及出血アリ左ハ乳頭ノ顛部上方ニ右ハ顛部下方ニ裂創ヲ見ル

歩兵杉村勝 顔面貫通銃創ヲ受ケ、射入口ハ左顛部顛骨突起ノ上方二仙迷、射出口ハ右側同部ニアリ、兩上眼瞼腫脹シ左眼球運動障礙アリ瞳孔散大シテ反應ナシ兩側乳頭消耗シ尙ホ網膜ニ出血點數箇アリ

顛部射創少シク位置ヲ變スルトキハ一眼ハ神經ヲ傷ケ他眼ハ眼球ヲ傷クルコトアリ又一方ノ創口低下スルトキハ一眼ハ健全ナルヲ得ヘシ即チ射道水平ナラスシテ斜位トナル

歩兵寄本和吉 顔面貫通銃創ヲ受ケ左外管ノ後方一・五仙迷ヨリ入り右耳前ニテ下顎關節附近ニ出ツ、左乳頭漸次蒼白色トナリ動脈狹小靜脈迂迴ス但シ境界ハ判然タリ、視力急ニ減弱シ3-Fトナル、眼底尙ホ黃斑附近脈絡膜消耗シ點々灰白色ノ短線乃至斑狀ヲ現ハシ粉末色素ヲ散布セルカ如ク、視野ハ下部ニ輪狀部ヲ殆スノミ、嗅覺消失シ右耳重聽アリ

歩兵加藤源兵衛 顔面貫通銃創ヲ受ケ、射入口ハ右外管ト耳孔トノ中央、射出口ハ左耳後乳突突起ノ下部ニアリ、右眼球突出シ上方運動制限セラル、乳頭充血網膜一汎ニ潤濁シ動脈狹小靜脈迂迴ス、視力明暗ヲ辨スルノミ、視野顛部側ハ缺亡シ鼻側上方ニテ明暗ヲ辨ス、硝子體潤濁アリ

眼窩外壁ノ骨傷ニヨリ介達性ニ視神經ヲ傷ケタルモノアリ

歩兵北洞仙十郎 左顛部中管狀銃創ヲ受ケ左外管ヨリ後方顛骨弓ノ上方ニ互ル不正長方形ノ失肉創ヲ生ス眼瞼腫起シ眼球突出症起リ又内斜視ヲ生ス(内斜視ハ後チ治愈ス)漸次外部ノ炎性症狀消退シ開瞼自由トナリシモ乳頭ハ全ク消耗シ其ノ色蒼白ニシテ鼻側下方ニ滲出物アリ境界不明、中心血管ハ概ネ見ルコト能ハス其ノ周圍ニ脈絡膜網膜ノ消耗、色素沈著、溢血痕アリ、黃斑部亦消耗シ硝子體顛部側ニ潤濁多シ、失明

左ノ一例ハ眼窩外壁ノ壓迫ニヨリテ鞘間出血ヲ生シタルモノノ如シ

軍醫駒井定哉 附近ノ砲彈爆發ニヨリテ左顛骨部砲彈破片盲管創ヲ受ケ、砲彈管左顛骨弓上部ニ射入セリ、直ニ人事不省ニ陥リ暫時ニシテ醒覺ス、上眼瞼稍下垂シ内管部結膜下溢血、角膜薄キ潤濁、輕キ毛様痛アリ、創口化膿シ眼窩外壁ハ異物ノ形狀ニ應シテ陷凹セルカ如クX線検査上異物アリシヲ以テ切開術出セリ、左眼乳頭ノ鼻側下方ニ淡紅色ノ斑點アリ、視野稍狹窄シ中心暗點アリ十五度乃至二十度ニ互ル

眼窩内異物ニ因ル視神經損傷ハ砲丸子ニヨル者二例銃丸ニヨル者一例、砲彈破片ニヨル者一例アリ

歩兵山口吉太郎 左顔面盲管砲丸子創ヲ受ケ左下眼瞼中央ニ〇・七仙迷徑ノ挫創ヲ生シ骨傷アリ瘻痕ハ骨ト癒著スX線ニテ眼球後方ニ留丸ヲ見ル、左乳頭僅ニ充血シ靜脈怒張ス視力眼前指數ヨリ三十分ノ二十迄回復ス、網膜下方周邊部ニ出血アリ、硝子體潤濁アリシモ漸次吸收セリ

歩兵門屋徳松 顔面盲管砲丸子創ヲ受ケ眉間ノ中央ヨリ入ル、右下眼瞼發赤腫脹シ、ヘモトシス、破裂外ニ膨出ス、上眼瞼下垂アリ、眼球運動大ニ制限セラル、右眼内硝子體潤濁ノ爲メ眼底不明ナリシモ漸次吸收シ、乳頭靜血甚ク境界腫脹タリシカ漸次消耗ニ陥リ中心血管亦狭小シテ索狀トナル、視力ハ初メ明暗ヲ辨スルノミナリシモ異物抽出後二十分ノ一ニ増加ス、視野ハ同心性狹窄甚ク手術後稍擴張セリ、光神及色神共ニ著ク減退セリ、網膜所々ニ點狀出血アリ、異物ハ上眼窩破裂内ニ堅ク嵌入シテ容易ニ動かサザキ、又下眼瞼ヨリ入りタル創口ハ堅キ癒痕ヲ作レリ

歩兵森山藤吉 顔面盲管銃創ヲ受ケ、右前額部ヨリ入ル、X線ニテ留丸ハ眼窩内ニアルカ如シ、眼球稍突出シ、眼球運動不充分ナリ、三箇月後視神經稍白色ヲ帯ヒ、「ゴーマス」アリ、眼鏡適セス、視力指數五迷ヨリ四十分ノ二十迄増加シ、視野一汎ニ狹窄セリ

歩兵近藤勇之丞 前方ニ砲彈破裂シ左内骨部砲彈破片創ヲ受ケ徑〇・五仙達深サ二仙達ノ挫創ヲ生ス、頰部浮腫シ、結膜下溢血、輕キ角膜潤濁アリ、眼球外斜視ヲ呈ス、乳頭消耗五箇月ニ至リ完全ニ生シ其ノ色蒼白ニシテ殊ニ顛顛側ニ著ク境界判然タリ、乳頭顛顛側及鼻側上方ノ網膜消耗シ色素斑散在シ上行血管ノ一ニハ消耗ニ陥ル、視力明暗ヨリ漸次失明ス

次ニ述ヘムトスルモノハ外傷ニヨル視神經離斷症 *Enlaido nervi Optici* 是ナリ此ノ症ニ就テ二等軍醫井上悦介ノ報告ハ精密ナリ據リテ爰ニ之ヲ轉載ス

視神經離斷症ノ二例

本症ハ外力ノ爲メ眼球ヨリ視神經ノ離斷 *Hemisektion* セル疾病ニシテ千八百五十六年 *Hill* ハ蝙蝠傘骨ノ先端ニテ上眼窩壁ヲ穿孔シ腦損傷ノ爲メ死亡セシ一患者ニ於テ之ヲ解剖的ニ認メシヲ嚆矢トス其ノ後千八百八十四年 *Axhman* ハ臨牀的竝ニ解剖的ニ一患者ニ就キ詳記シテヨリ大ニ學者ノ注意ヲ惹起セシカ千九百三年ニ至リ *Zakmann* ハ其ノ一例ヲ *Zakmann's Anophthalmia* 報告シ本

病ノ臨牀上主要症狀トシテ左ノ事項ヲ擧ケタリ即チ

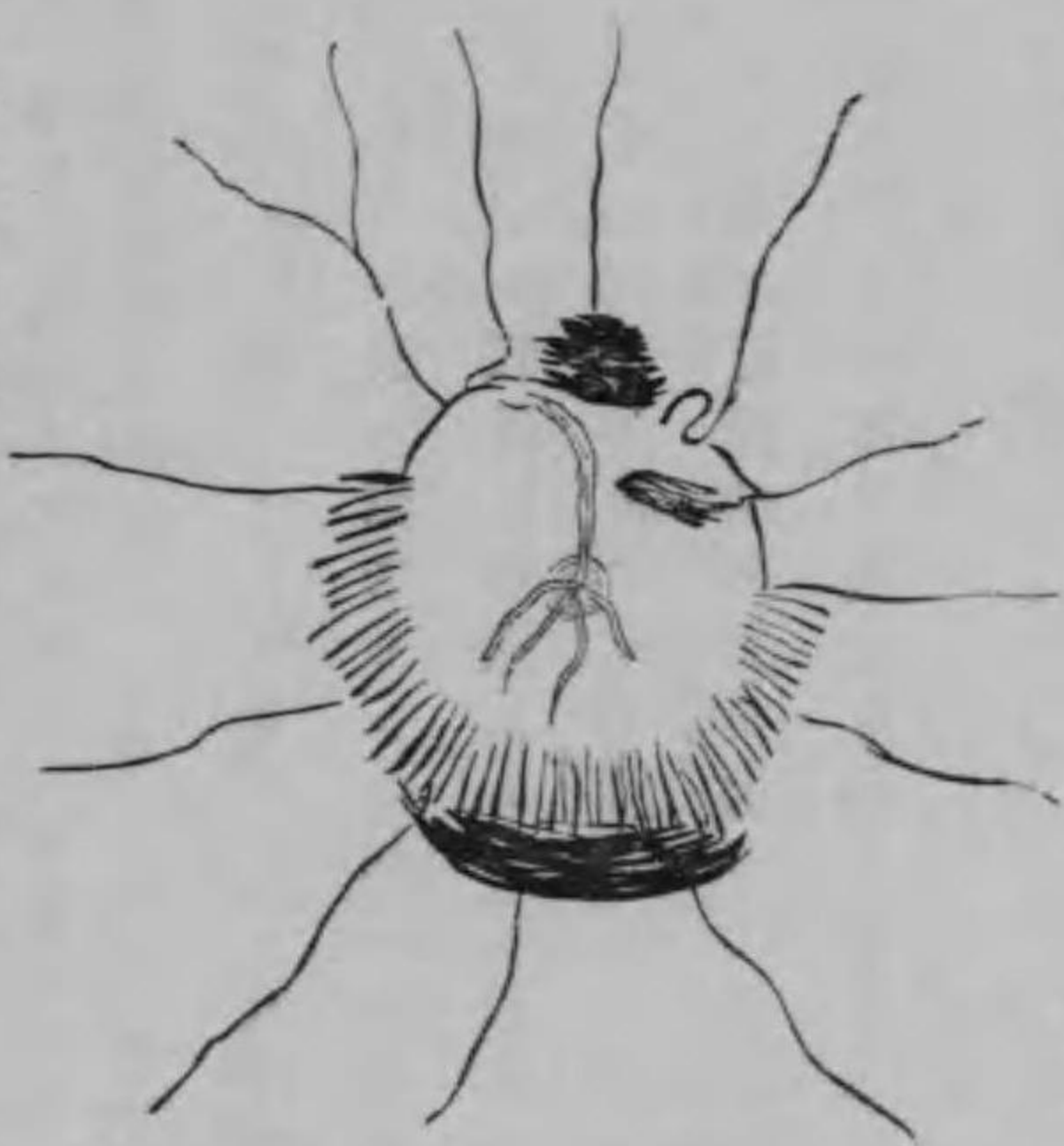
- 一、乳頭及血管ノ缺除ニシテ乳頭部ニハ孔ヲ形成シ之ヲ滿スニ硝子體ヲ以テシ其ノ底ハ通常暗黒ナリ
- 二、篩狀板ノ斷裂ニシテツハ外力ノ度ニ從ヒ或ハ全部或ハ一部ナリ
- 三、網膜ノ斷裂ニシテ篩狀板斷裂後ニ來リ外方薄弱ナレハ神經ノ後退僅微ニシテ單ニ篩狀板斷裂ノミヲ來スヘキ者トス
- 四、網膜ノ貧血又初期血管ノ缺損ニシテ後期ニ至レハ吻合ノ結果血管ノ再生ヲ來ス
- 五、視力ノ全失ナリ

然シテ本症ヲ發スヘキ外力ハ常ニ直達的ナルニモ關ラス *Paul* カ千九百五年 *Klinische Monatsbl. f. Augenh. Februar* ニ於テ報告セシ一例ハ眼前部打撲ノ爲メ介達的ニ來リシ者ニシテ同氏ハ視神經ノ經過セル方向ニ眼球ハ後退セムトシ爲ニ視神經末端ハ硝子體內ニ突入シテ周圍網膜ノ斷裂ヲ來シ本病ヲ發セシ者ト説明セリ然レトモ爰ニ報セムトスルモノハ元ヨリ此ノ如キ趣味ヲ有スル者ニ非スシテ全ク直達的外力ニ因ルモ比較的本症ハ稀有ニシテ從來文献上ニ顯ハルモノ漸ク十數例ヲ出テスサレハ唯一箇ノ症例モ忽ニスヘカラサルヲ以テ茲ニ之ヲ報告ス

歩兵小野宇太郎 明治三十七年八月二十二日清國旅順東鶴冠山戰國ニ於テ左上眼瞼内端ヨリ右耳前額骨弓外端ニ貫通スル銃創ヲ受ケ當時兩眼ハ全ク失明シ左眼ハ其ノ後漸次視力正常ニ復セシモ右眼ハ一週後ニ於テ未ダ球結膜浮腫ヲ呈シ瞳孔ハ極度ニ散大シテ毫モ光線反應無ク視力ハ依然零ナリシト同年九月二十六日同軍醫初診、當時左眼ニハ異狀無ク右眼ハ運動範圍狹小ニシテ二密迷ノ外斜視ヲ來シ瞳孔ハ極度ニ散大シテ何等ノ反應ナモ呈セス、徹照スルニ角膜前房及水晶體ニハ異狀ヲ認メサルモ硝子體ハ著ク潤濁シ殊ニ其ノ後半部ニハ主トシテ前後ニ走行スル膜狀潤濁アリテ其ノ間塊狀或ハ三角形等ノ不正ニ起伏スル出血竈ヲ見尙ホ後極ニ接シテハ乳頭部ヲ中心點トシテ周邊ニ向テ所ノ放線狀出血ヲ能ク認識スルコトヲ得且該出血ハ比較的廣ク周邊部ニ及ヘリ而シテ眼底ノ變狀ハ上記病變ノ爲メ詳ナ

ラスト雖乳頭黃斑部ハ大白斑ヲ形成シ周縁部ハ血管ノ狭小スル他毫モ異狀無キモノノ如シ
 十月五日硝子體出血ハ著ク吸收セラレシモ白斑中央前ニ於テ先端ヲ上方ニ向ケ三角形ヲナス所ノ濃厚
 ナル出血竈アリテ乳頭部ノ狀況全ク不明ナルモ之ヨリ少シク後方且周縁ニ位スル放線狀出血ハ愈々鮮
 明トナリ白斑面トノ視差移動確實ニ顯ハレ尙ホ其ノ下底ニ於テ下縁半月狀ヲ呈スル固有ノ網膜硝子體
 間出血竈之ニ連續セリ

十月二十四日前記乳頭前方ノ出血ハ僅ニ點狀ノ痕跡ヲ殘ス迄ニ吸收セラレ爾他一況ニ眼底ノ狀況ハ明
 瞭トナレリ而シテ彼ノ白斑ハ少シク縱橢圓形ヲ呈スル五六倍乳頭徑ノ大サヲ有シ其ノ中央部ニハ倒像



小野宇太郎 十月二十四日 右眼直像 略圖

色ヲ帶ヘリ乳頭部ノ直上ニテ白斑界ノ網膜ハ皺襞ヲ呈スルカ爲メ一條ノ動脈管ハ起始部ヨリ先ツ上行
 シタル後チ迂迴シ次テ約一乳頭徑下行シテ再ヒ轉シテ上方ニ向ヘリ尙ホ其ノ外方ニ於ケル靜脈管ハ先
 ツ外方ニ向ヒ次テ迂迴シ内方ニ走リテ起始部ニ至リ突然上行セリ該動靜脈管間ニ位スル一條ノ靜脈管
 ノ中樞端ハ境界網膜部ニ於ケル薄出血竈ニ被ハレ其ノ詳細不明ナリ又上方網膜部ニ位スル一條ノ靜脈管
 ル一條ノ動脈管ハ境界部ヲ距ル半乳頭徑ノ健康網膜部ヨリ又内上方網膜部ニ位スル一條ノ靜脈管ハ僅
 ニ境界部ヲ去ル網膜部ヨリ發シ之レ等ノ血管ハ眼底周縁部ニ於テ反テ中心反射ヲ認メ中樞部ニ於テ狭

小スルノ奇觀ヲ呈セリ而シテ下方及内外方ノ下部ニ偏スル白斑境界部ニハ依然放線狀出血ヲ遺殘シ其
 ノ部ノ所見ハ不明ナリシカ周邊網膜ノ變狀ハ毫モ上方ノ健康網膜ト異ナルコト無カリキ

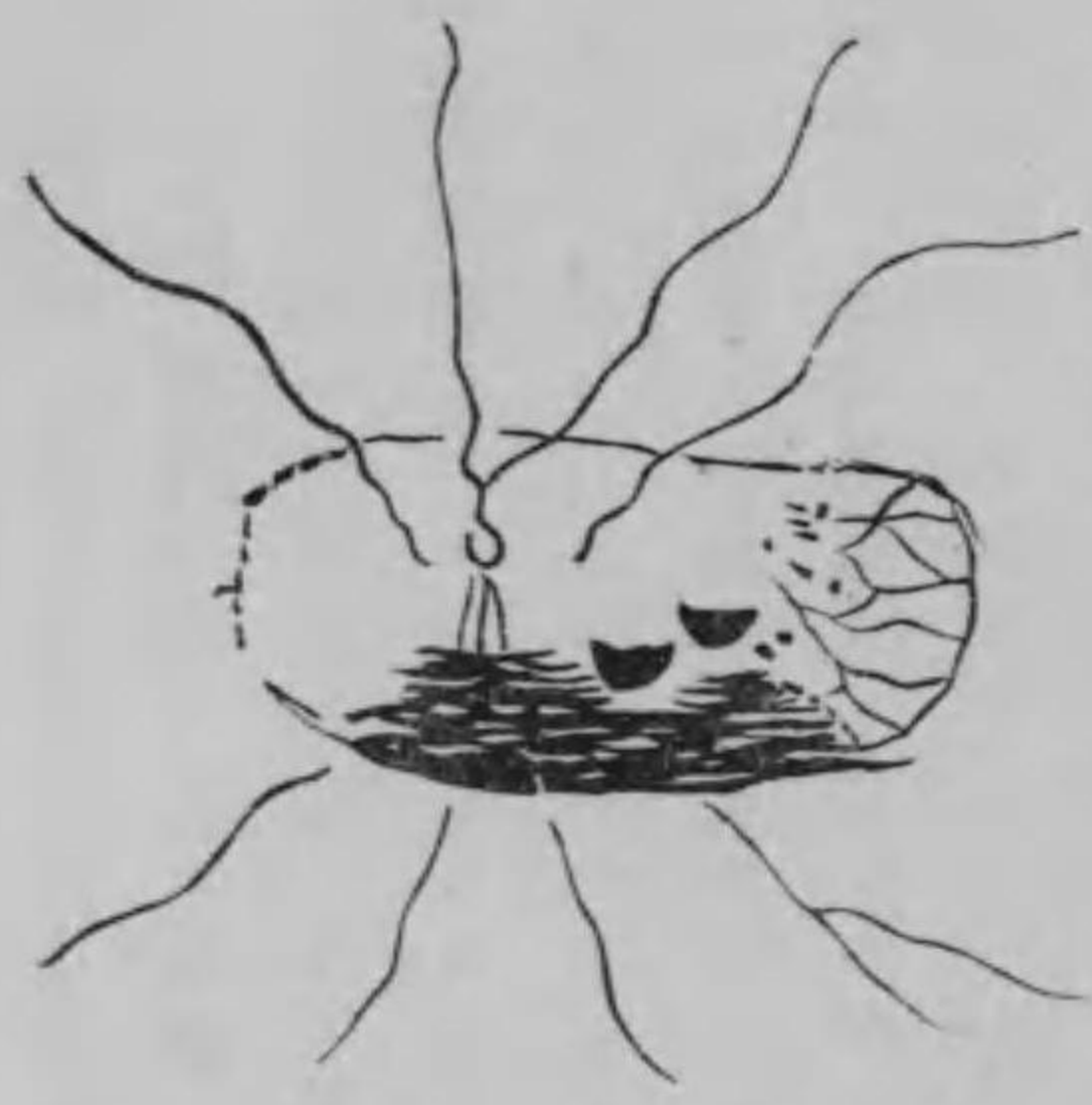本例ヲ案スルニ外力ハ右眼窩後半部ヲ上方ヨリ外下方ニ貫通シ眼底ニハ出血吸收後ニ於テ單
 ニ眼後極部ニ局限スル白斑ヲ貽シテ網膜血管ハ總テ狭小シ視力ハ全失スルニモ拘ラス鞏膜自己
 ニハ其ノ内面ニ毫モ外傷的變狀ヲ認メス爾他極度ニ瞳孔ノ散大スル等ハ外力ノ關係上少クトモ
 視神經損傷ニヨリ眼底ニ大出血ヲ來セシ者ナルハ何人モ疑ヲ要セサラム殊ニ本例ニ於テ乳頭部
 ハ上述スルカ如ク不潔ナル灰白色板トナリテ少シク陷凹シ此ノ部ニ硝子體內ニ向フ諸種ノ滲濁
 ハ起始シ白斑上界ノ網膜ハ皺襞ヲ呈シ此ノ部ノ血管ハ著ク迂迴シ尙ホ網膜血管ノ或者ハ白斑
 界ヲ隔ル網膜部ニ發シ白斑面ニ斷裂セシ網膜ノ一部遺存スル等 *Saltzman* カ述ヘタル諸症狀ト對
 照スルニ於テ思ヒ半ハニ過クル者アラム而シテ茲ニ特ニ述ヘムトスルハ經過中認メタル放線狀
 出血ニシテ之レ視神經離斷スルヤ硝子體ハ該鞏膜孔ニ脫出シ爲ニ少クモ近圍眼底ヨリ内壓ノ減
 少シタル硝子體ハ剝離セシヲ以テ硝子膜ハ皺襞ヲ呈セリ之ヨリ先キ網膜斷裂ノ爲メ四方ニ散亂
 セシ出血ハ此ノ腔洞内ニ流入シテ硝子膜ト眼底間ニ滯溜セシモ其ノ後漸次出血ノ吸收セララル
 ニ從ヒ皺襞間ノ滯血ハ放線狀ヲ呈スルニ至リタルハ下方ニ於テ恰モ網膜硝子體間出血 *Preretinale*
Blutung ノ狀ヲ呈スル出血竈ニ連續セシコトニ由リテ尙ホ之ヲ知ルニ足レリ之ニ加フルニ該放線
 狀出血ハ視差移動ニ依リテ硝子體領域即チ網膜前方ニ位スルコトハ明ナルヲ以テ若シ硝子體內
 ニ來リシモノトセハ永ク此ノ如キ形態ヲ保持スルコトハ想像シ能ハサルノミナラス之ヨリ濃厚
 ナル硝子體內出血ハ全部吸收シ盡サレシニモ拘ラス此ノ放線狀出血ハ其ノ後獨リ尙ホ之カ形態
 ヲ保持スルニ由リテ視レハ明ニ硝子體後ニ存在スル硝子膜皺襞間ニ滯溜スル者ナルコトハ確言

スルヲ憚ラサルナリ而シテ此ノ皺襞ハ外傷直後ニ發セシコトハ放線狀出血ヲ其ノ經過中永ク上方ニ於テ認メ得シヲ以テ明ナリ此ノ如ク硝子膜皺襞カ外傷當時ニ於テ發生スルハ直ニ硝子體ノ脫出兼硝子膜ノ牽引ヲ知ルコトヲ得尙ホ硝子膜ハ乳頭部ニ於テ生理的ニ癒著スルハ之レ臨牀上認ムル網膜硝子體間出血カ決シテ乳頭全汎ヲ被フ者ニ非サルノミナラス及解剖的ニモ亦既ニ之ヲ證明セラレタレハナリサレハ之ノ場合ニ於テ此ノ皺襞ノ發生ヨリ意義ヲ強ムレハ硝子膜ハ乳頭ニ癒著シタル儘後方ニ牽引セラレシニ非サルヤ少クトモ此ノ病例ニ於テ硝子膜皺襞ノ形成ハ本病ノ診斷上最モ多大ノ趣味アル現象ト謂フヘシ爾他症狀即チ輪内灰白色部ヨリ發スル瀾濁ハ硝子體其ノモノノ變狀ニ因スルモノ有ラム之レ殊ニ上方ニ位シ前毛様部ニ達セムトスル膜様瀾濁ニシテ硝子體膜出血ノ結果來リシ硝子體自己ノ變狀ナルヘク其ノ他硝子體內ニテ浮動スル瀾濁中ニハ出血後ノ變性物或ハ網膜ノ斷片等モ含マレ居ラムカ但シ之レ等ヲ臨牀上ニ區別スルハ至難不能ノ事ニ屬セム

網膜血管ノ起始ヲ網膜ノ白斑境界部ニ視シテ之ヲ距ル網膜面ニ見ルコトハ斷裂網膜ニ於テ敢テ奇トスルニ足ラス之レ (Chaslin) ノ報告例中同様ノ變狀既ニ知レハナリ則チ網膜ハ萎縮シ血管空虛トナラハ之ヲ血管トシテ視ル能ハスシテ始メテ血實ノ血管ニ至リ起始スルモノノ如キ狀ヲ呈スルヲ識ル尙ホ血管ノ變狀トシテ述フヘキハ網膜邊緣ニ於テハ血實ナルモ中樞部ハ之ニ反シテ細小ナルコトナリ之レ外傷當時ニ於テハ勿論總テ著ク狭小セシモ其ノ後周邊部ニ於テ脈絡膜血管トノ吻合ヲ形成シ爲ニ血實トハナレリ本症狀ハ *Salzman* 及 *Paul* カ等シク認メタル所ナリ

步兵大山兵吉 明治三十八年三月二日清國奉天附近ノ戰鬪ニ於テ左眼外眥ノ外方四仙迷ノ部ヨリ右眼外眥ノ外方二仙迷ノ部ニ貫通銃創ヲ受ケ

同年三月二十五日(同軍醫初診)當時兩眼全ク失明シ左眼ハ上轉全ク不能ニシテ少シク下斜視ヲ呈シ其ノ他ノ運動ハ正常ナリ尙ホ上眼瞼ハ高度ノ下垂症ヲ來シ下眼瞼ハ内轉シテ睫毛ハ角膜面ニ觸レ瞼裂部ニ於ケル角膜ハ爲ニ表在性潰瘍ヲ形成セリ瞳孔ハ中等度ニ散大シテ毫毛光線反應ナク眼底ヲ檢スルニ乳頭ハ殆ト全部蒼白色ヲ呈スルノ他眼底ニ變狀ヲ認メス右眼ハ上轉運動ニ異常ナキモ其ノ他ハ著ク障礙セラレ内方球結膜ニハ大ナル半月狀溢血ヲ有シ瞳孔ハ中等大ニ散大シテ光線反應ナク眼底ヲ檢スルニ乳頭部及其ノ内側網膜ニハ種々ニ錯雜セル大出血斑アリテ其ノ周圍ハ既ニ吸收ヲ始メ其ノ境界部ニ於テ白斑ヲ形成セリ而シテ該出血ノ廣サハ外方黃斑部ヨリ乳頭ノ内方三四乳頭徑ノ部ニ及ヒ縱徑ハ約三乳頭徑ニシテ其ノ形不正方形ヲ呈セリ周邊網膜ハ血管著ク狭小シテ貧血ヲ呈スルノ他異常ナシ然ルニ其ノ後出血ハ漸次吸收セラレ毫毛眼ノ外觀ニハ異常ヲ來サスシテ四月二十二日ニ至リ前記出血部ハ殆ト白斑ニ變スルモ當該部ノ屈折ハ正常ナリ其ノ外及上方ハ健康網膜ニ直ニ界シ内方ハ脈絡膜ヲ透見スル萎縮網膜ヲ隔テテ健康網膜ニ界シ下方ハ出血未タ全ク吸收セラレシテ而シテ白斑ノ中央ヨリ外方ニ偏シタル部ニ周圍ヨリ上下各三條ノ著ク狭小セル血管集合シ其ノ内上三條ノ血管ハ甚シク迂迴シタル後チ一乳頭徑ノ一橫線上ニ停止シ殊ニ其ノ中央ノモノハ停止前殆ト圓形ヲ畫ケリ下三條ノ血管ハ恰モ後方ヨリ牽引セラレタルモノノ如ク直線狀ナシテ少シク陷凹セル部ニ集中シ陷凹底ニ於テ穿入ス而シテ白斑面ニハ乳頭ノ内側及内下側ニ於テ未タ瀾濁シ其ノ他亦圓板狀ニシテ其ノ上三分ノ一吸收セラレタル二箇ノ固有ナル乳頭大ノ網膜硝子體間出血ヲ見タリ



大兵山吉 四月二十二日 右眼直像ノ略圖

本例ヲ案スルニ左側ハ上眼瞼下垂症眼上轉ノ不能及視神經ノ萎縮及全失明ヲ來シ網膜血管ニ異常無キヲ以テ視レハ外力ハ眼窩ノ後方ニテ視神經ノ上側ヲ通過シ上眼瞼舉筋上直筋及視神經ノ

損傷ヲ來セシコト明ナリ然ルニ右側ハ上轉運動ニ異狀無キモ其ノ他ノ運動ハ大ニ障礙セラレ眼底ノ出血ハ主トシテ内側ニ擴張シ加之内側球結膜ニ三週ノ後ナルモ尙ホ大ナル半月狀結膜下溢血ヲ見シハ恐クハ左側敵ノ方向視ノ際ナリシヲ以テ眼球ノ内後側ニ外力ノ波及甚シカリシヲ證スルヲ得ヘシ又其ノ外方ハ視神經附著部ニ於テ其ノ下側ヲ損傷セシコト甚シカリシカ如シ之レ銃丸ハ眼窩ヲ貫通スルニ其ノ經路殆ト水平方向ヲ取ルモ僅ニ左後方ヨリ右前方ニ向ヒシコト及兩眼窩ニ於ケル損傷的現象ニヨリ之ヲ立證スルコトヲ得之ニ加フルニ右眼窩ニ於テ外方ハ視神經下側ヲ衝突シ之ヲ斷裂セシメタルハ眼底殊ニ乳頭部ノ症狀ヨリ明ナルモ尙ホ之ヲ詳論スレハ眼底後極ハ全ク白斑ニ被ハレシカ爲ニ乳頭部ノ近圍網膜ヲ直接ニ見ルコト能ハサリシモ上方ニ存在シテ輻湊スル血管ハ乳頭部ニ近接スルニ從ヒ著ク迂廻シ殊ニ中央ノ者ハ停止前圓形ヲ呈シ他ノ二條ト共ニ一橫線上ニ停止スルニ至リシハ則チ上側網膜ハ乳頭部ニ於テ斷裂ノ爲メ皺襞ヲ呈シタルコトヲ知ルニ足レリ之ニ反シテ下側血管ハ直線狀ヲナシテ陷凹底ニ緊引セラレル如ク深部ニ穿入スルハ之レ該部網膜ノ後方ヨリ緊張牽引セラレルノ證ナリ今此ノ外力ニヨル機械的作用ヲ證明スルニ外方ハ視神經ノ下側ニ衝突セシ瞬間網膜ニ在リテ最モ強ク緊張ヲ蒙ルリシハ此ノ反對側即チ乳頭ノ上側ナリトス即チ視神經ニ外力衝突セシ反對側上側神經纖維カ最モ強ク緊張シ其ノ餘波同側纖維ニ波及スルト又其ノ神經纖維ハ不意ニ上方ニ彎曲スル際上側網膜ヲシテ強ク鞏膜孔内口ニ彎屈セシムル機轉ヲ與フニ依リ證明スルヲ得而シテ下側網膜ハ上側ノモノニ比シ緊張弱ク外力ノ作用セシ部ニ於テ唯篩狀板ノ斷裂ノミヲ來シ結局瘻痕收縮ノ爲メ後方ニ緊引セラレシモノナラム而シテ本例ニ於ケル視神經離斷ハ主トシテ篩狀板ノ斷裂ヲ發セシ者ナルコトハ臨牀上硝子體ニ於テ變狀ノ僅微ナルニヨリテモ尙ホ之ヲ證スルコトヲ得

症狀概論

乳頭	甲 例	見エス	乙 例	見エス
網膜血管	後ニ至リ	周邊部血實	狭小	
網膜斷裂	周圍		上側ノミ	
網膜硝子體間出血	放線狀	圓板狀		
視力	失明	失明		

終ニ臨ミ揚言スルハ放線狀出血ナリ而シテ其ノ成立ハ上述ノ如クナルト共ニ比較的出血ノ多量ナル本症ニ於テハ乳頭部ニ來ル硝子體網膜間ノ固有出血竈ハ又一顧ノ價値アルヲ信シテ疑ハサルナリ然リト雖乳頭部ニ於テハ硝子膜ハ之ニ癒著スルヲ以テ乳頭硝子體ノ連續斷絶無キ以外ニ於テハ乳頭前ニ該出血ヲ來シ得サルモノナルモ若シ此ノ如ク乳頭硝子體間ノ斷絶ヲ來セシ際ニハ常ニ硝子膜ノ斷裂ヲ併發シ爲ニ乳頭部ノ濃厚ナル出血ハ硝子體內ニ突出シテ其ノ近圍ニ却テ固有ノ出血竈ヲ作ルニ至ルモノトス

尙ホ本例ニ就キ附言ス可キハ通常出血後ニ併發スル殊ニ平面的増殖性網膜炎ト誤認シ易キニ在リ然レトモ増殖性網膜炎ニハ朦然ニモ尙ホ乳頭及血管ヲ認知シ得ルモノナリサレト前ノ第二例ニ於テハ前述ノ如ク血管ヲ穿入端迄追及シ一汎白斑面ノ屈折正常ナルニ拘ラス乳頭ヲ毫モ檢出シ得サルナリ此ノ如キハ増殖性網膜炎ノ疑症タニモ想像シ能ハサルノミナラス亦前二例ニ在リシ他ノ諸症狀ハ決シテ彼ニ全ク見ル能ハサルモノナレハ敢テ鑑別上躊躇ヲ感セサルナリ以上井上軍醫報告

次ノ一例ハ銃丸經路一眼ハ恐クハ視神經離斷症ヲ起シ一眼ハ眼球後部ヲ壓打セルモノナリ

歩兵阿部甚太郎 右顳額部ヨリ入ル盲管銃創ヲ受ケ創部ハ右耳上端ノ前上方四仙迷ニアリ大豆大ニシテ其ノ周邊比較的銳ニシテ斷崖狀ナシ射入方向ハ前方ニ向フ留丸ノ所在ハX線ニテモ不明ナリ右眼球結膜下溢血アリ瞳孔散大シ硝子體潤濁アリ乳頭及其ノ周圍ノ網膜ハ白色ヲ呈シ乳頭血管斷裂シテ行路絶エ脈絡網膜破裂シ下方ニ大出血重アリ視力全缺ス、眼球外方、上方、下方ノ運動制限セラレ(癱瘓ノ爲カ)左眼球稍突出シ瞳孔散大、乳頭稍褪色シテ消耗シ乳頭周圍ノ網膜ハ潤濁シテ境界不明トナリ殊ニ血管ニ沿フテ著ク靜脈ハ怒張ス、周邊部殊ニ上半部ニ於テハ一汎ニ光輝アル白色斑ヲ呈シ且著大ナル出血斑アリ、視力指數ヲ一迷ニテ算シ視野下半部缺損ス、眼球下方運動稍障礙アリ

最後ニ戰傷ニハ非サレトモ稍興味アル眼窩内異物ノ一例ヲ舉ケム

測量手岡本泉吉郎 大石橋附近ニテ測量中一間餘ノ流ヲ跳越セシニ彼岸崩壞シテ溝内ニ墜落シ木片右上眼瞼ヲ刺入ス乃チ上眼瞼ノ中央上眼窩壁ニ沿フテ徑〇四仙迷ノ創傷アリ深部ニ固ク癒著スル癩瘻ヲ貽ス、右上眼瞼舉上運動廢絶シ眼球癒著シ眼球運動大ニ妨ケラル、乳頭褪色シテ白色トナリ血管狹小シ視神經消耗ニ陥リ失明ス外傷後三箇月上眼瞼ヲ切開シテ異物ヲ摘出セリ長サ三仙迷半徑〇六仙迷圓柱形ニシテ其ノ尖端即チ深部ニ向ヘル端ハ斜ニ削カレタル木片ナリキ

第八章 硝子體損傷

戰傷ニ因ル硝子體損傷モ亦普通外傷ニ於ケルカ如ク一硝子體創傷及脫出ニ異物三ニコントユージオンニ因ル損傷トノ三種ニ區別スルヲ得ヘシ

(一) 硝子體創傷及脫出

硝子體創傷ハ必ス眼被膜ノ離開ヲ必要トシ若シ其ノ離開稍大ナルトキハ其ノ脫出ヲ伴フモノトス、眼被膜ノ損傷ハ或ハ角膜ニ來リ或ハ鞏膜ニ生ス、角膜創傷ニ硝子體脫出ノ來ルハ常ニ其ノ創大ニシテ虹彩ト共ニチン氏帶ヲ破損スルヲ要ス、而シテ角膜創ハ概ネ鞏膜ニ波及スルヲ常トス、鞏膜創ハ或ハ毛様體部ニ生シ或ハ尙ホ後方ニ生ス、而モ結膜ヲ被ハレタル眼球前部ヨリモ尙ホ後部ノ鞏膜ニ創傷ヲ生スルコト無キニ非ス、此ノ際ハ到底之ヲ觀察スルヲ得ス、眼球摘出後同部鞏膜ニ癩痕ヲ形成シテノーン氏囊ニ癒著スルニ由リテ始メテ鞏膜裂創ノ存在ヲ知ルモノトス、此ノ際硝子體テノーン氏囊内ニ多少ノ脫出アルナキヲ保セス殊ニ眼球運動時壓迫ノ結果漏出スルコトアラム、素ヨリ裂創ノ原因異物竄入ニ因ルト「コントユージオン」ニ因ル組織離開ナルトノ別ヲ問ハサルナリ、此ノ際球内硝子體ハ出血漏濁等ヲ生スヘク他ノ部損傷ノ爲トノ兩因ニヨリ多クハ光線瞳孔内ニ入ラサルヲ以テ其ノ診斷困難ナリ唯内壓ハ概ネ低降スルモノナラム

硝子體損傷眼前部ヨリスルト後部ヨリスルトヲ論セス其ノ結果ハ硬皮ヲ生シ結締組織ノ組織ヲ作リ概ネ萎縮ニ傾クモノトス

(二) 異物

硝子體內異物竄入ノ經路ハ四種ニ區別スルヲ得ヘシ一、角膜及水晶體ヲ通過スルモノ二、角膜虹彩及水晶體ヲ通過スルモノ三、角膜虹彩及チン氏帶ヲ通過スルモノ四、鞏膜ヲ通過スルモノ是ナリ、三Idelmannハ硝子體異物四十三例ノ中第一種ノ者六第二種ノ者十六第三種ノ者六第四種ノ者十五ヲ實驗セリ、然ルニ鞏膜ヲ通過スルモノハ尙ホ二種ニ區別スルノ要アリ、即チ眼前部眼球結膜ヲ共ニ通過スル者ト眼後部ニテ之ヲ通過セサル者是ナリ、甲ハ能ク竄入口ヲ見ルヲ得ルモ乙ハ遂ニ之ヲ

見ルコトヲ得ス眼球摘出後モ尙ホ竅入口ノ小ナルカ爲メ觀過スルコトアリ尙ホ詳説ハ下條ニ讓ル

(三)「コントユージオン」ニ因ル損傷

「コントユージオン」ニ因リテ毛様體脈絡膜網膜等ノ血管破裂シ出血多量ナルトキハ硝子體ニ入り爰ニ硝子體出血ヲ成立ス硝子體出血ハ其ノ大小甚々種々アリ小ナルハ限局セル有形漏濁ヲ見ルモ大ナルハ全ク視面ノ全部ニ互リ或ハ其ノ大半ヲ占メ徹照法ニ據ルモ瞳孔内光線ノ進入ヲ許サス全ク暗黒ナリ斜照法ニ據リテ赤色反射ヲ見ルヲ得ルコトアルモ又見サルモノ多シ時日ヲ經ルニ從ヒ漸次吸收シ光線瞳孔内ニ入ルニ至ル其ノ經過數週以上ナリ

合併症トシテ網膜剝離水晶體變位虹彩斷裂角膜漏蔓性漏濁等アルコト多シ然レトモ又他ニ著キ合併症ナクシテ硝子體出血ヲ起スコトアリ

歩兵岡金四郎 右外眥後上方三仙迷ヨリ入ル盲管砲丸子創ヲ受ク彈道ハ下方ニ向ヒX線ニテ右頰中央部ニ留ルヲ見ル右硝子體漏濁著ク瞳孔内暗黒ナリシモ漸次吸收シ有形漏濁ヲ貽セリ他ニハ眼瞼腫起アルノミ

硝子體漏濁ハ常ニ出血ノ結果ニシテ他ニ脈絡膜炎等ノ原病ナキ限リハ即チ外傷後ニ來ル硝子體漏濁ハ恐クハ常ニ出血ノ結果ナラム
遠達作用ニ因リテ硝子體出血ヲ起スコトアリ此ノ際ハ出血大ナラスシテ少許ノ硝子體漏濁ヲ見ルニ過キササルコトアリ

歩兵右田卯佐次郎 髮際部中央ヨリ入り其ノ直上三指横徑部ニ出テタル頭部貫通銃創ヲ受ケ右眼視力20/50トナル徹照法ニテ硝子體内黒小點三四箇黒線一二條ヲ認ム

歩兵恒本太郎 頭頂中央部ニ砲彈破片創ヲ受ケ數箇ノ大ナルハ拇指頭大小ナルハ小豆大ノ創面ヲ生シ骨缺損アリ左硝子體漏濁ヲ生シ漸次吸收七箇月ノ後チ視力20/30トナル

本戰役ニ於テ東京豫備病院澁谷分院ニ於ケル眼戰傷患者中硝子體損傷ノ數ハ百〇三名ナリ今之ヲ野戰要塞戰ノ二ニ別テ同院ノ全患者數ト比較スルトキハ左表ノ如シ

區分	野戰	戰	要塞戰	計
戰傷全數		四五%	五五%	一〇〇%
硝子體損傷		三九%	六一%	一〇〇%

次ニ之ヲ創種別トナストキハ左表ノ如シ

區分	砲創		介達彈創		傷切創		其ノ他		計
	砲丸子	砲彈破片	介達彈創	爆	傷切	創	ノ戰傷		
戰傷全數	四三%	七%	二二%	五%	一五%	〇・三%	七%	一〇〇%	
硝子體損傷	四一%	一一%	二二%	一一%	一〇%	三%	四%	一〇〇%	

硝子體損傷モ亦水晶體ニ於ケルカ如ク野戰ヨリモ要塞戰ニ於テ稍勝レリ然レトモ水晶體ノ如ク其ノ差甚々シカラス

創種別ニ就テハ眼損傷全數ト比較シテ著キ差違ヲ發見セス唯介達彈創ハ稍多キカ如シ

硝子體損傷中最モ多キハ打撲的損傷ニシテ異物竄入之ニ次キ創傷及脫出ハ最モ稀ナリ

一 「コントユージオン」ニ因ル硝子體損傷

「コントユージオン」ニ因ル硝子體出血及滲濁ハ大部ハ銃創ニ因リテ來ル、而シテ銃創ニ因ル硝子體損傷ハ皆「コントユージオン」性損傷ナリ其ノ他砲丸子砲彈破片、介達彈ニ因リテモ亦之ヲ起シ又爆傷ニ因ルモノアリ

歩兵津田倍次郎 右鼻側中央部ヨリ同側耳上耳輪接際ニ達スル貫通銃創ヲ受ケ硝子體著ク滲濁ス、漸次吸收シ乳頭及黃斑部ハ永ク滲濁シ網膜周邊部ハ脈絡膜血管ヲ透見シ視力三十分ノ二十迄回復ス

歩兵大井強三 右顔面貫通銃創ヲ受ケ射入口ハ右眉毛外端、射出口ハ同側下顎隅ノ上方ニアリ、大ナル硝子體出血アリテ吸收後硝子體ニ結構織増殖ヲ貽シ視力明暗ヨリ1F迄達ス

工兵阿美古松太郎 流丸ニ因ル右眼球打撲傷ヲ受ケ結膜下溢血及周輪充血アリ射入出口無シ、硝子體內出血滲濁ノ爲メ眼底暗黒ナリ、視力初メ明暗ヲ辨スルノミ次テ指數ヲ辨スルニ至リ再ヒ又失明セリ、恐クハ他ニ合併症ヲ有スルモノナラム

歩兵鮑本又八 左上眼瞼ニ砲彈破片創ヲ受ケ眉毛ノ鼻側端下部ニ於テ鼻側上方ヨリ顫動側下方ニ向テ斜ニ切創様ノ創口アリ鼻根部ニ沿ヒ腫脹ス斜照法ニテ硝子體內赤色ヲ帶フ視力消失セリ

砲兵海老沼彌三郎 左眼附近ニ數多ノ爆傷ヲ受ケ上下眼瞼腫脹シ角膜中央ニ數多ノ線狀滲濁ヲ生ジ漸次消散ス硝子體滲濁アリ漸次吸收シ視力20/300ヨリ20/30ニ達ス

歩兵坂本文藏 頭部及顔面ニ爆裂彈創ヲ受ケ冠狀縫合部ニ不正形深サ骨ニ達スル徑ニ仙迷ノ瘰癧ヲ貽ス、其ノ他鼻梁、四肢等ニ爆傷アリ左眼硝子體汎發性ニ滲濁ヲ呈シ漸次吸收シ視力20/30ニ達ス、視野僅ニ狹窄セリ、右眼モ亦同一ノ症候ヲ呈ス

出血及滲濁少量ニシテ他ニ合併症無キトキハ豫後佳良ナリ

二 硝子體異物

硝子體異物ハ爆裂彈創、介達彈創、砲彈破片創ニ因リテ來リ金屬、石片、火藥、木片、骨片等ナリ金屬中白銅皮、鉛ヲ多シトシ銅鐵ノ如キ平時ニ多キ者ハ反テ少シ、石片及木片ハ介達性ニ來リ骨片ハ眼窩壁ヨリ破折シテ亦介達性ニ來ル

異物進入口眼前部ニアルトキハ能ク其ノ進入ヲ知り得ルト雖然ラサルトキハ異物進入ノ有無ヲ確定スルコト困難ナリ、此ノ如キ際ハ概ネ硝子體內出血滲濁ノ爲ニ視面ヲ蔽ハレテ瞳孔内ニ其ノ存在ヲ認メ難シ、故ニ眼球後部ヨリ曲折シテ入りタル者ハ往々觀過スルコトアルヘシ、然シテ又斜照法ニ由リテ能ク其ノ存在ヲ認知シ得ルコトアリ

歩兵宮澤龜一郎 顔面ニ爆裂彈創ヲ受ケ所々ニ散在シテ豆大乃至麻實大ノ深過創五六箇アリ其ノ前額部ノモノハ創底ニ異物ヲ觸ル、眼瞼稍腫脹シ角膜顫動縁ニ近ク鞏膜ニ異物竄入孔アリ硝子體稍滲濁シ異物竄入口ノ部分ニ當リテ出血アリ爲ニ網膜顫動側中部ヲ窺フコト能ハス硝子體內眼球迴轉點ノ後方ニ位スル白色ニシテ光輝ヲ有スル異物アリ斜照法ニ由リテ帶黃白色ノ光輝ヲ放チ不正四邊形ノ金屬薄板ニシテ其ノ緣犬牙狀ノ突起ヲ以テ圍繞セラレ中央稍陷凹シ粗糙面ヲ呈ス、微照法ニ由ルニ銀白色ノ光輝ヲ放チ漸次下方ニ沈降ノ傾向ヲ有シ其ノ經路ニ相當シテ硝子體ニ線狀灰白色ノ滲濁ヲ現ハシ其ノ他ニモ亦有形滲濁浮遊セリ、視力ハ指數ヲ眼前一尺ニテ辨ス、二箇月後眼球ヲ摘出セリ

硝子體異物ノ何物タルヤヲ確定スルハ概ネ眼球摘出後ニ非サレハ能ハス但シ異物大ニシテ隨テ
創口亦大ナルトキハ嚴重ナル防腐法ノ下ニ消息子ヲ挿入シテ其ノ位置ヲ確メ尙ホ進ミテ異物ヲ
摘出スルヲ得ヘシ

步兵長谷川寛 顔面盲管砲創ヲ受ケ射入口ハ左眉毛顫顫側端ニ在リ同側ノ眼窩内ニ留丸ス(頭痛眩暈
アリ射入口ハ化膿シ五週餘ニシテ治ス左眼角膜ニ裂創アリ結膜著ク浮腫發赤シ毛様痛強シ負傷後第二
十日眼球内ヨリ信管一箇ヲ抽出ス其ノ後眼球益々縮小シ勞ニ陥ル

大ナル異物ハ亦X放射線ヲ以テ其ノ存在ヲ診斷スルヲ得ヘク尙ホ其ノ位置ヲモ略ホ了知スルヲ
得ヘキモ小ナル異物ハ到底其ノ位置ヲ診斷スルコトヲ得ス進入セル異物ハ僅ニ眼被膜ヲ破リタ
ルノミニテ其ノ活力盡キ其ノ附近ニ停止スルアリ或ハ對側ノ壁ニ達シテ爰ニ停止シ或ハ反潑シ
テ逆進シ中途ニ停止スルアリ又微小ナル異物ハ硝子體ノ中間ニ初ヨリ停止シテ移動セサルモノ
アリ異物周圍ノ硝子體ハ速ニ漏濁シテ之ヲ被包スルニ由リ固有ノ色澤ヲ多少減殺スルヲ常トス、
此ノ異物被包ハ絶對的強靱ノモノニ非サルヲ以テ動モスレハ其ノ位置ヲ變シ又基底ニ沈降スル
コトアリ

硝子體異物ハ戰傷當時ニ於テハ概ネ精密ナル觀察ヲ爲スコト事情困難ナルヲ以テ異物被包ニ關
スル記載ヲ發見スルコト稀ナリ加之異物進入口ノ位置ニ依テハ或ハ白內障ヲ起シテ其ノ所見ヲ
妨ケ或ハ他ノ刺戟症狀例ヘハ毛様體炎ノ症狀旺盛ニシテ硝子體内ヲ精檢スルコト能ハス殊ニ硝
子體出血ヲ兼ヌルトキハ一層困難ヲ加フルニ至ル要スルニ戰傷ニ因ル硝子體異物ハ他ノ合併症
ニヨリ其ノ豫後概ネ險惡ニシテ眼球摘出ノ不幸ヲ免レズ
諸種ノ金屬中鉛ノ如キハ溶融飛散シテ射入スルコトアリテ硝子體内所々ニ鉛片散在シ其ノ他角

膜虹彩ノ所々ニ散在遺殘スルコトアリ

硝子體異物ハ他眼ニ交感性眼炎ヲ繼發スルノ危險甚タ大ナリ已ニ第二眼ニ視神經炎ヲ起シテ然
ル後チ第一眼ヲ摘出シタルノ例尠シトセス之ニ反シテ化膿ヲ續發シタル例ハ稀ナリ
療法ニ就テ異物ノ摘出ハ其ノ所在ノ不明ナルニ由リテ甚タ困難ナリ又鐵片ハ平時ノ如ク多カラ
サルニ由リ電氣磁石ヲ用ウヘキ場合少シ故ニ之ニ就テノ多クノ實驗例ヲ有セス概ネ眼球摘出後
ノ所見ヲ以テ異物存在ヲ認ムルニ過キス

第九章 水晶體及チン氏帶損傷

水晶體ノ損傷ハ常ニ白內障ノ發生ニヨリテ標示セララルモノニシテ概ネ三種ニ區別セララル一、水
晶體ノ創傷二、水晶體ノ異物三、水晶體ノ變動ニヨリテ標示セララレ全脫臼或ハ半脫臼ヲ來ス

チン氏帶ノ損傷ハ水晶體位置ノ變動ニヨリテ標示セララレ全脫臼或ハ半脫臼ヲ來ス
本戰役ニ於テ水晶體ノ創傷ハ其ノ數少キニ非スト雖戰傷トシテハ異物竄入ニ非サル單純ノ創傷
ハ稀ナリ蓋シ此ノ創傷ナルモノハ銳利ノ器物ニ因リテ角膜稀ニハ鞏膜ヲ穿通シテ水晶體囊ヲ穿
開スル場合ヲ謂ヒ此ノ際虹彩ヲ通過シテ其ニ之ヲ傷クルコトアリ或ハ瞳孔部ヲ通過シテ之ヲ傷
ケサルコトアリ其ノ結果ハ常ニ外傷性白內障ヲ惹起シ又若シ眼球損傷ノ不潔性ナルトキハ外傷
性虹彩毛様體炎乃至全眼球炎ヲ來シテ失明スルニ至ル此ノ如キ銳器ノ刺衝ニ因ル白內障ハ戰傷
トシテ價値アルモノニ非ス然レトモ戰時ニ於テ戰傷以外ニテ此ノ種ノ損傷ハ決シテ少キニ非ス
或ハ木片ヲ刺入シ或ハ針線ニテ傷ケ或ハ工場ニアリテ鐵塊ノ飛來ニヨリテ角膜裂創ト共ニ來リ
而シテ戰地ニ於テモ暗夜急行ノ際銃創ノ尖端ヲ刺入セルアリ架橋ノ際松丸太ノ折離飛來セルニ

因ルアリ、畢竟是レ等ハ平時尙ホ見ルコトヲ得ヘキ外傷ニシテ一々之ヲ特記スルノ必要ナキヲ以テ之ヲ省キ以下戰傷トシテ最モ多キ水晶體異物及興味アル「コントユージオン」性白内障ニ就テ主トシテ説述セムトス

本戰役ニ於テ水晶體異物ノ頗ル多數ナリシ所以ノモノハ旅順要塞戰ニ於テ盛ニ爆藥ヲ使用シタルニ因ル

東京豫備病院澁谷分院ハ旅順攻撃軍ノ一隊タル第一師團ノ患者ヲ收容セル所ナルカ此ノ院ニ於ケル水晶體及チン氏帶戰傷患者ハ總計六十三名ニ達セリ
今之ヲ澁谷分院收容全戰傷者三百六十七名ニ比スルニ左ノ如シ

區分	野戰		要塞戰		計
	戰傷全數	水晶體及チン氏帶戰傷	戰傷全數	水晶體及チン氏帶戰傷	
	四五%	二九%	五五%	七一%	一〇〇%

即チ澁谷分院全戰傷患者統計ニテモ尙ホ野戰ニ比シテ要塞戰ニヨル者十%勝レリト雖水晶體損傷ハ一層之ニ勝リ其ノ大部即チ七十一%ハ要塞戰ニ因ルモノナルヲ知ルヘシ
次ニ之ヲ創種別トナストキハ左表ノ如シ

區分	砲創		介達彈創		傷切		計
	砲丸子砲彈破片	介達彈創	傷切	創ノ戰傷	創其ノ他	創ノ戰傷	
戰傷全數	四三%	七%	二二%	五%	一五%	〇三%	一〇〇%
水晶體及チン氏帶戰傷	一九%	—	二七%	二四%	二七%	一五%	一〇〇%

即チ銃創ニ因ルモノハ全統計ニ比スルハ甚ダ少ク砲丸子ニ因ルモノハ殆ト無ク砲彈破片ニ因ルモノハ相匹敵シ介達彈ニ因ルモノ著ク超過シ爆裂彈創亦多キヲ知ルヘシ

一 銃創ニ因ル水晶體損傷

銃創ニ因ル白内障ハ常ニ合併症ヲ兼ヌ例令眼球外膜ノ裂創ヲ有スルカ如シ即チ射道眼球ニ觸接シ或ハ角膜ヲ破リ或ハ鞏膜ヲ破リ而シテ殊ニ特記スヘキハ眼球前面ニハ裂創ヲ見サルモ後部ニ於テ裂創アリ爲ニ虹彩毛様體炎ヲ起シテ續發性ニ白内障ヲ性シ或ハ水晶體位置ノ變動ヲ來シ榮養ノ關係上白内障ヲ生スルコトアルヘシ凡テ眼球後部ニ裂創アリシ場合ニハ癍痕癒著ヲ生シテ眼球運動障礙アルヲ常トス今銃創ニ因ル白内障ノ一例ヲ舉ケム

歩兵數島伊太郎 右上眼瞼内眥ヨリ頰部ニ達スル擦過銃創ヲ受ケ鼻側鞏膜ニ裂創ヲ生シテ癍痕ヲ貽シ瞳孔鼻側ニ偏シ角膜ニ輕度ノ瀰蔓性瀰濁アリ而シテ白内障ヲ發起セリ

歩兵飯島三之助 右内眥ヨリ入り同側下顎關節ノ直前ニ出テタル貫通銃創ヲ受ケ角膜ニ瀰蔓性瀰濁アリ水晶體中央ニ輕瀰濁ヲ生シタルモ停止性ニシテ進行セサリ其ノ他眼底乳頭ヲ周擁セル脈絡膜破裂アリ眼球ノ運動凡テノ方向ニ於テ障礙セラレ内眥部癍痕ノ爲メ眼球癒著アリ視力ハ全失セリ

此ノ例ハ白内障ヲ生シタル動機前記載ノモノヨリモ寧ロ「コントユージオン」ニ因ルモノナルカ如シ(後條參照其ノ他「コントユージオン」ニ因ル症例ハ左ノ如シ)

歩兵原鶴吉 左顳額部外眥ノ後方一五仙迷ヨリ入り同側耳垂ノ前下方下顎部ニ出テタル貫通銃創ヲ受ケ結膜下溢血アリ水晶體ノ前上鼻側ニ瀰濁アリ而モ著キ進行ヲ認メス硝子體一汎ニ瀰濁シ眼球運動障

礙アリ視力ハ眼前指數ニ止マル、

是レ等モ眼球後部ニ鞏膜裂創或ハ存在スルヤモ圖ラレスト雖亦恐クハ「コントエージョン」ニ因ルモノナラム

又遠部ノ銃創ニシテ遠達的ニ震盪作用ヲ爲シテ Kontusionkatarakt ヲ生スルモノアリ

歩兵黒谷新太郎 左耳輪ヲ前方ヨリ貫通シ乳嘴突起ニ留丸セル銃創ヲ受ケ右水晶體ニ輕キ停止性白内障ヲ生シ視力百分ノ二十トナル其ノ他左眼ニハ乳頭ニ消耗ヲ生シ視力眼前一尺指數トナリ其ノ他兩眼ニ動眼神經全麻痺ヲ來セリ

「コントエージョン」ニ因リ後皮質白内障ヲ生スルコトアリ此ノ際固有ナル放線狀或ハ「ロゼツタ」様ノ滲濁ヲ見ルヲ以テ特徴トス此ノ滲濁ハ外傷後翌日已ニ見ルヲ得ヘク而モ永ク停止シテ進行セサルモノアリ又進ミテ全白内障ニ移ル者アリ而シテ必シモ水晶體ノ破裂ヲ要セサルナリ其ノ一例ハ

歩兵水島作次郎 左眉毛ノ外端ヨリ入り眼球ヲ破壊シ次ニ下眼窩壁ヲ破リ鼻腔ヲ經テ右頰骨下部ニ出テタル貫通銃創ヲ受ケ左眼ヲ失ヒタル外負傷後十五日頃ヨリ右眼視力減弱シ百分ノ二十トナリ後皮質白内障ヲ生シ停止セリ

貫通銃創ニ因リテ水晶體脱臼ヲ來スコトアリ凡ソ眼球外膜ヲ甚シク傷ケタル即チ眼球破壊創ハ概ネ水晶體ノ位置變常ヲ來スヘシト雖透明體濁濁ノ爲メ觀過セラレルコト多カラム、今脱臼ヲ見得タル症例ヲ舉ケム

歩兵高橋萬吉 左頰骨弓前部ノ上部ヨリ入り右眼窩上外縁ニ近ク即チ外骨ノ後上方ニ出テタル貫通銃創ヲ受ケ左眼出血性網膜剝離ヲ來シテ失明シ右眼鞏膜及角膜ニ裂創ヲ生シ即チ角膜鼻側縁ヲ距

ル三密迷ノ鞏膜ヨリ横ニ角膜ヲ通シテ角膜頭側縁ニ達シ前房ニ多量ノ蓄血アリテ下牛ヲ充タシ上牛ニ全ク濁濁セル水晶體ノ脱位シテ存在セルヲ見ル

歩兵西原權之助 左下眼窩ニ擦過銃創ヲ受ケ其ノ中央ヲ傷ケ眼球著症ヲ貽セリ水晶體硝子體內ニ墜落シ虹彩震頭アリ硝子體內ニ出血ヲ認メ網膜剝離シテ失明セリ

一 砲丸子創ニ因ル水晶體損傷

砲丸子創ニ因ル水晶體損傷ハ稀ナリ蓋シ假令水晶體ヲ傷クルモ他ノ部ノ強キ損害ノ爲メ蔽ハレテ特ニ水晶體損傷トシテノ價值ヲ表ハササルナリ故ニ爰ニ稀ナル一例ヲ記スルニ止ム

歩兵濱野兼吉 露營睡眠中右前頭部ヨリ入り同側下顎水平枝ノ中央ニ留丸セル盲管砲丸子創ヲ受ケ前眼角膜鞏膜ニ大挫創ヲ生シ水晶體全脱臼シテ破裂外ニ脱出セリ

二 砲彈破片創ニ因ル水晶體損傷

砲彈破片モ亦銃丸ト同シク直接眼球外膜ヲ破壊スルコトアリ此ノ時多クハ上眼瞼ヲ共ニ傷ケ角膜或ハ鞏膜ニ裂創ヲ生シ水晶體亦同時ニ創傷ヲ受ケ或ハ脱臼シテ墜落ス又破片小ナル時ハ異物トナリテ竄入スルコトアリ

其ノ他眼附近ノ砲彈破片創ハ介達性ニ眼球ヲ破リ同時ニ白内障ヲ形成スルコトアリ

歩兵花々崎省吾 砲彈破片ニ因リ右頰骨部ニ擦過創ヲ受ケ角膜ニ地平裂創ヲ生シ虹彩下半部斷裂脱出シ水晶體全部白内障トナル

歩兵山崎平五郎 砲彈破片ニ因リテ左上眼瞼外骨部ニ一・五仙迷ノ長サヲ有スル擦過創ヲ受ケ蒙膜ヨリ角膜ニ互リ顛顛側ニ偏シ裂創ヲ生シ虹彩斷裂缺損ス水晶體全部濃厚ノ濁濁ヲ呈ス

是レ等ハ水晶體破裂スルニヨリテ生シタル白内障ト認ムヘシ

又眼附近ノ砲彈破片創ニ因リテ介達性ニKontusionskataraktヲ生スルコトアリ

歩兵小貫勇助 右眼外骨部ニ砲彈破片擦過創ヲ受ケ眼内他部ニ損傷ナク唯水晶體瞳孔領ニ於テ輪狀ノ濁濁アリ漸次進行シタルモ前後兩皮質ノ濁濁ニ止マレリ

歩兵近藤祐作 右眼部ニ砲彈破片打撲ヲ受ケ結膜下出血、角膜線狀濁濁、前房出血等アリ水晶體一汎ニ輕度ノ濁濁ヲ呈セシモ吸收シ前面僅ニ濁濁ヲ止ムルノミ硝子體モ亦初メ一汎ニ濁濁シ眼底暗黒ナリシモ漸次吸收セリ

是レ等ハ水晶體ニ恐クハ破裂ヲ有セサリシ者ナラム即チ甲ハ一部ニ停止性濁濁ヲ貽シ乙ハ一旦廣ク濁濁セルモ再ヒ吸收シテ僅ニ一部ノ濁濁ヲ貽セルノミ
砲彈破片創ニ因リ水晶體變位ヲ起シタル例ハ

歩兵大木峰吉 右上眼瞼及内骨部ニ破片創ヲ受ケ角膜一汎ニ吹霧狀濁濁ヲ呈シ鼻側角膜及蒙膜ニ裂創アリ水晶體全ク濁濁シテ牛ハ鼻側ニ轉セリ硝子體亦甚シク濁濁シ視力明暗ヲ辨スルノミ

歩兵野田仁三郎 左眼ニ砲彈破片擦過創ヲ受ケ上眼瞼中央部ヨリ内骨ニ向ヒ線狀缺損セリ角膜鼻側下縁ヨリ蒙膜ニ互リ裂創アリテ葡萄膜脫出セリ加之水晶體亦此ノ部ニ脫出嵌置セリ硝子體亦脫出ス

四 介達彈創ニ因ル水晶體損傷

介達彈ハ亦或ハ眼球ヲ破リ或ハ異物トナリテ進入シ或ハ打撲作用ヲ營ミテ白内障ヲ生スヘシ、而シテ比較的多キハ石片創ナリ即チ銃丸落下ニヨリテ石片反跳シ來ルモノナリ之ニ由リテ或ハ眼球ヲ破リ或ハ(コントユー)ジョオンヲ來ス

歩兵前田孫作 小銃彈ニヨリテ石片反跳シテ右眼ヲ傷ケ角膜鼻側下方ニ於テ蒙膜ト共ニ破裂シ虹彩斷裂シテ脫出セリ瞳孔不正橢圓形ヲ呈シ甚シキ前房内出血アリ水晶體全部濁濁ス

歩兵野中佐吉 同シク石片反跳ニヨリテ右眼ヲ打撲セラレ上眼瞼外骨部ニ皮下溢血及表皮缺損アリ虹彩鼻側瞳孔領括約筋斷離シ水晶體ニ瘵著ス、白内障ヲ生ス

上記二例ハ野戰ニ於テ負傷シタルモノナレトモ旅順要塞戰ニ於テ介達彈ヲ受ケ白内障ヲ生シタルモノ一層多シ或ハ石片ニ因リ或ハ土砂ニ因リ(又稀ニハ煉瓦片ニ因リ)異物竄入ニ因ル白内障ヲ生ス

五 爆傷ニ因ル水晶體損傷

爆傷ノ大部分ハ旅順要塞戰ニ於ケル爆裂彈創ニシテ爲ニ外傷性白内障ヲ起シ其ノ輕キモノハ合併症少キカ爲メ白内障ニ向テ適應ノ療法ヲ施スコトニ由リ視力ノ大部ヲ保存シ得タルモノアリ

歩兵岡本龜三郎 旅順松樹山ニ於テ右眼ニ爆裂彈創ヲ受ケ角膜下縁ニ近ク幅針頭大ノ異物竄入孔ヲ生シ之ニ應シテ虹彩ノ一部缺損シテ後癒著ヲ貽シ水晶體全部濁濁セリ十箇月後白内障摘出術ヲ行ヒ其ノ成績凸レンズ「十三D」及凸圓柱鏡「〇・七D」(軸縱)ニテ八分ノ六ノ視力ヲ得タリ

之ニ反シテ合併症大ナルトキハ其ノ爲ニ失明スルヲ免レス

歩兵清宮宗十郎 旅順松樹山ニ於テ爆裂彈創ヲ受ケ左角膜鼻側ニ長サ〇・五仙迷ノ裂創ヲ生シ角膜淵蔓性潤濁、虹彩脱出、前房内出血ヲ生シ水晶體上方ヨリ潤濁シ内壓減少シ他眼ニ交感性眼炎ノ徴ヲ起シ眼球ヲ摘出セリ

故ニ爆傷ニ因ル白内障ノ多分ハ異物竄入傷ナリ然レトモ又爆傷ニ因ル劇甚ノ空氣壓迫ノ爲メ眼球ニ「コントユージオン」ヲ起シ爲ニ白内障ヲ來ス場合無キニ非ス

歩兵田川永次郎 森林ニ於テ伏妻ノ際砲彈落下シ顔面ニ第二度ノ火傷ヲ被リ左角膜一汎ニ潤濁シ瞳孔散大ノ儘後癒著シ水晶體皮質少シク潤濁セリ

又空氣壓迫ト共ニ異物竄入ノ合併スルコトアリ

異物竄入ハ前面角膜ヨリスルコト多キモ又鞏膜ヨリ入ルコトナキニ非ス

歩兵松島徳次郎 顔面ニ爆裂彈創ヲ受ケ角膜額側縁ニ近キ鞏膜ニ粟粒大ノ穿孔ヲ生シ水晶體ノ一部及硝子體潤濁ス

六 馬蹄傷ニ因ル水晶體損傷

戰傷ニ非サルモ馬蹄傷ニ因ル水晶體損傷ハ戰時經驗シタルモノニシテ多少ノ興味ナキニ非ス故ニ爰ニ附加ス

主計監片山中行 泥路ヨリ乘馬ノ前脚牽出ノ際落馬シ左眼ニ馬蹄傷ヲ受ケ、眼瞼ニ創傷ナキモ皮下溢血アリ前房内出血シ虹彩上方斷裂セリ、チン氏帶額側上方ニ於テ斷裂シ水晶體震盪シ且周邊部潤濁シ帶黃白色絹糸様ノ光澤アリ硝子體ニモ輕キ潤濁アリ

即チ打撲ニ因ルチン氏帶一部破裂ナリ

砲兵中谷爲次郎 乘馬疾走中人力車ト衝突シテ落馬シ右眼外眥部ニ馬蹄傷ヲ受ケ創部ハ索狀ノ痕痕ヲ留シテ治シ骨ニ異常ナシ負傷後右眼視力漸次不頁トナリ全部白内障ニ陥リ前房稍淺狹トナリ視力明暗ヲ辨スルノミトナリ光線投影ノ認識ハ善長ナリ

是レ恐クハ Kontusionskatarakt ニシテ水晶體ノ破裂セルモノナラム

水晶體損傷一般ノ概説

一 水晶體異物竄入

水晶體戰傷トシテ最モ多キハ異物竄入ナリ東京豫備病院澁谷分院ニテ處置セル總水晶體戰傷患者六十三名ニ就テ概ネ其ノ四十%ヲ占ム是レ一ニハ該院眼科患者ノ過半ハ旅順要塞戰ノ負傷者ナル故ニシテ水晶體ノ損傷ハ一般ニ此ノ要塞戰ニ多ク異物竄入ハ亦要塞戰ニ多キモノナルヘシ故ニ戰傷トシテ水晶體異物竄入ハ要塞戰ニ多キ野戰ニ少キモノナリトス其ノ受傷ノ機會ハ或ハ爆裂彈ノ破裂ニ因リ或ハ砲彈破片ノ飛來ニ因リ或ハ砲彈落下ニ際シテ土砂ノ飛散ニ因リ或ハ火藥粉或ハ金屬片或ハ土砂或ハ介達諸物片ニ因リテ或ハ角膜ヲ破リテ直ニ水晶體ニ入り或ハ經路ニテ虹彩ヲ穿通シ而シテ又或ハ水晶體ニ止マリ或ハ尙ホ之ヲ穿通シテ硝子體乃至網膜ニ達スヘシ然ルニ一般水晶體ノ形態上ノ關係ニヨリ大ナル異物ノ體内ニ殘留スルハ稀ナリ即チ體内ニ在ルモノハ多クハ小ナル物體ニシテ其ノ他ハ硝子體內ニ進入スヘシ其ノ症狀トシテ白内障ハ常ニ來ルモノナレトモ時トシテ全潤濁ニ至ラスシテ停止スルコトアリ

例令水晶體內通過經路及異物存在部ノ附近ニノミ瀾濁ヲ存シ永ク停止性ナルコトアリ或ハ暫ク停止ノ後チ再ヒ進行スルコトアリ又時トシテ瀾濁再ヒ吸收シ一定度迄消散スルコトアリ
異物竄入ニ因リテ初メ水晶體後皮質白內障ヲ生スルコトアリ抑モ此ノ白內障ハ色素性網膜炎或ハ種々ノ脈絡膜炎ニ來リ所謂 Complicata ト稱セラルルモノナレトモ外傷ニモ來ルコトハ已ニ諸家ノ論述アリ例令異物ノ水晶體ヲ通過シテ硝子體ニ入ル際ニモ已ニ初ヨリ此ノ白內障ヲ生シ即チ固有ナル放線狀若ハ「ロゼツタ」狀ノ瀾濁ヲ後皮質ニ生シ又創管ノ周圍ヨリモ瀾濁ヲ發生シ漸次全白內障ニ陥ルモノアリ

合併症トシテハ虹彩ノ損傷硝子體ノ瀾濁及出血ヲ來シ角膜或ハ鞏膜竝ニ葡萄膜ノ損傷甚シク且感毒 Infizieren スルトキハ重症ノ虹彩毛樣體炎ヲ生シ失明スルノミナラス他眼ニ交感症ノ危險アリ

水晶體ノ異物ハ永ク瀾濁中ニ包埋セラルルコトアルモ摘出ニヨリテ排除スルコトヲ得

二「コントユージオン」ニ因ル水晶體損傷

鈍體打撲ニ因リ或ハ遠達性ニ來ル白內障所謂介達性外傷性白內障 Cataracta traumatica indirecta. モ亦屢、戰傷トシテ來ルコトアリ即チ貫通銃創ニアリテ觸打ニ因リ或ハ眼臉擦過銃創ニ因リ或ハ介達彈ニ因リ或ハ爆傷ニ因ル而シテ眼球外膜ヲ破リタルモノハ其ノ果シテ「コントユージオン」ニ因ルヤ否ヤノ區別困難ナルヲ以テ爰ニハ之ヲ除キ外膜ノ損傷ナキ者ニ就テ述ヘムトス
此ノ者ハ一、水晶體ノ破裂アルモノト二、破裂ナキモノトノ二種ニ區別スヘシ、甲ハ恐クハ眼球變形ニ伴フ水晶體内容ノ變形ニ因リ或ハ前房水隅角部ニ近ク虹彩ト共ニチン氏帶ヲ壓衝スルニ因ル

チン氏帶ノ一部斷裂ト共ニ來ル水晶體ノ破裂ニシテ「Schirmer」乙ハ恐クハ或ハ「マツサー」作用ニヨリ「Förster」或ハ囊上皮ノ變性ノ爲メ房水ノ進入ニヨリ同時ニ水晶體榮養液出入狀態ノ變狀ニヨリ「Schirmer」或ハ水晶體纖維ノ移動ニヨル「Schlösser u. Fuchs」モノナラム

斜照法ニ依リテ前囊ノ破裂ハ僅ニ之ヲ見ルコトヲ得ルモ後囊ハ望ナシ故ニ此ノ場合ニ在リテハ破裂ノ有無ハ臨牀上ノ價値大ナラス而シテ共ニ其ノ經過ハ甚タ不定ニシテ一般ニ「コントユージオン」ノ強劇ノ度ニ關シ輕キモノハ僅ニ數日ニシテ吸收消散シ或ハ或ル程度迄進行シテ停止シ又再ヒ恢復スルモノアリ

歩兵廣瀨八右衛門 左内背ノ下方〇七仙迷ヨリ入り右額部後下方ニ出ツル貫通銃創ヲ受ケ右眼
腫脹アリ水晶體瞳孔領鼻側下縁ニ光輝アル小點狀瀾濁數箇ヲ生シ其ノ他極メテ微細ナル瀾濁一汎ニ蔓延セリ視神經ニモ損傷アリ視力手動ヨリ 20/200 迄上リ視野一汎ニ狹窄セリ

歩兵近藤結作 右眼部ニ砲彈破片打撲ヲ受ケ結膜下及前房出血アリ角膜ニ縱走線狀瀾濁ヲ生シ水晶體一汎ニ輕度ノ瀾濁ヲ呈セシモ吸收シ前面囊ニ僅微ノ瀾濁ヲ貽セリ硝子體一汎ニ瀾濁シ漸次吸收ス、視力
明暗ヨリ 20/300 ニ至ル

歩兵細貝七之助 介達彈ニ因ル左眼球打撲ヲ受ケ結膜下出血アリ水晶體ノ中央ニ二箇ノ點狀白色瀾濁ヲ生シテ横ハリ兩者互ニ線狀瀾濁ヲ以テ連レリ視力 20/30 迄復ス

Kontusionskatarakt ニテ恰モ異物竄入ニ於ケルカ如キ後皮質白內障ヲ生スルコトアリ恐クハ後囊ノ破裂ニ因ルモノナラムカ

合併症トシテ虹彩斷裂、硝子體出血、角膜一時ノ瀾濁性瀾濁ノ如キハ屢見ル所ノ者ナリ

局部的ノ停止性白內障ニ手術ヲ加フル時期ニ就テハ往々熟慮ヲ要スルモノアリ

三 チン氏帶破裂及水晶體變位

チン氏帶破裂及水晶體變位ハ Packard ニ據ルトキハ一、チン氏帶延長(近視ヲ起ス)二、水晶體變位ヲ缺クチン氏帶局部破裂(亂視ヲ起ス)三、チン氏帶局部破裂ト共ニ皿狀窩内ニテ水晶體變位即チ不全脱臼散瞳セシムルトキ水晶體縁ノ變位及固有セル反射ヲ見ル四、眼外膜ニ裂創ナキ水晶體脱臼一、前房内全脱臼二、前房内不全脱臼三、硝子體內脱臼四、遊走水晶體ノ四ニ別ツ五、鞏膜及角膜ノ裂創ニ伴フ水晶體脱臼ノ五ヲ區別スヘシ

戰傷ニ因ル水晶體變位ハ尙ホ眼外膜ニ裂創アルモノト無キモノトニ大別スルヲ得ヘク甲ハ其ノ創況一般ニ著大ニシテ脱臼セル水晶體ハ或ハ眼球内ニ於テ前房ニ墜チ或ハ硝子體ニ沈ミ又或ハ裂創ヲ通リテ結膜下ニ入り或ハ眼裂外ニ進出ス乙ハ純粹ノ「コントユートジオン」ニ來リ之ニ伴フ他ノ合併症例令虹彩斷裂硝子體出血網膜剝離等ヲ兼ス
眼外膜ニ裂創ナキ水晶體脱臼ノ一例ヲ掲ク

步兵西原權之助 左下眼瞼中央ニ擦過銃創ヲ受ケ水晶體硝子體內ニ脱臼シ虹彩震盪アリ硝子體出血網膜剝離ヲ兼テ失明ス

脱臼ハ砲彈破片介達彈等ニ因ルモノ多シ銃創爆傷モ亦無キニ非ス
解剖的ニ水晶體ノ甚シキ變位ヲ見ルモノアリ其ノ中ニハ外傷時直ニ變位セルモノト又經過中炎症ノ結果瘢痕收縮等ニヨリ變位セルモノアルヘシ

二等軍醫岡恒一郎報告ニ係ル水晶體露出ノ一奇症ヲ左ニ抄出ス

砲兵一等卒栗山壽之吉 明治三十七年十一月二十八日旅順ニテ對敵三百迷ノ所ニ於テ左眉部及左下顎部ニ砲彈破片創ヲ受ケ左眉部ニ於テ鷄卵大、創縁不齊棘花狀ノ挫滅創アリ深サ骨ニ達シ眼瞼ハ高度ニ浮腫シ開瞼不能ナリ十二月十六日小倉豫備病院ニ入ル當時眉部ノ創ハ長サ四仙、遠幅三仙、深サ骨ニ達シ上眼窩縁ノ一部骨折ス肉芽佳瓦ナレトモ創底ニ骨片ヲ見ル上眼瞼下垂症アリ開瞼不能ニシテ眼球結膜ハ堤狀ニ浮腫シ角膜ノ鼻側上方鞏膜ニ於テ其ノ縁ヲ距ルコト五密迷ノ部ニ於テ定型性破裂アリ長サ一仙、遠幅ニシテ結膜モ共ニ離開シ葡萄膜嵌入ス瞳孔不正形ヲ呈シ虹彩滲出物アリ瞳孔内光線ヲ通セス視力明暗ヲ辨セス毛様神經痛甚シ爾後眉部ノ創面ハ醜形ヲ貽シテ治シ眼球ハ縮小シ角膜軟化崩壞シ僅ニ上方一部ヲ止ムルノミ然ルニ奇ナルハ水晶體漸次前方ニ逸出シ玲瓏タル生理的狀態ヲ移持シ初メ上方赤道部ヨリ漸次現出シ來リ遂ニ全體ノ四分ノ三ヲ曝露シ且約十度前方ニ傾斜シ僅ニ四分ノ一ヲ以テ萎縮眼球ノ中ニ保持セラレ常ニ動搖シ易ク危險ノ狀名狀スヘカラス其ノ狀恰モ月ノ出ニ似タリ試ミニ之ヲ前後左右ニ動搖スルニ何等ノ抵抗ヲ感セス後チ四五日ニシテ水晶體ノ後極ト萎縮眼球トノ間ニ一ノ索狀小瘻著チ生シ稍位置ノ確實ナルヲ得タリ茲ニ注目スヘキハ水晶體力榮養ニ障礙ヲ受ケスシテ永ク保存セルコトニテ水晶體榮養ノ残り四分ノ一ナル赤道部ヨリ行ハレタルモノナルヘシ

四 白內障ニ伴フ綠內障

外傷性白內障ニ在リテハ屢、虹彩ニ刺戟性炎症ヲ起シ後癒著ヲ生シ若シ輪狀癒著ヲ來スニ至レハ爰ニ續發性綠內障ヲ發起スルニ至ルヘシ然レトモ又此ノ如キ廣キ癒著ヲ生スルニ至ラスシテ已ニ綠內障ヲ發スルモノアリ是レ一ニハ水晶體容積ノ増大ニヨリテ虹彩前進シ房角ノ狹隘トナルト一ニハ漏出セル水晶體片ノ化學的刺戟ニヨリテ眼球前部ニ充血スルノ結果ナラムト云フ今爰ニ綠內障ヲ起シタル一例ヲ舉ケム

看護人野野養吉(三十三年) 明治三十八年四月十二日精神病者看護中手拳ヲ以テ右眼ヲ打撲セラレ眼ノ疼痛ヲ覺エシモ緩解セルヲ以テ服務中八月十四日視力減退ヲ以テ受診シ外傷性白內障ノ下ニ同月二十七日兵站病院ニ入院當時右視力眼前半迷ニ於テ手動ヲ辨シ右側偏頭痛アリ虹彩ハ顯微鏡下方ニ於テ一部後癒著チナシ水晶體ハ其ノ周圍ニ於テ六箇ノ線狀濁濁アリ九月二十四日澁谷分院ニ入ル當時前房淺ク眼珠結膜下靜脈僅ニ怒張シ瞳孔散大シテ反應ナク瞳孔顯微鏡下緣ニ小後癒著アリ陳舊ノ虹彩炎ヲ證明ス水晶體前面ニY字形ノ線狀濁濁アリ内壓著ク亢進シ乳頭橫斷圓形ニテ褪色シ下緣ヨリ鼻側緣ニ沿ヒ「ゴームス」アリ血管ハ乳頭緣ニ於テ著ク屈曲ス屈折狀態ハ近視性ニシテ約五Dヲ示スモ眼鏡ニ應セズ視力手動チ一尺ニテ辨ス

該例ノ如キハ白內障ハ寧ろ停止性ナルニ著明ノ慢性綠內障ヲ發セルモノナリ

五 外傷ニ基因スル合併性白內障

網膜脈絡膜等ノ外傷性變化ノ後チ水晶體ノ營養障礙ヲ來シ合併性白內障ヲ生スルコトアリ其一例ヲ舉クレハ

砲兵大尉小川重壽 右眉毛外端ノ稍下部ヨリ入ル盲管砲丸子創ヲ受ケ留丸ハハイモル氏洞内ニ在リ(×放射線所見)右眼網膜下半部ハ出血性剝離ヲ呈シ出血吸收後白色光輝アル纖維膜ニ變ス、乳頭漸次褪色シ黃斑部附近ニ色素沈著シ視力ハ中心ニテ眼前二尺指數ヲ辨シ視野ハ顯微鏡ニ島嶼狀ニ僅ニ明所ヲ存ス、其ノ後約一箇年ヲ經テ白內障ヲ生シ視力明暗ヲ辨スルノミトナル、而シテ眼珠前部ニハ毫モ變化無シ

外傷性成形性虹彩毛樣體炎ニ因リテ白內障ヲ續發スルハ勿論ニシテ特記スヘキモノ無シ

第十章 全眼球損傷及變位 Verletzungen und Verlagerungen des ganzen Augapfels.

第一 全眼球損傷

此ノ部ニ集録セルモノハ比較的廣ク眼球ヲ毀傷シ其ノ内容ヲ漏ラシ忽チ失明ヲ惹起シタルモノニシテ單ニ角膜若ハ鞏膜ノ裂創ト云フヨリモ其ノ損傷ノ程度過大ナルモノナリ然レトモ勿論單ニ鞏膜裂創ト雖其ノ程度廣ケレハ此ノ部ニ屬スヘキモノナキニアラス
全國ニ於ケル此ノ種ノ損傷ヲ綜合スルニ二百六十二名アリ内十名ハ一時ニ兩眼ヲ破壊シタルモノナリ
今之ヲ損傷別トナスニ左ノ如シ

區分	銃創	砲創	傷	石片創	不明物打撲	計
實數	一六九	七〇	一一〇	二	一	二六二
%	六四・七	二六・八	七七・七	〇・八	〇・四	一〇〇・〇

銃創及砲創ヲ尙ホ細別スレハ左ノ如シ

區分	銃創		砲創		不明物打撲	計
	貫通	擦過	盲管	砲丸子		
實數	一三三	七	二九	二七	二	一六六
%	五〇・九	二・七	一一・一	一〇・三	〇・八	一〇〇・〇

故ニ全部ノ約半數ハ貫通銃創ニ因ルモノナルヲ知ルヘシ

砲九子及砲彈破片創ヲ尙ホ細別スルトキハ左ノ如シ

砲九子創、貫通一〇、擦過三、盲管一三、反跳一、計二七

砲彈破片創、直達創三九、貫通創四、計四三

銃創砲創ヲ併セ貫通非貫通ノ區別ヲナスニ左ノ如シ

貫通	擦過		盲管		非貫通砲彈破片創計
	銃創砲九子創計	銃創砲九子創計	銃創砲九子創計	銃創砲九子創計	
一三三	一〇	四	七	一〇	三九
一四七	七	三	二九	一三	二三八
二八四	一七	一三	四二	二四	

即チ貫通創ハ百四十七ニシテ之ヲ全數二百六十二ニ比スルニ五六三%ニ相當ス
本損傷全數二百六十二名ヲ野戰ト要塞戰トニ區分スルニ左ノ如シ

區分	野戰		要塞戰		計
	%實數	%實數	%實數	%實數	
銃創	一三七	三三二	一八九	一六九	一〇〇〇
砲創	八一	二二二	三一四	七〇	一〇〇〇
爆傷	四八	一五〇	八五〇	二〇	一〇〇〇
石片創	三	一	五〇〇	二	一〇〇〇
不明物打撲	一	一	一	一	一〇〇〇
計	一九〇	七二五	二七五	二六二	一〇〇〇〇

即チ一般ニ野戰ニ多キヲ知ルヘシ殊ニ銃創ニ在リテハ野戰ニ於ケルモノ大部ヲ占ム然ルニ爆傷ノ爲ニ生シタルモノハ反對ニ要塞戰ニ於ケルモノ大部ヲ占メタリ
銃創及砲創ヲ尙ホ細別スレハ左ノ如シ

區分	野戰		要塞戰		計
	%實數	%實數	%實數	%實數	
銃創	一〇七	二〇七	二六	一三三	一三三
砲創	四	二六	三	二九	二九
爆傷	二五	二二	二七	四三	四三
石片創	三	一	一七	二〇	二〇
不明物打撲	一	一	一	一	二
計	一九〇	七二	七二	二六二	二六二

即チ銃創ハ之ヲ區分シテモ別ニ差ヲ見ス然ルニ砲彈破片創ハ要塞戰ニ多ク殆ト野戰ト相匹敵スルヲ見ルヘシ

次ニ左右ノ別ヲ比較スルニ右眼ノ方稍超過ス即チ左ノ如シ

區分	左眼		右眼		計
	%實數	%實數	%實數	%實數	
銃創	一一二	四六二	一三一	五〇〇	一〇〇〇
砲創	二六	二九	二二	二七	四九
爆傷	二二	二二	二二	二二	四四
石片創	一	一	一	一	二
不明物打撲	一	一	一	一	二
計	二六二	一〇〇〇	二六二	一〇〇〇	一〇〇〇

之ヲ野戰ト要塞戰トニ區分スルニ左ノ如シ

區分	野戰		要塞戰		計
	%實數	%實數	%實數	%實數	
銃創	一三七	三三二	一八九	一六九	一〇〇〇
砲創	八一	二二二	三一四	七〇	一〇〇〇
爆傷	四八	一五〇	八五〇	二〇	一〇〇〇
石片創	三	一	五〇〇	二	一〇〇〇
不明物打撲	一	一	一	一	一〇〇〇
計	一九〇	七二五	二七五	二六二	一〇〇〇〇

計	% 要塞戰數	% 野戰數
四六八	三二	四九・五
四四・四	一一一	三七
一一一	五一・四	三・七
	一〇	一〇〇・〇
	二六二	七二

即チ之ヲ前表ニ比較スルニ野戰ト要塞戰トニ於テ其ノ割合ニ殆ト差ナキヲ知ルヘシ
今之ヲ損傷別トスルトキハ左ノ如シ

區分	左眼		右眼		兩眼		計
	%銃創	數創	%砲創	數創	%砲創	數創	
%銃創	七〇	四一・四	九一	五三・九	八	四・七	一〇〇・〇
數創	三八	五四・三	三一	四四・三	一	一・四	七〇
%砲創	一一	五五・〇	八	四〇・〇	一	五・〇	二〇
數傷	二	一一	一	八	一	一	二〇
石片創							
不明物打撲							
計	一一一	一三二	一〇	一三二			二六二

即チ銃創ニ在リテハ殊ニ右眼ノ方超過セルモ砲創ハ之ニ反シテ左眼ノ方超過セリ爆傷亦之ニ同シ

銃創及砲創ヲ尙ホ細別スレハ左ノ如シ

區分	左眼		右眼		兩眼		計
	%貫通數	%擦過數	%貫通數	%擦過數	%貫通數	%擦過數	
%貫通數	五三	三九九	七四	五五六	六	四五	一〇〇・〇
%擦過數	三	四二・九	四	五七・一	一	一	一〇〇・〇
%盲管數	一四	四八・三	一三	四四・八	二	六・九	一〇〇・〇
%砲丸數	一九	七〇・四	八	二九・六	一	一	一〇〇・〇
%砲彈破片數	一九	四四・二	二三	五三・五	一	二・三	一〇〇・〇
%爆傷數	一一	五五・〇	八	四〇・〇	一	五・〇	一〇〇・〇
石片創							
不明物打撲							
計	一一一	一三二	一〇	一三二			二六二

前表ニ據リテ見ルニ銃創中盲管銃創ハ反テ左眼ノ方超過シ砲創中砲彈破片創ハ右眼ノ方反テ超過スルヲ見ルヘシ
砲丸子及砲彈破片創ヲ尙ホ細別スルトキハ左ノ如シ

區分	左眼		右眼		兩眼		計
	貫通數	擦過數	貫通數	擦過數	貫通數	擦過數	
貫通數	九	一	八	一	一	一	三
擦過數	一	八	一	一	一	一	三
盲管數	一	一	一	一	一	一	三
砲丸子	一	一	一	一	一	一	三
砲彈破片創	一	一	一	一	一	一	三
直達創貫通創	一	一	一	一	一	一	三
合計	三	三	三	三	三	三	九

銃創砲創ヲ併セ貫通非貫通ノ區別ヲナスニ左ノ如シ

計	右眼		左眼	
	眼	眼	眼	眼
一〇	一	一	三	二
一三	一	五	一	一
二七	一	八	三	九
三九	一	二〇	四	三
四三	一	二二	四	三
七〇	一	三二	七	一

計	右眼		左眼	
	眼	眼	眼	眼
一三三	六	七四	五三	九
一〇	一	一	一	一
四	一	三	一	一
一四七	六	七八	六三	三
七	一	四	三	一
三	一	二	一	一
一〇	一	六	四	一
二九	二	一三	一四	一
一三	一	五	八	一
四二	二	一八	二二	一
三九	一	二〇	一八	一
二三八	九	一一二	一〇七	一

即チ一般ニ盲管創ハ左眼ニ多キヲ知ルヘシ

一 貫通銃創ニ因ル全眼球損傷

全眼球損傷ノ半部ハ貫通銃創ニ起因スルモノナリ而シテ其ノ中右眼ニ受傷セル者左眼ニ比シテ多ク百三十三名中右眼七十四左眼五十三名ナリ貫通銃創ニヨリ同時ニ兩眼ヲ挫滅セルモノ六名アリ

貫通銃創ニ因ル眼球挫滅ノ射入口或ハ射道身體内通過ノ途ニテ眼球ヲ傷クルモノ何レカ多キヤヲ比較スルニ射入口ニ於ケルモノト射道ニ於ケルモノト同數ニシテ射出口ニ於ケル損傷ハ最

モ少シ

貫通銃創ニヨル全眼球損傷百三十三名中射入口ノ區別明瞭ナラサルモノヲ除キ他ニ兩眼ヲ傷ケタルモノ六名ヲ加ヘ差引百三十三箇ノ眼球中射入口損傷五十六射道損傷五十八射出口損傷十九ナリ尙ホ之ヲ左右別トスルトキハ左ノ如シ

區分	射入口損傷		射道損傷		射出口損傷		計
	右眼	左眼	右眼	左眼	右眼	左眼	
合計	五六	三〇	五八	三一	一九	一三	一三三

即チ一般ニ右眼ノ方超過セリ

眼球挫滅ヲ起シタル症例ニ就テ其ノ右方ヨリ左方ニ向ヒタルモノト、左方ヨリ右方ニ向ヒタルモノトヲ相比較スルニ乙ノ方遙ニ超越セリ即チ左方ニ向ヒタルモノ二十七ナルニ右方ニ向ヒタルモノ四十一ナリ又左下方ニ向ヒタルモノハ十三、左上方ニ向ヒタルモノ三ニ對シテ右下方ニ向ヒタルモノ二十五右上方ニ向ヒタルモノ五ナリ總計左方ニ向ヒタルモノ(左上方及左下方ヲ併セ)四十三ニ對シテ右方ニ向ヒタルモノ(同斷七十一ヲ示ス凡ソ射撃時ノ姿勢ニ於テ左方ヨリ右方ニ向テ貫通銃創ヲ受クルコト多カルヘキハ理ノ賭易キトコロナレトモ又反對ノ方向ニ往クモノ少キニ非サルハ注意スヘキ點ナラム

1 眼ヨリ射入セル貫通銃創

眼球ニ射入口ヲ有スルモノ其ノ射入後ノ經路方向ハ何レニ多キヤヲ調査スルニ右眼ヨリ入りテ右方ニ赴クモノ十六例ト左眼ヨリ入りテ左方ニ赴クモノ十例ヲ最モ多キモノトス左右共ニ鼻側ニ赴クモノ少キハ恐クハ實際少キニ非スシテ致命傷ヲ生スル爲メ生者ニ少キナラムカ又上方ニ赴クモノヨリモ下方ニ赴クモノノ方多シ終リニ左眼ニ射入スルモノハ右眼ヨリモ多ク三十二對スル三十六ヲ示ス是レ一般ニ右眼ノ方超過スル事實ニ反セリ但シ方向ハ左方ヨリ右方ニ向フモノ多シ

ヨリ射入シテ顛顚側ニ向ヒ射出セル症例左ノ如シ

歩兵長谷川清左衛門 顔面貫通銃創ヲ受ケ射入口ハ左上眼瞼中央部、射出口ハ同顛骨弓ノ上部ニアリ左眼球挫滅破壊シ上眼瞼ニ楔狀癍痕ヲ貽ス

歩兵金木義直 顔面貫通銃創ヲ受ケ射入口ハ左上眼瞼眉毛ノ下縁ニアリ長サ一仙迷ノ癍痕ヲ貽シ深ク眼窩内ノ組織ト癒著ス、射出口ハ同側大耳輪根部ノ前方〇五仙迷ニアリ耳殼上部ヲ擦過ス左眼球挫滅シ僅ニ鞏膜ノ一部ヲ殘スノミ其ノ底面ニ脈絡膜ヲ露出ス

歩兵野口清一郎 顔面貫通銃創ヲ受ケ射入口ハ左眼内眥、射出口ハ同耳前ニアリ左眼球挫滅シ同日眼球ヲ摘出ス

歩兵青山杉六 顔面貫通銃創ヲ受ケ射入口ハ左内眥ノ直上部、射出口ハ同外眥ト耳トノ中間ニ在リ左眼球破壊ス

歩兵平賀亮平 顔面貫通銃創ヲ受ケ射入口ハ左下眼瞼、射出口ハ顛骨弓部ニアリ左眼球破壊シ癍痕著

ヲ貽ス

歩兵今井傳吉 顔面貫通銃創ヲ受ケ射入口ハ左眼、球、射出口ハ同耳輪前ニテ之ヲ擦過セリ左眼球潰滅シ十六日後之ヲ摘出ス、二十一日後右眼ニ乳頭炎ヲ續發ス

歩兵武元佐眞吾 顔面貫通銃創ヲ受ケ射入口ハ左上眼瞼、射出口ハ同外聽道口部ニアリ左眼球破壊シ勢ニ陷ル

歩兵中野松藏 顔面貫通銃創ヲ受ケ射入口ハ左外眥部、射出口ハ同耳前ニアリ左眼球破壊ス

歩兵松浦兵吉 顔面貫通銃創ヲ受ケ射入口ハ左内眥上部一仙迷、射出口ハ同側耳輪ノ後方ニアリ左眼球破壊シ内容脱出ス

歩兵高羽室市 顔面貫通銃創ヲ受ケ射入口ハ左下眼瞼、射出口ハ同側耳輪ノ前上方ニアリ鞏膜下方ニ於テ破裂シ水晶體及硝子體脱出ス

歩兵田村松吉 顔面貫通銃創ヲ受ケ射入口ハ右外眥、射出口ハ同側耳根後方ニ指横徑ノ部ニアリ右眼球破壊萎縮シテ眼窩内ニ陷没ス

歩兵板倉龍十 顔面貫通銃創ヲ受ケ射入口ハ右上眼瞼中央ヨリ外眥ニ互リ裂創狀ヲ呈ス、射出口ハ同側顛顚部ニアリ射道眼窩ヲ通過シ眼球挫滅シ眼窩内容缺損ス

馬卒辻谷芳松 顔面貫通銃創ヲ受ケ射入口ハ右外眥部、射出口ハ其ノ後方十仙迷ニアリ右眼球破壊内容脱出ス

歩兵入江東之 顔面貫通銃創ヲ受ケ射入口ハ右上眼瞼内眥部、射出口ハ耳前一仙迷ニアリ右眼球挫滅シ著ク陷凹ス

歩兵中村市左衛門 顔面貫通銃創ヲ受ケ射入口ハ右外眥部ニアリ骨壁ヲ破碎シ顛顛側ニ走り耳後ニ出ツ右眼球潰滅シ外眥部瘻痕ノ爲メ義眼挿入困難ナリ同側顔面神経麻痺ス

歩兵古川伊右衛門 顔面貫通銃創ヲ受ケ射入口ハ右上眼瞼中央、射出口ハ同側耳輪ノ前方一仙迷ニアリ右眼球挫滅シ僅ニ其ノ一部ヲ殘留スルノミ

歩兵森岡伊三吉 顔面貫通銃創ヲ受ケ射入口ハ右下眼瞼、射出口ハ同側顛顛部ニアリ右眼球挫滅萎縮シ結膜ト癒著ス

歩兵柴部友平 顔面貫通銃創ヲ受ケ射入口ハ右上眼瞼内眥部、射出口ハ同側顛顛骨弓ノ中央ニアリ右眼球破壊ス

歩兵福井徳松 顔面貫通銃創ヲ受ケ射入口ハ右眼球、射出口ハ同側顛顛部ニアリ右眼球挫滅ス

歩兵池上久吉 顔面貫通銃創ヲ受ケ射入口ハ右眼、射出口ハ同側顛顛部ニアリ右眼球挫滅ス

歩兵湯口長太郎 顔面貫通銃創ヲ受ケ射入口ハ右上眼瞼内眥上部ニアリ眼窩ヲ穿通シ同側顛顛骨乳嘴突起ノ後部ニ射出ス右眼球破壊シ摘出ス

歩兵五頭芳藏 顔面貫通銃創ヲ受ケ射入口ハ右外眥部、射出口ハ同側下顛關節部ニアリ右眼球破壊シ勞ニ陷ル

歩兵岡五平 顔面貫通銃創ヲ受ケ射入口ハ右下眼瞼、射出口ハ同側耳前下顛關節部ニアリ右眼球破壊シ勞ニ陷リ下瞼外反シ外眥部骨ニ癒著シ成形手術ヲ行フ

歩兵武岡壽美吉 顔面貫通銃創ヲ受ケ射入口ハ右内眥ノ上部ニシテ上眼瞼皮膚ヲ擦過シ眼球ヲ破壊ス、射出口ハ同側耳輪ノ前方二仙迷ニアリ左眼ニ刺戟症アリ十九日後眼球摘出

眼ヨリ射入シテ鼻側ニ向ヒ反對側ニ射出セル症例左ノ如シ

歩兵大森吉三郎 顔面貫通銃創ヲ受ケ射入口ハ左上眼瞼ニアリ同眼窩内壁ヲ破リ右下眼瞼、顛顛部、顛顛側ニ互リ射出ス兩眼球共ニ破壊ス

歩兵井上竹一 顔面貫通銃創ヲ受ケ射入口ハ左眼、射出口ハ右乳嘴突起ノ直前稍下方ニアリ左眼内容漏出シ勞ニ陷ル

歩兵竹原源藏 顔面貫通銃創ヲ受ケ射入口ハ左眼部、射出口ハ右顛顛骨顛顛骨弓前三分ノ一部ノ下方二・五仙迷ニアリ左眼球前部缺損シ眼球癒著シ勞ニ陷ル四箇月後眼球ヲ摘出ス

砲兵太田留重 顔面貫通銃創ヲ受ケ射入口ハ左眼、射出口ハ右耳部ニアリ縦ニ弓形ヲ呈ス左眼球破壊ス三十三日後眼球摘出

歩兵手塚富太郎 顔面貫通銃創ヲ受ケ射入口ハ左上眼瞼ノ中央、射出口ハ右外眥ノ後方三仙迷ニアリ左眼球破壊シ右眼ニ交感性神経症アリ

歩兵阿佐繁藏 顔面貫通銃創ヲ受ケ射入口ハ内眥部、射出口ハ右顛顛骨體後縁ノ中央ニアリ右眼球破壊ス

步兵ノツセルチーナン、ハツダリーフ 顔面貫通銃創ヲ受ケ射入口ハ右上眼瞼下三分ノ一中部、射出口ハ左耳後乳嘴突起ノ下部ニアリ右眼球破壊ス

步兵岩下親志 顔面貫通銃創ヲ受ケ射入口ハ右眼球、射出口ハ左耳ノ直前ニアリ右眼球破壊ス

步兵室田與吉 顔面貫通銃創ヲ受ケ右角膜中央ヨリ射入シ、左額骨乳嘴突起ノ下部ニ射出ス右眼球挫滅ス三十日後左眼視力減シ交感性眼炎(虹彩炎)ヲ發起ス百九十日後眼球摘出、摘出後ノ症狀佳良

眼ヨリ射入シテ右下方ニ向ヒ射出セル症例左ノ如シ

步兵西村勝吉 顔面貫通銃創ヲ受ケ射入口ハ左上眼瞼、射出口ハ右下顎隅ニアリ左眼球破壊ス

徒歩砲兵柴田吉松 顔面貫通銃創ヲ受ケ左眼ヨリ射入シ、右鼻翼ヲ貫通シテ射出ス左眼角膜全ク崩壊シ全眼球炎トナル右眼ニ交感性眼炎ヲ起シ受傷後二週日左眼摘出其ノ後右眼佳良トナリ摘出後百〇五日ニシテ視力20/20ニ復ス

步兵大塚佐市 顔面貫通銃創ヲ受ケ射入口ハ左眼内眥部、射出口ハ右下眼瞼ノ下部ニアリ小指頭大ナリ、右眼球挫滅シ三十一日後之ヲ摘出ス

步兵佐々木万之助 顔面貫通銃創ヲ受ケ左眼ヨリ射入シ右耳下ニ射出ス左眼球挫滅シ勢ニ陥ル

步兵加藤仁太郎 顔面貫通銃創ヲ受ケ射入口ハ右下眼瞼鼻側ニアリ徑〇・五仙迷、射出口ハ同側口角ノ額側ニアリ長サ二・五仙迷ニシテ星芒狀ノ瘰癧ヲ胎ス右眼球破壊シ眼内膜ノ大部脱出ス、四日後眼球摘出
步兵生方岩松 顔面貫通銃創ヲ受ケ射入口ハ右眼球結膜ノ額側下方ニアリ長サ一仙迷幅〇・六仙迷紡錘形ヲ呈ス、射出口ハ同側耳垂ノ前方一仙迷ニアリ徑〇・六仙迷不正圓形ヲ呈ス右眼球ノ額側下方破壊シ内容脱出ス當日眼球摘出

步兵田中宇左衛門 顔面貫通銃創ヲ受ケ直ニ右眼球ニ射入シ同側外眥道後下部ニ射出ス人事不省ニ陥リ醒覺後ニ多言喋々頭痛甚シク常ニ號泣セリ耳後創ヨリ排膿アリ右眼角膜下半部破壊シ上半部ハ潤濁シ眼球縮小ス第十七日眼球ヲ摘出シ第二十四日昏睡状態ニ陥リ斃ル(頭蓋底骨折ニ膈膜炎ヲ繼發セルモノナリ)

步兵福本宗治郎 顔面貫通銃創ヲ受ケ射入口ハ右眼、射出口ハ同側胸鎖乳嚢筋ノ後縁ニアリ右眼球破壊シ勢ニ陥ル四箇月後眼球摘出、球ハ甚シク萎縮シテ小塊トナリ前後ニ壓平シ周圍ハ強ク結締織ニ圍擁セラレ摘出ニ甚々困難セリ

眼ヨリ射入シテ左下方ニ射出セル症例左ノ如シ

步兵阿部莊左衛門 顔面貫通銃創ヲ受ケ射入口ハ左下眼瞼、射出口ハ同額骨部ニテ外眥ヲ距ル四仙迷ニアリ左眼球破壊ス

步兵今野長之助 顔面貫通銃創ヲ受ケ射入口ハ左眼、射出口ハ同側乳嘴突起ノ後方ニアリ左眼球破壊シ眼高ヨリ排膿アリ

步兵高橋定助 顔面貫通銃創ヲ受ケ射入口ハ左上眼瞼、射出口ハ同側乳嘴突起ニアリ眼瞼創ハ十日後大豆大ノ硬結ヲ胎シテ治セリ左眼球挫滅ス

步兵小泉金次郎 顔面貫通銃創ヲ受ケ射入口ハ右眼部鼻側鼻骨ノ下端、射出口ハ左鼻翼ノ下端ニアリ其ノ他右前額ニ半管狀創、左下顎隅ニ盲管創アリ右眼球挫滅シ角膜潤濁シテ皸裂外ニ突出シ全眼球炎ニ陥

ル十四日後眼球摘出

歩兵赤坂石 顔面貫通銃創ヲ受ケ射入口ハ右眼部、射出口ハ左頸部ニアリ、右眼瞼縁一部缺損シ角膜大二破壞シ葡萄膜脱出ス

眼ヨリ射入シテ上方ニ向ヒ射出セル症例左ノ如シ

歩兵少尉茨木松次郎 顔面頭部貫通銃創ヲ受ケ射入口ハ左下眼瞼中央、射出口ハ同側顛頂骨結節ノ稍鼻側ニアリ左眼球乏失ス右視野同心性ニ三十度圍ニ狹窄ス

歩兵藤村榮一郎 顔面頭部貫通銃創ヲ受ケ射入口ハ右上眼窩縁ニアリテ骨壁ニヨリテ彈丸破壞シ下眼瞼内ニ硬皮ヲ殘留ス、射出口ハ顛頂部ニアリ右上眼瞼ヨリ下眼窩ニ互リテ裂創ヲ生シ眼球破壞萎縮ス

歩兵山本與太郎 顔面貫通銃創ヲ受ケ射入口ハ右内眥ノ直上、射出口ハ同側眉毛ノ中央ニアリ射道約五仙迷ヲ算ス右眼球挫滅シ勞ニ陥ル

眼ヨリ射入シテ下方ニ射出セル症例左ノ如シ

輸卒木谷音次郎 顔面貫通銃創ヲ受ケ射入口ハ右眼ニアリテ眼窩内ニ入り下壁ヲ通シテ右頰中央部ニ射出ス右眼角膜大破壞ヲ生ス

眼ヨリ射入シテ後下方ニ射出セル症例左ノ如シ

歩兵今野熊吉 顔面貫通銃創ヲ受ケ射入口ハ左眉毛部ニアリ示指頭大橢圓形ヲ呈シ、射出口ハ左肩胛下部ニアリ左眼内容脱出シ勞ニ陥ル

歩兵石塚長吉 顔面貫通銃創ヲ受ケ射入口ハ右上眼瞼ノ中央、射出口ハ第六頸椎部ニアリ右眼球破壞ス

歩兵岸野萬助 顔面貫通銃創ヲ受ケ右眼ヨリ入り左頂部ニ射出ス右毛様部鞏膜破裂シ勞ニ陥ル

2 眼ヨリ射出セル貫通銃創

貫通銃創ニシテ眼ニ射出セルモノ右眼ニ十三例、左眼ニ六例アリ其ノ射入方向ヲ調査スルニ左方ヨリ來リテ眼ニ射出セル者多ク(左眼四例、右眼五例)之ニ反シテ右方ヨリ來リテ眼ニ射出セル者ハ少シ(左眼一例、右眼三例)然レトモ又右側ヨリ來リテ右眼ニ射出セル者アルヲ知ルヘシ(前記三例)又反對側(或ハ鼻側)ヨリ眼ニ射出セルモノハ左眼ニ少ク比較的右眼ニ多シ、一般ニ眼ヨリ射出スルコトハ之ニ射入スルモノヨリ少ク約其ノ半數ナリ

歩兵渡邊彦三郎 顔面貫通銃創ヲ受ケ射入口ハ左耳翼上部、射出口ハ左上眼瞼ノ上眼窩縁部ニアリ左眼球破壞シ勞ニ陥リ驗球瘻著ヲ貽ス

工兵森島三郎 顔面貫通銃創ヲ受ケ射入口ハ左外眥ノ後方五仙迷、射出口ハ左眼ニアリ上眼瞼數箇ニ分裂シ下眼瞼鼻側半部缺損ス左眼球全ク挫滅シ前頭骨額骨突起粉碎ス

歩兵藤丸文吉 顔面貫通銃創ヲ受ケ射入口ハ左外眥ノ後方ニアリテ眼球ヲ射通シ内眥ニ出テ餘勢ハ鼻背ヲ擦過ス左角膜破壞シ驗球瘻著ヲ貽ス右眼眼瞼疲勞、飛蚊症アリ三箇月後左眼摘出

歩兵岡部春吉 顔面貫通銃創ヲ受ケ射入口ハ左耳前、射出口ハ左眼内眥ニアリ左眼球破壞ス

歩兵若林吉五郎 顔面貫通銃創ヲ受ケ射入口ハ右耳輪ノ前方、射出口ハ右下眼瞼ニアリ、鳩卵大ノ創面ヲ呈ス、右眼球ハ全ク挫滅シテ其ノ痕ヲ止メス、下眼瞼ハ顔面側大半缺損シ、外瞼症ヲ胎ス、上眼瞼モ亦一部缺損シ、外眥ニ近ク、瞼縁癒著ス、眼窩外壁骨傷シ、陷凹ス

歩兵山下長吉 顔面貫通銃創ヲ受ケ射入口ハ右眼外眥ノ後方五仙迷、射出口ハ右眼ニアリ、眼球前部角膜鞏膜共ニ著ク破壊挫滅シ、内容ヲ漏出ス、十日後、眼球内容除去術ヲ行フ

歩兵赤松定吉 顔面貫通銃創ヲ受ケ右耳部ヨリ入り、右眼部ニ出テ、眼球破壊ス

反對側(或ハ鼻側)ヨリ入りテ眼ニ射出セル症例ハ左ノ如シ

柴藤萬次郎 顔面貫通銃創ヲ受ケ射入口ハ右額部、射出口ハ左眼球ニアリ、角膜大裂創ヲ生シ、水晶體脫出ス

歩兵入倉竹三郎 顔面貫通銃創ヲ受ケ射入口ハ鼻根ノ中央部、射出口ハ右上眼瞼ニアリ、右眼球破壊シ、六日後、眼内容除去術ヲ行フ

歩兵北川幸太郎 顔面貫通銃創ヲ受ケ射入口ハ左眉毛外端ノ下部、射出口ハ右眼球角膜ノ額側ニアリ、腦症アリ、兩眼球挫滅シ、勢ヲ胎ス

歩兵小暮孫次郎 顔面貫通銃創ヲ受ケ射入口ハ左下顎關節部、射出口ハ右眼ニアリ、右眼球挫滅シ、左眼底脈絡膜ノ色調ニ變化アリ(出血後ノ變化?)

射入後左上方或ハ右上方ニ走リテ眼球ニ射出セル症例左ノ如シ

歩兵古谷政市 顔面貫通銃創ヲ受ケ射入口ハ右額骨體、射出口ハ同眼部ニアリ、右眼球挫滅シ、下眼瞼及鼻翼缺損ス

歩兵英丑太郎 顔面貫通銃創、策砲彈創ヲ受ケ射入口ハ左額骨體ニアリ、夫ヨリ左眼球ヲ通シテ、内眥ニ出テ、創口一ハ下眼窩壁ヲ破リ、ハイモル氏洞ニ通シ、一ハ鼻腔ニ通ス、左眼破壊シテ、内容脱出シ、上方瞼球癒著、下眼瞼外瞼症ヲ起シ、成形手術後、義眼ヲ挿入ス

歩兵山崎重五郎 顔面貫通銃創ヲ受ケ射入口ハ左下顎骨體ノ前面、射出口ハ右眉毛根部ニアリ、上眼窩縁ヲ破壊ス、右眼球破裂シ、一箇月後、眼内容除去術ヲ行フ

射入後左下方或ハ右下方ニ走リテ眼球ヨリ射出セル症例左ノ如シ

歩兵仲里朝悅 顔面貫通銃創ヲ受ケ射入口ハ右額部、耳殼前方ニ仙迷、射出口ハ右外眥部下眼窩縁ニアリ、骨ヲ挫碎ス、右眼球破壊ス

歩兵飛鳥井留吉 顔面貫通銃創ヲ受ケ射入口ハ左眉毛ノ内端ニアリ、徑約一仙迷、不正形ヲ呈ス、射出口ハ右上眼瞼中央ヨリ、稍鼻側ニ偏シ、眼瞼ノ一部ヲ缺損シ、外眥ヲ擦過ス、右眼球前部ヲ失ヒ、挫滅シ、上眼瞼額側ノ外眥竝ニ瞼球癒著症ヲ胎ス

歩兵安井彌太郎 顔面貫通銃創ヲ受ケ射入口ハ前頭ニテ、右眉弓鼻端ノ上ニ仙迷、射出口ハ右眼部ニアリ、(射入口化粧ス)右眼球破壊シ、角膜一汎ニ潤澤シ、勢ニ陷ル、一箇月後、眼球摘出癒著甚シク、視神經斷斷シ、瘰癧中ニ埋没セリ)

3 射道ニテ眼球ヲ侵襲セル貫通銃創

貫通銃創ニシテ左眼球ヲ射道ニテ傷ケタルモノ二十四例、右眼球ヲ傷ケタルノ二十八例、兩眼球ヲ傷ケタルモノ三例アリ、今其ノ射入方向ヲ調査スルニ左方ヨリ射入シ、眼球ヲ傷ケ、右方ニ向フ者九、右方ヨリ左方ニ向フ者十ニシテ、殆ト相匹敵スレトモ、斜ノ方向ニアリテハ、右眼ヲ右下方ニ侵襲セルモノ最モ多ク(十例)、左眼ヲ右下方ニ侵襲セルモノト及同シク、左眼ヲ左下方ニ侵襲セルモノ之ニ次キ(各五例)、右眼ヲ左下方ニ侵襲セルモノハ少シ(二例)、其ノ他斜メ上方ニ侵襲セルモノハ甚タ少ク(右眼ヲ右上方及左上方ニ侵襲セルモノ各二例、左眼ヲ右上方ニ侵襲セルモノ一例)之ニ反シテ、眼球ヲ下方ニ侵襲セル者ハ稍多ク、右眼六例、左眼三例ナリ。

顳額側ヨリ入りテ同側ノ眼球ヲ射通セル症例ハ左ノ如シ、但シ中ニハ一眼ヲ射通シ、尙ホ進ミテ他眼ヨリ射出セルモノアリ。

歩兵奥田藤吾 顔面貫通銃創ヲ受ケ射入口ハ左耳前、射出口ハ同側鼻翼ヨリ、顳部ニアリテ破裂狀ヲ呈ス、左眼球破壊ス。

歩兵新田松太郎 顔面貫通銃創ヲ受ケ射入口ハ左外眥上部、射出口ハ同内眥上部ニアリ、左眼球破壊ス。

歩兵北川幸太郎(既出) 左眉毛外端ノ下部ヨリ入り、左眼ヲ破壊シ、右眼ニ射出ス。

歩兵鍛冶歌松 顔面貫通銃創ヲ受ケ射入口ハ右外眥後方二・五仙迷ニアリ、右眼球ヲ射通シテ眉間部ニ出シ、右眼球破壊ス。

歩兵花村和七 顔面貫通銃創ヲ受ケ射入口ハ右眼瞼ノ顳額側、射出口ハ左下眼瞼ノ下一・五仙迷ニアリ、右眼球前牛部悉ク挫滅ス。

鼻側(或ハ反對側)ヨリ入りテ眼球ヲ射通セル症例ハ左ノ如シ、但シ一眼ヲ破壊シテ入り、他眼ヲ射通スルモノアリ。

歩兵特務曹長伊東義三郎 顔面貫通銃創ヲ受ケ射入口ハ鼻根ノ右方ニテ長サ二仙迷ヲ算シ、射出口ハ左外聽道ノ前側ニアリ、左眼球挫滅ス。

歩兵井上松次 顔面貫通銃創ヲ受ケ射入口ハ左眉毛ノ内下緣、射出口ハ同側耳前ニアリ、左眼球破壊シ、硝子體漏出シ、角膜全ク潤濁ス、三十二日後、眼内容除去術ヲ行フ。

歩兵宮脇徹次郎 顔面貫通銃創ヲ受ケ射入口ハ右眉毛ノ内端、射出口ハ左額骨弓ノ上部ニアリ、左眼球缺損シテ僅ニ具ノ痕跡ヲ殘スノミ。

歩兵三浦久太郎 顔面貫通銃創ヲ受ケ射入口ハ左上眼窩内緣、射出口ハ同側額骨弓ノ中央ニアリ、左眼球破壊シ、二十六日後、眼球摘出。

歩兵大友米藏 顔面貫通銃創ヲ受ケ射入口ハ鼻根兩眼ノ中央ニアリ、テ小指頭大、正圓形ヲ呈シ、射出口ハ左耳前ニアリ、示指頭大、正圓形ヲ呈ス、左眼球破壊シ、内容大ニ脱出シ、勢ニ陷ル。

歩兵宮川留吉 顔面貫通銃創ヲ受ケ射入口ハ鼻根部ニアリ、徑〇七仙迷星芒狀ヲ呈シ、射出口ハ左大耳輪前ノ顳額部ニアリ、屈曲セル三又狀ヲ呈シ、長サ二・五仙迷ヲ算ス、左眼球強ク破裂シテ、瞼裂外ニ突出ス、七日後、眼球摘出。

歩兵松林福松 顔面貫通銃創ヲ受ケ射入口ハ眉間ノ直下鼻根ニアリ、射出口ハ右眉毛外端ノ後方四仙迷ニアリ、右眼球破壊ス。

歩兵北浦清一郎 顔面貫通銃創ヲ受ケ射入口ハ鼻梁部ニアリ右眼球ヲ經テ右耳前部ニ射出ス右眼球挫滅ス

歩兵大森吉三郎(既出) 左上眼瞼ヨリ入り左眼ヲ破壊シ夫ヨリ右眼球ヲ射通破壊シ顙額部ニ射出ス

左上方ヨリ右下方ニ眼球ヲ射通セル症例ハ左ノ如シ

歩兵手塚菊市 顔面貫通銃創ヲ受ケ射入口ハ左眉毛ノ中央ヨリ稍外側、射出口ハ右耳垂ノ前方一仙迷ニアリ左角膜上縁ヨリ鞏膜ニ互リ強ク破裂シ内容脱出ス四十六日後眼球摘出

歩兵水島作次郎 顔面貫通銃創ヲ受ケ射入口ハ左眉毛ノ外端ニアリ夫ヨリ右下方ニ向ヒ眼球ヲ破壊シ下眼窩壁ヲ破リ鼻腔ヲ經テ右頰額骨下部ニ射出ス左眼球挫滅ス負傷後十五日右眼視力五分ノ一ニ減シ水晶體後極ニ圓板狀潤濁アリ

歩兵西島隆實 顔面貫通銃創ヲ受ケ射入口ハ左顙額部額骨弓前上方ニ仙迷、射出口ハ左鼻唇溝(鼻翼根部)ニアリ射道左眼球前部ヲ擦過ス二十二日後眼球ヲ摘出ス、摘出眼球ハ顙額部後上方ヨリ鼻側下方ニ向テ擦過創ヲ見ル右眼ニ交感性眼炎アリ摘出後増悪ス、初メ前部ノ炎症ハ漸次恢復シ遂ニ後部ノ炎症ヲ貽セルモ視力障礙ヲ貽シタルコト強カラズ

歩兵手島悦次郎 顔面貫通銃創ヲ受ケ射入口ハ左顙額部ノ髮際部ニアリ左眼ヲ破リ右眼角ヲ距ル三仙迷ノ所ヨリ射出ス左角膜破壊シ虹彩水晶體脱位シ殘部ノ角膜ハ強ク潤濁ス鞏膜鼻側ニ於テ破裂シ硝子體脱出ス

歩兵石橋市之助 顔面貫通銃創ヲ受ケ射入口ハ左眼窩上外縁ノ左上方ニアリ夫ヨリ眼窩内ヲ通シ鼻腔ニ入り右鼻翼ニ射出ス左眼球破壊シ勞ニ陥ル二十一日後眼球摘出

歩兵太刀川與四郎 顔面貫通銃創ヲ受ケ射入口ハ前額正中線ニテ前額結節間、射出口ハ右下眼瞼ノ下方ニ仙迷ニアリ右眼球破壊ス

イロン、タマセンスキ 顔面貫通銃創ヲ受ケ射入口ハ前額中央部、射出口ハ右頰部ノ中央ニアリ右眼球破壊ス

イリヤ、グリゴリエフ 顔面貫通銃創ヲ受ケ射入口ハ眉間中央ノ稍右側ニアリ眼窩ヲ經テ右耳ノ前方ニ仙迷ニ射出ス右眼球破壊シ角膜潤濁ス

歩兵塗木仁太郎 顔面貫通銃創ヲ受ケ射入口ハ殆ト眉間ノ中央、射出口ハ右耳前ト頰骨トノ中間ニアリ右眼球破壊シ硝子體水晶體共ニ脱出ス

歩兵内堀酒造四郎 顔面貫通銃創ヲ受ケ射入口ハ右眉弓ノ内端(丁字形裂創狀)、射出口ハ同側下顎枝ノ中央ニアリ右眼球破壊萎縮ス

歩兵田中才吉 顔面貫通銃創ヲ受ケ射入口ハ右眉中央ノ上部、射出口ハ同側耳輪ノ直下部ニアリ右眼球破壊ス、左視力20/30(網膜震盪症?)

歩兵上山彌吉 顔面貫通銃創ヲ受ケ射入口ハ右眉毛内端ノ上方ニ仙迷、射出口ハ同側耳前部三仙迷ノ部ニアリ右眼球半部破壊消失ス三十四日後眼球摘出

歩兵田口岩松 顔面貫通銃創ヲ受ケ射入口ハ右眉毛ノ中央、射出口ハ同側耳殼ノ下方ニアリ眼球破壊シ射入口ト共ニ排膿アリ

歩兵佐々木伊勢松 顔面貫通銃創ヲ受ケ射入口ハ前額正中線ノ右方約一仙迷、射出口ハ右耳前ニアリ右

眼球破壊シ内容脱出ス二十四日後眼内容除去術ヲ行フ

歩兵磯村嘉輔 顔面貫通銃創ヲ受ケ射入口ハ眉間ニアリ斜ニ右下方ニ走り右外眥ノ外下方ニ射出ス右眼球破壊ス

右上方ヨリ左下方ニ眼球ヲ射通セル症例ハ左ノ如シ

歩兵野村由之助 顔面貫通銃創ヲ受ケ射入口ハ前額正中ヨリ右へ二仙迷ノ髮際部、射出口ハ左額部ニアリ左眼球破壊ス

歩兵中島清市郎 顔面貫通銃創ヲ受ケ射入口ハ眉間、射出口ハ左耳垂ノ下一仙迷ナル頸側ニアリ左眼球破壊ス

歩兵山本源次 顔面貫通銃創ヲ受ケ射入口ハ左上眼瞼ノ鼻側、射出口ハ同側耳輪ノ後下方ニアリ左眼球破壊ス三箇月後眼球摘出

歩兵大西彌一郎 顔面貫通銃創ヲ受ケ射入口ハ前額中央部、射出口ハ左額部ニアリ左眼球破壊シ勞ニ陥リ二箇月午後眼球摘出

歩兵小勝又次郎 顔面貫通銃創ヲ受ケ射入口ハ右眉毛内端ノ上部、射出口ハ左額部ニアリ左眼球破壊シ勞ニ陥ル

砲兵關本末吉 顔面貫通銃創ヲ受ケ射入口ハ右前額部、射出口ハ左耳下ニアリ右眼挫滅シ左眼亦大ニ視力ヲ減シ瞳孔散大ス(眼底所見不明)

左下方ヨリ右上方ニ眼球ヲ射通セル症例ハ左ノ如シ

歩兵高橋六之助 顔面貫通銃創ヲ受ケ射入口ハ左額部ニテ外眥ノ後方約三仙迷、射出口ハ左右眉毛ノ間ニアリ左上眼瞼及眼球全ク挫滅ス

歩兵中重金次郎 顔面貫通銃創ヲ受ケ射入口ハ右内眥下部ニアリ斜ニ右上方ニ向テ眼球ヲ貫キ右額骨弓ノ上方一仙迷ノ部ニ射出ス右眼挫滅シ上眼瞼瓣狀ヲナシテ下垂ス

歩兵横田堅太郎 顔面貫通銃創ヲ受ケ射入口ハ左額部、射出口ハ右眉毛下部ニアリ右眼球破壊シ上下眼瞼縁ニ癒著ス

右下方ヨリ左上方ニ眼球ヲ射通セル症例ハ左ノ如シ

歩兵松本茂 顔面貫通銃創ヲ受ケ射入口ハ右額骨部ニアリ(豌豆大)眼窩部ヲ通過シ前額ノ中央ニ射出ス右眼球挫滅ス三日後眼球ヲ摘出ス

歩兵阿久津國治 顔面貫通銃創ヲ受ケ射入口ハ右耳垂ノ直下下顎關節ノ後部、射出口ハ右上眼瞼ノ上部ニアリ卵圓形ニシテ徑約一仙迷ヲ算ス右眼球破壊シ僅ニ其ノ痕跡ヲ止ム

上方ヨリ下方ニ向ヒ眼球ヲ射通セル症例ハ左ノ如シ

歩兵千葉與太郎 顔面貫通銃創ヲ受ケ射入口ハ左前額髮際部、射出口ハ同側額部ニアリテ左眼球破壊萎縮ス

歩兵中村竹次郎 顔面貫通銃創ヲ受ケ射入口ハ左眉毛上部、射出口ハ同側頸側ニアリ左眼球挫滅シ瞼縁

ニ 瘡著ス

歩兵榎仁三郎 顔面貫通銃創ヲ受ケ射入口ハ左眉毛ノ上部ニアリ咽頭内ニ射出シ口内ヨリ脱出セリ左眼球挫滅シ五日後眼球摘出

歩兵豊崎熊吉 顔面貫通銃創ヲ受ケ射入口ハ右眉毛ノ中央、射出口ハ同側口角ノ右方三仙迷ニアリ縦ニ二五仙迷ノ瘡痕ヲ貽ス右眼顔面側鞏膜破裂シ葡萄膜及内容脱出ス四十三日後眼球摘出之ヲ檢スルニ裂創ハ主トシテ毛様體部ニアリ

歩兵大辻滿藏 頭部顔面貫通銃創ヲ受ケ射入口ハ額頂中央縫合ノ前部、射出口ハ右額骨突起部ニアリ射道ハ右眼窩ヲ通過シ右眼球破壊萎縮ス

工兵山本太郎 顔面貫通銃創ヲ受ケ射入口ハ右眉外端ノ上方(腦質脱出ス)、射出口ハ同額部ニアリ右眼球破壊シテ摘出ニ困難セリ(五日後摘出)粉碎骨折十數箇アリ

歩兵前田辰藏 顔面貫通銃創ヲ受ケ射入口ハ右眉毛ノ中央、射出部ハ同側額下部ニアリ右眼球破壊シ四日後之ヲ摘出ス

歩兵中島周助 顔面貫通銃創ヲ受ケ射入口ハ右眉毛ノ直上部、射出口ハ同側上顎齒槽突起ノ門齒及犬齒部ニアリ裂創狀ヲ呈ス右眼球挫滅シ僅ニ角膜ノ一部ヲ貽スノミ

水平ニ兩眼ヲ射通セル症例左ノ如シ但シ左ヨリ右ニ至ルモノニ、右ヨリ左ニ至ルモノ一ナリ

歩兵太田牛十郎 顔面貫通銃創ヲ受ケ射入口ハ左眉弓ノ末端、射出口ハ右耳前上方ニ仙迷ニアリ左右眼球破壊ス

歩兵羽野與太郎 顔面貫通銃創ヲ受ケ射入口ハ左外眥ノ後方、射出口ハ右外眥ノ後方ニアリ左右眼球破壊ス

歩兵高野秀吉 顔面貫通銃創ヲ受ケ射入口ハ右外眥ノ後方一五仙迷、射出口ハ左眉毛ノ外端ニアリ左右眼球共ニ其ノ前部ヲ失フ

一一 擦過銃創ニ因ル全眼球損傷

擦過銃創ニ因ル眼球破壊ハ比較的稀ナリ殊ニ眼球正面ヲ擦過スルハ稀ニシテ多クハ近部ノ影響ヲ受ク或ハ上眼瞼ノ擦過ニヨリ或ハ下眼瞼ノ擦過ニヨリ或ハ内眥部ノ擦過ニヨリ或ハ額骨體ノ骨粉碎ノ爲ニ來リ又下眼瞼ト共ニ眼球ヲ擦過スルモノアリ

歩兵西村長作 顔面擦過銃創ヲ受ケ射入口左角膜下方鞏膜輪ヨリ下眼瞼結膜顔面側三分ノ一ヲ擦過シ皮膚ニ射出ス射出口部ハ瘡痕ヲ作り外方ニ牽引ス左眼球破壊内容脱出シ勢ニ陥ル

歩兵川西勇造 左眼球擦過銃創ヲ受ケ眼球全ク破壊シ唯角膜ノ一部ヲ見ルノミ

歩兵水上市五郎 顔面擦過銃創ヲ受ケ左上眼瞼ニ長サ四仙迷、幅一仙迷不正形ノ創面ヲ生ス(上方ハ眉毛ニ達ス)左眼球破壊シ陥没ス

歩兵少尉岡本國雄 顔面擦過銃創ヲ受ケ銃丸右側ヨリ來リテ右額骨部ヲ衝キ挫碎セル骨片露出シ下眼瞼ヨリ眼球ヲ挫滅セリ下眼瞼弦月形ニ破裂ス百〇六日後死亡

歩兵高島中一郎 顔面擦過銃創ヲ受ケ右下眼瞼ニ裂創ヲ生ス右眼球挫滅シ勢ニ陥リ六十二日後眼内容

除去術ヲ行フ

歩兵田中彦吉 顔面擦過銃創ヲ受ケ右内眥部ニ小擦過創アリ睫毛糜爛ス右眼球破壊ス

三 盲管銃創ニ因ル全眼球損傷

盲管銃創ニハ或ハ眼部ヲ射入口トシ他ノ方向ニ赴キテ留丸スルモノアリ或ハ眼部ニ其ノ儘留丸スルモノアリ

1 眼ヨリ射入シ他ノ方向ニ赴キテ留丸セル者

其ノ後方ニ向フモノハ危重ノ症狀ヲ來シ概ネ死スル者ナレトモ又或ル時日間生ヲ得加之死ニ至ラサルモノアリ

歩兵西田文太郎 右内眥ヨリ入ル盲管銃創ヲ受ケ射出口ナシ右眼球破壊シ六箇月後死亡ス

歩兵本間權一郎 右眼部ニ盲管銃創ヲ受ケ射入口ハ左下眼瞼中央ニアリ眼球ヲ貫通シテ後方ニ入り留丸ノ所在不明ナリ左眼球破壊ス

眼ヨリ入りテ下方ニ赴キ遠キ場所ニ至リテ留丸セル左ノ例アリ

歩兵特務曹長野口一平 盲管銃創ヲ受ケ丸ハ左眼球ヲ破壊シテ入り下方ニ走リ上顎骨ヲ碎キ頭部ヲ貫キ左胸皮下ヲ廻リ第六胸椎ノ左側ニ於テ皮下ニ留丸ス左眼角膜、虹彩、水晶體全部破壊シ眼内容漏出ス

眼ヨリ入りテ左方ニ赴キ頭部ヲ横通シ皮下ニ留丸セル左ノ如シ

歩兵尾上清一 盲管銃創ヲ受ケ射入口ハ右外眥ニアリ外眼窩壁骨缺損ス三日後頭部左側ヨリ留丸ヲ摘出ス即チ眼球ヲ貫キ眼窩内壁ヲ破リ頭蓋腔内ヲ通リテ他側ニ達セルナリ角膜破裂シ内容脱出ス三日後眼球摘出

眼ヨリ入りテ右方ニ赴キ他眼ヲ破壊シ他側ニ留丸セル例左ノ如シ(水平ニ射通シ兩眼ヲ破壊セル盲管創ノ例)

二等獸醫森清克 顔面盲管銃創ヲ受ケ左下眼瞼ヨリ入り眼球下部ヲ傷ケ射道他眼(右眼)ヲ破壊シ右下顎關節直上ニ留丸ス左角膜鼻側下方ヨリ鞏膜ニ互リテ裂創ヲ生シ内容脱出ス右眼球ハ全ク挫滅シテ其ノ喪ヲ止メス

眼ヨリ入りテ右上方ニ赴キ盲管セル例左ノ如シ

歩兵小島茂 顔面盲管銃創ヲ受ケ射入口ハ右下眼瞼ノ外眥ニ偏シタル部ニアリ同側耳輪ノ上方八仙迷ニ留丸ス右角膜下縁ヨリ鞏膜ニ互リテ大ニ破壊シ虹彩大部脱出ス六十二日後眼内容除去術ヲ行フ

2 眼部ニ射入シ其ノ附近ニ留丸セル者

眼球ヲ通シテ直後ノ眼窩内ニ留丸セル例左ノ如シ

歩兵小原八四郎 盲管銃創ヲ受ケ射入口ハ左上眼瞼中部ニアリ斜ニ上方ニ走リ長サ三五仙迷ノ創面ヲ生ス左眼球挫滅ス三日後眼球摘出、其ノ際銃丸ハ僅ニ變形シテ尖端ヲ上方ニ向クテ存在セリ

眼部ニ留丸セル例左ノ如シ

歩兵福崎清作 盲管銃創ヲ受ケ左外眥部ニ裂創ヲ作り同部ニ留丸ス左眼球破壊

歩兵佐藤伊三郎 盲管銃創ヲ受ケ右内眥部ニ徑〇五仙迷ノ射入口ヲ生シ同部ニ留丸ス右眼球前牛部挫滅シ内容脱出ス

歩兵北島佐市 盲管銃創ヲ受ケ銃丸ハ射入セル儘左眼ニ留丸ス左眼球破壊

歩兵疋田熊平 右眼盲管銃創ヲ受ケ直ニ右眼ヲ衝キ上眼瞼ハ殆ト離斷シ一部ヲ殘スノミ(下眼瞼亦後ヲ瘻痕ノ爲メ外反ス)眼球過半離散シ視神經ノ一部ヲ現ハスノミ

歩兵宮崎吉次 左眼盲管銃創ヲ受ケ下眼瞼ニ長サ三仙迷幅一五仙迷ノ射入口アリ眼球破壊ス百〇九日後眼内容除去術ヲ行フ

歩兵佐藤登佐美 左眼盲管銃創ヲ受ケ射入口ハ左下眼瞼縁下一仙迷ニアリ小豆大三角形ノ彈片ヲ抽出ス眼球破壊ス

歩兵村瀬寅吉 左眉弓部盲管銃創ヲ受ケ眼瞼腫脹一部挫滅シ眼球角膜ノ一部及鞏膜破壊シ水晶體及其ノ他眼内容脱出ス

歩兵鳥飼竹次郎 盲管銃創ヲ受ケ射入口ハ上眼窩縁ノ外側ニシテ眉毛内端ニ留丸ス左眼球破壊シ勢ニ陷ル

3 射入口眼ノ附近ニアリテ骨折ノ爲メ間接ニ眼球ヲ破壊セル者

歩兵村田庄次郎 左眉毛部盲管銃創ヲ受ケ射入口ハ眉毛ノ上際外眥ノ線ニアリ五釐銅貨大ノ創口ニシテ化膿シ腐骨片數多ヲ排出ス左眼球破壊化膿ス

歩兵前田秀太郎 右眉毛部盲管銃創ヲ受ケ拇指頭大橢圓形失肉創アリ右眼球破壊ス四箇月後眼球摘出

4 盲管銃創ニシテ其ノ射道ニ於テ眼球ヲ破壊セル者

歩兵大橋勳一 顔面盲管銃創ヲ受ケ射入口ハ右外眥ノ直下ニアリ留丸ノ位置不明ナリ兩眼球破壊ス由テ其ノ横徑ニ通過セルヲ知ルヘシ

5 盲管銃創ニシテ破片ノ爲ニ眼球ヲ破壊セル者

歩兵高野龜次郎 顔面盲管銃創兼爆裂彈創ヲ受ケ右眼内眥部ニ横徑〇七仙迷長徑一五仙迷ノ紡錘形挫創ヲ生シ創ノ上端ニ變形セル豆大ノ小銃彈包皮ノ破片アリ摘出ス(其ノ他前額等ニ二箇ノ創面アリ爆傷ニヨルモノナラム)右眼球挫滅シ内容脱出ス當日眼球摘出

歩兵少尉明田川卓治 顔面盲管銃創ヲ受ケ銃丸來リテ月ニ中リテ反跳シ變形破碎シテ左上眼瞼中央ヨ

リ外管ニ互ル控創ヲ生ス左眼球破壊シ二十七日後之ヲ摘出ス

四 砲丸子創ニ因ル全眼球損傷

砲丸子創ニ因ル全眼球損傷二十七名中其ノ記載明確ナル者二十六名ニ就テ種々ノ比較的統計調査ヲ爲スニ左ノ如シ

先ツ左右ヲ比較スルニ左眼十八名ニ對スル右眼八名ナリ但シ兩眼ヲ同時ニ傷ケタルモノ無シ

貫通砲丸子創八十名、盲管砲丸子創十二名、擦過砲丸子創ハ三名、反跳砲丸子打撲一名ナリ

其ノ内チ眼部ニ射來シテ其ノ部ニ留止セルモノハ盲管創ノ内七名ト反跳彈打撲一名ニシテ他ニ

眼ヲ擦過セル者二名ヲ加ヘテ之ヲ除キ殘リ十五名ニ就キ其ノ射通方向ヲ調査スルニ左ノ如シ

十五名中射入口ニテ眼ヲ破壊セル者七内左五右二、射道ニテ破壊セル者八内左五右三、ニシテ左眼

十、右眼五ナリ

又十五名ニ就テ砲丸通過ノ方向ヲ調査スルニ右方へ走ル者四内左眼破壊二、右眼破壊二、右下方へ

走レル者四内左眼破壊二、右眼破壊二、左下方へ走レル者四内左眼破壊三、右眼破壊二、左方へ走レル

者二(皆左)、下方へ走レル者一(左)ナリ而シテ左眼ヲ破壊セルモノノ中左下方へ向フ者三貫通、右下方

へ向フ者二貫通、左方へ向フ者二貫通、右方へ向フ者一(盲管)、右眼ヲ破壊セルモノノ中右方へ向フ者二

一ハ貫通一ハ盲管、右下方へ向フ者二(盲管)、左下方へ向フ者一(盲管)ナリ

眼球ニ射入シテ他ニ向ヘル砲丸子創七名、左眼五、右眼二、中左下方へ向フ者三(左眼射入)、右方へ向フ

者二(左眼射入一、右眼射入一)、左方へ向フ者一(左眼射入)、右下方へ向フ者一(右眼射入)ナリ而シテ左眼

ニ入りテ左下方へ向フ者三貫通、左方へ向フ者一(貫通)、右方へ向フ者一(盲管)、右眼ニ入りテ右方へ向

フ者一(盲管)、右下方へ向フ者一(盲管)ナリ

體內射道ニテ眼球ヲ破壊セル砲丸子創八名、左五名、右三名、中右下方へ向フ者三(左二、右二)、右方へ向

フ者二(左一、右二)、左下方へ向フ者一(右)、左方へ向フ者一(左)、下方へ向フ者一(左)ナリ而シテ左眼ヲ射通

シテ右下方へ向フ者二貫通、右方へ向フ者一(貫通)、左方へ向フ者一(貫通)、下方へ向フ者一貫通、右眼ヲ

射通シテ右方へ向フ者一(貫通)、右下方へ向フ者一(盲管)、左下方へ向フ者一(盲管)ナリ

直ニ眼球ニ來リテ留丸セル者七例中六ハ左眼ニシテ一ハ右眼ナリ

擦過砲丸子創三例中一ハ左眼ニシテ二ハ右眼ナリ

反跳砲丸子直打一例ハ左眼ナリ

射入口ニテ眼球ヲ破壊セル例左ノ如シ

歩兵佐藤半平 顔面貫通砲丸子創ヲ受ケ射入口ハ左眼、射出口ハ同側下顎ニアリ左眼球破壊ス右眼毛様痛アリ一箇月後左眼ヲ摘出ス

歩兵柴山榮吉 顔面貫通砲丸子創ヲ受ケ射入口ハ左眼、射出口ハ同側額骨後端ニアリ左眼球ハ眼瞼ト共ニ破壊斷裂ス

歩兵秦活藏 顔面貫通砲丸子創ヲ受ケ左眼瞼及眼球ヨリ射入シ同側耳前ニ射出ス左上眼瞼一部缺損シ眼球前半部破壊シテ内容脱出ス眼窩外壁ノ前部ニ骨折アリテ骨一部缺損ス

砲兵奧利三郎 顔面貫通砲丸子創ヲ受ケ左下眼瞼中央ヨリ入り眼球ヲ經テ同側顫顫骨乳嘴突起ノ下部ニ射出ス左眼球破壊シ下眼瞼痙攣收縮ス十一箇月後眼球摘出

射道ニテ眼球ヲ破壊セル例左ノ如シ

歩兵遠藤定勝 顔面貫通砲丸子創ヲ受ケ射入口ハ左眉毛ノ顫顫側射出口ハ右耳垂ノ前下方ニアリ左眼球破壊シ内容脱出ス右網膜出血性剝離アリ視力²⁰/₂₀₀

イリン、ブリー、ブドキン 顔面貫通砲丸子創ヲ受ケ射入口ハ左頸骨弓射出口ハ右頸骨突起ニアリ左眼球破壊シ内容脱出ス

歩兵大川仁作 顔面貫通砲丸子創ヲ受ケ左眼ノ後上方ヨリ入り左眼球ヲ破壊シ鼻根ノ深部(骨部)ヲ經テ右眼内背下一仙迷ニ射出ス左眼球破壊ス右眼底ニ不正形白色瘰癧アリ視力²⁰/₇₀

歩兵石元善六 顔面貫通砲丸子創ヲ受ケ右眉毛ノ右端ヨリ入り左下顎關節ノ上方一仙迷ニ出テ頸部ニ達ス左眼球破壊ス十八日後眼球摘出術ヲ行フ上眼瞼缺損ス

歩兵大串惟太郎 顔面貫通砲丸子創ヲ受ケ射入口ハ左眉毛部射出口ハ口蓋ニアリ左眼球破壊、内容脱出シ排膿アリ七箇月後眼球摘出

歩兵鈴木源藏 顔面貫通砲丸子創ヲ受ケ射入口ハ鼻根部ニアリテ長サ一・五仙迷Y字形ノ創面ヲ作り右眼瞼及眼球ヲ破壊シ外背ノ下部顫顫骨突起部ニ射出ス射出口ハ長サ一・五仙迷、深サ骨ニ達ス右眼球大ニ破壊シ下眼瞼全部缺損シ外背ニ近キ部ヲ餘スノミ

2 眼球ヲ破壊セル盲管砲丸子創

射道ニテ眼球ヲ破壊セル例左ノ如シ

歩兵濱野兼吉 顔面盲管砲丸子創ヲ受ケ射入口ハ右前額實部ニアリテ長サ二・五仙迷ノ創面ヲ作り同側下顎水平枝ノ中央ニ留丸ス右眼球破壊シ水晶體脱臼シテ瞼裂外ニ脱出ス上下眼瞼甚シク腫脹シ皮下溢血アリ

歩兵松島寧重 顔面盲管砲丸子創ヲ受ケ射入口ハ右眉毛ノ顫顫側中部ニアリ徑〇・八仙迷圓形、左下顎關節下二仙迷ヨリ留丸ヲ摘出ス右眼球大ニ破壊シ恰モ内容除去術後ノ如ク角膜ハ一小部分ヲ止ムルノミ左脈絡網膜破裂アリ

射入口ニテ眼球ヲ破壊シ他ニ赴キテ留丸セル例左ノ如シ

野戰砲兵木内竹治郎 顔面盲管砲丸子創ヲ受ケ左眼ヨリ射入シ右耳後方ニ留丸ス左眼球挫滅シテ縮小シ恰モ眼球摘出後ノ如シ上眼瞼中央ニ射入口ニ相當スル物質缺損アリ後ヲ癒痕ヲ以テ瞼球癒著チナシ上眼瞼内瞼シ睫毛根亦球ニ癒著ス

歩兵少尉月岡新治 顔面盲管砲丸子創ヲ受ケ射入口ハ右上眼瞼ノ下縁ニアリ同側顫顫骨乳嘴突起部ニ留丸ス右眼球挫滅シテ形ヲ止メス

歩兵竹内常藏 顔面盲管砲丸子創ヲ受ケ射入口ハ右上眼瞼ニアリ同側下顎角部ニ留丸ス右眼球破壊ス

眼球ニ射來シテ直ニ之ヲ破壊セル盲管砲丸子創症例左ノ如シ

歩兵磯崎梅太郎 盲管砲丸子創ヲ受ケ左下眼瞼全ク創面トナリ周圍腫脹ス左角膜及下方鞏膜著ク破壊シ硝子體脱出ス

步兵高橋慎吾 盲管砲丸子創ヲ受ケ射入口ハ左上眼瞼ニアリ上眼窩縁ヲ碎キ眼球ヲ破壊シ瞼球癒著ナ
胎ス

步兵立川末吉 盲管砲丸子創ヲ受ケ射入口ハ左眉弓部ニアリ左眼球破壊ス

步兵松本米三郎 盲管砲丸子創ヲ受ケ左眼球ニ射入シ之ヲ破壊ス八日後眼球摘出

步兵井上俊之助 盲管砲丸子創ヲ受ケ右眼部ニ射來シ之ヲ破壊ス二十四日後眼球摘出

步兵藤本教吉 盲管砲丸子創ヲ受ケ左眼ニ射來シ之ヲ挫滅ス腐敗創トナル

步兵長谷川春治 盲管砲丸子創ヲ受ケ左眼瞼裂部ニ射來シ眼球ヲ挫滅ス

3 眼球ヲ破壊セル擦過砲丸子創

砲丸子擦過ハ或ハ眼球直前ニ生シ或ハ附近ニ生シテ介達性ニ眼球ヲ破壊ス

步兵澤田信藏 擦過砲丸子創ヲ受ケ左眼瞼前部ヲ擦過シテ角膜裂創ヲ生シ内容脱出シ勢ニ陥ル

步兵近藤力藏 擦過砲丸子創ヲ受ケ右鼻梁上ニ擦過創アリ右眼球破壊ス

步兵山下彦次郎 擦過砲丸子創ヲ受ケ右外眥部ヨリ斜ニ前頭結節ニ至ル不正三角形ノ挫創アリ右上眼
瞼挫滅シ眼球破壊ス

4 反跳セル砲丸子ノ打撲ニ因ル眼球破壊

步兵橋本惣吉 反跳砲丸子創ヲ受ケ左上下眼瞼縁ニ創面アリ眼球破壊ス二十二日後眼球摘出

五 砲彈破片創ニ因ル全眼球損傷

砲彈破片ニ因ル損傷ハ概シテ殘酷ニシテ甚シキハ眼窩ノ骨壁ヲ破壊シ或ハ頭蓋腔ニ或ハハイモ
ル氏洞ニ通スルモノアリ眼瞼モ共ニ挫滅シ成形手術ヲ要スルモノ多シ又兩眼ヲ同時ニ傷ケタル
一例アリ(鈴木徳次郎)其ノ他破片ノ貫通創四例アリ

左眼ヲ破壊セル砲彈破片創症例左ノ如シ

步兵中村恒太郎 砲彈破片創ヲ受ケ左上眼瞼鼻根部ヨリ外眥ノ上方一仙迷ニ至ル長サ六仙迷幅一仙迷
ノ創面アリ上眼瞼ハ中央部ヨリ殆ト離断セラレタリ左眼球大ニ破壊ス六日後眼球摘出抽出眼ハ角膜上
縁ニ大裂孔アリ内容全ク脱出シ底面ニ凝血ヲ存ス

步兵石井石藏 砲彈破片創ヲ受ケ眉間ヨリ左眼内眥部ニ至ル長サ二仙迷幅〇・五仙迷ノ不正創縁ヲ有ス
ル創傷アリ内眥部ノ軟部著ク挫滅ス左眼球破壊ス三日後眼球摘出

步兵鈴木徳太郎 砲彈破片創ヲ受ケ左上眼瞼顛側半部ニ長サ一・三仙迷ノ創面アリ左眼球破壊ス四十
九日後眼内容除去術ヲ行フ

徒歩砲兵青木清次郎 五、六迷前方ニテ敵彈破裂シ砲彈破片創ヲ受ケ兩眼瞼ヲ傷ケ其ノ他顔面ニ傷アリ

リ左上眼瞼裂傷シ眼窩外縁ニ骨折アリ眼球破壊シ全眼球炎ノ微アリ二十二日後眼球ヲ摘出ス右上眼瞼ニモ裂創アリ

步兵後藤治 砲彈破片創ヲ受ケ左眼下額部ニ互リ廣キ挫創ヲ生シ化膿ニ陥リ遊離骨片二三ト黑色大彈片ヲ排出ス上眼瞼稍遺殘シ下眼瞼全缺ス眼球破壊シ眼瞼ニハ大成形手術ヲ行フ

砲兵中尉淡中久壽喜 砲彈破片創ヲ受ケ左前頭骨下部竝ニ額骨ノ一部ニ骨折アリ左眼球破壊ス

步兵揚野休太郎 砲彈破裂ニヨル破片擦過創ヲ受ケ左前頭ヨリ眼瞼ニ互ル稍大ナル創面アリ左角膜破壊ス

步兵榑經熊七 砲彈破片創ヲ受ケ左鼻骨ヨリ同上眼瞼ニ互リ長サ六仙迷ノ裂創アリ深サ骨ニ達ス左眼球破壊シ八十七日後之ヲ摘出ス

步兵佐藤甚三郎 砲彈破片創ヲ受ケ左眉毛部ニ破壊挫創アリ骨質陷凹ス左眼球破壊シ五十五日後之ヲ摘出ス

步兵森岡松次郎 砲彈破片擦過創ヲ受ケ左上眼瞼ノ遊離緣半ハ缺損ス眼球前部破壊シ五日後之ヲ摘出ス

步兵井岡吉次郎 左外眥部ニ砲彈破片ニヨル挫創ヲ受ケ左眼球破壊シ膜様癒著ヲ生シ成形手術ヲ行フ

步兵徳永直一 砲彈破片創ヲ受ケ右内眥部ヨリ下眼瞼ニ互リ弓狀創アリ右眼球破壊シ勢ニ陥ル下眼瞼ハ外反症ヲ起シ成形手術ヲ行フ

步兵崎田次郎作 眼部砲彈破片創ヲ受ケ左上眼瞼缺損シ下眼窩緣骨折ス左眼球破壊シ勢トナリ眼窩緣ト癒著ス創面化膿シ腐骨排出シ七十六日後眼球ヲ摘出シ眼瞼成形手術ヲ行フ

步兵瀬戸源太郎 眼部砲彈破片創ヲ受ケ左眉弓ノ鼻側端ヨリ外眥部ニ達スル離斷創ヲ生シ爲ニ上眼瞼瓣狀ヲナシテ離斷シ創面ヨリ軟骨片三箇露出ス下眼瞼ハ外眥シテ甚シク腫起セリ眼球前部鞏膜破裂シテ内容脱出シ水晶體ノ一片チン氏帶ニヨリテ懸垂ス結膜ハ外眥部ニ於テ眼窩骨膜ト共ニ剝離シ眼球ノ形ヲ存セス

徒歩砲兵八兒萬太郎 顔面砲彈破片創ヲ受ケ左内眥部ヨリ同側耳前ニ至ル方形ノ一大離斷創ヲ生シ縱徑六仙迷横徑十一仙迷ヲ算シ骨ト共ニ眼球缺損シ底面凹凸不ナリ眼窩ノ上部及外壁ハ骨質缺損シ眉毛ノ内半部殘存ス創ノ鼻側緣ニ沿フテ一瘻孔アリ恐クハ淚鼻管ニシテ鼻腔ニ通シ常ニ膿汁ヲ排出ス其ノ顛顛側ニ小鵝卵大ノ稍隆起シ盛ニ搏動セル部ヲ見ル是レ腦質ニシテ灰白質ト白質トヲ明カニ區別スヘク又多數ノ血管ヲ見ル其ノ中央ニ一ノ瘻孔アリ常ニ腦脊髓液ヲ漏出セリ其ノ下方眼球ノ遺殘部アリ鞏膜ノ一部分ニシテ内面ニ脈絡膜ノ色素ヲ認メ得、創面所々ニ骨壁現ハレ創底ニ粉碎骨片ノ多數ヲ存シ腐爛惡臭ヲ放テリ

步兵桃坂基作 顔面砲彈破片創ヲ受ケ左眼下部ヨリ耳前ニ及フ 5x10mmノ創面アリ底面ニ破碎セル骨質ヲ露出シ下眼瞼半部離斷ス眼球破壊シ十八日後之ヲ摘出ス

步兵鹽澤禎吉 眼部砲彈破片創ヲ受ケ左上眼瞼ノ眉毛ノ接際ニ於テ長サ約三仙迷斜徑ノ裂創ト外眥ニ長サ約二仙迷同シク斜徑ノ裂創アリ左眼球破壊ス

右眼ヲ破壊セル砲彈破片創症例左ノ如シ

步兵平島萬次郎 右眼部砲彈破片創ヲ受ケ眉毛根鼻端ノ直下ヨリ射入シ不正圓形創口アリ徑〇五仙迷

チ算ス(創面治療後眼窩内ノ組織ト癒著シ義眼挿入ヲ妨ク)右眼球砲彈破片ト共ニ飛散シ其ノ痕ヲ止メス
恰モ摘出後ノ如シ

步兵松澤藤太郎 右眼砲彈破片創ヲ受ケ上眼瞼中央ヨリ外眥部ニ互リテ損傷シ眼球挫滅シテ其ノ痕ヲ止メス

野戰砲兵大出長次郎 右眼砲彈破片創ヲ受ケ眉毛顫動端ヨリ外眥附近ニ至ル丁字狀ノ創面ヲ生ジ内ニ二三ノ骨片ヲ見ル(顔面所々ニ黒粉竄入ス)右角膜大部分ヲ失ヒ下方ノ一部ヲ殘スモ漸次消失シ恰モ葡萄腫ノ手術ヲ行ヒタルカ如キ狀ヲナス虹彩モ大部分ヲ失ヒ僅ニ下方ヲ殘スノミ水晶體及硝子體脫出ス

野戰砲兵齋藤武三郎 砲彈破片創ヲ受ケ頭部及顔面ニ數多ノ小創ヲ生ス右眼球挫滅シ僅ニ遺存スル角膜ハ潤濁ス二十五日後眼球摘出

步兵三橋長松三郎 右眼砲彈破片創ヲ受ケ上眼瞼全部挫滅シ眼窩ニ通ス眼球破壞萎縮シ角膜ヲ通シテ黃色ニ網膜ノ剝離ヲ見ル

步兵遠藤藤太郎 右眼砲彈破片創ヲ受ケ上眼瞼顫動側三分ノ一ヲ傷ケ眼球挫滅シテ痕ヲ止メス

步兵出海音吉 榴霰彈頭上ニ爆裂シ砲彈破片創ヲ受ケ右上前壁ヲ失ヒテ空洞ヲ生シハイモル氏洞ヨリ頭蓋底ノ一部ヲ見ル(創面化膿)眼球破壞シ下眼瞼反轉ス眼窩ヨリ鼻腔ニ通シ呼吸ヲ漏シ嗅覺消失ス四日後眼球ヲ摘出シ前額ヨリ成形手術ヲ行フ

步兵田中龜次郎 右顔面砲彈破片創ヲ受ケ右下眼瞼ニ基底ヲ上方ニ向ケタル倒三角形ノ失肉創アリ(化膿)角膜下方破裂シ虹彩大ニ脫出ス眼球勞トナリ十八日後之ヲ摘出シ痙攣性眼瞼外反症ニハ成形手術ヲ行フ

步兵伊庭吉次郎 右眼砲彈破片創ヲ受ケ上下眼瞼甚シク腫脹シ角膜破裂虹彩脫出シ勞トナルX線ニテ檢スルニ眼球内異物ヲ認メス

步兵吉田源藏 眼前三迷ニテ砲彈破裂シ右眼ニ破片創ヲ受ケ上眼瞼ハ穿孔シ下眼瞼ハ破裂ス眼窩壁ノ下眼窩緣及下壁ハ破壊シハイモル氏洞露出ス右眼著ク破壊翌日之ヲ摘出ス其ノ後下下眼瞼ノ鼻側ハ外轉、顫動側ハ内轉シ淚阜ヨリ大ナル「ボリープ」ヲ生ス成形手術後義眼ヲ挿入ス

工兵日桑松太郎 前額部砲彈破片創ヲ受ケ右眉毛内端ノ鼻根部ニ接シ口徑ニ仙迷不正方形ノ射入口アリ創緣挫滅シ創内不潔ニシテ黃銅製ノ圓筒片固ク骨間ニ嵌在ス右眼球破壞シ左角膜モ亦破壞シ虹彩脫出ス第九日金屬及遊離骨片ト共ニ右眼球ヲ摘出シ第四十五日左眼ヲ摘出ス

步兵吉田重二 顔面砲彈破片創ヲ受ケ右外眥部ニ一仙迷長ノ挫創ヲ生シ眼瞼著ク浮腫ス右眼球破壞シ勞ニ陥ル(其ノ他前額部中央ニ長サ二仙迷ノ裂創及左耳前ニ創口アリテ唾痰ヲ貽ス)第五日譚語アリ其ノ頃ヨリ左眼視力漸ク減弱シ第十一日ニ至リテハ漸ク指數ヲ辨スルノミ瞳孔著ク散大シ反應遲鈍トナル視神經乳頭ハ漸次蒼白色トナリ視力亦再ヒ回復シ20/50ニ達ス左眼外斜シ鼻側運動缺損ス(視神經管骨折?)

步兵生田定吉 顔面砲彈破片創ヲ受ケ右外眥ノ顫動側ニ二仙迷ヨリ上眼瞼ヲ過キ内眥ノ直上ニ達スル裂創ヲ生シ右眼球前部破壞シ勞ニ陥ル

步兵内海達次 右眼砲彈破片創ヲ受ケ眼瞼ノ鼻側ニ長サ五仙迷幅四仙迷ノ創面ヲ生シ右眼球破壞ス六日後之ヲ摘出ス

步兵三原甚太郎 右眼砲彈破片創ヲ受ケ上眼窩緣ヨリ鼻側緣ヲ經テ下緣ニ達スル縮斂狀ノ挫創アリテ中ニ骨折アリ右眼球破壞ス

歩兵津郷彌八 顔面砲彈破片創ヲ受ケ右眼角膜及鞏膜破裂アリ葡萄膜及内容液脱出ス勞ニ陥ル

歩兵古杉孝平 右眼砲彈破片創ヲ受ケ上眼瞼瓣狀ニ剝離シ眼球顛側上方ニ於テ破壊ス角膜潤濁シ球内ハ破膜片等ノ異物及凝血ヲ充タセリ強キ眼瞼球蓋著ヲ踏シ眼球摘出時甚シキ困難ヲ生セリ

兩眼ヲ破壊セル砲彈破片創症例左ノ如シ

徒歩砲兵鈴木善次郎 顔面砲彈破片創ヲ受ケ左上下眼瞼ニ創面アリ兩眼眼球共ニ挫滅シ左眼ハ其ノ形ヲ止メス右眼ハ僅ニ鞏膜ノ一部ヲ踏スノミ十六日後右眼ヲ摘出ス左眼ハ眼窩内ニ癒著ヲ生セルヲ以テ剝離手術ヲ行フ

貫通砲彈破片創症例左ノ如シ

野戰砲兵吉田忠吾 顔面砲彈破片創ヲ受ケ右外眥ノ下方一仙迷ヨリ生シ鼻側ニ向ヒ長サ二・五仙迷幅一仙迷ノ線狀ノ射入口アリ皮下ヲ貫キ左鼻翼ノ左方四仙迷ノ部ニ不正形ナル長徑一仙迷ノ射出口ヲ生ス右眼球内眥部ノ鞏膜破壊シ内容脱出シテ恰モ眼内容除去術ヲ行ヒタルカ如シ

歩兵戸塚半右衛門 左顔面貫通砲彈破片創ヲ受ケ射入口ハ左眉毛鼻側端ヨリ左方一仙迷ニアリテ不正形ヲ呈シ徑一仙迷ノ瘻痕ヲ踏ス射出口ハ左耳直前ニシテ(縱ニ一・五仙迷ノ瘻痕ヲ踏ス)夫ヨリ耳垂ヲ掠メテ去リ同部ニ瘻痕ヲ踏ス左眼球挫滅ス當日摘出

野戰砲兵瀨田長太 顔面貫通砲彈破片創ヲ受ケ射入口ノ區別ハ不明ナレトモ一ハ鼻樑中央ニアリテ長サ二仙迷星芒狀ノ瘻痕ヲ踏シ一ハ右顳骨中央部ニアリテ長サ〇・八仙迷同シク星芒狀ノ瘻痕ヲ踏ス右眼球破壊シ下眼瞼鼻側中部缺損スX線ニテ右眼窩顛側上方ニ留丸セルカ如ク見ユ

歩兵大尉石川勝三 顔面貫通砲彈破片創ヲ受ケ右上眼瞼鼻側ヲ挫滅シテ射入シ同側耳垂ノ直上前部ニ射出ス右眼球破壊ス瘻裂ハ癒著ノ爲メ狭小シ成形手術ニヨリテ矯正ス

六 爆傷ニ因ル全眼球損傷

爆傷ニ因ル全眼球損傷ハ多クハ要塞戰ニ來レルモノナリ其ノ甚シキハ眼窩ノ骨壁ヲ破壊シ然ラサルモ眼瞼ヲ破裂シ或ハ挫創ヲ生スルモノ多シ又時トシテ眼瞼等ノ副器ニ著變ナキモノアリ兩眼ヲ破壊セル一例ハ最後ニ記スヘシ
左眼ヲ破壊セル爆傷症例左ノ如シ

歩兵荒井末吉(旅順) 顔面爆裂彈創ヲ受ケ所々ニ多數ノ爆傷痕アリ左眼球破壊ス當日眼内容除去術ヲ行フ

歩兵吉田吉五郎(旅順) 左眼爆裂彈創ヲ受ケ外眥部ニ拇指頭大ノ創面ヲ生シ骨折ヲ兼メ上眼窩緣ノ顛側側骨折シテ内方ニ嵌入シ眼球破壊脱出ス四日後眼球摘出ヲ行フ上下眼瞼ハ外眥部ノ物質缺損ノ爲ニヨル瘻痕ノ爲メ舉上セラレ成形手術ニヨリテ治ス

歩兵上野善次郎(旅順) 左眼爆裂彈創ヲ受ケ角膜下方ヨリ鞏膜ニ互リ大ナル裂創ヲ生シ葡萄膜等内容脱出シ勞ニ陥リ五十日後眼内容除去術ヲ行フ(右眼ニ交感性眼炎ヲ惹起ス)

歩兵強矢信吉(旅順) 左眼爆裂彈創ヲ受ケ外眥部ノ皮膚ニ擦過創アリ左眼球挫滅シ角膜ハ消失シ内容迸出シ球内ニ少許ノ凝血ヲ止ム六日後眼球摘出

全眼球損傷及變位

步兵神山幸之助(野戰) 左眼爆裂彈創ヲ受ケ上眼瞼縁ノ全部及上眼瞼ノ前面ト下眼瞼縁挫滅ス左角膜全部破壊シ内容脱出シ恰モ眼内容除去術ヲ行ヒタルカ如シ

三〇〇

フイヨドル、コレアスキン 左眼爆裂彈創ヲ受ケ眼球大ニ破壊ス

步兵柴田茂三郎(野戰) 左顔面砲彈爆傷ヲ受ケ同側顱顫ヨリ外骨ニ互リテ挫創ヲ生シ左眼球破壊シ勞ニ陷ル

步兵久保木政吉(旅順) 顔面爆裂彈創ヲ受ケ兩眼ノ間ニ横ニ線狀ヲナシテ連系セル挫創アリ左眼球破壊シ勞ニ陷ル

步兵市村長吉 顔面爆傷ヲ受ケ左眼外骨部ニ五釐銅貨大ノ擦過面アリ夫ヨリ鼻側ニ眼球ニ向ヒ下眼窩縁ノ上部ニ達シ眼球ノ一部露出シ破壊ス

步兵渡邊市太郎(旅順) 左眼爆傷ヲ受ケ大ニ破壊ス五十日後眼球摘出時不正形長大ナル鏡片ヲ同時ニ摘出ス

步兵中澤傳之助(旅順) 左眼爆傷ヲ受ケ外骨ノ後方ニ仙迷ニ大豆大ノ創面ヲ生シ破壊セル骨片ヲ見ル眼球破壊ス翌日眼球摘出ヲ行ヒ遊離骨片二箇ヲ同時ニ摘出ス

右眼ヲ破壊セル爆傷症例左ノ如シ

步兵中尉日比重遠(旅順) 顔面爆裂彈創ヲ受ケ右眼外骨部ニ縦ニ紡錘狀ノ創面ヲ生シ上眼窩縁ノ骨折ヲ來ス右眼球破壊シ上方ニ於テ驗球瘻著ヲ生ス十五日後眼球摘出、摘出眼ハ甚シク萎縮シ内容殆ト瘻痕トナレリ又眼窩ノ顱顫側上方ノ骨壁ニ沿ヒ鉄丸ノ被套アリ

步兵川原井武重(旅順) 右顔面爆裂彈創ヲ受ケ無數ノ小創アリ殊ニ耳前ニアルモノハ鳩卵大ノ空洞ヲ作レリ右眼球甚シク破壊シ原形ヲ止メス翌日摘出

步兵友水萬吉(旅順) 顔面爆裂彈創ヲ受ケ無數ノ爆傷アリ右眼球破壊シ當日摘出(眼瞼縁ニモ損傷アリ) 步兵野口義助(旅順) 右眼爆裂彈創ヲ受ケ内骨部ニ長サ三仙迷ノ挫創ト上眼瞼鼻側ニ楔狀ノ缺損アリ右眼球破壊ス

步兵飯田彌太郎(旅順) 左眼爆傷ヲ受ケ上下眼瞼ハ數多ニ斷裂シ眼球挫滅シ殆ト消失シ眼窩内ニ凝血ヲ充タセリ眼窩内ニハ數多ノ索狀瘻痕ヲ作り眼瞼ニ瘻著シ義眼挿入ヲ妨ケタルヲ以テ再三切離シ目的ヲ達セリ

步兵伊藤政吉(旅順) 顔面爆裂彈創ヲ受ケ一時失神セリ右上顎骨前頭突起及淚骨粉碎シ下眼瞼及内骨部ノ皮膚缺損ス右眼球挫滅シ下眼窩壁ニ瘻著シタル儘勞ニ陷リ深ク陥入ス(眼窩底ニモ骨折アリ)五十七日後眼球ヲ摘出ス瘻著甚タシ其ノ他眼瞼外反症ニハ成形手術ヲ行フ

步兵白井寅吉(旅順) 顔面爆傷ヲ受ケ右眼瞼ヲ傷ケ眼球破壊ス

步兵小泉茂右衛門(旅順) 顔面爆傷ヲ受ケ右顔面ニ數多ノ小爆傷アリ右眼破壊シ内容脱出ス

兩眼ヲ破壊セル爆傷症例左ノ如シ

步兵吉益隆三郎(旅順) 眼前一迷中ニ於テ爆裂彈爆發シ兩眼爆傷ヲ受ケ上下眼瞼ト共ニ眼球挫滅シ凝血ヲ充タセリ

七 石片創ニ因ル全眼球損傷

投石戰ニヨリテ來レルモノト介達石片ニヨリテ來レルモノト各一例アリ

歩兵木下金太郎 投石戰ノ際石片來リテ左眼ヲ傷ケ上眼瞼ハ全ク挫滅シ眉毛ノ中央ニ至ル迄大ナル潰瘍トナリ瘻痕ヲ形成セリ左眼球破壊シ著ク縮小シ眼球顯著ヲ胎ス眼球ヲ摘出ス

歩兵釜山榮藏 左眼小銃彈介達石片創ヲ受ケ石片飛ンテ之ヲ傷ク眼球著ク破壊シ當日眼球ヲ石片ト共ニ摘出ス

第二 全眼球變位

此ノ部ニ屬スルモノハ眼球突出症眼球陷内症眼球脱臼及離斷是レナリ

一 外傷性眼球突出症

外傷殊ニ戰傷ニ因リテ來ル眼球突出症ハ主トシテ眼窩内出血ニヨル而シテ其ノ出血ハ眼窩内血管ノ損傷ニ因リ一時的ニ存スルノミナルコト多シ其ノ他銃砲丸ノ竄留ニ因リ又眼窩蜂窩織ノ炎症ニ因リテ來ルコトアリ

眼球突出ニ伴ヒテ眼運動障礙ヲ來シ或ハ側方ニ轉位シ又突出甚シキトキハ兎眼ヲ起シ爲ニ角膜ニ兎眼性潰瘍ヲ生スルコトアリ

歩兵古川勇吉 前進中貫通銃創ヲ受ケ射入口ハ左外眥ノ後方ニ仙達、射出口ハ右外眥ノ後方ニ三仙達ノ部ニアリ即チ眼高顯射創ナリ直ニ人事不省ニ陥リ翌日醒覺ス左右上眼瞼著ク腫脹發赤シ眼裂閉鎖シ結膜堤狀浮腫シ瞳孔散大シテ左眼ハ明暗ヲ辨セス右ニ僅ニ明暗ヲ辨スルノミ左眼ハ右眼ニ比シテ少シク突出ス眼球上轉運動輕キ障礙アリ左眼底一汎ニ出血ヲ以テ被ハレ漸次機化シ右眼底モ亦出血アレトモ漸次吸收シ瘻痕ヲ止ム視力4/60迄回復

歩兵西浦策松 前進中貫通銃創ヲ受ケ射入口ハ前額正中部、射出口ハ左額部額骨弓ノ上部ニアリ左眼瞼藍色ヲ呈シ浮腫ス眼球結膜亦浮腫アリ視力明暗ヲ辨スルノミニ止マリ眼球突出ス一箇月後眼底乳頭ノ鼻側及上方ニ尙ホ大ナル出血瘻アリ

歩兵竹内重馬 明治三十七年八月二十一日旅順ニ於テ盲管銃創ヲ受ケ射入口ハ右額部眉毛端ノ上後方ニアリ九月九日右眼約四密達突出シ眼裂部ニ於テ淺キ地平ノ潰瘍アリ角膜一汎ニ知覺鈍麻シ眼内膜炎症強ク瞳孔滲出物ニテ蔽ハレ視力全ク消失ス眼球摘出術ヲ行フ

右ノ終リノ例ニ於テ生シタル角膜潰瘍ハ一ハ兎眼ノ爲メ又一ハ三叉神經麻痺ニ由リテ來リタル者ナリ

外傷後ニ稀ニ來ル搏動性眼球突出症及間歇性眼球突出症ニ就テハ適當ノ症例ニ接セス眼窩氣腫亦然リ

二 外傷性眼球陷内症

千八百八十一年 Nicken カ始メテ世ノ注意ヲ喚起シタル外傷性眼球陷内症ハ其ノ後數多ノ症例ニヨリ其ノ發生ノ理由ニ就テ種々ノ想像説出テタリ最近グレーフ、ゼー、ミッシュ 眼科全書第二版ニ

於テ Wagemann カ眼外傷篇ニ述ヘタル所ニ據レハ四種ノ動機アリ一、眼窩漏斗(Orbitafraktur)ノ内容變化殊ニ増大ニシテ窩壁ノ骨折後骨片ノ轉位ニ由リ二、眼窩内容ノ減少ニシテ殊ニ脂肪組織ノ減損或ハ骨壁ノ破孔ヲ通シテ副鼻腔ニ逸スルニ由リ或ハ榮養神經三、又神經又ハ交感神經殊ニ毛様神經節ノ障礙ニ由リテ來リ三、眼窩内ニ生シタル癥痕組織ノ牽引ニ由リ四、眼球ノ位置ヲ正常ニ固定スヘキ靨帶裝置ノ破壞ニ由ルト云フ尤モ此ノ四種ノ動機ノ内單獨ニ其ノ一箇ノ動機ニ由ルコト無キニ非サレトモ相合併シテ來ルコト多ク又其ノ何レニ屬スルカ明カナラサルコト多シ蓋シ眼球陷内症即チ眼球位置ノ異常ハ一ノ症候的病名ニ過キサレハナリ

眼球陷内症ノ原因的動力トシテハ鈍體打撲ヲ主トシ馬蹄傷、投擲、衝突、墜落、打擊等ニヨリ眼窩骨縁ニ作用セルコト多ク又時トシテ眼球ニ作用セルコトアリ稀ニハ頭部震盪ニヨリテ生シタルコトアリ銃創ニ就テハ Wagemann ハ單ニ亦射創ニ因リテ眼球陷内症ヲ生スルコトアリト稱シタリシカ其ノ出所未タ明瞭ナラス兎ニ角射創ニ因ル者ハ稀有ト認ムヘシ
此ノ戰役ニ於テ眼球陷内症ノ實驗ハ稀少ニシテ其ノ好箇タル症例ハ僅ニ三箇ニ過キス而シテ其ノ二ハ眼窩顛顛射創ニシテ射道眼球後方ニ在リシ者ナリ是レ多少ノ興味無キニ非ス其ノ動機トシテ癥痕牽縮ヲモ想像シ得レトモ眼窩内壁、篩骨紙板ノ穿孔ハ必存スヘク眼窩内脂肪組織ノ逸竄ハ最モ想像シ易キ要素ナリ一ハ眼窩骨縁ノ砲彈創ナリ

步兵塚本徳松 明治三十八年三月三日小舎令子攻撃ノ際敵前約七百迷ノ所ニ於テ立射ノ際右顛顛部耳前三仙迷ヨリ入り左顛顛部耳前三仙迷ニ射出セル貫通銃創ヲ受ケ直ニ人事不省ニ陥ル三月七日已ニ醒覺シ顔面一汎ニ浮腫シ兩眼殊ニ左眼眼球結膜堤狀ニ浮腫シ視力全缺ス左眼深部ニ疼痛アリ右眼モ視力朦朧タリ三月二十日所見ニ據ルニ左眼裂稍狭小シ眼球一見陷没ス瞳孔ハ右ニ比テ稍散大シ(右三)左四

五密迷(反應全ク消失ス微照スルニ光線ヲ透過セス眼内壓減弱シ(一))外轉運動障礙アリ右眼ハ瞳孔反應真ニシテ眼底乳頭ノ顛顛側下方ニ於テ約二乳頭大ノ部網膜潤濁ス視力6/20其ノ他右下眼瞼ヨリ鼻梁ニ互リ約小兒手掌大ノ部知覺鈍麻ス六月八日左眼球ハ漸次陷没ノ度ヲ増シ裂亦稍狭小ス眼底微照セス内壓減弱、視力明暗ヲ辨セス右眼底網膜ノ潤濁ハ漸次消失シ反テ不純白色ノ光輝ヲ生シ所々色素斑點ヲ散在ス視力6/20八月十日所見同上ニシテ唯左眼球ハ益々陷没スルカ如シ

步兵松田久左衛門 二百迷立姿ニテ貫通銃創ヲ受ケ射入口ハ左外背ノ後方四仙迷ノ上方一仙迷、射出口ハ右外背ノ後方五仙迷ノ上方〇五仙迷ニアリ人事不省第四日ニシテ醒覺ス兩眼上眼瞼下垂シ瞳孔散大シテ反應ナク眼底視神經消耗シ明暗ヲ辨セス左黃斑部ニ暗褐色縱橢圓形ノ斑點アリ右側偏頭痛、耳鳴開口障礙アリ、初メ眼瞼及結膜浮腫ノ爲メ突出セシモ後チ左眼ハ陷没セリ

步兵伊藤兼太郎 明治三十七年十二月十二日大壘子ニ於テ右顔面ノ砲彈創ヲ受ケ三十八年五月二日井上二等軍醫(悦介)初診當時鼻根部ヨリ右下眼窩緣部ニ互ル大癥痕アリ該部ノ骨破壊シ尙ホ顛顛側ノ下眼窩壁及同側ノ上眼窩緣ハ一部缺損シ地平ニ走ル骨ノ龜裂アリ但シ皮膚ニハ創傷ナシ淚囊部ヲ壓スルニ多量ノ排膿アリ右眼球ハ左眼ニ比シテ著ク陷没シ眼球運動ニハ障礙ナク眼底乳頭ノ上方ニ於テ之ニ接近セル稜形ノ白板アリ上方脈絡膜ハ血管著明ニ露出シ乳頭ハ蒼白色ヲ帶ヒ境界僅ニ朦朧タリ視力ハ一迷ニ於テ指數ヲ算ス

三 眼球脫白及離斷 Luxatio und Avulsio bulbi

眼球ノ位置ハ轉シテ眼窩外ニ出テ尙ホ視神經ノ附著スルヲ脫白ト云ヒ其ノ附著セサルヲ離斷ト云フ共ニ槓杆ノ作用ニ因リ眼球ヲ前方ニ壓出スル時ニ來ルコト多ク又頭上ニ加ハル壓力ニ因リ眼窩ノ狹隘トナル際ニ來ル

戦傷トシテ本症ハ稀有ナリ但シ戰場ニ斃レタル者ノ内ニハ屢存シタルコトナルヘシ即チ頭上ニ加ハル壓力ニ因リ又ハ頭蓋ノ射創ニ因リテ眼窩ノ狹隘トナルコトアルヘシ
今唯爰ニハ爆傷ニ因リ眼球ノ逸出シ去リタル一例ヲ掲ク

歩兵井上善藏 明治三十八年三月二日奉天戰ニ際シ膝射中八百達ヨリ來レル砲彈ニヨリ爆傷ヲ受ケ顔面部ノ鼻骨、篩骨、上顎骨上部等全ク粉碎シ一ノ空洞ヲ作り毛髮ヲ藏ス左眼球脫失シ形ヲ存セス鼻軟骨暴露ス

第十一章 結膜損傷

戦傷トシテ結膜損傷ハ興味甚タ少シ勿論其ノ損傷ハ少キニ非サレトモ多クハ他ノ重要ナル部分ヲ傷ケタルトキ結膜ハ單ニ之ニ參與スルニ止マリ特別ノ意味ヲ有スルコト少シ故ニ茲ニハ唯多少注意スヘキ點ノミヲ述ヘムトス

一 結膜下溢血

眼球結膜下溢血ハ諸般ノ眼球「コントユージオン」ノ際ニ來ルヲ以テ戦傷ニ在リテモ甚タ多キ症候ナリトス其ノ他又眼球穿透創ニモ來ルハ勿論ナリ

二 眼球結膜浮腫

眼球ノ「コントユージオン」ニ於テ「ヘモージス」ヲ起スコトアリ

歩兵小林庫助 旅順ニ於テ伏撃ノ際左眼瞼部ニ介達砲彈打撲ヲ受ケ別ニ創面ナキモ眼瞼浮腫シ殊ニ眼球結膜高度ニ浮腫シ下部ハ堤狀ヲナシテ瞼裂外ニ膨出セリ硝子體潤濁、網膜出血アリ視力沈降シ指數ナニ尺ニテ辨スルノミ

其ノ他外傷性葡萄膜炎ニ「ヘモージス」ヲ起スハ勿論ナリ

三 眼瞼貫通ニ因ル眼瞼結膜創

銃創其ノ他異物ニ因ル眼瞼貫通創ハ同時ニ眼瞼結膜ヲ傷ケ其ノ癢痕ハ眼瞼球瘻著症ヲ起スコト多キハ眼瞼ノ章ニテ述フルカ如シ此ノ種ノ創傷甚タ多キモ茲ニハ唯其ノ一例ヲ掲ク

歩兵飛鳥井留吉 顔面貫通銃創ヲ受ケ射入口ハ左眉毛内端ニシテ骨ニ瘻著スル癢痕ヲ貽シ、射出口ハ右眼瞼中央ヨリ稍内眥ニ偏シタル所ニアリ眼瞼ト共ニ結膜ヲ傷ケ眼瞼球瘻著症ヲ貽ス眼球破壊ス

四 眼球結膜擦過創

射道眼球結膜ニ中ルトキハ之ヲ擦過シ創面ヲ作り眼瞼球瘻著症ヲ貽スコトアリ又同時ニ鞏膜ヲ傷ケ裂創ヲ作ルコト多シ

歩兵浦野惠都藏 顔面貫通銃創ヲ受ケ射入口ハ鼻根部ニアリ右内眥部ニ出テ眼球下方ヲ擦過シテ外眥ニ出テ線狀創ヲ作ル眼球結膜ノ創面ハ後チ眼瞼球瘻著症ヲ貽ス角膜潤濁、鞏膜裂創、脈絡膜脫出アリ失明シ一箇月半後眼球摘出

歩兵小俣善一 右顔面貫通銃創ヲ受ケ射入口ハ右對耳輪ノ下部、射出口ハ同側内眥ニアリ下方眼球結膜

ハ射道ニ應シテ鞏膜ト共ニ損傷シ結膜下溢血アリ又頗ル腫脹ス角膜潤濁、鞏膜裂創アリ前房出血シ失明
ス一箇月後眼球摘出

五 眼球結膜直達裂創

砲彈破片等ノ大ナル異物ハ眼球ニ直達シ結膜ヲ傷ケ同時ニ鞏膜ヲ破ルコト多シ

歩兵田中定藏 右眼砲彈破片創ヲ受ケ眼球結膜鼻側ニ於テ破裂シ鞏膜亦破裂シ内容脱出シ後チ眼球瘻
著症ヲ殆ス角膜一汎潤濁、前房出血アリ失明ス

六 眼球結膜異物

異物ハ直接ニ來リ殊ニ爆傷ニ來ルコト多シ又稀ニハ一旦皮下ヲ射通シテ來リ而シテ結膜ニ止マ
ルモノアリ(最後ノ馬場淺市ノ例)

歩兵飛高清太郎 擦過銃創ヲ受ケ鼻樑右側ニ小擦過創アリ右眼内直筋腱ノ附著部ニテ眼球結膜下異物
アリ角膜縱走線狀潤濁、鞏膜裂創、硝子體潤濁アリ視力沈降シ初メ指數一尺ナリシモ2040迄回復ス

歩兵小島安太郎 左眼介達彈創ヲ受ケ土砂及彈片飛來シ眼瞼周圍ニ黑色粉狀異物竄入ス眼球結膜顯
側下方ニ大小種々ノ異物殘留ス角膜ニモ異物アリ水晶體ニモ入り硝子體ニ微細ノ潤濁アリ視力2)30迄
回復ス

歩兵佐々木清左衛門 砲彈爆發ニヨル顔面傷ヲ受ケ上下眼瞼頗ル腫脹シ左眼球結膜裂創部ニ黑色異
物附著殘留ス角膜潰瘍ヲ生シ穿孔シテ虹彩脱出ス

歩兵中島三之助 顔面砲彈破片創ヲ受ケ鼻根部其ノ他顔面所々ニ小挫創アリ左角膜外縁ヲ距ル三密連
ノ眼球結膜ニ異物竄留スルモ障礙ヲ殆サ角膜中心部損傷シ白内障ヲ續發ス手術後凸面レンズニテ矯
正視力2)30ヲ得

歩兵篠崎勘一郎 砲彈破裂ニヨル顔面傷ヲ受ケ顔面一面ニ無數ノ火藥竄入アリ左右眼球結膜ニモ多
數ノ火藥粉竄入ス左右鞏膜角膜穿孔アリ虹彩脱出シ白内障ヲ起シ眼前手動ヲ辨スルノミ

歩兵馬場淺市 右肩部擦過砲創ヲ受ケ肩部顯側側三分ノ一二創面アリ右外肩部眼球結膜ニ砲彈ノ小片
ヲ藏シ之ヲ除去ス視力障礙ナシ

七 眼球結膜ノ異物(殊ニ銃丸)通過創

眼球内ニ竄入スル異物ニシテ眼球結膜ヲ通過スルモノ甚タ多シ皆其ノ癢痕ヲ止ム今茲ニ銃丸ノ
穿入ニ因ル創傷三例ヲ掲ケム

歩兵中川只市 盲管銃創ヲ受ケ右下眼瞼中央ノ稍顯顯側ニ射入口創痕アリ眼瞼ヲ貫通シテ是レニ相當
スル眼球結膜亦癢痕ヲ呈ス同部ノ鞏膜紫黑色ニ變シ眼内潤濁ス視力明暗ヲ辨スルノミナリシモF迄
回復セリ

歩兵清水太三郎 顔面ヨリ頸部ニ達スル盲管銃創ヲ受ケ射入口ハ右内管部ニアリ右頸部三角部ニ留丸
ス鼻側眼球結膜ニ射入口アリ癢痕ヲ作り不明トナル網膜硝子體潤濁シ手動ヲ辨スルノミ

歩兵生方岩松 右顔面貫通銃創ヲ受ケ射入口ハ右眼顯顯側下部ノ眼球結膜ニアリ長サ一仙迷幅〇六仙
迷紡錘形ヲ呈ス、射出口ハ同側耳垂ノ前方一仙迷ニアリ眼球破裂シ内容脱出ス負傷當日眼球摘出

八 結膜囊下ニ残留スル彈丸

彈丸ハ眼附近ニ射入シ結膜囊下ニ留置スルコトアリ此ノ際或ハ眼球ヲ傷ケ又或ハ意外ニ著ク之ヲ害セサルコトアリ乃チ唯「コントユージョン」ヲ與フルニ過キサルアリ但シ眼球ハ爲ニ一方ニ壓セラレ乃チ位置ノ變常ヲ生スルアリ彈丸ハ銃丸ナルアリ砲丸子ナルアリ

歩兵越智百太郎 盲管銃創ヲ受ケ右眉毛内端ニ射入口アリ方向ハ右眼ニ向ヒ上眼窩縁ニ骨ノ異常アリ眼球破壊シ勢トナリ上方結膜穹窿部ニ癒著シ上外轉ス下眼球結膜ヲ開キテ小銃丸ヲ抽出ス銃丸ハ殆ト變形セス唯下方ニ當リ二三ノ陷凹アルノミ

歩兵下中孫吉 顔面盲管銃創ヲ受ケ右眼下三仙迷ニ射入口アリ眼瞼外背部ニ於テ方形ノ如ク見エタル彈丸アリ之ヲ抽出ス角膜額側下方ニ半月形ノ稍黒キ損傷部アリ視力60迄回復ス

歩兵橋本順次 右眼砲丸子創ヲ受ケ下眼瞼結膜囊内ニ入り其ノ額側ニ留止ス留丸部ノ下眼瞼腫脹シ皮下溢血アリ後チ同部肥厚セリ眼球爲ニ鼻側上方ニ壓セラレ硝子體輕キ混濁アリ後チ吸收ス網膜附近ニ少數ノ出血斑アリ視力初メ眼瞼上轉ノ爲ト眼底異常ニヨリ大ニ害セラレタレトモ留丸ヲ抽出セル後チ漸次20迄回復ス

九 眼球結膜火傷

火傷ハ爆傷ニ來リ異物竄入ニ伴フ特ニ記スヘキモノナシ

第十二章 眼瞼損傷

眼瞼ノ損傷ハ平時ニ在リテモ稀有ニアラス今之ヲ詳説スルノ要ナシ戰傷ニ於テモ其ノ數甚タ多ク一々之ヲ網羅スルハ到底不可能ニシテ又益少シ故ニ唯其ノ多少ノ興味アルモノニ限り之ニ記載シ戰傷ノ一般ヲ知ラシムルニ止ムルノミ

平時眼瞼ノ損傷ヲ區別スレハ一、創傷ハ切創刺創挫創裂創ニ來リ二、ニハ異物竄入アリ三、鈍體ノ作用ニヨリテハ皮下溢血、氣腫、挫滅等ヲ生シ四、ニハ火傷及腐蝕アリ五、射創アリ而シテ其ノ結果トシテハ或ハ癩痕ヲ生シ爲ニ容積ノ短縮ヲ來シテ瞼裂閉鎖ノ不全ヲ來シ兔眼ニ陥リ或ハ眼球瘻著症ヲ貽シ或ハ上眼瞼下垂症ヲ貽シ或ハ内反症、外反症、睫毛亂生症等ヲ續發シ時ニ外傷性「コロボーム」ヲ貽スコトアリ又損傷ハ單ニ眼瞼ニ止マルアリ或ハ近傍ニアル前頭、鼻、額、頰、眼窩、淚器及眼球ヲ傷クルアリ又眼瞼創傷ノ程度モ或ハ皮膚ノミニ止マリ或ハ筋層ニ達シ軟骨ヲ傷ケ遂ニハ結膜ニ達シ全層ヲ破ルモノアリ其ノ程度ニヨリテ又後貽症ノ程度ヲ異ニスヘシ
以下本戰役ニ於ケル眼瞼損傷ヲ述フルニ當リ其ノ統計的調査ハ徒ニ繁雜ニ互リ効少キヲ以テ之ヲ省キ先ツ主要ナル症候ヲ擧ケ其ノ症例ヲ示サムトス

一 眼瞼皮膚ノ火傷及皮下溢血

眼瞼ノ火傷ハ爆傷ニヨリテ來ルモノ甚タ多シ殊ニ旅順方面ニ於テ然リトス而シテ黑色ノ痣ヲ止ムルヲ常トス今一々之ヲ贅スルノ違ナキヲ以テ其ノ一症例ヲ擧ケテ大體ヲ示スニ止ムルノミ

歩兵島田淺吉 爆裂彈創ヲ受ケ頭蓋及顔面一面ニ黒變ス、兩眼上下眼瞼亦黒變シ皮下ニ火藥粉ヲ止ム右角膜穿孔シ左ハ角膜ヨリ鞏膜ニ互ル裂創ヲ生ス

鈍體ニ因ル損傷ニテ眼瞼ノ皮下溢血ヲ生スルコト亦多シ他部殊ニ眼球ニ損害ナク皮膚亦破レサル限リハ後害ナキモノナリ然レトモ亦直接ニ眼瞼ニ中リタルニ非スシテ即チ近傍他器官ノ出血ニシテ眼瞼ニ波及シ瀾蔓セルモノアリ殊ニ頭蓋底ノ骨折ニ於テ其ノ出血ハ眼窩ヨリ眼瞼ニ來リ變色ヲ來スコトアルハ診斷上必要ノ事ナリトス其ノ他眼球ヲ傷ケ即チ眼瞼ヨリモ後部ヨリ生スル出血ノ眼瞼ニ波及シ眼瞼ハ傷カサリシ例ハ左ノ如シ

歩兵遠藤定勝 顔面盲管砲丸子創ヲ受ケ射入口ハ左眉毛ノ左側ニシテ右耳垂ノ前下方ニ留丸シ摘出ス右網膜出血性剝離アリ左眼内容脱出ス、兩眼上下眼瞼紫黑色ノ皮下溢血アリ

眼瞼氣腫ノ適例ニ接セス

二 上眼瞼下垂症及眼瞼痙攣症

上眼瞼下垂症ハ神經麻痺ニ因リテ來リ又打撲ニ因リテ生ス又時ニ軟骨ニ附著スル腱或ハ軟骨前面ノ纖維束ヲ離斷スル爲ニ生スルコトアリ其ノ他眼瞼ノ損傷ニハ一時性ニ下垂スルコトハ殆ト通有ト稱スルモ可ナル程ニテ是レ等ハ眞ノ下垂症ト稱スヘカラス神經麻痺ハ眼窩内留丸ノ如キ際生スルコトアリ(眼窩ノ部参照)次ニ打撲ニ因ル症例ヲ舉ケム

歩兵荒鹿鹿太郎 左上眼瞼砲彈打撲ヲ受ケ皮膚ニ直線狀振痕あり、上眼瞼下垂ス、眼球稍外斜シ鼻側運動鈍ク、角膜稍潤濁シ瞳孔散大シ橢圓形トナリ眼底乳頭附近稍潤濁ス、視野ハ上方狹窄シ視力障礙ハ漸次回復シ6/5ニ達ス

歩兵馬場愛之助 敵前伏射ノ際不明物ニヨリ左眼打撲ヲ受ケ上眼瞼下垂症ヲ起ス、瞳孔散大シテ反應ナシ又其ノ下縁ニ小斷裂アリ、硝子體微細潤濁アリ視力漸次回復シテ6/6ニ達シ上眼瞼下垂症及瞳孔變化共ニ治ス

眼窩内ノ神經損傷ト認ムヘク且兩眼ノ侵サレタル例左ノ如シ

歩兵古河勇吉 兩額部貫通銃創ヲ受ケ射入口ハ右眼窩外縁ノ後方ニ、五仙迷、射出口ハ左眼窩外縁ノ後方ニ仙迷ニアリ、左右共ニ上眼瞼下垂症ヲ起ス、右硝子體出血、脈絡膜裂創、眼運動障礙アリ、左ニモ硝子體出血、網膜出血性剝離、眼球運動障礙アリ失明ス

眼瞼ニ生シタル癍痕ニシテ神經ノ末梢ヲ緊括スルカ如キ状態ニアルコト持續スルトキハ屢、反射性ニ眼瞼痙攣症ヲ起スコトアリ

歩兵島田金藏 右顔面貫通銃創ヲ受ケ射入口ハ右額骨部、射出口ハ同側耳下ニアリ、右眼瞼痙攣症アリ視力僅ニ減弱ス(眼底不明)

三 眼瞼ノ表面ニ生スル挫創

眼瞼ノ表面ニ生スル挫創ハ擦過銃創ニ因ルモノ多シ又或ハ砲彈破片ニ因リ或ハ爆傷ニ因ルモノアリ此ノ挫創ハ假令淺クシテ皮膚或ハ筋層ニ達ストモ唯眼瞼トシテハ身體他部ニ於ケル小挫創ト同シク殆ト意味ナキモノナレトモ「コントユージョン」ハ常ニ眼球ニ及フヲ以テ重大ナル障礙ヲ生スルコト多シ故ニ眼瞼ノ挫創ニ在リテハ必ス眼球ニ注意スルコト必要ナリ

歩兵土井芳三郎 左上眼瞼ニ擦過銃創ヲ受ケ小指頭大ノ創面ヲ生ス後胎症ナシ網膜出血潤濁ス視力20/30

迄復ス

歩兵間島榮助 顔面擦過銃創ヲ受ケ右上眼瞼ニ長サ二仙迷ノ創面アリ又鼻尖ニ同シク二仙迷ノ創面アリ即チ二箇所ヲ擦過セルモノナリ角膜ニ線狀潤濁、虹彩ニ断裂アリ視力6/20迄復ス

歩兵佐藤善次郎 砲彈破片創ヲ受ケ右上眼瞼中央ニ破裂ト並行セル長サ三仙迷ノ創面アリ角膜潤濁、硝子體潤濁、黃斑附近ノ出血、増殖性網膜炎アリ視力手動ヲ辨スルノミ

歩兵吉田善吉 右上眼瞼擦過銃創ヲ受ケ長サ六仙迷、幅二仙迷ノ創面ヲ生シ創底眼瞼軟骨ニ達シ創縁皮瓣ヲ作レリ縫合ヲ行フ、角膜一汎ニ潤濁シ(漸次吸收消散)眼底出血アリ視力漸次回復シ20/70ニ達ス

以上ハ上眼瞼ニ生シタル例ナレトモ又下眼瞼ニ生スルモノアリ

歩兵石黒甚治郎 右下眼瞼擦過銃創ヲ受ケ眼縁ニ沿ヒ深キ溝狀創ヲ生ス鞏膜創ヨリ虹彩斷離脱出シ視力手動ヲ辨スルノミ

歩兵一柳銀平 左下眼瞼擦過銃創ヲ受ケ外眥部ヨリ眼縁ニ接シテ鼻背ニ達スル創面アリ下側鞏膜角膜破裂シ眼球勢ニ陥ル

擦過シタル眼瞼創部ト離レテ鞏膜破裂スルアリ或ハ同部ニ破裂スルアリ次ノ二例ヲ見ルヘシ

歩兵畑邊藤作 右下眼瞼擦過銃創ヲ受ケ外眥部ニ長サ一・五仙迷、幅〇・五仙迷ノ創面アリ深キ裏面ニ達ス角膜鼻側下縁及同部ノ鞏膜破裂シ内容ノ一部脱出ス全眼球炎ニ陥リ下眼瞼外反症ヲ貽ス

歩兵竹下七郎 左上眼瞼擦過銃創ヲ受ケ眼瞼ノ稍右方ニ偏シ稍深キ創面アリ四日ノ後ヲ治ス鞏膜鼻側

上方ニ裂創アリ虹彩ノ大部脱出シ切除後縫合ヲ行フ水晶體前方ニ脱臼シ潤濁ス硝子體出血潤濁アリ眼球勢ニ陥ル

爆傷ハ其ノ勢強ケレハ眼瞼ノ全層ヲ穿破スレトモ輕キハ表層ヲ傷ケ又或ハ軟骨迄達スルモノアリ

砲兵山腰源二郎 二迷前方ニ砲彈破裂シテ爆傷ヲ受ケ右上眼瞼額側半部ニ長サ二仙迷ノ横徑破裂創アリ深キ軟骨ニ達シ九日ニシテ治療ス角膜額側半部一汎ニ潤濁シ前房出血、虹彩断裂アリ(僅ニ鼻側ニ痕跡ヲ止ムルノミ)白内障ヲ起シ眼底ニモ出血アリ視力明暗ヲ辨セス

眼瞼軟骨ハ屢、創面ヨリ露出シ又骨折シテ其ノ二三ヲ現ハスモノアリ

歩兵瀬戸源太郎 砲彈破片創ヲ受ケ左眉弓ノ鼻側端ヨリ外眥部ニ達スル離斷創ヲ生ス爲ニ上眼瞼瓣狀ニ剥離シテ下垂シ創面ニ軟骨三箇ヲ破片トシテ露出ス下眼瞼外翻シテ其シク腫起セリ鞏膜裂創ヲ生シテ内容脱出シ水晶體ノ一片ナン氏帶ニヨリテ其ノ端ニ懸垂ス

歩兵中橋甚太郎 顔面貫通銃創ヲ受ケ右下眼瞼額側端ヨリ入り同側外聽道入口部ヲ貫通シテ耳翼附着部ノ後側ニ射出ス下眼瞼軟骨破砕シテ創口ニ露出シ額骨ノ前頭突起及額骨弓ノ骨折ヲ起ス遊離骨ヲ去リ術後輕キ下眼瞼外反症ヲ貽ス角膜線狀潤濁、眼底出血アリ

四 眼瞼ノ全層ヲ穿破シ骨折ヲ伴フ挫創及癍痕

眼瞼ノ全層ヲ穿破シ眼窩外壁ノ骨折ヲ伴フトキハ治後深ク骨ニ癒著スル癍痕ヲ生ス爲ニ位置ノ變常ヲ來スヘシ

歩兵佐藤虎之助 擲過銃創ヲ受ケ左眉弓ノ額額側ニ長サ二・五仙迷幅一五仙迷ノ挫創ヲ生シ創縁ハ二箇ノ粗糙ナル皮瓣ヲ以テ被ハレ物質缺損甚シク創口哆開シ骨折ヲ伴ヘリ後チ骨ニ癒著セル瘻痕ヲ胎セルモ運動ニ障礙ナシ漿膜裂創、葡萄膜脫出、虹彩斷裂、硝子體出血アリ眼球ヲ摘出ス

歩兵吉田吉五郎 爆裂彈創ヲ受ケ左外眥部ニ拇指頭大ノ創面ヲ生シ上眼窩縁額額側ハ骨折ヲ來シテ内眥部ニ嵌入シ眼球破壊脫出ス創面ハ瘻痕ヲ形成シ爲ニ上眼窩舉上シ一部ハ骨ト癒著シ下眼窩モ亦外眥部舉上ス成形手術ヲ行フテ治セリ

其ノ他眼瞼創ハ種々ノ瘻痕ヲ形成ス今マ瘻痕ノ稍異ナルモノ一二例ヲ舉ケム

歩兵遠藤勝太郎 右眼瞼砲彈破片創ヲ受ケ眉弓額額側三分ノ一部ニ於テ瘻痕ヲ結ヒ眉ハ恰モ二分セラレ其ノ部ヨリ上眼窩縁ニ互ル線狀ノ縱瘻痕アリ又同縁部ニ楔狀ノ缺損部アリテ睫毛之ニ沿フテ倒生ス下眼窩ハ眼球結膜ニ癒著シテ内陷シ殊ニ内眥ニ於テ然リトス眼球挫滅シ顔貌大ニ醜形ヲ呈ス(創内ニ金屬性異物アリテ除去ス)

歩兵藤田徳三郎 顔面擲過銃創ヲ受ケ左眉毛ノ上際ヨリ左下方ニ向ヒ額骨弓ニ達スル瘻痕ヲ作レリ角膜潤濁シ瞼球癒著ス癒著部ヲ剝離シテ成形手術ヲ行フ

五 眼瞼破裂及斷裂

外力強キトキハ眼瞼ノ全層ヲ破リ其ノ險縁ニ達スルトキハ二瓣ニ分離スヘシ殊ニ縱徑ニ破裂スルコトアリ或ハ下眼瞼ニ生シ或ハ上眼瞼ニ生ス

歩兵松崎藤三郎 盲管銃創ヲ受ケ射入口ハ右下眼窩ニアリテ眼球ノ額額側下方ニ向テ進入セルカ知リ

X線ニヨリテ眼窩内留丸ヲ知ル下眼窩中央縱ニ〇・八仙迷破裂シ其ノ部ニ於テ眼球癒著ヲ胎ス漿膜裂創アリ眼球ヲ摘出ス

歩兵撫養直惠 左眼砲彈破片創ヲ受ケ下眼窩ニ瞼縁ヨリ始マル縱徑一仙迷ノ裂創ヲ生シ鼻側中部ハ内眥ス瞼球癒著ヲ胎シ眼球勞ニ陥ル

歩兵鹽田政吉 左眼爆傷ヲ受ケ上眼窩ハ内眥部ニ於テ其ノ瞼縁全層斷裂シ輕度ニ浮腫シ眼球勞ニ陥レ

甚シキハ眼瞼數葉ニ分裂スルアリ

歩兵藪田彌太郎 左眼爆傷ヲ受ケ上下眼窩ハ數葉ニ分裂シ眼球挫滅シテ殆ト消失セリ眼瞼創ハ不正形ノ瘻痕ヲ結ヒ眼窩内ニハ所々ニ索狀瘻痕アリテ眼瞼ニ癒著シ義眼挿入ヲ妨ケルヲ以テ再三切離シ遂ニ目的ヲ達セリ

工兵森島三郎 顔面貫通銃創ヲ受ケ射入口ハ左外眥ノ後方五仙迷、射出口ハ左眼窩ニアリ上眼窩數葉ニ分裂シ下眼窩鼻側中部缺損ス眼球全ク挫滅シ前頭骨額骨突起粉碎ス

アブドール・ウレンビーグ 顔面貫通銃創ヲ受ケ射入口ハ左耳翼ノ前上際、射出口ハ同側上眼窩部ニアリ眼瞼數葉ニ分裂ス眼球破壊シ十一日後ニ至リ摘出ス

眼瞼ノ一部斷離スルアリ

歩兵少尉菅野治雄 顔面、前膊、大腿ニ互ル爆傷ヲ受ケ左上眼窩ヨリ前頭部、額額部ニ互リ米粒大乃至小豆大ノ挫創アリ上眼窩ノ創ハ大ニシテ額額側一部斷離ス、眼球漿膜ヲ破壊シ内容漏出ス右眼ニ交感性刺戟

症アリテ左眼ヲ摘出シ眼窩外縁ノ粉碎骨片ヲ除去シ尙ホ米粒大乃至小豆大ノ鉛片二三ヲ眼窩内ヨリ摘出ス

六 眼瞼大部ノ缺損及ハイモル氏洞ニ交通

眼瞼大部ノ缺損ハ殘酷ナル外傷ニシテ砲丸子ニ因ルモノ多ク其ノ他砲彈破片或ハ石片創ニ因リ又銃創ニモ來ル而シテ其ノ後ニ貽ス癩痕ハ醜形ヲ極ムルモノナリ

歩兵鈴木源藏 顔面貫通砲丸子創ヲ受ケ射入口ハ鼻根部ニアリテ長サ一・五仙迷Y字形ノ創面ヲ作り射出口ハ右外眥ノ下部額骨突起部ニシテ長サ一・五仙迷深サ骨ニ達ス其ノ他眉毛部ニ創面アリ右下眼瞼ハ殆ト全ク缺損シテ外眥ニ近キ所僅ニ一仙迷ヲ餘スノミ眼球挫滅ス

歩兵中尉柴内魁三 顔面擦過銃創ヲ受ケ兩眼球前面ヲ横ニ擦過シ鼻梁部右ヨリ左ニ擦過痕アリ左上眼瞼全ク缺損シ殘部ハ眼球ノ殘部ニ癒著ス眼球鞏膜角膜破裂シ内容脱出ス右上眼瞼モ内眥部ヲ僅ニ殘シテ缺損シ殘レル眼球結膜ニ癒著ス眼球鞏膜破裂シ内容脱出ス

歩兵後藤治 顔面砲彈破片創ヲ受ケ左眼部ヨリ以下額部ニ互リ廣ク挫創ヲ生シ化膿シ遊離骨片二三ヲ出シ黑色大彈片ヲ藏セリ上眼瞼僅ニ存シ下眼瞼全缺ス大成形手術ヲ行フ眼球破壊シ勢ニ阻ル

歩兵疋田熊平 右眼盲管銃創ヲ受ケ上眼瞼殆ト離斷シテ一部ヲ殆スノミ下眼瞼モ癩痕ノ爲メ外翳ス眼球過半離散シ視神經ノ一部ヲ殆スノミ

歩兵木下金太郎 投石戰ノ際石片ニ由ル左眼創ヲ受ケ上眼瞼全ク挫滅シ眉毛ノ中部ニ至ル迄廣大ナル潰瘍トナリ癩痕ヲ形成シ眼球癒著症ヲ殆ス眼球大ニ破壊シ著ク縮少シ摘出術ヲ行フ

下眼瞼ニ穴ヲ作りハイモル氏洞ニ通スルモノアリ

歩兵佐藤良助 右下眼瞼砲丸子擦過創ヲ受ケ二錢銅貨大ノ瓣狀裂創ヲ生シ下垂ス瞳孔散大シ殆ト失明ス下眼瞼ノ創口ハハイモル氏洞ニ通シ排膿アリ二箇月後眼球ヲ摘出ス

七 瞼縁ノ挫創、缺損及癒著

特ニ眼瞼縁ニ限リテ挫創ヲ生スルコトアリ其ノ縱徑創ニシテ縫合ニヨル癒合充分ナラサルトキハ三角形ノ破裂所謂外傷性コロボームヲ殆ス

歩兵杉本太藏 顔面砲丸子創ヲ受ケ右上眼瞼ニ三仙迷大ノ不正三角形ノ挫創アリ中央部斷裂シ顛顛創中部ハ上方ニ牽引セラレテ外反症ヲ呈ス成形手術ヲ行フモ後チ尙ホ兎眼症ヲ殆ス角膜瀾曇性潤濁アリ瞳孔變位シテ散大シ眼底出血アリ

瞼縁ニ廣キ挫創ヲ生スル例左ノ如シ

歩兵神山幸之助 爆裂彈創ヲ受ケ左上眼瞼縁ノ全部及下眼瞼縁外眥ニ偏スル部ニ挫創ヲ受ケ眼瞼縁縮少シ從テ瞼裂狹少トナリタルモ瞼縁ノ癒著ハ免レタリ

瞼縁ニ生シタル創面癩痕ノ爲メ瞼裂癒著シテ狹小スルコトアリ

歩兵大尉石川勝三 顔面貫通砲彈破片創ヲ受ケ右上眼瞼縁鼻側中部ヲ殆ト挫滅シテ射入シ右耳珠ノ直上前部ニ射出ス癩痕ノ爲メ瞼裂狹少シ義眼ノ挿入ヲ妨ケ手術ニヨリテ治ス眼球破壊ス

瞼縁ノ眼球ト癒著スルコトアリ

歩兵山本繁吉 右耳後ヨリ右眼ニ貫通スル銃創ヲ受ケ右下眼瞼縁ハ勞ニ陥リタル眼球ト瘻著ス皮膚ニ損傷ナシ

内眥或ハ外眥ニ瘻著ヲ貽スコトアリ

歩兵福永梅吉 左眼部介達砲彈創ヲ受ケ上下眼瞼縁内眥ニ於テ瘻著ス眼球破レテ勞ニ陥リ眼高上壁ニ瘻著ス三十五日後眼球摘出時眼高上壁ニ異物アリテ其ノ周圍膿瘍ヲ形成セルヲ認ム

歩兵西村春松 右眼内眥部盲管銃創ヲ受ケ上下眼瞼縁内眥ニ於テ瘻著シ上瞼ハ毫モ自働的運動ヲ營ムコト能ハス眼球ハ勞ニ陥リ且内眥部ニ瘻著シ眼運動廢絶ス

歩兵古水春吉 左前額部盲管砲丸創ヲ受ケ上眼窩縁部ノ骨ヲ粉碎ス、眼球突出ス、外眥部瞼縁瘻著シ由テ外眥成形術ヲ行フX線検査上留丸ハハイモル氏洞ニ存スルカ如シ

八 眼瞼ヲ貫通スル創傷

眼瞼ノ全層ヲ貫通スル創傷ハ或ハ銃丸ニヨリ或ハ砲丸子ニヨリ、破片ニヨリ、介達彈ニヨリ或ハ爆傷ニヨリテ生シ戰傷トシテハ稀ニ刺傷ヲ見ルコトアリ此ノ種ノ創傷ニ在リテ眼瞼ノ損傷ハ寧ろ輕クシテ多クハ同時ニ免レ難キ眼球ノ損傷ヲ以テ重視スヘキモノナリトス眼球ハ或ハ同様ニ穿透創ヲ受クルアリ或ハ觸打ノ作用ヲ被ムルアリ

眼瞼創ハ毫モ障礙ナク治癒スルアリ或ハ瞼球瘻著症ヲ貽シ或ハ眼窩壁ニ瘻著シ或ハ外反症ヲ貽スコトアリ眼瞼ニ障礙ナク治癒セル例左ノ如シ

歩兵秋山金次郎 右顔面貫通銃創ヲ受ケ射入口ハ右下眼瞼縁ノ中央ノ下方一仙達、射出口ハ同側下顎骨上枝後部ノ中央ニアリ角膜瀰蔓性潤濁、脈絡膜破裂、網膜出血アリ下眼瞼ノ射入口ハ後貽症ヲ治癒ス

歩兵中村銀次郎 顔面貫通銃創ヲ受ケ射入口ハ左下眼瞼ノ中央、射出口ハ右額骨突起ノ中央ヨリ下二仙迷ニアリ右角膜潤濁、左右網膜潤濁ヲ起ス右視力²⁰/₃₀₀

歩兵高橋定助 左顔面貫通銃創ヲ受ケ左上眼瞼ヨリ入り眼球ヲ破壊ス眼球勞ニ陥リ眼瞼ノ創ハ十日後ニ至リ大豆大ノ硬結ヲ貽シテ治セリ

瞼球瘻著症ヲ貽スハ殆ト普通ノ結果ナリ而シテ射入口トシテ眼瞼ヲ通過スルアリ射出口トシテ通過スルアリ又上眼瞼ニ生スルアリ下眼瞼ニ生スルアリ

銃創ニヨル眼瞼貫通ニシテ瞼球瘻著症ヲ貽スモノ頗ル多シ爰ニハ唯其ノ一二ノ例ヲ掲クルノミ

歩兵高橋喜十次 左眼盲管銃創ヲ受ケ上眼瞼鼻端ノ上部ニ射入シ内眥部ノ眼窩内ニ留丸ス上眼瞼同部ニ射入口アリテ瞼球瘻著症ヲ貽シ眼球破壊シ後チ内容除去ヲ行ヒ且内眥部ヨリ留丸ヲ摘出ス

其ノ他砲創ニ因ルモノ左ノ如シ

歩兵西原權之助 左眼擦過銃創ヲ受ケ下眼瞼中央ヲ傷ケ瞼球瘻著症ヲ貽ス硝子體出血、水晶體脫臼、虹彩震頭、網膜剝離アリ失明ス

歩兵中原源太郎 右眼砲丸創ヲ受ケ下眼瞼ノ中央ニ指頭大ノ創口ヲ生シ瞼球瘻著症ヲ貽ス角膜潤濁、硝子體出血、網膜剝離アリ失明シ眼球ヲ摘出ス

砲兵中尉前川百次 右眼榴彈破片創ヲ受ケ上眼瞼中央ニ小豆大ノ穿通創アリ瞼球瘻著症ヲ貽ス角膜穿

孔、虹彩脱出シ、白内障ヲ起シ、失明シ、眼球ヲ摘出ス

步兵平島萬次郎 右眼砲彈破片創ヲ受ケ、眉毛根鼻端ノ直下ヨリ射入シ、其ノ形状不正ノ圓形ヲ爲シ、徑〇・五仙迷ヲ算ス、上眼瞼内眥部ニ楔狀ノ缺損アリ、且上眼瞼ノ全部ニ於テ、球瘻著症ヲ貽ス、眼球脱臼シテ、缺損ス

眼瞼穿透創ハ骨ニ達スレハ、屢骨ニ瘻著スル瘻痕ヲ貽ス

步兵山口吉太郎 左眼盲管砲丸ヲ創ヲ受ケ、下眼瞼中央ニ創口アリ、同一部瘻著シテ、移動セス、眼内硝子體、潤濁、網膜出血アリ、X線検査上、眼窩内深部ニ留丸セルヲ見ル

眼瞼穿透創ハ其ノ方向一層深ク、眼窩内ニ達スルトキ、眼窩内組織ニ互ル瘻痕索ヲ貽スコトアリ、即チ眼瞼ノ瘻著ハ尙ホ眼窩ノ組織ニ波及ス

步兵金木義直 左顔面貫通銃創ヲ受ケ、射入口ハ左上眼瞼眉毛ノ下縁、射出口ハ同側大耳輪附著部ノ前方、〇・五仙迷ニアリ、テ耳殼上部ヲ擦過ス、上眼瞼眉毛ノ下縁ニ於テ、長サ一仙迷ノ瘻痕アリ、深ク、眼窩内ノ組織ト連リ、其ノ形状不正ナリ、眼球破壊ス

步兵寺島長以 築造作業中、上體前屈ノ際、左眼介達土砂創ヲ受ケ、上眼瞼内眥ノ上方ニ小豆大ノ創口ヲ生シ、創下ニ小指頭大ノ皮下溢血アリ、創ハ瘻痕ヲ作り、深ク、皮下ニ瘻著シ、上眼窩壁ニ沿ヒ、眼窩内ニ達ス、前房及硝子體出血、鞏膜裂創アリ、裂創ハ内眥部ノ瘻痕ニ瘻著ス、失明シ、眼球ヲ摘出ス

步兵丸關安吉 左眼部盲管銃創ヲ受ケ、眼球ト眼窩上壁ノ間ヲ射入ス、上眼瞼中央ニ射入口アリ、テ周圍挫滅シ、其ノ瘻痕ハ眼窩組織ト瘻著シ、テ結膜囊ヲ缺知シ、且上眼瞼ノ一部缺損シ、テ兔唇狀ヲ呈ス、角膜潤濁シ、第十日目ニ豫防的眼球摘出ヲ行ヒ、同時ニ眼窩内ニ伏在セル變形銃丸(空丸ナク、内容ノミノモノ)ヲ摘出ス

百三十日後、眼瞼ニ成形手術ヲ行フ

眼瞼瘻著ハ又鞏膜裂創ト、眼瞼ノ瘻著ヲ著明ニ見ルモノアリ

步兵茂木繁治 右眼砲彈破片創ヲ受ケ、下眼瞼ヲ穿孔ス、後チ下眼瞼ノ外眥ヲ距ル〇・二仙迷ノ處ニ於テ、瘻痕ヲ下方ニ距ル〇・三仙迷ニ長サ〇・三仙迷ノ瘻痕ヲ生シ、深ク、結膜下ニ連リ、之ヲ牽引ス、レハ角膜縁ヲ顯顯側下方ニ距ル〇・三仙迷ノ處ニ於テ、鞏膜ノ裂創ト瘻著ス、一箇月後、眼球摘出

眼瞼創ニシテ、外反症ヲ貽ス者多シ、爰ニハ唯、穿透創ニヨル二三ノ例ヲ掲ク

步兵高羽室市 左顔面貫通銃創ヲ受ケ、下眼瞼ヨリ射入シ、同側耳輪ノ前上方ニ射出ス、角膜、潤濁、鞏膜下方ニ於テ、裂創ヲ生シ、水晶體硝子體脱出シ、眼球勢ニ陥リ、下眼瞼ハ外反症ヲ貽ス

步兵飛鳥井留吉 顔面貫通銃創ヲ受ケ、射入口ハ左眉毛鼻側端ニアリ、徑一仙迷、不正形ニシテ、骨ニ瘻著シ、射出口ハ右上眼瞼中央ノ稍鼻側ニアリ、テ外眥ヲ顯顯側ノ方向ニ擦過ス、右上眼瞼中央ヨリ、内眥部ニ反リ、物質缺損アリ、テ外反症、竝ニ、球瘻著症ヲ貽ス、眼球破壊ス

步兵若林吉五郎 右顔面貫通銃創ヲ受ケ、射入口ハ耳輪ノ前方、射出口ハ眼球ヲ破リ、テ下眼瞼ニアリ、上下眼瞼外眥部ニ於テ、物質缺損ヲ生シ、殊ニ下眼瞼ハ其ノ中央ニ達スル迄、缺損シ、瘻痕、收縮ニヨリ、外反症ヲ呈ス、後チ手術ニヨリ、テ大部矯正セラレタリ、眼窩顯顯側壁ハ眼瞼損傷ト共ニ骨傷ヲ生シ、僅ニ陥凹ス

步兵黒川小兵 右顔面貫通銃創ヲ受ケ、右内眥直下(下眼瞼鼻側端)ヲ横ニ射入シ、外眥ト耳翼附著トノ中間ヨリ、射出ス、下眼瞼ノ創ハ瘻痕、收縮ヲ來シ、テ外反症ヲ貽ス、且、兔眼ヲ來ス、成形手術ヲ行ヘルモ、効少シ、其ノ他慢性淚囊炎ヲ起ス、眼底大出血アリ

九 眼瞼ノ皮下貫通創

眼瞼ノ皮下ヲ貫通シ深キ組織ニ比較的著キ損害ヲ來ササルモノアリ

歩兵小原吉太郎 右顔面貫通銃創ヲ受ケ右眼外眥ノ後方一指横徑ノ部ヨリ射入シ同下眼瞼中央ニ射出ス創口速ニ治癒シ機能障礙ヲ貽サス

又眼球ニ觸打作用ヲ加フルモノアリ

歩兵大西藤一郎 左顔面貫通銃創ヲ受ケ射入口ハ左眼外眥ノ下方一仙迷ヨリ鼻側ニ向テ長サ二・五仙迷幅一仙迷ノ線狀創ヲ作リテ射入シ皮下ヲ貫キ左鼻翼ノ左方四仙迷ノ部ニ不正形ノ長サ一仙迷ノ射出口ヲ生シ右下眼瞼縁ニ並行シテ長サ二・五仙迷ノ瘻痕ヲ貽シ眼球破壊ス

野戰砲兵吉田忠吾 顔面砲彈破片創ヲ受ケ右眼外眥ノ下方一仙迷ヨリ鼻側ニ向テ長サ二・五仙迷幅一仙迷ノ線狀創ヲ作リテ射入シ皮下ヲ貫キ左鼻翼ノ左方四仙迷ノ部ニ不正形ノ長サ一仙迷ノ射出口ヲ生シ右下眼瞼縁ニ並行シテ長サ二・五仙迷ノ瘻痕ヲ貽シ眼球破壊ス

上眼瞼ヨリ入りテ下眼瞼ニ射通セルモノアリ

歩兵池田金次郎 右顔面貫通銃創ヲ受ケ射入口ハ右上眼瞼射出口ハ下眼瞼ニアリ下眼瞼二箇所ニ瘻球瘻著症ヲ貽シ同部ニ套皮ノ破片ヲ殘留ス角膜潤濁瞼ヲ貽シ視力全缺ス

一側ノ上眼瞼ヨリ入りテ他側ノ上眼瞼ニ射通セルモノアリ

野戰砲兵山本榮吉 顔面砲彈破片創ヲ受ケ右上眼瞼中央ヨリ左上眼瞼中央ニ互ル長サ十二仙迷幅〇・三

仙迷ノ瘻痕ヲ貽ス左上眼窩内ニ眞鍮ノ薄片深ク嵌入セリ同日抽出左角膜一汎潤濁、鞏膜裂創、前房出血、硝子體潤濁アリ失明ス(眼球抽出)右白内障アリ眼球運動障礙ナシ

十 眼瞼異物

眼瞼ニ殘留スル異物ハ銃丸破片アリ砲彈破片アリ鉛片アリ石片アリ又木片アリ銃砲創ニヨリ又介達物體ニヨリ又爆傷ニヨリテ生ス

下眼瞼異物例頗ル多シ左ニ其ノ數例ヲ掲ク

歩兵藤村榮一郎 顔面貫通銃創ヲ受ケ射入口ハ右上眼窩縁射出口ハ顛頂部ニアリ右上眼瞼ヨリ下眼瞼ニ互リテ裂創ヲ生シ上眼窩壁ニテ銃丸破壊シ下眼瞼内ニ硬皮ヲ嵌入ス眼球破壊ス

歩兵富田安之助 顔面盲管砲創ヲ受ケ左下眼瞼鼻側ニ偏シテ射入口アリ大サ蠶豆大ナリ同部ヨリ留丸ヲ抽出ス眼底乳頭下方ノ血管破裂シ出血斑アリ視野上半部損缺シ下半ハ狭小ス中心ハ指數一迷ニテ算スルノミ

歩兵岡田鶴之助 顔面盲管砲丸子創ヲ受ケ右下眼瞼縁ノ下方一・五仙迷ナル顛頂部皮下ニ留丸ス眼底乳頭及網膜潤濁シ出血アリ視野強ク狭窄シ鼻側ニ縱走スル二箇ノ比較的暗點アリ

歩兵大津喜作 左眼部砲彈破片創ヲ受ケ眉毛ノ外端ヨリ外眥ニ達スル挫創ト眉毛中央ノ下端ヨリ内眥ニ至ル線狀挫過創アリ上眼瞼皮下溢血シ下眼瞼ニ破片殘留ス眼底出血アリ

歩兵瀨尾庄吉 顔面砲彈破片創ヲ受ケ右下眼瞼中央ヨリ稍外眥ニ偏シ三角形ノ瘻痕アリ角膜縱走線狀潤濁網膜出血性剝離アリ一箇月半後X線ニテ下眼瞼皮下ニ米粒大ノ異物アルヲ見ル

歩兵鈴木徳松 顔面爆傷ヲ受ケ粟粒大乃至米粒大ノ大小種々ノ黒點散發ス右下眼瞼ニ異物アリ切開シテ扁平ナル小鉛片ヲ摘出ス角膜瞳孔領ノ下方ニ小翳ヲ貽セルモ視機障礙ナシ

上眼瞼ニ異物ヲ殘留セル例左ノ如シ

歩兵星野平作 「四十七ミリ」ノ砲彈眼前一迷ニ破裂シ介達銃創ヲ受ケ顔面諸部ニ點狀乃至大豆大無數ノ小擦過創ヲ生シ表面ニ土砂ヲ附著ス右上眼瞼外眥部ニ小潰瘍面アリ小石片ヲ拔出ス角膜穿孔虹彩脫出シ失明ニ陥ル

歩兵伊藤菊之助 右上眼瞼擦過銃創ヲ受ケ上眼窩縁ニ近キ部ニ擦過創アリ溢血腫脹甚シク二箇月半後其ノ顛側ヨリ銃丸破片ヲ摘出ス眼底網膜出血硝子體混濁アリ上斜筋麻痺ス

左ニ内眥部ニ殘留セル異物一例ヲ掲ク

歩兵伊藤惣吉 右内眥部盲管銃創ヲ受ケ嵌入セル内眥ノ留丸ハ患者自ラ拔出セリ視力障礙アリ歸郷療養ヲ行ヒ轉歸明瞭ナラス

外眥ニ於ケル異物殘留例左ノ如シ

歩兵白石藤六 左眼盲管銃創ヲ受ケ上眼瞼中央ニ射入口アリ眼瞼下垂ス之ヲ觸ルルニ外眥部ニ近ク留丸ノ如キ硬固物アリ上方鞏膜裂創、葡萄膜脫出、角膜混濁、前房出血、無虹彩(缺損)、水晶體脫位アリ二箇月後眼珠摘出ト共ニ外眥ノ留丸ヲ摘出ス

歩兵高木琢治 顔面爆傷ヲ受ケ所々ニ大小種々ノ創面アリ眼瞼著ク腫脹シ左右外眥ニ木片竄入ス兩眼角膜ヲ破リ勞ニ陥ル

戰傷ノ種類ト眼瞼損傷トノ關係

一 銃 創

貫通銃創ハ或ハ射入口ニ於テ眼瞼ヲ傷ケ又ハ射出口ニ於テ之ヲ傷ク之ニ由リテ起ル癢痕ハ或ハ眼瞼球瘻著ヲ貽シ又ハ外反症ヲ來シ又下垂症ヲ貽シ又甚シキハ眼瞼ノ大部ヲ挫滅シ又數葉ニ分裂スルコトアリ眼球ノ障礙ハ概ネ免レサルモノトス
盲管銃創ハ前記ノ他時ニ破片ヲ殘留スルコトアリ
擦過銃創ハ眼瞼創トシテハ輕キモノト雖眼球ニ向テ觸打作用ヲ爲シ「コントユー」ジオン」ヲ來スモノ多シ故ニ殊ニ注目スヘキモノナリトス

二 砲 創

砲丸子及砲彈破片ニ因ル眼瞼ノ損傷ハ銃創ヨリモ又廣ク侵スモノ多シ又屢、異物トシテ遺殘シ或ハ大ニ眼球ヲ破壊スルアリ

三 介達彈創

介達彈モ屢、眼瞼ヲ傷ク其ノ損傷狀況ハ別ニ特記スヘキモノナシ

四 爆 傷

爆傷ハ眼瞼ニ或ハ挫創ヲ生シ又ハ之ヲ斷裂シ又ハ異物例へハ鉛片、木片ノ如キヲ殘留セシム其ノ

黒變ノ如キハ輕キモノナリ

五 刺創

眼瞼ノ刺創ハ平時ニ於テハ敢テ稀有ノモノニ非ス然レトモ戰時ニ於テ接戰ノ爲ニ起ル眼球ノ刺創ハ比較的稀有ニシテ殊ニ眼瞼ノ刺創ノ如キハ豫想外ニ稀ナリトス左ニ眼瞼ヨリ眼球ニ刺入セル一例ヲ舉ケム

歩兵鳴瀬新一郎 接戰中敵創ヲ受ケ左下眼瞼ニ縱徑ニ刺創ヲ生シ眼球角膜及鞏膜ヲ傷ケ眼球勞ニ陥ル二十一日後眼球ヲ摘出ス

其ノ他投石戰ニ於ケル一例上眼瞼ニ大挫滅ヲ生セルモノアリ(前記症例木下金太郎)

第十三章 涙器損傷

涙器ノ損傷ハ涙腺、小涙管、淚囊及淚鼻管ニ來ルコトアルヘシ

涙腺ノ損傷ハ眼瞼ヲ通スル直達穿開ニヨリテ來リ其ノ結果屢、瘻管ヲ生スルコトアリ

小涙管モ亦直達創ヲ生シ其ノ結果ハ癢痕ノ爲メ閉塞スルコトアリ、又異物ノ竄入シテ留在スルコトアリ

淚囊及淚鼻管ノ損傷ハ直達穿開ニヨリテ來リ容易ニ化膿的機轉ヲ生シ慢性淚囊炎及淚鼻管狹窄トナリ又屢、淚囊瘻ヲ貽ス殊ニ骨壁ノ損傷ヲ兼スル際ニ於テ然リ

此ノ戰役ニ於ケル涙器損傷トシテ記録上明瞭ナル者ハ二十二例ニシテ皆淚囊及淚鼻管ノ損傷ナ

今之ヲ損傷ノ原因ニ依リテ區別スルハ左ノ如シ

員數	損傷別		計	砲創			計	爆傷	計
	貫通	盲管擦過		砲丸通	直達砲丸	砲彈破片			
七	三・八	一・八・二	一・四	三	二	二	七	一	二二
數	數	數	數	數	數	數	數	數	數
%	數	數	數	數	數	數	數	數	數
	三・八	一・八・二	六三・六	一三・六	九・一	九・一	三二・八	四・五	一〇〇・〇

即チ銃創ニ基因スルモノ最モ多キヲ知ルヘシ

次ニ之ヲ野戰ト要塞戰トニ區分スレハ野戰十七名、要塞戰五名ニシテ之ヲ眼戰傷全部ニ比較スレハ左ノ如シ

區分	野戰	要塞戰	計
涙器戰傷	七七%	一一三%	一〇〇%
眼戰傷	六四%	三六%	一〇〇%

即チ比較的野戰ニ多キヲ知ルヘシ

次ニ左右別トセハ右十四名ニ對スル左八名ニシテ之ヲ眼全戰傷ニ比較スレハ左ノ如シ

區分	左	右	兩眼	計
涙器戰傷	三六・四%	六三・六%	一	一〇〇%

即チ比較的右眼ニ多キヲ知ルヘシ
射通ノ方向ハ一般ニ顔面ノ中心線ニ近ク入りテ右側或ハ左側ニ向テ射通スル時ニ來ルコト多シ、
又涙囊部ニ直接射入スルモノ多シ殊ニ右側ニ於テ然リトス銃丸ノ右内眥下部ニ入りテ耳前或ハ
顳顬部ニ射出セル者ニ、左鼻腔ニ射出セル者一咽頭ニ射出セル者一アリ

一 貫通銃創ニ因ル涙器損傷

貫通銃創ニ因ル涙器損傷症例七ノ中四ハ右涙囊部ニ、一ハ左涙囊部ニ射入シ一ハ右涙囊部ヲ、一ハ
左涙囊部ヲ射通ス即チ右側ヲ傷ケタルモノ六、左側ヲ傷ケタルモノ一ナリ
又七例中野戦ニ生シタルモノ六、要塞戰ニ生シタルモノ一ナリ

歩兵黒川小兵 右顔面貫通銃創ヲ受ケ右内眥直下ヲ横ニ入り外眥ト耳翼前縁トノ中間ヨリ射出ス右涙
囊部ヲ傷ケ慢性涙囊炎ヲ貽ス又下眼瞼ノ癢痕形成ニヨリテ外反症アリ眼底大出血及潤濁アリ視力明暗
ヲ辨スルニ過キス

歩兵笠原隆吉 右顔面貫通銃創ヲ受ケ右内眥ニ射入シ同側耳前咬筋附着部ノ下方ニ射出ス涙囊部破壊
シ角膜潤濁シテ眼球内轉シ勢ニ陷ル

歩兵久保田傳藏 顔面貫通銃創ヲ受ケ射入口ハ右内眥ノ下縁、射出口ハ右扁桃腺部ニアリ右涙囊炎ヲ起
シテ瘻口ヲ貽ス硝子體潤濁、網膜色素消耗アリ視力20/70ニ減ス

歩兵中尾卯三郎 顔面貫通銃創ヲ受ケ右内眥部ヨリ射入シ左鼻腔内ニ射出ス涙鼻管ヲ破壊シ涙漏多シ
角膜縁ニ創孔アリ毛様體ヲ傷ケ硝子體出血潤濁アリ角膜一汎ニ薄ク潤濁シ虹彩鼻側上方断裂シテ橋狀
ヲナシテ水晶囊ニ癒著ス視力眼前手動ヲ辨スルノミ

歩兵山本録太郎 左顔面貫通銃創ヲ受ケ射入口ハ左内眥下部ニアリテ徑〇・八仙迷圓形ヲ呈シ射出口ハ
同側顳顬骨乳嘴突起ノ後下方五仙迷ニアリテ同大ナリ左涙囊下部ノ創口ハ瘻口ヲ作り排膿アリ涙鼻管
狹窄シテ流涙アリ慢性涙囊炎ヲ貽シ粘液ヲ漏出ス視力障礙ナシ

歩兵金城睦交 顔面貫通銃創ヲ受ケ射入口ハ眉間上部、射出口ハ右額骨部ニアリテ右内眥下部ヲ通過シ
涙管狹窄ヲ貽ス視力障礙アリ

歩兵吉田淺藏 顔面貫通銃創ヲ受ケ右下眼高縁部ニテ内眥ヲ距ル一・五仙迷ノ部ヨリ射入シ左顳顬骨乳
嘴突起端ノ後方ニ射出ス人事不省タルコト數十分ナリ右涙囊部ヲ破壊シ慢性涙囊炎ヲ起シ粘糊ノ膿ヲ
漏出シ涙鼻管狹窄アリ

二 盲管銃創ニ因ル涙器損傷

盲管銃創ニ因ル涙器損傷例四ノ中一ハ銃丸破片ニヨルモノナリ
四例中一ハ右涙囊部ニ射入シ三ハ左涙囊部ニ射入ス又野戦ニ生シタルモノ三例、要塞戰ニ生シタ
ルモノ一例ナリ

歩兵杉原理市 顔面盲管銃創ヲ受ケ射入口ハ右内眥ニシテ下眼瞼ニ長サ二仙迷ノ表皮剝脱アリ鼻腔ヨ
リ出血ス右涙囊部ヲ破壊シ化膿セルニヨリ之ヲ切開シ遊離セル腐骨片涙骨一片ヲ出ス其ノ他下眼瞼外

反症アリ視力障礙ナシ

歩兵 西川 權之丞 顔面盲管銃創ヲ受ケ左内眥部ニ射入シ留丸一部露出ス負傷時直ニ左眼失明シ劇痛アリ創口ヨリ出血多量ナリ射入口部涙囊ヲ傷ケ痲痺ヲ形成シ涙鼻管著ク狭窄シ涙漏アリ其ノ他前房出血アリ漸次虹彩毛様體炎ノ症狀ヲ發シ第二百日ニ至リ眼内容除去術ヲ行フ

歩兵 木村 重太郎 顔面盲管銃創ヲ受ケ左涙囊部ニ入り小瘻瘻ヲ胎シ涙鼻管狭窄シテ消息子ヲ通スルコト能ハス

歩兵 岩瀬 役松 銃丸破片盲管創ヲ受ケ左涙囊部ニ入り瘻瘻ヲ作レリ十四日後其ノ硬結部ヲ切開セルニ鼻腔口ハ其ノ大半ヲ露ハシ拇指頭大ノ銃丸ヲ同處ヨリ摘出セリ左眼視力ハ大ニ減降セルモ他覺的症狀ナク漸次通常ニ復セリ

三 擦過銃創ニ因ル涙器損傷

擦過銃創ニ因ル涙器損傷ハ右内眥部ヲ傷ケタルモノ一、左内眥部ヲ傷ケタルモノ二アリ皆野戰ニ生セリ

歩兵 菊川 伍八郎 左顔面ニ大ナル牛管狀銃創ヲ受ケ鼻樑中央ヨリ左涙鼻管ヲ破壊シ下眼瞼及結膜及鞏膜下部ヲ擦過シ額骨弓ノ表層ヲ掠メテ牛管狀ニ貫通ス網膜出血及硝子體瀾濁アリ

歩兵 合田 梅吉 左眼内眥部擦過銃創ヲ受ケ小涙管ニ外傷性狭窄ヲ來シ涙漏アリ

歩兵 菊地 熊治 右眼内眥部擦過銃創ヲ受ケ創ハ鼻根上部ヨリ右内眥部ニ達ス涙管閉塞ヲ胎ス視力20/40

四 貫通砲丸子創ニ因ル涙器損傷

貫通砲丸子創ニ因ル涙器損傷三例中右涙囊部ニ射入セル者一、右涙囊部ヲ通過セル者一、左涙囊部ヲ通過セル者一ナリ又三例共野戰ニ生セリ

歩兵 大澤 市太郎 顔面貫通砲丸子創ヲ射入口ハ右眼内眥ノ下方約一仙迷ニ射出口ハ左下顎隅角ノ後方ニアリ共ニ小指頭大ニテ圓形ナリ右涙囊化膿シ瘻口ヲ胎シ涙鼻管狭窄ヲ生セルモ漸次治ニ就ケリ

歩兵 長井 作次郎 顔面ヨリ頸部ニ至ル貫通砲丸子創ヲ射入口ハ左内眥部、射出口ハ左胸鎖乳嚢筋中ノ後縁ニアリ創管ハ斜ニ顛側下後方ニ向ヒ左眼窩底ヲ貫キ下顎關節近部ヲ通過ス人事不省ニ陥リ六時間後醒覺ス當時已ニ明暗ヲ辨セス内眥創口ハ化膿シ慢性涙囊炎ヲ胎セリ眼底大出血アリテ増殖性網膜炎ヲ呈ス

歩兵 小松 作治 顔面貫通砲丸子創ヲ射入口ハ鼻根ノ正中骨片ヲ露出ス、射出口ハ右耳輪下三仙迷ニアリ涙囊炎ヲ起シ排膿シ瘻口ヲ胎ス眼底出血アリ視力明暗ヲ辨スルノミ

五 直達盲管砲丸子創ニ因ル涙器損傷

直達盲管砲丸子創ニ因ル涙器損傷二例中一ハ右側、一ハ左側涙囊部ヲ侵セリ而シテ共ニ野戰ニ生セリ

歩兵 宮崎 與三郎 鼻根部砲丸子創ヲ受ケ皮膚ク字形ニ剝離シテ瓣狀ヲ呈ス右涙道ヲ傷ケ涙鼻管狭窄ヲ胎ス其ノ他輕キ硝子體瀾濁アリ瞳孔散大ス

步兵岡成鐵岩 鼻部砲丸子創ヲ受ケ鼻根部概ニ離開シ左側小淚管ヨリ一七仙迷下ニテ淚管ヲ傷ケ著キ狹窄ヲ貽シ淚囊常ニ蓄膿シ時々發炎ス視力障礙ナシ

六 砲彈破片創ニ因ル淚器損傷

砲彈破片創ニ因ル淚器損傷二例共ニ右淚囊部ヲ侵シ且共ニ要塞戰ニ生シタリ

步兵岡野清之助 顔面砲彈破片創ヲ受ケ鼻根ヨリ右額骨弓ニ互リテ長サ一〇仙迷幅一仙迷ノ瘡痕ヲ貽ス右淚囊部破壞シ瘡痕ヲ作リ淚管狹窄ヲ貽シ常ニ淚漏アリ

步兵出口源 顔面砲彈破片創ヲ受ケ右内骨下部ニ淚管ノ部位ニ於テ長サ一仙迷幅半仙迷ノ星芒狀瘡痕ヲ貽シ淚漏アリ

七 爆傷ニ因ル淚器損傷

爆傷ニ因ル淚器損傷一例ハ左眼ニシテ要塞戰ニ生セリ

步兵谷垣音次郎 右眼下爆傷ヲ受ケ下眼瞼縁下四仙迷ニ於テ深サ骨膜ニ達スル裂創ヲ生ス慢性淚囊炎及淚管狹窄アリ

第十四章 眼窩損傷

眼窩ノ損傷ハ軟部ノ損傷ト硬部ノ損傷トニ別タレ又部位ニ據リテ表部ノ損傷ト深部ノ損傷トニ

別タル其ノ他創ノ種類ニ據リテ切創、刺創、挫創、コントウト、ジョオンニ因ル損傷、射創等ニ分タレ眼窩内ニ異物ヲ殘留スル者アリ然ラサル者アリ其ノ頻發スヘキ重要ノ症候ハ眼球突出症ニシテ或ハ出血ニヨリ或ハ氣腫ニヨル其ノ他眼窩骨壁ノ損傷ハ近傍諸竇トノ交通ヲ來シ或ハ頭蓋腔ニ影響ヲ生シ眼窩内容ノ損傷ハ重要ナル神經、血管、筋等ノ障礙ヲ來シ又視力障礙、眼球運動障礙其ノ他種々ノ症候ヲ發現スヘシ蓋シ眼球モ亦眼窩ノ内容物ナルヲ以テ眼窩ノ損傷ハ廣キ意味ニ於テ眼科的損傷ノ大部ヲ占ムル者ナレトモ眼球各部ノ損傷ハ別ニ論スル所アルヲ以テ爰ニハ主トシテ眼窩壁及内容物一般ノ損傷ニ就テ述ヘムトス

戰時實驗例中戰傷以外ノ者亦多シ例ヘハ馬蹄傷ニ因ル骨折ノ如シ然レトモ先ツ戰傷ニヨル眼窩外傷ニ就テ述ヘムトス

眼窩骨壁ノ損傷ハ蓋シ損傷中重大ナルモノニシテ解剖學上已ニ明カナル如ク骨壁ノ厚サハ甚タ薄クシテ貴要ナル臟器トヲ區劃スル骨壁殊ニ上壁ノ如キモノノ損傷ハ容易ニ重大ナル全身症狀ヲ發シ生命ヲ危カラシムルモノナリ殊ニ眼窩損傷ノ多數ハ銃創ニ因リテ生スルモノナルヲ以テ射通ノ方向ニシテ是レ等ノ貴要器官ニ向ハムカ其ノ者ハ眼窩損傷トシテ吾人ニ材料ヲ與フル前ニ野外ニ於テ或ハ野戰病院ニ於テ已ニ轉歸ヲ取ルニ至ルヘシ故ニ爰ニ眼窩損傷トシテ述フル所ノモノハ貴要器官ヲ傷ケサル程度ニ於テ生シタル實例ニ就テ蒐集セルモノナリ野外ニ於テ斃レタルモノノ研究ハ到底今日吾人カ爲ヌヲ得サル所ナレトモ野戰病院或ハ兵站病院ニ於テ遂ニ死ニ至リタルモノニ就テハ別ニ述フル所アラムトス

蓋シ眼附近ノ銃創等ニシテ眼窩壁ヲ傷ケタルモノハ決シテ少シトセス故ニ廣ク眼窩損傷ニ就テ記載スルトキハ全眼科的損傷ニ互ルニ至ルヘシ故ニ爰ニハ特ニ眼窩損傷トシテ興味アル約百例

ニ就テ綜合的觀察ヲ下シ先ツ澁谷分院ノ統計ヨリ始メムトス
 東京豫備病院澁谷分院ノ眼窩戰傷ハ三十例ニシテ例ニ依リ之ヲ野戰要塞戰ニ分チ同院ノ全患者
 數ト比較スルトキハ左表ノ如シ

區分	野戰	要塞戰	計
戰傷全數	四五%	五五%	一〇〇%
眼窩損傷	六三%	三七%	一〇〇%

次ニ之ヲ創種別トナストキハ左表ノ如シ

區分	創		介達彈創	爆傷	刺創	其ノ他ノ戰傷	計
	砲丸子	砲彈破片					
戰傷全數	四三%	七%	二三%	五%	一五%	〇三%	一〇〇%
眼窩損傷	六〇%	一〇%	二〇%	一	一〇%	七%	一〇〇%

即チ澁谷分院ノ統計ニテハ眼窩損傷ハ概シテ要塞戰ヨリモ野戰ニ多ク殊ニ銃創ヲ多シトス
 以下全國ニ互リ症例ヲ舉ケテ細説セム

一 眼窩射通ノ方向及經路

眼窩骨壁損傷ノ最モ輕易ナルモノハ前眼窩孔骨緣ノ擦過、打撲若ハ破碎ニシテ局所ノ骨折ニ限レ
 ルモノナリ之ニ反シテ銃創ハ屢骨壁ヲ種々ノ方向ニ貫通シ複雑ノ狀況ヲ呈ス今之ヲ分類スレハ

左ノ如シ

1 前眼窩孔ヨリ入りテ諸方向ニ走ル者

イ 前眼窩孔ヨリ入りテ眼窩上壁ヲ破壊シ頭蓋腔ニ入ル者

此ノ種ノ射創ハ其ノ數餘リ少キニ非サルヘキモ皆危重ノ症狀ヲ起シテ斃ルルヲ以テ其ノ實驗甚
 タ少シ其ノ二三ハ頭蓋腔ノ甚々前方ニ止マリシ爲メ生ヲ得タルモノノ如ク一ハ破片眉間ニ射出
 シ一ハ尙ホ其ノ上左方ニ射出セルモノナリ

歩兵武藤準一 顔面貫通銃創ヲ受ケ左眼窩下部ヨリ眉間ニ貫通セリ、射出口ハ骨膜剝離シ前頭骨露出シ
 精神症狀アリ創口化粧セリ左上眼瞼鼻側中部腫脹自潰シ小豆大ノ銃丸破片ヲ排出セリ第五十五日蓋シ
 銃丸骨ニ中リ軟筒ニ破壊セルモノナラム負傷當時眼球突出著シ球後出血ナラム左眼角膜縱走線狀潤濁
 アリ前房淺表トナリ著血シ瞳孔縱橢圓形ニ散大シ網膜全ク剝離シ瞳孔帶青黃色ノ反射ヲ放チ眼球軟弱
 トナリ視力零、右眼亦網膜剝離、水晶體脫位アリ

歩兵少尉英木松次郎 顔面頭部貫通銃創ヲ受ケ射入口ハ左下眼瞼ノ直下ニテ角膜下緣ヲ傷ケ頭蓋天井
 ナ破リ顛頂前頭縫合左隅ニ射出ス角膜穿孔、虹彩下部斷裂、硝子體潤濁、網膜剝離等アリ他眼ニ眼精疲勞ナ
 繼發シ三箇月後左眼球摘出

ロ 前眼窩孔ヨリ入りテ眼窩下壁ヲ穿通セル者

眼窩下壁ヲ破リテハイモル氏洞ニ入り爰ニ安置スルモノアリ同側顔面下部ニ射出スルモノアリ

或ハ他側顔面ニ射出スルモノアリ或ハ鼻咽腔ニ射出スルモノアリ或ハ顔面ヲ縦徑ニ射通シテ遠ク軀幹或ハ頸部ニ達スルモノアリ
ハイモル氏洞ニ留丸セル例左ノ如シ

砲兵大尉小川重壽 右顔面盲管砲丸子創ヲ受ケ射入口ハ右眼眉毛外端ノ稍下部ニ在リ上眼瞼同部ニ於テ損傷シ下眼瞼ノ裏面下眼窩縁ニ於テ留丸ヲ摘出ス然レトモX線検査上尙ホハイモル氏洞ニ破片一部留丸ス右眼網膜下半部出血性剝離ヲ呈シ黄斑部ニ色素ヲ沈著シ視神經乳頭消耗ヲ起シ視力眼前額側ヨリ二尺ニ於テ指數ヲ辨シ視野額側端ニ僅ニ島嶼狀ニ殘存スルノミ

步兵古賀卯市 顔面盲管銃創ヲ受ケ左内眥部ヨリ入りハイモル氏洞ニ留丸ス創口ハ洞ニ通ス眼球結膜「ヘモトシス」角膜潤濁、虹彩炎、前房出血、白内障ヲ起シ眼球萎縮ス

步兵古永春吉 顔面盲管砲丸子創ヲ受ケ左眉毛外端ヨリ入り上眼窩縁ノ骨ヲ粉塵シ鼻側下方ニ入ルX線検査ニ據レハハイモル氏洞ニ留丸セルカ如シ眼瞼及眼球結膜浮腫アリ眼球突出シ眼痛及頭痛甚シク創口ヨリ排膿アリ創口ヲ開擴シ遊離骨片ヲ摘出シ尙ホ眼球摘出術ヲ行フ(負傷後二十二日)視神經幹ハ著ク瘦削セリ

前眼窩孔ヨリ入り下壁ヲ破リ同側顔面下部ニ射出セル例左ノ如シ

輸卒木谷春次郎 右顔面貫通銃創ヲ受ケ右眼球ヲ破壊シテ射入シ下眼窩壁ヲ通シテ同側頰部中央ニ出ツ眼球前部挫滅ス

鼻咽腔ニ射出セル例左ノ如シ

步兵柿本市五郎 顔面貫通銃創ヲ受ケ左下眼瞼外眥部ヨリ入り鼻咽腔ニ射出ス左眼底下方網膜ニ出血

アリ脈絡膜血管ヲ露出シ視力指數ヲ二迷ニテ辨ス

下壁ヲ破リテ他側顔面ニ射出セル例左ノ如シ

步兵水島作次郎 顔面貫通銃創ヲ受ケ射入口ハ左眉毛ノ外端ニアリ眼球ヲ破壊シ下眼窩壁ヲ破リ鼻腔ヲ經テ右頰部頰骨下部ニ射出ス左眼球挫滅シ右眼第十五日頃ヨリ視力漸次減弱シ水晶體後極ニ圓板狀潤濁ヲ生シ周圍ハ放線狀ヲ爲ス

前眼窩孔ヨリ入り下壁ヲ破リ遠ク軀幹ニ達セル例左ノ如シ

步兵特務曹長野口一平 盲管銃創ヲ受ケ其ノ經路ハ左眼球ヲ破壊シテ入り下壁ヲ通シ上頰骨ヲ碎キ頰部ヲ貫キ左胸皮下ヲ廻リ第六胸椎ノ左側ニ於テ皮下ニ留丸ス左眼角膜破レ眼内容脱出シ勢ニ陷ル

步兵江岡増吉 盲管銃創ヲ受ケ其ノ經路ハ右眉弓ノ中央ヨリ射入シ眼窩内ヲ眼球ノ右側ヨリ右下後側ニ向テ通過シ同側耳下腺部ヲ經テ頰部ノ右後側ヲ通り肩胛骨ノ下ヲ過キ胸壁ヲ前下方ニ廻リテ右季肋部皮下ニ留丸ス咯血アリ、右上眼窩縁ノ骨一部缺損セリ上眼瞼下垂シ眼球ニ密迷外斜シ上轉稍障礙アリ眼底網膜脈絡膜出血ニヨル硝子體出血潤濁アリ漸次機化シテ白色膜ニ變ス内壓沈降シ視力明暗ヲ辨セス

步兵柿木崎清熊 貫通銃創ヲ受ケ左眼鼻側ヨリ入り左後眼窩縁ニ於テ第十二肋骨部ニ射出ス左眼角膜潤濁、硝子體出血アリ網膜脈絡膜上半部消耗シテ鞏膜ヲ露出ス視力眼前手動ヨリ三分ノ二十迄増加ス

頸部ニ達セルモノ左ノ如シ

步兵寺山外次郎 貫通銃創ヲ受ケ右外眥ノ直下ヨリ入り眼窩下壁ヲ破リテハイモル氏洞ニ入り硬口蓋ヲ貫キ舌ノ右側ヨリ下左方ニ向ヒ口腔底ヲ通シテ左胸鎖乳頭筋中央ノ前縁ニ出ツ射入口部眼窩縁ノ骨

缺損シ一時結痂セシモ化膿シ第六十五日ニ切開シ創底ハ深クハイモル氏實ニ通セリ眼底乳頭ノ顛部縁ヨリ黄斑部ニ及フ消耗アリテ粉末狀ノ黑色素ヲ散布シ周邊部亦血症吸收後ノ消耗アリ所々ニ鞏膜ヲ露出ス視野中心部ニ十度内外ノ暗點アリ

ハ 前眼窩孔ヨリ入りテ眼窩鼻側壁(内壁)ヲ穿通セル者

眼窩鼻側壁ヲ破リテ鼻腔ニ入りテ止マル者アリ鼻腔ヲ貫通シテ他側眼窩内ニ入ル者アリ
鼻腔ニ止マリタル例ハ左ノ如シ

歩兵中尾卯三郎 顔面貫通銃創ヲ受ケ右眼内眥部ヨリ鼻腔ニ入ル、淚鼻管破壊シ淚漏多シ右眼角膜一汎ニ滲ク潤濁シ虹彩鼻側上方断裂シテ橋狀ヲ爲シ水晶體ニ惹著ス角膜接觸稍挫滅シ毛様體ヲ傷ク硝子體出血潤濁アリ視力眼前手動ヲ辨スルノミ

眼窩ノ内壁ヲ破リ鼻腔ヲ通シテ他側眼窩ヲ傷ケタル者左ノ如シ

工兵松平正喜 顔面貫通銃創ヲ受ケ右眉弓ノ右上方ヨリ眼窩内ニ入り眼球ノ後上方ヲ擦過シ内壁ヲ破リ鼻腔ヲ經テ左眼窩ニ達シ視神經穿入部ノ左側ヲ傷ケ顛部顛骨弓上ニ出ツ射入口化膿ス右眼網膜上方ニ破裂アリ鼻側上方ニ脈絡膜消耗症アリ乳頭下縁ハ直線ヲナシ其ノ部ノ血管ハ深部ヨリ屈曲シテ出ツルノ狀ヲ爲ス視力四十分ノ二十左眼網膜剝離シ失明ス嗅覺消失ス

歩兵大森吉三郎 顔面貫通銃創ヲ受ケ左上眼窩ヨリ入り眼窩内壁ヲ破リ右眼窩内ニ入り下眼窩顛部顛骨部ヨリ顛部ニ互リテ射出ス兩眼球破壊セリ

歩兵須田甚吾平 顔面爆裂彈創ヲ受ケ左上眼窩内眥部ニ射入シ眼窩内壁ヲ破リ右側眼窩内外壁ヲ通シ

テ耳珠部ニ射出シ耳廓ヲ不正形ニ破壊缺損セシム、負傷後直ニ精神朦朧トナリ十二日間持續セリ左眼水晶體及硝子體潤濁シ網膜出血性剝離アリ右眼視神經ヲ損傷シ失明ス

ニ 前眼窩孔ヨリ入りテ眼窩顛部側壁(外壁)ヲ穿通セル者

前眼窩孔ヨリ入り外壁ヲ破リテ顛部ニ出ツルモノアリ或ハ耳後ニ出ツルモノアリ

歩兵田原常吉 右顔面ニ樹木ヨリセル跳彈ニヨリ貫通銃創ヲ受ケ右上眼窩外眥部ヨリ入り外壁前縁ヲ破リ顛部ノ中央ニ出ツ上眼窩舉上運動障礙アリ硝子體潤濁シ網膜出血性剝離アリ視力ハ顛部側ニテ僅ニ手動ヲ辨スルノミ

歩兵秦活藏 左顔面貫通砲丸子創ヲ受ケ左上眼窩ヨリ入り其ノ一部ヲ缺損シ眼球前中部ヲ破壊シ眼窩外壁ヲ破リ耳前ニ射出ス眼球内容脱出シ勞ニ陥ル眼窩外壁ノ前部ハ骨折シテ一部ヲ缺損ス

歩兵田中宇左衛門 右顔面貫通銃創ヲ受ケ右眼球ニ直入シ眼窩外壁ヲ破リテ外聽道ヨリ耳後ニ出ツ直ニ人事不省ニ陥リ漸ク醒覺セルモ尙ホ確實ナラス譫語多シ耳後創ヨリ排膿アリ右角膜下部破壊シ上半部ハ潤濁ス眼球縮小シ眼疼痛及頭痛甚シク常ニ號泣ス第十七日ニ眼球ヲ摘出ス第二十四日昏睡ニ陥リ斃ル(頭蓋底骨折兼腦膜炎)

歩兵板倉龍十 右顔面貫通銃創ヲ受ケ右上眼窩ニ射入シ顛部ニ出ツ上眼窩ハ中央ヨリ外眥ニ互リ裂創狀ヲナス射道眼窩ヲ通過シ内容缺損シ眼球挫滅ス

歩兵湯口長太郎 顔面貫通銃創ヲ受ケ右上眼窩鼻側ヨリ入り眼窩ヲ穿通シ外壁ヲ破リ乳嘴突起ノ後部ニ射出ス眼球破壊シ由テ之ヲ摘出ス

2 顛顚ヨリ入りテ前眼窩孔ニ出ツル者

前記ノ射道ト全ク反對ニ顛顚ヨリ入りテ前眼窩孔ヨリ出ツルコトアリ共ニ眼窩外壁ヲ穿通スルハ一ナレトモ方向ハ全ク反對ナリ

歩兵若林吉五郎 敵ノ包圍ニ遇ヒ疾走背進中右顔面貫通銃創ヲ受ケ射入口ハ右耳輪ノ前方ニアリ斜ニ前方ニ走り眼窩外壁ヲ破リテ窩内ニ入り眼球ヲ破リテ下眼瞼ニ射出ス眼球挫滅ス同側顔面神經麻痺アリ

歩兵赤松定吉 右顔面貫通銃創ヲ受ケ右耳部ヨリ入り眼ヨリ出ツ眼球破壊ス

3 眼窩ノ一側ヨリ入り窩内ヲ通シテ他側ニ射出スル者

一方ノ眼窩ヲ射通スルモノニシテ之ヲ廣ク解釋スルトキハ後ニ述フル所ノ眼窩顛顚射創モ此ノ種類ニシテ又已ニ前記セル一側ノ前眼窩孔ヨリ入りテ内壁ヲ破リ他側ノ眼窩ヲ射通スルモノモ之ニ屬ス然レトモ爰ニハ此ノ二種ヲ除キ一側ノミニ關スルモノヲ掲ク

イ 眼窩外壁ヲ傷ケテ入り内壁ヲ破リテ頭蓋腔ニ入ル者

歩兵尾上清一 顔面貫通銃創ヲ受ケ射入口ハ外管ニ在リ眼球ヲ破リ眼窩内壁ヨリ頭蓋腔内ニ入ル三日後頭部左側ヨリ留丸ヲ摘出ス外眼窩壁骨缺損シ眼球角膜破裂アリ内容脱出ス三日後眼球ヲ摘出ス

ロ 顛骨部ヨリ入り眼窩ヲ通シテ前額ニ出ツル者

歩兵松本茂 顔面貫通銃創ヲ受ケ射入口ハ右顛骨部ニアリ眼窩ヲ射通シ前額ノ中央ニ射出ス眼球挫滅シ三日後之ヲ摘出ス眼球瘻著症ヲ貽ス

ハ 眼窩上壁ト下壁トヲ穿通セル者

歩兵中尉志賀直方 半座ノ姿勢ニテ突撃ノ際顔面貫通銃創ヲ受ケ射入口ハ右眉毛ノ上方〇五仙迷ニテ中央ヨリモ稍顛顚側ニ偏セリ彈道ハ鼻側下方ニ向ヒ眼球ヲ破リ眼窩下壁ニテ上顛骨ヲ貫キ口内ニ出テ上下ノ門齒、犬齒及上ノ小白齒一箇ヲ倒シ頤部ノ中央ニ出テ斜ニ左下方ニ向テ擦過セル瘻瘻ヲ貽ス眼球前半部挫滅セリ

ニ 頭頂ヨリ入り眼窩ヲ通過シ顛顚部ニ出ツル者

歩兵大辻滿藏 頭部顔面貫通銃創ヲ受ケ射入口ハ顛頂骨矢狀縫合ノ前縁ニ在リ射道ハ右下前方ニ向ヒ右眼窩ヲ貫通シ右顛顚骨突起部ニ出ツ眼球破壊ス

ホ 兩眼窩天蓋ニ近ク射通スル者

歩兵角谷駒吉 顔面貫通銃創ヲ受ケ左眉毛外端ヨリ入り右眉毛部ニ出ツ射出口ヨリ腦質脱出ス直ニ人事不省ニ陥リ叫喚譫語尿失禁ス三日間昏睡シ一週間精神瀕瀕ス八箇月後頃ヨリ時々顛顚發作アリ真傷當時兩眼球突出シ眼窩内出血右眼球挫滅シ勢ニ陥ル

ヘ 顛顚ヨリ入り眼窩ヲ通過シ頸部ニ達セル者

歩兵東久次郎 盲管銃創ヲ受ケ左眉毛外端ノ後方ニ仙迷ヨリ入り右顛骨上窩ニ留丸ス人事不省ニ陥リ

二十時間ニシテ醒覺ス鼻口腔出血アリ射道ハ左眼窩外壁及底部ヲ毀傷シ顱骨ヲ貫通シ同側前口蓋弓ヨリ右側ニ向テ口腔ヲ過キ右鎖骨内端直上部ニ留丸セリ口蓋弓ノ瘻瘻ニ由リ開口不能ナリ左乳頭稍消耗シ乳頭ノ下方及顱額側廣部網膜消耗脈絡變性アリ色素斑ハ脈絡膜血管ト共ニ雜リ諸種ノ紋理ヲ爲ス蓋シ出血後ノ變化ナラム

4 兩眼窩ヲ射通スル者即チ所謂眼窩顱額射通 Orbital-Infusus

眼窩顱額射通ハ平時ニ在リテハ自殺ノ目的ヲ以テ右側ノ顱額ヨリ射入シ左側ニ射出スル場合ノ外甚タ稀有ナルモノナリ然ルニ戰傷トシテハ屢殘酷ナル結果ヲ貽シ比較的多數ヲ實驗シタリ顱額射通ハ廣ク解釋スレハ一側ノ顱額部附近ヨリ入リ他側ニ向テ射通セルモノハ皆此ノ部類ニ入ルヘシト雖夫ハ餘リニ範圍大トナリ本來ノ興味ヲ減殺スヘキヲ以テ爰ニハ狹ク顱額部附近ニ於テ兩側ヲ貫通スルモノニ就テ述ヘムトス
平時ノ顱額射創ハ右側ニ多キハ已ニ前ニ述ヘタリ普魯西國ノ平時衛生報告ニ據レハ千八百八十九年乃至九十八年ノ十箇年間ニ於ケル顱額射創八十五例中右側七十二ノ多キヲ占メタリ是レ自殺ノ目的ニハ左利ナラサル限リハ右側ヨリ發射スヘキハ當然ノ理ナリ然ルニ戰傷ニ於テハ左側ヨリ射入セルモノ右側ニ二倍ナルノ結果ヲ生セリ乃チ左ノ如シ

顱額射通	左側ヨリ入リテ右側ニ出テタル者	右側ヨリ入リテ左側ニ出テタル者
一八	一一一	六

是レ或ハ左側ハ前方ニ突出シアル場合多キニ因ルナラムカ

顱額射通ハ兩側眼窩ヲ通過スルヲ以テ其ノ内容ハ種々ノ程度ニ於テ損害ヲ受クヘシエツテシテ

ン Oettingen カ實驗セル如ク視神經ト眼球ヲ毀傷ヒスシテ通過セルハ例外ニシテ其ノ例ナク皆高度ノ障礙ヲ貽シ兩眼失明セル者多シ今之ヲ左ノ數種ニ類別セムトス

イ 兩側視神經ヲ傷ケタル者

是レ比較的最も眼窩ノ後部ヲ射通セルモノナリ然レトモ視神經ノミヲ侵シテ其ノ消耗ノ外眼底ニ變狀ヲ示ササルモノハ殆トナシ即チ多少皆眼底網膜脈絡膜ニ作用セサルハナシ

步兵松田久左衛門 顔面貫通銃創ヲ受ケ射入口ハ左外眥ノ後方三五仙迷ノ上方一仙迷射出口ハ右外眥ノ後方五仙迷ノ上方〇五仙迷ニ在リ直ニ人事不省ニ陥リ四日ニシテ稍醒覺セルモ二週間ハ不明瞭ナリキ受傷當時直ニ盲トナリシヤ視力漸次減弱シテ盲トナリシヤ左右何レカ前後セシヤハ不明トレトモ醒覺時ハ全ク盲トナリ乳頭消耗漸次ニ來リ傷後四十日ニハ右側ハ尙ホ乳頭ノ周圍潤濁シ境界判明セサルモ變色ナク左乳頭ハ稍蒼白色ヲ呈シタルカ第百〇三日ニハ消耗著明トナル左眼黃斑部ニ暗褐色橢圓形ノ著ク區別セラレタル斑點アリ(穴障?)其ノ他兩上眼瞼下垂シ瞳孔散大シテ反應ナク初メ兩眼突出セシモ(眼瞼及結膜浮腫アリ)後チ左眼ハ陷没セリ

步兵杉村勝 顔面貫通銃創ヲ受ケ射入口ハ左顱額部顱骨突起ノ上方二仙迷射出口ハ右側同部ニ在リ兩上眼瞼腫脹シ瞳孔散大シテ反應ナシ左眼乳頭漸次消耗シ其ノ他網膜上方ニ出血點數箇アリ又眼球運動障礙アリ右眼乳頭亦漸次消耗シ網膜亦出血點數箇アリ

ロ 兩側視神經ヲ傷ケ眼底ニ觸打的ノ損傷ヲ受ケタル者

前記セル者モ眼底多少ノ變狀アリ然レトモ爰ニ述フル者ハ恐クハ眼球後部ヲ觸接シテ銃丸ノ通

過シタル爲メ兩眼底ニ脈絡膜破裂ノ如キ強度ノ損傷ヲ呈セルモノナリ。

歩兵飯田實 顔面貫通銃創ヲ受テ射入口ハ右外眥ノ後方三仙迷、射出口ハ左同部ノ稍上位ニ在リ當時兩眼球突出症アリ瞳孔散大シ殊ニ左眼ニ著ク左眼ハ直ニ失明シ右眼ハ明暗ヲ辨スルノミナリシカニ箇月後ニ至リ全ク失明セリ一箇月後ノ検査ニヨレハ眼底左乳頭著ク消耗シ且乳頭ノ顛部側上方ニ脈絡膜斜裂創アリ其ノ周圍ニ白瘰ヲ統ラス右乳頭亦僅ニ消耗シ且乳頭ノ顛部側下方凡ソ乳頭ノ一倍半ヲ距ル部ニ裂隙狀類白色ノ部アリ乳頭トノ間ハ網膜ノ潤濁ト出血吸收後ノ斑點トヲ認ム

左ノ一例ハ一側ノ視神經ヲ傷ケ他側眼ニモ視力障礙アリ然レトモ眼底所見詳ナラサル者ナリ

歩兵森岡清作 顔面貫通銃創ヲ受テ射入口ハ左耳ノ前上方三指横徑、射出口ハ右耳ノ前方三指横徑ニ在リ左視神經消耗ニ陥リ視力明暗ヲ辨スルノミ右眼視力七十分ノ二十眼底不明

ハ 眼球後部ニ大變狀アリテ恐クハ射通的穿孔アリト察セラルル者

歩兵日裏安太郎 顔面貫通銃創ヲ受テ射入口ハ左眉毛ノ外端、射出口ハ右顛骨突起ノ上方一仙迷ニアリ右瞳孔内暗黒ニシテ視力零、左硝子體濃厚膜狀潤濁アリ白内障ヲ起シ視力零

歩兵中島金次郎 顔面貫通銃創ヲ受テ射入口ハ左眉毛ノ外端、射出口ハ右耳殼ノ前方ニアリ左上眼瞼下垂シ硝子體潤濁、網膜出血ト剝離アリ失明ス右眼球突出シ運動ヲ失ヒ大硝子體出血アリテ眼球漸次勞ニ陥ル

砲兵中島仙次郎 顔面貫通銃創ヲ受テ射入口ハ右眉毛外端ト外眥トノ中央ノ後方二・五仙迷、射出口ハ左

眉毛外端ト外眥トノ中間ノ後方〇・八仙迷ニ在リ右網膜出血ト剝離アリテ失明シ眼球運動廢絶ス左眼内壓著ク減弱シ勞ニ陥ル

歩兵角與三吉 顔面貫通銃創ヲ受テ射入口共ニ左右顛部眉弓ノ外側ニ在リ右眼球旁ニ陥リ左眼内壓減退シ硝子體潤濁ノ爲メ光線ヲ通過セス

歩兵川口謙重郎 顔面貫通銃創ヲ受テ射入口共ニ左右ノ顛部下部ニ在リ左硝子體潤濁、網膜下半部剝離シ一部ニ血液ヲ附着ス視力零、右眼視力十二分ノ六眼底不明

歩兵進士高吉 顔面貫通銃創ヲ受テ射入口ハ左顛部、射出口ハ右顛骨部ニ在リ左角膜潤濁シ眼球旁ニ陥ル右黄斑出血アリ視力二十分ノ二十

ニ 眼球後部ヲ觸打セリト考ヘラルル者

歩兵栗原勝助 顔面貫通銃創ヲ受テ射入口ハ左眉毛ノ外端、射出口ハ右顛部ノ中央ニ在リ左上眼瞼下垂症、硝子體潤濁、脈絡膜裂創アリ視力二十分ノ二十、右上眼瞼下垂症、眼球運動障礙、硝子體潤濁、網膜出血ト剝離アリ視力ハ顛部側上方ヨリ指數ナ一尺ニテ算ス

歩兵古河勇吉 顔面貫通銃創ヲ受テ射入口ハ右眼高顛部側緣ノ後方二・五仙迷、射出口ハ左眼高顛部側緣ノ後方二仙迷ニ在リ右輕キ上眼瞼下垂症、眼球運動障礙、硝子體出血、脈絡膜裂創アリ視力顛部側下方ヨリ指數ヲ三迷ニテ辨ス、左眼上眼瞼下垂症、眼球運動障礙、硝子體出血、網膜出血ト剝離アリ視力零

眼球後方ヲ單ニ觸打セルノミナルヤ或ハ穿通セルモノナルヤノ鑑別ハ硝子體潤濁ノ爲メ眼内ヲ見ル能ハサル際ニ於テハ困難ナリ然レトモ乙ニ在リテハ必ス網膜剝離ヲ兼メル爲メ視力ノ大障

礙アリテ概ネ零ニ近ク又漸次眼球勞ヲ發起スヘシ脈絡膜破裂ハ概ネ觸打ニ因ルモノト見テ可ナ
ラム

ホ 一眼ハ前部ヲ射通シ他眼ハ後方ヲ傷ケタル者

歩兵中山重一 顔面貫通銃創ヲ受ク射入口ハ右外眥ノ後方二指横徑、射出口ハ左眉毛外端ノ後方二仙迷
ニ在リ右眼瞼腫脹、結膜浮腫、角膜前房水混濁アリ全眼球炎ヲ起シ内容ヲ除去ス左眼瞼腫脹、結膜浮腫、硝子
體出血混濁、網膜出血ト剝離アリ失明ス

ヘ 兩眼球前部ヲ破壊セル者

歩兵高野秀吉 顔面貫通銃創ヲ受ク射入口ハ右外眥ノ後方一・五仙迷、射出口ハ左眉毛外端ニ在リ兩眼球
前部ヲ失フ

歩兵太田半十郎 顔面貫通銃創ヲ受ク射入口ハ左眉弓外端、射出口ハ右耳前上方二仙迷ニ在リ左右眼球
ヲ破壊ス

歩兵羽野與太郎 顔面貫通銃創ヲ受ク射入口ハ左外眥ノ後方、射出口ハ右外眥ノ後方ニ在リ左右眼球ヲ
破壊ス

前記ノ他症狀記載不明ナル者ニアリ參考ノ爲メ左ニ掲ク

歩兵島山勇五郎 顔面貫通銃創ヲ受ク射入口ハ左額額部ニ在リ兩眼視力三百分ノ二十、眼底不明

歩兵柳清太郎 顔面貫通銃創ヲ受ク射入口ハ左耳前四仙迷、射出口ハ右側同部ニ在リ左外轉運動缺損ア
リ視力十二分ノ六ヨリ六分ノ六トナル、右二十分ノ六ヨリ八分ノ六トナル、眼底不明

二 眼窩壁ノ骨傷

以上記載セル處ノ眼窩射通創ハ悉ク眼窩壁若ハ縁ノ骨傷ヲ起ササルハナシ然レトモ爰ニハ主ト
シテ射通的ナラサル局所的ノ眼窩壁ノ骨傷ニ就テ述ヘムトス蓋シ此ノ種ノ者ハ銃創ニ因ラスシ
テ他ノ損傷ニ多カルヘキハ理ノ略易キ所ナリ

1 眼窩下壁骨傷

眼窩下壁ノ骨傷ハ常ニ眼窩トハイモル氏洞ノ交通ヲ生ス

歩兵吉田源藏 眼前三迷ニテ砲彈破裂ノ爲メ爆傷ヲ顔面ニ受ケ右上下眼瞼ニ破裂創アリ上眼瞼穿通ス
下眼瞼縁及眼窩下壁破壊シハイモル氏洞露出セリ眼球ハ全ク挫滅シ翌日摘出術ヲ行フ術後上眼瞼内瞼
症、下眼瞼外瞼症、淚囊膿漏ヲ貽ス

歩兵山田定吉 眼前二十迷ニ砲彈爆發ノ爲メ顔面砲彈破片創ヲ受ケ左眼下部ニ直徑二仙迷ノ不正方形
挫滅創アリ遊離骨片二三ト大鐵片(一・八・五瓦)ヲ摘出ス眼窩下壁ヲ傷ケ、痿管トナリマル創孔ヨリ排膿シハ
イモル氏洞ニ交通ス顚骨體骨質ノ一部缺損シ瘰癧ノ爲メ瞼裂不閉ヲ貽ス(成形手術ヲ行フ)、眼球鼻側ニ大
ナル創部アリ角膜混濁、前房出血シ眼球漸次勞ニ陥ル

歩兵佐藤良助 右下眼瞼ニ砲丸子擦過創ヲ受ケ二錢銅貨大ノ瓣狀裂創ヲ生ス眼窩下壁ニ骨傷アリテハ

イモル兵洞ニ通シ排膿アリ瞳孔散大殆ト失明シ二箇月後眼球ヲ摘出ス

步兵出海音吉 顔面砲彈破片創ヲ受ケ右眼下部ニ大創アリ上顎骨ハ前骨壁ヲ失ヒテ空洞ニ變シハイモル氏洞ヨリ頭蓋底ノ一部ヲ認ム眼窩下壁破レ眼窩内ヨリ鼻腔ニ交通シ呼吸ヲ漏ラス眼球破裂シ四日後摘出、下眼瞼外翻ス

2 眼窩内壁骨傷

步兵境富藏 右眉毛内端ヨリ入レル盲管銃創ヲ受ケ留丸ノ所在不明ナリ射入部皮膚龜裂シ骨壁モ複雑ニ破壊ス角膜潤濁、前房内蓄血、虹彩大断裂アリ、水晶體潤濁シ後方ニ脱臼ス眼球運動障礙アリ全眼球炎ヲ起シ眼球ヲ摘出ス

3 眼窩外壁骨傷

步兵後藤寅之助 右顔面砲彈破片創ヲ受ケ外骨部ニ不正三角形一邊ノ長サ四仙迷ニシテ基底ヲ顚側ニ有スル創面アリ創底深ク顚側下方ニ向ヒ顚骨及上顚骨ノ一部ヲ破碎シ殆ト示指ヲ入ルヘシ眼球挫滅シ摘出術ヲ行フ

步兵吉田吉五郎 右顔面爆裂彈創ヲ受ケ外骨部ニ拇指頭大ノ創面アリ眼窩外縁ハ骨折シテ内部ニ嵌入シ眼球破壊脱出ス創後瘻痕ノ爲メ上眼瞼舉上シテ骨ト癒著シ下眼瞼モ亦舉上ス成形手術後治セリ

軍醫駒井定哉 左顚骨部砲彈破片盲管創ヲ受ケ顚骨弓ノ上方ニ長サ二仙迷幅一仙迷ノ不正形挫滅創アリ人事不省ニ陥リ暫時ニシテ醒覺ス創口一旦閉鎖セルモ自潰シ薄キ排膿アリX線検査ニテ異物ヲ認メタルヲ以テ切開シテ信管ヲ摘出ス此ノ際眼窩外壁ハ異物ノ形狀ニ應ジテ陥没セリ中心暗點アリ

步兵中條松二郎 左顔面貫通砲丸子創ヲ受ケ射入口ハ左顚側部外骨ニ近ク顚骨及同側下顚側部ノ骨ヲ粉碎シテ乳頭突起ノ下部ニ射出ス外骨部ノ創ハ三角形ニシテ下部空洞ヲ形成シ排膿腐骨片ヲ出ス角膜潤濁シ虹彩毛様體炎ヲ發シ眼球ヲ摘出ス顚骨弓及顚骨ノ一部ヲ缺損シ大瘻痕ノ爲メ瘻裂著ク縮少シ觀形ヲ貽セリ

步兵山本藤藏 貫通銃創ヲ受ケ左上眼瞼ヨリ入り眼球角膜ノ上顚側ヲ通過シ耳前下顚關節部ニ出ツ角膜上顚側ニ鞏膜裂創アリ縱徑ノ瘻痕ヲ形成ス角膜扁平トナリ濁濁シ右眼ニ交感性神經症、視力減弱ノ感、眼精疲勞、羞明、流淚、乳頭充血アリ(第二十目)左眼球ヲ摘出ス眼球ト眼窩外壁ト瘻痕癒著セリ

三 眼窩縁ノ骨傷

眼窩縁骨傷ハ殊ニ下縁及外縁ニ多シ而シテ重キハ皆眼球前部ヲ破壊スルヲ常トス

1 上眼窩縁骨傷

步兵巖崎國一 前額貫通銃創ヲ受ケ左眉毛内端ヨリ入り右眉毛外端ニ出ツ上眼窩縁骨損傷アリ右眼前房内出血、眼瞼浮腫、ヘモシスアリ視力障礙ヲ貽サスシテ治ス

2 下眼窩縁骨傷

步兵松本秀吉 顔面貫通銃創ヲ受ケ射入口ハ左顚骨上縁、射出口ハ右耳前ニアリ左下眼窩縁ノ中央ニ骨缺損アリテ同部少シク陥凹セリ網膜下方及顚側下方廣ク出血後ノ變化ヲ貽シ視野中心及上半缺損ス

步兵鈴木正三郎 右頰部盲管銃創ヲ受ケ射入口ハ右頰骨中央下縁ニ在リ眼窩外下縁ハ骨僅ニ陥凹シ壁ニ於テハ稍隆起セリ右眼窩部穴障ヲ形成シ網膜下方赤道部出血症アリ

步兵土田幸次郎 左頰面貫通銃創ヲ受ケ射入口ハ左乳嘴突起ノ下部射出口ハ同側頰骨ニシテ眼窩外下縁ニ互ル眼窩外下壁ハ皮膚骨ニ癒著シテ陥凹シ其ノ癒痕ノ爲メ下眼窩牽引セラレテ外職症ヲ貽ス左眼硝子體潤濁脈絡膜裂創出血アリ視力百分ノ二十

步兵桃坂甚作 左頰骨部ニ砲彈破片創ヲ受ケ眼下部ヨリ耳前ニ及ヒ *Exostoma* ノ創面アリ創底破碎セル骨質ヲ現ハシ下眼窩下半部離断ス眼球破壞シ十八日後之ヲ摘出ス

步兵村田久助 頰面貫通銃創ヲ受ケ右下眼窩縁部ヨリ入り同側耳前ニ出ツ下眼窩ノ一部骨粉碎セラレ創口化膿シ骨缺損ノ爲メ陥凹セル癒痕ヲ貽シ下眼窩神經領知覺鈍麻セリ網膜剝離シ視力明暗ヲ辨セス

步兵少尉岡本國雄 右頰骨部擦過銃創ヲ受ケ右側ヨリ來リテ頰骨部ヲ衝キ骨ヲ挫碎シ下眼窩ヨリ眼球ヲ破壞セリ下眼窩弧月狀ニ破裂ス百〇六日後死亡

步兵寒川喜太郎 右下眼窩擦過銃創ヲ受ケ眼窩ニ仙迷ノ幅挫滅シ眼球下眼窩壁ニ癒著ス前房出血アリ二十三日後眼球ヲ摘出ス下壁ノ剝離甚タ困難ナリ

步兵豐野常太郎 右頰面擦過銃創ヲ受ケ右口角ノ右方一仙迷ヨリ下眼窩縁中央ニ達スル裂創ヲ生シ骨ヲ破壞シ眼窩縁一部缺損シ下眼窩外職症ヲ貽ス右眼強度ノ刺戟症狀アリ二十二日後眼球ヲ摘出ス下方及頰額側ニ癒著アリ

3 眼窩外縁骨傷

砲兵大出長次郎 右眼附近砲彈破片創ヲ受ケ頰面所々ニ黒粉窠入シ右眉毛外端ヨリ外骨附近ニ至ル丁字狀ノ創傷アリ内ニ外眼窩縁破碎ニ由ル二三ノ骨片ヲ見ル眼球破壞セリ

步兵湯澤仁 頰面盲管銃創ヲ受ケ射入口ハ左外骨ニ接シテ頰額側ニアリ同側下顎骨隅角ノ直後ニ留丸ヲ摘出ス眼窩外縁骨折アリ又同側頰面神經麻痺アリ角膜縱走線狀潤濁ヲ生シ知覺脫失シ網膜出血性大剝離ヲ生シ失明ス

砲兵青木清次郎 頰面砲彈破片創ヲ受ケ數多ノ爆傷アリ左上眼窩ニ裂創アリテ眼窩外縁ニ骨折ヲ生ス眼球破壞シ二十二日後之ヲ摘出ス右上眼窩ニヒ裂創アリ

步兵山本直作 左外骨部ニ小銃彈ニ因ル破裂創ヲ受ケ長サ一仙迷深サ骨ニ達シ創内骨ノ一片アリ角膜下方潤濁シ白内障ヲ起ス又虹彩炎アリ

步兵北洞仙十郎 左頰額部半管狀銃創ヲ受ケ外骨ヨリ後方頰骨弓ノ上方ニ互ル不正長方形ノ失肉創ヲ生ス眼窩外縁骨傷シ介途性ニ視神經ヲ傷ケテ消耗ヲ來シ外轉神經及一部動眼神經ヲ侵シ上眼窩下垂症及内斜視ヲ生シ眼球突出シ球内亦硝子體出血アリ

四 眼窩ノ大部ヲ侵シタル複雑創

大ナル砲彈破片ノ如キモノ來リテ眼窩ノ大部ヲ侵スコト敢テ稀有ニアラス然レトモ是レ皆死ノ轉歸ヲ取ルヲ以テ臨牀上必要ナシ唯其ノ生ヲ保テル一例ヲ舉ケム

徒歩砲兵八兒萬太郎 頰面砲彈破片創ヲ受ケ左内骨部ヨリ同側耳前ニ至ル一大剝離創ヲ生ス稍方形ニシテ縱徑六仙迷橫徑十一仙迷ヲ算シ骨ト共ニ眼球缺損シ底面ハ凹凸不平ナリ眼窩縁ノ上部及外部ハ全ク缺損シ眉毛ノ内半部殘存ス創ノ鼻側縁ニ沿フテ一瘻孔アリ恐クハ涙鼻管ニシテ鼻腔ノ方ニ通シ常ニ

眼窩ヲ漏ラス其ノ顛顛側ニハ小鷄卵大ニシテ稍隆起シ盛ニ搏動セル部ヲ見ル之レ膿質ニシテ灰白質ト白質トヲ區別スヘク又多數ノ血管ヲ見ル其ノ中央ニ一ノ瘻孔アリ常ニ腦脊髄液ヲ漏出セリ其ノ下方眼球ノ遺殘部アリ之レ鞏膜ノ一部ニシテ内ニ脈絡膜ノ色素ヲ認メ得創面所々ニ骨壁現ハレ創底粉砕骨片ノ多數ヲ存シ創面腐爛シ惡臭ヲ放テリ

五 眼窩内異物殊ニ留丸

眼窩壁ノ損傷ニ比シ眼窩内異物ノ殘留ハ亦決シテ少キニ非ス其ノ障礙ハ損傷セル眼窩内容物體ノ如何ニ關シ一様ナラスト雖概ネ重大ナルヲ常トス又異物ノ種類モ種々アルト共ニ竄入經路モ亦甚タ種々ナリ今之ヲ上眼瞼下眼瞼内眥外眥及其ノ他ニ區別シテ證例ヲ舉ケムトス

1 上眼瞼ヲ通りテ入りタル者

此ノ通路ハ最モ多キモノナリ即チ全數ノ三分ノ一ヲ占ム

歩兵鈴木市作 左顔面介途銃創及石片創ヲ受ケ左顔面ヨリ耳前ニ互リ小豆大乃至指頭大ノ挫創十數箇アリ左角膜ヨリ鞏膜ニ互ル裂創アリ葡萄膜脫出シ水晶體ハ脫白シ硝子體出血アリ視力僅ニ明暗ヲ辨スルノミ五十日後ニ至リ眼内容除去術ヲ行ヒタルニ上眼窩壁ニ銃丸包被ノ一片ヲ藏セリ

歩兵白石藤六 左眼部盲管銃創ヲ受ケ上眼瞼中央ニ射入口アリ角膜潤濁前房ニ出血シ虹彩ハ全ク缺損シ水晶體墜落ス鞏膜ニ裂創アリテ葡萄膜脫出シ上方眼瞼球蓋著テ胎ス上眼瞼下垂シ外眥部眼窩内ニ留丸ノ如キ硬固物アリ四十七日後ニ至リ眼球ヲ摘出シ同時ニ留丸小銃彈ヲ摘出ス

砲兵山本榮吉 顔面砲彈破片創ヲ受ケ左上眼瞼中央ヨリ右上眼瞼中央ニ互ル長サ十二仙透幅〇三仙透ノ瘻痕ヲ後ニ胎セル創面アリ當日左上眼窩内ニ深ク竄入セル眞輪薄片ヲ摘出ス角膜一汎ニ潤濁シ前房内出血アリ硝子體潤濁シ鞏膜ニ裂創アリ失明ス二十五日後眼球ヲ摘出セリ右眼ハ白内障ヲ起セリ

歩兵伊藤菊之助 右上眼瞼擦過銃創ヲ受ケ上眼瞼ノ上眼窩縁ニ近キ部ニ擦過創アリ眼球結膜下溢血シ網膜及硝子體出血潤濁アリ視力20/200ニ減ス三箇月後ニ至リ上眼瞼外側眼窩内ヨリ銃丸破片ヲ摘出ス

歩兵門屋徳松 顔面盲管砲丸創ヲ受ケ眉間ノ中央ヨリ入り右眼窩内ニ入ル上下眼瞼發赤腫脹シ眼球結膜浮腫シテ驗裂外ニ膨出シ眼球運動大ニ制限セラレ硝子體内多量ノ出血及潤濁アリ一時眼底不明ナリシモ漸次吸收シ網膜ニ數多ノ出血點アリ乳頭腫血甚シク中心動脈狹小シテ索狀トナリ後漸次消耗ニ陥ル射入口ヨリ開擴シテ檢セルニ留丸ハ上眼窩破裂内ニ堅ク嵌入シテ移動セズ周圍ノ主要ナル視器ヲ壓迫セリ(詳細ハ後ニ出ツ)

歩兵小原八四郎 左眼部盲管銃創ヲ受ケ射入方向ハ左上眼瞼中央部ヨリ斜ニ上方ニ走リ長サ三・五仙透ヲ算ス眼球破壊シ三日後之ヲ摘出セリ銃丸ハ僅ニ變形シテ尖端ヲ上方ニ向ケテ存在セリ

歩兵越智百太郎 前額部盲管銃創ヲ受ケ射入口ハ右眉毛ノ内端ニ在リ其ノ方向ハ眼窩内ニ向ヒ上眼窩縁ニ骨異狀アリ眼球ハ上外轉シタル僅破壊シ瘻著セリ下眼球結膜ヲ切開シテ小銃彈ヲ摘出ス彈ハ殆ト變形セズ唯下方ニ二三ノ陷凹アルノミ眼球ハ勢ニ留リ上穹隆部ニ瘻著ス

歩兵福永梅吉 左眼部砲彈破片創ヲ受ケ内眥部ヨリ入り此ノ部ニ於テ上下眼瞼瘻著ヲ胎ス(眼球ヲ破リ眼窩内ニ達ス上眼瞼下垂シ眼球縮小ス三十五日後眼球ヲ摘出セリ球ハ堅ク眼窩上壁ニ瘻著シ上壁ニ破片附著シ深部ニ膿瘍アリ)

2 下眼瞼ヲ通りテ入りタル者

此ノ通路ハ上眼瞼ニ比シテ少ク殆ト二分ノ一ナリ

歩兵山口吉太郎 左眼部盲管砲丸子創ヲ受ケ射入口ハ左下眼瞼中央ノ下方ナル下眼窩縁部ニ在リ骨傷ヲ伴ヒ骨ニ癒著シテ移動セス網膜出血、硝子體潤濁アリ視力初メ眼前指數ヲ辨スルノミナリシモ漸次増加シ一箇月後20/30トナルX線検査上眼窩内深部ニ留丸ヲ認ム

歩兵三井幸三郎 右眼部盲管砲彈破片創ヲ受ケ下眼窩縁ニ徑三仙迷ノ裂創アリ眼球癒著症ヲ胎シ、角膜裂創ヲ作り網膜剝離シ硝子體内出血及潤濁アリ失明ス三箇月後眼球ヲ摘出セルニ眼窩上外壁ニ膿瘍ヲ作り金屬片ヲ藏シ其ノ所在部ノ眼窩骨壁ハ陷凹セリ

歩兵松崎藤三郎 右眼部盲管銃創ヲ受ケ射入口ハ下眼瞼ニアリ牛管狀ノ缺損ヲ與ヘツツ眼球ノ外下方ニ進入セルカ如シ下眼瞼ニ眼球癒著症ヲ胎シ眼球運動廢絶、角膜變形潤濁シ鞏膜ニ穿孔ヲ生シテ毛様體ヲ損傷シ全ク失明ス二十日後眼球ヲ摘出スX線ニテ眼窩内深部ニ留丸ノ存スルヲ見ル

歩兵橋本順次 右眼部盲管砲丸子創ヲ受ケ丸子下結膜囊内ニ入り其ノ顛部側ニ停止シ同部充血腫脹シ皮下溢血アリ後チ同部肥厚セリ眼球爲ニ上内方ニ壓セラレ硝子體内輕キ潤濁アリ乳頭附近ニ少數ノ出血斑アリ視力初メ大ニ障礙アリタルモ留丸ヲ摘出シ眼底又漸次透明トナリ20/20ニ上昇セリ

3 内眥部ヲ通りテ入りタル者

此ノ種類又比較的ニ多シ

歩兵西川權之丞 鼻根部盲管銃創ヲ受ケ射入口ハ左内眥部ニ近ク留丸一部露出ス創口出血多量ナリ眼疼痛甚シク直ニ失明ス第二十二日銃丸ヲ摘出ス丸ハ不正形トナリ白銅套皮ノ尖端挫滅捻轉シテ尖銳ト

ナレリ爾後前房内出血ヲ來シ角膜一汎ニ潤濁シ毛様體劇シク内壓減少シ強キ虹彩毛様體炎ヲ起シ七箇月後眼内容除去術ヲ行フ内眥部瘻瘻ハ眼球結膜ト癒著シ淚鼻管著ク狹窄シ淚漏ヲ胎ス

歩兵宮北辰吉 顔面盲管砲丸子創ヲ受ケ左内眥直下ニ口徑一五仙迷ノ射入口アリ眼瞼浮腫皮下溢血アリ眼球突出シ下方運動一五密速減少ス下方眼球結膜浮腫膨出ス角膜下半部潤濁アリ(後チ潰瘍トナリテ遂ニ眼局セル腎ヲ胎ス)網膜ニ廣キ出血アリ第三十日創口ヲ擴開シテ砲丸子ヲ摘出ス視力20/20トナリ視野上半部缺損ス

歩兵橋本丈平 鼻根部盲管銃創ヲ受ケ同部右内眥ニ近ク長サ二仙迷幅〇七五仙迷ノ創ヲ生シ右角膜下半部輕キ瀰蔓性潤濁アリ眼底異狀ナシ淚鼻管狹窄ス十二日後瘻管ヲ切開シテ長キ全彈ヲ摘出ス爾後漸次視力障礙治セリ

歩兵光森安吉 顔面盲管砲彈破片創ヲ受ケ射入口ハ兩眉毛ノ中間ニ在リ之ヨリ右上眼瞼内眥部ニ於テ深ク進入ス右眼瞼孔鼻側ニ轉シ前房出血アリ失明ス左眼ニ刺戟症ヲ起セルヲ以テ三十三日後左眼ヲ摘出シ深部ヨリ眞鍮ノ破片ヲ得タリ

左ノ一例ハ實ハ眼球内異物ナリト雖眼窩内ヲ通過セルヲ以テ參考ノ爲メ爰ニ掲ク

歩兵野村代助 顔面砲彈破片創ヲ受ケ射入口部タル左眉弓内端ニ長徑一五仙迷ノ挫創アリ同部ノ骨肥厚シ索狀物其ノ後方ニ連リ眼窩内ニ達ス(異物ノ経路)左眼網膜剝離シ失明ス五十四日後眼球ヲ摘出シ之ヲ檢スルニ數多ノ索狀瘻痕アリ上方鞏膜ニ異物竄入痕ヲ見ル

4 外眥部ヲ通りテ入りタル者

歩兵中尉日比重遠 顔面端裂彈創ヲ受ケ右眼外眥部ニ縱ニ紡錘形ノ創面アリ上眼窩縁ノ骨折ヲ兼メ眼

球破壊シ、球蓋著症ヲ踏ス十五日後眼内容除去術ノ際眼窩ノ外上方骨壁ニ沿ヒ小銃彈ノ套皮ヲ發見ス

歩兵丸岡安吉 左外骨部盲管銃創ヲ受ケ眼球ト眼窩外壁トノ間ヨリ進入ス、眼球結膜浮腫甚シク角膜粗
糙トナリ、瀰潤シ、眼球疼痛強シ十日後眼球ヲ摘出シ同時ニ眼窩内ニ伏在セル變形銃丸套皮ナク内容ノミ
ヲ摘出ス術後經過佳リナリシモ上眼瞼ト眼窩内組織ト蓋著シテ結膜囊ヲ缺如シ且上眼瞼中央部一部缺
損シテ兔唇狀ヲ爲スヲ以テ四箇月後成形術ヲ行フ

5 其ノ他ノ部ヲ通りテ入りタル者

顙顚ヨリ眼窩外壁ヲ破リテ入りタル者二、前額ヨリ眼窩上壁ヲ破リテ入りタル者一アリ

歩兵山田徳之助 右顙面盲管砲丸子創ヲ受ケ射入口ハ右顙顚部耳孔前ニ仙迷ニアリ眼窩上外壁ヲ破リ
テ入り彈子ノ半ハハ眼窩内ニ突入嵌置セリ眼球結膜浮腫シテ破裂外ニ膨出シ眼球運動止ミ鞏膜ニハ裂
創アリ角膜一汎ニ瀰潤シ虹彩後蓋著著キ硝子體瀰潤アリ失明ス四箇月後眼球摘出ト共ニ留丸ヲ摘出ス
同部ハ鞏膜ト堅キ痂痕組織ヲ以テ蓋著シ剝離甚タ困難ヲ極メタリ

歩兵村上孝次郎 左顙面盲管銃創ヲ受ケ射入口ハ左顙顚部顙骨弓中央ノ直上部ニ在リ左眼球突出四箇
月後尙ホ一五密透)眼瞼及眼球結膜浮腫シ眼運動障礙(外方運動減スルコトニ密透)アリ眼底ハ網膜ニ廣ク
出血後ノ變化アリ視力手動ヲ一尺ニテ辨スルノミ頭痛、眼痛強シ眼内壓亢進ス

歩兵森山藤吉 前額盲管銃創ヲ受ケ射入口ハ右前額部ニアリ右眼球稍突出シ運動不充分ナリ視神經乳
頭白色トナリ(三箇月後視力指數五迷ニ下リシモ漸次20/40迄増加ス視野一汎ニ稍狹窄セリX線検査上留
丸ハ眼窩内ニ在ルカ如シ

以上二十一例ニ就テ觀察スルニ眼窩内異物(眼球内ヲ除ク)トシテ最モ多キハ小銃彈及其ノ變形體

ニシテ砲丸子之ニ次キ砲彈破片最モ少シ

小銃彈及其ノ變形體 一二 砲丸子 五 砲彈破片 四

小銃彈ハ大部分ハ概ネ其ノ原形ヲ保チ(九唯多少所々ニ壓平セラレタルモノアリ小銃彈ノ一片ヲ
存シタル者一、小銃彈ノ包皮ヲ藏シタル者二アリ小銃彈ノ内骨部ニ竄入シテ其ノ一部ヲ露出セル
モノアリ(症例西川權之丞)

砲丸子モ亦小銃彈ニ同シク概ネ眼窩内深部ニ存セリト雖甚タ淺表ニシテ僅ニ結膜囊内ニ停留シ
タルカ如キ稀例(橋本順次)ナキニ非ス

砲彈破片ハ前者ニ比シテ比較的不潔ナルニヨリ屢、其ノ周圍ニ膿瘍ヲ形成ス(例福永梅吉、三井幸三
郎、想フニ又一ニハ砲彈破片ニ銅質ヲ存スルトキハ鉛乃至白銅ヨリ一層炎症ヲ發起シ易キニモ因
ルナラム

眼窩内留丸摘出ノ一例

次ニ記スル一例ハ二等軍醫岡恒一郎ノ報告ニ係ルヲ採萃セル者ナリ

歩兵一等卒門屋徳松 明治三十七年十月十一日沙河戰ニテ伏姿ノ際盲管砲丸子創ヲ受ケ射入口ハ眉間
ノ中央ニアリ創管ハ右眼窩内ニ入ル受傷當時人事不省ニ陥ラス徒歩シテ野戰病院ニ至レリ其ノ瞬間ハ
別ニ視力障礙ヲ覺エザリシニ約三十分ノ後チ眼球突出シ破裂ニ嵌入シ開閉不能トナリ時チ輕ルニ從ヒ
漸次眼痛ヲ覺エ且右側ノ頭痛ヲ來シ眼瞼甚タ腫起シ眼球運動不能トナリ視力漸次衰へ僅ニ明暗ヲ辨ス
ルノミ眼底ノ嚙血乳頭ヲ見ル爾來射入口ハ小指頭大ノ陷凹セル痂痕ヲ踏シテ治シ眼球突出ハ漸次減退

シ眼高深部ノ疼痛殊ニ上眼高神經痛ハ依然トシテ存シ視神經炎性症狀亦然リ眼瞼腫脹去ル然レトモ上
 眼瞼下垂症アリ乳頭ハ漸次消耗ニ陥リX線ニ由リ留丸ノ眼高内ニ存スルヲ知ル爰ニ於テ三十八年七月
 十二日全身麻酔ノ下ニクレインノ變式ヲ以テ手術ス先ツ右眼外背骨ニ密接シテ刀ヲ下シ顚側
 下方ニ向テ幅四仙迷馬蹄狀ノ皮膚切開チ加ヘ眼高外緣ニ沿フテ骨膜ヲ切リ骨膜ヲ深ク眼高内ニ剝離ス
 (淚腺ニ大ニ注意ヲ拂フ)次ニ顚骨ノ前頭突起ノ根部ヲ鑿斷シ更ニ前頭骨ノ顚骨突起ヲ鑿斷シ續テ後方ニ
 進ミ蝴蝶骨大翼眼高面ノ一部ヲ鑿斷シ骨及骨膜皮瓣ヲ作り顚側下方ニ反轉セリ續テ露出セル眼高外
 壁膜ヲ開キ脂肪組織ニ達シ指ヲ以テ彈丸ヲ索ムルニ深ク上眼高破裂ニ嵌入セルヲ發見セリ依テ指ヲ以
 テ其ノ摘出ヲ試ムルモ硬ク嵌入シテ移動セス止ムヲ得ス注意シテ眼球ニ輕壓ヲ加ヘツツ前方ニ牽引
 又周圍ノ諸器ヲ鼻側上方及下方ニ壓排シ銳匙ヲ用キテ遂ニ摘出ヲ終リ後チ瓣ヲ舊ニ復シ縫合シテ術
 終レリ摘出セル彈丸子ハ上眼高破裂ニ一致セル變形ヲ呈シ其ノ嵌入スルヤ視神經ヲ鼻側上方ニ破裂チ
 通過スル神經血管ヲ下方ニ壓排セリ眼筋ニハ著明ノ障礙ナシ留丸周圍ノ組織ハ浸潤硬結セリ術後第三
 日創部ハ已ニ第一期癒合ヲ營ミ眼瞼浮腫シテ閉鎖シ眼珠再々突出シ運動制限セラレ瞳孔極度ニ散大シ
 反應ナク視力眼前指數ニ減シ神經痛全ク止ム第五日眼底硝子體深部ニ霧狀ノ滲漏ヲ來シ乳頭著ク充血
 シ血管殊ニ靜脈著ク怒張シ血管ニ沿フテ多數ノ點狀出血ヲ見ル殊ニ血管ノ分歧部ニ於テ甚シク赤道部
 ニ至ルニ從ヒ漸次減少ス出血ノ狀甚タ美麗ニシテ桃花ノ瀾漫タルカ如シ第八日眼瞼浮腫去リ眼球突出
 減シ眼底乳頭ノ鬱血症狀去リ網膜出血吸收シ僅ニ二三點始スノミ視力術前ト同シク20/300ニ復ス第二十
 日眼球運動殆ト障礙ナキニ至リ突出全ク去ル瞳孔中等度ニ散大シ反應アリ第百二十五日上眼瞼下垂症
 大ニ去リ視力3/60ニ復シ視野ハ同心性ニ中等度ノ狹窄ヲ呈シ眼部疼痛ナシ

第十五章 外傷性眼運動障礙

Die traumatische Beweglichkeitsstörungen des Auges

本戰役ニ於テ外傷性眼運動障礙ノ數ハ確然ナルモノヲ掲クルコト能ハス蓋シ多少ノ障礙アリテ
 モ記載ナキモノアリ又上眼瞼下垂ノ如キ記事アルモ果シテ眞ノ機能障礙ナリヤ或ハ一時炎性腫
 脹ノ結果ナリヤヲ區別スルコト能ハサルヲ以テナリ故ニ不確ノ統計ハ之ヲ省キ直ニ障礙ノ狀況

記載ニ移ラムトス唯諸種ノ創種中銃創ニ起因スルモノ大多數ヲ占メ殊ニ貫通銃創稀ニ砲丸子或
 ハ砲彈破片ニ因リ、爆傷ニ因ルモノハ甚タ稀ナルコトヲ特記セムトス

眼運動障礙ノ發來

抑モ眼運動障礙ノ發來ハ概ネ眼筋麻痺ニ因ルモノナルハ言フ俟タサルナリ然ルニ外傷性ノモノ
 ヲモ亦此ノ律ヲ以テ規シ得ヘキカ否今回戰役ニ於ケル症例調査ノ結果ニ據レハ單純ノ眼筋麻痺
 ト稱スヘキモノヨリモ反テ眼球瘖著ニ由ル運動障礙ノ方超過セリ故ニ先ツ之ニ掲ケ以下各眼筋
 麻痺ニ及ハムトス

一 眼球破傷後ニ來ル眼運動障礙

眼球破傷即チ殊ニ鞏膜ノ創傷ハ其ノ癥痕形成ニ當リテノーン氏囊ト瘖著シ此ノ際尙ホ又囊モ破
 ルレハ其ノ周圍ノ組織即チ眼筋脂肪等ノ組織ニ瘖著シ甚シキハ眼窩壁ノ骨膜ト瘖著スルニ至ル
 爰ニ於テ眼球運動ノ障礙生ス則チ此ノ種類ノ運動障礙ハ最も多キモノナリトス又鞏膜ノ創傷ナ
 クシテ眼内膜ノ炎症ノ爲メ續發性ニテノーン氏囊炎ヲ起シ其ノ瘖著ヲ來シ以テ眼球ノ運動ヲ障
 礙スヘキモノアルヤ否ヤニ就テハ他項ニ讓ル
 鞏膜ノ損傷部ハ爰ニ主トシテ眼球後部ニアルモノヲ舉ク其ノ前部ニアルモノハ眼瞼瘖著症ヲ起
 スモノトシテ次項ニ掲ク

眼球後部ニアル鞏膜損傷ハ臨牀的ニ見得サルモノ多シ故ニ最も有力ノ證左ヲ吾人ニ提供スルモ
 ノハ眼球摘出時ノ所見ナリ此ノ際眼球周圍ノ瘖著ハ甚シキ施術ノ困難ヲ與ヘ銳利ナル剪刀ハ殆

ト無定式ニ之ヲ離断スルノ要アル程ナリ此ノ摘出時所見ノ記載ニ由リ且摘出後眼球ノ精査ニ由リ癒著狀況ヲ判知スルヲ得ヘシ唯憾ムラクハ其ノ記載一般ニ行互ラサル爲メ精細ナル記載ヲ爲ス能ハサルナリ

1 眼球ノ運動殆ト總テノ方向ニ障礙アル者

此レ癒著面ノ比較的廣キカ若ハ各所ニ癥痕索ヲ生シタリト看做スヘキ者ナリ
先ツ銃創ニ因ルモノヨリ舉ケム

歩兵原鶴吉 顔面貫通銃創ヲ受ケ射入口ハ左額部ニテ外眥ノ後方一五仙迷、射出口ハ右下額ニテ耳垂ノ前下方ニアリ水晶體ノ一部ニ停止性瀾濁、硝子體瀾濁アリ視力眼前手動ヲ辨スルノミ眼球運動總テノ方向ニ制限セラレ殊ニ上下ニ於テ著ク殆ト運動ナシ

歩兵石坂幾次郎 顔面貫通銃創ヲ受ケ射入口ハ鼻梁ノ中央ヨリ右鼻翼ノ上端ニ達シ長サ二仙迷ノ線狀癥痕ヲ踏ス、射出口ハ左耳垂ノ前方一仙迷ニテ山形ニ彎曲シ凹側ヲ前方ニ向ケ骨ニ癒著セル一五仙迷長ノ癥痕ヲ踏ス、左眼虹彩一部缺損シ網膜剝離、内壓減少、眼球勢ニ陥リ失明ス左眼球運動總テノ方向ニ制限セラレ殊ニ上方ニ甚シ

歩兵内田源次郎 貫通銃創ヲ受ケ射入口ハ左眉毛ノ中央上部、射出口ハ右眉毛尾ヲ距ル約一五仙迷ニアリ横徑ニ線狀ヲ爲ス右眼虹彩斷裂シ水晶體瀾濁ニ半脱臼シ硝子體出血瀾濁アリ視力明暗ヲ辨スルノミ眼球運動總テノ方向ニ制限セラレ四十日後眼球ヲ摘出ス

銃創ニテ兩眼ヲ傷ケタル者左ノ如シ

砲兵中島仙次郎 貫通銃創ヲ受ケ射入口ハ右眉毛外端ト外眥トノ中央ノ後方二五仙迷ニアリ、射出口ハ左眉毛外端ト外眥トノ中央ノ後方〇八仙迷ニアリ即チ兩側ニ互ル眼高額射創ナリ右眼網膜出血性剝離ヲ起シ失明シ左眼眼球後部ニ於テ損傷シ眼球勢ニ陥リ運動總テノ方向ニ制限セラレ殆ト之ヲ缺ク

歩兵高橋萬吉 貫通銃創ヲ受ケ射入口ハ左額骨弓前部ノ上部、射出口ハ右眼窩上外縁ニ近ク即チ外眥ノ上後方二仙迷ニアリ、左眼網膜出血性剝離アリ失明ス、右眼角膜裂創アリ前房内血液充漲シ白内障アリ失明ス、兩眼眼球運動總テノ方向ニ障礙セラレ極メテ僅微ノ運動ヲ營ムノミ

砲創ニ因ルモノ左ノ如シ

歩兵森田茂吉 砲彈破片創ヲ受ケ左下眼瞼縁ニ接シ其ノ三分ノ一挫滅ス結膜下流血アリ角膜一汎ニ瀾濁シ前房内血液充漲ス毛様部損傷アリ視力明暗ヲ辨セス眼球運動總テノ方向ニ制限セラレ殆ト之ヲ缺ク二十四日後眼球ヲ摘出ス摘出眼ハ鞏膜裂創アリ癒著甚シ

歩兵田中定藏 砲彈破片創ヲ受ケ右下眼瞼ニ挫創アリ角膜一汎ニ瀾濁シ前房内出血アリ鞏膜破裂シ内容一部脱出ス、眼球運動總テノ方向ニ制限セラレ、終ニ眼球勢ニ陥リ失明ス

歩兵山田徳之助 盲管砲丸子創ヲ受ケ射入口ハ右額部耳孔前二仙迷ニアリ右眼角膜一汎ニ瀾濁シ虹彩後癒著、硝子體瀾濁アリ失明ス眼球總テノ方向ニ殆ト運動セス五十三日後眼球ヲ摘出ス同時ニ上眼窩壁ノ中央ヨリ稍額側ニ偏シタル部ニ留丸アリ摘出ス丸ハ骨質ヲ損傷シ半ハ眼窩内ニ露出セリ摘出眼ハ内壓尋常ニシテ留丸部ノ鞏膜ニ著ク厚キ癥痕アリ眼窩上壁ト堅ク癒著ス

險球癒著ヲ兼ヌル者左ノ如シ

歩兵角田幸七 盲管銃創ヲ受ケ射入口ハ左上眼瞼ノ中央ニ在リ右咬筋中央下部ノ皮下ニ留丸ス左角膜

潤濁、虹彩鼻側部斷裂、水晶體鼻側上方潤濁、鞏膜裂創、毛樣體損傷アリ失明ス上眼瞼中央部ニ眼球顯著症アリ
リ眼球運動總テノ方向ニ制限セラレ、眼球勢ニ陥リ三十二日後眼球ヲ摘出ス摘出眼ハ上部毛樣體部ヨリ
視神經穿入部ノ鼻側上方ニ達スル鞏膜破裂痕アリテ顯著甚シ

左ノ一例ハ眼球運動鼻側ニ稍存スルモ諸方向ニ互リテ障礙アルモノナリ

歩兵中尉莊司繁樹 貫通銃創ヲ受ケ射入口右額骨弓上ニテ外骨ト耳珠トノ中央、射出口ハ左内骨部ノ下
方約一仙迷ニ在リ負傷後直ニ人事不省ニ陥ル右眼網膜出血性剝離ヲ起シ失明ス眼球稍突出シ其ノ運動
諸方向トモ制限セラレ唯鼻側ノミ比較的存存ス

2 眼球ノ運動障礙或ル方向ニ限りテ存スル者

眼球ヲ觸打シテ通過シ或ハ之ヲ貫通スルモ鞏膜創甚シカラスシテ從テ癒著ノ廣サ狭キトキハ運
動障礙比較的少クシテ或ル方向ニノミ限局スルナルヘシ即チ以下記スル者ハ其ノ類ナリ殊ニ第
一ノ者ハ解剖上癒著ノ場所ト運動障礙ノ方向ト能ク相一致セリ

歩兵竹田綠由 貫通銃創ヲ受ケ左眉弓内側ニ長サ三仙迷幅一仙迷ノ裂創アリ眉間皮下ニ鋼皮彈片嵌在
ス射出口不明ナレトモ眼球ヨリ出テタル者ニハ非サルカ、左眼瞼發赤浮腫シ眼球結膜堤狀浮腫ヲ起ス前
房出血、水晶體一汎ニ輕微ノ潤濁アリ硝子體亦潤濁ス創シキ毛樣痛アリ眼球鼻側及上方ノ運動制限セラ
レ常ニ外斜視ノ狀ヲ呈ス二十五日後眼球ヲ摘出ス摘出眼ハ勢ニ陥リ額側及下方ニ癒著ヲ見ル

眼球ヲ水平ニ貫通シ鼻側ト額側トニ癒著ヲ生シ兩側何レモ水平ニ障礙アル例アリ

歩兵神子半太 貫通銃創ヲ受ケ射入口ハ鼻根中央部、射出口ハ左眼外骨ノ後方四仙迷ニアリ徑各〇四仙

迷ヲ算ス左上眼瞼腫脹、眼球結膜浮腫、角膜縱走線狀潤濁、同鼻側中部彌蔓性潤濁、硝子體出血アリ失明ス、眼
球鼻側及額側運動制限セラレ殊ニ乙困難ニシテ下方運動亦少ク障礙アリ、二十二日後眼球ヲ摘出ス、
摘出眼ハ鼻側ト額側トニ鞏膜破裂アリ葡萄膜脫出シ癒著ス

歩兵加藤源兵衛 貫通銃創ヲ受ケ射入口ハ右外骨ト耳孔トノ中央、射出口ハ左耳後乳突起ノ下部ニア
リ右眼虹彩後癒著、網膜剝離、硝子體潤濁アリ視力鼻側及額側ニテ明暗ヲ辨スルノミ驗裂狹小眼球稍突
出シ上方運動著ク制限セラレ、下方ニ癒著存スルモノナラム

歩兵萩原真平 貫通銃創ヲ受ケ射入口ハ鼻梁左側ノ中央、射出口ハ右外骨ノ後方三仙迷ニアリ右眼瞼皮
下溢血、結膜下溢血及浮腫、角膜一汎潤濁、網膜出血、脈絡膜裂創アリ失明ス、眼球上下ノ運動大ニ制限セラレ、
蓋シ下方ニ癒著存スルモノナラム

歩兵江間增吉 貫通銃創ヲ受ケ射入口右眉弓ノ中央ニアリ右季肋部皮下ニ留丸ス経路ハ右眼窩内チ眼
球ノ額側側ヨリ下後額側側ニ向ヒ右耳下腺部ヲ經テ頸部ノ右後側ヲ通リ同側肩胛骨下ヲ過キ胸壁ノ内
面ヲ前下方ニ廻リテ季肋皮下ニ留丸セルモノナラム、咯血アリ、右眼網膜脈絡膜出血、硝子體出血潤濁アリ
明暗ヲ辨セス、上眼窩緣骨一部缺損シ上眼瞼下垂、眼球ニ密迷外斜シ上轉運動稍障礙アリ

砲兵高橋玉三郎 砲丸子創ヲ受ケ右眼内骨部ヲ損傷シ内骨ヨリ鼻翼上ニ達スルク字形ノ挫創アリ其ノ
凸側ヲ鼻梁ニ向テ凹側ノ部ハ後チ骨肥厚ヲ胎シ隆起ス右眼脈絡膜裂創、硝子體潤濁アリ視力鼻側ヨリ指
數ヲ一迷ニテ算ス、眼球額側運動僅ニ制限セラレ

歩兵笠原隆吉 貫通銃創ヲ受ケ射入口ハ右眼内骨部、射出口ハ同側咬筋附着部ノ下方ニテ耳前ニ在リ淚
囊部破壊シ眼球内轉シ額側運動障礙アリ角膜潤濁、眼球勢ニ陥ル

兩眼ニ各一部ノ運動障礙ヲ起シタル者左ノ如シ

衛生隊附步兵保々鍋太郎 盲管砲丸子創ヲ受ケ射入口ハ右眉毛外端ト耳輪附著部上端トヲ連結スル線ノ中央ニ在リ留丸ノ所在不明ナリ兩眼網膜出血性剝離及硝子體出血アリ失明ス右眼球運動制限僅ニ制限セラレ左眼運動制限及下方ニ運動制限セラレ内上方ニ斜位ス

步兵阿部甚太郎 盲管銃創ヲ受ケ射入口ハ右額部耳輪上部ノ前上方四仙迷ニ在リ方向ハ前方ニ向フ右眼球結膜下溢血角膜損傷硝子體濁網膜出血性剝離アリ失明ス眼球運動制限上方及同下方ノ運動制限セラレ蓋シ眼球後部一部ノ癒著ニ由ルモノナラム左眼モ亦同様ニ右眼ニ比シテ稍輕キ損傷アリ眼球右眼ニ比シ僅ニ突出シ下方運動僅ニ制限セラレ蓋シ留丸眼窩内ニ存スルニハ非サルカ

一 眼運動障礙ノ諸方向ニ存スルモノ左ノ如シ

砲兵大尉入野春馬 盲管砲丸子創ヲ受ケ射入口ハ右額骨弓ノ鼻側上方ニ在リ左外管ノ後方ヨリ留丸ヲ抽出ス右眼網膜出血性剝離アリ失明ス眼球運動大ニ制限セラレ下方及額部側球ニ甚シ左眼角膜縱走線狀濁濁アリ網膜全ク剝離シ失明ス

步兵田村錦太 貫通銃創ヲ受ケ射入口ハ左眉毛ノ外端射出口ハ右鼻翼ノ下端ニ在リ左眼角膜濁濁シ(白斑ヲ胎ス)前房内出血アリ瞳孔散大網膜剝離シ内壓沈降失明ス眼球上下ノ運動著ク制限セラレ左右運動ハ僅ニ制限セラレ

眼球後極ニ癒著ヲ生シタル者左ノ如シ

步兵飛田春吉 小銃彈跳彈創ヲ受ケ右眼瞼ニハ著キ損傷ナシ右眼球鼻側運動者ク障礙セラレ角膜下縁及額部線部穿孔アリ角膜一汎濁濁虹彩線狀裂創アリ眼内壓沈降シ失明ス三十六日後眼球ヲ抽出ス抽出眼ハ後極ニ裂創アリ癒著セリ

步兵増山藤一郎 貫通銃創ヲ受ケ射入口ハ左鼻翼上部射出口ハ右外管ノ後方一仙迷ニ在リ右眼球上方ノ運動全ク制限セラレ左右ノ運動亦僅ニ制限セラレ眼瞼及眼球結膜浮腫硝子體内大出血アリ眼球上方陥リ失明ス眼球後極ニテ損傷ヲ受ケ内容脱出且硝子體出血ヲ起セシモノノ如シ

終リニ眼球癒著ト共ニ險球癒著症アリテ共同ニ運動障礙ヲ惹起セルモノヲ掲ク

步兵藏崎甚太郎 貫通銃創ヲ受ケ射入口ハ左眼内管部射出口ハ同側乳嘴突起ノ直縁ニ在リ左眼角膜裂創及濁濁虹彩鼻側上方缺損及後癒著硝子體出血アリ失明ス内管部ニ輕度ノ眼瞼内反症ト鼻側眼球結膜ニ險球癒著症アリ眼球運動全ク廢絶ス五十六日後眼球ヲ抽出セリ抽出眼ハ鞏膜角膜裂創アリ癒著ス

步兵越川又治郎 砲彈破片創ヲ受ケ右上眼瞼ニ小豆大ノ組織缺損アリ角膜下部ト上方鞏膜ニ裂創アリ葡萄膜脱出ス視力明暗ヲ辨スルノミ眼球上方ニ於テ周圍部ト癒著シ下方運動著ク制限セラレ九十六日後眼球ヲ抽出ス抽出眼ハ後極ニ癒著アリ肥厚ス

二 險球癒著ニ因リテ來ル眼運動障礙

外傷ニ因リ險球癒著症ヲ起シ爲ニ眼球ノ運動ヲ妨クルモノナリ然レトモ又共ニ鞏膜ノ裂創後方ニ延長シテテノーン氏囊ニ達シ前章述フル者ト合併スル者ナキニ非ス

步兵中原源太郎 砲丸子創ヲ受ケ右下眼瞼ノ中央ニ小指頭大ノ創口アリ角膜濁濁硝子體出血網膜剝離ヲ生シ眼球勞ニ陥リ失明ス下方險球癒著アリ眼球上方運動ニ障礙アリ五十二日後眼球ヲ抽出ス抽出眼ハ鞏膜ニ二三ノ長溝ヲ見ル

步兵三井幸三郎 砲彈破片及介達石片創ヲ受ケ右下眼瞼縁ニ長サ三仙迷ノ裂創アリ右眼角膜裂創ヲ生

シ虹彩脱出シ硝子體出血及潤濁アリ、網膜全ク剝離シ眼球勢ニ陥リ失明ス、下方ニ瘰癧著症アリ、眼球運動著ク制限セラレ殊ニ上方ニ甚シ、八十五日後眼球ヲ摘出ス、摘出時眼窩ノ顛側上壁ニ接シテ膿瘍アリ金屬片ヲ藏セリ

歩兵野永藤吉 貫通銃創ヲ受ケ射入口ハ左鼻背ノ中央射出口ハ右下眼瞼ノ中央ヨリ稍外側ニ偏シテ存ス、下眼瞼挫滅シ瘰癧著ノ爲メ眼球上方運動著ク制限セラレ、角膜一汎ニ潤濁シ鞏膜裂創アリ虹彩脱出毛様體損傷シ眼球勢ニ陥リ失明ス、三十四日後眼球ヲ摘出ス

三 各箇ノ眼筋ヲ直接ニ侵スニ因リテ來ル眼運動障礙

射創ノ狀況ハ概ネ複雑ニシテ儘カニ或ル一筋乃至二三ノ筋ヲ侵シタルモノナリヤ或ハ同時ニ眼球外膜ニ破傷ヲ生シ瘰癧著ヲ貽セルヤ即チ兩者相合併セルヤ否ヤヲ區別スルコト困難ナリト雖爰ニハ先ツ直接ニ眼筋ヲ侵シ爲ニ運動ノ障礙ヲ起シタリト思ハルモノヲ集録ス

1 射道ニ中リ一筋乃至二筋ノ損害

先ツ鼻側眼筋ノ麻痺ヲ舉ケム

歩兵野村武治 貫通銃創ヲ受ケ射入口ハ右耳垂直下、射出口ハ左眼内眥部ニ在リ其ノ徑一・二仙迷ヲ算ス左眼内眥部輕度ノ外翳症ヲ起シ眼球鼻側及上方運動制限セラレ下外斜視ヲ貽ス硝子體潤濁、網膜出血性剝離アリ、上方及外方ニ光覺ヲ存スルノミ、右眼亦網膜出血性剝離、硝子體潤濁アリ失明ス

歩兵渡邊金作 盲管銃創ヲ受ケ射入口ハ右鼻梁ノ中央ニ在リ小指頭大ニシテ創緣挫滅シ内ニ銃丸皮殼

ノ一片ヲ附着ス右眼球上方及内方運動制限セラレ複視ヲ訴フ、其ノ他結膜下溢血、角膜縱走線狀潤濁、網膜出血性剝離アリ視力二百分ノ二十迄復ス(五箇月後)、視野狹小ス

歩兵森田源内 盲管砲丸子創(?)ヲ受ケ右内眥部ヨリ入り上顎骨體ノ顛側ニテ顛骨體ノ下方ニ留丸ス(X線所見、右眼内直筋麻痺シ外斜シテ交叉複視アリ但シ假像高位ニアリ先ツ同眼外直筋ノ切離術ヲ行ヒ不足ナルニ由リ他眼外直筋ノ切離術ヲ行ヒ正中ニ於テ複視ナキニ至レリ、然レトモ尙ホ最右方ニ同側複視、最下方ニ竝行セル交叉複視アリ、最上方ハ患眼ノ像僅ニ高位ニ、最下方ハ少シク低位ニアリト云フ、網膜硝子體出血アリテ視野上半ハ初メ暗黒ナリシモ出血漸次吸收シテ中心視力20/50トナル

以下外直筋ノ麻痺ヲ舉ケム

歩兵松原末吉 貫通銃創ヲ受ケ射入口ハ左眼外眥部、射出口ハ同側乳嘴突起下方ニ仙迷ニ在リ左眼外方運動全ク不能トナル、硝子體潤濁、脈絡膜網膜裂創アリ、視力ハ顛側下方ニテ手動ヲ辨スルノミ

歩兵谷口末吉 貫通銃創ヲ受ケ左眼外眥部ヨリ入り同側耳前ニ出ツ左外直筋麻痺ヲ起シ眼内斜シテ同側複視アリ眼底鼻側ニ網膜脈絡膜萎縮部アリ斑紋狀ナシ視力指數ヲ五尺ニテ辨スルノミ

歩兵倉知喜多郎 貫通銃創ヲ受ケ右眉毛ノ外端ヨリ入り左頸部ニテ下顎隅角ノ後下方三仙迷ニ出ツ、右眼三密迷ノ内斜視ヲ起シ外直筋運動全ク缺如ス、脈絡膜破裂及出血アリ視力顛側ニ於テ手動ヲ辨スルノミ

2 眼窩上壁ノ損傷ニ兼ヌル上轉筋ノ障礙

大ナル眼窩上壁ノ損傷ハ常ニ重大ナル腦症狀ヲ起シ生命ヲ危カラシムルヲ以テ此ノ關係反テ少

キモ其ノ小ニシテ上眼窩縁附近ノ骨ヲ破壊スルモノニシテ上轉筋ヲ同時ニ侵シタルモノヲ左ニ揭ク

歩兵藤田常之助 貫通銃創ヲ受ケ射入口ハ眉間中央ノ稍右側射出口ハ左額部耳殻上端ノ直前ニ在リ、左眼球上方運動全ク缺如シ下斜視ノ狀ヲ爲ス、角膜薄翳ヲ胎シ眼底乳頭ヲ圍繞スル脈絡膜破裂アリ視神經消耗シ失明ス

歩兵特務曹長據澤定次郎 砲丸子創ヲ受ケ射入口ハ兩眉毛ノ中央ヨリ僅ニ右側ニ偏シテ存シ射出口不明ナリ、右上眼瞼皮下溢血アリ、上直筋運動障礙ノ爲メ複視アリ、練習ニ依リ漸次恢復セリ、眼底網膜瀾濁シ指數三迷ナリシモ漸次恢復シテ五分ノ六トナル

歩兵田原常吉 貫通銃創ヲ受ケ射入口ハ右上眼瞼外眥部、射出口ハ右額部中央ニ在リ、射入口部骨傷ヲ伴ヒ痲痺ヲ胎シ上眼瞼舉上運動障礙アリ、眼球上方運動亦僅ニ障礙セラル、硝子體瀾濁、網膜出血性剝離アリ、視力額側ニテ手動ヲ辨スルノミ

歩兵古河勇吉 貫通銃創ヲ受ケ右眼窩額縁ノ後方二五仙迷ヨリ左眼窩額縁ノ後方二仙迷ニ貫通ス、兩眼トモ眼球上方運動著ク障礙セラレ常ニ下斜視ノ狀ヲ呈ス又輕キ上眼瞼下垂症ヲ胎ス、右硝子體出血、脈絡膜裂創アリ指數サ三迷ニテ辨ス、左硝子體出血、網膜出血性剝離アリ失明ス

歩兵土屋幸吉 盲管銃創ヲ受ケ射入口ハ右前頭結節ト眉弓ノ間ニ在リ前頭骨ノ外板ヲ破壊シ同部ニ留丸ス、創口ハ示指頭大ノ不正形挫滅創ニシテ羅紗小片及碎骨片介在シ後チ留丸ト共ニ摘出セラル、失神セシ、頭痛耳鳴アリ、排膿ヲ來シ創底骨龜裂部ヨリ腦搏動ヲ見ル、右上眼瞼下垂シ初メ眼球鼻側及下方運動障礙アリ、複視アリ視界全部ニ存シ交叉性ニシテ兩像距離ハ左方ニ至ルニ從テ大ナリ而シテ假像ハ常ニ下位ニ在リ(上直筋及外直筋ノ痲痺性短縮?)、硝子體瀾濁アリ後チ吸收ス

3 異物竄入ニ因ル一眼筋ノ機能障礙

深ク竄入シタル小銃彈或ハ砲彈破片ハ其ノ經路ニ在ル眼筋ヲ共ニ損傷スヘシ其ノ例左ノ如シ

歩兵伊藤菊之助 盲管銃創ヲ受ケ右上眼瞼ノ上眼窩縁ニ近キ部ニ擦過創アリ(三箇月後其ノ鼻側ヨリ銃丸破片ヲ摘出ス)、上斜筋痲痺アリ複視ヲ胎ス、眼底網膜瀾濁及出血、硝子體瀾濁アリ、視力 $\frac{20}{200}$

歩兵近藤勇之丞 砲彈破片創ヲ受ケ左眼内眥部ニ口徑〇五仙迷深サ二仙迷ノ創面アリ眼球稍突出シ結膜下溢血アリ失明シ且外斜視ヲ起ス、角膜瀾濁シ乳頭消耗ニ陥リ其ノ境界判然タリ、砲彈破片ハ眼球ノ鼻側ヨリ入り内直筋ト共ニ視神經ヲ傷ケタルモノナラム)

4 眼窩内留丸ニ因ル眼球運動障礙

彈丸若シ止マリテ眼窩内ニアラハ器械的ニ眼球ノ運動ヲ障礙スヘシ、即チ左ノ如シ

歩兵村上孝次郎 盲管銃創ヲ受ケ射入口ハ左額部額骨弓ノ直上ニ在リ留丸ノ所在不明ナリ、左眼突出シ(四箇月後尙ホ一五密迷突出ス眼球額側ニ運動障礙アリ其ノ減スルコトニ密迷ナリ(初メ下轉障礙アリシモ結膜浮腫ノ爲メナラムト云フ)、眼底網膜剝離シ出血後ノ光景ヲ呈ス、内壓亢進シ、視力ハ視界ノ上方ニテ辛ウシテ手動ヲ辨スルノミ

5 眼窩内眼球後部ノ筋漏斗ニ於テ諸筋ノ損傷ニヨル運動障礙

以下記スルモノハ射道ノ方向ニ據リ恐クハ眼球ノ稍後部ヲ通過シ筋漏斗ヲ爲ス一部ノ諸筋ヲ直接ニ損害シタリト認ムヘキモノナリ

步兵森嘉十郎 盲管銃創ヲ受ケ射入口ハ左眉毛ノ外端ニ在リ、射出口無シ、右側軟口蓋及聲帶運動麻痺ヲ起セリ、左眼球結膜浮腫、周擁充血、角膜潤濁、網膜出血性剝離アリ失明ス、眼球内方運動制限セラレ外斜視ヲ呈シ其ノ他ノ運動モ亦殆ト廢絶セリ、右眼底網膜潤濁セルモ視力障礙ナシ

步兵齋藤米吉 盲管銃創ヲ受ケ射入口ハ右前額眉毛縁ノ上方〇六仙迷ニ在リ留丸ノ所在明瞭ナラサルモX線所見ニ據レハ左額骨ノ裏面ニ存スルカ如シ、右眼瞼著ク腫脹シ網膜出血性剝離アリ、視力指數ヲ〇・七迷ニテ算スルノミ、眼球鼻側運動ヲ僅ニ營ミ得ルノミニテ他ノ運動ハ全ク缺如ス、口鼻ヨリ時々出血アリ且左肩胛部諸筋ノ運動麻痺及知覺過敏アリ

步兵井上松太郎 貫通銃創ヲ受ケ射入口ハ右眉毛根、射出口ハ同側下顎關節ノ上方一仙迷ニ在リ、右眼瞼腫脹、結膜下溢血、網膜出血性剝離アリ視神經消耗シ失明ス、眼球鼻側運動及上方運動障礙アリ

6 眼球打撲傷ニ因リテ來ル運動障礙

彈道ニヨリテ眼筋或ハ神經ヲ傷ケタルニ非スシテ眼球附近ノ打撲的損傷ニヨリ運動障礙ヲ起セルモノアリ

步兵荒鹿鹿太郎 左上眼瞼ニ砲彈打撲ヲ受ケ皮膚ニ直線狀搔破瘻痕アリ、上眼瞼稍下垂シ、角膜一汎ニ稍潤濁シ、瞳孔ハ橢圓形ニ散大シ眼底乳頭附近稍潤濁シ、視野上方狹窄、視力ハ漸次恢復シテ6/5トナル、眼球外斜シ内下方運動缺如ス

步兵猪川和吉 右眼下擦過砲彈破片創ヲ受ケ下眼瞼縁ヨリ稍隔テテ瞼裂ニ竝行シニ仙迷ノ裂創アリ、眼球結膜顯顯側ニ膜下溢血アリ視力20/50、兩眼複視アリ其ノ狀況ハ中心ニハ複視ナク左側ニ交叉複視アリ、假像高ク且傾斜シ(上端右方ニ傾ク)、左上方左下方亦同シ、右側ニ同側複視アリ假像低ク且傾斜シ(上端右方ニ傾ク)、右上方右下方亦同シ、正上方ニテハ假像遠カニ上位ニアリ且傾斜ス(上端右方ニ)、正下方ニテハ假像下位ニテ稍左方ニ在リ殆ト竝行セルカ如シ、電氣療法ヲ行ヒ正下方ノ複視ハ去リタルモ其ノ他ハ以前ノ如ク存シ荏苒經過中赤痢ノ爲メ慢性腸潰瘍ヲ起シ遂ニ死セリ

四 眼運動神經損傷ニ來ル眼筋麻痺

眼運動神經損傷ハ其ノ部位ニ從テ1.眼窩内2.頭蓋底3.腦内ノ三箇所ヲ區別ス

1.眼窩内ノ損傷ハ或ハ直達的ニ之ヲ生シ或ハ窩内出血遊離骨片或ハ變位セル骨壁ノ壓迫ニ因リテ之ヲ生スル介達性ノモノアリ、又或ハ毛様神經節ヲ傷クルモノアルヘシ然レトモ是レ等ノ區別ハ甚タ困難ニシテ又果シテ神經ヲ傷ケタルモノナルヤ或ハ直接筋ヲ侵シタルモノナルヤノ區別モ得サルコトアリ

2.頭蓋底ノ神經損傷ハ頗ル興味ヲ有ス又上眼窩破裂ニ於テノ損傷ハ已ニ以前ヨリベルヒマン等ヨリ研究セラレタリ、然レトモ一般ニ頭蓋底ノ骨折ハ墜落等ニテ大ナル鈍的作用ノ頭蓋ニ加ハルニ因リテ來ルコト多ク銃砲創ニ因ルコトハ稀ナリトス然レトモ此ノ戰役ニ於テ戰傷ニ因ル頭蓋底骨折ニテ眼運動神經ノ麻痺ヲ起シタルナキニ非ス、此ノ種ノ神經障礙ハ多クハ多發性ニ來リ諸種ノ腦神經ノ侵サルルモノナルコトハ已ニ普ク知ラルル所ナリ

3.腦内ノ神經經路ノ損傷ハ主トシテ核麻痺トシテ知ラレタルモノナレトモ戰傷ニ於ケル關係ハ大ナラス其ノ確實ナル症例ヲ缺ケリ

以下諸種ノ神經麻痺ノ内先ツ動眼神經麻痺ヨリ述ヘム

1 動眼神經麻痺

爰ニ先ツ動眼神經ノミヲ特ニ侵シタルモノノミヲ述フヘシ(他ノ神經ト共ニ聯合性ニ侵シタル者ニ就テハ後條ヲ見ヨ)

動眼神經ノ麻痺ハ亦或ハ中樞性ノモノアリ末梢性ノモノアリ

先ツ顔面銃創ニ因リ眼窩後壁ニ於テ上眼窩破裂附近ニテ侵サレタル者左ノ如シ

歩兵東城進作 貫通銃創ヲ受ケ射入口ハ右外背ヲ通スル鉛直線ト鼻翼下端ヲ通スル水平線トノ交叉點ニシテ徑〇・八仙迷圓形ナリ射入口ハ左下顎關節直上一・五仙迷ニシテ徑〇・七仙迷圓形ナリ左動眼神經麻痺シテ上眼窩下垂シ眼球外斜シ上下内方ノ運動廢絶ス左側又三叉神經知覺脫失アリ(角膜モ侵サレ)視神經消耗シテ失明シ、黃斑部ニ穴障ヲ形成ス

工兵宮下藤次郎 貫通銃創ヲ受ケ射入口ハ右内背鼻側淚囊部ニテ徑〇・五仙迷圓形ナリ射出口ハ同側耳珠ノ直前ニテ徑〇・六仙迷圓形ヲ呈ス右側動眼神經麻痺シテ上眼窩下垂シ外斜視一陷リ瞳孔散大ス、眼球結膜下出血、角膜格子狀混濁、角膜知覺脫失、網膜大出血及剝離、硝子體出血アリ、内壓沈降シ失明ス

歩兵小幡友治 貫通銃創ヲ受ケ射入口ハ左前額眉毛ノ内端、射出口ハ左頸側胸鎖乳嚙筋中央ノ後側ニ在リ、左眼球結膜下部浮腫シテ皸裂外ニ膨出シ、頸部一汎ニ腫脹シ開口及舌挺出不充分ニテ耳鳴重聽ヲ訴フ左動眼神經麻痺ノ爲メ外斜視ニ陥リ瞳孔散大シテ反應ナシ、同側偏頭痛及顔面半部知覺脫失アリ、眼底乳頭ハ漸次稍蒼白色ヲ呈シ指數ヲ眼前三尺ニテ辨スルノミ(十箇月後ノ視力)

歩兵井上藤次郎 貫通銃創ヲ受ケ射入口ハ右額部ニアリテ左頸部ニ射出シ再ヒ同肩胛部ニ入り背部皮下ニ留丸ス、肩胛棘下窩發赤腫脹化膿シ、截開シテ留丸ヲ摘出、右側動眼神經麻痺シ上下内方運動障礙、上眼窩下垂、瞳孔散大ス、同側半面知覺脫失シ、舌ハ甚シク左側ニ牽引セラレ唾液流出シ言語稍不完全ナリ視力障礙ナシ、一箇月半後眼運動稍恢復シ二箇月後ニハ全ク治セリ然レトモ顔面知覺及舌障礙ハ依然タリ

頭部銃創ニテ動眼神經麻痺ヲ起シタルモノ左ノ如シ

歩兵黒谷新太郎 貫通銃創ヲ受ケ前方ヨリ左耳輪ヲ貫通シ同乳嚙突起ニ入り留丸ス、兩側動眼神經麻痺シ外斜視ニ陥リ瞳孔散大ス、左眼底乳頭褪色網膜混濁シ視力指數ヲ眼前半迷ニテ辨スルノミ右水晶體實質僅ニ混濁シ停止ス視力(四箇月後)百分ノ二十

歩兵神山才二 貫通銃創ヲ受ケ銃丸右側方ヨリ來リ射入口ハ右耳上二指橫徑ノ部ニ在リ徑〇・六仙迷ヲ算ス精神混濁(漸次恢復)言語滯澀語アリ半箇月後ニ至リ左眼視力障礙ヲ訴ヘ且其ノ頃ニ至リ左動眼神經麻痺ノ症狀ヲ發見ス、即チ眼窩閉チ眼球外斜シ瞳孔散大ス視力障礙ハ著ク僅ニ明暗ヲ辨スルノミ右眼ハ異狀ナシ重聽アリ歩行ハ頗ル憚ムコトヲ得膝蓋腱反射稍亢進ス、留丸ノ所在ハ不明ナリ、一箇月後頭痛眩暈尚ホ存シ時々顛顛部ニ疼痛アリ兩手腕關節及兩足關節以下知覺異狀ヲ訴ヘ指趾端鈍麻ス、直立及歩行ノ際共働運動障礙ノ爲メ軀モスレハ顛倒ス、一箇月半後動眼神經麻痺ハ依然タルモ視力ハ20/20トナリ眼底變ナシ、二箇月後開眼ノ度漸次増加シ遂ニ復舊ス、二箇月半後中央ニテ外斜五密迷アリ、内直筋前轉及外直筋後轉法ヲ行フ、四箇月後復視去リ治癒ス

歩兵特務曹長河井貞治 貫通銃創ヲ受ケ射入口ハ左顛頂部矢狀縫合ノ僅ニ左上方、射出口ハ後頭結節ノ直ニ左方ニ存ス、右側動眼神經麻痺アリ、網膜ハ兩眼トモ稍混濁シ當時稍視力障礙アリシモ漸次去リ一箇月半後右6/6、左6/8トナル視野右下半盲症アリ、其ノ他言語滯澀、右上下肢運動不全麻痺等アリシモ後去レリ

終リニ戰傷ニ非サルモ戰地外傷ニヨル動眼神經麻痺ノ一例ヲ掲ク

輻重兵福田伊三郎 乘馬狂奔轉蹶シ顔面ヲ馬體ニ壓セラレ、右側動眼神經麻痺及滑車神經麻痺ヲ來ス、視力異常ナシ

2 眼運動神經聯合麻痺

動眼神經ノ外滑車神經及外轉神經ヲ聯合シテ侵襲スルコトノ頭蓋底ノ損傷ニ因ル者多カルヘキハ理ノ踏易キ所ナリ、然レトモ臨牀上其ノ損傷ノ位置ヲ確定スルコトハ實際上容易ナラス

歩兵村山文三郎 盲管銃創ヲ受ケ射入口ハ左耳上後部ニアリテ頭蓋内ニ留丸ス、直ニ人事不省ニ陥ル、創口ハ十二日ニシテ治癒ス、左上眼瞼下垂シ眼球僅ニ上方ニ運動スルノミ、瞳孔散大シ(六・五密透但シ右ハ三密透)乳頭一汎ニ蒼白ヲ帶ヒ其ノ周圍ハ稍潤澤シ出血ヲ見ル動脈狹小ス(一箇月後ノ所見)一箇月半後乳頭消耗ニ陥リ出血ハ全ク吸收シ去リ眼球運動ハ僅ニ上方ニ營ムノミ、顔面神經四肢運動神經ノ障礙ナシ自覺的ニハ左前頭部ノ知覺大ニ減スルノミ、二箇月後眼瞼外斜視ニ陥ル(外轉神經先シ復活)手動ニ由リ視野ヲ檢スルニ鼻側ハ大ニ缺損ス中心ニテハ半迷ニテ手動ヲ辨スルノミ、四箇月後外眼筋麻痺症狀大ニ輕快ス

歩兵堀榮松 敵ト接近シタル時突然人事不省ニ陥ル左顳頂結節ヨリ同髮際部ニ至ル掌大ノ知覺脫失ト左胸前後側、右上膊ノ内面上部ニ大小十一箇ノ刺創アリ右上眼瞼ニハ切創アリ、一箇月後左眼眼球運動ハ全ク廢絶シ瞳孔ハ大ニ散大ス視力明暗ヲ辨セス乳頭消耗ニ陥ル頭痛アリ

上眼窩破裂ニ砲丸介在シ其ノ壓迫ニヨリテ各神經全部ヲ麻痺セルモノアリ

歩兵門屋徳松 盲管砲丸子創ヲ受ケ眉間ノ中央ヨリ入り右眼窩内ニ達ス、右上下眼瞼腫脹シ眼球結膜浮

腫シテ破裂外ニ膨出ス上眼瞼下垂シ眼球運動大ニ制限セラレ、眼内高度ノ硝子體出血アリ乳頭ハ鬱血消耗ヲ始ム、手術ニ由リ丸子ノ上眼窩破裂部ニ硬ク嵌入シテ移動セス周圍ノ主要神經ヲ壓迫シ居レルヲ發見セリ

終リニ於テ二箇ノ稍異リタル症例ヲ附記ス(聯合麻痺ニ非ス)

頭部損傷ニテ内直筋獨麻痺ノミヲ來シタル例左ノ如シ

歩兵澤井楯二郎 右顳頂部皮下貫通銃創ヲ受ケ射入口ハ矢狀縫合ノ右側二指橫徑半、射出口ハ其ノ附近ニ在リ記載明瞭ナラス、頭重、頭痛、眩暈アリ、左眼内直筋麻痺アリシモ治癒ス、視力障礙ナシ

眉弓部ノ貫通銃創ニテ眼球震盪症ヲ起シタル例左ノ如シ

歩兵清水定次郎 右眉毛部貫通銃創ヲ受ケ右眉毛ノ中央ヨリ入り水平ニ顳額側ニ走り八仙迷ヲ距リタル部ニ出テ水平ノ痲痺ヲ始ス右眼球結膜下溢血、硝子體潤澤、網膜出血性剝離アリ眼球運動殆ト障礙ナキモ側方瞻視ノ際輕キ震盪症アリ

第十六章 戰地轉歸(傷死)者ノ眼傷

前條項ヲ逐フテ記載セルハ皆生命ヲ保續セル者ニ於ケル眼戰傷ノ觀察ナリ、少クモ一、二箇月間ハ病院ニ生命ヲ繋キタル生存者ニ於ケル者ナリ然ルニ又眼戰傷者ニシテ同時ニ侵サレタル頭蓋ノ損傷ノ爲ニ屍ヲ戰場ニ遺棄シ爲ニ到底其ノ觀察ヲ爲スニ至ラスシテ止メル者蓋シ少カラサルヘシ唯或ル者ハ即死スルニ至ラス野戰病院ニ收容セラレ或ル時日間病院ノ治療ヲ受ケ從テ病牀日誌上創傷ノ種類射入出口其ノ他多少ノ症狀ヲ記載セラレタル者アリ即チ戰地轉歸患者ニシテ所

謂傷死者ナリ此ノ戰地轉歸者ノ眼傷ハ通覽スルニ皆傷死者ニシテ治愈ノ轉歸ヲ取リタル者殆トナシ換言スレハ單ニ眼傷ヲ以テ入院シタル者ハ概ネ皆内地ニ還送セラレタルナリ今此ノ戰地轉歸者ニシテ眼損傷アル者七十例ニ就テ多少ノ觀察ヲ試ミムトス

眼損傷七十例ヲ左右別トナストキハ左ノ如シ
左三十四 右三十一 兩五
之ヲ損傷別トナストキハ左ノ如シ

銃創五十二 (貫通銃創三十六 左十七 右十七 盲管銃創十五 左七 右八 擦過銃創右二)

砲創十二 (貫通砲九子創三 左二 右二 盲管砲九子創六 左四 右二 擦過砲九子創右二 砲彈破片創左二)

爆傷 四 (左一 右一 兩二)

刺創 一 (左一)

此ノ戰役ニ於ケル傷死者ノ眼傷ハ之ヲ六種ニ區別スルヲ得ヘシ一、銃砲丸ノ眼及其ノ附近ヨリ射入セル者二、銃砲丸ノ眼ヨリ射出セル者三、銃砲丸ノ眼窩ヲ射通セル者四、眼窩ノ直接挫創五、爆傷六、眼部刺創是ナリ尙ホ頭蓋損傷ニ因ル眼症狀之ニ屬ス

一 銃砲丸ノ眼及其ノ附近ヨリ射入セル者

此ノ種ニ屬スル眼症ハ最多ク三十九例ヲ算ス内三十三ハ直接眼部ヨリ入り六ハ眼附近ヨリ射入シタル者ナリ又貫通銃創二十二内左九右十三、盲管銃創十二内左七右五、盲管砲九子創五内左四

右(一)ナリ

眼部ニ射入セル貫通銃創ノ症例ヲ射出口ノ位置ニ據リ序列スレハ左ノ如シ

歩兵桑原翁七 明治三十七年十一月二十六日旅順ニテ立姿中貫通銃創ヲ受ケ射入口ハ右角膜下緣ニアリ長サ一仙迷ノ裂創ヲ生シ左前頭部ニ約鵝卵大ノ職花狀創アリ二十九日死亡

歩兵丹保佐七郎 明治三十七年十一月七日旅順ニテ膝姿中貫通銃創ヲ受ケ右眼上眼瞼額側半部ヨリ入り長サ二仙迷幅一仙迷ノ缺損ヲ生シ右眼窩ノ上壁ニ入り同側顱頂骨結節ノ稍下方ニ射出ス射出口長サ四仙迷幅二仙迷不正圓形破裂狀ヲ呈ス右眼球突出ス同九日死亡

歩兵渡邊定藏 明治三十八年一月二十七日熊岳城ニテ貫通銃創ヲ受ケ射入口ハ左外眥部ニシテ徑〇・五仙迷瓣狀ヲ呈シ射出口ハ右顱頂部ニアリ徑〇・六仙迷圓形ヲ呈ス左眼視力全ク消失ス二月五日死亡

歩兵佐保時次郎 明治三十七年六月二十七日熊岳城ニテ貫通銃創ヲ受ケ射入口ハ左上眼瞼中央部射出口ハ同側顱頂骨後部ニテ耳輪上七仙迷ニアリ一錢銅貨大ナリ眼球挫滅シ肉芽樣ニ突出ス翌二十八日死亡
歩兵山下藤平 明治三十七年十月十四日沙河戰中貫通銃創ヲ受ケ射入口ハ右角膜ノ額側ニアリ斜ニ右上方ニ射通シテ同側顱頂骨前下角ノ部ニ射出ス眼球破裂突出ス十八日死亡

軍曹ハートル、イゴ一 明治三十八年三月日不明奉天戰ニテ貫通銃創ヲ受ケ射入口ハ右下眼瞼部ニアリ徑〇・八仙迷ヲ算シ射出口ハ外後頭結節ノ右方ニ仙迷ニアリ徑〇・八仙迷ナリ精神朦朧、右半身不隨、右耳排膿アリ同月二十五日死亡

歩兵西片和市 明治三十七年八月三十日遼陽戰ニテ貫通銃創ヲ受ケ射入口ハ右眼ニシテ上下眼瞼部挫滅シ大豆大ナリ眼球潰滅ス射出口ハ外後頭結節ノ左方ニ仙迷ニアリ徑一仙迷ヲ算ス九月二日死亡