

音 康 蘇 川 石 本 日
聲 錄 曆 鑄 江 新

學 剖 解 體 人

卷 一 第 一

京 東 本 館

售 發 處 書 堂 博 文

日本石川喜直著
浙江錢稻孫譯

人體解剖學

第一卷

日本
吐鳳堂書店發售

北京設醫學專門學校直隸部轄爲國立醫校之創亦全國醫校模範
日本金澤醫學專門學校教授石川喜直先生以三十餘年之專家遠
來講學初一年授系統解剖學學生請擇譯漢參攷書輒無許可坊間
所售不外四五種而訛謬簡畧多不得當惟奉化陳氏之書勉稱完璧
然而記述疎漏藍本亦舊固不及先生所作十分之一先生之書今已
五版增修補訂功累積矣陳氏援筆亦云參讀先生書願非今日第五
版之書也遂忘淺陋乞先生指導直譯其文凡體裁字句纖悉未敢損
益將有待於專家之刪定今茲所爲但應學生之丞需資筆記之一助
非敢卽謂定譯也至於成文尙多校長湯爾和先生所潤削爰記始末
於篇

民國甲寅冬

譯者誌

人體解剖學第一卷目次

緒論

一頁

骨學

四

骨學總論

四

骨學各論

三

天軀幹骨

三

甲 脊椎骨

四

A 眞椎

七

一 屈伸椎

七

二 廻旋椎


五

B 假椎

六

C 脊柱

三



D	肋骨	三
E	胸骨	四
F	胸廓	五
乙	頭蓋骨	七
A	腦蓋骨	七
一	後頭骨	八
二	楔狀骨	九
三	顛顛骨	九
四	顛頂骨	八
五	前頭骨	五
六	篩骨	五
七	下甲介骨	九
八	淚骨	九
九	鼻骨	一〇

十	鋤骨	101
B 顏面骨			
一	上顎骨	101
二	口蓋骨	110
三	顴骨	113
四	下顎骨	118
五	舌骨	110
C 頭蓋一般			
一	頭蓋頂	111
二	頭蓋底	114
三	眼窩	131
四	骨鼻腔	135
五	顛額窩	141
六	下顛額窩	142

七 翼狀口蓋窩.....一三

八 頭蓋形狀與測量法大意.....一四

地四 肢.....一七

甲 上肢骨.....一九

A 肩胛帶.....二〇

一 肩胛骨.....二〇

二 鎖骨.....二四

B 上膊骨.....二五

C 前膊骨.....二六

一 橈骨.....二六

二 尺骨.....二六

D 手骨.....二七

一 腕骨 或 手根骨.....二七

二 掌骨 或 中手骨.....二八

	三 指骨	二六
乙	下肢骨	二七
A	下肢帶	二七
一	腸骨	二七
二	坐骨	二七
三	恥骨	二七
四	髌白	二七
五	骨盤	二七
B	大腿骨	二八
	(膝蓋骨)	二八
C	下腿骨	二八
一	脛骨	二八
二	腓骨	二八
D	足骨	二九

一 跗骨或足根骨	一五
二 蹠骨或中足骨	一〇〇
三 趾骨	一〇〇
附圖	一〇三—一三六

第一卷目次終

人體解剖學 第一卷

北京醫學專門學校解剖學主任 石川喜直著

教育部視學北京醫學專門學校解剖學助教 錢稻孫譯

緒論

人體解剖學 Die Anatomie des Menschen 乃研究人體構造之一科學。別之爲三。曰解剖學總論。Allgemeine Anatomie 亦曰組織學。Histologie 藉顯微鏡之極微構造者。曰胎生學。Entwicklungsgeschichte oder Ontogenie 講明最初之兩性一化至於具備成人。曰解剖學各論。Specielle Anatomie 講明人體各器官及各部分之色彩。成身體諸物之系統。亦曰系統解剖學。Systematische Anatomie 又曰記載解剖學。Descriptive Anatomie 又稱生理解剖學。Physiologische Anatomie 以別於病理解剖學。

解剖學或為他科學之基礎。或補助他科學之研究。而同時亦仰他科學之補助。其與有密接關係之學。若比較解剖學。Vergleichende Anatomie 量比

諸動物身體部分器 官構造之差異者。若生理學。Physiologie 本物理化學而講明人體各種生活現象者。若病理解剖學。

Pathologische Anatomie 講明人體病象及畸形與其由來者。若局所解剖學。Topographische Anatomie

區畫人體各部明其區畫內諸物之位置關係大小以資治療醫學舊稱外科解剖學。Chirurgische Anatomie 顧所益不僅外科實一切治療醫學之基礎也名曰局所解剖學似最適當。

茲書即為解剖學各論。依循統系。釐為七篇。而組織及發生之大意。仍附記焉。七篇次第。(一)骨學 Osteologie (二)韌帶學 Syndesmologie (關節學 Arthro-

gie) (三)筋學 Myologie (四)內臟學 Splanchnologie (五)感覺器學 Aesthesiologie

(六)脈管學 Angiologie (七)神經學 Neurologie 骨韌帶筋三者為身體之運動機關故稱運動裝置。

人體之中。頭頸胸腹之屬。為主要部分。凡為脊椎動物。莫不具備。名曰軀幹。Truncus 上肢下肢。則曰四肢。Extremitates 自兩棲類 除無足類 爬蟲類 除蛇類 鳥類。

四足動物以上。咸具有之。魚類則發育不全。蛇類第有下肢痕跡。至無足類。則併形跡無之。由是知四肢非生存必須之具。其具備與否。及形態如

類。則併形跡無之。由是知四肢非生存必須之具。其具備與否。及形態如

類。則併形跡無之。由是知四肢非生存必須之具。其具備與否。及形態如

類。則併形跡無之。由是知四肢非生存必須之具。其具備與否。及形態如

何。不過關係生活狀態而已。

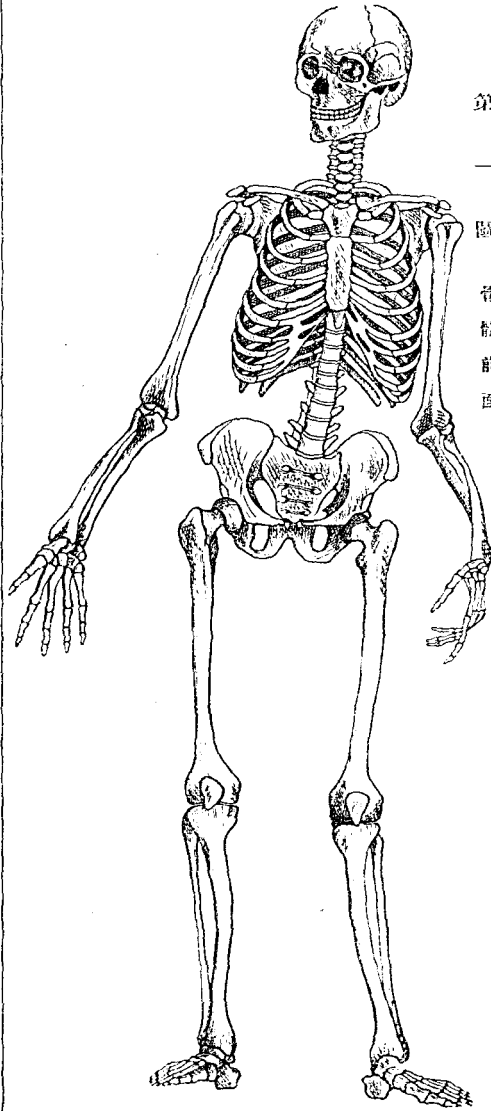
脊椎動物 *Vertebrata* 之軀幹。形狀不一。然正中斷面或水平斷面。必見前後分別二腔。前曰植物性管。或內臟管。 *Vegetatives oder Viscerales Rohr* 後曰動物性管。或神經管。 *Animales oder Neurales Rohr*

骨學 Osteologia

骨學總論

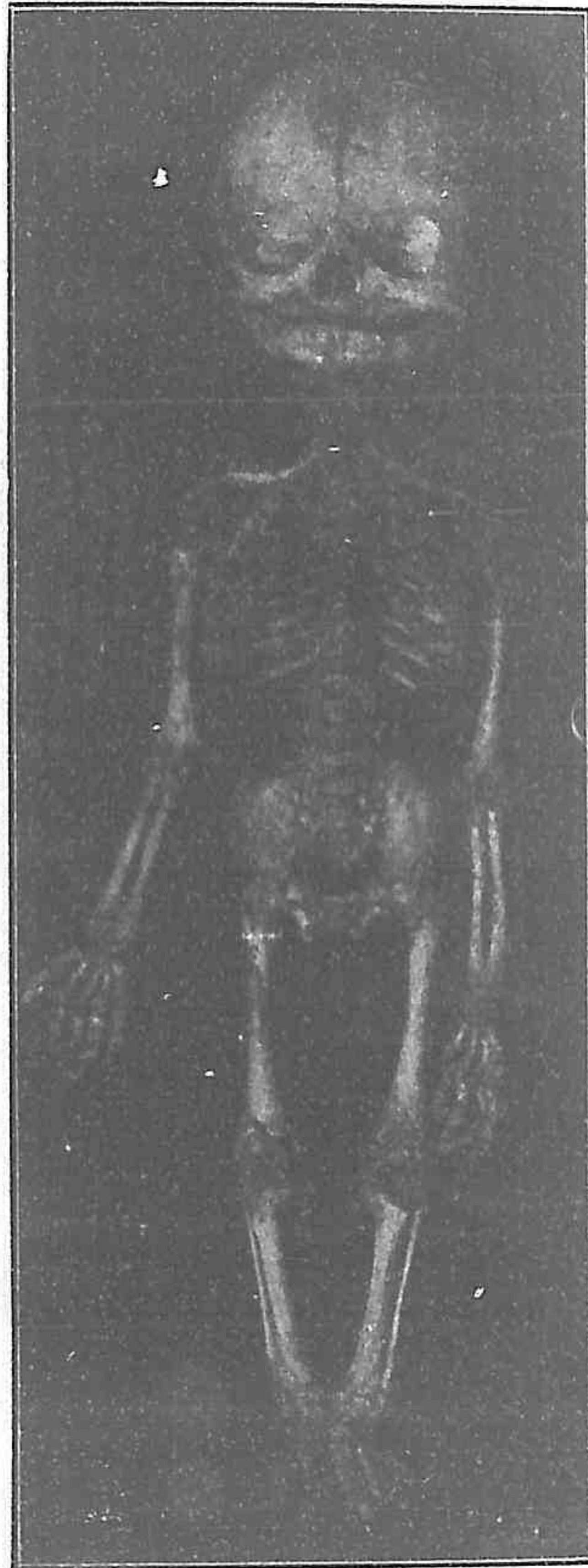骨 OSSES 骨爲動物性管植物性管之圍壁及四肢之中軸。以韌帶保其

第一圖 骨體前面



相互之位置。賴筋肉爲各種活動。占運動器官之重要地位。然實則被運動器。Passiven Bewegungsorgan 必有筋肉乃得運動也。其質堅。畧有彈力性。總括之曰骨骼。Sceletum 骨之新鮮者色白。隨其所含血液脂肪等之多

第 二 圖
成熱胎兒之骨骼



少。帶黃
色或赤
色。其構
造爲骨
組織。外
被骨膜。

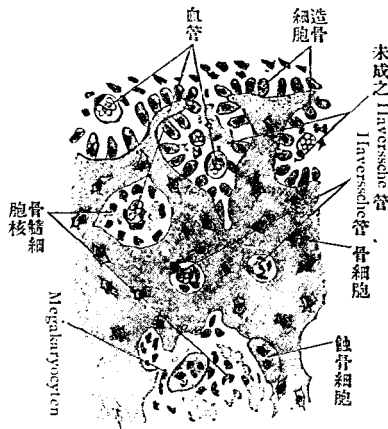
內臟骨髓。與他骨接續處。有軟骨。韌帶。或結締組織性之被覆物。

骨膜 Periostrum 爲富於血管。神經之纖維膜。凡骨之榮養。新生。及再生。皆賴於此。

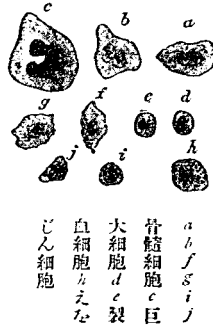骨髓 Medulla ossium 在長骨幹者色黃。(黃骨髓 Medulla ossium flava) 在骨

骨髓細胞乃種種之白血球製血細胞 (Hämatoblasten) 裂骨細胞 (Osteoblasten) 巨大細胞 (Kiesenschellen) (Megalokaryocyten, Osteoklasten) 脂肪細胞結構組織通常呈網狀亦有網胞在血管周圍及骨面則尤叢集

第三圖
長骨之發生
(二百五十倍)



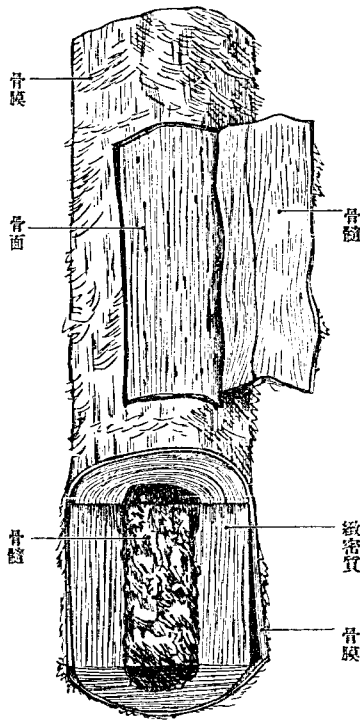
骨髓細胞數目
(六百倍)



端及板障者。或在肋骨則骨體之髓均赤色(赤骨髓 Medulla ossium rubra) 構自血管神經結締組織及細胞黃骨髓含多量之脂肪。胎兒大抵皆赤髓。至老年則赤髓漸減。黃髓漸增。往往於老年及病人之長骨見淡赤色之膠骨膜骨髓及骨之軟部。均有腐敗性及可燃性。

骨之形狀不一。大別有三。曰長骨。短骨。扁平骨。外此有若諸形混合者。曰混合骨。短骨 *Ossa Brevis* 有如手根骨。足根骨。諸徑 直角交叉之三徑軸線 畧同者也。扁平骨 *Ossa Plana* 有如頭蓋頂骨。三徑中一徑獨短者也。長骨 *Ossa Longa* 有

第四圖
長骨幹之一片(大圖骨)之想像圖



如多數之四肢骨。三徑中一徑獨長。而中空無骨質。故亦曰管狀骨。其中空曰髓腔。Cavum

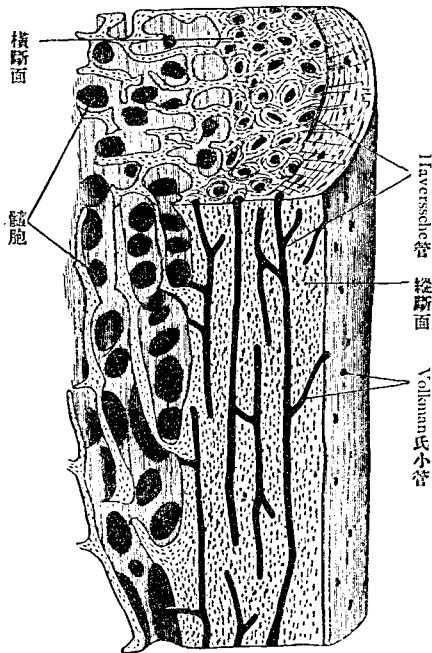
medullare 長骨之中部曰骨體。Diaphyse 兩端曰骨端。Epiphysen 各自分別發育。至後癒著者也。其有自別部發育。而癒著於此二者之一者。曰 *Apo-physes*。骨端有關節面。面蒙軟骨。

有一二骨在骨質中有含空氣之小胞。則曰含氣骨。Ossa pneumatica 骨之表面卽面 Facies 有稜緣 Margines 角 Angulus 之屬。如有隆凸凹陷。則粗糙不平。其隆凸曰突起。Processus 種種不一。其大而基底廣濶者曰結節。Tubera 結節之小者曰小結節。Tubercula 尖銳者曰棘。Spinae 畧長者曰線。Lineae 線之粗而畧高者曰櫛。Cristae 亦曰Kämme, Leisten 與他骨關節帶圓形而蒙軟骨者曰頭。Caput 頭之橢圓者曰髁。Condylus 在上膊骨及大腿骨下端關節面之上。爲筋韌帶所附著之鈍隆起。曰上髁。Epicondylus.

凹陷之形狀亦不一。頭之下稍細之部曰頸。Collum 淺凹曰窩。Fovea 窩之小者曰小窩。Fossa 窩之深者曰竇。Sinus 深在骨質之中。以小骨板爲隔障之小腔相集合。曰蜂窩。Cella 適應於頭而少凹陷。且蒙軟骨者曰關節窩。Cavum articulare 凹陷之長者曰溝。Sulcus 延長之裂孔曰裂。Fissura 深孔曰管。Canalis 短管曰孔。Foramen

骨之構造。檢視骨之截斷面。則內部呈海綿狀。而外部緻密。是曰緻密質。Substantia ossium compacta 及海綿質。Substantia ossium spongiosa 此二質之

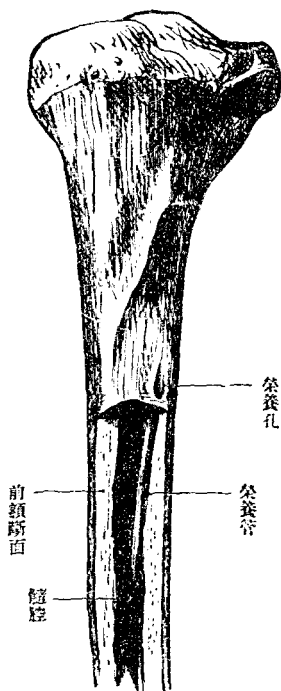
第五圖
骨之想像圖



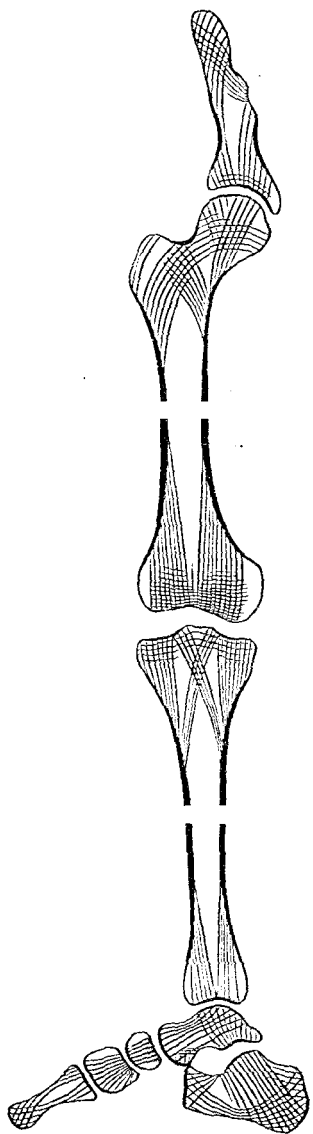
短骨充滿於內部。在扁平骨則居二板之間。在長骨骨端則充滿如短骨。而骨幹則僅有薄層。居緻密質內面而圍髓腔。緻密質以肉眼觀之色白。若無構造。以擴大鏡檢其斷面。則見縱橫小管。是曰 Haverssche Kanäle。養

關係。隨骨之種類而異。緻密質在長骨幹厚而兩端薄。在扁平骨則以一層海綿質分隔內外之緻密質。在短骨則緻密質薄如長骨端。海綿質在

第六圖
上管後端



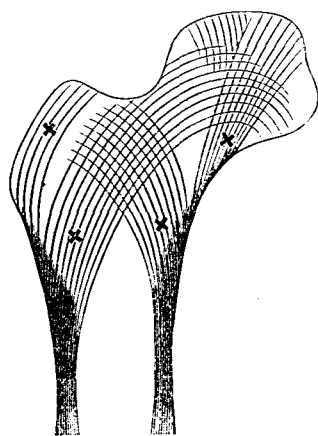
第七圖
下肢海綿質骨之想像圖



骨之血管神經所
通路也。其外端開
孔於骨表面。又有
Volkman'sche Kanä-
lchen 內通海綿質。
大骨則表面見脈

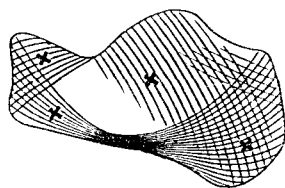
第八圖

海綿骨質梁想像圖
大骨上端結直斷
骨梁 ×



第九圖

同
跟骨矢狀斷
骨梁 ×



管孔。導脈管入骨內。曰榮養孔。Foramen nutritium。海綿質爲小骨板或小骨杆。居種種位置而圍成大小不同之小腔。腔內藏骨髓。是謂髓胞。Cellulae medullares。此小骨片所構成之骨梁。悉應其所受壓迫或牽引之方向。適合於機械學之定則者也。在乾燥之骨。無機質居 $\frac{2}{3}$ 。有機質占 $\frac{1}{3}$ 。浸骨於酸類。則無機質溶解而有機質存留。遂失骨之堅硬性。反是。燒之以火。則有機質燃。無機質存。而失骨之撓屈性及彈力性。其中無機質爲 Calcium phosphoricum, Calcium carbonicum, Magnesium phosphoricum, Fluorcal-

cium, Chrolnatium, 硅酸鹽類等。

骨之發生及長育。骨多自軟骨發生。始則軟骨之一部消滅。而骨質代之。

此名化骨。Ossification 由軟骨化成之骨。

曰原始骨。Primitive Knochen 軀幹四肢頭蓋底諸骨皆是

有自結締組織發生者。則曰第二位骨。

Secundäre Knochen 頭蓋頂頭蓋側部顏面諸骨皆是。凡化骨

之始點。曰化骨點。Puncta ossifi-

cationes 或曰骨核。骨核在單純

之小骨惟一。而大抵必有數個。

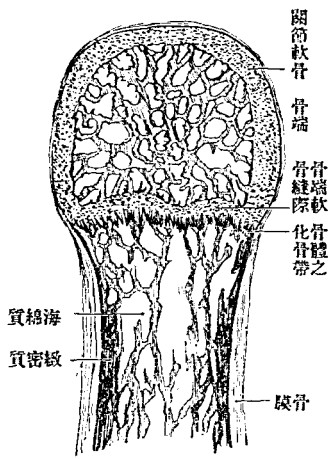
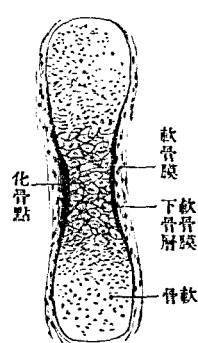
長骨之核。通常在骨幹與兩端。

化骨核不同時發生。早者胎生

五六週已具。遲者產生後始漸

發生。一骨中先具之核曰第一化骨核。遲生者曰第二化骨核。骨核既生。

第十圖 胎兒長骨發生之想像
第十一圖 幼長骨端縱斷面之想像



骨質遂由此向周圍擴張。軟骨漸消。骨質即隨補其缺。逐漸長育。而軟骨骨骼乃變爲眞骨骼。然骨端關節面之軟骨。永久不化。長爲軟骨。大抵長徑之發育爲軟骨性。厚徑之發育爲骨膜性。長骨骨幹與骨端。界以軟骨質者甚久。迨此界消滅。即長徑之發育從此止矣。又頭蓋骨即縫合之結締組織。營幅員之發育。此部消滅。而諸骨癒著。亦發育之終局也。

骨之數二百十八。然竝六小聽骨 Gehörknöchelchen 及腕骨跗骨等之因異常 Varietäten Knochen 而增者與種子骨 Sesambeine 均計之。則尙增十餘數。

骨學各論

全身之骨。大別爲軀幹骨與四肢骨。

天軀幹骨 *Skeleton trunci*

軀幹骨分脊椎骨^{三十三或三十四}、肋骨^{對十二}、胸骨^三、頭蓋骨^{骨不計二十二}、舌骨^一。

甲 脊椎骨 *Vertebrae, Wirbel*

骨骼之主要部為椎柱。Columna vertebralis 其餘諸骨皆其變形或附從而已。椎柱構自多數之椎骨。Vertebra 其前部曰椎體。橫斷面呈圓形。為動物性管與植物性管之境界。椎體前後均有突起。後曰神經弓。為動物性管

第二十圖
正中幹斷

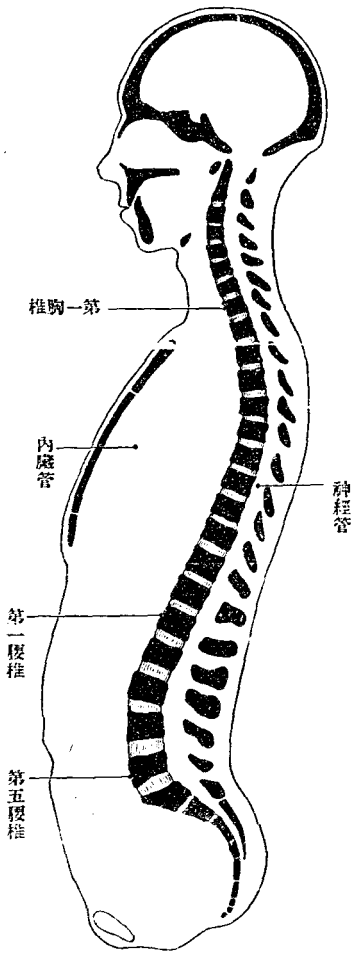
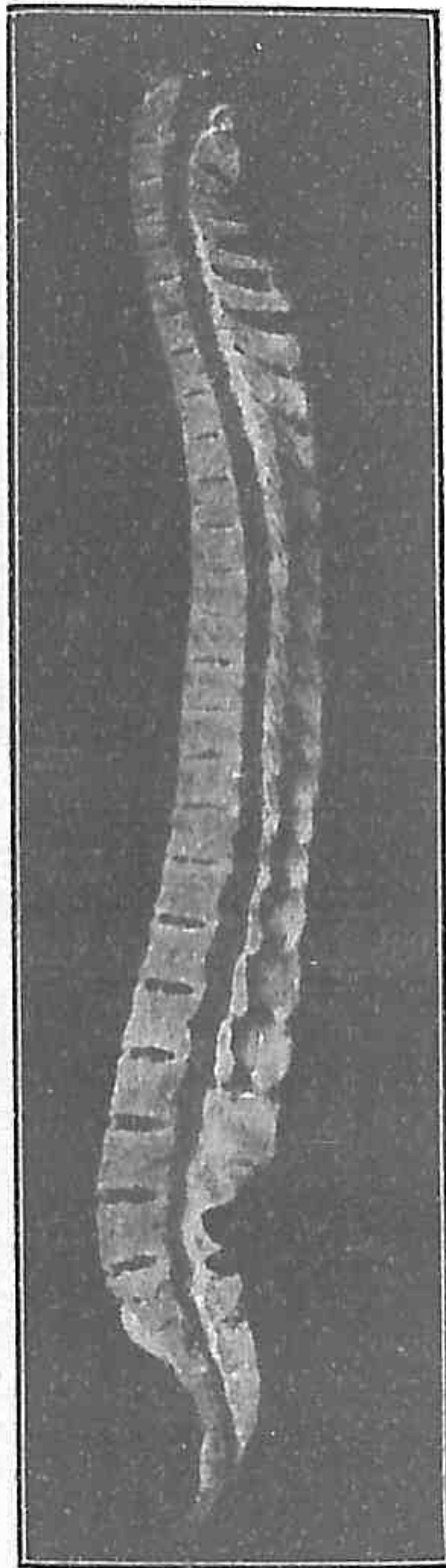


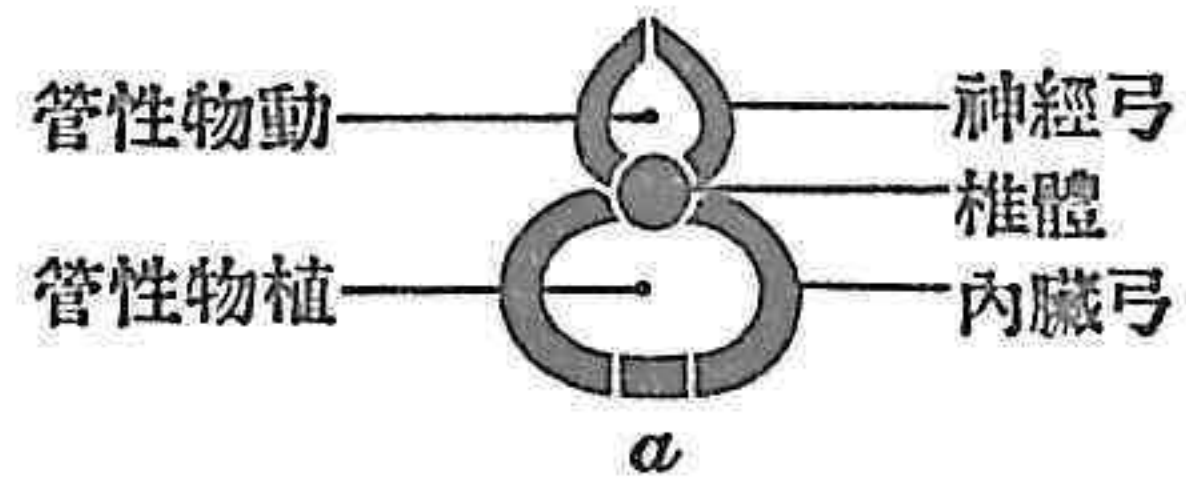
圖 四 十 第
面 斷 狀 矢 之 柱 脊 常 異
(節 一 多 實 椎 胸)



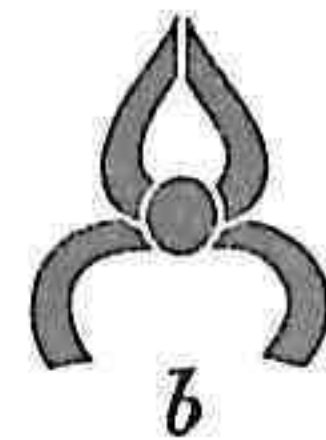體。而自成獨立
以關節連於椎
發育。合圍如環。
gen 惟胸部最

之壁。前曰內臟弓。為植物性管之壁。椎柱最下部即尾閭骨部。僅為單純骨片。不復有弓。神經弓 neuraler Bogen 在脊髓周圍。與椎體合圍椎孔。Hörner vertebrale 至脊柱下部。而後側斷絕。不復圍孔。內臟弓 visceraler Bogen

圖 三 十 第
圖 像 想 骨 椎 種 諸
者 全 完 均 弓 兩



者 全 完 不 弓 臟 內



者 全 完 不 均 弓 兩



者 弓 臟 內 缺



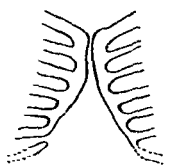
者 缺 均 弓 兩



第十五圖

有胸骨緣之七肋骨
(長三之胸兒胎)

Nach G. Ruge.



之骨。即所謂肋骨。Costae 其餘諸部。均不甚發育。肋骨突起 Processus costae 而與椎體癒合。

內臟弓構自二部。曰側片。Seitenstück 曰閉鎖

片。Schlussstück 側片即肋骨。閉鎖片乃三骨癒合而成之一骨。即所謂胸骨。

Sternum 椎骨之在上者。四節曰真椎。Vertebrae verae 在下一小部分曰假

椎。Vertebrae spuriae 假椎上半癒合為薦骨。Os sacrum 下半為尾閭骨。Os

coccygis

脊椎以部位分別。則曰頸椎。七節。胸椎。十二節。腰椎。五節。薦骨。五節。尾閭骨。五節。於數

偶有多寡。絕對之增加。偶於腹椎見之。若真椎減數。則至為罕觀。所謂相加之增減者。以各部相接

增減。例如第一腰椎之肋骨突起。附著於椎體。而仍有可動之性。則似肋骨之自為一骨。即謂之胸椎增

突。同化又往往見於一側且多。頸椎之最上二節。掌頭蓋之廻旋。形狀特殊。謂之

廻旋椎。Drehwirbel 餘皆營屈伸。故曰屈伸椎。Beugewirbel

A 眞椎 Vertebrae verae

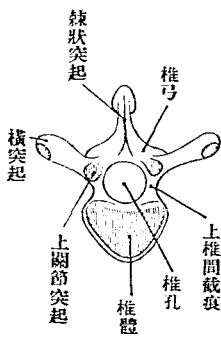
I 屈伸椎 Beugewirbel

屈伸椎自上而下次第增大。其頸、胸、腹各部之差異。主在肋骨。然此外亦未嘗無徵。今取各部之居中位者相較。一望可知其爲何椎。顧全椎之形狀變化。漸次推移。鄰近之椎。則又互相類似。

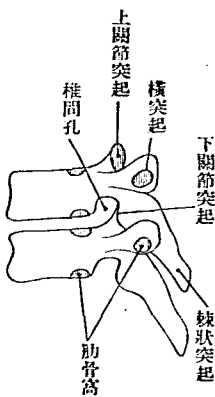
椎骨構自體與弓二者之間有一孔。椎孔 Foramen vertebrale。此孔在全椎柱爲縱貫之椎管。Canalis vertebralis。

椎體 Corpus 爲短圓柱狀之海綿質塊。蒙薄層之緻密質。上下面關節平

第十 第六 面上椎



第十 第七 面關節之疊重



關節平

坦或畧彎曲。前面^{內臟面}橫徑隆凸。縱徑微凹陷。後面向神經管。縱徑爲直線。橫徑少凹陷。而見多數脈管孔。

弓。Arcus 卽神經弓。起自椎體後面兩緣。由椎孔側方。廻至孔後。對合於中央。凡具七突起。別爲二種。曰關節突起。曰筋突起。關節突起 *Processus articulares superiores et inferiores*。掌椎弓相互之關節。上下側各一對。居弓根之後。關節面 *Facies articulares superiores et inferiores*。在上關節突起向前方。在下關節突起向後方。弓根 *Radix arcus vertebrae*。細。其上下緣在體與關節突起之間。生椎間截痕。下椎間截痕 *Incisura vertebrales inferiores*。上椎間截痕 *Incisura vertebrales superiores*。淺。此截痕在椎柱爲椎間孔。 *Foramen intervertebrale*。脊髓神經卽由此孔出。椎管筋突起 *Muskelfortsatz*。有棘狀突起與橫突起兩種。棘狀突起 *Processus spinosus*。從兩弓癒合部向後出。橫突起 *Processus transversi*。從弓之中部出向側方。

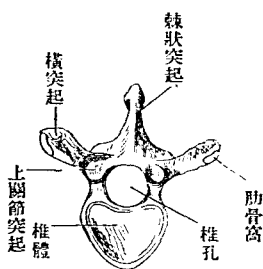
內臟弓 *visceraler Bogen*。以關節與椎體及橫突起連。或僅連椎體。肋或與

椎體及橫突起癒合。椎^頭或第與椎體癒合。椎^腰前二種內臟弓。與橫突起之間留一孔(肋橫孔 Foramen costis-transversarium) 胸椎之內臟弓。則爲肋骨骨。別詳。

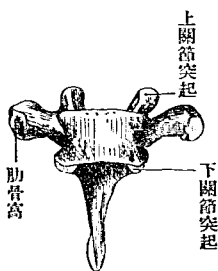
胸椎 *Vertebrae thoracales* 椎體高。在中部者。上下面見帶圓等邊三角形。

(心臟形)而後緣少凹陷。在上者橫徑長。近頸椎之體。在下者帶腎臟形。似腰椎之體。上下面均平坦。周緣畧高。側面後部有窩。容受肋骨之頭。曰肋骨窩。Foveae costalis 肋骨頭連於二椎之間。故椎體上下緣各生半窩。曰上肋骨窩 Fovea costalis superior 及下肋骨窩 Fovea costalis inferior 惟在第一

第十圖
胸椎上面



第十圖
胸椎前面



胸椎。近上緣有第一肋骨之全窩。第十一及第十二胸椎。近中央有第十一及

圖 二 十 二 第

面後弓椎胸二十第及一十第

(大 然 自)

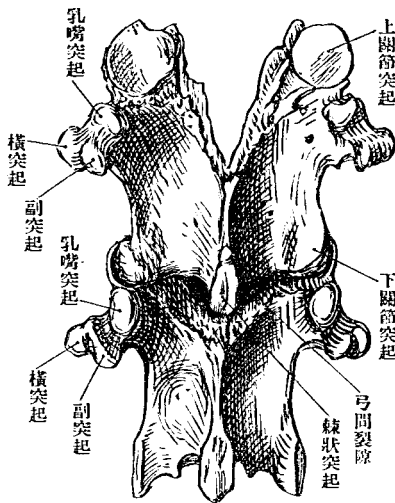


圖 十 二 第

面後椎胸

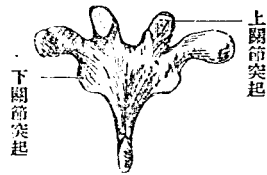
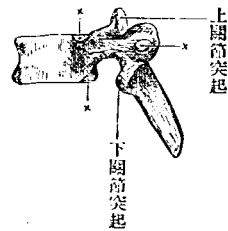


圖 一 十 二 第

面側椎胸
窩骨肋 x



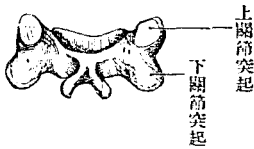
第十二肋骨之全窩弓之高徑畧高。故上下兩弓之間。閉塞無裂隙。上關節突起。強突於上。其關節面平坦直立。居前額位。下關節突起。降自弓之側部。其關節面向前方。

椎孔在中部者圓而小。在上位及下位者為三角形。棘狀突起。長而向下傾斜。兩側平扁。其根為三棱柱狀。末端粗糙。

終於結節。第八以下。傾斜之度遞減。橫突起頗強。微向後傾。末端膨大如
 小球狀。其前側有肋骨窩。Fovea costalis。在下二個無之。又下一二極短。根
 之後側有小突起(附乳嘴突起)副突起。參觀
腹椎
 頸椎。Vertebrae cervicales。體低。上下面呈帶圓長方形。尤以在上者為顯著彎曲如鞍狀。
 上面兩側緣高。下面前後緣低。弓細。椎孔帶圓三角形而較大於椎體。橫
 突起短且廣。有橫突起孔。Foramen transversarium。縱貫之。其外方上側有
 脊髓神經溝。Sulcus nervi spinalis。脊髓神經出椎間孔而過此。頸椎之橫突
 起。本有前後兩部。後部乃固有之橫突起。Proc. transvers. proprius。前部實
 發育不全之肋骨。即所謂肋骨突起。Proc. costarius。是也。此類橫突起。宜稱
 肋橫突起。Proc. costotransversarium。此兩部之外端。各有結節。曰前結節及
 後結節。Tuberculum anterius et posterius。第六頸椎之前結節。特稱頸動脈
 結節。Tuberculum caroticum。蓋自皮上可捫此。而得總頸動脈也。棘狀突起
 末端分岐如肉叉狀。在上者近水平。遞下而下傾。第六第七。長而不岐。第

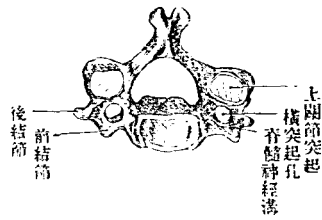
圖五十二第

面後椎頸



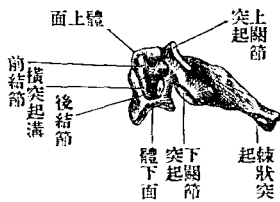
圖三十二第

面上椎頸



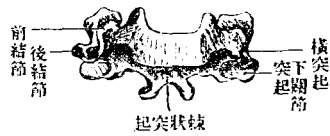
圖六十二第

面側椎頸



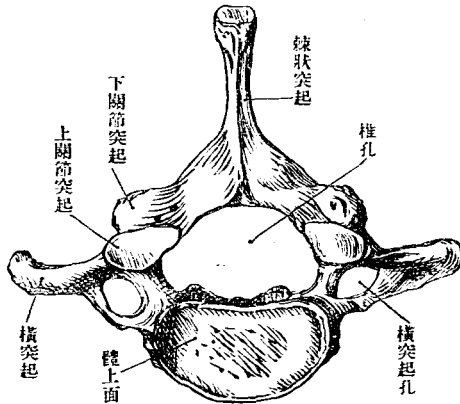
圖四十二第

面前椎頸



圖七十二第

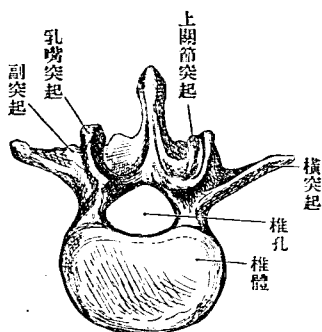
(大然自)面上椎尖



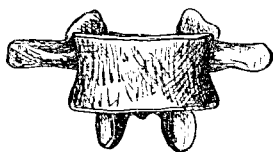
七尤長。末端爲結節。自皮上可捫而得之。故第七頸椎特名尖椎。Vertebra prominens 關節突起。短關節面斜。居前額位。上者向後上方。下者向前下方。其傾斜之度。遞上而減。

腰椎 Verbrae lumbales 體大。上下面呈蠶豆形或橢圓形而平坦。其高幾等於胸椎體。而第五椎後部則甚低。椎孔帶圓三角形而較小。關節突起強突直立。其關節面殆取矢狀位而彎曲。上關節面向側方凹陷。左右相對。下關節面反是。向側方隆凸。左右相背。橫突起側向而長。峇上傾。扁平。

第二十八圖
腰椎上面



第二十九圖
腰椎前面



末端尖。有上下緣。根之後側有尖銳之副突起。Processus accessorius 第五椎之橫突起。通例峇短而粗。向上屈曲。又上關節突

起之後方有乳嘴突起。Processus mammillaris 稍大。此二突起已於下二胸椎見之。棘狀突起爲方形板狀。殆居水平位置。後端終於結節。向下少延長如鈎。

II 廻旋椎 Drevirbel

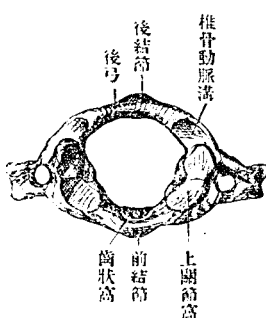
廻旋椎卽上二頸椎所變形。其在下者曰樞椎。Epistropheus 在上者曰載域。Atlas 樞椎尙畧具頸椎通形。載域則絕然不類。竝無固有之椎體。僅有細弓代之。弓後適當原有椎體之位置。有自樞椎體面上昇之圓柱狀突起。曰齒狀突起。Dens 載域與頭蓋卽同旋轉於此齒狀突起之周圍。

載域 Atlas 狀如環。椎孔特廣。區分之爲前弓後弓及側塊。

前弓 Arcus anterior 較短於後弓。有上下緣。前面中央有前結節。Tuberculum anterius 後面有淺關節面。與齒狀突起接觸。曰齒狀窩。Fovea dentis 側塊 Mass lateralis 上下有關節面。上曰上關節窩。Foveae articulares super-

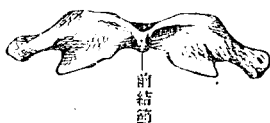
圖三十三第

面上域載



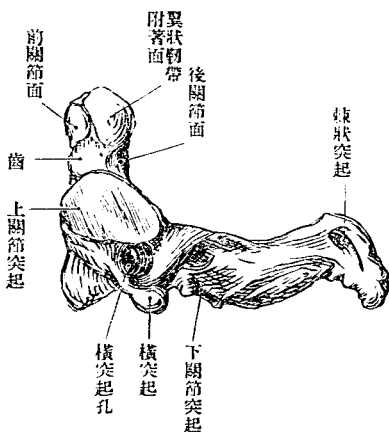
圖四十三第

面前域載



圖五十三第

(大然自)面側域載

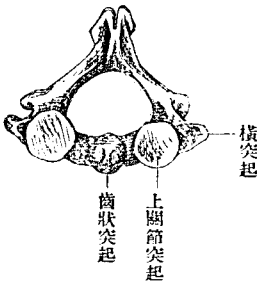


Foras 與後頭骨之髁狀突起爲關節。形如蠶豆。畧向內傾。往往中央呈絞棒狀。前方左右接近。關節面前後高而中陷。下關節面 *Facies articularis inferiores* 平坦而圓。略向內傾。側塊內側向椎孔隆突而粗糙。有橫韧带附著於此。與前弓合圍成環。而齒狀突起入焉。橫突起出自側塊外側。末端爲廣濶之結節。橫突起孔大。兩側橫突起孔相距甚遠。殊非樞椎之比。

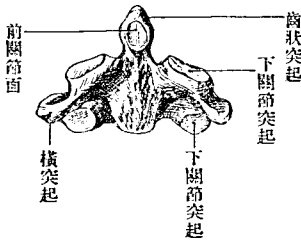
後弓 Arcus posterior 長。當棘狀突起之位置。有後結節。Tuberculum posterius 根畧扁平。上關節窩之後方有廣溝。曰椎骨動脈溝。Sulcus arteriae vertebralis 往往有橋狀小骨片架此溝上。而溝成爲孔。又偶有後弓不閉合者。

樞椎 Epistropheus 檢其下面。殆與一般頸椎無異。特弓少強。橫突起短。且畧下傾。終於小結節。橫突起孔外上斜向。棘狀突起濶。齒狀突起。Dens 爲圓柱狀。下方畧細。前側有前關節面。Facies articularis anterior 其形圓。接載

第三十六圖
椎上上面



第三十七圖
椎前前面



域前弓之後側。突起後面亦有圓形之關節面。曰後關節面。Facies articularis posterior 接橫韌帶之前側。上關

節面圓而大。畧向外傾。

B 假椎 *Vertebrae spuriae*

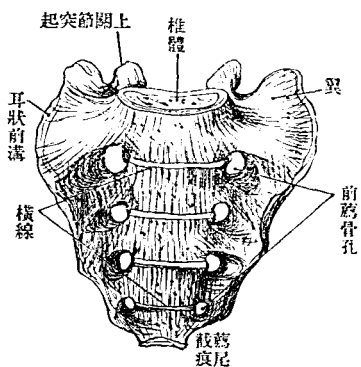
假椎分薦骨及尾閭骨兩種。

薦骨 *Os sacrum* 在幼時為分別之五薦骨椎。至後椎間軟骨漸化骨。而

五椎癒合。遂為一骨。關節突起橫突起之大部分。又從而癒合於此。弓間

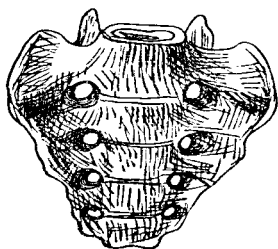
第三十八圖

男薦骨前面



第三十九圖

女薦骨前面



韌帶終亦化骨。凡此諸部癒合。總成爲此塊然一骨。其形如厚三角板狀。具有基底尖端前

後二面及兩側緣。基底 *Basia* 向上。承腰椎。尖端 *Apex* 向下。連尾閭骨。側緣上部與骨盤骨即下肢帶接。前面凹陷滑澤。後面粗糙隆凸。薦骨之中部曰體。Corpus 兩側之側方。曰側部。Partes laterales 其縱貫體後側之管。即脊

髓管之下端。名曰薦骨管。Canalis sacralis

前面骨盤面 *Facies pelvina* 滑澤而凹陷。第三

薦骨之部。凹陷尤著。男子又較女子為深。中部有四橫線。Lineae trans-

versae 足證其為五椎癒合而成之骨。橫

線兩端有孔。曰前薦骨孔。Foramina sacra-

lia anteriora 穿出於後。為後薦骨孔。For-

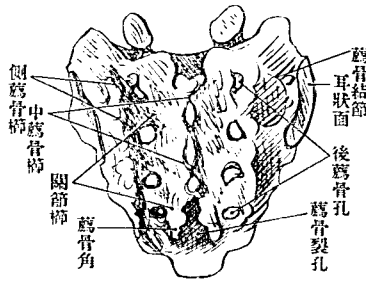
sacralia posteriora 此孔生於癒合之椎體

與橫突起及關節突起之間。以椎間孔內通薦骨管。

後面 *Facies dorsalis* 粗糙而隆凸。中央有假棘狀突起 *Proc. spinosi spurii*

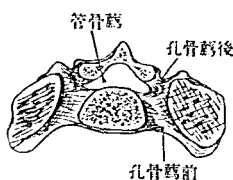
相癒合而為不規則之線。中薦骨櫛 *Crista sacralis media* 後薦骨孔內側

第四十圖 男薦骨後面

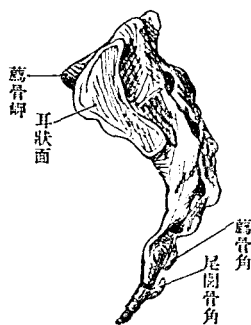


有關節突起癒合而成之薦骨關節櫛。Crista sacralis articularis 又後薦骨
孔外側有橫突起癒合而成之側薦骨櫛。Crista sacralis lateralis 第四及第

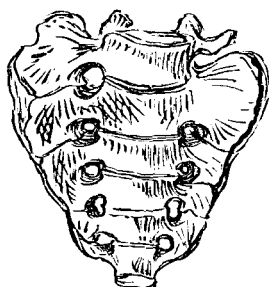
圖一十四第
(部之椎二第)斷平水骨薦



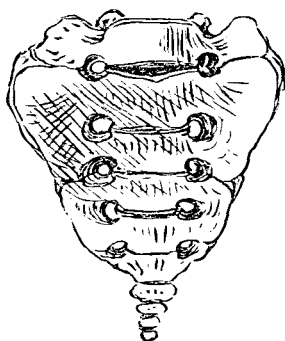
圖二十四第
面側骨薦



圖三十四第
化同之側薦椎五第
(本標七十齡)中合癒



圖四十四第
化同之側兩椎五第
(本標八十齡)中合癒



五椎弓之後。不癒
合。亦無棘狀突起。
故最下之關節突
起向下突出。曰薦
骨角。Cornua sacra-

有韌帶與尾閭骨角連。兩角之間。卽棘狀突起缺損之部。曰薦骨裂孔。
Hiatus sacralis 有韌帶覆蔽之。

側緣形如弓。上半厚。下半薄。上部與骨盤骨之關節面曰耳狀面。*Facies auricularis* 面之上方凸凹不平。爲韌帶附著處。曰薦骨結節。*Tuberositas sacralis* 耳狀面之下方有耳狀前溝。*Sulcus praearicularis* 爲強力之韌帶附著處。側緣下部。尖端近旁。有淺截痕。曰薦尾截痕。*Incisura sacrococcygea* 基底廣濶。中央爲第一薦骨體之上部。與腰椎體接合。略向前上斜。其前緣與前面直角相會。曰薦骨岬。*Promontorium* 兩側有三角形之滑澤部。曰翼。*Ala* 以鈍緣與前面間隔。體之後方。有三角形之薦骨管上口。其兩側有上關節突起。

尖端有橫橢圓形之小軟骨接合面。與尾閭骨爲關節。

薦骨男女有別。男狹長而女廣短。略近等邊三角形。薦骨之長與幅之比例。曰指

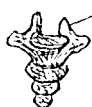長除而得之商也。

尾闕骨

Os coccygias

三角形。構自四尾闕骨椎。Vertebrae caudales 間有

尾闕骨角

第四十五圖
尾闕骨角

五節者。其第一椎。上大下小。有橫突起出於側。有關節突起從體之後側上突。是即尾闕骨角 *Cornua coccygea* 也。上面以軟骨接於薦骨下端。下面以軟骨接於第二

尾闕骨椎。其第二椎大致與第一椎類似。特較小。第三椎以下。第為圓形或多角形之海綿質塊而已。

C 脊柱 *Columna vertebralis*

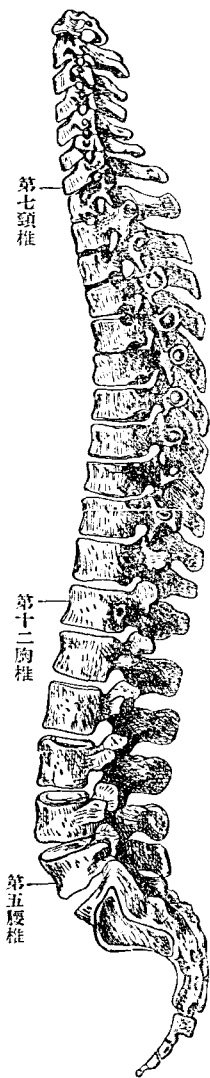
脊柱構自真椎全部及假椎全部。觀其側面。彎曲如波狀。向後隆突者凡二處。一在胸部。一在骨盤部。各應其部之植物性管。向前隆突者亦二處。一在頸部。一在腰部。腰部與骨盤之交。有薦骨岬突出於前。劃然分界。其餘各部。皆逐漸移行。不見顯著之界限。

前•面•形•相 體之橫徑。在第四或第五胸椎最狹。自此以下至於薦骨岬。

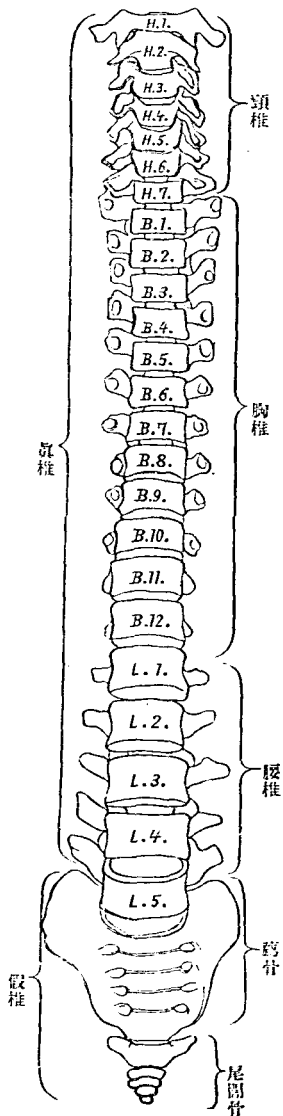
增大最著。以上至第二頸椎。則稍增大。兩橫突起端之距離。在腰部最遠。上胸部次之。第一頸椎復遠。下胸部及上頸部均不遠。後面形相。當中線有棘狀突起之縱列。其兩側有橫突起。此二突起間所生之溝。曰背溝。Sulci transverses。其廣狹隨橫突起之形狀而殊。溝底有關節突起。自此以內至棘狀突起之間為椎弓。因部位而異其廣狹。弓與弓之間所生裂隙。曰脚間裂隙。Spacia intervertebralia。此裂隙在上胸及下頸部則閉塞。在下胸及腰部最廣。在頭蓋與載域之間。則稍潤。

椎管 Canalis vertebralis 卽神經管。藏在椎柱之中。上從後頭孔通頭蓋腔。

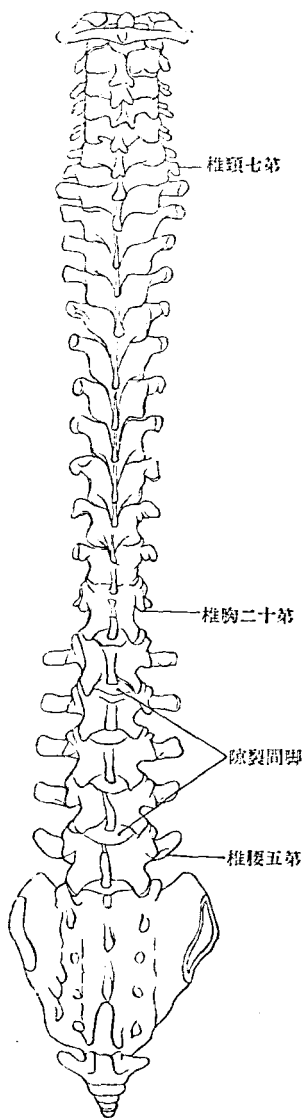
第四十六圖 脊椎側面



第四十七圖 脊柱前面



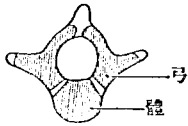
第四十八圖 脊柱後面



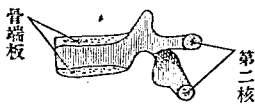
兩側有椎間孔之縱列。在頸部及腰部其管爲三角形而廣大。在胸部爲圓形而狹小。又在薦骨部爲橫橢圓形。上部廣大。下部驟然狹小。終於薦骨管裂孔。

〔椎骨之發生〕椎骨由三化骨核發生，一核在體。二核在兩後弓。體之兩側部，卽由弓之一部發生，餘在體之上下面橫突起。棘狀突起等處。生第二核。頸椎於以上諸核之外，在橫突起孔之前，有內臟弓之核。腰椎亦有內臟弓核，並有乳嘴突起之核。第一頸椎之兩側塊，各有一核。前弓有第二核。樞椎於頸椎通有諸核之外，齒狀突起有一核，而此核生

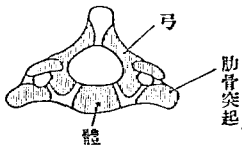
第十四圖 發育中之胸椎



第十五圖 同上側面



第十五圖 發育中之頸椎



第十五圖 發育中之鞍域

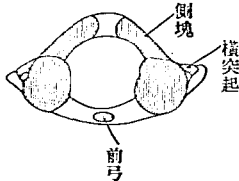


圖 三 十 五 第
椎 體 之 中 背 發

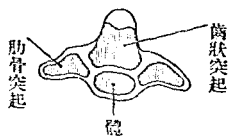


圖 四 十 五 第
面 頤 橫 骨 體 之 中 背 發

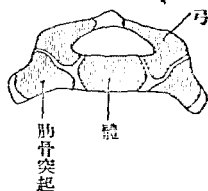
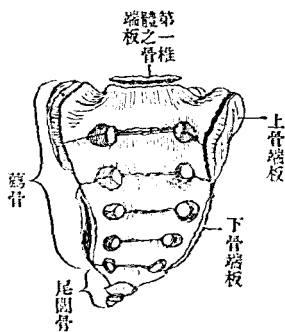


圖 五 十 五 第
骨 髓 子 男 年 五 十 二 約

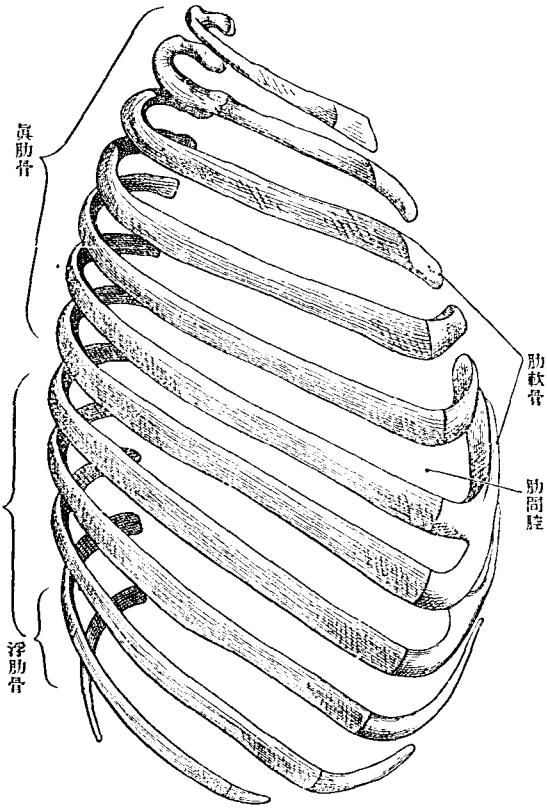


於載域體之地位，可知齒狀突起，實由載域體之核發生，而癒合於樞椎者也。薦骨約在二十歲以前，為五個分別之椎骨，於椎骨通有諸核之外，有內臟弓核，向側方擴張而生上下二骨端板 Epiphysenplatten 於側緣，尾閏骨椎，則第有一核而已。

D 肋 骨 Costae

肋骨屬於胸椎。實內臟弓之發達者。凡有十二對。上七對前端達胸骨。下

第五十六圖
右側肋骨(自自然之位)

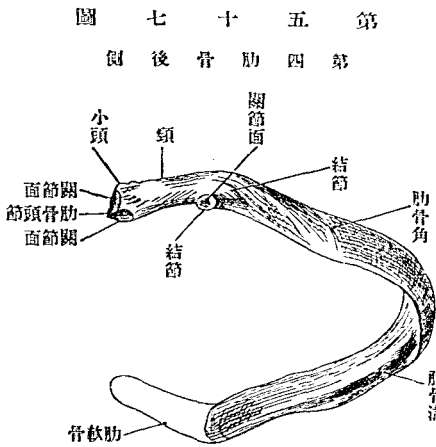


五對終於半途。其達胸骨者曰真肋。Costae verae 其不達胸骨者曰假肋，
 Costae spuriae 假肋各連於在上之肋骨。惟最下一對絕不附著他骨。故又

肋骨

三

曰浮肋骨。Costae fluctuantes 肋骨細如弓。肋與肋之間有隙。曰肋間腔。Spacia intercostalis 肋骨前端一小部分為軟骨。曰肋軟骨。Cartilago costalis 肋骨分三部。曰椎骨端。體。胸骨端。然三部分間。初無界線。椎骨端。Extremities vertebralis 有肋骨小頭。Capitulum costae 略膨大。小頭

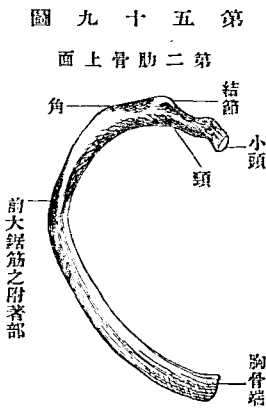
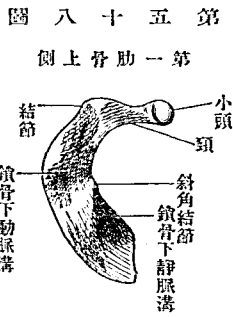


有二關節面。與上下椎體為關節。二關節面以一稜相隔。曰小頭櫛。Crista capituli 第一肋骨及第十一第十二肋骨。與一椎體關節。故關節面單純。無小頭櫛。小頭之次。有略細部。曰肋骨頸。Collum costae 頸有上下二緣。曰上下肋骨頸櫛。Crista colli costae superior et inferior 下肋骨頸櫛。即移行於肋骨體下緣。肋骨後側。在頸與

體交界之際。下部有肋骨結節。Tuberculum costae 有關節面與胸椎橫突起爲關節。下二肋不繫於橫突起。則亦無關節面。關節面後方有粗糙部。乃韌帶附著處。

體。Corpus 卽肋骨之大部分。爲扁平弓形。有上下緣。少離結節之部。屈曲略成角度。曰肋骨角。Angulus costae 其後側粗糙。第一肋無此角。卽在結節部驟折曲。終肋之角。亦不顯著。肋骨上緣圓滑。下緣銳利。而內側有肋骨溝。Sulcus costae

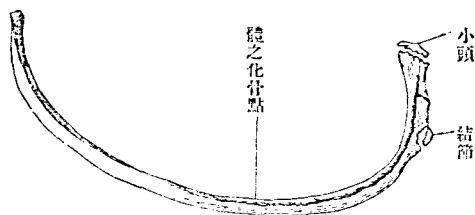
胸骨端。Extremitas sternalis 上下緣均鈍圓。端面凹陷粗糙。接肋軟骨。



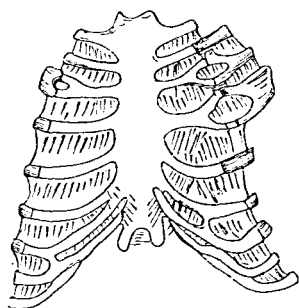
第一、肋骨形狀特異。幅廣而似鎌。面向上下。有內外緣。上面前部近內緣有斜

角結節 Tuberculum sculeni (Lisfranci) 前斜角筋所附著處 其後方有鎖骨下動脈溝 Sulcus subclaviac 通鎖骨下動脈 淺而側走。鎖骨下動脈溝之後方有粗糙部。為中斜角筋所附著處。又斜角結節之前側有通鎖骨下靜脈之溝。頗淺而不著。第二肋骨外面中央有粗糙部。為前大鋸筋之一大肉尖附著處。

第十六圖
未熟之第八肋骨



第十六圖
肋軟骨及肋骨
常異 (肋第四及三第倒左肋三第倒右)



肋骨遞下。長徑遞增。至第七第八肋骨為極。以下漸短。其幅皆後狹而前廣。又肋骨之面。彎曲不直。上文既言之。肋骨之緣亦不平。捻轉過

於縱軸。

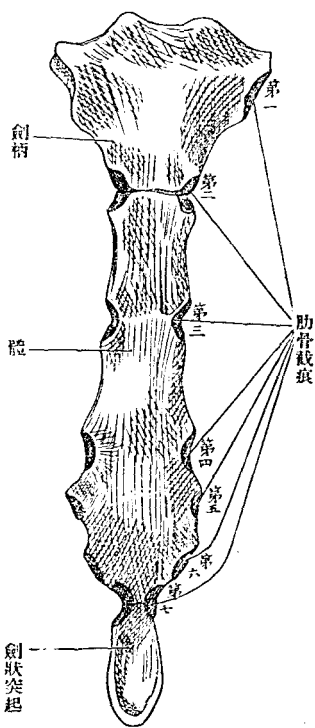
肋軟骨 *Cartilago costalis* 形狀大小悉如肋骨之胸骨端。介在肋骨胸骨之間。自第一肋至第七肋。次第加長。第七以下。至第十二。次第減短。上三對微彎。其位置第一向下內方。第二水平。第三微向上。第四以下。初從肋骨方向內進。既而驟折向上內方。第七以上。悉直達胸骨。第八至第十。內端細。各連於在上之肋軟骨。最下二對均短小。彎曲亦弱。終於腹壁之中。第六至第八肋軟骨。由中部上下緣出廣突起。互為關節。第二至第七肋軟骨。均與胸骨關節。肋骨之異常減數甚少。而增加往往有之。其理由與椎骨同。又間有骨或軟骨分岐者。肋骨之發生由體之一核始。至於後期則生第二核於小頭及結核。

E 胸 骨 *Sternum*

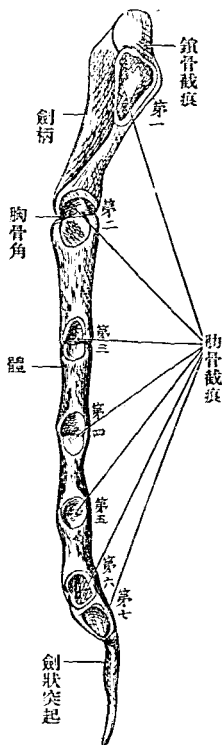
胸骨位於胸廓前壁。由上七個內臟弓前端^{閉鎖}癒合而成。為長形板狀。上部廣厚。下部驟狹。終於尖端。別為三部。居中之大部分曰體。上部曰劍柄。下小部曰劍狀突起。

胸骨柄 Manubrium sterni 前面略隆突。後面平坦。上緣有三截痕。其中
央者曰頸截痕。Incisura jugularis 爲頸窩下界。自皮上可捫而得之。在兩側

圖二十六第
面 前 骨 胸



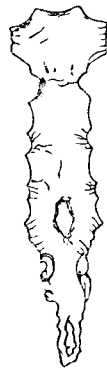圖三十六第
面 側 骨 胸



者。居斜位。與
鎖骨爲關節。
曰鎖骨截痕
Incisura clavi-
cularis 側緣
上部。在鎖骨
截痕直下。有
第一肋骨截
痕。Incisura
costalis 與第
一肋骨接合。

自此以下漸狹。下端有第二肋骨截痕之上半部。下緣接於體。
 體。Corpus 長而上下端稍狹。前面微向上。後面微向下。側緣有第三至第
 六肋骨截痕。Incisurae costales III-VI 上隅有第二肋骨截痕之下半部。下

圖四十六第
 孔穿起突狀劍及體、常異骨胸
 詳不齡人老



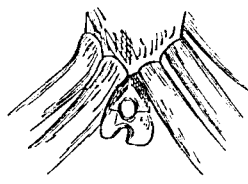
圖五十六第
 Ossicula suprasternalia



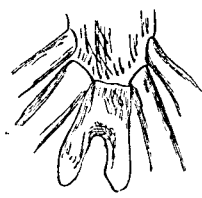
由數個小片集成之大人胸骨、劍柄
 上方有二小骨曰胸骨上小骨

隅有第
 七肋骨
 截痕之
 上半部
 肋骨截

圖六十六第
 起突狀劍之孔穿
 (甲)



起突狀劍之岐分
 (乙)



痕之間。即肋間腔之內
 端。為鈍緣。胸骨體之下部、往往有穿孔者、
 劍狀突起。Processus Xi-
 phoides 雖在成人。往
 往猶為軟骨。形狀甚多。

胸
 骨

有舌狀者。有廣幅者。有穿孔者。有分歧者。

胸骨前面。又曰胸骨面。Manum sternale 體與劍柄。在幼年以軟骨連接。

(Synchondrosis sternalis)至老年則為骨連接(Synostosis)往往向後為鈍角屈

曲曰胸骨角。Angulus sterni (Ludovic)可自皮上捫而得之。體與劍狀突起。

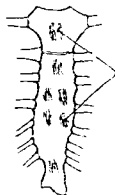
多為骨聯接。然往往有三部均不癒合者。

〔胸骨之發育〕幼年胸骨體分三四小片。其境界線與肋骨窩一致。此線

第六十七圖

初生兒之胸骨

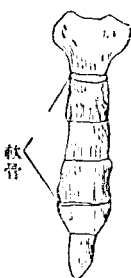
(甲)



化骨核

未成熟之胸骨

(乙)



軟骨

有成年後尚存

在者。骨片之數

以三為常。偶有

四片者。各片發生。始自二個或數個骨核。其位置不規則。劍柄之核數亦不定。以兩梨子形核為常。於初生兒可見其例。劍狀突起化骨時。亦以始於二核為通例。胸骨所以有穿孔者。可由胸骨發生上推知之。蓋胎兒胸骨實為兩片軟骨。向中央對合。當此兩片軟骨癒合之際。有一

部存留爲孔，卽化骨亦長留一孔矣。

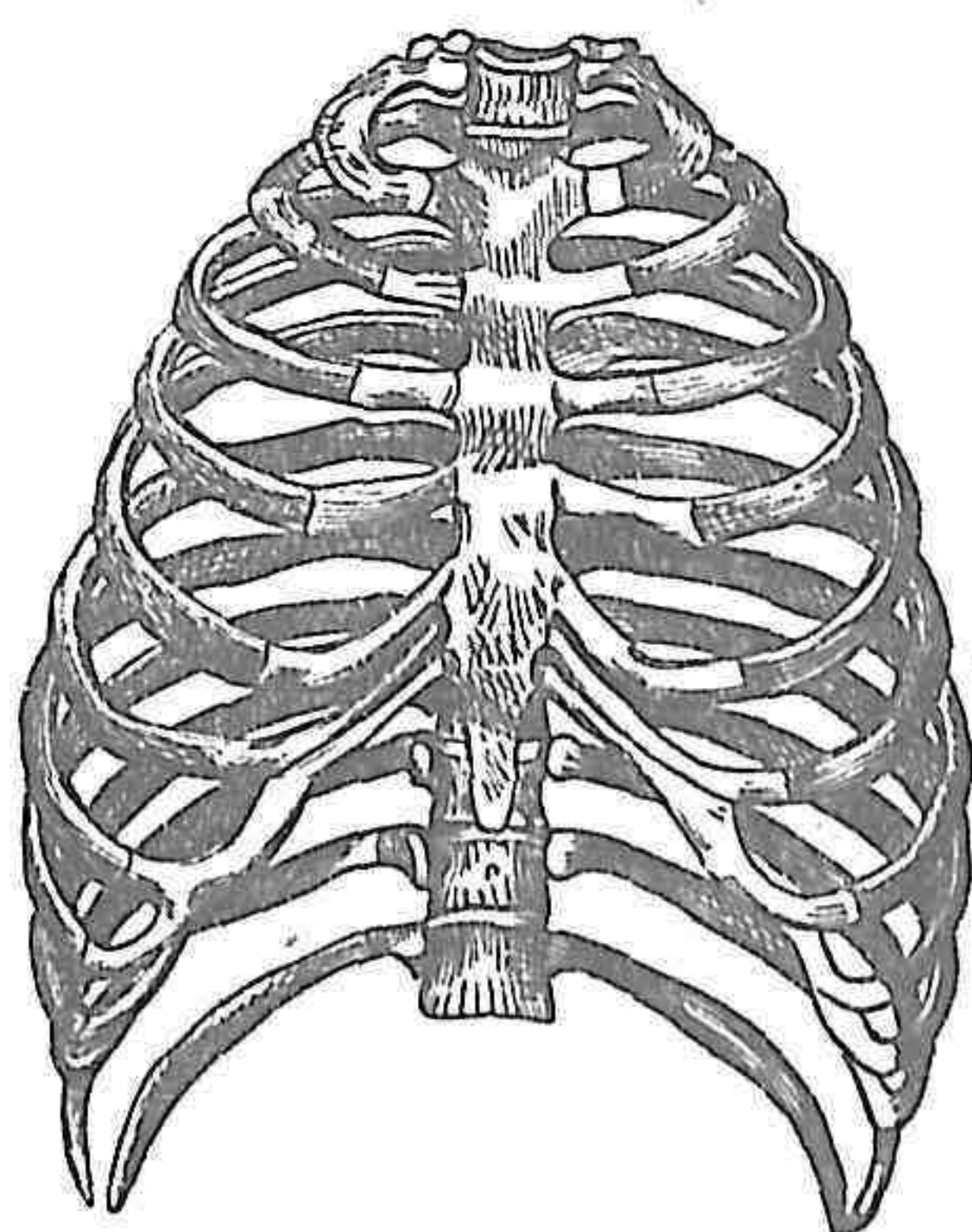
F 胸 廓 Thorax

胸廓者，胸椎、肋骨及胸骨所合圍而成之骨腔（胸腔 Cavum thoracis）在肋骨之間，有肋間腔。Spacia intercostalis 形狀若斜截尖端之圓錐，橫徑長。矢狀徑短。脊柱由後側梗突腔內，故水平斷面呈蠶豆形。別之爲前壁、後壁、兩側壁及上口、下口。

前壁成於胸骨、肋軟骨及肋骨前端。諸壁中此最短，且稍隆突。胸骨上緣與第二及第三胸椎接合部同高。下端男齊第十胸椎，女齊第八胸椎。側壁、肋骨中部爲之。最長。下緣中部，幾與臑骨僅隔一橫手。

後壁成於脊柱與肋骨後端。其長介於前壁、側壁之間。以肋骨角爲外側境界。棘狀突起與肋骨角之間爲淺溝。深背筋充填於中。胸腔側在椎體兩旁。有廣濶之縱溝（肺溝 Sulcus pulmonalis）

圖八十六第
側前廓胸

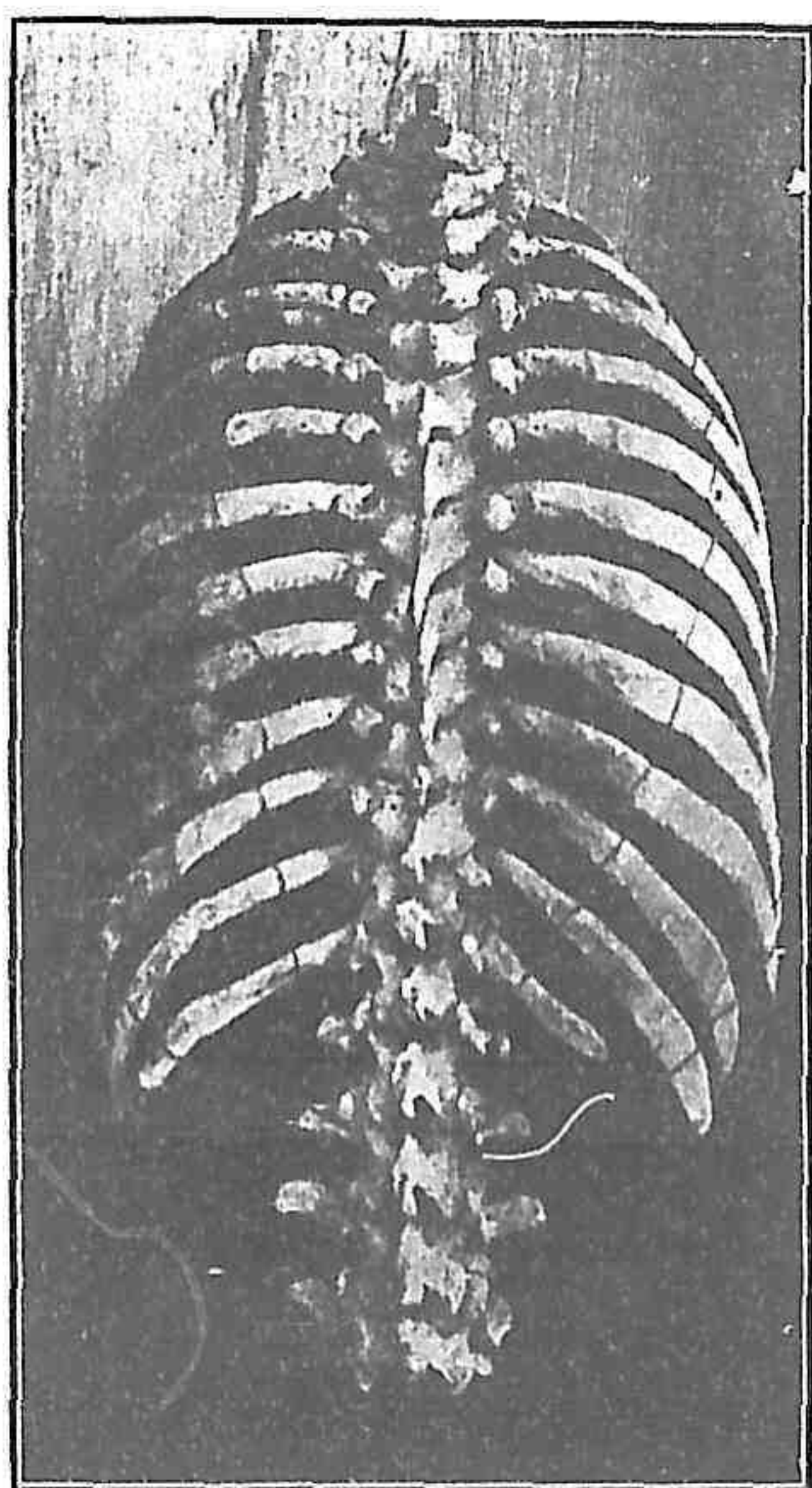


上口 Apertura thoracis superior 爲心臟形。基底在後而高。尖端鈍。在前而低。以第一胸椎體第一肋胸骨柄之上緣包圍之。

下口 Apertura thoracis inferior 廣。其假想面在兩側第十一肋骨尖端之橫

線上屈折。其前半爲三角形。向胸骨體下端。後半向脊柱。均斜上。胸骨之

圖九十六第
側後廓胸



下。左右肋軟骨之間。夾一角。曰胸骨下角。 Angulus infrasternalis 自此至第十二肋軟骨。其間各肋軟骨之下緣連接爲弓。曰肋骨弓。 Arcus

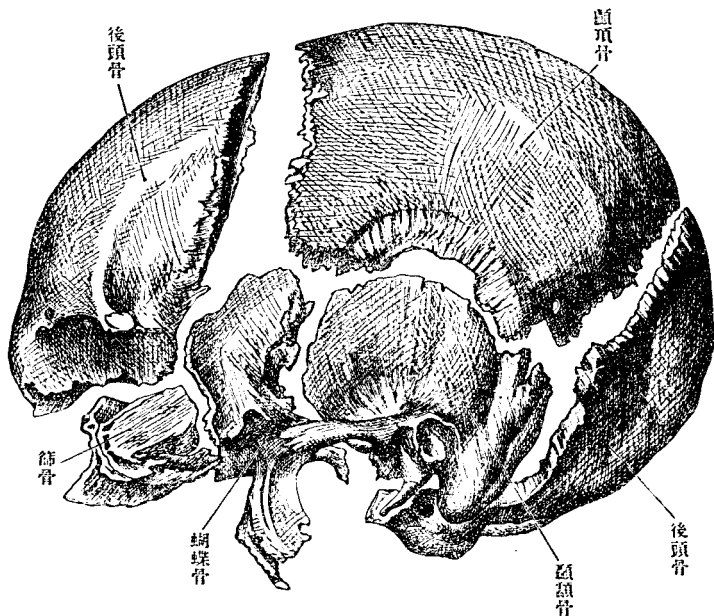
costatum 胸廓縱軸不成鉛直。上端略傾向後。女子胸廓較男子短而狹。前壁短。下口狹小爲常。蓋由衣服之制。而爲後天性之變形者也。小兒則廣而短。肋骨位置近於水平。

乙 頭蓋骨 Ossa cranii

頭蓋爲動物性管之一部分。擁護腦髓之骨筐。卽脊柱管上端擴張而向前彎曲之部也。其直接爲筐壁之部。曰腦蓋骨。Hirnschädel 其居下方之部。有腔窩容納咀嚼器及感覺器者。曰顏面骨。Gesichtschädel 頭蓋骨構自有對及無對之數骨。以縫合或軟骨接合。互抱甚固。獨下顎骨以關節爲可動性連合。縫合 Naht 者。骨以鋸齒狀緣平緣或斜面狀緣相附著。中介以少量之軟組織。顧有漸歷年所。則軟組織化骨。而爲骨癒合者。

A 腦蓋骨 Ossa cranii

第七十圖 解 離 爲 頭 蓋



腦蓋骨構自後頭骨、
 楔狀骨、顛頂骨、顛頂
 骨、前頭骨、篩骨、下甲
 介骨、淚骨、鼻骨、鋤骨。

一 後頭骨

Os occipitale,

Hinterhauptbein

後頭骨在頭蓋後下。
 構自四部，曰後頭鱗、
 兩側部及基礎部。四
 部合圍一大孔。此四
 部之區分，實天然本

於後頭骨之發育。大後頭孔 Foramen occipitale magnum 爲頭蓋腔與脊髓

管交通之孔。卵圓形。通

腦被膜。延髓。副神經根。

椎骨動脈。前脊髓動脈。

後脊髓動脈。靜脈叢等。

後頭鱗 Squama occipitalis,

Hinterhauptschuppe 三角

形。有二面及緣。內面凹

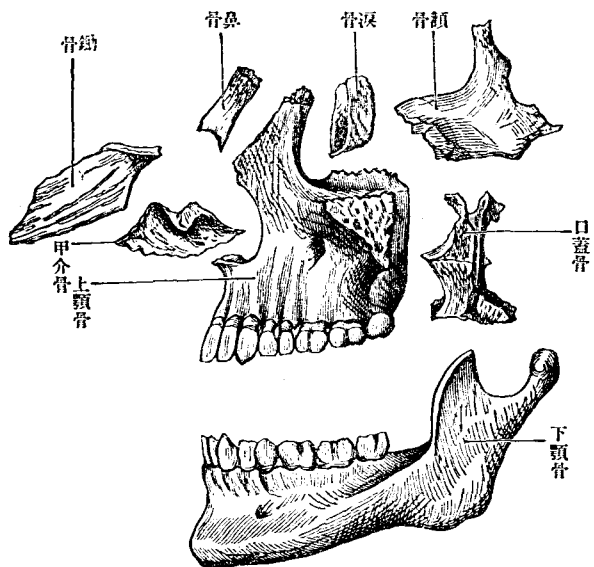
陷。外面隆凸。

外面中央有突起。曰外

後頭結節。Protuberantia

occipitalis externa 自此

第七 解 離 爲 頭 蓋 圖

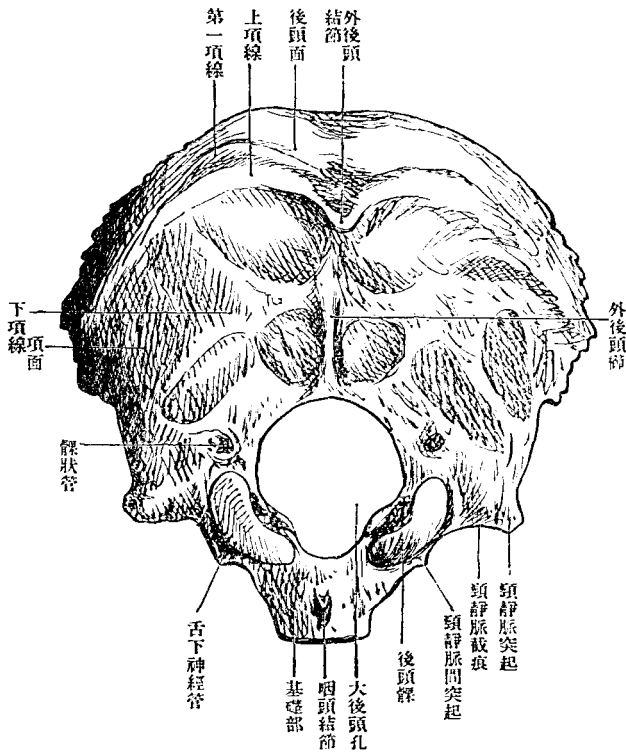


結節有縱隆線。降至大後頭孔之緣。曰外後頭櫛。Crista occipitalis externa

後頭骨

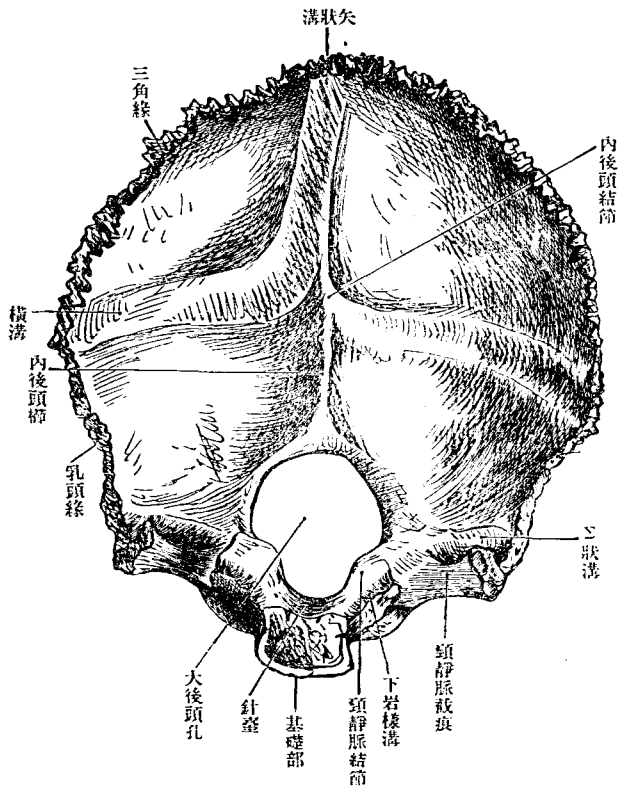
項韌帶之附著部也。自外後頭結節有側走之線。至顛額骨乳頭突起之

第七十二圖 後頭骨外面



後側。曰上
項線。I.
na nuchae
superior 其
下有平行
一線。曰下
項線。II.
na nuchae
inferior 二
線均向下
彎曲。上項
線之上。往

圖 三 十 七 第
面 內 骨 頭 後



上部滑澤之面。曰後頭面。Planum occipitale 下部粗糙之部。曰項面。Planum

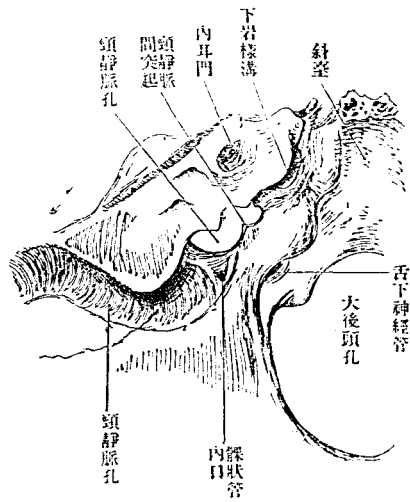
往有隱微之弓形線。則曰第一項線。Linea nuchae superiora 外面因上項線分爲上下兩部。

nachale 項筋之附著部也。上項線有胸鎖乳頭筋。僧帽筋。後頭筋附著。下項線有後大直頭筋。後小直頭筋。上斜頭筋附著。上下項線之間。有頭夾板筋。頭半棘筋附著。

內面中央有內後頭結節。Protuberantia occipitalis interna 自此結節有向上下左右走之隆線。曰十字隆起。Imminentia cruciata 隆起下脚。達大後頭孔緣。曰內後頭櫛。Crista occipitalis interna 下端往往分岐爲二脚。中挾三角形之窩。蟲樣小窩 Fossula vermiana 隆起之上脚及橫脚。均載淺溝。上脚所載曰矢狀溝。Sulcus sagittalis 橫脚所載曰橫溝。Sulcus transversus 內容靜脈竇。十字隆起又同時爲硬腦膜皺襞附著之所。橫脚有小腦天膜附著。上脚有大腦鎌膜。下脚即內後頭櫛有小腦鎌膜附著。後頭鱗內面。因十字隆起畫分四窩。上二窩曰上後頭窩。Fossae occipitales superiores 容大腦後頭葉。下二窩曰下後頭窩。Fossae occipitales inferiores (小腦窩 Fossae cerebellares) 容小腦。

第七十五圖

後頭部之一部及鏈體後面



後方，亦有小窩（後髁窩 *Fossa postococondyloidea*）見髁狀管 *Canalis condyloideus* 之外口。管導血管。大小不定。
 內面滑澤，與後頭髁相對之部，有頸靜脈結節。 *Tuberculum jugulare* 舌下神經管貫通其下。

外緣有三角形之頸靜脈突起。 *Processus jugularis* 其下面為側直頭筋之附著部。往往為突起。副乳頭突起 *Processus paramastoideus* 上面有橫溝之下端為其內界。後方移行於後頭鱗之乳樣緣。前方為半月形之頸靜脈截痕。 *Incisura jugularis* 與顛顛骨錐體之同名截痕合為孔。曰頸靜脈孔。 *Foramen jugulare* 此孔有尖銳之頸靜脈間突起 *Processus interjugularis* 隔

爲前小後大之二部。前部通舌咽神經。迷走神經。副神經等。後部通內頸靜脈。

內緣爲後頭孔緣。有舌下神經管之內口。

基礎部 *Pars basilaris* 方板狀。有上下面。前後左右緣。前部厚。後部薄。矢狀斷面爲楔狀。

前緣與楔狀骨體爲骨癒合。約在二十歲以下者。以楔狀基礎軟骨接合 *Synchondrosis spheno-basilaris* 相接連。

後緣爲後頭孔之前緣。

上面有溝狀之斜臺 *Clivus* 與楔狀骨之鞍背相連。容髓橋及延髓。

側緣與顛顛骨錐體之間爲岩樣後頭裂 *Fissura petro-occipitalis* 此裂隙即頸靜脈孔之連續。中有基礎纖維軟骨 *Fibrocartilago basilaris* 充填之。其

上側有細溝。曰下岩樣溝 *Sulcus petrosus inferior* 容下岩樣竇。

下面中央有基礎櫛 *Crista basilaris* 或無櫛。則有咽頭結節 *Tuberculum*

pharyngeum 為代。脊柱之前縱韌帶及咽頭上收縮筋附著於此。其兩側復有前大直頭筋及前小直頭筋附著。以後頭骨為頭蓋椎 (chorda vertebralis) 論則

〔後頭骨之發育〕後頭骨發育始自數核，在幼生兒有四骨核，一在後頭鱗，一在基礎部，二在側部，後頭鱗初有三對骨核，然融合甚早，偶有異例者，在初生兒或在成人而各區尚分別不合，構為畸形，則下一對為項面之核，上一對為後頭面之核，上下不相癒合，則此為顛頂間骨，*Ossa interparietalia* 又一對在後頭鱗上端，與顛頂間骨又不癒合，則此

第七十六圖

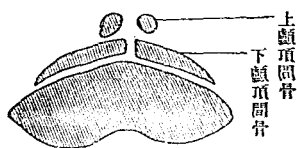
後頭骨之骨化
第二週胎兒之後頭骨

(甲)



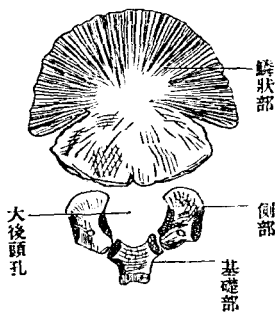
第三個月胎兒之顛狀部

(乙)



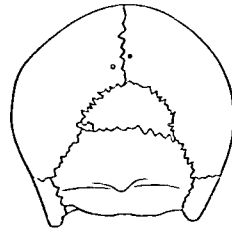
初生兒之後頭部

(丙)



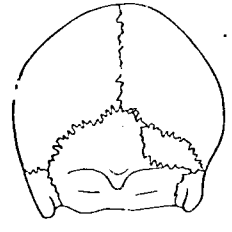
第七十七圖

蓋頭之人本日



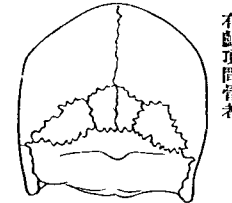
有上顛頂間骨者

蓋頭之人本日



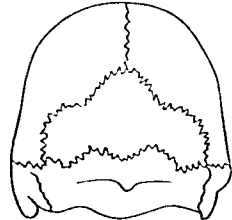
有右側之顛頂間骨者

蓋頭之人洲歐



爲二個之分離在中間部
有顛頂間骨者

蓋頭之人洲歐



有顛頂間骨者

爲上顛頂間骨, *Ossa prae interparietalia* 大抵皆早合於後頭鱗爲常例, 上下後頭鱗之間, 有橫縫合 *Sutura transversa* 而分離, 則上方三角形之部即顛頂間骨, 名曰冠狀骨, *Os incae* 獨上顛頂間骨分離, 則名尖端骨, *Os apicis* 基礎部與髁部之癒合, 在第六年始成熟, 側部與後頭鱗之癒合, 則在第二年, 然在成人, 亦猶有留存縫合, 於後頭鱗與髁部之間者 (*Sutura condylosquamosa*, Zaajer)

二 楔狀骨 *Os sphenoidale*, *Keilbein*

楔狀骨在頭蓋底之中央。如楔之入於頭蓋諸骨之間。故有此名。或因其形似。又名蝴蝶骨。Wespenhehn 此骨後接後頭骨及顛顛骨之錐體。前接篩骨前頭骨。兩側接顛顛骨之顛顛鱗及顛頂骨。區分為體小翼大翼。翼

狀突起。

體。Corpus 居骨之中央。

形如骰子。有前後左右上下凡六面。質中有二腔。左

右相對。曰楔狀骨竇。Sinus

sphenoidalis 中隔一壁。曰竇

中隔。Saeptum sinum sphenoidalis

竇之形狀大小。因年齡有差。亦因人而異。其甚擴張者。幾全體之全部。中隔後半往往偏於一側。偏則左右竇不相同矣。

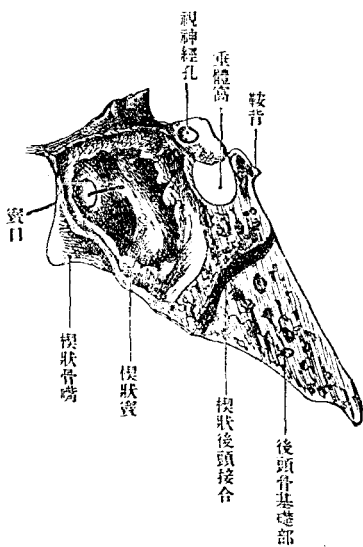
noidatum

體之全部。中隔後半往往偏於一側。偏則左右竇不相同矣。

後面。在幼年時。以楔狀基礎軟骨。連後頭骨基礎部。至於後年。則為骨癒

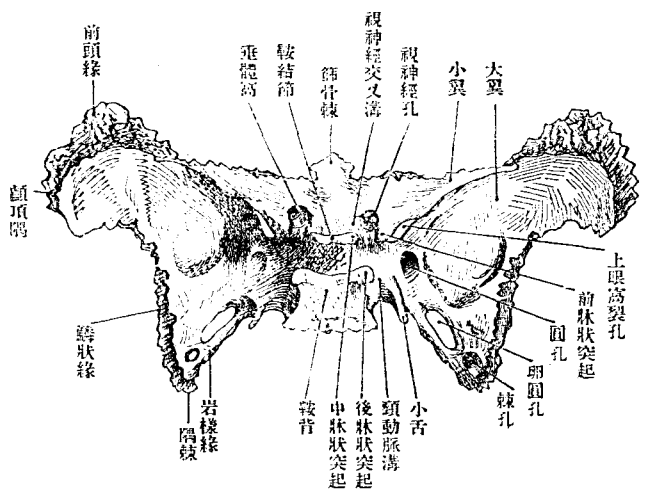
合。

第七十八圖 楔狀骨之矢狀面



前面接篩骨。中央有縱線。曰楔狀骨櫛。Crista sphenoidalis 連接篩骨之鉛

第七十 九 面 上 骨 狀 楔



直板。其下端通至下面之楔狀骨嘴櫛之兩側。有不規則之孔。楔狀骨竇口 Apertura sinus sphenoidalis) 通楔狀骨竇。此孔下方。有彎曲之小骨板。蔽塞其半。(楔狀骨甲介 Chonchae sphenoidales, Bertini) 前面側部。有縱長之粗糙部。曰篩骨緣。Margo ethmoidales 篩骨之迷路部附著於此。上面中央凹陷。其周圍情狀。適如馬鞍。曰土耳其鞍。Sella

楔狀骨

五

turcia 凹陷在鞍中。受垂體。曰垂體窩。Fossa hypophysae 鞍前側以橫隆起

為界。曰鞍結節。Tuberculum

sellae 其兩端為小結節。曰中

牀狀突起。Processus clinoides

medius 鞍後有方板。向前上

聳。為鞍後界。曰鞍背。Dorsum

sellae 其兩隅曰後牀狀突起。

Processus clinoides posterior

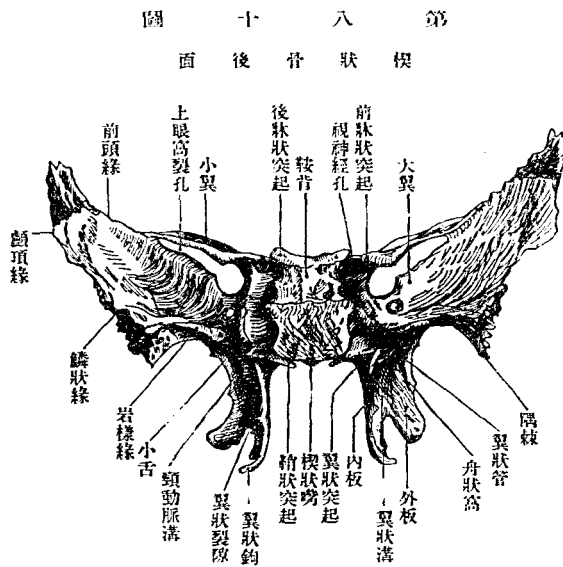
鞍背後面。為斜臺上部。參照後頭

礎部。鞍結節之前。有交叉溝。

Sulcus chiasmatis 其兩端穿

小翼之根為孔。通至眼窩。曰

視神經孔。Foramen opticum 溝容視神經交叉。孔通視神經及眼動脈。視神經與



第 八 十 面
模 狀 骨 後 面

眼動脈之間有骨中隔分視神經孔爲二其通眼動脈者曰牀狀眼動脈孔 視神經溝之前部高而平坦(楔狀顴 Jugum

sphenoidale)通連小翼上面中無分界前端突出爲三角形與篩骨篩板之

後緣連曰篩骨棘 Spina ethmoidalis 楔狀顴與交叉溝以楔狀棱 Limbus

sphenoidalis 爲界鞍側方有前牀狀突起 Processus clinoidicus anterior 此突

起即在小翼後緣之內端自鞍之前上方向後突 以上三牀狀突起時有癒合者

癒合者癒合之時則其中間常變爲孔其因前與中相癒合而構成

之孔曰頸動脈牀狀孔 Foramen carotico clinoidicum 以其通頸動脈也

側面爲大翼之根部其上方即鞍之側方有淺縱溝曰內頸動脈溝 Sul-

cus caroticus 容內頸動脈其後方深陷有小骨板界其外側曰楔狀骨小

舌 Lingula sphenoidalis 或於內側亦有同形之小突起

下面向頭蓋底之下在左右下翼之間中央有尖銳之楔狀骨嘴 Rostrum

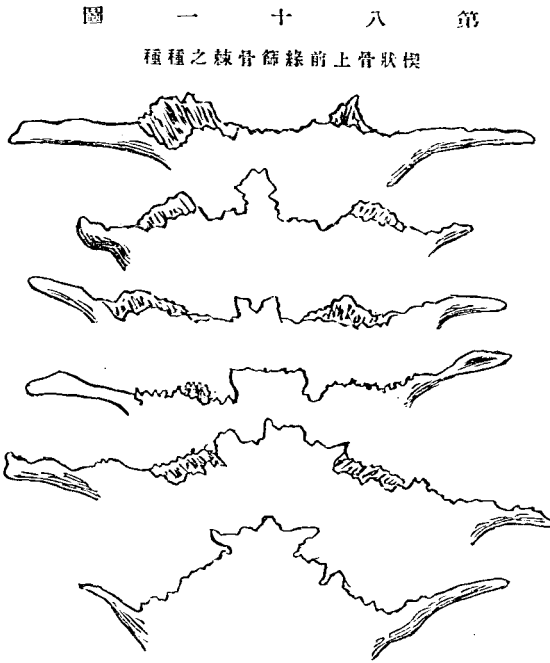
sphenoidale 下垂嵌入鋤骨翼之間 鋤骨之前端接篩骨鉛直板側方與鞘狀突起 參照翼狀突起之作之

間有向內開之深溝與鋤骨翼合爲基礎咽頭管 Canalis basipharyngeus 此

通神經爲外後上鼻枝之分支來自楔狀口蓋神經節間或從垂體窩中央有通至下面

之小管曰咽頭管 Canalis orno pharyngeus 乃胎生時通垂體管 Hypophysenganglion 之管也

小翼 *Ala parva* 爲長三角板。由體之前部側出。其形如劍。尖端向外。前緣爲鋸齒緣。與前頭骨眼眶窩部縫合。後緣滑澤。爲前中頭蓋窩之境界。內端

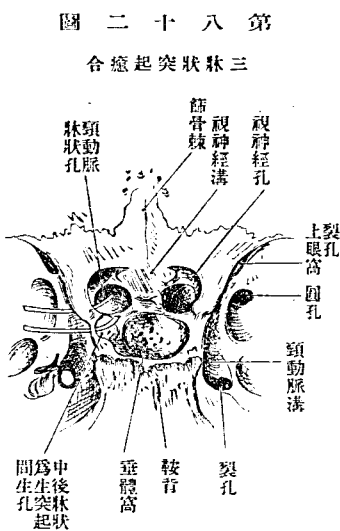


第十八圖

前上骨狀楔之種種

有前牀狀突起。基底卽根。視神經孔洞貫之。上面爲前頭蓋窩後部。下面卽上眼眶窩裂孔之上界。大部分爲眼眶天蓋。大翼 *Ala magna* 爲不正形之骨板。側出自體而延展於側方。根部狹。與小翼之間。隔上眼眶窩裂孔。 *Fissura orbitalis superior* 中通過眼神經。

滑車神經三叉神經第一枝外旋神經上眼窩靜脈等。大翼有腦面顛顛面眼面楔狀上顎面凡四面。及內外前後四緣。腦面 *Facies cerebri* 窪陷向外方彎曲。爲半月形。有腦隆起 *Juga cerebr-*



lia 指狀壓痕 *Impressiones digi-*
tae 及通中硬腦膜動脈前枝
之溝。(硬腦膜動脈溝 *Sulci me-*
ningei) 指狀壓痕應於腦之迴轉
腦隆起應於迴轉間之溝。有
三孔。曰圓孔。卵圓孔。棘孔。圓孔
Foramen rotundum 在上眼窩裂
孔之後。其下口開於眼窩面直

下。卽楔狀上顎面。通三叉神經第二枝。卽上顎神經。其前方往往有卵圓孔 *For-*
amen ovale 在圓孔之後外方。三孔中此最大。下口開於下顛顛面之後
部。通三叉神經第三枝。卽下顎神經。此孔偶有與圓孔合者。密接此孔。有棘孔。 *Foramen*

圖 四 十 八 第

面 側 骨 狀 楔

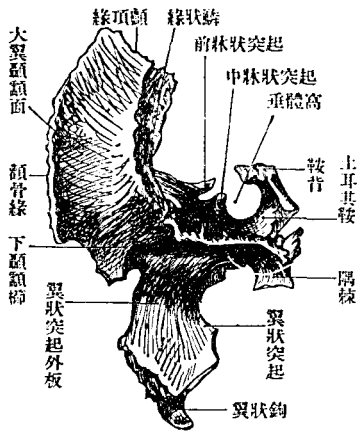


圖 十 八 第

部 央 中 面 下 骨 蝶 錐

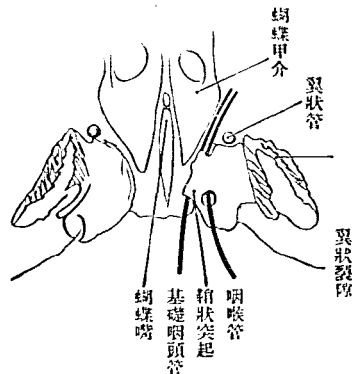
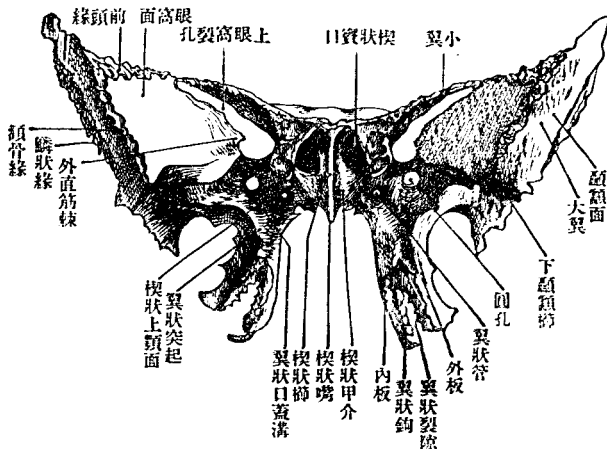


圖 五 十 八 第

面 前 骨 狀 楔



spinosum 三孔中最小。爲中硬腦膜動脈入頭蓋之路。其外口後側。卽外緣與後緣之會合部。爲三角形之骨棘。口蓋張筋及楔狀顎韌帶之起始地。名曰隅棘。Spina angularis 又曰 Alaparra Impressio 第五翼 5 Flügel der Keilbeins 又曰 此面外緣鱗狀緣 Margo squamosa) 粗糙。爲凹弓形。與顛顛面相界。縫合於顛顛骨鱗狀部。後緣(岩樣緣 Margo petrosa) 以纖維軟骨接顛顛骨岩樣部。而爲裂孔。Foramen lacerum 通大淺岩樣神經及小淺岩樣神經。下側接喇叭管。前緣爲凸弓形。向上彎曲。內半(眼窩橢)界眼窩面。爲上眼窩裂孔之下界。外半粗糙。一部界眼窩面。一部界顛顛面。與前頭骨及顛頂骨縫合。

顛顛面 Facies temporalis 爲頭蓋之外面。狹而上下延長。下部向內彎曲而延長於後。彎曲部之上界有一稜。走矢狀徑。曰下顛顛橢。Crista infra-temporalis 其前端突出。曰棘狀結節。Tuberculum spinosum 顛顛面因是分割一部爲下顛顛面。Facies infatemporalis 此面前緣(顛骨緣)界眼窩面。爲鋸齒狀之緣。與顛骨縫合。後緣鱗狀緣 Margo squamosa) 界腦面。與顛顛骨

鱗狀部縫合。上端(顱頂緣 *Margo parietalis*)與顱頂骨前下隅縫合。此部又稱顱頂隅。*Angulus parietalis*

眼窩面 *Facies orbitalis* 爲菱形。向前內方。與顴骨共爲眼窩外壁。其後緣(眼窩櫛 *Crista orbitalis*)界腦面。與小翼相對。爲上眼窩裂孔。上緣(前頭緣 *Margo frontalis*)粗糙而厚。亦界腦面。與前頭骨縫合。下緣(下眼窩緣 *Margo infraorbitalis*)界楔狀上顎面。與上顎骨相對。爲下眼窩裂孔。 *Fissura orbitalis inferior* 通下眼窩神經。下眼窩動靜脈。顴骨神經等。前緣(顴骨緣 *Margo zygomaticus*)粗糙。界顱面。與顴骨縫合。

楔狀上顎面 *Facies sphenomaxillaris* 在眼窩面之下而狹。下方通連翼狀突起之前面。前端至棘狀結節。後部有圓孔開口。

四緣。爲內緣。外緣。前緣。及後緣。內緣即眼窩櫛。及前頭緣。由大翼根前側走外上。外緣即鱗狀緣。前緣即顴骨緣。後緣即岩樣緣。參照上文
面之部

翼狀突起 *Processus pterygoideus* 由體與大翼根之間直下垂。因翼狀窩

Fossa pterygoidea 而分爲內外二板。曰內翼狀板。Lamina medialis processus pterygoidei 外翼狀板。Lamina lateralis processus pterygoidei 翼狀窩者。下翼後側之縱溝。內翼狀筋之起始部也。內翼狀板狹長。下端外彎。曰翼狀鈎。

Hamulus pterygoideus 其內側有

淺溝。翼狀鈎溝 Sulcus humeri

pterygoidei) 口蓋張筋所通路也。

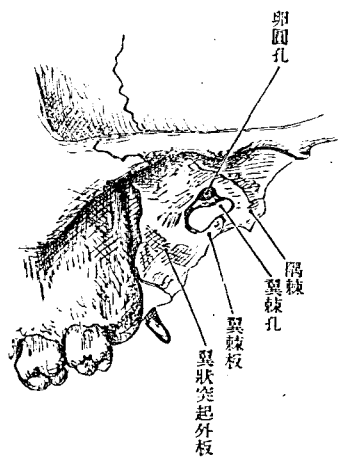
外翼狀板廣而短。後側有突起。

曰翼棘突起。Processus pterygo-

spinusos (Civini) 其與外板根後

隅棘之間生截痕。曰翼棘截痕。

第十八圖 翼棘孔



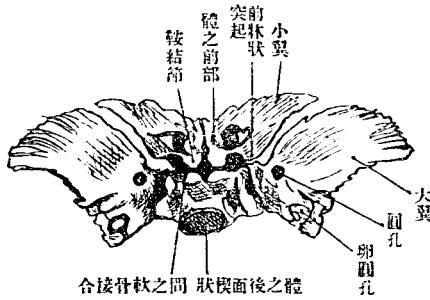
Incisura pterygo-spinosa

此截痕下部。或有小骨板。連結翼狀突起與隅棘之間。則此小骨板曰翼棘板。Lamina pterygo-spinosa 因此板而生孔曰翼棘孔。Foramen pterygo-spinosum 通內翼狀神經。又其上部亦往往有孔。曰顳額類孔。Forus trochiphideo-buccinatoris

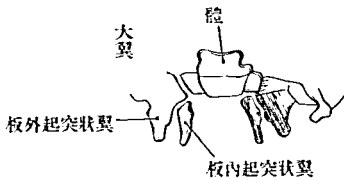
Fossa scaphoidea 口蓋張筋起始之所也。此窩上方有同形之小窩。曰舟狀窩。窩上方有向隅棘內方而走大

翼後緣之一淺溝。喇叭溝 Sulcus tubae auditivae)容喇叭管之軟骨部。內板之根。有前後二小管(翼狀管 Canalis pterygoideus, Vidiani)穿通。其後口開於喇叭溝內端上部。其形

第十八圖
初生兒之翼狀骨上面



第十八圖
第三個月胎兒之翼狀骨下部



cus pterygo-palatinus)與上顎骨及口蓋骨合成翼狀口蓋管。Canalis pterygo-palatinus 下端在內外板之交界,有三角形之翼狀裂隙。Fissura ptery-

不正。通同名之神經與血管。翼狀突起前側。為滑澤小面。微凹陷。與上顎骨相對。居於後。其間為翼狀口蓋窩。Fossa pterygo-palatinus 下部為淺溝(翼狀口蓋溝 Sul-

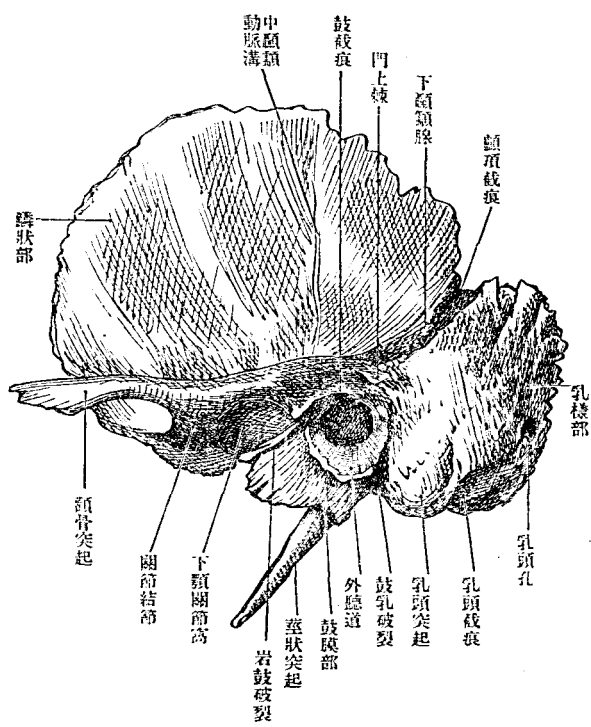
oides 隙中容口蓋骨之錐體突起。外板與上顎骨縫合。內板與口蓋骨銜直部縫合。內板之根向體下面出一板狀之突起。曰韜狀突起。Processus vaginales 其下面有小溝。與口蓋骨之楔狀突起相接。則爲小管。咽頭管 (Canalis pharyngeus) 通神經曰外上後鼻枝之分枝。來自楔狀口蓋神經節。又通楔狀口蓋動脈。

〔楔狀骨之發育〕在產生之時。楔狀骨實爲分離之三片。居中者爲體及小翼。兩側者爲大翼及下翼。而各片又實自多數骨核發生。在一定時期之間。各分爲數小骨。體則分前後二骨。迨初生兒猶見其跡。從可想見楔狀骨體。原從二三頭蓋椎之體變形而成。小翼大翼。其神經弓也。大小翼各有特別之骨核。下翼外板。實大翼之延長部。內板發生於結締組織。而隨後癒合爲一。即多數動物之翼狀骨 Pterygoid 也。又楔狀甲介 Ossicula Bertini 亦自有一核。

三 顛顛骨 Os temporale, Schläfenbein

顛顛骨在頭蓋兩側。有鉛直與水平兩部。前接楔狀骨。後接後頭骨。上接顛頂骨。鉛直部為頭蓋側壁之一部。構自顛顛鱗及乳樣部。水平部為頭

第九十八圖 左側顛顛骨外面



蓋底之一部。構自岩樣部 (別名錐體) 及鼓室部。鼓室部在成人與錐體癒合。中無顯明界限。而二者自特別之化骨核發育。故幼年有自然

之區別可見也。

以上四部之區別。原出天然。各部之間。故有裂隙。曰岩鱗破裂。Fissura petrosquamosa 曰岩

鼓破裂。Fissura petrotympanica 亦曰

Fissura Glaseri 曰

鼓乳破裂。Fissura

lympanicomastoidea

外此在岩樣部與

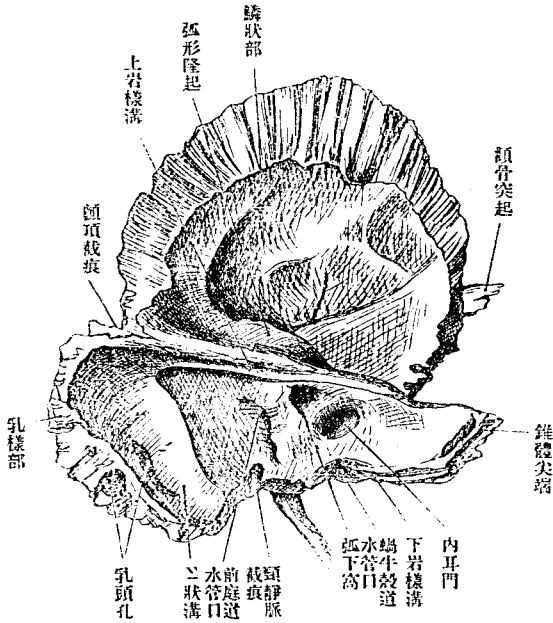
後頭骨之間有隙。

曰岩樣後頭破裂。

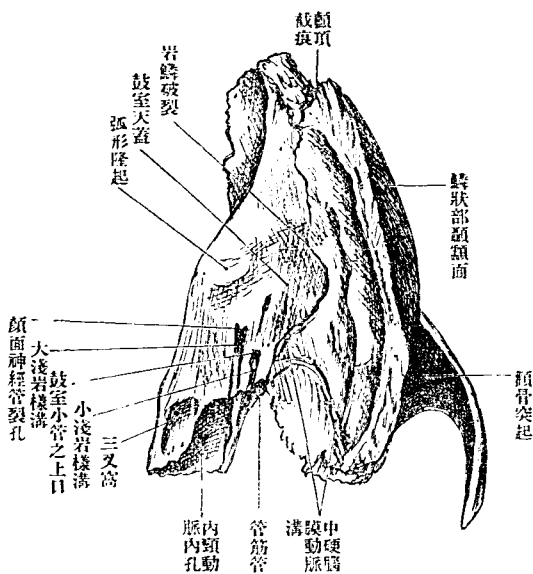
Fissura petro-occip-

italis

第九十圖
左側顛顛骨內面



第九十圖
左顛顛骨上面



結節(鼓膜結節 Tuberculum tympanicum)其甚發達者稱窩後突起。Processus postglenoidens 前脚向內彎曲。當關節窩之前。有橢圓形之結節(關節結節 Tuberculum articulare)

zygomaticus 突起之根。分二脚。中挾橢圓形窩。曰下顎關節窩。Fossa mandibularis 後脚由突起上緣向後上移行於外耳門之上。連顛顛緣之後端向下。在外耳門之上。時有小突起(門上棘 Spina suprameatum)或小窩。又關節窩後方有

內面(腦面 *Facies cerebralis*)略凹陷。有顯著之腦隆起。指狀壓痕及中硬腦膜動脈溝。後方接錐體前面。生岩鱗裂溝。 *Fissura petrosquamosa* 中硬腦膜動脈溝。始自楔狀緣下部近旁。分二脚。一沿岩鱗縫合外走。一沿前緣上行。更分前後二枝。前枝移行於楔狀骨大翼。後枝沿上緣後走。

乳樣部 *Pars mastoidea* 爲鉛直部之後部。別爲外面。內面。上緣。後緣。

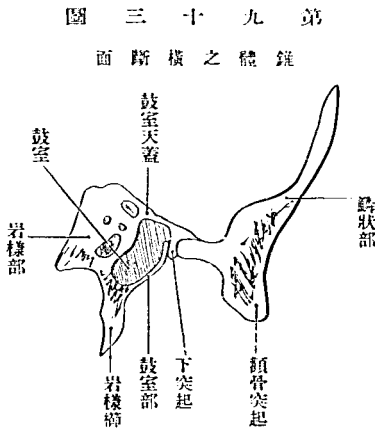
外面粗糙。下方有乳頭突起。 *Processus mastoideus* 突起外面。爲胸鎖乳頭筋之起始地。其內側有溝。曰乳頭截痕。 *Incisura mastoidea* 二腹顎筋之起始地也。又其內側。有竝行之溝。曰後頭動脈溝。 *Sulcus arteriae occipitalis* 同名之動脈。乳頭突起之實質。爲海綿狀(乳頭蜂窩 *Cellulae mastoideae*)。其中腔大而連於中耳後方之部。曰乳頭竇。 *Antrum mastoideum* 乳樣部前後有孔。前者卽鼓乳破裂。 *Fissura tympano-mastoidea* 參照鼓室部 通迷走神經耳枝之小孔也。後者稍大。在乳樣部。或後頭乳樣縫合。通導血管及後頭動脈之硬腦膜枝。曰乳頭孔。 *Foramen mastoideum*

內面凹陷滑澤。與錐體後面交界處。有廣而彎曲之縱溝。(Sulcus sigmoides) 卽橫溝前端之連續部。下連後頭骨髁部之頸靜脈溝。溝內見乳頭孔內口。

二、緣上緣與顛頂骨乳樣隅縫合。後緣(後頭緣 Marges occipitalis) 與後頭骨縫合。

鼓室部 Pars tympanica 居水平部外端。介在顛顛鱗、錐體及乳樣部之間。生後漸與岩樣部基底癒合。在胎兒時。則爲馬蹄狀之環。故曰鼓輪。Annulus tympanicus 其凹陷側有溝。容鼓膜之周。其環缺於上。曰鼓截痕。Incisura tympanica 在成人之鼓室部。則爲三角形板。有前後面。基底尖端及上下緣。前面凹陷。向下顎關節窩。後面向外聽道及鼓室。其境界有鼓膜溝。Sulcus tympanicus 尖端癒著於岩樣部。基底向外方。上下端彎曲。附著於顛顛鱗及乳頭突起。與顛顛鱗之間爲外耳門。Porus acusticus externus 由是至內方鼓膜溝。爲外聽道。Meatus auditorius externus 而鼓室部爲其

下壁。鼓室部上緣與下頰關節窩相接於外方而在內方則有鼓室天蓋下突起。嵌入此二部之間而生前後二破裂。前為岩鱗破裂。後為岩鼓破裂。Glasser'sche Spalte s. Fiss. petrotympanica 通鼓索神經槌骨前突起及前聽骨韌帶。又鼓室部下緣與乳頭突起之間有鼓乳破裂。Fiss. tympanomastoidea。乳頭小管開口於此。鼓室部下緣與岩樣部下緣癒著而向下方延長為莖狀突起。Vagina processus styloidei 及岩樣櫛。Crista petrosa



第九十三圖
錘之體之橫斷面

岩樣部錘體或岩樣骨 Pars petrosa, Pyramis, Felsenbein 質堅。占水平部之大部分。為顛顛骨中最厚之部。質中藏外耳中耳內耳及頸動脈管等。為頭蓋底之棟梁。其形如四面錐體。有基底尖端上。前面上後面。下前面。下後面。及上下前後四稜。

基底向外方。連於鉛直部鼓室部。尖端向內方楔狀骨體。有內頸動脈管內孔。Foramen caroticum internum

上稜向頭蓋底內面而滑澤。有溝循長而走。曰上岩樣溝。Sulcus petrosus superior 容同名之靜脈。外端通₂狀溝。

下稜向頭蓋外。前部粗糙而低。爲口蓋舉筋之起始地。後部銳利。連於鼓室部之下緣。

前稜大半與顛顛鱗及鼓室部接。爲岩鱗破裂 Fissura petrosquamosa 及岩鼓破裂 Fissura petrotympanica (前者在大人不顯著)內 1 3 與楔狀骨大翼共爲裂孔。從鼓室來之筋喇叭管 Canalis musculotubarius 開口於此。此管之半。由前稜所出之筋喇叭管中隔。Septum canalis musculotubarii 分隔爲上下二部。其上半曰鼓膜張筋半管。Semicanalisis musculi tensoris tympani 下半曰喇叭半管。Semicanalisis tubae auditivae

後稜前半接後頭骨基礎部。相接之際。有下岩樣溝走其上面。容同名之

靜脈。其前端通上岩樣溝。後端終於頸靜脈孔。後半有頸靜脈間突起及頸靜脈截痕。與後頭骨側部同名截痕合爲頸靜脈孔。Foramen jugulare 後稜與後頭骨間之裂隙。通稱曰岩樣後頭裂。Fissura petro-occipitalis 上。前面以上稜及前稜爲境界。幼年有岩鱗破裂。Fissura petrosquamora 與顛額鱗間隔。其前外部骨質薄。延展於鼓室之上。故曰鼓室天蓋。Tegmen tympani 天蓋下面。有下垂之鼓室天蓋下突起。Processus inferior tegmentis tympani 分隔岩鱗破裂。Fissura petrosquamosa 與岩鼓破裂。Fissura petro-tympanica 之間。鼓室天蓋與上稜之間有鈍隆起。因內耳之上半規管而生。曰弧形隆起。Eminentia arcuata 近尖端有小指頭大之淺壓痕。曰三叉壓痕。Impressio trigemini 其外方。接近鼓室天蓋。有顏面神經管裂孔。Hiatus canalis facialis 又其下方。有鼓室小管之上口。Apertura superior canaliculi tympanici 從此二口向前稜。有竝行之二細溝。上者曰大淺岩樣神經溝。Sulcus n. petrosi superficialis majoris 下者曰小淺岩樣神經溝。Sulcus n. pet-

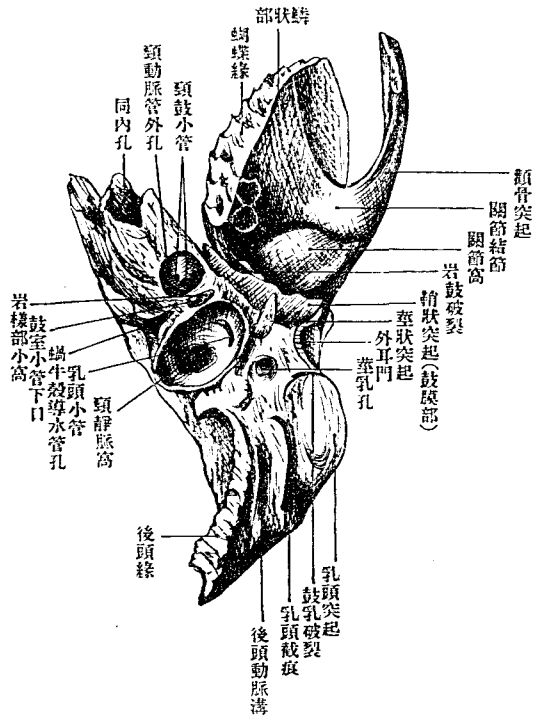
下二區。下部曰蝸牛區。Area cochlae 上部更分前後二窩。前曰顏面神經區。Area n. facialis 後曰上前庭區。Area vestibularis superior 顏面神經管 Canalis facialis (Fallopil) 始於顏面神經區。由此穿通骨質。經前庭內耳之一部之上。轉前外方。屈曲而改方向。徑鼓室之上。彎曲如弓而下行。終於乳莖孔。
前面所見顏面神經裂孔。即由屈曲部分成之小管外口也。

內聽道與弧形隆起之間。有弧形下窩。Fossa subarcuata 硬腦膜附著於此。在小兒爲著。內耳門之外方。與之狀溝之中間部。有向下方之裂隙。前庭導水管外口 Apertura externa aquaeductus vestibuli 也。由此孔有膜狀之內淋巴管出。與硬腦膜相接。又通出自前庭及半規管壺腹部內耳之一部之小靜脈。

下前面向頭蓋外。以前稜及後稜爲界。大半爲鼓室部所蔽。惟見粗髓之小面而已。

下後面中央有頸動脈管外孔。Foramen caroticum externum 內頸動脈管

第九十六圖
左顛顛骨下面



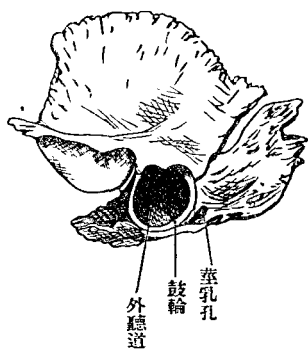
Canaliculi caroticotympanici 通頸鼓動脈。鼓動脈之鼓室枝。及頸鼓神經。交感神經。頸動脈外門直接後方。有岩樣部小窩。Foscula petrosa 容舌咽神經岩樣節。窩底有小管。通鼓室。曰鼓室小管。Canaliculus tympanicus 通舌咽神經之鼓

Canalis caroticus 洞穿岩樣部。始自外口稍上行。彎曲而前內。略下降。終於內孔。穿此管上壁。有多數小管。通鼓室。曰頸鼓小管。

室神經。岩樣部小窩之後方。在後稜有漏斗狀之開口。曰蝸牛小管外口。Apertura externa canaliculi cochleae 接此外側有大而深之頸靜脈窩。Fossa jugularis 其後緣即頸靜脈截痕也。此窩前外壁有乳頭小管溝。Sulcus canaliculi mastoidei 由此橫過顏面神經管下部。有通鼓乳裂之乳頭小管 Canaliculus mastoideus 通迷走神經之耳枝 頸靜脈窩外方。有莖狀突起。Processus styloideus 細長向前下。筋韌帶附著於此。莖狀舌骨筋莖狀舌筋莖狀咽頭筋莖狀舌骨韌帶莖狀頸韌帶均附著於此 此突起之後方與乳頭突起之間。有莖乳孔。Foramen stylomastoideum 顏面神經管之外口也。

第九十七圖

初生兒之左顛骨



〔顛骨之發育〕初生兒顛骨構自基礎部側片鼓輪凡三片基礎部即岩樣骨 Os. petrosum 岩樣部及乳樣部由此生側片即鱗骨 Os. squamosum 鱗狀部生焉鼓輪即鼓骨 Os.

tympanicum 鼓室部生焉。

四 顛頂骨 Os. parietale, Seitenwandbein, Scheitelbein

顛頂骨爲一對方板形之骨。在前頭骨與後頭骨之間。占頭蓋頂之大部分。有四隅。四緣。二面。

四隅與顛門一致。曰前頭隅。Angulus frontalis 與前頭顛門一致。曰後頭隅。Angulus

occipitalis 與小後頭顛門相一致。曰楔狀隅。Angulus sphenoidalis 與楔狀骨顛門一致。曰乳樣隅。An-

sulus mastoideus 與乳頭顛門一致。

四緣中矢狀緣 Margo sagittalis 與對側之同名骨縫合。 矢狀縫合。冠處緣 Margo

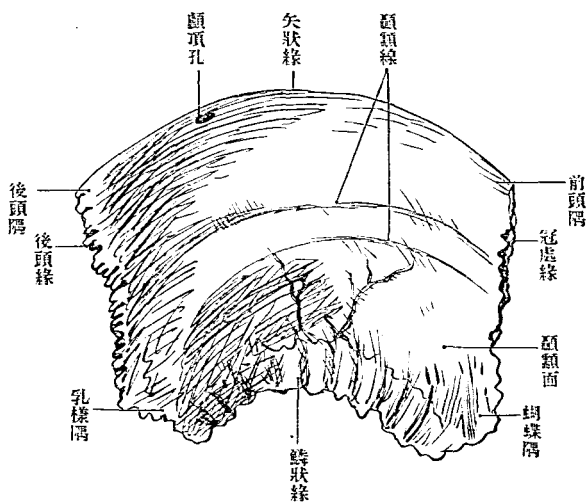
coronalis 與前頭骨縫合。 冠處縫合。鱗狀緣 Margo squamosus s. temporalis 與顛

顛骨鱗狀部縫合。後頭緣 Margo occipitalis s. lambdoidea 與後頭骨縫合。

外面卽顛頂面。Facies parietalis 隆突。中央尤著。曰顛頂結節。Tuber parietale 發育之始。生骨核於此。其下方有顛顛線。Linea temporalis 如弓形。自

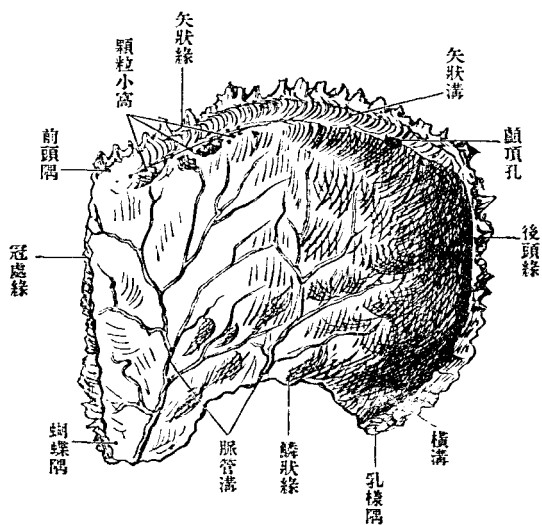
第九十八圖

右側顛頂骨外面



第九十九圖

右側顛頂骨內面



前緣連乳樣隅。此線實爲竝行兩線。下線下顳額線 Linea temporalis inferior爲顳顬筋附著部之上界。上線上顳額線 Linea temporalis superior爲筋膜附著之所。

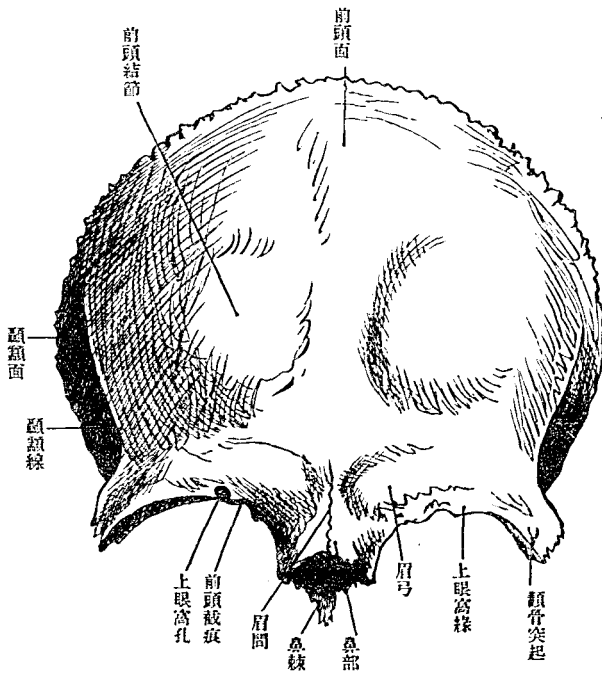
內面卽腦面。Facies cerebri 凹陷。微見腦隆起。指狀壓痕。有顯著之二脈管溝。中硬腦膜 動脈之溝一溝由楔狀隅上行。一溝由鱗狀緣中央上行。次第分歧。其沿矢狀緣縱走之淺溝。爲矢狀溝 Sulcus sagittalis 之半。其緣有數多之顆粒小窩。Foveolae granulares (Pacchioni) 又上緣後方。有導血管穿孔。曰顳頂孔。Foramen parietale 乳樣隅內面。時有廣而淺之溝。通後頭骨橫溝外端 (Sulcus transversus) 其繼續部也。

[顳頂骨之發育] 顳頂骨發生。始自小骨核。核在後成顳頂結節之部。故小兒之顳頂結節甚著明。

五 前頭骨 Os. frontale, Stirnbein

前頭骨構自前頭鱗與鼻眼窩部。前頭鱗鉛直。居頭蓋前部。屬頭蓋頂。鼻

第百圖
前頭骨外面



狀。與顱頂骨爲冠處縫合。兩側部與楔狀骨大翼爲楔狀前頭縫合。下緣

眼窩部居水平

位。屬頭蓋底。

前頭鱗 Squama

frontalis, Stirnbein-

schuppe 形如貝

殼。有滑澤而隆

突之外面。凹陷

之內面及緣。

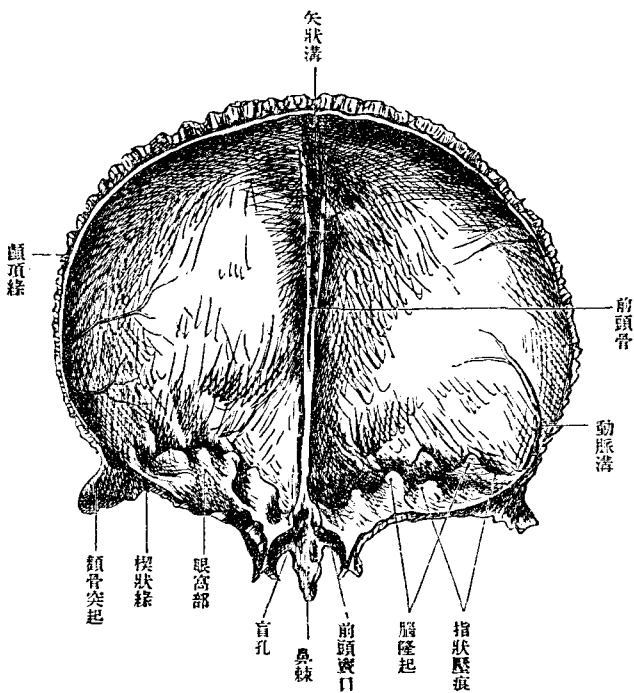
緣有後緣。下緣。

後緣中部爲顱

頂緣。Margo pa-

rietalis 淺鋸齒

第一百圖
前頭骨內面



frontalis 居其兩側而狹小且粗糙者為顱顙面。Facies temporalis 二面分

接鼻眼窩部。即為上眼窩緣。Margo suprarbitalis 及鼻緣。Margo nasalis 鉛直之前頭鱗與水平之眼窩部。即於上眼窩緣相會。外面分二部。滑澤而廣大者為前頭面。Facies

界爲弓形之粗糙線。曰顛顛線 *Linea temporalis*。此線後端連顛頂骨之顛顛線。前頭面最隆突之部爲前頭結節 *Tuber frontale*, *Hörnerröcker* 在有角獸。特爲發達。其下方與上眼窩緣並行。有半月形之鈍隆起。曰眉弓。 *Arcus superciliaris*。但眉毛實在眉弓下方當上眼窩緣。兩眉弓之間。爲平坦之小區。曰眉間。 *Glabella*。上眼窩緣之外端下突。顛骨突起 *Processus zygomaticus* 與顛骨縫合。上方連顛顛線。

內面卽腦面 *Facies cerebralis* 凹陷。對於前頭結節爲尤著。指狀壓痕腦隆起。均不甚顯明。有硬腦膜動脈枝所印成樹枝狀溝。從顛頂緣下部上行。又中央有上行之隆線。曰前頭櫛 *Crista frontalis* 爲大腦鎌狀膜附著之所。此線下部單純而高。漸至上部。分爲二脚。中挾溝。曰矢狀溝。 *Sulcus sagittalis*。上端通顛頂骨之同名溝。此溝之緣。有針頭大之數小窩。容蜘蛛膜絨毛。曰顆粒小窩 *Foveolae granulares (Pachioni)*。上方尤顯著。又櫛之下端爲短溝。補篩骨之盲孔。

鼻眼窩部 Pars naso-orbitalis

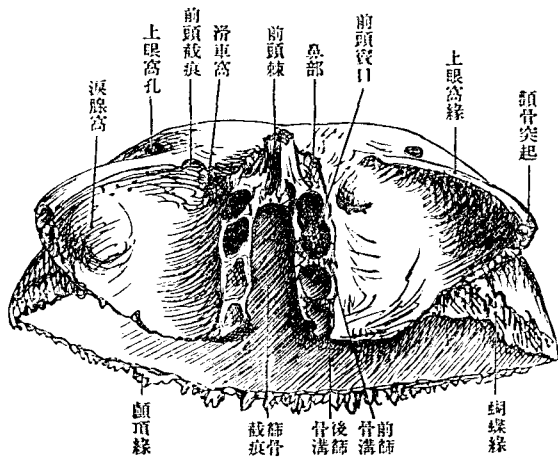
構自兩側眼窩部及鼻部凡三部分。其間爲

大截痕。曰篩骨截痕。Incisura

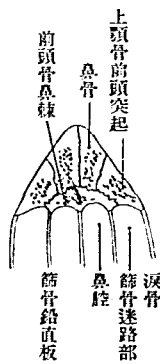
ethmoidalis 容篩骨之篩板。

眼窩部 Pars orbitalis 爲薄方板。

第 百 二 圖
前頭骨鼻眼窩下部面



第 百 三 圖
鼻之根之地平面



鱗。外緣與顴骨及楔狀骨大翼縫合。內緣則骨之內板與外板分離。中見

上面卽腦面隆突。有顯著之指狀壓痕。下面凹陷滑澤。與楔狀骨小翼共成眼窩之天蓋。Incisura 前緣卽上眼窩緣。接前頭

蜂窩。外板接淚骨及篩骨紙板。為前頭篩骨縫合。 Sutura frontoethmoidalis 有前後篩骨孔。 Foramen ethmoidale anterius, posterius

此孔亦或在前頭篩骨縫合亦或竟在前頭骨後篩骨孔

往往在紙板與板狀骨體之間

內板與篩骨篩板縫合。蜂窩通篩骨蜂窩。後緣內部薄。與楔

狀骨小翼縫合。外部厚。與楔狀骨大翼縫合。故曰楔狀緣。 Margo sphenoi-

dalis 上眼窩緣之內方。有二截痕或孔。內側者淺。曰前頭截痕或孔。 Inci-

sura seu Foramen frontale 外側者曰上眼窩截痕或孔。 Incisura seu Foramen

supraorbitalis 各通其同名之神經血管。眼窩面有二小窩。一曰滑車窩。

Fovea trochlearis 在前頭截痕之後內方。上斜筋之滑車附著於此。往往為

棘(滑車棘 Spinatrochlearis)

滑車所以改滑車筋方向之具

一曰淚腺窩。 Fossa glandulae lacri-

malis 大而居顴骨突起之後。容淚腺。

鼻部 Pars nasalis 在前頭鱗之下方。居兩眼窩部之間。為篩骨截痕之前

緣後方移行於眼窩部之內緣。前頭竇現一二口於此。經篩骨蜂窩通鼻腔 前頭竇

Sinus frontalis 為腔。生於骨內外板之間。被粘膜。上方達前頭結節。有中隔

Saeptum sinuum frontatum 分全竇爲兩半。

鼻部前側(鼻緣 Margo nasalis)凹陷粗糙。與鼻骨及上顎骨前頭突起縫合。中央有長突起下垂。曰前頭棘。Spina frontalis 接鼻骨後面及篩骨鉛直

板。發育良者，鼻棘後面有三溝，中者接鉛直板，兩側者爲鼻腔前壁之一部。

前頭骨與顛頂骨、顴骨楔狀骨、

鼻骨、淚骨篩骨等縫合。

[前頭骨之發育]前頭骨主自

前頭結節部所生骨核發育，

在初生兒，分爲兩半，上部相

遠，與顛頂骨之間成大顛門，

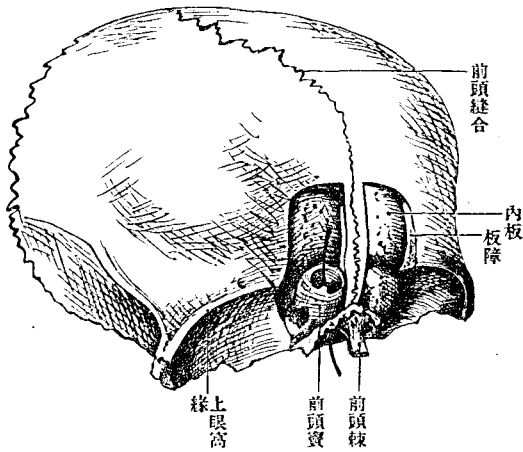
至第二年漸癒合，如有永久

留存前頭縫合 Sutura fronta-

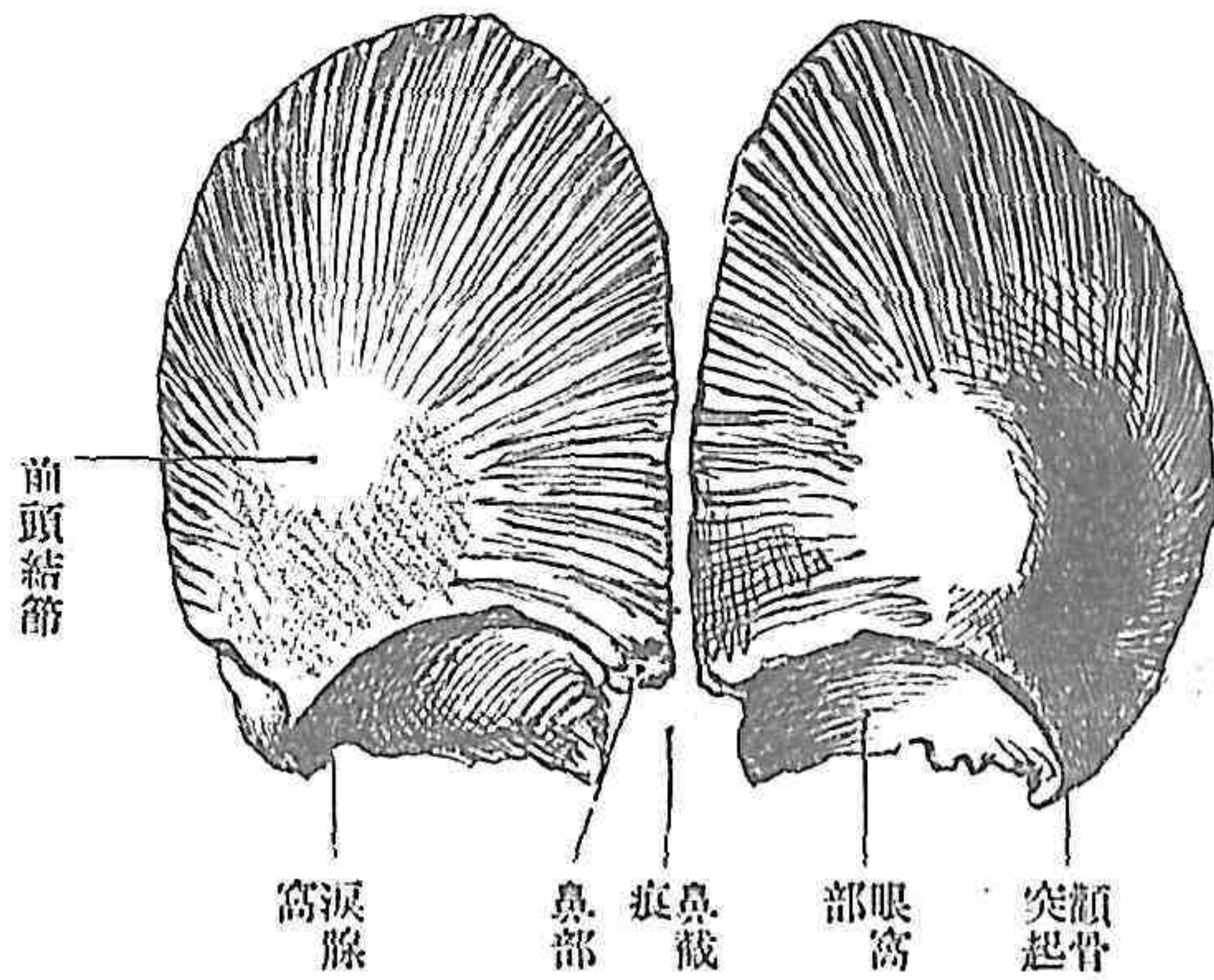
lis 者，稱十字頭蓋 Kreuzköpfe

第 百 四 圖

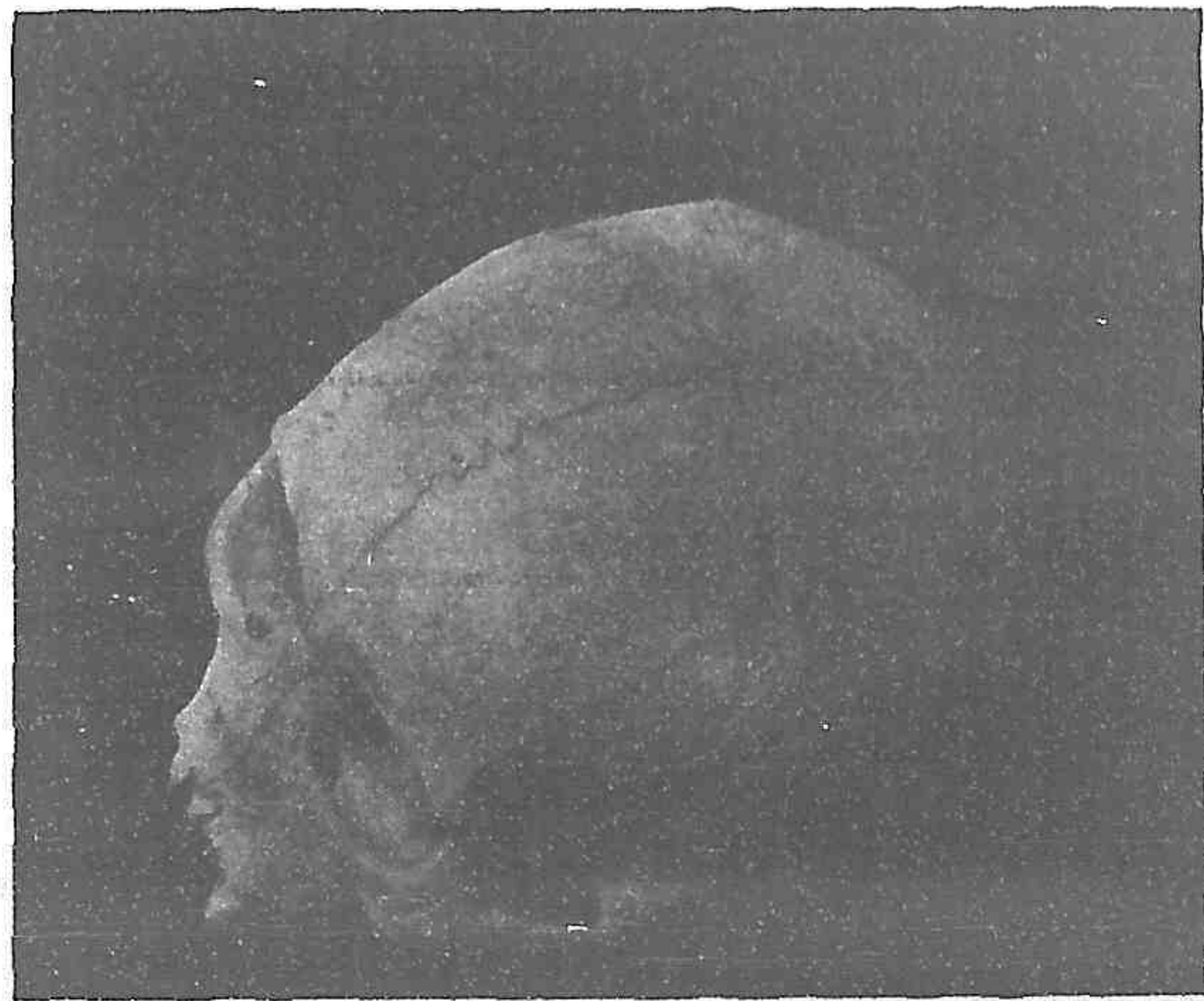
(資頭前共示) 骨頭前之少



第五百五圖
八個月胎兒之前頭骨



第六百六圖
十字頭蓋



或前額頭蓋、Metopische Schädel 眼窩篩 Criba orbitalia, Welckel 者、在眼窩下面之小孔、其數德國人三七%、南蘇丹土人三五%、日本人一九

七%云、

六 篩 骨 Os ethmoidale, Cribriforme, Siebbein

篩骨為複襍之骰子形骨。構自薄骨板。位於頭蓋底兩眼窩之間。擁抱骨
鼻腔之上部。其一部分曰篩板者。居頭蓋腔與鼻腔之中間。嗅神經纖維
洞貫之。如篩狀。故有此名。自前後檢視此骨。均見縱橫二板。結構如十字。
復於橫板兩緣。垂蜂窩狀之骨塊。由是分別全骨為四部。曰篩骨雞冠。縱板
之上端曰鉛直板。縱板之下曰篩板。橫板曰迷路。橫板兩緣下其鉛直板與迷路
一小部之間。即鼻腔上部也。

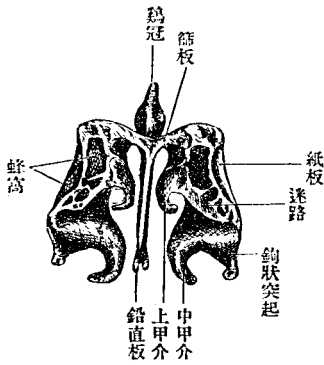
雞冠 *Crista galli, Hahnenkamm* 由篩板中央突出於頭蓋腔內之三角形突
起。前接前頭櫛。與前頭櫛之間有盲孔。 *Foramen caecum* 容硬腦膜之突
起。盲孔兩側之部。延長為翼狀突起。 *Processus alaris*
鉛直板 *Lamina perpendicularis* 為斜方形之薄板。由篩骨下面。垂於鼻腔之

中央為骨鼻中隔 Knocherne septum 之上部。後緣上半接楔狀骨櫛。下半接鋤骨。前緣接前頭骨鼻部及鼻骨。下緣接鼻中隔軟骨。

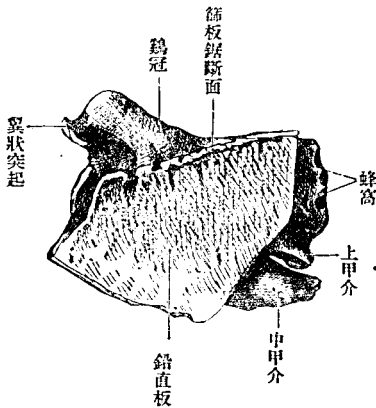
篩板 Lamina cribrosa, Sibbeinplate 為長方板。居水平位。嵌在前頭骨篩骨截痕與楔狀骨體之間。因縱板分為兩半。上面凹陷。載嗅球。有內外竝列之小孔約十五個。專通嗅神經。而前篩骨神經及脈管亦經此孔。

篩骨迷路 Labyrinthus ethmoidalis 薄小骨板圍成之小腔。集合為之。小腔內

第七百圖
篩骨後面

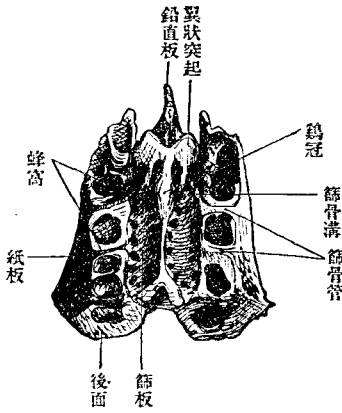


第八百圖
篩骨左側迷路者

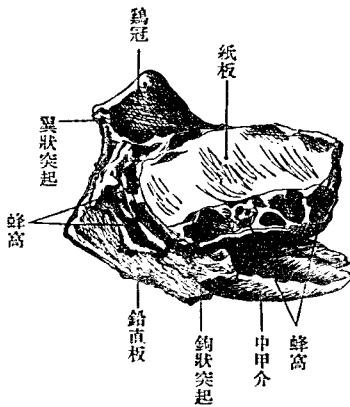


面蒙粘膜。是曰篩骨蜂窩。Cellulae ethmoidales。分前中後三部。曰前中後篩骨蜂窩。Vordere, mittlere, hintere Cellulae ethmoidales。蜂窩外面被薄板。曰紙板。內面亦被薄板。曰上及中甲介。而與鄰近諸骨之蜂窩相接。蜂窩後部接楔狀骨體及口蓋骨眼窩突起。上部接前頭骨。下部接上顎骨。前部接淚骨蜂窩。由篩骨蜂窩之前部。有薄骨板向後下垂。橫過上顎竇口。而連下甲介骨。曰鈎狀突起。Processus uncinatus。

第百九十九圖
篩骨上面



第百一十圖
篩骨左側面



紙板 *Lamina papyracea* 爲長方薄板。蔽蜂窩外面。前緣與淚骨縫合。上緣與前頭骨眼窩部縫合。其接縫處有前後二孔。曰前後篩骨孔。 *Foramen ethmoidale anterius, posterius* 由此有通篩板上之小管。曰篩骨管。 *Canalis ethmoidales* 下緣與上顎骨眼窩部縫合。後緣與楔狀骨體及口蓋骨縫

合。

上及中甲介 *Concha nasalis superior, media* 爲蔽篩

骨內面之薄板。亦即鼻腔

上部之側壁。其質粗糙而

薄。內面隆突而前後長。前

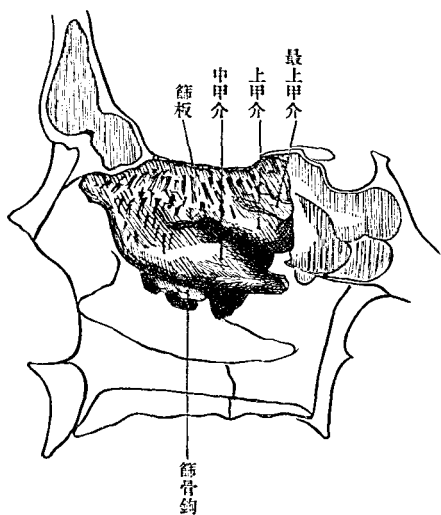
部二者融合。後部分離。中

間有裂隙。通中及後篩骨

蜂窩。上甲介之上。或有同

第一百一十圖

係關圍周及面內部路迷側右骨篩

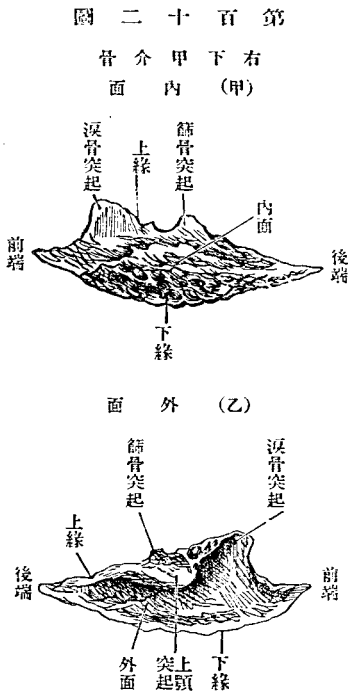


形而略小之骨板。則曰最上甲介。Concha nasalis suprema 上甲介之上方及前方。有嗅神經經過之跡。上聚而下散。其跡爲溝。亦或爲管。中甲介之下部。有彎曲之裂隙。曰漏斗。Infundibulum ethmoidale 前篩骨蜂窩開口於此。且通前頭竇。其下口曰半月狀裂口。Hiatus semilunaris 漏斗上方有張出如胞狀之蜂窩。曰篩骨胞。Bulla ethmoidalis

與篩骨鄰接諸骨。爲前頭骨楔狀骨。上顎骨。口蓋骨。淚骨。鋤骨。下甲介骨。前頭骨在篩骨截痕以內板與篩骨篩板縫合。以外板與紙板縫合。而二骨蜂窩交通其間。又鉛直板前緣入鼻部中央之溝中。淚骨在紙板前部覆被蜂窩之外側。鋤骨以前緣連於鉛直部後下緣。共成骨鼻中隔。楔狀骨。檣連鉛直部後緣。楔狀骨體掩蜂窩之後側。上顎骨以眼窩部內緣與紙板下緣縫合。口蓋骨以眼窩突起連紙板後緣下部。下甲介骨以篩骨突起連於鈎狀突起。

七下甲介骨 Concha nasalis inferior

下甲介骨為附著於鼻腔側壁之小骨。形狀似篩骨甲介。位在中甲介之下而與之並行。蔽上顎裂孔之下半部。別為內面外面。上緣下緣。內面隆突。向鼻中隔。外面凹陷。向鼻腔側壁。皆為海綿狀。下緣遊離而肥厚。上緣即附著部。前部附著於上顎骨甲介橢。後部附著於口蓋骨甲介



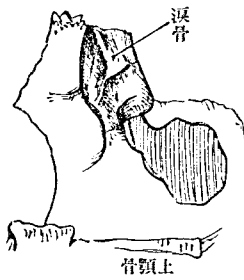
橢。中部有三突起。其一曰上顎突起。Proc. maxillaris 為板狀。向下方。附著於上顎裂孔之下緣。其二曰淚骨突起。Proc. lacrima- 三向上方。接於淚骨

下端補成鼻淚管。其三曰篩骨突起。Proc. ethmoidalis 三者中最小。在淚骨突起後方。連於篩骨之鈎狀突起。

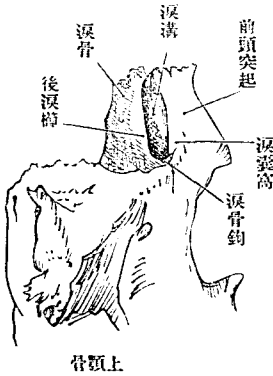
八 淚 骨 Os lacrimale, Thränenbein

淚骨位在眼窩內壁前部。爲極薄方板。有外面內面上下前後四緣。外面卽眼窩面。Facies orbitalis 滑澤。有縱隆起。後淚櫛Crista lacrimalis posterior)其下端向前彎曲。曰淚骨鈎。Hamulus lacrimalis 與上顎骨合圍鼻淚

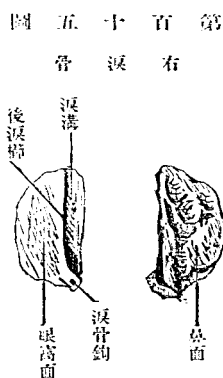
第百三十三圖
(內面) 淚骨



第百四十四圖
(外面) 淚骨

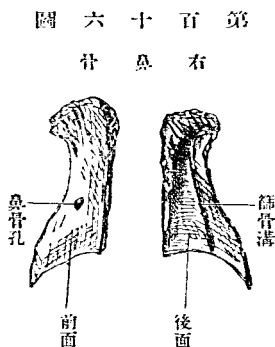


管之上
口。後淚
櫛之前
部曰淚
溝。Sul-
cus lac-



紙板下緣及鈎狀突起接上顎骨眼窩面而淚溝下端則連下甲介骨。

九鼻骨 Os nasale, Nasenbein

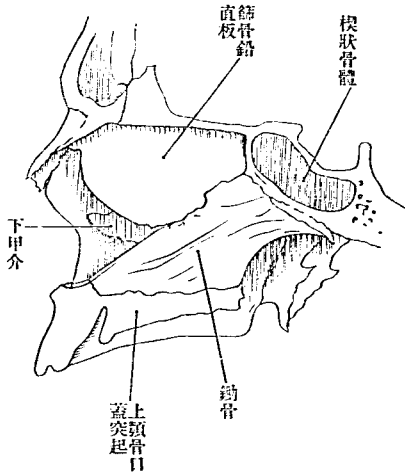


鼻骨為長方形小骨。在鼻背。別為前後面及內外上下緣。上緣厚而狹。與前頭骨鼻部縫合。下緣廣而薄。為梨子狀孔上緣。連鼻側軟骨及鼻中隔軟骨。前面上陷下突。後面有縱溝。曰篩骨溝。

Sulcus ethmoidalis 通篩骨神經。內緣與對側之同名骨縫合。其上部接前頭骨之鼻棘。外緣與上頰骨前頭突起縫合。鼻骨往往有一或數穿孔。(鼻骨孔 Foramina nasalia)

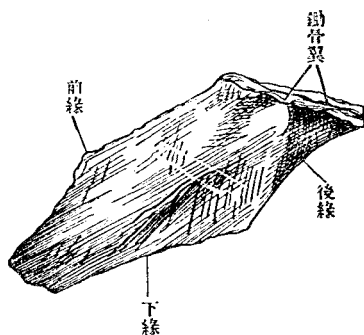
十 鋤 骨 Vomer, Pflugscharbein

第 百 十 七 圖
(合縫及骨諸圍周)骨鋤

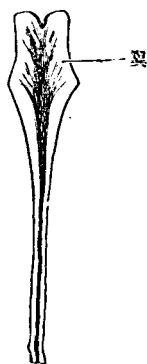


鋤骨無對。爲薄菱形板。成鼻中隔之大部分。有兩面四緣。上緣略厚。以矢狀徑之深溝受楔狀骨嘴。其兩緣側方展開之部。曰鋤骨翼。Alae vomeris。下緣連鼻樑。前緣長。向前上方。其上半接篩骨鉛直板。下半接鼻中隔軟骨。後緣短。臨後鼻口而遊

第一百零八圖
動物左側面



第一百零九圖
動物上緣及前緣



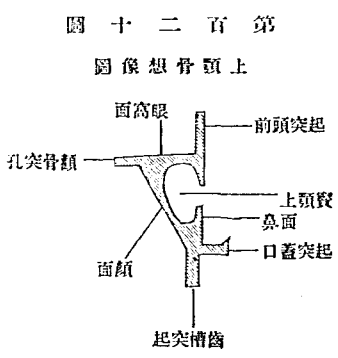
B 顏面骨 *Ossa faciei*

顏面骨構自上顎骨、口蓋骨、下顎骨、舌骨。凡所以形成顏面。

一 上顎骨 *Maxilla, Oberkiefer*

離兩側
面有前
下走之
淺溝通
鼻口蓋
神經及
脈管。

上顎骨爲主重之顏面骨。上向眼窩。下向口腔。內向鼻腔。後方向下顛額窩及翼狀口蓋窩。且與於此諸部之構成。骨中大空洞(上顎竇 Sinus maxillaris, Highmorshole)爲鼻腔之一部。被粘膜。區別全骨爲一體四突起。體



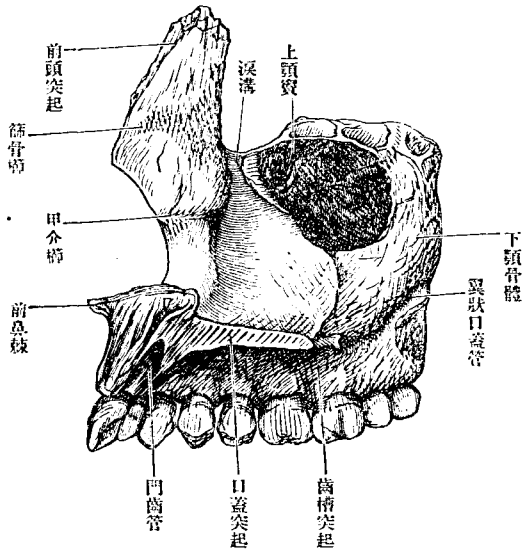
第一百二十圖
上顎骨想像圖

形如楔。銳緣在下。突起曰前頭突起。顛骨突起。齒槽突起。口蓋突起。

體 Corpus 有四面。爲前面。下顛額面。後面。鼻面。內眼窩面。上。

前面 Facies anterior 微凹陷。略傾於外方。上方以下眼窩緣 Margo infraorbitalis 爲界。下方移行於齒槽突起外面。下眼窩緣之下。有下眼窩孔。Foramen infraorbitale 下眼窩神經及動靜脈自此孔出至顏面。此孔下方有淺窩。曰犬齒窩。Fossa canina 犬齒筋之起始地也。內方以銳緣爲與鼻面之界。緣爲大截痕。曰鼻截痕。Incisura nasalis 卽梨子狀口 Ape-

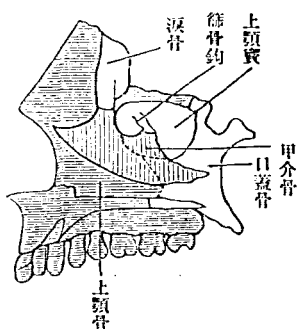
圖 二 十 二 百 第
面 內 骨 顎 上 右



溝(翼狀口蓋溝 Sulcus pterygopalatinus)與口蓋骨同名溝合爲同名管。通
口蓋動脈及神經。上顎裂孔之前方有廣縱溝(淚溝 Sulcus lacrimalis)與淚
骨及下甲介骨共成鼻淚管。Canalis nasolacrimalis 管自眼窩通鼻腔。淚溝

拇指頭大之孔。通上顎
竇。曰上顎裂孔。Hiatus
maxillaris 此孔爲下甲
介骨篩骨迷路部及鈎
狀突起。口蓋骨之上顎
突起等。蔽於周緣。而見
狹。上顎裂孔之後部粗
糙。與口蓋骨鉛直板縫
合之面也。此處有自後
上方趨向前下方之淺

第三百二十三圖
上頤骨與面諸骨之縫合



前方有上下二條粗糙線。在上者篩骨
 櫛 (*Crista ethmoidalis*) 居前頭突起之根
 部。中甲介附之。在下者(甲介櫛 *Crista*
conchalis) 與梨子狀截痕中央同高。下
 甲介骨附之。

眼窩面 *Facies orbitalis* 爲眼窩底之大
 部分。三角形。有前內外三緣。前緣卽下眼窩緣。外連顴骨之同名緣。內緣
 粗糙。與淚骨篩骨紙板縫合。前端之小截痕(淚截痕 *Incisura lacrimalis*) 爲
 鼻淚管上口之一部。外緣爲眼窩面與下顛顛面之境界。與楔狀骨大翼
 之下眼窩緣爲下眼窩裂孔。此面後端有粗糙之小三角面。(口蓋三角
Trigonum palatinum) 與口蓋骨眼窩突起縫合。下眼窩溝 *Sulcus infraorbitalis*
 由外緣中央向前走而漸深。前端遂深入骨中。爲下眼窩管。 *Canalis infra-*
orbitalis 以下眼窩孔出至顏面。由此管底有一二細管下行。送脈管神經

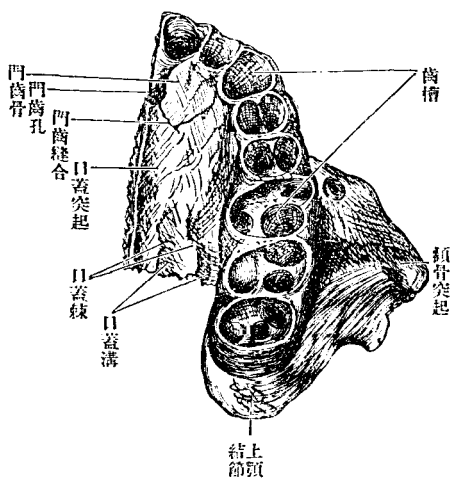
於上顎之前齒。曰齒槽管。Canalis alveolares 走上顎竇壁。成溝往往或分岐。或吻合爲締系狀。從其下側發多數小枝。赴齒槽。

前頭突起。Proc. frontalis 由體之前內方上出。爲扁平板。有內外面前後緣及上端。內面向鼻腔。外面向鼻根及眼窩。有從下眼窩緣上行之一線。前淚櫛 Crista lacrimalis anterior) 分外面爲前後二部。前部爲鼻背之一部。後部爲淚溝。Sulcus lacrimalis 與淚骨合爲淚囊窩。Fossa sacci lacrimalis 前緣與鼻骨縫合。後緣與淚骨縫合。上端與前頭骨縫合。

顴骨突起。Proc. zygomaticus 爲向外強突之三角形突起。出自顏面楔狀面眼窩面之間。以粗糙面與顴骨之上顎突起縫合。後角爲下眼窩破裂之前界。從下角有鈍隆線下降。曰下顴骨櫛。Crista infrazygomatica (Kopsch) 前角爲下眼窩突起。Proc. infraorbitalis (Henle) 越下眼窩管至內方。爲下眼窩縫合。Sutura infraorbitalis

齒槽突起。Proc. alveolaris 爲厚弓形之突起。降自體之下緣。遊離緣(齒槽

圖 四 十 二 百 第
面 下 骨 顎 上



緣 (Limbus alveolaris) 有數個深窩。受容上顎之齒根。曰齒槽。Alveoli dentales 齒槽間之中隔。曰齒槽中隔。Septa interdentalveolaria 又齒槽外面略膨出(齒槽隆起 Jura alveolaria) 其間生溝。迨老年齒牙脫落。則齒槽突起漸次消耗。齒上方。梨子狀孔下方。往往有

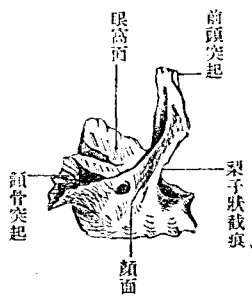
凹陷(鼻前窩 I'ossa. praenasalis)

口蓋突起 Proc. palatinus 為硬口蓋之前 2/3。水平位之骨板。以外緣癒合於體與齒槽突起之間。上面滑澤。為鼻腔底。下面粗糙。為硬口蓋。下面後部近齒槽突起。有矢狀徑走之口蓋棘及口蓋溝。Spina et sulci palatini 內

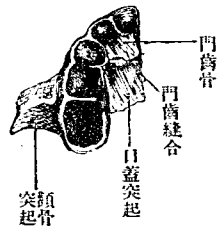
緣與對側之同名緣爲正中口蓋縫合。Sutura palatina mediana 其縫際突出於鼻腔。曰鼻櫛。Crista nasalis 鋤骨附之。鼻櫛前端向前銳突。曰前鼻棘 Spina nasalis anterior 其後方 Y 狀管。自鼻櫛兩側下至口蓋面。開口於正中口蓋縫合。曰門齒管。Canalis incisivus 其開口部曰門齒孔。Foramen incisivum 後緣與口蓋骨水平部縫合。

門齒骨一名顎間骨。Os incisivum, Internaxillare 上顎骨之門齒部。在胎兒分離爲骨。至生後不久即癒合於上顎骨。而留縫合於口蓋突起。是曰門齒縫合。Sutura incisiva 大多動物皆獨立爲骨。門齒骨有二門齒。

第百二十五圖
小兒(約一年)上顎骨側面



第百二十六圖
同下側



〔上顎骨之發育〕上顎骨由多數之化骨核發生。初生兒上顎竇猶甚狹小。齒牙發生。全骨高

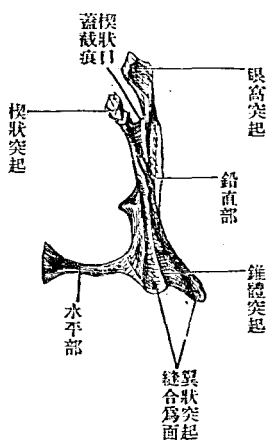
徑亦隨增，而齒槽突起亦發育。

11 口蓋骨 Os palatinum, Gaumenbein

口蓋骨居鼻腔及硬口蓋之後部。爲L字形之小骨。構自鉛直與水平兩部。有眼窩突起、楔狀突起、錐體突起。凡三突起。鉛直部 *Pars perpendicularis* 爲長方形板。有內外二面。前後上下四緣。

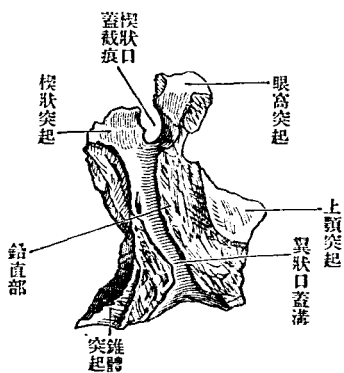
第百二十七圖

右口蓋骨後側



第百二十八圖

右口蓋骨外面

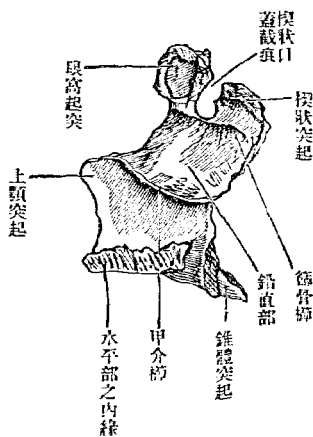


外面(上顎面 *Facies maxillaris*)粗糲不平坦。有縱走之溝。曰翼狀口蓋溝。*Sulcus pterygopalatinus* 溝之前部接上顎骨。後部接楔狀骨翼狀突起。此三骨相聚接之際。成翼狀口蓋管。*Canalis pterygopalatinus* 開口於口蓋。下方有一二分枝。通口蓋神經及脈管。

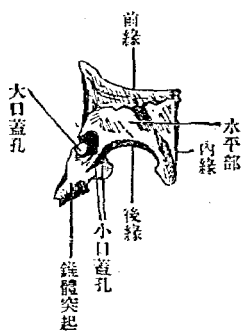
內面(鼻面 *Facies nasalis*)向鼻腔滑澤。微凹陷。上部有篩骨櫛。*Crista ethmoidalis* 中部有甲介櫛 *Crista conchalis* 各附甲介。

前緣薄。中部突出如三角形。封鎖上顎裂口之後部。曰上顎突起。 *Proc.*

第 百 二 十 九 圖
右 口 蓋 骨 內 面



第 百 三 十 圖
右 口 蓋 骨 下 側



maxillaris

後緣薄。接翼狀突起內板。

下緣連水平板外緣。

上緣前後有二突起。其中間爲截痕。曰楔狀口蓋截痕。Incisura sphenopalatina 與楔狀骨體合爲楔狀口蓋孔。Foramen sphenopalatinum

水平部 Pars horizontalis 爲方形板。位於上顎骨口蓋突起之後方。成硬口蓋之後部。

內緣與對側之同緣爲正中口蓋縫合 Sutura palatina mediana 之後部。縫合之上側爲鼻櫛 Crista nasalis 之後部。與鋤骨縫合。其後端突出。曰後鼻櫛 Spina nasalis posteriora 前緣與上顎骨口蓋突起之後緣爲橫口蓋縫合。Sutura palatina transversa 後緣薄而遊離。軟口蓋附著於此。下面口蓋面 Facies palatina 側方有二三翼狀口蓋管之下口。其大者曰大口蓋孔。Foramen palatinum majus 其後方之二孔。小口蓋孔 Foramina palatina mino-

②在錐體突起下面。

眼窩突起。Proc. orbitalis 厚。末端爲三角面。出自鉛直板上端楔狀口蓋截痕之前。根部爲頸內面蔽篩骨蜂窩。外面在上顎骨口蓋三角之後部。補成眼窩底之後部。前緣與上顎骨眼窩面及篩骨紙板縫合。後緣與楔狀骨體縫合。

楔狀突起。Proc. sphenoidalis 薄而彎曲。在楔狀口蓋截痕之後。上端接楔狀骨體下面前部及楔狀甲介。

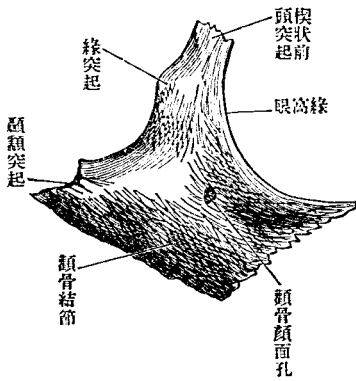
錐體突起。Proc. pyramidalis 從鉛直部與水平部連合之角向後下出。其後側有三縱溝。在外者與翼狀突起外板縫合。在內者與其內板縫合。中溝則以滑澤面填補翼狀裂隙。下面有二小口蓋孔。

[發育]口蓋骨各部發生自一化骨核。

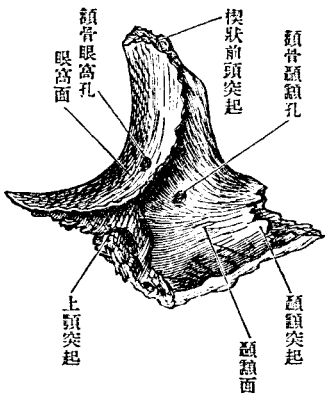
三 顴 骨 Os zygomaticum, Jochbein

顴骨架於前頭骨顳額骨上顎骨之間。爲不整菱形。有三面。頰面。眼窩面。顳額面。三突起。頰面。Facies malaris 最大。豐隆而向前。眼窩面。Facies orbitalis 半月形。爲眼窩外壁及底之一部。顳額面。Facies temporalis 凹陷。爲顳額窩前壁。頰面與眼窩面。以弓形之銳緣爲界。又頰面與顳額面。以後下二緣爲界。眼窩面有小管。穿骨質而通至頰面。顳額面。其形三叉。名顳骨管。Canalis zygomaticus 其入口曰顴骨眼窩孔。Foramen zygomaticoorbitale 開於

第三百一十一圖
右顳骨前側

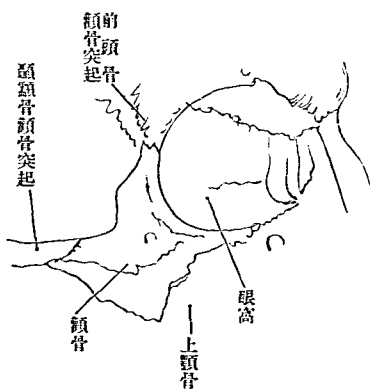


第三百一十二圖
右顳骨後側



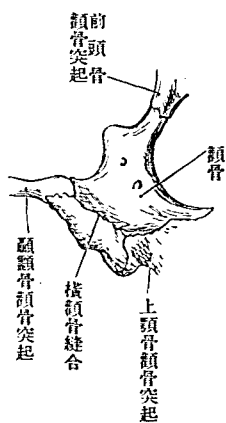
第 三 百 三 十 三 圖

頤骨(周圍諸骨縫合)



第 三 百 三 十 四 圖

橫頤骨縫合



頤面之口曰頤骨顏面孔。Foramen zygomaticofaciale 開於頤面之口曰頤骨顛頤孔。Foramen zygomaticotemporale

楔狀前頭突起。Proc. frontosphenoidalis 出自眼窩與顛頤窩之間而向上。上端及後側。以粗糙緣與前頭骨顛骨突起及楔狀骨大翼縫合。顛頤突起。Proc. temporalis 出於後方。與顛頤骨之顛骨突起縫合。上頤突起。Proc. maxillaris 向內出。後側以大粗糙面與上頤骨之顛骨突起縫合。

[發育]往往分上下二部、互爲縫合、曰二分顎骨、Os malare bipartitum

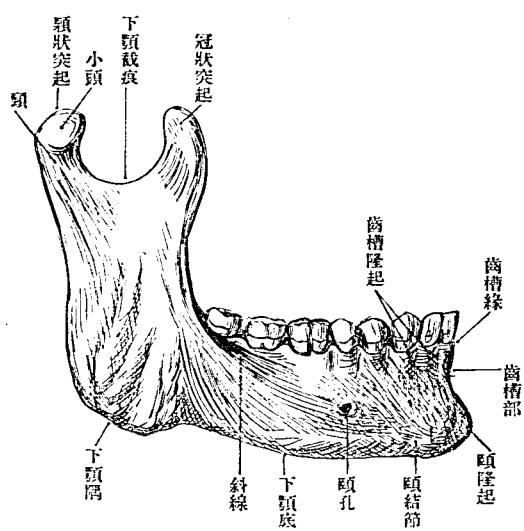
四 下顎骨 Mandibula, unterkiefer

下顎骨絕不與他骨接連。自爲分離一骨。彎曲如馬蹄形。分爲一體二枝。
體。Corpus mandibula 爲中央之大部。彎曲如馬蹄形。有外面。內面。上緣。下緣。

外面隆突。中央癒合之部有三角形之鈍突起。基底向下。曰頤隆起。Pro-tuberantia mentalis 基底兩端略高。曰頤結節。Tuberculum mentale 其外方有線。向枝之前緣斜上。曰斜線。Linea obliqua 斜線內端上部有頤孔。Fossa rameni mentale 下顎管之前口也。

內面凹陷。與頤結節一致之部位。有一對小棘。曰頤棘。Spina mentalis 略向上下延長。分爲上大下小之二突起。或則左右癒合。頤舌筋上及頤舌骨筋下所附著其下方外方。有一對小窩。(一腹窩。Fossa digastrica) 二腹顎筋前腹附著於此。頤棘

第三百五十五圖
下顎右半外面

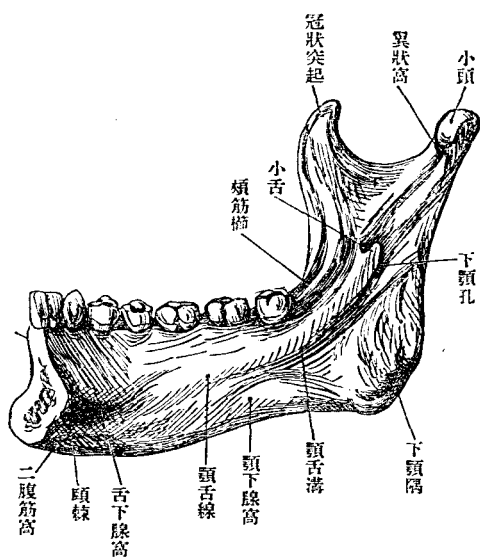


外方有小窩(舌下腺窩[Fovea sublingualis])適應舌下腺之前端。由此二窩之間。有鈍隆起。向枝之內面外上斜走。曰顎舌線。Linea mylohyoidea 其直下有並行之溝。曰顎舌溝。Sulcus mylohyoides 顎舌溝下部有圓形淺窩。

(顎下腺窩[Fovea submaxillaris])適應於顎下腺。
上緣為齒槽部。Pars alveolaris 其遊離緣曰齒槽緣。Limbus alveolaris 有齒槽Alveoli 齒槽中隔Septa interalveolaria 及齒槽隆起Juga alveolaria 等。下緣即下顎底Basis mandibulae 肥厚而鈍圓。

枝。Ramus mandibulae 爲方板。由體之兩端直上。有內外二面前後上三緣。外面下部有粗糙面。咬筋粗面 (Tuberositas masseterica) 咬筋附著之。內面有內翼狀筋粗面。Tuberositas pterygoidea 中央有下顎管 Canalis mandibulae 上口。卽下顎孔。Foramen mandibulae 通脈管神經。外方出頤孔。下

第三百三十六圖
下頤右半內面



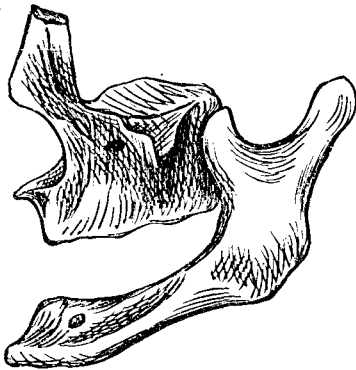
顎孔之前側。有向後上方一突起。曰下顎小舌。Lingula mandibulae 楔狀顎韌帶附著之所。前緣薄。連續於下顎體之斜線。後緣略厚。其下端與下顎底相會。爲下顎隅。Angulus mandibulae 上緣有二突起。曰冠狀

突起及髁狀突起。以半月形之下顎截痕 *Incisura mandibulae* 相隔。冠狀突起 *Proc. coronoides* 在前。薄如鳥喙狀。顛顛筋所附著。內面有鈍隆起。自第三大白齒之齒槽上昇。頰筋櫛 *Crista buccinatoria* 頰筋附著於此。髁狀突起 *Proc. condyloideus* 在後。其上端即小頭。爲橫橢圓形。入顛顛骨之下顎關節窩。頭下狹小之部曰下顎頸。 *Collum mandibulae* 前側有小窩(翼狀小窩 *Fovea pterygoidea*) 翼狀筋之附著部也。

第三百七十七圖
初生兒之下顎骨



第三百八十八圖
齒牙脫落之後下顎骨



〔發育〕下顎骨由兩半部發生。初生兒未癒合。齒槽部亦未發達。故高徑極低。下顎隅之角度。比成人爲大。然至老年。齒牙脫落。則齒槽消亡。而下顎

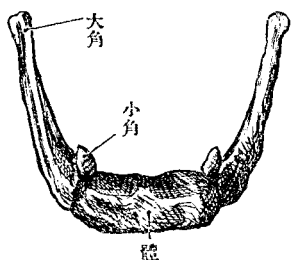
隅之角度復增大、

五舌骨 Os hyoideum, Zungenbein

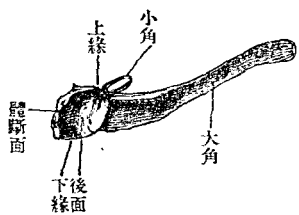
舌骨為彎曲如馬蹄形之小骨。位在舌根。與第三第四頸椎同高。別之為體。大角。小角。

體。Corpus ossis hyoidei 即在中央之小骨板。後面凹陷。為橫橢圓形之小窩。前面隆突。有十字形之隆線。上緣向後面銳。下緣稍鈍。

第三百九十九圖 舌骨上面



第四百一十圖 舌骨右半



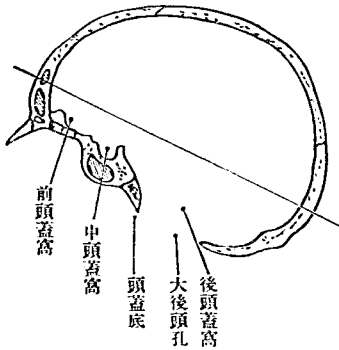
大角。Cornua majus 由體之兩端向後突出。長部分也。前端粗。以關節與體連。或癒合。後端細。終於小頭狀。小角。Cornua minus 圓

錐形。由體與大角之間突出於後上方。久爲軟骨性。偶有連小角與莖狀突起之韌帶。化骨而爲一骨(莖狀舌骨 *Os stylohyoidem*)者。

[發育]體自二骨核發育,大角自一核發生,

C 頭蓋一般

第四百一十一圖
頭蓋之矢狀斷



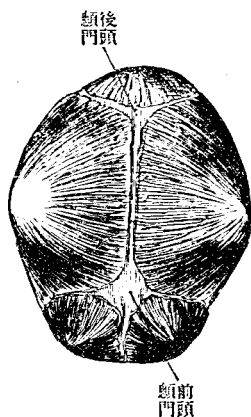
頭蓋爲藏腦髓及附隨諸機官之骨筐。內腔曰頭蓋腔。Cavum crani; 外側有種種腔窩(眼窩、鼻腔、口腔、顛顛窩等)容感覺等器。二分之爲頭蓋頂、頭蓋底。此二部之境界。爲眉間、上眼窩緣、外後頭結節、上項線等。顏面屬於底。

I 頭蓋頂 Fornix cranii, Calvaria, Schädeldach

頭蓋頂卵圓形。內面有矢狀溝。顆粒小窩。脈管溝。指狀壓痕。腦隆起。外面有前頭結節。顛頂結節。諸縫合等。構自前頭鱗。顛頂骨。後頭鱗。顛頂鱗。等。凡此諸骨皆自結締組織發生。在初生兒。前頭骨亦不癒合。其諸骨之間不為縫合而留軟部。則為顛門。Fontanelle。
義若湧泉。其最大者為前頭顛門。

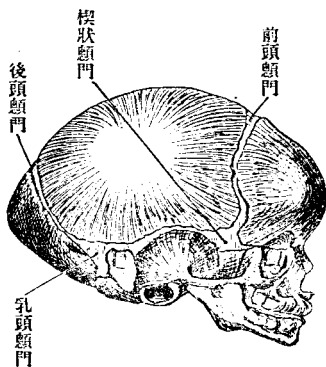
第四百二十四圖

初生兒之頭蓋上面



第四百三十三圖

初生兒之頭蓋側面



Fonticulus frontalis s. major 生後三年而合 呈菱形。次爲後頭顱門。Fonticulus occipitalis s. minor 生後三月而合 呈三角形。又次則爲兩側之楔狀骨顱門。Fonticulus sphenoidalis 生後六月而合 乳頭顱門。Fonticulus mastoideus 生後一年而合 此四種顱門。適在顱頂骨之四隅。

此外或於前頭骨下 $\frac{1}{3}$ 處。有一顱門。(正中前頭顱門 medio-frontal Fontanelle oder metopische Fontanelle) 頗極罕觀。

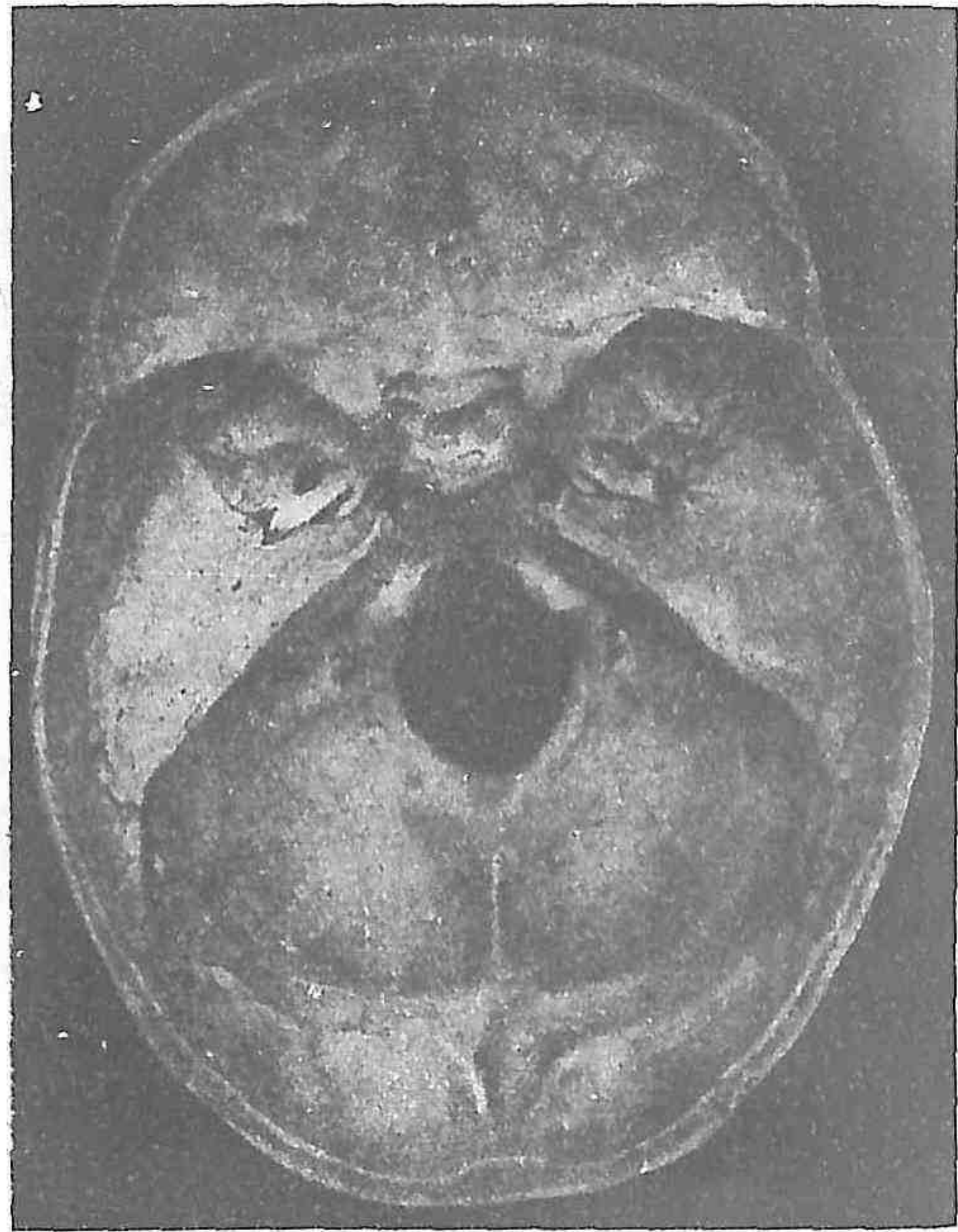
縫合 Sutura 多鋸齒狀。Sutura serrata 鱗狀縫合 Sutura squamosa 則鈔。在左右顱頂骨之間者曰矢狀縫合。Sutura sagittalis 前頭骨與顱頂骨之間者曰冠所縫合。Sutura coronalis 顱頂骨與後頭骨之間者曰三角縫合。Sutura lambdoidea 形似希臘字母 Lambda 故名 後頭鱗與顱顳骨乳頭部之間者曰後頭乳頭縫合。Sutura occipionastoidea 楔狀骨大翼與前頭鱗之間者曰楔狀前頭縫合。Sutura sphenofrontalis 皆鋸齒狀也。鱗狀縫合 Sutura squamosa 在顱顳鱗與顱頂骨之間。兩骨緣形如斜削爲薄片。相重如瓦鱗。在前頭鱗

正中線。往往有前頭縫合。Sutura frontalis 凡縫合至老年多癒合。癒合始於三十許歲時。其最早癒合者爲矢狀縫合。嘗見未及十歲已癒合者。縫合之爲鋸齒狀者。多於外板爲顯著。而癒合則自內板始。後及外板。縫合之間。往往有大小不定之小骨。曰縫合骨。Ossa suturarum, Wormiana 此種小骨。或止於外板。或互及全層。總在三角縫合及顛頂乳頭縫合。然往往見大縫合骨。在三角縫合尖端或側角。又或冠所縫合等部位。顛門骨 Fontanelknochen 亦縫合骨之一種。生於顛門部。又生於顛頂骨楔狀隅與楔狀骨大翼間之翼上骨。Epipteric bone, Flower 亦縫合骨之類也。外此又偶有嵌入骨 Ossa intercalaria 者。在一骨之中。如鳥嶼狀。則不與縫合相關矣。

二 頭蓋底

頭蓋底上面爲頭蓋腔之下部。下面前方爲顏面。中部向咽頭頂。後部與

第 百 四 十 四 圖
頭 蓋 底 內 面

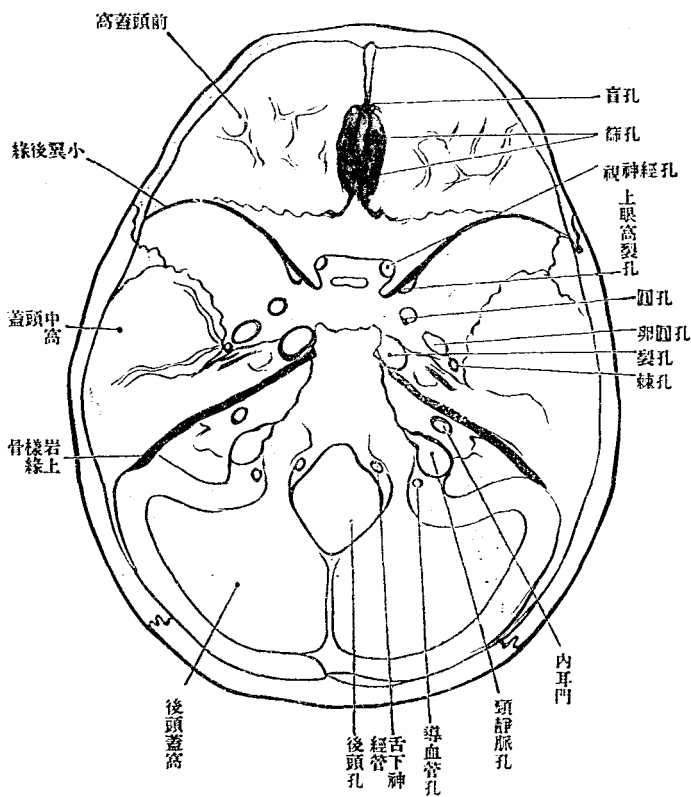


前頭蓋窩 *Fossa cranii anterior* 容大腦之前頭葉。居最高位。構自篩骨篩板。前頭骨眼窩部。楔狀骨體上面之前部及小翼。中央凹陷。兩側隆突。有著明之指狀壓痕。腦隆起。前以前頭鱗為界。後以視神經溝前緣。小翼之後

脊椎關節。其周圍則筋肉附著之所。頭蓋底內面 *Basis cranii interna* 頭蓋底內面之全形為卵圓形。從其所受腦髓下面之形狀。為三層階級。曰前頭蓋窩。中頭蓋窩。後頭蓋窩。

第四百五十五圖

頭蓋底內面



緣為界。有盲孔。十二。十五篩孔。篩骨。雞冠前頭櫛等。中頭蓋窩。Fos-sa cranii media。容大之顛顛。

葉居次高位。中部狹。爲楔狀骨。土耳其鞍。兩側廣。構自楔狀骨大翼。顛骨鱗及錐體之前上面。以視神經溝前緣。楔狀骨小翼後緣爲前境。鞍背錐體上緣爲後境。側方無顯明境界。中部與側部之境界。爲頸動脈溝。後端爲頸動脈管內口。此孔在裂孔 Foramen lacerum 內端。裂孔之形不正。生於大翼後緣與錐體前緣之間。中部爲鞍窩。環窩爲視神經溝。鞍結節前中後狀突起等。前方有視神經孔。側部廣而凹陷。有顯明之指狀壓痕。腦隆起。中硬腦膜動脈溝。外境有鱗狀縫合 Sutura squamosa 楔狀顛頂縫合 Sutura sphenoparietalis 中部有楔狀鱗狀縫合 Sutura sphenosquamosa 岩鱗破裂之痕跡。自棘孔向外放散。內方有上眼窩裂孔。正圓孔。卵圓孔。棘孔等。竝列如弓形。其後方有大淺岩樣溝。小淺岩樣溝。竝行。走向裂孔。外此近後境有三叉神經壓痕。弧形隆起等。

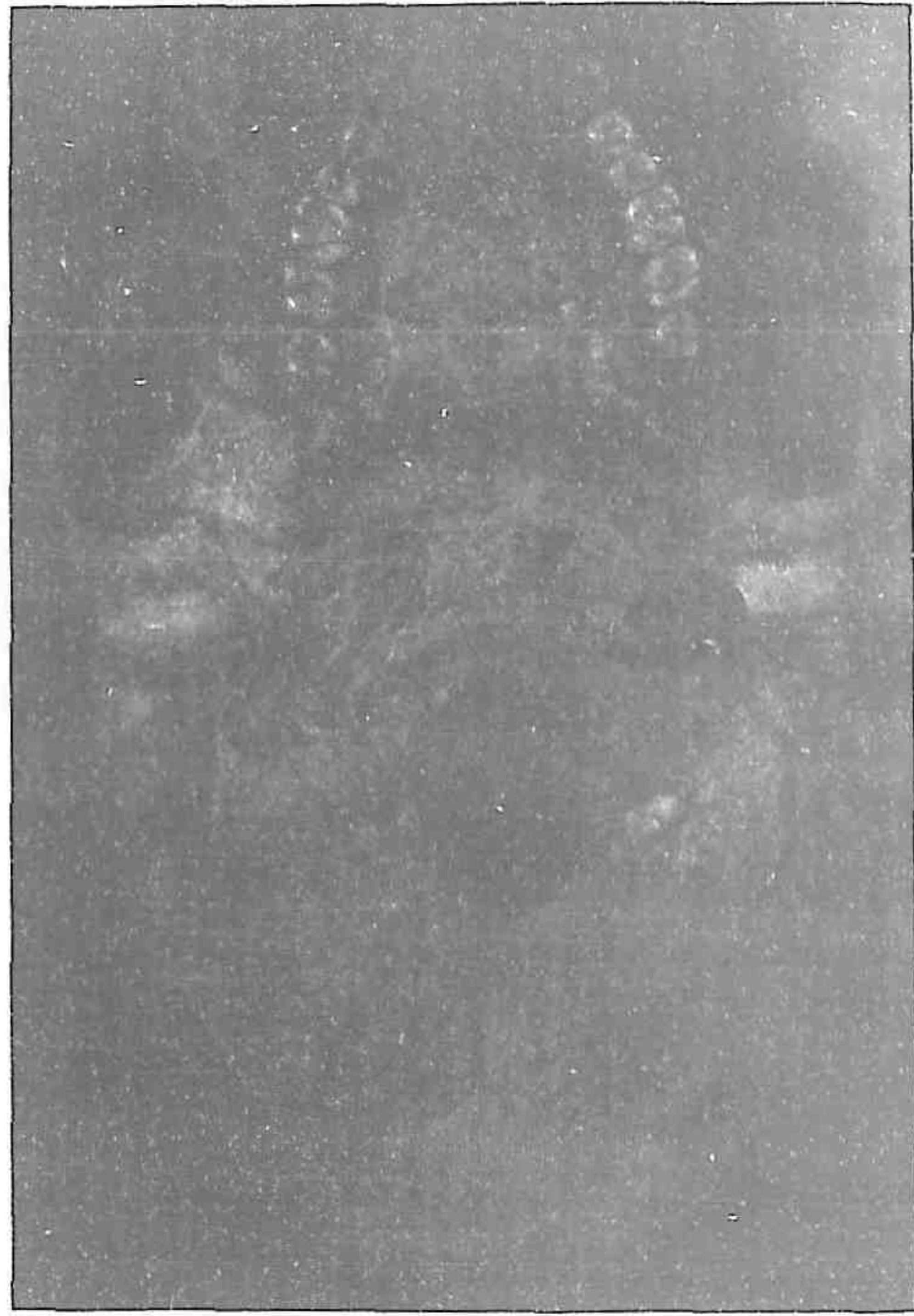後頭蓋窩 Fossa crani posterior 位最低。容髓橋。延髓及小腦等。構自鞍背之後。面後頭骨體側部及鱗之一部。顛骨錐體之後。面及乳樣部。以鞍

背錐體之上緣爲前境。以橫溝爲後境。中央有後頭孔。其前方有斜臺。後方因內後頭櫛。分爲二大淺窩。環窩爲橫溝及其連續部。溝之前端從錐體基底處屈曲爲 γ 狀溝。循乳樣部內面後下走。下端移行於後頭骨側部。向前方彎曲。終於頸靜脈孔。後頭孔之兩緣有頸靜脈結節。其內方有舌下神經管。外方有髁狀管。斜臺側方爲錐體後面。與斜臺共爲後頭蓋窩之前壁。下岩樣溝沿岩樣後頭裂外走。又有內耳門弧形下窩。前庭導水管裂孔等。

●頭蓋底外面 *Basis cranii externa* 分前側下三部。前部爲顏面。低垂於下。左右雖有顳骨擴張。要向上顎齒槽部陡然狹小。中央稍低。有梨子狀孔。鼻根兩側有眼窩口。側面有顳骨弓。其上部有淺窩。所謂顳顬窩。下部有深陷之下顳顬窩。下面分前中後三部。

前部中央有硬口蓋。上顎齒槽部。其上方有後鼻孔。環孔爲翼狀突起及硬口蓋。兩側界下顳顬窩。

第 百 四 十 六 圖
頭 蓋 底 外 面



口蓋粗糙。構自上顎骨口蓋突起及口蓋骨水平部。其接際有橫口蓋縫合。中央有中口蓋縫合。偶見成人猶存門齒縫合者。中口蓋縫合之前。端有門齒孔。

後端有後鼻棘。又接近齒槽部後端內側。有大小三口蓋孔。

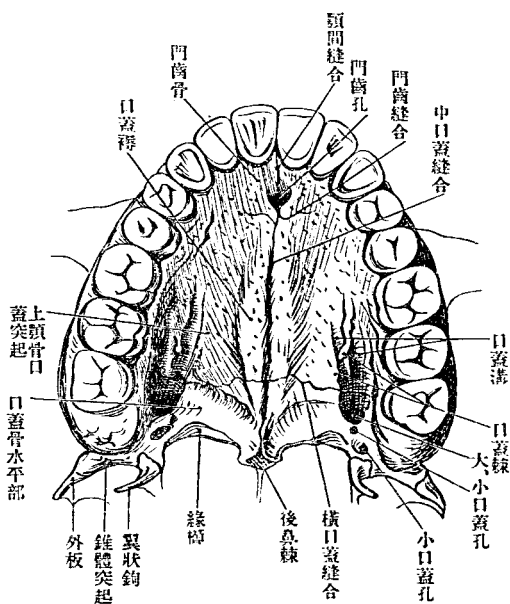
縱口蓋縫合，或陷沒如溝，或隆凸如

櫛狀，或則緣邊隆突作柳葉狀（口蓋襪 Torus palatinus）於蝦夷族多見云（三〇五%）又 Iapran 人亦多此。

由大口蓋孔前走有二淺溝。（口蓋

溝 Sulci palatini）小棘（口蓋棘 Spinae palatinae）為其緣。沿口蓋後緣。由大口

第四百七十四圖
硬口蓋

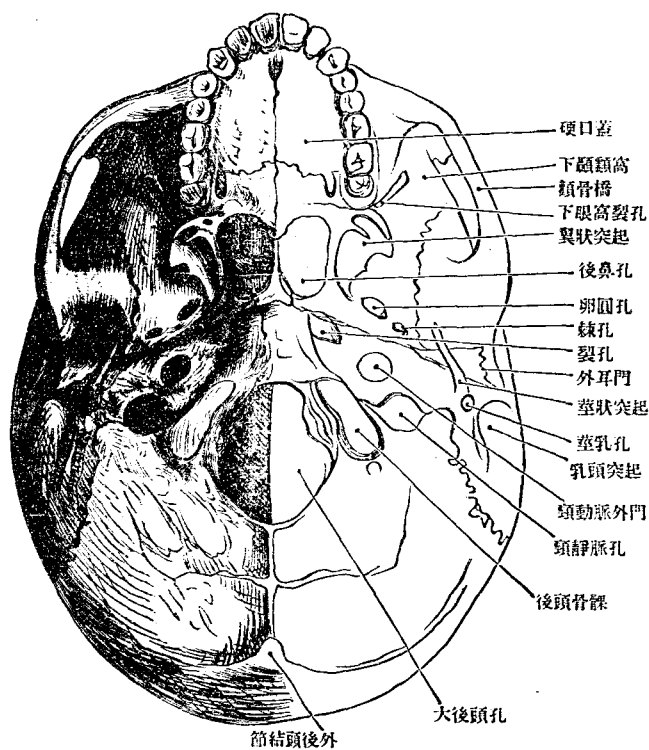


後頭骨基礎部。與楔狀骨體之間。有橫粗糙線。為基礎軟骨接合之痕跡。基礎部與大翼後緣之間。挾岩樣部。岩樣部與大翼之間為裂孔。與基礎部之間為後頭岩樣破裂。在岩樣部尖端。二裂相通。裂孔下側為喇叭管

蓋孔內走。有淺溝。或因此淺溝而生隆線。
(緣嵴 *Crista marginalis*)
又後鼻棘偶有分裂為二棘者。
中部最複雜。有突起及孔甚多。後以後頭孔為界。前以後鼻孔為界。構自楔狀骨後頭骨。顛顛骨。中央為

第 百 四 十 八 圖

頭 蓋 底 外 面



溝。其外端
連筋喇叭
管。岩樣後
頭裂之外
端為頸靜
脈孔。又中
部之中央
為咽頭窩。
Fossa gus-
suralis 應
乎咽頭穹
窿。前方連
後鼻孔。後

方界線始咽頭結節，橫過岩樣部下面，至隅棘，折而至翼狀突起內板。卵圓孔棘孔隅棘莖狀突起莖乳孔等，列爲一線。自翼狀突起向後，外方乳頭突起。此線側方有關節結節，下顎關節窩，岩鼓破裂及外耳門等。亦連列爲一線。自顛顛窩至乳頭突起，裂孔，頸靜脈外門，頸靜脈窩，後頭動脈溝及乳嘴孔等，亦排列爲參差一線。自後鼻口至後頭動脈溝，又連左右乳頭突起之線，橫過後頭孔之中央，而後頭骨髁卽在此線前側。後部構自後頭骨側部，後頭鱗，顛顛骨乳樣部，以外後頭結節，上項線爲後境。

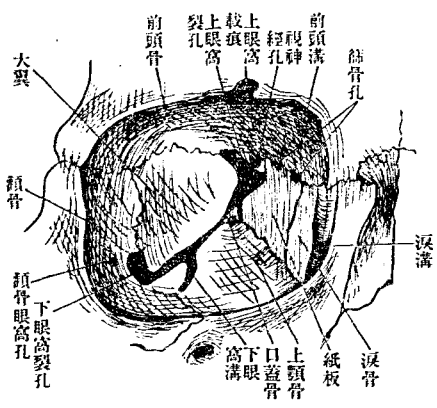
三 眼 窩 *Orbita, Knocherne Augenhöhle*

眼窩爲帶圓方錐形之深窩，藏眼球及其副器官。以眼窩口爲基底，尖端向後方視神經孔。區別爲上下內外四壁。

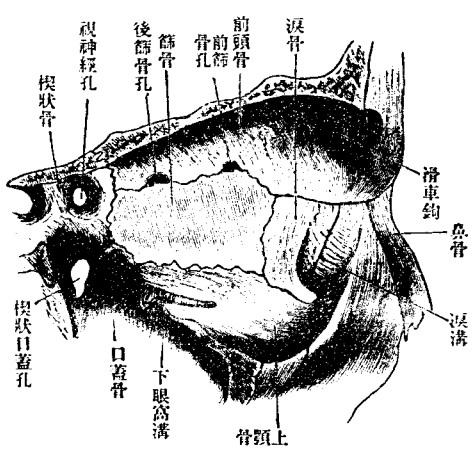
基底(眼窩口 *Apertura orbitalis*)爲眼窩緣 *Margo orbitalis* 構自前頭骨上顎

骨及顴骨。上緣(上眼窩緣 Margo supraorbitalis)有上眼窩截痕或孔。通同名之神經及動脈。其內方有淺前頭截痕。亦通同名之神經及動脈。下緣(下眼窩緣 Margo infraorbitalis)略下有下眼窩孔。通同名神經及脈管。外壁爲與顛顛窩部前及中頭蓋窩部後之隔壁。構自楔狀骨大翼之眼窩面

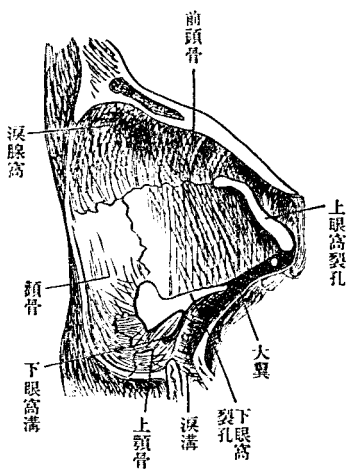
第九百四十四號 右眼窩



第十五百五號 右眼窩內壁



第五百一十一圖
右眼窩外壁



及顳骨之眼窩面。以上下眼窩裂孔為上下界。有顳骨眼窩孔。上壁為與前頭蓋窩之隔壁。構自前頭骨眼窩面及楔狀骨小翼之下面。外方有淚腺窩。內方在前頭截痕之後有滑車窩或棘。

內壁為與篩骨迷路之隔壁而薄。構自上頸骨之前頭突起。淚骨篩骨之紙板及楔狀骨體前頭骨眼窩部之一部。有淚囊窩前後篩骨孔。

下壁。牀底為與上顎竇之隔壁。構自上顎骨眼窩面。顳骨眼窩面。口蓋骨眼窩突起。有下眼窩溝。來自下眼窩裂孔。

上及下眼窩裂孔 *Fissura orbitalis superior et inferior* 在上下外隅相連如橫V字形。其連續部在視神經孔外方。偶於上眼窩裂孔前方有小孔(硬

腦膜眼窩孔 Foramen meningo-orbitale) 通中硬腦膜動脈枝。眼窩之骨膜曰眼窩骨膜。Periorbita

眼窩諸孔。交通鄰接諸部。有如左表。

孔之名稱	孔之始部及其他	交通部分
視神經孔	始自淚囊窩	中頭蓋窩
上眼窩裂	始自前後篩骨	同
鼻淚管	始自前後篩骨孔出至篩板上	下鼻道
前後篩骨管		鼻腔上部
下眼窩裂		下顳額窩及翼狀口蓋窩
顳骨管		顳額窩及顏面
下眼窩管	始自下眼窩溝	顏面
上眼窩孔		前頭部
前頭孔		同

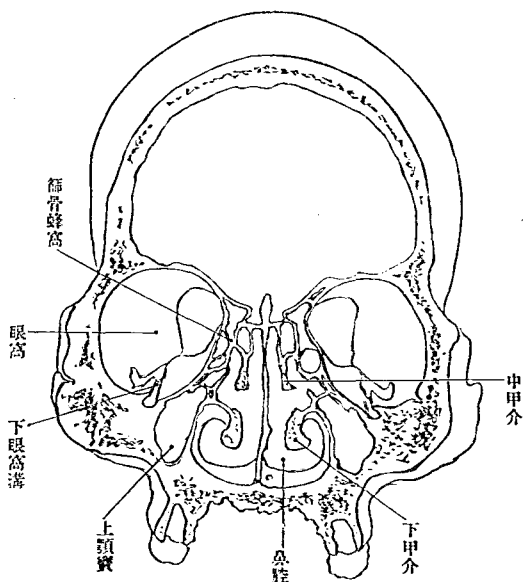
眼窩口廣三九三·高三四〇 mm 示數八七五·深四七七 mm 容積四九八立方 cm、

四 骨鼻腔 *Cavum nasi osseum, Knöcherne Nasenhöhle*

骨鼻腔上界頭蓋腔。下界口腔。兩側眼界窩及上顎竇。因中隔分爲左右二腔。後方開口於咽頭窩之前。爲一對後鼻孔。Choanen。然骨中隔前部缺損。故前部則二腔併合。共開一口於顏面。爲梨子狀孔。Apertura piriformis nasi。梨子狀孔。由上顎骨梨子狀截痕及鼻骨下緣圍成。下方有前鼻棘。其後方在鼻櫛前端兩側。有門齒孔開口。後鼻孔。由口蓋骨翼狀突起。鋤骨翼圍成。上方狹而帶圓。下方廣。中央有中隔後緣。其下端見後鼻棘。鼻中隔。Nasenscheidewand。構自篩骨鉛直板及鋤骨。分別其緣爲上下前後緣。上緣達篩骨篩板。下緣連鼻櫛。前緣上部連前頭骨鼻棘。下部在二骨之間成三角形之截痕。容中隔軟骨。後緣上部連楔狀櫛及楔狀嘴。下部遊離。鼻中隔往往彎曲如C字狀或S字狀。其數甚多。凡有八九%其中屈於右者五八%屈於左者四二%。

鼻腔上狹下廣。別之爲上下內外前後六壁。上壁爲與前頭蓋窩之隔壁。

第 百 五 十 二 圖
頭 蓋 前 額 斷 之 一 片

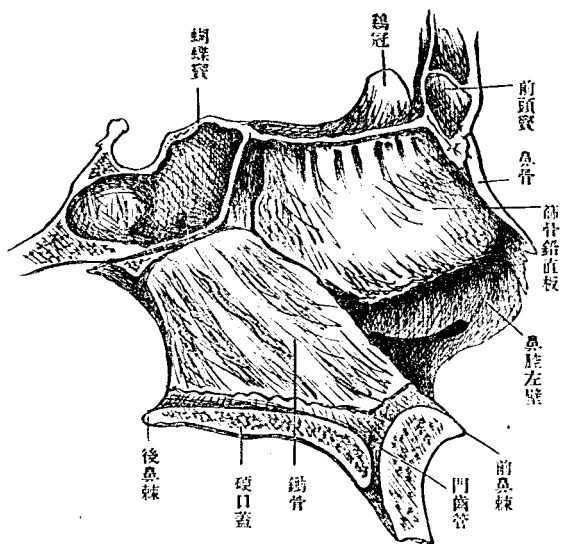


壁爲與篩骨迷路部及上顎竇之隔壁。構自鼻骨、篩骨迷路部、內面、上顎骨體、前頭突起之鼻面、口蓋骨鉛直板、翼狀突起、內板、下甲介等。因三甲介 Muschen 分爲四道。其一在篩板與上甲介之間。後通楔狀竇。其二上鼻

構自篩骨篩板。下壁爲硬口蓋上面。構自上顎骨口蓋突起及口蓋骨水平部。前壁爲梨子狀孔之上部而狹。構自鼻骨後面上顎骨前頭突起。前頭骨鼻部。後壁爲後鼻口之上部。構自楔狀骨體前面及楔狀甲介。楔狀竇開口於此側。

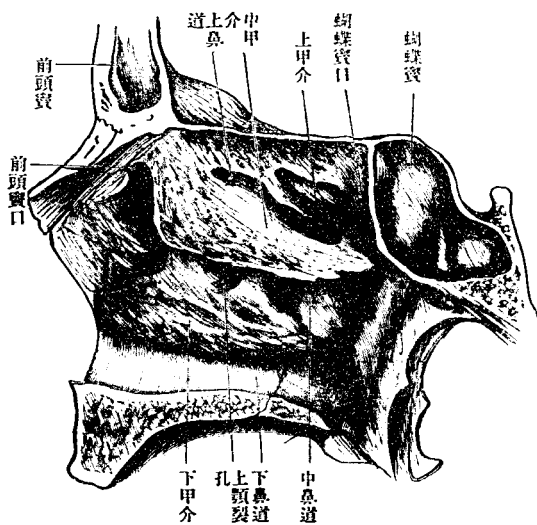
第一百五十三圖

鼻中隔(右鼻腔矢狀面)



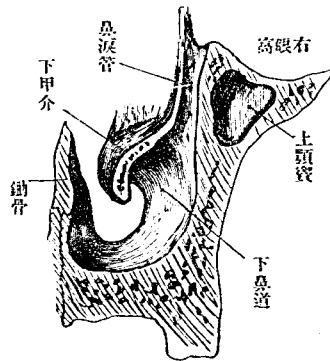
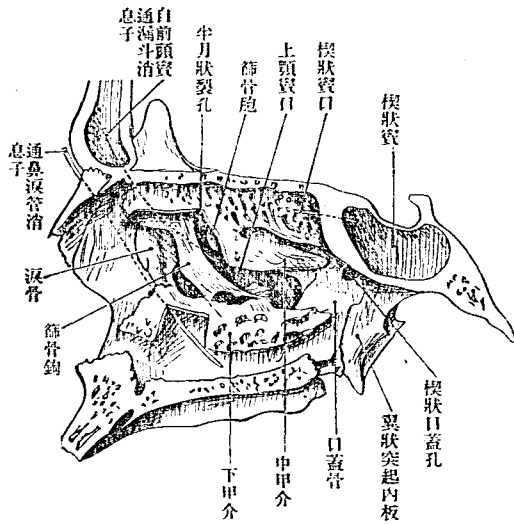
第一百五十四圖

右鼻腔側壁



第 百 五 十 五 圖

右 鼻 腔 側 壁



第 百 五 十 六 圖

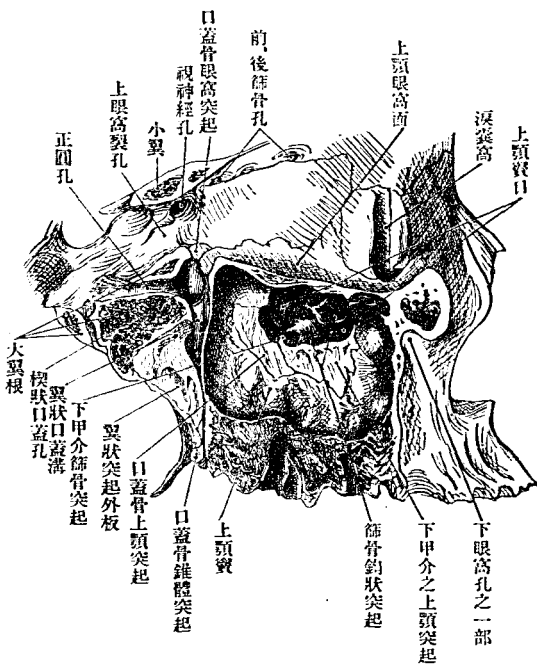
右 鼻 淚 管

(前頸斷，見自後方)

道 Meatus nasi superior) 在上中甲介之間。通後篩骨蜂窩。其三中鼻道
 Meatus nasi medius) 在中下甲介之間。通中篩骨蜂窩前篩骨蜂窩前
 頭竇及上顎竇。上顎竇口由上顎骨篩骨迷路部口蓋骨上顎突起下甲

第五百七十七圖

上顎翼狀口蓋窩眼窩內壁 (者箭狀矢為孔窩眼上下之側右通)



Meatus nassii inferior) 在下甲介與鼻腔底之間。鼻淚管開口於其前部。

鼻腔與隣接諸腔相通如左表。

介上顎突起
 等圍成。篩骨
 鈞狀突起斜
 架如橋。上顎
 竇口前方有
 鼻淚管下降。
 其內壁構自
 上顎骨淚骨
 下端及下甲
 介淚骨突起。
 其四下鼻道

	鼻	道	交	通	口	隣	接	諸	腔
下	鼻	道	門	鼻	管	眼	腔		
中	鼻	道	上	額	竇	前	額	竇	
上	鼻	道	漏	斗	內	方	蔽	於	中
			楔	狀	口	蓋	孔		
			楔	狀	竇	口	蓋	高	
			後	篩	骨	蜂	窩		
			前	額	竇				
			前	篩	骨	蜂	窩		
			上	額	竇				
			日	分	為	二	三	部	
			由	鈞	狀	突	起		
			介	位	在	其	前	部	
			斗	內	方	蔽	於	中	
			漏	斗	內	方	蔽	於	中
			上	額	竇				
			鼻	深	管				
			鼻	深	管				
			鼻	深	管				

此外有篩孔,通前頭蓋,梨子狀孔,通顏面(中下鼻道)
(中下鼻道)

五 顛顛窩 Fossa temporalis

顛顛窩爲頭蓋側面之淺窩。顛顛筋之起始地。周緣以前頭骨顛顛骨及顛顛骨之顛顛線。顛骨及緣下顛顛櫛。顛骨弓下緣成之。窩底爲顛顛面。

Planum temporale 由顛顛骨鱗、顛骨、顛顛面、前頭骨、顛顛面、楔狀骨、大翼之顛顛面、顛頂骨、顛顛面合成。後上淺。前下深。與下顛顛窩通。前方有顛

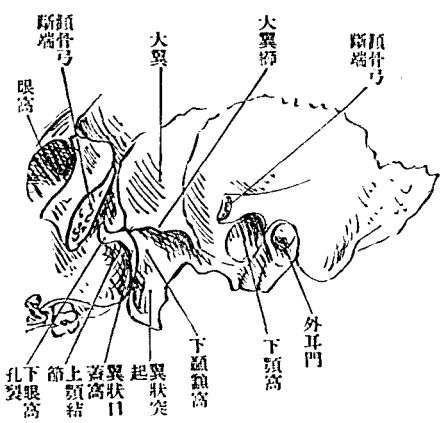
骨顛顛孔。

六下顛顛窩(楔狀上顎

窩) Fossa infratemporalis,

Spheno-maxillaris

第五百五十八圖 下顛顛窩



顛顛面及顛顛鱗之一部。內壁以翼狀突起。外板成之。前壁以上顎骨下顛顛面齒槽突起及顛骨突起成之。下顎枝來至其側。上方以下眼窩裂

此窩在頭蓋底外面兩側。容顛顛筋外翼狀筋之一部及重要之神經脈管。以上大翼之下顛顛櫛與顛顛窩分界。天蓋構自大翼之下

孔通眼窩。內方通翼狀口蓋窩。後方見卵圓孔及棘孔。

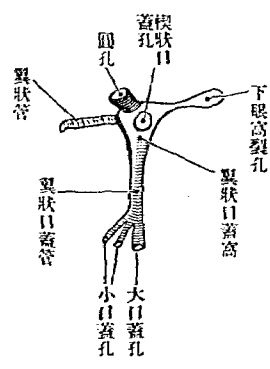
七 翼狀口蓋窩 Fossa pterygopalatina

此窩爲通眼窩、鼻腔及口蓋諸脈管神經之通路。位在下顛額窩之內側。

下眼窩裂孔

翼狀口蓋窩

第百五十九圖 (像想) 側內窩蓋口狀翼



上壁構自楔狀骨。內壁構自口蓋骨鉛直板。前壁構自上顎骨體後緣。後壁構自楔狀大翼之楔狀上顎面及翼狀突起前緣。此三壁漸下漸接近。終相接著。爲翼狀口蓋管。以大小口蓋孔開口於

口蓋。翼狀口蓋窩以楔狀口蓋孔通鼻腔。上前方以下眼窩裂孔通眼窩。後方以圓孔通中頭蓋窩。以翼狀管通裂孔。下方以口蓋管及其枝管通口蓋面。但從下顛額窩檢視。則下顛額窩之通路與下眼窩裂孔。實相通連。而爲彎曲如S字形之裂隙。

下顛額窩 翼狀口蓋窩

八 頭蓋形狀與測量法大意

頭蓋形狀。因人種男女不同。亦因人各有長短高低之差異。測定之法。以左列測定點爲準據。

耳眼窩線 *Linea horizontalis auriculo-orbitalis* (*Deutsche Horizontale*) 由下眼窩緣經外耳門上方向後引之線。

直長徑 *Grade Länge* 自眉間至後頭鱗最突出之點。與耳眼窩線平行。最長徑 *grösste Länge* 不顧耳眼窩線而計測如直長徑。最大廣徑 *grösste Breite* 兩側面間之最距離。

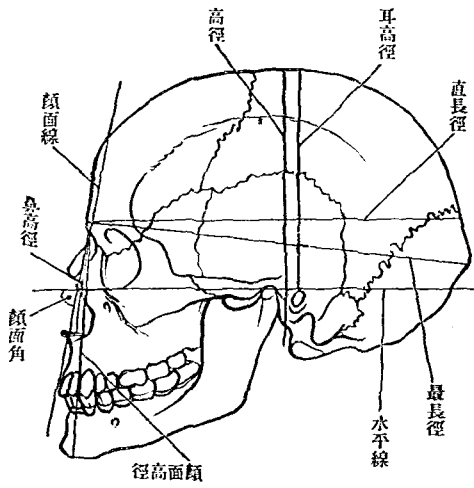
高徑 *Höhe* 由後頭孔前緣至巔頂。對耳眼窩線爲直角。

頭蓋底之長徑 *Länge der Schädelbasis* 自大後頭孔至鼻前頭縫合。

頭蓋底之廣徑 *Breite der Schädelbasis* 其一爲左右乳頭突起尖端間之距離。其二爲左右乳頭突起外面最高部間之距離。

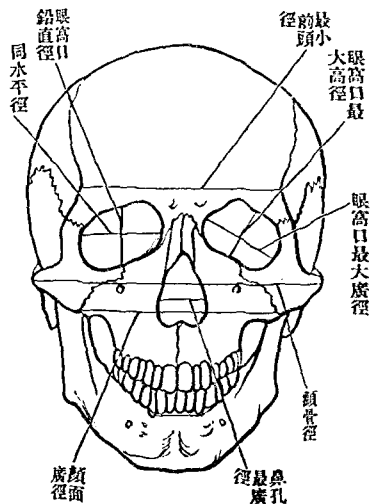
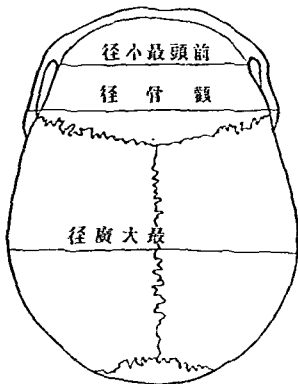
頭蓋ノ形狀及測量法ノ大意

第百六十圖
測量之主要徑線
(側面)



第百六十二圖
(面上)線徑要主之量測

第百六十一圖
(面前)線徑要主之量測



頭蓋水平周徑 Horizontalumfang 測於眉弓及後頭鱗最隆突之部、
 頭蓋矢狀周徑 Sagitalumfang 自鼻前頭縫合經巔頂至大後頭孔後
 緣、

頭蓋鉛直周徑 Senkrechterquerrumfang 自外耳門上緣經巔頂而至對
 側同點對於耳眼窩線爲直角、

頭骨指示數 Schädelindex 示長短高低等相比之數、其一、長廣指示數、
 $\frac{\text{Längenbreitenindex}}{\text{長}}$ 即 $\frac{100, \text{廣}}{\text{長}}$ 其二、長高指示數、 $\frac{\text{Längenhoheindex}}{\text{長}}$ 即 $\frac{100, \text{高}}{\text{長}}$ 、

側面角 Proflwinkel 自鼻前頭縫合至上顎骨齒槽突起中央之線、(側
 面線 Profilinie)與耳眼窩線之角度、

頭骨之容積以殼粒鎗彈爲量、

據上述之計測而別頭骨之種類如下、長頭 Dolichocephalie 75.0 中頭
 Mesocephalie 75.1-79.9 短頭 Brachy Cephalie 80.0-85.0 過短頭 Hyperbra-
 chycephalie 85.1 以上低頭 Chamacephalie 70.0 正頭 Ortho cephalie 70.1-

75.0 高頭 Hyspicephalie 75.1 以上

據側面角而別之。爲斜顎 Prognathie (82°) 正顎 Orthognathie (83°-90°) 過

正顎 Hyperorthognathie (91° 以上)

頭骨腔之容積。男 1500 立方 cm。女 1300 立方 cm (Ranber-kop-sch.)

男女頭骨之差。女子較小。輕薄。低而幅廣。底短。顏面小。巔頂扁平。側面角大。筋肉附著部之不著明等。

地 四 肢 Extremitäten

四肢者。上肢下肢之總稱。如四足獸之前後肢。其構成形狀等。上下略同。顧人之上肢。作用綦煩。下肢特支持身體及步行之用而已。上下之用不同。故大小強弱形狀等。懸殊甚著矣。凡肢分三部。曰肢帶。Extremitäten gürtel 曰肢幹。Hauptstück 曰肢末。Endglied 肢帶以下。總稱曰遊離肢。

	上肢	下肢	骨盤帶一	大腿骨一	下腿骨二	足根骨七	趾骨五	趾骨十四
	肩胛帶二	上膊骨一	前膊骨二	腕骨八	掌骨五	指骨十四		
下肢	骨盤帶一	大腿骨一	下腿骨二	足根骨七	趾骨五	趾骨十四		
上肢	肩胛帶二	上膊骨一	前膊骨二	腕骨八	掌骨五	指骨十四		
肢帶	肢帶	肢帶	肢帶	肢帶	肢帶	肢帶	肢帶	肢帶
末	末	末	末	末	末	末	末	末

關節連合。上下一致。然亦微有差異。即如肢與肢帶之關節。在上肢極自由。在下肢則略有限制。肢幹中間之關節。在上肢(肘關節)上膊與二前膊骨均關節。下肢(膝關節)則大腿唯與一下腿骨關節。又肘關節前屈。而膝關節則後屈。

肢幹下半部。在下肢二骨連合甚緊密。其間絕無運動。二骨竝立。終始在廻後位置。上肢則二骨連接極緩。相互為軸而轉。營廻前 Pronieren 及廻後 Spinieren 之運動。又前膊與手骨關節較靈。有屈 Flektieren 伸 Extendieren 及內外轉之運動。而下腿與足骨之關節。但能向背側屈曲而已。

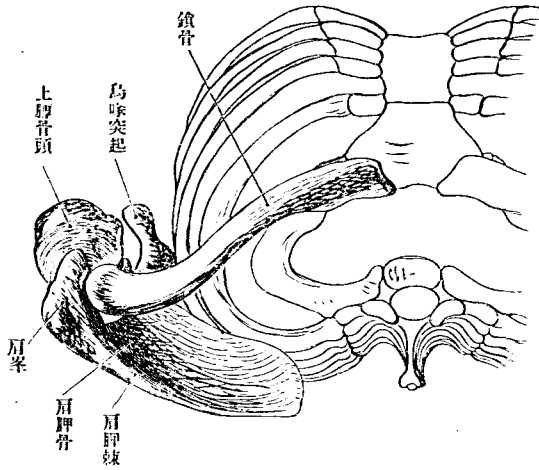
A 肩胛帶 *Cingulum extremitatis superiores, Schultergürtel*I 肩胛骨 *Scapula, Omos, Schulterblatt*

肩胛骨爲不等邊三角形之扁平骨。附著於胸廓後側。上自第二肋骨。下達第八肋骨。有二面三緣三隅。鳥喙突起。肩胛關節窩。凡三突起。前面向胸廓。後面有肩胛棘。三緣中內緣。innerkante 微彎如弓。向脊柱。亦曰脊椎緣。又曰基底。Margo vertebralis, Basis scapulae 大小菱形筋及前大鋸筋附著於此。外緣。即腋緣 *laterale kante*, Margo axillaris 最厚。傾向下方。大小圓筋附之。上緣。Obere kante, margo superior 短而薄。有小指頭大半月形之肩胛截痕。Incisura scapulae 此截痕上架肩胛橫韌帶。則爲小孔。通肩胛上神經。截痕外方有鳥喙突起。Processus coracoideus 向外方屈曲而出於肩胛關節之前方。

肩胛棘 *Spina scapulae* 爲三角板狀。與後面爲直角。位近水平。外端爲肩

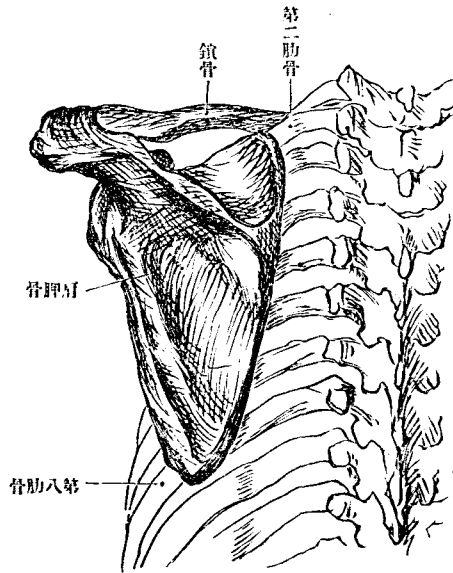
第一百六十三圖

肩胛帶(自上視)



第一百六十四圖

肩胛帶(自後視)

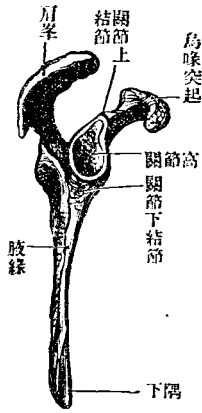


峯。Acromion, Akron omos 突出於肩胛關節之上。內側有與鎖骨關節之

面。外隅肥厚。有橢圓形之關節窩。Cavitas glenoida 與上膊骨頭相關節。其

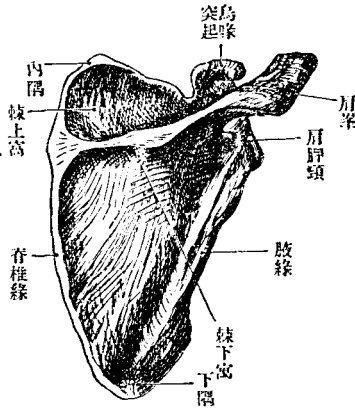
圖七十六百第

緣外骨胛肩



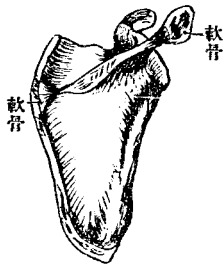
圖五十六百第

面後骨胛肩



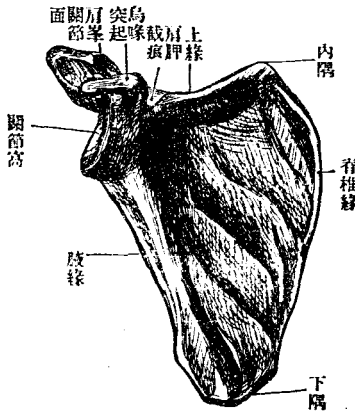
圖八十六百第

骨胛肩之歲七十約齡年



圖六十六百第

面前骨胛肩



起根之部稍狹。曰肩胛解剖頸。Collum anatomicum scapulae 關節窩之上下緣有結節。各附筋。其筋作用互反。二頭膊筋長頭起於上關節結節。Tuberositas supraglenoidalis 三頭膊筋長頭起於下關節結節。Tuberositas infraglenoidalis 肩胛骨內隅銳而向上。下隅厚而鈍圓。

前面卽下面。Untere Fläche 亦曰肋骨面。又曰肩胛下窩。Fossa subscapularis 略凹陷。有三四粗糙斜線。肩胛下筋之附著部也。

後面卽上面。Obere Fläche 由肩胛棘分爲上下二窩。曰棘上窩。Fossa supraspinata 棘下窩。Fossa infraspinata 各爲同名筋起始之所。肩胛棘。肩峯及鎖骨爲連續之一帶。卽所謂肩胛帶。eigentlichen Schulter gürtel 肩峯及肩胛棘之接近肩峯處。有僧帽筋之一部附著。

[發育]肩胛骨發育自一主核三副核。副核在烏喙突起。肩峯末端部及肩胛骨內緣。烏喙突起適當烏類之烏喙骨。Os Coracoideum

鎖骨 Clavicula, Schlüsselbein

鎖骨為管狀骨。橫在胸廓之上。先諸骨而化骨。微見S字狀彎曲。所以保持肩胛骨之位置。若鎖骨折傷。或先天不具。則肩胛骨隨上膊骨向前下

移動。而肩部腋部均失通常形

相。鎖骨分胸骨端體及肩峯端

三部。

胸骨端 *Extremitas sternaris* 向前

方彎曲而厚。有帶圓三角形而

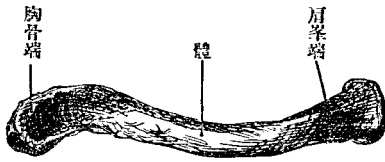
蒙軟骨之關節面。與胸骨關節。

曰胸骨關節面。 *Facies articularis*

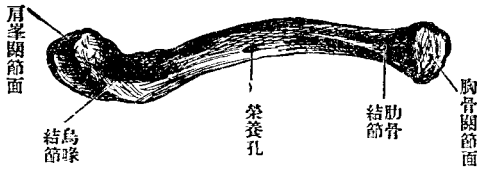
sternaris

肩峯端 *Extremitas acromialis* 向

第一百六十九圖 右鎖骨上面



第一百七十圖 右鎖骨下面



後方彎曲而扁平。其與肩峯突起關節之面曰肩峯關節面。Facies articularis acromialis 向外方。小而橢圓形。

體之上面隆凸滑澤。在皮下。下面有粗糙部。爲鎖骨下筋所附著。內方之粗糙部。爲肋鎖韌帶所附著。曰肋骨結節。Tuberositas costalis 外方之粗糙部。爲烏喙鎖骨韌帶所附著。曰烏喙結節。Tuberositas coracoides
〔發育〕有一主核一副核。副核在胸骨端。

B 上膊骨 Humerus, Oberarmbein

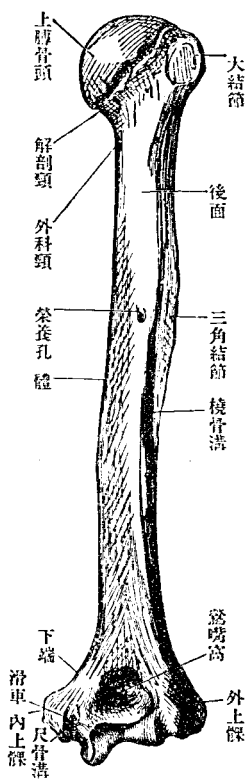
上膊骨爲管狀骨。有兩骨端 Epiphysen 及骨體。Diaphyses 上端與肩胛關節窩相關節。下端有二關節面。與前膊骨爲肘關節。

上端 Obere epiphyse 卽上膊骨頭。Caput humeri 爲半球形。向上內後方。蒙軟骨。包於關節囊之內。以解剖頸 Collum anatomicum 連於外科頸。外科頸 Collum chirurgicum 在大圓筋停止之上部。解剖頸外下方。有大小結節。

Tuberculum majoris et minus 皆向下延長。爲大小結節。棘。Crista tuberculi majoris et minoris 肩胛下筋大圓筋濶背筋附著之。大小結節及棘之間

圖一十七百第

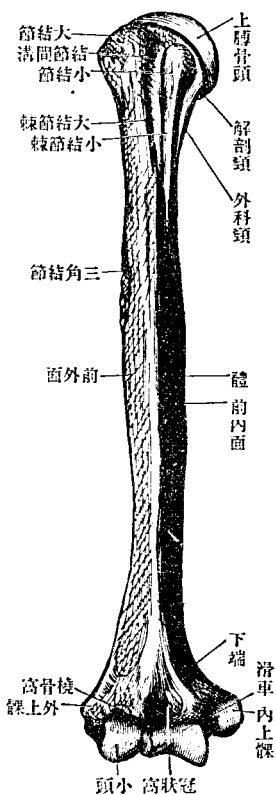
面後骨臂上右



爲溝。通
二頭臂
筋長頭。
曰結節
棘間溝。

圖二十七百第

面前骨臂上右



Sulcus
inter-
tubercu-
lari-
大小
結節之
下。即大

圓筋停止之上部狹小。即所謂外科頸。Collum chirurgicum

上膊骨體 Corpus humeri 上部爲圓柱形。下部爲帶圓三稜柱形。三面向

內外後。facies anterior medialis, fac. ant. lateralis, fac. posterior 三稜向前內

外。margo anterior, medialis et lateralis 後面有淺溝。自內上走外下。通橈骨

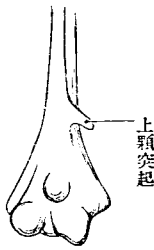
神經及深膊動脈。曰橈骨神經溝。或螺旋狀溝。Sulcus n. radialis s. spiralis

骨體之中央略偏外側。有粗糙部。三角筋所

附著。曰三角結節。Tuberositas deltoidea 前稜

鈍。內外稜銳。榮養孔 foramen nutricum 在內

第三百七十三圖
上顆突起



稜或後面橈骨神經溝附近。下端。Unter epiphyse 稍扁平。向側方擴張。且

向前彎曲。其兩側有內外上髁。Epicondylus medialis et lateralis 內上髁稍

強突。其後側有淺廣縱溝。曰尺骨神經溝。Sulcus nervi ulnaris 下端對橈

尺二骨有連續之二關節面。內側者(滑車 Trochlea)與尺骨關節。外側者

(小頭 Capitulum)與橈骨關節。小頭之上有小窩。肘關節屈曲之際受橈骨

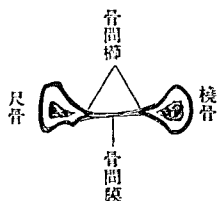
小頭。曰橈骨窩。fossa radialis 滑車上方亦有稍大之窩。屈曲之際受尺骨冠狀突起。曰冠狀窩。fossa Coronoida 滑車後方有鶯嘴窩。Fossa olecrani 肘關節伸展之際容尺骨鶯嘴突起。窩底往往有穿孔。滑車上孔 foramen supratrochleare)與冠狀窩交通。內上髁上方往往有小鈎狀之突起。曰上髁突起 Processus supracondylaris 與內上髁之間架小韌帶爲迴前圓筋之起始地此突起後側通正中神經動物如猫在此部有上髁孔 foramen supra-condylareum humeri

C 前膊骨

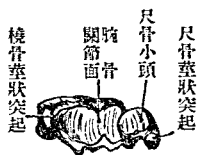
I 橈骨 Radius, Speiche

橈骨爲管狀骨。上部細。下部粗。區別之爲上下二端及骨體。
 上端 Obere epiphyse (橈骨小頭 Capitulum radii)圓盤狀。以頸 Collum radii 連於體。上端頭小窩 (fovea capituli)微陷。適應上膊小頭。周圍(橈骨輪狀關節面 Circumferentia articularis radii)圓柱狀。入尺骨之橈骨截痕。
 體 Corpus radii 三稜柱狀。前後外面前後內緣漸下漸增強。內稜(骨間櫛

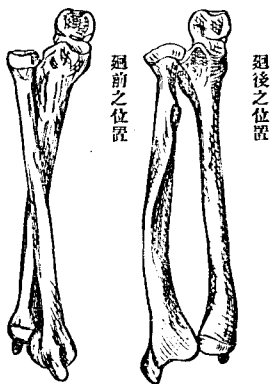
圖七十七百第
面斷部中骨脛前



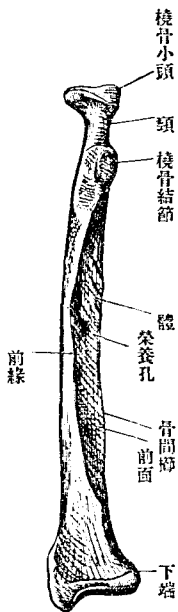
圖八十七百第
端下骨脛前



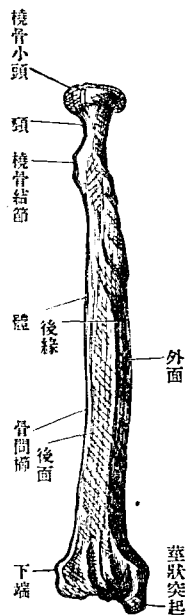
圖九十七百第
骨脛前



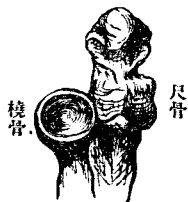圖五十七百第
面前骨桡右



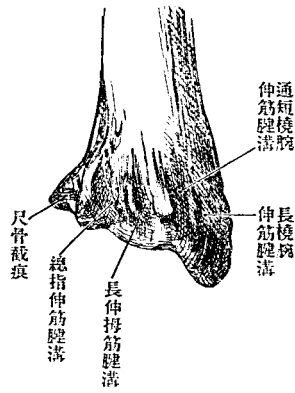
圖四十七百第
面後骨桡右



圖六十七百第
端上骨脛前



第一百八十八圖
下骨端之骨面

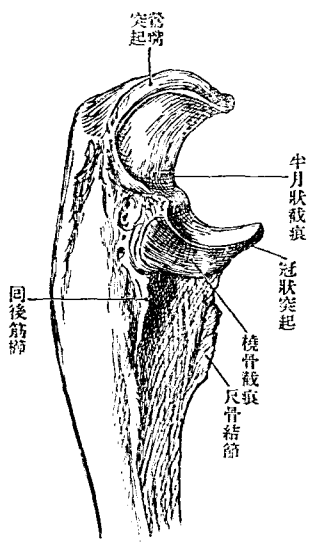


Crista interossea 銳。附骨間膜。頸下方
 有著明之槓骨結節。*Tuberositas radii*;
 二頭膊筋停止於此。外面中部有廻
 前圓筋結節。*Tuberositas pronatoria* 粗
 糙。附同名筋。榮養孔在骨間櫛附近。
 向上方。

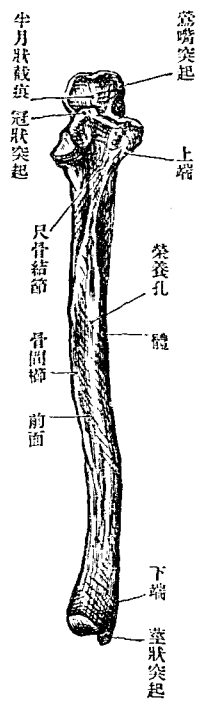
下、端 *Unter epiphyse* 為槓骨最强之部。下側有三角形凹陷之軟骨面。腕
 骨關節面 *facies articularis carpea* 與腕骨上列關節。其內側有容尺骨小頭
 之小窩。尺骨截痕 *Incisura alnaris* 外側有三角形下垂而尖者。曰莖狀突
 起。 *Processus styloideus* 前側稍凹陷。後側有二三縱隆線。挾二小溝。通
 伸筋之腱。

二 尺 骨 *Ulna, Elle*

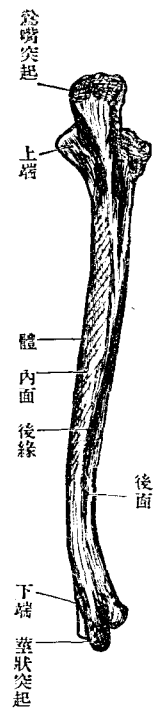
圖三十八百第
側外端上骨尺右



圖二十八百第
面前骨尺右



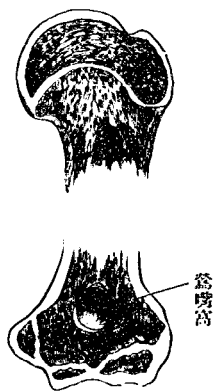
圖一十八百第
面後骨尺右



尺骨爲二前
 膊骨之一。位
 居內側。爲管
 狀骨。分上下
 端及骨體。
 上端 Ober-
 epiphyse 稍粗。
 有向前彎曲之鈎狀突
 起。曰突齶突起。Olecr-
 non 三頭膊筋附著於
 此。其前側有半月狀截
 痕。Incisura semilunaris 與
 上膊骨滑車關節。半月

圖四十八百第

骨上之年三十約齡
面斷直錯端下上




圖五十八百第

骨尺之年八十約齡
面斷直錯端下上



圖六十八百第

骨桡之年八十約齡
面斷直錯端下上



狀截痕前端爲冠狀突起。Processus co-

ronoideus 冠狀突起下方粗糙。附內臑

筋。曰尺骨結節。tuberositas ulnare 半月

狀截痕外側有蒙軟骨之小截痕。橈骨

截痕 Incisura radialis)容橈骨小頭。由此截痕向下後方。有銳粗糙線。回後

筋櫛 Crista m. spinatoris)

骨體 Corpus ulnae 三稜柱狀。前後內稜。稍向前方彎曲。漸下漸狹小。外稜骨

間櫛 Crista interossea)銳。附骨間膜。榮養孔在前緣或外緣附近。向上方。下

端 Untere epiphyse 爲尺骨小頭。Capitulum ulnae 下面與手根骨關節。外側
(輪狀關節面 Circumferentia articularis) 與橈骨關節。其後側有小突起。曰莖
狀突起。Processus styloideus

[上肢幹之發育] 上肢幹如通常管狀骨，由骨體上下端發育，骨端與骨
體，當十六歲至二十歲時癒合，而交界軟骨存在之間，仍爲長徑之發
育，上膊骨於三核之外，有數副核，上端大小結節各有一核，下端肘突
起 Processus cubitalis 關節部 有二核，內、外上髁各一核，尺骨上端之骨核，
在鶯嘴突起，半月狀截痕，半自上端之核，半自骨體發生。

D 手 骨

一 腕骨或手根骨 Ossa carpi, Handwurzelknochen

手根骨爲八短骨，均有六面，排爲上下二列。各列皆上側及背側隆突。而
下側及掌側凹陷。上列 Proximale Reihe 與前膊骨關節。下列 distale Reihe

與中手骨關節。由橈骨側列其名。則上列曰舟狀骨。半月狀骨。三角骨。豌豆骨。下列曰大多稜骨。小多稜骨。有頭骨。鈎狀骨。

舟狀骨 *Oss. naviculare* 有上下面背側掌側。拇指端小指端。上面隆凸。與橈

骨關節。下面凹陷。與有頭骨關節。背側狹。掌

側下部有舟狀骨結節。 *Tuberculum ossis na-*

vicularis 拇指端低。與大小多稜骨關節。小指

端高。與半月狀骨關節。

半月狀骨 *Oss. lunatum* 有上下面背面掌面。

拇指側小指側。上面隆凸。與橈骨關節。下面

凹陷。與有頭骨關節。背掌面粗。拇指側與舟

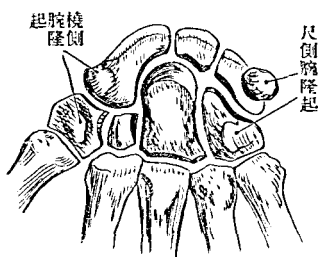
狀骨關節。小指側與三角骨關節。皆半月形。

三角骨 *Oss. triquetrum* 有上下面背掌面。拇指面。小指側為尖端。上面與尺

骨下面與鈎狀骨。拇指側面與半月狀骨關節。背面粗。掌面以圓形關節

第 百 八 十 七 圖

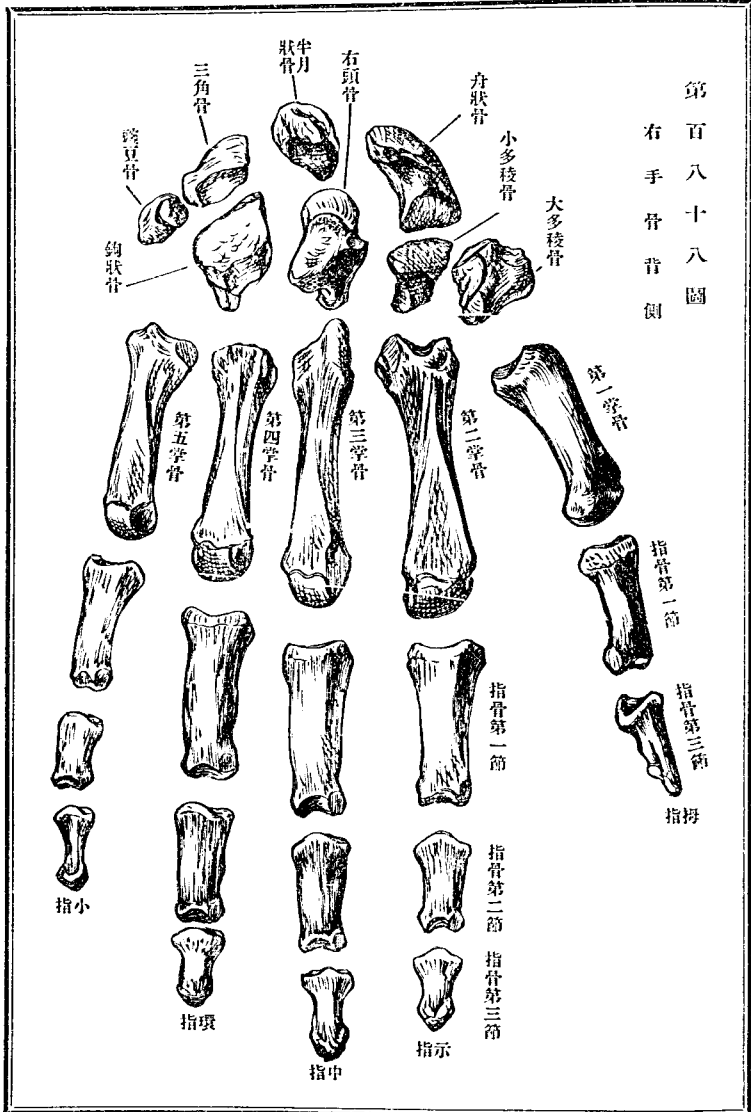
右 手 骨 掌 骨 圖



第一百八十八圖

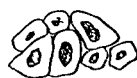右手骨背側

腕骨或手根骨



第一百八十九圖

腕骨之骨化核



面接豌豆骨。

豌豆骨 *Os pisiforme* 位在三角骨之掌側。形狀大小略如

豌豆狀。背側與三角骨關節。有圓形關節面。

大多稜骨 *Os multangulum majus* 有上下面。背掌面。拇指及小指面。上面

凹。與舟狀骨下端關節。下面鞍狀。與拇指掌骨關節。背面粗而廣。掌面狹

而有大多稜骨結節。Tuberculum ossis multanguli majoris 拇指側廣而粗。以

凹關節面與小多稜骨關節。

小多稜骨 *Os multangulum minus* 如截去尖端之錐形。有六面。上面與舟

狀骨。下面與食指掌骨關節。背面廣。掌面狹。拇指側與大多稜骨。小指側

與有頭骨關節。

有頭骨 *Os capitatum* 略如骰子形。上方有圓形之頭。Caput 有六面。上面

卽頭端。與舟狀半月二骨關節。下面與中指掌骨關節。背掌面粗。拇指面

與小多稜骨。小指面與鈎狀骨關節。

鈎狀骨 Os hamatum 有五面。無小指面。上面與三角骨關節。下面以連續之二關節面與無名指及小指掌骨關節背面略近三角形而廣。掌側有鈎狀骨鈎 Hamulus ossis hamati 起自掌側全面。向橈骨側略彎曲。拇指面與有頭骨關節。

腕骨皆背側廣。其緣互相密接。而掌側反是。狹而互離。中間略有間隙。上下列掌側在橈尺兩端有隆起。其在橈骨側者曰橈側腕隆起。Eminentia carpi radialis 尺骨側者曰尺側腕隆起。Eminentia carpi ulnaris 橈側腕隆起。構自舟狀骨及大多稜骨之結節。尺側腕隆起。構自豌豆骨及鈎狀骨鈎。兩隆起之間爲廣短之溝。腕骨溝 Sulcus carpi 橫腕韌帶架其上如橋。與腕骨溝合爲一孔。通屈指筋腱。血管神經等。腕骨上列除豌豆骨。上面相集爲橢圓形之關節髁。上列下面與下列上面均以波狀之面相關節。其波谷在大多稜骨與舟狀骨之間。波頂在上列三骨與有頭骨及鈎狀骨之間。

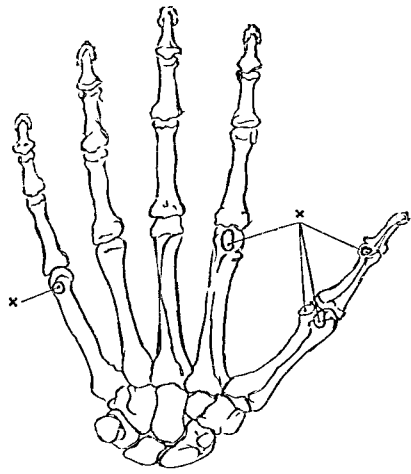
二 掌骨或中手骨 Metacarpus, Mittelhand

掌骨爲長短強弱不同之五小管狀骨。排列略平行。上端曰基底。Basis。下端曰小頭。Capitulum。基底多角形。端面與腕骨關節。拇指掌骨接大多稜骨。食指掌骨接小多稜骨。中指掌骨接有頭骨。無名指與小指均接鈎狀骨。而側面各以小關節面與隣接骨基底爲關節。骨體狹小。橫斷面爲三角形。有脊面及兩側面。小頭稍膨大。帶圓形關節面自背側向掌側彎曲。兩側有小窩。拇指掌骨基底之關節面爲鞍狀。側面無關節面。中指掌骨基底背面。在拇指側有短莖狀突起。Processus styloideus

三 指骨 Phalanges digitorum manus

指骨各指三節。皆小長骨。獨拇指僅二節。間有具中節者。各分基底。體。小頭。三部。
第一節 Phalanx prima 大。基底以凹陷面與中手骨關節。體之橫斷面爲

圖 十 九 百 第
骨 子 種 側 掌 之 骨 手 在



半月形。背側隆突。掌側凹陷。容屈指筋之腱。兩緣銳。小頭為滑車。Trochlea 中部凹陷。兩側有淺窩。

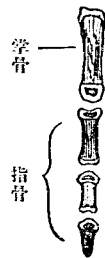
第二節 Phalanx secunda 次大。基底中央有鈍隆起。背腹側尤隆。適應第一節之滑車狀面。小頭形同第一節而小。

第三節 Phalanx tertia 即爪節。Nagel Phalanx 形小。基底同第二節。下端終

於半月形之粗糙部。扁平而向掌側。曰爪突起。Tuberositas unguicularis

種子骨 Os sesamoiden (manus) 第一第二指關節掌側時有小半球形之種子骨一部。藏掌側副韌帶中。一部藏筋腱之中。其中最大二骨在拇指掌骨小頭掌側之掌側副韌帶中。又此指第一節下端亦時有一

圖 一 十 九 百 第
核 骨 化 之 骨 指 及 骨 掌



種子骨第二指掌指關節或有一二，又別指同節，或有小種子骨，又或有種子軟骨。

〔中手骨及指骨之發育〕中手骨及指骨，皆爲管狀骨，願僅有二化骨核，中手骨之體及小頭，各有其一，指骨則體及基底，各有其一，惟第一中手骨基底，亦有一核。

乙 下肢骨 Ossa extremitatis inferioris

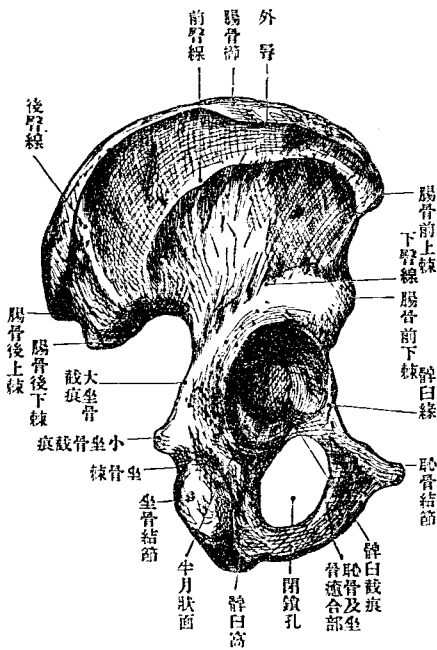
下肢骨爲下肢帶及遊離肢。如左表。

腕骨		膝骨		足骨		趾骨	
大腕骨		大膝骨		距骨		第一趾骨	
小腕骨		小膝骨		舟狀骨		第二趾骨	
大腕骨		大膝骨		跗骨		第三趾骨	
小腕骨		小膝骨		跗骨		第四趾骨	
大腕骨		大膝骨		跗骨		第五趾骨	
小腕骨		小膝骨		跗骨		第一趾骨	
大腕骨		大膝骨		跗骨		第二趾骨	
小腕骨		小膝骨		跗骨		第三趾骨	
大腕骨		大膝骨		跗骨		第四趾骨	
小腕骨		小膝骨		跗骨		第五趾骨	

A 下肢帶 Cingulum extremitatis inferioris (骨盤帶 Beckengürtel)

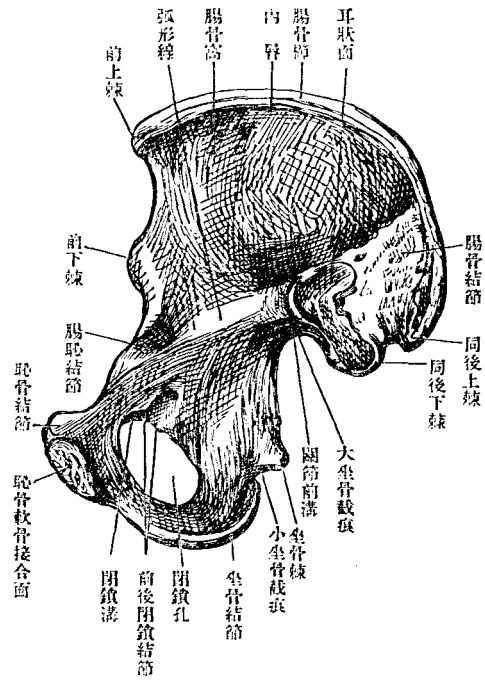
骨盤帶爲連繫下肢於軀幹之部。構自左右髖骨。上連薦骨。下方互接。居脊柱下端。共成骨盤。Pelvis 遊離肢關節於其外側。內腔爲腹腔之最下部。容諸種內臟。

第百九十二圖 右腕骨外面



髖骨 Os coxae 溯至發生。則純然分離爲三骨。曰腸骨。坐骨。恥骨。三骨交界有軟骨。聚會處有深窩。髁臼 (Acetabulum) 與大腿骨爲關節。其下方

第一百二十九圖 右 颞 骨 內 面



一 腸骨 Os ilium, Darmbein

腸骨內面為回腸所在。故名。別為體與翼。腸骨體 Corpus ossis ilium 居下方。占髀臼上五分之二。腸骨翼 Ala ossis ilium 在上。扁平而擴張如雞冠。

恥坐二骨之間
 挾大孔(閉鎖孔
 foramen obt. ura-
 tum)三骨構成
 髀臼之部稍厚
 曰體。Corpus 其
 交界之軟骨至
 後化骨癒合三
 骨為一。

有內外面上前後緣。

外面傾向後方。前部隆凸。後部凹陷。有弓形之三粗縷線。曰下臀線。前臀線。後臀線。下臀線 *Linea glutæa inferior* 自前緣向後緣。竝髀臼上緣而行。前臀線 *Linea glutæa anterior* 在下臀線之上方。腸骨中央。而最長。且弓彎亦強。自前緣上部至後緣下部。後臀線 *Linea glutæa posterior* 最短。竝腸骨翼後緣而鉛直走。下臀線及前臀線之間起小臀筋。前臀線及後臀線之間起中臀筋。後臀線之後部爲大臀筋起地。

內面半向前方。自後上有銳線(弧線 *Linea arcuata*)降至前下。其前端經腸骨體內面走恥骨。分內面爲前後二部。前曰腸骨窩。 *Ossa iliaca* 滑澤而廣。微凹陷。後部又分上下兩部。下部爲腸骨體。連恥坐二骨。上有與薦骨關節之面(耳狀面 *Facies auricularis*)沿其下緣有淺溝。曰關節傍溝。 *Sulci paraglenoidalis* s. *para-auricularis* 耳狀面上部粗糙。爲韌帶附著部。曰腸骨結節。 *Tuberositas iliaca*

上緣最長。且肥厚。曰腸骨櫛。 *Crista iliaca* 其中部高而前後低。爲弓形。由

上方檢視。則前半外彎後半內彎。如S字狀。分三線。曰外層。Labium externum 中間線。Linea intermedia 及內層。Labium internum

外層附外科腹筋中間線附內斜腹筋內層附

筋腹

前緣。自上緣前端互連。髌骨上緣。有二突起。曰腸骨前上棘。Spina iliaca anterior superior 腸骨前下棘。Spina iliaca ant. inf. 前者即腸骨櫛之前端。後者接髌骨上緣。二者之間為截痕。

後緣。自上緣後端。歷腸骨體後緣。通坐骨體後緣。有二突起。曰腸骨後上棘。Spina iliaca posterior superior 腸骨後下棘。Spina iliaca post. inf. 後上棘當腸骨櫛後端。後下棘當耳狀面後端。以小截痕為界。後下棘下方。循耳狀面。下緣深灣入。為大坐骨截痕之上部。

前上棘附Ligamentum 韌帶。縫匠筋及股輪張筋。前下棘附直股筋及腸骨大韌帶。後上及

後下棘附薦腸韌帶。

II 坐骨 Os ischii, Sitzbein

爲臑骨下部。別爲體、上支及下支。

體、占髌臼下五分之二。後緣有內向三角形之突起。(坐骨棘 *Spina ischiadica*) 附薦骨棘韌帶。爲大坐骨截痕之下境。

上支 *Ramus superior* 三稜柱形。自體下垂。以坐骨棘及髌臼緣與體分界。有三面三稜。面向內外後。稜向前內外。後面肥厚隆突。爲筋韌帶之附著部。曰坐骨結節。 *Tuber ischiadicum* 延長於下側。坐骨結節與坐骨棘之間爲淺溝。小坐骨截痕 *Incisura ischiadica minor* 前後與恥骨體前緣合爲閉鎖孔後緣。

下支 *Ramus inferior* 由上支下端微向內上方斜上。有前後面上下緣。末端與恥骨下支癒合。上緣銳利。爲閉鎖孔下緣。下緣厚。

三 恥骨 *Os pubis, Schambein*

三骨中最小。占臑骨之前部。構自體上支下支。體成髌臼前五分之一。髌

曰上方有腸恥隆起。Eminentia iliopectinea 腸恥二骨體之癒合部也。上支 Ramus superior 爲水平之三稜柱。由體內走。內端屈曲成銳角。移行於下支。屈曲部內側。有與對側同名部相關節之橢圓形面。曰恥骨軟骨接合面。facies symphyseos pubis 區別爲上下後面及前上後稜。下面有淺溝。自上外方走下內方。曰閉鎖溝。Sulcus obturatorius 前稜鈍。內端接近上稜之內端。共爲恥骨結節。Tuberculum pubicum 上稜銳。其後端通連弧形線。曰恥骨緣。Pecten ossis pubii 後稜及前稜外半爲閉鎖孔緣。曰前後閉鎖櫛。Crista obturatorius ant. et post. 後閉鎖櫛中部及髌臼下方有小結節。曰前後閉鎖結節。Tuberc. obturatorium anterius et posterius 下支扁平。向外下垂。與坐骨上支癒合。面向前後。緣向上下。上緣銳。爲閉鎖孔緣之一部。下緣厚。

四 髌臼 Acetabulum, Hüftgelenkspfanne 及閉鎖孔

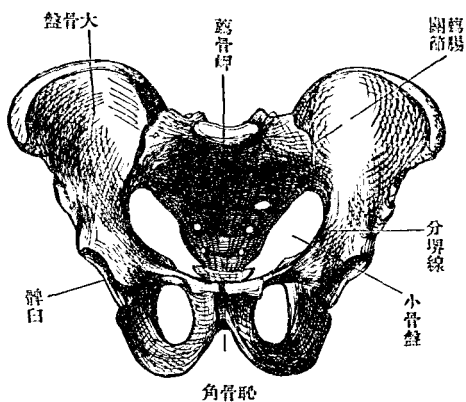
髌白爲圓形深窩。在臑骨外面。與大腿骨頭爲關節。腸坐恥三骨之癒合部也。中央有粗糙之窩。曰髌白窩。Fossa acetabuli。環窩爲半月形之關節面。半月面(facies lunata)周緣(髌白緣 Superilium acetabuli)稍凹凸。下方卽髌白窩之下方有大截痕。曰髌白截痕。Incisura acetabuli。向閉鎖孔。閉鎖孔。Foramen obturatum 爲骨間之大孔。構自恥坐二骨。位在髌白前下方。上廣下狹。爲卵圓或三角形。周緣大抵銳利。當恥腸隆起下有廣溝。曰閉鎖溝。Sulcus obturatorius 從後方卽臑骨內面。向前內方。溝之後緣構自後閉鎖榦。前緣構自前閉鎖榦及前閉鎖結節。

五 骨盤 Pelvis, Becken

骨盤在軀幹之最下部。構自薦骨尾闈骨及左右臑骨。爲一大骨環。通常與地平線爲六十五度之角。別爲大骨盤。小骨盤。眞骨盤(wahre Becken)二部。大小骨盤以上骨盤口爲界。成此界者。爲分界線 Linea terminalis(腸骨

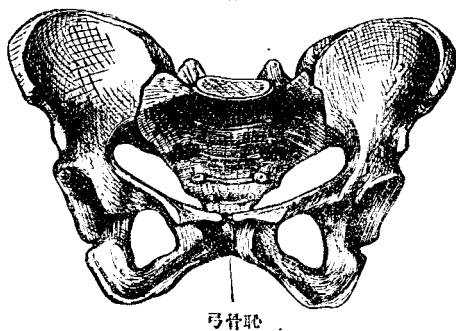
第百九十四圖

男骨盤前面



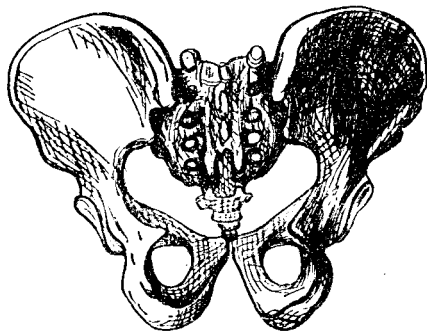
第百九十五圖

女骨盤前面



第百九十六圖

男骨盤後面



弧形線恥骨緣之總稱薦骨岬 *Promontorium* 薦骨翼 *Kreuzbeinfügger* 及恥骨軟骨接合之上緣。大骨盤 *Pelvis major* 後方爲第五腰椎。兩側爲腸骨

窩前方開放。小骨盤 Pelvis minor 周圍皆骨。上方以上骨盤口 Apertura pelvis superior 爲界。下方以下骨盤口 Apertura pelvis inferior 爲界。前壁爲恥骨。兩側爲腸骨體。坐骨體及其上支。後壁爲薦骨尾閏骨。而前方恥骨軟骨接合之下有恥骨角 Angulus pubis 閉鎖孔。側方有坐骨截痕。故下骨盤口之圍壁不全。骨盤腔之最廣部 Beckenweite 在經過第二三薦骨間橫線。脾臼窩底及軟骨接合之平面。骨盤最狹部 Beckengege 在經過薦骨尖端。坐骨棘及軟骨接合之平面。貫骨盤腔中心之線曰骨盤軸。 Beckenaxe 骨盤之計測點如左。

骨盤計測點表

大骨盤	小骨盤	骨盤		盤
兩個腸骨節		上小骨盤口	小骨盤腔	下小骨盤口
兩個腸骨的上緣	矢狀徑 又直徑 Circumferentia vena Sagittale Durchmesser Gerade Durchmesser 真結合徑	薦骨棘與軟骨接合上緣	第二、第三薦骨間與恥骨接合之中央	尾閏骨尖端與恥骨軟骨接合下緣

前額徑 Frontale Durchmesser	兩側分界線間之最遠距離	兩髀臼窩處之中點	兩坐骨結節
斜徑 Schräge Durchmesser	一個髖關節與他側之髖關節起	大坐骨截面上緣之中點與閉鎖口中點	一個髖關節筋帶及坐骨下枝之適合部

但從軟骨接合下緣與薦骨岬之距離減去一五而與上口直徑同者曰對角結合徑 Conjugata diagonalis

骨盤諸徑(歐人) Krause

箇所	女	男	箇所	女	男
腸骨間最大距離	二五六耗	二五六耗	下口結合徑	九〇耗	七四耗
腸骨上棘之距離	二四三	二四三	橫徑	一〇八	八一
上口結合徑	一一五	一〇八	自薦骨岬至尾關節尖端之長	一二八	一四二
橫徑	一三五	一二八	軟接合之高	四五	五四
斜徑	一二六	一二二			

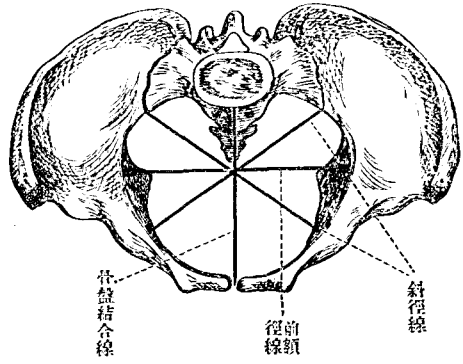
男女骨盤之差異。

骨盤在成人男女有別。尤以小骨盤爲著。

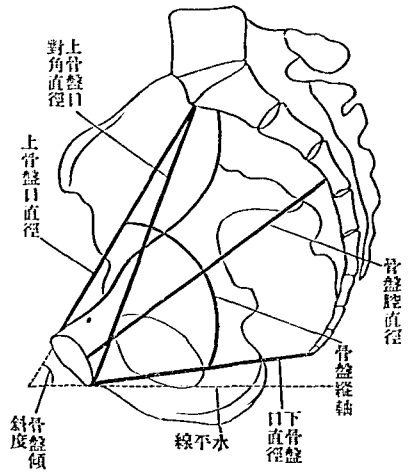
骨盤腔	上小骨盤口	名
高狹	心臟形	男
低廣	卵圓	女

小骨盤男女比較表

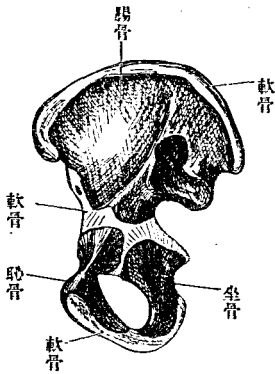
圖七十九百第
面上盤骨女



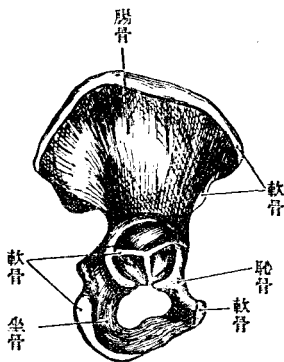
圖八十九百第
際中正盤骨小



第百九十九圖
四歲兒之右腹內骨面



第百二十圖
八歲兒之右腹外骨面



全形	髌骨	閉鎖孔	恥骨角	下小骨盤口	坐骨	恥骨軟骨接合
高狹	幅狹而彎曲強	長、橢圓形	小 (Angulus pubis) 75	漏斗狀	傾斜	長
低廣	廣幅	短、帶圓三角	大 (Arcus pubis) 90°-100°	非漏斗狀	兩側竝行	短

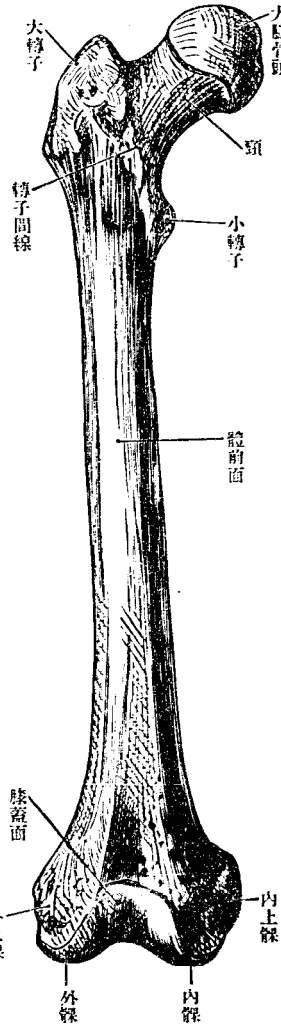
〔發育〕臙骨在十六七歲以前爲分離之三骨，中間軟骨，此三部分各有
一主核，爲發生之始，外此則有數副核，在腸骨橈，恥骨接合面，坐骨結
節，腸骨前下棘，髌白中央，或一核，或數核，約至二十四歲，則三骨悉癒
合。

B 大腿骨 Femur

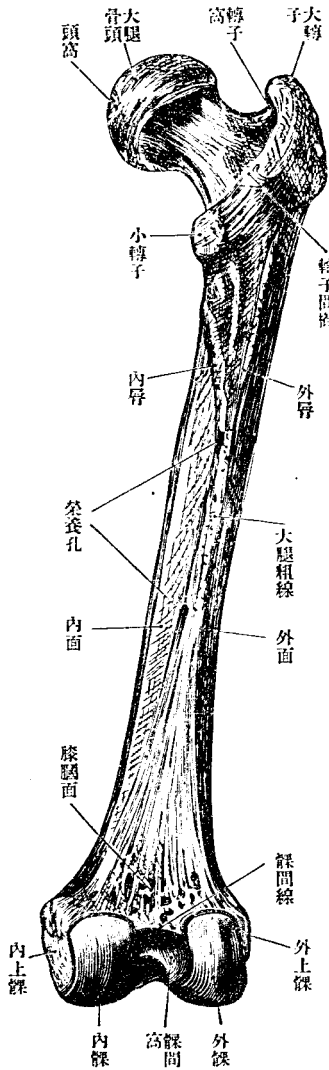
大腿骨爲人體中最大之管狀骨，別爲上下端及體。

上端構自大腿骨頭及頸。頭 *Caput femoris* 球形，向上內方，與髌白爲股關節。頭之中央有淺窩（頭窩 *Fovea capitis femoris*）附圓韌帶。頸 *Collum femoris* 爲頭與體之連續部，斜向內上方，與體爲一百二十乃至一百三十三度之角。上細下粗，峇帶扁平。頸體交界之內外側有二突起，曰大轉子及小轉子，爲筋之附著點。大轉子 *Trochanter major* 在外側而大，由體之上端上聳，其上端出於頸之後上方，其內側有稍深之轉子窩 *Fossa trocha-*

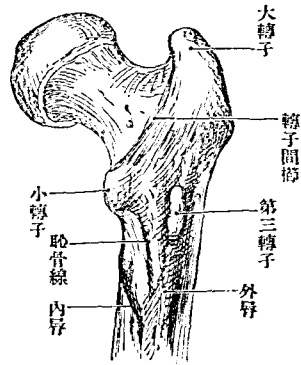
第 二 百 一 圖 右大腿骨前面



第 二 百 二 圖 右大腿骨後面



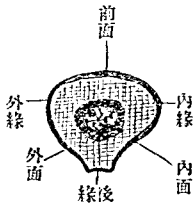
圖三百二第
子轉三第



nerica 內鎖筋停止於此。小轉子 Trochanter minor 在內後側。器小。此二突起之外。有二粗糙線。分頸與體之界。前側者曰轉子間線。Linea intertrochanterica 由大轉子斜內下。經小轉子下方。至體之後面。後側者曰轉子

間櫛。Crista intertrochanterica 短而粗。連結大小轉子之間。其中央下部有臀筋結節。Tuberositas glulaca Clis 往往發育為第三轉子。Trochanter tertius 哺乳獸大多甚著。日本人約有二十八%云。

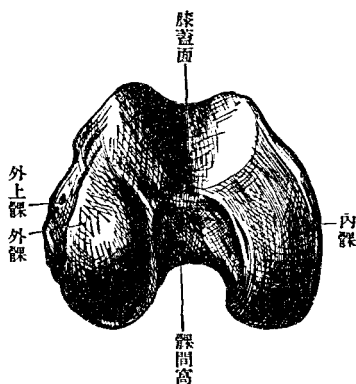
圖四百二第
百磅樣體骨腿大右



體為微弱之弓形。隆突側向前方。上部圓柱形。略扁云。下部次第膨大。為三稜柱狀。後側中央有粗糙線。粗線 Linea aspera 為後緣。其上端分為二脚。曰內唇及外唇。Labium mediale et laterale

Patella 內脣連轉子間線。外脣連臀結節。下方亦分二脚。而與下端關節面之間挾平坦三角形之膝膈面。Planum 粗線之中部有榮養孔。向上方。下端肥大。有向後上方彎曲之關節面。曰內髌及外髌。Condylus medialis

第 二 百 五 十 五 號
右 大 腿 骨 下 端



方有突起。曰內上髌及外上髌。Epicondylus medialis et lateralis 畧偏於後。

(膝蓋骨 Patella)

et lateralis 其前方有淺關節窩。膝蓋面 (Facies patellaris) 連絡其間。故從下端檢視為馬蹄形。下端後側內外髌之間。有深而大之髌間窩。Fossa intercondyloidea 窩與膝膈面之境界有橫線。曰髌間線。Linea intercondyloidea 內外髌側方沿關節面有淺溝。溝上

膝蓋骨爲栗子形之扁平小骨。在四頭腹筋髓中。可以種子骨論之。後側

爲與大腿骨膝蓋窩

關節之關節面。Facies

articularis 中部隆凸

爲外大內小兩凹陷

面之界。關節面之下

部粗糙。呈新月形。前

面微隆凸。見許多縱

溝及脈管孔。上緣(膝

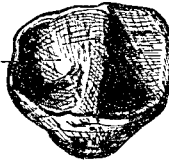
圖六百二第

面前骨蓋膝右



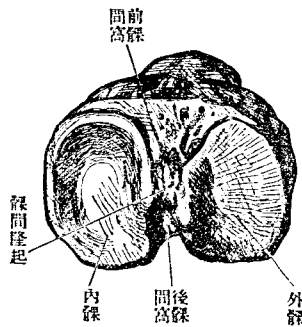
圖七百二第

面後骨蓋膝右



圖八百二第

端上骨脛右



前窩

後窩

外緣

內緣

隆起

蓋基底 Basis patellae) 幅廣。下緣(膝蓋尖端 Apex patellae) 尖。兩側緣薄。

C 下腿骨 Crus, Unterschenkel

下腿骨有二。曰脛骨。曰腓骨。腓骨上端在膝關節下方。與脛骨聯接。下端

亦與脛骨接著。中央部則距離。而有所謂骨間腔。

1 脛骨 Tibia, Schienbein

脛骨為管狀骨。位於下腿內側。有上下二端及骨體。

上端甚膨大。尤擴張於側方。為內髁及外髁。Condylus medialis et lateralis
其上方有適應上腿骨下端之凹陷關節面。(上關節面 facies articularis
superior) 略如橢圓形。周圍有粗糙之髁下緣。Margo infraglenoidalis 二面中

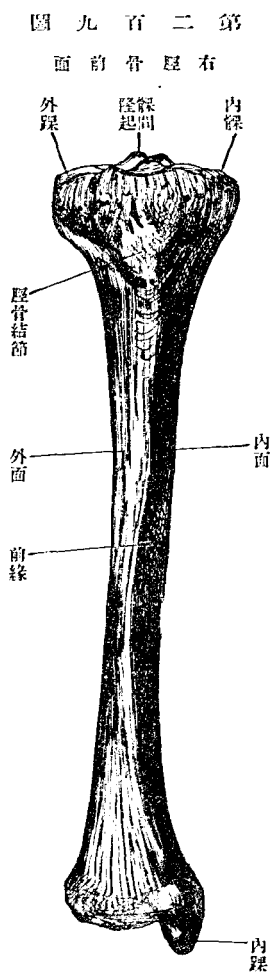
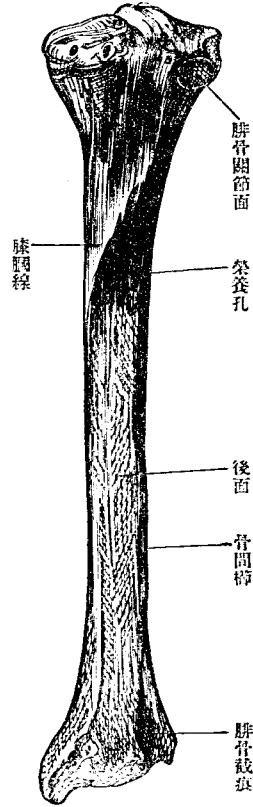


圖 十 百 二 第
面 後 骨 脛 右



間有小隆起。髌間隆起 *Eminentia intercondyloidea* 隆起前後側稍凹陷。曰前

髌間窩及後髌間窩。 *Fossa intercondyloidea anterior et posterior* 外髌之後外側有扁圓之腓骨

關節面。 *facies articularis fibularis* 又前側髌下線

之下方有強突之脛骨結節。 *Tuberositas tibiae*

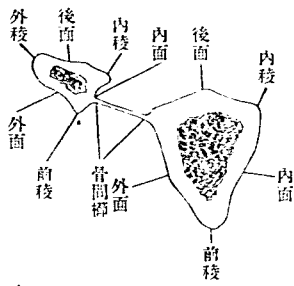
體為三稜柱形。有內外後面及前內外稜。前稜

顯著而彎曲為 S 字狀。上端連結節。下端終於

Crista interossea 向腓骨。細如線。下端向前屈。內稜

內髌前側。外稜(骨間嵴)

圖 一 十 百 二 第



鈍圓。內面與前稜均可自皮外捫而得之。其面上廣下狹。外面稍凹陷。後面稍隆凸。中部狹。上下廣。上部有膝膕線。Linea poplitea 由腓骨關節面間內下斜走。其下部有榮養孔。

下端稍膨大。略為方形。內側為內踝。Malleolus medialis 外側稍凹陷。為腓骨截痕。Incisura fibularis 後側內踝後面有淺溝。曰內踝溝。Sulcus malleolaris 短而內下斜走。通後脛骨筋及長總趾屈筋腱。下面(下關節面 facies articularis inferior)微凹陷而形方。與距骨關節。其內緣稍狹。向下方屈曲。延及內踝之外面。曰內踝關節面。facies articularis malleolaris 扁平之腓骨曰扁平脛。Platyemnic

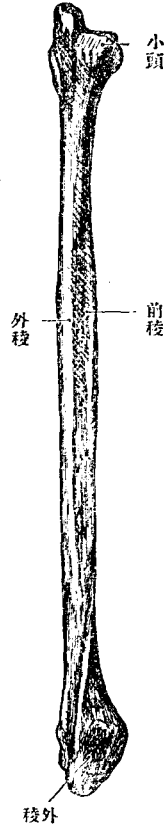
二 腓骨 Fibula, Wadenbein

腓骨為細管狀骨。位在下腿外側。別為上下端及體。

上端(小頭 Capitulum fibulae)稍膨大。有扁圓關節面。(小頭關節面 Facies

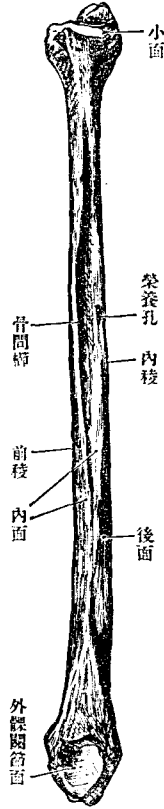
圖二十百二第

面外骨腓右



圖三十百二第

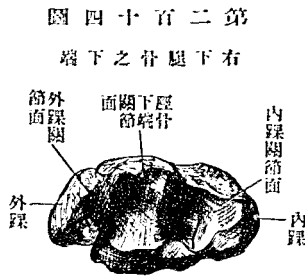
面內骨腓右



articularis capituli) 向上內方。與脛骨關節。其外側有突起。(腓骨小頭尖 Apex capituli fibulae)

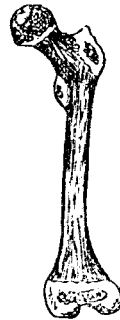體爲三稜柱形。於三面三稜之外有骨間櫛。面向前後內。下部前面轉於後。後面轉於內。內面轉於前。外觀呈絞捻之狀。內面始於小頭下。距小頭頗遠。漸下而狹小。至下端則又擴張。稜向前外內。前稜銳而下小部分則鈍。外稜上鈍下銳。內稜中部鈍。上下部銳如線。榮養孔在後面上半之下

部。近內稜後側。向下方。骨間櫛 *Crista interossea* 在內面。約居中部。為銳線。上下端接內稜。此二稜間有紡錘形之小面。下端膨大。接脛骨截痕。突出於下方為外踝。 *Malleolus lateralis*。內面以三



第二百十五圖

五歲兒之大腿骨



第二百十六圖

十五歲兒之下腿骨



角面(外踝關節面 *facies articularis malleolaris*)與距骨關節。後側有淺溝。通腓骨筋腱。

(發育)天腿及下腿骨。總由三主核發育。大小轉子生於特別之核。脛骨結節生於上端之舌狀突起。

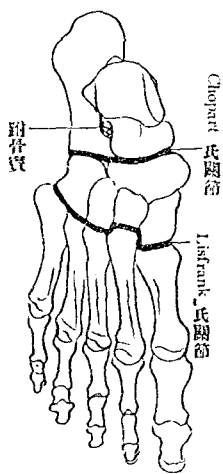
D 足骨

一 跗骨或足根骨 Tarsus

跗骨居足之最後部。凡為七短骨。排二列。上列為距骨跟骨舟狀骨。下列為三楔狀骨及骰子骨。後方距骨跟骨與前方舟狀骨及骰子骨間之關節曰 Articulatio Chopart。足根

第二十七圖

右足骨之跗骨



節曰 Articulatio Chopart。足根

骨與蹠骨之關節曰 Articulatio Lisfrank。

距骨 Talus, Sprungbein 別為

體與頭。體在後。頭在前。以頸

相連。體 Corpus tali 高。上面為滑車狀。有矢狀徑隆突之關節面(距骨滑車

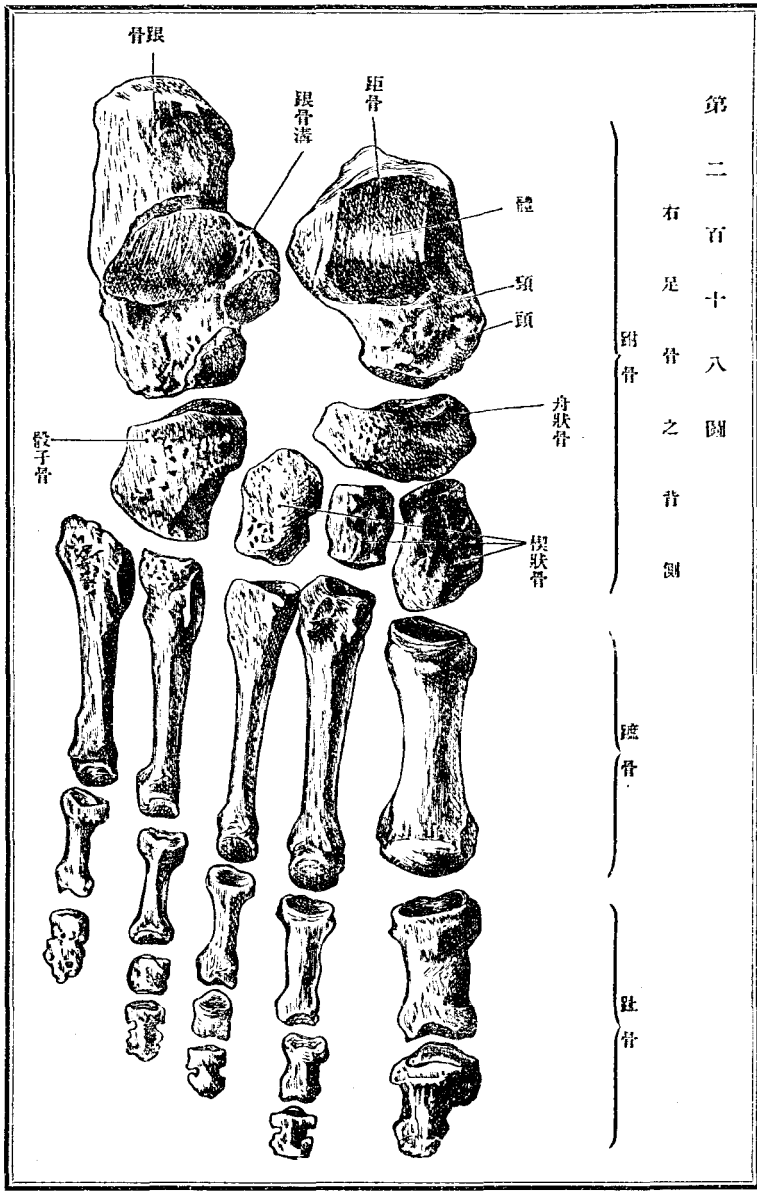
Trochlea tali) 與脛骨下端關節。兩側面(外踝面 facies malleolaris lateralis 及

內踝面 facies malleolaris medialis) 與內外踝關節。外踝面稍廣而三角形。當

足骨 跗骨或足根骨

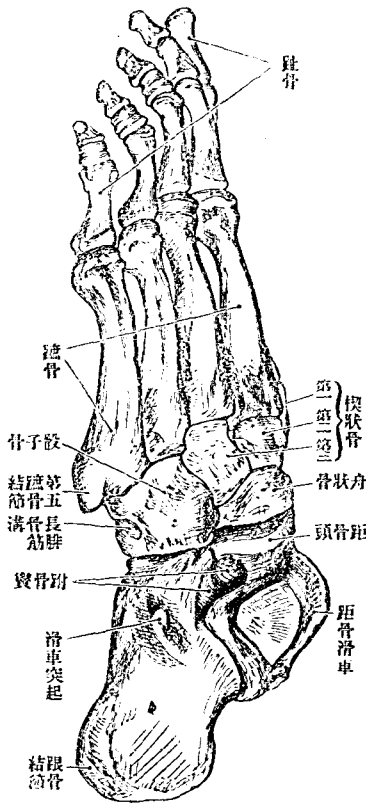
第二百十八圖

右足骨之骨圖

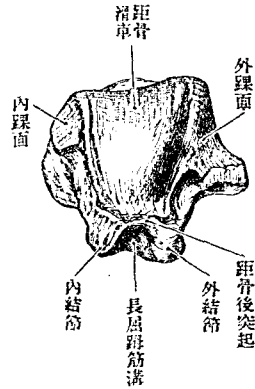


圖一十二百二第
(圖外自視)骨足

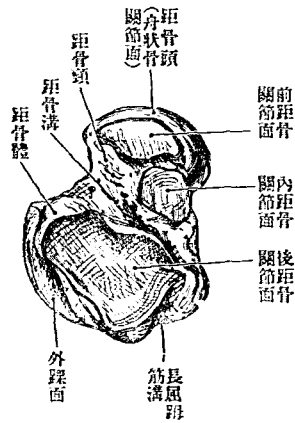
跖骨或足根骨



圖九十百二第
面後骨距

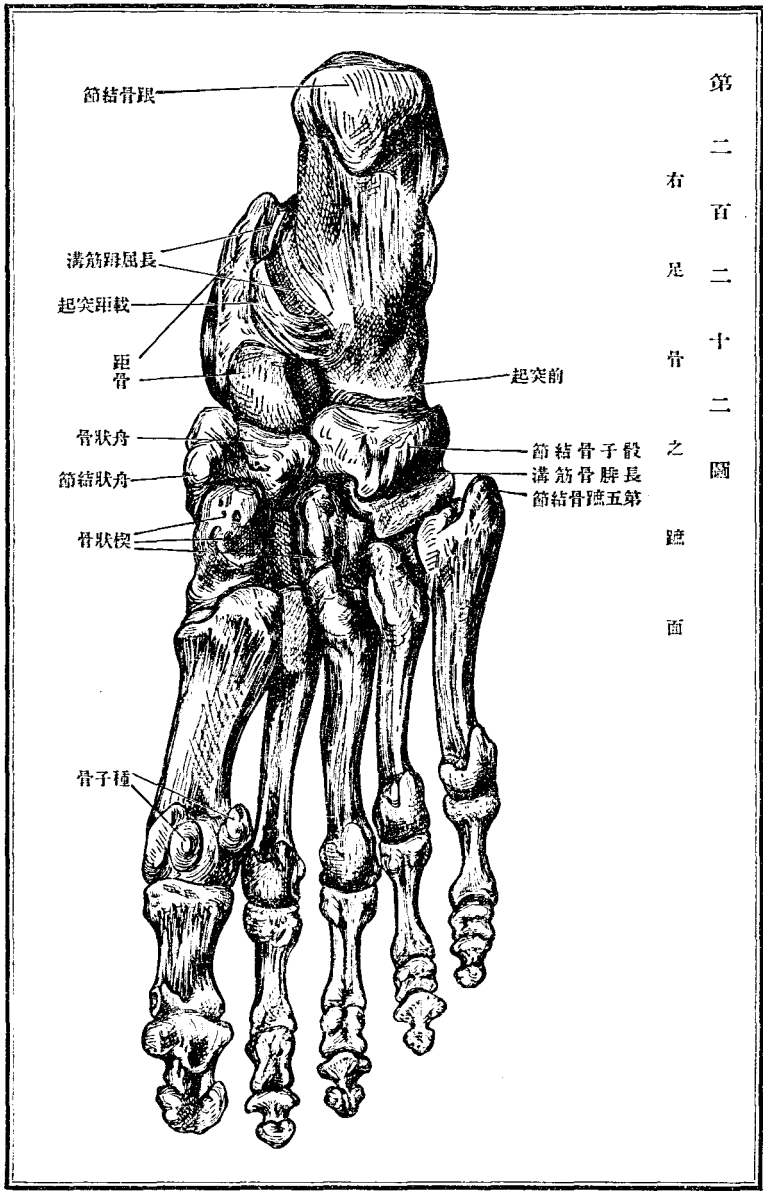


圖十二百二第
面下骨距



第 二 百 二 十 二 圖

右 足 骨 之 蹠 面



其尖角突出於下方之部。曰距骨外側突起。Processus lateralis tali 內踝面狹。下部粗糙。下面有橢圓形之關節面。後關節面 facies articularis calcanea posterior) 前後徑凹陷。與跟骨關節。後面狹。有斜溝。長屈踇筋溝 Sulcus m. flexoris hallucis longi) 通長屈踇筋。頸 Collum tali 短。下側有深溝。距骨溝 Sulcus tali) 與跟骨合成跗骨窩。Sinus tarsi 此溝間隔下面之三關節面。前後關節面之間廣。而中後關節面之間狹。距骨頭 Caput tali 圓形而低。向前下。舟狀關節面 facies articularis navicularis) 與舟狀骨關節。下側有二關節面。中跟骨關節面 facies articularis calcanea media 前跟骨關節面 facies articularis calcanea anterior) 與跟骨關節。

跟骨 Calcaneus, Fersenbein 跗骨中最大。在距骨之下。全形略如方柱。後大部分曰體。Corpus calcanei 其後端爲踵。Ferse 爲 Achillessehne 附著之所。其粗糙部曰跟骨結節。Tuber calcanei 內外側延長。下側尤著。爲二小結節。上面中部有隆突關節面。後關節面 facies articularis posterior) 斜向前方。

與跟骨體關節。其前側有淺溝橫走。曰跟骨溝。Sulcus calcanei。由內面上部突出之三角形突起。曰載距突起。Sustentaculum tali。其上面有小關節面。(中關節面 Facies articularis media) 又其前方亦有小關節面。(前關節面 facies arte. ant.) 此二面以跟骨溝與後關節面相隔。各與距骨之同名面關節。突起下面有廣溝。爲長屈跖筋溝。Sulcus m. flexoris hallucis longi。外側前部有小突起。曰滑車突起。Processus trochlearis。其下有淺溝。曰長腓骨筋溝。Sulcus m. peronei longi。跟骨前端(骰子骨關節面 fac. artic. cuboidei) 彎曲如鞍狀。與骰子骨關節。

舟狀骨 Os naviculare pedis 後面凹陷。與距骨頭關節。前面隆凸。以連續之三面與三楔狀骨關節。上下內外面均粗糙。內側之突起。曰舟狀骨結節。Tuberositas ossis navicularis

楔狀骨 Ossa cuneiformia 爲同形之三小骨。在舟狀骨與中足骨之間。第一楔狀骨 Os cuneiforme primum 最大。銳尖向足背。基底向足蹠。內側粗

槩隆突。外側微凹陷。有與第二楔狀骨及第二蹠骨之關節面。後側畧圓。與舟狀骨關節。前側爲長橢圓形。與第一蹠骨關節。第二楔狀骨 *Os cuneiforme secundum* 最小。基底向背側。尖端向蹠側。側面方形。與第一及第三楔狀骨關節。前後面三角形。後面與舟狀骨。前面與第二蹠骨關節。第三楔狀骨 *Os cuneiforme tertium* 形同第二楔狀骨。大小居中位。內面與第二楔狀骨及第二蹠骨。外面與骰子骨關節。

骰子骨 *Os cuboideum* 在跟骨與中足骨之間。非真如骰子形。實爲三棱柱狀。有五面。前後面均三角形。後關節面彎曲。與跟骨關節。前關節面分二窩。與第四第五中足骨關節。內面長方形。以小關節面與舟狀骨及第三楔狀骨關節。上下面粗糙。下面有長結節。曰骰子骨結節。 *Tuberositas oss. cuboidei* 爲長腓骨筋溝 *Sulcus n. peronei longi* 之後界。外側有狹長腓骨筋溝。連續於下面之同名溝。

二 蹠骨或中足骨 *Ossa metatarsalia*

中足骨爲五 *Ossa metatarsale primum, secundum, tertium, quartum, quintum* 小管狀骨。區別爲基底、體及小頭。基底 *Basis* 皆帶三角形。與足根骨關節。且以兩側面互相關節。體向下方略帶弓形。兩側稍削。小頭 *Capitulum* 隆突。上下稍長。與第一趾骨關節。兩側凹陷。第一蹠骨粗而短。基底側面無關節面。蹠側有第一蹠骨結節。 *Tuberositas ossis metatarsalis I* 第五蹠骨基底內側有向後之第五蹠骨結節。 *Tuberositas ossis metatarsalis V*

三 趾骨 *Phalanges digitorum pedis*

趾骨各趾三節。曰第一趾骨。 *Phalanx prima* 第二趾骨。 *Phalanx secunda* 第三趾骨。 *Phalanx tertia* 第一趾則無中節。第三節下端爲爪突起。 *Tuberositas unguicularis* 趾骨第二節及第三節較指骨同節小。第五趾往往二節

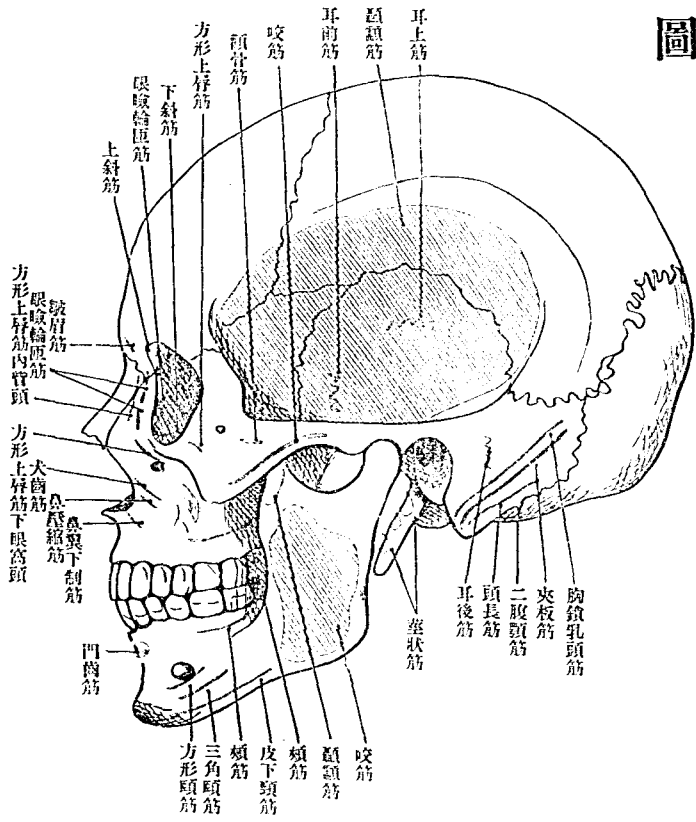
癒合爲一骨。

足骨發育同手骨。不復詳。

種子骨 *Ossa sesmoiden pedis* 屬足骨之種子骨或種子軟骨。爲長半球形。在關節囊或粘液囊之壁中。其向內腔之面爲鞍狀。就中稍大二個。當第一蹠骨頭蹠側之滑車狀溝處。在蹠側副韌帶中。又同趾第一節下端。或有一小者。骰子骨結節外端長腓骨筋髓中。時或有之。又後脛骨筋髓之附著部。亦時有一個。

附圖

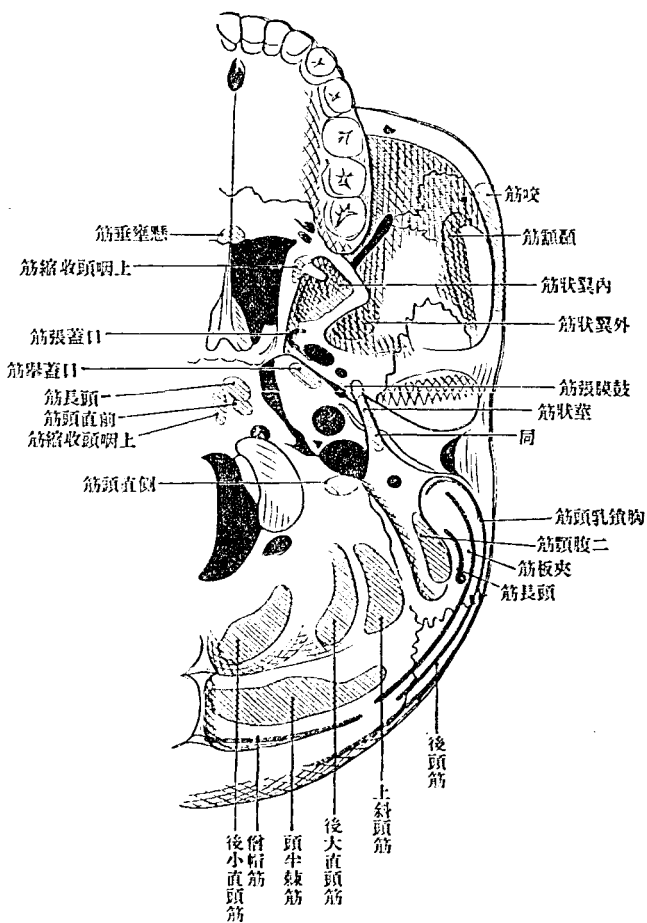
第 二 百 二 十 三 圖
頭 蓋 側 面 之 筋 附 著 部



附圖

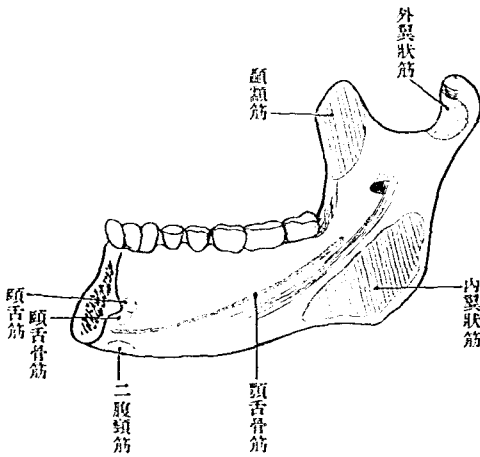
第 二 百 二 十 四 圖

頭 蓋 底 面 之 筋 附 著 部



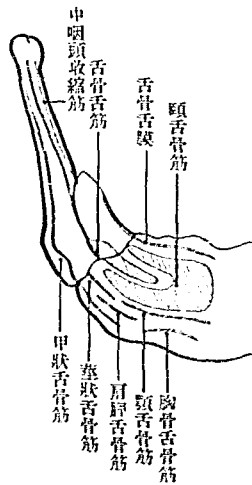
第二百二十五圖

下頰骨內面筋之附著部



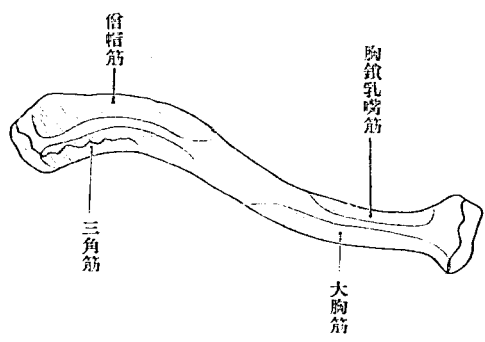
第二百二十六圖

舌骨上面筋之附著部



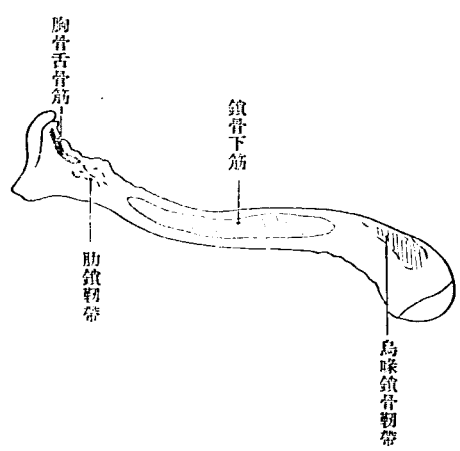
第二百二十七圖

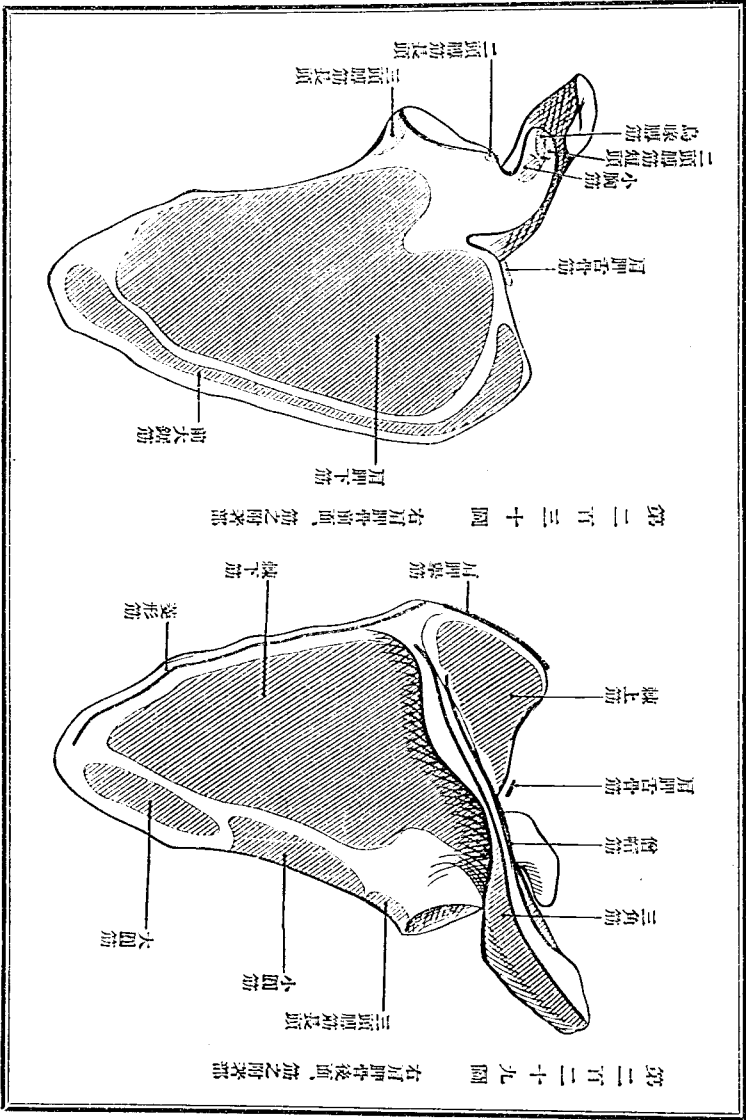
右鎖骨上面筋之附著部



第二百二十八圖

同下面筋之附著部



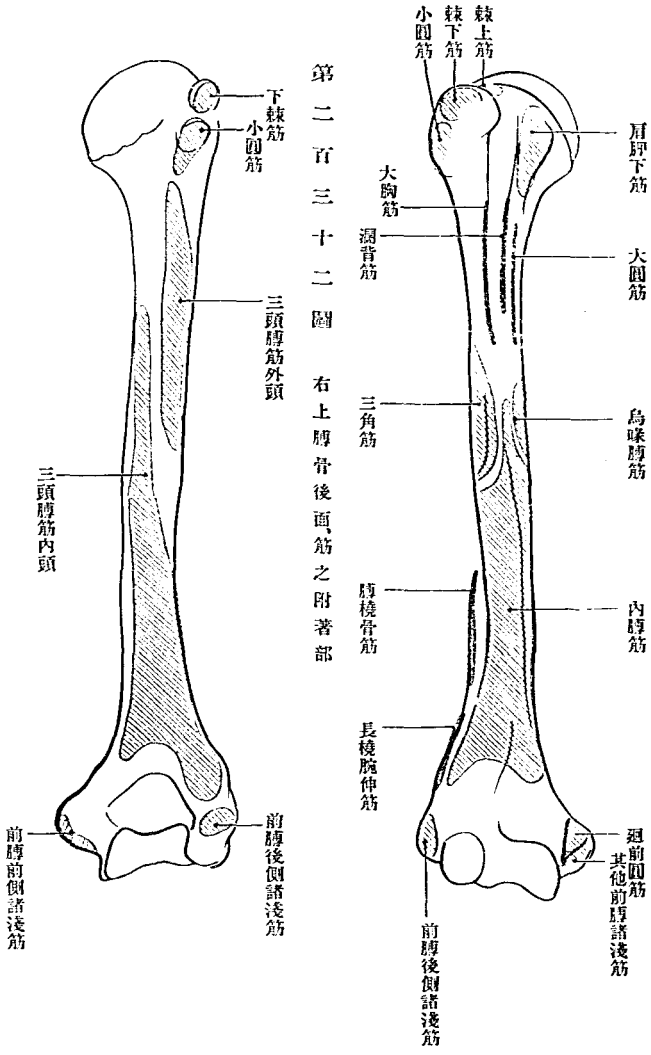


第二百二十九圖 右肩胛骨後面、筋之附著部

第二百三十圖 右肩胛骨前面、筋之附著部

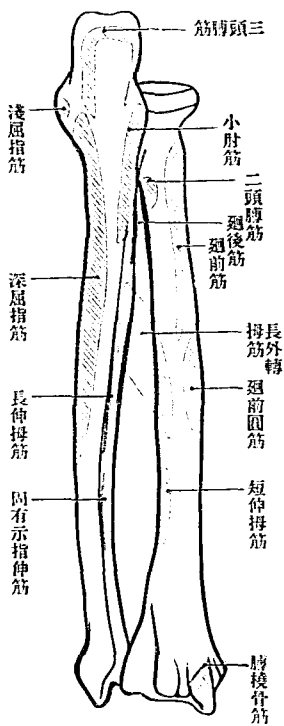
第二百三十一圖 右上膊骨前面筋之附著部

第二百三十二圖 右上膊骨後面筋之附著部



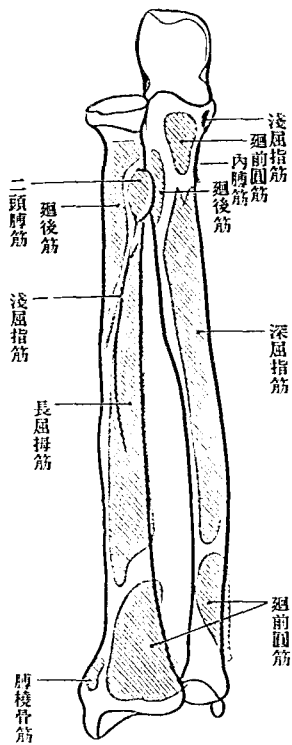
圖四十三百二第

部著用之筋、側後骨膊前



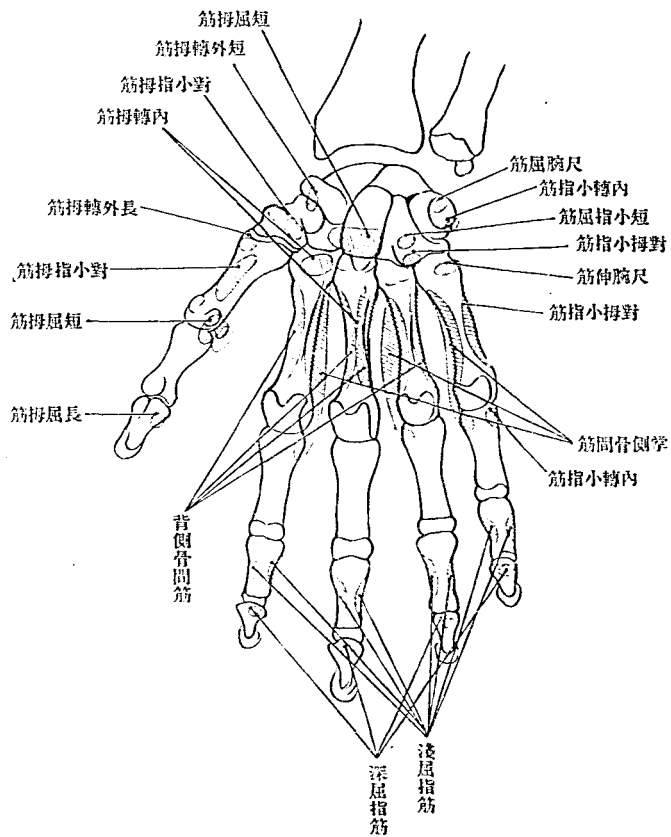
圖三十三百二第

部著用之筋、側前骨膊前



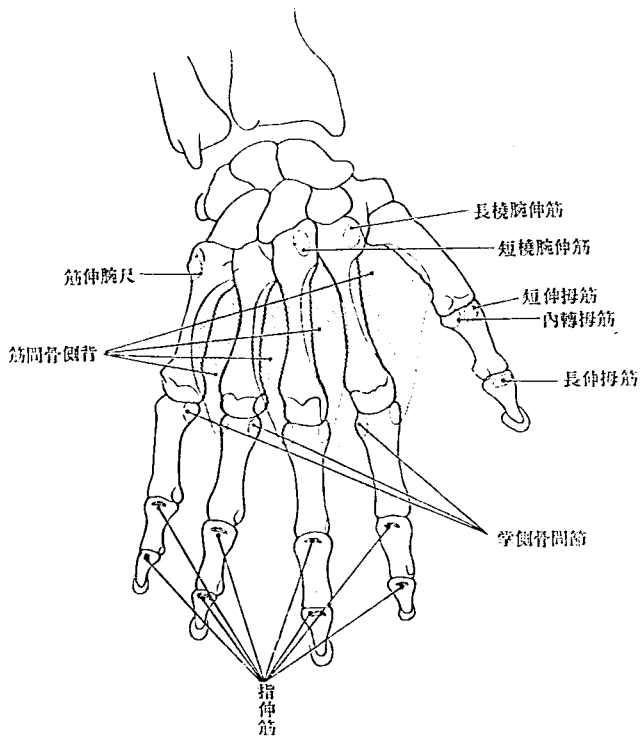
第 二 百 三 十 五 圖

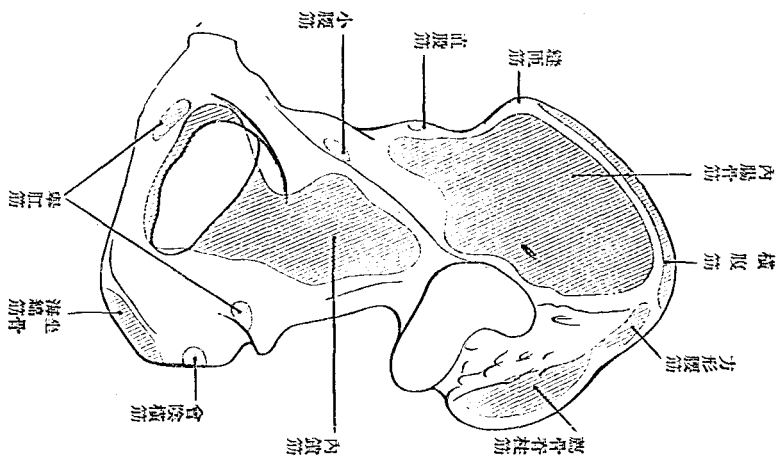
手 骨 學 之 筋 附 著 部



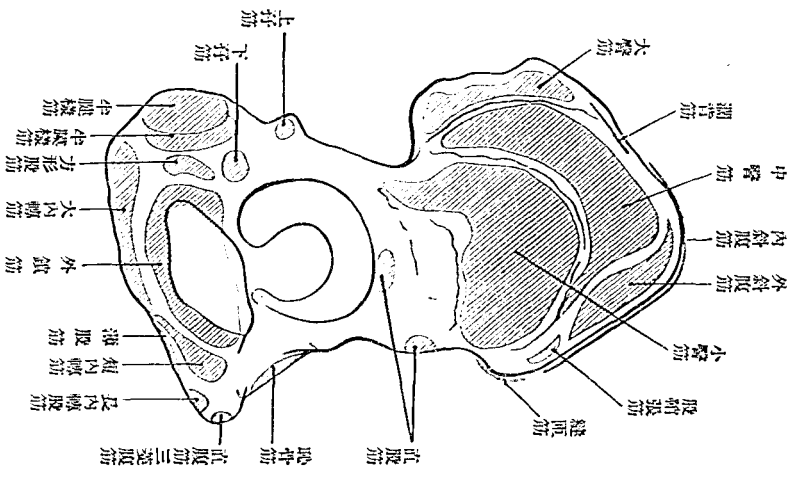
第 二 百 三 十 六 圖

手背骨關節之附著部





第二百三十八圖 右臍骨之內面筋附著部



第二百三十七圖 右臍骨之外面筋附著部

圖 十四百二第
部著附筋、面後骨腿大右

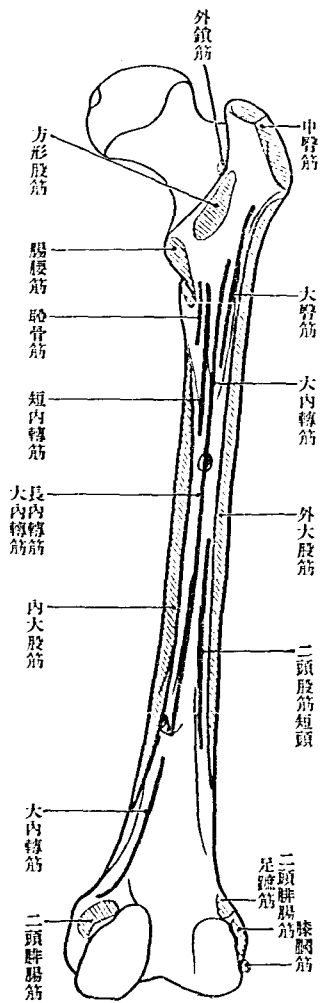
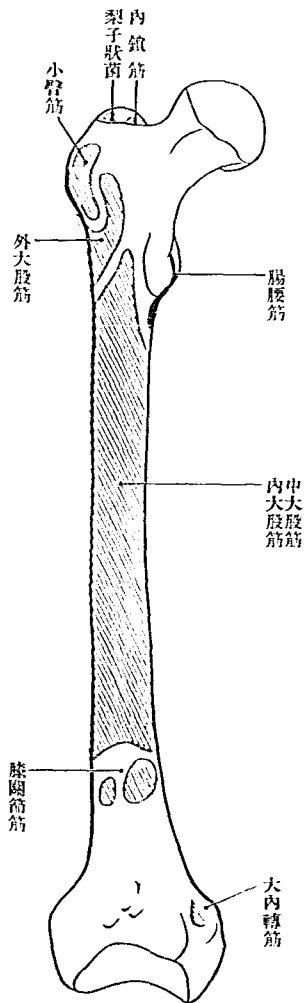
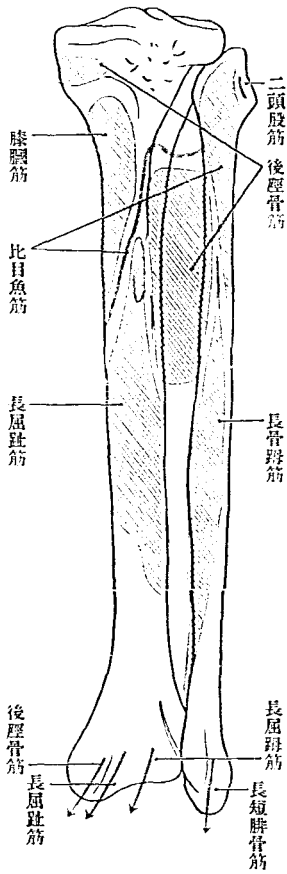


圖 九十三百二第
部著附筋、面前骨腿大右



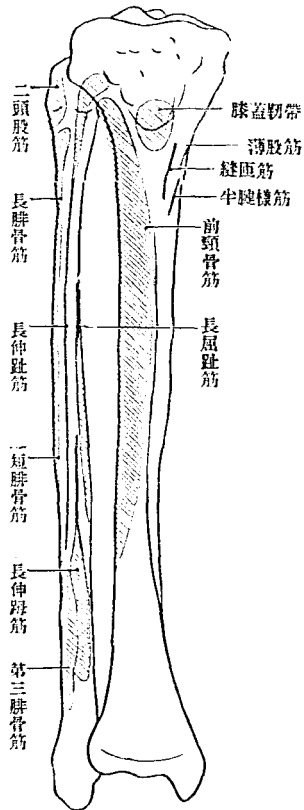
圖二十四百二第

部著附筋，面後骨腿下右



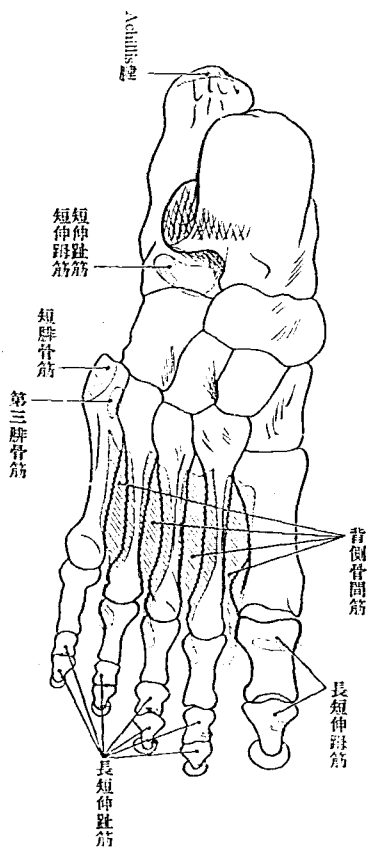
圖一十四百二第

部著附筋，側前骨腿下右



第 二 百 四 十 三 圖

右足背、筋附著部



敝堂印售醫學書籍業既有年謬承 海內外學界同聲
推許至慚且感此次復大加擴充擇各科之專門名著遂
譯漢文俾資 大方君子之借鏡除湯爾和先生組織學
第一卷已經出版外印刷未竣者猶有數種之多惟日例
醫學書籍概按定價出售不折不扣敝堂亦恪遵斯例以
畫一不二爲主義故凡 中國各省有蒙 賜購敝堂各
書籍者務請於書價而外照加運費卽當寄呈 左右決
無遲誤幸 垂譽焉

日本東京本鄉區龍岡街

吐鳳堂書店謹啓

新刊漢文醫書

北京醫學專門學校解剖學主任 石川喜直著
 北京醫學專門學校解剖學助教 錢稻孫譯

人體解剖學

北京醫學專門學校校長 湯爾和譯

組織學

石川喜直著
 湯爾和譯

局部解剖學

外印刷未竣者猶有數種

總發行所

日本東京市本郷區龍岡街三十四番地

吐鳳堂書店

〔電話下谷一六七二・四〇七九番〕

第一卷 正價日幣壹圓五拾錢
 運費在內
 第二卷 以下續出

第一卷 正價日幣貳圓四拾錢
 續刊
 第二卷 續刊
 第三卷 續刊

第一卷 正價日幣壹圓四拾錢
 運費在內
 第二卷 正價日幣壹圓八拾錢
 運費在內

醫學書目錄

弊店發行の書目録は年々三回以上の改版をなし新刊書籍を
紹介致居候間目錄御入用の諸賢は御中越被下候へば直ちに
送呈可仕候

東京市本郷區龍岡町三十四番地

醫書專賣

吐鳳堂書店

振替口座東京 四一八番
電話 下谷 一六七二番
電話 下谷 四〇七九番

醫科器械目錄

弊店醫科器械類の發賣に従事仕候てより日尙淺きにも係らず江湖諸賢の御愛顧により書店同様日に増し繁榮に趣き候段難有奉感謝候

弊店發賣の器械類は舶來以外は總て熟練なる専門良工に命じ製品は精巧・優美・耐久を旨とし調製致居り候間遠隔の地より御注文に相成候ても御來店の上親しく御撰定被遊候ものも毫も差異なき品を御送り申誠實に御用命に應じ候間多少に係らず御注文の程備に希上候

東京市本郷區龍岡町三十四番地

目錄御入用の諸賢は御申込願上候

吐鳳堂醫科器械店

振替東京二七六五四番
電話下谷(四)〇七九番

中華民國三年十月十一日印刷
中華民國四年十月十五日出版

正價日幣壹圓五拾錢
運費在內

著者 石川喜直

浙江 杭州

譯者 錢稻孫

日本東京市本郷區龍岡町三十四番地

發行者 田中增藏

日本東京市本郷區駒込林町百七十二番地

印刷者 田中增藏

日本東京市本郷區駒込林町百七十二番地

印刷所 杏林舍

總發行所

日本東京市本郷區龍岡町三十四番地
振替貯金口座東京四一八番

吐鳳堂書店

電話下谷一六七二番 四〇七九番

大正四年十月十二日印刷
大正四年十月十五日發行

正價金壹圓五拾錢

著者 石川喜直

中華民國浙江杭縣

譯者 錢稻孫

日本東京市本郷區龍岡町三十四番地

發行兼印刷者 田中增藏

日本東京市本郷區駒込林町百七十二番地

印刷所 杏林舎

(電話下谷二七四五番)

不許複製

人體解剖學一卷

發行所

日本東京市本郷區龍岡町三十四番地
振替貯金口座東京四一八番

吐鳳堂書

〔電話下谷一六七二番四〇七九番〕



