





C. 10/14

Plant



72 a

168

168

MYOLOGIE DE LA ROUSSETTE NOIRE

PTEROPUS EDULIS Geoff., Cuv., *Règ. an.*, tome I, p. 113, pl. 72 et 73
(dessinées de grandeur naturelle, par M. Laurillard).

Les chéiroptères forment, dans l'ordre des carnassiers, une famille d'animaux modifiés dans leur structure pour exercer l'action du vol au moyen de leurs extrémités antérieures; ils ont les bras, les avant-bras et les doigts très allongés et formant, avec un double feuillet de peau amincie qui en remplit les intervalles aussi bien que l'espace compris entre les mains et les pieds, une aile plus étendue en surface que celle des oiseaux. Les roussettes sont un des genres de cette famille.

Malgré cette grande modification des membres antérieurs, leurs muscles n'ont guère éprouvé d'autre changement qu'un allongement considérable de leurs tendons ou une augmentation d'épaisseur proportionnée à la force qu'ils ont à déployer; mais ceux de la peau, et, chose singulière, ceux de la cuisse, ont pris une disposition particulière; les premiers peuvent cependant, à ce que nous pensons, être comparés aux différentes portions du peucier des autres mammifères.

La pl. 72 montre le mécanisme qui étend l'aile et écarte les doigts les uns des autres.

Nous regardons le muscle qui remplit ce double but comme le *dorso-occipitien* [\mathfrak{z}^a]; arrivé à la hauteur de l'épaule, il reçoit d'abord un faisceau du cervico-facien [\mathfrak{z}]; un autre faisceau plus large à fibres transverses [\mathfrak{z}^b] vient de la face inférieure du cou rejoindre le dorso-occipitien, ainsi qu'un faisceau musculaire [\mathfrak{z}^d] qui, se détachant du sternum vers le milieu de la portion sternale du grand pectoral, remonte obliquement du dedans en dehors, vers l'angle externe de l'épaule.

Les muscles [\mathfrak{z}^b et \mathfrak{z}^d] empêchent évidemment le tenseur de l'aile de s'écarter de l'épaule et sont faciles à déterminer. Dans un grand nombre d'animaux, on rencontre au cou, lorsqu'on enlève la peau avec soin, quelques fibres transverses analogues de notre muscle [\mathfrak{z}^b], et le faisceau [\mathfrak{z}^d] nous paraît être une portion du dermo-humérien ventral; mais ce qui est sans analogue, c'est le long tendon à fibres jaunes élastiques de ce muscle tenseur qui soutient le bord antérieur de l'aile.

Lorsque le muscle se contracte, ce tendon redresse le pouce et soulève l'index, qui à son tour écarte les autres doigts. Un autre tendon élastique [ψ] relie le métacarpien du médius à celui du petit doigt. Il est destiné à renforcer ce dernier doigt, qui n'aurait sans doute pas pu, s'il n'était aidé par le médius, soutenir la vaste membrane qui s'étend entre lui et les doigts du pied.

La membrane qui adhère au cubitus est pourvue de plusieurs faisceaux de fibres élastiques [\dagger] à tissu jaune, placés entre les deux feuillets de la peau, dont le but est probablement de donner de la force à la membrane pendant le vol et de la rétracter lorsque l'animal replie son aile.

La partie de la membrane qui unit les deux jambes est traversée également par un arc de fibres élastiques [\dagger a] dont les extrémités s'appuient à la partie inférieure du tibia, et dont le sommet se rapproche du coccyx. Un petit cartilage [\dagger a'] à double courbure, qui se détache du même point du tibia, maintient en extension le bord inférieur de la membrane.

Les muscles de l'épaule et du bras sont à peu de chose près ce que nous les avons vus jusqu'ici; ceux qui agissent plus directement dans l'action du vol, à savoir la portion sternale du grand pectoral [j] et le deltoïde [k et k'], sont d'une grande épaisseur; les autres portions du grand pectoral n'ont rien de remarquable.

La portion dorsale du trapèze, pl. 75 [a^a] est aussi très épaisse; sa portion cervicale manque, ainsi que l'occipitale, à moins qu'on ne veuille voir cette dernière portion dans le principal faisceau du tenseur de l'aile [5^a], celui que nous avons considéré comme le dorso-occipitien.

Le rhomboïde du dos [c²] est aussi un fort muscle, mais ceux de la tête et du cou manquent.

Les muscles de la main existent comme à l'ordinaire; la partie charnue des radiaux externes [δ et δ'] est confondue en un seul faisceau, comme il arrive assez fréquemment.

Les membres postérieurs sont faibles et impropres à la marche; aussi la chauve-souris se traîne-t-elle avec beaucoup de difficulté sur le sol; ses pieds lui servent à se suspendre la tête en bas.

Les muscles de la cuisse offrent plus d'anomalies que ceux de l'aile. On sait que dans les chéiroptères l'iléon est presque cylindrique, que les pubis ne se joignent pas sur la ligne médiane, que les ischions s'unissent l'un à l'autre en même temps qu'aux vertèbres sacrées; que les fémurs ont subi un quart de conversion de dedans en dehors, et que les genoux sont très écartés, à peu près comme chez les reptiles; enfin, que les os du tarse sont également contournés, de sorte que le pouce est devenu externe et que le pied se fléchit en devant.

Les fléchisseurs de la jambe ne se fixent pas, comme de coutume, au côté interne de la tête du tibia et au péroné, mais à une apophyse qui existe à la face postérieure du premier (devenue ici interne), au-dessous de sa tête. Le couturier a presque disparu; quelques fibres [t], qui s'attachent à l'iléon et se joignent au faisceau du peucier latéral [5^c] qui se fixe au genou, sont tout ce qu'il en reste. Il n'y a qu'un pectiné [k] qui recouvre un seul adducteur de la cuisse. Le grêle interne [a] est assez fort, et son tendon se réunit à celui du demi-nerveux; le demi-membraneux [s] a un tendon séparé. Les extenseurs de la cuisse paraissent d'abord n'être formés que par un seul muscle; mais en y regardant de près, on voit qu'ils se composent des muscles vaste externe, vaste interne crural et droit antérieur, comme à l'ordinaire. Nous n'avons point vu de biceps. L'iliaque, le grand psoas, le carré et les jumeaux existent, et c'est par erreur que les *Leçons d'anatomie* disent que ces muscles manquent dans les chauves-souris; l'iliaque [i] descend même plus bas que le trochanter.

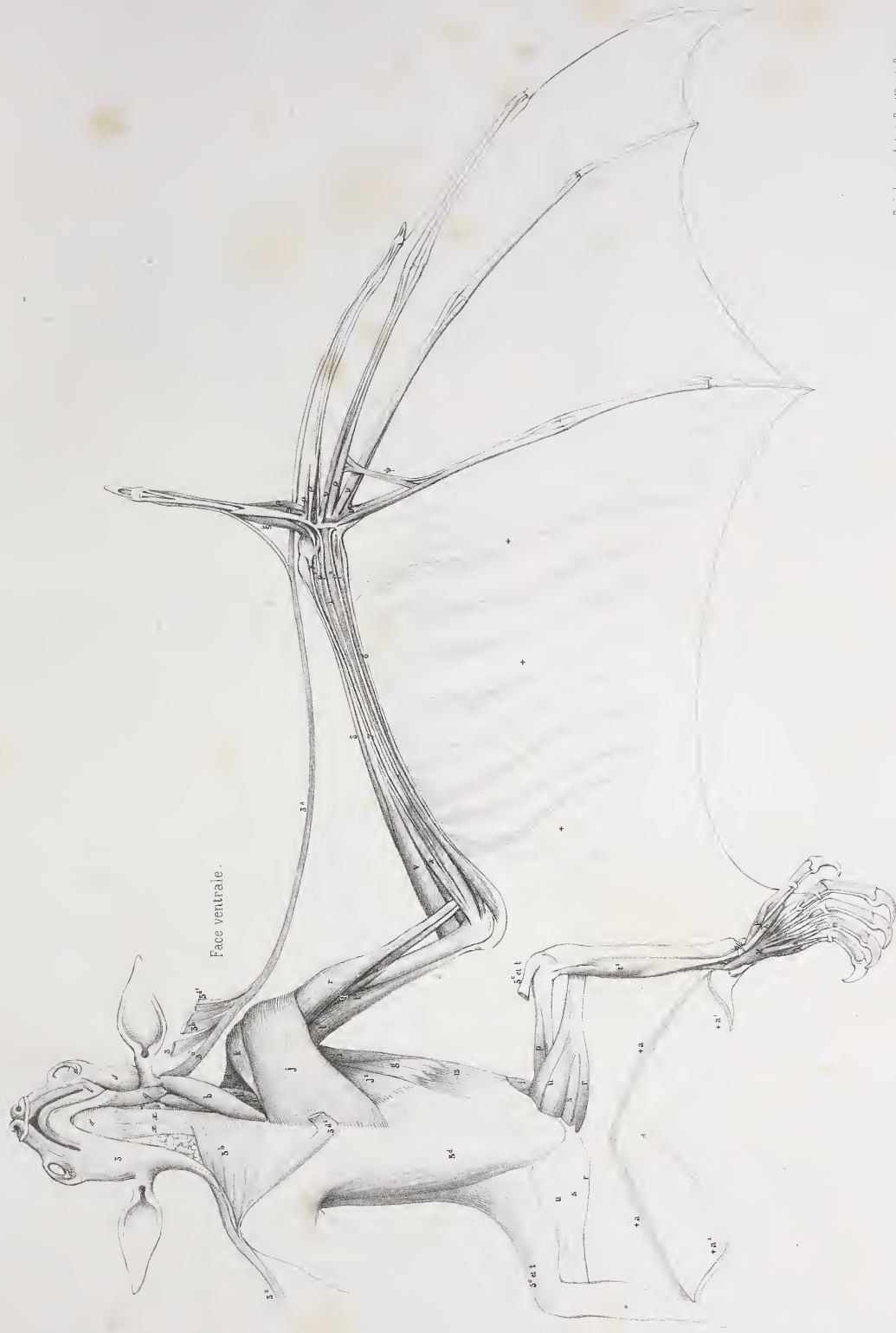Le grand fessier est très fort et le moyen recouvre entièrement le petit qui est faible. Les gastrocnémiens sont peu développés et se réunissent de très bonne heure; les autres muscles de la jambe et du pied n'offrent du reste d'autre particularité que leur peu de développement.

La myologie du tronc mutilé de la *céphalote de Péron* (Geoff.), sous-genre voisin des roussettes, dessinée par M. Cuvier de grandeur naturelle, placée ici, montre que les muscles de ces chéiroptères diffèrent très peu. A l'examen, la myologie d'un *noctilion* ne nous a point offert de différences sensibles; ainsi on peut croire que cette myologie de la roussette donne une idée exacte de celle de toute la première famille de l'ordre des carnassiers.

JEUNE ROUSSETTE NOIRE
(*Pteropus edulis* Geoff.)

Pl. 72.

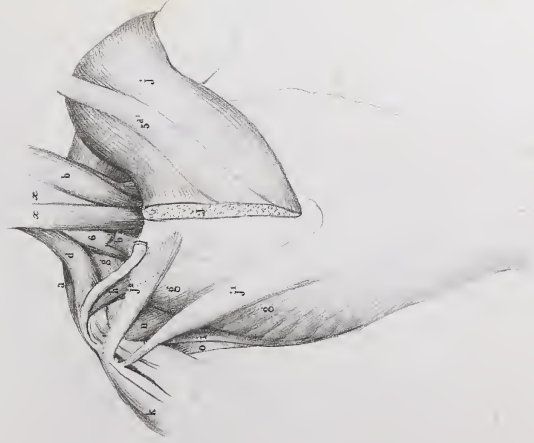
Gr. nat.



CEPHALOTE DE PÉRON

Cephalotes peronii (Geoff.)

Gr. nat.



Laurent le Vaillant del.

Paris, Imp. par Auguste Bry, 182. r. de Bas.

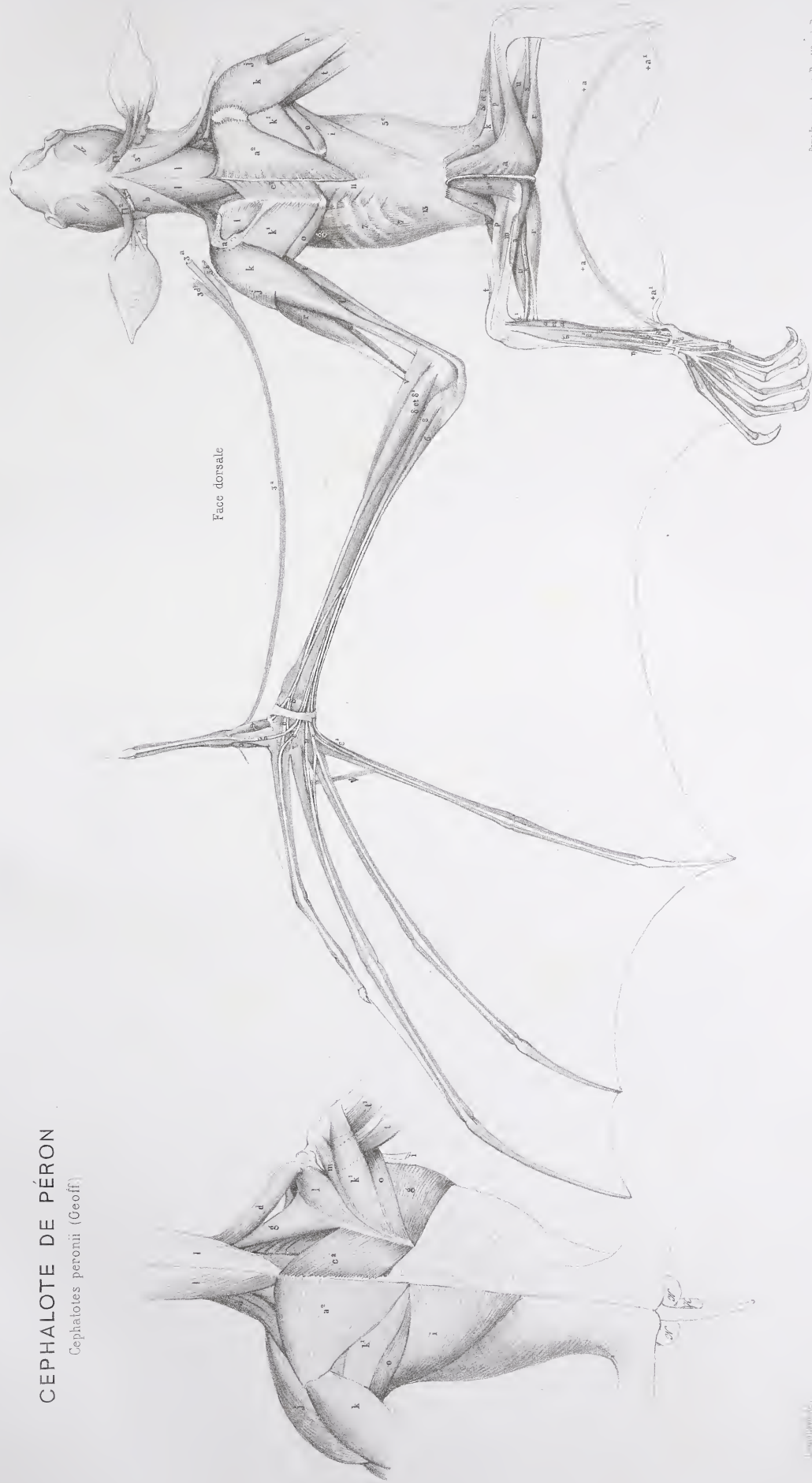
JEUNE ROUSSETTE NOIRE

(*Pteropus edulis* Geoff.)

Pl. 73.

CEPHALOTE DE PÉRON

(*Cephalotes peroni* (Geoff))



MYOLOGIE DU HÉRISSEAU

ERINACEUS EUROPAEUS L., *Rég. an.*, t. I, p. 124,
pl. 74, 75 et 76, dessinées de grandeur naturelle par M. Cuvier.

Le hérisson présente dans les muscles de sa peau une disposition particulière au moyen de laquelle il peut, en se roulant sur lui-même, c'est-à-dire en fléchissant sa tête et ses pattes vers le ventre, hérissier les piquants ou poils forts et aigus dont son corps est couvert et en présenter les pointes de toute part à l'ennemi qui l'attaque.

Il est difficile de reconnaître ici les diverses parties que nous avons déjà observées dans le muscle peaucier des autres animaux; mais la peau est un organe à qui la nature a fait subir parmi les mammifères les modifications les plus considérables, et qui présente, notamment sous le rapport de la mobilité, les dissemblances les plus extrêmes, depuis l'enveloppe charnue et contractile du hérisson jusqu'à l'étui presque immobile des cétacés. Aussi voit-on dans le hérisson ces petits trousseaux de fibres écartées que nous avons signalés comme formant le peaucier des animaux déjà figurés prendre un développement considérable et se transformer en muscles volumineux.

La fig. 1, pl. 74, représente le peaucier en position, lorsque l'animal commence à se ployer pour se pelotonner; il forme un disque ou bouclier assez semblable, pour la forme, à la carapace d'une tortue, dont les fibres charnues sont concentriques et plus épaisses au pourtour [3], fig. 2, qu'au centre; en divers endroits de la face interne de ce bouclier s'attachent des faisceaux de muscles indiqués par des points, qui vont se fixer à diverses parties du corps, et au moyen desquels le disque est distendu et finit par former une poche ou bourse qui enveloppe tout l'animal; les fibres du pourtour agissant alors à la manière d'un sphincter, le hérisson se présente sous la forme d'une boule plus ou moins sphérique, avec une petite ouverture sous la face ventrale.

Ce sont ces faisceaux musculaires que nous avons cherché à comparer au peaucier des autres mammifères, le disque étant une exagération de quelques minces fibres longitudinales et superficielles qui existent dans la plupart d'entre eux, mais qui sont tellement collées à la peau qu'elles échappent presque toujours à la dissection.

Les muscles qui tirent les bords de cette poche sur la tête nous paraissent être le fronto-occipital [1], les surciliers [1^a], le facien [2] et le cervico-facien [3].

Le thoraco-facien [4] s'unit au cervico-facien et sert à étendre le bouclier sur le cou.

La portion scapulaire du dermo-humérien [5^a] sert à l'étendre sur l'épaule.

Ceux qui le ramènent sur les flancs sont la portion dorsale du dermo-humérien [5^b], sa portion latérale [5^c] et sa portion ventrale [5^d].

Nous avons marqué du signe [5^e] trois faisceaux de ce même dermo-humérien, qu'il faudrait

nommer dermo-coccygien, qui se fixent à la queue et tirent le disque sur le train de derrière. Nous verrons qu'il n'est pas rare que le peaucier s'étende jusque-là.

Une portion ventrale [5^f] qui se fixe à la partie inférieure de la queue, comme on le voit pl. 76, fig. 1, sert puissamment à ramener le bord postérieur du disque sous le ventre.

On voit dans la fig. 1, pl. 75, le peaucier rejeté, pour mieux montrer à la face inférieure du disque les attaches des faisceaux musculaires dont nous venons de parler. Pour ainsi faire, on a dû couper ceux du côté droit¹.

Telle est, si nous ne nous trompons, la détermination que l'on peut faire de cet appareil, au premier abord si nouveau et si compliqué, mais qui, comparé au peaucier des autres mammifères, n'offre plus que des dimensions pour ainsi dire colossales, et qui ne sont pas, après tout, dans des proportions plus considérables que celles qui existent, pour la grosseur, entre un piquant de hérisson et un poil ordinaire.

On sait que les fibres du disque s'implantent à la base des piquants et les redressent quand l'animal se pelotonne en boule; lorsque le hérisson veut reprendre son allure ordinaire, il contracte les fibres du centre du disque et relâche ceux du pourtour, ainsi que tous les faisceaux qui contribuent à étendre celui-ci; en même temps les piquants se couchent les uns sur les autres, à la manière des poils. Quant aux muscles du corps et des membres, ils offrent les dispositions générales que nous avons déjà fait connaître.

On voit, fig. 1, pl. 75, que le deltoïde et le grand dorsal sont faibles, tandis que le grand fessier et le biceps de la cuisse sont forts. Le grand fessier s'attache sur toute la longueur du fémur, et le biceps descend presque jusqu'au bas du tibia. Il faut dire que la portion de ce grand fessier qui s'attache au bas du fémur forme un muscle séparé [a-†], fig. 2, que l'on pourrait peut-être considérer comme l'analogue du cruro-coccygien [5^f] de l'ouistiti.

Le petit dentelé antérieur [10], fig. 2, n'offre que deux digitations, et il est séparé par un espace considérable du petit dentelé postérieur [11].

La fig. 1 de la pl. 76 nous présente une structure de la portion sternale du grand pectoral [j], que nous retrouverons en général dans les carnassiers. La partie antérieure se sépare de la postérieure; les fibres de la première sont transverses et passent sur celles de la seconde qui sont obliques d'arrière en avant; souvent même l'attache de ces deux parties à l'humérus est distincte, et il semble y avoir alors quatre pectoraux.

La fig. 2 montre les attaches à l'humérus des divers faisceaux de la portion dorsale du dermo-humérien [5^b].

Voici les notes de M. Cuvier :

« Les deux trapèzes sont très séparés; celui du dos [a²], fig. 1, pl. 75, est un ruban étroit. Les limites du rhomboïde sont marquées en points; toutes ses parties sont continues; il y a un rhomboïde profond adhérent au milieu du bord de l'omoplate sous l'origine du rhomboïde ordinaire.

« Il y a deux petits péroniers, et cependant le pédieux a trois tendons, de sorte que le troisième doigt a trois tendons.

« Le fléchisseur sublime [x], pl. 76, fig. 2, ne donne que trois languettes aux trois doigts mitoyens; le profond en donne quatre; le pouce n'en a aucune.

« Le fléchisseur sublime est distinct jusqu'en haut et profondément divisé en trois parties.

« Le fléchisseur profond a ses ventres radial et cubital, formant son principal tendon, et quatre ventres huméraux qui viennent s'y joindre par des tendons grêles.

« Il y a un court supinateur, point de long; un très petit carré pronateur, point de lombricaux. Les petits muscles du pouce sont fort exigus.

« Le court fléchisseur commun [x], fig. 3, est charnu et donne un tendon aux trois doigts mitoyens. »

(1) On a marqué de la lettre [g] ceux du côté gauche; mais c'est par erreur que les faisceaux [5] et [5²] ont reçu cette lettre.

HÉRISSON
(*Erinaceus europæus* L.)

Pl. 74.

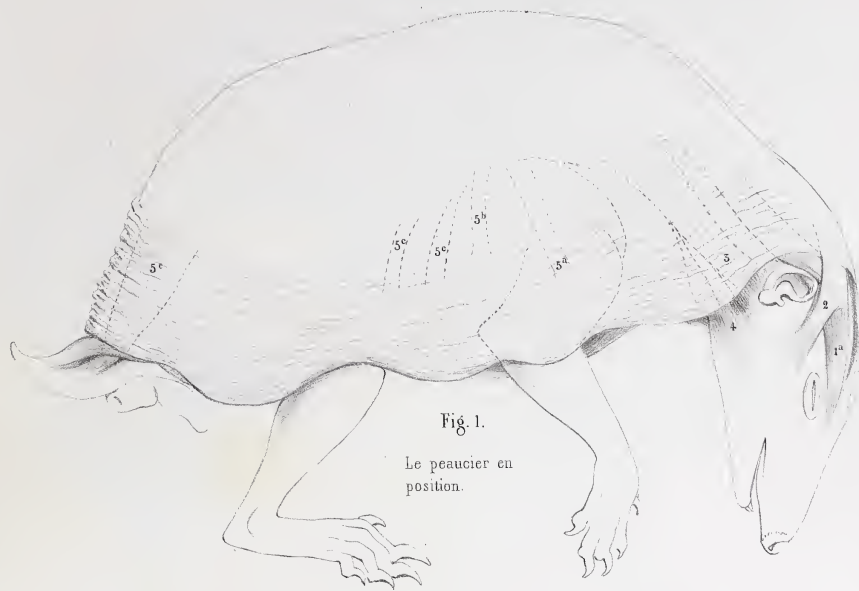


Fig. 1.

Le peaucier en position.

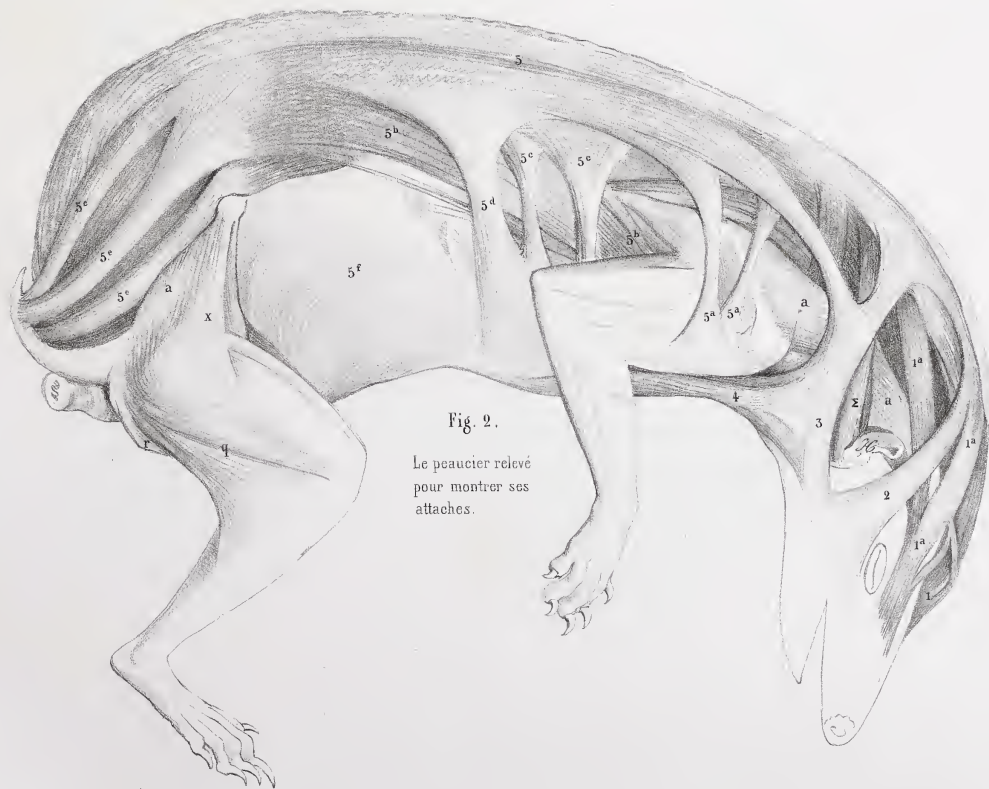


Fig. 2.

Le peaucier relevé pour montrer ses attaches.

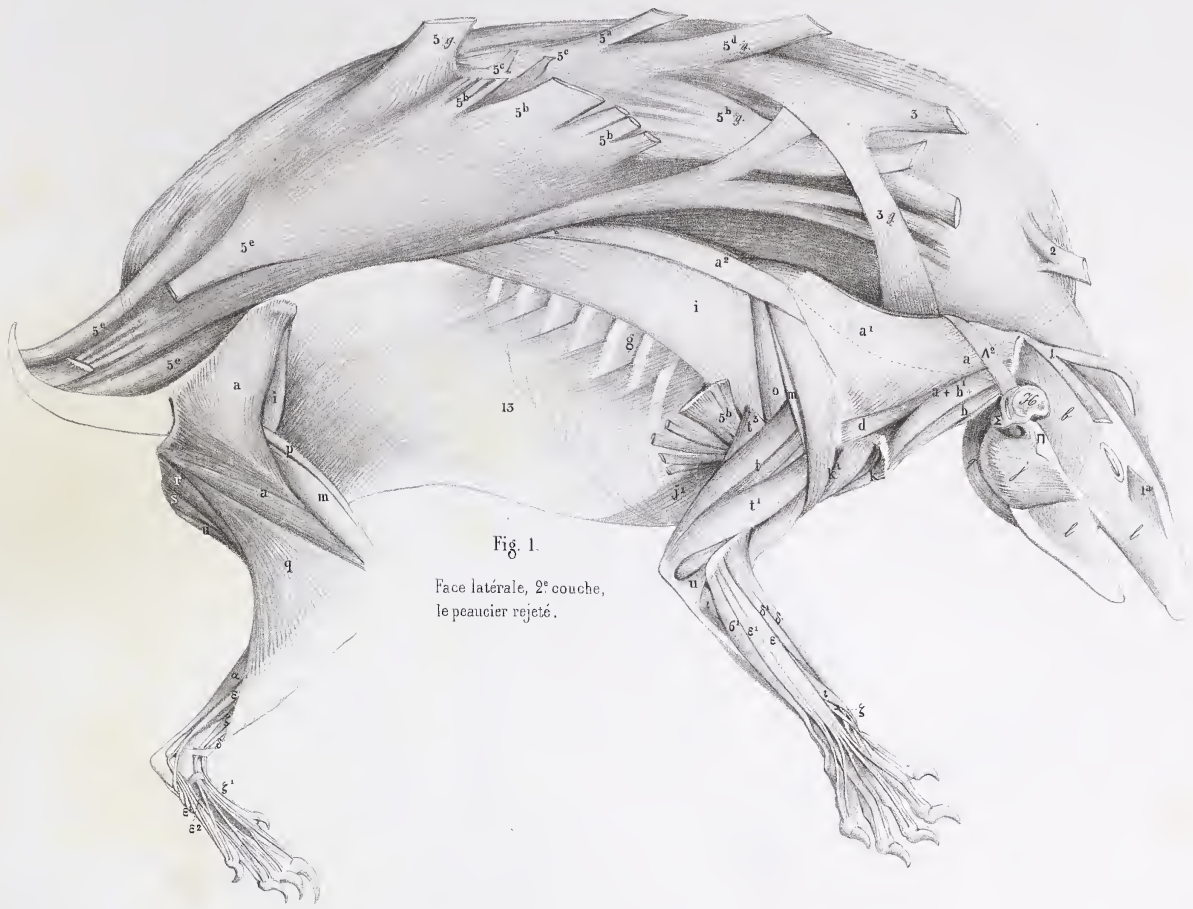


Fig. 1.
Face latérale, 2^e couche,
le peucier rejeté.

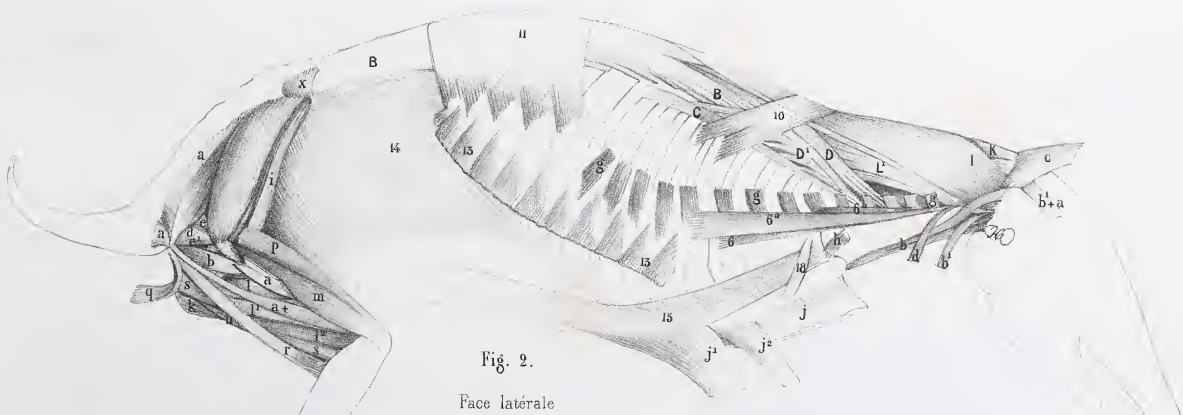


Fig. 2.
Face latérale
3^e couche.

Georges Cuvier del.

Imp. par Auguste Bry.

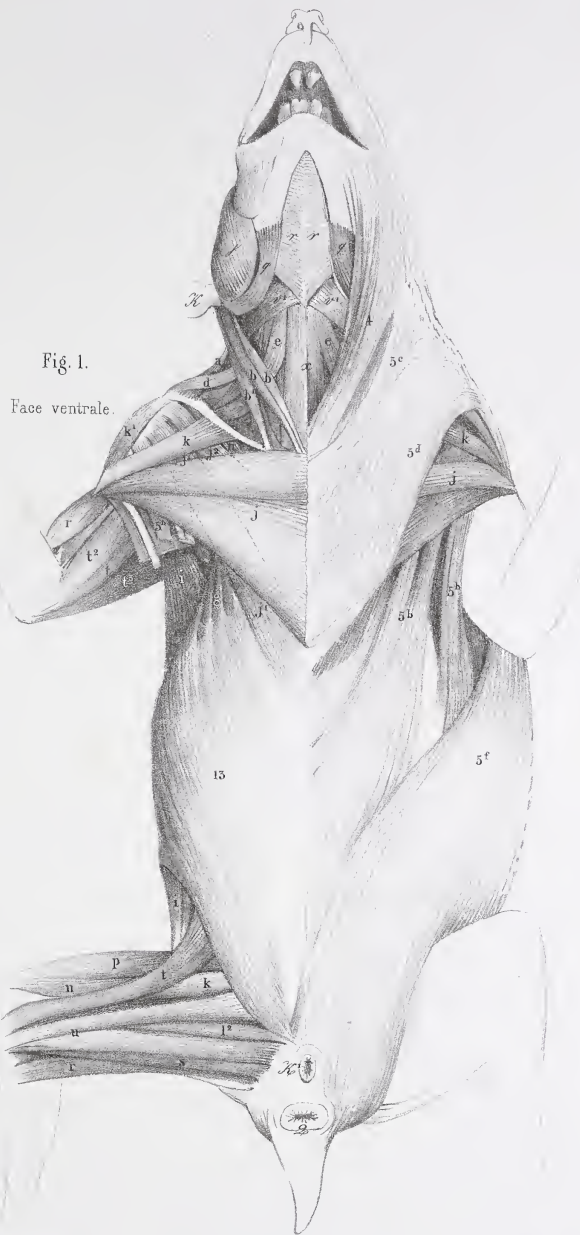


Fig. 1.
Face ventrale.

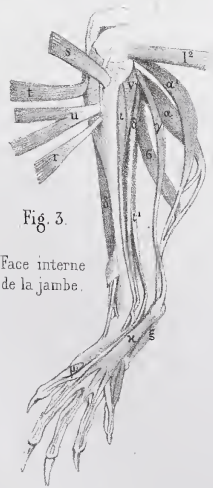


Fig. 3.
Face interne
de la jambe.

Georges Cuvier del

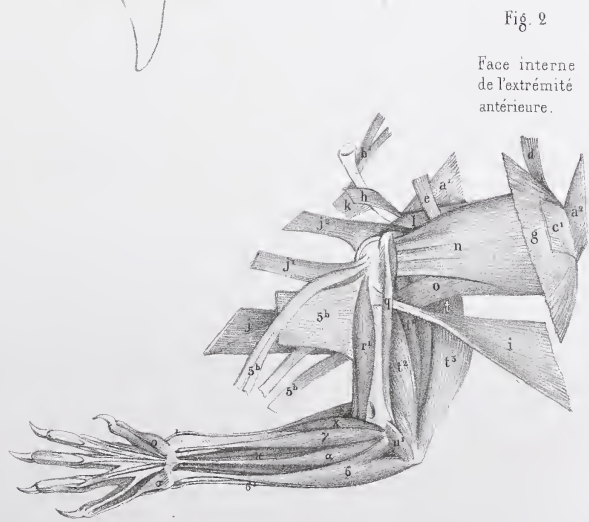


Fig. 2
Face interne
de l'extrémité
antérieure.

Imp. par Auguste Bry.

MYOLOGIE DU TENREC

ERINACEUS ECAUDATUS L., Cuv., *Règ. an.*, tome I, p. 125,
pl. 77, 78 et 79, dessinées par M. Cuvier.

Le tenrec a le corps couvert de piquants qu'il peut redresser comme le hérisson; mais il n'a pas, comme lui, la faculté de se rouler complètement en boule. Son peaucier, très fort encore, ressemble davantage à celui des autres mammifères; il est composé d'un plan de fibres longitudinales et de plusieurs faisceaux profonds et bien distincts, dont la direction et les attaches viennent à l'appui de la détermination que nous avons faite des diverses parties du peaucier du hérisson.

La pl. 77, fig. 1, montre l'animal recouvert de son peaucier qui s'étend depuis la tête jusqu'au coccyx. Les faisceaux des fibres profondes sont tracés légèrement, et les numéros qu'ils portent indiquent les parties du peaucier ordinaire des mammifères auxquelles nous les comparons. Il y a cependant quelque chose de particulier chez le tenrec, c'est que le thoraco-facien [4], pl. 77 et 79, descend jusqu'au cubitus et pourrait être appelé *cubito-facien*. Au-dessous (l'animal étant vu par sa face ventrale) se trouvent le facien [2] et deux muscles en forme de ruban, qui s'étendent du bras à la ligne médiane du cou; l'antérieur s'insère à l'humérus avec le deltoïde et le postérieur au cubitus. Nous les avons marqués tous deux des chiffres [4^b], les considérant comme des faisceaux du thoraco-facien particuliers au tenrec. Un autre faisceau, que nous avons désigné à tort par le chiffre [4^a], se détache du dermo-humérien ventral [5^d] et se porte également au cubitus.

La portion que nous marquons, comme dans le hérisson, du signe [5^f], enveloppe ici la cuisse et même la face interne de la jambe, et va au grand pectoral.

L'usage de ces muscles n'est pas douteux; ils servent à ramener la tête entre les membres antérieurs et sous le ventre les membres postérieurs; mais les fibres du plan superficiel du peaucier n'étant point circulaires et ne formant point sphincter, le tenrec ne peut pas, à l'exemple du hérisson, garantir sa face ventrale, et offrir comme lui l'aspect d'une boule couverte d'épines, ainsi que plusieurs espèces d'oursins.

Les muscles du corps et des membres sont en général plus forts que ceux du hérisson.

Le crotaphyte [b], pl. 77, fig. 2, est très puissant, ainsi que le masseter [j]. Comme il n'y a point d'os zygomatique dans le tenrec, les fibres de ce dernier muscle, au lieu d'être dirigées de haut en bas, le sont d'avant en arrière, depuis l'apophyse zygomatique du maxillaire supérieur jusqu'à l'angle postérieur de la mâchoire inférieure.

Entre le crotaphyte et le masseter, au lieu où, s'il existait, serait placé l'os zygomatique, se trouve un faisceau musculaire rubané, auquel nous n'avons point mis de signe, qui se perd en arrière sur l'aponévrose du crotaphyte, et passe, en s'épaississant en avant, sous le masseter pour

aller s'insérer au bord antérieur de la branche montante de la mâchoire inférieure. Ce muscle doit avoir pour fonction de porter cette mâchoire en arrière, tandis que le masseter doit la porter en avant. En effet, son condyle articulaire permet un mouvement d'arrière en avant, et *vice versa*; de plus, le diamètre longitudinal d'une espèce de fosse qui existe sur les côtés de l'inter-maxillaire, pour loger l'extrémité de la canine inférieure, est beaucoup plus grand que celui de la dent, en sorte que les canines elles-mêmes, quoique fortes, ne s'opposent point à ces mouvements. On sait d'ailleurs que si les fausses molaires du tenrec sont tout à fait celles d'un carnassier, ses molaires se rapprochent beaucoup de celles de certains rongeurs.

Les muscles de l'épaule et du bras n'offrent rien de particulier, à part les subdivisions du peaucier, dont nous venons de parler; mais nous noterons au membre postérieur la force du grand fessier qui se compose de trois parties bien distinctes : une antérieure [a], venant de l'os des îles et du sacrum, se fixe par un tendon au-dessous du grand trochanter; une partie postérieure [- a] sacro-coccygienne qui s'attache au condyle externe du fémur; et une partie profonde, marquée également [a], pl. 78, fig. 4, venant du sacrum et allant s'insérer au fémur au-dessous du tendon de la première. Remarquons encore que le moyen fessier [a'] s'attache aussi en grande partie au sacrum, tandis que dans la plupart des mammifères il ne prend son attache supérieure qu'à l'os des îles.

Le biceps de la cuisse se bifurque vers la moitié de sa longueur, comme dans le loris grêle, et se fixe par deux tendons membraneux, l'un au sommet du tibia et l'autre vers son milieu. C'est une variante de ce qui arrive lorsque ce muscle descend sans interruption jusque vers le milieu ou même jusqu'au tiers inférieur de la jambe. Un accessoire du biceps [q'] vient du sacrum et passe non-seulement sous le biceps proprement dit, mais encore sous la troisième portion du grand fessier; il s'insère au tibia à peu près à son tiers inférieur.

Le demi-nerveux a également un accessoire coccygien [r].

Les extenseurs de la jambe sont très puissants, comme on peut en juger par l'épaisseur du devant de la cuisse.

Toutes ces observations démontrent que le tenrec est un animal fouisseur.

Par les muscles et par les dispositions articulaires de ses mâchoires, ainsi que par ses dents, il se montre autant rongeur que carnassier, et on peut le considérer comme un anneau intermédiaire entre ces deux ordres d'animaux.

Les notes de M. Cuvier sont très courtes; elles portent seulement :

« Que le long dorsal [B], fig. 4 et 3, pl. 78, reçoit des tendons des apophyses articulaires sur presque toute sa longueur; que de dessous l'aponévrose du plantaire grêle [γ] naît le court fléchisseur qui donne des tendons perforés pour les quatre doigts, et enfin que le fléchisseur perforant se comporte comme à l'ordinaire. »

TENREC
(Erinaceus ecaudatus L.)

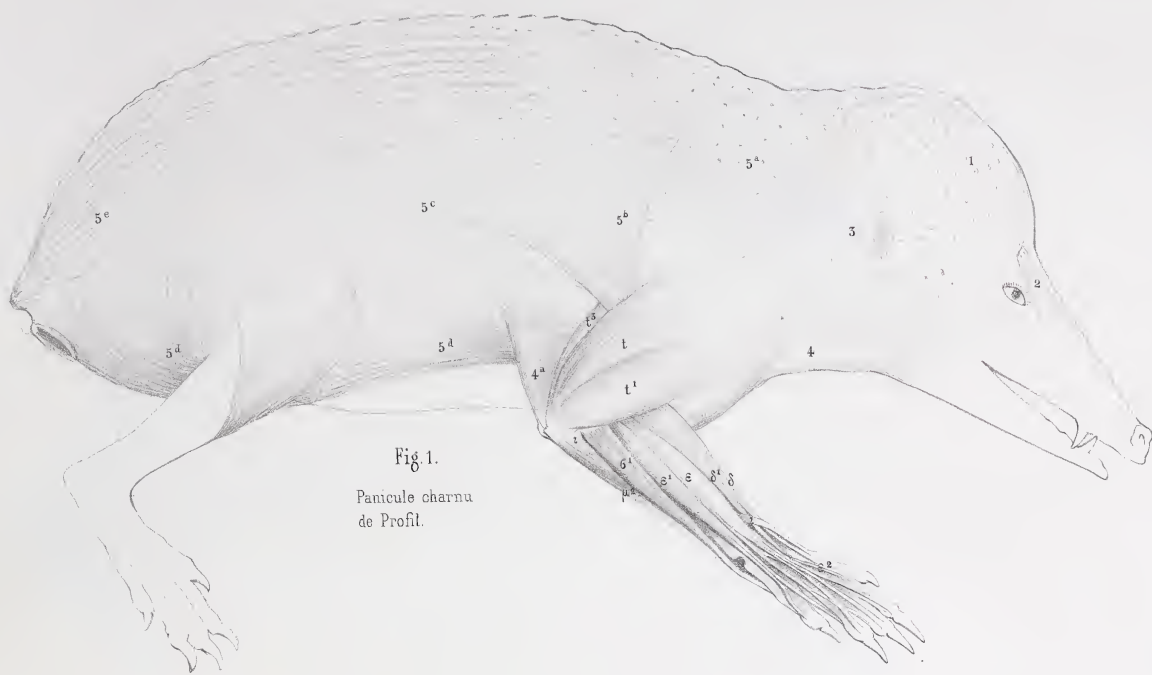


Fig. 1.
Panicule charnu
de Profil.

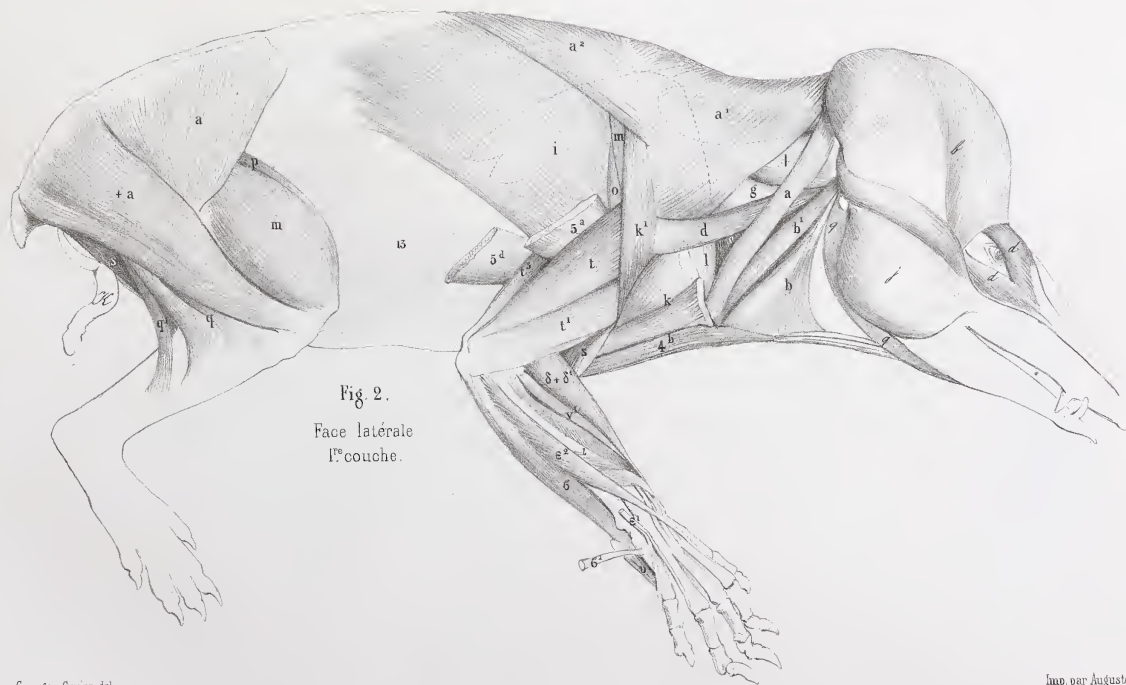


Fig. 2.
Face latérale
l^{re} couche.

Fig. 1.
Face latérale
2^e couche.




Fig. 2.
3^e couche de la
cuisse.

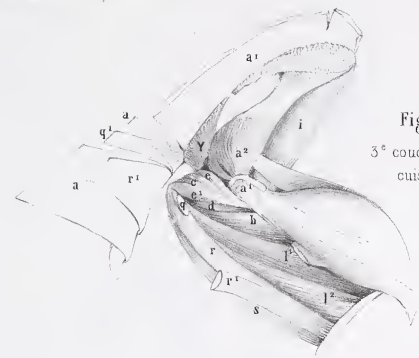


Fig. 3.
Muscles de l'épine
couche profonde.

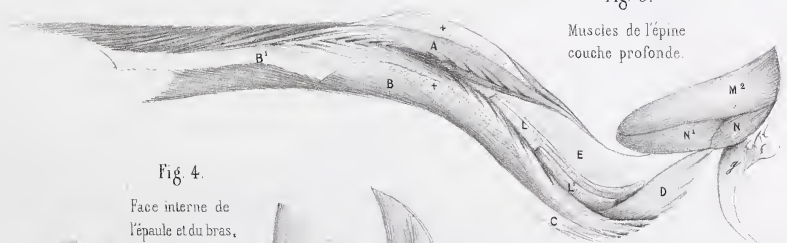


Fig. 4.
Face interne de
l'épaule et du bras.

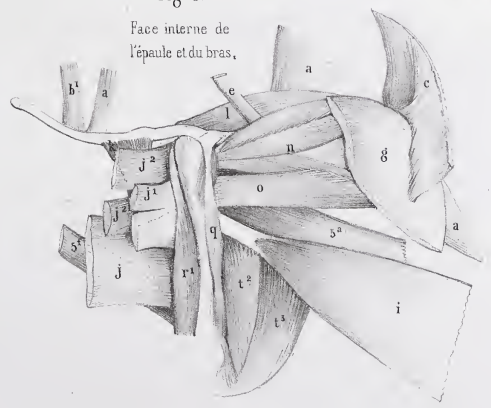
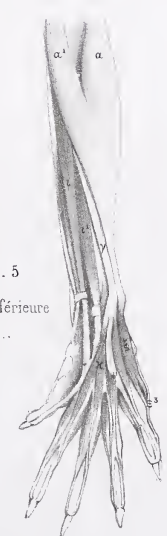
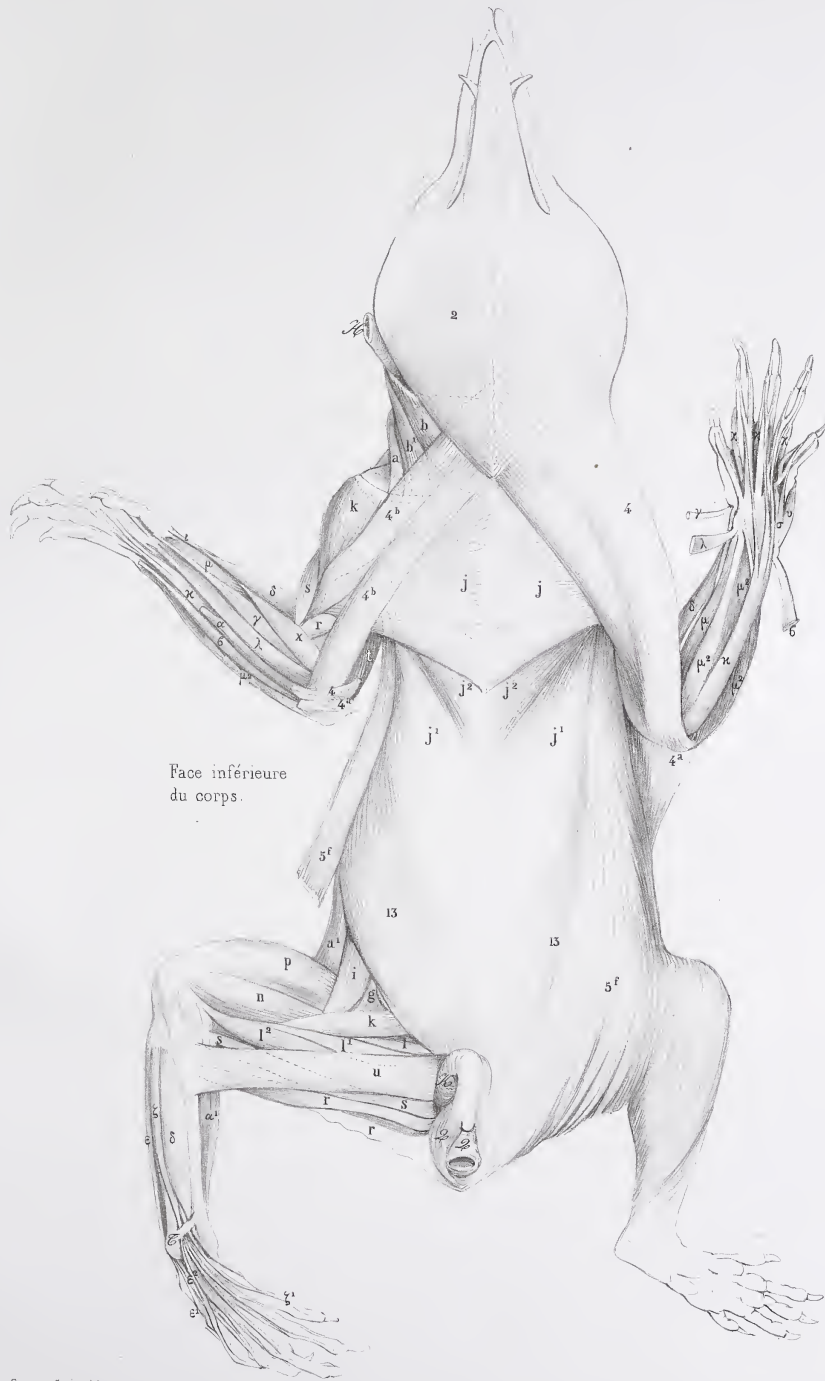
Fig. 5
Face inférieure
du pied..





Face inférieure
du corps.

MYOLOGIE DE LA TAUPE COMMUNE

TALPA EUROPAEA L., Cuv., *Règ. an.*, I, 131,
pl. 80, dessinée par M. Cuvier, de grandeur naturelle.

Les membres antérieurs de la taupe, animal dont la vie est souterraine, forment un instrument propre à déchirer la terre et à la rejeter en arrière. Un bras très court, très rapproché de la tête, rattaché au tronc par une longue omoplate que soutient à son tour une forte clavicule, porte une large main, garnie à son bord radial d'un os supplémentaire, semblable à un fer de faux, qui en fait une pelle à bord tranchant, éminemment propre au genre de vie de l'animal.

La longueur et l'étroitesse de l'omoplate, la largeur et le peu de longueur de l'humérus, dont les faces antérieures et postérieures sont presque carrées, rendent quelquefois difficile la détermination des muscles. Ainsi le trapèze est presque méconnaissable; sa portion occipitale manque; sa portion cervicale [a¹], fig. 4, est tout à fait séparée de sa portion dorsale [a²], qui est ici dorso-lombaire, ses fibres s'étendant en arrière jusque sur les vertèbres des lombes.

Le rhomboïde de la tête [c] existe seul, et il s'attache en arrière à un ligament transversal très fort, qui lie ensemble les deux omoplates. Le grand dorsal [i] fournit une languette qui descend jusqu'au cubitus, fig. 5. Le grand rond [o] est extrêmement puissant et tellement saillant que dans la fig. 4 on pourrait croire qu'il se fixe au cubitus; mais on voit, fig. 3, sa véritable attache. La portion scapulaire [t] et la portion externe [t'] du triceps brachial, fig. 4, sont très fortes, aussi bien que l'anconé [u], fig. 4.

Le grand pectoral, fig. 2, est d'une épaisseur extraordinaire et presque aussi grand que chez les oiseaux; et il offre de plus une particularité remarquable : sa portion antérieure [j] est tellement portée en avant qu'elle ne s'attache plus au sternum que par un petit faisceau marqué du signe [j +]; le reste forme une forte bande musculaire qui va d'un bras à l'autre, de sorte que lorsque cette partie se contracte, elle agit sur les deux bras à la fois et les rapproche nécessairement l'un de l'autre. La postérieure ou costale [j'] est très épaisse et se fixe en partie au sternum; le petit pectoral [j²] n'offre rien de remarquable¹.

On peut ajouter à tous ces muscles qui agissent sur l'épaule et sur le bras deux faisceaux du peaucier [3^b], fig. 2 et 3, qui se rendent, l'antérieur à la portion transversale du grand pectoral, et le postérieur à la portion sterno-costale [j'].

Le peaucier, généralement très fort, enveloppe presque tout l'animal; mais il n'a point été représenté particulièrement. Outre les deux faisceaux de ce muscle dont nous venons de parler,

(1) La description du grand pectoral, qui se trouve dans les *Leçons d'anatomie comparée*, I, 393, diffère un peu de celle-ci, parce que la dissection avait été portée trop loin, et que l'on avait séparé à tort la portion [j] en trois faisceaux.

on voit encore le dorso-occipitien [5^a], fig. 4, qui est ici lombo-occipitien, tant il se prolonge en arrière; ce n'est au reste qu'un petit ruban musculaire assez mince ¹.

Les muscles cervicaux sont très vigoureux aussi; le splénus de la tête [I] s'unit sur la ligne médiane du cou avec son congénère, et au point de cette réunion l'on trouve une petite tige osseuse à laquelle adhèrent aussi quelques fibres du trapèze [a']. C'est cet osselet que l'on a pris pour le ligament cervical ossifié; mais il ne se prolonge pas jusqu'à la tête, et l'on ne trouve aucune trace de véritable ligament cervical. C'est au moyen de ces muscles vigoureux de la tête et du cou que la taupe peut soulever avec sa tête la terre qu'elle a remuée avec ses membres antérieurs et qu'elle perce avec son museau pointu, armé à son extrémité d'un os particulier.

Les muscles de la cuisse et de la jambe sont faibles comparativement à ceux de l'épaule et du bras. Le muscle marqué, d'après la détermination de M. Cuvier, comme étant la portion antérieure du biceps [q], fig. 6, pourrait être considéré comme l'analogue du faisceau [a +], pl. 77, fig. 2, et pl. 78, fig. 4, que M. Cuvier a regardé dans le tenrec, avec raison, selon nous, comme un démembrement du grand fessier. En effet, le biceps de la taupe a également un accessoire coccygien [q²], pl. 80, fig. 6.

Le demi-nerveux en a également un [r¹], fig. 6, 7 et 8.

Les adducteurs [l] ne sont un peu séparés qu'à leur attache au fémur; les pectinés [k] sont réunis en un seul faisceau.

Le hérisson, le tenrec et la taupe sont les seuls représentants de la deuxième famille de l'ordre des carnassiers, celle des *insectivores*, dont M. Cuvier ait fait la myologie, mais ce sont les trois genres principaux de cette famille; la plupart des autres, fort intéressants sous le rapport zoologique, ne présenteraient vraisemblablement dans leur anatomie rien de plus remarquable. Il faut en excepter cependant le desman de Russie (*Sorex moschatus*, L.). D'après l'inspection de son squelette, ses membres antérieurs étant construits pour creuser la terre, et ses membres postérieurs pour nager, la disposition des muscles offrirait sans doute quelques particularités dignes d'attention; mais cet animal, qui paraît très commun dans la Russie méridionale, est jusqu'ici fort rare dans les collections; et ce n'est que depuis peu que le cabinet d'anatomie du Muséum en possède un squelette, que lui a envoyé M. le professeur Eichwald, directeur du cabinet d'histoire naturelle de Saint-Pétersbourg, à la demande de M. de Blainville.

Les macroscélides sont des animaux sauteurs, comme les gerboises, et les cladobates grimpent aux arbres.

Ainsi dans cette famille, comme dans plusieurs autres, on rencontre presque tous les genres de vie que la nature a assignée aux animaux, c'est-à-dire que les uns vont chercher leur nourriture sur les arbres, et les autres sur la terre, sous la terre ou dans l'eau.

(1) C'est par erreur que du côté droit la portion lombaire coupée de ce muscle porte le chiffre [5]; elle devrait porter, comme celle du côté gauche, le chiffre [3].

TAUPE COMMUNE
(*Talpa europaea*, L.)

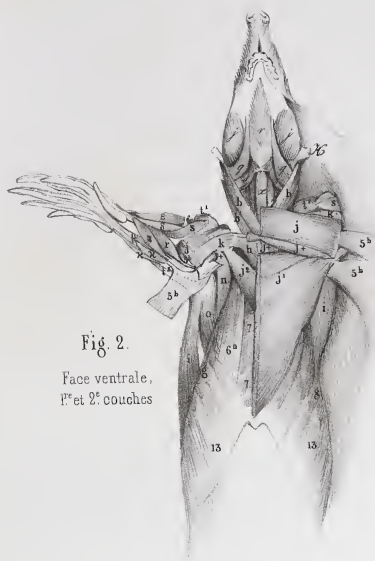


Fig. 2.
Face ventrale,
1^{re} et 2^e couches

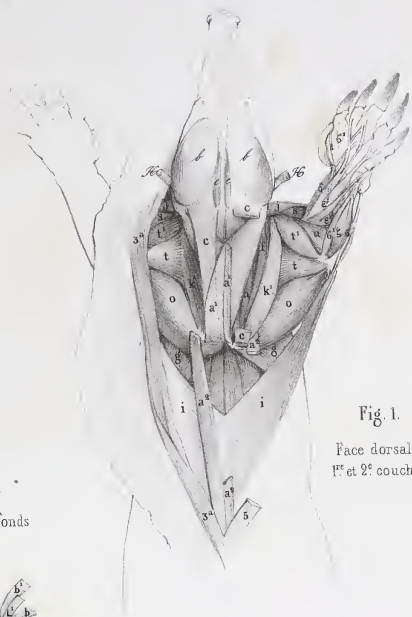


Fig. 1.
Face dorsale,
1^{re} et 2^e couches

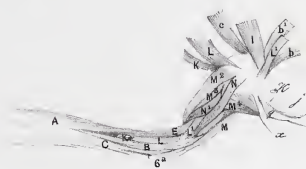


Fig. 4.
Muscles profonds
du cou.

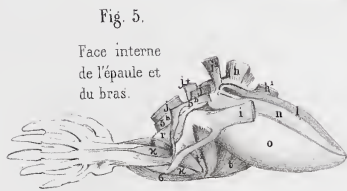


Fig. 5.
Face interne
de l'épaule et
du bras.

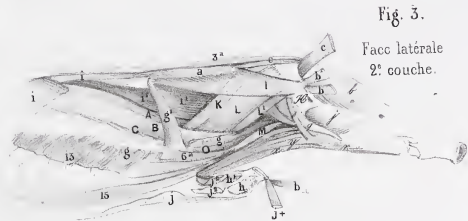


Fig. 3.
Face latérale
2^e couche.

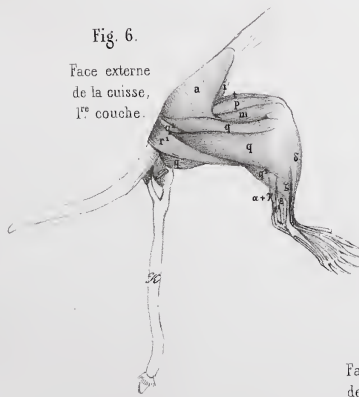


Fig. 6.
Face externe
de la cuisse,
1^{re} couche.

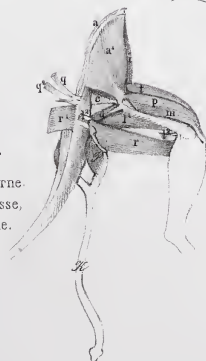


Fig. 7.
Face externe
de la cuisse,
2^e couche.

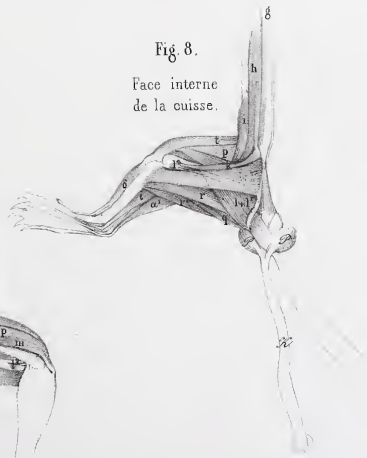


Fig. 8.
Face interne
de la cuisse.

MYOLOGIE DE L'OURS NOIR D'AMÉRIQUE

(URSUS AMERICANUS L., Cuv., *Règ. an.*, t. I, p. 136.)

Pl. 81 à 93, dessinées à un tiers de la grandeur naturelle par M. LAURILLARD¹.

Nous voici arrivés à la myologie de la troisième famille des carnassiers, celle des *carnivores*. La première des tribus de cette famille est la tribu des *plantigrades*, ainsi nommée parce que les animaux qui la composent appuient, dans la marche, la plante entière du pied sur le sol. Les ours, comme tout le reste des carnivores, n'ont qu'une clavicule rudimentaire suspendue dans les chairs et quelquefois si petite qu'elle échappe à l'observation; aussi voit-on la portion claviculaire du trapèze et le cleïdo-mastoïdien se joindre par un simple raphé à la portion claviculaire du deltoïde. C'est à l'endroit de ce raphé que se trouve le rudiment de clavicule. Il résulte de cette disposition un muscle très fort qui agit puissamment sur le bras et que les hippotomistes appellent « muscle commun de l'encolure et du bras ». Ce muscle est nommé, sur les dessins de M. Cuvier, *deltoïdo* et *cleïdo-trapèze*; mais nous avons marqué chacune de ses portions de la lettre qu'elle porte dans les mammifères à clavicules, afin de ne point introduire de nouveaux signes et de nouveaux noms qu'il aurait fallu abandonner pour les rongeurs à clavicule et pour les édentés, puis reprendre pour les pachydermes et les ruminants. Une languette de la portion du trapèze [a] qui s'unit, par un raphé, au deltoïde, se rend ici au sternum; nous l'avons marquée du signe [ab], pl. 87-88. M. Cuvier lui donne, sur ses dessins, le nom de *sterno-trapèze*.

La portion dorsale du trapèze [a²], pl. 81-82, forme un muscle qui n'agit que sur l'omoplate.

Le peaucier [b] se divise, à son attache au bras, en deux portions: l'une [+b], pl. 89, fig. 1, se fixe sur la portion humérale interne [t²] du triceps, l'autre [b] va au grand dorsal comme à l'ordinaire.

Les pectoraux ont un grand développement; la portion sternale [j], pl. 87-88, se divise en deux muscles; le plus profond [+j] forme un faisceau étroit à son attache au sternum qui s'élargit de plus en plus en approchant de l'humérus; le petit pectoral [j²] descend jusqu'au cartilage de la dixième côte, en dépassant de beaucoup le pectoral costal ordinaire [j¹].

La fig. 2, pl. 87-88, montre les attaches à l'humérus du petit pectoral [j²], qui forme, avec une portion du grand dorsal [+i] et le peaucier [b], un large tendon. Le quatrième extenseur [t³]² vient s'implanter transversalement en partie sur ce tendon et en partie sur le peaucier [b]; le reste du grand dorsal [i] se réunit, comme à l'ordinaire, avec le grand rond [o].

Dans la pl. 85-86, on voit qu'une partie seulement de ce quatrième extenseur [t³] s'unit à une portion du peaucier [b^a]; le reste du peaucier forme deux faisceaux qui vont au grand dorsal [i].

(1) C'est par erreur que les pl. 81-82 et 83-84 portent le nom de M. Cuvier.

(2) [t³] et non [t²], comme la figure l'indique par erreur.

Ces dessins, qui paraissent se contredire, s'expliquent par les faces différentes sous lesquelles ils sont vus. Dans les pl. 85-86, c'est par leur face externe qu'ils sont représentés, tandis que dans les pl. 87-88 c'est par leur face interne.

Le cubital interne [c], pl. 89, est ici double; l'un vient, comme à l'ordinaire, du condyle interne de l'humérus, et l'autre de l'olécrane; ils s'attachent tous deux à l'os pisiforme.

C'est un fait remarquable que ce dédoublement des muscles dans certains cas, et qui semblerait prouver qu'une masse musculaire unique n'a pas la même puissance d'action que deux masses musculaires de même volume qu'elle. Au reste, nous verrons que dans plusieurs autres mammifères la même division de ce muscle existe, mais à sa moitié supérieure seulement; en sorte qu'on peut croire que la règle générale est qu'il y a deux cubitiaux internes dans les jeunes individus, et que ces muscles se réunissent le plus souvent en un seul par l'effet de l'âge.

Les pectinés [k], pl. 90, fig. 2, se divisent en trois portions, de même que les adducteurs [l].

Le stylo-hyoïdien [s], pl. 87-88, fig. 1, se partage en deux faisceaux, dont l'un s'épanouit sur le mylo-hyoïdien [r], et l'autre se fixe à l'os hyoïde.

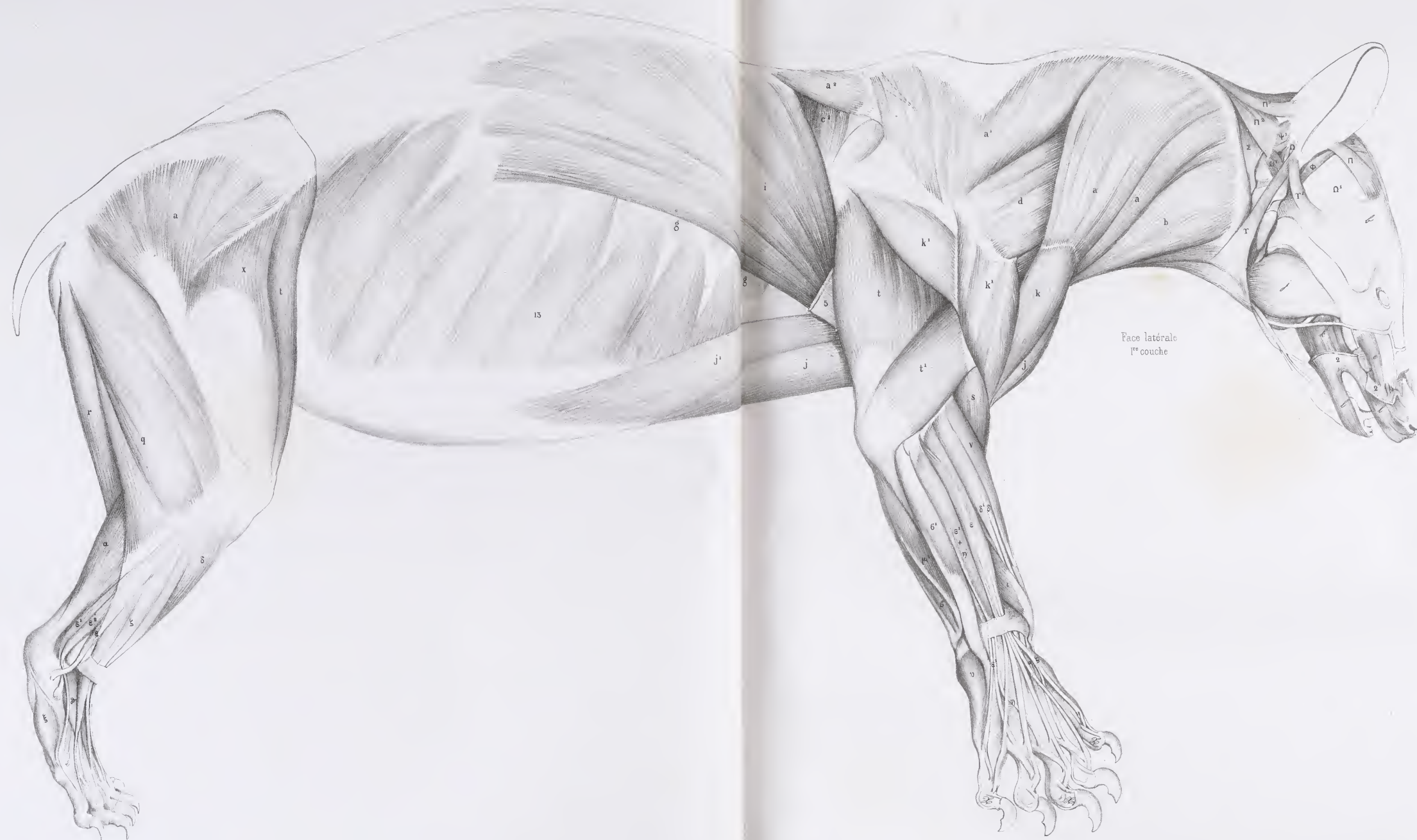Nous n'avons point aperçu de cervical descendant; les traits transverses qu'on aperçoit à l'angle où le tendino-épineux [A] et le long dorsal [B], pl. 92, fig. 2, se réunissent, indiquent les attaches du premier sur le second.

On voit en [c], pl. 90, fig. 1, un ligament de substance jaune élastique rétracteur de la phalange onguéale. Nous retrouverons cet appareil de rétraction à son plus haut degré de développement dans nos dessins de la lionne.

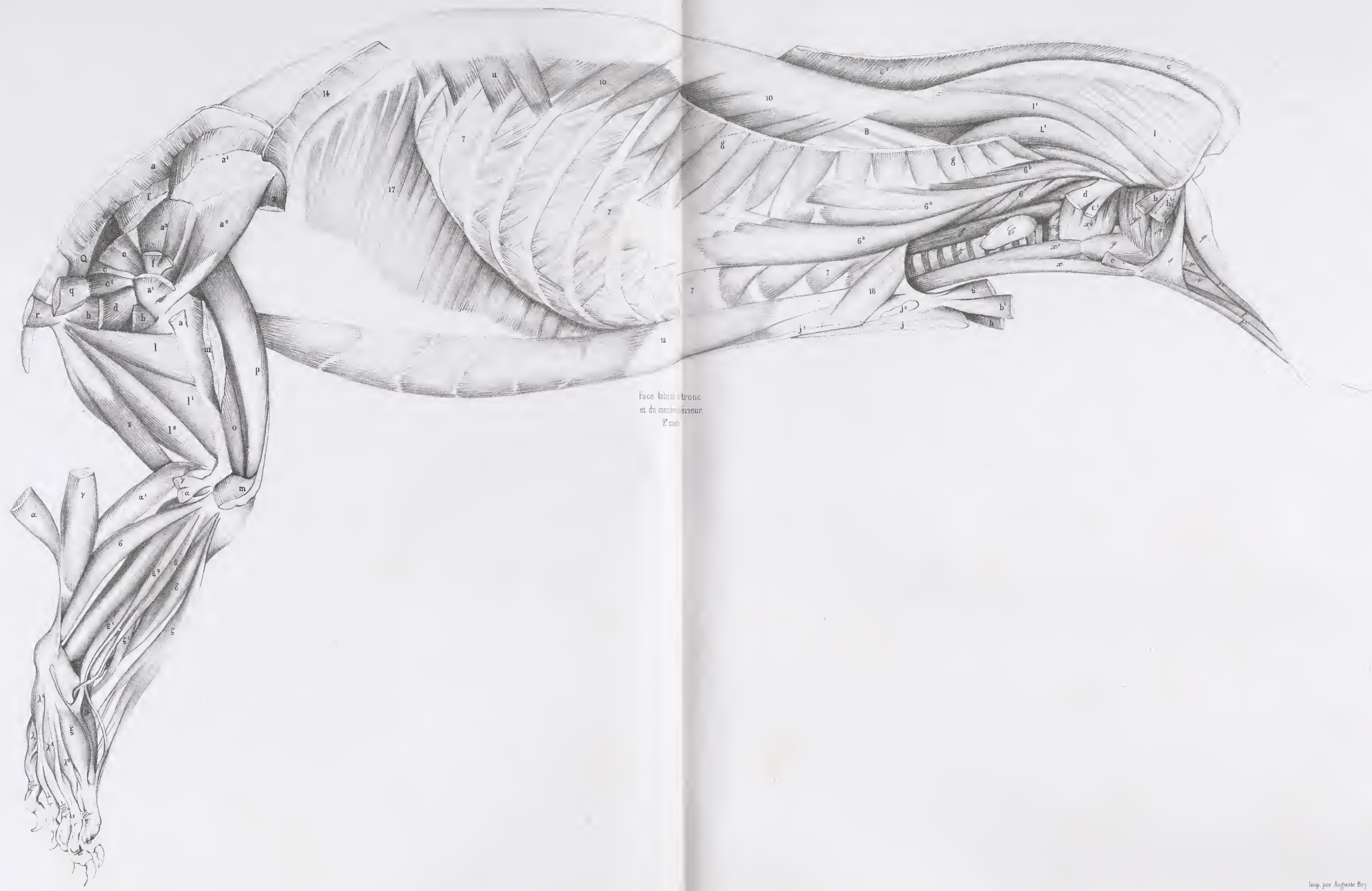
Le muscle peaucier, pl. 95, fig. 1 et 2, est peu compliqué; il fournit le suspenseur de la verge [L]. On voit en e¹, fig. 1 et 5 de cette même planche, l'abaisseur de l'aile du nez, et en e², fig. 2, le nasal, omis dans notre liste des muscles.

Les muscles de l'ours sont, comme on peut le voir dans cette myologie, très épais; aussi ces animaux sont-ils doués d'une très grande force musculaire.

OURS D'EUR
(Ursus americanus L.)



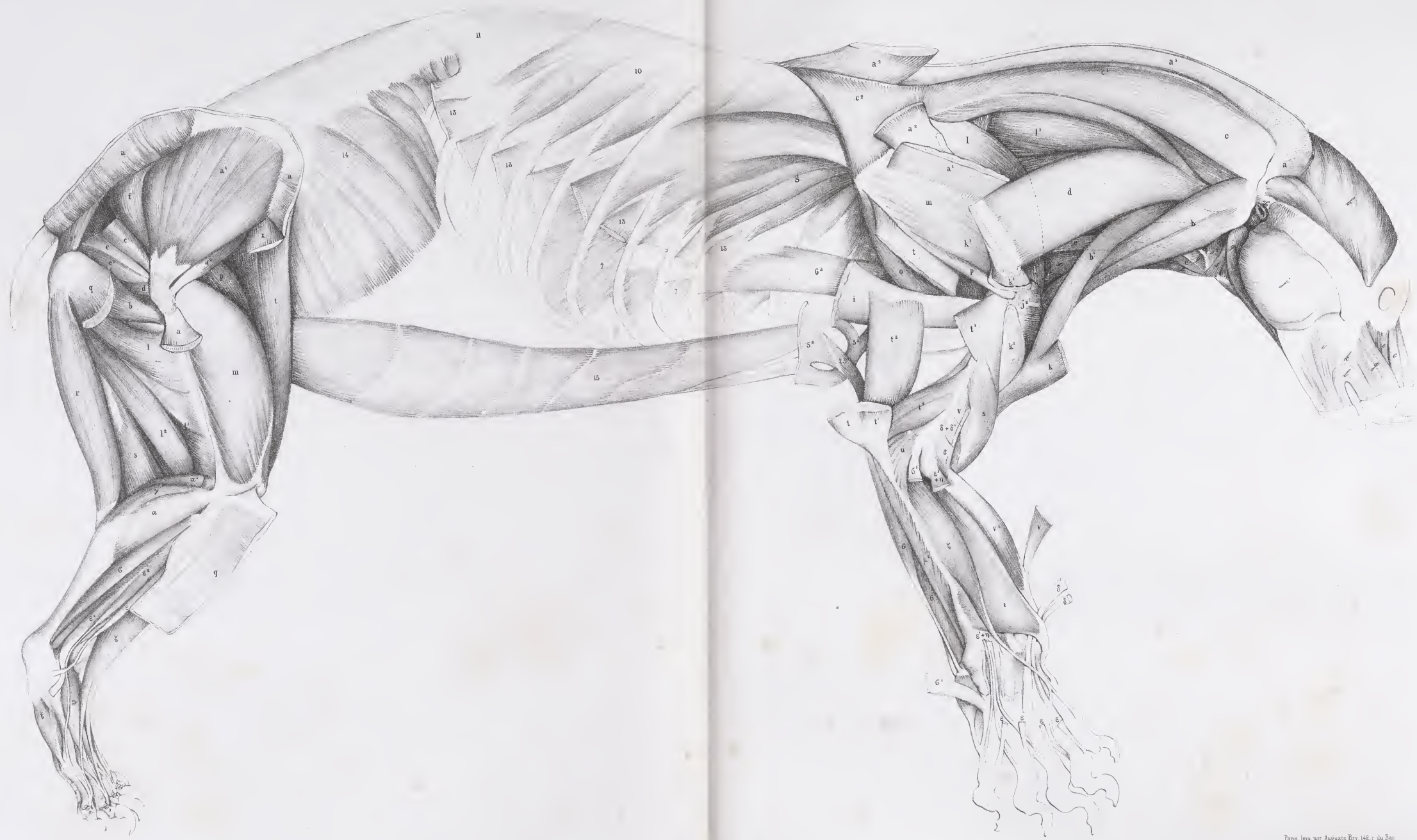
Face latérale
1^{re} couche



Face latérale du tronc
et du membre inférieur

Georges Cuvier del.

Imp. par Auguste Bray



Laurillard del

Paris, Imp. par Auguste Bray 1827 de Bae

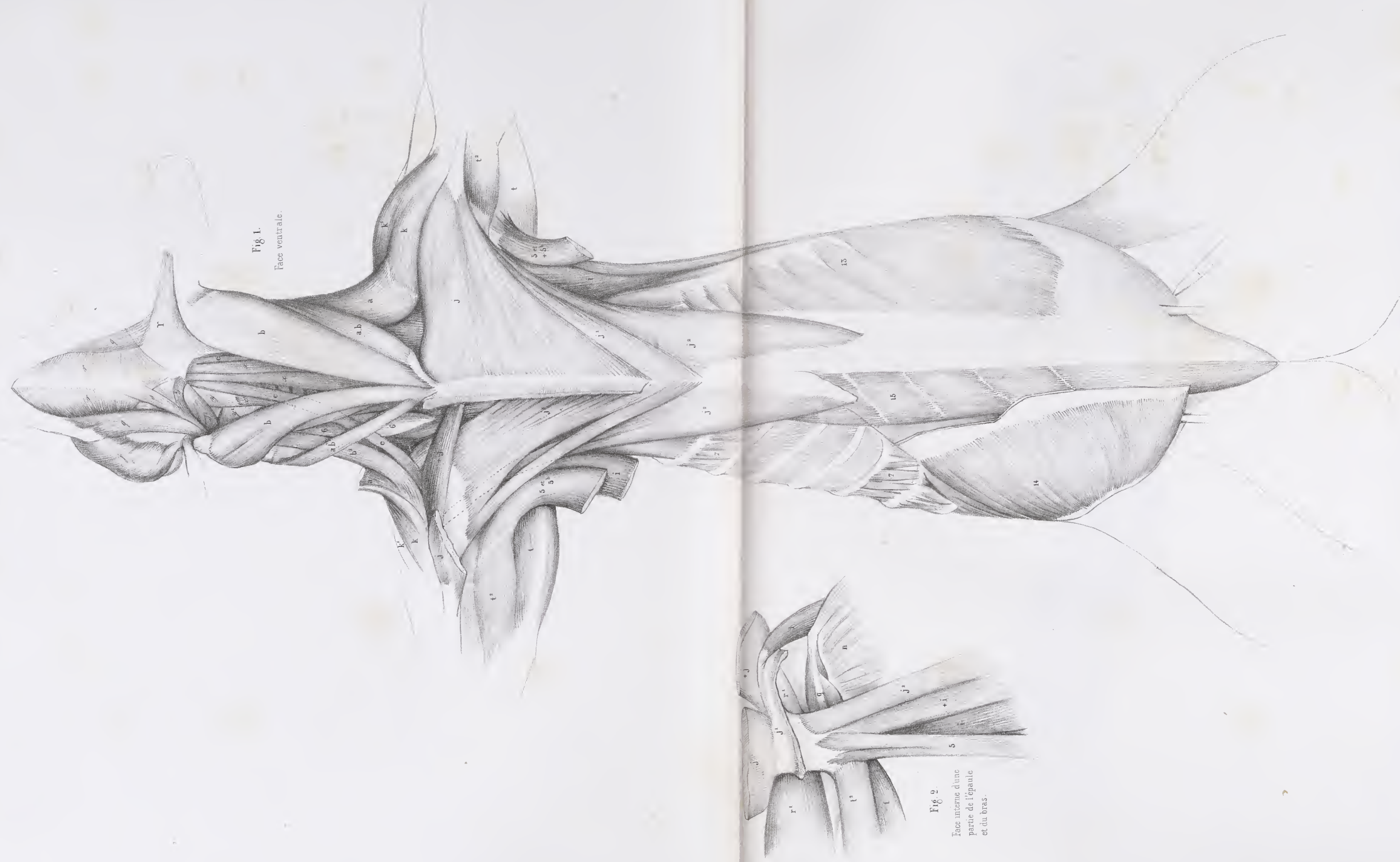
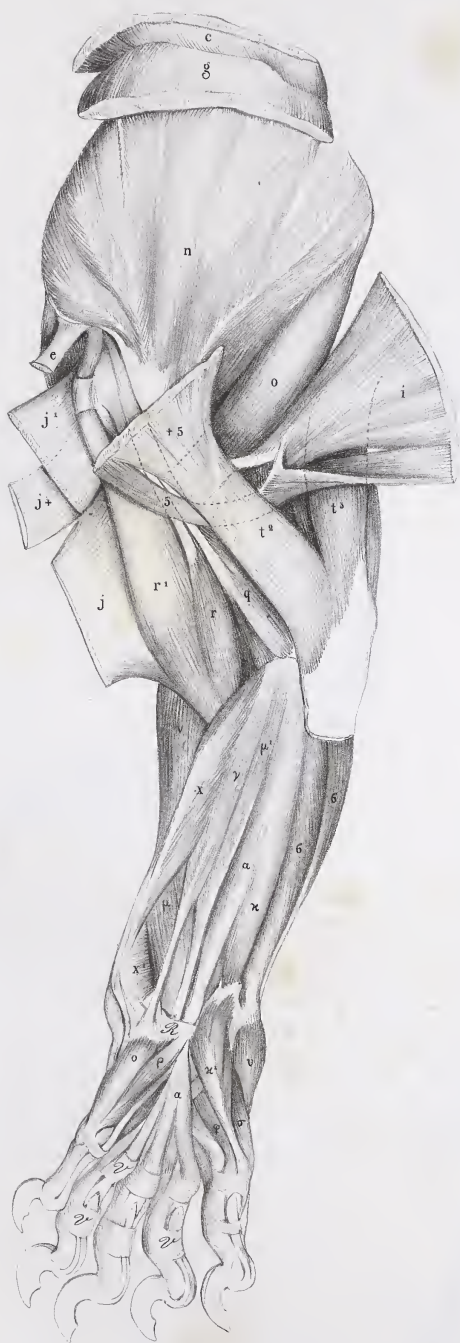


Fig. 1.
Face ventrale.

Fig. 9.
Face interne d'une
partie de l'épaule
et du bras.

Fig 1.

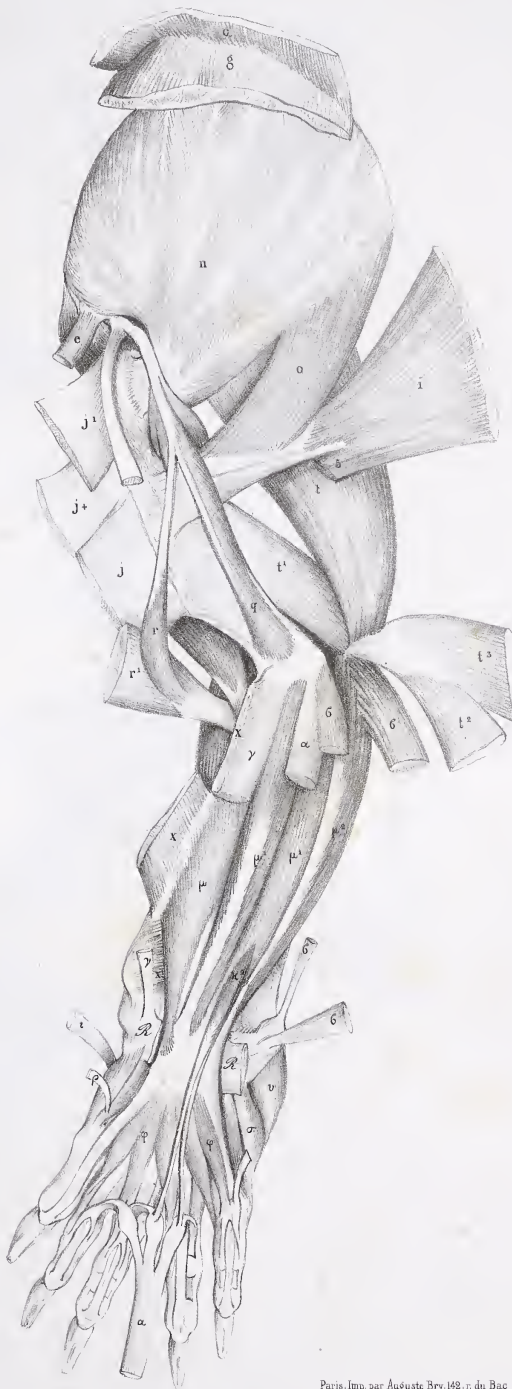
Face interne du bras
1^{re} couche.



Lacaille del.

Fig. 2.

Face interne du bras.
2^e couche



Paris, imp. par Auguste Bry, 182, r. du Bac

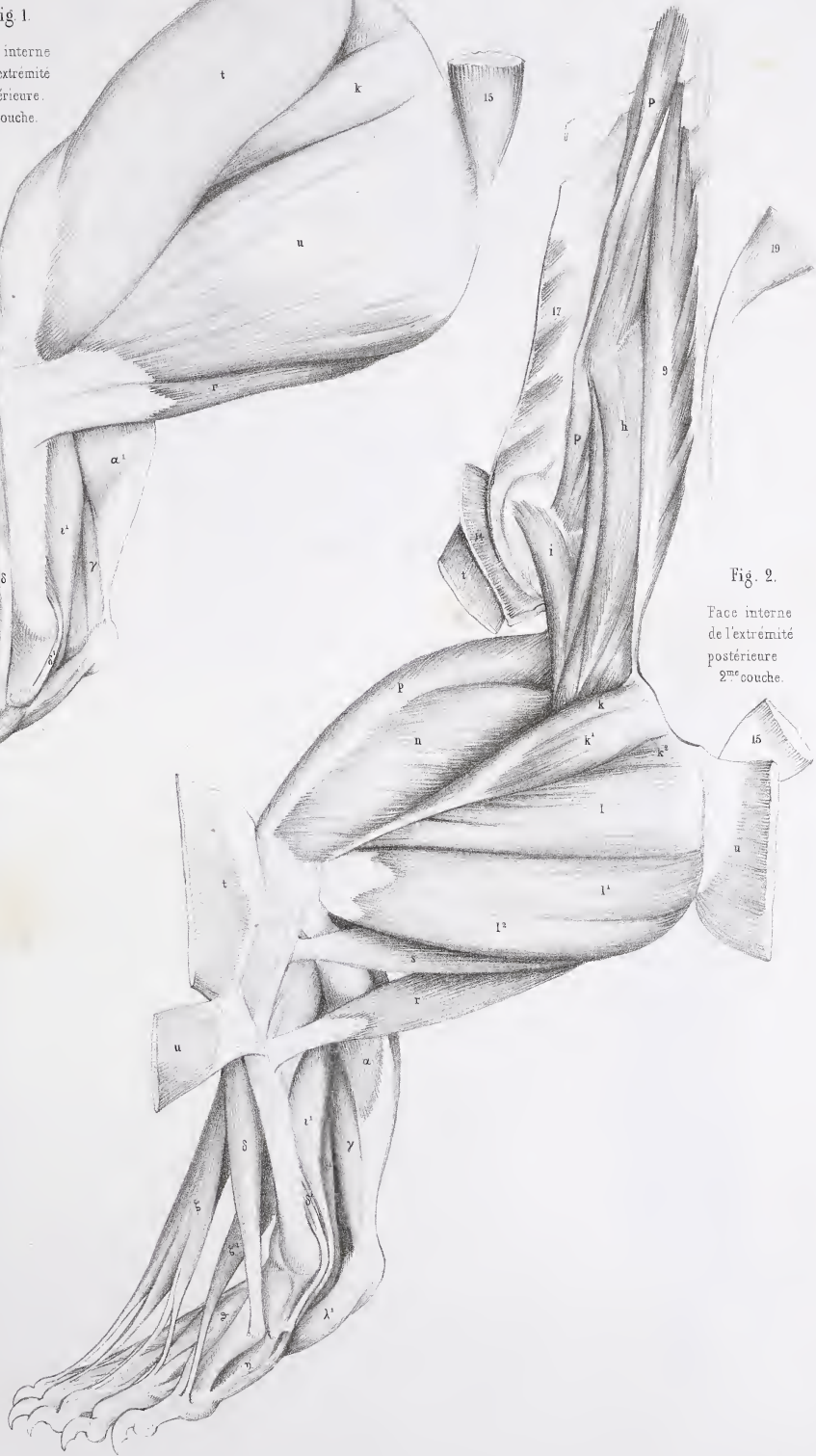
Fig. 1.

Face interne
de l'extrémité
postérieure.
1^{re} couche.

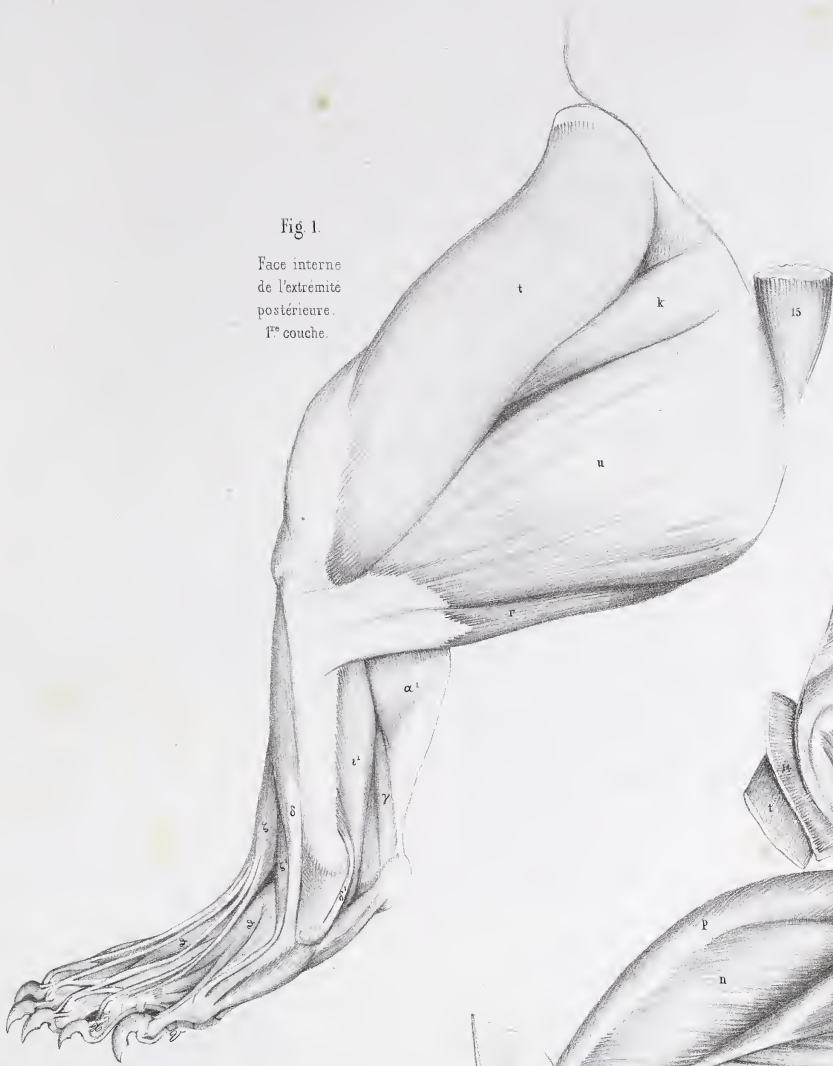

Fig. 2.

Face interne
de l'extrémité
postérieure
2^{me} couche.



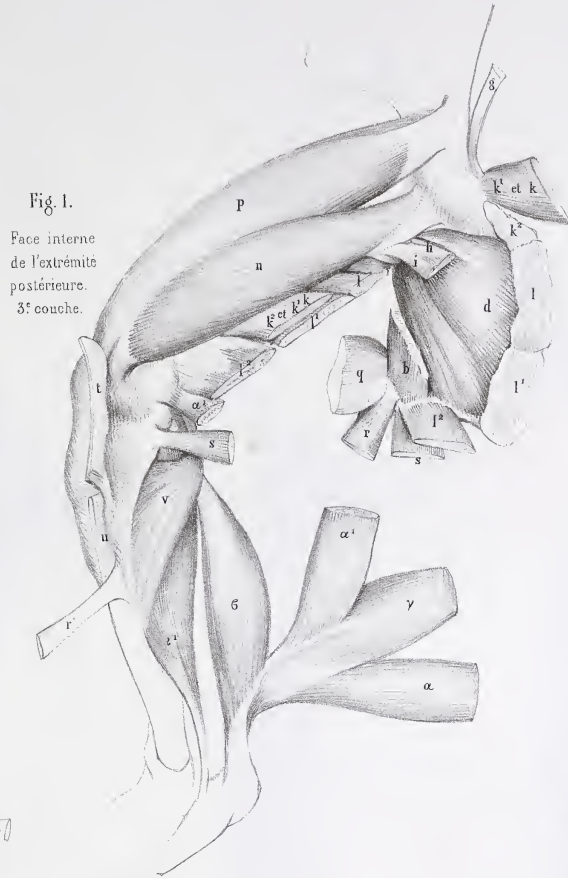


Fig. 1.
Face interne
de l'extrémité
postérieure.
3^e couche.

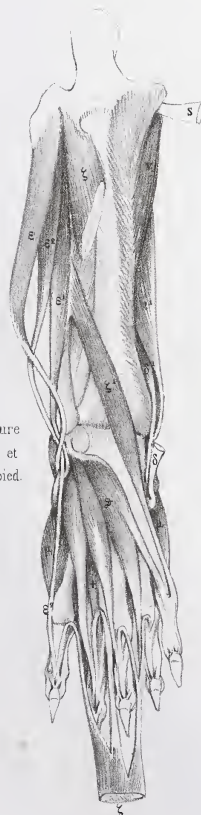


Fig. 2.
Face antérieure
de la jambe et
supérieure du pied.

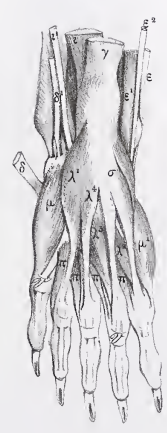

Fig. 3.
Face inférieure
du pied.
1^{re} couche.

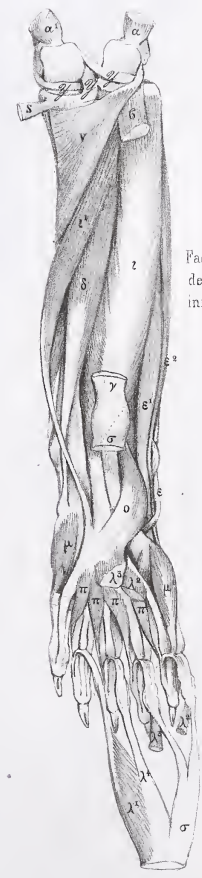


Fig. 4.
Face postérieure
de la Jambe et
inférieure du pied.
2^e couche.

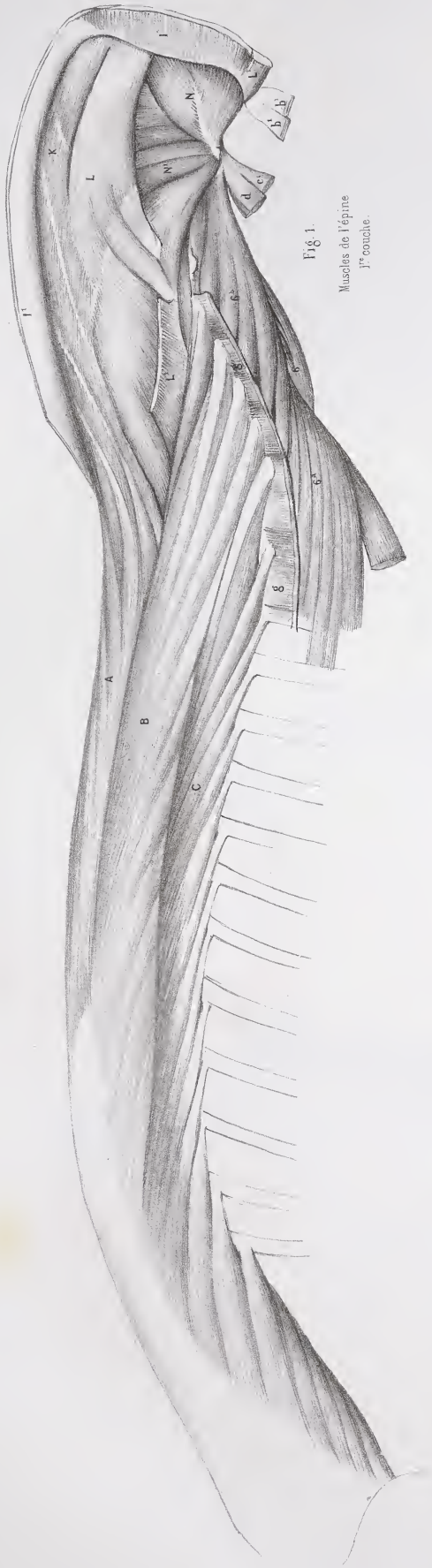


Fig. 1.
Muscles de l'épine
1^{re} couche.

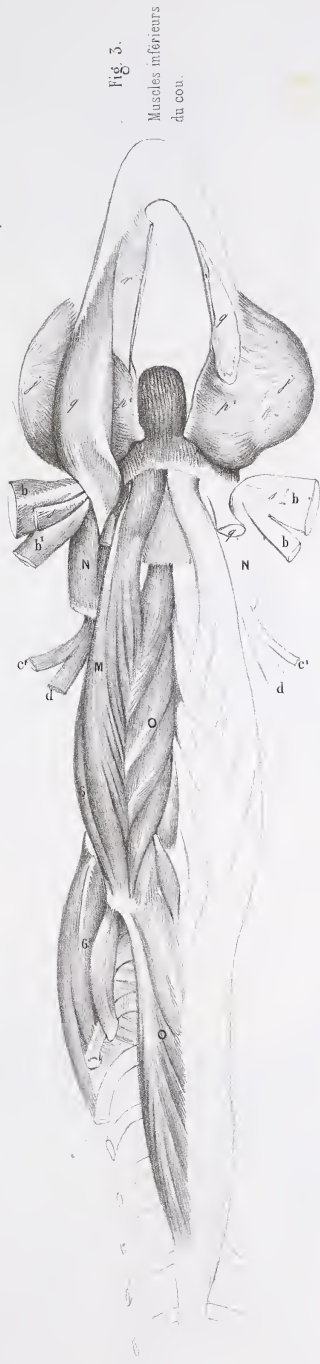


Fig. 3.
Muscles inférieurs
du cou.

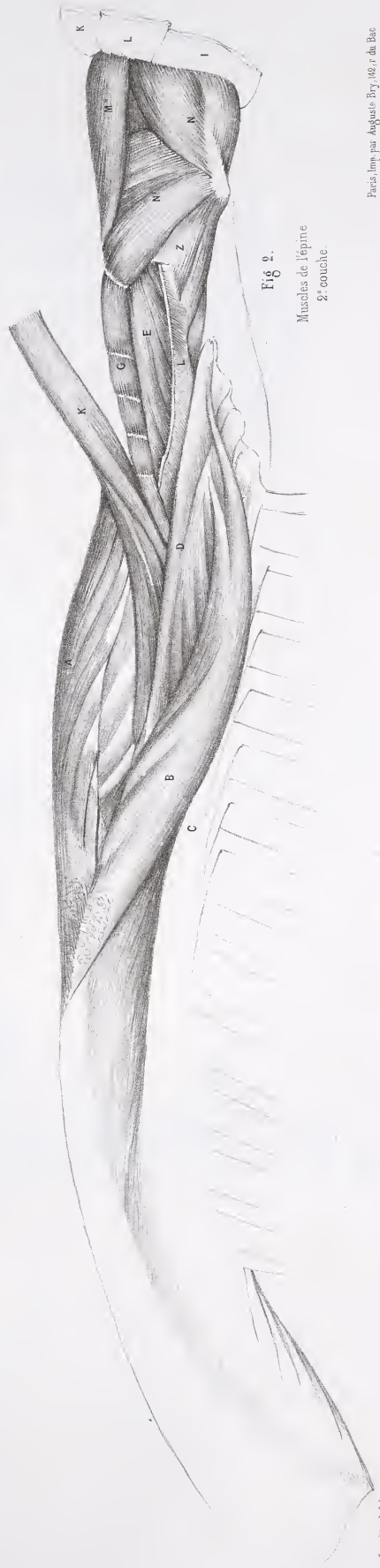


Fig. 2.
Muscles de l'épine
2^e couche.

Laurillard del.

Paris Imp. par Auguste Bry, 182, r. du Bac.



Fig. 1.
Muscle peaucier et
muscles superficiels
de la face.



Fig. 3.
Muscles superficiels de
la face et de l'oreille,
dessinés sur un deuxième
individu.




Fig. 2.
Muscle peaucier

MYOLOGIE DU COATI ROUX

(VIVERRA NASUA L., CUV., *Règ. an.*, tome I, p. 159.)

Pl. 94 à 99, dessinées par M. CUVIER¹.

Les coatis ont un nez allongé et mobile; aussi observe-t-on parmi les muscles de leur face un fort releveur propre de l'aile du nez [*e*], fig. 5, pl. 94. Ce muscle est partagé en deux faisceaux, qui laissent voir entre leurs tendons à l'extrémité du nez le triangulaire [*f*]. Le buccinateur se confond avec l'orbiculaire des lèvres. Dans cette figure, nous avons essayé d'indiquer par des points les vertèbres et les côtes; mais nous avons bientôt reconnu que ces points fatiguent l'œil et n'ajoutent rien à l'intelligence du dessin, et ce mode de dessin n'a point été continué.

La panicule charnue ou muscle peaucier s'étend jusque sur la partie antérieure de la cuisse; la partie ventrale [*5^d*], planche 94, fig. 1, et pl. 95, fig. 1, se divise en plusieurs faisceaux qui vont s'épanouir sur les pectoraux.

Nous retrouvons ici la même division des pectoraux que dans l'ours; il y a de plus un repli de la portion sternale [*j*], fig. 1, pl. 95, à son attache à l'humérus, repli que nous avons déjà vu dans le maki vari, pl. 68, mais un peu moins prononcé. Cette disposition, en augmentant la surface du muscle, augmente sans doute sa puissance dans la même proportion.

Le grand dorsal [*i*], pl. 95, fig. 5, donne une languette qui va se réunir au peaucier latéral [*5^b*], lequel se confond, dans son attache à l'humérus, avec le grand pectoral [*j¹*]; le quatrième extenseur [*t³*] se porte en grande partie au grand rond [*o*], pl. 96, fig. 1, et ne fournit qu'une petite languette au long dorsal [*i*], pl. 95, fig. 1.

Le couturier [*t*], pl. 98, fig. 1, qui est déjà très fort dans l'ours, est plus fort encore dans le coati; il s'attache à toute la rotule et à la tête du tibia.

Un accessoire coccygien du biceps [*+q*], pl. 97, fig. 2, forme, comme on le voit, un long ruban musculaire qui prend son attache aux vertèbres coccygiennes, et vient s'épanouir sur la jambe. Un autre faisceau musculaire plus court [*s¹*], partant du même point du coccyx, s'épanouissait sur le demi-membraneux [*s*].

Une partie du long adducteur [*l²*], pl. 98, fig. 2, se réunit au tendon du demi-membraneux [*s*], tout près de son attache au tibia.

Pl. 94, fig. 5, le splénus [*I*], le tendino-épineux [*A*], ont été soulevés, et une partie du petit dentelé antérieur [*10*] rabattu pour laisser voir le long dorsal [*B*] et le sacro-lombaire [*C*], ainsi que les grand et petit complexus [*L* et *L'*]. Cette même figure montre que les petits dentelés antérieur et postérieur [*10* et *11*] forment ici un seul muscle qui prend attache à toutes les côtes, à l'exception des deux premières.

(1) La figure 3 de la pl. 94 a été dessinée par M. Laurillard.

Les muscles de la queue, pl. 99, fig. 4, sont, à peu de chose près, ce que nous les avons vus dans le sajou, pl. 64, fig. 5; seulement les tendons des sacro-coccygiens inférieur et supérieur [R et R'], sont ici plus longs, la partie charnue de ces muscles ne s'étendant que jusque vers la première moitié de la queue. Serait-ce à cette circonstance que la queue du coati devrait de n'être point préhensile? On serait tenté de le croire, lorsqu'on voit dans d'autres queues non prenantes, comme celles des kangourous et des castors, la même disposition des fibres charnues avec des tendons bien plus longs encore.

Voici les notes de M. Cuvier, inscrites en marge de ses dessins :

« Le fléchisseur sublime [α], pl. 96, fig. 2 et fig. 3, n'a que trois languettes pour l'index, le médus et l'annulaire. Il donne de sa face brachiale un tendon qui se soude au tendon du fléchisseur profond.

« Le palmaire grêle [α] donne trois languettes à l'annulaire, au médus et à l'indicateur; un petit muscle en part pour le petit doigt.

« Le fléchisseur du pouce [λ] soude son tendon à celui du fléchisseur profond, qui détache ensuite un tendon au pouce.

« Le fléchisseur profond reçoit du condyle un ventre [ρ'], fig. 3, distinct sur toute sa longueur.

« Le plantaire grêle [γ], pl. 99, fig. 2, s'unit au court fléchisseur commun [α]. Celui-ci ne donne de tendons qu'à quatre doigts; ses languettes intermédiaires reçoivent des muscles [α] qui naissent sur le tendon du long fléchisseur commun; celui qui va à la quatrième languette du court fléchisseur commun s'y attache si bas qu'on peut le prendre pour un lombrical.

« Le long fléchisseur du pouce [ν'] soude son tendon à celui du long fléchisseur [ν], et se sépare ensuite. »

Remarquons encore que la fig. 3 de la planche 99 nous montre un adducteur du petit doigt [ν], presque aussi développé que dans les singes.

COATI

Viverra nasua L.

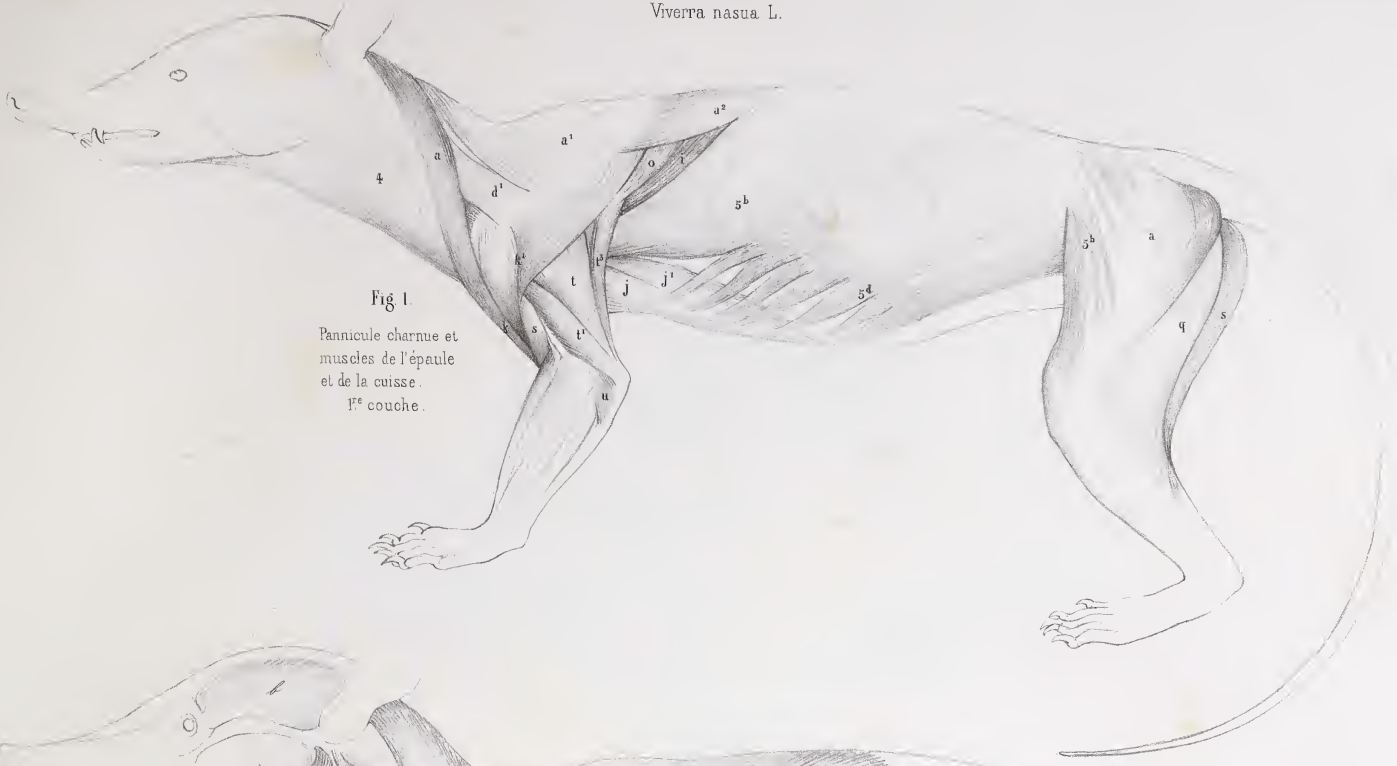


Fig 1.

Pannicule charnue et
muscles de l'épaule
et de la cuisse.
1^{re} couche.

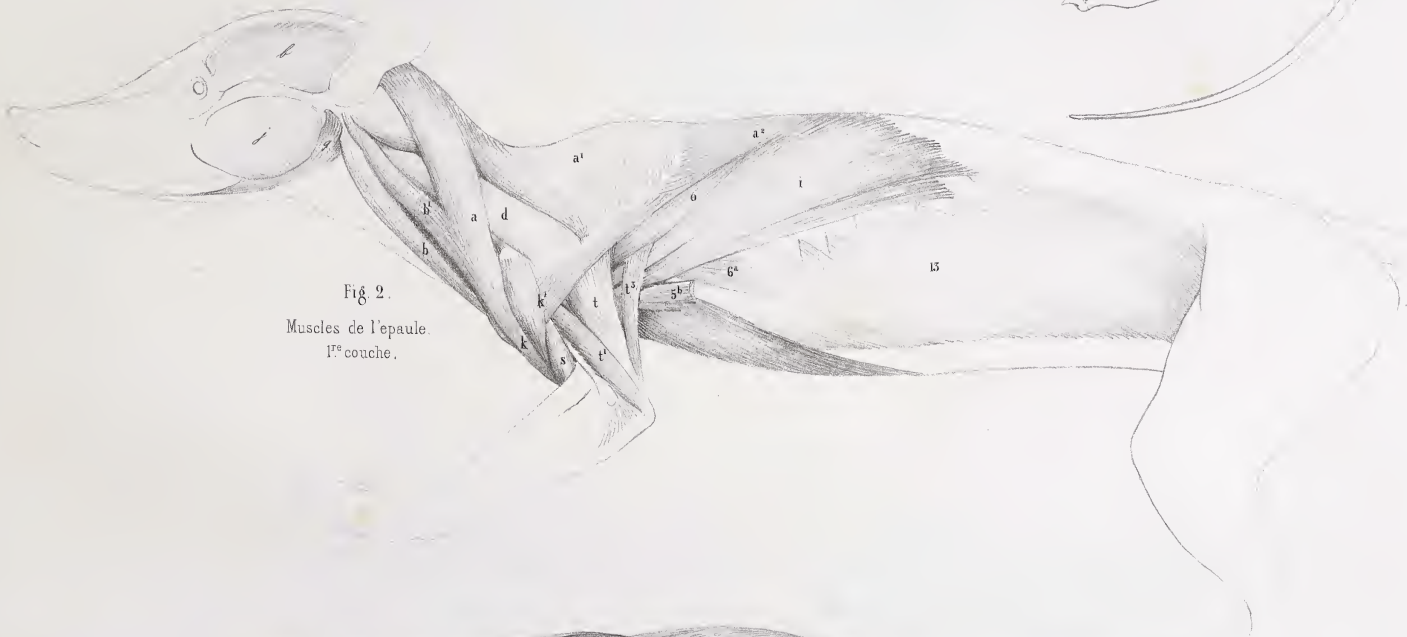

Fig 2.

Muscles de l'épaule.
1^{re} couche.

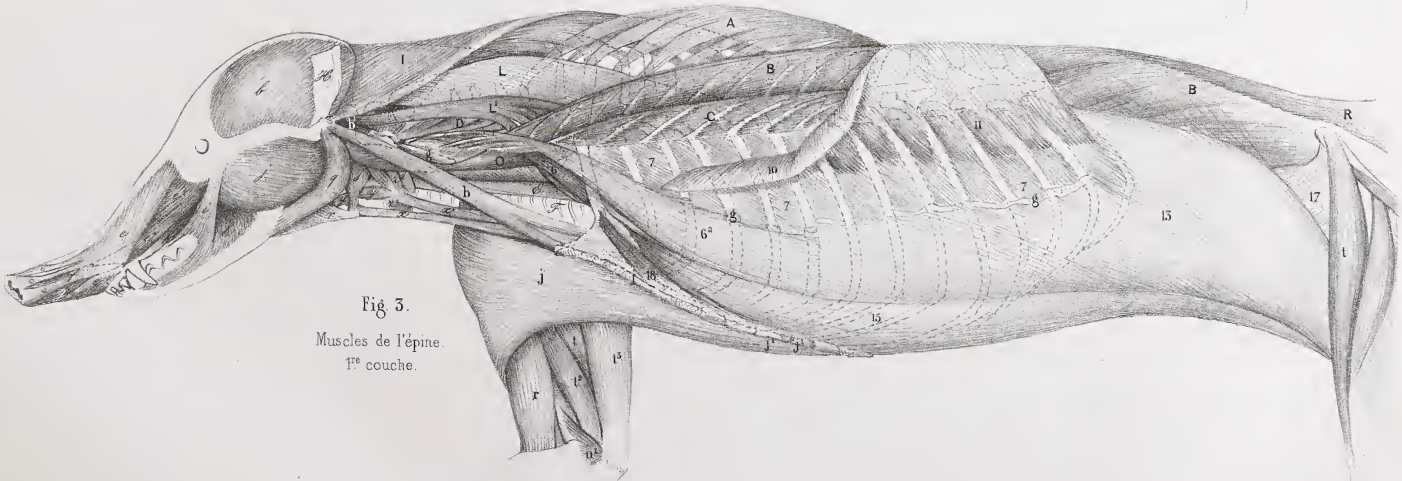


Fig 3.

Muscles de l'épine.
1^{re} couche.

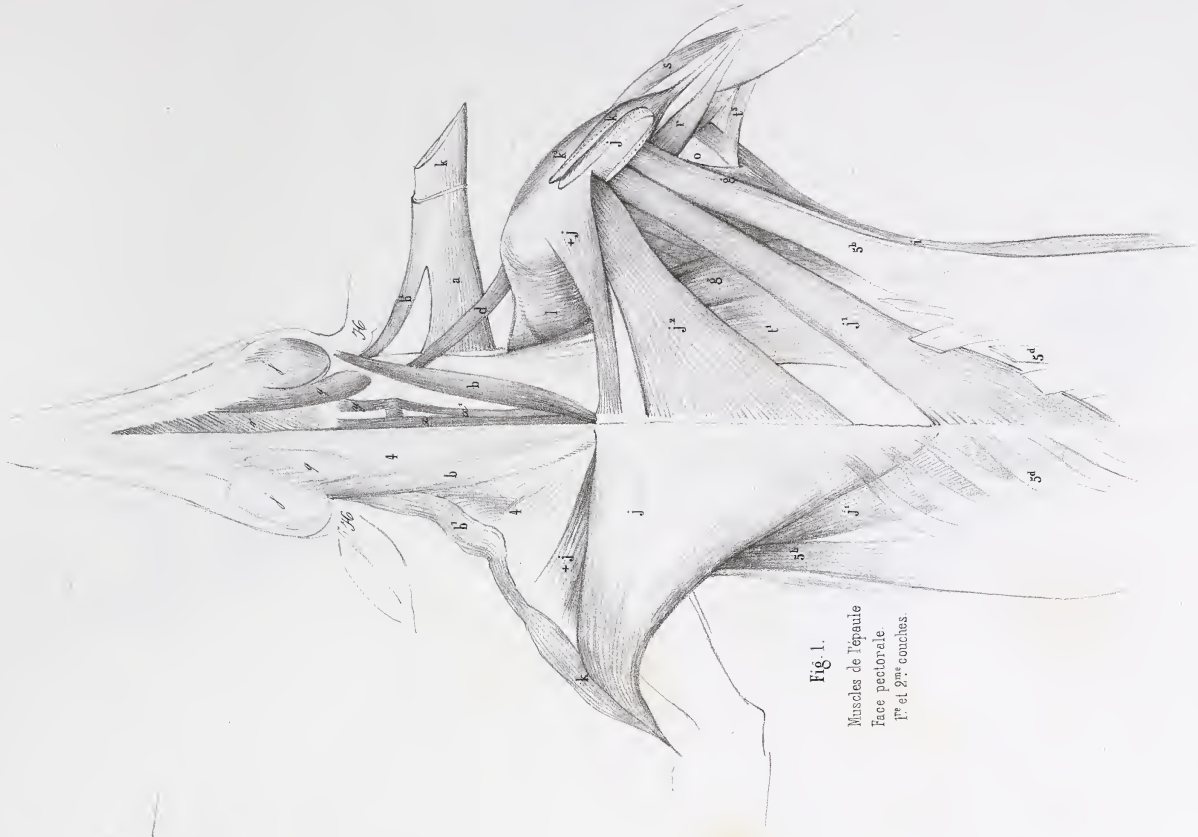


Fig. 1.
Muscles de l'épaule
Face pectorale
1^{re} et 2^{de} couchés

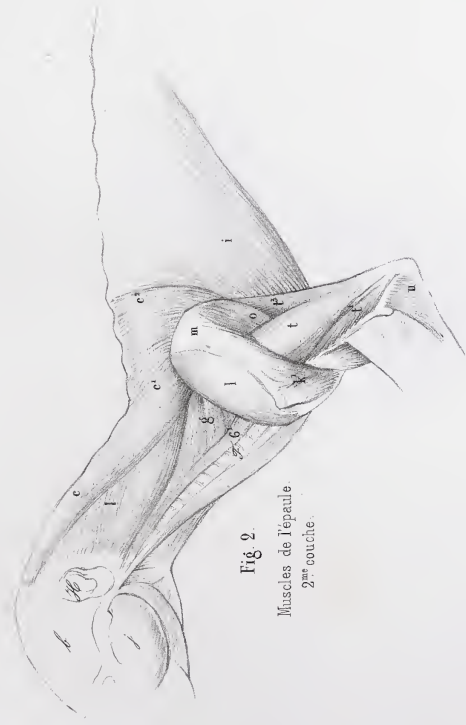


Fig. 2.
Muscles de l'épaule
2^{de} couchée

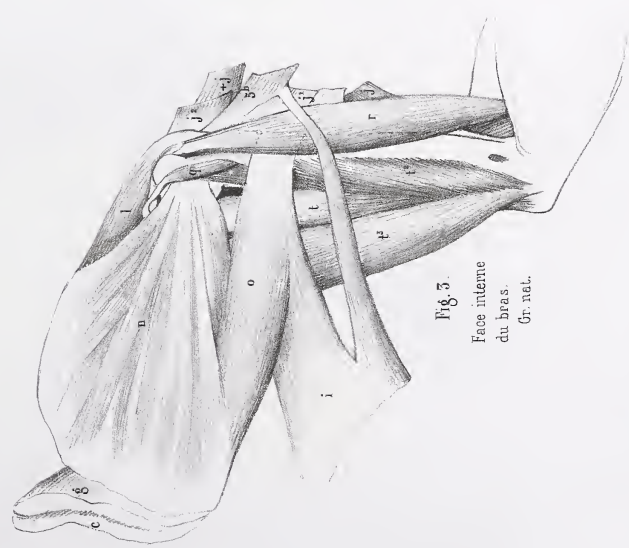


Fig. 3.
Face interne
du bras.
Gr. nat.

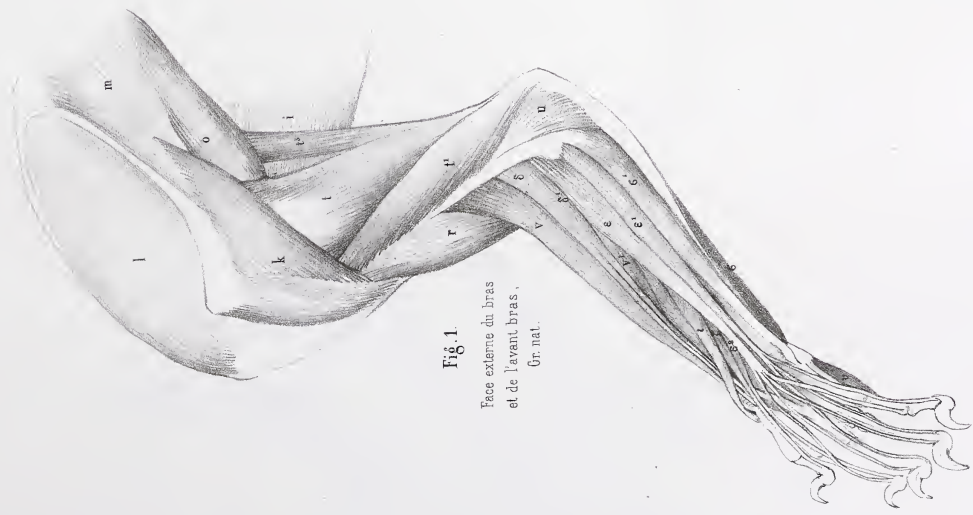


Fig. 1.
Face externe du bras
et de l'avant-bras.
Gr. nat.

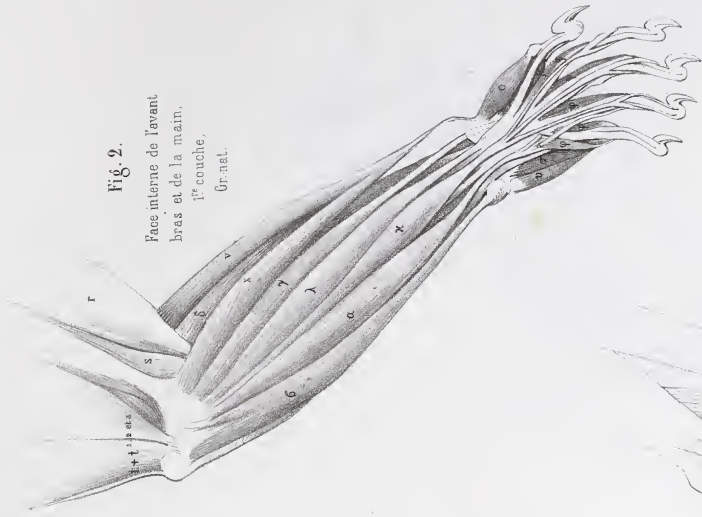

Fig. 2.
Face interne de l'avant
bras et de la main.
1^{re} couche.
Gr. nat.

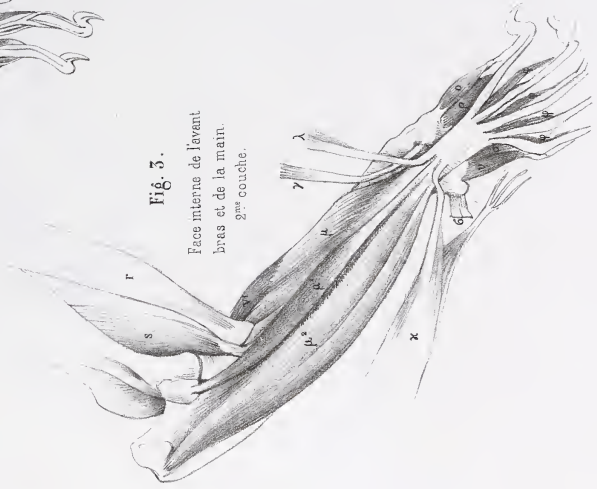


Fig. 3.
Face interne de l'avant
bras et de la main.
2^{me} couche.




Fig. 1.
Face externe
de la cuisse.
1^{re} couche.
Gr. nat.

Georges Cuvier del.

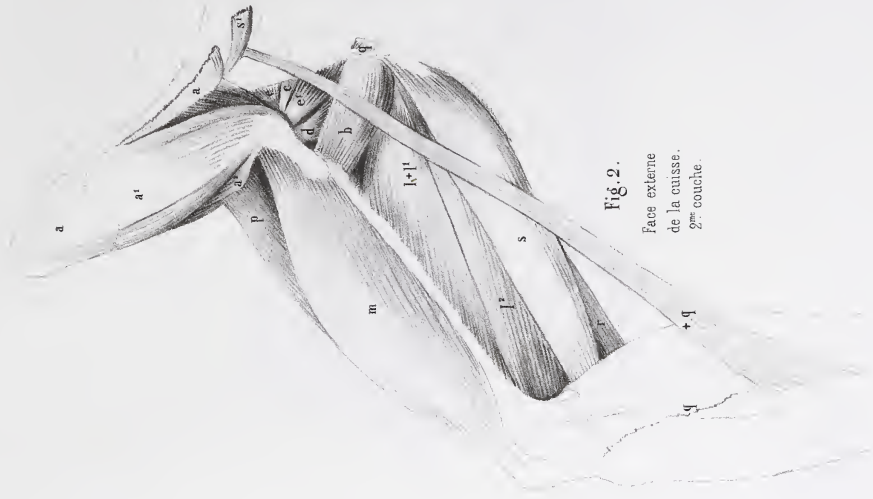


Fig. 2.
Face externe
de la cuisse.
2^{de} couche.

Paris. Imp. par M. Goussier, 1825, n. 14. Plac.

Fig. 2.
Face interne
de la cuisse.
2^{me} couche.

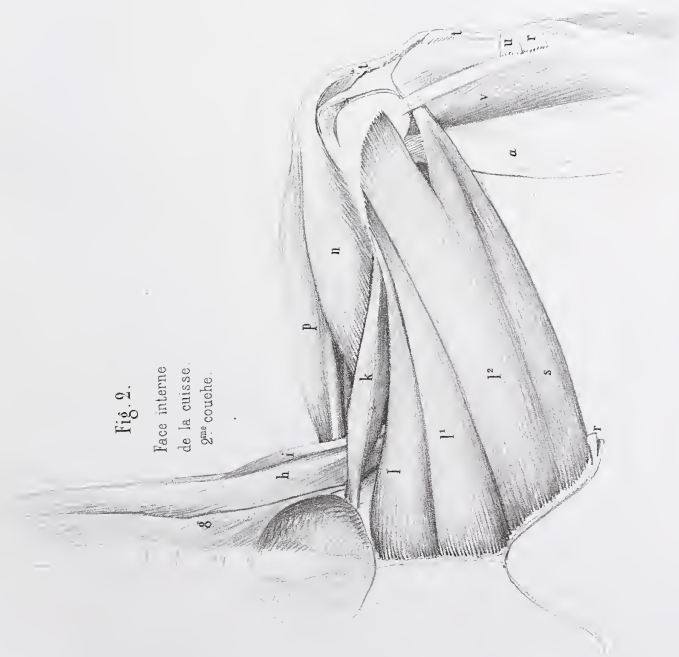


Fig. 1.
Face interne
de la cuisse.
1^{re} couche.
Gr. nat.

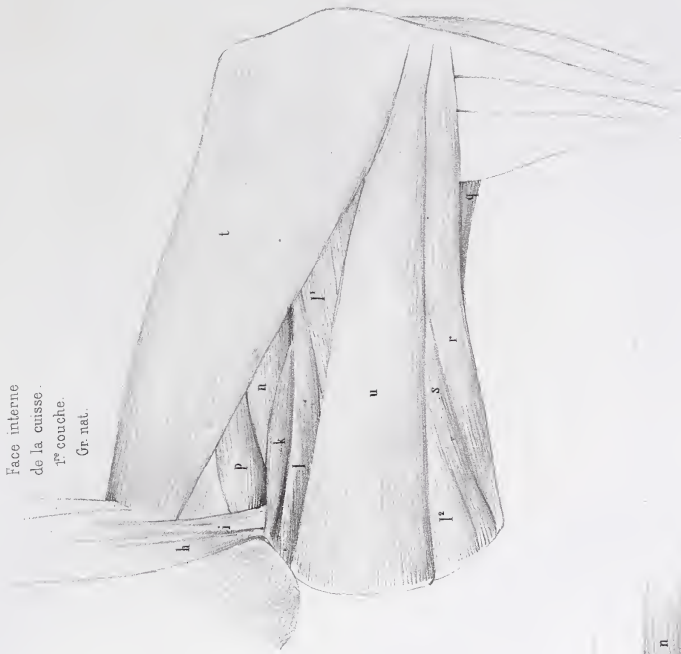
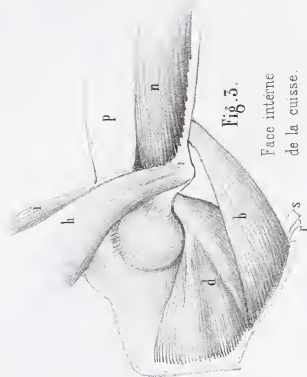


Fig. 3.
Face interne
de la cuisse.
3^{me} couche.



Facis, imp. par Auguste Bray, 1861, n. 10.

Georges Cuvier del.

Fig. 4.
Muscles de la
queue.

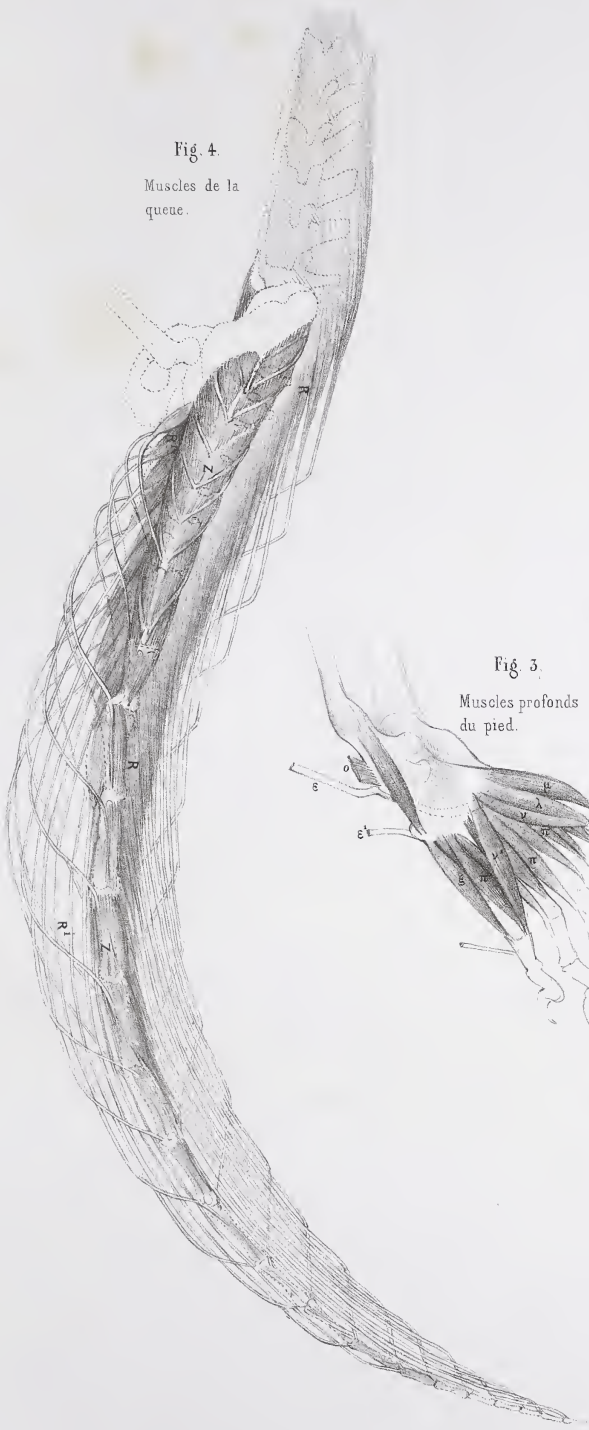


Fig. 1.
Face externe de la
jambe et du pied
Gr. nat.

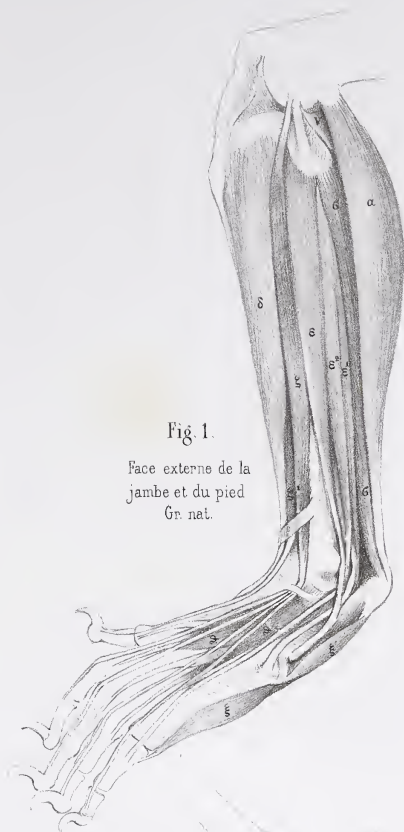
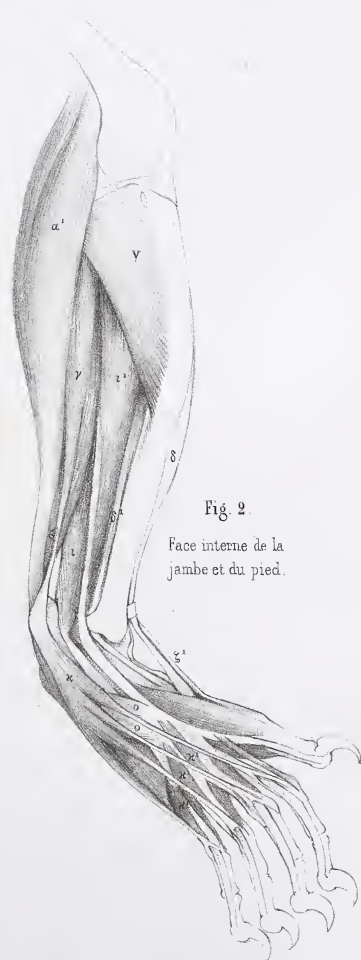
Fig. 3.
Muscles profonds
du pied.



Fig. 2.
Face interne de la
jambe et du pied.



MYOLOGIE DU BLAIREAU D'EUROPE

(*URSUS MELES L.*, CUV., *Règ. an.*, I, 140.)

Planches 100 à 103, dessinées par M. CUVIER.

Cet animal, que Linnée plaçait dans son genre *ursus*, a en effet, en petit, la physionomie et les allures des ours.

Le peaucier, pl. 100, fig. 1, n'offre rien d'extraordinaire; mais ce qu'il faut remarquer, c'est qu'il y a ici un cinquième extenseur du coude; la portion scapulaire [t] du triceps, pl. 100, fig. 2, se divise en deux faisceaux, dont le postérieur [+t] va se fixer à l'angle postérieur de l'omoplate. Par contre, le quatrième extenseur [t³] est faible.

Le blaireau est, comme on sait, un animal fouisseur, et la disposition de ce cinquième extenseur doit augmenter considérablement la force d'extension de l'avant-bras. Dans l'ours, cette particularité n'existe pas; mais l'extenseur scapulaire [t], pl. 81-82, est très puissant et s'attache à presque tout le bord inférieur de l'omoplate.

Le sterno-trapèze [ab], pl. 101, fig. 1, avant la séparation des muscles par la dissection, recouvre le sterno-mastoidien et s'accole au cleïdo-trapèze [a].

La première languette du grand dentelé [+g], pl. 100, fig. 2, et pl. 102 et 103, fig. 1, qui vient de l'atlas, s'attache à la face externe de l'omoplate, et pourrait être considérée comme un angulaire de l'omoplate qui s'est accolé, par son bord postérieur, au bord antérieur de la première languette du deltoïde.

Le grand pectoral est semblable à celui de l'ours pour sa portion sternale, c'est-à-dire que cette portion forme deux muscles, un antérieur [+j], pl. 101, fig. 2, plus petit que le postérieur; mais on ne trouve point de portion profonde dite petit pectoral. Dans l'ours, ce petit pectoral [j²], pl. 87-88, fig. 1, n'est, au reste, guère qu'une simple division de la portion costale, qui se porte en arrière jusque sur l'abdomen, à moins qu'on ne veuille voir dans la portion [+j] le véritable petit pectoral qui se serait avancé sur le sternum jusqu'au point de devenir externe.

Le grand dorsal [i], pl. 102, fig. 2, donne une forte languette [+i] qui va se joindre à la portion [j¹] du grand pectoral, tandis que dans l'ours, fig. 2, pl. 87-88, c'est au petit pectoral que cette même portion du grand dorsal va se joindre.

La portion moyenne du scalène [6^a], pl. 103, fig. 1, forme deux bandes musculaires, dont la supérieure vient de la quatrième, et l'inférieure, des cinquième et sixième côtes.

« Le fléchisseur sublime [x], pl. 102, fig. 2, dit M. Cuvier dans une note, consiste en deux languettes naissant du profond et allant au médus et à l'annulaire. »

Il y a un second cubital interne indiqué [+β], venant de l'olécrane, comme dans l'ours.

Le grand fessier [a], pl. 100, fig. 5, est faible en général chez tous les carnivores, à l'exception de l'ours où il est assez grand. Le petit fessier [a²], pl. 100, fig. 5, et pl. 102, fig. 5, forme ici, comme il arrive souvent, deux petits muscles, qui se fixent l'un à la partie antérieure et l'autre à la partie postérieure de l'os des îles, tandis que dans d'autres animaux, dans les singes par exemple, il ne forme qu'un fort muscle qui s'attache à presque tout le côté externe de l'os des îles. Du reste, ces deux muscles vont se fixer tout près l'un de l'autre au grand trochanter.

Le plantaire, qui dans les quadrumanes se continue avec l'aponévrose plantaire, donne ici, outre l'aponévrose [γ^1], pl. 102, fig. 4, quatre petits muscles [γ^2] qui sont les fléchisseurs superficiels, perforés ou courts fléchisseurs. Dans l'ours déjà, les courts fléchisseurs des doigts naissent aussi de l'aponévrose plantaire; mais deux sont placés en dessous d'elle, à savoir ceux des deuxième et troisième doigts [λ^1 et λ^4], pl. 91, fig. 3, et seulement deux en dessus, ceux des quatrième et cinquième doigts [λ^2 et λ^3].

Nous avons marqué du signe [#], pl. 102, fig. 4, la poche que les blaireaux portent sous la queue, et où se sécrète une humeur grasse et fétide.

BLAIREAU
(Ursus méles Lin.)

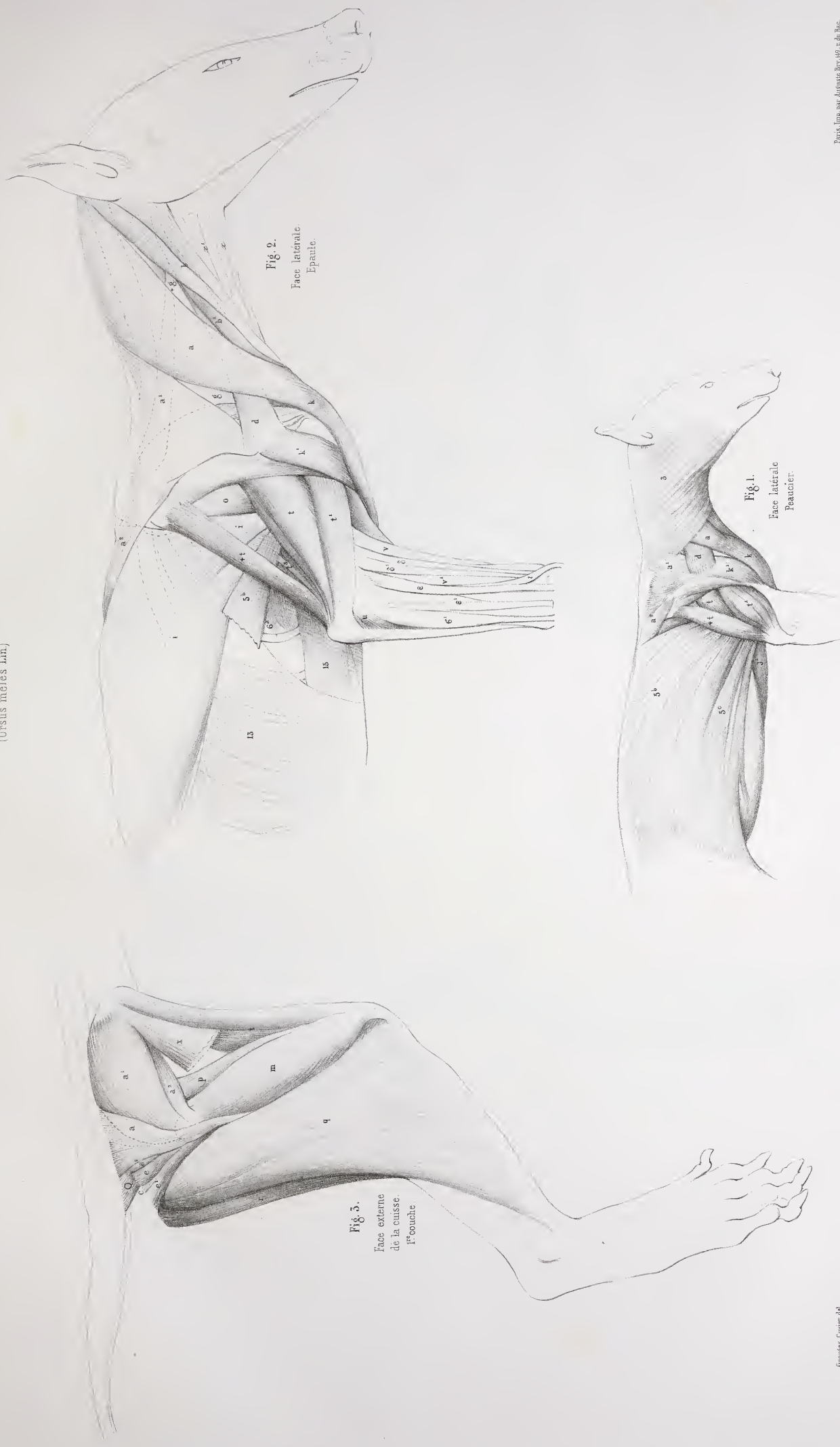


Fig. 2.
Face latérale.
Epaule.

Fig. 1.
Face latérale
Peaucier.

Fig. 3.
Face externe
de la cuisse
l'écouche

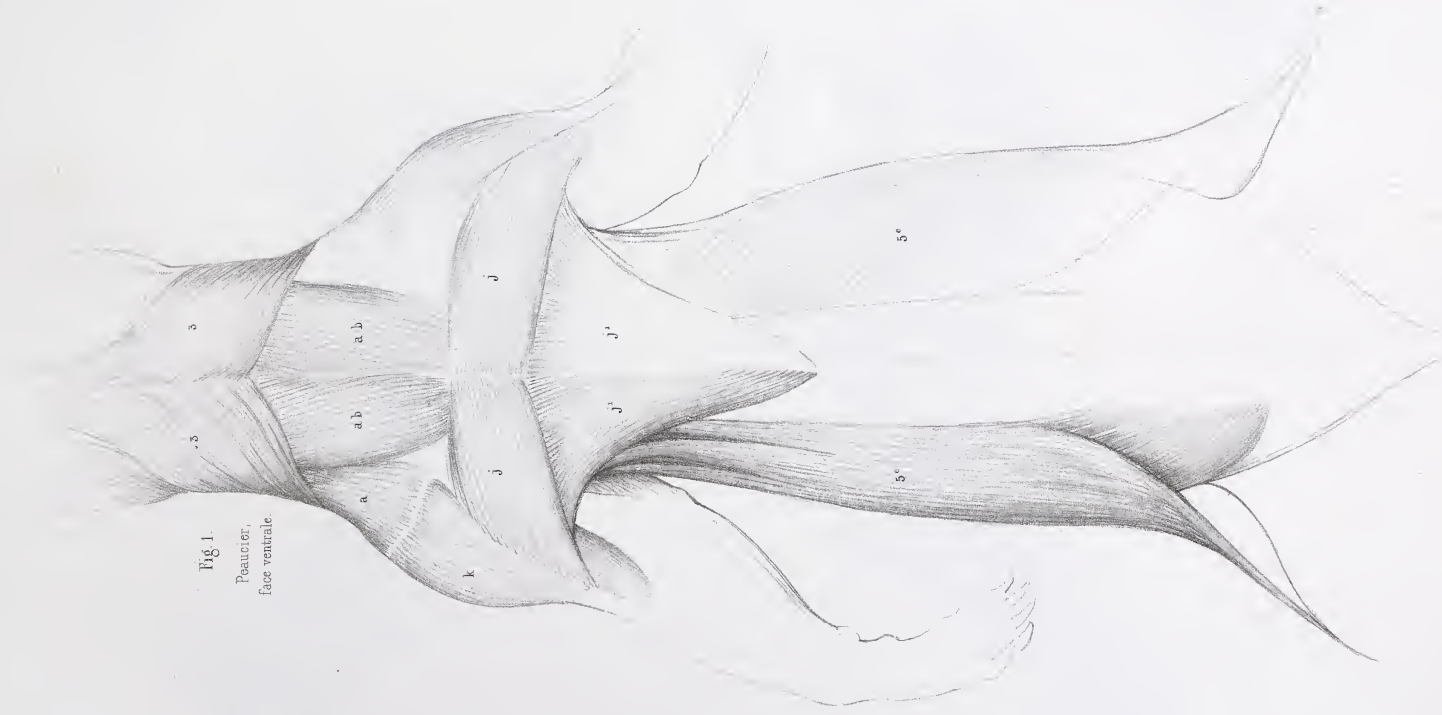


Fig. 1.
Peaucier,
Face ventrale.

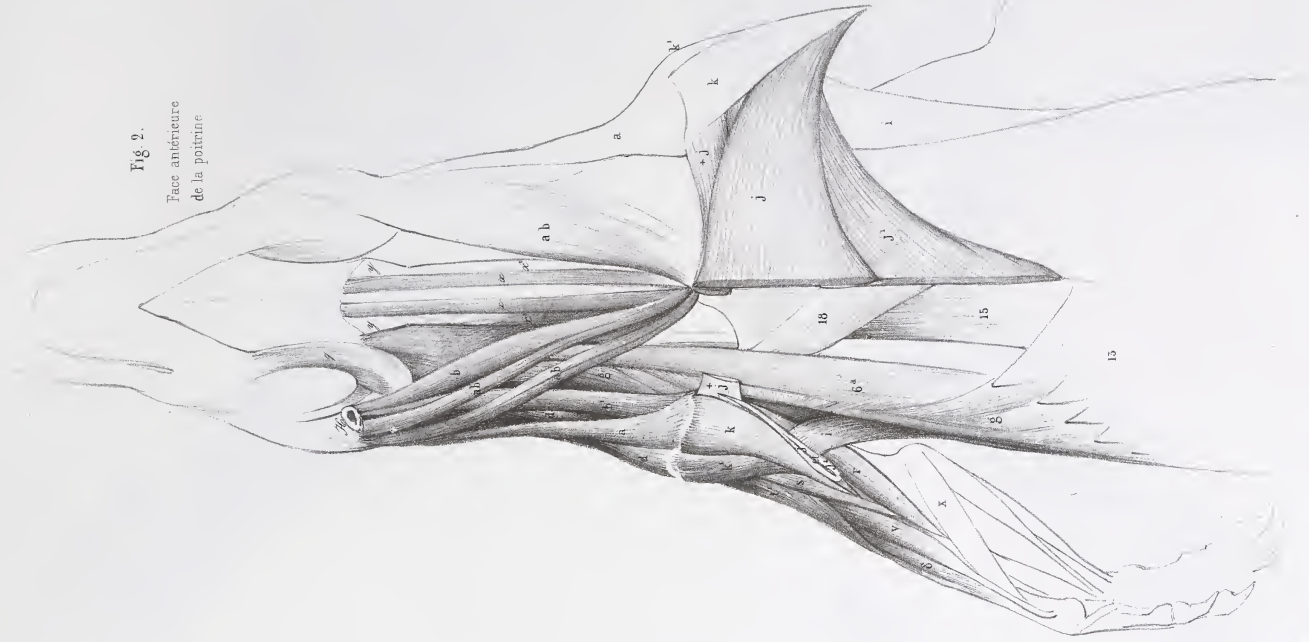


Fig. 2.
Face antérieure
de la poitrine

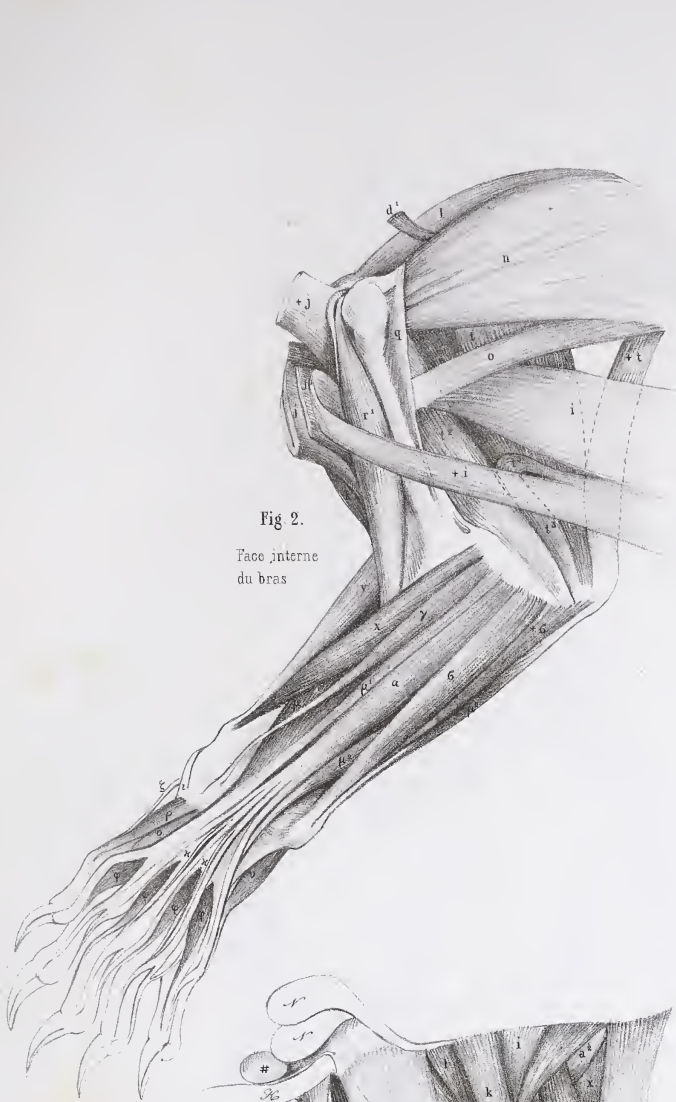


Fig 2.
Face interne
du bras.

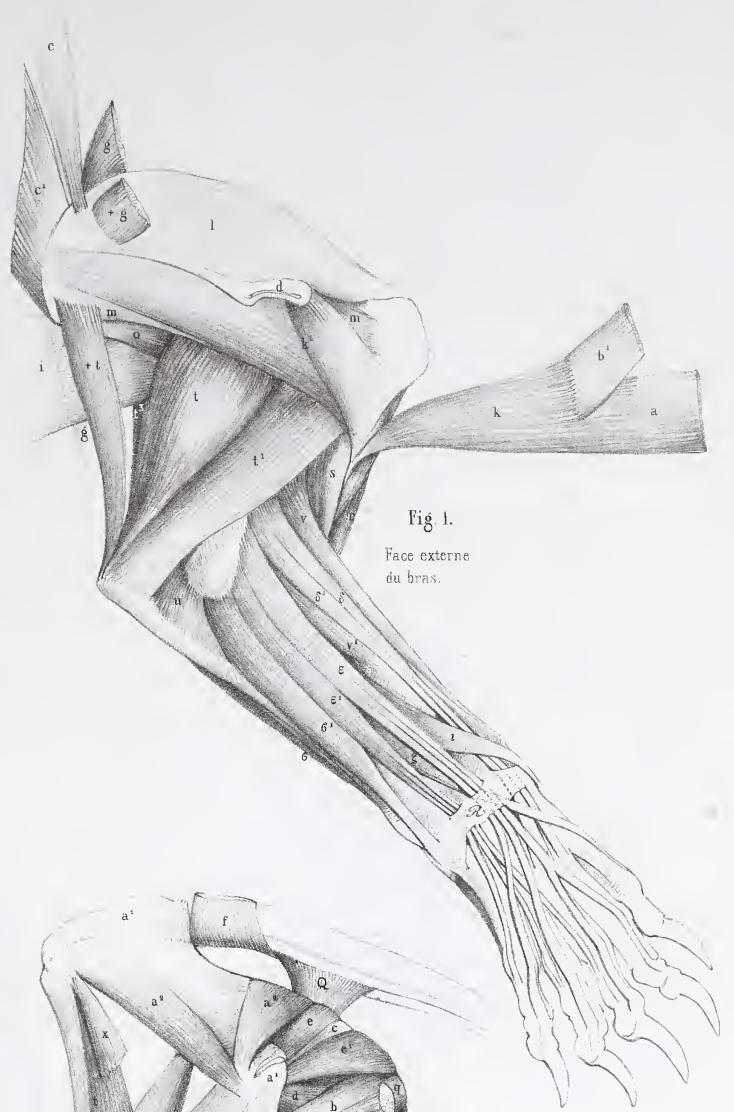


Fig 1.
Face externe
du bras.

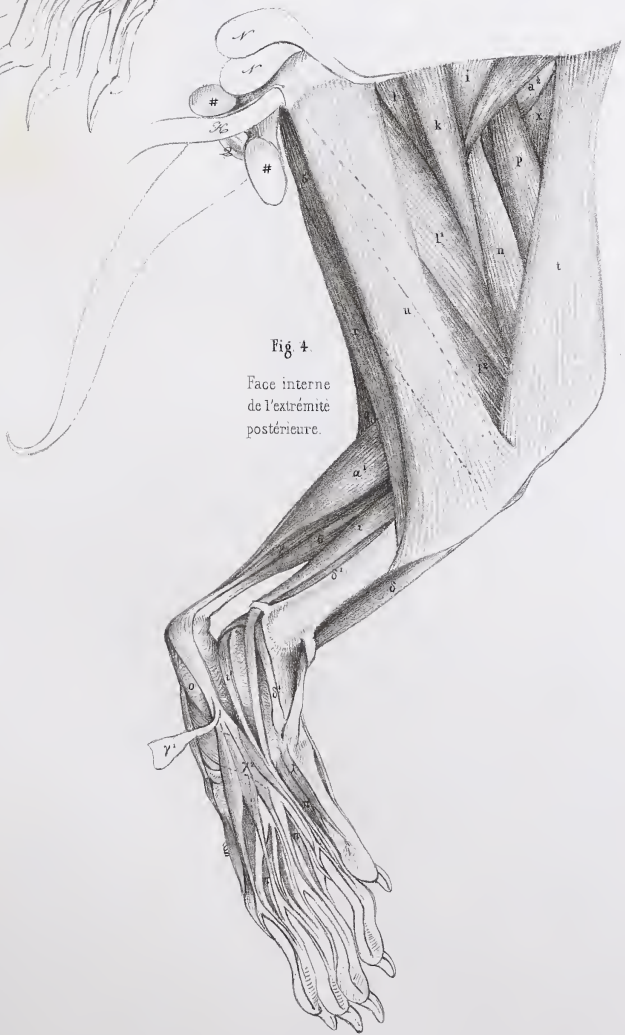


Fig 4.
Face interne
de l'extrémité
postérieure.

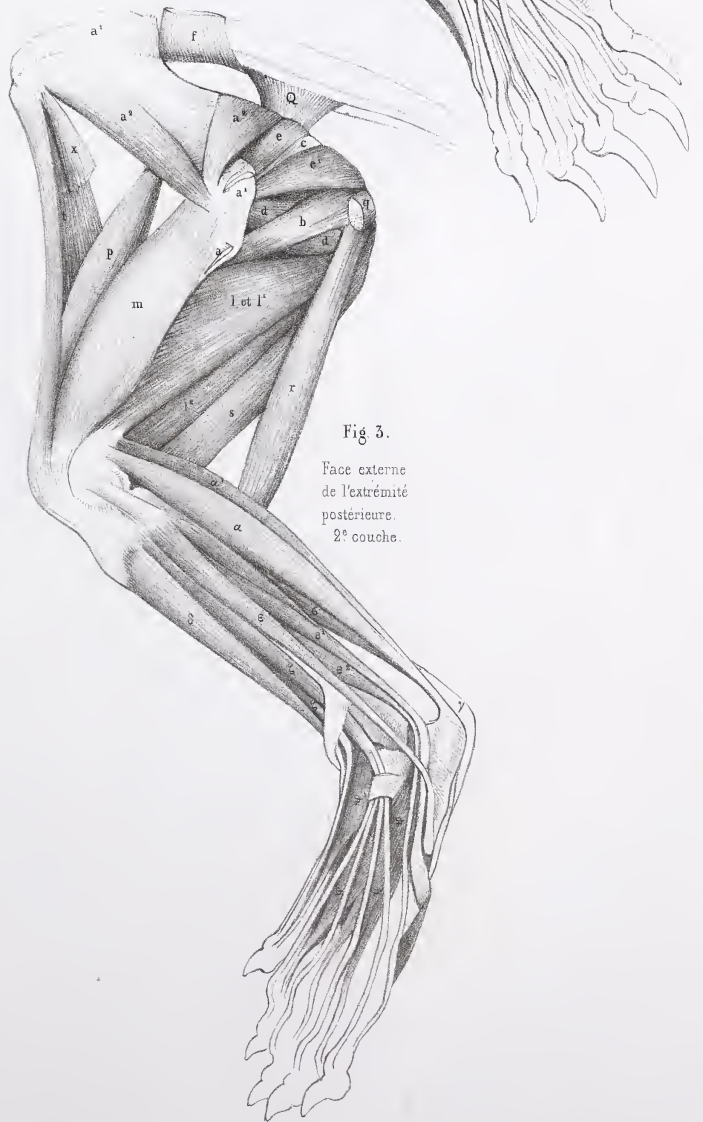

Fig 3.
Face externe
de l'extrémité
postérieure.
2° couche.

BLAIREAU

Ursus méles L.

Pl. 103.

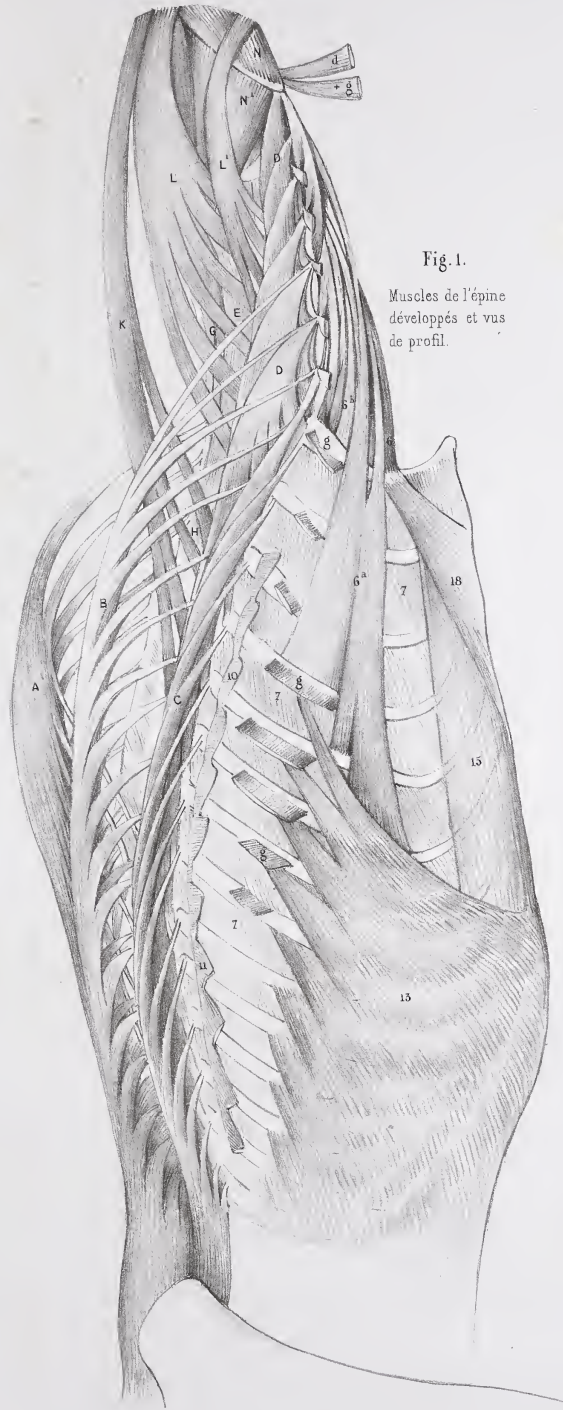


Fig. 1.
Muscles de l'épine
développés et vus
de profil.

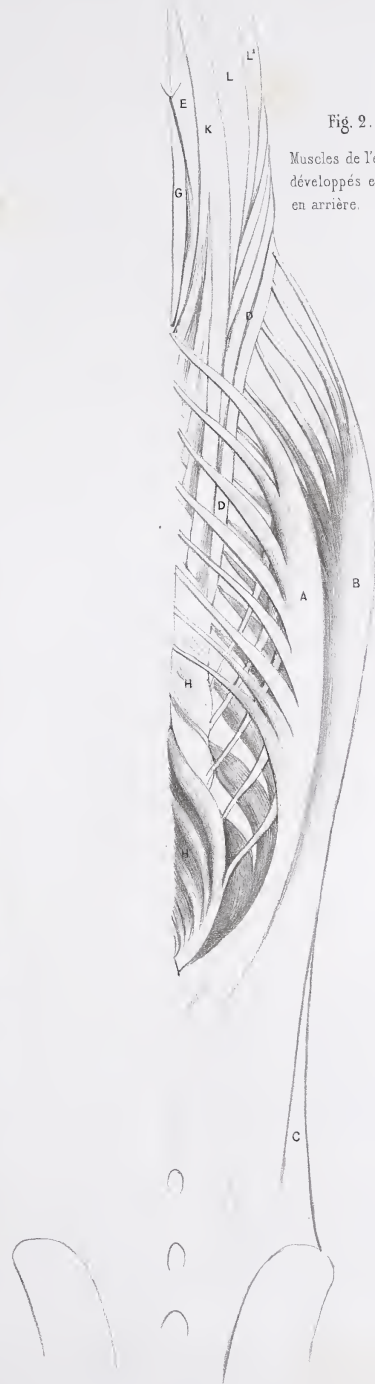


Fig. 2.
Muscles de l'épine
développés et vus
en arrière.

MYOLOGIE DE LA FOUINE

(MUSTELA FOINA L., Cuv., *Règ. an.*, tome 1, p. 145.)

Pl. 104 à 107, dessinées par M. LAURILLARD.

Après les carnivores *plantigrades*, représentés dans nos myologies par l'ours, le coati et le blaireau, viennent, dans le *Règne animal* de M. Cuvier, les *digitigrades*, formant la seconde tribu des carnivores, ceux qui marchent sur le bout des doigts; toutefois il y a dans cette tribu de petits carnassiers que l'on a nommés *vermiformes*, à cause de la longueur de leur corps et de la brièveté de leurs pieds, qui sont représentés, dans nos myologies, par la fouine et la loutre, et qui, lorsqu'ils rampent sur le ventre pour s'approcher de leur proie, appuient souvent toute la plante de leurs pieds sur le sol.

Toute la partie du trapèze de la fouine [a et ab], pl. 104, qui se rend, soit au rudiment de la clavicle, soit au sternum, est très forte. Le grand dorsal [i] est aussi un muscle puissant qui s'étend en arrière jusqu'à la douzième côte. A son attache à l'humérus, ce muscle se partage en deux parties à peu près égales, dont l'une se rend au tendon du grand rond [o] et l'autre au grand pectoral [j'], pl. 106, fig. 1; et l'on voit de plus que, par son bord antérieur, le grand dorsal [i] s'accrole au bord postérieur du trapèze du dos [a²].

Le sterno-trapèze [ab], pl. 105, se confond supérieurement et inférieurement avec le sterno-mastôidien [b]. Celui-ci est marqué comme se divisant en trois bandes, dont les deux externes sont très étroites. Cette division d'un muscle en deux ou plusieurs trousseaux fibreux se rencontre assez fréquemment, et peut-être est-elle ici le résultat de la dissection; la préparation anatomique qui a servi pour mes dessins avait été faite par un autre que par moi, et c'est en vain que récemment j'ai cherché cette division sur l'autre côté de l'animal conservé dans l'alcool.

Il n'y a point de petit pectoral; mais la portion costale [j'], pl. 105, du grand pectoral semble formée par la réunion de deux faisceaux.

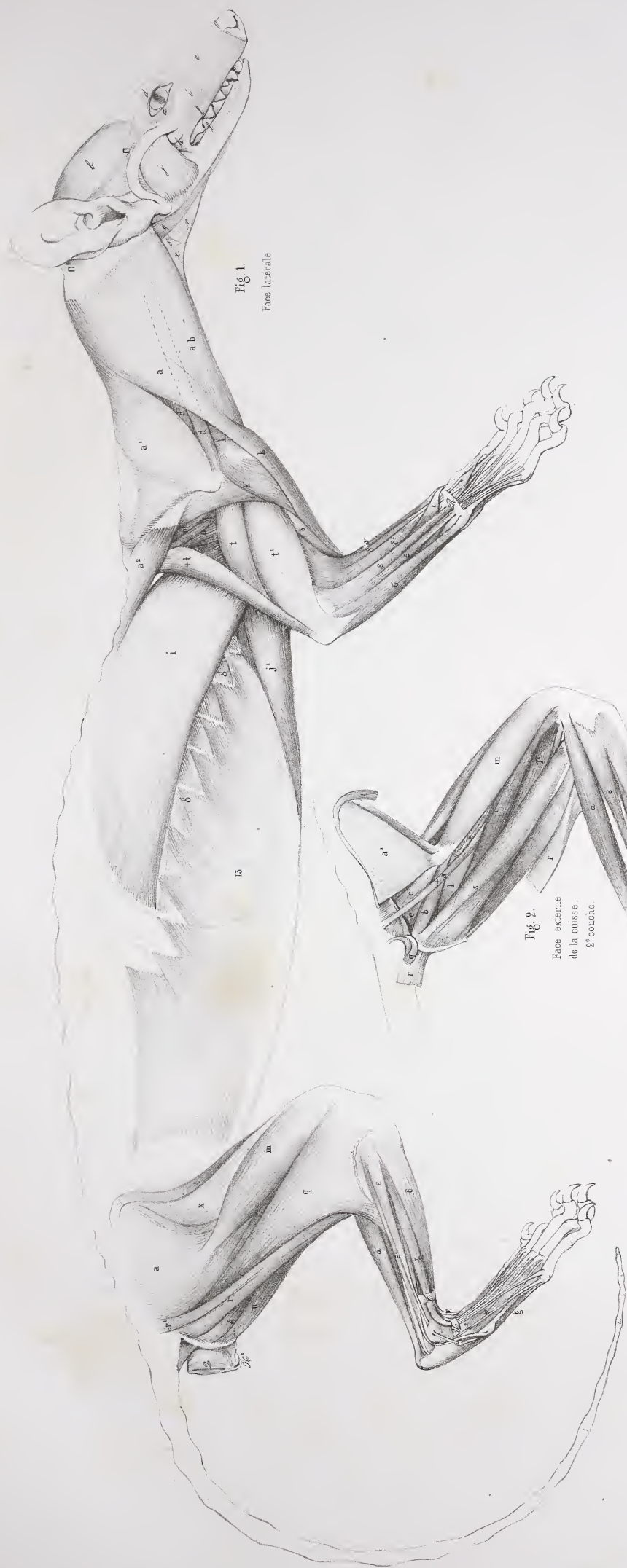
On trouve, comme dans le blaireau, un cinquième extenseur du bras [+t], pl. 104, qui se rend à l'angle postérieur de l'omoplate; l'extenseur interne [t²], pl. 106, fig. 1, est lui-même divisé en deux muscles.

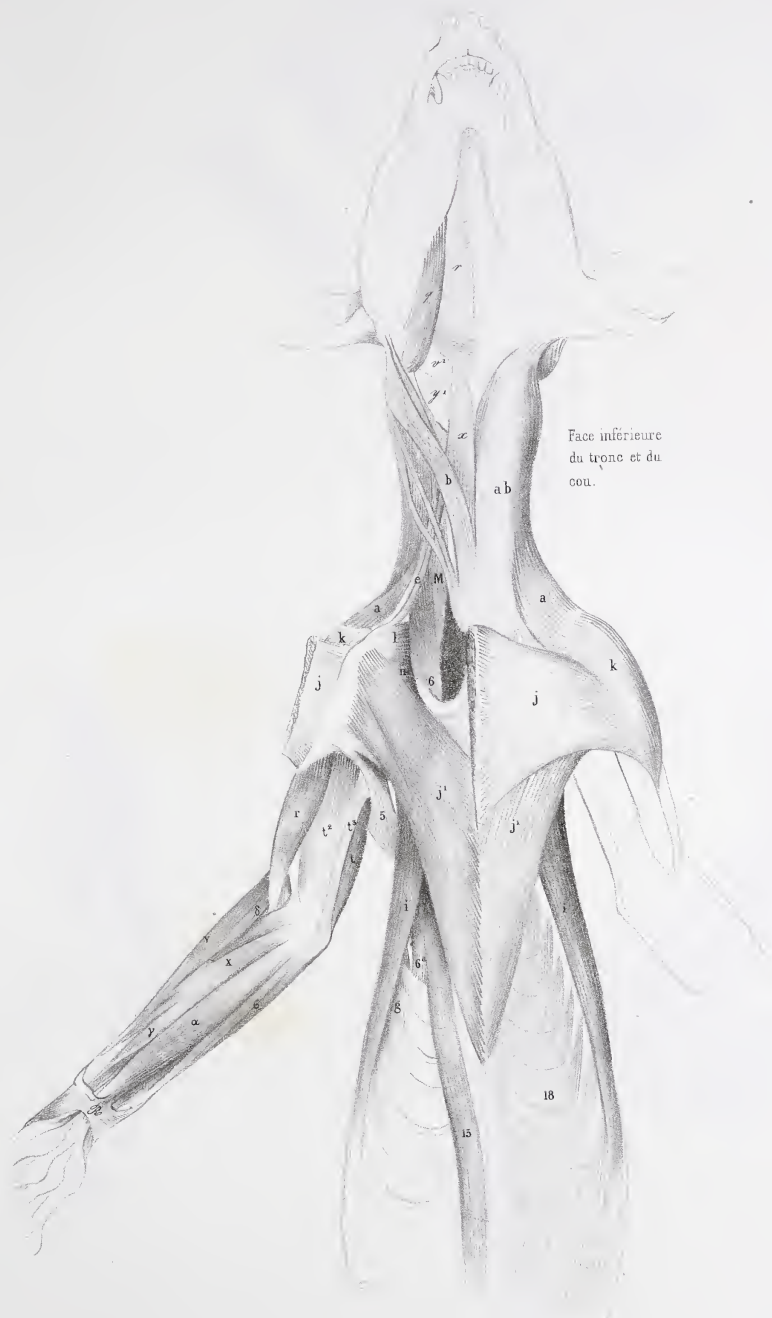
L'extenseur propre du petit doigt [ε'], pl. 104, fig. 1, donne, comme dans les plantigrades et dans la plupart des carnassiers digitigrades, un tendon à chacun des trois derniers doigts, tandis que dans les singes, ainsi qu'on l'a vu, et dans quelques autres animaux, il n'en donne qu'aux deux derniers doigts, et que dans l'homme il n'en donne qu'au seul petit doigt.

L'extenseur de l'index est ici réuni à celui du pouce [ζ]; mais dans le coati ils forment deux muscles séparés.

Ainsi les carnassiers ont en général plus d'extenseurs des doigts de la main que les singes, et même plus que l'homme, ce qui prouve que la dégradation, ou la simplification des organes, ne suit pas une marche descendante dans tous les ordres des mammifères, comme l'enseignent les partisans de la série animale, mais que chaque appareil d'organes a, dans des animaux très différents, son maximum ou son minimum de développement; que tous ces appareils ne se développent pas et ne se dégradent pas dans le même ordre, et qu'enfin l'homme n'est pas toujours celui des êtres de la création où les organes ont acquis leur plus haut degré de perfection.

FOUINE
Mustela foina L.





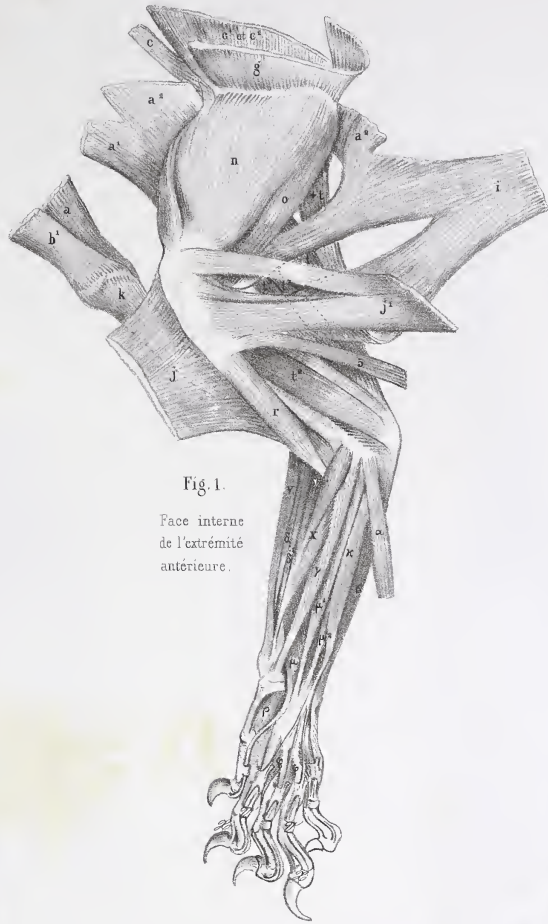


Fig. 1.
Face interne
de l'extrémité
antérieure.

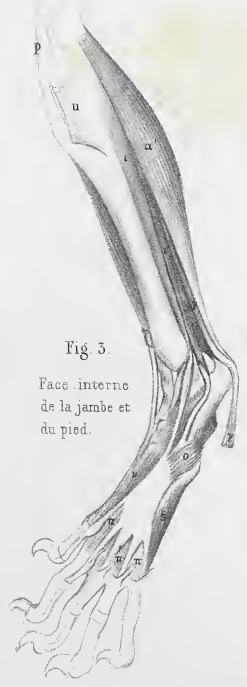


Fig. 3.
Face interne
de la jambe et
du pied.

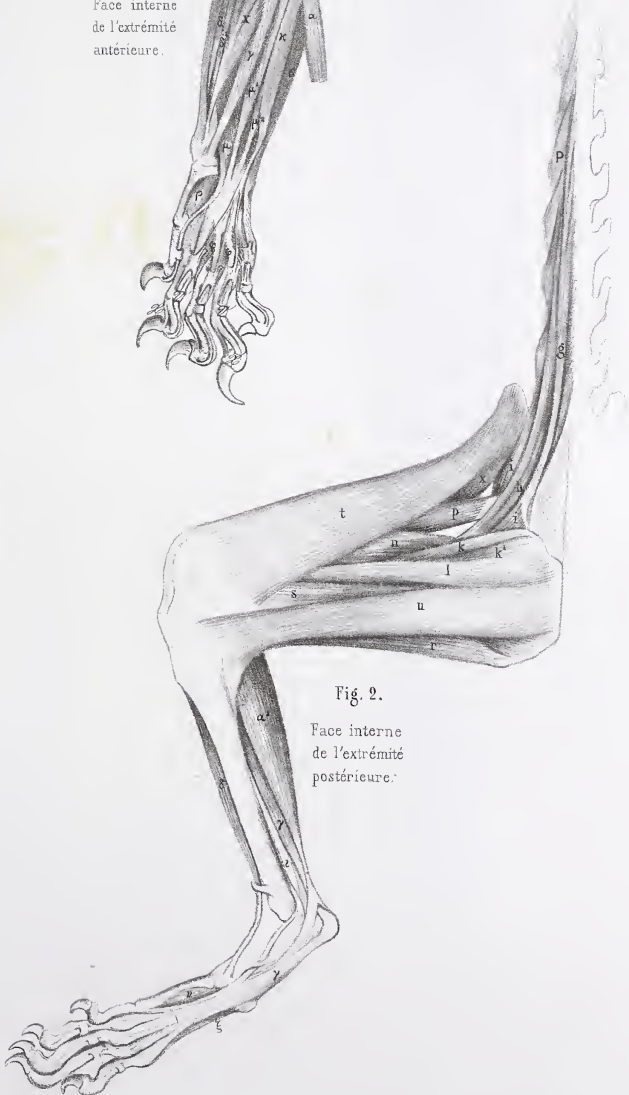


Fig. 2.
Face interne
de l'extrémité
postérieure.

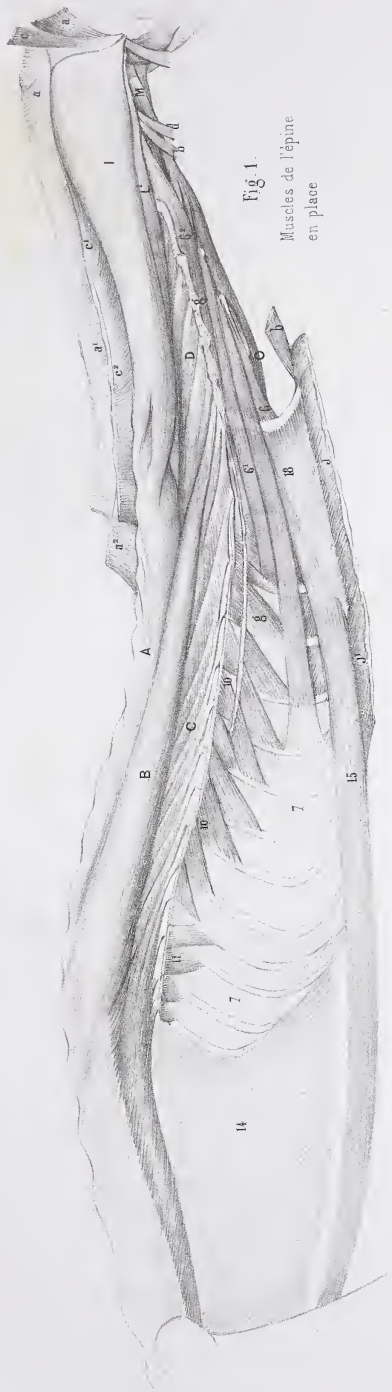


Fig. 1.
Muscles de l'épine
en place

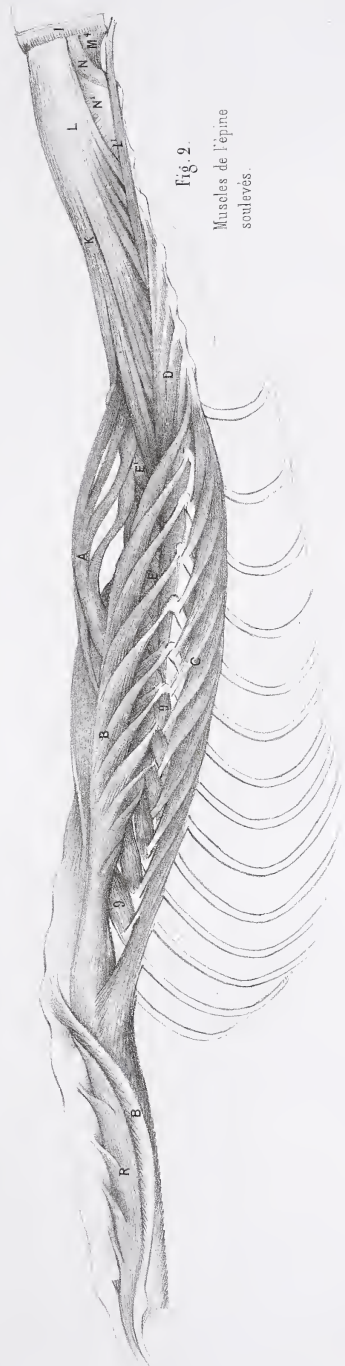


Fig. 2.
Muscles de l'épine
soulevés

MYOLOGIE DE LA LOUTRE

(*MUSTELA LUTRA L.*, Cuv., *Rég. an.*, tome I, p. 147.)

Pl. 108 à 111, dessinées par M. CUVIER et par M. LAURILLARD.

Le peaucier est très fort; il s'étend sur presque toute la cuisse, et la plus grande partie de sa portion latérale et ventrale s'épanouit sur l'aponévrose brachiale; un seul petit faisceau [γ^c] se rend au grand pectoral [j'], pl. 109, fig. 1', et pl. 111, fig. 1.

Il n'y a pas, non plus que dans la fouine, de petit pectoral.

Le grand dorsal [i], fig. 2, pl. 109, se divise, comme dans la fouine, en deux portions, à son attache à l'humérus, dont l'une se rend au grand rond [o], et l'autre au grand pectoral [j'].

Le cinquième extenseur du bras [$+t$], fig. 1 et 2, celui qui va à l'angle postérieur de l'omoplate, existe; mais le quatrième, celui qui devrait aller au grand dorsal, n'existe point.

Le cubital interne [ϵ], fig. 2, pl. 109, ne forme qu'un muscle, mais il reçoit cependant un faisceau de fibres qui viennent du condyle interne de l'humérus.

Le palmaire grêle [α] a été coupé. La fig. 3 de cette même planche nous offre une singulière disposition du ventre huméral [μ^1] du fléchisseur profond. Sa partie moyenne ne se réunit point au tendon commun, et forme un petit muscle à part [$+ \mu^1$] qui fournit trois minces tendons perforés pour les trois doigts intermédiaires. Serait-ce là le véritable fléchisseur sublime, et celui que M. Cuvier a indiqué sur son dessin comme tel [κ], fig. 2, ne serait-il qu'un second plan du palmaire grêle, dont le plan externe n'agirait par ses tendons que sur l'aponévrose palmaire? Nous sommes tentés de le croire, car nous verrons que dans le chien, où il n'y a pas de second plan du palmaire grêle, ce fléchisseur sublime naît aussi sur le fléchisseur profond. Dans ce cas, le fléchisseur sublime, au lieu de prendre naissance au condyle de l'humérus, irait s'implanter sur le fléchisseur profond, et le palmaire grêle serait divisé en deux muscles superposés, exemple assez fréquent pour tous les muscles des membres.

La fig. 1, pl. 110, montre un accessoire du biceps [$+q$] qui, au lieu de s'épanouir sur l'aponévrose jambière, comme le biceps [q], pl. 108, se réunit au gastrocnémien externe, et contribue à former le tendon d'Achille. Le biceps lui-même est très fort et descend jusqu'à la malléole externe, ce qui fait, pour ainsi dire, disparaître la jambe, et ce qui favorise sans doute les mouvements de natation de la loutre.

Nous ferons remarquer, pl. 111, fig. 2 et 3, l'étendue du muscle grand transversaire [D], dont on a voulu faire la suite pour le cou du grand dorsal [B]. Il est bien évident qu'ici c'est un muscle à part, dont les attaches postérieures sont bien différentes de celles du long dorsal qui

(1) Ce muscle est marqué par erreur [ϵ] sur la planche.

MYOLOGIE DE LA LOUTRE.

ont lieu aux apophyses épineuses des vertèbres du dos et des lombes; ce grand transverse s'étend en arrière jusqu'à l'apophyse transverse de la septième vertèbre dorsale, et en avant jusqu'à l'apophyse transverse de la vertèbre atlas. Sa marche est donc d'apophyse transverse à apophyse transverse, tandis que celle du long dorsal est d'apophyse épineuse à apophyse transverse.

LOUTRE
Mustela lutra L.
3/4 de la gr. nat.

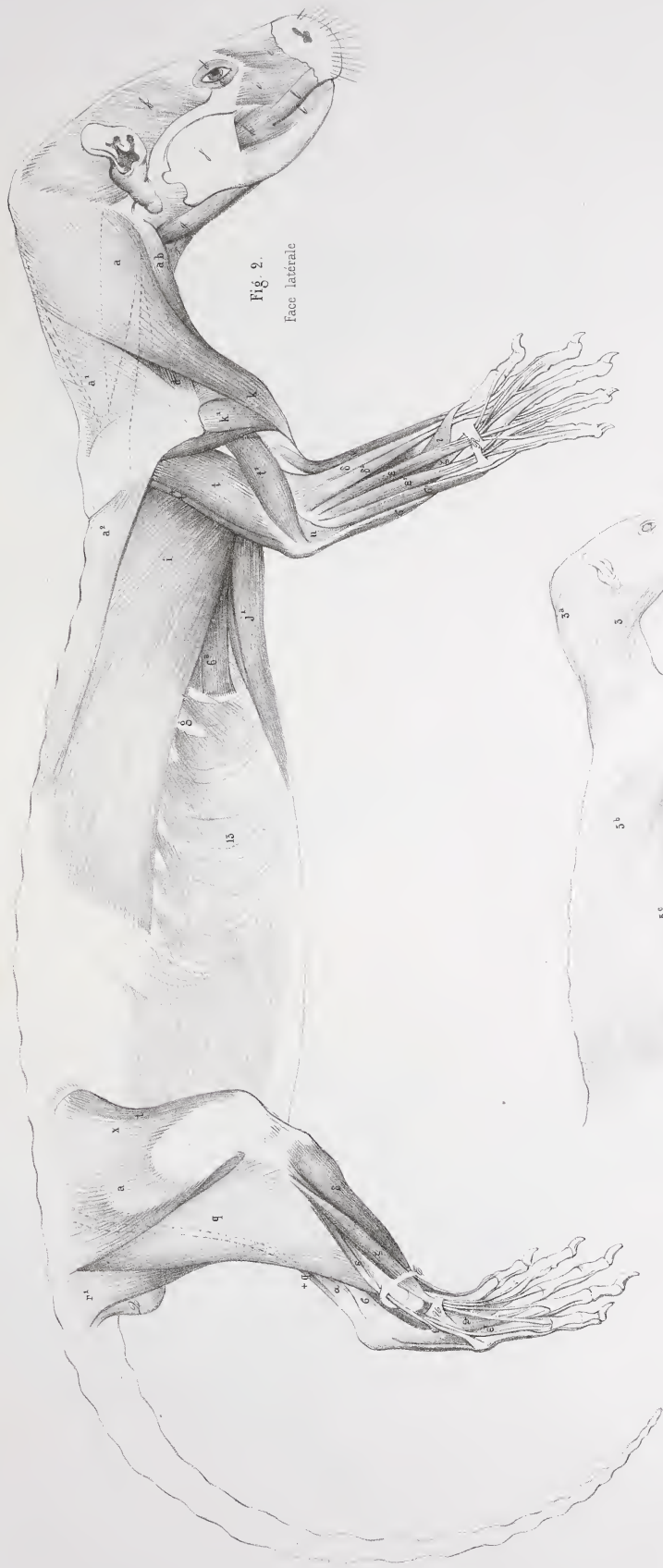


Fig. 2.
Face latérale

Fig. 1.
Peaucier.

Paris, Imp. par Angote Bry 182, r. du Bac

Leveillé del.

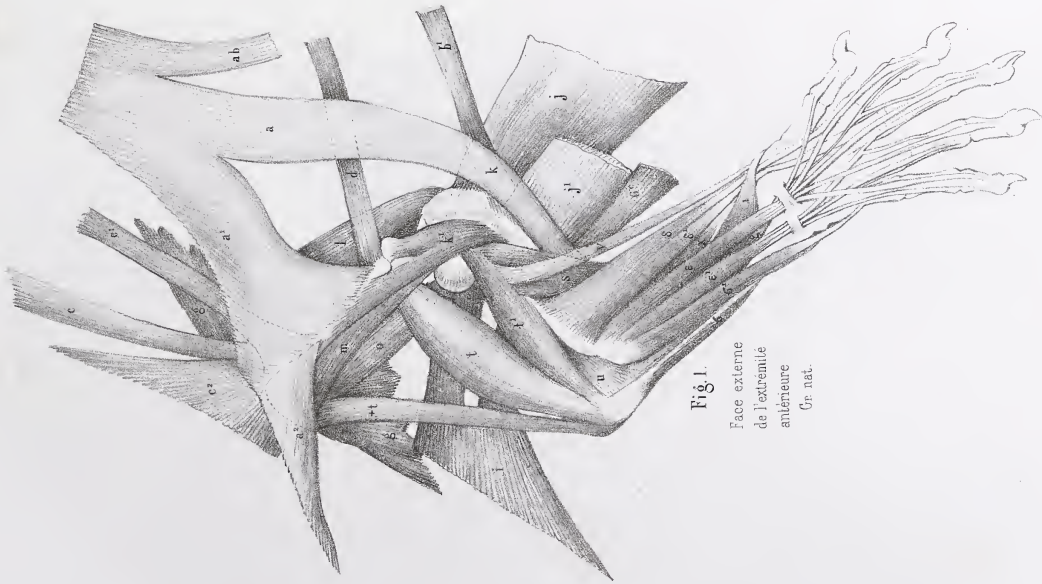


Fig. 1.
Face externe
de l'extrémité
antérieure
Gr. nat.

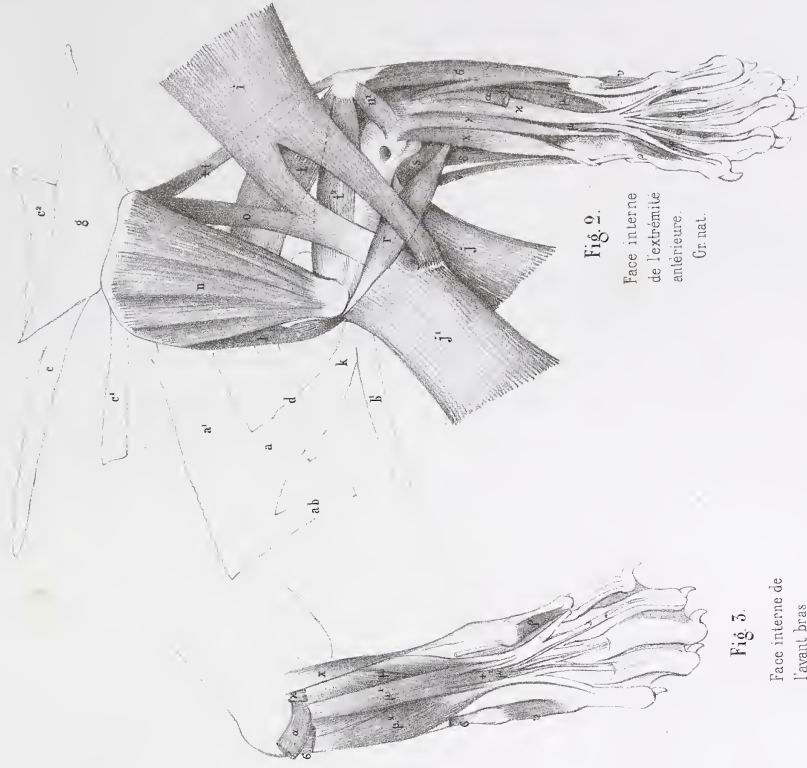


Fig. 2.
Face interne
de l'extrémité
antérieure
Gr. nat.



Fig. 3.
Face interne de
l'avant bras
Couche profonde.

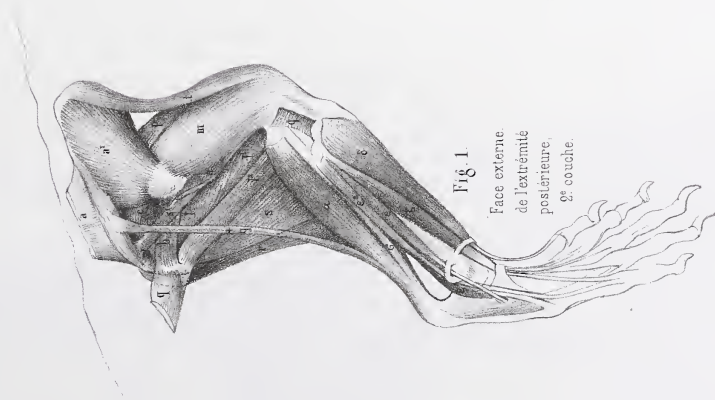


Fig. 1
Face externe
de l'extrémité
postérieure,
2^e couché.

Leveillé del.

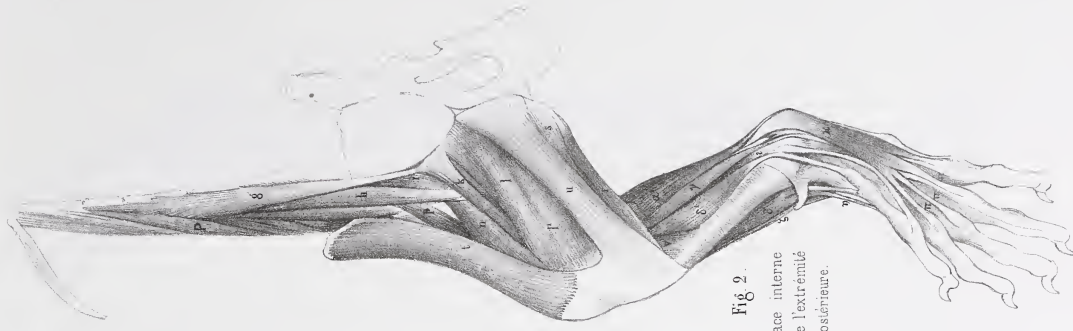

Fig. 2
Face interne
de l'extrémité
postérieure.

Paris imp. par Auguste Bray, 1837, r. du Bac.

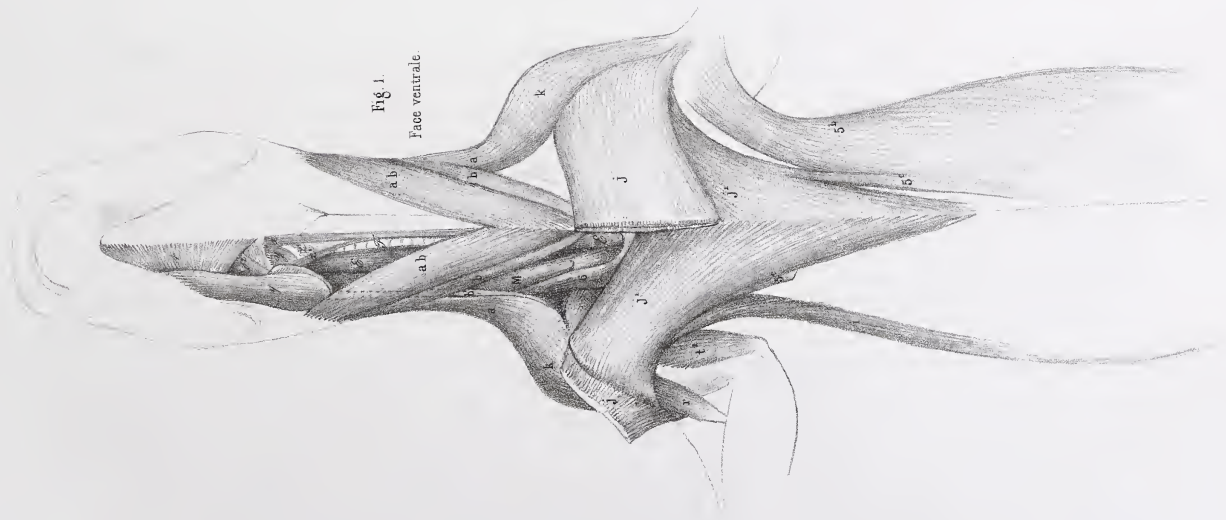


Fig. 1.
Face ventrale.

Jauvillard, del.

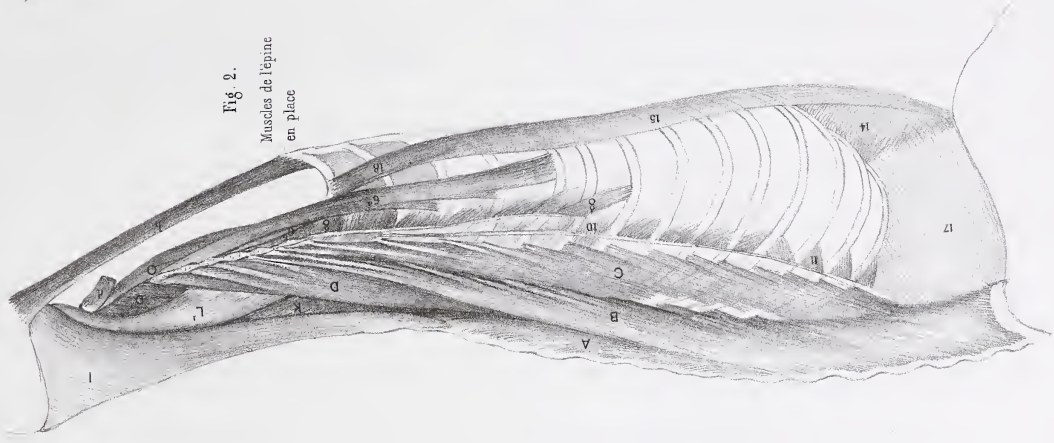


Fig. 2.
Muscles de l'épine
en place.

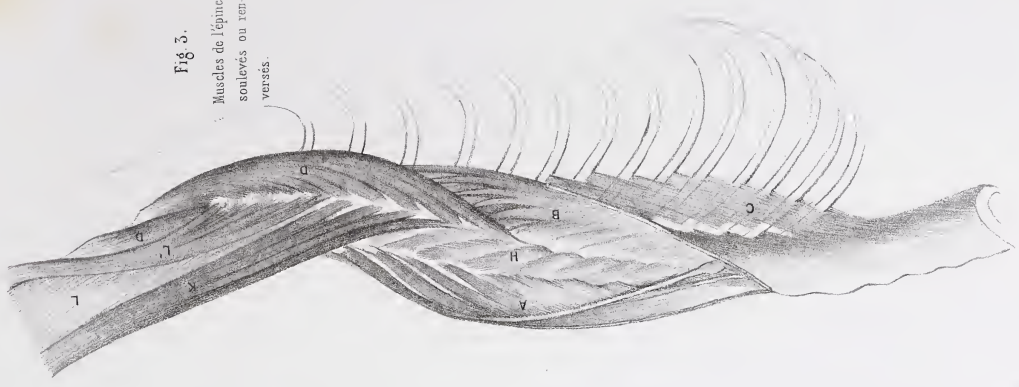


Fig. 3.
Muscles de l'épine
soulevés ou ren-
versés.

Paris, Imp. par Auguste Rey (149), r. du Bac.

MYOLOGIE DU CHIEN

(CANIS FAMILIARIS L., CUV., *Règ. an.*, tome I, p. 149.)

Pl. 112 à 125, dessinées par M. LAURILLARD aux deux-cinquièmes de la grandeur naturelle.

L'espèce de chien qui a servi à notre myologie est un chien de chasse à museau court, peut-être un chien d'arrêt ou un braque; toujours est-il que les muscles annoncent un animal taillé pour la course.

Les trapèzes, quoique très forts, n'ont point de portion sternale.

Les pectoraux sont partagés en cinq faisceaux ou muscles distincts; le pectoral sternal se divise en trois parties, deux externes [j], dont une antérieure et une postérieure, et une profonde [+j], pl. 118-119, très petite, rubanée, qui s'insère à l'extrémité antérieure de l'épisternum et à l'humérus au-dessus du pectoral costal [j']. Celui-ci a un faisceau externe [+j'] qui s'insère à l'humérus immédiatement au-dessous de lui. On peut voir, pour les attaches de ces muscles à l'humérus, outre la planche citée, la pl. 120, fig. 4, et pour les attaches au sternum, les pl. 112 à 117.

Le sterno-mastoïdien [b], pl. 118 et 120, offre une particularité remarquable : il a un petit accessoire [+b] qui s'épanouit sous la partie moyenne du sterno-hyoïdien.

Les extenseurs du bras offrent encore, comme dans la fouine, une de ces augmentations si communes dans le nombre des faisceaux des muscles généralement forts; la portion scapulaire [t] est presque divisée en deux muscles, du moins à sa face interne, pl. 120, fig. 2, et la portion humérale interne [t²] se trouve renforcée d'un faisceau accessoire [+t²], fig. 2 et 3. On trouve, comme dans l'ours et le blaireau, un second cubital interne [+c] qui vient du condyle interne de l'humérus.

Le fléchisseur commun profond, fig. 3, montre bien que ce muscle n'est que la réunion des fléchisseurs de chaque doigt qui se sont soudés ensemble. On voit un ventre [λ] qui vient du radius et qui est le fléchisseur du pouce; un ventre [μ²] qui vient du cubitus et qui est le fléchisseur du petit doigt; le ventre [μ¹], qui vient du condyle interne de l'humérus, se partage immédiatement en deux faisceaux, dont le plus petit, ou l'interne, est évidemment le fléchisseur de l'index, et dont le plus gros montre, par les aponévroses qui en séparent les fibres, qu'il est composé aussi de deux faisceaux réunis, c'est-à-dire des fléchisseurs du médus et de l'annulaire. Et en effet, dans un fœtus de chien, on voit que ce large tendon du fléchisseur commun est formé de cinq petits tendons accolés l'un à l'autre.

Le grand fessier est peu étendu, mais il a un accessoire profond [+a], pl. 114-115 et 116-117, qui s'attache d'une part au ligament sacro-sciatique et de l'autre au grand trochanter.

On trouve deux accessoires du biceps [+q], mêmes planches, un antérieur et un postérieur;

le premier s'amincit et confond ses fibres avec celles de la face interne du muscle; le second descend jusque sur la jambe, et commence à paraître en dehors, pl. 112-115, vers le milieu du bord postérieur du biceps.

Pl. 116-117, fig. 5, au signe [+], se remarque un petit muscle qui s'attache au bord de la cavité cotyloïde et au milieu de la face interne du fémur, un peu au-dessous de son col, muscle que nous n'avons point rencontré jusqu'ici et que nous retrouverons dans la panthère. M. Strauss, dans son anatomie du chat, l'a figuré sous le nom d'épiméral.

Le couturier offre aussi dans le chien une remarque à faire : nous avons vu ce muscle dans l'ours, et dans le coati, envelopper la rotule et la tête supérieure du tibia; mais on trouve ici deux muscles séparés, pl. 121, qui se superposent en partie près du bassin; l'un, antérieur [+t], qui s'attache inférieurement tout entier à la rotule et qui, à son extrémité supérieure, embrasse ou contourne l'angle antérieur de l'os des îles, de telle façon qu'une partie de son attache est à la face externe de cet os et l'autre à la face interne. Ce muscle doit aider puissamment à l'action des extenseurs de la jambe; l'autre muscle, c'est-à-dire le couturier interne [t], enveloppe seulement la tête du tibia, et, comme à l'ordinaire, est un des fléchisseurs de la jambe.

Quoiqu'il n'y ait point de pouce au pied de derrière dans le chien, cependant nous avons regardé comme extenseur du pouce le petit muscle [ζ'], pl. 122, fig. 4, qui se porte sur le tendon interne de l'extenseur commun, c'est-à-dire sur le tendon qui se rend à l'index. Nous pouvons faire, au reste, sur cet extenseur commun la même réflexion que pour les fléchisseurs de la main, c'est qu'il y a autant de ventres ou faisceaux qu'il y a de doigts.

CHIEN
Canis familiaris L.

Pl. 112 et 113.

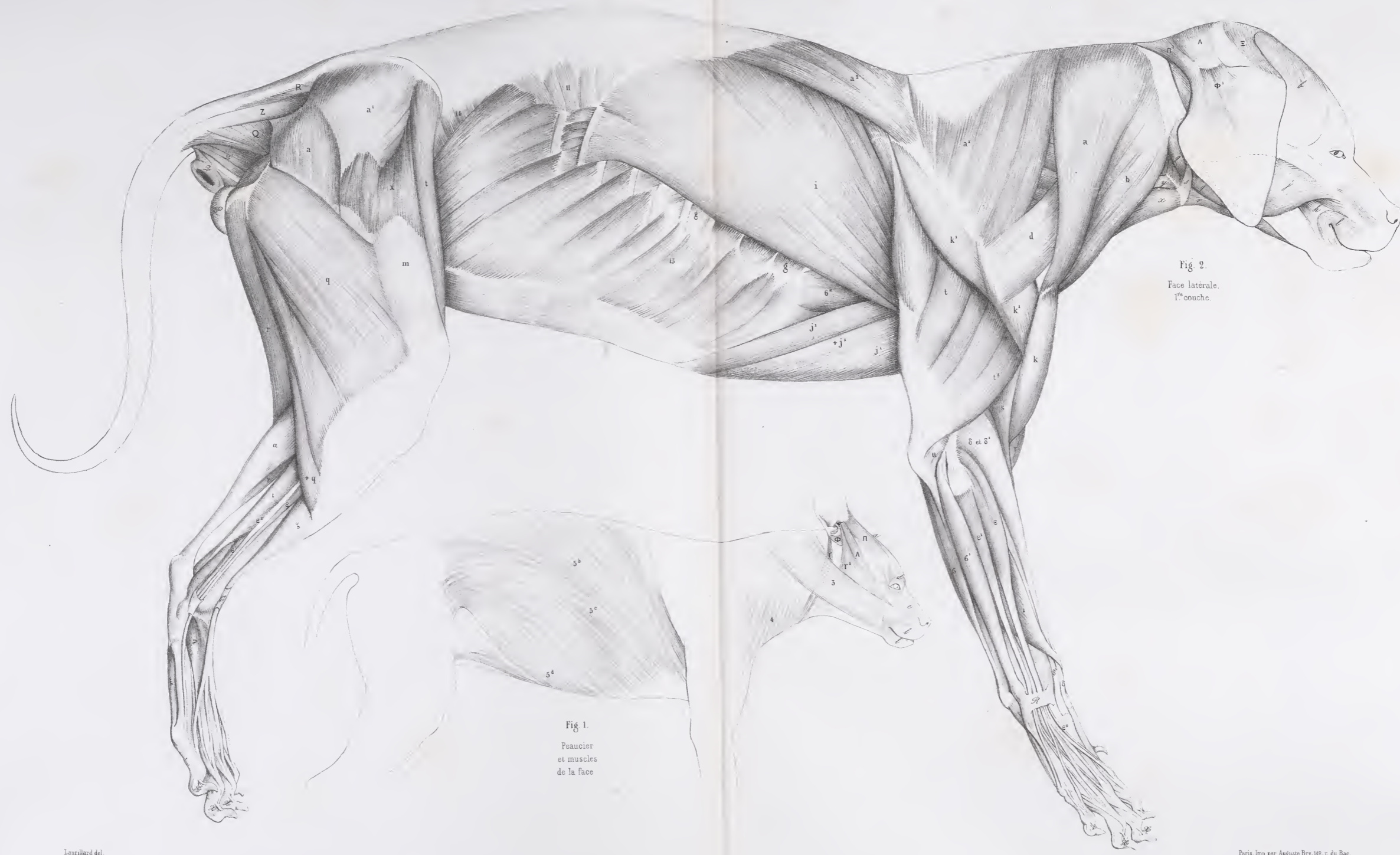
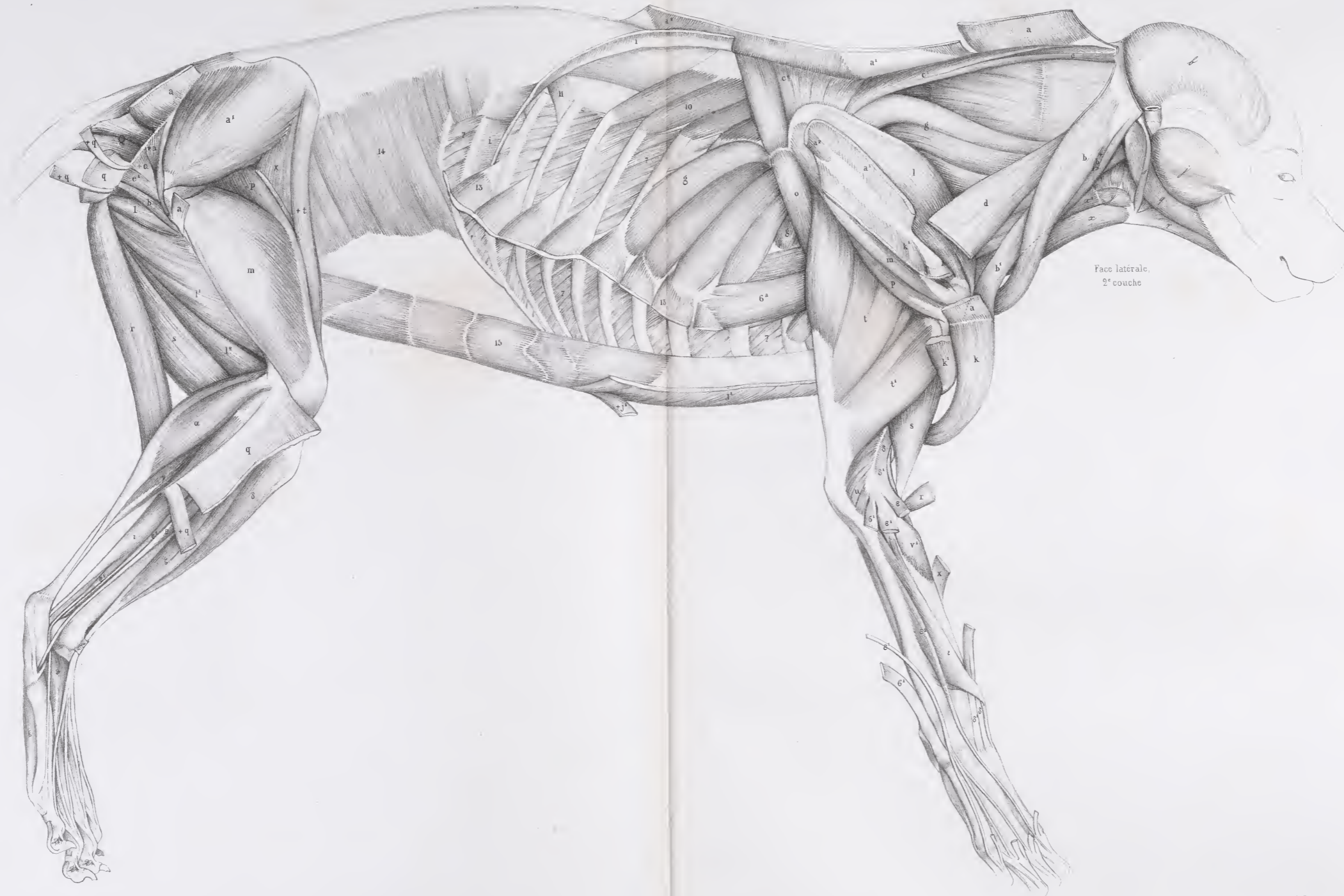


Fig 2.
Face latérale.
1^{re} couche.

Fig 1.
Peaucier
et muscles
de la face

Lescaillard del.

Paris, Imp par Auguste Bry, 148, r. du Bac.



Face latérale.
2^e couche

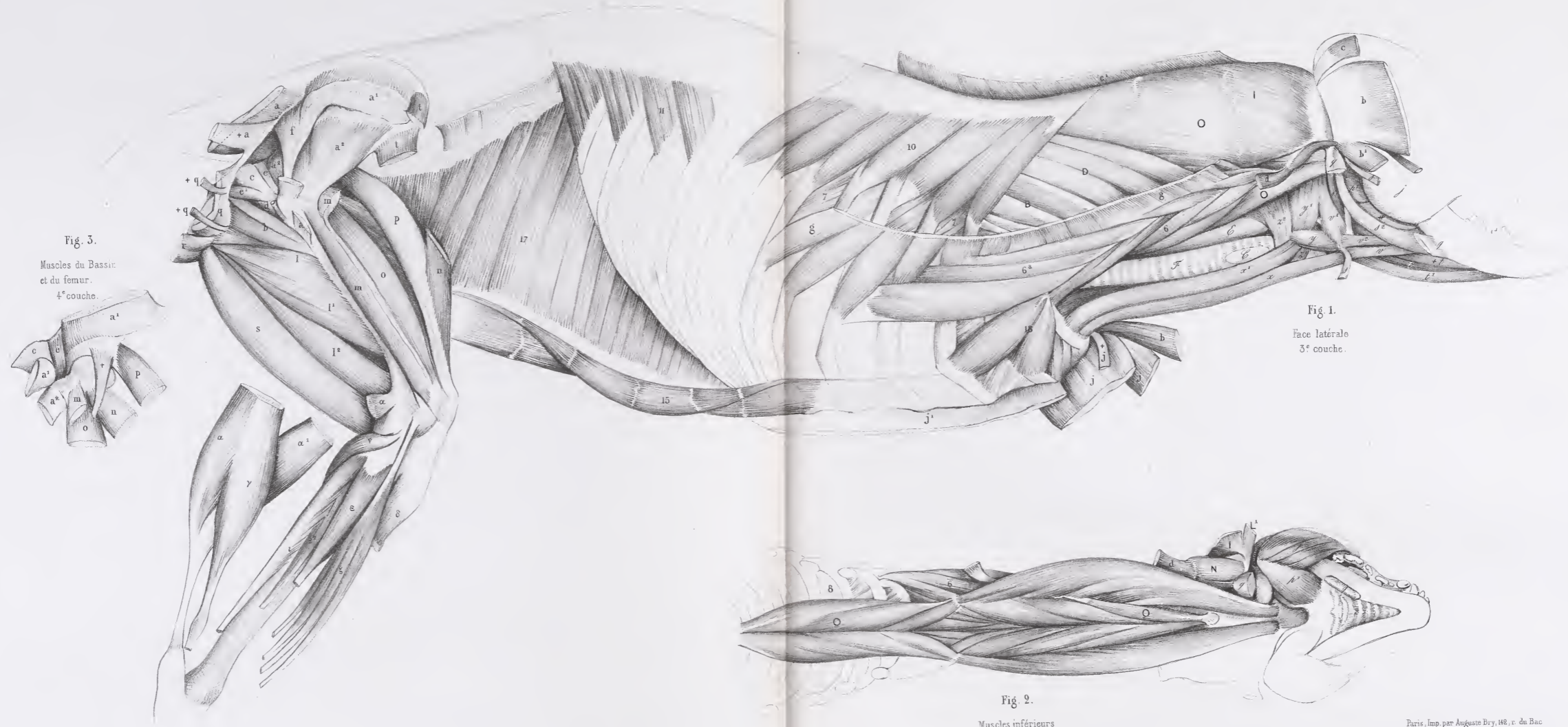


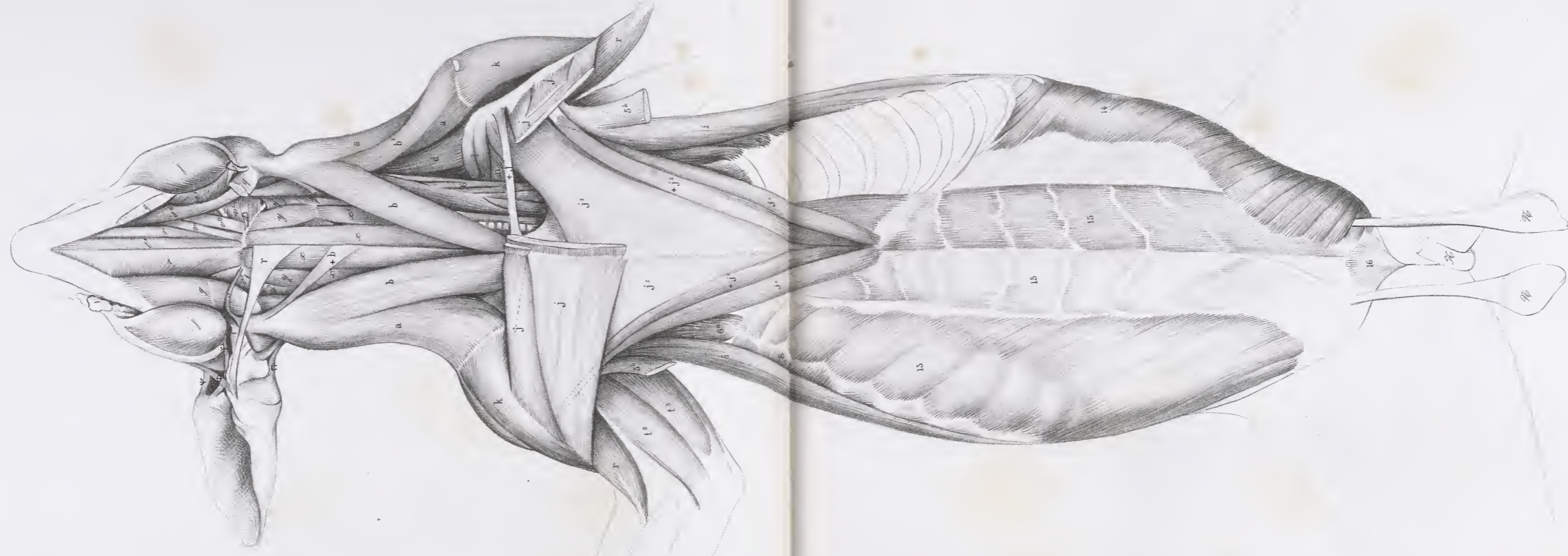
Fig. 3.
Muscles du Bassin
et du femur.
4^e couche.

Fig. 1.
Face latérale
3^e couche.

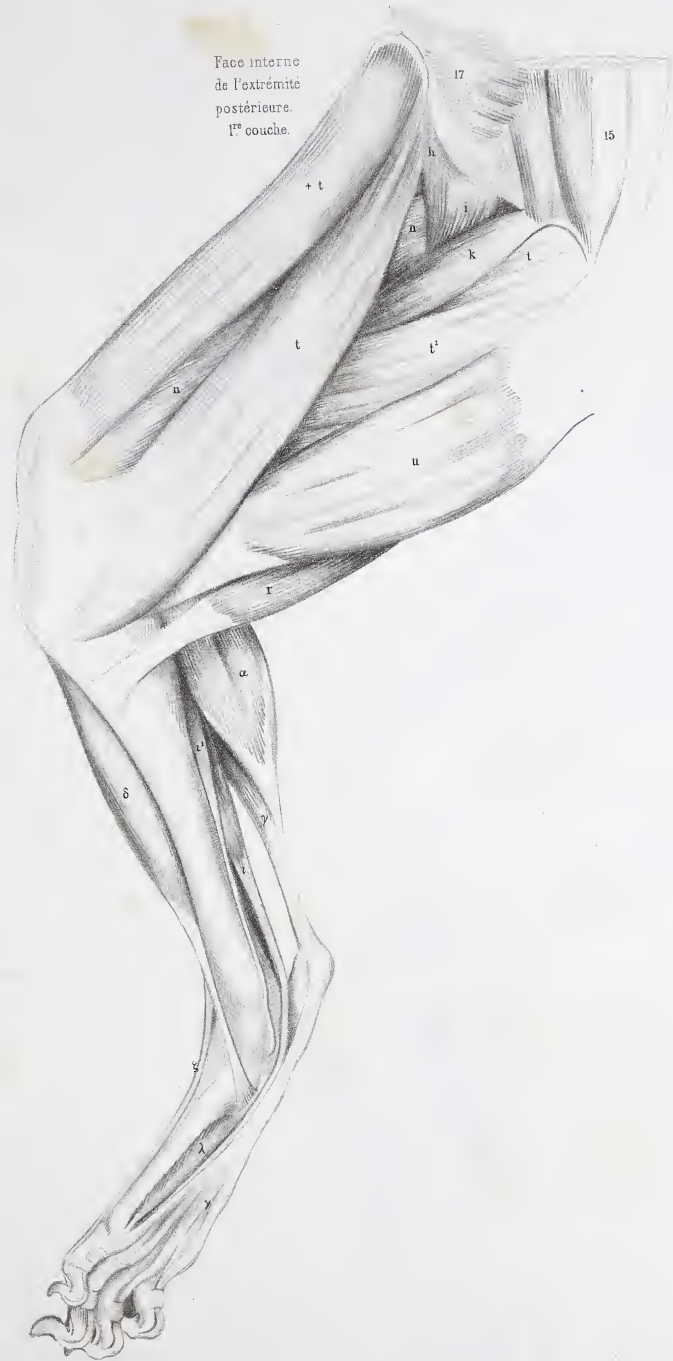Fig. 2.
Muscles inférieurs
du cou.

Laurillard del.

Paris, Imp. par Auguste Bray, 48, r. du Bac



Face interne
de l'extrémité
postérieure.
1^{re} couche.



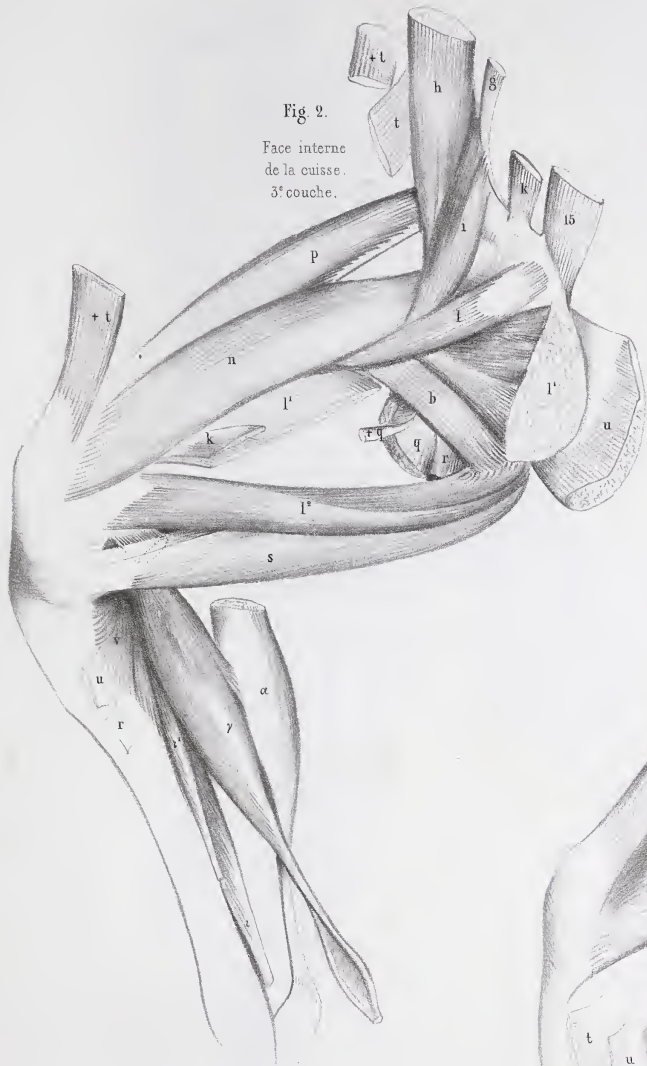


Fig. 2.
Face interne
de la cuisse.
3^e couche.

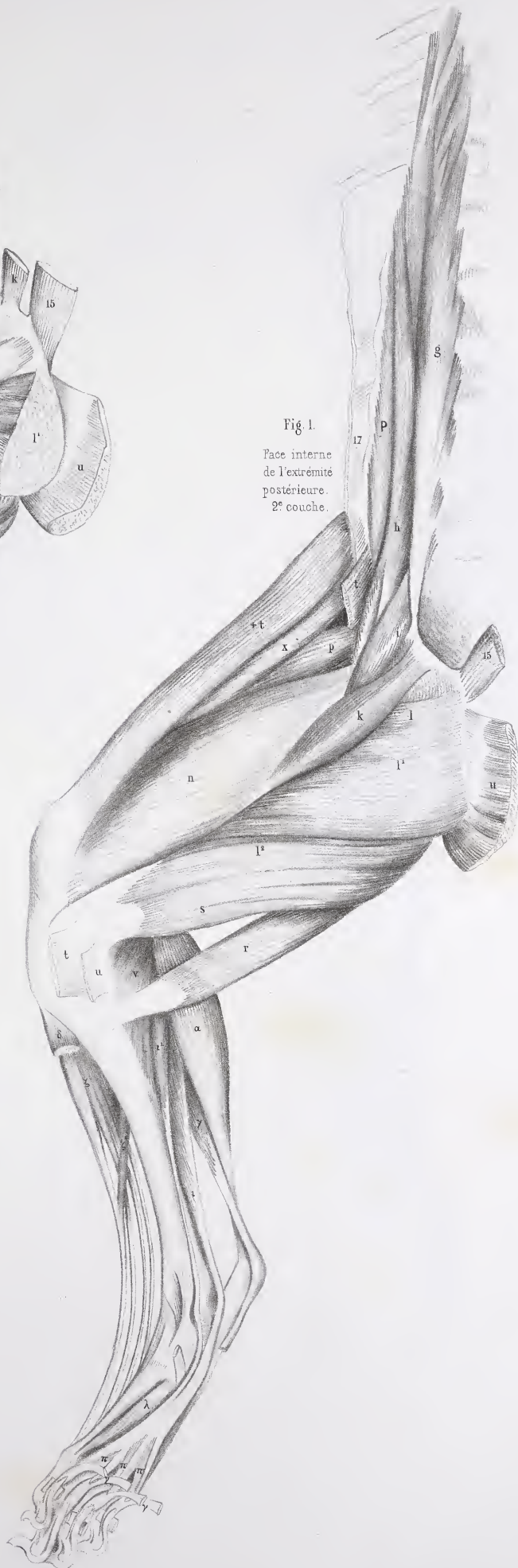

Fig. 1.
Face interne
de l'extrémité
postérieure.
2^e couche.

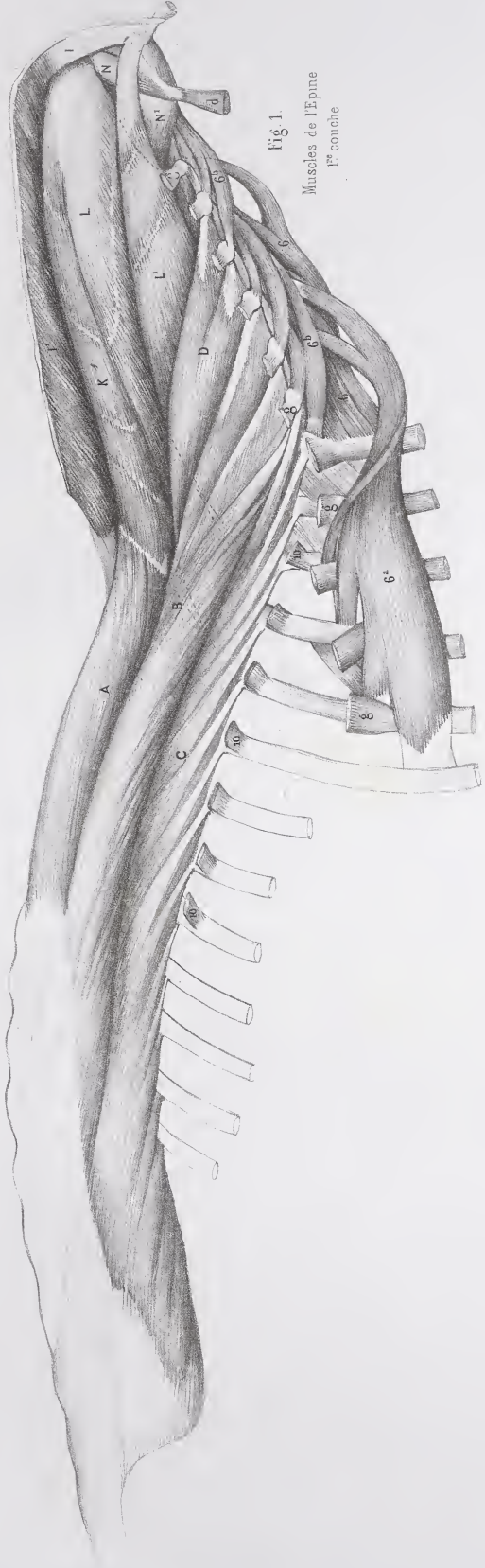


Fig. 1.
Muscles de l'Épine
1^{re} couche

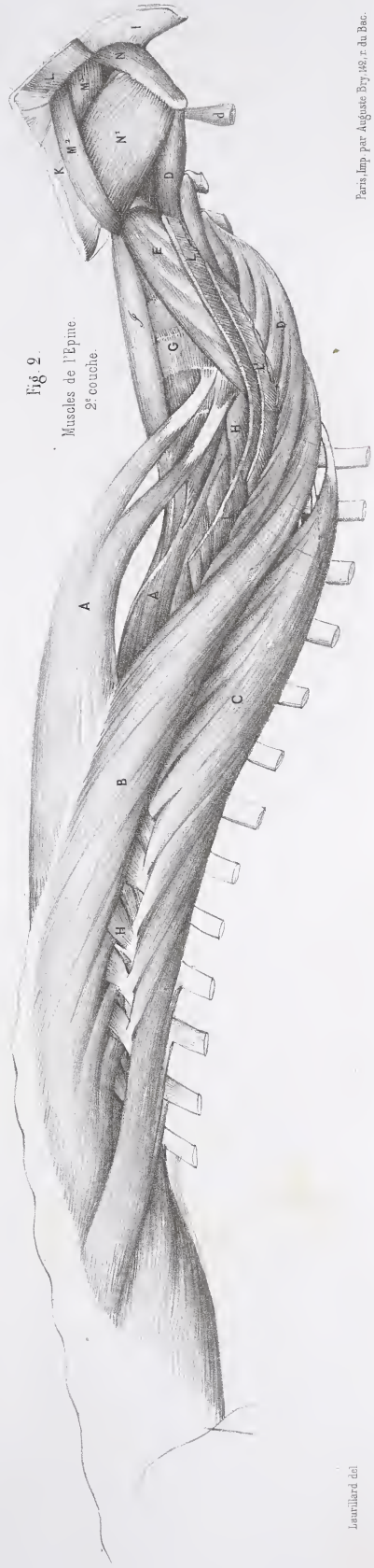


Fig. 2.
Muscles de l'Épine
2^e couche

Journière del.

Paris Imp. par Auguste Bray 186 r. du Bac.

MYOLOGIE DE LA GENETTE COMMUNE

(VIVERRA GENETTA L., Cuv., *Rég. an.*, t. I, p. 155.)

Planches 124 à 128, dessinées de grandeur naturelle par M. CUVIER.

Les genettes forment l'une des divisions actuelles du genre *civette* de Cuvier ou *viverra* de Linnée. Elles ont les ongles déjà fort rétractiles; mais comme les myologies de la panthère et de la lionne fourniront des exemples tout à fait complets et sur une plus grande échelle du mécanisme par lequel les ongles se redressent, il a paru superflu de s'arrêter ici à le représenter.

Le tendon du peucier dorsal [δ^b], pl. 125, va au quatrième extenseur du coude [t^3]; celui du peucier latéral [δ^c] se joint au bord postérieur du grand pectoral [j'], et celui du peucier ventral [δ^d], pl. 126, fig. 2, va à la grosse tubérosité de l'humérus, en se collant sous ce même pectoral [j'].

Le peucier de la genette, par ses trois attaches à l'humérus, montre combien M. Cuvier a eu raison de nommer ce muscle *dermo-humérien*, dans son *Anatomie comparée*, et il offre la preuve qu'il est souvent un puissant auxiliaire des muscles du bras, et particulièrement du grand dorsal.

Le trapèze a une portion sternale [ab], pl. 125. La partie du deltoïde qui s'unit ordinairement au trapèze se partage ici en deux portions, dont l'une [k], pl. 124, 125 et 126, va à l'humérus comme à l'ordinaire, et dont l'autre [$+k$] va au radius. M. Cuvier dit en marge du dessin : « Que dans l'*ichneumon* ou *mangouste* d'Égypte, toute cette partie du deltoïde va à l'avant-bras. » Il dit encore dans cette même note « que le fléchisseur sublime [\varkappa] donne un tendon au profond, que le fléchisseur du pouce [λ] se réunit au tendon commun du fléchisseur profond, et que le court fléchisseur [σ], ou fléchisseur perforé du petit doigt, vient du carpe seulement. »

La moitié des fibres d'attache du grand pectoral [i], pl. 126, fig. 2, se porte au bord postérieur du grand pectoral [j'] aussi bien que le peucier latéral; elle contourne le muscle biceps, sur lequel nous avons omis d'inscrire la lettre [r], par laquelle nous l'avons distingué jusqu'ici dans toutes nos planches.

Le grand fessier [a], pl. 127, ne prend point d'attache à l'os iléon; il naît de l'aponévrose sacrée et il est divisé en trois portions par ses attaches au fémur; une quatrième portion antérieure s'épanouit sur l'aponévrose du vaste externe. De ces trois portions fémorales, deux, marquées [a], sont externes, et une [$+a$] est interne. L'antérieure externe forme un petit trousseau de fibres qui se fixe un peu au-dessous du grand trochanter du fémur; la portion postérieure occupe, avec le cruro-coccygien [s'], fixé tout à fait près du condyle externe du fémur, toute la ligne âpre de cet os. La portion interne [$+a$] s'insère immédiatement au-dessous du grand trochanter. Le moyen

fessier [a'] n'offre rien de particulier, et on peut remarquer en passant que c'est en général celui des trois muscles fessiers qui varie le moins. Le petit fessier [a²], fig. 4, est également divisé en portion antérieure et en portion postérieure qui ont chacune leur tendon au fémur.

Il y a, outre le cruro-coccygien dont nous avons déjà parlé, un accessoire coccygien du demi-nerveux [+ r], fig. 1, 2 et 3, et [r'], fig. 4.

Les notes de M. Cuvier pour les muscles de la jambe portent :

« Le plantaire [γ], pl. 128, fig. 3 et 4, passe sur le calcanéum, devient charnu et donne des languettes perforées aux quatre doigts qui suivent le pouce; les trois derniers reçoivent de petits muscles du tendon commun perforant. Celui-ci se forme de la réunion du long fléchisseur commun [ι], du long fléchisseur du pouce [ν], fig. 4, et de la chair carrée ¹.

« Il y a un abducteur du petit doigt [ξ] attaché au calcanéum; les lombricaux comme à l'ordinaire. »

(1) Nous devons prévenir que ces détails ne s'aperçoivent pas tous sur les dessins.

GENETTE COMMUNE
 Viverra Genetta L.

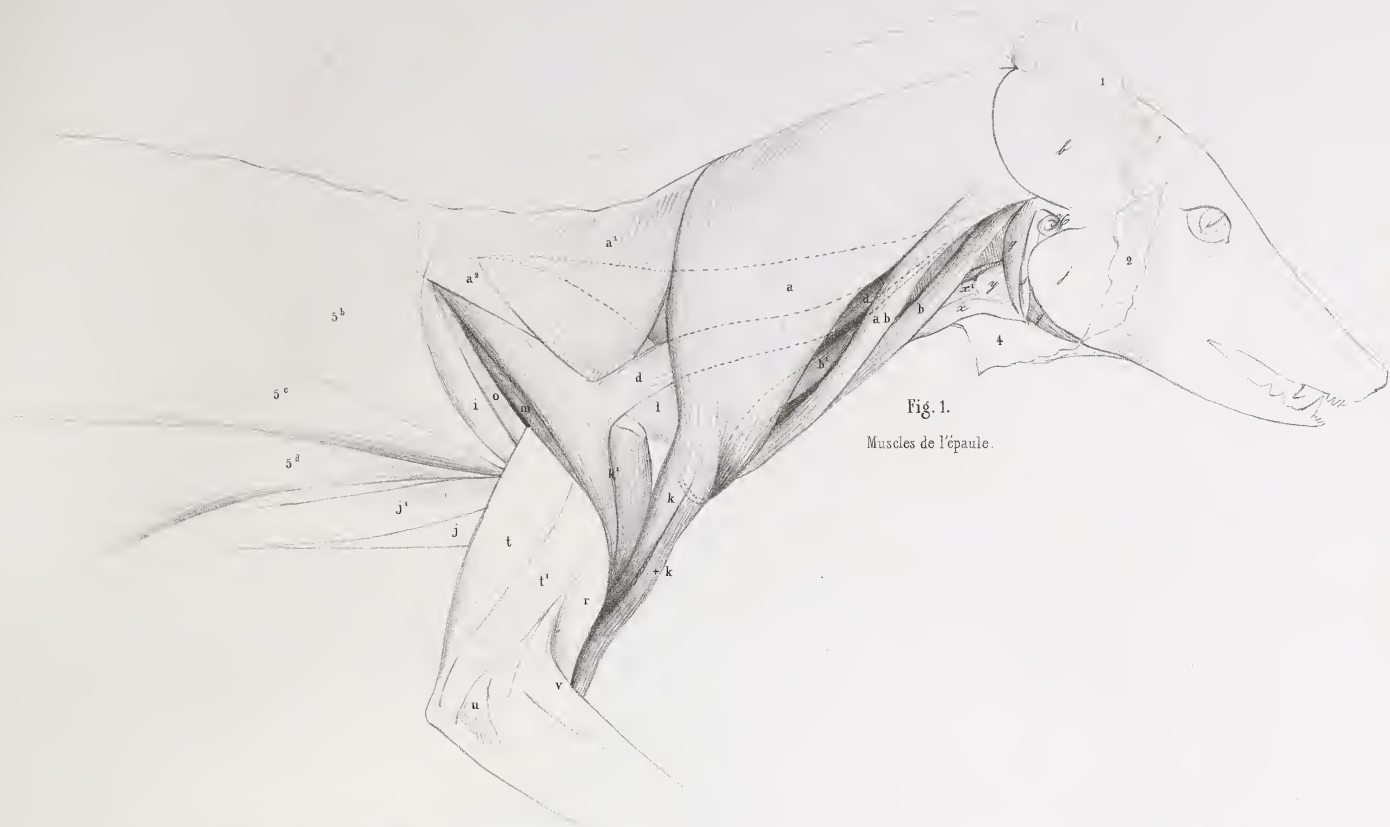


Fig. 1.
 Muscles de l'épaule.

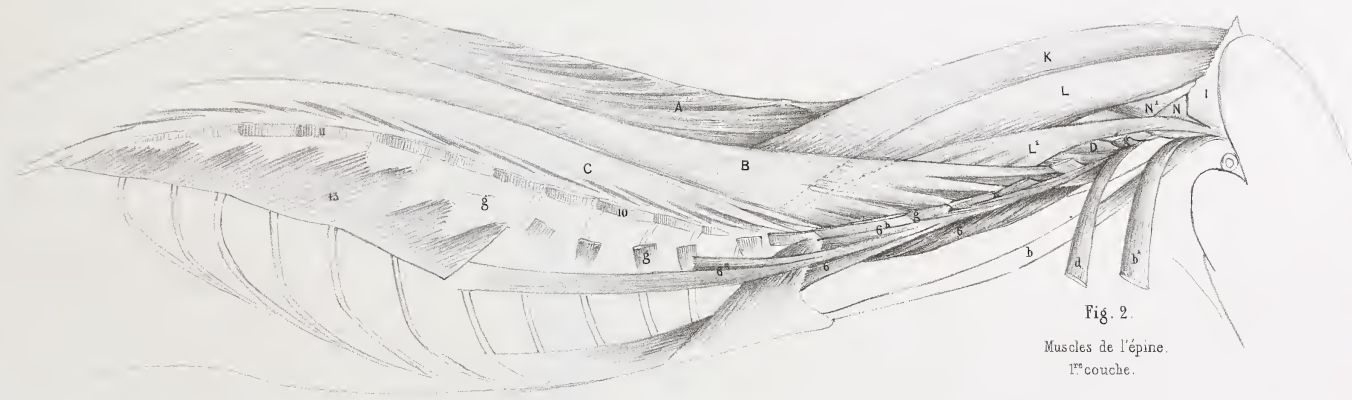


Fig. 2.
 Muscles de l'épine.
 1^{re} couche.

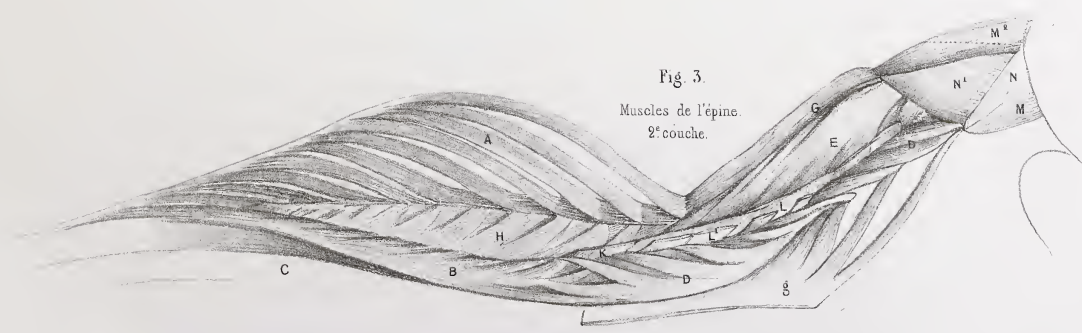
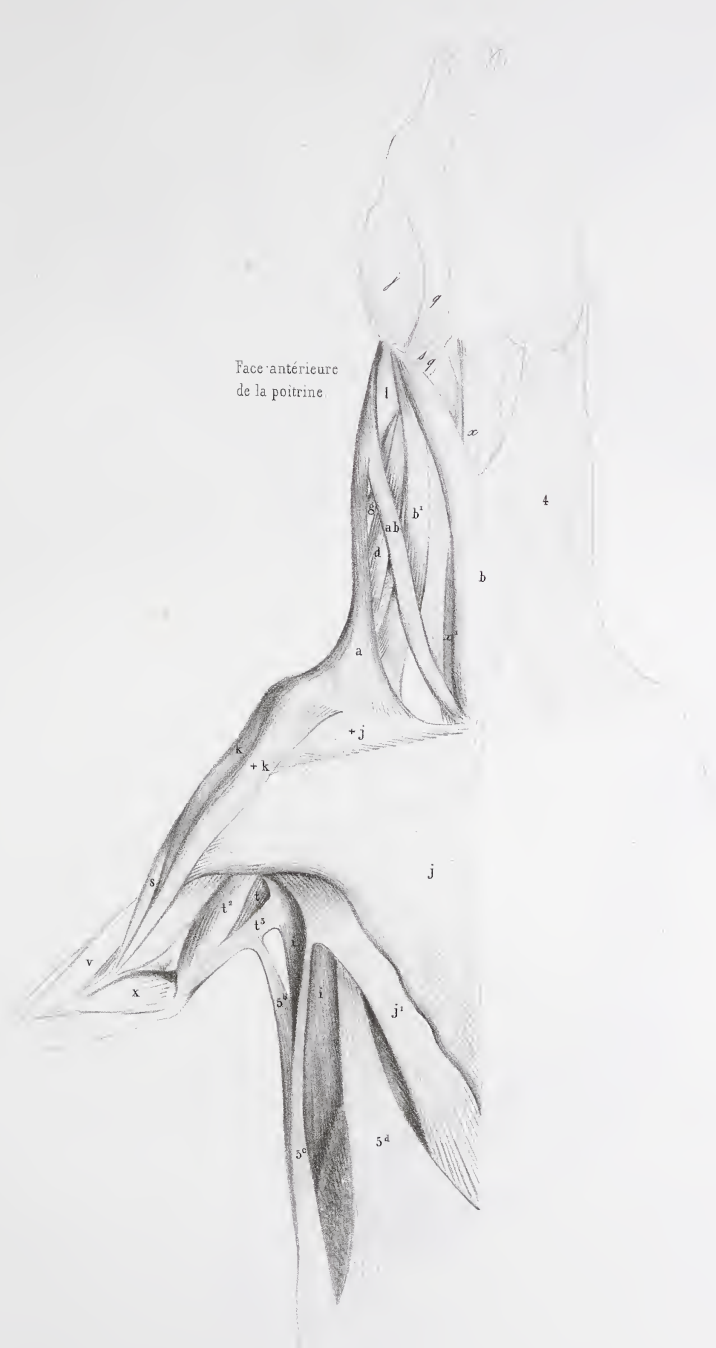


Fig. 3.
 Muscles de l'épine.
 2^e couche.



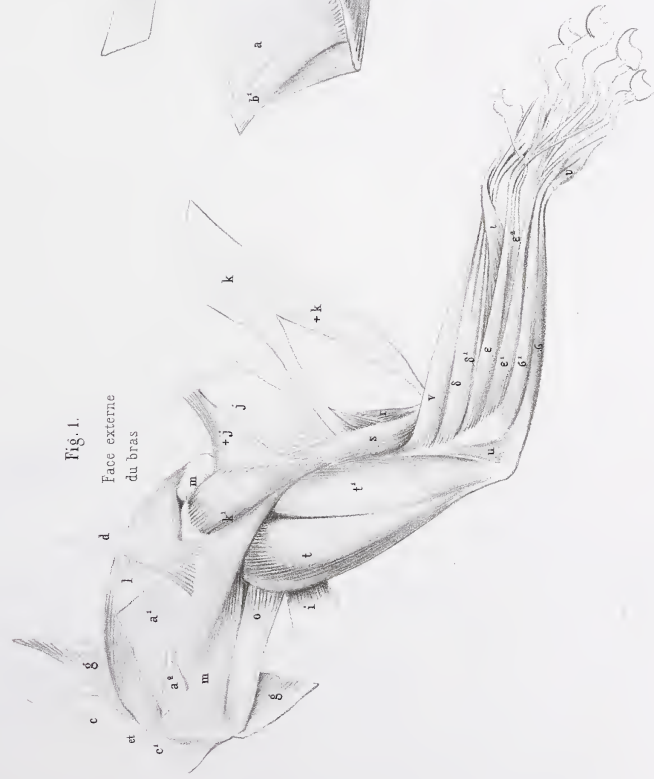


Fig. 1.
Face externe
du bras

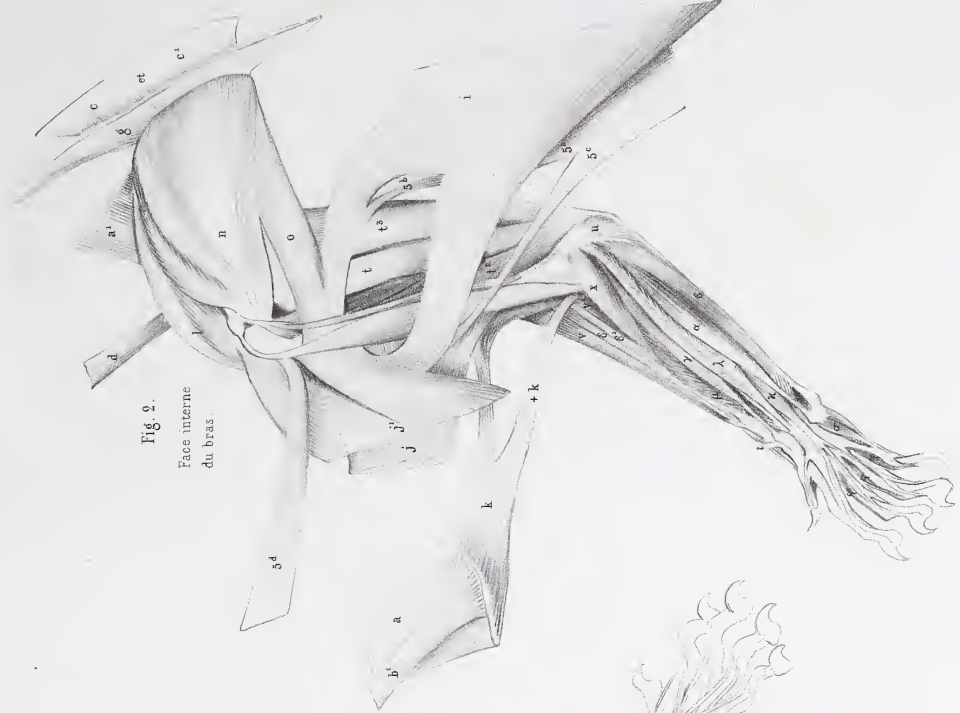


Fig. 2.
Face interne
du bras.

Georges Cuvier del.

Paris, imp. par Angote Bty, M. r. du Bac.




Fig. 1.
Face externe
de la cuisse.
1^{re} couche.



Fig. 2.
Face externe
de la cuisse.
2^e couche.

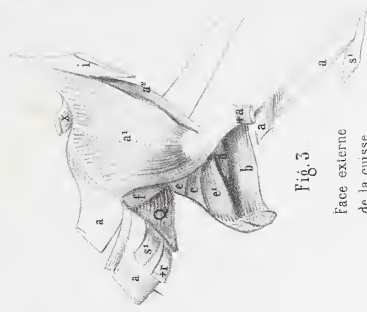


Fig. 3.
Face externe
de la cuisse.
3^e couche.

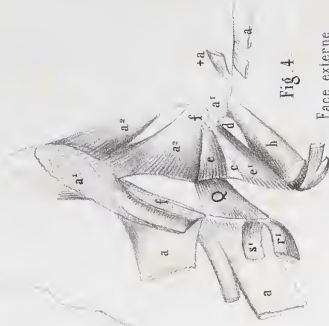


Fig. 4.
Face externe
de la cuisse.
4^e couche.

Fig 2.
Face interne
de la cuisse.

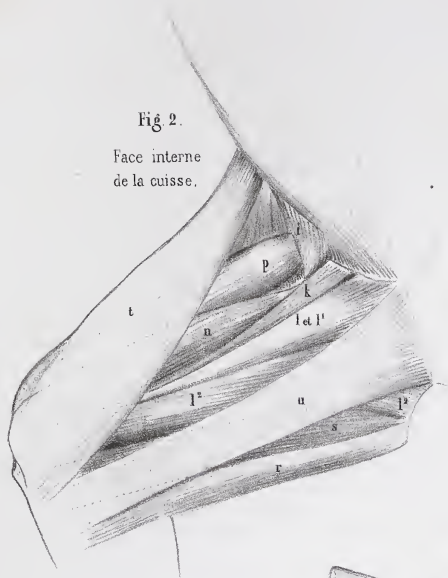


Fig 1.
Face externe
de la jambe.

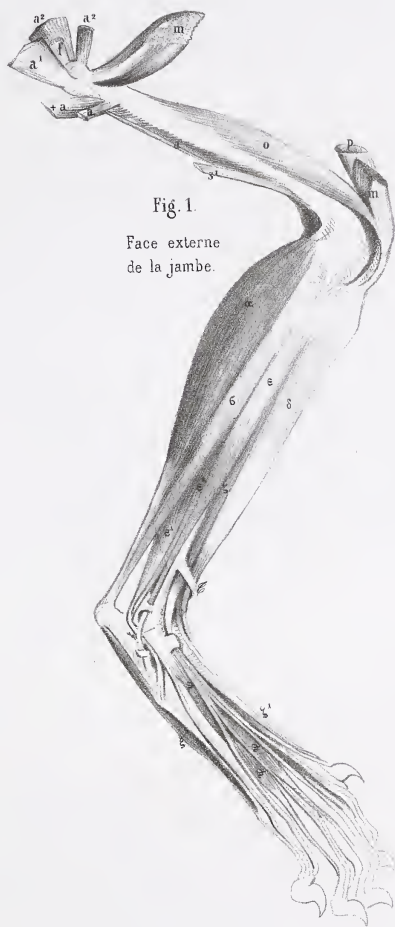

Fig 3.
Face interne
de la jambe.

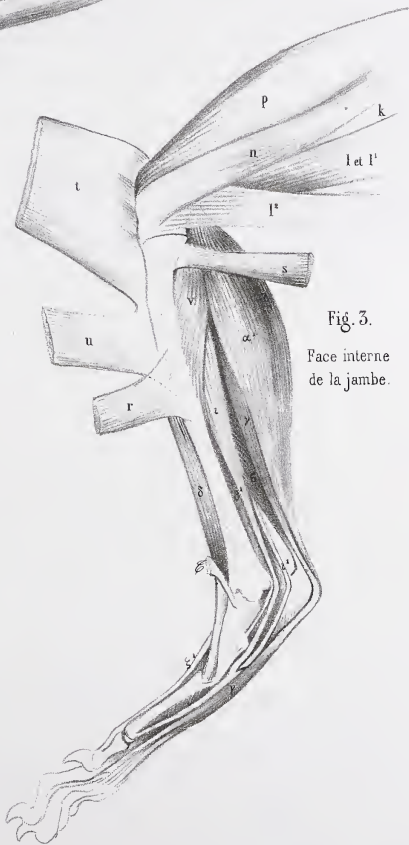
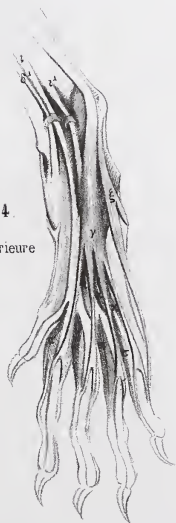


Fig 4.
Face inférieure
du pied.



MYOLOGIE DE LA HYÈNE RAYÉE

(CANIS HYAENA L., Cuv., Règ. an., I, 160.)

Planches 129 à 142, dessinées, à demi-grandeur, par M. LAURILLARD.

Les muscles du cou et de la mâchoire des hyènes sont généralement plus robustes que ceux des autres parties du corps. L'accessoire du sterno-mastoïdien [+ b], pl. 129, 130, 137, 138, est plus fort que dans le chien; la moitié de ses fibres, au lieu de s'attacher au sternum, se porte au-devant du cou et se fixe sur la ligne médiane, par un raphé, aux fibres du côté opposé. Le parotido-aurien [Y], pl. *id.*, se joint également à son congénère sous le cou.

Le deltoïde claviculaire [k], pl. *id.*, ainsi que 131, 132, ne se fixe point à l'humérus; il descend jusqu'à l'avant-bras et joint son tendon à ceux du biceps et du brachial interne. Le rudiment de clavicule ne peut point donner attache à toutes les fibres du trapèze; les plus internes s'épanouissent sur le grand pectoral. On les voit coupées dans la figure [a], des pl. 137, 138. Le masseter se divise, comme toujours, en deux couches, une externe [s], pl. 129, 130, et une interne ou profonde [s'], pl. 131, 132; mais cette division, ordinairement peu nette, est ici bien marquée; la couche profonde constitue un muscle fort et tout à fait distinct. Le cleïdo-mastoïdien [b'], pl. 131, 132, s'attache non-seulement à l'apophyse mastoïde, mais encore à l'apophyse transverse de l'atlas.

Le stylo-hyoïdien se divise en trois portions: la moyenne [s], pl. 131, 132, se fixe au corps de l'os; l'antérieure [+ s], à la corne antérieure ou styloïdienne; elle est connue sous le nom de stylo-cératoïdien, et la postérieure [++ s], à la corne postérieure; c'est un stylo-thyroïdien. Outre ces stylo-hyoïdiens, il existe un petit ruban musculaire tout à fait externe qui se rend de l'apophyse mastoïde à l'os hyoïde; il est indiqué [ss], pl. *id.*

On voit sous le deltoïde [k'], pl. 131, 132, le petit rond marqué en points. La dernière digitation du grand oblique va de l'avant-dernière côte à l'angle de l'iléon [13], pl. 129, 130, 131, 132.

Les radiaux [δ et δ'], pl. 129, 130, sont réunis supérieurement en un seul muscle. Il n'y a point de long supinateur. Le long abducteur du pouce [i], pl. *id.* et 131, 132, est assez fort, quoiqu'il n'y ait point de pouce chez les hyènes; son tendon se fixe à la base du métacarpien de l'index.

Les fléchisseurs des doigts développés et écartés se voient pl. 139, fig. 2. L'aponévrose palmaire donne une languette perforée au petit doigt; les languettes perforées des trois autres doigts viennent du fléchisseur sublime: celui-ci naît en partie du profond; le fléchisseur profond n'a point de ventre radial, mais il en a trois qui viennent de l'humérus et deux du cubitus. Il y a deux lombricaux qui se rendent aux capsules des deux doigts mitoyens. Deux interosseux inférieurs [ψ], fig. 3, font l'office d'adducteurs de l'index et du petit doigt.

Le grand fessier est faible et ne recouvre qu'en partie le moyen; le fascia-lata offre ici deux portions, une interne [x], pl. *id.*, qui s'épanouit, comme à l'ordinaire, sur l'aponévrose du vaste externe, et une externe [x'], qui croise la première et descend jusqu'à la rotule.

Le biceps [q] a une portion coccygienne [qq], pl. *id.*, et de plus un accessoire également coccygien [+q], mince et long ruban musculaire qui descend tout le long de la cuisse et va se fixer vers le milieu de la jambe, sur le fléchisseur du pouce; c'est peut-être à ce muscle et à la disposition du fascia-lata que les hyènes doivent d'avoir toujours leurs membres postérieurs à l'état de flexion, circonstance qui fait paraître leur train de derrière plus bas que celui de devant, et donne à leur corps cette obliquité qui les caractérise. Il n'y a aucun vestige de soléaire.

Les lombricaux [τ], fig. 5, pl. 140, 141, au nombre de trois, partent du tendon commun du fléchisseur du pouce et du fléchisseur commun, et se portent, deux à la languette du deuxième tendon, et un à la languette du troisième tendon du fléchisseur plantaire perforé.

Les interosseux [ρ], fig. 4, sont au nombre de huit; il y a de plus deux petits muscles inférieurs [τ] qui partent du milieu de la face plantaire et vont à la face interne du premier et du quatrième doigt; ils font l'office d'adducteurs et servent à rétrécir le pied.

Le splénus du cou se joint au tendino-épineux par une aponévrose très mince [I], fig. 1, pl. 155, 156.

Le grand transversaire [D], pl. 153, 154, 155, 156, quoique déjà très fort par lui-même, a un accessoire [D'] qui se porte jusqu'à l'atlas.

La portion moyenne du scalène [6^a], pl. 153, 154, fig. 1, est très large et contribue à donner aux muscles du cou la force qui caractérise cette région dans les hyènes; cependant elle ne s'étend jusqu'à la cinquième côte que par un mince ruban.

La fig. 1, pl. 155, 156, montre les muscles de la queue écartés comme dans nos planches du sajou et du coati, et les muscles profonds de la cuisse; la plupart des muscles externes de celle-ci ayant été enlevés, on en aperçoit quelques-uns des internes par leur face externe.

Soit que la dissection ait été portée ici plus loin que dans les autres carnassiers que nous avons vus, soit qu'il y ait ici deux faits nouveaux, nous y trouvons deux muscles non encore aperçus, à savoir: un adducteur profond [I^s] et un iléo-fémorien, petit muscle qui s'insère d'une part à l'iléon tout près de la cavité cotyloïde, au-dessous du droit antérieur, et de l'autre part à la face antérieure du fémur, immédiatement au-dessous du col. Pouvant être considéré comme un accessoire du droit antérieur, nous le marquons du signe [p'].

Cette figure nous montre encore que l'attache du vaste externe à la rotule se fait par deux tendons superposés dont l'externe [m] est beaucoup plus large que l'interne [m'].

On voit en [Z], pl. 157, 158, la poche glandulaire située au-dessous de l'anus, poche qui est propre aux hyènes, et qui a fait croire aux anciens que ces animaux sont hermaphrodites. Un ligament [Z'] placé sous la verge se bifurque, et chacune de ses bifurcations vient s'épanouir sur les téguments de cette poche.

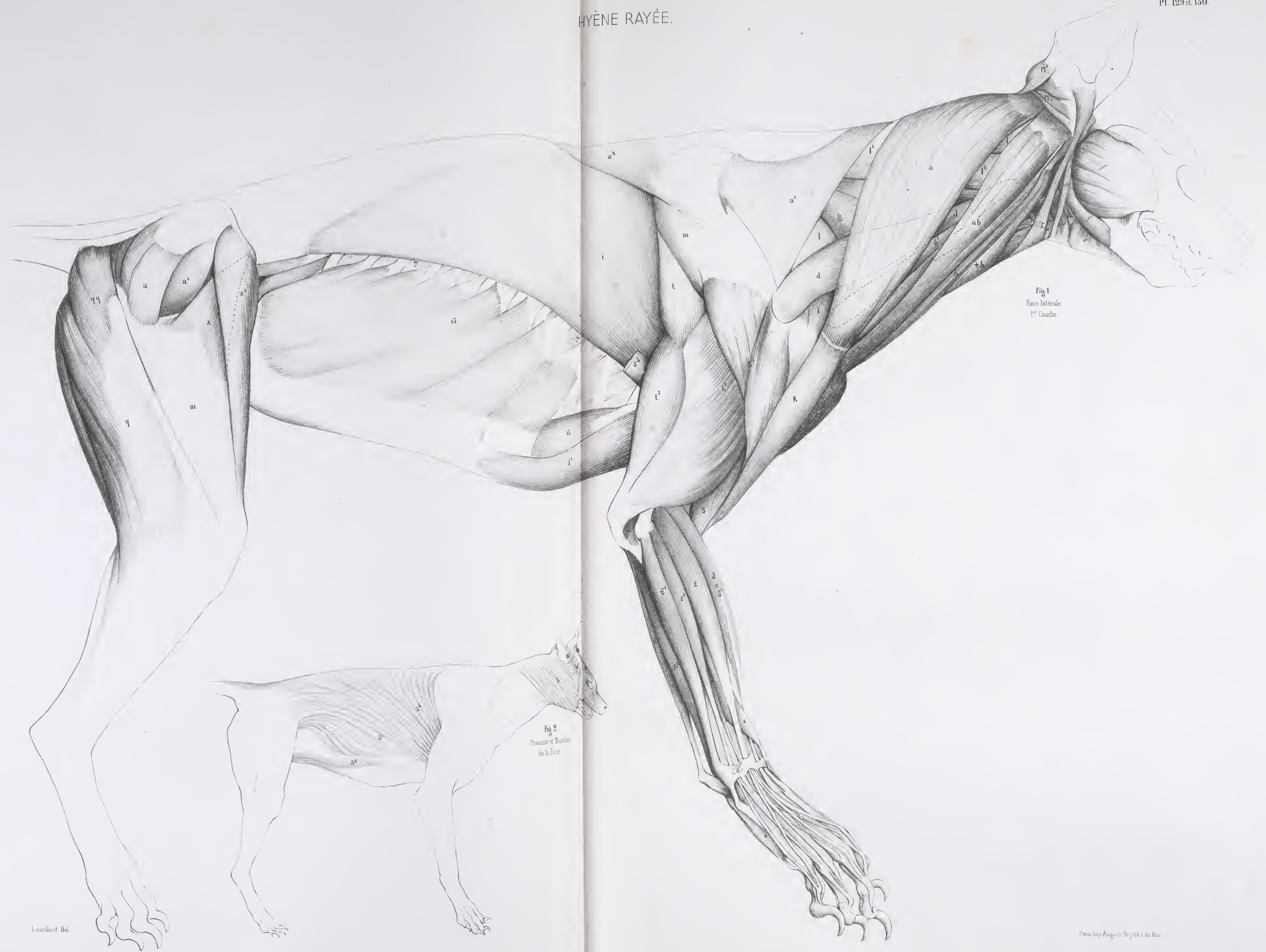
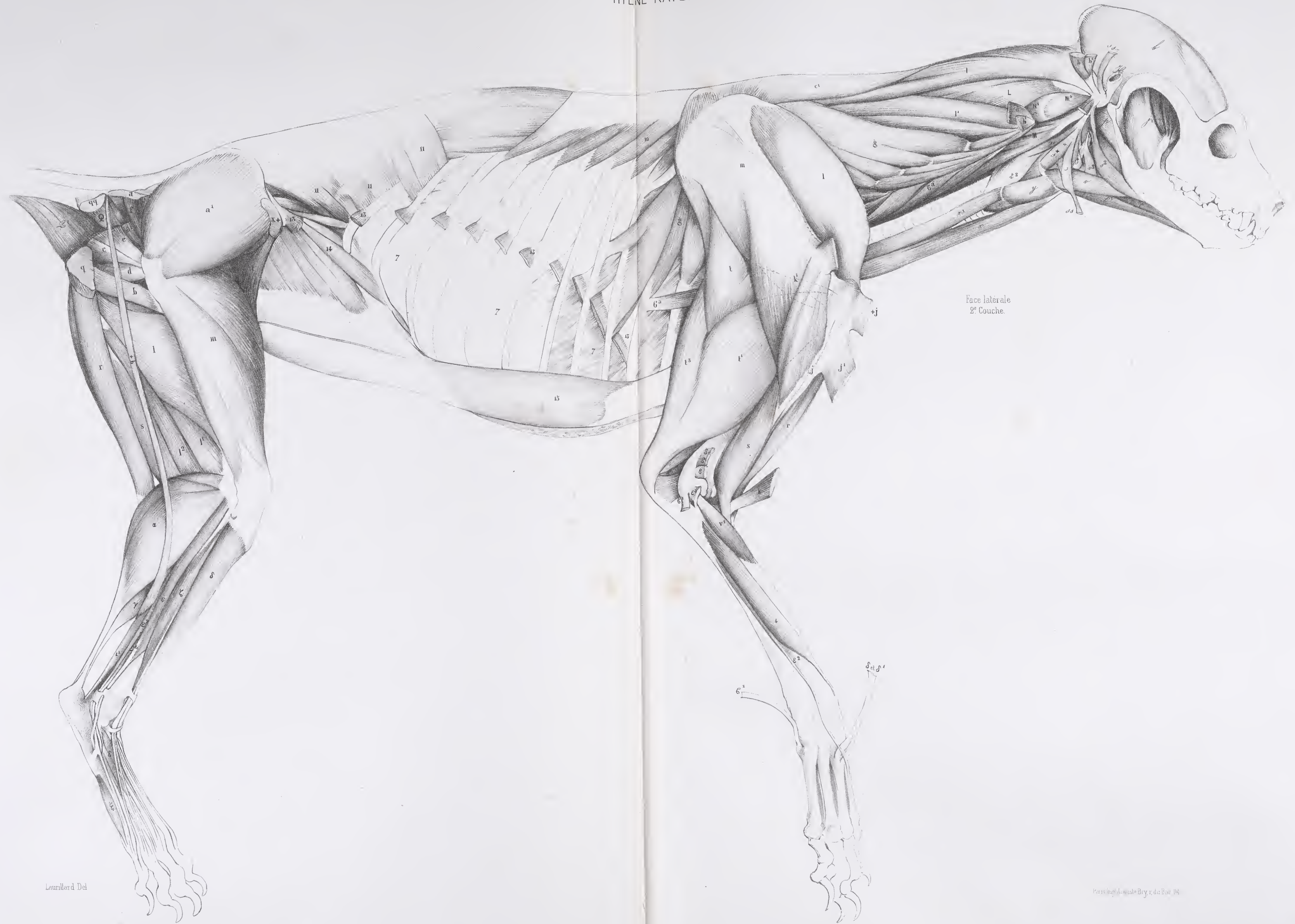

Fig. 1
Face latérale
1^{re} couche.

Fig. 2
Pensier et Muscles
de la Face

Louillard Del.

Paris Imp. Auguste Bray 1782 du Bas



Laurillard Del

Paris chez Anselme Bry, r. de S. 14

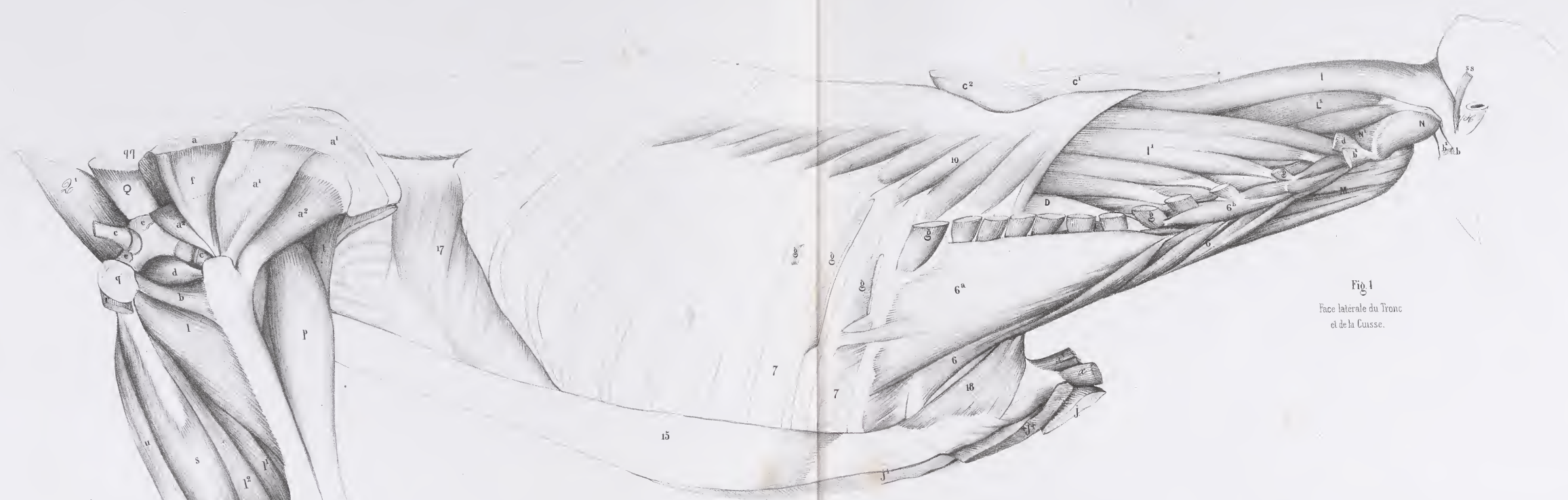

Fig. 1
Face latérale du Tronc
et de la Cuisse.

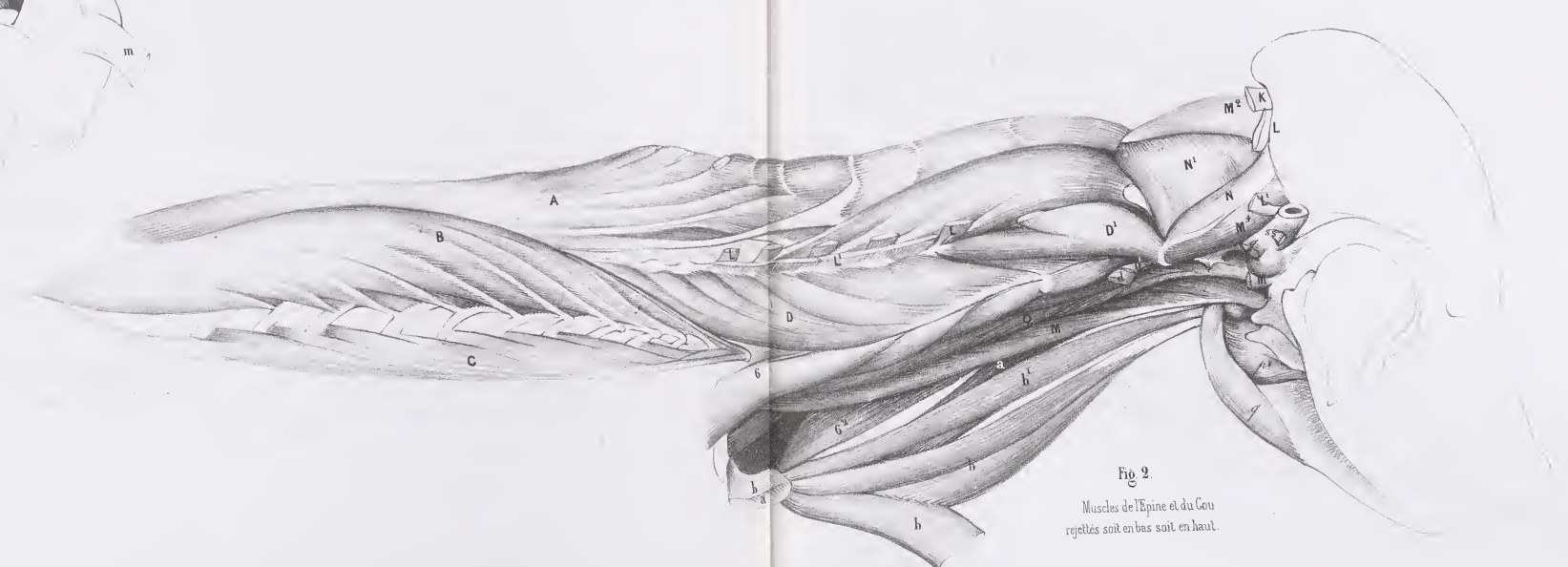


Fig. 2
Muscles de l'Épine et du Cou
regeltés soit en bas soit en haut.



Fig. 1.
2^e Couche des muscles de l'épave
et 3^e Couche des muscles externes
de la cuisse

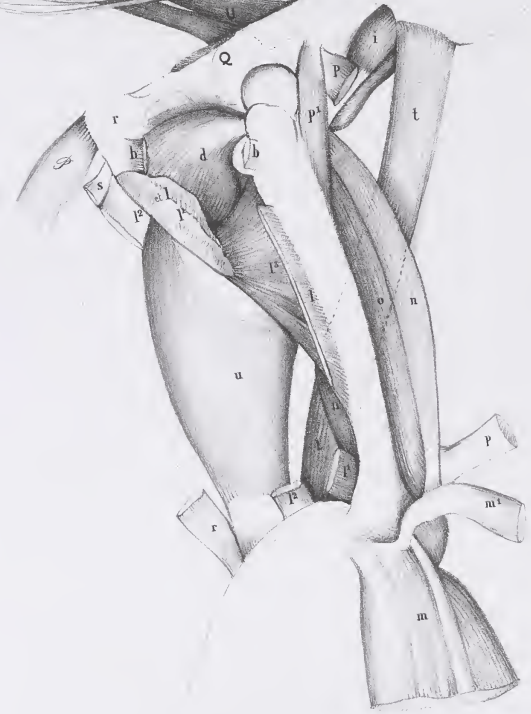
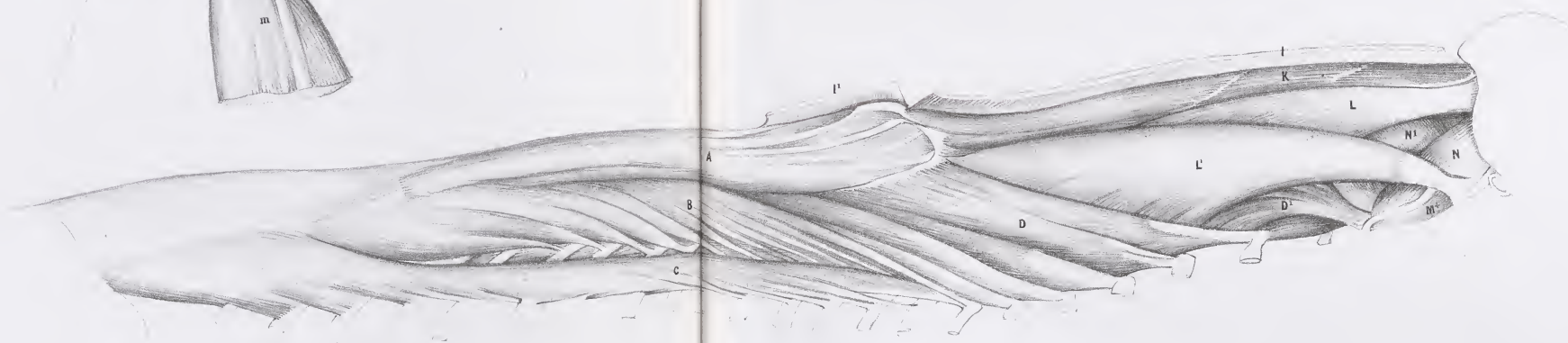


Fig. 2.
Muscles de l'épave
3^e Couche.





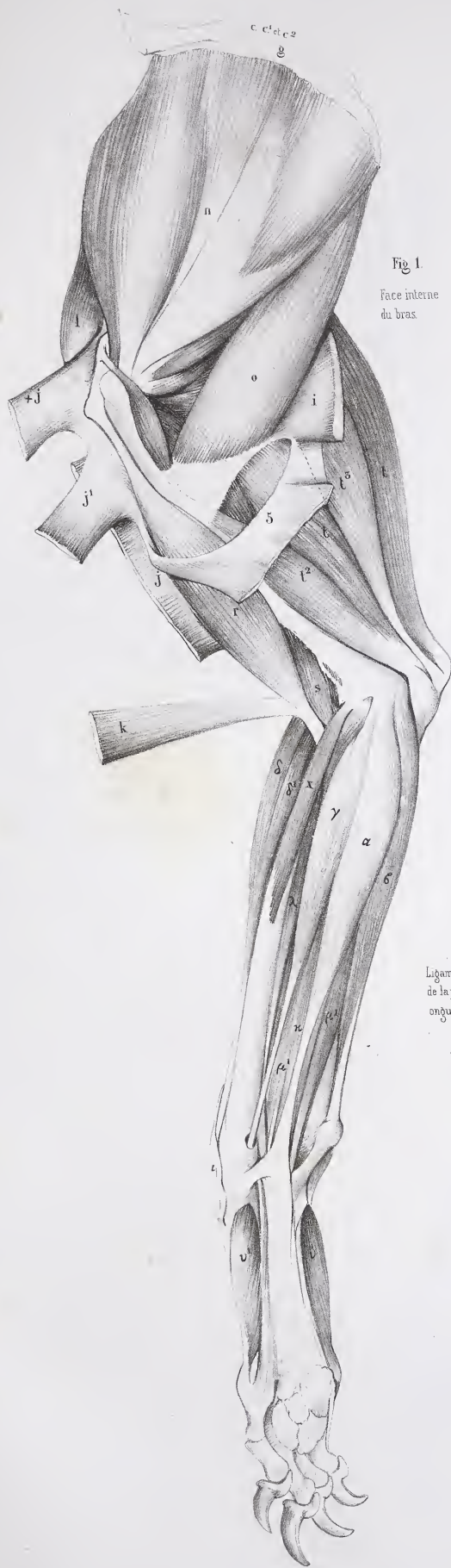


Fig 1
Face interne
du bras

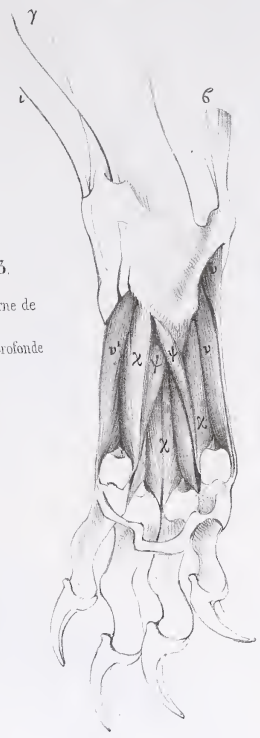


Fig 5
Face interne de
la main.
Couche profonde

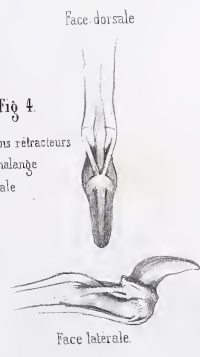


Fig 4
Ligamens retracteurs
de la phalange
onguale

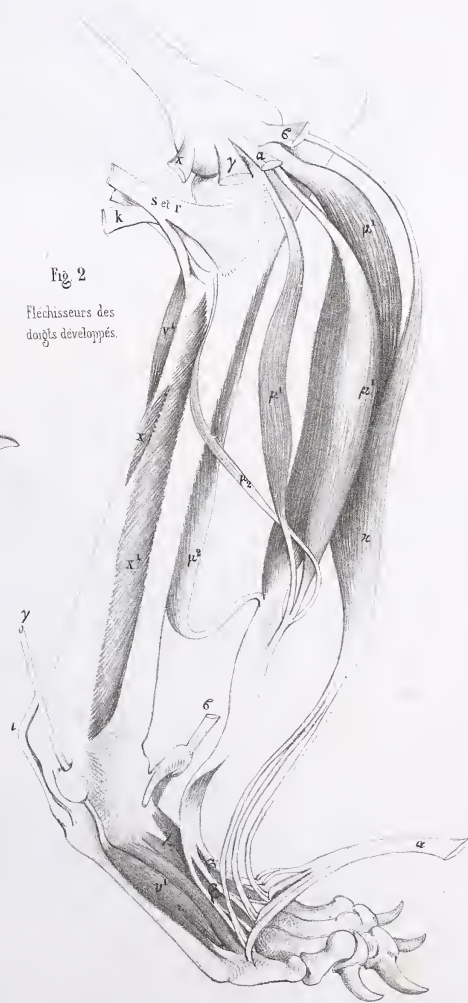

Fig 2
Flexisseurs des
doigts développés

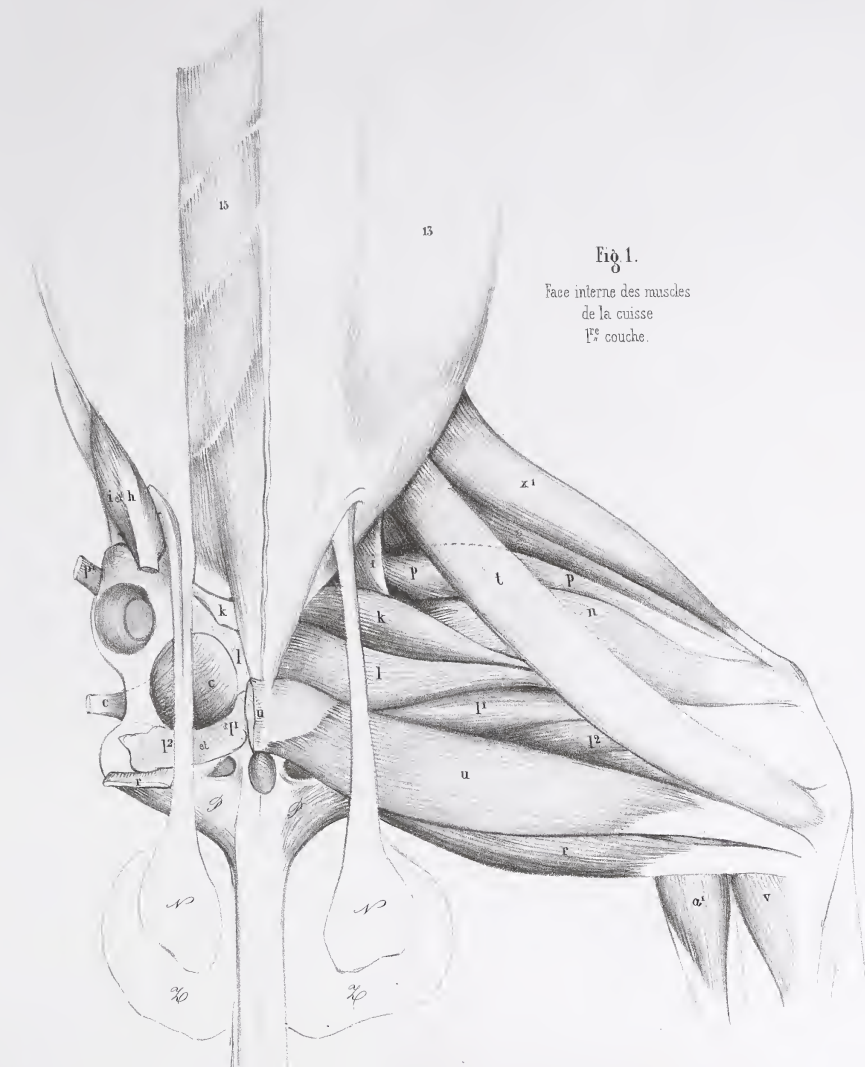


Fig. 1.
Face interne des muscles
de la cuisse
1^{re} couche.

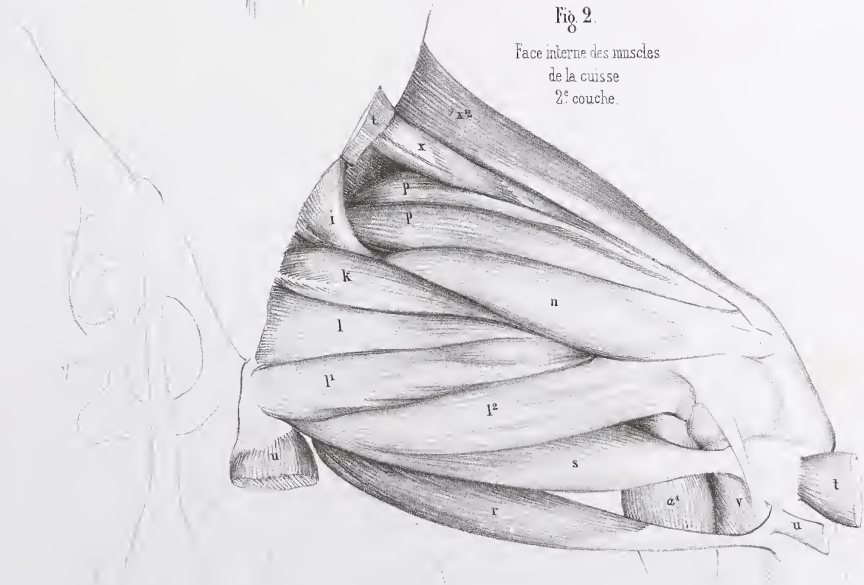


Fig. 2.
Face interne des muscles
de la cuisse
2^e couche.

MYOLOGIE DE LA LIONNE

(FELIS LEO FEMINA L., Cuv., *Rég. an.*, tome I, p. 161.)

Planches 143 à 155, dessinées, au tiers de la grandeur naturelle, par M. LAURILLARD.

Une remarque générale à faire sur la myologie de la lionne, et sur celle de la panthère qui va suivre, c'est que tous les muscles y sont d'une force remarquable.

La partie claviculaire du deltoïde [x], fig. 1, pl. 143, 144, 145, 146 et 147, descend comme dans la hyène, jusqu'à l'avant-bras et unit son tendon à celui du biceps et du brachial interne. Ainsi nous avons ici un muscle qui s'étend par son union avec le trapèze [a], à l'endroit du rudiment de clavicule, depuis la crête occipitale jusqu'à la partie supérieure du radius.

Tous les muscles de l'avant-bras sont enveloppés dans une forte aponévrose qui prend naissance ou au moins se fixe sur un fort ligament marqué [++ ++], pl. 147, qui, du condyle interne de l'humérus, va à l'apophyse styloïde du radius.

Au gastrocnémien externe [z], pl. 148, fig. 1, il existe un second ventre [+ z] qui va se fixer à la rotule.

Jusqu'à présent nous avons toujours vu le sacro-lombaire se porter jusqu'à l'os des îles, ou du moins aller se confondre entre les côtes et le bassin avec le long dorsal; ici il n'en est plus de même, c'est à peine s'il atteint la dernière côte. Voyez [C], pl. 149, fig. 2, et 150, fig. 1.

Il doit en résulter plus d'indépendance entre les lombes et le tronc, et par conséquent plus de souplesse dans l'épine dorsale.

La portion moyenne du scalène [6^a], pl. 149, prend, au contraire, une étendue plus considérable; elle se fixe au bord antérieur de la neuvième côte.

Après ces quelques remarques sur l'ensemble des muscles, nous arrivons aux muscles des mains et des pieds, que nous avons représentés de grandeur naturelle, et qui offrent un appareil sinon spécial, du moins plus développé que dans les autres carnassiers.

La fig. 1, pl. 151, représente la main gauche vue en dessus. La disposition des extenseurs, des fléchisseurs et des ligaments élastiques s'y montre complètement. L'extenseur commun [ε] et l'extenseur du petit doigt [ε'] fournissent un tendon à chacun des doigts qui suivent le pouce; l'extenseur propre de l'index en fournit un au pouce. Ainsi le pouce n'a qu'un long extenseur, l'index trois, et les trois autres doigts chacun deux. Ces extenseurs ordinaires ne suffiraient pas à des animaux qui ont besoin de conserver à leurs ongles leur pointe et leur tranchant. Comme auxiliaires de ces extenseurs, il existe des ligaments de couleur jaune et de tissu élastique qui ont pour fonction de tenir renversée en arrière la troisième phalange sur la seconde, de telle sorte que l'ongle ne porte point à terre pendant la marche, et de donner de la fixité à la position de ces deuxième et troisième phalanges, dans tous les mouvements de la main. De ces trois ligaments deux sont plats; celui du côté interne [x] est plus large que celui du côté externe [x']; ils se portent de chaque côté de l'extrémité postérieure de la deuxième phalange à la base du talon postérieur de la phalange onguéale; ils ont pour usage de maintenir en situation l'ongle dans quelque position qu'il se trouve. Le troisième ligament, sous la forme d'un cordon cylindrique [x²], est fixé d'une part à l'extrémité inférieure de la deuxième phalange, et de l'autre au dos de la phalange onguéale; par son élasticité, ce ligament renverse en arrière cette dernière phalange sur la seconde, lorsque le tendon du fléchisseur reste inactif.

Dans notre dessin les ongles du pouce, du médian et du petit doigt sont en action; les fléchisseurs [μ] s'étant contractés, ils ont fait tourner les phalanges onguéales autour de l'extrémité de la deuxième phalange (cette extrémité est marquée + au doigt médian), malgré la résistance du ligament [x²]. Dans cette position, les

tendons [x et x'] viennent en aide au fléchisseur, en maintenant la troisième phalange fortement appliquée contre la deuxième. Les ongles de l'index et de l'annulaire sont à l'état de repos ou de rétraction; les fléchisseurs s'étant relâchés, les ligaments cylindriques [x²] ont ramené en arrière les phalanges onguéales et les ont couchés sur les secondes. Les capsules articulaires [x³] qui lient entre elles les première et deuxième phalanges sont elles-mêmes de substance jaune élastique.

La même disposition a lieu pour les doigts du pied, fig. 2. Dans cette figure, les fléchisseurs [t] du deuxième et du quatrième doigt ayant seuls agi, les deux autres ongles sont en rétraction. Ici la largeur du ligament plat [x] ne permet point d'apercevoir le ligament rond rétracteur de la phalange onguéale.

La pl. 152-153 est consacrée à la face interne de la main. Dans la fig. 1 de cette planche, se voient en II, III et IV les mailles du tissu fibro-cellulaire, remplies de substance adipeuse, qui forment les pelotes placées à l'origine des doigts et qui, quoique ne présentant qu'une seule masse, sont évidemment la réunion de trois parties distinctes. Les éminences thénar et hypothénar, que nous avons figurées dans la paume de la main du magot, manquent ici, ou plutôt ont été enlevées avec la peau, comme n'existant qu'en vestiges. On n'a point conservé non plus les pelotes des phalanges.

La fig. 2 fait voir la disposition des fléchisseurs. Nous indiquons, avec quelque doute, comme palmaire cutané ou chair carrée, le muscle [v] qui naît en entier du tendon du palmaire grêle et se rend au petit doigt auquel il sert d'adducteur. Le palmaire grêle [z] donne un tendon à tous les doigts; l'un d'eux, celui de l'index, a été coupé, et laisse voir comment le tendon [x] du fléchisseur sublime est perforé et sert de coulisse au tendon [u] du fléchisseur profond rejeté en dehors. Les fléchisseurs du pouce et du doigt médian sont également en action et leurs ongles sortis d'entre les doigts.

La fig. 3 offre la couche profonde des muscles; elle se compose des interosseux inférieurs [z], du court fléchisseur [ξ], du court adducteur du pouce [c], et d'un adducteur du petit doigt [σ²]. La lettre [ω] indique les os sésamoïdes placés sous l'articulation métacarpo-phalangienne, et sous lesquels les tendons des fléchisseurs glissent.

La pl. 154-155 est consacrée à la face inférieure du pied. La fig. 1 représente le tissu fibro-cellulaire qui constitue les pelotes adipeuses de la naissance des doigts, également au nombre de trois, réunies en une seule masse. Comme à la main, on n'a point conservé le tissu des pelotes des doigts. L'ongle du deuxième doigt est en extension et les autres en rétraction.

Fig. 2. Le court fléchisseur [x] est coupé, et près du talon il est rejeté à gauche. Près des doigts, il est rejeté en en-bas. Cette section laisse voir le large tendon du fléchisseur profond, réunion du fléchisseur commun [t] et du fléchisseur du pouce [t].

En [x], on remarque un fléchisseur sublime ou perforé, ouvert et écarté pour montrer la gaine qu'il forme au-dessous des os sésamoïdes et dans laquelle glisse le fléchisseur profond [t], coupé lui-même.

Le tendon du fléchisseur profond est presque entièrement recouvert des fibres de la chair carrée ou accessoire du fléchisseur commun, dont la partie postérieure [σ] est presque transverse et l'antérieure [σ] est longitudinale.

La fig. 3 présente le fléchisseur profond coupé et rejeté comme le court fléchisseur dans la figure précédente. On voit de combien le fléchisseur du pouce l'emporte en force sur le fléchisseur commun, et comment le fléchisseur perforé forme des gaines au-dessous des os sésamoïdes. Cette étendue du fléchisseur du pouce est d'autant plus à remarquer, qu'ici ce doigt a entièrement disparu.

LIONNE

Telis leo fem.

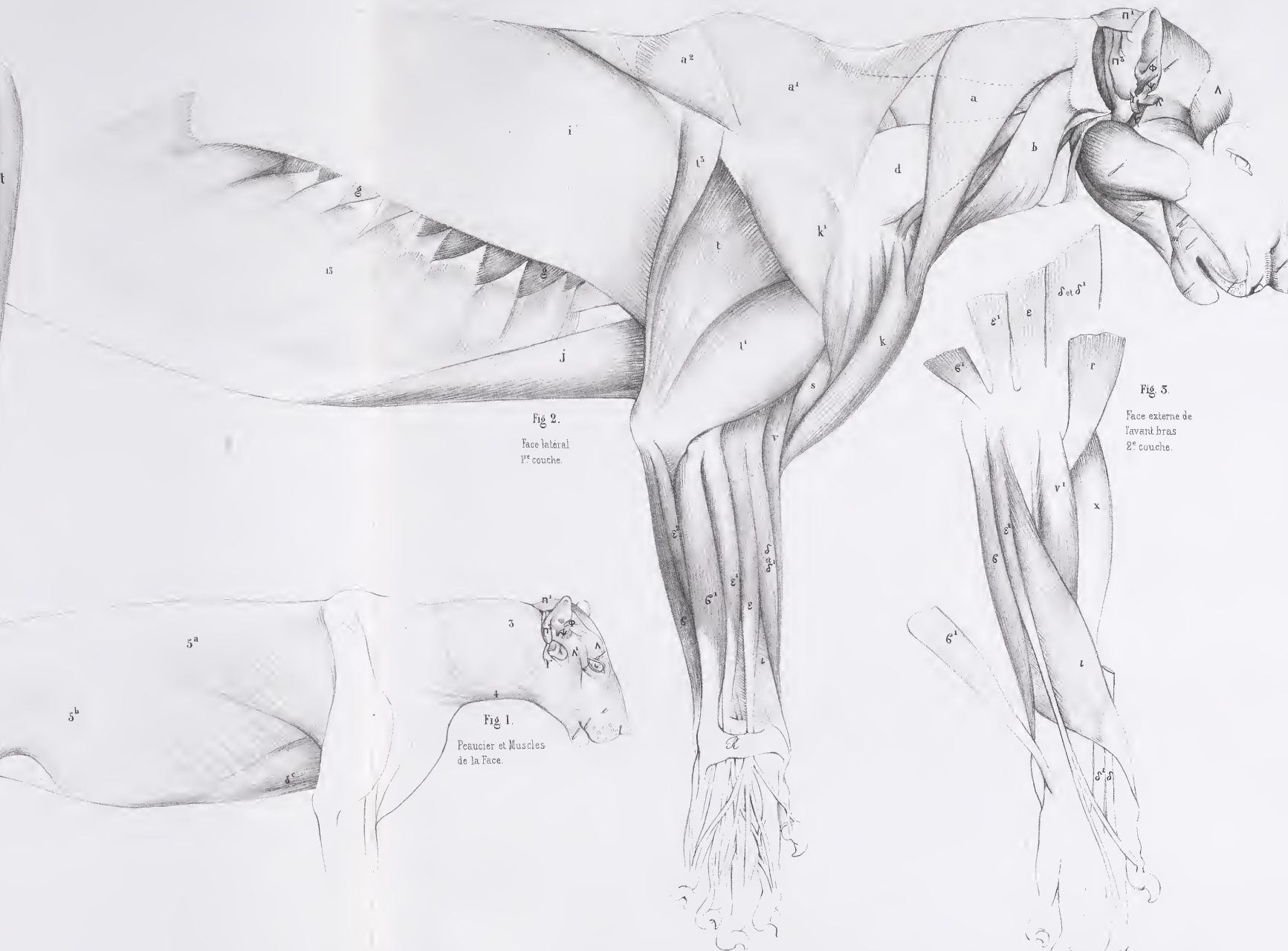
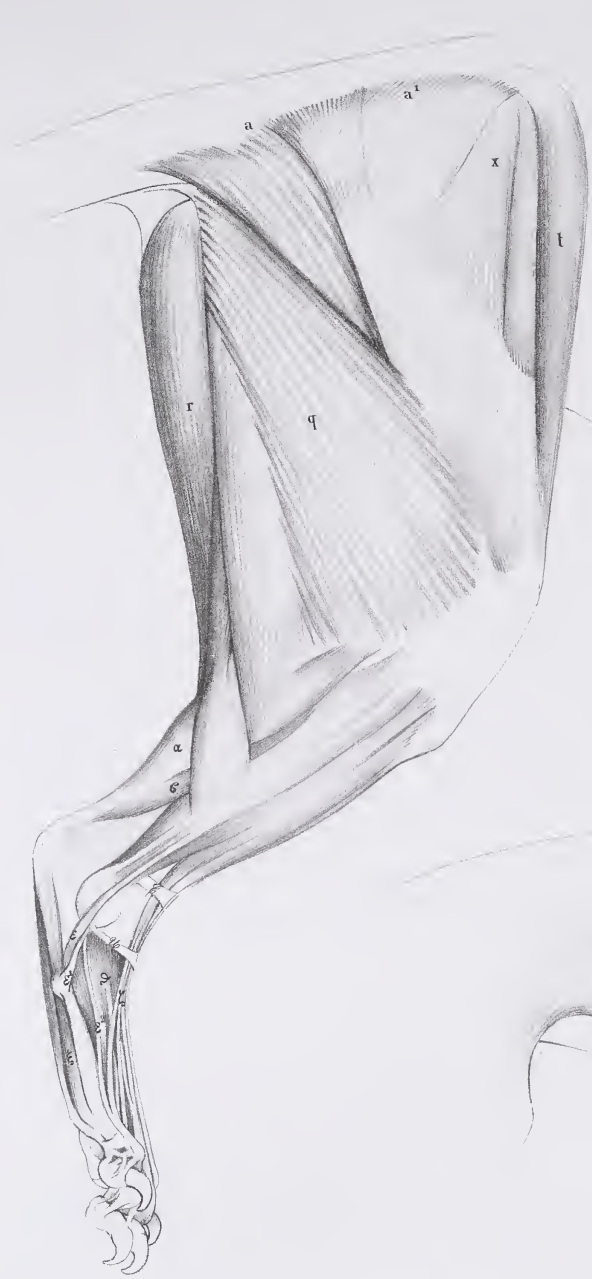

Fig 2.
Face latéral
1^{re} couche.

Fig 3.
Face externe de
l'avant bras
2^e couche.

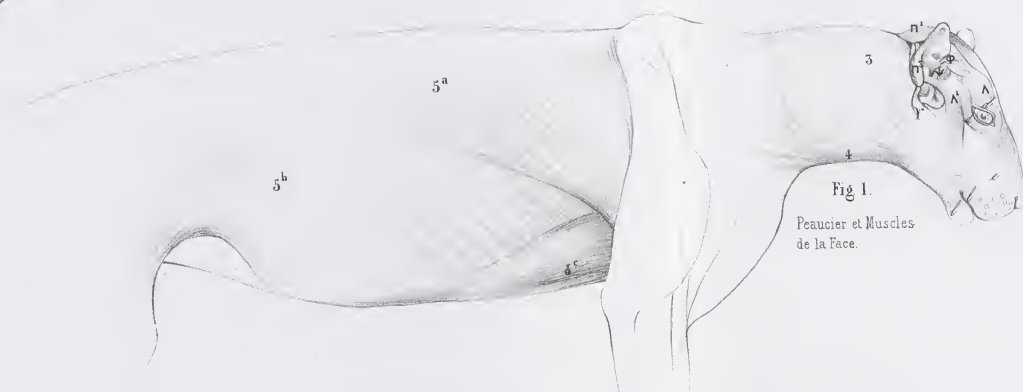

Fig 1.
Peau et Muscles
de la Face.

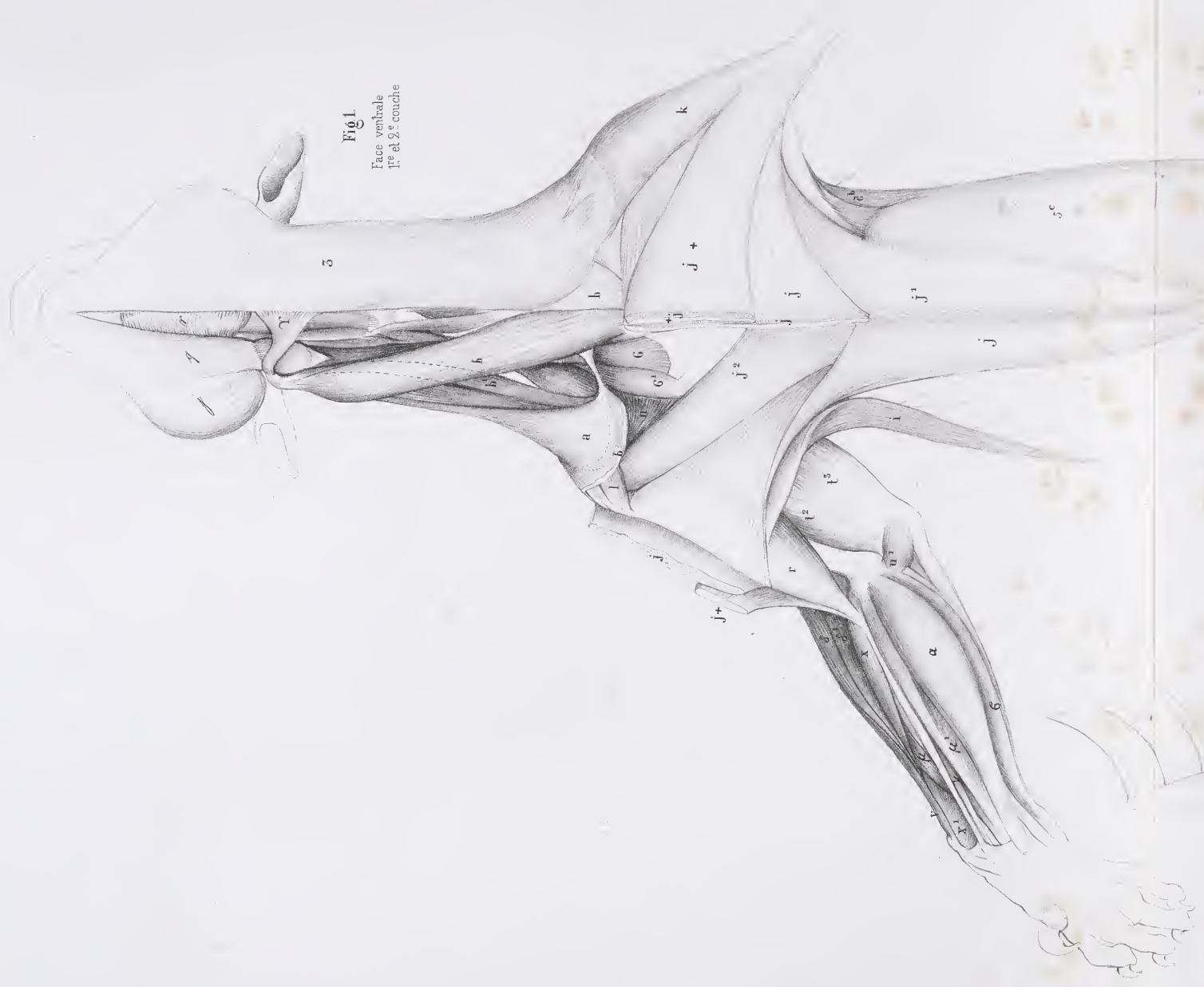


Fig 1.
Face ventrale
1^{re} et 2^e couche


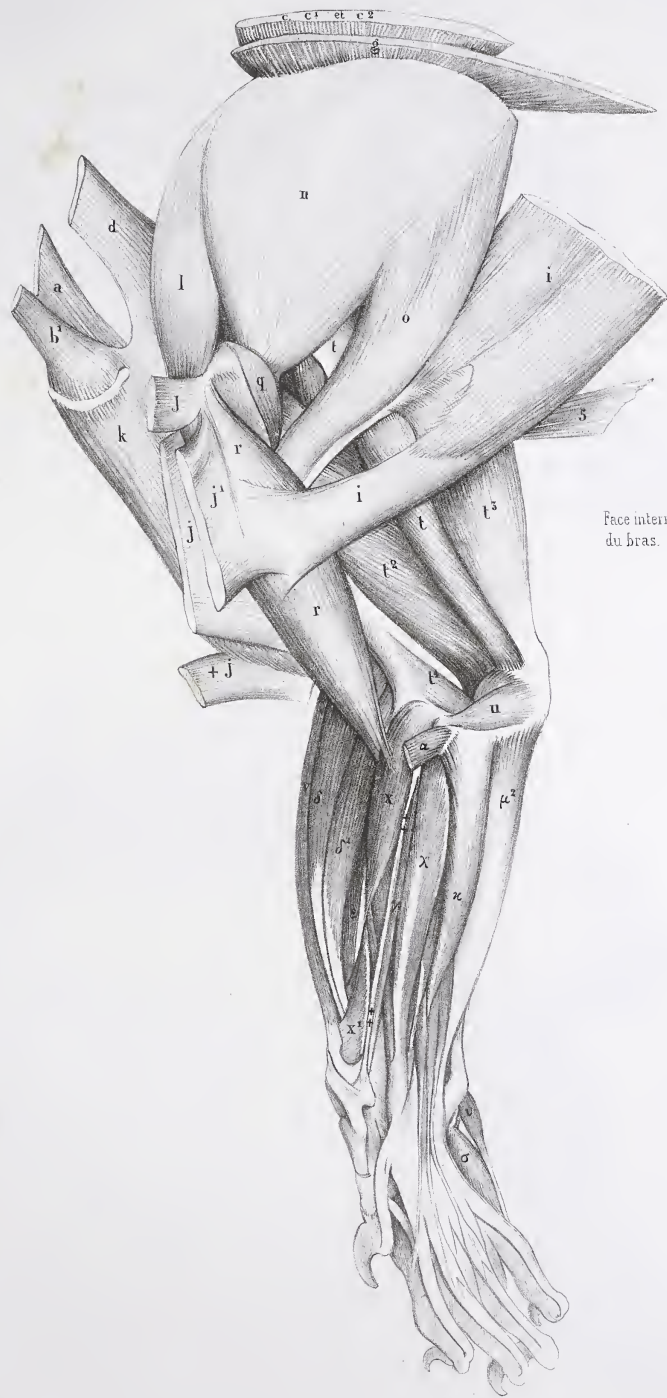


Fig 2
Muscles voisins de la
Face inférieure du cou.



Fig 3.
Face inférieure de la cuisse
1^{re} couche



Face interne
du bras.

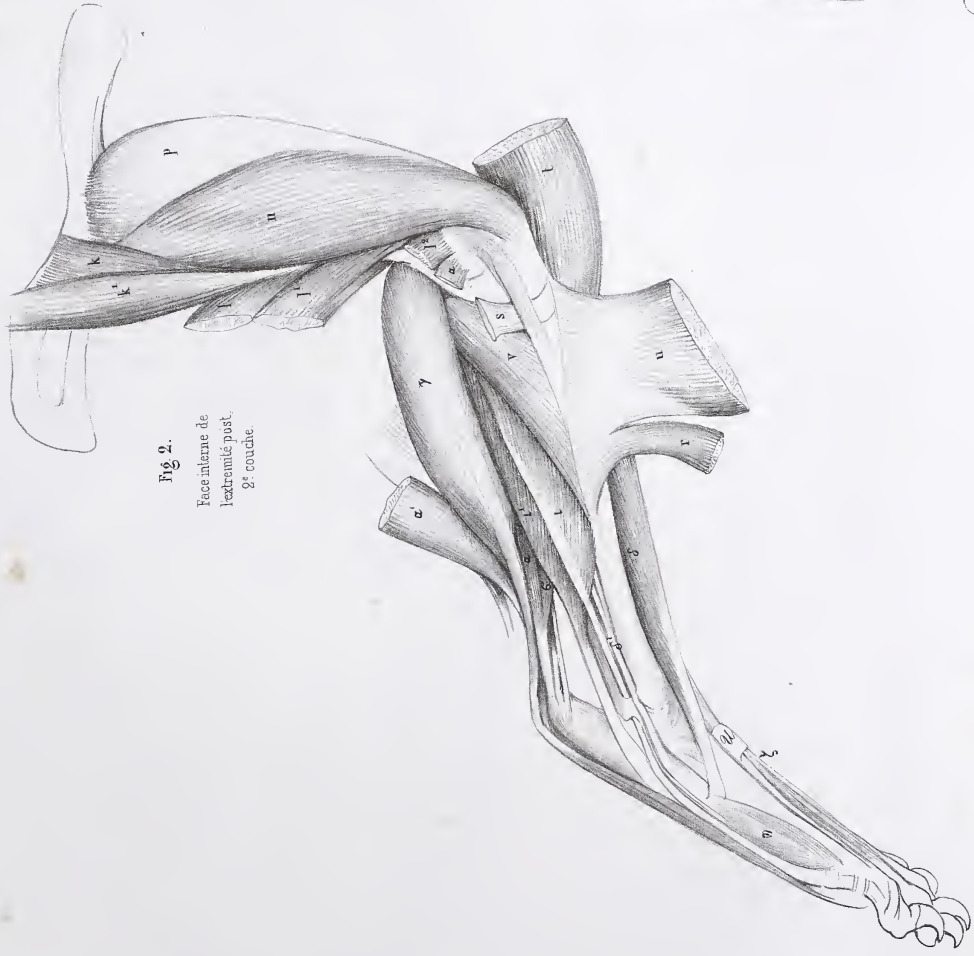

Fig 2.
Face interne de
l'extrémité post.
de la main.

Laurillard del.

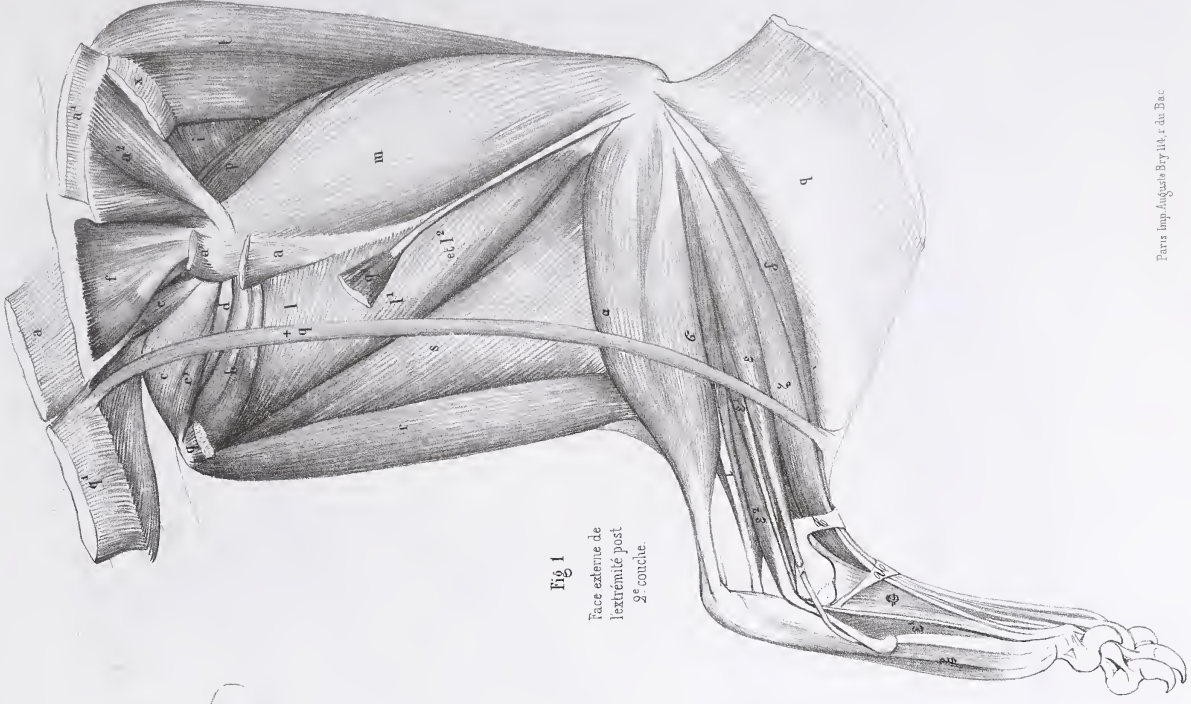


Fig 1
Face externe de
l'extrémité post.
de la main.

Paris Imp. Anglaise Bry 10, r. du Bac.

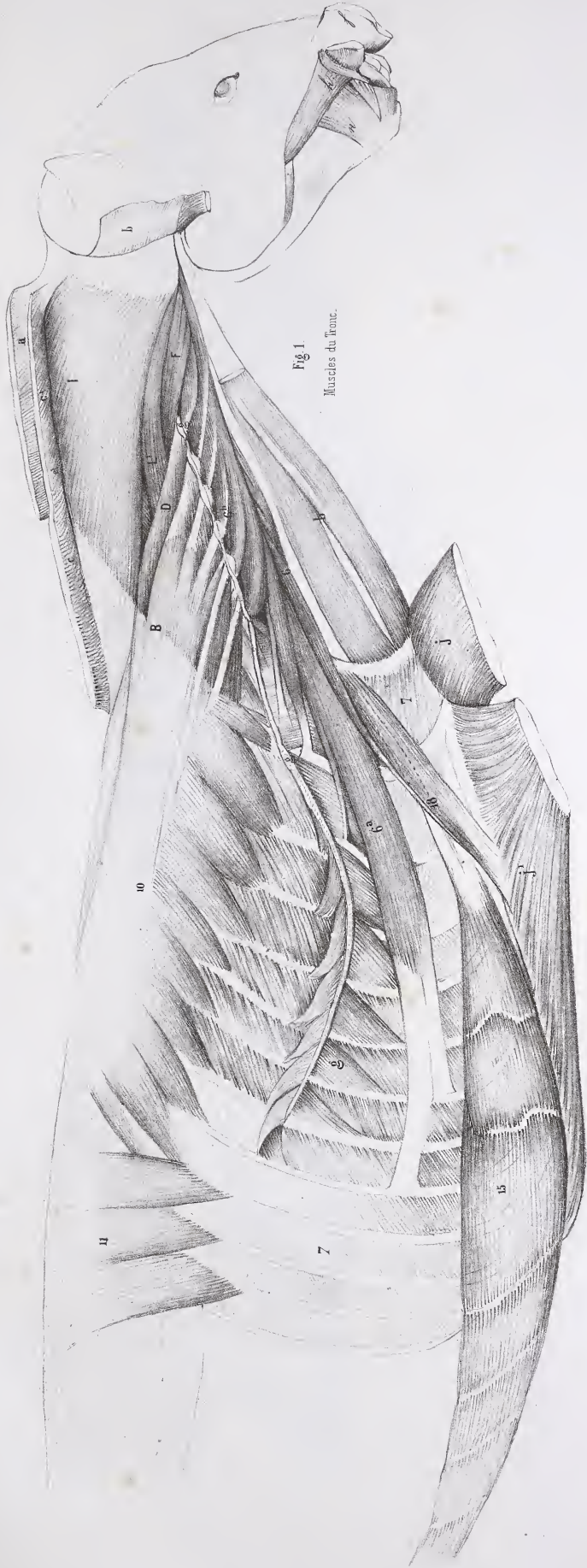


Fig. 1
Muscles du lion.

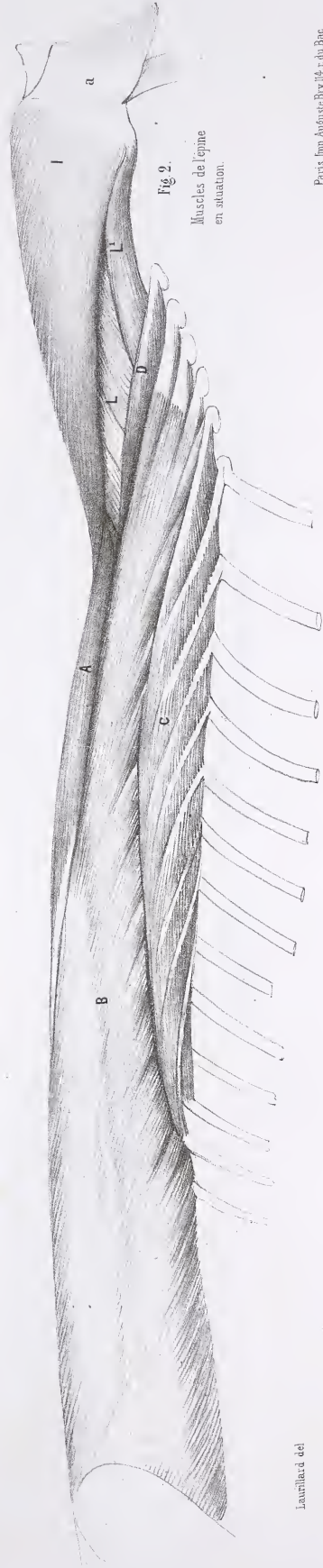


Fig. 2.
Muscles de la tête
en situation.

Laurillard del.

Paris Imp. Auguste Bray, r. du Bac.

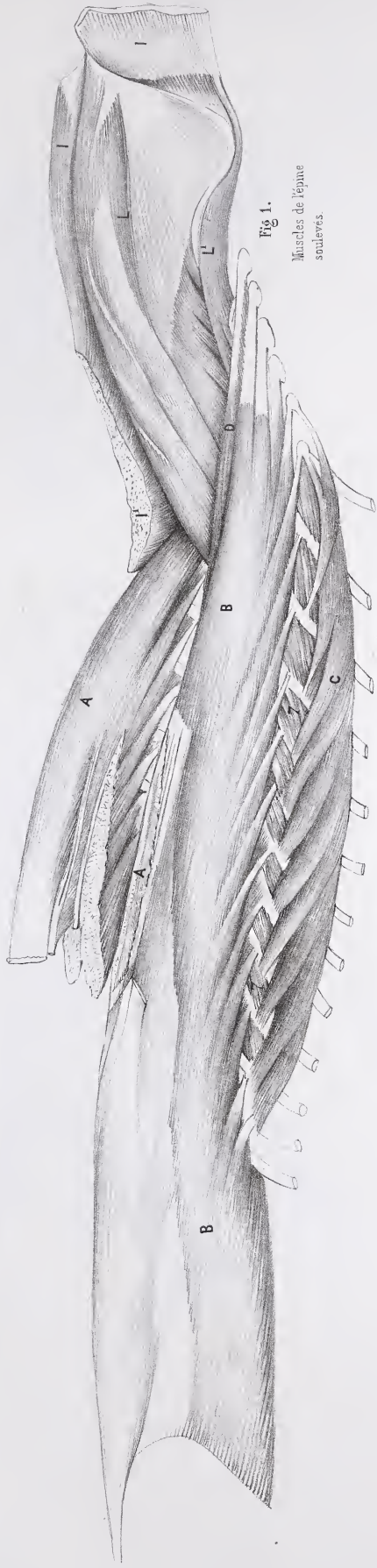


Fig. 1.
Muscles de l'épau-
le soulevés.

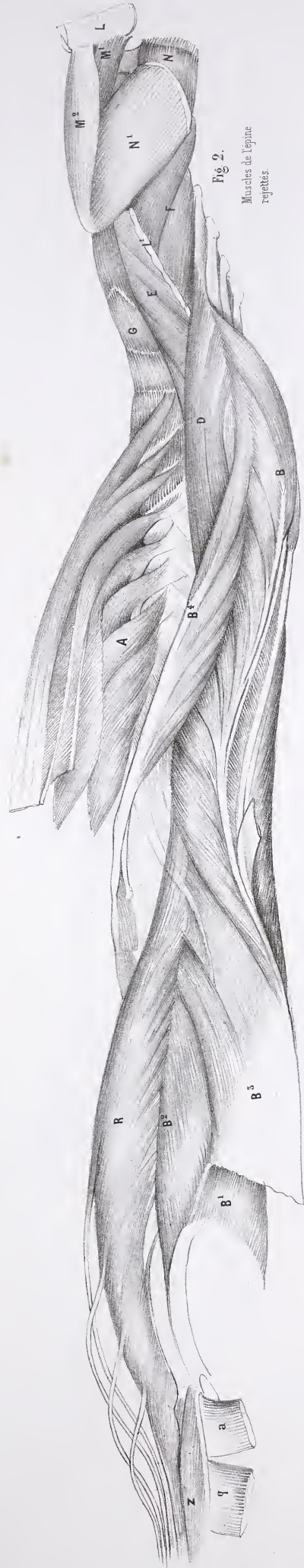

Fig. 2.
Muscles de l'épine
rejetés.

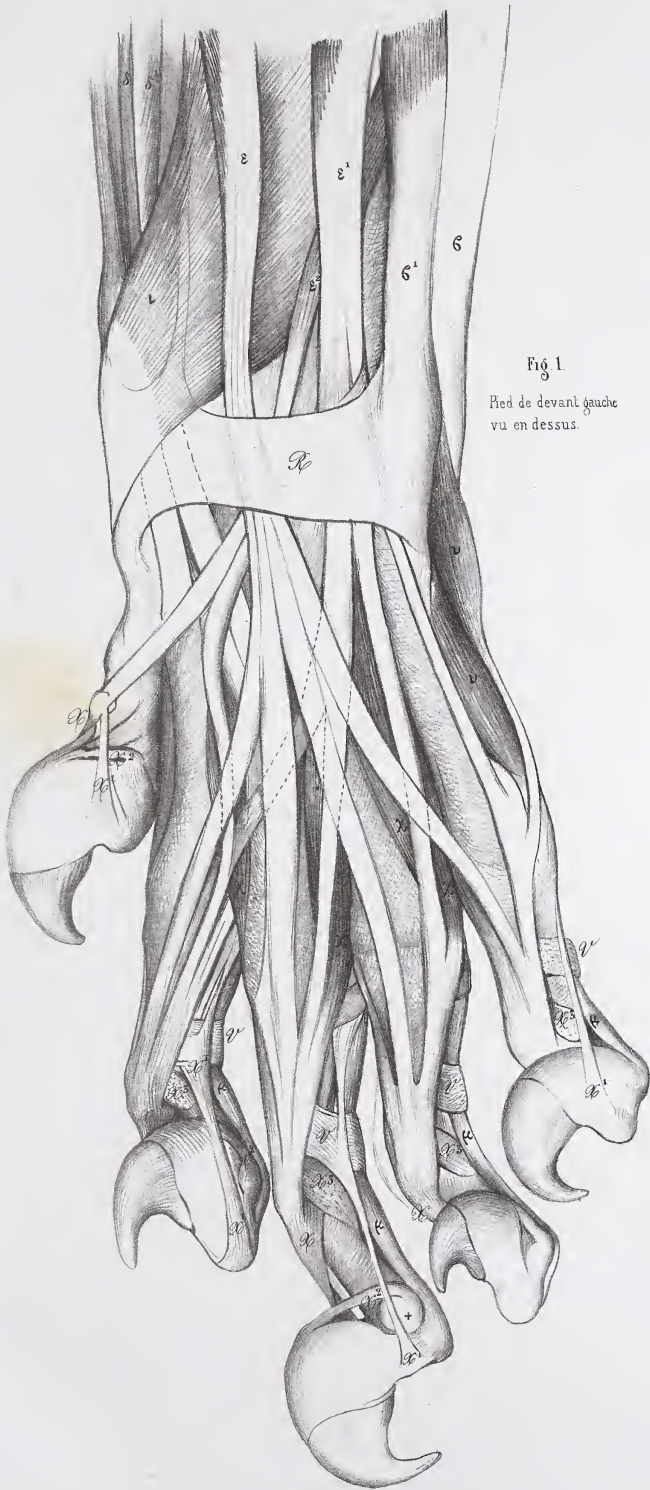


Fig 1.
Pied de devant gauche
vu en dessus.

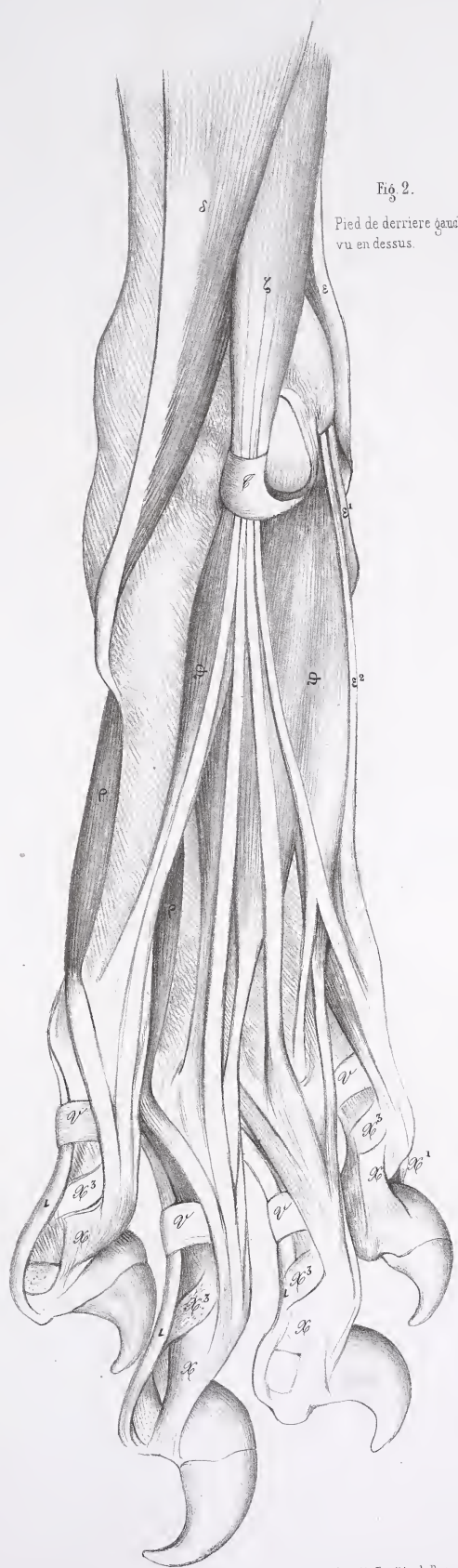
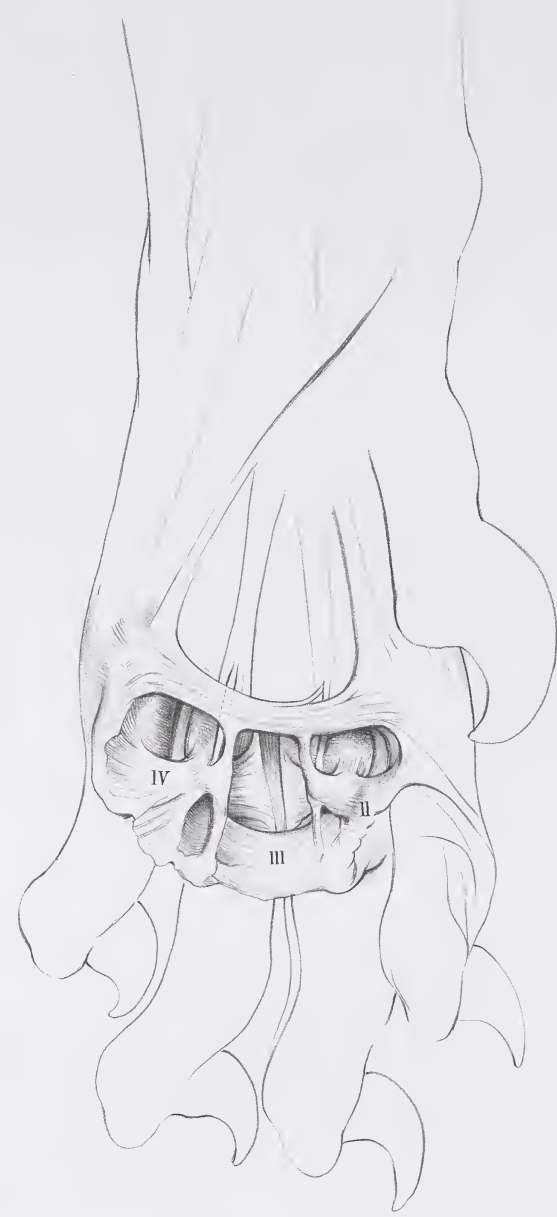


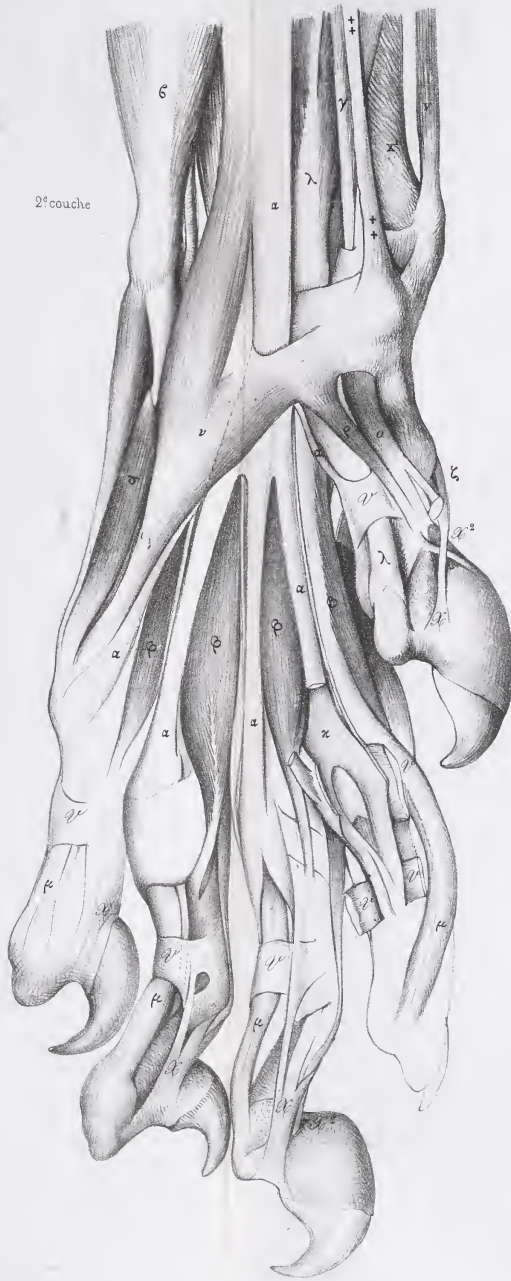
Fig 2.
Pied de derriere gauche
vu en dessus.

1^{re} couche
Substance fibreuse des pelotes metacarpiennes



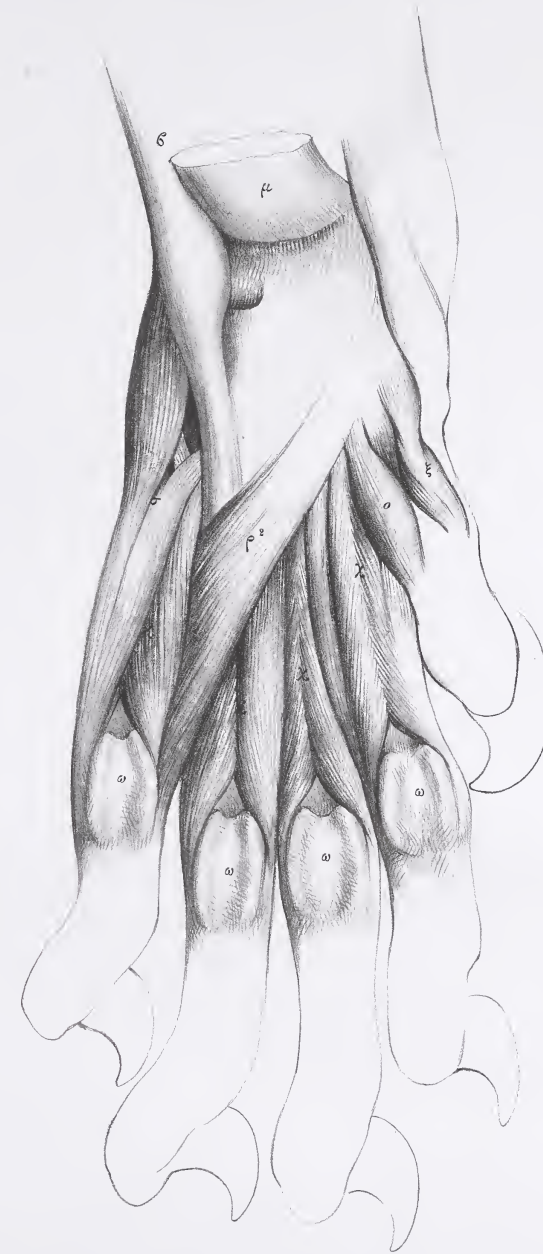
Leurillat, del.

Face interne de la main gauche.



2^e couche

Fig. 5.
3^e couche.



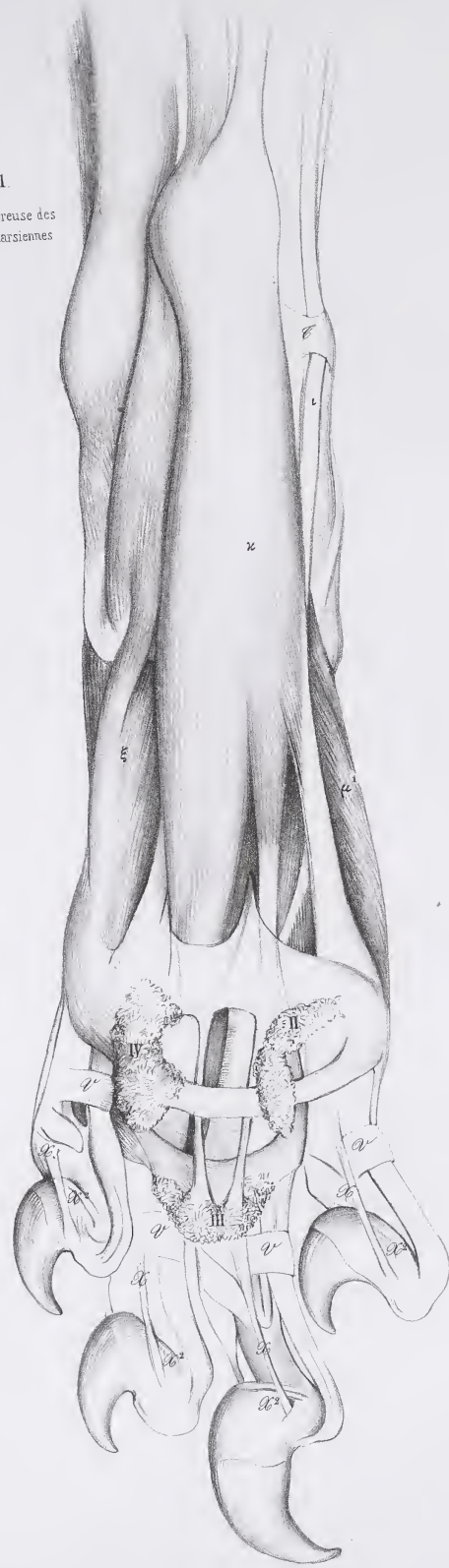
Paris, Imp. Auguste Bry 116, r. du Bac

LIONNE

face inférieure du pied gauche.

Pl. 154 et 155

Fig 1
Substance fibreuse des
pelotes metatarsiennes



Laurent del

Fig 2
2^e couche
Court flechisseur coupe

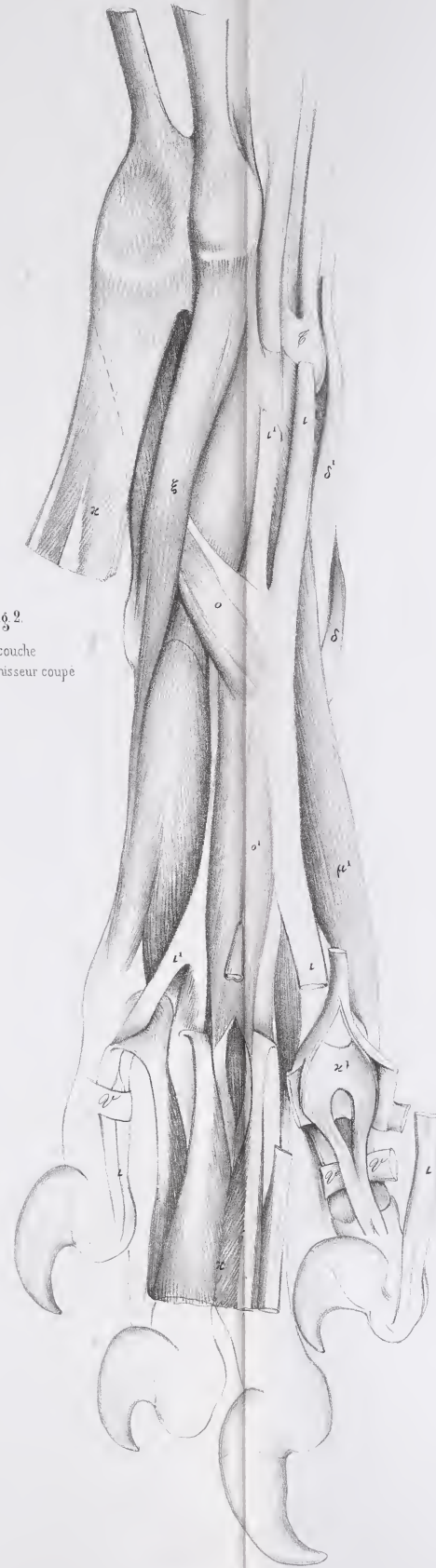
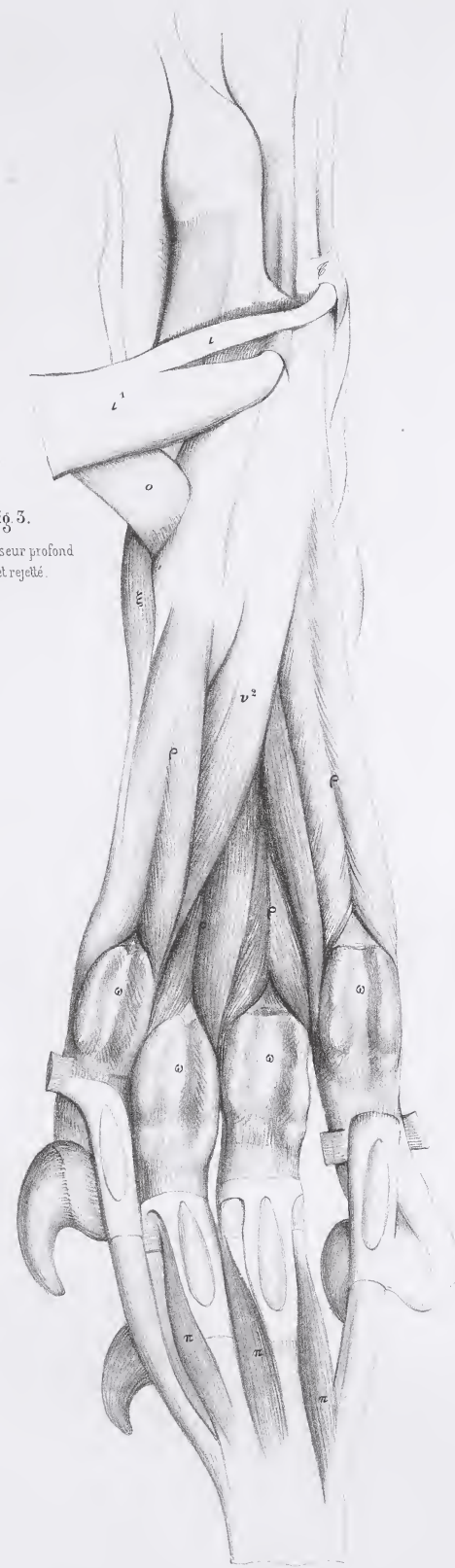


Fig 5.
Flechisseur profond
coupe et rejeté.



Paris imp. Auguste Bry. 11^e r. du Bac.

MYOLOGIE DE LA PANTHÈRE

(FELIS PARDUS L., Cuv., *Règ. an.*, tome I, p. 162.)

Planches 156 à 168, dessinées, à moitié de la grandeur naturelle, par M. LAURILLARD.

Tous les animaux de la famille des chats ayant la plus grande ressemblance entre eux, les muscles de la panthère offrent, comme on doit s'y attendre, peu de différence avec ceux de la lionne; cependant nous n'avons point vu, soit qu'il nous ait échappé, soit qu'en effet il n'existe point dans cette dernière, un muscle qui vient de l'apophyse mastoïde et se rend sous la gorge en traversant le digastrique, et qui semble continuer en arrière le mylo-hyoïdien. Peut-être est-ce un stylo-hyoïdien, dont les deux attaches seraient changées. Quoi qu'il en soit, nous l'indiquons par la lettre [ν'], pl. 162 et 163, fig. 1 et 2.

Le deltoïde claviculaire descend, comme chez la lionne, jusqu'au radius; il reçoit également, comme chez cette dernière, un faisceau de fibres du grand pectoral [j], pl. 164, fig. 1, avant de s'unir au brachial interne.

Le grand pectoral, pl. 162, 163, fig. 1, est divisé en cinq chefs ou faisceaux: le premier [+j] s'étend dans toute la moitié antérieure du sternum; on pourrait peut-être le considérer comme un peaucier; le second [j] descend déjà plus bas que le sternum; le troisième [j'] s'étend jusqu'à la moitié de l'abdomen; la quatrième est très forte aussi et se trouve partagée en deux muscles superposés [j² et +j²], fig. 2, pl. 164, qui vont se fixer à la grosse tubérosité de l'humérus auprès du sus-épineux.

Le tendon du palmaire grêle donne une portion charnue transversale [α], qui fournit deux tendons, dont l'un est l'unique fléchisseur perforé du petit doigt, et l'autre va se réunir au fléchisseur sublime de l'annulaire.

Le fléchisseur sublime [α] donne des languettes aux trois doigts intermédiaires. Nous voyons encore ici les deux interosseux inférieurs [ψ] aussi bien que ceux du pied [τ], pl. 165, fig. 4, qui sont des adducteurs de l'index et du petit doigt.

La partie coccygienne du biceps [q', fig. 1, pl. 155, 156 et 158, 159] est si forte et tellement séparée de la partie ischiatique [q], qu'elle pourrait être considérée comme un cruro ou fémoro-coccygien.

Nous retrouvons également, pl. 160, 161, fig. 1 et 5, l'accessoire du droit antérieur de la cuisse [p']; il est même plus fort que dans la hyène. Il existe probablement aussi chez la lionne; mais la dissection n'y a pas été poussée aussi loin que chez la panthère.

Le gastrocnémien externe a aussi deux chefs, dont l'un [α] pl. 160, 161, fig. 1, se fixe, comme à l'ordinaire, au-dessus du condyle externe du fémur, et l'autre [+ α] s'attache à la rotule.

Le sacro-lombaire [C, pl. 160, 161, fig. 1] se comporte ici comme dans la lionne; mais le scalène

moyen [6^a] ne va que jusqu'à la huitième côte. Ce dernier muscle présente quelque chose de particulier, c'est qu'il fournit un faisceau qui va se réunir au sterno-costal [18].

Nous ajoutons à la myologie de la panthère le dessin de la face supérieure de la main du GUÉPARD (*Felis jubata* Schr.), de grandeur naturelle. Quoique dans cette espèce les ongles des doigts soient moins rétractiles, l'appareil pour la rétractilité est complet et montre même un ligament de plus que dans la lionne, qui a été indiqué par le chiffre [5]; les autres parties portent les mêmes lettres que chez cette dernière. Les ligaments [x] et [x¹] sont ceux qui maintiennent l'ongle en extension; mais ils sont moins bien placés pour cet effet dans les deux derniers doigts, et ils ne sont plus qu'à demi élastiques; le ligament [x²] rétracteur de la phalange onguéale est extrêmement petit dans le cinquième doigt; il est ici aidé par un autre [5] qui naît de la tête postérieure de la deuxième phalange, et se porte au côté externe du bord tranchant de la troisième phalange, aux deux premiers doigts et au sommet de ce bord tranchant, avec le ligament [x²], aux quatrième et cinquième doigts.

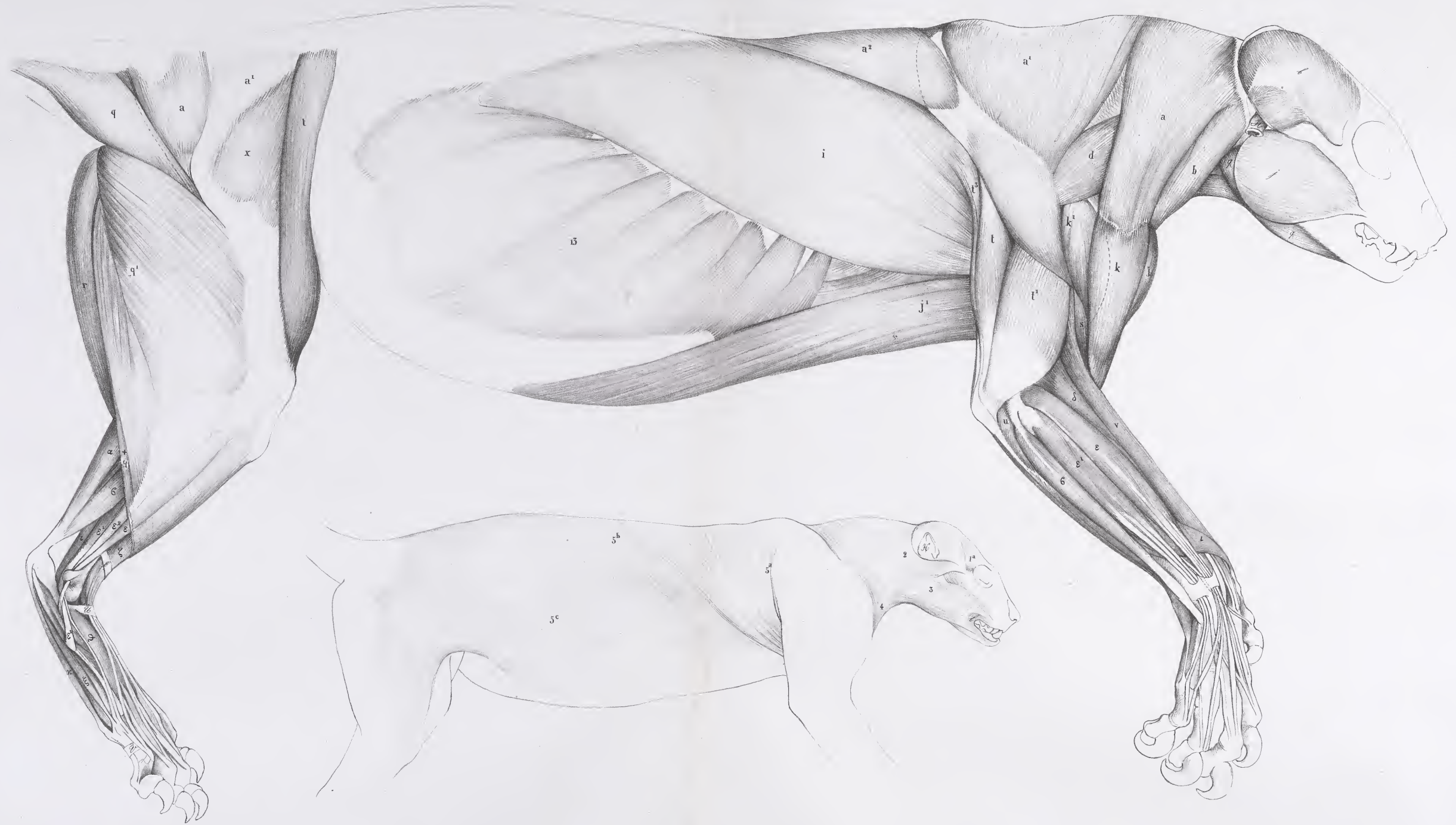Dans la fig. 1 le quatrième doigt seulement est en action; le tendon [μ] du fléchisseur a fait tourner la phalange onguéale autour de la tête antérieure de la deuxième phalange [+]; les ligaments se sont allongés, et l'ongle a été porté en avant. Dans les autres doigts, au contraire, les ligaments sont raccourcis et la troisième phalange est couchée sur la seconde.

La fig. 2 montre le troisième doigt vu par sa face interne; le tendon [x] de cette face interne est, de même que chez la lionne, plus large que celui de la face externe [x¹], et il naît en partie de l'extenseur.

A l'exception des plantigrades, il est peu de carnassiers qui n'aient quelque disposition plus ou moins semblable à celle que nous venons de décrire pour prévenir l'usure de leurs ongles; mais on sait que c'est chez les chats que cette disposition est la plus complète et la plus efficace.

PANTHÈRE

Pl. 156 et 157.



Laurillard del.

Paris Imp. Angelle Doy 114 r. du Bac.

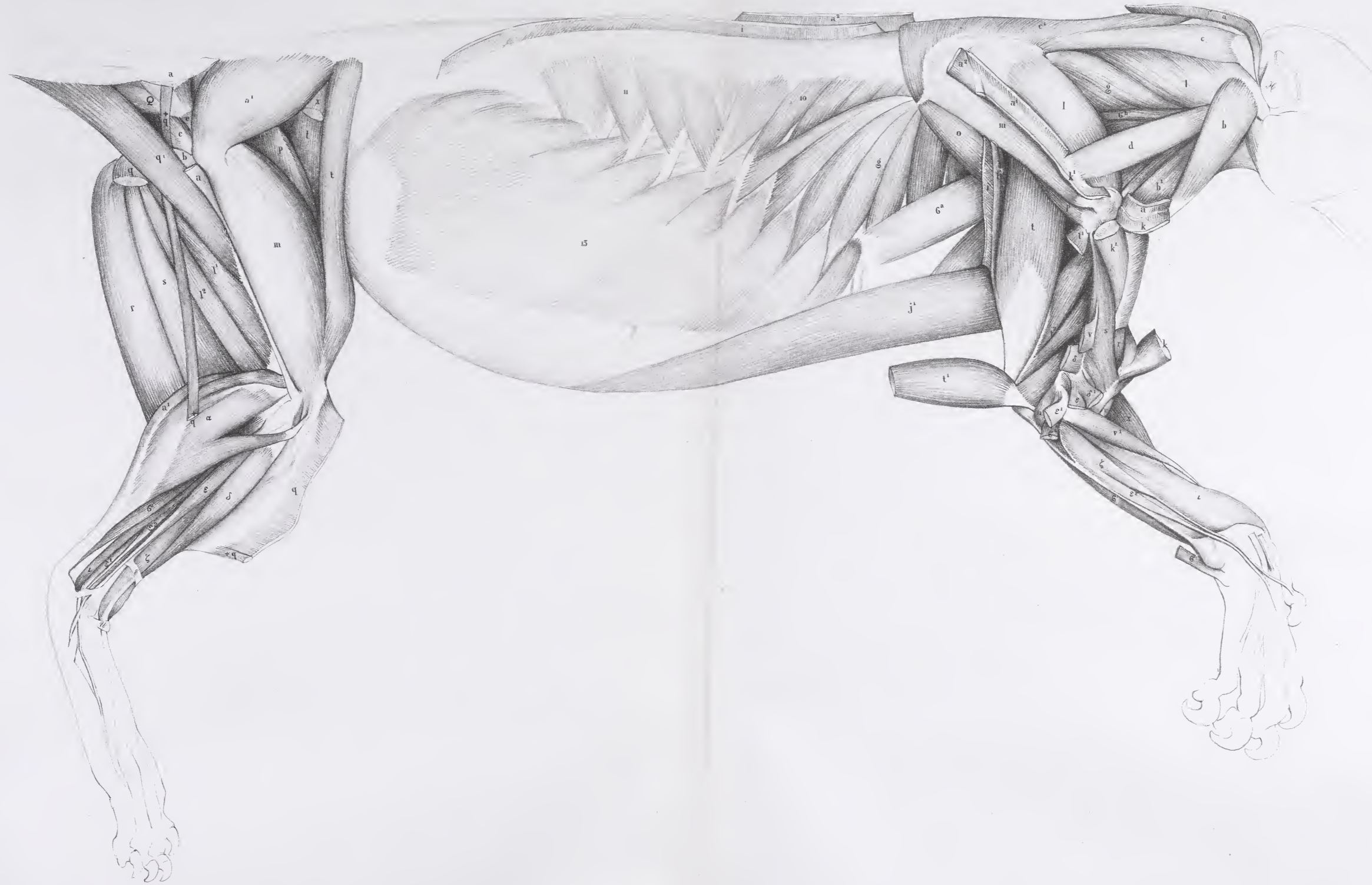


Fig. 1.
Face latérale
3^e couche

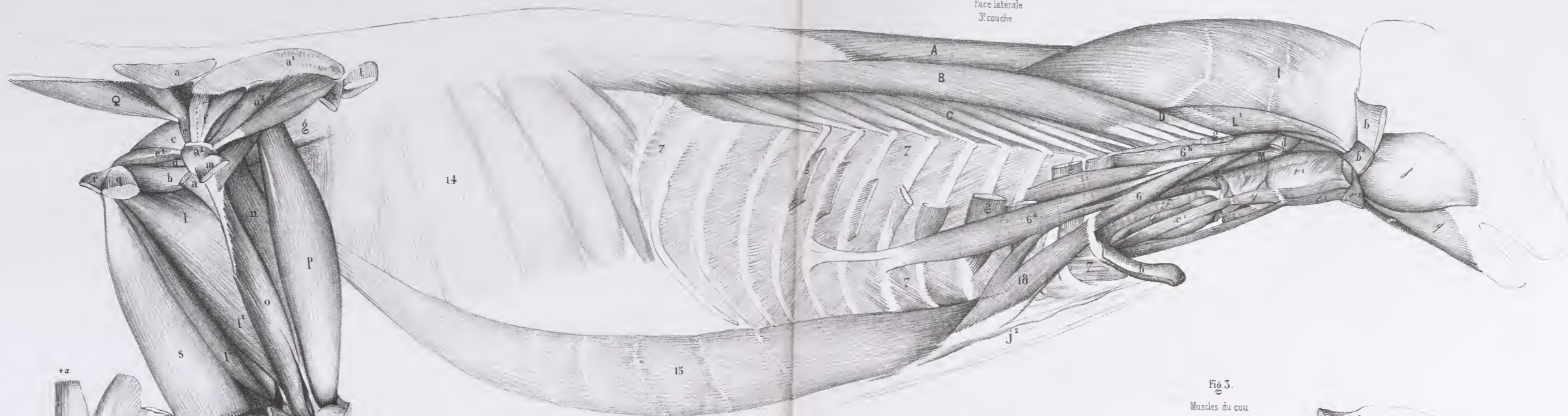


Fig. 3.
Muscles du cou
couche profonde.

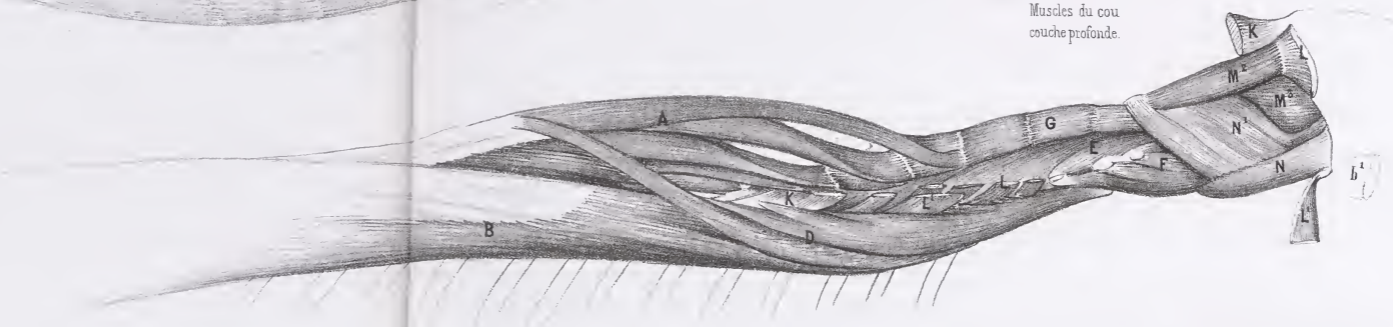
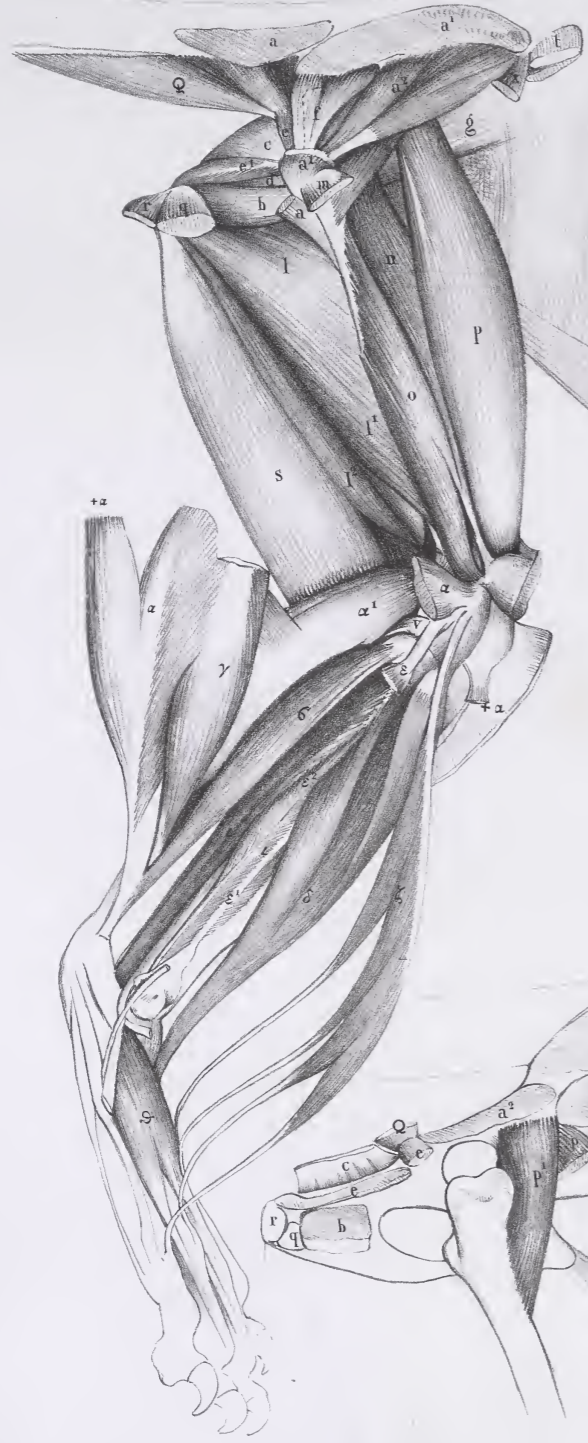
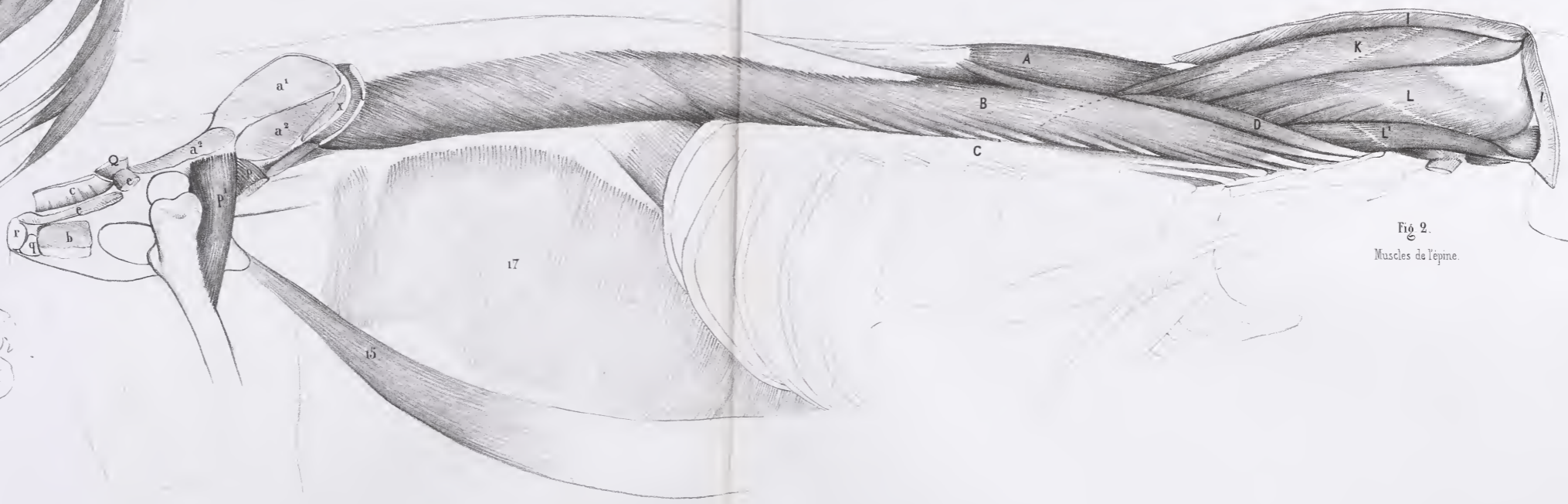


Fig. 2.
Muscles de l'épune.



PANTHÈRE

Pl. 162 et 163.

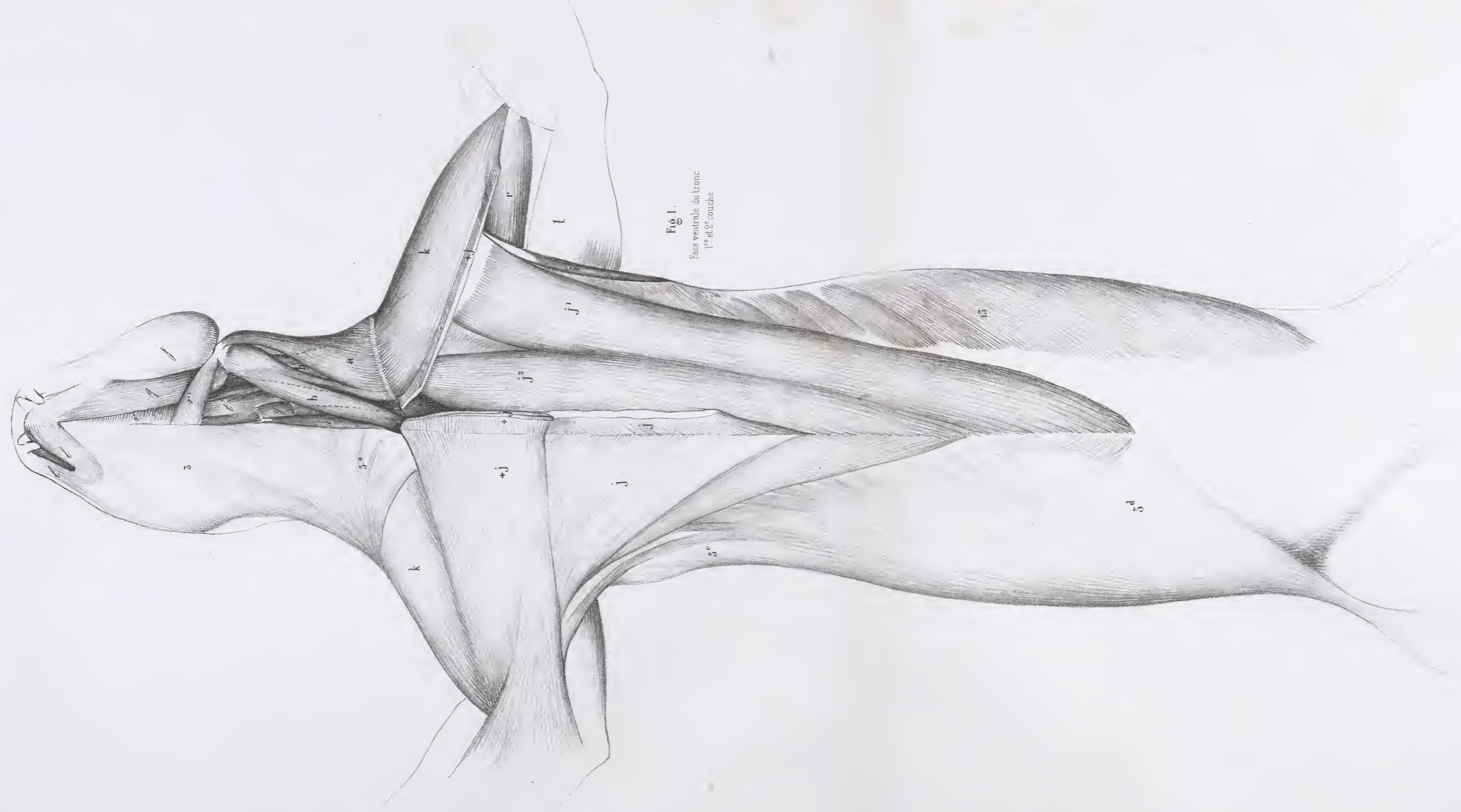


Fig. 1.
Face ventrale du tronc
1^{re} et 2^e couche

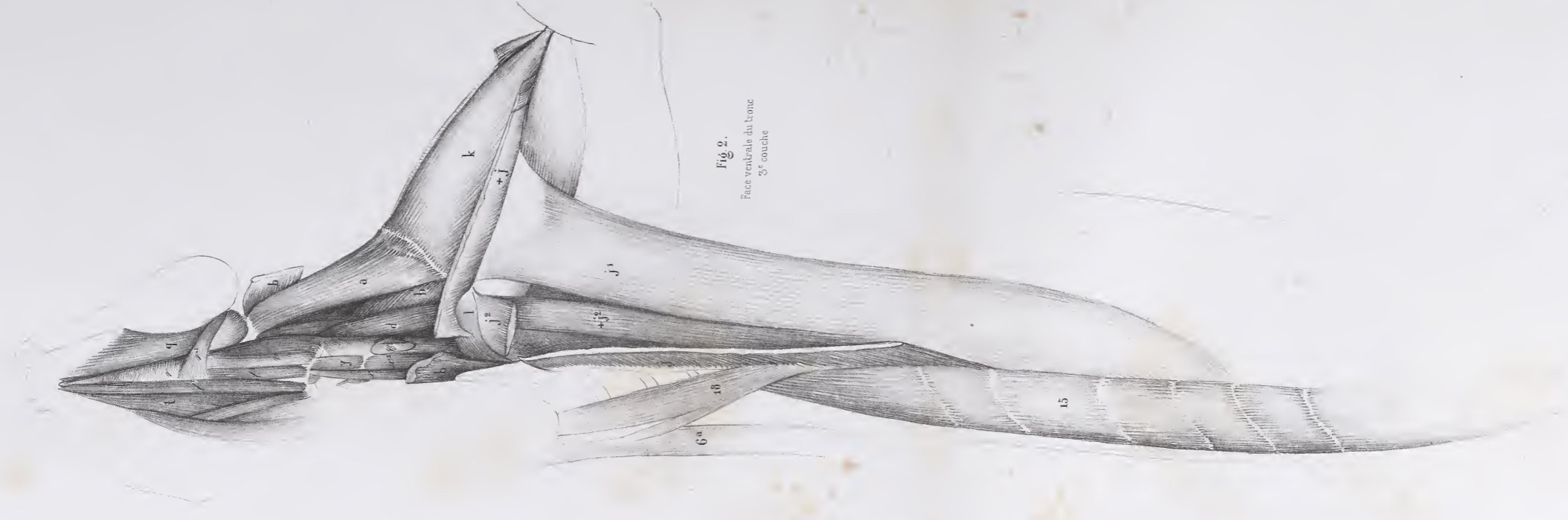


Fig. 2.
Face ventrale du tronc
3^e couche

Fig 1.

Face interne de l'extrémité
antérieure
1^{re} couche

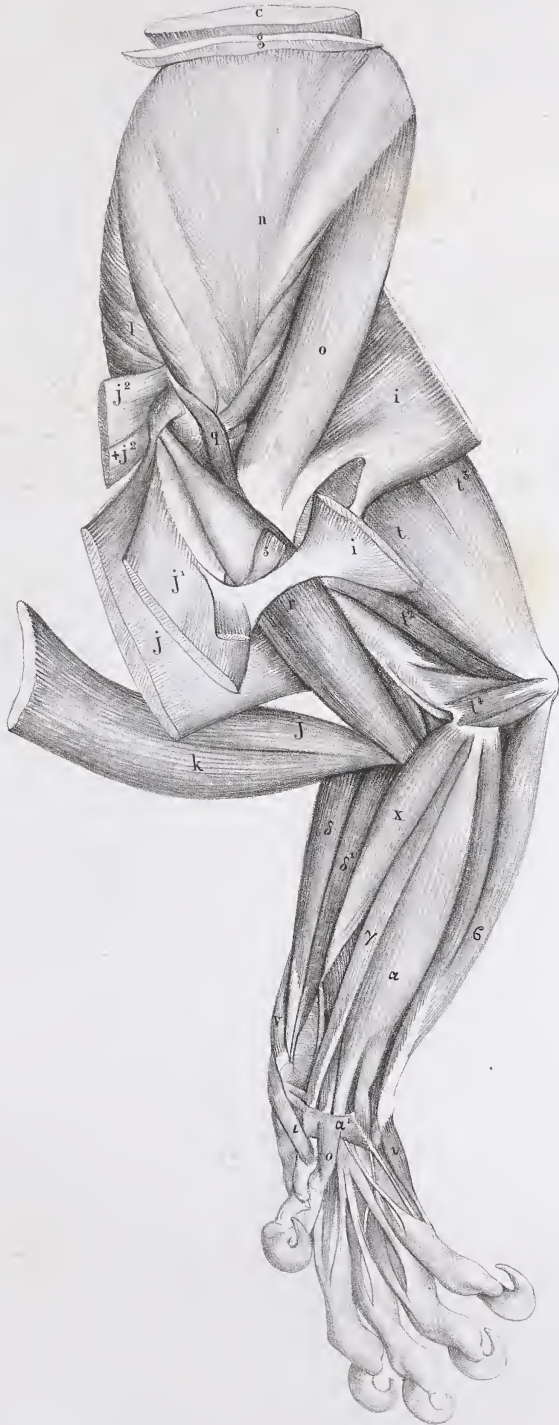

Fig 2.

Face interne de
l'avant bras.
2^e couche.

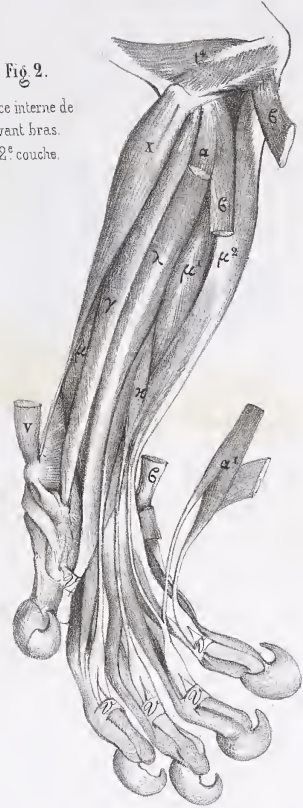


Fig 5.

Face interne de
la main.
couche profonde.

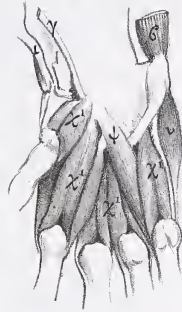

Fig 4.

Face interne de
l'avant bras.
3^e couche.

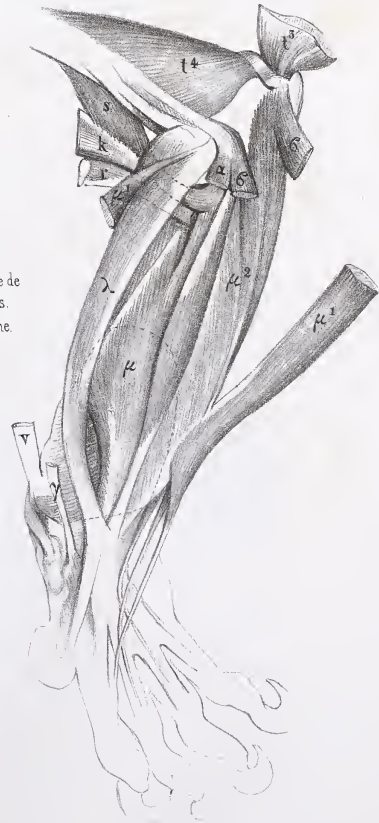

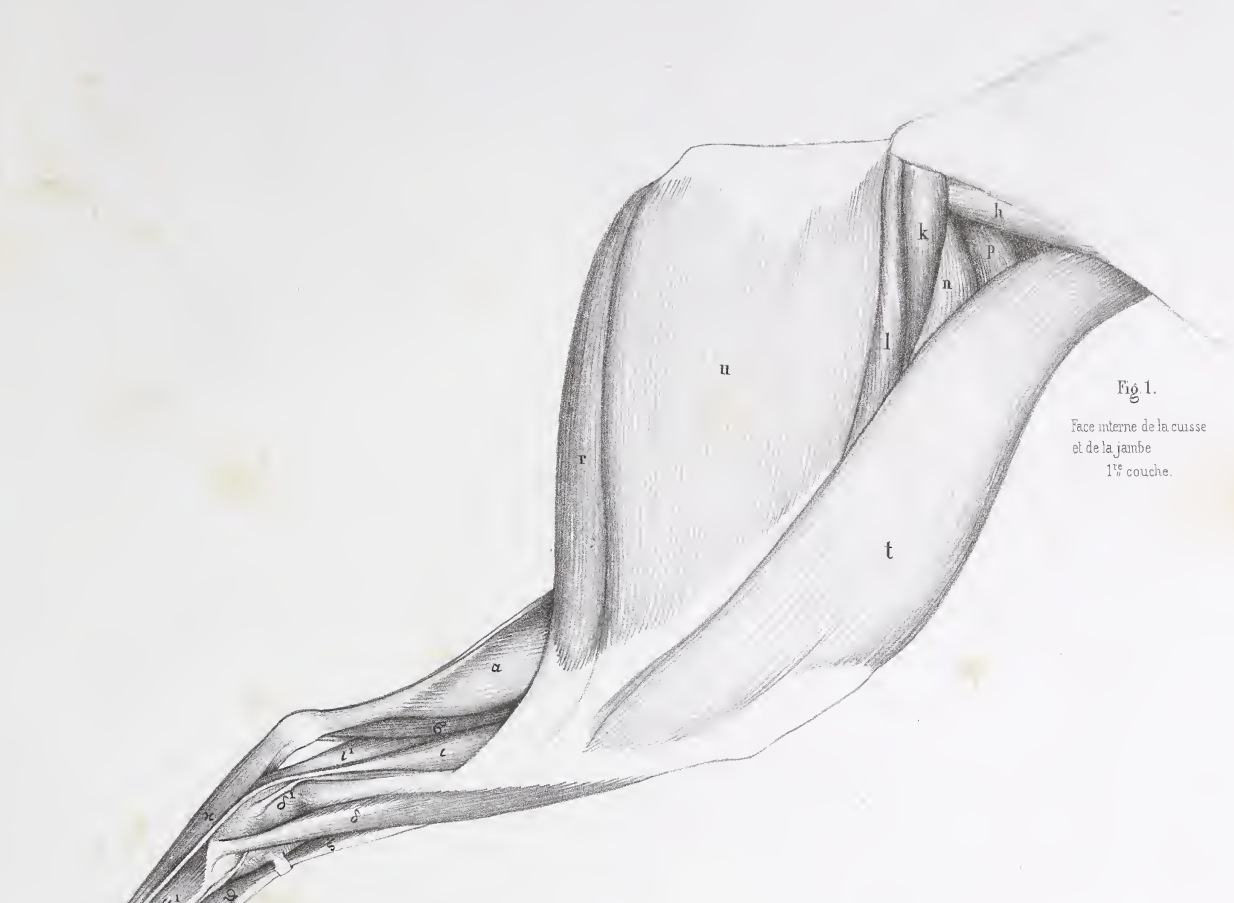


Fig 1.

Face interne de la cuisse et de la jambe 1^{re} couche.

Fig 2.

Face inférieure du Pied 1^{re} couche.

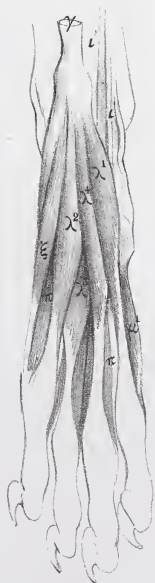

Fig 3.

Face inférieure du Pied 2^e couche.

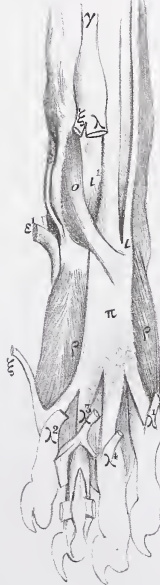
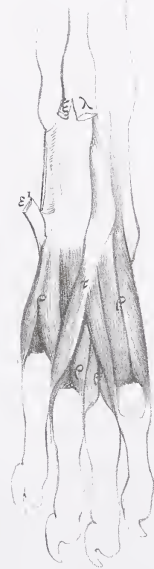

Fig 4.

Face inférieure du Pied 3^e couche.



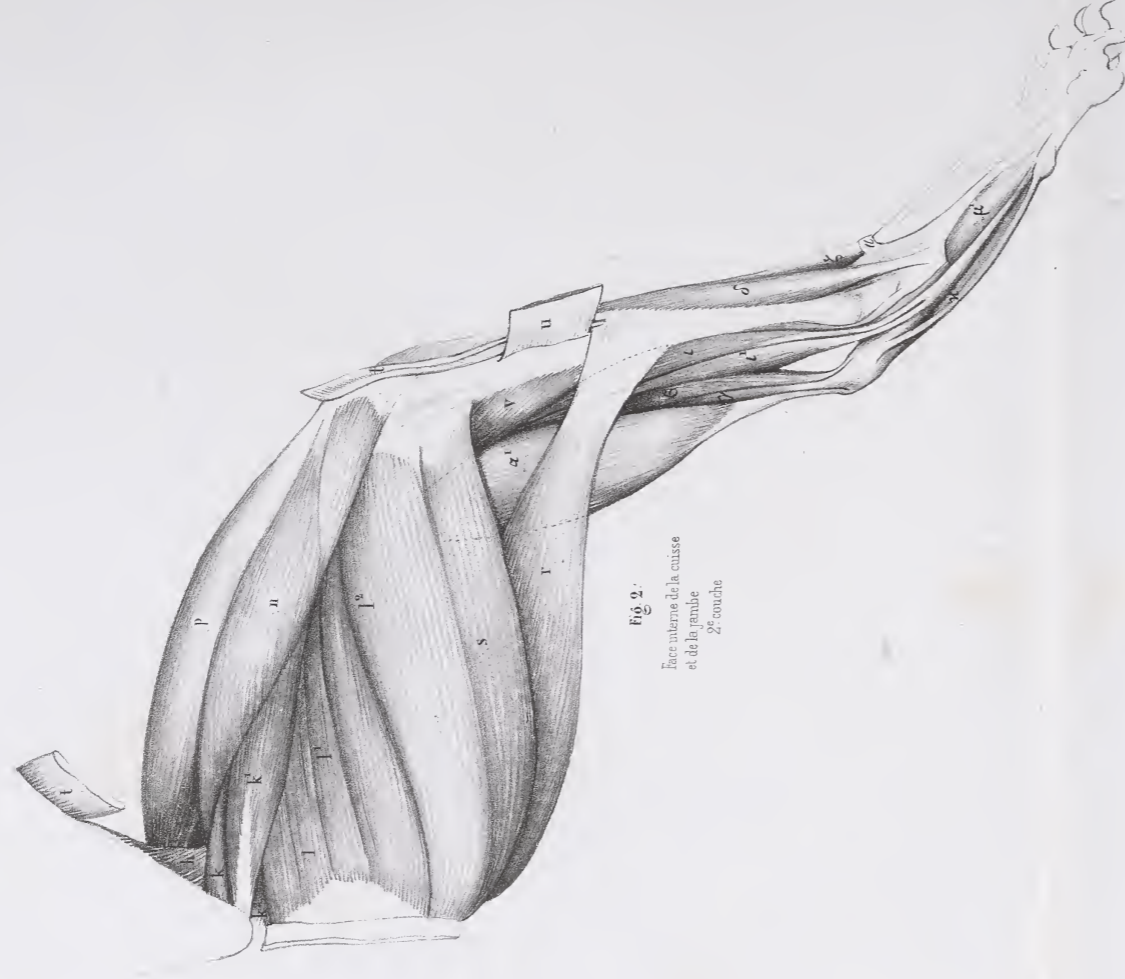
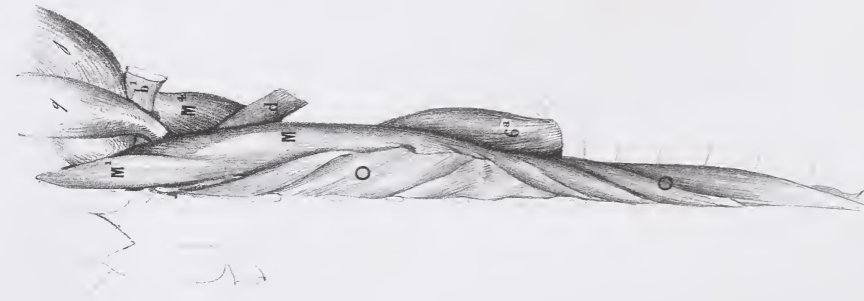


Fig. 2.
Face antérieure de la cuisse
et de la jambe
2^e couche

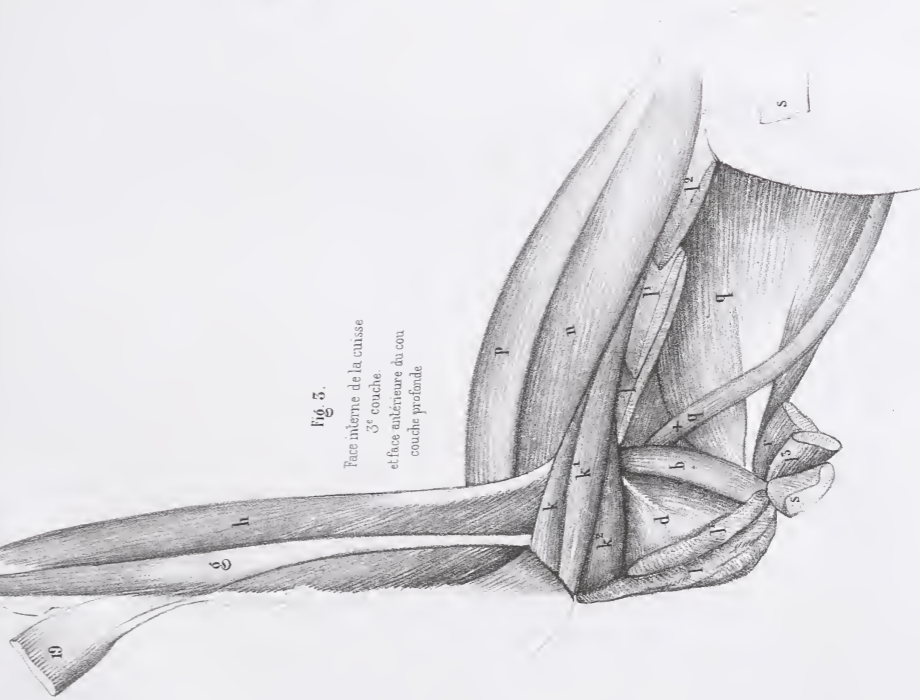


Fig. 3.
Face inférieure de la cuisse
3^e couche
et face antérieure du cou
couche profonde

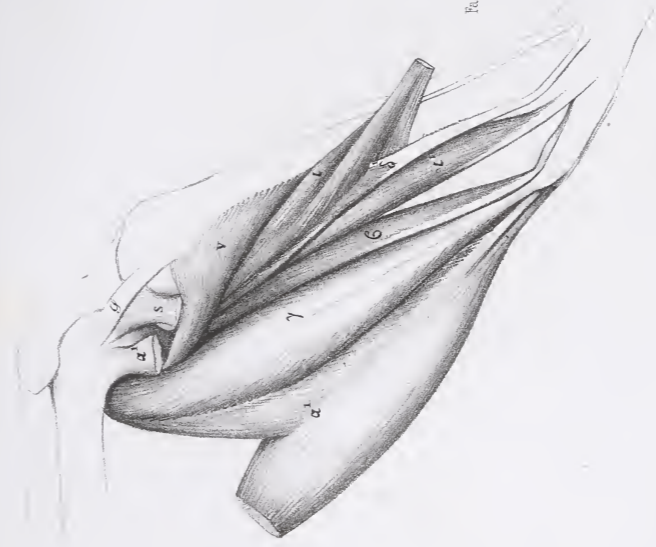

Fig. 4.
Face inférieure de la jambe
3^e couche

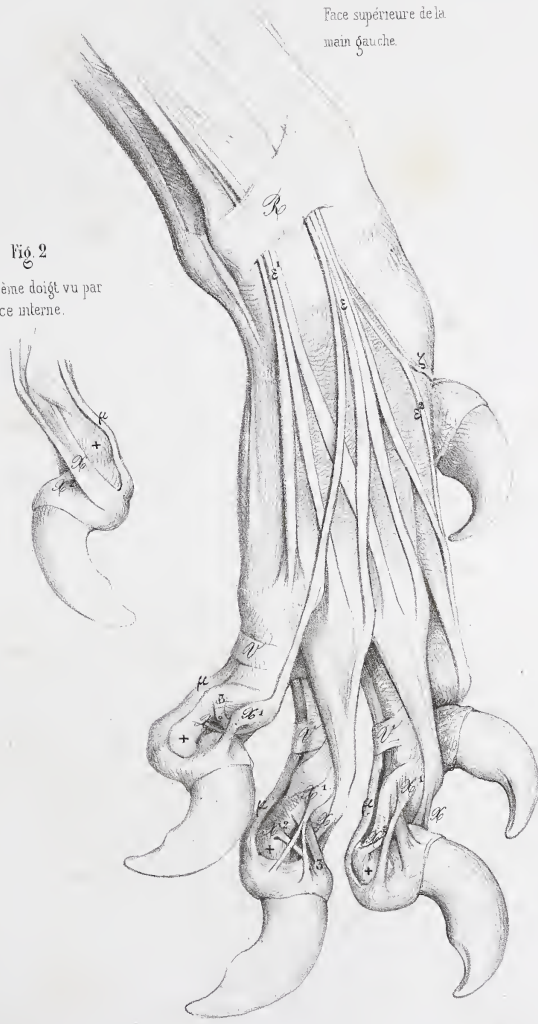GUÉPARD.

Felis jubata (schreb)

Pl. 168.

Fig 1
Face supérieure de la
main gauche.

Fig 2
Troisième doigt vu par
sa face interne.









SMITHSONIAN INSTITUTION LIBRARIES



3 9088 00448300 4

cf:rb. IQL831 C99 1850

v. 2 Anatomie comparée.