

III. 肩胛關節炎 Schultergelenkentzündungen od. Omarthritis

|                                                |                                                                                                                                                        |                                                                                                                                                               |
|------------------------------------------------|--------------------------------------------------------------------------------------------------------------------------------------------------------|---------------------------------------------------------------------------------------------------------------------------------------------------------------|
| 1) 急性漿液性<br>serosa acuta                       | 滲出液少量ニシテ波動明カナラザルコト多シ、<br>疼痛、機能障礙ヲ以テ主症狀トナス。<br>三角筋下粘液囊炎(急性)ト鑑別スベシ。                                                                                      | 腫脹 一般ニ輕度ナリ、特ニ<br>肩胛部ノ上方及後方ニテハ<br>不明ニシテ前方ニ著明ナリ<br>(發赤モ前方ニ於テ著明)、<br>腋下ニ於テモ腫脹ヲ認ムル<br>コトアレドモ、發赤ハ明カ<br>ナラズ、慢性ノモノニ於テ<br>ハ三角筋及上膊筋萎縮ス。                                |
| 2) 急性化膿性<br>purulenta acuta                    | 比較的稀、急性炎症症狀顯著、時トシテ化膿<br>ガ二頭筋ニ沿ヒテ腋窩或胸部ニ傳播ス。                                                                                                             | 壓痛 肩峰突起ノ下後方二頭<br>筋溝及腋窩ニ於テ著明ナ<br>リ。                                                                                                                            |
| 3) 淋毒性<br>gonorrhoeica                         | 比較的漿液性ナルコト多ク、化膿性ハ稀ナリ、<br>急性關節雙麻痺質ト鑑別スベシ。                                                                                                               | 異常位 上膊ヲ少シク外轉外<br>旋シ、肘關節部ニテ少シク<br>屈曲シ、疼痛甚シキ時ハ健<br>手ニテ之ヲ支持ス。                                                                                                    |
| 4) 癩麻質<br>斯性<br>rheuma-<br>tica                | (a) 時トシテ肩胛關節ニ單發スルコトアリ。或數<br>多ノ關節ニ多發ス。<br>(b) 單獨ニ來ルコトハ稀ニシテ、多クハ他ノ關節<br>ト共ニ侵サル。                                                                           | 機能障礙 肩胛關節ハ球關節<br>ニテ各方向ニ運動スルモ、<br>炎症アル時ハ是等ノ運動制<br>限セラル。特ニ上肢ノ舉上<br>及外轉制限セラル、然ルニ<br>肩胛關節ニ障礙アルモ肩胛<br>骨ノ運動ニヨリテ水平位マ<br>デハ上肢ヲ舉上スルコトヲ<br>得。併シ肩胛骨ヲ固定スル<br>時ハ舉上運動不能トナル。 |
| 5) 畸形性<br>deformans                            | 甚稀。上膊骨頭ノ變形著シク、扁平トナリ、<br>軋聲音著明、屢々多少ノ滲出液ヲ伴フ、疼痛<br>アリ。                                                                                                    | 滲出液 一般ニ少量ナルガ、<br>其量多キ時ハ容易ニ動搖關<br>節トナル、肩胛關節ノ穿刺<br>部位ハ (a) 烏喙突起ノ外側<br>ニテ下方ニ向ツテ行フカ或<br>(b) 肩胛棘ノ肩峰突起ニ移<br>行スル所ノ下縁ニテ前方ニ<br>向ツテ刺入ス。(第 196 頁<br>參照)。                 |
| 6) 慢性漿液性<br>serosa chr.                        | 殆ンドナシ。                                                                                                                                                 |                                                                                                                                                               |
| 7) 結核性<br>tuberculosis<br>(漿液性、肉芽性<br>化膿性トアリ。) | 肩胛關節ニ特異ナルハ乾性カリエス Caries<br>sicca トス、炎症性產物少ナク、上膊骨頭及肩<br>胛骨幹白ノ破潰ヲ來シ、筋肉及關節被膜萎縮シ、<br>關節骨格著明ニ見ユ、肩胛關節沈降シ、上膊<br>少シク外轉位ヲ取ル。早期ヨリ機能障礙、疼<br>痛アリ、時トシテハ附近ニ寒性膿瘍ヲ形成ス。 |                                                                                                                                                               |
| 8) 微毒性<br>syphi-<br>litica                     | (a) 屢々亞急性雙麻痺質ト誤ラル、驅微法ニヨリ<br>緩快ス。ワ氏反應。<br>(b) 甚稀ナリ。<br>ワ氏反應、試驗的驅微法、X線検査等。                                                                               |                                                                                                                                                               |
| 9) 尿酸性<br>urica (Gicht)                        | 殆ンド來ラズ。                                                                                                                                                |                                                                                                                                                               |
| 10) 血友病性<br>haemophilica                       | 甚稀。                                                                                                                                                    |                                                                                                                                                               |
| 11) 神經性<br>neuropathica                        | 甚稀ニ脊髓空洞症ニ際シテ起ルコトアリ。特<br>有ノ症狀ニヨリ診斷容易、後ニハ病的脫臼ヲ<br>來ス。                                                                                                    |                                                                                                                                                               |
| 12) 肉腫<br>Sarkom                               | 甚稀、診斷容易。                                                                                                                                               |                                                                                                                                                               |

IV. 腋窩腺炎及腋窩腺腫脹

Lymphadenitis axillaris u. Lymphdrüsenanschwellungen

|                                                                                                     | 原因                                                                                                                                 | 主要症狀                                                                                                                                                                                                                      | 鑑別                                                                                                                 |
|-----------------------------------------------------------------------------------------------------|------------------------------------------------------------------------------------------------------------------------------------|---------------------------------------------------------------------------------------------------------------------------------------------------------------------------------------------------------------------------|--------------------------------------------------------------------------------------------------------------------|
| 1) 急性化膿性<br>淋巴腺炎<br>Lymphadenitis<br>purul. acuta                                                   | 手指ノ小創、瘡<br>疽、上肢ノ化膿<br>創或化膿性疾<br>患、乳嘴ノ皸裂、<br>乳腺炎等ニ續發<br>ス。時トシテ細<br>菌侵入部不明ナ<br>ルコトアリ。                                                | 一個乃至二三個ノ淋巴腺ガ急性ニ腫脹<br>シ、疼痛アリ、初メハ表面ノ皮膚ニ變化<br>ナキモ軟化スルニ從ツテ發赤熱感アリ<br>硬度初メハ緊固性ヲナルモ、次併ニ吸<br>收セラレテ治スルカ、或軟化シテ化膿<br>スルニ至ル、限界初メハ明瞭ナルモ後<br>ニハ不明瞭トナリ、又蜂窩織炎ヲ併發<br>ス。全身症狀トシテ熱發及種々ノ熱症狀ヲ<br>伴フコト多シ、併シ時トシテハ亞急性<br>ノ經過ヲ取り熱發亦著明ナラザルモノ<br>モアリ。 | i) 「ベスト」ニ因ル<br>急性腋窩腺炎ト鑑<br>別(次項參照)。<br>ii) 亞急性ノモノハ<br>結核性淋巴腺炎ト<br>誤ラルルコトアリ。<br>iii) 腋窩痛、化膿性<br>粉瘤トモ鑑別ヲ要<br>スルコトアリ。 |
| 2) ベスト Pest<br>ニヨル急性<br>腋窩腺炎                                                                        | 腋窩ニ「ベスト」ハ股<br>腺ニ最モ多キモ<br>ノナルモ、時ト<br>シテハ腋窩腺ニ<br>モ來ル、手ノ小<br>創ヨリ感染スル<br>ニヨル。                                                          | 腋窩腺ニ急性淋巴腺腫脹、疼痛ヲ來シ<br>腺内出血アリ。腫脹急劇ニ著明トナル。<br>熱發著シク、全身症狀重篤ナリ。<br>腺穿刺ヲ行ウテ鏡檢スル時ハ「ベスト」<br>菌ヲ證明ス。<br>淋巴腺ハ自然ニ吸收セララルルコトト、<br>化膿スルコトトアリ。                                                                                            | 「ベスト」流行時ニ<br>ハ本病ノ診斷容易<br>ナルモ、然ラザル<br>場合ニハ慎重ニ診<br>斷スルヲ要ス、經<br>過急性ニシテ全身<br>症狀重篤ナルニ注<br>意スベク、確診ハ<br>鏡檢ニヨラザルベ<br>カヲズ。  |
| 3) 結核性腋窩<br>腺炎<br>Lymphadenitis<br>tuberculosis                                                     | 腋窩ニハ頸腺ニ<br>次ギ屢々本症ヲ<br>起ス。<br>比較的虛弱ナル<br>人ニ多シ。                                                                                      | 二三乃至數個ノ淋巴腺腫脹シ小ナルハ<br>互ニ散在セルモ屢々互ニ融合シテ塊<br>狀トナル腫瘍ヲ形成スルコトアリ。<br>硬度ハ彈性性稍々軟或硬、甚ダシキハ<br>軟骨樣硬ニシテ末期ニハ軟化シテ化膿<br>スルコトアリ、之ヲ放置スレバ自潰シ<br>テ治癒シ難ク、瘻孔ヲ殘ス、初期ニハ全<br>身症狀著明ナラザルモ、肺等ニ結核ノ<br>合併症アレバ熱發、盜汗等アリ衰弱ヲ<br>來ス。甚稀ニ之ヨリ囊腫形成。                | 診斷多クハ容易ナ<br>リ、只亞急性化膿<br>性腋窩腺炎ト誤ル<br>コトアリ。疼痛、<br>經過、全身狀態等<br>ニ注意シ、或濕布<br>等ヲ行ヒテ暫時經<br>過ヲ觀察ス。                         |
| 4) 單純性慢性<br>腋窩腺炎                                                                                    | 手指、手ノ皸裂、慢性膿瘍等ニヨリテ腋窩腺ガ少シク腫大スルコトアリ。<br>腺病性ノモノハ淋巴腺ガ刺戟性ナル爲メ容易ニ少シク腫脹ス、尙ホ此際ニハ<br>頸部等ニモ小淋巴腺ノ腫脹ヲ見ルコトアリ、併シ何レモ意義少ナキモノナリ<br>(症狀、診斷等第 79 頁參照)。 |                                                                                                                                                                                                                           |                                                                                                                    |
| 5) 惡性淋巴肉芽腫 Malignes Lymphogranulom, 白血病性及假性白血病性淋巴腺腫<br>Leukaemisches u. Pseudoleukaemisches Lymphom | 頸部ノ同症ニ際シテ屢々腋窩腺等ニ<br>モ同様ノ腫脹ヲ來スコトアリ。(第 45 及 81 頁參照)                                                                                  |                                                                                                                                                                                                                           |                                                                                                                    |
| 6) 癌腫轉位 Karzinommetastase                                                                           | 上肢ノ癌及乳癌ニ續發ス(總論參照)。                                                                                                                 |                                                                                                                                                                                                                           |                                                                                                                    |
| 7) 腋窩ノ癰 Furunkel                                                                                    | 時トシテ急性化膿性淋巴腺炎ト誤ラル、發生、形狀、體檢ニ注意スベシ。                                                                                                  |                                                                                                                                                                                                                           |                                                                                                                    |
| 8) 腋窩汗腺或粉瘤ノ化膿                                                                                       | 時トシテ見ラル、癰ニ類スルモ體檢ノ有無ニヨリテ區別ス。                                                                                                        |                                                                                                                                                                                                                           |                                                                                                                    |



V. 上肢幹部(上膊及前膊)ノ急性炎症性疾患

Akute entzündliche Erkrankungen des Stammes der oberen Extremitäten

|                                                               |                                                                                                                                       |                                                                                                                                         |
|---------------------------------------------------------------|---------------------------------------------------------------------------------------------------------------------------------------|-----------------------------------------------------------------------------------------------------------------------------------------|
| (A) 皮膚及皮下疾患                                                   | 1) 癰<br>Furunkel                                                                                                                      | 時トシテ上肢ニ發生スルコトアリ。蜂窩織炎ヲ伴フコトアルモ比較的稀ナリ。                                                                                                     |
|                                                               | 2) 癰<br>Karbunkel                                                                                                                     | 上肢ニハ其稀ナリ。                                                                                                                               |
|                                                               | 3) 急性膿瘍<br>Akuter Abszess                                                                                                             | 蜂窩織炎ニ繼發シ、或血行傳染ニ因ス。<br>癰ト鑑別ヲ要ス。                                                                                                          |
|                                                               | 4) 蜂窩織炎<br>Phlegmone                                                                                                                  | 創傷傳染、各種化膿性疾患ニ繼發ス。<br>早期ヨリ皮膚ノ發赤、熱感、腫脹著明ニシテ多少ノ疼痛アリ、體溫上昇ヲ伴フ。初ハ滲潤性軟ナルガ後ニハ軟化シテ波動ヲ呈スルコトアリ。診斷容易ナルモ、丹毒、化膿性筋炎、化膿性骨髓骨膜炎、瓦斯ガングレン等ト鑑別ヲ要ス(第 62 頁參照)。 |
|                                                               | 5) 瓦斯ガングレン<br>Gasgangraen                                                                                                             | 上肢ニハ下肢ニ比シテ稀ナリ(第 63 頁參照)。                                                                                                                |
|                                                               | 6) 丹毒<br>Erysipelas                                                                                                                   | 手ノ丹毒ニ續發スルコト多ク、上肢幹部ニ原發スルコトハ稀ナリ。<br>蜂窩織炎、皮膚炎ト鑑別ヲ要ス(第 62 頁參照)。                                                                             |
|                                                               | 7) 脾脫疽<br>Milzbrand                                                                                                                   | 外見上癰ニ類スルモ、上肢ニハ其稀ナリ(第 25 頁參照)。                                                                                                           |
| (B) 筋肉疾患                                                      | 8) 急性化膿性筋炎<br>Myositis purul. acuta                                                                                                   | 上膊ニハ前膊ヨリモ多シ。<br>初期ニハ表面ノ發赤著明ナラズシテ、早期ヨリ所患筋肉ニ相當スル機能障礙アリ、筋ノ走行ニ一致シテ滲潤性腫脹アリ、疼痛及體溫上昇ヲ伴フ。<br>蜂窩織炎、急性化膿性骨髓骨膜炎、急性筋肉痲痺質斯等ト鑑別ヲ要ス。                   |
|                                                               | 9) 急性筋肉痲痺質斯<br>Akuter M.-Rheumatismus                                                                                                 | 多クハ他ノ筋肉ト共ニ侵サルルモ、稀ニハ上肢ノ筋肉ニノミ來ル。<br>急性化膿性筋炎ノ初期ト鑑別ヲ要スルコトアルモ、多クハ診斷容易ナリ(第 83 頁參照)。                                                           |
| (C) 10) 急性淋巴管炎<br>Lymphangitis acuta                          | 手指又手ノ化膿症、毒蛇咬傷、屍毒傳染等ニ因ス。<br>前膊及上膊ニ淋巴管ニ沿フテ赤色ノ線條ヲ生ジ疼痛アリ、體溫上昇ス、屢々急性腋窩腺炎、時トシテハ蜂窩織炎ヲ伴フ(第 78 頁參照)。                                           |                                                                                                                                         |
| (D) 11) 急性淋巴腺炎<br>Lymphadenitis acuta                         | 肘關節ノ上部ニ於ケル肘腺ニ急性炎症ヲ起スコトアルモ、比較的稀ナリ、腋窩腺ノ腫脹ニ就キテハ第 79 頁參照。                                                                                 |                                                                                                                                         |
| (E) 12) 急性化膿性骨髓骨膜炎<br>Osteomyelitis u. Periostitis pur. acuta | 上膊ニハ屢々認メラルルモ、前膊ニハ比較的稀ナリ、疼痛、熱發ヲ以テ始マリ、後ニハ蜂窩織炎ヲ併發シテ腫脹、發赤、熱感等アリ、多少ノ運動障礙ヲ來ス。他ノ原因ニ因ル蜂窩織炎、急性化膿性筋炎ト鑑別ヲ要ス、初期ニハ X 線検査上ノ變化著明ナラザルコトアリ。(第 94 頁參照)。 |                                                                                                                                         |

VI. 上肢幹部(上膊及前膊)ノ慢性疾患

Chronische Erkrankungen des Stammes der oberen Extremitäten

|                                     |                                                 |                                                                                                                                                |
|-------------------------------------|-------------------------------------------------|------------------------------------------------------------------------------------------------------------------------------------------------|
| (A) 皮膚及皮下疾患                         | 1) 護謨腫<br>Gumma                                 | 上肢ノ皮膚及皮下ニ護謨腫ヲ發生スルコトアルモ比較的稀ナリ。                                                                                                                  |
|                                     | 2) 腫瘍<br>Geschwülste                            | 纖維腫、脂肪腫、血管腫、淋巴管腫、神經纖維腫、乳嘴腫、肉腫、癌腫等ヲ發生スルコトアルモ、比較的稀ナリ。                                                                                            |
|                                     | 3) 囊腫<br>Zyste                                  | 時トシテ皮下ニ粉瘤 Atherom ヲ發生スルコトアルモ、決シテ皮膚標囊腫、外傷性皮膚囊腫ヲ發生セズ、其稀ニ包蟲囊腫、癬蟲腫アリ、稀ニ外傷ニヨリ上膊或前膊ニ動脈瘤或動靜脈瘤ヲ生ズ。                                                     |
| (B) 4) 慢性淋巴腺炎<br>Lymphadenitis chr. | 肘腺ニ單純性慢性淋巴腺炎ヲ來スコトアリ。<br>其稀ニ肘腺或上膊ノ淋巴管結核ヲ見ルコトアリ。  |                                                                                                                                                |
| (C) 筋肉疾患                            | 5) 化膿性筋炎<br>Myositis osif.                      | 時トシテ三頭筋ニ統槍骨 Turner-Knochen ヲ發生スルコトアリ、併シ之ハ腫脹ト氣附カルルコトハ稀ニシテ疼痛ニヨリテ氣附カル、其他進行性化骨性筋炎ニ於テモ上膊筋ヲ侵スコトアリ。                                                   |
|                                     | 6) 筋ノ護謨腫<br>Gumma d. M.                         | 稀ニ上膊筋肉ニ粗大ノ護謨腫ヲ發生シテ腫脹狀ヲ呈シ、或多數ノ粟粒大ノ小護謨腫ヲ發生シテ筋肉ノ瀰漫性腫脹ヲ來スコトアリ、時トシテハ壓迫或緊張ニ際シ多少ノ疼痛ヲ發シ、攣縮或運動障礙ヲ來スコトアリ、或癒痕期ニ及ンデ攣縮ヲ成ス。腫大著シキ時ハ筋肉肉腫、疼痛攣縮アル時ハ筋肉痲痺質斯ト鑑別ヲ要ス。 |
|                                     | 7) 筋ノ腫瘍<br>Geschwülste d. M.                    | 時トシテ肉腫ヲ發生スルコトアリ(紡錘細胞肉腫)、特ニ護謨腫ト鑑別ヲ要ス。<br>其稀ニ上膊筋ニ包蟲囊腫ヲ發生セル報告アリ。                                                                                  |
| (D) 骨疾患                             | 8) 慢性骨髓骨膜炎<br>Osteomyelitis et Periostitis chr. | 多クハ急性化膿性骨髓骨膜炎ヨリ移行スルモノニシテ腐骨或膿瘍ノ残留セル爲ニ起ル、時々急性乃至亞急性炎症狀發作ヲ起ス、骨肥厚著明ナリ。<br>稀ニハ初メヨリ慢性ノモノヲ見ルコトアリ。<br>上膊骨ノ結核、微毒ト鑑別ヲ要スルモ、多クハ區別容易ナリ。                      |
|                                     | 9) 骨微毒<br>Knochensyphilis                       | 上膊骨或前膊骨ノ微毒ハ其稀ナリ(肘關節ニハ比較的稀キモ)。                                                                                                                  |
|                                     | 10) 骨結核<br>Knochen-Tbc.                         | 肩胛關節、肘關節、手腕關節ニ接スル骨端ニハ屢々結核ヲ見ルモ、上膊或前膊ノ骨幹部ノ結核ハ其稀ナリ。                                                                                               |
|                                     | 11) 骨腫瘍<br>Knochengeschwülste                   | 上膊骨ニ時トシテ肉腫ヲ發生シ、著大ナルコトアリ。末期ニハ診斷容易ナルモ、初期ニハ診斷困難ナルコトアリ。<br>其他骨腫、軟骨腫、骨囊腫等ヲ發生スルコトアリ。                                                                 |



VII. 肘部ノ腫脹

Anschwellungen der Cubitalgegend

|                                                                         |                                                                                                                                                                                                                                                                                                                                                                                                                                                                                                                                                                                                   |
|-------------------------------------------------------------------------|---------------------------------------------------------------------------------------------------------------------------------------------------------------------------------------------------------------------------------------------------------------------------------------------------------------------------------------------------------------------------------------------------------------------------------------------------------------------------------------------------------------------------------------------------------------------------------------------------|
| <p><b>A) 肘部軟部<br/>(皮膚及皮下)<br/>ノ急性炎</b></p>                              | <p>1) 癰 Furunkel ハ時トシテ發生スルモ、癰ハ殆ソド發生セズ。<br/>2) 蜂窩織炎 Phlegmone ハ屢々肘部ニ發生スルモ、原發性ノモノハ甚稀ニシテ、化膿性肘關節炎、急性淋巴管炎、急性化膿性筋炎、急性化膿性骨髓骨膜炎、化膿性創傷等ニ因スルモノナリ、故ニ此際ニハ蜂窩織炎ノ原因ヲ探究セザルベカラズ。<br/>3) 丹毒 Erysipelas ハ肘部ニ原發スルコトハ殆ソドナク、多クハ手等ノ丹毒ニ續發ス。而シテ丹毒ハ熱發ニ伴フ發赤著明ニシテ蜂窩織炎ノ如クニ腫脹セズ、發赤部ノ限界明瞭ナリ。但シ丹毒ニテモ蜂窩織炎性丹毒乃至壞疽性丹毒ニ於テハ瀰漫性ノ腫脹ヲ認ムルコトアリ(第62頁參照)。<br/>4) 膿瘍 Abszess 稀ニ膿瘍ヲ見ルコトアリ。</p>                                                                                                                                                                                                                                                  |
| <p><b>B) 肘部軟部<br/>ノ慢性炎</b></p>                                          | <p>1) 結核 Tuberkulose ハソノ附近ノ組織ノ結核ニ續發スルノミ。<br/>2) 護謨腫 Gumma 皮膚、皮下等ニ發生シ得ベキモ、肘部ニハ甚稀。</p>                                                                                                                                                                                                                                                                                                                                                                                                                                                                                                              |
| <p><b>C) 肘腺腫脹<br/>Cubital-<br/>drüsen-<br/>anschwel-<br/>lungen</b></p> | <p>1) 急性肘腺炎 Lymphadenitis cubitis acuta 手指ノ化膿性創傷、化膿症等ニ續發スルコトアリ、時トシテハ急性淋巴管炎ニ伴フ(併シ同上原因アルモ肘腺炎ヲ起スコトナク、腋窩腺ノミヲ侵スコトモアリ)。<br/>急性ナルハ肘腺ニ急性ニ腫脹、疼痛ヲ發シ、附近ニ蜂窩織炎ヲ伴フヲ常トス、多クハ次第ニ吸收セララルモ、時トシテハ化膿軟化スルニ至ル。本症ハ癰或膿瘍ト鑑別ヲ要ス。<br/>亞急性ナルハ肘腺稍々腫大シテ少シク壓痛アリ、原病竈ノ治癒ト共ニ次第ニ消散ス、本症ハ視診ニテハ不明ナルコト多キモ、觸診ニヨリテ明ナリ。本症ハ護謨腫ト鑑別ヲ要ス。<br/>2) 慢性肘腺炎 Lymphadenitis chronica 往時肘腺ノ慢性腫脹アル時ハ直ニ微毒性ノモノト信ゼシガ、之ハ必ラズシモ微毒性ノモノノミト限ラズ、手指等ノ瘰癧ヨリ病菌侵入シテ慢性單純性淋巴腺炎 Lymphadenitis chronica simplex ヲ起スコトアリ、或甚稀ニハ結核性ノモノモアリ、併シ成年ニ兩側性ニ慢性ノ淋巴腺腫脹アル時ハ微毒ヲモ疑フ。<br/>3) 惡性腫瘍轉移 Metastase der malignen Tumoren 手指ノ癌腫、肉腫等ニ際シテ肘腺ニ轉移ヲ生ズルコトアリ。併シ屢々肘腺ニハ轉移ナクシテ腋窩腺ニ轉移ヲ來タスコトモアリ。</p> |

|                                    |                                                                                                                                                                                                                                                                                                                                                                                                                     |
|------------------------------------|---------------------------------------------------------------------------------------------------------------------------------------------------------------------------------------------------------------------------------------------------------------------------------------------------------------------------------------------------------------------------------------------------------------------|
| <p><b>D) 粘液囊炎<br/>Bursitis</b></p> | <p>1) 急性鷹嘴突起粘液囊炎 Bursitis acuta olecrani (比較的稀ナリ)。<br/>慢性粘液囊水腫ニ化膿菌ノ傳染セルニヨリテ起ルコト多ク、原發性ナルハ稀ナリ。<br/>鷹嘴突起粘液囊ガ著明ニ隆出シ、疼痛、發赤、熱感アルニヨリ診斷容易ナリ、併シ同時ニ蜂窩織炎ヲ伴フニヨリ、時トシテハ粘液囊炎ヲ觀過スルコトアリ、併シ鷹嘴突起部ニ腫脹特ニ著明ニシテ壓痛アルニ注意スベシ。<br/>2) 慢性鷹嘴突起粘液囊炎 Bursitis chronica olecrani (屢々アリ)。<br/>粘液囊炎ニハ二三ノ種類アルモ肘部ニ認メラルハ主トシテ慢性漿液性粘液囊炎ナリ、鷹嘴突起ノ上ニ半球形或球形ノ限局性腫瘍ヲ形成シ、表面滑澤ニシテ皮膚ト癒着ナク、底部ト癒着アリ、硬度ハ弾力性軟或緊縮性軟ニシテ波動ヲ呈ス、疼痛ナシ。時トシテハ囊腫壁ノ肥厚或米粒體ヲ認ムルコトアリ。肘關節ノ機能障礙ナシ。</p> |
| <p><b>E) 肘關節炎</b></p>              | <p>i) 急性肘腺炎ニ於ケル蜂窩織炎ニ於テハ肘關節ノ2-3cm上方、後尺骨側ニ炎症性腫脹、壓痛著明ニシテ初期ニハ波動ナシ。<br/>ii) 急性肘關節炎トノ區別ハ炎症性腫脹ガ鷹嘴突起部ノミニ限ラズ、關節周圍ニアリ、機能障礙、關節ノ攣縮等ニヨリテ區別ス。<br/>i) 肘關節部 ガングリオン Ganglion 肘關節ノ後部ニ稀ニ「ガングリオン」ヲ發生スルコトアリ、之ト粘液囊炎トノ區別ハ、發生部位ガ鷹嘴突起部ノ側方ニアルコト、硬度粘液囊炎ニ比シテ硬キコト、内容甚ダ濃厚ナルコト等ニヨル。<br/>ii) 慢性肘關節炎 腫脹部位、機能障礙其他ニヨリテ區別ス。</p>                                                                                                                         |
| <p><b>F) 肘部ノ腫<br/>瘍及囊腫</b></p>     | <p>之ニハ種々ノ種類アリ(改メテ次頁ニ記述ス)。<br/>1) 軟部ヨリ纖維腫、脂肪腫、血管腫、肉腫、癌腫等ヲ發生スルコトアルモ、何レモ稀ナリ。<br/>囊腫モ甚稀ナリ、「ガングリオン」ガ甚稀ニ肘關節被膜ニ發生スルコトアリ。<br/>2) 骨ヨリ軟骨腫、骨腫、肉腫等ヲ發生スルコトアリ。</p>                                                                                                                                                                                                                                                                |



VIII. 肘關節炎 Ellbogengelenkentzündungen (Kubitalarthritis)

|                              |                                                                                                                                                                                              |                                                                                                                           |
|------------------------------|----------------------------------------------------------------------------------------------------------------------------------------------------------------------------------------------|---------------------------------------------------------------------------------------------------------------------------|
| 1) 急性漿液性炎<br>serosa acuta    | 比較的稀, 右記ノ急性或亞急性症狀アリ。<br>嚙嚙突起粘液囊炎, 他ノ急性肘關節炎ト鑑別。                                                                                                                                               | 肘關節炎ハ肘關節ニ<br>次ギテ屢々認メラル<br>腫脹 屢々著明ナ<br>リ, 初期ニハ橈骨<br>小頭及三頭筋筋腱<br>ノ兩側ニ著明ニシ<br>テ後ニハ關節部ノ<br>全周ニ著明。(粘液<br>囊炎, 淋巴腺炎ニ<br>於テハ偏在性)。 |
| 2) 急性化膿性炎<br>purulenta acuta | 比較的稀, 急性炎症症狀著明。關節損傷等ニ續發<br>セルモノハ診斷容易ナルモ, 轉移性ノモノハ淋毒<br>性ト鑑別スベシ。                                                                                                                               | 腫脹 屢々著明ナ<br>リ, 初期ニハ橈骨<br>小頭及三頭筋筋腱<br>ノ兩側ニ著明ニシ<br>テ後ニハ關節部ノ<br>全周ニ著明。(粘液<br>囊炎, 淋巴腺炎ニ<br>於テハ偏在性)。                           |
| 3) 淋毒性<br>gonorrhoeica       | 時トシテ侵サルルコトアリ, 急性化膿性炎, 急性膿<br>痲質ト鑑別。                                                                                                                                                          | 腫脹 屢々著明ナ<br>リ, 初期ニハ橈骨<br>小頭及三頭筋筋腱<br>ノ兩側ニ著明ニシ<br>テ後ニハ關節部ノ<br>全周ニ著明。(粘液<br>囊炎, 淋巴腺炎ニ<br>於テハ偏在性)。                           |
| 4) 膿痲質<br>斯性<br>rheumatica   | (a) 急性<br>單發性他ノ關節ニ發ス, 特ニ淋毒性炎ト鑑別。<br>輕度ナルハ第二期微毒ト鑑別ヲ要ス。                                                                                                                                        | 腫脹 屢々著明ナ<br>リ, 初期ニハ橈骨<br>小頭及三頭筋筋腱<br>ノ兩側ニ著明ニシ<br>テ後ニハ關節部ノ<br>全周ニ著明。(粘液<br>囊炎, 淋巴腺炎ニ<br>於テハ偏在性)。                           |
|                              | (b) 慢性<br>多クハ多發性ニ來ル。<br>畸形性關節炎, 微毒性關節炎等ト鑑別スベシ。                                                                                                                                               |                                                                                                                           |
| 5) 畸形性<br>deformans          | 本邦ニハ甚稀。特ニ橈骨小頭ノ變形ヲ來シ易シ。<br>時トシテハ滲出液多量, 廻前及廻後時ニ有痛, 膿痲<br>質斯性ト鑑別ヲ要ス。                                                                                                                            | 腫脹 屢々著明ナ<br>リ, 初期ニハ橈骨<br>小頭及三頭筋筋腱<br>ノ兩側ニ著明ニシ<br>テ後ニハ關節部ノ<br>全周ニ著明。(粘液<br>囊炎, 淋巴腺炎ニ<br>於テハ偏在性)。                           |
| 6) 慢性漿液性<br>serosa chronica  | 肘關節ニハ非常ニ稀。他ノ關節炎ニテ漿液滲出多<br>量ナルモノヲ之ト誤ルコトアリ。                                                                                                                                                    | 腫脹 屢々著明ナ<br>リ, 初期ニハ橈骨<br>小頭及三頭筋筋腱<br>ノ兩側ニ著明ニシ<br>テ後ニハ關節部ノ<br>全周ニ著明。(粘液<br>囊炎, 淋巴腺炎ニ<br>於テハ偏在性)。                           |
| 7) 結核性<br>tuberculosa        | 骨性ノモノ及肉ノモノ多ク, 肘關節部ノ腫脹著明<br>トナル, 甚稀ニハ乾性ノモノヲ見ル事アリ。壓痛<br>ハ内外髁及嚙嚙突起部ニ著明ナリ。關節周圍炎早<br>期ヨリ著明トナリ, 化膿及膿孔ヲ形成シ易シ, 膿<br>孔ハ側方或嚙嚙突起ノ上方ニ生ズルコト多シ, 機<br>能障礙モ早期ヨリアリ, 疼痛ヲ訴フルコト多シ, 微<br>毒性, 血友病性, 骨髓炎, 粘液囊炎等ト鑑別。 | 腫脹 屢々著明ナ<br>リ, 初期ニハ橈骨<br>小頭及三頭筋筋腱<br>ノ兩側ニ著明ニシ<br>テ後ニハ關節部ノ<br>全周ニ著明。(粘液<br>囊炎, 淋巴腺炎ニ<br>於テハ偏在性)。                           |
| 8) 微毒性<br>syphilitica        | 第二期<br>關節部ノ腫脹, 機能障礙著シカラズ, 疼痛ヲ訴フル<br>ノミ, 從ツテ輕度ノ關節膿痲質ト鑑別ヲ要スル<br>コトアリ。                                                                                                                          | 腫脹 屢々著明ナ<br>リ, 初期ニハ橈骨<br>小頭及三頭筋筋腱<br>ノ兩側ニ著明ニシ<br>テ後ニハ關節部ノ<br>全周ニ著明。(粘液<br>囊炎, 淋巴腺炎ニ<br>於テハ偏在性)。                           |
|                              | 第三期<br>屢々兩側性ニ來ル, 小兒(先天性)ニハ甚稀ニシテ<br>壯年後ニ多シ, 結核性ト鑑別スベシ。                                                                                                                                        |                                                                                                                           |
| 9) 尿酸性<br>urica (Gicht)      | 甚稀ニ肘關節ニ來ル, 併シ多クハ指趾等ノ痛風ニ<br>併發シ, 診斷容易ナリ(但シ本邦ニハ極メテ稀)。                                                                                                                                          | 腫脹 屢々著明ナ<br>リ, 初期ニハ橈骨<br>小頭及三頭筋筋腱<br>ノ兩側ニ著明ニシ<br>テ後ニハ關節部ノ<br>全周ニ著明。(粘液<br>囊炎, 淋巴腺炎ニ<br>於テハ偏在性)。                           |
| 10) 血友病性<br>haemophilica     | 肘關節ニハ甚稀, 之ニ三期アリ, 夫々鑑別疾患ヲ<br>異ニス。                                                                                                                                                             | 腫脹 屢々著明ナ<br>リ, 初期ニハ橈骨<br>小頭及三頭筋筋腱<br>ノ兩側ニ著明ニシ<br>テ後ニハ關節部ノ<br>全周ニ著明。(粘液<br>囊炎, 淋巴腺炎ニ<br>於テハ偏在性)。                           |
| 11) 神經性<br>neuropathica      | 脊髓空洞症等ニ因ス。著明ノ滲出物及變形アリ, 但<br>シ無痛ナルヲ特異トス。                                                                                                                                                      | 腫脹 屢々著明ナ<br>リ, 初期ニハ橈骨<br>小頭及三頭筋筋腱<br>ノ兩側ニ著明ニシ<br>テ後ニハ關節部ノ<br>全周ニ著明。(粘液<br>囊炎, 淋巴腺炎ニ<br>於テハ偏在性)。                           |
| 12) 肉腫<br>Sarkom             | 肘關節部ノ肉腫ハ甚稀ナリ, 表在性ナルヲ以テ診<br>斷容易ナリ。                                                                                                                                                            | 腫脹 屢々著明ナ<br>リ, 初期ニハ橈骨<br>小頭及三頭筋筋腱<br>ノ兩側ニ著明ニシ<br>テ後ニハ關節部ノ<br>全周ニ著明。(粘液<br>囊炎, 淋巴腺炎ニ<br>於テハ偏在性)。                           |

IX. 手及手腕關節部ノ急性腫脹

Akute Anschwellungen d. Hand u. d. Handgelenkgegend

|                                        |                                                                     |                                                                                                          |
|----------------------------------------|---------------------------------------------------------------------|----------------------------------------------------------------------------------------------------------|
| 1) 挫傷及捻挫<br>Kontusion u.<br>Distorsion | 之ニヨリテ皮下溢血著明ナル時ハ該部ニ急性腫脹<br>ヲ來ス, 外傷ノ既往証明カナリ。                          | 骨折或脱臼ニテ骨折片<br>或骨折端轉位著明ナラ<br>ザル場合ニハ此三者ノ<br>鑑別ニ注意スベシ。併<br>シ少シク各症狀ニ注意<br>スレバ診斷セラル, 困<br>難ナル場合ニハX線檢<br>査ヲ行フ。 |
| 2) 骨折<br>Fraktur                       | 橈骨下端, 尺骨莖狀突起, 腕骨, 掌骨ノ骨折ニ際シ,<br>外傷直後ニ皮下溢血ニヨル腫脹著明ナリ。                  | 骨折或脱臼ニテ骨折片<br>或骨折端轉位著明ナラ<br>ザル場合ニハ此三者ノ<br>鑑別ニ注意スベシ。併<br>シ少シク各症狀ニ注意<br>スレバ診斷セラル, 困<br>難ナル場合ニハX線檢<br>査ヲ行フ。 |
| 3) 脱臼<br>Luxation                      | 腕骨關節脱臼, 腕掌關節不全脱臼等ニテ皮下溢血<br>著明ナル場合。                                  | 骨折或脱臼ニテ骨折片<br>或骨折端轉位著明ナラ<br>ザル場合ニハ此三者ノ<br>鑑別ニ注意スベシ。併<br>シ少シク各症狀ニ注意<br>スレバ診斷セラル, 困<br>難ナル場合ニハX線檢<br>査ヲ行フ。 |
| 4) 動脈損傷<br>A.-Verletzung               | 橈骨動脈, 尺骨動脈ガ刺創或鉗創ニテ傷ツケラル<br>ル時ハ皮下溢血ニヨル腫脹甚高度ナルコトアリ。                   | 骨折或脱臼ニテ骨折片<br>或骨折端轉位著明ナラ<br>ザル場合ニハ此三者ノ<br>鑑別ニ注意スベシ。併<br>シ少シク各症狀ニ注意<br>スレバ診斷セラル, 困<br>難ナル場合ニハX線檢<br>査ヲ行フ。 |
| 5) 蜂窩織炎<br>Phlegmone                   | 化膿性創傷, 瘡癤, 化骨性骨髓骨膜炎, 急性化膿性<br>腱鞘炎, 急性化膿性關節炎ニ續發スルコトアリ。               | 骨折或脱臼ニテ骨折片<br>或骨折端轉位著明ナラ<br>ザル場合ニハ此三者ノ<br>鑑別ニ注意スベシ。併<br>シ少シク各症狀ニ注意<br>スレバ診斷セラル, 困<br>難ナル場合ニハX線檢<br>査ヲ行フ。 |
| 6) 丹毒<br>Erysipelas                    | 腫脹著明ナラズシテ發赤ヲ主トス。                                                    | 骨折或脱臼ニテ骨折片<br>或骨折端轉位著明ナラ<br>ザル場合ニハ此三者ノ<br>鑑別ニ注意スベシ。併<br>シ少シク各症狀ニ注意<br>スレバ診斷セラル, 困<br>難ナル場合ニハX線檢<br>査ヲ行フ。 |
| 7) 急性化膿性<br>骨髓骨膜炎                      | 手及手腕關節部ニハ甚稀ナリ。                                                      | 骨折或脱臼ニテ骨折片<br>或骨折端轉位著明ナラ<br>ザル場合ニハ此三者ノ<br>鑑別ニ注意スベシ。併<br>シ少シク各症狀ニ注意<br>スレバ診斷セラル, 困<br>難ナル場合ニハX線檢<br>査ヲ行フ。 |
| 8) 急性腱鞘炎<br>Tendovag. acut.            | 急性化膿性腱鞘炎, 淋毒性腱鞘炎ニ於テハ手背或<br>手掌ニ急性炎症性腫脹ヲ來ス。                           | 骨折或脱臼ニテ骨折片<br>或骨折端轉位著明ナラ<br>ザル場合ニハ此三者ノ<br>鑑別ニ注意スベシ。併<br>シ少シク各症狀ニ注意<br>スレバ診斷セラル, 困<br>難ナル場合ニハX線檢<br>査ヲ行フ。 |
| 9) 急性關節炎<br>Arthrit. acut.             | 急性化膿性關節炎, 淋毒性關節炎, 急性膿痲質斯性<br>關節炎ニ際シテ手腕關節部ノ急性炎症性腫脹ヲ來<br>スコトアリ。       | 骨折或脱臼ニテ骨折片<br>或骨折端轉位著明ナラ<br>ザル場合ニハ此三者ノ<br>鑑別ニ注意スベシ。併<br>シ少シク各症狀ニ注意<br>スレバ診斷セラル, 困<br>難ナル場合ニハX線檢<br>査ヲ行フ。 |
| 10) 手背ノ浮腫<br>Oedem d.<br>Fussrückens.  | 衰弱患者ニ於テハ手背ニ浮腫ヲ來スコトアリ, 指<br>壓ニヨル痕跡ヲ留ム(但シ足背ニモ浮腫著明ナリ)。<br>或腕高腫脹ノ壓迫ニ因ス。 | 骨折或脱臼ニテ骨折片<br>或骨折端轉位著明ナラ<br>ザル場合ニハ此三者ノ<br>鑑別ニ注意スベシ。併<br>シ少シク各症狀ニ注意<br>スレバ診斷セラル, 困<br>難ナル場合ニハX線檢<br>査ヲ行フ。 |



X. 手及手腕關節ノ慢性腫脹  
Chronische Anschwellungen der Hand u. der Handgelenkgegend

|                                         | 發生的關係                                                                                                                                                                    | 部位                                                                  | 形狀                                                                           |
|-----------------------------------------|--------------------------------------------------------------------------------------------------------------------------------------------------------------------------|---------------------------------------------------------------------|------------------------------------------------------------------------------|
| 1) 腱鞘炎<br>Tendovaginitis<br>(詳細ハ第86頁参照) | 腱鞘炎ノ條下ニ述ベタルガ如ク種々ノ原因アルモ、重要ナルハ結核性(若年者ニ多シ)或單純性慢性炎(成人ニ多シ)ナリ。                                                                                                                 | 各腱鞘ノ部位一定ス、特ニ重要ナルハ總指伸筋腱鞘及總指屈筋腱鞘ニシテ之ニ一致シテ背側或掌側ニ腫脹アリ、而シテ關節全周ニハ腫脹ナシ。    | 左記腱鞘腫脹スル時ハ長形ニシテ中央部横帯ニテ區分セラレ、特有ナル <b>瓢形水瘤</b> Zwerchsaackhygrom ノ狀ヲ呈シ波動互ニ相通ズ。 |
| 2) 手腕關節炎<br>Handgelenkentzündungen      | 次頁ニ述ブルガ如ク、種々ノ種類アルモ、重要ナルハ結核性ノモノナリ                                                                                                                                         | 初期ニハ手腕關節ノ兩側、莖狀突起ノ前方ニ腫脹ヲ發シ、手腕關節ノ背側及掌側ニハ著明ナラズ、併シ關節結核ノ末期ニハ背側ニモ腫脹ヲ及ボス。  |                                                                              |
| 3) 腕骨及掌骨ノ結核<br>Tuberkulose              | 腕骨及掌骨ノ慢性腫脹ハ結核以外ノ原因ニヨルモノナシ。以上兩者ハ若年者特ニ結核ノ素因アルモノニ多シ                                                                                                                         | 手背ニ腫脹ヲ來シ手背ニハ著明ナラザルコト多シ、或關節炎ニ並發。                                     | 瀰漫性腫脹(初期ニハ腫脹著明ナラザルコトアリ)。                                                     |
| 4) 粘液囊炎<br>Bursitis<br>(其稀)             | 多クハ結核性或單純性慢性炎ナリ。                                                                                                                                                         | 手腕關節ノ背側ニ稍々大ナル <b>手背粘液囊</b> B. intermetacarpophalangea アリテ炎症ヲ起スコトアリ。 | 扁平球形ノ腫脹ニシテ「 <b>ガングリオン</b> 」ヨリモ大ナリ。                                           |
| 5) <b>ガングリオン</b><br>Ganglion            | 特ニ若年ノ婦人ニ多シ。                                                                                                                                                              | 手腕關節ノ背側ニ最も多ク(部位不定)、掌側ニハ殆ソド發生セズ、腱鞘或關節囊ヨリ發生ス。                         | 球形、扁平球形、大ナルハ稍々不正形。                                                           |
| 6) 腫瘍類<br>Geschwülste                   | a) 軟部 ニハ脂肪腫 Lipom, 纖維腫 Fibrom, 血管腫 Angiom, 淋巴管腫<br>b) 骨 ヨリハ骨腫 Osteom, 軟骨腫 Chondrom, 肉腫 Sarkom ヲ發生ス。<br>c) 囊腫 其稀ニ粉瘤 Atherom ヲ發生スルノミ、外傷性皮膚囊腫ハ手背ニ<br>d) 假性腫瘍 ニ就キテハ第 82 頁参照。 |                                                                     |                                                                              |

| 其他局所症狀                                                                 | 機能障礙                               | 内容                           | 鑑別                                                                                                         |
|------------------------------------------------------------------------|------------------------------------|------------------------------|------------------------------------------------------------------------------------------------------------|
| 皮膚ト癒着ナク、底部ニ對シテ移動性少ナシ、結核性ノ末期ニハ腫周圍炎ヲ伴フ。<br>慢性腱鞘炎ニ於テハ腕運動時ニ一種ノ摩擦音ヲ發スルコトアリ。 | 罹患腱鞘ニ相當シテ屈曲或伸張障礙セラレ、併シ關節ノ運動ニハ差支ナシ。 | 腱鞘炎ノ種類ニヨリ漿液性、纖維素性漿液、膿性或内容ナシ。 | 手腕關節炎ト腱鞘炎トノ區別ハ腫脹部位、形狀、波動ノ相通ズルコト(腱鞘炎ニ於テ)、腕或關節ノ機能障礙、腕運動時ノ軋聲音(土)等ニヨル、又結核性關節炎ニ於テハ患側ノ筋肉ノ萎縮ヲ認メX線検査ニテ變化アリ。        |
| 關節炎ノ種類ニヨリテ異ル、結核性ノモノハ關節部ニ疼痛アリ、手ヲ稍屈曲及尺骨側ニ外轉シタル位置ニ固定セラレ、屢々前膊ノ萎縮ヲ伴フ。       | 特ニ手腕關節ノ屈伸運動及内外運動モ障礙セラレ。            | 關節炎ノ種類ニヨリテ異ル                 |                                                                                                            |
| 罹患部ニ多少ノ壓痛アリ、進行スルニ從ツテ附近ニ浮腫狀滲潤著明トナル、異常位ナシ。                               | 手ノ屈伸運動多少障礙セラル。                     | 膿性(但シ試驗的穿刺不能ナルコト多シ)。         | 手腕關節結核トノ鑑別ハ腫脹部位、機能障礙、X線検査ニヨル(併シ發熱アリ)。末期ニテ瘻孔ヲ形成セル時ハ診斷特ニ容易。                                                  |
| 皮膚ト癒着ナク底部ト癒着アリ、軟性ニシテ波動ヲ呈ス、疼痛ナシ。                                        | 機能障礙ナシ。                            | 漿液性<br>粘<br>液                | <b>ガングリオン</b> ト粘液囊炎トノ區別ハ粘液囊炎ハ其稀ニシテ「 <b>ガングリオン</b> 」ハ屢々認メラル。硬度、内容、部位等ニヨリテ區別セラレ。又是等ノモノハ脂肪腫、纖維腫等トモ鑑別ヲ要スルコトアリ。 |
| 大サ豌豆大乃至胡桃大ナルモノ多ク、硬度緊滿彈性軟ニシテ甚ダシキハ軟骨様。皮膚ト癒着ナク、底部ト癒着。                     | 全ク機能障礙ナシ。                          | 膠<br>様                       |                                                                                                            |
| Lymphangiom, 肉腫 Sarkom, 癌腫 Karzinom                                    |                                    | 各種瘍及囊腫ニヨリテ異ル。                | (各種瘍ノ條下参照)。                                                                                                |
| ハ發生スルコトアルモ手背ニハ發生セズ。                                                    |                                    |                              |                                                                                                            |



XI. 手腕關節炎 Handgelenkentzündungen (總論參照)

|                                 |                                                                                                                                                                                     |                                                                                                                                                                                                                                                        |
|---------------------------------|-------------------------------------------------------------------------------------------------------------------------------------------------------------------------------------|--------------------------------------------------------------------------------------------------------------------------------------------------------------------------------------------------------------------------------------------------------|
| 1) 急性漿液性炎<br>serosa acuta       | 屢々挫傷, 捻挫, 過勞後ニ因ス, 時トシテハ本症ノ後ニ結核性或淋毒性關節炎ヲ起スコトアリ, 淋毒性關節炎, 癩麻質斯性關節炎等ト鑑別ヲ要ス。                                                                                                             | 腫脹 初期ニハ手腕關節ノ兩側, 莖狀突起ノ前方ニ著明ニシテ手腕關節ノ背側及掌側ニ於テハ著明ナラズ, 併シ關節結核ニテ關節周圍炎或腱鞘炎ヲ併發セル場合ニハ腫脹アリ。<br><br>疼痛 腱鞘炎等ト異リ, 關節ノ全周ニアリ。特ニ壓迫及關節ノ運動時ニ著明ナリ。<br><br>異常位 手ヲ少シク掌側ニ屈曲シ, 尺骨側ニ外轉ス。<br><br>機能障礙 特ニ屈曲及伸展運動障礙セラレ, 又外轉及內轉モ妨ゲラル。<br><br>試驗的穿刺 ハ手腕關節ノ兩側莖狀突起ノ前方ニ於テ行フ。(第197頁參照)。 |
| 2) 急性化膿性炎<br>purulenta acuta    | 附近ノ化膿性炎ニ續發スルコトアリ。診斷容易。淋毒性, 急性癩麻質斯ト鑑別スベシ。                                                                                                                                            |                                                                                                                                                                                                                                                        |
| 3) 淋毒性<br>gonorrhoeica          | 屢々發病ス, 或同時ニ他ノ關節ヲモ侵ス。急性癩麻質斯性ト特ニ鑑別ヲ要ス。                                                                                                                                                |                                                                                                                                                                                                                                                        |
| 4) 急性癩麻質斯性<br>rheumatica acuta  | 單發性或同時ニ他ノ關節ト共ニ侵サル。淋毒性, 第二期微毒性ト鑑別。                                                                                                                                                   |                                                                                                                                                                                                                                                        |
| 5) 慢性癩麻質斯性<br>rheumatica chron. | 多クハ他ノ關節ト共ニ侵サル。診斷多クハ容易。畸形性炎ト鑑別困難ナル事アルモ後者ハ本邦ニハ甚稀。                                                                                                                                     |                                                                                                                                                                                                                                                        |
| 6) 畸形性<br>deformans             | 甚稀。                                                                                                                                                                                 |                                                                                                                                                                                                                                                        |
| 7) 慢性漿液性<br>serosa chronica     | 甚稀, 多クハ他ノ慢性關節ノ初期症狀トシテ來ル。                                                                                                                                                            |                                                                                                                                                                                                                                                        |
| 8) 結核性<br>tuberculosa           | a) 水腫性, b) 肉芽性, c) 化膿性トアルガ, b), c) 多シ。i) 骨性ナルコト多ク, ii) 滑液膜性ハ殆ンドナシ。關節部ノ腫脹著明トナリ, 屢々手掌ニモ腫脹ヲ及ボス, 前腕ノ萎縮著明トナル。手腕關節少シク屈曲シ, 手指伸展ス, 時トシテハ腱鞘炎ヲ發ス。淋毒性, 癩麻質斯性, 血友病性, 微毒性等ト鑑別ヲ要ス。又結核性腱鞘炎トモ鑑別ヲ要ス。 |                                                                                                                                                                                                                                                        |
| 9) 微毒性<br>syphilitica           | 第二期 甚稀。癩麻質斯性等ト鑑別スベシ。<br>第三期 甚稀。結核性ト鑑別。                                                                                                                                              |                                                                                                                                                                                                                                                        |
| 10) 尿酸性<br>urica (Gicht)        | 甚稀。                                                                                                                                                                                 |                                                                                                                                                                                                                                                        |
| 11) 血友病性<br>haemophilica        | 甚稀。(外傷之ガ誘因トナルコトアリ)。                                                                                                                                                                 |                                                                                                                                                                                                                                                        |
| 12) 神經性<br>neuroopathica        | 甚稀。脊髓空洞症ニ因ス。                                                                                                                                                                        |                                                                                                                                                                                                                                                        |
| 13) 肉腫<br>Sarkom                | 甚稀。腫脹關節ノ一方ニ偏ス。                                                                                                                                                                      |                                                                                                                                                                                                                                                        |

XII. 手指關節炎

Fingergelenkentzündungen (Phalangeal-arthritis)

|                              |                                                                                                       |                                                                                                                             |
|------------------------------|-------------------------------------------------------------------------------------------------------|-----------------------------------------------------------------------------------------------------------------------------|
| 1) 急性漿液性炎<br>serosa acuta    | 比較的稀, 挫傷, 捻挫, 過勞後ニ來ルコトアリ。                                                                             | 腫脹 指關節ノ兩側及背側ニ著明ニシテ掌側ニハ著明ナラズ。<br><br>疼痛 有ル時ハ壓痛及屈伸痛著明ナリ。<br><br>異常位 手指ヲ所患關節部ニテ少シク屈曲ス。<br><br>機能障礙 指ノ屈伸障礙セラル。<br><br>腫 極メテ稀ナリ。 |
| 2) 急性化膿性炎<br>purulenta acuta | 癩疽ニ繼發ス(關節性癩疽)。稀ニハ外傷後。                                                                                 |                                                                                                                             |
| 3) 淋毒性<br>gonorrhoeica       | 比較的稀ナルモ, 屢々他ノ關節ト共ニ侵サル。                                                                                |                                                                                                                             |
| 4) 癩麻質斯性<br>rheumatica       | a) 急性 時トシテ認メラル, 屢々他ノ關節ト共ニ侵サル。<br>b) 慢性 特ニ手指ノミニ來ルコトアリ, 特有ナルヲ結節性關節癩麻質斯 Arthritis rheumatica nodosa ト云フ。 |                                                                                                                             |
| 5) 畸形性<br>deformans          | 殆ンドナシ。                                                                                                |                                                                                                                             |
| 6) 慢性漿液性<br>serosa chronica  | 急性漿液性關節炎ヨリ移行スルコトアリ。                                                                                   |                                                                                                                             |
| 7) 結核性<br>tuberculosa        | 多クハ指骨ノ結核ニ續發ス。多クハ肉芽性炎ニシテ, 後ニハ膿瘍, 瘻孔ヲ形成ス。微毒性ノモノニ類スルモ, 鑑別容易(年齡, 既往症, W氏反應, 驅菌法等)。                        |                                                                                                                             |
| 8) 微毒性<br>syphilitica        | 第二期 非常ニ稀ナリ, 亞急性癩麻質斯ト區別スベシ。<br>第三期 甚稀ナリ, 多クハ手指骨ノ微毒ニ併發ス, 結核性ノモノト鑑別ヲ要ス。                                  |                                                                                                                             |
| 9) 尿酸性<br>urica (Gicht)      | 急性關節癩麻質斯ニ類スルモ, 特ニ拇指ヲ侵スコト多ク(拇指痛風 Podagra), 特ニ夜間ニ劇痛アリ, 屢々痛風結節ヲ伴フ。                                       |                                                                                                                             |
| 10) 血友病性<br>haemophilica     | 殆ンドナシ。                                                                                                |                                                                                                                             |
| 11) 神經性<br>neuroopathica     | 殆ンドナシ。                                                                                                |                                                                                                                             |



XIII. 手指ノ腫脹 Anschwellungen der Finger

|                                                                                                        |                                                                                                                                                                                                                                                                                                                                                                                                                                                                                                                                                                                          |
|--------------------------------------------------------------------------------------------------------|------------------------------------------------------------------------------------------------------------------------------------------------------------------------------------------------------------------------------------------------------------------------------------------------------------------------------------------------------------------------------------------------------------------------------------------------------------------------------------------------------------------------------------------------------------------------------------------|
| <p>1) 先天性巨指 第 225 頁参照。<br/>         2) 骨折或脱臼後ノ畸形性腫脹 } ハ原因的關係ニヨリ明ナリ。<br/>         3) 瘰癧或關節後ノ畸形性腫脹 }</p> |                                                                                                                                                                                                                                                                                                                                                                                                                                                                                                                                                                                          |
| <p>4) 指骨結核<br/>Tuberkulose<br/>d. Finger-<br/>knochen</p>                                              | <p>指骨及指骨間關節ニ屢々結核ヲ發生スルコトアリ、特ニ小兒ニ多シ。<br/>         指骨ノ結核ハ骨膜性ナルコトハ稀ニシテ、骨性ナルコト多シ。又指骨間關節結核ハ滑液膜性ナルコトハ殆ンド無ク、骨性ナルコト多シ。單發性又多發性ニ來ル。<br/>         本病ニ特有ナルコトハ自覺的症狀ナクシテ、手指ガ次第ニ紡錘狀ニ肥厚スルコトナリ、其特有ナル外見ニヨリ風莉 Spina ventosa od. Windhorn ナル名稱アリ、該部ノ硬度稍々軟ニシテ遂ニハ自潰シテ結核性瘻孔ヲ形成スルコトアリ、骨ノ結核ニ於テハ一般ニ骨ノ肥厚ヲ來スモノニアラザレドモ指骨ノ結核ニ於テハ多少骨膜ノ肥厚ヲ認ムルコトアリ。<br/>         本病ノ診斷ハ容易ナルガ指骨ノ微毒ト鑑別ヲ要スルコトアリ。年齢、體質、既往症、経過、特殊検査法（ツベルクリン反應、ワッセルマン氏反應）、試験的驅微法等ニヨリ區別ス。</p>                                                                                                                                                                     |
| <p>5) 指骨微毒</p>                                                                                         | <p>稀ニ之ヲ見ルコトアリ、後天性或先天性微毒ニ因ル、其症狀風莉ニ類スルモ前記ノ各項ニヨリ區別ス。</p>                                                                                                                                                                                                                                                                                                                                                                                                                                                                                                                                    |
| <p>6) 手指ノ腫瘍</p>                                                                                        | <p>a) 軟部 ニハ纖維腫、脂肪腫、血管腫、神經纖維腫、乳嚙腫、皮角、痛腫、肉腫、黒色肉腫等ヲ發生スルコトアリ、併シ何レモ稀ナリ。<br/>         b) 骨 ニハ比較的屢々骨腫、軟骨腫、稀ニ肉腫ヲ發生ス。</p>                                                                                                                                                                                                                                                                                                                                                                                                                                                                         |
| <p>7) 手指ノ囊腫</p>                                                                                        | <p>時トシテ外傷性皮膚囊腫 Traumatiscche Epithelzyste ヲ發生スルコトアリ（第 51 頁参照）、併シ手指ニハ「ガングリオン」、粉瘤ハ殆ンド發生セズ。其他寄生蟲性囊腫ハ甚稀ナリ。</p>                                                                                                                                                                                                                                                                                                                                                                                                                                                                               |
| <p>8) 手指ノ假性腫瘍<br/>Pseudotumoren</p>                                                                    | <p>i) 壓迫腫（まめ Druckbeule）手馴レス仕事ヲ過度ニナシタル爲メ手掌ノ手指ニ移行スル部位、手指ノ掌側ニ初メ充血、疼痛ヲ發シ、次イデ豌豆大内外ノ水疱ヲ形成ス。被膜薄スク内容漿液性或血性漿液ニシテ疼痛著明。併シ多クハ二三日ニシテ次第ニ治癒ス、時トシテハ化膿スルコトアリ。<br/>         ii) 胼胝腫（たこ）Schwiele 同上ノ部位ニ慢性機械的刺戟ノ作用セルニヨリテ上皮角質ノ肥厚後ニハ皮下結締組織肥厚ニヨリテ起ル。或顔回壓迫腫ヲ生ジタル爲ニ發生ス。<br/>         雞眼ト異リテ滲浸性ニ硬ク、表面平滑ニシテ、時トシテ光澤アリ、感覺鈍麻セルコト多キモ、皸裂アル時ハ疼痛ヲ發ス。<br/>         iii) 雞眼（そこまめ或魚の目）Hühnerauge od. Clavus 多クハ外傷ニヨルモ、外傷ナシニモ發生ス。足趾ニ多キモ手ニハ甚稀ナリ。<br/>         iv) 疣贅（いぼ）Warze od. Verruca 原因不明、手ニ屢々多發性ニ生ズ。粟粒大乃至豌豆大ノ硬靱ナル限局性扁平小腫瘤ニシテ稍々硬。表面多クハ扁平。汚穢淡灰白色。雞眼ノ如クニ疼痛ナシ。<br/>         v) ボトリオミコーゼ Botryomykose 甚稀ニ手或指ニ見ラル（第 33 頁）。</p> |

XIV. 瘰癧 Panaritium (手指ノ蜂窩織炎)

手指ノ先端ニ近キ背側或掌側ニ多シ、是等ノ部位ニ小創傷アリタル後、又竹木類ノ小片ノ刺入、皮膚ノ小皸裂等ヨリ傳染シ、或其原因不明ナルコトアリ。  
 本症ハ比較的婦人ニ多ク、又冬期ニ多ク見ラル。  
 葡萄狀球菌ニヨルコト最も多キモ、時トシテハ連鎖狀球菌、腐敗菌等ノ傳染ニヨルコトアリ、後者特ニ惡性ナリ、瘰癧ニハ次ノ種類アリ。

|                                                             |                                                                                                                               |
|-------------------------------------------------------------|-------------------------------------------------------------------------------------------------------------------------------|
| <p>1) 上皮性瘰癧<br/>P. subepider-<br/>moidale</p>               | <p>化膿ガ皮膚ノマルビキー氏層内ニ限リ、深部ニ及バザルモノヲ云フ、疼痛他ニ比シテ輕ク、比較的早期ヨリ限局性腫脹、發赤著明ニシテ、間モナク黃色膿ヲ透見ス、患部ノ皮膚ヲ剝離スレバ速ニ治ス。</p>                             |
| <p>2) 皮下性瘰癧<br/>P. subcutaneum</p>                          | <p>最も屢々認メラルモノナリ。皮下ニ炎症性滲潤アリ、疼痛顯著ニシテ發赤、熱感アリ、後ニハ化膿ニ陥リ、表面ヨリ膿ヲ透見シ得ルニ至ルコトアルモ、或表面ニ於ケル化膿著明ナラズシテ、以下ニ述ブルガ如キ種々ノ合併症ヲ發スルコトアリ。</p>          |
| <p>3) 爪牀下瘰癧<br/>P. subunguinalis</p>                        | <p>瘰癧ガ爪ノ附近ニ發生スル時ハ、容易ニ爪下ニ侵入シ、爪ノ壓迫ニ際シテ疼痛ヲ發スルコト著シク或爪ノ下ニ發赤又ハ化膿ヲ認メ、患部ノ爪ヲ除去スルニアラザレバ治癒セザルコト多シ。</p>                                   |
| <p>4) 腱性及腱周圍性瘰癧<br/>P. tendinosum<br/>et peritendinosum</p> | <p>皮下瘰癧ニ續發ス、腱或其周圍ニ沿ウテ速ニ上方ニ進行シ、急性全身症狀著明ニシテ腱ノ走行ニ相當シテ急性炎症症狀ヲ發シ、腱ノ機能全ク廢絶セラレ、屢々腱ノ壞疽ヲ起ス、此際ニハ壞疽ニ陥リタル腱ガ全ク除去セラレザル間ハ治セズ、又治後機能障礙ヲ殘ス。</p> |
| <p>5) 骨性及骨膜性瘰癧<br/>P. osseum et<br/>periostale</p>          | <p>皮下性瘰癧ノ治癒不良ナル際ニ續發スルコトアリ。疼痛特ニ著シク切開ヲ施スモ指ノ腫脹去ラズ、創面ノ肉芽ハ弛緩性ニシテ多クハ一部ニ癒孔ヲ有シ、消息子ヲ通ズルニ屢々骨ヲ觸ル、X線検査ニヨレバ骨ノ變化ヲ認ム（骨膜性ノ初期ニハ不明ナルコトアリ）。</p>  |
| <p>6) 關節性瘰癧<br/>P. articulare</p>                           | <p>深部ノ皮下性瘰癧或骨性瘰癧ニ續發スルモノナリ、或關節創傷ニ因ル、本症ハ特ニ第一指骨間關節ニ多シ、該部ニ相當シテ發赤、腫脹、疼痛著シク機能不能トナル、全身症狀モ屢々著明ナリ。</p>                                 |
| <p>7) 腐敗性或壞疽性瘰癧<br/>P. putricum od.<br/>gangraenosum</p>    | <p>最も惡性ナリ、普通ノ化膿菌ト嫌氣性菌ノ混合傳染ニヨル、局所ノ急性症狀一層著明ニシテ容易ニ壞疽ヲ起シ、速ニ手及前膊ニ蔓延シ、全身症狀亦重篤ニシテ速ニ前膊ノ健康部ニテ切斷セザレバ危險ナルコト多シ。</p>                       |



XV. 手指ノ脱疽 Gangraen der Finger

(詳細ハ第 67 頁及第 222 頁参照)

|                                                                           |                                                                                                                                                                 |
|---------------------------------------------------------------------------|-----------------------------------------------------------------------------------------------------------------------------------------------------------------|
| <p>1) 老人性或動脈硬變性脱疽<br/>Senile od. arteriosklerotische Gangraen</p>         | <p>老人ニ於テ動脈硬變著明ナル爲ニ起ル、併シ本症ハ足趾ニ稀ニ認メラルルニ、手指ニハ非常ニ稀ナリ(特ニ本邦ニハ殆ンド無)。<br/>本症ハ橈骨動脈ガ索狀物トシテ觸知セラルルニヨリテ診斷セラル、又動脈硬變著明ナル時ハX線寫眞ニヨリテモ證明セラル。<br/>本症ノ診斷ハ容易ナルガ微毒性脱疽ト鑑別ヲ要スルコトアリ。</p> |
| <p>2) 微毒性脱疽<br/>Syphilitische Gangraen</p>                                | <p>動脈ノ微毒性變化ニ因スルモノナルガ、足趾ニ比シ手指ニハ稀ナリ。<br/>本症ハ老人性脱疽及特發性脱疽ト鑑別ヲ要ス、微毒ノ既往症、ワッセルマン氏反應、試験的驅微法等ニヨリテ區別ス。</p>                                                                |
| <p>3) 特發性脱疽或壯年性脱疽<br/>Spontane od. praesenile G.</p>                      | <p>比較的多キモノナルモ(2)ニ比シテ稀ナリ、又足ノ特發性脱疽後手ニ脱疽ヲ起スコトアリ、對側性ナルコト多キモ偏側性ニモ來ル、發病前ニレノー氏病ノ如キ輕キ間歇性神經痛ヲ來スコトモアリ、又手指ノ冷感ヲ訴フ、微毒性脱疽、レノー氏病ト鑑別ヲ要ス。</p>                                    |
| <p>4) レノー氏病或對側性壞疽<br/>Raynaudsche Krankheit od. Symmetrische Gangraen</p> | <p>手ニハ極メテ稀ナリ、時ニ發作性ノ神經痛及手ノ貧血ヲ來シ、次第ニ手ノ壞疽ヲ來ス。對側性ナルコト多シ。</p>                                                                                                        |
| <p>5) 糖尿病性脱疽<br/>Diabetische Gangraen</p>                                 | <p>稀ニ手ニ認メラル、濕性脱疽ニシテ疼痛著シ、多クハ化膿ヲ併發ス、尿中ニ糖著明ナリ。</p>                                                                                                                 |
| <p>6) 石炭酸脱疽<br/>Carbolgangraen</p>                                        | <p>手指ヲ石炭酸ニテ濕布シタル爲ニ起ル、併シ近來其種ナリ、脱疽進行性ナラザルモ初期ニハ疼痛著明、橈骨動脈ハ尋常。</p>                                                                                                   |
| <p>7) 神經性脱疽<br/>Nuropathische Gangraen</p>                                | <p>脊髓空洞症、脊髓腫瘍、脊髓外傷、正中神經損傷等ニ際シテ手指ニ壞疽ヲ起スコトアリ、全然無痛性ニシテ進行性ナラザルモ治癒ノ傾向全クナシ、何レモ他ニ原病著明ナルニヨリテ診斷セラル。<br/>切斷癩 Lepa mutilans モ此部ニ屬スベシ。</p>                                  |
| <p>8) 凍傷性脱疽<br/>G. n. Erfrierung</p>                                      | <p>其原因的關係明カナルニヨリテ診斷セラル。</p>                                                                                                                                     |

XVI. 臀部ノ腫瘤類 Tumoren der Glutealgegend

|                                                         |                                                                                                                                                                                                                                                                                                                                         |
|---------------------------------------------------------|-----------------------------------------------------------------------------------------------------------------------------------------------------------------------------------------------------------------------------------------------------------------------------------------------------------------------------------------|
| <p>1) 軟部ノ眞性腫瘍</p>                                       | <p>屢々脂肪腫 Lipom, 纖維腫 Fibrom, 神經纖維腫 Neurofibrom, 神經鞘腫 Neurinom, 血管腫 Angiom, 淋巴管腫 Lymphangiom, 肉腫 Sarkom, 癌腫 Karzinom 等ヲ發生スルコトアリ。<br/>何レモ特有ナル症狀ニヨリ診斷困難ニハアラズ、併シ深部ニ發生セル時ハ診斷困難ナルコトアリ(總論參照)。</p>                                                                                                                                               |
| <p>2) 先天性薦骨尾閶部腫瘤<br/>Angeborene Sakrococcygealtumor</p> | <p>先天性ニ薦骨部或尾閶部ノ中央ニ脊髄膜ヘルニア Meningocele ヲ發生スルコトアリ、之ハ脊椎上部ニ發生スルモノト同様ナルモ、決シテ神經ノ麻痺症狀ヲ呈スルコトナシ。<br/>時トシテハ之ニ脂肪腫、粘液腫、血管腫ヲ並發スルコトアリ、其他該部ニハ混合腫 Mischgeschwulst, 皮膚樣囊腫 Dermoidzyste, 畸形腫 Teratom, 胎兒内胎兒 Foetus in Foetu inclusionem, 尾閶部癒着双胎兒 Pygopagus, 多毛症 Hypertrichosis 等ヲ見ルコトアリ、又其種ニハ尾閶骨ノ先端ニ小ナル尾附屬物 Schwanzanhänger ヲ見ルコトアリ、人類發生上ノ遺殘物ナリ。</p>     |
| <p>3) 囊腫<br/>Zyste</p>                                  | <p>a) 粉瘤 Atherom 時トシテ腰部ニ發生ス、粘液囊炎、皮膚樣囊腫ト鑑別ヲ要ス。<br/>b) 皮膚樣囊腫 Dermoidzyste 薦骨或尾閶骨ノ附近ニ發生スルコトアリ、後述ノ先天性薦骨部腫瘤ト發生關係相類似ス、粉瘤ニ類スルモ部位一定シ、皮膚ト癒着ナク、底部ト癒着ス。<br/>c) 粘液囊炎 (i) 薦骨ノ後面, (ii) 尾閶骨ノ後面 (iii) 大轉子ノ附近ニアリ、急性粘液囊炎ハ其種ニシテ、多クハ慢性粘液囊炎ナリ。<br/>本症ハ發生部位前記ノ如ク一定シ、皮膚ト癒着ナク、底部ト癒着アリ、試験的穿刺ニヨリ粘液樣物ヲ證ス(併シ肥厚性粘液囊炎ニ於テハ内容殆ンド無ク、纖維腫ト誤ラルルコトアリ)(粘液囊炎ノ詳細ハ第 89 頁參照)。</p> |
| <p>4) 動脈瘤<br/>Aneurysma</p>                             | <p>稀ニ腎動脈 A. glut. alis ニ動脈瘤ヲ發生スルコトアリ、然ルニ該部ハ厚キ筋層等ニ覆ハルルヲ以テ初期ニハ其發生ニ氣附カズシテ雞卵大以上トナルニ及ンデ始メテ發見セラルルコト多シ、動脈瘤大トナル時ハ手掌大以上トナルコトアリ、搏動及雜音ヲ有スルコト特異ニシテ、時トシテハ神經ヲ壓迫シテ神經痛ヲ發スルコトアリ。<br/>診斷容易ニシテ鑑別スベキモノナキモ、初期ニハ之ヲ見逃スコトアリ。</p>                                                                                                                                |



|                          |                                                                                                                                                                                                                 |
|--------------------------|-----------------------------------------------------------------------------------------------------------------------------------------------------------------------------------------------------------------|
| 5) 護 護 腫<br>Gumma        | 種=腰部皮下(其種=筋肉,骨盤骨)=護膜腫ヲ發生ス,他部=於ケルモノト同様ニシテ,脂肪腫,粉瘤,動脈瘤,寒性膿瘍等ト鑑別ヲ要ス。                                                                                                                                                |
| 6) 寒性膿瘍<br>Kalterabszess | 脊椎カリエス,骨盤骨カリエス,股關節結核,其種ニハ肋骨カリエスノ爲メニ腰部ニ流注膿瘍 Senkungsabszess ヲ形成スルコトアリ。<br>上記ノ各疾患ト鑑別ヲ要スルモ,之ハ著大トナルコトアリ,穿刺或自潰後屢々治シ難キ瘻孔ヲ殘スコトアリ。                                                                                      |
| 7) 骨ヨリ發生<br>スル腫瘍         | a) 肉腫 Sarkom ガ骨盤骨ノ骨膜或骨髓ヨリ發生シ著大トナルコトアリ。紡錘細胞肉腫ナルヲ常トス。<br>b) 骨腫 Osteom, 軟骨腫 Chondrom ヲ發生スルコトアリ,又軟骨肉腫 Chondrosarkom 或粘液軟骨肉腫 Myxochondrosarkom ハ巨大トナル。<br>c) 包蟲囊腫 Echinokokkus 其種ニ骨盤骨ニ發生ス(又軟部ニ發生スルコトモアリ,但シ本邦ニハ此報告ナシ) |

XVII. 骨盤及骨盤窩ノ急性炎症性疾患

Akute entzündliche Erkrankungen d. Beckens u. d. Iliacalgrube

|                                                       | 主 要 症 狀                                                                                                                                                                | 鑑 別                                                                                       |
|-------------------------------------------------------|------------------------------------------------------------------------------------------------------------------------------------------------------------------------|-------------------------------------------------------------------------------------------|
| 1) 腰筋炎或腸<br>腰筋炎<br>Psoitis od.<br>Iliopsoitis         | 多クハ惡寒戰慄ノ下ニ著明ノ熱發アリ,早期ヨリ下肢ガ股關節部ニテ彎曲シ,同時ニ少シク外旋ス(腸腰筋ノ攣縮ニ因ル),此状態ハ次第ニ著明トナリ,其シキハ直角位ヲ取ルコトアリ,從ツテ早クヨリ起立歩行困難トナル,腹壁上ヨリ壓診スルニ骨盤窩即チ腰筋部ニ抵抗,壓痛アリ,後ニハ軟化著明トナリ波動ヲ呈ス,併シ初期ニハ深部ニアル爲メ不明ナルコトアリ。 | 屢々蟲様突起炎ト誤ラレ,併シ蟲様突起炎ニ於テハ,下肢ノ屈曲此ノ如ク顯著ニアラズ,又初期ニ有ルモ次第ニ輕快ス,腸腰筋炎ニテハ次第ニ増悪ス,又蟲様突起炎ニ於テハ腹膜ノ刺戟症狀等アリ。 |
| 2) 急性化膿性<br>腸骨窩腺炎<br>Lymphad. iliaca<br>purul. acuta. | 多クハ鼠蹊腺,股腺ノ化膿ニ繼發スルモノナレドモ,種ニハ原因不明ニシテ腸骨窩腺ニ原發スルコトアリ,腸骨窩腺急性ニ腫脹シ,壓痛アリ,後ニハ軟化シテ波動ヲ呈ス,併シ腸腰筋炎ニ比シテ表在性ニシテ多クハ數個ノ淋巴腺腫脹ス,又下肢ノ屈曲ヲ來スコトナシ,多少ノ熱發ヲ伴フ。                                      | 腸腰筋炎トノ區別ハ容易ナリ。<br>鼠蹊腺炎ニ比シ腫脹ハ上方ニテ深部ニ在リ。                                                    |

|                                                                                                  |                                                                                                                                                                                                                                                                                                         |                                                                                                                                 |
|--------------------------------------------------------------------------------------------------|---------------------------------------------------------------------------------------------------------------------------------------------------------------------------------------------------------------------------------------------------------------------------------------------------------|---------------------------------------------------------------------------------------------------------------------------------|
| 3) 第四性病或<br>ニコラ,フ<br>ーブル氏病<br>Vierte<br>venerische<br>Krankheit od.<br>Nicolas-<br>Favresche Kr. | 第 79 頁,第 578 頁ニ述ブルガ如ク,第四性病ニ於テハ初メ鼠蹊腺ノ腫脹ヲ來タシ,漸次増大増加シ,續イテ腸骨窩腺,股腺等ノ腫脹ヲ來タス。鼠蹊腺ニ於テハ軟化自潰シテ瘻孔ヲ形成スルコトアルモ,腸骨窩腺ニ於テハ軟化スルコト少ナク又皮膚ニ着色ヲ呈スルコトモ少ナシ,硬度比較的硬性ニシテ壓痛著明ナラズ,周圍等ト結着ス。之ガ軟化スルコトアルモ急性化膿性炎ノ如ク全部融合スルコトナシ,「ロイコチトーゼ」ナシ。<br>本病ノ經過ハ亞急性ニシテ,不定ノ熱發及種々ノ熱症狀アルコトアリ。                                                             | 初メ外陰部ニ糜爛或「ヘルペス様」モノヲ生ズルコトアルモ,不明ナルコトモアリ。本病ノ診斷ハ亞急性ノ經過ヲ取り,治療ヲ施スモ難治ナルコト,各所ノ淋巴腺腫脹シテ硬キコトニヨリテ推定セラル。又フライ氏反應 Freische Reaktion ニヨリテ確診セラル。 |
| 4) 骨盤骨急性<br>化膿性骨髓<br>骨膜炎<br>Osteomyelitis<br>et Periostitis<br>purul. acuta                      | 其種ナルモノナルガ,時トシテ年少者ニ來ル。<br>a) 限局性ニ骨白附近,腸骨窩,腸骨棘,恥骨等ノ厚キ骨部ニ發生ス。<br>b) 瀰漫性ニ腸骨ヲ侵シ,多數ノ膿瘍ヲ形成シ,遂ニハ互ニ融合シテ大ナル膿瘍トナル。<br>多クハ突然惡寒戰慄ノ下ニ著明ノ熱發アリ,次イデ局所ニ疼痛腫脹ヲ來ス(深在性ナルハ腫脹不明)。瀰漫性ノモノハ特ニ重篤ニシテ短時日ノ後ニ死亡スルコトアリ,限局性ノモノハ比較的全身症狀輕シ。<br>之ヲ放置スル時ハ化膿次第ニ著明トナリ,周圍ニ蜂窩織炎ヲ發シ,後ニハ膿瘍ヲ形成シ,遂ニハ外部ニ自潰シ其跡ニ瘻孔ヲ殘スコトアリ。後ニハ骨盤骨ノ肥厚著明トナル,或股關節ノ強直ヲ殘スコトアリ。 | 初期ニハ診斷困難ナリ。併シ熱發アリテ骨盤部ニ自發痛著シキ時ハ本症ニモ疑ヲ置クベシ。腸腰筋炎トハ下肢屈曲ノ有無ニヨリテ區別ス。<br>蜂窩織炎トハ其原因ニヨリテ區別ス。                                             |
| 5) 急性骨盤窩<br>内膿瘍<br>Akuter<br>Iliacalabszess                                                      | 骨盤窩内膿瘍ニハ a) 急性ト b) 慢性トアリ。慢性ナルハ次記ノ結核性膿瘍ニシテ急性ノモノハ i) 急性蟲様突起炎ニヨルモノ最モ多ク,之ニ次イデ ii) 急性喇叭管炎或 iii) 子宮周圍炎ニ因ス。其他種ニハ iv) 異物膿瘍 v) メッケル氏憩室炎 vi) 腸管穿孔ニヨル膿瘍等アリ。此等ノ場合ニハ夫々ノ症狀ニ次イデ膿瘍ヲ形成シ熱發等アリ,「ロイコチトーゼ」ヲ伴フ。                                                                                                               | i), ii), iii), iv), v) ハソノ前ニ夫々ノ急性症狀アルニヨリテ診斷容易ナルモ iv) 及 v) ニ於テハ原因的關係不明ナルコトアリ。但シ此等ハ非常ニ稀ナリ。其他腹壁蜂窩織炎,迴盲部アクチノミコーゼ,限局性腹膜結核等ト鑑別ヲ要ス。    |



XVIII. 骨盤窩ノ慢性腫脹

Chronische Anschwellungen der Iliacalgrube

|                             | 起始及経過                              | 年齢                  | 部位                        | 形状                       | 表面            | 限界                         |
|-----------------------------|------------------------------------|---------------------|---------------------------|--------------------------|---------------|----------------------------|
| 1) 結核性骨盤窩膿瘍                 | 潜行性ニ始マリ、慢性ニ増大ス。骨盤カリエス」或脊椎カリエス」ニ因ス。 | 若年者、特ニ結核ノ素質アルモノニ多シ。 | 先ヅ骨盤窩内深部ニ始マリ、後ニハ表面ニ隆出ス。   | 初メハ扁平ニ腫脹シ、後ニハ腫脹状ニ著明ニ隆出ス。 | 平滑            | 不明瞭、併シ腫脹状ニ隆出セルトキハ限界明瞭ノ部アリ。 |
| 2) 骨盤骨ノ微毒(甚稀)               | 慢性ニ始マリ、一定時期ノ後ニハ縮小ス。                | 壯年後(微毒ノ既往症)。        | 腸骨嚢ニ發病スルコトアリ。             | 扁平ニ腫大シ或稍々腫脹状ヲ呈ス。         | 平滑或多少ノ凹凸アリ。   | 不明瞭ナルヲ常トス。                 |
| 3) 骨盤骨肉腫(骨膜性及骨髓性)(粘液軟骨肉腫多シ) | 潜行性ニ始マリ、比較的速ニ増大ス。                  | 若年者。                | 腸骨嚢、腸骨翼ニ發生スルコトアリ。         | 初メハ扁平腫大、後腫脹状トナル。         | 平滑或稍々凹凸。      | 明瞭或不明瞭。                    |
| 4) 亞急性腸腰筋炎(第186頁)           | 多クハ急性ノモノナレドモ、稀ニ亞急性ナルコトアリ。          | 不定。                 | 右腸骨窩ニ稍々多シ。                | 扁平或稍々著明ニ腫脹。              | 平滑、           | 不明瞭。                       |
| 5) 蟲様突起炎後ノ膿瘍(同病下参照)         | 急性蟲様突起炎後ニ來ル、時トシテ亞急性ナル事アリ。          | 壯年者ニ多シ。             | 盲腸部ニ多キモ、時トシテハ尙下方或左腸骨窩ニ現ル。 | 扁平或著明ニ腫脹。                | 多クハ平滑。        | 不明瞭或稍々明瞭ナル部分モアリ。           |
| 6) 腹部アクトノミコーゼ(腹部参照)         | 慢性ニ増進(滲潤性成長)。                      | 不定。                 | 廻盲部ニ始マルヲ常トシ、下腹部ニ及ブ。       | 滲潤性腫脹。                   | 平滑或稍々不同凹凸。    | 不明瞭。                       |
| 7) 下腹部限局性腹膜結核               | 潜行性ニ起始、増大急性ナラズ、或不變。                | 若年者ニ多シ。             | 下腹部ニ多シ。                   | 滲潤性或結節性腫脹。               | 粗大或結節状凹凸。     | 多クハ不明瞭。                    |
| 8) 深部腸骨窩腺炎(亞急性)             | 亞急性。                               | 不定。                 | 他ノモノニ比シテ表在性。              | 數個ノ淋巴腺腫大ヲ觸ル。             | 多クハ個々ノ淋巴腺ヲ觸ル。 | 稍々明瞭或不明瞭。                  |

| 硬度                          | 疼痛                                      | 全身症状                                     | 其他                                                      | 鑑別                                                                                            |
|-----------------------------|-----------------------------------------|------------------------------------------|---------------------------------------------------------|-----------------------------------------------------------------------------------------------|
| 軟性、腫脹著明ナル時ハ波動明カナルモ、初期ニテハ不明。 | 多クハ無シ、(併シ腎部ニ流注セル時ハ腎神経ヲ壓迫シテ神經痛ヲ發スルコトアリ)。 | 末期ニハ不定熱發、盜汗、衰弱等アルモ、初期ニハ著明ナラズ、併シ虛弱ナル人ニ多シ。 | 自潰後瘻孔ヲ殘ス、他ニモ流注膿瘍ヲ形成スルコトアリ。X線検査ニヨリ骨盤窩ノ變化ヲ認ム。脊椎強直彎曲等、X線検査 | 骨盤骨肉腫、微毒等トノ鑑別ハ困難ナラズ(形状硬度等)。併シ初期ニハ本症ヲ見逃スコトアリ、(1)及(2)ノ區別ハ脊椎ノ検査ニヨリテ容易ナリ。其種ニ「肋骨カリエス」ニ因ル膿瘍ヲ見ルコトアリ。 |
| 初メハ弾力性軟、後ニハ骨肥厚ニ因リ硬。         | (-)                                     | 他部ニモ微毒性變化ヲ認ムルコトアリ。                       | ワ氏反應、試験的驅微法、後ニハX線ニヨリ骨變化ヲ認ム。                             | 骨盤骨肉腫、寒性膿瘍等ト鑑別ヲ要スルモ、年齢、局所状態、特殊検査法ニヨリ區別ス。                                                      |
| 稍々硬或稍々靱(波動ナシ)。              | (-)                                     | 末期ニハ衰弱、他部ヘノ轉位。                           | 著大ナル時ハ骨盤内臓器ヲ壓迫ス。粘液軟骨肉腫ハ特ニ巨大トナル。                         | 初期ニハ寒性膿瘍、微毒等ト鑑別ヲ要スルモ、腫脹著明ニ増大セル時ハ容易。血行轉移アリ。                                                    |
| 滲潤性軟、波動不明ナルコト多シ。            | 多少ノ疼痛。                                  | 多少ノ熱發アリ、後ニハ衰弱ス。                          | 下肢彎縮屈曲ヲ特異トス(次第ニ増進)、白血球增多。                               | 他ノ疾患ニ於テハ此ノ如ク下肢ノ彎縮屈曲ヲ來スコトナク、時トシテ蟲様突起炎ニ之ヲ見ルノミ。                                                  |
| 滲潤性軟、波動著明或不明。               | 多少ノ疼痛。                                  | 多少ノ熱發アリ、後ニハ衰弱ス。                          | 下肢彎縮屈曲ハ稀(上者ヨリ程度ニテ増進セズ)。白血球增多。                           | 腸腰筋炎トハ初期ノ蟲様突起炎症状ノ有無、下肢彎縮屈曲ノ程度及後ニハ反ツテ輕快スルコトニヨリテ區別ス。                                            |
| 板状硬、時トシテハ其一部ニ小軟化。           | 多クハ無キモ時トシテハ疼痛アリ。                        | 時トシテ多少ノ熱發アリ、後ニハ衰弱ス。                      | 末期ニハ腸狭窄症状アルコトアリ。膿中ノ「ドルーゼ」及膿染色法                          | 時トシテ慢性蟲様突起炎後ノ膿瘍ト鑑別ヲ要スルモ、他ノモノトハ誤ラズ。                                                            |
| 稍々硬靱。                       | 多クハ無シ、或輕度。                              | (1)、(2)ニ同ジ。                              | 腹水ヲ兼メルコトアリ、他部ノ結核。                                       | 診斷困難ナラズ(腹部ノ降下参照)。                                                                             |
| 稍々硬、或稍々軟、時トシテ一部軟化。          | 多少アリ。                                   | 多少ノ熱發アリ。                                 | 白血球增多症ハ輕度、多クハ鼠蹊腺炎ヲ伴フ。                                   | 診斷容易。                                                                                         |



XIX. 骨盤カリエス Beckenkaries

本病ハ若年者ニ多ク(併シ壯年後ニ來ルコトモアリ), 特ニ結核ノ素因アル人, 他部ニ結核アル人ニ發病スルコト多シ。

本症ハ次ニ述ブルガ如ク骨盤ノ各所ニ發生シ, 疼痛及腫脹(寒性膿瘍ニ因ル)ヲ主症狀トスルモ發生部位ニヨリテ多少症狀ヲ異ニス。

|                                       |                                                                                                                                                                       |
|---------------------------------------|-----------------------------------------------------------------------------------------------------------------------------------------------------------------------|
| 1) 腸骨櫛<br>Crista iliaca               | 比較的屢々認めラレルモノナリ。<br>本症ニ於テハ自覺的症狀著明ナラザルヲ以テ, 其發病ヲ知ラズシテ腸骨窩 Fossa iliaca ノ腫脹或之ヨリ下降セル寒性膿瘍ニヨリテ初メテ本病ガ發見セララルコトアリ, 時トシテハ腸骨櫛ノ軟性腫脹ヲ認め, 疼痛一般ニ著明ナラザルモ, 腸骨櫛ノ所患部ニ輕度ノ壓痛アルコトアリ。          |
| 2) 腸骨翼及骨盤骨内面<br>Darmbeinschaukel etc. | 本症ニ於テモ初期ニハ腫脹疼痛著明ナラズ, 次第ニ腸骨窩ニ寒性膿瘍ヲ形成ス, 初メハ扁平ナル腫脹ナルガ増大スルニ從ツテ腫脹狀ニ下部部ノ一側ニ膨隆ス, 時トシテハ骨盤内ノ寒性膿瘍ガ骨盤内ヨリ坐骨截痕ヲ出デ臀部ニ現ハレ, 腸腰筋ニ沿ヒテ大腿後側ニ向ツテ下降スルコトアリ, 尙ホ骨盤膿瘍ノ疑アル時ハ直腸内及腔内ヨリモ検査スルコト必要ナリ。 |
| 3) 髌臼ノ附近<br>Pfannengegend             | 本症ハ股關節結核ト密接ナル關係アリ, 即チ單純ノ髌臼ノ結核トシテ認めラルルコトハ殆ンドナク, 多クハ股關節結核トシテ來ル。                                                                                                         |
| 4) 薦骨<br>Sakrum                       | a) 薦骨ノ前面ニ發生スルモノハ(2)ト同様ノ症狀ヲ呈ス。<br>b) 薦骨ノ後面ニ發生スル時ハ臀筋下ニ腫脹ヲ來スモ, 初期ニハ其腫脹ヲ認め難ク, 屢々神經痛ノミ明カナルコトアリ(之ガ爲ニ腰痛ヲ起ス各種疾患ト誤ラル), 併シ進行スルニ從ツテ腰部ノ腫脹著明トナル。                                   |
| 5) 薦腸縫際<br>Synchondrosis sacroiliaca  | 初期ニハ外部ニ於ケル腫脹明カナラズシテ, 單ニ薦腸骨關節部ニ鈍痛アリ, 特ニ患者ノ立位或坐位ニ於テ兩肩ヲ強ク下方ニ向ツテ壓迫シ, 或兩手ニテ腸骨ヲ左右ヨリ強ク壓迫スル時ハ疼痛該部ニ著明ナリ, 進行セル場合ニハ次第ニ腰部ニ腫脹ヲ來ス(稀ニハ腸骨窩内ニモ)。                                       |
| 6) 恥骨縫際<br>Symphysis pubis            | 特ニ中年後ノモノニ認めラルルコトアリ。多クハ恥骨縫際ノ後側ニ比較的限局セル腫脹ヲ來シ, 時トシテハ輕度ノ壓痛ヲ伴フ, 次第ニ増大シテ波動著明トナリ, 遂ニハ自潰シテ瘻孔ヲ殘スコトアリ。此ノ膿瘍ハ多クハ下部ニテ恥骨上部ニ認めラル。瘻孔ハ恥骨縫際上部或外陰部ニ見ラルルコトアリ。                             |

腸骨窩或腰部ニ慢性腫脹アル時ハ先ヅ寒性膿瘍 Kalterabscess ニ疑フ置キ, 他疾患ト鑑別セザルベカラズ。

又寒性膿瘍アル時ハ屢々脊椎カリエス, 股關節結核等ト鑑別ヲ要ス。

骨盤骨ノ如何ナル部分ガ侵サレ居ルカノ區別ハ前記記載ニヨリテ大體區別セララルモ, 尙ホ不明ナル時ハX線検査ヲ要ス(併シ稀ニハX線ニヨルモ不明ナルコトアリ)。

XX. 股關節部疾患ノ診斷要項

Vorbemerkungen der Erkrankungen der Hüftgelenkgegend

A) 股關節部ノ腫脹 Anschwellungen der Hüftgelenkgegend

|                            |                                                                                                                                                                                                                                                        |
|----------------------------|--------------------------------------------------------------------------------------------------------------------------------------------------------------------------------------------------------------------------------------------------------|
| 1) 股關節炎<br>Coxitis         | 股關節ハ全周厚キ筋層ニ覆ハルルヲ以テ關節ノ腫脹ヲ親シク認め難シ, 只鼠蹊部中央ノ直下ニ於テハ比較的表在性ナルヲ以テ該部ニ於テ股關節ノ腫脹ヲ認めルコトアリ。<br>股關節炎ニハ種々アルガ(第207頁參照), 就中腫脹著明トナルハ結核性股關節炎ニシテ關節内滲出物, 關節周圍炎ニヨリテ腫脹ヲ起シ, 末期ニハ關節周圍膿瘍ヲ形成スルニ因ル, 併シ是等ノ變化ハ股關節結核ノ末期ニ來ルモノニシテ(此際ニハ他ノ症狀モ著明), 初期ニハ關節部ノ腫脹著明ニハアラズ(股關節炎ノ鑑別ニ就キテハ後第197頁參照)。 |
| 2) 股關節捻挫及挫傷                | 之ニヨリテ關節出血著明ナル時ハ鼠蹊部中央部ノ直下ニ外傷後間モナク, 腫脹ヲ認めルモ, 此ノ如キハ至ツテ稀ナリ。<br>特ニ本症ハ大腿骨頭骨折, 關節囊内大腿頸骨折ト鑑別ヲ要ス。                                                                                                                                                               |
| 3) 骨折<br>Fraktur           | i) 大腿骨頭骨折及關節囊内大腿頸骨折ニ於テハ關節血腫ニヨリテ鼠蹊部中央部ノ直下ニ腫脹ヲ認めルコトアリ。<br>ii) 關節囊外大腿頸骨折, 其他大腿骨上端ノ骨折ニ於テハ皮下溢血及骨折端移動ニヨリテ夫々特異ノ腫脹ヲ認めム。<br>此際ニハ各骨折ニ特有ナル症狀ヲ伴フニヨリ診斷セラル(第146頁參照)。                                                                                                 |
| 4) 脱臼<br>Luxation          | 第144頁ニ示スガ如ク, 股關節ニハ種々ノ脱臼アリ, 脱出骨頭及多少ノ皮下溢血ニヨリテ腫脹ヲ來ス。併シ何レモ脱臼症狀著明ナルニヨリテ診斷セラル。                                                                                                                                                                               |
| 5) 急性化膿性骨髓骨膜炎              | 大腿骨上端ノ骨髓骨膜炎ハ甚稀ナルガ, 時トシテ大轉子ニ之ヲ見ルコトアリ, 本症ハ股關節結核(特ニ骨性)ト鑑別困難ナルガ, 發病狀態, 經過, 炎症症狀, X線等ニヨリ區別ス。                                                                                                                                                                |
| 6) 流注膿瘍<br>Senkungsabszess | 骨盤カリエス, 稀ニ脊椎カリエスニヨリテ股關節ノ附近ニ流注膿瘍ヲ形成シ, 股關節結核ノ周圍膿瘍ト誤ラルルコトアリ, 此際ニハ多クハ骨盤高膿瘍ヲ發スルモノナレドモ, 時トシテハ之ガ不明ナルコトアリ。各疾患ノ症狀ヲ検査シ, 又X線検査ニヨリ診斷ス。                                                                                                                             |



|           |                                                                              |
|-----------|------------------------------------------------------------------------------|
| 7) 化膿性筋炎  | 股關節ノ周圍ニハ筋層厚キモ、該部ノ急性化膿性筋炎ハ甚稀ナリ。                                               |
| 8) 蜂窩織炎   | 股關節部ノ蜂窩織炎ハ原發性ナルコトハ殆ンド無ク、急性化膿性骨炎、急性化膿性鼠蹊腺炎、化膿性關節炎、附近ノ蜂窩織炎等ニ續發スルモノナリ。          |
| 9) 鼠蹊淋巴腺炎 | 鼠蹊淋巴腺ハ種々ノ原因ニヨリテ腫脹スルモ、表在性ニシテ、其症狀明カナルニヨリ、他ノモノトハ容易ニ區別セラル。                       |
| 10) 股動脈瘤  | 股動脈部ニ一致シ、特異ノ症狀ニヨリ、診斷容易ナリ。但シ股動脈ノ上ニ淋巴腺ノ化膿、軟性腫瘍等アル時ハ搏動之ニ傳播シテ動脈瘤ト誤ラレルコトアリ、注意スベシ。 |
| 11) 皮下溢血  | 骨折脱臼以外ニ刺創、銩創等ニヨリテ股動脈、或股靜脈等ヲ損傷シ、著明ナル皮下溢血ヲ來スコトアリ。                              |
| 12) 腫瘍及囊腫 | 股關節部ニハ特殊ノモノナク、又一般ニ腫瘍モ囊腫モ稀ナリ。                                                 |
| 13) 股ヘルニア | 「ヘルニア」ノ條下參照。                                                                 |

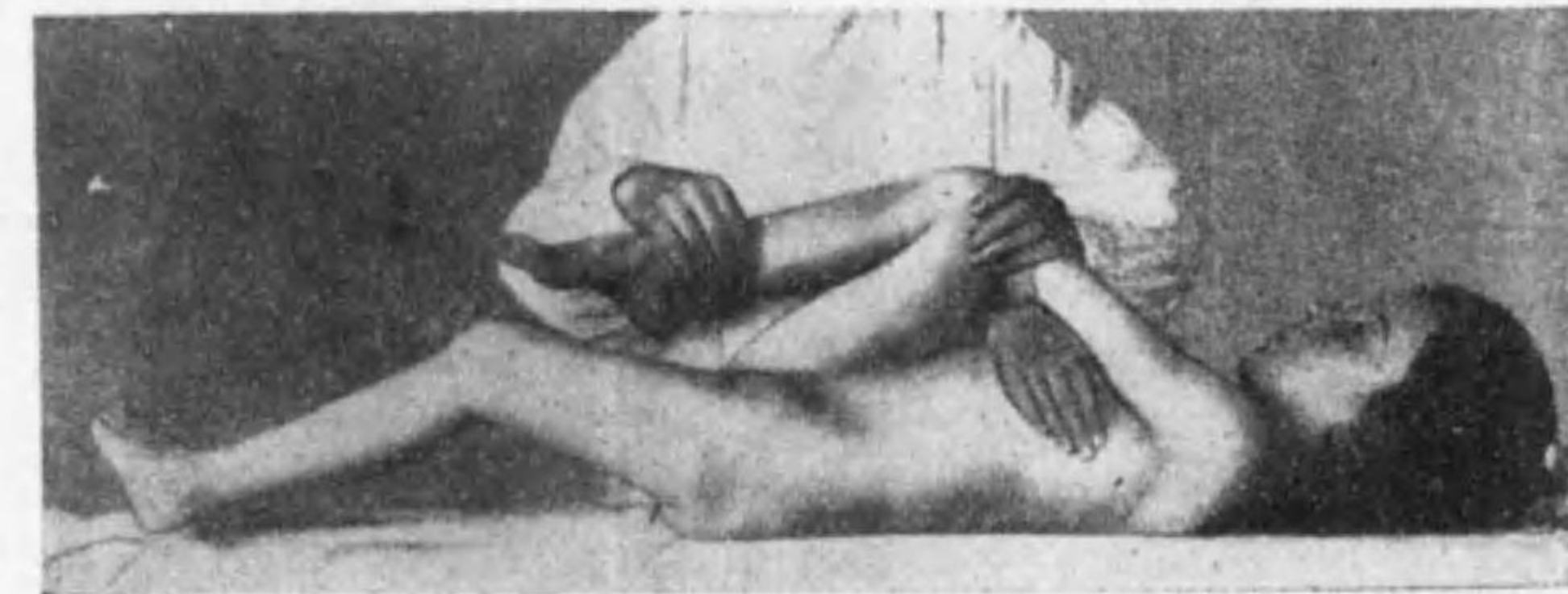B) 股關節部ノ疼痛 Schmerzen der Hüftgelenkgegend

|                             |                                                                                                                                                                                                                                                                                                  |
|-----------------------------|--------------------------------------------------------------------------------------------------------------------------------------------------------------------------------------------------------------------------------------------------------------------------------------------------|
| a) 自發痛<br>Spontaner Schmerz | <p>1) 急性關節炎ニ於テハ自發痛最モ著明ナリ(關節炎ノ條下參照)。</p> <p>2) 慢性關節炎ニ於テモ關節腫脹質硬、畸形性關節炎ニ於テハ疼痛ヲ發ス、又股關節結核ニ於テモ疼痛ヲ發スルコトアリ。</p> <p>3) 骨折ニ於テハ疼痛最モ著明ナリ。</p> <p>4) 脱臼ニ於テモ著明ナリ、併シ骨折ニ劣ル。</p> <p>5) 捻挫、挫傷ニ於テモ疼痛アリ、併シ前二者ニ劣ル。</p> <p>6) 其他原因不明ノ輕度ノ神經痛アリ。</p> <p>(一般ニ自發痛ノミニヨリテ股關節部ノ疼痛ト診斷スルハ適當ニアラズ、宜シク壓痛及官能痛其他ニヨリテ之ヲ定メザルベカラズ)。</p> |
| b) 壓痛<br>Druckschmerz       | <p>i) 直達壓痛 Direkter Druckschmerz 關節前面ニテ檢ス、即チ鼠蹊靭帶中央部ノ直下ヲ壓迫シテ檢ス。</p> <p>ロ) 介達壓痛 i) 大轉子ヲ股關節部ニ向ツテ壓迫ス。</p> <p>ii) 足蹠或膝部ヲ大腿長軸ニ於テ髌臼部ニ向ツテ衝突狀ニ壓迫檢査ス。</p>                                                                                                                                                  |
| c) 官能痛<br>Funktions-schmerz | <p>次ニ述ブルガ如ク、股關節ヲ各方向ニ動かカス際ニ疼痛ヲ發スルヤ否ヤニヨリテ定ム。尙ホ此際ニハ疼痛ノミナラズ、運動時ニ異常運動アルヤ、軋聲音アルヤ否ヤヲモ注意スベシ。</p>                                                                                                                                                                                                         |

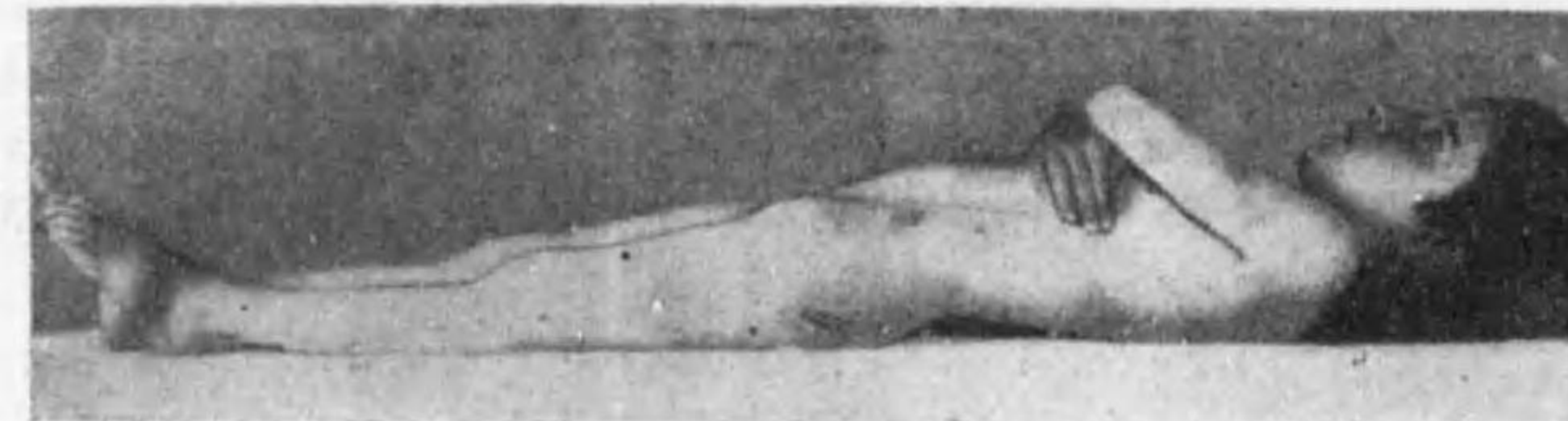
C) 股關節ノ機能 Funktion des Hüftgelenks

- a) 前額軸 Frontale Achse ニ於テハ屈曲及伸展 Beugung u. Streckung ヲ行フ(約 120-130 度)、但シ前方屈曲ヲ主トス。
  - b) 矢狀軸 Sagittale Achse ニ於テハ外轉及内轉(輪) Abduktion u. Adduktion (約 90 度)。
  - c) 鉛直軸 Vertikale Achse ニ於テハ外旋及内旋 Aussen-Rotation u. Innen-Rotation ヲ行フ(約 60 度)。
- 是等ノ運動ハ種々ノ疾患ニヨリテ障礙セラルルガ、輕度ナル場合ニハ之ヲ見逃スコトアリ、故ニ毎常健側ト患側トヲ比較シテ檢査スルヲ要ス、又輕度ノ運動制限ハ骨盤ノ共働運動 Mitbewegung des Beckens ニヨリ隠蔽セラルルコトアリ、之ヲ檢スルニトーマス氏操作法アリ。本法ハ股關節ノ屈曲輕度ナル際ニ之ヲ證明スルニ行ハルル法ナリ、股關節ニ屈曲アル時ハ之ヲ充分ニ屈曲スルニ膝關節部ニ於テ屈曲シ、下牀トノ間ニ空隙ヲ生ジ、股關節部ヲ伸展スル時ハ腰椎部ヲ下牀ヨリ少シク高擧ス、併シ股關節健康ナル時ハ此ノ如キコトナシ。

第七十二圖 股關節炎(トーマス氏操作法)



第七十三圖 同上 (n. Quervain)



|         |                                                                                          |
|---------|------------------------------------------------------------------------------------------|
| 1) 骨折   | 骨盤骨折、大腿骨上端骨折ニ際シテ股關節ノ運動ガ障礙セラルルコトアリ、此際ニハ骨折痛著明ニシテ、時トシテ軋聲音ヲ發スルコトアリ、又骨折端ノ游離著明ナル時ハ異常運動ヲナスコトアリ。 |
| 2) 脱臼   | 股關節脱臼ニ際シテハ腿々異常位ニ固定セラレ(第 144 頁參照)、著明ノ運動障礙アリ、他動ノ運動稍々可能ナルコトアルモ彈性的抵抗アリ。                      |
| 3) 股關節炎 | 種々ノ股關節炎ニ際シテハ機能障礙ヲ發ス、急性炎ニ於テハ早期ヨリ著シク、慢性炎ニ於テハ次第ニ著明ナル(同病條下參照)。                               |
| 4) 腸腰筋炎 | 本病ニ於テハ下肢ノ屈曲ヲ主トナス(同病條下參照)。                                                                |
| 5) 其他   | 蟲様突起炎ノ初期ニ下肢ノ彎縮ヲ來スコトアリ、又股關節附近ノ種々ノ疼痛性疾患ニ際シテハ時運動障礙アルコトアリ。                                   |



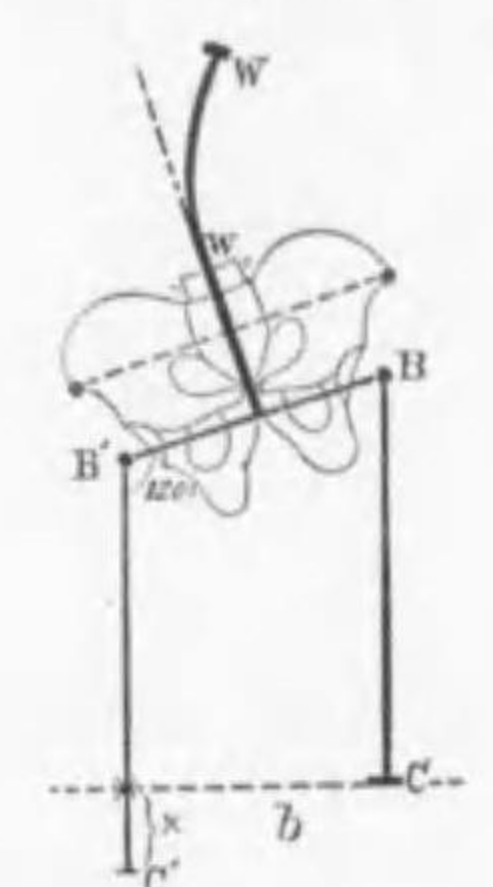
D) 下肢測定法 Messung der unteren Extremitäten

|                                             |                                                                                                                                                                                                                                                                                                                                                                                                                                                                                                                                                           |
|---------------------------------------------|-----------------------------------------------------------------------------------------------------------------------------------------------------------------------------------------------------------------------------------------------------------------------------------------------------------------------------------------------------------------------------------------------------------------------------------------------------------------------------------------------------------------------------------------------------------|
| <p>1) 測長法<br/>Längenmessung</p>             | <p>a) 棘踵間距離 Spina-Malleolen-Distanz 腸骨前上棘ト外踝トノ距離ヲ測定ス。<br/>                 b) 轉子間距離 Trochanter-Malleolen-Distanz 大轉子先端ト外踝トノ距離ヲ測定ス。<br/>                 c) 棘轉子間距離 Spina-Trochanter-Distanz 腸骨前上棘ト大轉子間距離ヲ測定ス。<br/>                 (イ) 棘踵間距離及轉子踵距離左右同長ナル時ハ、兩下肢ニ異常ナシ。<br/>                 (ロ) 轉子踵距離左右同ジク棘踵間距離短縮セル時ハ股關節脱臼、大腿骨頭骨折、骨盤骨骨折、股内臓症アル場合ナリ。<br/>                 (ハ) 轉子踵距離及棘踵間距離兩者一側ニテ短縮セルハ大腿骨轉子以下ニ骨折アル爲ナリ。此際ニハ轉子間距離ニハ變狀ナシ。</p>                                                                                                                      |
| <p>2) 大轉子ノ位置測定<br/>Lage des Trochanters</p> | <p>a) ローゼル、ネラトン氏線 (ロ、ネ線) Roser-Nelatonsche Linie 股關節ヲシテ輕度ノ屈曲位ヲ取ラシメ、坐骨結節ト腸骨前上棘トヲ連結セル線ヲ設クルニ大轉子正常位ニアル時ハ其先端ハ此線上ニアルモ、同線上ノ上方ニアル時ハ病的ナルヲ示ス (本法ハ最も多ク用キラル)。<br/>                 b) ブライアン氏三角 Bryantsche Dreieck 大腿骨長軸ヲ大轉子ヲ越エテ延長シ、腸骨前上棘ヨリ此線上ニ垂直線ヲ下シ、以テ前上棘ヲ大轉子尖端ト結合スルニ、正常ニ於テハ二等邊三角形ヲナスモ、大轉子高位ニアル時ハ大腿骨延長軸ニ屬スル三角形ノ一邊ハ他ノ一邊ニ比シテ短小トナル。<br/>                 c) 大轉子-棘-臍線 Trochanter-Spina-Nabellin'e 大轉子ト腸骨前上棘ノ尖端ヲ連結セル線ヲ腹壁上ニ延長スルニ正常ニテハ此線ハ臍高又ハ夫ヨリ高キ所ニテ正中線ト交叉スルモ、大轉子ノ位置高キ時ハ臍下ニテ正中線ト交叉ス。<br/>                 大轉子ノ骨盤ニ對スル位置ヲ定ムルコトハ(イ)骨折、(ロ)脱臼、(ハ)大腿骨頭部ノ異常、(ニ)股關節炎等ノ診斷ニ必要ナリ。</p> |
| <p>3) 下肢ノ周圍測定法<br/>Umfangsmessung</p>       | <p>下肢ノ周圍ヲ測定スルニハ每當左右同高部位ニテ測定比較スベシ、<br/>                 a) 左右前上棘ヨリ下方ニ同長ヲ測定シテ(略ホ大腿中央部)目標ヲ附シ、卷尺ヲ以テ周圍ヲ測定ス。<br/>                 b) 膝蓋骨上縁ヨリ上方ニ同距離ニテ測定ス。<br/>                 c) 大腿長軸ノ左右ニ垂直ニ交叉スル同一線上ニテ測定ス。<br/>                 d) 下腿ニ於テハ通常腓腸部ノ最も太キ所ニテ測定ス。</p>                                                                                                                                                                                                                                                                                                  |

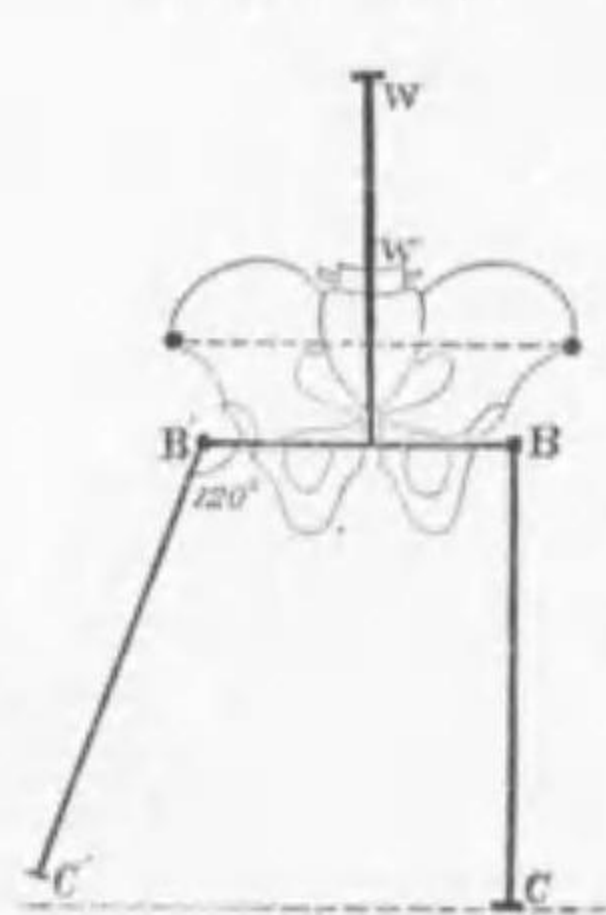
E) 下肢ノ短縮及延長 Verkürzung u. Verlängerung der unteren Extremitäten

|                                         |                                                                                                                                                                          |
|-----------------------------------------|--------------------------------------------------------------------------------------------------------------------------------------------------------------------------|
| <p>a) 眞性短縮<br/>Wahre Verkürzung</p>     | <p>大腿骨或下腿骨ノ骨折脱臼ニ因シ、或骨發育不全ニ因スルモノニシテ其他種々ノ原因アリ、短縮 3cm 以内ナレバ著明ナラザルモ、其レ以上ナル時ハ跛行 hinkender Gang ヲナス。</p>                                                                       |
| <p>b) 假性短縮<br/>Falsche Verkürzung</p>   | <p>股關節ガ屈曲、内轉セル時ハ下肢ノ假性短縮ヲ來ス、例ヘバ下肢ガ約三十度ノ内轉位ニ固定セララル時ハ、起立ニ際シ患肢ハ健肢ト交叉シテ牀上ニ達セズ、患肢ヲ牀上ニ達セシメントセバ内轉セル下肢ヲ牀上ニ達セシメ骨盤ヲ舉上シ同時ニ脊柱ハ代償的ニ前者ト反対ノ側彎位ヲ取ル、之ガ爲ニ下肢ノ假性短縮ヲ見ル。</p>                    |
| <p>c) 眞性延長<br/>Wahre Verlängerung</p>   | <p>之ハ甚稀ナルモノナルガ、大腿骨折端ノ附近ニ於ケル骨髓炎ノ爲ニ骨端線ニ刺戟ヲ與ヘ、其延長ヲ來スコトアリ。</p>                                                                                                               |
| <p>d) 假性延長<br/>Falsche Verlängerung</p> | <p>股關節炎其他ニヨリテ下肢ノ屈曲外轉外旋アル時ハ下肢ノ假性延長ヲ來スニ至ル、例ヘバ股關節ガ約三十度ノ外轉位ニ固定シ居ル時ニ當リ、骨盤ガ水平位ニアリテ、脊椎眞直ナル時ハ患肢ハ牀上ニ達シ難カルベシ、然ルニ起立ヲ可能ナラシメントセバ骨盤ヲ約三十度下垂セザルベカラズ、此際ニハ重心ノ關係上脊柱ニ傾斜シ、之ガ爲ニ下肢ノ假性延長ヲ見ル。</p> |

第七十四圖



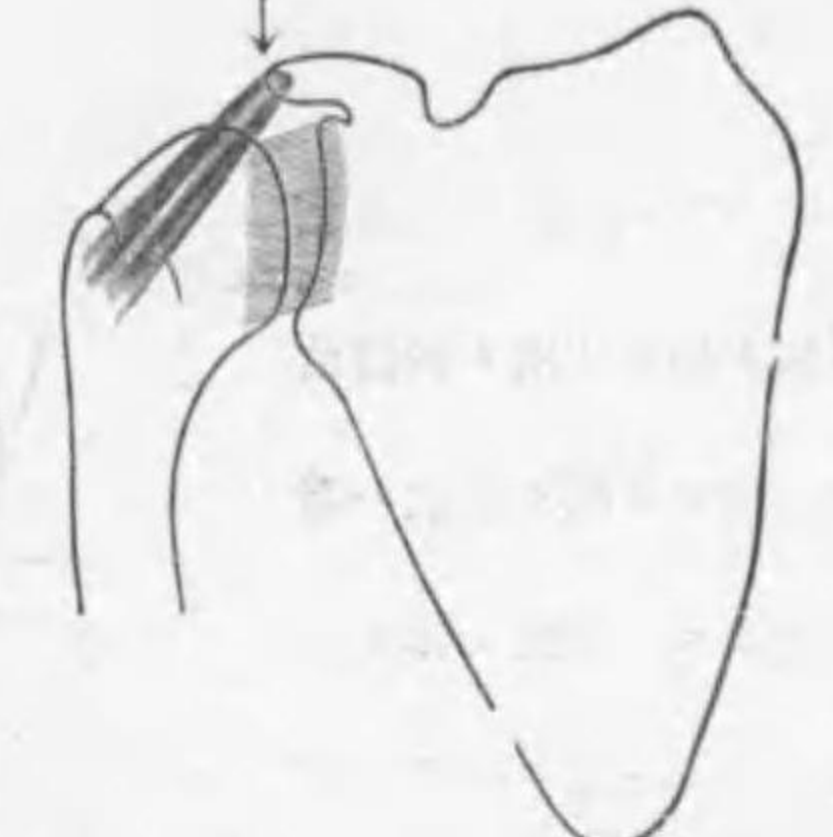


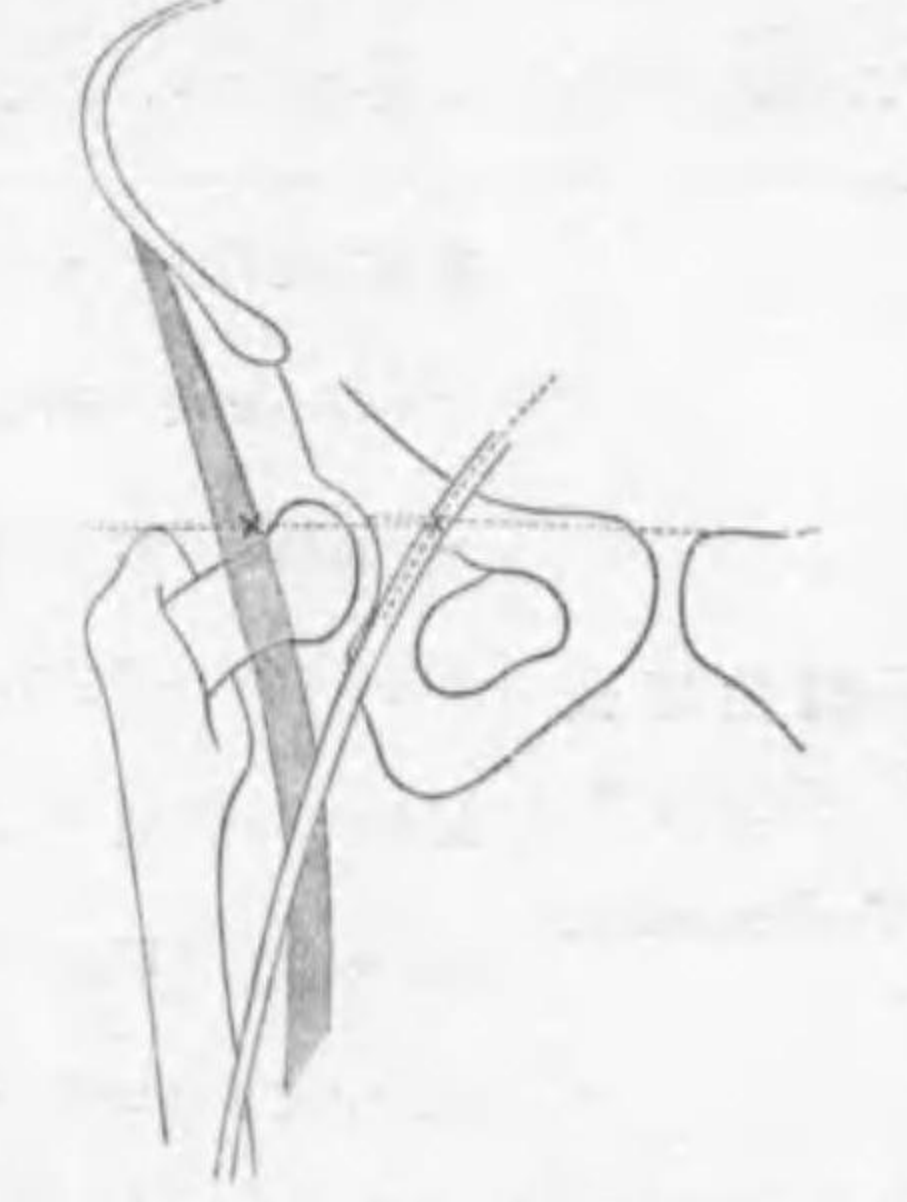
第七十五圖





XXI. 諸關節穿刺部位

Punktionsstelle der verschiedenen Gelenke

|         |                                                                                                                                                           |                                                                                                                              |
|---------|-----------------------------------------------------------------------------------------------------------------------------------------------------------|------------------------------------------------------------------------------------------------------------------------------|
| 1) 肩胛關節 | 第七十六圖<br>肩胛關節ノ後方ヨリスルニハ鳥喙突起ノ外側ニテ下方ニ向ツテ刺入ス。                                                                                                                 | 第七十七圖<br>肩胛關節内ノ上方ヨリスルニハ肩胛棘ノ外方ニテ肩峰突起ニ移行スル所ノ下線ニテ前方ニ向ツテ刺入ス。                                                                     |
|         |                                                                         |                                           |
| 2) 肘關節  | 肘關節ノ後方ニテ尺骨鷹嘴突起ノ直上ヨリ稍斜下方ニ刺入ス。                                                                                                                              |                                                                                                                              |
| 3) 手腕關節 | 手腕關節ノ兩側莖狀突起ノ前方ニテ行フ。                                                                                                                                       |                                                                                                                              |
| 4) 股關節  | 第七十八圖<br>a) クラウゼ氏法 Krausche Methode. 關節ノ上部ヨリ行フ法ナリ。患者ヲ横臥セシメ患肢ヲ少シク内旋セシメ 10 cm ノ長サアル穿刺針ヲ用ヒ大轉子頭ニ沿ヒテ關節ニ向ツテ直接刺入シ骨ニ達シタル時ニ少シク針ヲ上方ニ斜ニ向ケテ刺入スレバ穿刺針ハ關節頭上ヲ滑リテ髌臼部ニ達スベシ。 | 第七十九圖<br>b) ビングネル氏法 Büngnersche Methode. 股關節ノ前方ヨリ刺入スル法ナリ。患者ヲ仰臥セシメ股動脈ト恥骨上縁ニ沿ウテ引カレタル線ノ交又點ト大轉子ノ頂點トヲ結合セル線ニテ縫匠筋ノ内縁ニ當ル部ヨリ矢狀方向ニ刺入ス。 |
|         |                                                                       |                                         |
|         | c) ヘンレ氏法 Henle'sche Methode. 股關節ノ後方ヨリ入ル法ナリ。大轉子ノ後縁ヨリ水平ニ前方ニ向ツテ刺入ス。                                                                                          |                                                                                                                              |
| 5) 膝關節  | a) 膝蓋骨ノ兩側ヨリ内下方ニ膝蓋骨ノ下ニ入ルヤウニ刺入ス。<br>b) 膝蓋骨ヲ手掌ニテ壓迫シ膝上粘液囊ヲ緊張セシメテ之レヲ穿刺ス。                                                                                       |                                                                                                                              |
| 6) 足關節  | 内外踝ノ下部ヨリ關節内ニ向ツテ刺入ス。                                                                                                                                       |                                                                                                                              |

XXII. 股關節炎 Hüftgelenkentzündungen (Coxitis)

|                          |                                                              |                                                                                                                                                                                                                                                                                   |
|--------------------------|--------------------------------------------------------------|-----------------------------------------------------------------------------------------------------------------------------------------------------------------------------------------------------------------------------------------------------------------------------------|
| 1) 急性漿液性 serosa acuta    | 臨床不明ナルコト多シ。但シ其種ナリ。                                           | 腫脹 股關節部ニ種々ノ原因ニヨリテ腫脹ヲ來スモ(別項参照)、股關節炎ニ際シテハ厚キ筋層ニ覆ハルルヲ以テ初期ニハ明カナラズ、腫脹高度ナル時ニ鼠蹊韌帯ノ下部ニ於テ之ヲ認ムルノミ。<br>疼痛 アル場合ニハ自發痛以外ニ(イ)鼠蹊韌帯下部ノ壓痛、(ロ)大轉子ノ壓痛、(ハ)大腿長軸ニ於テ骨頭ヲ髌臼ニ壓迫スル際ニ疼痛アリ。<br>異常位 下肢ノ外轉、外旋及假性延長(結核ノ末期ニハ内轉、内旋、假性短縮)。<br>機能障礙 屈伸、内轉及外轉、内旋及外旋障礙セラレ。(初期ニハ骨盤及脊椎ノ運動ニヨリテ代償セラル)。<br>試験的穿刺部位 前頁ニ圖説セルガ如シ。 |
| 2) 急性化膿性 purulenta acuta | 其種ニ急性傳染病ノ經過中或其後ニ發病スルコトアリ。此際ニハ多クハ關節部ノ骨端ヲ侵スニヨル。                |                                                                                                                                                                                                                                                                                   |
| 3) 淋毒性 gonorrhoeica      | 比較的種ナリ。                                                      |                                                                                                                                                                                                                                                                                   |
| 4) 痲質斯性 rheum.           | a) 急性 其種ナリ。                                                  |                                                                                                                                                                                                                                                                                   |
|                          | b) 慢性 比較的種、多クハ他ノ關節ト共ニ侵サル。                                    |                                                                                                                                                                                                                                                                                   |
| 5) 畸形性 deformans         | 本邦ニハ其種ナリ。<br>大腿骨頭及骨頸ノ變形著明ニシテ疼痛アリ。                            |                                                                                                                                                                                                                                                                                   |
| 6) 慢性漿液性 serosa chr.     | 其種ナリ。                                                        |                                                                                                                                                                                                                                                                                   |
| 7) 結核性 tuberculosa       | 凡ベテノ股關節疾患中最モ多キモノニシテ、進行セルモノニ於テハ診斷容易ナルモ、初期ニハ種々ノ疾患ト鑑別ヲ要ス(次頁参照)。 |                                                                                                                                                                                                                                                                                   |
| 8) 梅毒性 syph.             | (a) 第二期 殆ンド發生セズ。                                             |                                                                                                                                                                                                                                                                                   |
|                          | (b) 第三期 其種ナリ。                                                |                                                                                                                                                                                                                                                                                   |
| 9) 尿酸性 urica (Gicht)     | 殆ンド發生セズ。                                                     |                                                                                                                                                                                                                                                                                   |
| 10) 血友病性 haemophilica    | 殆ンド發生セズ。                                                     |                                                                                                                                                                                                                                                                                   |
| 11) 神經性 neuropathica     | 其種ナリ。                                                        |                                                                                                                                                                                                                                                                                   |
| 12) 肉腫 Sarkom            | 其種ナリ。                                                        |                                                                                                                                                                                                                                                                                   |



XXIII. 結核性股関節炎 Coxitis tuberculosa ノ鑑別疾患

|                                     |                                                    |                                                                                                                                                                                |
|-------------------------------------|----------------------------------------------------|--------------------------------------------------------------------------------------------------------------------------------------------------------------------------------|
| (A) 初發期 (時トシテ股關節部ノ疼痛ヲ輕度ノ跛行ニ感ズルコトアリ) | 1) 大腿ノ成長痛<br>Wachstums-schmerz<br>d. Oberschenkels | 本症ハ骨發育ノ盛ナル幼年者ニ認メラルルコトアリ、多クハ骨幹部ニ疼痛ヲ訴フルモ、時トシテ股關節部ニ疼痛ヲ發ス、時トシテハ輕度ノ熱發ヲ伴フ。<br>鑑別點 (イ)跛行著シカラズ、(ロ)自發痛アルモ關節部ノ壓痛ナク、(ハ)股關節ノ運動制限少ナク、(ニ)患肢ノ萎縮ナク、(ホ)安静ニヨリ消散ス、併シ強力ヲ用ヒテ運動セシムルモ増悪セズ、(ヘ)X線上變化ナシ。 |
|                                     | 2) 神經痛<br>Neuralgie                                | 神經質ノ人ニ多シ、或然ラザル人ニモ來ルコトアリ。<br>鑑別點 (イ)壓痛著シカラズ、(ロ)運動制限ナシ、(ハ)多クハ疼痛不定、(ニ)X線検査(併シ股關節結核ノ初期ニハX線上ノ變化不明ナルコトモアリ)。                                                                          |
|                                     | 3) 股關節腫質<br>Coxitis rheumatica                     | 比較的稀ナルガ、多發性ナル場合ニハ診斷容易ナルモ、股關節ニ單發セル時ハ股關節結核ノ初期ト鑑別ヲ要ス。<br>鑑別點 (イ)腫質ハ壯年後ニ發病ス、一般ニ結核ハ若年者ニ多キモノナレドモ股關節結核ハ壯年後ニ來ルコトモアリ、(ロ)氣候ニヨリ症狀ノ消長アリ、又入浴、加温、「サリチル酸劑ニヨリ一時輕快ス、(ハ)X線検査。(ニ)時トシテハ暫ラク經過ヲ觀察ス。  |
|                                     | 4) 畸形性股關節炎<br>Coxitis deformans                    | 本邦ニハ甚稀、壯年者ニ來リ、疼痛ヲ主トス(總論參照)。                                                                                                                                                    |
|                                     | 5) 梅毒性股關節炎<br>Coxitis syphilitica                  | 甚稀ナリ。                                                                                                                                                                          |
|                                     | 6) 膝關節部疼痛<br>Schmerz d. Kniegegend                 | 股關節炎ノ初期ニハ股關節部ニハ疼痛ナクシテ、膝關節部ニ疼痛ヲ訴フルコトアリ(股關節ノ側ヲ走ル閉鎖神經ノ刺激)、故ニ膝關節部ニ疼痛ヲ訴フル時ハ膝關節部ノミヲ検査セズシテ股關節部ヲモ精査スルヲ要ス。                                                                              |

|                                                                           |                                                                 |                                                                                                                                                                                                     |
|---------------------------------------------------------------------------|-----------------------------------------------------------------|-----------------------------------------------------------------------------------------------------------------------------------------------------------------------------------------------------|
| (B) 第二期或第一開花期 I. Florosenz-Stadium (股關節ノ運動性延長ヲ著明トナシ、此患者ヲ起立セシムルニ其重心ヲ外保タント) | 1) 大腿骨端骨髓骨膜炎<br>Osteomyelitis et Periostitis                    | 甚稀ナルガ、股關節結核ノ疼痛著シキ時ハ本症ト鑑別ヲ要ス。<br>(イ)起始及經過急性、(ロ)自發痛及壓痛一層劇烈、(ハ)機能障礙早期ヨリ著明、(ニ)全身症狀亦重シ。                                                                                                                  |
|                                                                           | 2) 淋毒性股關節炎<br>Coxitis gonor.                                    | 稀、急性尿道淋ニ續發スルコトアリ。<br>鑑別點略ホ同上。                                                                                                                                                                       |
|                                                                           | 3) 急性傳染病ニ因スル急性股關節炎                                              | 甚稀ナルガ、腸チフス、肺炎、「インフルエンザ」等ノ後ニ本症ヲ起スコトアリ。<br>鑑別點 略ホ同上、但シ急性炎症症狀前者ヨリ輕度ナリ。                                                                                                                                 |
|                                                                           | 4) ベルテス病<br>Pertessche Kr., Osteochondritis deformans juvenilis | 股關節結核トハ其年齡、機能障礙、疼痛ノ程度互ニ類似スル爲メ屢々誤ラルルコトアリ。但シ本病ハ比較的稀ナルモノニシテ其原因ナホ不明。<br>鑑別點 (イ)機能障礙ノ状態ヲヨク檢スルニ本症ニ於テハ内轉運動特ニ障礙セラルルモ、屈曲運動ノ障礙少ナキコトハ注意スベキ點ナリ、(ロ)患部ニハ腫脹ヲ來サズ、(ハ)併シ確實ナル診斷ハX線検査ニヨラザルベカラズ(本症ニ於テハ局所症狀ニ比シ骨頭ノ變化著明ナリ)。 |
|                                                                           | 5) 股内腫症<br>Coxa vara                                            | 本症ハ幼年者或青年ニ見ラルルモノニシテ、時トシテ疼痛ヲ發スルコトアルガ爲ニ、股關節結核ト誤ラルルコトアリ、(但シ本症モ稀有ノモノナリ(第228頁參照)).<br>鑑別點 (イ)下肢外方迴轉ノ位置ニアリ、内方迴轉運動妨ゲラリ、(ロ)歩行鴨步狀、(ハ)其發生ハ股關節結核ニ比シテ一層緩慢、(ニ)局所ニ腫脹疼痛著シカラズ、(ホ)X線検査ニヨレバ、確實ナリ。                     |
|                                                                           | 6) 先天性股關節脫臼                                                     | 鑑別困難ニアラズ、只股關節關節ニ病的脫臼ヲナシタル時ニノミ區別稍々困難ナルコトアリ。<br>鑑別點 (イ)發生時期及經過、(ロ)之ハ關節ノ機能全ク自由ナルモ、股關節結核ニ於テハ其制限顯著ナリ。                                                                                                    |
|                                                                           | 7) 大腿骨頭骨折及骨端線離開                                                 | 兩者ノ陳舊ナルモノ或輕度ノ外傷ニヨリテ發生セルモノハ其機能障礙及疼痛ニヨリテ股關節結核ト鑑別ヲ要スルコトアリ。併シ其發生及經過ニヨリ或 X線検査ニヨリテ確定セラル。                                                                                                                  |



|                                               |                                                                                                                                                                                                                                                                               |                                                                                                                                                                                                                                        |
|-----------------------------------------------|-------------------------------------------------------------------------------------------------------------------------------------------------------------------------------------------------------------------------------------------------------------------------------|----------------------------------------------------------------------------------------------------------------------------------------------------------------------------------------------------------------------------------------|
| シ時期ニハ下肢ノ傾斜縮下行シ著明トナリ、腰椎側彎シ、股關節椎部ノ其腫反側疼痛ニ側著明ス、此 | 8) 脊椎カリエス」ニ因スル腸腰筋膿瘍<br>Ileopsoitis                                                                                                                                                                                                                                            | 腸腰筋ノ緊張ニヨル疼痛ヲ避ケンガ爲ニ下股ハ屈曲位ヲ取り又小轉子ニ附着スル腿ヲ弛緩セシムガ爲ニ稍々外轉シテ股關節炎ト誤ラルルコトアリ、又鼠蹊韌帶ノ下部ニ膿瘍ヲ生ズル時ハ歩行ヲ妨ゲ、或股關節部ニモ腫脹ヲ來シテ一層股關節結核ニ類スルコトアリ。<br>鑑別點 (イ)ヨク検査スルニ股關節部ニ疼痛ナク、(ロ)股關節部ニ運動障礙アルガ如キモ、強ヒテ動かセバ運動可能ナリ、(ハ)下股ニ於ケル萎縮著明ナラズ、(ニ)脊椎ノ彎曲、強直、壓痛、(ホ)腸骨高ノ膿瘍、(ヘ)X線検査等。 |
|                                               | 9) 臀部大轉子間粘液囊炎<br>B. trochanterica m. glut. max. (甚ダ稀)                                                                                                                                                                                                                         | 本症ニ於テ化膿スル時ハ大臀筋、張股筋及四頭股筋ニ向ツテ蔓延シ、特ニ大臀筋ノ緊張ニヨリテ下股外轉且ツ外旋セラレ、多少其運動制限セララルガ爲ニ股關節炎ト誤ラルルコトアリ。<br>鑑別點 (イ)股關節部ニ疼痛ナク、(ロ)下股ノ萎縮著明ニアラズ、(ハ)経過稍々速カナリ、(ニ)X線検査等。                                                                                           |
|                                               | 10) 種々ノ急性膿瘍<br>akute Abszesse                                                                                                                                                                                                                                                 | a) 蟲様突起炎ニ因スル腸腰膿瘍、b) 亞急性腸腰筋炎、c) 腎臓周圍膿瘍等ニヨリテ股關節ノ攣縮著明ナル時ハ股關節結核ト鑑別ヲ要ス、併シ是等ノ場合ニハ何レモ夫々ノ症狀明カナルニヨリテ診斷容易ナリ。                                                                                                                                     |
|                                               | 11) 股關節部ノ肉腫<br>Sarkom                                                                                                                                                                                                                                                         | 股關節部ノ機能障礙、腫脹等アリ、股關節結核ト誤ラルルコトアリ。<br>鑑別點 (イ)關節部ノ腫脹ニシテ機能障礙少ナク、(ロ)疼痛全ク無キカ或自發痛アルモ運動痛或介達痛比較的少ナキコト(ハ)X線検査等。                                                                                                                                   |
| 12) ヒステリー性攣縮                                  | 甚稀ナリ。<br>攣縮不定ニシテ關節部ノ變化ナキニヨリテ區別セラル。                                                                                                                                                                                                                                            |                                                                                                                                                                                                                                        |
| (C) 第三期開花期<br>II-Flowersenz-Stadium           | 病狀進ミ疼痛著シキガ爲ニ患兒ハ常ニ病臥シ、其際健側位ニ横臥スルガ爲ニ患肢ハ前者ト反對ニ内轉内旋シ屈曲一層著明トナル。此患者ヲ強ヒテ起立セシムルニ患肢ヲ健肢ニ倚ラシメテ起立シ、患肢短縮ス(初メハ假性短縮ナルモ、後ニハ骨頭崩潰等ニヨリ眞性短縮)、而シテ患肢ノ内轉ヲ代償スル爲ニ骨盤ヲ舉上シ、腰椎前彎シ、胸椎ハ前者ト反對ノ方向ニ側彎ス。<br>此時期ニハ下肢ノ萎縮一層著明トナリ、股關節部特ニ臀部、スカルパ氏三角部等ノ腫脹著明トナリ、或附近ニ寒性膿瘍ヲ作り或自潰シテ瘻孔ヲ形成ス。此時期ニハ其特有ナル狀態ニヨリ診斷容易ニシテ鑑別スベキモノナシ。 |                                                                                                                                                                                                                                        |

XXIV. 大腿幹部ノ急性炎症性疾患  
 Akute entzündliche Erkrankungen des Stammes des Oberschenkels

|             |                                                                         |                                                                                                                                                 |
|-------------|-------------------------------------------------------------------------|-------------------------------------------------------------------------------------------------------------------------------------------------|
| (A) 皮膚及皮下疾患 | 1) 癰 Furunkel 及癤 Karbunkel                                              | 時トシテ大腿ニ發生ス、併シ癰ハ比較的稀ナリ。<br>屢々蜂窩織炎ヲ伴フ。                                                                                                            |
|             | 2) 急性膿瘍 Akuter Abszess                                                  | 時トシテ大腿ニ見ラルルコトアリ。<br>特發性ノ場合ニハ敗血症ニ注意スベシ。                                                                                                          |
|             | 3) 蜂窩織炎 Phlegmone                                                       | 各種化膿症ニ續發ス、深部ヨリ發生セル場合ニハ表面ノ發赤著明ナラザル爲メ、初期ニハ診斷ニ迷フコトアリ。<br>化膿性筋炎、急性化膿性骨髓骨膜炎ト區別スベシ。<br>表在性ナルハ丹毒、瓦斯ガングレン」ト區別スベシ。                                       |
|             | 4) 瓦斯ガングレン Gasgangraen                                                  | 下腿ノ瓦斯ガングレン」、又ハ肛門周圍ノ瓦斯ガングレン」ニ際シ大腿ヲモ侵スコトアリ、特有ノ症狀ニヨリ診斷容易ナリ。                                                                                        |
|             | 5) 丹毒 Erysipelas                                                        | 之レモ他部ノ丹毒ノ傳播ニヨル、大腿ニ原發スルコトハ甚稀ナリ。                                                                                                                  |
|             | 6) 脾脫疽 Milzbrand                                                        | 大腿ニハ非常ニ稀ナリ。                                                                                                                                     |
| (B) 筋肉疾患    | 7) 急性化膿性筋炎 Myositis purulenta acuta                                     | 大腿ニハ比較的的多シ、特ニ四頭股筋、内轉筋ヲ侵スコト多シ、此際ニハ早期ヨリ歩行不自由トナル、皮下脂肪多キ人ニ於テハ初期ニハ表面ニ於ケル發赤熱感腫脹明カナラズシテ、深部ニ筋肉ニ相當シテ滲潤ヲ觸ルルノミナル事アリ、疼痛、體温上昇ヲ伴フニヨリ診斷セラル、特ニ急性化膿性骨髓骨膜炎ト鑑別ヲ要ス。 |
|             | 8) 急性筋肉癱瘓質斯 Akuter M.-Rheumat.                                          | 時トシテ大腿ノ筋肉ニ來ル、多クハ他部ノ筋肉癱瘓質斯ニ併發ス、初期ニハ急性化膿性筋炎ト鑑別ヲ要ス。                                                                                                |
| (C) 9) 股腺炎  | 足部ノ傳染性創傷、化膿性疾患等ニヨリテ股腺ニ急性炎症ヲ起シ、腫脹疼痛等ヲ發スルコトアリ、診斷困難ニハアラズ。鼠蹊腺炎、腸骨高腺炎ト區別スベシ。 |                                                                                                                                                 |
| (D) 骨疾患     | 10) 急性化膿性骨髓骨膜炎 Osteomyelitis et Periostitis purul. acuta.               | 大腿骨ニハ屢々本病ヲ發生ス。<br>大腿深部ノ疼痛、熱發ヲ以テ始マル、初期ニハ骨ノ肥厚モ著明ナラザル爲メ、診斷困難ナルコトアリ、併シ急性化膿性筋炎ヲ否定スルコトニヨリテ本病ノ確診ヲ下ス、進行セルモノニ於テハ骨ノ變化アリ、又X線検査ニヨリテモ明カナリ。                   |



XXV. 大腿幹部ノ慢性疾患  
Chronische Erkrankungen des Stammes  
des Oberschenkels

|                            |                                      |                                                                                                                                                                                                                                                                                                                                                                                                                                                                                                                                                                                                                                   |
|----------------------------|--------------------------------------|-----------------------------------------------------------------------------------------------------------------------------------------------------------------------------------------------------------------------------------------------------------------------------------------------------------------------------------------------------------------------------------------------------------------------------------------------------------------------------------------------------------------------------------------------------------------------------------------------------------------------------------|
| (A)<br>皮膚<br>及<br>皮下<br>疾患 | 1) 護 謨 腫<br>Gumma                    | 稀ニ大腿皮膚或皮下ニ護謨腫ヲ形成スルコトアリ、腫瘍類ト鑑別<br>スベシ。                                                                                                                                                                                                                                                                                                                                                                                                                                                                                                                                                                                             |
|                            | 2) 腫 瘍<br>Geschwülste                | 比較的多キハ脂肪腫、纖維腫ニシテ時トシテハ著大トナル、其他<br>神經纖維腫、血管腫、淋巴管腫、肉腫等ヲ發生スルコトアリ、癌腫ハ<br>稀ナリ、併シ肉腫又ハ癌腫ノ轉移ヲ見ルコトアリ。                                                                                                                                                                                                                                                                                                                                                                                                                                                                                                                                       |
|                            | 3) 囊 腫 類<br>Zyste                    | 時トシテ皮下ニ粉瘤ヲ發生スルコトアルモ、決シテ皮膚瘻、<br>外傷性皮膚瘻腫ヲ發生スルコトナシ、甚稀ニ包蟲囊腫、囊蟲腫ヲ<br>發生スルコトアリ。<br>大腿ノ上部ニハ屢々股ヘルニア、ヘルニア囊腫ヲ形成ス（「ヘル<br>ニア」ノ條下參照）。                                                                                                                                                                                                                                                                                                                                                                                                                                                                                                          |
|                            | 4) 流 注 膿 瘍<br>Senkungsabszess        | 骨盤カリニス、腰椎カリニス、股關節結核等ニ際シテ大腿ニ流注<br>膿瘍ヲ形成スルコトアリ（第 94 頁參照）。                                                                                                                                                                                                                                                                                                                                                                                                                                                                                                                                                                           |
| (B)<br>血<br>管<br>疾<br>患    | 5) 動 脈 瘤<br>Aneurysma<br>(第 75 頁參照)。 | a) 眞性動脈瘤 Aneurysma verum 股動脈ノ上部ニ發生スルコト<br>多シ、外傷後發生スルコトモアレドモ、動脈硬變症或微毒ニ因<br>スルコトモアリ。<br>股動脈ニ相當シテ弾力性軟ニシテ多少壓縮性ヲ有スル腫瘍ヲ生<br>ジ、搏動著明ナリ、股動脈ノ中樞部ヲ壓迫スレバ動脈瘤ハ縮小シ且<br>ツ搏動モ不明トナル、動脈瘤大ナル時ハ聽診上雜音ヲ呈シ、末梢<br>ナル足背動脈ノ搏動遲延シ且微弱トナル、動脈瘤ノ増大著シキ時<br>ハ股靜脈ヲ壓迫シテ末梢ニ鬱血或浮腫ヲ起スコトアリ時トシテ<br>ハ神經ヲ壓迫シテ下肢及足部ニ神經痛或蟻走樣感ヲ發スルコトア<br>リ。<br>股腺炎、血管ニ富ム肉腫、股動脈ノ附近ニ發生セル脂肪腫、流注膿<br>瘍、股ヘルニア等ト鑑別ヲ要ス。<br>b) 假性動脈瘤 Aneurysma spurium 之ハ搏動性血腫トモ稱シ股動<br>脈ノ刺創、鉄創等ニテ小損傷アリテ、血液ガ血管外ニ出デテ血腫ヲ<br>形成シタル爲ニ生ズ。<br>之ハ外傷直後ニ發生シ著大トナラズ、壁可ナリ厚キコトニヨリテ<br>前者ト區別セラル。<br>c) 股靜脈瘤 Aneurysma arteriovenosum 大腿ニ於テハ股動脈ト股<br>靜脈トガ相並行シテ走ルヲ以テ、外傷ニヨリ屢々動靜脈瘤ヲ形成<br>スルコトアリ。<br>眞性動脈瘤トノ區別ハ容易ナルコトモアレドモ屢々困難ナルコト<br>モアリ。 |

|                         |                                                                |                                                                                                                                                              |
|-------------------------|----------------------------------------------------------------|--------------------------------------------------------------------------------------------------------------------------------------------------------------|
| (C)                     | 6) 大腿靜脈瘤<br>Varix                                              | 每常下腿靜脈ニ併發スルモノナリ、時トシテハ靜脈瘤ガ腫瘍狀ヲ<br>ナスコトアリ（下腿靜脈瘤ノ條下參照）。                                                                                                         |
|                         | 7) 靜脈瘤及血<br>栓性靜脈炎                                              | 第 214 頁參照                                                                                                                                                    |
|                         | 8) 大腿淋巴管<br>擴張症<br>Lymphangiectasie                            | 種々ノ原因ニヨリテ大腿淋巴管ノ擴張ヲ見ルコトアリ、併シ每常<br>下腿ノ淋巴管擴張ニ併發シ、下腿ニ於テ層著明ナリ。本症持續<br>スル時ハ次第ニ象皮病ヲ起ス（下腿象皮病ノ條下參照）。                                                                  |
| (D)<br>筋<br>肉<br>疾<br>患 | 9) 慢性淋巴腺炎<br>Lymphadenitis chr.                                | 股腺ニ屢々慢性單純性淋巴腺炎、稀ニ結核性淋巴腺炎ヲ起スコト<br>アリ（總論第 96 頁參照）。                                                                                                             |
|                         | 10) 化骨性筋炎<br>Myositis<br>ossificans                            | 騎馬者ノ大腿内轉筋ニ乘馬骨 Reitknochen ヲ生ズルコトアリ、筋<br>肉内ニ多少ノ壓痛アリ、筋肉内ニ硬固ノ結節ヲ觸ル、X線ニヨリ<br>テモ證明セラル。                                                                            |
|                         | 11) 筋ノ護謨腫<br>M.-Gumma                                          | 稀ニ大腿筋肉内ニ a) 粗大ノ護謨腫或 b) 護謨腫性滲潤ヲ見ルコト<br>アリ、筋肉腫ト鑑別ヲ要ス。                                                                                                          |
| (E)<br>骨<br>疾<br>患      | 12) 筋肉ノ腫瘍                                                      | 稀ニ肉腫ヲ發生スルコトアリ、護謨腫ト鑑別ヲ要ス。                                                                                                                                     |
|                         | 13) 慢性筋肉痠<br>質斯                                                | 多クハ他部ノ筋肉痠質斯ニ併發ス。                                                                                                                                             |
|                         | 14) 慢性骨髓骨膜<br>炎<br>Osteomyelitis<br>et Periostitis<br>chronica | 多クハ急性化膿性骨髓骨膜炎ヨリ移行スルモノニシテ、腐骨或膿<br>瘍ノ殘留ニ因ル、時ニ急性或亞急性ノ發作ヲ來ス、骨肥厚著明ナ<br>リ。關節附近ニ於テハ其強直ヲ來スコトアリ、稀ニハ初メヨリ慢<br>性ノモノヲ見ルコトアリ（總論第 94 頁參照）。<br>大腿骨ノ結核、微毒、肉腫等ト鑑別ヲ要スルモ多クハ容易ナリ。 |
| (E)<br>骨<br>疾<br>患      | 15) 骨 微 毒<br>Knochengumma                                      | 大腿骨ノ微毒ハ甚ダ稀ナリ。                                                                                                                                                |
|                         | 16) 骨 結 核<br>Knochen-tbc.                                      | 大腿骨ノ上端(股關節結核)或下端(膝關節結核)ニハ屢々來ルモ、<br>幹部ニハ殆ンド來ラズ。併シ大轉子部ノ結核ト化膿性骨髓骨膜炎ト<br>ハ鑑別困難ナルコトアリ。                                                                            |
|                         | 17) 骨 腫 瘍<br>Knochen-<br>Geschwülste                           | 大腿骨ニハ骨髓或骨膜ヨリ肉腫ヲ發生スルコトアリ。其初期ニハ<br>不定ノ疼痛ヲ發スルコトアリ（初期ニハX線検査ニヨルモ明カナ<br>ラザルコトアリ）、末期ニハ屢々著大トナル。<br>其他骨腫、軟骨腫、骨囊腫ヲ發生スルコトアリ。                                            |



XXVI. 坐骨神經痛

Ischias, Hüftweh od. Neuralgia ischiadica

|      |                                                                                                                                                                                                                                                                                                                               |                                                                                                                                                                                             |
|------|-------------------------------------------------------------------------------------------------------------------------------------------------------------------------------------------------------------------------------------------------------------------------------------------------------------------------------|---------------------------------------------------------------------------------------------------------------------------------------------------------------------------------------------|
| 原    | 器質的變化アルモノ                                                                                                                                                                                                                                                                                                                     | i) 脊椎骨, 骨盤骨, 大腿骨ノ骨折或脱臼。<br>ii) 骨盤或腰部ノ腫瘍, 流注膿瘍, 動脈瘤。<br>iii) 脊椎或脊椎管内ノ腫瘍, 出血, 炎症。<br>iv) 直腸癌, 高度ノ便秘。<br>v) 妊娠子宮, 卵巣, 喇叭管ノ腫瘍或炎症, 子宮後屈等。                                                        |
|      | 同無キモノ                                                                                                                                                                                                                                                                                                                         | i) 寒冷及濕潤ニ暴露セル爲。<br>ii) 種々ノ器械的刺戟, 例ヘバ坐骨神經ノ挫傷, 長時間ノ起立, 旅行, 騎乘等。<br>iii) 傳染性疾患, 例ヘバ梅毒, 淋疾, 「マラリア」, 腸チフス, 急性癱瘓質等。<br>iv) 神經性疾患, 例ヘバ脊髓癆, 神經瘤。<br>v) 中毒性疾患, 例ヘバ糖尿病, 鉛中毒等。<br>vi) 時トシテハ原因不明ナルコトアリ。 |
| 主要症状 | 多クハ一側ニ來ルモ, 稀ニハ兩側性ニ來ル。<br>本病ノ主要症状ハ坐骨神經路ニ於ケル神經痛ナルガ, 特ニ坐骨神經ガ臀筋下ヨリ出ヅル部位ニ著明ニシテ, 時トシテ大腿及下腿ノ後側, 甚シキハ足趾マデ放散ス。此疼痛ハ持続性或發作性ニシテ, 發作性ノ場合ニハ疼痛著シキコト多シ, 又疼痛ノ程度, 持續, 發作回数等ハ一様ナラズ。<br>本病ノ診斷ニ必要ナルハ壓痛點 <i>Druckpunkt</i> ナリ, 之ハ臀部ニ於ケル坐骨神經派出部ニ存スルコト最も多ク, 其他大腿後側ノ中央, 膝窩窩, 甚シキハ腓骨小頭ノ下部, 内踝ノ後方ニモ存スルコトアリ。                                              |                                                                                                                                                                                             |
| 及診斷  | i) 坐骨神經痛高度ナル場合ニハ患肢ヲ庇護シ, 脊椎健康側ニ彎曲スルコトアリ (坐骨神經痛側彎 <i>Skoliosis ischiadica</i> ), 或患肢ノ不動作性萎縮ヲ來ス。<br>ii) ラセグ氏症狀 <i>Lasquesche Symptome</i> . 患者ヲ仰臥セシメ, 下肢ヲ伸展シテ之ヲ舉上セシムルニ大腿ノ後側ニ疼痛ヲ訴フ。<br>iii) ミノル氏症狀 <i>Minorsche Symptome</i> . 日本式坐位ヨリ起立セシムルニ, 恰カモ筋肉假性肥大症ノ如クニ手ヲ支ヘツツ起立ス。<br>診斷容易ナルガ腰痛, 股關節結核, 腸腰筋炎, 神經痛ト鑑別スベシ。<br>又其原因疾患ノ有無ニ注意スベシ。 |                                                                                                                                                                                             |

XXVII. 膝關節部ノ疼痛 *Schmerzen der Kniegelenkgegend*

|                                                             |                                                                                                                                                                                                                                                                                                                                                                                                                             |
|-------------------------------------------------------------|-----------------------------------------------------------------------------------------------------------------------------------------------------------------------------------------------------------------------------------------------------------------------------------------------------------------------------------------------------------------------------------------------------------------------------|
| 1) 挫傷及捻挫<br><i>Kontusion u. Distorsion</i>                  | 膝關節部ニハ屢々挫傷, 時トシテハ捻挫ヲ見ル。<br>此際ニハ該部ニ疼痛アリ (挫傷ニ於テハ皮下溢血ヲ兼ヌルコト多シ), 骨折ト誤ラルルコトアリ, 併シ疼痛比較的輕度ニシテ限局性ナラズ, 且ツ時日ヲ經過スルニ從ツテ速ニ治ス (第 6 頁參照)。                                                                                                                                                                                                                                                                                                  |
| 2) 骨折<br><i>Fraktur</i>                                     | 時トシテ大腿骨下端, 脛骨又腓骨ノ上端, 膝蓋骨ノ骨折ヲ見ル。<br>此際ニハ骨折痛著明ナリ, 即チ外傷後自發痛著明ニシテ, 直達壓痛, 介達壓痛, 官能痛特ニ顯著ナリ, 挫傷, 捻挫, 脱臼ト異ナリ疼痛比較的永續ス, 又此疼痛ハ前記骨折部ニ一致ス, 其他各骨折ニ於ケル特異ノ症狀ヲ伴フ。併シ皮下出血著明ナル時ハ骨折ノ特異症狀明ナラザルコトアリ (第 90 頁參照)。                                                                                                                                                                                                                                    |
| 3) 脱臼<br><i>Luxation</i>                                    | 稀ニ膝關節脱臼, 甚稀ニハ膝蓋骨脱臼, 上脛腓關節脱臼, 膝關節間軟骨脱臼及裂傷ヲ見ル。<br>此際ニハ外傷直後疼痛著明ニシテ, 關節運動時ニ特ニ顯著ナルガ, 骨折ヨリモ速ニ疼痛緩快ス。<br>各脱臼ノ症狀著明ナルニヨリ診斷困難ナラズ, 併シ是等ノ脱臼ハ特ニ強劇ナル外力ニ因スル爲メ屢々骨折ヲ兼ヌルコトアルヲ以テ注意スベシ (第 91 頁參照)。                                                                                                                                                                                                                                               |
| 4) 腱及靭帶断裂                                                   | 甚稀ニ四頭筋腱 <i>Quadricepssehne</i> 及膝蓋靭帶 <i>Lig. patellae</i> ノ断裂ガ外傷ニヨリテ生ズルコトアリ, 此際ニモ疼痛アレドモ他ニ比シテ輕度ナルガ, 機能障礙著明ナリ (第 61 頁)。                                                                                                                                                                                                                                                                                                       |
| 5) オスグート, シュラッテル氏病<br><i>Osgood-Schlattersche Krankheit</i> | 原因 本症ノ原因ニ就キテハ議論アリ, 或ハ脛骨結節 <i>Tuberositas tibiae</i> ノ不全骨折ニヨルトシ, 或炎症ナリトシ, 或發育障礙ニ因ルトス, 併シ鈴木氏等ノ研究ニヨレバ若年者ニ於テハ脛骨結節ハ屢々著明ノ嚙狀突起トシテ認めラルルモノニシテ, 之アルモ必ズシモ疼痛ヲ發せず, 併シ種々ノ機械的刺戟ガ自動的或他動的ニ作用スル時ハ該部ニ炎症ヲ起シテ疼痛ヲ發スルニ至ルト。<br>本症ハ男女ヲ問ハズ若年者ニ, 一側性或兩側性ニ發生ス。<br>症狀 主訴トシテ起立, 歩行, 階段昇降等ニ際シ, 膝關節部ノ下ニ中等度ノ疼痛ヲ訴フ (患者ヲ日本式坐位ヨリ起立セシムルニ, 毎常手ヲ衝キテ起立ス), 脛骨結節部ヲ壓診スルニ少シク腫脹シ, 多少ノ壓痛アリ, 關節ニハ異常ナシ。<br>鑑別 膝關節結核, 股關節結核等ト鑑別ヲ要スルコトアルモ, 關節部ニハ異常ナシ, 只脛骨結節部ノミニ變化アリ, X線ニヨリ確診。 |



|                                                                    |                                                                                                                                                                                                                                                                                      |
|--------------------------------------------------------------------|--------------------------------------------------------------------------------------------------------------------------------------------------------------------------------------------------------------------------------------------------------------------------------------|
| 6) 關節鼠<br>Gelenkmaus                                               | <p><b>原因</b> 外傷, 關節炎, 異物等ニヨリテ膝關節内ニ骨片, 軟骨片, 米粒體, 異物等が遊離セル爲ニ起ル。</p> <p><b>症状</b> 平時ニハ輕度ノ關節炎ノ症状ヲ有スルノミニシテ異常ナキモ, 關節ノ運動ニ際シテ遊離物が關節面間ニ嵌入セル爲ニ突然ニ刺痛ヲ發シ甚シキハ失神スルニ至ル, 併シ關節ノ運動ニヨリ遊離物ノ脱去ト共ニ疼痛忽然ト去ル, 稀ニハ關節鼠ヲ外部ヨリ觸知スルコトアリ。</p> <p><b>鑑別</b> 其特有ナル症状ニヨリ鑑別スベキモノナシ。</p>                                  |
| 7) 膝關節炎<br>Gonitis                                                 | <p>a) <b>急性膝關節炎</b>ニ於テハ疼痛著明ナルノミナラズ, 膝關節部ノ腫脹, 機能障礙等著明ナルヲ以テ診斷容易ナリ。</p> <p>b) <b>慢性膝關節炎</b>ノ進行セルモノニ於テハ夫々ノ症状著明ナルヲ以テ診斷容易ナルガ, 其初期ニハ各症状著明ナラズ, 輕度ノ疼痛ノミ存スル場合ニハ診斷屢々困難ナリ, 特ニ膝關節結核ノ初期, 第二期微毒性關節炎, 第三期微毒ノ初期, 慢性膝關節假麻質筋等ニ際シテハ輕度ノ疼痛ノミアリテ他ノ症状明ナラザル爲ニ他ノ疾患トノ鑑別困難ナルコトアリ, 慎重ニ検査スベシ(各關節炎ノ診斷ニ就テハ總論參照)。</p> |
| 8) 粘液囊炎<br>Bursitis                                                | <p><b>膝蓋前粘液囊炎</b> Bursitis praepatellaris ニテ化膿ヲ來シタル場合ニハ疼痛ヲ發スルコトアルモ, 該部ニ限局セル腫脹アリ, 膝關節自個ニハ關係ナキニヨリ診斷容易ナリ。</p>                                                                                                                                                                           |
| 9) 筋炎<br>Myositis                                                  | <p>膝關節部ニハ筋炎ヲ見ルコトナシ, 併シ前脛骨筋ノ上部ニ急性或亞急性ノ筋炎ヲ見ルコトアリ, 併シ部位的關係, 機能障礙, 疼痛等ニヨリテ他ト鑑別容易ナリ。</p>                                                                                                                                                                                                  |
| 10) 急性化膿性骨髓骨膜炎<br>Osteomyelitis et<br>Periostitis<br>purul. acuta. | <p>本症ハ概シテ骨幹端部ニ多キモノナルガ, 時トシテハ大腿骨下端或脛骨上端ニ發病シ或骨幹端線ヲ侵シ, 甚シキハ膝關節ヲ侵スコトアリ。</p> <p>初期ニハ急性炎症症状著明ニシテ熱發ヲ伴ヒ, 進行セルモノニ於テハ骨肥厚ヲ認メ, X線ニヨリ骨肥厚著明ナリ。</p>                                                                                                                                                 |
| 11) 骨結核<br>Knochen-<br>tuberkulose                                 | <p>大腿骨或脛骨骨頭ノ結核ニ際シテ屢々膝關節部ノ疼痛ヲ發スルコトアリ, 本症ハ間モナク, 膝關節結核(骨性)トナルモノナルガ, 初期ニハ疼痛ノミアル爲ニ診斷困難ナルコトアリ, 本症モ若年者ニ來ルコト多キ爲ニオースグート, シュラッテル氏病ト鑑別ヲ要ス, X線検査ニヨリ區別セラル。</p>                                                                                                                                    |

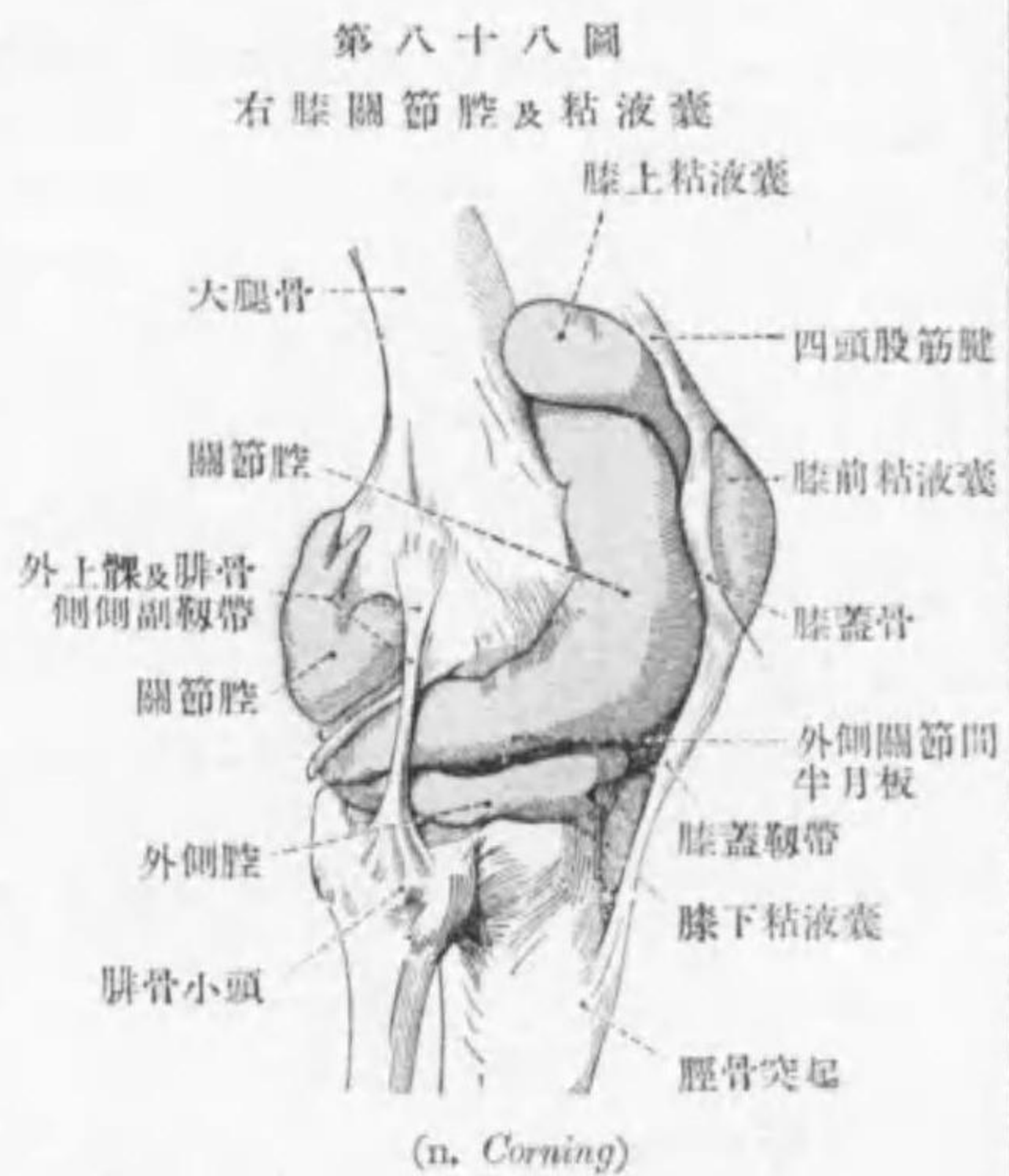|                           |                                                                                                                                                                         |
|---------------------------|-------------------------------------------------------------------------------------------------------------------------------------------------------------------------|
| 12) 骨肉腫<br>Knochsarkom    | <p>稀ニ大腿骨下端或脛骨上端ニ肉腫ヲ發生スルコトアリ。</p> <p>進行セル場合ニハ骨膨隆或關節部ノ腫脹著明トナリ。本症ノ診斷ハ容易ナルモ, 初期ニハ關節深部ニ疼痛アルノミニテ他ノ症状ナキ爲メ診斷ヲ誤ルコトアリ, 併シX線検査ニヨレバ大體明カナリ。</p> <p>(其稀ニ癌腫轉位ヲ來タスコトアリ, 時トシテ疼痛ヲ發ス)。</p> |
| 13) 異物<br>Fremdkörper     | <p>時トシテ膝關節部ニ刺入シタル針, 銃彈等ニヨリテ疼痛ヲ發スルコトアリ, 又稀ニハ他部ニ刺入セル針ガ膝關節部ニ遊走シ來リテ該部ニ疼痛ヲ發スルコトアリ, 此際ニハX線検査ニヨリ診斷セラル。</p>                                                                     |
| 14) 神經痛<br>Neuralgie      | <p>以上ノ各原因ナシニ膝關節部ニ不定ノ疼痛ヲ發スルコトアリ, 特ニ神經性ノ人, 「ヒステリー」患者ニ來ル。併シ單ニ神經痛ナリト思ハレタル場合ニ於テモ後來以上ノ原因ヲ發見スルコトアリ, 診斷上特ニ注意スベシ, 又糖尿病ニテモ神經痛ヲ發スルコトアリ。</p>                                        |
| 15) 股關節結核<br>Coxitis tbc. | <p>本症ノ初期ニ於テハ股關節其物ニハ疼痛ナクシテ, 膝關節ノミニ疼痛ヲ發スルコトアリ, 之レ股關節ヲ走行スル閉鎖神經ノ刺戟ニヨルモノナルベシト。</p>                                                                                           |
| 16) 其他ノ急性炎症性疾患            | <p>痛ハ時トシテ發生スルコトアルモ癰ハ膝關節部ニハ甚稀ナリ。膿瘍モ至ツテ少シ, 但シ異物ノ周圍ニ膿瘍ヲ形成スルコトアリ。蜂窩織炎ハ附近ノ化膿性疾患ニ續發スルモノニシテ原發スルコトハ殆ンドナシ。但シ此等ノ急性炎ニ於テハ疼痛以外ノ急性炎症々狀著明ナルニヨリテ容易ニ診斷セラル。</p>                           |



XXVIII. 膝關節部ノ腫脹

Anschwellungen der Kniegelenkgegend

|                                      |                                                                                                                                                                                                                                                                                                                                                                                                                                                                                                                                                                                                                                                                                                      |
|--------------------------------------|------------------------------------------------------------------------------------------------------------------------------------------------------------------------------------------------------------------------------------------------------------------------------------------------------------------------------------------------------------------------------------------------------------------------------------------------------------------------------------------------------------------------------------------------------------------------------------------------------------------------------------------------------------------------------------------------------|
| <p>1) 皮下溢血<br/>Subkutane Blutung</p> | <p>a) 膝關節部ノ挫傷及捻挫 Kontusion u. Distorsion<br/>b) 膝關節部ノ骨折 Fraktur<br/>c) 脱臼 Luxation<br/>d) 腱及靭帶断裂 Ruptur der Sehne u. Bänder<br/>e) 膝關節部ノ損傷 Verletzung der A. poplitea<br/>等ニ於テハ夫々皮下溢血ヲ來シテ膝關節部ノ腫脹ヲ呈スルモ、何レモ各症狀著明ナルニヨリ診斷セラル。</p>                                                                                                                                                                                                                                                                                                                                                                                                                                                                        |
| <p>2) 粘液囊炎<br/>Bursitis</p>          | <p>膝關節ノ附近ニハ數多ノ粘液囊アリ、其主ナルハ</p> <ol style="list-style-type: none"> <li>i) 膝蓋骨上粘液囊 B. suprapatellaris</li> <li>ii) 膝蓋骨前粘液囊 B. praepatellaris</li> <li>iii) 深膝蓋骨下粘液囊 B. praepatell. profund.</li> <li>iv) 内外上髌粘液囊 B. epicond. med. et lat.</li> <li>v) 半膜樣筋下粘液囊 B. m. semimembranosa</li> <li>vi) 膝關節窩粘液囊 B. poplitea 等ナリ。是等ノ内(i),(vi)時トシテ(v)ハ關節腔ト交通スルヲ以テ膝關節炎アル時ハ是等モ同時ニ腫脹スルヲ常トシ、粘液囊炎トシテ獨立ノ疾患ヲナサズ。</li> </ol> <p><b>膝蓋骨下粘液囊</b> ハ膝蓋骨ノ前下部ニアリ、膝關節トハ交通ナク、普通ハ一個ノ粘液囊ナルガ、時トシテハ皮下粘液囊、筋膜下粘液囊、腱下粘液囊ニ分レ、互ニ交通セルコトアリ、此粘液囊炎ハ屢々認メラル。</p> <p>a) 急性漿液性或纖維素性膝蓋前粘液囊炎 Bursitis praepatellaris serosa od. serofibrinosa acuta</p> <p><b>原因</b> 器械的刺戟ニ因ルコトハ稀ニシテ、外傷ニヨル血腫後ニ來ルコト多シ(膝蓋前粘液囊血腫 Haematoma bursae praepatellaris)。</p> |



**症狀** 膝蓋骨ノ前下部ニ外傷後速ニ半球形腫脹ヲ生ジ、限界比較的明瞭ナリ。粘液囊血腫ニ於テハ表面ニ皮下溢血ヲ來スコトアルモ、不明ナルコトモアリ。硬度ハ漿液性ノモノハ軟性ニシテ波動ヲ呈スルモ、血腫ニ於テハ軟泥樣硬度ヲ有スルコトアリ、皮膚ト癒着ナク、底部ト關係アリ。初期ニハ多少ノ疼痛アルコトアレドモ、機能障礙ハ著明ナラズ。

**診斷** 一般ニ容易ナリ、關節炎トハ腫脹部位、機能障礙ニヨリテ區別ス、時トシテ本症ヨリ慢性粘液囊炎ニ移行スルコトアリ。

b) 急性化膿性膝蓋前粘液囊炎 Bursitis praepatellaris purulenta acuta

**原因** 粘液囊ノ創傷、粘液囊血腫後ニ來ルコトハ稀ニシテ、粘液囊水腫ノ續發性傳染ニヨルコト多シ。

**症狀** 膝蓋骨ノ前下部ニ半球形腫脹アリ、發赤、熱感、多少ノ疼痛アリ軟性ニシテ波動ヲ呈ス、初メハ皮膚ト癒着ナク、底部ニノミ癒着シ居ルモ屢々周圍ニ蜂窩織炎ヲ伴ヒ、瀰漫性ニ腫脹シ、後ニハ皮膚ト癒着シ、表面ノ皮膚次第ニ菲薄トナリ、遂ニハ自潰排膿スルコトアリ、併シ關節内ニハ自潰セズ、熱發ヲ伴フモ自潰ニヨリ下熱ス、疼痛ノ爲メ膝關節ノ機能多少障礙セラルルモ關節炎ノ如ク著明ニハアラズ。

**診斷** 容易ナリ、痛ト區別スベシ。

c) 慢性漿液性膝蓋前粘液囊炎 Bursitis praepatellaris chronica serosa(膝蓋前粘液囊水腫 Hygroma praepatellaris)。

**原因** 持續的ノ器械的刺戟ニヨルモノニシテ、特ニ下婢ガ膝頭ヲ衝キテ牀上ヲ掃除セル爲ニ起ルコト多シ、時トシテハ急性症ニ續發ス。

**症狀** 膝蓋骨前下部ニ半球形腫脹ヲ生ジ、表面平滑、軟性ニシテ波動ヲ呈シ、皮膚ト癒着ナキモ、底部ニ對シテ移動シ難ク、疼痛、機能障礙ナシ(併シ化膿ヲ續發スル時ハ此限リニアラズ)。

内容ハ粘液性ナルコト多キモ時トシテハ漿液性ナリ、或出血ヲ伴フ。屢々其中ニ絨毛狀ノ増殖ヲ來シ或米粒體ヲ形成シ、外部ヨリ一種ノ啞乳音ヲ觸知スルコトアリ、陳舊ナルモノニ於テハ囊壁ノ肥厚ヲ來シ、甚シキハ石灰沈着ヲ見ルコトアリ。

**診斷** 結核性粘液囊炎及脂肪腫ト鑑別ヲ要ス。

d) 結核性膝蓋前粘液囊炎 Bursitis praepatellaris tuberculosa

比較的稀ナリ、本症ハ慢性漿液性粘液囊炎ニ類シ、初期ニハ屢々診斷困難ナリ、内容纖維素性漿液ナル時ハ結核ヲ疑フベク、既ニ結核性膿ヲ有シ或粘液囊ノ周圍ニ慢性滲潤或浮腫アル時ハ結核性ノモノト診斷セラル。

e) 梅毒性膝蓋前粘液囊炎 Bursitis praepatellaris syphilitica

甚稀ナリ、結核性ノモノト鑑別ヲ要ス(總論參照)。



|                                                               |                                                                                                                                                                                                                                                                                                                                                                                  |
|---------------------------------------------------------------|----------------------------------------------------------------------------------------------------------------------------------------------------------------------------------------------------------------------------------------------------------------------------------------------------------------------------------------------------------------------------------|
| <p>3) 化膿性骨髓骨膜炎<br/>Osteomyelitis et Periostitis purulenta</p> | <p>大腿骨下端或脛骨上端ノ急性骨髓骨膜炎ニ際シ疼痛熱發ト共ニ該部ノ急性炎症性腫脹ヲ來スコトアリ、此際ニハ蜂窩織炎、急性筋炎ト鑑別ヲ要スルモ、膝關節附近ニ於テハ診斷容易ナリ。</p> <p>慢性骨髓骨膜炎ニ於テハ骨肥厚ニヨリ膝關節附近ノ肥厚ヲ來スコトアルモ、起始、經過、骨及關節ノ變化、X線等ニヨリ診斷容易ナリ。</p>                                                                                                                                                                                                                 |
| <p>4) 腫瘍類<br/>Geschwülste</p>                                 | <p>a) 軟部ニハ纖維腫、血管腫、脂肪腫、肉腫、癌腫等ヲ發生ス、就中脂肪腫 Lipom ハ膝蓋骨附近ニ發生スル時ハ粘液囊ト區別ヲ要シ、膝關節ニ發生セル時ハ粘液囊炎、動脈瘤ト鑑別ヲ要ス。</p> <p>肉腫 Sarkom 筋膜、血管鞘、粘液囊等ヨリ發生スルコトアリ、紡錘細胞肉腫ナルコト多ク、著大トナル、骨肉腫ト區別スベシ。</p> <p>b) 骨ニハ軟骨腫、骨腫、肉腫ヲ發生スルコトアリ。肉腫ニハ骨嚙性ト骨膜性トアルガ(總論參照)、初期ニハ深部ニアル爲メ所見不明ナルコトアリ、或關節炎ト誤ラルルコトアリ、併シX線検査ニヨレバ明カナリ。</p> <p>c) 囊腫 粘液囊炎以外ニハ粉瘤ヲ發生スルコトアルモ其稀ナリ。非常ニ稀ニハ膝關節ノ前面ニ外傷性皮膚囊腫 Traumatiscche Epithelzyste ヲ生ズルコトアリ。</p> |
| <p>5) 動脈瘤<br/>Aneurysma</p>                                   | <p>膝關節動脈 A. poplitea ニ時トシテ動脈瘤ヲ發生スルコトアリ、外傷ガ誘引トナルコトト、誘因ナシニ發生スルコトトアリ(動脈硬變症、動脈微毒ニ因ル)。</p> <p>球形或橢圓形ノ搏動性腫瘤ニシテ、左右ニハ多少移動性ヲ有スルモ、上下ニハ移動性少ナシ。中樞動脈ノ壓迫ニヨリ縮小シ搏動止ミ、末梢動脈ノ壓迫ニヨリ緊滿増大ス、足背動脈ノ脈搏ハ健側ニ比シ弱且ツ遅クナル。本症ノ診斷ハ容易ナルモ、膝關節動脈ノ上ニアル脂肪腫、粘液囊炎ト鑑別ヲ要ス、併シ之ハ舉上性搏動ヲ有スルノミニシテ緊張性搏動ナラズ、又足背動脈ニ變化ナシ。</p>                                                                                                        |
| <p>6) 膝關節炎</p>                                                | <p>屢々認メルモノナリ、之レニ種々アリ(次項參照)。</p>                                                                                                                                                                                                                                                                                                                                                  |

XXIX. 膝關節炎 Kniegelenkentzündungen (Gonitis)

|                                     |                                                                              |                                                                                                   |
|-------------------------------------|------------------------------------------------------------------------------|---------------------------------------------------------------------------------------------------|
| <p>1) 急性漿液性<br/>serosa acuta</p>    | <p>屢々膝關節ニ認メラル。多クハ原因的關係明カナルニヨリテ診斷容易ナルモ、時トシテハ結核性關節炎等ガ之ニ繼發スルコトアリ。</p>           | <p>腫脹 比較的早期ヨリ著明ニ見ユ、膝關節内ニ滲出液アル時ハ膝蓋骨ノ左右ニ關節被膜ノ膨隆著明トナリ、又</p>                                          |
| <p>2) 急性化膿性<br/>purulenta acuta</p> | <p>創傷ニ因スル場合ニハ診斷容易ナルモ、然ラザル場合ニハ淋毒性膝關節炎、急性粘液囊炎、急性化膿性骨炎等ト鑑別。</p>                 | <p>膝蓋骨ノ跳動 Tanzen d. Patella 著明トナル。結核性等ニ於テハ關節被膜ノ肥厚等ヲ認ムルコトアリ、又膝蓋上粘液囊ノ膨出モ著明ニ見ユ。</p>                  |
| <p>3) 淋毒性炎<br/>gonorrhoeica</p>     | <p>屢々認メラル。急性關節復麻質ト鑑別ヲ要ス。</p>                                                 | <p>疼痛 疾患ノ種類ニヨリ自發痛、壓痛(直達)、介達痛(下腿長軸ヲ上方ニ壓迫)、機能痛等アリ。</p>                                              |
| <p>4) 復麻質性<br/>rheum.</p>           | <p>a) 急性 特ニ淋毒性膝關節炎ト鑑別ヲ要ス、輕度ナルハ第二期微毒ト鑑別ヲ要ス。<br/>b) 慢性 畸形性關節炎ト鑑別ヲ要ス(總論參照)。</p> | <p>異常位 膝關節ニ於テ少シク屈曲位ヲ取ル。</p>                                                                       |
| <p>5) 畸形性<br/>deformans</p>         | <p>慢性關節復麻質ト鑑別ヲ要ス。</p>                                                        | <p>機能障礙 膝關節ノ運動範圍ハ伸展百八十度、屈曲約五十度マデ可能ニシテ側方運動等ハ不可能ナリ(屈曲位ニ於テハ側方運動多少可能ナリ)、膝關節炎アル時ハ屈伸運動制限サル(其他總論參照)。</p> |
| <p>6) 慢性漿液性<br/>serosa chr.</p>     | <p>屢々膝關節ニ認メラル、結核性、微毒性、神經性關節炎等ト鑑別ヲ要ス。</p>                                     | <p>試驗的穿刺部位 膝蓋ノ兩側ヨリ内下方ニ膝蓋骨ノ下ニ刺入或膝蓋骨ヲ壓迫シテ膝蓋上粘液囊ヲ緊滿セシメテ之ヲ穿刺ス。或膝蓋骨ノ側方ヨリ内下方ニ向ツテ穿刺ス。</p>                |
| <p>7) 結核性<br/>tuberculosa</p>       | <p>之ハ膝關節疾患中最モ多キモノナリ、種々ノ疾患ト鑑別ヲ要ス。患肢ノ羸瘦特ニ著明トナル。</p>                            |                                                                                                   |
| <p>8) 微毒性<br/>syph.</p>             | <p>(a) 第二期 比較的稀ナリ、亞急性ノ關節復麻質ト鑑別。<br/>(b) 第三期 比較的稀、結核性ト鑑別。</p>                 |                                                                                                   |
| <p>9) 尿酸性<br/>urica (Gicht)</p>     | <p>甚稀、他ニ痛風ノ症狀アリ。</p>                                                         |                                                                                                   |
| <p>10) 血友病性<br/>haemopathica</p>    | <p>比較的稀、之ニ三期ヲ分ツ、結核性等ト鑑別。</p>                                                 |                                                                                                   |
| <p>11) 神經性<br/>neuropathica</p>     | <p>脊髄癆等ニ因ス、特異ノ疾患ナリ。</p>                                                      |                                                                                                   |
| <p>12) 肉腫<br/>Sarkom</p>            | <p>時トシテ大腿骨下端或脛骨上端ニモ肉腫ヲ發生シ、膝關節ニモ滲出液ヲ生ジ、關節炎ト誤ラルルコトアリ。</p>                      |                                                                                                   |



XXX. 膝關節部附近ノ疾患ニシテ膝關節炎ト誤ラルルモノ

|        |                                                         |                                                                                                                                                                                               |
|--------|---------------------------------------------------------|-----------------------------------------------------------------------------------------------------------------------------------------------------------------------------------------------|
| (A) 急性 | 1) 急性化膿性膝蓋前粘液囊炎<br>Bursitis purul. acuta praepatellaris | 本症ニ於テ附近ニ蜂窩織炎著明ナル場合ニハ急性膝關節炎ト誤ラルルコトアリ。<br>鑑別點 (イ)膝蓋前粘液囊炎ニ於テハ膝蓋骨ノ前下部ニアリ、膝關節炎ニ於テハ膝蓋上粘液囊、膝蓋骨ノ兩側及膝關節高ニモ腫脹アリ、(ロ)壓痛部位同上、(ハ)關節ノ機能障礙ハ膝關節炎ニ於テ著明ニシテ下肢ノ長軸ヲ關節部ニ向ツテ衝動的ニ壓迫スル時ニ著明ナリ。                           |
|        | 2) 大腿骨下端ノ急性化膿性骨髓炎<br>Osteomyelitis purul. acuta         | 本症ニ於テハ膝關節ニ急性漿液性炎ヲ波及シテ關節ノ急性腫脹ヲ來シ、化膿性膝關節炎ト誤ラルルコトアリ。<br>此際ニハ試驗的穿刺及X線検査ニヨラザレバ鑑別困難ナリ。                                                                                                              |
|        | 3) 關節血腫<br>Haemarthros                                  | 脱臼、骨折、挫傷、捻挫等ノ爲ニ起ルコトアリ、此際ニハ原因的關係明カナルヲ以テ關節炎ト誤ルコトナシ。<br>併シ血液吸收不十分ニシテ慢性單純性關節炎ヲ起シ、或關節結核ヲ續發スルコトアリ、尙ホ血友病性關節炎ハ別箇ノモノニ屬ス。                                                                               |
| (B) 慢性 | 1) 慢性膝蓋前粘液囊炎<br>B. praepatellaris chronica              | 不注意ニ検査スレバ誤ルコトアルモ、少シク注意シテ検査スレバ鑑別容易ナリ、即チ(イ)膝蓋骨前下部ノ比較的限局セル軟性腫脹ニシテ膝關節ノ他部ニハ腫脹ナク、(ロ)關節ノ機能障礙ナシ。                                                                                                      |
|        | 2) 膝關節部瀰漫性脂肪腫                                           | 之ハ先天性ニ發生シ、經過緩慢ニシテ膝關節ノ機能障礙ナキニヨリテ容易ニ鑑別セラル。                                                                                                                                                      |
|        | 3) 膝關節部ノ骨肉腫<br>Osteosarkom d. Kniegegend                | 大腿骨下端或脛骨上端ニ發生セル肉腫ノ初期ニ於テ關節内ニ漿液或血性漿液ノ滲出物ヲ生ズル時ハ慢性膝關節炎ト誤ラルルコトアリ。<br>鑑別點 (イ) 其腫脹ガ關節部ニ主ナルカ或大腿骨下端ニモアルヤ、(ロ)各慢性關節炎ノ各症狀ノ吟味、(ハ)經過、(ニ)試驗的穿刺ニヨリ血性ナル時ハ腫瘍ニ因スルモノト思ハルルモ漿液性ナル時ハ他トノ鑑別困難、(ホ)X線検査、(ヘ)淋巴腺轉移アル時ハ其検査。 |

XXXI. 下腿ニ於ケル主要急性炎症性疾患

Wichtige akuten Entzündungen des Unterschenkels

|                                                                               | 1) 蜂窩織炎<br>Phlegmone         | 2) 丹毒<br>Erysipelas        | 3) 急性化膿性筋炎<br>Myositis purul. acuta | 4) 急性化膿性骨髓骨膜炎<br>Akute Osteomyel. et Periost. |
|-------------------------------------------------------------------------------|------------------------------|----------------------------|-------------------------------------|-----------------------------------------------|
| 腫脹部位                                                                          | 一定セズ、大體下腿長軸に沿ウテ腫脹ス。          | 腫脹ナシ、發赤部位不定。               | 腓腸部ニ多シ、時トシテ脛骨ノ外側筋走行ニ一致ス。            | 多クハ脛骨前面ニテ骨幹長軸ニ一致ス。                            |
| 初發症狀                                                                          | 多クハ炎症性腫脹及發赤ヲ以テ始マル。           | 發赤ヲ以テ始マル。                  | 多クハ機能障礙ヲ以テ始マル。                      | 多クハ骨ノ劇痛ヲ以テ始マル。                                |
| 機能障礙                                                                          | 初期ニハ顯著ナラズ、進行スルニ從ツテ現ハル。       | ナシ。                        | 初期ヨリ顯著。                             | 初期ニハ顯著ナラズ、進行スルニ從ツテ現ハル。                        |
| 觸診                                                                            | 初期ヨリ皮下(表在性)ニ瀰漫性腫脹アリ。         | 異常ノモノヲ觸知セズ。                | 初期ヨリ筋ノ滲潤乃至硬結ヲ觸ル。                    | 時トシテ骨ノ腫脹ヲ觸ルルコトアルモ多クハ不明。                       |
| 疼痛                                                                            | 腫脹部ニ壓痛アルモ著シカラズ、多少ノ運動痛アルコトアリ。 | 疼痛ナシ、時トシテ緊満感等。             | 筋滲潤部ニ壓痛及運動痛著明。                      | 骨ノ所患部ニ壓痛劇烈、但シ運動痛著明ナラズ。                        |
| 表面ノ發赤                                                                         | 初期ヨリ發赤アリ、但シ限界不明。             | 發赤ヲ主トシ、腫脹ナシ、速ニ蔓延シ、發赤ノ限界明瞭。 | 略々同上。                               | 初期ニハナシ、續發セル蜂窩織炎著明トナルニ及ンデ現ハル。                  |
| 體溫上昇                                                                          | 急劇或次第ニ上昇ス。                   | 每當急劇ニ發熱。                   | 略々同上。                               | 屢々急劇ニ上昇、時トシテハ徐々ニ發熱。                           |
| 5) 瓦斯ガングレン Gasgangraen ハ稍々蜂窩織炎ニ類スルモノナルモ、遙カニ惡性ニシテ其特有ナル状態ニヨリ診斷容易ナリ(總論第 63 頁參照)。 |                              |                            |                                     |                                               |

XXXI. 下腿潰瘍 Unterschenkelgeschwür od. Ulcus cruris

|                                         |                          |
|-----------------------------------------|--------------------------|
| 1) 單純性潰瘍 Ulcus simplex                  | 何レモ屢々下腿ニ發生ス(第 68 頁總論參照)。 |
| 2) 靜脈瘤性潰瘍 Varicöses Geschwür            |                          |
| 3) 梅毒性潰瘍 Syphilitisches Geschwür        |                          |
| 4) 結核性潰瘍 Tuberkulöses Geschwür          |                          |
| 5) 癌腫性潰瘍 Karzinomatöses Geschwür        |                          |
| 6) 神經病性潰瘍 Neuropathisches Geschwür (甚稀) |                          |



XXXII. 下腿軟部ノ主要ナル慢性疾患

Wichtige chronische Erkrankungen der Weichteile des Unterschenkels

大體ハ大腿ノ慢性疾患ノ條下(第202頁參照)ニ述ベタルモノニ類スルモ、下腿ニ於ケル特殊ノモノニ就テ述ブレバ次ノ如シ。

|                                     |                                                                                                                                                                                                                                                                                                                                                                                                                                                                                                                                                                                              |
|-------------------------------------|----------------------------------------------------------------------------------------------------------------------------------------------------------------------------------------------------------------------------------------------------------------------------------------------------------------------------------------------------------------------------------------------------------------------------------------------------------------------------------------------------------------------------------------------------------------------------------------------|
| 1) 動脈瘤<br>Aneurysma                 | 外傷ニヨリテ前後脛骨動脈ニ動脈瘤ヲ發生シ得ルモ、甚稀ナリ。                                                                                                                                                                                                                                                                                                                                                                                                                                                                                                                                                                |
| 2) 靜脈瘤<br>Phlebektasie<br>od. Varix | <p>靜脈瘤ハ下腿ニ最モ多キモノナルガ、高度ナル時ハ大腿ニモ及ブ。本症ハ比較的男子ニ多ク、長時起立、歩行、疾走スル勞働者ニ多ク認メラル、時トシテハ下腹部腫瘍ノ壓迫ニ因シ、又女子ニ於テハ妊娠ニ因ルコトアリ。本症ハ大叢靜脈 V. saphena magna ノ領域ニ來ルモノニシテ特ニ皮下ノ靜脈ニ多シ、時トシテハ深部ノ筋靜脈モ擴張スルコトアリ。即チ是等ノ靜脈ガ、蛇行狀、蔓狀或ハ紡錘狀、囊狀或海綿狀ニ擴張シ、擴張著明ナル場所ノ皮膚ハ菲薄トナリテ青色ニ透見セラルルコトアリ。靜脈瘤ニハ通常自覺的症狀ナキモノナレドモ、其高度ナル場合ニハ下腿ニ緊満感アリ、又筋間靜脈瘤アル時ハ腓腸筋痙攣 Wadenkrampf ヲ起スコトアリ。</p> <p>靜脈瘤高度ナル時ハ損傷ニヨリテ大出血ヲ來スコトアリ、時トシテハ靜脈炎 Phlebitis、靜脈周圍炎 Periphlebitis、或血栓性靜脈炎 Thrombophlebitis ヲ起シ、甚シキハ膿毒症 Pyaemie ヲ起シ、生命ニ危險ナルコトアリ。時トシテハ靜脈瘤内ニ血栓ヲ生ジ、或之ニ石灰沈着シテ靜脈石 Venenstein ヲ生ズ、又靜脈瘤アル時ハ下腿潰瘍ヲ生ジ易ク、且ツ治シ難シ。</p> <p>靜脈瘤ノ診斷ハ容易ナリ、血栓性靜脈炎ニ於テハ靜脈ノ擴張ヲ來スモ、此際ニハ下腿ノ鬱血腫脹著明ナリ。</p> |
| 3) 血栓性靜脈炎<br>Thrombophlebitis       | <p>產褥股白腫 Phlegmasia alba puerperalis。子宮周圍炎、稀ニハ妊婦ニ於テ靜脈ニ血栓ヲ形成スルコトアリ、其他腹部腫瘍、種々ノ原因ニ因ル腹膜炎ニ際シテモ本病ヲ起スコトアリ。</p> <p>此ノ靜脈血栓ハ急性ニ來ル場合ニハ突然下腿ノ腫脹ヲ來シ、初ハ疼痛著シク、所々ニ鬱血像ヲ見ル、時トシテハ股靜脈ヲ索狀物トシテ觸ル、又初期ニハ體温上昇ヲ伴フコトアリ、初期ニハ安靜ヲ守ラザレバ血栓剝離シテ中樞部ニ至リ危險ナルコトアリ、又初期ニハ腫脹部軟ニシテ指痕ヲ留ムルモ、次第ニ腫脹消退スルト共ニ結締織ノ増殖ヲ來シ象皮病様トナル。</p> <p>b) 慢性ニ發生セル場合(血栓不全)ニハ徐々ニ下腿ノ腫脹ヲ來ス、他ノ原因ニヨル象皮病ト區別スベシ。</p>                                                                                                                                                                                                                                                   |

|                                                           |                                                                                                                                                                                                                                                                                                                                                                                                                                                                                                                                                                                                                                                                                                                                                                                                                                                                                |
|-----------------------------------------------------------|--------------------------------------------------------------------------------------------------------------------------------------------------------------------------------------------------------------------------------------------------------------------------------------------------------------------------------------------------------------------------------------------------------------------------------------------------------------------------------------------------------------------------------------------------------------------------------------------------------------------------------------------------------------------------------------------------------------------------------------------------------------------------------------------------------------------------------------------------------------------------------|
| 4) 下腿淋巴管擴張症<br>Lymphangi-ektasie<br>及象皮病<br>Elephantiasis | <p>a) 原發性象皮病 Primäre Elephantiasis 一種ノ風土病トシテ存スルモノニシテ各所ノ熱帶地方、本邦ノ九州或伊豆等ノ海岸地方ニアリ、大部分ハ人血絲狀蟲 Filaria sanguinis, hominus、甚稀ニハ其他ノ寄生蟲ニ因ルモノナリ、本蟲ノ寄生アル時ハ乳糜尿ヲ見ルモ、之ナクシテ象皮病ヲ起スコトモアリ、本病ニ於テハ初メ何等ノ原因ナクシテ輕度ノ惡寒、發熱ト共ニ下腿ニ丹毒様ノ發赤腫脹ヲ來シ、此急性症狀ハ數日ニシテ自ラ去ルモ、其跡ニ皮下結締織ノ増殖ヲ殘ス、此ノ如キ發作反復スルニ從ツテ次第ニ象皮病ノ變化著明トナル。時トシテハ以上ノ發作著明ナラザルコトモアリ。</p> <p>b) 續發性象皮病 Sekundäre Elephantiasis 反復スル急性淋巴管炎或急性靜脈炎、腫瘍ニヨル靜脈幹或淋巴幹ノ壓迫、手術ニ際シ靜脈或淋巴管幹部ノ結紮ニヨリ其環流ヲ妨ゲタル爲、靜脈血栓、下腿ニ於ケル慢性骨髓骨膜炎、誤腫性潰瘍、慢性下腿潰瘍等ニ因スルコトアリ、此際ニハ原因的疾患ニ伴ヒ徐々ニ象皮病ヲ起ス、續發性象皮病ハ其原因ニヨリテハ象皮病發生後尙ホ其原病ヲ殘ス。</p> <p>象皮病ノ肥厚ハ主トシテ皮下結締織ノ増殖ニヨルモノニシテ、下腿ニ於テハ普通ノ數倍大トナリ、其狀恰カモ象ノ足ノ如ク見ユ、其度甚シキ時ハ大腿ニモ及ブ、肥厚部ハ表面平等或瓣狀或溝ヲ以テ區分セラレ、硬クシテ指ニテ撮擧シ難シ、併シ初期ニハ浮腫アルニヨリテ指痕ヲ留ムルコトアリ、皮膚ニハ色素沈着、表皮ノ角質増殖アリ、或淋巴鬱積ノ爲メ水泡ヲ生ジ或ハ自潰或損傷後淋巴液ノ漏出煩ハシキコトアリ、其他濕疹、皸裂、潰瘍等ヲ生ズルコトアリ。</p> <p>本病ハ發病後數ヶ月乃至數ヶ年ヲ經テ著大トナル、併シ時トシテハ増大著シカラザルコトモアリ、又象皮病ニ於テハ比較的榮養ニ影響ナシ。</p> <p>診斷 特有ナル狀態ニヨリ容易ニシテ鑑別スベキモノナキモ、下腿ノ先天性巨大症ト鑑別ヲ要ス、又本症ノ原因ニモ注意スベシ。</p> |
| 5) 下腿ノ腫瘍及囊腫<br>Geschwülste u. Zyste                       | <p>下腿軟部ニハ纖維腫、神經纖維腫、神經鞘腫、脂肪腫、血管腫、淋巴管腫、肉腫、癌腫等ヲ發生スルコトアリ。</p> <p>肉腫ハ筋間結締織ヨリ發生スルコト多ク、稀ニハ骨ヨリ發生ス、其他惡性ノ黑色肉腫ヲ生ズルコトモアリ。</p> <p>癌腫 ハ下腿潰瘍、瘻孔等ヨリ發生スルコトアリ。</p> <p>囊腫 粉瘤ハ下腿ニハ甚稀ナリ、「ガングリオン」ガ下腿筋腫ニ長橢圓形腫瘍トシテ發生シタル報告アルモ、甚稀ナリ。</p> <p>下腿骨 ニ肉腫、骨腫、軟骨腫、骨囊腫ヲ發生スルコトアリ。</p>                                                                                                                                                                                                                                                                                                                                                                                                                                                                                                                                                                                                                             |



XXXIII. 下腿骨ノ主要慢性疾患鑑別  
Differenzierung der wichtigen Krankheiten  
des Unterschenkels

|           | 1) 慢性化膿性骨髓骨膜炎<br>Osteomyelitis et Periostitis purul. acuta | 2) 結核性骨髓骨膜炎<br>Osteomyelitis et Periostitis tuberculosa | 3) 梅毒性骨髓骨膜炎<br>Osteomyelitis et Periostitis syphilitica | 4) 骨肉腫<br>Osteosarkom       |
|-----------|------------------------------------------------------------|---------------------------------------------------------|---------------------------------------------------------|-----------------------------|
| 起 始       | 急性炎症症状アリタル後、慢性症ニ移行ス。                                       | 初メヨリ慢性。                                                 | 同 左。                                                    | 同 左。                        |
| 年 齡       | 幼年者ニ多シ。                                                    | 幼年者ニ多シ。                                                 | 壯年後ニ多シ。先天性梅毒ハ幼年者。                                       | 幼年者ニ多シ。                     |
| 所 患 部 位   | 骨幹端或骨幹部。                                                   | 骨端ニ多シ、骨幹部ニハ非常ニ稀。                                        | 骨幹部。                                                    | 骨端又ハ骨幹。                     |
| 骨 肥 厚     | 骨肥厚著明、屢々不同凹凸著明。                                            | 骨肥厚ナシ。                                                  | 瀰漫性 或不同ノ骨肥厚。                                            | 初期ニハ軟性腫瘍ナルモ間モナク骨増殖加ハル。      |
| 皮膚ノ變化     | 多クハ皮膚ニ色素沈着著明、屢々陥凹セル瘻痕アリ、骨ト癒着アリ。                            | 色素沈着殆ンド無シ、骨ト癒着モ稀ナリ。                                     | 色素沈着アリ、屢々骨ト癒着。                                          | 皮膚ニ靜脈ノ擴張ヲ見ルコトアリ、骨ト癒着ナシ。     |
| 瘻 孔 及 潰 瘍 | 屢々瘻孔ヲ殘シ、稀薄膿ヲ漏ラス、消息子ニヨリ粗糙ノ骨ヲ觸ル。                             | 屢々瘻孔形成、稀薄膿(乾酪様絮片ヲ混ズ)ヲ漏ラス。消息子ニヨリテ骨ヲ觸ルルコトアリ時トシテ結核性潰瘍ヲ生ズ。  | 軟化自潰後、微毒性潰瘍ヲ生ジ、次第ニ治シ、或慢性ニ経過ス。                           | 瘻孔、潰瘍ナシ、併シ末期ニハ自潰シテ鱗花狀腫瘍トナル。 |
| 疼 痛       | 多クハ無シ、併シ時トシテ輕度ノ壓痛アリ、或偶然急性炎症症状ヲ呈シ疼痛ヲ發ス。                     | 疼痛ナシ、稀ニ末期ニ疼痛アルコトアリ。                                     | 毎常ナシ、只初期ニ夜間痛アルコトアリ。                                     | 無痛、甚稀ニ骨髓性肉腫ノ初期ニ疼痛アリ。        |
| 關節ノ變化     | 時トシテ膝關節炎、或足關節炎併發。                                          | 屢々膝關節結核、或足關節結核ヲ併發。                                      | 骨ノ微毒ヨリ關節炎ヲ起スコトナシ。                                       | 骨端肉腫ニ於テハ膝關節血腫ヲ來スコトアリ。       |
| X 線 檢 査   | 不同ノ骨陰翳、骨増殖、骨變形、腐骨等。                                        | 骨萎縮、時トシテハ多少ノ骨變形等。                                       | 骨増殖、骨變形等。                                               | 骨増殖像。                       |
| 其 他       | 経過中時々急性炎ノ症状ヲ呈ス。                                            | 結核性遺傳、體質、他部結核、「ツベルクリン」反應等。                              | 微毒ノ既往症、現症、ワ式反應、試験的驅微法。                                  | 他部ノ轉移等。                     |

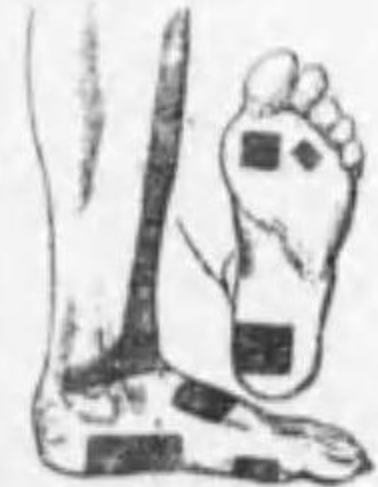XXXIV. 足 關 節 炎  
Fussgelenkentzündungen (Pedarthrit)

|                              |                                                                                                                       |                                                                                                                                                                                                                                                                                                                           |
|------------------------------|-----------------------------------------------------------------------------------------------------------------------|---------------------------------------------------------------------------------------------------------------------------------------------------------------------------------------------------------------------------------------------------------------------------------------------------------------------------|
| 1) 慢性漿液性<br>serosa acuta     | 足關節ノ捻挫、挫傷、過勞等ニ因シ、屢々認メラル。原因的關係明カナルニヨリ診斷容易ナリ。                                                                           | 腫脹 足關節炎ニテ滲出物アル時ハ關節囊ノ前方即チ伸筋腱ノ兩側外踝ノ下方及後方ニ於テハアヒレス腱ノ兩側ニ於テ膨隆著明トナル、時トシテハ種々ノ足骨關節部ノ腫脹ヲモ伴フコトアリ。<br>疼痛 疾患ノ種類ニヨリ自發痛、直達壓痛、介達壓痛、機能痛アリ。<br>異常位 多少足趾面ニ屈曲ス。<br>機能障礙 足關節ノ運動ニハ(イ)足背屈曲 Dorsalflexion (ロ)足趾屈曲 Plantalflexion (ハ)迴前 Pronation (ニ)迴後 Supination (ホ)内轉 Adduktion (ヘ)外轉 Abduktionノ六種アリ、炎症アル時ハ是等ノ運動制限セラル。<br>穿刺部位 内外踝ノ下部ヨリ關節内ニ刺入ス。 |
| 2) 慢性化膿性<br>purulent, *acuta | 足關節部ノ損傷ニ因ルコト最モ多シ、時トシテハ脛骨、足骨ノ化膿性骨髓炎ニ繼發ス。                                                                               |                                                                                                                                                                                                                                                                                                                           |
| 3) 淋 毒 性<br>gonorrhoeica     | 屢々認メラル、急性關節癱瘓質スト鑑別ヲ要ス。                                                                                                |                                                                                                                                                                                                                                                                                                                           |
| 4) 癩麻質<br>斯性<br>rheum.       | a)急性 時トシテ認メラル、淋毒性ノモノト鑑別ヲ要ス。                                                                                           |                                                                                                                                                                                                                                                                                                                           |
|                              | b)慢性 畸形性關節炎ト鑑別ヲ要スルコトアルモ、後者ハ足部ニハ甚稀。                                                                                    |                                                                                                                                                                                                                                                                                                                           |
| 5) 畸 形 性<br>deformans        | 甚稀。                                                                                                                   |                                                                                                                                                                                                                                                                                                                           |
| 6) 慢性漿液性<br>serosa chr.      | 稀、屢々結核性ノモノヲ之ト誤診ス。                                                                                                     |                                                                                                                                                                                                                                                                                                                           |
| 7) 結 核 性<br>tuberculosa      | 多クハ骨性(脛骨、距骨等)ノモノニシテ、(イ)漿液性(ロ)肉芽性、(ハ)化膿性ノ三種アリ。少シク進行セルモノニ於テハ關節周圍炎著明ニシテ、後ニハ足背ノ側方ニ自潰シテ瘻孔ヲ形成ス。診斷多クハ容易ナルモ附近ノ急性化膿性骨髓炎ト鑑別ヲ要ス。 |                                                                                                                                                                                                                                                                                                                           |
| 8) 梅毒性<br>syph.              | (a) 第二期 甚稀。                                                                                                           |                                                                                                                                                                                                                                                                                                                           |
|                              | (b) 第三期 非常ニ稀。                                                                                                         |                                                                                                                                                                                                                                                                                                                           |
|                              |                                                                                                                       |                                                                                                                                                                                                                                                                                                                           |
| 9) 尿 酸 性<br>urica (Gicht)    | 非常ニ稀(跗趾ニハ比較的多キモ)。                                                                                                     |                                                                                                                                                                                                                                                                                                                           |
| 10) 血友病性<br>haemophilica     | 稀。                                                                                                                    |                                                                                                                                                                                                                                                                                                                           |
| 11) 神 經 性<br>neuropathica    | 甚稀。                                                                                                                   |                                                                                                                                                                                                                                                                                                                           |
| 12) 肉 腫<br>Sarkom            | 甚稀。                                                                                                                   |                                                                                                                                                                                                                                                                                                                           |



XXXV. 足部ノ特殊疼痛 Schmerzen der Fussgegend

|                                                         |                                                                                                                                                                                                                                                                                                                                          |
|---------------------------------------------------------|------------------------------------------------------------------------------------------------------------------------------------------------------------------------------------------------------------------------------------------------------------------------------------------------------------------------------------------|
| <p>1) 蹠骨痛<br/>Metatarsalgie</p>                         | <p><b>モルトン氏神経痛</b> <i>Mortonsche Neuralgie</i> トモ稱スルガ、恐ラクハ足蹠神経ガ蹠骨ノ沈降ニヨリテ壓迫セララル爲メナルベシト、輕度ノ外傷後或外傷ナシニモ來ルコトアリ、本病ノ原因ハ尙ホ不明、多クハ<b>第四蹠趾關節部</b> Metatarsophalangealgelenkgegend 或<b>第二、第三蹠骨骨頭部</b> Metatarsalknochenkopfgegend ニ劇痛ヲ發シ、壓痛亦著明ナリ、併シ腫脹發赤熱感等ノ炎症症狀ナシ。輕度ナルハ壓痛ノミニ留ルモ、高度ナルハ自發痛モアリ、又劇痛ノ爲メ歩行困難トナルコトアリ。X線検査ニヨルモ骨ノ變化ヲ認メズ。</p>                  |
| <p>2) 跟骨痛<br/>Calcanealgie</p>                          | <p>特殊ノ原因ナクシテ起立歩行ニ際シテ跟骨部ニ劇痛ヲ發スルコトアリ。本病ノ本態ニ就キテハ種々ノ議論アルガ、跟骨下部ニ<b>跟骨距</b> Calcaneuspornヲ生ジタル爲メニ起ルモノナルベシト(其ノ發生關係ナホ不明)。X線検査ニヨリ確定セララル。</p>                                                                                                                                                                                                      |
| <p>3) <b>ケーラー氏病</b><br/><i>Köhlersche Krankheit</i></p> | <p>本病ノ原因ハ尙ホ不明ナリ、外傷ガ誘因トナルコトアリ、或外傷ナシニモ起ルコトアリ、年少者ニ多ク偏側性或兩側性ニ來ル、足根骨 Tarsalknochen ノ内側特ニ舟狀骨 Os naviculare ノ附近ニ疼痛腫脹ヲ發シ、特ニ足ヲ内方ニ動かス時ニ疼痛著シク、舟狀骨ニ壓痛アリ。<br/><b>X線検査</b>ニヨルニ舟狀骨ノ變形、縮小著シク、其結構不分明トナルコトアリ(併シ管萎縮像ナシ)、甚シキハ舟狀骨ガ殆ソ消失スルコトアリ、時トシテハ第二蹠骨小頭、第二蹠趾關節ノ骨軟骨炎ヲ認ムト。<br/><b>鑑別</b> a) 足根骨結核トハ下腿萎縮、X線等ニヨリテ區別、b) <b>モルトン氏神経痛</b>トハX線検査ノ結果骨變化ノ有無ニヨリテ區別。</p> |
| <p>4) 扁平足痛<br/>Plattfusschmerz<br/>第八十一圖</p>            | <p>扁平足ニ於テハ長時ノ起立或歩行後疲勞ト共ニ足部ニ鈍痛ヲ感ズ、特ニ其異常ナル<b>ゴッスラン氏少年跗骨痛</b> <i>Gosselinsche Tarsalgie des Adrescents</i> ト稱ス、之ハ足穹窿ノ沈降ニ際シテ(イ)背側ノ舟狀骨ガ強ク距骨ニ向ツテ壓低セラレ、(ロ)足ノ外臑位高度ナル時ハ外踝ヲ外側ノ跟骨角ニ向ツテ強ク壓迫、(ハ)又ハ内側ノ跟骨舟狀骨ノ靭帯ガ著シク牽引セララル爲メニ是等ノ部位ニ疼痛ヲ發ス、(ニ)時トシテハ跟骨痛ノミ著明ナルコトアリ、足ガ著シク廻前位ニアル爲メニ跟骨ガ縱軸ニテ廻轉セラレ、其體重負擔ニ慣ラザル内側面ガ地上ニ接着セル爲メニ起ル。</p>                                |



XXXI. 足關節部及足部ノ腫脹

Anschwellungen der Fussgelenkgegend u. des Fusses

|                                  |                                                                                                                                                                                                                                                                                                                                                                                                                                                                                                                                                                                                                                                                                                                                                                                                                                                                                                                                                                                                                                                                                                                                                                     |
|----------------------------------|---------------------------------------------------------------------------------------------------------------------------------------------------------------------------------------------------------------------------------------------------------------------------------------------------------------------------------------------------------------------------------------------------------------------------------------------------------------------------------------------------------------------------------------------------------------------------------------------------------------------------------------------------------------------------------------------------------------------------------------------------------------------------------------------------------------------------------------------------------------------------------------------------------------------------------------------------------------------------------------------------------------------------------------------------------------------------------------------------------------------------------------------------------------------|
| <p>1) 足關節捻挫及挫傷</p>               | <p>出血ノ爲メ該部ノ腫脹ヲ來スコトアリ(第166頁參照)。</p>                                                                                                                                                                                                                                                                                                                                                                                                                                                                                                                                                                                                                                                                                                                                                                                                                                                                                                                                                                                                                                                                                                                                  |
| <p>2) 骨折</p>                     | <p>出血ノ爲メ腫脹著明ナリ、其他骨片隆出ニヨル隆起ヲ見ルコトアリ(第158頁參照)。</p>                                                                                                                                                                                                                                                                                                                                                                                                                                                                                                                                                                                                                                                                                                                                                                                                                                                                                                                                                                                                                                                                                                                     |
| <p>3) 脱臼</p>                     | <p>出血(前者ニ比シ輕度)、骨頭隆出ニヨリテ異常腫脹ヲ來タス(第160頁參照)。</p>                                                                                                                                                                                                                                                                                                                                                                                                                                                                                                                                                                                                                                                                                                                                                                                                                                                                                                                                                                                                                                                                                                                       |
| <p>4) 蜂窩織炎</p>                   | <p>種々ノ化膿症ニ續發ス。</p>                                                                                                                                                                                                                                                                                                                                                                                                                                                                                                                                                                                                                                                                                                                                                                                                                                                                                                                                                                                                                                                                                                                                                  |
| <p>5) 腱鞘炎<br/>Tendovaginitis</p> | <p>足ニ於ケル主要ナル腱鞘ハ<br/>         1) 前脛骨筋腱鞘 Vagina tendinum m. tibialis posterior<br/>         2) 長伸跗筋腱鞘 Vag. tend. m. extensoris hallucis longi.<br/>         3) 長趾伸筋腱鞘 Vag. tend. m. extensoris digitorum pedis longi<br/>         4) 長屈趾筋腱鞘 Vag. tend. m. flexoris. digit. pedis longi<br/>         5) 後脛骨筋腱鞘 Vag. tend. m. tibialis posterior<br/>         6) 長屈跗筋腱鞘 Vag. tend. m. flexoris hallucis longi<br/>         7) 總腓骨筋腱鞘 Vag. tend. mm. peroneorum communis<br/>         以上ノ内(2),(3)最モ屢々侵サル、是等ハ足關節ノ前側ニアリ、腱鞘炎ニテ滲出物著明ナル場合ニハ該部ニ長形ノ腫脹ヲ來シ、其中央邊ニ下腿十字靭帯 Lig. cruciatum cruris ガ横切シテ腫脹部ヲ上下ニ分ツモ、互ニ波動ノ聯絡アリ。<br/>         是等ノ腱鞘ニ來ル主ナル炎症ハ<br/>         a) 急性漿液性腱鞘炎 Tendovaginitis serosa acuta<br/>         b) 急性化膿性腱鞘炎 Tendovaginitis purulenta acuta<br/>         c) 淋毒性腱鞘炎 Tendovaginitis gonorrhoeica<br/>         d) 慢性單純性漿液性腱鞘炎 Tendovaginitis chr. serosa simplex<br/>         e) 結核性腱鞘炎 Tendovaginitis tuberculosa<br/>         f) 梅毒性腱鞘炎 Tendovaginitis syphilitica 等ナリ。<br/>         其他腱鞘炎ニ於ケル共通ノ症狀ハ<br/>         (イ)部位、腱鞘存在部ニ一致スル事。<br/>         (ロ)所患腱鞘ノ形狀ニ一致シテ腫脹アリ(長形)。<br/>         (ハ)機能障礙(特ニ急性炎ニ著明)<br/>         (ニ)其他各腱鞘炎ノ種類ニヨリテ種々ノ症狀アリ(第86頁總論參照)。</p> |



|                                                            |                                                                                                                                                                                                                                                                                                                                                                                                                                                                                                                                                                                                                                                                                                                                                                                                                                                                                                                                               |
|------------------------------------------------------------|-----------------------------------------------------------------------------------------------------------------------------------------------------------------------------------------------------------------------------------------------------------------------------------------------------------------------------------------------------------------------------------------------------------------------------------------------------------------------------------------------------------------------------------------------------------------------------------------------------------------------------------------------------------------------------------------------------------------------------------------------------------------------------------------------------------------------------------------------------------------------------------------------------------------------------------------------|
| <p>6) 粘液囊炎<br/>Bursitis</p>                                | <p>足部ニ於ケル主要ナル粘液囊ハ次ノ如シ。<br/>                 1) アヒレス腱前粘液囊或跟骨前粘液囊 B. achillea ant. s. retrocalcanea<br/>                 2) アヒレス腱後粘液囊 B. achillea posterior<br/>                 3) 内踝粘液囊 B. malleoli medialis<br/>                 4) 外踝粘液囊 B. malleoli lateralis<br/>                 5) 跟骨下粘液囊 B. subcalcanea<br/>                 6) 踵趾間粘液囊 B. intermetatarsophalangealis<br/>                 7) 常數外粘液囊 B. supernumeräre od. akzidentelle<br/>                 以上ノ内必要ナルハ (3), (4), (1), (2) ニシテ、屢々是等ニ<br/>                 a) 慢性單純性粘液囊炎 Bursitis chronica serosa<br/>                 b) 急性化膿性粘液囊炎 Bursitis purulenta acuta<br/>                 c) 淋毒性粘液囊炎 Bursitis gonorrhoeica (甚稀)<br/>                 d) 結核性粘液囊炎 Bursitis tuberculosa ヲ起ス。<br/>                 其特徴ハ (i) 部位ハ粘液囊存在部ニ一致ス。<br/>                 ii) 形状ハ球形若クハ扁平球形。<br/>                 iii) 機能障礙ハ急性炎症状態著明ナル時ニノミ多少アリ。<br/>                 鑑別スベキモノハ 腱鞘炎、脂肪腫、ガングリオン等。</p> |
| <p>7) 足骨ノ炎症<br/>Entzündungen<br/>der Fuss-<br/>knochen</p> | <p>a) 跗骨、跟骨等ノ急性化膿性骨髓炎 Osteomyelitis des Calcaneus, des Talus etc. ハ比較的稀ナリ。外傷後來ルモノ多キモ、稀ニハ血行性傳染ニ因ルコトアリ。<br/>                 局所ニ急性炎症状態著明ニシテ、熱發ヲ伴フニヨリ診斷セラル。<br/>                 稍々進行セルモノニ於テハ X 線ニヨリ骨變化ヲ認ム。<br/>                 b) 跗骨、跟骨、踵骨、距骨、脚距關節、趾骨、趾骨關節等ノ結核 Tuberkulose der Fusswurzelknochen, Talus, Calcaneus, Metatarsus, Talocruralgelenks, Metatarsalgelenks, Zehenknochen, Interphalangealgelenks.<br/>                 時トシテ見ラル。慢性ニ患部ノ腫脹ヲ來シ疼痛顯著ナラズ、次第ニ周圍ニ慢性滲潤ヲ來シ、初期ニハ機能障礙ナキモ、後ニハ多少ノ障礙ヲ伴フ、遂ニハ化膿自潰シテ瘻孔ヲ殘スコトアリ、趾骨ニ於テハ風蕁 Spina ventosa ノ狀ヲ呈ス、特有ナル外見ニヨリ診斷容易ナリ、X 線ニヨレバ一層確實ナリ。<br/>                 c) 足骨ノ梅毒 Syphilis der Fussknochen 甚稀ナリ、足趾ノ微毒ハ風蕁ノ狀ヲ呈スルコトアリ、結核トノ鑑別ハ總論參照。<br/>                 d) 足痛風 Podagra 本邦ニハ甚稀ナリ、初期ニハ神經痛或關節痲痺斯ト誤ラルルモ、疼痛跗趾部ニ固定シ、特ニ夜間痛苦シク、發作性ニ來リ屢々熱發ヲ伴フ、進行セルモノニ於テハ痛風結節ヲ生ジ、關節ニ畸形及強直ヲ來シ、X 線ニヨリ尿酸結晶ヲ認ムルコトアリ(其他總論參照)。</p>                                                                                                   |

|                                          |                                                                                                                                                                                                                                                                                                                                                                                                                                                                                                                                                                                                                                           |
|------------------------------------------|-------------------------------------------------------------------------------------------------------------------------------------------------------------------------------------------------------------------------------------------------------------------------------------------------------------------------------------------------------------------------------------------------------------------------------------------------------------------------------------------------------------------------------------------------------------------------------------------------------------------------------------------|
| <p>8) 足關節炎</p>                           | <p>(第217頁參照)。</p>                                                                                                                                                                                                                                                                                                                                                                                                                                                                                                                                                                                                                         |
| <p>9) 足ノ腫瘍<br/>Tumoren d.<br/>Fusses</p> | <p>a) 足ノ軟部 ニハ脂肪腫、纖維腫、神經纖維腫、血管腫、乳嘴腫、皮角、肉腫、癌腫等ヲ發生スルコトアリ、就中黑色肉腫惡性ナリ。<br/>                 癌腫ハ足趾等ノ慢性潰瘍等ヨリ發生スルコトアリ。注意スベシ。<br/>                 b) 骨 ニハ肉腫、骨腫、軟骨腫等ヲ發生ス、何レモ其特有ナル状態ニヨリテ診斷セラル。</p>                                                                                                                                                                                                                                                                                                                                                                                                                                                  |
| <p>10) 足ノ囊腫<br/>Zyste d. Fusses</p>      | <p>a) 粉瘤 Atherom 稀ニ足背ニ生ズルコトアルモ、足趾ニハ決シテ發生セズ、之レ足趾ニハ粉瘤發生ノ基地タルベキモノナキヲ以テナリ。<br/>                 b) 外傷性皮膚囊腫 Traumat. Epithelzyste 甚稀ニ足趾ニ發生スルコトアリ、硬靱ノ小腫瘤ニシテ皮膚ト癒着アリ、底部ニ癒着ナシ。<br/>                 c) ガングリオン Ganglion 足關節ノ附近、足背ニ生ズルコトアリ、緊滿性軟ノ小腫瘤ニシテ皮膚ト癒着ナク、底部ト癒着アリ。<br/>                 d) 粘液囊炎 Bursitis 前記ノ如ク跟骨下粘液囊、踵趾間粘液囊ニ慢性腫脹ヲ見ルコトアリ、部位一定セル球形ノ腫脹ニシテ皮膚ト癒着ナク底部ト癒着シ、硬度軟性ニシテ屢々波動アリ。<br/>                 e) 足部動脈瘤 Aneurysma 甚稀ニ足背動脈 A. dorsalis pedis, 足趾動脈 A. plantaris pedis ニ動脈瘤ノ發生スルコトアリ、何レモ外傷ニ因スルモノナリ。普通示指頭大乃至鳩卵大ニシテ巨大ナルコトナシ、足背動脈ニ發生セルモノハ搏動著明ナルヲ以テ診斷容易ナルモ、足趾動脈ニ發生セルモノハ深在性ナル爲メ搏動稍々不明ナルコトアリ、又動脈瘤内ニ凝血多量ナル時ハ一層不明ナリ。動脈瘤大ナル時ハ關節ヲ侵シ機能障礙ヲ來スコトアリ。</p> |
| <p>11) 足ノ假性腫瘍</p>                        | <p>a) 壓迫腫(まめ) Druckbeule 草鞋、靴ナドヲ穿テ慣レヌ人ガ長途ノ旅行ヲナセル爲メニ起ルコト多シ。<br/>                 豌豆大乃至示指頭大ノ水疱ヲ形成シ、内容漿液性或血性ニシテ疼痛著シ、初メハ周圍ニ炎症アルモ、二三日ニシテ去ル、或化膿潰瘍シ鮮高織炎症状著明ナルコトアリ、或反復セル壓迫腫ノ後ニ胼胝腫ヲ發生ス。<br/>                 b) 胼胝腫(たこ) Schwiele, Callus od. Tylosis 足趾ニ屢々發生ス、慢性機械的刺戟ニヨリ表皮肥厚シテ硬クナリ。乾燥シテ粗糙トナリ、或表面滑澤ニシテ少シク透光色ヲ帶ブ、多クハ感覺鈍麻ス。何シ腫裂ヲ生ジテ疼痛ヲ發スルコトモアリ、雞眼ト鑑別ヲ要ス。<br/>                 c) 雞眼(魚ノ目、そこまめ) Hühnerauge od. Clavus 前者ニ類スルモ、之ヨリモ小。限局性角層肥厚ニシテ圓形或橢圓形ノ限界明瞭ナル角栓ヲ生ジ、其底面圓錐形ヲナシ真皮中ニ楔入シ、壓迫ニヨリ疼痛ヲ訴フ、時トシテ其周圍ニ炎症ヲ併發シ暗赤色暈ヲ呈シ、壓痛一層顯著ナルコトアリ。<br/>                 d) ボトリオミコーゼ Botryomykose 甚稀ナリ。</p>                                                                |



XXXVII. 足趾ノ脱疽 Gangraen des Fusses u. der Zehe.

脱疽ニハ第 76 頁ニ述ベタルガ如ク種々ノ原因アルモ、足趾ニ於ケル主要ナル脱疽ハ次ノ如シ。(濕性脱疽ト乾性脱疽ノ區別ハ第 77 頁参照)。

| 種類                                                                             | 原因的関係                                                                                              | 主要症状                                                                                                                                                                                                                      | 鑑別                                                                                                   |
|--------------------------------------------------------------------------------|----------------------------------------------------------------------------------------------------|---------------------------------------------------------------------------------------------------------------------------------------------------------------------------------------------------------------------------|------------------------------------------------------------------------------------------------------|
| 1) 老人性脱疽或<br>動脈硬變性脱疽<br>Senile od. arte-<br>riosklerotische<br>Gangraen        | 高度ノ動脈硬變ニ<br>ヨリ閉塞性動脈内<br>膜炎ヲ來スニヨ<br>ル。老人ニ來ル<br>常トス。                                                 | 本邦ニハ至ツテ稀ナリ。初メ患足ニ冷<br>厥感アリ、次イデ足趾ニ「チアノーゼ」<br>ヲ發シ、次第ニ壞疽ニ陥リ疼痛アリ(濕<br>性脱疽)。時トシテ間歇性跛行ヲ前驅<br>ス。所患部ノ動脈ノミナラズ身體各所<br>ノ動脈ノ硬變著明。                                                                                                      | 以下四者互ニ類似<br>スルモ、年齢、動脈<br>硬變ノ有無ニヨリ<br>テ區別セラル。                                                         |
| 2) 特發脱疽或<br>壯年性脱疽<br>Spontane od.<br>praesenile<br>Gangraen                    | 原因ナホ不明ナ<br>リ、30歳前後ノ男<br>子ニ多シ。患部ノ<br>脈搏缺除或甚微弱                                                       | 1) 又 3)ニ類似シ、濕性脱疽ニシテ疼<br>痛アリ、之ヲ放置スレバ壞疽進行ス、<br>併シ保存的療法ニテモ治癒シ、此際ニ<br>ハ次第ニ乾性脱疽ニ移行シ、壞疽部ハ<br>分界線ヨリ脱落シテ治ス。                                                                                                                       | i) トハ年齢、他<br>部ノ動脈硬變有無<br>ニヨリ、<br>ii) トハ間歇性跛<br>行顯著ナラザルコ<br>トニヨリ、<br>iv) トハ微毒ノ有<br>無等ニヨリ區別セ<br>ラル。    |
| 3) レノー氏病或<br>對側性脱疽<br>Raynaudsche<br>Krankheit od.<br>symmetrische<br>Gangraen | 本病ノ原因モ不<br>明。初メ血管運動<br>神經ノ發作性攣縮<br>ニヨリ動脈ノ痙攣<br>性收縮ニヨリ貧血<br>ヲ來タシ、次第ニ<br>動脈ノ器質的變化<br>ヲ來タス。           | 本病ノ初期ニハ間歇性跛行 Claudicatio<br>intermittens od. intermittierendes Hinken<br>アルヲ特異トス。即チ患者歩行ノ際ニ<br>突然足ニ刺痛ヲ發シ、歩行不能トナル。<br>此際足ハ貧血狀ヲ呈シ、暫時休息スル<br>コトニヨリ血行恢復シ疼痛緩快ス。此<br>ノ如キ發作漸時著明トナリ、次第ニ前<br>者ト同様ニ濕性脱疽ヲ對側性ニ起ス。<br>併シ治療ニヨリ乾性トナルコトモアリ | 本症ニ於テハ初期<br>ニ於ケル間歇性跛<br>行特異ナルモ、<br>1), 2)ニ於テモ時<br>トシテ多少ノ症状<br>アルコトアリ。併<br>シ大體之レガ程度<br>ニヨリテ區別セラ<br>ル。 |
| 4) 微毒性脱疽<br>Syphilitische<br>Gangraen                                          | 第三期ノ微毒性動<br>脈内膜炎ニ因ス。<br>40-50歳後ニ來ル。                                                                | 屢々對側性ニ來ル、特發脱疽ニ類シ、<br>初メハ濕性ニシテ治療ニヨリテ輕快ス<br>ルト共ニ乾性トナルコトアリ、所患動<br>脈ノ脈搏缺如及甚微弱。                                                                                                                                                | 他ノモノトハ微毒<br>ノ既往症、ワ氏反<br>應、試驗的驅菌法<br>等ニヨリテ區別ス                                                         |
| 5) 糖尿病性脱疽<br>Diabetische<br>Gangraen                                           | 糖尿病患者ニ於テハ動脈硬變ヲ起シ易スク、且ツ化膿ニ<br>對スル抵抗弱キヲ以テ屢々傳染ヲ發ス。足趾或足蹠ニ<br>濕性脱疽ヲ起シ、疼痛アリ、甚ダ治癒シ難シ。足背動脈<br>ノ搏動不明ナルコト多シ。 |                                                                                                                                                                                                                           | 化膿性炎症症状著<br>明ニシテ、糖尿病<br>ヲ證明スルコトニ<br>ヨリ診斷セラル。                                                         |

以上ノ動脈性疾患ニヨル脱疽ニ於テハ患部ノ足背動脈、膝關動脈、時トシテハ股動脈迄モ搏動  
缺如スルカ或微弱トナリ、壞疽部ノ上方ノ皮膚ニモ榮養不良、冷厥感或「チアノーゼ」等アリ。  
又一般ニ壞疽ハ趾ノ末梢ニ始マルモノナルモ、稀ニ足蹠ノ一部ニ始マルコトモアリ。

6) 血栓或栓塞ニ  
ヨル脱疽  
Gangraen n.  
Thrombose od.  
Embolie

腸チフス、肺炎、麻疹、「マラリヤ」、「インフルエンザ」、敗  
血症等ニ際シテ下肢ノ主要動脈ニ血栓乃至栓塞ヲ生  
ジタル爲メニ末梢ノ壞疽ヲ起スコトアリ。此際ニハ前記  
數種ノモノノ如クニ壞疽ガ漸進的ニアラズシテ、比較的  
廣汎ノ部位ニ一時ニ壞疽ヲ起ス。而シテ此ノ壞疽ハ乾性  
壞疽ニ屬シ、早期ヨリ分界線ヲ生ズ。併シ初期ニハ疼痛  
可ナリ著明ニシテ又壞疽物質ノ吸收ニヨリテ熱發及種々  
ノ熱症狀ヲ呈シ患者ノ榮養ヲ害スルコト大ナリ。故ニ本  
症ニ於テハ成ルベク早ク壞疽部ノ上方ニテ切斷スルヲ可  
トス。

7) 神經病性脱疽  
Neuropathische  
Gangraen

i) 脊髓癱、脊髓空洞症、脊髓ノ外傷等ニヨリテ血管榮養神經ノ障礙ヲ來  
タシ、足或趾ニ壞疽ヲ起スコトアリ。此際ニハ軟部組織ノミナラズ、  
骨、關節等ヲモ侵カシ、遂ニハ該部ノ穿孔ヲ來タスコトアリ(穿足症  
Malum perforans pedis)。而シテ壞疽部周圍ノ肉芽ハ弛緩性ニシテ無痛  
性ナルヲ特異トス。足背動脈ノ搏動ニハ異常ナシ。  
ii) 癩 Lepra = 際シ血管榮養神經ノ障礙ニヨリテ趾端ノ壞疽及萎縮ヲ  
來タスコトアリ、此際ニハ他ニ癩ノ症状著明ナリ。  
iii) レノー氏病モアル意味ニ於テハ此ノ部ニ屬スベキモノナリ。

8) 高度ノ鬱血ニ  
因スル脱疽  
Gangraen nach  
hochgradige  
Stauung

下靜脈瘤高度ナル場合、股靜脈ノ鬱血高度ナル場合ニハ末梢部ノ循環不  
充分ナルガ爲メニ輕度ノ原因ニテ一部ニ壞疽ヲ起シ、難治ノ潰瘍ヲ殘ス  
コトアリ。  
但シ此際ニハ前記ノ各疾患ノ如ク足趾ニ來ルコトハ殆ド稀ナリ、足背或  
下腿ノ下部ニ來リ足背動脈ノ搏動ニハ異常ナシ。



(D) 四肢ノ先天性畸形

Angeborene Missbildungen (Deformitäten) der Extremitäten

| (I) 肩胛ノ先天性畸形 Angeb. Missbildungen d. Schultergegend  |                                                                                                          |
|------------------------------------------------------|----------------------------------------------------------------------------------------------------------|
| 1) 鎖骨ノ先天性缺如<br>Angeb. Defekt d. Clavicula            | 鎖骨が先天性ニ兩側性、稀ニハ偏側性ニ一部或全部缺損スルコトアリ、其缺損部ハ結締織或軟骨ニテ補充セラル、併シ機能ニハ差支ナシ。                                           |
| 2) 肩胛骨ノ先天性高位或轉位<br>Angeb. Hochstand od. Verschiebung | 肩胛骨が偏側(左側ニ多シ)或兩側ニテ上方ニ轉位セルコトアリ、此際ニハ肩胛骨ノ畸形ヲ伴フコト多シ、此際ニモ該部ノ機能ニハ差支ナシ。                                         |
| 3) 先天性肩胛關節脱臼<br>Angeb. Schultergelenkluxation        | 其種ニ先天性ニ a) 烏喙突起下脱臼或 b) 肩胛骨棘下脱臼ヲ見ルコトアリ、但シ此際ニハ外傷性脱臼ノ如ク機能障礙著シカラズシテ寧ロ關節動搖性ナルコト多シ、骨頭ノ異常位ニヨリテ診斷セラル(第 118 頁参照)。 |
| (II) 上肢ノ先天性畸形 Angeb. Missbildungen der oberen Ext.   |                                                                                                          |
| 1) 上肢缺如<br>Amelie                                    | 其種ナリ、上肢全ク缺如スルコトアリ。                                                                                       |
| 2) 上肢幹部缺如<br>Phocomelie                              | 上肢ノ幹部先天性ニ缺如シテ、手が直チニ軀幹部ニ附着セルモノヲ云フ、之モ其種ナリ。                                                                 |
| 3) 先天性絞扼<br>Angeb. Schnü rung                        | 上膊或前膊ガ臍帶ニテ(胎内ニテ)絞扼セラレタル爲メニ先天性ノ溝ヲ形成スルコトアリ、余ハ生後十月ノ小兒ニ前膊ノ絞扼ヲ來セル一例ヲ經驗セルガ、其機能ニハ差支ナカリキ。                        |
| 4) 先天性肘關節脱臼                                          | 其種ニ肘關節が先天性ニ脱臼セルコトアリ。診斷容易ナリ。併シ初生兒ノ間ニハ氣附カズニ居ルコトアリ。                                                         |
| 5) 肘部翼狀皮膚形成<br>Flughautbildungen d. Ellbogengegend   | 肘部ニ翼狀皮膚ヲ形成スルコトアリ。之ガ爲ニ前膊ノ伸展障礙セラル、併シ手術ニヨリ容易ニ治ス。                                                            |
| 6) 肘外翻症及内翻症<br>Cubitus valgus et varus               | 先天性ニ前膊ガ肘部ニテ橈骨側或尺骨側ニ傾斜セルコトアリ、但シ小兒、婦人ニ於テハ其運動術々可動ニテ 160 度迄ノ屈曲ハ病的ニアラズ。                                       |
| 7) 先天性前膊缺損<br>Angeb. Defekt d. Vorderarmknochen      | 橈骨或尺骨或兩者ガ先天性ニ缺如セルコトアリ、橈骨ノ缺如ハ比較的、此際ニハ手が尺骨ニ對シテ直角ニ屈曲シ、所謂内翻手 Klumpfhandノ狀ヲ呈ス。                                |

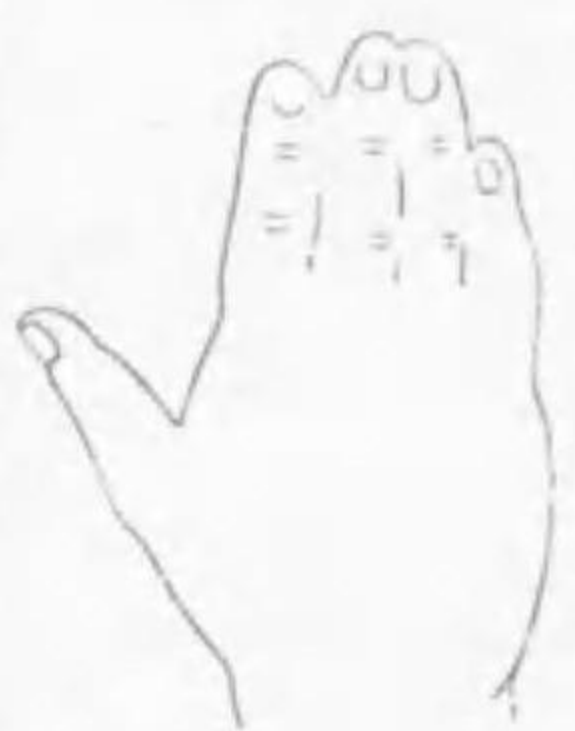(III) 手腕關節部ノ先天性畸形 Angeb. Missbildungen d. Handgelenkgegend

|                                                               |                                                                                                                                                |
|---------------------------------------------------------------|------------------------------------------------------------------------------------------------------------------------------------------------|
| 1) 先天性手腕關節脱臼                                                  | 其種ニ手腕關節ガ先天性ニ脊側或尺骨側ニ脱臼セルコトアリ、併シ初メハ其存在ニ氣附カザルコト多シ。又橈骨缺損ニ伴フコトアリ。                                                                                   |
| 2) マーデルング氏畸形或外翻手<br>Manus valga. od. Madelung'sche Deformität | 原因不明ナルガ、虛弱ナル少女ニ來ルコトアリ、恐ラクハ關節被膜ノ薄弱ナル際ニ手指屈筋ノ過勞アリシ爲メニ起ルモノナルベシト、或晚發性尪癆病ナラントモ稱セラル。<br>本症ハ手腕關節ノ半脱臼ノ狀態ヲ呈シ、初期ニハ手ヲ伸展セントスル際ニハ疼痛アルガ、後ニハ其疼痛無クナル、併シ畸形ハ治癒セズ。 |

(IV) 手指ノ先天性畸形 Angeb. Missbildungen der Finger

(變々他ノ畸形ヲ伴フコトアリ、他部ノ検査ヲ怠ルベカラズ、又手指ノ種々ノ畸形併發シ來ルコトアリ)。

|                                                                                                                     |                                                                                                  |
|---------------------------------------------------------------------------------------------------------------------|--------------------------------------------------------------------------------------------------|
| 1) 駢指 Syndaktylie 先天性ニ隣接セル二指若クハ數指ノ一部或全部ガ癒合セルモノニシテ特ニ III 指及 IV 指ノ間ニ多ク、I 指ト II 指トノ癒合ハ最稀ナリ。<br>癒合ハ皮膚ノミナルコト多キモ稀ニハ骨モ癒合ス。 | 2) 剩指 Polydaktylie<br>第八十三圖<br>過剩ノ指ハ橈骨側或尺骨側ニ來ル、特ニ拇指ニ多シ、輕度ナルハ爪節ニ二個ノ爪甲ヲ有ス。著明ナルハ全ク完成セル指ヲ有ス。         |
| 3) 裂手 Spalthand 駢指ニ反シテ指根部ヨリ手掌ニ向ツテ裂ケ居ルモノヲ云フ、併シ之ハ其種ナリ。                                                                | 4) 缺指 Ectodaktylie 指節ノ一部或全部缺損セルコトアリ、缺損指數ハ一二本、甚シキハ全部ナルコトアリ。                                       |
| 5) 巨指 Makro daktylie 指體ノ巨大ナルモノヲ云フ。                                                                                  | 6) 小指 Mikro daktylie 指體ノ過小ナルモノヲ云フ。                                                               |
| 7) 短指 Brachy daktylie 手指ノ過短ナルモノヲ云フ。                                                                                 | 9) 特發切斷 Amputatio spontanea 或特發性指溶崩症 Spontane Daktylolyse 子宮胎内ニテ卵膜索條ノ臍帶等ニテ指節ガ絞扼ニヨリテ括斷セラレタルモノヲ云フ。 |
| 8) 先天性絞溝 Kongenitale Schnürfurche 以上ノ絞扼比較的輕度ニシテ絞溝ヲナスモノヲ云フ。                                                          | 11) 先天性指變位症 Klinodaktylie 指ガ側方ニ屈曲セルモノヲ云フ。                                                        |
| 10) 先天性指攣縮 Kongenitale Kontraktur d. Finger 先天性ニ指節ノ攣縮屈曲セルモノヲ云フ。                                                     |                                                                                                  |





(V) 股關節部ノ先天性畸形 Angeb. Missbildungen des Hüftgelenks

本症ハ分娩直後ニハ不明ニシテ生後一二年ニシテ小兒ガ歩行スルニ至リテ次第ニ歩行障礙著明トナル、多クハ初メ上方脱臼ナルガ、歩行スルニ至ツテ後方ニ脱臼シ腸骨脱臼 L. iliaca トナルヲ常トス。

a) 偏側脱臼 Einseitige L. 兩側性ニ比シテ多ク、年長ズルニ從ツテ短縮著明トナル。

i) 第一度或髌臼上脱臼 L. supracotyloidea 大腿骨頭ノアークト氏靭帯ノ下ニテ腸骨前上棘ト股動脈トノ間ニ觸レ、骨頭ノ移動著シカラザルヲ以テ下肢ノ短縮著明ナラズ。

ii) 第二度或坐骨脱臼 L. ischiadica 大腿骨頭ノ移動一層著明トナリ、關節被膜弛緩シ、下肢伸展位ニ於テハ前方ニ、屈曲位ニ於テハ後方ニ骨頭ヲ觸レ、下肢ノ短縮前者ヨリモ著明ナリ。

iii) 第三度腸骨脱臼 L. iliaca 大腿骨頭ガ後方ニ移動シ、前方ニハ全く觸レ難ク、下肢ノ短縮最も著明トナリ、歩行毎ニ軀幹及骨盤ガ患側ニ傾斜シ、患肢上ニ長ク起立シ難ク、トレンデブルグ氏症狀 Trendelenburgsche Symptome ヲ呈ス(患兒ヲシテ健側肢上ニ偏脚ニテ起立セシムルニ反對側ノ骨盤學上容易ニシテ患側ノ臀皺襞ハ健側ヨリモ高クナル。次ニ患肢上ニ偏脚ニテ起立セシムルニ健側ノ骨盤學上充分ナラズシテ臀皺襞低クナル)。

b) 兩側脱臼 Beideseitige L. 此際ニハ一層其狀態特有ニシテ所謂家鴨狀歩行 Entengang ヲナス、大腿骨頭ノ固定充分ナラザルヲ以テ一側ノ下肢ノ上ニ起立シ難ク、骨盤前方ニ傾斜シ脊椎ノ下部ニテ前彎ス。

診斷 上記症狀ニヨリテ容易ナルガ初期ニハ診斷困難ナルコトアリ、之ヲ確カスルニハ次ノ検査法ニヨル。

i) ローゼル、ネラトン氏線、ブライアン氏三角、轉子棘脛線ニヨリテ大轉子ノ位置ヲ定ム(第143頁參照)。

ii) 棘脛間距離ハ左右同様ナルモ、轉子距離、棘轉子間距離短縮ス。

iii) X線検査ニヨリ髌臼ニ對スル骨頭ノ位置、髌臼ノ深サ(扁平トナル)及傾斜少キコト等ニヨリテ診斷セラル。

本症ト鑑別ヲ要スルモノハ股内膿症、陳舊性股關節脱臼(腸骨脱臼)、股關節結核、ハイネメゲン氏病(脊髄性小兒麻痺)等ナリ。

a) 先天性股内膿症 Coxa vara congenita 胎生時中子宮内ノ羊水ガ少量ナル爲ニ、大腿ガ異常位ニ壓迫セラレ、頸部ニ變化ヲ來シ、先天性ニ股内膿症ヲ起スコトアリ、併シ實際上此原因ニヨルハ其稀ナリ。

b) 佝僂病性股内膿症 Coxa vara rhachitica 1-2歳乃至4-5歳ノ佝僂病性患者ニ來ル、多クハ兩側性ナルモ、稀ニ偏側性ナルコトアリ、此際ニハ他部ニモ佝僂病性病變ヲ見ルヲ常トス。

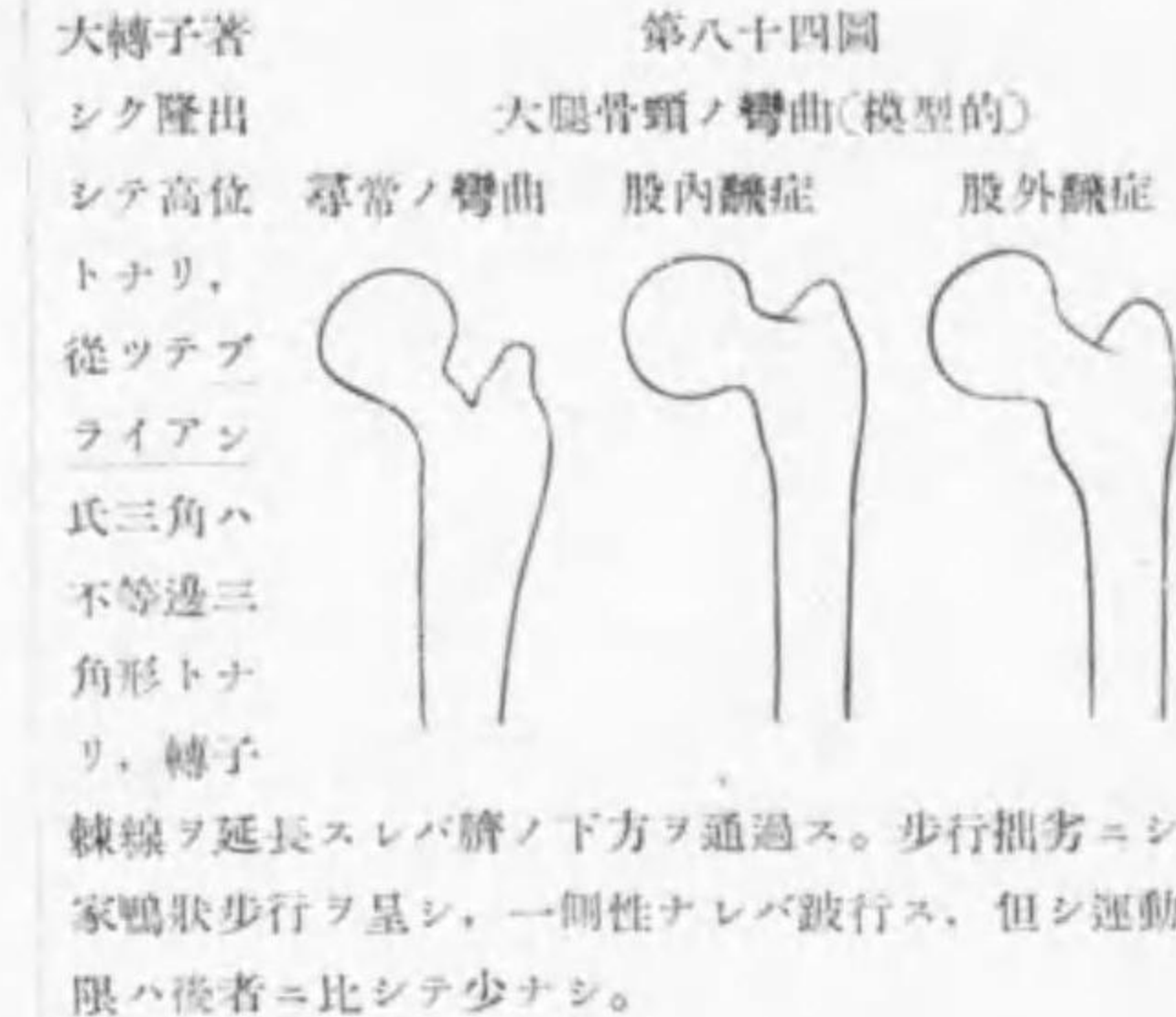1) 先天性 股關節脱臼 Angeborene Hüftgelenkluxation

(先天性脱臼中最モ多キモノニシテ男兒ヨリモ遙カニ女兒ニ多シ、多クハ偏側性ナルガ稀ニ兩側性ニ來ル。其原因ニ就キテハ缺損説ト子宮内胎兒ノ器械的壓迫ニヨルトノ説アリ)。

2) 股内膿症 Coxa vara

(正常ノ大腿骨頭ハ骨幹ニ對シテ

120—130度ノ角度ヲナスモノナルニ股内膿症ニテハ直角、甚シキハ銳角ヲナス、此際下肢ハ多少後方ニ捻轉セルコトアリ)。(X線上大腿骨頭ノ異常ヲ測定スルニラング氏測定法ナルモノアリ、外科各論參照)。



13-18歳ノ人ニ來ルコトアリ(青春期性股内膿症)骨成長盛ニシテ大腿骨頭ノ強固ナラザル際ニ重荷ノ負擔或長時間ノ起立歩行ニヨル、又農夫ニ多キ爲メ農夫脚 Bauerbein ナル名アリ、又晩期性佝僂病ニ因ルコトモアリ、(但シ此際ニハ佝僂病ノ症狀ヲ伴フ)、多クハ兩側性ニ來リ、大轉子上方ニ推移シ、下肢ノ短縮ヲ來ス、其他佝僂病性股内膿症ニ類スルモ運動制限持ニ外轉運動障礙セラル、又骨頭後方ニ彎曲セル時ハ内方廻轉著シク障礙セラレ下肢ヲ充分ニ屈曲シ難クナル、多クハ自覺症狀ナキモ、疲勞後腰々下肢ニ疼痛ヲ發スルコトアリ(單輪性股内膿症)。

e) 重力性股内膿症 Coxa vara statica

d) 外傷性内膿症 Coxa vara traumatica

外傷ニヨリ大腿骨頭骨折或骨端線離開ヲ來シタルニ因ル、但シ此際ニハ偏側性ナルヲ常トス。

e) 炎症性轉歸ニ因ル股内膿症

大腿骨端ノ急性化膿性骨髓炎後或結核ニ因ルコトアリ、但シ此際ニハ是等疾患ノ病變顯著ニシテ股内膿症ハ二次的ノモノナリ、又之モ偏側性ニ來ル。

3) 股外膿症 Coxa valga

股内膿症ト反對ニ大腿骨頭ガ上方ニ彎曲シテ下肢外轉ス、之ハ下肢筋肉麻痺、大腿骨頭ノ骨髓炎或結核等ニ續發スルモノニシテ臨牀的意義少ナシ。



(VI) 股關節脱臼・股内腫症・股關節結核ノ鑑別

|                                  | 1) 先天性股關節脱臼<br>Angeborene Hüftgelenk-Luxation    | 2) 外傷性股關節脱臼(腸骨脱臼)<br>Traumatische Hüftgelenk-L. (L. iliaca) | 3) 股内腫症<br>Coxa vara                       | 4) 股關節結核<br>Coxitis tuberculosa  |
|----------------------------------|--------------------------------------------------|-------------------------------------------------------------|--------------------------------------------|----------------------------------|
| (共通點) 以上各疾患ハ歩行時跛行ヲ呈シ、多少ノ運動障礙ヲ認ム。 |                                                  |                                                             |                                            |                                  |
| 起始狀態                             | 先天性ナルガ、歩行開始時ヨリ著明トナル、女兒ニ多シ。                       | 外傷ニ因シ、壯年ノ男子ニ多シ。                                             | 先天性(種)、小兒或若年者ニ徐々ニ著明トナル。尙復病者、虛弱者ニ多シ。        | 虛弱ナル小兒ニ多シ、徐々ニ發病ス。疼痛ヲ以テ始マルコトモアリ。  |
| 歩行狀態                             | 歩行毎ニ軀幹及骨盤患側ニ稍々弛緩性ニ傾斜ス、但シ初期ニハ著明ナラズ、兩側性ナル時ハ跛行狀ヲ呈ス。 | 歩行時多少跛行ヲナスモ特異ノコトナシ。                                         | 偏側性ナル時ハ單純ノ跛行ヲナス。兩側性ノ場合ニハ鴨步狀歩行Entengangヲナス。 | 歩行時跛行ヲナスモ特異ノコトナシ。                |
| 患肢ノ異常位                           | 輕度ナルモノニハ不明ナルモ、高度ナルハ短縮ヲ認ムルモ特異ナラズ。                 | 患肢ハ股關節及膝關節ニテ少シク屈曲シ内旋内轉著シク、少シク短縮ス。                           | 患肢多クハ伸展位ニテ外轉外旋ス、視診ニテハ短縮著明ナラズ。              | 初期ニハ外旋、外轉シ、假性延長。末期ニハ内旋、内轉シ、假性短縮。 |
| 疼痛                               | (-)                                              | 外傷直後疼痛著明、陳舊性ノモノニハ無シ。                                        | (-)                                        | 初期ヨリ疼痛アルコトアリ、併シ疼痛著明ナラザルコトモアリ。    |
| 自動的運動                            | 自動的運動可能、或運動範圍稍々大。                                | 外傷後暫ク自動運動不能、陳舊性ナル時ハ稍々可能。                                    | 自動的運動可能、併シ外轉運動等不十分。                        | 初期ニハ自動的運動多少可能ナルモ次第ニ不能。           |
| 他動的運動                            | 患肢ノ運動自由ナルモ外轉著シク制限セララルコト多シ。                       | 他動的運動モ不能ニシテ強撥の抵抗アリ、併シ陳舊性ノモノハ多少可動。                           | 可能ナルモ、外轉内旋及極度ノ屈曲困難ナルコト多シ。                  | 初期ニハ可能ナルモ次第ニ制限セララル。              |
| 大腿骨頭ノ觸知                          | 大腿骨頭ハ別項記載ノ如ク異常位ニ觸知セラル、之ハ持ニ大腿ヲ動カシツツ檢スル時ニ明カナリ。     | 骨頭ヲ觸知セズ。                                                    | 骨頭ヲ觸知セズ。                                   | 骨頭ヲ觸知セズ。                         |
| 大腿子ノ位置                           | 大轉子ノ上方轉位著明。                                      | 大轉子ノ上方轉位著明。                                                 | 大轉子ノ上方轉位比較的輕度。                             | 大轉子轉位ナシ。                         |
| 棘踝距離                             | 短縮。                                              | 短縮。                                                         | 稍々短縮。                                      | 短縮多クハ無。                          |
| 大轉子踝距離                           | 尋常。                                              | 尋常。                                                         | 尋常。                                        | 尋常。                              |
| 脊椎及骨盤ノ變化                         | 變々アリ、特ニ兩側性ニ著明。                                   | 脊椎及骨盤ノ變化著明ナラザルコト多シ。                                         | 高度ナル時ニハ稍々變化アルコトアリ。                         | 高度ナル場合ニ變化アルノミ。                   |
| 筋肉萎縮                             | 臀筋ノ筋萎縮ニヨリテトレンデンブルグ氏症狀ヲ呈ス。                        | 筋萎縮ナシ、但シ陳舊性ノモノニハ患肢ノ萎縮ヲ來ス。                                   | 時トシテ臀筋萎縮ニヨリトレンデンブルグ氏症狀ヲ呈ス。                 | 下肢ノ筋萎縮著明トナル、トレンデンブルグ氏症狀ナシ。       |
| 其他                               | 第226頁參照。                                         | 第144頁參照。                                                    | 第226頁參照。                                   | 第198頁參照。                         |

(VII) 膝關節部ノ先天性畸形 Angeb. Missbildungen der Kniegelenkgegend

|                                      |                                                                                                                                                                                                  |
|--------------------------------------|--------------------------------------------------------------------------------------------------------------------------------------------------------------------------------------------------|
| 1) 膝蓋骨ノ畸形 Missbildungen d. Patella   | a) 膝蓋骨先天性重複 Angeb. Verdoppelung d. Patella 先天性ニ膝蓋骨ガ縱或横ニ分裂シ居ルコトアリ、骨折ト區別スルヲ要ス。<br>b) 膝蓋骨發育不全 Entwicklungsanomalie d. Patella 先天性ニ過小ナル膝蓋骨ヲ云フ。<br>c) 膝蓋骨缺損 Angeb. Fehlen d. Patella 之ハ屢々先天性膝關節脱臼ニ伴フ。 |
| 2) 先天性膝關節脱臼 Angeb. L. d. Kniegelenks | 胎生時ニ膝關節ヲ過伸展セル爲ニ起ルモノニシテ、前方脱臼ナルヲ常トス、下肢ガ膝關節部ニテ過伸展シ、膝反張ノ狀ヲ呈シ、自動的ニ膝關節ヲ屈曲シ難ク、脛骨上端著シク前方ニ突出シ、膝窩窩ニ大腿骨ノ下端ヲ觸ル、本症ノ診斷ハ容易ナリ。                                                                                   |
| 3) 膝外翻或X脚 Genu valgum od. X-Bein     | 下腿ガ膝關節部ニテ外方ニ屈曲セルモノニシテ過度伸展及外旋ヲ兼ヌルコト多シ、但シ膝關節ノ屈曲時ニハ此變形消失シ若クハ輕度トナル。本症持續スル時ハ股關節ハ代償的ニ外旋及外轉シ、足關節ハ體重支持ノ爲メ次第ニ外翻足狀ヲ呈ス。<br>本症ハ先天性ニ來ルモノハ稀ニシテ、後天性ニ尙復病ニ因スルコト多シ、其他膝關節部ノ骨折或脱臼ニヨリ偏側性ニ來ルコトモアリ。                     |
| 4) 膝内翻或O脚 Genu varum od. O-Bein      | 前者ト反對ニ下腿ガ膝關節部ニテ内方ニ彎曲シ、下肢長軸ガ膝關節ノ内方ヲ通ルモノヲ云フ。本症モ尙復病ニ因スルコト多シ。併シ本邦ニハ特殊ノ原因ナクシテ本症ヲ見ルコト多シ。                                                                                                               |
| 5) 膝反張 Genu recurvatum               | 比較的稀ナルガ、尙復病或慢性膝關節炎後ニ關節囊ノ弛緩或麻痺ニヨリ或關節切除後ニ發生スルコトアリ。<br>膝關節過度ニ伸展セルモノニシテ、時トシテハ大腿ノ内或外方廻轉ヲ伴フ。                                                                                                           |

(VIII) 足攣縮 Fuss-Kontrakturen

| 種類                               | 原因                                                               | 主要變化                                               |
|----------------------------------|------------------------------------------------------------------|----------------------------------------------------|
| 1) 馬足或尖足<br>Angeborener Spitzfuß | a) 先天性馬足 甚稀。特ニ純粹ノモノハ一層稀ニシテ、多クハ内翻馬足ナリ、之ハ子宮内ニテ足部ガ甚シク内方ニ強壓セラレタルニ因ル。 | 足ガ脚距關節ニ於テ足蹠面屈曲ノ位置ニ固定セラレ、初メハ多少可動性ナルモ、後ニハ足背屈曲ヲ行ヒ難ク骨部 |



|                                            |                                            |                                                                                                                                                   |                                                                                                                                                                      |                        |
|--------------------------------------------|--------------------------------------------|---------------------------------------------------------------------------------------------------------------------------------------------------|----------------------------------------------------------------------------------------------------------------------------------------------------------------------|------------------------|
| Pes equinus,<br>Pferdfuss<br>od. Spitzfuss | b) 痲痺性馬足<br>Pes equinus<br>paralytica      | 小兒脊髓痲痺, 脊髓損傷等ニテ下腿筋肉ノ痲痺ヲ來ス時ハ足ハ自個ノ重力ニヨリ足踵面ニ沈降ス。                                                                                                     | ニモ變形ヲ來スガ爲ニ次第ニ廻後及内轉ノ位置ヲ取リテ内翻馬足 Pes equinovarus ノ狀トナル。又高度ノ馬足ニ於テハ足踵陷凹シテ凹足トナルコトアリ。                                                                                       |                        |
|                                            | c) 慢性重症疾患                                  | 患者ガ永ク就寝セル時ハ縱令筋痲痺ナクトモ足部次第ニ足踵面ニ彎曲シテ馬足ノ狀ヲ呈ス。                                                                                                         | 尖足輕度ナレバ足尖ニテ歩行スルモ高度トナルニ從ツテ趾背或足背ニテ歩行スルニ至ル                                                                                                                              |                        |
|                                            | d) 外傷性馬足<br>Pes equinus<br>traumatica      | 足關節ノ脱臼骨折ニ際シテ馬足ノ狀ヲ呈スルコトアリ。                                                                                                                         |                                                                                                                                                                      |                        |
|                                            | e) 種々ノ足關節炎, 癩痕攣縮等ニヨリテ續發的ニ尖足ヲ來スコトアリ。        |                                                                                                                                                   |                                                                                                                                                                      |                        |
|                                            | 2) 踵足或鉤足<br>Pes calcaneus<br>od. Hakenfuss | a) 先天性踵足<br>angeborene                                                                                                                            | 甚稀ナリ, 足ガ子宮内ニテ踵足位ニ強壓セラレタルニ因ル。                                                                                                                                         | 前者ト反對ニ足ノ足背屈曲著明ナルモノヲ云フ。 |
| b) 痲痺性踵足<br>paralytische                   | 小兒脊髓痲痺ニ際シテ稀ニ本症ヲ起スコトアリ, 多クハ外翻足ヲ併發ス。         | i) 第一度踵足 足ガ單純ニ足背屈曲ヲナセルモノヲ云フ。時トシテハ外翻足ヲ兼ヌ(外翻踵足 Pes calcaneovalgus)。                                                                                 |                                                                                                                                                                      |                        |
| c) 外傷性踵足<br>traumatica                     | 足關節脱臼, 骨折, アヒレス腱斷裂ニヨリテ起ルコトアリ。              | ii) 第二度踵足 足ノ背屈アリテ足踵沈降セルモノヲ云フ。屢々凹足ヲ併發ス。                                                                                                            |                                                                                                                                                                      |                        |
| d) 癩痕性踵足<br>narbige                        | 足背ノ大ナル火傷後ノ癩痕ニヨリテ本症ヲ起スコトアリ。                 |                                                                                                                                                   |                                                                                                                                                                      |                        |
| 3) 内翻足或蹠足<br>Pes varus od.<br>Klumpffuss   | a) 先天性内翻足<br>angeborene                    | 最も多キモノナリ, 女兒ヨリモ男兒ニ多シ, 兩側性ナルコト多ク, 偏側性ナレバ左側ニ多シ, 屢々馬足ヲ兼ヌ。胎生時中子宮内ニテ兩足ガ廻後内轉位ニ強壓セラレタル爲ニ生ズ, 輕度ナルハ歩行スルニ從ツテ治スルモ, 重キハ生後尙ホ存ス, 殊ニ骨, 筋肉ノ發育異常アル時ニ著シ, 時ニ遺傳的關係アリ。 | 足踵ガ内方ニ轉向セルモノヲ云フ。初メハ畸形輕度ナルモ起立歩行スルニ從ツテ體重負擔ニヨリテ次第ニ増悪ス。初メ小兒ハ足ノ内緣ニテ歩行スルモ, 次第ニ足ノ廻後位, 進行スルニ從ツテ足ノ外緣, 甚シキハ足背ニテ歩行シ, 足踵ハ内面ニ向フ, 此ノ如キ場合ニハ歩行部ノ皮膚胼胝狀ニ肥厚シ次第ニ骨, 關節等ノ變形ヲ來シ, 下肢ノ筋肉弱クナル。 |                        |
|                                            | b) 痲痺性内翻足<br>paralytische                  | 稀ニ腦脊髓疾患ニテ下腿筋肉ノ痲痺ニヨリテ内翻足ヲ起スコトアリ, 屢々馬足ヲ兼ヌ。                                                                                                          |                                                                                                                                                                      |                        |
|                                            | c) 外傷性内翻足<br>traumatica                    | 足關節ノ脱臼, 骨折ニヨルコトアリ。                                                                                                                                |                                                                                                                                                                      |                        |
|                                            | d) 虛弱ナル小兒ニテ永ク就寝セル時ハ筋痲痺ナクトモ次第ニ内翻足狀トナルコトアリ。  |                                                                                                                                                   |                                                                                                                                                                      |                        |

|                                                                                 |                                       |                                                         |                                           |                                                                                                                                                          |
|---------------------------------------------------------------------------------|---------------------------------------|---------------------------------------------------------|-------------------------------------------|----------------------------------------------------------------------------------------------------------------------------------------------------------|
| 4) 扁平足及外<br>翻足<br>Pes planus<br>od. Plattfuss<br>u. Pes valgus<br>od. Knickfuss | a) 先天性外翻足<br>angeb. Plattfuss         | 比較的稀ニ認メラル, 胎生時中子宮内ノ強壓ニヨリ, 時トシテハ外翻鉤足狀ヲ呈ス。或腓骨或距骨ノ發育異常ニヨル。 | i) 扁平足<br>Pes planus<br>od. Plattfuss     | 主トシテ足穹窿ノ沈降セル爲ニ足踵ノ扁平トナルモノヲ云フ。                                                                                                                             |
|                                                                                 | b) 負擔性畸形<br>Belastungs-<br>deformität | 虛弱ナル小兒ガ長時間起立歩行セル爲ニ起リ易シ。又尙童病兒モ本病ヲ起シ易シ。                   | ii) 外翻足<br>Pes valgus<br>od.<br>Knickfuss | 足穹窿ニハ關係ナク, 足ガ外方ニ轉向セルモノヲ云フ。                                                                                                                               |
|                                                                                 | c) 痲痺性<br>paralytische                | 脊髓小兒痲痺ニヨリテ屢々外翻馬足ヲ生ズ。                                    | iii) 扁平外<br>翻足<br>Pes plano-<br>valgus    | 前二者ノ合併セルモノ即チ足穹窿ガ扁平トナリ, 同時ニ外方ニ轉向セルモノナリ。                                                                                                                   |
|                                                                                 | d) 外傷性<br>traumatische                | 踝骨折, 脱臼等ニヨル                                             |                                           | 自覺的症狀 各場合ニヨリテ一様ナラズ, 全ク自覺的症狀ナキコトアルモ多クハ多少ノ症狀ヲ伴フ, 即チ歩行ニ際シテ疲勞シ易ク長途ノ歩行不能トナリ, 長時間起立スル時ハ足ニ鈍痛ヲ發シ, 或距骨ニ劇痛ヲ發スルコトアリ, 併シ静臥シ居ル時ハ疼痛輕快ス, 又挿板等ニヨリ足踵ヲ壓定スルニヨリテ治ス(第218頁參照)。 |
| 5) 凹 足<br>Pes cavus od.<br>Hohlfuss                                             |                                       | 其他 e) 足關節炎<br>f) 癩痕攣縮等ニヨル。                              |                                           | 足踵ノ穹窿ガ異常ニ深キモノヲ云フ。<br>之ハ單獨ニ來ルコトナク, 内翻足, 馬足, 踵足等ニ併發シ來ル。<br>輕度ナルハ症狀ナキモ高度ナルハ足趾關節ノ附近ニ疼痛ヲ發スルコトアリ。                                                              |

(IX) 足趾ノ後天性學縮 Erworbene Kontraktur der Zehe

- 1) 跣趾外翻 Hallux valgus 歐米人ニテ幼時ヨリ尖リタル靴ヲ穿テタル爲メニ起ル。
- 2) 足趾ノ屈曲攣縮 Flexionskontraktur der Zehen (槌趾 Hammerzehe) 歐米人ニ認メラル, 餘リ短キ靴ヲ穿テタル爲メニ起ル。
- 3) 纏足 支那婦人ニ見ラルルモノニシテ, 高度ノ足部攣縮ヲ來ス。

(X) 趾ノ先天性畸形等 Angeb. Missbildungen der Zehe etc.

- 1) 躡趾 Syndaktylie 最も多キモノナリ。二趾甚シキハ全趾ガ癒合セルコトアリ。
- 2) 剩趾 Polydaktylie 時トシテ見ル, 躡趾或小趾ノ側ニアルコト多シ。
- 3) 缺趾 Ektodaktylie 趾ノ一節或全體ガ缺如スルコトアリ。
- 4) 裂足 Spaltfuss 甚稀ナリ, 時トシテ缺趾ニ併發ス。
- 5) 小趾 Mikrodaktylie 先天性ニ過小ナル趾ヲ云フ。
- 6) 巨趾 Makrodaktylie 過大ナル趾ヲ云フ。
- 7) 足及下腿ノ巨大發育 Riesenwuchs des Fusses u. des Unterschenkels
- 8) 足關節ノ先天性畸形 Angeb. Missbildungen des Fussgelenks 甚稀ナリ。下腿骨ノ先天性缺如ニ因スルモノナリ(手指ノ畸形參照)。



第二章 頭部外科 Kopf-Chirurgie

I. 頭蓋軟部ノ外傷

Verletzungen der Schädelweichteile

A. 頭蓋軟部ノ開放損傷(創傷)

Offene Verletzungen (Wunde) der Schädelweichteile

|                                        |                                                                                                                                                                                           |                                                        |
|----------------------------------------|-------------------------------------------------------------------------------------------------------------------------------------------------------------------------------------------|--------------------------------------------------------|
| <p>1) 切創<br/>Schnittwunde</p>          | <p>切創が帽状筋膜 Aponeurose に達セザレバ創ノ哆開少ナキモ之ヲ切ル時ハ哆開大ナリ。<br/>創形直線状ニシテ、創底浅ク、出血比較的多シ。切創ノ方向及程度ニヨリテ瓣状創 Lappenwunde 組織缺損創 Wunde mit Substanzverlust ヲ作ルコトアリ。</p>                                       | <p>i) 頭蓋軟部ハ血管ニ富ムガ故ニ、創傷ニ際シ出血多ク、之</p>                    |
| <p>2) 挫創<br/>Quetschwunde</p>          | <p>創形不規則ニシテ出血稍々少ナク、傳染多シ。外力ガ頭蓋ニ垂直ニ作用シタル時ハ割創 Hiebzwunde ヲ作り切創ト鑑別ヲ要ス(總論第17頁参照)。<br/>挫創原因ガ頭蓋ニ表面的ニ作用セルトキハ瓣状創、組織缺損創ヲ作ルコトアリ。</p>                                                                 | <p>ガ爲ニ小ナル創傷ニモ大ナル創傷ト誤ラ</p>                              |
| <p>3) 裂創<br/>Risswunde</p>             | <p>鈍力ガ頭蓋表面ニ斜ニ作用シタル爲、又ハ毛髪ガ器械ニ捲キ込マレタル爲、或爆裂ニヨリテ生ズ。<br/>創形不規則ニシテ出血少ナシ。<br/>特有ナルヲ剥皮創 Skalpierungswunde ト云フ。</p>                                                                                | <p>ii) 血管ニ富ムガ故ニ比較的化膿少ナシ。<br/>iii) 併シ一旦化膿スレバ、比較的治癒シ</p> |
| <p>4) 刺創<br/>Stichwunde</p>            | <p>創口小ニシテ創道長シ、時トシテハ皮層ニ於テ顛顛動脈ヲ傷ツケ或頭蓋骨、脳髓ヲ傷ツクルコトアリ。或兇器ノ先端折レテ頭蓋腔内ニ残留ス。</p>                                                                                                                   | <p>難シ。<br/>iv) 特ニ恐ルベキハ</p>                             |
| <p>5) 銃創<br/>Schusswunde</p>           | <p>頭部ニ於テハ種々ノ銃創型ヲ見ル、即チ<br/>1) 擦過銃創 Streifschuss 2) 盲貫銃創 Blindschuss<br/>3) 貫通銃創 Durchschuss 4) 周匝銃創 Konturschuss<br/>5) 反跳銃創 Prellgeschoss 等ヲ見ル。<br/>屢々頭蓋骨骨折、脳震盪症、脳損傷等ヲ伴ヒ、時トシテハ脳膜炎ヲ起ス。</p> | <p>脳膜炎、静脈竇炎、膿毒症ヲ起スコトアリ。<br/>v) 同時ニ頭蓋骨骨</p>             |
| <p>6) 弾片創<br/>Sprenggeschoss-wunde</p> | <p>反跳弾片創(挫創ヲ作ル)、盲管弾片創(脳内ニ弾片ノ残留スルコト多シ) 最モ多ク、時トシテハ貫通弾片創ヲ見ル。化膿スルコト最モ多シ。<br/>屢々頭蓋骨骨折、脳震盪症、脳損傷ヲ伴ヒ、甚シキハ頭部ノ粉碎ヲ來スコトアリ、又脳膜炎ヲ起スコト多シ。</p>                                                            | <p>折、脳震盪症、脳壓迫症、脳損傷等ヲ伴フコトアリ。</p>                        |
| <p>(ピストル創、獵銃散弾ニヨル創傷ニ於テハ總論参照)</p>       |                                                                                                                                                                                           |                                                        |

欠



# 欠

| 鑑別                                                                                                                                                                                                                                                            | 頭蓋骨陥凹 Depression d. Schädelknochen<br>初生兒ニ於テハ頭蓋骨彈力性ニ富ムガ故ニ、頭蓋骨穹窿部骨折ト同様ノ動機ニヨリテ骨折ヲ起スニ至ラズシテ單ニ頭蓋骨ノ一部ガ陥凹スルコトアリ。此際ニハ疼痛、出血比較的少ナシ。 |
|---------------------------------------------------------------------------------------------------------------------------------------------------------------------------------------------------------------------------------------------------------------|---------------------------------------------------------------------------------------------------------------------------|
| <p>單純ノ創傷 (イ)限局性骨折痛、(ロ)骨折線ノ目撃(±)、(ハ)腦脊髄液ノ流出、(ニ)X線検査等ニヨリテ鑑別ス。併シ不明ナル時ハ重キニ從ツテ處置スベシ。</p>                                                                                                                                                                           |                                                                                                                           |
| <p>a) 帽狀筋膜下血腫及骨膜下血腫 限局性疼痛、皮下氣腫、骨ノ異常(±)、腦症狀、X線検査等。<br/>b) 先天性頭蓋骨異常(後頭骨鱗様部ノ隆出、間骨)、既往症、疼痛等。<br/>c) 微毒性骨缺損 既往症、疼痛、他部ノ微毒及其反應、X線検査等。<br/>d) 既往ノ骨折ニヨル變形 既往症、疼痛、X線検査等。<br/>e) 頭蓋骨陥凹 年齢、疼痛、出血等ニヨリ區別ス。</p>                                                              |                                                                                                                           |
| <p>b) 鼻出血及口腔出血 多クハ搏動性ニ多量ニ出血ス。歐氏管ノ損傷ニ於テモ類似ノ出血ヲ見ルコトアリ、出血量稍々少ナシ。歐氏管、口腔、鼻腔ヲ検査スベシ。</p>                                                                                                                                                                             |                                                                                                                           |
| <p>3) 腦脊髄液ノ流出 初メハ血液ヲ含ミ赤色ナルモ、後ニハ水様透明トナル、反應アルカリ性ニシテ食鹽ニ富ム、煮沸スルニ蛋白質少量ナルヲ以テ僅カニ潤濁ス。少量ツツ流出スルモ持續的ナルガ爲メニ一日 100-200 或 600-800 cc ニ及ブコトアリ。尙ホ之ガ流出部位ハ<br/>i) 耳孔ヨリ腦脊髄液ガ流出スル場合ハ顳額骨岩様部ノ骨折ナリ。<br/>ii) 歐氏管ヨリ咽頭及鼻腔ニ流出スルハ同上ノ場合ニテ鼓膜ニ損傷ナキ時ナリ。<br/>iii) 篩骨排泄口ヨリ鼻腔ニ流出スルハ前頭骨ノ骨折ナリ。</p> |                                                                                                                           |
| <p>迷路 Labyrinth ノシュワルベ氏淋巴腺 (Schwalbesche Lymphräume) ノ損傷ニ際シ淋巴漏出ヲ來シテ腦脊髄液ノ流出ト誤ラルルコトアリ、併シ其流出量少ナク、蛋白質ニ富ムヲ以テ煮沸ニヨリ潤濁著シ。</p>                                                                                                                                         |                                                                                                                           |
| <p>4) 腦實質ノ排出 重キ外傷ニ際シテハ外聽道及鼻腔ヨリ腦實質ノ排出ヲ見ルコトアリ。但シ此場合ハ即死スルコト多シ。</p>                                                                                                                                                                                               |                                                                                                                           |
| <p>5) 皮下氣腫 乳嘴突起部ノ骨折後其附近ニ皮下氣腫ヲ起スコトアリ。</p>                                                                                                                                                                                                                      |                                                                                                                           |
| <p>6) 腦神經症狀 頭蓋基底部分ノ骨折ノ診斷ニ必要ナリ。各腦神經ニヨリ夫々症狀ヲ呈ス(第237頁)。併シ時トシテハ全ク腦神經ノ症狀ナキコトモアリ。</p>                                                                                                                                                                               |                                                                                                                           |



III. 腦震盪症・腦壓迫症及腦挫傷ノ鑑別

|         | 1) 腦震盪症<br>Commotio cerebri                                                                      | 2) 腦壓迫症<br>Compressio cerebri                                                                      | 3) 腦挫傷<br>Contusio cerebri                                                                         |
|---------|--------------------------------------------------------------------------------------------------|----------------------------------------------------------------------------------------------------|----------------------------------------------------------------------------------------------------|
| 原 因     | 何レモ頭部ノ外傷ニ因シ、頭蓋ノ損傷(特ニ骨折)ヲ伴フ場合ト然ラザル場合トアリ。又後二者ハ屢々腦震盪症ヲ併發ス。                                          |                                                                                                    |                                                                                                    |
| 起始及意識障礙 | 外力作用直後發生ス。輕症ノモノハ外力作用ノ刹那ニ特異ノ光線感(目から火が出る)、嗅感(きなくさい)、耳鳴、眩暈アルモ失神スルニ至ラズ。重症ノモノハ失神、昏睡ニ陥リ感覺、運動、諸反射全然消失ス。 | 初メ興奮状態ヲ呈シ、次第ニ昏睡ニ陥ル。腦震盪症ヲ併發セル場合ニハ昏睡ハ一旦回復シ更ニ又症状増悪ス。小出血ナレバ初メハ意識障礙ナキモ次第ニ失神ニ陥ル出血大ナル程早ク失神昏睡ヲ來ス。(第 239 頁) | 多クハ腦震盪症ヲ伴ヒ外傷直後失神セルガ爲メニ電局症状不明ナルコトアリ。時トシテハ初メヨリ電局症状明カナルコトモアリ。多クハ腦震盪症ヲ伴フガ故ニ失神ヲ伴フ、併シ單純ノ腦挫傷ニハ失神ナク電局症状ノミ。 |
| 顔 貌     | 顔面蒼白、失聲、皮膚冷感、冷汗(併シ反應期ニハ顔面潮紅)、頸動脈ニ緊張ナシ。                                                           | 顔面普通ナルカ、或潮紅シ、頸動脈ノ緊張強シ。                                                                             | 腦震盪症ト同様ニ顔面蒼白ナルカ或潮紅ス。                                                                               |
| 眼 症 狀   | 眼球強直、瞳孔散大(反應期ニハ縮小)。體血乳頭ナシ。                                                                       | 瞳孔初メハ縮小、麻痺期ニハ散大。體血乳頭アルコトアリ。                                                                        |                                                                                                    |
| 頭 痛     | 初メハ不明。反應期ニハ疼痛アリ。                                                                                 | 腦壓迫症ノ進ムニ從ツテ頭痛次第ニ劇烈トナル。                                                                             |                                                                                                    |
| 嘔 吐     | 外傷直後ニ嘔吐アルカ、或覺醒後ニ嘔吐。                                                                              | 嘔吐頻發。                                                                                              | 腦震盪症ト略々同様。                                                                                         |
| 直腸及膀胱障礙 | 時トシテ糞尿ノ失禁或便秘、尿閉。                                                                                 | 糞尿ノ失禁多シ(特ニ麻痺期ニ於テ)。                                                                                 |                                                                                                    |
| 脈 搏     | 遲徐ニシテ時トシテハ不整細小、反應期ニハ頻數ニシテ強クナル。                                                                   | 外傷直後ニハ著變ナキモ、壓迫加ハルニ從ツテ緩徐強實トナル。麻痺期ニハ頻數細小不整。                                                          |                                                                                                    |
| 呼 吸     | 淺表細小ニシテ緩徐、時々吸氣時ニ中絶。                                                                              | 壓迫初期ニハ促進。麻痺期ニハ緩徐深大不正、時トシテハシャインストック氏型。                                                              |                                                                                                    |
| 體 温     | 屢々反應期ニ上昇スルコトアリ。                                                                                  | 體温上昇スルコトアルモ一ニ日ニシテ下降。                                                                               | 屢々高熱持續。                                                                                            |
| 電 局 症 狀 | 全ク缺如ス(之ハ特ニ腦挫傷トノ鑑別點)。                                                                             | 壓迫加ハルニ從ツテ著明トナル、初メニ刺戟症状、後ニ麻痺症状。                                                                     | 外傷直後ヨリ現ハレテ持續ス(併シ部位ニヨリ電局症状ヲ異ニシ、時トシテハ缺如)。                                                            |
| 經 過     | 多クハ二三十分乃至數時間ニシテ覺醒ス。時トシテ覺醒ニ際シ一時興奮状態トナルコトアリ。                                                       | 二三日乃至數日ニシテ次第ニ回復スルカ、或腦壓加ハルニ從ヒ其儘致死ス。                                                                 | 腦震盪症ト同様、併シ局所麻痺症状ヲ殘ス、或致死ス。                                                                          |
| 後 遺 症 狀 | 覺醒後久時無感覺ナルコト多ク、其他頭痛、眩暈、四肢疼痛アルコトアリ。                                                               | 同左、併シ暫ラク局所症状ヲ殘スコトアリ。                                                                               | 局所麻痺症状持續シ緩慢ニ回復シ或不變、時トシテ一時増悪。                                                                       |

其他種々ノ原因ニヨル失神ト鑑別ヲ要ス(内科書參照)

欠



V. 頭蓋腔内血管ノ損傷

Verletzungen der intrakraniellen Blutgefäße

|      | 1) 中硬脳膜動脈<br>A. meningea media                                                   | 2) 軟脳膜血管<br>Piagefäße<br>(硬脳膜下出血<br>Subdurale Blutung)      | 3) 静脈竇<br>Sinus venosus<br>(特ニ縦竇, 横竇) | 4) 脳部頸動脈<br>A. carotis cerebialis |                                                                        |
|------|----------------------------------------------------------------------------------|-------------------------------------------------------------|---------------------------------------|-----------------------------------|------------------------------------------------------------------------|
| 原因   | 刺創, 銃創 或 骨折ニ因ル。稀ニハ頭部打撲ニヨリテ骨折ナシニ血管ノミ傷ツケラルルコトアリ。或外傷ノ反対側ニテ損傷セラルルコトアリ(之ハ特ニ軟脳膜血管ニ多シ)。 | 刺創, 銃創, 骨折等ニ因ル。                                             | 刺創, 銃創, 頭蓋底骨折(其稀)ニ因ル。                 |                                   | 是等ノ血管ノ損傷ハ腦ノ損傷ヲ伴フコト多キモ, 稀ニハ血管ノミ損傷セラルルコトアリ。                              |
| 損傷部位 | 顳額部, 顳頂部ノ徑路中ニテ損傷セラルルコト多シ。                                                        | 頭蓋穹窿部ノ損傷ニヨル或外力作用ノ反対側ニテ傷ツケラル。頭蓋正中線ノ左右ニ於テ特ニ出血多量。              | 頭蓋正中線或顳額部, 前額部ノ下方ノ損傷ニヨル。              | 腦底ノ損傷ニヨル。                         | 之ニ開放損傷ト皮下損傷トアリ, 前者ニ於テハ外出血著明ニシテ, 後者ニ於テハ内出血アリ, 屢々腦壓迫症ヲ起ス。其他時トシテハ腦震盪症ヲ伴フ。 |
| 外出血  | 鮮血一時ニ多量ニ出ヅルニヨリテ診斷容易。深層動脈ヨリスル出血トハ創ヲ開大シテ檢スルコトニヨリ明。                                 | 創面ヨリ出血アルモ其量多量ナラズ。                                           | 暗赤色ノ血液持續性ニ出ヅ, 其量中等度。                  | 創口ヨリ多量ノ鮮血噴出。                      |                                                                        |
| 内出血  | 外傷後二三分乃至二三時間ニシテ腦壓迫症狀著明トナル。併シ腦震盪症ヲ併發セル時ハ初期ニハ腦壓症狀不明ナルコトアリ。                         | 外傷後緩慢ニ腦壓迫症狀ヲ呈スルコトアリ。甚ダシキハ二三日後ニ明カトナルコトアリ, 又出血少量ナレバ腦壓迫症狀ヲ呈セズ。 | 外傷後數時間乃至十數時間ヲ經テ腦壓迫症狀ヲ呈ス。              | 速カニ腦壓迫症狀ヲ呈ス。                      |                                                                        |
| 其他   | 死亡スルコト多シ。出血少ナキ時, 特ニ小兒ニ於テハ助カルコトアリ。末梢動脈損傷セラレタル時ハ次ノモノト鑑別困難ナルコトアリ。                   | 直接之レガ爲メニ死亡スルコトナシ。時トシテ前者トノ區別困難ナルコトアリ。                        | 多クハ自然ニ止血シ腦壓症狀重篤ナラズ, 豫後必ラズシモ不良ナラズ。     | 即死スルヲ常トス。                         |                                                                        |

欠



VI. 頭蓋ノ急性炎症 Akute Entzündungen des Schädels

|                                          | 主 要 症 状                                                                                             | 鑑 別                                                   |
|------------------------------------------|-----------------------------------------------------------------------------------------------------|-------------------------------------------------------|
| 1) 癰 Furunkel                            | 頭部ニ屢々認メラル、急性炎症症状著明ニシテ中央ニ膿栓ヲ生ズ、面疔ノ如ク膿後不良ナラズ。                                                         | 1), 2), 3), 4), トノ鑑別ハ局所症状、發生狀態等ニヨル。其他贅癬症トモ區別ヲ要スルコトアリ。 |
| 2) 急性膿瘍 Akuter Abszess                   | 小兒ニ於テ時トシテ急性膿瘍ヲ多發スルコトアリ。稀ニハ膿毒症ニヨル。                                                                   |                                                       |
| 3) 粉瘤ノ化膿 Eiterung d. Atheroms            | 以前ニ粉瘤アリテ、後テ急性炎症症状ヲ呈スルコトアリ。                                                                          |                                                       |
| 4) 血腫ノ化膿 Eiterung d. Haematoms           | 外傷ニヨリテ發生シタル血腫ニ化膿ヲ來シ、急性炎症症状ヲ呈スルコトアリ。                                                                 |                                                       |
| 5) 癰 Karbunkel                           | 項部ニハ屢々來ルモ、頭部ニハ稀ナリ。其特有ナル狀態ニヨリ診斷容易ナリ。                                                                 | 稀ニ脾脫疽ト鑑別ヲ要スルコトアリ。                                     |
| 6) 蜂窩織炎 Phlegmone                        | 頭部ニ於ケル原發性蜂窩織炎ハ其稀ニシテ多クハ他ノ急性炎症ニ續發ス。                                                                   | 此三者ノ鑑別ハ多クハ容易ナリ。(第 92 頁參照)                             |
| 7) 丹毒(最多) Erysipelas                     | 屢々認メラルモノナリ。併シ初期ニハ發赤部ガ毛髮ニ覆ハルルガ爲メニ見逃スコトアリ。併シ少シク注意スレバ丹毒ニ特有ナル症状ヲ認ム。                                     |                                                       |
| 8) 急性皮膚炎 Dermatitis acuta                | 屢々頭部ニ發生ス。搔痒等ノ自覺の症状顯著ニシテ、小水疱多發シ、進行緩慢ナリ。                                                              |                                                       |
| 9) 急性化膿性筋炎                               | 頭部ニハ殆ドナシ。                                                                                           | —                                                     |
| 10) 急性化膿性骨髓骨膜炎                           | 頭蓋骨ニハ其稀ナリ。起始、症状ニヨリ診斷容易ナリ。                                                                           | 他ノ原因ニヨル蜂窩織炎ト鑑別ヲ要ス。                                    |
| 11) 急性化膿性淋巴腺炎                            | 後頭部淋巴腺、耳後淋巴腺ニ急性炎症ヲ起スコトアリ。炎症特ニ淋巴腺部ニ著明ナリ。                                                             | 耳後淋巴腺炎ハ時トシテ後二者ト鑑別ヲ要ス。                                 |
| 12) 急性化膿性乳嘴突起炎 Mastoiditis purul. acuta. | 多クハ中耳炎ニ續發シ、熱發ト共ニ乳嘴突起部ノ疼痛、頭痛著シク、乳嘴突起部著明ニ發赤腫脹シ、壓痛著シ。聽力障礙著シカラズ、外聽道ニ變化ナキモ、屢々鼓膜ニ變化ヲ認ム(耳鼻科書參照)。           | 此二者トノ鑑別ハ容易ナリ。其他耳後淋巴腺炎、化膿性耳後粉瘤等トモ區別スベシ。                |
| 13) 外聽道癰 Furunkel d. Gehörgangs          | 外聽道及耳部ニ疼痛甚ダシク、咀嚼ニ際シテハ増悪ス。耳後ニ急性炎症症状著明ナルモ乳嘴突起ニ壓痛著シカラズ。聽力障礙セラレ、外聽道ニ發赤腫脹、膿栓アリ。鼓膜ヲ認メ難シ、併シ多クハ二三日ニシテ自潰輕快ス。 |                                                       |

VII. 頭蓋骨ノ慢性疾患

Chronische Erkrankungen der Schädelknochen

|                                        | 發 生                                                                                        | 主 要 症 状 及 診 斷                                                                                                                                     |
|----------------------------------------|--------------------------------------------------------------------------------------------|---------------------------------------------------------------------------------------------------------------------------------------------------|
| 1) 骨腫及軟骨腫 Osteom u. Chondrom           | 小兒ニ發生シ、甚慢性ニ成長。                                                                             | 稀ニ頭蓋底ニ發生シ、腦神經症状ヲ呈スルコトアルモ、頭蓋穹窿部ニハ其稀ナリ。特異ノ硬度、表面等ニヨリ診斷容易ナリ。                                                                                          |
| 2) 骨獅面症 Leontiasis ossea (畸形性骨炎ノ一種ナリ)。 | 後天性ニ發生ス。其稀有ノモノナリ。                                                                          | 原因不明ニシテ慢性ニ頭蓋骨及顔面骨(特ニ上顎骨)ノ肥厚ヲ來シ、顔面ノ變形著シクナル。頭蓋骨ノ肥厚著シキ時ハ腦ヲ壓迫シテ頭痛、痙攣、麻痺、精神異常等ヲ來シ、或視神經ノ壓迫ニヨリ失明ヲ來ス。其他種々ノ腦神經症状ヲ呈スルコトアリ。                                  |
| 3) 頭蓋骨肉腫 Sarkom der Schädelknochen     | 幼年者ニ發生シ成長稍々速(比較的稀)。                                                                        | a) 骨膜性肉腫 扁平腫瘍ニシテ、初ハ硬度軟軟ナルモ次第ニ骨増殖ヲ來シテ固クナル。骨微毒ト鑑別。<br>b) 骨髓性肉腫 次第ニ骨ヲ膨出シ、特有ナルハ羊皮紙様啞軌音ヲ發スルコトアリ、初メハ軟ナルモ、骨膜面上ニ増殖盛ナル時ハ骨増殖ニヨリテ固クナルコトアリ。硬腦膜菌腫ト鑑別ヲ要ス(X線検査)。 |
| 4) 頭蓋骨惡性腫瘤轉移                           | 其稀ニ頭蓋骨ニ癌腫、「グリオーム」、副腎腫瘍、惡性脈絡膜腫、肉腫(特ニ黑色肉腫)等轉移スルコトアリ。                                         |                                                                                                                                                   |
| 5) 頭蓋骨梅毒 Schädelknochensyphilis        | 壯年後發生スルコトアリ。(第三期梅毒)。                                                                       | 初メ弾力性軟ノ靱膜腫ヲ生ジ、次第ニ吸收セララルカ或自潰シテ潰瘍ヲ作ル。後ニハ不同ノ骨肥厚(骨缺損ヲ伴フ)ヲ來ス。既往症、驅微法、ワ氏反應等ニヨリ確診セラル。                                                                    |
| 6) 頭蓋骨結核 Schädelknochentuberkulose     | 壯者ニ來ルコトアリ。其稀。                                                                              | 部位一定セズ。疼痛ナク、骨肥厚著明ナラザルヲ常トシ。寒性膿瘍ノ發生ニテ氣附カルルノミ。X線検査ニヨルモ所見不明ナルコト多シ。                                                                                    |
| 7) 頭蓋骨慢性骨髓骨膜炎                          | 急性化膿性骨髓骨膜炎ニ續發スルコトアルモ稀ナリ。併シ化膿性創傷後頭蓋骨ヲ侵シテ在舊治癒セザルコトアリ。併シ多クハ腐骨排除ニヨリ自然ニ治ス、稀ニハ化膿性腦膜炎、靜脈炎ヲ起ス危險アリ。 |                                                                                                                                                   |

以上夫々特異ノ症状ヲ有スルニヨリ診斷多クハ容易ナリ(總論參照)。併シ次頁記載ノ頭部各種ノ腫瘍類ト鑑別ヲ要スルコトアリ。少シク進行セルモノニ於テハX線検査ニヨリテ診斷確定セラルルモ、不明ナルコトモアリ。



VIII. 頭部ニ於ケル各種腫瘤類ノ鑑別 (眞性腫瘍, 囊腫, 慢性炎症其他ヲ含ム)

|             | 1) 纖維腫<br>Fibrom                    | 2) 脂肪腫<br>Lipom                    | 3) 血管腫<br>Angiom                                                  |
|-------------|-------------------------------------|------------------------------------|-------------------------------------------------------------------|
| 起 始         | 多クハ先天性,<br>稀ニ後天性。                   | 同 左。                               | 多クハ先天性。                                                           |
| 發 生 部 位     | 不定(皮下)。                             | 不定(皮下)。                            | 不定(皮下)。                                                           |
| 大 小 及 其 變 化 | 大小種々, 時トシテ著<br>大(軟性ノモノハ大)。          | 同 左。                               | 大小種々。<br>頭部ノ下垂或勞實ニヨ<br>リ緊張, 増大。                                   |
| 形 狀         | 半球形, 球形, 稍々不正<br>形等, 稀ニ有莖。          | 同 左。                               | a) 單純性ノモノハ多ク<br>圓形或不正形。<br>b) 海綿狀ノモノハ圓<br>形, 不正形。<br>c) 蔓狀ノモノハ蔓狀。 |
| 表 面 皮 膚     | 異常ナシ。                               | 異常ナシ。                              | 表在性ナルハ皮膚藍青<br>色或暗赤色。                                              |
| 表 面         | 平 滑。                                | 分葉狀凹凸。                             | 展々輕度ノ凹凸アリ。                                                        |
| 硬 度         | 弾力性靱(硬性)或彈力<br>性稍々軟(軟性)。            | 弾力性稍々靱(硬性)或<br>弾力性軟(軟性)            | 軟性ニシテ壓縮性, 時<br>トシテハ中ニ小結節。                                         |
| 搏 動         | —                                   | —                                  | 大ナル血管腫ニ於テハ<br>動脈性搏動アルコトアリ<br>(併シ腦搏動ハナシ)。                          |
| 瘻 着         | 多クハ皮膚及底部トナ<br>シ(併シ皮膚性ナルハ<br>之ト瘻着ス)。 | 同 左。                               | 表在性ノモノハ皮膚ト<br>瘻着アルコトアリ。                                           |
| 限 界         | 明 瞭。                                | 明瞭, 稀ニ軟性ノモノ<br>ハ稍々不明瞭。             | 明瞭, 併シ大ナルモノ<br>ハ不明瞭ナルコトアリ。                                        |
| 骨 ノ 變 化     | —                                   | —                                  | —                                                                 |
| 試 驗 的 穿 刺   | —                                   | —                                  | 純血液。                                                              |
| 經 過         | 慢性, 併シ軟性ノモノ<br>ハ稍々速ニ増大。             | 同 左。                               | 慢性, 併シ海綿狀ノモノ<br>ハ稍々速ニ増大。                                          |
| 其 他         | —                                   | —                                  | 破潰シテ大出血ヲナス<br>コトアリ。                                               |
| 主ナル鑑別疾患     | 脂肪腫, 肉腫及癌腫ノ<br>初期, 粉瘤, 皮膚様囊腫<br>等   | 纖維腫, 皮膚様囊腫, 血<br>管腫, 淋巴管腫, 膿腫<br>等 | 淋巴管腫, 時トシテハ<br>脂肪腫等。                                              |

其他種ニ神經腫 Neurom, 内被細胞腫 Endotheliom, 混合腫 Mischgeschwulst, 乳嘴腫 Papillom  
等ヲ發生スルコトアリ, 稀ニハ膠腫, 副質腫瘍等ノ轉移モアリ(總論參照)。

| 4) 淋巴管腫<br>Lymphangiom                      | 5) 肉腫 Sarkom<br>(原發及轉移)       | 6) 癌 腫 Karzinom                   |                               |
|---------------------------------------------|-------------------------------|-----------------------------------|-------------------------------|
|                                             |                               | a) 原 發 癌                          | b) 轉 移 癌                      |
| 多クハ先天性。                                     | 幼年者ニ多シ。                       | 多クハ四五十歳後。                         |                               |
| 不定(皮下)。                                     | 不定(皮下結締織, 筋<br>膜, 骨等)。        | 皮膚ヨリ發生スルモ<br>部位一定セズ。              | 不定(多クハ皮下種<br>ニ骨)。             |
| 同左(併シ頭部下垂<br>勞實ニヨル増大ノ度<br>著明ナラズ)。           | 次第ニ巨大トナル。                     | 餘リ著大トナラズ。                         |                               |
| a) 單純性ノモノハ圓<br>形。<br>b) 海綿狀ノモノハ圓<br>形, 不正形。 | 扁平腫脹, 半球形, 不<br>正形。           | 表皮癌ニシテ扁平癌<br>或ハ腫瘤性癌トシテ            | 扁平腫脹, 半球形等。                   |
| 着色ナシ。                                       | 變化ナシ(但シ黑色<br>肉腫ハ特有ノ色)。        | 來ルコト多ク, 特有<br>ノ外見ヲ有ス(總論<br>參照)。   | 異常ナシ。                         |
| 平滑或稍々凹凸。                                    | 初メハ平滑, 後凹凸。                   | 初メハ平滑, 末期ニ<br>ハ不同凹凸。              |                               |
| 軟性ニシテ壓縮性,<br>併シ小結節ヲ觸レズ。                     | 弾力性稍々軟或少シ<br>ク靱。              | 靱或硬靱。                             |                               |
| —                                           | —                             | —                                 |                               |
| 多クハナシ。                                      | 多クハナシ。末期ニ<br>アルコトアリ。          | 屢々アリ。                             |                               |
| 小ナルハ明瞭ナルモ<br>大ナルハ屢々不明瞭。                     | 初期ニハ明瞭。末期<br>ニハ不明瞭ナルコト<br>アリ。 | 初期ニハ明瞭ナルモ, 少シク進行セルハ不<br>明瞭ナルコト多シ。 |                               |
| —                                           | 無シ(併シ骨ト瘻着<br>アレバ骨増殖アリ)。       | —                                 |                               |
| 淋巴液。                                        | —                             | —                                 |                               |
| 慢性。                                         | 稍々速。                          | 稍々速(肉腫ヨリ遅シ)。                      |                               |
| 同左ノ症狀ナシ。                                    | 轉移形成。<br>次第ニ衰弱。               | 轉移形成。<br>次第ニ惡液質。                  | 轉移形成。他ニ原發<br>癌アリ, 次第ニ惡液<br>質。 |
| 血管腫。脂肪腫等。                                   | 癌腫轉移, 硬腦膜菌<br>腫, 粉瘤等。         | 特有ナル外見ニヨリ<br>診斷容易ナリ。              | 肉腫等。<br>原發癌ヲ探查スベシ。            |

瘻痕, 潰瘍, 乳嘴腫, 粉瘤ヨリ癌腫變性ヲナセル場合ニハ成長急ニ速トナリ, 周圍及底部ニ滲潤ヲ生ジ。時トシテ疼痛ヲ發ス。



|             |                                                   |                           |                            |                                                                           |
|-------------|---------------------------------------------------|---------------------------|----------------------------|---------------------------------------------------------------------------|
|             | 7) 硬腦膜菌腫 <sup>(i)</sup><br>Fungus durae<br>matris | 8) 粉 瘤<br>Atherom         | 9) 皮膚様囊腫<br>Dermoidzyste   | 10) 寄生蟲ニ<br>ヨル囊腫<br>及腫瘍                                                   |
| 起 始         | 幼年或壯年。                                            | 後天性(十四五歳以後)。              | 先天性或青春期ニ著明トナル。             | i) 包蟲囊腫<br>Echinokokkus 頭蓋骨ニ發生シタル報告アルモ非常ニ稀ナリ(頁58頁参照)。                     |
| 發 生 部 位     | 不定(深部ヨリ増大ス)。                                      | 部位一定セズ(皮下)時トシテ多發。         | 部位一定ス(皮下深部)項部、顛頂部ノ正中線、大額門。 | ii) 囊 蟲 腫<br>Cysticercus cellulosa 稀ニ身體ノ各所ニ發生スルコトアルモ頭部ニハ殆ンドナキガ如シ。(第57頁参照) |
| 大 小 及 其 變 化 | 著大トナラズ。                                           | 小指頭大乃至雞卵大ノモノヲ見ルコト多シ。      | 略ト同左。                      | iii) リグラ<br>脩蟲                                                            |
| 形 狀         | 扁平腫脹、半球形                                          | 半球形或球形。                   |                            | iv) フイラ<br>リア蟲等モ頭部ニハ殆ンドナシ。(第58頁参照)                                        |
| 表 面 ノ 皮 膚   | 異常ナシ。                                             | 多クハ異常ナシ。                  |                            |                                                                           |
| 表 面         | 平滑。                                               | 平滑。                       |                            |                                                                           |
| 硬 度         | 靱軟。                                               | 軟泥様軟或少シク硬。                |                            |                                                                           |
| 搏 動         | —                                                 | —                         |                            |                                                                           |
| 癒 着         | 皮膚ト癒着ナシ。底部ト密接ノ關係アリ。                               | 皮膚ト癒着アリ。底部ト癒着ナシ。          | 皮膚ト癒着ナシ。底部ト癒着アリ。           |                                                                           |
| 限 界         | 多クハ明瞭、併シ初期ニハ不明瞭。                                  | 明瞭。                       |                            |                                                                           |
| 骨 ノ 變 化     | 次第ニ骨ヲ擡舉破潰シテ表面ニ出ヅ。                                 | 多クハナシ。                    | 底面ノ周圍ニ提狀骨肥厚ヲ見ルコトアリ。        |                                                                           |
| 試 驗 的 穿 刺   | —                                                 | 内容糜爛様物ナルモ穿刺ニヨリテ證明シ難キヲ常トス。 | 同左(他部ノ皮膚様囊腫ト異ナリ、他ノ成分稀ナリ)。  |                                                                           |
| 經 過         | 慢性。                                               | 慢性。                       |                            |                                                                           |
| 其 他         | 時シテ腦壓症狀アリ。                                        | 時トシテ化膿スルコトアリ。或稀腫變性。       | 稀腫變性ヲ來スコトアリ。               |                                                                           |
| 主ナル鑑別疾患     | 肉腫、誤謬腫等。                                          | 皮膚様囊腫、脂肪腫、誤謬腫等。           | 粉瘤、纖維腫、脂肪腫等。               |                                                                           |

(i) 硬腦膜ノ肉腫、内被細胞腫が増大スルニ從ヒ、骨ヲ破リテ外方ニ現ルモノヲ云フ。時トシテハ内方ニ増大シテ腦壓迫症ヲ呈ス。

| 11) 腦ヘルニア Cephalocele (先天性)            |                           |                                | 12) 頭部漿液囊腫<br>Seröse Zyste<br>des Kopfes |
|----------------------------------------|---------------------------|--------------------------------|------------------------------------------|
| a) 腦膜ヘルニア<br>Meningocele               | b) 腦ヘルニア<br>Encephalocele | c) 水腫腦ヘルニア<br>Hydrocephalocele |                                          |
| 頭蓋骨裂隙ヨリ腦膜脱出シ、腦脊髄液滯溜。                   | 腦膜ト共ニ腦ノ一部モ脱出セルモノ。         | 第四腦室、側室等ノ内液滯溜著明ニシテ共ニ脱出。        | 先天性(腦ヘルニアノ莖部癒着ニヨル)。                      |
| 後頭部ノ中央ニ最も多ク、前頭部ノ中央ニ次グ。                 | 前頭部ニ最も多ク、後頭部ニハ少ナシ。        | 後頭部ノ下部ニ多シ。                     | 左記ニ同ジ。                                   |
| 屢々著大トナル。拇指頭大乃至小兒頭大。                    | 比較的小。                     | 多クハ著大トナル。                      | 著大ナラズ、鳩卵大以下ナルヲ常トス。                       |
| 扁平腫脹、半球狀、球狀、稍々不正形等ニシテ細キ或廣キ莖ヲ以テ頭蓋腔内ニ通ズ。 |                           | 多クハ球形或稍々不正形ニテ有莖。               | 球形或半球形。                                  |
| 時トシテ透光性著明。                             | 時トシテ血管腫併發。                | 多クハ皮膚ニ異常ナシ。                    | 異常ナシ。                                    |
| 平滑ナルヲ常トス。稀ニ一部ニ不同凹凸。                    |                           |                                | 平滑ナルヲ常トス。                                |
| 弾力性軟(或緊満性)ニシテ波動著明、時トシテ壓縮性。             | 緊満性硬ニシテ壓縮性少ナシ、波動ナシ。       | 壁厚クシテ緊満性軟、壓縮性少ナシ。              | 緊満弾力性軟、時トシテ波動、壓縮性ナシ。                     |
| 輕度或不明。                                 | 著明。                       | 著明ナラザルカ或輕度。                    | (-)                                      |
| 皮膚ト癒着ナク、底部ト密接ノ關係アリ。                    |                           |                                | 皮膚ト癒着ナク、底部ト關係アリ。                         |
| 明瞭ナルヲ常トス、時トシテ有莖(a, b)。                 |                           |                                | 同左。                                      |
| 多クハ其基底部ニ骨缺損ヲ觸ル。                        |                           |                                | 骨變化不明ナルコト多シ。                             |
| 腦脊髄液出デ、穿刺後ニ腫瘍ハ著明ニ縮小。                   | 腫縮小著明ナラズ。(穿刺液少ナシ)。        | 穿刺後腦軟部組織ヲ認ム。                   | 多クハ水様液。                                  |
| 慢性。小兒ノ成長ニ伴ウテ増大、(c)ニ於テハ早死スルコト多シ。        |                           |                                | 増大著明ナラズ。                                 |
| 腹壓亢進ニヨリ緊張増大、時トシテ腦壓迫症狀ヲ呈ス。              | 略々同左。                     | 左ノ症狀著明ナラズ。                     | 腦症狀ナシ。                                   |
| 先天性腫瘍ニシテ特有ナル状態、部位ニヨリ診斷多クハ容易ナリ。         |                           |                                | 皮膚様囊腫、脂肪腫等ト鑑別。左記トハ壓縮性ニヨリ區別。              |

(第332頁脊椎拔裂症ノ條下参照)



|             | 13) 頭部動脈瘤<br>Aneurysma<br>capitis (甚稀)                | 14) 頭部動靜脈瘤<br>Aneurysma<br>arteriovenosum<br>(稀) | 15) 頭蓋骨動脈瘤<br>Aneurysma der<br>Schädelknochen<br>(稀) |
|-------------|-------------------------------------------------------|--------------------------------------------------|------------------------------------------------------|
| 起 始         | 多クハ外傷性動脈瘤或動靜脈瘤ニシテ、外傷後時日ヲ經テ起ル。                         |                                                  | 先天性ノモノナレドモ成長後次第ニ著明トナル。                               |
| 發 生 部 位     | 顳額部ニ於ケル顳額動脈ニ發生ス。                                      |                                                  | 顳頂部、顳額部。                                             |
| 大 小 及 其 變 化 | 拇指頭大内外ノモノ多シ(動靜脈瘤ノ方大トナル)。顳額動脈幹ノ壓迫ニヨリ縮小シ、頭部下垂或勞費ニヨリ増大ス。 |                                                  | 著大トナラズ。(頸動脈ノ壓迫ニヨリ縮小シ頭部下垂ニヨリ増大ス)。                     |
| 形 狀         | 半球形、球形、橢圓形。<br>(動靜脈瘤ノ大ナルハ不正形)。                        |                                                  | 半球形、橢圓形、不正形。                                         |
| 表 面 ノ 皮 膚   | 著變ナシ。                                                 | 時トシテ藍青色。                                         | 著變ナシ。                                                |
| 表 面         | 平滑。                                                   | 平滑或稍々凹凸。                                         | 時トシテ不同凹凸。                                            |
| 硬 度         | 弾力性軟、稍々壓縮性。                                           |                                                  | 同左。                                                  |
| 搏 動         | 動脈性搏動。<br>(時トシテ雜音アリ、特ニ後者ニ著シ)。                         |                                                  | 略同左。                                                 |
| 癒 着         | 皮膚及底部ト癒着ナシ。<br>發生血管ト關係アリ。                             |                                                  | 皮膚ト癒着ナシ。底部ト密接ノ關係。                                    |
| 限 界         | 明瞭。                                                   | 明瞭時トシテ稍々不明瞭。                                     | 多クハ不明瞭。                                              |
| 骨 ノ 變 化     | (—)                                                   |                                                  | 底部ニ骨缺損ヲ觸ルコトアリ。                                       |
| 試 驗 的 穿 刺   | 鮮血。                                                   |                                                  | 同左。                                                  |
| 經 過         | 慢性ニ増大。                                                |                                                  | 同左。                                                  |
| 其 他         | (—)                                                   |                                                  | (—)                                                  |
| 主ナル鑑別疾患     | 以上ノ三者ハ診斷容易ナルモ、互ニ鑑別ヲ要ス、併シ多クハ容易ナリ。                      |                                                  |                                                      |

| 16) 頭蓋外竇<br>Sinus pericranii<br>(甚稀) | 17) 頭蓋血腫<br>Kephalo-<br>haematom<br>(再出)  | 18) 頭部氣腫<br>Pneumatocele<br>capitis (甚稀) | 19) 外傷性腦脫<br>Prolapsus cerebri<br>traumatica (甚稀) |
|--------------------------------------|-------------------------------------------|------------------------------------------|---------------------------------------------------|
| 先天性ニ靜脈竇カ頭蓋骨外ニ出ヅルモノヲ云フ。               | 外傷直後ニ發生。                                  | 先天性或後天性(外傷、炎症後ニ發生)。                      | 頭蓋骨骨折後時日ヲ經テ起ル。                                    |
| 後頭部正中線ニ限ル。                           | 頭蓋穹窿部ニ多シ。(皮下、筋膜下、骨膜下ノ區別アリ)。               | 前頭部、顳額部、後頭部等。                            | 頭蓋穹窿部。                                            |
| 大トナラズ。                               | 皮下血腫ハ鳩卵大乃至鵝卵大。其他ノモノハ更ニ大。                  | 大小種々アリ。(時トシテ咳嗽ニヨリ増大)。                    | 鳩卵大乃至鵝卵大ナルモノ多シ。                                   |
| 扁平球形或橢圓形。                            | 皮下血腫ハ半球形。其他ノ二者ハ扁平腫脹。                      | 扁平或瀰漫性腫脹。                                | 半球形ニテ廣底ヲ有スルヲ常トス(勞費、頭部下垂ニヨリ稍増大)。                   |
| 多クハ普通ノ皮膚ニ覆ハル。稀ニ藍青色ニ透見。               | 皮下血腫ニハ皮下溢血像ヲ認ムルモ、其他ノ二者ニハ變化ナシ。             | 變化ナシ。                                    | 糜爛或壞疽セル腦表面ヲ見ル、時トシテ薄キ上皮ニ被ハル。                       |
| 平滑。                                  | 平滑。                                       | 平滑。                                      |                                                   |
| 弾力性軟、壓縮性。                            | 初メ軟ニシテ波動、後チ握雪狀感、稀ニ永ク波動ヲ有ス。骨膜下出血ニテハ周邊固クナル。 | 甚柔軟ニシテ、加壓ニヨリ一時縮小或消失。其際捻髪音ヲ發ス。            | 軟性ニシテ多少壓縮性(但シ其際壓迫症狀ヲ呈スルコトアリ)。                     |
| (—)                                  | (—)                                       | (—)                                      | 多クハ著明、併シ後ニハ不明ナルコトアリ。                              |
| 表面トナク、底部トアリ。                         | 皮下血腫ハ底部ニ對シテ移動性、他ハ移動セズ。底部ト移動セズ。            | 皮膚ト關係ナキモ、底部トノ關係不明。                       | 腦腔トノ關係明白。                                         |
| 明瞭ニ稍々不明瞭。                            | 皮下血腫ハ明瞭ナルコトアルモ、他ノモノハ不明瞭。                  | 不明瞭。                                     | 明瞭。                                               |
| 時トシテ底部ニ骨缺損ヲ觸ル。                       | 無シ(但シ骨膜下血腫ニテハ周邊ニ骨新生)。                     | 稀ニ骨缺損部ヲ觸ル。                               | 骨缺損著明。                                            |
| 血液。                                  | 初メハ新鮮血液、後ニハ暗赤色、陳腐ナルハ漿液性。                  | 空氣。                                      | (—)                                               |
| 甚ダ慢性。                                | 多クハ速ニ吸收セララルモ、稀ニハ永ク残留スルコトアリ。               | 速ニ消散。                                    | 次第ニ増大シ、或腦膜炎ニテ致死、後ニ膨隆腦實質壞疽脱落シテ自然治癒。                |
| (—)                                  | (—)                                       | (—)                                      | (—)                                               |
| 血管腫、淋巴管腫、腦ヘルニア等。                     | 診斷容易。<br>(詳細ハ第233頁參照)                     | 殆ンド鑑別ヲ要スベキモノナシ。                          | 特有ノ狀態ニヨリ容易ニ診斷セララル。                                |



|             | 20) 外傷性腦水腫<br>Cephalohydrocele<br>traumatica<br>(甚稀) | 21) 結核性膿瘍<br>Tuberkulöses<br>Abszess | 22) 護 謨 腫<br>Gumma        |
|-------------|------------------------------------------------------|--------------------------------------|---------------------------|
| 起 始         | 鉛子分岐或頭蓋骨折ニテ骨間隙ヨリ腦脊髄液皮下ニ漏出セルニ因ル。                      | 虛弱ナル若年者ニ來ルコトアルモ甚稀。                   | 多クハ三四十歳後。                 |
| 發 生 部 位     | 顳額部或前額部ニ來ル。                                          | 不定(骨結核ニ續發スル寒性膿瘍)。                    | 不定(皮膚,皮下,骨等)              |
| 大 小 及 其 變 化 | 稍々大トナル。(頭部下垂ニヨリ稍々増大スルコトアリ)。                          | 不同。                                  | 大サ不同。時トシテハ多發。             |
| 形 狀         | 扁平腫瘍。                                                | 半球形,扁平腫脹。                            | 半球形,扁平腫脹或不正形。             |
| 表 面 皮 膚     | 屢々皮下溢血或挫傷ヲ見ル。                                        | 多クハ變化ナキモ,白潰前限局性發赤。                   | 多クハ變化ナキモ,白潰前暗赤色。          |
| 表 面         | 大體平滑。                                                | 平滑。                                  | 平滑。                       |
| 硬 度         | 弾力性軟,時トシテ波動。                                         | 軟ニシテ波動(肉芽多キ時ハ波動不明ナルコトアリ)。            | 弾力性軟,軟化著明ナル時ハ少シク波動。       |
| 搏 動         | 初期ニハ著明ナルコトアリ。後ニハ不明。                                  | —                                    | —                         |
| 癒 着         | 皮膚トナク,底部ニ關係アリ。                                       | 皮膚ト癒着ナク,底部トハ不明。                      | 屢々皮膚及底部ト癒着アリ(±)。          |
| 限 界         | 不明瞭。                                                 | 明瞭或稍々不明瞭。                            | 初期ニハ明瞭ナルコトアルモ,多クハ不明瞭。     |
| 骨 ノ 變 化     | 時トシテ骨裂隙ヲ觸ルコトアリ(±)。                                   | 不明ナルコト多シ。                            | 骨ヨリ發生スル時ハ骨肥厚或陷凹。          |
| 試 驗 的 穿 刺   | 屢々腦脊髄液血性。                                            | 結核性膿。                                | 粘稠膿(併シ多クハ不明)。             |
| 經 過         | 次第ニ縮小或致死。                                            | 次第ニ自潰シテ結核性瘻孔或潰瘍形成。                   | 次第ニ吸收セラレ,或軟化自潰シテ微毒性潰瘍ヲ形成。 |
| 其 他         | 時トシテ腦皮質ノ損傷ヲ伴フガ故ニ麻痺症狀ヲ伴フコトアリ。                         | 體質,他部ノ結核,「ツベルクリン」反應,膿ノ検査等。           | 試験的驅膿法,ワ氏反應等。             |
| 主ナル鑑別疾患     | 血腫,先天性軟性腫瘍等。                                         | 脂肪腫,護謨腫等。<br>(第 241 頁參照)             | 脂肪腫,寒性膿瘍等。<br>(第 241 頁參照) |

IX. 腦ノ主要ナル外科的疾患

Wichtige chirurgische Erkrankungen des Gehirns

|                                                                   | 原 因                                                     | 起 始<br>及 經 過           | 頭 痛                                                    | 眩 暈   | 熱 發                                |                       |
|-------------------------------------------------------------------|---------------------------------------------------------|------------------------|--------------------------------------------------------|-------|------------------------------------|-----------------------|
| 1) 急性化膿性軟腦膜炎<br>Leptomeningitis<br>purulenta acuta                | 頭蓋ノ種々ノ化膿症,耳及鼻等ノ化膿症ニ續發。                                  | 多クハ急性ニ發病。              | 多クハ甚激烈。多クハ偏側性且ツ限局性。                                    | 屢々有。  | 屢々惡寒戰慄ニ急ニ上昇或次第ニ上昇,熱型不正。            |                       |
| 2) 靜脈竇炎<br>Sinus-<br>throm-<br>bose                               | a) 海綿竇炎<br>Sinus cavern.                                | 眼窩或顔面ノ炎症ノ傳播。           |                                                        |       | 屢々惡寒戰慄ノ後ニ高熱弛張ス。                    |                       |
|                                                                   | b) 橫竇炎<br>Sinus transv.                                 | 耳或顔面ノ炎症ノ傳播。            | 每常急性ニ發病。                                               | 屢々著明。 |                                    |                       |
|                                                                   | c) 上縱竇炎<br>Sinus long. sup.                             | 顔面或頭部ノ炎症ノ傳播。           |                                                        |       |                                    |                       |
| 3) 硬腦膜炎(化膿性頭蓋內膜炎)<br>Pachimeningitis<br>(Endocranitis pur. acut.) | 化膿性中耳炎,乳嘴突起炎,骨折後ノ化膿,顔面及頭部ノ炎症ノ傳播。                        | 急性或慢性ニ發病。              | 可ナリ著明ナルガ,時トシテハ輕度ナルコトアリ。                                | 輕度或無。 | 著明或不明(原發疾患ニ因ス)。                    |                       |
| 4) 腦膿瘍<br>Hirnabszess                                             | a) 外傷性腦膿瘍。頭蓋骨外傷後ノ化膿ニヨル。                                 | 稍々急性ニ始マルコトト,慢性ナルコトトアリ。 | 腦壓迫症狀ノ初期症狀トシテ必要ナルモノナリ。初ハ長キ間歇時ヲ以テ發作性ニ來ルモ,後ニハ持續性トナルコト多シ。 | 種々有。  | 弛張性ノ高熱アリ。時々惡寒戰慄アリ。併シ發熱著シカラザルコトモアリ。 |                       |
|                                                                   | b) 續發性腦膿瘍。頭蓋骨ノ化膿症,化膿性中耳炎,乳嘴突起炎(耳性腦膿瘍),鼻腔ノ化膿(鼻性腦膿瘍)等ニ因ス。 |                        |                                                        |       |                                    |                       |
|                                                                   | c) 轉移性腦膿瘍。各所ノ化膿ヨリスル血行轉移(甚稀)。                            |                        |                                                        |       |                                    |                       |
| 5) 腦腫瘍<br>Hirntumor                                               | a) 眞正腫瘍<br>Echte G.                                     | 何レモ慢性。                 | 屢々頭痛激甚ナリ。屢々一部ニ限局シ打敲痛ヲ訴フルコトアリ。併シ時トシテハ鈍痛ニ過ギズ,或缺如スルコトアリ。  | 種々有。  | 熱發ナキヲ常トス。                          |                       |
|                                                                   | b) 囊腫<br>Zyste                                          |                        |                                                        |       |                                    | 「グリオーム」最多シ,其他癌腫,肉腫等。  |
|                                                                   | c) 孤立性結核                                                |                        |                                                        |       |                                    | 皮膚樣囊腫,「エヒノコックス」,囊蟲腫等。 |
|                                                                   | d) 護謨腫                                                  |                        |                                                        |       |                                    | 他部ノ結核。                |
|                                                                   | e) アクチノミコーゼ                                             |                        |                                                        |       |                                    | 第三期微毒。                |



以下腦疾患ハ結核性腦膜炎 Meningitis tuberculosa, 出血性硬腦膜内膜炎 Pachimeningitis haemorrhagica, 腦出血症 Hirnblutung 等ト鑑別ヲ要ス (内科書参照)。

| 嘔 吐                  | 意 識                                                                              | 項部強直                | 痙 攣                                         | 呼 吸                                                                       | 腦 脊 髄 液                                   |
|----------------------|----------------------------------------------------------------------------------|---------------------|---------------------------------------------|---------------------------------------------------------------------------|-------------------------------------------|
| 屢々激烈ニ頻發, 或初期症狀トシテ來ル。 | 次第ニ意識瀾濁, 譫妄, 嗜眠等アリ。                                                              | 本症ニ最も特有 (!)。        | 時トシテハ一時性ノ搐搦, 牙關緊閉ヲ見ルコトアリ。                   | 體温上昇ニ伴フテ頻數トナルモ, 發熱ニ比シテ少ナク, 腦壓著シキ時ハ緩徐トナル。末期ニハ頻數細小不正トナル。屢々シャインストックス氏呼吸型ヲ發ス。 | 腦脊髄液ノ壓力増加シ, 多クハ混濁シ, 膿球, 赤血球, 白血球, 細菌ニ富ム。  |
| 略ボ同上。                | 聽覺及視覺過敏トナル。                                                                      | 無シ (併シ腦膜炎ヲ併發セル時ハ有)。 | 時トシテ痙攣アルコトモアリ。                              |                                                                           | 腦脊髄液ノ壓力増加シ, 血球及蛋白質ノ増加ヲ認ムルモ, 前者ノ如キ變化著シカラズ。 |
| 著明ナラザルコト多シ。          | 多クハ障礙ナシ。                                                                         | 無シ。                 | 多クハ痙攣ナシ。                                    |                                                                           | 略ボ同上。                                     |
| 多クハ嘔吐アリ。             | 急性腦壓迫症ト異ナリ (第 286 頁) 初期ニハ意識障礙ナク, 末期ニ來ルノミ, 即チ末期ニハ嗜眠性トナリ意識ヲ失フ。時トシテハ記憶力喪失, 或精神病トナル。 | 無シ。                 | 時トシテ局所性痙攣ヲ發シ或ジャクソン氏痙攣ヲ起スコトアリ。併シ全ク痙攣ナキコトモアリ。 | 急性腦壓迫症ノ如ク著明ニハアラザレドモ。急性膿瘍ニ於テ壓迫急性ナル時ハ脈搏呼吸緩慢トナルコトアリ。                         | 略ボ同上或變化著明ナラズ。                             |
| 屢々朝時ニ食事ニ關係ナク容易ニ嘔吐ス。  |                                                                                  |                     |                                             |                                                                           | 腦脊髄液ノ壓力増加スルモ液ニハ變化ナシ。                      |
| 嘔吐回数ノ増加ハ腦壓ノ増進ヲ示ス。    |                                                                                  |                     |                                             |                                                                           |                                           |

(ケルニヒ氏症狀 Kernigsche Symptome 患者ノ背位ニ仰臥セシメ, 下肢ヲ股關節部ニテ屈曲高舉スルニ膝關節ニテ屈曲シ, 之ヲ伸展スルコト困難ニシテ, 之ヲ強ムルニ疼痛ヲ發スルモノヲ云フ)。

| 頭蓋表面ニ於ケル變化                   | 竈 局 症 狀                                               | 眼 症 狀                                   | 經 過                               | 其 他                                                  | 鑑 別                                       |
|------------------------------|-------------------------------------------------------|-----------------------------------------|-----------------------------------|------------------------------------------------------|-------------------------------------------|
| 著變ナシ。                        | 時トシテハ腦神經麻痺 (動眼神經, 外旋神經, 顔面神經等), 時トシテ單癱, 半側癱或ジャクソン氏痙攣。 | 雙血乳頭ナシ, 時トシテ視神經炎ヲ起スコトアリ。稀ニハ斜視, 瞳孔不等等アリ。 | 甚シキハ二三日乃至數日ニシテ死, 併シ尙ホ永ク生存スルコトモアリ。 | 初期ニハ白血球增多アリ。皮膚感覺過敏, 皮膚敏感症, ケルニヒ氏症狀等アリ。腱反射初メハ亢進, 後消失。 | 急性腦膿瘍, 靜脈竇炎, 腸チフス, 肺炎, 敗血症, 尿毒症, 出血性腦膜炎等。 |
| 頭蓋靜脈ノ腫血ニヨリ                   | 眼瞼浮腫, 結膜浮腫, 眼球突出等アリ。                                  | 眼筋麻痺 (眼瞼下垂, 斜視等)。三叉神經痛 (第一枝)。           | 時トシテ雙血乳頭, 眼靜脈ノ擴張ヲ見ルコトアリ。          | 速ニ敗血症毒症ヲ起シテ致死。(膿瘍, 脾腫, 黄疸, 昏睡等)。                     | 屢々腦膜炎ヲ併發ス。白血球增多症不定。                       |
| 外部創傷或耳ヨリノ排膿増加或膿瘍外部ニ自潰スルコトアリ。 | 乳嘴突起部ノ浮腫, 頸靜脈ノ疼痛性浮腫。                                  | 迷走神經, 副行神經, 舌咽頭神經麻痺。                    | 速ニ致死シ或慢性ノ經過ヲ取ル。                   | 腦膜炎, 靜脈竇炎, 腦膿瘍ヲ併發スルコトアリ。白血球增多症等。                     | 略同上。                                      |
| 外部ニ變狀ヲ來スコトハ其種ナリ。             | 頭部皮膚ノ浮腫出血等。                                           | 時トシテ痙攣發作。                               | 著明ナラザルヲ常トス。稀ニ痙攣發作。                | 雙血乳頭ナシ, 時トシテ視神經炎ヲ起ス。                                 | 急性ナルハ二三週乃至數週ニテ死亡シ, 慢性ナルハ年餘ニ及ブコトアリ。        |
| 腫瘍増大著シキ時ハ頭蓋ヲ膨出スルコトアルモ其種ナリ。   | 部位, 大サ, 種類等ニヨリテ異ル。初メハ刺戟症狀, 後ニハ麻痺症狀ヲ呈ス (第254頁参照)。      | 腫瘍前頭葉ニアル時ハ雙血乳頭アルモ, 一般ニ其種。炎症性腫瘍ニハ多クハナシ。  | 慢性ニ増進ス。                           | 時トシテハ腦室内ニ穿破シテ即死シ, 或腦膜炎, 靜脈竇炎ヲ併發ス。白血球增多症アリ。           | 同上或腦腫瘍。                                   |
|                              |                                                       |                                         |                                   | 原因的疾患ニ關係アル他部ノ變化アリ。白血球增多症ナシ。                          | 慢性腦膿瘍。各自ノ區別ハ原病ニ關係アル種々ノ條項ニヨル。              |

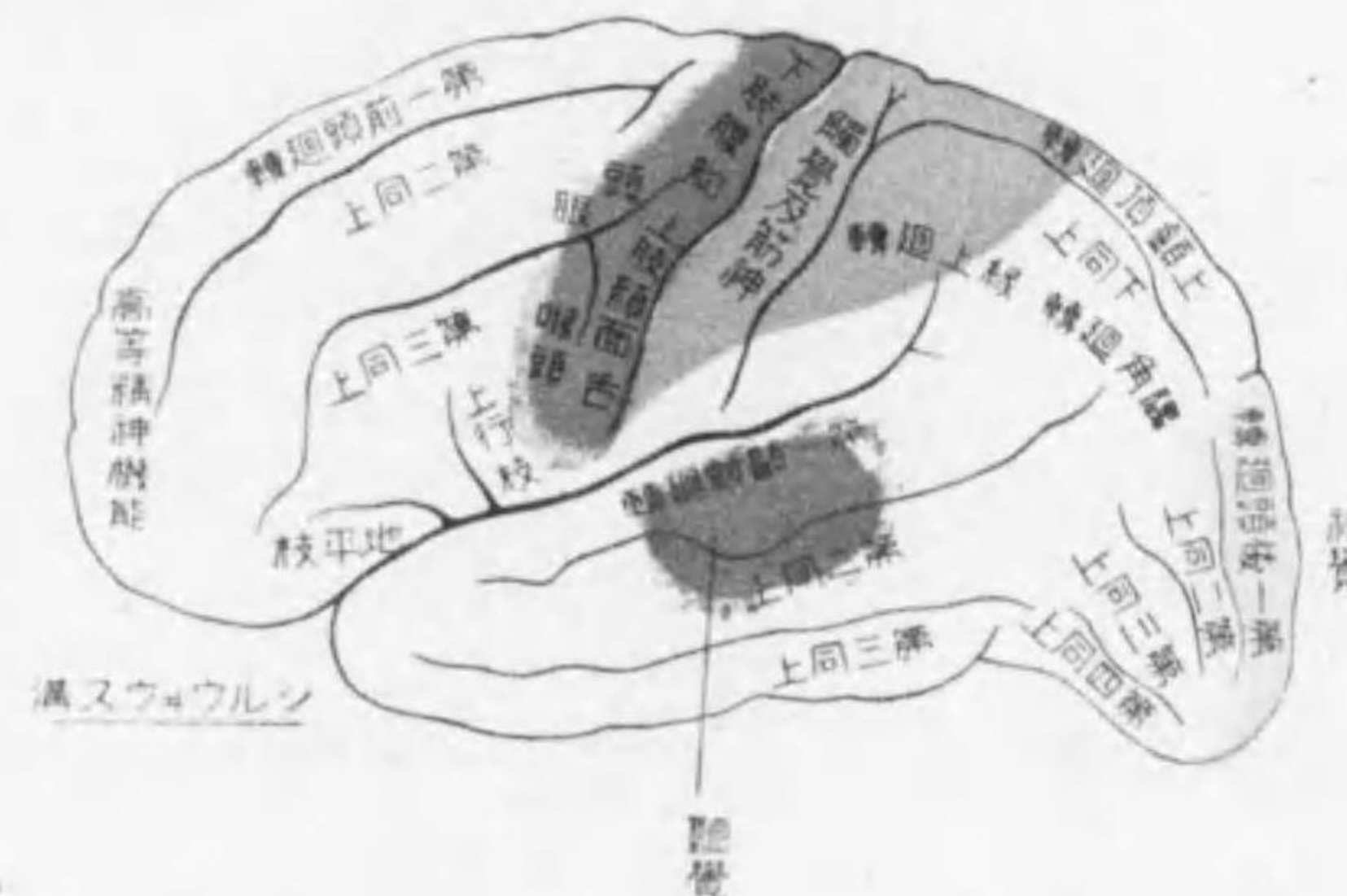

X. 眼球突出症 Exophthalmus (牛眼 Buphthalmus)

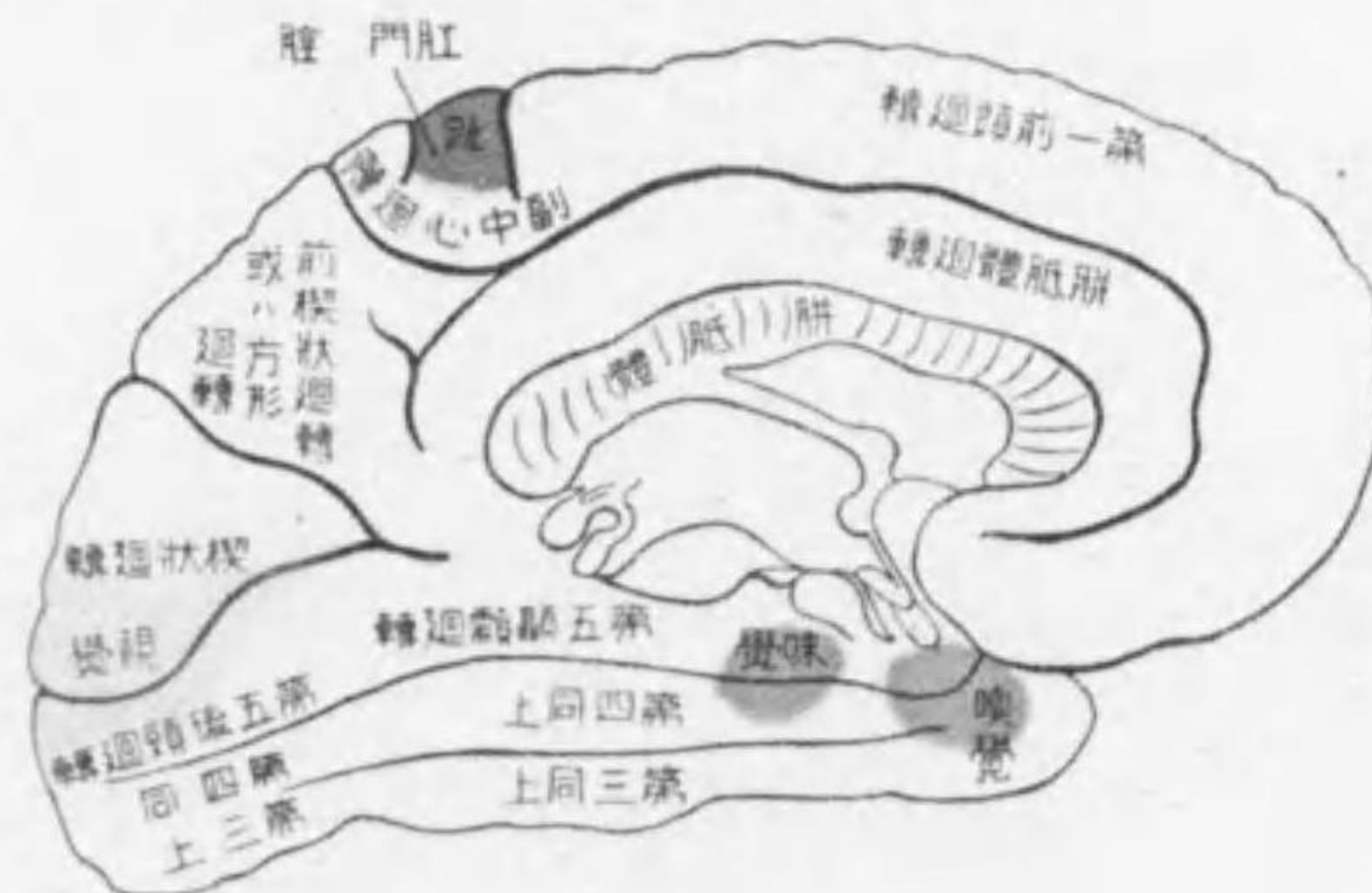|                                           | 原因                                                         | 主要症状                                               | 鑑別                                                                       |                                                                                                      |
|-------------------------------------------|------------------------------------------------------------|----------------------------------------------------|--------------------------------------------------------------------------|------------------------------------------------------------------------------------------------------|
| 急性症                                       | 1) 眼球後出血<br>Retrobulbäres Bluterguss                       | 外傷ニヨリ其直後ニ發生ス、時トシテハ頭蓋骨折併發。                          | 眼瞼ニモ皮下溢血著明ナリ。出血甚シキ時ハ一時眼球ニ搏動アルコトアリ。多クハ二三日ニシテ血液吸収輕快ス。                      | 特殊ノモノニテ鑑別スベキモノナシ。                                                                                    |
|                                           | 2) 眼窩膿瘍<br>Phlegmone orbitae                               | 副鼻腔炎或附近ノ蜂窩織炎ニ併發シ、急性ニ始マル。                           | 單ニ眼球突出ノミナラズ、眼瞼ノ發赤、腫脹、疼痛著シク、眼球結膜ニ浮腫充血アリ。眼球ニモ疼痛ヲ訴フ。體溫上昇、熱症狀著明。             | 此三者ハ時トシテ互ニ鑑別ヲ要ス。(3)ハ鬱血乳頭アルニヨリ他ト區別ス。兩側性ナル時或無熱ナレバ診斷一層容易。(2)ト(4)ハ鑑別困難ナルコトアルガ、眼窩縁ノ壓痛著明ナル時、經過慢性ナル場合ハ後者ナリ。 |
|                                           | 3) 眼窩靜脈血栓<br>Thrombose der Orbitalvenen                    | 附近ノ化膿症、靜脈炎血栓ニ續發。(時トシテハ兩側性ニ來ル)                      | 眼瞼一様ニ腫脹スルモ多クハ急性炎症症狀ヲ伴ハズ。眼球結膜浮腫、鬱血乳頭アリ。體溫上昇及熱症狀著明或缺如。                     |                                                                                                      |
|                                           | 4) 眼窩急性骨膜炎<br>Periostitis acuta der Orbita                 | 外傷後或附近ノ化膿症ニ續發(甚稀)。                                 | 眼瞼炎症性浮腫、眼窩縁ノ壓痛、眼球ノ疼痛、運動制限等アリ。屢々眼球蜂窩織炎ヲ併發。熱發及熱症狀著明。                       |                                                                                                      |
| 慢性症                                       | 5) 眼窩骨結核及梅毒。<br>Tuberkulose u. Syphilis der Orbitalknochen | 何レモ甚稀有、夫々ノ原因的關係アリ。                                 | 慢性ニ眼瞼浮腫シ(充血ナシ)。眼窩縁ノ輕度ノ壓痛、眼球ノ運動障礙等アリ。X線検査ニテ骨變化著明或不明。                      | 腫瘍及膿腫ト鑑別ヲ要ス。兩者ノ區別ハ他ト同様。                                                                              |
|                                           | 6) 眼球後腫瘍及囊腫<br>Retrobulbäre Tumoren u. Zyste               | a) 肉腫 特ニ「グリオ肉腫」。                                   | 比較的モ多キモノナリ。若年者ニ發生シ成長比較的速ニシテ眼球ノ突出ヲ來シ、時トシテハ結膜ニ浮腫アルモ充血ナシ。末期ニハ眼球及周圍ニ滲潤性ニ成長ス。 | 初期ニハ他ノ腫瘍或膿腫ト鑑別困難ナルガ、少シク進行セルモノハ容易ナリ。                                                                  |
|                                           |                                                            | b) 纖維腫、骨腫、血管腫、脂肪腫等。                                | 甚稀ナリ。慢性ニ眼球ノ突出ヲ來ス。骨腫ハX線ニヨリテ證明セララルコトアリ。血管腫ハ頭部下垂ニヨリ増大ス。                     | 其或者ハ診斷稍々容易ナルモ、多クハ臨床的診斷困難ナリ。                                                                          |
|                                           |                                                            | c) 皮膚様囊腫、包蟲囊腫                                      | 甚稀ナリ。慢性ニ眼球突出ス。                                                           |                                                                                                      |
|                                           |                                                            | d) 腦ヘルニア<br>Cephalocele                            | 甚稀ニ先天性ニ本症ガ眼窩内ニ發生セル爲ニ眼球突出ヲ來スコトアリ。                                         |                                                                                                      |
| 7) 眼靜脈靜脈瘤<br>Varizen der Orbitalvenen     |                                                            | 甚稀ナリ。徐々ニ眼球突出ス。頭部ノ下垂、努責ニヨリ著明トナリ、平靜ニ復スレバ縮小ス。搏動ナシ。    | 血管腫ニ比シ容積ノ縮小著明ナリ。                                                         |                                                                                                      |
| 8) 眼窩動脈動脈瘤<br>Aneurysma d. A. ophthalmica | 外傷或特發性ニ發生ス。                                                | 徐々ニ眼球ノ突出ヲ來ス。搏動著明ニシテ雜音ヲ發ス。眼瞼浮腫、鬱血乳頭アリ、頸動脈ノ壓迫ニヨリ縮小ス。 | 血管腫、靜脈瘤ト鑑別ヲ要ス。                                                           |                                                                                                      |

|                                    |        |                                                                           |
|------------------------------------|--------|---------------------------------------------------------------------------|
| 9) バセドー氏病<br>Basedowsche Krankheit | 毎<br>常 | バセドー氏病ニ特有ナル甲状腺、其他ノ各症状アルニヨリ診斷容易。<br>眼球突出多クハ兩側性ニシテ、略ボ同程度ナルモ、稀ニハ一側ニ著明ナルコトアリ。 |
| 10) 骨獅面症<br>Leontiasis ossea       | 兩<br>側 | 顔面骨ノ慢性肥厚ニヨリテ顔面ノ畸形著明ニシテ、眼球突出ハ全ク從屬的ノモノナリ(第90頁參照)。                           |
| 11) 白血病及假性<br>白血病                  | 性      | 特殊ナル血液、淋巴腺、脾臓、肝臓等ノ變化アルニヨリ診斷容易。                                            |

第九十圖 大腦半球外面



第九十一圖 大腦半球内面



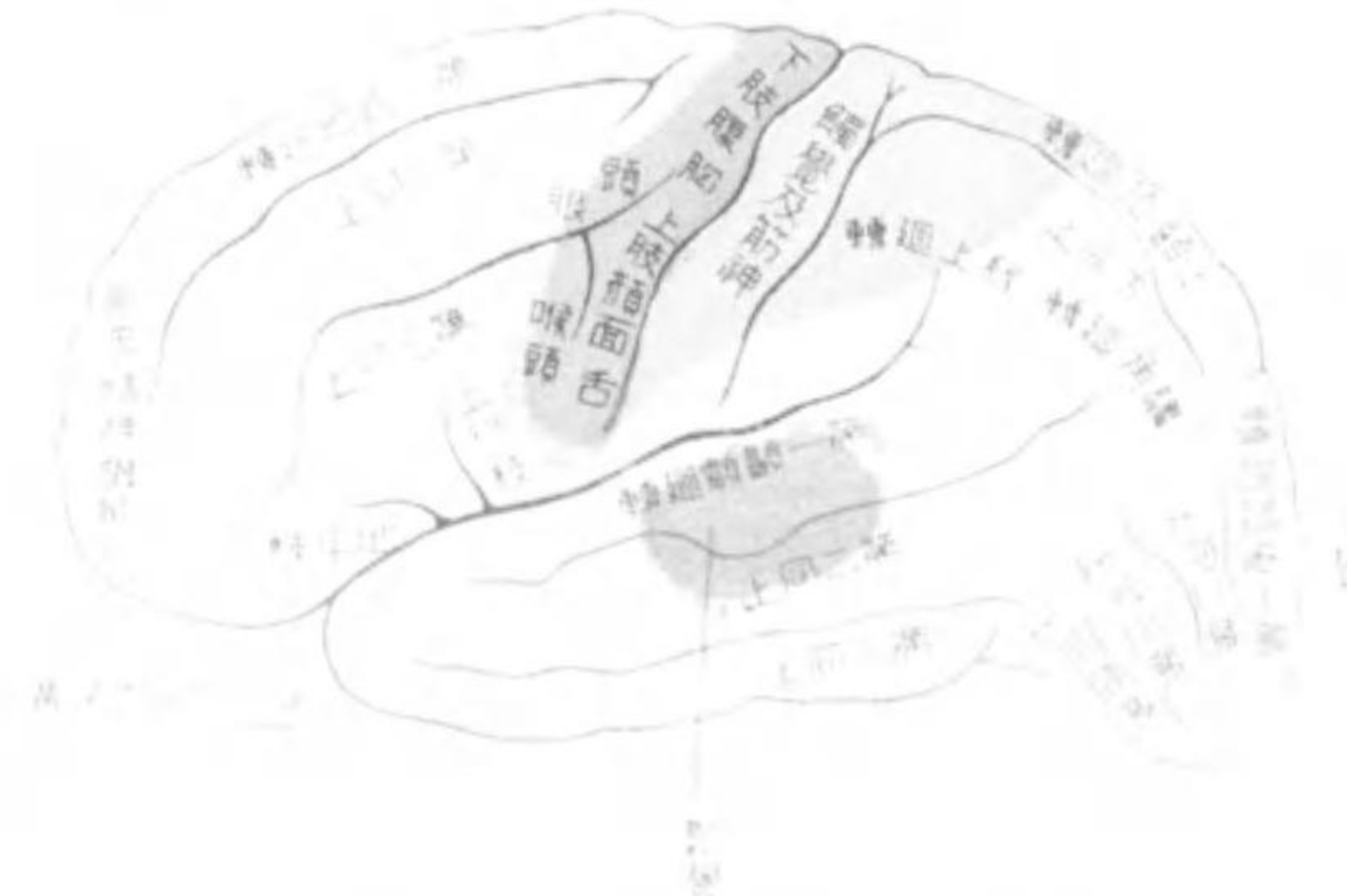

X. 眼球突出症 Exophthalmus (牛眼 Buphthalmus)

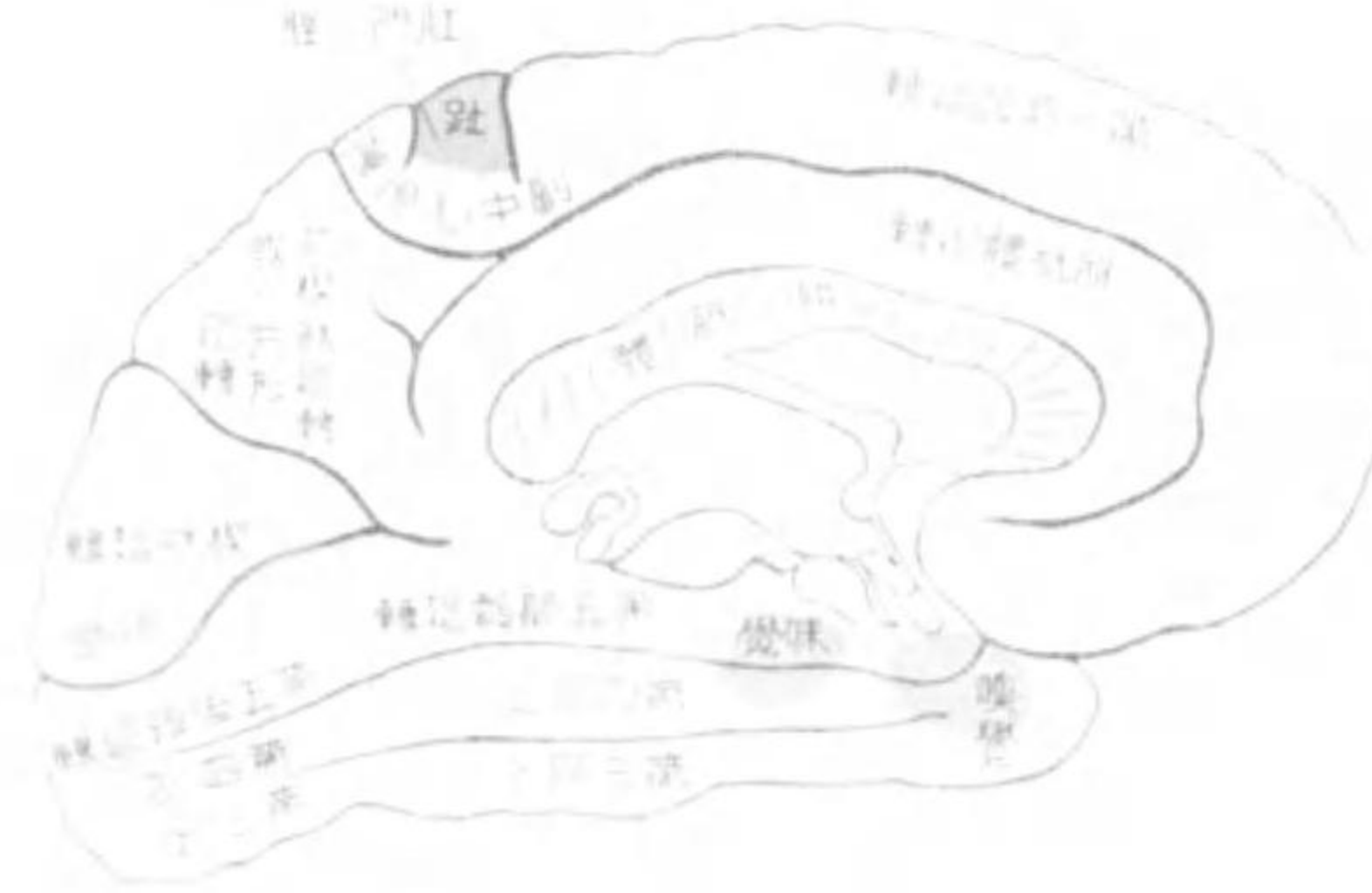
|                  | 原 因                                                                 | 主 要 症 状                                                                             | 鑑 別                                                                                                                                                                                                                                                             |                                                                                                                                                                 |
|------------------|---------------------------------------------------------------------|-------------------------------------------------------------------------------------|-----------------------------------------------------------------------------------------------------------------------------------------------------------------------------------------------------------------------------------------------------------------|-----------------------------------------------------------------------------------------------------------------------------------------------------------------|
| 急<br>性<br>症      | 1 眼球後出血<br>Retrobulbaires<br>Bluterguss                             | 外傷ニヨリ其<br>直後ニ發生ス。<br>時トシテハ頭<br>蓋骨折併發。                                               | 眼瞼ニモ皮下<br>出血著明ナリ。<br>出血甚シキ時ハ一<br>時眼球ニ搏動アル<br>トアリ。<br>多クハ二三日ニシテ<br>血液吸收收輕快<br>ス。                                                                                                                                                                                 | 特殊ノモノニ<br>テ鑑別スベキ<br>モノナリ。                                                                                                                                       |
|                  | 2 眼 蜂 窩 炎<br>Phlegmone<br>orbitae                                   | 副鼻腔炎或附近<br>ノ蜂窩織炎ニ<br>併發シ、急性<br>性ニ始マル。                                               | 單ニ眼球突出ノ<br>ミナラズ、眼瞼<br>ノ發赤、腫脹、<br>疼痛著シク、眼<br>球結膜ニ浮腫充<br>血アリ。眼球ニ<br>モ疼痛ヲ訴フ。<br>體温上昇、熱症<br>狀著明。                                                                                                                                                                    | 此三者ハ時ト<br>シテ互ニ鑑別<br>ヲ要ス。<br>(A)ハ眼瞼乳頭<br>アルニヨリ他<br>ト鑑別ス。兩<br>側性ナル時或<br>無熱ナレバ診<br>斷ニ容易。<br>(B)ト(C)ハ鑑<br>別困難ナルコ<br>トアルガ、眼<br>高縁ノ疼痛著<br>明ナル時、輕<br>過慢性ナル場<br>合ハ後者ナリ。 |
|                  | 3 眼窩靜脈血栓<br>Thrombose<br>der Orbitävenen                            | 附近ノ化膿性、<br>靜脈炎血栓ニ<br>續發シ、時ト<br>シテハ兩側性<br>ニ來ル。                                       | 眼瞼ニ腫脹スル<br>モ多クハ急性<br>炎症狀ノ伴ハズ。<br>眼球結膜浮腫、<br>眼瞼乳頭アリ。<br>體温上昇及熱症<br>狀著明ニ缺如。                                                                                                                                                                                       |                                                                                                                                                                 |
|                  | 4 眼窩急性骨膜炎<br>Periostitis acuta<br>der Orbita                        | 外傷或附近<br>ノ化膿性ニ續<br>發シ、其種。                                                           | 眼瞼炎症性浮腫、<br>眼高縁ノ疼痛、<br>眼球ノ疼痛、運<br>動制限等アリ。<br>屢々眼球蜂窩織<br>炎ヲ併發シ、熱<br>發及熱症狀著<br>明。                                                                                                                                                                                 |                                                                                                                                                                 |
|                  | 5 眼窩骨結核及毒<br>菌。<br>Tuberkulose u.<br>Syphilis der<br>Orbitalknochen | 何レモ其種<br>有、夫々ノ原<br>因的關係アリ。                                                          | 慢性ニ眼瞼浮腫<br>シ(充血ナシ)。<br>眼高縁ノ輕度ノ<br>疼痛、眼球ノ運<br>動障礙等アリ。<br>X線検査ニテ骨<br>質變化著明ニ<br>不明。                                                                                                                                                                                | 腫瘍及毒菌ト<br>鑑別ヲ要ス。<br>兩者ノ區別ハ<br>他ト同様。                                                                                                                             |
| 慢<br>性<br>性<br>症 | 6 眼球後<br>腫痛及<br>囊腫<br>Retro-<br>bulbäre<br>Tumoren<br>u. Zyste      | a) 肉腫<br>b) 纖維腫、骨腫、<br>血管腫、脂肪腫<br>等。<br>c) 皮膚様囊腫、<br>包蟲囊腫<br>d) 腦ヘルニア<br>Gyphalavle | 比較的多クハ<br>ナリ。若年者ニ<br>發生シ成長比較<br>的速ニシテ眼球<br>ノ突出ヲ來シ、<br>時トシテハ結膜<br>ニ浮腫充血アリ。<br>末期ニハ眼球及<br>周圍ニ浮腫性<br>成長ス。<br>其種ナリ。慢性<br>ニ眼球ノ突出ヲ<br>來ス。骨腫ハX<br>線ニヨリテ證明<br>セラルコトアリ。<br>血管腫ハ頭部下<br>垂ニヨリ増大ス。<br>其種ナリ。慢性<br>ニ眼球突出ス。<br>其種ニ先天性<br>ニ本症方眼窩内<br>ニ發生セル爲ニ<br>眼球突出ヲ來ス<br>コトアリ。 | 初期ニハ他ノ<br>腫瘍及囊腫ト<br>鑑別困難ナル<br>ガ、少シク進<br>行セルモノハ<br>容易ナリ。<br>其成者ハ診斷<br>稍々容易ナル<br>コトアリ。<br>多クハ鑑<br>別困難ニ<br>ナリ。                                                     |
|                  | 7 眼 靜 脈 靜 脈 癆<br>Varizen der<br>Orbitävenen                         |                                                                                     | 其種ナリ。徐々<br>ニ眼球突出ス。<br>頭部ノ下垂、努<br>責ニヨリ著明ト<br>ナリ。平靜ニ復<br>スレバ縮小ス。<br>搏動ナシ。                                                                                                                                                                                         | 血管腫ニ比シ<br>容積ノ縮小著<br>明ナリ。                                                                                                                                        |
|                  | 8 眼窩動脈動脈<br>癆<br>Aneurysma d.<br>A. ophthalmica                     | 外傷或特發性<br>ニ發生ス。                                                                     | 徐々ニ眼球ノ突<br>出ヲ來ス。搏動<br>著明ニシテ雜音<br>ヲ發ス。眼瞼浮<br>腫、眼瞼乳頭アリ。<br>頸動脈ノ壓迫ニ<br>ヨリ縮小ス。                                                                                                                                                                                      | 血管腫、靜脈<br>癆ト鑑別ヲ要<br>ス。                                                                                                                                          |

|                                       |        |                                                                                                        |
|---------------------------------------|--------|--------------------------------------------------------------------------------------------------------|
| 9) バセドー氏病<br>Basedowsche<br>Krankheit | 毎<br>常 | バセドー氏病ニ伴<br>有テ甲状腺、其他ノ<br>各臓器ニモノ<br>ノ病變ヲ見<br>ル。<br>眼球突出多クハ兩<br>側性ニシテ、略同<br>程度ナルコト、稀<br>ニ一側ニ著明ナル<br>トアリ。 |
| 10) 骨 癆 面 症<br>Leontias ossea         | 病<br>例 | 顏面骨ノ慢性炎症<br>ニヨリ、骨質ニ著<br>明ナル溶解ヲ見<br>ル。眼球突出、<br>多クハ延長的ナル<br>コトアリ。第9頁參<br>照。                              |
| 11) 白血癆及假性<br>白血癆                     | 性<br>病 | 特殊ノ血液、淋<br>巴球、轉氣、肝<br>臟等ノ變化ヲ見<br>ル。第9頁參照。                                                              |

第九十圖 大腦半球外面



第九十一圖 大腦半球内面





XI. 腦ノ電局症狀 Herdsymptome des Gehirns

|                                          |                                                                        | 運動障礙 Motorische Störung                                    |                                                              |                                                                                 |                                                                                    |       |  |
|------------------------------------------|------------------------------------------------------------------------|------------------------------------------------------------|--------------------------------------------------------------|---------------------------------------------------------------------------------|------------------------------------------------------------------------------------|-------|--|
|                                          |                                                                        | 麻痺症狀                                                       |                                                              | 刺戟症狀                                                                            |                                                                                    |       |  |
| (1) 腦皮質<br>Gehirnrinde                   | a) 正中迴轉<br>Zentral-<br>Wendungen                                       | 前正中迴轉<br>上三分ノ一                                             | 反對側ノ下肢<br>單癱。                                                | 何レモ單癱ニシテ完<br>全ノ半身不隨ヲ來サ<br>ズ。毎常痙攣性麻痺<br>ニシテ筋肉ノ強剛ヲ<br>來シ、變性萎縮及<br>電氣反應變性ヲ來サ<br>ズ。 | 痙攣性 klonisch, 稀ニ<br>緊張性 tonisch ノ痙<br>攣ヲ起ス。<br>時トシテジャクソン<br>氏性痙攣或舞踏病様<br>運動及痙攣ヲ來ス。 |       |  |
|                                          |                                                                        | 前正中迴轉<br>中三分ノ一                                             | 反對側ノ上肢<br>單癱。                                                |                                                                                 |                                                                                    |       |  |
|                                          |                                                                        | 前正中迴轉<br>下三分ノ一                                             | 反對側ノ顔及<br>舌單癱。                                               |                                                                                 |                                                                                    |       |  |
|                                          |                                                                        | b) 前頭迴轉<br>Stirn-W. (Brocasche-W.)                         | 運動性失語症(語癱), 多クハ書字不<br>能症ヲ伴フ(通常左側ノ障礙ニヨル<br>モ, 左利者ニハ右側ノ障礙ニヨル)。 |                                                                                 |                                                                                    | (-)   |  |
|                                          |                                                                        | c) 顳額迴轉(Schlafen-W.)<br>ノ上後三分ノ一                            | ( - )                                                        |                                                                                 |                                                                                    | ( - ) |  |
| d) 顳頂迴轉(Scheitel-W.)                     | 反對側ノ眼瞼下垂症, 兩眼及頭部ノ<br>患側迴轉。                                             |                                                            | ( - )                                                        |                                                                                 |                                                                                    |       |  |
| e) 後頭迴轉<br>(Hinterhaupt-W.)              | ( - )                                                                  |                                                            | ( - )                                                        |                                                                                 |                                                                                    |       |  |
| 2) 内囊部 Innere Kapsel                     | 反對側ノ<br>上下<br>半身<br>運動<br>不隨<br>痙攣<br>(痙攣<br>性)                        | 其障礙著シキ時ハ顔面及舌ノ<br>麻痺ヲ來シ, 言語モ障礙セラ<br>ル。變性萎縮, 電氣反應變性<br>ヲ來サズ。 |                                                              | ( - )                                                                           |                                                                                    |       |  |
| 3) 大脳脚 Hirnschenkel<br>腦被膜部 Haubenregion | 同側ノ眼ノ外旋神經麻痺,<br>顔面神經麻痺, 咬筋麻痺,<br>時トシテハ「アタキシ<br>ー」等                     | 時トシテハ同側ノ動眼神<br>經麻痺ヲ來シ或「ヘミア<br>タキシー」ヲ起ス。                    | 時トシテ變<br>性萎縮<br>テアリ。                                         | ( - )                                                                           |                                                                                    |       |  |
| 4) 橋 髓 Brücke (Pons)                     | 同側ノ眼ノ外旋神經麻痺,<br>顔面神經麻痺, 咬筋麻痺,<br>時トシテハ「アタキシ<br>ー」等                     |                                                            | 屢々痙攣ヲ發シ, 特<br>ニ牙關緊閉ヲ見ル。                                      | ( - )                                                                           |                                                                                    |       |  |
| 5) 延 髓 Medulla oblongata                 | 言語, 咀嚼, 嚥下, 呼吸, 血<br>行障礙ヲ來シ, 甚シキハ<br>即死ス。                              |                                                            | ( - )                                                        | ( - )                                                                           |                                                                                    |       |  |
| 6) 四 疊 體<br>Corpora quadrigemina         | 動眼神經麻痺(多クハ兩側性)即チ眼<br>球運動麻痺, 瞳孔麻痺, 眼調節不能,<br>眼瞼下垂等アリ, 時トシテハ「アタ<br>キシー」。 |                                                            | 震顫, 舞踏病, 眼球震<br>顫アリ。                                         | ( - )                                                                           |                                                                                    |       |  |
| 7) 視 神 經 牀<br>Thalamus opticus           | 反對側ノ顔面表情麻痺。<br>時トシテ半身失調。                                               |                                                            | 時トシテ舞踏病, 「ア<br>テトーゼ」, 注意震<br>顫。                              | ( - )                                                                           |                                                                                    |       |  |
| 8) 小 腦 Kleinhirn                         | 歩行蹣跚, 眩暈(但シロムベルグ氏症<br>狀ナシ), 稀ニハ強迫位, 強迫運動。                              |                                                            | 時トシテ注意震顫,<br>眼球震顫等。                                          | ( - )                                                                           |                                                                                    |       |  |

(ロンベルグ氏症狀 Rombergsche Sympt. 運動失調ヲ檢スル法ニシテ, 左右ニ離シタル示指ヲ急  
ニ接近セシメ, 或一足ノ踵ヲ他側ノ膝上ニ載セルコト不確實トナリ, 或直立シテ閉目セシムル  
ニ上體動搖ス。)

| 感覺障礙<br>Sensible Störung                   | 意識障礙<br>Sensorische Störung             | 反 射<br>Reflexe          | 9) 腦下垂體<br>Hypophysis                                                            |
|--------------------------------------------|-----------------------------------------|-------------------------|----------------------------------------------------------------------------------|
| 著シキ障礙ナシ, 併シ時ト<br>シテハ觸覺及部位覺僅カニ<br>減退スルコトアリ。 | ( - )                                   | 深部反射(腱及筋反<br>射)亢進。      | ニ障礙アル時<br>ハ肢端肥大症<br>Akromegalie<br>ヲ起ス。其他<br>近來腦下垂體<br>ニハ種々ノ内<br>分泌作用アリ<br>ト云ハル。 |
| ( - )                                      | ( - )                                   | ( - )                   | 10) 第四腦室<br>IV. Ventrikel                                                        |
| ( - )                                      | 語彙ヲ兼ネタル感覺性失語<br>症, 兩側性ノ時ハ雙癱。            | ( - )                   | ニ障礙アル時<br>ハ多尿症, 蛋<br>白尿, 糖尿等<br>アリ。                                              |
| ( - )                                      | 交叉性同名半盲症。<br>兩側性ナレバ全盲。                  | ( - )                   | 11) 腦皮質                                                                          |
| 反對側ノ半身不隨アル部位ノ<br>感覺麻痺。                     | 反對側ノ聽力減退及半盲症,<br>時トシテハ失語症(左側障<br>礙)。    | 筋肉及腱反射亢進。<br>併シ皮膚反射ハ消失。 | 左記以外ノ部<br>位ニ於ケル障<br>礙ニハ特殊ノ<br>症狀ヲ呈セ<br>ズ。其他内科<br>書参照。                            |
| 同上。                                        | ( - )                                   | 消失。                     |                                                                                  |
| 同上。<br>時トシテ疼痛, 感覺異常。                       | ( - )                                   |                         |                                                                                  |
| 同上(種)。                                     | ( - )                                   |                         |                                                                                  |
| 同上(時トシテ)。                                  | 聽力減退, 反對側同名半盲<br>症。                     | ( - )                   |                                                                                  |
| 同上(時トシテ)。<br>或疼痛, 感覺異常。                    | 反對側同名半盲症。                               | ( - )                   |                                                                                  |
| ( - )                                      | 小腦ノ腫瘍ニ於テハ遠隔症<br>狀トシテ視力, 聽力, 味覺障<br>礙アリ。 | 膝蓋腱反射時トシテ<br>亢進。        |                                                                                  |



第三章 顔面外科 Gesichts-Chirurgie

I. 顔面ノ先天性畸形 Angeb. Missbildungen des Gesichts

|                                                                                                                                                  |                                                                                                                                                                                                                                                                                                                    |
|--------------------------------------------------------------------------------------------------------------------------------------------------|--------------------------------------------------------------------------------------------------------------------------------------------------------------------------------------------------------------------------------------------------------------------------------------------------------------------|
| 1) 兔脣或上脣破裂症<br>Hasenscharte<br>(脣々口蓋破裂ヲ伴フ。<br>(兔脣以外ノ顔面畸形ハ甚稀。)                                                                                    | a) 不全兔脣<br>i) 第一度 I. Grad (口脣粘膜炎ノ破裂ニ留マルモノ)。<br>ii) 第二度 II. Grad (口脣破裂ノ鼻孔ニ達セザルモノ)。<br>iii) 第三度 III. Grad (口脣破裂ノ鼻孔ニ及ベルモノ)。<br>b) 全兔脣<br>a) 偏側兔脣 Einseitige Hasenscharte (特ニ左側ニ多シ)。<br>b) 兩側兔脣 Beidseitige Hasenscharte (前者ニ比シテ稀)。<br>a) 單純兔脣 Einfache Hasenscharte<br>b) 複雑兔脣 Komplizierte Hasenscharte (脣々口蓋破裂ヲ伴フ)。 |
| 2) 正中上脣破裂症 Mediale Spaltung der Oberlippe                                                                                                        |                                                                                                                                                                                                                                                                                                                    |
| 3) 鼻破裂症 Nasenspalte (鼻瘻 Nasenfistel モ此部ニ屬ス)。<br>a) 正中鼻破裂症 Mediale Nasenspalte (其高度ナルヲ「ブルドック鼻 Bulldogsnase ト云フ)。<br>b) 側鼻破裂症 Laterale Nasenspalte |                                                                                                                                                                                                                                                                                                                    |
| 4) 斜顔面破裂症 Schräge Gesichtsspalte 之ニ種々ノ形及程度アリ、多クハ口角ヨリ破裂ス。                                                                                         |                                                                                                                                                                                                                                                                                                                    |
| 5) 横顔面破裂症或頬破裂症 Quere Gesichtsspalte od. Wangenspalte<br>巨口症 Makrostomie, 小口症 Mikrostomie モ之ニ關係アリ。                                                |                                                                                                                                                                                                                                                                                                                    |
| 6) 下脣破裂症 Spaltbildung der Unterlippe      7) 下脣瘻 Unterlippenfistel                                                                               |                                                                                                                                                                                                                                                                                                                    |
| 8) 複口脣 Doppellippe (口脣ニ横溝アルモノヲ云フ)。                                                                                                               |                                                                                                                                                                                                                                                                                                                    |

II. 顎骨ノ畸形 Missbildungen der Kiefer

|           |                                                                                                                                                                                                                                                                                                                                                                                                                                                                          |
|-----------|--------------------------------------------------------------------------------------------------------------------------------------------------------------------------------------------------------------------------------------------------------------------------------------------------------------------------------------------------------------------------------------------------------------------------------------------------------------------------|
| (A) 先天性畸形 | 1) 口蓋破裂 Gaumenspalte od. Uranoschisma<br>胎生時ニ於ケル上顎突起ト前顎突起トノ癒合不完全ナル爲ニ生ズルモノニシテ多ク兔脣ト合併シ來ル。a) 偏側性ナルコト多ク、稀ニ b) 兩側性ナルアリ。<br>又其程度ハ a) 硬口蓋 harter Gaumen ニノミ存スル場合、b) 軟口蓋 weicher Gaumen ニ及ベル場合、c) 會厭軟骨 Uvula ニ迄及ベル場合等アリ。<br>口蓋破裂アル時ハ哺乳障礙アリ。氣管枝加管兒、肺炎ヲ起シ易シ、又成長セルモノニ於テハ言語障礙(特ニ上行、下行、不行、不行)ヲ認ム。又齒牙發育不良ナリ。<br>2) 下顎骨ノ畸形 甚稀ナリ。<br>a) 先天性正中破裂症 angeb. mediale Spalte      b) 先天性小顎症 angeb. Mikrognathie<br>c) 先天性複顎症 angeb. Polygnathie                      d) 先天性無顎症 angeb. Agnathie |
| (B) 後天性畸形 | 1) 老人性萎縮 Senile Atrophie 老人ニ於テハ特ニ齒牙脱落后下顎ノ齒槽突起 Alveolarfortsatz 及下顎體部 Kieferkörper ノ萎縮ヲ來ス。併シ之ハ臨牀上ノ意義ナシ。<br>2) 小顎症 Mikrognathie 幼時ヨリ顎關節ノ強直ヲ來シタル場合ニハ顎骨ノ發育不良ニヨリ本症ヲ起ス。其特有ナル顔貌ヲ鳥顔 Vogelgesicht トモ云フ。<br>3) アクロメガリー Akromegalie ニ際シ下顎骨ノ異常發育ヲ來スコトアリ。                                                                                                                                                                                                                             |

III. 顔面ノ損傷 Verletzungen des Gesichts

|                                     |                                                                                                                                                                                                                                                                                                                                                                                                                                                   |
|-------------------------------------|---------------------------------------------------------------------------------------------------------------------------------------------------------------------------------------------------------------------------------------------------------------------------------------------------------------------------------------------------------------------------------------------------------------------------------------------------|
| 1) 顔面ノ創傷 Wunde d. Gesichts          | 顔面ニハ切創、刺創、挫創、鈍創、彈片創等種々アリ。而シテ顔面ノ創傷ニ於テ注意スベキコトハ、<br>i) 顔面ハ血管ニ富ムヲ以テ小ナル創傷ニテモ多量ノ出血アリ。<br>ii) 顔面ノ創傷ハ化膿シ難キモ、一旦化膿スル時ハ蜂窩織炎、腦膜炎、靜脈竇炎等ヲ起スコトアリ。<br>iii) 創傷大ナル時ハ治後顔面ノ畸形ヲ殘スコトアリ。<br>iv) 口角ト耳翼輪ノ聯結線上ニ於ケル創傷ニ於テハ耳下腺或其排泄管ナルステノニ氏管ガ損傷セララルル時ハ後來唾液瘻 Speichelfistel ヲ殘スコトアリ。唾液瘻ハ治癒シ難キモノナリ。<br>v) 耳下腺附近ノ創傷或手術ニ際シテ顔面神經ヲ傷ツクル時ハ顔面神經麻痺 Facialislähmung ヲ起スコトアリ、特ニ注意ヲ要ス。                                                                                                       |
| 2) 顔面ノ挫傷 Kontusion od. Quetschung   | 種々ノ鈍力ノ作用ニ因ル、皮下溢血著明ナリ。顔面骨ノ骨折有無ニ注意スベシ。                                                                                                                                                                                                                                                                                                                                                                                                              |
| 3) 顔面ノ火傷 Verbrennung                | 屢々顔面ニ火傷ヲ見ル。<br>第三度火傷ニ於テハ顔面ノ醜形ヲ殘シ易シ。                                                                                                                                                                                                                                                                                                                                                                                                               |
| 4) 顔面ノ凍傷 Erfrierung                 | 鼻、耳ニ凍傷ヲ來シ易シ、併シ第三度凍傷ハ比較的稀ナリ。                                                                                                                                                                                                                                                                                                                                                                                                                       |
| 5) 顔面骨骨折 Fraktur d. Gesichtsknochen | a) 鼻梁骨折 Fraktur des Nasengerists 直達外力ニヨリテ起ル。<br>鼻骨骨折ト鼻中隔骨折ノ別アリ。<br>初メ皮下溢血著明ナルヲ以テ診斷困難ナルコトアリ、溢血去ルト共ニ鼻梁ノ陥没ヲ認ム(外傷性鞍鼻 Traumatische Sattelnase)。<br>鼻骨折ニ於テハ屢々衄血 Epistaxis 著明ナリ、特ニ鼻中隔ノ骨折ニ著シ、出血著シキ時ハ一時鼻タムボン」ニヨリテ止血セシメタル後檢スベシ。<br>X線ニヨリテ確診セラル。<br>b) 顴骨骨折 Fraktur des Jochbeins (Zygomatium)<br>直達外力ニヨル、併シ甚稀ナリ。<br>初期ニハ皮下溢血著明ナルニヨリテ不明ナルコトアルモ、溢血去ルト共ニ明カニ知ラル。又限局性壓痛アリ。<br>c) 上顎骨骨折 Fraktur des Oberkiefers (第262頁)<br>d) 下顎骨骨折 Fraktur des Unterkiefers (,,) |



IV. 顔面ノ急性炎症 Akute Entzündungen des Gesichts

|                                               | 發 生                              | 局 所 症 狀                                                                   |                |
|-----------------------------------------------|----------------------------------|---------------------------------------------------------------------------|----------------|
| 1) 丹 毒<br>Erysipelas                          | 顔面ヨリ發生スルモノ多シ、其他頸部、咽頭等ヨリ發病スルコトアリ。 | 發赤顯著ナルモ腫脹疼痛ナシ(但シ眼瞼、耳翼ニハ浮腫アルコトアリ)。發赤部ノ限界明瞭ニシテ速ニ周圍ニ蔓延ス(舊患部ハ褪色ス)、時トシテ水疱等ヲ生ズ。 |                |
| 2) 蜂窩織炎<br>Phlegmone                          | 原發性ノモノハ甚稀ニシテ、他ノ各種化膿症ニ續發。         | 發赤、腫脹、疼痛アリ。腫脹ハ中央部ニ近ク著明ニシテ、周圍ノ限界瀰漫性、蔓延速ナラズ、陳舊部ニハ軟化ヲ來ス。                     |                |
| 3) 顔面疔及癰<br>Gesichtsfurunkel<br>u. -Karbunkel | 顔面ニ屢々原發ス。                        | 初メ小限局性腫脹、發赤、疼痛アリ、中央突出シテ膿栓ヲ形成ス(癰ニ於テハ膿栓多發)。後ニハ蜂窩織炎ヲ伴フコト多ク瀰漫性ニ腫脹ス。           |                |
| 4) 脾 脫 疽<br>Milzbrand                         | 甚稀ニ發生、牛馬等ニ關係アル人ニ多シ。              | 脾脫疽癰、水疱、浮腫等アリ。汚穢ノ痲皮乃至壞疽ヲ生ジ、滲潤可ナリ硬ク、疼痛著明ナラズ。                               |                |
| 5) 化膿性粉瘤<br>Infizierter<br>Atherom            | 時トシテ見ラル。二十歳後ニ多シ。                 | 限局性腫脹、疼痛、發赤等アリ。膿瘍狀ヲ呈ス。併シ限界稍々明瞭、單純ノ切開ノミニテハ治セズ。                             |                |
| 6) 急性膿瘍<br>Akuter Abszess                     | 比較的稀。小兒ニ多シ。                      | 限局性腫脹、發赤、疼痛等アリ。前者ニ比シ硬度軟。                                                  |                |
| 7) 急性淚囊炎<br>Dakryozystitis<br>acuta           | 稀。原因不明。或淚管カタルノ經過中ニ發生。            | 淚囊部ニ急性炎症症狀即チ腫脹、疼痛、發赤アリ、次第ニ下眼瞼、頰部ニ腫脹ヲ及ボシ、淚漏著シ。時トシテハ膿瘍ヲ形成ス。                 |                |
| 8) 急性淚腺炎<br>Dakryoadenitis<br>acuta           | 稀。                               | 淚腺部(上眼瞼縁)ニ急性腫脹、疼痛、發赤等アリ。淚腺ヲ明カニ觸知シ、壓痛アリ。眼瞼結膜ノ外方ニ充血アリ。前額部及額部腫脹ス。            |                |
| 9) 急性耳下腺炎<br>Parotitis acuta                  | 流行性耳下腺炎トシテ來リ、或麻醉、肺炎後等。           | 偏側或兩側ノ耳下腺ニ急性腫脹、疼痛、發赤、熱感アリ。屢々周圍ニ蜂窩織炎ヲ伴フ、時トシテハ化膿シテ外聽道ニ穿破スルニ至ル。              |                |
| 10) 副鼻腔炎                                      | 上 額 竇                            | 比較的屢々。初期ニハ顔面ニ著變ナシ、進行スルニ從ツテ鼻腔、頰部等ニ炎症性腫脹ヲ認ム。(耳鼻喉科書參照)。                      | 犬齒窩、下眼瞼部ニ壓痛アリ。 |
|                                               | 前 額 竇                            | 稀。                                                                        | 内上眼窩部ニ壓痛アリ。    |
|                                               | 篩 骨 蜂 窩                          | 稀。                                                                        | 内眼窩部ニ壓痛アリ。     |

顎骨ノ炎症ニ就テハ第 264 頁ニ述ブ。

V. 顔面ノ慢性炎症及潰瘍  
chronische Entzündungen  
u. Geschwüre d. Gesichts

| 全身症狀<br>(熱發)                  | 經 過 等                          | 診 斷                                |
|-------------------------------|--------------------------------|------------------------------------|
| 多クハ高热持續シ時トシテハ瀕死。時トシテ再發、再燃アリ。  | 經過速ニシテ一週間内外ニテ治癒或死。時トシテ再發、再燃アリ。 | 診斷多クハ容易ナルモ初期ニハ見逃スコトアリ。蜂窩織炎、皮膚炎ト鑑別。 |
| 熱發及其隨伴症狀多クハ著明ナリ。              | 比較的速ニ吸收或軟化化膿或死。                | 丹毒ト鑑別スベシ。原病ノ探查ニ注意スベシ。              |
| 限局性ナルハ然ラザルモ、瀰漫性ナルハ熱發等ノ全身症狀重篤。 | 同上、屢々重篤ニ陥ル。                    | 多クハ容易。脾脫疽ト鑑別スベシ。                   |
| 高热及全身状態重篤ナルコト多シ。              | 他ニ轉移ヲ生ズルコトアリ。屢々死亡ス。            | 面疔及癰ト鑑別スベシ。細菌ノ検査必要ナリ。              |
| 熱發等少ナシ。                       | 自潰スルモ、囊壁殘ル間ハ治セズ。               | 膿瘍ト鑑別スベシ(既往ニ粉瘤アリ)。                 |
| 屢々熱發等アリ。膿毒症ニヨルハ重篤。            | 治シ易シ。併シ膿毒症ハ危險。                 | 前者ト鑑別。                             |
| 時トシテ高热アリ、併シ著シカラザルコトモアリ。       | 比較的速ニ治癒。同上。                    | 多クハ容易。多クハ容易。                       |
| 熱發著明或輕度。                      | 比較的速ニ治癒。ニ死。                    | 多クハ容易。                             |
| 熱發著明ナラザルコト多シ。屢々神經衰弱症ヲ伴フ。      | 屢々慢性炎ニ移行ス。                     | 多クハ容易。鼻腔等ノ検査必要ナリ(耳鼻喉科書參照)。         |

|             |                                                                                                                               |
|-------------|-------------------------------------------------------------------------------------------------------------------------------|
| 1) 顔面ノ微毒    | a) 第一期微毒 稀ニ口唇附近ニ硬性下疳ヲ形成スルコトアリ。顎下腺炎ヲ伴フ。軟性下疳ト鑑別ヲ要ス。                                                                             |
|             | b) 第二期微毒 屢々顔面ニ特有ナル微毒性發疹ヲ生ズ。                                                                                                   |
|             | c) 第三期微毒 軟部(口唇、口角、頰部、前額部等)或骨(鼻骨、前額骨、口蓋骨等)ニ膿膜腫ヲ形成スルコトアリ。初ハ軟性腫瘍ト誤ラレ。後ニハ次第ニ吸收セララルカ、或自潰シテ微毒性潰瘍ヲ生ジ、次第ニ瘻管ヲ殘シテ治ス。骨ニ於テハ骨缺損及骨増殖アルコトアリ。 |
| 2) 顔面ノ結核    | a) 尋常性狼瘡 Lupus vulgaris 屢々顔面ニ發生ス。之ニ種々ノ型アリ。後ニハ鼻翼、耳翼等ヲ崩潰ス。                                                                      |
|             | b) 寒性膿瘍 Kalter Abszess 顎骨結核ニ續發スルコトアルモ甚稀ナリ。                                                                                    |
| 3) アクチノミコーゼ | 時トシテ顔面ニ來ルコトアリ。滲潤比較的廣汎トナラズ、軟化シテ小膿瘍、瘻孔ヲ生ジ、特有ナル「ドルーゼ」ヲ有スル膿ヲ排出ス。其跡ハ比較的速ニ治スルモ、或他部ニ生ズ(第28頁參照)。                                      |
| 4) 顔面癩      | 特有ナル状態ニヨリ診斷容易(第32頁參照)。                                                                                                        |
| 5) 顔面ノ潰瘍    | a) 單純性潰瘍。b) 癌腫性潰瘍。c) 微毒性潰瘍。d) 軟性下疳等ヲ發生スルコトアリ(第63頁參照)。                                                                         |



## IV. 顔面軟部ノ腫瘤類 Tumoren der Weichteile des Gesichts

|                                                                |                   |                                                                                             |
|----------------------------------------------------------------|-------------------|---------------------------------------------------------------------------------------------|
| 1) 纖維腫<br>Fibrom                                               | a) 硬性纖維腫          | 硬靱ナル限局性腫瘍ニシテ巨大トナラズ。粉瘤、皮膚様囊腫、小脂肪腫等ト鑑別ヲ要ス。                                                    |
|                                                                | b) 軟性纖維腫          | 稍々靱軟ノ腫瘍ニシテ、時トシテハ他部ニモ多発ス(レックリングハウゼン氏病)。單發ナルハ脂肪腫、深在性血管腫、淋巴管腫、誤謬腫等ト鑑別ヲ要ス。                      |
| 2) 神経纖維腫 Neurofibrom                                           |                   | 眞性ノ神経腫ヲ見ルコトハ殆ンドナク、毎當神經纖維腫ニシテ纖維腫ト同様ノ症状ヲ有ス。                                                   |
| 3) 癍痕ケロイド Narbenkeloid                                         |                   | 癍痕部ニ生ズルモノニシテ纖維腫ノ如クニ硬靱ナリ、併シ之ト異ナリ癍痕ト關係アリ、成長無限ナラズ。                                             |
| 4) 皮 角 Hautorn                                                 |                   | 其特有ナル外見ニヨリ診斷容易ナリ。                                                                           |
| 5) 乳 嘴 腫 Papillom                                              |                   | 其特有ナル外見ニヨリ診斷容易ナリ。但著大トナラズ。                                                                   |
| 6) 腺 腫 Adenom                                                  |                   | 皮脂腺ヨリ發生スルコトアルモ甚稀ナリ。確診ハ組織的検査ニヨルノミ。                                                           |
| 7) 脂肪腫<br>Lipom                                                | a) 軟性脂肪腫          | 限局性腫瘍ニシテ表面分葉狀ヲ呈シ、硬度ハ弾力性稍々靱軟ナリ。軟性纖維腫、粉瘤、誤謬腫等ト鑑別。                                             |
|                                                                | b) 硬性脂肪腫          | 屢々可ナリ著大トナル。限界不明瞭ナルコトアリ。表面ノ分葉狀凹凸不明ナルコトアリ。弾力性軟、時トシテ假性波動。淋巴管腫、血管腫、誤謬腫等ト鑑別。                     |
|                                                                | c) 黄色腫<br>Xanthom | 其稀ニ顔面ノ皮膚ニ發生スルコトアリ(第49頁參照)。                                                                  |
| 8) 血管腫<br>Angiom<br>(努責、頭部下垂ニヨリ腫瘍著大トナリ、色彩著明トナル。此ノ如キハ他ノ腫瘍ニハナシ。) | a) 單純性血管腫         | 先天性ニ來ル限局性腫瘍ニシテ表面暗赤色或藍青色ヲ呈シ(深在性ナルハ不明)、軟性ニシテ壓縮性ヲ有ス。表在性ナルハ診斷容易ナルモ、深在性ナルハ種々ノ軟性腫瘍等ニシテ淋巴管腫ト鑑別ヲ要ス。 |
|                                                                | b) 海綿狀血管腫         | 表面ノ色、壓縮性、硬度(時トシテ其中ニ小結節アリ)特有ナリ。可ナリ著大トナルコトアリ。大ナルモノハ限界不明瞭ナルコトアリ。淋巴管腫、誤謬腫等ト鑑別ヲ要ス。               |
|                                                                | c) 蔓狀血管腫          | 血管ハ蔓狀ニ擴張蛇行シ一見シテ診斷容易ナリ。                                                                      |
| 9) 淋巴管腫<br>Lymphangiom                                         | a) 單純性淋巴管腫        | 稀ニ顔面ニ來ル小腫瘍ナリ。軟性ニシテ壓縮性ヲ有ス。血管腫、脂肪腫、誤謬腫等ト鑑別ヲ要ス。                                                |
|                                                                | b) 海綿狀淋巴管腫        | 稀。著大トナル。軟性ニシテ壓縮性著明ナリ、血管腫、誤謬腫等ト鑑別ヲ要ス。                                                        |
|                                                                | c) 囊狀淋巴管腫         | 顔面ニハ殆ンドナシ。                                                                                  |
| 10) 母 斑<br>Naevus                                              | a) 血管性母斑          | 小血管腫ナリ。暗赤色或藍青色ニシテ表面ニ隆出セズ。                                                                   |
|                                                                | b) 色素性母斑          | 先天性ニ來ル色素ノ限局性沈着ニシテ暗黒色ヲ呈ス。                                                                    |

|                            |                     |                                                                 |
|----------------------------|---------------------|-----------------------------------------------------------------|
| 11) 軟骨腫 Chondrom           |                     | 稀ニ前額骨、眼窩内ニ發生ス。外部ニアルモノハ特有ナル状態ニヨリ診斷容易。併シ内部ニ發生セルハ不明。               |
| 12) 骨 腫 Osteom             |                     |                                                                 |
| 13) 内被細胞腫 Endotheliom      |                     | 混合腫瘍ノ一成分トシテ來ル。確診ハ組織的検査。                                         |
| 14) 混合腫瘍 Misch-Geschwulst  |                     | 耳下腺部ノ混合腫瘍ト同様ノモノナリ。表面不同凹凸、硬度不同等ノ症状アリ。周圍ト癒着ナシ。                    |
| 15) 耳 贅 肉 Aurikularanhänge |                     | 耳翼形成等ニ關係アル第一腮弓ノ殘物ニシテ、先天性ニ存スル小腫瘍ニシテ結締織ヨリ成リ、時トシテハ其間ニ軟骨組織ヲ有ス。増大セズ。 |
| 16) 肉 腫<br>Sarkom          | a) 顔面皮下ノ肉腫          | 其稀ニ生ズ。成長速ニシテ可ナリ著大トナル。後ニハ轉移ヲ形成ス。初期ニハ誤謬腫、纖維腫、脂肪腫等ト鑑別ヲ要ス。          |
|                            | b) 骨(上下顎骨・前額・頭骨)ノ肉腫 | 甚稀。骨膜性ト骨髓性トアリ(顎骨及總論參照)。特有ノ状態ニヨリ診斷容易ナリ。                          |
|                            | c) 黒色肉腫             | 稀ニ顔面皮膚ニ發生シ、特有ナル色ヲ有ス。血行轉移速ニシテ最モ悪性ナリ。                             |
|                            | d) グリオ肉腫            | 眼窩内或眼窩内ニ發生セルモノガ顔面ニ膨出或轉移ヲ形成スルコトアリ。                               |
| 17) 癌 腫<br>Karzinom        | a) 潰瘍性癌             | 初期ニハ特有ナル圓形潰瘍 Ulcus rodens ノ狀ヲ呈シ末期ニハ不規則ノ潰瘍トナル。                   |
|                            | b) 腫瘍性癌             | 健康皮膚ヨリ發生スルコトハ稀ニシテ、疣贅、粉瘤、慢性潰瘍等ヨリ發生ス。不規則ノ固キ腫瘍ナリ。                  |
|                            | c) 浸潤性癌             | 顔面ニハ比較的稀、前記ノ癌腫ノ末期ニ認メラルルコトアリ。                                    |
|                            | d) 續發性癌             | 上顎齶癌、口腔癌ノ末期ニ顔面軟部ヲ侵シテ表面ニ現ハルルコトアリ。                                |
| 18) 粉 瘤 Atherom            |                     | 顔面ニ屢々發生ス。皮膚様囊腫ニ似タルモ一定ノ發生部位ナシ。                                   |
| 19) 皮膚様囊腫 Dermoidzyste     |                     | 顔面ノ一定部位(内背ノ上下、耳翼附着部附近)ニ發生ス。粉瘤ト鑑別ヲ要ス。                            |
| 20) 寄生蟲性囊腫                 |                     | 其稀ニ包蟲囊腫 Echinokokkus、囊蟲腫 Zysticerkus cellulose ノ發生セル報告アリ。       |

其他顔面ニハ「ボトリオミコーゼ」、齒槽肉芽腫、寒性膿瘍、誤謬腫、氣腫、皮下異物等アリ、腫瘍ト鑑別ヲ要スルコトアリ。以上ノ詳細ハ總論參照。



VII. 顎骨ノ挫傷・骨折及脱臼

Kontusion, Fraktur u. Luxation der Kiefer

|                                   | 原因                              | 皮膚ノ變化                               | 齒 牙                                           | 口腔粘膜                        |
|-----------------------------------|---------------------------------|-------------------------------------|-----------------------------------------------|-----------------------------|
| 1) 上顎骨及下顎骨ノ挫傷 Kontusion           | 各種ノ直達外力ニヨル(但シ程度輕シ)。             | 多クハ皮下溢血アリ。稀ニハ口腔、鼻腔ヨリモ出血。            | 變化ナシ。                                         | 時トシテ口腔粘膜下出血、小裂創ヲ見ル。         |
| (2) 上顎骨骨折<br>F. d. Oberkiefers    | a) 體部骨折 Kieferkörper            | 各種ノ直達外力ニヨル(銃創ニヨルモノハ複雑)。             | 屢々齒列不整、齒牙弛緩アリ。併シ骨折型ニヨリテハ是等不明。                 | 時トシテ口腔粘膜下溢血或裂創ヲ見ル。          |
|                                   | b) 齒槽突起骨折 Alv.-fortsatz         | 直達外力或粗暴ノ拔齒。                         | 多クハ皮膚ニ變化ナシ。                                   | 齒列不整、齒牙弛緩或脱落。               |
| (3) 下顎骨骨折 F. d. Unterkiefers      | a) 體部骨折 Kieferkörper            | 多クハ各種ノ直達外力(銃創ニヨルハ複雑)、稀ニ介達外力。        | 高度ノ皮下溢血アリ、創傷アレバ出血多量(併シ介達外力ニヨル場合ニハ皮下溢血ナキコト多シ)。 | 多クハ齒牙錯列シ、一ニノ齒牙弛緩或脱落。        |
|                                   | b) 上行枝骨折 Obre Kieferast         | 直達外力。                               | 多クハ齒牙ノ變化ナシ。                                   | 時トシテハ頰粘膜下出血アリ。              |
|                                   | c) 齒槽突起骨折 Alv.-fortsatz         | 直達外力或粗暴ノ拔齒。                         | 多クハ皮膚ニ變化ナシ。                                   | 齒列不整、齒牙弛緩或脱落。               |
|                                   | d) 關節突起骨折 Gelenkfortsatz        | 多クハ直達外力、稀ニ介達外力。                     | 皮下溢血著明或無。                                     | 齒牙ニハ變化ナキモ下顎骨ノ移動ニヨリ半開口及咬合不能。 |
|                                   | e) 烏喙突起骨折 Pr. cotyloid.         | 直達外力。                               | 多クハ皮下溢血ヲ伴フ。                                   | 變化ナシ。                       |
| (4) 顎關節脱臼(前方) F. d. Kiefergelenks | a) 兩側性脱臼 Beiderseitige Luxation | 種々ノ原因ニヨル過度ノ開口ニヨル。甚稀ニハ直達外力(後方ヨリノ打撃)。 | 皮膚ニハ異常ナシ。只半開口ノ位置ニ固定セララル爲メ頰部ハ延長シテ見ユ。           | 變化ナシ。                       |
|                                   | b) 偏側性脱臼 Einseitige Luxation    | 種々ノ原因ニヨル過度ノ開口ニヨル。甚稀ニハ直達外力(後方ヨリノ打撃)。 | 皮膚ニハ異常ナシ。只半開口ノ位置ニ固定セララル爲メ頰部ハ延長シテ見ユ。           | 變化ナシ。                       |

| 顎骨ノ位置                                                        | 異常觸診及運動等                                                                          | 疼痛                      | 顎關節運動                       | 其他                                       | 診 斷                              |
|--------------------------------------------------------------|-----------------------------------------------------------------------------------|-------------------------|-----------------------------|------------------------------------------|----------------------------------|
| 異常ナシ。                                                        | 異常ナシ。                                                                             | 疼痛中等度ニシテ瀰漫性。            | 可能                          | (-)                                      | 輕度ノ上顎骨骨折、烏喙突起骨折ト鑑別ヲ要ス。           |
| 高度ノ骨折ニテハ顎骨ノ異常位ヲ認ムルコトアルモ多クハナシ。                                | 骨折錯位或骨折線ヲ觸レ、或骨折片ノ異常運動(彈丸音)アルコトアリ。                                                 | 著明ノ限局性骨折痛アリ、關節ノ運動ニ關係ナシ。 | 可能、時トシテハ不能。                 | 神経痛ヲ發スルコトアリ。                             | 挫傷、烏喙突起骨折ト鑑別ヲ要スルコトアリ。            |
| 局所ノ變化以外顎骨ノ異常位ナシ。                                             | 齒槽突起ノ骨折部ニ異常錯位、異常運動ヲ觸レ或目撃スルコトアリ。                                                   | 著明ノ限局性骨折痛アリ、關節ノ運動ニ關係ナシ。 | 可能。                         | (-)                                      | 診斷容易。                            |
| 不全骨折ニ於テハ顎骨ニ異常ナキモ、全骨折ニ於テハ顎骨側ニ傾斜スルコトアリ。又兩側骨折ニテハ中央部後方ニ移動スルコトアリ。 | 口腔内ヨリ骨折錯位或骨折線ヲ觸ル、又ハ骨折片ノ異常運動(彈丸音)ヲ認ムルコトアリ。<br>口腔内ヨリ上行枝ノ前縁ニ沿ウテ檢スルニ骨折部ヲ觸ル、時ニハ異常運動アリ。 | 著明ノ限局性骨折痛アリ。顎骨ノ運動ニ際シ著シ。 | 疼痛ノ爲メ關節運動障礙セラル。             | 屢々談話及咀嚼不能、流涎アリ。折アル時ハ窒息ヲ起スコトアリ。時トシテ下顎神經痛。 | 多クハ診斷容易。<br>不注意ニ検査スレバ骨折ヲ見逃スコトアリ。 |
| 局所ノ變化以外顎骨ノ異常位ナシ。                                             | 齒槽突起ノ骨折部ヲ容易ニ視診、觸診ス。時トシテハ異常運動アリ。                                                   | 骨折痛アルモ關節運動ニ關係ナシ。        | 不能。                         | (-)                                      | 診斷容易。                            |
| 上行枝外上方ニ移動ノ頰部患側ニ傾斜ス。                                          | 時トシテハ上行枝骨折端ヲ觸ルルコトアリ、併シ不明ナルコトモアリ。                                                  | 骨折痛アリ關節運動ニ際シ著シ。         | 疼痛ノ爲メ不能。                    | 屢々談話及咀嚼不能、流涎アリ。神経痛ナシ。                    | 偏側顎關節脱臼トハ容易ニ區別セラル。               |
| 異常ナシ。                                                        | 骨折部厚キ筋層ニ覆ハルルヲ以テ觸診上ノ所見少ナシ。                                                         | 略同上。                    | 時トシテ不能。                     | (-)                                      | 時トシテハ骨折ヲ見逃スコトアリ。X線検査。            |
| 下顎骨全體ニ前方ニ推移シ、半開口狀ヲ呈ス。                                        | 兩側ニ空虚ナル關節窩及關節小頭ヲ觸ル。                                                               | 疼痛比較的輕度。                | 半開口位ニ固定セラレ、強ヒテ動かカスニ彈性的抵抗アリ。 | 談話及咀嚼不能、流涎著シ。<br>談話多少可能。                 | 診斷多クハ容易。<br>兩側性ナルカ偏側性ナルカヲ診斷スベシ。  |
| 下顎骨前方ニ推移シ、少シク開口位ニ固定、且ツ健側ニ傾斜。                                 | 患側ニ關節窩及關節小頭ヲ觸ル。                                                                   | 疼痛比較的輕度。                | 半開口位ニ固定セラレ、強ヒテ動かカスニ彈性的抵抗アリ。 | 談話及咀嚼不能、流涎著シ。<br>談話多少可能。                 | 診斷多クハ容易。<br>兩側性ナルカ偏側性ナルカヲ診斷スベシ。  |



VIII. 顎 骨 ノ 炎 症  
Entzündungen der Kiefer

|       |                                                   | 所 患 部 位             | 既 往 症 (原 因)                                       | 顎 骨 ノ 變 化 (X線検査ニヨレバ一層著明)                                                        | 疼 痛                                                                       |                                                        |
|-------|---------------------------------------------------|---------------------|---------------------------------------------------|---------------------------------------------------------------------------------|---------------------------------------------------------------------------|--------------------------------------------------------|
| 急 性 炎 | 1) 齒 根 骨 膜 炎<br>Periodontitis od. Parulis         | 下顎骨, 時トシテハ上顎骨ノ齒槽突起。 | 齦齒部ノ激痛, 齒牙弛緩等ヲ以テ始マリ, 經過急性。                        | 初期ニハ主トシテ軟部ノ急性炎症性腫脹著明ニシテ顎骨ニハ著變ナシ, 併シ末期ニハ骨肥厚ヲ來ス。                                  | 著明。                                                                       |                                                        |
|       | 2) 顎 骨 骨 髓 炎<br>Osteomyelitis                     | 下顎骨ニ多シ。             | 前者ヨリ移行シ來リ, 或外傷後稀ニハ血行轉移ニヨル。激痛ヲ以テ始マリ經過急性。           | 初期ニハ骨肥厚著明ナラザルモ後ニハ著明トナル。骨内ニ腐骨, 膿瘍ヲ形成シ, 或外部ニ瘻孔ヲ生ジテ治セズ。                            | 著明。併シ慢性トナレバ無シ。                                                            |                                                        |
|       | 3) 燐 毒 性 骨 疽<br>Phosphornekrose                   | 下顎骨ニ多シ。             | 齒痛ヲ以テ始マリ齒齦ノ腫脹, 齒牙ノ弛緩, 脱落等アリ。燐職工ニ來ル。               | 顎骨ノ榮養障礙, 化膿菌ノ傳染ニヨリテ腐骨ヲ形成シ(其程度種々), 瘻孔ヲ生ジテ治シ難ク, 附近ニ骨増殖著明。                         | 屢々著明。                                                                     |                                                        |
| 慢 性 炎 | 4) 顎 骨 結 核<br>Tuberkulose der Kiefer              | a) 上 顎 骨            | 下眼高縁ノ附近ニ多シ。                                       | 虛弱ナル幼年者ニ多シ。時トシテハ麻疹ノ後ニ發生ス。潛行性ニ顎骨ノ腫脹ヲ來ス。                                          | 徐々ニ顎骨ノ腫脹ヲ來シ初メハ硬靱ナルモ次第ニ軟化シ遂ニハ自潰ス。小腐骨ヲ形成スルコトアルモ, 骨増殖ナシ。                     | 無シ, 或輕度。                                               |
|       |                                                   | b) 下 顎 骨            | 下顎骨體部及下顎隅ニ多シ。                                     | 發生ス。潛行性ニ顎骨ノ腫脹ヲ來ス。                                                               | 下顎骨ニテハ風蕪狀ニ肥厚スルコトアリ。                                                       |                                                        |
| 性 炎   | 5) 顎 骨 微 毒<br>Syphilis der Kiefer                 | a) 上 顎 骨            | 硬口蓋ニ多シ。                                           | 微毒ノ既往症アリ(但シ時ニハ不明), 徐々ニ顎骨ノ腫脹ヲ來ス。                                                 | 顎骨ニ限局性護膜腫或瀰漫性滲潤ヲ來シ, 其儘吸收セラレルカ或軟化自潰シテ一時潰瘍ヲ生ジテ治ス。口蓋骨ニ於テハ穿孔ヲ來スコトアリ。屢々骨増殖ヲ認ム。 | 無痛, 時トシテ初期ニ夜間痛。                                        |
|       |                                                   | b) 下 顎 骨            | 稀ニ下顎隅及上行枝ニ來ル                                      |                                                                                 |                                                                           |                                                        |
| 炎     | 6) 顎 骨 ア ク チ ノ ミ コ ー ゼ<br>Aktinomykose der Kiefer | 下顎骨ニ多シ。             | 潛行性ニ始マリ齒齦ノ腫脹, 齒牙ノ疼痛, 弛緩アルコトアリ。屢々頭部ノ「アクトキノミコーゼ」アリ。 | 齒槽突起ニ顎骨體部ニ瀰漫性腫脹アリ, 板狀硬度ヲ有ス(頰部, 頸部ニモ變化アルコト多シ)。屢々小軟化, 自潰, 排膿(ドルーゼ特異), 瘻孔形成アルモ治シ易。 | 時トシテ多少ノ疼痛アリ。                                                              |                                                        |
|       |                                                   |                     |                                                   |                                                                                 |                                                                           | 7) 脊 髓 病 性 顎 骨 壞 疽<br>Kiefernekrose bei Tabes dorsalis |

齧齒 Zahnkaries 増悪スル時ハ屢々齒髓炎 Pulpitis ヲ起シ激烈ナル齒痛アリ。或更ニ齒髓膿瘍 Pulpabszess 或齒髓膿腫 Pulpaverjauchung ヲ起ス。又之ヨリ齒根骨膜炎 Periodontitis, 齒槽突起骨膜炎 Perioistitis alveolaris, 顎骨骨膜炎 Periostitis d. Kiefer, 顎骨骨髓炎 Osteomyelitis d. Kiefer ヲ起スコトアリ。

| 軟部ノ變化                                       | 機能障礙 (牙關緊閉)                               | 分 泌 物                     | 全 身 狀 態                      | 其 他                                               | 診 斷                                                                                            |
|---------------------------------------------|-------------------------------------------|---------------------------|------------------------------|---------------------------------------------------|------------------------------------------------------------------------------------------------|
| 齒齦, 顎骨附近ノ粘膜炎及皮膚ノ急性炎症狀著明, 併シ慢性ニ移行スレバ次第ニ緩快。   | 時トシテ牙關緊閉ヲ來ス。                              | 外部ニ開口セル時ハ濃汁分泌多量。屢々口臭甚シ。   | 多少ノ熱發全身違和等アリ。                | 自潰後外齒瘻或内齒瘻(時トシテ小肉芽腫ヲ伴フ)ヲ生ズルコトアリ。消息子ニヨリ腐骨ヲ觸ルルコトアリ。 | (2)ハ(1)ヨリ移行シ來ルコトアルガ爲メ兩者ノ鑑別困難ナルコトアリ。發生, 急性症狀ノ輕重, X線検査等ニヨリテ鑑別ス。又兩者ハ(3)及上顎齶蓋膿腫, 齒根齶腫等ト鑑別ヲ要スルコトアリ。 |
|                                             | 牙關緊閉ヲ來シ易シ。                                |                           | 前者ヨリモ熱發及全身症狀重シ。併シ慢性ニ移行スレバ輕度。 |                                                   |                                                                                                |
| 附近ノ粘膜炎及皮膚ニ亞急性炎症狀ヲ呈ス。                        | 時トシテ有。                                    | 瘻孔ヨリ惡臭アル汚穢膿汁出ツ。口臭甚シ。      | 時トシテ熱發アリ。攝食不能ノ爲メ衰弱。          | 消息子ニヨリ腐骨ヲ觸ルルコト多シ。                                 | (1), (2)トハ原因的關係, 經過ノ慢性ナルコトニヨリ區別ス。又職業ヲ去レバ症狀緩快ス。                                                 |
| 初期ニハ變化ナキモ, 進行スルニ從ツテ周圍ニ浮腫性腫脹, 急性膿瘍等ヲ形成ス。     | 上顎骨ヲ侵シタル場合ニハ牙關緊閉ヲ來シ易キモ, 下顎骨ヲ侵シタル場合ニハ其稀ナリ。 | 瘻孔ヨリ稀薄結核性膿汁出ス。            | 初期ニハ著變ナシ。末期ニハ熱發, 盜汗, 衰弱等アリ。  | 肺, 胸膜, 淋巴腺等ノ結核ヲ伴フコトアリ。「ツベルクリン」反應。                 | 時トシテ(4)ト鑑別ヲ要ス。一般ニ診斷容易。時トシテ下顎骨ノ肉腫, (5), (6)ト鑑別ヲ要ス。                                              |
| 初期ニハ變化ナシ, 護膜腫自潰前ニ限局性發赤アルコトアリ。自潰後微毒性潰瘍ヲ生ズ。   | 多クハ無キモ, 軟化著シキ時ハ濃厚ナル護膜汁様ノ膿汁出ツ。             | 熱發等ノ全身症狀ナシ, 他ニ微毒症狀アルコトアリ。 | 試驗的驅微法, ワ氏反應。                |                                                   | 初期ニハ齒根齶腫ト誤ラレルコトアルモ診斷一般ニ容易。時トシテ結核ト鑑別ヲ要スルコトアルモ診斷多クハ容易。                                           |
| 毎常附近ニ瀰漫性硬性滲潤アリ, 後ニハ小自潰, 瘻孔ヲ生ジ, 次第ニ治ス。併シ又再發。 | 特有ナル「ドルーゼ」ヲ有スル膿汁出ツ。                       | 末期ニ多少ノ熱發アルコトアリ。           | 頭部或顔面ノ「アクトキノミコーゼ」ヲ伴フコト多シ。    |                                                   | 痲腫, 肉腫, 結核, 微毒ト鑑別ヲ要スルコトアルモ, 多クハ鑑別容易。                                                           |
| 軟部ニ變化ナシ或多少ノ滲潤ヲ伴フコトアリ                        | 時トシテ有。                                    | 惡臭アル膿汁アルコトアリ。             | 脊髓病ノ症狀著明。                    | 時トシテ特發骨折ヲ來ス。                                      | 慢性骨髓炎ト鑑別ヲ要スルコトアルモ少シク注意スレバ診斷容易。                                                                 |



IX. 顎 關 節 ノ 炎 症 Entzündungen des Kiefergelenks

|              |                                           | 主 要 症 狀 及 鑑 別                                                                                                                                                             |
|--------------|-------------------------------------------|---------------------------------------------------------------------------------------------------------------------------------------------------------------------------|
| (A)<br>急 性 炎 | 1) 急性單純性關節炎<br>Arthritis simplex acuta    | 顎關節ノ過勞(固キモノヲ永ク嚙ミタル爲メ等),「インフルエンザ」等ニヨリテ起ルコトアリ。<br>多クハ兩側性ニ來リ咀嚼時ニ疼痛アリ。甚シキハ一時咀嚼不能トナル。併シ發赤, 腫脹著シカラズ。<br>多クハ一ニ日ニシテ治スルヲ常トス。<br>原因的關係明カニシテ經過速カナルニヨリ診斷容易ナリ。<br>復麻質斯性ノモノト鑑別ヲ要スルコトアリ。 |
|              | 2) 急性關節復麻質斯<br>Arthritis rheumatica acuta | 屢々認メラルモノナリ。偏側性或兩側性ニ來ル。顎關節ニ輕度ノ發赤腫脹疼痛アリ。屢々氣候ニヨリ消長アリ。一時牙關緊閉ヲ來スコトアルモ多クハ二三週間ニシテ治ス。時トシテ輕度ノ熱發アルコトアリ。又他ノ關節ニモ炎症ヲ伴フコトアリ。「サリチール酸劑, 加温有效ナリ。                                           |
|              | 3) 淋毒性關節炎<br>Arthr. gonorrhoeica          | 顎關節ノ淋毒ハ非常ニ稀ナリ。<br>急性關節復麻質斯, 化膿性關節炎トノ鑑別ハ困難ニアラズ。                                                                                                                            |
|              | 4) 急性化膿性關節炎<br>Arthr. purul. acut.        | 化膿性中耳炎, 顎關節ノ創傷後ニ來ルコトアルモ甚稀。<br>他症トノ鑑別困難ニアラズ。                                                                                                                               |
| (B)<br>慢 性 炎 | 5) 慢性關節復麻質斯<br>Arth. rheum. chronica.     | 屢々認メラル(急性ヨリモ多シ)。偏側性或兩側性ニ來ル。顎關節部ノ不快鈍痛, 運動時ノ憂音, 多少ノ機能障礙アリ。氣候ニヨリテ消長アリ。或他部ノ關節復麻質斯ヲ伴フ。「サリチール酸劑, 加温ニヨリテ輕快シ, 症狀多少不定ナルニヨリテ診斷セラル。                                                  |
|              | 6) 畸形性關節炎<br>Arthr. deform.               | 甚稀。特ニ本邦ニハ殆ンド報告ナシ。<br>慢性關節復麻質斯ト鑑別ヲ要ス                                                                                                                                       |
|              | 7) 結核性關節炎<br>Arthr. tbc.                  | 甚稀。骨性ナルヲ常トス。虛弱ノ幼年者ニ來ルコトアリ。<br>顎關節部ニ慢性腫脹アリ。次第ニ運動障礙ヲ來ス。時トシテハ附近ニ寒性膿瘍ヲ形成シ, 或瘻孔ヲ形成ス。或他部ニモ結核アリ。                                                                                 |
|              | 8) 梅毒性關節炎<br>Arthr. syph.                 | 梅毒ノ第三期ニ來ルコトアルモ甚稀。<br>顎關節部ノ慢性腫脹アリ。次第ニ運動障礙ヲ來ス。<br>併シ寒性膿瘍ヲ形成セズ。潰瘍モ殆ンド生ゼズ。<br>ワ氏反應, 特ニ試驗的驅微療法ニヨリテ診斷セラル。                                                                       |

X. 牙 關 緊 閉 (顎關節強直及攣縮) Kieferklemme

|                                           | 原 因 及 起 始                                                                                                                      | 主 要 症 狀 及 診 斷                                                               |
|-------------------------------------------|--------------------------------------------------------------------------------------------------------------------------------|-----------------------------------------------------------------------------|
| 1) 先天性牙關緊閉<br>Angeborene Kieferklemme     | 先天性ニ, 恐ラクハ分娩時ノ外傷ニヨリテ起ル。分娩後次第ニ始マル。甚稀。                                                                                           | 分娩直後顎關節部ニ腫脹アリ。初メハ多少可動性ナルモ, 次第ニ質性強直ヲ起ス。<br>先天性ニシテ他ニ變化ナキニヨリ診斷セラル。             |
| 2) 骨折或脫臼ニヨル牙關緊閉                           | 顎骨小頭或髁臼ノ骨折或顎關節脫臼ノ修復セラレザル場合, 外傷直後等ニ起ル。                                                                                          | 齒列少シク開キ居ルモ, 顎關節ノ運動不能。<br>骨折或脫臼ノ症狀著明ナルニヨリテ診斷セラル。                             |
| 3) 症候的牙關緊閉<br>Symptomatische Kieferklemme | a) 急性ニハ顎骨骨膜炎, 齒齦炎, 扁桃腺炎, 「アンギーナ」, 急性耳下腺炎, 急性顎下腺炎, 頰部蜂窩織炎, 智齒難生等ノ急性炎ニ續發シ, 原病ニ伴ウテ急性ニ始マル。<br>b) 慢性ニハ顎關節附近ノ「アクチノミコーゼ」等ニ因シ, 慢性ニ始マル。 | 原病ノ症狀顯著ニシテ牙關緊閉ハ全ク從屬的ナリ。原病ノ治療ト共ニ牙關緊閉モ次第ニ治ス。<br>原因的疾患著明ナルニヨリ診斷セラル。            |
| 4) 癩痕性牙關緊閉<br>Narbige Kieferklemme        | a) 皮膚ニ於テハ顔面ノ火傷, 腐蝕, 大創傷ノ後。<br>b) 粘膜ニ於テハ頰部ノ水癌, 潰瘍後等ヨリ慢性ニ起ル。                                                                     | 皮膚或粘膜ニ著明ノ癩痕アリ。初メハ多少顎關節ノ運動可能ナルモ, 次第ニ不能トナル。原因明カナルニヨリテ診斷容易。                    |
| 5) 筋性牙關緊閉<br>Myogene Kieferklemme         | 咬筋ノ保護腫後ノ變化ニヨリ慢性ニ起ル。                                                                                                            | 咬筋ノ變化著明。<br>診斷容易。                                                           |
| 6) 腫瘍ニヨル牙關緊閉                              | 頰部, 齒齦ノ惡性腫瘍(特ニ癌腫多シ)或大ナル囊腫ノ壓迫ニヨリテ慢性ニ起ル。                                                                                         | 原因タル腫瘍著明ナルニヨリ診斷セラル。                                                         |
| 7) 痙攣性牙關緊閉<br>Spastische Kieferklemme     | 特ニ破傷風ニヨルモノ多シ, 其他「ヒステリー」, 腦出血等ニ因スルコトモアリ。突發スルヲ常トス。                                                                               | 原發ノ症狀著明。但シ破傷風ニ於テハ屢々牙關緊閉ヲ初發症狀トナス, 即チ何等ノ原因ナクシテ突然牙關緊閉ヲ起ス時ハ最も破傷風ヲ疑フベシ。          |
| 8) 關節性牙關緊閉<br>Arthrogene Kieferklemme     | a) 顎關節ノ急性復麻質斯, 淋毒性關節炎, 化膿性關節炎等ニヨリ急性ニ起ル。<br>b) 慢性。顎關節ノ慢性復麻質斯, 畸形性關節炎, 梅毒性關節炎, 結核性關節炎等ニヨリ慢性ニ起ル。                                  | 其時期ニヨリ<br>a) 結締織性強直。<br>b) 軟骨性強直。<br>c) 骨性強直ヲ分ツ。<br>初期ニハ關節炎著明ナルモ後ニハ強直ノミヲ認ム。 |

牙關緊閉久シキニ至ル時ハ下顎ノ發育不良ニヨリ小顎症 Makognathie トナリ鳥顔 Vogelgesicht ノ狀ヲ呈ス。



XI. 顎骨ノ腫瘍及囊腫 Geschwülste u. Zyste der Kiefer

|                                   |               | 發生<br>年齢                                | 發生<br>部位                                    | 起始及経過                                  | 大サ               | 表面                                   | 硬 度                                          | 骨ノ變化                          |
|-----------------------------------|---------------|-----------------------------------------|---------------------------------------------|----------------------------------------|------------------|--------------------------------------|----------------------------------------------|-------------------------------|
| (1)<br>膿<br>贅<br>Epulis           | a) 纖維腫        | 若年者<br>ニ多シ。                             | 下顎<br>或<br>上顎ノ<br>齒齦ニ<br>生ズ。                | 次第ニ腫瘍<br>増大ス。                          | 大トナ<br>ラズ。       | 小ナル<br>ハ平滑、<br>大ナル<br>ハ粗大<br>凹凸アリ。   | 硬靱。<br><br>靱。                                | 骨ニ關係ナ<br>シ。                   |
|                                   | b) 纖維肉腫       |                                         |                                             | 稍々速ニ増<br>大ス。                           | 著大ト<br>ナル。       |                                      |                                              |                               |
| (2)<br>齒<br>牙<br>腫<br>Odontom     | a) 硬 性<br>齒牙腫 | 先天性<br>ノモノ<br>モ壯年<br>ニ發見<br>セルコ<br>ト多シ。 | 下顎骨<br>ニ多シ<br>或<br>齒牙<br>ニ附屬<br>セルコ<br>ト多シ。 | 成長甚緩慢。                                 | 小。               | 顆粒狀                                  | 骨樣硬度                                         | 緩慢ニ骨ヲ<br>膨出セシ<br>ム。           |
|                                   | b) 軟 性<br>齒牙腫 |                                         |                                             | 成長緩慢。                                  | 大トナ<br>ラズ。       | 小凹凸                                  | 甚硬靱。                                         |                               |
| 3) 齒根囊腫<br>Zahnwurzelzyste        |               | 壯年後<br>齒齦<br>ニ關係<br>アリ。                 | 上顎骨、<br>時トシ<br>テ下顎<br>骨。                    | 毎常齦齒<br>ノアル<br>所ニ發<br>生シ、<br>成長<br>緩慢。 | 鳩卵大<br>以下。       | 平 滑<br>(單房)。                         | 骨膨出著<br>シキ時ハ<br>羊皮紙樣<br>啞軌音ヲ<br>呈スルコ<br>トアリ。 | 次第ニ骨ヲ<br>膨出セシ<br>ム。           |
| 4) 濾胞囊腫<br>Folikularzyste         |               | 先天性<br>ノモノ<br>モ壯年<br>後著明<br>ナルコ<br>ト多シ。 | 下顎骨<br>ニ多シ。                                 | 慢性ニ始<br>リ、<br>成長緩<br>慢。                | 鳩卵大<br>以下。       | 平 滑<br>(單房)。                         |                                              |                               |
| (5)<br>珫<br>瑯<br>腫<br>Adamantinom | a) 多發性<br>骨囊腫 | 青春<br>期ニ著<br>明トナ<br>ルコト<br>多シ。          | 下顎骨<br>ニ多シ。                                 | 成長稍々<br>速。                             | 著大ト<br>ナル。       | 平 滑<br>或<br>輕度ノ<br>凹 凸<br>(多房<br>性)。 | 同上。自<br>潰後ハ軟<br>性腫瘍ヲ<br>觸ル。(a)<br>ニハ波動       | 同上。骨膜<br>肥厚ナシ。                |
|                                   | b) 充實性<br>珫瑯腫 |                                         |                                             | 成長緩慢。                                  | 著大ト<br>ナラズ       |                                      |                                              |                               |
| (6)<br>肉<br>腫<br>Sarcom           | a) 骨膜性<br>肉腫  | 若年者、<br>壯年者<br>ニ多シ。                     | 下顎骨<br>或<br>上顎<br>骨。                        | 成長稍々<br>速。                             | 屢々著<br>大トナ<br>ル。 | 初期ニ<br>ハ平滑<br>後ニハ<br>不同凹<br>凸。       | 靱一硬靱<br>一硬(骨<br>増殖著シ<br>キ時)。                 | 骨腫脹ニ次<br>デ骨膜増<br>殖、化骨。        |
|                                   | b) 骨髓性<br>肉腫  |                                         |                                             |                                        |                  |                                      | 骨樣硬一<br>羊皮紙樣<br>啞軌音等                         | 骨膨出自潰<br>後骨膜増殖                |
| 7) 上顎癌<br>Oberkiefer-<br>karzinom |               | 壯年後、<br>或老年。                            | 上顎骨<br>(下顎<br>骨ニハ<br>發生セ<br>ズ)。             | 成長稍々<br>速。                             | 可ナリ<br>大トナ<br>ル。 | 多クハ<br>平滑、<br>後ニハ<br>不同凹<br>凸。       | 骨膨出著<br>シキ時ハ<br>羊皮紙樣<br>啞軌音自<br>潰後硬靱         | 次第ニ骨膨<br>出、自潰<br>後骨膜増殖<br>ナシ。 |
| 8) 上顎竇蓄膿症<br>Empyema<br>Highmorii |               | 不定。                                     | 上顎骨<br>ニ限ル。                                 | 増大著明<br>ナラズ。                           | 大ナラ<br>ズ。        | 平 滑。                                 | 骨ニ變化<br>ナシ。                                  | 骨ノ膨出著<br>シカラズ。                |

頁性腫瘍 顎骨又ハハイモル氏竇ニ纖維腫、粘液腫、骨腫、軟骨腫等ヲ發生スルコトアルモ、何レモ其種ニシテ臨牀的ニ之ヲ發見スルコト殆ソドナシ。

| 粘 膜 ノ<br>變 化                                        | 齒牙ト<br>ノ關係                                   | 鼻腔ト<br>ノ關係                    | 疼 痛                                         | 内 容                                           | 其 他                                                   | 鑑 別                                                                                                                                             |
|-----------------------------------------------------|----------------------------------------------|-------------------------------|---------------------------------------------|-----------------------------------------------|-------------------------------------------------------|-------------------------------------------------------------------------------------------------------------------------------------------------|
| 表面淡赤色<br>或蒼白色ヲ<br>呈ス。                               | 稍々大ト<br>ナル時ハ<br>齒牙嵌入<br>或弛緩ヲ<br>來ス。          | (-)                           | (-)                                         | (-)                                           | 初メ良性腫<br>瘍ニシテ後<br>ニ惡性變性<br>(肉腫)ヲナ<br>スコトアリ。<br>屢々再發ス。 | 齒齦ニ於ケル特異ノ<br>腫瘍ナルニヨリテ鑑<br>別容易ナリ。                                                                                                                |
| 多クハ著變<br>ナシ。                                        | 多クハ發<br>生部位ノ<br>齒牙缺損                         | (-)                           | (-)                                         | (-)                                           | (-)                                                   | 初期ニハ診斷困難ナ<br>リ。(3),(4),(5),(6)ノ<br>初期ト鑑別ヲ要ス。<br>X線ニテ區別セラル。                                                                                      |
| 多クハ著變<br>ナシ。只膨<br>隆著明ナル<br>時ハ該部稍<br>々貧血性ト<br>ナル。    | 發生部位<br>ニ齦齒ア<br>リ。<br><br>發生部位<br>ノ齒牙缺<br>損。 | 上顎骨ニ<br>發生シ著<br>大トナル<br>時ハ鼻腔  | (-)                                         | 透明黃色<br>或褐色液<br>ニシテ屢<br>々「コレ<br>ステリン<br>板ヲ含有。 | (-)                                                   | 此三者ハ瓦ニ類似ス。<br>(3)ハ齦齒ニ關係ア<br>リ。(4),(5)ハ發生部<br>ノ齒牙缺損ス。(3),(4)<br>ハ著大トナラザルモ<br>(5)ハ著大トナル。<br>尙ホ(3),(4)ハ單房性<br>ニシテ(5)ハ多房性<br>ナリ。之ハX線検査<br>ニヨレバ明カナリ。 |
| 同上。時ト<br>シテハ腫瘍<br>自潰シ稍々<br>赤色ヲ呈ス。                   | 發生部位<br>ノ齒牙缺<br>損。                           | 狭窄ヲ來<br>スコトア<br>リ。            | (-)                                         | 同上。                                           | 手術後再發<br>スルコトア<br>リ。                                  |                                                                                                                                                 |
| 初期ニハ異<br>常ナキモ後<br>ニハ毛細管<br>擴張、自潰<br>後腫瘍ヲ見<br>ルコトアリ。 | 齒牙ニハ<br>異常ナキ<br>ヲ常トス<br>ルモ齒槽<br>突起ヲ侵<br>ス時ハ齒 | 時トシテ<br>神經痛或<br>齒痛アル<br>コトアリ。 | (-)                                         |                                               | 衰弱、轉移、<br>再發。<br>増大著シキ<br>時ハ顔面ニ<br>膨出。                | 本症ハ比較的稀ナリ<br>腫瘍ニ骨増殖アル時<br>ハ明カナリ。其他X<br>線ニヨリテ診斷セラ<br>ル。                                                                                          |
| 初期ニハ異<br>常ナキモ後<br>ニハ自潰潰<br>瘍ヲ見ル。                    | 牙弛緩ス<br>ルコトア<br>リ。                           | 鼻腔ノ狭<br>窄、「ポリ<br>ーブ」形<br>成等。  | 時トシテ<br>神經痛ア<br>ルコトア<br>リ或齒痛<br>アルコト<br>アリ。 | 稀ニハイ<br>モル氏竇<br>内ニ濁濁<br>漿液。                   | 増大著シキ<br>時ハ顔面<br>ニ膨出、惡<br>液、轉移、<br>再發。                | 此二者ノ鑑別ハ(イ)<br>ハイモル氏竇ノ膿汁<br>ゴリーブ(試験的抽出<br>検査)。<br>(ロ)淋巴腺轉移。<br>(ハ)顔面、鼻腔、口蓋<br>ノ膨出程度。<br>(ニ)経過、(ニ)X線<br>検査等ニヨル。                                   |
| 著變ナシ。                                               | (-)                                          | 「ポリ<br>ーブ」形成、<br>膿分泌。         | 鈍痛アル<br>コトアリ。                               | ハイモル<br>氏竇内ニ<br>膿汁。                           | (耳鼻科書<br>參照)。                                         |                                                                                                                                                 |



### 第四章 口腔外科 Mundhöhlen-Chirurgie

#### I. 口内炎 Stomatitis (齒齦炎ニ就キテハ別項ニ述ブ)

|                                               |                                                                                                                                                                                                                                                                                                                                                                                                                                                                                                                                                                                                                                                                                                                                           |
|-----------------------------------------------|-------------------------------------------------------------------------------------------------------------------------------------------------------------------------------------------------------------------------------------------------------------------------------------------------------------------------------------------------------------------------------------------------------------------------------------------------------------------------------------------------------------------------------------------------------------------------------------------------------------------------------------------------------------------------------------------------------------------------------------------|
| <p>1) 加答兒性口内炎<br/>Stomatitis catarrhalis</p>  | <p><b>原因</b> i) 器械的原因。齦齒縁、義齒、齒石等ノ刺戟ニヨルコトアリ。乳兒ニ於テハ粗暴ナル口腔内清拭ニヨルコトアリ。<br/>ii) 温熱的原因。過熱セル飲食物ニヨル火傷後。<br/>iii) 中毒性原因。種々ノ腐蝕劑ニヨリテ急性ニ起リ、或ハ酒類、煙草ニヨリテ慢性ニ起ル。乳兒ニ於テハ哺乳後清拭不十分ナル爲ニ分解セル乳汁ニヨルコトアリ。其他沃割、臭割、亞砒酸、水銀劑等ノ内服ニヨリテモ起ルコトアリ。<br/>iv) 急性傳染病。腸チフス、麻疹、猩紅熱、痘瘡、數毒等ノ經過中ニ本病ヲ起スコトアリ。<br/>v) 續發性ニハ小兒ノ齒牙發育ニ際シ一時本症ヲ起スコトアリ。又鼻腔、咽頭加答兒、胃加答兒等ニ續發スルコトモアリ。<br/>vi) 時トシテハ原因不明ナルコトアリ。<br/><b>症狀</b> 口腔粘膜(頰、口蓋、口唇、舌等)ノ發赤、腫脹及灼熱アリ。時トシテハ粘膜ノ淋巴濾胞腫脹シ、遂ニハ小圓形表在性ノ糜爛ヲ生ジ。口内灼熱感乃至疼痛ヲ發シ食物攝取ニ困難ナルコトアリ。此際ニハ其刺戟ニヨリテ流涎著明トナル。時トシテハ口臭ヲ發シ。乳兒ニハ屢々熱發アルコトアリ。<br/>頰粘膜及舌ノ炎症性腫脹著明ナル時ハ一時齒牙ノ壓痕ヲ殘スコトアリ。本症ハ數日ニシテ治癒シ危險症狀ヲ殘サザルヲ常トス。<br/><b>慢性口内炎</b> ニ於テハ粘膜多クハ暗赤色乃至赤褐色トナリ。屢々上皮ノ肥厚又ハ潤潤ヲ伴ヒ、灰白色ノ斑點ヲ見ルコトアリ。時トシテハ粘膜ニ皸裂ヲ生ジ疼痛ヲ發ス。<br/><b>鑑別</b> 以上特異ノ狀態ニヨリテ診斷容易ニシテ殆ンド鑑別スベキモノナシ。蜂窩織炎性口内炎トハ症狀ノ輕度ナルニヨリテ區別セラル。</p> |
| <p>2) 蜂窩織炎性口内炎<br/>Stomatitis phlegmonosa</p> | <p><b>原因</b> 口腔附近ノ種々ノ化膿症、特ニ顔面蜂窩織炎、齒齦膿瘍、舌膿瘍等ニ續發ス。口腔粘膜ニ原發スルコトハ殆ンドナシ。ルードキエチ氏安魏那 Angina Ludovici モ之ニ屬ス(本病ニ就キテハ耳鼻咽喉科書參照)。<br/><b>症狀</b> 原發病竈ニ連續シテ口腔粘膜ニ急性發赤、腫脹、疼痛アリ。顔面ニ屢々浮腫ヲ伴フ。顔面蜂窩織炎ニ於テハ特ニ顔面ノ腫脹著明。齒齦膿瘍ニ於テハ齒痛ヲ伴ヒ、舌膿瘍ニ於テハ舌ノ腫脹特ニ著明。ルードキエチ氏安魏那ニ於テハ口腔底ノ滲潤性腫脹特ニ著明ニシテ。嚥下痛及談話障礙著シク、炎症ハ時トシテ下方ニ下降シテ、縱隔竇炎ヲ起シ危險ナルコトアリ。時日ヲ經ルニ從ツテ炎症局限シ、化膿自潰ス。併シ炎症浸潤性ニ進行スル時ハ膿症或縱隔竇炎ヲ起シテ危險ナルコトアリ。<br/>體温上昇一般ニ著明ナルガ、自潰或切開ニヨリ下降ス。悪性ナルハ熱發等持續ス。<br/><b>鑑別</b> 診斷困難ナラズ。加答兒性口内炎、咽頭丹毒其他ノ咽頭炎ト鑑別スベシ(耳鼻咽喉科書參照)。</p>                                                                                                                                                                                                                                                                      |

|                                                                                          |                                                                                                                                                                                                                                                                                                                                                                                                                                                 |
|------------------------------------------------------------------------------------------|-------------------------------------------------------------------------------------------------------------------------------------------------------------------------------------------------------------------------------------------------------------------------------------------------------------------------------------------------------------------------------------------------------------------------------------------------|
| <p>3) アフタ性口内炎或亞布答<br/>Stomatitis aphthosa od. makulofibrosa od. Aphthae (口蹄疫或畜疫性アフタ)</p> | <p><b>原因</b> 其病原菌尙ホ不明ナルガ家畜類ニ來ル一種ノ傳染病ニシテ、其乳或製出物ヨリ人類特ニ小兒ニ傳染スルコトアリ。但シ甚稀ナリ。<br/><b>症狀</b> 三四日ノ潜伏期ヲ經テ體温急ニ上昇シ(時トシテ四十度以上ニ及ブ)。約二日後口腔ニ本病ニ特有ナル水疱ヲ生ズ(屢々同時ニ爪ノ周圍、手指ノ間、時トシテハ胸壁ニモ水疱ヲ生ズ)。<br/>此水腫ハ口腔粘膜ニ於テハ舌縁、舌繫帶、口唇、頰粘膜等ニ多ク、間モナク自潰シテ扁豆大乃至豌豆大ノ扁平ナル或僅カニ隆起セル灰白色或少シ淡黃色ノ圓形潰瘍斑點ヲ生ジ、其周圍ニ赤色暈アリ。此數ハ數多ニシテク或互ニ融合シテ大ナルコトアリ。<br/>其他口腔ニ灼熱感アリ、咽喉或嚥下ハ疼痛ノ爲メ困難トナリ、流涎アリ、併シ口臭ナシ、屢々胃腸障礙ヲ伴フ。<br/>併シ本症ノ豫後ハ概シテ良好ニシテ 1-2 週間ニテ治癒ス。<br/><b>診斷</b> 潰瘍性口内炎、「デフテリー」、鷺口瘡等ト鑑別(小兒科書或耳鼻科書參照)。</p> |
| <p>4) 鷺口瘡<br/>Sour</p>                                                                   | <p><b>原因</b> 「オイヂウム、アルビカンス」ナル絲狀菌ノ口腔内寄生ニヨルモノニシテ、特ニ衰弱セル小兒ニ來ル(特ニ齒牙發生時)。<br/><b>症狀</b> 口腔粘膜「カタル」狀ニ發赤シタル所ニ帽針頭大乃至扁豆大ノ灰白色乃至灰白黃色ノ苔ヲ生ジ、周圍ニ赤色暈アリ、此苔ハ所々ニ星在スルコトアルモ、互ニ融合シテ大ナル斑紋ヲ作ルコトアリ。<br/>此斑紋ハ舌、上下口唇、咽頭ノ粘膜等ニ來ル、時トシテハ化膿菌ノ混合傳染ニヨリ蜂窩織炎ヲ併發スルコトアリ。<br/><b>診斷</b> 「アフタ性口内炎」ト鑑別ヲ要スルガ、之ハ小潰瘍ニシテ、鷺口瘡ハ小苔狀物ナリ。又其細菌ノ検査ニヨリ絲狀菌ヲ證ス。</p>                                                                                                                                    |
| <p>5) 壞疽性口内炎或水瘡<br/>Stomatitis gangraenosa od. Noma</p>                                  | <p><b>原因</b> 從來種々ノ細菌ガ病原菌トシテ報告セラレシモ、未ダ確實ノモノナシ。三歳乃至七歳ノ小兒ニ多ク、特ニ麻疹、「チフス」、肺炎等ノ後ニ來ルコト多ク、又營養ノ不良ナル小兒ニ來ル。<br/><b>症狀</b> 初メ齒齦或頰粘膜(特ニ口角附近)、其稀ニ口蓋粘膜ニ潰瘍性口内炎ノ像ヲ呈シ次第ニ壞疽ニ陥リ速ニ周圍ニ進行ス。<br/>壞疽部ハ汚穢灰白黃色乃至汚穢暗黑色ニシテ周圍トノ限界比較的明カナル場合ト、浮腫性腫脹ヲ伴フ場合トアリ。壞疽進行スルニ從ツテ軟部ノミナラス顎骨、舌、口蓋、鼻等ノ崩潰ヲ來シ、速ニ衰弱死ニ陥ル。<br/>其他疼痛ハ中等度ニシテ口臭甚シク流涎アリ。攝食不能トナリ、顎下腺或顎下腺ノ炎症ヲ伴フ。體温上昇スルヲ常トス。<br/><b>診斷</b> 初期ニハ潰瘍性口内炎ト鑑別ヲ要スルモ、壞疽ノ有無、口臭、全身症狀等ニヨリテ區別ス。併シ初期ニハ潰瘍性口内炎ノ狀ヲ呈シ、間モナク水瘡ニ移行スルコトモアリ。</p>               |



|                                                   |                                                                                                                                                                                                                                                                                                                                                                                                                                                                                                                                                                                                                                                                                                                                                                    |
|---------------------------------------------------|--------------------------------------------------------------------------------------------------------------------------------------------------------------------------------------------------------------------------------------------------------------------------------------------------------------------------------------------------------------------------------------------------------------------------------------------------------------------------------------------------------------------------------------------------------------------------------------------------------------------------------------------------------------------------------------------------------------------------------------------------------------------|
| 6) 口粘膜丹毒<br>Erysipelas<br>d. Mund-<br>schleimhaut | <p><b>原因</b> 口腔粘膜ノ丹毒ハ顔面皮膚ノ丹毒ニ續發スルモノ多キモ、稀ニ口腔内ノ小創傷、潰瘍、咽頭ヨリ發病シ、又鼻腔或耳ヨリ發病スルコトモアリ。</p> <p><b>症狀</b> 口腔粘膜特ニ咽頭、舌、口腔底、口蓋等ニ發赤著明ニシテ 屢々浮腫性腫脹ヲ伴フ。從ツテ丹毒ニ特有ナル發赤部境界不明ナルコトアリ。喉頭粘膜ノ腫脹著明ナル時ハ呼吸困難ヲ起スコトアリ。多クハ顔面ニモ丹毒症狀ヲ呈スルニヨリ、其方面ヨリ診斷セラル熱發亦顯著ナリ。</p> <p><b>診斷</b> 各種咽頭炎ト鑑別ヲ要ス(耳鼻咽喉科書參照)。</p>                                                                                                                                                                                                                                                                                                                                                                                                                                                                                            |
| 7) 口腔ノ結核<br>Tuberkulose<br>d. Mund-<br>höhle      | <p><b>原因</b> 原發性ノモノハ殆ンド無ク、多クハ續發性ニシテ特ニ肺結核ノ末期ニ來ルヲ常トス。</p> <p><b>症狀</b> 咽頭、口蓋、口角、齒齦、舌等ニ淡黃灰白色ノ帽針頭大乃至小豆大ノ結節ヲ生ジ、散在シ集合シ、其周圍ニ輕度ノ滲潤アリ。結節増大スルニ從ツテ弛緩性潰瘍トナリ、疼痛ヲ發シ、特有ナルモノニ於テハ底面ニ乾酪樣變性物ノ沈着ヲ認ム。</p> <p><b>診斷</b> 肺結核患者ニ慢性結節潰瘍ヲ生ジタル場合ニハ 最モ本症ヲ疑フベシ。疼痛アルモ急性症狀ヲ缺ク。口腔潰瘍トハ各種ノ點ニ於テ相異アリ。</p>                                                                                                                                                                                                                                                                                                                                                                                                                                                                                              |
| 8) 口腔梅毒<br>Syphilis<br>d. Mund-<br>höhle          | <p>a) 初期硬結 Initialsklerose 稀ニ舌、口唇、扁桃腺等ニ發病スルコトアリ。陰部ニ於ケル硬性下疳ト同様ナリ(梅毒ノ條下參照)、屢々顎下腺ニ著明ノ腫脹ヲ來シ、硬クシテ無痛ナリ。</p> <p>b) 第二期梅毒 II. Stadium der Syphilis ソノ主要ナルハ次ノ如シ。</p> <p>i) 微毒性紅斑 Erythema syphilitica 主トシテ口蓋扁桃腺ノ粘膜ニ來リ、他部ニハ殆ンド發生セズ。其狀態皮膚ニ於ケルモノト同様ニシテ、二三週間乃至數週ニシテ消散スルヲ常トス。</p> <p>ii) 微毒性丘疹 Papulosa (syphilitica) 口腔ノ到ル所ニ發生ス。白色ニシテ少シク隆起セルガ屢々破壊シテ小糜爛面ヲ生ジ、甚過敏ナリ(此點ハ皮膚ノ丘疹ト異ル)。此際ニハ同時ニ皮膚ニモ微毒性發疹ヲ伴フヲ常トス。</p> <p>iii) 扁平コンヂローム Kondyloma lata 丘疹ノ密集シタルモノナルガ特ニ舌及口唇縫隙ニ來ル。大豆大乃至扁豆大ノ扁平花壇狀ノ丘疹ニシテ表面灰白色ヲ呈シ、僅カニ疼痛アルコト多シ。</p> <p><b>診斷</b> 多クハ容易ナルモ、舌白斑及舌癌ノ初期ト區別スベシ。</p> <p>c) 膿腫 Gumma 舌ヲ始メトシ咽頭、口蓋、扁桃腺等ニ發生ス。初メ軟性ノ膿腫ヲ發生シ、其後吸收サルルカ或自潰シテ膿腫性潰瘍ヲ作ル。口蓋ニ於テハ穿孔ヲ來スコトアリ。膿腫性潰瘍ハ次第ニ瘻痕形成ニヨリテ治癒スルコト多キモ、咽頭及口腔ニ於テハ一部癒着シテ狭窄ヲ來スコトアリ。</p> <p><b>診斷</b> 多クハ容易ナルガ、初期ニハ口腔腫瘍、後ニハ癌腫性潰瘍ト鑑別ヲ要スルコトアリ(總論第 30 頁參照)。</p> |

II. 齒齦ノ炎症 Entzündungen der Gingiva

|                                                                                 |                                                                                                                                                                                                                                                                                                                                                                                                                                                                                                |
|---------------------------------------------------------------------------------|------------------------------------------------------------------------------------------------------------------------------------------------------------------------------------------------------------------------------------------------------------------------------------------------------------------------------------------------------------------------------------------------------------------------------------------------------------------------------------------------|
| 1) 齒齦炎或齒齦膿瘍<br>Gingivitis<br>od. Gingival-<br>abszess od.<br>Parulis            | <p><b>原因</b> 多クハ齦齒ニ續發ス。時トシテハ齦齒ナシニモ起ル。化膿菌ノ傳染ニ因ル。</p> <p><b>症狀</b> 齒齦部ニ急性ニ發赤腫脹疼痛ヲ發シ、時トシテハ體溫上昇ヲ伴フ。白齦附近ノ齒齦炎ニ於テハ一時炎症性牙關緊閉ヲ發スルコトアリ。齒齦部ハ初メ稍々硬キモ間モノク軟化シテ膿瘍ヲ形成ス。該膿瘍ハ自潰或切開ニヨリテ排膿スルニアラザレバ顎骨ノ急性化膿性骨髓膜炎ヲ續發スルコトアリ。併シ時トシテハ自然ニ吸收セラレテ治スルコトモアリ。</p> <p><b>診斷</b> 多クハ容易ナリ。以下述ブル各種ノ齒齦疾患トハ容易ニ區別セラル。</p>                                                                                                                                                                                                             |
| 2) 汞毒性齒齦炎<br>Gingivitis<br>mercurialis<br>及<br>潰瘍性齒齦炎<br>Gingivitis<br>ulcerosa | <p><b>原因</b> a) 急性傳染病經過後、營養不良乃至衰弱著シキ小兒ニ來ルコトアリ、特ニ口腔内ノ清潔法不十分ナルニヨル。夏季ニ多シ。</p> <p>b) 銀劑ガ微毒ノ治療トシテ使用セラレタル際ニ起ルコト多シ。特ニ齒牙清淨法ノ不完全ナル際ニ起リ易シ、稀ニハ水銀工業ニ従事スル職工ニモ起リ、或鉛、砒、砒石等ニヨリテモ類似ノ疾患ヲ起スコトアリ。</p> <p><b>症狀</b> 先ヅ唾液分泌過多ヲ以テ始マリ、次デ加害兒性口内炎ノ像ヲ呈ス。齒牙ハ弛緩シ咀嚼時ニ疼痛アリ、流涎多シ。病變ハ齒齦特ニ齦齒ノ附近ニ發シ(齒牙ナキ所ニハ發生セズ)、初メハ充血及腫脹ノミナルモ容易ニ潰瘍ヲ形成シ汚穢黃色或暗灰色ノ苔ヲ附着シ、口内惡臭ヲ發ス。重症ノモノニ於テハ齒齦ノミナラズ全口腔粘膜ニ蔓延スルコトアリ(潰瘍性口内炎 Stomatitis ulcerosa)。</p> <p><b>診斷</b> 多クハ容易ナリ。原因的關係ニ注意スベシ。口腔粘膜丹毒ト鑑別ヲ要スルモ、本症ハ特ニ齒齦ヲ侵スコト、原因的關係、經過等ニ注意スベシ、汞毒ニヨルモノハ汞劑中止後速ニ治ス。</p> |
| 3) 壞血病性齒齦炎<br>Gingivitis<br>scorbutica<br>(壞血病 Skorbut)                         | <p><b>原因</b> 不自由ナル長キ航海、冬籠リ、不衛生ナル生活等ニテ新鮮ナル野菜類ノ缺乏(ビタミン C ノ缺乏)ニヨルモノナリ。</p> <p><b>症狀</b> 前驅症トシテ貧血、全身衰弱、胸内苦悶、心悸亢進、筋肉痛等アリ。感情變調シ易ク、或無慾狀トナル、時トシテハ「アンギーナ」ヲ伴フ。特有ナルハ齒齦ノ變化ニシテ、齒齦稀ニ齒列間乳頭腫脹シ青赤色ヲ呈シ、弛緩性ニシテ容易ニ出血シ、或表面糜爛シテ潰瘍狀ヲ呈シ疼痛著シ、或汚穢ノ被膜ヲ生ジ口臭甚シク流涎アリ。是等ノ病變ハ齒牙ノアル所ニノミ發生シ齒牙ナキ所、老人及乳兒ニハ發生セズ。甚シキハ齒牙弛緩動搖シ、炎症ハ齒齦ノミナラズ、頰、口唇、舌等ニモ蔓延スルコトアリ。其他鼻腔、胃腸、腎臟、膀胱、腹膜、胸膜、心囊膜、關節、皮下等ニモ小出血ヲ來スコトアリ。</p> <p><b>診斷</b> 前記症狀及原因ニヨリテ容易ニ他ト區別セラル。</p>                                                                                    |
| 4) 壞疽性齒齦炎<br>Gingivitis<br>gangraenosa                                          | <p>齒齦ヨリ始マル水瘡 Noma ヲ云フ。本症ハ頰粘膜ヨリモ齒齦ニ始マルコト多シ。初期ニハ潰瘍性齒齦炎ト誤ララルコトアリ。併シ壞疽(特ニ進行性)、口臭等ニ注意スベシ(詳細ハ第 271 頁參照)。</p>                                                                                                                                                                                                                                                                                                                                                                                         |



III. 口腔ノ腫瘍 Geschwülste der Mundhöhle

(頬粘膜, 口蓋, 口唇, 口腔底等)

(齒齦, 舌ノ腫瘍ハ別項ニ述ブ, 扁桃腺, 咽頭ニ就キテハ耳鼻咽喉科書参照)

|                                |                                                                                                                                                                                                                                                                                                                                                                                                     |
|--------------------------------|-----------------------------------------------------------------------------------------------------------------------------------------------------------------------------------------------------------------------------------------------------------------------------------------------------------------------------------------------------------------------------------------------------|
| 1) 纖維腫<br>Fibrom               | 比較的稀ナリ。時ニ粘膜上ニ「ポリープ状ノモノトシテ認メラルルコトアリ。或粘液腫ヲ混ズ。<br>脂肪腫, 混合腫, 肉腫或癌腫ノ初期ト鑑別ヲ要ス。                                                                                                                                                                                                                                                                                                                            |
| 2) 脂肪腫<br>Lipom                | 比較的稀ナリ。特ニ著大ナルハ稀ナリ。<br>軟性纖維腫, 淋巴管腫, 血管腫, 嚢膜腫等ト鑑別ヲ要ス。                                                                                                                                                                                                                                                                                                                                                 |
| 3) 血管腫<br>Angiom               | 血管腫ハ口唇, 舌ニ比較的多く發生ス。是等ノ部位ニ於ケル血管腫著大トナル時ハ巨唇 Makrocheile, 巨頰 Makromelie ト稱スルコトアリ。是等ハ先天性ニ發生スルヲ常トス。<br>是等ノ部位ニ發生スル血管腫ハ a) 單純性血管腫 Angioma simplex b) 海綿狀血管腫 Angioma cavernosum ニシテ, 前者ハ著大トナルコトナキモ, 後者ハ著大トナルコトアリ。又限界不明瞭ナルコトモアリ。<br>表在性ナルハ暗赤色乃至藍青色著明ナルモ, 深在性ナルハ僅ニ青色ニ透見セラレ, 或殆ンド平常ニ見ユルコトアリ。硬度軟性ニシテ壓縮性ヲ有スルコト特異ナルガ, 時トシテハ其中ニ小結節ヲ觸ルルコトアリ(±)。頭部下垂或努責ニヨリ増大緊張ス。<br>診斷多クハ容易ナルモ特ニ淋巴管腫ト鑑別ヲ要ス。其他脂肪腫, 粘液囊腫等トモ區別スベシ(總論参照)。 |
| 4) 淋巴管腫<br>Lymph-<br>angiom    | 血管腫ニ比シテ稀ナルモ, 時トシテ血管腫ト同様ノ場所ニ先天性ニ發生スルコトアリ。巨唇, 巨頰ヲ來スコトアリ。單純性淋巴管腫ヨリモ海綿狀淋巴管腫ナルコト多シ。<br>軟性ニシテ壓縮性ヲ有スルコト及先天性ニ發生スルコトハ血管腫ニ類似スルモ, 之ニハ血管腫ノ如キ着色ナク, 小結節ヲ觸ルルコトナク, 頭部下垂或努責ニヨリテ著シキ變化ナキコト等ニヨリテ區別セラル。或細小ノ注射針ニヨリテ試験的穿刺ヲナスコトアリ。                                                                                                                                                                                          |
| 5) 混合腫<br>Misch-<br>geschwulst | 耳下腺腫瘍ト同様ノ發生ノ關係ニテ口蓋, 頰部, 口唇等ニ混合腫瘍ヲ發生スルコトアリ。内被細胞腫, 纖維腫, 粘液腫, 軟骨腫等ヲ成分トナスコト多シ。多クハ良性ニシテ限局性腫瘍ナルモ, 稀ニハ肉腫或癌腫ニ變性シ著明ニ増大シ悪性腫瘍ノ状態ヲ呈スルコトアリ。一般ニ表面ノ粘膜ニハ異常ナキヲ常トス。<br>診斷 纖維腫, 肉腫ノ初期ニ類スルモ, 混合腫ハ是等ニ比シテ屢々發生シ, 多少硬度ヲ異ニス。嚢膜腫, 癌腫トノ鑑別ハ困難ニハアラズ。                                                                                                                                                                             |

|                              |                                                                                                                                                                                                                                                                                                                                                                                                                                                                                                                                                                                                                                                                                               |
|------------------------------|-----------------------------------------------------------------------------------------------------------------------------------------------------------------------------------------------------------------------------------------------------------------------------------------------------------------------------------------------------------------------------------------------------------------------------------------------------------------------------------------------------------------------------------------------------------------------------------------------------------------------------------------------------------------------------------------------|
| 6) 肉腫<br>Sarkom              | 極メテ稀ナリ。比較的年少者ニ發生スルコト多ク, 成長速ナリ。<br>初期ニハ上記良性腫瘍ト鑑別ヲ要スルモ, 著明ニ増大シタル場合ニハ診斷困難ニアラズ, 只顎骨ヨリ發生セル肉腫ト區別スベシ(齒齦腫ハ別項ニ述ブ)。                                                                                                                                                                                                                                                                                                                                                                                                                                                                                                                                                                                     |
| 7) 癌腫<br>Karzinom            | (口腔粘膜ノ癌腫ハ表皮癌ナルヲ常トス,<br>i) 腫瘤性病最モ多ク,<br>ii) 滲潤性病之ニ次ギ,<br>iii) 潰瘍性病ハ稀ナリ,<br>轉移形成比較的遲シ)。<br>a) 口唇癌 Mundlippenkarzinom ハ比較的下口唇ニ多ク, 喫煙者ニ多シト, 口唇ハ外部ニ露出セルヲ以テ, 比較的早期ニ發見セラル。尙ホ之ハ腫瘤性病乃至増殖性病 tumorbildendes od. wucherndes Karzinom ナルコト多シ。<br>b) 頰癌 Wangenkarzinom 頰粘膜ノ遊離部ノ癌腫ハ比較的稀ナリ。併シ該部ニ於ケル癌腫ノ診斷ハ困難ニハアラズ。併シ舌口蓋弓 Arcus glossopalatinum ノ癌腫ニ於テハ屢々滲潤強キ爲メ開口不十分トナリ 内部ヲ充分ニ検査シ難キ爲メ本症ヲ見逃スコトアリ。故ニ慢性ニ開口不能トナレル場合ニハ口腔内ノ癌腫ニ注意スベシ。<br>c) 口腔底癌 Mundbodenkarzinom 時トシテ見ララルコトアリ。此際疼痛ヲ發スル場合ト無キ場合トアリ。成長スルニ從ツテ舌ノ運動不自由トナリ, 或開口不十分トナル。舌運動不十分ナル場合ニハ特ニ口腔底ヲ檢スベシ。<br>d) 口蓋癌 Gaumenkarzinom 口蓋粘膜ニ原發スル癌腫ハ比較的稀ナリ, 併シ診斷困難ニハアラズ。但シ上顎齶癌ガ口蓋ニ自潰セルモノト誤ラヌヤウ注意スベシ。<br>e) 齒齦癌 至ツテ稀ナリ。<br>f) 舌癌 (第 284 頁参照)。<br>g) 扁桃腺癌及咽頭癌ニ就キテハ耳鼻咽喉科書参照。其稀。 |
| 8) 粘液囊腫<br>Schleim-<br>zyste | 時トシテ口唇或頰粘膜ニ發生スルコトアリ。原因的關係不明。之ハ粘液腺ノ排泄口閉塞シタル爲ニ生ズルモノナルガ, 時トシテハ排泄口破潰シテ一時消失スルコトアルモ, 屢々或再發ス。<br>豌豆大内外ノ球形或半球形腫瘤ニシテ淡青色ニ透見シ, 硬度緊密性軟ニシテ加壓スルモ縮小セズ, 疼痛ナシ。<br>診斷 血管腫ト鑑別ヲ要ス。形狀球形或半球形ニシテ不正形ナラズ, 硬度緊密性軟ニシテ壓縮性ナラズ, 表面ノ色等ニヨリテ區別ス。                                                                                                                                                                                                                                                                                                                                                                                                                                                                               |

以上ノ腫瘍ハ結核結節, 嚢膜腫等トモ鑑別ヲ要ス。



IV. 口腔底ノ類似腫瘍及囊腫  
Aehnliche Tumoren des Mundbodens

(口腔底ニハ纖維腫, 脂肪腫, 乳嘴腫, 肉腫, 混合腫, 癌腫等ヲ發生スルコトアルモ, 特ニ次ノ四者比較的多ク發生シ, 互ニ鑑別ヲ要スルモノナリ。)

|      | 1) 血管腫<br>Angiom          | 2) 淋巴管腫<br>Lymphangiom | 3) 蝦蟇腫<br>Ranula                        | 4) 皮膚様囊腫<br>Dermoidzyste  |
|------|---------------------------|------------------------|-----------------------------------------|---------------------------|
| 頻 度  | 屢々。                       | 稀。                     | 屢々。                                     | 稀。                        |
| 發生年齢 | 先天性。                      |                        | 成人ニ多シ。                                  | 先天性或青春期ニ著明トナル。            |
| 發生部位 | 一定セズ, 頤下部ノ膨隆ヲ見ルコト稀ナリ。     |                        | 舌下ニテ頤部トノ間, 偏側性, 大ナレバ他側ニモ隆出シ, 又頤下部ニモ膨隆ス。 | 舌下正中線ニ現ハル, 大ナレバ頤下部ニ膨隆ス。   |
| 形 状  | 多房性ニシテ多クハ不正形。             |                        | 單房性ニシテ, 多クハ球形乃至囊状ヲ呈ス。                   | 單房性ニシテ多クハ球形。              |
| 限 界  | 明瞭或不明瞭。                   |                        | 每常明瞭。                                   |                           |
| 表面凹凸 | 有或不明。                     |                        | 無(平滑)。                                  |                           |
| 表面ノ色 | 藍青色或淡青色。                  | 普通粘膜ノ色。                | 淡青色ニ透見セラ<br>ル。                          | 普通粘膜ノ色。                   |
| 硬 度  | 軟ニシテ壓縮性著明, 時トシテハ其中ニ小結節ヲ觸ル | 軟ニシテ壓縮性著明, 中ニ結節ナシ。     | 一樣ニ弾力性軟, 波動著明。                          | 軟泥樣硬度, 稀ニハ軟ニシテ波動アリ(油状變性)。 |
| 壁    | 菲薄。                       |                        |                                         | 厚シ。                       |
| 内 容  | 血液。                       | 透明淋巴液。                 | 粘濁液體。                                   | 穿刺ノ目的ヲ達セザルヲ當トス。           |
| 其 他  | 頭部下垂或努責ニヨリ緊張増大ス。          | 同左ノ症狀ナシ。               |                                         |                           |

V. 口腔底ノ疼痛性疾患  
Schmerzhafte Erkrankungen des Mundbodens

|                                                                  | 原 因                                                                                        | 主 要 症 状                                                                                                                                                                                                                                    | 鑑 別                                                                                     |
|------------------------------------------------------------------|--------------------------------------------------------------------------------------------|--------------------------------------------------------------------------------------------------------------------------------------------------------------------------------------------------------------------------------------------|-----------------------------------------------------------------------------------------|
| 1) 唾液排泄管内ノ異物<br>Fremdkörper im Ausführungsgang der Speicheldrüse | 魚骨片, 木屑片, 菜莖, 麥穗, 羽毛等ガ顎下唾液腺ノ排泄管内ニ入ルコトアリ, 耳下腺排泄管内ニハ稀ナリ。                                     | 異物が唾液排泄管内ニ入ル時ハ突然ニ口腔底ノ一側ニ激痛ヲ發シ, 唾液ノ滯溜ヲ來シテ該側ノ唾液腺腫脹シ疼痛ヲ感ズ。之ヲ唾液腫 Tumor salivaris ト稱ス。本症狀ハ食事毎ニ特ニ顯著ニシテ食事後ハ次第ニ縮小スルヲ當トス。異物が介在スル間ハ本症狀去ラザルノミナラズ, 時トシテハ唾液腺ニ化膿性炎ヲ起シ, 或自潰シテ唾液瘻ヲ殘スコトアリ。時トシテハ慢性ノ唾液腺炎ヲ起スコトアリ。異物小ナル時ハ殆ンド症狀ヲ呈セザルコトアリ。併シ時トシテハ其異物が核トナリテ唾石ヲ形成ス。 | 異物ト結石ノ症狀ハ類似スルモ異物ハ突然發病スルコト多ク, 異物ハ觸知セラルル場合ト然ラザル場合トアリ。結石ハ觸知セラルルヲ當トス或消息子検査, X線検査ニテ明カナルコトアリ。 |
| 2) 唾 石<br>Speichelstein                                          | 顎下唾液腺ノ排泄管, 稀ニハ腺自個内ニ發生ス。一層稀ニハ舌下腺, 耳下腺ノ排泄管内ニモ發生ス。一般ニ女子ヨリモ男子ニ多シ。小異物等ガ核トナルコト多キモ, 發生原因不明ナルコト多シ。 | 症狀ハ種々ナルガ, 唾石ハ一程度ノ大サニ至ル迄症狀ナシニ經過スルコト多シ。併シ時トシテハ偶然ニ固キ小結石ヲ觸ルルコトモアリ。特有ナルハ異物ノ如クニ唾液腫ノ症狀ヲ呈シ特ニ攝食時ニ疼痛著明ナリ(前項參照)。結石永ク嵌入シ居ル時ハ化膿性炎ヲ起シ排泄管ヲ壓スレバ唾液膿漏ヲ認ム。甚シキハ附近ニ蜂窩織炎ヲ起シ, 或自潰シテ唾液瘻ヲ殘ス。他覺的ニハ舌底部ノ一側ニ固キ小結石様ノモノヲ觸レ, 多少ノ壓痛アリ。或排泄管ヨリ消息子検査ニヨリテ結石ヲ觸ルルコトアリ。            | 兩者ニ於テ蜂窩織炎著明ナル時ハ他ノ原因ニヨル蜂窩織炎ト鑑別ヲ要ス。唾液腺, 唾液膿漏ハ兩者ニ特有ナル症狀ナリ。                                 |
| 3) 唾液排泄管炎<br>Entz. d. Ausführungsgang d. Speicheldrüse           | 多クハ排泄管ニ異物或結石ガ嵌入セルニ因ル。其稀ニハ口腔炎, 齶齒, 外傷後等ニ來ル。ワルトリン氏管ヨリモ, ステノン氏管ニ多シ。                           | 排泄管口ニ發赤腫脹壓痛アリ。排泄管ヲ壓迫スル時ハ管口ヨリ少量ノ膿(唾液膿漏)或纖維素性膿性凝固物ヲ出ダシ, 次デ透明ノ唾液ヲ出ダス。管口閉塞セル時ハ前者ノ如ク唾液腫ヲ生ジ, 攝食時ニ疼痛アリ。併シ前者ノ如ク疼痛激烈ナラズ。                                                                                                                            | 異物或結石ノ有無ニ注意スベシ。其他ノ原因ニヨルモノトハ發生關係ヲ調査スレバ多クハ診斷可能ナリ。                                         |
| 4) 其他甚稀ニ蝦蟇腫 Ranula                                               | ニ續發性ニ化膿性炎ヲ起シ, 蜂窩織炎著明ナルコトアリ。又ハ附近ノ化膿性炎アル時ハ口腔底ニ蜂窩織炎ヲ續發スルコトアリ。其他口腔底ノ癌腫モ疼痛ヲ發スルコトアリ。             |                                                                                                                                                                                                                                            |                                                                                         |



VI. 耳下腺部及耳前部ノ急性炎症性疾患

Akute entzündliche Erkrankungen der Parotis-u. Praeaurikulargegend

|                                              | 原因                                                                                                    | 主要症状                                                                                                                                                                                                                       | 鑑別                                                                                                        |
|----------------------------------------------|-------------------------------------------------------------------------------------------------------|----------------------------------------------------------------------------------------------------------------------------------------------------------------------------------------------------------------------------|-----------------------------------------------------------------------------------------------------------|
| 1) 流行性耳下腺炎 Parotitis epidemica (おたふく風)       | 流行性ニ來ルモノナルモ、原因尙ホ不明。                                                                                   | 本症ハ耳下腺ニ來ルコト最モ多キモ、時トシテ顎下腺、舌下腺ニモ來ル。耳下腺部ニ急性炎症(發赤腫脹疼痛熱感)ヲ發シ、就中疼痛劇烈ニシテ開口、咀嚼運動モ障礙セラル。耳下腺兩側侵サルコト多ク、此際ニハ特有ノおたふく様顔貌トナル。本症ニ於テハ唾液腺ノミナラズ屢々睾丸炎等ヲ併發ス(稀ニ尿道炎ヲ起ス)、女子ニ於テハ乳腺、外陰部、卵巣等ノ急性炎、白帶下アルコトアリ。全身症狀トシテ屢々高熱ヲ發シ、頭痛、倦怠、食慾不振、惡心、嘔吐、下痢等アルコトアリ。 | 本病ハ流行性ニ來リ、兩側ノ耳下腺ガ急性ニ腫脹スルニヨリ診斷セラル。2)トハ傳染病ノ有無及全身症狀ノ程度ニヨリ、3)トハ偏側性、蜂窩織炎、白血球數增多症等ニヨリ區別セラル。其他4), 5), 6)トモ區別スベシ。 |
| 2) 急性傳染病ニ繼發スル急性耳下腺炎 Parotitis acuta          | 腸チフス、肺炎、赤痢、天然痘等ノ經過中又ハ後ニ起ルコトアリ。                                                                        | 一側或兩側ノ耳下腺ヲ侵ス。耳下腺部ニ於ケル疼痛腫脹甚シク、屢々浮腫ヲ伴ヒ、甚シキハ咽頭、喉頭等ニモ腫脹ヲ及ボス。耳下腺排泄管ヨリ膿漏出ス。容易ニ化膿シテ遂ニハ腺外ニモ蜂窩織炎ヲ起シ附近ニ蔓延シ或膿膜炎ヲ起ス。高熱ヲ發シ、熱症狀著明ニシテ屢々重篤トナル。                                                                                             | 1)トハ前記。3)トハ傳染病ノ有無、全身症狀ノ程度、血液白血球數等ニヨリテ區別ス。                                                                 |
| 3) 急性化膿性耳下腺炎 Parotitis purulenta acuta       | 唾液腺ノ損傷、異物、化膿菌ノ血要傳染、或各種疾患ニテ衰弱セル場合ニ起ル。又ハ全身麻酔後ニ起ルコトアリ。                                                   | 耳下腺部ニ急性炎症(發赤腫脹熱感疼痛)ヲ發シ、開口、咀嚼運動モ障礙セラル。疼痛甚シキ時ハ顔面、頭部ニ放散ス。腫脹セシ耳下腺ノ硬度ハ初メハ滲潤性硬ナルモ化膿進ミ腺囊ヲ破ル時ハ波動ヲ呈シ、又周圍ニ蜂窩織炎著明トナル。耳下腺ノ壓迫ニヨリ頰粘膜ノ後上方ニアル排泄口ヨリ膿汁漏出シ、全身症狀トシテ熱發及熱症狀アリ。屢々重篤トナル。                                                           | 1), 2), トハ前記、4), 5), 6)ノ鑑別ハ容易。                                                                            |
| 4) 耳前急性淋巴腺炎 Lymphad. pur. acuta praeauricul. | 頭部ノ濕疹、化膿性疾患等ニ因ル、時トシテハ原發竈不明。                                                                           | 時トシテ耳下腺炎ト誤ララルコトアルモ注意シテ檢スレバ診斷セラル。即チ患部ハ耳下腺部ノ上方ニアリ、又初メハ耳下腺炎ニ比シテ腫脹範圍小ニシテ全身症狀モ輕度ナリ。又兩側性ナルコトナシ。之ハ後二者トモ鑑別ヲ要ス。                                                                                                                     |                                                                                                           |
| 5) 炎症性粉瘤 entzündl. Atherom                   | 耳前ノ小粉瘤ニ屢々炎症ヲ起シ或化膿スルコトアリ。此際ニハ腫脹耳下腺部ヨリ上方ニアリ。腫脹範圍少ク、多クハ熱發ナシ。又兩側性ナラズ。既往ニ無痛性腫瘤アリ。淋巴腺炎トハ既往症、硬度、限局性等ニヨリテ區別ス。 |                                                                                                                                                                                                                            |                                                                                                           |
| 6) 面疔 Gesichtsfurunkel                       | 耳前部乃至耳下腺部ニ癰ヲ生ズル時ハ前者ト鑑別ヲ要スルコトアルモ、腫脹部ノ中央少シク突出シ膿栓ヲ形成シ、又蜂窩織炎著明ナルコト多シ。                                     |                                                                                                                                                                                                                            |                                                                                                           |

VII. 唾液腺ノ慢性炎症及腫瘍

Chronische Entzündungen u. Geschwülste der Speicheldrüsen

|                                                          | 原因                                                                                                                                              | 主要症状                                                                                                                                                           | 鑑別                                        |
|----------------------------------------------------------|-------------------------------------------------------------------------------------------------------------------------------------------------|----------------------------------------------------------------------------------------------------------------------------------------------------------------|-------------------------------------------|
| 1) 唾液腺ノ慢性單純性炎 Chronische einfache Entz. d. Speicheldrüse | 比較的微力ノ口腔内細菌ガ唾液排泄管ヨリ傳染セルニ因ル。                                                                                                                     | 稀ニ顎下腺ニ來ル耳下腺ニハ殆ンド無シ。キユツトネル氏病 Küttner'sche Kr. トモ云フ。顎下腺慢性ニ腫脹シテ腫瘤狀トナル。併シ著大ナラズ。硬度ハ稍々靱ナリ。疼痛著明ナラザルモ輕度ノ壓痛アルコトアリ。壓迫ニ際シ口腔内ノ排泄管ヨリ膿ヲ漏出ス。時トシテ其經過中急性症狀ヲ呈ス。                  | 診斷多クハ容易ナルモ、時トシテ結核、癌腫ト鑑別ヲ要ス。疼痛、膿排出等ニ注意スベシ。 |
| 2) 唾液腺ノ結核 Tuberkulose d. Speicheldrüse                   | 其種ナルモ、耳下腺、顎下腺ニ來ルコトアリ、虛弱ノ人ニ多シ。唾液腺ガ慢性ニ腫脹シ特有ナルモノニ於テハ硬軟不同ナリ。(併シ一様ノ硬度ナルコトモアリ)、多クハ疼痛ナキモ末期ニハ疼痛アルコトアリ。時トシテハ牙關緊閉、神经痛、顔面神經麻痺等ヲ伴フ。末期ニハ寒性膿瘍ヲ形成シ、或自潰シテ瘻孔ヲ生ズ。 |                                                                                                                                                                | 唾液腺ノ慢性單純性炎、敵毒ト鑑別ヲ要ス。                      |
| 3) 唾液腺ノ微毒                                                | 其種ニ耳下腺ニ膿腫ヲ發生スルコトアリ。耳下腫瘍或結核ト鑑別ヲ要ス。發生年齢、表面、硬度等ニヨリテ區別スベク、疑ハシキ場合ニハワ氏反應、試驗的驅菌法ニヨル。                                                                   |                                                                                                                                                                |                                           |
| 4) ミクリッチ氏病 Mikulicz'sche Krankheit                       | 本病ノ原因ハ尙ホ不明ナリ。若年者ニ多シ。時トシテハ白血病或假性白血病ニ併發ス。                                                                                                         | 對側性ニ涙腺、顎下腺、時トシテハ舌下腺、其種ニ耳下腺ニ慢性腫脹ヲ來ス。以上何レモ是等ノ腫脹ハ著大トナラズ。二倍大ニ及ブハ其種ナリ。硬度ハ一般ニ硬靱ニシテ稍々壓痛アリ、大ナルモノニ於テハ多少咀嚼運動ヲ妨グ、又腺ノ機能ナキ爲メ結膜、口腔等ノ乾燥ヲ來シ、食慾減少ス。經過其慢性ニシテ數年ニ及ブコトアリ。           | 特有ナル疾患ナルニヨリ診斷容易ニシテ鑑別スベキモノナシ。              |
| 5) 耳下腺ノ腫瘍 Geschwülste d. Speicheldrüse                   | a) 混合腫瘍 Misch-G.                                                                                                                                | 耳下腺或其附近(上顎部、顔面、口腔内等)、稀ニ顎下腺ニモ發生ス。内被細胞腫、纖維腫、粘液腫、軟骨腫ヨリ成ルコト多ク、稀ニ癌腫、肉腫、骨腫ヲ見ル。先天性ノモノナルモ幼時ニ之ヲ發見スルコト少ナク、青春期後ニ至リテ發見スルコト多シ。形狀不同、表面粗大凹凸、硬度硬軟不同ナルヲ常トシ、周圍ト癒着ナク、疼痛ナシ。慢性ニ増大ス。 | 左記症狀ニヨリ診斷多クハ容易ナリ。但シ癌腫及肉腫ト區別スベシ。           |
|                                                          | b) 癌腫 Karzinom                                                                                                                                  | 混合腫瘍ヨリ癌腫變性スルコトアリ。唾液腺ニ原發スルハ其種ナリ。耳下腺或其附近、顎下腺、舌下腺等ニ發生ス。硬度硬靱ニシテ周圍ト癒着シ易ク、附近ニ轉移ヲ生ジ、時トシテ疼痛アリ、成長比較的速ナルニヨリ區別セラル。                                                        |                                           |
|                                                          | c) 肉腫等                                                                                                                                          | 前記混合腫瘍ヨリ肉腫變性ヲナスコトアリ。成長急ニ速トナリ著大トナル。其他其種ニ脂肪腫、纖維腫、血管腫、淋巴管腫等ヲ發生ス。                                                                                                  |                                           |



## VIII. 舌ノ畸形 Missbildungen (Deformitäten) der Zunge

|                              |                                                                                             |
|------------------------------|---------------------------------------------------------------------------------------------|
| (A)<br>先<br>天<br>性<br>畸<br>形 | 1) 舌癒着症 Verwachsung der Zunge 舌ノ下面ト口腔底ノ一部, 甚シキハ全部癒着セルコトアリ(甚稀)。談話障礙アリ。                       |
|                              | 2) 舌繫帶過短症 Abnorme Kürze des Frenulum linguae 稍々多シ。其著シキ場合ニハ談話障礙(ら行音)ヲ來ス。                     |
|                              | 3) 繫舌帶過長症 Abnorme Länge des Frenulum linguae 初生兒ニ於テハ之ガ爲ニ窒息スルコトアリ。談話障礙ヲ來ス。                   |
|                              | 4) 舌分裂症或舌破裂症 Gespaltene Zunge od. Lingua bifida 輕度ナルハ舌尖部ニ限り, 高度ナルハ舌根部ニ達ス。                   |
|                              | 5) 舌過長症 Abnorme Länge der Zunge 聲音障礙ヲ伴フコト多シ。                                                |
|                              | 6) 舌肥大症或巨舌 Hypertrophie der Zunge od. Makroglossie 多クハ先天性腫瘍, 特ニ淋巴管腫, 時トシテハ血管腫ニ因ル。           |
|                              | 7) 舌萎縮症 Atrophie der Zunge 先天性ニ小ナル舌ヲ云フ。                                                     |
|                              | 8) 舌ノ先天性缺如 Angeborene Defekt der Zunge 甚稀ナリ。                                                |
| (B)<br>後<br>天<br>性<br>畸<br>形 | 1) 舌癒着症 Verwachsung der Zunge 潰瘍或化膿ノ爲ニ舌ト口腔底ノ癒着スルモノヲ云フ。                                      |
|                              | 2) 舌萎縮症 Atrophie der Zunge 舌潰瘍腫發生後ニ來ルコトアリ。                                                  |
|                              | 3) 舌變形 Deformität der Zunge 舌ノ種々ノ腫瘍, 炎症特ニ潰瘍腫發生等ニ來ル。                                         |
|                              | 4) 皺裂舌 Faltenzunge 舌潰瘍腫發生ノ結果トシテ舌實質内ニ癒着組織ヲ生ジ, 數多ノ皺裂ヲ生ジ, 不正形トナルコトアリ。時トシテハ先天性梅毒ニヨリ小兒ニ之ヲ見ルコトアリ。 |

## IX. 舌ノ炎症其他 Entzündungen der Zunge u. A.

|                                                         |                                                                                                                                                                                                                             |
|---------------------------------------------------------|-----------------------------------------------------------------------------------------------------------------------------------------------------------------------------------------------------------------------------|
| 1) 急性舌炎<br>Glossitis<br>acuta<br>(亞急性ナルコトモアリ。)          | a) 表在性舌炎 Glossitis superficialis 急性口内炎ニ併發スルモノニシテ, 頬粘膜等ニモ同様ノ變化アリ。                                                                                                                                                            |
|                                                         | b) 深在性舌炎 Glossitis profunda (實質性舌炎或舌蜂窩織炎)。附近ノ急性炎ニ續發シ或舌ノ創傷後等ニ來ル。或舌ノ異物が原因トナルコトアリ。舌ハ急性ニ發赤腫脹シテ滲潤著シキガ爲ニ硬韌トナリ, 舌苔アリ乾燥ス, 疼痛著シク熱發ヲ伴フ。化膿進行シテ自潰排膿スルコトアリ。或口腔底, 咽頭ニ及ビ, 呼吸困難ヲ發ス。時トシテハ慢性舌膿瘍 chr. Zungenabszess ニ移行スルコトアリ。                 |
| 2) 舌結核<br>Zungen-<br>tuberkulose                        | 肺結核患者(多クハ末期)ニ續發スルコトアリ。原發スルコトナシ。舌縁又ハ舌尖ニ結核性結節ヲ生ジ, 自潰シテ結核性潰瘍トナル。時トシテ疼痛ヲ伴フ。(次頁參照)。                                                                                                                                              |
| 3) 舌ノ梅毒<br>Syphilis d.<br>Zunge                         | a) 硬性下疳 Harter Schanker (次頁參照)(甚稀)。                                                                                                                                                                                         |
|                                                         | b) 舌潰瘍腫 Zungengumma 比較的稀ナルガ, 之ニ二種アリ。<br>i) 舌尖又ハ舌背ノ粘膜下或實質内ニ一個又ハ二三個ノ大ナル潰瘍腫ヲ形成スルコトアリ。之ハ屢々腫瘍ト鑑別ヲ要ス。<br>ii) 舌背又ハ舌筋内ニ粟粒大ノ小潰瘍腫ヲ多發シ, 或廣汎性ニ潰瘍性潰瘍ヲ來スコトアリ。之ガ爲ニ初メハ舌ガ全體ニ腫脹シテ硬固トナリ, 後ニハ萎縮シテ多少ノ變形ヲ來ス。疼痛ナシ。<br>驅膿法ニヨリ縮小スルニヨリ診斷多クハ容易。ワ氏反應陽性。 |
| 4) 舌アケチノ<br>ミコーゼ                                        | 甚稀ナリ。舌結核, 舌梅毒ト區別スベシ。                                                                                                                                                                                                        |
| 5) 舌 癩                                                  | 甚稀ナリ。他ニ癩病ノ症狀著明ナルヲ以テ診斷セラル。                                                                                                                                                                                                   |
| 6) 舌 白 斑                                                | (第283頁參照)。                                                                                                                                                                                                                  |
| 7) 地圖狀舌<br>Zungenfratz<br>od. Lingua<br>geographica     | 虛弱ナル小兒ニ來ルコトアリ。原因不明。舌背ニ不規則ナル地圖狀ノ斑紋ヲ生ジ, 周圍ニ白色ノ堤狀邊緣アリ。漸次蛇行狀ニ蔓延シ舊斑ハ次第ニ消失ス。自覺的ニハ口腔内ニ熱感, 種ニ痒痒疼痛アリ。急性口内炎ニ比シ經過慢性ニシテ治シ難キニヨリ區別ス。                                                                                                      |
| 8) 黑色毛舌<br>Schwarze<br>Haarzunge<br>od. Lingua<br>nigra | 胃加答兒, 喫煙家, 糖尿病, 猩紅熱患者等ニ來ル。舌背ニ大小種々ノ暗褐色乃至暗黑色ノ斑紋ヲ生ジ舌面粗糙トナル(之レ舌ノ絲狀乳嘴ノ角化増殖及色素沈着ニヨル)。種ニ舌ノ乾燥, 口臭アルモ著シキ自覺症ナシ。特異ノ狀態ニヨリ診斷容易ナリ。                                                                                                        |



X. 舌潰瘍 Zungengeschwür の鑑別

|                                                | 1) 癌腫性潰瘍<br>Karzinomatöses<br>Geschwür                                     | 2) 單純性潰瘍<br>Ulcus simplex                | 3) 結核性潰瘍<br>Tuberkulöses<br>Geschwür                  | 4) 硬性下疳<br>(其種)<br>Ulcus<br>durum               | 5) 護膜腫性潰瘍<br>(其種)<br>Gummöses<br>Geschwür                       |
|------------------------------------------------|----------------------------------------------------------------------------|------------------------------------------|-------------------------------------------------------|-------------------------------------------------|-----------------------------------------------------------------|
| 發開<br>生<br>的<br>係                              | 壯年後又ハ老年<br>ニ來ル。比較的<br>喫煙家ニ多シ。                                              | 壯年後ニ多シ、<br>齦齒ノ損傷ニヨ<br>ル、時トシテ之<br>ヨリ癌發生ス。 | 若年者ニ多ク、<br>肺結核ニ續發ス<br>(多クハ末期)。                        | 壯年者ニ多ク<br>不正交接ニヨ<br>ル。                          | 壯年後ニ來ル。<br>第三期梅毒。                                               |
| 發部<br>生位                                       | 舌縁ニ多シ。                                                                     | 舌縁(齦齒ニ接<br>スル)。                          | 舌尖又ハ舌縁ニ<br>多シ。                                        | 舌尖ニ多シ。                                          | 舌尖、舌縁ニ多<br>シ。                                                   |
| 形<br>狀                                         | 圓形、橢圓形、大<br>ナルハ不正形。                                                        | 不定。                                      | 不定。                                                   | 圓形又ハ橢圓形                                         | 圓形、橢圓形、大<br>ナルハ不正形。                                             |
| 數                                              | 單發。                                                                        | 單發。                                      | 單發又ハ數發                                                | 單發。                                             | 單發又ハ二三發。                                                        |
| 大<br>小                                         | 初期ニハ小、末<br>期ニハ可ナリ大<br>トナル。                                                 | 小。                                       | 小。                                                    | 著大ナラズ。                                          | 小或可ナリ大。                                                         |
| 底<br>面                                         | 多クハ扁平潰瘍、<br>時トシテハ深キ<br>コトモアリ稀ニ<br>ハ腫瘍性。淡赤<br>色肉芽中ニ特有<br>ナル癌性ヲ認ム、<br>屢々出血性。 | 毎常扁平淺在性<br>潰瘍ニシテ肉芽<br>赤色、多少出血<br>性。      | 扁平潰瘍ニシテ<br>肉芽蒼白色弛緩<br>出血性ナラズ、<br>時トシテハ底面<br>ニ乾酪樣變性アリ。 | 扁平ニシテ肉<br>芽銅赤色、出<br>血性ナラズ、<br>時トシテ豚脂<br>樣沈着物アリ。 | 護膜腫ノ自潰當<br>時ハ洞狀ニシテ<br>豚脂樣物ヲ滿タ<br>スモ漸次扁平ト<br>ナリ肉芽洞赤色、<br>出血性ナラズ。 |
| 邊<br>緣                                         | 邊緣線平滑或稍<br>々不正。                                                            | 多クハ正。                                    | 正或稍々不正                                                | 正。                                              | 多クハ正、時ト<br>シテ稍々不正。                                              |
| 周<br>圍                                         | 周圍ニ著明ノ滲<br>潤アリ(但シ初<br>期ニハ?)、時<br>トシテハ附近ニ<br>癌腫性小結節アリ。                      | 滲潤結節全クナ<br>シ。                            | 滲潤ナシ、時ト<br>シテ皮下掘鑿、<br>附近ニ結核小結<br>節ヲ見ルコトアリ。            | 周圍ニ堤狀ノ<br>硬結アリ。                                 | 周圍ニ輕度ノ堤<br>狀硬結アルコト<br>アリ、附近ニ自<br>潰セザル護膜腫<br>ヲ見ルコトアリ。            |
| 分<br>泌                                         | 少量ノ潤濁漿液<br>アリ惡臭ヲ發ス<br>(但シ初期ニハ?)                                            | 無シ。                                      | 稀薄膿。                                                  | 少量ノ粘濁液<br>或不明。                                  | 同左。                                                             |
| 自<br>症<br>覺<br>的<br>狀<br>淋<br>腫<br>巴<br>腺<br>腫 | 疼痛アリ(土)、<br>或耳内ニ放散ス。                                                       | 多クハ疼痛アリ。                                 | 多クハ疼痛著シ、<br>時トシテハ無シ。                                  | 多クハ無シ。                                          | 無シ。                                                             |
| 淋<br>腫<br>巴<br>腺<br>腫                          | 硬靱ナル淋巴腺<br>轉移(土)。                                                          | 多クハ無シ、稀<br>ニ急性淋巴腺炎。                      | 時トシテ淋巴腺<br>結核併發(土)。                                   | 硬性淋巴腺腫<br>脹アリ。                                  | 多クハ無シ。                                                          |
| 攝<br>食<br>障<br>礙                               | 初メハ著シカラ<br>ザルモ末期ニハ<br>著明ナル事アリ。                                             | 著シカラズ。                                   | 可ナリ著シ。                                                | 著シカラズ。                                          | 不定。                                                             |
| 經<br>自<br>過<br>然<br>及<br>治                     | 稍々慢性ニ増進<br>シ決シテ自然輕<br>快スルコトナシ。                                             | 原因タル齦齒ア<br>レバ治シ難キモ<br>之ヲ去レバ速<br>ニ治ス。     | 稍々慢性ニ増悪<br>シ自然治癒ナシ。                                   | 稍々速ニ自然<br>ニ治癒ス。                                 | 同左、或一方ニ<br>治シ一方ニ更ニ<br>増悪スルコトアリ。                                 |
| 其<br>他                                         | 次第ニ惡液質ニ<br>陥ル。                                                             | -                                        | 結核性衰弱著明<br>ナリ。                                        | 混合下疳ヲ見<br>ルコトアリ。                                | 他ニ徵毒症狀アリ。                                                       |
| 補<br>診<br>斷<br>助<br>法                          | 組織的検査。                                                                     | -                                        | 「ツベルクリン<br>反應、肺結核等<br>ノ證明。                            | 試驗的驅膿法<br>ワ氏反應ハ未<br>ダ不明。                        | 試驗的驅膿法。<br>ワ氏反應陽性。                                              |

XI. 舌ノ腫瘤 Tumoren der Zunge

|                             |                                                                                                                             |
|-----------------------------|-----------------------------------------------------------------------------------------------------------------------------|
| 1) 纖維腫<br>Fibrom            | 舌ニハ甚稀ナルガ、硬靱ノ限局性腫瘤ニシテ成長緩慢ナリ。<br>脂肪腫、腺腫、迷芽性甲状腺腫、混合腫、粘液囊腫等ト區別スベシ。                                                              |
| 2) 脂肪腫<br>Lipom             | 比較的稀ナリ。表面、硬度ニヨリテ診斷セラル。<br>前記ノ腫瘤以外ニ血管腫、淋巴管腫、護膜腫等ト區別スベシ。                                                                      |
| 3) 淋巴管腫<br>Lymph-<br>angiom | 稀ニ單純性淋巴管腫、海綿狀淋巴管腫ヲ發生ス。<br>之ガ爲ニ舌ガ滲潤性ニ著大ナルコトアリ。巨舌 Makroglossie ト稱ス、硬<br>度壓縮性軟ナルヲ特異トス。血管腫トハ表面着色ノ有無ニヨリテ區別セラ<br>ル。               |
| 4) 血管腫<br>Angiom            | 單純性血管腫、海綿狀血管腫ヲ發生スルコトアリ、時トシテハ巨舌ノ狀ヲ呈<br>ス。壓縮性軟ニシテ表面藍青色又ハ暗赤色ナルヲ特異トスルモ、深在性ナル<br>ハ着色不明ニシテ淋巴管腫ト區別困難ナルコトアリ。其他脂肪腫、護膜腫<br>トモ區別スベシ。   |
| 5) 乳嘴腫<br>Papillom          | 稀ニ舌背ニ生ズルコトアリ。其特異ノ外見ニヨリテ診斷容易ナリ。<br>發生久シキ時ハ癌腫變性ヲナスコトアリ。                                                                       |
| 6) 腺腫<br>Adenom             | 舌背(粘液腺)又ハ舌尖(プランヂン、ヌーン氏腺)ヨリ發生スルコトアリ。<br>舌表面ニ「ボリープ」狀ヲ呈シ、或舌實質内ニ小硬結トシテ認メラル。<br>纖維腫、脂肪腫、迷芽性甲状腺腫、混合腫、粘液囊腫等ト區別スベシ。                 |
| 7) 肉腫<br>Sarkom             | 稀ニ年少者又ハ壯年者ニ發生ス。稍々軟軟ノ硬度ヲ有シ成長速ニシテ著大ト<br>ナル。初期ニハ他ノ良性腫瘤又ハ囊腫ト誤ララルコトアリ。                                                           |
| 8) 癌腫<br>Karzinom           | 舌腫瘤中最モ多キモノナリ。次項參照。                                                                                                          |
| 9) 混合腫<br>Misch-G.          | 耳下腺混合腫瘍ニ類スルモノガ舌背ニ生ズルコトアリ(但シ甚稀)。<br>硬靱或軟骨樣硬度ヲ有シ、他ノ硬性腫瘤等ト區別ヲ要ス。                                                               |
| 10) 畸形腫及<br>類畸形腫            | 甚稀ニ舌背ニ先天性ニ發生スルコトアリ(初ヨリ可ナリ著大)。<br>特異ノ外見ニヨリ診斷多クハ容易ナリ。                                                                         |
| 11) 副甲状腺腫<br>Nebenstruma    | 甚稀ニ舌ノ盲孔部附近ニ甲状腺迷芽ヨリ本腫瘍ヲ發生スルコトアリ。他ノ<br>良性腫瘤ト誤ラル。確診ハ組織的検査ニヨル(第309頁參照)。                                                         |
| 12) 粘液囊腫<br>Senleimzyste    | 舌背又ハ舌縁ニ存スル粘液腺ヨリ發生スルコトアリ(第275頁參照)。<br>緊滿性軟ノ豌豆大内外ノ小腫瘤ニシテ内容トシテ粘液或膠樣質ヲ有ス。稍<br>々大ナルハ僅カニ淡青色ニ透見セラル他ノ良性腫瘤ト區別ヲ要ス。                    |
| 13) 包蟲囊腫<br>Echinokokkus    | 非常ニ稀ニ舌ニ發生セル報告アリ。                                                                                                            |
| 14) 舌白斑<br>Leukoplakie      | 喫煙家ニ多ク、其他種々ノ慢性刺激ニヨル。舌背、頰、口唇、口蓋等ノ粘膜<br>ニ生ズ。乳白色ノ靱キ扁平肥厚ニシテ、限界明瞭ナリ、強ヒテ之ヲ剝離ス<br>レバ出血ス。其形狀、大サ種々ナリ。特有ノ外見ニヨリ診斷容易ナリ。時<br>トシテ癌腫變性ヲナス。 |

其他以上ノ腫瘤ハ慢性舌炎、舌結核、舌護膜腫等ト區別ヲ要ス(是等ノ限界ハ不明瞭ナルヲ常  
トス)。尙ホ診斷困難ナル時ハ摘出後組織的検査ニヨリテ診斷ス(詳細ハ後論參照)。



XII. 舌 癌 Zungen-Karzinom

(多クハ表皮癌 Kancroid ナリ。轉移ヲ生ズルコト比較的遅シ(顎上腺及顎下腺)。其種ニ) 粘液腺ヨリ腺癌 Adenokarzinom ヌハ單化性癌. Karzinoma simplex ヲ生ズルコトアリ。

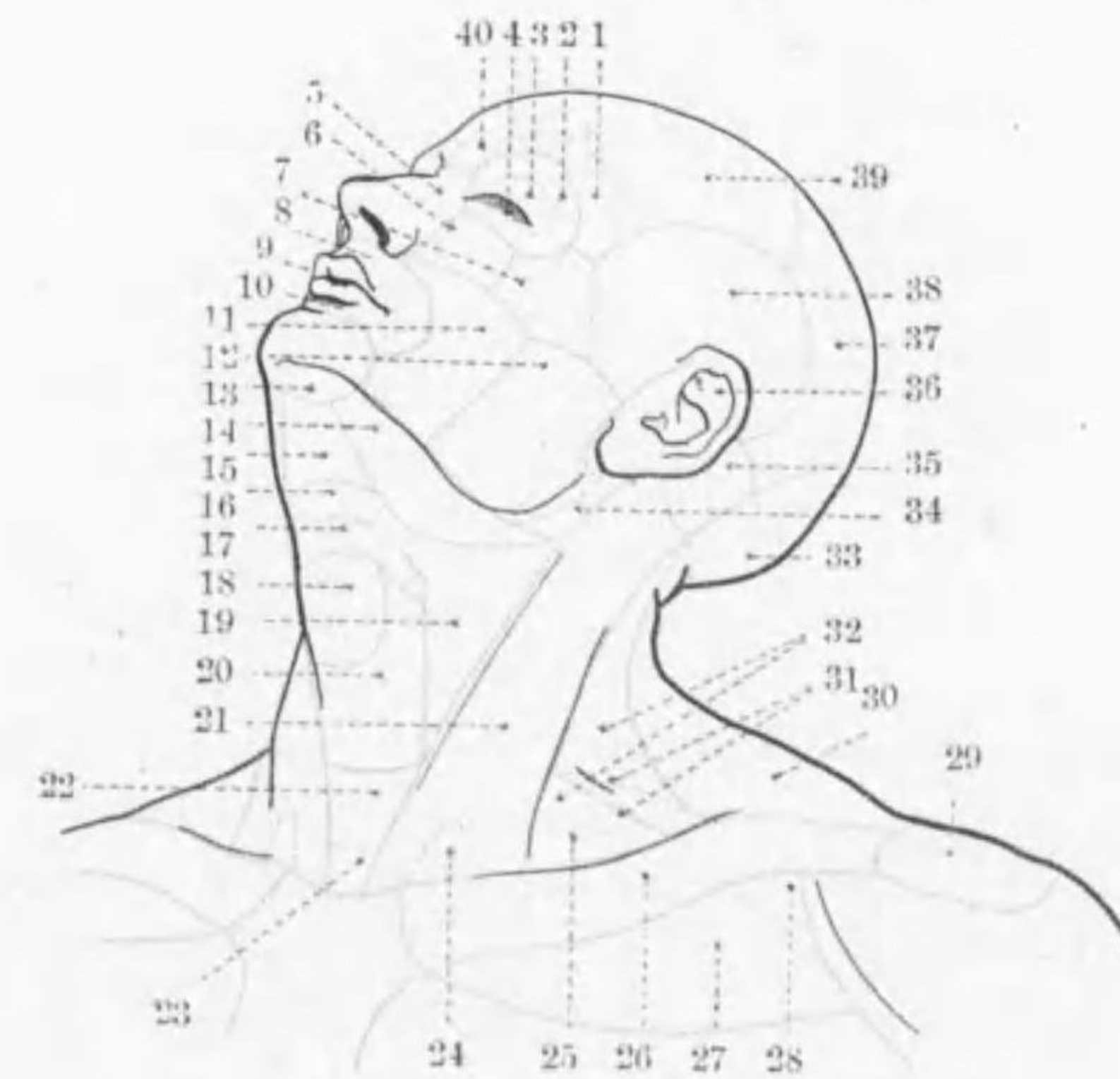|           |                                                                                                                                                                                                                                                                                                                                                                                                                                                                                                                                   |
|-----------|-----------------------------------------------------------------------------------------------------------------------------------------------------------------------------------------------------------------------------------------------------------------------------------------------------------------------------------------------------------------------------------------------------------------------------------------------------------------------------------------------------------------------------------|
| 發 關       | 舌癌ハ中年又ハ老年ニテ特ニ男子ニ多シ。時トシテ遺傳アリ。                                                                                                                                                                                                                                                                                                                                                                                                                                                                                                      |
| 生         | 舌尖, 舌縁ニ多ク, 喫煙家, 齧齒アルモノニ多シ。                                                                                                                                                                                                                                                                                                                                                                                                                                                                                                        |
| 的 係       | 時トシテ舌ノ慢性潰瘍, 舌白斑, 乳嘴腫等ヨリ癌腫變性ヲナス。                                                                                                                                                                                                                                                                                                                                                                                                                                                                                                   |
| 種 類 及 鑑 別 | <p>1) 潰瘍性癌 Ulceröses Karzinom 特有ナル癌腫性潰瘍ノ狀ヲ呈スルモ,</p> <p>i) 舌ノ單純性潰瘍. ii) 舌結核. iii) 硬性下疳. iv) 護膜腫性潰瘍ト鑑別ヲ要ス。(第 46 頁及第 232 頁參照)。</p> <p>2) 増殖性癌 Wucherndes Karzinom 之ハ舌ノ表面ニ腫瘍狀ニ増殖スルモノニシテ,</p> <p>i) 舌護膜腫ノ崩潰セザルモノ. ii) 他ノ良性腫瘍. iii) 囊腫類ト鑑別ヲ要スルモ,</p> <p>(イ) 表面ノ狀態, (ロ) 硬度, (ハ) 發生及經過, (ニ) 轉移(±)等ニヨリテ鑑別セラル。</p> <p>3) 滲潤性癌 Infiltrierendes Karzinom 之ハ前二者ニ併發スルモノニシテ周圍及底部ニ於ケル癌腫性滲潤高度ナルモノニシテ診斷一層容易ナリ(第 46 頁參照)。</p> <p>4) 舌潰瘍, 舌白斑, 乳嘴腫ガ惡性變性 maligne Entartung ヲナセル場合ニハ(イ)成長急ニ速トナリ, (ロ)周圍及底部ニ滲潤ヲ生ジ, (ハ)時トシテハ疼痛ヲ發シ(ニ)並轉移ヲ形成スルニヨリテ診斷セラル。</p> |

第五章 頸部外科

I. 頭部及頸部ノ諸名稱

Nomenklatur des Kopfes u. Halses

第 九 十 二 圖



|         |                            |          |                               |
|---------|----------------------------|----------|-------------------------------|
| 1 眼高上部  | Regio supraorbitalis       | 21 胸鎖乳嘴部 | Regio sternocleidomastoidea   |
| 2 眼高部   | Regio orbitalis            | 22 胸骨上部  | Regio suprasternalis          |
| 3 上眼瞼部  | Regio palpebralis superior | 23 頸靜脈窩  | Fossa jugularis               |
| 4 下眼瞼部  | " " inferior               | 24 小鎖骨上窩 | Fossa supraclavicularis minor |
| 5 鼻部    | Regio nasalis              | 25 肩鎖骨三角 | Trigonum omoclaviclaviculare  |
| 6 下眼高部  | Regio infraorbitalis       | 26 鎖骨部   | Regio clavicularis            |
| 7 顴骨部   | Regio zygomatica           | 27 鎖骨下部  | Regio infraclavicularis       |
| 8 上唇部   | Regio labialis superior    | 28 鎖骨窩   | Fossa infraclavicularis       |
| 9 口部    | Regio oralis               | 29 肩峰部   | Regio acromialis              |
| 10 下唇部  | Regio labialis inferior    | 30 後頸部   | Regio nuchae                  |
| 11 頰部   | Regio buccalis             | 31 大鎖骨狀窩 | Fossa supraclavicularis major |
| 12 耳下腺部 | Regio parotideomasseterica | 32 頸側部   | Regio colli lateralis         |
| 13 頤部   | Regio mentalis             | 33 後頭部   | Regio occipitalis             |
| 14 下顎下部 | Regio submaxillaris        | 34 後下顎窩  | Fossa retromandibularis       |
| 15 下顎部  | Regio submentalis          | 35 乳頭突起部 | Regio mastoidea               |
| 16 舌骨部  | Regio hyoidea              | 36 耳翼部   | Regio auricularis             |
| 17 舌骨下部 | Regio subhyoidea           | 37 顳頂骨部  | Regio parietalis              |
| 18 喉頭部  | Regio laryngea             | 38 顳額部   | Regio temporalis              |
| 19 頸動脈窩 | Fossa carotica             | 39 前頭部   | Regio frontalis               |
| 20 甲狀腺部 | Regio thyroidea            | 40 眉間    | Glabella                      |



II. 頸部ノ挫傷及絞扼

Kontusion u. Umschnürung des Halses

|                                           |                                   | 主要症状及診断                                                                                                              |                                                                                                                        |
|-------------------------------------------|-----------------------------------|----------------------------------------------------------------------------------------------------------------------|------------------------------------------------------------------------------------------------------------------------|
| 1) 頸部挫傷<br>Kontusion<br>des Halses        | a) 單純挫傷<br>Einfache<br>Kontusion  | 種々ノ鈍力ニ因スルモノナルガ、頸部ニハ比較的稀ナリ。                                                                                           |                                                                                                                        |
|                                           | b) 喉頭震盪症<br>Commotio<br>laryngea  | 高度ノ挫傷(轢過等)ニ際シ聲門痙攣 Glottiskrampf ヲ起シ、俄然窒息スル事アリ。併シ多クハ自然ニ恢復ス。                                                           |                                                                                                                        |
|                                           | c) 舌骨骨折<br>Zungenbein-<br>fraktur | 甚稀ニ高度ノ挫傷ニヨリテ起ルコトアリ。呼吸及嚥下障礙(時トシテ嚥下全ク不能)アリ、談話、及下顎、頸部、舌ノ運動ニ際シ激痛アリ。高聲ヲ發シ難ク或無聲トナル。時トシテ骨折部ニ血腫ヲ認メ或轉位骨片ヲ觸ル、或患部ニ異物ヲ觸ルルガ如キ感アリ。 |                                                                                                                        |
|                                           | d) 其他ノ副損傷                         | 強激ナル挫傷ニヨリ頸椎ノ骨折脱臼等ヲ見ルコトアリ。稀ニ大血管等ノ損傷ヲ伴フコトモアリ。                                                                          |                                                                                                                        |
| 2) 頸部絞扼<br>Umschnü-<br>rung<br>des Halses | a) 扼首<br>Erwürgen                 | 他人ノ手又ハ腕ニテ首ヲ締メラレタル爲ニ生ズ、時トシテ頸圍ニ指痕ヲ認ムルコトアリ。                                                                             | i) 外力作用直後ニ喉頭震盪症ノ爲ニ一時的ニ窒息スルカ、或 ii) 舌根部ガ咽頭後壁ニ壓迫セラレタル爲ニ喉頭口ヲ閉塞ス。絞首者ニ於テハ頸部大血管、頸椎骨ノ骨折、脱臼ヲ見ルコトアリ。他殺ノ場合ニハ抵抗争闘ノ爲メ他部ニモ損傷ヲ見ルコト多シ。 |
|                                           | b) 絞首<br>Endrosseln               | 他人ニヨリテ帶、紐等ノ類ニテ首ヲ絞扼セラレタル爲ニ生ズ、頸ノ周圍ニ索溝ヲ認ム。                                                                              |                                                                                                                        |
|                                           | c) 縊首<br>Erhängen                 | 自カラ首ヲ紐、繩等ニテ吊ルシテ締メタル爲ニ生ズ。喉頭ノ上部ニ索溝アリ項部ニハ異常ナキコト多シ。                                                                      |                                                                                                                        |

III. 頸部開放損傷(創傷) Offene Verletzungen des Halses

| 主要症状及診断                     |                                                                                                                                                                                                                                                                                                                                                                                                                                                                                                                                                                                                                                           |
|-----------------------------|-------------------------------------------------------------------------------------------------------------------------------------------------------------------------------------------------------------------------------------------------------------------------------------------------------------------------------------------------------------------------------------------------------------------------------------------------------------------------------------------------------------------------------------------------------------------------------------------------------------------------------------------|
| 1) 頸部單純創傷                   | 屢々自殺又ハ他殺ノ目的ニテ切創、刺創、銃創等ヲ見ルコトアリ(挫創ハ稀)。單純ノ創傷ナルカ、次ノ副損傷アルカニ注意スベシ。                                                                                                                                                                                                                                                                                                                                                                                                                                                                                                                                                                              |
| 2) 頸部大血管ノ損傷                 | <p>a) 頸部ニ於ケル主要動脈ハ無名動脈 A. anonyma, 鎖骨下動脈 A. subclavia, 總頸動脈 A. carotis communis, 外頸動脈 A. carotis externa, 内頸動脈 A. carotis interna 甲状腺動脈 A. thyroidea, 椎骨動脈 A. vertebralis 等ナリ。各其部位ニ注意スベシ。是等ノ動脈傷ツケラレル時ハ大出血ノ爲ニ即死スルコト多シ。刺創、銃創ニテ創口小ナル時ハ自然止血ヲナスコトアルモ後出血ヲ見ルコトモアリ。又創口小ナル時ハ多量ノ皮下溢血ヲ來シ氣管ヲ壓迫シテ呼吸困難ヲ起スコトアリ。</p> <p>b) 主要靜脈ハ無名靜脈 V. anonyma, 鎖骨下靜脈 V. subclavia, 内頸靜脈 V. jugularis interna ナリ。動脈ノ損傷ニ比シテ出血少ナキモ、屢々出血死ノ危険アリ。動脈ト靜脈ノ損傷ノ區別ハ出血状態及血液ノ色ニヨル。頸部大靜脈ノ損傷ニ際シテ注意スベキモノハ空氣エムボリー Luftembolie ナリ。之レ頸部大靜脈ハ心臟ニ近クシテ陰壓アルガ爲ニ靜脈壁ニ損傷アルヤ容易ニ空氣ヲ吸引シテ本症ヲ起スヲ以テナリ。空氣吸引ノ際ニハ吸吸スルガ如キ一種ノ音ヲ發シ、其量多量ナル時ハ胸内苦悶、呼吸困難、「チアノーゼ」、瞳孔散大、脈搏頻數細小不整、失神、痙攣等ヲ發シ、心臟及肺臟ノ機能障礙ノ爲ニ斃ル。診断ハ容易ナリ。</p> |
| 3) 胸管 Ductus thoracicus ノ損傷 | 胸管ハ左鎖骨上窩ニアリテ頸淋巴幹ト頸骨下淋巴幹ノ二者アルガ、此損傷ハ其稀ナリ、特ニ外傷ニ因スルコトハ稀ニシテ、時トシテハ左鎖骨上窩ノ腫瘍抽出ニ際シテ傷ツケラレルコトアリ。胸管損傷セラレル時ハ多量ノ乳糜液 Chylus 排出セラレルニヨリ診断容易ナリ(但シ空腹時ニハ少量ニシテ透明トナル)。                                                                                                                                                                                                                                                                                                                                                                                                                                                                                          |



|                                                                                                             |                                                                                                                                                                                                                                                                                                                                                                                                                                                                                                                                                   |
|-------------------------------------------------------------------------------------------------------------|---------------------------------------------------------------------------------------------------------------------------------------------------------------------------------------------------------------------------------------------------------------------------------------------------------------------------------------------------------------------------------------------------------------------------------------------------------------------------------------------------------------------------------------------------|
| <p>4) 頸部神経ノ損傷</p> <p>(創傷大ナル場合又ハ深部ニ迄及ベル場合ニ傷ツケラルルコトアリ。何レモ神経部位ニ注意スベシ。又此損傷ハ屢々頸部ノ淋巴腺摘出手術等ニ際シテ誤リテ傷ツケラルルコトアリ。)</p> | <p>a) 頸神經叢 Plexus cervicalis 損傷セラルル時ハ之ニ相當シテ皮膚ノ感覺異常ヲ來スベキモ、各神經トノ交通枝多キヲ以テ著シキ變狀ヲ呈セザルヲ常トス。</p>                                                                                                                                                                                                                                                                                                                                                                                                                                                         |
|                                                                                                             | <p>b) 膊神經叢 Plexus brachialis 下方四對ノ頸椎神經前枝ト第一胸椎神經ノ一部トヨリ成リ、腋窩ニ至リテ各神經相合シテ機骨神經、正中神經、尺骨神經、腋窩神經トナリ、其他横隔膜(横隔膜神經)、肩胛部、上胸部、上背部等ノ感覺及筋肉ノ作用ヲ司ル。</p> <p>頸部損傷ニ際シテ屢々膊神經叢ノ損傷ヲ來シ、前記神經ノ全部或一部ニ麻痺ヲ來スコトアリ。是等ノ麻痺ハ一時的ナルコトト、永久ナルコトトアリ、一部ニ於ケル一時的麻痺ハ刺創、鈍創、挫傷ニヨリ、或溢血又ハ異物ノ壓迫ニヨルモノニシテ多クハ激痛ヲ伴フ。又ハ輕度ノ挫傷ニ於テハ搔癢感、感覺過敏、神經痛等ノ如キ刺戟症狀ヲ呈スルコトアリ、或感覺麻痺ハ一局部ニ留マリテ完全ナル運動麻痺ヲ來スコトアリ。</p> <p>神經症狀ハ外傷直後ノミニ起ルモノニアラズシテ外傷後或ル時日ヲ經過シテ起ルコトモアリ、之レ神經ノ變性、假骨形成(骨折後)ニヨル壓迫、痙攣收縮、異物ノ壓迫等ニヨルモノナリ。神經損傷後ニ於ケル麻痺永ク持續スル時ハ次第ニ皮膚及筋肉ノ榮養障礙ヲ起ス。</p>                                                                        |
|                                                                                                             | <p>c) 迷走神經 N. vagus 外傷ニヨリテ損傷セラルルコトハ稀ナルガ、頸部ノ腫瘍摘出ニ當リテ總頸動脈ノ結紮ニ際シ誤リテ共ニ結紮セラルルコトアリ、又之ヨリ出ヅル反迴神經 N. recurrens 又ハ下喉頭神經 N. laryngeus inferior ガ甲状腺ノ手術ニ際シテ損傷セラルルコトアリ。</p> <p>偏側迷走神經ノ損傷ニ於テハ通常脈搏及呼吸ニハ變化ナキモ、動脈鑷子ニテ迷走神經ヲ撮ムカ、之ヲ共ニ結紮スル時ハ忽チ激烈ナル迷走神經ノ刺戟症狀即チ呼吸及心動ノ停止ヲ來スコトアリ。此ノ如キ場合ニハ迷走鑷子又ハ結紮ヲ去リ人工呼吸、心臟マツサージヲ行フ、或其原因不明ナレバ迷走神經切斷術ヲ行フコトアリ。</p> <p>兩側迷走神經ノ損傷ニ於テハ聲門洞張筋ノ麻痺 22ニ心臟及肺臟ノ障礙ニヨリ多クハ三十六時間以内ニ死ス。</p> <p>喉頭神經ノ分岐部ノ下方又ハ反迴神經損傷セラルル時ハ偏側聲帶洞張筋ノ麻痺ヲ來シ、聲帶ハ所謂屍體位置 Cadaverstellung ヲ取リテ不動トナリ聲音鈍濁、嘶啞シ或無聲トナル。</p> <p>又迷走神經ガ上喉頭神經ノ上方ニテ損傷セラルル時ハ會厭軟骨ノ諸筋ガ麻痺ヲ來ス爲ニ嚥下困難ヲ來シ肺炎ヲ起スニ至ル。</p> |

|                         |                                                                                                                                                                                                                                                                                                                                                                          |
|-------------------------|--------------------------------------------------------------------------------------------------------------------------------------------------------------------------------------------------------------------------------------------------------------------------------------------------------------------------------------------------------------------------|
|                         | <p>d) 舌下神經 N. hypoglossus 自殺等ニテ上顎部ヲ傷ツクル時ニ顎下腺部ノ附近ニテ損傷セラルルコトアリ、此際ニハ偏側或兩側ノ舌麻痺ヲ來ス。</p>                                                                                                                                                                                                                                                                                       |
|                         | <p>e) 横隔膜神經 N. phrenicus 偏側ノ損傷ニ於テハ横隔膜ノ偏側麻痺ヲ起スモ呼吸障礙ヲ起スニ至ラズ、併シ兩側損傷セラルル時ハ横隔膜ノ兩側麻痺ニヨリテ呼吸麻痺ヲ來タシテ即死ス。</p> <p>横隔膜神經ノ刺戟ニヨリテハ横隔膜痙攣ノ爲ニ連續的咳嗽及吃逆ヲ來ス。</p>                                                                                                                                                                                                                             |
|                         | <p>f) 副神經 N. accessorius ハ胸鎖乳嘴筋及僧帽筋ヲ支配スルモノナルヲ以テ其麻痺ニヨリテ麻痺性斜頸ヲ來シ、其刺戟ニヨリテ痙攣性斜頸ヲ起ス。</p>                                                                                                                                                                                                                                                                                      |
|                         | <p>g) 交感神經 N. sympathicus ノ損傷ニ於テハ瞳孔及驗裂ノ狹縮ヲ來シ、且榮養神經及血管運動神經ノ障礙ヲ來ス、即チ顔面ノ潮紅、結膜充血、淚流、眼球縮小、近視等ヲ起ス。併シ該神經刺戟セラルル時ハ瞳孔散大ス(時トシテ鎖骨骨折ニ本症ヲ見ルコトアリ)。</p>                                                                                                                                                                                                                                  |
| 5) 甲状腺ノ損傷               | <p>甲状腺損傷アル時ハ其部位ニヨリ容易ニ診斷セラル、時トシテハ損傷セル甲状腺ヲ目撃シ得ルコトアリ。</p> <p>甲状腺損傷ノ危險ハ甲状腺動靜脈ノ損傷及實質性出血ナルモ他ノ大血管ノ損傷程危險ナラズ、併シ氣管枝モ共ニ傷ツケラルル時ハ血液嚥下ニヨリ肺炎ヲ起スコトアリ。</p>                                                                                                                                                                                                                                |
| 6) 胸腺ノ損傷                | <p>胸腺ハ胸骨ノ下ニテ縱隔竇内ニ存スルモノナルヲ以テ、之ガ傷ツケラルル場合ハ重傷ノ場合ニテ胸腺其者ノ損傷ハ問題トナラザルヲ常トス。</p>                                                                                                                                                                                                                                                                                                   |
| 7) 喉頭及氣管ノ損傷             | <p>切創、刺創、鈍創等ニヨリテ傷ツケラルルコトアリ。多クハ不全斷裂ニシテ喉頭或氣管ノ損傷ヲ目撃スルコトヲ得ベシ。併シ全斷裂ニ於テハ筋肉ノ收縮ニヨリテ上下ニ退縮スルニヨリ創口著シク哆開ス。此損傷ニ於テ必要ナル症狀ハ</p> <p>i) 咳嗽 Husten 氣管枝粘膜炎ノ刺戟ニヨリテ起ル、其際創口ヨリ血液及粘液ヲ咯出ス。</p> <p>ii) 呼吸困難 Atembeschwerde (イ)氣管枝内ニ血液ノ流入シタル爲メ、(ロ)軟骨片ノ轉位、(ハ)會厭軟骨ノ損傷、(ニ)頸部氣腫等ニヨル。</p> <p>iii) 皮下氣腫 Hautemphysem 氣管枝損傷部ヨリ空氣ガ皮下ニ竄入セルニヨリテ起ル(俱シ創面大ナル時ハ起ラズ)、氣腫縱隔竇内ニ蔓延スル時ハ危險ナリ。其他損傷後嚥下性肺炎、蜂窩織炎等ヲ起スコトアリ。</p> |
| 8) 食道ノ損傷<br>(食道ノ條下ニ再出。) | <p>切創、刺創、鈍創、挫傷ニヨリテ傷ツケラルルコトアリ、食道ノ全斷裂ハ其稀ナリ。哆開性ノ場合ニハ創口ヨリ食物ヲ漏出シ嚥下セル液體流出スルニヨリ診斷容易ナリ。併シ創口小ナル場合或皮下性損傷ニ於テハ嚥下時ノ疼痛及吐血ニヨリテ推定セラルルノミ。或著色液ヲ嚥下セシメテ創口ヨリ出ヅルヤ否ヤニヨリテ診斷ス。</p> <p>氣管枝ト共ニ傷ツケラルル時ハ激甚ノ咳嗽、呼吸困難アリ。或肺炎ヲ起ス。其他食道周圍或縱隔竇内ニ化膿ヲ起シ危險ナルコトアリ。</p>                                                                                                                                            |



IV. 頸部ノ瘻管 Fistel am Halsteile

|                                                                                                                                        |                                                                                                                                                                                                                                                                                                                                                                                                                                                                                                                                                                                                                                                                                                                                                                                                                           |
|----------------------------------------------------------------------------------------------------------------------------------------|---------------------------------------------------------------------------------------------------------------------------------------------------------------------------------------------------------------------------------------------------------------------------------------------------------------------------------------------------------------------------------------------------------------------------------------------------------------------------------------------------------------------------------------------------------------------------------------------------------------------------------------------------------------------------------------------------------------------------------------------------------------------------------------------------------------------------|
| <p>1) 先天性頸瘻<br/>Angeborene Halsfistel</p> <p>(先天性頸瘻ハ無障ニ經過スルコト多キモ時トシテハ其開口部ニ滲疹ヲ起シテ煩ハシキコトアリ、或外口部ノ閉鎖ニヨリテ分泌液ノ滯溜ヲ來シ、疼痛性腫脹、嚥下困難等ヲ起スコトアリ。)</p> | <p>a) 側頸瘻 Laterale Halsfistel 第二腮弓ノ遺殘物ヨリ成ル。胸鎖乳嚙筋ト舌骨ノ間ニアルコト最モ多ク、外口ハ側頸部ニアルコト多キモ、稀ニハ正中部ニ存ス(併シ瘻管ノ走行異ル)。内口ハ扁桃腺又ハ口蓋弓ノ側方ニアルカ又ハ側咽頭壁ニアリ。</p> <p>之ニ完全頸瘻ト不全頸瘻ヲ分チ、後者ニハ内頸瘻ト外頸瘻ヲ分ツ。囊壁ニハ圓形上皮細胞或扁平上皮細胞アリ、此排出口ヨリハ透明或潤澤セル粘液ヲ分泌ス。</p> <p>b) 正中頸瘻 Mediale Halsfistel 會厭軟骨ノ前方即チ盲孔ト甲状腺ノ中央トヲ結合スル線上ニ現ハル、胎生時ノミニ存スル甲状腺排泄管ノ遺殘物ニヨル。</p> <p>瘻管端ガ咽頭ニ開口セルヤ否ヤニヨリテ完全頸瘻ト不全頸瘻ヲ分ツ。(後者多シ)、瘻管ハ頸毛上皮細胞ヲ有スル場合ト扁平上皮細胞ヲ有スル場合トアリ、分泌液同上。</p> <p style="text-align: center;">第九十三圖</p>  <p>是等ノ頸瘻ハ先天性ノモノナルガ分泌液少ナキ時ハ暫ラク其存在ニ氣附カザルコトアリ。又ハ初メ是等瘻管ノ閉塞ニヨリテ囊腫ヲ形成シ居リシモノガ其自潰ニヨリテ瘻管ヲ形成スルコトアリ。</p> <p>瘻管アル時ハ皮膚ノ上ヨリ索狀物トシテ觸知セラルルコトアリ(±)、其方向ニヨリテ兩者ヲ區別ス、其他兩者ヲ區別スルニハ靜カニ消息子ヲ挿入シテ檢シ、瘻管内ニ造影劑ヲ注入シテX線検査ヲ行フ。</p> <p>其他完全頸瘻ナルカ、不全頸瘻ナルカヲ區別スルニハ着色液ヲ瘻管内ニ注入シテ口内ニ出ヅルヤ否ヤニヨリテ定ム。</p> <p>次記ノ炎症性瘻管トハ種々ノ點ニヨリ鑑別容易ナリ。</p> |
| <p>2) 炎症性頸瘻<br/>Entzündliche Halsfistel</p>                                                                                            | <p>a) 化膿性瘻管 Eitrigige Fistel 化膿性淋巴腺炎、蜂窩織炎等ノ切開或自潰後外口小ナル場合ニハ瘻管ヲ殘シテ治療セザルコトアリ。又ハ手術後縫合線ノ殘留、外傷時ノ異物竄入アリテ化膿シテ瘻孔ヲ生ズルコトアリ。分泌液膿性ナリ。是等ハ切開乃至異物除去ニヨリテ治ス。</p> <p>b) 結核性瘻管 Tuberkulöse Fistel 淋巴腺結核後、或頸椎カリエスニ因ル慢性膿瘍ノ自潰後ニ來ル。分泌液稀薄膿汁ニシテ膿々瘻孔開口部ニ弛緩性肉芽、皮下掘鑿ヲ認ム、又以上ノ疾患ヲ認ム。</p> <p>c) 放線狀菌病性瘻管 Aktinomykotische Fistel 上頸部ニハ膿々「アクチノミコーゼ」ヲ生ズルガ、其一部自潰シテ一時瘻孔ヲ生ズルコトアリ(第27, 67頁「アクチノミコーゼ」ノ條下參照)。</p> <p>d) 護膜腫瘻管 Gummöse Fistel 甚稀ナリ(護膜腫ノ條下參照)。</p> <p>e) 甲状腺腫瘻管 Kropffistel 甲状腺腫ノ化膿後其自潰或切開後ニ生ズ、甲状腺ニ關係アリ、嚥下運動時ニ共ニ動ク、既往症モ參考トナル。</p>                                                                                                                                                                                                                                                                                                                   |

V. 斜頸 Schiefhals od. Caput obstipum

|                                                                                   |                                                                                                                                                                                                                                                                                                                                                                                                                                                                                                            |
|-----------------------------------------------------------------------------------|------------------------------------------------------------------------------------------------------------------------------------------------------------------------------------------------------------------------------------------------------------------------------------------------------------------------------------------------------------------------------------------------------------------------------------------------------------------------------------------------------------|
| <p>1) 先天性斜頸<br/>Angeborene Schiefhals</p>                                         | <p>本症ノ原因ニハ諸説アルガ、分娩時胸鎖乳嚙筋内血腫ニヨル事多キガ如シ。本症ハ生後ノ初メニハ著明ナラズシテ(併シ屢々乳兒ノ胸鎖乳嚙ノ下方ニ血腫ヲ認ムルコトアリ)、小兒成長後自カラ頭首ヲ眞直ニナシ得ル頃ニナリテ次第ニ斜頸著明トナル。</p> <p>本症ニ於テハ一側ノ胸鎖乳嚙筋短縮シ、多クハ胸骨或鎖骨附着部ガ腱様ノ固キ索狀物ニ變ジ之ガ爲ニ頭首該側ニ傾斜シ、之ヲ反對側ニ伸展セシムル時ハ胸鎖乳嚙筋ノ緊張特ニ明白トナル。</p> <p>本症永ク存在スル時ハ頸椎側彎ヲ來シ、其代償トシテ反對側ノ胸椎側彎及同側ノ腰椎側彎ヲ來ス。又著明ナル時ハ傾斜側ノ顔面ハ反對側ヨリモ小トナリ、特ニ下顎小トナル(大動脈ノ狭窄ニヨル)。</p>                                                                                                                                                                                      |
| <p>2) 皮膚性或癩痕性斜頸</p>                                                               | <p>Dermatogene od. narbige Schiefhals 火傷、化膿創等ノ後ニ頸部ノ癩痕攣縮甚シキ爲ニ斜頸ヲ來スコトアリ。一目シテ診斷セラル。</p>                                                                                                                                                                                                                                                                                                                                                                                                                       |
| <p>3) 筋性斜頸<br/>Myogene Schiefhals</p>                                             | <p>a) 傷風質性筋炎 Myositis rheumatica 突然(或感冒後等)胸鎖乳嚙筋ニ疼痛ヲ發シ、頭首爲ニ患側ニ傾斜スルコトアリ。觸診上筋ノ壓痛、腫脹アリ。體温上昇ヲ伴フ。本症ハ數日ニシテ治スルコト多シ。</p> <p>b) 急性化膿性筋炎 Myositis purulenta acuta 本病ハ胸鎖乳嚙筋ニハ甚稀ナルガ、多發性筋炎、急性傳染病ノ經過中ニ發病スルコトアリ。胸鎖乳嚙筋ノ炎症性腫脹著明ニシテ疼痛、熱感アリ。體温上昇等ノ全身症狀亦著明ナリ、後ニハ附近ニ蜂窩織炎ヲ併發ス。</p> <p>本病ノ初期ニ於テハ傷風質性ノモノニ類似スルモ、(イ)病狀重篤ニシテ自然ニ治スルコトナク、(ロ)容易ニ蜂窩織炎ヲ發シ、(ハ)血液白血球増多著明ナリ。本病後(切開後)筋ノ癩痕化ニヨリテ斜頸ヲ來スコトハ甚稀ナリ。</p> <p>c) 胸鎖乳嚙筋ノ護膜腫 Gumma 甚稀ナリ、護膜腫發生時ニハ該部ニ滲潤ヲ觸ルルモ斜頸ナク、斜頸ハ其吸收後ノ癩痕化ニヨル。</p> <p>d) 外傷ニヨリ一側ノ胸鎖乳嚙筋切斷セラルル時ハ頭首ハ反對側ニ斜傾ス、併シ此ノ如キ場合ハ非常ニ稀ナリ</p> |
| <p>4) 神經性斜頸<br/>Nervöse Schiefhals<br/>(痙攣性斜頸 Torcicollis spastica rotatoire)</p> | <p>a) 甚稀ニ神經性或「ヒステリー」性ノ中年婦人ニ見ラル、一側ノ頸筋ガ突然痙攣ヲ起シ、爲ニ頭首一方ニ傾斜シ、其際疼痛ヲ感ズルコトアリ。該痙攣ハ強直性或間代性ニシテ甚シキハ顔筋、口腔底筋、項筋、肩胛筋等モ痙攣ニ陥ルコトアリ、又甚稀ニハ兩側ノ胸鎖乳嚙筋ニ攣縮ヲ來スコトアリ、此際ニハ項部痙攣 Retrocollis spasmodica ト稱ス。是等ノ場合ニハ特有ナル發作ニヨリテ診斷容易ナリ。</p> <p>b) 副神經 N. accessorius ノ外傷、炎症等ニヨリテ該神經ヲ刺戟スル時ハ胸鎖乳嚙筋及僧帽筋ノ痙攣ニヨリ斜頸ヲ起スコトアリ。又該神經全ク切斷セラルル時ハ反對側ノ斜頸ヲ起ス。</p>                                                                                                                                                                                              |
| <p>5) 頸椎ニヨル斜頸<br/>Schiefhals durch Halswirbel</p>                                 | <p>a) 頸椎ノ骨折或脫臼 Fraktur od. Luxation 重キ外傷後偏側ノ頸椎骨折或脫臼アル時ニ斜頸ヲ起スコトアリ(脊椎ノ條下參照)。此際ニハ診斷多クハ容易ナルガ脊椎ノ挫傷ト鑑別ヲ要ス(X線検査)。稀ニ筋肉傷麻痺斯トモ區別ヲ要ス。</p> <p>b) 頸椎ノ挫傷及捻挫 Kontusion u. Distorsion 多クハ對側性ニ來リ頭首ノ勁直 Steifhaltung des Kopfes ヲ來スモ、時トシテハ偏側性ニシテ斜頸ヲ來ス。</p> <p>c) 頸椎カリエス Hals-W-Karies (脊椎カリエス)ノ條下參照)。</p>                                                                                                                                                                                                                     |
| <p>6) 症候的斜頸<br/>Symptomat. Schiefhals</p>                                         | <p>側頸部ノ急性淋巴腺炎、蜂窩織炎等ニ際シ其疼痛ヲ輕減セムガ爲ニ頭首ヲ患側ニ傾斜スルコトアリ。併シ之ハ一時的ノモノナリ。</p> <p>其他頸部ノ大ナル腫瘍アル時ニ頭首ヲ反對側ニ傾クルコトアリ。</p>                                                                                                                                                                                                                                                                                                                                                                                                     |



VI. 頸部ノ急性炎症 Akute Entzündungen des Halses

|                                                                                                                                                            |                                                                                                                                                                           |
|------------------------------------------------------------------------------------------------------------------------------------------------------------|---------------------------------------------------------------------------------------------------------------------------------------------------------------------------|
| (一) 頸 下 部<br>Submaxillargegend                                                                                                                             | 1) 齲齒 Zahnkaries ニヨルモノニニツノ場合アリ。                                                                                                                                           |
|                                                                                                                                                            | a) 淺在性ナルハ齲齒ヨリ顎骨骨膜炎 Kieferperiostitis ヲ起セルモノナリ、此際ニハ齲齒ヲ以テ始マリ齲齒部ヨリ頰部ニ互リテ腫脹シ、口内ヨリ顎骨ヲ觸ルルニ腫脹及壓痛アリ、開口屢々充分ナラズ。                                                                    |
|                                                                                                                                                            | b) 深在性ナルハ齲齒或齲齒炎ヨリ顎下淋巴腺炎ヲ起セル場合ナリ。此際ニハ頰部移行部ニ腫脹ナク、顎骨ノ腫脹、疼痛ナシ(後項参照)。                                                                                                          |
|                                                                                                                                                            | 2) 下顎骨骨髓骨膜炎 Osteomyelitis u. Periostitis des Unterkiefers 齲齒、齲齒炎ニヨルモノ多ク、血行性ニ來ルモノハ非常ニ稀ナリ。<br>顎骨ニ腫脹疼痛著明ニシテ熱發ヲ伴ヒ、開口屢々充分ナラズ、腐骨、瘻孔ヲ殘シテ慢性症ニ移行スルコトアリ。                            |
|                                                                                                                                                            | 3) 下顎骨燐毒性骨疽 Phosphornekrose 甚稀ニ燐ヲ取扱フ職工ニ來ルコトアリ、前症ニ似タル症狀ヲ呈スルモ發生ニヨリ鑑別容易(第 264 頁参照)。                                                                                          |
|                                                                                                                                                            | 4) 急性顎下垂液腺炎 Akute Submaxillarspeicheldrüsenentzündung ワルトン氏管ノ閉塞(唾石、異物)、口腔ヨリノ傳染、流行性耳下腺炎ノ合併症ノ爲ニ稀ニ本症ヲ起スコトアリ。顎下部ニ比較的表在性ノ長橢圓形ノ腫脹アリ、口腔内及外部ヨリ明カニ觸知セラレ、中等度ノ壓痛アリ、化膿アル時ハ周圍ニ蜂窩織炎ヲ起ス。 |
|                                                                                                                                                            | 5) ルードウィヒ氏アンギーナ Angina Ludowici 高熱ヲ以テ始マリ(種々ノ熱症狀ヲ伴フ)、咽頭、軟口蓋、扁桃腺ノ發赤腫脹著明ニシテ扁桃腺ニ帶黃灰白色ノ小斑狀沈着物ヲ生ジ、扁桃腺周圍炎ヲ起シ、膿瘍ヲ形成シ、炎症ハ頸部ニ下降ス。或呼吸困難ヲ發ス、時トシテハ重篤ナル状態トナル。                           |
| 6) 急性顎下淋巴腺炎 Lymphadenitis submaxillaris purulenta acuta 顔面、鼻腔等ノ種々ノ疾患ニ續發ス。a) 表在性ナルハ初期ニ淋巴腺ノ腫脹明カナルモ、b) 深在性ナルハ之ヲ觸レ難ク、初メヨリ蜂窩織炎狀ヲ呈ス。併シ深部ニ硬結或壓痛點アリ。               |                                                                                                                                                                           |
| 7) バリノー氏病 Parinaudsche Krankheit 甚稀有ナルモノナリ。外科醫ガ結核性膿瘍等ヲ切開セル際ニ其膿ガ誤リテ眼瞼ニ觸レタル爲ニ起ルコトアリ、眼瞼ニ「トラホーム類似ノバリノー氏結膜炎ヲ起シ(充血及小結節形成)、耳前淋巴腺及顎下淋巴腺ノ亞急性炎ヲ來シ、屢々軟化ス。併シ治癒至ツテ緩慢ナリ。 |                                                                                                                                                                           |

(頸部ノ淋巴腺及其他ノ急性炎ヲ總括ス)

|                                             |                                                                                                                        |
|---------------------------------------------|------------------------------------------------------------------------------------------------------------------------|
| (二) 頤 下 部<br>Submentallargegend             | 1) 急性頤下腺炎 Lymphadenitis submentalis acuta 口唇、頤部ノ疾患ニ續發スルコトアリ(齒牙ニ因スルハ甚稀)、頤下腺ニ發赤腫脹疼痛アリ、時トシテハ附近ニ蜂窩織炎ヲ發シ、熱發アルコトアリ。          |
|                                             | 2) 急性舌下腺炎 Akute Entzündung der Glandula sublingualis 耳下腺或頤下腺ニ比シテ本症ハ甚稀ナリ。口腔底ニ於ケル急性炎症性腫脹著明ニシテ、舌ノ運動障礙セラル。頤部ノ炎症ハ全ク從屬的ナリ。   |
|                                             | 3) 急性舌炎 Glossitis acuta 高度ナル時ハ頤下部ニモ炎症ヲ及ボスコトアリ。                                                                         |
|                                             | 4) 皮膚様囊腫ノ化膿 Eiterung der Dermoidzyste 非常ニ稀ナリ。既往ニ皮膚様囊腫ノ存在明カナレバ診斷容易ナルモ、然ラザレバ急性頤下腺炎ト誤ラルルコトアリ。併シ内容ヲ異ニス。                    |
|                                             | 5) 急性骨髓骨膜炎 Osteomyelitis et Periostitis acuta 頤部即チ下顎骨ノ中央ニ之ヲ見ルコトハ甚稀ナリ。                                                  |
| (三) 顎 骨 間 部<br>Unterkieferwinkel-<br>gegend | 1) 下顎隅淋巴腺炎 智齒發生困難、大白齒ノ齲齒、「アンギーナ」等ニヨリテ腫脹ヲ來シ、蜂窩織炎ヲ伴フコトアリ。開口運動障礙セラルルコト多シ、此際淋巴腺ノ腫脹明カナル場合ト不明ナル場合トアリ。                        |
|                                             | 2) 附近ノ炎症ノ傳播ニヨリテ下顎隅部ニ炎症ヲ及ボスコトアルモ、原發病源ノ著明ナルニヨリテ診斷明カナリ。                                                                   |
| (四) 側 頸 部<br>Seitenhalargegend              | 1) 側頸部淋巴腺炎 Seitenhalsdrüsenentzündung 本症ノ原因ハ顎下部ニ於ケル同様ナリ、時トシテハ原因不明ナルコトアリ。                                               |
|                                             | 2) 食道或咽頭ノ損傷 本症ハ稀有ナルモノナルガ、魚骨、尖銳ナル異物ニヨリテ咽頭或食道ヲ傷ツケタル爲ニ蜂窩織炎ヲ起スコトアリ、此際ニハ先ヅ嚥下困難ヲ以テ始マリ、先ヅ深部ニ疼痛、腫脹アリ、次第ニ表面ニ蜂窩織炎ヲ起シ、時トシテハ重篤トナル。 |
| (五) 鎖 骨 上 窩<br>Suprascapularargegend        | 1) 急性淋巴腺炎 鎖骨上窩ニハ數多ノ淋巴腺アルモ、化膿菌ガ該部ニ達スル迄ニハ多數ノ淋巴腺内ニ抑留セラルルヲ以テ、茲ニ急性炎ヲ發スルハ甚稀ニシテ、其膿ヲ呈スルコトアルモ、之ハ結核性ノモノナルヲ常トス。                   |
|                                             | 2) 鎖骨骨髓骨膜炎 比較的稀ナリ(鎖骨ノ條下参照)。                                                                                            |
|                                             | 3) 其他側頸部、前頸部ノ炎症ガ鎖骨上窩ニ傳播シ來ルコトアリ、此際ニハ炎症容易ニ縱隔室内ニ侵入シ危險大ナリ。                                                                 |



|                          |                                                                                                                                                           |
|--------------------------|-----------------------------------------------------------------------------------------------------------------------------------------------------------|
| (六) 前頭部 Vorderhalsgegend | 1) 急性甲状腺炎 Thyreoiditis acuta 外傷後或急性熱性傳染病ノ後ニ發病スルコトアリ。多クハ惡寒熱發ト共ニ甲状腺部ニ發赤, 腫脹, 疼痛, 熱感アリ, 屢々著明ノ蜂窩織炎ヲ併發ス。甚シキハ氣管, 食道ノ壓迫症狀ヲ呈スルコトアリ。甲状腺腫炎及甲状腺出血ト鑑別ヲ要ス (第 304 頁參照)。 |
|                          | 2) 急性甲状腺腫炎 Strumitis acuta 發生原因同上。<br>甲状腺腫炎ハ既往ニ甲状腺腫アリ, 局所ノ腫脹著大ナリ (第 304 頁參照)。                                                                             |
|                          | 3) 舌骨粘液囊ノ化膿 甚稀ナリ, 舌骨部ニ急性炎症ヲ起シ, 舌骨ト共ニ移動シ談話, 嚥下時ニ疼痛ヲ訴フ。                                                                                                     |
|                          | 4) 甲状軟骨骨膜炎 Perichondritis des Schildknorpels 極メテ稀ナリ。甲状軟骨ニ相當シテ深部ニ扁平ノ炎症性腫脹アリ, 之ト共ニ移動シ, 次第ニ表面及周圍ニ炎症蔓延ス。                                                      |
|                          | 5) 胸鎖乳嚔筋炎 Myositis acuta des M. sternocleidomastoideus 比較的稀ナリ, 該筋ニ腫脹, 疼痛ヲ發シ, 早期ヨリ頸部ヲ患側ニ傾ケ殆ンド運動不能トナル, 炎症増進スルニ從ツテ前頭部ニ炎症波及ス。                                 |
|                          | 6) 前縦隔蜜窩織炎 Phlegmone des Mediastinum anterior ニ際シテ炎症上昇シテ頸高ニ炎症性腫脹現ハルルコトアリ, 但シ此際ニハ重症ナル縦隔蜜窩炎ノ症狀著明ナリ (縦隔蜜ノ條下參照)。                                              |
|                          | 7) 頸部ノ創傷化膿 自殺ノ目的ニテ前頭部ニ創傷ヲ見ルコト多ク, 之ガ化膿ニヨリ蜂窩織炎ヲ起スコトアリ。                                                                                                      |
| (七) 項部 Nackengegend      | 1) 急性後頭部淋巴腺炎 Lymphadenitis occipitalis acuta 後頭部或顛部ノ濕疹, 膿疱等ニ因ス, 或中耳炎, 乳嚔突起炎ニヨルコトアリ。<br>項部ノ一方ニ偏シテ有痛性腫脹アリ, 次第ニ蜂窩織炎ヲ伴フ, 屢々頭部ガ患側ニ傾斜ス。                         |
|                          | 2) 急性化膿性乳嚔突起炎 Mastoiditis purulenta acuta ニテ化膿ガ項部ニ自潰セル場合 (ベツォルド氏膿瘍 Bezoldscher Abszess) ニハ淋巴腺炎ト誤ラルルコトアリ, 併シ中耳炎乃至乳嚔突起炎ノ症狀アリ, 疼痛ハ初メ乳嚔突起部ニアリ, 項部ハ患側ニ傾斜セズ。    |
|                          | 3) 癰及瘡 Furunkel u. Karbunkel 屢々項部ニ來ル (總論第 64 頁參照)。                                                                                                        |
|                          | 4) 粉瘤ノ化膿 Eiterung des Atherom 時トシテ之ヲ見ル, 表在性ナリ (總論參照)。                                                                                                     |
|                          | 5) 後頭部骨髓骨膜炎 Osteomyelitis et Periostitis 甚稀ナリ (總論參照)。                                                                                                     |

VII. 頸部皮下及筋肉ノ慢性炎症 Chronische Entzündungen  
d. Subkutis u. d. Muskeln

(淋巴腺, 甲状腺ノ慢性炎症ニ就テハ別項ニ述ブ)

|                                 |                                                                                                                                                                                                                                                                        |
|---------------------------------|------------------------------------------------------------------------------------------------------------------------------------------------------------------------------------------------------------------------------------------------------------------------|
| 1) 護 謨 腫<br>Gumma               | a) 皮膚及皮下ノ護謨腫 稀ニ之ヲ發生スルコトアリ, 淋巴腺ノ護謨腫ト異ナリテ表在性ニシテ皮膚ト關係アリ。<br>稀ニ軟化自潰シテ微毒性潰瘍ヲ生ズルコトアルモ, 多クハ吸收セラレ, 頸部ノ腫瘍, 嚔腫, 淋巴腺疾患ト鑑別ヲ要ス (總論參照)。<br>b) 胸鎖乳嚔筋ノ護謨腫 Gumma des M. sternocleidomastoideus 多クハ筋ノ中腹ニ稍々軟性ノ硬結ヲ生ズ, 一程度ニ至レバ次第ニ吸收セラレルヲ常トス。稀ニハ之ガ爲メ斜頸ヲ殘スコトアリ。                               |
| 2) 結 核<br>Tuberkulose           | a) 尋常性狼瘡 Lupus vulgaris 顔面ノ狼瘡ガ頸部ニ下降シ來ルコトアリ, 併シ甚稀ナリ。<br>b) 瘰癧性皮膚炎 Skrofuloderma 淋巴腺結核ニ續發ス。特有ナル状態ニヨリテ診斷容易ナリ。<br>c) 胸鎖乳嚔筋ノ結核 甚稀ナリ, 護謨腫トハ年齢, 經過, ワ氏反應, 試驗的驅膿法等ニヨリテ鑑別セラレ。<br>d) 寒性膿瘍 Kalterabszess 頸椎カリエス (頸椎ノ強直, 疼痛) 或淋巴腺結核 (其附近ニ淋巴腺ノ腫脹アリ) ニ續發ス, 時トシテハ嚔腫或護謨腫ノ軟化セルモノト鑑別ヲ要ス。 |
| 3) アクチノミ<br>コーゼ<br>Aktinomykose | 下頸部ノ「アクチノミコーゼ」ガ下降シテ頸部ヲ侵スコトアリ。之ハ木様蜂窩織炎ニ類似シ, 兩者ノ鑑別ヲ要ス。時トシテハ亞急性ニシテ他ノ亞急性炎ト鑑別ヲ要スルコトアリ。(第 27 頁參照)                                                                                                                                                                            |
| 4) 木様蜂窩織<br>炎<br>Holzphlegmone  | 甚稀ニ頸下部, 側頸部ノ上方ニ發生スルコトアリ。<br>其原因ニ就テハ諸説アルモ, 毒力弱キ連鎖球菌ニヨルナルベシト。<br>木様硬度ノ慢性性腫脹 (時トシテハ少シク限局性) ニシテ疼痛ナク, 「アクチノミコーゼ」ニ類ス, 併シ「イ」 「アクチノミコーゼ」ヨリモ經過慢性。(ロ) 軟化甚稀。(ハ) 「ドルーゼ」ヲ有セザルコトニヨリテ區別セラレ, 併シ時トシテハ暫時經過ヲ觀察スルヲ要ス。                                                                      |

(以上ノ慢性疾患ハ頸部ノ腫瘍, 嚔腫, 淋巴腺炎, 甲状腺腫等ト鑑別ヲ要ス。)



VIII. 頸腺ノ慢性炎症及腫瘍

Chronische Entzündungen u. Geschwülste der Halsdrüsen

|           |                 |                |
|-----------|-----------------|----------------|
| 正規的頸部淋巴腺數 | 2) 頤下部淋巴腺 2-3 個 | 4) 後頭下巴腺 2-3 個 |
| 1) 頤下部淋巴腺 | 3) 側頸部淋巴腺       | 5) 耳後淋巴腺 2-3 個 |
| a) 表在性    | a) 表在性 5-6 個    | 6) 耳前淋巴腺 2-2 個 |
| b) 深在性    | b) 深在性 10-20個   | 併シ病的ニハ更ニ多發。    |

| 種 類                                                                               | 主 要 症 狀                                                                                                                                                                                                                                                                                                                                                                                                                                               | 鑑 別                                                                                                                |
|-----------------------------------------------------------------------------------|-------------------------------------------------------------------------------------------------------------------------------------------------------------------------------------------------------------------------------------------------------------------------------------------------------------------------------------------------------------------------------------------------------------------------------------------------------|--------------------------------------------------------------------------------------------------------------------|
| 1) 慢性單純性淋巴腺炎<br>Lymphadenitis chronica simplex                                    | 十歳以下ノ虚弱ナル小兒ノ頤下腺或頤下腺ニ來ルコトアリ、特ニ扁桃腺炎、慢性咽頭炎等兒、顔面或頭部濕疹等アル時ニ來ル。之レハ頤下部、頤下部ニ多キモ、其他側頸腺、鼠蹊腺、腋窩腺或股腺等ノ腫腺ヲ伴フコトアリ。<br>一個或二三個ノ淋巴腺ガ慢性ニ腫脹シ、豌豆大乃至小指頭大トナル（指頭大ヲ越エズ）。硬度輕或稍々硬ニシテ初期ニハ多少ノ壓痛アルコトアルモ、多クハ壓痛ナク、化膿セズ、周圍ト癒着ナシ、一程度ニ至レバ成長セズ、原因去レバ次第ニ治ス、又小兒成長スルニ從ヒ或榮養佳良トナルニヨリ治ス。                                                                                                                                                                                                       | 亞急性化膿性淋巴腺炎（大サ、過經、疼痛等）。<br>腺病性淋巴腺腫（次項、結核性淋巴腺炎（大サ、經過、癒着、部位等ニヨリテ區別ス、併シ初期ニハ區別困難ナルコトアリ）。<br>散毒性淋巴腺炎（年齡、既往症、驅菌法等）ト鑑別ヲ要ス。 |
| 2) 腺病性淋巴腺腫<br>Skrofulöses Lymphom                                                 | 往時ハ之ヲ獨立ノ疾患ト見做セシガ、實際ニ於テハ前者ニ屬スベキモノナリ。然ルニ時トシテハ慢性單純性淋巴腺炎ト結核性淋巴腺炎ト鑑別困難ナル場合ニ便宜上腺病性淋巴腺炎ト稱スルコトアリ。                                                                                                                                                                                                                                                                                                                                                             |                                                                                                                    |
| 3) 梅毒性淋巴腺炎<br>Lymphadenitis syphilitica<br>(試験的驅菌法ハ各期ノ診斷ニ役立つ、ワ氏反應ハ第一期ニハ不明ナルコト多シ)。 | a) 第一期梅毒 I. Stadium der Syphilis (其種)、硬性下疳ガ口唇、舌、口腔粘膜炎等ニ發生スル時ハ、頤下腺及頤下腺ニ亞急性炎ヲ起シテ可ナリ著明ノ腫脹ヲ來スコトアリ、無痛性硬皮ノ狀ヲ呈シ、稍々軟ナルモ疼痛著明ナラズ、軟化スルコトナシ、本症ニ於テハ每當原病期カナルニヨリ診斷容易ナリ。<br>b) 第二期梅毒 II. Stadium der Syphilis 梅毒ノ發疹期ニ際シテ側頸腺ニ輕度ノ腫脹ヲ見ルコトアリ、單純性淋巴腺腫、結核性淋巴腺炎ノ初期ニ類スルモ發生、年齡、癒着ノ既往症、梅毒性發疹、試験的驅菌法等ニヨリテ鑑別セラル。<br>c) 第三期梅毒 III. Stadium der Syphilis (淋巴腺膿腫)、種ニ頤下腺、側頸腺等ニ一二個乃至數個ノ膿腫ヲ發生スルコトアリ。初ハ弾力性軟ノ限局性腫瘍ナルガ後ニハ限界多少不明瞭トナル、之ハ自然ニ吸收セラルルカ、或軟化自潰シテ微毒性潰瘍ヲ生ズ。軟化セル淋巴腺結核、軟性腫瘍、囊腫等ト鑑別ヲ要ス。 |                                                                                                                    |

| 種 類                                                                                                                                                                                                                          | 主 要 症 狀                                                                                                                                                                                                                                                                                                     | 鑑 別                                                                                                                                                                                                                                                                                                                                                                                                                                                                                                                                                                                                                                                                                                                                                                                               |
|------------------------------------------------------------------------------------------------------------------------------------------------------------------------------------------------------------------------------|-------------------------------------------------------------------------------------------------------------------------------------------------------------------------------------------------------------------------------------------------------------------------------------------------------------|---------------------------------------------------------------------------------------------------------------------------------------------------------------------------------------------------------------------------------------------------------------------------------------------------------------------------------------------------------------------------------------------------------------------------------------------------------------------------------------------------------------------------------------------------------------------------------------------------------------------------------------------------------------------------------------------------------------------------------------------------------------------------------------------------|
| 4) 結核性淋巴腺炎<br>Lymphadenitis colli tbc.<br>(頸腺結核ハ一般ニ若年者ニ多キモ、時トシテハ壯年後ニ來ルコトモアリ、又身體虚弱ナルモノ、他ニ結核アル人ニ多キモ、是等ノ關係ナキコトモアリ。「ツベルクリン反應ハ頸腺結核ノ診斷ニ應用スルコト少ナシ。診斷困難ナル場合ニハ試験的抽出及組織的検査ヲ行フコトアリ。其他診斷困難ナル場合ニハ暫時經過ヲ觀察シテ診斷ヲ下ダスコトモアリ。)(屢々左記ノ混合型ヲ見ルコトアリ)。 | a) 孤立性淋巴腺結核<br>Solitäre<br>" "<br>b) 孤立性硬性淋巴腺結核<br>Solitäre derbe „<br>(石灰沈着)<br>c) 孤立性軟化性淋巴腺結核<br>Solitäre erweichte „<br>(末期ニハ自潰シテ特有ナル結核性潰瘍ヲ形成ス)。<br>d) 多發性散在性淋巴腺結核<br>Multiple zenstreute<br>" "<br>e) 多發性累積性淋巴腺結核<br>Multiple angehäufte<br>" "<br>f) 團塊性淋巴腺結核<br>Konglomerierte<br>" "<br>(Dr-Packet.) | 淋巴腺結核ノ初期ノモノナリ。二三個乃至數個以上ノ淋巴腺腫脹シ、初期ニハ著大ナラズ、扁平球形或橢圓形ノモノ多シ、硬度輕ナルモノ多ク癒着少ナク、壓痛無シ、良性ノモノハ成長遅ク、悪性ノモノハ速ニシテ且ツ更ニ多發ス。<br>比較的良好ノモノニシテ、壯年後ニ多シ。一個乃至二三個ノ淋巴腺腫脹シ、示指頭大ヲ越ユルモノハ少ナク、扁平球形或橢圓形ノモノ多ク、硬度輕軟、癒着比較稀ニシテ壓痛ナシ、成長緩慢ナルカ或殆ンド成長セズ。<br>一二ノ淋巴腺結核ガ軟化化膿シテ扁平球形ノ軟性腫瘍狀ヲ呈スルコトアリ、大ナルハ雞卵大以上ニ及ブコトアリ、軟性ニシテ波動ヲ呈シ表面ノ皮膚ニハ變化ナキコトアリ、或多少時赤色ヲ呈ス。疼痛全クナキカ或僅カニ存ス。屢々周圍ト癒着アリ、周圍トノ限界不明瞭ナルコト多シ。注意シテ檢スルニ他ニモ淋巴腺ノ腫脹ヲ認ムルコト多シ。<br>之ハ頸腺結核ニ特有ノモノナリ。頸部ノ所々ニ大小、硬度、癒着等不同ナル多數ノ淋巴腺結核散在ス。疼痛多クハナキモ、僅ニ存スルモノモアリ。本症ハ特有ノ體質不良ナルモノニ多シ。本症ハ特有ノモノニシテ他ニ鑑別スベキモノナシ。<br>頸部ニ多數ノ淋巴腺腫脹累積スルコトアリ、大サ小指頭大乃至鳩卵大ノモノ多ク、硬度一様ニ稍々軟ニシテ癒着ナキカ或不明ニシテ惡性淋巴肉芽腫、白血病性或假性白血病性淋巴腺腫ニ類似スルコトアリ、併シ注意シテ檢スルニ多少ノ硬度ノ相異、癒着ヲ認メ、或他ニモ散在セル硬キ淋巴腺ノ腫脹ヲ認ム。頸部以外ノ淋巴腺腫脹ハ以上ノモノノ如ク著明ナラズ、併シ時トシテハ組織的検査ニヨリテ區別セラル。<br>數個ノ結核性淋巴腺集合シテ大ナル團塊ヲナシ、大ナルハ手拳大内外トナルコトアリ、形狀、表面、硬度等不同ニシテ、多クハ周圍ト癒着アリ、他ニモ散在セルモノヲ見ルコトアリ。混合腫瘍、癌腫轉移、淋巴肉腫等ト鑑別ヲ要ス。 |



| 種 類                                                                                                                                                                                                                | 主 要 症 狀                                                                                                                                                                                                                                                                                      | 鑑 別                                                                                                                                                                                                        |
|--------------------------------------------------------------------------------------------------------------------------------------------------------------------------------------------------------------------|----------------------------------------------------------------------------------------------------------------------------------------------------------------------------------------------------------------------------------------------------------------------------------------------|------------------------------------------------------------------------------------------------------------------------------------------------------------------------------------------------------------|
| 5) 惡性淋巴肉芽腫<br>或ホドキン氏病<br>Malig. Lympho-<br>granulom od.<br>Hodkinsche Kr.<br>(肉芽組織中ニ巨大<br>細胞アリ)。                                                                                                                   | 頸部ノ淋巴腺(特ニ上頸部)多數腫大累積<br>シ、大サ示指頭大乃至鳩卵大ノモノ多ク、<br>硬度弾力性軟或稍々靱ニシテ、周圍ト癒<br>着ナク、無痛ニシテ軟化或自潰スルコト<br>ナシ。<br>頸腺ノ腫大及増加ハ速ニシテ増大著甚ナル<br>時ハ壓迫ニヨリ呼吸困難、嚥下困難等<br>ヲ發スルコトアリ。<br>本病ニ於テハ頸腺ノミナラズ、腋窩、鼠蹊<br>部、股部、縱隔竇、腸間膜等ノ淋巴腺腫脹<br>ヲ來シ、時トシテ扁桃腺、咽頭淋巴濾胞モ<br>腫脹スルコトアリ、其他肺、脾、肝、腎臟等<br>モ腫大ス。<br>本症進行スル時ハ全身衰弱、貧血ヲ來シ<br>遂ニ致死ス。 | 白血病性淋巴腺腫トハ<br>血液所見ニヨリテ區別<br>セラルルモ、假性白血<br>病トハ區別シ難キコト<br>アリ、此際ニハ組織的<br>検査ニヨラザレバ明カ<br>ナラズ。<br>本病ニ於テハ血液中白<br>血球(特ニ幼若白血球)<br>ノ増加著明ナルニヨリ<br>テ他ト區別セラル。<br>本症ノ末期ニハ血液ノ<br>變化アルモ初期ニハ其<br>變化ナキニヨリ(3)ト<br>ノ區別困難ナル事アリ。 |
| 6) 白血病性淋巴腺腫<br>Leukaemisches<br>Lymphom                                                                                                                                                                            |                                                                                                                                                                                                                                                                                              |                                                                                                                                                                                                            |
| 7) 假性白血病性淋巴腺腫<br>Pseudoleukaem.<br>Lymphom                                                                                                                                                                         |                                                                                                                                                                                                                                                                                              |                                                                                                                                                                                                            |
| 以上ノ三者ハ多發性累積性淋巴腺腫結核 Multiple angehäufte Lymphdrüsentuberkulose ト區別ヲ<br>要スルコトアリ、併シ(イ)以上ノ三者ハ上頸部ニ密生スルモ、本症ニ於テハ上頸部ノミナラズ、<br>側頸部、鎖骨上窩ニモ腫脹ヲ認メ、(ロ)散在性ノ小淋巴腺腫脹ヲ認ムルコトアリ、(ハ)注意シ<br>テ檢スルニ硬度ノ相異、癒着ヲ認メ、(ニ)頸部以外ノ淋巴腺腫脹ハ稀ニシテ内臟器ノ腫脹ナシ。 |                                                                                                                                                                                                                                                                                              |                                                                                                                                                                                                            |
| 8) 淋巴肉腫<br>Lymphosarkom<br>(組織的ニハ圓形細<br>胞ヨリ成リ、其間ニ<br>毛細管ヲ有スル微細<br>網 Reticulum アリ。)                                                                                                                                 | 多クハ成年者或幼年者ニ發生ス、頸下腺又ハ上<br>方ノ側頸腺ニ來ルコトアリ。<br>初メハ一個ノ淋巴腺ガ比較的速カニ増大シ、表<br>面平滑、硬度稍々硬靱、境界明瞭ナラ、後ニハ<br>附近ニ淋巴腺轉移ヲ生ジ、血行ニヨリ肺、脾、<br>肝臟、皮下等ニ轉移ヲ作ル。末期ニハ被膜ヲ破<br>リ浸潤性ニ周圍ヲ侵シ自潰シテ腫瘍性潰瘍<br>ヲ作ル。末期ニハ呼吸困難ヲ來タスコトアリ。                                                                                                   | 初期ニハ單純ノ肉腫<br>(組織的検査ニヨラザ<br>ルベカラズ)、癌腫轉移<br>等ト區別ヲ要シ、多發<br>セル時ハ惡性淋巴肉芽<br>腫、白血病性及假性白<br>血病性淋巴腺腫、頸腺<br>結核等ト區別ヲ要ス。                                                                                               |
| 9) 頸腺ノ癌腫轉移<br>Karzinom-<br>metastase der<br>Halsdrüsen<br>(淋巴腺ニハ癌腫ヲ<br>原發スルコトナシ。)                                                                                                                                  | a) 上頸部ノ淋巴腺轉移: 口腔、鼻腔、耳、顔面、<br>頭部等ノ癌腫ニ因ス。<br>b) 側頸部ノ淋巴腺轉移(稀): 氣管枝、食道、甲<br>狀腺、腮弓筋等ニ因ス。<br>c) 鎖骨上窩ノ淋巴腺轉移: 食道、氣管、胃、乳腺<br>等ノ癌腫ニ因ス。<br>併シ以上ノ原發癌不明ニシテ轉移癌ノミ著明<br>ナル爲メ屢々診斷ヲ誤ルコトアリ。<br>本症ハ壯年後ニ多ク發生シ、表面平滑或不同凸<br>凹、硬靱ニシテ癒着ヲ生ジ易ク、大サハ小ナル<br>コトモアレドモ、著大トナルコトモアリ。                                            | 壯年後ニ來リシ淋巴腺<br>結核、纖維腫、混合腫、<br>肉腫、頸動脈腫瘍、腮<br>弓筋等ト區別ヲ要ス。<br>屢々原發癌小ナルニ轉<br>移癌ノミ著大トナルコ<br>トアルニ注意スベシ。                                                                                                            |

(以上ノ淋巴腺疾患ハ頸部ノ種々ノ腫瘍及囊腫トモ區別ヲ要ス)。

### IX. 頸部ノ腫瘍類 Geschwülste am Halse

(頸部ニハ各種ノ腫瘍ヲ發生スルコトアルモ眞性腫瘍ハ比較的稀ナリ)。

|                                                                                                                                                                                                                                                                                                                                                                                                                                                                                                                                                                                                                                                                                                                                                                                                                                              |                                                                                                                                                                                                          |
|----------------------------------------------------------------------------------------------------------------------------------------------------------------------------------------------------------------------------------------------------------------------------------------------------------------------------------------------------------------------------------------------------------------------------------------------------------------------------------------------------------------------------------------------------------------------------------------------------------------------------------------------------------------------------------------------------------------------------------------------------------------------------------------------------------------------------------------------|----------------------------------------------------------------------------------------------------------------------------------------------------------------------------------------------------------|
| 併シ頸部ニハ他部ト異ナリ各種ノ脂肪腫乃至脂肪組織ノ増殖ヲ見ル。<br>(a)ハ比較的屢々認メラルルモ、其他ノモノハ何レモ其稀ナリ。<br>(a) 表在性限局性脂肪腫 Oberflächliches abgekapseltes Lipom 頸部ノ到ル所<br>ニ發生スルモ特ニ項部ニ多シ。<br>半球形、「ボリーフ」狀等種々アリ、之ニ硬性及軟性ノ別アリ、成長ハ緩慢<br>或稍々速ニシテ大サハ種々ナリ。<br>之ハ頸部ノ種々ノ囊腫類、淋巴腺結核等ト區別ヲ要ス。<br>b) 深在性筋膜下脂肪腫 Tiefes subfascielles Lipom 側頸部或鎖骨上窩ニ發<br>生ス。筋膜下ニ生ジ頸部臟器間ニ脂肪突起進行發育シ、瀰漫性トナル。<br>此際ニハ該部瀰漫性ニ腫脹シ弾力性軟ニシテ自覺的症狀ナシ。<br>本症ハ外見上深在性蜂窩織炎、誤謬腫、寒性膿瘍ニ類スルモ區別容易ナリ。<br>c) 對側性項部脂肪腫 Symmetrisches Nackenlipom 主トシテ項部ニ發生ス<br>ルモノニシテ其左右ニ對側性ニ軟性脂肪腫ヲ發生シ、特有ナル外見ヲ呈<br>ス。診斷容易ナリ。<br>d) 腺周圍性脂肪腫 Periglanduläres Lipom 項部、側頸部其他ノ淋巴腺周圍<br>ニ於テ脂肪組織ノ増殖ヲ來シ、限局性ノ脂肪腫ヲ形成ス、之ハ(a)ニ比<br>シテ深在性ニシテ成長緩慢ナリ。<br>淋巴腺結核ニ稍々類似スルモ、其硬度弾力性軟ナリ。<br>e) 脂肪頸 Fetthals 頸部全體ニ軟性脂肪組織ノ増殖ヲ來シ、頸部ハ厚キ脂<br>肪塊ニヨリテ圍繞セラレ、頸部恰モ脂肪塊中ニ埋沒セル觀アリ、特有ナル<br>狀態ニヨリ診斷容易ナリ。之ヲマールデルング氏脂肪頸 Madelung'scher<br>Fetthals トモ云フ。<br>以上ノ中 b), c), d), e) ハ凡ベテ軟性脂肪腫ノ狀ヲ呈スルヲ當トス。 |                                                                                                                                                                                                          |
| 1) 脂肪腫<br>Lipom                                                                                                                                                                                                                                                                                                                                                                                                                                                                                                                                                                                                                                                                                                                                                                                                                              | 側頸部、鎖骨上窩、項部等ニ發生ス、多クハ表在性ナルモ、稀ニ脊椎前結締<br>織、血管鞘内等ノ深部ニ發生スルコトモアリ<br>成長緩慢ナル硬靱ノ限局性腫瘍ニシテ著大トナルコトナシ、併シ皮膚ニ於<br>ケル軟性多發性纖維腫(レックリングハウゼン氏病)ニ於テハ著大トナルコ<br>トアリ、稀ニハ纖維腫ヨリ肉腫變性ヲナシ著大トナルコトアリ。                                   |
| 2) 纖維腫<br>Fibrom                                                                                                                                                                                                                                                                                                                                                                                                                                                                                                                                                                                                                                                                                                                                                                                                                             | 之ニ a) 眞性神經腫、b) 假性神經腫(神經纖維腫 Neurofibrom)、c)<br>神經鞘腫 Neurinom ノ3種アリ。<br>多クハ表在性ノ神經纖維ヨリ發生スルモ、稀ニハ深部ノ交感神經ヨリモ生<br>ズ。神經鞘腫 Neurinom ハ深在性ナルコトアリ。a) c) ハ屢々壓痛ヲ有ス。<br>臨床的ニハ纖維腫トノ區別困難ニシテ、只神經痛ヲ伴フ場合ニノミ診斷容<br>易ナリ(總論參照)。 |
| 3) 神經腫<br>Neurom                                                                                                                                                                                                                                                                                                                                                                                                                                                                                                                                                                                                                                                                                                                                                                                                                             |                                                                                                                                                                                                          |



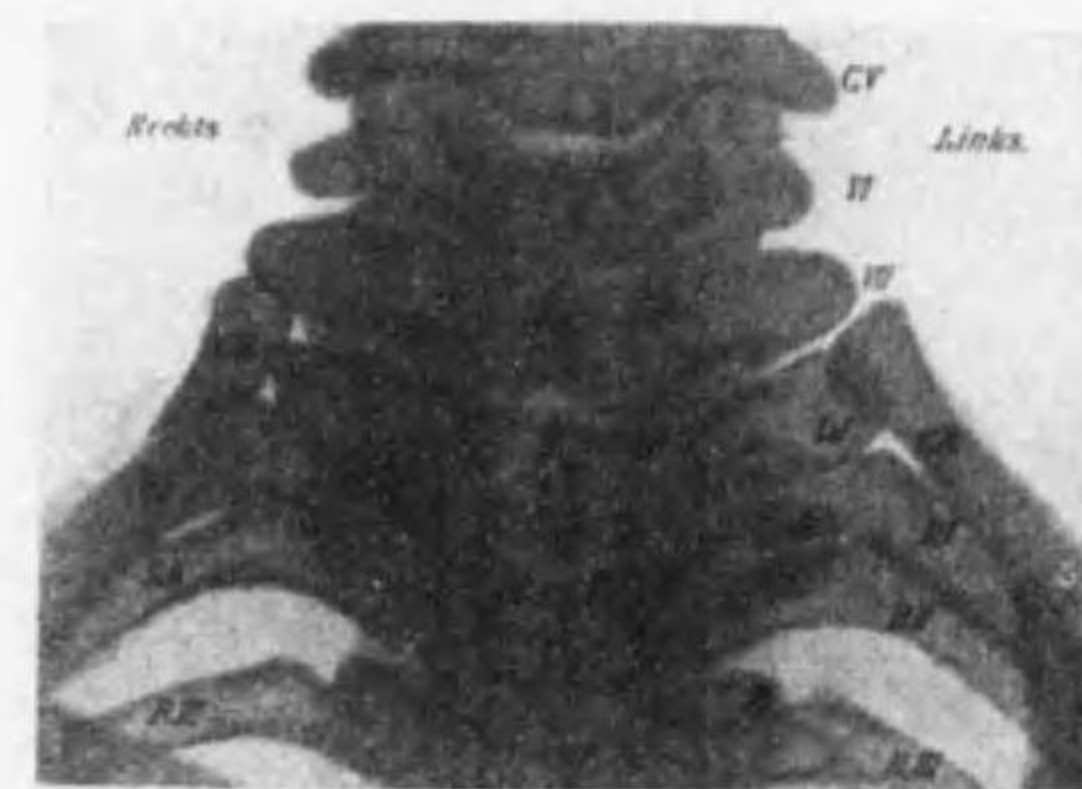|                                           |                                                                                                                                                                                                                                                                                                                  |
|-------------------------------------------|------------------------------------------------------------------------------------------------------------------------------------------------------------------------------------------------------------------------------------------------------------------------------------------------------------------|
| 4) 軟骨腫及骨腫<br>Chondrom<br>u. Osteom        | 何レモ頸部ニハ其稀ナリ。本症ハ胎生時ニ於ケル腮弓ノ遺殘物ヨリ發生スルコトアリ、又頸椎骨、鎖骨、第一肋骨或頸肋骨ヨリ發生スルコトモアリ。軟骨腫及骨腫ノ性狀ハ一般ニ於ケルモノト同ジク多クハ診斷容易ナルガ、深部ニ於ケル小ナルモノハ之ヲ見逃スコトアリ。之ト鑑別スベキモノハ。<br>(イ)石灰化セル淋巴腺結核 發生狀態、部位、硬度、他部ノ淋巴腺腫脹、X線検査等ニヨリテ區別セラル。<br>(ロ)頸肋骨 第301頁參照。<br>(ハ)混合腫トハ硬度ノ軟カキ部分アルコトニヨリ區別セラル。                                                                   |
| 5) 血管腫<br>Angiom                          | 頸部ニハ比較的稀ナルモ時トシテ單純性血管腫及海綿狀血管腫ヲ發生スルコトアリ。                                                                                                                                                                                                                                                                           |
| 6) 淋巴管腫                                   | 血管腫ヨリモ稀ナリ、併シ單純性淋巴管腫、海綿狀淋巴管腫ノミナラズ、囊狀淋巴管腫ヲ發生スルコトモアリ。                                                                                                                                                                                                                                                               |
| 7) 乳嘴腫<br>Papillom                        | 小ナル乳嘴腫ヲ生ズルコトアリ、特有ノ外見ニヨリ診斷容易ナリ。                                                                                                                                                                                                                                                                                   |
| 8) 肉腫<br>Sarkom                           | 頸部ノ皮下、筋膜、筋間結締織、骨膜、神經、血管鞘等ヨリ發生ス、主トシテ紡錘細胞肉腫ヨリ成ル。肉腫ハ頸部ノ到ル所ニ發生シ、其質靱或稍々軟、成長速ニシテ著大トナル。増大スルニ從ツテ頸部内臓器ノ壓迫症狀ヲ呈ス。其他肉腫ハ淋巴腺、甲狀腺ニモ發生ス、是等トハ其發生部位ニヨリテ區別ス又淋巴肉腫ハ尙ホ軟ニシテ成長一層速ナリ。                                                                                                                                                     |
| 9) 癌腫特ニ腮弓癌<br>Branchiogenes<br>Karzinom   | 其稀ナルモ、腮弓ノ遺殘組織、腮弓囊管、腮弓囊腫ヨリ癌腫變性ヲナスコトアリ、多クハ四五十歳ノ男子ニ發生ス。本症ハ上頸三角部ニ發生スルヲ特異トス。初メハ限界明瞭ナル硬靱ノ腫瘍ナルガ、比較的早期ニ周圍ノ筋肉、靜脈等ト癒着シ、或神經ヲ壓迫シテ項部等ニ放散スル神經痛ヲ發スルコトアリ。末期ニハ自潰シテ癌腫性潰瘍ヲ形成スルコトアリ。之ト鑑別スベキハ<br>(イ)肉腫ハ硬度、成長速度、年齢等ニヨリテ區別セラル。<br>(ロ)轉移癌(第298頁參照)。<br>(ハ)甲狀腺癌ト腮弓癌トノ區別ハ容易ナルガ、副甲狀腺癌トノ鑑別ハ困難ナルコトアリ。大體部位的關係ニヨリ區別ス。其他其稀ニ頸部ニ皮膚癌 Kankroid ヲ發生ス。 |
| 10) 頸動脈腺腫<br>Karotisdrüsen-<br>geschwulst | 其稀ナルモノナルガ、男女年齢ヲ問ハズ發生シ、其造構副腎腫瘍 Hypernephrom ニ類ス。本腫瘍ハ頸動脈分岐部ニ存スル頸動脈腺ヨリ發生スルモノナルヲ以テ、上頸三角部ノ深部ニ發生シ、限局性ニシテ、質彈力性軟ナリ、頸動脈ト密接セル爲ニ屢々搏動ノ傳達ヲ認ム。比較的良性腫瘍ニシテ成長緩慢ナル爲メ著大トナラズ、併シ其稀ニ惡性變性ス。該部ニ於ケル淋巴腺結核ト鑑別ヲ要ス(硬度、成長、部位、搏動、他部ノ腺腫脹等ニヨリテ區別ス)。                                                                                               |
| 11) 混合腫瘍<br>Misch-<br>geschwulst          | 之ハ胎生時ニ於ケル腮弓ノ遺殘物ヨリ發生スルモノナルガ、耳下腺部ニ最も多ク、稀ニハ顎下腺部ニモ來ルガ、時トシテハ是等ノ腺トハ關係ナキ場所即チ頸部、顔面、口腔内等ニ發生スルコトアリ。表在性腫瘍ニシテ、表面ニ不同凹凸アリ、硬度不同(軟骨樣硬靱、軟等)、多クハ附近ト癒着ナク(土)、先天性或青春期ニ發見セラレ、成長緩慢ナリ、併シ惡性變性ヲナス時ハ速トナルコトアリ(總論參照)。<br><br>(其他淋巴腺、甲狀腺、唾液腺等ニ發生スル腫瘍ニ就テハ各條項參照)。                                                                                |

### X. 頸 肋 骨 Halsrippe

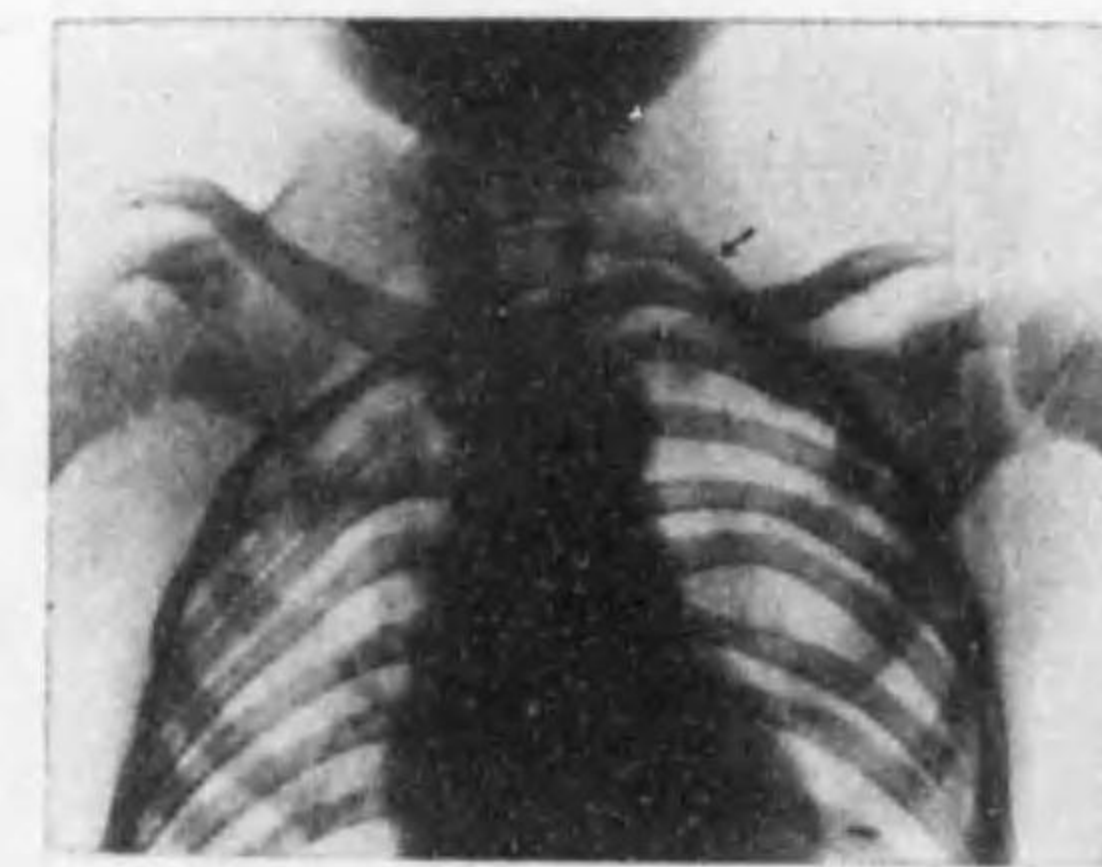
本症ハ從來ハ其稀ナルモノト信セラレシガ、X線應用盛ナルニ伴ヒ、往々發見セララルニ至レリ。  
之ハ兩側性ナル場合ト偏側性ナル場合トアリ、又其程度モ種々ニシテ單ニ第七頸椎ノ小突起ニ過ギザルコトアリ、可ナリ長キコトアリ、其稀ニハ完全ニ發育シテ胸骨ニ及ブコトアリ。頸肋骨ノ症狀ハ種々ニシテ屢々自覺症狀ナキ爲ニ其發生ニ氣附カズシテ偶然發見セララルコトモアリ、併シ或ル場合ニハ次記ノ壓迫症狀ヲ呈スルコトモアリ。

|                |                                                                                                                                       |
|----------------|---------------------------------------------------------------------------------------------------------------------------------------|
| a) 小硬結トシテ觸ルル場合 | 鎖骨上高ノ深部ニ於テ骨樣硬度ノ硬結ヲ觸ルルコトアリ、第七頸椎ト密接ナル關係ヲ有シ、其直上或前方ニ鎖骨下動脈ヲ觸ル。兩側性ナル時ハ診斷容易ナルガ偏側性ナル時ハ、(イ)石灰化セル淋巴腺結核、(ロ)癌腫轉移、(ハ)軟骨腫及骨腫ト鑑別ヲ要ス、鑑別困難ナル時ハX線検査ニヨル。 |
| b) 神經ノ壓迫症狀     | 特ニ膈神經叢 Plexus brachialis ニ壓迫ヲ來スコト多ク、上膊ノ運動障礙、感覺異常、神經痛等ヲ發ス、其他橫隔膜神經ヲ刺戟シテ橫隔膜痙攣ヲ起シ吃逆ヲ來シ、又反迴神經ヲ壓迫シテ聲音嘶啞ヲ來スコトアリ。故ニ以上ノ症狀アル時ハ一應頸肋骨ノ存否ヲ検査スベシ。   |
| c) 血管ノ障礙       | 鎖骨下動脈 A. subclavia ハ頸肋骨ノ前方或直上ニ位スベキモノナルヲ以テ該部ニ於テ血管多少狹隘トナルガ故ニ該側上肢ノ脈搏微弱、厥冷等ヲ來シ、其シキハ血栓形成ニヨリ手ノ脫疽ヲ來スコトアリ、診斷上注意スベシ。                           |
| d) 食道ノ壓迫       | 其稀ニ食道ノ壓迫ニヨリ嚥下困難ヲ來ス、故ニ嚥下困難アル場合ニハ一應本症ノ存否ヲモ注意スベシ。                                                                                        |

第九十三圖  
兩側性頸肋骨  
(n. Querein)



第九十四圖  
右側頸肋骨  
(臺北醫院花房博士藏)





XI. 頭部ノ囊腫類ノ鑑別

Differenzierung der Zyste am Halse

| 發生                           | 病 名                                 | 發生部位                                                      | 大 小                        | 形狀及境界                        | 表面                    | 硬 度                                  | 表面ノ皮膚                                                                   |    |
|------------------------------|-------------------------------------|-----------------------------------------------------------|----------------------------|------------------------------|-----------------------|--------------------------------------|-------------------------------------------------------------------------|----|
| 先 天 性<br>(但シ青春期頃ヨリ著明トナルコトアリ) | 1) 鰓弓囊腫<br>Branchiogene Zyste       | a) 側頸部(喉頭ト胸鎖乳嘴筋トノ間)。<br>b) 正中腺(舌骨ト咽頭トノ間)ニ來ル(2)ハ(1)ノ一種ニ屬ス。 | 種々ナルモ鰓卵大ヲ越ユルモノハ比較的少シ。      | 球形, 半球形, 卵圓形。稀ニ不正形等。境界明瞭。    | 平滑                    | 弾力性軟ニシテ波動アリ。併シ小ナルハ不明。<br>軟泥様硬度ノモノ多シ。 | 皮膚ニ異常ナク, 囊腫ト癒着ナシ。                                                       |    |
|                              | 2) 皮膚様囊腫<br>Dermoidzyste            | 同上                                                        | 同上                         | 同上                           | 同上                    | 同上                                   | 同上                                                                      |    |
|                              | 3) 淋巴管腫(海綿狀)<br>Lymphangioma caver. | 上頸部ニ多シ。                                                   | 種々ナリ。著大ナルハ小兒頭ハ小兒頭大ニ及ブコトアリ。 | 同上或不正形。大ナルハ境界不明瞭。            | 多クハ多クハ多少ノ凹凸アリ或平滑ニモ見ユ。 | 軟性ニシテ壓縮性(内ニ小結節ナシ)。                   | 多クハ皮膚ニ異常ナシ併シ隆出著明ナル時ハ稍々半透明ニ見ユル事アリ。皮膚ト癒着ナシ。藍青色ニ透見ス。併シ深在性ナル事アリ皮膚ト癒着トキハ常トス。 | 同上 |
|                              | 4) 淋巴囊腫<br>Lymphzyste               | 胸鎖乳嘴筋ノ内方或鎖骨上高シ。                                           | 同上                         | 球形, 卵形, 半球圓形, 稀ニハ稍々不正形。境界明瞭。 | 平滑                    | 弾力性軟ニシテ壓縮性不明。                        | 同上                                                                      |    |
|                              | 5) 血液囊腫<br>Blutzyste                | 同上                                                        | 同上                         | 同上                           | 同上                    | 同上                                   | 同上                                                                      |    |
|                              | 6) 血管腫(海綿狀)<br>Angioma cavernosum   | 不定, 併シ腫々上記ノ場所ニモ發生ス。                                       | 前者ノ如ク著大トナラズ。               | 淋巴管腫ニ類ス。                     | 多クハ多クハ多少ノ凹凸アリ或平滑ニモ見ユ。 | 軟性ニシテ壓縮性(内ニ小結節ヲ觸ル(土))。               | 同上                                                                      |    |
| 後 天 性<br>(詳細ノ發生ハ各項參照)        | 7) 粉瘤<br>Atherom                    | 項部ニ多シ。                                                    | 鰓卵大以下ノモノ多シ。                | 球形或半球形ナルモノ。                  | 平滑                    | 軟泥様                                  | 時トシテ中央部ニ小斑點アリ。皮膚ト癒着。                                                    |    |
|                              | 8) 粘液囊腫<br>Bursitis                 | 舌骨ノ下ニテ甲狀軟骨ノ前ニアリ。                                          | 鰓卵大以下。                     | 多シ。境界明瞭。                     | 平滑                    | 緊満弾力性軟(波動ハ不明ナルコト多シ)。                 | 皮膚ニ變化ナシ。                                                                |    |
|                              | 9) 囊狀甲狀腺腫<br>Struma cystica         | 甲狀腺存在部。                                                   | 鰓卵大内外或鰓卵大。                 | 略々同上, 併シ甲狀腺トノ境界稍々不明瞭ナルコトアリ。  | 平滑                    | 弾力性軟, 屢々波動ヲ認ム。                       | 皮膚ト癒着ナシ。                                                                |    |
|                              | 10) 包蟲囊腫<br>Echinokokkus            | 多クハ胸鎖乳嘴筋ノ下邦(但シ本部ニハ殆ンド無)。                                  | 不定, 稀ニハ著大トナル。              | 球形, 半球形, 不正形等。境界明瞭。          | 平滑或凹凸。                | 略々同上, 特有ナルハ胞蟲振盪アリ。                   | 同上                                                                      |    |
|                              | 11) 動脈瘤<br>Aneurysma                | 鎖骨下動脈或頸動脈ノ分岐部ニ多シ。                                         | 鰓卵大一鰓卵大(鎖骨下動脈瘤ハ大)。         | 明瞭(但シ血管方向ニハ不明)。              | 平滑                    | 弾力性軟, 多少壓縮性波動著明。                     | 自潰前稍々限局性ニ發赤ヲ見ル事アルモ, 多クハ皮膚ニ變化ナシ。                                         |    |
|                              | 12) 流注膿瘍<br>Senkungsabszess         | 側頸部ニテ項部ニ近シ。                                               | 鰓卵大内外, 稀ニ鰓卵大。              | 不明瞭ナルコト多シ。                   | 多クハ平滑。                | 弾力性軟, 屢々波動アリ。                        | 同上                                                                      |    |

| 底部トノ關係                       | 其他ノ症狀                             | 内 容                    | 壁                                                          | 發生年齡及頻度                           | 鑑 別                                                                                      |
|------------------------------|-----------------------------------|------------------------|------------------------------------------------------------|-----------------------------------|------------------------------------------------------------------------------------------|
| 屢々底部ト癒着アリ。                   | 時トシテ腮弓癢ヲ伴ヒ分泌物アリ。末期ニハ癌腫變性ヲナスコトアリ。  | 多クハ粘液性。軟泥様粥狀物, 稀ニハ油様化。 | 壁薄ク, 單層ノ圓柱細胞或頸毛細胞ヨリ成ル。壁厚ク, 數層ノ上皮細胞ヨリ成リ, 時トシテ毛髮, 骨片等アリ。     | 先天性ノモノナルモ青春期頃ヨリ著明トナルコトアリ, 但シ其稀ナリ。 | 1), 2) トノ區別ハ屢々困難ナリ, 硬度, 壁ノ厚サ(抵抗), 試験的穿刺ニヨリテ區別セラル。<br>2) ハ囊腫ト鑑別ヲ要ス(第376頁參照), 或粉瘤トモ鑑別ヲ要ス。  |
| 底部ト癒着ナキコト多キモ, 時トシテ癒着アルコトモアリ。 | 動脈幹上ニアル時ハ搏動傳播スルコトアルモ, 腫瘍共者ニハ搏動ナシ。 | 淋巴液, 時トシテ稍々潤濁。         | 壁甚薄ク, 單層ノ内被細胞ヨリ成ル。多房性管腔ニシテ, 腔壁ニハ内被細胞アリ, 屢々單純性ノ淋巴管腫或血管腫ヲ伴フ。 | 先天性ノモノナルモ初メハ不明ナルコトアリ, 何レモ稀ナリ。     | 淋巴囊腫, 血液囊腫, 特ニ血管腫ト鑑別ヲ要ス。<br>4), 5) ハ互ニ類似ス, 診斷困難ナル場合ニハ試験的穿刺ヲ要ス。其他腮弓囊腫, 軟化セル淋巴腺結核等トモ區別スベシ。 |
| 癒着ナシ。                        | 石灰沈着, 軟化, 化膿, 癌腫變性等アル事アリ。         | 軟泥様粥狀物, 時トシテ化膿, 石灰沈着等。 | 壁厚ク多層ノ上皮細胞アリ, 併シ毛髮等ナシ。                                     | 十四五歳後, 比較的多シ。                     | 皮膚様囊腫, 淋巴腺結核, 炎性セル時ハ癌, 膿瘍等ト鑑別ヲ要ス。                                                        |
| 癒着アリ(舌骨ト共ニ動ク)。               | 軽度ノ疼痛アルコトアリ。                      | 粘液様物(時トシテ粘濁)。          | 壁稍々厚ク, 僅カニ少數ノ扁平細胞ヲ見ル。                                      | 後天性(壯年後)甚稀。                       | 診斷比較的容易ナリ, 囊狀甲狀腺腫ヨリモ上部ニテ深部ニアリ。                                                           |
| 甲狀軟骨ト癒着アリ(嚥下運動)。             | 屢々一方ニ甲狀腺腫ヲ伴フ。                     | 漿液或暗褐色ヲ呈ス。             | 壁稍々厚ク, 扁平細胞アリ, 或不明。                                        | 後天性。時トシテ見ラル。                      | 診斷容易。粘液囊腫, 軟化セル淋巴腺結核其他ノ囊腫類ト鑑別ヲ要ス。                                                        |
| 癒着ナキヲ常トス。                    | 他部ニモ同疾患アルコトアリ。                    | 水様液, 時トシテ蠶頭, 蠶頭等ヲ見ル。   | 壁薄ク, 僅ニ扁平細胞アリ, 或不明。                                        | 後天性。本邦ニハ非常ニ稀。                     | 淋巴管腫, 血管腫, 淋巴腺結核等ト區別スベシ。                                                                 |
| 動脈ト密接ノ關係アリ。                  | 搏動, 雜音, 末梢動脈ノ搏動變化等。               | 純血液。                   | 動脈壁(不完全)ヨリ成ル。                                              | 後天性(壯年後), 時トシテ見ラル。                | 診斷容易ナリ, 頸部ノ囊腫類, 軟化セル淋巴腺結核ト區別スベシ。                                                         |
| 底部ニ對シテ移動セズ。                  | 頸椎, 淋巴腺等ノ結核。                      | 稀薄膿汁, 乾酪葉片ヲ混ズ。         | 壁ニ結核性肉芽組織ヲ見ル。                                              | 若年者ニ多シ。比較的稀。                      | 淋巴腺結核ト鑑別ヲ要スルモ, 原病電明カナリ。                                                                  |



XII. 甲状腺ノ急性炎及急性腫脹

Akute Entzündungen u. akute Anschwellungen der Schilddrüse

|       | 1) 急性甲状腺炎<br>Thyreoiditis acuta                                                                                  | 2) 急性甲状腺腫炎<br>Strumitis acuta                                 | 3) 甲状腺腫内出血<br>Blutung in Struma                                            |
|-------|------------------------------------------------------------------------------------------------------------------|---------------------------------------------------------------|----------------------------------------------------------------------------|
| 原因    | 常態ニアル甲状腺ニ外傷後化膿菌ノ感染ヲ來シ、或急性傳染病(腸チフス、肺炎、麻疹、「マラリア」、膿毒症等)ニ因スルコトアリ又原因不明ナルコトモアリ。                                        | 既ニ甲状腺腫アリタル時ニ左記ノ如キ原因作用セルニヨル。                                   | 甲状腺腫アル場合ニ外傷ニヨリテ腫内ニ出血スルコトアリ。                                                |
| 局所症状  | 前頸部ノ中央ニ鳩卵大乃至雞卵大ノ腫脹ヲ來シ、壓痛アリ、嚥下運動ト共ニ動ク、後ニハ表面ニ著明ノ蜂窩織炎ヲ來シ、或化膿軟化ス。                                                    | 甲状腺存在部ニ一致シテ其全部或一部ニ著明ニ發赤腫脹疼痛アリ、嚥下運動ト共ニ動ク、後ニハ表面及附近ニ蜂窩織炎ヲ起シテ軟化ス。 | 甲状腺存在部ニ急ニ腫脹ヲ來シ、腫脹ハ數時間内ニ最高ニ達シタル後ハ一程度ニ留マリ、或反ツテ次第ニ縮小ス。疼痛ハ比較的少シ、皮下溢血ハ不明、稀ニハ著明。 |
| 全身症状等 | 屢々惡寒戰慄ヲ以テ始マリ、熱發著明ナリ。患部ニ疼痛、緊張感ヲ訴フルノミナラズ、屢々嚥下困難、咳嗽、聲音嘶啞、呼吸困難等アリ。                                                   | 略々同左、併シ嚥下困難及呼吸困難一層高度ナリ。                                       | 時トシテ出血ノ一二日後ニ輕熱アリ。呼吸困難、嚥下困難ハ稀ナリ。                                            |
| 轉歸    | 時トシテ吸收セラレテ治スル事アレ共、多クハ化膿ニ陥リ、切開ニヨリテ治スルカ或自潰シテ、甲状腺腫ヲ殘ス事アリ、稀ニハ窒息ニヨリ或縱隔竇炎ニヨリテ死スル事アリ。                                   |                                                               | 多クハ吸收セラレテ治スルモ、稀ニハ續發性ニ化膿スルコトアリ。                                             |
| 診斷    | 何レモ上記症状ニヨリ診斷容易ナリ。甲状腺附近ノ他ノ原因ニヨル蜂窩織炎ト區別ヲ要ス。其稀ニ甲状腺軟骨炎ト區別ヲ要スルモ、之ハ炎症深在性ニシテ表面ニ隆出スルコト少ナシ、其他次記ノ慢性炎トモ區別スベシ。甲状腺腫トハ鑑別困難ナラズ。 |                                                               |                                                                            |

XIII. 甲状腺ノ慢性炎 Chr. Entzündungen d. Schilddrüse

|                          |                                                                                                    |
|--------------------------|----------------------------------------------------------------------------------------------------|
| 1) 甲状腺ノ結核<br>Tuberkulose | 比較的虛弱ナル若年者ニ多ク結核性素因アルモノニ多シ(但シ其稀)。限局性或瀰漫性甲状腺腫ノ像ヲ呈ス。附近ニ滲潤性浮腫アル時ハ鑑別セラレルモ、然ラザレバ兩者ノ區別困難ニシテ組織的検査ニヨラザレバ不明。 |
| 2) 甲状腺ノ梅毒<br>Syphilis    | 稀ニ甲状腺ニ滲潤性浮腫ヲ發生スルコトアリ、惡性甲状腺ノ像ヲ呈ス、ワ氏反應、試驗的驅微法等ニヨリテ鑑別セラル。                                             |
| 3) 甲状腺ノ「アクトノミコーゼ」        | 最も稀ナリ、甲状腺ガ單獨ニ侵サルルコトナク、附近ノ「アクトノミコーゼ」ニ際シテ滲潤性ニ甲状腺モ侵サルルコトアルノミ。                                         |
| 4) リーデル氏                 | 慢性甲状腺炎ニ就テハ(第303頁参照)。                                                                               |

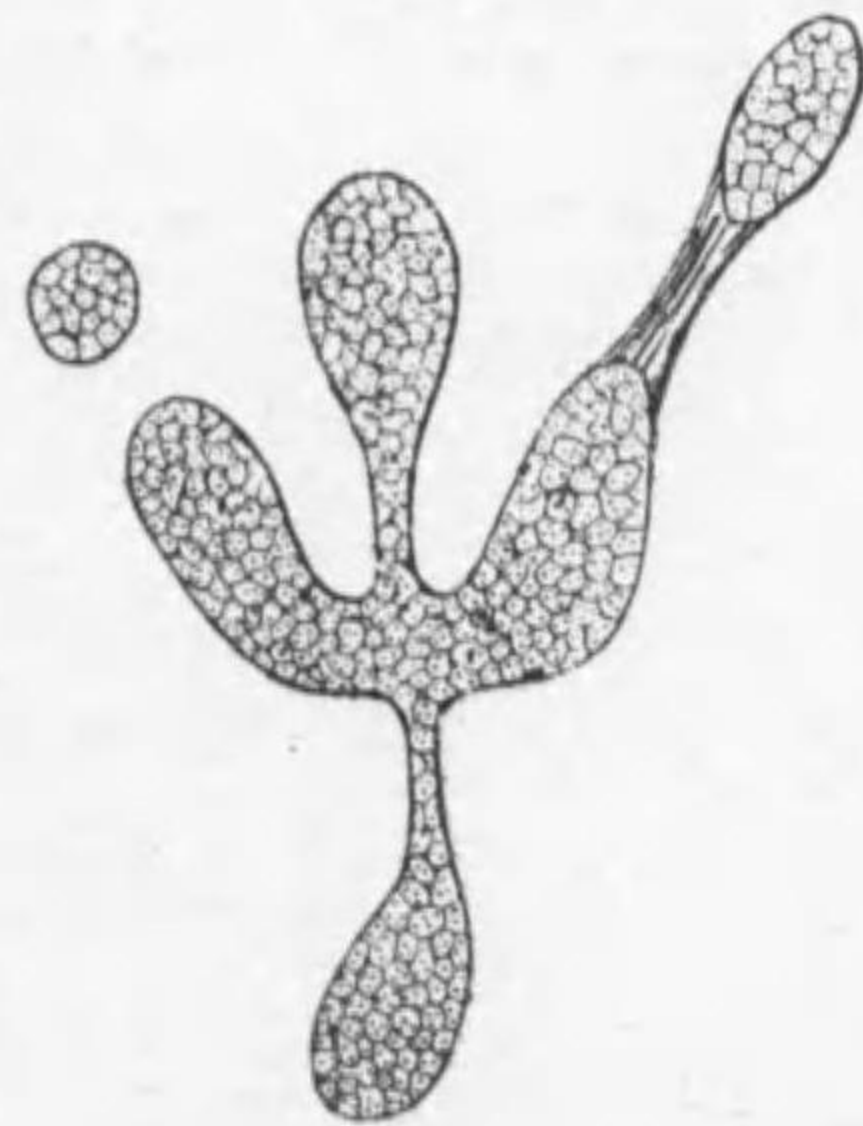
XIV. 甲状腺腫ノ主要症状 Wichtige Symptome der Struma

|                                                                        |                                                                                                                                                                                                                                                                                                                                                                                                                                                                                                                                                                                                                                                                                                                                                                                                                                |
|------------------------------------------------------------------------|--------------------------------------------------------------------------------------------------------------------------------------------------------------------------------------------------------------------------------------------------------------------------------------------------------------------------------------------------------------------------------------------------------------------------------------------------------------------------------------------------------------------------------------------------------------------------------------------------------------------------------------------------------------------------------------------------------------------------------------------------------------------------------------------------------------------------------|
|                                                                        | <p>i) 部位 甲状腺存在部即チ甲状腺軟骨ノ下部ニ發生ス、併シ兩側性ナルト偏側性ナルトニヨリ、或前頸部ニ著明トナリ或稍々側頸部ニ著明トナル。又發生方向ニヨリ大ナルハ頤下部又ハ上胸部ニ及ブコトアリ。</p> <p>ii) 大サ 一様ナラズ。僅カニ大ナルコト又ハ大人頭大以上ニ及ブモノアリ。</p> <p>iii) 形状 種々ナリ、即チ甲状腺ノ全形ヲ具ヘテ蹄鐵狀ナルアリ、或一葉ノ形ニ從フモノアリ、或球形或磊塊狀ナルアリ、稀ニハ有莖ナルコトアリ。</p> <p>iv) 表面 脂肪腫ノ如ク分葉狀ナルアリ、粗大顆粒狀或磊塊狀ナルコトアリ或平滑ナルコトアリ。</p> <p>v) 硬度 實質性ノモノ特ニ膠樣甲状腺腫ハ軟ナリ、囊狀甲状腺腫ハ波動ヲ呈シ、纖維性或腺腫性ノモノハ硬靱若クハ靱ニシテ、血管性ノモノハ軟性ニシテ且ツ多少ノ壓縮性ヲ有シ、時トシテハ搏動或雜音ヲ呈ス、大ナルモノハ硬軟相混ズルコトアリ。</p> <p>vi) 皮膚 ニハ異常ナキヲ常トスルモ、大ナルモノニ於テハ靜脈ノ怒脹ヲ見ルコトアリ、皮膚トハ癒着ナキヲ常トスルモ、癌腫變性ヲナセル時ハ癒着アルコトアリ。</p> <p>vii) 底部 特ニ甲状腺軟骨ニ癒着アルヲ以テ嚥下作用ニ際シテ共働運動 Mitbewegung ヲナスヲ特異トス、併シ巨大ナルモノニ於テハ不明ナルコトアリ、又癌腫性ノモノニテ底部ニ固ク癒着セル時ハ移動性ヲ缺クノミナラズ、反ツテ嚥下運動ヲ妨グルコトアリ。</p>                                                                                                                                                                                   |
| A) 局所症状<br>(各種類ノ相異ニ就キテハ第303頁参照)。                                       |                                                                                                                                                                                                                                                                                                                                                                                                                                                                                                                                                                                                                                                                                                                                                                                                                                |
| B) 壓迫症状<br>(甲状腺腫著大ナル場合ニ起ルノミ、又癌腫變性ヲナシタル場合ニモ起リ易シ、併シ通常ハ是等ノ壓迫症状ヲ見ルコトハ稀ナリ)。 | <p>i) 氣管ニ於ケル壓迫症状 Drucksymptome auf Trachea 甲状腺著大ナル時ハ稀ニ(イ)氣管並ニ喉頭ノ轉位、(ロ)氣管枝内腔ノ狹窄、(ハ)氣管枝壁ノ變化ヲ來スコトアリ。是等ノ變化輕度ナル場合ニハ特殊ノ症状ヲ呈セザルモ、其度著明ナル時ハ疾走、階段上昇、重荷負擔、前屈時等ニ際シテ呼吸促進ヲ感ジ且ツ喘鳴アリ。長キ笛聲ヲ帶ブル吸氣ヲ營ム。時トシテハ心悸亢進ヲ伴ヒ、高度ナル時ハ射擊樣ノ呼吸ヲ爲ス。氣管枝加管兒ヲ起シ易ク、稀ニハ肺炎、肺氣腫ヲ起ス。氣管枝加管兒ヲ起シタル場合ニハ粘膜炎ノ充血性腫脹及粘濁ナル喀痰ノ爲ニ窒息ヲ起スコトアリ、又甲状腺内ニ出血アリテ其腫脹ニヨリテ突然窒息ヲ起スコトアリ。之ヲ甲状腺喘息 Kropfthmaト稱シ、甚シキハ頓死スルコトアリ。又夜間甚シキ呼吸障礙ナキニ夜間突然激甚ナル呼吸困難ヲ起シ寢具ヲ排シテ躍起スルガ如キコトアリ、之レ恐ラクハ反迴神經ノ麻痺ニヨルモノナルベシト。</p> <p>婦人ニ於テハ月經時ニ突然呼吸困難ヲ起シ吸氣著シク延長シテ喘鳴ヲ伴ヒ、多少ノ聲音變調ヲ來スコトアリ、之レ恐ラクハ月經時ニ於テハ甲状腺充血ニヨリテ俄然腫大シテ氣道ヲ壓迫スルカ或同時ニ反迴神經ヲ壓迫スルニ因ルモノナルベシ、其他胸腔内甲状腺腫及輪狀ニ腫大セシモノハ小ナルニ關セズ呼吸障礙ヲ起シ易シ。</p> <p>ii) 食道ノ壓迫症状 Drucksymptome des Oesophagus ハ氣管ニ於ケルガ如ク顯著ニハアラズ。又頻度モ遙ニ少シ、特ニ普通ノ甲状腺腫ニ於テハ縱令巨大トナルモ之ヲ起スコトナク、本症ハ別項ニ述ブル異常位ニ發生セル甲状腺腫ニ於テ認メラレルノミ、其他食道ト癒着シタル場合ニモ起ルコトアリ。</p> <p>食道症状ニハ種々アリ、即チ食物ガ其部ニ到リテ停滯スルガ如ク感ズルコトアリ、或嚥下ニ際シテ疼痛ヲ感ジ、或全ク嚥下不能ノコトアリ。</p> |

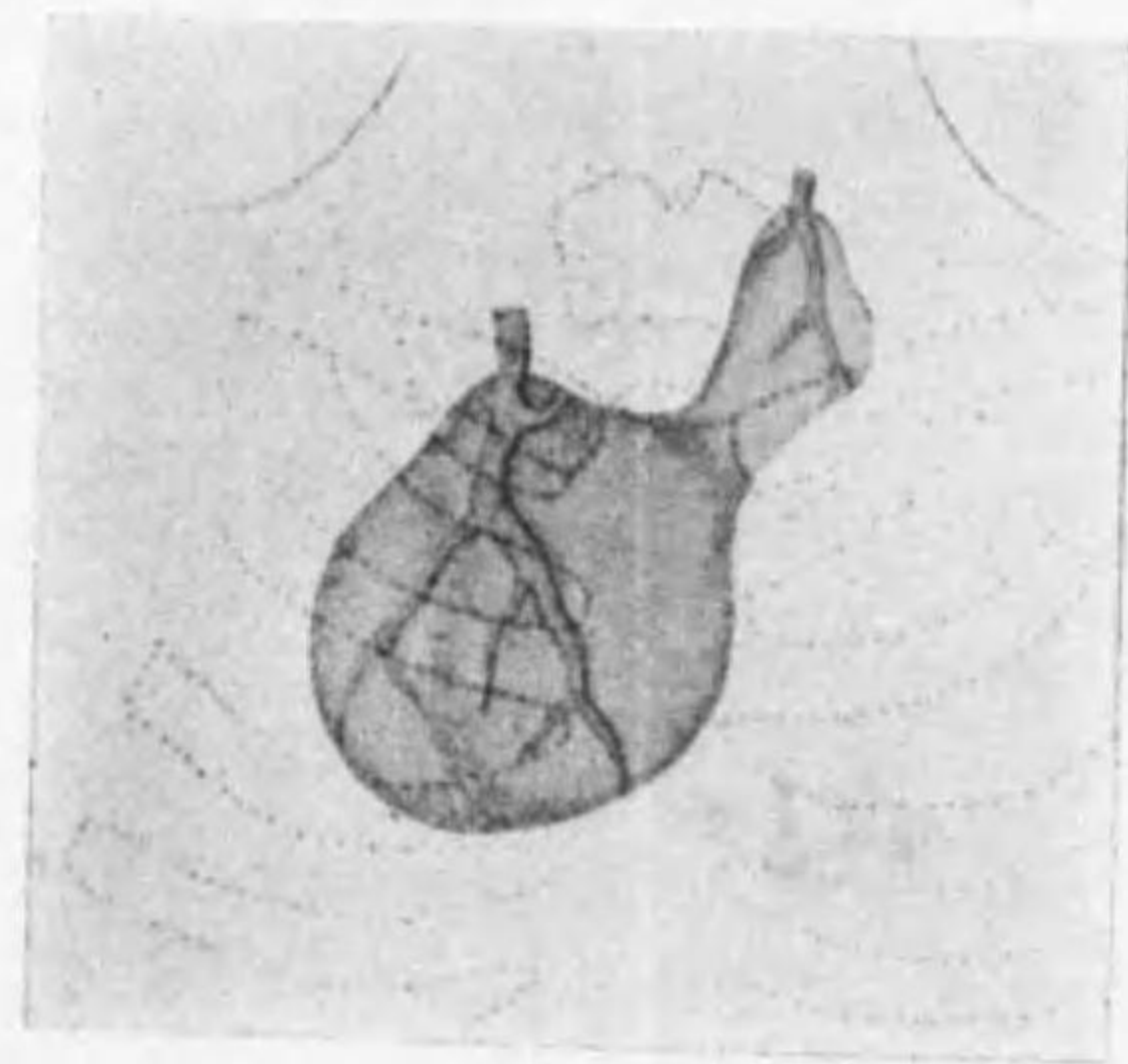

|                                                        |                                                                                                                                                                                                                                                                                                                                                                                                                                                                                                                                                                      |
|--------------------------------------------------------|----------------------------------------------------------------------------------------------------------------------------------------------------------------------------------------------------------------------------------------------------------------------------------------------------------------------------------------------------------------------------------------------------------------------------------------------------------------------------------------------------------------------------------------------------------------------|
| 3) 血管ノ障礙<br>Störungen<br>der Gefäße                    | <p>a) 上下兩甲狀腺動脈 A. thyroidea superior u. inferior 壓迫ニヨリ延長シ其内腔擴大扁平トナリ、弾力性ヲ失ヒ、又位置ヲ轉ズルニ至ル、併シ特殊ノ症狀ナシ。</p> <p>b) 頸動脈 A. carotis 甲狀腺腫ノ爲ニ外後方ニ壓迫セラレテ胸鎖乳嚢筋ノ外縁ニテ搏動ヲ觸知スルコトアリ、此際ニハ頸動脈著シク延長セラレ淺在性ニ皮下ニ走行スルヲ以テ手術ノ際ニ特ニ注意ヲ要ス、其他頸動脈ガ内方ニ壓迫セラレテ甲狀腺腫ガ外方ヨリ之ヲ覆フガ如キコトアリ。</p> <p>c) 靜脈 甲狀腺ノ細小ナル分枝ヨリ内頸靜脈ニ至ルマデ。著明ニ擴張シ壁柔軟ニシテ弾力性ヲ失ヒ容易ニ破綻スルコトアリ、手術ニ際シ注意スベシ。又胸腔内甲狀腺腫ニ於テハ靜脈ノ壓迫著シク、頸部及顔面ニ鬱血著明ナルコトアリ、併シ其甲狀腺腫ヲ摘出スレバ鬱血頓ニ治ス。</p> <p>d) 呼吸障礙著明ナル時ハ靜脈ノ鬱血ヲ來シ血壓亢進シ、靜脈擴張シテ右心房ニ及ビ、遂ニ右室ノ擴張肥大ヲ起シ(甲狀腺心臟 Kropfherz)、爲ニ心悸亢進ヲ來シ、多少脈搏數多クナルコトアリ。又顔面ニ「チアノーゼ」ヲ呈シ、往々腦貧血症狀ヲ起ス(此心悸亢進ハ交感神經又ハ迷走神經ノ刺戟ニヨルトモ稱セラレ或鬱血ニ因ストモ稱セラル)。</p> |
| 4) 神經ノ障礙<br>Störungen<br>der Nerven<br>(併シ是等ハ一般ニ稀有ナリ)。 | <p>a) 反迴神經 N. recurrens ガ壓迫セララル時ハ聲門痙攣又ハ聲門痙攣ヲ來シテ一側ノ障礙ニヨリテモ聲音嘶啞シ多少ノ呼吸困難ヲ來ス(喉頭検査ニヨリ容易ニ之ヲ認ム)、其痙攣ガ一側ナル時ハ他側ニヨリテ代償セララル爲其障礙大ナラザルモ談話ニ際シ疲勞シ易シ。</p> <p>b) 迷走神經 N. vagus 刺戟セララル時ハ呼吸緩徐トナル。</p> <p>c) 交感神經 N. sympathicus 刺戟セララル時ハ瞳裂開大シ、痙攣ニ陥ル時ハ瞳孔ノ縮小ヲ來シ(瞳孔開大筋ノ痙攣ニヨル)、臉裂縮小、耳朶潮紅、顔面發赤等アリ。</p> <p>d) 舌下神經 N. sublingualis 舌ノ痙攣ヲ來ス。</p> <p>e) 副神經 N. accessorius ノ刺戟ニヨリ僧帽筋及胸鎖乳嚢筋ニ痙攣ヲ起ス。</p> <p>f) 其他神經ノ轉位癒着萎縮等ヲ來スコトアリ、手術ニ際シ注意スベシ。</p>                                                                                                                                                  |

第九十五圖  
副甲狀腺腫發生ノ模型  
(n. Wölfler)



第九十六圖  
(左側)甲狀腺腫(右胸)骨後副甲狀腺腫



### XV. 副 甲 狀 腺 腫 Nebenkropf od. Parathyreoid

(甲狀腺ノ附近ニ存スル甲狀腺速芽ヨリ發生スルモノヲ云フ。此副甲狀腺ハ正常甲狀腺ト聯絡アルコトト、殆ンド聯絡ナキコトトアリ)。

|                                              |                                                                                                                                                                                                                                                                                                                                                      |
|----------------------------------------------|------------------------------------------------------------------------------------------------------------------------------------------------------------------------------------------------------------------------------------------------------------------------------------------------------------------------------------------------------|
| 1) 下副甲狀腺腫<br>Unterer<br>Neben-kropf          | <p>副甲狀腺腫ノ大部分ガ胸腔内ニアリ(胸腔内副甲狀腺腫 Intrathorakaler Neben-kropf)、之ニ a) 全ク胸腔内ニアルモノ、b) 胸骨柄ノ後ニアルモノ、c) 鎖骨ノ後ニアルモノトアリ、多クハ正常甲狀腺ノ甲狀腺腫ニ伴フ。本症ノ診斷ハ屢々困難ナルコトアリ、其著明ナル場合ニハ胸腔上口部ニ於テ壓迫ノ感アリ、次第ニ呼吸困難ヲ發ス。打診上濁音ヲ發シ(不明ナルコトモアリ)、多クハ喉頭ガ稍々下方ニアリテ血行障礙ノ爲メ顔面「チアノーゼ」ヲ呈シ、代償的ニ皮下靜脈ノ怒張ヲ見ル、併シ生前何等ノ症狀ナク死後解剖ニヨリテ始メテ發見セララルコトモアリ。本症ハ縱隔竇腫瘍ト鑑別ヲ要ス、嚥下運動障礙ノ有無、喉頭ノ下位ニ存スルコト、正常甲狀腺ノ腫脹、X線検査等ニヨリテ區別ス。</p> |
| 2) 後副甲狀腺腫<br>Hinterer<br>Neben-kropf<br>(共稱) | <p>之ニ a) 食道後副甲狀腺腫 Retrooesophagealer Neben-kropf (嚥下障礙ヲ主症狀トシ咽頭部ノ粘膜炎ニ隆起物ヲ見ル)。<br/>b) 喉頭後副甲狀腺腫 Retrolaryngealer Neben-kropf。<br/>c) 輪狀甲狀腺腫 Zirkulärer Kropf (甲狀軟骨ヲ圍繞スルモノ)。<br/>(上二者ニ於テ著大ナル時ハ呼吸困難ヲ發スルモ小ナル時ハ障礙ナシ)。<br/>d) 喉頭内或氣管内副甲狀腺腫 Endolaryngealer od. endotrachealer Neben-kropf (喉頭内ニ氣管枝トノ移行部ニ發生スルモノニシテ大ナル呼吸障礙ヲ來スコトアリ)。</p>                        |
| 3) 上副甲狀腺腫<br>Oberer Neben-kropf              | <p>正常位甲狀腺ノ中葉及側葉ヨリ生ズルモノニシテ舌ノ盲孔 Foramen caecumニ至ル迄ノ間ニ存スルモノヲ云フ。或舌ノ盲孔部ニ發生ス(舌甲狀腺腫 Zungenkropf)、屢々囊腫ヲ形成スルコトアリ、通常健康ナル粘膜炎ニテ覆ハレ血液ニ富ミ時々出血ヲ來スコトアリ。診斷至ツテ困難ニテ血管腫、脂肪腫、混合腫瘍、誤謬腫、淋巴腺結核等ト鑑別ヲ要ス。</p>                                                                                                                                                                   |
| 4) 外側副甲狀腺腫                                   | <p>Lateral Neben-kropf 頸下部ヨリ鎖骨後面ノ間ニ發生スル副甲狀腺腫ヲ云フ。特ニ淋巴腺結核等ト鑑別ヲ要ス。</p>                                                                                                                                                                                                                                                                                  |
| 5) 前副甲狀腺腫<br>Vorderer<br>Neben-kropf         | <p>其種ナルガ舌骨部ノ皮下ニ發生スルコトアリ、舌骨粘液囊炎ト鑑別ヲ要ス。</p>                                                                                                                                                                                                                                                                                                            |

(附) 正常ノ甲狀腺腫ナルガ特殊ノ移動關係ニテ次ノ名稱アリ。

|                             |                                                                                  |
|-----------------------------|----------------------------------------------------------------------------------|
| a) 隱沒性甲狀腺腫<br>Taucher-Kropf | <p>甲狀腺ノ移動甚シキ時ハ呼吸ニ從ツテ位置ヲ變ジ、特ニ吸氣ニ際シテ胸腔内ニ隠レ呼吸ニ際シテ現ハルルコトアリ、胸腔内ニ嵌頓セル時ハ急劇ノ呼吸困難ヲ發ス。</p> |
| b) 遊走性甲狀腺腫<br>Wander-Kropf  | <p>喉頭又ハ氣管ガ著シク延長性ヲ有スル時ハ之ニ附着セル甲狀腺腫ガ吸氣ニ際シ胸腔内ニ入り、呼氣ニ際シテ上部ニ現ハルルコトアリ。</p>              |
| c) 甲狀腺下垂症<br>Threoptosis    | <p>内臟下垂症ト同様ニ喉頭及氣管枝ガ甲狀腺ト共ニ著シク下位ニアリテ胸腔内ニアルコトアリ、之ヨリモ甲狀腺腫ヲ生ズルコトアリ。</p>               |



VXI. 甲 狀 腺 腫 ノ 鑑 別 Differenzierung der Struma

|                         |                                                                                                                 |                                                                                                                                                                                                                                                        |
|-------------------------|-----------------------------------------------------------------------------------------------------------------|--------------------------------------------------------------------------------------------------------------------------------------------------------------------------------------------------------------------------------------------------------|
| (A) 甲 狀 腺 二 關 係 ア ル 疾 患 | 1) バセドー氏病<br>Morbus Basedowi                                                                                    | 甲 狀 腺 腫 ノ 狀 態 ハ 濾 胞 性 乃 至 膠 樣 甲 狀 腺 腫 ト 同 様 ニ シ テ 甲 狀 腺 腫 其 モ ノ ノ ミ ニ ヨ リ テ ハ 兩 者 ヲ 區 別 シ 難 ク、 只 其 他 ノ バセドー氏 病 ノ 症 狀 有 無 ニ ヨ リ テ 區 別 セ ラ ル ル。 併 シ バセドー氏 病 ノ 初 期 ニ ハ 是 等 ノ 症 狀 明 カ ナ ラ ザ ル コ ト モ ア リ。(第 310 頁 參 照)。                                     |
|                         | 2) 甲 狀 腺 炎<br>Thyroiditis                                                                                       | 多 ク ハ 其 原 因 明 カ ニ シ テ 急 性 炎 症 症 狀 ヲ 伴 ヒ、 經 過 急 性 ニ シ テ 屢 ヲ 壓 迫 症 狀 ヲ 呈 ス(第 304 頁 參 照)、 鑑 別 容 易 ナ リ。                                                                                                                                                    |
|                         | 3) 甲 狀 腺 結 核<br>Tuberkulose                                                                                     | 稀 有 ノ モ ノ ナ ル ガ 初 期 ニ ハ 限 局 性 甲 狀 腺 腫 ニ 類 似 シ、 軟 化 セ ル モ ノ ニ 於 テ ハ 囊 腫 性 甲 狀 腺 腫 ニ 類 似 ス、 後 者 ニ 於 テ ハ 試 驗 的 穿 刺 ニ ヨ リ テ 鑑 別 セ ラ ル ル モ、 前 者 ニ 於 テ ハ 臨 牀 的 鑑 別 困 難 ニ シ テ 手 術 後 組 織 的 檢 査 ニ ヨ リ テ 明 カ ナ ル コ ト 多 シ、 併 シ 周 圍 ニ 慢 性 滲 潤 ヲ 伴 フ 時 ハ 鑑 別 セ ラ ル。 |
|                         | 4) 甲 狀 腺 微 毒<br>Syphilis                                                                                        | 甚 稀 ナ リ、 其 初 期 ニ ハ 限 局 性 甲 狀 腺 腫 ニ 類 ス ル モ、 ヲ 氏 反 應、 驅 微 法、 經 過 等 ニ ヨ リ 區 別 セ ラ ル。                                                                                                                                                                     |
|                         | 5) リーデル氏<br>Riedel<br>慢 性 甲 狀 腺 炎                                                                               | 其 稀 ニ 認 メ ラ ル。 本 病 ノ 原 因 ナ ホ 不 明 ナ リ、 慢 性 ニ 甲 狀 腺 腫 ノ 硬 度 甚 ダ 固 ク、 緻 密 ナ リ。 周 圍 ト ノ 癒 着 強 ク、 微 毒 又 ハ 惡 性 甲 狀 腺 腫 ト 鑑 別 ヲ 要 ス、 併 シ 之 ハ 著 大 ト ナ ル コ ト ナ シ。                                                                                               |
|                         | 6) 甲 狀 腺 良 性 腫 瘍                                                                                                | 甚 稀 ニ 甲 狀 腺 ニ 纖 維 腫、 血 管 腫、 腺 腫 等 ヲ 發 生 ス ル コ ト ア リ、 限 局 性 甲 狀 腺 腫 ト 鑑 別 困 難 ニ シ テ、 手 術 後 發 見 セ ラ ル ル ヲ 常 ト ス。                                                                                                                                         |
|                         | 7) 甲 狀 腺 肉 腫<br>Sarkom                                                                                          | 稀 ニ 甲 狀 腺 腫 ヲ 轉 化 ス ル コ ト ア リ、 痛 腫 ト 異 ナ リ 若 年 者 ニ 發 生 シ、 著 大 ト ナ リ 其 一 方 ニ 増 大 ス ル ニ ヨ リ 診 斷 セ ラ ル ル モ、 確 實 ナ ル 診 斷 ハ 組 織 的 檢 査 ヲ 要 ス。                                                                                                                |
|                         | 8) 甲 狀 腺 腫<br>Karzinom                                                                                          | 惡 性 甲 狀 腺 腫 Struma malignum ト モ云 フ、 多 ク ハ 甲 狀 腺 ヲ 惡 性 變 性 ヲ 爲 ス、 年 齡、 性 長、 硬 度、 癒 着、 轉 移 等 ニ ヨ リ テ 鑑 別 セ ラ ル、 併 シ 初 期 ニ ハ 是 等 ノ 症 狀 完 備 セ ザ ル 爲 メ 診 斷 ニ 迷 フ コ ト ア リ。                                                                                   |
|                         | 9) 甲 狀 腺 エ ヒ ノ コ ツ ク ス                                                                                          | 甚 稀 ナ リ、 本 邦 ニ ハ 未 ダ 之 ニ 關 ス ル 報 告 ナ シ(總 論 參 照)。                                                                                                                                                                                                       |
| (B) 甲 狀 腺 二 關 係 ナ キ 疾 患 | 10) 腮 弓 囊 腫<br>Branchiogene Zyste                                                                               | 特 ニ 囊 腫 性 甲 狀 腺 腫 ト 鑑 別 ヲ 要 ス、 部 位 (前 頸 部 上 方 ノ 側 方)、 甲 狀 軟 骨 ト ノ 關 係 ノ 有 無、 内 容 等 ニ ヨ リ テ 區 別 ス、 時 ト シ テ ハ 中 央 部 ニ 瘻 管 又 ハ 小 陷 凹 ヲ 見 ル コ ト ア リ。                                                                                                       |
|                         | 11) 皮 膚 樣 囊 腫<br>Dermoidzyste                                                                                   | 略 ヲ 同 前。(第 51 及 第 276 頁 參 照)。                                                                                                                                                                                                                          |
|                         | 12) 粉 瘤<br>Atherom                                                                                              | 時 ト シ テ 頸 部 ニ 發 生 ス ル コ ト ア ル ガ 每 常 皮 膚 ト 關 係 ア リ、 底 部 ノ 甲 狀 軟 骨 ト 癒 着 ナ シ、 硬 度 又 特 有 ナ ル ニ ヨ リ 區 別 セ ラ ル。                                                                                                                                             |
|                         | 13) 蝦 蟇 腫<br>Ranula                                                                                             | 上 頸 部 ノ 正 中 部 ニ 發 生 シ、 口 腔 内 ニ 膨 出 ス、 口 腔 内 ニ 於 テ ハ 屢 ヲ 淡 青 色 ニ 透 見 セ ラ ル、 鑑 別 容 易(第 276 頁 參 照)。                                                                                                                                                       |
|                         | 14) 淋 巴 腺 結 核<br>Lymphad. tbc.                                                                                  | 甲 狀 腺 部 ノ 附 近 ニ ア ル 淋 巴 腺 結 核 ハ 屢 ヲ 甲 狀 腺 腫 ト 誤 ラ ル コ ト ア リ、 併 シ 甲 狀 軟 骨 ト ノ 關 係、 形 狀、 硬 度 等 ニ 注 意 ス ベ シ、 又 淋 巴 腺 結 核 ニ 於 テ ハ 他 部 ノ 淋 巴 腺 腫 脹、 全 身 狀 態 モ 參 考 ト ナ ル、 副 甲 狀 腺 腫 ニ 於 テ ハ 鑑 別 特 ニ 困 難 ナ ル コ ト ア リ。                                         |
| 15) 脂 肪 腫<br>Lipom      | 其 表 面 及 硬 度 ハ 屢 ヲ 實 質 性 甲 狀 腺 腫 ニ 類 似 ス ル ヲ 以 テ 甲 狀 腺 附 近 ニ 發 生 ス ル 時 ハ 鑑 別 ヲ 要 ス、 併 シ 之 ハ 甲 狀 軟 骨 ニ ハ 關 係 ナ シ。 |                                                                                                                                                                                                                                                        |

XVII. 甲 狀 腺 各 型 ノ 鑑 別

Differenzierung zwischen verschiedener Typus der Struma

|         | 1) 實 質 性 甲 狀 腺 腫<br>Str. parenchym.                                                                                       | 2) 囊 腫 性 甲 狀 腺 腫<br>Struma cystica     | 3) 血 管 性 甲 狀 腺 腫<br>Struma vasculosa | 4) 纖 維 性 甲 狀 腺 腫<br>Struma fibrosa | 5) 甲 狀 腺 腺 腫<br>Adenom der Schild-drüse | 6) 甲 狀 腺 癌 腫<br>Karzinom der Schild-drüse            | 7) 甲 狀 腺 肉 腫<br>Sarkom der Schild-drüse       |
|---------|---------------------------------------------------------------------------------------------------------------------------|----------------------------------------|--------------------------------------|------------------------------------|-----------------------------------------|------------------------------------------------------|-----------------------------------------------|
| 發 生     | 多 ク ハ 後 天 性、 稀 ニ 先 天 性 ニ 發 生 ス、 時 ト シ テ ハ 地 方 病 的 ニ 多 發 (其 原 因 尙 ホ 不 明)。                                                  | 後 天 性 ニ 濾 胞 ノ 擴 張 又 ハ 軟 化、 壞 疽、 出 血 後。 | 後 天 性 或 先 天 性。                       | 後 天 性。                             | 先 天 性 或 後 天 性。                          | 四 五 十 歳 後 ニ 多 シ。 甲 狀 腺 腫、 稀 ニ 普 通 ノ 甲 狀 腺 ヲ リ 發 生 ス。 | 若 年 者 ニ 來 ル。 甲 狀 腺 腫 又 ハ 普 通 ノ 甲 狀 腺 ヲ リ 發 生。 |
| 形 狀     | 瀰 漫 性 ニ 全 體 腫 脹 シ、 又 偏 側 或 限 局 性 ニ 腫 脹 ス。                                                                                 | 多 ク ハ 限 局 性、 時 ト シ テ ハ 一 葉 ニ 多 發 ス。    | 限 局 性 或 瀰 漫 性。                       | 多 ク ハ 限 局 性、 時 ト シ テ 多 發 性 ニ 來 ル。  | 限 局 性 結 節。                              | 初 メ ハ 限 局 性、 後 ニ ハ 瀰 漫 性。                            | 限 局 性。                                        |
| 表 面     | 大 體 扁 平。                                                                                                                  | 多 ク ハ 分 葉 狀 凹 凸 明 カ ナ リ。               | 大 體 平 滑、 時 ト シ テ 多 少 ノ 凹 凸 ア リ。      | 大 體 平 滑、 時 ト シ テ 多 少 ノ 凹 凸。        | 結 節 ノ 表 面 平 滑、 甲 狀 腺 ヲ リ 隆 出。           | 多 ク ハ 不 同 凹 凸。                                       | 腫 瘍 ノ 表 面 ハ 平 滑。                              |
| 硬 度     | 彈 力 性 軟 又 ハ 少 シク 裂。                                                                                                       | 彈 力 性 軟。                               | 緊 滿 彈 力 性 軟 或 軟 ニ シ テ 波 動 ヲ 呈 ス。     | 軟 性 ニ シ テ 壓 縮 性 ア リ。               | 靱 或 硬 靱。                                | 靱 或 硬 靱。                                             | 稍 々 軟 或 稍 靱。                                  |
| 大 小     | 著 大 ト ナ ラズ。                                                                                                               | 屢 ヲ 著 大 ト ナ ル。                         | 可 ナ リ 著 大 ト ナ ル。                     | 稍 々 大 ト ナル。                        | 大 ト ナラズ。                                | 大 ト ナル。                                              | 著 大 ト ナル。                                     |
| 疼 痛     | 無 シ。                                                                                                                      | 多 ク ハ 無 シ。                             | 無 シ (稀 ニ 有 リ)。                       | 内 部 ニ 出 血 ア ル 時 ニ 有 ル コ ト ア リ。     | 無                                       | 無                                                    | 屢 ヲ 疼 痛 有 リ。                                  |
| 壓 迫 症 狀 | 無 シ (併 シ 副 甲 狀 腺 腫 ニ 於 テ ハ 偏 側 外)。                                                                                        | 著 大 ナ ル 時 ニ 有 リ。                       | 著 大 ナ ル 時 ニ 有 リ。                     | 稀                                  | 無                                       | 無                                                    | 屢 ヲ 有 リ。                                      |
| 經 過     | 緩 慢 或 長。                                                                                                                  | 可 ナ リ 速。                               | 速                                    | 可 ナ リ 速                            | 速                                       | 速                                                    | 速                                             |
| 其 他     | 各 型 混 同 シ 來 ル コ ト ア リ、 時 ト シ テ ハ 癌 腫 變 性 ヲ ナ シ (成 長 速 速 ト ナリ 屢 ヲ 疼 痛 ヲ 發 シ、 癒 着、 轉 移 ヲ 生 ズ)。 良 性 ノ モ ノ ハ 自 潰 ス ル コ ト ナ シ。 | 同 上。 時 ト シ テ 搏 動 性 雜 音 ア リ。            | 稀 ニ 癌 腫 變 性。                         | 時 ト シ テ 癌 腫 變 性。                   | 轉 移 癌 發 生、 惡 液 質 等 ア リ 或 自 潰 ス。         | 血 行 轉 移、 衰 弱、 自 潰。                                   |                                               |



XVIII. 甲状腺ニ因スル特殊疾患  
Spezifische Krankheiten durch Schilddrüse

|                                                                                    |                                       |                                                                                                                                                                                                                                                                                                                                                                                                                                                                                                                                                                                                                                                       |
|------------------------------------------------------------------------------------|---------------------------------------|-------------------------------------------------------------------------------------------------------------------------------------------------------------------------------------------------------------------------------------------------------------------------------------------------------------------------------------------------------------------------------------------------------------------------------------------------------------------------------------------------------------------------------------------------------------------------------------------------------------------------------------------------------|
| 1) <b>バセドー氏病</b><br>Morbus Basedowi<br>(其眞因尙ホ不明ナルガ甲状腺ノ内分泌ニ關係アルモノナルベシト、本症ハ特ニ婦人ニ多シ)。 | a) 甲状腺腫<br>Struma                     | バセドー氏病ニ於テハ多クハ甲状腺腫ヲ伴フ(甚稀ニハ其腫大著明ナラザルコトアリ)。瀰漫性實質性甲状腺腫ナルヲ常トシ血管ニ富ミ、搏動著明、壓縮性アルコトアリ、併シ限局性甲状腺腫ニ於テモバセドー氏病ノ症状ヲ呈スルコトアリ。單純ノ甲状腺腫ナルカバセドー氏病ナルカノ區別ハ次ノ症状ノ有無ニヨル。                                                                                                                                                                                                                                                                                                                                                                                                                                                                                                        |
|                                                                                    | b) 眼症状<br>Augen-Sympt.                | 最モ必要ナルハ <b>眼球突出症 Exophthalmus</b> ナリ、多クハ兩眼同程度ナルモ稀ニハ左右不同ナルコトアリ(眼球突出ハ交感神経ニ支配セララル眼筋ノ緊張異常ニヨルト)、尙ホ之ニ伴ウテ次ノ三ツノ眼症状アリ。<br>イ) <b>ステルワグ氏症状 Stelwag'sches Symptom</b> 不隨意的瞬目 Lid-schlag ノ著シク減少スルモノヲ云フ(健康者ニテハ1分間ニ3-10回ナルニ、數分間内ニ1回トナルコトアリ)。<br>ロ) <b>グレーフェ氏症状 Graefesches Symptom</b> 上眼筋ノ運動ガ眼球運動ニ伴ハザルモノヲ云フ、即チ患者ノ眼前ニ一指ヲ高舉シ患者ヲシテ之ニ着眼セシメツツ之ヲ下方ニ移行スルニ、眼球ハ其指ニ從ツテ下方ニ運動スルモ、眼筋ハ一程度マデ之ニ伴フニ過ギズ(眼筋上筋ノ緊張亢進ニヨル)。<br>ハ) <b>メビウス氏症状 Mibiisches Symptom</b> 兩眼球幅軸失調ニヨルモノナリ、患者ノ眼前約二尺ノ處ニ一指ヲ差出シ患者ニ着眼セシメツツ之ヲ眼ニ近ヅクルニ兩眼ニテ之ヲ正視シ難ク、一眼ハ側方ニ避ク。<br>ニ) <b>ロエウキー氏症状 Leuwisches Symptom</b> 「アドレナリン」ヲ點眼スル時ハ瞳孔散大ス。<br>ホ) 其他眼球突出ト共ニ初期ニハ涙液分泌過多ヲ來スモ、後ニハ角膜及結膜ノ感覺障礙ニヨリテ涙液減少シ、遂ニハ結膜乾燥症ヲ Xerosis 來スコトアリ。 |
|                                                                                    | c) 心血管症状<br>Kardio-vasculäre Symptome | 屢々認めラルルハ <b>心動急速症 Tachykardie</b> 及 <b>心悸亢進 Herzklappen</b> ナリ、即チ體温普通ナルニ脈搏屢々百以上トナリ時トシテハ稍々不整ナルコトアリ屢々胸内苦悶ヲ伴フ、併シ血脈ハ寧ろ減少スルヲ常トス。甚稀ニ脈搏數反ツテ減少スルコトアリ。                                                                                                                                                                                                                                                                                                                                                                                                                                                                                                         |
|                                                                                    | d) 皮膚症状                               | 皮膚ハ一般ニ薄弱トナリ <b>多汗症 Hyperidrosis</b> ヲ起シ、其結果皮膚ノ電氣傳導ニ對スル抵抗減退ス(グーグラー氏症状 Vigorouzaches Symptom)、其他皮膚ノ血管運動障礙トシテ紅斑、蕁麻疹、皮膚紋畫症ヲ發シ、又皮膚色素沈着ガ眼周周圍、腋窩、乳房、陰部等ニ著明トナルコトアリ、時トシテハ毛髮脱落、營養障礙ヲ見ルコトアリ。                                                                                                                                                                                                                                                                                                                                                                                                                                                                     |
|                                                                                    | e) 神經症状                               | 屢々神經症状或「ヒステリー」症状ヲ呈シ、患者ハ興奮シ易ク、機變調著明ナリ、末期ニハ幻覺、幻視、譫語、昏睡等アルコトアリ、又本病ニ固有ナル運動障礙トシテ特ニ手ニ振顫 Zittern od. Tremor アリ。                                                                                                                                                                                                                                                                                                                                                                                                                                                                                                                                              |
|                                                                                    | f) 其他                                 | 全身倦怠、羸瘦ヲ來シ、時々嘔吐、下痢アリ(併シ新陳代謝機能ハ衰へズ)、女子ニ於テハ月經異常アリ、男子ニ於テハ食慾減退等アルコトアリ。其他種々ノ症状アルモ特殊ノモノニアラズ。                                                                                                                                                                                                                                                                                                                                                                                                                                                                                                                                                                |

|                                                  |                                                                                                                                                                                                                                                                                                                                                                                                                                                                                                                                                                                                                                                                                                      |
|--------------------------------------------------|------------------------------------------------------------------------------------------------------------------------------------------------------------------------------------------------------------------------------------------------------------------------------------------------------------------------------------------------------------------------------------------------------------------------------------------------------------------------------------------------------------------------------------------------------------------------------------------------------------------------------------------------------------------------------------------------------|
| 2) 粘液水腫<br>Myxoedem                              | <p>a) 甲状腺摘出後性惡液質或手術の粘液水腫 Kachexia thyreopriva od. Myxoedem 甲状腺ノ全部或大部分摘出後數ヶ月ニシテ起ル、併シ稀ニハ甲状腺腫、バセドー氏病、甲状腺癌ニヨルコトアリ、又非常ニ稀ニハ原因不明ナルコトアリ。比較的婦人ニ多シ。<br/>初メ全身倦怠、手足ノ冷感鈍麻及言語滯滞ヲ來シ、漸次ニ顔面蒼白、浮腫狀ヲ呈ス。但シ普通ノ水腫ト異ナリ、弾力アリテ壓痕ヲ留メズ(之レ皮下結締織内ニ粘液質ノ蓄積スルニヨル)。<br/>顔貌白癡狀トナリ、智力、欲望減退シ、生殖器萎縮シ、年少者ニテハ發育停止ス、赤血球及「ヘモグロビン」減少、白血球ノ増加ト血液内粘液素ノ増加ヲ來ス。<br/>以上ノ症状ハ甲状腺ノ移植、甲状腺劑ノ内服ニヨリ著シク輕快ス。<br/>診斷多クハ困難ナラザルモ (i)慢性腎臟炎、(ii)、癩皮症、(iii)肥肝病等ト鑑別ヲ要ス、其原因ノ關係ニ注意スベシ。其他内科書參照。</p> <p>b) 小兒性粘液水腫 Infantile Myxoedem 先天性甲状腺缺如 Athyreosis ニ因ル、特ニ又本症ハ甲状腺腫ヲ風土病トシテ有スル所ニ多ク發病ス。<br/>本症患兒ノ顔貌ハ蒼白色ニシテ浮腫アルガ如ク見エ、全身ニモ粘液水腫ヲ起シ、指蹼ニヨリ壓痕ヲ留メズ、口、鼻ノ粘膜炎シ言語、運動、智力等ノ障礙アリ、全身ノ發育又不良ニシテ次記ノ「クレチニスム」ヲ併發スルコト多シ、其他血液中ノ血色素減少スルモ赤血球ノ減少著シカラズ。本病ノ診斷ハ容易ナリ、出產地ニ注意スベシ。尙ホ本病患兒ハ早死スルコト多シ。</p> |
| 3) 甲状腺手術後ノ「テタニー」<br>Tetanie nach Kropf-operation | <p>本症ハ往時ハ甲状腺ノ摘出ニ因スルモノト考ヘラレシガ、實際ハ其附近ニアル<b>上皮小體 Epithelkörperchen</b> ノ摘出ニヨルモノナリト、本症ハ該手術後直チニ起ルモノニシテ多クハ發病後數日乃至三四週ニテ死ス。稀ニ慢性ニ移行ス。<br/>本病ニ特有ナル症状ハ發作性ニ<b>鳥手 Vogelhand</b> 又ハ助産手 Geburtshilfshand ノ狀ヲ取ルコトニシテ、前膊ハ屈曲又ハ内轉ス。<br/>稍々稀ニハ足部及脚部、一層稀ニハ咀嚼筋、顔面筋、脛骨筋、橫膈膜筋等ニモ來ル。此發作ハ二三分乃至數時間、時トシテハ一二日間持續ス。又之ハ上肢ノ血管又ハ神經ノ壓迫ニヨリテ誘發セラル(トルソー氏現象 Troussouische Phänomen)、呼吸筋ノ痙攣ニヨリテハ窒息死ヲ來ス。<br/>本症ハ上皮小體ノ移植ニヨリテ治スベシトノコトナルモ其材料少ナシ。<br/>診斷 本症ノ診斷ハ上記症狀及原因ニヨリ明カナリ、尙ホ此「テタニー」ハ胃腸障礙、「ヒステリー」、妊娠或手工職業者(靴工、裁縫師、革細工師、鍛冶職等)ニ來リ、或原因不明ナルコトモアルガ、前者トハ明カニ區別セラル。</p>                                                                                                                                                                               |
| 4) <b>クレチニスム</b><br>Kretinismus                  | <p>本病ハ甲状腺腫ヲ風土病トスル地方ニ時トシテ發病スルモ、其稀ニハ散在性ニ原因不明ニシテ起ルコトモアリ。<br/>本症ハ甲状腺腫ヲ有スルモノニ多キモ、時トシテハ之ナシニモ來ル。<br/>本症ニ於テハ全身ノ發育一般ニ不良ニシテ、智力、生殖器等ノ發育モ不良ナリ(内科書及小兒科書參照)。</p>                                                                                                                                                                                                                                                                                                                                                                                                                                                                                                                                                   |



### 第六章 食道外科 Oesophagus=Chirurgie

#### I. 食道検査法 Untersuchungen des Oesophagus

##### 1) 食道消息子検査法 Sondenuntersuchung des Oesophagus

(食道ノ生理的狭窄部位ハ上門齒ヨリ大約次ノ高サニアリ)。

|        |        |        |
|--------|--------|--------|
| 食道入口部迄 | 氣管分岐部迄 | 食道噴門部迄 |
| 男 子    |        |        |
| 一五 cm  | 二六 cm  | 四〇 cm  |
| 女 子    |        |        |
| 一四 cm  | 二四 cm  | 三九 cm  |

(近來食道ノX線検査法出ヅルニ及ビ食道消息子検査法ノ應用ハ少ナクナリタリ)。

之ニ使用スルモノハ a) 象牙消息子 Elfenbeinsonde (屈機性鯨骨桿ノ先端ニ橄欖實様橢圓形ノ象牙球ノ附着セルモノ(第94圖))。  
 b) 食道ブーヂー Oesophagus-Bougie 紅色ノ護膜性導管(第94圖)。  
 c) 食道カテーテル Oesophagus-Katheter 屈機性ノ太キ護膜管(第95圖)。  
 食道狭窄ノ有無ヲ檢スルニハ細大各種ノ消息子ヲ備ヘザルベカラズ、而シテ之ヲ計測スルニハ一定ノ番號ヲ附シタル測度計 Massstab アリ(第98圖)。

食道消息子検査法ヲ行フニハ先ヅ患者ヲシテ姿勢ヲ正シクシテ坐位ヲ取ラシメ、充分ニ開口シテ安靜ニ鼻呼吸ヲ營マシム(時トシテ患者嘔吐ニヨリテ衣類ヲ汚スコトアルヲ以テ豫メ護膜布等ノ前掛ヲナサシムルヲ可トス)。神經性ノ患者ニ於テハ豫メ舌根部等ニ5-10%「ココイン」水ヲ塗布スベシ。術者ハ左示指及中指ヲ患者ノ口腔内ニ挿入シテ舌背ヲ壓下シ、先端ニ「グリセリン」ヲ充分塗布セル食道ブーヂーノ端ヲ右手ニテ執筆ノ態度ニテ把持シ、左指ノ背面上ヲ滑リテ咽頭後壁ニ達セシメ、漸次右手ヲ以テ食道内ニ送入ス。此際環狀軟骨ニテ障礙セララルル時ハ患者ヲシテ嚥下運動ヲ行ハシムベシ。消息子挿入ニ際シテハ決シテ強力ヲ用フベカラズ、若シ送入阻止セラレタル時ハ少シク之ヲ抜キ戻シ再ビ觀察シテ挿入スベシ。食道ノ生理的狭窄部位ニテ消息子送入前々阻止セララルルコトアルモ、此際注意シテ輕ク力ヲ加ヘテ挿入スル時ハ容易ニ通過スベシ。又消息子ヲ拔出スル時ニモ、同ジク生理的狭窄部ニ於テ少シク阻止セララルルコトアリ。生理的狭窄部以外ニ於テ食道狭窄部ニ達シタル時ハ門齒部ニ於ケル消息子ノ位置ニ目標ヲ附シ、拔出後挿入シタル消息子ノ長サヲ測定シ、左記ノ場所ニ對照シテ狭窄部位ヲ定ムベシ。尙ホ此際「ブーヂー」ノ先端ニ血液、膿汁、組織片等ノ附着ノ有無ニ注意スベシ。

消息子ハ普通第十號乃至第十二號ヲ使用スルモ、狭窄存スル時ハ更ニ細小ナル消息子ノ挿入ヲ試ムベシ、併シ餘リ細小ナル消息子ハ食道ヲ穿破スル懼アルヲ以テ特ニ注意スベシ。

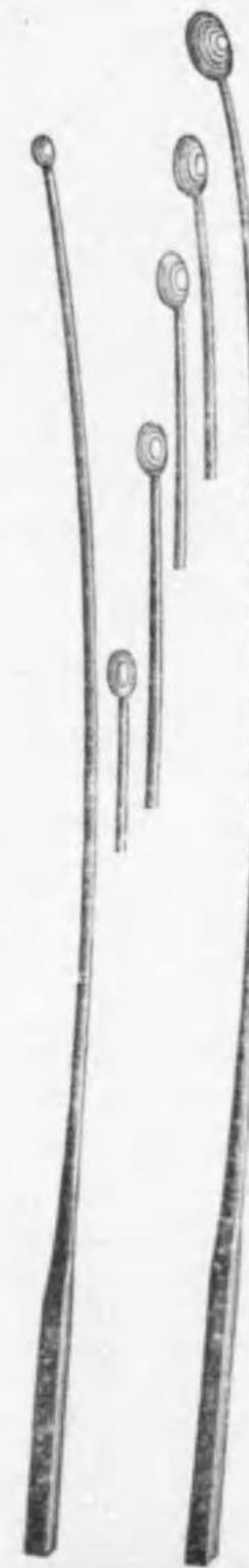
時トシテハ消息子挿入ノ刺戟ニヨリテ食道筋ノ痙攣ヲ起シ、其挿入ヲ妨グルコトアリ、此際ニハ暫時挿入ヲ中止シ、痙攣ノ緩解スルヲ待チテ再ビ挿入スベシ。

消息子挿入ニヨリテ嘔吐ヲ催ス時ハ之ヲ拔去スベシ。

消息子挿入ニヨリテハ單ニ狭窄ノ有無ノミナラズ、此際感覺スル所ノ抵抗ニヨリテ狭窄部ノ硬度、長短等ヲ推知スルコトヲ得ベシ。又食道擴張或憩室アル時ハ消息子先端ノ遊動ニヨリテ擴張ヲ認ムルコトアリ。又食道消息子ノ挿入ニ際シテ一定部位ニ疼痛ヲ訴フル時ハ該部ニ炎症アルコトヲ知ル、此ノ如キ場合ニハ一層先端ノ附着物ニ注意スベシ。


食道消息子挿入法ノ禁忌症ハ食道鏡検査法ニ於ケルト同様ナリ。

第九十七圖 象牙消息子

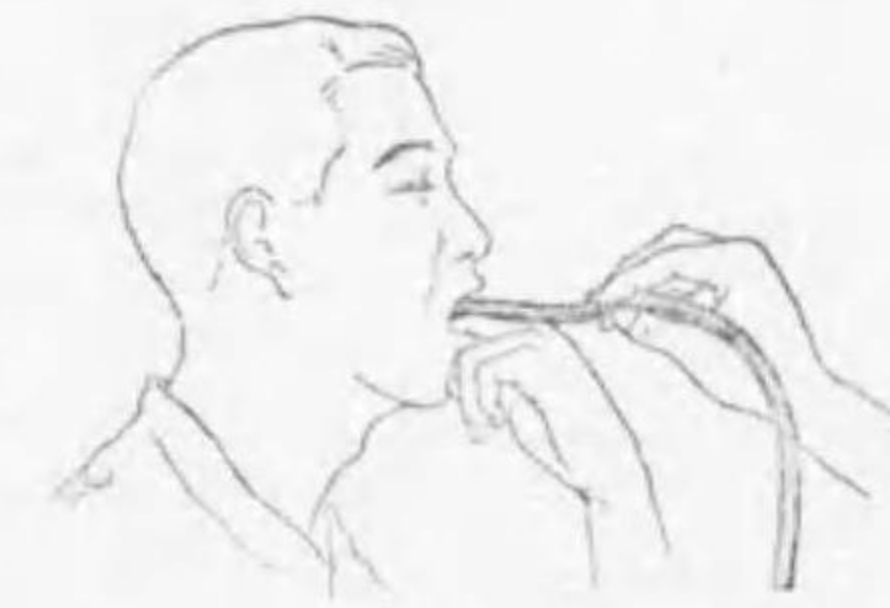

第九十八圖

食道ブーヂー及カテーテル

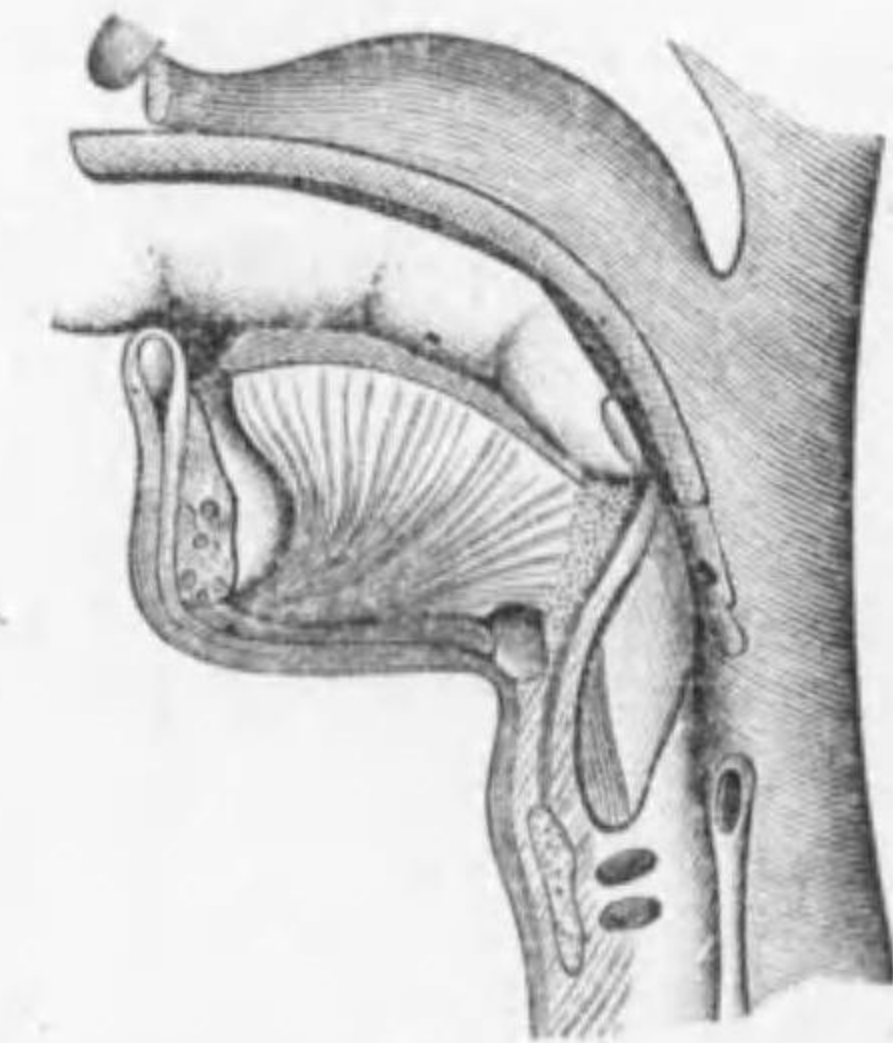


第九十九圖 食道消息子送入法(其一)

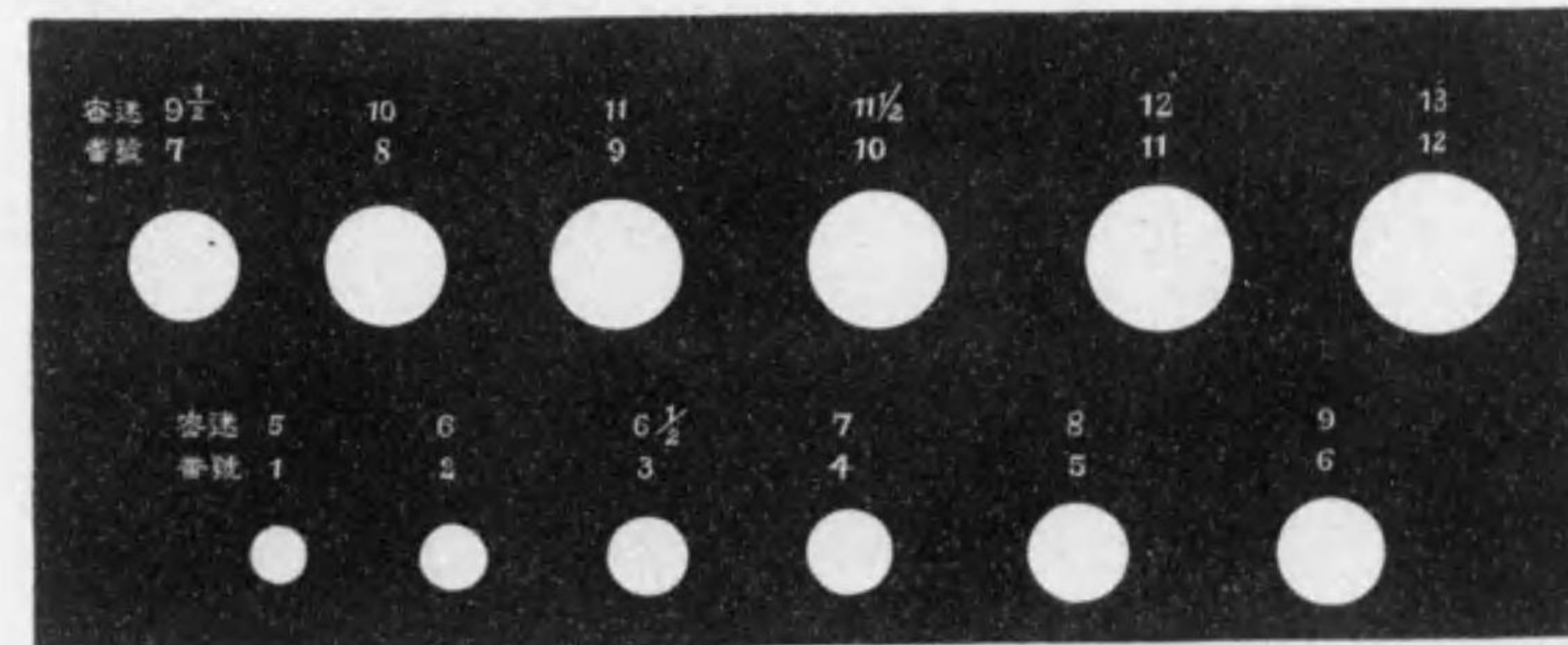


第百圖

食道消息子送入法(其二)



第百一圖 食道消息子測度計





2) 食道鏡検査法  
Oesophago-  
skopie

(現今使用セラルル食道鏡ハフォン・ミクリッチ氏、Mikulicz ヲ始メトシローモンハイム Rosenheim スタルク及ブリューニング Stark u. Brünning 等ノ食道鏡ナリ。

食道鏡挿入時體位

- a) 坐位ニテ食道鏡挿入ヲ行フニハ患者ヲ深ク椅子ニ腰掛ケシメ、且ツ患者ノ頭首ヲ充分ニ伸展セシメ介者ヲシテ之ヲ支持セシメテ徐々ニ管鏡ヲ挿入ス。
- b) 仰臥位ニテ行フニハ手術臺上ニ仰臥セシメ、頭首ヲ手術臺縁ノ

食道鏡検査法禁忌症 a) 胸部ニ於テハ大動脈瘤、心臟疾患、肺結核、縦隔竇疾患アル場合。b) 腹部ニ於テハ肝臓硬變症、門脈循環障礙(是等ノ場合ニハ食道下部ノ靜脈腫大著明ナル爲メ)。c) 脊椎前彎、後彎、側彎等高度ナル場合ニハ食道鏡ノ挿入困難ナルコトアリ、時トシテハ食道ノ附近ニ寒性膿瘍ヲ形成シテ之ヲ破潰スルコトアリ、d) 衰弱甚シキ場合ニハ本検査法ヲ行ハザルヲ可トス(予ハ之ニヨリテ「ショック死」ヲ起シタル例ヲ知ル)、e) 食道ニ急性炎症或ハ食道入口部ニ崩潰性悪性腫瘍アル場合ニハ行ハザルヲ可トス。

- 食道鏡検査法前準備 i) 食道鏡検査法ハ空腹時ニ行フヲ可トス、之レ飽食後ニ於テハ胃ノ内容逆上シテ視野ヲ掩覆シ其除去ニ多大ノ時間ヲ空費スルコトアレバナリ、故ニ食後急ニ本検査法ヲ行ハントスル場合ニハ胃洗滌ヲ行ヒタル後ニ行フヲ可トス。
- ii) 食道下部ニ於ケル狭窄症ニ於テハ多クハ粘液、唾液及飲食物多量ニ停滯シテ視診ヲ妨グ。此際洗滌法ヲ行ヒ難キ時ハ「アルカリ性温湯」ヲ嚥下セシメ清淨スルヲ可トス。
- iii) 検査ニ際シ脱離シ易キ義齒アル時ハ之ヲ除去スベシ。
- iv) 食道鏡使用ニ際シテハ像メ舌根、咽頭部附近等ニ5-10%コカイン水(「アドレナリン」ノ數滴ヲ加フ)ヲ塗布ス(塗布後咽部閉塞感、嚥下困難ヲ起スヲ以テ豫メ其旨ヲ患者ニ告グ徒ラニ恐怖ノ念ヲ起サシメザルヤウニスベシ)。又神經質ノ患者ニハ像メ「モルヒネ」或「パントポン」或「ナルコボン」等ノ皮下注射ヲ行ヒ、小兒ニ於テハ全身麻酔ヲ行フ。

食道鏡挿入法ニハ次ノ二法アリ。  
a) 觸診的挿入法 Palpatorische Einführung 本法ハ疾患ノ部位明カニシテ且ツ下部ナル場合ニ適ス。

先ツ食道鏡ニ「マンドリン」ヲ入レ、之ニ流動バラフィンヲ塗布シ、患者ヲシテ廣ク開口シ且ツ舌ヲ提出セシメ、術者ハ食道鏡ヲ執筆狀ニ保持シ舌根正中線ヲ越エ下部咽頭ニ挿入ス。弾力性マンドリン管鏡嚥管ヨリ突出スルコト8-10cmナル時ハ容易ニ食道口ニ滑入ス。此際介者ハ患者ノ頭首ヲ後屈セシメ上顎門齒ヲシテ食道軸ト同一線上ニアラシムル様ニ支持スル時ハ金屬性管鏡モ亦著シキ抵抗ナク食道内ニ挿入スルコトヲ得ベシ、時トシテ管鏡ノ挿入ニ障礙ヲ感ズルコトアリ、其主ナル原因ハ次ノ三者ナリ。

- i) 「マンドリン」ノ先端齒列ヲ距ル約10cmノ深部ニ於テ屢々障礙ヲ受クルコトアリ、之レ正中線ヨリ離レテ横方ニ向ヒ、梨子狀窩ニ迷入セルモノナリ、故ニ此際ニハ改メテ正中線ニ沿ウテ挿入スレバ可ナリ。
- ii) 齒列ヲ距ル14-16cmノ深部ニテ強キ抵抗ヲ感ズルコトアリ、之レ下咽頭收縮筋ノ痙攣ニ因ルモノナリ、斯カル場合ニハ暫時休息シテ緩解ヲ待チテ徐々ニ挿入スベシ。
- iii) 頭首ノ後屈過度ナル時ハ管鏡ノ挿入ヲ困難ナラシム、之レ未熟ナル術者ノ屢々遭遇スル所ナリ、注意スベシ。

以上ノ如ク管鏡ノ食道口ヲ通過シタル後ハ「マンドリン」ヲ去リ、終始食道軸ヲシテ管鏡ノ中央ニ一致セシメツツ徐々ニ深部ニ挿入スベシ。此際管鏡ヲ以テ食道壁ヲ壓排スルヲ避ケ、介者ノ補佐ニヨリ患者ノ頭首ヲ左或右ニ動カシテ終止スルヲ可トス。

外方ニ出シテ竇下ニ懸垂セシメ介者之ヲ支持シ術者ノ指揮ニヨリテ適當ノ運動ヲ行ハシム。坐位検査ニ於テハ唾液及粘液ガ管鏡ニ沿ウテ流下シ視野ヲ妨グルコト多キヲ以テ長時間ノ検査ニハ先ツ坐位ニテ管鏡ヲ挿入シタル後徐々ニ仰臥位ニ移ラシムルヲ可トス。

b) 看視的挿入法 Okulare Einführung 大體氣管枝鏡ノ如クニ看視シツツ挿入スル法ナリ。

患者ヲシテ舌ヲ提出セシメ、術者ハ左拇指及示指ニテ患者ノ上顎門齒ヲ保護シ「バラフィン」ヲ塗布セルブリューニング氏管鏡(「マンドリン」ヲ挿入セザルモノ)ヲ右手ニ把持シ管鏡ヨリ看視シツツ正中線ニ沿ヒテ下部咽頭ニ挿入シ、其舌根ヲ越エルヤ介者ヲシテ患者ノ頭首ヲ後屈セシメ、漸次深部ニ進ミ、食道口ニ達スルヤ嚥管ヲ以テ其前壁ヲ前方ニ壓迫シツツ食道内ニ挿入スベシ。管鏡口食道内ニ進入スレバ可延性内管ヲ挿入シテ内管端ニ現ハルル食道腔ヲシテ當ニ其中心ニアラシムル如クスレバ危險ナク噴門部ニ達スルヲ得ベシ。然レドモ食道ノ内腔ハ同一ナラズシテ上記ノ如ク生理的狭窄部アルヲ以テ管鏡挿入ニ際シテハ是等ノ部位ニ注意ヲ要スルノミナラズ、異物介在、癌腫發生等モ是等ノ部位ニ多キヲ以テ特ニ注意スベシ。

食道鏡検査像 Oesophagoskopisches Bild 部位ニヨリテ多少ノ相異アリ。

- a) 通常ノ食道ニテハ食道入口部ハ前後兩壁殆ンド相接着閉鎖シ僅ニ横走裂隙ヲ認ムルニ過ぎズ。
- b) 門齒ヲ距ル15-20cmノ部位即チ頸部食道ニ於テハ内腔殆ンド閉鎖スルモノ不正星芒狀ヲ呈ス。
- c) 咽頭移行部以下ハ内腔擴大シテ横走皺襞ヲ有シ、大動脈及左氣管枝部トノ交叉部ニ於テ稍々狹隘トナリ、著シキ搏動ヲ認ム。
- d) 更ニ下行シテ齒列ヲ距ル35-36cmノ部位ニ至レバ内腔狹小トナリ、
- e) 37-38cmノ部位ニ至レバ食道ハ正中線ヲ離レテ稍々左方ニ偏シ、横隔膜ヲ通過スル頃再ビ頸部ニ於ケルガ如クニ閉鎖狀ヲ呈シテ縦走皺襞著明トナル。

粘膜ノ色ハ淡紅色ニシテ頰粘膜ノ赤色ニ似タリ、故ニ暗赤色乃至紫赤色ノ胃粘膜トノ區別ハ容易ナリ。

食道ノ運動 三種アリ。

- a) 搏動 Pulsation 大動脈及心臓ヨリ傳播スルモノニシテ、主トシテ下部ニ現レ、食道鏡ガ此部ニ達スルヤ著シキ動搖ヲ感ズ。
- b) 呼吸性運動 Respiratorische Bewegung 之ハ主トシテ上部ニ現ル、即チ呼吸ニ當リテ食道内腔狹小トナリ、吸氣ニ際シテ擴大ス、故ニ食道鏡挿入ニ際シテハ深吸氣ヲ行ハシムルヲ便利トス。
- c) 蠕動 Peristaltische Bewegung ハ上方ヨリ下方ニ進行シ、絞扼及嚥下運動ニヨリテ起リ、粘膜ノ剝脱ニヨリテ著明トナル、蠕動運動甚シキ時ハ一時食道全ク閉鎖スルコトアリ、其他逆行蠕動 Antiperistaltische Bewegung ニヨリ胃内容等逆上スルコトアリ。



3) 食道ノX線検査法  
X-Strahlen-untersuchung  
d. Oesophagus

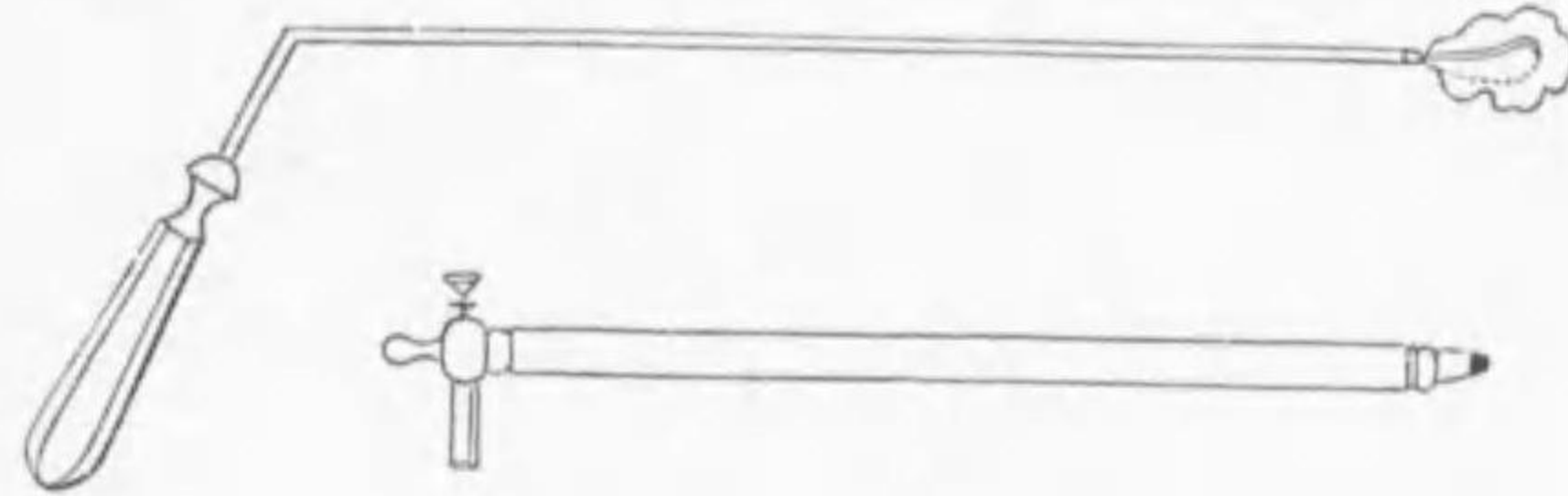
(食道ノX線検査法ハ食道消息子検査法乃至食道鏡検査法ニ比シテ患者ニ苦痛ヲ興フルコト少ク、且ツ全ク危険ナキヲ以テ近來ハ以上ノ検査法ヲ省略シテ屢々X線検査法ノミヲ行フ)。

X線ニヨリテ食道ヲ検査スルニハ單純ニ透視法ヲ行フコトモアレドモ、之ハ固キ異物ノ存在セル場合ニ行ハルルノミニシテ其他ノ場合ニハ多クハ造影劑 Kontrastmittel ヲ用キテ検査ス、之ニハ次ノ方法アリ。

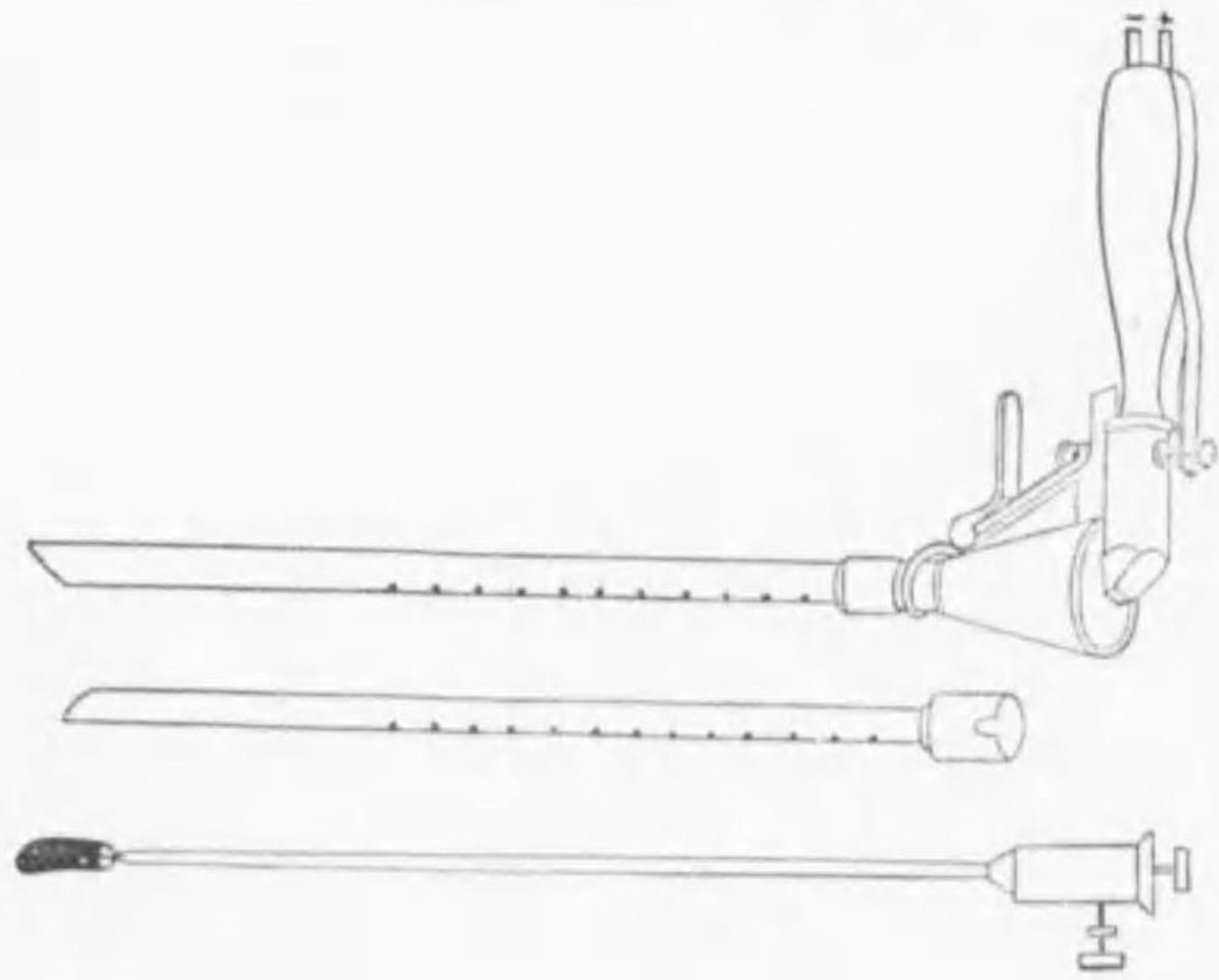
a) 炭酸菅鉛 Wismutum carbonicum ノ 15g ヲ水 100cc 或葛湯 30cc ニ混ジテ乳劑トナシテ用フ、併シ本劑ハ高價ナルヲ缺點トス。

b) 硫酸バリウム Barium subnitricum ハ現今最も多ク使用セラル。先ヅ澱粉 30g ト熱湯約 400cc ニテ葛湯ヲ作り置き、一方ニハ硫酸バリウム 150g ニ少量ノ水ヲ加ヘテ攪拌シテ濃泥狀トナシタルモノニ 前記ノ葛湯ヲ注キツツ充分ニ硫酸バリウムト攪拌混和シ、砂糖、單舎或薄荷油等ヲ混ジテ調味ス。澱粉ノ多少ニヨリ汁粉狀トナリ或乳糜狀トナル(純良ナル硫酸バリウムハ無害ナルモ、不良品ハ中毒ヲ起スコトアルヲ以テ信用アル製造所ノモノヲ用フベシ)。食道ノX線検査ヲ行フニハ上記ノ造影劑ヲ嚥下セシメタル後直ニ之ヲ透視シ或X線検査ヲ行フ。其他食道狭窄ニハ硫酸バリウム團子ヲ使用スルコトアリ、之ハ澱粉ヲ固ク煉リテ硫酸バリウムヲ入レテ示指頭大ノ團子トナシテ之ヲ嚥下セシメタル後ニ撮影。

第百二圖 ローゼンハイム氏食道鏡



第百三圖 ミクリッチ氏食道鏡



第百四圖

スタルク氏食道鏡 (弾力性マンドリン) ヲ用フ)



II. 食道ノ損傷・腐蝕及異物

Verletzungen u. Fremdkörper d. Oesophagus

|                                                    | 原因                                                                                   | 主要症状                                                                                                                                                                                                     | 鑑別                                                                                                                                                                               |
|----------------------------------------------------|--------------------------------------------------------------------------------------|----------------------------------------------------------------------------------------------------------------------------------------------------------------------------------------------------------|----------------------------------------------------------------------------------------------------------------------------------------------------------------------------------|
| 1) 食道ノ創傷<br>Wunde d. Oesophagus                    | 自殺、他殺、怪我、戦争等ニヨリ食道ニ切創、刺創、銃創、彈片創等ヲ見ルコトアリ。時トシテハ氣管、肺、動脈等ノ副損傷ヲ伴フ。                         | 創口ヨリ飲食物或唾液ノ出ヅルニ注意スベシ(診斷上最も必要)。併シ創口小ナル時ハ不明ナルコトアリ。又胸腔内損傷ヲ伴フ時ハ是等ノモノガ胸腔内ニ出デ、外部ニ出デザル爲ニ不明ナルコトアリ。併シ胸腔内損傷ヲ伴フ時ハ飲食物及血液等ガ胸腔内ニ出ヅル爲メ間モナク膿胸ヲ起ス。同時ニ氣管ノ損傷ヲ伴フ時ハ食道内容ハ氣管枝内ニ入りテ激シキ咳嗽、呼吸困難ヲ起シ、氣管枝肺炎ヲ起シテ死ス。又動脈損傷アル時ハ大出血ニヨリ頓死ス。 | 是等ノ場合ニハ食道損傷ヨリモ診斷ニ困難ナリ、頸部食道損傷セラレタル場合ニハ頸部損傷ニ伴ヒテ該部附近ニ嚥下疼痛アリ、吐血ヲ伴フ。時ヲ經タルモノニ於テハ食道周圍炎或蜂窩織炎ヲ起ス。胸部食道ニ於テハ飲食物ガ胸腔内ニ出デ重篤ナル膿胸ヲ起シ、或氣胸ヲ起シテ危険ナルコトアリ、或縱隔室内ニ及ビテ縱隔炎ヲ起シテ危険ナリ。(甚稀ニハ膿胸或縱隔炎ヨリ食道ノ穿孔ヲ來ス。) |
| 2) 食道ノ穿孔及破裂<br>Perforation u. Ruptur d. Oesophagus | 食道ノ外傷(絞扼、縲過等)、腐蝕、異物、粗暴ナル食道鏡検査等ニヨリ、食道狭窄、食道縮アル時ハ特に起リ易シ、甚稀ニ大酒家ガ多量ノ嘔吐時ニ噴門附近ニ自然破裂ヲナスコトアリ。 | 是等ノ場合ニハ食道損傷ヨリモ診斷ニ困難ナリ、頸部食道損傷セラレタル場合ニハ頸部損傷ニ伴ヒテ該部附近ニ嚥下疼痛アリ、吐血ヲ伴フ。時ヲ經タルモノニ於テハ食道周圍炎或蜂窩織炎ヲ起ス。胸部食道ニ於テハ飲食物ガ胸腔内ニ出デ重篤ナル膿胸ヲ起シ、或氣胸ヲ起シテ危険ナルコトアリ、或縱隔室内ニ及ビテ縱隔炎ヲ起シテ危険ナリ。(甚稀ニハ膿胸或縱隔炎ヨリ食道ノ穿孔ヲ來ス。)                         | 多クハ其原因ノ關係明カナルニヨリテ診斷明カナリ。腐蝕後ノ狭窄ニ就キテハ他ノ原因ニヨル狭窄ト鑑別ヲ要ス(第321頁參照)。                                                                                                                     |
| 3) 食道ノ腐蝕<br>Aetzung d. Oesophagus                  | 自殺ノ目的或誤リテ腐蝕劑ヲ嚥下シタルニヨル。                                                               | a) 嚥下ノ直後ニ食道ノ疼痛、腫脹、嚥下困難、血性粘液ノ吐出等アルモ輕度ナルハ次ニ治ス。<br>b) 重キハ腐蝕劑ノ中毒ニヨリ同モノク死亡シ、或稍々時日ヲ經テ食道周圍炎或蜂窩織炎ニテ死ス。<br>c) 或腐蝕後一時治癒スルモ後來嚥下困難ヲ起スコトアリ。                                                                           | 多クハ其既往症ニヨリ診斷セラル。診斷不明ナル場合ニハX線検査、食道鏡検査、食道ブーゲー検査法等ヲ行フ。ナホ食道異物ハ)頸椎カリエス ii)急性懸壺垂炎 iii)乾燥性咽頭カタル iv)舌根扁桃腺肥大 v)咽頭炎 vi)食道損傷等トモ鑑別ヲ要ス(耳鼻科書參照)。                                               |
| 4) 食道異物<br>Fremdkörper in Oesophagus               | 種々ノ物體(貨幣、玩具類、義齒、骨片、果實、血嚙不充分ノ食物、魚骨、針、釘等)嚥下セラレテ食道内ニ停滯スルコトアリ。(特ニ生理的狭窄部ニ停滯シ易シ)。          | a) 尖锐ノ異物ニヨリテハ飲食物ノ嚥下時ニ食道ノ一定部位ニ疼痛アルコトアリ。<br>b) 併シ物體ニヨリテハ全ク疼痛ヲキコトアリ。<br>c) 大ナル異物ニヨリテハ食道ノ狭窄ヲ起シ、嚥下障礙ヲ來スコトアリ。<br>d) 食道損傷セラレタル爲ニ後來食道周圍炎或蜂窩織炎ヲ起スコトアリ。<br>e) 稀ニハ異物介在スルモ無症狀ナルコトアリ。                                 | 多クハ其既往症ニヨリ診斷セラル。診斷不明ナル場合ニハX線検査、食道鏡検査、食道ブーゲー検査法等ヲ行フ。ナホ食道異物ハ)頸椎カリエス ii)急性懸壺垂炎 iii)乾燥性咽頭カタル iv)舌根扁桃腺肥大 v)咽頭炎 vi)食道損傷等トモ鑑別ヲ要ス(耳鼻科書參照)。                                               |



III. 食道ノ炎症及潰瘍

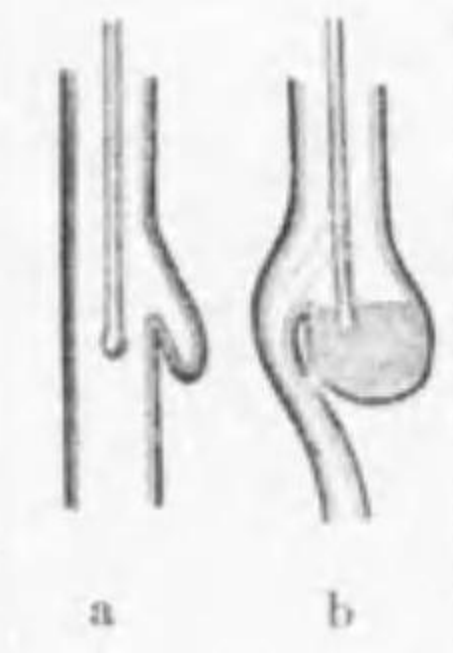Entzündungen u. Geschwüre d. Oesophagus

|                                                 | 原 因                                                                                            | 主 要 症 状                                                                                                    | 鑑 別                                             |
|-------------------------------------------------|------------------------------------------------------------------------------------------------|------------------------------------------------------------------------------------------------------------|-------------------------------------------------|
| 1) 急性食道加答兒<br>Oesophagitis catarrhalis acuta    | 粗暴ノ食道ブーヂー挿入、過熱セル或刺戟性食物ノ攝取等ニ因ル。                                                                 | 原因作用直後ヨリ嚥下時ニ疼痛アルモ、大抵二三日ニシテ治癒シ、他ニ症状ナシ。                                                                      | 其原因明カニシテ其症狀速ニ緩快スルニヨリテ診斷容易ナリ。                    |
| 2) 慢性食道加答兒<br>Oesophagitis catarrhalis chronica | 強酒ヲ多量ニ嗜ムモノニ來ル(但シ本邦ニハ甚稀)。                                                                       | 食道粘膜ノ肥厚及弛緩ヲ來シ、後ニハ瀰漫性擴張ヲ起スコトアリ、特殊ノ臨牀的症狀ヲ呈セザルモ、大量ノ強制ナル嘔吐ニ際シ食道下部ノ破綻ヲ來スコトアリ。併シ至ツテ稀ナルモノナリ。                      |                                                 |
| 3) 食道實扶埜里<br>Diphtherie d. Oesophagus           | 咽頭ノ「デフテリー」重症ナル時ハ食道ニモ下降シ、甚シキハ胃ヲモ侵ス。重症ノ「デフテリー」ニテ嚥下困難ニ甚シキ時ハ本症ヲ疑フベシ。                               |                                                                                                            |                                                 |
| 4) 食道鷺口瘡<br>Soor d. Oesophagus                  | 咽頭ノ鷺口瘡重症ナル場合ニハ食道ヲモ侵スコトアリ。重症ノ鷺口瘡ニテ嚥下困難ニ甚シキ時ハ本症ヲ疑フベシ。                                            |                                                                                                            |                                                 |
| 5) 食道蜂窩織炎<br>Phlegmone d. Oesophagus            | 食道損傷後、異物ノ刺戟、腐蝕後、食道周囲ノ化膿症ノ傳播、酒客ニ於ケル輕度ノ食道破綻後等ニ來ル。                                                | 食道ノ一局部或腐汎部ニ蜂窩織炎ヲ起ス。疼痛可ナリ著明ニシテ嚥下困難ニ甚シキ時ハ嚥下不能ヲ來ス。又胸骨ノ後ニ激シキ灼熱様疼痛アリ、時トシテハ惡心嘔吐或膿ヲ吐出シ、或呼吸困難ヲ發ス。體温上昇シ、一般症狀重篤、致死ス。 | 左記原因後ニ左記ノ症狀著明ナル場合ニハ本症ト診斷ス。急性食道加答兒ト異ナリ症狀一層重篤ナリ。  |
| 6) 食道ノ結核<br>Tuberculose                         | 非常ニ稀ナリ。解剖所見ニヨリ肺結核患者ノ末期ニ認メラルルコトアルノミ臨牀的症狀ヲ呈セズ。                                                   |                                                                                                            |                                                 |
| 7) 食道ノ梅毒<br>Syphilis d. Oesophagus              | 甚稀ニ食道上部或氣管分岐部ニ誤腫ヲ發生シ、其癰疽形成ニヨリテ食道狭窄ヲ起スコトアリ(誤腫其モノニヨリテハ症狀ナシ)。此際ニハ食道癌及其他ノ原因ニヨル食道狭窄ト鑑別ヲ要ス(第321頁參照)。 |                                                                                                            |                                                 |
| 8) 食道圓形潰瘍<br>Ulcus rodens d. Oesophagus         | 甚稀ニ食道下部ニテ噴門ノ近クニ發生スルコトアリ。胃潰瘍ト同様ニ其原因不明。胃内容吐出ノ習慣アル人ニ發生シ易シ。                                        | 本病ノ症狀ハ輕度ニシテ僅カニ輕度ノ疼痛ヲ感ズルノミ、併シ時トシテハ之ガ爲ニ食道痙攣ヲ起シ、一時食道ノ狭窄ヲ來スコトアリ。稀ニハ之ヨリ出血、穿孔、癰疽形成或癌腫ヲ發生スルコトアリ。                  | 本病ノ臨牀ハ困難ナリ。食道痙攣アリテ潛血アル場合ニハ本症ヲ疑フ。食道鏡検査ハ危險ナルコトアリ。 |

IV. 食道ノ擴張

Dilatation (Ektasie, Erweiterung) des Oesophagus

|                               |                                                                                                            |                                                                                                                                                                                                                                                                                                                                                                                                                                                |                                                                                |
|-------------------------------|------------------------------------------------------------------------------------------------------------|------------------------------------------------------------------------------------------------------------------------------------------------------------------------------------------------------------------------------------------------------------------------------------------------------------------------------------------------------------------------------------------------------------------------------------------------|--------------------------------------------------------------------------------|
| (A) 瀰漫性食道擴張                   | a) 先天性<br>狭窄ニヨリテ次第ニ其上部瀰漫性ニ擴張ス。                                                                             | 食道擴張ノ症狀ハ其大サ及程度ニヨリ一様ナラズ。一般ニ食道狭窄ニ因スル場合ニハ嚥下困難アリ、攝食後或暫時ノ後狭窄上部ニ停滯セル食物ヲ吐逆 regurgitieren ス。又是等ノ腐敗ニヨリテ口臭 Foetor ex ore ヲ發ス。狭窄ナキ場合ニ於テモ食物ガ食道内ニ停滯シテ吐逆セララルルコトアリ、吐逆頻繁ナル時ハ患者ノ榮養次第ニ害セララル。                                                                                                                                                                                                                                                                     | 慢性ノ食道狭窄アリテ吐逆頻發スル時ハ食道擴張アルコト確實ナルモ狭窄著シカラズレテ時々吐逆アル時ハ神經性ノモノカ或胃疾患ト鑑別セザルベカラズ。X線検査ヲ要ス。 |
|                               | b) 後天性<br>食道ニ癌腫、癰疽、甚稀ニハ食道痙攣ニヨリテ次第ニ擴張ス。                                                                     | i) 食道ノ狭窄程度ナル時ハ殆ンド症狀ナク、食道検査法ニヨリテ知ラルルコトアルノミ。<br>ii) 食道ノ擴張高度ナル場合ニハ氣管、食道ヲ壓迫シテ呼吸障礙ヲ起スコトアリ。<br>iii) 擴張ガ食道ノ上方ニアル時ハ頸部ニ之ヲ觸ルルコトアリ。                                                                                                                                                                                                                                                                                                                       |                                                                                |
| (B) 限局性食道擴張 (食道憩室 Divertikel) | a) 牽引性憩室<br>Traktionsdivertikel                                                                            | 氣管枝淋巴腺炎ニ際シ、食道壁ト癒着シ其痙攣性收縮ニヨリテ食道外方ニ牽引セラレテ食道ノ一部擴張スルコトアリ。併シ此憩室ハ左程大トナルコトナク、臨牀的ニ之ガ症狀ヲ呈スル場合ハ甚稀ナリ。併シ異物ガ其中ニ嵌留シタル爲ニ穿孔ヲ來シタル珍例アリ、併シ本症ハX線検査ニヨリテ診斷セララル。                                                                                                                                                                                                                                                                                                      |                                                                                |
|                               | b) 壓出性憩室<br>Pulsionsdivertikel (咽頭ヘルニア Pharyngocele)<br>第百五圖<br>食道憩室(20-25cm)<br>a. 空虚時, b. 充滿時<br>* 消息子道路 | 原因尙ホ不明ナルモ、恐ラクハ先天性ニ食道壁ニ弱キ所アリテ食物通過等ニヨリテ次第ニ擴張セララルモノナルベシ、本症ハ特ニ男子ニ多シ。本症ハ頸部食道ニ多シ、經過慢性ナリ。大サハ種々ニシテ櫻實大ヨリ手拳大ニ及ブ。初メハ特別ノ症狀ヲ呈セザレドモ大トナルニ從ツテ食物ハ憩室内ニ停滯シ、食道ヲ壓迫シテ嚥下困難ヲ起シ、種々ノ操作ノ下ニ初メテ食物ヲ攝取シ得。食物永ク憩室内ニ停滯スルガ爲ニ其分解ヲ起シ、其充滿セル際ニ再ビ吐出セララルルコトアリ、又激シキ口臭ヲ發ス。其他攝食後ニ頸部ノ腫脹ヲ來シ、空氣及液體ノ蓄積ニヨリテ雜音ヲ發生シ、頸部血管及神經ノ壓迫症狀アリ、高度ナルモノニ於テハ數年ニシテ衰弱死ヲ來ス。<br>診斷 以上特殊ノ症狀ノ特ニ嘔吐及頸部ノ膨隆等ニヨリテ診斷セララル。又消息子検査ヲ行フニ齒列ヲ去ル 20-25cm ノ所ニテ阻止セラレ、少シク其上方ニ於テ先端ヲ容易ニ動カシ得ベク、時トシテハ消息子ヲ胃中ニ送達シ得ルコトアリ、其他X線検査ニヨリテモ容易ニ診斷セララル。 |                                                                                |





V. 嚥下困難 及 食道狭窄

Schluckbeschwerde u. Oesophagusstenose

|                  |                  | 原 因                                                                                     | 症 状 及 診 断                                                                                           |
|------------------|------------------|-----------------------------------------------------------------------------------------|-----------------------------------------------------------------------------------------------------|
| (A) 口腔及咽頭部ニ於ケル障礙 | 1) 口蓋筋ノ麻痺        | 時トシテ「チフテリー」後ニ來ル、稀ニハ延髄疾患トシテ球麻痺 Bulbare Paralyse ヲ來ス。                                     | 嚥下ニ必要ナル口蓋ノ麻痺ニヨリテ嚥下時ニ食物ノ一部ガ鼻腔ニ至ル。又談話ニ際シテ氣流上方ニ漏出スルガ爲ニ鼻聲トナル。本症ニ於テハ口蓋ノ麻痺ヲ認メ得ルヲ以テ診斷容易ナリ、尙ホ屢々同時ニ他部ニモ麻痺アリ。 |
|                  | 2) 軟口蓋ノ先天性及後天性缺損 | 先天性ノモノハ口蓋成裂ニ見ラレ、後天性ノモノハ口蓋保護腫ノ崩潰ニヨル。                                                     | 此際ニハ嚥下困難ニアラズ、食物ノ嚥下ニ際シ鼻腔ニ出ヅ。毎常鼻聲ヲ伴フ。容易ニ口蓋ノ缺損ヲ認ム。                                                     |
|                  | 3) 軟口蓋ノ瘻痕形成      | 保護腫、稀ニハ火傷、腐蝕後等。                                                                         | 之ガ爲ニ瘻痕ヲ形成シ、口蓋ノ運動ヲ妨ゲ、或咽頭ノ通過ヲ妨グルコトアリ。                                                                 |
|                  | 4) 咽頭部附近ノ急性炎     | 「アンギーナ」、口蓋或咽頭ノ急性炎等。                                                                     | 疼痛或腫脹ノ爲メ嚥下困難ヲ來スコトアリ、此際ニハ該部ニ於ケル急性炎症狀著明ナリ。                                                            |
|                  | 5) 咽頭及喉頭ノ疼痛      | 喉頭結核、喉頭癌、咽頭癌等ニヨル。                                                                       | 是等ニヨリテ疼痛著シキ時ハ嚥下困難アルコトアリ、併シ其初期ニハ疼痛ナキコトアリ。                                                            |
|                  | 6) 腫 瘍           | 鼻咽頭ポリープ、或纖維腫其他ノ腫瘍等。                                                                     | 増大著明ナル場合ニハ食道通過ノ道ヲ狭クシテ嚥下困難ヲ來スコトアリ。                                                                   |
|                  | 7) 異 物           | 種々ノ異物が喉頭或咽頭部ニ介在スルコトアリ。                                                                  | 此際ニハ異物嚥下後直チニ其症狀ヲ呈ス。時トシテハ呼吸困難ヲ併發スルコトアリ。其發生原因及喉頭鏡検査ニヨリテ明カナリ。                                          |
| (B) 食道ニ於ケル障礙     | 1) 異物性狭窄         | 種々ノ異物ノ嚥下ニ因ル(第321頁參照)。又ハ併シ異物アルモ狭窄症狀著明ナラザルコトモアリ。                                          |                                                                                                     |
|                  | 2) 炎症性狭窄         | 食道ノ種々ノ急性炎(第321頁參照)又ハ縱隔竇ニヨル。                                                             |                                                                                                     |
|                  | 3) 黴毒性狭窄         | 食道保護腫其モノニ因ルコトハ稀ニシテ、其後ノ瘻痕形成ニ因ル。                                                          |                                                                                                     |
|                  | 4) 瘻痕性狭窄         | 腐蝕劑下後ニ起ルコトアリ(第321頁參照)。                                                                  |                                                                                                     |
|                  | 5) 癌腫性狭窄         | 屢々癌腫ニ因リテ狭窄ヲ來ス、併シ癌腫アルモ狭窄ナキコトモアリ。                                                         |                                                                                                     |
|                  | 6) 痙攣性狭窄         | a) 「ヒステリー」、「ヒポコンデリー」、躁踏病、狂犬病、破傷風、癲癇等。<br>b) 粗暴ナル消息子挿入、硬固ノ異物嚥下。<br>c) 若貴越幾斯、曼陀羅華、腐肉等ノ中毒。 |                                                                                                     |
|                  | 7) 壓迫性狭窄         | a) 種々ノ頸部腫瘍、b) 胸腔内ニテハ胸腔内甲状腺腫、大動脈瘤、縱隔竇腫瘍、脊椎變形、氣管枝癌、流注膿瘍等ニヨルコトアリ。                          |                                                                                                     |

VI. 食道狭窄ノ鑑別 Differenzierung d. Oesophagusstenose

|               | 1) 異物性狭窄                                     | 2) 炎症性狭窄 (急性炎)          | 3) 黴毒性 (瘻痕) 狭窄         | 4) 瘻痕性 (腐蝕後) 狭窄                | 5) 癌腫性狭窄                                    | 6) 痙攣性狭窄 (神經性)                 | 7) 壓迫性狭窄 (原因前項)               |
|---------------|----------------------------------------------|-------------------------|------------------------|--------------------------------|---------------------------------------------|--------------------------------|-------------------------------|
| 起 始           | 異物嚥下ノ直後ニ發生。                                  | 急性ニ始マル。                 | 徐々ニ發病(譫妄期)。            | 腐蝕劑嚥下後次第ニ起ル。                   | 徐々ニ發病ス。                                     | 頓發(神經性ノ人ニ多シ)。                  | 徐々或稍々急性ニ始マル。                  |
| 嚥下時ノ疼痛        | 有リ。                                          | 著明。                     | 無シ。                    | 無シ。                            | 不 定。                                        | 多クハ無シ。                         | 多クハ無シ。                        |
| 經 過           | 異物ノ落下ニヨリテ狭窄頓ニ去ルコトアリ。                         | 屢々重篤ナル状態トナル、時トシテハ自然ニ緩快。 | 慢性ニ狭窄増加ス、時トシテハ自然ニ稍々恢復。 | 稍々速ニ狭窄進行。                      | 慢性或稍々速ニ狭窄進行ス。其稀ニ腫瘍ノ崩潰ニヨリテ一時稍々通過ス。           | 狭窄不定或突然自然緩解ス。                  | 慢性或稍々速ニ狭窄進行。                  |
| 消 息 子 査       | 異物ヲ觸ル。屢々其際疼痛アリ。                              | 疼痛ノ爲メ検査不能。              | 瘻痕様組織ヲ觸ル。              | 略々同左。                          | 慢性ニ際シ腫瘍性疼痛アリ。時トシテハ血液或腫瘍片附着シ來ル。              | 時トシテ消息子痙攣性ニ緊扼セラレルモ靜置スレバ自解ス。    | 消息子検査屢々危険。                    |
| 食 道 鏡 査       | 異物ヲ認ム。                                       | 検査不能。                   | 蒼白色ノ瘻痕ヲ認ム。             | 同 左。(屢々不正線狀ヲナス)。               | 癌腫増殖、出血、不同凹凸等ヲ認ム。                           | 正常ノ粘膜ヲ認ム。                      | 狭窄部ニ充血、貧血或腫瘍ヲ認ムルコトアリ。併シ検査ニ注意。 |
| X 線 檢 査       | 金属或大ナル骨片ナラバ證明セラル、又造影劑ノ嚥下ニヨリ異物ニ相當シ陰影缺損部アリ(士)。 | 造影劑嚥下ニヨル瀰漫性腫脹ニヨル狭窄。     | 陰影ノ周縁比較的明瞭、凹凸少シ下端モ明瞭。  | 陰影ノ周縁比較的明瞭ナルガ狭窄部ノ不同凹凸廣延アルコト多シ。 | 壁在性ナルハ陰影ノ周縁ニ不同凹凸。腫瘍性ナルハ著明ノ陰影缺損下端不同凹凸限界不明瞭等。 | 陰影ノ周縁明瞭凹凸ナシ、下部尖端ヲ以テ終ル或食道蠕動ヲ認ム。 | 陰影ノ周縁明瞭ニシテ凹凸著明ナラズ一様ニ狭窄ス。      |
| 上 部 ノ 食 道 擴 張 | 無シ。                                          | 無シ。                     | 狭窄著明ナル時ハ上部擴張アルコトアリ。    | 無シ。                            | 無シ。                                         | 一時瀰漫性ニ廣變スルコトアリ。                | 多クハ擴張著明ナラズ。                   |
| 全 身 狀 態       | 異常ナシ。                                        | 發熱及熱症狀。                 | 他ニ黴毒症狀(士)狭窄高度ナレバ次第ニ衰弱。 | 狭窄高度ナレバ次第ニ衰弱。                  | 次第ニ惡液質トナル。                                  | 異常ナシ併シ神經性。                     | 原病ニヨリ或狭窄ニヨリ衰弱。                |
| 其 他           | 小兒ニ多シ。                                       | 屢々重篤トナル。                | ワ氏反應、試驗的驅微法(士)。        | 口腔内ニモ腐蝕性瘻痕ヲ見ルコトアリ。             | 鎖骨上窩或頸部ニ淋巴腺轉移。                              | 多クハ自カラ治療ス。                     | 原病ノ症狀アリ。(前項參照)。               |



VII. 食 道 癌 Oesophaguskarzinom

食道癌ハ食道腫瘍中最モ多キモノナルガ、之ハ男子特ニ酒客、喫煙家ニ多ク、壯年後ニ發生ス。發生部位ハ前記ノ食道狹隘部ニ來ルヲ常トス。食道癌ノ種類ニヨリ其症狀及鑑別ヲ異ニス。

Table with 4 columns: a) 増殖性腫瘍性癌 (Wucherndes od. tumorbildendes Karzinom), b) 潰瘍性或壁在性癌 (Ulzeröses od. wandständiges Karzinom), c) 滲潤性癌 (Infiltrierendes Karzinom), d) 萎縮性癌 (Schrumpfendes Karzinom). Each column contains a brief description of the cancer type and its typical location and symptoms.

以上ノ各型ノアルモノハ時トシテ互ニ合併シ來ルコトアリ。食道ノ狹隘著明ナル場合ニハ其上部ニ於テ食道ノ擴張ヲ來ス。

- 1) 食道狹隘アル場合 壯年後ノ人ニシテ何等ノ原因ナクシテ徐々ニ食道狹隘ヲ起シタル場合ニハ先ヅ第一ニ食道癌ヲ疑ハザルベカラズ。
2) 食道狹隘ナキ場合 此際ニハ診斷特ニ困難ナリ。此ノ如キ場合ニハ食道疾患ノ主訴ナク、只全身衰弱或頸部淋巴腺腫脹ノ爲ニ醫診ヲ求ムルヲ常トス。
3) 頸部淋巴腺腫脹著明ナル場合 此際ニハ必ズシモ食道癌ノ症狀明ナラザルコトアリ、喉頭癌、咽頭癌、腮弓囊腫等ト鑑別セザルベカラズ。

(附): 其他ノ食道腫瘍 Andere Geschwülste d. Oesophagus

食道ニハ癌腫以外ニハ纖維腫 Fibrom, 脂肪腫 Lipom, 乳嚢腫, Papillom, 筋腫 Myom, 「ポリプ」 Polyp, 皮膚様嚢腫 Dermoidzyste, 肉腫 Sarkom 等ヲ發生スルコトアルモ稀メテ種ニシテ、特ニ狹隘症狀ヲ呈セザルヲ常トシ、剖檢ニ際シテ偶然發見セラルルコト多シ。

第七章 乳腺外科 Mamma-Chirurgie

I. 乳腺ノ畸形 Missbildungen der Mamma (Milchdrüse)

Table listing 10 types of breast anomalies: 1) 無乳腺 (Amastie od. Amazie), 2) 小乳腺 (Mikromastie), 3) 乳腺ノ左右不同 (Asymmetrie d. Mamma), 4) 多乳腺或乳腺過多 (Polymastie od. Hypermastie), 5) 錯位乳腺 (Mamma aberratae), 6) 産褥婦ノ腋窩乳腺 (Achselhöhlenmilchdrüse), 7) 女乳腺 (Gynaekomastie), 8) 下垂乳腺 (Mamma pendula od. Mastoptose), 9) 眞性汎發性乳腺肥大 (Hypertrophia mammae diff.), 10) 其他ノ乳嘴ノ異常. Includes a diagram of a female torso showing the location of the mammary glands and accessory glands.



II. 乳腺ノ急性及亞急性炎症

Akute u. subakute Entzündungen der Mamma

|                                                                         | 原因                                                                     | 局所症状                                                                                                            | 全身症状                                                                                                                                                      | 鑑別                                                                           |                                                                    |
|-------------------------------------------------------------------------|------------------------------------------------------------------------|-----------------------------------------------------------------------------------------------------------------|-----------------------------------------------------------------------------------------------------------------------------------------------------------|------------------------------------------------------------------------------|--------------------------------------------------------------------|
| 1) 乳嘴炎及乳嘴<br>皰疹<br>Thelitis u.<br>Areolitis                             | 多クハ授乳<br>期ニ發生,<br>乳嘴又ハ乳<br>嘴皰疹ノ温<br>疹, 糜爛, 皰<br>裂等ヨリ細<br>菌侵入スル<br>ニ因ル。 | 乳嘴皰疹ニ急性或稍々亞急<br>性ニ蜂窩織炎或膿瘍ヲ形成<br>シ, 或モントゴメリ氏腺ノ<br>化膿ヲ來ス。著明ナルハ乳<br>腺前膿瘍 Praemammärer<br>Abszess ヲ形成ス。             | 時トシテ輕<br>熱或無熱。                                                                                                                                            | 診斷多クハ容易<br>急性乳腺炎(所<br>患部位, 炎症ノ<br>強弱等), 癰(膿<br>栓等)ト鑑別ス<br>ベシ。                |                                                                    |
| 2) 初生兒乳腺炎<br>Mastitis<br>neonatorum                                     | 初生兒ニ來<br>ル(男女ニ<br>關係ナシ),<br>内分泌ノ作<br>用ニヨル。                             | 何等ノ原因ナシニ乳腺亞急<br>性ニ少シク腫脹シ, 輕度ノ<br>發赤アリ, 壓ニヨリテ漿液<br>或乳樣液ヲ出ス(奇乳 Hex-<br>enmilch)。多クハ化膿ニ至<br>ラズ數日ニシテ治ス, 其稀<br>ニ化膿ス。 | 全身症状ナ<br>シ。                                                                                                                                               | 診斷容易。                                                                        |                                                                    |
| 3) 青春期乳腺炎<br>Pubertäts-<br>mastitis                                     | 男女ヲ問ハ<br>ズ青春期ニ<br>來ル, 之モ<br>一種ノ内分<br>泌作用ニヨ<br>ル。                       | 乳腺亞急性ニ腫脹ス, 併シ<br>著大トナラズ, 其硬度稍々<br>増加シ壓痛アリ。甚シキハ<br>自發痛モアルコトアリ。<br>乳嘴突出シ, 乳嘴皰疹ニ色<br>沈着アリ, 多クハ三週間ニ<br>シテ治シ, 化膿セズ。  | 全身症状ナ<br>シ。                                                                                                                                               | 診斷容易。若キ<br>婦人ニ於テハ月<br>經時乳腺炎Mas-<br>titis bei Menes-<br>e ヲ起スコトアリ,<br>稍々之ニ類ス。 |                                                                    |
| 4) 急性<br>化膿性<br>乳腺炎<br>特ニ産<br>褥性乳<br>腺炎<br>Mastitis<br>puerpe-<br>ralis | a) 鬱積性<br>乳腺炎<br>Stauungs-<br>mastitis                                 | 産褥中又ハ<br>妊娠ノ末期<br>ニ來ル。                                                                                          | 乳腺殆ンド全體ニ腫脹シ,<br>緊張增加シ疼痛ヲ發シ, 表<br>面發赤ス。乳汁ハ濃厚黃色<br>ニシテ初ハ其中ニ細菌ヲ含<br>有セザレドモ後ニハ細菌侵<br>入シ, 炎症一層顯著トナリ,<br>次ノモノニ移行ス。                                              | 多少ノ熱發<br>アルコト常<br>トス, 一ハ乳<br>汁分解ニヨ<br>ル乳熱, 一<br>ハ細菌傳染<br>ニヨルモノ<br>ナリ。        | 診斷多クハ容易<br>ナリ。時トシテ<br>(a)ト(b)ノ區別<br>明カナラザルコ<br>トアリ, 或互ニ<br>移行ス。    |
|                                                                         | b) 傳染性<br>或蜂窩<br>織炎性<br>乳腺炎<br>Mastitis<br>infecti-<br>osa             | 分娩後 3-4<br>週後ニ起ル<br>コト多シ。                                                                                       | 急性ノモノハ乳腺ノ一部ニ<br>急性ニ腫脹疼痛發赤等ヲ發<br>シ膿々浮腫ヲ伴フ。亞急性<br>ノモノハ稍々緩慢ニ始マル<br>初メハ硬性滲潤ニシテ適當<br>ナル療法ニヨリテハ吸收セ<br>ラルルコトアルモ多クハ化<br>膿軟化シテ膿瘍ヲ形成シ時<br>トシテハ自潰排膿シ, 稀ニ<br>ハ膿毒症ヲ起ス。 | 急性ノモノ<br>ニハ惡寒,<br>高熱等ア<br>リ。亞急性<br>ノモノニハ<br>熱發輕度。                            | 乳腺前膿瘍, 特<br>殊性傳染性乳<br>腺炎, 癰, 化膿性筋<br>炎, 癰疽性膿胸<br>等ト鑑別ヲ要ス<br>ルコトアリ。 |
| 5) 特殊性傳染性<br>乳腺炎<br>Mastitis infec-<br>tiosa specifica                  | 其稀ニ腸チ<br>フス, 肺炎,<br>淋疾等ニ併<br>發スルコト<br>アリ。                              | 亞急性乳腺炎ノ症状ヲ呈<br>シ, 稀ニハ化膿ス。                                                                                       | 多少ノ熱發<br>アルコトア<br>リ。                                                                                                                                      | 前者ト鑑別ヲ要<br>ス。産褥等ニ關<br>係ナク急性傳染<br>病ノ既往症アリ。                                    |                                                                    |

III. 乳腺ノ慢性炎症

Chronische Entzündungen der Mamma

|                                                                   | 原因                                                                     | 局所症状                                                                                                                                                              | 全身症状                                          | 鑑別                                                                                                           |
|-------------------------------------------------------------------|------------------------------------------------------------------------|-------------------------------------------------------------------------------------------------------------------------------------------------------------------|-----------------------------------------------|--------------------------------------------------------------------------------------------------------------|
| 1) 慢性纖維性乳<br>腺炎或乳腺硬<br>變症 Mastitis<br>chr. fib. od.<br>Zir. Mamm. | 急性化膿性<br>乳腺炎ノ後<br>ニ硬結ヲ殘<br>スコトアリ。                                      | 乳腺内ニ一箇, 時トシテハ二<br>三箇ノ硬靱ノ小硬結ヲ殘シ,<br>初メハ稍々壓痛アルモ後ニハ<br>壓痛ナク, 次第ニ縮小ノ傾向<br>アリ。<br>稀ニハ之ヨリ癌腫變性ヲナス。                                                                       | 無シ。                                           | 既往症等ヨリ診斷<br>セラル。腺腫, 癌腫<br>トハ境界稍々不明<br>瞭ニシテ増大ノ傾<br>向ナキニヨリテ區<br>別セラル。                                          |
| 2) 閉經腺ノ乳腺<br>炎 Mastitis<br>bei Menopause                          | 月經閉止前<br>後ニ來ル,<br>内分泌ノ關<br>係ニヨル。                                       | 兩側或一側ノ乳腺ノ所々ニ硬<br>靱ノ小硬結ヲ生ズ。<br>初期ニハ多少自發痛アルコト<br>アリ, 時々其大サ及硬度變化<br>ス, 併シ次第ニ吸收セラル。<br>時トシテ腋下腺ノ腫脹ヲ伴<br>フ。                                                             | 無シ。                                           | 診斷多クハ容易ナ<br>ルガ, 慢性囊腫性<br>乳腺炎(發生時期,<br>硬度), 乳腺結核<br>(同上及經過), 乳<br>癌(結節ノ數, 經過<br>等)ト區別スベシ。                     |
| 3) 慢性囊腫性乳<br>腺炎 Mastitis<br>chr. cystica                          | 本症ノ本態<br>ハ尙ホ不明。<br>或炎症ト稱<br>シ或膿瘍ト<br>稱ス。<br>30-50 歳ノ<br>婦人ニ來ル<br>コトアリ。 | 兩側或一側ノ乳腺ニ豌豆大乃<br>至示指頭大, 稀ニハ鳩卵大ノ<br>囊腫ヲ多發シ硬度軟ニシテ不<br>注意ニ檢スレバ不明ナリ。<br>壓迫ニ際シ透明液或褐色液或<br>乳樣液ヲ分泌スルコトアリ。<br>屢々月經時毎ニ一時腫脹シ疼<br>痛アルコトアリ, 月經閉止後<br>ニハ次第ニ縮小ス。時トシテ<br>癌腫變性アリ。 | 無シ。                                           | 慢性纖維性乳<br>腺炎, 閉經期乳腺炎,<br>乳腺結核, 多發性<br>腺腫等ト鑑別ヲ要<br>ス(其硬度, 境界,<br>經過, 月經等ノ關<br>係等ニヨリテ區別<br>セラル)。               |
| 4) 乳腺結核<br>Mamma-<br>tuberculose                                  | 比較的稀。<br>妊娠シタル<br>コトアル若<br>キ婦人ニ來<br>ルコトアリ。                             | 多クハ一側ノ乳腺ニ來ル。<br>示指頭大乃至鳩卵大ノ稍々靱<br>或軟ノ硬結ヲ多發シ, 壓痛<br>ナシ。境界初ハ明瞭ナルモ,<br>後ニハ不明瞭トナリ増大スル<br>ニ從ツテ軟化シテ寒性膿瘍ヲ<br>形成シ, 遂ニハ自潰シテ結核<br>性瘻孔ヲ形成ス。時トシテハ<br>腋下腺結核ヲ伴フ。                 | 肺結核<br>等ノ合<br>併症ア<br>レバ熱<br>發, 盜<br>汗等ア<br>リ。 | 初期ニハ慢性纖維<br>性乳腺炎, 閉經期<br>乳腺炎, 慢性囊腫<br>性乳腺炎, 多發性<br>腺腫等ト鑑別ヲ要<br>スルコトアリ。ハ<br>進行セルモノハ護<br>膜腫, 肋骨カリエ<br>スト鑑別スベシ。 |
| 5) 乳腺護膜腫<br>Gumma d.<br>Mamma                                     | 其稀ナリ壯<br>年後ノ婦人<br>ニ來ル。                                                 | 乳腺内ニ限局性ノ腫瘍ヲ形成<br>シ或間質ニ滲浸性ニ微毒性滲<br>潤ヲ來ス。<br>併シ是等ハ軟化スルコト殆ン<br>ドナク, 次第ニ吸收セラル。                                                                                        | 他ニ微<br>毒症狀<br>アルコ<br>トアリ。                     | 肉腫, 結核等ト鑑<br>別ヲ要ス, ワ氏反<br>應, 試驗的顯微法<br>ニヨリテ判定。                                                               |

(以上ノ慢性炎症ハ乳腺ノ腫瘍類ト鑑別ヲ要ス)。

其他乳腺ニハ放線菌病 Aktinomykose, 丹毒 Erysipelas, 蜂窩織炎 Phlegmone, 狼瘡 Lupus vulgaris, 硬性下疳 Initialsklerose, 扁平コンヂローム Condyloma lata, 濕疹 Ekzema, 鷲口瘡 Scor 等ヲ發生スルコトアリ。



IV. 乳 腺 内 小 硬 結 物 ノ 鑑 別

Differenzierung der kleinen Induration in der Mamma

|                                         | 發生 状態                                                                 | 數 (一側或兩側)                  | 大 小                         | 表面           | 硬 度                      |
|-----------------------------------------|-----------------------------------------------------------------------|----------------------------|-----------------------------|--------------|--------------------------|
| 1) 急性化膿性乳 腺炎後ノ硬結                        | 急性炎症消退後硬 結ヲ殘スコトアリ。                                                    | 多クハ單發、 時トシテハ二 三發生。         | 多クハ拇指頭 大以下。                 | 多少ノ 凹 凸。     | 硬 韌。                     |
| 2) 囊腫性慢性乳 腺炎 Mastitis chr. cystica (初期) | 30-50 歳ノ婦人ニ 多シ、(妊娠セルモ 授乳セザル婦人ニ 多シ或急性乳腺炎 治療後ニ起ルコト モアリ)。                | 一側或兩側ニ 小結節多發。              | 小指大一示指 頭大。                  | 多少ノ 凹 凸。     | 弾力性軟。 (波動ハ不 明)。          |
| 3) 乳 腺 結 核                              | 若年ノ婦人、特ニ 結核性ノ人ニ發生 ス。                                                  | 多クハ一側ニ 單發或數發。              | 小指頭大一鵝 卵大ナルモノ 多シ。           | 多少ノ 凹 凸或 平滑。 | 弾力性軟或 稍々硬或波 動。           |
| 4) 乳 腺 護 謨 腫                            | 壯年後(第三期微 毒トシテ來ル)。                                                     | 多クハ一側ニ 單發、稀ニ二 三發。          | 略々同上。                       | 多クハ 平滑。      | 弾力性軟。                    |
| 5) 腺 腫 (囊腫性ノモノノ 鑑別ハ除外)。                 | 多クハ壯年時ニ發 生)。                                                          | 多クハ一側ニ 單發、稀ニ二 三發、時トシ テハ兩側。 | 拇指頭大以上 ノモノ多シ (但肉腫性ノ モノハ著大)。 | 平滑。          | 硬 韌。                     |
| 6) 肉 腫                                  | 壯年時ニ發生。                                                               | 單 發。                       | 著大トナルモ ノ初メハ小。               | 多クハ 平滑。      | 弾力性韌或 稍々硬。               |
| 7) 癌 腫 (特殊ノ状態ヲ呈 スルモノハ除外)。               | 多クハ四十歳後、 但シ例外アリ、又他 ノ腫瘍或硬結ヨリ 續發。                                       | 多クハ單發。                     | 種々。可ナリ 著大トナル。               | 多少ノ 凹 凸アリ。   | 硬 韌。                     |
| 8) 乳 囊 腫 Milchzyste                     | 乳腺炎ノ後或腺腫 發生ニヨリ排泄管 ノ壓迫ニヨリ瀦留 囊腫。                                        | 一 個 或 數 個 (多クハ一側 性)。       | 示指頭大乃至 鵝卵大。                 | 平滑。          | 弾力性軟、 緊密性軟、 稍々韌、甚 シキハ乳石。 |
| 其 他                                     | 混合腫瘍、内被細胞腫、筋腫等ヲ發生スルコトアルモ何レモ甚稀ナリ。大 體腺腫ニ似タル症狀ヲ呈シ、確實ナル診斷ハ組織的検査ニヨラザルベカラズ。 |                            |                             |              |                          |

乳腺内腫瘍ノ部位ヲ表示スルニハ乳嘴ヲ中心トシテ之ヲ 4 ツノ四分ノ一部 Quadrant ニ分カ チ、上四分ノ一部、下四分ノ一部、内四分ノ一部、外四分ノ一部、前上内四分ノ一部、上外四分ノ一 部、下内四分ノ一部、下外四分ノ一部ニ在リトナシ、又乳嘴ニ近接セルヤ否ヤヲモ附言スベシ。

| 限 界                   | 疼 痛                 | 癒 着                | 腋 下 淋 巴 腺 腫 脹     | 經 過                    | 備                                   |
|-----------------------|---------------------|--------------------|-------------------|------------------------|-------------------------------------|
| 稍不明瞭。                 | 初メハ多少 ノ疼痛アルモ次第ニ減 弱。 | 時トシテ輕度 ノ癒着。        | 多クハ無シ。            | 次第ニ縮小。                 | 稀ニ痛腫變性ス。                            |
| 明瞭ナルコト 不明瞭ナル コトトアリ。   | 無シ。                 | 癒着無キコト 有ルコトト アリ。   | 淋巴腺結核ヲ 伴フコトアリ。    | 次第ニ増大。                 | 寒性膿瘍、自潰 等アル時ハ診斷 容易、他部ノ結 核。          |
| 明瞭、後ニハ 多少不明瞭ト ナルコトアリ。 | 無シ。                 | 無シ。                | 無シ。               | 稍々速ニ縮小 稀ニハ増大。殆 ソド自消セズ。 | ワ氏反應、驅微 法、他部ノ微毒。                    |
| 明 瞭。                  | 無シ。                 | 無シ。                | 無シ。               | 甚緩慢ニ成 長。               | 時トシテ痛變性 ヲナス。                        |
| 明 瞭。                  | 無シ。                 | 無シ。                | 多クハ無シ、 末期ニハアリ。    | 速。                     | 著大ナレバ診斷 容易。                         |
| 明瞭。 末期ニハ不明 瞭トナルコト アリ。 | 末期ニ疼痛 アルコトアリ。       | 末期ニハ癒着 アルモ、初期 ニナシ。 | 腫々轉移痛アリ、時トシテ ハ缺如。 | 腺腫ニ比シテ ハ稍々速。           | 末期ニハ診斷容 易ナルモ初期ニ ハ困難、試験的 抽出ヲナスコト アリ。 |
| 明 瞭。                  | 無シ。                 | 無シ。                | 無シ。               | 甚緩慢ニ成長 或不變。            | 稀ニ痛腫變性ヲ ナス。                         |

粉瘤、其稀ニ「コレステアトーム」カ乳嘴部ニ發スルコトアリ。  
(囊腫性慢性乳腺炎及癌腫ノ初期ニ於テ乳排泄管口ヨリ暗赤色ノ分泌物ヲ漏出スルコトアリ)。



V. 乳腺ノ腫瘍及囊腫 Geschwülste u. Zyste der Mamma

|                           | 主 要 症 状                                                                       | 鑑 別                                                              |
|---------------------------|-------------------------------------------------------------------------------|------------------------------------------------------------------|
| 1) 乳 嘴 腫<br>Papillom      | 時トシテ乳嘴或乳嘴皰ニ發生シ、特有ナル状態ヲ呈ス(總論參照)。                                               | 鑑別スベキモノナシ。                                                       |
| 2) 纖 維 腫<br>Fibrom        | 乳腺部ノ皮下ニ發生スルコトアレドモ(硬性或軟性)、乳腺内ニハ純粹ノ纖維ヲ發生セズ、多クハ纖維腺腫トシテ來ル。之ハ硬性ノ限局性腫瘤ニシテ著大トナラズ。    | 混合腫、筋腫、肉腫及癌腫ノ初期ト鑑別ヲ要ス。前二者トハ組織的検査ニヨリテ區別セラレ、後二者トハ其經過、硬度等ニヨリテ區別セラレ。 |
| 3) 粘 液 腫<br>Myxom         | 純粹ノモノハ殆ンドナク、每常纖維腫、腺腫、肉腫、瘤腫、混合腫瘍ト合併シ來ル。                                        |                                                                  |
| 4) 脂 肪 腫<br>Lipom         | a) 皮下脂肪腫 Subkutanes Lipom 一般ノモノト同様ナリ(總論參照)。                                   | 軟性纖維腫、淋巴管腫、粉瘤、護膜腫等ト鑑別ヲ要ス、表面、硬度等ニ注意スベシ。                           |
|                           | b) 腺内脂肪腫 Intraglanduläres Lipom 乳腺次第ニ増大ス、弾力性軟ナリ。                              | 初期ニハ診斷困難ナリ。乳腺汎發性ニ肥大(之ハ稍々軟)、肉腫等ト鑑別ヲ要ス。                            |
|                           | c) 腺外脂肪腫 Extraglanduläres Lipom 特ニ乳腺ノ後方ニ發生シ、成長多クハ緩漫ナルモ、時トシテハ著大トナルコトアリ。        | 初期ニハ診斷困難ナルガ、著大トナルモノハ多クハ容易、但シ乳腺後部ノ寒性膿瘍、肉腫、囊狀腺腫ト鑑別ヲ要ス。             |
| 5) 軟骨腫及骨腫                 | 稀ニ混合腫瘍ノ一成分トシテ來ルコトアリ。                                                          | 稍々大ナルハ硬度ニヨリテ診斷セラルルモ、小ナルハ他ノ種々ノ硬結ト誤ラレ易シ。                           |
| 6) 混 合 腫<br>Misch-G.      | 甚稀ニ乳腺ニ發生ス。先天性ノモノナルガ青春期ニ及ンデ著明トナルコトアリ。                                          | 大ナルハ硬度及表面ニヨリテ診斷セラルルモ、小ナルハ他ノ種々ノ硬結ト誤ラレ易シ。                          |
| 7) 筋<br>Myom              | 甚稀ニ滑平筋腫ヲ見ルコトアリ。                                                               | 確實ナル診斷ハ組織的検査ニヨラザレバ明カナラズ。                                         |
| 8) 淋 巴 管 腫<br>Lymphangiom | 稀ニ乳腺部ノ皮下ニ發生スルコトアルモ、乳腺内ニハ殆ンドナシ。                                                | 血管腫、軟性脂肪腫ト鑑別ヲ要ス。                                                 |
| 9) 血 管 腫<br>Angiom        | 稀ニ乳腺部ノ皮下或乳腺内ニ發生スルコトアリ、其所見明カナラザルモ月經時ニ増大スルコト多シ。                                 | 淋巴管腫、軟性脂肪腫ト鑑別ヲ要ス。血管性内被細胞腫モ月經時ニ増大スルモ、其硬度異ナル。                      |
| 10) 内被細胞腫<br>Endothelom   | 甚稀ナリ。混合腫瘍ノ一成分トシテ來リ、或獨立シテ來ル硬結ナリ。                                               | 他ノ種々ノ硬結類ト鑑別ヲ要ス。                                                  |
| 11) 腺 腫<br>Adenom         | a) 纖維肉腫 Fibroadenom 硬靱ノ限局性腫瘤ニシテ成長一般ニ緩漫ナリ、多クハ單發ナルモ數個發生スルコトモアリ。                 | 他ノ種々ノ硬結類ト鑑別ヲ要ス。(前項參照)                                            |
|                           | b) 囊狀腺腫 Kystadenom 單純ニ腺腔擴張セルコトト、内部ニ乳嘴狀突起多發スルコトトアリ。單純ノ腺腫ニ比シテ著大トナリ、質軟ナリ、或波動ヲ呈ス。 | 脂肪腫、肉腫、寒性膿瘍等ト鑑別ヲ要ス。                                              |

(純粹ノモノハ甚少ナク、多クハ他ニ合併シ來ル)。

|                                             |                                                                                                                                                                          |                                                                                              |
|---------------------------------------------|--------------------------------------------------------------------------------------------------------------------------------------------------------------------------|----------------------------------------------------------------------------------------------|
|                                             | c) 悪性腺腫 Adenoma malignum 時トシテ腺腫ガ癌腫變性ヲナスコトアリ、此際ニハ成長急ニ速トナリ、限界次第ニ不明瞭トナリ、後ニハ轉移ヲ作ル。                                                                                           | 此初期ニハ、腺腫ト癌腫トノ區別明カナラザルコトアリ、此ノ如キ場合ニハ癌腫ト見做シテ治療スベシ。                                              |
| 12) 肉 腫<br>Sarkom                           | 乳腺ニ發生スル肉腫ハ每常腺腫ニ合併スルモノニシテ紡錘細胞肉腫ナルヲ常トシ、純粹ノモノハ非常ニ稀ナリ。其稀ニハ乳管ニ黑色細胞肉腫ヲ見ル。肉腫ノ成長ハ速ニシテ、著大トナル、質軟ニシテ、限界明瞭ナル事多ク、末期ニハ自潰スルコトアリ、轉移形成少ナシ。纖維腺腫ト移行型ヲ纖維肉腫様腺腫 Fibroadenoma sarkomatodes ト云フ。 | a) 小ナル肉腫ハ種々ノ硬結類ト鑑別ヲ要ス(前項參照)。<br>b) 大ナル肉腫ノ診斷ハ容易ナルガ癌腫、汎發性乳腺肥大症、囊狀腺腫、後乳腺脂肪腫等ト鑑別ヲ要ス。併シ多クハ鑑別容易ナリ。 |
| 13) 癌 腫<br>Karzinom                         | 乳腺ニハ屢々癌腫ヲ發生ス(詳細次表)。                                                                                                                                                      |                                                                                              |
| 14) 乳 囊 腫<br>Milchzyste od. Galaktocele (稀) | 乳腺炎ノ後、稀ニハ腺腫發生ニヨリテ排泄管ノ閉塞ニヨリテ生ズル滯留囊腫ナリ腺内ニ示指頭大一鳩卵大ノ一個或數個ノ結節ヲ作り、表面平滑、限局性ニシテ硬度ハ弾力性軟一緊満性軟一稍々靱等ニテ波動アルコトト不明ナルコトトアリ、壓痛ナシ。内容ハ乳汁或其變化ニヨリ油狀或石鹼狀トナリ、時トシテハ緻密トナリ乳石 Milchstein ヲ形成スルコトアリ  | 各種ノ硬結ト鑑別ヲ要ス。<br>硬度、限界、發生等ヲ注意スベシ、稀ニハ之ヨリ癌腫ヲ發生スルコトアリ。                                           |
| 15) 粉 瘤<br>Atherom                          | 時トシテ乳嘴皰ニ發生スルコトアリ、粉瘤ニ特有ノ症状ヲ有ス(總論參照)。                                                                                                                                      | 診斷容易ニシテ殆ンド鑑別スベキモノナシ、乳囊腫ニ比シ表在性ナリ。                                                             |
| 16) 眞 珠 腫<br>Cholesteatom (甚稀)              | 粉瘤ノ上皮ガ増殖シテ多層トナリ。且ツ濃縮シテ固キ眞珠腫ヲ作ル。乳嘴皰部ノ皮下ニ來ル固キ結節ニシテ其剖面眞珠様光澤ヲ有ス。                                                                                                             | 特有ノモノナルニヨリ多クハ診斷容易ナリ。                                                                         |
| 17) 寄 生 蟲 性 囊 腫                             | 甚稀ニ「エヒノコツクス」、包蟲囊腫、「フィラリア蟲等ニ因ル囊腫ヲ見ルコトアリ(總論參照)。                                                                                                                            |                                                                                              |



VI. 乳癌ノ諸型ト鑑別疾患 Verschiedene Formen

ii. ihre Differenzierung der Mamma-Karzinom

| 臨牀的種別                            | 組織的種別                    | 鑑別疾患                                                                                                                                                                                  |
|----------------------------------|--------------------------|---------------------------------------------------------------------------------------------------------------------------------------------------------------------------------------|
| 1) 乳腺内小硬結ニシテ經過緩慢ナルモノ。            | 多クハ單純性癌(細胞少ナキ), 甚稀ニハ表皮癌。 | 腺腫及他ノ良性腫瘍, 慢性纖維性乳腺炎, 結核, 誤腫等ト鑑別ヲ要ス(第326頁参照)。(イ)發生年齡, (ロ)成長, (ハ)癒着(±), (ニ)淋巴腺轉移(±)等ニヨリテ區別セラル。診斷困難ナル時ハ乳癌ト見做シテ摘出スルヲ安全トス。                                                                 |
| 2) 乳腺内大腫瘤ニシテ成長速カナルモノ。            | 髓樣癌, 腺癌, 膠樣癌等。           | 診斷多クハ容易ナルモ肉腫, 纖維性腺腫, 囊狀腺腫, 誤腫等ト鑑別ヲ要ス(總論参照)。(イ)表面不同, (ロ)硬度硬靱, (ハ)癒着(±), (ニ)腋下腺轉移ヲ生ジ易キコト, (ホ)年齡等ニヨリテ診斷セラル。                                                                              |
| 3) 自潰シテ腫瘍性潰瘍ヲ生ズルモノ。              | 同上。                      | 前者ノ進行シタルモノニ之ヲ見ルコトアリ。肉腫ト鑑別ヲ要スルモ, 種々ノ點ニ於テ相異アリ。                                                                                                                                          |
| 4) 乳嘴或乳腺ノ萎縮ヲ來スモノ。                | 硬性癌乃至萎縮性癌。               | 何等原因ナクシテ乳腺或乳嘴ノ陷沒或萎縮ヲ來スハ大體乳癌ニ特有ナルモノニシテ多クハ他ニ鑑別スベキモノナシ。尙ホ此際ニハ該部ニ多少ノ硬結ヲ觸ルルヲ常トス。                                                                                                           |
| 5) 鎖狀癌 Panzerkrebs               | 單純性癌或膠樣癌。                | 癌腫性結節ヲ作ルコトナク, 初ハ乳房, 次ニ胸部ノ皮下, 筋肉, 甚シキハ骨等ニ滲潤性ニ成長シ, 胸部一般ニ硬靱トナリ恰モ革鏡ヲ付ケタルガ如クナル, 故ニ此名アリ。甚シキハ呼吸困難ヲ來ス, 併シ轉移形成速シ, 診斷容易ナリ。                                                                      |
| 6) ページェット氏病 Paget'sche Krankheit | 乳腺排泄管ヨリ發生スル單純性癌。         | 本病ノ發生ニ關シテハ尙ホ議論アリ, 或乳嘴附近ノ慢性濕疹ニ因ストシ, 或乳排泄管ノ癌腫ニヨリテ濕疹ヲ起スト云フ。40-60歳ノ婦人ニ多ク, 初メ乳嘴及乳嘴暈濕疹狀トナリテ廣闊シ, 僅カニ疼痛或癢痒感アルモ濕疹療法ニヨリテ治セズ。一方ニ於テハ乳腺内ニ硬結ヲ生ジ境界不明瞭ナリ。乳嘴陷凹或扁平トナリ, 末期ニハ腋窩腺ニ轉移ヲ作ル, 診斷容易ナリ。組織的構造特異ナリ。 |
| 7) 上肢ノ浮腫一象皮病樣肥厚一神經痛ヲ發スルモノ。       | 各種癌腫ノ末期。                 | 之ハ癌腫ノ末期ニ來ルモノナルガ, 特ニ屢々再發癌ニ認メラル。腋窩淋巴腺ノ轉移甚シキ爲メ, 淋巴液ノ還流ヲ杜絶シ, 或神經ヲ壓迫シタル爲ニ起ルモノニシテ診斷容易ナリ。                                                                                                    |
| 8) 他疾患ノ惡性變化ニヨルモノ。                | 單純性癌, 腺癌, 膠樣癌。           | 乳腺ノ腺腫, 囊腫類, 慢性炎等ノ惡性變性ヲナシタル場合ニハ成長急ニ速トナリ質硬靱ニシテ, 時トシテハ疼痛ヲ發シ, 腋窩腺轉移ヲ生ズ, 診斷容易ナルモ, 初期ニハ癌腫變性ヲ見逃スコトアリ。                                                                                        |

第八章 脊椎外科 Chirurgie der Wirbelsäule

I. 脊椎骨ノ先天性畸形



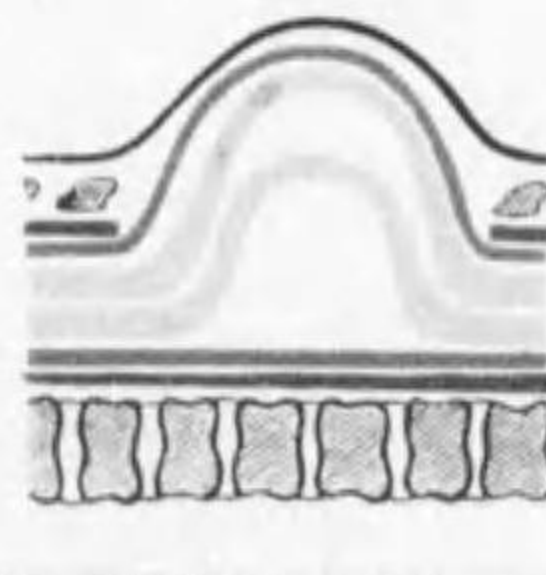
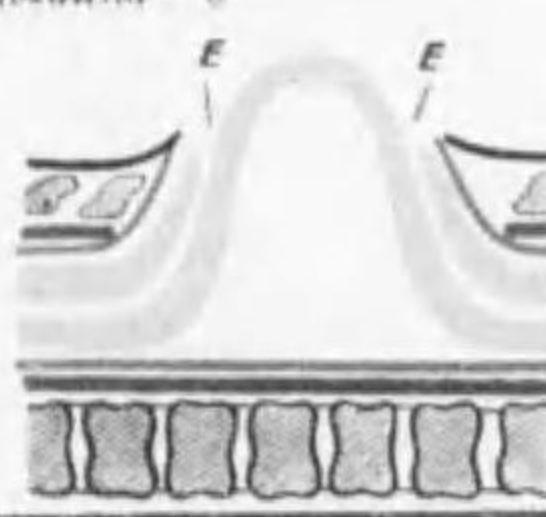
Angeb. Deformitäten der Wirbelknochen

|                                                                     |                                                                                                                                                                                                                                                                                                                                                                                                                                                                                                                                                                                                                                                        |
|---------------------------------------------------------------------|--------------------------------------------------------------------------------------------------------------------------------------------------------------------------------------------------------------------------------------------------------------------------------------------------------------------------------------------------------------------------------------------------------------------------------------------------------------------------------------------------------------------------------------------------------------------------------------------------------------------------------------------------------|
| 1) 脊椎披裂症 Spina bifida od. Rachischisis (頭部ヘルニアニ類似ノモノナリ, 比較的屢々認メラル)。 | <p>a) 開放性脊椎披裂症 Spina bifida (Rachischisis) aperta (其種)。</p> <p>脊椎ガ腰椎或薦骨部ニ於テ部分的披裂ヲナシ居ルコトアリ, 非常ニ稀ニハ脊椎ノ殆ソド全長ニ亙リテ披裂ヲ見ルコトアリ。脊椎ノ正中線ニ於テ平滑ナル溝狀ヲナシ暗赤色ノびろろト狀ヲ呈ス(之ハ脊髓ノ髓質血管層ナリ)。披裂高位ニアル時ハ下肢, 膀胱, 直腸等ノ麻痺ヲ伴フコトアリ。本症ハ屢々他ノ高度ノ畸形ヲ伴フガ爲ニ永ク生存シ難キコト多シ。</p> <p>b) 囊狀脊椎披裂症 Spina bifida (Rachischisis) cystica</p> <p>脊椎披裂症ノ大部分ハ之ニ屬ス。之ハ腰部及薦骨部ニ最も多ク, 甚稀ニハ頸部, 胸部ニモ來ル, 其構造ニヨリテ次ノ四種ヲ分ツ</p> <p>i) 脊髓膜ヘルニア Meningocele</p> <p>ii) 脊髓囊ヘルニア Myelocystocele</p> <p>iii) 脊髓囊脊髓膜ヘルニア Myelocystomeningocele</p> <p>iv) 脊髓脊膜ヘルニア Myelomeningocele</p> <p>c) 潜在性脊椎披裂症 Spina bifida (Rachischisis) occulta 本症ハ近來二三ノ學者ニヨリテ稱ヘラレタルモノナリ。先天性ニ腰椎骨及薦骨ガ披裂シ居ルモノニシテ之ガ爲ニ腰痛ヲ起スコトアリト。本症ノ診斷ハX線検査ニヨルノミ。</p> |
| 2) 先天性薦腰部腫瘍 Angeborenes Sakrolumbalgeschwulst                       | <p>脊椎披裂ノ好發部位ナル腰部及薦骨部ニ先天性ニ種々ノ腫瘍ヲ形成スルコトアリ, 即チ纖維腫, 脂肪腫, 血管腫, 肉腫, 混合腫瘍, 畸形腫等ヲ發生ス, 時トシテハ是等ノモノガ脊髓披裂症ニ併發ス。</p> <p>其他種ニ發生學上ノ遺殘物トシテ薦骨部ニ尾形成 Schwanzbildung アリ, 又其種ニ薦骨部ニ毛髮過生 Hypertrichosis ヲ見ルコトアリ。</p>                                                                                                                                                                                                                                                                                                                                                                                                                                                          |
| 3) リチャード氏病 Richardsche Krankheit                                    | <p>本症モ近來知ラレタル疾病ナルガ, 本症ニ就テハ尙ホ多少ノ議論アリ。</p> <p>第五腰椎ノ横突起ガ異常ニ發育セルガ爲ニ腰骨トノ間ノ筋肉, 神經ヲ壓迫緊張スルニ至ル。若年者ニ於テハ骨ガ固カラザルガ爲ニ壓迫症狀ヲ呈スルニ至ラザルモ, 成年後ニ於テハ過勞等ガ誘因トナリテ腰部ニ一種ノ神經痛ヲ發スルニ至ルト。</p> <p>本病ノ診斷モX線検査ニヨルノミ。</p>                                                                                                                                                                                                                                                                                                                                                                                                                                                                 |



II. 囊狀脊椎披裂症 Spina bifida cystica od.

Rachischisis cystica ノ 諸 型


| 何レモ脊髄正中線部ニ發生源ナルガ次ノ諸型アリ。大サハ種々ナリ。大ニハ脊髄大ノモノ多シ。 | 構 造                                                                                                                              | 部 位  | 基 底          | 皮 膚            | 硬 度                           | 壓 迫 腦 症 狀      | 脊 髓 症 狀    | 備 考                                                       |
|---------------------------------------------|----------------------------------------------------------------------------------------------------------------------------------|------|--------------|----------------|-------------------------------|----------------|------------|-----------------------------------------------------------|
| 1) 脊髄膜ヘルニア<br>Meningocele                   | 脊髄膜ガ脊椎骨ノ先天性缺損部ヨリ皮下ニ「ヘルニア」狀ニ膨出シテ中ニ脊髄液ヲ含有ス。<br>   | 第百七圖 | 薦骨部ニ多シ。      | 或ハ有莖狀。廣底ヲ有スルカ。 | 表面ハ若クハ皮膚淡青色ニ透見セラルコト多シ。キモ著大ナリ。 | 弾力性軟ニシテ。       | ナシ。        | 以上ノ場合ニハ屢々血管腫、脂肪腫、畸胎腫ヲ發シ、或ハX線検査ニヨリ脊椎骨ノ披裂ヲ知リ得ルコトモアリ。此際ニハ以上ノ |
| 2) 脊髄嚢ヘルニア<br>Myelocystocele                | 脊髄膜ト共ニ脊髄モ骨缺損部ヨリ皮下ニ脱出シ脊髄正中管囊腫狀ニ擴張ス。<br>         | 第百八圖 | 腰部、頸部、胸部ニ多シ。 | 多クハ廣底ヲ有シ稀ニ有莖狀。 | 多クハ尋常。                        | 弾力性軟ニシテ。壓縮性著明。 | 輕感度ニシテ僅カニ。 | 及直腸運動障礙及感覺障礙・膀胱。                                          |
| 3) 脊髄嚢脊髄膜ヘルニア<br>Myelomeningocele           | 之ハ前者ニ類スルモ正中管内ノミナラズ脊髄ノ前方ニテ脊髄膜間ニモ液ノ瀦溜アリ。<br>    | 第百九圖 | 腰部、頸部ニ多シ。    | 多クハ廣底ヲ有ス。      | 多クハ尋常。                        | 弾力性軟ニシテ。壓縮性著明。 | 稀。         | 稀。                                                        |
| 4) 脊髄脊髄膜ヘルニア<br>Myelomeningocele (甚稀)       | 脊椎骨ニ裂隙アルノミナラズ脊髄モ先天性ニ破裂シ、脊髄ノ前面ニテ脊髄膜内ニ液瀦溜ス。<br> | 第百十圖 | 腰部ニ多シ。       | 廣底ヲ有ス。         | 上下ニ小ナル臍狀陷凹ヲ見ル。表面ニ扁平瘻或ハ赤色斑點。   | 弾力性軟。壓縮性少ナシ。稀。 | 稀。         | 稀。                                                        |

III. 脊椎骨ノ骨折 Fraktur des Wirbelknochen

(比較的屢々認メラル。直達外力或ハ介達外力ニヨリテ起ル)(鑑別第336頁参照)

|                                                    |                                                                                                                                    |
|----------------------------------------------------|------------------------------------------------------------------------------------------------------------------------------------|
| 1) 載域及樞軸齒狀突起ノ骨折<br>F. d. Atlas u. Proc. odontoides | 上頸椎部ノ脱臼ニ際シテ見ラルルノミ。<br>此際ニハ脱臼ノ症狀重篤ナルヲ以テ是等ノ骨折ハ問題トナラズ。                                                                                |
| 2) 棘狀突起骨折<br>F. d. Proc. spinosus                  | 下方ノ頸椎、上方ノ胸椎ノ如ク特ニ棘狀突起ノ突出セル所ニ來ル。單純ノ棘狀突起骨折ニ於テハ脊髄症狀ヲ呈スルコトナキモ、屢々同時ニ脊椎體、脊椎弓ノ骨折ヲ兼メルコトアルガ爲ニ是等ノ症狀ヲ呈スルコトアリ、此際ニハ皮下溢血著明ナラズ限局性壓痛アルノミ、X線ニテ證明セラル。 |
| 3) 關節突起骨折<br>F. d. Proc. articularis               | 脊椎骨脱臼ノ際ニ之ヲ伴フコトアリ。<br>併シ脱臼ノ症狀重キヲ以テ骨折ハ問題トナラザルヲ常トス。                                                                                   |
| 4) 横突起骨折<br>F. d. Proc. transversus                | 該突起ノ特ニ長キ腰椎ニ來ルコトアリ、併シ比較的稀ナリ。                                                                                                        |
| 5) 脊椎弓骨折<br>F. d. Wirbelbogens                     | IV-VI 頸椎ニ來ルコト多シ、之レ該部ハ脊椎弓ニ直達性外力ヲ受ケ易キヲ以テナリ。兩側性ナルコト多シ、時トシテハ脊髄症狀ヲ呈ス。                                                                   |
| 6) 脊椎體骨折<br>F. d. Wirbelkörpers                    | 最も多キモノナリ、就中胸椎及I腰椎ニ多シ、屢々脊髄症狀ヲ呈ス。                                                                                                    |


第百十一圖  
脊椎骨折ノ頻度表  
(n. Menard)





### IV. 脊椎ノ脱臼 Luxation der Wirbelsäule

(脊椎ノ脱臼トハ脊椎關節突起ガ其關節面ヨリ全部或一部脱轉セルモノヲ云フ。但シ之ハ四肢關節ノ脱臼ト異ナリ脱轉セル上位ノ脊椎ヲ以テ脱臼者トス)。

|                         |                                                                                                                                                                                                                                                                |
|-------------------------|----------------------------------------------------------------------------------------------------------------------------------------------------------------------------------------------------------------------------------------------------------------|
| 脱<br>臼<br>ノ<br>種<br>類   | a) 完全脱臼 Vollständige Luxation (第111圖)。<br>b) 不全脱臼 Unvollständige Luxation (第110圖)。                                                                                                                                                                             |
|                         | <p style="text-align: center;">第百十二圖                  第百十三圖                  第百十四圖</p> <p style="text-align: center;">脊椎骨ノ生理的位置          不全脱臼                  完全脱臼</p>      |
|                         | <p>a) 偏側脱臼 Einseitige Luxation,<br/>b) 兩側脱臼 Beidseitige Luxation</p> <p>a) 屈曲脱臼 Beugungs-Luxation 最も多キモノナリ、強制ナル前屈ニヨルコト多ク 屢々骨折ヲ伴フ。<br/>b) 伸展脱臼 Extensions-Luxation 背面屈曲ニ因ルモノニシテ脊椎及棘狀突起ノ骨折ヲ兼ヌルコト多シ。<br/>c) 迴轉脱臼 Rotations-Luxation 脊椎過度ノ迴轉ニヨルモノニシテ頸椎ニ見ラルルノミ。</p> |
| 1) 頭首脱臼<br>L. d. Kopfes | 後頭骨ト載域ノ脱臼ヲ云フ。<br>兩骨間ニハ蝶番關節靱帶ナル強靱ノ靱帶アルガ爲ニ之ガ断裂ニハ甚強制ナル外力ヲ要シ、脊髓ガ損傷セラルル爲ニ即死スルヲ常トス。<br>其主症狀ハ頭部運動不能及前方下垂傾斜ナリトス。                                                                                                                                                       |
| 2) 載域脱臼<br>L. d. Atlas  | I-II 頸椎間ノ脱臼ニシテ樞軸齒狀突起ノ骨折、或之ヲ固定スル横靱帶ノ断裂ヲ伴フ、多クハ脊髓損傷ヲ伴フガ爲ニ即死スルモ、偏側脱臼ニ於テハ脊髓ヲ損傷セザルコトアリ。<br>i) 前方屈曲脱臼 Beugungs-L. nach vorn. 最も多シ。頭部過度ニ前屈シ、咽頭ヨリ載域前弓ノ突出ヲ觸レ、項部ニ於テハ樞軸ノ後弓ヲ觸レ、其上部陷凹ス。<br>ii) 迴轉脱臼 Rotations-L. 多クハ偏側性脱臼ニシテ頭部ハ脱臼側ト反對ノ方向ニ迴轉傾斜ス。其種ニハ兩側性脱臼ヲ見ル。特ニ劇烈ナル外力ニ因ス。     |

|                                                                               |                                                                                                                                                                                                                                                                                                                                                                                                                                                                                                                                                                                                                                             |
|-------------------------------------------------------------------------------|---------------------------------------------------------------------------------------------------------------------------------------------------------------------------------------------------------------------------------------------------------------------------------------------------------------------------------------------------------------------------------------------------------------------------------------------------------------------------------------------------------------------------------------------------------------------------------------------------------------------------------------------|
| 3) II-VII 頸椎<br>脱臼<br>L. d. II-VII<br>Hals-W.<br>(最も多キハ<br>V-VI 頸椎間脱臼<br>ナリ)。 | <p>i) 前方屈曲脱臼 Beugungsluxation nach vorn. ハ頭首ノ過度屈曲ニヨリテ起ルモノニシテ通常椎骨間靱帶及横靱帶ノ断裂ヲ來シ上位脊柱ノ關節突起ハ下位脊椎ノ關節突起ノ前方ニ脱轉シ、其狀脊椎横斷骨折ニ於テ上折片前方ニ轉位セルモノニ類ス。頭首ハ前方ニ屈曲シ頸部胸骨ニ接近シ、患者ハ疼痛ヲ避ケンガ爲ニ屢々兩手ニテ頤部ヲ支ヘ來ル。<br/>頸椎ハ僅カニ角狀ニ屈曲シ、脱臼セル棘狀突起ヲ觸知シ難ク、項部縮短シテ側頸部ニ隆出ス。其他嚥下困難アリ。時トシテ咽頭ノ粘膜炎ニ突起セル脊椎ヲ觸知ス。<br/>脊髓ニ高度ノ壓迫ヲ呈スルコト多ク、特ニ III-IV 頸椎ノ脱臼ニ於テハ横膈膜ノ麻痺ヲ來シテ致死スルコト多シ。幸ニ生存セルモ四肢及軀幹部ノ麻痺ヲ殘ス。</p> <p>ii) 下方頸椎ノ偏側迴轉脱臼 Einseitige Rotationsluxation 頭部ノ過度ノ迴轉外旋ニヨリテ生ズルモノニシテ、頭首ハ健側ニ傾キテ固定セラレ、項部隆起緊張ス。<br/>嚥下障礙ハ輕度ナリ、時トシテハ咽頭粘膜炎ニ異常ノ骨隆起ヲ觸知ス。脊髓神經根ハ脱臼側ノ出口ニテ壓挫セラレ、時トシテハ反對側ノ神經根モ牽引セラレ、夫々ノ症狀ヲ呈ス。</p> <p>iii) 兩側反對性脱臼 Beidseitige gegenseitige L. 其種ナリ。頭首ノ位置ハ概シテ偏側脱臼ト異ナルコトナキモ、頭部健側ニ向ツテ迴轉スルコト稍々高度ナリ。</p> |
| 4) 胸椎脱臼<br>L. d. Brust-W.                                                     | <p>單獨ニ來ルハ稀ニシテ、多クハ骨折ヲ伴フ。<br/>單獨脱臼ハ第十二胸椎ニ來ルコトアリ、通常前方屈曲脱臼ニシテ偏側迴轉脱臼ス。<br/>前方屈曲脱臼ニ於テハ脱臼セル脊椎及其棘狀突起陷没シ、前方ニ脱臼セル下方ノ胸椎及棘狀突起モ共ニ陷没スルヲ以テ、脊柱屈曲シ、脱臼部直上方ノ棘狀突起ハ著シク隆起シ、恰カモ胸椎骨折ノ狀ヲ呈シ、鑑別困難ナルコトアリ。</p>                                                                                                                                                                                                                                                                                                                                                                                                                                                           |
| 5) 腰椎脱臼<br>L. d. Lenden-W.                                                    | <p>本症ハ極メテ稀ナルガ、時トシテ上方三個ノ腰椎ニ前方及後方屈曲脱臼及偏側迴轉脱臼ヲ來スコトアリ、之モ脊椎骨折トノ鑑別困難ナルコト多シ。</p>                                                                                                                                                                                                                                                                                                                                                                                                                                                                                                                                                                   |



V. 脊 椎 外 傷 ノ 鑑 別

Differenzierung d. Verletzungen d. Wirbelsäule

|                                                   | 原因<br>(既往症)                                                                                                                                                                                                                        | 視診的所見                                  | 觸診的所見                                                                       |                                                                  |                                       |                |          |
|---------------------------------------------------|------------------------------------------------------------------------------------------------------------------------------------------------------------------------------------------------------------------------------------|----------------------------------------|-----------------------------------------------------------------------------|------------------------------------------------------------------|---------------------------------------|----------------|----------|
|                                                   |                                                                                                                                                                                                                                    |                                        | 棘状突起                                                                        | 横突起                                                              | 脊椎體                                   |                |          |
| (1) 脊椎脱臼<br>(稀ニ頸椎ニ來ルコトアリ)。                        | a) 迴轉脱臼<br>Rotations-L.<br>(側關節ノ<br>偏側脱臼)。                                                                                                                                                                                         | i) 不全<br>脱臼。                           | 頸椎ノ脱臼ニハ<br>頭部健康側ニ傾<br>斜シテ少シク前<br>屈シ、頸部ガ患<br>側ニテ少シク延<br>長シテ見ユ。               | 棘状突起患<br>側ニ偏ス。                                                   | 横突起脱臼側<br>ニ隆出ス。<br>脊椎體ノ隆出<br>一層著明。    |                |          |
|                                                   |                                                                                                                                                                                                                                    | ii) 全脱臼。                               | 直達外力ニヨリシ場合ニハ患部ニ皮下溢血等ヲ認ムルモ、介達外力ニヨリシ場合ニハ變化ナシ。                                 | 頸椎脱臼ニハ頭<br>部患側ニ傾斜シ<br>(屈曲ハ無キコ<br>トアリ)。頸部患<br>側ニテ短縮シテ<br>見ニ皺襞ヲ作ル。 | 棘状突起間<br>少シク疎開。                       | 兩横突起少<br>シク隆出。 | 脊椎體稍々隆出。 |
| (2) 脊椎骨折                                          | a) 壓迫骨折<br>Kompressions-F.<br>(X-XII 胸椎及<br>I 腰椎ニ多シ)。<br>b) 全脱臼骨折<br>totale Luxations-<br>fraktur<br>(下部頸椎或胸椎<br>ニ來ルコトアリ)。<br>c) 脊椎弓骨折<br>F. d. Wirbelbogen<br>(比較的稀、頸椎ニ<br>來ルコトアリ)。<br>d) 棘状突起骨折<br>F. d. Proc. spinosus<br>(其稀)。 | i) 不全<br>脱臼。                           | 頭部ヲ前方ニ伸<br>展シ頸部ガ延長<br>シテ見ユ。                                                 | 棘状突起間<br>少シク疎開。                                                  | 兩横突起少<br>シク隆出。                        | 脊椎體稍々隆出。       |          |
|                                                   |                                                                                                                                                                                                                                    | ii) 全脱臼。                               | 頭部前方或後方<br>ニ屈曲シ頸部短<br>縮シテ見ユ。                                                | 棘状突起前方<br>ニ推移シ難シ。                                                | 著明ニ隆出。                                | 著明ニ隆出。         |          |
|                                                   |                                                                                                                                                                                                                                    | 多クハ限局<br>性ノ直達外<br>力ニヨル。                | 腰々龜背ヲ認ム<br>(但シ脊椎彎曲<br>ハ著明ナラズ)。<br>頸椎ニ於テハ強<br>度ナリ。                           | 腰々棘状突<br>起間疎開ス。                                                  | —                                     | —              | —        |
|                                                   |                                                                                                                                                                                                                                    | 多クハ限局<br>性ノ直達外<br>力ニヨル。                | 脊椎支持力ヲ失<br>ヒテ直立シ難ク<br>腰々龜背ヲ認ム<br>(横臥時ニハ不<br>明ナルコトアリ)。<br>頸椎ニテハハ<br>屈曲位ニ固定ス。 | 上部ノ棘状<br>突起前方ニ推<br>移シテ下部<br>ノ間隔疎開ス。                              | 腰々脊椎體隆出。<br>頸部ニテハ口内ヨリ<br>骨折片ノ異常運動有(±) | —              | —        |
| 3) 脊椎捻挫<br>Distorsion d. W.-Säule<br>(頸椎或腰椎ニ來ル)。  | 脱臼等ト同<br>原因ニヨル<br>(但シ其度<br>輕シ)。                                                                                                                                                                                                    | 脊椎ニハ何等ノ<br>異常ナキモ、脊<br>椎強剛位ヲ取ル<br>コトアリ。 | 前方ニ推移<br>シ居ルカ或<br>壓ニヨリ移<br>動ス。                                              | 多クハ其移<br>動ヲ認ム。                                                   | —                                     | —              |          |
| 4) 脊椎挫傷(縱軸性)<br>Kontusion (axiale)<br>(胸椎或腰椎ニ來ル)。 | 間接ノ脊柱<br>ノ縱軸壓迫<br>ニ因ル。                                                                                                                                                                                                             | 形態異常ナシ。                                | —                                                                           | —                                                                | —                                     | —              |          |

| 運動検査                                                                                                                           | 疼 痛                                                                                            | 脊 髓 症 状                                     | 神 經 症 状                                                       | 其 他 症 状                                                            | 指 診                                                                                                                                                                                                                     |
|--------------------------------------------------------------------------------------------------------------------------------|------------------------------------------------------------------------------------------------|---------------------------------------------|---------------------------------------------------------------|--------------------------------------------------------------------|-------------------------------------------------------------------------------------------------------------------------------------------------------------------------------------------------------------------------|
| 脊椎脱臼ノ上方ハ<br>下部ニ對シテ強剛ト<br>ナリ自動運動不能ト<br>ナル。<br>特ニ患側ニ於ケル迴<br>轉運動及伸展不能ト<br>ナル、但シ他ノ方向<br>ニハ異常運動不可能<br>ナルコトアリ。整復<br>ニ際シ比較的疼痛少<br>ナシ。 | 損傷部ニ於ケル<br>自發痛ノ程度ハ<br>種々ナリ(併シ<br>大體ニ於テ骨折<br>ノ方強度ナリ)。<br>脊椎ノ運動時、<br>長軸壓迫、局所<br>壓迫等ニ際シテ<br>特ニ著シ。 | 多クハ<br>輕度或<br>缺如ス<br>(第341、<br>342頁<br>參照)。 | 腰々脊<br>椎間孔<br>ヲ通ル<br>神經ノ<br>壓迫ニ<br>ヨリ神<br>經痛ヲ<br>發スル<br>コトアリ。 | 時トシ<br>テ嚙下<br>或談話<br>障礙アリ<br>ルコト<br>アリ<br>(特ニ<br>屈曲脱<br>臼ニ際<br>シ)。 | 脊椎脱臼ノ診斷ハ甚困難<br>ナルコトアリ、特ニ肥胖<br>セル者、皮下溢血高度ナル<br>場合ニハ捻挫、骨折ト<br>鑑別困難ナルコトアリ。<br>是等ノ場合ニハ X線ニ<br>ヨリテ鑑別セラルルモ場<br>合ニヨリテハ検査不能ナ<br>リ。併シ捻挫トハ運動障<br>礙、疼痛ノ程度ニヨリテ<br>區別ス。脱臼ノ診斷容易<br>ナル場合ニハ大底重篤ニ<br>シテ死亡スルモ多シ。<br>斜頸ノ脊椎炎トノ鑑別ハ<br>其條下參照。 |
| 自動運動全ク不能。<br>他動運動、起立、正坐<br>不能ナルカ或共際疼痛<br>劇烈、強イテ動か<br>スニ異常運動、軋<br>音ヲ認ムルコトアル<br>モ、濫リニ行フベカ<br>ラズ。                                 | —                                                                                              | 多クハ<br>甚ダ重<br>症。                            | —                                                             | —                                                                  | 多クハ困難(特ニ脊髓症<br>狀等ナキ場合)、又X線ニ<br>ヨリテ診斷困難ナルコト<br>アリ。                                                                                                                                                                       |
| 脊椎ニハ異常運動等<br>ナシ、併シ棘状突起<br>可動性ニシテ注意シ<br>テ檢スルニ軋音ヲ<br>認ムルコトアリ。                                                                    | 棘状突起ニ壓痛<br>特ニ顯著ナリ。<br>併シ脊椎ノ縱軸<br>壓迫ニ際シ疼痛<br>ヲ訴ヘズ。                                              | 種々ナ<br>リ。<br>(-)                            | —                                                             | —                                                                  | 腰々診斷困難ニシテ一時<br>推定診斷ヲ下スノミナル<br>コトアリ。                                                                                                                                                                                     |
| 患者運動ヲ忌避スル<br>モ強イテ動かセバ可<br>能、但シ疼痛著シ。                                                                                            | 側關節ノ壓迫或<br>縱軸壓迫ニ際シ<br>劇痛、自發痛中<br>等度。                                                           | 多クハ<br>無キモ<br>時トシ<br>テ有リ。                   | 多クハ<br>(-)                                                    | (-)                                                                | 棘状突起ノ異常ヲ觸レタ<br>ル場合ニハ診斷容易。                                                                                                                                                                                               |
| 疼痛ノ爲メ運動一時<br>不能。                                                                                                               | 脊椎ノ縱軸壓迫<br>ニ際シ特ニ劇シ。                                                                            | (-)                                         | (-)                                                           | (-)                                                                | 脱臼及骨折ヲ除外スルニ<br>ヨリテ診斷セラルルモ腰<br>々困難、他ノ原因ニヨル<br>斜頸ト鑑別。                                                                                                                                                                     |
| —                                                                                                                              | —                                                                                              | (-)                                         | (-)                                                           | (-)                                                                | 脱臼、骨折ノ否定ニヨル<br>縱軸壓痛著明、原因ノ調<br>査等ニヨリ診斷。                                                                                                                                                                                  |



### VI. 脊椎外傷検査法

#### Untersuchungen der Verletzungen der Wirbelsäule

(之ハ外傷ノミナラズ一般脊椎疾患ノ診断ニ必要ナルモノナリ)。

|                                  |                                                                                                                                                                                                                                                                                                             |
|----------------------------------|-------------------------------------------------------------------------------------------------------------------------------------------------------------------------------------------------------------------------------------------------------------------------------------------------------------|
| (一) 運動障礙<br>Motorikstörung       | <p>a) 下肢ノ運動 i) 患者ノ兩下肢ヲ交互ニ舉上セシメ、膝關節部ニテ屈曲セシメ及足ノ運動ヲ行ハシムルニ總テノ運動可能ナレバ脊髄ニ障礙ナキコトヲ知ル。</p> <p>ii) 此際下肢ノ舉上ハ困難ナルモ膝關節ノ屈曲多少可能ニテ足關節ノ運動自由ナルハ(イ)脊椎骨折アルモ脊髄損傷ナキカ(ロ)兩大腿骨折アルナリ。</p> <p>iii) 患者一肢ヲ舉上シ得ルモ他肢ノ弛後アル時ハ(イ)一側性脊髄損傷(稀有)、(ロ)馬尾神經ノ一側性挫傷或壓迫(稀)、(ハ)大腿或骨盤ノ骨折ナリ。尙ホ(イ)、(ロ)ニ於テハ足趾ノ運動モ不能トナル。</p>                                  |
|                                  | <p>b) 軀幹ノ運動 患者ノ呼吸状態ヲ檢スルニ腹式呼吸ノミニテ胸式呼吸ヲ替ミ難キハ助間筋ガ麻痺シ、横隔膜神經(IV-V 頸椎ヨリ出ヅ)ノミガ作用セル時ニシテ此ノ如キハ重篤ナルヲ示スモノナリ。</p>                                                                                                                                                                                                        |
|                                  | <p>c) 上肢ノ運動 i) 兩側上肢ノ運動指端ニ至ル迄障礙ナキ場合ニハ損傷ハ少ナクトモ I 胸髓節以下ニ存スル場合ナリ。</p> <p>ii) 半バヲ閉テ中等度ノ迴前位ニ肘關節ヲ屈曲シ胸上ニ置ク時ハ略ホ VII 頸髓節ノ高サニ損傷アル場合ナリ。</p> <p>iii) 上肢ヲ外旋シテ上方ニ舉ゲ指ヲ半屈シ、前膊ヲ迴後シ、肘關節ヲ屈曲セル時ハ VI 頸髓節ノ損傷セラレタル場合ナリ。</p> <p>iv) 上肢全ク麻痺シ運動ヲ行ヒ難キ時ハ損傷部ハ V 頸髓節ニ存スル場合ナリ。</p> <p>v) V 頸髓節以上ノ損傷ニ於テハ横隔膜神經ノ麻痺ニヨリテ直チニ死亡スルガ故ニ診断ノ暇ナシ。</p>    |
| (二) 感覺障礙<br>Sensibilitätsstörung | <p>觸覺 Tastsinn, 痛覺 Schmerzsin, 溫覺 Temperatursinn = 注意スベシ。</p> <p>i) 下肢ニ於テ運動麻痺ト共ニ完全ナル感覺麻痺アル時ハ脊髄ノ完全損傷ナリ。</p> <p>ii) 併シ感覺ノ減弱ニ止マルカ、或アル種ノ感覺尙ホ存スル時ハ脊髄ノ部分的損傷ナリ。</p> <p>iii) 時トシテハ感覺脫失部ニ部分的感覺脫失帶區 partielle anaesthetische Zone, 感覺過敏帶區 hyperaesthetische Zone ガ存スルコトアリ(ブロンセカール氏症狀 Brown-Sequardsche Symptome)。</p> |
|                                  | <p>(三) 尿管運動神經</p> <p>Vasomotorische N. = 損傷アル時ハ其麻痺ニヨリテ皮膚ノ體溫昇騰ヲ伴フ、而シテ麻痺肢ノ充血及陰莖海綿體ノ血液増加ヲ來シ、陰莖ハ稍々勃起ノ傾向ヲ有シ、接觸或「カテーテル挿入ニヨリテ著シク勃起シ、甚シキハ射精ヲ見ルコトアリ。</p>                                                                                                                                                             |

|                                   |                                                                                                                                                                                                                                                                                                                                                                                                                                                                                                                    |
|-----------------------------------|--------------------------------------------------------------------------------------------------------------------------------------------------------------------------------------------------------------------------------------------------------------------------------------------------------------------------------------------------------------------------------------------------------------------------------------------------------------------------------------------------------------------|
| (四) 内臓機能<br>Viscerale Funktionノ障礙 | <p>i) 脊髄ノ完全損傷ニ於テハ膀胱及直腸ノ麻痺ヲ起シテ尿閉 Harnretention 及便秘 Verstopfung ヲ來ス。</p> <p>ii) 尿閉高度ナル時ハ下腹部ニ膀胱ノ膨隆ヲ認メ、又膀胱内ノ尿蓄積甚シキ時ハ膀胱括約筋ノ閉鎖不全トナリ尿ノ滴下ヲ見ル(奇性尿失禁或淋瀝症 Incontinentia paradoxo)。但シ膀胱麻痺ハ長時日ノ後ニ恢復スルコトアリ。</p> <p>iii) 直腸内ニ糞便ノ鬱積多キ時ハ腸閉塞症 Ileus ヲ來スコトアリ、此ノ如キ場合ニハ灌腸ヲ行フモ效果ナク器械的排除ヲ行フ外ナシ(糞便閉止 Retentio albi)。併シ腸内容液状ナル時ハ不隨意ニ肛門ヨリ流出ス(糞便失禁 Incontinentia albi)。</p> <p>iv) 時トシテハ腸管麻痺ニヨリテ高度ノ鼓腸 Meteorismus ヲ起シ、他ノ原因ニヨル吐瀉症ト誤ラレルコトアリ。</p> <p>v) I 胸髓節ノ上部ニテ損傷セララルル時ハ頸髓部ニアル瞳孔散大神經ノ斷裂ニヨリテ瞳孔神經支配 Pupilleninnervation ノ障礙ヲ來シ瞳孔縮小シ光線反應ヲ失フ。</p> |
|                                   | <p>(五) 腱及皮膚反射</p> <p>i) 皮膚反射 Hautreflex 脊髄完全損傷ニ於テハ消失スレドモ再び恢復ス、併シ陰莖ノ勃起反射 Erektionsreflex 及コッヘル氏睾丸反射 Hodenreflex nach Kocher ハ消失セズ。</p> <p>ii) 膝蓋反射 Patellarreflex ノ検査ハ必要ナルモノナリ、此反射ガ全ク消失セルハ脊髄ノ完全損傷ニシテ長ク恢復セズ。併シ部分的損傷ニ於テハ數時間乃至數日ニシテ恢復ス。</p> <p>iii) 脊椎部損傷後反射依然保存セララルルカ或反對ニ亢進セルハ假令他ノ症狀ハ重篤ナルモ脊髄ニハ全ク損傷ナキモノト見做スベシ。</p>                                                                                                                                                                                                     |

### VII. 脊髄傷害ノ程度 Grad der Laesion des Rückenmarks

|         | 完全損傷 Totale Verletzung | 部分的損傷 Partielle Verletzung |
|---------|------------------------|----------------------------|
| 感 覺 麻 痺 | 完全麻痺。                  | 運動麻痺存スルモ時日ト共ニ恢復ス。          |
| 感 覺 麻 痺 | 完全麻痺(運動麻痺ト範圍同ジ)。       | 感覺減退ニ留マリ、或感覺ノ種類ニヨリテハ存在ス。   |
| 腱 反 射   | 長時消失。                  | 保存セララルルカ或一時消失スルモ速ニ恢復ス。     |
| 膀胱直腸麻痺  | 麻痺アリ。                  | 麻痺ナキカ或迅速ニ恢復ス。              |

部分的損傷ニ於テハ種々ノ程度及ビ種類アリ、特有ナルハ脊髄ノ半側離斷ナリ、即チブロンセカール氏半側損傷 Brown Sequardsche Halbseitenlaesion アリ(内科書及外科各論参照)。



## VIII. 脊 髓 傷 害 ノ 部 位 (高 サ)

## Lokalisation der Rückenmarksläsion

(身體各部ノ運動及感覺障礙ノ範圍ヲ比較調査スルコトニヨリテ診斷セラル。別項)  
ノ脊髓模型一覽表ニヨル時ハ診斷明カナリ。併シ尙ホ注意スベキ點ヲ述ブレバ

|                                                     |                                                                                                                                                                                                                                                                                |
|-----------------------------------------------------|--------------------------------------------------------------------------------------------------------------------------------------------------------------------------------------------------------------------------------------------------------------------------------|
| 1) 枕域 Atlas 及 樞軸 Epistropheus ノ骨折等ニテ上方頸髓ノ全横徑ニ損傷アル時。 | 頸部ヲ除クノ外全身ノ感覺及運動全ク麻痺シ、且ツ兩側横隔膜神經ノ麻痺ニヨリテ即死スルヲ常トス(横隔膜神經ハ IV 頸椎神經ヨリ發シ、III-V 頸椎神經ヨリノ纖維ヲ受容スルガ爲ニ IIIV-VI 頸椎骨折ニ際シテ其損傷ヲ來シテ致死ス)。<br>又頸椎部ノ損傷ニ際シテ交感神經ノ麻痺ニヨリテ瞳孔ノ縮小強直ヲ起シ、刺激セラルル時ハ瞳孔散大ス(之レ交感神經ノ瞳孔枝ハ最下頸椎ト最上胸椎ノ高サニ存スルブドゲ氏毛様脊髓中樞ニ關係ヲ有スレバナリ)。                                                      |
| 2) 下方ノ頸椎ト II 胸椎トノ間ニ骨折アリテ該部ノ脊髓ニ完全損傷アル時。              | 四肢全ク麻痺シ、腹筋、肋間筋、膀胱、直腸等モ亦麻痺ニ陥リ、吸氣ハ只横隔膜及二三ノ頸筋ニヨリテ營マレ、呼氣ハ胸廓ノ彈力ニヨリテ行ハルルノミ。患者ハ嘔吐及咳嗽不能トナル。                                                                                                                                                                                            |
| 3) 上方及中央ノ胸椎骨折ニテ該部ノ脊髓ヲ損傷セル時。                         | 上肢及胸部ニハ異常ナキモ下肢及腹筋ノ運動麻痺ヲ起シ、感覺麻痺ハ略ホ劍狀突起ノ高サニ達シ該部ニ帶狀痛 Gürtelschmerz アリ。<br>其他膀胱麻痺ニヨリテ尿閉、奇性尿失禁ヲ起シ、直腸麻痺ニヨリテ便秘、糞便失禁、鼓腸等ヲ起ス。                                                                                                                                                           |
| 4) 腰椎下部ノ骨折ニテ腰部膨大部ノ直上ニテ損傷セラレタル時。                     | 下肢、直腸、膀胱ノ麻痺ト共ニ膺部ニ至ル迄ノ感覺喪失ヲ來ス。又脊髓ノ全横徑ノ損傷ニ於テハ通常反射機能消失スルモ、一部ノ神經損傷ニ於テハ反射機能ヲ保存シ其亢進ヲ見ル。                                                                                                                                                                                              |
| 5) XII 胸椎ノ骨折ニテ腰部膨大部ノ中央部損傷セラレタル時。                    | 下肢ノ反射機能消失シ、前脛骨神經分布區域ヲ除ク外、坐骨神經ノ支配スル各領域ニ運動及感覺麻痺ヲ來シ、肛門括約筋ノ麻痺ヲ伴フ。<br>反之損傷ガ腰部膨大部ノ下方ニアル時ハ股神經、閉鎖神經及後脛骨神經ノ麻痺ヲ來ス。                                                                                                                                                                       |
| 6) III 腰椎以下ノ骨折。                                     | 此際ニハ脊髓損傷ノ症狀顯著ナラズ、之レ脊髓終末錐體 Conus medullaris ノ尖端ハ I 腰椎部ニ終リ、該部ヨリ馬尾 Cauda equina トナレバナリ。<br>尙ホ此損傷ニヨリ下肢後側及骨盤内臓器ノ麻痺ヲ來ス。                                                                                                                                                              |
| 脊髓損傷ニ於ケル併發症狀。                                       | i) 褥瘡 Dekubitus 脊髓損傷ニ際シテ感覺麻痺ト共ニ榮養神經ノ麻痺ヲ來スニヨリ容易ニ褥上壓迫部ニ起ル。<br>ii) 血管運動神經ノ麻痺ニヨリ浮腫、汗分泌減少等ヲ來ス。<br>iii) 陰莖海綿體血管ノ緊張力減少スル時ハ、之ニ血液充滿シテ陰莖強剛症 Priapisms ヲ起スコトアリ、尙ホ之ハ腰椎ノ勃起中樞ノ刺激ニ因ル。<br>iv) 血管運動神經ノ損傷ニヨリ心臟機能及脈搏ノ變調(速脈或遲脈)ヲ來ス。<br>v) 體温ハ尋常ナルコト多キモ、體温下降甚ダ迅速ニテ致死スルコト或體温急ニ上昇シテ 40-42 度以上トナルコトアリ。 |

欠



# 欠

|                                                                |                                                                                                                                                                                                                                                                                                                                                                                                                                                                                     |                                                                                                                                                                                                                                                                                                                                                                                                                                                                     |
|----------------------------------------------------------------|-------------------------------------------------------------------------------------------------------------------------------------------------------------------------------------------------------------------------------------------------------------------------------------------------------------------------------------------------------------------------------------------------------------------------------------------------------------------------------------|---------------------------------------------------------------------------------------------------------------------------------------------------------------------------------------------------------------------------------------------------------------------------------------------------------------------------------------------------------------------------------------------------------------------------------------------------------------------|
|                                                                | <p><b>脊椎疼痛検査法</b><br/> a) 直達検査法 Direkte Untersuchung<br/> (イ) 肉又状ニ開キタル示指及中指ヲ以テ逐次上方ヨリ棘状突起ヲ壓迫スル法。<br/> (ロ) 手拳ノ尺骨側或打診器ヲ以テ脊柱ヲ打診スル法。<br/> (ハ) 熱或冷器ニテ觸診スル法、通電法。<br/> b) 介達検査法 Indirekte Untersuchung<br/> (イ) 兩手ヲ患者ノ兩肩ニ當テ脊柱ノ長軸ニ從ツテ壓迫或敲打ス。<br/> (ロ) 脊柱ヲ各方面ニ動カシ、運動範圍ト共ニ疼痛ノ有無ヲ檢ス。</p>                                                                                                                                                                                                        | <p>ス」ニ於テハ夕刻ニ増悪スルコト多キモ、本症ハ然ラズ。(ハ) 脊椎強直著明ニアラズ、龜背ヲ形成セズ。(ニ) X線検査(ホ) 經過ノ觀察等ニヨリテ區別ス。其他胃下垂症、十二指腸移動症、結腸過長症ニ際シ脊椎ニ疼痛アルコトアリ。<br/> iv) 腰痛 Lumbago 種々ノ原因ニヨル(別項參照)。<br/> v) 脊髄癆 Tabes dorsalis ノ初期ニハ各種ノ神經痛ヲ發スルコトアリ。<br/> vi) 急性脊椎骨髓炎 比較的稀ナリ。疼痛特ニ著シク熱發其他ノ症狀著明ナリ。</p>                                                                                                                                                                                                               |
| <p>(二) 脊椎強直<br/> Steifigkeit der Wirbelsäule (本シテ來モル初期トアリ)</p> | <p>患者ハ脊椎ノ疼痛増悪ヲ避ケンガ爲ニ脊椎少シク彎曲位ニ固定セラレ、膝關節及股關節ヲ輕度ニ屈曲シ、歩行時ニハ一般ニ脊柱ノ動搖ヲ厭ヒ上體ヲ支持シ其動搖ヲ防グガ如キ状態ヲ呈ス。而シテ所患脊椎部附近ノ筋肉ニ反射性攣縮ヲ來ス(筋肉性強直 muskulöse Steifigkeit)。<br/> <b>脊椎強直ノ検査法</b>ニハ二三アリ。<br/> a) 脊椎ノ展伸運動ヲ營マシムルニ成ルベク所患脊椎部ノ運動ヲ避ケ、他ノ脊椎部ニテ屈曲伸張スルヲ認ム。<br/> b) 胸椎及腰椎部ノ脊椎結核ニ於テハ患兒ニ起立ヲ命ズルニ成ルベク脊椎ノ負擔ヲ輕減セムガ爲ニ手ヲ膝上ニ衝キテ次第ニ起立シ、恰カモ進行性筋麻痺ノ如キ状態ヲ呈ス。<br/> c) 物體ヲ牀上ニ置キ之ヲ拾上グルコトヲ命ズルニ脊椎ノ屈曲ヲ避ケ股關節部ト膝關節部トニテ屈曲シテ之ヲ拾フ(拾物運動)。<br/> d) 患兒ノ腹位ニ臥セシメ兩下肢ヲ支持シ之ヲ提擧スルニ、腹胸部モ同時ニ牀面ヲ離ル、但シ股關節部ニ強直アル時モ類似ノ症狀ヲ呈スルヲ以テ、此際ニハ股關節ノ検査ヲ怠ルベカラズ。</p> | <p>i) 急性化膿性脊椎炎 Spondylitis purulenta acuta (稀) 脊椎ノ疼痛強直著シク熱發等ノ全身症狀アリ、少シク經過セルモノハ表面ニ蜂窩織炎ヲ發ス。<br/> ii) 梅毒性脊椎炎 Spondylitis syphilitica 時トシテ結核性ノモノト誤ラレルコトアリ(第350頁參照)。<br/> iii) 畸形性脊椎炎 Spondylitis deformans 末期ニハ強直ヲ見ルコトアリ(第350頁參照)。<br/> iv) 外傷性脊椎炎 Spondylitis traumatica 時トシテ強直アリ(第350頁參照)。<br/> v) 脊椎ノ惡性腫瘍 maligne Geschwülste 時トシテ疼痛、脊椎強直アルコトアリ(第350頁參照)。<br/> vi) 背筋ノ急性化膿性筋炎 Myositis purulenta acuta 不注意ニ檢スレバ之ヲ脊椎カリエス」ト誤ルコトアリ、併シ疼痛腫脹脊椎ノ側方ニアリ、急性症狀ヲ呈スルニヨリ診斷セラル。</p> |
| <p>(三) 局所ノ變形(可ナリ進行セル時ニ來ル)</p>                                  | <p>本症ハ診斷上必要ナルモノナリ。脊椎カリエス」ニ於テハ一個時トシテ二三個ノ脊椎ガ侵サレ、骨侵蝕主ニシテ骨肥厚ナキヲ以テ骨變形ヲ來シ易ク、初ハ棘状突起ガ少シク結節状ニ突出シ、軀幹ノ前屈時ノミニ著明トナレドモ病勢ノ進行スルニ從ツテ次第ニ其度ヲ増シ特有ナル<b>角狀彎曲 winklige Knickung</b>ヲナス。後彎著明ナル場合ニハ其上下ノ脊椎ニ於テ代償性前彎ヲナスヲ常トス。時トシテハ<b>側彎 Skoliose</b>ヲ見ルコトアリ(脊椎ノ側方侵カサレタル爲ニ起ル)、併シ此側彎ハ他ノ原因ニヨルモノト異ナリテ每常後彎ヲ併發シ脊椎強直ヲ伴フ。脊椎後彎顯著ナル場合ニハ其上下ノ脊椎ニ於テ代償性前彎ヲナスヲ常トス。</p>                                                                                                                                                          | <p><b>診斷</b> a) 脊椎ノ限局性隆起アル時ハ診斷多クハ容易ナルモ、<br/> i) 脊椎骨折後ノ棘状突起隆出、<br/> ii) 軟部ノ種々ノ腫瘍、粉瘤、膿腫等、<br/> iii) 脊椎骨ノ肉腫、轉移、癌等、<br/> iv) 種々ノ脊椎骨炎(第350頁)等ト鑑別ヲ要ス。<br/> b) 脊椎ノ後彎或側彎アル時ハ、種々ノ原因ニヨリテ鑑別ヲ要ス(第354及第356頁參照)。此際ニハ脊椎カリエス」ノ種々ノ症狀、年齡、經過、X線等ニヨリテ鑑別セラル。</p>                                                                                                                                                                                                                         |



(四) 寒性膿瘍或流注膿瘍

脊椎結核ノ約半数ニ於テ之ヲ認ム。  
 寒性膿瘍ハ脊椎ノ變形シタル後ニ現ハルルヲ通規トスルモ時トシテハ脊椎ニ變形ナク、脊椎強直モ著明ナラズシテ寒性膿瘍ノミヲ認ムルコトアリ、又寒性膿瘍ハ必ズシモ原病竈ノ側ニアルモノニアラズシテ屢々遠隔セル場所ニ流注膿瘍トシテ現ハルルコトアリ(後項参照)。  
 膿瘍ノ大サハ種々ニシテ、必ズシモ病症ノ新舊、大小ニ關係ナク、病變小ナルニ關セズ膿瘍甚シク巨大ナルコトアリ、或骨ノ變化顯著ナルニ殆ンド膿瘍ヲ形成セザルコトモアリ。  
 膿瘍表面ノ皮膚ハ尋常ナルカ、或著白色ニシテ熱感ナキモ、自潰前ニハ限局性發赤アリ(熱感ナシ)、次第ニ皮膚菲薄トナリ膿汁ヲ透見スルニ至リ、遂ニハ自潰シテ結核性膿汁ヲ排出シ、治療シ難キ結核性瘻孔ヲ殘シ、或周圍ニ腺病性皮膚炎ヲ起スコトアリ。  
 膿瘍ノ自潰ハ皮膚ニ認メラルルコト最多ク、甚稀ニハ胸膜腔、腹膜腔、膀胱、脊椎管内ニ穿破スルコトアリ。  
 試験的穿刺ヲ行フニ多クハ結核性膿ヲ認ムルモ、但シ穿刺成功セザルコトモアリ。

次記ノ如ク寒性膿瘍ハ種々ノ場所ニ發生ス、從ツテ種々ノ疾患ト鑑別ヲ要ス。  
 i) 肋骨カリエス」ニ因スル寒性膿瘍(Kalter Abszess nach Rippenkaries (同病参照)。  
 ii) 胸膜周圍膿瘍 Peripleuritischer Abszess  
 iii) 胸筋或背筋ノ結核 Tuberkulose bei Brust-M. u. Rücken-M. (甚稀)。  
 以上三者ニ於テハ脊椎強直、脊椎ノ疼痛等ナシ、又X線検査ニヨリテ鑑別。  
 iv) 骨盤カリエス」Beckenkaries ニ於テ稀ニ腰部ニ注注膿瘍ヲ生ズルコトアリ。  
 v) 脂肪腫 Lipom  
 vi) 血管腫 Angiom  
 vii) 淋巴管腫 Lymphangiom  
 viii) 肉腫 Sarkom ノ初期  
 ix) 粉瘤 Atherom  
 x) 亞急性筋炎 Myositis subcuta  
 xi) 亞急性膿瘍 Subakuter Abszess 等ト鑑別ヲ要スルコトアリ。  
 其他次項参照。

(a) 上頸椎カリエス」ニヨル膿瘍  
 (イ) 咽頭後膿瘍 Retropharyngealabszess トナリ、大ナル血管ニ沿ヒ側頸部、鎖骨上高ニ現ハルルコトアリ。  
 (ロ) 血管及神經ニ沿ヒ腋窩ニ現ハルルコトアリ。  
 (ハ) 甚稀ニハ食道後膿瘍 Retrooesophagealabszess トナルコトアリ。

(b) 下頸椎カリエス」ニヨル膿瘍  
 (イ) 食道ノ後ヲ通りテ後縦隔竈内ニ入り、或大動脈ノ附近ニ存ス。從ツテ縦隔竈腫瘍ト誤ラルルコトアリ。  
 (ロ) 其他ハ胸椎ニ於ケルト同様ナリ。

(c) 胸椎カリエス」ニヨル膿瘍  
 (イ) 時トシテハ縦隔竈内ニ瀰溜スルコトアリ。  
 (ロ) 稀ニ肋間動脈ニ沿ウテ側胸部ニ現ハル、之ハ特ニ肋骨カリエス」胸膜周圍膿瘍 窮厄性膿胸ト誤ラルルコトアリ。  
 (ハ) 屢々胸腹部ノ下行大動脈ニ沿ウテ下行シ横隔膜ヲ經テ骨盤ニ至リ腸骨窩内ニ漏知セラル(腸骨窩膿瘍 Iliacalabszess)。之ハ骨盤カリエス」ト誤ラル。  
 (ニ) 外腸骨動脈或股動脈ニ沿ウテ益々下降シ、プーバルト氏韌帶ノ下ニ現ハル(腸股膿瘍 Ileo femoralabszess)。

(ホ) 甚稀ニハ更ニ下降シテ膝窩高ニ至ルコトアリ。  
 (ヘ) 後腹膜下ニ出デタル膿瘍ハ腹膜下ヲ通りテ前腹壁ニ出デ腹部膿瘍 Abdominalabszess トナルコトアリ。  
 (ト) 甚稀ニハ更ニ精系ヲ傳ハリテ陰囊ニ流注スルコトアリ。  
 (チ) 内腸骨動脈ト共ニ小骨盤内ニ入ルコトアリ。  
 (リ) 更ニ坐骨神經ニ沿ウテ大坐骨孔ヲ通り骨盤外ニ出デ、臀筋下ニ現ルルコトアリ。  
 (ヌ) 夫レヨリ尙ホ下降シテ大腿ノ後面ニ流注スルコトアリ(坐股膿瘍 Ischiofemoralabszess)。  
 (ル) 稀ニハ胸椎ヨリ出デシ膿瘍ガ XII 肋骨及腸骨間ヲ經テ腰部ニ達シ、表層ニ現ハルルコトアリ(腰筋膿瘍 Psosabszess)。

(d) 腰椎カリエス」ニヨル膿瘍  
 (イ) XII 胸椎ヨリスル膿瘍ト同様ニ側方ニ出デテ腰筋膿瘍ヲ形成スルコト多シ。  
 (ロ) 腰筋内ニ於ケル膿瘍ハ筋鞘ト筋トノ間ニ瀰溜スルヲ普通トスルモ、時トシテハ筋自個ヲ浸潤シ筋組織ヲ破壊スルコトアリ。  
 (ハ) 稀ニハ腰筋鞘内ノ膿瘍ガ筋ニ沿ウテ下降シ、大腿ノ前内面ニ現ハルルコトアリ。  
 (ニ) 腸骨筋ハ腰筋ニ隣接スルガ爲ニ腰筋ノ化膿ニ際シ、續發性ニ侵サルルコトアリ、又 V 腰椎ノ結核ニ於テハ屢々腸骨筋侵サル(腸骨筋膿瘍 Iliacalabszess)。  
 (ホ) 腰筋ハ大腿内轉筋、方形腰筋ト密接スルヲ以テ腰筋ノ膿瘍ガ是等ノ筋内ニ穿破スルコトアリ。  
 (ヘ) 就中方形筋ハ腰筋ニ變化ナクシテ侵サルルコトアリ、此際ニハ腰部ニテ肋骨ト骨盤窩内ニ於テ膨隆ヲ示ス。  
 (ト) 腰椎ノ膿瘍モ胸椎ニ於ケルガ如ク大動脈ニ沿ウテ下降シ、前記ノ部位ニ現ハルルコトアルモ一般ニ稀ナリ。

e) 椎骨弓 Arcus vertebrae 及脊椎骨突起結核ニヨル膿瘍。  
 多クノ場合背部ニ現レ、正中線ノ近クニ存シ、屢々對側性ニ兩側ニ發生ス。本症ニ於テハ屢々脊椎強直ヲ伴ハズ、從ツテ之ヲ脂肪腫等ト誤ルコトアリ。

f) 薦骨結核 Sakraltuberkulose 及薦骨關節結核 Ileosakralgelenktuberkulose ニヨル膿瘍。  
 (イ) 病竈後側ニアル時ハ膿瘍ハ後側ニ現ハル。  
 (ロ) 病竈前側ニアル時ハ膿瘍ハ前側ニ現ハレ、下降シテ腸骨窩膿瘍 Iliacalabszess トナルコトアリ。  
 (ハ) 稀ニハ更ニ下降シテプーバルト氏韌帶ノ下ヲ通りテ大腿ニ流注シ、多クハ縫匠筋 M. sartorius ノ外側或下層ニ出ヅルコトアリ。  
 (ニ) 病竈低位ニ存スル時ハ會陰部ニ流注シ直腸周圍膿瘍 Periproktalabszess トナルコトアリ。



|                                                                                                                                                                                                        |                                                                                                                                                                                                                                                                                                                                               |
|--------------------------------------------------------------------------------------------------------------------------------------------------------------------------------------------------------|-----------------------------------------------------------------------------------------------------------------------------------------------------------------------------------------------------------------------------------------------------------------------------------------------------------------------------------------------|
|                                                                                                                                                                                                        | <p>脊髄神経ノ症状ハ脊椎カリエス」ニ現ハルル場合ト然ラザル場合トアリ。前項疼痛ノ條下ニ述ベタル腹痛、胸痛、腰痛等ハ脊髄神経ノ後根ノ刺戟ニヨルモノニシテ、病變進ムニ從ツテ脊髄ノ症状ヲ呈ス。然ルニ是等ノ症状ハ脊椎ノ高サニヨリテ一定セズ、脊椎結核中最モ多ク神経症状ヲ呈スルハ胸椎ニシテ、腰椎ニハ甚少ナシ。</p>                                                                                                                                                                                    |
| <p>(五) 脊 髓 神 經 症 狀<br/>Spinärrerensymptome</p>                                                                                                                                                         | <p>1) 頸椎結核 Halswirbelkaries<br/>(イ) 尺骨神経 N. ulnaris 區域ニ於ケル神経痛 Neuralgie, 感覺異常 Paraesthesia, 感覺減退 Hypaesthesia, 全麻痺 Paralyse 等ヲ來ス。<br/>(ロ) 痙攣性瞳孔散大 Krampfhaftes Pupillendilatation 或麻痺性瞳孔縮小 paralytische Pupillenverengung ヲ起スコトアリ。<br/>(ハ) 頸椎下部ノ結核ニ於テハ上肢、胸廓、腹壁ノ筋麻痺ヲ起シ、呼吸困難ヲ起スコトアリ。<br/>(ニ) 時トシテハ血管榮養神経 Angiotrophische Nerven ノ障礙ヲ來スコトアリ。</p> |
|                                                                                                                                                                                                        | <p>2) 胸椎結核 Brustwirbelkaries<br/>(イ) 多クハ後根ノミ侵サルガ故ニ疼痛ハ助間神経ノ徑路ニ沿ヒ、對側性ニシテ續イテ感覺過敏 Hyperaesthesia, 感覺異常 Paraesthesia, 截癱 Paraplegie 等ヲ起スコトアリ。<br/>(ロ) 脊髄ノ傳達全ク杜絶セル時ハ下肢截癱及 腱反射ヲ伴ヘル強直、胸脊髄分布區域ノ感覺脱失、其上界ノ感覺過敏及帶狀痛 Gürtelschmerz, 直腸及膀胱麻痺ヲ來スコトアリ。<br/>(ハ) 以上ノ神経症状ニハ種々ノ程度アリ、其障礙一進一退シ、或速ク或遅ク進行シ、高度ナル時ハ遂ニ萎縮性麻痺 atrophische Lähmung ヲ起ス。</p>                 |
|                                                                                                                                                                                                        | <p>3) 腰椎結核 Lendenwirbelkaries<br/>毎常神経症状ヲ呈セズ、之レ該部ノ脊椎管内ニハ馬尾神経 Cauda equina ノミニテ重要神経ナキヲ以テナリ。</p>                                                                                                                                                                                                                                                |
| <p>脊椎神経症状ヲ呈スル時ハ多クハ他ノ症状明カナルヲ以テ診斷容易ナルガ、脚氣 Kakke, 脊髄癆 Tabes dorsalis, 脊髄空洞症 Syringomyelie, 癩 Leprosy, 「ヒステリー」 Hysterie, 坐骨神経痛 Ischias, 種々ノ原因ニヨル腰痛 Lumbago 等ト誤ラザルヤウ注意スベシ。兎ニ角是等ノ疾患アル場合ニハ一應脊椎ノ検査ヲ怠ルベカラズ。</p> |                                                                                                                                                                                                                                                                                                                                               |

X. 脊椎骨疾患特ニ脊椎結核ノX線像

X線検査ハ脊椎疾患ノ診斷上甚ダ重要ナルモノナリ、之ヲ行フニハ前位及側位ニテ撮影スルヲ可トス。其主要ナル變化ハ次ノ如シ。

|                                                             |                                                                                                                                                                                                                                             |
|-------------------------------------------------------------|---------------------------------------------------------------------------------------------------------------------------------------------------------------------------------------------------------------------------------------------|
| <p>1) 骨 萎 縮<br/>Knochen-<br/>atrophie</p>                   | <p>結核ノ最モ初期ニ現ハルルモノニシテ、他ノ病變著明ナラザルニ先立テテ之ヲ見ルコトアリ。此骨萎縮ハ特ニ脊椎體部ニ於テ著明ナルモノニシテ、骨質淡明 hell ニ、骨梁ハ纖細疎裂ニ見エ、骨限界ハ列然タリ(但シ骨縁ニ結核アル場合ニハ此限リニアラズ)。又骨萎縮ガ斑紋狀ニ不同ナルコトアリ。<br/>老人ニ於テモ脊椎骨ノ骨萎縮ヲ見レドモ、此際ニハ毎常略ボ一様ニシテ、一二ノ脊椎骨ニ限局セズ。微毒性脊椎炎、畸形性脊椎炎等ニ於テハ臨牀上脊椎結核ニ類スルモ骨萎縮像著明ナラズ。</p> |
| <p>2) 骨造構ノ不明瞭<br/>Verwachen<br/>d. Knochen-<br/>baues</p>   | <p>結核進行シテ結核性滲潤ニヨリテ骨質侵蝕セララルル時ハ骨構造不明瞭トナリ不規則ノ淡影ヲ示ス、併シ結核ニ於テハ其周圍ニ骨増殖ヲ認メズ。<br/>骨微毒及化膿性骨髓炎ニ於テモ部分的ニ骨構造不明トナルモ、限界多少明瞭ニシテ、周圍ニ骨増殖ヲ認ムルヲ常トス。</p>                                                                                                          |
| <p>3) 骨質内限局竈<br/>Zirkumskriptes<br/>Herd in<br/>Knochen</p> | <p>結核性脊椎炎ニ於テハ時トシテ脊椎體部ニ限局竈ヲ見ルコトアリ、之ハ結核性肉芽或化膿ガ骨ニ限局セル場合ナリ。時トシテハ其中ニ小腐骨ヲ認ムルコトモアリ(骨髓炎ノ如ク大ナラズ)。又骨微毒及化膿性骨髓炎ノ如クニ周圍ニ骨肥大ヲ認ムルコトナシ。</p>                                                                                                                  |
| <p>4) 骨 膨 出<br/>Knochen-<br/>auftreibung</p>                | <p>以上ノ結核性病竈増大セルガ爲ニ多少骨ノ膨出ヲ來シ、脊椎骨ノ腫痛(肉腫、癌腫)ト鑑別ヲ要スルコトアリ、此際ニハ陰影一様ニシテ結核性ノモノノ如ク不規則ニアラズ、又膨出一層著明ナリ。骨膜性肉腫ニ於ケル骨増殖ヲ認ム。</p>                                                                                                                             |
| <p>5) 骨縁ノ變化<br/>Veränderung d.<br/>Knochenränder</p>        | <p>結核ニ於テハ骨縁不明瞭トナリ、或不明規則ニ蠶蝕セララルルコトアリ、併シ附近ニ骨増殖ヲ認メズ。</p>                                                                                                                                                                                       |



XI. 脊 椎 疾 患 鑑 別

|                                                | 部 位             | 發病年齡              | 起 始 狀 態                    | 局 所 症 狀                                                  | 流注膿瘍                 |
|------------------------------------------------|-----------------|-------------------|----------------------------|----------------------------------------------------------|----------------------|
| 1) 急性化膿性脊椎炎 Spondylitis purulenta acuta        | 多クハ 腰椎。         | 幼年者、若年者ニ多シ。       | 悪感戰慄、熱發疼痛ヲ以テ始マル。           | 脊椎弓ニ發病スレバ表面ニ蜂窩織炎或膿瘍ヲ形成ス、併シ脊椎體ニアレバ之ナシ。                    | 時トシテ急性膿瘍ヲ其附近ニ見ルコトアリ。 |
| 2) 結核性脊椎炎 Spondylitis tuberculosa              | 胸椎、腰椎、頸椎ノ各部ニ來ル。 | 幼年者ニ多シ、壯年者ニモ來ル。   | 不定疼痛或脊椎隆起或寒性膿瘍等ニヨリテ注意ヲ喚起ス。 | 多クハ患部ノ棘狀突起隆出、進行セルモノハ角狀龜背、時トシテハ圓背、多クハ側彎ヲ伴フ。刺戟期ニハ患部ノ背筋緊張ス。 | 屢々發生ス。(部位及症狀ハ前項參照)。  |
| 3) 梅毒性脊椎炎 Spondylitis syphilitica              | 頸椎ニ多シ、其他ニハ稀。    | 壯年後。              | 多クハ自發痛ヲ以テ始マリ疼痛不定、特ニ夜間ニ著シ。  | 患部ノ棘狀突起隆出、次第ニ弓狀龜背ヲ起ス(但シ高度ナラズ)、刺戟期ニハ患部ノ背筋緊張ス。             |                      |
| 4) 畸形性脊椎炎 Spondylitis deformans                | 腰椎或胸椎ニ來ル。       | 初老期。              | 潜在性ニ疼痛ヲ以テ始マル。              | 徐々ニ脊椎ノ強直ヲ起シ、次第ニ弓狀龜背ヲ起ス(但シ高度ナラズ)、多少ノ背筋緊張アリ(±)。            |                      |
| 5) 慢性強直性脊椎炎 Spondylitis chronica ankylopoetica | 腰椎、胸椎。          | 壯年後。              | 外傷後一定ノ間歇時ヲ經テ疼痛ヲ以テ始マル。      | 次第ニ角狀或弓狀ノ龜背ヲ起シ棘狀突起隆出ス(但シ高度ナラズ)、多少ノ背筋緊張アリ(±)。             |                      |
| 6) 脊髓癆性脊椎炎 Spondylitis tabidorum               |                 |                   | 脊髓癆ノ初期ニ之ヲ見ルコトアリ、次第ニ發病。     | 次第ニ龜背或側彎ヲ起ス(高度ナラズ)、(-)時トシテ脊椎ノ運動ニ際シ呻吟音アリ、稀ニハ背部ヨリ骨増殖ヲ觸ル。   |                      |
| (7) 脊椎骨腫瘍                                      | 胸椎、腰椎、頸椎。       | 痛腫ハ壯年後、肉腫ハ若年者ニ多シ。 | 脊椎ノ變形或脊椎ノ壓迫症狀ヲ以テ始ル。        | 次第脊椎ノ變形及之ニ伴フ彎曲ヲ來ス、部位ニヨリテ膿瘍ヲ外部、口腔或直腸内ヨリ觸知スルコトアリ。          |                      |
|                                                |                 |                   | 骨腫ハ幼年者、「エヒノコックス」ハ不定。       | 臨牀的ニハ殆ンド症狀ヲ呈セズ、X線ニヨリテ證明セラルルノミ。                           |                      |

| 自覺的症狀                  | 運動障礙                              | 脊髓症狀                                        | 神經根壓迫症狀                       | 全身症狀               | 經過               | 合併症                             |
|------------------------|-----------------------------------|---------------------------------------------|-------------------------------|--------------------|------------------|---------------------------------|
| 患部ニ限局セル劇痛(自發痛及他發痛)アリ。  | 多クハ初メヨリ著明ノ強直アリ。                   | 壓迫症狀其稀、併シ急性腦膜炎、急性骨髓炎ヲ起スコトアリ。                | 時トシテアリ。                       | 屢々高熱及重キ全身症狀アリ。     | 稍々急性或慢性ニ増悪。      | 屢々膿毒症狀、時トシテハ縱隔膿瘍、肺炎、膿胸、腹膜炎等ヲ起ス。 |
| 局所疼痛不定直達痛及介達痛アリ。       | 初メハ疼痛ノ爲メ、後ニハ脊椎變形ノ爲メ脊椎強直ヲ起ス。       | 部位ニヨリテ異ナル、多クハ下肢ノ衰弱感ニテ始マリ、徐々ニ或速ニ脊髓壓迫。        | 部位ニヨリテ異ナル、四肢神經痛、肋間神經痛、帶狀痛等アリ。 | 多クハ全身ノ衰弱ヲ來ス、熱發ハ不定。 | 慢性。              | 屢々肺、胸膜、腹膜、關節等ノ結核ヲ併發ス。           |
| 自發痛及壓痛アリ、但シ不定、特ニ夜間ニ著シ。 | 末期ニハ脊椎強直アリ。                       | 時トシテ脊髓症狀ヲ呈ス。                                | 時トシテ其症狀アリ。                    | 全身障礙著シカラズ。         | 慢性ニ次第ニ各種症狀ヲ呈ス。   | 他部ノ微毒。                          |
| 自發痛顯著ナルモ壓痛缺如。          | 末期ニハ脊椎強直アリ。                       | 多クハ缺如ス併シ時トシテハ不全麻痺、筋萎縮、背筋ノ強直、感覺障礙、神經痛等アル事アリ。 | (-)                           |                    | 慢性、臨床徵法ニヨリ各症狀輕快。 | 諸關節ノ畸形性關節炎ヲ伴フコトアリ。              |
| 自發痛、壓痛、運動痛アリ。          | 運動障礙輕度。                           | 多クハ缺如、時トシテ末期ニ脊髓症狀ヲ起スコトアリ。                   | 屢々肋間神經痛アリ。                    | (-)                | 慢性ニ増悪。           | (-)                             |
| 疼痛全ク缺如。                | 初メハ脊椎強直著シカラザレドモ骨變形ト共ニ著明トナル。       | 無シ。併シ脊髓癆ノ症狀アリ。                              | (-)                           |                    | 慢性。              | 脊髓癆、時トシテ脊椎ノ特發骨折。                |
| 疼痛著明ナル時ト然ラザル場合トアリ。     | 疼痛アレバ初メヨリ強直。骨變形著シケレバ強直、然ラザレバ強直ナシ。 | 時トシテ末期ニ偏側性半身不體意症(刺戟性)ヲ呈ス。                   | 屢々劇シキ神經壓迫症狀ヲ呈ス。(多クハ兩側性)。      | 次第ニ衰弱、惡液質。         | 稍々慢性。            | 他ニ原發癌或腫瘍轉移。                     |
| 多クハ(-)                 | (-)                               | (-)                                         | 部位ニヨリテ之アリ。                    | (-)                | 最慢性。             | (-)                             |



XII. 脊椎ノ彎曲 Verkrümmung der Wirbelsäule

元來脊椎ハ胎生時中ニハ矢狀方向 sagittale Richtung  
ニモ横方向 transversale Richtung ニモ眞直ニシテ彎曲

セザルモノナレドモ、分娩後體重ノ負擔ト筋肉ノ牽引ト  
ニヨリテ漸次矢狀方向(前後)ニ於テ弱キS字狀ノ彎曲ヲ  
ナスニ至ル。是等ノ彎曲ヲ分チテ

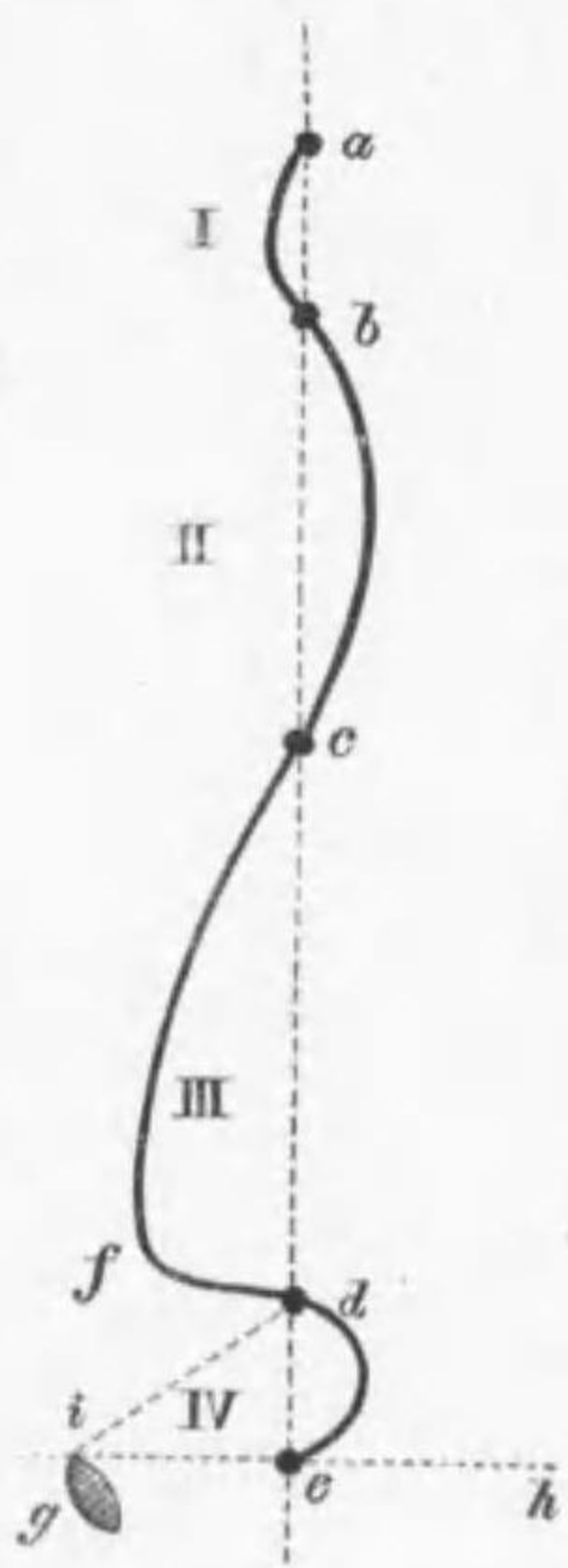
- a). 頸彎曲 Halskrümmung
- b). 胸彎曲 Brustkrümmung
- c). 腰彎曲 Lendenkrümmung
- d). 薦骨彎曲 Sakralkrümmung

トス。

然ルニ此彎曲ノ程度ヲ越ユルカ或反對ノ方向ニ彎曲セル  
時ハ之レ即チ病的彎曲ナリ。又横方向ニハ生理的ニハ眞  
直ナルモノナレドモ病的變化ニヨリテ左右何レカニ彎曲  
スルコトアリ。脊椎ノ彎曲ヲ其隆起セル方向ニヨリ次ノ  
如ク分カツ(日常吾人ハ彎曲ノ傾斜セル方向ニヨリテ彎  
曲ノ方向ヲ云ヒ現ハスモ、脊椎ニ於テハ之ニ反スルニ留  
意スベシ)。

脊椎彎曲ニ 1) 後彎 Kyphose, 2) 前彎 Lordose 3) 側彎  
Skoliose ノ三種ヲ分ツ、是等ノ彎曲ハ全部的ナル場合ト  
部分的ナル場合トアリ、又脊椎彎曲アル時ハ其上下ニ於  
テ反對方向ニ代償的彎曲 kompensatorische Krümmung  
ヲ伴フヲ常トス。

第十七圖  
直立位置ニ於ケル脊  
椎彎曲ノ狀態



(I) 頸彎曲, (II) 胸彎曲,  
(III) 腰彎曲, (IV) 薦骨彎  
曲, (a) 枕骨前結節, (b) 第  
六頸椎, (c) 第九胸椎, (d)  
第三薦骨椎ニ通ズル彎曲部  
(e) 尾骶骨ノ尖端, (f) 薦骨  
部, (g) 恥骨縫際, (h) 地  
平線, (i) 前後ノ縱線。

XIII. 脊柱側彎検査法 Untersuchungsmethode der Skoliose

脊柱側彎ハ屢々認メラルモノニシテ、前述ノ如ク種々ノ疾患ニ基因スルヲ以テ診斷學上  
重要ナルモノナリ。高度ナルハ一目シテ診斷容易ナルモ、輕度ナルハ屢々之ヲ看過スルコト  
アリ。又側彎ニ際シテハ脊柱ノミナラズ、胸廓ノ各部ニモ變狀ヲ及ボスコトアリ。依ツテ是  
等ニ就キテモ注意スルヲ要ス。

先ヅ患兒ヲシテ衣類ヲ全部ヲ脱セシムルカ、或股下ニ至ルマデ露出セシム。次ニ直立シテ  
兩足ヲ全ク等シキ位置ニアラシメ、緩ク腕ヲ垂レ自然の姿勢ヲ取ラシム。時トシテ患兒故意  
ノ姿勢ヲ取ルコトアルヲ以テ、其疑アル時ハ室内ヲ暫時散歩セシメ、急ニ停止ヲ命ジテ脊柱  
ヲ檢スルコトアリ。尙歩行中ハ跛行ノ有無ニ注意スベシ脊柱側彎ニ於テ注意スベキ事項ハ次  
ノ如シ。

- 1). 患者ヲ直立セシメ VII 頸椎棘狀突起ノ中央部ヨリ重錘ヲ附シタル線ヲ下垂セシム。正  
常ナレバ兩足間ノ中心點ニ至ルモ、側彎アレバ凹側ニ偏ス。
- 2). 脊椎棘狀突起中央部ニ逐次墨印スル時ハ、其連絡線ノ直線狀ヲナスカ、彎曲セルカニヨ  
リテ側彎ノ有無ヲ定メ得ベシ。
- 3). ミクリッチ氏側彎計 Skoliosometer von Mikulicz. 側彎部ノ高さ、脊面ノ平面差異、肩  
胛ノ位置及大サ等ヲ檢査スルニ便ナリ。其他側彎檢査ニ應用セラルル種々ノ器械アルモ  
廣ク用キラレズ。
- 4). X線寫眞檢査ニヨリテ脊椎ノ變形等ヲ認ムル時ハ診斷最モ確實ニシテ、之ニヨリテ同  
時ニ其原因ヲ判定シ得ベシ。
- 5). 棘狀突起 Proc. spinosus ト横突起 Proc. transversus ノ間ニ存スル淺溝ガ左右同様ナルヤ、  
特ニ一方ノ消失ナキヤ。
- 6). 軀幹上肢間三角 Taillendreieck ハ軀幹外側ト上肢内側間ニ存スル空隙ニシテ普通扁平三  
角ニシテ左右同大形ナレドモ、脊柱彎曲アルカ、上肢ノ位置惡シキ時ハ左右不同トナ  
リ、脊柱側彎アレバ凸側ニ於ケル三角小トナリ、凹側ニ於ケルモ三角大トナル。
- 7). 兩者ガ左右同高ナリヤ、又脊柱ヨリ兩肩ニ至ル距離ガ相等シキヤ。
- 8). 胸廓ノ形狀左右同様ナリヤ。
- 9). 髖部ノ位置及形狀左右同様ナルヤ、特ニ髖關節同高ナルヤ、骨盤傾斜ナキヤ。
- 10). 兩下肢同長ナルヤ、又内外轉及内外旋ノ有無。
- 11). 股關節ガ水平線位ニアリテ左右同等ニ軀幹ヲ負擔スルヤ否ヤ。
- 12). 上肢ヲ舉上シ、頸部ヲ前下方ニ向クル時ハ軀幹ノ左右不同アレバ一層明カニ認メラル。
- 13). 背部ノ生理的彎曲ヲ檢シ肩胛間部ニ於テ脊柱凸面ヲ呈セズシテ、直線狀ヲナスカ或凹面  
ヲ呈セルハ脊柱側彎ノ進行セルヲ示ス。
- 14). 軀幹ヲ前屈セシメ、背部ニ於ケル肋骨隆起ヲ比較スルニ側彎アレバ凸側部ニ於テ高ク隆  
出ス。
- 15). 肋間ノ離開及狹縮ノ程度ヲ比較スベシ、凸側ニ於テ離開シ凹側ニ於テ狹縮ス。
- 16). 胸骨ハ左右何レカニ偏倚セザルヤ、但シ是等ハ側彎ノ高度ナル時ニ知ラルルノミ。



| (A) 側 彎 Skoliose                                      |                                                                                                                                                                                                                                                                                                                                                                                                                                                                       |
|-------------------------------------------------------|-----------------------------------------------------------------------------------------------------------------------------------------------------------------------------------------------------------------------------------------------------------------------------------------------------------------------------------------------------------------------------------------------------------------------------------------------------------------------|
|                                                       | { a) 右側彎    b) 左側彎<br>a) 全部的側彎 b) 部分的側彎ヲ分ツ                                                                                                                                                                                                                                                                                                                                                                                                                            |
| 1) 先天性側彎<br>Angeborene Skoliose                       | 甚稀ナリ。<br>習慣性側彎ト混同スベカラズ。                                                                                                                                                                                                                                                                                                                                                                                                                                               |
| 2) 習慣性側彎<br>Habituelle Skoliose                       | 本症ハ比較的屢々認めラルモノナリ。8-10歳前後ノ虚弱ナル少女ニ最も多ク、時トシテハ男兒ニモ發生ス。<br>學童ニ於テハ机ニ倚リテ寫字、書見等ノ際ニ不正ノ姿勢ヲ取ル 習癖アル場合或職業的ニハ若年ノ鍛冶工、靴工、裁縫師等ニテ常ニ 骨盤ヲ一方ニ傾斜スルモノニ起ルコトアリ、即チ之ガ爲ニ骨盤斜位ヲ取ル時ハ脊柱ハ身體ノ平衡ヲ保タンガ爲ニ一方ニ傾斜シ、遂ニハ脊柱ノ負擔畸形 Belastungsdeformitätヲ來スニ至ル、併シ此際ニハ屢々脊柱ガ同時ニ縱軸ニ於テ廻轉セルガ爲ニ側彎稍々不明ナルコトアリ。尙ホ之ニ三度ヲ區別ス、即チ<br>a) 脊柱ニ側彎アルモ、脊椎骨ニハ著變ナク、適當ナル療法ニヨリテハ容易ニ治スルモノ。<br>b) 脊柱ニ側彎可ナリ著明ナルノミナラズ、廻轉傾斜ヲ來シ、胸廓ノ變形、肋骨ノ隆起、胸骨ノ偏倚等アルモ一定ノ療法ニヨリテ一程度マデ恢復セシメ得ルモノ。<br>c) 以上ノ變化益々顯著ニシテ側彎ハ固定性トナリ、如何ナル療法ヲ施スモ輕快セシメ難キモノ(脊椎骨ノ變形甚シキモノハ楔狀トナル)。 |
| 3) 重力性或權衡性側彎<br>Statische od. kompensierende Skoliose | 下部ノ長サ不同ナル爲メ骨盤ノ傾斜ヲ來スニヨリテ起立ニ際シ身體重心ノ平衡ヲ保タムガ爲ニ脊椎ノ側彎ヲ來ス。<br>i) 股關節炎 Coxitis, 腸腰筋炎 Iliopsoitis, 骨盤膿瘍 Beckenabszess 等ニテ股關節部ニテ屈曲セル場合。<br>ii) 股關節脫臼 Hüftgelenkluxation, 大腿骨折 Oberschenkelfraktur, 下肢骨ノ陳舊性炎症 veraltete Entzündung der unteren Extremitätenknochen (例ヘバ骨端ノ骨髓骨膜炎, 膿毒, 結核等)ニヨリテ大腿短縮セル場合。<br>iii) 種々ノ疾患ニテ膝關節ノ屈曲 Knickung des Kniegelenks. 著シキ場合等ニヨル。是等ノ場合ニハ原因的疾患何レモ明カナルニヨリ容易ニ診斷セラル。                                                                                 |
| 4) 外傷性側彎<br>Traumatische Skoliose                     | 脊椎骨折或脊椎脫臼ニヨルモノナルガ、此際ニハ原病重篤ニシテ側彎ナドハ問題トナラズ。                                                                                                                                                                                                                                                                                                                                                                                                                             |

|                                                           |                                                                                                                                                                                                                                                                                                                                                                                                                                                                                                                                                                                                                                                                                                                                                                                                                                                                                                                                                                                                                                                                                       |
|-----------------------------------------------------------|---------------------------------------------------------------------------------------------------------------------------------------------------------------------------------------------------------------------------------------------------------------------------------------------------------------------------------------------------------------------------------------------------------------------------------------------------------------------------------------------------------------------------------------------------------------------------------------------------------------------------------------------------------------------------------------------------------------------------------------------------------------------------------------------------------------------------------------------------------------------------------------------------------------------------------------------------------------------------------------------------------------------------------------------------------------------------------------|
| 5) 病的側彎<br>Pathologische Skoliose<br>(脊柱及胸廓ノ疾患ニヨルモノヲ總稱ス。) | i) 脊椎骨及脊椎靱帶ノ疾患 例ヘバ脊椎結核 Wirbelknochentuberkulose, 脊椎梅毒 Wirbel-syphilis, 外傷性脊椎炎 Traumatistische Spondylitis, 脊椎腫瘍 Wirbelgeschwulst 等ニヨリテ脊柱ノ彎曲ヲ來スコトアリ、是等ノ場合ニハ多クハ側彎ノミナルコトハ稀ニシテ多クハ後彎ヲ伴ヒ、或後彎ノミヲ見ルコトアリ。<br>ii) 佝僂病性側彎 Rachitische Skoliose. 1-4 歳ノ佝僂病性小兒ニ來ル、多クハ左側全彎ニシテ屢々輕度ノ後彎ヲ兼ヌ。本病ハ佝僂病性骨質ノ軟弱ナルニヨリ或脊椎ノ靱帶, 軟骨, 筋肉等ノ薄弱ナルニ因ル。<br>iii) 瘰癧性側彎 Narbige Skoliose. 胸部皮膚ノ腐汎ナル火傷後或蜂窩織炎後ノ瘻痕, 肋骨ノ大缺損後, 膈胸後, 一肺摘出後等ニヨリテ側彎ヲ來スコトアリ、但シ是等ノ場合ニハ原病顯著ニシテ側彎ナドハ問題トナラザルコト多シ。<br>iv) 筋性側彎 Myogene Skoliose. 種々ノ脊髓疾患例ヘバ進行性筋萎縮 Progressive M.-Paralyse, 半身不隨症 Hemiplegie, 多發性神經炎 Polyneuritis 急性小兒麻痺 Akute Kinderlähmung (ハイネメデン氏病ノ脊椎型), 脊髓空洞症 Syringomyelie, フリョードライヒ氏病 Friedreichsche Krankheit 等ニヨリテ筋麻痺ヲ來セル爲ニ側彎ヲ呈スルコトアリ。是等ノ場合ニハ力ヲ加ヘテ脊柱ヲ矯正スレバ正常ノ位置ニ復スルモ、手ヲ放テバ又舊狀ニ復ス、併シ小兒時ヨリ本病久シク存スル時ハ脊柱ニ多少ノ固定的變化ヲ來スコトアリ。<br>本病ハ原病ノ症狀及ビ既往症ニヨリテ診斷明カナリ(內科學書參照)。<br>v) 腰筋痠痛質新 Lenden-M.-Rheumatismus, 坐骨神經痛 Ischias 等ニ際シ、成ルベク疼痛側ノ下肢ノ緊張ヲ減セムガ爲ニ、自然ニ骨盤ヲ傾斜シテ側彎ヲ起スコトアリ、但シ此際ニハ側彎ヨリモ、疼痛ノ顯慮セラルルコト大ナリ。<br>vi) ヒステリー性側彎 Hysterische Skoliose 「ヒステリー」ハ屢々種々ノ疾患ト誤ラルルモノナルガ、不定ノ側彎ナルヤ否ヤ、「ヒステリー」ノ他ノ症狀ノ有無ニ注意スベシ。<br>vii) 斜頸 Schiefhals ニ際シ續發性ニ側彎ヲ併發スルコトアリ。 |
|-----------------------------------------------------------|---------------------------------------------------------------------------------------------------------------------------------------------------------------------------------------------------------------------------------------------------------------------------------------------------------------------------------------------------------------------------------------------------------------------------------------------------------------------------------------------------------------------------------------------------------------------------------------------------------------------------------------------------------------------------------------------------------------------------------------------------------------------------------------------------------------------------------------------------------------------------------------------------------------------------------------------------------------------------------------------------------------------------------------------------------------------------------------|



|                                                                                                                                                                                                                                                                                                         |                                                                                                                                                                                                                                                                                                   |
|---------------------------------------------------------------------------------------------------------------------------------------------------------------------------------------------------------------------------------------------------------------------------------------------------------|---------------------------------------------------------------------------------------------------------------------------------------------------------------------------------------------------------------------------------------------------------------------------------------------------|
| <p>B) 後 彎 Kyphose</p> <p>之ニモ種々ノ原因アルガ、a)部分的後彎 partielle Kyphose = 於テハ角狀屈曲ヲナス、其特異ナルヲポット氏龜背 Pottsche Kyphose ト稱ス。b) 全部性後彎 totale Kyphose = 於テハ弓狀彎曲ヲナス。圓背 Rundrücken 或 猫背トモ云フ。</p>                                                                                                                          |                                                                                                                                                                                                                                                                                                   |
| 1) 先天性後彎                                                                                                                                                                                                                                                                                                | 甚稀ナリ全部性ナリ。                                                                                                                                                                                                                                                                                        |
| 2) 習慣性後彎<br>Habituelle<br>Kyphose                                                                                                                                                                                                                                                                       | a) 發育性後彎 Wachstums-Kyphose 10-15 歳ノ虚弱ナル女兒、時トシテハ男兒ニモ來ル、特ニ學校ニテ低キ机ニ倚リ居ル爲ニ起ルコト多シ、全部の後彎ナルヲ常トス。<br>b) 職業性後彎 Professionelle Kyphose 靴工、裁縫工等ノ如ク始終身體ヲ曲ゲテ仕事ヲナスモノニ起ルコトアリ、全部の後彎ナルヲ常トス。又背ノ高キ人ニモ之ヲ見ルコトアリ。                                                                                                       |
| 3) 老人性後彎                                                                                                                                                                                                                                                                                                | Senile Kyphose 老人ニ於テハ脊椎骨ノ萎縮ニヨリ圓背ヲ起スコトアリ。                                                                                                                                                                                                                                                          |
| 4) 病的後彎<br>Pathologische<br>Kyphose                                                                                                                                                                                                                                                                     | 種々ノ原因ニヨルモ最モ多キハ脊椎結核ニヨルモノニシテ其特有ナルヲポット氏龜背ト云フ(第345頁參照)。併シ結核ニテモ時トシテハ瀰漫性後彎ナルコトモアリ。<br>其他 脊椎骨梅毒 Syphilis, 「アクチノミコーゼ」 Aktinomykose, 急性化膿性骨髓骨膜炎 Osteomyelitis et Periostitis p. a., 腫瘍 Geschwülste ニヨリテモ部分的後彎ヲ來スコトアリ。又畸形性脊椎炎 Spondylitis deformans, 慢性強直性脊椎炎 Spondylitis chr. ankylopoetica ニ於テモ圓背ヲ來スコトアリ。 |
| 5) 外傷性後彎<br>Traumatische<br>Kyphose                                                                                                                                                                                                                                                                     | 脊椎ノ骨折、脱臼ニヨリテ後彎ヲ來スコトアルモ、此際ニハ外傷症狀重症ナリ。                                                                                                                                                                                                                                                              |
| <p>C) 前 彎 Lordose (凸面ヲ前方ニ向クル脊椎彎曲ニシテ、稀ニ腰椎部ニ來ル。)<br/>本症ハ多クハ續發性ノモノナリ。</p>                                                                                                                                                                                                                                  |                                                                                                                                                                                                                                                                                                   |
| <p>i) 本症ハ脊椎自個ノ疾患ニ因ルコトナク、多クハ高度ノ後彎ノ代償トシテ來ル。<br/>ii) 股關節結核、先天性股關節脱臼、腸腰筋炎ニテ股關節ノ屈曲共シキ時ハ代償的ニ腰椎ノ前彎ヲ來スコトアリ。<br/>iii) 進行性筋萎縮症 Progressive M.-Atrophie, 脊髓前角症 Polyomyelitis anterior 等ニテ脊筋ノ麻痺ニヨリ前彎ヲ起スコトアリ。<br/>iv) 甚稀ニ佝僂病 Rachitis, 骨軟化症 Osteomalazie ニ因ルコトアリ、本症ニ於テハ腹部ハ前方ニ、臀部ハ後方ニ隆出シ、腰部ハ陷凹シ、胸頸部又後方ニ反張シ頸部ヲ後退ス。</p> |                                                                                                                                                                                                                                                                                                   |
| <p>腰椎若シ薦骨底面ヲ越エテ前方ニ轉位スル時ハ最モ高度ノ前彎ニシテ腰椎ハ小骨盤内ニ沈降シテ直腸内ヨリ觸診シ得ルニ至ル。此ノ如キモノヲ脊椎脱位症 Spondylolisthesis ト稱ス。<br/>本症ノ稍々高度ナルハ一目シテ診斷容易ナルモ、輕度ナルハ屢々診斷ニ困難ヲ感ズ。然ル時ハ腰椎部ノ前後屈伸運動ヲ行ハシメ、其運動範圍ヲ檢シ(腹壁部腰部軟變ノ有無、竝ニ股關節異狀ノ有無ヲ檢査シ、或 X 線ニヨリテ腰椎骨ノ變形、股關節部ノ變化等ヲ檢スベシ。</p>                                                                     |                                                                                                                                                                                                                                                                                                   |

### 第九章 胸部外科 Thorax-Chirurgie

#### I. 胸部ノ畸形 Deformitäten des Thorax

|                                                     |                                                                                                                                                                                                                                                                            |
|-----------------------------------------------------|----------------------------------------------------------------------------------------------------------------------------------------------------------------------------------------------------------------------------------------------------------------------------|
| 1) 胸骨ノ先天性<br>畸形<br>Angeb.<br>Deform. d.<br>Sternums | 1) 胸骨ノ一部或全部ノ缺損 Teilweise od. totale Defekt des Sternums<br>2) 胸骨ノ偏側發育 Halbsseitige Entwicklung des Sternums<br>3) 胸骨ノ異常破裂或孔隙 Abnorme Spaltung od. Loch des Sternums                                                                                                        |
| 2) 肋骨ノ先天性<br>畸形<br>Angeb.<br>Deform.<br>d. Rippe    | 1) 肋骨缺損或發育不全 Defekt od. rudimentäre Entwicklung der Rippe<br>2) 過剩肋骨 Ueberzählige Rippe 第一肋骨ノ上(頸肋骨)或第十二肋骨ノ下ニアルコトアリ。<br>3) 肋骨ノ異常疎隔 Abnorme Auseinanderweichen der Rippe<br>4) 肋骨癒着 Verschmelzung der Rippe 以上兩者ハ臨牀的意義少ナシ。                                                   |
| 3) 胸筋ノ先天性<br>畸形<br>Angeb.<br>Deform. d.<br>Brust-M. | 大胸筋ガ一部或全部先天性ニ缺損セルコトアリ、甚稀ニハ小胸筋或肋間筋ガ先天性ニ缺損セルコトアリ。併シ臨牀的ノ意義ナシ。                                                                                                                                                                                                                 |
| 4) 胸廓ノ畸形<br>Deformitäten<br>d. Brustkorbs           | 1) 雞胸或鳩胸 Hühnerbrust od. Pectus carinatum (gallinaecum) 胸骨部突出セルモノ。<br>2) 漏斗胸 Trichterbrust 胸骨部陷凹セルモノ。<br>3) 帶溝胸 Schnürthorax 本邦ノ小兒ニテ帶ニテ強ク胸部ヲ緊縛シタル爲ニ起ル。併シ近時之ヲ見ルコト殆ンドナシ。<br>4) 狭巾胸或扁平胸 Engerbrust od. Platterbrust 胸廓扁平ナルモノ。<br>5) 胸廓ノ左右不同 Asymmetrie des Thorax 之モ虛弱ノ小兒ニ來ル。 |
| 5) 肺臟ノ先天性<br>畸形<br>Angeb.<br>Deform. d.<br>Lunge    | 1) 先天性肺「ヘルニア」 Angeborene Lungenhernia 胸骨或肋骨ノ先天性缺損アリタル際ニ肺臟脱出シテ腫瘍狀ヲ呈スルコトアリ。<br>2) 肺葉ノ異常分裂 Abnorme Lappung der Lunge 通常有肺ハ三葉、左肺ハ二葉ヨリナルガ、是等ノ分裂ヲ見ルコトアリ、併シ之ハ解剖ニテ知ラルルノミ。                                                                                                          |



II. 胸部ノ開放損傷(創傷)  
Offene Verletzungen (Wunde) des Thorax

|                                                        |                                                                                                                                                                                                                                                                                                                                                                                  |
|--------------------------------------------------------|----------------------------------------------------------------------------------------------------------------------------------------------------------------------------------------------------------------------------------------------------------------------------------------------------------------------------------------------------------------------------------|
| <p>1) 單純創傷<br/>Einfache Wunde</p>                      | <p>a) 切創 Schnittwunde 胸壁ノ大血管ヲ損傷スルニアラザレバ出血少ナシ。<br/>b) 刺創 Stichwunde 屢々胸壁ヲ貫キ、胸部臓器ヲ傷ツクルコトアリ、或兇器ノ先端内部ニテ折レ殘ルコトアリ。刺創ニ於テハ屢々以下ノ諸臓器ヲ傷ツクルコトアルヲ以テ特ニ注意ヲ要ス。<br/>c) 挫創 Quetschwunde 種々ノ鈍力ニ因ルモノナルガ、胸部震盪症、胸部内臓器ノ損傷、肋骨骨折等ヲ併發スルコトアリ、注意スベシ。<br/>d) 銃創 Schusswunde 胸部ニハ比較的銃創ノ多キモノナリ、之ニ (i) 貫通銃創、ii) 盲管銃創、iii) 擦過銃創、iv) 打撲銃創、v) 周匝銃創ノ別アリ(總論參照)。之ニ於テモ以下述ブルガ如キ諸臓器ヲ傷ツクルコトアリ。又盲管銃創ニ於テハ銃彈胸部内ニ殘留スルコトアリ。</p> |
| <p>2) 胸廓血管ノ損傷<br/>Verletzung der Gefäße des Thorax</p> | <p>a) 内乳動脈 A. mammalia interna ノ損傷ハ胸骨ノ外方 1cm 内外ノ創傷ニ際シテ認メラルモノナリ、之ハ數多ノ吻合枝ヲ有スルヲ以テ、出血多量ニシテ其一端ヲ止ムルモ尙ホ出血ス。出血内腔ニ多量ナル時ハ胸部、心囊、縱隔竇ニ血腫ヲ作り、是等ヲ壓迫スルコトアリ、此損傷ニハ屢々他ノ損傷ヲ伴フ。内乳動脈ハ數多ノ動脈トノ交通枝アルヲ以テ其ノ一方ノ斷端ノミヲ結紮スルモ出血大ナルヲ以テ必ラズ兩斷端ヲ結紮スルヲ要ス。<br/>b) 肋骨動脈 A. intercostalis 肋骨附近ノ創傷、肋骨手術ニ際シテ傷ツケラルコトアリ、稀ニハ胸膜内穿刺ニヨル。<br/>c) 長胸動脈 A. thoracia longa 前胸部ノ損傷ニ際シ、左胸筋ト共ニ傷ツケラル。</p>                                |
| <p>3) 胸壁神經ノ損傷</p>                                      | <p>a) 肋間神經 N. intercostalis.<br/>b) 前胸神經 N. thoracica anterior ガ創傷或手術ニ際シテ傷ツケラルコトアルモ臨牀的意義少ナシ。</p>                                                                                                                                                                                                                                                                                 |
| <p>4) 胸膜損傷<br/>Verletzung der Pleura</p>               | <p>a) 肺臓ト共ニ損傷セラルル場合ト、b) 體腔胸膜ノミ損傷セラルル場合トアリ。體腔胸膜ノミ傷ツケラレタル場合ニハ胸痛及咳嗽アリ、出血大ナル場合ニハ血胸 Haemothorax ヲ起シ、外口大ナレバ氣胸 Pneumothorax ヲ起スコトアリ(第370頁氣胸ノ條下參照)。<br/>肺臓ト共ニ傷ツケラレタル場合ニハソノ症狀著明ナルヲ以テ胸膜ノ損傷症狀ハ明カナラザルコト多シ。</p>                                                                                                                                                                               |

|                                               |                                                                                                                                                                                                                                                                                                                                                                                                                                                                                                                                                                                                                                                                                  |
|-----------------------------------------------|----------------------------------------------------------------------------------------------------------------------------------------------------------------------------------------------------------------------------------------------------------------------------------------------------------------------------------------------------------------------------------------------------------------------------------------------------------------------------------------------------------------------------------------------------------------------------------------------------------------------------------------------------------------------------------|
| <p>5) 肺ノ損傷<br/>Verletzung d. Lunge</p>        | <p>外傷ノ部位及程度ニヨリテ異ナリ、症狀至ツテ輕キ場合ト、甚重症ナル場合トアリ。<br/>(イ) 外傷直後種々ノ重症症狀ヲ呈スルコトアリ、即チ外傷直後失神狀トナリ、顔面蒼白或「チアノーゼ」ヲ發シ、冷汗、戰慄、恐怖感、聲音嘶啞、痙攣等アリ、併シ肺臓ノ損傷大ナルニ關セズ、全く是等ノ症狀ナキコトモアリ。<br/>(ロ) 咯血 ハ多クノ場合ニ認メラル、併シ其程度ハ種々ニシテ特有ナルハ泡沫ヲ混ズル赤色ノ血液ヲ咯出シ、或咯痰ニ混ジテ少量ノ血液ヲ出ダシ、其シキハ多量ノ咯血アリテ即死ス。<br/>(ハ) 咳嗽 モ大抵ノ場合ニ存シ、其程度種々ナリ、甚シキハ之ガ爲ニ呼吸困難ヲ起ス。(之ハ氣管枝内ノ出血及胸膜ノ刺戟ニヨル)。<br/>(ニ) 疼痛 毎常存スルモ、其程度種々ナリ、創痛及胸膜ノ刺戟ニヨル。<br/>(ホ) 呼吸困難 初メハ疼痛ニ因シ、後ニハ血胸氣胸等ニヨル、併シ呼吸困難ナキコトモアリ。<br/>(ヘ) 氣腫 Emphysem 肋骨骨折ニヨル肺臓損傷、或胸壁創傷ニテ創口小ナル場合ニ來ルコトアリ、其程度ハ種々ナルガ、胸部外傷後氣腫アル時ハ肺損傷確實ナリ。氣腫高度ナルトキハ全身ニ及ブコトアリ。<br/>(ト) 外傷直後創口ヨリ泡沫ヲ有スル血液出ヅルコトアリ、併シ後ニハ不明トナル。<br/>(チ) 創口大ナル場合ニハ外傷後肺臓脱出ヲ見ルコトアリ。<br/>(リ) 創口小ナル場合ニハ血胸、氣胸ヲ起シ、時ヲ經テ膿胸ヲ起スコトアリ。<br/>(ヌ) 出血大ナル場合ニハ急性貧血ニ陥リ直チニ危險ナルコトアリ。</p> |
| <p>6) 心囊ノ損傷<br/>Verletzung d. Herzbeutels</p> | <p>(イ) 心囊ノ損傷大ナル時ハショックヲ起スコトアリ、併シ何等特殊ノ症狀ナキコトモアリ。<br/>(ロ) 心囊ハ血管ニ乏シキヲ以テ出血少ナキモ、其主動脈傷ツケラルレバ出血大ニシテ、或心囊内ニ瀦溜シテ 心囊血腫 Haemopericardium ヲ起スコトアリ。<br/>(ハ) 損傷及化膿性或漿液性心囊膜炎ヲ起スコトアリ。</p>                                                                                                                                                                                                                                                                                                                                                                                                                                                                                                          |
| <p>7) 心臟ノ損傷<br/>Verletzung d. Herzens</p>     | <p>(イ) 心臟ノ損傷ニハ屢々ショックヲ起ス、併シ之ナキコトモアリ。<br/>(ロ) 心臟ノ全壁ヲ傷ツケザル時ハ出血少ナク、心囊損傷ト同様ノ症狀ヲ呈ス。<br/>(ハ) 心臟ノ全壁傷ツケラル時ハ縱令其損傷小ナルモ心臟ノ收縮期ニ際シテ血液ガ線狀ニ射出シ急性貧血ニ陥リテ速ニ死ス。<br/>(ニ) 此際血液外部ニ出デザル時ハ心囊内ニ瀦溜シテ心囊血腫ヲ起シ速ニ心臟ノ壓迫症狀ヲ呈ス、即チ胸内苦悶、心臟部ノ壓痛(屢々上肢、上腹部ニ放散ス)、恐怖感、痙攣、昏睡、脈搏頻數細小、呼吸困難等ヲ發シ、頸靜脈擴張シ顔面ニ「チアノーゼ」ヲ呈シ、鬱血肝、鬱血脾ヲ起ス。<br/>又心囊内ニ血腫アル時ハ心臟ノ運動ニ伴ヒ、特有ナル雜音ヲ認ム。<br/>(ホ) 此際胸膜、縱隔竇ヲ同時ニ傷ツケル時ハ血液該部ニ出ヅル爲ニ心臟ノ症狀明カナラズシテ急性貧血ヲ起シ、呼吸困難、「チアノーゼ」ヲ呈ス。</p>                                                                                                                                                                                                                                                                               |
| <p>8) 縱隔竇ノ損傷</p>                              | <p>之ハ單獨ニ傷ツケラルルコトナク、多クハ他ノ損傷ニ伴フ。<br/>或之ニ於テハ大動脈、大靜脈等傷ツケラレ即死スルヲ常トス。</p>                                                                                                                                                                                                                                                                                                                                                                                                                                                                                                                                                                                                              |
| <p>9) 横隔膜ノ損傷</p>                              | <p>胸部或腹部ノ損傷ニ續發スルモノニシテ單獨ニ傷ツケラルルコトナシ、又横隔膜ニ特異ノ症狀ナシ、横隔膜ノ破裂大ニシテ幸ニ生存スル時ハ横隔膜ヘルニアヲ起スコトアリ。</p>                                                                                                                                                                                                                                                                                                                                                                                                                                                                                                                                                                                            |



III. 胸部皮下損傷 Subkutane Verletzungen des Thorax

|                                 | 原因                                                                                                                                                   | 主要症状                                                                                                                                     | 副損傷                                                                                                                         | 鑑別                                    |
|---------------------------------|------------------------------------------------------------------------------------------------------------------------------------------------------|------------------------------------------------------------------------------------------------------------------------------------------|-----------------------------------------------------------------------------------------------------------------------------|---------------------------------------|
| 1) 胸部震盪症<br>Kommotio thoraci    | 胸部ニ劇シキ衝動ヲ受ケタル爲ニ起ル一種ノ「ショック」ナリ。                                                                                                                        | 外傷直後ニショック症状ヲ呈ス、即チ失神、顔面蒼白、身體冷感、脈搏及呼吸頻數、不整、時トシテハ嘔吐アリ。外傷局所ニハ著變ナシ、(但シ他ノ合併症アレバ例外)。                                                            | 稀ナリ。                                                                                                                        | 多クハ診斷容易、併シ他部ノ外傷、其他ノ原因ニヨル失神ト區別スベシ。     |
| 2) 胸部壓迫症<br>Kompressio thoraci  | 汽車ノ聯結器、木材等ノ間ニ強壓セラレタル爲ニ起ル。                                                                                                                            | 頭部、顔面、頸部ニ浮腫、「チアノーゼ」著シク、小溢血斑アリ、又口腔、結膜粘膜炎ニ出血、耳内ヨリノ出血等アリ。胸部ニハ著變ナキモ、疼痛アリ(限局性)、特ニ呼吸時ニ著シ。                                                      | 多クハナシ                                                                                                                       | 特有ノ状態ニヨリ診斷容易、内臓器損傷ノ有無ニ注意スベシ。          |
| 3) 胸部挫傷<br>Kontusio thoraci     | 種々ノ鈍力(限局性)ノ作用ニヨル。                                                                                                                                    | 外傷部ニ皮下溢血著明、特ニ筋肉断裂アル時ハ一層著明。疼痛アルモ限局性ナラズ又介達痛ナシ。                                                                                             | 肋骨或胸骨ノ骨折ニ伴フコトアリ。                                                                                                            | 肋骨骨折、胸骨骨折ノ有無ニ注意スベシ(出血、疼痛、軋聲、骨折端ノ觸知等)。 |
| 4) 肋骨骨折<br>Rippenfraktur        | 種々ノ直達外力(打撲、衝突等)或介達外力、甚稀ニ筋肉攣縮(強刺ノ咳嗽等)。                                                                                                                | 骨折部ニ皮下溢血及骨折痛著明、特ニ呼吸時、介達壓ヲ加フル時ニ著明。稀ニハ深呼吸時ニ呻吟音ヲ觸ル。觸診ニヨリ骨折部ヲ觸ルルコトアリ、疼痛ノ爲メ呼吸屢々淺在性、時トシテ咳嗽アリ。                                                  | i)胸膜或肺ヲ損傷シ血胸ヲ起スコトアリ。<br>ii)肺ヲ損傷シ咯血、咳嗽アルコトアリ。<br>iii)肺及胸膜内面ヲ傷ツケ肺氣腫ヲ起スコトアリ。<br>iv)稀ニハ心臟、大血管、腹部内臓器ヲ傷クルコトアリ。<br>v)或皮膚ヲ穿破スルコトアリ。 | 診斷多クハ容易ナリ、副損傷ニ注意スベシ。挫傷、肋骨脱臼ト區別スベシ。    |
| 5) 肋骨脱臼<br>Rippen-L.            | a) 肋骨椎關節脱臼、b) 肋骨胸骨關節脱臼、c) 肋骨肋軟骨縫離開ノ三者アルモ何レモ稀ナリ。肋骨胸骨關節脱臼ニ於テハ肋骨端胸骨ノ前ニ隆出スルヲ以テ診斷容易ナルモ、他ノ二者ニ於テハ骨折ト區別困難ナリ、併シ疼痛、出血比較的少ナシ、X線ニヨリ確診セラル。併シ是等ノモノハ多クハ他ノ重症ナル外傷ニ伴フ。 |                                                                                                                                          |                                                                                                                             |                                       |
| 6) 胸骨骨折<br>Fraktur des Sternums | 多クハ直達外力、稀ニハ介達外力(胸部急刺ニ前屈及後屈)。甚稀ニ腹筋ノ急刺ノ攣縮ニヨリ劍狀突起ノ骨折ヲ來タス。                                                                                               | 骨折痛顯著ニシテ呼吸ニ際シテ増悪スルガ爲ニ呼吸淺表トナリ、又上半身ヲ前屈ス。骨折片ノ移動顯著ナルコトト然ラザルコトアリ。呻吟音アルコトアリ、不明ナルコトモアリ。皮下溢血毎當著明ナリ。胸骨上部ノ骨折ニテ骨折片内部ニ陷入セル時ハ頑固ノ嘔吐アルコトアリ(食道或迷走神經ノ刺戟)。 | a)胸骨體部ノ骨折ニ於テハ胸骨内臓器ノ損傷或脊椎骨折ヲ伴フコトアリ。<br>b)劍狀突起ノ骨折ニ於テハ副損傷ナキヲ當トス。                                                               | 診斷容易ナリ<br>挫傷、胸骨脱臼ト區別スベシ。              |
| 7) 胸骨脱臼<br>L. der Sternums      | 原因及症狀胸骨骨折ニ似タリ、併シ之ハ胸骨體部ト把柄ノ間或劍狀突起ノ間ニ來リ、毎當横骨折ノ狀ヲ呈シ、骨折ニ比シテ出血、疼痛少ナシ。又X線検査ニヨリハ診斷一層容易ナリ。                                                                   |                                                                                                                                          |                                                                                                                             |                                       |

IV. 胸壁ノ急性炎症 Akute Entzündungen der Brustwand

|                                     |                                                                                                                 |
|-------------------------------------|-----------------------------------------------------------------------------------------------------------------|
| 1) 癰<br>Furunkel                    | 背部、側胸部、前胸部等ニ發生ス。有痛性小結節ニシテ、中央少シク隆起シ後ニハ膿栓ヲ生ジ、周圍ニ多少ノ炎症滲潤アリ、診斷容易ナリ。急性膿瘍ト區別ヲ要ス。                                      |
| 2) 癰<br>Karbunkel                   | 屢々背部、項部、時トシテハ側胸部ニ來ル。其特有ナル状態ニヨリ診斷容易ナリ(總論參照)。之ト區別ヲ要スルハ脾膿疽ナルモ區別困難ニアラズ、又之ハ胸部ニハ甚ダ稀ナリ。                                |
| 3) 急性膿瘍<br>Akuter Abs.              | 血行轉移ニヨリテ時トシテ胸部ニ急性膿瘍ヲ發生スルコトアリ。多クハ原發病遺明カニシテ全身症狀著明ナリ。瘡ト區別ヲ要ス、又本症アル時ハ其原發病ノ探究ヲ必要トス。                                  |
| 4) 異物性膿瘍<br>Fremdkörperabszess      | 異物ノ爲ニ膿瘍ヲ生ジタル場合ニハ診斷容易ナリ。併シ逃走シ來リタル異物ニヨル時ハ診斷ヲ誤ルコトアリ、併シX線検査ニヨリテ證明セラル。稀ニ寄生蟲ニヨル膿瘍ヲ見ルコトモアリ。                            |
| 5) 炎症性粉瘤<br>Infiziertes Atherom     | 粉瘤ハ屢々胸部、背部等ニ發生スルモノナルガ、時トシテハ之ガ化膿シテ急性膿瘍或瘡ト誤ララルコトアリ。併シ既往症ニ無痛性ノ腫瘍存セシコト、硬度、疼痛比較的少ナキコト、表面ノ状態等ニヨリテ區別セラル。               |
| 6) 蜂窩織炎<br>Phlegmone                | 前者ト異ナリテ急性ノ瀰漫性腫脹ニシテ發赤熱感アリ。併シ胸部ニハ原發性蜂窩織炎ハ甚稀ニシテ、多クハ他ノ化膿性疾患ニ續發スルモノナリ。故ニ此際ニハ原發疾患ヲ探査スベシ。急性化膿性筋炎、急性化膿性骨髓骨膜炎、丹毒等ト區別ヲ要ス。 |
| 7) 急性化膿性筋炎<br>Myositis purul. acuta | 背筋、大胸筋等ニ本症ヲ起スコトアリ。初メ該筋肉ニ稍々固キ滲潤、疼痛アリ、特ニ筋肉ノ運動時ニ疼痛ヲ感ジ機能障礙ヲ伴フ。末期ニハ軟化シテ蜂窩織炎ヲ併發ス。蜂窩織炎、急性化膿性骨髓骨膜炎、竇厄性膿胸等ト區別ヲ要ス。        |
| 8) 急性化膿性骨髓骨膜炎                       | 時トシテ肋骨、甚稀ニ胸骨、肩胛骨ニ本病ヲ起スコトアリ。多クハ疼痛、熱發ヲ以テ始マリ、後ニハ周圍ニ蜂窩織炎ヲ伴フ。他ノ原因ニヨル蜂窩織炎、筋炎等ト區別ヲ要ス。                                  |
| 9) 竇厄性膿胸<br>(再記)                    | 急性膿胸ノ末期ニ本症ヲ起シ、急性膿瘍或蜂窩織炎等ト誤ララルコトアリ。併シ胸部ノ所見等ニヨリ容易ニ區別セラル。                                                          |
| 10) 丹毒                              | 胸部ニ原發スル丹毒ハ甚稀ニシテ他部ノ丹毒ノ蔓延セルモノナリ。本症ノ診斷ハ容易ナルガ、蜂窩織炎、急性皮膚炎等ト區別ヲ要ス。                                                    |

其他寒性膿瘍、膿膜腫、肉腫、動脈瘤等ガ自潰セントスル前ニハ表面ニ限局性發赤ヲ呈シ(但シ疼痛著シカラズ)、急性炎症性疾患ト誤ララルコトアリ。特ニ注意ヲ要ス。  
又其稀ナルモノナルガ横隔膜下膿瘍、縱隔竇炎ノ末期ニ胸壁ニ膿瘍ヲ現ハスコトアリ、但シ是等ノ場合ニハ稍々亞急性ナルコト多シ、併シ是等ノ症狀ヨリ、全身症狀重篤ナルニヨリ診斷セラル。



V. 胸壁ノ慢性疾患  
Chronische Erkrankungen der Thoraxwand

|                                                                                  |                                                                                                                                                                                                                                                                                                                                                                                                                                                                                                                                                                                                                                                                                                                                                                                                                                                                                                            |
|----------------------------------------------------------------------------------|------------------------------------------------------------------------------------------------------------------------------------------------------------------------------------------------------------------------------------------------------------------------------------------------------------------------------------------------------------------------------------------------------------------------------------------------------------------------------------------------------------------------------------------------------------------------------------------------------------------------------------------------------------------------------------------------------------------------------------------------------------------------------------------------------------------------------------------------------------------------------------------------------------|
| 1) 肋骨カリエス<br>Rippenkaries                                                        | <p>原因的關係及病型 (本病ノ起始ハ慢性ナリ)</p> <p>本症ハ肋骨ガ結核菌ニ侵サレタル爲ニ起ルモノナルガ、肺、胸膜、淋巴腺等ニ結核アル人ニ多ク發病スルモ、臨牀的ニハ是等ノ所見不明ナルコト少カラズ。本病ハ中年者ニ最モ多ク幼年者ニ次ギ、老人ニハ其種ナリ。又結核性素質アル人ニ多シ。肋骨カリエスハ何レノ肋骨ニモ發生スルモノナレドモ特ニ III—VI 肋骨ニ多ク、又乳線ト後腋窩線ノ間ニ最モ多ク、肋骨ノ肋軟骨附着部附近ニ次グ、又一個ノ肋骨侵サルルコトト、二三個或數個ノ肋骨ガ侵サルルコトトアリ。肋骨カリエスノ發生ニヨリテ之ヲ次ノ二種ニ分ツ。</p> <p>a) 骨髓型 Myelogene Form 血行轉移ニヨリテ先ヅ骨髓内ニ結核性病竈ヲ生ズルモノヲ云フ。此際ニハ結核性肉芽ノ増殖ニヨリテ該部ノ骨肥厚ヲ來スモ、次第ニ其崩潰ニヨリテ化膿ニ陥リ後ニハ自潰シテ、結核性潰瘍或瘻孔ヲ形成シ、又附近ノ骨膜ヲモ蝕スルコトアリ。其他骨髄性結核ニ於テハ稀ニ腐骨ヲ形成スルコトアルモ、小ニシテ骨膜増殖著シカラズ。</p> <p>b) 骨膜型 Periostale Form 前者ノ如ク骨ノ肥厚ヲ來スコトナク骨膜次第ニ蝕セラレテ淺在性ノ骨カリエスヲ生ジ、該部ニハ多少ノ結核性肉芽ヲ認ムルコト多キモ時トシテハ全然之ヲ認メズシテ單ニ結核性膿瘍ノミヲ見ルコトアリ。尙ホ原發性ノ骨膜性結核ハ肋骨ノ後面ニ來ルコト多ク、骨膜ノ増殖ヲ來サズ。其他續發性ニ結核性胸膜周圍炎、寄居性結核性膿胸、其他ノ寒性膿瘍ガ肋骨ノ表面ニ久シク存スル時ハ次第ニ骨膜ヲ侵シテ其剝離ヲ來ス。肋骨カリエスニ特有ナルコトハ骨自個ノ變化ノミナラズ、多クノ場合ニ寒性膿瘍 Kalterabszess ヲ形成ス。之ハ患部ノ附近ニ存スルコトモアレドモ(此際ニハ結核性肉芽ト結核性膿トガ混在スルコト多シ)、屢々流注膿瘍 Senkungsabszess トシテ遠隔セル場所ニモ來ル(此際ニハ結核性膿ノミナルヲ當トス)、時トシテハ意外ニ遠隔セル場所ニ至ルコトアリ、又肋骨ノ變化小ナルニ巨大ノ膿瘍ヲ形成スルコトアリ。</p> |
| 主要症狀                                                                             | 鑑別疾患                                                                                                                                                                                                                                                                                                                                                                                                                                                                                                                                                                                                                                                                                                                                                                                                                                                                                                       |
| a) 肋骨部ノ疼痛(稀)<br>毎常存スルモノニアラズシテ寧ロ缺如スル場合多シ、自發痛其種ニシテ疼痛ノミナルコト多シ。肋骨腫脹明カナル場合ト不明ナル場合トアリ。 | <p>i) 肋骨ノ急性化膿性骨炎 ニ於テハ急性炎症狀著明ナルニヨリ容易ニ區別サル。</p> <p>ii) チフス性肋骨炎 前者ニ比シ急性炎症狀輕度ナリ、既往症、年齢、部位等ニヨリ鑑別セラル(第 364 頁參照)。</p> <p>iii) 肋骨肉腫 骨髄性肉腫ニ於テハ早期ニ疼痛ヲ發スルコトアリ(稀)。又肉腫成長シテ肋間神經ヲ壓迫シテ疼痛ヲ發スルコトアリ。</p> <p>iv) 其他肋間神經痛、帶狀寫行疹ニ於テモ疼痛ヲ發スルコトアリ。診斷上注意スベシ。</p>                                                                                                                                                                                                                                                                                                                                                                                                                                                                                                                                                                                                                                                                     |
| b) 肋骨ノ肥厚(稀)<br>前記ノ如ク骨髄性ノモノニ於テハ比較的早期ヨリ肋骨ノ肥厚ヲ認ム、其他肋骨附近ノ結核性肉芽或                      | <p>i) 肋骨膿腫 (イ)結核性ノモノハ若年者ニ多キモ膿腫ハ壯年後ニ發生シ、(ロ)膿腫ハ弾力性軟ニシテ、隣菌ナルモノニ於テハ其周圍ニ骨肥厚ヲ來ス。結核性ノモノニ於テハ骨髄性ノ初期ニハ稍々骨様硬度ヲ有シ、肉芽ニヨル場合ハ軟性、著明ノ化膿アレバ波動ヲ呈ス。(ハ)膿腫ニ於テハ夜間痛ヲ發スルコトアリ。膿腫ハ自然ニ吸收セラルルカ或自潰ス、併シ瘻孔ヲ作ラズ(ニ)ワ氏反應、試驗的驅膿法等。</p>                                                                                                                                                                                                                                                                                                                                                                                                                                                                                                                                                                                                                                                                                                         |

|                                                                                                                                                                                                                                                                                   |                                                                                                                                                                                                                                                                                                                                                                                                                                                                                                                                                                                                                                                                                                                       |
|-----------------------------------------------------------------------------------------------------------------------------------------------------------------------------------------------------------------------------------------------------------------------------------|-----------------------------------------------------------------------------------------------------------------------------------------------------------------------------------------------------------------------------------------------------------------------------------------------------------------------------------------------------------------------------------------------------------------------------------------------------------------------------------------------------------------------------------------------------------------------------------------------------------------------------------------------------------------------------------------------------------------------|
| 小膿瘍ガ肋骨肥厚ノ如ク見ユルコトアリ。稀ニ疼痛ヲ伴フ。                                                                                                                                                                                                                                                       | <p>ii) 肋骨肉腫 成長持續的ニ稍々速ニシテ著大トナル。肋骨カリエスハ寒性膿瘍ヲ形成スルニアラザレバ著大トナラズ、膿瘍ナル時ハ其硬度ニヨリ區別セラル、試験的穿刺ヲ行フコトモアリ。</p> <p>iii) 其他種々ノ胸部腫瘍ト鑑別(第 366 頁參照)。</p>                                                                                                                                                                                                                                                                                                                                                                                                                                                                                                                                                                                  |
| <p>c) 寒性膿瘍<br/>原病竈ノ附近ニ存スルコトト、遠隔セル場所ニ流注膿瘍トシテ存スル場合トアリ。<br/>其形狀種々ニシテ僅ニ扁平ノ腫脹ナルコトアリ、或隆出著明ニシテ腫瘍狀ヲナスコトアリ。<br/>大サ、種々ナルガ雞卵大内外ノモノ多シ、併シ大ナルハ小兒頭大或夫レ以上トナルコトアリ。<br/>硬度小ナルハ弾力性軟ナルモ大ナルモノハ波動著明トナル。<br/>表面 普通ナルモ、自潰前ニ限局性發赤アリ。其他皮膚ト癒着ナク(末期ニハ有)、底部ニ對シテ移動シ難シ。多クハ疼痛ナシ(±)。後ニハ自潰シテ結核性膿ヲ排出シ、瘻孔ヲ殘シテ治セズ。</p> | <p>i) 肋骨カリエスニ於テハ屢々前記症狀ヲシテ寒性膿瘍ノミヲ主症狀トナスコトアリ、此際ニハ胸膜周圍炎、肋軟骨カリエスノ鑑別甚困難ニシテ、X線検査ニヨルモ明カナラズ、併シ手術的處置ハ略ボ同様ナリ、尙ホ是等ノ内肋骨カリエス最モ多シ。</p> <p>ii) 肋骨カリエスモ同様ナルモ膿瘍胸骨附近ニ存シ、時トシテハ胸部部ニ疼痛アリ。X線検査ニテハ明ラカナラズ。</p> <p>iii) 其他胸廓ニ寒性膿瘍ヲ形成スルモノニハ脊椎カリエス、肩胛骨結核、肩胛關節結核、乳腺結核、腋窩淋巴腺結核、胸筋ノ結核等アルモ是等ハ夫々ノ症狀ヲ有スルニヨリ、鑑別困難ニアラズ。併シ餘リ遠隔ノ場所ニ寒性膿瘍アル時ハ其診斷ヲ誤ルコトアリ。</p> <p>iv) 寄居性膿胸 Empyema necessitatis 不注意ニ檢スル時ハ誤ルコトアルモ、既往症及胸部検査ニヨリテ區別セラル。之ニ慢性ト亞急性トアリ。</p> <p>v) 其他亞急性膿瘍ヲ形成スルモノニ肺膿瘍、橫隔膜下膿瘍、縱隔膿瘍ガ胸部ニ現ハルルコトアルモ、是等ノ疾患ノ症狀著明ナリ。</p> <p>vi) 胸壁ノ膿腫 皮下或筋肉ニ發生セル膿腫ヲ寒性膿瘍ト誤ルコトアリ、年齢、硬度、経過、試験的穿刺、試験的驅膿法等ニヨリ鑑別セラル。</p> <p>vii) 胸部アクチノミコーゼ 其種ニ肺膿瘍アクチノミコーゼニ際シ胸壁ニ膿瘍ヲ形成スルコトアリ、胸部検査、既往症、試験的穿刺等ニヨリテ區別セラル。</p> <p>viii) 膿瘍 淋巴管腫、血管腫、脂肪腫ト鑑別ヲ要ス。</p> <p>ix) 囊腫 粉瘤、皮膚瘻、[エヒノコックス]等ト區別スベシ。</p> |
| d) 全身症狀 初ハ侵サレザルヲ常トスルモ、胸膜炎、肺結核等アル時ハ熱發盜汗衰弱等アリ。                                                                                                                                                                                                                                      | 全身症狀ニヨリテ鑑別スベキ疾患ナキモ、肋骨カリエスニ於テハ肺、胸膜等ノ結核併發セル時ハ手術ノ豫後不良ナルヲ以テ、是等ノ有無ヲ検査スルコト必要ナリ。                                                                                                                                                                                                                                                                                                                                                                                                                                                                                                                                                                                                                                             |



|                                                                     |                                                                                                                                                                                                                                                                                                                              |
|---------------------------------------------------------------------|------------------------------------------------------------------------------------------------------------------------------------------------------------------------------------------------------------------------------------------------------------------------------------------------------------------------------|
| 2) 肋軟骨カリエス<br>Rippenknorpel-Karies<br>(肋軟骨結核)                       | 本症ハ比較的稀ナルガ肋骨ノ骨及軟骨接合部ヲ侵シタル「カリエス」ガ廣ク軟骨膜ヲ侵スコトアリ(稀ニハ軟骨膜ニ始マル)。本病ノ症狀ハ肋骨カリエス」ト同様ニシテ鑑別困難ナルガ、肋軟骨部附近ニ寒性膿瘍アル時ハ本症ヲ疑フモ、 <u>確實ナル診斷ハ手術的所見ニ待タザルベカラズ</u> 。X線検査ニヨルモ不明ナリ、併シ療法ハ類似ス(但シ本症ニテハ肋軟骨全部ノ健康部モ共ニ切除セザレバ根治セズ)。                                                                                                                               |
| 3) 胸骨カリエス<br>Sternum-karies                                         | 胸骨體部ニ多く、時トシテハ把柄部ニモ來ル、又肋骨胸骨關節部ニモ多シ。其症狀肋軟骨カリエス」ニ類似シ患部ニ腫脹、疼痛アルコトモアレドモ、屢々寒性膿瘍ノミアルコトアリ。此際ニハ肋骨カリエス、肋軟骨カリエス、胸膜周圍炎其他ト鑑別ヲ要ス(前項参照)。稀ニハ胸骨ノ後側ヲ侵シ胸部或縦隔竇ニ膨出シ、或其中ニ自潰スルコトアリ。此際ニハ慢性縦隔竇炎ノ症狀ヲ呈スルコトアリ、診斷困難ナリ。                                                                                                                                    |
| 4) 胸膜周圍炎<br>Peripleuritis                                           | 結核性胸膜炎ニ際シ結核性肉芽或膿瘍ヲ胸膜外ニ生ジ外部ニ腫脹スルコトアリ。特有ナルモノニ於テハ膿瘍肋骨下ニアリ、或健康ナル肋骨ノ上下ニ膿瘍アリ、吸氣時ニ緊張スルコトアルモ、實際ニ於テハ此ノ如キ場合ハ稀ニシテ臨牀上肋骨カリエス」ト全ク區別シ難キコト多シ(但シ肋骨ノ腫脹、疼痛ハナシ)。併シ本症ハ肋骨カリエス」ニ比シテ稀ナリ、X線検査ニヨリテモ兩者ヲ區別シ難シ、 <u>確診ハ手術的所見ニヨル</u> (胸膜周圍炎ニヨル膿瘍肋骨ノ傍ニアル時ハ骨膜ヲ剝離シテ肋骨カリエス」ニ類スル事アルモ、其瘻孔ハ深く胸膜間ニ向フ、但シ肋骨カリエス」ニテモ瘻孔可ナリ深キ事アリ。                                        |
| 5) 瘻厄性膿胸<br>Empyema necessitatis                                    | 亞急性ナルハ麻疹、肺炎、「インフルエンザ」等ニ因ル膿胸後ニ來ル。慢性ナルハ結核性膿胸ノ末期ニ出現スルコトアリ。前胸部或側胸部ニ亞急性或慢性ノ膿瘍ヲ形成シ、上記ノ肋骨カリエス」等ニ因ル寒性膿瘍ト誤ルコトアリ。特有ナルモノニ於テハ吸氣時ニ該膿瘍稍々増大シ、或緊張ヲ増ストノコトナルモ必ラスシモ著明ニアラザルコトアリ。併シ胸部ニ亞急性若クハ慢性ノ膿瘍アル時ハ必ず胸部ノ検査及膿胸ノ既往症等ヲ注意スベシ(膿胸ノ條下参照)。                                                                                                              |
| 6) 腸チフス菌ニ<br>ヨル肋骨骨炎<br>(其稀ニハ麻疹、猩紅熱、肺炎、「インフルエンザ」等ニヨリテモ同様ノ疾患ヲ起スコトアリ。) | 本症ハ腸チフス」ノ恢復期ニ發病スルコトアリ、寧ろ壯年後ニ多シ。本症ニ於テハ肋骨上肋軟骨ノ接合部附近ニ發病スルコト多ク、小窩骨及膿瘍ヲ形成シ、滲潤ヲ認ム。症狀ハ亞急性ニシテ前胸部ニ潮濕性腫脹ヲ來スモ疼痛著シカラズ、熱發ハ缺如スル場合ト多少存スル場合トアリ、時トシテハ經過可ナリ慢性ナルコトアリ。此ノ膿瘍ヲ放置スル時ハ自潰シテ瘻孔ヲ殘スコトアリ、併シ急性化膿性骨炎ノ如クニ骨膜ノ肥厚ヲ來スコトナシ、併シ軟骨壞疽ヲ起シ永ク治セザルコトアリ。<br><b>鑑別</b> 本症ハ亞急性ナルハ膿瘍ト誤ラレ、慢性ナルハ肋骨カリエス」等ト誤ラルルコトアリ。既往症、經過、局所症狀、胸部ノ變化、膿ノ性状(多クハ腸チフス菌ヲ證ス)等ニヨリテ診斷セラル。 |

|                                             |                                                                                                                                                                                                                                                                                                                                                                                                                                                      |
|---------------------------------------------|------------------------------------------------------------------------------------------------------------------------------------------------------------------------------------------------------------------------------------------------------------------------------------------------------------------------------------------------------------------------------------------------------------------------------------------------------|
| 7) 横隔膜下膿瘍<br>Subphrenischer Abszess         | 其稀ニ横隔膜下膿瘍ノ末期ニ於テ右胸嚙下部ニ膿瘍ヲ現ハスコトアリ。此際ニハ横隔膜下膿瘍ノ症狀明カニシテ全身狀態重篤ナルニヨリ診斷セラル。本症ハ元來急性ノモノナルガ時トシテハ亞急性膿瘍ヲ形成スルコトアリ。                                                                                                                                                                                                                                                                                                                                                 |
| 8) 縦隔竇炎<br>Mediastinitis                    | 本症モ甚稀ナルモノナルガ、其末期ニ於テ胸骨ノ側方ニ膿瘍ヲ形成スルコトアリ、此際ニモ縦隔竇炎ノ症狀多クハ明カニシテ全身狀態重篤ナルニヨリテ診斷セラル(同病條下参照)。                                                                                                                                                                                                                                                                                                                                                                   |
| 9) 胸壁ノ梅毒<br>Syphilis d. Brustwand           | a) 第二期梅毒 屢々胸壁皮膚ニ散在性發疹ヲ生ズルコトアルモ特殊ノ事ナシ、稀ニ乳房下及腋窩ニ扁平コンチローム」ヲ生ズ。稀ニ胸骨或肋骨ノ前面ニ亞急性微毒性骨膜炎」ヲ發スルコトアリ、夜間疼痛、輕度ノ扁平腫脹(時トシテ不明)、微熱(±)等アリ。神經痛、肋骨カリエス」ノ初期等ト誤ラルルコトアルモ、既往症、他部ノ梅毒症狀、驅菌法等ニヨリ診斷セラル、本症ハ一二週間ニシテ治シ痕跡ヲ殘サズ。<br>b) 第三期梅毒 ニ於テハ皮下、筋肉、骨(胸骨或肋骨)ニ膿瘍ヲ生ズルコトアリ。皮下膿瘍ハ比較的表在性ニシテ初期ニハ下層ニ對シテ移動シ筋肉膿瘍ハ筋肉ト密接ノ關係アリ。胸骨或肋骨ノ膿瘍ニテハ之ガ肥厚ヲ來シ、初期ニハ皮膚ト關係ナシ。何レモ弾力性軟ノ腫痛ニシテ初メハ限界明瞭ナルモ、後ニハ不明瞭トナル、一程度マデ増大スル時ハ次第ニ吸收セラルルカ、或軟化シテ外部ニ自潰シ膿腫性潰瘍ヲ作ル(總論参照)。胸壁ノ種々ノ腫瘍或慢性炎症ト鑑別ヲ要ス、特ニ骨ニ發生セルモノハ「カリエス」、肉腫等ト鑑別ヲ要ス。 |
| 10) 胸壁アクチノミコーゼ<br>Aktinomykose d. Brustwand | 其稀ニ胸壁ニ「アクチノミコーゼ」ヲ見ルコトアリ、併シ之ハ原發スルコトナクシテ毎常肺アクチノミコーゼ」ニ繼發スルモノナリ。胸壁ニ寒性膿瘍ニ類似セル膿瘍ヲ形成ス。此際「アクチノミコーゼ」ニ特有ナル板狀滲潤ハ著明ナラザルコトアリ。併シ膿中ニ特有ナル「ドルーゼ」ヲ認ム。其他打診上及聽診上肺臓ニ肺結核ニ似タル症狀アリ。喀痰中ニモ「ドルーゼ」ヲ證ス。                                                                                                                                                                                                                                                                           |
| 11) 慢性骨髓骨膜炎                                 | 稀ニ肋骨、胸骨、鎖骨、肩胛骨ニ發生シタル急性骨髓骨膜炎ガ慢性症ニ移行スルコトアリ、併シ此際ニハ既往ニ於ケル急性症狀著明ナルニヨリテ診斷容易ナリ。又 X線ニヨリテモ其診斷明カナリ。                                                                                                                                                                                                                                                                                                                                                            |
| 12) 腋窩疾患                                    | 結核性腋窩淋巴腺炎ニヨル滲潤瘻キ場合、寒性膿瘍ヲ形成セル場合、膿瘍性皮膚炎ヲ起セル場合ニハ胸部疾患ト誤ルコトアリ。                                                                                                                                                                                                                                                                                                                                                                                            |
| 13) 乳腺疾患                                    | 種々ノ乳腺疾患特ニ乳腺結核、乳腺嚢腫ガ廣汎ナル時ハ胸壁疾患ト誤ルコトアルヲ以テ注意ヲ要ス。                                                                                                                                                                                                                                                                                                                                                                                                        |



VI. 胸壁ノ腫瘍 Tumoren der Thoraxwand

(乳腺及腋窩腺腫瘍ヲ除ク)

|                                                  |            |                                                                                                                                                                             |
|--------------------------------------------------|------------|-----------------------------------------------------------------------------------------------------------------------------------------------------------------------------|
| 1) 纖維腫<br>Fibrom                                 | a) 硬性纖維腫   | 硬靱ナル限局性腫瘍ニシテ巨大トナラズ。小粉瘤, 小脂肪腫, 皮下轉移癌等ト鑑別ヲ要ス。                                                                                                                                 |
|                                                  | b) 軟性纖維腫   | 稍々靱軟ノ腫瘍ニシテ, 屢々他部ニモ多發ス。單發ナルハ脂肪腫, 血管腫, 淋巴管腫, 護膜腫等ト鑑別ヲ要ス。                                                                                                                      |
| 2) 神經纖維腫<br>Neurofibrom                          |            | 眞性ノ神經腫ヲ見ルコト少ナク, 神經纖維腫トシテ來リ(多發ナルコト多シ), 纖維腫ト同様ノ性状ヲ有スルモノ多シ。                                                                                                                    |
| 3) 癍痕ケロイド<br>Narbenkeloid                        |            | 癍痕ノ跡ニ生ズルモノニシテ 硬性纖維腫ノ如クニ 硬靱ナリ。併シ成長一程度ニ到リテ止ム。                                                                                                                                 |
| 4) 脂肪腫<br>Lipom                                  | a) 硬性脂肪腫   | 限局性腫瘍ニシテ表面分葉狀, 硬度彈力性靱軟ナリ。軟性纖維腫, 護膜腫, 粉瘤等ト鑑別ヲ要ス。                                                                                                                             |
|                                                  | b) 軟性脂肪腫   | 屢々可ナリ著大トナル, 限界不明瞭ナルコトアリ, 又表面ノ分葉狀凹凸不明ナルコトモアリ, 硬度彈力性軟, 時トシテ假性波動ヲ呈ス。淋巴管腫, 血管腫, 護膜腫, 寒性膿瘍等ト鑑別ヲ要ス。                                                                               |
| 5) 血管腫<br>Angiom                                 |            | 胸壁ニ來ル血管腫ハ a) 單純性血管腫 Angioma simplex<br>b) 海綿狀血管腫 Angioma cavernosum ニシテ, c) 蔓狀血管腫 Angioma racemosum ヲ發生セズ, 前二者ハ夫々特有ノ症狀ヲ有シ, 診斷多クハ容易ナリ。<br>淋巴管腫, 軟性脂肪腫, 粉瘤, 護膜腫, 寒性膿瘍等ト鑑別ヲ要ス。 |
| 6) 淋巴管腫<br>Lymphangiom                           |            | 血管腫ニ比シテ稀ナリ, a) 單純性淋巴管腫, b) 海綿狀淋巴管腫トシテ來リ<br>c) 囊狀淋巴管腫ヲ認メズ, 前二者ハ夫々特有ノ症狀ヲ有シ 診斷容易ナリ。<br>血管腫, 軟性脂肪腫, 粉瘤, 護膜腫, 寒性膿瘍等ト鑑別ヲ要ス。                                                       |
| 7) 肉腫<br>Sarkom                                  |            | 胸壁軟部ノ肉腫ハ比較的稀ナルガ, 皮下或筋肉ニ紡錘細胞肉腫ヲ發生シ, 或皮膚ニ黑色肉腫ヲ發生スルコトアリ, 或血行ニヨリテ皮膚或皮下ニ轉移肉腫ヲ發生スルコトアリ, 夫々特有ノ症狀ニヨリ診斷多クハ容易ナルガ, 纖維腫, 脂肪腫, 護膜腫, 癌腫, 結核等ト鑑別ヲ要ス。                                       |
| 8) 癌腫<br>Karzinom                                | a) 原發癌     | 其稀ニ表皮癌ヲ發生スルコトアリ, 多クハ其特有ノ状態ニヨリテ診斷容易ナリ。                                                                                                                                       |
|                                                  | b) 續發癌及轉移癌 | 乳癌或縦隔囊ノ癌ガ續發性ニ胸部ヲ侵スコトアリ, 又他部ノ癌腫ニヨリ血行性ニ轉移癌ヲ形成スルコトアリ, 其初期ニハ他ノ硬性腫瘍ト誤ラレルコトアリ。                                                                                                    |
| 其他乳嚙腫, 腺腫, 混合腫, 内被細胞腫, 「グリオーム」轉移等ヲ發生スルコトアルモ其稀ナリ。 |            |                                                                                                                                                                             |

|                                |                                                                                                                                                                |
|--------------------------------|----------------------------------------------------------------------------------------------------------------------------------------------------------------|
| 9) 胸膜下腫瘍<br>Subpleuraler Tumor | 其稀ニ胸廓ノ内部ニ脂肪腫或肉腫ヲ發生シ一部ハ胸腔内ニ一部ハ胸腔外ニ増大スルコトアリ, 後者ニ於テハ胸壁ノ種々ノ腫瘍ト鑑別ヲ要ス。併シ是等ノモノハ底部ニ關係密接ナルコトニヨリテ胸壁自個ニ發生セルモノト區別セラル。                                                      |
| 10) 粉瘤<br>Atherom              | 屢々背部ニ發生ス, 時トシテ前胸部ニ發生スルコトモアリ。多クハ單發性ナルモ, 稀ニハ多發スルコトアリ。其特有ナル症狀ニヨリ診斷容易ナルガ, 脂肪腫, 寒性膿瘍, 護膜腫, 皮膚様囊腫, 「エヒノコックス」等ト鑑別ヲ要ス。                                                 |
| 11) 皮膚様囊腫                      | 時トシテ胸骨ノ附近ニ發生スルコトアルモ其稀ニシテ, 其他ノ部位ニハ發生セズ。鑑別前者ト同様ナルガ, 診斷容易ナリ(總論參照)。                                                                                                |
| 12) 包蟲囊腫                       | 其稀ナリ(總論參照)。                                                                                                                                                    |
| 13) 胸部大動脈瘤<br>Aneurysma        | 胸部大動脈瘤増大スル時ハ次第ニ胸骨或肋骨ヲ侵蝕シテ表面ニ隆出スルコトアリ。末期ニハ骨質殆ンド無クナリテ全體軟性腫瘍ノ觀ヲ呈シ, 或表面ニ發赤ヲ呈スルコトモアル爲メ胸壁ノ軟性腫瘍或膿瘍ト誤ラレルコトアリ。併シ特有ノ搏動及雜音アルニヨリテ診斷セラル, 又 X 線ニヨリテモ診斷容易ナリ。                  |
| 14) 肺ヘルニア<br>Lungenhernia      | 先天性ニハ胸骨或肋骨ノ缺損ニヨリ, 後天性ニハ外傷ニヨリ肋間筋ノ断裂或肋骨骨折ニヨル。其他種々ノ原因ニヨル強劇ノ咳嗽後等ニ生ズ。肺ヘルニアハ扁平腫脹ニシテ咳嗽, 努責ニヨリ増大緊張シ, 又吸氣時ニ増大シ, 呼氣時ニ縮小ス。之ヲ壓迫スレバ容易ニ縮小シ, 打診上肺音ヲ呈シ, 聽診上呼吸音著明ナルニヨリ容易ニ診斷セラル。 |
| 15) 筋ヘルニア<br>M.-Hernia         | 其稀ニ外傷ニヨリ大胸筋ノ筋膜断裂セル爲ニ生ズルコトアリ。筋收縮時ニ軟性膨隆ヲ認メ, 静止時ニ消失シ, 其際筋膜ノ裂隙ヲ觸ルルコトアリ。診斷容易ニシテ鑑別スベキモノナシ, 併シ自覺的症狀ナキヲ以テ久シク之ヲ見逃シ居ルコトアリ。                                               |



VII. 腋窩ノ主要疾患

Wichtige Erkrankungen der Achseldrüse

|                                                                                                            | 原因的關係                                                                                                                                            | 主要症狀                                                                                                                                                                                                                                                | 診 斷                                                                                                                          |
|------------------------------------------------------------------------------------------------------------|--------------------------------------------------------------------------------------------------------------------------------------------------|-----------------------------------------------------------------------------------------------------------------------------------------------------------------------------------------------------------------------------------------------------|------------------------------------------------------------------------------------------------------------------------------|
| 1) 急性化膿性腋窩腺炎<br>Lymphadenitis purulenta acuta axillaris                                                    | 本症ハ屢々見ラル。上肢特ニ手ノ化膿性疾患、化膿性創傷、乳腺炎、腋幹部ノ各種化膿性疾患等ニ續發ス。                                                                                                 | 本病ノ起始ハ急性ニシテ疼痛腫脹發赤熱感初メヨリ著明ナルコトト、比較的亞急性ニシテ腫脹著明ナルモ疼痛等比較的著シカラザルコトトアリ。腋窩腺ノ腫脹ハ單一ナルコトハ稀ニテ多クハ二三個乃至數個腫脹ス。初期ニ適當ナル處置ヲ施セバ化膿セズニ治スルコトアルモ、多クハ化膿ニ陥リ、初メハ個々ノ淋巴腺ノ限界明瞭ナルモ、周圍ニ蜂窩織炎ヲ伴フ爲ニ不明トナル、又互ニ融合シテ膿瘍ヲ形成ス。淋巴腺ノ硬度ハ初メハ滲潤性靱ナルモ化膿進ムニ從ツテ軟トナリ次第ニ波動ヲ呈シ膿ヲ透見スルニ至リ、遂ニハ自潰排膿スルコトアリ。 | 診斷多クハ容易ナルガ急性炎症症狀劇シキ時ハ腋窩腺ベスト Drüsenpestト鑑別ヲ要ス(發病特ニ劇烈、全身症狀重篤、試驗的穿刺法及染色法等ニヨリ區別)(總論參照)。亞急性ノモノハ腋窩腺結核ト鑑別(次項)。其他腋窩ノ膿腫、炎症性粉瘤等ト鑑別ヲ要ス。 |
| 2) 腋窩腺結核<br>Achseldrüsentuberkulose                                                                        | 頸腺結核ニ次テ屢々來ル。頸腺結核ニ併發シ或單獨ニ來ル。其原因的關係ハ總論參照。                                                                                                          | 腋窩ニ於テハ散在性ノ淋巴腺腫脹ヲ見ルコトハ比較的少ナク、數多ノ淋巴腺相集合シテ腺塊 Drüsenkonglomerataヲナスコト多シ、其大ナルハ手掌大以上ニ及ブコトモアリ、併シ腋窩部ノ皮下ハ廣闊ナルヲ以テ表面ニハ大ナル腫瘍トシテ隆出セザルヲ常トス。其種ニ之レヨリ淋巴腺囊腫ヲ形成ス(第 81 頁參照)。                                                                                            | 診斷容易ナルガ<br>i) 亞急性化膿性腋窩腺炎トハ起始、經過、疼痛、硬度、熱發等ニヨリ區別。<br>ii) 癌腫轉移トハ原發竈ノ有無、硬度、年齡等ニヨリ區別。<br>iii) 其他次ノモノトモ鑑別。                         |
| 3) 惡性淋巴肉芽腫 Malignes Lymphogranulom, 白血病性淋巴腺腫 Leukaemisches Lymphom, 假性白血病性淋巴腺腫 Pseudoleukaemisches Lymphom | ハ時トシテ腋窩腺ニモ來ルコトアルガ、單獨ニ來ルコトハナク、每常頸腺其他ノ淋巴腺腫脹ニ伴フ。各症狀及鑑別ハ總論參照。                                                                                        |                                                                                                                                                                                                                                                     |                                                                                                                              |
| 4) 腋窩腺ノ腫瘍 a) 肉腫 其種ニ淋巴肉腫 Lymphosarkom                                                                       | ヲ見ル、時トシテハ乳腺肉腫、上肢ノ肉腫ニテ腋窩腺轉移ヲ來ス。<br>b) 轉移癌 屢々認メラルモノナリ、特ニ乳腺癌ノ轉移ニヨルモノ多シ、稀ニハ上肢ノ癌ニヨリテ轉移ス。頸腺ト異ナリ、腋窩腺ノ癌腫轉移ニ於テハ每常原發竈明カナリ。其他腋窩皮下ニ纖維腫、脂肪腫、血管腫、粉瘤等ヲ形成スルコトアリ。 |                                                                                                                                                                                                                                                     |                                                                                                                              |
| 5) 其他腋窩ニハ屢々癰 Furunkel                                                                                      | ヲ發生ス(炎症性粉瘤ト鑑別スベシ)。種ニ腋窩ニ扁平コンヂロームヲ生ズ。其他ハ胸部疾患參照。                                                                                                    |                                                                                                                                                                                                                                                     |                                                                                                                              |

VIII. 各氣胸ノ診斷 Diagnose jeder Pneumothorax

|         | 1) 開放性氣胸<br>Offener Pneumothorax                                | 2) 閉鎖性氣胸<br>Geschlossener<br>Pneumothorax                                         | 3) 瓣狀氣胸<br>Ventilpneumothorax            |
|---------|-----------------------------------------------------------------|-----------------------------------------------------------------------------------|------------------------------------------|
| 原因      | 胸壁ノ創傷ニテ創口大ニシテ胸腔内ニ空氣ガ自由ニ出入スルニ因ル。                                 | 肺或胸壁ノ損傷ニテ創口小ナルニ因ル。屢々血胸ヲ伴フ。又膿胸ニ腐敗菌傳染ヲ伴フ場合。                                         | 胸壁或肺ノ損傷ニテ損傷部瓣狀トナリテ空氣ガ胸腔内ニ入ルノミニシテ出デザルニ因ル。 |
| 呼吸      | 普通多少ノ呼吸困難アリ。                                                    | 呼吸困難稍々高度、外傷ニ因スルハ急劇ニ來リ膿胸ニ於テハ亞急性ニ來ル。                                                | 呼吸困難最も甚シク胸内苦悶モ著シ。                        |
| 咳嗽      | 屢々體位ニヨリテ咳嗽發作ニ變化アリ、咯血ヲ伴フコトアリ。                                    | 乾燥性刺戟咳嗽(咯痰ナキコトト咯血アルコトアリ)。                                                         |                                          |
| 視診      | 視診上胸廓ニ著變ナキヲ常トス。                                                 | 患側胸廓擴張シ、僅カニ呼吸運動ヲ認ム。                                                               | 患側胸廓著シク擴張緊張シ、肋間性擴大隆出シ、呼吸運動不明ナルコト多シ。      |
| 打診      | 打診上鼓音ヲ呈シ、板棒打診法ニヨルニ鈍性音ヲ發シ開口ノ如何ニヨリテ打診音ヲ異ニシ時トシテ破壺音アリ。隣接臓器ノ壓迫症狀少ナシ。 | 打診音明瞭ニシテ鈍性音ヲ伴ハズ、此打診音ハ起立ニ際シテ高く、臥位ニテ低クナル(Hiermer氏音響變換)、又開口ニヨル音響ノ變化ナシ、隣接臓器ノ壓迫症狀著明ナリ。 |                                          |
| 聽診      | 呼吸雜音多クハ高シ(屢々空囊性)、時トシテハ鈍性「ラッセル」アリ、聲音及咳嗽ニ鈍性音ヲ伴ヒ、時トシテハ接響雜音等アリ。     | 呼吸雜音微弱或全ク不明(瓣狀氣胸ニ於テハ僅カニ鈍性音ヲ聽クコトアリ)。                                               |                                          |
| 聲音震盪    | 變化ナキヲ常トス。                                                       | 喪失或微弱                                                                             |                                          |
| 胸膜腔ノ瓦斯壓 | 外氣壓ト同ジ。                                                         | 外氣壓ヨリ高シ。                                                                          | 特ニ高シ。                                    |

IX. 外科的ニ必要ナル肺臟疾患

Chirurgisch wichtige Lungenkrankheiten

- 1) 氣管枝性肺炎 Tracheopneumonie
  - 2) 嚥下性肺炎 Schluckpneumonie
  - 3) 「クループ」性肺炎 Kroupöse Pneumonie
  - 4) 肺膿瘍 Lungenabszess
  - 5) 肺壞疽 Lungen-gangraen
  - 6) 氣管枝擴張症 Bronchiektasie
  - 7) 肺結核 Lungentuberkulose
  - 8) 肺臟アクチノミコーゼ Lungenaktinomykose
  - 9) 肺臟癌 Lungenkarzinom
  - 10) 肺臟エヒノコックス Lungenchinokokkus
- 等ナルガ技ニハ省略ス(内科書參照)。