鼻側、右眼ニアリテハ顳顬側半部ノ視野缺損ス。多クノ場合視神經索ノ病變ハ其周邊ニ初發シ漸次中軸ニ及ブモノニシテ、周邊ニアル纖維ハ其交叉性ナルト非交叉性ナルトヲ問ハズ網膜ノ邊緣ヨリ來ルモノナルヲ以テ、視野ノ相對的缺損ハ常ニ其邊緣ヨリ注視點ニ漸進ス。病變ガ出血、軟化、腫瘍等ニシテ全視神經索ガ同時ニ冒サルヽコトナク部分的ナルトキハ視野ノ缺損亦之レニ相當シテ象眼狀ヲ呈シ、其ノ尖端ハ常ニ注視點ニ向フモノトス。

半盲症性瞳孔强直 hemianopische Pupillenstarre　病變視神經索ニ存スルトキハ視野ノ盲側ニ相當スル網膜ヲ刺戟スルモ瞳孔ハ光線ニ反應セズ、所謂半盲症性强直ヲ呈ス。之レニ反シテ外膝狀體若クハソレ以後ノ部分冒サルヽトキハ、就レノ側ヨリ光線ヲ送ルモ顯著ナル反射性瞳孔收縮ヲ來ス。此コトハウエルニッケー氏 Wernicke ノ初メテ注意セル所ニシテ、瞳孔ノ光線反應ヲ司ル求心性纖維ハ、其將サニ外膝狀體ニ入ラントスル部位ニ於テ、他ノ視神經纖維ト分レテ四疊體ニ向フガ爲メナリ。然レドモソノ網膜ヲ刺戟スルニ當リ、鼻側若クハ顳顬側ニノミ光線ヲ送ルコトハ比較的困難ナルヲ以テ、特別ノ裝置ナキ限リハ、視野ノ盲側ヨリ送レル光線ニ對シテ瞳孔ノ反應セザルトキニノミ鑑別的價値ヲ認ムルヲヨシトス。

外膝狀體ヨリ後頭葉皮質中樞ニ到ル間即チグラチオレー氏視放線ニ傳達障礙ヲ來セルトキハ**同側半盲症以外ニ知覺及ビ運動麻痺等ノ腦症狀ヲ伴フコト多キヲ以テ診斷**

圖五十五第（視）

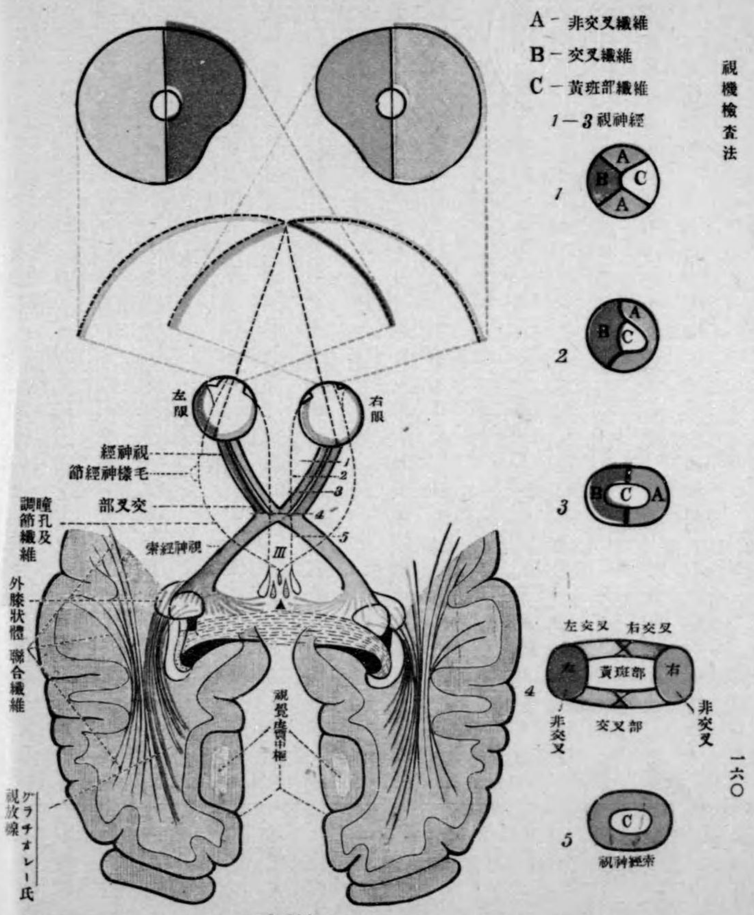

nach Heine

比較的容易ナリ。

病竈後頭葉皮質及ビ皮質下ニ存スルトキハ、視野ハ視神經交叉部以後ノ部分ト同ジク同側半盲症ヲ呈スルモ、其垂直境界線ハ注視點ヲ通過スルニ當リ、盲側ニ向ツテ凸ヲ爲ス、名ケテ黄斑部避除 Aussparung der Makula ト稱シ、同側半盲症ノ左右孰レノ側ニ現ハルヽモ黄斑部ニ相當スル部分ノミハ、常ニ缺損スルコトナシ、故ニ病竈後頭葉ニ存シ、腦ノ左右兩半球ガ同時ニ冒サルヽトキハ、兩側ノ同側半盲症ヲ來シ、視野全部缺損スベキ筈ナルニ拘ラズ、尙ホ黄斑部ニ相當スル視野ノ遺殘ヲ認ム。之レ黄斑部ヨリ來レル神經纖維ノ走行爾餘ノモノト異ナルガ爲メニ起ル現象ナルモ、其何故ニ然ルカハ未ダ明ナラズ。

後頭葉ナル視覺中樞ヨリ記憶中樞ニ到ル部分ノ冒サルルトキハ精神盲 Seelenblind-heit ニ陷リ患者ハ眼前ニアル物體ヲ目擊シ得ルモ記憶ヲ喚起スル能ハザルヲ以テ、其何タルカヲ識別セズ、又他ノ中樞トノ連絡斷絶スルトキハ視的不讀症 optische Alexie 若クハ視的失語症 optische Aphasie ヲ來シ、文字ヲ視ルモ之レヲ讀ム能ハザルカ、若クハ物體ヲ識別シ得ルモ、其名ヲ口ニスル能ハズ。

同側半盲症ト同時ニ動眼神經、滑車神經及ビ三叉神經等ノ不全若クハ完全麻痺ヲ呈スルハ、病變ノ腦底ニ存スルヲ告グルモノニシテ多クハ炎症性ナリ、斯ル場合ニハ視神經索ト同時ニ外膝狀體四疊體及ビ視床モ亦共ニ冒サルルコトアリ。尤モ大腦ノ顳顬葉ニ生ゼル腫瘍多クハ肉腫ナルモ時ニ黴毒性若クハ結核性腫瘍ナルコトアリ)ノ器械的壓迫ニヨリテ視神經索ノ單獨消耗ヲ來スコトナキニ非ズ。又外膝狀體ニ於ケル病變ハ好ンデ其近圍ニ波及スルヲ以テ著明ナル病竈症狀 Herdsymptome ヲ呈ス。グラヂオレー氏視放線ヲ冒スハ、內外視床動脈及ビ鳥距狀動脈ノ破裂、血栓若クハ栓塞等ヲ重ナルモノトス。

後頭葉ニ來ル病變トシテハ、外傷ニ因ル出血、軟化若クハ腫瘍等ヲ擧グベシ。

豫後、單ニ視力ノミナラズ、生命ニ關シテモ亦多クハ不良ナリ。

處置、對症的

(丙) 閃輝性暗點症 Flimmerskotom

一過性暗點ニシテ殆ド每常偏頭痛 Migräne ヲ伴フ故ニ眼偏頭痛 Augenmigräne ト稱ス。

暗點ハ副中心性 parazentral ニシテ、最初注視點ニ最モ近キ部分ニ現ハレ患者ハ之レヲ自覺セザルコトアルモ數分間ノ後兩眼ニ島嶼狀ノ缺損ヲ生ジ、視野ノ周邊ニ向ツテ增大ス。特異ナルハ缺損ノ進行スル邊緣鋸齒狀ヲ呈シ閃々トシテ輝クコトナリトス。斯クシテ缺損ハ遂ニ視野ノ全半側ヲ冒シ、半盲症ヲ呈ス。尤モ暗點ノ初發部ト輝ク邊緣トノ間ニ物體ヲ認メ得ル部分ノ存スルコトアリ。

時トシテ缺損ガ垂直境界線ヲ越ヘテ健側ニ及ビ、兩側ノ同側半盲症ヲ來シ、數分間全ク盲目ニ陷ルコトアリ、又反對ニ單純ナル島嶼狀缺損ニ止マルコトアリ、或ハ視野ノ上半

部若クハ下半部ニ缺損ノ現ハルヽコトアリ、稀レニハ同側閃輝性朦視 flimmernder Nebel ニ過ギザルコトアリ、其他暗點一眼ニノミ現ハレ若クハ視野ノ邊緣ニ初發スル等種々ナル形態ヲ呈ス。

斯ル暗點ハ其極度ニ達スルヤ閃輝先ヅ止ミ、次デ邊緣ヨリ漸次縮少シテ遂ニ消退ス。

發作時間ハ其短キモノハ數分間、長キハ數時間ニ及ブモ、通例十五分乃至三十分間ナリトス、頻度モ亦人ニヨリテ異ナリ。生涯唯一回ノ發作ニ止マルアリ、日々現ハルルコトアリ。又婦人ニアリテハ月經ニ伴ヒ規則正シク反覆スルコトアリ、然レドモ一般ニハ年ト共ニ漸ク稀レトナルモノトス。

通例發作後ハ激シキ頭痛ヲ覺ヘ、惡心嘔吐、欠伸、神氣沮喪等ヲ伴フ。頭痛ハ特異ニシテ暗點ノ現ハレシ側ト反對ノ側ニ之レヲ覺ヘ、初メハ輕度ナルモ漸ク强ク、一程度ニ達スルヤ再ビ徐々ニ或ハ比較的急ニ緩解ス。

本症ハ好ンデ神經質ノ家族ニ現ハレ、遺傳的關係ヲ證明スルコト多シ、畫家、小說家等モ亦本症ニ罹リ易シ。

（視）第五十六圖

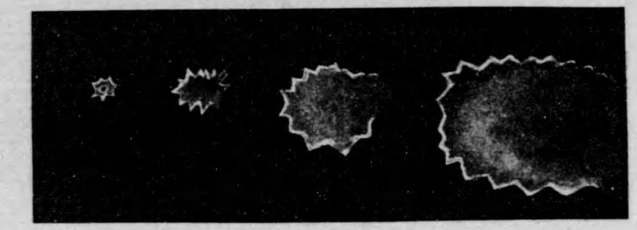

Nach Heine

處置、心身ノ過勞ヲ避ケ、身體ヲ强壯ニスベシ。

二、色神障礙

Störungen des Farbensinnes

既ニ視野檢查ノ條下ニ於テ述ベタルガ如ク、色神視野ハ色ノ種類ニヨリテ其大サヲ異ニシ、青色最モ廣ク、赤色之レニ亞ギ、綠色最モ狹シ。色神生理ニ關シテハ、今日尙ホヤング、ヘルムホルツ氏一派ノ三色說 Young-Helmholtzsche Dreifarbentheorie トヘーリング氏ノ唱フル補色說 Heringsche Gegenfarbentheorie トアルモ、其孰レニ據ルモ未ダ充分ニ此機能ヲ說明スル能ハズ。

色神障礙ハ之レヲ後天性及ビ先天性ニ區別スルコトヲ得。元來吾人ガ色ト稱スルモノハ其色調 Farbenton 以外ニ濃淡ノ別 Sättigung 及ビ鮮明ノ差 Helligkeit アルモノニシテ、例ヘバ茲ニ濃赤色ノ液アリトセヨ、之レニ無色ノ水ヲ注加スルトキハ、色調ニハ變化ヲ來スコトナキモ、淡赤色トナルベシ。又同一液ニ白色、黑色若クハ他ノ色素ヲ適當ニ混和スルトキ、鮮赤ヨリ暗赤ニ至ル種々ナル度合ノモノヲ得ベシ。先天性色盲ニアリテハ一定ノ色ニ對シテハ全ク盲ナルモ其鮮明ノ度合ニヨリテ尙ホ能ク識別ス。之レニ反シテ後天性ノモノニアリテハ寧ロ濃淡ニヨリテ辨色力ニ相違アルガ如シ。

(甲) 後天性色神障礙 Erworbene Störung des Farbensinnes

病竈ノ所在ニヨリテ色神障礙ノ種類及ビ程度ヲ異ニス。一般ニ網膜内層ヨリ後頭葉皮質ニ至ル視覺傳達路ニ病變アルトキ、例ヘバ視神經消耗症、半盲症等ニ於テハ、綠、赤兩色神最モ早ク且ツ強ク冒サル。之ニ反シテ網膜外層及ビ脈絡膜ニ疾患アルトキ例ヘバ網膜色素退行變性症、網膜剝離、蛋白尿性網膜炎、汎發性脈絡膜炎等ニアリテハ、青、黃兩色神先ヅ冒サル。而シテ其ノ障礙タルヤ暗點症ニ非ズンバ視野外界ヨリ求心性ニ漸進スル缺損ニシテ如何ナル場合ト雖モ、一定ノ色神ガ其全視野ニ亘リテ同時ニ冒サルヽモノニ非ズ。卽チ視野ノ或部分ニ於テハ全ク辨色力ナキモ、他ノ部分ニ於テハ尙ホ感受能力ヲ有ス。病變ノ進行セルトキ其全部ガ冒サルベキハ勿論ナリ。

「サントニン」內服ニ因ル黃視症 Xanthopsie、白內障手術後若クハ永ク光線ノ反射強キ雪中ニ在ル時ニ來ル赤視症 Erythropsie ノ如キ、一過性ナレドモ尙ホ廣義ニ於ケル後天性色神障礙ナリ。

豫後、原因ヲ除キ得ルモノニアリテハ輕快若クハ治癒スルコトアリ、或ハ少クトモ其進行ヲ停止セシムルコトヲ得ルモ、然ラザルモノハ常ニ進行性ニシテ、豫後一般ニ不良ナリ。

處置、原因療法アルノミ。

(乙) 先天性色神障礙 Angeborene Störung des Farbensinnes

(イ) 全色盲 Totale Farbenblindheit

本障礙ヲ有スルモノハ、總テノ色ヲ辨別スル能ハズ。外界ノ物體ハ皆灰色ニ見ユルモ尙ホ或ル程度マデハ鮮明ノ度合ニヨリテ辨色シ得ルモノヽ如シ。

本症ハ辨色力ヲ缺ケル外、種々ナル眼症狀ヲ伴フ。卽チ(一)、羞明、強ク、患者ハ殆ド絕ヘズ瞬目ス。(二)、視力、減退、高度ニシテ、明所ニ於テ殊ニ甚シキモ、光力鈍キ所ニテハ、比較的善良トナル(健康者ノ五分ノ一乃至十分ノ一)。(三)、時ニ屈折異常、殊ニ近視性亂視ヲ伴フコトアルモ、眼鏡ニヨリテ視力改良セズ。(四)、視野ノ外界ハ尋常ナルモ屢々中心暗點ヲ檢出ス。(五)、眼球震盪症著明ナリ。(六)、視力不良ナルニ拘ラズ光神健眼者ヨリモ銳敏ナルヲ特異トス、暗所ニ調應スルニ當リ、健眼者ハ通例五乃至一〇分間ヲ要スレドモ、本症患者ハ僅カニ一—二分間ニシテ極度ニ達ス。(七)、其他全色盲ハ家族的ニ現ハル。

處置、原因不明ニシテ輕快若クハ治癒スルコトナシ。對症療法トシテ羞明強キ時ハ暗色眼鏡ヲ用ユ。

(ロ) 赤綠色盲 Rotgrünblindheit

本障礙ハ通例兩眼ニ現ハル。片眼ニ止マルコトナキニ非ザルモ極メテ罕レナリ。男子(〇·二—〇·四%)ニ多ク、女子(〇·二%)ニ少ナシ。多クノ場合遺傳的關係ヲ證明ス。其先天性ナルニ加フルニ、他ニ何等訴フベキ眼症狀ヲ伴ハズ、日常ノ生活ニ於テ能ク色彩ヲ辨別スルヲ以テ、本人自ラハ毫モ色盲ナルコトヲ氣付カズ。身體檢査、健康診斷等ニ於テ偶然發見セラルルコト多シ。

患者ノ青、黃(Blau und Gelb)ニ對スル辨色力ハ健康者ト同樣ナルモ、赤、綠(Rot und Grün)ニ對シテハ全ク異ナリ。兩色ハ共ニ灰色ニ見ヘ、其鮮明度ノ差違ニヨリテ辨別スルニ過ギザルヲ以テ、若シ兩色ノ鮮明度ヲ全ク同一トナストキハ、之ヲ辨別スル能ハズ、卽チ本症ニアリテハ赤ト綠トガ必ズ同時ニ冒サレ、其色調ニヨリテ兩者ヲ區別スル能ハザルヲ以テ臨牀上之レヲ赤綠色盲ト稱ス。

然レドモ兩色神ノ冒サルル程度ハ全ク等シキニ非ズ、常ニ强弱アリ。故ニ吾人ハ學理上、赤綠色盲ヲ分チテ赤色盲 Protanopie 及ビ綠色盲 Deuteranopie ノ二型トス。如何ニシテ兩型ヲ區別スルカト謂フニ、分光器ニヨリテ生ズル「スペクトルム」ヲ用キテ檢査スルトキ前者卽チ赤綠盲第一型 Typus I. nach Hering ニアリテハ其左端赤色部ハ短縮シテ見ユルモ、後者卽チ赤綠盲第二型 Typus II. nach Hering ニアリテハ單ニ灰白色ヲ呈スルノミニテ短縮セズ。其他色盲檢査表ニヨリテモ兩型ヲ區別スルコトヲ得。

(ハ) 黃青色盲 Gelbblaublindheit, Tritanopie

本病ハ學理上ニハ有リ得ベキ筈ナレドモ、實際上未ダ確實ナル報告例ナク、今日ニ於テハ本症ノ存在ヲ否認スルモノスラアルヲ以テ玆ニハ之レヲ述ベズ。

(ニ) 色神減弱 Farbenschwäche, anomale Trichromasie

總テノ色ヲ辨別シ得ルモ、其能力著シク減弱セルモノヲ謂フ。程度ハ種々ニシテ高度ナルハ色盲ノ部類ニ算入スルモ可ナルモノアリ、反對ニ亦健康者ニ近キ辨色力ヲ有スルモノナキニ非ズ。

一般ニ先天性色神經障礙ハ、患者自身毫モ之レヲ氣付カズ、一定ノ檢査ニヨリテ初メテ之レヲ摘發スルコト多シ。汽車汽船ノ如キ多クノ交通機關ニ於テハ、種々ナル色ヲ用キテ信號ト爲スヲ以テ、之レ等ノ從業員ニハ特ニ色神善良ナルモノヲ撰ミ、色盲者ハ勿論色神減弱者ト雖モ亦之レヲ採用ス可ラズ。如何トナレバ、色彩ヲ以テスル多クノ信號ハ旗若クハ燈火ニシテ、之レ等ノモノハ、烟、霧、雨雪等ノ影響ヲ受ケ、色彩ノ鮮明ナラザルコトアルノミナラズ、小ナル色標ヲ瞬間的ニ辨別スルノ能力ヲ要スルヲ以テナリ。

又色神障礙者自身ニ就テ考フルモ汽車、汽船等ノ從業員タルヲ得ザルハ勿論、美術家、園藝家、呉服業、化學者等總テ色ヲ取リ扱フ職業ニ從事スルハ不利益多キヲ以テ職業ノ撰

擇ニ當リ注意スルノ要アリ。

色神檢査　(一)、スチルリング氏假性同色表 Stillings pseudoisochromatische Tafeln　紙面ニ多數ノ小點ヲ密ニ配列ス。點ハ灰、赤、綠、紫、褐等種々ナル色調ヲ有シ、同一色調ノモノニハ亦濃淡、鮮明ノ差アリ。點ノ配列ハ一見不規則ナルガ如キモ、注意スレバ其處ニ一定ノ文字ヲ示ス。然レドモ此文字ハ色神障礙ナキ健眼者ニシテ初メテ之レヲ認ムルコトヲ得、如何トナレバ文字ヲ形成スル小點ハ各個一定ノ色調ヲ有スレドモ、其鮮明度ハ之レヲ圍メル他ノ小點ニ等シク、爲メニ色神ニ障礙アルモノニハ、之レ等ノ小點ハ凡テ同色ニ見ヘ、表中ニ現ハセル文字ヲ讀ム能ハズ。

表ハ其種類多ク、文字ヲ現ハセル小點及ビ之レヲ圍メル小點ノ色彩、鮮明度ヲ種々ニ配合シ、色神障礙ノ種類及ビ程度ニ應ジテ適宜之レヲ撰擇シ、表中ノ文字ヲ讀ミ得ルノ難易、能、不能ニヨリ色神障礙ノ程度及ビ種類ヲ判別スルモノトス。

(二)、石原氏表、小口氏表及ビ伊賀氏表等亦汎ク用キラルルモ、其原理トスルトコロハ孰レモスチルリング氏表ニ同ジ、唯之レヲ邦人ニ適用シ得ル樣ニ改造セルモノニシテ、小異アルモ大同ナリ。

(三)、ホルムグレーン氏毛絲檢査法 Holmgrensche Wollprobe　各個色彩ヲ異ニセル多クノ毛絲束ヲ集メタルモノニシテ、其中ニ三個ノ標準色即チ鮮綠色、薔薇色及ビ鮮赤色ノ毛絲束アリ。檢査ハ此標準色ニ從ヒ、ソレト同一色調ヲ有スル毛絲束ヲ澤山ノ中ヨリ撰ミ

第五十七圖



健常者ハ「セ」ト讀ミ、赤綠色盲及ビ赤綠色弱者ハ「ヒ」ト讀ム。



健常者ハ「サ」ト讀ミ、赤綠色盲及ビ赤綠色弱者ハ「リ」ト讀ム。

石原式日本色盲檢査表ニ據ル

出サシムルニアリ。若シ鮮綠色ヲ標準トセルトキ、赤色ヲ帶ベルモノヲ採ルハ赤綠色神ニ障礙アルヲ告グルモノナリ。

此檢査法ハ從來ノ習慣上今日尙ホ用キラルルモ其視標ノ大ナルガ爲メカ色神減弱者ヲ摘發シ難キコト稀ナラズ。

(四)ナーゲル氏「アノマルスコープ」Nagel's Anomalskop　檢査ノ最モ精確ナルニ拘ラズ、其



（視）第五十八圖

高價ナルガ爲メニ未ダ廣ク用キラルルニ至ラズ。此器械ハ構造比較的ニ複雜ナルモ其原理トスル所ハ、一點ヨリ發スル光線ヲ一定ノ裝置ニヨリテ分光シ。其一半ハ「ナトリューム」黃色他ノ一半ハ「リチューム」赤ト「トリューム」綠トヲ適當ニ混和セル黃色トシ之レヲレーレイ氏同色比例 Rayleigh's Gleichung ト謂フ。色神健全ナルモノニアリテハ「ナトリューム」黃ト同一ノ黃色ヲ呈セシムル爲メニ混ズル赤綠兩色ノ割合ハ殆ド一定セルモ、色神ニ障礙アルモノハ其度ニ應ジテ混色比例ヲ異ニスルヲ以テ障礙ノ種類及ビ程度ヲ數字的ニ現ハスコトヲ得。

處置。先天性色神障礙ハ不治ナリ。本人自ラハ何等ノ苦痛ナクトモ其職業ヲ撰擇スル

視野及ビ色神障礙

ノ要アリ。尙ホ色神障礙ハ後天性ニ現ハルルコトアルヲ以テ汽車汽船等ノ從業員ハ少クトモ年ニ一回色神檢查ヲ行ハザル可ラズ。

第十章　弱視及ビ黑內障

Amblyopie und Amaurose

視力減退セルモノニシテ、總テノ檢查方法ヲ盡シテ尙ホ原因ヲ認メザルトキ之レヲ弱視。Amblyopie ト謂ヒ、其明暗尙ホ辨ゼザルヲ黑內障。Amaurose ト稱ス。

視機檢查法ノ不完全ナリシ時代ニハ內眼病及ビ球後疾患ノ多數ハ弱視若クハ黑內障ニシテ內障眼。Star ナル總括的名稱ノ下ニ診療セラレシモ、一八五〇年ヘルムホルツ氏 Helmholtz ニヨリテ檢眼鏡ノ發明セラレシ以來眼底檢查ハ勿論一般視機檢查法著シク發達セルヲ以テ、今日ニアリテハ其逢遇例著シク減少セリ。然レドモ檢查ノ精細ヲ缺クトキ、殊ニ初學者ニアリテハ病變ノ那邊ニ存スルカヲ推知スル能ハズ、弱視若クハ黑內障ト診斷スルノ止ムナキ場合尠カラズ。

患者ニシテ視力障礙ヲ訴フル者アラバ、試視力表ニヨリテ其程度ヲ檢セル後、角膜、水晶體、硝子體等ノ屈折中間體及ビ眼底ヲ精查シ、其病變ヲ認メザルトキハ更ニ進ンデ左ノ諸點ヲ檢查ス可シ。

(一)瞳孔反應(直接、間接及ビ輻輳反應)

(二)屈折異常殊ニ亂視ノ有無

(三)視野檢查殊ニ暗點症ノ存否、暗點ハ時ニ中心外ニ存シ、輪狀ヲ爲スコトアリ。又青、赤若クハ綠色視標ニ對シテ比較的暗點タルコトアリ。其他生理的ニ存スルマリオット氏盲點ノ增大スルコトアリ。

病變ノ視神經交叉部ヨリ後頭葉ニ到ル間ニ存スルモノニアリテハ、以上ノ檢查以外、腦症狀ノ有無ヲ精查ス可シ。

之レ等ノ檢查ヲ反覆シテ、尙ホ視力減退ノ原因不明ナルトキハ、玆ニ初メテ弱視若クハ黑內障ナル診斷ヲ下シ、暫ク其經過ヲ觀察スルヲヨシトス。

弱視及ビ黑內障ノ定義上述ノ如クナルニ拘ラズ、從來ノ習慣上、病變ノ所在明ナルモノニ對シテ依然此名稱ヲ附セルモノ尠カラズ。例ヘバ酒精及ビ煙草弱視ノ如キ然リ(別項參照)玆ニハ狹義ニ於ケル弱視及ビ黑內障トシテ記憶スベキ二三ヲ擧グベシ。

一、廢用性弱視

Amblyopia ex anopsia

眼ノ機能ハ五官器中最モ精巧ナルモノナレドモ、之レトテモ決シテ其全部ガ天賦ニ非ズ、幼時ヨリ絕エズ使用シテ練習スルガ爲ナリ。故ニ何等カノ理由ニヨリ久シキニ亘リテ之レヲ使用セザルトキハ遂ニ視力ノ減退ヲ來ス。幼時練習期ニ於テ殊ニ然リ。

弱視一眼ニ止マルトキハ患眼斜視位ヲ採リ、其兩眼ナルトキ眼球震盪症ヲ來ス。

原因、難産例ヘバ鉗子分娩ニ因ル網膜出血、角膜若クハ水晶體ニ於ケル先天性若クハ幼時ニ得タル溷濁、左右不同視眼、幼時ニ發セル眼球運動障礙等ヲ擧グベシ。

豫後、能フ限リ速カニ原因ヲ除キ、持續的ニ患眼ヲ使用スルトキハ視力改良シ得ルモノトス。

處置、先ヅ原因ヲ除キ、努メテ患眼ヲ使用スベシ。其屈折異常アルモノハ充分ニ之レヲ補正シ、斜視ニ陷レルモノニ對シテハ整形術ヲ行ヒ、立體鏡ヲ用キテ兩眼視機能ヲ會得セシムルヲヨシトス。必要ニ應ジテハ一時健眼ヲ被蔽シ、患眼ノミヲ使用シ其視力改良スルニ及ンデ兩眼視ヲ練習セシムベシ。

二、「ヒステリー」性弱視及ビ黑內障

(外傷性神經症)

Hysterische Amblyopie und Amaurose (traumatische Neurose)

本症ハ身體他部ニ於ケル知覺麻痺ト同樣ニ、網膜ノ光覺麻痺ヲ來セルモノニシテ、他覺的ニハ何等器質的變化ヲ認メズ。男子ヨリモ女子ニ多シ。

視力、比較的善良ナルコトアリ、或ハ減退著シク明暗尙ホ辨ゼザル程度ニ至ルモノアリ。又同一患者ニシテ、時トシテ良、時トシテ不良ナリ。視力障礙ハ片眼ナルコトアリ。兩眼ナルコト多キモ時ニ數週、數月、稀レニハ數年ニ及ブコトアリ。又兩眼失明セリト訴フルニ拘ラズ、能ク自己ノ用ヲ辨ジ得ルモノアリ。

視力障礙以外ノ症狀トシテハ(一)羞明。器質的疾患ヲ疑ハシムル程度ニ强キコトアルモ、他覺的ニ何等ノ刺戟症狀ヲ認メズ。

(二)眼瞼下垂症。下垂セル眼瞼ヲ指頭ヲ以テ輕ク上擧スルトキ、速カニ瞼裂ヲ閉ヅ、下垂片眼ナルトキハ患側ノ眉毛ハ健側ヨリモ高位ニアリ。又上眼瞼下垂ニ伴ヒ同側下眼瞼ノ上擧スルコト多シ。稀レニハ眞性麻痺性下垂症ヲ來スコトアリ。

(三)瞳孔反應、視力障礙アルニ拘ラズ、瞳孔反應ハ不相應ニ顯著ニシテ、健眼ト毫モ差異ナキヲ特異トス。尤モ極メテ稀レニハ散瞳シテ反應ナキコトアリ。

(四)片眼複視若クハ多視症(Polyopie)ヲ訴フルコトアリ。

(五)求心性視野狹窄。比較的特異ナルハ、白色視野ノ色神視野ヨリモ狹キコト或ハ赤色視野ノ靑色視野ヨリモ遙カニ廣キコト等ナリトス。斯ル現象ハ通例器質的疾患ニ於テハ有リ得ベカラザルコトナリ。

(六)筒狀視野狹窄。röhrenförmige Gesichtsfeldeinengung 吾人ハ視野ノ廣サヲ示スニ角度ヲ以テス。故ニ其平面積ハ被檢眼ヨリ遠ザカルニ從ヒ擴大スルモノトス。然ルニ「ヒステリー」患者ニアリテハ距離ノ如何ニ關セズ其平面積ノ大サ同一ニシテ圓筒狀ナリ。

(七)螺旋狀視野狹窄　spiralförmige Gesichtsfeldeinengung　視野測定ヲ一定ノ順序ニ反覆スルトキハ漸々狹窄シ、其外界ノ點ヲ檢査ノ順ニ連結スルトキハ螺旋狀ヲ呈ス。之レ網膜ガ容易ニ疲勞シ光覺減退スル爲ニシテ、若シ患者ヲシテ暫時休息セシムルカ或ハ意志ニ刺戟ヲ與フルトキハ視野再ビ擴大ス。

(八)暗點症、「ヒステリー」性弱視ニ暗點症ヲ伴フコトナシトハ從來ノ學說ナリシモ、事實ハ然ラズシテ、其之レヲ證明スル場合決シテ稀ナラズ。元來「ヒステリー」ニ於ケル麻痺症狀ナルモノハ多クノ場合自發的ノモノニアラズ、暗示的ノモノナリ。故ニ暗點症ノ如キモ檢者ガ患者ニ暗示スルコトニヨリテ現ハレ得ベキハ容易ニ了解スルヲ得ベシ。以上ノ眼症狀ハ之レヲ器質的ニ來ルモノニ比スルニ非常ニ不規則ニシテ總括的ニ學理上說明シ難キヲ特異トス。其他同時ニ身體他部ニ「ヒステリー」性症狀ヲ伴フコト多キヲ以テ、少シク注意スレバ診斷容易ナルモ、元來本症ハ殆ド他覺症狀ヲ伴ハザルヲ以テ僞盲ト鑑別スルノ要アリ。

處置、病院ニ收容シ、努メテ精神的刺戟ヲ避ケ安靜ナラシムベシ。多クノ場合暗示療法ノ效ヲ奏スルヲ以テ、主治醫タルモノ須ク患者ヲシテ自己ヲ信賴セシムル樣注意スベシ。

三、尿毒性黑內障

Urämische Amaurose

本症ハ種々ナル腎臟炎ニ發スルモ發疹性熱性病殊ニ猩紅熱ニ繼發スル急性腎臟炎及ビ妊娠時ニ於ケル腎臟機能障礙ニ來ルコト多ク、兩眼ヲ冒シ、同時ニ腦症狀例ヘバ嘔吐、人事不省昏睡等ヲ伴フ、蛋白尿性網膜炎トハ直接關係ナキモノトス。失明セルニ拘ラズ瞳孔反應ノ存在スルヲ通例トス。眼底ニハ何等ノ變化ナキモ其蛋白尿性網膜炎ヲ兼ヌルモノニアリテハ出血、白斑等ヲ認ム。

鑑別診斷、急性綠內障ト誤ルコトナキニ非ラズ、然レドモ一タビ注意ヲ茲ニ向クルトキハ特異ナル他覺症狀ニヨリテ鑑別容易ナリ。

豫後、視力ニ關シテハ善良、多クハ一過性ナリ。

處置、原因療法アルノミナルヲ以テ、勿論內科醫ニ托スベキモノトス。

第十一章　僞盲及ビ其看破法

Simulation und ihre Entlarvung

兵役ノ義務ヲ免レンガ爲メ、若クハ傷害賠償ノ目的ヲ以テ故意ニ視力不良ヲ裝ヒ或ハ其減退ヲ誇大ニ訴フルモノアリ。之レ等ハ自覺症狀ノ他覺的所見ト一致セザル點ニ於テ「ヒステリー」性弱視若クハ黑內障ト鑑別ヲ要スルコトアルモ、詐言者ガ眼科ニ關スル智識ナキ限リ容易ニ看破スルコトヲ得。僞盲ハ之レヲ次ノ三種ニ區別ス。

一、片眼盲

Einseitige Blindheit

(一)患眼瞳孔ノ反應ヲ檢査スベシ健眼ト同大ニシテ反應顯著ナルハ失明ヲ疑フニ足ル。

(二)兩眼ノ運動ヲ檢シ、其障礙ナキヲ確メタル後、約七度ノ三稜鏡ヲ患眼ニ裝ヒ、其基底ヲ顳顬側若クハ鼻側ニ置キ、近ク眼前ニアル物體ヲ注視セシム。三稜鏡ヲ除去セル瞬間ニ患眼ノ內轉若クハ外轉スルハ兩眼單視機能ノ存在ヲ告グルモノニシテ片眼失明ノ反證ニ價ス。之レ眼球ノ運動ハ常ニ共働性ニシテ、自己ノ意志ニヨリテ片眼ノ運動ヲ抑制スル能ハザルヲ以テナリ。

(三)視力善良ナル眼ニ高度ノ凸レンズ(約一六D)ヲ、失明眼ニ平面若クハ視力ニ影響セザル程度ノ凹レンズ)ヲ掛ケ距離六Mニテ視力ヲ檢ス。若シ視標ヲ認識シ得レバ明カニ僞盲ナリ。

(四)補色硝子ヲ用ユル檢査法。紙面ニ赤色文字ヲ記シ、其周圍ヲ黑、灰色トシ、兩者ノ鮮明度ヲ略同一ニス。然ルトキハ文字ハ赤色硝子ヲ透シテ能ク之レヲ認ムルヲ得ルモ綠色硝子ヲ以テ透見スルトキ、赤色ハ補色ノ關係ニヨリ灰色ニ見エ、シカモ周圍ノ灰色ト鮮明度同一ナルヲ以テ文字ヲ認ムル能ハズ、同理ニヨリテ綠色文字ハ綠色硝子ニヨリテ初メテ之レヲ透見スルコトヲ得。故ニ綠赤兩色ヲ以テ文字ヲ記シ、其周圍ヲ黑灰色ト爲シ、一眼ニ綠色硝子、他眼ニ赤色硝子ヲ裝ヒテ讀マシムルニ、失明眼ニ赤(綠)色硝子ヲ裝ヒテ讀マシムルトキハ赤綠色文字ハ之レヲ讀ム能ハザルガ故ニ僞盲タルトキハ、其僞盲タルコト疑ヒヲ容レズ。

(五)卷煙草ヲ喞ヘ、其尖端ヲ失明セリト訴フル眼ノ側ニ向ケテ點火セシム可シ。事實失明セルモノナルトキハ點火不可能ナリ。之レ卷煙草ノ尖端ハ健眼ノ視界以外ニアルヲ以テナリ。

(六)橫列ニ文字ヲ記セルモノヲ採リ、之レヲ被檢眼ノ前方約四〇cmニ置キ眼ト表トノ中間ニ、直徑約三cmノ圓孔ヲ有スル不透明ナル紙又ハ薄板ヲ持シ、孔ヲ兩眼ノ中央ニアラシメ、之ヲ通シテ兩眼ヲ以テ文字ヲ讀マシム。橫列ノ左方ニアル文字ハ右眼ニノミ、右方ナルハ左眼ニノミ映ズルヲ以テ、若シ片眼失明セリト謂フニ拘ラズ其反對側ノ文字ヲ讀ミ得ルハ虛僞ナリ。

(七)鉛筆若クハ「ペン」軸ヲトリ、之レヲ書籍ト被檢眼トノ中間ニ、瞼裂ニ並行セザル樣少シク斜メニ置キ、讀書セシム。片眼失明セルトキハ頭ヲ左右若クハ上下ニ動カスニ非ンバ通讀スル能ハズ。

此外ヘーリング氏落下試驗及ビ兩眼視機檢査法ハ總テ之レヲ應用スルコトヲ得。

注意スベキハ片眼僞盲看破法ノ總テノ場合ヲ通ジテ、被檢者ハ試驗ニ當リ、突差ノ間、所謂失明眼ヲ閉ヂテ其視得ル部分ヲ豫知シ置クコトアルヲ以テ、此コトナキ樣絕ヘズ監

視スルノ要アリ。

二、兩眼盲

Beiderseitige Blindheit

兩眼瞳孔ノ反應ヲ檢査スベシ、其顯著ナルハ失明ノ反證ニ價ス。尤モ外膝狀體ヨリ後頭葉皮質ニ至ル間ニ病竈存在スルトキハ瞳孔反應尋常ナルモ、斯ル場合ニハ兩眼全ク失明スルコトナク、多クハ半盲症ヲ呈ス。又假設瞳孔反應缺如ストモ直チニ以テ失明ト認ムル能ハズ。如何トナレバ脊髓癆ノ初期ニ於テハ視力比較的善良ナルニ拘ラズ、屢〻反射性瞳孔强直アルヲ以テナリ。故ニ兩眼失明ノ疑ハシキ場合ニハ之レヲ病院ニ收容シテ監視スベシ。事實視力ヲ有スルモノガ持續的ニ失明ヲ裝フハ殆ド不可能ナリ。殊ニ斯ル患者ニ兩眼繃帶ヲ施サンカ其擧止動作全ク異ナルヲ以テ容易ニ看破スルコトヲ得。

三、一眼若クハ兩眼ノ視力減退

Einseitige oder doppelseitige Schwachsichtigkeit

兩眼弱視ニ對スル檢査ハ通例片眼ヅヽ之レヲ行フ。先ヅ初メニ五—六Mノ距離ニ於テ視力ヲ檢シ、次ニ同一距離ニ於テ細長キ管ヲ通シテ視標ヲ注視セシメ其成績ヲ知リ、更ニ視標ヲ被檢者ノ直後ニ、鏡面ヲ前方ニ置キ、鏡ト被檢眼トノ距離ヲ二·五—三Mトシテ

檢査ス。其他必要ニ應ジテハ凸、凹、圓柱（レンズ）若クハ狹孔眼鏡ヲ用ユル等視標ト距離トニ關シテ被檢者ニ錯覺ヲ起サシメ、因ッテ得タル成績ヲ彼此比較スルトキハ容易ニ其眞僞ヲ判定スルコトヲ得。

兩眼ノ視力ニ差異アルトキハ、其程度ニ應ジテ片眼盲看破ニ應用セル檢査法ヲ行フコトヲ得。

* * * * * * *

自己ノ視力不良ナルニ拘ラズ、秘シテ其善良ヲ裝フモノアリ Dissimulation ト稱シ、汽車汽船ノ從業員若クハ軍人出身志願者ニ多ク之レヲ見ルモノトス。

其看破法ハ種々ナル條件ノ下ニ反覆シテ視力檢査ヲ行フニ在リ、事實視力不良ナルモノハ如何ニ其善良ヲ裝フトモ容易ニ看破スルヲ得。

第三篇　檢眼鏡診斷法

Ophthalmoskopische Diagnostik.

慶應義塾大學醫學部教授　醫學博士　菅沼定男著

第一章　常態ノ眼底

Der normale Augenhintergrund

吾人ガ檢眼鏡檢査ニ際シテ認ムル眼底一般ノ色ハ、網膜色素上皮脈絡膜並ニ羣膜ノ色ノ混合色ナリ、而テ色素上皮ノ色素顆粒ニ富ムトキハ、脈絡膜ハ全クコレガ爲ニ覆ハレ、吾人ハタヾソノ內ノ血色ノミヲ透見ス、從テ眼底ハ帶黃褐赤色ヲ呈シ、且ツ微細顆粒狀色素上皮ニシテ、若シ色素ニ乏シク、脈絡膜ノ之ニ反シテ色素ニ富ムトキハ、脈絡膜血管網透見セラル、而テソノ網眼ハ色素ニテ充顚セラル、ガタメニ吾人ハ所謂紋理狀眼底（底第貳圖）getäfelter Hintergrund ナルモノヲ認ム、（底第壹圖）

モシ色素上皮モ、脈絡膜モ共ニ色素ニ貧シキトキハ、羣膜透見セラレ、帶黃淡赤色ノ面上ニ煉瓦色ノ脈絡膜血管網表ハレ、眼底ハ所謂白兒性眼底 albinotischer Hintergrund トナル、

（底第一圖）

(nach Oeller)

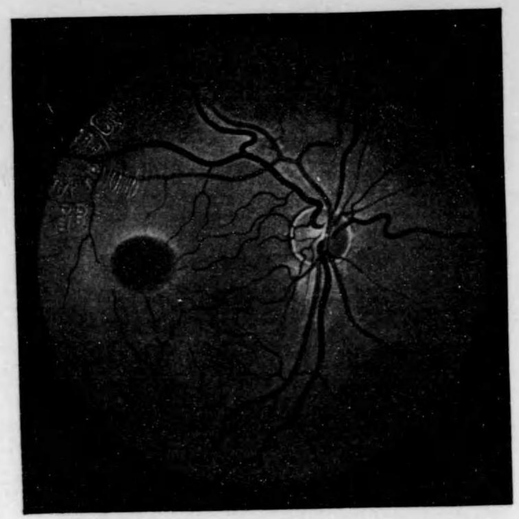

健常眼底（吾邦人ノ眼底ハ一般ニ此ノ圖ノモノヨリ少シク色チ呈ス・著者原圖ノモノチ參照セヨ）

（底第二圖）

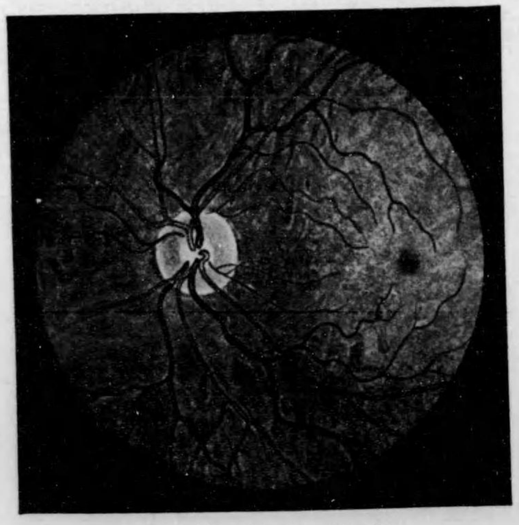

健常眼底（紋理狀）

第三圖（底）

(*nach Oeller*)

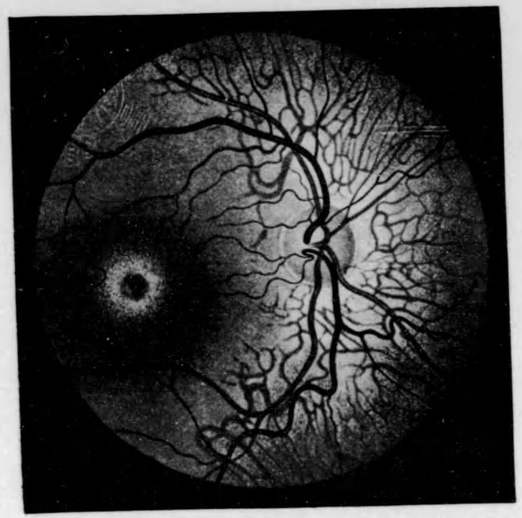

健常眼底（色素ニ貧シ）

第四圖（底）

(*nach Oeller*)

近視性眼底變狀

（底第參圖）

此ノ如キ眼底ノ紋理ハ、眼底ノ周邊部ニ至ルホド鮮明トナル、コレ一般ニ、眼底ノ周邊部ハ後極部ヨリモ色素ニ貧シキガ故ナリ。

然ルニ病的ニハ眼底ノ後極部ニ限局シテ、前述ノ如キ紋理ノ現ハルヽコトアリ、後極葡萄腫ノ場合ノ如キ卽コレナリ、ソハ局所ニ於ケル病的伸展ノタメニ、網膜色素上皮並ニ脈絡膜ノ、萎縮ニ陷リテ、色素ヲ失フガ爲ニ起ル現象ナリ、（底第四圖並ニ近視ノ條下ヲ參照スベシ）。

眼底ノ色ハ、マタ檢査ニ用ユル光源ニヨリテモ異ル、石油〔ランプ〕ヲ用ユルトキハ、瓦斯燈或ハ電燈ヲ用ユル場合ヨリモ帶黃赤色ノ度加ハル、各光源ニ就テ自得スベシ。

第一　視神經乳頭

Optikuspapille; Sehnervenkopf

視神經乳頭ハ眼底ニ於テ、ソノ後極中心點ヨリ十五度鼻側ニ偏在シ、淡紅色ニシテ圓板狀ヲ呈ス、ソノ實際ハ約一·五〔ミリメーテル〕ノ直經ヲ有スル圓板ナレドモ、臨牀上ニ於テ、眼底檢查ヲ行フ場合ニハ、コレニ用ユル檢眼鏡ノ種類ニヨリテソノ大サ一樣ナラズ、凹面反射鏡ノミヲ用キテスル直像檢查法ニテハ、ソノ大サ約十四倍ニ擴大セラル。

乳頭ト一般眼底トノ境界部ニハ色素輪。Pigmentring 及ビ鞏膜輪 Skleralring ナルモノヲ認

ム、(底第五圖)

色素輪ハ、一ニ之ヲ脈絡膜輪 Choroideal-ring トモ稱ス、コハ視神經孔緣ニ於ケル色素上皮細胞ノ、特ニ大ニシテ、且ツ強ク着色サレ居ルガタメニ見ユル黑色ノ輪ナリ、解剖標本ニ就テ檢スルニ、コノ部ニハ、獨リ細胞ノ大ナルノミナラズ、細胞ノ重積ヲ見ルコトモ尠ナカラズ。

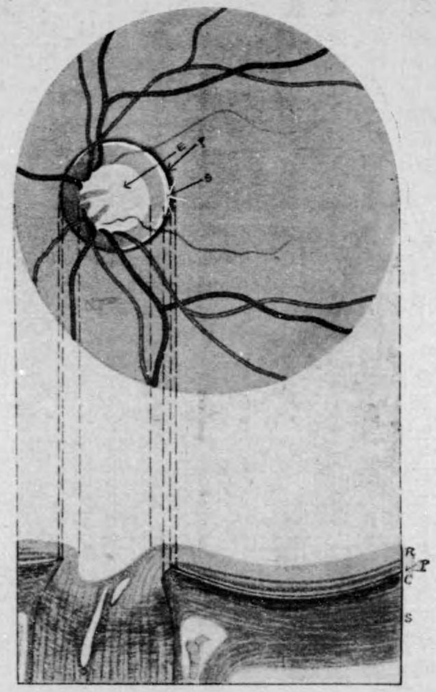

(底)第五圖
E、生理的陷凹
P、色素輪
S、鞏膜輪
R、網膜
P、色素上皮
C、脈絡膜
S、鞏膜

鞏膜輪ハ、別名ヲ結締織輪 Bindegewebsring ト云フ、視神經孔緣ニ於テ、網膜ヲ隔テ、、鞏膜ノ

脈絡膜ヨリ被ハレザル部分ヲ透見スルナリ。

而テ鞏膜輪ノ、常ニ色素輪ノ內方ニ見ラルヽハ勿論ナルガ、此等兩種ノ輪ハ常ニ同時ニ見ラルヽモノニハアラズシテ、何レカ一方ノミヲ見ルコトアリ、マタ常ニ完全ナル輪ヲナサズ、却テ鎌狀或ハ半輪狀ヲナスコト多シ、此ノ如キ場合ニハ、乳頭ノ顳顬側ニ見ラルヽコト多クシテ、他側ニ現ハルヽコト稀ナリ。

乳頭ノ境界ハ、顳顬側ニ於テ最モ鮮明ニシテ、上下並ニ鼻側ニ於テハ然ク鮮明ナラズ、コレ乳頭顳顬側緣ノ乳頭黃斑部神經纖維束 Papillo-maculäres Nervenbündel ト稱スル少數ノ神經纖維ノミニヨリテ覆ハレ、ソノ他ノ大多數ノ視神經纖維ノ鼻側並ニ上下緣ヲ越エテ網膜ヘ移行スルガタメニ起ル現象ナリ。

マタ乳頭圓板ノ顳顬側半部ハ鼻側半部ニ比シテ、ソノ色淡シ、コレ顳顬側半部ハ、鼻側半部ニ比シ少數ノ神經纖維ヨリナルガタメニ、白色ナル篩狀板ヲ透見スルノミナラズ、神經纖維少ナケレバ、從テソノ內ニ存スル毛細血管ノ數モマタ鼻側半部ニ比シテ少キガタメナリ。

而テ視神經纖維ハ篩狀板ヲ通過スルニ先ダチ、ソノ髓鞘ヲ失フガタメニ、俄カニ容積ヲ減ジ、脈絡膜ノ視神經孔ヲ充實スルコト能ハズシテ、乳頭面ニ陷凹ヲ生ズ、コレヲ生理的陷凹 physiologische Exkavation ト云フ、(底第五圖參照)、コハ病的陷凹ト異リ全乳頭面ニ及ズシテ中央ヨリモ少シク顳顬側ニ偏在ス、而テ陷凹底ニハ篩狀板ノ網眼ヲ透見シ、中心血

常態ノ眼底

管ハ陷凹ノ鼻側緣ヲ越エテ乳頭上ニ現ハル。

生理的陷凹ハ常ニ認メラルヽモノニハアラズ、神經纖維ノ、ソノ髓鞘ヲ失ヒテ、容積ノ減少スルト共ニ、脈絡膜視神經孔ノ之ニ相應シテ狹小スル場合ニハ、此ノ如キ大ナル陷凹成立セズシテ、タヾ中心血管ヲ圍ミテ小ナル漏斗狀ノ陷凹ヲ生ズルノミ、コレヲ血管漏斗。Gefässtrichter ト稱ス。底第二、第三圖ニ於ケル乳頭中心部白色陷凹部參照)

第二　黃斑部　Macula lutea; Area centralis.

視神經乳頭ノ外方ニ於テ、乳頭緣ヲ去ルコト約一半乃至二乳頭直經(約十五度)ノトコロニ、闇赤色橢圓形(一·七—二·〇ミリメーテル)ノ無血管部アリ、黃色ヲ呈ス、コレヲ網膜ノ黃斑部ト云フ、ソノ中心部ヲ中心窩 Fovea centralis ト稱ス、直像檢查法ニテハ、中心窩ニ相當シテ、小ナル白斑ヲ見ル、コレヲ中心窩反射 Fovealreflex ト云フ倒像檢查法ニテハ、黃斑部ハ白色橢圓形ノ反射輪ニテ圍マレ、中心窩ハ小豆色ニ見ユ、但シコノ黃斑部反射輪ハ若キ人ニノミ見ラレ三十歲前後ニテ消失ス、(底第一圖參照)

ナホマタ若年者ニハ網膜反射 Netzhautreflex ナルモノアリ、太キ血管ニ沿フテ起ル網膜內面ノ反射ニシテ、瞳孔ヲ擴大セズシテ眼底ノ倒像檢查法ヲ行フトキニ著明ナリ。

第三　網膜血管　Netzhautgefässe

網膜ハ全ク(血管モ)透明ナリ、場合ニヨリテハ檢眼鏡檢查ニ際シテ、乳頭ノ周圍ニ灰白色車軸狀ノ渾濁トシテ、ソノ神經纖維層ヲ認ムルコトアルモ、ソノ他ノ部分ハ全ク透明ニシテタヾ血管內ノ血柱ヲ見得ルノミ。

網膜中心血管ハ、視神經乳頭ノ中央或ハ小シク鼻側ニ偏シテ乳頭上ニ現ハレ、血管漏斗或ハ生理的陷凹ノ鼻側壁ヲ沿フテ、ソノ緣ニ出デ、網膜中ヘ移行ス、而テ乳頭上ニ出デ、初メテ上行及ビ下行血管枝 Ramus ascendens u. Ramus descendens ニ岐ルヽコトヽアリ、何レニセヨ常ニ二枝ヅヽニ分岐シ dichotomische Teilung 以前ニ既ニ岐ルヽコトアリ、生理的ニハ決シテ血管枝ノ吻合ヲ見ズ、眼底ノ邊緣ニ至ルニ從テ次第ニ纖細トナルモ、生理的ニハ決シテ血管枝ノ吻合ヲ見ズ、卽チ謂ハユル終末血管ナリ、而テ中心血管ハ、上下ニ分岐スルヤ間モナク各マタ內外ノ兩枝ニ岐ル、上鼻側動(靜)脈 A. u. V. nasalis superior 上顳顬側動(靜)脈 A. u. V. temporalis superior 及ビ下顳顬側動(靜)脈 A. u. V. temporalis inferior ト呼ブ、ソノ他ニナホ、乳頭上ニ於テ、本幹或ハ上(下)行血管枝ヨリ分岐シテ、乳頭ノ內外兩側ヘ水平ニ走ル小血管枝アリ、ソノウチ內方ニ走ルモノヲ內側動(靜)脈 A. u. V. medialis ト稱シ、外方ヘ走ルモノヲ黃斑部動(靜)脈 A. u. V. macularis ト云フ、而テ上下顳顬側動(靜)脈ハ、多數ノ細枝ヲ黃斑部ノ周圍ニ送ル。

而テ一般ニ動脈ハ鮮紅色ヲ呈シ且ツ細クシテ蛇行スルコト少ク靜脈ハ闇赤色ニシテ動脈ヨリ一倍半太ク、マタ動脈ヨリモ蛇行スルコト強シ。

血管ノ反射線 Reflexstreifen der Gefässe 吾人ガ投射光線ヲ送リテ眼底ヲ檢査スルニ當リ、血管ノ中軸ニ相當シテ、白色ノ線ヲ認ム、コレヲ血管ノ反射線ト云フ、然レドモコハ血管壁ヨリ起ル反射ニハ非ズシテ、恐ラク血柱ノ圓壔面ヨリ起ル反射ナラント謂ハル、而テコノ反射線ハ靜脈ノモノヨリ細クシテ且ツ鮮白色ナリ、此ノ如キ反射線ハ水平面ヨリ、血管ノ隆起或ハ沈降セントスルトキ、ソノ屈曲部ニ於テ消失ス。

血管壁ハ、生理的ニハ、コレヲ認ムルコト能ハザルモ、病的ニ壁ノ肥厚セルトキハ、コレヲ認ムルコトヲ得、マタ直像檢査ヲ行ヒツヽ、被檢眼球ニ指壓ヲ加フルトキハ、乳頭上ニ於テコレヲ認メ得ルモノナリ。

毛樣網膜動脈 Arteria cilio-retinalis 既述ノ血管ノ他ニ、ナホ一種ノ先天異常トシテ、乳頭ノ周邊部ヨリ出デヽ、網膜中ニ移行スル動脈管ヲ見ルコトアリ、コノ動脈ヲ稱シテ、毛樣網膜動脈ト云フ、コハチン氏血管輪 Zinn'sche Gefässkranz ヨリ岐レテ弦ニ來ルモノナリ(底第三圖及ビ底第七圖參照)

マタ靜脈ニシテ、網膜ノ血液ヲ脈絡膜中ヘ導クモノアリ、コレヲ網膜毛樣靜脈 Vena retino-ciliaris ト云フ、ナホマタ、中心血管ヨリ分岐シ、網膜ニ入ラズシテ、直ニ脈絡膜中、或ハ視神經鞘中ニ移行スル視神經毛樣血管 optikociliare Gefässe ナルモノアリ。

靜脈旋廻 Tortuositas vasorum コハ遠視眼內ニ於テ、血管ノ發育ニ比シ、網膜面積ノ發育不充分ナルガタメニ起ル、靜脈管ノ强キ蛇行狀態ヲ云フ。

第二章　異常ノ眼底

Der anomale Augenhintergrund.

第一　視神經乳頭ノ疾病

Krankheiten der Optikuspapille

(一)コーヌス Konus 葦膜、脈絡膜並ニ網膜色素上皮ハ視神經ニテ貫カル、コレガタメニ各膜ニ生ズル孔ヲ、各膜ノ視神經孔 Zelnervenloch ト云フ、コノ三膜視神經孔ノ、前後ニ連續合體スルガタメニ生ズル短管ヲ、葦膜脈絡膜管 Sklerotico-chorioidealkanal ト稱ス、但シ葦膜及ビ脈絡膜ノ視神經孔中ニハ網狀ノ篩狀板 Lamina cribrosa アリ(後章視神經ノ解剖參照)視神經纖維ハ、將ニ篩狀板ノ網眼中ニ入ラントシテ、髓鞘ヲ失フガタメニ、ソノ容積ヲ減ズ、コレガタメニ葦膜脈絡膜管ハ眼球內ニ向テ圓錐形ニ狹小スルヲ常態トス。

然ルニ近視眼ニアリテハ、眼球後半部ニ於ケル眼膜組織ノ伸展移動 Dehnung und Verlagung ノ結果トシテ葦膜脈絡膜管ノ顳顬側壁ニ變態ヲ來タシ所謂「コーヌス」Konus ナルモノヲ生ズ。

コハ乳頭ノ顳顬側ニ隣接スル鎌狀竈ニシテ、ソノ內ニ脈絡膜血管ヲ認ム、葦膜脈絡膜管ノ移動一層高度トナレバ、コノ鎌狀竈ノ內側ニ更ニ白色ノ鎌狀竈現ハル、コレ移動ノ、脈

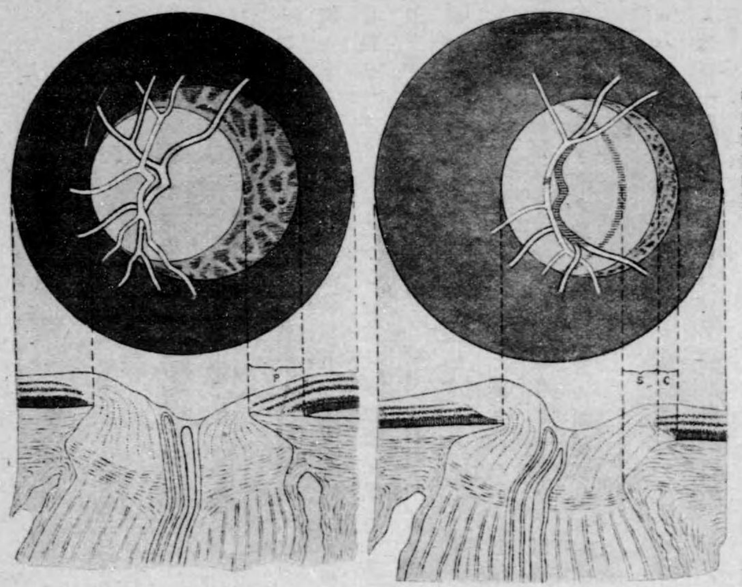

（底）第六圖（nach Fuchs）
近視性「コーヌス」C、脈絡膜「コーヌス」S、鞏膜「コーヌス」

（底）第七圖
乳頭周圍色素上皮萎縮

絡膜管ノミナラズ、鞏膜管ニマデ及ビシ結果ニシテ、前者ヲ脈絡膜「コーヌス」Chorioidealkonus 後者ヲ鞏膜「コーヌス」Sklerakonus ト稱ス、（底第六圖及ビ底第二十一圖參照）。時ニハ此ノ如キ「コーヌス」ノ輪狀ニ乳頭ヲ圍ムコトアリ、此ノ如キ場合ヲ輪狀「コーヌス」ringförmiger Konus ト謂フ、而シテ「コーヌス」ノ鎌狀ナルト輪狀ナルトヲ問ハズ、更ラニソノ外圍ニ網膜色素上皮ノ萎縮竈ヲ認ムルコト多シ、コレヲ乳頭周圍色素上皮萎縮ノミ現ハレ、脈絡膜「コーヌス」トハ、臨牀上ノ區別困難ナリ、（底第七圖）此ノ如キ「コーヌス」ハ最多ク近視眼中ニ發見サルヽモ、正視眼或ハ遠視眼中ニモ見ラルルコト稀ナラズ。

一種ノ先天性異常トシテ「コーヌス」ヲ乳頭ノ下方ニ見ルコトアリ、多クハ乳頭血管ノ異常ヲ伴フ（底第八圖參照）

乳頭周圍脈絡膜炎 Zirkumpapilläre Chorioiditis ノ結果視神經乳頭ノ周圍ニ於テ脈絡膜ノ萎縮ニ陷ルトキハ、恰モ「コーヌス」ノ如ク見ユルコトアリ、然レドモ、ソノ形ト境界ノ狀態トニヨリ區別セラル。

綠內障性暈輪 Halo glaucomatosus モ「コーヌス」ノ如ク見ユ然レドモ、ソノ色ト固有ナル綠內障性乳頭陷凹ノ存在トニヨリ區別セラル（底第九圖參照）

視神經鞘缺損症 Kalobom der Sehnervenscheide モマタ「コーヌス」ノ如ク見ユルモ「コーヌス」ニ比シ著ク大ナルコト、鞏膜擴張ノタメニ、病竈緣ニ於テ血管ノ屈曲スルコト、ニヨリ鑑別セラル。

(二)、病的陷凹 pathologische Exkavation

イ、萎縮性陷凹 Atrophische Exkavation 生理的陷凹ヲ有スル視神經ノ萎縮ニ陷ルトキハ、ソノ陷凹緣扁平トナリテ褪色セル全乳頭ハ淺ク陷凹スルニ至ル、コレヲ萎縮性陷凹ト云フ、而テ生理的陷凹ト等シク、ソノ底面ニ篩狀板ノ網眼ヲ透見スルモ篩狀板ソノモノハ後退シ居ラズ。

異常ノ眼底

ロ、綠內障性陷凹 Glaukomatöse Exkavation. モマタ萎縮性陷凹ノ如ク全乳頭面ニ陷凹ヲ見ル、然レドモ萎縮性陷凹ニ比シ著シク深ク、篩狀板モ共ニ後退シ、中心血管ハコノ陷凹緣ニ於テ強ク屈曲ス、カクテ網膜面ト陷凹部底面トノ間ニ著シキ視差移動 Parallaktische Verschiebung ヲ認ム、而ラ時ニハ、此ノ如キ陷凹部ニ於テハ、網膜血管ノ、徐々ニ乳頭上ニ移行スル場合アリ、何レニセヨ陷凹底面ニハ篩狀板ノ網眼ヲ透見ス、(底第九圖參照)

コノ綠內障性陷凹ニハ、ソノ隨伴現象トシテ視神經ノ萎縮並ニ綠內障性暈輪 Halo glaucomatosus ヲ見ル、卽チ乳頭ハ蒼白色トナリ、ソノ周圍ニ脈絡膜並ニ網膜色素上皮ノ萎縮ニ基ク灰白色ノ暈輪ヲ認ム、マタ病ノ末期ニ至レバ網膜血管ノ肥厚或ハ陷凹內ニ靜脈ノ吻合ヲ見ルコトアリ。

(三)視神經炎 Neuritis optica (底第十圖)乳頭ニ發赤、腫脹並ニ溷濁アリ、ソノ境界不判明ニシテ、怒脹セル網膜血管ハ、乳頭上ニ於テ、放線狀ノ溷濁ヨリ覆ハレ隱見出沒ス、而テ腫脹セル乳頭面ニ白斑、新生小血管或ハ出血ヲ見ルコトアリ、腫脹ノ特ニ強キ場合(二ヂオプトリー)以上突出スルトキニハ之ヲ鬱血乳頭 Stauungspapille ト云フ(底第十一圖乳頭緣ヲ檢スルニ、網膜血管ノ腫脹セル乳頭上ニ攀登スルノ狀著明ナリ。

病ノ末期ニ於テハ、乳頭ノ腫脹減ジ、動脈狹小スルニ反シ、靜脈ハ益々怒脹迂曲シ、マタ兩種血管ノ壁ニ沿フテ白線ヲ認ムルニ至ル(血管周圍炎)、カクテ乳頭ノ色徐々ニ褪セテ、遂

圖八第(底)

(nach Oeller)

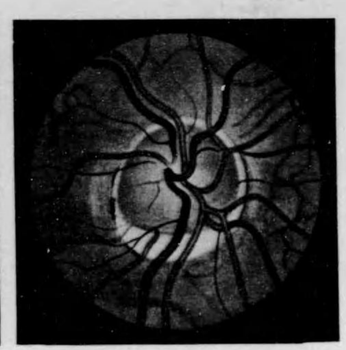

下向「コースス」及ビ毛樣網膜動脈（左下ノ方ヘノモノ）

圖九第(底)

(nach Oeller)

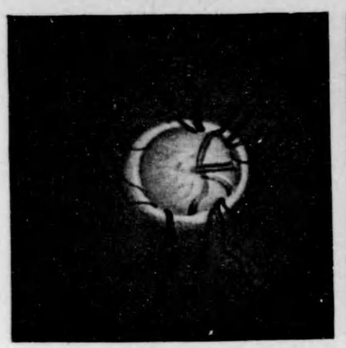

綠內障性陷凹

圖十第(底)

(nach Oeller)

視神經炎

(底) 第十一圖

鬱血乳頭（旺盛期）

(底) 第十一圖 (a)



鬱血乳頭（初期）

(底) 第十一圖 (b)

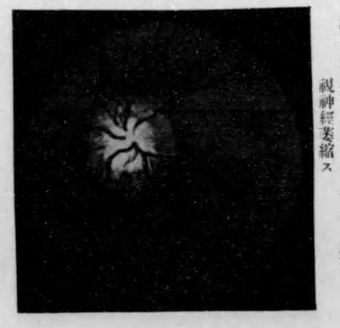

鬱血乳頭（末期）
視神經萎縮ス

(底) 第十二圖

純性視神經萎縮

(底) 第十三圖
(nach Oeller)

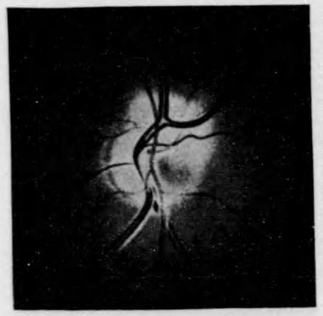

神經炎性視神經萎縮（初期）

(底) 第十四圖



球外視神經炎後ニ來ル視神經顳顬側半部ノ褪色

ニハ蒼白色トナリ、ヤガテハマタ靜脈モ細小トナリテ萎縮 Atrophie ニ陷ルヲ見ル。

(四)**視神經萎縮(消耗)** Atrophie des Sehnerven ニ二種ヲ區別ス。

イ、**單性(或ハ純性)萎縮** einfache oder genuine Atrophie

ロ、**炎性萎縮** entzündliche Atrophie

卽コレナリ。

イ、單性(或ハ純性)萎縮　ニアリテハ、乳頭ハ灰白色シテ白色或ハ帶青白色トナリ、ソノ境界鮮明ニシテ篩狀板ノ網眼ヲ透見ス、而テ萎縮ノ進行スルニ從テ乳頭全面ニ淺キ陷凹ヲ生ジ、網膜血管ハ乳頭緣ニ於テ強ク屈曲スルコトナク、僅ニ弓形ヲ呈シテ乳頭上ヘ移行ス、(底第十二圖)

ロ、炎性萎縮　トハ視神經炎或ハ網膜炎ノ結果之ニ續發スル視神經萎縮ヲ云フ、從テ之ニ

一、神經炎性萎縮 neuritische Atrophie

二、網膜炎性萎縮 retinitische Atrophie

ヲ區別シ得

一、神經炎性萎縮　ニアリテハ、ソノ初乳頭灰白色ニシテ、境界鮮明ヲ缺キ、靜脈ハ怒脹迂曲スルモ、動脈ハ狹細ス(底第十三圖)カクテ末期ニ至レバ、乳頭ノ境界鮮明トナリ、白色或ハ帶青白色ヲ呈シ、血管ハ兩種トモニ纖細トナル、然レドモ、炎症ノ結果、神經纖維ノ消耗

スルニ從テ、結締織並ニ膠質組織ノ增殖スルガタメニ、篩狀板ノ網眼ヲ認ムルコト能ハズ、マタ增殖組織ノ收縮ノ結果、乳頭不正形トナリ又ハ小トナル、コレ單性萎縮ト異ル點ナリ。

二、網膜炎性萎縮　ノ際ニハ乳頭ノ色、汚穢帶赤灰白色ニシテ渾濁シ、ソノ境界不明ニシテ、兩種血管著シク細ク時ニハ殆ンド消失スルコトアリ、サレバ單性萎縮トノ區別容易ナルノミナラズ、神經炎性萎縮トノ鑑別モ困難ナラズ。

網膜色素變性症所謂色素性網膜炎ノトキニ起ル視神經ノ萎縮ヲ網膜性萎縮 retinale Atrophie マタハ黃色萎縮 Gelbe Atrophie ト云フ、乳頭ハ帶黃灰白色トナリ、ソノ境界鮮明ナラズ、マタ網膜血管ハ著シク狹細シ、眼底ノ周邊部ニ於テハ血管ヲ認メ得ザルニ至ル（底第二十七圖參照）

球外視神經炎後ノ萎縮ニテハ乳頭ノ顳顬側半部蒼白色トナル、コレ所謂中軸性神經炎 axiale Neuritis ノ結果、乳頭黃斑部神經纖維束ノ萎縮ニ陷ルガタメニシテ、本症固有ノ所見ナリ（底第十四圖參照）

緣內障性萎縮ハ、乳頭ニ於ケル緣內障固有ノ陷凹ト、ソノ緣ニ於ケル暈輪トニヨリ、容易ニ他種ノ萎縮ト區別スルコトヲ得（底第九圖參照）。

先天性異常　angeborene Anomalien.

視神經缺損症 Sehnervenkolobom　ハ獨立シテ來ルコト、脈絡膜缺損症ヲ伴フコトアリ、而テ乳頭部ハソノ境界明ナルモ、健常乳頭ノ二倍大ノ大サヲ有シ、強ク後方ニ陷凹ス、此ノ如キ陷凹ノ全乳頭部ニ見ラルヽコトモアレド、多クハソノ下半部ノミ陷凹シ、網膜血管ハ陷凹緣ニ於テ強ク屈曲シテ、陷凹中ニ潛入シ、陷凹底ニ再現セズ、タヾ陷凹ナキ上半部乳頭緣ニ於ケル血管ノミ屈曲セズシテ、陷凹底上ヘ移行ス。

緣內障性萎縮ト異ルハ、乳頭部ノ著シク大ナルト、陷凹ノ一層強キト、血管ノ走行ノ不規則ナルトニアリ。

有髓神經纖維 markhaltige Nervenfasern　元來髓鞘ヲ有スル視神經纖維ハ篩狀板ヲ通過スルニ先チ、コレヲ失フガ常態ナルニ、時ニハ之ヲ失ハズシテ眼底ニ現ハレ網膜中ヘ移行スルコトアリ、此際吾人ハ乳頭ノ上下緣ニ接シテ火焰狀ノ光輝アル大白斑ヲ認ム、而テ網膜血管ハ全クコレガタメニ覆ハルヽモノト、然ラザルモノトアリ、コノ場合視野、視力ニ異常ナキヲ普通トス（底第十五圖）

遺殘硝子體動脈 Arteria hyaloidea persistens　胎生時ニ於ケル硝子體動脈ノ遺殘物トシテ、細キ結締織索ノ、網膜中心血管壁ヨリ出デ、硝子體中ニ入リ、時ニハ水晶體ノ後極ニ達シ、マタ時ニハソノ中央部斷タレテ、乳頭上ト水晶體後極トニ各ゝソノ一片ヲ認ムルコトアリ、時ニハマタ乳頭上ニノミ之ヲ見ル。

乳頭ノ着色 Pigmentierung der Optikuspapille　乳頭圓板上、特ニソノ緣ニ近ク、闇褐色ノ着色ヲ見ルコトアリ。

假性視神經炎 Pseudoneuritis　高度ノ遠視眼並ニ亂視或ハ先天性弱視ヲ有スル眼ニ於テ、往々視神經圍赤色ヲ呈シ、ソノ境界モ鮮明ナラズ、時ニハ少シク突隆シ且ツ輕度ノ渾濁アリテ、一見視神經炎ノ如ク見ユルコトアリ、コレヲ假性視神經炎ト云フ、然レドモ、ソノ血管ニ異狀ナキコトニヨリ眞ノ視神經炎ト區別スルコトヲ得。

第二　網膜血管ノ疾病　Krankheiten der Netzhautgefässe.

(一)、**血管硬變症**　Atherosklerose　起レバ、血管ノ太サニ變化ナキカ或ハ狹細シ、蛇行加ハリ、且ツ反射線著明トナル。

(二)、**血管周圍炎**　Perivasculitis　ノ時ニハ、血管ノ反射線不鮮明トナリ、血柱ノ兩側ニ白線ヲ生ジ、或ハ白色ノ結節ニテ血柱ノ圍マル、ヲ見ルコトアリ、此ノ如キ場合ニハ、同時ニ血管內膜炎ヲ併發シテ血柱纖細トナリ、遂ニハ血管ノ全ク白線ニ化スルコト多シ(底第十六圖)。

血管ニ硬變症或ハ周圍炎ノ如キ變化起レバ屢々出血ヲ伴ヒ、マタ網膜並ニ視神經ニ炎症々狀ヲ認ムルコト多シ、而テ此ノ如キ變化ノ眼底血管ニノミ現ハル、コト、全身血管病ノ一現象トシテ見ラルヽコト、アリ。

(三)、**網膜中心動脈ノ栓塞**　Embolie der Arteria centralis retinae　**中心動脈**ノ本幹ニ栓塞起レバ、患者ハ直ニ失明シ、動脈管ハ著ク纖細トナリテ屢々白線ト化シ、細枝ハ全ク不明トナル、而テ靜脈モ乳頭上ニ於テハ狹小ス、カクテ榮養障礙ニ陷レル網膜ハ、短時間ノ後、乳白色ニ渾濁シ、特ニ中心窩並ニ乳頭ノ周圍ニ於テコノ渾濁ノ强キガタメニ、乳頭ノ境界不明トナリ、中心窩ハ著シク赤色ニ見ユ、コレ周圍ノ白色ニ對スル脈絡膜血色ノ對比現象ナリ(底第十七圖)。

(底)第十五圖



有髓神經纖維

(底)第十六圖

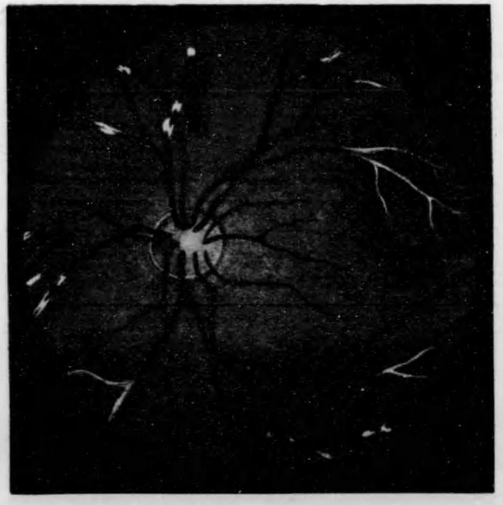

結核性靜脈周圍炎

(底) 第十七圖

(nach Oeller)

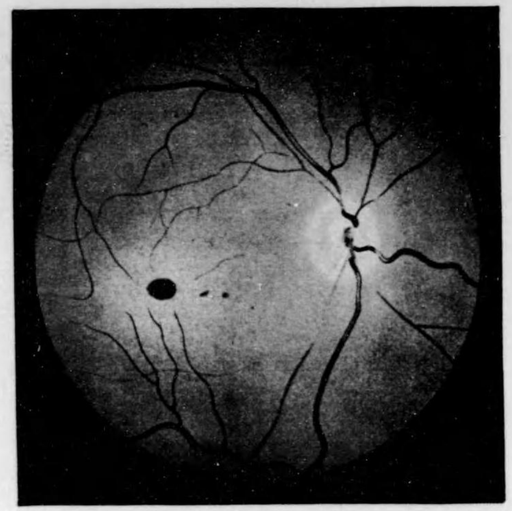

網膜中心動脈栓塞

(底) 第十八圖

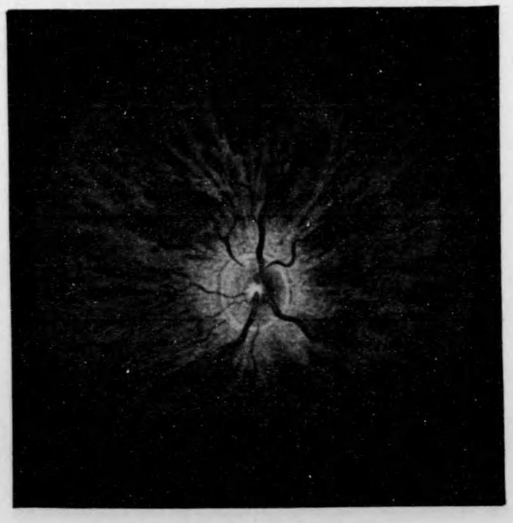

網膜中心靜脈血栓

栓塞成立後、雨三日ヲ經レバ、血管ハ再ビソノ太サヲ恢復スルモ、血柱ハ諸所斷絕シ、且ツソノ血流ノ方向定マラズ一進一退ス、更ニ數日ヲ經レバ、網膜ハ再ビ透明トナリ、乳頭ノ境界明トナルモ、ソノ色白色トナリ、網膜血管枝ソノ數ヲ減ジ且ツ纖細トナリ、マタ屢々白線ニテ圍マレ、萎縮ノ狀著明トナル。

栓塞、中心動脈ノ本幹ニ起ラズシテ、ソノ一枝中ニ起ルトキハ、ソノ血管枝ノ領域内ニ於テ、網膜ニ上記ノ變化ヲ見ル。

(四)網膜中心靜脈ノ血栓 Thrombose der Vena centralis retinae 乳頭並ニ網膜溷濁シ、靜脈ノ强ク怒脹蛇行スルニ反シ動脈ハ却テ狹小ス、次デ靜脈ヨリ出血起リ、全眼底ニ多數ノ出血斑現ハルヽニ至ル、而テコノ場合ニ於ケル動脈ノ狹小ハ、中心動脈ノ栓塞ノ時ノ如クハ甚シカラズ、底第十八圖視力ノ障礙モ從テマタ急劇ナラザレドモ、出血ノ增スニ從テ、ソノ度加ハリ間モナク失明ニ陷ルコト多シ、タヾ稀ニハ比較的良好ノ視力ヲ得テ治癒スルコトアリ。

貧血、白血病、並ニ萎黃病ニ際シテハ、血柱ノ太サニ變化ナキモ、ソノ色著シク蒼白ニシテ、乳頭上ニ於テハ、血管ノ狀態不明トナルコトアリ。

心臟、腦膜病、種々ノ中毒症、中心靜脈中ノ血行礙障、或ハ高熱患者ニアリテハ、血柱異常ニ闇赤色トナル。

マタ稀ニハ、眼底ニ小血管ノ新生、視神經炎或ハ鬱血乳頭ノトキ、又ハ血管瘤ノ發生（ヒッペル氏病）多發

性血管瘤ヲ伴フ網膜變性症（レーベル氏病）ヲ見ルコトアリ。

第三　網膜ノ疾病　Krankheiten der Netzhaut

病理解剖學上ヨリセバ網膜ノ疾病ヲ炎症。Entzündung ト變性。Degeneration トニ區別スルコトヲ得ルモ、臨牀上、コノ兩者ヲ區別スルコト必シモ容易ナラズ、サレバ吾人ガ日常稱シテ網膜炎ト云フモノ、中ニハソノ實變性症ナル場合モアリ。何レニセヨ、檢眼鏡所見トシテ、吾人ハ網膜中ニ出血、白斑或ハ渾濁ヲ認ム、而テ此等ノ病的變化ノ、網膜血管ニ對スル位置並ニ、ソノ形態ト排列ノ狀態トニヨリ、網膜中ニ於ケル、ソノ所在ヲ推定シ得。

卽チ、此等ノ變化ノ、網膜血管ノ一部ヲ覆フトキハ、吾人ハ病竈ノ、網膜內層中ニ存スルコトヲ知リ、之レト反對ニ病變ノ、網膜血管ヨリ橫切ラルヽトキハ、網膜深層中ニ病竈ノ存スルコトヲ推定シ得、マタ病變ノ、線狀ナルカ、乳頭周圍ニ車軸狀ヲナスカ、或ハ大血管ト平行ニ走ルモノハ、神經纖維層中ニ存シ、不規則ナル類圓形ヲナスモノハ、網膜ノ深層ニアリ、但シ黃斑部ニアリテハコノ關係異リ、中心窩ノ周圍ニ車軸狀ヲナスモノハ、網膜ノ深層ニ存スルモノナリ。

而テ此ノ如キ變化ノ瀰蔓性ニ來ルコト、眼底ノ一部ニ限局シテ見ラルヽコト、アリ。

（底）第十九圖

(nach Adam)

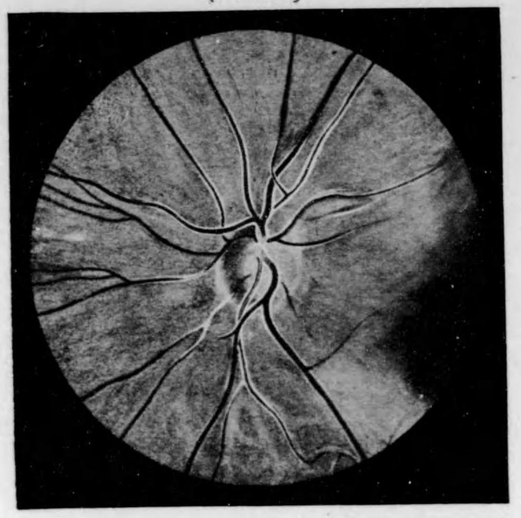

瀰蔓性（黴毒性）網膜炎

（底）第二十圖

(nach Adam)

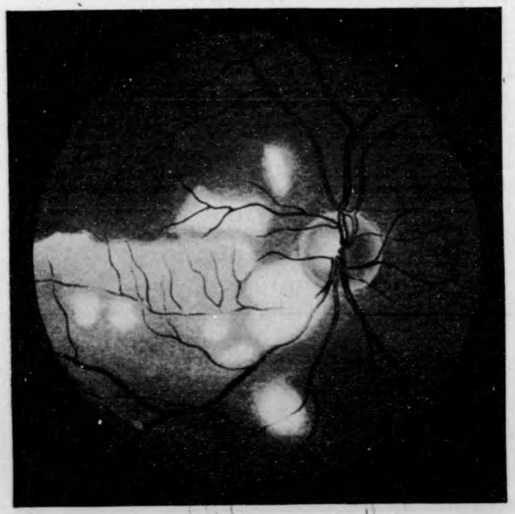

黴毒網膜炎

一、網膜ニ瀰蔓性溷濁ヲ生ズル疾病

(イ)**徹毒性網膜炎** Retinitis syphilitica ニハ二型ヲ區別スルコトヲ得第一型ニ於テハ、網膜中ニ輕微ナル灰白色瀰蔓性ノ溷濁現ハル、而テ乳頭ノ周圍ニ於テハ溷濁比較的强キガタメニ、ソノ境界不鮮明トナリ、血管迂曲シ充血ス(底第十九圖)第二型ニアリテハ帶黃白色ノ溷濁黃斑部或ハ大血管ニ沿フテ現ハレ、蛇行充血セル血管ハ屢々之レガタメニ覆ハレ、末期ニハ、血管壁ノ肥厚ヲ見ル、然レドモ出血ハ、コレヲ見ザルヲ普通トス(底第二十圖)

本病ニ於テハ、葡萄膜特ニ脈絡膜モ共ニ罹患スルガタメニ、硝子體中ニ塵埃狀ノ瀰蔓性溷濁ヲ生ズ、マタ末期ニ於テハ、網膜ノ溷濁去ルト共ニ、多數ノ色素斑現ハレ、網膜色素變性症ニ似タル像ヲ呈スルコト多シ(網第六圖參照)。

(ロ)**網膜震盪症** Commotio retinae 眼球ニ鈍器ノ打撲ヲ受ケタルトキ視神經乳頭並ニ黃斑部ノ周圍ニ乳白色ノ瀰蔓性溷濁ヲ生ズ、網膜血管ニハ著シキ變化ナキヲ普通トス、此ノ如キ溷濁ハ、網膜中ニ濾出液ノ生ジタルガタメニ起ル現象ニシテ、數日ニシテ吸收セラレ、何等ノ痕跡ヲモ止メズシテ消失シ、機能障礙ヲ遺サヾルヲ常トス。

(ハ)**網膜剝離症** Ablatio retinae 扁平ナル網膜剝離モマタ、眼底ニ瀰蔓性溷濁ヲ生ズ、網膜ノ剝離部ハ灰白色或ハ帶青灰白色ヲ呈ス、注意シテ檢索スルトキハ二三ノ白線ヲ發見シ

屢々網膜血管ノ、コノ部ニ於テ強ク屈曲スルヲ見ン、コレ網膜ノ皺襞ナリ、シカモマタ剝離部ニ於ケル網膜血管ハ著シク闇赤色ヲ呈シ、且ツ反射線ヲ失フ、カクテ眼底ニ視差移動又ハ屈折狀態ノ變化ヲ證明シ得バ診斷一層確實トナル(底第二十一圖)。

(ニ)**網膜並ニ脈絡膜ノ腫瘍** Geschwülste der Netzhaut und Aderhaut ニヨリテモ網膜剝離ヲ生ジ、當該部ニ瀰蔓性渾濁ヲ生ズ、然レドモ此場合ニハ剝離網膜ハ強ク硝子體中ニ凸隆シ、斜照法ニヨリテ直接網膜面ヲ見得ルコト多シ、コレ剝離セル網膜ノ水晶體ノ後面ニ近ヅクガタメナリ。

(ホ)**網膜中心動脈ノ栓塞**　ニヨリ網膜ニ瀰蔓性渾濁ノ起ルコトハ前項既述ノ如シ。

二、網膜ニ白斑ヲ生ズル疾病

眼底ニ白斑ヲ認メタルトキハ、マヅソノ網膜病竈ナルヤ將タ脈絡膜病竈ナルヤヲ鑑別スルノ要アリ、此際吾人ノ目標トナルモノハ、白斑ト網膜血管トノ相互關係、白斑中ニ脈絡膜血管ノ一部ガ白斑ニテ覆ハルレバ、ソノ網膜病竈ナルコトヲ知リ、白斑中ニ脈絡膜血管ヲ認メ、マタハソノ緣ニ色素輪ヲ見レバ脈絡膜病竈ナルコト確定サル、マタ黃斑部ニ於テ、白斑ノ車軸狀ニ現ハル、場合モ網膜疾患ナルコトヲ診定シ得。

(イ)**蛋白尿性網膜炎** Retinitis albuminurica ニ特有ナルハ、黃斑部網膜中ニ多數ノ小白斑ノ

（底）第二十一圖

(nach Oeller)

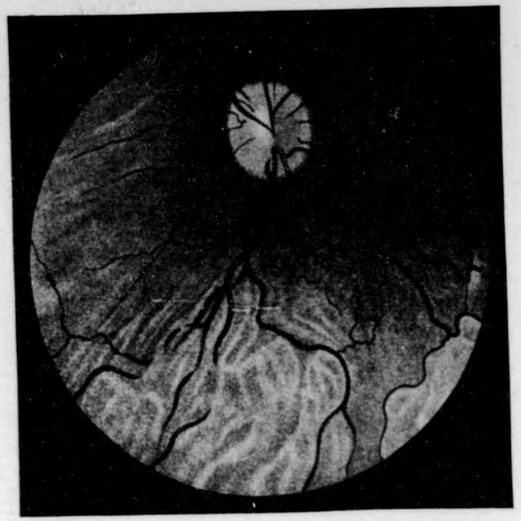

網膜剝離

（底）第二十二圖

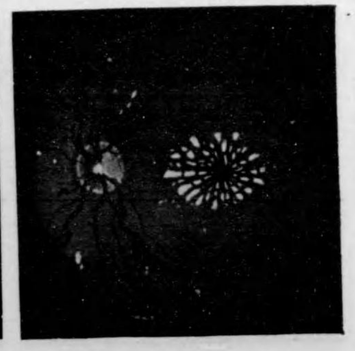

蛋白尿性網膜炎

（底）第二十三圖

(nach Adam)

蛋白尿性網膜炎（非定型的）

第二十四圖（底）

(*nach Fuchs*)

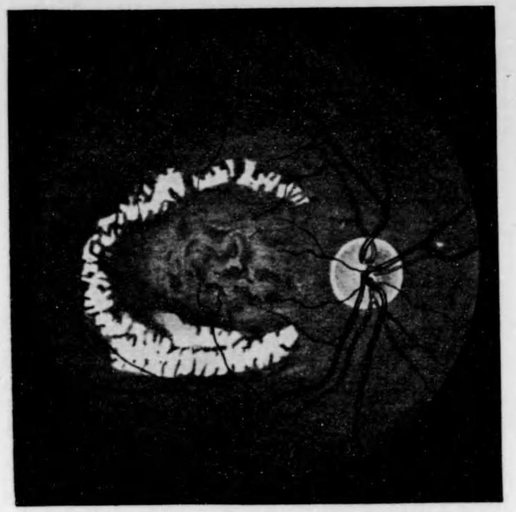

輪狀網膜炎

第二十五圖（底）

(*nach Oeller*)

糖尿性網膜炎

車軸狀ヲナシテ現ハルヽコトヽス、白斑ハマタ乳頭ノ周圍ニモ發生スヽコノモノハ黃斑部ノモノヨリハ稍ヤ大ニシテ、多數ノモノ融合シ乳頭周圍ニ廣キ白色病竈ヲ形成スルコト少ナカラズ(底第二十二圖)。

蛋白尿性網膜炎ニシテ、此ノ如キ特兆ヲ呈セズ、タヾ單ナル網膜出血、或ハ視神經炎ノ像ノミヲ呈スルコトアリ(底第二十三圖)。

(ロ)輪狀網膜炎 Retinitis circinata ニアリテハ、渾濁セル黃斑部ノ周圍ニ橫橢圓形ヲナシテ多數ノ白斑、輪狀ニ群集シ、個々獨立スルモノト、融合スルモノトアリ、コノ橢圓輪ハ三乃至四乳頭直徑ノ大サヲ有ス(底第二十四圖)

(ハ)糖尿性網膜炎 Retinitis diabetica ニアリテモ、黃斑部並ニソノ附近ニ小ナル白斑ノ現ハルヽヲ特長トス、然レドモ、蛋白尿性網膜炎ノ時ニ見ルガ如キ車軸狀(星狀)ノ排列ヲナサズ、マタ屢々コレ等ノ白斑間ニ介在シテ小ナル出血斑ヲ見ルコトアリ(底第二十五圖)。其他ノ部位ニ於ケル網膜ハ全ク透明ニシテ、乳頭ノ境界モ鮮明ナルガ普通ナリ。時ニハ、蛋白尿性網膜炎ト同一ノ像ヲ呈シテ區別スルヲ要ス。

(ニ)增殖性網膜炎 Retinitis proliferans 網膜ノ內面ニ、白色ニシテ膜狀或ハ纖維狀ノ新生組織增殖シ、多クハ血管壁ニ連絡スヽマタ强ク硝子體中ニ穿入スルコトアリ、視神經乳頭ノ一部或ハ全部ノコレガタメニ覆ハルヽコト多シ、而テ新生組織ノ一部ハ結締織ヨリ成

リ、一部ハ膠質組織ヨリナル(底第二十六圖)。

(ホ)白血病性網膜炎 Retinitis leukaemica　網膜血管特ニ靜脈强ク怒脹迂曲シ、線狀出血ノ現ハルヽト同時ニ、赤道部及ビ黃斑部附近ニ灰白色ノ小斑ヲ生ジ赤色ノ暈輪ニテ圍マルヲ見ル、コノ白斑ハ白血球ヨリ成リ、時ニハ强ク網膜面ニ隆起スルコトアリ、歐米人ニアリテハ、本病ノ際眼底一般ニ淡赤色或ハ橙黃色ヲ呈スト云フモ、吾同胞ニアリテハ眼底ニ色素ノ多キタメカ、此ノ如キ眼底ノ變色著明ナラズ。

(ヘ)黴毒性網膜炎　ノトキ瀰蔓性溷濁ノ他ニ帶黃白色ヲ呈スル斑狀滲出物ノ黃斑部或ハ大血管ニ沿フテ現ハルヽコトアルハ既述ノ如シ。

三、網膜ニ出血ヲ生ズル疾病

網膜出血ハ吾人ノ屢々遭遇スル疾患ニシテ、外傷、高度ノ近視及ビ綠內障ヲ除ケバ、殆ド常ニ全身病ノ一症候トシテ現ハルヽモノナリ。

出血ノ網膜內ニ於ケル所在ニ關シテハ、他種ノ病竈ノ所在ヲ定ムル場合ト等シク、出血竈ト網膜血管トノ關係、ソノ形態並ニ排列ノ狀態ニヨリテ、コレヲ判定シ得ルモノナリ、卽チ視神經乳頭ヲ中心トシテ車軸狀ニ現レ、或ハ血管ニ並行スル線狀出血ハ、神經纖維層中ニ存シ、類圓形ノ出血ハ、網膜ノ中層或ハ深層中ニアリ、マタ網膜血管ヲ覆フモノハ網膜前ニ存シ、好ンデ黃斑部ニ現ハル、屢々マタ硝子體中ヘ出血スルコトアリ。

(底第二十六圖)
(nach Oeller)

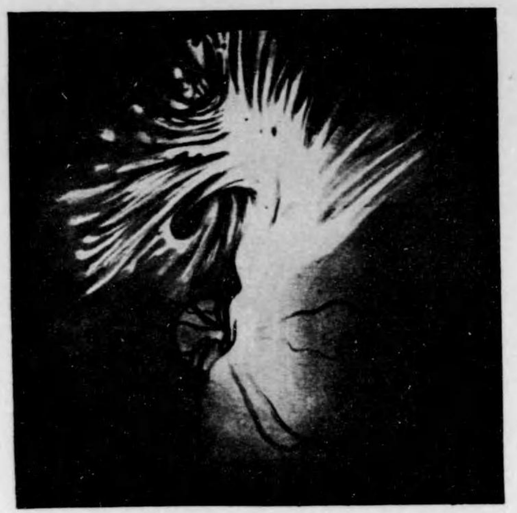

增殖性網膜炎

(底第二十七圖)
(nach Oeller)

網膜色素變性症

網膜出血ノ形態ハ、頗ル多種多様ナルガ、此ノ如キ出血ヲ惹起スル原因モマタ頗ル多種多様ナリ、

(イ)**網膜血管ノ疾病**　血管硬變症、血管周圍炎、或ハ内膜炎、中心靜脈ノ血栓等ニ於テ、他種症狀ト共ニ網膜出血ノ來ルコトハ既ニ述ベタルガ如シ。

(ロ)**血液ノ疾病**　Blutkrankheiten　ニ際シテモマタ網膜出血ヲ起スモノニシテ、特ニ白血病ノ際、出血ニテ圍マル、固有ナル白斑ノ生ズルコト既述ノ如クナルガ、時ニハ單ナル線狀或ハ斑狀ノ出血ノミ起ルコトアリ、此ノ如キ出血ハ惡性貧血 perniziöse Anaemie ノ時ニモ現ハレ、マタ稀ニハ萎黄病ニ際シテモ見ラルヽコトアリ。

(ハ)**傳染病**　中マラリア」Malaria、窒扶斯 Typhus、「インフルエンザ」Influenza、粟粒結核 Miliartuberkulose 敗血病 Sepsis 等ノ諸症ニ際シテモ網膜出血ヲ起スコトアリ。

(ニ)**惡性腫瘍**　ニ基ク惡液質 Geschwulstkachexie ニテモ出血ノ起ルコトアリ。

紫斑病 Purpura、壞血病 Skorbut、ウェルホーフ氏病 Morbus Werlhofii、バルロー氏病 Barlow'sche Krankheit 等ニテモ、網膜出血起ルコトアルモ、此等諸症ガ既ニ稀有ノ疾病ナレバ此ノ如キ網膜出血ニ遭遇スルコトハ極メテ稀有ノコト、ス。

(ホ)**出血性綠内障** hämorrhagisches Glaukom　老年者ニ於テ、血管硬化症ノタメニ網膜中ニ出血シ、炎性綠内障ノ症狀ヲ呈シテ眼内壓ノ上昇ヲ來スコトアリ、多クハ線狀或ハ小ナル斑狀ヲナシテ、乳頭ヨリ車軸狀ニ眼底ノ周邊部ニ及ブモノナリ、マタ綠内障手術ノ際、内

壓ノ急劇ナル下降ノ結果出血ヲ起スコトアリ。

(ヘ)視神經炎並ニ腎血乳頭ノトキ乳頭周圍ニ出血ノ起ルコト既述ノ如シ。

(ト)蛋白尿性網膜炎及ビ糖尿性網膜炎ノトキニモ網膜ニ出血ノ現ハル、コト既述ノ如シ

四、網膜中ニ色素斑ノ現ハル、疾病

網膜中ニハマタ屢々色素斑ノ現ハル、コトアリ、コハ最多ク網膜色素上皮細胞ノ變性萎縮セル網膜中ヘ進入スルガタメニ起ル現象ナリ、而テ此ノ如キ變化ノ瀰蔓性ニ起ル場合ト限局性ニ起ル場合トアリ。

(イ)網膜色素變性症 Pigmentdegeneration der Netzhaut ハ瀰蔓性色素浸潤症ノ適例ニシテ、一方ニハ色素上皮ノ瀰蔓性萎縮ノタメニ眼底一般ニ汚穢赤色、又ハ帶黃赤色トナリテ硬化セル脈絡膜血管透見セラレ、他方ニハ色素上皮ノ增殖起リ、コレガ爲ニ、マヅ赤道部網膜中ニ、無數ノ骨小體狀色素斑現ハレ、次第ニソノ數ヲ增シ、遂ニハ乳頭及ビ黃斑部ヲ除ケル全眼底ヲ覆フニ至ル、同時ニ乳頭ハ汚穢帶黃白色トナリ、所謂黃色萎縮ニ陷リ、網膜血管狹細シ、色素斑ハ好ンデコノ纖細ナル血管ニ沿フテ現ハレ、マタ屢、コレヲ覆フ(底第二十七圖)。

(ロ)瀰蔓性網膜脈絡膜炎(フォルステル) Retinochorioiditis diffusa (Förster) ノ後半期ニ於テモ、網膜中ニ瀰蔓性色素浸潤起リ網膜色素變性症ニ似タル症狀ヲ呈ス(底第二十二圖)。

(ハ)散在性網膜脈絡膜炎 Retinochorioiditis disseminata ハ網膜內ニ限局性色素浸潤病竈ノ現ハル、適例ナリ、卽チ本症ニアリテハ、散在性ニ網膜脈絡膜間ニ癒着起リ當該部ノ色素上皮並ニ脈絡膜ノ限局性萎縮ニ陷ルガタメニ、萎縮セル脈絡膜或ハ羣膜透見セラレ類圓形ノ褐色斑ヲ生ジ、ソノ周圍ニ色素上皮細胞ノ限局性增殖起リテ網膜中ヘ進入スルヲ見ル(底第二十八圖)。

(ニ)近視眼 Myopie 高度ノ近視ニアリテハ、眼球後局部附近ニ於テ脈絡膜血管及ビ白斑現ハレ、之ト同時ニ網膜中ニ色素斑ヲ生ズルコト尠ナカラズ(底第四圖)(次項脈絡膜ノ疾病ノ條下參照)。

(ホ)老人性黃斑部變性症 senile Maculadegeneration ニアリテモマタ黃斑部ニ限局性色素沈着ヲ起ス(次項「脈絡膜疾病」ノ條下參照)。

(ヘ)血色素沈着 Blutpigment in der Netzhaut 出血後網膜中ニ、血色素ノ沈着スルコトアリ。

第四　脈絡膜ノ疾病

脈絡膜中ニ病竈ヲ生ズレバ、當該部ノ網膜色素上皮ニ變化ヲ誘起スルコト多シ、從テ脈絡膜疾患ノ際ニ現ハル、眼底所見ハ、滲出物ノタメニ起ル溷濁、萎縮ノタメニ現ハル、白斑(褪色斑)、脈絡膜血管ノ露出、並ニ色素上皮ノ增殖ニ基ク色素斑ノ結合像ナリ。

(一)滲出性脈絡膜炎 Chorioiditis exsudativa 眼底ニ灰白色或ハ帶黃白色ノ多少隆起スル數

多ノ斑狀病竈現ハレ、ソノ境界明ナラズ、且ツソノ部ノ網膜ニモ混濁アリ恰モ霧ノ如ク脈絡膜ノ病竈ヲ被フ網膜血管ニ異常ナシ(底第二十九圖)。

滲出物ノ吸收サルヽニ從テ、脈絡膜ノ變狀鮮明トナリ、斑狀病竈中ニ萎縮穩色セル脈絡膜現ハレ、或ハ白色ノ鞏膜ヲ透見シ、次デハ、マタ周圍ニ色素ノ增殖ヲ來ス(底第二十八圖參照)。

此ノ如キ病變ノ眼底ノ一局部ニ限局シテ現ハルヽコトアリ卽チ色素上皮並ニ脈絡膜萎縮ノ乳頭周圍ニ起ル場合ヲ乳頭周圍脈絡膜炎 Zirkumpapilläre Chorioiditis ト云ヒ黃斑部ニ限局シテ現ハルヽヲ中心性脈絡膜炎 Chorioiditis centralis ト云フ、マタ眼底ノ周邊部ニ起レバ、コレヲ周邊性脈絡膜炎 Chorioiditis peripherica oder anterior ト稱シ全眼底ニ散在性ニ現ハルヽヲ散在性脈絡膜炎 Chorioiditis disseminata ト呼ブ。

(二)近視性脈絡膜萎縮 myopische Atrophie der Aderhant　高度ノ近視眼ニアリテハ、眼球後半部組織ノ伸展サルヽガタメニ色素上皮並ニ脈絡膜ハ伸展性萎縮ニ陷リ、ソレガタメニ眼底ノ理紋狀ヲ呈スルノミナラズ、乳頭周圍特ニソノ顳顬側緣並ニ黃斑部ニ固有ノ變化ヲ呈ス、前者ハ卽チ「コーヌス」ニシテ、ソノ所見ハ旣述ノ如シ。

後者ハ色素上皮並ニ脈絡膜ノ萎縮病竈ニシテ遺殘セル脈絡膜色素並ニ血管ヲ透見シ、更ニ進メバ、鞏膜表ハレ、マタ屢々色素上皮ノ增殖ヲ見ル(底第四圖)、此ノ如キ病竈ハ次第ニ大トナリ、乳頭周圍ノ病竈ニ連ナルコトアリ、マタ黃斑部ニ相當シテ出血スルコトア

(底)第二十八圖

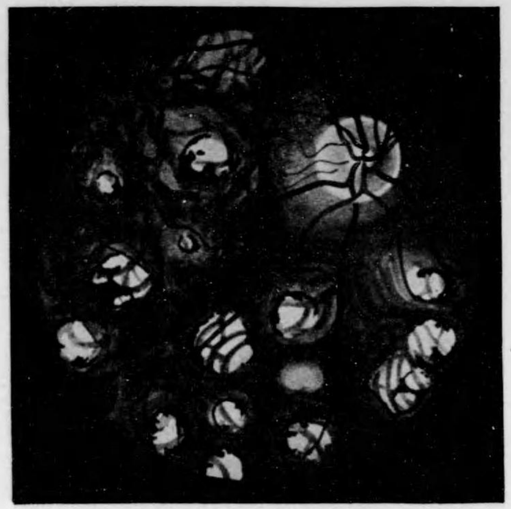

滲出性(散在性)脈絡膜炎ノ末期

(底)第二十九圖

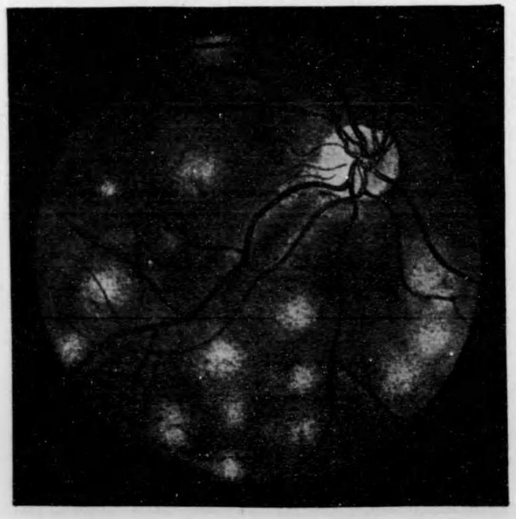

滲出性(散在性)脈絡膜炎ノ初期

(底) 第 三 十 圖

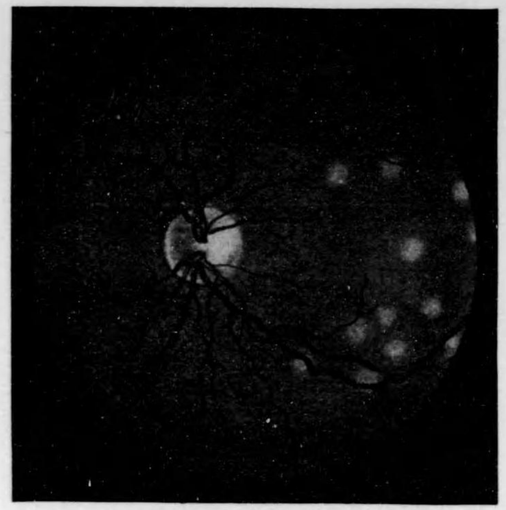

脈絡膜粟粒結核

(底) 第 三 十 一 圖

(nach Oeller)

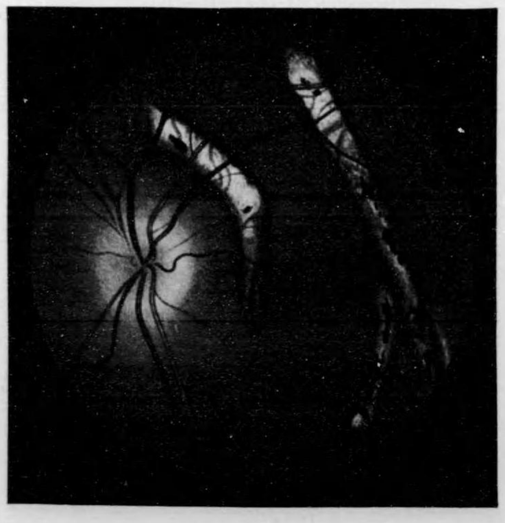

脈絡膜破裂

リ、コレ亦既述ノ如シ。

(三)、**脈絡膜粟粒結核** Miliartuberkulose der Aderhaut 圓形ニシテ帶黃白色ノ多少隆起スル斑狀病竈主トシテ眼球ノ後局附近ニ現ハレ、ソノ境界明ナラズ、當該部ノ網膜ニモ輕度ノ渾濁アリ而テ病竈ノ大サハ乳頭ノ四分ノ一乃至五分ノ一ニシテ、色素ノ增殖ヲ伴ハザルガ普通ナレドモ末期ニハ之ヲ見ルコトアリ(底第三十圖)。

(四)、**脈絡膜破裂** Ruptura chorioideae ハ多ク打撲ニヨッテ起ルモノニシテ、硝子體内へ出タル血液ノ吸收サルヽト共ニ、眼底ニ鎌狀ニシテ帶黃白色ノ病竈表ハレ、乳頭ヲ中心トシテ求心性ニ位置スルヲ普通トス、ソノ數一個ナルコトアリ、兩三個ナルコトアリ、時ニハマタ分岐スルコトアリ、病竈内ニハ殘存スル脈絡膜血管ヲ見、マタ病竈緣ニハ色素ノ增殖ヲ認ム、網膜血管ハ異常ナクソノ上ヲ通過ス(底第三十一圖)。

(五)、**脈絡膜護膜腫** Gumma der Aderhaut. 眼底ニ著ク隆起セル灰白色ノ病竈ヲ生ジ、ソノ周圍ニ脈絡膜ノ萎縮アリ、血管ノ强キ硬化ヲ認ム。

(六)、**脈絡膜孤在性結核** Solitärtuberkel der Aderhaut. 乳頭附近ニ灰白色ノ著シク隆起スル病竈ヲ生ジ、周圍ノ脈絡膜中ニ小ナル灰白色ノ結節ヲ見ル。

(七)、**先天徹毒性脈絡膜網膜萎縮** hereditär luetische Chorioretinalatrophie ニ於テハ、眼底ノ周邊部ニ黑色並ニ帶黃白色ノ塵埃狀小斑ノ無數ニ散在スルヲ見ル(底第三十二圖)。

(八)、**老人性黃斑部變性症** Senile Maculadegeneration. 高年者ニアリテハ、黃斑部ニ限局シテ、色素上

異常ノ眼底

皮ノ萎縮ヲ起シ、同時ニマタ多少ノ色素增殖ヲ伴ヘル、帶紅或ハ帶黃白色ノ固有ナル病竈ヲ生ズルコトアリ。

(九)、**脈絡膜硝子疣** Druse der Aderhaut. 老人ノ眼底ニハ、何等ノ炎性症狀ナクシテ、帶黃白色圓形ノ小斑簇生スルコトアリ、多ク黃斑部附近ニ現ハル、コレ脈絡膜ノ內面ニ生ズル硝子疣ニシテ當該部ノ色素上皮ノ消失スルガタメニ帶黃白色ノ小斑トシテ認メラル、ナリ(底第三十三圖)。

(底)第三十二圖

(nach Oehller)

先天黴毒性脈絡膜網膜萎縮

(底)第三十三圖

脈絡膜「ドルーゼ」形成

（瞼）第一圖

O. 眼輪匝筋
K. 前頭骨眼窩突
F. 眼窩脂肪
L. 上眼瞼擧筋
M. ミユツレル氏筋
U. 結膜穹窿部
1 眼窩瞼板靱帶
2 上瞼板動脈弓
3 クラウセ氏腺（内半部結膜穹窿部ノ結膜下ニモ同種ノ腺アリ同ジククラウセ氏腺ト呼ブ）
4 マイボーム氏腺
5 上眼瞼々板
6 8 13 ツアイス氏腺
7 上眼瞼縁動脈弓
9 15 モル氏腺
10 12 リチラーン氏或ハホルネル氏筋
11 縁間線（上眼瞼縁間部ニモアリ）
14 下眼瞼縁動脈弓
16 下瞼板動脈弓

第四編　眼瞼ノ疾病 Krankheiten der Lider.

慶應義塾大學醫學部教授　醫學博士　菅沼定男著

第一章　眼瞼ノ解剖並ニ生理

Anatomie und Physiologie des Lides.

眼瞼ノ中央部ニ於テ、之ニ矢狀斷ヲ施シ、ソノ斷面ニ就テ、構造ヲ檢スルニ前方ヨリ數ヘテ、次ノ諸層ヲ區別スルコトヲ得、(瞼第一圖)

一、皮膚及皮下結締織　二、眼輪匝筋

三、瞼板前結締織　四、瞼板(一名瞼軟骨)

五、眼瞼結膜

(一)、皮膚及ビ皮下結締織 Haut und subcutanes Bindegewebe. 眼瞼ノ皮膚ハ、他ノ身體部位ノソレニ比シ、著ク柔軟ニシテ且ツ菲薄ナリ、上眼瞼ニアリテハ、眉毛部ヲ越テ前額部ノ皮膚ヘ移行シ、下眼瞼ニアリテハ、何等ノ境界物ナクシテ、頰部皮膚ニ連ル。

皮下結締織ハ鬆疎ニシテ、吾邦人ニテハ多少ノ脂肪ヲ有ス、皮膚ヲ緩疎ニ深部ト結合シソノ運動ヲ自由ナラシム、コレガタメニ皮膚ハ瞼裂ノ開閉ニ際シ容易ニ皺壁ヲ作リ、マ

(瞼)第二圖 (nach Fuchs)
眼輪匝筋
L.、內眥靱帶
O.、輪匝筋眼窩部
P.、輪匝筋眼瞼部

タ移動ス。

(ロ)**眼輪匝筋** Musc. orbicularis oculi ハ瞼裂ヲ中心トシテ輪狀ニ走ル一種ノ皮膚筋 Haut. muskel ニシテ、ソノ瞼裂ニ近ク存スル**部分**ヲ**眼瞼部** Lidportion ト稱シ、ソノ外周ニ存スル部分ヲ**眼窩部** Orbitalportion ト謂フ。(瞼第二圖)

人モシ、指頭ヲ以テ**內眥部**ヲ探レバ皮下ニ、水平ニ走ル一個ノ小桿狀隆起物ヲ觸知スベシ、コレヲ**內眥靱帶** Ligamentum palpebrale mediale ト稱ス、コノモノハ**上顎骨**ノ前頭突起ヨリ發シ、淚囊ノ前面ヲ顳顬側ヘ走リテ上下ノ二肢ニ岐レ、**上下瞼板**ノ內端ニ連ル、ソノ移行部ニ**淚點**アリ、此等ノ部分ヲ稱シテ內眥靱帶ノ前脚ト謂フ。

內眥靱帶後脚ハ前脚ガ二肢ニ岐レソトスル所ニ於テ、前脚ヨリ分岐シ、淚囊壁ニ沿フテ後方ヘ走リ、後淚骨稜ニ附着ス(瞼第三及第四圖)

輪匝筋眼瞼部ハ、コノ內眥靱帶ノ前脚ヨリ發シ、瞼板前面ノ皮下ヲ外眥部ニ向テ走リ、上下眼瞼內ノモノ茲ニ合シテ略ボ水平ニ走ル一個ノ**腱畫** Inscriptio tendinea ヲ形成ス之

(瞼) 第三圖 (nach Fuchs)
S. 上顎骨前頭突起
Z. 顴骨
F. 上眼窩孔
P. 淚點
Le. 外眥靱帶
E. 上眼瞼穹窿部位置
M. マイボーム氏腺
H. 上顎竇
N. 顴骨前頭骨縫合
Lm. 內眥靱帶
T. 瞼板
D. 淚腺
Kr. クラウセ氏腺
To. 眼窩眼板靱帶

(瞼) 第四圖 眼窩水平斷 (nach Fuchs)
S.F. 上顎骨前頭突起
淚囊
A. 眼球
I. 內直筋
j.h. 內眥靱帶後脚
緣間線
E. 外直筋
H. ホルネル氏筋
f. 筋膜帶
v. 內眥靱帶前脚
C. 淚阜
T. 淚骨
li. 內眥靱帶
L. 結膜半月狀襞
u. 篩骨紙樣板
Le. 外眥靱帶
P. 眼窩骨膜

ヲ外瞼縫線 Raphe palpebralis lateralis ト稱ス。

外眥靱帶 Ligmentum palpebrale laterale ハ、外瞼縫線ノ後方ニアリテ、上下ノ瞼板ヲ外眼窩緣(顴骨)ニ結付ク。

輪匝筋眼窩部ハ、眼瞼部ノ內後方ニ於テ、內眥靱帶ヨリ發シ、眼窩瞼板靱帶(眼窩ノ解剖參照)ノ前面ヲ覆ヒツヽ眼瞼部ノ周圍ヲ一周シ、再ビ內眥靱帶ニ歸着ス、而テ眼瞼部ト共ニ顏面神經ニ司配セラル。

瞬動或ハ輕ク瞼裂ヲ閉鎖セントスルトキ、作用スルモノハ輪匝筋眼瞼部ニシテ、强ク閉鎖セントスルトキハ、輪匝筋眼窩部ノ作用之ニ加ハル。

(三)瞼板前結締織 prätarsales Bindegewebe ハ、輪匝筋ト、瞼板トノ間ニ存スル、鬆疎ナル結締織ニシテ、此部ニ於テ、眼瞼ヲ前後ノ二葉ニ分チ得、前葉ハ卽チ既述ノ皮膚及ビ、輪匝筋ニシテ、後葉ハ、次ニ述ベントスル瞼板並ニ瞼結膜ヨリ成ル。

(四)瞼板(一名瞼軟骨) Lidplatte (oder Lidknorpel) ハ、眼瞼ノ成形體ニシテ、上眼瞼ノモノハ、下眼瞼ノモノヨリ高シ、而テ此モノヲ一ニ瞼軟骨トハ稱スルモ、ソノ實ハ軟骨ニアラズシテ密集セル結締織ヨリ織成セラレ、ソノ內ニ多數ノマイボーム氏腺ヲ容ル。

瞼板ノ瞼裂緣ハ水平ヲナシ、眼窩緣ニ向フ緣ハ、弓狀ニ突隆ス、ソノ內外端ノ內外眥靱帶ニ移行スルコト既述ノ如シ。

マイボーム氏腺 Meibom'sche Drüsen (瞼第五圖)ハ、瞼板中ニ於テ垂直ニ並列シ、瞼緣ニ開口ス、皮脂腺ノ變形物ニシテ、葡萄狀腺ニ屬シ、油狀ノ分泌物ヲ出シ、瞼緣ニ塗布ス、之レガタメニ淚液ハ瞼裂外溢出ヲ妨ゲラレ、マタ閉瞼時ニ於テ、結膜囊ハ水密ニ閉鎖セラル

上眼瞼々板ノ、中央部上緣ニ近ク、ソノ內ニ一種ノ粘液腺アリ、其他穹窿部結膜下、特ニ眼瞼ノ內半部ニ於テモ亦此種ノ腺散在ス、此等ヲ總稱シテクラウゼ氏腺 Krause'sche Drüsen ト謂フ。

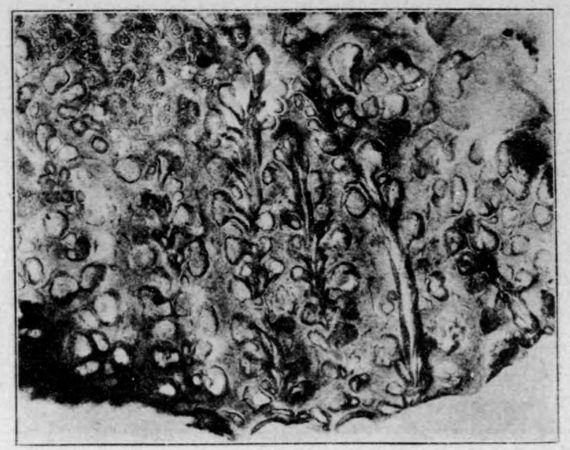

(瞼)第五圖 マイボーム氏腺 (瞼板ノ前額斷) 左上部ニ見ユル腺ハクラウゼ氏腺

(五)眼瞼結膜 Lidbindehaut, Conjunctiva palpebrae ハ重積圓柱上皮ヲ被ムル粘膜ニシテ、瞼板部ニ於テハ、結締織ニヨリテ、緊密ニ瞼板ト結合セラル、コノ部ヲ瞼板結膜 Tarsalbindehaut, Conjunctiva tarsi ト云フ、健康結膜ニアリテハ瞼板內ノマイボーム氏腺ヲ透見セシム。瞼板部ヲ越ユレバ結膜ト深部トノ結合緩疎トナリ、多クノ皺襞ヲ形成シ、遂ニ眼球結膜ヘ移行ス此部ヲ結膜穹窿部 Fornix conjunctivae ト謂フ。此部ノ結膜下

ニハ淋巴腺樣組織 lymphadenoides Gewebe アリ。

次ニ眼瞼緣ノ狀態ヲ檢スルニ、ソノ矢狀斷面ハ略ボ長方形ヲナシ、ソノ前角 vordere Lidkante ハ少ク鈍圓ニシテ、睫毛 Cilien ヲ生ズ、ソノ根部ニハ、強ク發育セル皮脂腺ト、變形セル汗腺トアリ、コノ皮脂腺ヲツァイス氏腺 Zeiss'sche Drüsen ト稱シ、變態汗腺ヲモル氏腺 Moll'sche Drüsen ト呼ブ。

眼瞼緣ノ後角 hintere Lidkante ハ略ボ直角ヲナシ、此部ニ於テ皮膚ハ粘膜(結膜)ニ移行ス。而テ瞼板ノ瞼裂緣ニ近ク、マイボーム氏腺排泄管ノ前後ニ於テ、小ナル筋束ノ橫斷面ヲ發見ス、之ヲリヲラーン氏或ハホルネル氏筋 Musculus Riolani sive Horneri 或ハマタ瞼板下筋 Musculus subtarsalis ト謂フ、コハ內眥靭帶ノ後脚ト後淚骨櫛トヨリ發シ、內眥部ニ於テ二分シ、上下眼瞼緣ニ入レルモノニシテ、外眥部ニ達セズシテ消失ス。

眼瞼緣ノ前後兩角間ヲ稱シテ緣間部 Intermarginalteil ト謂フ。

緣間部ヲ檢スルニ、後角ノ少ク前方ニ於テ、灰白色小點ノ一列ヲナシテ、全瞼緣ヲ走ルモノアリ、コレマイボーム氏腺ノ開口部ニシテ、分泌物ノ小滴狀ヲナシテ此ノ點ヨリ出ヅルヲ見ルコトアリ。

緣間部ノ中央部ニハ、尙一條ノ暗灰色線アリ、前者ト平行シテ、等ク全瞼緣ニワタル、之ヲ緣間線 Intermarginallinie ト云フ、眼瞼內外兩葉ノ境界線ヲナシ、手術ニ際シ此線ニ沿フテ切開スルトキハ(緣間切開 Intermarginalschnitt) 眼瞼ヲ前後兩葉ニ分割スルコトヲ得。

眼瞼附屬筋　既述ノ眼輪匝筋ハ、瞼裂閉鎖筋ナルガ、ソノ他ニナホ上眼瞼擧筋 M. levator palpebrae superioris アリ動眼神經ニ司配セラル、而テ此筋ガ、上眼瞼穹窿部ノ上方ヲ通過スル部位ニ於テ、ソノ筋纖維束ノ一部ハ滑平筋ニ變ジ、別ニ一束ヲナシテ分離シ、瞼板ノ上緣ニ附着ス、之ヲミュルレル氏筋 Müller'scher Muskel ト稱ス、交感神經ヨリ司配セラル。

上眼瞼擧筋ハミュルレル氏筋ヲ分派シタル後、前下方ヘ進ミテ腱トナリ、瞼板前面ニ附着ス、而テ腱纖維ノ一部ハ多數ニ分岐シテ輪匝筋ノ纖維束間ヲ通過シ皮膚ニ附着ス。

下眼瞼內ニハ、上眼瞼擧筋ニ相當スル筋肉ナキモミュルレル氏筋アリ、結膜下ニ存シ穹窿部ヨリ起リ、瞼板ノ下緣ニ附着ス。

上述ノ如キ構造ヲ有スル、眼瞼ハ內外眥部 innerer und äusserer Augenwinkel ニ於テ上下ノモノ會合ス、而テ內眥ハ馬蹄形ヲナシテ鼻側ヘ灣入シ內ニ淚阜 Karunkel ヲ容ル、カクシテ淚阜ト結膜半月狀皺襞及ビ眼球前壁ト、上下眼瞼緣トノタメニ圍マル、陷凹部ヲ淚湖 Tränensee ト稱ス、結膜囊內ノ淚液ハ玆ニ瀦溜シ、上下瞼緣ト前記ノ馬蹄形灣入部トノ境界點ニ存スル上下ノ淚點 Tränenpunkte ソノウチニ浸サル。

外眥ハ尖銳ナリ、然レドモ上下兩眼瞼ヲ、上下ニ引クトキハ、ソノ移行部ニ菲薄ナル皮膚皺襞アリ、之ヲ外眥縫合 äussere Commissur ト稱ス上下瞼緣ニテ圍マレタル罅隙ヲ瞼裂 Lidspalte ト云フ。

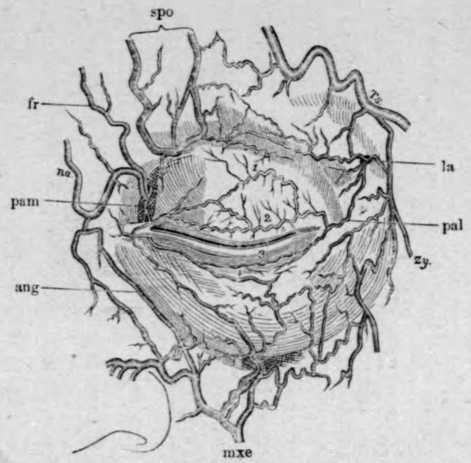

mxe. zy. pal. la. Ts. pam. na. fr. spo.

(瞼) 第六圖
眼瞼動脈
nach Markel u. Kallius

外顎動脈 mxe.
顴骨動脈 zy.
外眼瞼動脈 pal.
涙腺動脈 la.
淺顳顬動脈 Ts.
內眼瞼動脈 pam.
鼻背動脈 na.
前頭動脈 fr.
上眼瞼動脈弓 spo.

1. 上瞼板動脈弓
2. 上眼瞼縁動脈弓
3. 下眼瞼縁動脈弓
4. 下瞼板動脈弓

腺動脈 A. lacrymalis ヨリ岐ル。

カクテ**上眼瞼内**ニ於ケル**上内眼瞼動脈**ト、**上外眼瞼動脈**トハ各二枝ニ岐レ、内外相吻合シテ、**上瞼縁動脈弓** Arcus arteriosus marginalis superior トヲ形成ス、前者ハ瞼板ノ**上縁**ニ近ク存在シ、後者ハ瞼縁ニ近ク、且ツ瞼板ノ前面ニ位シ、コレヲ後方ニ貫キ、結膜ニ分布ス。**瞼板動脈弓** Arcus arteriosus tarsei superior トヲ形成ス、前者ハ瞼板ノ上縁ニ近ク存在シ、後者ハ瞼縁ニ近ク、且ツ瞼板ノ前面ニ位シ、コレヲ後方ニ貫キ、結膜ニ分布ス。(瞼第一圖參照)

眼瞼内ノ血行 眼瞼ノ動脈ハ(瞼第六圖)上下内眼瞼動脈 A. palpebralis mediaris superior et inferior ト上下外眼瞼動脈 A. palpebralis lateralis superior et inferior トヨリ成ル、而テ内眼瞼動脈ハ前頭動脈 A. frontalis ヨリ出デ、外眼瞼動脈ハ、涙腺動脈ヨリ出ル動脈ト、上外眼瞼動脈トハ各二枝ニ岐レ、内外相吻合シテ、上瞼縁動脈弓 Arcus arteriosus marginalis superior ト上瞼板動脈弓 Arcus arteriosus tarsei superior トヲ形成ス、前者ハ瞼板ノ上縁ニ近ク存在シ、後者ハ瞼縁ニ近ク、且ツ瞼板ノ前面ニ位シ、コレヲ後方ニ貫キ、結膜ニ分布ス。(瞼第一圖參照)

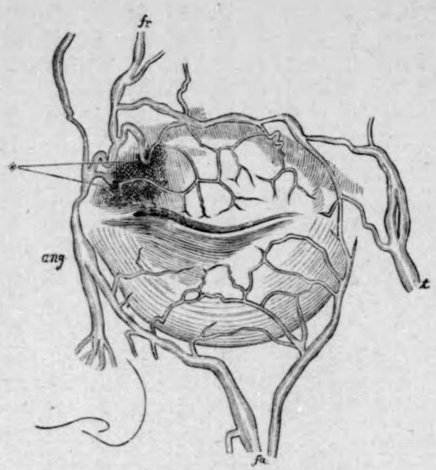

(瞼)第七圖
眼瞼靜脈
(nach Merkel u. Kallius)

fr. 前頭靜脈
fa. 前顏面靜脈
ang. 內眥靜脈
t. 顳顬靜脈
※ 靜脈ノ眼窩內ヘ進入スルトコロ

下眼瞼内ニ於ケル**下内眼瞼動脈**及ビ、**下外眼瞼動脈**モ亦各二枝ニ岐レ内外相吻合シテ、**下眼瞼縁動脈弓** Arcus arteriosus marginalis inferior ト**下瞼板動脈弓** Arcus arteriosus tarsei inferior トヲ形成ス、(瞼第一圖參照)而テコノ最後ノモノハ、時ニハ完全ナル弓形ヲ作ラザルコトアリ、(上記眼瞼内諸動脈ノ命名ハグレーフニ從フ)。

眼瞼ノ靜脈 一部ハ上眼窩靜脈及ビ前頭靜脈ニ集マリテ眼窩ニ入リ、上眼靜脈中ニ注ギ他ノ一部ハ、前顏面靜脈ニ集マル、而テ深部ニ入ルモノハ、眼輪匝筋纖維束間ヲ通過スルガタメニ、若シ此ノ筋ノ痙攣起ルトキハ眼瞼内ニ容易ニ鬱血ヲ起ス。

眼瞼ノ淋巴管 ハ皮膚、瞼板前部、並ニ結膜ノ淋巴管網ヨリ發シ、一部ハ耳前腺、一部ハ顎下腺、更ニ他ノ一部ハ耳下腺ニ入ル。

生理 眼瞼ハ眼窩ノ前隔壁タルト同時ニ眼球前面ヲ覆ヒ、マタ瞬動ニヨリ、結膜囊内

ニ於ケル異物ヲ涙液ト共ニ涙湖中ニ送リ、涙道ヲ經テ下鼻道ニ移行セシム、マタ異物ノ外界ヨリ來ルモノアレバ、咄嗟ノ間ニ瞼裂ヲ閉鎖シテ、眼球ヲ保護ス、睫毛ハソノ補助裝置ナリ。

眼瞼ノ神經　運動神經トシテハ動眼神經上眼瞼擧筋交感神經（ミュルレル氏筋）顏面神經（輪匝筋）アルコト既述ノ如シ、而テ知覺神經トシテハ、三叉神經第一枝及第二枝ヨリ來ル上下滑車神經前頭神經、上下眼窩神經並ニ涙腺神經アリ、瞼緣ハ特ニ神經ニ富ム。

第二章　眼瞼皮膚ノ疾病

Krankheiten der Lidhaut.

第一　發疹　Exantheme

(一)丹毒 Erysipel

症候　顏面丹毒ノ一部トシテ來ル、惡寒發熱アリ、眼瞼皮膚ニ發赤起リ、浮腫狀ニ腫脹シ、屢々水疱ヲ生ズ、疼痛、灼熱、緊脹ノ感アリ、往々皮下蜂窠織炎ヲ起シ（皮下結締織丹毒 Erysipelas phlegmonosum.）マタ重症ニアリテハ、皮膚闇褐色トナリ、壞疽ニ陷ルコトアリ（壞疽性丹毒 Erysipelas gangraenosum）何レニセヨ結膜腫脹シテ分泌高マリ、之レガタメニ上下兩眼瞼緣膠着ス。

經過　十日乃至二週間ニシテ解熱シ、局所ノ腫脹、發赤去リ、表皮落屑シ睫毛脫落ス、廣ク壞疽ニ陷リシ場合ニハ、瘢痕ヲ形成シ、ソノ收縮ノタメニ眼瞼外翻ス、マタ不幸ナル場合ニハ眼窩蜂窠織炎ヲ起シ、腦膜炎ヲ續發シテ死亡スルコトアリ。

原因　病原體ハ普通釀膿性連鎖狀球菌ニシテ、皮膚ノ創面ヨリ侵入ス、時ニハ極メテ僅微ナル表皮ノ缺損部ヨリ入リ、マタハ身體ノ深部ニ存スル病竈ヨリ、淋巴道ヲ經テ轉移性ニ本症ヲ惹起スルコトアリ。

療法　「イヒチオール」或ハ亞鉛華「オレフ」油ヲ塗布シ、硼酸水ノ濕布ヲ行フ、一%鹽化「カルシューム」水ノ靜脈內注射モ有效ナリ。

(二)熱性「ヘルペス」 Herpes febrilis

症候並ニ經過　眼瞼皮膚ノ一部腫脹發赤シ、ソノ內ニ留針頭大ノ水疱群生シ、局所ニ灼熱ノ感アリ、水疱ノ內容ハ初ハ透明ナルモ間モナク化膿シ、次デ結痂シ、瘢痕ヲ留メズシテ治癒ス。

本症ハ普通一側ヲ侵シ、呼吸器ノ熱性傳染病或ハ消化障礙等ニ際シテ現ハレ、屢々角膜ノ「ヘルペス」ト同時ニ發生ス。

療法　局所ニ澱粉ヲ撒布ス。

(三)眼部帶狀「ヘルペス」 Herpes zoster ophthalmicus

症候並ニ經過　三叉神經ノ第一及ビ第二枝ノ領域ニ於テ、マヅ劇シキ神經痛ヲ起シ、次デ發熱シ、皮膚發赤腫脹シ、間モナク多數ノ小結節簇生ス、コノ結節ハ、約一週日ニシテ消

失シ、何等ノ痕跡ヲ留メズシテ治癒スルコトアルモ、多クハ赤色ノ暈輪ヲ有スル水疱ニ變ジ、初メ透明ナリシ内容ハ膿樣トナリ、ヤガテ結痂ス、而テ痂皮下ニハ潰瘍ヲ生ズルガタメニ、痂皮脫落後ニハ局所ニ瘢痕ヲ認ム、而テ當該部ノ皮膚ニハ瘢痕形成後ニモ、ナホ一定時間、知覺異常ヲ遺スコトアリ。

本症ニ固有ナルハ、此ノ如キ變化ノ一側ニノミ起リ顏面ノ正中線ニ於テ明カニ他側ト境サルヽコトヽス、而テ多クハ三叉神經ノ第一枝ノ領域ニ起リ、時ニハ第二枝ノ領域ニモ及ベドモ、第三枝ノ領域ニ來ルコトハ極メテ稀ナリ。

マタ本症ニハ、角膜炎及ビ虹彩毛樣體炎ヲ併發スルコト多シ、

原因 本症ハ、三叉神經幹、ガッセリー氏神經節或ハ毛樣神經節ノ炎症ニ基ク皮膚病ニシテ、神經炎ノ原因トシテハ傳染、中毒、外傷、腫瘍等記載セラル。

療法 對症療法ヲ行フ、即チ神經痛ニ對シテハ、「アンチピリン」、「アスピリン」或ハ撒里矢爾酸曹達ヲ服用セシメ、局所ニハ、布片ニ無刺戟性ノ軟膏、例ヘバ亞鉛華澱粉「パスタ」ヲ附シタルモノヲ貼付シ、水疱ノ破壞ヲ防グベシ。

(四)濕疹 Eczem

症候並ニ經過 眼瞼皮膚ニモ、身體他部ノ皮膚ノ如ク、種々ノ濕疹ヲ生ズ、而テ全皮膚面ノ侵サルヽ場合ト、瞼緣或ハ背部ニ限局スル場合トアリ、ソノ內、瞼緣及ビ背部ヲ侵スモノハ次項ニ於テ述ブルトコロアルベシ。

眼瞼皮膚面ニ來ル濕疹ニ、急性症ト慢性症トヲ區別シ得、急性濕疹ハ多ク丘疹 Eczema papulosum 或ハ小水疱疹 Eczema vesiculosum トシテ來リ間モナク摩爛シ (Eczema madidans) 或ハ結痂ス (Eczema crustosum)。而テ皮膚ノ瀰蔓性ニ潮紅腫脹シ、浮腫之ニ加ハルトキハ、丹毒樣ノ症狀ヲ呈ス (Eczema erysipelatoides)。

此ノ如クシテ濕疹ハ急性ニ初マルモ、多クハ慢性濕疹ニ移行ス、時ニハマタ最初ヨリ慢性濕疹トシテ來ルコトアリ、而テ全身皮膚病ノ一分症トシ來ル場合ト、眼瞼皮膚ニ原發スル場合トアリ。

眼瞼皮膚ニ原發スル濕疹ニハ、原因トシテ、慢性結膜加答兒、涙囊炎、眼瞼外飜症等ノ局所的疾患アリ、流涙多クシテ、皮膚濕潤シ糜爛スルガタメニ發病スルコト多シ、從テ下眼瞼ノ罹患スルコト多シ。

特ニ腺病質ノ小兒ハ、本病ニ侵サルヽコト多シ、而テ本病ハ、好ンデ濕疹性結膜炎及ビ角膜炎ニ併發ス、卽チ結膜炎ノタメニ流涙增シ、且ツ患兒ノ、手ヲ以テ局所ヲ摩擦スルガタメニ、容易ニ皮膚ノ糜爛ヲ惹起ス。

マタ絆創膏罨法ノ持久、或ハ沃度仿謨其他ノ藥品ノ刺戟ニテ濕疹ヲ生ズルコトアリ。

療法 原因ノ局所ニ存スル場合ハ、マヅ之ヲ除キ、特ニ結膜並ニ角膜疾患ノ有無ヲ檢シテ、モシコレアラバ、ソノ治療ヲ施サヾルベカラズ。

皮膚ニ於テハ、注意シテ痂皮ヲ去リ、白降膏或ハ黃降膏ヲ塗布ス、ヘブラ氏軟膏ウンナ氏

亞鉛華泥膏モ有効ナリ。

腺病質ノ小兒ニアリテハ全身療法ヲ施スベシ。

麻疹 Masern　ニアリテハ、局所ニ豌豆大類圓形ノ小斑ヲ群生シ、丘疹狀ヲナシテ少シク隆起シ、帶麻疹猩紅熱、天然痘及ビ水痘モ眼瞼皮膚ヲ侵スコトアリ、特ニ顏面皮膚ノ罹患スル場合ニ然リトス。黃赤色ヲ呈ス、各斑ノ境界鮮明ナルモ、不規則ニ境セラル、此ノ如キ小斑ハ融合セズシテ散在シ、時ニハ皮膚ノ、瀰蔓性浮腫狀ニ腫脹スルコトアリ、一定ノ時日ヲ經過スレバ、疹斑ハ褐色シ、微細ナル落屑ヲ見ル。

猩紅熱 Scharlach　ニテ眼瞼ノ侵サルヽコトハ稀ナルモ、ソノ侵サルヽヤ、皮膚ニ輕度ノ浮腫現ハレ、鮮紅色、芥子粒大ノ疹斑ヲ簇生シ、各斑ハ灰白色ノ暈輪ニテ圍マルヽモ、間モナク融合シテ瀰蔓性ニ發赤シ、ソノ褪色スルヤ、角屑ノ落屑スルヲ見ル。

天然痘 Variola, Pocken　ハ、瞼緣ニ固有ナル丘疹ヲ生ジ、間モナク膿疱トナリ、深部ヲ侵シ、ソノ結果强キ瘢痕ヲ形成シ、睫毛ハ脫落シテ再生セズ、マタ眼瞼外翻症ヲ招來ス。

水痘 Varicellen, Wasser-oder Windpocken　ハ好ンデ眼瞼ニ來ル、急劇ニ皮膚發赤シ、圓形或ハ橢圓形豌豆大ノ緊滿セル水疱ヲ生ジ、ソノ內容ハ、水樣ニシテ化膿セズ、カクテ一兩日ノ後乾涸シテ黃褐色乃至黑褐色ノ痂皮ヲ生ジ、コノ痂皮モマタ二三日ニシテ剝落シ、ソノ跡ハ全ク異狀ヲ呈セザルカ或ハ輕度ノ瘢痕ヲ遺スノミ。

療法　刺戟ノ少ナキ軟膏例ヘバ硼酸軟膏或ハ「ワゼリン」ヲ塗布シ、潰瘍ヲ生ゼシ場合ニハ硝酸銀ニテ腐蝕ス。

第二　蜂窠織炎　Phlegmonöse Entzündungen der Lider.

(一)眼瞼膿瘍 Lidabszesse.

症候　局所ノ皮膚潮紅シ、皮下ニ硬結部ヲ生ジ、疹痛アリ、耳前腺ノ腫脹ヲ起シ、發熱スルコトアリ、ヤガテ皮下浸潤部軟化シテ膿潰ス。

原因　外傷後ニ來ルコト多ク、マタ眼窩緣ニ於ケル骨膜炎及ビ「カリエス」ニ原因スルコトアリ、腺病質ノ小兒ニ來ル、マタ丹毒ノ皮膚ノ深部ニ及ビテ本症ヲ惹起スルコトアリ。

療法　可成早期ニ切開排膿シ「キセロフォルム」末ヲ撒布ス。

(二)癤腫 Furunkel.

症候　眉毛部附近ニ來ルコト多クシテ、ヤヽ小ナル鮮紅色ノ丘疹或ハ膿疱ヲ生ジ、次第ニ硬結加ハリ、周圍ニ於ケル紅色ノ暈輪增大シ、疹痛大ナリ、次テ硬結部ノ中心部崩潰シ、發熱惡寒アリ、遂ニ自潰排膿シ、ソノ跡ニ肉芽組織新生シテ膿瘍腔ヲ充タシ、瘢痕ヲ形成シテ治癒ス。

原因　釀膿菌特ニ葡萄狀球菌ニヨル皮脂腺ノ化膿ナリ。

療法　硬結ノ初期ニ於テハ「コルヲルゴール」、水銀軟膏等ヲ塗擦シテ吸收ヲ促シ、既ニ化膿シテ膿點ヲ生セバ、切開シ、吸引排膿シ、「キセロフォルム」ヲ撒布シ、「ワゼリン」ヲ塗布セル布片ヲ貼用シ、繃帶ヲ施ス。

(三)脾脫疽膿疱 Milzbrand 別名 **惡性膿疱** Pustula maligna.

症候　皮膚ニ小ナル潮紅斑ヲ生ジ、瘙痒及ビ灼熱ノ感アリ、間モナク丘疹トナリ、次デ豌豆大ノ血性水疱ニ變ジ、尋デマタ褐色ノ痂皮ヲ生ジ、ソノ周圍ニハ硬キ浸潤アリ、更ニソノ上ニ水疱列生シテ、中央ノモノト融合シ、次第ニ大ナル痂皮ヲ生ジ、全眼瞼ノ痂皮ニテ覆ハル、コトアリ、結膜浮腫狀ニ腫起シ、局所淋巴腺腫大シ、發熱ス。

原因　脾脫疽菌ノ感染ニ基ク、限局性壞疽ニシテ、牧童、屠者、獸醫、靴屋等ノ侵サルヽコト多シ。

療法　病原菌ノ血中ニ入ルコトヲ防ガンガタメ、ナルベク切開ヲ避ケ、燒灼スルヲ可トス、瘢痕ニヨル變形ハ後ニ至リ整形手術ヲ施スベシ、血清療法モ試ムベシ。

第三　潰瘍

眼瞼ノ潰瘍ニハ、外傷ニ基ク場合ト、特發スル場合トアリ、而テ特發性潰瘍ニハ、徽毒性、結核性、種痘性並ニ癩性潰瘍等アリ。

(一)徽毒性眼瞼潰瘍 Syphilitische Geschwüre der Lidhaut.

症候　瞼緣部並ニソノ附近ニ生ジタル第一期硬結崩潰シテ潰瘍ヲ生ズ、潰瘍底及ビ潰瘍緣ハ軟骨樣ノ硬度ヲ有シ、底ハ不潔苔ヲ以テ覆ハレ、緣ハ堤防狀ニ隆起シ、底面ニ向テ急劇ニ下降ス、此ノ如キ潰瘍ハ圓形或ハ橢圓形ニシテ、時ニハ半月形ヲ呈スルコトアリ。

耳前腺、顎下腺ノ腫脹ヲ伴フ。

治療　治癒後ハ、硬キ瘢痕ヲ遺シ、當該部ノ睫毛脫落シ、再生スルコトヽ、セザルコトヽアリ。

護謨腫ノ崩潰ニヨリテモ、マタ潰瘍ヲ生ズ、マタ稀ニハ軟性下疳ノ來ルコトアリ。

原因　表皮ノ缺損部ヨリ「スピロヘーテ、パルリーダ」ノ進入セルガタメニシテ、ソノ動機ハ種々雜多ナルモ、有毒患者ヨリ眼部ヲ接吻セラレ、或ハ不潔物、異物等ヲ去ランガタメニ舐メラレテ本病ヲ得ルコト稀ナラズ。

療法　一般的驅徽療法ヲ施シ、局所ニハ「キセロフォルム」末ヲ撒布ス。

(二)結核性潰瘍 Tuberkulöse Geschwüre der Lidhaut.

症候　本病ハ好ンデ下眼瞼緣、特ニマタソノ內半部ニ來ル、ソノ初メ、少シク隆起セル小結節ヲ生ジ、間モナク崩潰シテ潰瘍ヲ生ジ、ソノ底面ハ、帶黃赤色、無力性ノ肉芽組織ニテ覆ハレ、潰瘍緣ハ鋭利ニシテ鋸齒狀ヲナシ、強ク發赤スルモ、浸潤ノ度ハ極メテ輕シ。

此ノ如キ潰瘍ハ漸次大トナリテ、時ニハ瞼緣ノ全內半部ヲ侵スコトアリ、瞼結膜ヘ移行スルコト多ク、マタ屢々瞼板ノ罹患スルコトアリ。

本症ノ瞼緣ニ原發スルコトハ比較的稀ニシテ、寧ロ結膜結核ニ續發シ、マタハ顏面皮膚ノ結核ヨリ移行シ來ルコト多シ。

何レニセヨ當該部ノ睫毛脫落シ、耳前腺腫脹ス。

原因　內外兩傳染經路アリ、外傳染トシテハ、局所ノ皮膚ノ創面ヨリ結核菌ノ進入スル

場合ニシテ、特ニ不潔ナル手或ハ手布ニテ眼瞼ヲ擦摩スルガタメニ罹患スルコトアリ。

內傳染トシテハ、血行或ハ淋巴道ヲ經テ、身體他部ノ結核病竈ヨリ、結核菌ノ眼瞼皮膚中ニ轉移スル場合ナリ。

療法 潰瘍底ヲ銳匙ニテ掻把シ、沃度「フォルム」末ヲ撒布ス、乳酸ノ塗布モ有効ナリ。

(三)種痘性潰瘍 Vaccinegeschwüre.

症候 種痘性潰瘍ハ好ンデ外皆部ニ近キ上下眼瞼緣ニ來リ、圓形或ハ橢圓形ニシテ、ソノ底面ハ灰白色ノ苔ヲ以テ覆ハル、眼瞼一般ニ浮腫發赤シ、耳前腺腫大ス、屢、發熱ヲ伴フ、潰瘍ノ數ハ一個ナルコトアリ、或ハ數個列生シテ全瞼緣ノ潰瘍ニテ被ハルヽコトアリ。

原因 種痘ヲ施サレタル小兒ノ、ソノ上膊ニ生シタル膿疱ヲ搔キ破リシ手ニテ自己ノ眼瞼ヲ摩擦シテ發病シ、マタ時ニハソノ母親、乳母等ノ、ソノ兒ヨリ病毒ヲ得テ、罹患スルコトアリ。

療法 局所ヲ清潔ニ保チ、硼酸軟膏ヲ貼ス、睫毛ノ缺損ヲ遺ス位ノコトニテ、豫後一般ニ可良ナリ、ソノ睫毛モ再生スルコトアリ。

癩性潰瘍 Lepröse Geschwüre. 結節癩患者ニ於テ、眼瞼ニ結節ヲ生ジ、ソノ崩潰ノタメニ潰瘍ヲ生スルコトアリ。

第四 眼瞼ノ浮腫並ニ出血ニ就テ

眼瞼ノ浮腫 Ödem der Lider. 眼瞼ノ獨立シタル疾患ニハアラザルモ、既述ノ如キ解剖學上ノ關係ニ基キ(眼瞼ノ解剖並ニ生理參照)眼瞼ニハ浮腫ヲ起シ易ク、時ニハソノ度著クシテ疾病ノ本態ヲ覆ヒ、恰モ獨立セル疾患ナルカノ如ク見ユルコトアリ。

浮腫ニハ炎性浮腫 entzündliches Ödem ト、非炎性浮腫 nicht entzündliches Ödem. トヲ區別ス。

炎性浮腫トハ、皮膚ニ發赤アリ、コレヲ觸ルヽニ他ノ部分ヨリモ溫度高ク、屢々壓痛アリ、非炎性浮腫ニハ此等ノ症狀ナク、且ツ全身浮腫ノ一分症トシテ、心臟病、腎臟病等ノ場合ニ現ハレ、往々一過性ニ發現ス。

却說、吾人ガ眼瞼ニ炎性浮腫ヲ認メタルトキハ、マヅ瞼裂ヲ開キテ、結膜並ニ眼球ニ變化ノ存スルヤ否ヤヲ檢スルヲ要ス。

(一)眼瞼ニ浮腫アリテ、結膜並ニ眼球ニ變化ヲ認メザル場合。

(イ)浮腫炎性ナラバ、眼瞼麥粒腫、淚囊炎、癤腫、脾脫疽、膿疱、眼瞼膿瘍、眼窩緣骨膜炎、丹毒並ニ濕疹、外傷昆蟲ノ刺傷等ヲ、ソノ原因ト考ヘ、檢索スルヲ要ス、而テ此等各疾病ノ鑑別法ハ、當該疾病ノ記載ヲ參照スベシ、就中、吾人ノ最多ク遭遇スルハ、眼瞼麥粒腫ニ因スル浮腫ナリ。(瞼第八圖)

(ロ)浮腫非炎性ナラバ、心臟病腎臟病脚氣、クインケ氏病等ガ原因ナルコト多シ。

(二)結膜或ハ眼球ニ異常アリテ同時ニ眼瞼ニ浮腫アル場合、ニハ、原因トシテ淋毒性結膜炎、實扶的里性結膜炎、濕疹性結膜、並ニコッホ、ウィークス菌、肺炎菌、連鎖狀球菌等ニ因ス

（瞼）第八圖 眼瞼浮腫

病、血友病其他ノ全身病アルトキニ現ハレ、鈍器ノ打撲、故意ノ努責或ハ劇シキ咳嗽嘔吐、癲癇發作、胸部ノ强大ナル壓迫等ニ因ル出血ハ多ク瀰蔓性ナリ、特ニ頭蓋底ノ骨折ニ因ル眼瞼皮下溢血ハ、診斷上ニ重要ナル症狀ナリ、而テ皮下溢血ニハ、屢々球結膜下出血ヲ伴フ。

何レニセヨ、出血竈ハ帶褐黃色トナリ、更ニ黃色ニ變ジ遂ニ痕跡ヲ留メズシテ消失スルガ普通ナリ。

象皮病 Elephantiasis 上下ノ眼瞼中、コトニ上眼瞼ノ皮膚肥厚シ、下眼瞼ヲ越エテ下垂シ頰ニ及ブ、ソノ原因ハ眼瞼ノ反復セル炎症ナルコト多シ。

脂肪性眼瞼下垂症 Ptosis adiposa. 若キ人ニシテ、上眼瞼ノ被蓋皺襞 Deckfalte 肥大シ、瞼緣ヲ越エテ下垂スルコトアリ、コレヲ稱シテ脂肪性眼瞼下垂症ト云フモ、ソノ實、脂肪ノ蓄積ノタメニハアラズシテ、眼瞼擧筋ノ腱並ニ瞼板ノ上緣ト皮膚トヲ連結スル纖維ノ、充分緊張セザルガタメニ起ル現象ナリ。

第二章 眼瞼緣ノ疾病

Krankheiten des Lidrandes.

眼瞼緣ハ血管ニ富ミ、且ツ睫毛、腺等ノ存スルガタメニ、疾病ニ罹リ易ク、ソノ症狀モマタ特異ナリ。

第一 瞼緣充血 Hyperämie des Lidrandes.

啼泣、眼ノ過勞、睡眠不足、不潔ナル空氣中ノ作業等ノタメニ、瞼緣發赤シテ、容易ニ消失セズ、時ニハ終生治癒セザルコトアリ、此ノ如キコトハ皮膚ノ軟弱ナル人ニ多ク、マタ屢々眼ノ屈折異常特ニ遠視ヲ伴フコトアリ。

第二 眼瞼緣炎 Blepharitis ciliaris s. marginalis.

眼瞼緣炎ニ、鱗屑性眼瞼緣炎、潰瘍性眼瞼緣炎ノ二種ヲ區別ス。

(一)**鱗屑性眼瞼緣炎** Blepharitis ciliaris squamosa.

症候　眼瞼緣ニ於テ、睫毛間ノ皮膚ノ、白色或ハ灰白色ノ鱗屑ニテ覆ハルヽヲ見ル、コレヲ去ルニ、ソノ下ノ皮膚ニ發赤アリ、然レドモ表皮ノ缺損ヲ認ズ、睫毛ハ脫落スルモノモアレド、再生ス。

時ニハマタ、鱗屑ニテ覆ハレズシテ、黃色ノ痂皮ニテ被ハルヽコトアリ、コレ皮脂腺分泌物ノ乾燥セルモノニシテ、コレヲ去ルモ鱗屑下ニ於ケルト等シク、皮膚ハ發赤セルノミニシテ潰瘍ヲ認ズ。

原因　全身病ノ結果ナルコトヽ、局所ニ原因ノ存スルコトヽアリ、全身病トシテハ結核、腺病質、貧血等ヲ擧グベク、特ニ少青年者ニ於テ然リトス、而テ發病ノ誘因トナルモノハ塵埃、煙、火熱、不潔ナル空氣等ニシテ、從テ結膜炎ヲ併フヲ常トス。

局所的原因トシテハ慢性結膜加答兒、濕疹性結膜炎、「トラホーム」並ニ涙囊炎等ヲ發見ス、コレ等ノ疾病ニ因ル流涙ハ、瞼緣ヲ濕シ、ソノ炎症ヲ招來ス。

カクテ、原因ノ全身病ナルカ、或ハ結膜炎ノ兩眼ニ存スル場合ニハ、常ニ兩側ノ瞼緣ニ本症ヲ認ムルモノニシテ、一眼ノ瞼緣ノミ侵サレ居ル場合ニハ、ソノ原因ノ、同側ノ涙囊ニ存スルコト多シ、マタ瞼眼外翻症、顏面神經麻痺等ノタメニ、絶エズ流涙ノ存スルガタメニ、本症ノ來ルコトモアリ。

療法　局所ニ原因病アラバ之ヲ治療シ、マタ全身病ヲ檢索シテ患者ノ體質ヲ改善スルコトニ努メ、眼瞼緣ニハ、白降膏、黃降膏或ハ硼酸軟膏ノ如キ、刺戟ノ少ナキ軟膏ヲ塗布ス。

(二)**潰瘍性眼瞼緣炎** Blepharitis ciliaris ulcerosa.

症候　睫毛囊及ビコレニ附屬スル皮脂腺、化膿シテ、瞼緣ニ小膿疱ヲ生ジ、融合結痂スルガタメニ、瞼緣ハ汚穢黃色ノ痂皮ニテ覆ハル、コノ痂皮ヲ去レバ、皮膚充血シ且ツ潰瘍ヲ認メ、次デ睫毛脫落シ、瘢痕ヲ生ズ、カクシテ全瞼緣ノ侵サレ、睫毛全部消失スルトキハ、コノ狀態ヲ睫毛禿 Madarosis ト稱ス、マタ脫落ヲ免レタル睫毛アリトスルモ瘢痕ニ引カレテソノ方向亂レ、所謂睫毛亂生症 Trichiasis ヲ遺シ、マタ長期ニワタル、瞼緣ノ充血ト腫脹トノタメニ、遂ニ瞼緣肥大シ、胼胝症 Tylosis ヲ來ス其他瘢痕收縮ノタメニ眼瞼外翻症 Ektropium. ヲ誘發シ、涙點外翻症 Eversion der Tränenpunkte. 起リ、流涙ノタメニ下眼瞼ニ濕疹ヲ生ジ、ソノ瘢痕ハ更ラニマタ外翻症ヲ增惡セシム。

カクシテ本症ハ、ソノ經過頗ル緩慢ニシテ、年餘ニ及ビ、時ニハマタ再發ニ再發ヲ重テ、終生コレガ爲ニ苦メラルヽコト稀ナラズ。

自覺症狀　トシテハ、獨リ顏貌ノ醜形ヲ呈スルノミナラズ、頑固ナル流涙ニ苦メラレ、マタ搔痒、灼熱ノ感アリ。

原因　鱗屑性眼瞼緣炎ト同一ナリ。

療法　原因療法ヲ試ムルト同時ニ局所ニハ、注意シテ痂皮ヲ去リ、潰瘍面ヲ露出シ、之ニ

二%「ピオクタニン」水ヲ塗布スベシ、翌日ニ至レバ、潰瘍面ハ紫色ノ痂皮ニテ覆ハル、ヲ以テ、痂皮上ヨリ二%黄降膏ヲ塗布ス、カクスレバ三四日後痂皮自ラ脱落シ、潰瘍ノ既ニ治癒セルヲ認ムベシ。

(三)**瞼部結膜眼瞼縁炎** Blepharo-conjunctivitis angularis

瞼部ノ眼瞼縁ニ充血起リ、小ナル上皮剝脱ヲ伴フ(瞼第十一圖)同時ニ結膜炎アリ、流涙ノタメニ、瞼縁潤サレ、病竈廣マル。(結膜炎ノ條下參照)

原因 上皮剝脱部ヨリ塗抹標本ヲ作リ、染色鏡檢スルトキハ、モーラー、アクセンフェルド氏重桿菌ヲ發見スベシ。

療法 皓礬水(〇、二五%)ハ本症ノ特効藥ナリ。

第四章 眼瞼腺ノ疾病

Krankheiten der Liddrüsen

第一 眼瞼麥粒腫 Hordeolum oder Gerstenkorn.

ヲ別チテ、

(一)外眼瞼麥粒腫 Hordeolum externum.

(二)內眼瞼麥粒腫 Hordeolum internum od. H. Meibomianum.

ノ二種トス、其ニ變形セル皮脂腺ノ炎症ニシテ痤瘡ニ屬スベキモノナリ。

(一)外眼瞼麥粒腫 Hordeolum externum. トハツァイス氏腺ノ急性化膿性炎症ヲ云フ。(瞼第十一圖)

症候 瞼縁ニ近ク皮膚ノ一部ニ腫脹發赤起リ、牽引性疼痛アリ、時ニハ浮腫劇シクシテ上下兩眼瞼腫脹シテ開瞼困難トナリ球結膜ニモ浮腫 Chemosis. ヲ認ムルコトアリ、(瞼第八圖參照)此ノ如キ場合ニハ、病竈ヲ直ニ見定ムルコト困難ナルモ、全瞼縁ニ沿フテ順次ニ指壓ヲ加フルトキハ、抵抗ノ强クシテ、特ニ壓痛ノ大ナル部分ヲ觸知スベシ、暫時ニシテ局所ノ皮膚ニ膿點ヲ生ジ、間モナク自潰排膿シ、症狀頓ニ輕快ス、而テ屢々耳前腺ノ腫脹ヲ伴フ。

原因 釀膿性葡萄狀球菌ノ傳染ニ因ルツァイス氏腺ノ急性化膿性炎症ニシテ、好ンデ春機發動期ニ起リ、瞼縁ノ慢性炎症、慢性結膜炎ニ續發シ、マタ貧血、腺病質等ハ本症ノ素因トナル、從テ再發スルコト多シ。

療法 浮腫甚クシテ、ナホ皮膚ニ膿點ノ現ハレザルトキハ、局部ノ溫罨法ヲ行ヒテ、化膿ヲ促シ、膿點現ハレシトキハ、瞼縁ニ平行ニ切開シ、「キセロフォルム」綿紗ヲ挿入シ繃帶ヲ施ス。

再發ヲ防グタメニハ、眼瞼縁炎、結膜炎等ヲ治療シ、マタ瞼縁ニ黄降膏、白降膏等ノ塗布ヲ持續スベシ、「ヒストピン、ゼラチン」ノ塗布モマタ有効ナリ。

(二)內眼瞼麥粒腫 Hordeolum internum od. H. Meibomianum. (瞼第十二圖)

症候　外眼瞼麥粒腫ノ時ト同樣ノ症狀ヲ呈スルモ、皮膚ニ膿點ヲ生ズルコトハ稀ニシテ、瞼板結膜ノ一部ニ限局性小指頭大ノ發赤起リ、少シク腫脹シテ、ソノ中央ニ膿點ヲ生ズ、而シテ瞼板中ノ化膿ナルガタメニ、自潰排膿スルニ至ルマデニハ、外眼瞼麥粒腫ニ比シ長時間ヲ要ス、排膿ハ、結膜ヲ破リテ結膜嚢內ヘ出ル場合ト、排泄管ヲ通リテ瞼緣ニ出ル場合トアリ。

隨伴現象トシテハ、結膜ノ分泌增加シ、耳前腺ノ腫脹ヲ見ルコトアリ。

原因　本症ハマイボーム氏腺ノ急性化膿性炎症ニシテ、ソノ原因ハ、外眼瞼麥粒腫ノソレト同樣ナリ。

療法　瞼緣ニ直角ニ、結膜面ニ切開ヲ施シ、銳匙ニテ、膿疱腔ヲ搔爬シ、壓迫繃帶ヲ施ス。

第二　眼瞼霰粒腫 Chalazion oder Hagelkorn.

症候　瞼緣ニ近キ皮下ニ、豌豆大乃至指頭大ノ鞏靭ナル半球形ノ新生物ヲ生ジ、相當部ノ皮膚ニハ何等ノ異常ナク、且ツ新生物トノ間ニ癒着ナクシテ、容易ニ移動セシムルコトヲ得、(瞼第十三圖)、結膜面ヨリ檢スルニ、限局性ノ發赤アリ少シク隆起スルモ、內眼瞼麥粒腫ノ場合ト異リテ、膿點ヲ認メズ。(瞼第十二圖參照)

自覺症狀トシテハ疼痛モナク、タヾ患者ハコレガタメニソノ容貌ノ傷ケラルヽヲ以テ、

(瞼)第九圖

潰瘍性眼瞼緣炎

(角結膜「フリクテーン」)

上下眼瞼緣睫毛根部ニ膿疱ヲ多發シ・次テ黃褐色ノ痂皮ニテ被ハル・痂皮ヲ去レバ其下ニ小ナル潰瘍面現ハル

(瞼)第十圖

眥部結膜眼瞼緣炎

(モーラー・アクセンフェルド重桿菌ニ因ル)

(瞼)第十一圖

外眼瞼麥粒腫

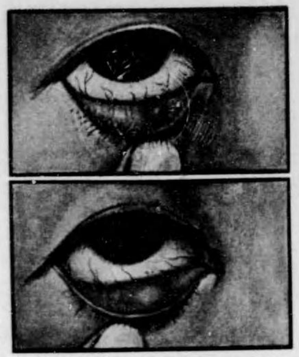

(瞼)第十二圖

上圖　內眼瞼麥粒腫　結膜發赤部ノ中央ニ膿點アリ・瞼緣ニ直角ノ四個ノ灰白色小斑ハマイボーム氏腺排泄管內ノ梗塞

下圖　眼瞼霰粒腫ヲ結膜面ヨリ見タル場合・結膜發赤部ノ中央ニ膿點ナシ

(瞼)第十三圖

眼瞼霰粒腫

(瞼)第十四圖

瞼裂短縮症

醫ニソノ除去ヲ乞フノミ。

本病ハ多ク青年或ハ中年ノ人ニ來リ、二三個同時ニ發生スルコトアリ、ソノ經過ノ頗ル緩慢ナルガタメニ、患者ハ發病ノ時期ヲ知ラズ、數月乃至年餘ニワタリ、腫粒ノ中央闇赤色トナリテ遂ニ自潰シ、帶黃白色半透明ノ膠樣物質ヲ排出ス、次デソノ破潰孔ヨリ、細莖ヲ有スル息肉ノ現ハルヽコトアリ。

原因 マイボーム氏腺ノ慢性非化膿性炎症ニシテ、ソノ組織學的構造ハ、肉芽組織ヨリ成リ、ソノ内ニ多數ノ巨態細胞アリ、結核性病竈ニ酷似スルヨリ、本病ノ原因ヲ結核ナリトセル學者アルモ結核菌ヲ證明セズ、動物移植試驗モ陰性ナルヨリ結核說ハ一般學界ノ承認ヲ得ルコト能ハズ、其他種々ノ細菌ヲ證明セル人アルモ、病原體トシテノ價値ヲ有セズ、要之スルニ本症ノ原因ハ目下ナホ不明ナリ。

療法 結膜面ニ於テ、瞼緣ニ直角ニ切開シ、銳匙ヲ以テ、内容タル肉芽組織ヲ充分ニ搔爬シ、壓迫繃帶ニヨリ止血ス、後療法トシテハ、二三日間三%硼酸「ワゼリン」ヲ結膜囊内ニ擦入ス。

第三　マイボーム氏腺梗塞　Infarkte in den Meibom'schen Drüsen.

症候 最初瞼板結膜下ニ帶黃白色ノ小斑ヲ生ジ、後ニハ同色ノ小塊トナリテ少シク隆起シ、患者ハ異物感ヲ訴フ、老人ニ多シ、排泄管中ニ生ズレバ、灰白色紡錘形ノ小塊、瞼緣ニ

直角ニ現ハル。

原因　結膜ニ於ケル慢性炎症ノ結果マイボーム氏腺ノ分泌物、腺内ニ停滯凝結シタルモノ卽チ、コノ小斑ニシテ、石灰ノ沈着ヲ起シテ小塊トナルナリ。

療法　局所ノ結膜ヲ切開シ、小塊ヲ除去シ、結膜炎ヲ治療ス、

マイボーム氏腺分泌過多症　Hypersekretion der Meibom'schen Drüsen.

内外瞼部ニ、白色ノ微細泡沫樣ノ液體ノ附著スルコトアリ、コレマイボーム氏腺ノ分泌物ガ瞬動ノタメ涙液並ニ結膜ノ分泌物ト混ゼラレテ生ズル一種ノ乳劑ニシテ、結膜ニ慢性ノ充血或ハ輕度ノ加答兒ノ存スルトキ現ハル、モノナリ、マタ眼瞼搔搦症アルトキニモ、マイボーム氏腺ノ分泌增加スルモノナリ。

擴大鏡（ルーペ）ヲ用テ、角膜ノ表面ヲ檢スルトキ、無數ノ小油球ノ、ゾノ表面ニ附著スルヲ見ルコト多シ。

瞼板炎（Tarsitis. 並ニ瞼板周圍炎（Peritarsitis. 眼瞼皮膚並ニ結膜ノ炎症ニ續發シテ、瞼板並ニ、ソノ周圍組織ニ炎性變化起リ、ゾノ肥厚ヲ皮下ニ觸知スルコトヲ得特ニ「トラホーム」ノ時ニ起ル瞼板ノ肥厚ハ吾人ノ屢々遭遇スルトコロニシテ、特殊ノ炎症トシテハ、痲性結核性並ニ黴毒性瞼板炎アリ。

瞼板ノ腫瘍トシテハ、肉腫、軟骨腫等記載セラル、マタ結膜ト共ニ澱粉樣變性ニ陷リ肥厚スルコトアリ。

第五章　眼瞼ノ變位

Stellungsanomalien der Lider.

第一　瞼裂短縮症　Blepharophimosis.

症候　外眥部ニ於テ、瞼裂ト直角ニ、皮膚ノ皺襞ヲ生ズ、コレガタメニ瞼裂ヲ充分ニ開クコト能ハズ、然レドモ皺襞下ニハ健常ノ眥部アリテ上下兩瞼緣間ニ癒着ナシ、此ノ如キ狀態ヲ稱シテ瞼裂短縮症ト云フナリ、彼ノ眼輪匝筋ノ痙攣ノタメニ瞼裂ノ縮小スル場合ト混同スベカラズ。（瞼第十四圖）

本症ト同時ニ、結膜或ハ角膜ノ炎症存スルトキハ、皮膚皺襞ヨリ受クル壓迫ノタメニ血液並ニ淋巴液ノ循環ヲ困難ナラシメ、マタ治療ヲ妨グルガタメニ、此等ノ疾病ノ治癒容易ナラズ、特ニ眼瞼痙攣ノ存スル場合ニ然リ、マタ屢々眼瞼內翻症ヲ合併シ、病勢ヲ助成ス。

原因　本症ノ主因トナルモノハ結膜ノ慢性炎症ニシテ、流涙ノ持續スル結果、外眥部ノ皮膚糜爛シ、次デ收縮ス、而テコノ收縮ノ特ニ水平ノ方向ニ起リ、且ツ之ニ加フルニ眼輪匝筋ノ痙攣存スルトキハ顳顬部ノ皮膚ヲ外眥部ヘ引寄セ、遂ニ本症ノ成立ヲ見ルニ至ルナリ、內、內眥部ニ於テハ緊張セル鼻稜上ノ皮膚ヲ引寄スルコト難キガタメニ、本症ノ起ルコト稀ナルモ、老人ニシテ皮膚ノ弛緩セル場合ニハ、內眥部ニモ本症ノ起ルコトアリ。

療法　皆部成形手術ニヨリ瞼裂ヲ開大ス、但シ小兒ニアリテハ、皮膚彈力ニ富ムヲ以テ、原因病ヲ治療スルトキハ、成形手術ヲ行ハズシテ治癒スルコトアリ。

第二　瞼緣癒着症　Ankyloblepharon.

症候　瞼裂狹小ス、コハ上下兩眼瞼緣ノ、眞ニ癒着スルガタメニ起ル現象ニシテ、瞼裂短縮症ニ來ルガ如キ外觀上ノ狹小ニアラズ、而テ瞼緣ノ癒着ハ部分的ノコト、全瞼緣ニ起ルコトヽアリ、マタ屢々瞼球癒着症ヲ合併ス。

原因　火傷或ハ潰瘍等ノタメニ、上下兩瞼緣ノ對向部ニ創面ヲ生ジ、ソノ癒着ノタメニ本症ヲ招來ス。

療法　手術ニヨラザルベカラズ、卽チ癒着部ヲ切開シ、ソノ創面ヲ結膜ニテ被ヒ再發ヲ防グベシ。

第三　瞼球癒着症　Symblepharon.

眼瞼結膜ト眼球結膜トノ癒着ヲ云フ、詳細ハ結膜疾患ノ條下ヲ參照スベシ。

第四　兎眼症　Lagophthalmus.

症候　瞼裂閉鎖不全ヲ主徴トス、輕度ナルトキハ、努力ニヨリ、上下兩瞼緣辛フジテ接觸スルモ、重症ニアリテハ閉瞼全ク不可能トナリ、ソノ罅隙ヨリ、上轉セル眼球ノ一部ヲ露出ス、コレガタメニ、球結膜ノ限局性發赤、或ハ角膜渾濁ヲ生ジ(兎眼性角膜炎)視力ヲ障礙ス、マタ流涙ノ爲メニ眼瞼緣炎ヲ招來スルコトアリ、(瞼第十五圖)。

(瞼)第十五圖　瘢痕性兎眼症

原因　先天性ノ眼瞼短小、眼瞼皮膚ノ瘢痕性短縮、眼瞼外翻症、眼球突出症、顏面神經麻痺(眼輪匝筋麻痺)等、本症ノ原因ナリ、マタ重キ全身病ニ罹リ意識ノ溷濁セル人ニアリテハ、角膜ノ反射機能不全トナリ瞬目運動行ハレズシテ、瞼裂ノ開放セラルヽコトアリ。

療法　マヅ原因病ヲ治療シ、ソノ効ナキトキハ、瞼緣縫合術ヲ外眥部ニ施シ、瞼裂ヲ狹小セシメテ、其ノ閉鎖ヲ扶ケ、重症ナルトキハ、中央部或ハ全瞼緣ヲ縫合スルノ已ムヲ得ザルコトアリ、之ニ反シテ輕症ナルトキハ、睡眠時ニノミ、繃帶ヲ施シ、マタハ濕布ニテ覆ヘバ足ル。

第五　眼瞼搐搦症　Blepharospasmus.

症候　本症ハ眼輪匝筋ノ搐搦ノタメニ、不隨意的ニ瞼裂ノ閉鎖サルヽ、疾病ナリ、而テソノ瞼裂閉鎖ノ强直性ニ持續スル場合(tonischer Krampf-Nictitatio)ト、頻促ニ瞬目運動ヲ繰返ス場合(klonischer Krampf-Nictitatio)トアリ。

此ノ如キ痙搐症ノ、他ノ疾病ノ一症狀トシテ來ル場合トアリ。

症候的眼瞼搐搦症　Symptomatischer Blepharospasmus.　ハ、眼ノ種々ナル炎症、結膜囊內ノ異物、亂生セル睫毛、或ハ强キ光線等ノ刺戟ニヨリテ起ルモノニシテ、特ニ屢々吾人ノ遭遇スルモノハ、濕疹性結角膜炎 Conjunctivitis et Keratitis eczematosa. ニ因ル、小兒ノ眼瞼搐搦症ナリ、コノ場合ニハ眼瞼ノ浮腫、眼瞼外翻症或ハ內翻症ヲ伴フコト多シ。

特發性眼瞼搐搦症　essentieller Blepharospasmus.　ニアリテハ、眼ハ全ク健常ニシテ、眼瞼ノ搐搦ソノモノガ獨立シタル疾患トシテ來ル場合ナリ、卽チ青年期ニアリテハ、「ヒステリー」ノタメニ突然瞼裂閉サレ、恰モ眠レルガ如キ、狀態ニ陷ルコトアリ、婦人ニ多シ(Blepharospasmus hystericus.)、老人ニアリテハ瞬目痙攣トシテ來ル場合トアリ、何レニセヨ、患者ヲ苦ムルコト大ニシテ、他人ノ扶ケニヨラザレバ歩行スルコト能ハズ、重症ニアリテハ盲目同樣ノ狀態ニ陷ルコトアリ。

原因　症候性搐搦症ノ、結膜囊內ノ異物、亂生セル睫毛或ハ眼ノ種々ナル炎症ニヨリテ起ルコト旣述ノ如シ。特發性搐搦症ニアリテハ、齒牙、口腔粘膜、皮膚等ノ疾患ヨリ反射性ニ起ルコトアレドモ、多クノ場合ニハソノ原因不明ナリ。

療法　症候性搐搦症ハ、ソノ原因病ヲ治療スルヲ要ス、但シコレガタメニハ、痙攣ヲ頓挫セシムルノ要アルコト多シ、カヽル場合ニハ開瞼器ヲ用キテ、少時間强テ瞼裂ヲ開クカ、或ハ顏面ヲ冷水ニ浸スヲ可トス、特ニコノ冷水療法ハ小兒ニ於テ意外ノ效ヲ奏スルコトアリ。

特發性搐搦症ニアリテハ、前述ノ如キ原因ヲ證明シ得バ、コレヲ治療スルコトヲ要スルモ、原因不明ノ場合ニハ、マヅ所謂壓點ナルモノヲ檢索スベシ、モシ之ヲ得バ局所ニ平流電氣ヲ通ジ或ハ「モルヒネ」ノ注射ヲ施スベシ、マタ壓點ヲ發見シ得ズンバ、鎭痙藥、マッサージ等ヲ試ムベシ、特ニ老人性搐搦症ニアリテハ、治癒困難ニシテ、手術療法トシテ、三叉神經枝ノ截除 Resektion 顏面神經ノ伸展等試ラル。

「ヒステリー」性ノ痙搐症ハ放置スルモ、一定時ノ後ニハ自然ニ治癒スルモノナリ。

第六　眼輪匝筋麻痺　Lähmung des Orbicularis.

症候　輕度ノ麻痺ニアリテハ、瞼裂少シク廣クシテ、下眼瞼緣健側ノモノニ比シテ弓形ニ下行スルコト强ク、睡眠時ニ於テハ多少ノ兎眼アリ、然レドモ患者ノ意志ニヨリテハ

充分ニ瞼裂ヲ閉スコトヲ得、麻痺更ニ進メバ、下眼瞼縁ノ下行漸ク加ハリ、患者ニ閉瞼ヲ命ズレバ、全輪匝筋ノ扶ケニヨリ、ナホ幸ジテ之ヲ遂行シ得ルモ、遂ニハ下眼瞼眼球ヨリ離レテ下垂シ、皮膚ノ皺襞消失シ、患者ハ如何ニ努力スルモ瞼裂ヲ閉スコト能ハズシテ、麻痺性兎眼症 Lagophthalmus paralyticus. 起リ、コレガタメニ、瞼裂ニ相當シテ、球結膜ノ充血乾燥起リ、角膜ニハ下半部ニ浸潤現ハレ、遂ニハ潰瘍ヲ生ズルニ至ル、次デハ下眼瞼外翻シ、且ツ涙點ノ外翻ノタメニ、患者ハ流涙ニ苦メラル。

原因 顔面神經ノ末梢性麻痺ニ因ルモノニシテ、偂麻質斯性ノ麻痺最多ク、マタ顳顬骨岩狀部ノ「カリエス」頭蓋底骨折、耳下腺ノ手術、徽毒、腫瘍等ニテ來ル。

療法 マヅ原因病ノ治療ニ努力セザルベカラズ、偂麻質斯ノ麻痺ハ豫後最モ可良ナルモ、ナホ全治ニハ數月ヲ要ス、**症候的療法**トシテハ、平流或ハ感傳電氣ヲ試用スベシ、效ナクバ**神經移植法**ヲ行ヒ、兎眼ニ對シテハ、保護繃帶ヲ施シ、麻痺如何ニシテモ治癒セザレバ、瞼板縫合術 Tarsorrhaphie. ヲ行ヒ、瞼裂閉鎖ヲ可能ナラシム。

第七　眼瞼下垂症　Ptosis.

症候　上眼瞼擧筋ノ麻痺スルガタメニ上眼瞼、種々ノ程度ニ下垂ス、高度ノ場合ニハ瞳孔ヲ覆フ、(瞼第十六圖)兩眼ニ來レバ、患者ハ前頭筋ノ力ニヨリテ上眼瞼ヲ擧上セントシ、前額ノ皮膚ニ皺襞ヲ作リ、眉弓ヲ引擧ゲ、頭部ヲ後方ニ傾ケ、以テ瞳孔ヲ瞼裂部ニ移サン

ト努ム。

原因　本症ハ、後天性ニ來ルコト、、先天性ナルコト、アリ、後天性ノモノハ、動眼神經ノ麻痺ノタメニ起ルコト多ク、筋自己ノ侵サルヽ場合ハ、外傷ニ因ルコト多シ。

動眼神經ノ麻痺ノタメニ來ル場合ニハ、同神經ノ司配下ニ立ツ他ノ筋肉ノ麻痺ヲ伴フコト多クシテ、タヾ罕ニ中樞性麻痺ノタメニ、上眼瞼擧筋ノミ獨立シテ罹患スルコトアリ、ソノ原因ハ徽毒ノコト最多ク、其他腫瘍、外傷ニヨリテモ來ルコトアリ。



(瞼)
第十六圖
眼瞼下垂症
本例ハ全眼筋麻痺ヲ有シ、臨徽療法ニヨリ全治シタルモノナリ、

先天性下垂症ハ、眼瞼擧筋ノ發育不全或ハ缺損ニヨリテ起リ、兩側ニ來ルヲ常トス。

療法　後天性ノモノナルトキハ、臨徽療法ヲ試ムベシ、然レドモ發病後長時日ヲ經過セルモノ、及ビ先天性ノモノハ、手術ニヨリテ上眼瞼ノ擧上ヲ試ミザルベカラズ。

眼瞼ノ變位

（附）筋性下垂症 Ptosis myopathica. ハ中年ノ婦人ニ來ル疾病ニシテ、上眼瞼擧筋ノ原發性萎縮ヲ見ルモ、ソノ原因不明ナリ。脂肪性下垂症 Ptosis adiposus 既述ノ如シ。ミュツレル氏筋麻痺 Lähmung des Müller'schen Muskels 交感神經麻痺ノタメニ來ルモノニシテ、上眼瞼少シク下垂ス。症候的下垂症 Symptomatische Ptosis. 「トラホーム」其他ノ疾患ニテ上眼瞼ノ重クナリシガタメニ下垂スル場合ヲ云フ、眞ノ下垂症ニハアラズ。眼瞼皮膚弛緩症 Blepharochalasis 眼瞼ノ皮膚弛緩シテ膨隆シ、或ハ皺襞ヲナシテ下垂スルモノヲ謂ヒ、眞ノ下垂症ノ如ク全眼瞼ノ下垂スル場合トハ全クソノ狀態ヲ異ニス吾同胞ニハコレヲ見ルコト頗ル多シ、特ニ婦人及ビ老人ニ多シ、輪匝筋ト檢板トノ間ニ脂肪ノ比較的多ク存スル場合、並ニ上眼瞼擧筋ヨリ皮膚ニ至ル纖維ノ弛緩ニヨリテ來ル、療法トシテハ、餘分ノ皮膚ヲ除去スルニアリ。

第八　睫毛亂生症並ニ重生症　Trichiasis und Distichiasis.

症候　睫毛亂生症ニアリテハ、眼瞼緣ノ一部分或ハ全部ニ於テ睫毛不規則ナル方向ニ發生シ、健康體ニ見ルガ如ク規則正シク竝列シ居ラズ、睫毛ソノモノモマタ、異常ニ太クシテ短ク、或ハマタ著ク纖細ニシテ、產毛ノ如キモノ、列ヲ亂シテ發生シ、ソノ後方ニ向フモノハ、球結膜或ハ角膜ニ觸レ、患者ハ、ソノ刺戟ノタメニ苦メラレテ醫ヲ訪フヲ常トス、卽チ異物ノ感、流涙及ビ羞明アリ、結膜ニアリテハ局所ニ充血起リ、角膜ニアリテハ渾濁現ハレ、屢々潰瘍ヲ形成ス。

原因　睫毛亂生症ハ「トラホーム」ノ續發症トシテ來ルコト最多シ、卽チ瞼結膜ノ瘢痕性收縮ノタメニ、皮膚ハ瞼緣ヲ起エテ後方ニ牽引セラレ、睫毛列是ガタメニ亂ル、此ノ如キ場合ニハ瞼板モ亦內反シ、從テ眼瞼內翻症、ソノ他、眼瞼緣炎、眼瞼麥粒腫、火傷其他ニ因スル瘢痕ノタメニ本症ノ起ルコトアリ。睫毛重生症ニアリテハ、睫毛二列ヲナシテ發生シ、ソノ後列ノモノハ、後方ニ向フガタメニ、睫毛亂生症ト同樣ノ症狀ヲ呈ス、而テ瞼緣ノ一部ニ存スルコト、兩眼上下ノ全瞼緣ニ來ルコト、アリ、本症ハ一個ノ先天異常ニシテ、「トラホーム」ニ續發スル睫毛亂生症ノ前驅症トシテ、一定時期間現ハル、睫毛重生トハ區別スルヲ要ス。

療法　姑息的療法トシテハ、亂生セル睫毛ヲ拔去スベシ、然レドモ間モナク再生スルヲ以テ、根治療法トシテハ、觀血的手術ヲ要ス（手術編參照）。瞼緣ノ一小部分ニ限局シテ亂生セル睫毛ニ對シテハ、毛根ノ電氣破壞法ヲ試ムベシ、卽チ平流電流ノ陰極端ニ裝用セル直針ヲ、拔去セントスル睫毛ノ根部ニ刺入シ、稍極端ノ金屬圓板ヲ頸部ニ置キ、電流ヲ通ズレバ、毛根ニ沿フテ皮膚面ニ微細ナル白色ノ泡沫現ハル、カクテ睫毛鑷子ヲ用テ睫毛ヲ引ケバ、何等ノ抵抗ナク拔ケ來ルベシ。

第九　眼瞼內翻症　Entropium

症候　眼瞼內方ヘ翻轉シ、前方ヨリ瞼緣ヲ認ムルコト能ハザルモ、皮膚ヲ眼窩緣ノ方向

ヘ牽引セバ健全ナル瞼縁現ハル、然レドモ本症ニハ睫毛亂生症ヲ合併スルコト多キヲ以テ、此ノ如キ場合ニハ、瞼縁ニモ變形並ニ睫毛ノ亂生スルヲ認ム。

此ノ如キ瞼縁内翻ノ結果トシテ、睫毛ノタメニ眼球ノ刺戟セラレ、睫毛亂生症ノ場合ニ見タルト同樣ナル結膜並ニ角膜ノ炎症ヲ惹起ス。

原因　眼瞼皮膚ノ萎縮弛緩セル場合ニ、結膜或ハ角膜等ノ疾病ニテ、眼輪匝筋ノ痙攣起ルトキハ、眼瞼内翻ス、此ノ如クシテ起ル場合ヲ痙攣性内翻症 Entropium spasticum ト云フ。老人ノ皮膚ハ萎縮弛緩スルガ故ニ長時ニワタリテ繃帶ヲ施スカ、又ハ瞼縁、結膜等ノ疾病ノタメニ反射的ニ輪匝筋ノ痙攣ヲ起ストキ、本症ニ罹リ易シ、此ノ如キ場合ヲ老人性内翻症 Entropium senile ト云フ。マタ眼球ヲ後退セル場合ニハ、眼瞼ヲ後方ヨリ支フルコト充分ナラズシテ、輪匝筋ノ收縮ノタメニ、眼瞼内翻ス、此ノ如キ場合ヲ稱シテ眼球性内翻症 Entropium bulbare ト云フ。以上ノ場合ニハ何レモ下眼瞼ノ内翻スルコト多シ、マタ「トラホーム」、實扶的里、火傷、腐蝕等ノ爲メニ眼瞼結膜ニ瘢痕ヲ生ジ、ソノ收縮ノ結果トシテ眼瞼ノ内翻スルコトアリ、此ノ如キ場合ヲ瘢痕性内翻症 Entropium cicatriceum. ト云フ。

ソノ他、吾ガ邦人ニハ、鼻梁ノ低キガタメニ内眥部ニ於テ、瞼裂ニ直角ニ、皮膚ノ皺襞ヲ有スル人尠ナカラズ、ソノ樣彼ノ瞼裂縮小症ノ場合ニ外眥部ニ生ズル皮膚皺襞ノ如シ、此ノ皺襞ハ弧狀ヲナシテ下眼瞼皮膚ニ及ビ、ソノ結果、瞼裂ノ内半部ニ輕度ノ眼瞼内翻症ヲ生ジ、睫毛眼球ヲ刺戟ス、白人ハ此ノ皮膚皺襞ヲ蒙古人皺襞 Mongoren-Falte ト稱ス、特ニ鼻梁ノ低キ小兒ニ多シ、青春期ニ達シ、鼻梁高マリ、マタ皮下ニ脂肪ノ增ストキハ、自然ニ消失スルヲ見ル、然レドモ眼球ノ刺戟サルヽガタメニ、此期ニ達スルヲ待ツコト能ハズシテ手術ヲ行フヲ要ス。

療法　輪匝筋痙攣ノ原因トナルベキ疾病アラバ、コレガ治療ニ努メ、マタ繃帶ガ禍ヲナセル場合ハ、コレヲ去ルベシ、眼球瘻又ハ眼球缺損ノタメナルトキハ義眼ヲ裝用セシムベシ、其他ノ場合ニハ觀血的ニ内翻症手術ヲ行フヲ要ス。

第十　眼瞼外翻症　Ektropium.

眼瞼外翻症トハ、眼瞼ノ眼球ヨリ離レ、瞼結膜ノ一部外翻シテ前方ヨリ見得ルニ至リシ場合ヲ謂フ、コレガタメニ涙點涙湖中ヨリ出デ（涙點隔離症 Eversion des Tränenpunktes.）、涙液ノ交流妨ゲラレ流涙ノ起ルノミナラズ、結膜炎起リテ、流涙益々加ハリ、マタ結膜ノ腫脹ハ、後方ヨリ眼瞼ヲ壓シテ、眼瞼外翻ノ度彌々加ハル。

原因　ニ從テ本病ヲ

一、瘢痕性眼瞼外翻症

二、麻痺性眼瞼外翻症

三、老人性眼瞼外翻症
四、搐搦性眼瞼外翻症
ニ大別ス。

一、瘢痕性眼瞼外翻症

Ectropium cicatriceum.

（瞼）第十七圖　瘢痕性眼瞼外翻症（火傷ニ因ル）

トハ、瘢痕ノタメニ眼瞼皮膚短縮シ、ソノ結果トシテ、眼瞼ノ外翻セル場合ヲ謂フ、眼窩縁（カリェス）ノタメ皮膚ノ此部ニ牽引サレタルトキ、或ハ火傷、外傷、眼瞼縁炎、濕疹、瘢瘡等ニテ瘢痕形成ノタメ、皮膚ノ短縮セル場合ニ來ル。（瞼第十七圖）

二、麻痺性眼瞼外翻症

Ectropium paralyticum.

顔面神經麻痺（Facialislähmung）ノタメニ、眼輪匝筋弛緩シ、下眼瞼ハソノ重量ノタメニ眼球ヨリ離レ、遂ニ外翻スルニ至ル、此ノ如キ場合ニ結膜ノ肥厚アレバ、ソノ成立ヲ助成シ、患者流涙ヲ拭ハントシテ、下眼瞼ヲ下方ヘ引ケバ、外翻ノ度彌々加ハル。

三、老人性眼瞼外翻症

Ectropium senilis.

コノ場合モ同ジク、眼輪匝筋ノ弛緩ノタメニ起ル外翻症ナリ、但シ顔面神經ノ麻痺ハ無クシテ、筋ソノモノガ、老年ノタメニ弛緩シ、眼瞼ヲ眼球ニ壓迫シ置クコト能ハズシテ起ル現象ナリ、特ニ老人性慢性結膜炎アリテ結膜肥厚シ、之ニ加フルニ流涙ノ存スルトキ、外翻症ヲ助成スルコト、麻痺性外翻症ノ場合ト同一ナリ。

四、搐搦性眼瞼外翻症

Ectropium spasticum.

眼球突出セルカ或ハ病的ノ眼球壁擴張ノタメニ、眼瞼ヲ前方ヘ押出ス場合、マタハ眼瞼

結膜ニ「トラホーム」或ハ膿漏眼ノタメノ肥厚ヲ存スルトキ、羞明ノ之ニ加ハル場合ニハ、眼輪匝筋眼窩部ノ強キ搐搦ノタメニ眼瞼外翻スルニ至ル、此ノ如キ場合ヲ搐搦性外翻症ト謂フ、サレバ本症ハ上下何レノ眼瞼ニモ來リ、且マタ皮膚及ビ筋ノ緊張セル少壯年者ニ來リ、老年者ニハ稀ナリ。

療法 搐搦性外翻症ハ、外翻セル眼瞼ヲ復位シ、壓定繃帶ヲ施シ同時ニ原因病ヲ治療スベシ。麻痺性外翻症ニテハ、壓定繃帶ト同時ニ電氣療法ヲ試ムベシ。老人性外翻症ニ對シテハ、小涙管ヲ切開シテ、涙點隔離症ノタメノ流涙ヲ防ギ、睡眠時ニハ同ジク繃帶ヲ施スベシ、重症ニテハ手術ヲ要ス。瘢痕性外翻症ハ常ニ手術ヲ要ス(手術編ヲ參照スベシ)。

第六章 眼瞼ノ外傷

外傷編ヲ參照スベシ。

第七章 眼瞼ノ腫瘍 Geschwülste der Lider.

(イ)良性腫瘍

黄斑腫 Xanthelasma 内眥部ニ近キ、上下眼瞼ノ皮膚ニ生ズル汚穢黄色ノ、少シク隆起セル斑狀ノ新生物ナリ、單ニ容貌ヲ害スルノミ。

傳染性軟瘤 Molluscum contagiosum. 瞼緣ニ近キ皮膚ニ生ズル小麻實大ノ新生物ニシテ、ソノ中央ニ臍狀ノ陷凹部アリ、接觸ニヨリ傳染ス、一種ノ么微生體「モルルスクム」小體ニヨリ惹起サルヽト謂フ、時ニハ數個合シテ大ナル腫瘍ヲ形成スルコトアリ(瞼第十八圖)

(瞼)第十八圖 傳染性軟瘤 右下眼瞼ニ存スルモノ定型的ナリ 上眼瞼ニ存スルハ大ナモルノハ數個ノ小腫瘤ノ集合セルモノナリ

嚢腫 Cysten トシテハ、麥粒瘡 Milium 「アテローム」Atherom 及ビ皮樣嚢腫 Dermoidcyste アリ。

血管腫 Angiom ニハ毛細血管腫 Teleangiektasie 及ビ海綿樣血管腫 Angioma cavernosum ノ二腫アリ、前者ハ皮膚中ニ存スル鮮紅色ノ斑ニシテ、後者ハ皮下ニ存スル闇青色ノ腫瘤ナリ、密集セル小血腔ヨリ成リ、靜脈血ニテ充サル、前後兩者トモ先天性ニ存スルコト多シ。

(ロ)惡性腫瘍

癌腫 Karzinom. ハ多クハ上皮腫ニシテ眼瞼皮膚特ニ好ンデ瞼緣ヨリ發生シ、蠶蝕性潰瘍。Ulcus rodens 又ハ基底細胞癌腫トシテ、表在性ニ廣マリ或ハ深部ニ進入ス。

肉腫 Sarkom ハ好ンデ瞼緣或ハ結膜ニ存スル母斑ヨリ發生シ、黒色肉腫 Melanosarkom ト

シテ急速ニ發育ス。

ソノ他ナホ疣 Warzen. 痣 Naevus. 纖維腫 Fibrom. 淋巴腺腫 Lymphom. 脂肪腫 Lipom. 軟骨腫 Enchondrom. 粘液腫 Myxom. 海綿樣淋巴管腫 Lymphangioma cavernosum. 皮角 Hauthörner. 等記載セラル。

療法 一般ニハ、成ルベク早期ニ切除スルヲ可トス、タヾ血管腫ニアリテハ、小ナルモノハ發煙硝酸ニテ腐蝕シ、或ハバックレン氏烙白金、又ハ燒灼電氣器ニテ燒灼ス、大ナルモノニシテ廣ク皮膚ヲ切除セザルベカラザル場合ニハ、電氣分析法ニヨリ血液ヲ凝結セシメ、血管腔ノ閉塞ヲ計ル、雪狀炭酸モ有効ナリ。

第八章　先天性異常　Angeborene Anomalien der Lider.

眼瞼缺損症 Kolobom des Lides. 缺損部ハ多クハ三角形ニシテ、ソノ底面ハ瞼緣ニ在リ、尖端ハ眼窩緣ニ向フ、先天性ノ缺損ト、損傷ノ結果 Coloboma traumaticum. トアリ。

內眥贅皮 Epikanthus. 鼻梁ノ皮膚、瞼裂ニ直角ヲナシテ皮膚ヲ鼻梁ニ向テ引ケバ、健常ノ內眥部現ハルル皺襞ト同樣ナリ吾邦人ニハ此ノ皺襞ノ輕度ノモノ頗ル多シ、特ニ小兒ニ多クシテ、屢々眼瞼內翻ヲ誘發スルコト既述ノ如シ（眼瞼內翻症ノ條下參照）

療法 手術編ヲ參照スベシ。

第五編　涙器ノ疾病　Krankheiten der Tränenorgane

慶應義塾大學醫學部教授　醫學博士　菅沼定男著

第一章　解剖及生理

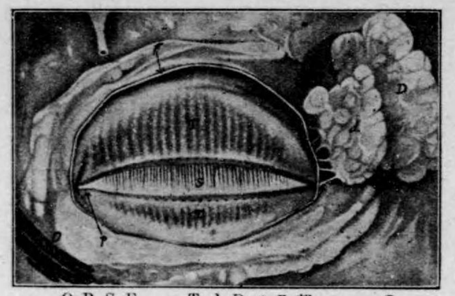

（涙）第一圖　涙腺ト結膜囊トノ關係（眼瞼及周圍ノ皮膚ヲ深部ヨリ剝離シ筋肉ノ大部分ヲ去リ、之レヲ裏面ヨリ見タル圖ナリ）

D. 眼窩涙腺
d. 眼瞼涙腺
T. 上下瞼板內ノマイボーム氏腺、結膜ヲ隔テ透見サル、
F. 穹窿部結膜ノ斷面
S. 瞼裂
P. 涙點
O. 眼輪匝筋眼窩部ノ一部

涙器ハ涙腺及ビ涙道ヨリナル。

涙腺 Tränendrüse, Glandula lacrymalis. ハ上下ノ二部分ヨリナル、而テ上涙腺ヲ一ニ主涙腺或ハ眼窩涙線ト稱シ眼窩ノ上外方骨壁ニ存スル涙腺窩 Fossa glandulae lacrymalis. 中ニアリ、數本ノ排泄管涙腺ヨリ出デ、上眼瞼結膜穹窿部ノ外半部ニ開口ス（涙第一圖及第三圖）

下涙腺ハ一ニ副涙腺或ハ眼瞼涙腺ト稱シ、主涙腺ヨリ小ニシテ二三ノ腺葉ヨリ成リ、主涙腺ノ排泄管ニ沿フテ結膜下ニ存ス。

上下涙腺共ニ管狀腺ニシテ、食鹽ニ富メル

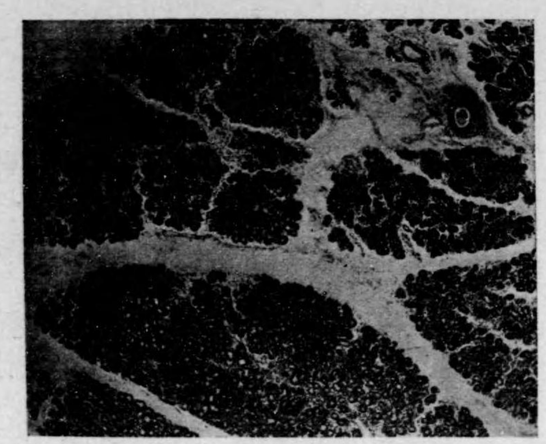

（涙）第二圖　涙腺ノ構造ヲ示ス

涙嚢　ハ涙骨及ビ上顎骨前頭突起ヨリナル涙嚢窩（Fossa sacci lacrymalis.）中ニ存ス、内壁及ビ後壁ハ骨壁ニテ被ハル、モ、前、外兩壁ハ骨ノ之ヲ被フモノナク、タヾ内眥靱帯ノ高サニ於テ、僅ニソノ前後兩脚ヨリ被ハルノミ、眼瞼ノ條下、内眥靱帯ノ記事參照）カクテ涙嚢ノ上端ハ盲管狀ヲナシテ内眥靱帯ノ高サ或ハ少シクソノ上方ニ位シ、下端ニ入リ、更ニ屈曲シテ涙湖緣ニ沿フテ内後方ニ走リ、内眥靱帯ノ直後ニ於テ、上下ノモノ合一シ、或ハ別々ニ涙嚢ニ開口ス（涙第二圖b及第三圖）

涙道　ハ、小涙管（Thränenkanälchen. 涙嚢 Thränensack. 及ビ涙鼻管 Thränennasengang. ヨリ成ル。

上下眼瞼緣ノ内端ニ近ク各一個ノ小孔アリ、涙點（Thränenpunkte. ト云フ、コレ小涙管ヘノ入口ナリ、小涙管ハコレヨリ小距離間、瞼緣ニ直角ニ皮下ニ入リ、更ニ屈曲シテ涙湖緣ニ沿フテ内後方ニ走リ、内眥靱帯ノ直後ニ於テ、上下ノモノ合一シ、或ハ別々ニ涙嚢ニ開口ス（涙第二圖b及第三圖）

涙液ノ分泌　ヲ司ル神經ハ、顔面神經ニシテ、ソノ膝狀節ヨリ分レテ大淺岩樣部神經（N. petrosus superficialis major. ニ入リタル纖維ハ蝶口蓋神經節（Ganglion sphено-palatinum ニ達シ、三叉神經ノ第二枝中ニ入リ、更ニ第一枝ニ加ハリ遂ニ涙腺ニ達スト謂ハル、而テ涙液ノ分泌ハ精神感動マタハ三叉神

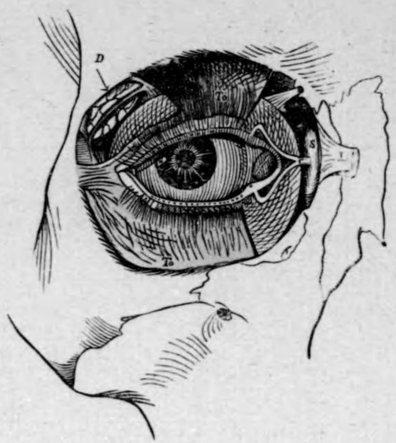

（涙）第二圖b　涙器ノ位置（nach Cornig）

D. 涙腺
C. 小涙管
S. 涙嚢
L. 内眥靱帯
To. 瞼板眼窩靱帯

ハ輪環狀ヲナシ括約筋ノ型態ヲ呈ス、涙嚢並ニ涙鼻管壁ハ器ホ同一ノ構造ヲ有シ、ソノ内面ハ圓柱上皮ニテ被ハレ粘膜下組織ハ密集セル結締組ヨリ成リ骨ニ面スル部分ニ於テハ、ソノ中ニ多數ノ血管アリ、カクテ鼻涙管粘膜ハ血管網ニテ圍マレ、更ラニソノ外圍ヲ骨壁ニテ包マル、ガ故ニ、コノ血管網中ニ鬱血起ルトキハ、鼻涙管腔ハ容易ニ閉塞セラレテ涙液ノ下行ヲ妨グ（涙第四圖）

涙液ノ分泌　ヲ司ル神經ハ、顔面神經ニシテ、ソノ膝狀節ヨリ分レテ大淺岩樣部神經（N. petrosus superficialis major. ニ入リタル纖維ハ蝶口蓋神經節（Ganglion sphено-palatinum ニ達シ、三叉神經ノ第二枝中ニ入リ、更ニ第一枝ニ加ハリ遂ニ涙腺ニ達スト謂ハル、而テ涙液ノ分泌ハ精神感動マタハ、三叉神

移行ス、而テ鼻涙管ハ下鼻道ノ側壁ニ斜ニ開口シ、時ニハ弦ニ瓣狀ノ皺襞形成セラル、コレヲハスネル氏瓣（Hasner'sche Klappe.）ト稱ス（第三圖）

小涙管ノ内面ハ扁平上皮ニテ被ハレ、ソノ粘膜下組織中ニハ筋纖維アリ、涙點ノ周圍ニ存スルモノハ上顎骨ノ鼻涙管 Canalis naso-lacrymalis 中ニ存スル同名管ヘ

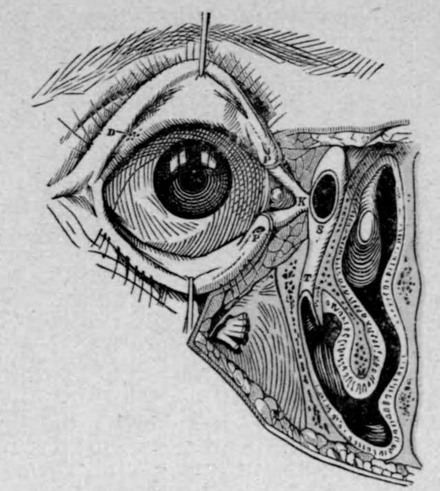

(涙)第三圖
涙器一覽圖
(nach Corning)
D. 涙腺排泄管開口部
P. 上下ノ涙點
K. 小涙管
S. 涙嚢
T. 涙鼻管
M. 下鼻甲介

上眼瞼ノ壓迫ト、自己ノ重量トニヨリ、眼球ノ前面ヲ沿フテ下行シ、下眼瞼緣ニ達ス、而テ緣間部 Intermarginalteil ノ脂肪(マイボーム氏腺ノ分泌物)ト、眼球前面ノ吸引力 Wandattraktion. トノタメニ、瞼緣ヲ越エズシテ、内眥部ニ向ヒ涙湖ニ集マル、コレ内眥部ハ外眥部ヨリ低キガタメナリ。

此ノ如クシテ涙湖ニ集マリシ涙液ハ、瞬動ニ際シ、涙湖中ニ浸サレ在ル涙點ヨリ小涙管ヲ經テ涙嚢中ヘ吸入セラル、コハ蓋シ、瞬動時ニ於テ眼輪匝筋ノ收縮スルト同時ニホルネル氏筋ノ收縮シテ、涙嚢ノ外壁ヲ前外方ヘ牽引シ、ソノ内腔ヲ擴大スルガタメニシテ(眼瞼解剖ノ條下參照)、鼻涙管ノ下端開口部ニ存スル濃稠ナル粘液ヨリモ、略ボ同一ノ高サニ存スル涙湖中ノ稀薄ナル涙液ハ、容易ニ涙

經、或ハ視神經ノ刺戟ニヨリテ反射性ニ起ルモノナリ而テ、特別ノ刺戟ヲ感ゼズシテ吾人ノ不知ノ間ニ起ル分泌ノ量ハ極メテ微量ニシテ、毎瞬動時ニ涙點ヨリ小涙管中ヘ吸入セラルヽモノト、眼球前面ヨリ蒸發セラルヽモノトヲ補フニ過ギズ。

涙液ノ輸送　涙腺ヨリ出デ上眼瞼穹窿部ノ外半部ニ於テ結膜嚢内ニ現ハレタル涙液ハ、嚢中ニ吸入セラル。(瞼第四圖參照)

カクテ瞬動終レバ、ホルネル氏筋弛緩シ、涙嚢ハ自己ノ彈力ニヨリ、ソノ内腔縮小シ、ソノ内ノ涙液ハ、細キ小涙管中ヘ逆流スルヨリモ、コレニ比シテ遙ニ太キ嚢腔中ヲ下行シ鼻涙管ニ入リ遂ニ下鼻道ニ達スルナリ。

涙液ノ作用　結膜嚢内ノ鹿埃、細菌等ノ異物ヲ、下鼻道中ヘ洗去ルト同時ニ、眼球表面ヲ潤フシテ、之ヲ滑澤ナラシム。



(涙)第四圖
鼻涙管横斷面
nach Fuchs
M. 鼻涙管粘膜
圓柱上皮ヨリ被ハレ粘膜實質中ニハ多數ノ淋巴球アリ
V. 粘膜下組織中ノ靜脈
A. 動脈
D. 粘液腺
K. 上顎骨鼻涙管骨壁

第二章　涙道ノ疾病

Erkrankungen der Tränenwege.

第一　淚點及小淚管ノ疾病

Krankheiten der Tränenpunkte und der Tränenröhrchen.

淚點隔離症 Eversio puncti lacrymalis. 結膜炎、眼瞼炎ソノ他ノ原因ニヨリテ眼瞼外翻症ノ存スルトキハ、淚點ハ淚湖中ニ在ラザルガタメニ、淚液ノ輸送不可能トナリ、患者ハ不斷流淚ニ苦メラル、療法トシテハ眼瞼外翻症ヲ治癒セシムルヲ要ス。

老人ニアリテハ、淚點ノ周圍ノ孔嘴狀部延長シ、ソノタメ淚點ガ淚湖ヨリ離レ、マタ稀ニハ淚點ノ著シキ狹小或ハ閉鎖ノタメニ、流淚ノ起ルコトアリ、コレ等ノ場合ニハウェーベル Weber 氏ノ淚管刀ヲ用キテ、小淚管ノ後壁ヲ切開シ或ハ、剪刀ヲ以テ乳嘴狀部ヲ切除スベシ。

マタ先天異常トシテ、淚點缺乏 Fehlen der Tränenpunkte 或ハ淚點閉鎖 Atresie der Tränenpunkte ヲ見ルコトアリ。

小淚管壅塞 Obliteration des Tränennäschens 淚管消息子挿入ノ際、小淚管ノ內面ヲ傷ケ、之ニ續發スル損傷面ノ癒着ノタメニ、小淚管ノ壅塞サル、コトアリ、多ク淚囊ヘノ開口部ニ起ル、先端ノ圓錐形ヲナセル消息子ヲ以テ穿開スルカ或ハ尖刀ヲ用テ切開スベシ。時ニハ異物ノタメニ、時ニハマタ菌塊(ストレプトトリクス Streptothrix)或ハ結石ノタメニ、小淚管ノ閉鎖サル、コトアリ、切開除去スベシ。

小淚管ノ兩端閉鎖ノ結果囊腫ノ形成サル、コトアリ。

第二　慢性淚囊炎（淚第五圖）

Dacryocystitis chronica

一名淚囊膿漏 Blennorrhoea sacci lacrymalis; Tränensackblennorrhoe.

（淚）第五圖
慢性淚囊炎
結膜及ビ粘膜下組織中ノ細胞浸潤

症候　患者ノ主訴ハ頑固ナル流淚 Epiphora ニアリ、コノ際淚囊部ニ指壓ヲ加フルトキハ、膿樣或ハ粘液性淚液ノ淚點ヨリ結膜囊中ヘ逆流スルヲ見ル、而テ場合ニヨリテハ、淚囊部ノ皮膚少シク膨隆シ、所謂淚腫 Tumor lacrymalis ヲ形成スルコトアリ、コレ淚液ノ蓄積セルガタメニ、又第ニ囊壁ノ擴張ヲ來タスト同時ニ、結膜囊中ヘ入リ來ル淚液ハ蓄積シテ、次

多キハ肺炎双球菌ナリ。

然ラバ、鼻涙管狭窄ノ原因如何ト云フニ、主トシテ鼻粘膜ノ疾患ニ原因スル場合ト、涙嚢或ハ鼻涙管自己ノ内ニ原因ノ存スル場合トアリ。

鼻粘膜疾病トシテハ、炎症、潰瘍、新生物ヲ擧グベク、涙嚢自己ノ疾患トシテハ「トラホーム」結核、並ニ涙道周圍ノ骨膜炎等ヲ數フベシ。

諸種ノ鼻粘膜炎症ハ屢々鼻涙管ノ粘膜ニ移行シ且ツ粘膜下靜脈網中ニ鬱血ヲ起シテ管腔ノ閉塞ヲ招來スルノミナラズ、コレニ續發スル粘膜ノ瘢痕收縮ハ更ニマタ涙液ノ流通ヲ妨グルニ至ルモノナリ。而テ彼ノ鼻感冒ノ如キハ急劇ニ鼻粘膜ノ腫脹ヲ起シ忽チ鼻涙管腔ヲ閉塞スルモ、多クハ間モナク腫脹減退シテ管腔再開セラル。之ニ反シ、「オツェーナ」Ozaena, rhinitis atrophicans. ハ初メヨリ粘膜ノ強キ瘢痕收縮ヲ起シテ遂ニ鼻涙管ノ粘膜ニ及ビ、管腔ノ狹小ヲ來タシテ涙液ノ下行ヲ妨グルニ至ルモノナリ。

鼻粘膜ニハマタ腺病性、黴毒性或ハ癩性潰瘍ノ來ルコトアリ、ソノ治癒後ノ瘢痕形成ノタメニ鼻涙管ノ狹小或ハ閉鎖サルヽコトアリ。

鼻茸（Nasenpolypen）モマタ屢々鼻涙管口ヲ鎖スコトアルガ如ク、結膜炎症ノ下行シ此ノ如ク、鼻粘膜炎症ノ上行シテ、鼻涙管粘膜ヲ侵スコトアリ「トラホーム」結核ノ如キ即チ是レナリ。ソノ他ナホ腺病性或ハ黴毒性骨膜炎、マタハ骨疽（Knochencaries）ノタメニ鼻涙管ノ狹窄ヲ來スコトアリ。

（涙）第六圖
兩側ノ涙嚢ノ擴張セルタメ涙嚢部膨隆ス

經過　涙嚢炎ハ極メテ慢性ノ疾患ニシテ、時ニハ粘膜ノ腫脹減退シ、鼻涙管開カレ、自然治癒ニ赴クコトアレドモ、多クハ膿性分泌物徐々ニ粘液性トナリ、次デマタ水樣トナリ、（粘膜遂ニ萎縮シテソノ分泌ノ閉止スル結果）萎縮變性シテ彈力ヲ失ヘル涙嚢（涙嚢無力症（Atonia sacci lacrymalis）ヲ充シ、水腫樣ノ形態ヲ呈スルニ至ル、此ノ如キ場合ヲ稱シテ涙嚢水腫（Hydrops sacci lacrymalis）ト云フ（涙第六圖）

此ノ如クシテ頑固ナル流涙ハ、眼瞼皮膚ニ濕疹ヲ誘發シ、更ニ皮膚ノ短縮ヲ來シテ、遂ニ眼瞼外翻症ヲ招來スルコトモ稀ナラズ。

療法　涙嚢炎ノ恐ルベキハ、ソノ頑固ナル流涙ニモアラズ、濕疹ニモアラズ、本病ガ彼ノ恐ルベキ匐行性角膜潰瘍ノ原因タルガタメナリ、蓋シ化膿セル涙嚢中ヨリ結膜嚢中ヘ逆流スル涙液中ニハ、肺炎双球菌ヲ發見スルコト最多ク、從

テ極メテ僅微ナル角膜上皮ノ缺損アルモ、ナホ屢々該菌コレヨリ浸入シテ角膜ノ化膿ヲ惹起スルガ故ナリ、サレバ涙嚢炎ノ治療ハ一日モ之ヲ忽ニスルコト能ハズ、シカモ、観血的手術ニ依ラズシテ本病ヲ全治セシムルコト頗ル難シ。

マヅ原因病タル鼻疾患其他ヲ處置スルハ勿論、患者ヲシテ頻リニ涙嚢部ニ指壓ヲ加ヘシメ、茲ニ潴溜スル涙液ヲ涙點ヨリ壓出シ、次デアネール氏洗滌器ヲ用テ硼酸水(三%)、過酸化水素水(三%)、昇汞水(〇、〇二%)或ハ青酸々化汞水(〇、〇二%等ヲ涙嚢中ヘ注入シテ鼻腔ヘ流出セシメ以テ涙道ヲ洗滌ス、然ル後同器ヲ用テ硝酸銀水(〇、五%)、沃度丁幾或ハ「ピオクタニン」水(三%)ヲ注入ス、此ノ如クスルトキハ分泌減ジ、粘膜ノ腫脹去リ、患者ハ不快ナル流涙ヨリ免カルヽコトアリ、(涙第七圖)

(涙)第七圖
涙道洗滌方法ヲ示ス

然レドモ瘢痕狹窄アル場合ハ、ボーマン氏涙管消息子ヲ用テ、狹窄部ヲ開大スルヲ要ス、ソノ方法ハ、マヅアネール氏洗滌器ヲ用キテ「アドレナリン」加「コカイン」水ヲ涙點ヨリ注入シ、次ニ(左眼ナルトキハ、患者ニ面シテ、右眼ナルトキハ患者ノ後ロニ立チ)左手ヲ以テ

下眼瞼ヲ外下方ヘ牽引シ、右手ニ持テル消息子ヲ、最初眼瞼縁ニ直角ニ涙點中ニ挿入シ、次ニ九十度外方ニ倒シテ徐々ニ小涙管中ヘ送レバ、先端ハ涙嚢中ニ入リ、ソノ内壁ヲ隔テ涙骨ニ衝突スルコトヲ觸知ス、然ルトキハ、少シク消息子ヲ引キ戻シテ、再ビ九十度廻轉シ、今ヤ直立セル消息子ヲ少シク前方ヘ倒シツヽ、徐々ニ鼻頬溝 Nasen-Wangenfurche ノ方向ヘ挿入シテ下鼻道底ニ達スルニアリ、而テホーマン氏消息子ニハ第一號ヨリ第六號ニ至ル種々ノ太サノモノアルガ故ニ、マヅ細キモノヨリ初メ、次第ニ太キモノヲ用キテ涙點ヲ開大シ、中等大ノモノヲ入レ得ルニ至ラバ、茲ニ初メテ前記ノ順序ニヨリ涙道中ニ之ヲ挿入スベシ、最初ヨリ細キ消息子ヲ用キテ、下鼻道ニ達セント努ムルトキハ、涙道粘膜ヲ突キ破ル虞アリ、涙點開大用トシテハ中等大消息子(第四號或ハ三號)ニシテ、ソノ先端ノ鈍圓錐狀トナレルモノ便ナリ。

涙點閉鎖セルトキハ涙點切開刀或ハ小形ノ尖及刀ヲ用キテ之ヲ後方ニ向テ切開ス、マタ小涙管ノ狹窄セルトキハ、ヴェーベル氏涙管刀ヲ、閉鎖セルトキハ、小尖及刀ヲ、消息子ト同樣ニ、小涙管中ニ挿入シ、ソノ後壁ヲ切開スベシ。

此ノ如クシテ涙點或ハ小涙管ヲ切開シタルトキハ、ソノ創面ノ上皮ニテ被ハルヽマデハ毎日消息子ヲ送リテ、ソノ癒着ヲ妨ゲザルベカラズ、然ラズンバ切開セルガ爲ニ瘢痕ヲ作リ却テ狹窄或ハ閉鎖ノ度ヲ大ナラシムル虞アリ涙點及ビ小涙管ニ異常ナクバ、消息子挿入ノ目的ノタメニノミ小涙管ヲ切開スルハ、害有テ益無シ。

カクテ、消息子ヲ以テ下鼻道ニ達スルヲ得バ、約二十分間放置シ、次ニ挿入ノ時ト反對ノ順序ヲ以テ徐々ニ、コレヲ抜去ルベシ。

日常吾人ノ多ク遭遇スルハ、コノ消息子挿入法ト前述ノ藥液注入法トノ併用ヲ要スル場合ニシテ、卽チ毎日或ハ隔日之ヲ繰返シ、且ツ次第ニ太キ消息子ヲ用キ、四五週間繼續シ且マタ二三週乃至一ケ月間ノ間隔ヲ置テ、コノ療法ヲ繰返サヾルベカラズ、サレバ實際上ニハ此ノ如キ療法ヲ行フコト不可能ノ場合多シ、マタ假令患者ニシテ、ヨク之ニ耐フルモ、コノ方法ハ遂ニ姑息療法タルヲ免カレズ、治療ヲ中止スレバ、瘢痕組織ハ再ビ收縮シテ、狹窄再發ス。

サレバ根治療法トシテハ、涙嚢ヲ摘出スルカ或ハ涙嚢ト上鼻腔トノ直接連絡孔ヲ作ル（トーチー氏手術）ノ要アリ。（手術編參照）

第三　急性涙嚢炎（涙第八圖及第九圖）　Dacryocystitis acuta.

一名涙嚢蜂窠織炎 Dacryocystitis phlegmonosa.

或ハ涙嚢膿瘍 Tränensackabscess.

症候　涙嚢部ニ俄然劇痛起リ、皮膚ニ發赤腫脹現ハレ、眼球結膜ニ浮腫ヲ見ル、而テ時ニハ腫脹發赤ノ、眼瞼並ニ頰部ニ及ブコトアリ、患者ハ發熱ト疼痛トノタメニ屢々安眠ヲ妨ゲラル、ヤガテ涙嚢部皮膚黃色ヲ呈シ遂ニ自潰排膿スルニ至ル、コレト共ニ患部ノ疼痛、腫脹頓ニ減ジ、患者ノ元氣恢復ス、而テ創口ヨリ出ツル液體ハ、徐々ニ膿性ヲ失ヒ、粘液性トナリ、遂ニハ清澄ナル水樣液ニ變ジ、結膜嚢中ヨリ涙嚢中ヘ吸入サレタル涙液ノ、此ノ所ニ流出シ來ルニ至ル、此ノ如キ瘻孔ヲ稱シテ涙嚢瘻 Tränensackfistel oder Tränenfistel. ト云フ。

涙嚢瘻ハ常ニ必シモ涙嚢部ノ皮膚ニノミ現ハレズシテ、時ニハ之ヨリ距リテ形成サルヽコトアリ、何レニセヨ、結膜嚢中ヘ「フルオレスセイン」液ヲ點ズルトキ、之ニヨリテ着色サレタル涙液ノ、コノ瘻孔ヨリ出ヅルコトニヨリ、容易ニ、ソノ涙嚢瘻ナルコトヲ診定シ得。

前額竇或ハ篩骨蜂窠ノ蓄膿症ノ際骨

（涙）第八圖
急性涙嚢炎、
將ニ自潰排
膿セントス

（涙）第九圖
急性涙嚢炎、
皮下蜂窩織炎
ノ著大ナル場
合

涙道ノ疾病

壁破レテ内背部ノ皮下蜂窠織炎ヲ起シ當該部ノ皮膚發赤腫脹スルコトアレドモ、此場合ニハ炎症ハ主トシテ内背靱帯ノ上方ニ存シ、急性涙嚢炎ニテハ假令腫脹發赤ノ下眼瞼乃至ハ頬部皮膚ニ及ブトモ、内背靱帯ヲ越ユルコトナシ、コレ診斷ニ際シ重要ナル鑑別點ナリ。

原因　本病ハ最多ク慢性涙嚢炎ヲ有スル患者ニ來ル、卽チ涙嚢中ニ存セシ病原菌ノ、粘膜上皮ノ缺損部ヨリ粘膜下組織中ヘ進入シテ、涙嚢周圍蜂窠織炎ヲ起シ、遂ニ化膿ノ結果、皮膚ヲ破ルニ至ルモノトス、而ヲ稀ニハ徴毒性或ハ腺病性骨膜炎ノ結果、本病ヲ惹起スコトアリト云フ。

療法　涙嚢部皮膚ノ發赤腫脹ノミニテ、尙ホ未ダ化膿セザル場合ニハ、涙嚢ノ壓搾、洗滌、壓定帶等ニヨリ、吸收ヲ促サント試ムルモ可ナレド、既ニ化膿シ或ハ瘻孔ノ形成セラレタルトキハ、廣ク涙嚢ノ前壁マデヲ切開シ、「ヨードフォルム」綿紗或ハ「クセロフォルム」綿紗ヲ挿入シ、同時ニマタ鼻涙管狹窄部ノ開大ニ努ムベシ。

カクテ涙道、鼻腔ニ通ズルニ至レバ瘻孔（創孔）ハ自然ニ閉鎖治癒スルヲ見ルベシ、或ハ自然ノ閉鎖ヲ待ズ、創面ヲ新ニシ、縫合スルモ可ナリ。

然シ前項、慢性涙嚢炎ノ條下ニ述ベタルガ如ク、狹窄セル鼻涙管ヲ擴張シテ持續的ニコレヲ開通セシムルコトハ、不可能ナル場合多キガ故ニ、化膿部ヲ切開スルトキ、同時ニ涙嚢ヲ摘出シ終ルヲ可トス。

第三章　涙腺ノ疾病

Erkrankungen der Tränendrüse

涙腺ノ疾患ハ稀有ナリ。

第一　涙腺炎（涙第十圖）Dakryoadenitis.

症候　急性炎症ト慢性炎症トアリ、何レニセヨ涙腺部ノ皮下ニ腫瘍ヲ觸知ス、而テ急性炎症ニアリテハ壓痛アリ、當該部ノ皮膚ニハ、時ニ、多少ノ肥厚、發赤ヲ見ルコトアリ、眼球ハ腫脹セル涙腺ノタメニ壓セラレ內下方ニ偏位スルコト稀ナラズ、而テ上眼瞼ヲ翻轉シ、患者ヲシテ、強ク內下方ヲ視セシムル時ハ、外半部穹窿部ノ結膜下ニ、コノ肥大セル涙腺ヲ認ムルコトヲ得ベシ。

（涙）第十圖　涙腺炎（左側）

慢性涙腺炎ニアリテハ、當該部ノ皮膚ニ異狀ナク、タヾ皮下ニ無痛性ノ腫瘍アリテ、急性炎症ノ場合ヨリモ稍強ク前方ヘ突出シ、多少移動セシムルコトヲ得。

(涙)第十一圖
淚腺結核
R.「ヲペルクル」
K.乾酪樣變性

一般ニ淚腺炎ハ、ソノ急性ナルト、慢性ナルトヲ問ハズ、全身病(結核、黴毒、白血病並ニ假性白血病等)ニ基ク轉移性疾患ナルコト多ク、或ハ化膿シテ皮膚面ヘ自潰シ、以テ淚腺瘻管ヲ形成シ、或ハ慢性ノ非化膿性炎症ニ移行シ徐々ニ吸收セラル。

結核性淚線炎ハ淚第十一圖慢性炎症ノ症狀ヲ呈シテ兩側淚腺ノ肥大ヲ來タスコト多ク、黴毒ハ淚腺護謨腫トシテ淚腺中ニ白血病性浸潤現ハル。

耳下腺、並ニソノ他ノ唾液腺ノ腫脹スル疾患アリミクーリッツ氏病 Mikuliez'sche Krankheit. ト稱ス。

療法 急性炎症ニアリテハ、溫罨法ヲ試ムルカ或ハ反對ニ氷罨法ヲ施シ、モシ化膿セバ切開スベシ、慢性炎症ニアリテハ寧ロ淚腺ヲ摘出スルヲ可トス、而シテ何レノ場合ニセヨ、原因病ノ明ナルトキハ、コレヲ治療スルコト勿論ナリ、

淚腺囊腫 Dakryocyste 排泄管ノ閉塞ノタメニ起ル、壁ヲ切開セバ治ス。

第二一 淚腺腫瘍 . Geschwülste der Tränendrüse.

淚腺ニハ、耳下腺ト等シク、混合腫瘍 Mischgeschwulst ノ來ルコト多シ、ソノ他、腺腫、チリンドローム」等アリ、罕ニハ、肉腫並ニ癌腫ノ來ルコトアリ。

療法 摘出スルコト。

淚腺萎縮 Atrophie der Tränendrüse 「トラホーム」ノ末期ニ淚腺ノ萎縮ニ陷ルコトアリ、結膜ノ乾燥ヲ助成ス。

第六編　葡萄膜ノ解剖並ニ生理

Anatomie und Physiologie der Uvea

慶應義塾大學醫學部教授　醫學博士　菅沼定男著

眼球ヨリ、ソノ外膜タル角膜並ニ鞏膜ヲ剝去ルトキ、茲ニ現ハル、モノハ、虹彩、毛樣體及ビ脈絡膜ニシテ、ソノ外形並ニ色調ノ葡萄。Uva-Weinbeere ニ似タルヨリ葡萄膜 Uvea ト命名セラル、色素ニ富ミ、內ニ透明ナル水晶體、硝子體並ニ網膜等ノ透光屈折體或ハ感光體ヲ容レ、外ハ鞏靭ナル鞏膜並ニ角膜ニヨリテ被覆保護セラレ恰モ寫眞機ノ暗。Kamera ニ等シキ作用ヲナスト同時ニ、マタ一方ニハ血管ニ富ミテ、ソノ內容タル屈折及感光體ノ營養ニ資スルコト大ナルモノアリ。

第一章　虹彩ノ解剖並ニ生理

Anatomie und Physiologie der Iris

虹彩 Iris, Regenbogenhaut. ハ葡萄膜囊ノ前壁タル圓板狀ノ膜ニシテ、ソノ中央ニ一個ノ圓孔アリ、之ヲ瞳。孔 Pupille ト云フ、マタ虹彩ノ邊緣ハ毛樣體ノ前面ニ移行シ、以テ眼球內腔ヲ前後ノ二部ニ分ツ、然レドモ虹彩面ハ全ク平面ニハアラズシテ、ソノ瞳孔緣ハ水晶體ノ前凸面ニヨリ後方ヨリ押サルヽガタメニ、周邊緣ヨリモ少シク前方ニ位ス。

透明ナル角膜及ビ前房水ヲ隔テヽ、虹彩ヲ前面ヨリ觀察スルニ（葡第一圖）固有ナル理紋ヲ認ムベシ、コハ瞳孔ヲ中心トスル無數ノ車軸狀皺襞ト、瞳孔緣ニ略ホ平行スル小數ノ輪狀皺襞トヨリ成ル、共ニ實質中ニ潛在スル血管ノタメニ作ラル、理紋ナリ、ソノウチ瞳孔緣ヲ距ル少許ノ位置ニ於テ之ト平行ニ走ル輪狀ノ鋸齒狀隆起線アリ之ヲ捲縮輪 Krause ト云フ、小虹彩血管輪 Circulus arteriosus iridis minor ニ該當スルモノニシテ虹彩ハコレガタメニ中外ノ二帶ニ分タル、內方（瞳孔側）ニ存スル一帶ヲ、小虹彩帶 Pupillarzone ト云ヒ、ソノ外方（毛樣體側）ニ位スル一帶ヲ大虹彩輪 Circulus iridis major.



（葡）第一圖
虹彩ノ前面
中央ノ黑色部ハ瞳孔、瞳孔ト略ボ平行シテ走ル鋸齒狀ノ隆起線ハ小虹彩血管輪（捲縮輪）
小虹彩血管輪ノ內方ニ位セル部分ヲ小虹彩輪、外方ニ位スル部分ヲ大虹彩輪
大虹彩輪中ニ於テ捲縮輪ニ沿フテ數多ノ不正形陷凹部ヲ見ルヲ之レヲ窩孔ト云フ
周邊部ニ於テ外緣（毛樣緣）ト同心性ニ走ル溫線ハ收縮溝ナリ

或ハ毛様帯 Ciliarzone ト稱ス、而テ大虹彩輪中ニ於テ小虹彩血管輪ニ近ク、屢々大小不正形ノ陥凹アリ、コレヲ窩孔 Krypten ト云フ。

虹彩ノ瞳孔縁 Pupillarrand ニハ狭キ黒褐色ノ色素帯アリ、コレ虹彩ノ裏面ニ存スル色素上皮ノ、少シク外翻スルガタメニシテ、病的線内障ノトキ)ニハ、コノ色素輪ノ幅員著ク廣マルコトアリ。

マタ虹彩ノ、毛様體ニ接スル縁ヲ、毛様縁 Ziliarrand 或ハ虹彩根部 Iriswurzel ト云フ。而テ、コノ毛様縁ニ近ク且ツ略ボコレト平行シテ二三條ノ溝狀陥凹ヲ見ルコトアリ、虹彩ノ收縮ノタメニ現ハル、陥凹ニシテ、收縮溝 Kontraktionsfurche ト稱ス。

次ニ虹彩ノ矢狀斷面ニ就テ、ソノ組織學的構造ヲ檢スルニ、(第二圖)ソノ斷面ハ、大體ニ於テ扁平ナル不等邊三角形ヲナシ、虹彩ノ裏面ソノ基底トナリ、小虹彩血管輪ノ存スル部、ソノ頂點タリ、而ラ虹彩ノ各組織層ヲ前方ヨリ枚擧スレバ次ノ諸層ヨリナル。

一、前實質葉 vorderes Stromblatt 或ハ前境界層 vordere Grenzschicht.

二、血管層 Gefässschicht.

三、筋層 Muskelschicht.

四、色素上皮層 Pigmentepithelschicht.

卽コレナリ。

(一)、前實質葉前境界層) ハ全虹彩前面ヲ被ヒ、原形質ニ富メル「クロマトフォーレン」 Chro-

第（二）圖　虹彩模型圖及毛様體ノ構造

Sk. Ch. R. ↓ L. M. B. Or. Oc. Co. Pt. Hk. F. Vk. V. S. Ss. Tr. Cs. E. P. Kf. Kr. Sp. Cf.

強膜 Sk.　脈絡膜 Ch.　網膜 R.　水晶體 L.　毛様筋 M.　虹彩 B.　瞳孔 Or.　前房 V.　後房 H.　虹彩角膜角 K.　毛様突起 Pt.　毛様溝 Cf.　毛様小帶（ツンの纖維）Z.　硝子體 G.　硝子體膜 Hk.　網膜盲部 Ep.　網膜視部 Vk.　視神經乳頭 S.　視神經 Ss.　網膜中心動脈 Tr.　網膜中心靜脈 Cs.　強膜静脈竇 E.　毛様體 K.　毛様體筋 Mk.　毛様體冠 Kr.　毛様體突起 Fp.　毛様體小帶纖維 Z.　毛様體扁平部 Sp.

matophorenノ密集ヨリ成リ、各細胞ハソノ原形質突起ニヨリ互ニ相吻合ス。

（註）多クノ教科書ヲ見ルニ、虹彩ノ前面ニハ、内被細胞層アリテ、角膜裏面ノ内被細胞層ト連續シ、且ツ虹彩ノ全前面ヲ覆ヒ、タダ瞳孔部ニ於テノミ缺如スト記載セラルヽモ、余ハ嘗テ、コレヲ確メ得タルコトナシ、クリュックマンノ記載ハ、余ノ所見ト一致シ、前實質葉中ノ細胞ノ、往々ニシテ上皮樣排列ヲナスコトアルモ、獨立セル内被細胞層ヲ見ズトアリ。

二、血管層　ハ主トシテ瞳孔ヲ中心トシテ車軸狀ニ列スル血管網ト、ソノ間隙ヲ充タス「クロマトフォーレン」ノ鬆疎ナル網狀組織トヨリ成リ、一種ノ海綿樣組織ヲ形成ス。

小虹彩血管輪ハ、輪狀ヲナセル一本ノ血管ヨリ成ルニハアラズシテ、數條ノ小血管ノ輪狀ニ排列セラルヽモノナリ。

虹彩ノ毛細血管ハ主トシテ瞳孔括約筋ノ周圍ニ存シ、小數ノモノハ虹彩ノ前面ニ近ク散在ス。

虹彩血管ハ一般ニ厚キ外膜ニテ包マレ、虹彩中ノ彈力纖維ハ、コノ血管壁中ニ存スルガタメニ、瞳孔運動ニハ多ク關與セザルモノヽ如シ。

三、筋層　ハ血管層ノ後面ニ存シ、瞳孔括約筋 Musculus sphincter pupillae トヨリ成ル。

瞳孔括約筋ハ、瞳孔緣ニ存スル滑平筋ニシテ、動眼神經 Nervus oculomotorius ヨリ支配セラレ、瞳孔ノ收縮ヲ司ル筋肉ナリ。

瞳孔開大筋ハ一ニ後境界膜或ハブルッフ氏膜 hintere Grenzmembran oder Bruch'sche Membran ト呼バレ、虹彩ノ全後面ヲ被ヒ、交感神經 Nervus sympathicus ノ配下ニ立チ、ソノ收縮ニヨリテ、瞳孔ヲ開大ス、次ニ述ベントスル色素上皮層ノ細胞原形質ヨリ化成セル特殊ノ筋纖維ナリ。

四、色素上皮層　網膜鋸齒狀緣 Ora serrata ニ於テ、一層ノ無色素上皮ニ變ゼル網膜ハ、ソノ色素上皮 Pigmentepithelschicht der Netzhaut ト共ニ、二層ノ上皮層トナリテ、毛樣體ノ內表面ヲ覆ヒ(網膜毛樣體部 Pars ciliaris retinae)、前進シテ虹彩ノ根部ニ到達スルトキハ、後層上皮細胞ノ著シクソノ高サヲ增スト同時ニ、ソノ原形質中ニ色素顆粒ヲ得テ、色素上皮ニ變シ、前層ノ色素上皮ニ合體シ虹彩ノ全後面ヲ被覆ス、サレバ本層ヲ稱シテ一ニ網膜虹彩部 Pars iridica retinae ト云フ、而テ此部ノ上皮ハ一種ノ筋肉上皮 Muskelepithel ニシテ、ソノ原形質ノ一部化生シテ筋纖維トナリ、瞳孔開大筋ヲ織成スルコト前述ノ如シ、マタ此等上皮ノ後面ハ平滑ニハアラズシテ大小種々ノ小隆起ヲ成シテ後房 Hinterkammer 中ヘ凸隆ス。

此ノ如キ構造ヲ有スル色素上皮層ハ、瞳孔緣ニ於テ少シク外翻ス、前面ヨリ虹彩ヲ觀ルトキ、ソノ緣ノ黑色ナルハ、コレガタメナリ。

虹彩ノ色彩 Farbe der Iris ハ、虹彩實質中ニ於ケル色素ノ多寡ニヨリ定マルモノニシテ、色素上皮中ノ色素量ハ個人或ハ人種ニヨリ著キ差異ナキモノトス、卽チ實質中ノ色素尠ケレバ、青綠色ヲ呈シ、多ケレバ暗褐色ヲ呈ス、マタ屢々母斑 Naevus ノ形成サルヽヲ見ル、異物ト誤診サルヽコトアリ。

虹彩ノ知覺ハ、毛樣神經中ノ三叉神經纖維ニヨリテ司ラル。

第二章　毛樣體ノ解剖並ニ生理

Anatomie und Physiologie des Ziliarkörpers

毛樣體 Ziliarkörper, Strahlenkörper, Corpus ciliare.

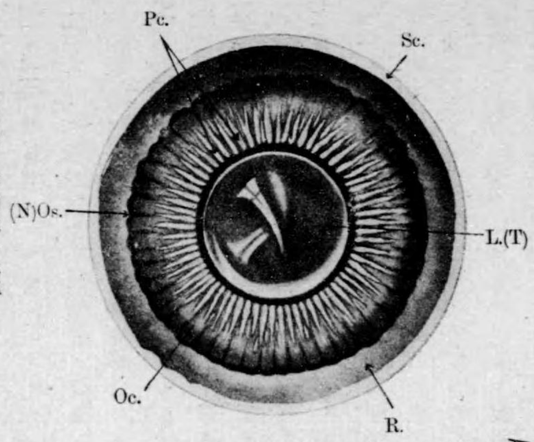

毛樣體ノ解剖並ニ生理

(葡)第三圖 (nach Spalteholz)

Sc. 毛樣體後面圖
L. 鞏膜
R. 水晶體
Oc. 網膜
Os. 毛樣體扁平部
Pc. 網膜鋸齒狀線
毛樣突起

眼球ヲ、ソノ赤道部ニ於テ前後ニ二分シ、ソノ前半部中ヨリ、マヅ硝子體ヲ去リテ、後方ヨリ、水晶體ノ周圍ヲ觀察スルニ(第三圖)一定ノ幅員ヲ有スル黑色帶アリテ、水晶體ヲ輪狀ニ圍ム、コレヲ毛樣體ト云フ、後緣ハ鋸齒狀線ニヨリテ、網膜ニ隣接シ、前緣ニハ、約七十個ノ灰白色ニシテ細小ナル皺襞狀隆起物アリ、水晶體ヲ圍

ミテ、車軸狀ニ列スルヲ見ル、コレヲ毛樣突起 Ziliarfortsätze, Processus ciliaris ト云フ。

而テコノ車軸狀隆起ハ毛樣體ノ後緣ニ達セズシテ消失シ、彼ノ鋸齒狀線トノ間ニ平滑ナル一帶ヲ殘ス、コノ部ヲ毛樣體扁平部或ハ毛樣輪帶 Pars plana des Ziliarkörpers oder Orbiculus ciliaris ト稱シ、毛樣突起ヲ有スル前半部ノ一帶ヲ毛樣體皺襞部 Gefalteter Teil des Ziliarkörpers 或ハ毛樣冠 Corona ciliaris ト謂フ。

次ニ眼球ニ子午線斷ヲ施シテ、ソノ斷面ヲ檢スルニ、毛樣體ノ斷面ハ、基底面ヲ前方ニ向ケタル細長ナル三角形ヲナシ、外面ハ鞏膜ニ接シ、內面ハ硝子體並ニ水晶體ニ向フ、而テ基底面ノ中央ヨリ虹彩ノ出ルガタメニ、眼房 Augenkammer ハ前後ノ兩房ニ分タル。

イマ、コノ斷面ニ就テ、毛樣體ノ組織學的構造ヲ檢スルニ(第二圖鞏膜ニ接シテ毛樣筋 Ziliarmuskel アリ、ソノ纖維ノ走行ニヨリ二部分ヲ區別ス、一ハ鞏膜ニ接シ子午線ノ方向ニ走ルモノニシテ、ブリュッケ氏筋 Brücke'sche Portion ト稱シ、ソノ前端ハ短キ腱ヲナシテ、角膜ノデスツメー ト氏膜ニ附着シ、後端モマタ微細ナル腱トナリテ脈絡膜ノ彈力膜 Lamina elastica der Glashaut (移行ス(第七圖參照)。他ハ、コノ部ノ內方ニ存シ、毛樣冠ニ相當セル位置ニアリ、ソノ纖維ハ全毛樣冠中ヲ輪環狀ニ走リ、ミュルレル氏筋 Müller'sche Portion ト謂ハル。

此等毛樣筋ノ內方(硝子體側)ニハ、結締織ヨリ成ル基質 Stroma アリ、ソノ內ニハ細胞體ノ分岐セル色素細胞 Chromatophoren ト、多數ノ血管トアリ、一ニコノ層ヲ血管層 Gefässschicht ト謂フ而テ毛樣冠部ニ於テハ、コノ血管層强ク內方ニ凸隆シテ、所謂毛樣突起 Ziliarfortsätze ヲ形成ス、ソノ內ニ特ニ多數ノ靜脈並ニ毛細血管ヲ有ス。

カクテ最後ニ毛樣體ノ內面ヲ被フモノハ、硝子膜(基底膜 Lamina basalis der Glashaut)ニシテ更ニ之ニ次グヲ二層ノ上皮細胞層トス、而テコノ硝子膜ハ脈絡膜ノ硝子膜ヨリ連續セルモノニシテ、且ツマタ硝子膜二層中ノ基底膜ノミ玆ニ來リ、ソノ彈力膜ハ脈絡膜ト毛樣體トノ移行部ニ於テ、ミュルレル氏筋ノ腱ヘ移行シ、此ノ所ヘハ到達セズ、而テ彈力膜ノミュルレル氏筋ヘ移行セントシテ、次第ニ基底膜ヨリ遠ザカルヤ、兩者間ニ纖細ナル結締織纖維層現ハル、コレヲ硝子膜層間纖維層 Interlamellăre Fibrillenlage der Glashaut ト稱ス。

次ニ二層ノ上皮細膜層ハ網膜ノ接續物ニシテ、之ヲ網膜毛樣體部 Pars ciliaris retinae ト云フ、外層ノモノハ網膜色層上皮ノ接續ニシテ、等シク色素顆粒ニテ充サレ、內層(硝子體側)ノモノハ無色素ノ圓柱上皮ナリ、而シテ等ノ上皮兩層間ノ粘合質緣 Kittleiste ニ附著スト謂ハル(Wolfrum)。

毛樣筋ハ、兩部分共ニ動眼神經ヨリ司配セラル、而テミュルレル氏輪環狀筋ノ收縮ノ結果、毛樣冠、水晶體ニ近ヅキテ、チン氏帶ノ弛緩スル結果、水晶體ハ、ソノ彈力性ニヨリ、前後經ヲ增シ、玆ニ調節作用營マル。

毛樣體ノ知覺ハ、毛樣神經中ノ三叉神經纖維ニヨリテ司ドラル。

房水 Kammerwasser ノ起源ニ關シテハ、現時、毛樣體說

ト、虹彩說トアレドモ、房水ノ全部或ハ殆クトモ大部分ハ毛樣突起ヨリ出ヅルモノナルベシ。

第三章　瞳孔運動ニ就テ

Uber die Pupillenbewegung

一般ニ瞳孔運動ト謂フハ、虹彩ノ運動ニ基ク、瞳孔ノ大サノ變化ヲ謂フナリ、而テコノ虹彩運動ハ、要スルニ虹彩ノ輻員ノ變動ニシテ、瞳孔括約筋ト瞳孔開大筋トノ收縮ニ基ク現象ナリ、而テ前者ハ動眼神經ノ配下ニ立チ、後者ハ交感神經ニヨリ司配セラル。マタ虹彩血管中ニ充血起レバ瞳孔縮小ス、コレ虹彩ノ組織學的構造ヨリ見テ容易ニ理解サルベキ現象ナリ、而テマタ虹彩運動(瞳孔運動ノ老年トナルニ從テ不活潑トナルハ、血管壁ノ硬化ニ基ク必然ノ結果ナリ。

瞳孔反應ハ、無意識的ニ起ルモノニシテ、之ニ反射性反應 reflektorische Pupillenreaktion ト、共働性反應 assoziierte Reaktion トヲ區別スルコトヲ得、而テコノ兩種反應ヲ更ニ次ノ如ク大別スルコトヲ得。

第一、反射性瞳孔反應

(イ) 光線ニ對スル瞳孔反應。

(ロ) 知覺ノ刺戟ニ對スル瞳孔反應。

第二、共働性瞳孔反應。

(ハ) 調節作用ト共ニ起ル瞳孔反應。

(ニ) 輻輳作用ト共ニ起ル瞳孔反應。

第一　反射性瞳孔反應(葡第四圖參照)

光線ニ對スル瞳孔反應 Pupillenreaktion auf Lichtreiz 光線ヲ眼球內ニ送リ、網膜ヲ刺戟スルトキハ、瞳孔縮小シ刺戟去レバ開大ス、而テ刺戟セラレタル眼ノ、瞳孔縮小スルト同時ニ、他眼ノ瞳孔モマタ縮小スルモノナリ、カクテ、刺戟ヲ受ケタル眼ニ現ハルヽ、瞳孔縮小ヲ直接瞳孔反應 direkte Pupillenreaktion トイヒ、他眼ニ起ル反應ヲ間接瞳孔反應或ハ同感性瞳孔反應 indirekte Pupillenreaktion oder konsensuelle Pupillenreaktion ト稱ス、ソノ傳達經路ハ、即チ視神經、視神經交叉部並ニ視神經索、前四疊體ヲ經テ動眼神經核ニ至リ、コヽヨリ動眼神經、毛樣神經節ヲ經テ毛樣神經ニ入リ、瞳孔括約筋ニ達シテ、ソノ收縮ヲ見ルニ至ルナリ、而テ同感性反應ノ起ルハ、視神經交叉部ニ於テ、刺戟ガ交叉神經纖維ニヨリ他側ノ視神經索中ヘ傳達サルヽガタメナリ。

此ノ如キ光線反射ハ、極メテ銳敏ナルモノニシテ、ソノ反應ノ有無ニヨリ、光覺ノ有無ヲ推定シ、マタ僞盲ノ檢出ニ應用セラル、但シ一定ノ疾患ニ際シテハ、此ノ關係ノ一致セザルコトアリ、卽チ

毛樣體ノ解剖並ニ生理

光覺アルモ直接反應ナキ場合アリ。動眼神經麻痺症、線內障、虹彩炎及ビ散瞳藥或ハ縮瞳藥點眼後ノ如キ是ナリ、但シ此ノ如キ場合ト雖、他側ノ傳達路ニ故障ナクバ、他眼ニ間接反應同感性瞳孔反應現ハル。

光覺ノアルニモ拘ラズ、直接反應モ間接反應モ起ラズシテ、共働反應(後述)ノミ現ハルヽコトアリ。

(着)第四圖 (nach Arenfeld)

瞳孔反應神經徑路

No. 視神經

CH. 視神經交叉

TO. 視神經束

Cg. 外膝狀體

Gr. クラチナレー氏視放線

Ssp. 後頭葉ノ視領

Pf. 精神反應徑路

S. 瞳孔括約筋核

Ocl. 動眼神經

Zcs. 毛樣脊髓中樞

Gcs. 上頸交感神經節

VVh. 前四疊體

Gc. 毛樣神經節

SP. 瞳孔括約筋

Dl. 瞳孔開大筋

視神經索ト動眼神經核トノ連絡ノ斷タレタル場合ニシテ脊髓癆或ハ進行性麻痺ノトキニ起ル現象ナリ。

光覺無キニ拘ラズ光ニ對スル瞳孔反應ノ起ル場合アリ。

コハ兩側視放線ノ斷タレタル場合ニシテ甚ダ稀ニ起ル病變ナリ。

(ロ)知覺ノ刺戟ニ對スル瞳孔反應 Pupillenreaktion auf sensible Reize 身體ノ何レノ部分タルヲ問ハズ知覺ノ刺戟アレバ瞳孔散大ス之ニ反シ熟睡、麻醉等ノ場合ニハ何等外界ノ刺戟ヲ感ゼザルガ故ニ瞳孔小ニシテ覺醒セントスルトキ散大ス強キ精神上ノ刺戟モマタ瞳孔ヲ開大セシムルモノナリ。

第二　共働性瞳孔反應

(ハ)調節作用ト共ニ起ル瞳孔反應 Pupillenreaktion bei Akkommodation 調節時ニ起ル瞳孔ノ縮小ヲ云フ。

(ニ)輻輳作用ト共ニ起ル瞳孔反應 Pupillenreaktion bei Konvergenz 輻輳時ニ起ル瞳孔縮小ヲ云フ。

而テ調節ト輻輳トハ常ニ同時ニ起ル現象ニシテ、毛樣筋、內直筋並ニ瞳孔括約筋ハ共ニ動眼神經ノ司配下ニ立チ且ツ各筋神經核相互間ノ連絡ノタメニ起ル共働、

反應ナリ。

此ノ如ク瞳孔ハ諸種ノ刺戟ニ對シテ反應スルモノナルガ故ニ、人ノ覺醒時ニ於ケル瞳孔ハ、殆ンド不斷ニソノ大サヲ變ジツヽアルモノニシテ、且マタ、ソノ大サ左右常ニ同一ナリ、若シ左右瞳孔ノ大サ等シカラザレバ、ソハ病的現象ナリ。

瞳孔ノ大サハ各個人ニヨリ異リ、マタ年齡ニヨリ等シカラズ、一般ニ初生兒ノ瞳孔ハ著ク小ニシテ、ソノ成長スルヤ間モナク大トナリ、老年トナルニ從テ再ビ小トナル。

第四章　散瞳藥及ビ縮瞳藥

Mydriatica und Miotica

瞳孔ハ種々ノ藥物ノ作用ニヨリテモマタ、ソノ大サヲ變ズ、而テ吾人ガ臨牀上瞳孔ヲ散大セシメントシテ用ユル藥物ヲ散瞳藥ト稱シ、瞳孔ヲ縮小セシメントシテ用ユル藥物ヲ縮瞳藥ト稱ス。

散瞳藥　トシテ吾人ノ普通ニ利用スルモノハ次ノ如シ。

「アトロピン」Atropinum sulfricum（0·1五—1·0%本劑ヲ點眼スルトキハ、結膜囊中ヨリ角膜ヲ透シテ前房水中ニ入リ、瞳孔括約筋並ニ毛樣筋ニ分布スル動眼神經ノ末梢ニ直接作用シテ、コレヲ麻痺セシメ、ソノ結果トシテ瞳孔ノ開大並ニ調節力ノ減退ヲ招來ス。點眼後十乃至十五分間ノ後ニソノ作

用現ハレ間モナクソノ頂點ニ達ス、而テ三日後ヨリ作用ノ減退初マリ、約一週後ニ至リ全ク消失ス、コノ間近見視力ノ障礙並ニ羞明アリ、サレバ治療用ニハ適スルモ、眼內檢查ノタメ、一時的ニ瞳孔ヲ散大セシメントスル場合ニハ適當ナラズ。

「コカイン」或ハ「アドレナリン」ノ併用ニヨリ「アトロピン」ノ作用ヲ補助シ得。

「エゼリン」或ハ「ピロカルピン」ニ因ル縮瞳ヲ「アトロピン」ノ點眼ニヨリ除去シ得。

注意　瞳孔開大セバ虹彩ノ厚サヲ增シ、前房隅角狹小シ、前房水ノ疎通量減少ス、故ニ綠內障ノトキ禁忌ナルハ勿論、綠內障素質アル眼ニ點眼スルトキハ、綠內障ヲ誘發スルコトアリ、注意ヲ要ス。マタ點眼ノ際流下シテ口ニ入ルコトヲ防グハ勿論、結膜囊中ヨリ涙道ヲ經テ鼻ニ入リ嚥下吸收セラレテ中毒症狀嘔氣、嘔吐、渴頭痛、顏面潮紅脈搏促進等ノ起ルコトアリ、故ニ本劑ヲ點眼スルトキハ、小涙管部ヲ壓迫シテ、鼻內ヘ入ルコトヲ防グヲ要ス、若シ中毒症狀起ラバ、鹽酸「モルヒネ」ノ皮下注射ヲ行フ。

本劑ノ持續點眼ニヨリ一種ノ結膜炎ヲ起スコトアリ（結膜炎ノ條ヲ參照スベシ）。

「ホムアトロピン」Homatropinum hydrobromicum（1·0%）ソノ作用「アトロピン」ニ似ルモ、ソノ作用ノ去ルコト速ナルガタメニ約一晝夜ニシテ作用消失ス）眼內檢查ノタメニ愛用セラル。

「ミドリアチン」Mydriatin（一·〇%ホムアトロピン「アドレナリン」Adrenalin モ散瞳ス、然レドモ、コノ二者ハ「アトロピン」ノ作用ソノ他「コカイン」Cocain 及ビ「アドレナリン」ニ代用ス。

ヲ增サントシテ併用スルニ適ス。

ナホ「ヒヨスチアミン」Hyoscinmin「スコポラミン」Skopolamin モ散瞳藥トシテ應用セラル。

散瞳藥　縮瞳藥

縮瞳藥トシテ**利用**セラルヽモノハ次ノ如シ。

「エゼリン」Eserinum salicylicum 一名フィゾスチグミン」Physostigmin（〇·五—一·〇%）ハ「アトロピン」ト全ク正反對ノ作用ヲ有シ、點眼ニヨリ、結膜囊ヨリ角膜ヲ透シテ、前房水中ヘ入リ、瞳孔括約筋並ニ毛樣筋ノ收縮ヲ起シ、ソノ結果トシテ、著シキ縮瞳並ニ調節痙攣ヲ來ス、而テ作用ノ持續時間ハ三、四日ニシテ「アトロピン」ノ散瞳作用ノ持續時間ニ比シ著ク短シ、而テ縮瞳ノ結果、前房隅角廣マリ、房水ノ疎通量增シ、從テ眼內壓下降ス、

注意　副作用トシテ、頭重、嘔氣ヲ來スコトアリ、マタ持續點眼ニヨリ結膜炎ヲ起スコトアリ、而テ溶液紅色ヲ呈スルニ至ルモ、ソノ作用ニハ變化ナシ。

「ピロカルピン」Pilocarpinum hydrochloricum（〇·一五—一·〇%）本劑ノ作用ハ「エゼリン」ニ等シクシテ之ヨリ微弱ナリ、作用ノ持續時間モ一晝夜ヲ出デズ、副作用ナシ。

第五章　前房並ニ前房隅角、附、後房

Die vordere Augenkammer und die Kammerbucht, nebst die hintere Augenkammer

前房 die vordere Augenkammer; die Vorderkammer. トハ角膜輦角膜移行部、毛樣體、虹彩並ニ水晶體ニテ圍マレタル淋巴腔ヲ云ヒ、ソノ隅角部ヲ前房隅角 Kammerbucht oder Kammerwinkel 又ハフォンタナ氏腔 Fontana, scher Raum ト稱ス、前房ハ前房水 Vorderkammerwasser; Humor aqueus ニテ充タサル、毛樣突起チン氏帶及ビ水晶體ト虹彩トノ間ニ存スル淋巴腔ヲ前房ニ對シテ後房 die hintere Augenkammer, die Hinterkammer ト稱ス、而テ前後兩房ハ、虹彩ニヨリ境セラルヽモ、後房ノ水壓ハ前房ノソレヨリ大トナレバ、虹彩ノ瞳孔緣ハ水晶體前面ヨリ離レテ後房水ハ前房中ヘ移行ス。

マタ、前房ノ後壁タル虹彩ハ、水晶體ノタメニ後方ヨリ押サレテ、ソノ瞳孔緣ノ、毛樣緣ヨリ少シク前進シ居ルコト既述ノ如シ、然ルニ虹彩ヨリモ後方ニ於ケル眼球內容ノ減少スル場合ニハ、前房ノ深サハ增大ス、卽水晶體ノ萎縮（過熟、白內障）或ハ脫臼（手術的ニ除去セル場合モ）硝子體ノ脫出或ハ收縮セル場合ノ如キ之ナリ、マタ近視眼ニアリテハ眼球後半部ノ擴脹ノタメニ、硝子體ト共ニ、水晶體ノ後退ヲ來シテ、前房ノ深サヲ增スモノナリ。

以上ノ如クシテ、水晶體ノ脫臼或ハ後退起レバ、虹彩ハ後方ヨリ支柱ヲ失ヒ、眼球運動ニ際シテ、震盪スルヲ見ル、此ノ現象ヲ稱シテ虹彩震盪症 Iridodonesis, Iridodonesis ト云フ。

遠視眼者或ハ高齡者ハ、之ニ反シテ淺キ前房ヲ有シ、マタ綠內障或ハ膨脹白內障ニアリテモ、前房ノ深サノ減少スルヲ見ル、マタ散瞳藥ヲ點眼スレバ虹彩肥厚シ、前房ハ周邊部ニ於テソノ深サヲ減ズ。

前房隅角ハ、楯狀靱帶ト虹彩根部トニヨリテ圍マル、而テ楯狀靱帶ハ、角膜裏面ニ於ケルデスツメート氏膜ノ邊緣ノ少シク前方ニ於テ、角膜實質ノ後層中ヨリ發シ、シュレンム氏管ノ內後壁ヲ形成シツヽ、後方ニ走リ、前外層ノ纖維板ハ、ブリュッケ氏毛樣筋ノ腱ニ移行

シ、內後層ノ纖維板ハ、毛樣筋ノ前面ヲ走リテ虹彩根部ニ移行ス。(第二圖參照)

櫛狀靱帶ヲ角鞏膜移行部及ビ毛樣體ノ前面ヨリ剝離シ、平面斷切片ヲ作リ之レヲ鏡檢スルニ(第五圖)網狀纖維柱ノ重積ヨリ成リ、角膜內被細胞ハ、コノ網眼中ヘ進入シテ各纖維柱ヲ包擁ス、カクシテ、櫛狀靱帶ハ、前房トシュレンム氏管トヲ境スルモ、房水ハ、ソノ網眼中ヲ通リテシュレンム氏管中ニ入ル。マタ毛樣體ノ炎症ニ際シテハ、毛樣體中ノ白血球ハ、網眼中ヲ通過シテ前房中ニ出ヅ。ソノ他毛樣體ニ原發セル新生物ノ、此ノ途ヲ經テ前房中ニ現ハルヽコト尠カラズ。

(葡第五圖 (nach Asayama) 櫛狀靱體ノ平面圖、櫛狀靱帶ヲ鑷子ニテ剝離シ適宜染色シタル後「グリセリン」中ニテ檢シタル所見ナリ

櫛狀靱帶ノ纖維柱ノウチニテ、角膜後層ヨリ發シ鞏膜岬ニ附屬スル部分ヲ稱シテ、鞏角膜纖維柱 Trabeculum sclerocorneale 或ハ櫛狀靱帶ノ鞏膜部 der sklerale Teil des Lig. pectinatum ト稱シ、毛樣筋ノ前面ヲ被ヒ紅彩根部ニ達スル部分ヲ鞏膜毛樣體纖維柱 Trabeculum Sclero-ciliare 或ハ櫛狀靱帶ノ葡萄膜部 der uveale Teil des Lig. pectinatum ト呼ブ。(葡第二圖參照)

第六章　脈絡膜ノ解剖並ニ生理

Anatomie und Physiologie der Aderhaut.

脈絡膜 Aderhaut, Chorioidea ハ葡萄膜中ノ大部分ヲナシ、ソノ前緣ハ、網膜鋸齒狀緣ニ一致シテ、毛樣體扁平部ニ接續ス、ソノ後極ニハ視神經ヲ通過セシムル孔アリ之ヲ脈絡膜視神經孔 Foramen opticum chorioideae ト稱ス。

脈絡膜ノ內面ニハ、網膜色素上皮アリテ、網膜實質ト接觸シ、外面ハ、上脈絡膜ヲ介シテ鞏膜內層ニ隣接ス、而テ後毛樣動脈並ニ毛樣神經ハ、視神經ノ周圍ニ於テ、鞏膜ヲ貫キテ脈絡膜中ニ入リ、渦狀靜脈ハ眼球赤道部附近ニ於テ斜ニ鞏膜ヲ穿チ、脈絡膜中ヨリ眼球外ヘ脫出ス、此ノ如クシテ兩膜ノ結合セラルヽノミナラズ、視神經周圍ニ於テハ、軟腦膜鞘ノ前端ニ於ケル結締織輪 Bindegewebsring (一名、鞘突起 Scheidenfortsatz) ニヨリテ連結セラレ、謂ハユル視神經管 Sehnervencanal (鞏膜脈絡膜管 Sklerotico-chorioidealcanal) ヲ形成シ、視神經ヲ通過セシム、ソノ際、脈絡膜中ヨリ彈力性組織ノ視神經中ヘ進入シ、篩狀板ノ前層ヲ形成スルヲ見ル。(神、第三圖參照)

脈絡膜ノ構造ヲ檢スルニ、內方ヨリ順次ニ數ヘテ次ノ五層ヲ區別スルコトヲ得。(葡第六圖)

一、硝子膜
二、毛細血管層。
三、毛細管下纖維層。
四、中血管層。
五、大血管層。
六、上脈絡膜。

(一)硝子膜 Glashaut, Lamina vitrea. ハ脈絡膜ノ內面ヲ被ヒ、網膜色素上皮層下ニ在リ、コレヲ內外ノ二葉ニ區別スルコトヲ得、內層(網膜側)ハ無構造ニシテ硝子樣ニ見ユ、コレ網膜色素上皮ノ基底膜 Lamina basalis ナリ、外層ハ纖細ナル彈力纖維ヨリ織成セラルヽ網狀ノ膜ニシテ之ヲ彈力膜 Lamina elastica ト云フ。

此ノ如キ構造ヲ有スル硝子膜ハ、脈絡膜實質ト共ニ、視神經ニヨリテ貫カレ、ソノ視神經孔緣ハ少シク肥厚シ、切斷面ヲ檢スルニ棍棒狀或ハ鉤狀(內方ヘ向フ)ヲ呈ス。

毛樣體扁平部ニ於テハ、コノ內外二葉間ニ微細ナル結締織纖維現ハレ、二葉ヲ隔テ、內葉(基底膜)ハ上皮層ト共ニ前進シテ毛樣體ノ內面ヲ被ヒ、外葉(彈力膜)ハ無數ノ纖維ニ分レ、ソノ一部ハ、毛樣筋ト毛樣突起トノ間ニ於ケル結締織中ニ分散消失シ、他ノ一部ハ纖維束ヲナシテ、ブリュッケ氏毛樣筋ノ腱ニ移行シ、以テ脈絡膜ト毛樣筋トノ連絡ヲ形成ス。(葡第七圖(毛樣體ノ解剖參照)

脈絡膜ノ構造

(葡) 第六圖

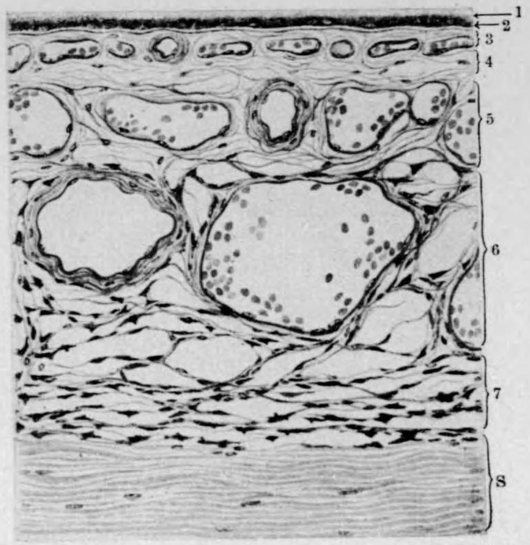

1 網膜色素上皮　5 中血管層
2 硝子膜　6 大血管層
3 毛細血管層　7 上脈絡膜層
4 毛細血管下纖維層　S. 鞏膜

(葡) 第七圖

(nach Wolfrum)

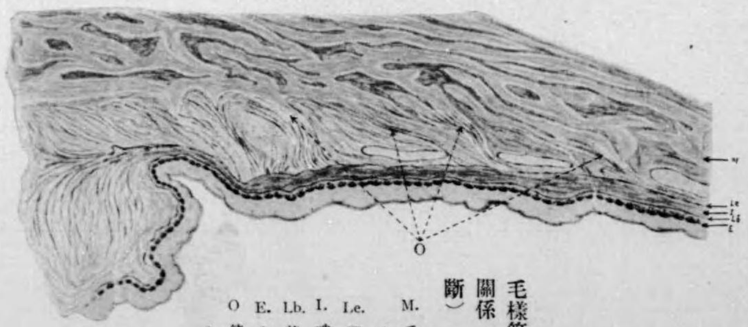

毛樣筋ト彈力膜トノ關係(毛樣體子午線斷)

M. 毛樣筋(ブリュッケ氏筋)
Le. 彈力膜
I. 硝子膜層間結締織
Lb. 基底層
E. 上皮層
O 筋ト彈力纖維トノ結合部

(二)**毛細血管層** Schicht der Kapillaren, Choriocapillaris (一名ロイシュ氏膜 Membrana Ruyschii.) ハ密集セル毛細血管網ヨリ成リ、管壁ハ一層ノ内被細胞管ニヨリテ形成セラル、而テ血管網ノ間ヲ充ス間質ハ、微細ナル結締織纖維ト彈力纖維トヨリ成リ、後者ハ硝子膜ノ彈力膜中ヘ移行シ、コレニヨリテ毛細血管層ト、彈力膜トノ結合成ル。

(三)**毛細血管下纖維層** subkapillare Fibrillenlage ハ、ソノ名ノ如ク、毛細血管層ノ直下ニ存スル纖維層ニシテ、毛細血管層ハ之ニヨリテ、次ニ述ベントスル血管層ヨリ區別セラル。コノ層中ニハ彈力纖維並ニ結締織纖維ノ他ニ、扁平ナル一種固有ノ細胞アリ、内被細胞ナリト謂ハル。

(四)**血管層** eigentliche Gefässschichten ハ、脈絡膜全層中ノ大部分ヲ占メ、ソノ前層中ニハ中等大血管羅列シ(**中血管層**。Schicht der mittleren Gefässe 一名ザットレル氏層 Sattler'sche Schicht.)後層中ニハ大血管アリ(**大血管層** Schicht der grossen Gefässe 一名ハルレル氏血管膜 Tunica vasculosa Halleri.) 共ニ多數ノ靜脈ト小數ノ動脈トヨリ成ル。

(五)**上脈絡膜層或ハ褐色層** Suprachorioidea oder Lamina fusca. ハ、脈絡膜本層ト、鞏膜トノ間ニ存スル、鬆疎ナル結締織薄葉ノ重積セルモノニシテ血管ヲ有セズ、各薄葉間ノ罅隙ハ内被細胞ニテ被覆セラレ淋巴腔ヲ形成ス、コレヲ脈絡膜周圍淋巴腔 Perichorioideallymphraum ト云フ。

血管層ノ間質中、並ニ上脈絡膜ニハ、蜘蛛狀ノ色素細胞アリ、之ヲ脈絡膜クロマトフォーレ

ン」ト云フ、上脈絡膜中ニ最多クシテ、中血管層ニハ僅ニ存在スルノミ、毛細血管層中ニハ全ク之ヲ缺ク。

脈絡膜中ノ血管ハ、此ノ如クシテ、外層ヨリ内層ニ進ムニ従テ徐々ニ細小トナリ、最内層ハ毛細血管網トナリ、以テ網膜無血管層(外半層)ノ營養ヲ司ドルモノナリ。

脈絡膜中ニハ知覺神經ナシ。

第七章　葡萄膜中ノ血管分布狀態(葡第八圖 a. b.)

Gefässverteilung in der Uvea.

葡萄膜中ノ血管ヲ、前後ノ兩毛樣血管並ニ渦狀靜脈ノ三系ニ區別スルコトヲ得、マタ後毛樣動脈ヲ長短ノ二種ニ分ツ、而テ毛樣動脈ハ、前後長短トモニ皆眼動脈 Arteria ophthalmica ノ枝ナリ。

(一)、**後短毛樣動脈** hintere kurze Ziliararterien. ハ、四乃至六條アリ、視神經ノ周圍ニ於テ鞏膜ヲ貫キ、多數ノ枝ニ岐レ、ソノ大部分ハ脈絡膜中ニ入リテ血管層ノ形成ニ與カリ、一小部分ノモノハ、鞏膜中、ソノ視神經孔ノ周圍ニ於テ、互ニ吻合シ、一個ノ血管輪ヲ形成ス、コレヲ**チン氏鞏膜血管輪** Zinn'scher Sklera[l]gefässkranz 或ハ視神經動脈輪 Circulus arteriosus nervi optici. ト稱ス、コレヨリ多數ノ枝ヲ視神經並ニソノ鞘中ヘ送リ、網膜中心血管ノ小枝ト吻合シテ、視神經ノ營養ヲ司ルト同時ニ、網膜血管ト脈絡膜血管トノ連絡ヲ形成ス、マタ

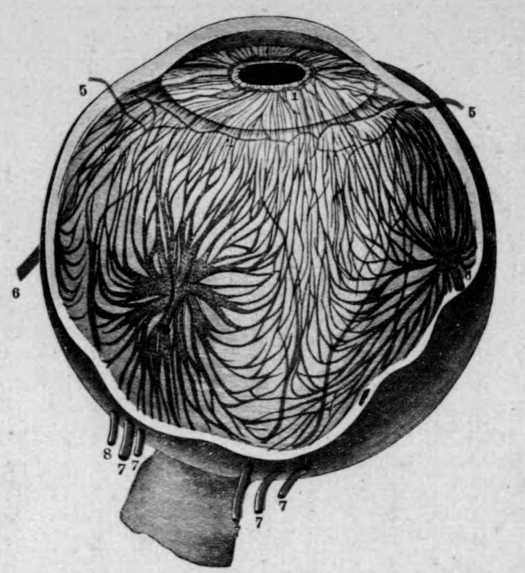

葡萄膜中ノ血管分布狀態

往々**チン氏血管輪**ヨリ出タル一二ノ小枝ノ、視神經中ヲ去リテ網膜中ニ入ルモノアリ、之ヲ**毛樣網膜動脈** Cilioretinalarterien. ト稱ス(底第八圖參照)。

(二)、**後長毛樣動脈** hintere lange Ziliararterien. ハ、二條アリ、一ハ視神經ノ鼻側ニ於テ、他ハ顳顬側ニ於テ鞏膜ヲ貫キ、分岐スルコトナクシテ、鞏膜ト脈絡膜トノ間ヲ、水平ニ前進シテ毛

(葡)第八圖(a)

葡萄膜ノ血管 (nach Leber)

1. 小虹彩動脈輪
2. 大虹彩動脈輪
5. 前毛樣動脈
6. 渦狀靜脈
7. 短、後毛樣動脈
8. 長、後毛樣動脈

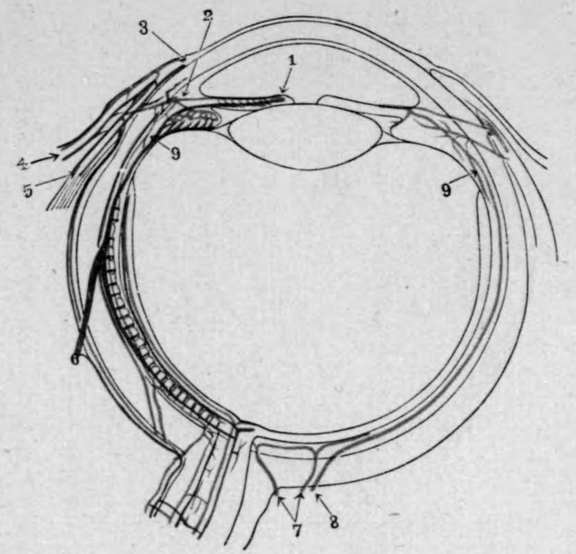

(葡)第八圖(b)
葡萄膜ノ血管(nach Leber)

1. 小虹彩動脈輪
2. 大虹彩動脈輪
3. 邊緣締係網
4. 結膜血管
5. 前毛樣血管
6. 渦狀靜脈
7. 短、後毛樣動脈
8. 長、後毛樣動脈
9. 反歸脈絡膜枝

樣體ニ達シ、各二枝ニ岐レ、毛樣筋ノ前面ニ出テ、前房隅角ノ周圍ヲ繞リテ反對側ノモノト吻合シ弦ニ一個ノ動脈輪ヲ形成ス、コレヲ大虹彩動脈輪 Circulus arteriosus iridis major ト稱ス、コノ動脈輪ヨリ更ニ二種ノ動脈ヲ分岐ス、一ハ虹彩中ニ入リ車軸狀ニ走リテ瞳孔緣ニ達ス、而テソノ經過中、瞳孔緣ヲ距ルコト小許ノ點ニ於テ、之ト平行シテ更ニ一個ノ動脈輪ヲ形成ス、コレヲ小虹彩動脈輪 Circulus arteriosus iridis minor ト云フ、大虹彩動脈輪ヨリ出タル第二ノ枝ハ毛樣體中ニ入リテソノ營養ヲ司ル。

(三)**前毛樣動脈** vordere Ziliararterien ハ、四個ノ直筋ヨリ來ル、眼動脈ノ末枝ニシテ、毛樣體ノ位置ニ於テ鞏膜ヲ斜ニ貫キ、大虹彩動脈輪ニ達ス、而テソノモノハ後方ニ走リテ脈絡膜中ニ入リ、分岐スルコトモノハ後短毛樣動脈ノ構成スル血管網ト吻合ス、之ヲ反歸脈絡膜枝 rücklaufige Äste für Aderhaut ト云フ。

前毛樣動脈ノ將ニ鞏膜中ニ穿入セントスルヤ、上鞏膜組織中ニ細枝ヲ送ルソノ內、前進スルモノハ、球結膜輪部ニ於テ、結膜血管ト吻合シ、邊緣締係網 Randschlingennetz ヲ形成ス。

(四)**渦狀靜脈** Wirbelvenen, Venae vorticosae 脈絡膜毛細血管層中ノ血液ハ多數ノ靜脈中ニ集メラレ、ソノ靜脈ハ次第ニ大トナリ、眼球赤道部ニ存スル約四條ノ靜脈幹ニ向テ渦狀ニ集合ス、コノ靜脈幹ヲ渦狀靜脈トハ謂フナリ、虹彩毛樣體中ノ靜脈血モマタコノ渦狀靜脈中ニ集マルモノナリ、カクテ四個ノ渦狀靜脈ハ斜ニ後方ヘ鞏膜ヲ貫キ、赤道部ノ少シク後方ニ於テ眼球外ニ出デ眼窩內ノ靜脈ヘ移行ス。(眼窩靜脈ノ記載參照)

(五)**前毛樣靜脈** vordere Ziliarvenen 全葡萄膜中ノ靜脈血ノ最大部分ハ、渦狀靜脈中ニ集メラルヽモ、毛樣體中ノ靜脈血ノ一部ハシュレンム氏管ノ內容ト共ニ、前毛樣靜脈中ニ集メラルヽモノハ、前毛樣動脈ヨリモ少シク前方ニ於テ鞏膜中ヨリ上鞏膜組織中ニ出デ(ソ

ノ出口ニハ色素斑ヲ見ルコト多シ同名動脈ニ沿フテ四直筋ノ方向ニ後走ス(眼窩靜脈ノ記載參照)

第八章　葡萄膜ノ神經

Nerven der Uvea.

葡萄膜ハ三叉神經、動眼神經並ニ交感神經ノ司配下ニ立ツ。

卽チ眼窩內ニ於テ視神經ト外直筋トノ間ニ介在シテ毛樣神經節 Ganglion ciliare アリ、眼球ノ後方約一糎半ノ點ニ位ス、コノ神經節ハ三種ノ神經根ヲ有ス、一ハ長根 Radix longa ニシテ知覺根ナリ、三叉神經ヨリ出ヅ、二ハ短根 Radix brevis ニシテ運動神經根ナリ、動眼神經ヨリ來ル、三ハ交感神經根ニシテ、內頸動脈周圍ノ交感神經叢ヨリ來ルモノナリ。

コノ毛樣神經節ヨリ數條ノ神經出デ、視神經入孔ノ附近ニ於テ、鞏膜ヲ貫キ眼球中ニ入ル、コレヲ短毛樣神經 Nervi ciliares breves ト名ヅク。

ソノ他ニナホ長毛樣神經 Nervi ciliares longi ナルモノアリ、コノモノハ鼻毛樣神經ヨリ分岐シ、內頸動脈ノ周圍ニ於ケル交感神經叢ヨリ來ル交感神經ヲ合セ、直接眼球內ヘ進入シ、毛樣神經節ニハ加ハラズ。

此ノ如クシテ眼球內ヘ進入セル三種(運動、知覺及交感)ノ神經ハ、上脈絡膜中ヲ前進シ、脈絡膜及ビ毛樣體中ニ於テ多數ノ神經叢ヲ形成シ、ソノ內ニ多數ノ節細胞アリ。虹彩中ニハ然レドモ節細胞ナシ。而テ瞳孔括約筋及ビ毛樣筋ニハ動眼神經纖維、瞳孔開大筋ニハ交感神經纖維分佈ス、而テ三叉神經纖維ハ虹彩及ビ毛樣體ノ知覺ヲ司ルモ、脈絡膜ニハ分佈セズ、卽チ脈絡膜ニハ知覺神經ナキガ故ニ脈絡膜炎ノ際ニ疼痛ナシ。

第七編　虹彩及ビ毛樣體ノ疾病

Krankheiten der Iris und des Ziliarkorpers.

慶應義塾大學醫學部教授　醫學博士　菅沼定男著

第一章　炎症 Entzündung.

虹彩毛樣體並ニ脈絡膜ハ、一系ヲナシ、葡萄膜ト稱セラレ、互ニ相似ノ構造ヲ有シ、同一血管系ニヨリテ養ハレ、マタ同一神經系ノ支配下ニ立ツコト既述ノ如シ。

此ノ如クナルヲ以テ、疾病モマタ、此等三組織ニ共通ス、特ニ炎症ニアリテハ、虹彩毛樣體炎 Iridozyklitis 或ハ虹彩脈絡膜炎 Iridochorioiditis トシテ現ハルヽコト多ク、單純ナル虹彩炎 Iritis 毛樣體炎 Zyklitis 或ハ脈絡膜炎 Chorioiditis ノミノ起ルコト比較的罕ナリ、特ニ前二者ニ於テ然リトシ、吾人ノ最多ク遭遇スルモノハ虹彩ノ炎症ナル毛樣體炎ニモアラズシテ虹彩毛樣體炎ナリ。

然レドモ臨牀上最明確ニ、ソノ症狀ヲ觀察シ、ソノ經過ヲ追及シ得ルモノハ虹彩ノ炎症ニシテ、コレ角膜及ビ前房水ノ透明ナル以上、吾人ハ此等透明體ヲ隔テヽ、虹彩ノ變化ヲ目擊シ得ルガタメナリ、脈絡膜ノ變化モ或程度マデハ、檢眼鏡ヲ用テ觀察シ得ルモ、毛樣體ニ至リテハ、如何ナル方面ヨリスルモ之ヲ目擊スルコト能ハズシテ、吾人ハ一定ノ症狀ヲ捉ヘテ、毛樣體ノ罹患スルコトヲ推定スルノミ。

サレバ吾人ハ、マヅ虹彩炎ノ症狀經過ヲ明ニシタル後、如何ナル症狀ノ之ニ加ハラバ、毛樣體ノ罹患ヲ推定シ得ルカヲ講究スルヲ便トス。

第一　虹彩炎ノ主要症候 Kardinalsymptome der Iritis.

(一)毛樣充血(二)瞳孔縮小(三)紋理ノ不鮮明(四)滲出物ノ發生ヲ虹彩炎ノ四徴候トス。

(一)毛樣充血或ハ角膜周擁充血 Ziliarinjektion (oder Perikornealinjektion) 虹彩炎或ハ毛樣體炎起レバ、前毛樣血管ニ充血現ハル、コレガタメニ吾人ハ、角膜周圍ニ於テ、結膜ヲ隔テヽ、上輦膜中ノ充血ヲ透見シ、赤色ノ暈輪ヲ認ム、コレヲ毛樣充血ト謂フ。

(二)瞳孔縮小 Pupillenverengerung. 虹彩組織ハ主トシテ、瞳孔ヲ中心ニ、輪狀或ハ車軸狀ニ走ル血管ヨリ成ルコト、既述ノ如シ、從テソノ內ニ充血起レバ、虹彩輪ノ幅員ヲ增シ、瞳孔ノ縮小スルノミナラズ、炎症ノ刺戟ハ、瞳孔括約筋ノ收縮ヲ誘起シテ、瞳孔益々縮小セラレ、光線ニ對スル反應遲鈍トナル。

(三)紋理ノ不鮮明 Verwaschenheit der Iriszeichnung 炎症ノタメ虹彩組織中ニ滲出物ヲ生ズレバ、組織ハ腫脹シ、ソノ前表面ニ於ケル、彼ノ鮮麗ナル紋理不鮮明トナリ、同時ニソノ色澤失セ、且ツマタ充血之ニ加ハリテ、色調ヲ變ズ、コノ色調ノ變化ハ、然レドモ、吾邦人ノ如ク、色素ニ富メル虹彩ニテハ、歐米人ノソレノ如クハ著明ナラズ。

(四)**滲出物ノ發生** Exsudatbildung ハ、虹彩炎ノ主要徴候中最重大ナル意義ヲ有スルモノニシテ、漿液性 serös 纖維素性 fibrinös 膿性 eitrig 滲出物及ビ此等ノ中間型ヲ區別シ得、從テマタ

漿液性虹彩炎 Iritis serosa.

纖維素性虹彩炎 Iritis fibrinosa.

化膿性虹彩炎 Iritis purulenta.

及ビ此等三者ノ中間型炎症ヲ區別ス。

漿液性滲出物　トハ滲出物中、特ニ細胞ト纖維素トニ貧シキモノヲ謂フ、此ノ如キ滲出物、前房水中ニ入レバ、眼球運動ノタメニ、少量ノ纖維素ト細胞トハ小凝塊トナリ、遠心沈澱作用ニヨリ、角膜裏面ニ附著シ、謂ハユル沈降物 Präcipitate oder Beschläge ヲ生ズ、而テコノ凝塊ノ大ニシテ小數ナルトキハ散在性ニ現ハル、モ、小ニシテ多數ナルトキハ、角膜ノ下半部ニ、略ボ三角形ヲナシテ集マリ、ソノ尖端ハ角膜中心部ニ向ヒ、基底ハ角膜緣ニアリ、而テ凝塊ノウチ、小ナルモノハ尖端ニ近ク位シ、大サノ增スニ從テ基底部ニ集マル。此ノ如キ沈降物中、大ナルモノハ粟粒大ニ達スルコトアレドモ、多クハ、コレ以下ニシテ、斜照法ニヨリ、灰白色或ハ淡褐色ノ極メテ微細ナル小斑點トシテ發見セラル、擴大鏡ニヨリ初メテ發見セラル、コト多シ、平面反射鏡ヲ用ヒテ、眼內ヲ徹照スレバ、角膜ノ瞳孔領域部ニ存スル沈降物ハ、黑色ノ小斑點トシテ認メラル。(葡第九圖)

(葡)第九圖

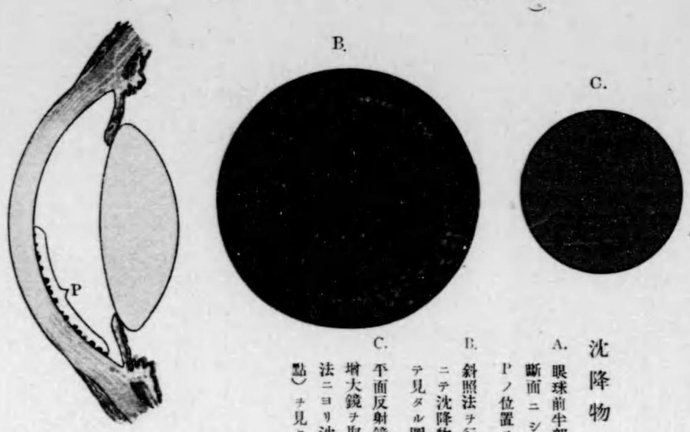

沈降物

A. 眼球前半部ノ子午線斷面ニシテ沈降物 P ノ位置ヲ示ス

B. 斜照法ヲ行ヒ增大鏡ニテ沈降物ヲ擴大シテ見タル圖(灰白色)

C. 平面反射鏡ノ後面ニ增大鏡ヲ取附ケ徹照法ニヨリ沈降物(黑點)ヲ見タル圖

(葡)第十圖

虹彩後癒着及ビ瞳孔領域ニ於ケル滲出物膜

I. 水晶體

H. 後　房

S. 虹彩ガソノ全瞳孔緣ニ於テ水晶體ト輪狀ニ癒着セルガ爲メニ、(瞳孔遮斷症)房水後房(H)中ニ瀦溜シ、虹彩ノ中軸帶前方ヘ突隆シテ前房隅角狹細ス

此ノ如キ沈降物ハ、ソノ形ノ正圓ナルト、境界ノ鮮明ナルト、角膜表面ニ對シミナ同一ノ深サニ存スルコトヽニヨリ、角膜中ノ渾濁トハ容易ニ之ヲ區別シ得。

毛樣體炎起リテ、此ノ如キ滲出物硝子體中ニ入レバ硝子體渾濁ス。

纖維素性滲出物　トハ、纖維素ガ滲出物ノ大部分ヲナス場合ヲ謂フ、此ノ如キ滲出物ハ虹彩ノ前面ヲ被フテ、ソノ紋理ヲ益々不明ナラシムルノミナラズ、屢々瞳孔ヲ閉鎖シテ、瞳孔閉鎖症 Occlusio pupillae, Pupillarverschluss ヲ起シ、瞳孔灰白色ヲ呈スルニ至ル、而テ滲出物モシ機化セバ、瞳孔ハ結締織ノ被膜ノタメニ閉鎖セラル、此被膜ヲ、瞳孔被膜、或ハ瞳孔硬皮 Pupillarmembran oder Pupillensclwarte ト謂フ、コレガタメニ視力ノ障礙セラル、コト著大ナリ。

マタ此ノ如キ滲出物、虹彩ノ裏面ニ出レバ、瞳孔緣ト水晶體トノ間ニ癒著ノ起ルコトアリ、之ヲ虹彩後癒著 Synechia iridis posterior, hintere Synechie der Iris ト謂フ、瞳孔小ニシテ、且ツ瞳孔緣ノ滲出物少量ナルトキハ、コノ後癒著ヲ認メ得ザルコトアルモ、アトロピン」ヲ點眼シテ瞳孔ヲ開大セバ癒著部ハ後退セザルガタメニ容易ニ之ヲ診定シ得、而テ癒著表在性ナルトキハ、虹彩實質ハ後退シ、ソノ裏面ノ色素上皮ノミ水晶體ニ癒著スルガタメニ、ソノ部ノ瞳孔緣ニハ暗褐色ノ邊緣 Saum 現ハル。

滲出物多量ナルトキハ、虹彩ハ、ソノ全瞳孔緣ニ於テ、水晶體ニ癒著ス、(輪狀後癒著 ringförmige hintere Synechie, Synechia iridis posterior annularis) カクシテ前後兩房ノ連絡全ク遮斷セラ

ル、此ノ如キ狀態ヲ稱シテ、瞳孔遮斷症 Occlusio pupillae, Pupillarabschluss. ト謂フ。

瞳孔遮斷症起レバ、房水ハ瞳孔ヲ通過シテ、前房中ニ入ルコト能ハザルガタメニ、後房中ニ潴溜シ、虹彩ヲ後方ヨリ壓シ、虹彩輪ノ中央帶ハ、瞳孔緣ヨリ前方ヘ膨隆シ、全虹彩ハ浮囊狀ヲ呈スルニ至ル、然ルトキハ必然ノ結果トシテ前房隅角狹小シ、內壓ヲ上昇セシメ、續發性綠內障ニ陷ルコトアリ。(葡第十圖)

毛樣體炎ヲ伴フ場合ニハ、此ノ如キ滲出物ノ、後房中ニ現ハル、ガタメニ、虹彩ノ全後面ト水晶體トノ癒著ヲ招來スルコトアリ、(全虹彩後癒著 totale hintere Synechie der Iris) 此ノ如キ場合ニハ、大虹彩輪部後退シ、前房ハ、ソノ周邊部ニ於テ却テソノ深サヲ增スニ至ル、之ト同時ニ、滲出物ハ硝子體溷濁ヲ惹起スルノミナラズ、ソノ機化ニヨリテ生ジタル肉芽組織ノタメニ水晶體包擁セラル、マタ多量ノ滲出物ノ機化ニ際シ、視神經乳頭中ノ結締織之ニ與カレバ、新生組織ノ收縮ノタメニ、網膜剝離ヲ惹起スルコトアリ、眼球ハ遂ニ萎縮 Atrophia bulbi) ニ陷ル。

膿性滲出物ハ、著ク細胞ニ富ムガタメニ、此種ノ滲出物若シ前房ニ出レバ、ソノ內ノ細胞ハ徐々ニ前房底ニ沈澱シ、帶黃白色ノ膿樣滲出物ノ此所ニ潴溜スルニ至ル、之ヲ前房蓄膿 Hypopyon ト稱ス、(葡第十一圖a)屢々前房出血 Hyphaema ヲ伴フ。(葡第十一圖b)

此ノ如キ膿樣滲出物、モシ硝子體中ニ入レバ、硝子體膿瘍ヲ起シ、遂ニハ全眼球ノ化膿(全眼球炎 Panophthalmitis) ヲ招來スルコトアリ。

(葡) 第十一圖 (a.)

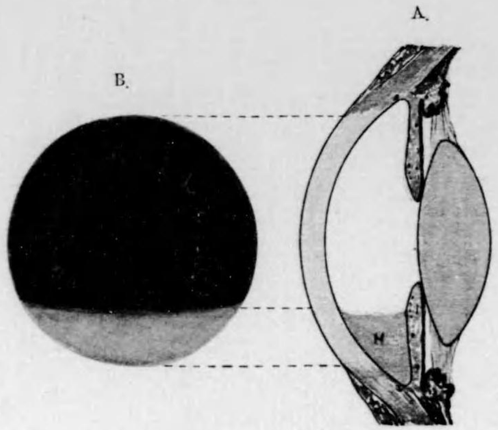

前房蓄膿

A. 眼球前半部ノ子午線斷面ニシテ前房蓄膿ノ所在ヲ示スH ハ即チ膿ナリ

B. ハ前房蓄膿ノ臨牀的所見ヲ示ス、下半部ノ新月形黃色部ハ膿ナリ

(葡) 第十一圖 (b.)

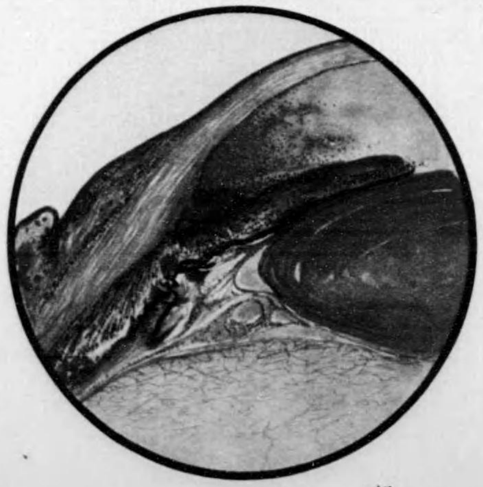

虹彩毛樣體炎 (下半側)

虹彩ハ廣ク水晶體ニ癒着シ、將ニ全後癒着ヲ起サントシツヽアリ

前房底ニハ出血及ビ初期蓄膿アリ

後房中ニモ滲出物アリ一部ハ既ニ機化セリ

第二　虹彩炎ト虹彩毛樣體炎トノ鑑別法

虹彩炎ニ、毛樣體炎ノ加ハルトキハ、

一、炎症增加シ、上眼瞼ニ浮腫現ハル。

一、毛樣體部ニ壓痛起ル。

一、虹彩ノ後癒着高度トナリ、後房ヘ多量ノ滲出物出タルコトヲ想像セシム。

一、硝子體渾濁ノ起ルガタメニ視力障礙顯著トナリ、前房領域ニ於ケル臨牀所見ニ比例セズ。

一、眼球內壓昂進シ或ハ減退ス。

第三　虹彩(及ビ虹彩毛樣體炎)ノ原因竝ニ分類

虹彩炎ヲ、ソノ滲出物ノ性狀ニ從テ、漿液性虹彩炎、纖維素性虹彩炎、化膿性虹彩炎及ビソノ中間型ニ區別シ得ルコト既述ノ如シ、然ルニマタ主ナル病變ノ所在ニヨリテ、虹彩前層ノ炎症ト後層ノ炎症トヲ區別シ、マタ原因病ニヨリテモ區別セラル。

然ラバ虹彩(毛樣體)炎ノ原因タル疾病ハ如何ナル、疾病ナルカト云フニ、續發性虹彩炎ト外傷性虹彩炎トヲ除ケバ、原發性虹彩(毛樣體)炎ノ殆ド全部ハ、全身病ニ原因スルモノナリ、サレバ常ニ全身ノ檢診ト、檢尿トヲ怠ルベカラズ。

イマ病型ト原因トニヨリ虹彩(毛樣體炎ヲ分類スレバ次ノ如シ。

一、纖維素性虹彩炎。

イ、僂麻質斯性虹彩炎。

ロ、淋毒性虹彩炎。

ハ、新陳代謝病ニヨル虹彩炎。

(以上ハ虹彩前層ノ炎症)

ニ、徽毒性虹彩炎。

ホ、結核性虹彩炎。

(以上ハ虹彩深層ノ炎症)

二、漿液性虹彩炎。

ヘ、結核性虹彩炎ノ或場合。

ト、徽毒性虹彩炎ノ或場合。

チ、原因不明ノ漿液性虹彩炎。

リ、急性熱性傳染病ノ後發症トシテ來ル虹彩炎。

三、化膿性虹彩炎。

ヌ、外傳染ニ因ル虹彩炎。

ル、內傳染ニ因ル虹彩炎(轉移性虹彩炎)。

以上ノ如ク虹彩虹彩毛樣體炎ヲ分類スルトハ謂ヘ、同種ノ炎症ノ、他種ノ原因ニヨリテ發生シ、マタ同一原因ニシテ異リタル種類ノ炎症ヲ惹起スルコトアリ。

第二章　虹彩炎及ビ虹彩毛樣體炎ノ各論

第一　纖維素性虹彩炎及ビ虹彩毛樣體炎

一、僂麻質斯性虹彩炎及ビ虹彩毛樣體炎

Iritis und Iridocyclitis rheumatica.

僂麻質斯性虹彩炎及ビ虹彩毛樣體炎トハ、慢性關節僂麻質斯、或ハ慢性筋肉僂麻質斯ノ經過中、又ハ、ソノ經過後ニ、起ル一種ノ表在性虹彩炎ニシテ、主要ノ變化ハ、虹彩ノ前實質中ニ存ス。

症候　本症ニ際シテハ、初發症狀トシテ、屢々結膜充血、或ハ結膜炎起リ、多少ノ粘液性分泌物アリ、患者ハ羞明、流涙ヲ訴フ、之ト同時ニ關節、或ハ筋肉僂麻質斯ノ再發セル症候アリ、次デ輕度ノ毛樣充血現ハレ、時ニハ虹彩前面ニ一二ノ充血セル血管ヲ認ムルコトアリ、瞳孔ノ狀態ハ一樣ナラズ、時ニハ縮小シ、時ニハ却テ多少ノ散瞳ヲ見ルコトアリ、炎症更ラニ進メバ、虹彩前面ニ於テ、散在性ニ纖維素性滲出物現ハレ、時ニハマタ、虹彩ノ全表

面ヲ被フノミナラズ、瞳孔領域ニ及ブコトアリテ、瞳孔緣ニ於テ、色素上皮ト水晶體トノ間ニ、輕度ノ癒著ヲ招來ス、而テ此ノ如キ癒著ハ、分泌ノ起リシ當時、下位ヲトリシ瞳孔緣ニ起ルヲ常トス、患者若シ座位ニアリシトセバ、下方瞳孔緣ニ起リ、右側位ヲ保テ臥中ニアリシトセバ、右側瞳孔緣ニ癒着ノ起ルヲ見ル。

「アトロピン」ヲ點眼スレバ、コノ癒着ハ剝離シ、水晶體面ニ暗褐色組織片ノ殘留スルヲ見ル、コレ色素上皮ノ破片ナリ、癒着モシ「アトロピン」點眼ニヨリ剝離セザルトキハ、虹彩ノ實質ノミ後退スルガタメニ、癒著部ノ瞳孔緣ニハ色素上皮ヨリ成ル暗褐色ノ邊緣ヲ認メ、ソノ尖端ハ鈍圓形ニシテ尖銳ナラズ、瞳孔ノ形ハ不正トナルモ、緩キ弧線ニヨリテ圍マルヽヲ常例トス。

滲出物ノ一部ハ、マタ沈降物トナリテ、角膜裏面ニ附着ス、ソノ多クハ微細ニシテ、角膜ノ下半部ニ發見セラル、而テソノ內ニ色素ノ有無ハ不定ナルモ、邦人ニテハ褐色ヲ呈スルコト多シ、時ニハ滲出物ノ、一種固有ナル網狀ヲナシテ、角膜裏面ニ附著スルコトアリ。

急性ノ僂麻質斯性虹彩炎ニアリテハ、毛樣體炎ヲ伴フコト尠ク、再發ヲ重ネタルカ或ハ特ニ重症ナル場合ニノミ、毛樣體炎ノ併發ヲ見ル。

本病ハ好デ再發ス、而テ輕症發作ニアリテハ、數日ニシテ輕快スルモ、ナホ全治マデニハ數週ヲ要ス。

二、淋毒性虹彩炎及ビ虹彩毛樣體炎。

Iritis und Iridocyclitis gonorrhoica.

淋毒性虹彩炎及ビ虹彩毛樣體炎ハ、淋毒双球菌ノ轉位ニヨッテ起ル疾病ニシテ、淋毒性尿道炎ノ末期ニ起リ、淋毒性關節炎ニ併發スルコト多シ。

本病モマタ表在性虹彩炎ニシテ、滲出物ハ、淋毒性尿道炎ノソレト異リ、膿性ナラズシテ、纖維素性ナリ、疾病ノ初期ニ於テハ、時トシテ膿樣滲出物ノ前房底ニ現ハルヽコトアルモ、コハ纖維素ノ凝塊ニシテ膿ニハアラズ、暫時ニシテ消失スルヲ常トス。

本症ノ病狀ハ、僂麻質斯性虹彩炎ノソレニ酷似シ、瞳孔緣ニ於ケル、表在性纖維素性後癒着モ、ソノ狀ヲ等フシ、亦タ好ンデ再發ス、タヾ本病ニアリテハ、ソノ發病ノ急性ニシテ、强キ瞳孔縮小ヲ以テ現ハルヽノ特性アリ、マタ往々毛樣體炎ヲ併發シ、疼痛起リ、微細ナル塵埃狀ノ硝子體渾濁現ハル。

三、新陳代謝病ニ因ル虹彩炎及ビ虹彩毛樣體炎

Iritis und Iridocyclitis bei Stoffwechselkrankheiten.

痛風性虹彩炎 Iritis urica　モマタ表在性纖維素性虹彩炎ニ屬シ、前記二種ノ虹彩炎ト、ソノ症候ヲ等フスル點多シ、タヾ本症ノ少ク異ルトコロハ、屢々球結膜ノ浮膜ト强キ充血

トノ起ルニ反シ、虹彩ノ炎症僅微ナルニアリ。

本症ハ痛風性關節炎ヲ有スル患者ノ兩眼ヲ襲ヒ、關節炎ノ發作ト共ニ、夜間劇痛ヲ以テ突發スルコト多シ、頑固ニ再發ヲ重ヌ。

重症ニアリテハ、炎症ハ虹彩ノ表層組織ノミニ止ラズ、ソノ深層ニ及ビ、時ニハ毛様體炎ヲ起シ、或ハマタ脈絡膜ニ及ブコトアリ、此ノ如キ場合ニハ、本症ノ發作ヲ綠内障發作ト誤ルコトアリ、注意ヲ要ス。

虹彩炎ニアリテハ、然レドモ、關節炎ニ於ケルト異リ、眼内ニ尿酸鹽ノ凝塊ヲ形成スルコト無クシテ、持續的障礙トシテハ、タヾ纖維素性滲出物ノタメニ起ル視力障礙アルノミ。

糖尿性虹彩炎 Iritis diabetica　糖尿病ノ經過中ニモ、稀ニハ虹彩炎ヲ起スコトアリ、最初ハ化膿性虹彩炎ノ如キ症狀ヲ呈シテ、前房蓄膿起ルコトアルモ、間モナク多量ノ纖維素現ハレ、タメニ瞳孔ノ閉鎖サルヽコトアリ、然カモナホ、經過ハ可良ニシテ、滲出物ハ速ニ吸收セラル。

附　肺炎、再歸熱、腸窒扶斯、「インフルエンザ」、「アンギーナ」等ノ傳染性疾患ノ經過中ニモ表在性纖維素性虹彩炎ノ起ルコトアリ、特ニ再歸熱ニ際シテ屢々頑固ナル虹彩炎起ルト謂フ。

四、徽毒性虹彩炎及ビ虹彩毛様體炎

Iritis und Iridocyclitis syphilitica.

虹彩ノ徽毒性丘疹　(nach Krückmann)

（第十二圖）

小虹彩輪中、括約筋部ニ生ジタル四個ノ丘疹並ニ多數ノ鋸齒狀虹彩後癒着
瞳孔領域ノ輕ク濁濁セルハ滲出物ノタメナリ

虹彩護謨腫　(nach Krückmann)

（第十三圖）



鋸齒狀虹彩後癒着並ニ瞳孔領域ニ於ケル滲出物

虹彩ノ粟粒結核　(nach Krückmann)

（第十四圖）

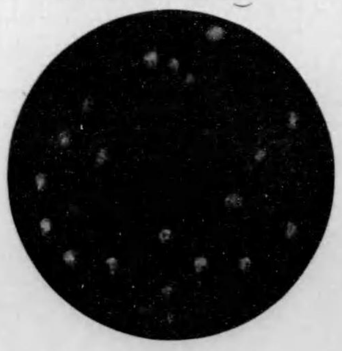

虹彩炎ノ最多クハ、徽毒、特ニ後天性徽毒ニ原因スルモノナリ、而テソノ徽毒性虹彩炎ナルコトヲ、最容易ニ診定シ得ルハ、徽毒ニ特有ナル發疹或ハ結節ノ、虹彩中ニ現ハレタル場合ナリ。

虹彩ノ早期薔薇疹 Frühroseolen der Iris. トハ、徽毒ノ第二期ニ於テ、小虹彩輪中ニ現ハル彩血管輪ヲ中心トシテ多發シ、各斑星狀ヲ呈スル表在性ノ小充血斑ヲ謂フ、鮮紅色ヲ呈シ、急速ニ發生シ、マタ急速ニ消失ス、時ニハ小虹此ノ如キ薔薇疹ハ、然レドモ、何等ノ自覺的症狀ヲ伴ハザルガ故ニ、コレガタメニ患者ノ醫ヲ訪フコトナク、且マタソノ存在期ノ短キガ故ニ、吾人ノ此ノ如キ患者ニ遭遇スルコト甚罕ナリ、コトニ吾邦人ノ如ク、一般ニ暗褐色ノ虹彩ヲ有スルモノニテハ、之ヲ發見スルコト一層困難ナリ。

徽毒性丘疹性虹彩炎 Iritis papulosa syphilitica 徽毒ノ第二期ニ於テ薔薇疹ノ消失後、虹彩ノ瞳孔緣ニ留針頭大ノ結節現ハル、ソノ色ハ帶黃赤色、乃至帶黃灰白色ニシテ、半圓形ニ瞳孔領ヘ突出シ、且ツ輕ク前房中ヘ突隆ス、而テ結節上及ビソノ周圍ニハ、充血セル數多ノ小血管ヲ認ム、此ノ如キ丘疹ハ、時ニハ、虹彩ノ毛樣緣ニモ發生スルコトアルモ、中間帶ニハ發生スルコトナシ。(第十二圖)

カクテ此等ノ結節ハ化膿崩潰スルコトナクシテ、徐々ニ吸收セラレ、虹彩ノ脫色萎縮ト、硬キ後癒着トヲ殘シテ治癒ス。

此ノ如キ結節ハ徽毒ノ第二期ニ生ズルヲ通例トスレドモ、時ニハ第三期ニ入リテ現ハルヽコトアリ、カヽル場合ニハ、丘疹ニハアラズシテ、護謨腫(Gumma)ナリ、一個ノ比較的大ナル腫瘍トシテ、虹彩ノ毛樣緣或ハ毛樣體中ニ發生シ、乾酪樣ニ崩潰シ、丘疹ノ時ト同シク、局所ニ萎縮ト、強キ後瘢着トヲ貽シテ治癒スルガ普通ナルモ、時ニハ前房ヲ充タシ、マタ鞏膜ヲ穿破スルコトアリ。(第十三圖)



(第十五圖)
毛樣體護謨腫
新生物ハ前毛樣動脈ヲ沿フテ上鞏膜中ニ出テ竝ニモ一個ノ貝殼狀新生物ヲ形成セリ

特ニ毛樣體ニ生ジタル護謨腫(第十五圖)ハ、徐々ニ鞏膜中ニ侵淫シテ、劇痛ノモトニ鞏膜ノ擴脹ヲ來タスコト多シ、此ノ如キ場合ニハ前房中ニ膿現ハレ、屢々血液ヲ混ジ、角膜裏面ニハ多數ノ沈降物ヲ生ズ、時ニハマタ護謨腫ノ硝子體中ニ肥大突隆シ、水晶體裏面ヲ沿フテ瞳孔領域ニ現ハルヽコトアリ、何レニセヨ多クハ眼球ノ萎縮ヲ招來ス、タヾ罕ニハ多少視力ヲ保チテ治癒スルコトアリ。

稀ニ、ソノウチ大ナルモノハ、毛樣體ヨリ發生シタルモノニシテ、前房隅角部ニ現ハレ、小ノ全幅ニワタリ丘疹ヲ多發スルコトアリ、此ノ如キ場合ヲ簇生徽毒疹(Gruppensyphilid)トシ、マタ或場合ニハ、虹彩ノ最強ク腫脹セル部ニ相當シテ、角膜ノ裏面ニ沈降物集合シ、茲ニ深層性角膜實質炎ヲ惹起スルコトアリ。

以上述ベタル徽毒性虹彩炎ハ、ミナ後天性徽毒ニ原因スルモノニシテ、タヾ成人ニノミ來ルヲ通例トシ、一眼ニ來ルコト、兩眼ニ來ルコトアリ、マタ何レノ病型タルヲ問ハ

ナルモノハ、瞳孔緣ニ近ク生ズル傾向アリ。

徽毒性纖維素性虹彩炎 Iritis syphilitica fibrinosa ハ、徽毒性虹彩炎中最多ク吾人ノ遭遇スルル病型ニシテ、虹彩深層ノ纖維素性炎症ナリ、徽毒ノ第二期ニ發病ス。

コノ病型ニアリテハ、全虹彩浮腫性ニ腫脹シ、固有ナル鋸齒狀ノ後癒着起リ、前房中ニハ膠樣ノ滲出物現ハレ、往々出血ヲ伴フ、而ラ角膜裏面ニハ多數ノ沈降物ヲ認ム。

此ノ如キ場合ニハ、毛樣體炎ヲ併發シ、マタ脈絡膜モ侵サレ、塵埃狀ノ硝子體濁濁ヲ生ズルコトアリ、時ニハマタ網膜視神經ノ炎症ヲ惹起ス。

徽毒性炎症タルノ特兆トシテハ、瞳孔緣ニ於ケル虹彩後癒着ノ、ソノ實質ニ及ビ、且ツ鋸齒狀ヲ呈スルノミナラズ屢々括約筋部ニ限局性ノ腫脹ヲ發見スルコトアリ、此ノ如キ腫脹ハ、他種ノ虹彩炎ニハ見ラレザル所見ニシテ、コレニヨッテ吾人ハ、徽毒性炎症ナルコトヲ診定シ得。

マタ場合ニヨリテハ、瀰蔓性ニ腫脹セル虹彩ノ此所彼所ニ、虹彩色素ノ小斑狀ニ集積スルコトアリ。

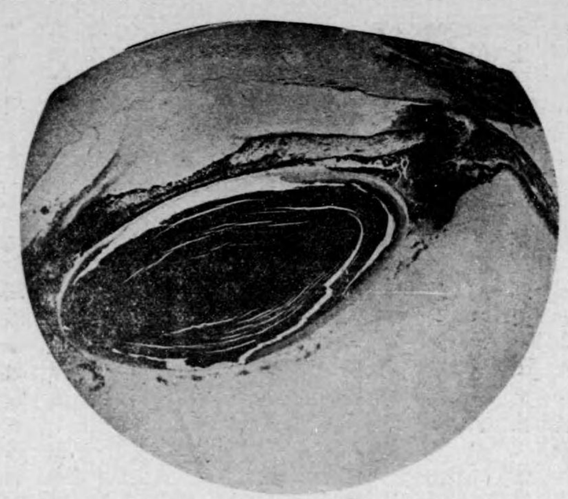

(葡)第十六圖
先天黴毒性虹彩毛様體炎
角膜實質炎ヲ伴フ

輕微ナルコトアリ、此ノ種ノ黴毒性虹彩炎ハ、幼年或ハ少年期ニ起ルコト多シ。(葡、第十六圖)

ズ、屢々再發シ、纖維素性炎症ノ場合ニ於テモ、コレガタメニ、次第ニ後癒着ヲ增シ、瞳孔ノ閉鎖或ハ遮斷ヲ起シ、續發性綠內障ニ陷リ、マタ白內障ヲ繼發シ、或ハマタ硝子體內滲出物ノ機化收縮ノタメニ、眼球ノ萎縮ニ陷ルコト稀ナラズ。

先天黴毒性虹彩炎　ハ、後天性黴毒ニ因ルモノヽ如クハ多カラズ、吾人ハ、先天黴毒性角膜實質炎ニ伴フテ、此種ノ虹彩炎ヲ見ルコト多シ、時ニハ虹彩炎マヅ起リ、且ツ、ソノ症狀强キニ反シ、角膜實質炎ノ之ニ遲レテ發生シ、ソノ症狀モ、



(葡)第十七圖
瞳孔緣ニ於ケル潛在性「ツベルケル」
↓「ツベルケル」
L.水晶體

五、結核性虹彩炎及ビ虹彩毛様體炎

Iritis und Iridocyclitis tuberculosa.

本症モマタ、虹彩深層ノ纖維素性炎症ニシテ、ソノ特兆ハ、虹彩中ニ結核性結節ノ發生スルニアリ、而テ血行ニ因ル傳染ナルガタメニ、病變ハマヅ小動脈ノ管壁ニ初發シ、茲ニ結節ヲ形成スルニ至ルモノナリ、サレバ虹彩中、何レノ部分ニモ結節ノ發生ヲ見ル瞳孔緣ニ生ズルモノハ、甚微細ニシテ、肉眼ニテハ見得ザルモ、一般ニハ粟粒大ニシテ帶黃白色ヲ呈ス。(葡、第十四圖)コレ血管ヲ有セザルガタメナリ、而テ瞳孔緣ニ生ジダル結節ハ、多量ノ纖維素性滲出物ヲ生ジ、茲ニ虹彩ノ後癒著ヲ惹起ス。(葡、第十七圖)

此ノ如キ結節ハ間モナク小トナリ、ソノ頂上陷凹シ、ヤガテ全ク消失ス、結節比較的大ナルトキハ、局所ニ灰白色ノ、小ナル萎縮斑ヲ貽シテ治癒ス、サレド再發スルコト多シ、

マタ角膜裏面ニ生ジタル降沈物ノ、時ニハ定型的ノ結核性結節ヲ形成スルコトアリ、結核性虹彩炎ノ或場合ニハ此ノ如キ沈降物ノミ現ハレ、虹彩上ニハ永ク結節ノ現ハレザルコトアリ。

マタ或場合ニハ、虹彩ニ高度ノ瀰蔓性肥厚起リ、全虹彩ノ、一種ノ肉芽組織ニ變化スルコトアリ、表面凹凸不平ニシテ瞳孔閉鎖症ヲ伴フコト多シ。(葡、第十八圖)

(葡)第十八圖
結核性虹彩毛樣體炎
虹彩及毛樣體ハ結核性肉芽組織ト變セリ
(盛氏標本)

マタ或場合ニハ、前房隅角ニ孤在性結節ヲ生ジ、次第ニ大トナリテ、遂ニ前房ヲ充タシ、毛樣體部ノ鞏膜ヲ穿破シ、眼球萎縮ヲ招來スルコトアリ、屢々脈絡膜炎ヲ併發ス。

我國ニハ、上鞏膜炎或ハ硬化性角膜炎ノ狀ヲ呈スル結核性炎症比較的多クシテ、前房隅角部ニ粟粒大ノ小結節、隱現出沒シ、潛在性結核性虹彩毛樣體炎ノ存在ヲ推定セシムルコトアリ、此ノ如キ場合ノ上鞏膜炎ハ、往々結膜「フリュクテーン」ト誤診サルヽコトアリ、注意ヲ要ス。

何レニセヨ、結核性虹彩炎及ビ虹彩毛樣體炎ハ、年少者ニ多ク、マタ好ンデ女子ヲ侵ス、而テ肺結核或ハ關節結核ノ如キ重症患者ヨリモ、氣管枝淋巴腺或ハ胸縱隔淋巴腺等ニ、結核性淋巴腺炎ヲ有スル所謂腺病質ノ人ニ起ルコト多シ。

第二　漿液性虹彩炎及ビ虹彩毛樣體炎

Iritis und Irid-cyclitis serosa.

本症ハ諸種ノ虹彩炎及ビ虹彩毛樣體炎中、ソノ症狀最輕微ニシテ、角膜ノ裏面ニ於ケル沈降物ト、輕微ノ毛樣充血トヲ主徴トシ、毛樣體炎加ハレバ、眼球內壓ノ變動及ビ硝子體渾濁現ハル。

滲出物ノ、漿液性ニシテ、細胞及ビ纖維素ニ貧シキガタメニ、虹彩後癒着、前房蓄膿等ヲ見ルコトナク、マタ虹彩ノ外見ニ異狀ヲ呈スルコトモ稀ニシテ、滲出物中ノ僅ノ細胞ト纖維素トハ、眼球運動ノタメニ遠心沈澱セシメラレテ、沈降物トナルガタメニ、前房水モ清澄ナルガ普通ナリ、時ニハコノ沈降物スラモ、現ハレズシテ、輕度ノ毛樣充血ガ、外觀上唯一ノ症狀ナルコトアリ、時ニハマタ、沈降物ノ存スル所ニ、深層性ノ角膜渾濁表ハルヽコトアリ。

何レニセヨ、本症ハ慢性ノ疾患ニシテ、原因ハ潛在性結核ナルコト多シ、マタ時ニハ、急性熱性病ノ後發症トシテ起ルコトアリ、原因ノ全ク不明ナルコトモ尠カラズ、若シ本症ガ急性症狀ヲ呈スレバ、ソノ原因ノ黴毒ナルコトアリ。

慢性症ニテハ、疾病ノ毛樣體ニ原發スルコトアリ。

第三　化膿性虹彩炎及ビ虹彩毛樣體炎

Iritis und Iridocyclitis suppurativa.

化膿性虹彩炎及ビ虹彩毛樣體炎ハ、滲出物ノ膿性ニシテ前房蓄膿ノ現ハルヽヲ特徵トス、而テ滲出物中ニ釀膿性微生物ノ存在スルコト、然ラザルコトヽアリ。

化膿性虹彩炎(及ビ虹彩毛樣體炎)ニ屬スルモノハ、外傷性虹彩炎 Iritis traumatica. 轉移性虹彩炎 Iritis metastatica. 及ビ續發性虹彩炎 Iritis secundaria ノ大部分ナリ。卽チ外傷ノタメ或ハ手術ニヨリテ、眼球ノ穿孔セラレ、次デ化膿セル場合、或ハマタ身體ノ他ノ部分ニ於ケル化膿病竈ヨリ、釀膿菌ノ血行ニヨリテ眼內ヘ轉移シ、葡萄膜中ニ病竈ヲ形成セル場合(化膿性脈絡膜炎ノ條下參照)並ニ眼球ノ後半部ニ於ケル化膿性炎症、又ハ角膜潰瘍ニ續發シテ、虹彩炎或ハ毛樣體炎ノ起ル場合ノ如キ卽是ナリ。

角膜潰瘍ニ續發スル場合ハ、常ニ必シモ潰瘍ノ穿孔スルヲ要セズ、彼ノ角膜匐行性潰瘍 Ulcus serpens corneae ノ際ニアリテハ、化膿性虹彩炎ヲ續發シ、前房蓄膿起ルモ、コハ角膿中ニ存スル肺炎双球菌ノ毒素ノタメニ、白血球ノ前房水中ヘ集合セルモノニシテ、ソノ內ニハ細菌ヲ証明スルコト能ハズ、卽チ無菌性化膿 sterile Eiterung ナリ。

何レニセヨ化膿性虹彩炎或ハ虹彩毛樣體炎ハ、全眼球ノ化膿ヲ起シ、眼球瘻ニ陷ラシムルコト多シ。

第四　虹彩炎及ビ虹彩毛樣體炎ノ經過竝ニ轉歸

經過　虹彩炎及ビ虹彩毛樣體炎ヲ、ソノ經過ニ從テ急性並ニ慢性ノ二症ニ區別スト雖、多クノ場合ハソノ全經過ニ數週乃至數月ノ時日ヲ要シ、時ニハ再發ヲ重ネテ數年ニワタルコトアリ。

虹彩炎或ハ虹彩毛樣體炎ノ治癒ニ赴カントスルヤ、充血及ビ疼痛マヅ減退シ、特ニ「アトロピン」ノ奏効容易トナル、コレ炎症刺戟ノ減退シテ瞳孔括約筋ノ痙攣樣收縮ノ緩解サレタル徵候ナリ。

虹彩炎及ビ虹彩毛樣體炎ハ、好ンデ再發スルモノナリ、而シテ再發症狀ハ、初發症狀ニ比シテ一般ニ輕易ナルヲ常トスルモ再發ノ度毎ニ虹彩後癒着ノ起ルガタメニ、遂ニハ瞳孔閉鎖症或ハ遮斷症ヲ招致シテ、續發性綠內障ノタメニ患者ノ明ヲ奪フコト罕ナラズ。

轉歸　輕症ニアリテハ、虹彩後癒着、「アトロピン」ノ點眼ニヨリテ剝離シ、水晶體前表面上ニハ、色素性沈着物ヲ遺スモ、コハ格別ノ障礙ヲ貽スモノニアラズ。

角膜後面ノ沈降物ハ、數月間存續スルガ普通ナルモ、遂ニハ吸收セラレテ消失ス、而テ時ニハ當該部ニ灰白色小點狀ノ角膜濁ヲ貽スコトアリ。

前房蓄膿ハ、往々虹彩根部ト角膜裏面トノ間ニ恒久性癒着ヲ惹起スルコトアルモ、多クハ何等ノ障礙ヲ貽サズシテ吸收セラル、モノナリ、硝子體溷濁モ輕徵ノモノハ全ク吸

收セラレ視力恢復ス。

然レドモ、虹彩炎及ビ虹彩毛樣體炎ノ大多數ハソノ經過後症トシテ諸種ノ障礙ヲ貽シ、之レガタメニ完全ナル視力ノ恢復ヲ望ミ得ザルコト多シ。

卽チ、瞳孔遮斷症ノタメニ續發性綠內障ヲ誘起シ、ソノ結果更ニマタ羣膜葡萄腫ノ發生ヲ見ルコトアリ、瞳孔閉鎖ノ視力ヲ害スルコトノ著シキハ勿論ナリ。

マタ毛樣體炎起リテ多量ノ纖維素性滲出物後房中ニ出ヅレバ虹彩ノ全後癒着ヲ起シ、マタ硝子體中ニ入レバ水晶體ヲ包擁シ、ソノ榮養ヲ障礙シテ白內障ニ陷ラシメ或ハ機化收縮シテ硝子體ヲ引寄セ網膜剝離ヲ招來ス時ニハマタ毛樣體ヲ羣膜ヨリ剝離セシムルコトアリ。

此ノ如キ眼球ハ徐々ニ眼球萎縮ニ陷リ、ソノ形ノ小トナルノミナラズ內壓下降シ四直筋ノ壓迫ノ結果前方ヨリ之ヲ見ルトキハ方形ヲ呈スルニ至ル角膜ハ縮少シ且ツ扁平トナリ多クハ混濁スルモ時ニハ永ク透明ナルコトアリ前房ハ全ク消失スルカ或ハ多少ノ房水ヲ有ス何レニセヨ萎縮セル虹彩ハ機化セル滲出物ニ包マレ僅ニソノ存在ヲ認メ得ラルノミ此ノ如キ眼珠中ニハ後ニ至リテ骨新生シ外部ヨリ之ヲ觸知シ得ルコトアリカルル場合ニハ屢々疼痛ノ再發スルコトアリ。(葡第十九圖)

第五　虹彩炎及ビ虹彩毛樣體炎ノ療法

(葡)第十九圖
萎縮眼球
失明後數ケ月ニシテ疼痛ノタメニ摘出セルモノ
白內障、毛樣體剝離
網膜剝離
機化滲出物中ノ骨新生(中央ヨリ少ク右方ニアル二個ノ深紅色物)等ヲ見ル

療法ヲ別テ對症療法ト原因療法トノ二トス然レドモ原因ノ不明ニシテ單ニ對症療法ノミニ賴ルノ外ナキコト尠ナカラズ。

對症療法　虹彩炎ノ治療ニ缺クベカラザルモノハ「アトロピン」ナリ點眼ニヨリテ瞳孔括約筋ヲ麻痺セシメ瞳孔ノ間斷ナキ運動ヲ靜止シテ虹彩ニ安靜ヲ與ヒマタ後癒着ヲ剝離シ或ハ新ニ起ラントスルヲ防止ス。然レドモ炎症ノ昂進期ニアリテハ、刺戟ノタメニ瞳孔括約筋ノ痙攣樣ニ收縮スル結果「アトロピン」ノ作用容易ニ現ハレズ此ノ如キ場合ニハ同時ニ「コカイン」水ヲ點眼シ「アトロピン」ノ作用ヲ補助セシムルヲ可トス「アドレナリン」ニモ亦同樣ノ補助作用アリカクスルモナホ奏效不充分ナルトキハ「アトロピン」末ノ小量ヲ結膜囊內ニ點入スベシ此ノ如クシテ全ク炎症ノ消失スルマデ持續的ニ瞳孔ヲ開大シ置クノ要アリ。

虹彩毛樣體炎ノ經過中特ニ毛樣體炎ノ症狀顯著トナリシ場合ニハ「アトロピン」ニ代フ