
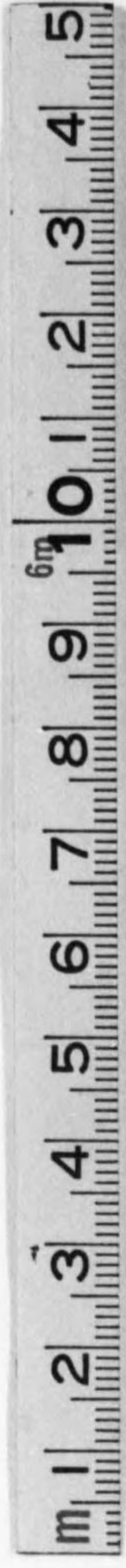




始



60
6844

373

教科用 簡明醫學叢書 第六輯



小組織學

東京帝國大學助教授 醫學博士 理學士

森 於 菟

東京 株式會社金原商店 大阪



60-6841

第三版序

前版ノ序ニ示シタ方針ニ從ツテ多クノ箇所ニ於テ改正ヲ試ミタ。圖モ亦或ハ追加シ或ハ新シクシタ。スペテノ點ニ於テ學習ノ目的ヲ達スルノニ少シデモ完全ニ近クナレバ著者ハ満足スルノデアアル。

昭和七年三月

著 者 識

第二版序

廣ク醫學ニ志ス者ガ基礎醫學ノ一分科ニ就テ將來ノ爲ニ頭腦ノ中ニ藏シテ置クベキ分量ハ左程多イ事ヲ望マレナイ、然シソレダケノ事ヲ理解スルニハ可成リ多クノ事實ヲ知ラネバナラス、本書ハ上述ノ兩者ヲ區別シテ書カウトシタモノデ第二版デハ此點ニ於テ一步ヲ進メタ、然シ今後版ヲ重ヌル機會アル毎ニ益々九ポイント活字ヲ減ジ六號活字ヲ増シ且整理シテ行クツモリデアアル、挿圖モ猶殆全部先人ノ教科書ニ據ツテ居ルガ元ヨリ著書ハ之ニ満足シテ居ル譯デハナイ。

昭和五年三月

著 者 識

例 言

1. 本書ハ書肆主人ノ囑ニヨリ組織學ノ大綱ヲ示シ同時ニ學生諸氏ヲシテ一方筆記ノ煩ヲ省カシメ一方實習ニ際シテ參考セシメンガ爲ニ成レリ。
2. 如上ノ目的ノ爲ニ學理深遠ナルモノハ之ヲ詳説セズ、術語ハ獨逸語又ハ羅典語ノ最用ヒラルルモノヲ先トシ邦語譯ハ必ズシモ之ヲ附セズ、又附「組織學實習表」ノ如キモ實習時間ヲ考慮シテ實行シ易キモノノミヲ採録セリ。
3. 通常組織學(狹義)トシテ講ズル範圍ハ本書第一編、第二編及之ニ Sehne, Knochen, Muskel, periphere Nerven, Ganglion, Nervenendigungenニ就テ第三編諸章ニ舉ゲタルモノヲ加フルヲ常トス、仍テ便宜上上記項目ヲ第二編中適當ノ場所ニ揚ゲ後章ヲ參照スルノ用ニ備ヘタリ。
4. 本書ハ主トシテ下記諸書ヲ參考シテ成レリ、此中 1-3 ハ又學生諸氏ノ好參考書タルベシ。
 1. *Ph. Stöhr*, Lehrbuch der Histologie. (*Möllendorff* 改版)
 2. *Szymonowicz*, Lehrbuch der Histologie und der mikroskopischen Anatomie. (*Szymonowicz* u. *R. Krause* 改版)
 3. *Schaffer*, Lehrbuch der Histologie und der Histogenese.
 4. *Sobotta*, Atlas und Lehrbuch der Histologie und mikroskopischen Anatomie des Menschen.
 5. *R. Krause*, Kursus der normalen Histologie.
 6. *Wilson*, The cell in development and heredity.
 7. *Möllendorff*, Handbuch der mikroskopischen Anatomie des Menschen.

目次

生物體ノ構成及組織學(廣義)ノ分類 1

第一編 Zelle 細胞

細胞ノ定義, 細胞ノ發見, 細胞ノ形 2

細胞ノ大サ, 細胞ノ成分 4

Protoplasma 原形質 6

原形質ノ物理學的及化學的性質, 原形質ノ構造, Mitochondrien,
Fibrillen

Kern (Nucleus) 核 9

核ノ性質, 核ノ數, 核ノ大サ, 核ノ形, 核ノ構造, 核ノ化學的成分

Zentralkörperchen (Zentriol) 中心小體 12

Innerer Golgi'scher Netzapparat (Apparato reticolare interno)

內網狀裝置 12

Zellmembran 細胞膜, Paraplasma 副形質 13

細胞ノ結合 13

細胞ノ生活現象 14

細胞ノ運動, 刺戟感應性, 物質代謝 14

細胞ノ繁殖 16

細胞ノ生長, 生活期限及死, 細胞ノ分化 21

第二編 Gewebe 組織

第一章 Epithelgewebe 上皮組織 23

上皮細胞ノ一般性質 23

上皮組織ノ分類 25

上皮組織ノ結合, 榮養, 變質 29

Drüsenepithel 腺上皮及 Drüse 腺	30
第二章 Stützgewebe 支柱組織	37
第一節 Bindegewebe 結締組織	38
一般結締組織中ノ細胞	38
Gallertgewebe 膠樣組織	44
Retikuläres Bindegewebe 網樣結締組織	44
Fibrilläres Bindegewebe 纖維性結締組織	45
Lockeres Bindegewebe 鬆疎結締組織, geformtes Bindegewebe	
定形結締組織, elastisches Gewebe 彈力組織	48
Fettgewebe 脂肪組織, pigmentiertes Gewebe 色素組織, Endothelgewebe 內皮組織	49
第二節 Knorpelgewebe 軟骨組織	51
第三節 Knochengewebe 骨組織	55
第四節 Blut 血液	56
Erythrozyten 赤血球	57
Leukozyten 白血球	60
血液ノ發生	64
Thrombozyten 血小板	66
第五節 Lymphe 淋巴	66
第三章 Muskelgewebe 筋組織	67
第一節 Glattes Muskelgewebe 滑平筋組織	67
第二節 Quergestreiftes Muskelgewebe des Herzens 心臟橫紋筋組織(又ハ心臟筋組織)	69
第三節 Quergestreiftes Muskelgewebe des Skelettes 骨骼橫紋筋組織	73
第四章 Nervengewebe 神經組織	77

第一節 Nervenzellen, Ganglienzellen 神經細胞	78
第二節 Nervenfaser 神經纖維	82
第三節 Neuroglia 神經膠質	89

第三編 Organe 臟器

第一章 Kreislaufssystem 循環系	91
第一節 Blutgefäßsystem 血管系	91
1. Cor 心臟	91
2. Arterien 動脈	93
3. Venen 靜脈	94
4. Kapillaren 毛細管	94
5. Lien 脾臟	95
第二節 Lymphgefäßsystem 淋巴管系	99
1. Lymphgefäß 淋巴管	99
2. Lymphfollikel 濾胞 (Lymphknötchen)	101
3. Lymphknoten 淋巴結節 (Lymphdrüse)	103
附 Blutlymphknoten 血淋巴結節	103
第三節 Endokrine Drüsen 內分泌腺 (Innersekretorische Organe)	104
1. Glandula thyroidea 甲狀腺	105
2. Glandula parathyroidea 旁甲狀腺 (Epithelkörperchen)	106
3. Thymus 胸腺	107
4. Glandula suprarenalis 副腎	109
5. Hypophysis cerebri 腦下垂體	110
6. Corpus pineale 松果體 (Epiphysis)	112
第二章 Bewegungssystem 運動系	113
第一節 Knochen 骨	113

- Periost 骨膜, Knochenmark 骨髓	116
骨ノ發生	118
第二節 Knorpel 軟骨	124
第三節 Sehne 腱	124
第四節 Muskel 筋	126
第三章 Verdauungssystem 消化系	127
第一節 Cavum oris 口腔	127
1. Die Schleimhaut der Mundhöhle 口腔粘膜	127
2. Die Drüsen der Mundhöhle 口腔腺	129
3. Dentes 齒牙	135
齒牙ノ發生	137
4. Lingua 舌	141
第二節 Pharynx 咽頭	143
第三節 Oesophagus 食道	143
第四節 Ventriculus 胃	144
第五節 Dünndarm 小腸	147
第六節 Dickdarm 大腸	151
第七節 Hepar 肝臟	154
第八節 Vesica fellea 膽囊	159
第九節 Pankreas 胰臟	159
第十節 Peritonæum 腹膜	162
第四章 Athmungssystem 呼吸系	162
第一節 Cavum nasi 鼻腔	162
第二節 Larynx 喉頭	163
第三節 Trachea 氣管	164
第四節 Pulmo 肺臟	165

第五章 Harnsystem 尿系	169
第一節 Ren 腎臟	169
第二節 Pelvis renalis 腎盂, Ureter 輸尿管及 Vesica urinaria 膀胱	174
第三節 Urethra 尿道	176
第六章 Fortpflanzungssystem 生殖系	177
männliche Geschlechtsorgane 男性生殖器	177
第一節 Testis 辜丸	177
第二節 Epididymis 副辜丸, Ductus deferens 輸精管, Vesicula seminalis 精囊及 Ductus ejaculatorius 射精管	183
第三節 Prostata 攝護腺及 Glandula bulbourethralis, Cowperi 球尿道腺	186
第四節 Penis 陰莖	188
weibliche Geschlechtsorgane 女性生殖器	189
第五節 Ovarium 卵巢	189
第六節 Tuba uterina 輸卵管	196
第七節 Uterus 子宮	197
第八節 Vagina 膾及 Pudenda muliebri 女性外陰部	199
第九節 Nabelstrang 臍帶及 Plazenta 胎盤	200
第七章 Nervensystem 神經系	203
第一節 Medulla spinalis 脊髓	203
第二節 Grosshirnrinde 大腦皮質	208
第三節 Kleinhirnrinde 小腦皮質	210
附 Medulla oblongata 延髓及 Pons 橋髓	212
第四節 Hüllen des Centralnervensystems 中樞神經被膜	216
第五節 Periphere Nerven 末梢神經及 Ganglien 神經節	219
第六節 Nervenendigungen 神經終末	224

第八章 Sinnesorgane 感覺器 231

第一節 Integumentum commune 總被 231

1. Cutis 外皮 231

2. Pili 毛髮 及 Ungues 爪 235

3. Die Drüsen der Haut 皮膚腺 243

第二節 Geruchsorgane 嗅器 246

第三節 Geschmacksorgane 味器 248

第四節 Sehorgane 視器 250

1. Bulbus oculi 眼球 250

Sclera 鞏膜, Cornea 角膜 251

Chorioidea 脈絡膜, Corpus ciliare 毛樣體, Iris 虹彩 253

Retina 網膜 255

Lens crystallina 水晶體 261

2. Palpebrae 眼瞼 263

3. Thränenorgan 淚器 264

第五節 Gehörorgane 聽器 265

1. Auris interna 內耳 265

Sacculus 球狀囊, Utriculus 橢圓囊及 Bogengänge
半規管 266

Ductus cochlearis 蝸牛殼管 266

2. Auris media 中耳 271

3. Auris externa 外耳 271

組織學實習表 1-12

Register 1-41

本書中の譯語改正

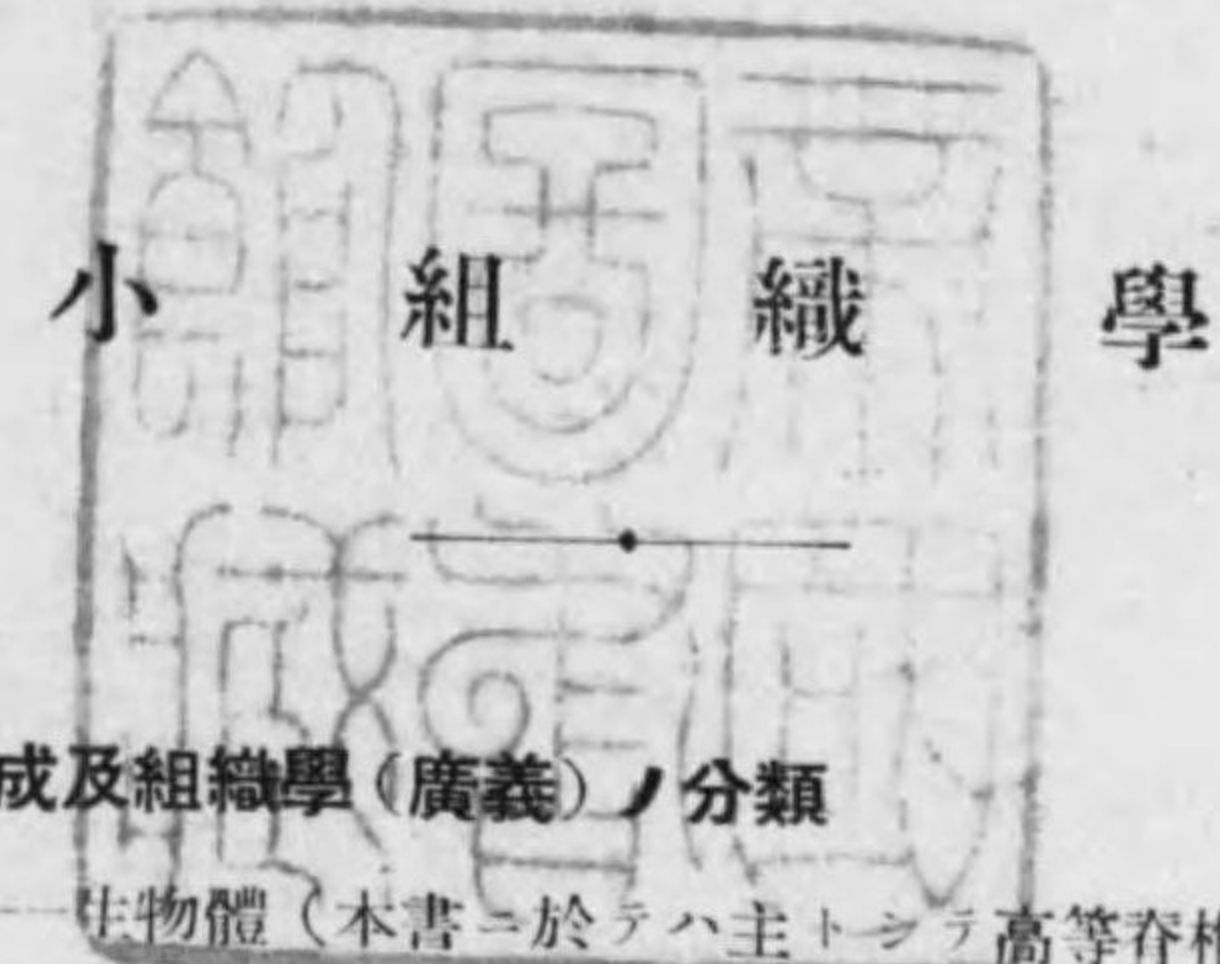
解剖學の邦文基準用語が昭和七年度の日本解剖學會第四十回集會に於て撰定せられたに就て、本書に於ても之に従つて改正すべき筈の所其暇を得なかつたので、此増訂版には舊新譯語の相異なるもののみを抽出して表示する事とした。

	舊	新
Bindegewebe	結締組織	結締織
Vasa vasorum	榮養血管	自養脈管
Lien	脾臟	脾
Milztrabekel	梁材	脾材
Milzpulpa	脾實質	脾髓
Pinsclarterien	穗動脈	筆毛樣動脈
Malpighi'sche Milzknötchen	脾結節	脾淋巴小結節 (マルピギー氏)
Nodus lymphaticus	淋巴濾胞 (淋巴小結節)	淋巴小結節
Noduli lymphatici solitarii	孤立性濾胞	孤立淋巴小結節
Noduli lymphatici aggregati	集團性濾胞	集合淋巴小結節
Lymphoglandula	淋巴結節 (淋巴腺)	淋巴腺
rotes Knochenmark	赤色骨髓	赤骨髓
gelbes Knochenmark	黃色骨髓	黃骨髓

Schmelzprismen	珧瑯質稜柱	珧瑯柱
Zement	白堊質	骨樣質(白堊質)
Pulpaöhle	髓腔	齒腔
Papilla vallata	輪廓乳頭	輪乳頭
Hepar	肝臟	肝
Pankreas	胰臟	胰
Bronchien	氣管枝	氣管支
Paries membranaceus	膜性壁	膜樣壁
Pulmo	肺臟	肺
Bronchioli	氣管梢	氣管支梢(小氣管支)
Bronchioli respiratorii	呼吸性氣管梢	呼吸性氣管支梢
Ren	腎臟	腎
Markstrahlen	髓線	放線部(フェラン氏)
Glomerulus	絲毬	血管毬
Bowman'sche Kapsel	ボーマン氏囊	毬鞘
Arteriae arciformes	弓狀動脈	弓形動脈
Venae arciformes	弓狀靜脈	弓形靜脈
Arteriola rectae	直小動脈	直細動脈
Venulae rectae	直小靜脈	直細靜脈
Ureter	輸尿管	(輸)尿管
Pars membranacea	膜性部	膜樣部
Ductus epididymidis	副睪丸管	副睪管
Ductuli aberrantes	迷走管	迷管

Ductus deferens	輸精管	(輸)精管
Trabeculae corporum cavernosum	海綿體材	海綿體小柱
Cavernae corporum cavernosum	海綿體洞腔	海綿體腔
Stroma ovarii	卵巢基質	卵巢間質
Folliculi oophori vesiculosi, Graafi	水泡狀卵胞	囊狀卵胞 (グラーフ氏)
Cumulus oophorus	載卵丘	卵丘
Ovulum	卵子	卵(子)
Appendix vesiculosus	囊狀附屬體	胞狀附屬體
Tuba uterina, Fallopii	輸卵管	(輸)卵管 (ファロピオ氏)
Glandulae cervicales	子宮頸腺	(子宮)頸腺
Stratum germinativum, Malpighii	發芽層	芽層(マルピギ氏)
Glandulae glomiformes	蟠塊腺	毬樣腺
Papilla mammae	乳嘴	乳頭
Areola mammae	乳暈	乳輪
Lamina suprachorioidea	上脈絡板	脈絡上板
Lamina vasculosa	脈管板	血管板
Stroma iridis	虹彩基質	虹彩間質
Pars optica retinae	網膜神經部	網膜視神經部
Conjunctiva palpebrarum	眼瞼結膜	瞼結膜

Sacculus	球狀囊	球囊
Organon spirale, <i>Cortii</i>	螺旋器官	螺旋器 (コルチー氏)
Tuba auditiva, <i>Eustachii</i>	耳喇叭管	耳管 (ユースタキ氏)
Glandulae ceruminosae	耵聍腺	耳垢腺
Cerumen	耵聍	耳垢



○生物體ノ構成及組織學(廣義)ノ分類

Zelle 細胞——生物體(本書ニ於テハ主トシテ高等脊椎動物, 特ニ人類ニ就テ論ズ)ノ形態學上單位——**Cytologie 細胞學**

Gewebe 組織——生物體ノ發生中同一方向ニ分化セル細胞及其產物ノ集合體——**Histologie 組織學(狹義)**

Organ 臟器——各種ノ組織集リテ一定ノ構造外形ヲ具ヘ一定ノ機能ヲ營ムモノ——**mikroskopische Anatomie der Organe**

第一編 Zelle 細胞*1

○細胞ノ定義: 細胞ハ生物體ノ形態學上ノ Elementareinheit ニテス
 ペテノ生活機能ノ宿ル所ナルヲ以テ又 Lebensinheit ナリトモ云ヒ得ベ
 ク, 之ヲ約言スレバ Elementarorganismus 基本有機體ナリ, 一定ノ條件
 ノ下ニ榮養ヲ攝リ, 生長シ, 繁殖シ且外界ヨリノ刺戟ニ反應ス。

○細胞ノ發見: *R. Hook* (1665.—コルク栓ノ薄片ガ小腔ヨリ成ルヲ見テ cell
 ト名ヅク), *Brown* (1831.—細胞核發見), *Dumartier* (1832.—細胞分裂發見),
Schleiden (1838.—植物細胞), *Schwann* (1839.—動物細胞)。

- 細胞ノ形: (Fig. 1) 原形ハ
1. kugelförmig 球狀 (例 Eizellen, Leukozyten).
 内部又ハ外部ノ狀況ニヨリ
 2. biskuitförmig, bikonkav 双凹盤狀乃至 napfförmig 椀狀 (例
 Erythrozyten).
 3. zylindrisch 圓柱狀, prismatisch 稜柱狀 (例 Darmepithel).

*1 Cytos, Cellula

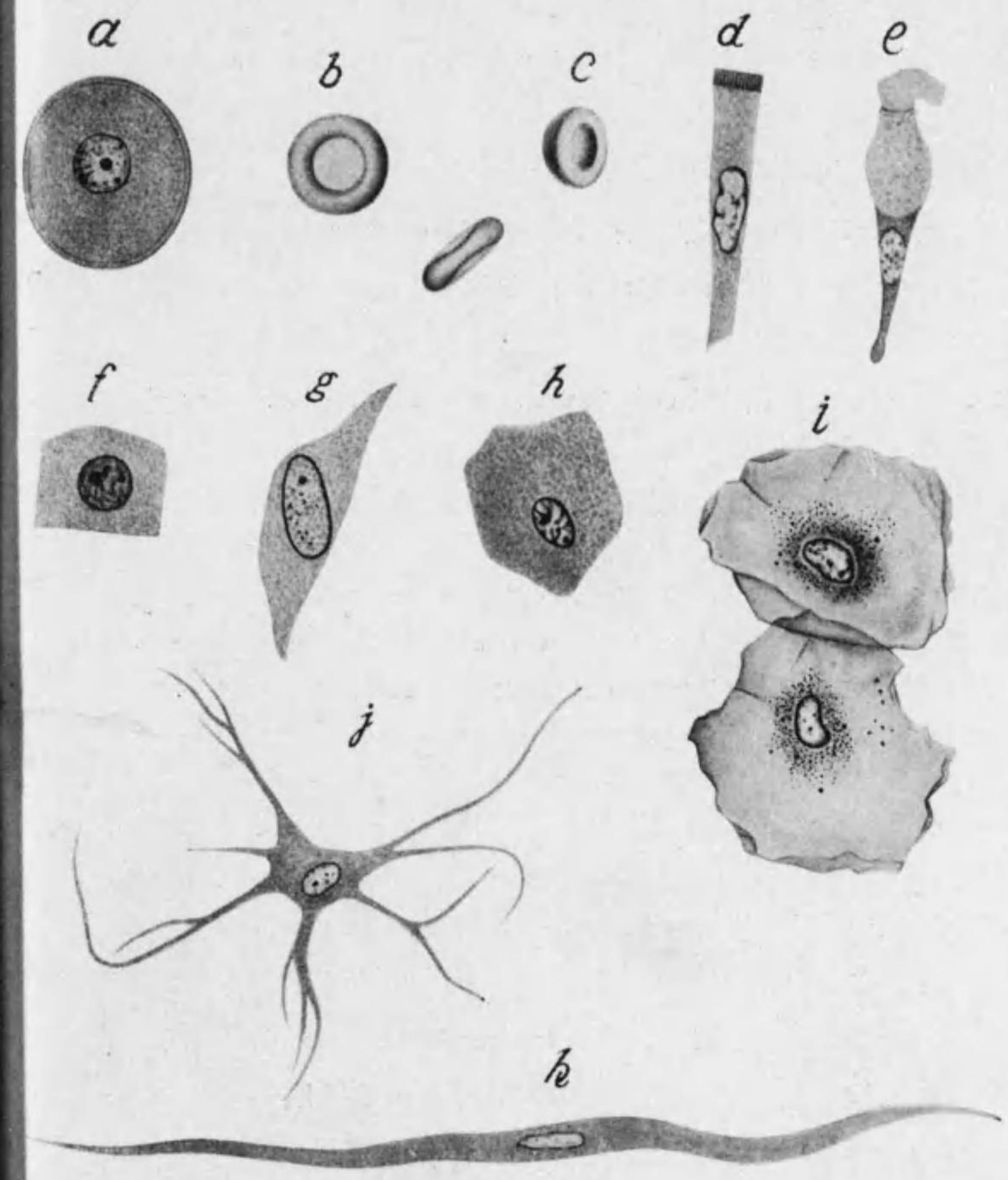


Fig. 1 細胞ノ形
 a. Eizellen b. c. Erythrozyten d. Darmepithel e. Becherzellen
 f. Sammelrohrepithel g. fixe Bindegewebszellen h. Leberzellen
 i. Plattenepithel j. Nervenzellen k. glatte Muskelfaser

4. kubisch 立方狀 (例 Linsenepithel, Sammelrohrepithel).
5. kegelförmig 圓錐狀, becherförmig 杯狀 (例 Becherzellen).
6. polyedrisch 多角形 (例 Leberzellen).
7. platt 扁平 (例 Endothel, Plattenepithel).
8. spindelförmig 紡錘狀 (例 fixe Bindegewebszellen).
9. sternförmig 星狀, verästelt 分枝狀 (例 multipolare Nervenzellen).
10. faserförmig 纖維狀 (例 glatte u. quergestreifte Muskelfaser)。

○細胞ノ大サ: 人類及高等脊椎動物ニテハ直徑平均 10-30 μ *1, 小ナルハ 3 μ (Thrombozyten) 大ナルハ 100 μ 以上 (Nervenzellen, Eizellen)。猶 quergestreifte Muskelfaser ハ其長サ 12cm 以上ニ至リ, Nervenzellen ノ突起ハ 1m 以上ニ達ス。

○細胞ノ成分 (形態學的):

主成分	副成分
Protoplasma 原形質	innerer Netzapparat 內網裝置
Kern 核	Zellmembran 細胞膜
Zentralkörperchen 中心小體	Paraplasma 副形質

*1 1 μ (Mikron) = $\frac{1}{1000}$ mm.

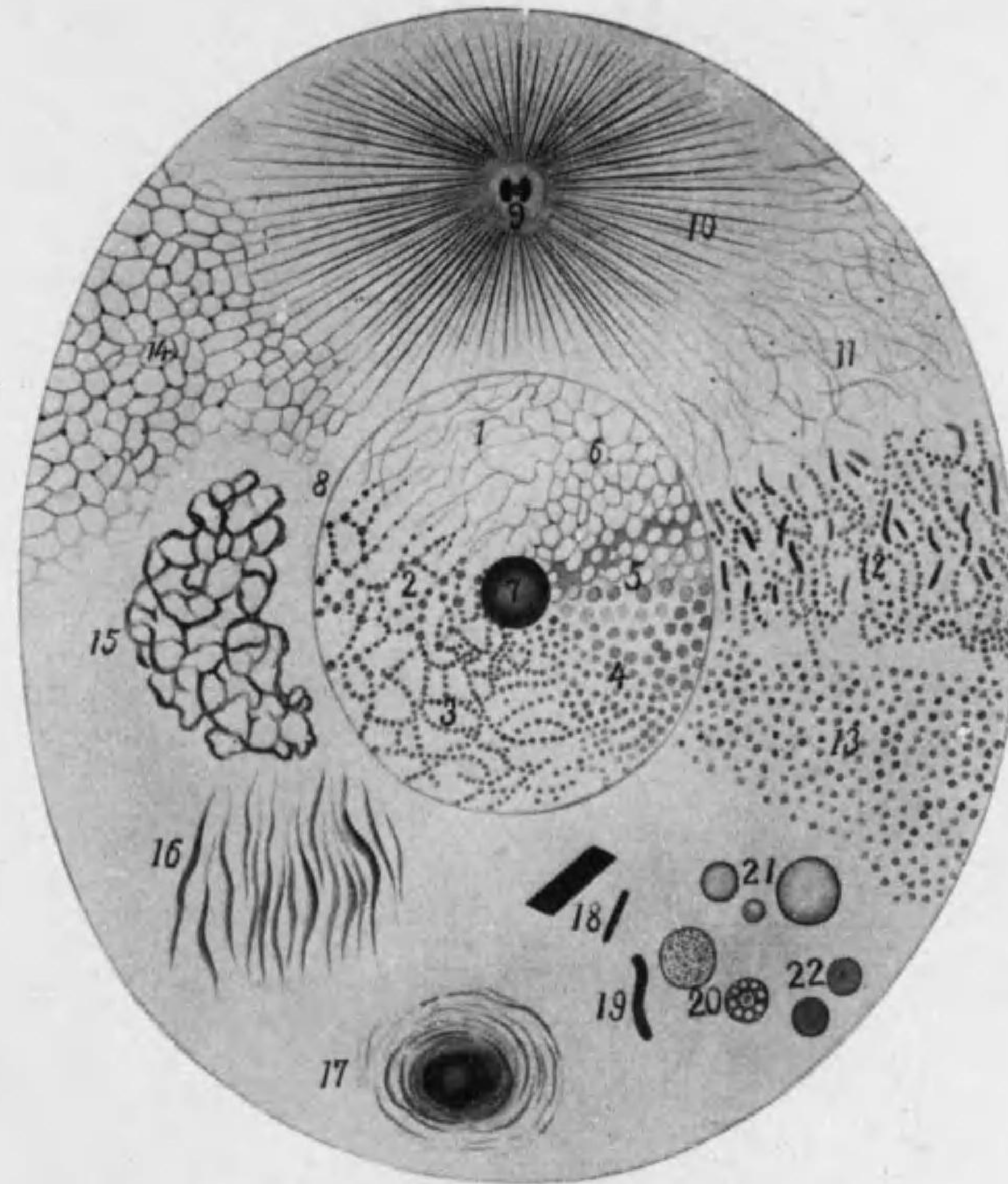


Fig. 2 細胞ノ模型圖

①-8. 核 1.-6. 核骨子ノ種々ノ狀態 (1. 纖維狀 2. 網狀 3. 4. 顆粒狀 5. 6. 蜂房狀) 7. 核小體 8. 核膜 9. 中心小體 (Diplosom) 10. Astrosphäre 11.-14. 種々ノ説ニヨル原形質ノ構造 (11. Mitomtheorie 12. Mitochondrien 13. Granulattheorie 14. Schaumtheorie) 15. Golgi 氏內網裝置 16. Basalfilamante 17. Nebenkern 18. Krystalloide 19. Lipoide 20. 卵黃球 21. 脂肪球 22. 分泌滴

Protoplasma 原形質*

○原形質ノ物理學的及化學的性質：原形質ハ主トシテ膠質性^{*2}，蛋白質及脂肪ノ聚合體 (Aggregatzustand) ニテ無色，半液狀乃至粘性ナリ，alkali 性ヲ有シ水ニ不溶，醋酸ニヨリ膨脹ス，稀ニハ homogen ナルモ多クハ heterogen ニテ強ク光ヲ屈折スル小顆粒 Mikrosomen 么微體^{*3}及絲狀ノ物體ヲ有ス，屢々此顆粒ヲ有スル部 Körnerplasma 顆粒質ニ對シ平等ナル表層 Hyaloplasma 透明質ヲ區別シ得。

化學的成分ハ複雑ニシテ全ク明ナラズ，水分 60-70% 固形分中ニハ蛋白質 (Nukleoalbumine, Nukleoproteide) 脂肪及 Lipoide (Lezithin 及 Cholesterin), Glykogen 及無機鹽 (P, K, Na, Ca, Mg, Fe, S, Cl, As) ヲ含ム。

○原形質ノ構造 (Fig 2):

*1 Zelleib 細胞體ノ恒久性成分ニシテ生活機能ニ與ルモノヲ原形質ト云ヒ，物質代謝ノ生産物ニシテ一時的ニ細胞體ニ現ハルモノヲ Paraplasma ト云フ。又原形質及核ハ細胞ニ侵入セル色素其他ニ對シテ抵抗強シ，例之 Neutralrot ハ生活細胞ニ入りテ Paraplasma ヲ直ニ染ムルモ原形質及核ハ死後始メテ強ク染マル。

Protoplasma ハ一般ニ原形質ト譯シ細胞體 (核ヲ除ク) ヲ構成スル物質ヲ稱シ Karyoplasma 核形質ト對立スレドモ，又之ヲ原造質ト譯シ細胞體ヲ構成スル Zytoplasma 體造質 (即本書ニ於ケル原形質) ト核ヲ構成スル Karyoplasma 核造質トノ總和トナス (鈴木，舟岡等)。

*2 Kolloid 膠質ハ Sol (液狀) 及 Gel (凝固狀) ニ種ノ状態ニアリ。

*3 モト細胞内ノ顆粒ハ一般ニ Mikrosomen ト稱セラレシガ近來核中ニアルモノ (Chromiolen ノ塊狀ヲナセルモノ) ヲ Karyosomen トイフニ對シテ原形質中ノモノヲ特ニ Plasmosomen ト名ヅク，從ツテ Flemming ノ Mitom (少クモ其一部) Altmann ノ Granula 及 Meves 等ノ Mitochondrien 等ハ Plasmosomen ニ相當スルモノナリ。

1) Fadengerüsttheorie od. Mitomtheorie 絲構説 (Heitzmann 1873, Flemming 1882 等) 固クシテ強ク光ヲ屈折スル絲狀ノ Filarmasse od. Mitom 絲體ト其間ヲ充セル比較的液狀ノ Interfilarmasse od. Paramitom 副絲體トヨリ成ル，Mitom ハ屢々多少ノ Mikrosomen ヲ有ス。

Flemming ハ Mitom ヲ生活セル原形質ニテモ (Salamandra maculosa ノ幼仔ノ軟骨細胞) 酸ニテ固定セルモノニテモ認メタリ，氏ハ猶 Mitom ヲ互ニ獨立セルモノトナセドモ Heitzmann 等ハ Mitom ハ相連續シテ網狀ヲナスト云フ。

2) Schaumtheorie 泡沫説 od. Wabentheorie 蜂房説 (Bütschli 1892): 比較的固キ粘性ノ Hyaloplasma ガ wabenartig 蜂房狀ヲナシ其間隙ニハ比較的液狀ノ Enchylema アリ，蜂房壁ノ合スル所ニ Mikrosomen ヲ含ム。

3) Granulattheorie 顆粒説 (Altmann 1890): homogen ノ Intergranularsubstanz 顆粒間質中ニ大小種々ノ Granula 顆粒ヲ有ス，説者ハ此顆粒成長シ且増殖スト考ヘ，之ヲ生物體ノ單位トナシ Bioblasten od. Zyto-blasten ト名ヅケ Mikrokokken ト同價値ノモノトセリ。

4) 最近ノ見解：原形質ノ構造ハ polymorph 多形 (Metabolismus 非恒性) ナリ，即細胞ノ種類，老幼及固定方法ニヨリ異ルノミナラズ，同一細胞ニテモ機能ヲ行ヘル時期ニヨリ種々ノ構造ヲ示シ顆粒狀，蜂房狀，網狀等ニ見ユ，要之原形質ハ homogen ノモノナラズシテ amorph 無定形ノ原形質ト定形ノ比較的高度ニ分化セル原形質トヨリ成ル事ハ疑ナシ。^{*1} 後者中ニハスベテノ細胞ニアルモノト特殊ノ細胞ニノミアルモノトアリ，又生

*1 Prenant ハ之ヲ Protoplasma ordinaire 及 Protoplasma superieur ト稱ス。

活中に見得ルモノト特殊ノ固定及染色ノ後初メテ認メラルルモノトアリ。

原形質ノ分化セル部中最重要ナルハスベテノ細胞ニ認メラルル **Mitochondrien** 成絲顆粒及多クノ細胞ニ見ル **Fibrillen** 原纖維ナリ。^{*1}

○ **Mitochondrien** (廣義) od. **Plasmosomen**: *Benda* 1897 Samenzellenニ發見シ *Meves* 等ニ

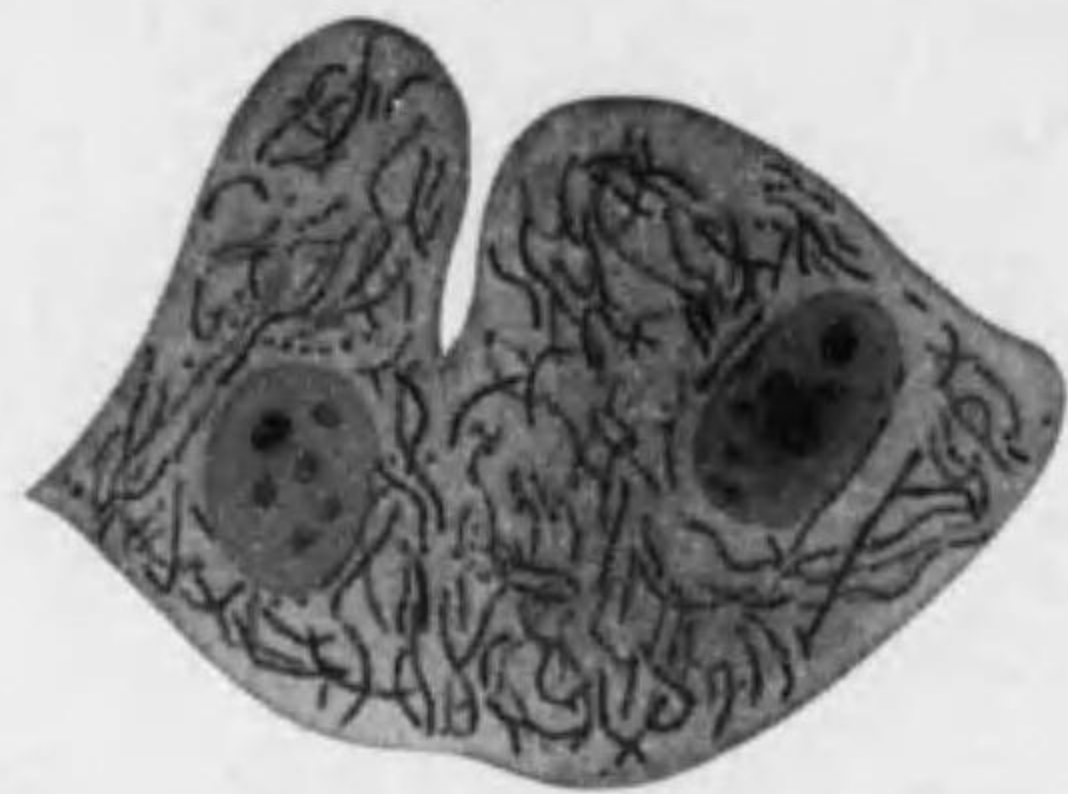

Fig. 3 上皮中ノ **Mitochondrien**
(*Axolotl* ノ腎臓ノ集合管)

driomiten 顆粒絲) トナル。^{*2}

Mitochondrien ハ細胞ニ定在シ生活機能ニ必要ナル物體ニシテ其起源ハ之ヲ *Samenzellen* 及 *Eizellen* ニ求メ得。其合一ニヨリテ生ゼル新個體ノ發生及其後ノ細胞分化ノスベテノ過程ニ於テ之ヲ認メ得。其主ナル作用ハ *Meves* 及 *Duesberg* ニヨレバ細胞ガ榮養液ヨリ得タル物質ヲ變形貯藏シ。唾液腺、腺臟細胞、腸上皮等ニ在ル **Sekretgranula** 分泌顆粒ノ前提トナルモノナレドモ、猶細胞

*1 其他 *Drüsenzellen* ニアル **Ergastoplasma** od. **Basalfilamente** 及 **Nebenkern** (Fig. 2), *Samenzellen* ニアル **Idiosoma**, *Eizellen* ニアル **Dotterkern** 等アリ。

*2 形ニヨラズ總稱シテ **Chondriosomen** ト云フ事アリ。又一ノ細胞中ノ **Chondriosomen** ヲ合シテ **Chondriom** トイフ。

Meves ハ近來 **Chondriosomen** ノ代リニ **Plastosomen** ナル語ヲ用ヒ顆粒狀ノ **Plastochondrien** ト絲狀ノ **Plastokonten** トヲ分テリ。又 *Meves* ニヨレバ **Plastosomen** ハ *Altmann* ノ **Granula** 及 *Flemming* ガ生活細胞ニテ見タル **Mitom** ト一致スルトイフ。

ノ構造ニ直接重要ナル關係ヲ有シ **Bindegewebsfaser**, **Neurogliafaser**, **elastische Faser**, **Muskelfaser**, **Neurofibrillen** 等ノ構成ニ直接又ハ間接ニ參與スト云ヒ其他一種ノ酵素 (**Oxydase**) ニ關係スルトモ云フ。

○ **Fibrillen**: 神經細胞及筋細胞ニ著明ナルモ猶結締組織細胞、膠質細胞及或種ノ上皮細胞ニモアリ。原形質ノ表面又ハ内部ニ生ズル細纖維ナリ。

Kern 核^{*1}

原形質ト共ニ細胞ノ生活ニ必要ナルノミナラズ遺傳物質ノ主體ヲ含有スル點ニテ特ニ重要ナル物體ナリ。通常細胞ノ中央、時トシテ邊緣ニ近ク位ス。之ヲ缺ケル細胞ハソレ以上繁殖セズ (例 人及哺乳動物ノ赤血球)。

○ **核ノ性質**: 原形質ト同ジク膠質性蛋白質ノ聚合體^{*2} ナレドモ **blasig** 泡狀ニシテ其境界判然ス。生活細胞ニテハ光ニ對スル屈折度原形質ト略々同ジキ爲認メ難シ。之ニ醋酸、**Alkali** 弱液等ヲ加フレバ原形質ノミ透明トナル爲ニ核ノ存在明トナル。

○ **核ノ數**: 一ノ細胞中通常 1、時トシテ 2 (例 *Epithelzellen*, *Leberzellen*)。特別ノ場合ニ 0 (哺乳動物ノ *Erythrozyten*, 肺臟ノ **kernlose Platte**)、多數 (**Polykaryozyten**—100 以上ニ達ス)。

○ **核ノ大サ**: 通常細胞ノ大サノ $\frac{1}{2}$ — $\frac{1}{4}$ ニシテ 5—9 μ 、大ナルハ 45 μ (卵細胞)。

○ **核ノ形**: 大體ニ於テ細胞ノ形ニ相當シ **kugelförmig** 球狀, **ellipsoidisch** 橢圓體狀, **ringförmig** 環狀, **hufeisenförmig** 蹄鐵狀, **gelappt** 多葉狀, **ingeschnürt** 緊縛狀, **verästelt** 分枝狀等アリ。(Fig. 1, 35)

*1 **Nucleus**, **Karyon**

*2 6 頁參照。

○核ノ構造 (Fig. 2):

1. Kerngerüst 核骨子
2. Kernsaft 核汁
3. Kernkörperchen 核小體
4. Kernmembran 核膜

1) **Kerngerüst**: 次ノ二物質ヨリ成レル **Kernfaden 核糸**ト其枝ノ結合セル者ニヨリテ構成セラレ、其状態(靜止又ハ作業)ニヨリ netzförmig 網狀, alveolär 蜂房狀, granulär 顆粒狀ニ見ユ。

(a) **Linin** (achromatische Substanz): 色素ニ染リ難キ弾力性ノ絲ニテ骨子ヲ作ル。

(b) **Chromatin 染色質** (chromatische Substanz): 小顆粒 **Chromiolen**ヲナシテ Lininヨリ成レル核絲ニ附着ス。其稍々大塊ヲナセルヲ **Karyosomen**ト云フ。basophil 又ハ oxyphil*¹ニシテ之ニヨリ **Basichromatin** 及 **Oxychromatin***²ヲ區別スル事アリ。

2) **Kernsaft**: Kerngerüstノ間隙ヲミタス液。

3) **Kernkörperchen** (Nukleoli, Nukleolarsubstanz): 數 1—5, 稀ニ多數(特ニ卵黃ニ富メル卵細胞), 複數ノ時ハ其一ガ **Hauptnukleolus** 他ガ **Nebennukleolen**。多ク球狀ニシテ光澤アル小體ニテ oxyphil ナリ。

*¹ basophil ノモノハ鹽基性 Anilin 色素(例 Methylenblau, Methylviolett, Safranin)ニソマリ oxyphil ノモノハ酸性 Anilin 色素(Säurefuchsin, Eosin, Orange)ニソマル。

*² Basichromatin ハ Pニ富ム。Oxychromatin ハ Pヲ含ム事少ク Nervenzellenノ如キソレ以上分裂セザル細胞ノ核ニ主トシテアリ。

Kernsaft 中ニ遊離セルカ又ハ Kerngerüstニツク。^{*1}

4) **Kernmembran**: 染色性不定ノ弾力性膜, 時ニ之ヲ認メズ。

○核ノ化學的成分: 主トシテ蛋白質ヨリ成リ Kerngerüstハ Linin 及 Chro-

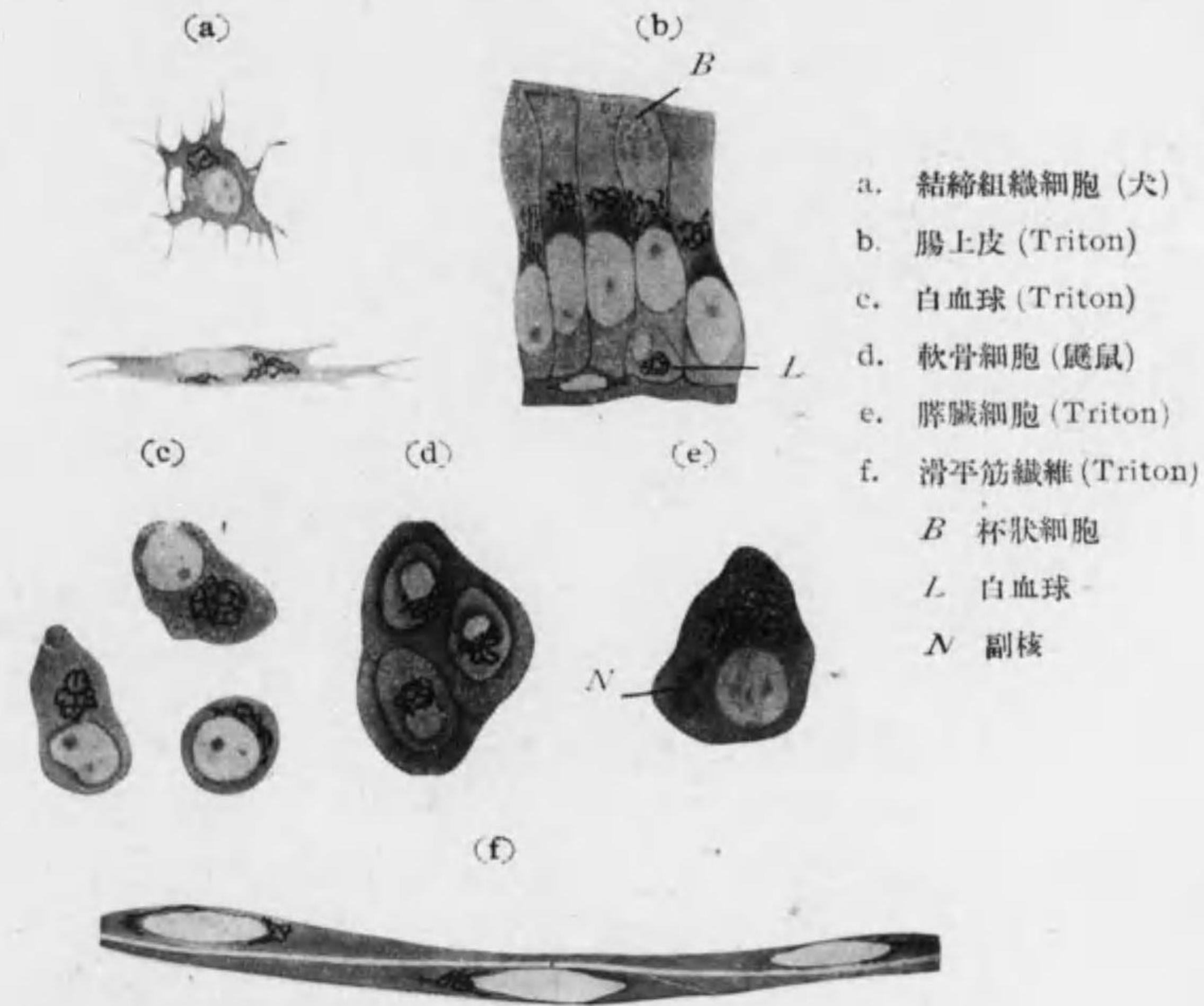


Fig. 4 種々ノ細胞ニ於ケル Golgi 氏内網装置

*¹ 人工消化及試薬ニ對スル抵抗強シ, Osmiumsäureヲ作用セシムレバ明ニ見ユ, 分裂, 合一又 Amöba 狀運動ヲスル事アリ。Chromatin トノ間ニ Stoffwechsel 認メラレ時トシテ又核膜外ニ出ル。

matin (Nuklein) ヨリ, Kernsaft ハ Paralinin ヨリ, Kernkörperchen ハ Pyrenin ヨリ, Kernmembran ハ Amphipyrenin ヨリ成ル。

○ **Zentralkörperchen (Zentriol) 中心小體:**

van Beneden 1876 ニヨリ發見セラル。細胞ニヨリテハ靜止狀態ニテモ見ラルルモ (例 Epithelzellen, Nervenzellen) 一般ニ細胞ノ分裂及運動ノ中心ト信ゼラル。^{*1} 一個ノ限界明ナル球狀ノ小體ナリ。屢々二個アリテ相接シ桿狀又ハ圓盤狀ヲナシ (**Diplosom** 雙中心小體) 又多數アル事アリ (例骨髓中ノ Riesenzenellen ニテ 200—300) 大サ 1 μ 以下。其位置ハ核ニ接スル事多キモ時トシテハ細胞ノ表面ニ近ク位ス (例 Zylinderepithel)。

Zentralkörperchen ノ周圍ノ原形質分化シテ平等質又ハ蜂房狀、顆粒狀等ノ **Zentrosoma** 中心體ヲナス。又 Zentrosoma ノ周圍ニ radiär 放射狀ノ Protoplasmastrahlung アリテ之ヲ **Astrosphäre** 星狀球 (Zentrosphäre) ト云フ。^{*2}

○ **Innerer Golgi'scher Netzapparat (Apparato reticolare interno, Golgi'sches Binnennetz) 内網装置** (Fig. 4) *Golgi* 1898 初メ Nervenzellen ニ發見セルモ同氏ノ銀染法ニヨリテ現今殆スベテノ細胞ニ之ヲ認ム。細キ纖維網狀ヲナシ多クハ核ノ周圍、時ニハ之ヨリ離レテ存ス。

*1 受精卵ニ於ケル中心小體ハ精細胞ヨリ來ルモノニシテ之ガ分裂ノ先驅ヲナス爲其周圍ノ平等質體ト共ニ Mikrozentrum ト云フ。

*2 此放射狀ノ原形質ヲ特ニ **Archoplasma** ト云フ。

細胞ノ分泌機能其他細胞ノ發育及生活力持續ニ要スル Stoffwechsel ニ廣ク關係アルモノナリ。精細胞ニテハ **Idiosoma** ト共ニ集團ヲナス。Lipoide ヨリ成リ之ヲ溶解スル固定液ヲ用ヒタル標本ニテハ其位置ニ明ルキ細管ヲ認ム。之ヲ **Trophospongienkanälchen, Holmgren** 榮養海綿小管トイフ。其神經細胞ニテ見ル者ハ外圍ノ細胞ヨリ出タル突起ガ該細胞内ニ入レルモノナリト云フ。(82 頁)

○ **Zellmembran 細胞膜:** 植物細胞ニハ常在スルモ多クノ動物細胞特ニ其幼若ナルモノニハ之ヲ缺ク。原形質ノ周圍ノ層分化シテ成レルモノト原形質ヨリ分泌セラレテ生ズルモノトアリ。一般ニ酸及 Alkali ニ對スル抵抗強ク其特殊ノ者ニ **Pellikula** **周皮** (全表面ヲ被フ), **Kutikula** **小皮縁** (遊離表面ヲ被フ), **Krusta** **殼皮** (特ニ表層厚シ) アリ。

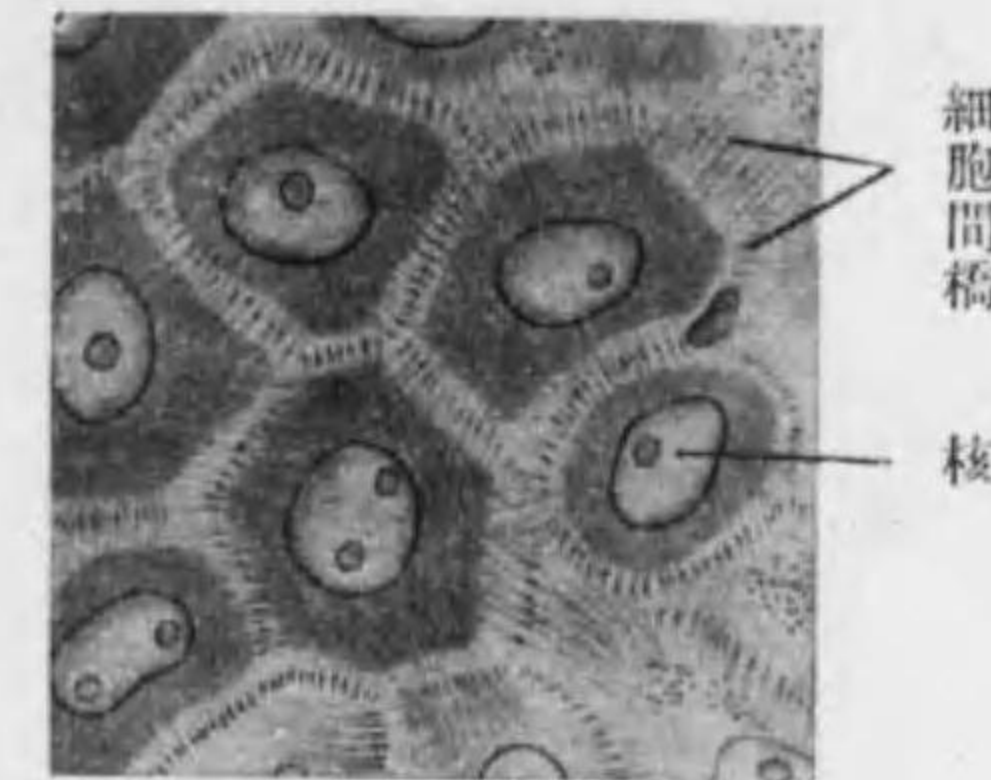


Fig. 5 上皮細胞間ノ結合
(人ノ表皮深層)

○ **Paraplasma 副形質:** 特殊ナル細胞ノ原形質中ニ含有セララル Pigment,^{*1} Glykogen, Sekrettröpfchen, Fettkügelchen, Lipoide, Dotterkügelchen, Krystalloide 等ヲ云フ。

○ **細胞ノ結合:** **Interzellulärschubstanz** 細胞間質 (細胞ノ分泌物ニシテ其量少キ時ハ **Kittsubstanz** 黏合質, 多キ時ハ **Grundsubstanz** 基質ト云フ) 又ハ **Interzellulärbrücken** 細胞間橋 (細胞ノ突起ニヨリ互ニ連絡シ其中ヲ原纖維通ズル事アリ) ニヨル。(Fig. 5)

多クノ細胞相接シ境界不明ナル事ニヨリテ生ゼル多核ナル原形質塊ヲ **Synzy-**

*1 Pigmentgranula ハ lebendig ナラザレドモ或種ノ細胞ニ常在ノモノトシテ特ニ **Metaplasma** ト稱スルコトアリ。

tium 合體細胞トイフ (例 Osteoklasten, Plazenta ノ Trophoblast)。*1 之ニ對シ發生ノ經過ニ於テ核分裂ニ次グベキ細胞體分裂起ラザリシ爲生ゼル多核細胞ヲ **Plasmodium 原形小體**ト云フ (例 quergestreifte Muskelfaser)。

○細胞ノ生活現象:

1. Bewegung 運動
2. Irritabilität 刺激感應性
3. Stoffwechsel 物質代謝
4. Fortpflanzung 繁殖

1) Bewegung:

aktive Bewegung:

a) **Amöboide Bewegung** アメーバ狀運動: Pseudopodien 偽足ヲ出シテ細胞體ヲ其方ニ動カス (例 Leukozyten)。之ニヨリ盛ニ變位ヲナスモノヲ **Wanderzellen 遊走細胞**ト云ヒ、Phagozytose 食物攝取ヲナスモノヲ **Phagozyten 喰細胞**ト云フ。

b) **Flimmerbewegung** 顫毛運動: 細胞ノ表面ニ密生セル **Flimmer 顫毛**ノ運動ニシテ相竝ベルモノ常ニ同一方向ニ屈伸シ其表面ニ觸ルル物體ヲ一定方向ニ追フ (例 輸卵管上皮, 氣管上皮)。

Geisselbewegung: Geissel 鞭毛ニヨル (例 Flagellaten, Samenzellen)。

c) **Muskelkontraktion 筋攣縮**: Muskelzellen ハ kontraktile Fibrillen ガ刺激ニヨリテ短且太トナル事ニヨリテ攣縮ス。

d) **Zirkulation 循環**及 **Rotation 旋回**: 原形質内ノ顆粒ノ運動ニテ多クノ植物細胞ニ見ル。

passive Bewegung: 細胞ノ生活ニ關係ナシ (例 *Brown'sche Molekularbewegung*)。

*1 一ノ核ト之ニ屬スル原形質トニハ略々一定ノ量的關係(Kernplasmarelation)アリ。核ハ其物質代謝中心 (Stoffwechselfzentrum) ヲナス。

核ノ運動: Eizellen, Drüsenzellen ニ見ル。其中或者ハ aktiv 他ハ passiv ノ運動ト見做サル。

2) **Irritabilität**: 一般ニ外來刺激弱ク短キ時ハ Erregung 興奮, 強ク長キ時ハ Lähmung 麻痺ヲ來ス。或程度以上ニ至レバ細胞死ス。外圍ノ狀態ガ細胞ノ生活ニ最好適ナル時ヲ Optimum ト云ヒ 之ヲ離レテ Maximum 又ハ Minimum

ニ向ヘバスベテ Reiz トシテ作用ス。

刺激ノ種類: mechanische, chemische, thermische, elektrische u. photische (Licht-) Reize.

positive u. negative Chemotaxis (Chemotropismus):

化學的の刺激ニ對シ細胞ガ近ヅキ又ハ遠ザカル (例 Samenzellen ガ醋酸, 林檎酸ニ對スル場合)。此一種ニテ細胞ガ其分泌物ニヨリテ互ニ相引クヲ Zytotropismus ト云フ。

3) **Stoffwechsel: Assimilation 同化**ニヨリ攝取セル食物ヲ細胞體ノ構成ニ與ラシメ **Dissimilation 異化**ニヨリテ不用物ヲ排出ス。排出物ガ體ニ有用ノモノナル時 **Sekret** 分泌物, 不用ノモノナル時 **Exkret** 排出物ト

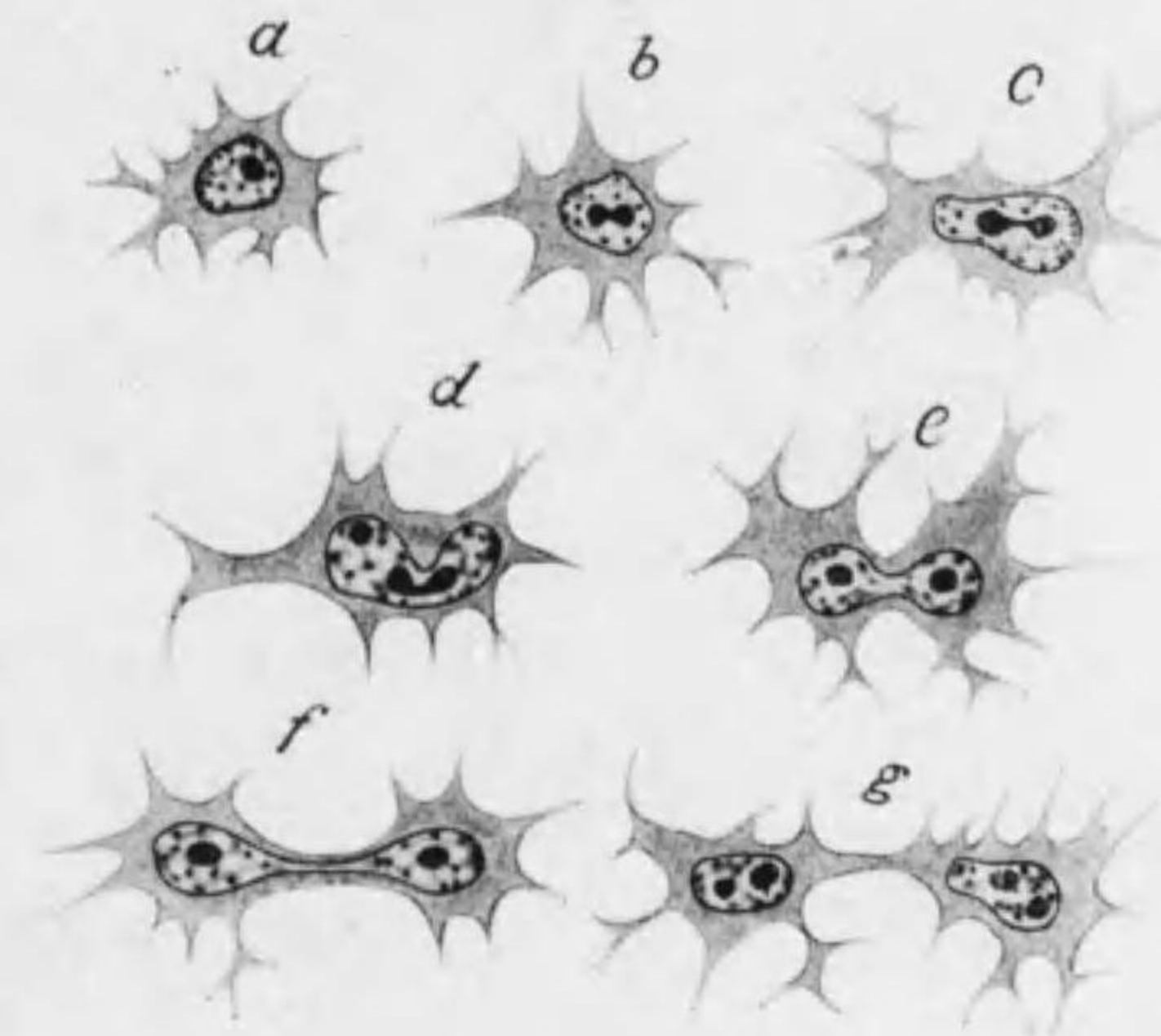


Fig. 6 Amitose (若キ鼯鼠ノ臍細胞)

稱ス。

同化セル物質ノ蓄積ニヨリ細胞ノ **Wachstum** 生長ヲ來ス。

4) **Fortpflanzung**: 昔信ゼラレタル *spontane Zellbildung* 細胞自然




Fig. 7 Mitose 模型

- | | |
|--|-------------------|
| 1. 静止状態 | 2. dichter Knäuel |
| 3. lockerer Knäuel | 4. 5. Chromosomen |
| 6. Mutterstern (Mutterschleife ガ Tochterschleife = 分レ, Mantelfaser ハ 各 Tochterschleife ニツキ Zentralspindel ハ 中軸ヲ通ズ) | |
| 6a. 細胞ノ極ヨリ見タル Mutterstern | |
| 7. Metakinese | 8. Tochterstern |
| 9. 細胞體分裂 | |

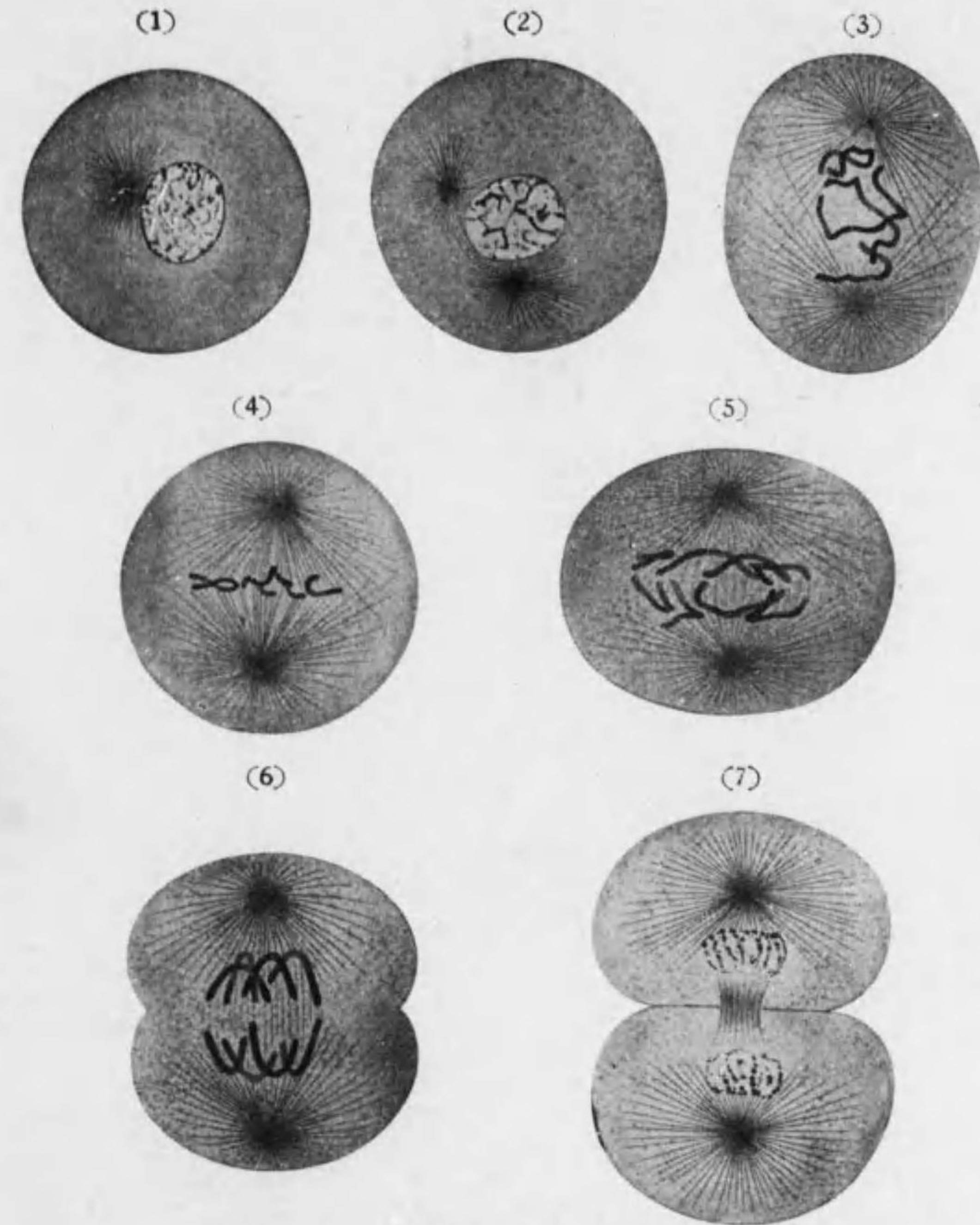


Fig. 8 Mitose (*Ascaris megalocephala*)

- | | | |
|-----------------|---------------|-------------------|
| 1. 静止状態 | 2. 中心小體分ル | 3. Chromosomen 成ル |
| 4. Mutterstern | 5. Metakinese | |
| 6. Tochterstern | 7. 細胞體分裂 | |

發生(Generatio aequivoca)ハ誤ニテスペテノ細胞ハ細胞ヨリ生ズ(Omnis cellula e cellula, *Virchow*). 又スペテノ細胞分裂ニハ核ノ分裂ヲ伴フ(Omnis nucleus e nucleo, *Flemming*). 細胞分裂ニ次ノ二種アリ。

A) **Direkte Teilung 直接分裂** od. **Amitose** (Fig. 6): 先ヅ核長クナリ其中ニテ核小體分レ核ハ hantelförmig 亞鈴狀ニナリ終ニ二分シ此頃原形質モ縊レ初メテ細胞體全ク二分ス。

Direkte Teilung ハ人ニテハ特別ノ細胞例之 Leukozyten, Leberzellen, Blasenepithel, Plazenta 等ニ見ルノミ。此分裂ハ該細胞ノ生活機能ノ Regeneration ヲナストモ云ヒ又 Degeneration ノ徴ナリトモ云フ。

B) **Indirekte Teilung 間接分裂** od. **Mitose 絲狀分裂** (Karyokinese) (Figg. 7, 8):

普通ノ分裂方法ナリ。Mutterzellen ノ核中ノ Chromatin ガ動物ノ種ニヨリ一定數ナル **Chromosomen 染色體** (Chromatin 連リテ略同長ノ絲狀ヲナス) トナリ、其各々ガ縦ニ分レテ半分ヅツガ二個ノ Tochterzellen ニ行ク。

Chromosomen ノ數: 人ニテハ男 47. 女 48. (小熊) 男女 48 (*Painter*); 猿, 蝙蝠 48; 馬, 麩鼠 60; 豚 40; 牛 38; 犬, 猫 50; 兔 44; 鼠 16; 鶏 32-40; 鼯鼠, 蛙, Salamander, 蛙 24; 海膽, Torpedo 36-38; 少キハ *Ascaris megalcephala bivalens* 4; *Ascaris megalcephala univalens* 2; 多キハ *Artemia salina* (甲殼類) 168; 原生動物 1000 以上。
bivalens 4; *Ascaris megalcephala univales* 2, 多キハ *Artemia salina* (甲殼類) 168; 原生動物 1000 以上。

第一期 Prophase 前期: 母細胞ノ核小體先ヅ二分シ其一ガ核ヲ隔テテ漸次反對側ニ移行ス。Astrosphäre 明トナリ之ニニツノ中心小體ヲ結合スル **Zentralspindel 中心紡錘** ト中心小體ヨリ放射スル **Polstrahlen 極放線**

(Protoplasmastrahlen) トヲ區別ス。核ニアリテハ核小體及核膜不明トナリ **Chromatin***¹ 顆粒相連結シテ表面凹凸ナル絲狀ヲナシ **dichter Knäuel 密縞塊** (Spirem) トナル。次ニ Chromatin 絲太ク短ク表面平滑ナル **lockerer Knäuel 粗縞塊** トナル。更ニ進ミテ Chromatin 絲分斷セラレテ一定數ノ係蹄狀ノ **Chromosomen 染色體** 即チ **Mutterschleife 母係蹄** (Chromosomenschleife) トナリ係蹄ノ頂點ハ中心小體竝ベル方即 **Polfeld** ニ向フ。此期ノ終ニテハ二個ノ中心小體ガ細胞ノ兩極ニ位スルニ至リ Chromosomen ハ赤道面ニ於テ係蹄ノ頂點ヲ細胞ノ中心ニ向ケテ竝ビ **Mutterstern 母星** (Monaster) ヲナス。

第二期 Metaphase 中期: Chromosomen ノ各係蹄縦ニ二分シ*² (**Mutterschleife 母係蹄** → **Tochterschleife 娘係蹄**) 兩極ノ中心小體ヲ結合セル中心紡錘ノ外圍ニアル極放線ノ一部ハコレニツキ之ヲ特ニ **Zugfaser 索引糸** (Mantelfaser) ト云フ。次ニ Tochterschleife ガ弾力性アル索引糸ニヨリテ兩極ニ向ツテ引カル。此現象ヲ **Metakinesis 轉位** トイフ。此際係蹄ノ頂先ヅ極ニ向ヒ極ヨリ之ヲ見レバ **Tochterstern 娘星** (Dyaster) ヲナス。此頃細胞體ガ細胞ノ赤道面ニテ縊レ初ム。

第三期 Anaphase 終期*³: Tochterstern 集リテ前ト反對ノ順序ニテ先ヅ粗, 次ニ密ナル **Tochteknäuel 娘縞塊** (Dyspirem) 及 Polstrahlen ハ大部分不分明トナルモ、元ノ赤道面ニ相當スル所ニ暫

*¹ 此 Chromatin ハ Basicchromatin ナリ。Oxychromatin ハ Prophase ニテ不明トナリ Telophase ニテ Tochterzellen ニ再現ス。

*² 染色體係蹄ノ縦裂ヲ精査スレバ Linin 糸ノ分裂ニ伴ヒ之ニ附着セル個々ノ Chromiolen 各二分ス。此事實ハ遺傳質ノ配分ニ關スル學說ノ基礎ヲナス。

*³ Anaphase ノ後半ヲ別ニ Telophase トシテ分ツ事アリ。

ク *Zwischenkörper* 間體トシテ殘ル事アリ、ツイデ娘蟻塊ノ表面ヨリ枝ヲ出シテ互ニ結合シ典型的ノ網狀ノ核骨子ヲ作り、核膜及核小體再ビ現ハル。細胞體ノ絞窄益々深クナリ終ニ全ク二分ス。

Reduktionsteilung 減數分裂及 Geschlechtschromosomen 性染色體 (Heterochromosomen, X-Chromosomen): 原精細胞ガ精細胞ニナル迄、又原卵細胞ガ卵

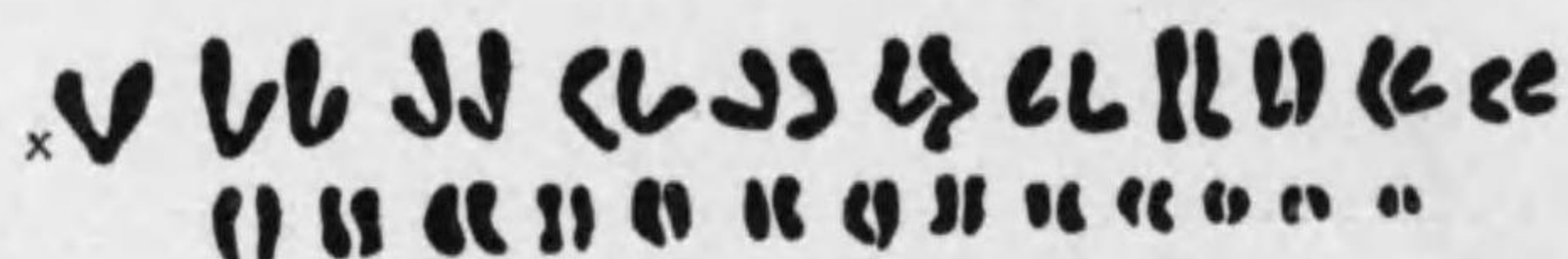


Fig. 9 人精細胞染色體 (X 性染色體)

細胞ニナル迄ノ經過ニ各 Chromosomen ヲ半減ス。由之精細胞及卵細胞合一シテ受精卵トナリ其動物ニ特有ナル Chromosomen 數ヲ恢復ス、人類ニテハ小熊、木原兩氏及 *Winiwarter* ガ精母細胞ニテ 47 ノ Chromosomen ヲ認メ其中ニ對ヲナサザル一個ヲ性染色體トナセル事ニ起因シ (Fig. 9) 精細胞ニ二種アリトナス、即一ハ (23+X) 一ハ (23) 染色體ヲ有ス、之ニ對シ卵細胞ハスベテ (23+X) ヲ有スルモノトセバ受精卵ハ之ニヨリ或ハ 46+2X=48 ヲ有シ或ハ 46+X=47 ヲ有スル事トナリ、前者ヨリ女ヲ生ジ後者ヨリ男ヲ生ズトナス。^{*1} 生殖細胞中ノ X-Chromosomen 以外ノモノヲ Autochromosomen ト云フ。

*1 *Painter* ハ精細胞ノ二種ヲ (23+X) 及 (23+Y) トス、卵細胞ハ皆 (23+X) ニテコレニヨル組合セニテ 46+2X ガ女 46+X+Y ガ男トナル。

細胞分裂ニ要スル時間: 温血動物 (人ヲ含ム) $\frac{1}{4}$ — $\frac{1}{2}$ 時間、冷血動物 (兩棲類等) 1—5 時間、通常標本ニ於テ屢々見ルハ Mutterstern 及 Tochterstern ノ時期ナリ。又一般ニ適度ノ温熱ハ細胞分裂ヲ促進シ寒冷ハ之ヲ遅延セシム、猶麻醉藥其他ノ試藥モ之ニ影響ス。屍體内ニ於ケル細胞分裂ハ死後 48 時間迄之ヲ認ム。

多數分裂及不全分裂: 一ノ母細胞二個ノ娘細胞ニ分ルルヲ常則トスルモ時ニ三個以上ニ分ルル事アリ (pluripolare Mitose)。又核ノミ分レテ原形質即細胞體ノ分裂之ニ伴ハヌ事アリ此場合ニハ前述ノ Plasmodium ヲ生ズ (14 頁)。猶細胞ガ突起ニヨリテ連結セララルル場合アリ (Epithel, Neuroglia)。

○細胞ノ生長、生活期限及死: 細胞ノ生長ニハ一定ノ Rhythmus アリ、又多クノ細胞ハ不平等ニ生長シテ終局ノ形ニ到達ス。之ニハ細胞體ノ内壓モ與リテカアリ。Muskelzellen ノ如キハ動物體ノ生長スル間ハ生長ヲ續ク。細胞ノ生活期限ハ物質代謝盛ナルモノホド短シ、例 Erythrozyten 3—4 週、Drüsenepithel, Epidermis. モ短シ、Nervenzellen ハ終生死セズ。^{*1}

細胞老衰スル時ハ種々ノ退行現象ヲ呈ス。核ニ **Karyopyknosis** (核汁消失シテ固化ス)、**Karyorrhexis** (染色質塊狀トナル)、**Karyolysis** od. **Karyophthisis** (染色質溶解シ不染性トナル) 等ノ變化アリ。ツイデ原形質ノ Verhornung, Verfettung 等ヲ生ジ、核及原形質ニ Vakuolen ヲ生ズ。

○細胞ノ分化: Protozoen ハ單一細胞ニテ總テノ生活現象ヲ營ム。Metazoen (人類ヲ含ム) ニテハ受精卵之ニ相當スルモノノ分裂ニヨル發生ノ經過ニ於テ

*1 動物體ノ死後ニ適當ノ條件ノ下ニ一定時生活ヲ續クルハ Flimmerzellen, Herz 等ニ見ル所ニシテ此現象ハ温血動物ヨリモ冷血動物ニテ著シ、又多クノ細胞組織ハ之ヲ適當ノ培養基中ニ置キ生活ヲツヅケ繁殖セシムル事ヲ得。之ヲ **Gewebszüchtung in vitro 組織體外培養 (Tissue culture)** ト云ヒ、生理的食鹽液、*Ringer* 氏液、*Tyrodo* 氏液等ノ外ニ基質トシテ Agar, Gelatin 特ニ血漿纖維素ヲ用ヒ、猶發育促進物質トシテ胎兒組織液、臟器エキス (特ニ骨髓及脾臟) 又ハ Proteose 其他ノ蛋白質分解產物ヲ加ヘタル培養基ガ最好結果ヲ由來ス。

indifferent ノモノヨリ、其本態未明ナラザル 刺激 (Bildungsreiz) ニヨリ漸次 differenzieren 分化シ、先ヅ三種ノ Keimblätter 胚葉 (Ekto-, Meso- u. Entoderm) ニ屬スル細胞ニ分レ、ツイテ諸種ノ Gewebe 組織ヲ成ス細胞トナリ各機能ヲ異ニスルニ至ル。即上皮細胞ハ體ヲ外界ヨリ境スル事ニヨリテ之ヲ保護シ、又場合ニヨリテハ養分ヲ吸收シ、其一種ナル腺細胞ハ刺激ニヨリ分泌シ、結締組織細胞軟骨細胞及骨細胞ハ體ノ支柱ヲナシ、血液及淋巴ハ循環ニヨリ他組織ノ物質代謝ヲ完全ナラシメ、筋細胞ハ刺激ニ應ジテ攣縮スル事ニヨリ運動ヲ司ドリ、又神經細胞ハ最發達セル Seele ノ宿ル所トナル。

第二編 Gewebe 組織^{*1}

- | | | |
|----------------------------|---|-----------------------|
| vegetative Gewebe
植物性組織 | } | 1. Epithelgewebe 上皮組織 |
| | | 2. Stützgewebe 支柱組織 |
| animale Gewebe
動物性組織 | } | 3. Muskelgewebe 筋組織 |
| | | 4. Nervengewebe 神經組織 |

第一章 Epithelgewebe 上皮組織

Epithelzellen 上皮細胞ガ相竝ビ又ハ相重ナリ體ノ表面及之ト連レル内面ヲ被フモノニシテ發生學上ニハスベテノ胚葉^{*2}ヨリ生ズ。

○**上皮細胞一般ノ性質**：原形質ハ作用 (Schutz 保護, Resorption 吸收, Sekretion 分泌)ニヨリ構造ヲ異ニス。^{*3}核ハ明ナル核骨子ヲ示シ中心小體ハ屢々二個即 Diplosom ナリ、内網装置常ニ認メラル、細胞膜ハ之ヲ缺クモ原形質ノ表層固ク限界明瞭ナリ、遊離面特ニ小皮縁ヲナセルモノアリ。

*1 Histos

*2 受精セル卵即新個體ノ基礎トナル細胞 (urembryonale Zelle)ガ一定ノ Furchung 分割ヲ繰返セル後、最初ノ分化ニヨリ三種ノ細胞群ヲ生ジ、之ヲ Ekto-derm 外胚葉 Mesoderm 中胚葉及 Entoderm 内胚葉ト云フ。Epithelgewebe 中表皮感覺上皮ハ Ekto-derm ヨリ；芽上皮、尿生殖器上皮ハ Mesoderm ヨリ；又腸管及之ニ屬スル腺ノ上皮ハ Entoderm ヨリ生ズ。猶 Mesoderm ヨリ生ゼル **Endothelgewebe**ガ形態上 Plattenepithel ト異なる所ナキヲ以テ之ニ加フル學者アリ (Stöhr)。

*3 種々ノ形ノ Mitochondrienヲ含有シ、Meves 及 Duesbergハ Drüsenepithelノ Ergastoplasma od. Basalfilamente: Darmepithel 及 Epidermisノ Tonofibrillen od. Epithelfaserヲモ之ノ變化セルモノトナス。

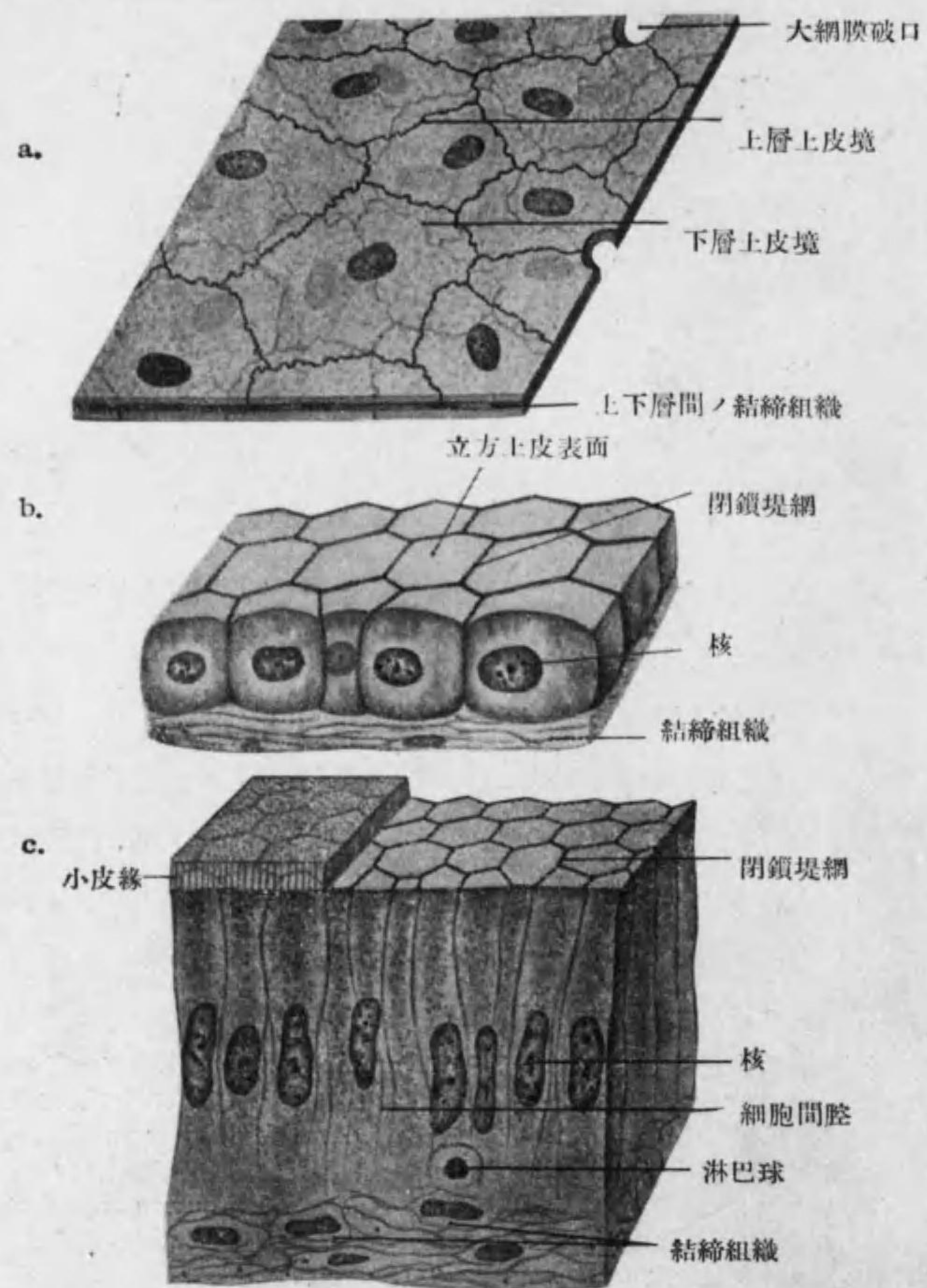


Fig. 10

- a. 單層扁平上皮; Deckzellen (大網膜, 半模型的)
- b. 單層立方上皮(猫ノ腎臟乳頭, 半模型的)
- c. 單層圓柱上皮(鼯鼠ノ小腸, 半模型的)

○上皮組織ノ分類:

作用ヨリ:

1) **Deckepithel 被上皮** (Schützepithel): 體ノ表面又ハ内面ヲ被フ, 其内面ニアルモノニハ腸上皮ノ如ク吸收ヲ主トスル者アリ。

2) **Drüsenepithel 腺上皮**: 體ノ表面又ハ内面ヨリ内部ニ陥没シテ **Drüse 腺**ヲナス; 一般ニ分泌又ハ排泄ヲナスモ肝細胞ノ如キ者ハ過剩榮養物ノ貯藏ヲ主トス。

3) **Sinnesepithel 感覺上皮**: 外來ノ刺戟ヲ受ケ之ヲ神經ニ傳フ, 感覺器特ニ眼球ノ網膜, 鼻腔粘膜ノ嗅部, 舌ノ味蕾及聽器ノ膜性迷路ニアリ*1。

4) **Keimepithel 芽上皮**: 生殖細胞ヲ產出スル特殊ノ者ニシテ睪丸及卵巢ニ之ヲ見ル。

形狀ヨリ:

1) **Plattenepithel 扁平上皮** (稍厚キヲ **Pflasterepithel 磚狀上皮**): 各細胞扁平ニシテ邊緣眞直又ハ多少ノ屈曲ヲナシ表面ヨリ見レバ mosaik 狀ナリ; 核ハ中央ニアリテ細胞體此所ニ稍々高ク原形質密ナリ。肺胞ノ扁平上皮ニハ核ヲ失ヘルモノアリ。

*1 此中嗅細胞及網膜ノ桿體細胞, 錐體細胞ハ Sinnesnervenzellen 感覺神經細胞ニテ他ハ Sinnesepithelzellen 感覺上皮細胞ヨリ成ル, 前者ハ神經組織ニ屬スルモノナリ。

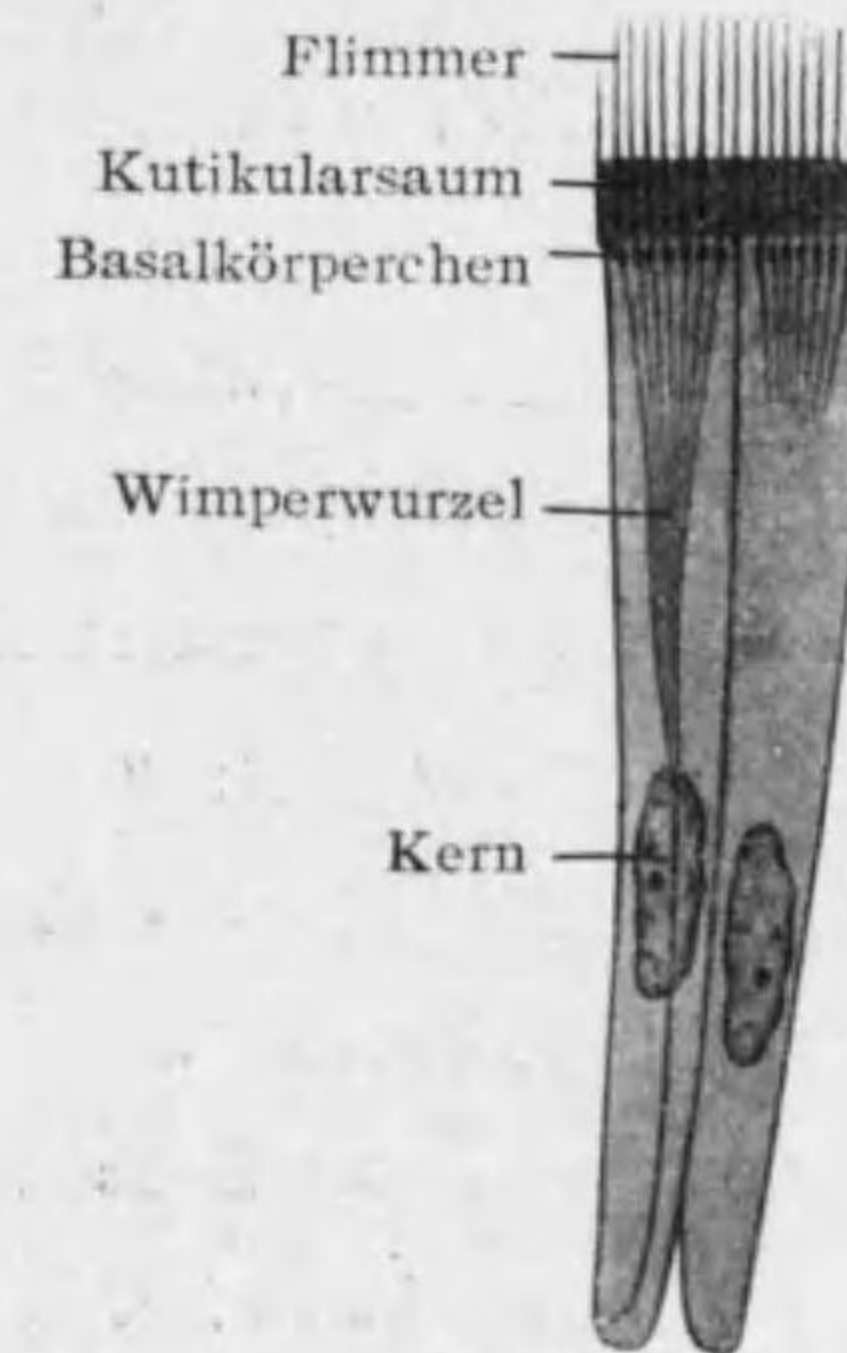


Fig. 11

顫毛上皮ノ模型圖

2) **Zylinderepithel 圓柱上皮**: 各細胞單獨ニ見レバ *zylindrisch* 圓柱狀又ハ *kegelförmig* 圓錐狀ナルモ相接スル爲 *prismatisch* 角錐狀又ハ *pyramidenförmig* 角錐狀ナリ; 核ハ中央ニ近ク, 中心小體ハ遊離縁ト核トノ中間又ハ遊離縁ニ近クアリ; 低キモノヲ特ニ **Kubisches Epithel 立方上皮**ト云フ。遊離面ニ一定ノ装置ヲ有スルモノアリ。

(a) **Kutikularsaum 小皮縁**: 腸ノ圓柱上皮ニテ最明ニ之ヲ見ル, 細キ縦線密ニ竝ブ; コレ細管ニシテ原形質ノ突起入ル。

(b) **Flimmer 顫毛 (Kinocilien 運動毛)**: 之ヲ有スルヲ **Flimmer-epithel 顫毛上皮 (Wimperepithel)**トイフ(例 呼吸器, 輸卵管); 顫毛ハ **Kutikularsaum** 中ニテ **Bulbus 膨大部**ヲ作リテ之ヲ貫キ其直下ニ位スル更ニ太キ **Basalkörperchen 基礎小體**ニ達ス(中心小體トハ別個ノ物體ニテ顫毛運動ノ基礎); ソノツヅキハ 遙ニ細キ **Wimperwurzel 顫毛根 (Fadenapparat)**トナリテ深ク細胞體內ニ入り集リテ核ノ近傍ヲ過リ細胞ノ底面ニ近ク消失ス。

(c) **Stereocilien 硬毛**: 運動セザル長毛(例 副睪丸管)。

(d) **Bürstensaum 刷子縁 (Bürstenbesatz)**: 上皮ノ遊離面細縦線ノ密ニ竝ベル像ヲ示スヲ云フ(例 細尿管主部)。

層ニヨリ

1) **einschichtiges Epithel 單層上皮**

(a) **einschichtiges Platten- (od. Pflaster-) epithel 單層扁平 (磚狀) 上皮**: 例 胸膜, 腹膜*1, 肺胞, 膜性迷路, 角膜後層, 絲球囊, *Henle*

*1 胸膜及腹膜ノ *Deckzellen*ハ *Mesenchym* (間葉)ヨリ生ゼルモノニテ形態上他ノ *Plattenepithel*ト全ク同ジ(Fig. 10. a)ナルモ發生上ヨリイヘバ之亦 *Endothelgewebe*ニ準ズベキモノナリ。

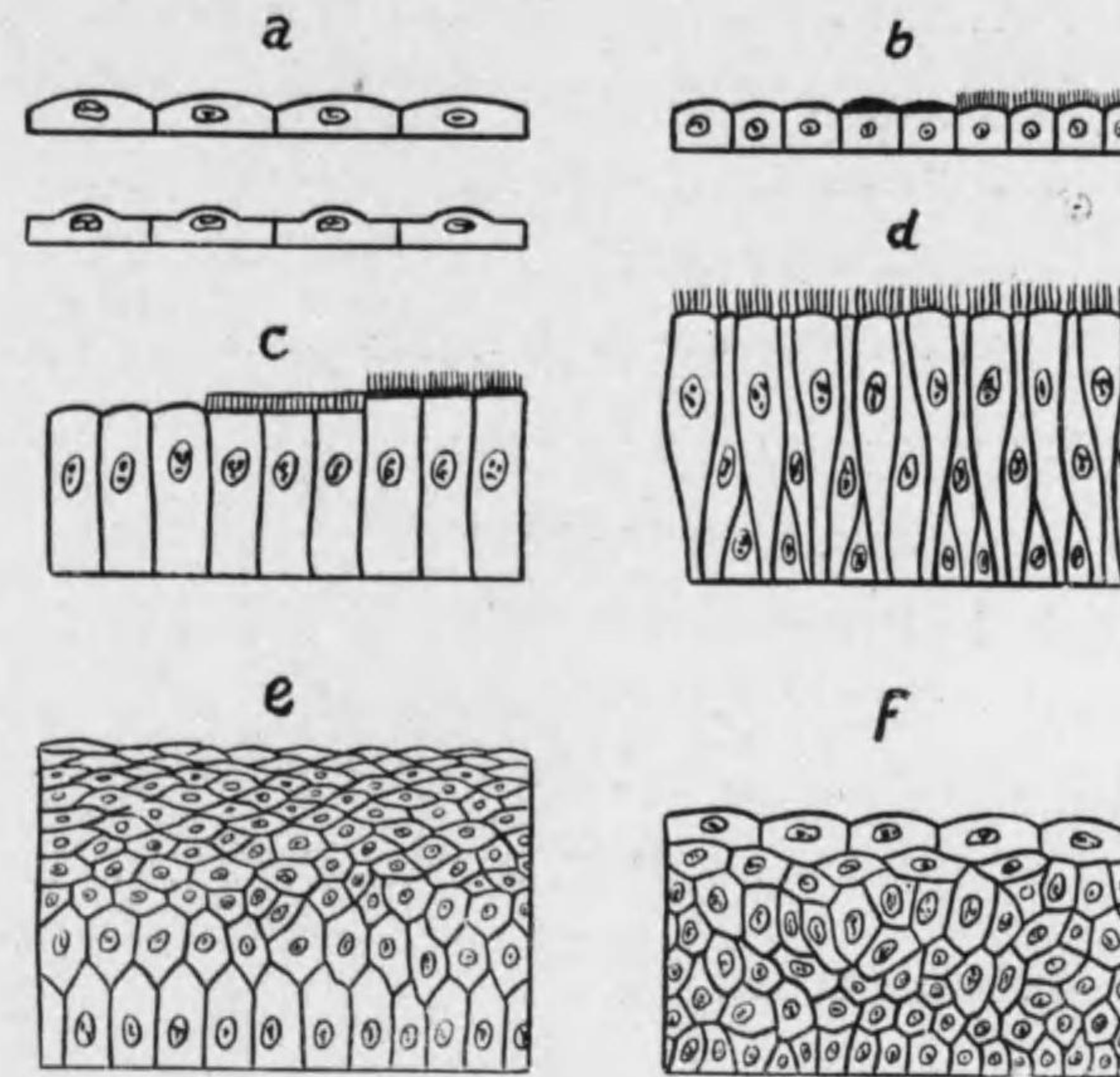


Fig. 12

上皮細胞ノ形状ニヨル分類

- a. 單層扁平上皮 b. 單層立方上皮 (一部 *Kutikularsaum* 一部 *Bürstenbesatz*ヲ有ス)
- c. 單層圓柱上皮(一部 *Kutikularsaum* 一部 *Flimmer*ヲ有ス)
- d. 多列性上皮 (*Flimmer*ヲ有ス).
- e. 重層扁平上皮 f. 移行上皮

氏係蹄細部。

(b) **einschichtiges kubisches Epithel 單層立方上皮**: 例 甲状腺其

他ノ腺, 呼吸性氣管梢, 細尿管大部分 (細尿管主部ハ Bürstensaum ナ有ス), 鼓室, 網膜色素層 (Pigmentepithel ナリ), 脈絡叢。

(c) **einschichtiges Zylinderepithel** 單層圓柱上皮: 例 胃, 腸, 膀胱, 腺導管, 精囊, 射精管。

(d) **einschichtiges Flimmerepithel** 單層絨毛上皮: 例 子宮, 輸卵管, 副鼻腔, 最小氣管枝。

2) **mehrröhiges Epithel** 多列性上皮 od. **mehrreihiges Epithel** 多行性上皮: 實ハ單層ニシテスベテノ細胞ガ基底ニ達シ其一部表面ニ達セザルヲイヒ, 爲ニ核ハ二三層ヲナス。表面ニ Flimmer* アルヲ常トス, 即 **mehrröhiges od. mehrreihiges Flimmerepithel** 多列性 (多行性) 絨毛上皮ナリ。例 鼻腔粘膜呼吸部, 咽頭鼻部, 耳喇叭管, 喉頭, 氣管, 氣管枝。

3) **mehrschichtiges Epithel** 重層上皮

(a) **mehrschichtiges od. geschichtetes Platten- (od. Pflaster-) epithel** 重層扁平 (磚狀) 上皮: 表層ノ細胞ハ扁平 (陰囊等ニテハ泡狀) 中層ハ多角形深層ハ圓柱狀ナリ。例 表皮, 口腔, 咽頭口腔部及喉頭部, 食道, 鼻腔前庭, 聲帶, 男性尿道ノ舟狀窩, 龜頭, 女性尿道, 子宮頸腔部, 腔, 角膜前層, 眼瞼結膜ノ大部, 淚管。

(b) **Übergangsepithel** 移行性上皮: 前者ニ似タルモ表層ノ細胞扁平ナラズ稍々高シ; 屢々二個以上ノ核ヲ有シ下ノ細胞ニ向ヒテ陥凹ヲ有シ又表面ニ一時的ノ小皮線ヲ見ル; 常ニ伸縮スル臟器ニアリテハ作用ニ應ジ各細胞ノ高サ及全層ノ厚サヲ異ニス。例 腎盂, 輸尿管, 膀胱, 男性尿道ノ攝護腺部。

(c) **mehrschichtiges od. geschichtetes Zylinderepithel** 重層圓柱上皮: 表層ノ細胞圓柱狀ト稱スルモ實ハ底部細ク圓錐狀ナリ; 深層ノモノハ多角形又ハ立方形ニテ **Ersatzzellen** 補充細胞 トイフ; 此上皮ノ多數ハ恐ラク **mehrröhig** 多列性ナラン。例 口腔腺主導管, 男性尿道ノ膜性部及海綿體部, 結膜穹窿。

○**上皮細胞相互ノ結合及上皮組織ト他組織トノ結合:** a) 上皮細胞ノアルモノハ少量ノ **Interzellulärschicht** 即 **Kittsubstanz** 黏合質ニテ互ニ結合ス。例 單層扁平上皮*¹。b) アルモノハ原形質ノ突起即 **Interzellulärbrücken** (Fig. 5) ニテ互ニ連結シ其中ヲ上皮細胞内ノ細纖維通ジ組織ノ抵抗ヲ大ニ*²; 其適例ハ表皮深層ニアル **Stachel- od. Riffzellen** 棘細胞ナリ。c) アルモノハ **Kittsubstanz** 上端ノミ相結合シ之ヲ **Kittleiste** 黏合堤又ハ **Schlussleiste** 閉鎖堤トイヒ表面ヨリ見レバ **Kittleistennetz od. Schlussleistennetz** (Fig. 10. b, c) ナリ下部ノ細胞間腔ニアル液ノ流出ヲ防グ。例 圓柱上皮, 移行上皮。d) 上皮組織ハ之ト接スル結締組織トノ界ニ **Basalmembran** 基礎膜*³ (Membrana propria 固有膜) アリ; 透明ナル無構造又ハ細線ヲ有スル薄膜ニシテ結締組織ノ變化セルモノナルモ一部ハ上皮組織ノ産物ナリ。

○**上皮組織ノ栄養及神経:** 上皮細胞間ノ細胞間腔ヲ栄養液流レテ之ヲ養ヒ屢々白血球ヲ認ム; 上皮組織ニハ通常血管ヲ見ザルニ例外トシテ人ノ膜性迷路ノ **Stria vascularis**, 蛙ノ口蓋粘膜, 「ハンザキ」ノ表皮口腔粘膜等ニハ毛細管入レリ。表皮及

*¹ 0.5% AgNO₃ 液ニテ **Kittsubstanz** 明トナル, 此時單層扁平上皮ノ間ニ見ユル **Stomata** 小孔ハ人工的産物ナラン。

*² **Plasmodium** ヨリ細胞體ノ分離稍々進メル一種ノ **Zellverband** ト見做シ得。

*³ 毛嚢ニテハ **Glashaut** 硝子膜。

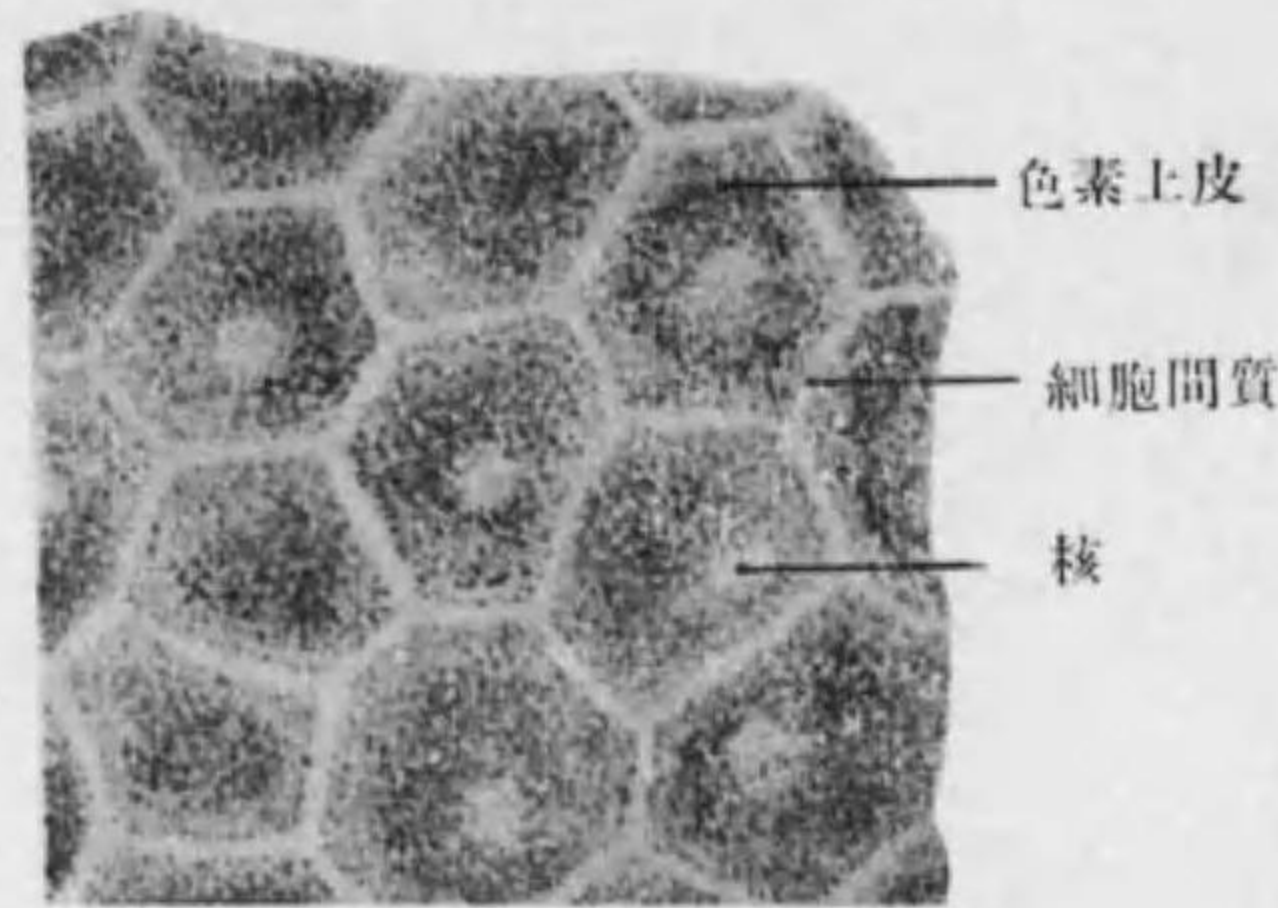


Fig. 13 色素上皮
(人ノ網膜色素層)

(例 網膜色素層, 毛, 有色人種ノ表皮)。

粘膜上皮ニハ多クノ無髓神經
入ル。

○上皮組織ノ變質: 作用
ノ爲原形質ニ變化起ル。1.
Verhornung 角化 (例 外皮,
毛, 爪) 2. **Verkalkung** 石
灰化 (例 齒牙珐瑯質) 3.
Verschleimung 粘液化 (例
呼吸器, 消化器) 4. **Verfette-
tung** 脂肪化 (例 皮脂腺) 5.
Pigmentbildung 色素生成。

Drüsenepithel 腺上皮 及 Drüse 腺

○Drüsenepithel 腺上皮 od. Drüsenzellen 腺細胞 トハ體ニ必要ナル
Sekret 分泌物 (例 唾液, 胆汁, 胃液) 又ハ不必要ナル Exkret 排出物 (例
汗, 尿) ナ生ズル上皮細胞ナリ; Drüse 腺ハ單一又ハ多數ノ腺細胞ヨリ
成ル。

○endoepitheliale Drüsen 上皮内腺:

A. einzellige Drüsen: 單一ノ腺細胞ガ他ノ上皮細胞ノ間ニ有リテ
働クヲ云ヒ, 人類其他高等動物ニ於ケル適例ハ **Becherzellen** 杯狀細胞
ナリ, 之ハ胃腸呼吸器等ノ上皮中ニアリテ通常細胞體ノ上半 **Muzin** 粘
液 (**Schleim**) ニ滿サン膨大セリ。(Fig. 14)

B. **Drüsenknospe** 腺芽 (Drüsenblase od. -schläuche): 上皮層内ニ數個ノ

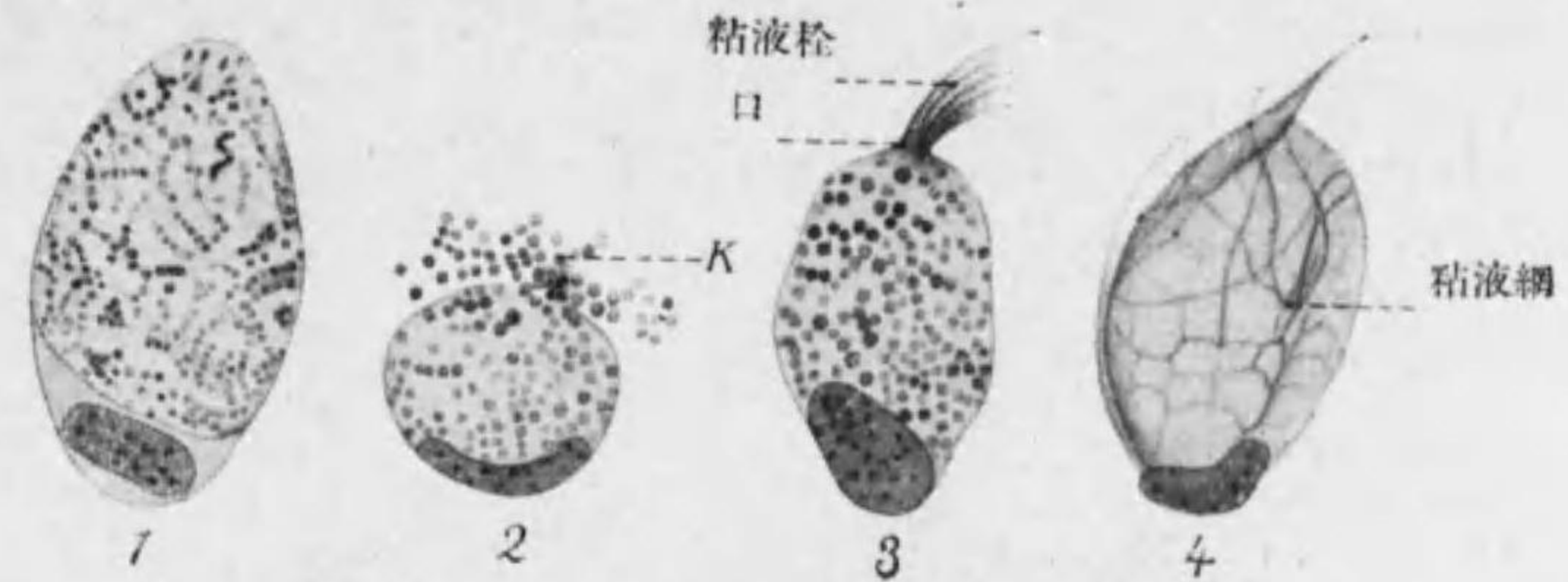


Fig. 14 種々ノ状態ニ於ケル杯狀細胞
1. 蛙ノ咽頭上皮中 2. 幼鱗表皮中 3. 4. 人ノ小腸隱窩上部
K. Prämuzin 小粒

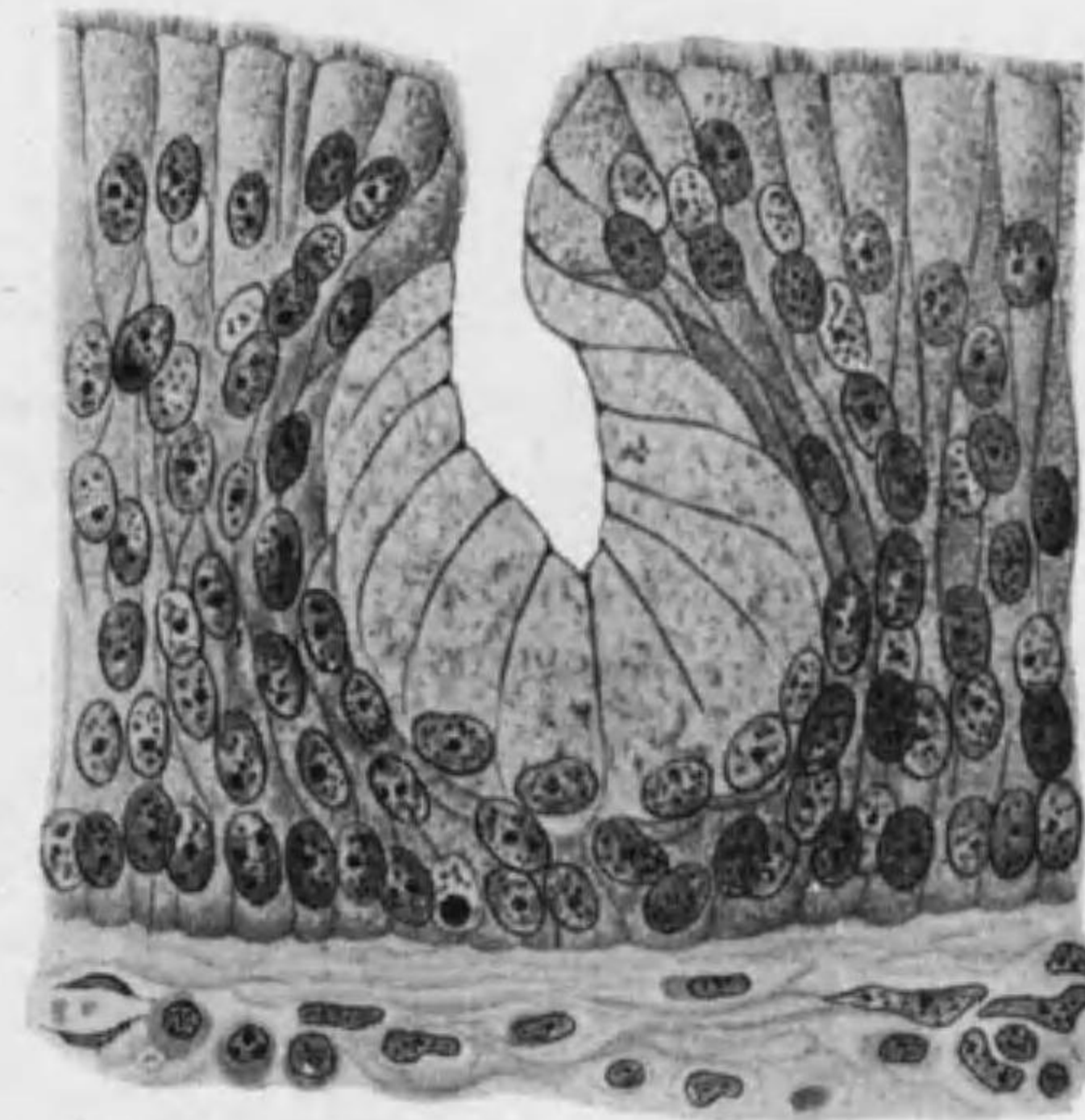

Fig. 15 上皮内腺胞
(72 歳女ノ會厭喉頭面)

Becherzellen 一ノ腺腔ヲ圍ムモノニテ軟口蓋喉頭入口等ニ稀ニ見ル。(Fig. 15)

○**exoepitheliale Drüsen 上皮外腺**或ハ單ニ **Drüsen 腺**：多細胞ヨリ成リ大別シテ二種トス。

A. **endokrine Drüsen od. innersekretorische Drüsen 内分泌腺** (geschlossene Drüsen, Glandulae clausae 閉塞腺)*1：導管ヲ缺キ其分泌物 **Inkret od. Hormon** ハ淋巴管又ハ血管中ニ出ヅ。之ニ二型アリ(104頁参照)。

- (1) Drüsenlumen ヲ有スルモノ：例 甲状腺。
- (2) Drüsenlumen ヲ缺クモノ：例 上皮小體；腦下垂體前葉及中間葉ノ大部；副腎皮質；Langerhans 氏島；黃體；辜丸間細胞。

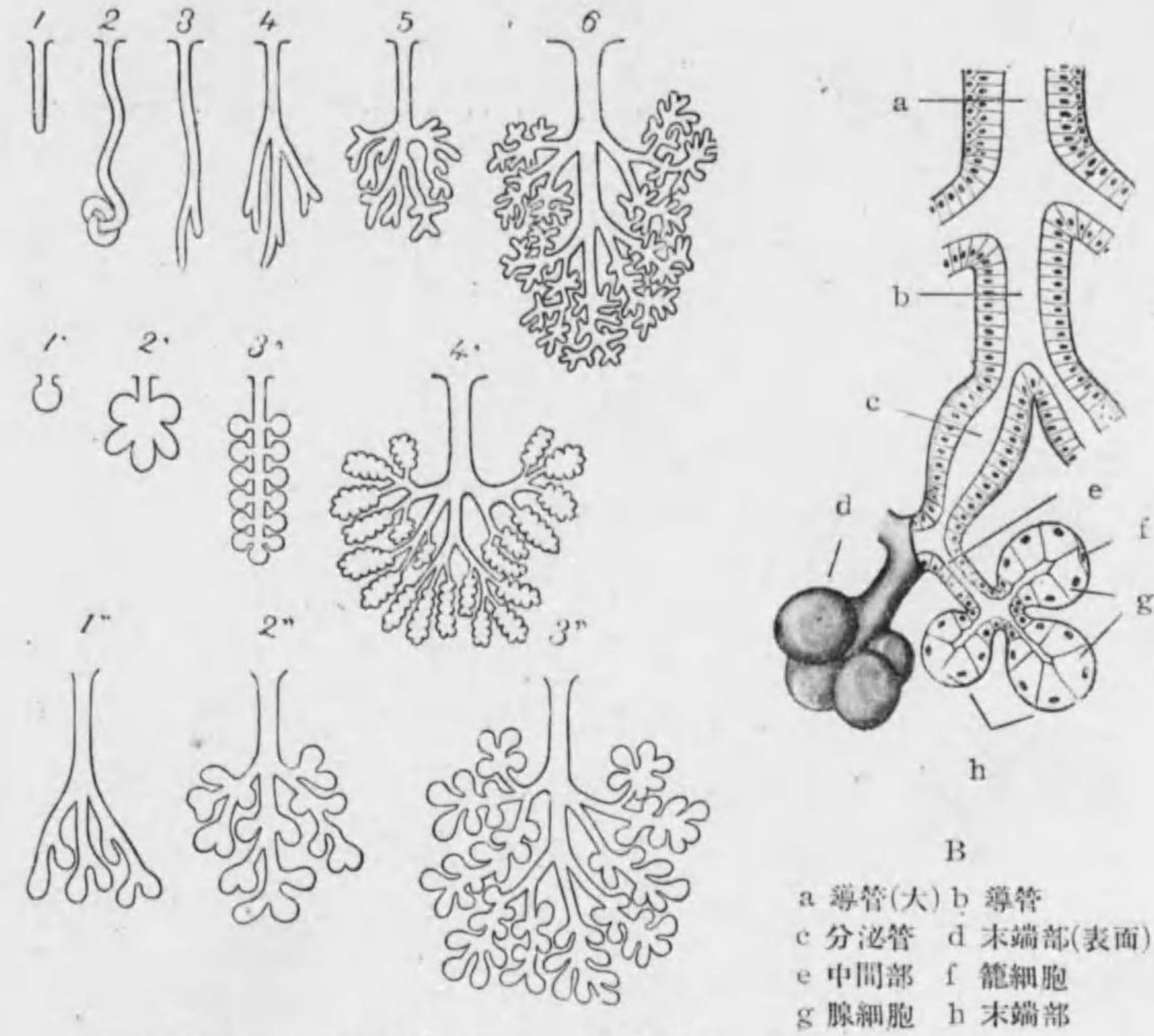
B. **exokrine Drüsen 外分泌腺** (offene Drüsen, Glandulae apertae 開放腺)：外皮又ハ粘膜上皮陷凹シテ多數ノ Drüsenpithel ガ **Drüsenlumen 腺腔** (Sekretionsraum) ヲ圍ミテ **Endstück 末端部** (Drüsenacinus 腺胞, Drüsenkörper 腺體) ヲナシ表面ニハ分泌作用ナキ上皮細胞ヨリ成レル **Ausführungsgang 導管**ニヨリテ開ク。導管ノ末端部ニ移ル部ガ特ニ分化シテ **Sekretrohr 分泌管**及 **Schaltstück 中間部**トナル事アリ (Fig. 16 B)。

○**腺 (offene Drüsen) ノ分類**：

Endstück ノ形ニヨリ

- 1) **tubulöse Drüsen 管狀腺**：röhrenförmig 管狀。
- 2) **alveoläre Drüsen 胞狀腺**：kuglig 球狀, eiförmig 卵狀, kolbig

*1 Blutgefäßdrüse 血管腺ノ名ハ當ラズ。



A 1-6 管狀腺 1'-4' 胞狀腺 1''-3'' 管狀胞狀腺

Fig. 16

A 腺形狀模型

B 腺構造模型

棍棒狀

- 3) **tubuloalveoläre Drüsen 管狀胞狀腺** (alveotubulöse Drüsen)：前二者ノ中間形。

之ヲ更ニ獨立セルカ (單一カ分枝セルカ) 集合セルカニヨリテ細別ス。

1) tubulöse Drüsen

a) tubul. Einzeldr. 單管狀腺

1. unverästelte tubul. Einzeldr.: 例 汗腺 (末端絲毳狀; Knäuel-drüse), 腸腺。
2. verästelte tubul. Einzeldr.: 例 胃底腺, 子宮腺。

b) tubul. zusammengesetzte Dr. 複管狀腺: 例 Ebner 氏腺, 淚腺, 腎臟, 肝臟, 辜丸 (後二者ハ retikuläre Drüsen 網狀腺)。

2) alveoläre Drüsen

a) alveol. Einzeldr. 單胞狀腺

1. unverästelte alveol. Einzeldr.: 例 小皮脂腺。
2. verästelte alveol. Einzeldr.: 例 大皮脂腺, 腺板腺。

b) alveol. zusammengesetzte Dr. 複胞狀腺: 例 耳下腺, 顎下腺及舌下腺 漿液部, 睪腺*1, 乳腺。

3) Tubuloalveoläre Drüsen

a) tubul.-alveol. Einzeldr. 單管狀胞狀腺

1. unverästelte tubul.-alveol. Einzeldr. 例 幽門腺ノ一部。
2. verästelte tubul.-alveol. Einzeldr. 例 幽門腺ノ一部, 尿道腺。

b) tubul.-alveol. zusammengesetzte Dr. 複管狀胞狀腺: 例 口腔, 咽頭及 食道ノ粘液腺, 顎下腺及舌下腺粘液部, 十二指腸腺, 攝護腺, 球尿道腺, 肺 臟。

腺細胞ノ分泌液ノ性質ニヨリ (主トシテ唾液腺):

- 1) muköse Drüsen od. Schleimdrüsen 粘液腺: 例 舌根, 口蓋帆後 面, 咽頭, 食道ノ粘液腺。

*1 睪腺及唾液腺ノ漿液部 (耳下腺ト顎下腺及舌下腺ノ一部) ハ管狀ニシテ其末端 ノミ球狀乃至棍棒狀ニ膨大セリトシテ之ヲ tubulo-azinöse Drüsen 管狀葡 萄狀腺ト稱スル事アリ; 又之ニ淚腺ヲモ加フル事アリ。

- 2) seröse Drüsen od. Eiweissdrüsen 漿液腺: 例 Ebner 氏腺, 耳下 腺, 淚腺, 睪腺。

- 3) gemischte Drüsen 混合腺: 例 唇, 頰, 舌尖ノ腺, 顎下腺, 舌下 腺。

○腺細胞ノ機能: 粘液腺及杯狀細胞ニテハ原形質中ノ Mitochondrien ノ一部 ガ球狀ノ顆粒 Muzinogengranula 粘液原顆粒トナリ, 次第ニ數多ク且大トナリテ次 ニ水分ヲ吸收シテ Muzin 粘液素トナリ, 膨脹シテ細胞ノ遊離面ニ近キ大部ヲ占メ (杯狀細胞ニテハ特ニ細胞體上部 大トナル) 核ハ漸次少量ノ原形質 ト共ニ反對側即細胞底部ニ押サル; 遊離面破ルレバ粘液排出サレ細胞 ハ舊形ニ返ル; 粘液細胞ハ分泌時 ニ於テ漿液細胞ヨリモ明ルク核外 方ニ押サレテ扁平ナリ。

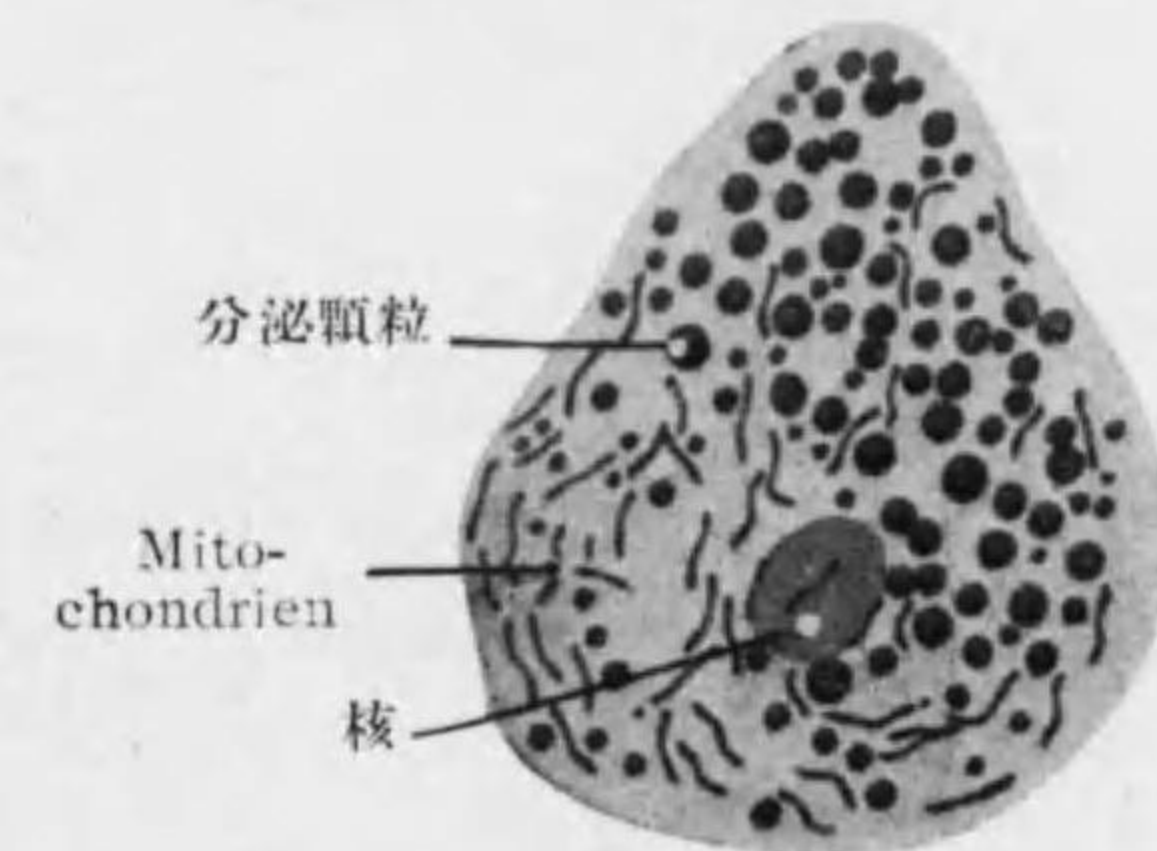


Fig. 17
猫ノ顎下腺ノ腺細胞

漿液腺ニテハ Mitochondrien ノ數增加シ細長又ハ短大ノ絲狀ヲ ナシコレガ小ナル Sekretgranula 分泌顆粒ニ分レ各顆粒大トナリ Mitochondrien ノ染色性ヲ失ヒ次ニ分泌液ニ變化シテ排出セラル; Mitochon- drien ノ一部ハ細胞ノ底部ニ残り細胞體ノ恢復ニ備フ。或一派ノ學者ニヨレバ分泌 液ノ形成ニ核ノ物質參與ス, 即核大トナリ核膜破レテ Chromatin 外ニ出デ原形質 中ノ纖維狀ナル Basalfilamente 之ヲ得テ Sekretgranula ニ分レ Chromatin ノ 殘餘ハ Nebenkern トシテ殘ルトイフ (8 頁及 Fig. 2 參照)。

以上述ベシ事實ニヨリスベテノ腺細胞ハ tätig 即 sekretgefüllt ノ時期及 ruhend 即 sekretleer ノ時期ニヨリテ全然其像ヲ異ニスルモノナルヲ知ル。

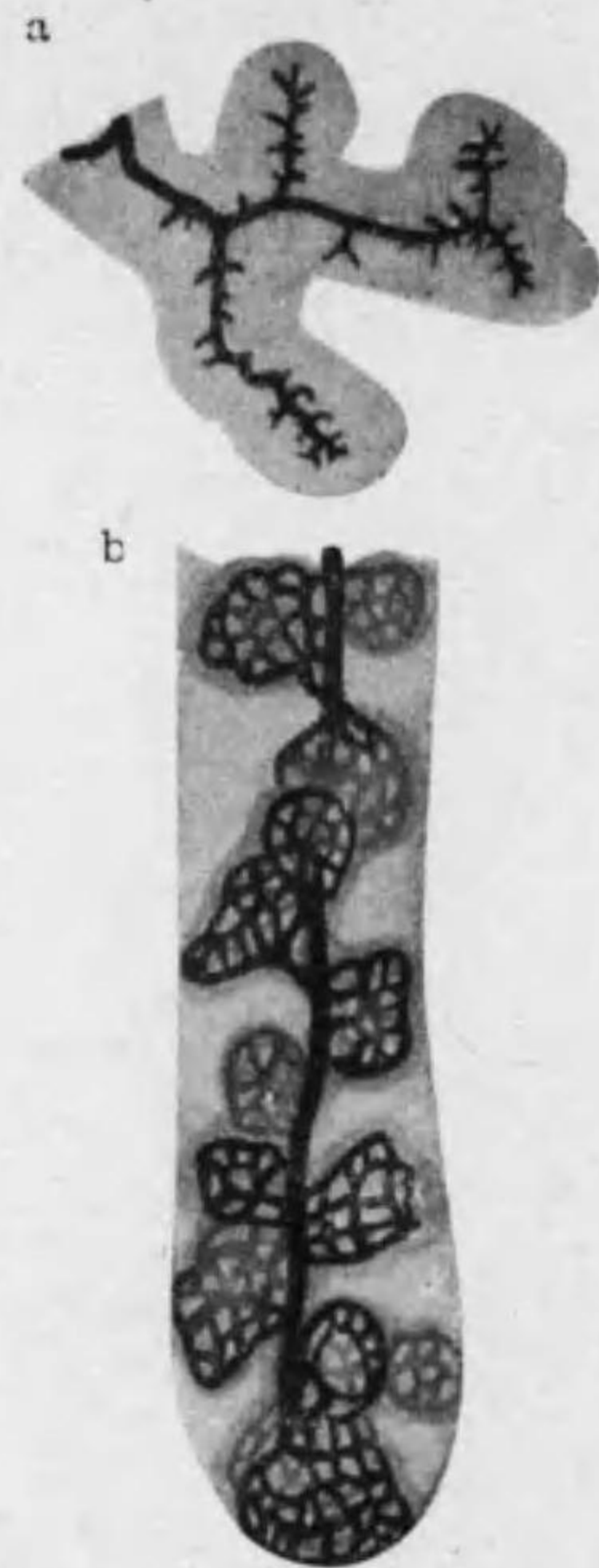


Fig. 18 Golgi 氏法ニヨリ腺腔及分泌細管ヲ示ス
a 人ノ腺臓細胞
b 人ノ胃底腺
(網ヲナセルハ Belegzellen 中ノ細胞内分泌細管)

皮脂腺ノ分泌ハ特殊ニシテ腺細胞ノ原形質及核全部崩壊シテ分泌液トナル*1。

○腺ノ構造：大ナル腺ニテハ外圍ノ結締組織腺中ニ入り之ヲ Drüsenlappen 腺葉 (Lobi) ニ分チ更ニ Drüsenläppchen 腺小葉 (Lobuli) ニ分ツ； interlobares u. interlobuläres Bindegewebe 葉間及小葉間結締組織中ニ導管血管神經通ズ。

Ausführungsgang 導管 (又ハ排泄管) ハ外ニ Basalmembran 基礎膜 (Membrana propria 固有膜) アリ；之ニ接シテ分泌作用ナキ一層ノ圓柱上皮アリ。Endstück ニ至ル前ニ特ニ變レル部アル事アリテ之ヲ Sekretrohr 分泌管 (Speichelrohr 唾液管) 及 Schaltstück 中間部 (又ハ閘管) トナス*2。

Endstück 末端部ハ Drüsenlumen 腺腔ヲ圍ム一層ノ腺細胞ヨリ成リ、腺細胞ノ間又ハ細胞内ニ zwischenzellige u. binnen-

*1 腺ノ分泌ヲ生ズル方法ニヨリ特ニ皮膚ノ腺ヲ次ノ如ク分ツ。
1) merokrine Drüsen
a) ekkrine Drüsen: 原形質細胞體內ニテ液化ス。例小汗腺 (通常ノ汗腺)。
b) apokrine Drüsen: 原形質舌狀ヲナシ腺腔ニ出テ液化ス。例大汗腺 (乳暈腺, 肛門周圍腺, 腋窩腺) 乳腺。
2) holokrine Drüsen: 腺細胞全部液化シ細胞死ス。例皮脂腺, 臉板腺。
*2 分泌管上皮ハ其基部ニ顆粒縱線ヲナシテ竝ベリ；閘管上皮ハ扁平ナルモ其ニ何物カノ分泌ヲナス部ナリ。腺腔ニテハ閘管上皮ガ特ニ末端部上皮ノ内面ヲ被ヒ之ヲ zentroazinäre Zellen 胞心細胞ト稱ス。

zellige Sekretkanälchen 細胞間及細胞内分泌小管アリ。腺細胞ノ外ニハ無構造又ハ細線ヲ有スル Basalmembran アリテ之ト腺細胞トノ間ニ屢々星形ノ Korbzellen 籠細胞アリ。Endstück ノ外ノ結締組織中ニハ毛細管網アリ；時ニ又滑平筋纖維ヲ認ム。

第二章 Stützgewebe 支柱組織

(Gewebe der Bindesubstanzen)

體ノ支柱ヲナシ臟器ノ間及臟器ノ内部ニ入りテ其各部ヲ結合ス。細胞及之ヨリ生ゼル細胞間質ヨリ成ルモ上皮組織ト異リテ後者主トナリ Grundsubstanz 基質ヲ成ス。基質ノ性質ニヨリ各支柱組織ノ性質定マル*1。發生學上ニハ中胚葉ノ一部ナル Mesenchym 間葉*2 ヨリ生ジ之ニ屬スルモノ次ノ如シ。

- | | | |
|-----------------------------------|---|-----------------------|
| feste Bindesubstanzen
固形結締質 | { | 1. Bindegewebe 結締組織 |
| | | 2. Knorpelgewebe 軟骨組織 |
| | | 3. Knochengewebe 骨組織 |
| flüssige Bindesubstanzen
液状結締質 | { | 4. Blut 血液 |
| | | 5. Lymphe 淋巴 |

*1 Bindegewebe ノ weich ニテ zugfest ナルモ Knochengewebe ノ hart ナルモ基質ノ性質ニヨル。
*2 Mesenchymzellen ヨリ生ズル細胞ノ中 Fibrozyten (鬆疎結締組織ノ) Retikulumzellen (網様結締組織ノ) 其外 Sehnenzellen, Knochenzellen 等ハ元ノ形ニ似タレドモ Knorpelzellen ハ細胞間質ニ閉テ込メラルル爲、又 Fettzellen, Pigmentzellen ハ細胞ニ特殊ノ内容物アル爲大ニ異ナレル觀ヲ呈セリ。

第一節 **Bindegewebe** 結締組織或ハ結締織○結締組織ノ分類:^{*1}

1. Gallertgewebe 膠様組織
2. Retikuläres Bindegewebe 網様結締組織
3. Fibrilläres Bindegewebe 纖維性結締組織
 - a. Lockeres Bindegewebe 鬆疎結締組織
 - b. Geformtes Bindegewebe 定形結締組織
 - c. Elastisches Gewebe 弾力組織
 - d. Fettgewebe 脂肪組織
 - e. Pigmentiertes Bindegewebe 色素結締組織
4. Endothelgewebe 内皮組織

○一般結締組織中ノ細胞:

スペテ中胚葉ノ **Mesenchymzellen** 間葉細胞ヨリ由來ス、之ヲ大別シテ組織中ニテ位置ヲ變ゼズ其骨子ヲ作ル fixe Zellen ト其間ニ遊動セル freie Zellen ト區別シ得。

*1 是等ノ組織ト等シク支柱又ハ結合ノ用ヲナセル爲ニ發生學上起原ヲ異ニセル次ノ組織ヲ支柱組織ニ加フル事アリ。

1) **Chordagewebe** 脊索組織 (Entoderm ヨリ): 人體發生ノ過程中ニ存スル脊索ヲ成スモノニシテ扁平ナル細胞ガ抵抗強キ細胞膜ヲ有シテ細胞内ニ多量ノ液アル爲ニ網狀ノ構成ヲナセリ。

2) **Glaskörpergewebe** 硝子體組織 (Ektoderm 及 Mesoderm ヨリ): 眼球硝子體ヲ成シ微細ナル纖維ガ束又ハ網ヲナシ其間ニ粘液滿ツ。

3) **Gliagewebe** 膠質組織 (Ektoderm ヨリ): 中樞神經ニ於テ神經細胞間ニアリテ Neuroglia 神經膠質トモ云フ。

4) **Zahnbeingewebe** 象牙質組織 (Ektoderm 及 Mesoderm ヨリ)

A) fixe Zellen 固定細胞

1) **Fibrozyten** 造纖維細胞 (Fibroblasten, fixe Bindegewebszellen)

鬆疎結締組織ニ遍在スルモノニシテ組織發生上 Mesenchym 細胞ノ直系ナリ。其形多クハ長ク且甚扁平ニシテ突起ハ擬足狀翼狀等ニシテ時トシテ甚長ク且分枝シ同組織中ノ纖維束又ハ基礎膜ニ沿ヒテ延長セリ。細胞膜無ク細胞體ハ明ルク核ノ附近ニ少許ノ微細顆粒アリ。核ハ扁平楕圓形乃至紡錘狀ニシテ染色質ニ乏シ。核小體及中心小體アリ。

内皮組織ニ數フル **Endothelzellen** 及 **Deckzellen** ハ此造纖維細胞ノ一變種ト見做スベシ。

2) **Retikulumzellen** 網様細胞

形態前者ト殆同様ナレドモ廣ク網様結締組織ノ骨子ヲナシ其網眼ハ多樣ノ freie Zellen ニテ滿サル。

B) freie Zellen 遊離細胞

1) **ruhende Wanderzellen, Maximow** 靜止型遊走細胞 (Klasmatozyten, *Ranvier*): 刺戟ニヨリテ Fibrozyten ヨリ生ズルモノニシテ特ニ小血管ノ周圍ニ多シ。形ハ不規則ニテ lappig 葉狀ノ突起ヲ有ス。原形質ノ表層透明ニシテ波狀運動ヲナシテ遊走シ深層ニハ多クノ異物 (Paraplasma) ヲ含有ス。實驗的ニモ墨汁, Trypanblau, 或種ノ微菌等ガ此細胞ニ攝取セララルヲ見ル。

Adventitiazellen 外膜細胞: 小血管及毛細管ノ壁ニ附着セル細胞ニテ Fibrozyten ト ruhende Wanderzellen トノ中間型ナリ。

2) **basophile Rundzellen** 嗜鹽基性圓形細胞: 鹽基性色素ニ染リ易

キ原形質及圓キ核ヲ有スル細胞ニテ次ノ者之ニ屬ス*1。

Hämozytoblast od. Blutstammzellen (Maximow) 血球祖細胞: 骨髓中ニアリテ網様細胞ヨリ生ズ: 之ヨリ更ニ Erythrozyten, Granulozyten, Lymphozyten 生ズ。

grosse Lymphozyten 大淋巴球 (Monozyten): 脾臓ノ網様細胞ヨリ (時ニハ又肝臓ノ血管内皮ヨリ) 生ズ, 血液中ニ至リ一部ハ Granulozyten ニ變ズ。

kleine Lymphozyten 小淋巴球: 淋巴腺, 淋巴小結節, 脾臓白色實質等ニテ産出セラレ血液中ニ至ル。

Plasmazellen プラズマ細胞: Lymphozyten ノ變化セルモノニテ之ヨリ比較的原形質多ク basophil ニテ顆粒ナシ; 核ハ圓ク Chromatin 核膜ニ密着シテ所謂 Radkern ナラス。特ニ物質代謝盛ナル時 (消化時ノ腸壁, 月經時及妊娠時ノ子宮壁) ニ限リテ現ハル。

3) **Mastzellen 肥胖細胞:** 大ナル圓形又ハ橢圓形ノ細胞ニシテ其粗大ナル顆粒ハ水溶性ニシテ鹽基性ノ青色 Anilin 色素 (Thionin, Toluidinblau) ニ染リ, 時ニ又 metachromatisch ニ染色ス。

4) **Leukozyten 白血球 (Granulozyten, myelogene Leukozyten):** 狹義ノ Leukozyten ナリ; 主トシテ骨髓中ニ産出セラレ結締組織及血液中ニ見ル。

*1 **Makrophagen 大形喰細胞 (Fresszellen)** ハ ruhende Wanderzellen ガ鬆疎結締組織中ニ出デ basophile Rundzellen トナリタル者ニテ Phagozytose ノ作用盛ナルヲ以テ名アリ; 主トシテ上記ノ grosse Lymphozyten ナリ。
Histiozyten 組織球 (Aschoff, 清野): ruhende Wanderzellen (及 Makrophagen) ト grosse Lymphozyten トヲ總括シテ云ヒ一般ニ Phagozytose 盛ナルモノナリ。

neutrophile Leukozyten 嗜中性白血球: 其核多クハ多葉, 顆粒細微ナリ (fein granuliert)。

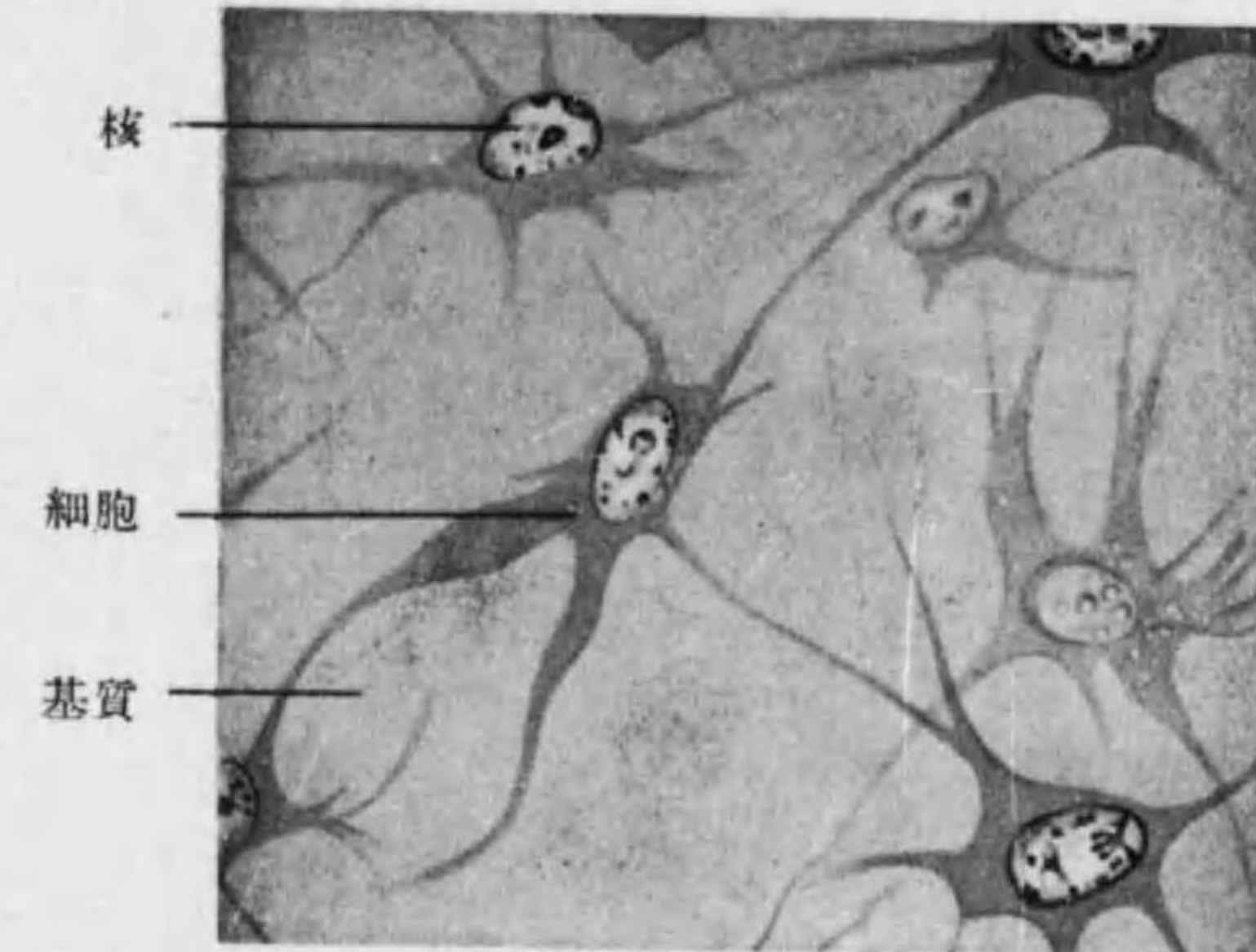


Fig. 19 膠様組織

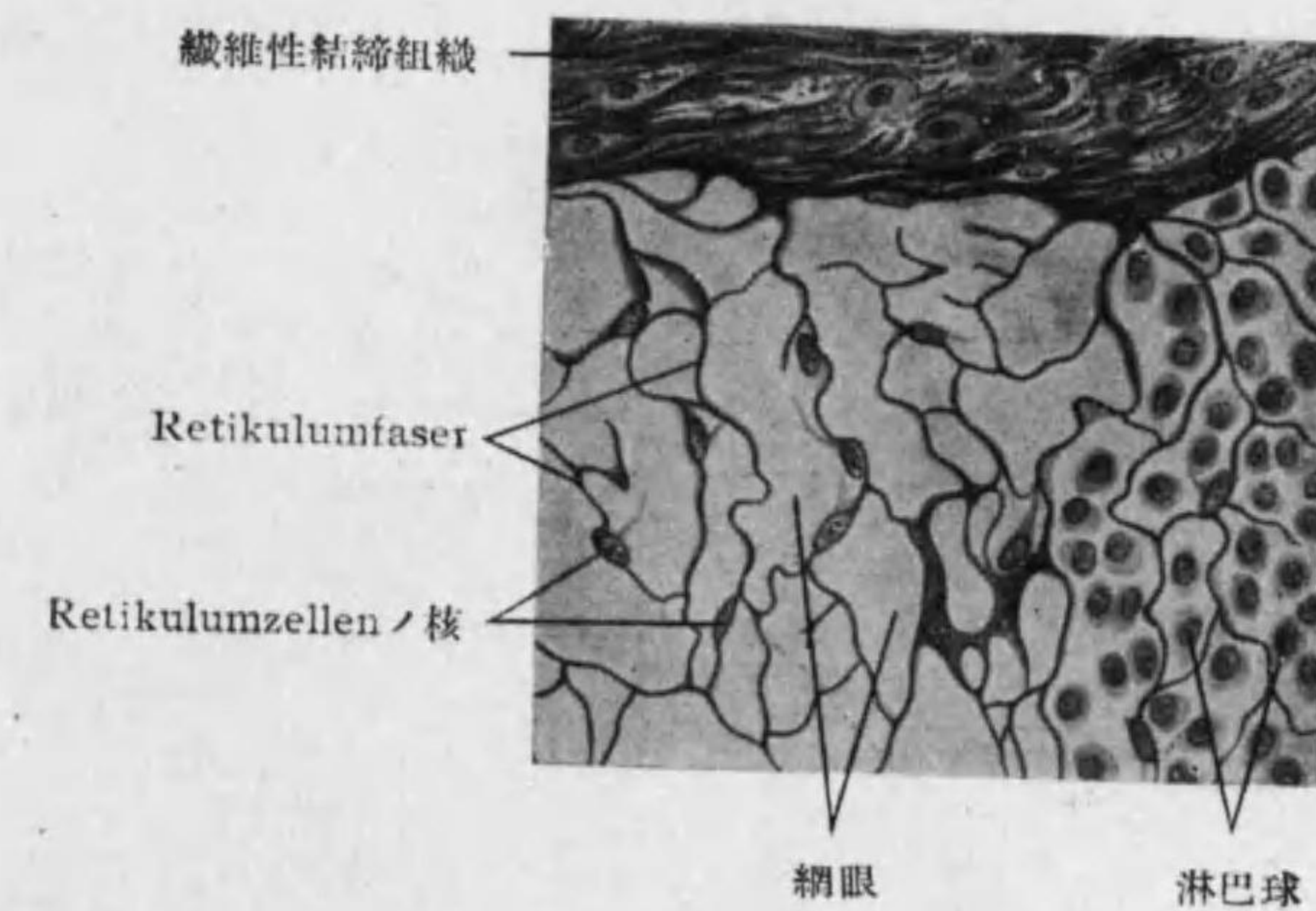
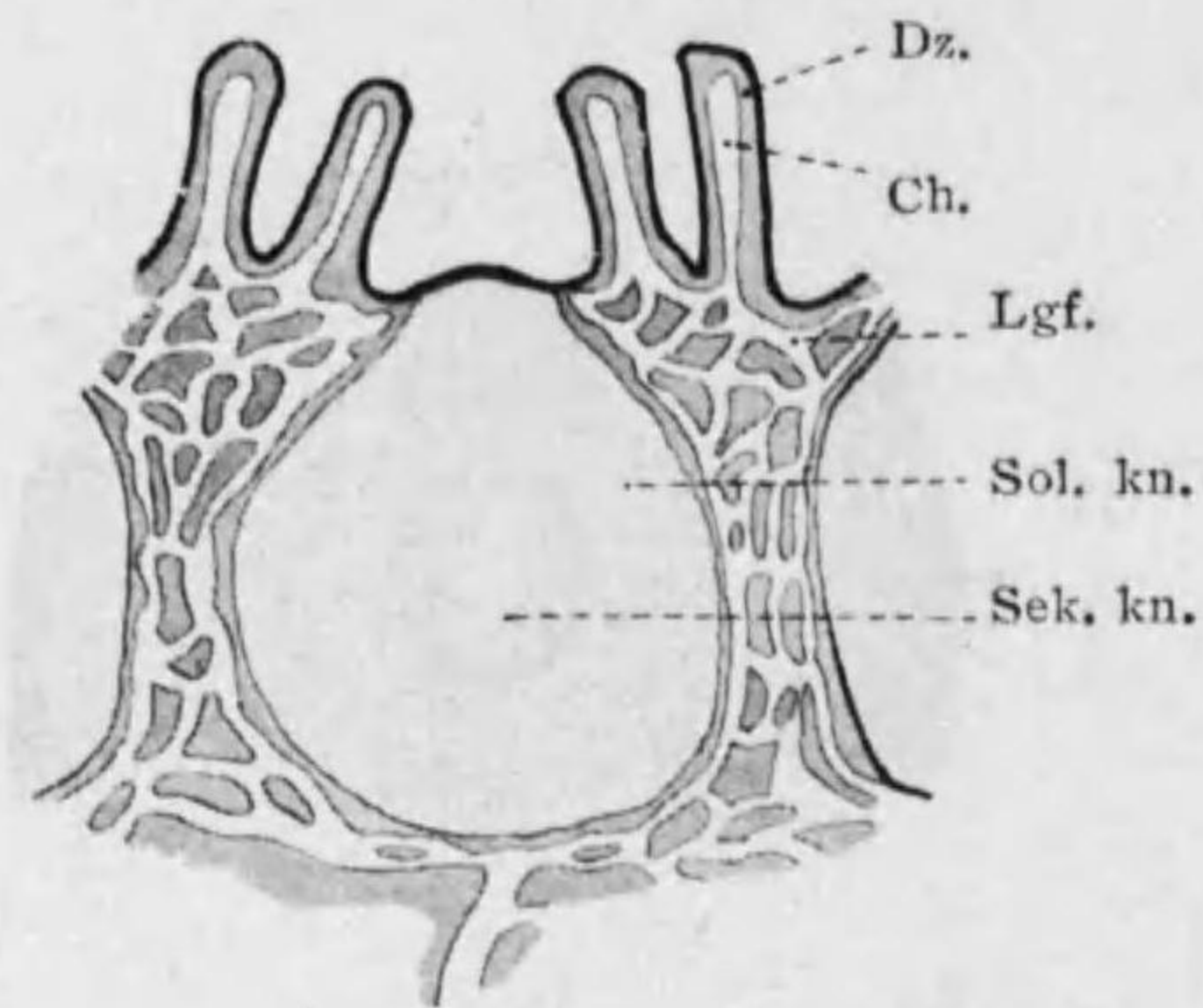
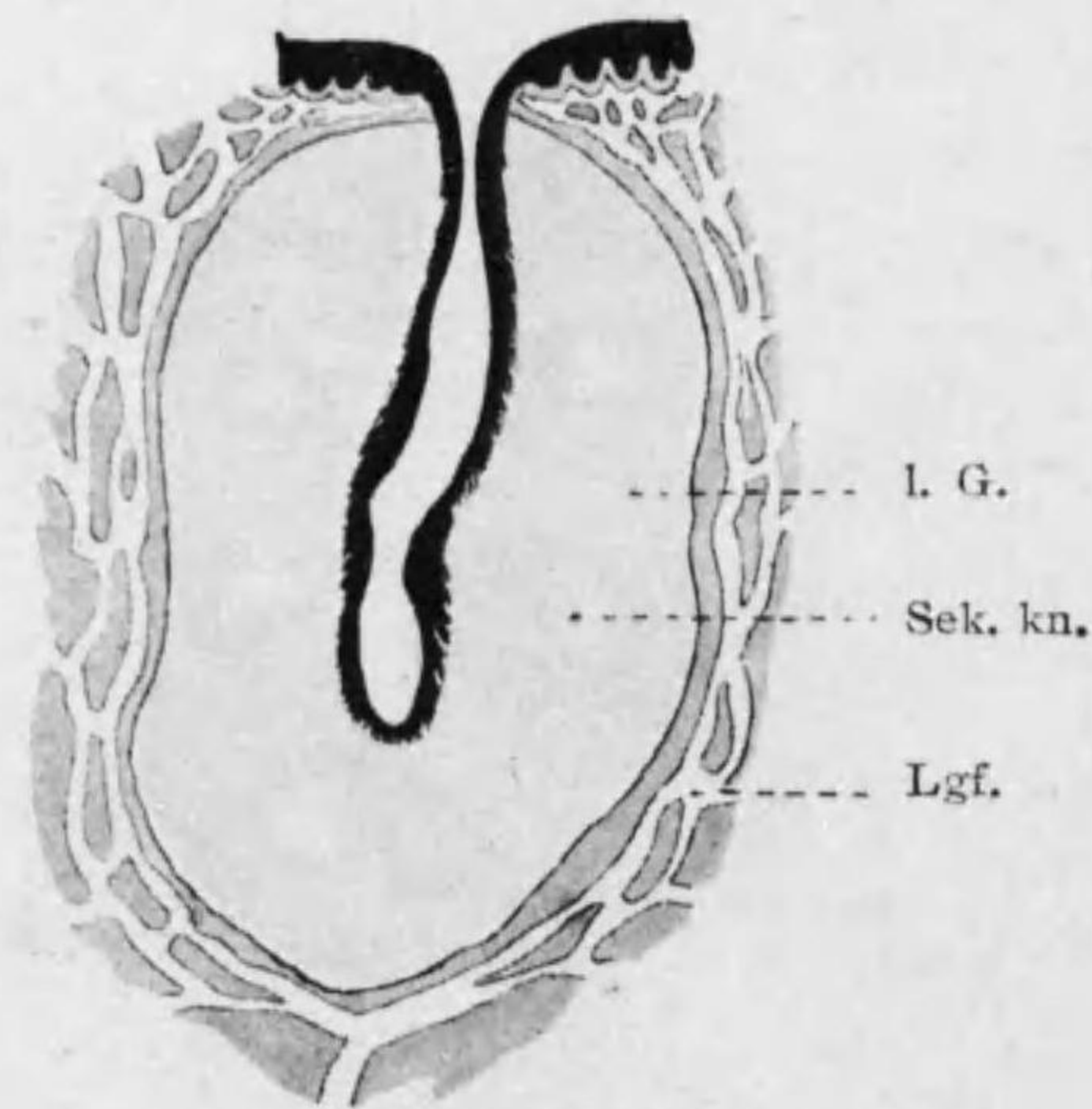


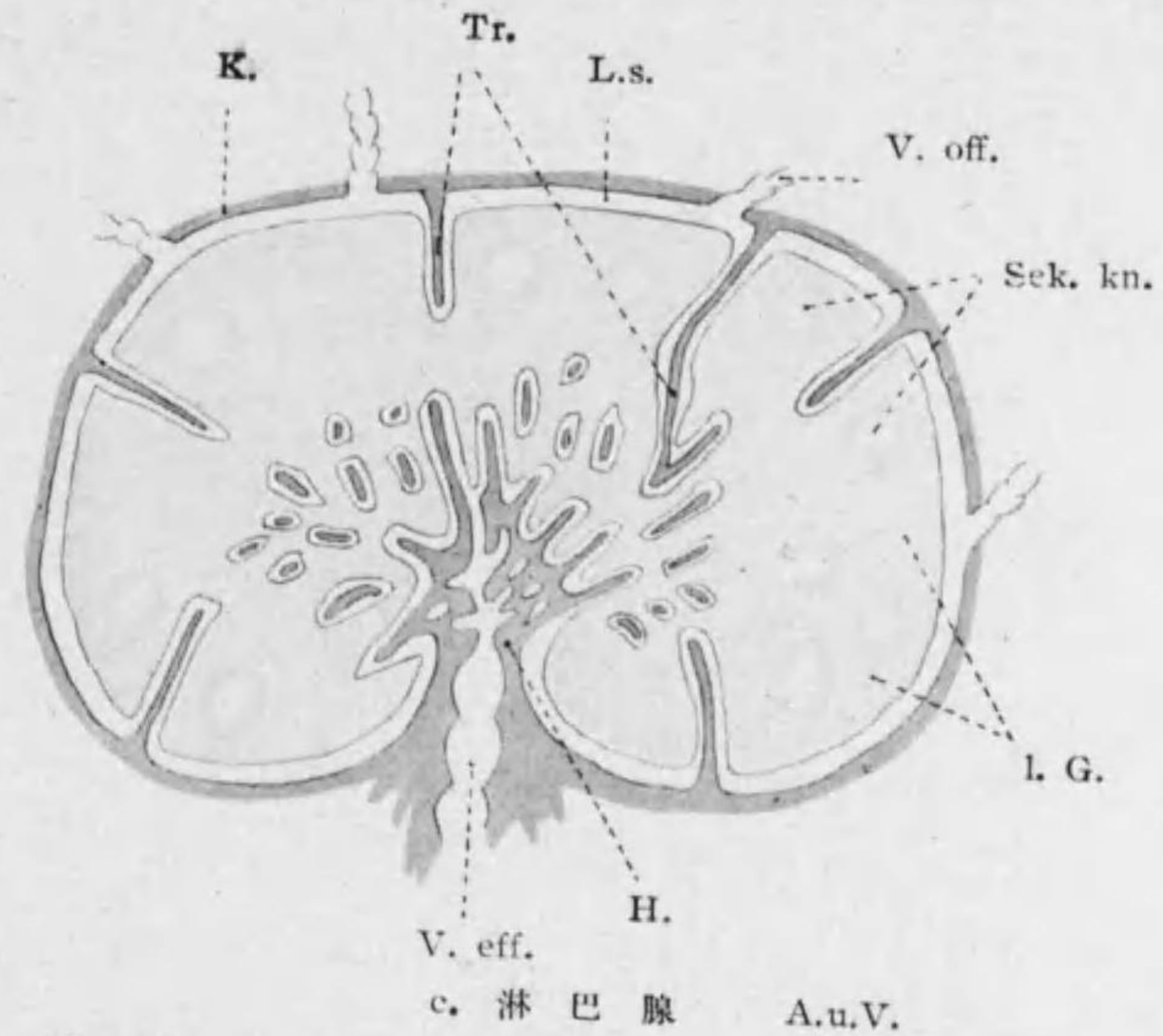
Fig. 20 網様(腺様)結締組織



a. 淋巴濾胞(孤立性濾胞)



b. 扁桃腺

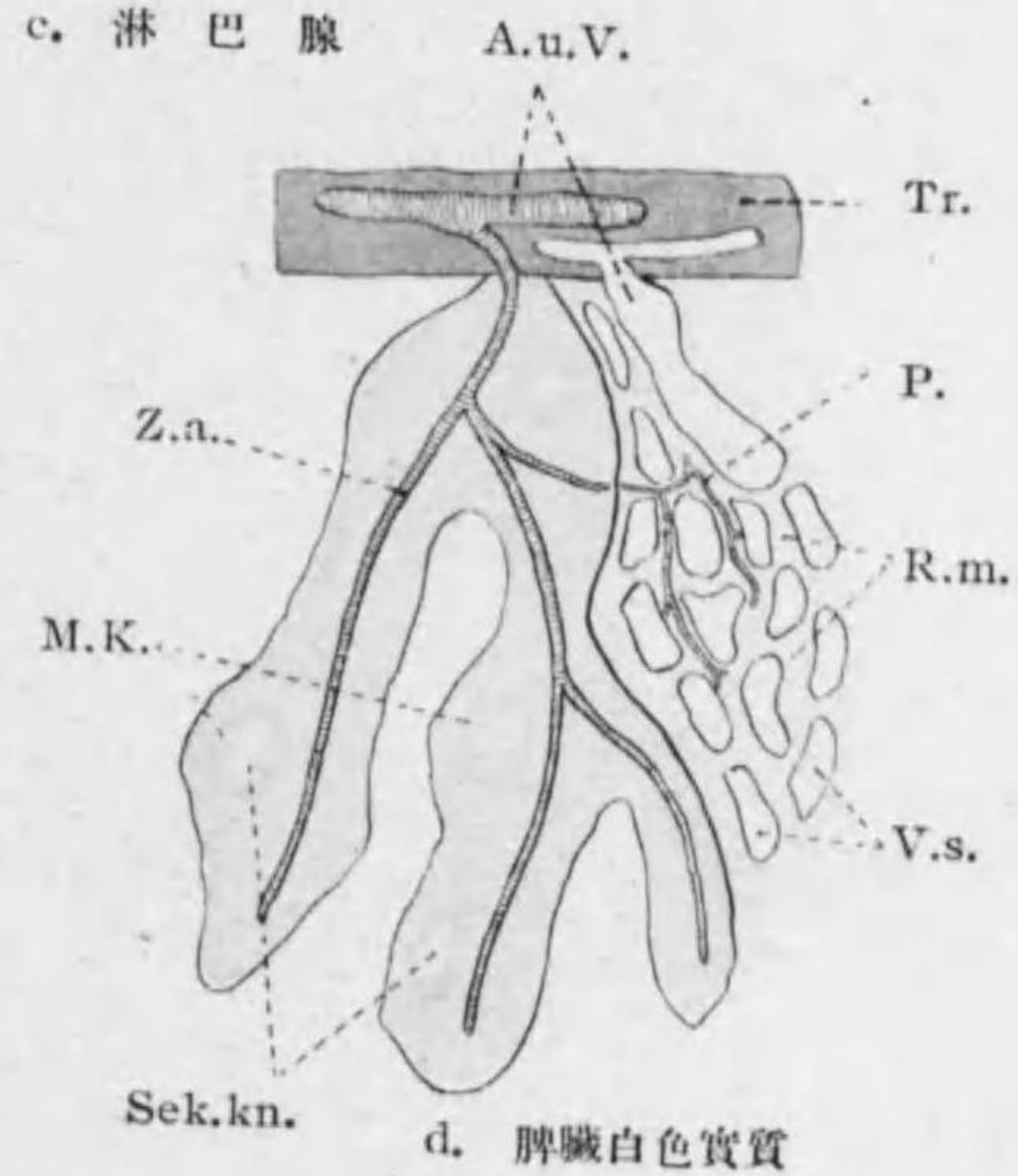


c. 淋巴腺 A.u.V.

Fig. 21

lymphatische Organe 模型

- A.u.V.: 動脈及靜脈
- Ch.: 乳糜腔
- Dz.: 腸絨毛
- H.: 淋巴腺門
- K.: 被囊
- L.G.: 淋巴組織
- Lgf.: 淋巴管
- L.s.: 淋巴竇
- M.K.: 脾結節
- P.: 穗動脈
- R.m.: 網眼(赤色實質)
- Sek.kn.: 第二次小節
- Sol.kn.: 孤立性濾胞
- Tr.: 梁材
- V.aff.: 輸入管
- V.eff.: 輸出管
- V.s.: 靜脈竇
- Z.a.: 中心動脈



d. 脾臟白色實質

eosinophile (azidophile) **Leukozyten** 嗜酸性白血球: 其核圓形ニ近ク顆粒粗大ナリ (grob granuliert). 特ニ Eosin ニテ赤ク染ル故ニ名アリ; 健康状態ニテハ少シ。

○**Gallertgewebe** 膠様組織 (Schleimgewebe, embryonales Bindegewebe) (Fig. 19): 星芒状ノ細胞アリ; 其突起相結合シテ網ヲ作り其間ヲ充セル基質ハ粘液ヲ含ミ猶微細ナル産膠性纖維アリ。所在: 胎兒ノ結締組織, 臍帶 (Wharton'sche Sulze), 珥瑯髓。

○**Retikuläres Bindegewebe** 網様結締組織 (lymphoides od. adenoides Bindegewebe 淋巴或ハ腺様組織) (Fig. 20): 組織發生ノ初期ニハ星芒状ノ **Retikulumzellen** 網様細胞網状*1 ナシ Lymphozyten 淋巴球 (Wanderzellen) 其網眼ヲ充ス; 後ニハ細胞ノ表面ヨリ生ゼル **Retikulumfaser** 網様纖維 (Retikulinfaser)*2 ガ網ヲ作ル。所在: 淋巴腺, 淋巴濾胞, 扁桃腺, 脾臟, 骨髓, 胸腺。

此中骨髓以外ノ者ヲ **lymphatische Organe** 淋巴様器ト稱スル事ノリ; 主トシテ kleine Lymphozyten, 少量ノ grosse Lymphozyten 及特別ノ場合ニノミ Granulozyten ヲ生ズ。皆淋巴球群中ニ種々ノ配置ヲナシテ特ニ分裂盛ナル Sekundärknötchen 第二次小節 (Keimzentrum 種子中心) ヲ有ス。(Fig. 21)

*1 **Retikulo-endothelialer Stoffwechsellapparat od. -es. System** 網様内皮系: 脾臟ノ Retikulum, 或種ノ血管内皮 (特ニ肝臟毛細管及副腎髓質) ハ異物攝取ノ力強ク殊ニ病的ノ場合ニ作用盛ニテ之ヲ一括シテ網様内皮系ト云フ。

*2 化學的ニハ産膠性ニテ此點結締組織纖維ニ似タレドモ一般ニ之ヨリ堅牢ニシテ格子状ノ網ヲナス。又結締組織纖維ト同ジク Mallory 染色ニヨリ青ク染ルモ之ト異ルハ Van Gieson 染色ニテ赤ク染ラザル事ナリ。又銀染色法ニヨリテ明ニ之ト區別シ得。肝腎脾等ニアル 細微ナル Retikulumfaser ヲ特ニ **Gitterfaser** 格子状纖維 (嗜銀性纖維) ト云フ。

○**Fibrilläres Bindegewebe** 纖維性結締組織 (kollagenes Bindegewebe) (Fig. 22): 總テノ臟器中ニ存シ散在セル細胞ト多量ノ基質トヨリ成ル; 基質ノ主成分ハ **Bindegewebsfibrillen** 結締組織原纖維 (Bindegewebsfaser 結締組織纖維) ニシテ少量ノ homogen ナル Interfibrillarsubstanz 原纖維間質ニヨリテ結合セラル。結締組織纖維束間ニハ Gewebsspalte 組織間隙アリ; 此處ノ液ガ淋巴ノ起源ヲナシ此間隙ヲ Wanderzellen 動ク*1。

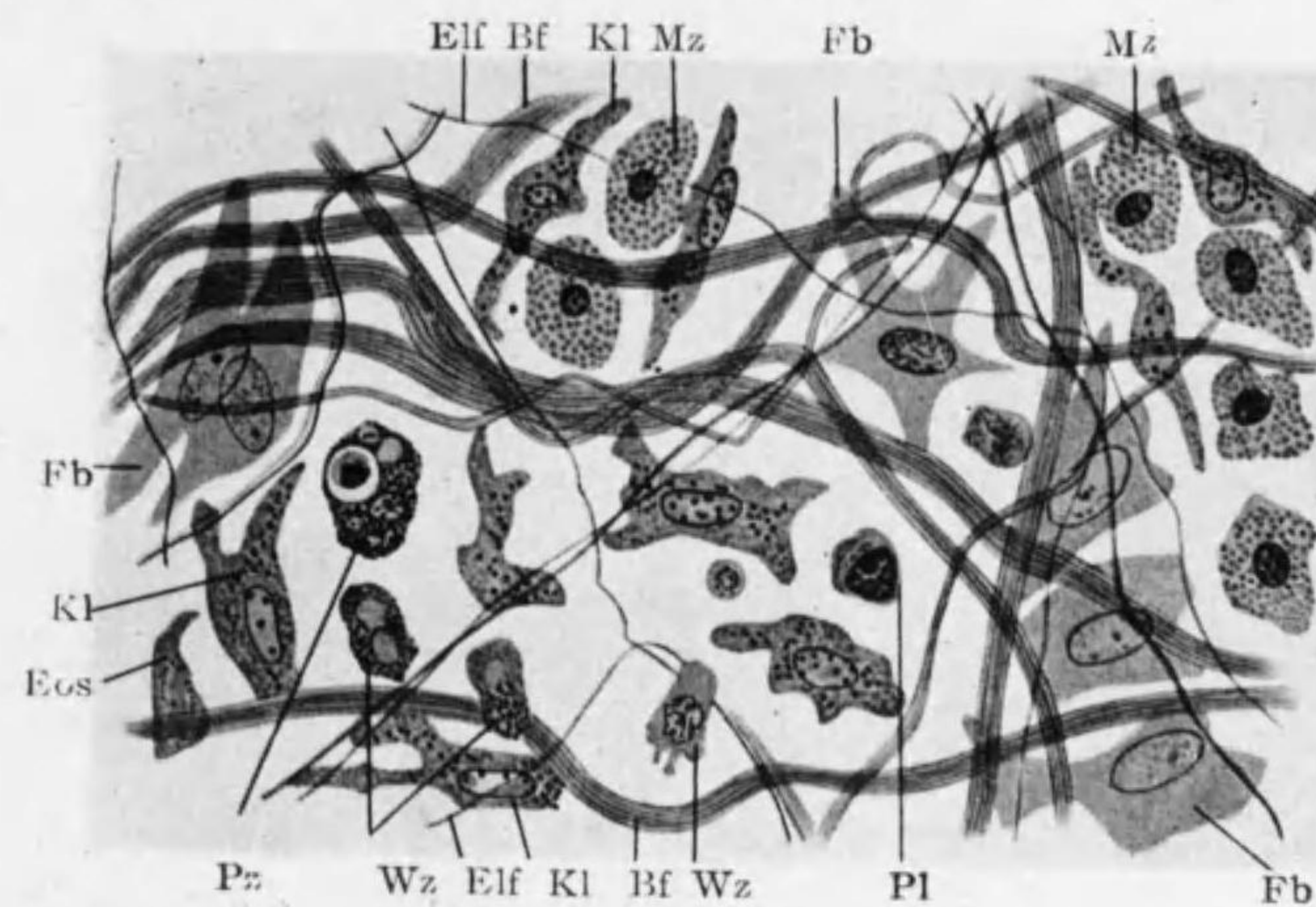


Fig. 22

纖維性結締組織(半模型)

Bf: Bindegewebsfaser Elf: Elastische Faser Fb: Fibroblasten
 Pl: Plasmazellen Mz: Mastzellen Kl: Klasmatozyten
 Pz: Phagozyten Wz: Wanderzellen Eos: Eosinophile Zellen.

纖維性結締組織中ノ Fibrillen ノ種類

1. **Bindegewebsfibrillen** 結締組織原纖維 (Bindegewebsfaser) (Fig. 22)

*1 此間隙ニ多量ノ液蓄積セラルレバ Oedem ヲ來ス。

Bf): 平滑ニテ無枝, 細ク (0.6-1 μ) 屢々波状ニ走り又大小種々ノ纖維束ヲナス。稀薄酸(醋酸)ニテ膨脹, Alkali ニテ崩壊シ, 胃液ニヨリテ溶解スレドモ膠液中ニハ溶ケズ。煮沸スレバ Glutin 膠ヲ生ズルガ爲ニ Kollagene Faser 産膠性纖維トモ云フ*¹。

2. **Elastische Faser 弾力纖維** (Fig. 22 Elf)*²: Elastin ヨリ成リ甚微細ノモノヨリ徑 12 μ ニ達スル種々ノ太サアリ; 屢々分枝シ時ニ網状ヲナス。境界判然, 光ヲ強ク屈折シ煮沸スルモ溶ケズ; 又酸及 Alkali ニ對スル抵抗強ク, 膠液ニヨリテ徐々ニ溶解ス。

結締組織纖維及弾力纖維ノ生成: 結締組織纖維ハ造纖維細胞ノ表面ヨリ分泌セラタル基質ヨリ生ズトモ云ヒ又表層ノ原形質ヨリ生ズトモ云フ。今日最多ク認メラルル説 (Naves 等) ニヨレバ原形質中ノ Chondriokonten ヨリ生ジ且多數ノ細胞ヨリ生ズルモノ集リテ之ノ纖維ヲ成ス。弾力纖維ノ生成ニ關シテモ略々同様ノ二説アリ, 又同一ノ細胞ヨリ兩種ノ纖維生ズルヤハ決定セラレズ。

纖維性結締組織中ノ細胞ノ種類

1. fixe Bindegewebszellen 固定結締組織細胞 od. Fibrozyten 造纖維細胞 (Fibroblasten) (Fig. 22 Fb) (39 頁)
2. Mastzellen 肥胖細胞 (Fig. 22 Mz) (40 頁)*³
3. Ruhende Wanderzellen 靜止型遊走細胞 (Klasmatozyten) (Fig. 22 K1) (39 頁)
4. Lymphozyten 淋巴球 (最普通ノ Wanderzellen 遊走細胞) (Fig. 22

*¹ 個々ノ原纖維ヲ分ツニハ Pikrinsäure, Kalium permanganat, Baryum hydroxyd 等ヲ用フ。

*² Weigert 氏 Resorcin-Fuchsin ニヨリ最ヨク染色ス。

*³ 血液中ノ Mastzellen ヲ hämatogene Mastzellen ト云フニ對シ之ヲ histogene Mastzellen ト稱シテ區別スル事アリ。

Wz): 主トシテ前述ノ grosse Lymphozyten (40 頁) ニシテ原形ハ球状ナレドモ盛ニ Amöba 狀運動ヲナス。又 **Phagozyten 喰細胞** (Fig. 22 Pz) トシテ働キ血管及脂肪細胞ノ附近ニ多シ。

5. **Plasmazellen プラズマ細胞** (Fig. 22 P1): 大ニテ圓形橢圓形多角形等, 血管ノ近クニ少量ニ之ヲ見ル。顆粒無ク殊ニ

Methylenblau ニ一様ニ染ル。核ハ圓ク Chromatin 一定ノ配置ヲ示セル所謂 Radkern ナリ。

6. **Eosinophile (azidophile) Leukozyten 嗜エオジン (嗜酸) 性白血球**

(Fig. 22 Eos): 中等大

ニシテ圓シ, 血管中ノ Eosinophile Leukozyten ガ周圍ノ結締組織中ニ出デテ運動ヲ止メタルモノニテ多様形ノ核及 oxyphil 卽 Eosin ニテ濃染スル粗大顆粒ヲ有ス。其他ノ Leukozyten モ少量ニ存ス。

7. **Fettzellen 脂肪細胞** (Fig. 23, 25): 個々ニ又ハ小群ヲナシテ (Fettläppchen) 存ス。造纖維細胞中ニ脂肪滴蓄積シ細胞球形トナリ核ハ少量ノ原形質ト共ニ細胞壁ニ壓セラレテ位ス。Osmiumsäure ニテ黒染シ Sudan III, Scharlach R. 等ニテ紅染ス。Chloroform, Alkohol, Äther, Xylol 等ニヨリ溶解ス。瘦削ノ際ニハ脂肪滴小トナリ造纖維細胞ニ返ル。細胞老廢ノ場合ニハ原形質ガ核ヲ中心トシテ放射狀ニ排列シ其間隙ニハ粘液アリ, 之ヲ **seröse Fettzellen** 漿液性脂肪細胞 (Fig. 23) ト云フ。細胞ノ死後脂肪滴變化シテ針狀ノ Margarin 結晶ヲナス

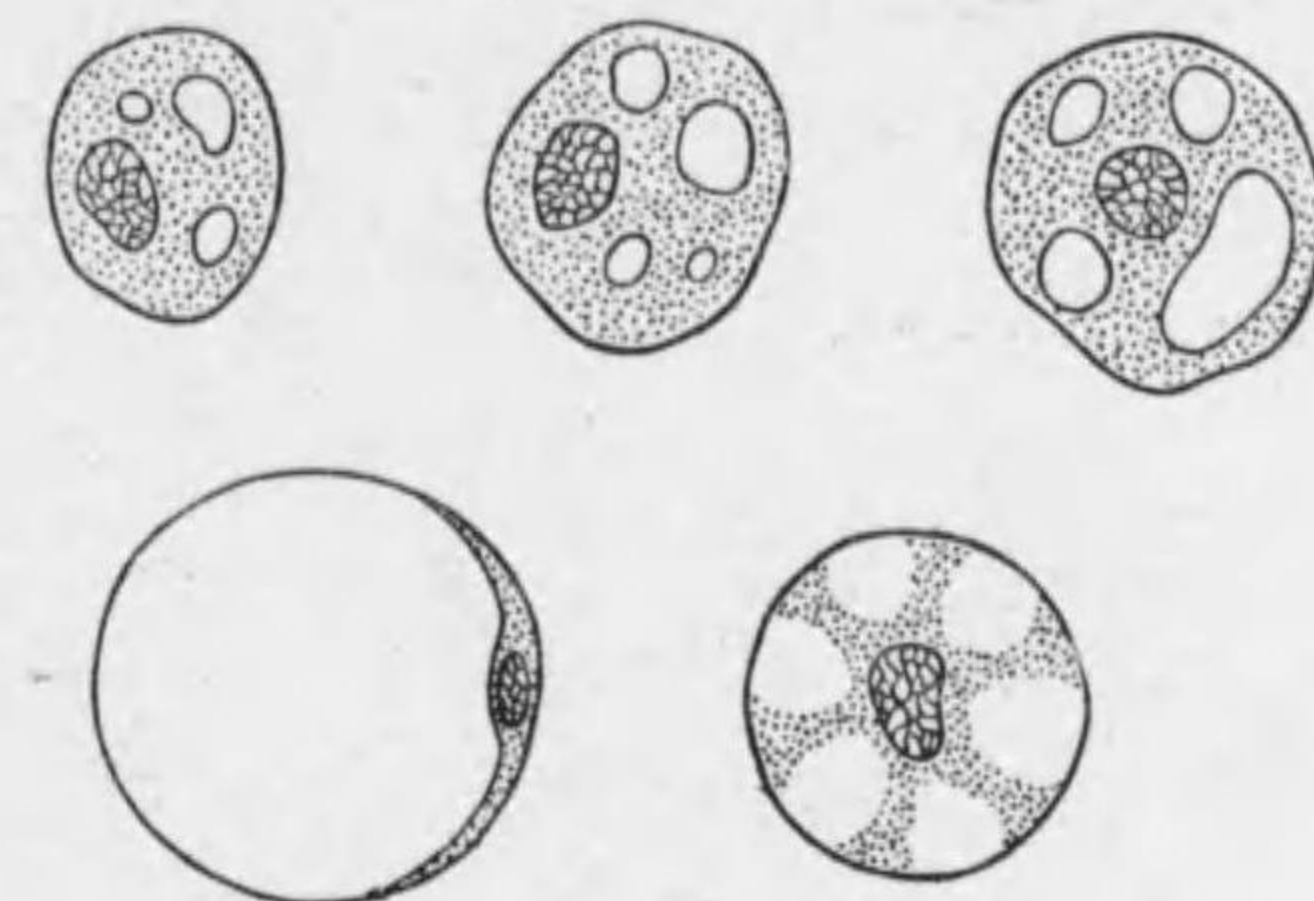


Fig. 23 脂肪細胞

上段若キ Fettzellen 下段左成熟セル Fettzellen 右 seröse Fettzellen

8. Pigmentierte Bindegewebszellen od. Pigmentzellen 色素細胞

(Fig. 26): 造纖維細胞中ニ顆粒狀桿狀又ハ針狀ノ色素顆粒生ゼルモノニシテ細胞體ニ突起多シ。色素細胞ノ色素顆粒ハ先ヅ細胞體ノ邊緣ヨリ生ジ内部ニ及ボス。動物中ニハ(蛙, Chamäleon, 頭足類) 刺戟ニヨリ色素細胞内ニ於ケル色素顆粒變位シ爲ニ皮膚ノ色ヲ變化スルモノアリ。色素ノ生成ニ二途アリ, 一部ハ赤血球ノ Hämoglobin ノ分解セルモノ結締組織細胞ニ攝取セラルル事ニヨル (hämatogenes Pigment), 他ハ即 Melanin, Lutein 等ニテ細胞内ニ生ズ (fermentative Tätigkeitニヨリ)。

○Lockerer Bindegewebe 髮疎結締組織 (formloses Bindegewebe) (Fig. 22): 結締組織纖維疎ニシテ走向種々ナリ。多少ノ彈力纖維ヲ混ジ又上述ノ諸細胞ヲ種々ノ度ニ於テ含ム。上皮組織ニ境セル所ハ薄キ Membrana propria 固有膜ヲナス (29 頁)。——所在: スベテノ臟器ノ實質間結締組織 (Interstitielles Bindegewebe), 皮下組織 (Subkutantes Gewebe), 粘膜下組織 (Submuköses Gewebe)。

○Geformtes Bindegewebe 定形結締組織: 結締組織纖維束規則的ニ排列ス。——所在: 靱帶, 腱, 膜, 筋膜, 腱鞘, 骨膜, 軟骨膜, 真皮, 粘膜固有板, 角膜, 鞏膜, 神經系被膜。

○Sehne 腱, Faszien 筋膜, Sehnscheide 腱鞘, Schleimbeutel 粘液囊 (124—126 頁)*¹

○Elastisches Gewebe 彈力組織 (Fig. 24): 纖維性結締組織中特ニ彈力纖

*1 例言參照

維多ク束又ハ網ヲナス。——所在: 血管有窓膜, 項靱帶, 黃色靱帶, 肋間靱帶。

○Fettgewebe 脂肪組織 (Fig. 25): 脂肪細胞多ク集リテ少量ノ小葉間結締組織ニヨリテ Fettiläppchen 脂肪小葉ニ分タル; 特ニ保温充填ノ用ヲナス。——所在: 皮下組織 (特ニ腋窩, 頰, 腹部, 臀部等), 眼窠, 腸間膜, 腎臟脂肪囊。

○Pigmentiertes Gewebe 色素組織 (Pigmentgewebe (Fig. 26): 纖維性結締組織中特ニ色素細胞多ク存ス*¹。——所在: 脈絡膜, 虹彩基質, 真皮 (有色人種)。

○Endothelgewebe 内皮組織: 體中ノ腔ノ外界ト交通無キモノノ内面ヲ被ヒ

單層多角形ノ扁平細胞ガ少量ノ Kittsubstanz ニテ固ク結合ス; 形態ヨリ見レバ單層扁平上皮ト全ク區別ナシ。——所在: 血管, 淋巴管, 關節腔, 粘液囊, 腱鞘, 體腔*²。

*1 人ニ見ルハ主トシテ黒褐色ナル Melanophoren ニシテ顆粒ハ水, Alkohol, Äther ニ溶解セズ。烏骨鷄ニテハ皮下全體ニ擴ガル。Albino ニテハ之ヲ缺ク。下等脊椎動物ニテハ Xanthophoren, Erythrophoren, Guanophoren 等ヲ見ル。

*2 此中血管淋巴管以外ノモノ即 seröse Höhle ヲ被ヘルモノヲ Deckzellen 蓋細胞トイフ。Endothel ガ Mesenchym ヨリ生ゼルニ比シ起源古ク中胚葉ヨリ直ニ由來セルモノナリ。




Fig. 24 彈力組織

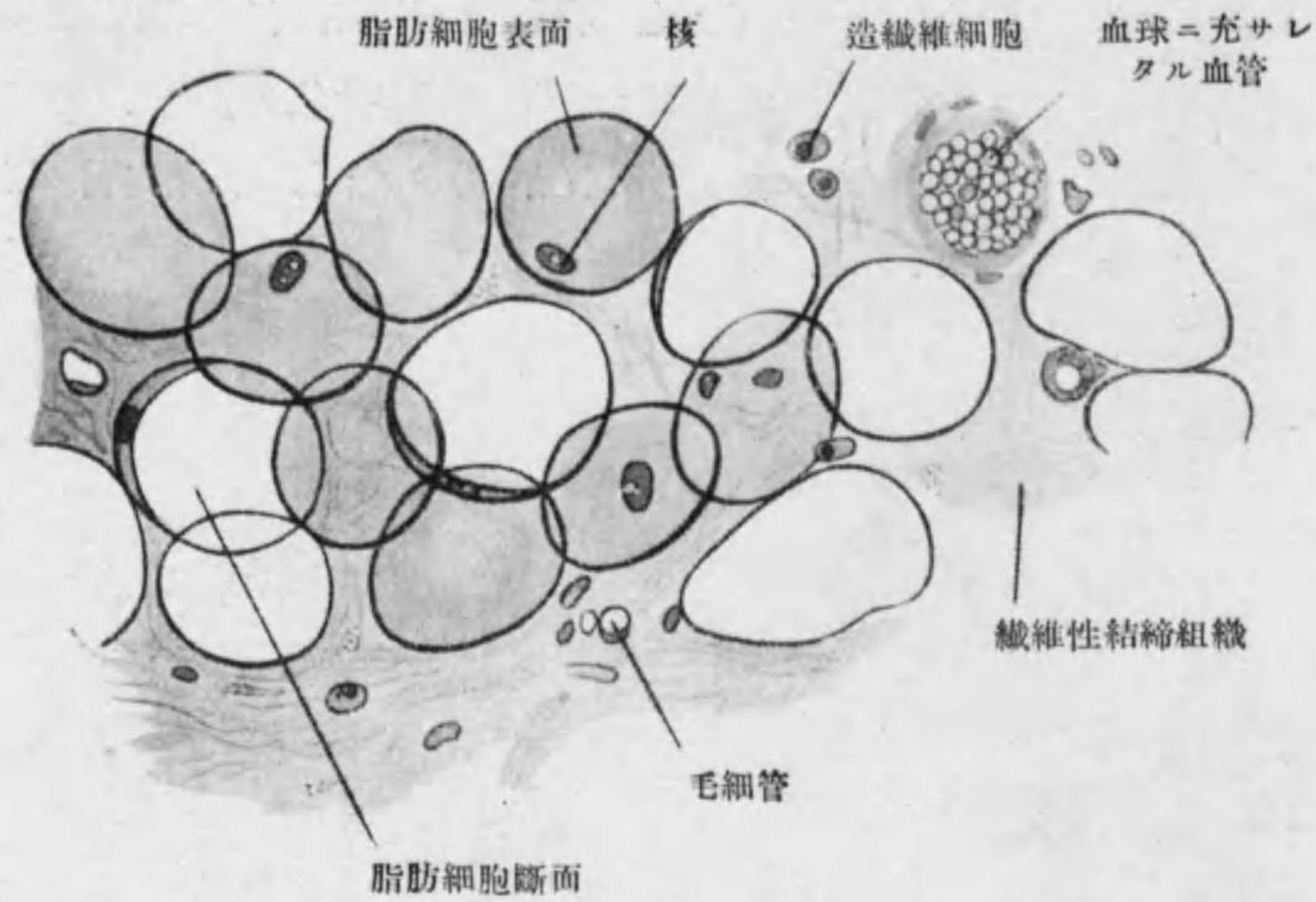


Fig. 25 脂肪組織

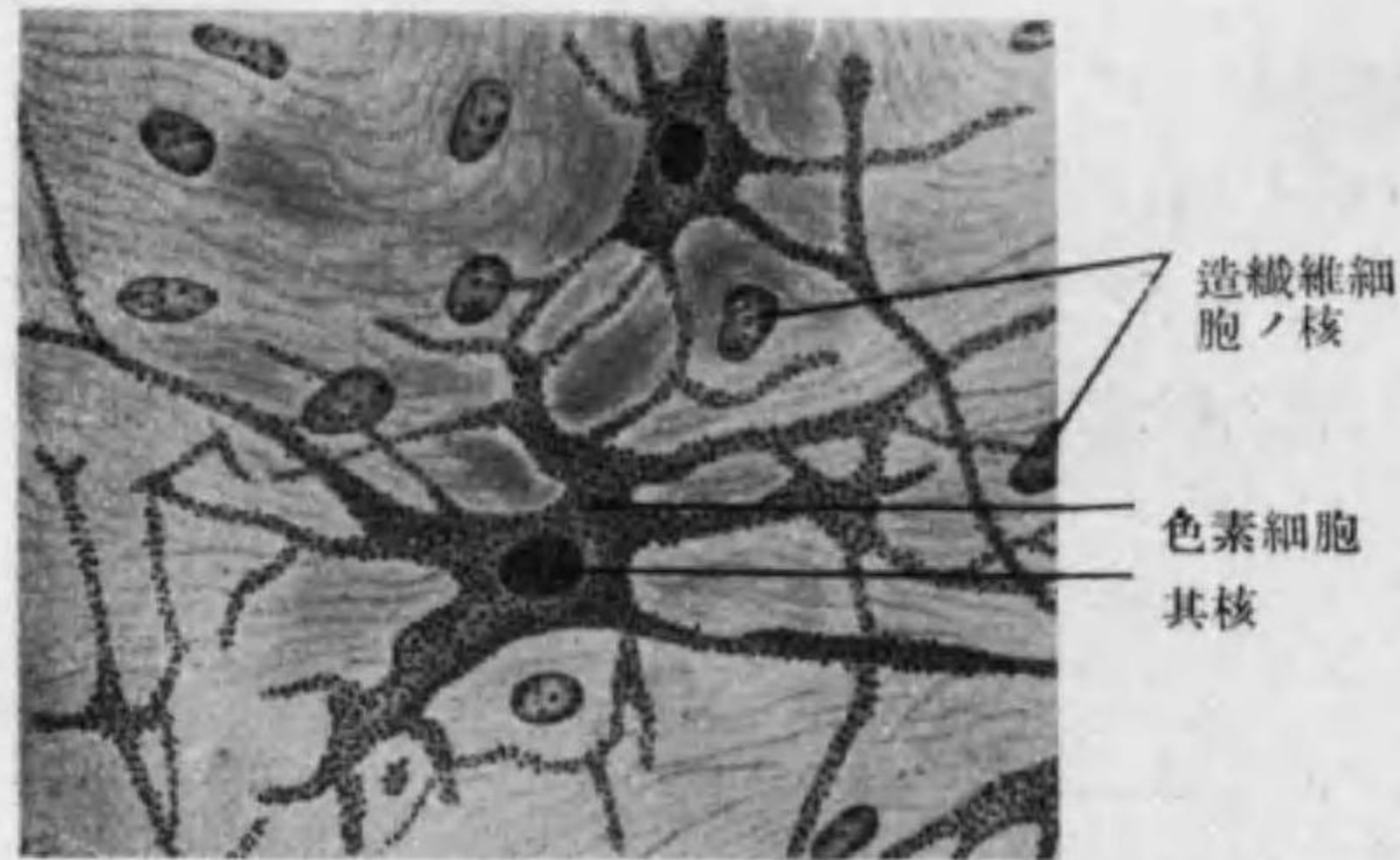


Fig. 26 色素結締組織

第二節 Knorpelgewebe 軟骨組織*1

Knorpelzellen 軟骨細胞ト Knorpelgrundsubstanz 軟骨基質トヨリ成ル。

Knorpelzellen 軟骨細胞ハ圓形又ハ楕圓形ニテ大サ 3—30 μ , 通常二三個相接シ對向面扁平ナリ。一群ノ軟骨細胞ハ Knorpelhöhle 軟骨腔中ニアリテ其周圍ノ基質ハ特ニ密ニシテ酸ニ對スル抵抗強キ Knorpelkapsel (軟骨囊) ナス。

軟骨細胞ノ核ハ圓形ニテ一個稀ニ二個アリ; 核膜明ニテ一又ハ數個ノ核小體ヲ有ス, 原形質ハ homogen ナルカ又ハ微細顆粒ヲ有シ又屢々脂肪滴 Glykogen 小滴其他稀ニ色素顆粒ヲ含ム。*2

Perichondrium 軟骨膜: 軟骨組織ノ表面ヲ被ヘル纖維性結締組織層ニシテ彈力纖維血管神經ヲ有シ深層ノ細胞ハ圓味ヲ帯ビテ軟骨細胞ヘノ移行型ヲ示セリ。軟骨若キ間ハ内部ノ軟骨細胞モ分裂スレ

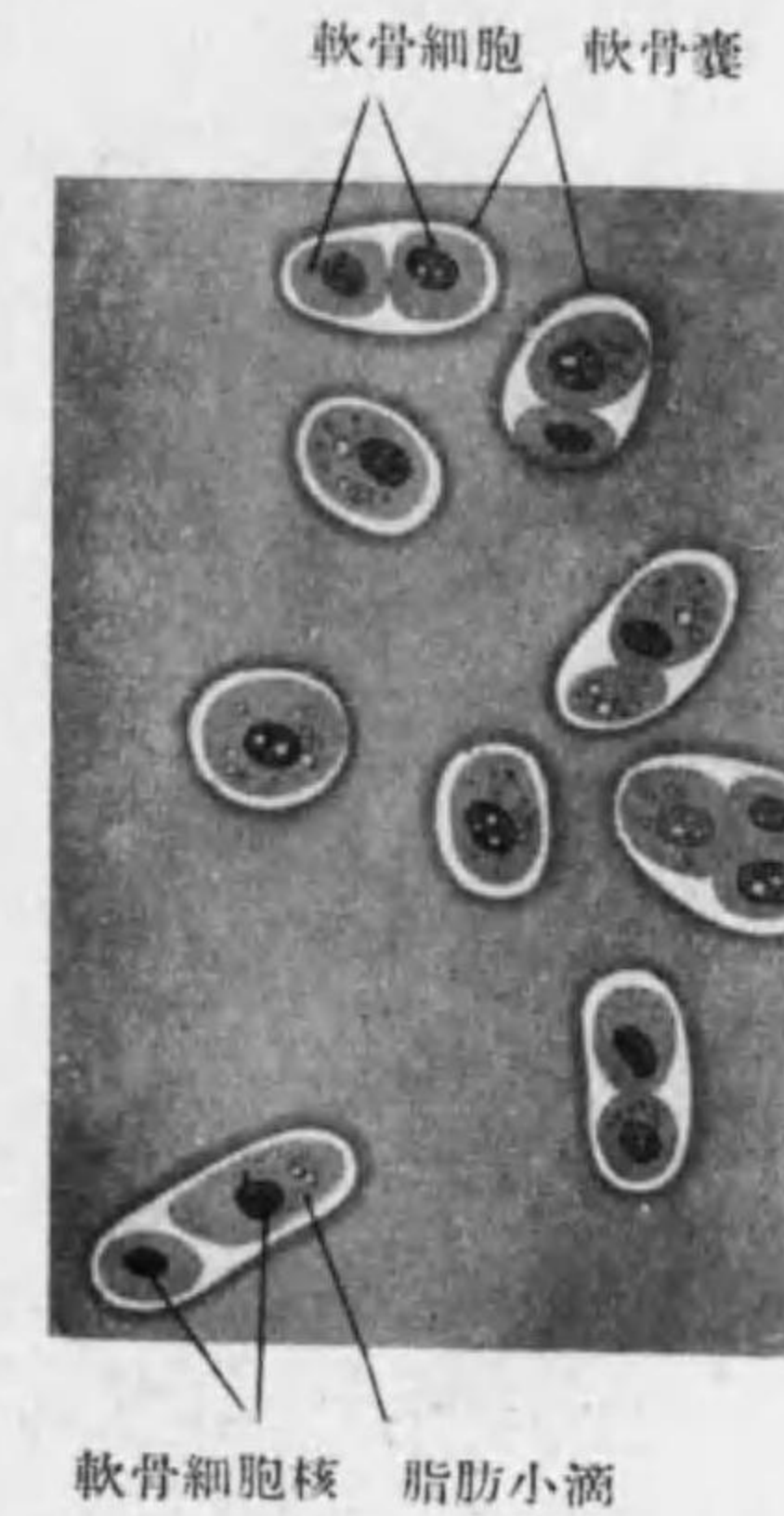


Fig. 27 硝子様軟骨 (蛙ノ關節軟骨)

*1 軟骨組織ノ成長ハ内部ニ於ケル細胞ノ分裂並ニ離解ニヨル interstitielles Wachstum ト表面ノ軟骨膜ヨリ加ハル appositionelles Wachstum トアリ。

*2 固定セル標本ニテハ原形質收縮シテ固キ軟骨腔壁ヨリ離ルル事アリ。

ドモ後ニハ新シキ軟骨細胞ハ軟骨膜深層ノミヨリ生ズ。

軟骨組織ノ榮養: 血管無ク細管ヲ認ムル事アルモ人工産物ナリ; 榮養液ハ基質中ヲ滲透ス。

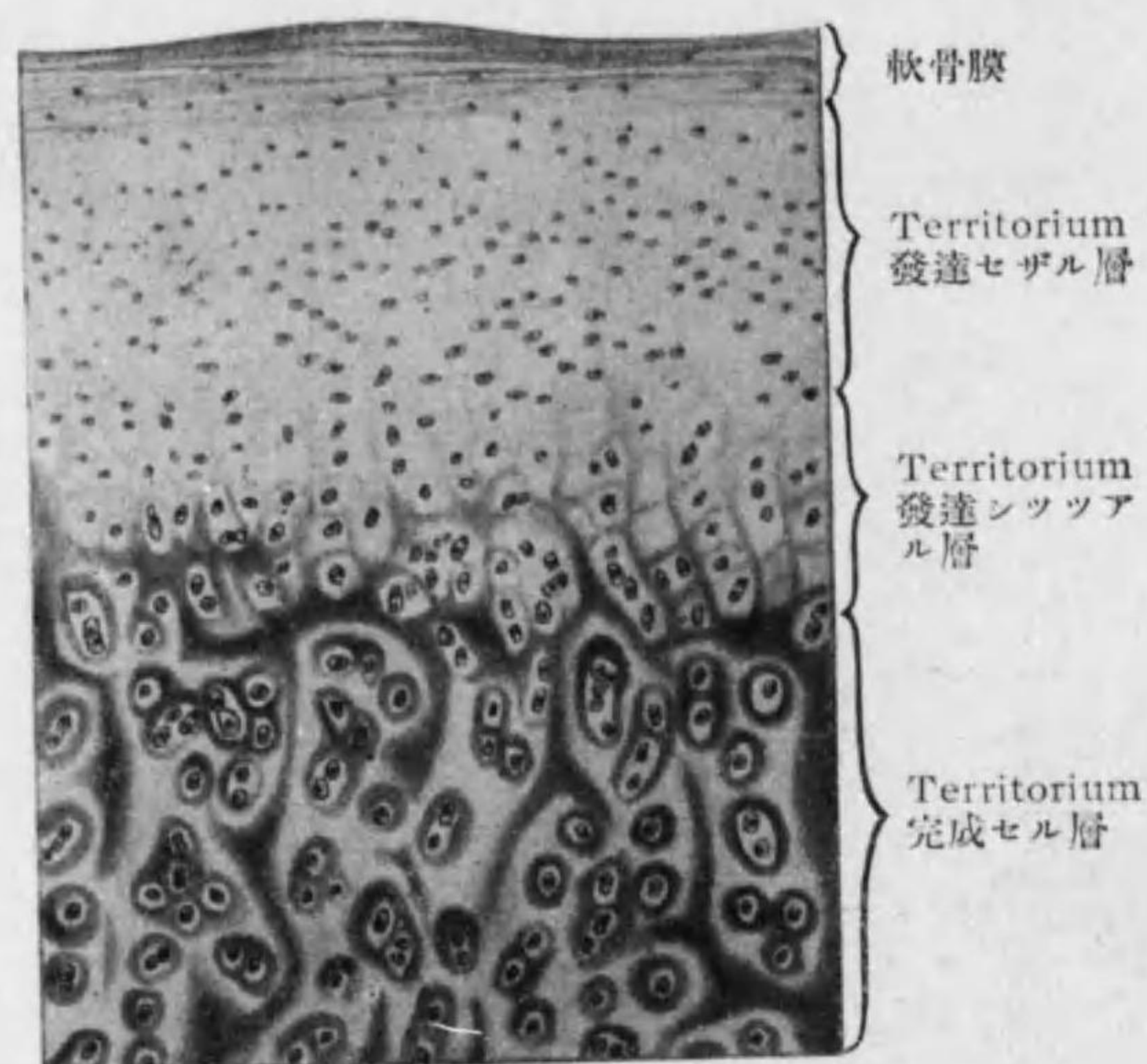


Fig. 28

硝子様軟骨 (人ノ肋軟骨)

軟骨組織ノ發生: Mesenchym 中細胞特ニ密集セル所ニテ間葉細胞ガ軟骨細胞トナリ細胞間質ニ Chondrin ヲ生ジ Fibrillen ヲ減ジ硝子様軟骨トナル, 此際纖維(結締組織性又ハ弾力性)ノ止ル事多キモノガ他ノ二種ノ軟骨トナル, 其發生ノ途中, 即所謂 Vorknorpelgewebe*1 ニテハ基質少ク細胞ハ泡狀ニテ液體ヲ多ク含ム。

軟骨組織ノ分類: 軟骨基質ノ性質ニヨリ三種ヲ分ツ。皆相當ノ固サヲ有スレドモ弾力性ニ富ミ且切斷シ易シ。

*1 生涯コノ状態ニ止マルハ M. quadriceps femoris ノ停止腿ノ内面, M. peroneus longus 腿ノ種子骨等。

1. Hyaliner Knorpel
2. Elastischer Knorpel
3. Bindegewebsknorpel

○ **Hyaliner Knorpel 硝子様軟骨** (Fig. 27, 28):

乳白色又ハ淡青色ヲ帶ブ; 基質透明一樣ニ見ユレドモ微細ナル産膠性ノ纖維*1ヲ含ミ煮レバ Chondrin 軟骨膠 (Knorpelleim) ヲ生ズ。軟骨囊周圍ノ基質ハ屢々濃染ス。之ニ innerer u. äusserer Zellhof 内及外細胞層ヲ區別シ, 後者ハ多數ノ軟骨囊ヲ共同ニ圍ミテ Territorium 細胞領地 (Chondron) ヲナシ其間ノ基質ヲ Interterritorium 細胞間領地 (Balkenwerk) ト云フ*2。(Fig. 28)

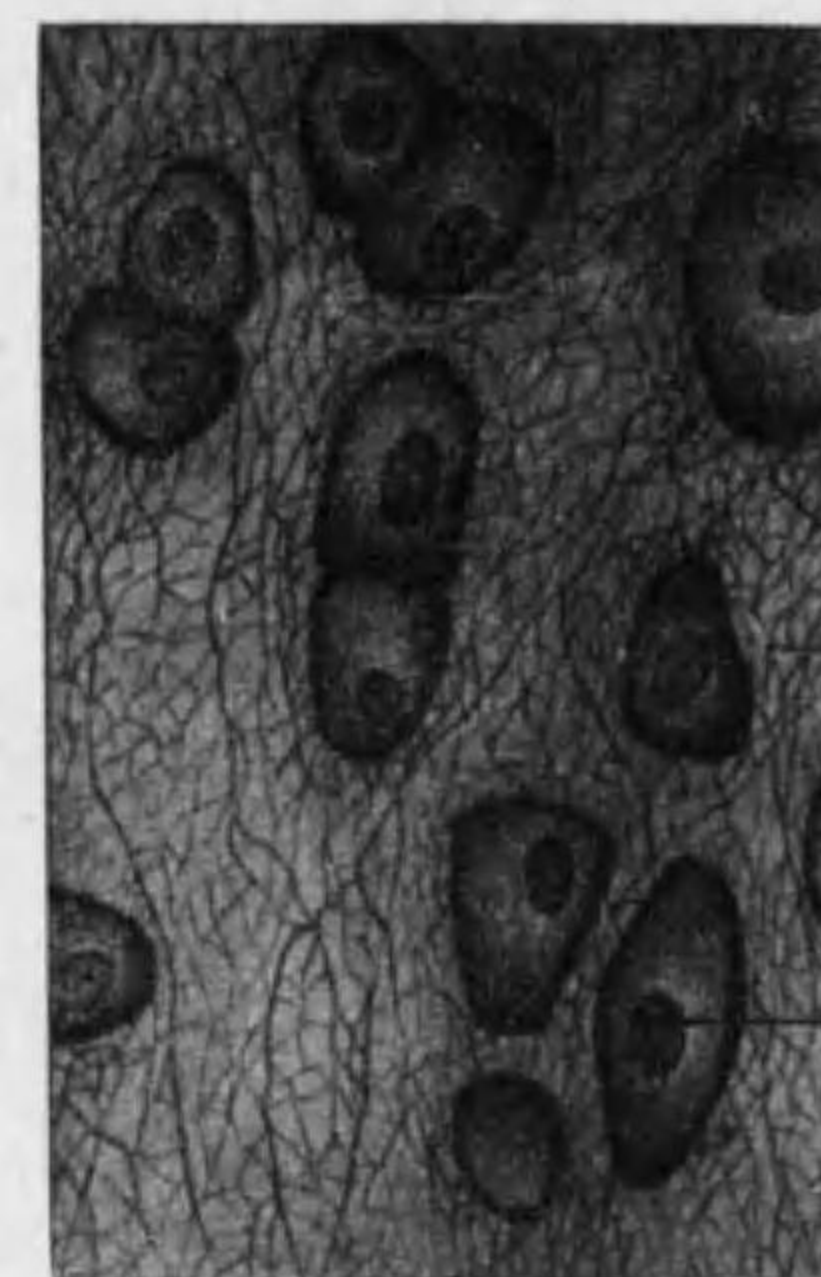


Fig. 29 弾力性軟骨 (人ノ耳殻)

所在: 喉頭軟骨ノ大部分, 氣管及氣管枝, 肋軟骨, 關節軟骨, 鼻軟骨。

○ **Elastischer Knorpel 弾力性軟骨 (Netzknorpel)** (Fig. 29):

- *1 此細纖維ハ Trypsin, Kalium permanganat 等ニテ人工的消化ヲ施スカ又ハ分極光線ニテ觀察スレバ明ナリ。又基質ヲ染色スルニハ Hämatoxylin, Bismarkbraun, Thionin, Methylenblau, Orcein 等ヲ良シトス。
- *2 硝子様軟骨ノ基質ニ特異ノ變化ヲ生ズル事アリ; Asbestveränderung (基質中ニ starre Fasern 生ジ全體ガ石綿狀ノ光輝ヲ示ス), Verkalkung 石灰化, Verknöcherung 骨化之ナリ, 其多クハ高齢ニ於テ現ハルレドモ喉頭氣管ハ 20 歳頃ヨリ石灰沈着シ初ム。

軟骨基質中ニ種々ノ太サノ彈力纖維ヲ混ジ特ニ彈力性ニ富ム。全體トシテ多少不透明且稍々黃色ヲ帶ブ。

所在: 喉頭軟骨ノ中 Cartilagine arytaenoideae / Processus vocalis,



結締組織
軟骨囊
軟骨細胞核

Cartilago epiglottica, Cartilagine cuneiformia, Cartilagine corniculatae, 其他耳殼, 外聽道及耳喇叭管ノ軟骨。

○Bindgewebknorpel 結締組織性軟骨 (Fibrillärer Knorpel, Faserknorpel)(Fig. 30):

軟骨基質中ニ多量ノ産膠性纖維ヲ含有スル爲ニ軟骨ト結締組織トノ中間ノ性質ヲ有シ不透明ニテ彎曲シ易ク, 特ニ

壓迫及索引ニ對シテ抵抗強シ。軟骨組織ニ特有ナル homogen ノ基質ハ甚少量ニシテ軟骨腔ノ周圍ニ存シ軟骨細胞モ其數少ク且小ナリ*1。

所在: Fibrocartilagine intervertebrales, Symphysis ossium pubis, Capitulum mandibulae, Capitulum ulnae 及關節盤, 關節唇, 關節間半月板。

*1 Bindgewebknorpel ト hyaliner Knorpel トノ中間ニ位スルモノ, 即結締組織含有量少キモノヲ Chondroides Gewebe 軟骨様組織ト名ヅクル事アリ。

Fig. 30 結締組織性軟骨 (犬ノ大腿圓靱帶中ヨリ)

第三節 Knochengewebe 骨組織

Knochenzellen 骨細胞ト Knochengrundsubstanz 骨基質トヨリ成リ齒牙ノ珐瑯質ヲ除キテハ體中ノ最堅キ組織ナリ。

骨基質ノ性質及化學的成分: 有機性及無機性ノ成分集リテ一定ノ排列ヲ

構成セル故堅固ニシテ且彈力性アリ。有機性成分ハ Ossein ニシテ無機性成分ハ主トシテ石灰鹽特ニ $Ca_3(PO_4)_2$ ヨリ成ル。Entkalkung 脱灰即酸ヲ用ヒテ石灰分ヲ除去スル事ニヨリテ有機性成分ノミナル軟骨ノ如キモノトナシ得 (Knochenknorpel), 又 Kalzinierung 灰化即注意シテ燃燒スル事 (又ハ Mazeration 浸漬)ニヨリテ無機性成分ノミトナシ從ツテ脆弱トナシ得 (kalzinierter Knochen, Knochenerde)。




Fig. 31 骨板 (Havers'sche Lamellen)

骨基質ノ構造: 通常ノ場合微細ナル産膠性纖維ガ少量ノ Kittsubstanz ニテ結合シテ束ヲナシ之ガ並ビテ厚サ約 3μ ノ Knochenlamellen 骨板ヲナシ, 骨板相重リ互ニ直角又ハ銳角ヲナセリ*1。(Fig. 31)

*1 Bindgewebe ヨリ Knochen ヲ生ゼル初期ニハ Lamellen ヲナサズ „grobfaserig” ナリ; コレガ漸次血管ヲ中心トスル Lamellen ニヨリ置換ヘラル。但シ骨縫合ニ近キ所, 髓ノ附着スル所及若キ時期ニ於テハ産膠性纖維且大ニシテ不規則ニ排列セリ; 石灰鹽ハ産膠性纖維間ノ Grundsubstanz ニアリテ骨組織重屈折性ノ因ヲナス。

骨細胞 **Knochenzellen** (Osteozyten): 扁平楕圓ニテ細胞膜無く多クノ微細ナル突起ヲ有ス、核楕圓形ナリ。之ヲ圍メル **Knochenhöhle** 骨腔

(**Knochenkörperchen** 骨小體) (Fig. 32) ハ大サ 15—27 μ 、骨細胞ノ形ニ應ジテ扁平楕圓ニシテ之ヨリ多クノ **Knochenkanälchen** 骨小管出デ相隣セル骨腔ヨリ出ヅルモノト結合セリ。骨細胞ハ突起ヲ此小管ヲ通ジテ送り隣在セルモノト相觸ル。骨腔ノ壁ハ特ニ堅クシテ **Knochenkapsel** 骨囊ト云フ。

發生: Mesenchym 中ノ特殊ノ細胞 **Osteoblasten** 造骨細胞ガ表面ヨリ産膠性纖維ヲ生ジ骨細胞トナル。

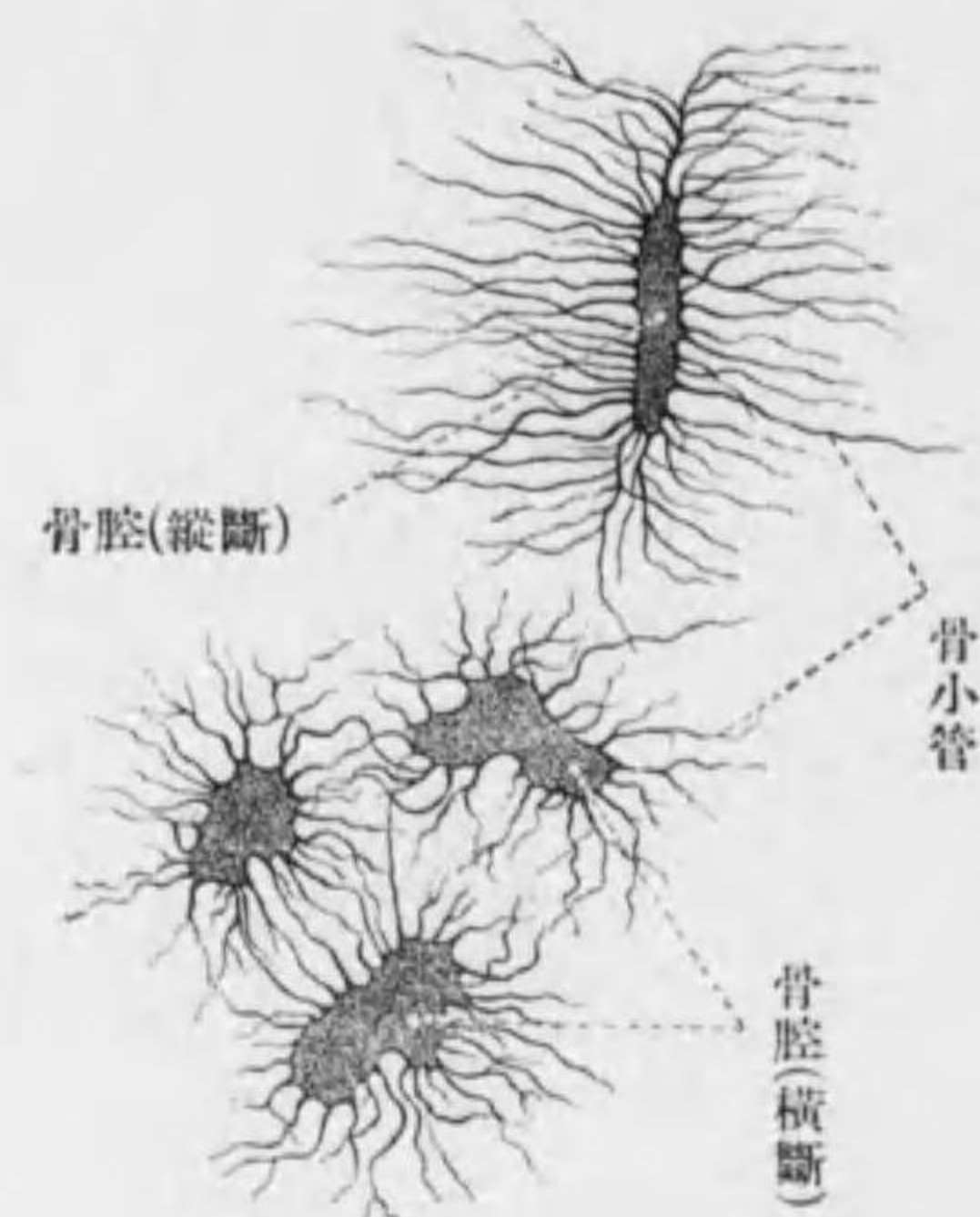


Fig. 32

○ **Knochen** 骨 (114—119)*¹

第四節 Blut 血液

量: 4.5L (體重 15.5%) 比重: 1055—1060(♂) 1050—1056(♀) 水分: 78—79%

色: 鮮紅色(動脈血)乃至暗紅色(靜脈血)

Bindesubstanzen = 屬シテ細胞間質カ液體ヨリ成ル; 之ト淋巴トノ差ハ

*¹ 例言参照

主トシテ Formelemente ヲ成セル細胞ノ種類ニヨル。

細胞間質—— **Blutplasma** 血漿

有形成分—— **Erythrozyten** 赤血球

Leukozyten 白血球

Thrombozyten 血小板

Fetttröpfchen 脂肪小滴及 **Hämokonien** 血塵

○ **Blutplasma** 血漿

稍々黄色ヲ帶ベル透明ノ液體ニシテ無機鹽特ニ食鹽、類脂肪ノ外ニ血液ニ凝固性ヲ與フル蛋白質 **Fibrinogen** ヲ含ム。血液血管外ニ出ルカ血管内面ニ異狀アル時 **Fibrinogen** ガ **Fibrin** トナリ (血小板コリノ産物 **Thrombin** ノ働ニヨル) 血液ノ **Gerinnung** 凝固ヲ來ス; 即 **Fibrin** ト有形成分トヨリ成レル赤色ノ **Blutkuchen** 血餅 (**Cruor sanguinis**) ト無色透明ノ液 **Blutserum** 血清トニ分離ス。

○ **Erythrozyten** od. **rote Blutzellen** 赤血球 (Fig. 33)

形 **bikonkav** 双凹盤狀又ハ **napfförmig** 椀狀 (**glockenförmig** 鐘狀), 帶綠黄色, 其表面平滑ニテ粘着性アリ; 血管外ニ出レバ相接シテ **geldrollenförmig** 緡錢狀ヲナス。 **azidophil** 即 **Eosin** ニヨリ紅染ス。

大サ 直徑 7.5 μ *¹ 厚サ 1.8—2 μ 。

數: 血液ノ有形成分中最多ク 1mm³ 中男ニテ 5 Million, 女ニテ 4.5 Million, 幼者ニハ多ク初生兒 6.9 Million, 又靜脈血ハ動脈血ヨリモ之ヲ含ム事多シ。

構造: 内部ヨリモ密ナル表層ヲ有シ其延長ガ細胞體内部ニ入リテ

*¹ 赤血球ノ直徑ハ 4—9 μ ノ間ニアリ; 約 7.5 μ ノモノ大多數 (全數ノ $\frac{3}{4}$) ニテ **Normozyten** ト云ヒ之ヨリ大ナルモノヲ **Megalozyten** 小ナルモノヲ **Mikrozyten** ト云フ。

Stroma ナストモ云フ。其間ニ黄綠色ノ Hämoglobin ヲ含メル液體*1
アリ；且少量ノ basophil ノ顆粒ヲ有ス。核ハ生後ノ血液中ノ赤血球ニハ
之ヲ認メズ。

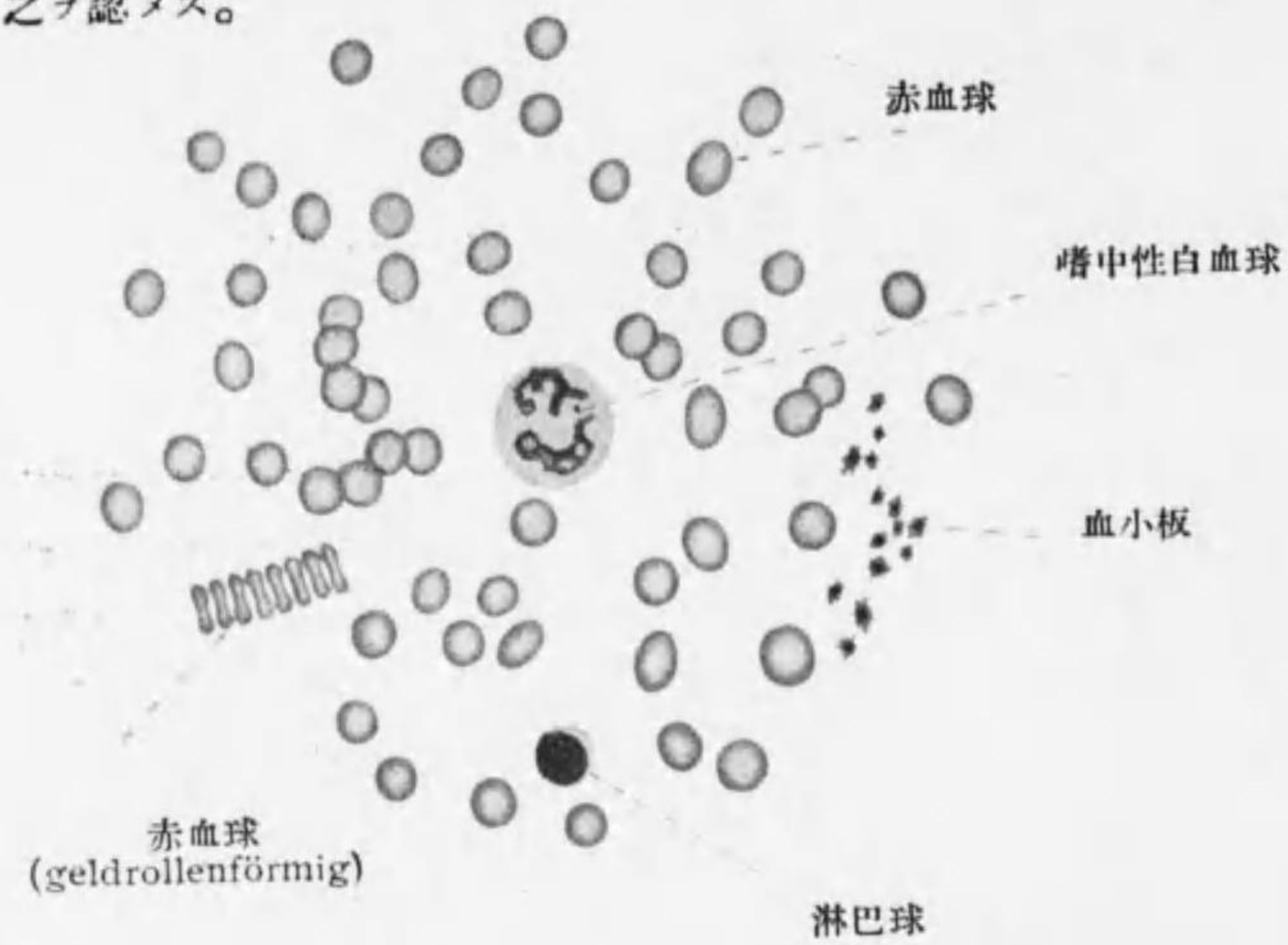


Fig. 33 血液成分

表層著シク弾力性ヲ有シ (elastisch) 且伸展シ易シ (dehnbar)；血液ニ
hypotonisch ノ液(水)ヲ加フレバ赤血球中ノ Hämoglobin 溶出シ Blut-
schatten 血影トナル；Chloroform, Äther 等モ同ジ作用アリ。之ニ反シ
生理的食鹽水 (isotonisch ニシテ哺乳類ニテ 0.9% 兩棲類ニテ 0.65%) ヨ

*1 Hämoglobin ハ化學的ニハ Hämochromogen (鐵ヲ含ム) ト Globin (蛋白質) トヨリ成ル，其外血漿ノ成分ニハ蛋白質，尿素，Lezithin, Cholesterin 及少量ノ無機物アリ。無脊椎動物 (節足動物，軟體動物) ノ血液青色ナルハ銅ヲ含メル Hämocyanin ノ爲ナリ。

リモ濃厚ナル (hypertonisch) 食鹽水ヲ働カシムレバ萎縮シテ maulbeer-
förmig 苺實狀トナル。又他種ノ動物ノ血液 (artfremdes Blut) ヲ加フレバ
赤血球癒着溶解シテ Hämoglobin 外ニ出ル (Präzipitinreaktion)。




Fig. 34

1. Erythrozyten (maulbeerförmig)
2. 3. Hämoglobinkristallen
4. Häminkristallen
5. Hämatoidinkristallen

死滅及新生：赤血球ノ生活期限ハ 3—4 週ナリ；成人ニテハ骨髓ニ於テ
新生セラレ主トシテ脾臟其他肝臟骨髓等ニテ破壊セラル。

動物ノ赤血球：哺乳類ニテハ人類ノ赤血球ト形同ジク概シテ之ヨリ小ナリ；(大ナ
ルハ貧齒類及象，人ト殆同大ナルガ犬及海狸，橢圓形ナルハ駱駝及 Lama；鳥類兩
棲類魚類ニテハ大ニテ橢圓形 (圓口類ハ圓形) 且核ヲ有ス。*1

*1 赤血球ノ大サ (μ)：蛙 22.3×15.7 Proteus 58×35, Amphiuma 77×46, Triton 29×19.5, 鳩 14.7×6.5, 鷄 12×7, 麝香鹿 2.5, 山羊 4.25, 馬 5.58, 猫 6.5, 家兔 6.9, 犬 7.3, 海狸 7.48, 象 9.4。

Blutkrystallen 血結晶 (Fig. 34): Hämoglogin 及其分解産物ヨリ生ズ。

Hämoglobinkrystall—人ニテハ帶黄赤色, 稜柱形ノ結晶, Hämoglogin 水溶液ヲ蒸發セシムレバ生ズ。

Hämatoidinkrystall—橙黄色菱形結晶; 出血瘻(卵巢黄體等)ニ生ズ。

Häminkrystall, *Teichmann*—暗褐乃至黑褐色, 菱形小板状又ハ柱状結晶; 乾燥セル血塊細粉ニ少量ノ食鹽及氷醋酸ヲ加ヘ熱シテ乾カセバ生ズ。

○ **Leukozyten, farblose od. weisse Blutzellen 白血球** (Figg. 33, 35)。

靜止状態ニテハ球形, 細胞膜ヲ有セズ; 種々ナル形ノ核ヲ有ス。大サ一様ナラザルモ(4—20 μ) 人ニテハ一般ニ赤血球ヨリモ大ニシテ血液中ノ外, 淋巴中及淋巴腺, 胸腺, 脾臓及骨髓中ニアリ。又他ノ結締組織及上皮組織中ニモ **Wanderzellen 遊走細胞**トシテアリテ Amöba 狀運動ヲナス。

數: 赤血球 1000ニ對シ 1—2, 幼者ニ多ク靜脈血ニハ動脈血ヨリ多シ。

分類: 大サ; 核ノ形; 原形質ノ性状ニヨリ分類ス。

1. **Lymphozyten 淋巴球** (Lympholeukozyten) (Fig. 35, 1):*¹ 25% (初生兒 50%); 白血球中最小ニテ赤血球ト略々同大, 4—7.5 μ , 核比較的大, 濃染シ圓形又ハ一部稍々灣入 (Delle) ス; 原形質ハ少ク殆無顆粒ニテ basophil;*² 屢々 **Wanderzellen** トナル。

2. **Leukozyten 白血球** (狹義) (Hämoleukozyten): 一般ニ遊走 (Wan-

*¹ Lymphozyten 及 Hämoleukozyten ノ新生ハ 65 頁參照。

兩者區別ノ一法; Oxydasereaktion 即 Indophenolblau ノ細顆粒沈着ニヨリ明ニセラル, 即 Lymphozyten ハ反應ナク neutrophile Leukozyten ハ弱ク eosinophile Leukozyten ハ甚弱シ。

Plasmazellen ハ Lymphozyten ノ變形ナレドモ流血中ニハ殆無シ。(40頁)

*² 時ニ Azurgranula (微細ナル Plastosomen) 現ハル。

derzellen) 及食物攝取 (Phagozyten) ノ働アリ。

a. **Grosse mononukleäre Leukozyten** (Fig. 35, 2) **大單核白血球**: 1%; 15—20 μ ; 圓形又ハ楕圓形ノ核ヲ有ス; 原形質ハ basophil ノ微細顆粒ヲ有ス; Phagozytose ナスル時之ヲ Makrophagen ト云ヒ Histiozyten ノ一部ニ加フ。

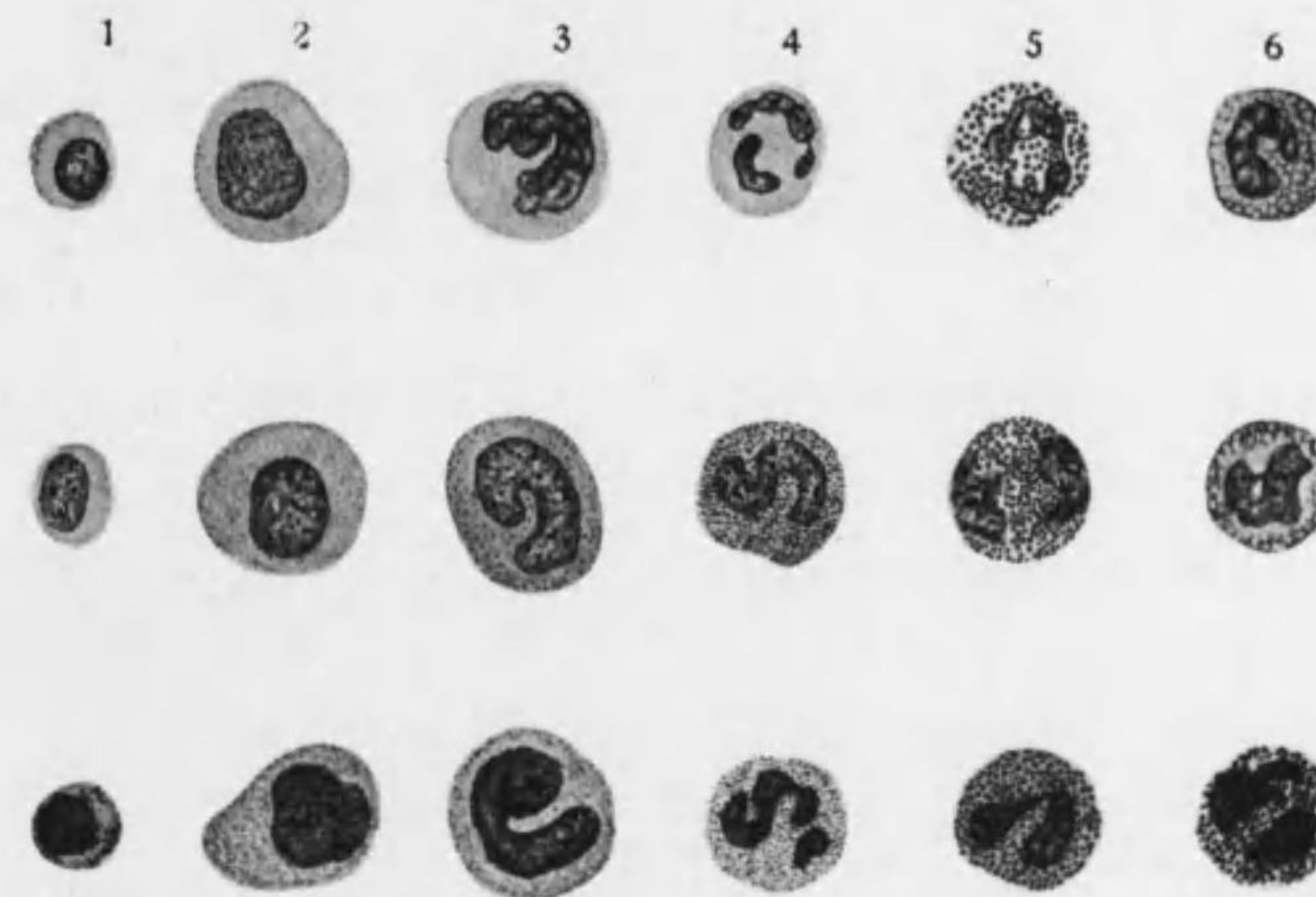


Fig. 35 白血球

上段 Hämatoxylin-Eosin 染色 中段 Triazid 染色 下段 *May-Grünwald-Giemsa* 染色; 左ヨリ 1. Lymphozyten 2. grosse mononukleäre Leukozyten 3. Übergangsformen 4. neutrophile polymorphkernige Leukozyten 5. eosinophile Leukozyten 6. Mastzellen

b. **Übergangsformen 移行型白血球** (Fig. 35, 3)*¹ 4%; 前者ト略々同大又ハ稍々小ニテ核ハ楕圓ヨリ多葉狀ニ至ルアラユル形ヲ示ス。原

*¹ Lymphozyten ヨリ neutrophile Leukozyten ニ至ル中間状態ナリ。

形質ハ basophil ニテ neutrophil ノ微細顆粒アリ。

c. neutrophile (polymorphkernige) Leukozyten 嗜中性 (多様核) 白血球 (Fig. 35, 4): 67%; 9—12 μ ; 核ハ大多數ハ多葉狀ニテ細橋ニヨリ相通ジ其連絡絶ユルモノハ mehrkernig 多核ナリ (特ニ Eiterzellen ニテ); 少数ノモノハ蹄鐵形, 腎臟形ナリ; 原形質ハ basophil 又ハ oxyphil ニテ多數ノ微細ナル neutrophil ノ顆粒ヲ含有ス。

猶病的ノ場合ニハ Glykogen ヲ含ミ結締組織, 上皮組織ニ Wanderzellen トシテ現ルル事多シ。Phagozytose ヲスル時 Mikrophagen 小形喰細胞ト云フ。

5. eosinophile Leukozyten 嗜エオジン (嗜酸性) 白血球 (Fig. 35, 5): 2—4%; 12—15 μ ; 核ハ多クハ多葉狀ニテ其連絡絶ユル爲多核トナレル事モアリ。原形質ニハ強ク光ヲ屈折スル粗大ナル oxyphil ノ顆粒アリ。^{*1}

6. Mastzellen 肥胖細胞 (basophile Leukozyten) (Fig. 35, 6): 0.5% 以下; 約 10 μ ; 核ハ多様; 原形質ニハ大小多少一定セザル basophil ノ顆粒アリ。^{*2}


Leukozyten 顆粒ノ染色性ニヨル分類 (Ehrlich):

- α -Granulation—azido(oxy)phil—嗜エオジン白血球
- β -Granulation—amphophil —人血中ニナシ
- γ -Granulation—basophil ナレドモ metachromatisch—肥胖細胞

*1 嗜酸性顆粒ハ赤血球ノ破壊物ヨリ來ルト云フ。骨髓又ハ結締組織中ニアルモノハ核圓形ニ近シ。細胞ノ核圓形ナルハ Jugendform 幼形ナリ; 多葉ノモノハツレ以上分裂ノカナシ。

*2 其他病的ノ場合ニハ Lymphoblasten (Lymphozyten ノ大ナルモノニシテ淋巴様器ヨリ生ズ) 又ハ Myelozysten 及 Myeloblasten (骨髓ヨリ生ジ前者ハ種々ノ染色性ヲ示ス顆粒ヲ有シ後者ハ無顆粒ニテ其前身ナリ, 又後者ノ一變形ニ Türk'sche Reizform アリ) 出現ス。

Fig. 36 血球發生一説 (一—種ノ一—源説) 模型圖 (Maximow)



血球ノ發生:

胎生初期(鶏ニテ孵化後二日目, 家兎ニテ受精後八日乃至十日目)ニ中胚葉性ノ Blutinsel 血島ヨリ Endothelzellen ト primäre Erythroblasten ヲ生ジ前者ハ血

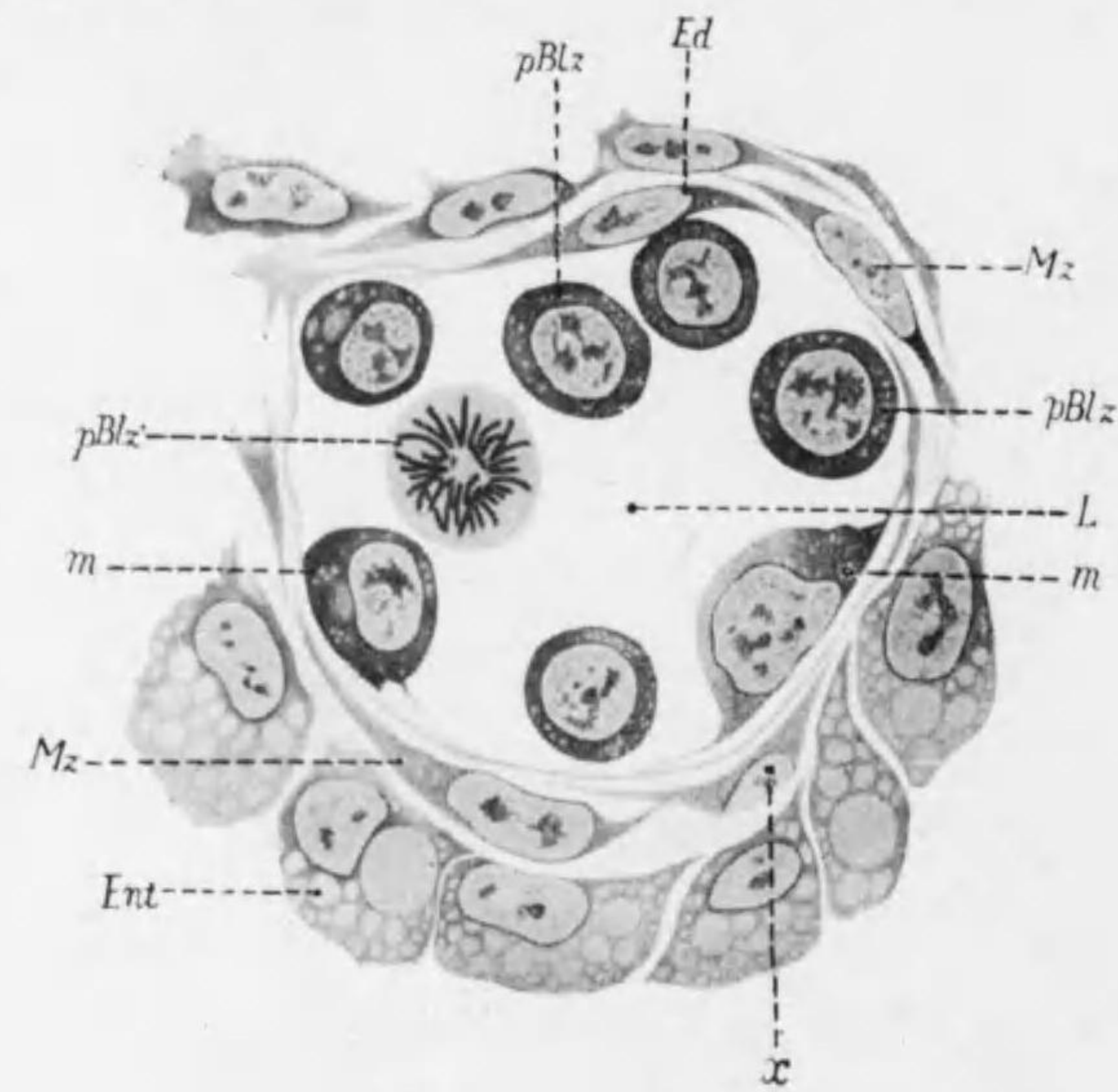


Fig. 37 血液發生

兎八日半胎兒ノ Area vasculosa 血管横斷
Ed 内皮 Mz Mesenchymzellen pBlz, pBlz' 原
始血細胞 L 血管腔 m 内皮ヨリ原始血細胞へ變化
ノ過程 Ent 卵黄囊細胞 x Mz ヲヨリ Ed へノ移行

- δ-Granulation—basophil —大單核白血球
- ε-Granulation—neutrophil —嗜中性多様核白血球

管壁ヲ成シ後者ハ胎生期赤血球トナルモ後消失ス; 其後骨髓肝臟(胎生期ニ限ル)脾臟(胎生後期ヨリ生後幼若期)及骨髓(胎生後期ヨリ生涯)ヨリ sekundäre Erythro-

blasten 生ジ之ガ Erythrozyten トナル。^{*1}

又肝臟(胎生初期)骨髓及脾臟ヨリ Myeloblasten (中胚葉性)生ジ之ヨリ種々ノ Hämo-leukozyten 生ズ(即 myeloische Herkunft); 後ニ lymphatische Organe 生ズルニ及ビ Lymphozyten 之ヨリ産出サル(即 lymphatische Herkunft)。

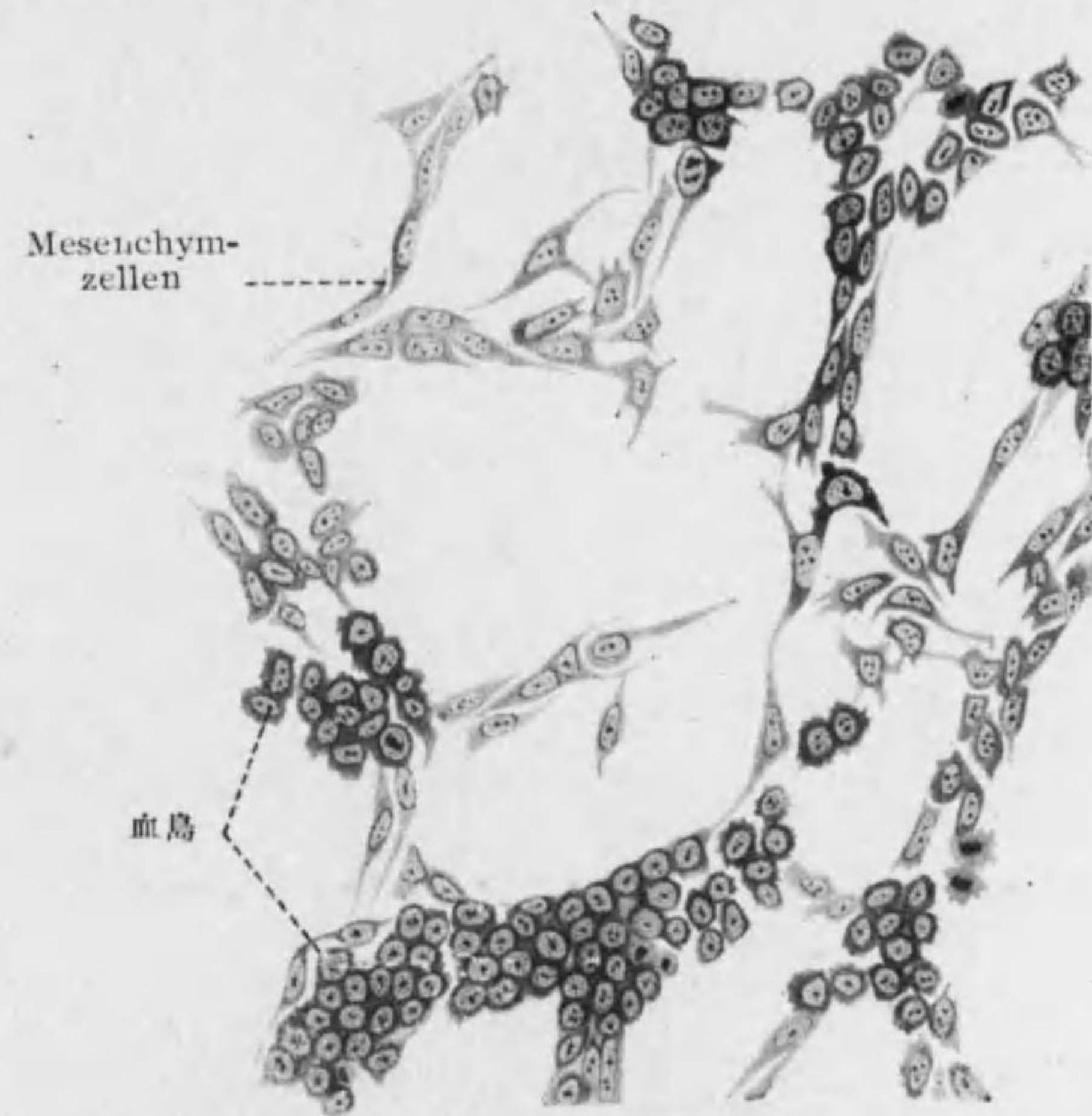


Fig. 38 血島ノ發生
(海蛞十三日胎兒胚胞壁)

以上血球ノ二源說 (dualistische Theorie) ニテ之ニ對シ一源說 (monophyleti-

*1 血球特ニ赤血球ヲ造ル臟器ヲ總稱シテ hämatopoetische Organe 造血器ト云フ。造血器ノ主ナルモノハ哺乳類 鳥類爬蟲類及無尾兩棲類ニテ脾臟, 有尾兩棲類及魚類ニテ骨髓ナリ。

sche Theorie) = テハ Blutinsel ノ細胞ヨリ Endothelzellen ト primäre Erythroblasten ト Leukoblasten (スベテノ白血球ノ母細胞) トニ分ルトシ、最後ノ者ガ更ニ Myeloblasten (→ 種々ノ Hämoleukozyten) ト Lymphoblasten (→ Lymphozyten) ニナルモノトス。

其他 Mesenchymzellen 間葉細胞ノ後高ナル結締組織細胞中ノ或部ガ ruhende Wanderzellen トナリ種々ノ白血球ニ變化シ得。

○ Thrombozyten 血小板 (Blutplättchen) (Fig. 33):

圓盤狀又ハ橢圓狀ニテ無突起又ハ突起多ク、大サ 2—15 μ (通常 3 μ); 核ノ如キモノアリテ basophil ナレドモ分裂ヲ見ズ; 數不定ニテ 1 mm³ 中ニ $\frac{1}{4}$ —1 Million, 輕クシテ血液ノ表面ニ浮ビ血管ヨリ出ヅレバ速ニ破壊セラル; 人之ヲ完全ナル細胞トナシ或ハ白血球 (特ニ Megakaryozyten) 又ハ赤血球ノ分解産物トナス*¹。

○ Fettröpfchen 脂肪小滴及 Hämokonien 血塵 (Blutstäubchen): 前者ハ脂肪食後ニ多ク後者ハ光澤アル小顆粒ニテ血球ノ分解産物ナリ。

第五節 Lympe 淋 巴

組織中ニ生ズル Gewebsflüssigkeit, seröse Räume 即腦室, 腹腔, 胸腔, 心囊等ニ生ズル液, 及腸管壁ヨリ來ル Chylus 乳糜管ニテ淋巴トナル。透明又ハ乳白色ノ液ニシテ其有形成分ハ Lymphozyten 淋巴球*² 及微細ナル脂肪滴 (特ニ乳糜ニ多シ) ヲ主トス。凝固ニヨリ血清ト等シキ Lymph-serum ヲ得。

*¹ 粘着性ニ富ミ血液凝固ノ因ヲナス, 從ツテ又 Thrombose 血栓ヲ由來シ得。
*² 淋巴球(淋巴細胞)ノ數ハ1立方耗中 3000—7000. 少數ノ單核白血球(約5%) 及極少數ノ嗜エオジン血球(乳糜ニハ比較的多シ)ヲ混ズ。

第三章 Muskelgewebe 筋組織

筋組織ノ分類:*¹

Glattes Muskelgewebe 滑平筋組織

Quergestreiftes Muskelgewebe 横紋筋組織

Quergestreiftes Muskelgewebe des Herzens 心臟横紋筋組織

Quergestreiftes Muskelgewebe des Skelettes 骨骼横紋筋組織

筋纖維ハスベテ長キ細胞ニテ其長軸ニ沿ヒテ走レル Fibrillen 原纖維ガ摺縮シ爲ニ全纖維短縮サル; 其結果ガ之ニ接續セル支柱組織 (結締組織, 軟骨, 骨) ニ及ボサレ運動ヲ由來ス。

第一節 Glattes Muskelgewebe 滑平筋組織

○所在: 食道胸部ヨリ直腸下部マデ; 氣管, 氣管枝, 尿生殖系導管, 或種ノ腺, 外皮, 眼球, 血管及淋巴管壁。

*¹ 發生學上ニハ滑平筋組織ノ大部分ハ Mesoderm ヨリ分レタル Mesenchym ヨリ (例外, 眼球内ノ M. sphincter et dilatator pupillae, M. ciliaris 及汗腺ノ腺上皮ニ密接セル滑平筋ハ Ektoderm ヨリ, 最小氣管枝ノ筋ハ Entoderm ヨリ) 生ジ, 横紋筋組織中骨骼筋 (特ニ軀幹筋) ハ主トシテ Mesoderm ノ Ursegment ヨリ生ズレドモ心臟筋, 皮筋等ハ Mesenchym ヨリ生ズ。骨骼横紋筋組織ハ初メニ Myotom 中ニ Myoblasten トシテ胎兒ノ長軸ニ平行ニアリ; 後各 Myoblast ノ間ノ Myoseptum ヲ突破シテ長クナル; 一ノ Myoblast ヨリ一ノ横紋筋纖維ヲ生ズルモ其核ハ Amitose ニヨリ分裂シ多數トナル。又 Myoblast 内ノ Chondriokonten ガ Myofibrillen トナリ, ヤガテ横紋ヲ生ジ且其縱裂ニヨリテ數ヲ増加ス。成人ニ於テモ筋損傷後 Regeneration ニ際シ筋纖維ノ縱裂ヲ認ム。

發生ノ中途ニ於テハ Fibrozyten ト滑平筋纖維トノ移行型アリ。

筋組織ノ作用ハ常ニ支柱組織ト連結スル事ニヨリテ效果ヲ生ズ; 筋組織ノ神經支配ハ 228—230 頁參照。

或種ノ魚類(例シビレエヒ)ノ elektrisches Gewebe ハ筋組織ナリ。

○ Glatte Muskelfaser 滑平筋纖維 (Fig. 39):

unwillkürlich 不隨意ニ攣縮スル性ヲ有スル長キ紡錘狀ノ細胞ニテ末端稀ニ分歧ス。長サ 45 μ (血管壁), 225 μ (腸壁), 幅 4—7 μ , 其最長キハ 0.5 mm ニ達ス (妊娠子宮壁)*¹

構造: 細胞ノ中心ニ一箇ノ長楕圓形又ハ桿狀ノ核アリ; 明ナル核小體ヲ有ス; 核ニ接シテ Diplosom アリ。細胞體中ニ細胞ノ長軸ニ平行シテ走レ

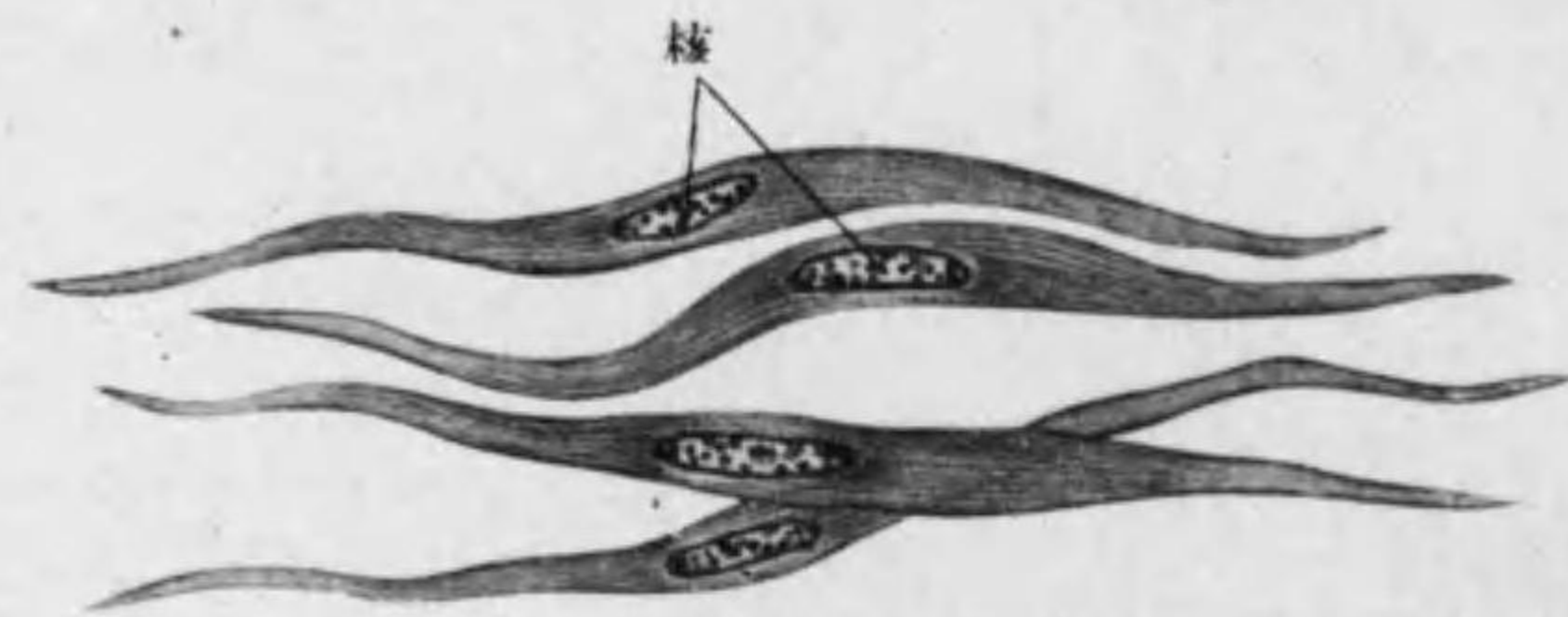


Fig. 39 滑平筋纖維

ル多數ノ kontraktile Fibrillen 攣縮性原纖維又ハ Myofibrillen 筋原纖維 (太サ 0.1—1.0 μ) 密ニ竝列セリ。此筋原纖維間ニアル少量ノ原形質ヲ Sarkoplasma 肉漿ト云ヒ特ニ核ノ兩極ニ密ナリ; 細胞ノ表面ニテハ Sarkoplasma 固ク無構造ノ膜狀トナリ之ヲ Sarkolemma 肉膜ト云フ。

Sarkolemma ノ直下ニ存スル筋原纖維特ニ太ク Grenz fibrillen ト云フ。

滑平筋纖維ハ筋纖維中原形質ノ分化度最低キモノナリ。

横断面ニテハ滑平筋纖維ハ圓形又ハ多角形且切断面ノ高サニヨリ大サ一様

*¹ 胃ノ空虚ナルモノト充滿セルモノトノ比ニ於テ壁ニアル滑平筋纖維ガ三倍マデ長クナリ同時ニ幅狭ク核長クナル事證セラル。ハンザキノ胃壁ニハ 1mm 長ノ者ヲ見ル。

ナラズ。*¹

結合: 相竝ベル滑平筋纖維ハ或ハ無定形ノ Kittsubstanz ニヨリ或ハ少量ノ結締組織纖維ニヨリテ結合ス; 細胞間橋ヲ認ムルハ恐ラク人工産物ナラン。又末端ニ於テハ之ニ接スル筋纖維ト堅固ニ結合シ Grenz fibrillen ニ移行スト云フ。

第二節 Quergestreiftes Muskelgewebe des Herzens

心臓横紋筋組織 (Herzmuskelgewebe 心臓筋組織)

○所在: 心臓ノ筋層。

○ Herzmuskelfaser 心臓筋纖維 (Figg. 40—42):

人及哺乳類ニテハ不隨意ニ攣縮スル長又ハ短圓柱狀細胞ナレドモ各細胞間ノ分界完全ナラズ; 太サ 9—22 μ *¹

構造: kontraktile u. quergestreifte Fibrillen (Myofibrillen) 攣縮性横紋原纖維, Sarkoplasma, Sarkolemma 及核ヨリ成ル。原纖維ハ群ヲナシ横断面ニテハ主トシテ細胞ノ中軸ヲ中心トスル略々放線狀板ヲナセリ。Sarkoplasma ハ筋原纖維間ニアリテ滑平筋纖維及横紋筋纖維ニ比シ甚多ク*² 殊ニ細胞中軸ヲ占メ特ニ大ナル顆粒 Sarkosomen 肉顆粒, 其他色素顆粒脂肪滴 Glykogen 等ヲ含ム。核ハ長楕圓形ニシテ Sarkoplasma ニ包マレ多クハ細胞ノ中心ニ位ス。筋原纖維ノ横紋ハ anisotrope Substanz ト isotrope

*¹ 筋纖維ノ周圍ニハ(滑平横紋筋纖維トモ)嗜銀性ノ微細纖維纏絡セリ (argylophile Fibrillen); 格子狀纖維ト同性質ノモノナリ。

*² 下等ノ脊椎動物 (例 蛙) ニテハ心臓筋ヲ各紡錘狀ノ筋纖維ニ分テ得ルモコレニテモ枝ヲ出シテ互ニ連絡セリ。

*³ Sarkoplasma 多キ事ガ心臓筋纖維ノ繼續的ニ rhythmische Kontraktion ヲナシ得ル原因ナリ。Sarkolemma ハ横紋筋纖維程著明ナラズ。

Substanz トノ交互ニ位スルニ因シ横紋筋纖維ノモノト同ジケレドモ紋線之ヨリモ細シ。(75 頁)

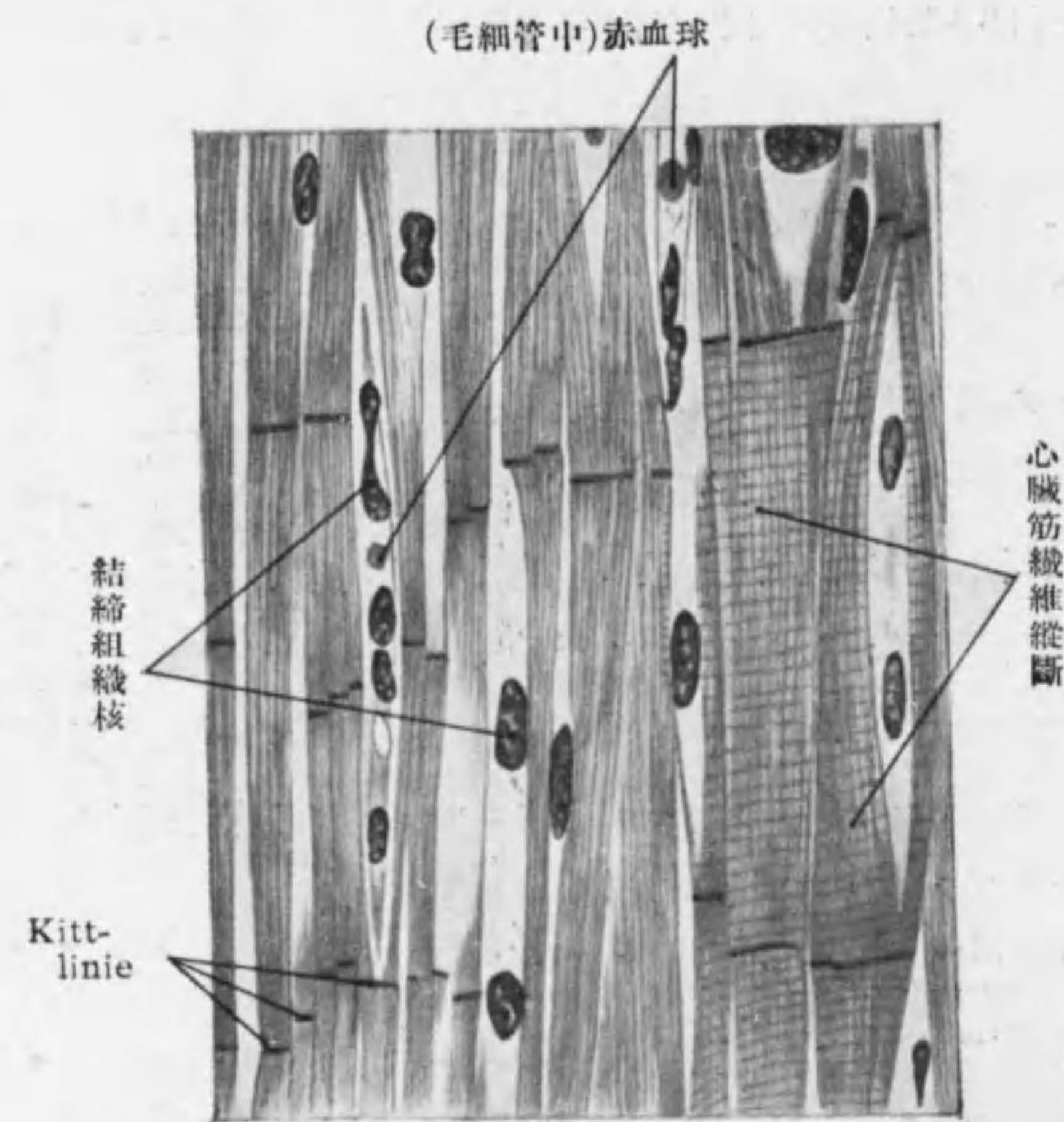


Fig. 40
心臓筋組織縦斷

結合: 心臓筋纖維ハ分枝シ(多クハ鋭角ニ)互ニ結合シ其境界明ナラズ即 Synzytium 合體細胞 (13頁)ヲ成シ其網眼ニハ結締組織存ス。心臓筋纖維ニハ分枝所其他所々ニ強ク光ヲ屈折スル直線又ハ階段狀ノ Kittlinie 黏合線アルモ之ハ細胞ノ境界ナラズ原纖維之ヲ貫キテ走ル。其意味定説ナク死ニ

際シテ特ニ攣縮セル所トモ云ヒ又成長ヲナス所トモ云フ (Schaltstück, Wachstumszone, Glanzstreifen)。*1

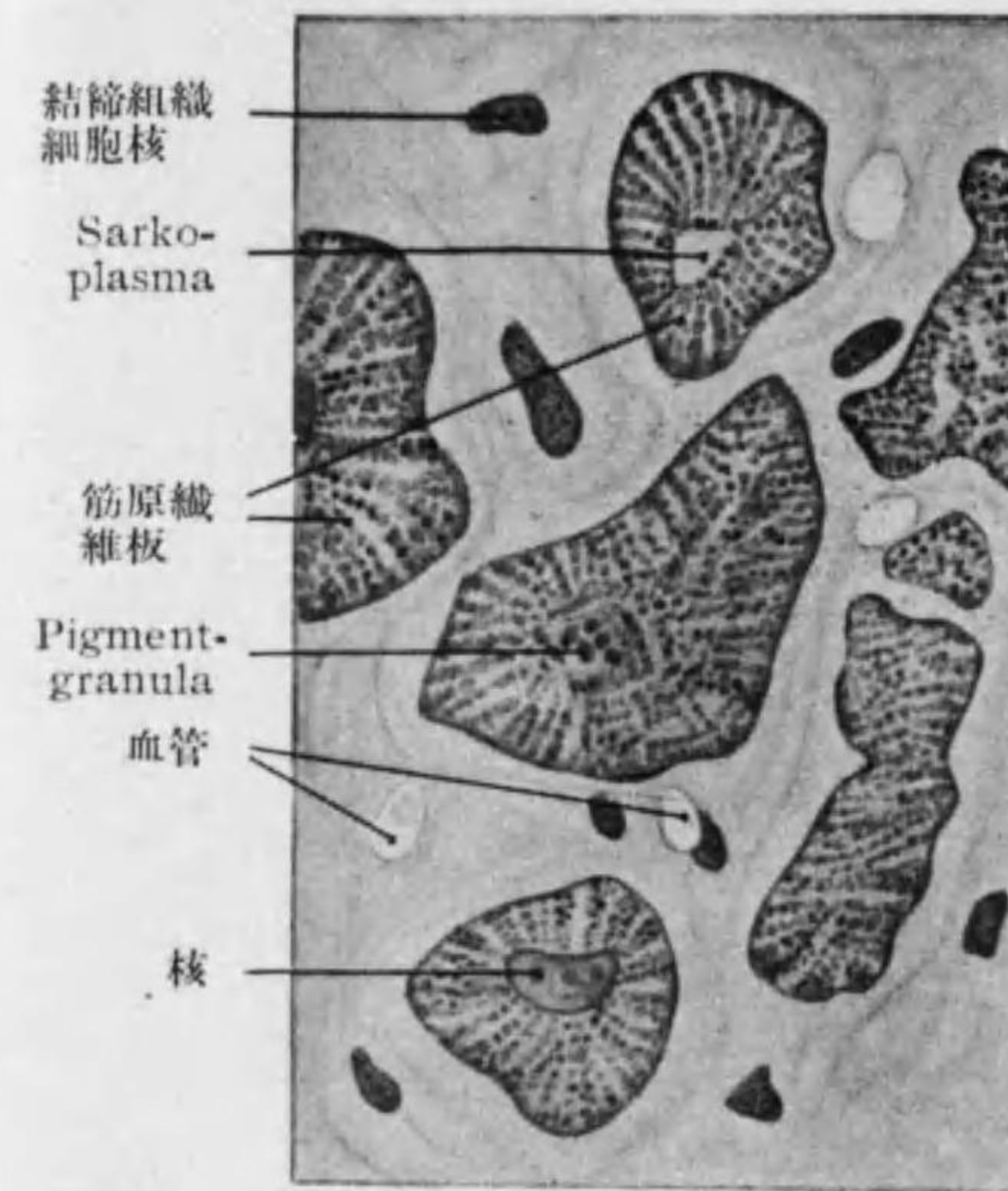


Fig. 41 心臓筋組織横斷

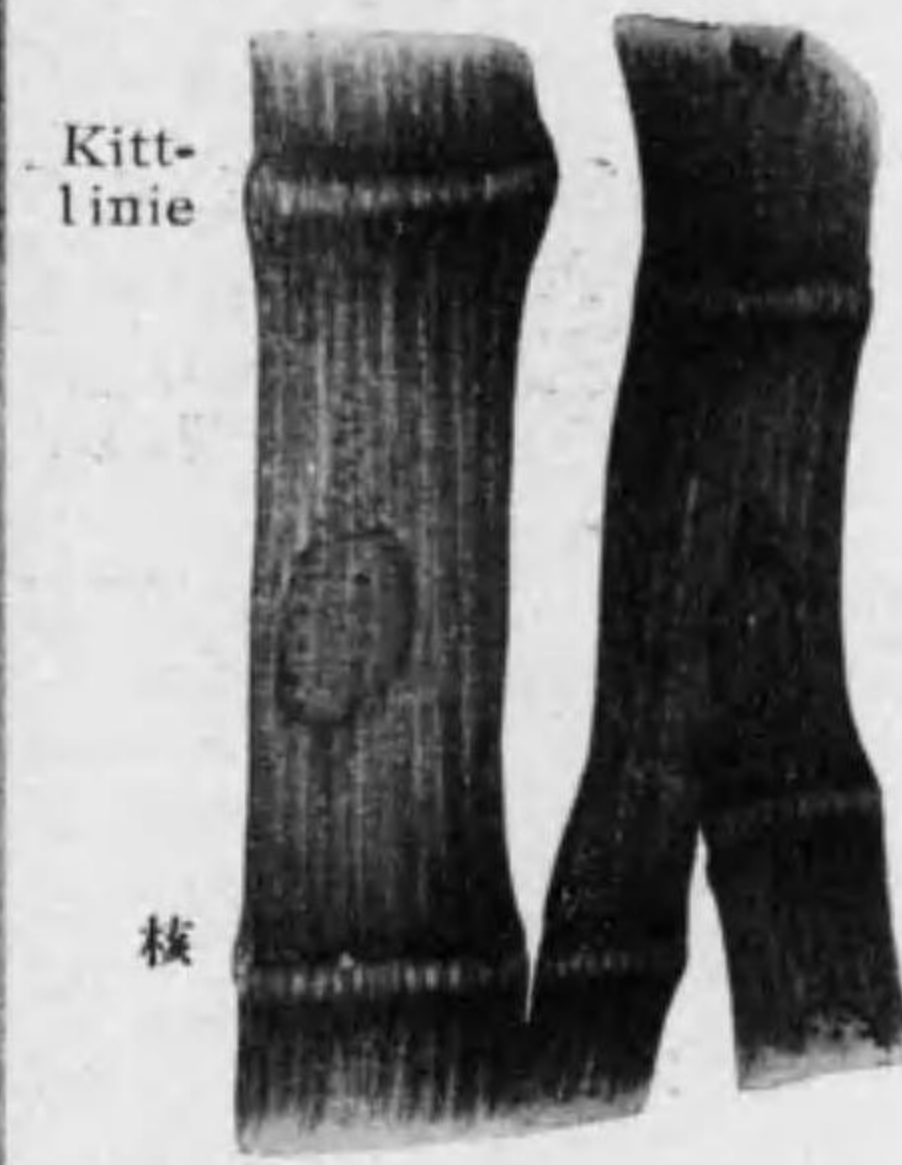

Fig. 42 人ノ心臓筋纖維

○ Reizleitungssystem 刺戟傳導系 (Fig. 43):

心臓壁ニアル特殊ノ心臓筋纖維ニテ普通ノ者ヨリモ稍太ク (30—60 μ) Sarkoplasma 多ク且 Glykogen ニ富ミ kontraktile Fibrillen 少ク且邊在ス。His'sches Bündel (atrioventrikulares Bündel), Purkinje'sche Fäden, Tawara'scher Knoten (Atrioventrikularknoten) 及 Sinusknoten

*1 魚類兩棲類爬蟲類ノ心臓筋纖維ハ紡錘狀ニテ分岐少ク且横紋著シカラズ又 Kittlinie ナシ。Kittlinie ハ生後漸次明トナルモノナリ。右心室ノ Mm. papillares, Trabeculae carneae ニ著シ。

之ニ屬シ後二者ニテハ筋細胞星狀ニ分岐ス。(91 頁參照)

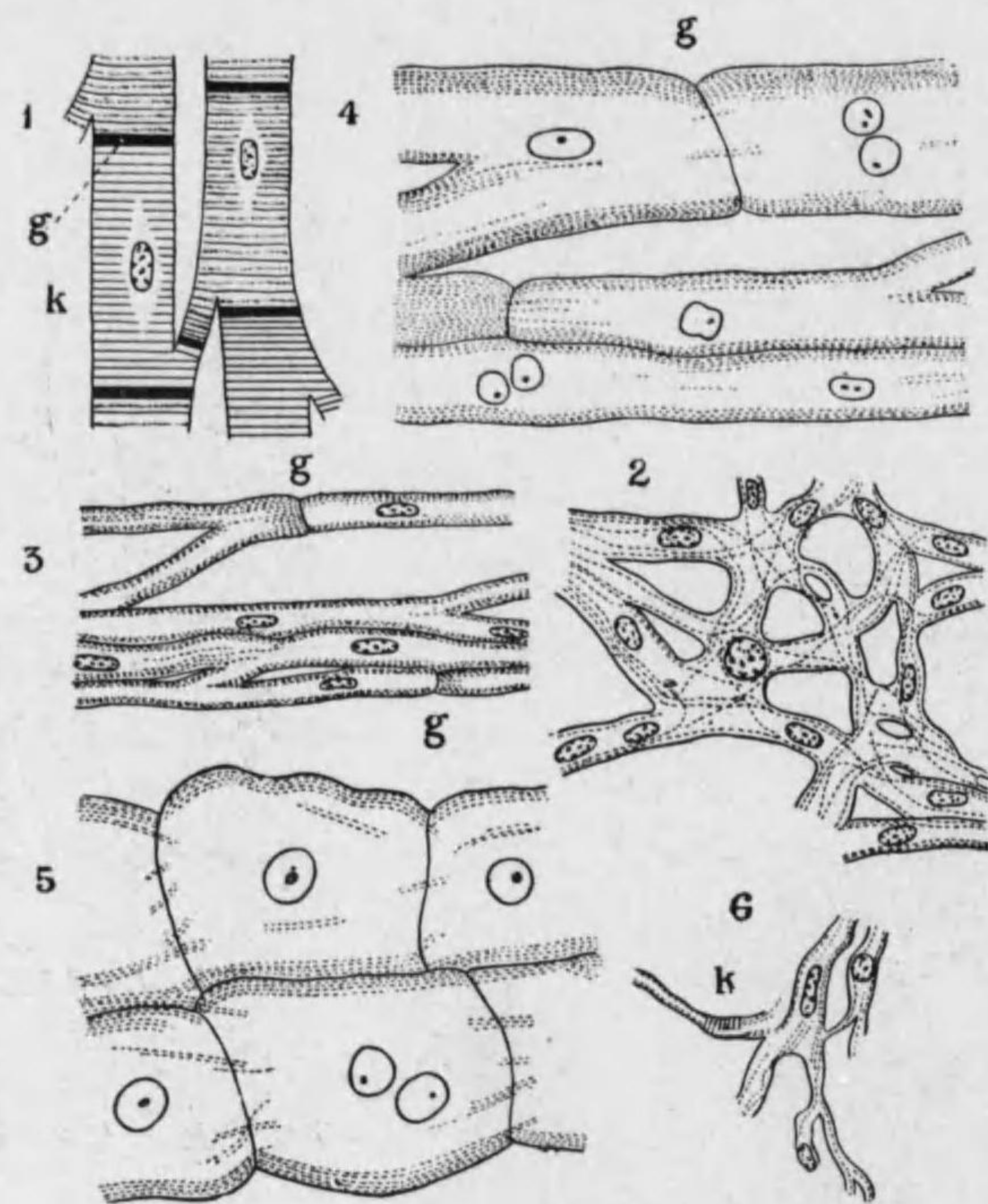


Fig. 43 Reizleitungssystem 筋纖維各種模型

1. 人ノ Herzmuskelfaser
 2. 人ノ Atrioventrikularknoten
 3. 人ノ atrioventrikuläres Bündel
 4. 人ノ Purkinje'sche Fäden
 5. 犢ノ Purkinje'sche Fäden
 6. 人ノ Sinusknoten
- g.: Glanzstreifen (Kittlinie) K.: Kontraktionszustand.

第三節 Quergestreiftes Muskelgewebe des Skelettes 骨路横紋筋組織 (又ハ横紋筋組織)

○所在: 骨路筋, 皮筋, 動眼筋, 舌筋, 鼓室筋, 會陰筋, 喉頭, 咽頭, 食道上部 (頸部)。

○ Quergestreifte Muskelfaser 横紋筋纖維 (Fig. 44—46)

多クハ willkürlich 隨意ニ攣縮スル

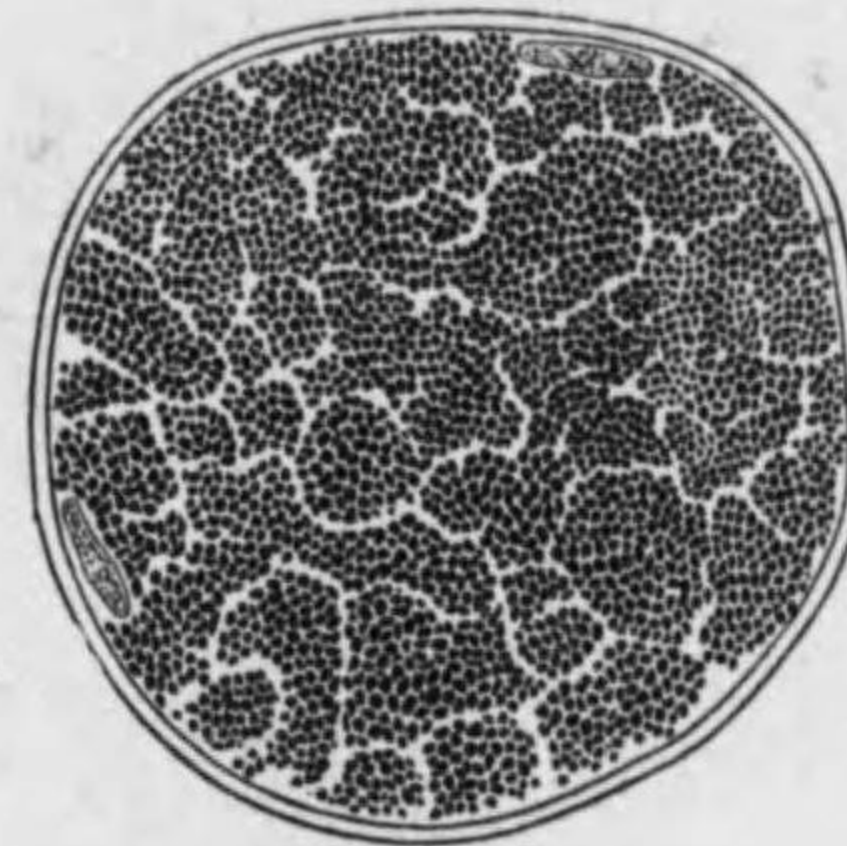


Fig. 44

横紋筋纖維横斷

(原纖維ガ Cohnheim'sche Felder ナラス)



Fig. 45


横紋筋纖維縦斷

(例外 會陰筋, M. cremaster ext.) 著シク長キ稜柱狀ノ細胞ニテ横斷面ハ多角形, 其末端ハ Muskel 中ニテハ通常 kegelförmig 圓錐狀ニ終レルモ Sehne 又ハ Knochen ニ停止スル時ニハ丸キカ斜ニ削ガレタル形ヲ有シ, 通常枝ナキモ稀ニ分岐ス (例 舌筋, 動眼筋, 皮筋)。長サ凡ソ 5—12 cm 厚

サ 10-100 μ 。^{*1}

構造: kontraktile quergestreifte Fibrillen, Sarkoplasma, Sarkolemma

Fig. 46



静止(上部)及収縮(下部)状態 = 於ケル横紋筋繊維 (Telephorus melanurus)
左 正常光線 右 分極光線中

静止状態 = 於ケル横紋筋繊維廓大模型
A: Anisotrope Substanz; I: Isotrope Substanz; M: Mittelscheibe; Z: Zwischenscheibe; Q: Querscheibe; N: Nebenscheibe.

横紋筋繊維構造模型 (M. Heidenhain) (特ニ Sarkoplasma 中ノ Sarkosomen 及 Querfadennetz ノ配置ヲ示ス)

*1 筋繊維ノ大サハ個體ノ栄養状態, 筋ノ使用程度, 又動物ノ種類ニヨリ異ナル。横紋筋繊維ハ特ニ著シク Oxydasereaktion 弱シ; 之 Oxydation 盛ナル爲ナリ。

及核ヨリ成ル。

横紋筋繊維ヲ横断面ニテ見レバ (Fig. 44) 筋原纖維多角形ノ束ヲナシ其間ニ Sarkoplasma 入ル; 之ヲ Cohnheim'sche Felder コーンハイム氏野ト云フ。Sarkolemma ハ表面ヲ包ミ厚サ 1 μ ノ膜ヲナス, 核ハ一細胞ニ多數アリ, 長楕圓形ニテ人及哺乳類ニテハ一般ニ Sarkolemma ノ直下ニ接シテ存ス^{*1}

Sarkoplasma 少キ横紋筋繊維ヲ helle od. weisse Muskelfaser ト云ヒ, Sarkoplasma 多キヲ trübe od. rote Muskelfaser ト云フ; 後者ハ前者ニ比シ筋原纖維ノ境界明ニテ血管ヲ多ク含ミ又 Hämoglobin ヲ有ス; 咬筋眼筋呼吸器等ノ中ニアリテ刺戟ニ對スル収縮ノ反應遅ケレドモ疲勞スル事少シ。^{**}

Querstreifen 横紋:

静止セル横紋筋繊維ヲ觀察スレバ略々同ジ厚サノ明暗二層交互ニ相重レルヲ見ル。(Fig. 45, 46)

Anisotrope Substanz 重屈折質——暗 (分極光線ニテハ明)

Querscheibe 横板	——重屈折, 暗
Mittelscheibe 中板	——單屈折, 明
Querscheibe 横板	——重屈折, 暗

*1 横紋筋繊維ノ核表面ニアルハ脊椎動物中哺乳類鳥類及硬骨魚類ナリ; 之等ノモノニテモ發生ノ初ニハ中軸ニアリテ後ニ原纖維ノ盛ナル分裂ニ伴ヒテ表面ニ轉位セルナリ。成長セル哺乳類(人ヲ含ム)ニテモ屢々中軸ニ核ヲ有スル横紋筋繊維ヲ見ル; 腱ニ近キ所及筋紡錘ハ之ナリ。

*2 家兔ニテハ二種ノ筋繊維各獨立ノ筋ヲ成ス。即 M. semitendinosus 及 M. soleus ハ赤色ノ, M. adductor magnus ハ白色ノ筋繊維ヨリ成ル。

Isotrope Substanz *1 單屈折質——明 (分極光線ニテハ暗)

- Isotrope Substanz ——單屈折, 明
- Zwischenscheibe 間板 ——重屈折, 暗
- Isotrope Substanz ——單屈折, 明

以上ノ諸層各筋原纖維ニ就テ區別シ得ラレ其中 **Zwischenscheibe** (Grundmembran, Krause) ト **Mittelscheibe** トハ筋原纖維ノ間ノ Sarkoplasma ヲモ貫キテ走り Sarkolemma ニ終レリ。Zwischenscheibe ナ境界トシテ次ノ **Zwischenscheibe** 迄ノ間ヲ **Muskelsegmente** (Inokomata od. Kommata) 筋節ト稱ス。猶筋原纖維間ニ一定ノ場所ニ Sarkosomen アリ, anisotrope Substanz ニ沿フモノト isotrope Substanz ニ沿フモノトアリ; 後者ハ特ニ連続セル線ヲナシ節足動物ニ見ル所ノ Nebenscheibe ニ相當スト云フ。(Fig. 46 a, c) **

○ **筋纖維ノ Kontraktion, 仕事ニヨル變化及 Totenstarre 死後硬直**: Kontraktion ニヨリ特ニ isotrope Substanz 狭クナリ **Kontraktionsstreifen 變縮線** ヲナス。anisotrope Substanz ハ狭クナル度甚小ニテ且稍々太クナル; 單屈折質ノ一部之ニ入ルガ如シ。通常ノ場合筋纖維ハ弱鹽基性, 仕事ヲセル後ハ酸性ナリ。死後ハ蛋白質分解シテ乳酸ヲ生ジ筋纖維ノ持續性變縮ヲ來ス, 之ヲ Totenstarre ト云フ。

○ **Muskel 筋** (126 頁) *3

*1 Isotrope Substanz ノ中 **Zwischenscheibe** ノ上下ニ猶一ノ暗線アル事アリ (節足動物), **Nebenscheibe** 側板ト名ヅケ此時ハ之ト **Zwischenscheibe** トノ間ノ Isotrope Substanz ヲ **Endscheibe** 終板ト云フ。(Fig. 46 a)

*2 横紋筋纖維ニ Chromsäure, Pikrinsäure 等ヲ加フレバ縦裂シテ Myofibrillen ニ分レ胃液稀薄酸 Alkohol 等ヲ作用セシムレバ Isotrope Substanz ノ所ニテ横裂シテ **Bowman'sche Discs** ヲ生ズ。Myofibrillen 及 Discs 更ニ anisotrop ノ小塊ニ分ル事アリ, 之ヲ primitive Fleishteilchen (sarcois elements) ト云フ。筋纖維ノ化學的成分ハ Eiweiss (大部分), Nuclein, Xanthin, Hypoxanthin, Lecithin, Colesterin; K, Na, Mg, Ca, P, Fe 等ナリ。

*3 例言参照。

第四章 Nervengewebe 神經組織

- 神經性成分
 - Nervenzellen 神經細胞
 - Nervenfaser 神經纖維

支柱組織—**Neuroglia 神經膠質**

發生: 共ニ外胚葉ヨリ生ジ神經管内面ヲ被ヘル Ependym 層ノ Ependymzellen 一部ハ生涯止リ他ノ大部ハ變化シ Neuroblasten 造神經細胞及 Spongioblasten 造支柱細胞 (Glioblasten) トナル。次ニ Neuroblasten 變化シテ突起ヲ生ジ細胞體中ニ Neurofibrillen 生ジテ突起中ニ延長シ神經細胞及神經纖維トナリ, 又 Spongioblasten 變化シテ Neuroglia 神經膠質トナル。

Nervenzellen ト其突起 Nervenfaser トハ一ノ單位ヲナシ **Neuron (Neurodendron) ノイロ** (Waldeyer) ト云ヒ一ノ細胞ニ相當ス, 刺戟傳導ハ一ノ Neuron ヨリ他ノ Neuron ニ移ル事ニヨリ行ハレ其接續ハ Kontinuität ト

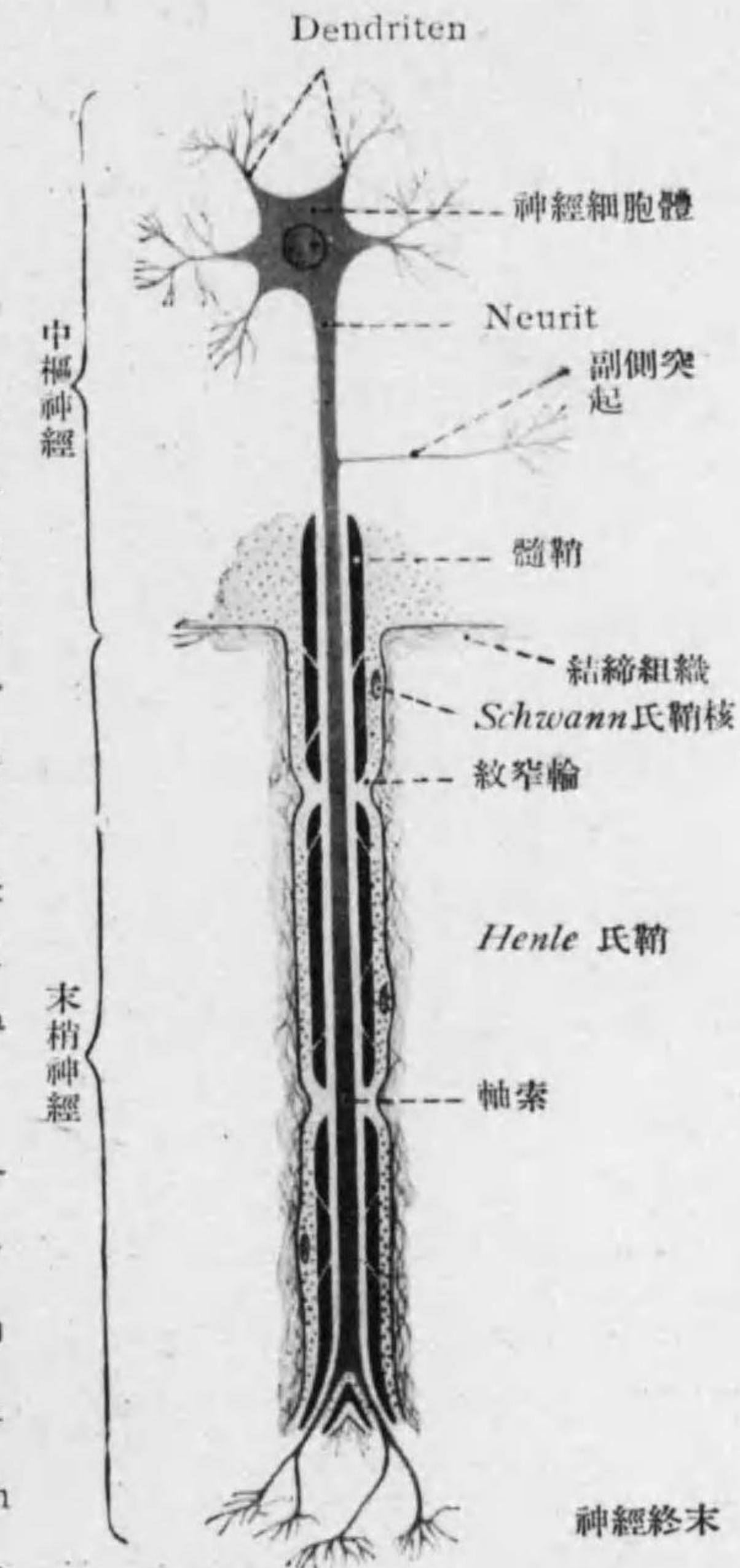


Fig. 47 Neuron 模型

Kontakt (即 Diskontinuität) トノ二説アレドモ實驗形態學的及生理學的ニ後説認メラル。

節一節 Nervenzellen, Ganglienzellen 神經細胞

Nervenzellen ハ腦及脊髓ト末梢神經中ニ介在セル神經節トニ存ス。

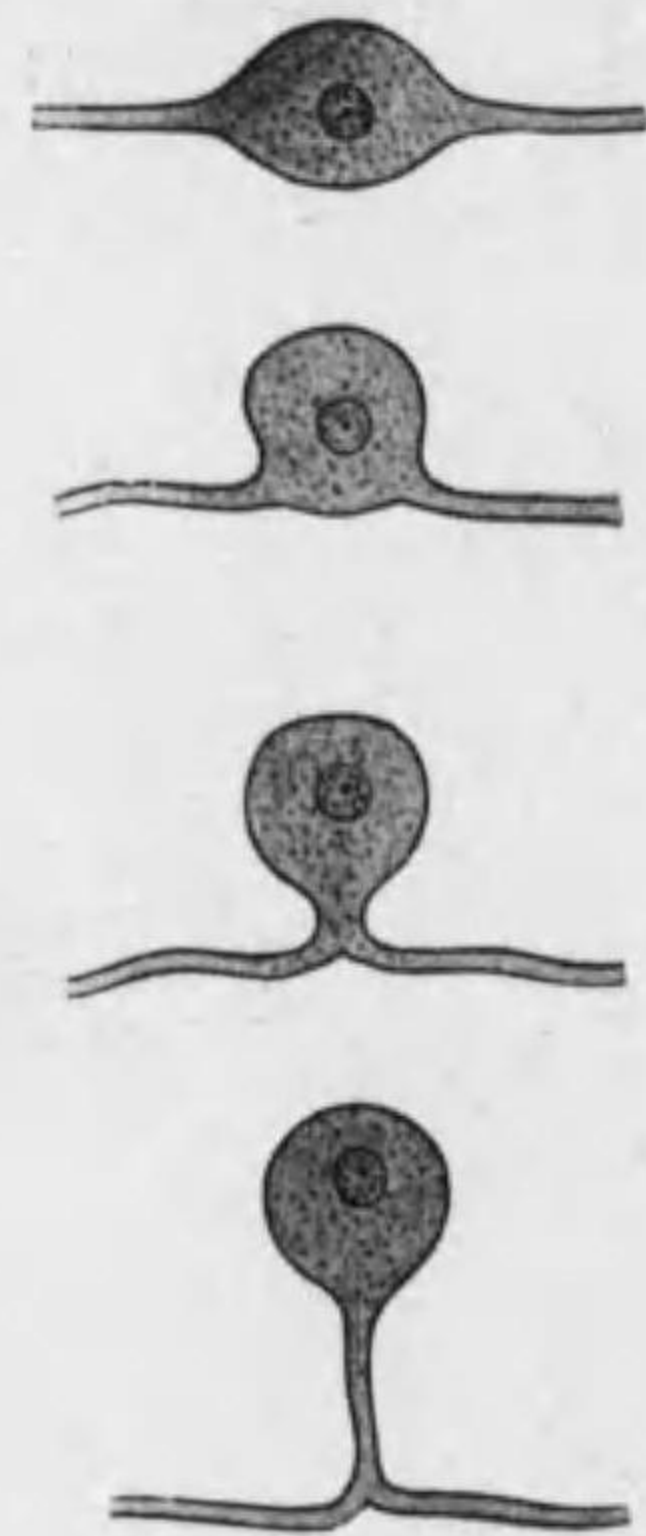


Fig. 48
兩極性神經細胞ガ偽單極神經細胞トナル模型

○形 圓形, 紡錘狀, 角錐狀, 星狀等。

大サ 一般ニ大ニシテ 4—135 μ , 最大ナルハ 150 μ 。

生活期限: 生命甚長ク其屬スル生物體ト同一ナリ; 神經細胞ノ分裂ハ生後一二週後ニハ之ヲ見ズ。

○分類: 形態上 (突起ノ數ニヨリ)。

apolare Nervenzellen 無極性神經細胞——幼形。

unipolare Nervenzellen 單極性神經細胞*1 ——嗅粘膜, 網膜, 三叉神經下行根, 聽神經腹側核。

bipolare Nervenzellen 兩極性神經細胞 ——螺旋神經節及前庭神經節。

pseudounipolare Nervenzellen 偽單極神經細胞——脊髓神經節ニアリ, 二突起ノ基部合シテトナル。(Fig. 48)

multipolare Nervenzellen 多極性神經細胞——中樞神經ノ神經細胞ノ

*1 無脊椎動物 (節足動物, 軟體動物等) ニハ多ク之ヲ見ル。

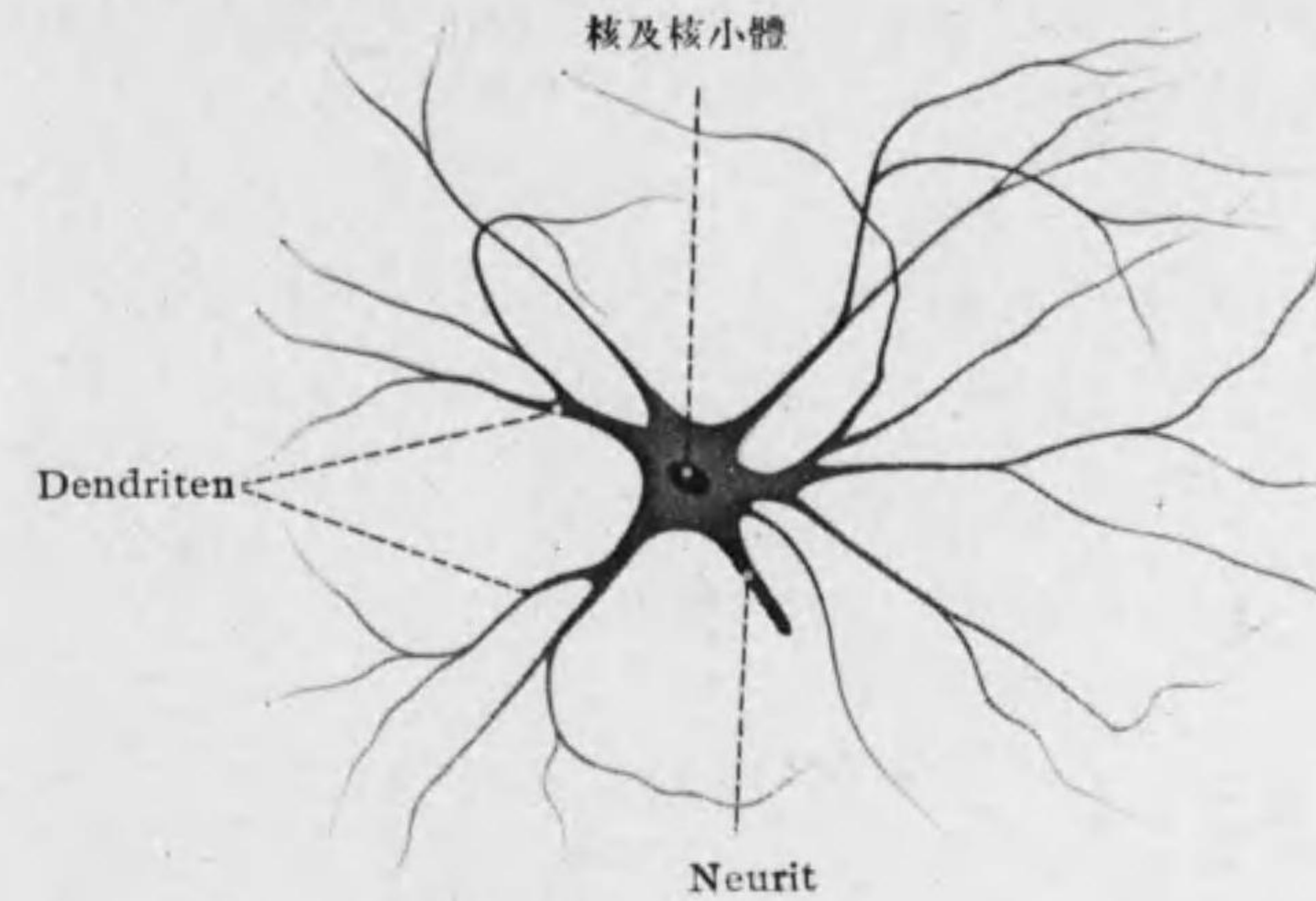


Fig. 49
多極性神經細胞(人ノ脊髓)

大部分及交感神經節細胞。

○核 大ニテ圓形, 稀ニ橢圓形, Chromatin (Oxychromatin) 乏シク強ク染色スル核小體ヲ有ス。

○細胞體ニハ細胞膜ナク若キ時代ニ限リテ核ニ接シテ中心小體ヲ見ル。二種ノ突起ヲ有ス。

1) Neurit 軸索突起 (Achsen-

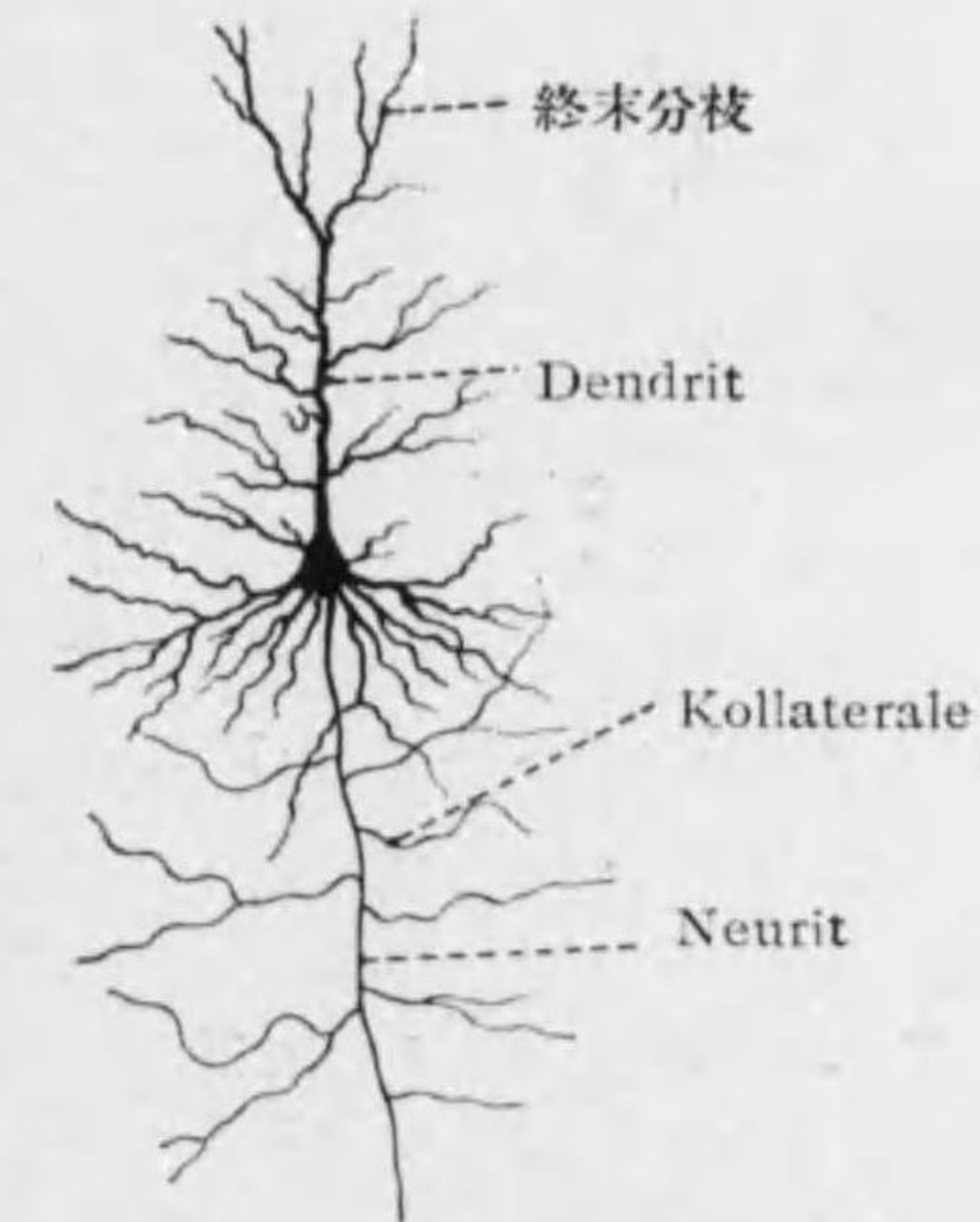


Fig. 50
多極性神經細胞ノ一種
大膠錐體細胞(人)

zylinderfortsatz): 一本*1ニシテ刺戟ヲ神經細胞ヨリ他へ導ク (zellulifugal), 長キモノハ 1mヲ超ユ。細胞體ニ接スル圓錐狀ノ部ヲ Ursprungskegel 起始圓錐 (Axonhügel 軸索丘) ト云フ。其後ハ同ジ太サニテ屢々 Kolateralen 副側突起ヲ有ス。

2) Dendriten 樹枝狀突起 (Protoplasmafortsätze): 一本又ハ多數アリ。

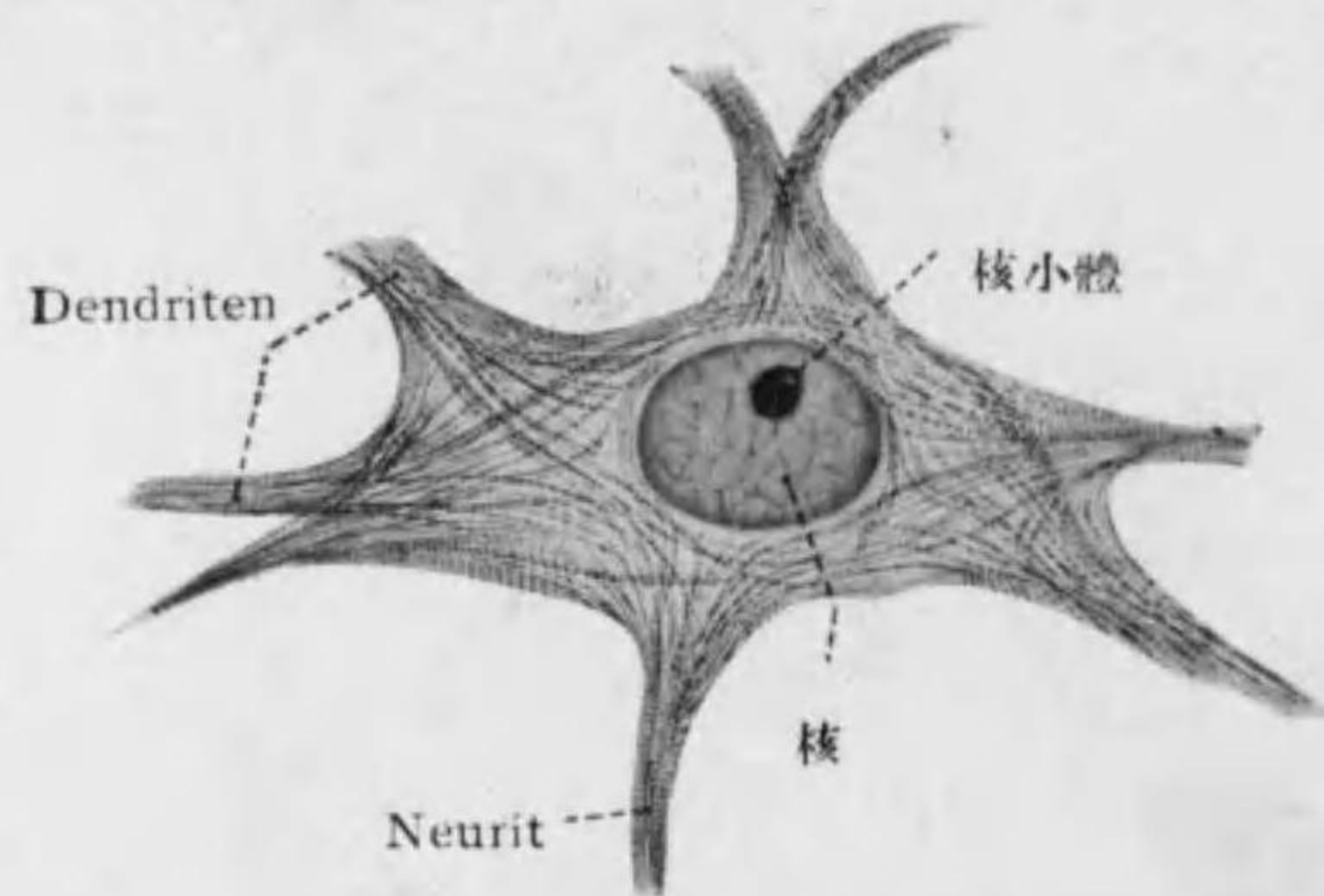


Fig. 51

多極性神經細胞ノ一種, 脊髓前角ノ運動神經細胞 (犬)
Neurofibrillen 染色

刺戟ヲ細胞ノ方へ導キ (zellulipetal) 通常直ニ多クノ枝ニ分ル。

細胞體ニハ生時ニ見ル顆粒(其一部ハ Mitochondrien) ノ外種々ノ固定及

*1 幼弱ナル動物ニ見ル大脳皮質ノ Horizontalzelle (Cajal) ハ二本ノ Neurit ヲ有ス。カカルモノヲ polyaxone Nervenzellen ト云ヒ、之ニ對シ一本ノ長キ軸索突起ヲ有スルモノヲ monaxone Nervenzellen (Nervenzellen vom I Golgi'schen Typus) ト稱シ、又一本ノ軸索突起細胞體ヲ離レテ間モナク分散スルヲ dendroaxone Nervenzellen (Nervenzellen vom II Golgi'schen Typus) ト云フ。スベテ終末分枝ヲ Telodendrien 終樹ト云フ。

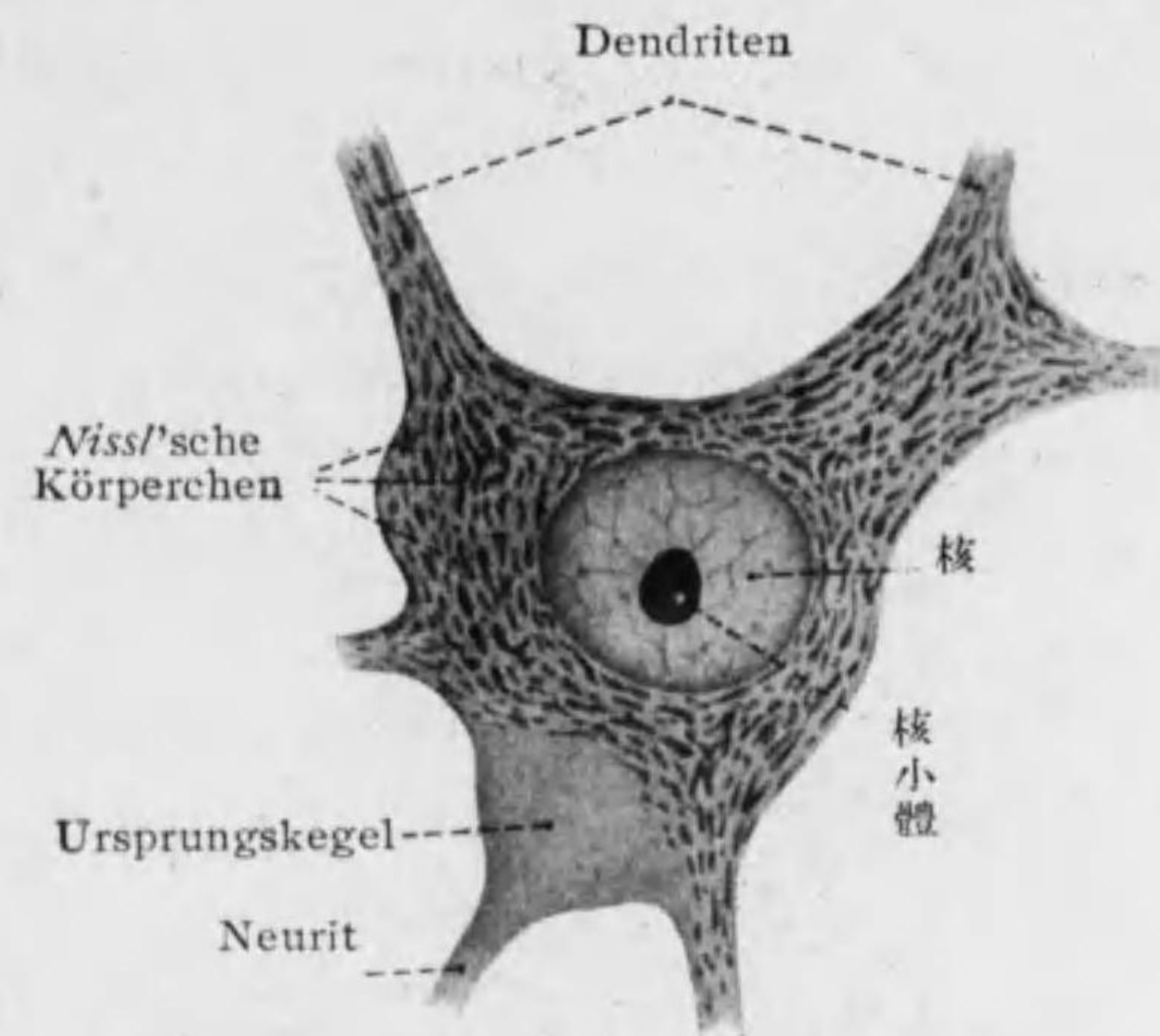


Fig. 52

多極性神經細胞ノ一種, 脊髓前角ノ運動神經細胞 (牛)
Methylenblau 染色

染色ニヨリ次ノモノヲ認ム。

1) Neurofibrillen 神經原纖維: 微細ナル纖維ニテ平行ニ走り又ハ交叉スルモ互ニ結合有ルヤハ不明ナリ; Neurit 及 Dendriten ノ中迄續ク。

2) Neurosomen: 多數ニアル小顆粒ニテ他ノ細胞ノ Plastosomen ト同價値ヲ有ス。

3) Nissl'sche Körperchen ニツスル氏小體 (Tigroidkörperchen 虎斑小體): basophil

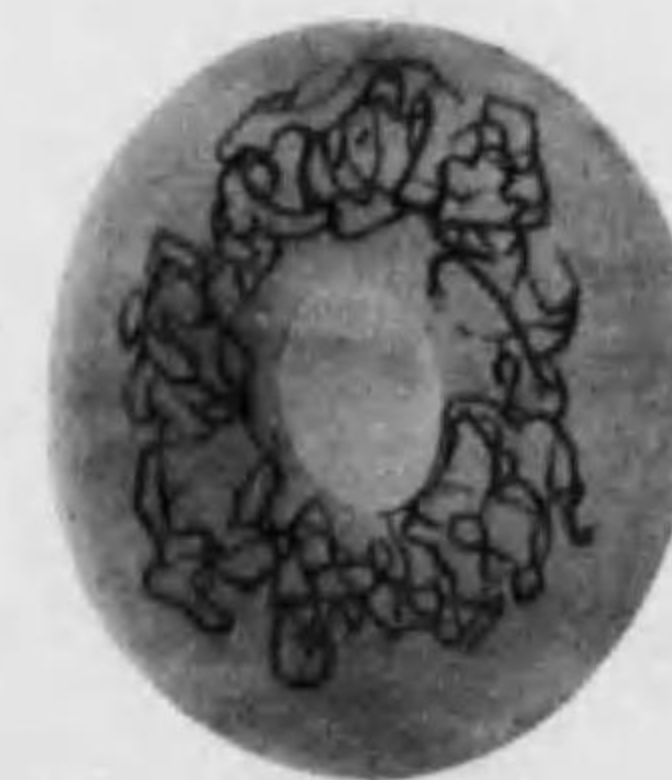


Fig. 53

神經細胞中ノ Apparato reticolare interno (兔ノ脊髓神經節)

ノ顆粒ニテ球形多角形線狀網狀等アリ; 脊髓ノ多極神經細胞ニ殊ニ多ク特

有ノ排列ヲ示ス。Dendriten中ニハ存スレドモNeurit及起始圓錐ニハ無シ、刺戟傳導ニハ關係無ク物質代謝ニ關係アル蛋白質 (Nucleoproteide) ニテ鐵分ヲ含ミ高年、過勞及神經細胞ノ疾患ノ際 Tigrolyse ヲ起シ消失ス。^{*1}

4) **Pigmentgranula 色素顆粒**: Melanin(黒)^{*2} 及 Lipochrom(黄)ノ二種アリ; 後者ハ老年ニ至ルニ從ヒテ多シ。

5) **Apparato reticolare interno, Golgi 内網装置**: 一種ノ Lipoid ニテ核ノ周圍ニ有リ。(Fig. 53)

6) **Trophospongium 榮養海綿**: 被膜細胞 (Gliazellen, Trophozyten) ヨリ入込メル突起液化シテ管トナレルモノナリ。

第二節 Nervenfaser 神經纖維

○分類:^{*3} 形態的 (被膜即 Markscheide 及 Neurilemm od. Schwann'sche Scheide ノ有無ニヨル)。

*1 近來 Nissl 小體ノ生成ニ Plastosomen ガ參與スト云フ説アリ; 又他ノ學者ハ此者ガ細胞核ノ染色質ヨリ生ズル一種ノ Zytochromatin ナリト主張ス。甚新鮮ナル材料ニテハ現ハシ難キヲ以テ液狀ト考フ。Nissl 小體多キ細胞ハ特ニ核ノ染色性乏シ。

*2 Locus caeruleus 及 Substantia nigra ノ神經細胞ガ特ニ多クノ Melanin 顆粒ヲ含ム。

*3 **神經纖維ノ生理的分類**:
 motorische Nervenfaser 運動神經纖維: 腦脊髓神經ノ遠心性 (zentrifugal) ノモノ、有髓、一部ハ無髓。
 sensible u. sensorielle Nervenfaser 知覺及感覺神經纖維: 腦脊髓神經ノ求心性 (zentripetal) ノモノ、有髓。
 sympathische Nervenfaser 交感神經纖維: 自律神經 (autonome Nerven) ノ一種、胸髓及腰髓ノ側柱ヨリ起リ交感神經幹ニ入ル (節前纖維), 次ニ一部連合枝ニヨリ腦脊髓神經ニ入り、一部ハ脈管内臟ノ滑平筋ニ至ル (節後纖維)。
 parasympathische Nervenfaser 副交感神經纖維: 自律神經ノ一種、迷走神經其他ノ腦神經中ニアルモノト薦髓側柱ニ起リ骨盤内臟壁ノ神經叢ヲ作ル (節前纖維)モノトアリ。

1. Markhaltige Nervenfaser 有髓神經纖維: 太サ 1—20 μ 。
 a) ohne Neurilemm (無鞘): 運動神經纖維ノ中樞神經中ニアル部、視神經。

b) mit Neurilemm (有鞘): 嗅神經、視神經以外ノ腦脊髓神經其他少數ノ交感神經纖維; 白色ノ光澤アリテ二重輪廓ヲ見ル^{*1}。

2. marklose Nervenfaser 無髓神經纖維: 太サ 1—2 μ 。

a) ohne Neurilemm (nackte Achsenzylinder 裸軸索): 多クノ神經ノ終末、腦脊髓神經ノ最初部、嗅神經。

b) mit Neurilemm (sympathische Nervenfaser 交感神經纖維): 灰色ナル爲 graue Faser 灰色纖維 (Remak'sche Faser) トモ云フ。

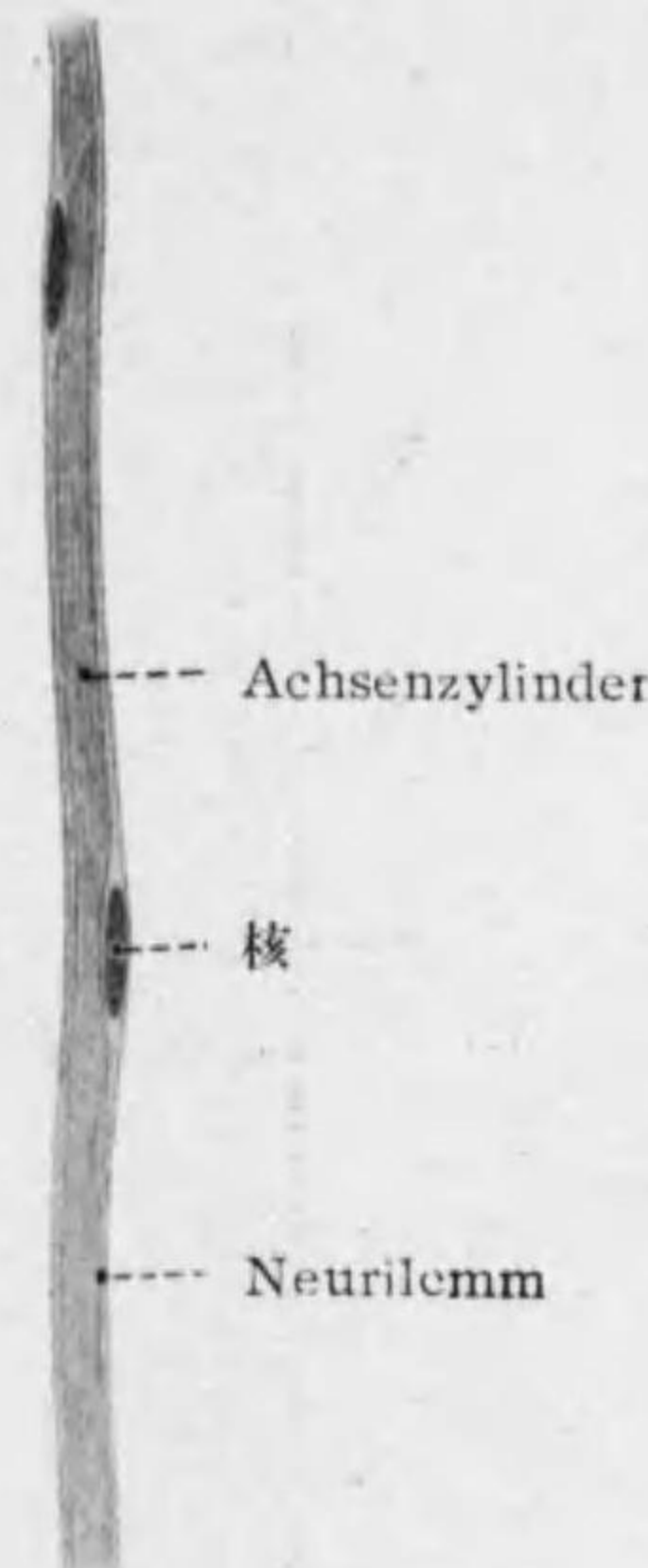


Fig. 54
無髓神經纖維

○構造: Achsenzylinder 軸索中心ヲナシ

神經細胞ノ突起ナリ。其周圍ニ Markscheide 髓鞘アリ; Neurilemm 神經鞘 (Schwann'sche Scheide) 更ニ之ヲ包ム。後ノ二者ハ神經膠質ニ屬

*1 有鞘有髓神經ヲ doppelt konturierte Nervenfaser トイヒ、有鞘無髓神經ヲ einfach konturierte Nervenfaser トイフ。

ス。猶末梢神経ニテハ之ヨリ外ニ結締組織性ノ *Henle'sche Scheide* od. *Endoneuralscheide* ヘンレ氏鞘アリ。

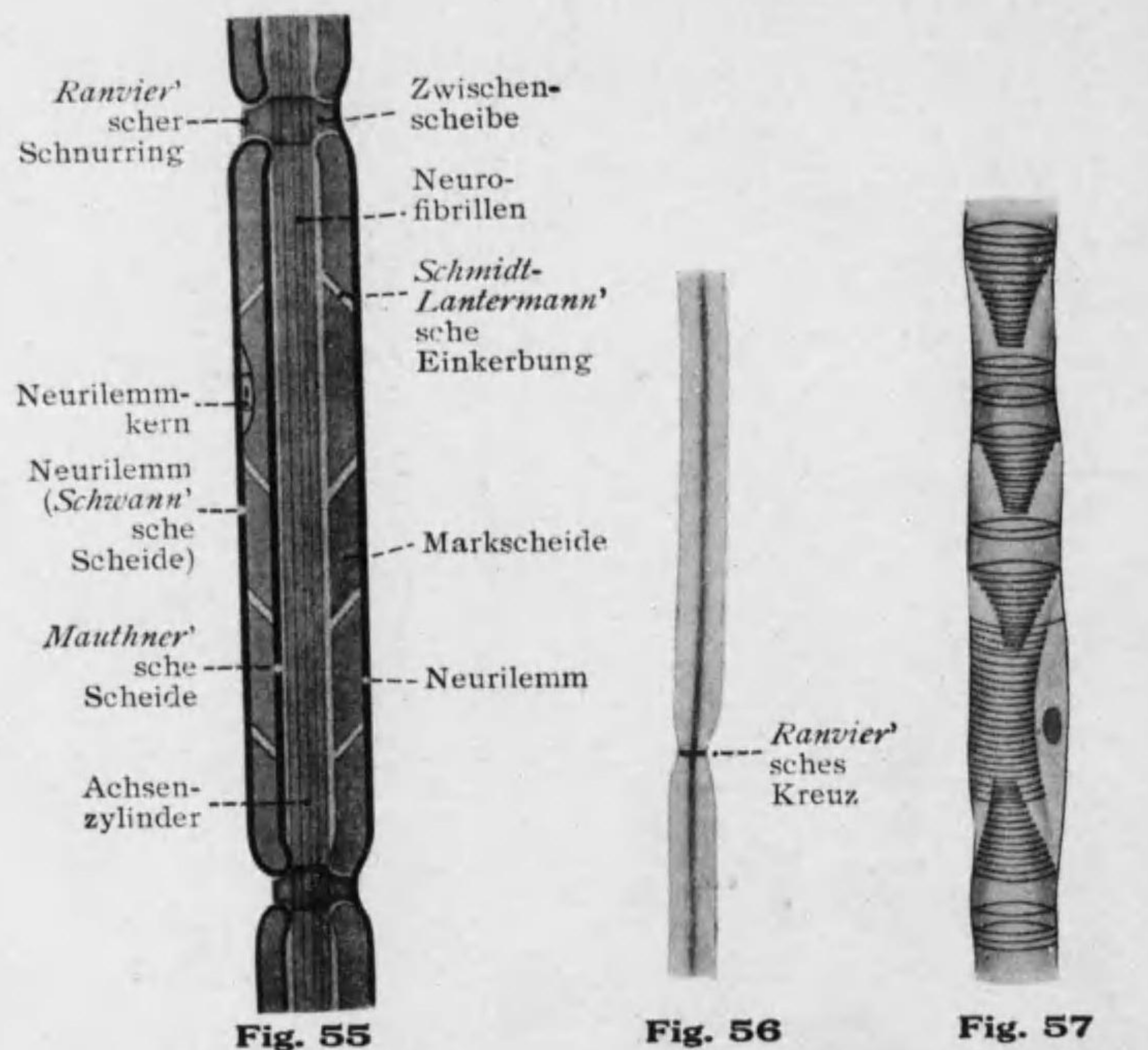


Fig. 55 有髓神経纖維構造模型 (左右兩半相異レルニ説ヲ圖示ス)
Fig. 56 有髓神経纖維 (*Ranvier'sches Kreuz* ヲ示ス)
Fig. 57 有髓神経纖維 (*Golgi'scher Trichter* ヲ示ス)

1. *Achsenzylinder* 軸索: 神経細胞ノ突起即 *Neurit* 又ハ *Dendrit* ナ

リ。圓柱狀ニテ太サ 1-10 μ 。一樣ナルモ絞窄輪ニテ稍々細クナル。微細ナル *Neurofibrillen* 神経原纖維ガ液狀平等ナル *Neuroplasma* 神经形質

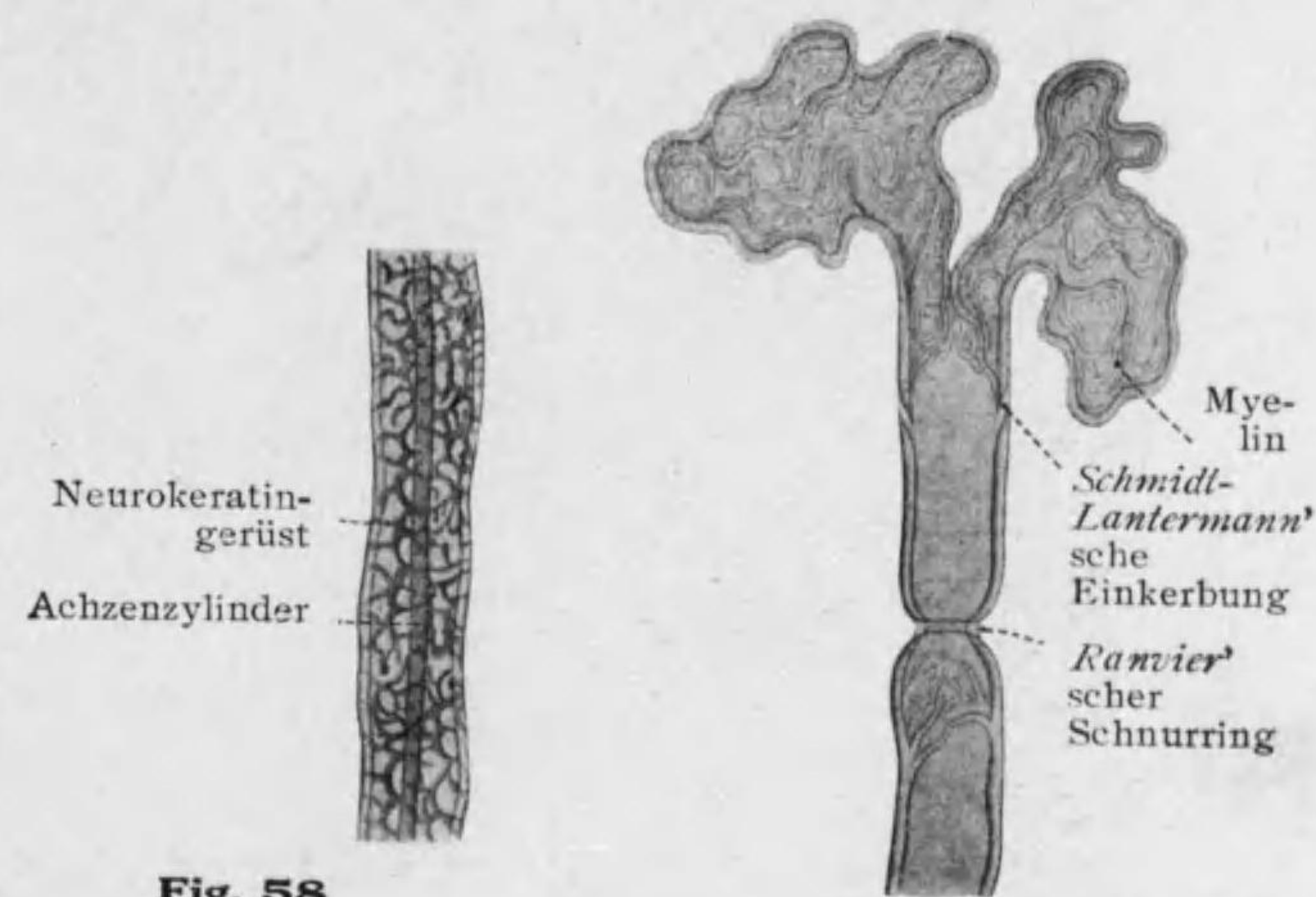


Fig. 58 有髓神経纖維 (純 Alkohol ニテ煮テ Neurokeratin ヲ示ス)

Fig. 59 有髓神経纖維 (新鮮ナルモノノ一端切斷)

(*Axoplasma*) ニテ結合セラル。^{*1} *Neurofibrillen* ハ通常平行ニ走ルト思ハルルモ互ニ結合シテ長網ヲナストモ云フ。

*1 *Reizleitung* ハ *Neurofibrillen* ニヨルトモ云ヒ又此者ハ只細胞及纖維ノ構成ヲナシ刺戟ハ *Neuroplasma* ヲ傳ハルトモ云フ。

2. **Markscheide 髓鞘 (Myelinscheide):** 有髓神經纖維ニテ軸索ノ周圍ニアリテ管ヲナス。中樞神經中ニテモアレドモ之ヲ出テ末梢神經トナレバ一定ノ距離 (0.08—0.1mm) ヲ隔テテ中絶シ此所ヲ *Ranvier'scher Schnur-*

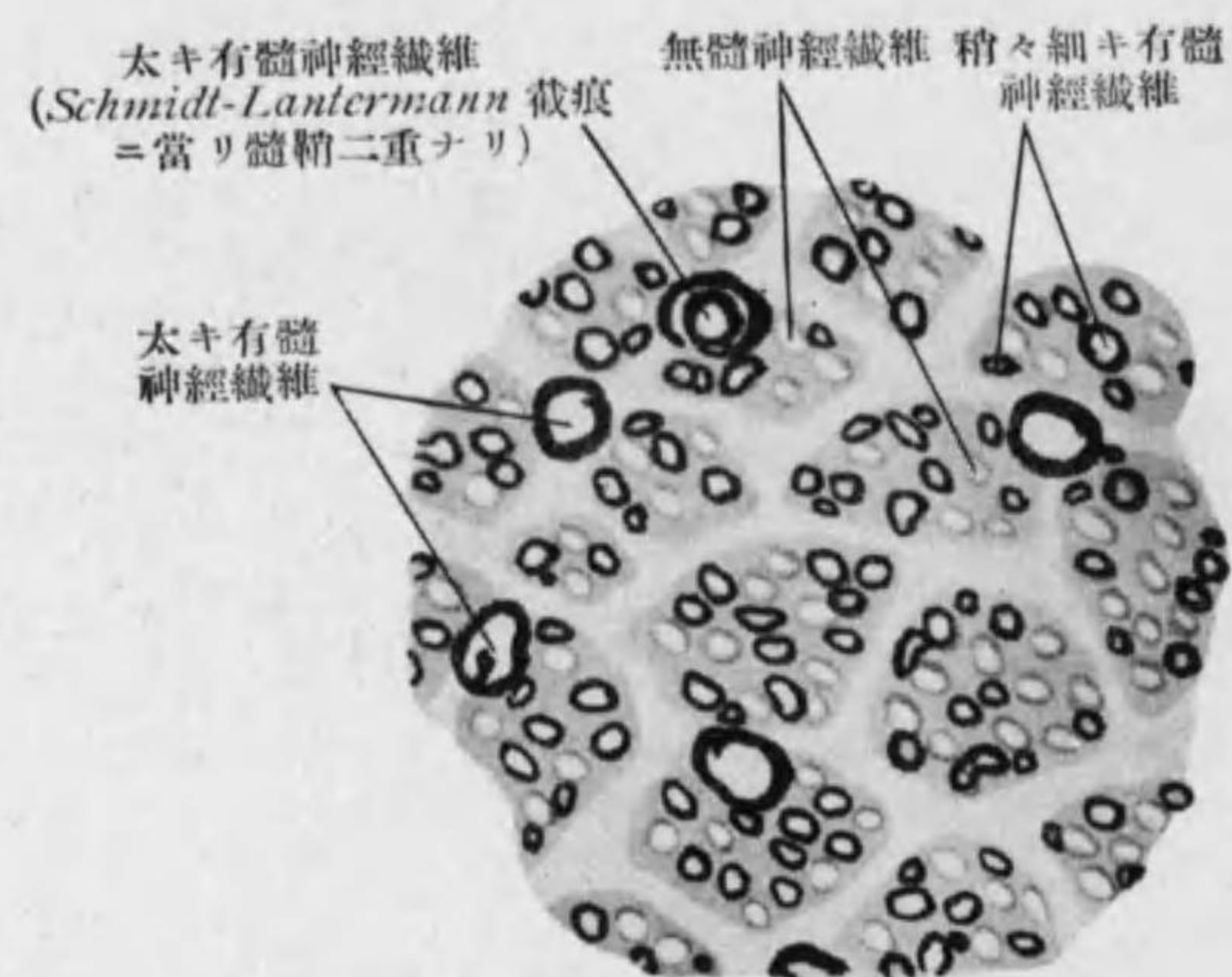


Fig. 60

N. vagus (上部) Osmiumsäure 染色

ring ランウキア氏絞窄輪ト云フ。此所ニテハ外ノ Neurilemm ガ Zwischen-scheibe 間板*1 ニヨリテ軸索ニ接ス。

*1 一種ノ Kittsubstanz ナリ、有髓神經纖維ヲ 0.5% 硝酸銀ニ浸シ後日光ニテ還元スレバ *Ranvier* 絞窄輪ノ所ニテ *Zwischenscheibe* 及其前後ノ軸索ノ周圍ニアル *Kittsubstanz* 黒染ス、之ヲ *Ranvier'sches Kreuz* ランウキア氏十字ト云フ； 養分モ此處ニ達シ易キ事信ゼラル (Fig. 56)。二個ノ *Ranvier* 絞窄輪間ノ部ヲ *Interannuläres Segment* 輪間節ト云フ。又 *Ranvier'scher Schnurring* ハ中樞神經内ニ於テハ之ヲ缺クト云フモ之ニ似タル *gliöser Schnurring* 膠質性絞窄輪認メラル。

猶此外ニモ漏斗狀ニ陥入シ軸索ニ達セル *Schmidt-Lantermann'sche Einkerbung* シュミットランテルマン氏截痕アリ。之ニヨリ髓鞘ガ *zylindrokönisch* 圓錐柱狀ノ節ニ分タル、又截痕面ニ沿ヒ螺旋狀ヲナセル纖維アリテ *Golgi'scher Trichter* ゴルヂ氏漏斗ヲ成ス。之等ノ者ハ人工産物トモ考ヘラレル。

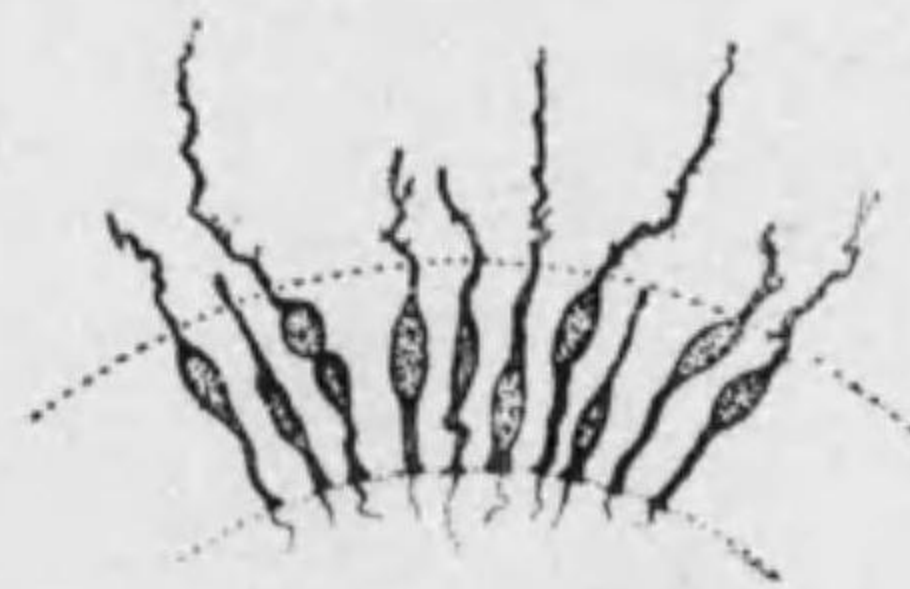


Fig. 61
Ependymzellen

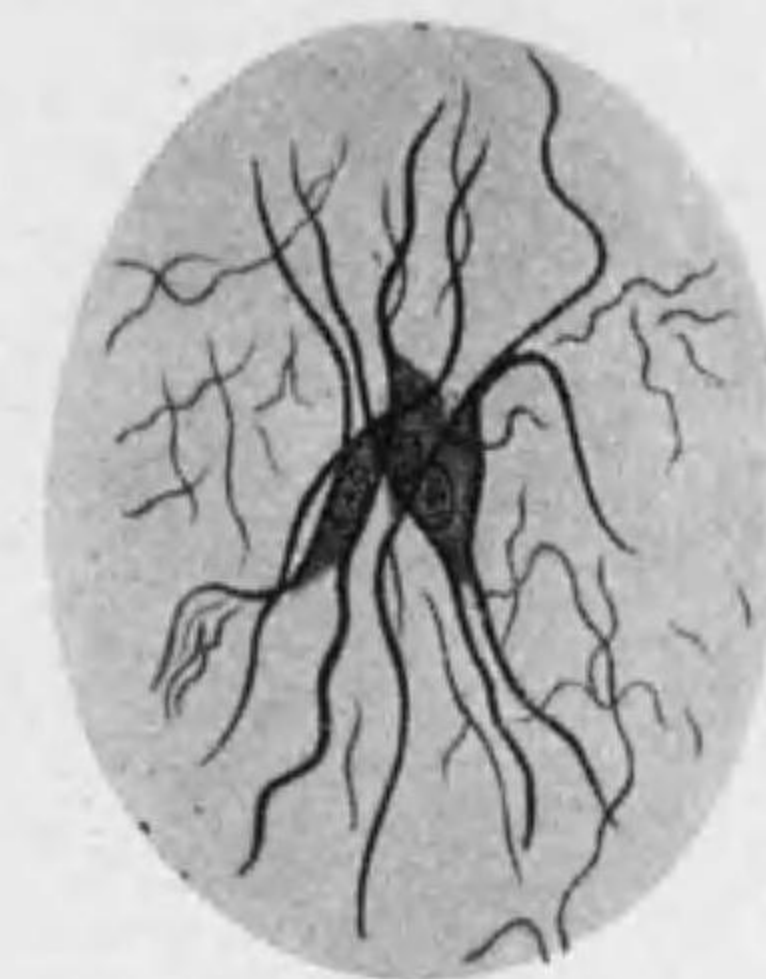

Fig. 62
Gliazellen ト Gliafaser
トノ關係

髓鞘ハ化學的ニ **Myelin** ヨリ成ル； 光ヲ強ク屈折スル脂肪様質*1 ナリ。Alkohol, Äther 等ニテ煮レバ *Myelin* 溶解シテ髓鞘中ニ網様ノ物質殘ル、之ヲ *Neurokeratingerüst* 神經角質網ト云フ (Fig. 58)。又 *Myelin* 自身モ *homogen* ナラズシテ複雑ナル排列ヲナセルガ如ク神經損傷セララル時ハ特有ノ *Myelinfigur* ヲ示ス。

髓鞘ノ作用ハ神經ノ興奮性ニ關係アル如シ、初生兒ノ神經ニ少ク年ト共ニ之ヲ増ス。

*1 *Myelin* ノ化學的構造ハ複雑ニシテ脂肪, Lipoide (*Lecithin*, *Cholesterin* 等), *Keratin* 等ヨリ成ル。新鮮ナル有髓神經纖維ヲ生理的食鹽水等ノ中ニテ切斷スレバ *Myelin* 溢レ出ヅ (Fig. 59)。Osmiumsäure ニヨリテ黒染シ又 *Weigert* 氏鐵ヘマトキシリン液ニヨリ藍染ス。

3. Neurilemm 神經膜 od. *Schwann'sche Scheide* シユワン氏鞘:*1
無構造ノ薄膜ニテ内面ニ少量ノ原形質ニ包マルル扁平長橢圓形ノ核アリ
(*Schwann'scher Kern*; *Ranvier* 氏絞窄輪間ニ通常一個)。

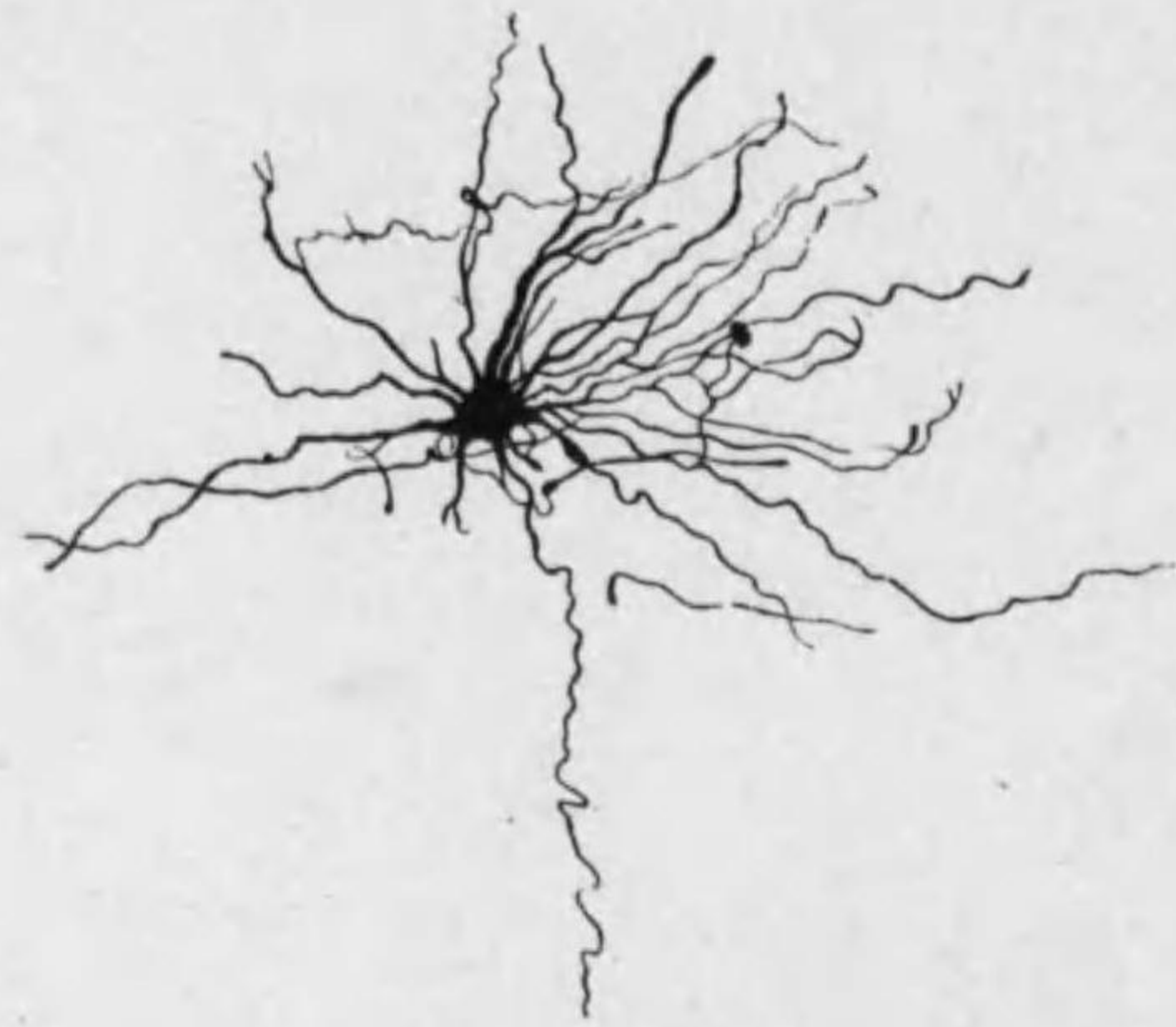

Fig. 63
Langstrahler

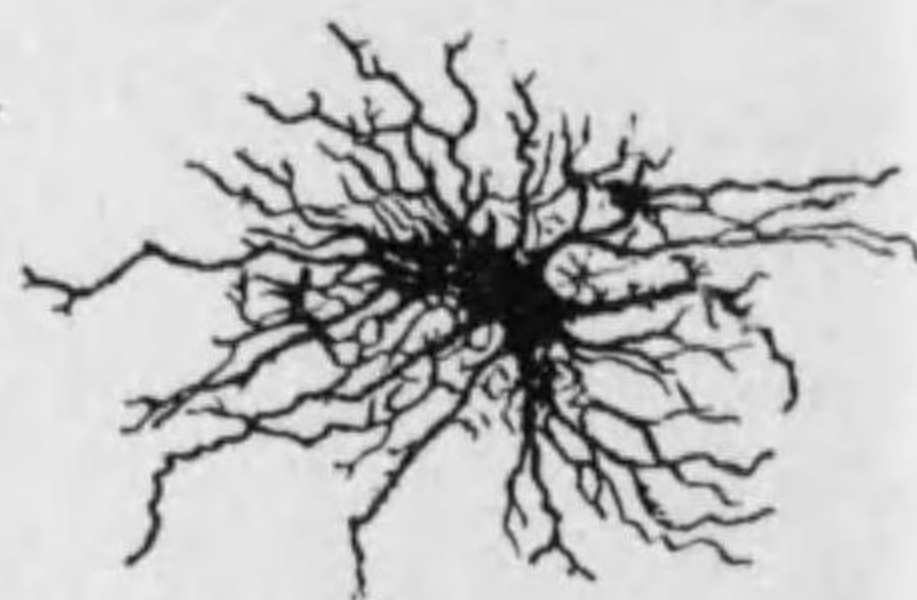


Fig. 64
Kurzstrahler

*1 中樞神經ニアル markhaltige Nervenfaser ニハ *Schwann'sche Scheide* 無ク代リニ薄キ Gliagrenzshaut 膠質境界膜アリ。*Schwann'sche Scheide* ト Markscheide トハ元來分ツベカラザル一體ノモノニシテ後者ハ前者(外胚葉性ノ Neuroglia ノ一部ニテ軸索ノ周圍ニ附着セル合體細胞ナル *Schwann'sche Zellen* ト見做スベク中樞神經内ニテハ其連續ヲナセル Gliazellen アリ)ヨリ Achsenzylinder ノ周圍ニ分泌セラレタルモノト解スベク、*Schwann* 氏核ノ周圍ノ原形質 (Thionin ニ紅染スル顆粒アリ) ノ突起ハ網狀ヲナシテ軸索ニ達シ其網眼ニ Myelin 存ス。其軸索周圍ノ層ヲ *Mauthner'sche Scheide* トナス。(Fig. 55)
一説ニヨレバ *Schwann'sche Zellen* ノ原形質ハ軸索中ノ Neuroplasma トモ連絡スト云フ (*Heringa*)。

神經纖維ノ Regeneration: 神經纖維切斷セラルル時ハ軸索ノ末梢端(peripherer Stumpf) ハ死ス、即軸索變性シ髓鞘分解消失スルモ *Schwann* 氏細胞ハ殘ル。次ニ切斷部ノ中心端(zentraler Stumpf) ヨリ軸索延長ス。末梢ノ膠質性被膜(神經鞘及髓鞘)ハ増殖シ先ヅ廢殘物ヲ除ク働ヲナシ次ニ適宜ニ排列シ此中ニ進入シ來レル新シキ軸索ト共ニ神經纖維ヲ新ニ完成ス。

第三節 Neuroglia 神經膠質

中樞神經ニテハ次ノ Gliazellen 膠質細胞アリ。

Astrozyten 星狀細胞 (Gliazellen): 中樞神經ノ神經細胞及纖維間ニ散在ス。形不規則ニシテ多クノ突起アリ、其長短ニヨリ **Kurzstrahler** 短突起細胞及 **Langstrahler** 長突起細胞ヲ分ツ。細胞體中ヲ貫通シ突起ニ至リ更ニ延長セル **Gliafaser 膠質纖維** ナ有ス。核ハ小ニシテ圓シ。*1 (Figg. 62-64)

Ependymzellen エペンヂム細胞: 腦室及脊髓中心管ノ壁ヲ被ヒ圓柱狀又ハ立方形、若キ時ハ内面ニ顫毛ヲ有シ外面ヨリハ **Ependymfaser エペンヂム纖維** 出デ脊髓ニテハ特ニ長ク表面ニ達シ境界膜ヲナス。

此細胞ハ支柱ノ用ヲナセドモ發生上他ノ膠質細胞ト同列ノモノナラズシテ之ヨリ起源古キモノナリ(77 頁參照)。Plexus chorioideus ノ上皮モ此一種ナレドモ分泌作用アリ。

*1 最近ニ於テ此 Astrozyten ヨリ次ノ特別ナル細胞型ヲ區別ス。

1. Oligodendrogliazellen: 突起數少ク Zytoplasma 少キモノ。
2. Mikroglia (*Hortega'sche Zellen*): 突起長ク多クハ分枝ス。特ニ活潑ニ且早期ニ脂肪、鐵及其他ノ物質代謝產物ヲ攝取スル働アリ (Neurophagie)。
3. Monsterzellen (木村): 特ニ大ナルモノ。

- Nervenendigungen 神經終末 (224 頁)*¹
- periphere Nerven 末梢神經 (219 頁)*²
- Ganglien 神經節 (220 頁)*³

*1,2,3 例言参照

第三編 Organe 臟器

第一章 Kreislaufssystem 循環系

第一節 Blutgefäßsystem 血管系

1. Cor 心臟 (Herz)

Epikardium 心外膜 (Perikardium 心囊ノ膈側板): 一層ノ扁平上皮及彈力性膜。

Myokardium 心筋膜: 厚キ心臟筋纖維ノ層ナリ, 部分ニヨリ異ナル排列ヲ示シ*¹ 其間ニ多クノ結締組織アリ。

His'sches Bündel ヒス氏筋束ハ右心房ノ冠狀竇口ノ前ニテ **Tawara'scher Knoten** 田原氏結節ヨリ起リ兩心室ニ分散シ Myokardium ノ内面ニ接シテ存ス。結締組織ニヨリ明ニ他ノ筋纖維ト分タレ且各纖維特ニ太ク又内部ニ多クノ Sarkoplasma ヲ有シ周邊ニノミ Myofibrillen ヲ見ル。之ニ伴ヒ無髓神經纖維及神經節アリ。(Fig. 43)

Purkinje'sche Fäden ハ心室ニテ Myokardium ノ内面ニ接シテアリ, 動物(羊, 鳩等)ニテ明ナリ; **His'sches Bündel** ト同ジク發生ノ半途ニアル心臟筋纖維ニテ之ニ續キ分散ス。特ニ Glykogen ニ富ム。又上空靜脈口ノ腹側ニテ Epikardium ノ下ニ **Sinusknoten** 靜脈竇結節 (**Keith-Flack'scher Knoten**) アリテ之ヨリ發スル纖維心房内面ニ分布シ田原氏結節ト連絡ス。

Endokardium 心内膜: 一層ノ内膜及結締組織 (彈力纖維及滑平筋纖維ヲ含ム)*²。

Klappen 瓣膜 ハ心内膜ノ皺襞ニテ特ニ彈力纖維ニ富ム。

*1 心房ニテハ外輪層 (兩心房ニ共通) 及内縱層 (各心房ニ固有) ヲ分ツモ心室ニテハ筋纖維走行複雜ナリ。又心房心室間ニハ Annulus fibrosus 纖維輪アリ; 腱纖維及彈力纖維ヨリ成ル。

*2 心内膜ノ結締組織中ニ彈力膜層 (内皮ニ近シ) 及滑平筋層ヲ明ニ區別シ得ル事多ク血管壁ノ連續ト見做スベシ (長興)。

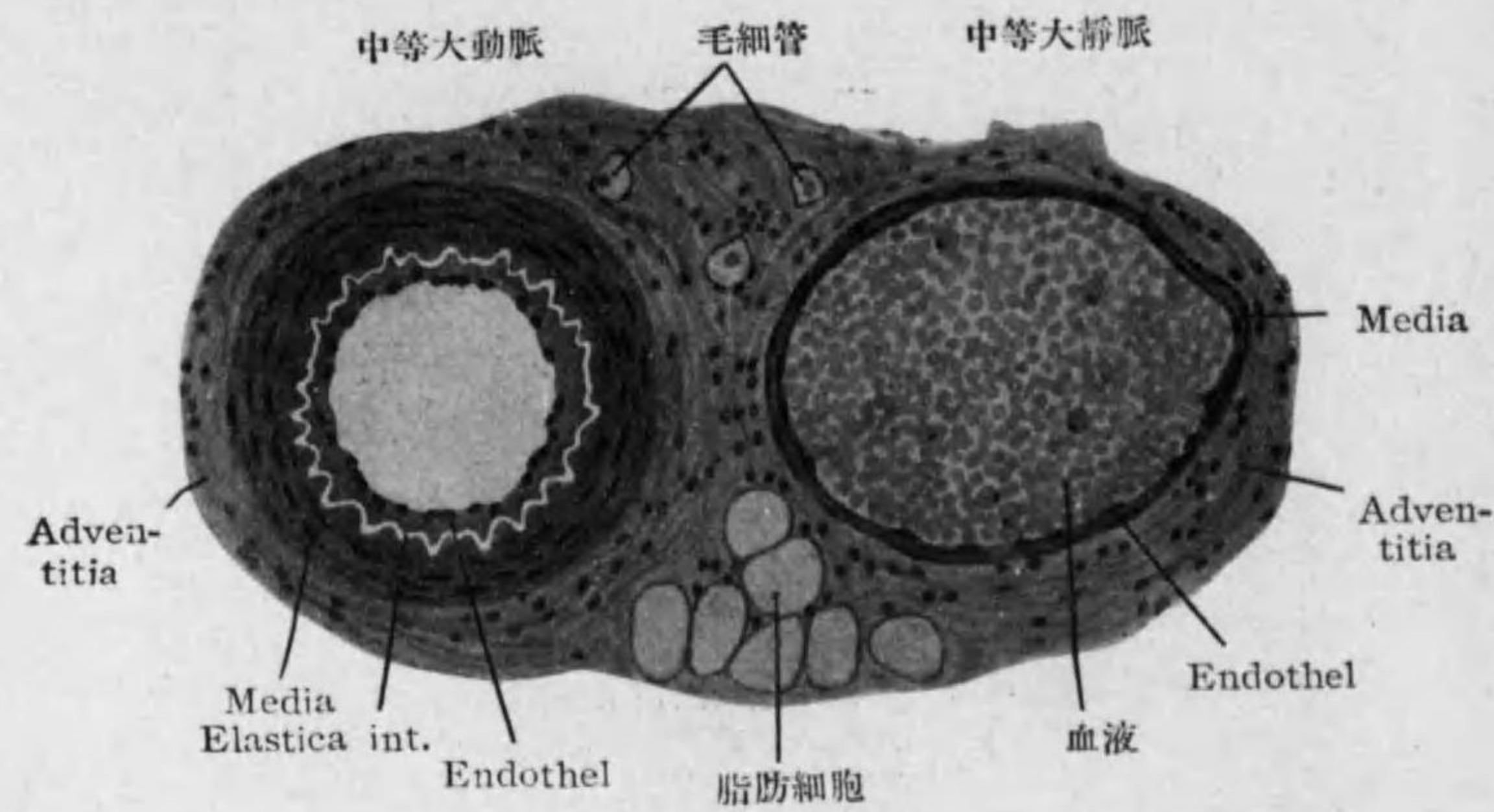


Fig. 65

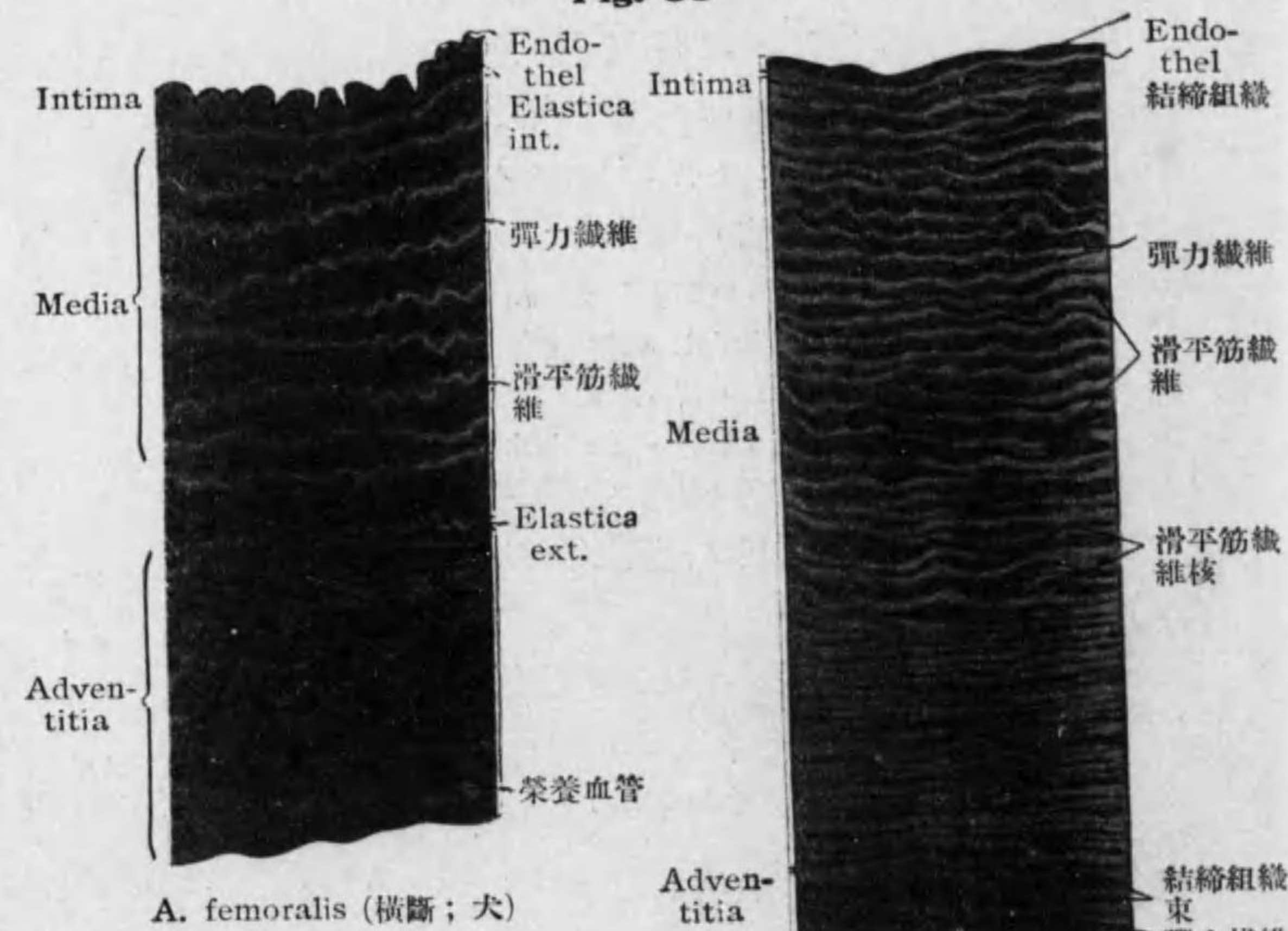


Fig. 66

Aorta (横斷; 犬)

Fig. 67

2. Arterien 動脈

	小動脈	中等大動脈	大動脈
Tunica intima 内膜	Endothel T. elastica interna	Endothel 少量ノ結締組織 T. elastica int. (波狀ヲナス)	Endothel 少量ノ結締組織 (弾力纖維網狀ヲナス) T. elastica int.
Tunica media 中膜	輪走滑平筋纖維	輪走滑平筋纖維 (厚クH.弾力纖維ヲ 混ズ) T. elastica ext.	輪走滑平筋纖維 (更ニ厚ク弾力纖維 ハ多ク有窓膜ヲナ ス)*1
Tunica externa od. adventitia 外膜	主トシテ縦走ノ 結締組織纖維	縦走ノ結締組織纖維 及弾力纖維	主トシテ縦走ノ結締 組織纖維

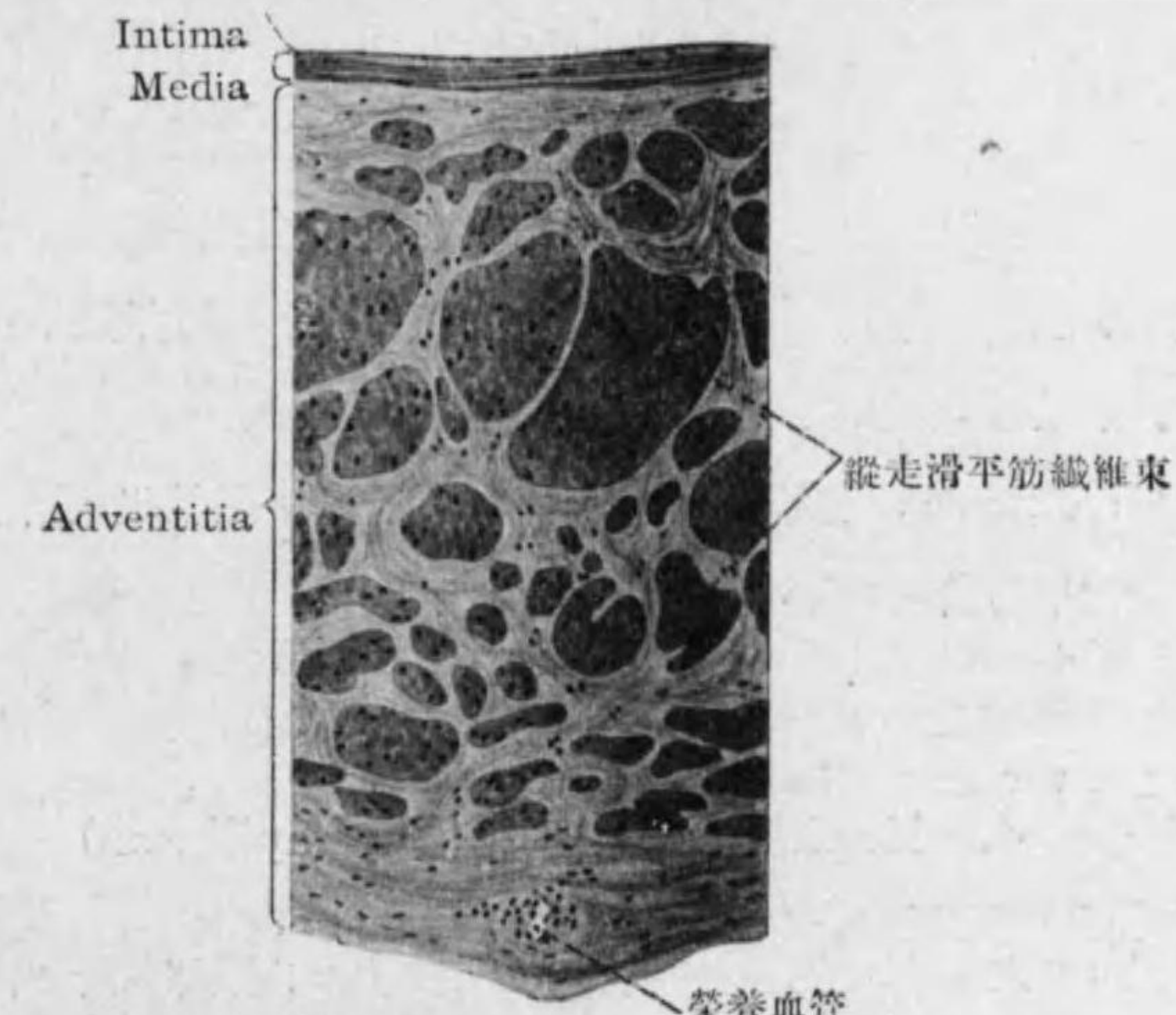


Fig. 68 V. cava inf. 横斷(犬)

1* 大ナル動脈程支柱組織(弾力纖維)ニ富ムハ其作用收縮ヨリ多ク抵抗ヲ必要トスル故ナリ; 又場所ニヨリ異ニシテ例之 A. carotis, A. axillaris, A. iliaca communis ハ弾力纖維ニ富ミ A. cöliaca, A. femoralis, A. radialis ハ筋纖維ニ富ム。又 Aorta ニテ弾力膜ニ附着シ之ヲ緊張スル Spannmuskeln ヲ認ム (Benninghoff)。動脈ハ中樞ニ近キ程弾力型 (elastischer Typus) ニテ末梢程筋型 (muskulöser Typus) ナリト云ヒ得ベシ。

猶動脈ノ横断面ハ圓形又ハ之ニ近ク血球ヲ含ム事少ク靜脈ノ横断面ハ之ニ反シ不規則ニテ扁平ニ近ク且血球ヲ多ク含ム。

動脈(及靜脈)ノ外膜ニ神經(主トシテ無髓)^{*1}アリ; 又大ナルモノニテハ Vasa vasorum 榮養血管ヲ有ス。
vasi

3. Venen 靜脈

壁ノ厚薄必ズシモ血管ノ大小ト一致セズ。

Tunica intima: 内皮及稍大ナルモノニハ結締組織及 T. elastica int.^{*2}

Tunica media: 輪走滑平筋纖維(結締組織纖維及彈力纖維ヲ含ム)。動脈ニ比シテ概シテ著シク弱シ。下肢ニテハ發達良ク上肢腹腔ニテハ惡シ; 腦, 骨, 網膜等ノ靜脈及上空靜脈ニハ筋纖維ヲ缺ク。

Tunica externa: 動脈ニ比シテ厚ク, 交錯セル結締組織纖維, 彈力纖維及縱走滑平筋纖維ヲ含ム。

4. Kapillaren 毛細管 (Blutkapillaren)

小動脈ヨリ之ニ移ル時先ヅ中膜次ニ外膜ヲ失ヒ内膜即單層ノ内皮ノミトナル。横断面ニテ通常二又ハ三ノ核内腔ニ突出ス, 内皮ノ原形質ハ互ニ連絡アルモノト思ハル。腎臟ノ Glomerulus, 眼球ノ脈絡膜及肝臟ノ毛細管

*1 Vasodilatoren 及 Vasokonstriktoren ノ組織學的判別ハ困難ナリ。

*2 場所ニヨリ縱走滑平筋纖維アリ; 例之陰莖ノ動脈(勃起ニ必要), V. uterina, V. iliaca, V. femoralis 等。

ニテ特ニ著明ナリ。又内皮間ノ空隙 (Stomata) ハ一時的ノモノニシテ血球ノ通過ノ時ニノミ生ズルナリ。

毛細管ノ外ニ密接シテ Adventitiiazellen 外膜細胞 (Perizyten) アリ, 細キ突起ニヨリ毛細管ヲ圍ミ結締組織細胞ニ屬ス。(Fig. 69)

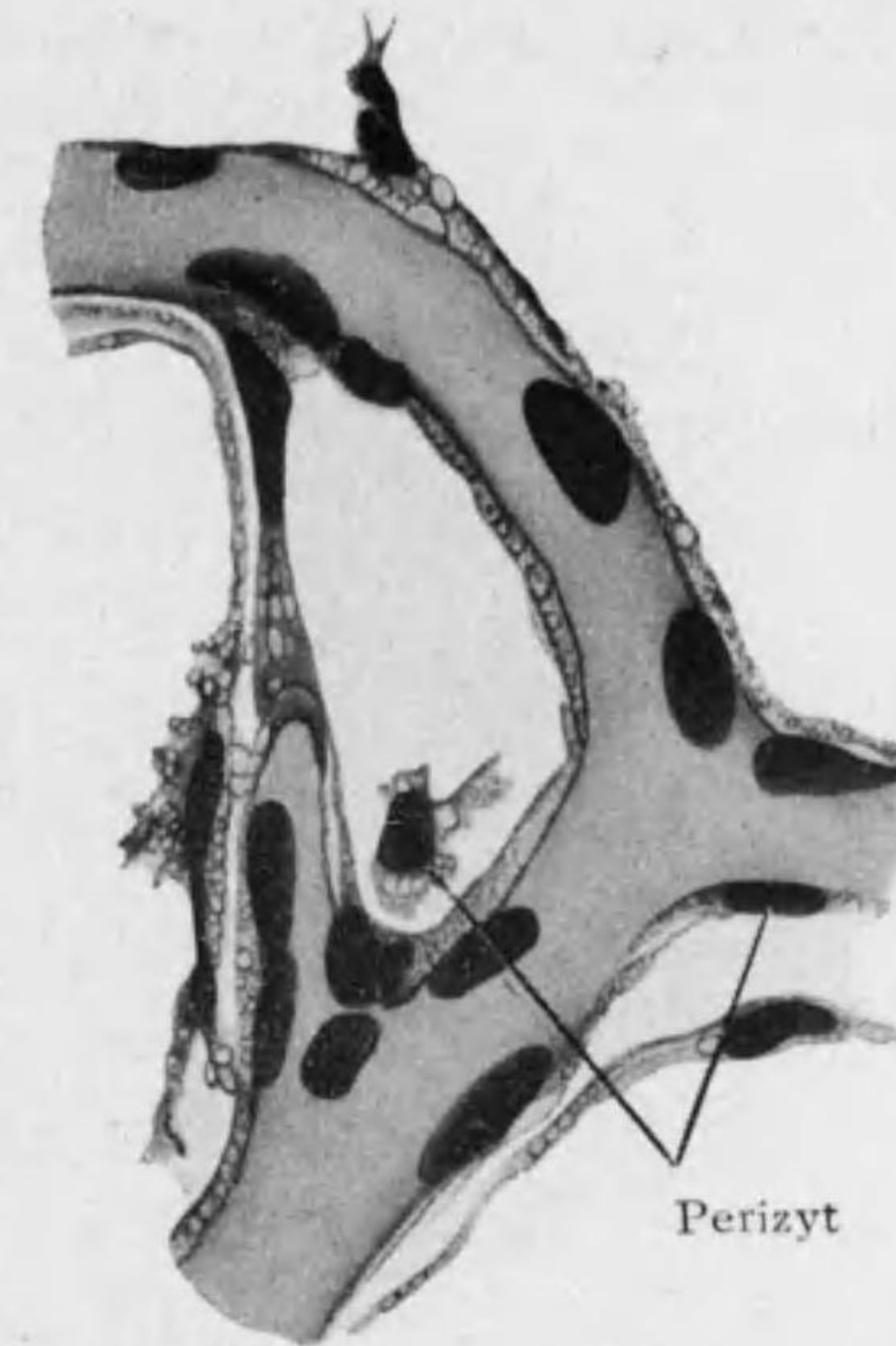


Fig. 69 人ノ舌毛細管壁ノ Perizyt

5. Lien 脾臟 (Milz)

Kapsel 被膜 ハ纖維性結締組織ニテ多量ノ彈力纖維及少量ノ滑平筋纖維ヲ混ズ。其突起 **Trabekel 梁材 (Milzbalken)** トシテ内部 **Milzpulpa 脾實質** 中ニ入ル, 脾實質ヲ支持スルハ主トシテ梁材ヨリ分レテ入り網狀ヲナセル **Gitterfaser 格子狀纖**

維^{*1}ニテ其外實質中ニ **Retikulumzellen 網様細胞**アリ其突起ハ **Retikulumfaser 網様纖維**ニテ格子狀纖維ニ續キ全體トシテ **Retikulummasche 網眼**ヲナス。

*1 肝臟ノ Gitterfaser ト同ジク嗜銀性纖維ニシテ Retikuloendotheliales Systemニ屬ス。又脾臟ニ於テハ Retikulumzellen 及 Milzsinus ノ内皮ヨリ造ラルルナラント云フ。Retikulumfaser ト區別スル要ナシ。(44 頁欄外參照)

○Milzpulpa 脾實質 (Fig. 70, 71)

1) Weisse Pulpa 白色實質: 脾動脈ノ枝ニ伴ヒ其外壁ニ密接セル淋巴球ノ橢圓體群即腺様組織ニテ Milzknötchen od. *Malpighi'sche Körper-*

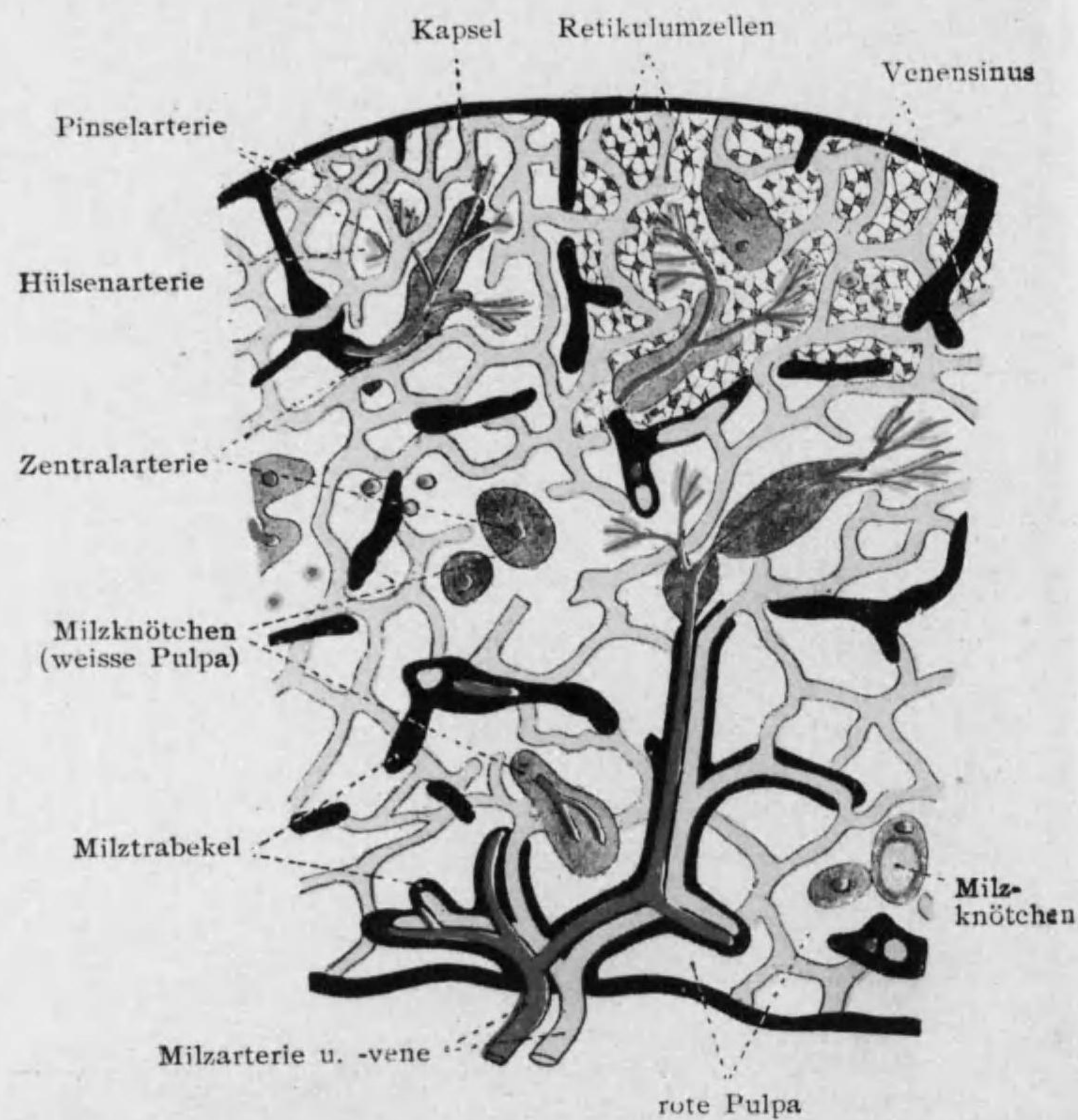


Fig. 70 脾臓構造模型

chen 脾結節ト云ヒ Keimzentrum 種子中心 (Sekundärknötchen) ナ有ス。^{*1}

2) rote Pulpa 赤色實質: 脾結節ト梁材トノ間ヲ充シ白血球(淋巴球, 嗜中性, 嗜酸性白血球及骨髓細胞)ノ外赤血球及其破壊産物 (Hämosiderin), 造赤血球細胞 (胎兒, 小兒又ハ貧血時), 血小板及巨大細胞^{*2} ヲ含ム。

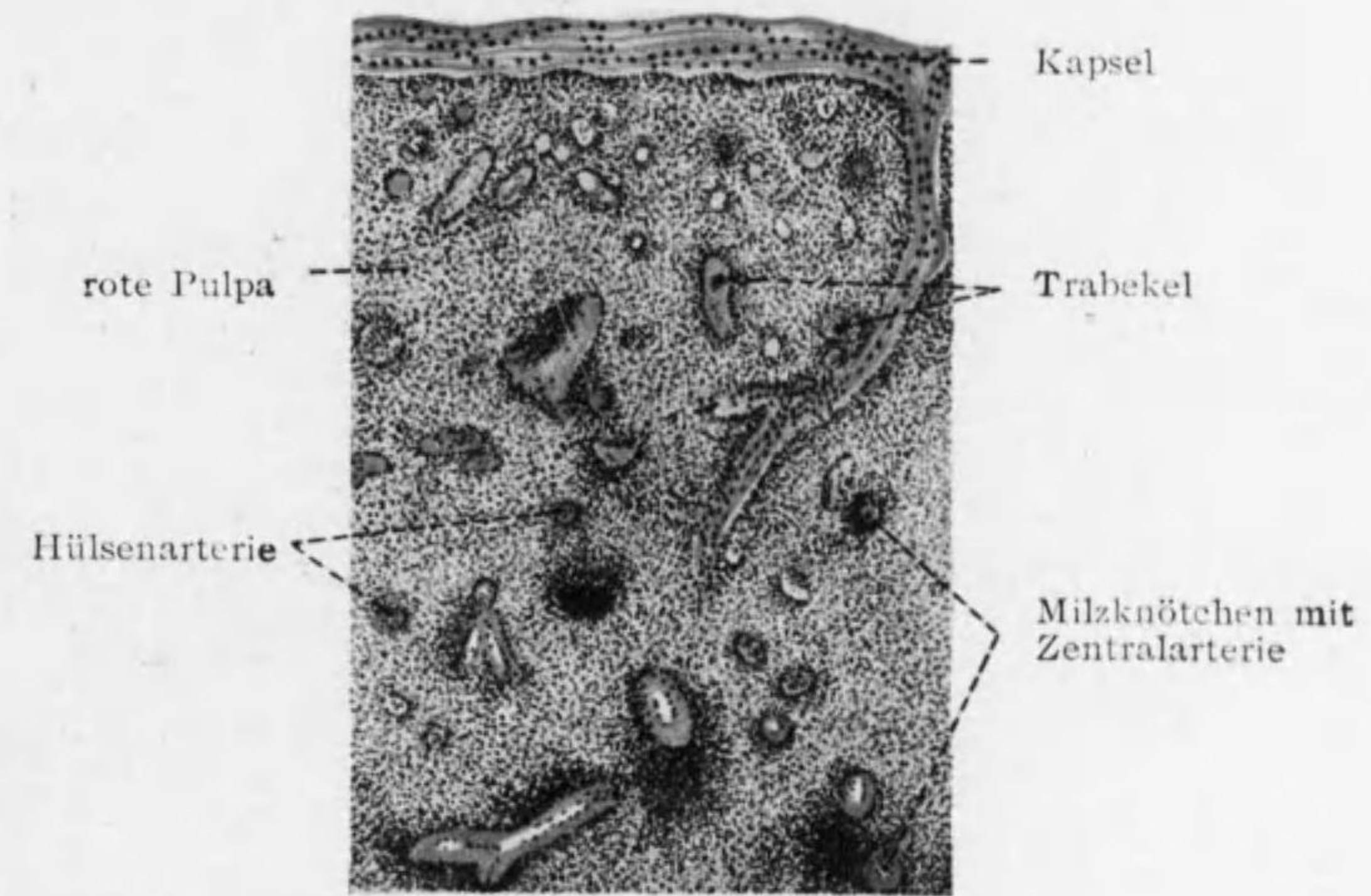


Fig. 71 脾臓(人)

○脾臓ヲ通過スル血管 (Fig. 70, 71): A. lienalis 脾門ヨリ入り梁材ヲ通りテ (Balkenarterie 梁材動脈) 實質ニ入り脾結節ヲ貫ク (Zentralarterie

*1 人猫等ニテハ *Malpighi* 氏結節 (大サ 0.2-0.7 mm) トナレルモ海猿等ニテハ動脈ニ沿ヒテ連續スル層ヲナセリ。(Fig. 21 d)

*2 脾赤色實質ニアル巨大細胞ハ Phagozytose 盛ニシテ Makrophagen 又ハ Splenozyten 脾細胞ト稱シ Retikulumzellen ノ遊離セルモノト云フ。

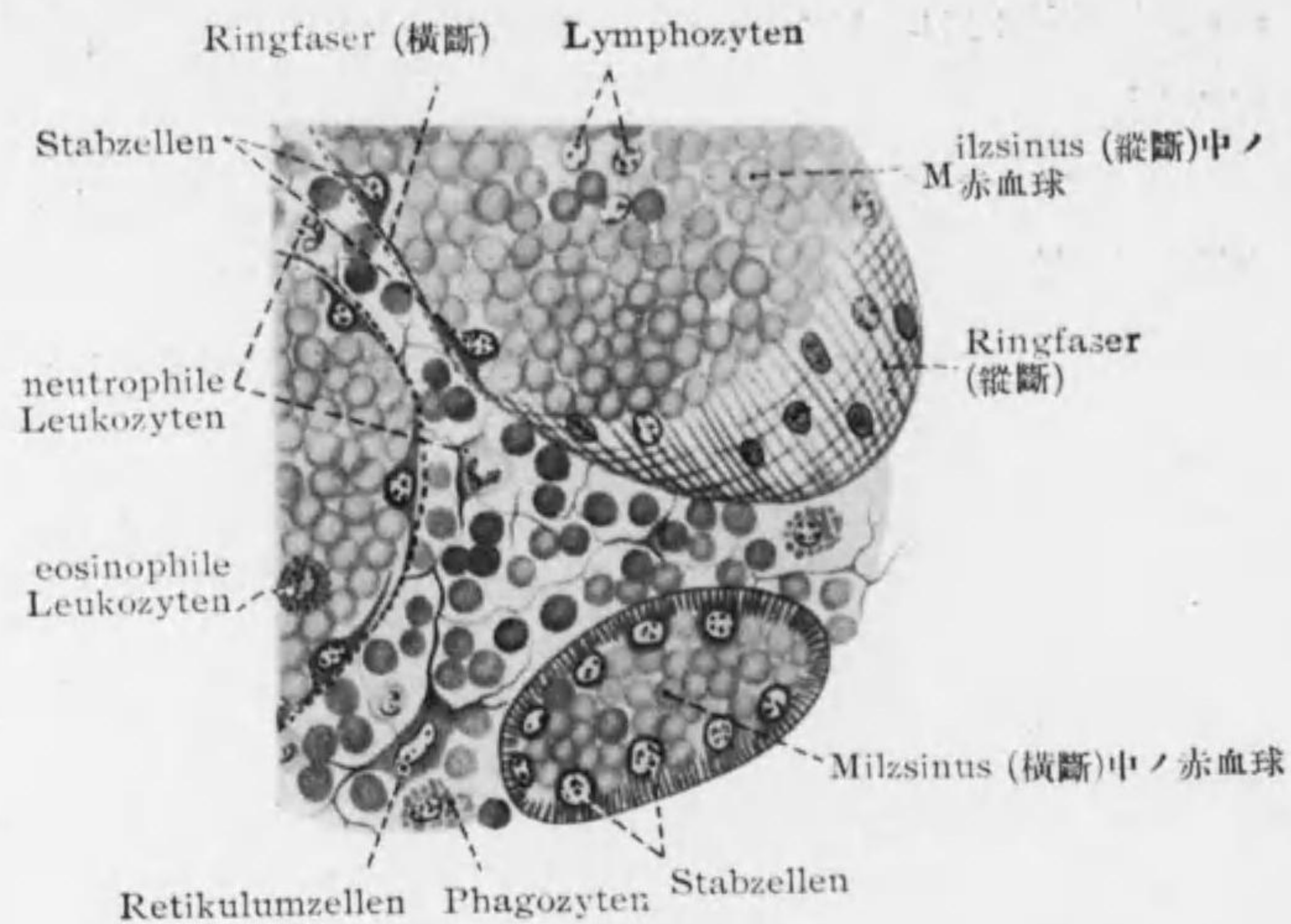


Fig. 72

Milz 断面; 特ニ Milzsinus ヲ示ス(入)

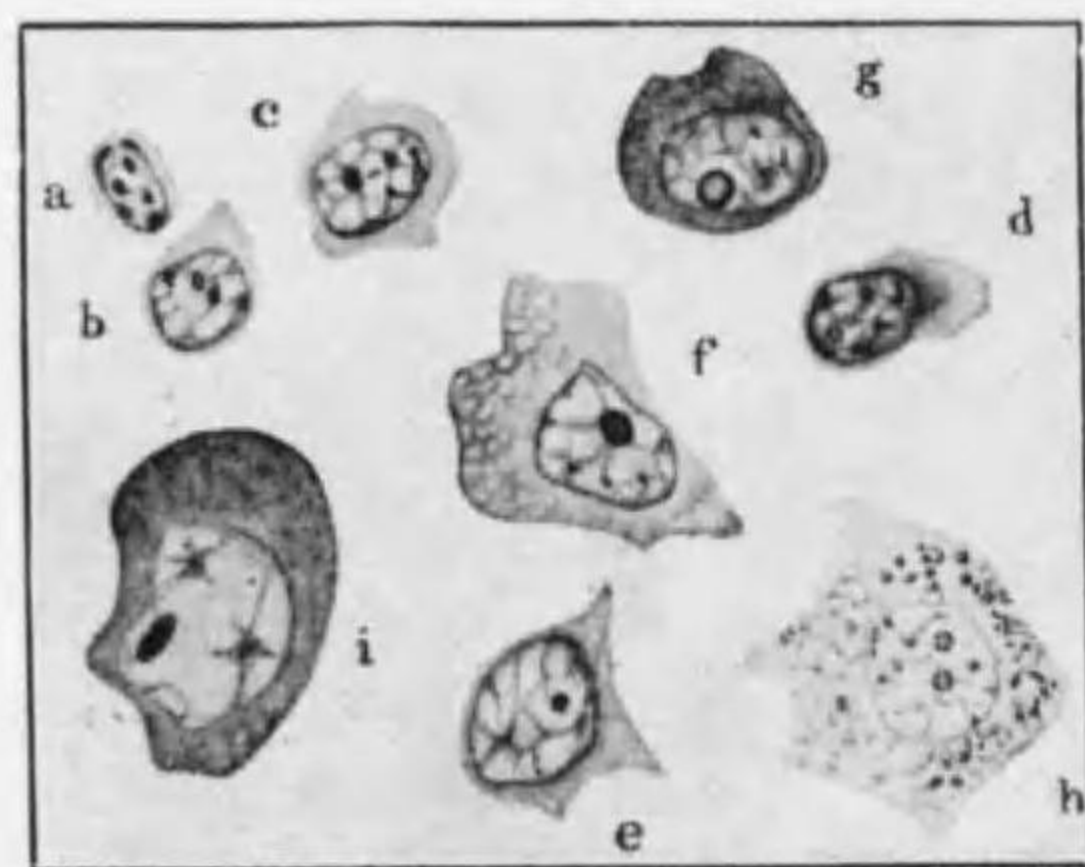


Fig. 73

脾臓中ノ Lymphozyten ノ種類

中心動脈); 中心動脈ヨリ分ル毛細管 (Follikelkapillaren) ハ脾結節ノ邊緣ニ達シ網眼ニ開ク; 猶脾結節ニハ此外ニ Lymphröhrchen 淋巴小管アリテ脾静脈竇ニ開キ種子中心ニ新生セル淋巴球ヲ運ブ道ヲナス。一方中心動脈ノ本幹ハ脾結節ヲ出テ後分レテ Pinselarterie 穂動脈トナル。最近ノ説ニヨレバ其末端ハ盲

狀ニ終リ其壁格子狀ニ多クノ穴ヲ有シ血液之ヲ通りテ網眼ニ出ヅ。^{*1}

Milzsinus 脾静脈竇 (Fig. 72) ハ脾臓内ノ静脈ノ起始ニシテ赤色實質内ニアル廣キ網狀腔ナリ; 其壁ノ内皮ハ疎ニシテ且竇ノ長軸ニ沿ヒテ長ク之ヲ Stabzellen 桿細胞ト云ヒ核内腔ニ突出シ細胞體 Plasmodium (14頁) ナシ底部ニ縦線アリ; 其外ニ Ringfaser (網様纖維ノ續キ) アリ, 其壁ハ網眼ト相接シテ互ノ間ニ交通アリ。Balkenvenen 梁材静脈 (内皮ノミヨリ成ル) ハ脾静脈竇ノ静脈血ヲ受ケ集リテ V. lienalis トナル。血管ニ伴ヒテ無髓及有髓 (小數) 神經纖維入ル。

○脾臓内ノ血球: 赤血球ノ一部網眼ニテ破壊サレ巨大ナルPhagozyten (Makrophagen) ニヨリ攝取セラルル外 Hämo-leukozyten (即骨髓ニテ Myelozyten ヲリ生ズル myelogene Leukozyten) モ破壊セラルル如シ。脾結節ニテ新生セル白血球ハ脾静脈ニ收容セラル。(Fig. 73)

附 Glomus caroticum 頸動脈腺及 Glomus coccygeum 尾閥骨腺

被膜ヲナセル結締組織分レテ内部ニ入ル。實質ハ圓形又ハ多角形ノ上皮様細胞ヨリ成リ Chromaffine Zellen クローム親和細胞ナリト云フ; 血管ニ富ム。

第二節 Lymphgefäßsystem 淋巴管系

1. Lymphgefäß 淋巴管

大ナルモノハ静脈ニ似タル三膜ヲ有ス。

^{*1} 穂動脈末部ヲ Hülsenarterie 莢動脈ト云ヒ内皮ノ外ニ Synzytium アリテ壁厚ク且彈力纖維ヲ有ス。脾臓ノ網眼及脾静脈竇ニ過剰ノ血液入ルヲ防グ (Follikelkapillaren ヲ通シテ直接静脈竇ニ開ク血液量ノ多キ場合ニ)。人ニテハ著シカラザルモ或種ノ動物 (犬, 猫, 豚等) ニ著明ナリ。又猫等ニテハ穂動脈ノ末端網眼ニ開ケリ。

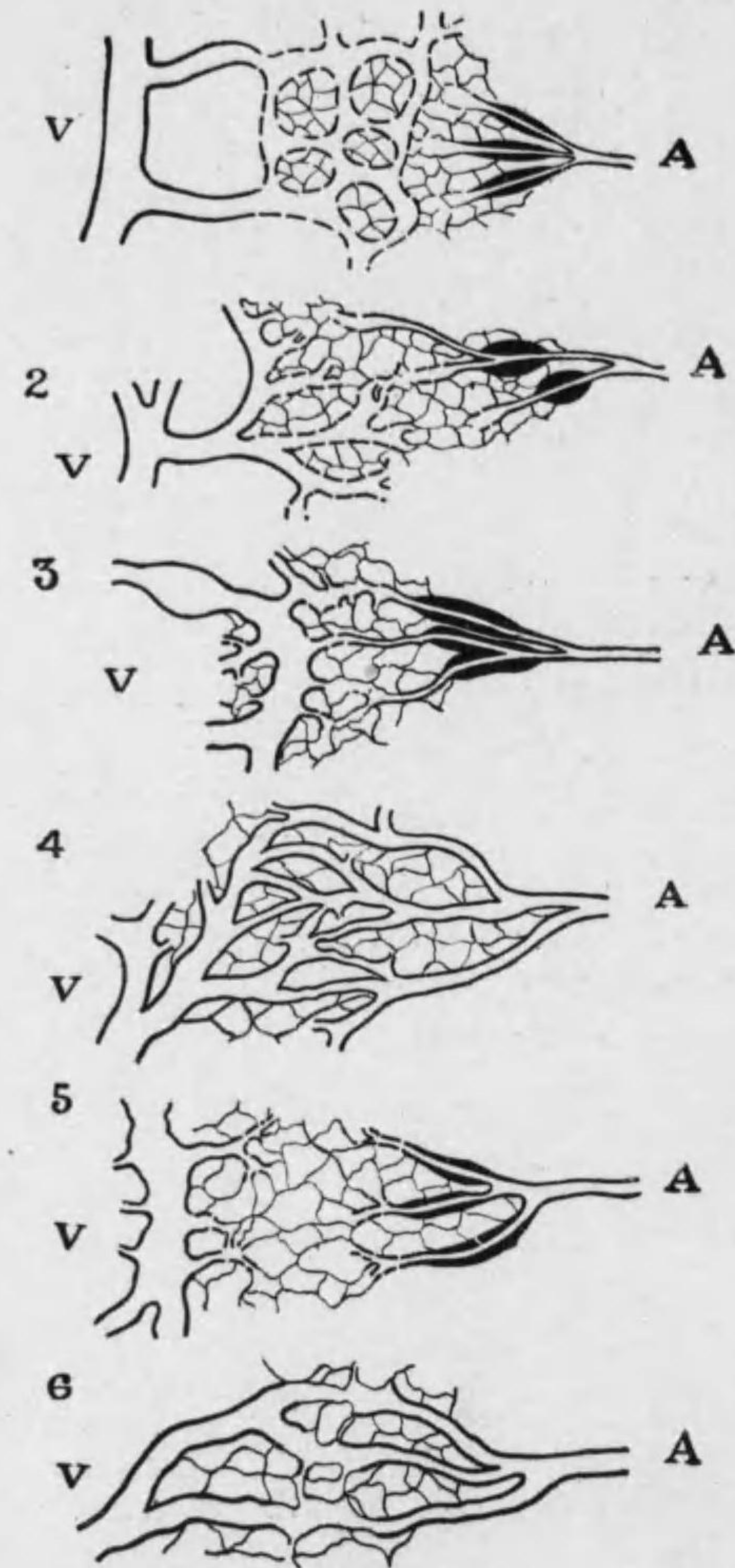


Fig. 74

各種動物ノ脾臓内ニ於ケル
A (動脈) ト V (靜脈) トノ
連絡ヲ示ス模型圖

- 1 人, 猿, 犬, 嚙齒類
(Neubert);
- 2 豚, 牛, 羊, 猫等
(Neubert);
- 3 鳥類
(Hoyer 及 Greschik);
- 4 蛇, 蜥蜴 (Hoyer);
- 5 有尾類 (Hartmann
及 Hoyer);
- 6 無尾類 (Hartmann)

Lymphkapillaren 淋巴毛細管ハ血管毛細管ヨリモ太ク形不規則ナリ; 淋巴毛細管ノ起始結締組織間ノ Saftkanalsystem (Lymphbahn) ト交通セルヤノ明ナラズ。

腸壁ニ於ケル淋巴管ヲ特ニ **Chylusgefäss** 乳糜管ト云ヒ其起始ハ腸絨毛ノ中心ニ位スル **zentraler Chylusraum** 中心乳糜腔ナリ。

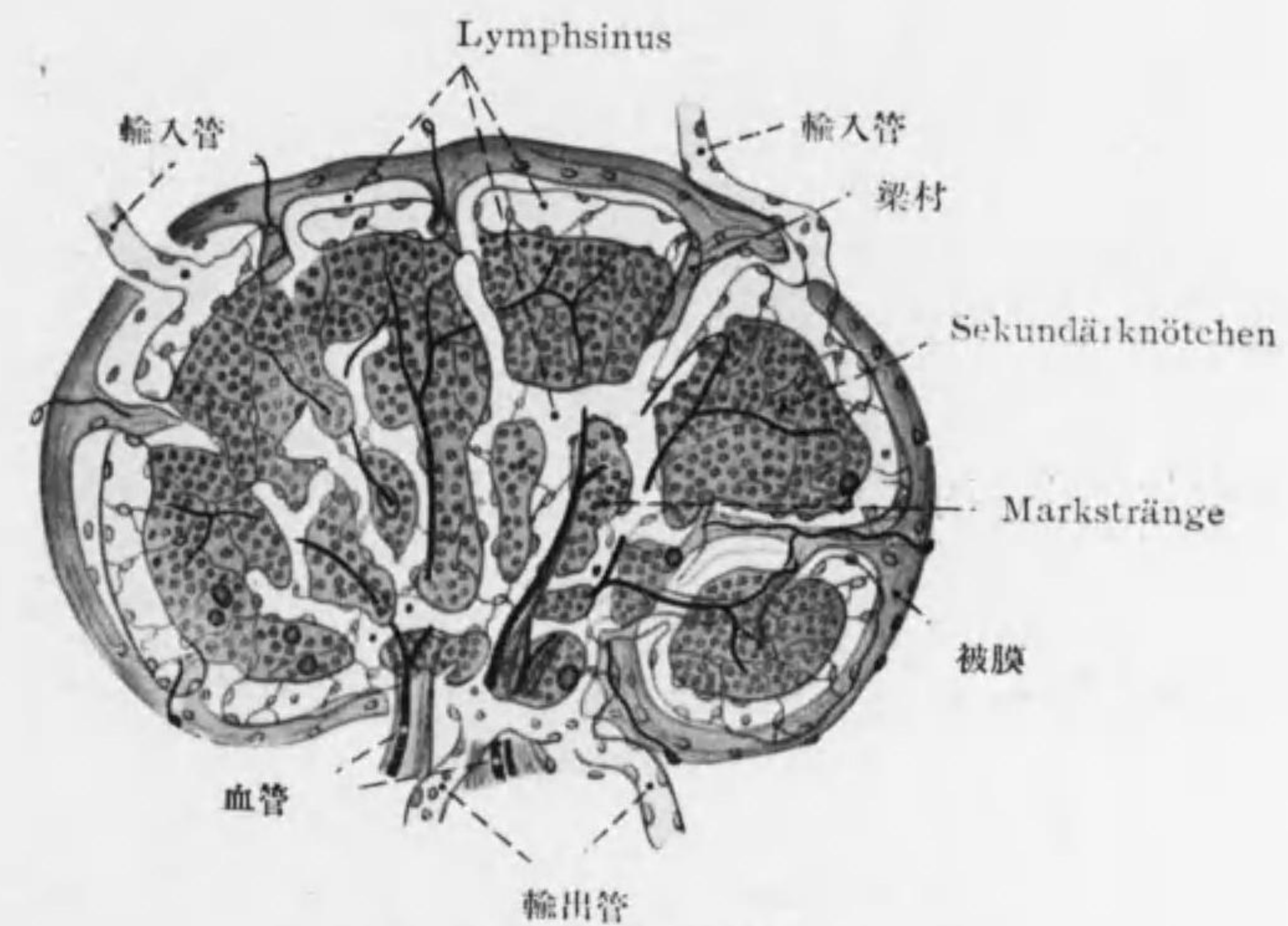
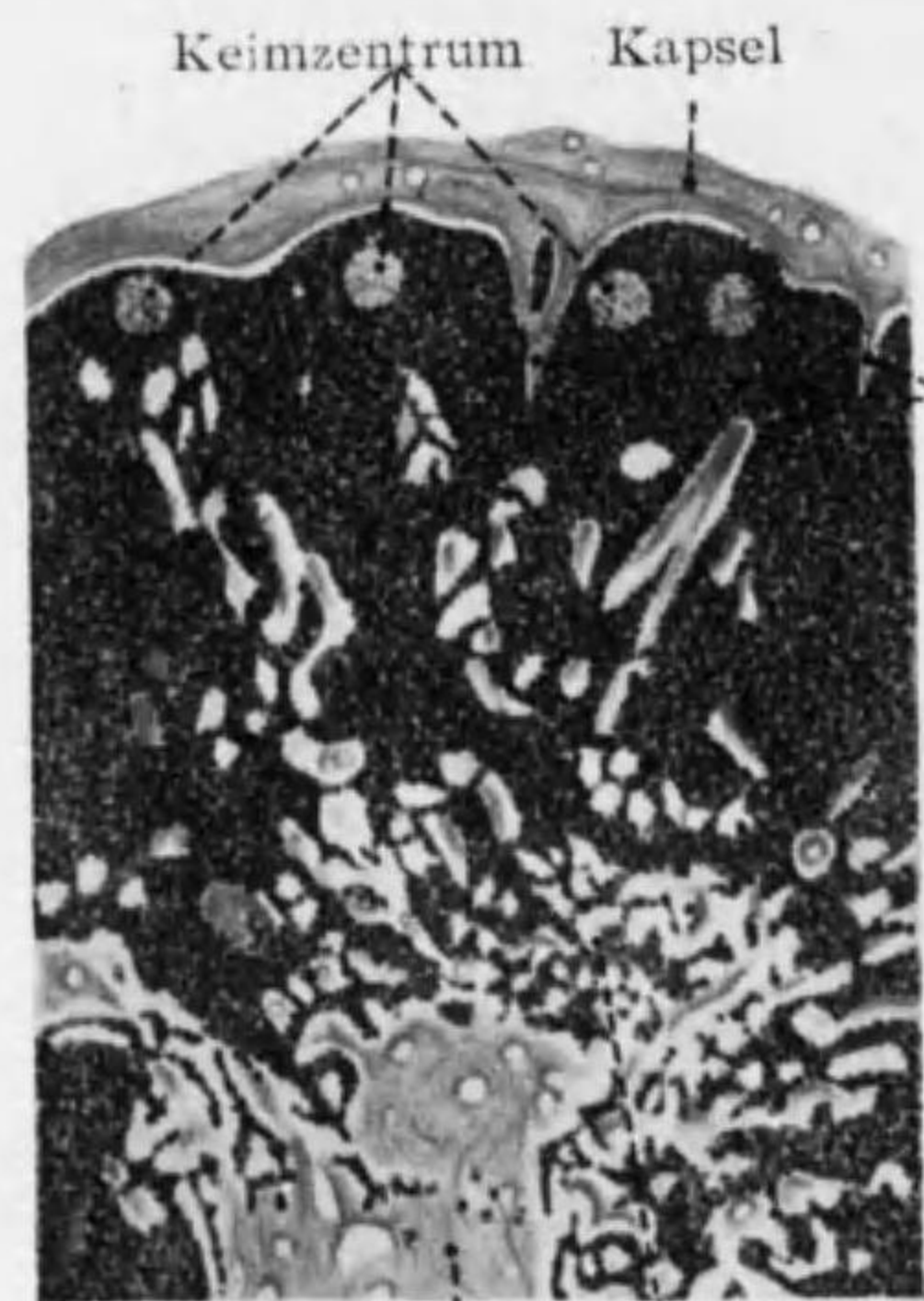


Fig. 75 淋巴結節模型

2. Lymphfollikel 淋巴濾胞

Lymphknötchen, Noduli lymphatici 淋巴小結節トモ云ヒ消化及呼吸管壁粘膜固有層ニ廣ク散在セル腺様組織ニテ網様纖維ト淋巴球トヨリ成リ所々ニ **Keimzentrum** 種子中心 (Sekundärknötchen) ヲ有シ此處ニ Mitose ヲ



Bindegewebe Markstränge
Fig. 76 淋結節

認ム。單獨ナル Solitär-follikel, Noduli lymphatici solitarii 孤立性濾胞 (Fig. 21) ト, 群ヲナセル Peyer'sche Haufen, Noduli lymphatici aggregati 集團性濾胞 (パイエル氏群) トノ二種ヲ分ツ。

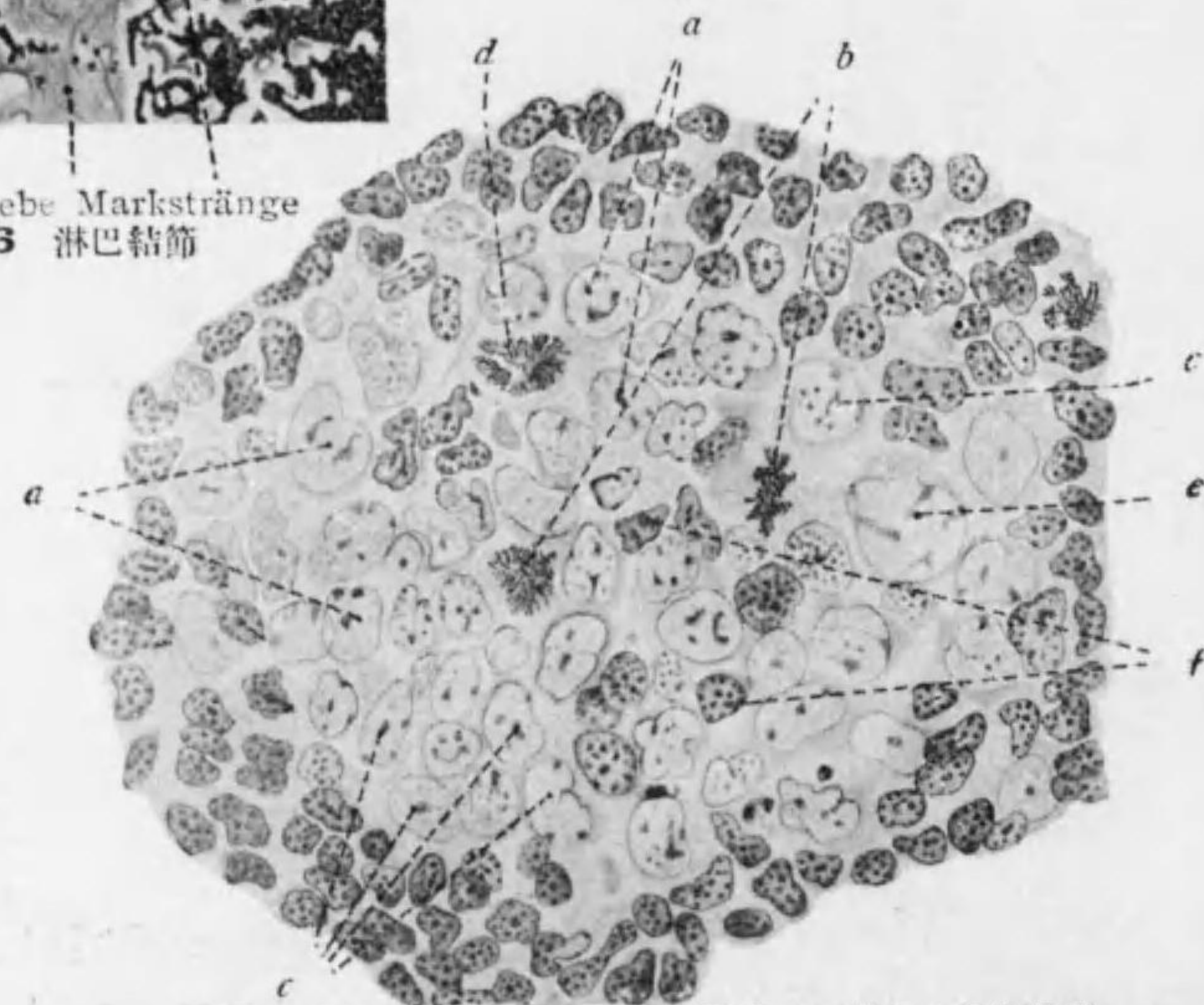


Fig. 77 八ノ淋結節種子中心ニ於ケル細胞分裂網様細胞 (a) ノ分裂 (b) ニヨリ多クノ中等大ノ細胞 (c) ヲ生ジ, 其分裂 (d) 及變化ニヨリ大淋巴球 (e) 及小淋巴球 (f) ヲ生ズ。

3. Lymphknoten 淋結節 (Figg. 75—77)

Lymphoglandulae, Lymphdrüsen 淋腺トモ云フ。

淋巴管ノ經過中ニ介在シ卵圓形又ハ蠶豆狀ナリ。凹所 Hilus 門ニ Vasa efferentia 輸出管出デ他ノ各所ヨリ Vasa afferentia 輸入管入ル。^{*1}

外ニ結締組織性ノ Kapsel 被膜アリテ實質ヲ包ム, Trabekel 梁材之ヨリ分レテ内部ニ入り Hilus ニ近ヅケバ網狀ヲナス。

Parenchym 實質ニハ Rindensubstanz 皮質ト Marksubstanz 髓質トヲ分ツ。皮質ハ lymphoides Gewebe ノ塊ヨリ成リ其中ニ Keimzentrum 種子中心 (Sekundärknötchen) 散在セリ。之ニ續キテ髓質ヲ成セル細長キ Markstränge 髓索アリ。共ニ Lymphozyten ノ集團ヨリ成レル腺様組織ニシテ之等ト梁材トノ間ニハ Lymphsinus 淋巴竇^{*2}アリ。單層ノ内皮ニ被ハルル腔ニテ輸出管及輸入管ニ通ズ。腺様組織中ノ網様纖維此腔ヲ貫キテ梁材ニ達セリ。淋巴球ハ主トシテ種子中心ニテ Lymphoblasten 淋巴形成細胞ヨリ作ラレ淋巴竇ヲ經テ輸出管ニ入ル。

附 Blutlymphknoten 血淋結節

Hämolymphdrüsen 血淋腺トモ云フ。脾臟ノ附近ニ多シ。淋結節 (淋腺) ニ似テ淋巴竇ニ當ル所ヲ Bluträume 血液腔ト云ヒ赤血球ヲ破壊シ淋巴球ヲ新生ス; 淋腺トノ間ニ移行型アリ。

*1 淋結節ノ働ハ 1. 體ノ Schützorgan 2. Lymphozytenproduktion ナリ。前者ハ淋巴竇ノ壁細胞ニヨリ, 後者ハ主トシテ種子中心ニテ行ハル。

*2 特ニ周邊即被膜直下ノ部ヲ Randsinus ト云フ。網様纖維ハ Gitterfaser ト區別スル要ナキモノナリ (44頁欄外)。

第三節 Endokrine Drüsen 內分泌腺
(Innersekretorische Organe)

Innere Sekretion 內分泌 ナナス腺ヲ總稱ス、導管ヲ缺キ分泌物ハ直ニ血管又ハ淋巴管ニ入ル。^{*1}

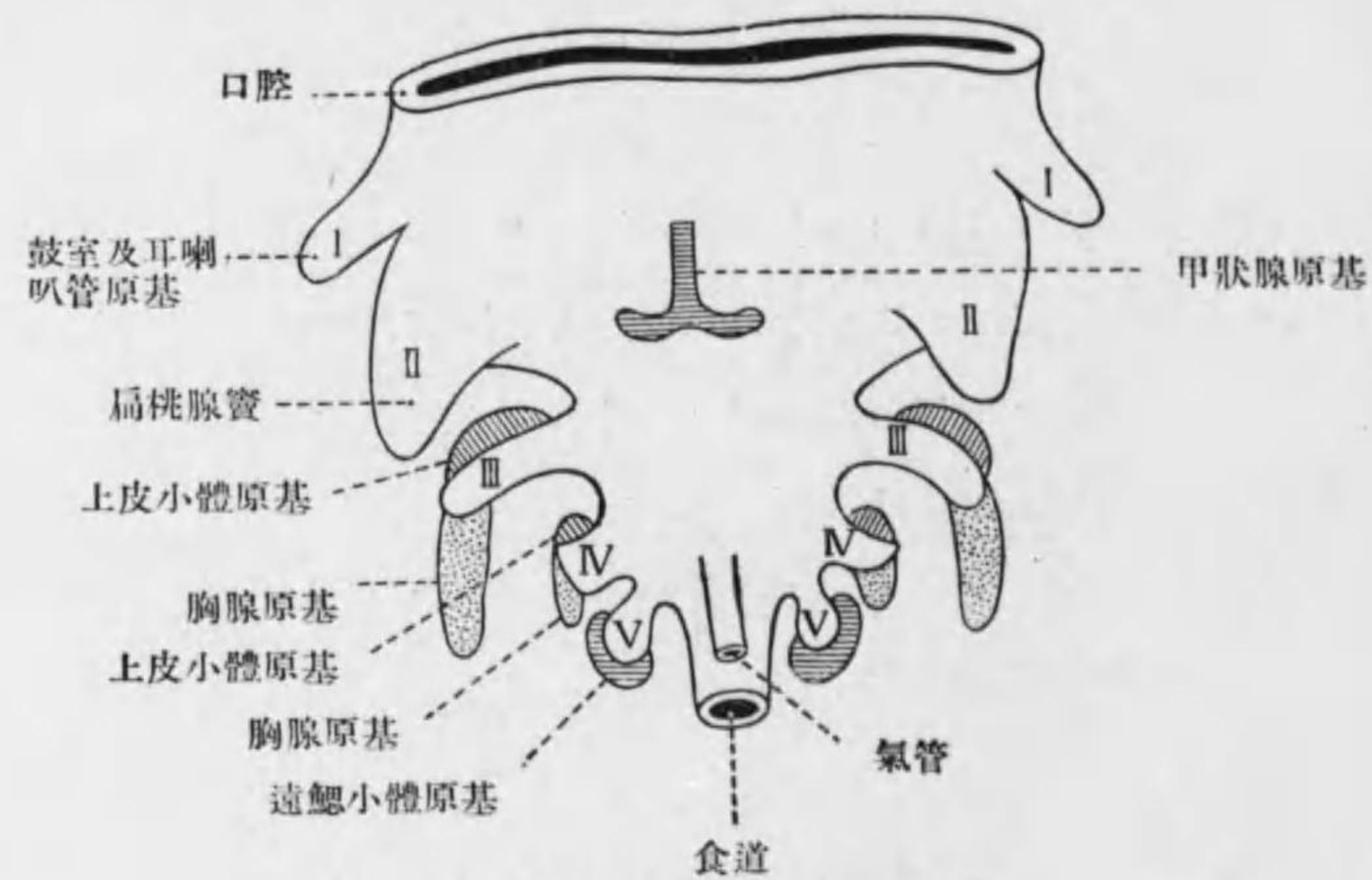


Fig. 78 頸部臟器發生模型

*1 此處ニ內分泌腺トシテ擧ゲタル Organe ヲ發生上ヨリ分別スレバ次ノ如シ
 Glandula thyreoidea }
 Glandula parathyreoidea } Kopfdarm 壁ヨリ
 Thymus }
 Hyphophysis 前葉, 間葉 }
 Hyphophysis 後葉 } 腸壁ヨリ
 Epiphysis }
 Nebennierenrinde 腹膜上皮ヨリ
 Nebennierenmark 交感神經系ヨリ
 猶此處ニ擧ゲタル諸腺ノ外, 同時ニ外分泌ヲナス臟器中ニ含マルモノアリ, 膵臟ノ Langerhans 氏島, 睪丸ノ間細胞, 卵巢ノ黃體等ノ如シ。又肝臟, 腸管, 腎臟等モ特殊ノ細胞ナキモ Hormon ヲ分泌スルモノト思考セラル。

1. Glandula thyreoidea 甲状腺 (Schilddrüse)^{*1}

被膜ヲナセル結締組織入りテ實質ヲ Lobuli 小葉 (Läppchen) ニ分ツ。小葉ハ圓形又ハ楕圓形ノ Follikel 濾胞 (40-120 μ) ヨリ成ル; 濾胞ハ單層

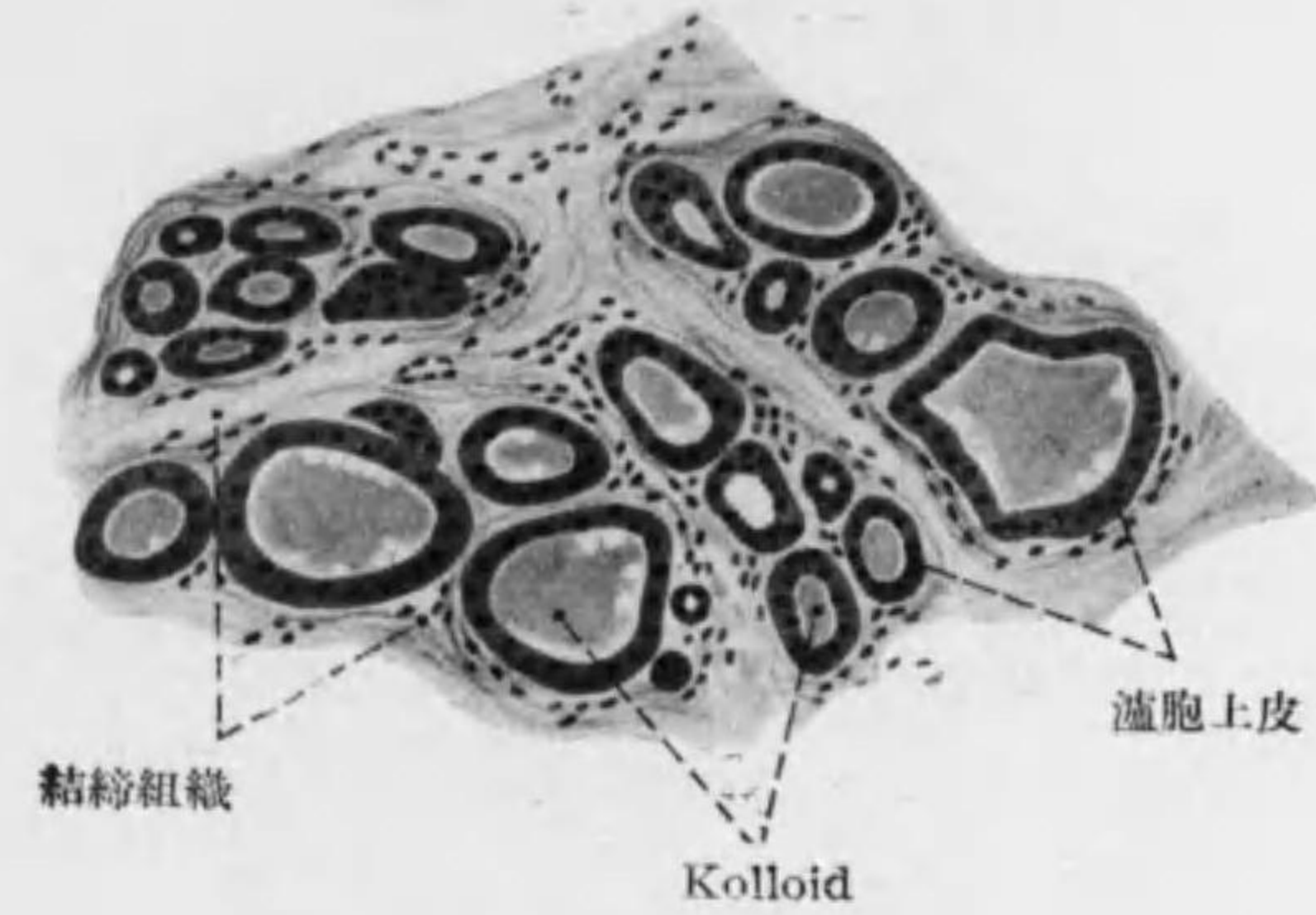


Fig. 79

甲状腺

ノ扁平立方形乃至圓柱狀上皮ニ圍マル。^{*2} 内腔ニハ Kolloidmasse 膠樣物質アリテ其中ニ屢々脂肪又ハ Muzin ヲ含メル空胞ヲ見ル。濾胞ノ外ニ密

*1 咽頭腹壁ヨリ生ジ發生ノ初期ニハ複管狀腺ニテ導管(Ductus thyreoglossus) ヲ以テ舌盲孔ニ開ク。
 *2 細胞ニ二種ヲ分チ Hauptzellen ノ外ニ特ニ良ク染色スル Kolloidzellen ヲ區別スル人アルモ分泌狀態ノ差ニ過ギズ, 細胞内ニハ azidophil ノ顆粒及脂肪ヲ含ミ Golgi 氏内網裝置著明ナリ。

接シテ多クノ血管*¹ 淋巴管網及無髓神經纖維網アリ。分泌物*² ハ細胞間ヲ通ジテ主トシテ淋巴管ニ(血管ニモ亦)運バル。(Fig. 79)

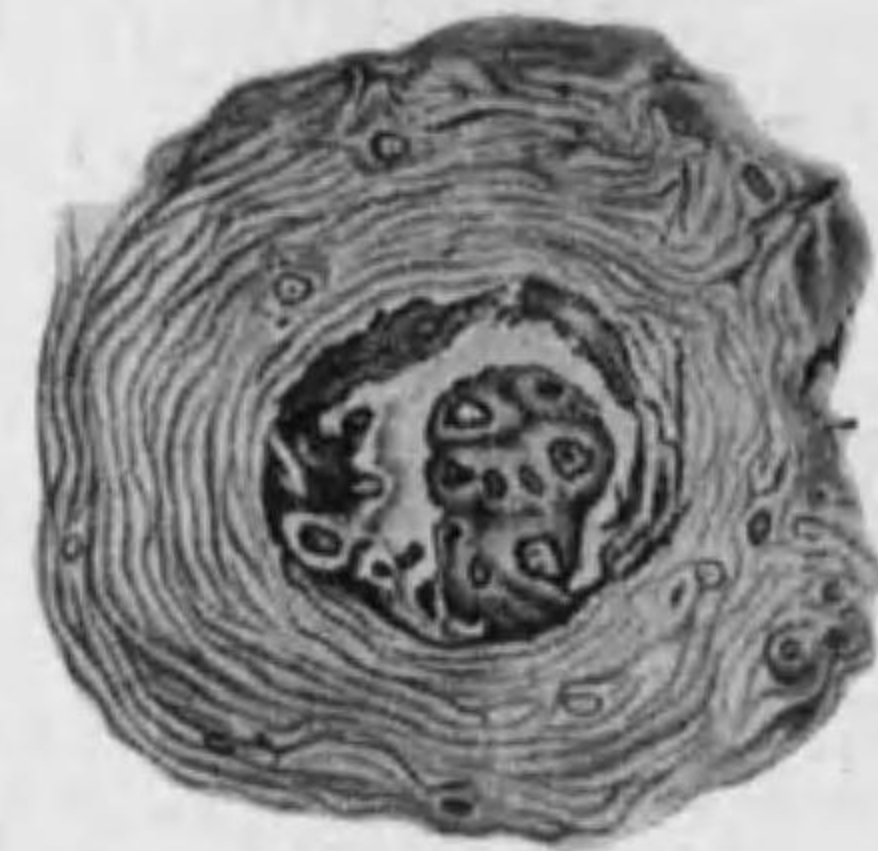

Fig. 80

甲状腺小動脈ノ Knospe

2. Glandula parathyreoidea 旁甲状腺

od. Epithelkörperchen 上皮小體

被膜ヲナセル結締組織實質中ニ入レリ。實質ニハ小ニシテ染色性弱キ Hauptzellen 主細胞ト稍々大ニテ強ク染ル Chromophile od. Oxyphile Zellen 嗜酸性細胞ト有リテ網狀又ハ索狀ニ連ル; 前者ノ方多ク時ニ濾胞ヲナシ内腔ニ膠様物質ヲ含ム。*³ (Fig. 81)

- *¹ 甲状腺ノ小動脈ニ内膜及中膜厚キ所アリ, Knospen 芽ト云フ。(Fig. 80)
- *² 甲状腺ノ分泌物(含沃度蛋白質)ハ體ノ機能調節ニ必要ニシテ其不足ナル時ハ骨格特ニ管狀骨ノ發育不全, Myxoedem 及 Kretinismus ヲ起シ, 其過剰ナルハ交感神経系ノ障害ニヨリ Basedow 氏病ヲ由來ス。
- *³ Oxyphile Zellen ハ恐ラク Hauptzellen ノ一時的變化セルモノ又ハ退行現象ナラン。上皮小體ノ Hormon ハ鹽類代謝ヲ調節シ其不足ハ Ca ノ欠乏ヲ來シ之ヲ全部除去スレバ Tetanie ヲ起ス。

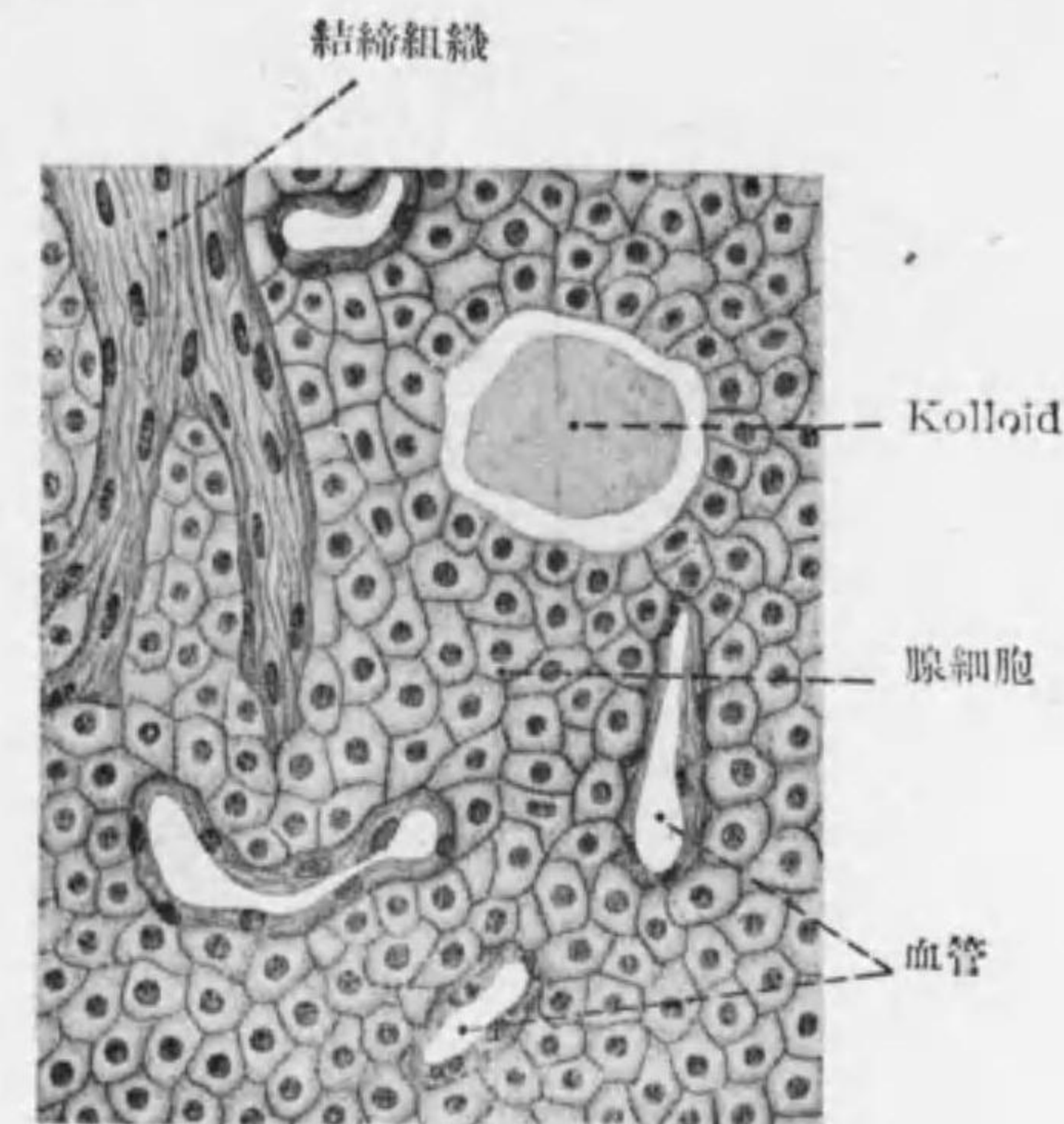


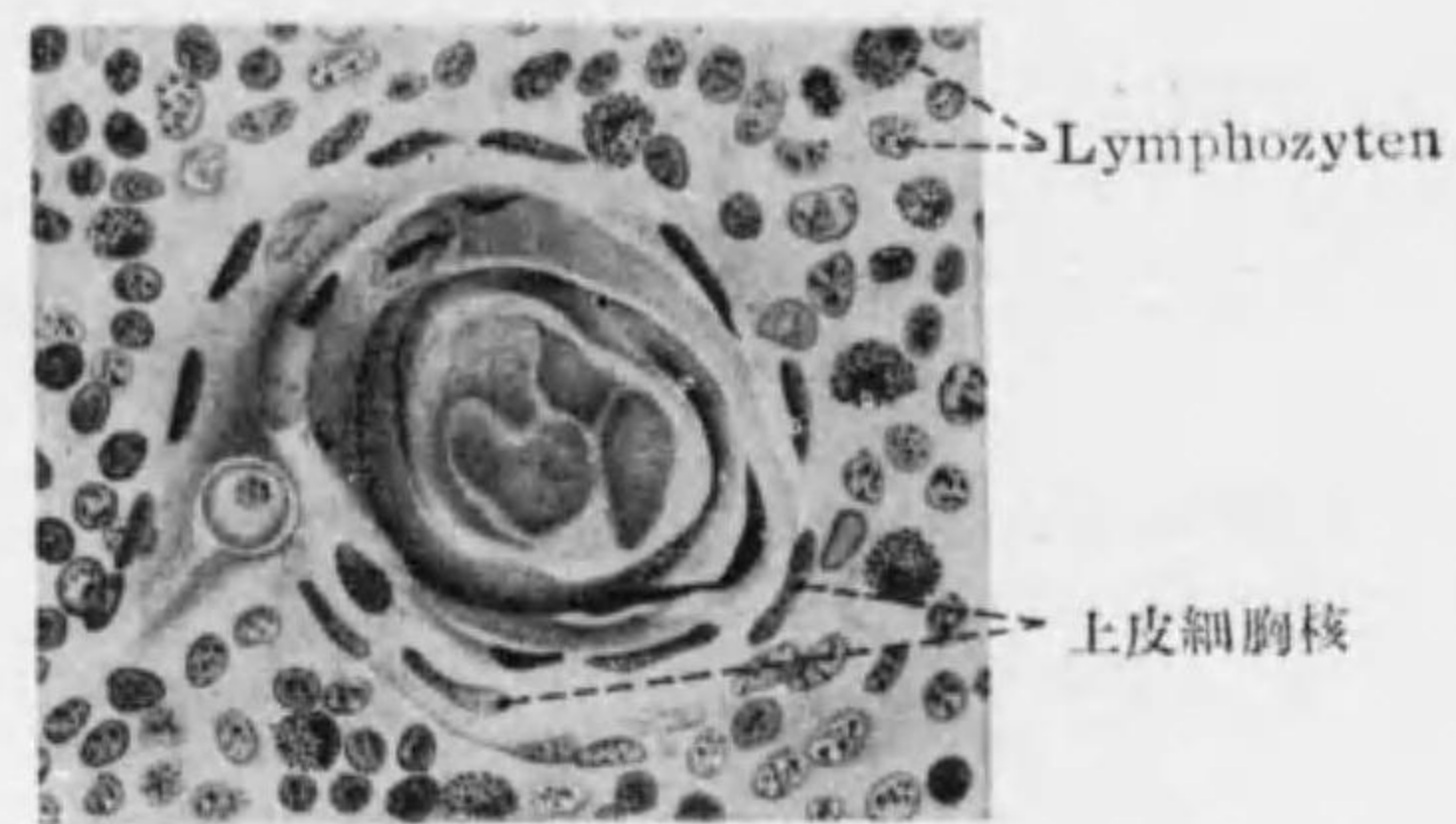
Fig. 81 旁甲状腺

3. Thymus 胸腺*¹

被膜ヲナセル結締組織實質内ニ入リテ Läppchen 小葉ヲ分ツ。實質ヲ分チテ暗色ノ Rindensubstanz 皮質及明色ノ Marksubstanz 髓質トナス; 支柱組織トシテ共ニ星芒狀ノ Retikulumzellen 網様細胞ヲ有ス。

○皮質ニテハ網様細胞間ノ網眼ニ原形質ニ富メル Lymphozyten ナル Thymuszellen 胸腺細胞 (Thymuslymphozyten) 充チ表層ノモノ分裂ス。網様細胞ハ III. Schlundspalte 第三咽頭裂溝ノ上皮ヨリ生ジ胸腺細胞ハ周圍ノ Mesenchym ヲリ入來レル淋巴球ナリ。其外 Plasmazellen (40頁)モアリ。

*¹ 胸腺ノ作用ハ骨生長ノ調節, 生殖腺ノ發達及神經作用ノ調節等ナルガ如シ。



Hassall'sche Körperchen
(小兒ノ Thymus)

Fig. 82

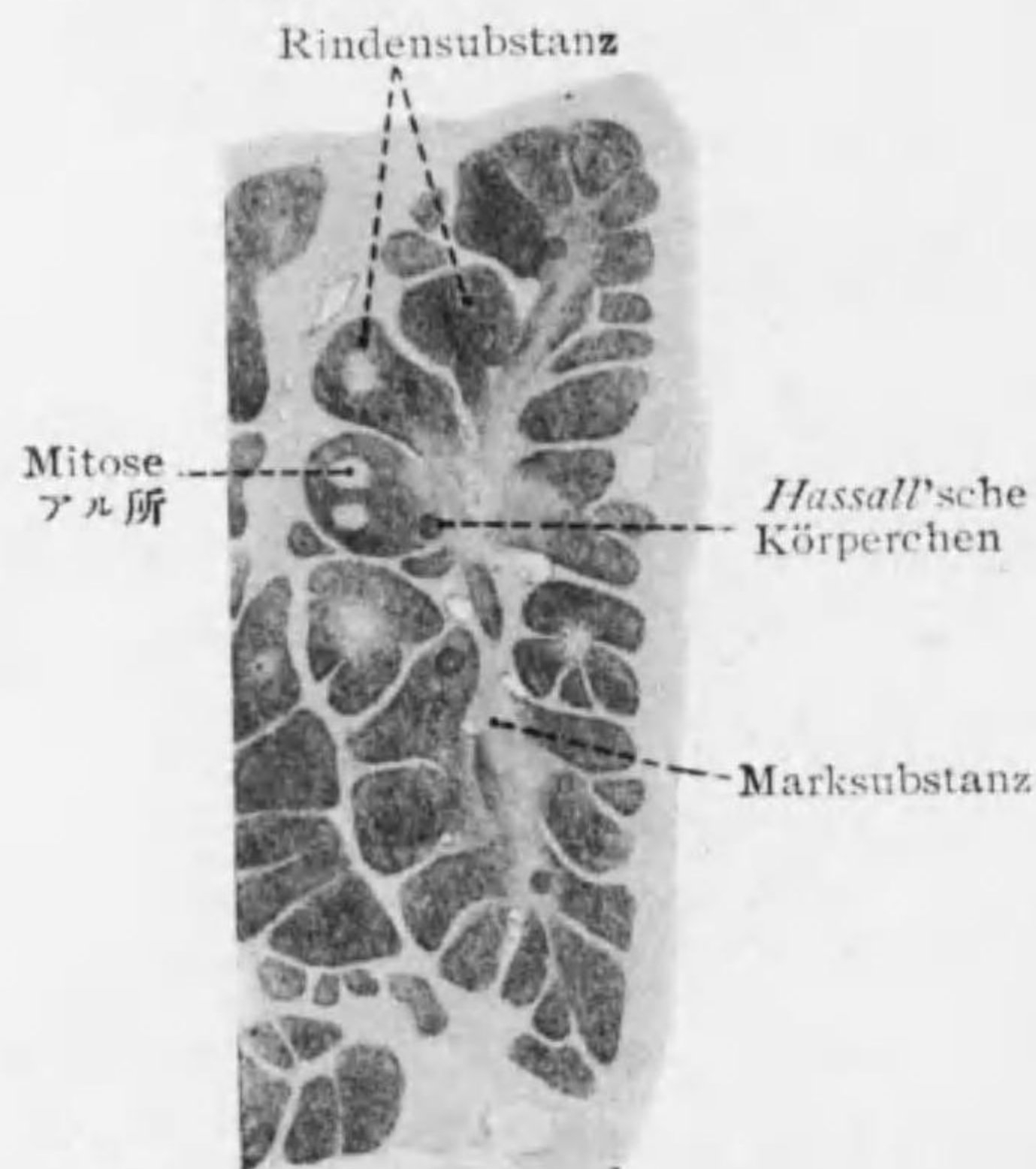


Fig. 83 胸腺

*1 血管ノ Adventitiazellen ヨリ生ズ(95 頁)。

*2 其生成ニ就テハ説一定セザルモ上皮細胞 Hyalin 性ニナリ核ヲ失ヘルモノニテ胎生第五月ニ生ジ漸次多ク且大トナリ (-180 μ) 初生兒ニ最多シ。コレト髓質ニアル epithelial 上皮性ノ細胞即網様細胞トノ間ニ移行型アリ。

○髓質: 相連絡シテ Markstränge 髓索ヲナセリ; 淋巴球少ク網様細胞ハ肥大シ其突起ニヨリテ互ニ結合ス。^{*1} 其外特有ナル細胞塊 Hassall'sche Körperchen ハツサル氏小體アリ。^{*2} (Fig. 82)

○胸腺ノ退化 (Involution): 青春時ニ初マリ淋巴球減ジ結締組織中ニ脂肪沈着シ又網様細胞脂肪變性ヲナス。

4. Glandula suprarenalis 副腎 (Nebenniere)

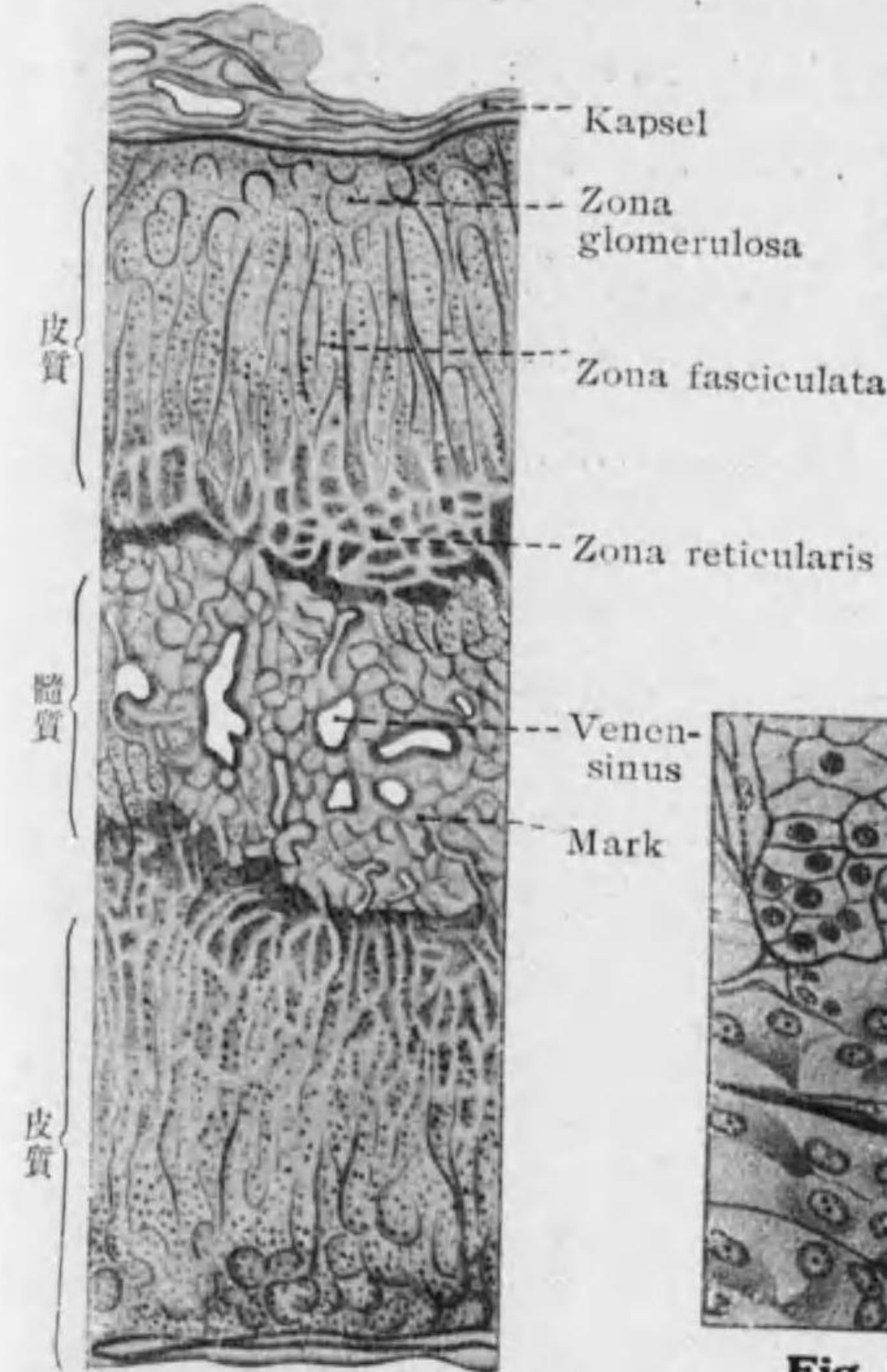


Fig. 84 副腎横斷(人)

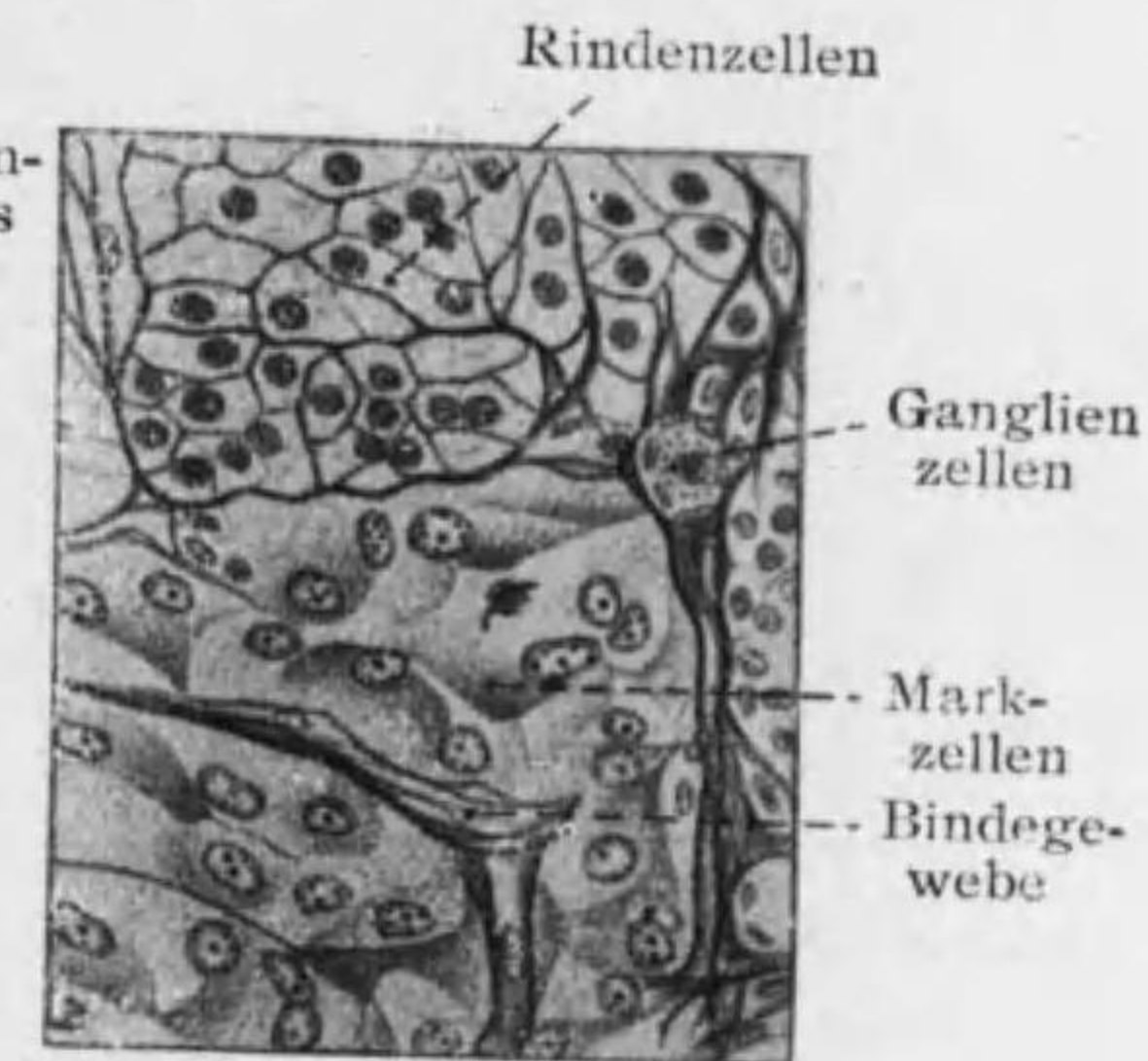


Fig. 85 副腎(人)

髓質及皮質ノ移行部強廓大

其細胞ハ脂肪滴(中性脂肪及 Cholesterin)ヲ含ム。毛細管多ク細胞ニ接シテ密網ヲナセリ。

*1 皮質ハ體腔上皮(中胚葉性)ヨリ生ジ髓質ハ交感神經ノ原基ヨリ起ル。下等脊椎動物ニテハ皮質獨立セル臟器ヲナス(硬骨魚ノ Stannius'sche Körperchen; 軟骨魚ノ Interrenalorgan)。

被膜及實質ヲ分チ, 實質ニ Rindensubstanz 皮質及 Marksubstanz 髓質ノ別アリ。^{*1} (Fig. 84)

○皮質: 固ク黄色乃至暗褐色ヲ帯ビ三層ヲ分ツ。

1. **Zona glomerulosa 絲球層**: 細胞圓形(又ハ Zona arcuata 弓狀層)。
2. **Zona fasciculata 束狀層**: 細胞圓柱狀ニ排列ス。
3. **Zona reticularis 網狀層 (Zona pigmentosa)**: 細胞不規則ノ網狀ヲナシ黄色ノ Pigment 顆粒ヲ含有シ年ト共ニ之ヲ増ス (Abnutzungspigment)。

○**髓質 (Adrenalorgan)**: 軟ク灰白色ナルモ血管甚多ク之ニ血液充ツレバ暗黒ナリ。大ナル **chromaffine Zellen** クローム親和細胞^{*1} (Markzellen) が索狀ニ連リ且網ヲ成ス; 其外無髓神經纖維及交感神經節細胞アリ。(Fig. 85)

5. Hypophysis cerebri 腦下垂體

drüsig 腺性ナル **Vorderlappen 前葉** 及 **Zwischenlappen, Pars intermedia 間葉** ト nervös 神經性ナル **Hinterlappen 後葉**^{*2} トヨリ成ル。(Fig. 86)

○**前葉**: 索狀ニ相連リ又ハ濾胞ヲ成セル上皮細胞群ノ間ニ血管ヲ伴ヘ

- ^{*1} クローム酸鹽ニテ黄褐色ニ染ル; 此細胞ヨリ成レル組織ヲ chromaffines Gewebe ト云ヒ副腎髓質外ニ Glomus caroticum, Glomus coccygeum, Paraganglien 等之ニ屬ス。此 Extrakt (所謂 **Adrenalin**) ハ心臟, 血管, 筋ノ Tonus ヲ維持ス。副腎皮質ハ類脂肪體代謝及有害物質中和ニ働キ, 之ヨリハ Adrenalin ト反對ノ作用ヲ有スル Cholin ヲ抽出シ得。
- ^{*2} 前葉及間葉ハ胎生期口腔腔ヨリ生ジ (前葉ハ其前壁; 間葉ハ其後壁ヨリ), 後葉ハ間腦漏斗ノ連續ナリ。前葉及間葉ハ Hypophysis pharyngea (Orhypophyse) ニテ其消失セル導管ガ Canalis craniopharyngeus ナリ; 後葉ハ之ニ對シ Neurohypophyse トモ云フ。腦下垂體ハ生命ニ必要ノ者ニシテ之ヲ切除スレバ死ス。甲狀腺及生殖腺ヲ除ケバ腦下垂體著シク増大ス。腦下垂體(殊ニ前葉及間葉)ノ Überfunktion ノ爲ニ Akromegalie 及 Riesenwuchs 起ル; 此時特ニ azidophile Zellen 増殖ス。

ル結締組織入レリ。細胞(上皮性)ニハ二種アリテ其一ハ大ニシテ顆粒及小ナル核ヲ有シ染色性强キ **Chromophile Zellen** 嗜色素性細胞(更ニ **acidophile Zellen** 嗜酸性細胞ト **basophile Zellen** 嗜鹽基性細胞トノ別アリ), 他ハ小ニシテ顆粒無ク大ナル核ヲ有シ染色シ難キ **chromophobe**

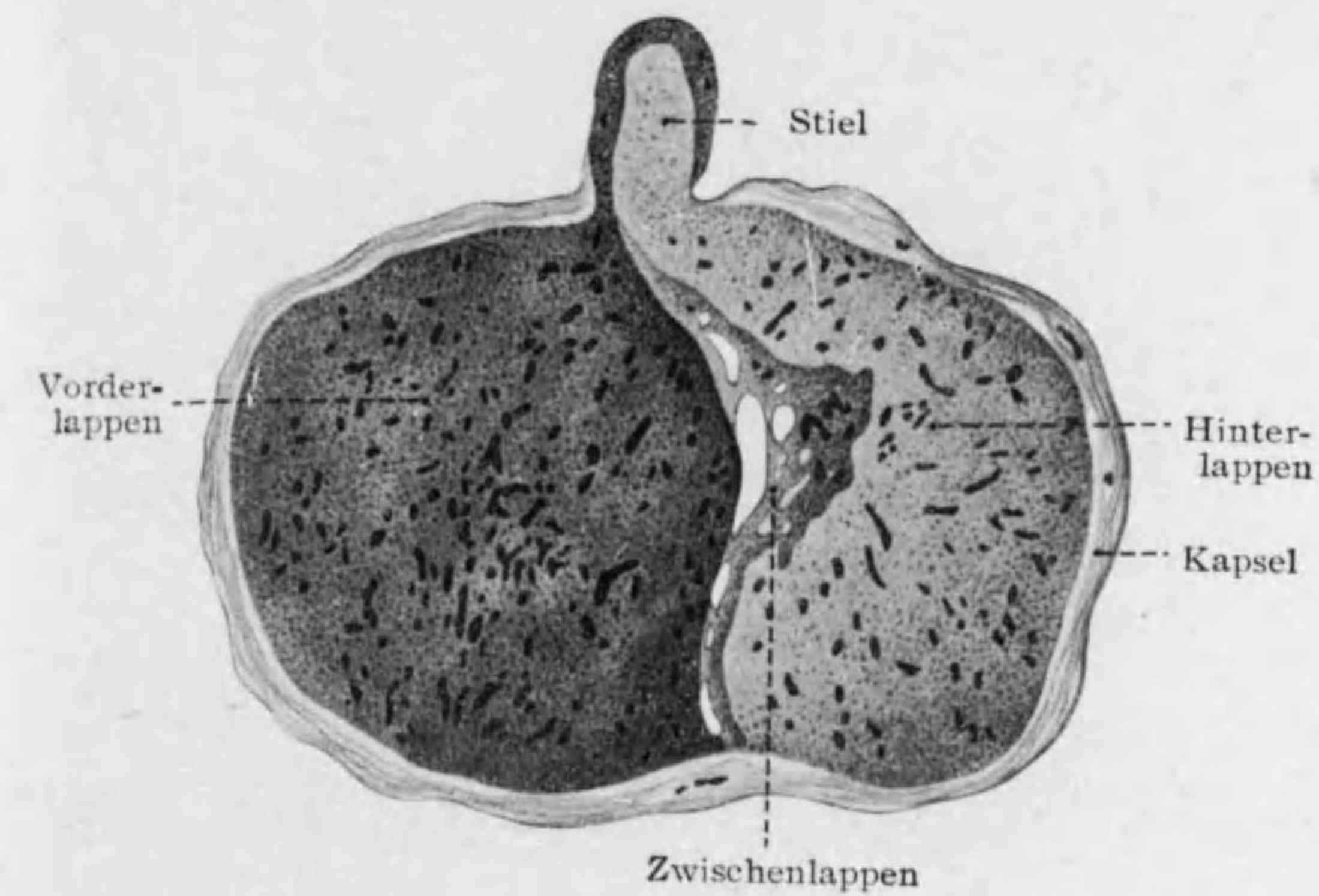


Fig. 86

腦下垂體正中斷(人)

Zellen 嫌色素性細胞^{*1} (Hauptzellen) ナリ。細胞ノ分泌物ハ濾胞ヲ充セル膠様物質ノ外脂肪滴等アリ。

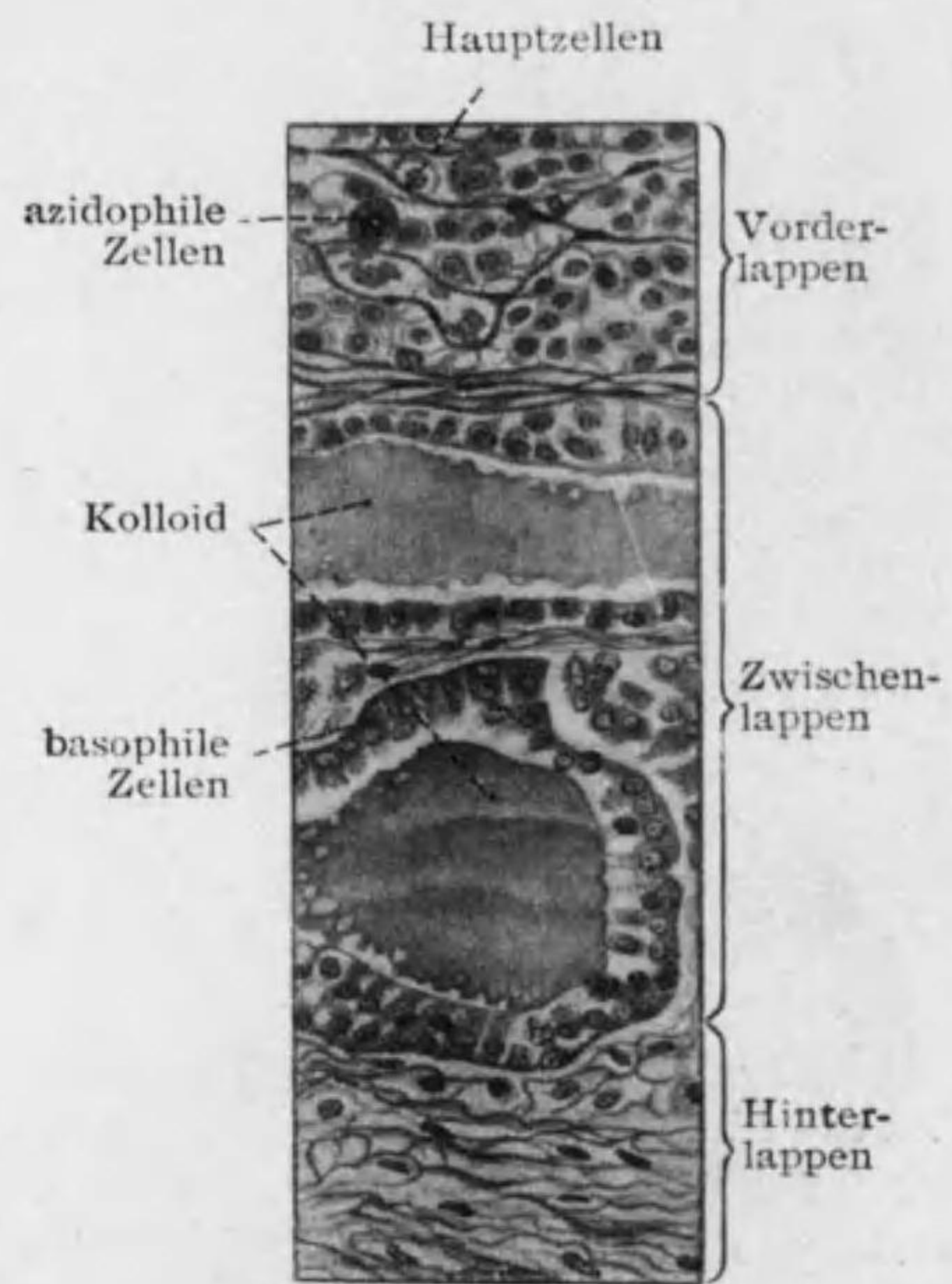
○**間葉**: 狭キ部ナリ, 前葉ニ似テ濾胞著シク多ク且大ナリ。

○**後葉**: Gliazellen 膠質細胞(細胞内及細胞間ニ黄色ノ Pigment ア

^{*1} 如娠時盛ニ増殖シ且大トナリ所謂 Schwangerschaftszellen トナル。

リ) 及 Gliafaser 膠質纖維ヨリ成ル。其外神經纖維ハ多數ニ存スルモ神經細胞存在ハ疑問ナリ。

6. Corpus pineale 松果體 (Epiphysis)*¹



結締組織性ノ被膜内部ニ入り實質ヲ Lobuli 小葉ニ分ツ、實質中ニハ膠質性細胞及纖維ノ外ニ上皮性ノ Pinea'zellen 松果細胞アリ*²、屢々濾胞ヲ形成ス。其他神經膠質及ビ神經細胞ヲ認ム。猶松果體(及脈絡組織)内ニハ



Fig. 88 腦砂 (人ノ松果體)

Fig. 87 腦下垂體各葉廓大

*¹ 間腦蓋ノ皺襞ヨリ發生ス。松果體ハ生殖器ノ早期肥大及第二次性徴ノ早期出現ヲ抑制ス。
 *² 大ニシテ圓形又ハ多角形ナリ。顆粒ノ有無及其性質ニヨリ Hauptzellen, azidophile Zellen, basophile Zellen 及 Zellen mit lipoiden Granulationen ヲ區別ス。

殆常ニ Acervulus cerebri 腦砂 (Hirnsand) ヲ見ル。大サ 5 μ -1mm 桑實狀ノ結晶塊ニテ炭酸石灰磷酸マグネシウム等ヨリ成ル。

第二章 Bewegungssystem 運動系

第一節 Knochen 骨

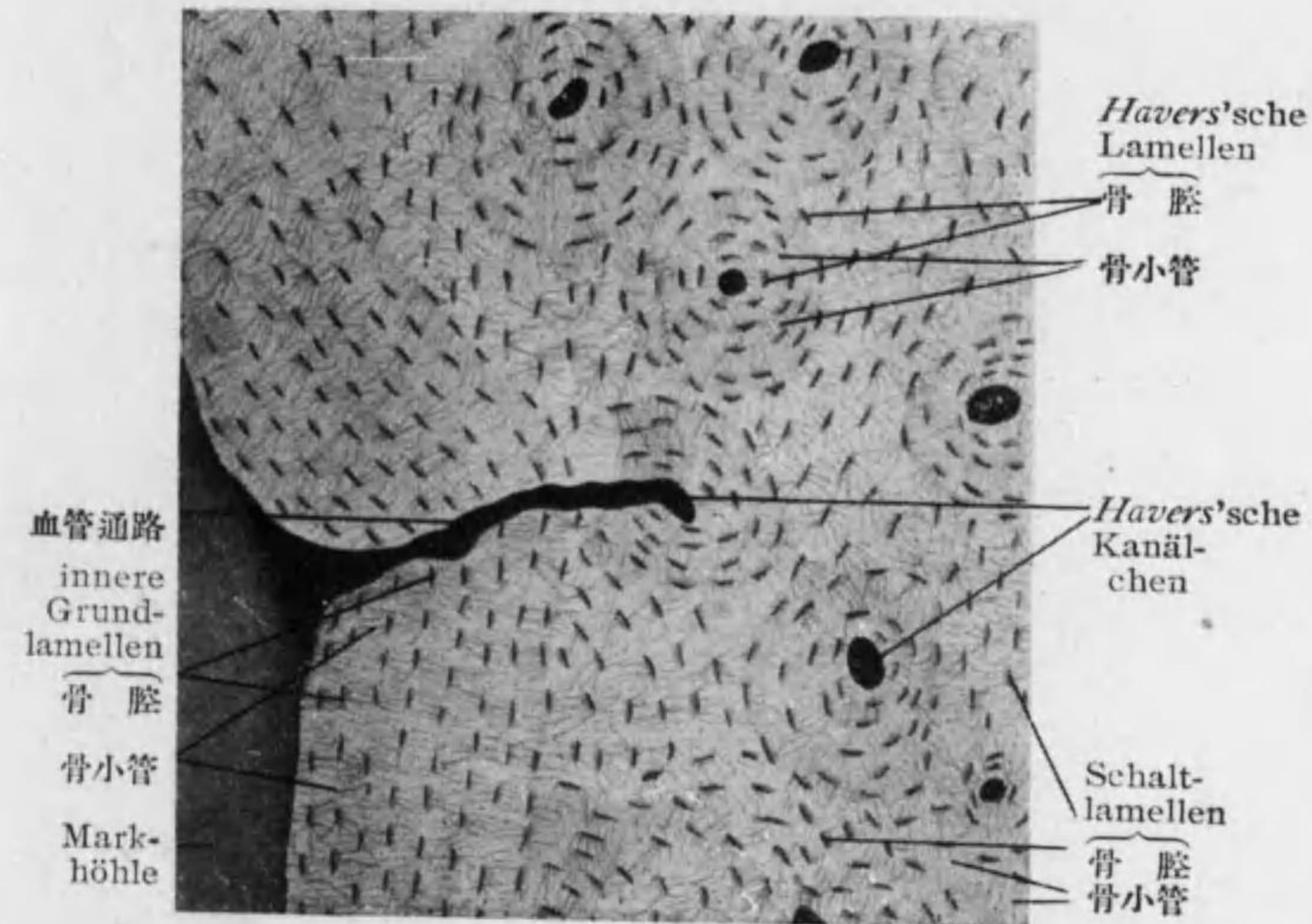


Fig. 89

緻密骨質横斷 (人ノ Humerus)

Knochensubstanz 骨質 { Substantia compacta 緻密骨質
 Substantia spongiosa 海綿骨質

Periost, Knochenhaut 骨膜

Knochenmark 骨髓

○Substantia compacta 緻密骨質 (Figg. 89, 90): 肉眼的ニ緻密ナルモ多クノ細管ニ貫カル。之ヲ *Havers'sche Kanälchen* ハーヴェルス氏小

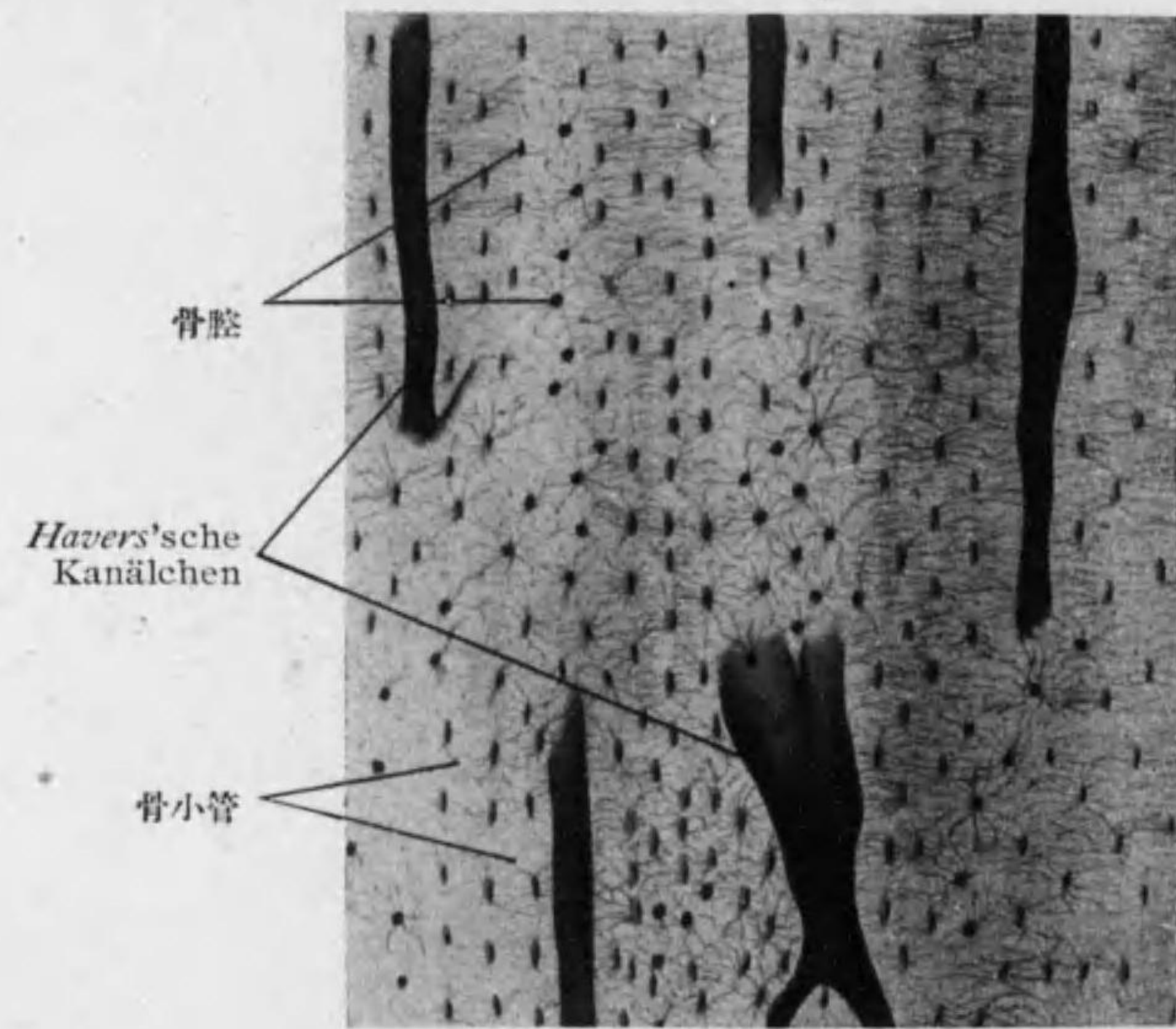


Fig. 90

緻密骨質縦断 (人ノ Humerus)

管ト云ヒ長骨ニテハ主トシテ表面ニ平行ニ, 短骨ニテハ平行竝ニ直角ニ, 扁平骨ニテハ表面ニ平行ニテ一點ヲ中心トシテ放射状ニ走ル。互ニ相連絡シテ表面及髓腔ニ開ク。別ニ表面ヨリ *Volkmann'sche Kanälchen* フオル

クマン氏小管(*Havers* 氏小管ト異リ之ヲ取圍メル骨板無シ)入りテ *Havers* 氏小管ト連絡ス。

緻密骨質ヲ成セル *Knochenlamellen* 骨板一定ノ排列ヲ示シ, 各骨板ハ *Kittsubstanz* ニテ結合セラル。

1. äussere Grundlamellen 外基礎板: 表面ニ平行。
2. innere Grundlamellen 内基礎板: 内面ニ平行。
3. *Havers'sche*

Lamellen ハーヴェル

ス氏板 (*Speziallamellen*): *Havers'sche Kanälchen* ヲ中心トシテ同心圓ヲナス (通常 8-15 ノ骨板)。 (Fig. 91)

4. *interstitielle Lamellen* 中間板 (*Schaltlamellen*): *Havers* 氏板ノ間ヲ充ス。 *echte Sch.* 1. ハ表面ニ平行 *unechte Sch.* 1. ハ不規則。

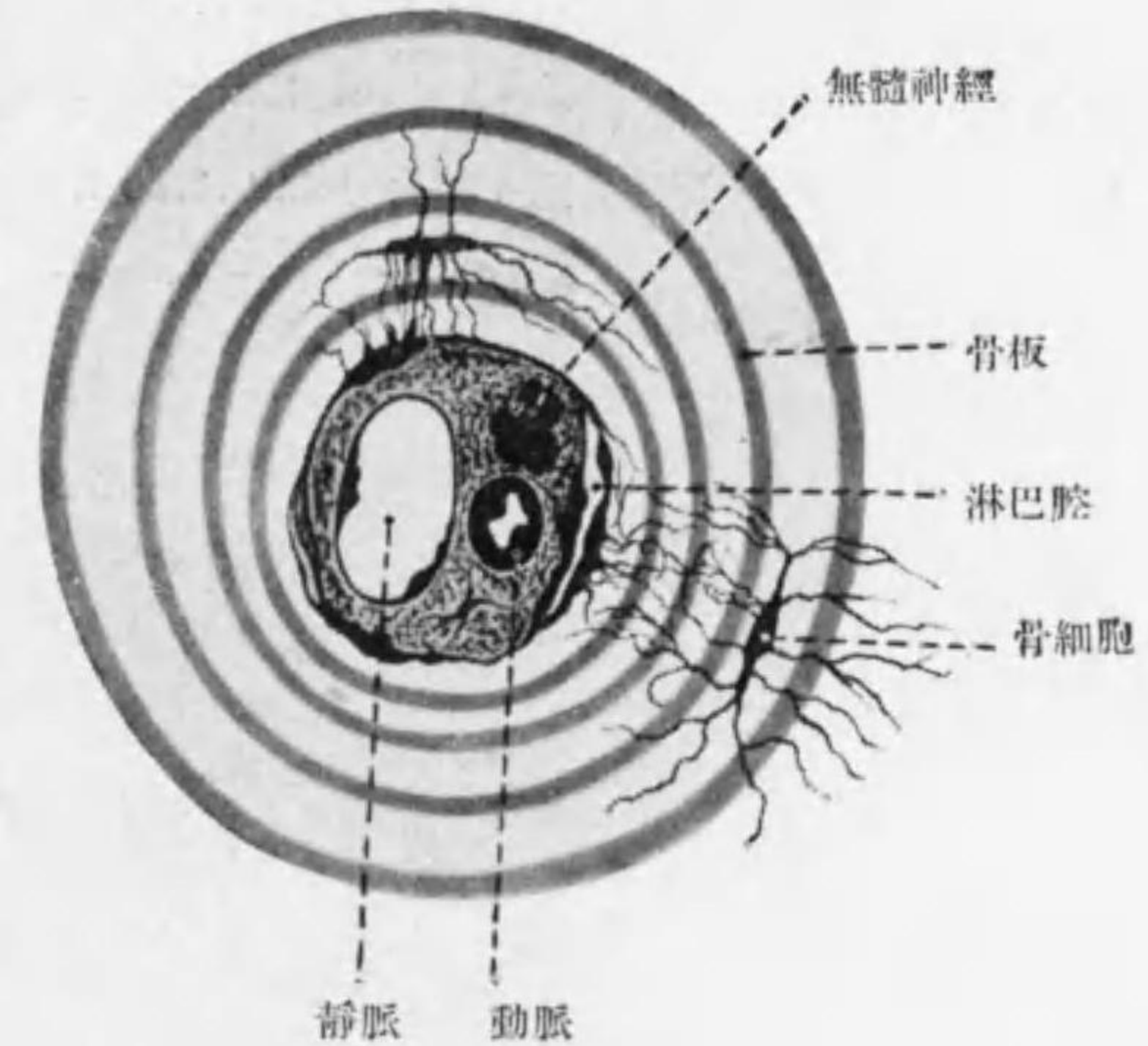


Fig. 91

Havers 氏骨板模型

骨腔ハ其長軸ガ *Havers* 氏板ニテハ *Havers* 氏小管ニ平行, 内及外基礎板ニテハ内外面ニ平行, 中間板ニテハ不規則ニ位ス。之ヨリ出ヅル骨小管ハ *Havers* 氏小管又ハ骨ノ内外面ニ通ズ。 (Figg. 89, 90)

○ **Substantia spongiosa 海綿骨質**: *Havers* 氏小管無ク骨板網状ヲ成シ其間ニ髓腔ヲ圍メリ。

○ **Periost 骨膜**; **外層 (Adventitia)** ハ強キ結締組織纖維ヨリ成リ血管神經ニ富ム。**内層 (Fibroelastica)** ハ軟ク結締組織細胞多ク此層ヨリ骨組織新生ス。骨膜ノ結締組織纖維ガ骨組織ニ入ルヲ *Sharpey'sche Faser* シヤルピー氏纖維ト云フ。

○ **Knochenmark 骨髓**: 髓腔ヲ充シ最初ハ **rotes Knochenmark 赤色骨髓** ノミナルモ後ニハ中部ニ **gelbes Knochenmark 黄色骨髓** 生ズ (脂肪細胞多クナル爲); 又栄養悪キ場合 **gelatinöses Knochenmark 膠様骨髓** ヲ

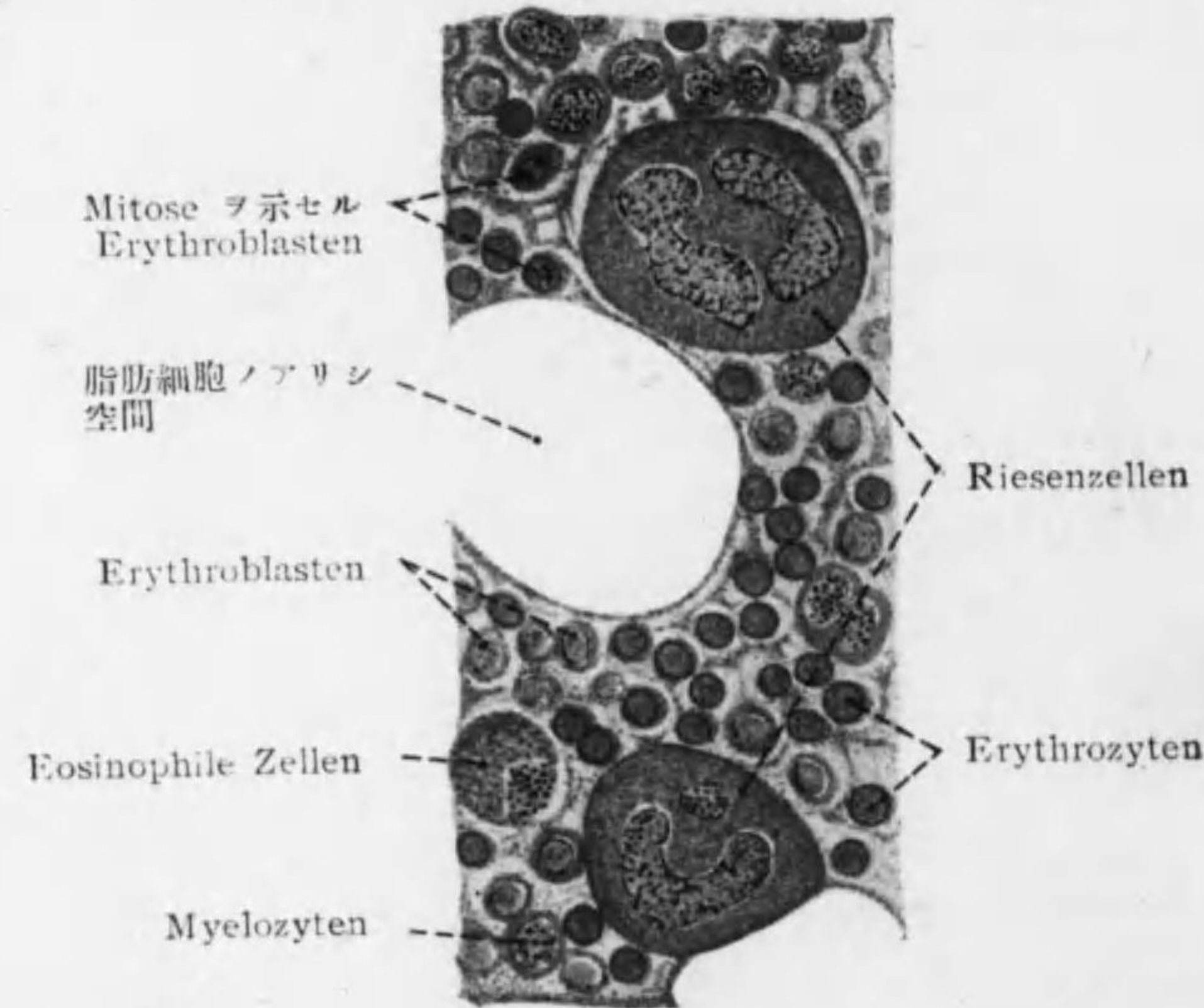


Fig. 92 骨髓

見ル (脂肪細胞ガ減少セルモノ)。骨髓ノ支持ヲナセルハ **Retikulumfaser 網様纖維** ニテ髓腔表面ヲ被ヘル **Endost 骨内膜**^{*1}ニ連結セリ。其網眼ニ次ノ細胞ヲ見ル。(Fig. 92)

1. **Myelozyten, Markzellen 骨髓細胞**^{*2}: *Hämoleukozyten* ノ母體ナリ; 核多葉狀, neutrophil (動物ハ amphophil) ノ微細顆粒ヲ含ミ正常血液ニ無シ (62 頁欄外参照)。

2. **Erythroblasten 造赤血球細胞**^{*3}: *Erythrozyten* ノ母體ニテ核ヲ有シ二種アリ。大ナル **Megaloblasten** (*Hämoglobin* 少シ) 分裂シテ小ナル **Normoblasten** (*Hämoglobin* 多シ) トナリ之ガ核ヲ失ヒテ (*Karyorrhexis* 又ハ *Ausstossung* ニヨリ) *Erythrozyten* トナル。

3. **Erythrozyten 赤血球**

4. **eosinophile Leukozyten 嗜エオジン白血球**

5. **Mastzellen 肥胖細胞**

6. **Riesenzellen 巨大細胞**^{*4}: **Megakaryozyten 巨核細胞** ハ核單一ニテ圓形, 環狀, 紐狀, 多葉, 網狀等; **Polykaryozyten 多核細胞** od. **Osteoklasten 破骨細胞** ハ多核ニシテ骨發生ニ重要ナル働ヲナス。

7. **Fettzellen 脂肪細胞**

8. 少量ノ **Lymphozyten** 及 **Plasmazellen**

○ 骨ノ脈管神經: 骨膜下ヨリ *Volkman* 氏小管 (*perforierende Gefässe*) 及

*1 幼若骨ニテ其内面ニ一層ノ *Osteoblasten* 附着セリ (122 頁)。

*2 *Myeloblasten* 骨髓母細胞 (核圓ク無顆粒) ノ分裂ニヨリテ生ズ。

*3 *Erythroblasten* ハ集團的ニ存ス。

*4 *Megakaryozyten* ハ人及ビ哺乳類ニノミ見ラレ *pluripolare Mitose* ニヨリ分裂スル如シ。 *Polykaryozyten* ハ *Fibrozyten* ヲヨリ來ルトモ云ヒ血管ノ *Endothelzellen* ヲヨリ生ズトモ云フ。

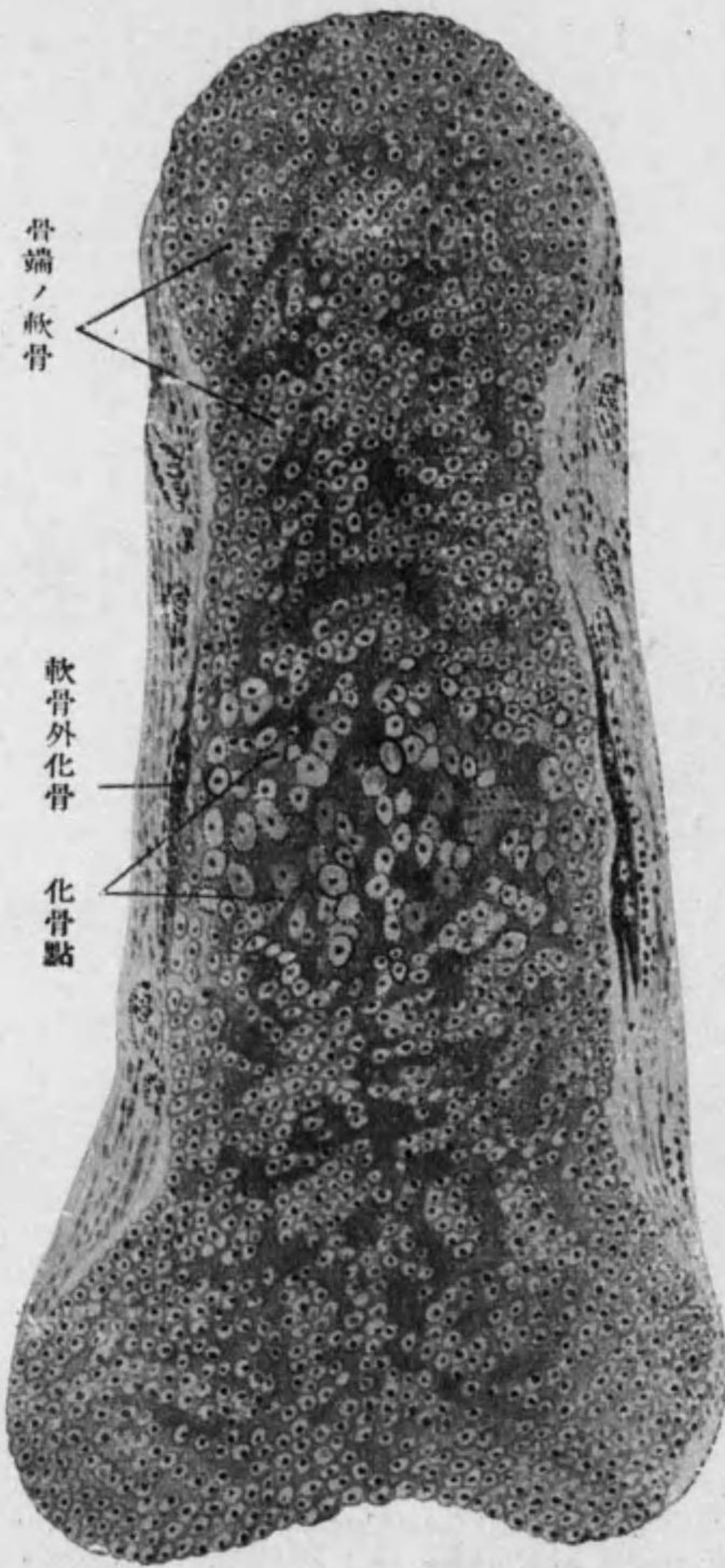


Fig. 93 管狀骨ノ化骨 1.

Havers 氏小管ヲ通ジテ入
リ骨質ニテ網ヲ作リテ後髓
腔ニ達スル動脈ノ外, 太キ
Aa. nutriciae ハ榮養孔ヨ
リ入り僅少ノ分枝ヲナスノ
ミニテ髓腔ニ直通シ骨髓ニ
テ毛細管網ヲナシ此所ニテ
周圍ノ細胞トノ間ニ交通ア
リ。骨ノ靜脈ハ壁弱クH瓣
ヲ缺ク。淋巴管ハ骨膜ニテ
網ヲナシ血管ニ伴ヒテ入り
髓腔表面ニテ再ビ網ヲナ
ス。神經纖維ニハ有髓及無
髓アリ; 一部骨膜ノ Vater-
Pacini 氏小體ニ終リ一部
骨髓ニ達ス。

○骨ノ發生: (Figg.
94-96)

I Primordialknochen
軟骨性骨(knorpelig prä-
formierter Knochen,
Ersatzknochen)ノ發生:
先ヅ軟骨生ジ内部及外部
ヨリ化骨 (enchondrale
u. perichondrale Ossi-

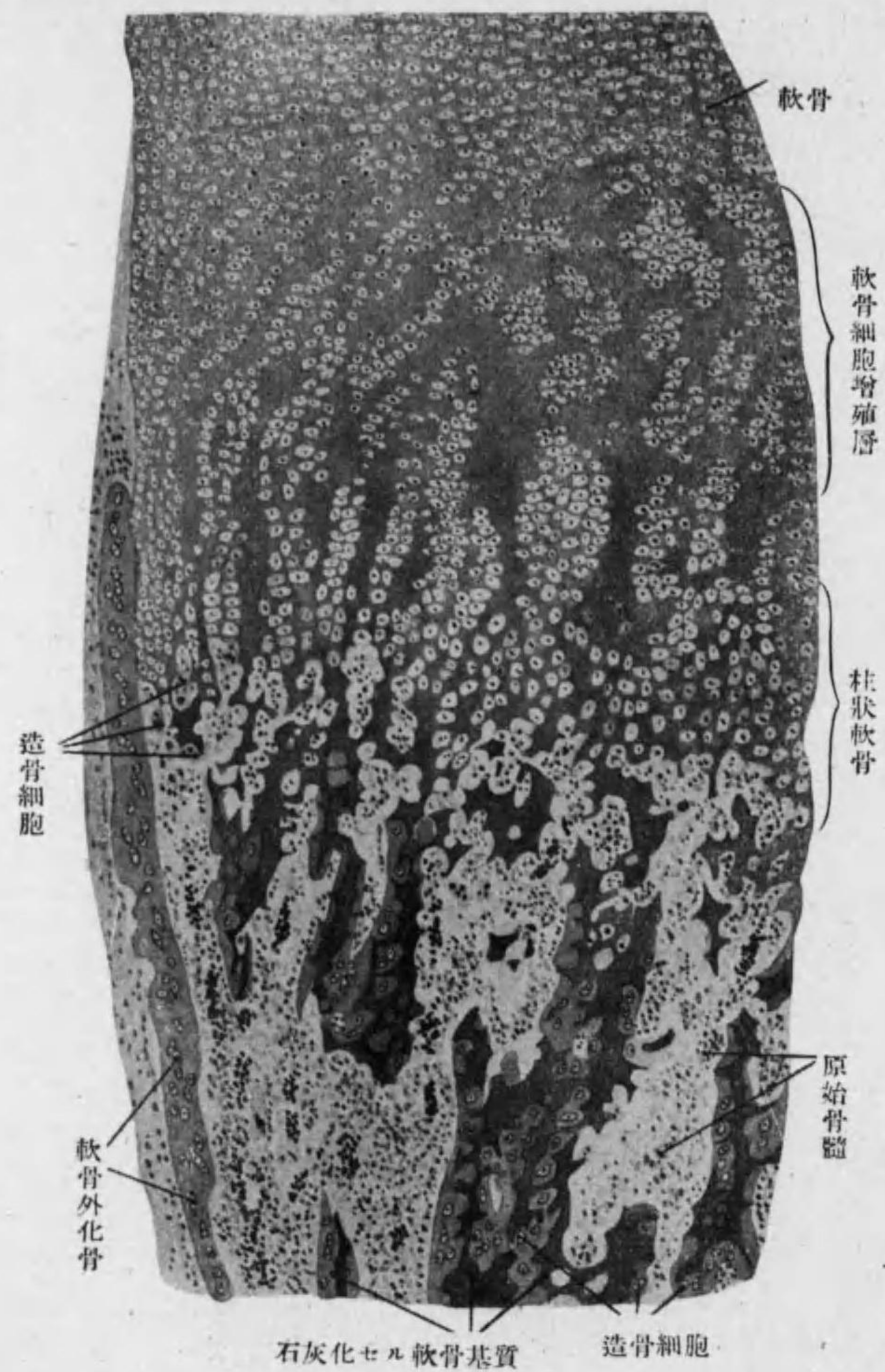
fikation) スルモノニテ軀幹, 四肢, 頭蓋底骨ノ大部, 顔面骨ノ小部, 聽小
骨及舌骨ハコレニヨリ生ズ。*1

1- enchondrale Ossifikation 軟骨内化骨:

長骨ニテ初メ Diaphyse, 次ニ Epiphyse ニ Ossifikationspunkt 化骨點
生ズ。此處ニテ軟骨細胞盛ニ増殖シ泡狀トナリ全體トシテ柱狀ヲナシ
(Säulenknorpel) 軟骨基質ニハ石灰鹽沈着ス。化骨點附近ニテハ軟骨ノ生
長中止セラレ他部ヨリモ細シ。此時軟骨膜ノ内層ノ結締組織細胞増殖シテ
細胞ト血管トニ富メル Osteogenes Gewebe 造骨組織 (Osteoblastisches
Gewebe) が化骨點ニ向ヒテ侵入シ (Periostknospe), 石灰化セル軟骨基質
ヲ溶解シテ Primordialer Markraum 原始髓腔ヲ生ズ。密集セル軟骨腔壁
破レテ軟骨細胞ハ出デテ廢滅シ, 石灰化軟骨基質 (特ニ Hämatoxylin ニ
濃染ス) ノ殘部ハ鋸齒狀突起ヲナシテ腔中ニ突出セリ。

*1 顙顙骨關節窩, 口蓋縫合, 下顎骨, 腕骨凸起, 肩胛棘, 指趾骨末節尖端ニテハ
perichondrale Ossifikation ノミヨリ生ズ。爲ニ軟骨ガ直接骨ニ變化スル觀
ヲ示シ之ヲ metaplastischer Typus ト云ヒ他ノ軟骨性骨ヲ neoplastischer
Typus ト云フ。

人ノ骨器化骨概觀: 後頭骨及楔狀骨第二月終, 脊柱(胸椎腰椎)第三月半, 肋
骨第二月初, 胸骨柄第三乃至六月, 鎖骨第六週, 肩胛骨第八週, 上膊骨第六
乃至七週, 橈骨尺骨第七週, 腕骨生後第三月乃至第十三年, 掌骨第七週, 指
骨第七乃至十二週, 腕骨(腸骨第二月終, 坐骨第四月初, 耻骨第四乃至五月,
髌白生後第九乃至十二年), 大腿骨脛骨第二月半, 腓骨第二月終, 膝蓋骨生後
第三乃至五年, 跟骨距骨第六月, 其他足根骨生時乃至生後五年, 聽骨第八乃
至十週, 趾骨第二月終乃至第十月。以上總テ初發時。長骨ニテハ骨體ヲ示ス,
骨端ハ生後ナリ。



石灰化セル軟骨基質 造骨細胞
Fig. 94 管狀骨ノ化骨 2.

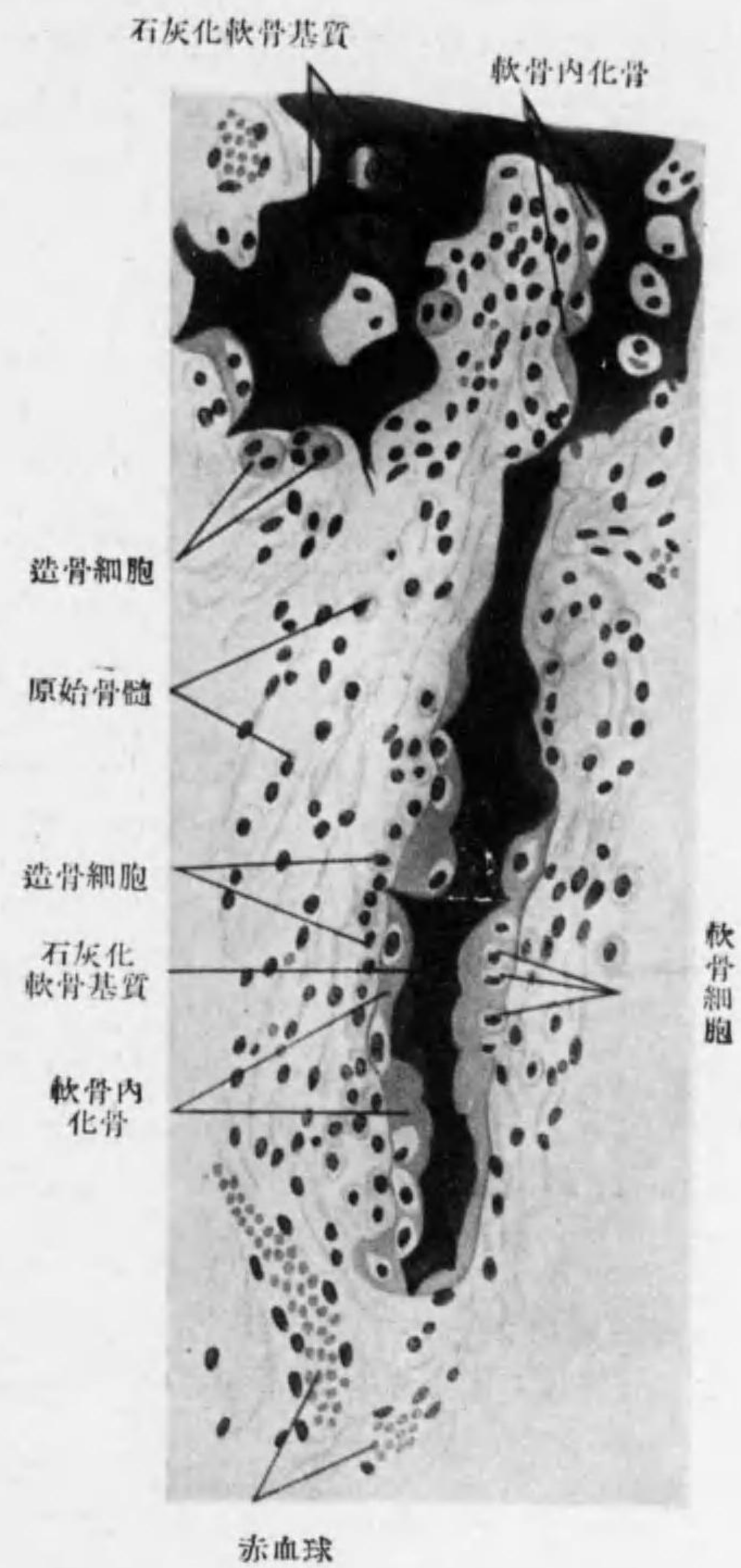


Fig. 95 enochondrale Ossifikation (強廓大)

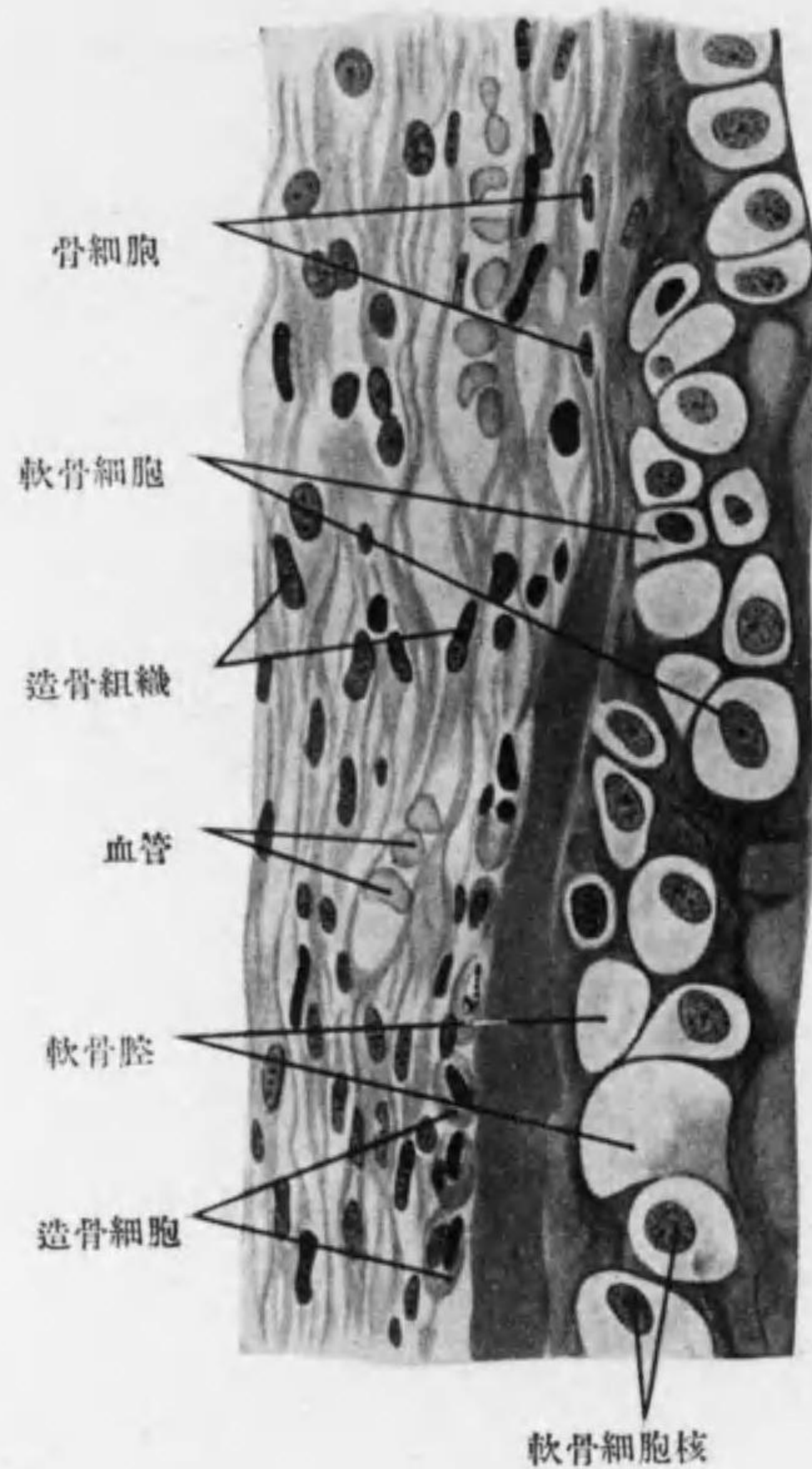


Fig. 96

perichondrale Ossifikation (強廓大)

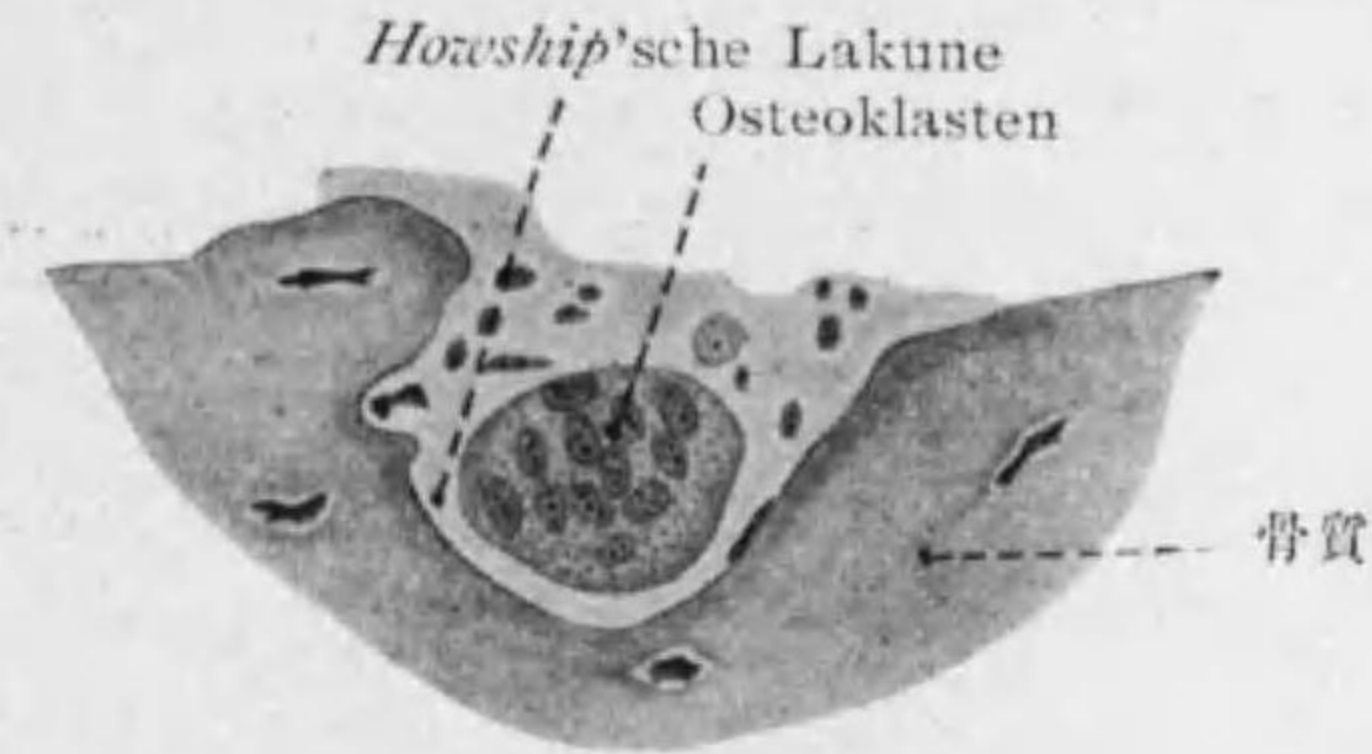球増殖シテ Sekundäres Knochenmark 第二次骨髓(本來ノ骨髓)トナル。

*1 此結締組織細胞ハ一部ハ後マデ残りテ骨髓ノ支柱ヲナシ一部ハ脂肪細胞トナル。

原始髓腔中ノ造骨組織ハ即チ primäres Knochenmark 原始骨髓ニテ枝狀ノ突起ニヨリ互ニ連結セル結締組織細胞ヨリ成リ,*1 其中特ニ大ナル橢圓形又ハ立方形ノ細胞 Osteoblasten 造骨細胞髓腔壁ニ一列ニ排列シ骨原纖維ヲ生ジテ自己ハ其中ニ埋没シ骨細胞トナル。カクシテ髓腔壁ニ沿ヒテ骨板ヲ生ジ髓腔ニ突出セル骨梁ヲ成ス。此作用ヲ繰返シテ海綿骨質生ズ。故ニ其骨梁ノ中心ニハ石灰化軟骨基質残留セリ。此間ニ原始骨髓ノ白血

2. perichondrale Ossifikation 軟骨外化骨:*1 軟骨ノ表面ニ造骨細胞附着シテ骨板ヲ生ズ。其表面平等ナラズ凹凸アリテ血管ヲ擁シ次ニ外ヨリ新生スル骨板ニテ塞ガレテ Havers 氏小管ヲ生ジ其内壁ニ漸次造骨細胞着ク事ニヨリテ Havers 氏骨板ヲ生ズ。

II. Bindegewebsknochen 結締組織性骨 (Belegknochen, Deckknochen)ノ發生: 結締組織纖維束石灰化シ之ニ造骨細胞附着シテ前ノ如キ方法ニテ骨板ヲ生ズ; 但シ此時ハ最初ハ骨板規則的ナラズ網狀ニテ之ガ後ノ Diploë 板障ナリ。次ニ其内外ニ平行ナル骨板着ク。



破骨細胞(兎ノ Embryo)

Fig. 97

之ニ屬スルモノハ頭蓋頂(前頭骨, 後頭骨及顛顛骨鱗竝ニ顛顛骨), 蝴蝶骨翼狀突起内板, 顔面骨ノ殆全部。

○骨ノ其後ノ生長: 1. 長骨ニテハ
a. Dickenwachstum: 内部ノ軟骨内化骨ニヨル骨質 Osteoklasten 破骨細胞(多核巨大細胞ニシテ骨質ノ灣入部 Howship'sche Lakune ホーシブ氏腔ニ多ク認め)ニヨリ Resorption 吸收セララル。吸收ハ屢々軟骨外化骨ニヨル骨質ニ迄達ス。此方法ニヨリ髓腔大トナリ同時ニ表面ヨリハ軟骨外

*1 enchondrale Ossifikation ニテ生ゼル部ト perichondrale Ossifikation ニテ生ゼル部トノ間ニハ Grenzlinie (Kittlinie, v. Ebner) アリ, 石灰化セル軟骨基質ノ殘餘ナリ。骨質ノ纖維ハ初メ粗大ナルモ生後漸次微細トナル。

化骨ニヨリテ新骨板添加ス(Apposition)。前述ノ方法ニヨリ一程度迄 Havers 氏板生ズレバ表面ヨリ外基礎板, 内面ヨリ内基礎板附着シテ決定ノ形ヲ完成ス。

b. **Längenwachstum**: Epiphyse ノ化骨點ト Diaphyse ノ化骨點トノ間ニ軟骨ニテ止レル **Epiphysenfuge 骨端縫合** (Epiphysenlinie) アリテ此所ニテ生長ス; 此線化骨スレバ成長止ム。長骨末端ガ Gelenkknorpel 關節軟骨トナレル所ハ終生軟骨ニテ止ル。

2. 短骨及扁平骨ニテモ軟骨内及軟骨外化骨ヲナス。短骨ニテハ前者初ニ起リ之ヲ終リシ後ニ後者生ズ。扁平骨ニテハ後者初ニ起リ前者後ニ行ハル。扁平骨ニテハ **Längenwachstum** ノ代リニ **Flächenwachstum** アリテ放線狀ニ進行ス。

第二節 Knorpel 軟骨 (附 關節囊)

○基質ノ差ニヨリ **Hyaliner Knorpel 硝子様軟骨**, **Elastischer Knorpel 弾力性軟骨** 及 **Bindegewebsknorpel 結締組織性軟骨** ノ三種アリ。多クノ場合 **Perichondrium 軟骨膜** 其表面ヲ包ム。此者ハ結締組織纖維ニテ弾力纖維ヲ含ム。(51-54 頁参照)

○**Gelenkkapsel 關節囊**: 外層 **Stratum fibrosum 纖維層** ハ固キ結締組織纖維ヨリ成リ, 内層 **Stratum synoviale 滑液層** (Synovialmembran) ハ弾力纖維及脂肪細胞ヲ含メル鬆疎結締組織ヨリ成リ内面ニ内皮ヲ有ス。屢々關節腔内ニ **Synovialzotten 滑液絨毛** トシテ突出ス。

第三節 Sehne 腱 (附 腱鞘, 粘液囊)

○**Sehnenfaser 腱纖維** (Sehnenfibrillen) ガ **Sehnenbündel 腱**

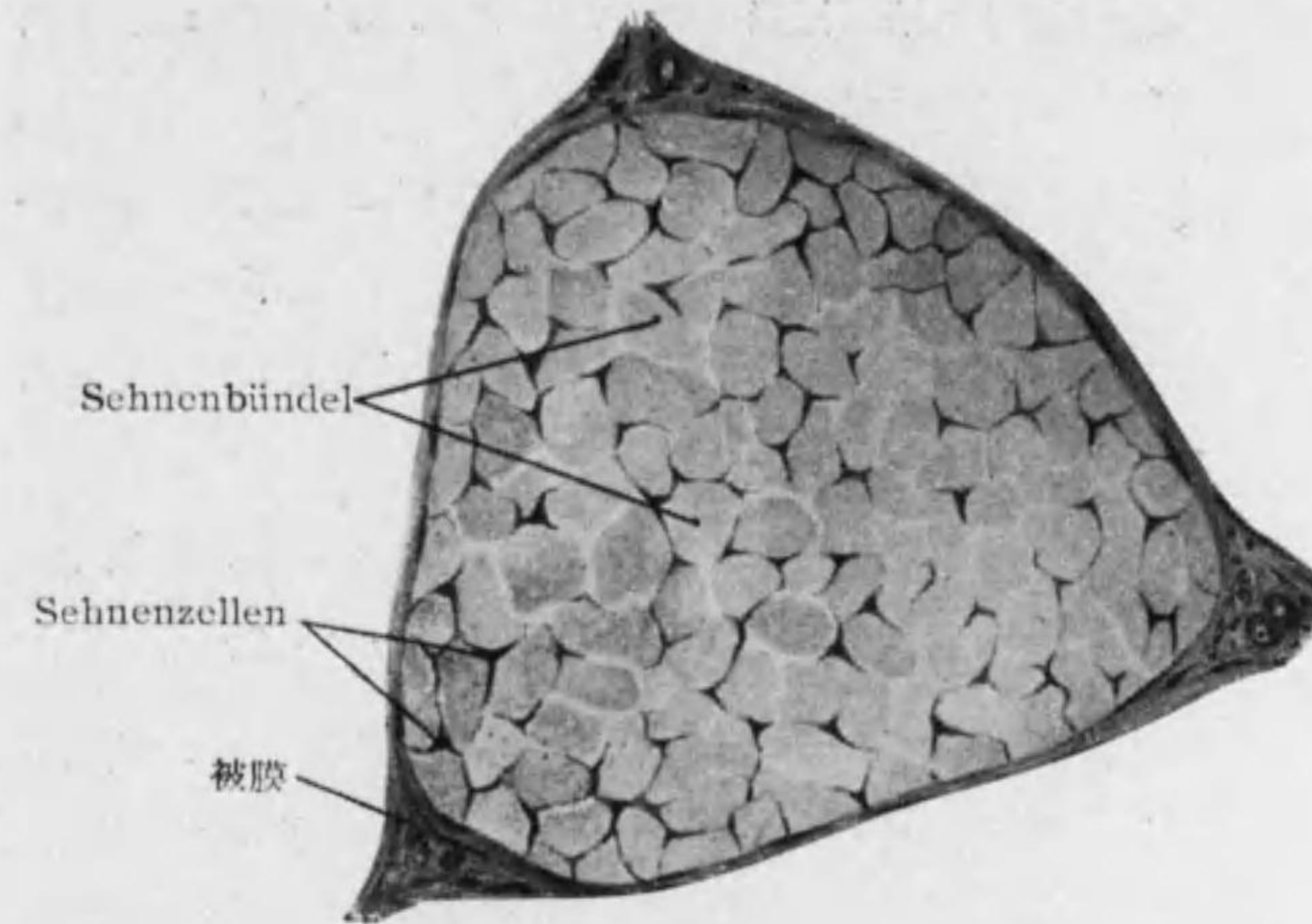


Fig. 98 Sehne 横斷 (羊)

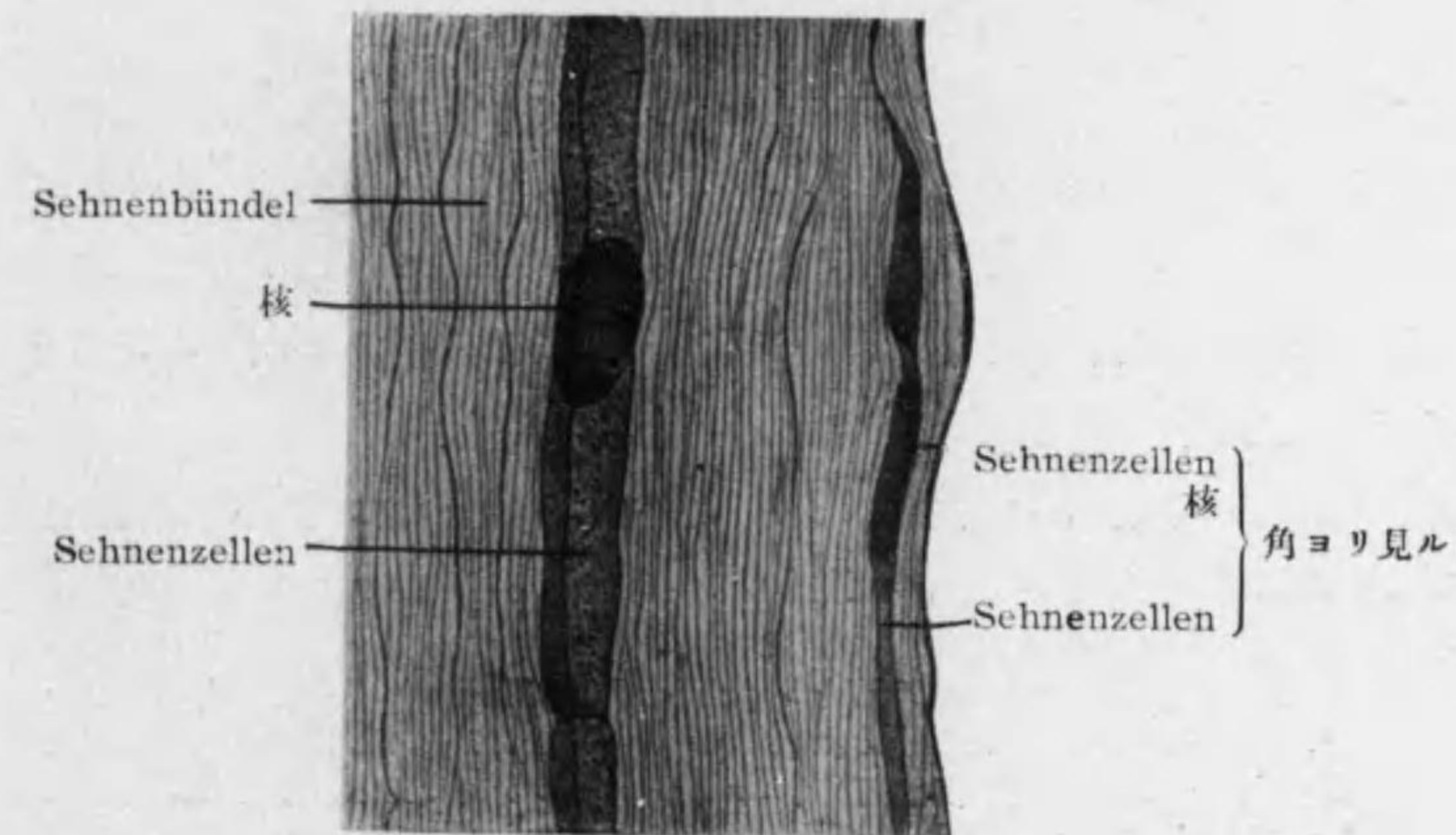
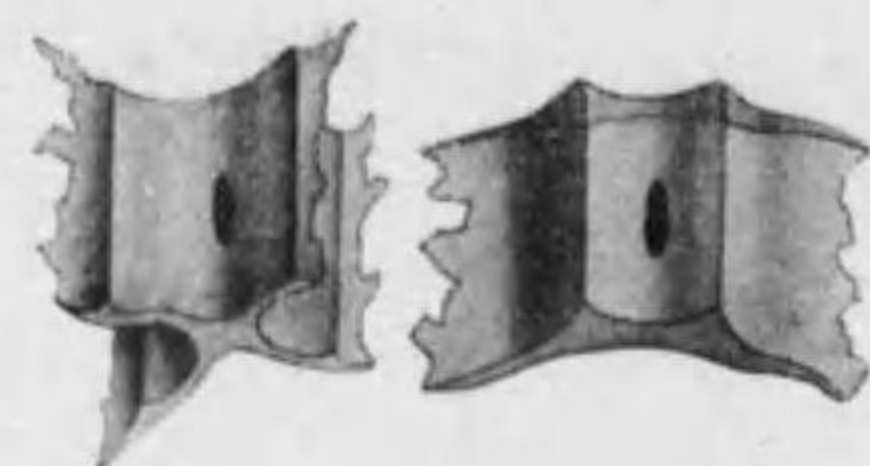


Fig. 99 Sehne 縦斷 (健鼠)

束*1ヲナス。全體ヲ包メル結締組織ヲ *Peritenonium externum* 外腱鞘、各腱束間ニ入ル部ヲ *Peritenonium internum* 内腱鞘ト云フ。第一次腱



翼状細胞
Fig. 100

束ノ間ニ *Sehnzellen* 腱細胞 (*Flügelzellen* 翼状細胞)アリ、扁平ニテ突起ヲ有シ腱束ヲ包ミ其核楕圓形ナリ (Figg. 98—100)。

腱ニハ血管淋巴管少ク知覺神經ハ *Sehnenspindel* 腱紡錘*2ニ終ル。

○ *Schleimbeutel* 粘液嚢及 *Sehnenscheide* 腱鞘：結締組織囊ノ内面ニ内皮アリ；之ヲ缺ク所ニハ軟骨細胞ニ似タル細胞 (*chondroide Zellen*) ヲ有ス。

第四節 Muskel 筋

○ 横紋筋纖維ガ *Muskelbündel* 筋束ヲナス；各筋束ノ間ニ入ル結締組織ヲ *Perimysium internum* 内筋鞘ト云ヒ全體ヲ包メル結締組織ヲ *Perimysium externum* 外筋鞘ト云フ。多クノ血管神經結締組織中ヲ走り運動神經ノ末端ハ筋纖維ノ表面ニ到リ知覺神經ノ末端ハ *Muskelspindel* 筋紡錘*3ニ入ル。

○ 筋ト腱トノ移行部ハ結合強固ニシテ横紋筋纖維ハ鈍端ヲ以テ終リ、腱纖維ガ内筋鞘ニ直接連続シ筋纖維ノ表面ニ纏絡セリ。

*1 少量ノ Kittsubstanz ニテ結合シ *primäres Sehnenbündel* 第一次腱束ヲナス、之ガ稍々多量ノ Kittsubstanz ニヨリ *sekundäres Sehnenbündel* 第二次腱束ヲナス、之ガ鬆疎結締組織ニヨリテ連結シテ *tertiäres Sehnenbündel* 第三次腱束ヲナス。

*2, 3 230—231 頁参照。

第三章 *Verdauungssystem* 消化系

○ 消化管一般ノ構造：

Tunica mucosa 粘膜：

Epithel 上皮：重層扁平又ハ單層乃至多列性圓柱狀。

Lamina (Tunica) propria 固有板(層)：密ナル結締組織；血管網。

Lamina muscularis mucosae 粘膜筋板：滑平筋。

Tela submucosa 粘膜下組織：鬆疎結締組織；血管網；神經纖維網。

Tunica muscularis 筋織膜：二層(又ハ三層)ノ滑平筋、間ニ神經纖維網。

Tunica serosa 漿膜(臓器ガ體腔ニ面セル場合)：鬆疎結締組織 (*Tela subserosa*) ト單層扁平上皮。

od. adventitia 外膜(臓器ガ他ノ臓器ト直接連結セラルル場合)：鬆疎結締組織。

粘膜ノ表面柔軟濕潤ニシテ上皮ニ分泌又ハ吸收ノ働アリ。表面ヲ廣クスル爲ニ或ハ入込ミテ(固有板、粘膜下組織乃至遠隔ノ場所迄) *Drüse* 腺ヲナシ或ハ突出シテ *Falten* 皺襞 (*Tel. submuc.* ニヨル), *Papillen* 乳頭, *Zotten* 絨毛 (*Tun. propr.* ニヨル) ヲナス。

第一節 *Cavum oris* 口腔 (*Mundhöhle*)

1. *Die Schleimhaut der Mundhöhle* 口腔粘膜

Epithel：重層扁平上皮；表面舌ノ絨狀乳頭以外ハ角化セズ。

Tunica propria：表面 *Papillen* 乳頭ヲナシ口唇縁内側及齒齦ニテ最高シ。毛細管網及神經終末装置アリ。

Tela submucosa: 多クノ小口腔腺アリ。

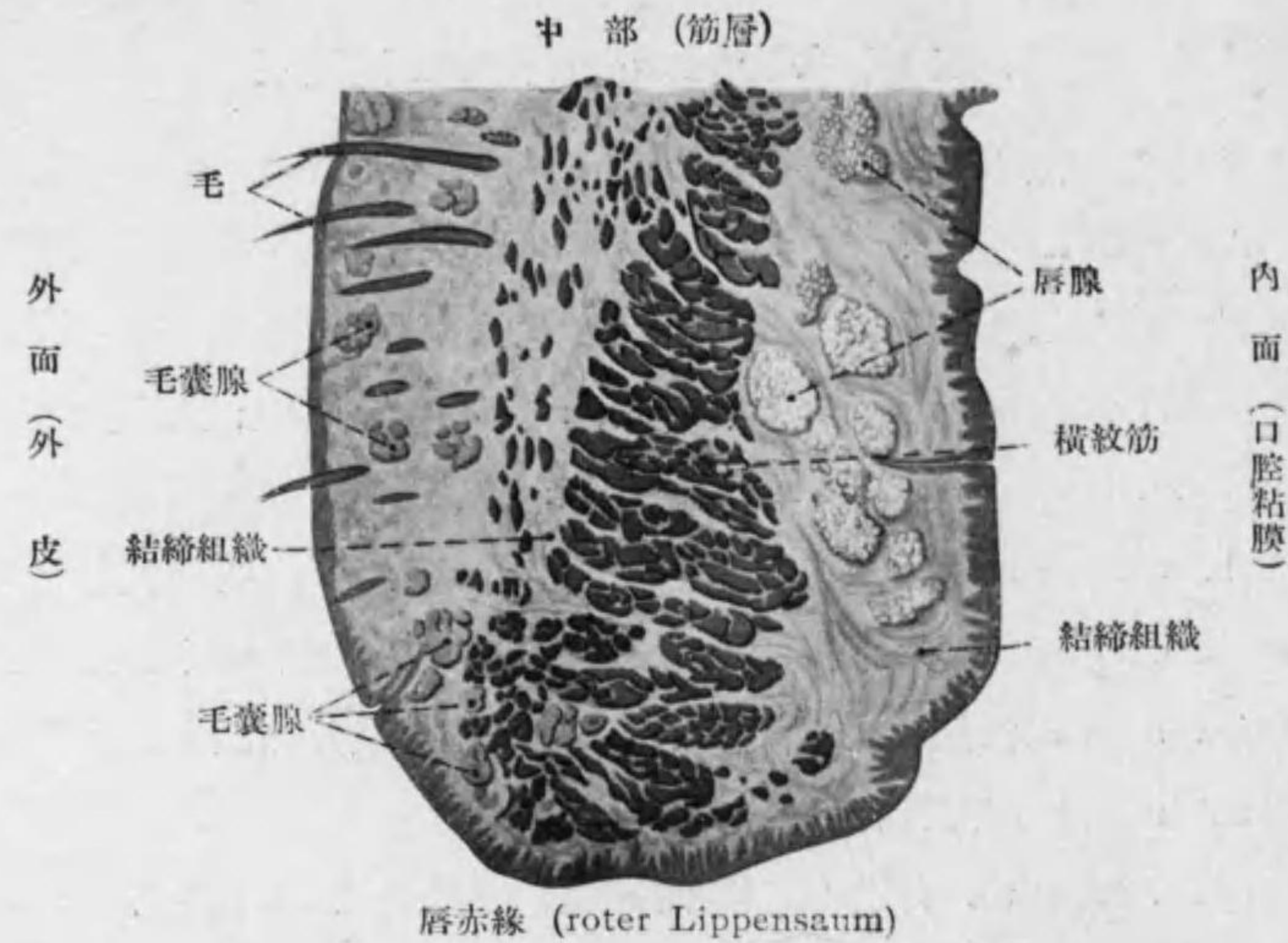


Fig. 101 口唇縦断

附 Mundlippe 口唇 (Fig. 101):

1. äussere Haut: (231 頁)
Epidermis, Corium 及 Tela subcutanea; 附屬セルモノハ Haare, Haarbalg, Haarbalgdrüsen, Schweissdrüsen.
2. 中部:
M. orbicularis oris (quergestreifte Muskelfaser ヨリ成ル)。
3. Schleimhaut:
一般口腔粘膜ト同ジ, Tela submucosa = Gl. labiales 唇腺 (gemischte Speicheldrüse) アリ, 構造顎下腺ト同ジ (134 頁)。
4. roter Lippensaum 唇赤線:
Epidermis 厚ク且透明ナリ, Tunica propria ノ Papillen 高シ (特ニ内縁ニ近ク), 毛ヲ伴ハザル皮脂腺即 freie Talgdrüsen アリ*, 上唇口角ニ多シ (243 頁)。

*1 獨立皮脂腺ハ口唇粘膜側及頬粘膜ニモ之ヲ認ム (Fordyce 等)。

2. Die Drüsen der Mundhöhle 口腔腺

○分類 (Fig. 102, 103):

1) seröse Drüsen 漿液腺 (Eiweissdrüsen)*1: 末端部漿液細胞ヨリ成ル。
例 Glandula parotis, seröse Zungendrüsen (Ebner 氏腺トモ云ヒ輪廓乳頭及葉狀乳頭附近ニアリ)

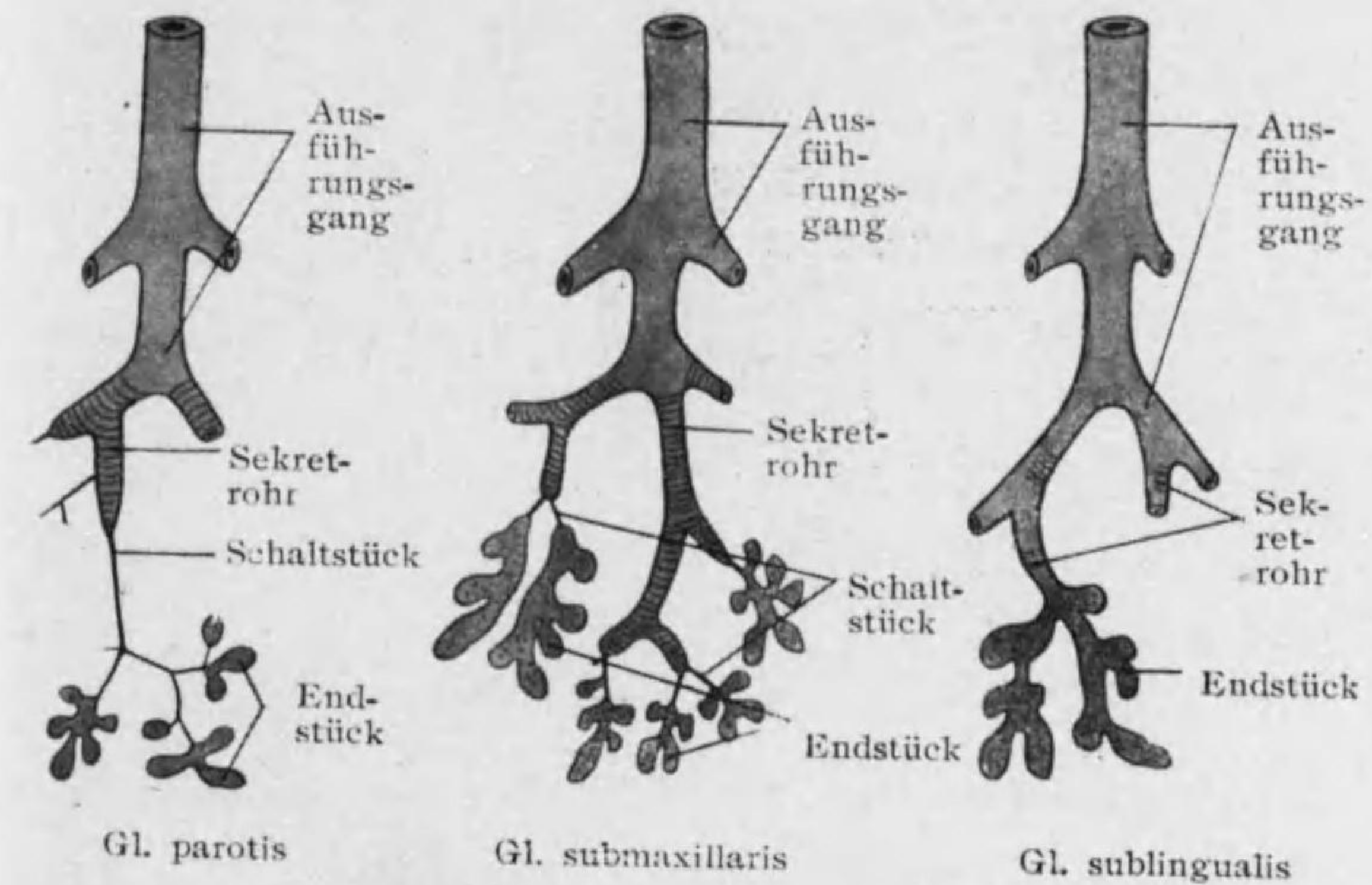


Fig. 102 口腔腺模型

seröse Zellen 漿液細胞 (Fig. 104): frisch = 見レバ一般ニ粘液細胞ヨリ光ヲ屈折スル事強シ。細胞小, 靜止時ニ原形質蜂房狀, 酸性色素ニヨリ赤染スル顆粒多シ; 核圓ク約中央ニアリ。分泌時ニハ顆粒液化シテ明ルク核ハ基礎膜ニ近ヅク; 核ノ周圍ニ殘レル少量ノ顆粒後ニ再ビ増ス。

*1 漿液ハ蛋白質ト酵素トニ富メル水様ノ液ナリ。

2) muköse Drüsen 粘液腺 (Schleimdrüsen)*¹: 末端部粘液細胞ナリ。
例 muköse Zungendrüsen (舌根, 舌縁); Gaumendrüsen

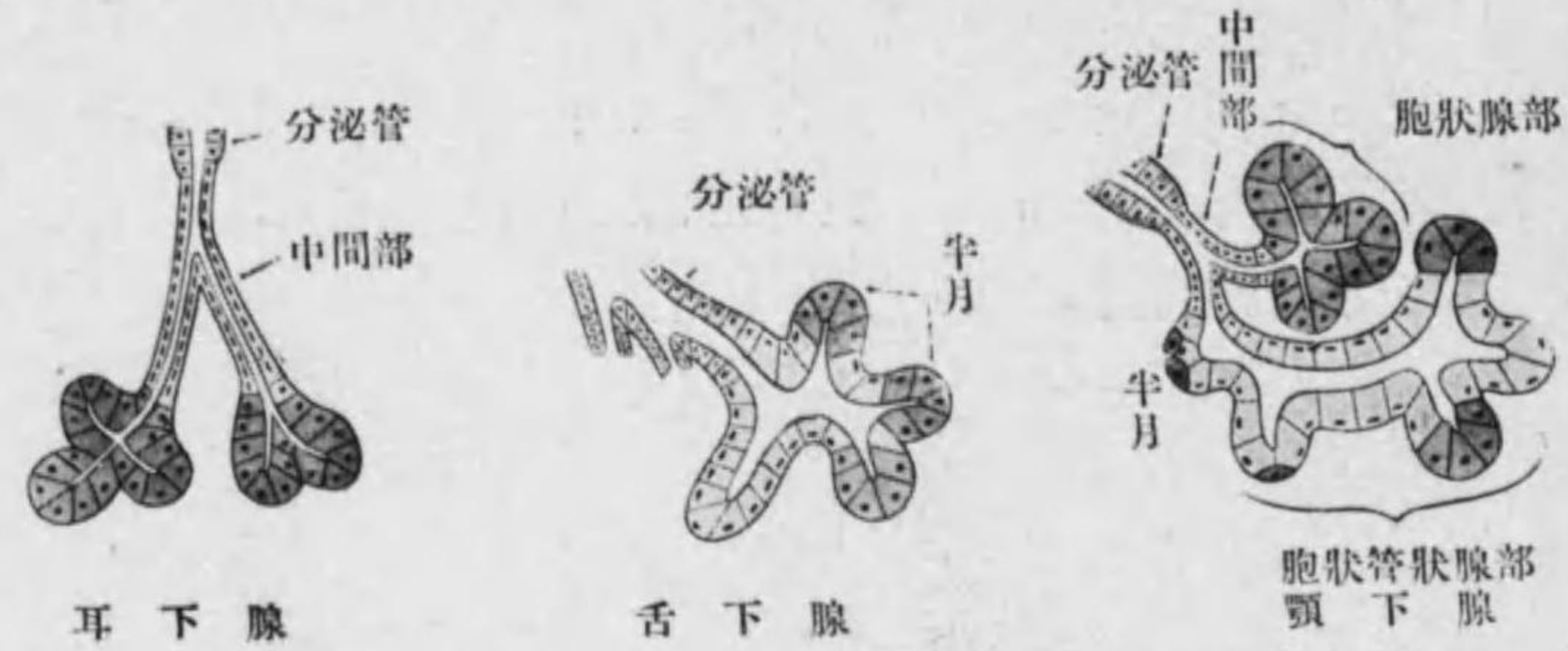

Fig. 103 腺末端部模型

muköse Zellen 粘液細胞

(Fig. 104): 大ニテ静止時ニ原形質蜂房状, 鹽基性色素ニヨリ青染スル顆粒(Muzinogen)アリ, 核殆扁平ニテ基礎膜ニ接ス。分泌時ニ顆粒粘液(Muzin)ニ化ス。

3. gemischte Drüsen 混合腺

混合腺: 末端部ガ漿液及粘液兩種ノ細胞ヨリ成ル。

例 Glandula sublingualis, Glandula submaxillaris, Gl. lingualis ant. (Nuhn; 舌尖), Gl. buccales, Gl. molares, Gl. labiales

*¹ 粘液ハ Muzin = 富メル蛋白質性ノ物質ニテ其溶液ハ粘稠性ヲ有ス; Anilinfarbstoffe, Delafield Hämatoxylin, Muzikarmin = ヨリ染色ス。

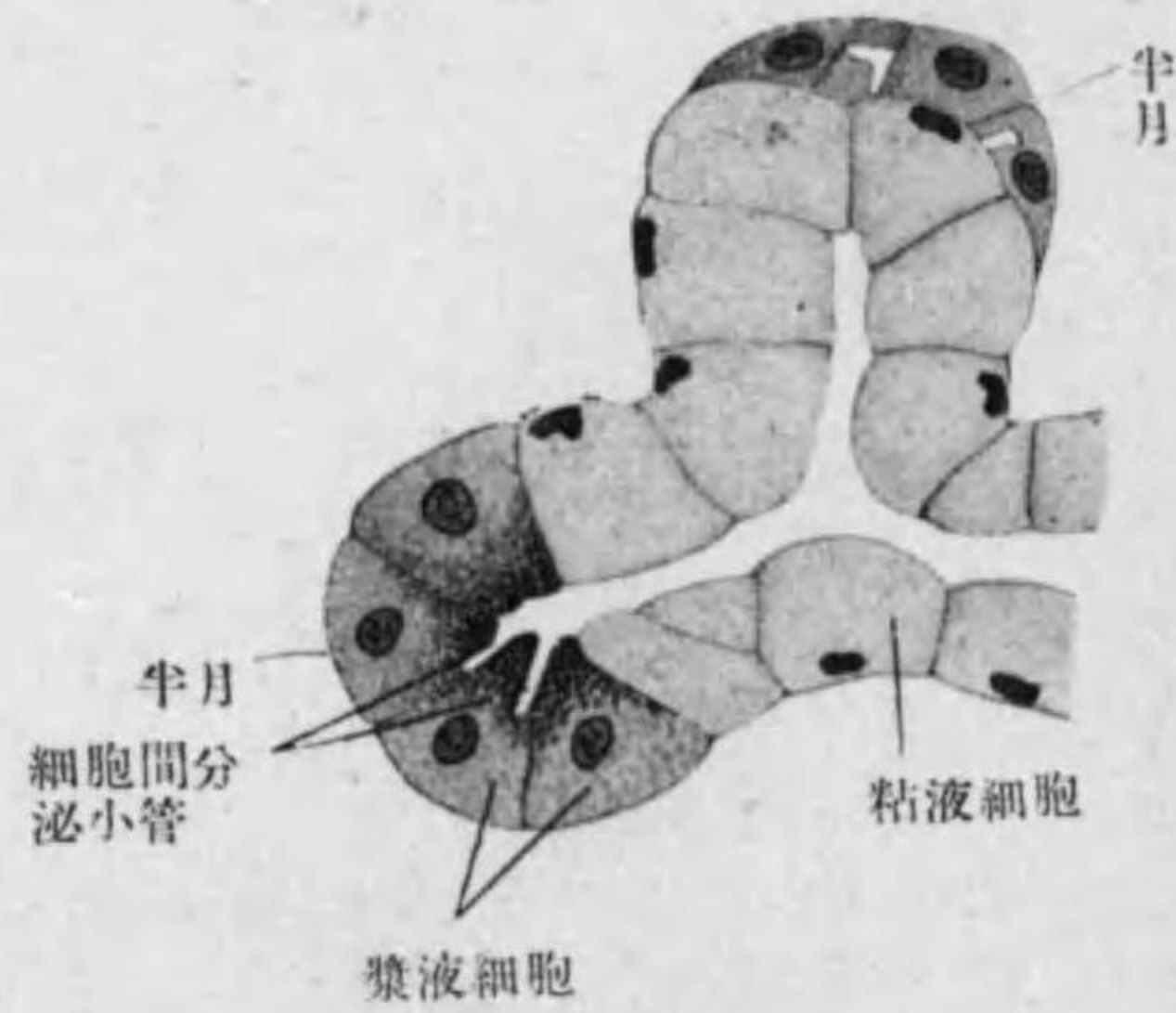


Fig. 104 腺細胞(顎下腺ノ一部)

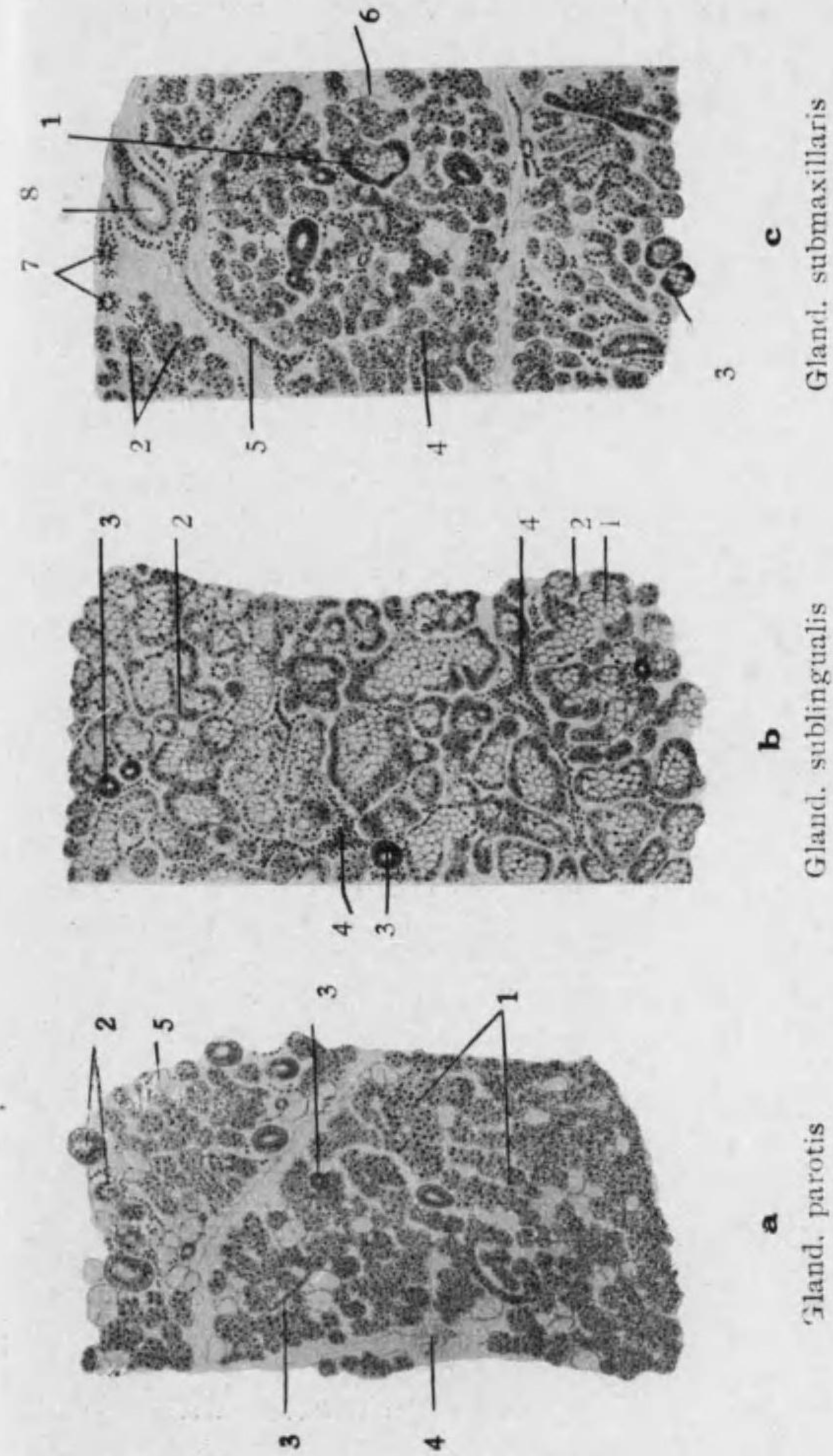


Fig. 105 口腔腺ノ比較

- a. 1. Endstück (seröse Zellen ノミヨリ成ル) 2. Sekretrohr 3. Schaltstück (横断及縦断) 4. 結締組織 5. Fettzellen
- b. 1. Endstück (muköse Zellen) 2. Halbmond 3. Sekretrohr 4. 結締組織(白血球ヲ含ム)
- c. 1. Endstück (muköse Zellen) 2. Endstück (seröse Zellen) 3. Halbmond 4. Schaltstück 5. 結締組織 6. Fettzellen 7. 血管 8. Sekretrohr

○大口腔腺ノ構造: 結締組織ニヨリ大小ノ Lobuli 小葉ニ分ル, 結締組織中ヲ血管神経*¹ 及導管通ズ, 又屢々白血球アリ。

1. *Glandula parotis* 耳下腺 (Figg. 105a, 106): 形態上ヨリハ複胞狀腺*² 分泌物ヨリ云ヘバ漿液腺; 小葉間及小葉内ノ結締組織ハ屢々脂肪ニ富ム。

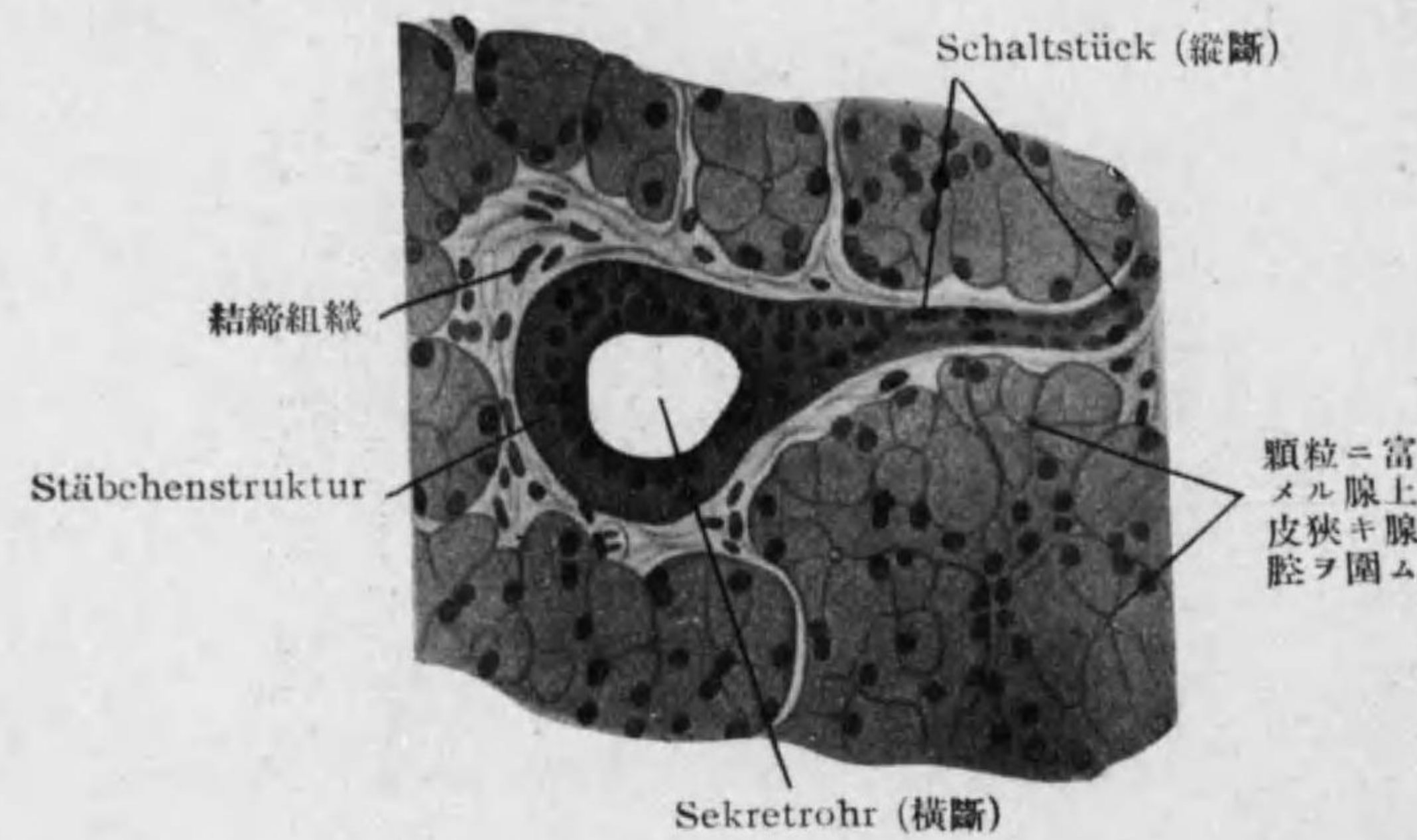


Fig. 106

Gl. parotis (強廓大)

Endstück 末端部 (單層立方形ノ漿液細胞ヨリ圍マル; 細胞間分泌小管, 外ニ Korbzellen 籠細胞*³ ナ見ル) → **Schaltstück 中間部** (長キ爲斷面ニ多シ, 單層立方上皮) → **Sekretrohr 分泌管** 又ハ Speichelrohr 唾

*¹ 無髓神經ノ末端 一部 血管壁ニ終リ, 一部ハ腺末端部ニ來リ epilemmal 及 hypolemmal (基礎膜ノ上及下) ニ終レリ。
 *² 口腔腺ヲ全部 tubulo-azinös ナリトモ云フ。
 *³ Myoepithelzellen トモ云フ, 原形質ニ Fibrillen 多ク神經ノ刺戟ニヨリ挈縮シ腺腔 (末端部) ノ液ヲ押出ス用ヲナス如シ。

液管 (單層圓柱上皮, 基底ニ縱線) → **Ausführungsgang 導管** (單層乃至二列性圓柱上皮) → Ductus parotideus, *Stenoni* (二列性圓柱上皮)

2. *Glandula sublingualis major* (monostomatica) 大舌下腺 (Figg. 105b, 107): 形態上ヨリハ複胞狀管狀腺; 分泌物ヨリ云ヘバ混合腺。

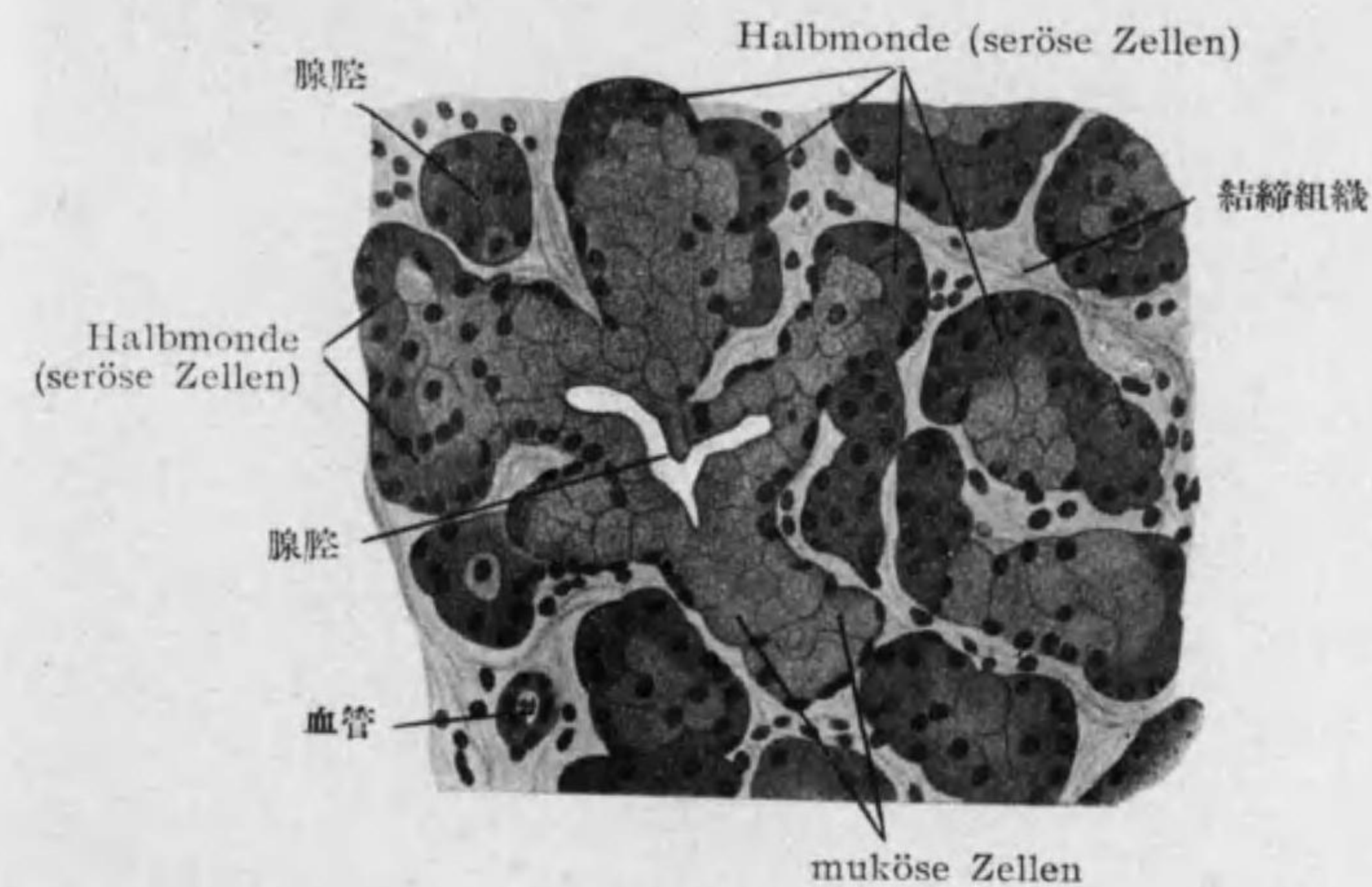


Fig. 107

Gl. sublingualis (強廓大)

Endstück (腺腔廣ク單層立方形ノ漿液及粘液細胞ヨリ圍マレ漿液細胞ハ屢々管壁ヨリ離レテ **Halbmonde**, v. *Ebner* 半月*¹ ナナシ腺腔ト細胞間分泌小管ニヨリ通ズ) → **Sekretrohr** (短キカ又ハ全ク缺ク; 單層圓柱上皮,

*¹ *M. Heidenhain* ハ **Schaltstück** ノ細胞粘液化シタル爲漿液細胞ガ一端ニ押付ケラレテ v. *Ebner* 氏半月ヲナスト云フ。此見解ニヨレバ半月ノ部ノミ末端部ニ相當ス, 此部ニノミ分泌小管アルハ此解釋ノ正シキ事ヲ思ハシム。コレニ對シ粘液細胞ノ内容空虚ナルモノヨリ成レルヲ *Gianuzzi* 氏半月ト云ヒ細胞間分泌小管ナシ。其外單一ノ粘液細胞ノ邊緣部顆粒狀ナルヲ *Iffüger* 氏半月ト云ヒ猫ノ舌下腺ニ見ル。

稀=縦線) → **Ausführungsgang** → Ductus sublingualis major, *Bartholini* 及 Ductus sublinguales minores

Glandulae sublinguales minores (polystomaticae) 小舌下腺ハ殆スベテ粘
液細胞ヨリ成リ多クノ Ausführungsgänge ヲ有ス。

3. **Glandula submaxillaris 顎下腺** (Fig. 105 c, 108): 形態上ヨリハ

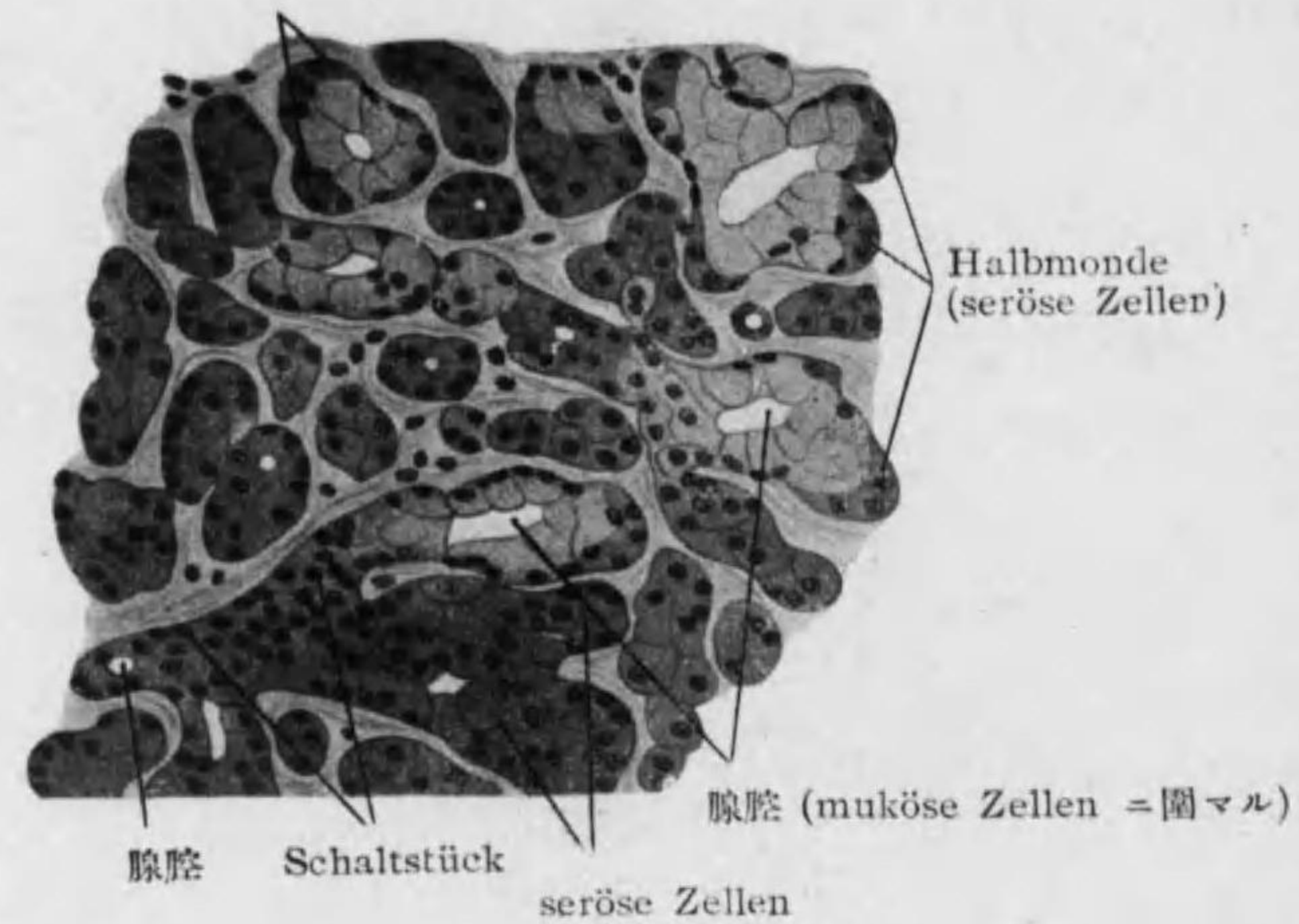


Fig. 108

Gl. submaxillaris (強廓大)

一部胞状管状腺一部胞状腺 (此部多シ); 分泌物ヨリ云ヘバ混合腺。

Endstück (胞状管状ノ部ハ腺腔廣ク單層立方形ノ漿液及粘液細胞ヨリ圍
マレ Halbmonde ハ舌下腺ニ比シ小ニシテ少数ノ漿液細胞ヨリ成ル; 胞
状ノ部ハ單層ノ漿液細胞ヨリ成ル, 細胞間分泌小管アリ) → **Schaltstück**

(短シ, 單層立方上皮) → **Sekretrohr** (長シ, 單層圓柱上皮, 縦線明ナリ) →
Ausführungsgang → Ductus submaxillaris, *Whartoni*.

3. Dentes 齒牙 (Zähne)

○ 齒牙ノ構造 (Fig. 109—111):

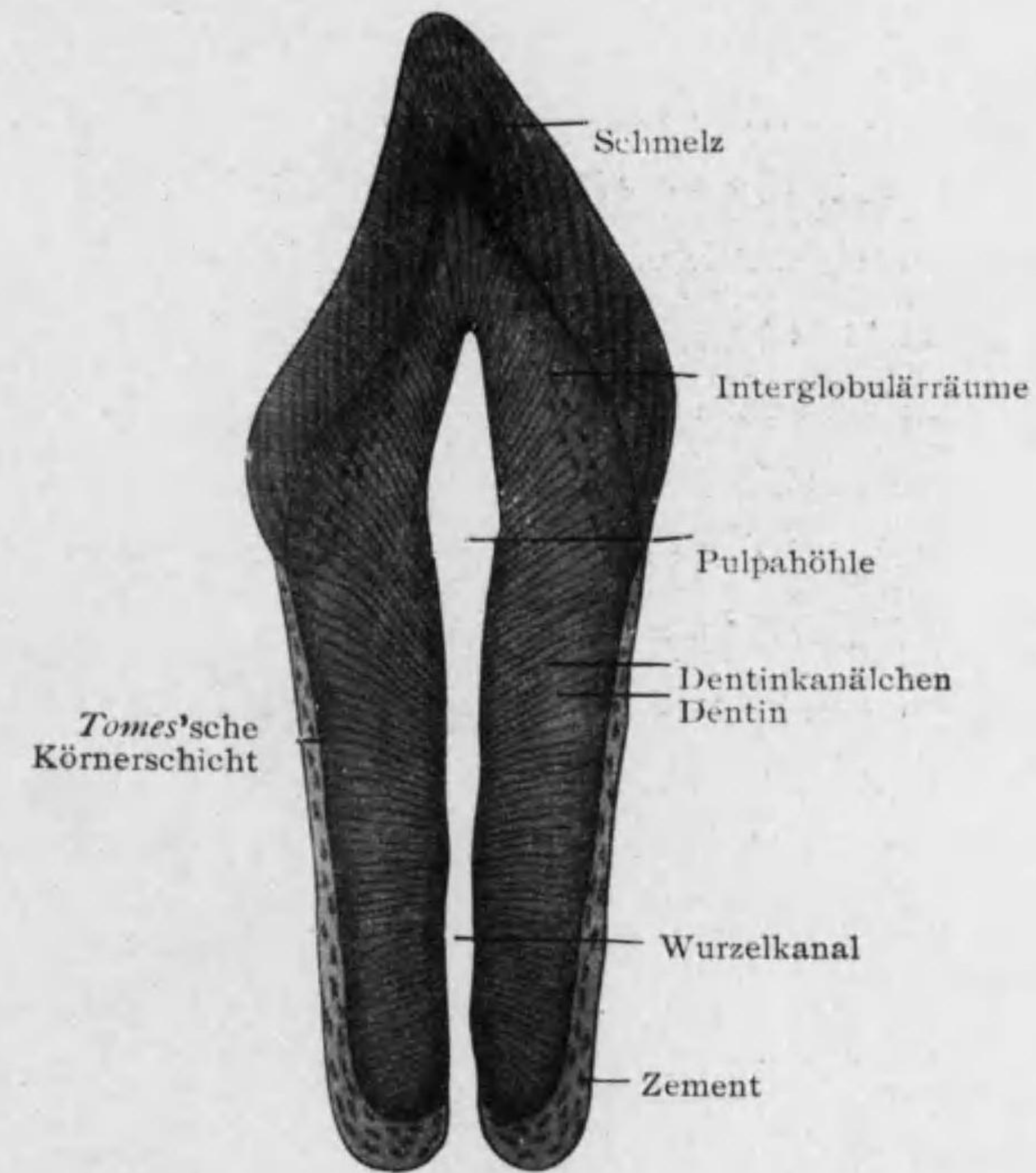


Fig. 109

人ノ門齒ノ Längsschliff.

1. **Dentin, Substantia eburnea 象牙質 (Zahnbein)*1**: 内部ニアリテ **Pulpahöhle 髓腔**ヲ圍ム。白色不透明ニテ一種ノ骨質ナレドモ細胞ガ基質ヨリ外ニテ髓腔中ニアリ。基質ハ産膠性原纖維表面ニ平行ナル層(tangentiale Fibrillenbündel)ヲナシ之ヲ結合スル Kittsubstanz 石灰化セリ; 無數ノ **Zahnkanälchen 齒小管***2ニ貫カレ其壁特ニ固ク且 KOH 等ニ對シ抵抗強ク, **Neumann'sche Zahnscheide**ノイマン氏齒鞘ト云フ。齒小管ハ髓腔ニ面スル象牙質内面ヨリ發シ(徑 2-4 μ), 次ニ S 狀ヲナシテ表面ニ近ヅク程細クナリ且相隣レルモノ細管ニヨリ互ニ連結ス。表面ニ近ク齒冠ニ於テハ廣キ **Interglobulärräume 球間腔**, 齒頸及齒根ニテハ小ニシテ多數ナル **Körnerschicht 顆粒層**アリ; 共ニ基質石灰化セザル部ナリ。

2. **Schmelz, Substantia adamantina, 琺瑯質***3: 齒冠ニテ象牙質ヲ被ヒ骨組織ヨリモ固ク石灰化セル六角柱狀ノ纖維 **Schmelzprismen 琺瑯質稜柱**(徑 3-6 μ)少量ノ Kittsubstanzニテ固ク結合セルモノナリ。*4

表面ニ薄キ無構造ノ **Cuticula dentis 齒小皮**アリ。

3. **Zement, Substantia ossea 白堊質**: 齒根ニテ象牙質ヲ被ヒ其構造骨ニ同ジ; 只 **Havers**氏小管ハ老人ニ(特ニ白齒)ノミ見ル; **Sharpey**氏纖維多ク骨腔少シ。白堊質ノ表面ト齒槽壁トヲ結合スル結締組織ヲ **Periodontium, Wurzelhaut 齒根膜**ト云フ; **Lig. circulare dentis**ハ其

*1 象牙質ノ化學的組成: 有機質 28%, 無機質 72% (磷酸カルシウム 67%, 炭酸カルシウム 5%, 其外磷酸マグネシウム, 弗化カルシウム少量)。
 *2 象牙質ニハ血管無ク Stoffwechselprodukt ハ此管ヲ通ズルナラン; 又此管ニヨリ Bakterien 侵入ス。又神經モ之ヲ通ジ象牙質ト琺瑯質トノ境特ニ敏感ナリ。
 *3 琺瑯質ノ化學的組成: 有機質 5%, 無機質 95% (磷酸カルシウム 90%, 炭酸カルシウム 4%, 弗化カルシウム少量)。
 *4 琺瑯質稜柱曲レル爲, Längsschliffニテ光ノ屈折ヲ異ニシテ現ハルル特殊ノ線アリ, 之ヲ **Hunter-Schreger**氏線トイフ。(Fig. 109)

最上部ナリ。

4. **Zahnpulpa 齒髓**: 柔軟ナル纖維性結締組織ニテ圓形又ハ星狀ノ細胞多シ。表面ノ一層ハ圓柱狀又ハ梨子狀ニテ **Odontoblasten 造齒細胞**ト云ヒニ突起アリ。

其長突起 **Zahnfasern 齒纖維**ハ齒小管中ニ入り分枝シ短突起ハ骨髓中ニ終ル。

齒牙ノ血管神經ハ髓腔ニ有リ; 猶神經ノ纖維齒小管ニ入ル。

○ **齒牙ノ發生** (Fig. 112, 113): 胎生第七週初ニ顎縁ノ上皮増殖シ **Zahnleiste 齒堤**トシテ結締組織中ニ進入シ第三月ニ之ヨリ乳齒定數ノ根棒狀隆起外面ニ(即

唇面)向ヒ出ヅ; 之ヲ **Schmelzorgan 琺瑯器**ト云ヒ後三層(äußere Schmelzzellen 外琺瑯細胞, Schmelzpulpa 琺瑯髓及 innere Schmelzzellen 内琺瑯細胞)ニ分レ **Papilla dentis 齒乳頭**ヲ圍ミ其全體ヲ結締組織膜ガ取巻キテ **Zahn-**

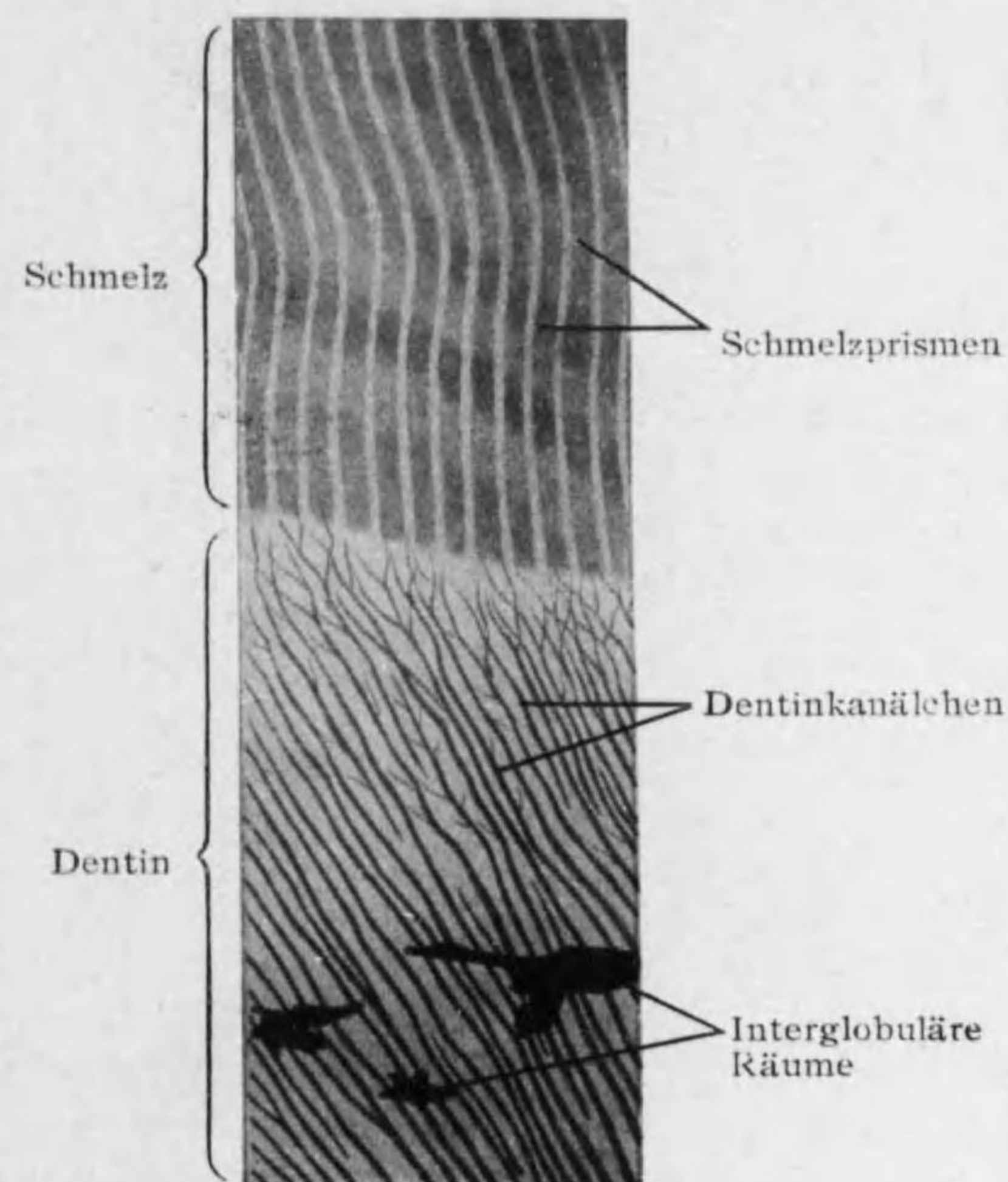


Fig. 110

齒冠(強廓大)

säckchen 齒小囊ヲナス。珐瑯器ト齒堤トノ連絡細クナリ Kolbenhals 棍頸ト云フ；此連絡絶ニ乳齒發達スル頃ニ齒堤ヨリ更ニ棍棒狀隆起生ジ(前者ノ内側ニ)永久齒基礎ヲナス(胎生第二十四週)。

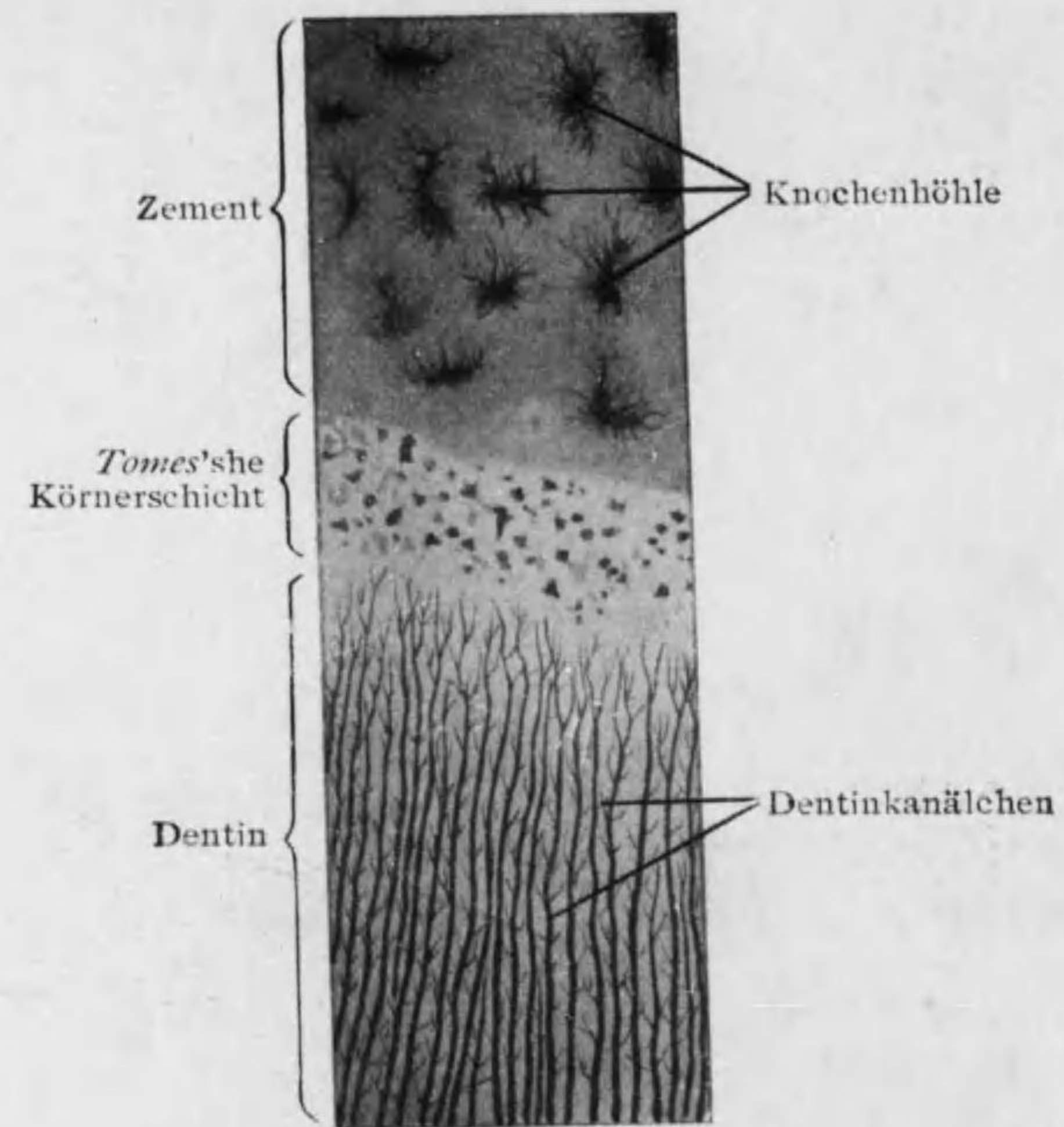


Fig. 111

齒 根 (強縮大)

第五月頃齒乳頭表面ノ細胞 Odontoblasten 造齒細胞トナリテ其分泌物 Prä-dentin 中ニ産膠性纖維生ジ其化骨ニヨリテ後ノ象牙質トナリ 造齒細胞ノ突起即 Zahnfaser ハ其中ニ閉チ込メラル；稍々遅レテ内珐瑯細胞ノ一部(上部ニテ齒冠ヲ

被ヘル部) Ameloblasten 珐瑯質細胞ガ内方ニ向ヒ Präadamantin ヲ分泌シ之ガ後ニ珐瑯質トナル, 珐瑯細胞ノ他部及珐瑯器ハ後ニ消失ス。

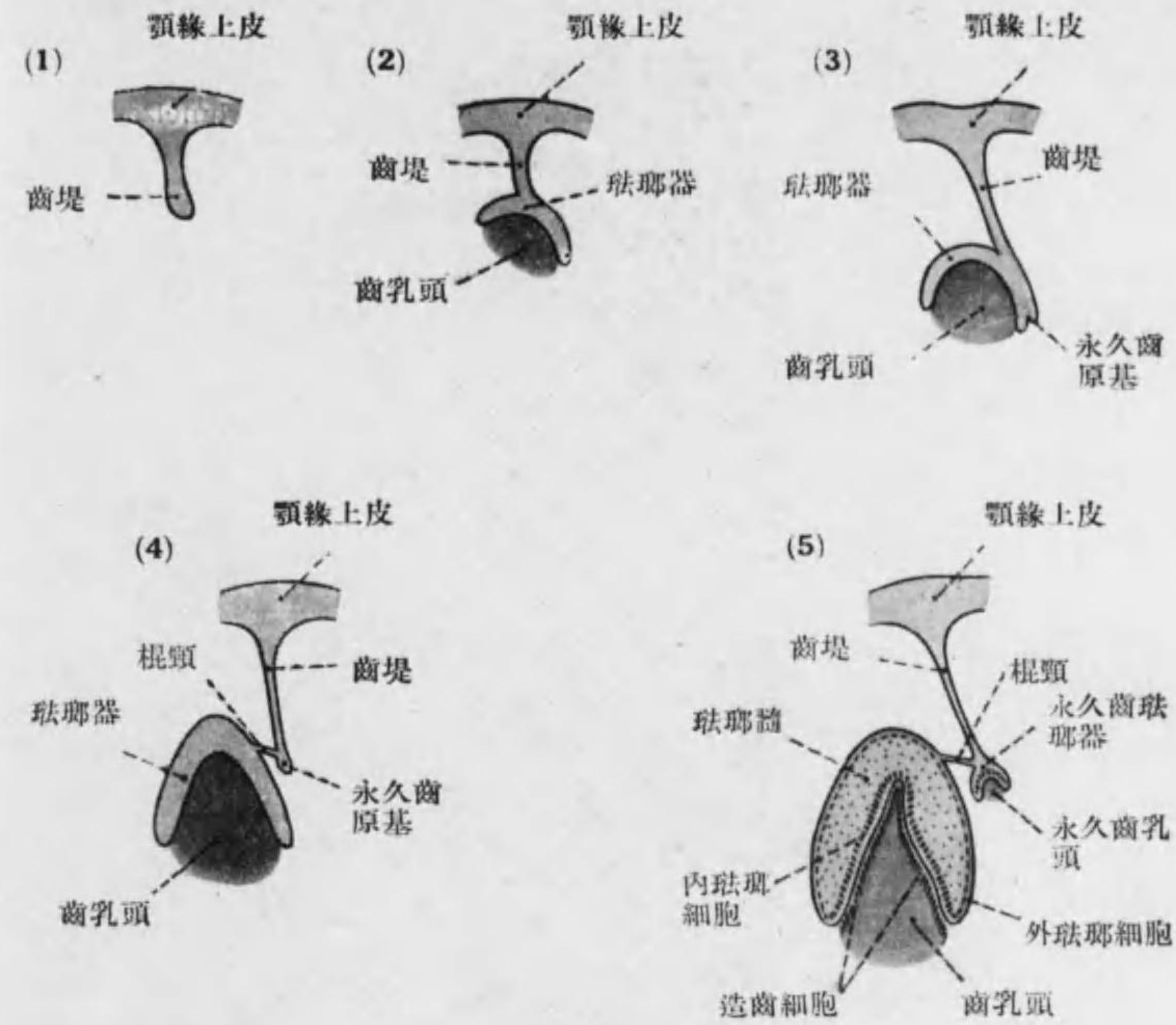


Fig. 112

齒牙發生模型(1)

齒小皮ハ内珐瑯細胞ノ小皮縁ニシテ白堅質ハ齒小囊ノ一部ナリ；兩者ハ生後生ズ。以上ニヨリ珐瑯質及齒小皮ハ珐瑯器ノ殘部ニシテ外胚葉ノ産物；象牙質ハ造齒細胞ヨリ生ジ白堅質ハ齒小囊ヨリ生ジ共ニ Mesenchym ノ産物ナルヲ知ル。

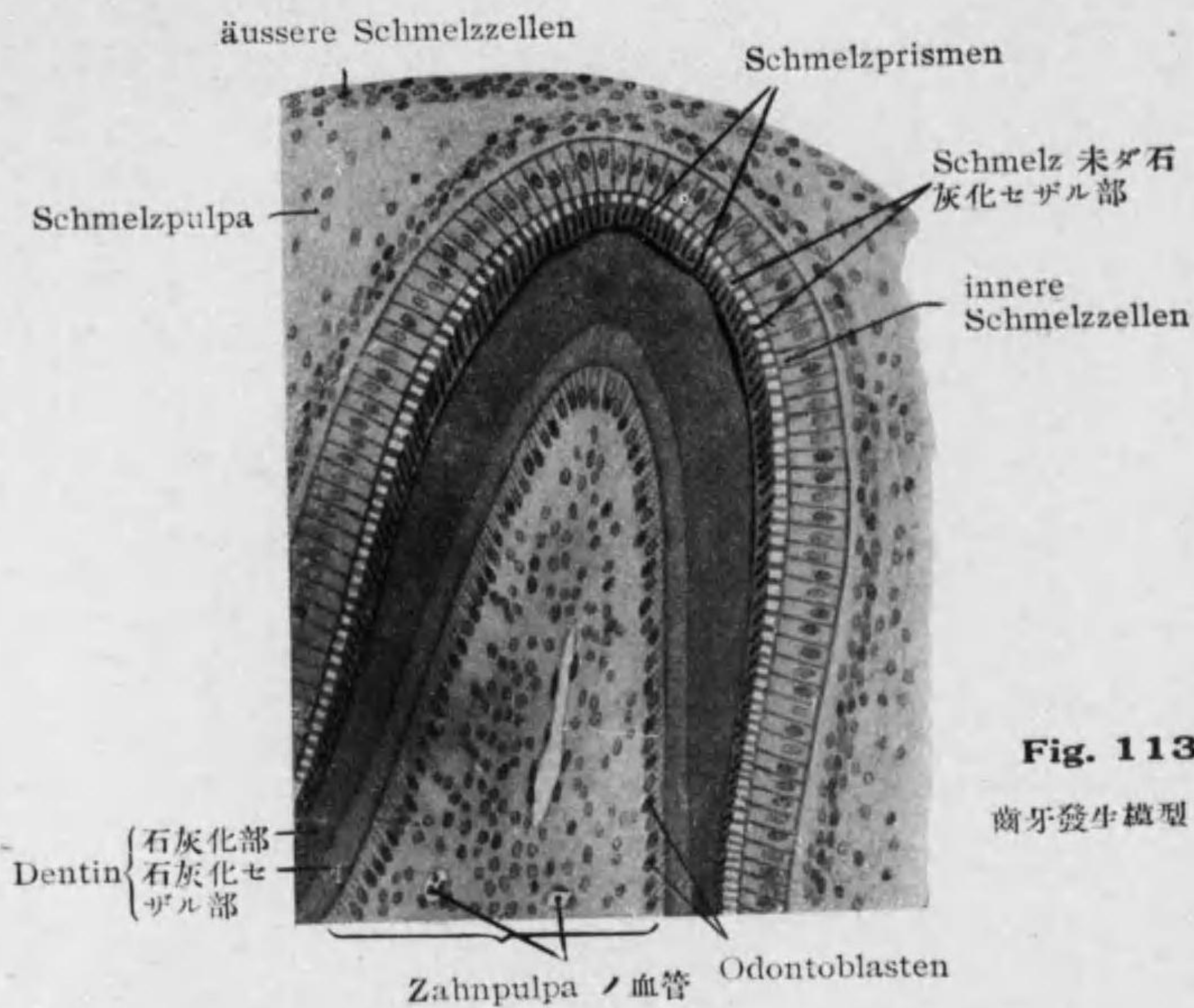


Fig. 113
歯牙發生模型 (2)

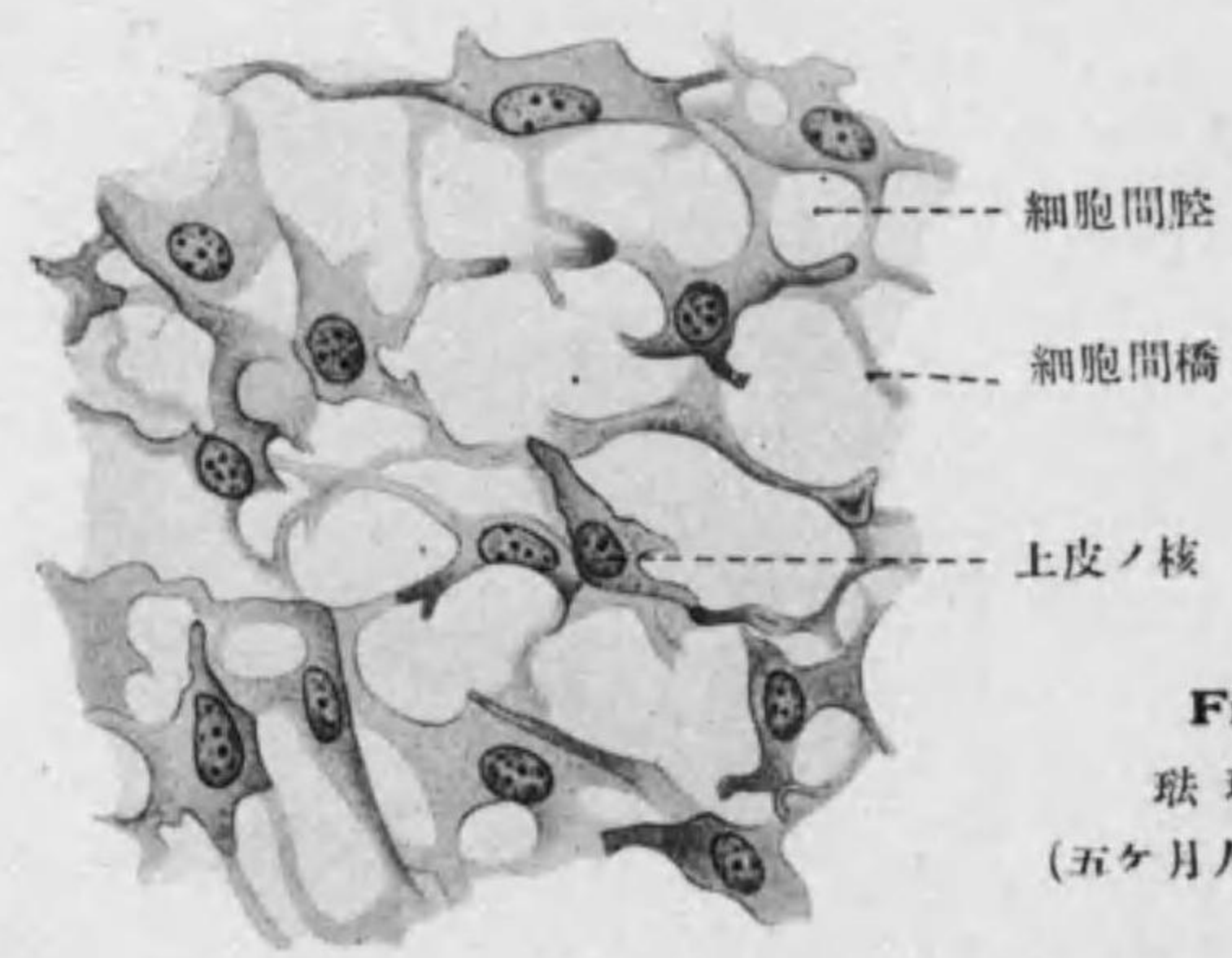


Fig. 114
珐瑯體上皮
(五ヶ月人胎兒下内側門齒)

4. Lingua 舌 (Zunge)

○舌粘膜ノ一般口腔粘膜ト異ル所ハ表面ニ Sulcus terminalis ナ境界トシテ前部ニ Zungenpapillen 後部ニ Zungentonsillen 有ル事ナリ。^{*1}

1. Zungenpapillen 舌乳頭 (Fig. 115): Tunica propria = 血管多ク重層扁平上皮ニテ被ハレ sekundäre Papillen 第二次乳頭ヲ有ス。

a. Papillae filiformes 絲狀乳頭: 細ク全舌面ニ密ニアリ (長 0.7-3.0 mm.), 表層角化セル爲主ニ機械的作用アリ。

變形: Papillae conicae 圓錐狀乳頭: 舌前部ニアリ。

b. Papillae fungiformes 蕈狀乳頭: 前者ヨリ大, 全面ニ散在シ上皮層薄シ (長 0.5-1.5 mm); 幼兒ニテハ味蕾アリ。

變形: Papillae lenticulares レンズ狀乳頭: 舌側縁ニアリ。

c. Papillae vallatae 輪廓乳頭: 最大ニテ數 7-15; Sulcus terminalis ノ前ニ一列ニ竝ベル扁平ナル隆起ニテ (長 1-1.5 mm 幅 1-3 mm), 其側縁ト周圍ノ Wall 輪廓ノ上皮層中ニ Geschmacksnospe 味蕾アリ (248 頁参照); 又側縁ト堤トノ間ニ漿液ヲ分泌スル Ebner 氏腺開ク。^{*2}

d. Papillae foliatae 葉狀乳頭: 舌後部側縁ニアリテ規則正シキ陷凹ヲナシ味蕾ヲ有ス。^{*3}

*1 其他舌ノ特徴ハ
1. Tela submucosa 固ク Fascia linguae ヲナセル事。
2. Zungenmuskeln ノ横紋筋纖維種々ノ方向ニ走り且屢々分岐シ又比較的
多クノ鬆疎結締組織ニヨリテ分タル事。
*2 N. glossopharyngeus 及 N. lingualis ガ舌粘膜ニ來リ神經細胞ヲ此處ニ見ル; Pap. vallat. ニテハ群ヲナシコレヲ Remak'sche Hemiganglien ト云フ。
*3 人ニハ少ク兔等ニテ良ク發達セリ。

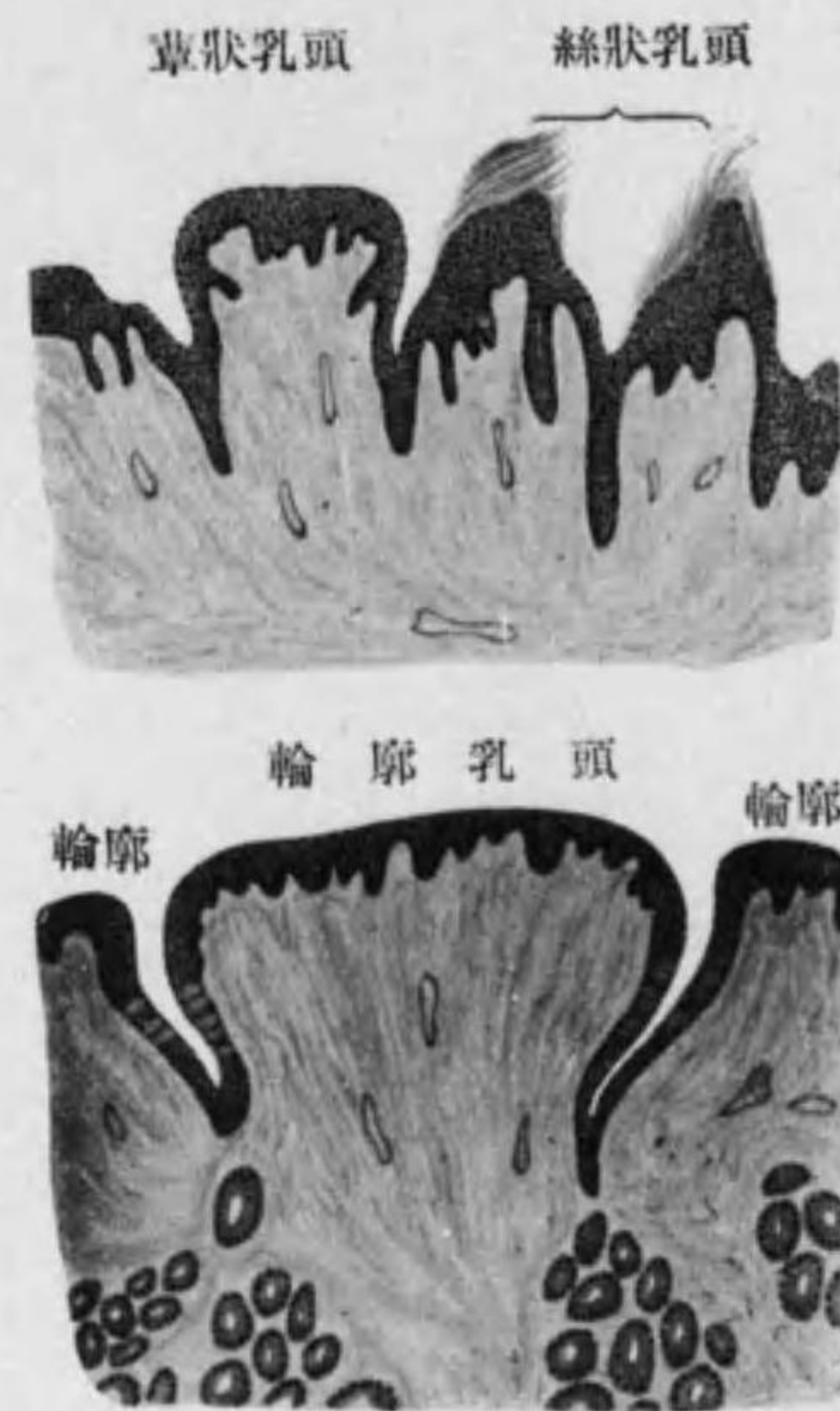


Fig. 115 舌乳頭(半模型)

2. **Tonsillae linguales 舌扁桃腺** (Zungentonsillen) (Fig. 116): 舌根ニアル塊様ノ隆起ニシテ其個々ハ **Zungenbälge, Folliculi linguales** 舌濾胞ニテ球狀ナリ (1-4 mm); **Balghöhle 濾胞腔**ヲ圍メル重層扁平

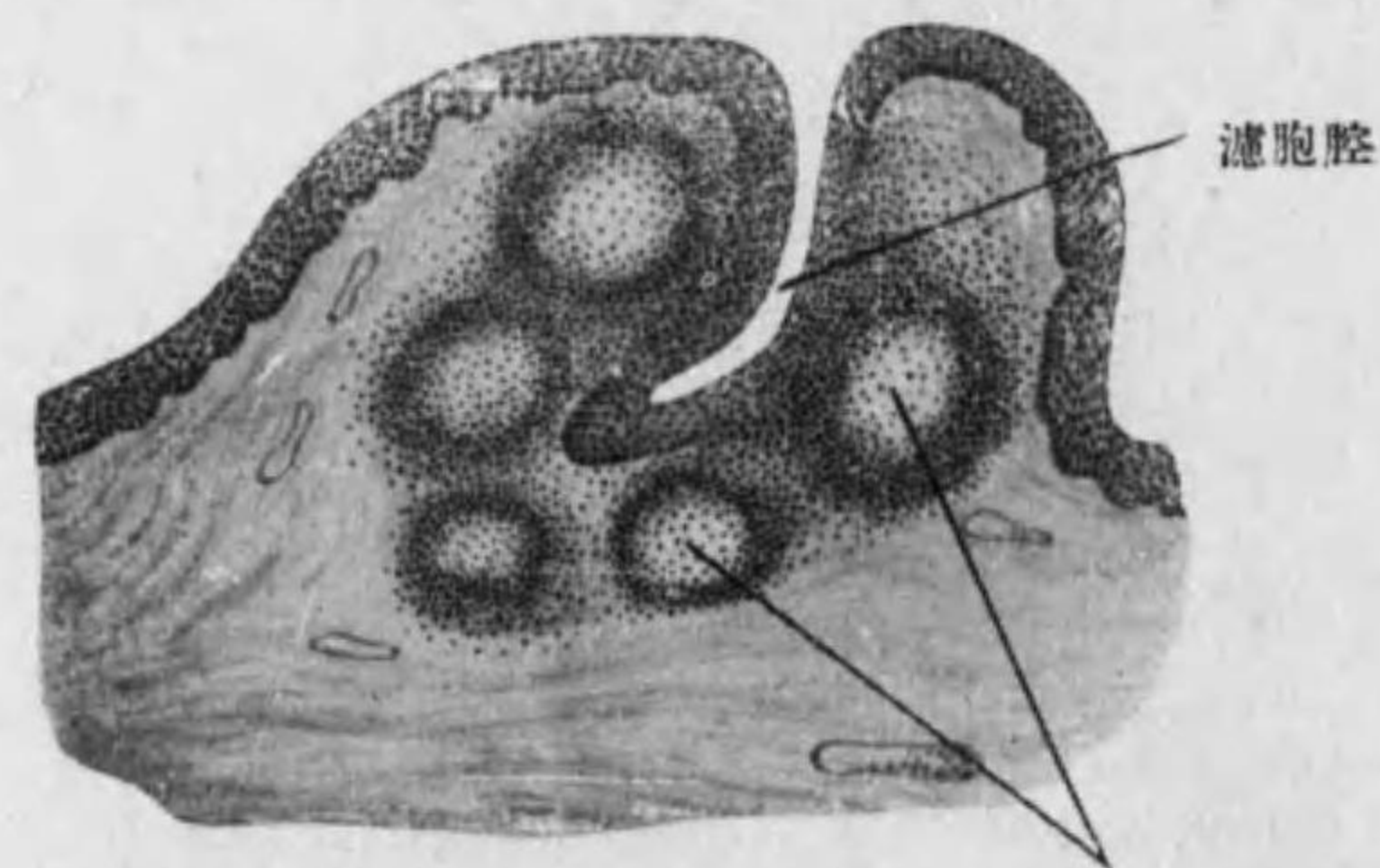


Fig. 116 舌濾胞 第二次小節

上皮ノ外ニ腺様組織アリ, 其中ニ數個ノ **Sekundärknötchen** 第二次小節 (中心ニ **Keimzentrum**)ヲ有ス。周圍ニ纖維膜アリ, 此所ニ新生セララルリン
巴球ハ上皮ヲ通ジ口腔ニ出デ **Speichelkörperchen** 唾液小體トナル。

第二節 Pharynx 咽頭 (Schlundkopf)

Tunica mucosa:

Epithel: 鼻部ニテ多列性絨毛上皮, 口部及喉頭部ニテ重層扁平上皮。

Tunica propria: 舌口蓋弓ト咽頭口蓋弓トノ間ニ **Tonsilla palatina** 口蓋扁桃腺, 咽頭穹窿ニ **Tonsilla pharyngea** 咽頭扁桃腺アリ。此層ト次ノ筋織膜トノ間ニ弾力纖維層 (**elastische Grenzschieht**) アリ。

Tunica muscularis: 横紋筋纖維。

Tunica fibrosa 纖維膜: 多數ノ弾力纖維ヲ混ズル結締組織膜。

○ **Tonsilla palatina** 口蓋扁桃腺 (**Gaumentonsille**): 舌濾胞ノ集合ニテ多クノ濾胞腔ヲ圍ミテ多數ノ淋巴小結節アリ; 強キ纖維膜ニ圍擁セララル。

第三節 Oesophagus 食道*¹ (Speiseröhre)

Tunica mucosa: 縦皺襞ヲナス。(Fig. 117)

Epithel.....重層扁平(磚狀)上皮

Tunica propria.....上部(環狀軟骨ノ高サ)及下端ニ **obere u. untere kardiale Oesophagusdrüsen** 上及下食道噴門腺*²アリ, 分枝管狀腺ナリ。

*¹ 發生上ヨリ食道及胃ヲ **Vorderdarm**, 小腸ヲ **Mitteldarm**, 大腸ヲ **Enddarm** ト云フ。

*² 上食道噴門腺ハ 30% 之ヲ缺ク; **Magenschleimhautinsel** 有リ。

Lamina muscularis mucosae

Tela submucosa.....Glandulae oesophageae 食道腺アリ; 粘液腺ニシテ胞狀管狀腺ナリ。

Tunica muscularis.....上部(頸部)ハ横紋筋。

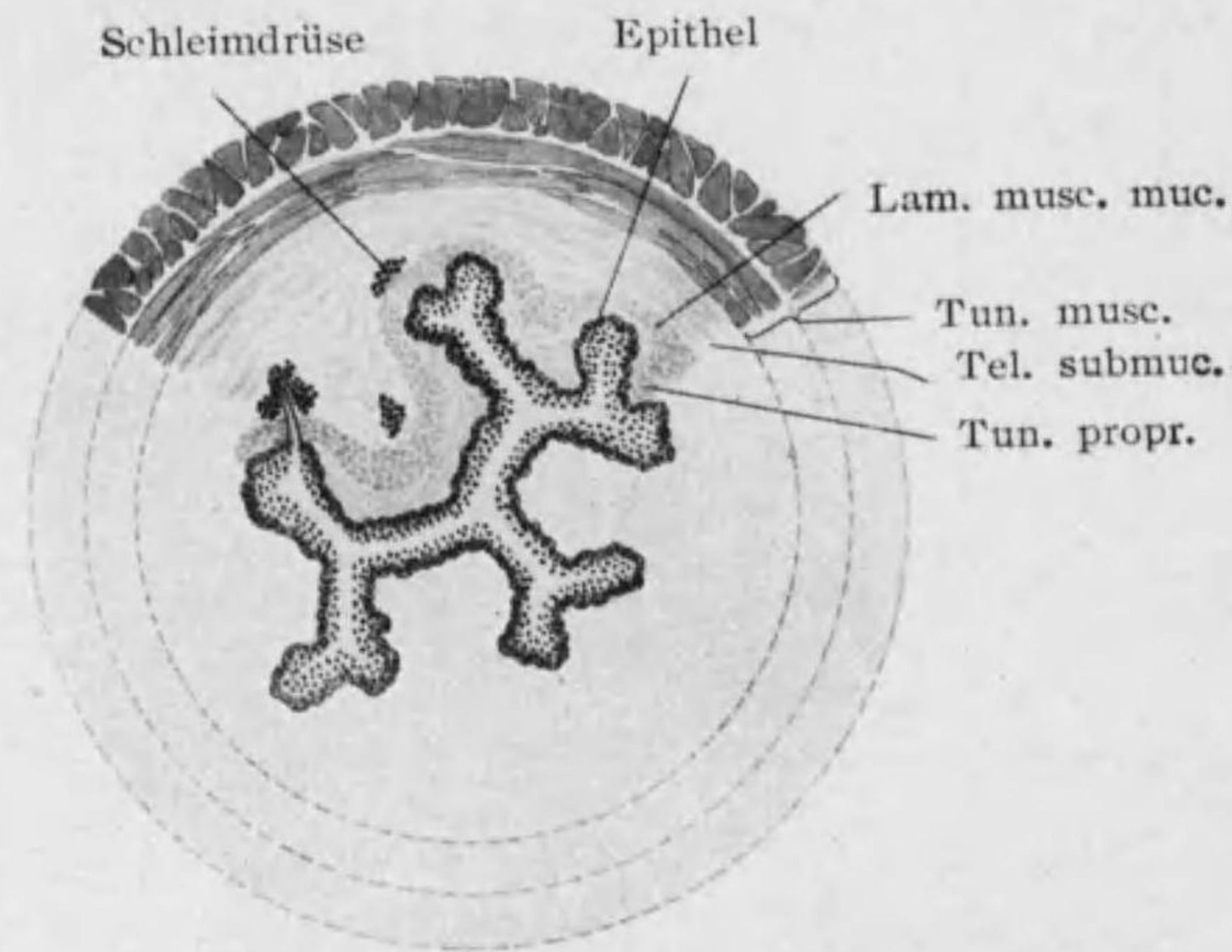


Fig. 117 食道(横斷, 半模型)

下部(胸部及腹部)ハ滑平筋
 Tunica adventitia { 内輪(又ハ斜)層
 外縦層

第四節 Ventriculus 胃 (Magen)

Tunica mucosa: 表面ニ陥凹 Foveolae gastricae アリ; 胃體胃底ニテハ規則正シク幽門ニテハ不規則ニシテ且深シ*1。(Figg. 118, 119)

*1 Kardia 及 Pylorus = Dünndarmschleimhautinsel 有ル事アリ。

Epithel: 單層圓柱上皮;*1 粘液ヲ分泌スル者ニシテ丈高ク底部ニ楕圓形乃至圓形ノ核アリ, 上部ノ原形質ハ粘液化セリ; 胃小窩ニテハ上皮稍々低ク其底ニ腺開口ス。(Fig. 120)

Tunica propria: 各部ニ特有ノ Magendrüsén アリ; 又淋巴小結節*2 (Solitärfofollikel) アリ。

Lamina muscularis mucosae*3

Tela submucosa

Tunica muscularis { 内斜層.....胃體及胃底ニノミアリ。
 中輪層.....主ナリ, 特ニ幽門ニ強シ (M. sphincter pyloricae)。
 外縦層.....胃小彎及大彎ニ著シ。

Tunica serosa { 結締組織 (Subserosa)。
 單層扁平上皮。

○ Magendrüsén 胃腺:

1. Fundusdrüsén, Glandulae gastricae propriae 胃底腺(Pepsindrüsén, Labdrüsén): 胃底及胃體ニアル單管狀腺ニテ胃小窩ニ開ク, 頸稍々細ク底膨大セリ, 屢々分枝ス。二種ノ細胞ヲ有ス。(Fig. 118)

a. Hauptzellen 主細胞*4: 明ルク立方形乃至圓柱狀, basophil, 細胞

*1 食道及直腸下部ニテハ保護ノ作用ヲ主トスル爲重層扁平上皮; 胃及腸ニテハ分泌(特ニ胃) 吸收(特ニ腸)ヲ主トスル爲單層圓柱上皮ヲ有シ後者ニノミ小皮縁アリ(!)。
 *2 Lymphozyten 及 neutrophile Leukozyten ヨリ成リ中ニ azidophile Leukozyten 及 Plasmazellen モ見ラル。
 *3 此層ノ攣縮ニヨリ粘膜表面ニ État mamellonné ヲ生ズ。
 *4 腺頸ニ近キ所ニアルモノハ核楕圓形ニテ粘液又ハ漿液ヲ有シ幽門腺細胞ニ似タリ; 之ヲ Nebenzellen 副細胞ト云フ。Pylorus 近クニテハ特ニ多ク主細胞ニ代ル。

間分泌小管アリ; 細胞外層ニハ圓キ核アリ: 此部ヨリ顆粒(Propepsin) 生ジ内層ニ至ル。Pepsinogen 及 Labfermente ヲ分泌ス。

b. **Belegzellen** 壁細胞: 主細胞ヨリ大ニテ暗ク球形又ハ多角形, 外壁ニ近ク存ス; azidophil (即 Eosin ニテ紅染), 分泌物ハ鹽酸トナル; 核圓ク稍々大ニテ屢々二個アリ; 細胞内分泌小管アリ。

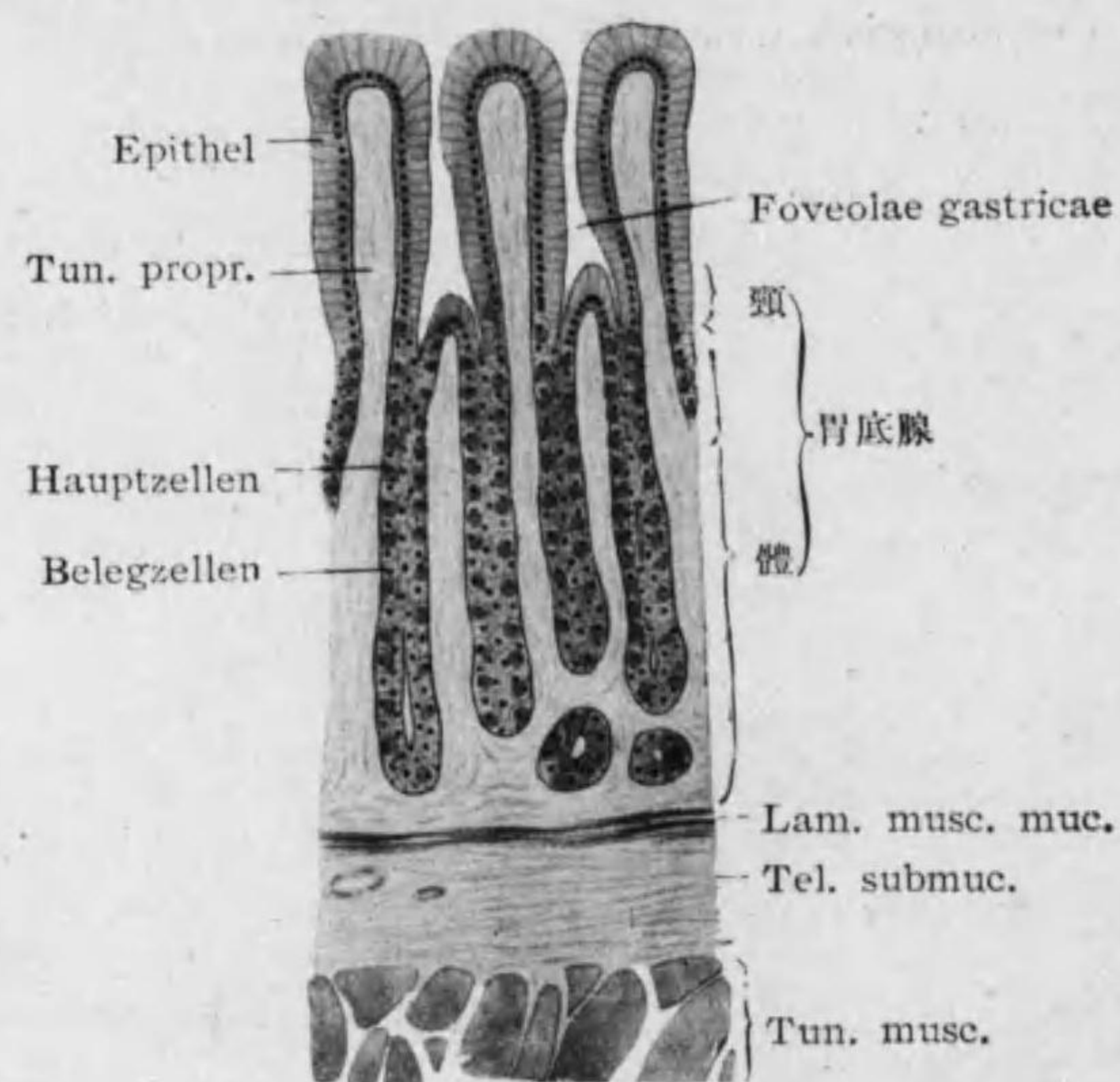


Fig. 118 胃體粘膜

2. **Pylorusdrüsen, Glandulae pyloricae** 幽門腺: 幽門部ニアリ,*1 胞狀管狀腺ニテ底分枝ス。深キ胃小窩ニ開キ圓柱狀ノ細胞ニ被ハレ核基底ニ近ク有リテ圓ク主細胞ニ似タルモ全ク同ジカラズシテ純漿液性ノ分泌ヲナ

*1 幽門管 (Pyloruskanal) トモ稱スル部ナリ。Pylorus 幽門ニテハ定型的ノ幽門腺ナラズシテ Belegzellen ヲ混ズ。更ニ下レバ十二指腸腺ニ移行ス。

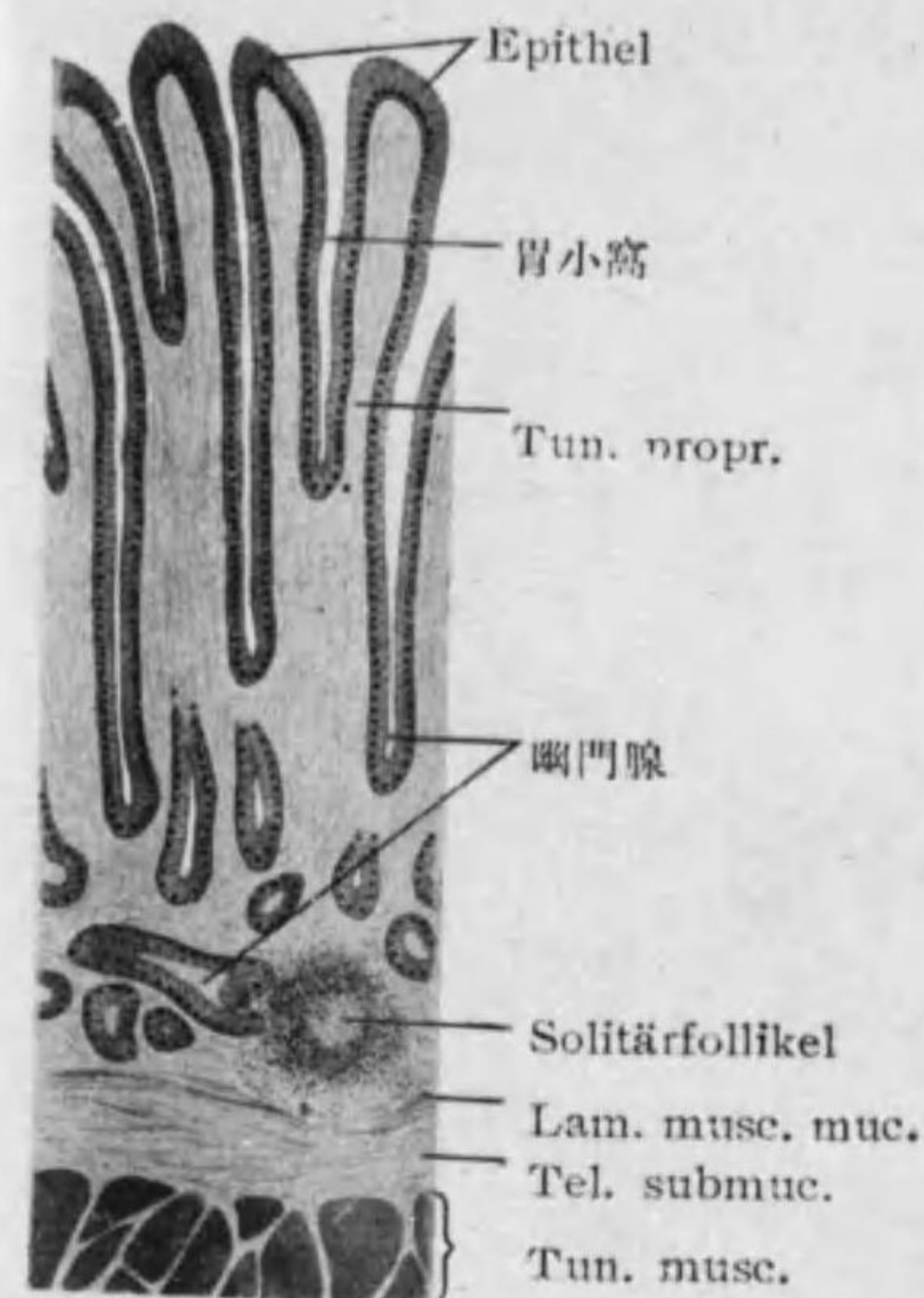


Fig. 119 胃幽門粘膜

ス; 顆粒小ニシテ細胞間分泌小管短シ。(Fig. 119)

3. **Kardiadrüsen** 噴門腺: 食道ノ下食道噴門腺ト連続シテ噴門ニアリ, 分枝甚シキ管狀腺ニテ其細胞漿液性ニテ幽門腺ニ似タルモ少数ノ azidophil ノ細胞ヲ混ズ。

第五節 Dünndarm 小腸

Duodenum 十二指腸

Jejunum 空腸

Ileum 廻腸

○小腸壁一般ノ構造:

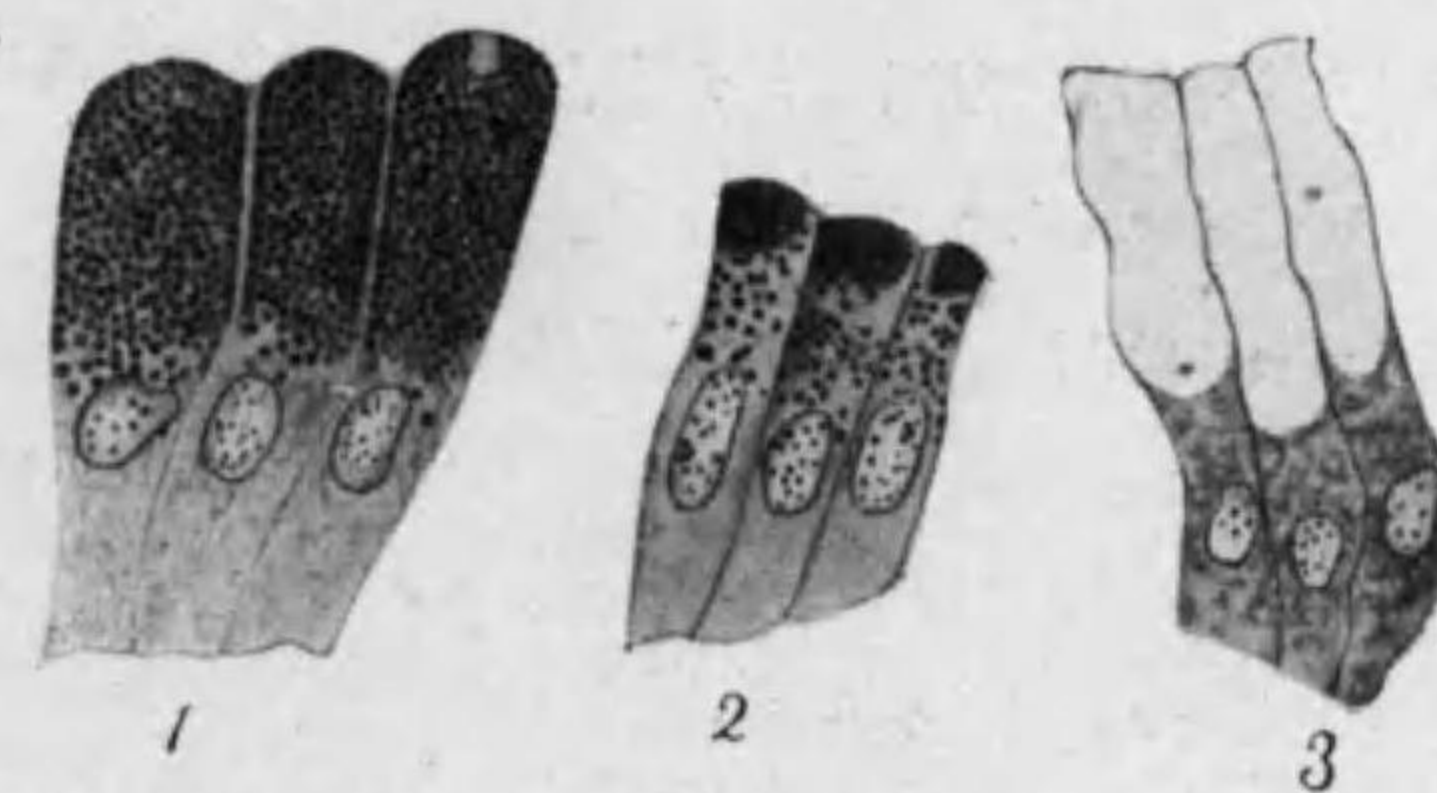


Fig. 120

人ノ胃上皮

1, 2. 胃底腺部 3. 幽門部 三者相異レル固定法ニヨル。

Tunica mucosa: Plicae circulares, *Kerkringi* ヲ成シ空腸ニテ最高ク且密ナリ粘膜表面ヨリ Villi intestinales 腸絨毛 (Darmzotten) (高サ 0.2-1 mm) 出ヅ (!), 空腸ニテ最長ク且密ニシテ圓柱狀又ハ棍棒狀, 十二指腸ニテハ幅廣ク, 廻腸ニテハ細ク且最疎ナリ。(Figg. 121-124)

Epithel: 單層圓柱上皮, Kutikularsaum*¹ ヲ有シ吸收及分泌ノ作用アリ。圓柱上皮間ニ多クノ Becherzellen 杯狀細胞アリ, 圓柱上皮ヨリ變

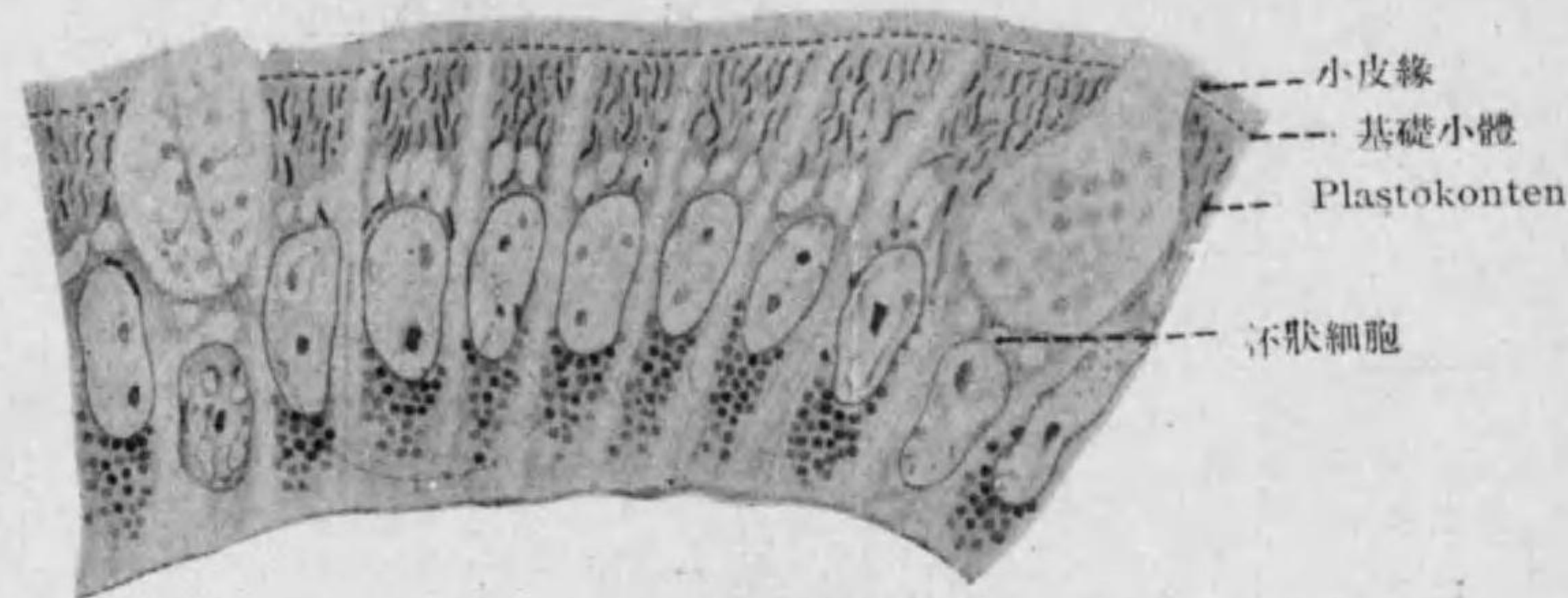


Fig. 121

小腸絨毛ノ上皮(人)

化セルモノナリ,*² 杯狀乃至卵圓形ニテ粘液ニ充ツ, 表面ニ小皮縁無ク圓孔アリ。又屢々 Wanderzellen アリ。

Tunica propria: 此所ニ腸腺アリ又淋巴小結節*³ ヲ有ス(空腸下部

- *¹ 小腸上皮ノ Kutikularsaum = 縦線ヲ見ル。原形質突起入レリト云フ又顔毛ノ集合ナリトモ云フ。中央又ハ底ニ近ク楕圓形ノ核アリ, 小腸上皮ニ吸收盛ナルハ事實(例之多量ノ脂肪ヲ攝取セル後多クノ脂肪小滴ヲ認ム)ナルモ其經過ハ未ダ全ク明ナラズ; Plastosomen 特ニ多キ層基底(縦線ヲナス)ト中部トニアリ, 之ガ吸收ノ際動クヤハ疑ハシ。
- *² 杯狀細胞ニナル前ニ圓柱上皮ニ先ヅ Prämuzin 顆粒ヲ生ズ, 又粘液ヲ排出シ盡シ細クナレル杯狀細胞ハ死滅又ハ恢復ス。再ビ圓柱上皮ニナルヤハ明ナラズ。
- *³ 其外ニ散在セル Lymphozyten, Plasmazellen, eosinophile Zellen アリ; 吸收作用盛ナル時ハ其刺戟ニヨリ多クナル。

及廻腸ニハ Peyer'sche Haufen, 他ニハ Solitär-follikel); 腸絨毛ノ中心ニハ zentraler Chylusraum

中心乳糜腔アリ。

Lamina muscularis mucosae: 其絨毛ニ入ルモノハ之ヲ短縮ス。

Tela submucosa: 十二指腸ニテハ十二指腸腺ヲ有ス。

Tunica muscularis: 内輪層 外縦層
Tunica serosa

○小腸ノ腺
1. Glandulae intestinales, Lieberkühni 腸腺:

固有層ニアリテ單管狀腺ナリ, 單ニ腸上皮ノ連続

ガ表面ヨリ深く入込メル部ニテ Krypten 隱窩*¹ (長 0.1-0.3 mm) ト見做スヲ正シト云フ。然レドモ底部ニハ Paneth'sche Zellen パネート氏細胞

- *¹ Krypten ニノミ Mitose アリ即此所ニテ腸上皮新生ス, Kutikularsaum 無シ。又淋巴小結節ニ接セル上皮モ屢々之ヲ缺ク。猶淋巴小結節ノ上ニハ絨毛無シ。Krypten ニテモ Becherzellen アリ。

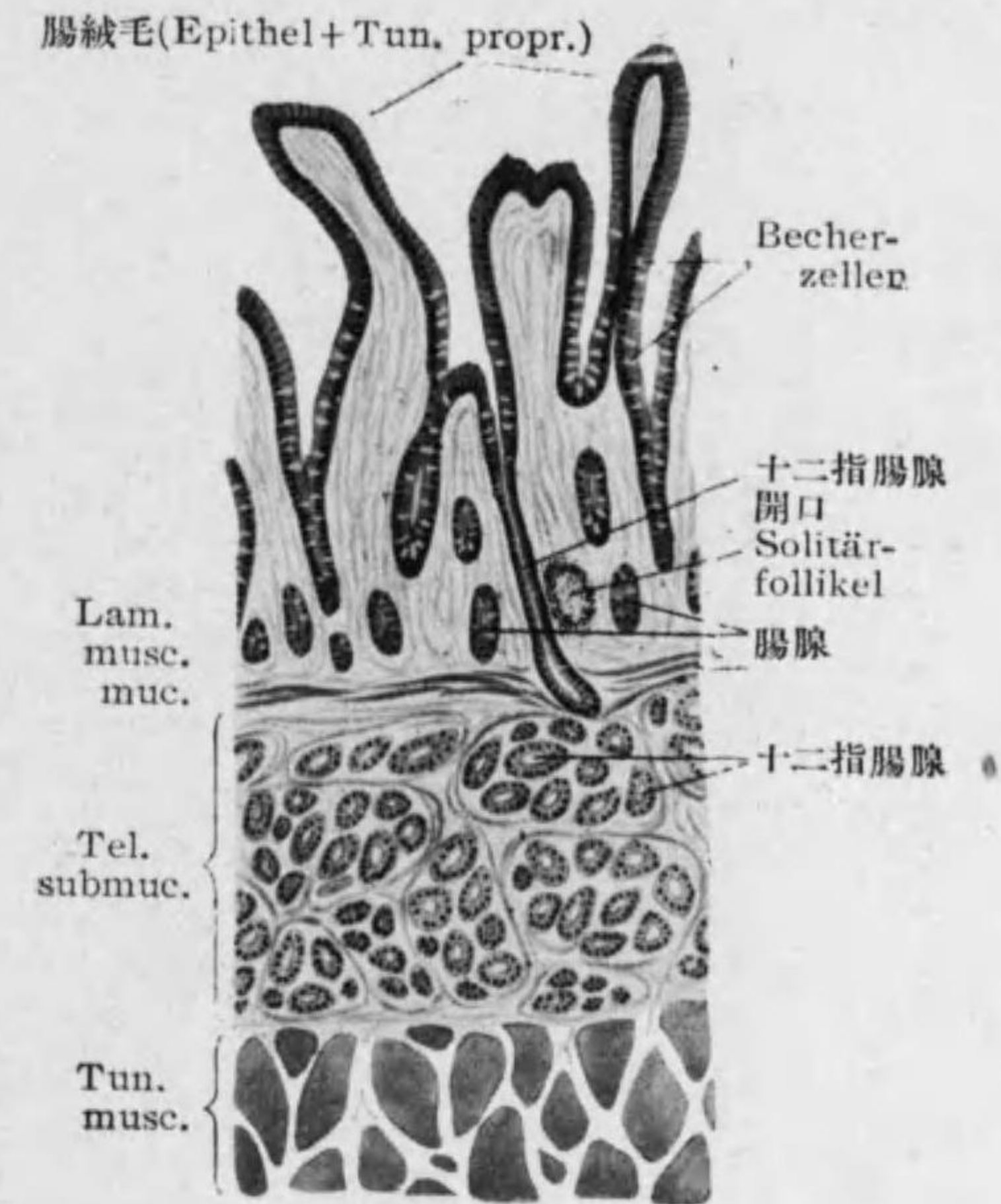


Fig. 122

Duodenum

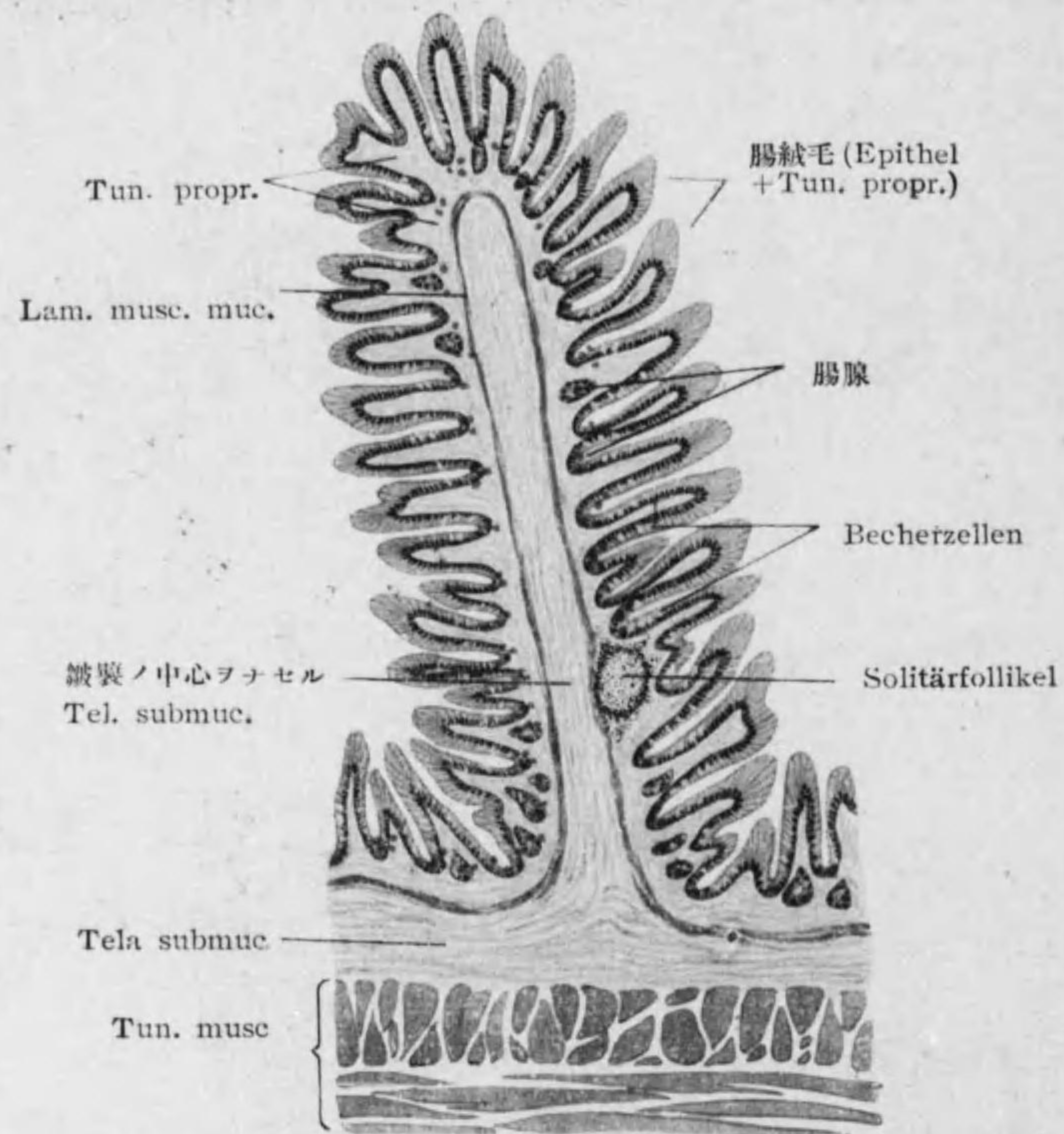


Fig. 123
Jejunum

アリ, Fuchsin ニテ紅染 Chromsäure ニテ黄染スル顆粒ヲ有シ漿液ヲ分泌ス。(Fig. 122-124)

2. *Glandulae duodenales, Brunneri* 十二指腸腺: 十二指腸ニ限り固有

層及粘膜下組織ニアリ胞状管状腺ニテ甚シク分岐ス, 細胞幽門腺ト似タリ。分泌物ハ漿液トモ粘液トモ云フ。*1 (Fig. 122)

第六節 Dickdarm 大腸

Colon 結腸

Processus vermiformis 蟲様突起 (Wurmfortsatz)

Rectum 直腸 (Mastdarm)

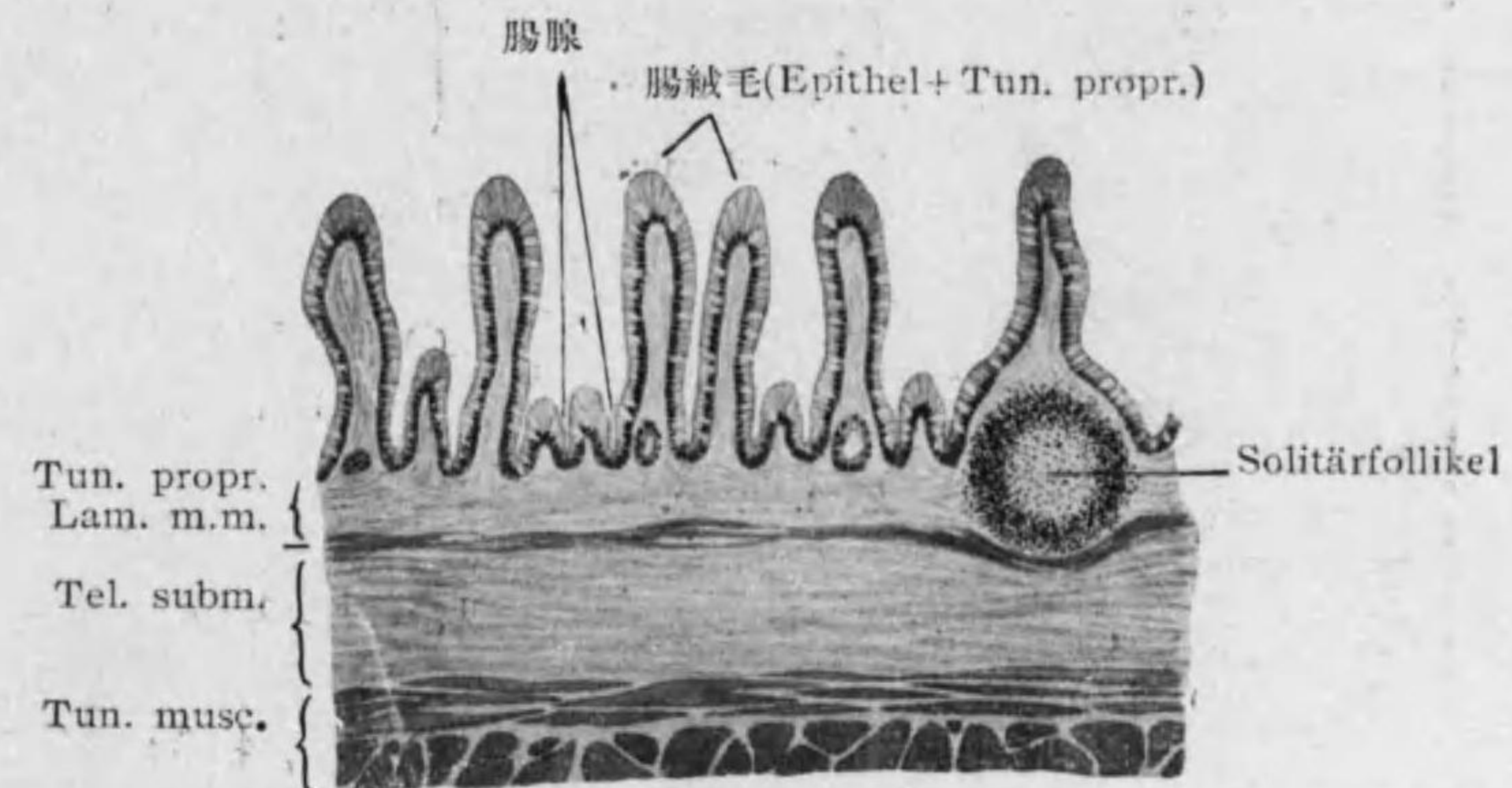


Fig. 124
Ileum

○大腸壁一般ノ構造:

Tunica mucosa: Darmzotten ナシ (!)。(Fig. 125)

*1 十二指腸初部及輸膽管開口部ニ多ク終ホド少シ。細胞中ニ稀ニ Paneth 氏細胞ニ似タルモノアリ。

Epithel: 單層圓柱上皮; Becherzellen 多シ。^{*1}

Tunica propria: 腸腺有リテ長ク Paneth 氏細胞ナシ。淋巴小結節 (Solitärfoolikel) 多シ。

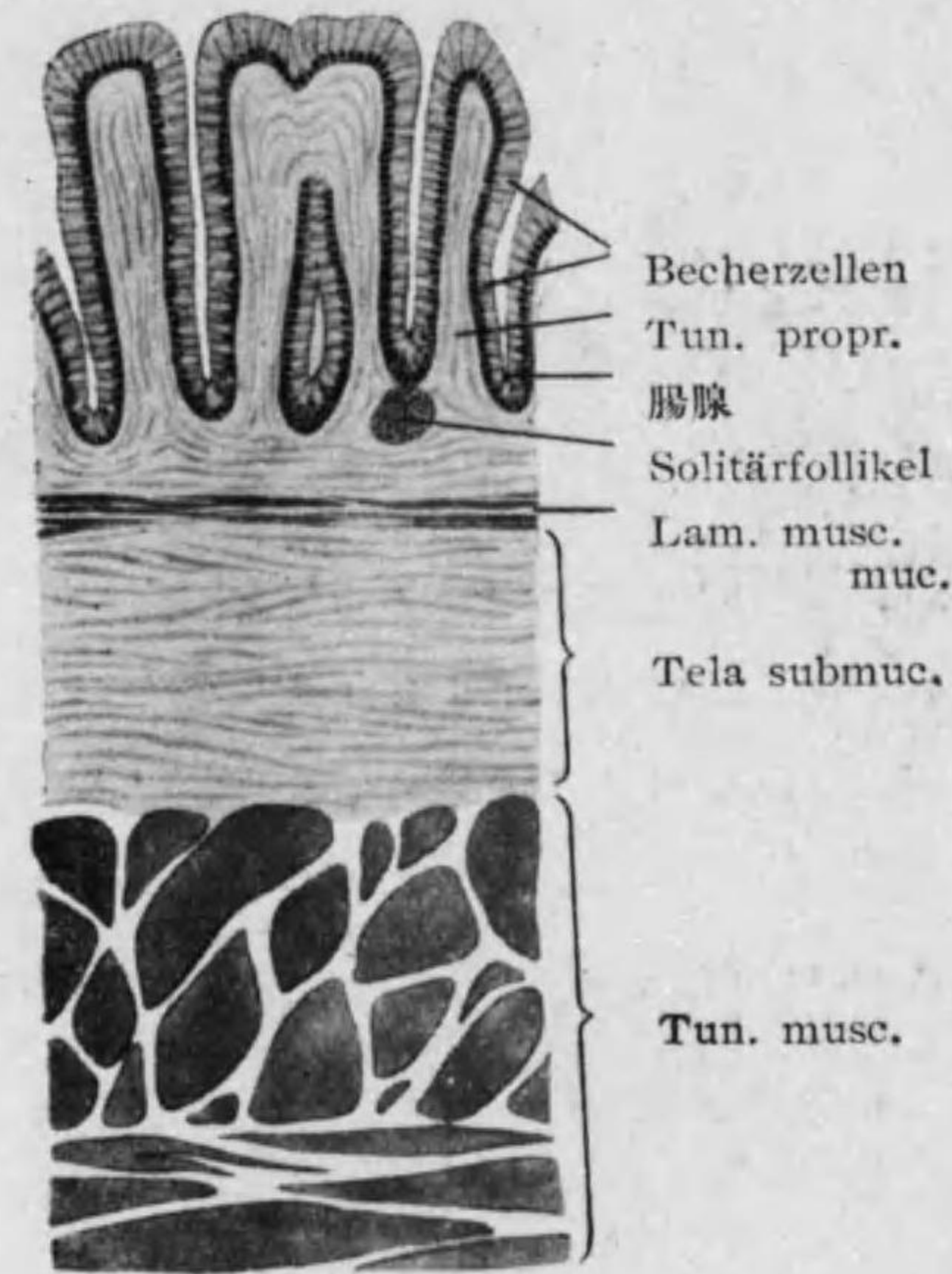

Fig. 125 Dickdarm

腸腺特ニ長ク (0.7 mm) 且間隔廣シ, 縦走筋發達セリ。下部ニテハ重層扁平上皮ヲ有シ更ニ下端ニテ外ニ横紋筋加ハル。^{*2}

^{1*} 杯狀細胞ノ分泌物ナル Schleim ハ大腸ニテモ食道ニテモ内容物ヲ送り出ス用ヲナシ消化ノ働ナシ。大腸ノ圓柱上皮ハ小腸ノモノニ似タリ, 其作用ハ主トシテ吸收ナリ。

^{2*} Sinus rectales ハ重層圓柱上皮, Columnae rectales 及 Pars analis recti ハ重層扁平上皮。

Lamina muscularis mucosae

Tela submucosa

Tunica muscularis:

{ 内輪層
外縦層: Taenien
ニテ厚シ。

Tunica serosa

○ 蟲様突起ノ特色:

Solitärfoolikel 特ニ多ク
其 Keimzentrum 大ナリ。(Fig. 126)

○ 直腸ノ特色: 上皮

ノ大多數ハ杯狀細胞ナリ。

○ Anus 肛門 (After): 重層扁平上皮; 固有層 = circumanale Schweißdrüsen (apokrine u. ekkrine), circumanale Talgdrüsen (獨立竝ニ毛囊ヲ伴ヘル者) アリ, 其外多クノ哺乳類ニ發達セル Proktodäale Drüsen ノ痕跡ヲ見ル。外ニハ M. sphincter ext. (横紋筋)。

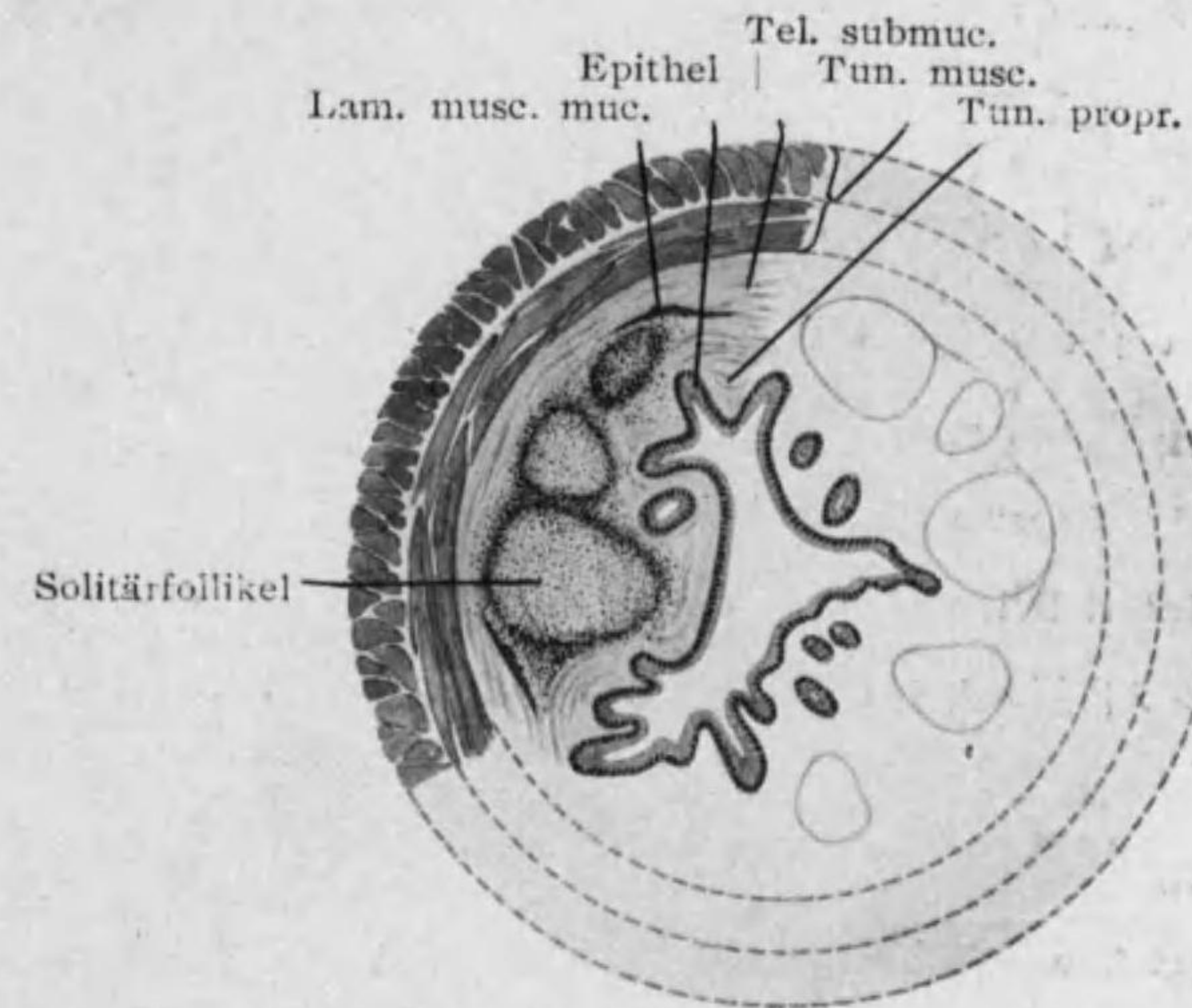


Fig. 126

Wurmfortsatz (横斷: 半模型)

○ 食道胃腸ノ血管, 淋巴管, 神經:

血管 粘膜下組織及固有層ニテ網ヲナシ絨毛及腺底ニテ毛細管網ヲナス。

淋巴管 絨毛 (中心乳糜腔) 又ハ腺底ニ初マリ粘膜下組織ノ固有層及二筋層間ニテ網ヲナス。淋巴小結節 (濾胞) ニ二種アリ Noduli lymphatici solitarii 孤立性濾胞 (Solitärfoolikel) 及 Noduli lymphatici aggregati

集團性濾胞 (Peyer'sche Haufen)*¹ 之ナリ。

神経 無髓神経纖維*² 二筋層間ニ Plexus myentericus, Auerbach 筋間神経叢(食道ニモアリ)ヲナシ粘膜下組織ニ Plexus submucosus, Meissneri 粘膜下神経叢ヲナス; 共ニ sympathische Ganglienzellen ヲ含ム。

第七節 Hepar 肝臓 (Leber)

複管状腺ナレドモ其末端部網状ニ結合セリ (retikuläre Drüse)。

○表面ヲ包ム Capsula fibrosa 纖維囊 (Glisson'sche Kapsel) ヲ成セル結締組織ガ Interlobuläres Bindegewebe 小葉間結締組織 (Glisson'sche Scheide) トシテ内部ニ入り Leberläppchen 肝小葉 (Lobuli hepatis) ヲ分ツ。

○Leberläppchen ハ角柱状 (横断面ニテハ多角形) ニシテ其内部ニハ Leberzellen 肝細胞紐状ニ相連リ且互ニ結合シ網状ヲナシテ之ヲ充タス。膽管, 血管及結締組織之ニ接シテ各網ヲ作ル; 其他毛細管ニ伴フ小淋巴腔 (肝細胞柱ト毛細管トノ間) 及無髓神経纖維アリ。(Figg. 127, 128)

1* 淋巴小結節ハ固有層, 大ナルモノハ粘膜下組織ニ達ス。集團性濾胞ハ小腸ノ下部, 特ニ其腸間膜附着スル側ニアリ。猶是等ノ濾胞以外ニモ胃腸粘膜固有層ニハ淋巴球状ノ白血球 diffus ニアリ。
*2 此中交感神経ヨリ來レル sympathische Nervenfasern ト N. vagus (横行結腸マデ), N. pelvici, N. erigens ヲ來レル parasymphatische Nervenfasern トアリ。筋間神経叢及粘膜下神経叢ハ前者ニ屬シ漿膜下ニ散在スル神経叢ハ後者ニ屬ス。

Leberzellen 肝細胞: 球形又ハ多角形; 大サ 18-26 μ , 分泌状態ニヨリ顆粒状又ハ蜂房状ナリ。顆粒状及絲状ノ Plastosomen ノ外色素顆粒脂肪球 Glykogen ヲ含ム。核一, 稀ニ二三。其作用ハ分泌ト吸収トナリ。即

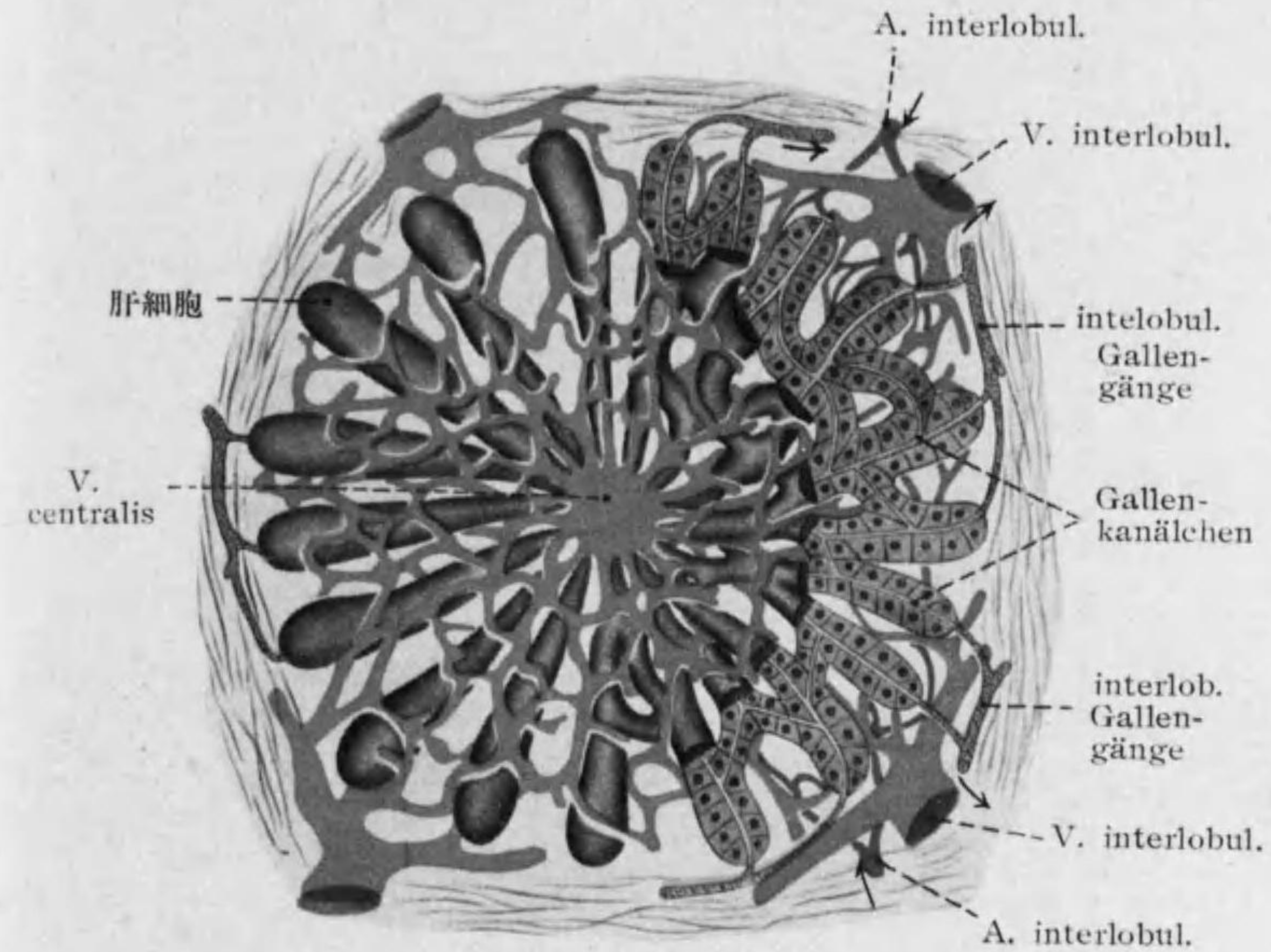


Fig. 127

Leber 模型 1 (小葉横断)

脂肪消化ニ必要ナル Gallè 胆汁 (色素ハ Hämoglobin ヲ來ル) ヲ分泌スル外, 腸ヨリ來ル血液ヲ濾過シ糖分ヲ Glykogen トシテ貯藏ス。

○膽管: 隣在セル肝細胞二個 (稀ニ三個) 相接スル面ノ間ニ横断面圓形

ナル Gallenkanälchen 膽小管ヲ挟ム(他腺ノ腺腔ニ相當シ特別ノ壁ナシ);
集リテ小葉外ニ出レバ interlobuläre Gallengänge 小葉間膽管(立方上皮)
ヲ成ス。

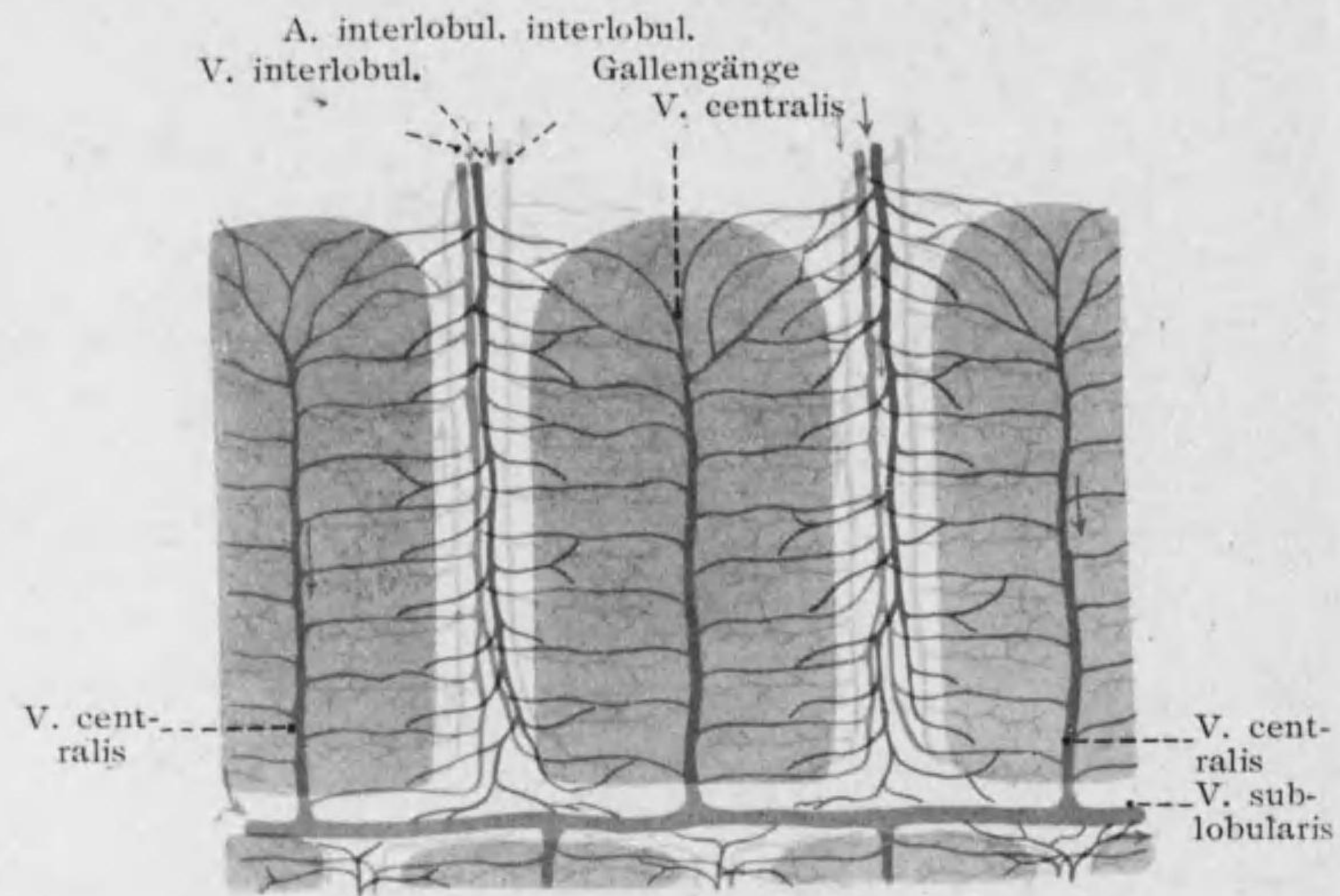


Fig. 128

Leber 模型 2 (小葉縦斷)

→ Ductus hepaticus (圓柱上皮)。

○血管*1

*1 肝臓ノ血管中 A. hepatica → V. hepatica ガ一般臓器ニアル Ernährungskreislauf ニテ V. portae → V. hepatica ハ funktioneller Kreislauf ナリ。

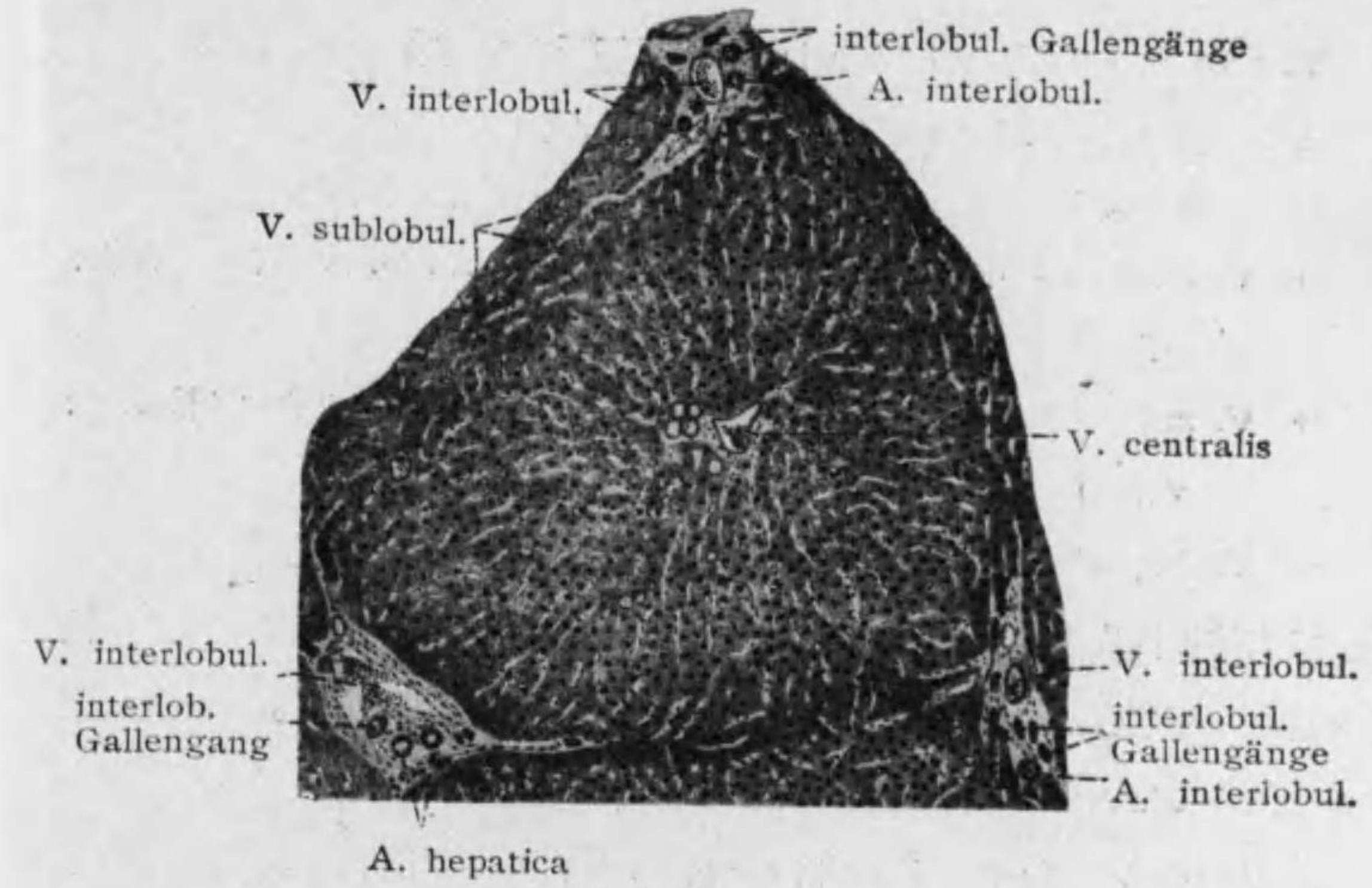


Fig. 129 Leberläppchen

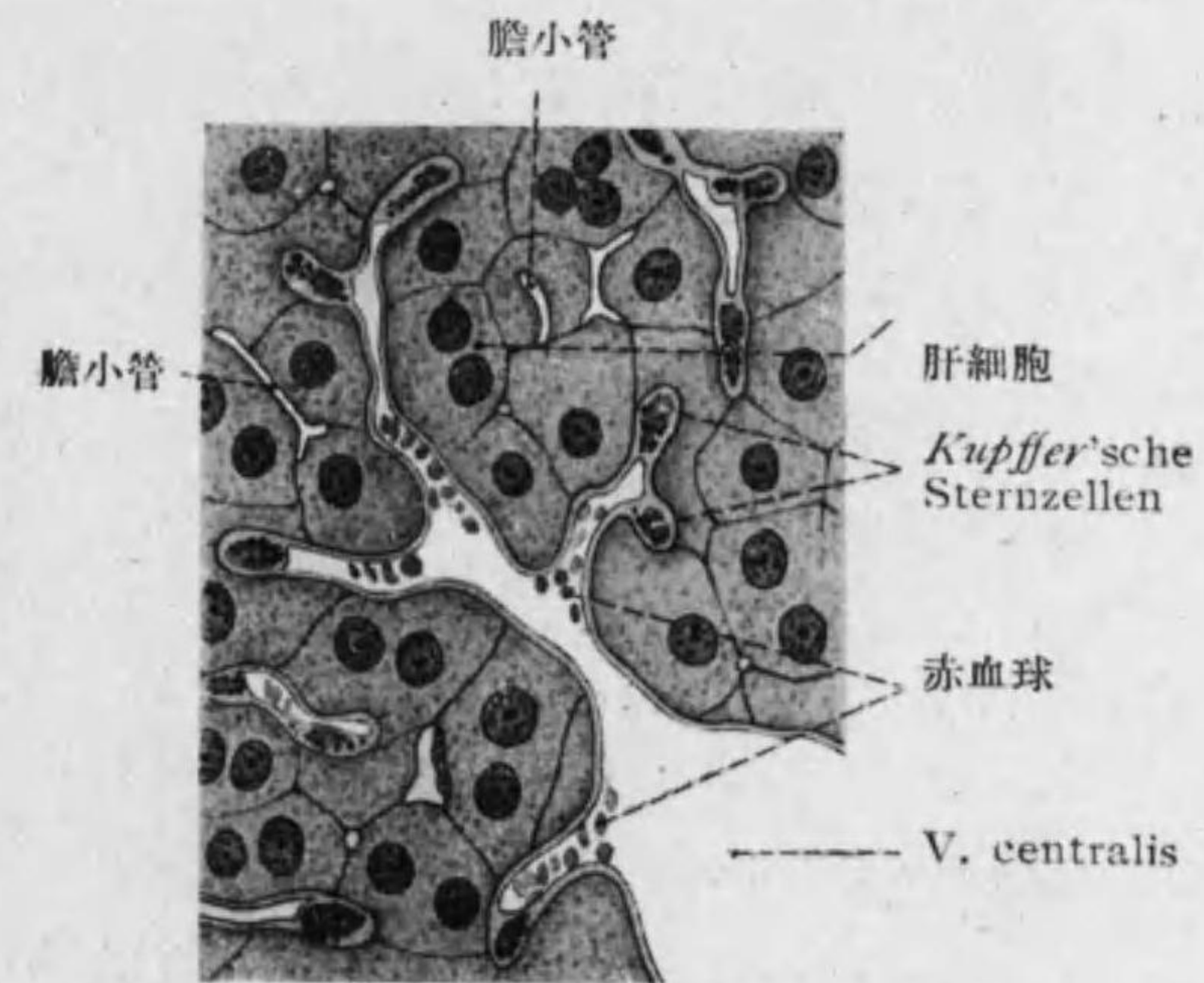


Fig. 130 Leberzellen 及 Sternzellen

V. portae → V. interlobularis 小葉間静脈 (小葉間) }
 A hepatica → A. interlobularis 小葉間動脈 (小葉間) }
 → Kapillaren (小葉内, 肝細胞ノ角縁ニ沿ヒ網ヲナス)

→ V. centralis 中心静脈 (小葉ノ中心ニアツ, 角柱ノ中軸ヲ貫キテ小葉外ニ出ヅ)

→ V. sublobularis 小葉下静脈*² (小葉間ヲ獨立シテ走リ少量ノ結締組織ヲ伴フ)

→ V. hepatica

毛細管壁内皮互ニ連絡シ (Plasmodium), 其特殊ノ状態ニアルモノハ核ノ周圍ニ原形質多ク内腔ニ突出シ, 他方其突起肝細胞間及内ニ入レリ; 之ヲ *Kupffer'sche Sternzellen* ト云フ。^{*2} (Fig. 130)

淋巴管ハ淺キモノハ纖維囊中ニ網ヲナシ深キモノハ小葉間静脈及小葉下静脈ニ伴ヒ又肝小葉中ニ入リテ毛細管壁ニ *Lymphscheide* ヲナセリ。

○ **結締組織** 小葉間結締組織ノ續キガ肝小葉内ニ入り毛細管壁ニ嗜銀性ノ *Gitterfasen* 格子狀纖維トシテ纏絡ス。(44 頁参照)

肝小葉横斷概観 中心ニ V. centralis, ソレヨリ肝細胞放射狀ニ出テ所謂 *Leberzellenbalken* ヲナシ隣在ノモノト枝ヲ以テ結合セリ; 其細胞間ニ毛細管及膽小管。小葉間結締組織 (人家兎等ニ少ク豚ニ多シ) 中ニ V. interlobularis, A. interlobularis, interlobuläre Gallengänge 一東ヲナシ V. sublobularis ハ離レテ獨立ニ存ス。(Fig. 129)

○ **Galle 胆汁**: 中性又ハ弱アルカリ性ノ甚苦キ暗黄乃至綠色液, 膽囊ニテ分泌スル粘液ヲ混ジテ粘稠トナル。成分ハ Gallensäure ヲ主トシ Gallenfette,

*1 小葉下静脈ノ細キ部ヲ *Schaltvenen* ト云ヒ, 其集リテ太クナレルヲ *Sammelvenen* ト云ヒテ區別スル事アリ。

*2 *Phagozytose* ノ働アリ, 場合ニヨレバ一部血管中ニ浮遊シ又ハ血管壁ヨリ離レ血流ニ入ル, *Retikuloendotheliales System* ニ屬ス (44 頁)。*Karmin* ニテ生體染色スル時此細胞良ク染マル。

Cholesterin, Gallenfarbstoffe (赤褐色ノ Bilirubin, 綠色ノ Biliverdin 等, *Hämatin* ヲリ作ラル) ノ外 NaCl 磷酸鹽等ヨリ成ル。

第八節 Vesica fellea 膽囊 (Gallenblase)

○ Gallenblase ノ壁

Tunica mucosa: 皺襞 *Gitterwerk* 格子狀構造ヲナス。

Epithel: 單層圓柱上皮; *Kutikularsaum* ヲ有ス。粘液性ノ分泌ヲナシ屢々深キ *Krypten* ヲ成セリ。

Tunica propria: 彈力纖維多シ; 粘液腺頸部ニノミアリ。

Tunica muscularis: 主トシテ輪狀; 少數ハ斜及縦。

Tunica serosa: *Subserosa* ノ内層密ナリ。

○ *Ductus hepaticus*, *Ductus cysticus* 及 *Ductus choledochus*: 單層ノ圓柱上皮 (*Kutikularsaum* アリ) 間ニ杯狀細胞アリ, 固有層ニ粘液腺アリ, *Ductus choledochus* ノ末部ニハ輪走筋特ニ強シ (*M. sphincter, Oddi*)。

第九節 Pankreas 脾臟 (Bauchspeicheldrüse)

被膜ヲナセル結締組織内部ニ入り實質ヲ *Lobuli* ニ分ツ。

Lobuli 小葉ハ大部分 *Drüse* 腺 (*exokriner Teil*) ニテ充サレツレニ混ジテ圓形ノ *Langerhans'sche Inseln* ランゲルハンス氏島 (*endokriner Teil*) 散在ス。(Fig. 131, 133)

○ *Drüse* 腺 變形セル複胞狀腺ナリ (*tubulo-azinoöse Drüse*)。

(Fig. 131-134)

Endstück (低キ圓錐狀ノ腺細胞ニ圍マル, 細胞間分泌小管アリ, 内面ニ

紡錘状ノ Zentroazinäre Zellen 胞心細胞接シ*1 Schaltstück ノ上皮ニ續ク) → Schaltstück (低キ立方上皮) → Ausführungsgang → Ductus pancreaticus, *Wirsungi* 及 Ductus pancreaticus accessorius, *Santorini*.

腺細胞: 外層ハ明ルク圓形ノ核アリ, 内層ニ顆粒 Zymogenkörnchen ナ有ス, 細胞間分泌小管アリ, Trypsin, Steapsinヲ分泌ス, 腺腔多クハ狭シ。

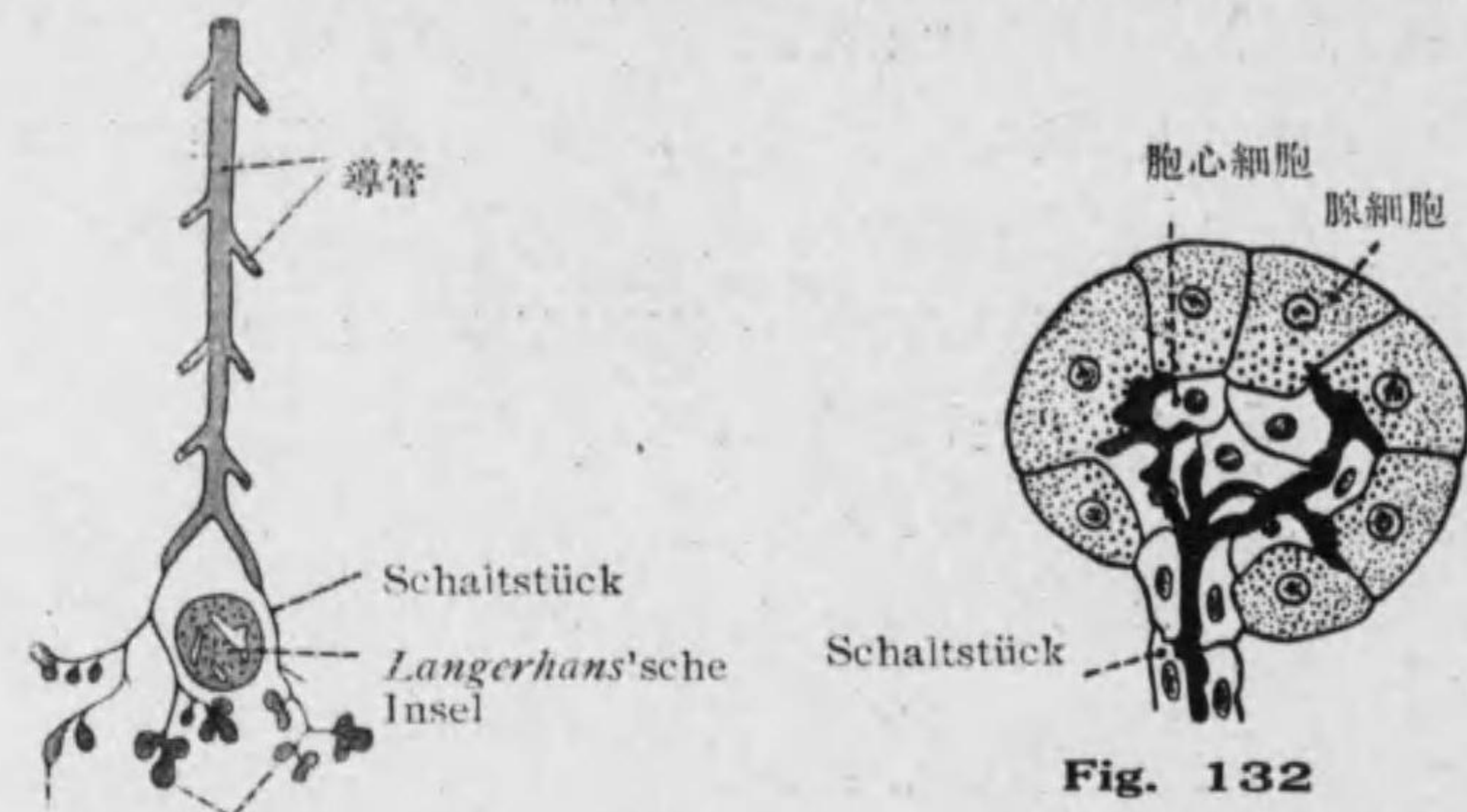


Fig. 131
Pankreas 腺分枝模型

細胞中時ニ球状又ハ半月形ノ Nebenkern 副核アリ原形質性ノモノトモ核形質性ノモノトモ云フ。

○ *Langerhans'sche Inseln* ランゲルハンス氏島 (Intertubuläre Zellhaufen 管間細胞群) (Fig. 133): 圓形ニシテ大サ 100-300 μ . 膵臓尾部ニ特ニ多シ, 腺トノ間ニ結締組織囊アレドモ完全ナル事稀ナリ。圓形又ハ

1* 發生ノ過程ニ於テ腺胞 (Azinus) ノ分裂中止サレ之ニ至レル Schaltstück ガ Azinuskomplex 中ニ閉チ込メラレタルモノガ所謂胞心細胞トナル。

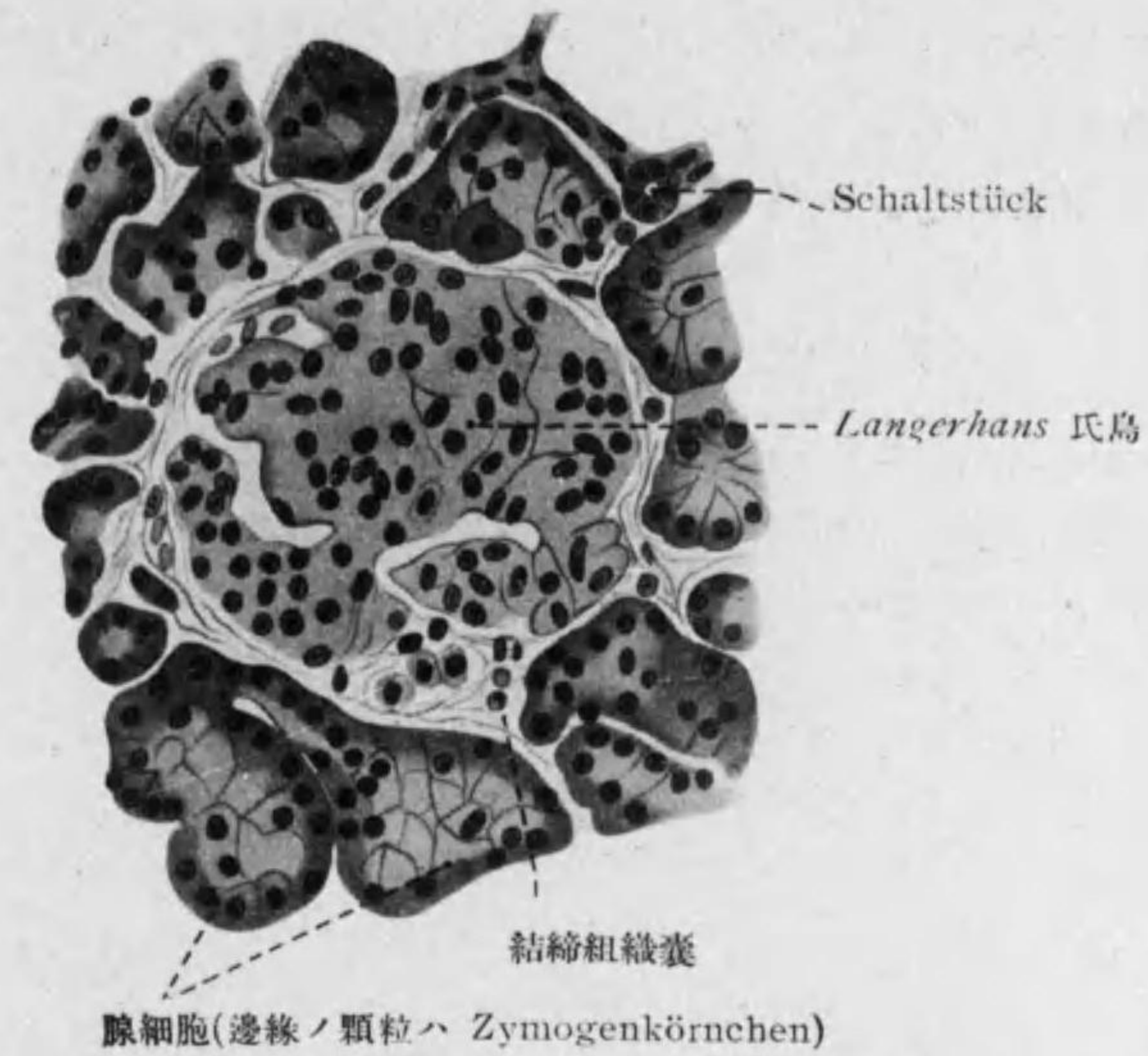


Fig. 133 膵臓断面 *Langerhans* 氏島 (人)

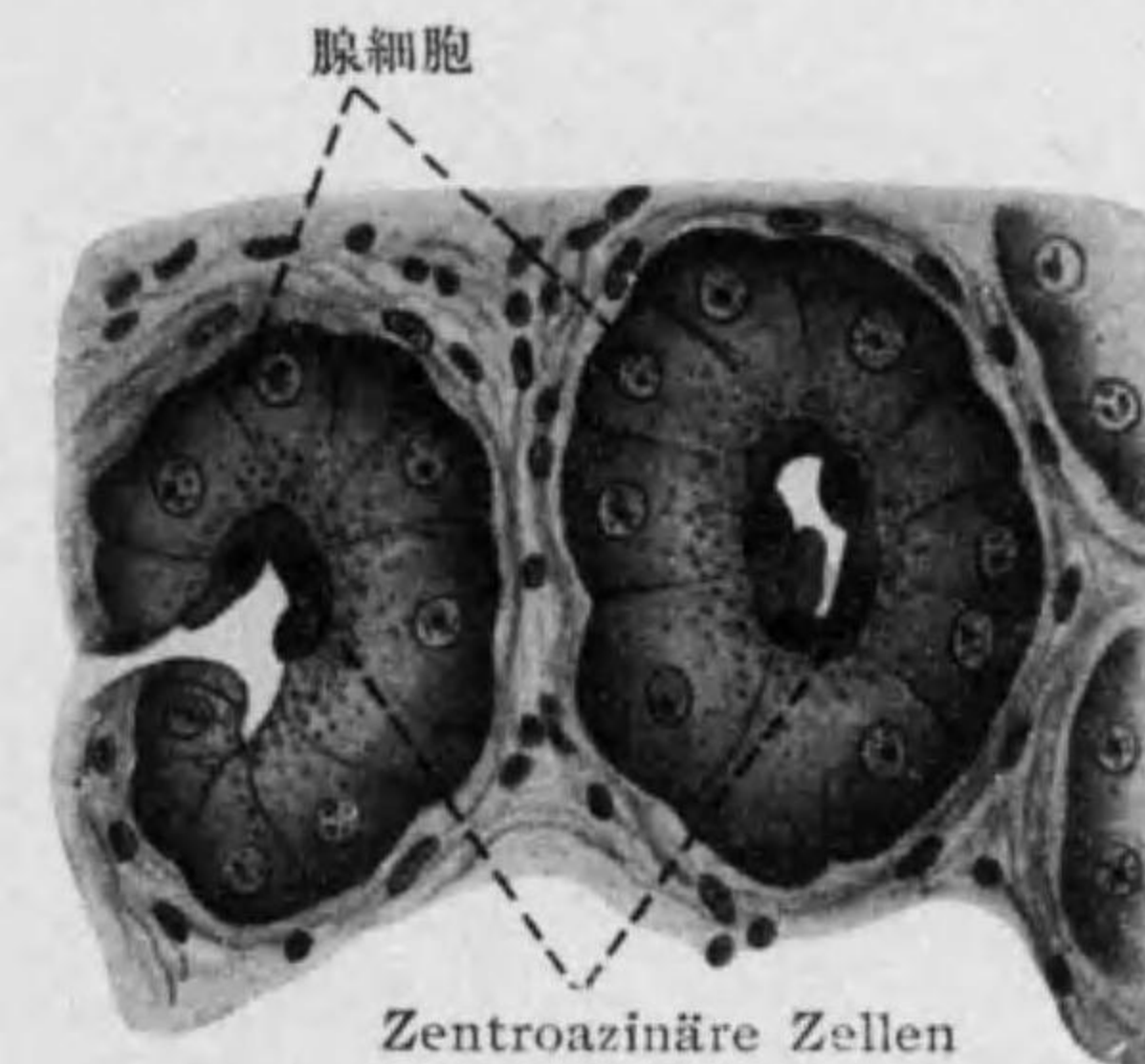

Fig. 134 膵臓断面 (猫)

多角形ノ明ルキ細胞絛狀又ハ網狀ヲナス、染色性乏シキ微細顆粒有リ、核ハ稍々長キヲ常トス。多クノ毛細管其間ニ入ル、内分泌作用 (Insulin) アリテ allgemeine Glykose ニ關係ス。^{*1}

第十節 Peritoneum 腹膜 (Bauchfell)

單層扁平多角形上皮ト鬆疎結締組織トヨリ成ル。

大網膜、小網膜、腸間膜等ニテハ兩面ニ上皮アリ、鬆疎結締組織中ヲ血管、神經、淋巴管走ル。大網膜、小網膜等ニ於テ主トシテ血管ニ沿ヒ Wanderzellen ノ集團 Milchflecke 乳斑ヲナセリ。其若キモノハ Fibrozyten, Histozyten, basophile Zellen 等ヨリ成リ腹腔内ニ注入サレタル異物 (墨汁等) ヲ攝取スル働アリ。又其刺戟ニヨリ Granulozyten 加ハルヲ認ム。乳斑古クナレバ Fibrozyten ニ脂肪沈着シ遂ニ之ガ主成分トナル。

第四章 Athmungssystem 呼吸系

第一節 Cavum nasi 鼻腔 (Nasenhöhle)

1. **Regio vestibularis 前庭部:** 重層扁平上皮ニテ Vibrissae 鼻毛アル外 Tunica propria ニハ多クノ freie Talgdrüse アリ (243 頁)。

2. **Regio respiratoria 呼吸部:** 多列性顫毛上皮ニテ杯狀細胞多シ、固有膜ニハ靜脈多ク叢ヲナス、其他胞狀管狀腺 (Glandulae nasales) アリ、混合腺ニシテ漿液部ニハ細胞間分泌小管アリ。副鼻腔ノ粘膜ハ特ニ薄ク腺甚

^{*1} 其發生ハ腺ノ末端部又導管ノ腔ヲ失ヘルモノ Inselzapfen トナリ、之ガ多數合シテ生ズ、其發生ハ生後三四年ニ終ル如シ、成人ニテハ腺ノ 50 qmm. 中ニ尾部ニテ約 130 頭部ニテ約 80 Inseln アリ。

少シ。

3. Regio olfactoria 嗅部 (嗅器ニ讓ル, 246 頁参照)

第二節 Larynx 喉頭 (Kehlkopf)

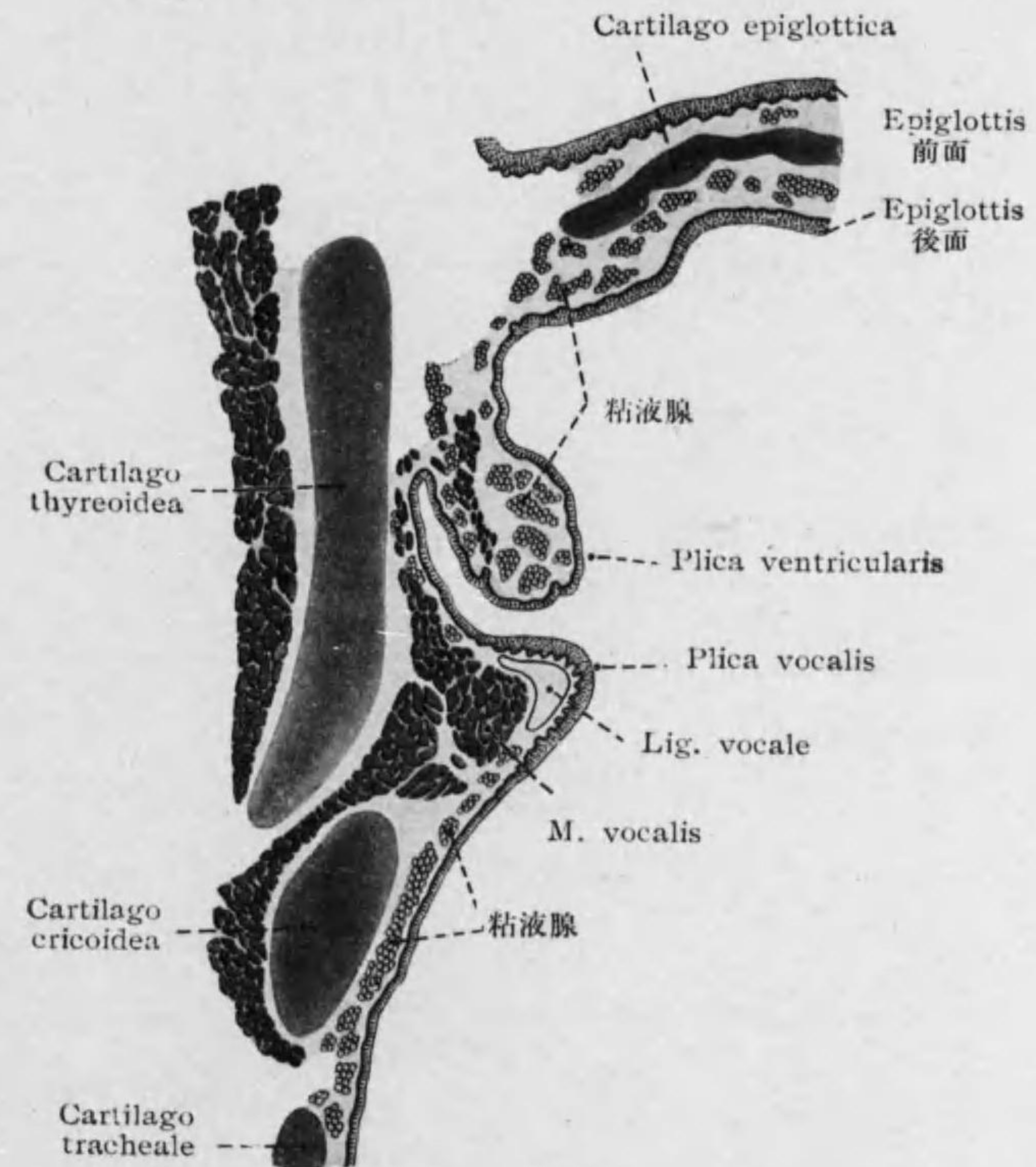


Fig. 135 Kehlkopf 縱斷(額面狀)半模型

Tunica mucosa: (Fig. 135)

Epithel: Plica vocalisノ遊離縁, Epiglottis 及 Regio interarytae-noidea ニテハ重層扁平上皮, 他ハ多列性顔毛上皮ニテ間ニ Becherzellen ヲ含ム。

Tunica propria: 弾力纖維及淋巴球多ク室皺襞及喉頭室壁ニハ Solitärfollikel アリ。

Tela submucosa: 聲帯皺襞以外ニハ混合腺散在ス。

Knorpel: 硝子様軟骨主ナルモ一部弾力性軟骨ナリ。^{*1}

第三節 Trachea 氣管 (Luftröhre)

Tunica mucosa: (Fig. 136)

Epithel: 多列性顔毛上皮, Becherzellen 多シ。

Tunica propria: 縦走弾力纖維多シ。

Tela submucosa: 混合腺アリ, 殊ニ後壁ノモノ大ナリ。

Knorpel: 硝子様軟骨ニテ半環狀ヲナシ後壁之ヲ缺ク所 Paries membranaceus 膜性壁ニハ滑平筋二層(内輪, 外縦)アリ。

^{1*} Cart. thyreoidea, Cart. cricoidea (共ニ20-30歳頃ヨリ化骨ヲ初ム), Cart. arythenoidea ノ大部及 Cart. triticea ハ硝子様軟骨ヨリ成リ, Cart. epiglottica, Cart. cuneiformis, Cart. corniculata, Cart. thyreoidea ノ正中部及 Cart. arythenoidea ノ Processus vocalis ハ弾力性軟骨ヨリ成ル。

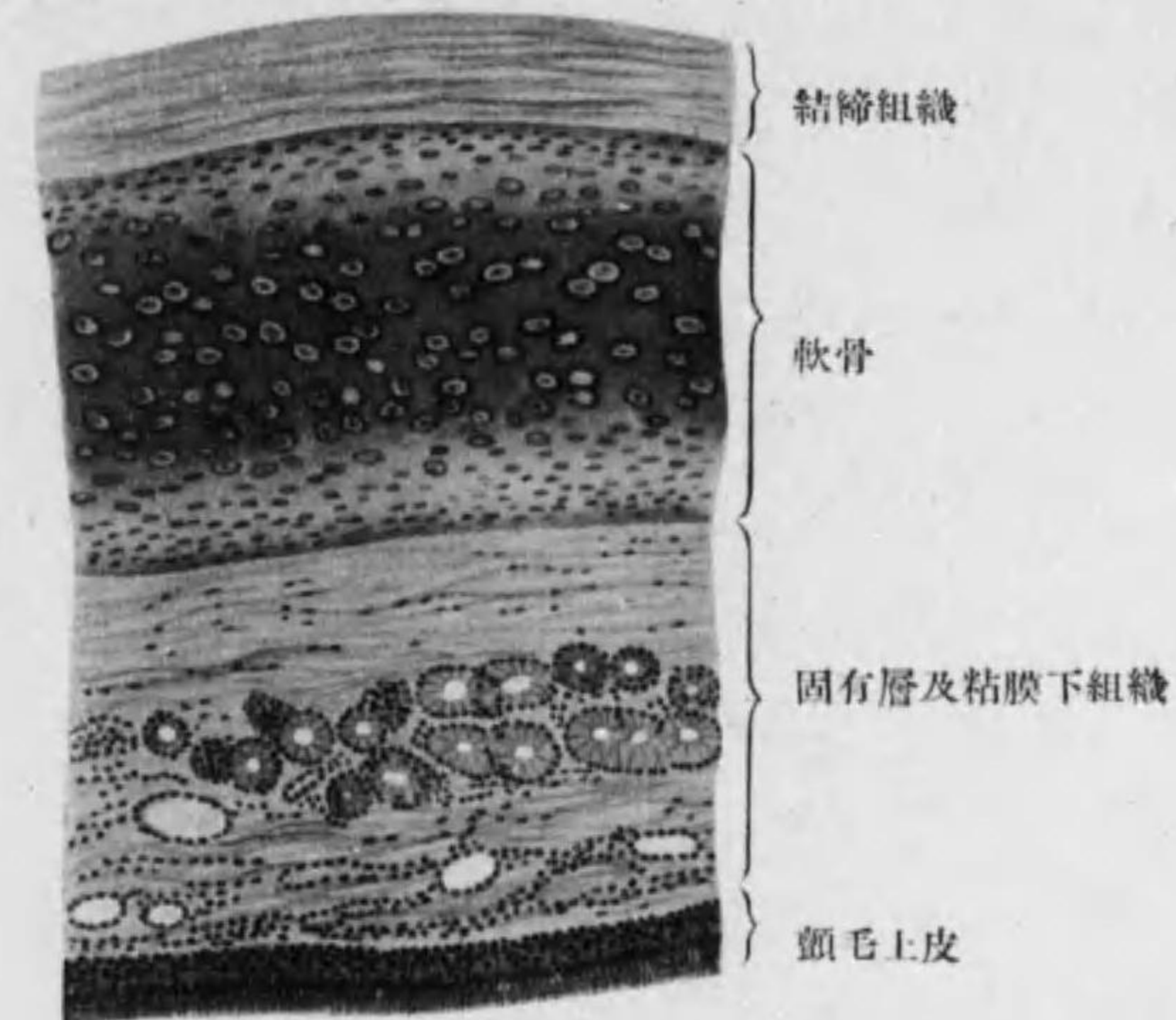


Fig. 136

Trachea 壁, 軟骨ヲ有スル部

第四節 Pulmo 肺臓 (Lunge)

肺臓ハ複胞狀管狀腺ト見做スベキモノ^{*1}ニテ Endstück ニ相當スル呼吸部(下表中 Bronchioli respiratorii 以下)ト Ausführungsgang ニ相當スル氣道トヨリナル, 表面ヲ被ヘル被膜^{*2}ヨリ小葉及細葉間結締組織内

^{1*} 喉頭, 氣管, 氣管枝及肺臓ハ發生學上前腸腹側壁(甲状腺原基直下)ノ陷凹ガ反覆分岐シテ成ル。

^{2*} Pleura visceralis ニシテ單層扁平多角上皮ト弾力纖維及滑平纖維ニ富メル結締組織トヨリ成レリ。

部ニ入り Lobuli 小葉(大サ約1立方種)及更ニ小ナル Azini 細葉(大サ約10立方種)ヲ分ツ; 血管, 淋巴管, 神経ノ通路ニシテ, 色素顆粒及小炭粉*1ヲ含ム。(Figg. 137-139)

○ Kehlkopf → Trachea → Bronchien 氣管枝(氣管ニ似テ細シ)

→ Bronchioli interlobulares 小葉間氣管梢(肺小葉間ニアリ單層顫毛上皮, 軟骨不正小板且彈力性トナリ終ニ消失ス, 軟骨ノ内方ニ輪走滑平筋纖維アリ漸次薄ク且網狀トナル; 粘液腺ハ此部迄アリ)

→ Bronchioli respiratorii 呼吸性氣管梢*2(肺小葉ニ入り; 單層顫毛及圓柱上皮ヨリ變ジテ單層立方上皮ト kernlose Platte 無核薄板上皮トヨリ成レル respiratorisches Epithel 呼吸上皮*3トナル。側壁ヨリ少數ノ Alveolen 出ル)

→ Alveolengänge 肺胞管(呼吸上皮, 壁ノ滑平筋纖維ハ此部迄アリ, 彈力纖維輪走ス, 側壁ヨリ多クノ Alveolen 出ル)

→ Alveolensäckchen 肺胞囊(呼吸上皮, 周圍ニ彈力纖維強ク輪走ス, Alveolen 之ヨリ密生シ其境壁 Alveolensepta ヲナス)

→ Alveolen 肺胞*4(呼吸上皮, 彈力纖維蛇行ス)。(Fig. 138)

*1 Kohlenpartikelchen; 多キ時ハ Anthrakose 炭粉症。
 *2 小葉間氣管梢ノ最終部ヲ Bronchiolus terminalis トモ名付ク; 二分シテ呼吸性氣管梢トナル, 之ニハ多クノ段階アリ。
 *3 呼吸上皮中ノ無核薄板上皮ハ初生兒呼吸ヲ初メテヨリ立方上皮ヨリ變ルモノナリ, 故ニ死産兒胎兒ニテハ之ヲ見ズ。又其大ナルハ數個合セルモノナリ。
 *4 Alveolen ハ其基底ヲ以テ肺胞囊乃至肺胞管ニ開キ, 境壁ニアル Poren 細胞間孔ニヨリ之ニ接セル肺胞ト交通アリ。Alveolen ノ大サハ呼氣ニテ 0.1-0.3 mm. 吸氣時其三倍ナリ。一ノ肺小葉中ニ 20 以上ノ肺胞管含マル。

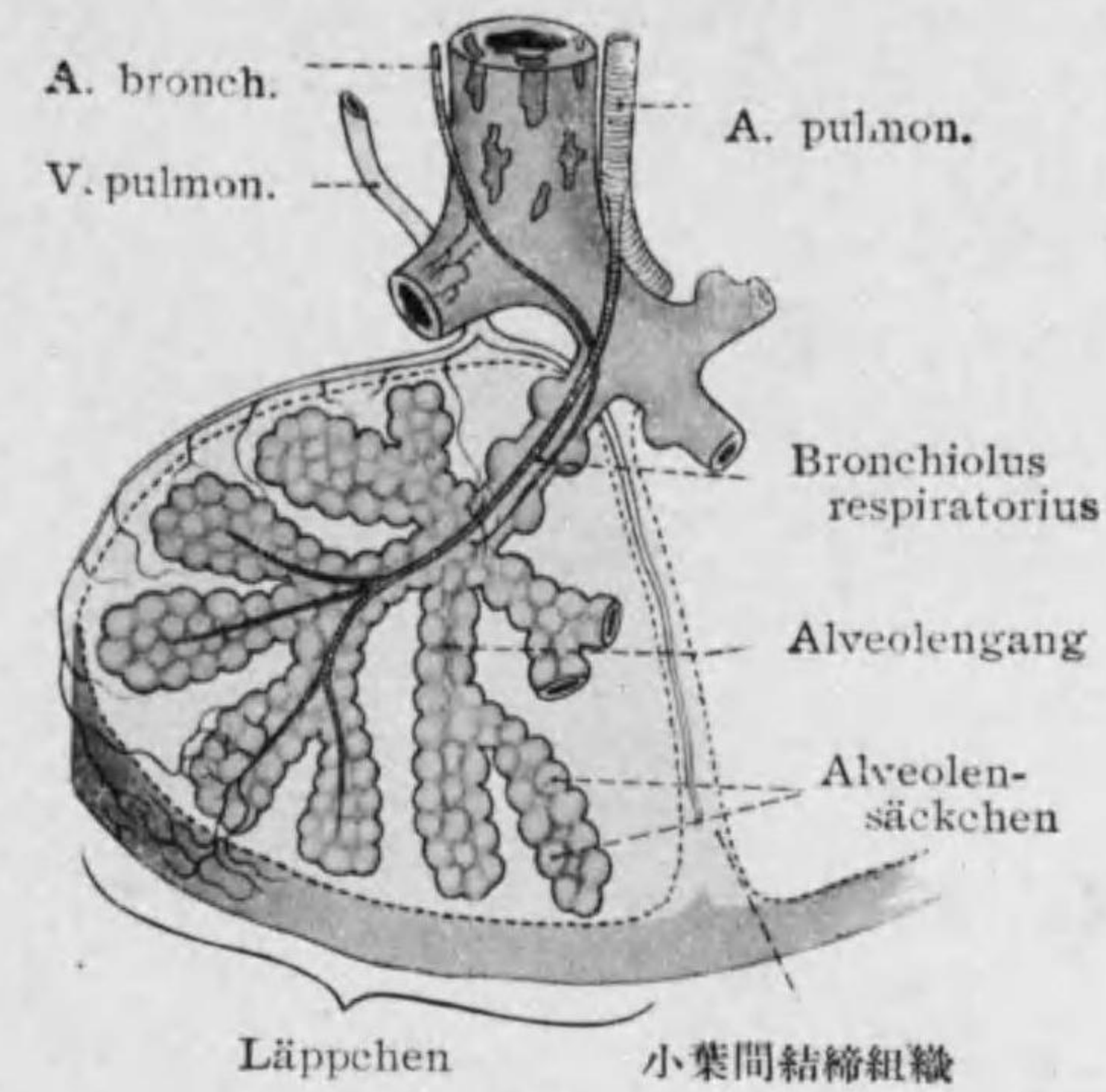


Fig. 137 Lunge 模型

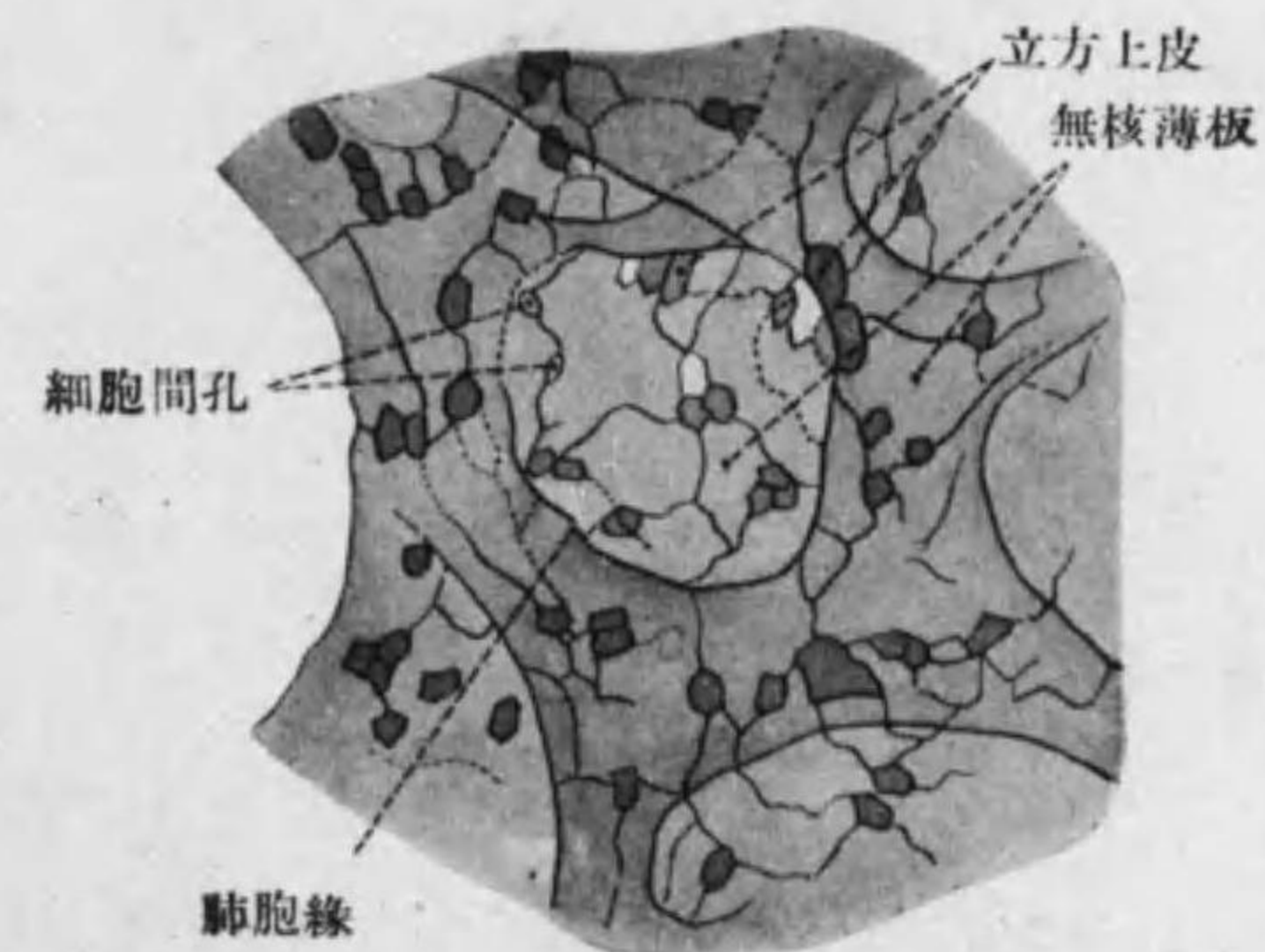


Fig. 138 Lungenalveolen 内面上皮

○血管: A. pulmonalis 分枝シテ小葉及細葉間結締組織中ヲ走り細葉内ニ入り, Alveolen 壁ニテ毛細管網ヲナシテ特ニ無核薄板上皮ニ密接シ血液ト Alveolen 内ノ空氣トノ Gaswechsel 便ス, 後集リテ V. pul-

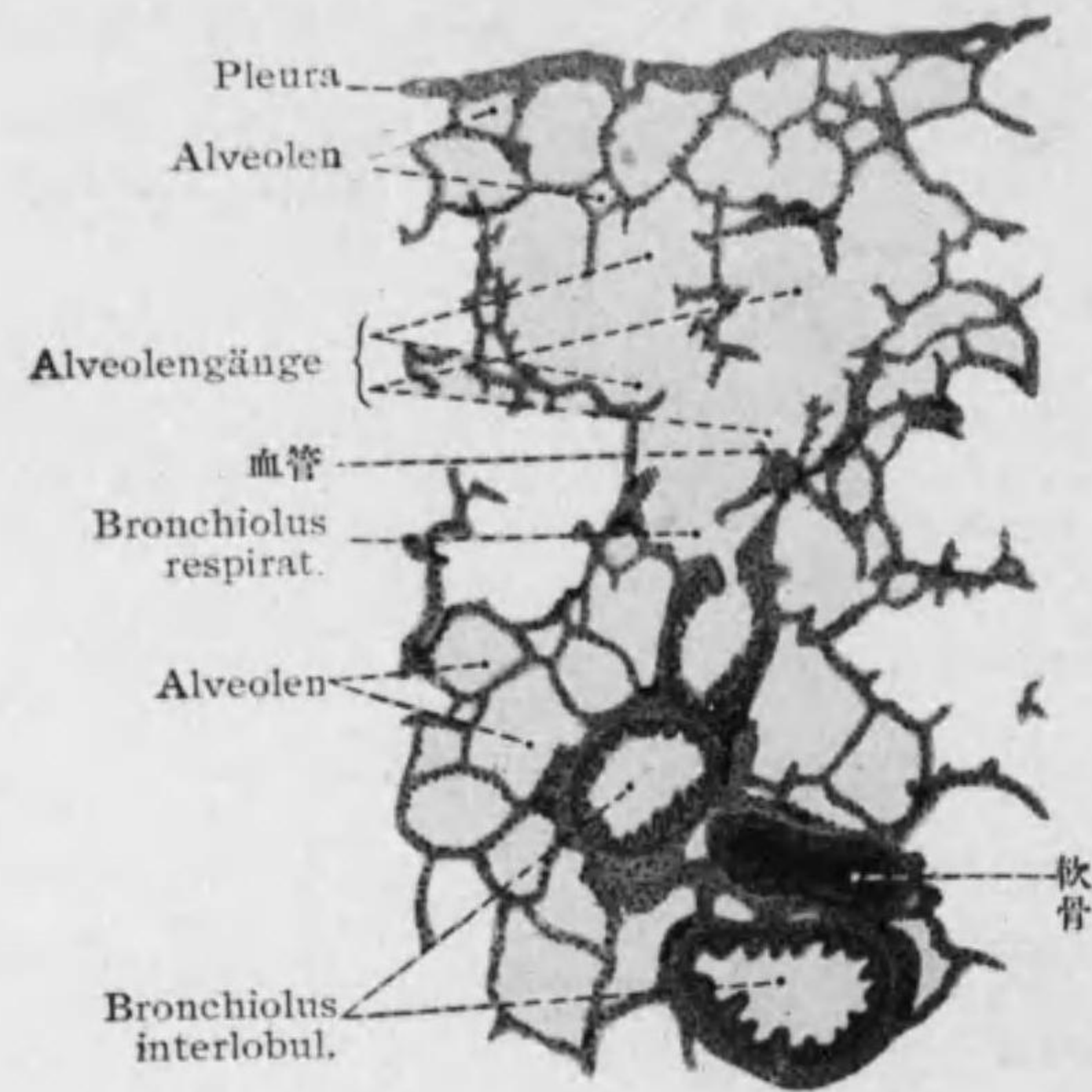


Fig. 139

Lunge 断面

monalis トナル, 其外栄養血管ナル A. et V. bronchialis アリ。^{*1}

肺淋巴管ハ表面ト深部トニ網ヲナシ無髓神經叢(交感及副交感即迷走神經ヨリ來リ神經細胞ヲ含ム)ハ滑平筋及血管ニ至レリ。

*1 A. et V. bronchialis ガ Ernährungskreislauf ニ當リ A. et V. pulmonalis ハ funktioneller Kreislauf ナリ。

第五章 Harnsystem 尿系

第一節 Ren 腎臓 (Niere)

表面 Tnnica albuginea 白膜ニヨリ被ハレ結締組織ト滑平筋纖維及彈力纖維(年ト共ニ増ス)トヨリ成ル, 内部ニ入レル結締組織ハ細尿管及血管ノ周圍ニ Gitterfaser 格子狀纖維(44 頁)ヲナセリ。額面狀断面ヲ肉眼的ニ見レバ次ノ部ヲ區別シ得。

Nierenrinde 皮質(外部)^{*1}: 顆粒狀。

Markstrahlen 髓線: 線狀。腎錐體ノ續キ放線狀ニ皮質ニ入ル部。

Nierenmark 髓質(内部):

Nierenpyramiden 腎錐體(底ヲ外ニ向ケタル圓錐形ニテ線狀ナリ)

ヨリ成ル, 其内部即 Nierenkelch 腎盞ニ向ヘル部ヲ Nierenpapillen 腎乳頭^{*2}ト云フ。

○Harnkanälchen 細尿管(Nephron^{*3} 長サ各 4-7 cm 一乃至二百萬): Gitterfaser ヲ含メル少量ノ結締組織ニテ結合セラレ腎臓ヲ構成ス, 即一種ノ複管狀腺ト見做シ得, 次ノ區分アリ。^{*4} 各部其 Epithel ヲ特色

*1 皮質ノ中其最外部及髓線ノ部ヲ Nierenlabyrinth 腎迷路, 最内部ニテ腎錐體底部ノ間ヲ Columna renalis 腎柱ト云フ。

*2 一ノ腎乳頭ハ一ノ Lobus renis 腎葉ニ屬ス, 其數 12-25, 又一ノ Markstrahl ヲ中心トシテ一ノ Lobulus renis 腎小葉ヲ定ム。

*3 Nephron トハ腎小體ヲ Nierenkörperchen ト云ヒ, 主部以下ヲ Nierenkanälchen (即狹義ノ Harnkanälchen) ト云ヒタル場合之ヲ合セルモノヲ名ヅク。

*4 Harnkanälchen ノ中 Hauptstück ノ迂曲部及 Schaltstück u. Verbindungsstück ヲ gewundene Harnkanälchen 曲細尿管(Tubulus contortus I et II)ト云ヒ, 之ニ對シ Pars recta, Henle'sche Schleife 及 Sammelrohr 以下ヲ gerade Harnkanälchen 直細尿管(Tubulus rectus)ト稱スル事アリ。

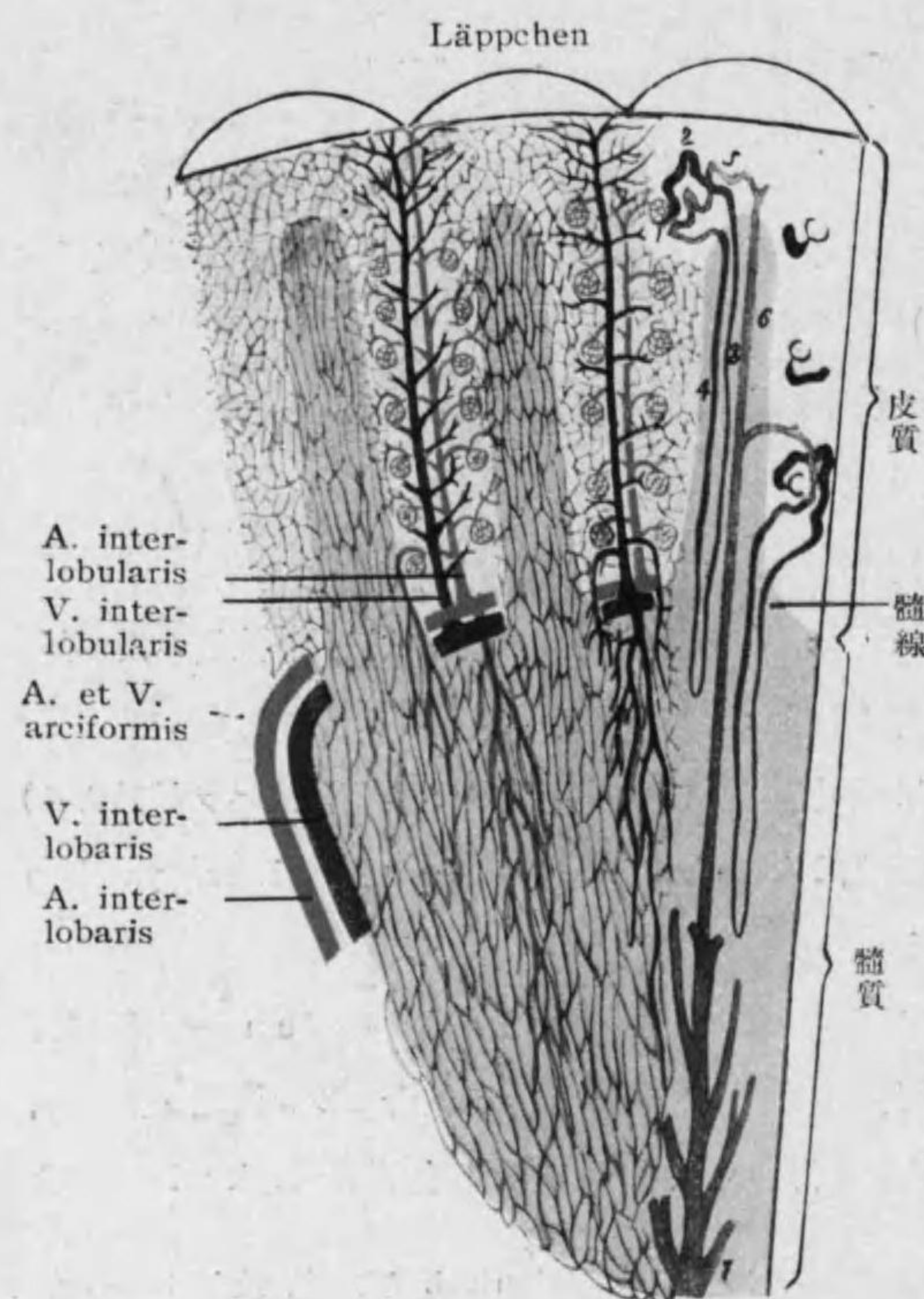


Fig. 140
腎臓構造模型

1. Malpighi'sches Körperchen.
2. Pars contorta
3. 上部 Pars recta 下部 dünner Teil
4. dicker Teil (Henle'sche Schleife).
5. Schaltstück
5. 5. 6. トノ間 Verbindungsstück
6. Sammelrohr. 7. Ductus papillaris

トス。(Fig. 140—143)

1. Malpighi'sche Körperchen

腎小體 (Corpuscula renis): 大サ 0.13—0.22 m.m., Rinde ニアリ。(Fig. 141, 142)

Bowman'sche Kapsel ボーマン氏嚢(Capsula glomeruli): 腺末端部ニ相当シ一面陥凹ス, 主トシテ水分ノ排出アリ。

inneres Blatt
内葉: Plas-

modium ナセル Deckzellen,
其核内腔ニ突出シ細胞

體多クノ細突起ヲ出シテ Glomerulus ニ接ス。^{*1}

äußeres Blatt 外葉: Kapselepithel 多角扁平。

Glomerulus 絲球: Kapsel ノ凹面ニ入レル小動脈 arterielles Wundernetz ナセルモノニテ Vas afferens 輸入管入り Vas efferens 輸出管(細シ)出ル, 其内皮ニ境界ヲ見ズ。

2. Hauptstück 主部: 太サ 40—60 μ

a) Pars contorta 迂曲部: 徑 38—42 μ. Rinde ニテリ短圓柱乃至立方上皮, 多クノ細顆粒ノ部 Stäbchenstruktur (Plastosomen ヨリ成ル) 表面ニ Bürstensaum 刷子縁アリ。^{*2}

b) Pars recta 直部: Markstrahlenニ入ル部ニテ前者ト同形且細顆粒有レドモ Stäbchenstruktur 下部程少ク遂ニ消失ス。

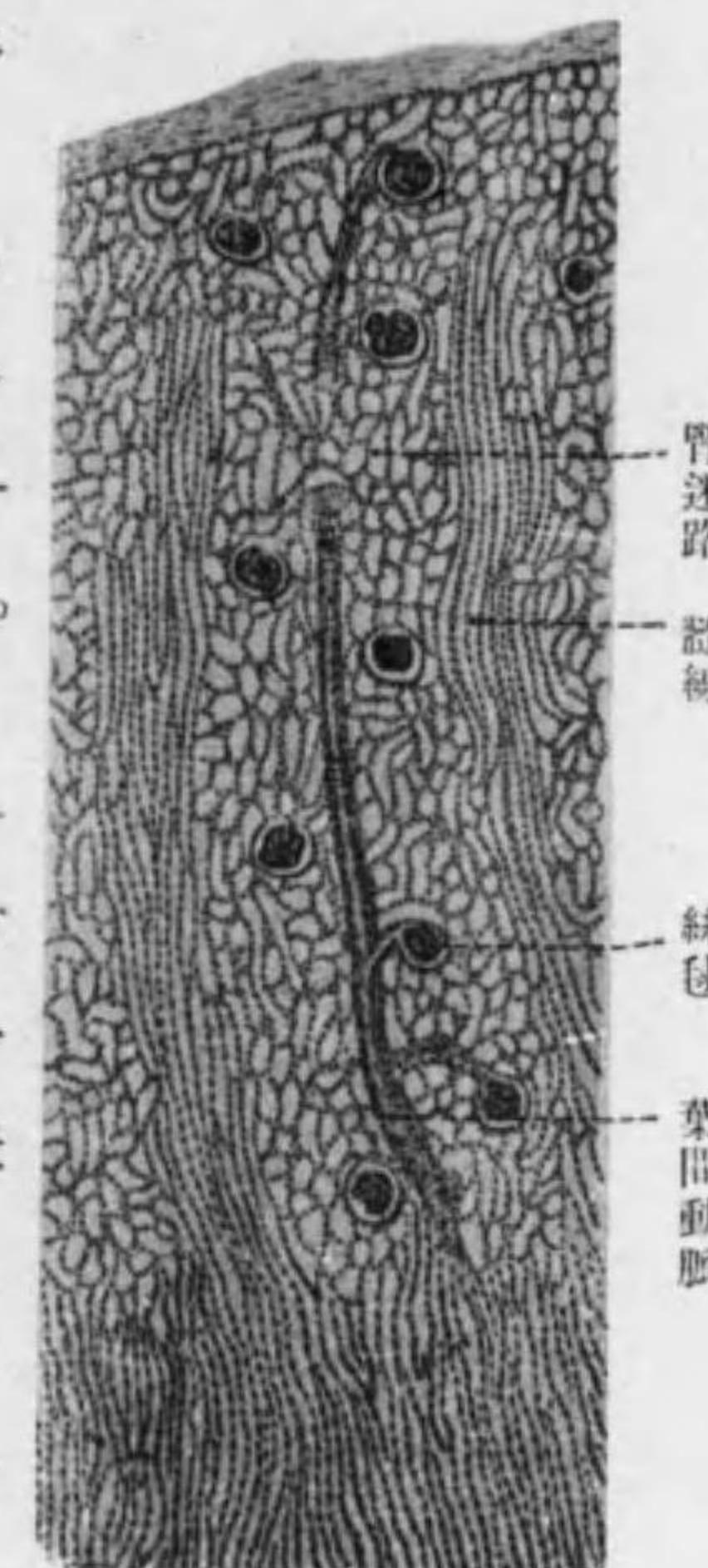


Fig. 141
Nierenrinde (猿) 縦斷

3. Henle'sche Schleife ヘンレ氏係蹄^{*3}: Markstrahlenヨリ Markニ

^{*1} Deckzellen ハ毛細管壁ニアル Adventitiazellen ニ甚似タリ (95 頁參照), 此事ハ發生學上 Nephron ガ中胚葉性ナル事ニ一致ス。

^{*2} Bürstensaum (Bürstenbesatz) ト核トノ間ニ Stäbchen 無キ層アリ (supranukleäres Zytoplasma), Fett, Harnsäure, Pigment 等ヲ多ク認ム, 然シ其スベテガ此處ニ分泌スルモノナラズシテ一部ハ攝取セラレタルモノナラン。動物實驗ニヨレバ Bowman 氏嚢ニ出ヅル尿ノ中一部分ハ途中ニテ再ビ吸收セラル。而シテ主部ハ鹽類糖分等ヲ吸收シ中間部ガ水分ヲ吸收スト云フ。

^{*3} 長キモノハ dünner Teil ニテ係蹄ヲナシ上行シテヨリ dicker Teil ニナリ, 短キモノハ dicker Teil ニナリテヨリ係蹄ヲナス。

下リ又 Markstrahlen ニ返ル。

dünner Teil: 徑 9—16 μ . 明ルキ扁平上皮, 核内腔ニ突出ス。

dicker Teil: 徑 23—28 μ . 暗キ立方上皮, 初部ニハ Stäbchenstruktur アレドモ Bürstensaum ナシ, 末部ハ稍々明ルシ。

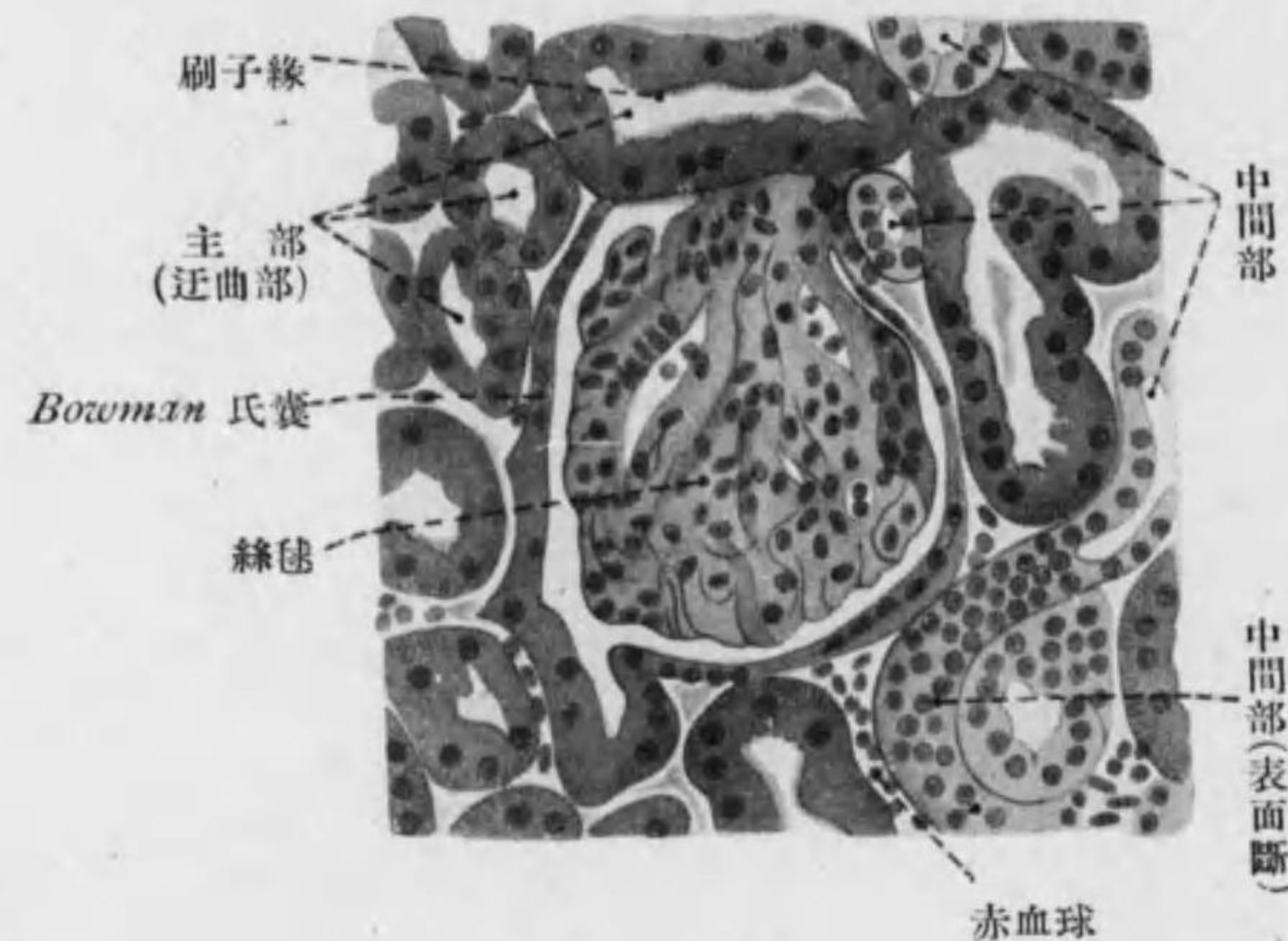


Fig. 142

Nierenrinde (人) ノ一部強廓大

4. **Schaltstück 中間部:** Rinde ニアリ, 徑 39—44 μ . 腎小體ニ接シ迂曲ス, Hauptstück ニ似タル暗キ立方上皮, Stäbchenstruktur 著明ナルモ Bürstensaum 無ク且之ヨリ稍々低ク末部ハ稍々明ルシ。^{*1}

5. **Verbindungsstück 結合部:** Markstrahlen ニ入ル, 明ルキ立方上

*1 本書ノ Schaltstück トセル部ヲ二分シテ初部ノ暗キ部ヲ Zwischenstück 末部ノ明キ部ヲ Schaltstück ト名付クル書アリ。スベテ細尿管各部ノ名稱ハ甚區々ナリ, 注意ヲ要ス。

皮, 之ヨリ後細胞境界特ニ明トナル。

6. **Sammelrohr 集合管:** Mark ニ入ル, 明ルキ立方乃至圓柱上皮。

7. **Ductus papillaris 乳頭管:** Mark ヲ下リ Nierenpyramide ノ内部 Nierenpapille ノ尖端ニ開ク, 明ルキ圓柱上皮。

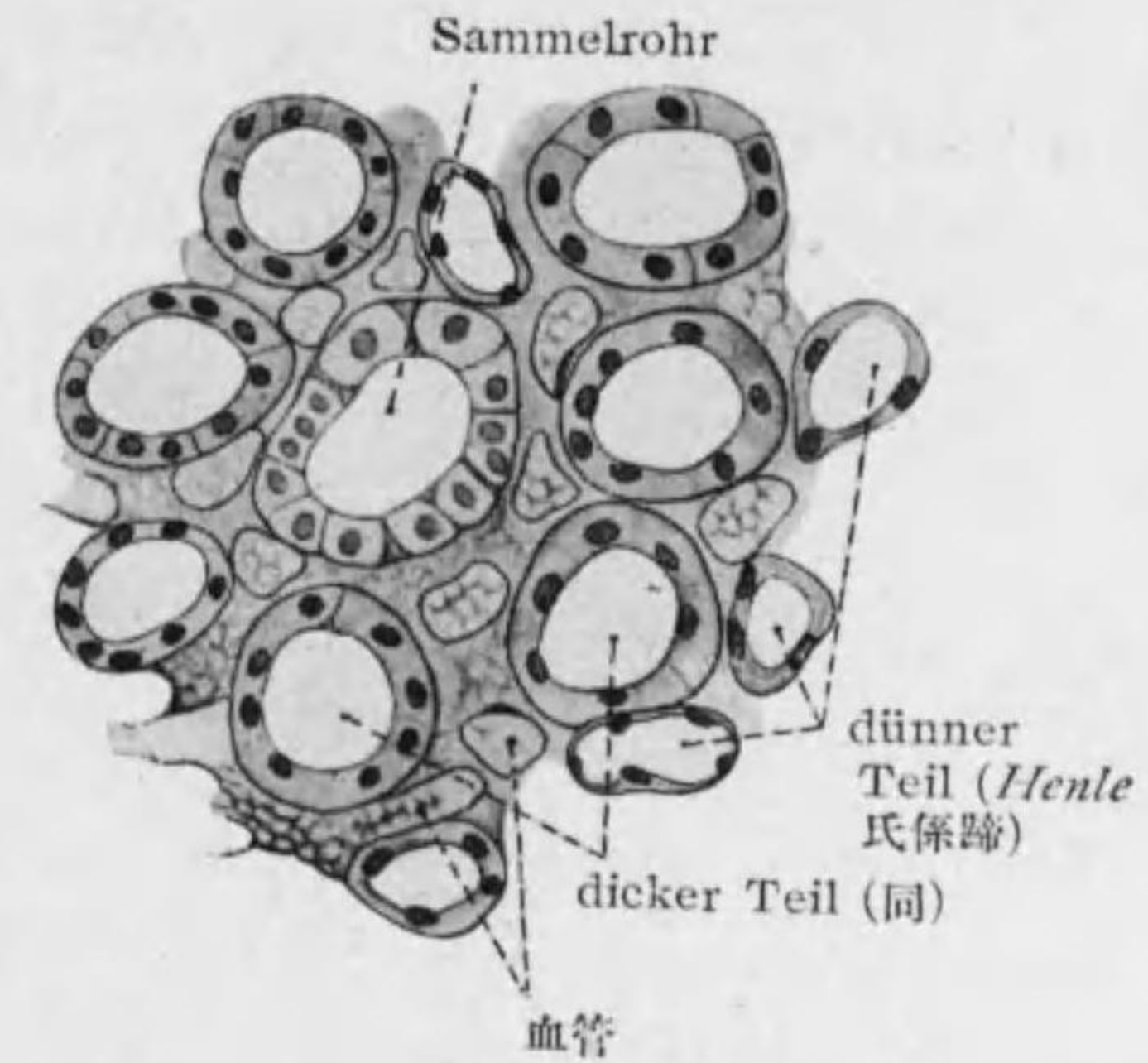
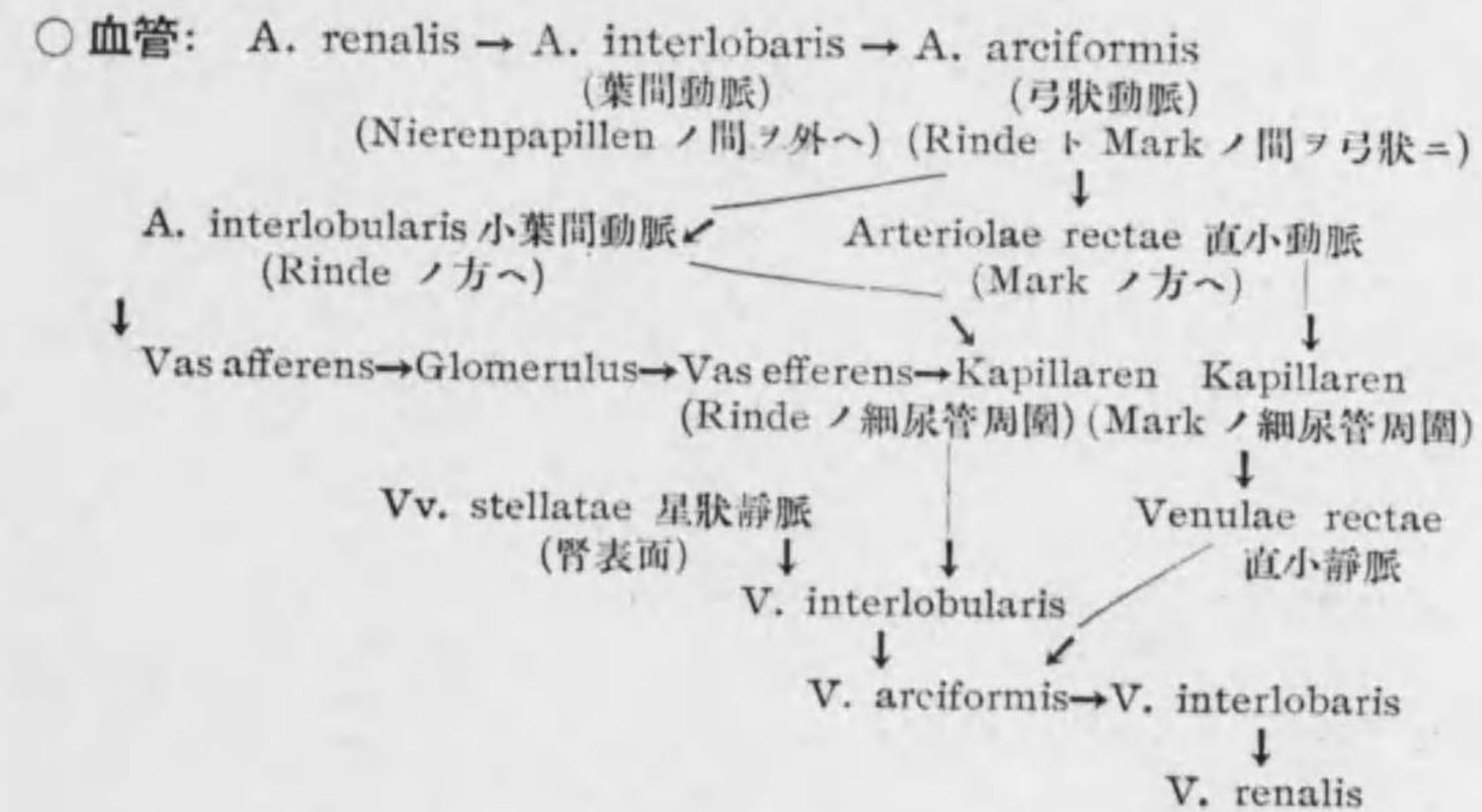


Fig. 143

Nierenmark (人) ノ一部横斷, 強廓大

之ニ續ク Ausführungs-gang ハ Nierenkelch → Nierenbecken → Harnleiter → Harnblase → Harnröhre



淋巴管淺キモノハ被膜ニ網ヲナシ深キモノハ皮質及髓質ノ淋巴毛細管網ヨリ血管ニ伴フ、神經ハ無髓神經纖維多ク特ニ曲細尿管ニ至リ epi- u. hypolemmalニ終ル。

第二節 Pelvis renalis 腎盂 (Nierenbecken),
Ureter 輸尿管 (Harnleiter) 及
Vesica urinaria 膀胱 (Harnblase)

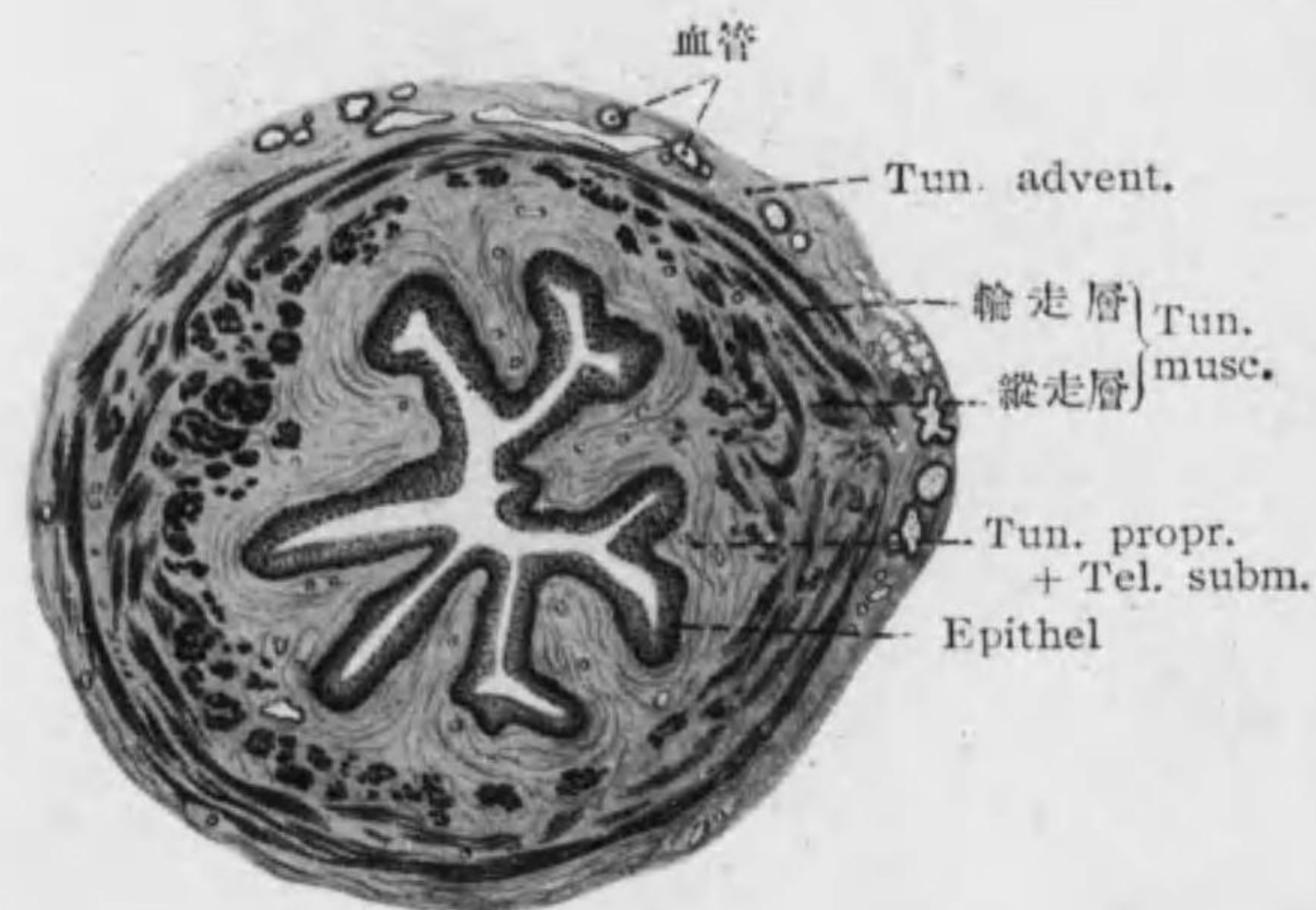


Fig. 144
Harnleiter 横斷 (人)

壁一般ノ構造: (Figg. 144, 145)

Tunica mucosa

Epithel: 移行上皮*¹, 結締組織細胞ト共ニ毛細管上皮間ニ入ルヲ

*¹ 膀胱ニテ内容空虚ノ時ト充滿セル時トニテハ其形状ニ著シキ差アリ空虚ノ時ハ第一層特ニ扁平トナリ深層ノ細胞列少クナル。

見ル (vaskularisiertes Epithel)。

Tunica propria + Tela submucosa

Tunica muscularis { 内縦層
中輪層
外縦層 (輸尿管下部及膀胱ノミ)

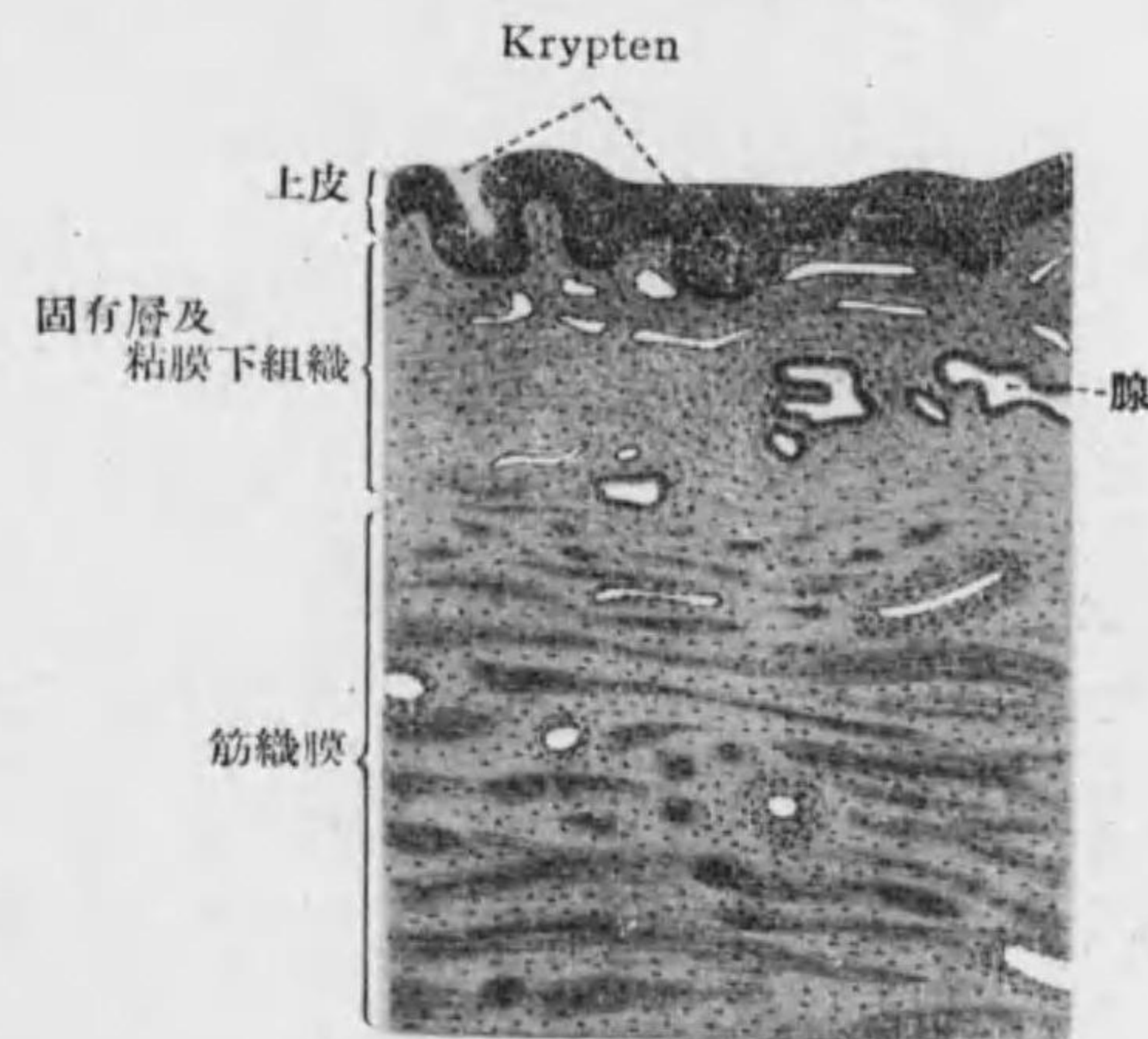

Fig. 145
Harnblase 底部壁 (人)

Tunica adventitia od. serosa (膀胱)

膀胱特異ノ點: 粘膜ノ皺襞多ク, Epithel ガ Zäpfchen 又ハ Kryptenヲナシテ固有層ニ入ル。*¹ 筋織膜ニハ外縦層加ハルノミナラズ中輪層強ク

*¹ 腎盂下部, 輸尿管上部ニモアリ, 又成人ニテハ特ニ Trigonum vesicae 及 Urethra 初部ニテ之ガ發達シテ腺ヲナシ攝護腺トノ移行ヲ示セリ。(Fig.145) 膀胱筋ノ外層ヨリ恥骨, 直腸, 輸精管ニ連結スル筋ヲ M. pubovesicalis, M. rectovesicalis, M. deferentiovesicalis トス。

特ニ下部(膀胱三角)ニテ M. sphincter vesicae ナラス。

膀胱壁ノ神経叢ニ伴ヘル交感神経細胞特ニ輸尿管開口部ニ多シ。

第三節 Urethra 尿道 (Harnröhre)

○ 男性尿道 (Urethra virilis)

Tunica mucosa:

Epithel: 移行上皮 (Pars prostatica 攝護腺部), 多列性圓柱上皮 (Pars membranacea 膜性部), 單層乃至多列性圓柱上皮 (Pars cavernosa 海綿體部), 重層扁平上皮 (Fossa navicularis 舟狀窩, Orificium urethrae externum 外尿道口)

Tunica propria: Pars cavernosa = Gl. urethralis, *Littrei* 尿道腺アリ (Fig. 155 b)。分枝胞狀管狀腺ニテ海綿體中ニ入込ム, 單ナル粘膜陥凹ヲ *Lacuna urethralis*, *Morgagni* 尿道陥凹ト云フ。

Tunica muscularis $\left\{ \begin{array}{l} \text{内縦層} \\ \text{外輪層} \end{array} \right.$ Pars prost., Pars membr. = 發達ス。

Tunica adventitia

○ 女性尿道 (Urethra muliebris):

Tunica mucosa:

Epithel: 重層扁平上皮 (上端ノミ移行上皮) 個人差多シ (單層圓柱上皮アリ)。

Tunica propria*¹

Tela submucosa: 靜脈叢アリ。

Tunica muscularis $\left\{ \begin{array}{l} \text{内縦層} \\ \text{外輪層} \end{array} \right.$

Tunica adventitia: 後部 = Septum urethrovaginae ナラス。

第六章 Fortpflanzungssystem 生殖系 männliche Geschlechtsorgane 男性生殖器

第一節 Testis 睾丸*² (Hoden)

○ 表面 = Tunica albuginea 白膜 (T. fibrosa: 單層扁平上皮及纖維性結締組織ヨリ成ル), 次ニ Tunica vasculosa 脈管膜 (脈管ニ富メル薄層) アリ, 白膜上後部ニテ厚クナリ *Mediastinum testis* 睾丸縱隔 (*Corpus Highmori*) ナシ之ヨリ放線狀ニ出ヅル *Septula testis* 睾丸小中隔 カ脈管膜迄達シ實質ヲ *Lobuli* 小葉ニ分ツ。(Fig. 146)

1* 粘液腺ナル *Glandulae urethrales* ノ外ニ開口部ノ外側ニ管狀腺 (*Glandulae periurethrales*) アリ, 一對ノ *Ductus paraurethralis* 之ヨリ出テ外尿道口兩側ニ開ク, 男性ノ *Prostata* = 相當ス。

*2 睾丸ハ其末端部ガ網狀ヲナセル複管狀腺 (*retikuläre Drüse*) ナルモ他ノ腺ト異ナル點ハ

1. *Endstück* (Tub. cont.) ト *Ausführungsweg* ト別々ニ生ズル事。
Tub. sem. cont. 及 *Rete testis* トハ別々ニ腹膜上皮ヨリ,
Ductuli efferentes (一部) 及 *Ductus epididymidis* 以下ハ原腎及原腎管ヨリ生ズ。
2. 産出物ガ液ニ非ズシテ細胞 (*Spermien*) ナル事。

○ 實質ハ分枝管狀腺ニテ Hodenkanälchen 細精管ガ結締組織ニテ結合セラル, 結締組織中ニ特有ナル **Zwischenzellen** 間細胞 (interstitielle Zellen od. *Leydig'sche Zellen*; Pubertätsdrüse, *Steinach*) アリ, 結締組織細胞ノ變化セル大ナル圓形ノ細胞ニテ粗ナル顆粒(*Krystalloide*) アリ。^{*1}

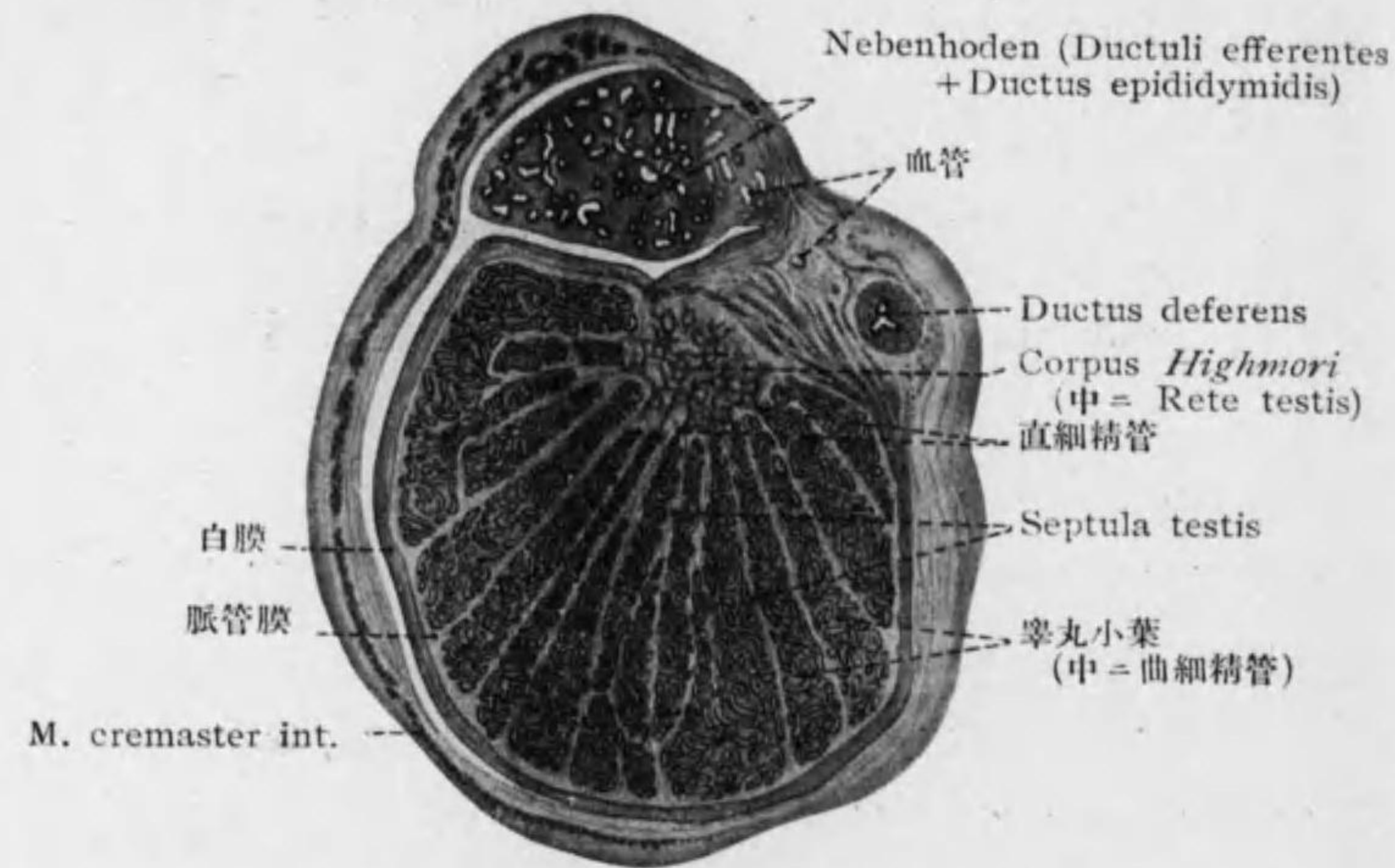


Fig. 146

Hoden 縦斷(小兒)

○ **Hodenkanälchen, Tubuli seminiferi 細精管:** 次ノ區分アリ。

Tubuli (seminiferi) contorti 曲細精管.....小葉外部ニテハ網狀ナルモ(管圓ク太サ約 140 μ) 中部ニ達スレバ漸次銳角ヲナシテ集ル, 精子ヲ形成スル部ニハ固有膜ニ接シテ **Keimepithel 胚上皮**アリ, 次ノ細胞ヨリ成ル。(Fig. 149)

*1 胎生時既ニ之ヲ見ル, 營養物質ヲ攝取シ Spermio-genese = 資ス。

Stützzellen 支柱細胞: *Sertoli'sche Zellen* (*Fusszellen*):^{*1} 底廣ク細胞體(蜂房狀)ハ長ク内腔ニ延ブ, 核ハ橢圓形ニテ Chromatin 少ク核小體ハ明ナリ, 内端ニ Spermatischen 附着シ之ヨリ榮養ヲトリ Spermatozoen トナル。

Geschlechtszellen 生殖細胞 (Samenzellen): 外壁ニ接スルモノ古ク内腔ニ近キ程成熟セリ (**Spermio-genese od. Spermio-genese**)^{*2}

Spermatogonien 精祖細胞 (Spermiogonien): 小ニテ核圓ク Chromatin 密ナリ。中心小體ヲ圍ミテ *Idiosoma* od. *Idiozom* (*Meves*) アリ (8 頁參照)。

Spermatozyten I Ordnung

第一次精母細胞

(Spermatozyten, Spermiozyten 精母細胞): 細胞體及

核大; Chromatin 密; 第一次成熟分裂ヲナス。

Spermatozyten II Ordnung 第二次精母細胞

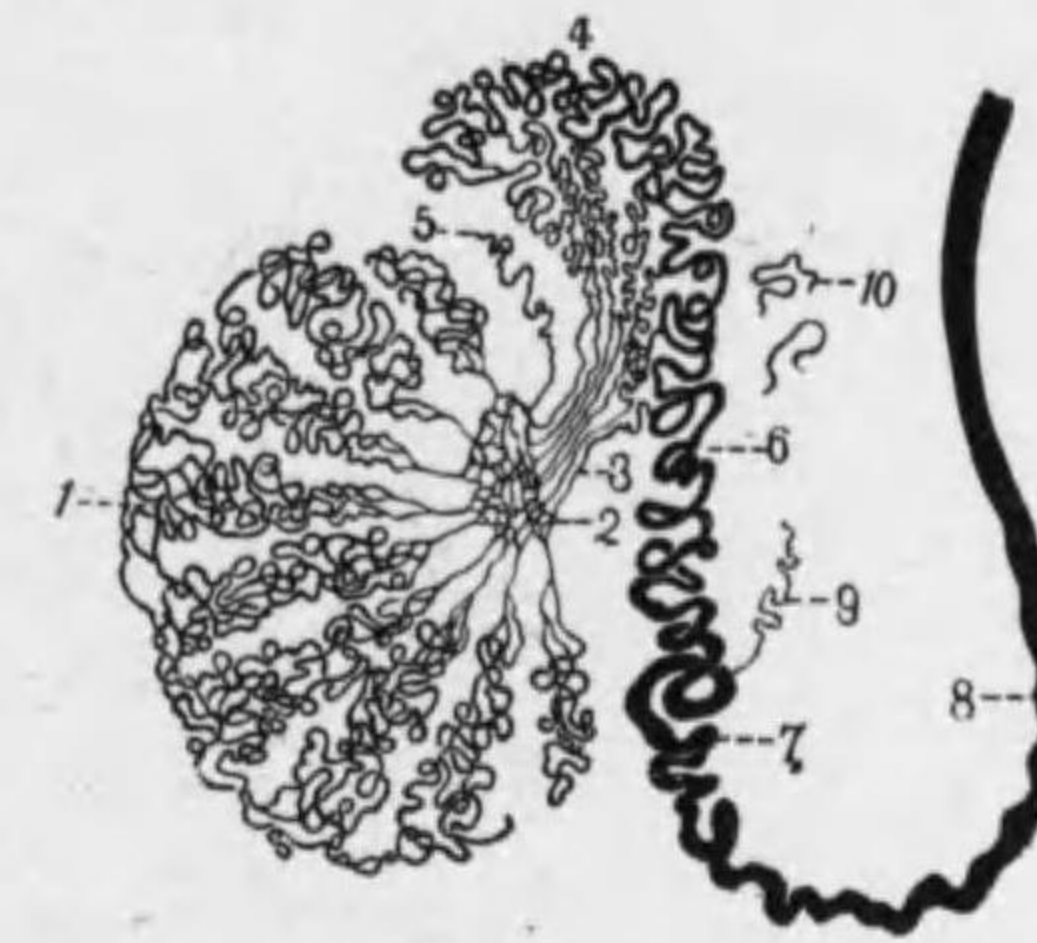


Fig. 147

細精管模型

1. Tubuli seminiferi contorti
2. Rete testis
3. Ductuli efferentes
4. 及 6. Ductus epididymidis
5. 及 9. Ductuli aberrantes
7. 及 8. Ductus deferens
10. Paradiidymis

*1 最近 *Sertoli* 氏細胞ニ男性ノ Hormon 分泌機能ヲ歸スル説アリ。之ノ續キガ直細精管ノ圓柱上皮トナル。

*2 此經過ニ増殖期, 生長期, 成熟期, 變形期ヲ分ツ。(Fig. 148 a, 149) 第二次精母細胞 (第一次精母細胞ト同大又ハ稍々小) ヨリ精娘細胞ニ分ルル時ニ其有スル Chromosomen 半減ス (*Reduktionsteilung* 減數分裂)。