



SECRETARIA DA SEGURANCA PUBLICA
INSTITUTO MEDICO-LEGAL DO ESTADO

REQUISIÇÃO DE EXAME

ca de J. do

Ilmo. Sr. Diretor do Instituto Médico-Legal do Estado.

CAPITAL

/ FERNANDO BORGES DE PAULA FERREIRA /

Solicito suas providências no sentido de ser recolhido ao Necrotório de São Paulo para ser submetido ao necessário exame o cadáver abaixo qualificado:

NOME: Ignorado Doc. Idênt. 400000
Idade: 30 anos Sexo: Masc Estado civil: Solteiro
Cor: Branca Profissão: Seg. Militar
Nacionalidade: Vg. BRASILEIRA Naturalidade: SÃO PAULO

FILIAÇÃO { Pai: SG. TOSTOI DE PAULA
Mãe: SG. CELIA BORGES DE PAULA FERREIRA

RESIDENCIA: Ignorada

Falecido às 23 horas e encontrado às mesmas horas
no dia 27-7-1969 à rua Largo da Baía
Bairro: Barra Funda

NATUREZA DA OCORRÊNCIA: (assinalar)
Homicídio Suicídio
Acidente Morte súbita
Infanticídio Acidente de trânsito
Abortamento Morte natural

Breve histórico do caso: (deve ser preenchido pela autoridade requisitante)
denunciado por Sr. coureiro Humberto Tavares, uma Largo Luiz da Motta

Conduzido por G.O. M. 1119 Carro N.º C
Remeter o laudo para 23º Distrito
Observações:

São Paulo, 30 de 07
O DELEGADO
[Assinatura]

RELEVADO NO NECROTERIO AS 145 HORAS 30 DE 7 DE 1969

RELEVADO N.º NATUREZA DA PERICIA

MATERIAL ENVIADO AO LABORATÓRIO DE TOXICOLOGIA

MATERIAL ENVIADO AO LABORATÓRIO DE ANATOMIA PATOLÓGICA:

FOI RETIRADO PROJÉTIL DE ARMA DE FOGO 1-projetti
OU QUALQUER OUTRO INSTRUMENTO QUE SE RELACIONE COM O FALLECIMENTO

RELEVADO A
COMPRIMENTO: DATILOGRAMAS N.º

EXAME RADIOLÓGICO:

CADAV. MORTIS: hemorragia Interna Traumática

MEDICO LEGISTA QUE PROCEDEU O EXAME: DR/PERCISIO M; R. CARNEIRO- Registrado
30 de Julho de 1969 (Manhã)

CITÓRIO SÃO PAULO ÓBITO REGISTRADO NO CARTÓRIO DE PAZ 27 AV

QUADRA: SEPULTURA:

SEPMTAMENTO FEITO P/ pelo conhecido

SABIA AS HORAS DIRETO DO DIA 31 DE JULHO DE 1969


VESTES: meias de alg fantasia.

DESTINO DAS VESTES:

ESTE CADAVER FOI RETIRADO P/ o SR. Pedro Bernardino de Miranda

RESIDENTE A Rua São Vicente N.º 268 5º BAIRRO:

CARTeira DE IDENTIDADE N.º 16-B 9 OAB TELEFONE:

ASSINATURA: 

 O ADMINISTRADOR DO NECROTERIO.



INSTITUTO MÉDICO-LEGAL DO ESTADO DE SÃO PAULO

sede

Registrado em 4 de 8 de 1969 sob n.º 24/659

J. Nascimento

LAUDO DE EXAME DE CORPO DE DELITO
EXAME NECROSCÓPICO

159

Aos trinta dias de julho de mil novecentos e sessenta e nove, nesta cidade de São Paulo, a fim de atender a requisição do doutor Delegado de Polícia

os infra-assinados, doutores Pêrsio J.R. Carneiro e Antonio Valentini

médicos-legistas, foram designados pelo doutor Arnaldo Siqueira, Diretor do Instituto Médico-Legal do Estado, para proceder a exame de corpo de delito em

..... o cadáver de FERNANDO BORGES DE PAULA FERREIRA :--- e responder aos quesitos seguintes:

- Primeiro — Houve morte?
- Segundo — Qual a sua causa?
- Terceiro — Qual o instrumento ou meio que a produziu?
- Quarto — Foi produzida por meio de veneno, fogo, explosivo, asfixia ou tortura, ou por outro meio insidioso ou cruel? (Resposta especificada).

Realizada a perícia, passaram a oferecer o seguinte laudo: Examinamos e necropsiamos hoje pela manhã no Necrotério do Instituto Médico-Legal do Estado, um cadáver de cor branca, do sexo masculino, que nos foi apontado como sendo o de FERNANDO BORGES DE PAULA FERREIRA, com vinte e quatro anos, branco, * solteiro, brasileiro de São Paulo, estudante, filho de Tostoi de Paula e Celia Borges de Paula Ferreira, e residência ignorada. - HISTÓRICO: vítima de agressão a tiros, faleceu às

VISTO: DIRETOR

vinte e três horas do dia vinte e nove de julho do ano em curso. VESTES: despido. - REALIDADE DA MORTE: evidenciava-se pelos clássicos sinais tanatológicos de certeza. - EXAME EXTERNO: cabelos ruivos tingidos de preto; iris castanhas; cílios e supercílios ruivos; dentes bons; barba e bigodes ruivos por fazer; nariz mesorrínico. Lesões externas: a) ferimento contuso, irregular, de bordas mascerados, na região superciliar esquerda; b) ferimentos contusos, irregulares, de bordos mascerados, sendo dois na região parietal direita e dois na região parietal esquerda; c) ferimento pérfuro contuso de forma circular, de cinco milímetros de diâmetro, situado no terceiro espaço inter costal direito, na linha hemiclavicular. - EXAME INTERNO: a) o ferimento descrito no ítem (c) de lesões corporais externas continuou através da parede torácica, transfixando-a; b) ferimento transfixante do lobo superior do pulmão direito; c) presença de mil mililitros de sangue na cavidade pleural direita; d) projétil de arma de fogo - bala - alojado junto à articulação da sétima costela com o corpo vertebral; e) rebatidos os retalhos após a incisão bimatóide vertical verificamos fratura cominutiva na região parietal esquerda posteriormente e na região parietal esquerda posteriormente e na região parietal esquerda, também mas junto à sutura biparietal. Retirada a calota óssea, não evidenciamos hemorragia sub-dural nem quaisquer lesões sobre o encéfalo. CONCLUSÃO: concluímos que o examinado faleceu em consequência de hemorragia interna traumática, consequente à ação vulnerante de corpo contundente - bala - que penetrando ao nível do ferimento descrito no ítem "c" de lesões corporais externas, transfixou a parede torácica, se dirigindo para baixo, para tras e para a esquerda, transfixou o lobo superior do pulmão direito. - RESPOSTAS AOS QUESITOS: ao primeiro: sim; morte violenta; ao segundo: hemorragia interna traumática; ao terceiro: instrumento pérfuro-contundente - bala; ao quarto: não. Nada mais havendo, damos por encerrado o presente laudo

São Paulo, 4 de agosto de 1969.

Dr. Pérsido J. R. Carneiro

Dr. Antonio Valentini

FERREIRA - Fernando Borges de Paula - caso, branca 24 anos, solteiro bras.
SP. estudante fil de Teófilo de Paula e Celina Borges de Paula Ferreira

Livro n.º Data do óbito: 29/7/69 Hora do óbito: 23
Local do óbito: Largo da Banana - Barra Funda
Médico que atestou: Dr. Persio JR Carneiro
Data do atestado: 30/7/69
Causa mortis: hemorragia interna traumática

N.º do exame: 24659 Livro n.º 1415 Página n.º 159 Data ex.: 30/7/69
Autoridade requisitante:

Peritos: Drs. 1.º Persio JR Carneiro 2.º A Valentini
Caso: necroscop. Local de Exame: sede Hora:

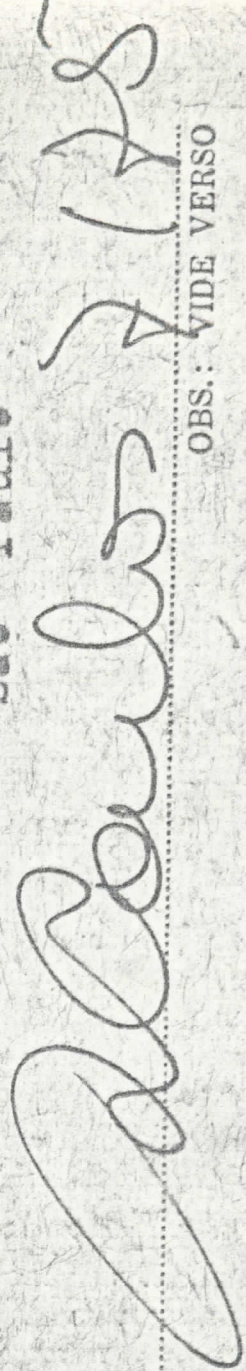
Diagnóstico e instrumento ou meio: instrumento perfuro-contun. (bala)
Reconhecido como sendo

Livro de Fotografias n.º Pág. n.º Fotografia n.º

Registrado no Cartório de JAMÉRICA Cemitério: São Paulo

Autoridade destinatária: 23.º DE.

RECEBI em 7/8/1969



OBS.: VIDE VERSO