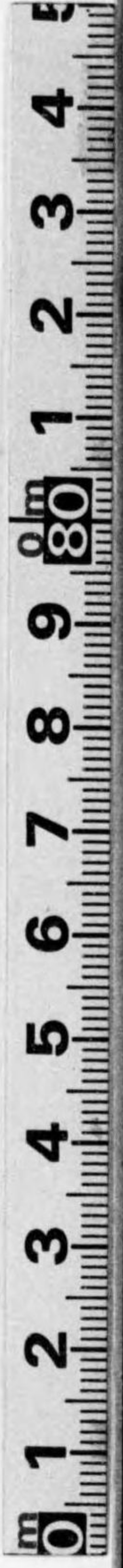




始



内科・外科 腹部觸診の實際  
産科・婦人科

醫學博士 岩男 督

改訂第四版


東京 金原商店 發售

52
60

內科・外科・産科・婦人科

# 腹部觸診實際

醫學博士 岩野 督



株式會社 金原商店

52-601

#### 第 4 版 序

著者ハ腹部觸診ノ實際第 3 版ノ内容ヲ多數箇所ニ互リテ増補シ、此ノ第 4 版ヲ得タリ。此ノ第 4 版ニ於テ著者ハ、胃癌ノ觸診所見、蟲様突起炎ノ場合ノ警戒事項又ビ急性腸管閉塞ノ場合ノ腹部觸診所見等ヲ自己ノ臨牀實驗ニ基キテ増補スルコトヲ得タルハ嬉シ。

昭和 9 年 9 月 2 日 夜

東京、青山ノ自宅ニ於テ 岩 男 督

## 第1版序

内科、外科及産婦人科ノ3領域全般ニ互ル腹部疾患ノ觸診的診斷法ニ就キテ概括的ニ記載セル書籍ハ本邦ニ於テ無ク又、外國ニモ無キガ如シ。然ルニ以上3領域ニ屬スル腹部疾患中ニハ頗ル急突ニ發症シ、忽チ増悪シテ罹病者ヲシテ重篤ニ陥ルモノ特ニ多シ。而シテ早期ニ的確ニ診斷セラレバ適當ノ治療ニヨリテ治癒ニ向フモノ亦多シ。依テ腹部疾患中ニハ早期診斷ヲ必要トスルモノ多キコトナル。然リ、而シテ、今日ノ如ク臨牀家各自ガ専門ニ偏スルノ弊、他科ニ屬スル疾患ニ關スル智識不足ナル爲ニ誤診ヲ招キ易シ。特ニ腹部疾患ノ誤診ハ自然適當ナル治療法ノ實施時期ヲ逸シテ患者ニ重大ナル結果ヲ齎ス。

周知ノ如ク内科、外科及産婦人科ノ3領域腹部疾患ノ多クハ主トシテ腹部觸診所見ニヨリテ診斷セラル。然ル故ニ、腹部觸診術ニ練達スルコトハ以上3領域何レカヲ専門トスル臨牀家ニハ特ニ大切ナリ。著者ハ上述ノ見知ヨリ是等3領域全般ニ互ル腹部觸診術ニ就キテ概括的ニ記載セル書籍アラバ頗ル有益ナル可キニ想到シテ本書ヲ編纂セリ。要スルニ内科、外科及産婦人科ノ3領域全般ニ互ル腹部觸診事項ヲ一眸ノ内ニ集メタルモノガ本書ナリ。

昭和7年11月6日

東京ニ於テ 岩 男 督

## 目次

第1編 腹部觸診術ト内外科的腹部疾患ノ要綱	
第1章 腹部觸診術	1
第2章 腹部觸診成績	4
第1節 腹壁浮腫	4
第2節 腹部腫瘍	6
第1項 腹壁ニ於ケル腫瘍及腫脹	6
第2項 腹腔内腫瘍	11
第3節 腹壁緊張	13
第4節 腹腔内液體潴溜	14
第5節 腹部壓痛	15
第3章 腹部觸診ノ誤源	16
第4章 胃觸診ト胃疾患ノ要綱	18
第1節 胃觸診術	18
第2節 胃疾患ノ要綱ト疾患胃ノ觸診所見	20
1. 急性胃炎	20
2. 慢性胃炎	20
3. 胃潰瘍	20
4. 胃癌	22
5. 胃弛緩症	33
6. 胃擴張	33
7. 胃下垂	35
8. 胃のいゝろーゼ	35
第5章 腸觸診ト腸疾患ノ要綱	36
第1節 腸紐觸診術	36
第2節 腸疾患要綱ト疾患腸ノ觸診所見	38

- 1. 十二指腸潰瘍 . . . . . 38
- 2. 狭窄十二指腸ノ觸診所見 . . . . . 40
- 3. 十二指腸憩室ノ觸診所見 . . . . . 41
- 4. 十二指腸周圍炎ノ觸診所見 . . . . . 42
- 5. 腸炎 . . . . . 42
- 6. 結核性腸間膜淋巴腺炎(結核性腹膜炎ノ結節型ノ部参照) 43
- 7. 小腸域ニ於ケル胃癌轉移ノ觸診所見 . . . . . 44
- 8. 腸管囊腫様氣腫ノ觸診所見 . . . . . 44
- 9. 廻腸部潰瘍ノ觸診所見(廻腸部及盲腸結核ノ觸診所見) 45
- 10. 蟲様突起炎 . . . . . 46
- 11. 急性結腸炎 . . . . . 54
- 12. 慢性結腸炎 . . . . . 54
- 13. 盲腸炎 . . . . . 55
- 14. 移動性盲腸 . . . . . 56
- 15. 横行結腸炎 . . . . . 56
- 16. S字狀部炎 . . . . . 57
- 17. 腸癌 . . . . . 57
- 18. 急性腸管閉塞 . . . . . 59
- 19. 直腸癌 . . . . . 65

第5章 肝臟觸診ト肝臟疾患ノ要綱 . . . . . 67

第1節 肝臟ノ觸診術 . . . . . 67

第2節 肝臟疾患ノ要綱ト疾患肝臟ノ觸診所見 . . . . . 70

- 1. 遊走肝 . . . . . 70
- 2. 囊胞肝 . . . . . 73
- 3. 絞搾肝 . . . . . 73
- 4. 鬱血肝 . . . . . 74
- 5. 膽石症(膽囊膽道炎及膽囊水腫ニ就テモ併記ス) . . . . . 75
- 6. 化膿性門脈炎 . . . . . 77
- 7. 門脈栓塞 . . . . . 77
- 8. 肝臟腫瘍 . . . . . 78
- 9. 萎縮性肝臟硬變症(らえれつく氏肝臟硬變症, 肝臟輪狀硬變症) . . . . . 78
- 10. 續發性膽汁鬱滯性肝硬變症 . . . . . 80
- 11. 肥大性肝臟硬變症 . . . . . 80
- 12. 肝臟微毒 . . . . . 81

- 13. 肝臟癌 . . . . . 81
- 14. ばんち氏病(疾患脾臟ノ觸診ノ段参照) . . . . . 82
- 15. 溶血性黃疸 . . . . . 83
- 16. 急性黃色肝萎縮 . . . . . 84
- 17. 磷中毒肝 . . . . . 84
- 18. 日本住血吸蟲病 . . . . . 85
- 19. 肝臟ぢすとま(筈形二口蟲) . . . . . 85
- 20. 肝臟の包蟲囊腫 . . . . . 85
- 21. わいる氏病 . . . . . 86

第7章 脾臟疾患ノ要綱ト疾患脾臟ノ觸診所見 . 87

- 1. 急性脾臟炎 . . . . . 87
- 2. 慢性脾臟炎 . . . . . 87
- 3. 脾臟壞疽 . . . . . 88
- 4. 化膿性脾臟炎(脾臟腫瘍) . . . . . 88
- 5. 脾臟癌 . . . . . 88
- 6. 脾臟硬變症 . . . . . 88
- 7. 脾臟囊腫 . . . . . 89
- 8. 脾石正 . . . . . 91

第8章 脾臟ノ觸診ト脾臟疾患ノ要綱 . . . . . 91

第1節 脾臟觸診術 . . . . . 91

第2節 脾臟ノ觸診成績 . . . . . 92

- 1. 脾臟ノ位置 . . . . . 92
- 2. 脾臟ノ形 . . . . . 94
- 3. 脾臟ノ大イサ . . . . . 97
- 4. 脾臟ノ硬サ . . . . . 99
- 5. 脾臟ノ移動性 . . . . . 99

第3節 各脾臟疾患ノ要綱 . . . . . 102

第9章 腎臟觸診ト腎臟疾患ノ要綱 . . . . . 102

第1節 腎臟ノ觸診術 . . . . . 102

第2節 腎臟疾患ノ要綱ト疾患腎臟ノ觸診所見 . . . . . 104

- 1. 腎臟周圍炎 . . . . . 104
- 2. 遊走腎 . . . . . 105

3. 腎臓水腫及び其ノ歸結 . . . . . 107

4. 獨立性腎盂化膿及び獨立性腎化膿 . . . . . 108

5. 腎臓結石 . . . . . 109

6. 腎臓腫瘍 . . . . . 111

7. 泌尿器結核 . . . . . 113

8. 膀胱結石 . . . . . 114

9. 膀胱炎 . . . . . 115

10. 膀胱腫瘍 . . . . . 115

11. 攝護腺ノ肥大, 腫瘍及び膿瘍 . . . . . 116

(附) 各内科の腎臓疾患ノ要綱 . . . . . 117

1. ねふろーぜ(上皮性腎疾患) . . . . . 118

2. 糸毬體腎炎 . . . . . 121

3. 局所性腎炎 . . . . . 123

4. 循環障礙腎臓 . . . . . 125

5. 腎硬化症 . . . . . 125

第10章 骨盤腫瘍ノ觸診ト要綱 . . . . . 126

第11章 腹膜炎徴候, 特ニ腹膜炎時腹部觸診所見 129

第1節 急性腹膜炎(腹膜炎急性炎) . . . . . 129

第2節 急性腹膜炎ノ種々相 . . . . . 130

1) 胃腸管ノ穿孔 . . . . . 133

2) 肺炎菌腹膜炎 . . . . . 134

3) 生殖器性腹膜炎 . . . . . 135

4) 膽汁性腹膜炎 . . . . . 136

5) 小兒ノ腹膜炎 . . . . . 136

6) 膀胱破裂後ノ腹膜炎 . . . . . 139

7) 流行性感胃後ノ腹膜炎 . . . . . 137

8) 銃創及刺創後ノ腹膜炎 . . . . . 137

第3節 急性限局性腹膜炎 . . . . . 138

1. 上腹部 . . . . . 138

2. 右季肋部 . . . . . 139

3. 左季肋部 . . . . . 139

4. 腰部 . . . . . 139

5. 下腹部 . . . . . 139

6. 小骨盤 . . . . . 140

第4節 横隔膜下膿瘍 . . . . . 140

第5節 結核性腹膜炎 . . . . . 140

第6節 大綱及び腸間膜疾患ノ要綱 . . . . . 142

第2編 診断ニ觸診ヲ要スル産婦人科的疾患ノ  
場合ノ腹部觸診所見

第1章 診断ニ觸診ヲ要スル婦人科的疾患患者ノ腹  
部觸診所見 . . . . . 144

第1節 婦人科的疾患ノ觸診の診断法大意 . . . . . 144

1. 内診法 . . . . . 144

2. 雙合診 . . . . . 147

3. 内診及双合診ニヨル内生殖器ノ生理的所見 . . . . . 149

(附) 妊娠子宮ノ觸診の特殊徴候 . . . . . 149

4. 直腸診 . . . . . 152

5. 麻酔診断法 . . . . . 153

第2節 子宮疾患ノ要綱ト疾患子宮ノ觸診所見 . . . . . 153

1. 子宮發育異常 . . . . . 153

2. 子宮ノ位置及び姿勢ノ異常 . . . . . 154

3. 子宮ノ腫瘍 . . . . . 159

第1項 子宮筋腫及び子宮腺筋腫(附, 子宮腺筋症) . . . . . 160

第2項 子宮癌腫 . . . . . 165

第3項 子宮肉腫 . . . . . 168

第4項 悪性脈絡膜上皮腫 . . . . . 169

第3節 輸卵管疾患ノ要綱ト疾患輸卵管ノ觸診所見 . . . . . 171

第1項 輸卵管ノ炎症(輸卵管炎) . . . . . 171

第2項 輸卵管妊娠(子宮外妊娠) . . . . . 176

第4節 卵巣疾患ノ要綱ト疾患卵巣ノ觸診所見 . . . . . 179

1. 卵巣へるにあ . . . . . 177

2. 卵巣ノ炎症 . . . . . 179

3. 卵巣ノ潴溜囊腫一非増殖性腫瘍 . . . . . 179

4. 卵巣ノ腫瘍 . . . . . 178



第5節 骨盤結締織疾患及ビ骨盤腹膜疾患ノ要綱 . . . 189

1. 骨盤結締織炎 . . . . . 187

2. 骨盤腹膜炎 . . . . . 190

第2章 産科的觸診術 . . . . . 192

第1節 妊娠ノ診斷 . . . . . 192

第2節 初妊及ビ經妊ノ診斷 . . . . . 194

第3節 妊娠時期ノ診斷 . . . . . 194

第4節 産科的觸診法 . . . . . 196

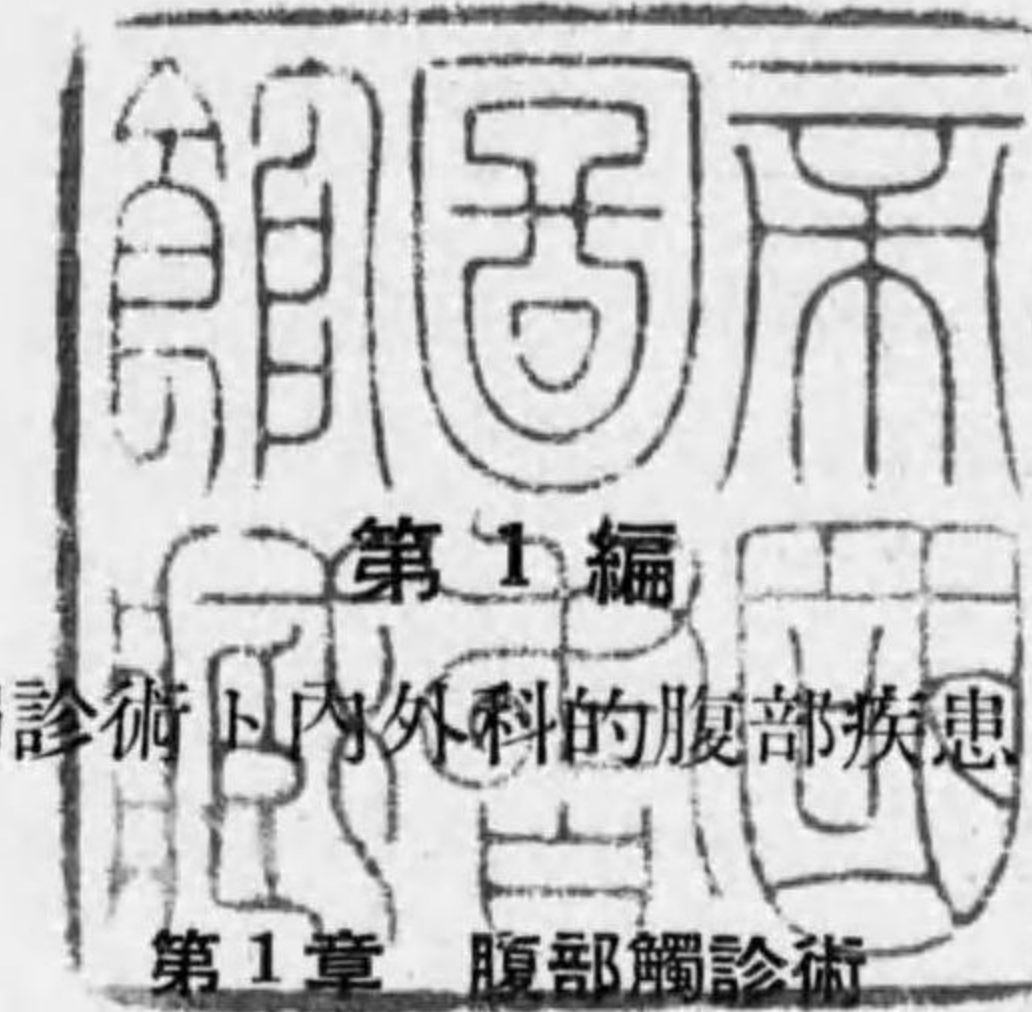第5節 雙合妊娠ノ診斷 . . . . . 201

第6節 子宮内胎兒ノ體勢 . . . . . 201

第7節 分娩時ニ於ケル各體位ノ診斷 . . . . . 302

第8節 産牀診斷法中産婦診察法 . . . . . 204

第9節 子宮外妊娠 . . . . . 207



腹部觸診術ト内外科的腹部疾患ノ要綱

腹部觸診操作ノ適否功拙ハ腹部疾患診斷上ニ重大ナル結果ヲ齎スモノナルヲ以テ其ノ操作ニ就テハ専門的解説ヲナスベシ。

腹部ニ効果的觸診ヲナス第1條件トシテハ患者ノ腹壁ガ觸診施行中可及的弛緩状態ニアルコトナリ。一般ニ患者ヲ背位ニ置キ、腹壁弛緩ヲ期スル爲ニ患者ニ枕ヲ用キザラシム。而シテ患者ニハ觸診中安靜呼吸ヲ營ミ、腹壓ヲ加ヘザル様ニ豫メ注意ス。然モ尙ホ體壁ノ弛緩充分ナラザレバ脚ヲ股關節ニテ屈セシム。腹壁ガ強ク緊張シテ觸診困難ナル場合ニ全身溫浴ヲナシシメナガラ浴槽中ニテ觸診ヲ行ヒ目的ヲ達スルコトアリ。溫浴中ニテハ浴者ノ腹壁ハ弛緩ス。鼓腸ニテ腹壁緊張甚シケレバ先ヅ以テ大量微溫湯浣腸ニテ排便ト同時ニ大量瓦斯ノ排泄ヲ充分ナラシメ以テ腹壁ヲ弛緩セシメ置キテ後ニ觸診ヲ開始ス。下腹部ノ觸診ニ際シテハ患者ノ薦骨部下ニ大ナル硬キ枕ヲ挿入シテ患者ニ骨盤高位ヲ採ラシムレバ觸診的好成績ヲ得易シ。可動性診察臺又ハ手術臺上ニテ下腹部觸診ヲ行フニ際シテハ患者ノ上體ヲ低位ニ降スベシ。斯クスレバ腹壁ハ甚シク弛緩シ、同時ニ腹部内臟ノ上方轉位ヲ來シ、下腹ノ觸診ニ好都合ノ状態トナル。腹部ノ緊張強キカ又ハ腹部疼痛烈シクシテ腹部觸診ガ絶對困難ナラバ、くろろほるむ又ハえーてる麻醉ヲ必要トス。但觸診所見ガ外科的手術ヲ左右シ得ル場合ニノミ麻醉ヲ用ユベシ。

觸診ガ患者ニ不愉快ニ感ズル場合ニハ腹壁ハ反射的ニ緊張スルヲ以テ冷手ヲ以テ決シテ腹部觸診ヲ行フベカラズ。又決シテ指尖ヲ以テ腹部觸診

ヲ始ムベカラズ。必ズ毎常偏擴手ノ掌面ヲ腹壁ニアテガイ、特ニ徐々ニ壓  
ヲ加ヘナガラ觸診ヲ開始ス。觸診手ヲ忙動セシムルコトハ患者ニ不愉快ニ  
シテ之ガタメニ故意又ハ反射的ニ腹壁緊張ヲ來シ、爲ニ觸診ハ困難トナル  
ニヨリ、觸診手ハ徐々ニ動カス様ニ心掛ク可キナリ。先ヅ觸診手掌ヲ輕ク  
患者ノ腹壁ニ置キテ表在性觸診ヲナシ、次デ必要ニ臨ミ深達觸診ヲナスベ  
キナリ。深達觸診ヲ行フニハ腹壁ノ呼吸時陷沒ヲ利用ス。即チ兩三回ノ呼  
氣ヲ利用シ漸次觸診手ヲ壓付ケテ深ク腹壁ヲ壓入ス。其ノ觸診所ニ觸診手  
ヲ呼吸中靜カニ置キテ腹部ノ呼吸性開縮ニ際シ觸診手下ニ滑走スルモノア  
リヤ否ヤヲ檢ス。之ニテ滑走物不明瞭ナラバ觸診手ヲ滑走セシム。斯クシテ  
全腹域ヲ觸診ス。規則トシテ腹痛アル場合ニハ腹痛ナキ部分ヨリ觸診ヲ開  
始ス。斯クスレバ患者ノ信用ヲ得ルノミナラズ、場合ニヨリテハ全診察ヲ  
不可能ナラシムル所ノ患者ノ不行儀ヲ防止シ、反ツテ腹痛部ヨリ患者ノ注  
意ヲ他ニ誘導シ、此ノ誘導ニヨリテ困難ナルベキ腹痛部觸診ハ非常ニ容易  
トナル。恰モ小兒ノ觸診ニ際シテ上述ノ觸診行程ヲ辿ルコトハ有利ナリ。  
小兒ニテ初メヨリ疼痛ヲ感ゼシメナバ何等ノ觸診所見ヲ得ズシテ終ルベシ。  
觸診手ハ可及的心持チ良キ或ハ自由ナル姿勢ニアラシムベシ。然ラザレバ  
觸診ニ不自由ナルノミナラズ、觸手知覺ハ鈍ル。他手ヲ以テ相對シテ壓迫  
シツツ所謂雙手觸診ヲナセバ有價値ナル所見ガ得ラル。對抗壓ハ腹部ノ側  
面又ハ前面ヨリスルカ、又ハ腰部ヨリシ、目的ニヨリテハ膈又ハ直腸ニ挿  
入セル指ヲ用キテナス。

觸診困難ナル總テノ場合ニハ種々ノ異ナレル體位ニテ觸診ヲ行フガ非常  
ニ利益多シ。依テ背位、右側位及左側位、立位及膝肘位等ヲ患者ニ採擇セ  
シメテ觸診ヲ反復行フ。骨盤高位及上半身低位ノ利益ハ既述セルトコロノ  
如シ。

觸診困難ナル場合ニ腹皮ニ油又ハ滑石粉ヲ塗擦シテ觸診ノ容易ヲ期スル  
コトアリ。斯クスレバ觸診手ノ滑走容易トナルタメ指ノ觸診ノ鋭敏度ハ充

進シ、而シテ過敏ナル皮膚ナルトモ、此ノ塗擦ノタメ患者ハ觸診時ニ疼痛  
ヲ感ズルコト輕シ。從ツテ觸診ハ此ノ場合ニ比較ニ容易ニ施行シ得ラルル  
ニ到ル。

上述セルハ主トシテ滑走觸診ナルモ、一定ノ目的ニ衝動的或ハ衝球的觸  
診 stossweise oder ballotierende Palpation ヲ用ユ。此ノ方法ニテハ觸  
診腹部ニ可及的短突ヲナス。此ノ方法ハ腹腔内液體溜溜ノ證明ニ用ユルノ  
ミナラズ、液體下ニ低位スル、而シテ普通ノ觸診不可能ナル硬キ部分ヲ證  
明スルニ應用ス。突動ニテ招來セル液ノ著明衝動ニ際シ好況ニ於テ硬部ハ  
觸診指ニ突會ス。硬體ガ移動性ナレバ助産ニ際シ小兒頭ノ所謂ぼろづとま  
んヲ觸ルルカ如キ感ジヲ得。此ノ觸診法ハ即チ液體ニテ腹壁ガ擴伸シ而シ  
テ緊張セル場合ニ肝臟及脾臟ノ増大又ハ深在腫瘍ヲ證明スルニ用ユ。此ノ  
場合ニハ普通ノ觸診モ打診モ屢々用ヲナサズ。強キ疼痛アル腹部疾患ノ場  
合ニハ突動的腹部觸診ヲナスベカラズ。

胃腸ノ滑走觸診法ニ就テハ Th. Hausmann 氏ノ専門的著書アリ。同氏  
ノ滑走觸診法ヲ總括的ニ記述スレバ次ノ如シ。

該法ハ觸レントスル胃縁又ハ腸管ノ走行ノ方向ニ垂直ノ方向ニ腹壁ニ置  
ケル觸診指ヲ滑走セシメテ觸診スルニアリ。胃縁又ハ腸管ノ走向ニ45度傾  
ケテ觸診指ヲ置キテ其ノ指ノ方向ニ滑走シテ觸診ヲ行フ方法アリ。此ノ方  
法ヲ斜方觸診法 schräge Palpation ト稱ス。觸診指ニハ第2指及第3指  
ヲ用ユル場合ト、第3—5指ヲ用ユル場合トアリ。肝、脾ノ觸診ニハ第2指  
及第3指ヲ用キ。腸管、胃ノ大彎、及幽門等ノ觸診ニハ外側3指ヲ用ユル  
ガヨシ。腸ニテハ盲腸、橫行結腸及S字狀部等ハ比較的觸レ易シ。胃ノ大  
彎ハヨク觸ル。

滑走觸診ト云フモ、觸診手指ヲ皮膚上ニテ滑走セシムルニアラズ。換  
言セバ、觸診手指ニテ皮膚面ヲ摩擦スルニアラズ。觸診手指ヲ輕ク皮膚  
面ニ壓付ケテ壓付ケタル儘ニテ觸診手指ヲ滑走セシムルガ滑走觸診ナリ。

特ニ此ノ點ニ留意シテ腹部觸診ニ練達スベキナリ。患者ニ深呼吸ヲ營マセナガラ腹部觸診ヲナスニ當リ、呼吸ノ度毎ニ觸診手ヲ腹壁ヨリ離サズシテ、壓付ケタル儘ニテ局所ノ觸診所見ヲ得ルマデ滑走ヲ繼續ス。

## 第2章 腹部觸診成績

腹部ノ觸診ノ目的ハ主トシテ腹部ノ一般の抵抗關係ヲ認知スルニアリ。詳言セバ腹壁、腹部内容ノ抵抗關係、臟器ノ觸診の限界、壓迫過敏ノ認證、局所の抵抗及腫瘍等ヲ觸知スルニアリ。觸診ハ先ヅ望診成績ヲ補足ス。即チ腹壁ニ於ケル脂肪沈着ナルカ又ハ浮腫ナルカ、或ハ又鼓腸ニヨリテ腹部ガ膨滿シ居ルヤ否ヤ、尙腹腔内液體潑溜ニヨリテ腹部ガ膨隆セルヤ否ヤ等ハ觸診ニヨリテ立所ニ解決ス。

### 第1節 腹壁浮腫

心臟性腹壁浮腫 腹壁ニ於ケル浮腫ハ單一種ナラズ。從ツテ腹壁浮腫ノ廣表、局所及性状等ハ每常同ジカラズ。

心臟性浮腫ニテモ三尖瓣閉鎖不全竝ニ三尖瓣孔狹窄ノ場合ト僧帽瓣閉鎖不全竝ニ僧帽瓣孔狹窄ノ場合トニ於テ同ジカラズ。三尖瓣孔狹窄竝ニ三尖瓣膜障礙ニ際シテハ肝臟ニ鬱血徵候ガ持續的ニアル場合屢々ニシテ、此ノ場合ニハ亦ヨク上腹部ニ硬浮腫又ハ軟浮腫ノ出現ヲ伴フ。從ツテ此ノ場合ニ上腹ハ比較的限局的ニ膨隆シテ抵抗ヲ呈シ、此所ヲ觸診指ニテ壓迫スレバ窪ミヲ生ズ。但浮腫ハ胸骨部ニ及ブコト稀ニシテ、正中線ヨリ右側ニ偏シテ主トシテ現ル。上述心臟病ニテ右心室ノ代償不能高度トナレバ此ノ上腹部浮腫ハ著明トナリ、浮腫部ヲ觸診指ニテ壓迫スレバ深キ窪ミヲ生ジ、此所ハ壓迫過敏トナル。又全身浮腫ヲモ起スニ至ル。

僧帽瓣孔狹窄竝ニ僧帽瓣障礙ニテ左心ノ代償不能トナレル場合ニハ小循環鬱血ノ徵候ニ次デ脾肝ニ鬱血徵候現レ、次デ全身浮腫ノ出現ヲ見ル。

此ノ種ノ全身浮腫患者ニテ全血液量多キ者ハ主トシテ坐位ヲ採擇シ、爲ニ下腹ニ主トシテ高度ノ浮腫ヲ見、該部ハ硬ク觸レ、指頭ニテ壓迫スレバ窪ミヲ生ズ。患者ガ背位ニ止マリ得ルニ至リテ兩側腹部ニ高度ノ浮腫ハ主トシテ現レ、該部ハ膨隆シテ擣クテノ餅ノ如ク觸レ此所ノ皮膚ヲ撮上グレバ局所ニ凹ミヲ生ズ。全般的腹壁浮腫ガ始メ消退セル後ニモ僧帽瓣孔狹窄ノ場合ニハ胸骨下部及腹部ニテ臍線ヨリ左側ニ偏シ限局性軟浮腫ヲ證明ス。之ニ壓痛ナシ。

局所の血行障礙性腹壁浮腫 局所の血行障礙、換言スレバ、門脈鬱血高度ナル場合ニテ腹水潑溜高度ナル場合ニハ腹壁ニモ血行障礙ヲ來シ、腹壁浮腫ヲ證明スルニ至ル。此ノ場合ニ膨滿腹部ハ硬ク緊張シテ觸レ、腹壁浮腫ハ高度ナラズ、腹壁ニ壓痛ナシ。

慢性腎炎性腹壁浮腫 慢性腎炎ニテ屢々中腹部、特ニ臍部ニ比較的著明ノ浮腫ヲ見ルコトアリ。此ノ場合ニハ臍窩ハ淺化シ、皮膚皺ハ消失シテ皮膚ハ貧血性ヲ呈シ、此所ニ壓痛ナキモ、壓迫ニヨリテ淺キ凹ミヲ生ズ。此ノ腎炎性浮腫ハ重症腎炎ノ徵ナルコト屢々ナリ。

炎症性浮腫 急性蟲様突起炎又ハ急性盲腸周圍炎ノ場合ニ廻盲部皮膚ニ屢々炎症性浮腫ヲ觸診ニヨリテ證明ス。此ノ場合ニ浮腫ハ總ジテ輕度ナリ。蟲様突起ガ背上部ニアリテ之ニ炎症ヲ起シ、周圍ニ膿瘍ヲ形成スルニ至レバ腰部ヨリ右胸側ニ互ル浮腫ヲ見ルコトアリ。

膽囊炎ノ場合ニモ屢々膽囊部腹壁ノ緊張ノ他ニ、局部皮膚ニ輕度ノ浮腫ヲ觸診上證明ス。

炎症性浮腫部ニハ烈シキ壓痛アルヲ普通トス。

腹腔内化膿竈ガ前腹壁ニ癒著シ、炎症ガ前腹壁ニ及ベル場合ニハ、局部皮膚ニ浮腫ヲ證明スルコト稀ナラズ。

滲出性心囊炎時ニ上腹部腹壁ガ強ク緊張シ、此所ニ浮腫ヲ觸診上證明シ得ルコトアリ注意ヲ要ス。

附 皮下氣腫 之ハ肋骨骨折ニヨリテ胸部皮下ニ氣腫ヲ起シ、之カ側腹部皮下マデ擴カレル場合ニ見ルカ又ハ人工氣胸製作ニ當リ癒著肋膜ヲ通シ肺ヲ穿刺セル場合ニ起レル胸部皮下氣腫ガ側腹部皮下ニ擴カレル時ニ見ル。氣腫部皮膚ヲ撮メバ捻髮音ヲ觸ル。

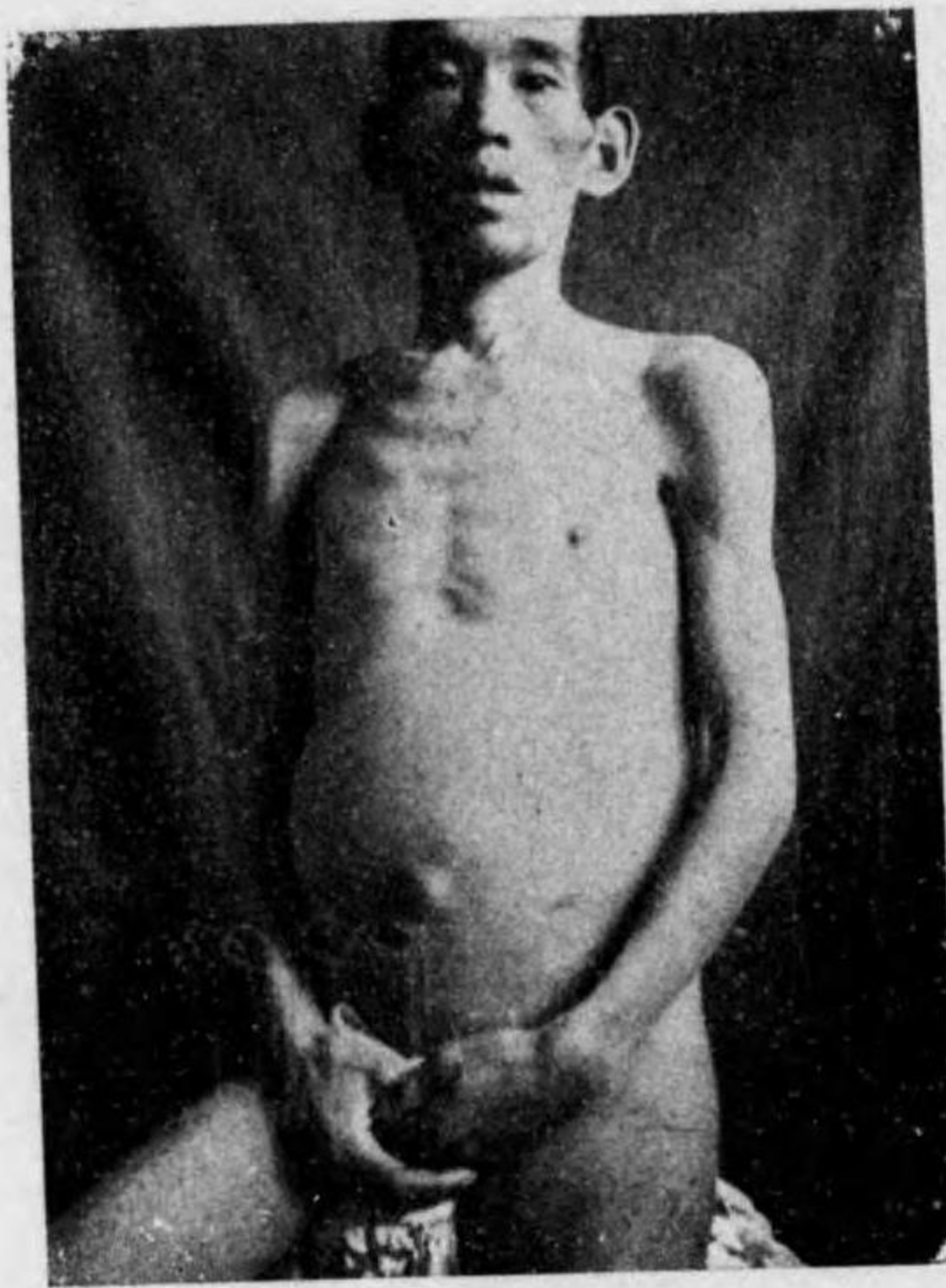
## 第2節 腹部腫瘍

腹部腫瘍ノ觸診成績ニ就キテハ次ノ2項ニ分チテ記述セン。

### 第1項

#### 腹壁ニ於ケル腫瘍及ビ腫脹

腹壁ニ於ケル腫瘍又ハ腫脹ハ一見シテ腹腔ニナキコト明カナル場合多キモ、望診ニテ判斷シ難キ場合ニハ被檢者ニ腹筋ヲ收縮セシム。其ノ際腫瘍カ消失スレバ、其ノ腫瘍ハ腹腔内又ハ少ナクトモ腹壁筋ノ背後ニアリ。腹筋ヲ收縮スルモ依然トシテ觸レ、且ツ不動ナラバ、腫瘍ハ腹筋又ハ筋鞘ニ屬スト決定シテ可ナリ。腹壁腫瘍ハ一定ノ場所ニアラハレ、一定ノ病變ヲ指示スル場合多シ、即チ正中線、鼠蹊、腰部又ハ其ノ他何所カ好發部位ニ腹



挿圖 1. 上腹へるにあへるにあ口ハ硬キ厚キ直腹筋ヨリナル。囊内容ハ整腹可能ノ大綱。症例ハ萎縮性肝硬變症ニ罹リ、腹水滯溜ノ爲腹部ノ全般の膨隆甚シ。(著者)

壁腫瘍ハ現ル。

(イ) 上腹域 上腹域ニ腫脹ヲ來スコトハ比較的稀ニシテ、上腹膿瘍、脂肪腫又ハ上腹脱腸ニヨリテ上腹域腫脹ハ現ル。

腫脹カ急突ニ現レテ硬キ浸潤ガ起リ、短期ニテ中央ガ軟化シ波動ヲ示セ

バ稀ニ來ル急性又ハ亞急性上腹膿瘍ト診斷ス。此ノ上腹膿瘍ハ胃又ハ十二指腸潰瘍ノ穿孔ニ引續キ來ルコトアリ。化膿性膽囊炎ノ場合ニ炎竈ガ上腹壁ニ癒着シテ後ニ局所腹壁ハ先ヅ硬ク浸潤シ、次デ膿竈カ前腹壁ニ破裂スル場合モ同ジ。

寒性膿瘍ノ徵アラバ肋骨又ハ胸骨結核ノ有無ニ就キテ検査スベシ。稀ニ腹筋自己ヨリ寒性膿瘍カ生ズルコトアリ。

上腹部ニ於ケル皮下脂肪腫ハ身體他部ノモノト何等區別スベキ所ナシ。之ハ直腹筋鞘上ニテ容易ニ移動セシムルコトヲ得ルニヨリ上腹へるにあ及漿膜下脂肪腫ト區別スルコトヲ得。

以上ニ比シ上腹へるにあ及小サキ漿膜下脂肪腫ハ遙カニ屢々吾人ノ遭遇スル所ノモノナリ。

整復可能ノ大綱ヲ有スル眞性へるにあナルカ、又ハ單ニ漿膜下脂肪腫ナルカラ確實ニ差別スルコトハ不可能ナリ。其ハ漿膜下脂肪モ白線ニ於ケル間隙ヲ通シ整復セララルル故ナリ。非整復性ノモノハ單純脂肪腫ニ屬ス。但大綱ト雖モ之ガ増肥シ癒着スレバ整復セラレザルニ至ル。一般ニ上腹脱腸ハ小サクシテ、大ナルモノハ稀有ナリ。

(ロ) 臍域 初生兒ニテ臍域ニ基底廣キ有莖腫瘍ヲ認メ、霞様羊膜ヲ透シテ腹部臓器、特ニ肝臓及腸ヲ觸知セバ、其ノ腫瘍ハ先天的臍帶へるにあ(Nabelschnurbruch)ナルヲ知ルベシ。

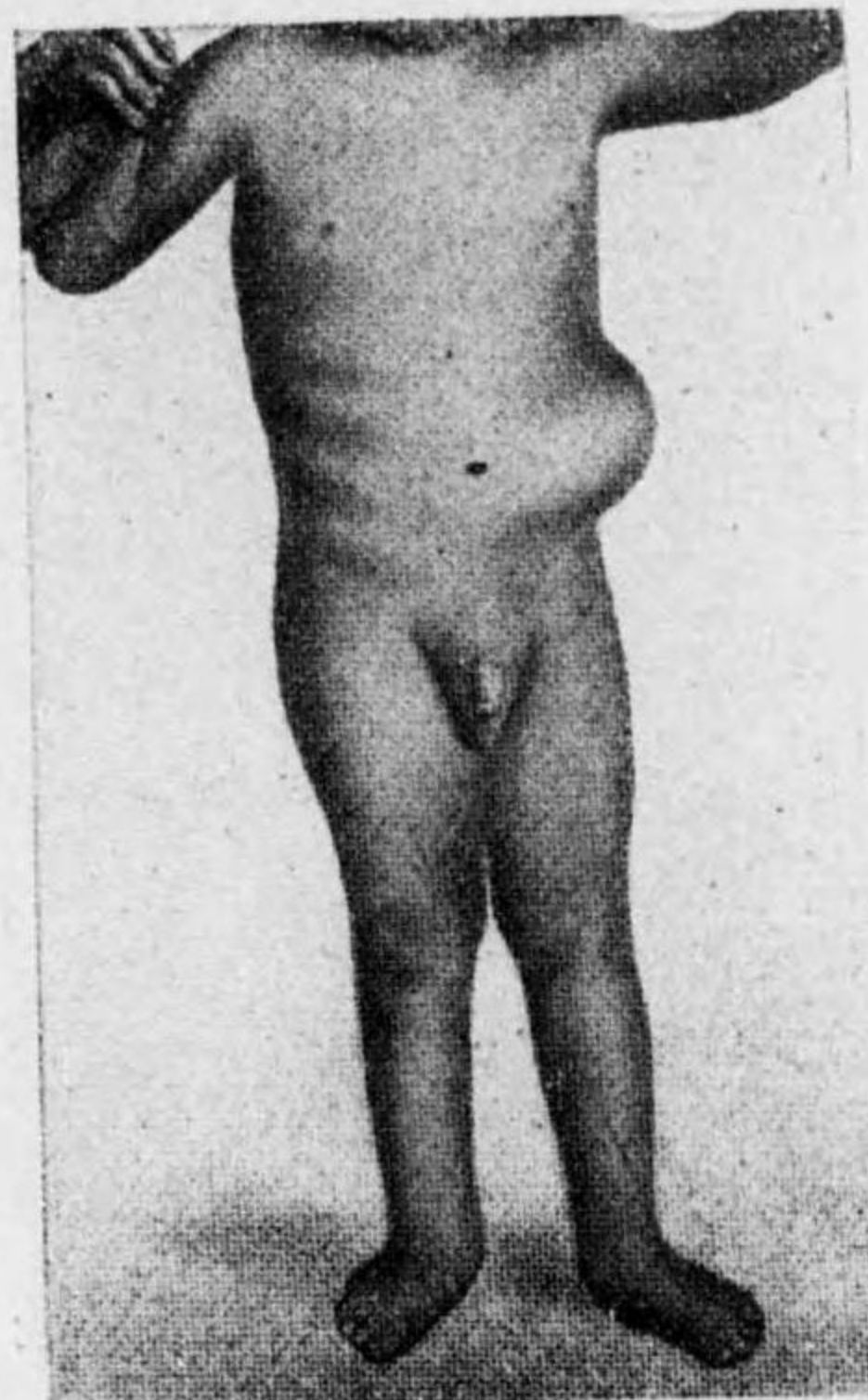
叫號セル小兒ニテ臍カ半球狀、又ハ圓柱狀ニ膨隆セバ臍へるにあノ判斷ハ容易ナリ。普通へるにあ部ハ弾力性軟ニシテ、容易ニ内容ハ指壓ニヨリテ壓排セラレ、へるにあ口ヲ硬ク觸ルベシ。へるにあ囊内容ガ腸紐ナレバ整復ニ際シ鳩鳴ヲ觸知ス。

へるにあ盤内腸又ハ大綱ガ絞攣或ハ嵌頓スレバ局部ニ烈シキ痙痛ヲ發シ、自發痛又甚シク、腸又ハ大綱ハ整復シ得ザルニ至ル。臍へるにあ囊中ニ膽囊又ハ蟲様突起ガ發見セララルルコトアリ。

臍ニハ皮様囊腫、眞性腫瘍、例ヘバ瘡又ハ肉腫ヲ生ズルコトアリ、注意ヲ要ス。

(ハ) 鼠蹊部 鼠蹊部ニハ精系、圓靱帶及腹膜鞘狀突起等アルニヨリテ様々ノ腫脹ヲ來ス。

腫脹物ヲ整復セシムルコトヲ得ルカ又ハ腫脹物ノ内容ヲ排消セシメ得ル場合ハへるにあ又ハ二胞性或ハ交通性ノ陰囊水腫ナリ。流注性膿瘍ハ多クハ明瞭ニハ壓消スルヲ得ズ。腫脹部ニ腸音又ハ、大網ノ顆粒狀又ハ塊狀觸感ヲ證明シ、同ジク急速ニ整復シ得ル場合ニハ、へるにあナルコト確實ナリ。腫脹ガ徐々ニ進ミテ鼠蹊管ノ方向ニ相當セバ陰囊水腫型ヲ考ヘテヨシ。腫脹ガ尙ホヨリ側方ニ占居シ明瞭ニ壓消スルヲ得ズシテ壓迫過敏ナラバ流注性膿瘍ヲ考慮ニ置キテ脊柱ヲ検査スベシ。



挿圖 2. 筋限局麻痺ニヨリテ生ゼル腰部見掛へるにあ (Quervain)

鼠蹊睪丸又ハ下行卵巢ナリ。

腫脹物ハ壓消スルヲ得ザルモ軟ク又ハ彈靱 彈力性硬度ヲ有セバ、占位ニヨリテ閉鎖性陰囊水腫又ハ流注性膿瘍ナリト考フベシ。

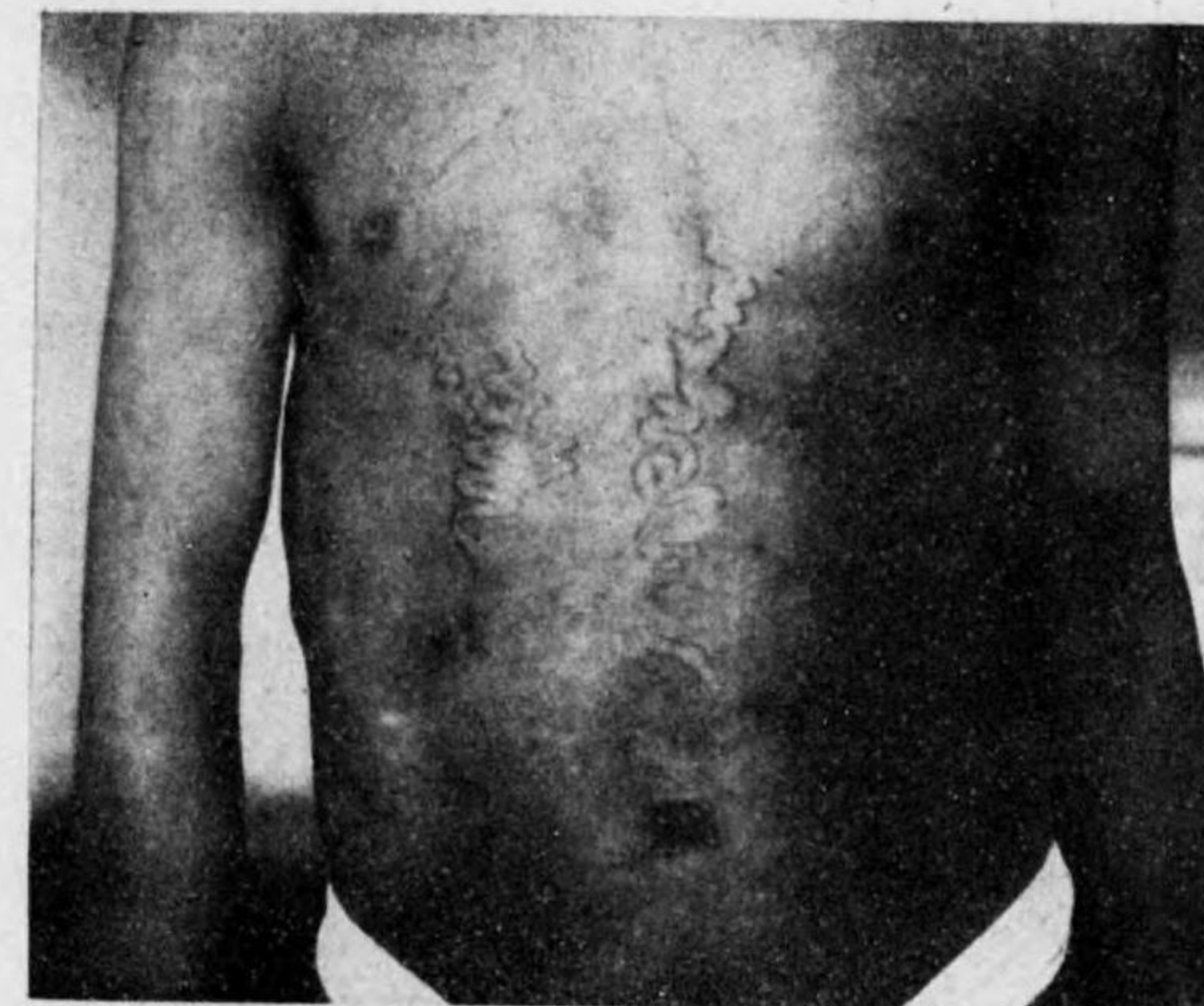
鼠蹊部ニ堅硬ナルモノヲ觸レテバ淋巴腺トスベシ。之ハ皮下ニアリテ豆狀ヲ呈シ、多クハ2、3個アリ。斯ル淋巴腺腫ヲ觸レテバ、其ノ腺ニ來ル淋巴ノ根源域ヲ觸檢シテ瘡、硬軟兩下疳、龜頭炎又ハ無害陰部 疱疹等ノ有無ヲ確ムベシ。

腫脹部ニ有ルモノガ容易ニ整復セラレ、而モ腸又ハ大網膜ノ觸感ナク、小サクシテ平滑球狀ニ觸ルルモノハ

根源域ニ病的變化ナクハ結核性淋巴腺腫、惡性淋巴腺腫、及淋巴肉腫等ヲ疑フベシ。後2者ハ鼠蹊域ニテ發病ス。

鼠蹊腫瘍ガ大ナル一括的形像ヲナシ、發育迅速ニシテ早期ヨリ不動ナラバ肉腫ヲ疑フベシ。腹壁纖維腫ハ之ニ反シ徐々ニ發育ス。婦人ニテ鼠蹊管ニ占居セル移動性紡錘形硬固ノ腫瘍ハ圓靱帶ノ纖維筋腫ナルベシ。

(ニ) 腰域 腰域ニテ腹壓ニヨリテ現レ、自然ニ又ハ壓迫ニヨリテ再ビ消失スル腫脹ハ腰部へるにあナリ。



挿圖 3. 上腹部ニ於ケル副血行寫眞 (著者)

腰部へるにあニ酷似セル徵候ヲ見掛へるにあ Scheinhernia ガ呈ス。此ハ腰方形筋カ限局的ニ脊髓性小兒麻痺ニテ麻痺シ萎縮スルタメニ起ル。麻痺部ノ縁ハ銳利ニ觸レ、恰モへるにあ口ヲ觸ルルノ感アリテ、之ト腰部へるにあト誤診スルコトアリ。

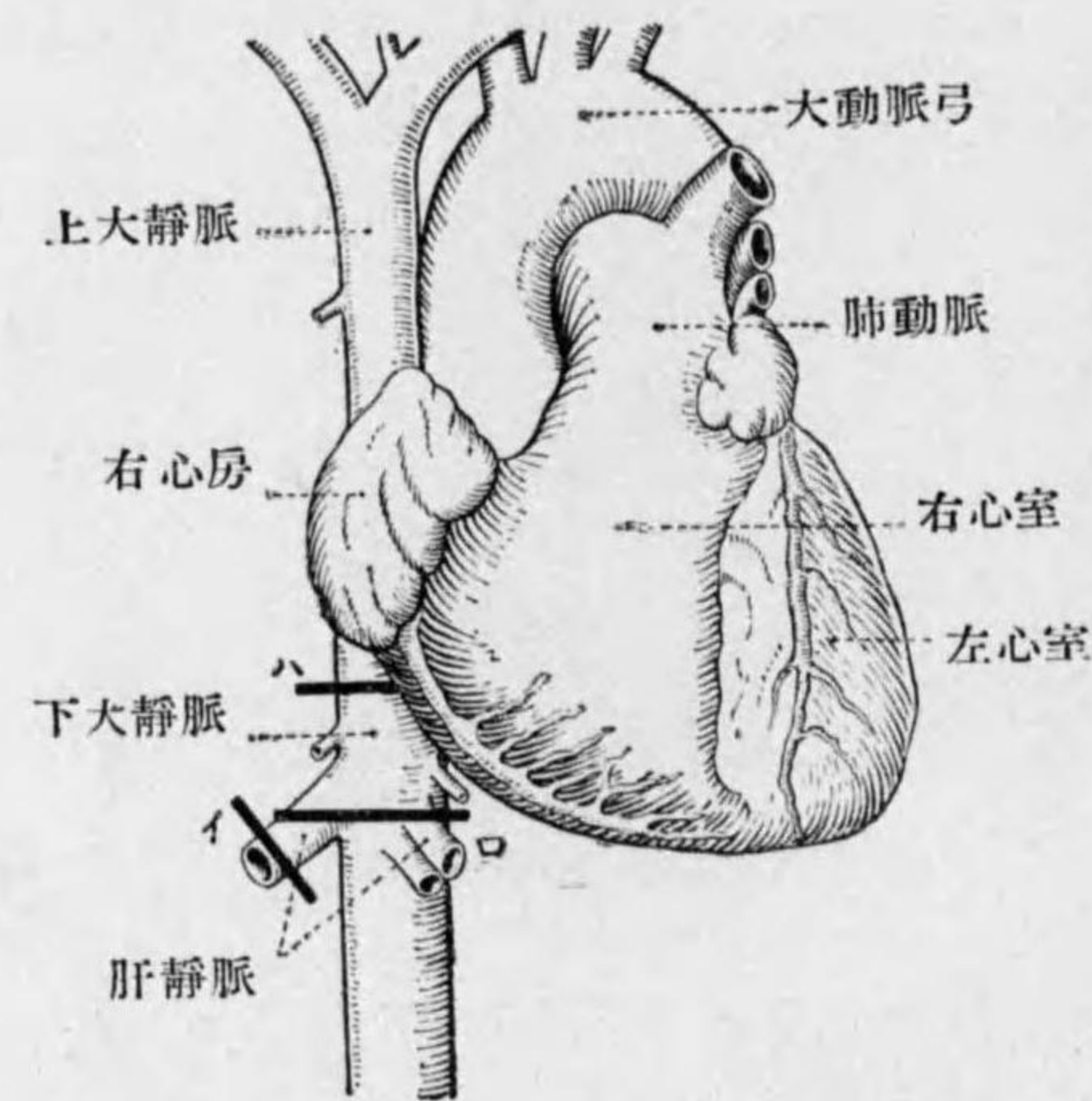
腫瘍ガ彈力性硬ニシテ明瞭ニハ壓縮セラレザル時ハ脊椎炎性流注性膿瘍、背側ニ破出セル結核性腎周圍炎性膿瘍及結核性肋骨膿瘍等中ノ何レカラ疑フベシ。

(ホ) 非定形的部位ニ於ケル腫脹及ビ腫瘍 上述ノ箇所ト異ナル所ニ

整復可能ノへるにあリテ證明セバ、其ノへるにあリテ原因ハ外傷ニアリト知ルベシ。其ノ外傷ハ殆ンド毎ニ開復切開創ナリ。之ハ瘻痕ノ外觀ニテ直チニ其ト分明ス。銃創ハ不規則ナル瘻痕ヲ殘ス。

廻盲部ニテ板狀硬ノ腹壁腫脹現レ、局部皮膚ガ漸次發赤シ遂ニ瘻孔ヲ形成セバ先ヅ盲腸ヨリ起レル放線狀菌病ヲ疑フベシ。

尙ホ定形的腹壁變化トシテ副血行ヲアグベシ。之ハ門脈血行障礙、肝靜脈血行障礙及下大靜脈ノ血行障礙等ニテ現ル。副血行ヲナス擴張腹壁靜脈ハ腹壁ヲ緊張セザレバ一般ニ非常ニ軟ク觸ル。掲圖3ハ柔道練習中胸骨下部ヲ強ク打撲シタル後ニ現レタル上腹副血行ノ寫眞ナリ。肝靜脈又ハ



挿圖 4. イ, ロ, ハ, ハ損傷ノ場所ヲ示ス。

下大靜脈ニ血行障礙ヲ來セルタメニ現レタルモノナルベシ。めづさ頭Caput Medusaeトハ門脈域鬱血ニ際シテ現ルル臍旁靜脈ノ蛇行卷隆ヲ指ス。此ノめづさ頭ヲ確實ニ觀察セルハCruveilhier氏ニシテ、Thomas氏ガめづさ頭ノ存在ハ門脈血行障礙ノ重要徵候ナリト決定セリ。然リ而シテ、門脈鬱血ハ門脈域ニ先ヅ血行障礙ガ發生セズシテ、圖ニ示スガ如ク、肝靜脈ニ、又ハ肝靜脈ガ下大靜脈ニ開口スル所ニ、或ハ又其レヨリ上部ニテ下大靜脈カ右心房ニ開口スル所迄ノ間ニ狭窄ヲ來サバ、肝臟鬱血、即チ門脈域鬱血ハ二次的ナルモ必然的ニ起ラザル可ラズシテ、是等ノ場合ニモめづさ頭ハ出現シ得ルナリ。著者ノ掲ゲタル寫眞ニ於テモ臍旁靜脈ノ卷隆蛇行像ハ顯著ナリ。

掲ゲアル寫眞ヲ見ルモ實驗例ニ於テハ門脈ト上大靜脈トノ表在性吻合アルハ明カニシテ門脈→臍旁靜脈→劍狀正中靜脈→横劍狀靜脈→内乳靜脈→上大靜脈→、吻合順序ハ斯クノ如シ。掲圖中ロ及ハノ所ニ損傷或ハ狭窄ヲ來サバ門脈鬱血徵候ノ他ニ下大靜脈鬱血ノ徵候ヲモ來ス。

### 第2項 腹腔内腫瘍

腫瘍及病的抵抗ヲ觸知セル場合ニハ、其ノ形、大イサ、限局可能性及硬度(堅硬、硬固、硬、弾力性硬、硬波動性)、表面ノ性状(平滑、腫瘤狀)、手動性 manuelle Verschieblichkeit 及呼吸性移動性、搏動、壓迫過敏等ニ就キテ検査スベシ。尙ホ其ノ際、其ノ腫瘍又ハ抵抗ノ精確ナル位置的關係ヲ明カニナサザル可ラズ。即チ其ノ際腫瘍ハ何レノ臟器ヨリ生ゼルカ、胃又ハ腸ヨリ被ハルルヤ否ヤ等ヲ判定スベキナリ。此ノ判定ハ胃又ハ大腸ヲ人工的ニ吹膨スレバ比較的容易トナル。之ニヨリテ是等ノ内空臟器ハ多クハ望診、觸診及打診ニテ其ノ位置竝ニ廣袤ハ分明ス。胃ヲ吹膨スルニハ沸騰散ヲ以テスルカ又ハ胃管ト吹込器ヲ以テス。大腸ノ吹膨ハ直腸ニ挿入セル護膜管ヲ通シテ空氣ヲ送入スルガ最モ容易ナリ。胃及大腸ノ背後又ハ其等ノ後壁ニ占居スル腫瘍ハ其等臟器ノ吹膨ノ瞬間ニ消失ス。

腹部ニ腫瘍ヲ觸レ、之ガ著明ニ移動性ヲ有セバ、其ノ莖ヲ探ル可シ。莖ノ觸知ハ腫瘍ノ發生所ヲ明カニス。然レドモ莖ハ毎常觸レ得ラルルモノニアラズ。觸知シ得ザル場合ニハ Pagenstecher氏ニ從ヒ腫瘍ニテ弧ヲ腹壁上ニ畫キ以テ其ノ腫瘍ノ發生所ヲ明カニセンコトヲ試ム。例ヘバ移動性水腫膽囊ガ左側季肋部マデモ移動セラルル場合ニハ腫瘍ニテ畫ケル圓弧ノ中心ハ毎ニ膽囊ノ正常固定着部ニアルガ如シ。此ノ場合ニ弧ハ上方ニ凹面ヲ向ク。之ニ反シ長莖ヲ有スル卵巢囊腫ナレバ亦、之ヲ以テ下方ニ凹面ヲ向ケタル弧ヲ畫クヲ得ベシ。同様ニシテ遊走腎腫瘍ノ發足點ヲ決定シ得。

腫瘍ガ取分ケ著明ニ移動性ヲ有シ、而モ莖又ハ一定ノ移動曲線 Bewegungskurve ガ發見セラレズシテ、其ノ腫瘍ガ腹部中央ニ占居セバ小腸腫瘍、腸間膜腫瘍又ハ大網腫瘍ナラザルヤヲ考フ可シ。大網腫瘍ハ大キク丸

ク弾力性ナリ。

一般ニ腫瘍ガ殆ンド移動セズシテ大ナラザル場合ニハ腫瘍ノ發生點ノ決定ハ比較的容易ナリ。サレド十二指腸癌ト膵臓癌ト膽嚢水腫ト發症期腎臓水腫ト及腸癌ト續發的固定遊走腎等ノ鑑別診斷ガ困難ナル場合ニ遭遇スルコトアリ。斯ル場合ニハ既往史、機能障疑、觸診所見及X光線像ヲ同時ニ考慮シテ診斷ヲ下ス様ニ心掛クベシ。

殆ンド腹腔ヲ充セルカ又ハ全く腹腔ヲ充セル腫瘍ノ診斷ガ時ニ困難ナルコトアリ。其ノ腫瘍ガ堅硬ニシテ、而シテ白血病性脾臓ナラザルコトガ決定セラレタル場合ニハ、腫瘍ハ主トシテ子宮ノ纖維筋肉腫ニシテ、稀ニ卵巢ノ纖維肉腫ナルコトアリ。小兒ナレバ嚔口肉腫又ハ腎臓ノ混合腫瘍ヲ考フ可シ。狀況ニヨリテハ婦人科の雙合診及子宮消息子通診ガ診斷ヲ決定ス。

軟弾力性ニシテ波動性ノモノナルカ、囊腫性ノモノトシテハ先ヅ卵巢囊腫ナルカ腎臓水腫ナルカヲ決定セザル可ラズ。卵巢囊腫ハ性状不均等ニシテ所々腫瘍狀ヲナシ、硬ク、又所々軟ヨリ彈力性ナリ。

腫瘍ガ餘リ大ナラズシテ、卵巢囊腫ナレバ上方ニ、而シテ腎臓水腫ナレバ下方ニ、劃限頂ヲ向ク。腫瘍ガ大キクナレル場合ニハ婦人科の觸診ニヨリテ兩卵巢ヲ觸ルルヤ否ヤヲ檢シ、兩卵巢ヲ觸知シ得バ問題ハ解決ス。之ノ婦人科の雙合診モ出來ザル時ハ結腸ヲ吹膨シテ此ノ被吹膨結腸ガ腫瘍ノ外上ニアルカ又ハ内下方ヲ走ルカヲ注視スベシ。内下方ヲ走ラバ腎臓腫瘍ナルコト確實ニシテ、外上ニアラバ卵巢腫瘍ヲ疑フ可シ。但腎臓腫瘍ノ場合ニテ結腸ガ上方ヲ通過スルコトナキニアラズ。依テ注意ヲ要ス。造影劑ヲ結腸ニ注入シテX光線像ニヨリテ腸管ノ走向決定セバ結腸吹膨ニヨリテ更ニ精確ナル成績ガ得ラル。(以上ノ如クスルモ診斷スルヲ得ザル場合ニハ既往史ヲ參考ス。腎臓水腫ノ場合ニハ腎痛痛發作ニテ突然ニ透明ナル又ハ血液ヲ混ゼル尿ノ大量排泄ヲ患者ガ經驗セルヲ證ス。而シテ患者ハ腫瘍ガ初メ上位ニアリテ漸次下方ニ移動セルヲ認メタルコトヲ探聞シ得ベシ。卵巢囊腫ハ捻轉セルコトナケレバ無痛性ニ増大シ、下方ヨリ上方ニ増大ス。決

定的ナルハ膀胱検査成績ナリ)。

腹膜ノ假性粘液腫ノ場合ニ膠様腫瘍物質ガ全腹腔ヲ充シ、爲ニ、腹部ガ汎發性ニ甚シク膨隆スルコトアリ。

腹部ニ腫瘍ヲ觸レ、之ガ良性ナルカ又ハ惡性ナルカヲ決定スル必要ニ迫ラレ、而モ腫瘍ノ發生點不明ナル時ハ、惡性腫瘍ノ特徴トシテ腫瘍ノ迅速發育ニ伴フ患者ノ早期羸瘦、腹腔内移動性液ノ滯溜及新生物ノ多數性或ハ多發性 Multiplizität 等ヲ考慮ニ置クベシ。但是等ノ徵候ハ結核性腹膜炎中ノ滲出型ト結節型トノ混合型ニ來ルヲ以テ注意ヲ要ス。

### 第3節 腹壁緊張

腹壁緊張度ハ筋肉性卒中性體質者ト筋無力性麻痺性體質者トニ於テ大イニ異ナル。筋無力性麻痺性體質者ニテハ立位ニ於テモ背位ニ於テモ上半腹壁ハ弛緩シテ上腹腔ニ於ケル内臓ノ觸知容易ナリ。而シテ下腹ハ稍々半球狀ニ膨隆シ薄キ軟キ僅カニ緊張セル腹壁下ニ腸紐ヲ容易ニ觸知スルヲ得。

腸管ガ瓦斯ニテ充滿セル場合、即チ鼓腸ノ場合ニハ腹部ハ膨隆シ、腹壁ハ緊張ス。腹腔ニ大量腹水ノ滯溜ヲ來セル場合ニモ然リ。腹部臟器ニ生ゼル腫瘍ガ巨大發育ヲ遂ゲタル場合ニモ腫瘍部腹壁ハ強ク緊張ス。

腦膜炎時及鉛中毒ノ場合ニモ腹壁ノ緊張ヲ來ス。甚シキ場合ニハ緊張腹壁ハ板硬ニ觸ル。眞性血圧亢進症罹病者ノ多數ニテ上腹部ニ緊張或ハ抵抗増加ヲ證明ス。

大切ナルハ炎症性腹壁緊張ニシテ急性汎發性腹膜炎時ニハ腹壁全般ノ高度ノ緊張ヲ證明シ、腹部ハ到ル所壓迫過敏ニシテ烈シキ壓痛ヲ證明ス。但急性汎發性腹膜炎ノ場合ニテモ病症増悪ノ極、患者ノ意識ガ濁スレバ壓痛ヲ患者ガ訴ヘザルコトアリ、注意ヲ要ス。

胃腸潰瘍ガ局所ニ腹膜炎ヲ起セル場合、又膽嚢炎、急性蟲樣突起炎、急性膵臓炎等ノ場合ニハ先ヅ限局性急性腹膜炎ヲ起シ易ク、從ツテ此等ノ場

合ニハ局所腹壁ノ緊張即局部的筋庇護ヲ證明ス。

新鮮横隔膜肋膜炎ノ場合ニハ患側季肋部腹壁ノ強緊張ヲ觸レテ該部ニ壓痛アリ。

腹部内臓下垂症ニテハ觸診上腹壁ハ異常ニ薄ク、異常ニ軟カニシテ腹壁ヲ容易ニ壓入スルヲ得。其ノ際總テノ腹部臓器ヲ觸知シ又摺ムコトヲ得。

腹部臓器ノ觸診的區界決定ニハ抵抗差 Resistenzdifferenz ヲ利用ス。例ヘバ肝臓及脾臓等硬キ臓器ノ境界決定ニ於ケルガ如シ。又空氣或ハ瓦斯ヲ以テ充滿セル腸紐ト胃ノ如キニテハ緊張差ニテ境界ヲ定ム。緊張セル腸紐及空氣ヲ以テ充滿セル胃ハ屢々空氣枕様ノ強キ抵抗ヲ呈スルニヨリテ容易ニ區界スルヲ得。收縮セル腸紐ハ小指大又ハ拇指大ノ捻圓形物ヲナシ多クハ容易ニ移動シ觸診指下ニ廻轉セシムルヲ得。結腸ニテハはうすつらヲ觸知スルコト稀ナラズ。腹部臓器ノ觸知ニ對シ大切ナル機序トナルモノハ腹部臓器ノ呼吸性移動性ノ状態ナリ。

#### 第4節 腹腔内液體滯溜

觸診ニテ腹腔ニ於ケル液體滯溜ヲ證明センニハ突動或ハ觸診法ヲ用ユルガヨシ。片方ノ觸診手掌ハ腹部ノ一側ニアテガヒ。換言スレバ、下位セル、液ノ有ラシキ側ニアテガヒ、他ノ觸診手掌ハ相對セル側ニアテガヒテ後ニ爰ニ、短突ヲ片側ノ觸診手ニテ試ミナバ、他ノ片手ニ液ノ波動ヲ衝動トシテ觸ルベシ。此ノ起レル衝動ヲはねかへり Schwappen 或ハ波搏 Wellenschlag ト稱ス。之レハ一種ノ波動ニシテ、波動 Fluktuation ノ字義ハ普通ハ腹部ヲ通シテ徐々ニ起ル壓移動ノ傳播ニシテ腹部ニ於ケル液體滯溜ヲ決定スルモノニアラズ。腸管ヲ尋常度ニ空氣ヲ以テ充スモ此ノ意味ニ於テ波動ス。腹部ヲ急突ニ壓迫セル際ノ明瞭ナル突動性傳播ヲ吾人ハはねかへり或ハ波搏ト稱ス。之ハ動かセル物質ノ甚シキ惰性アルニヨリテ起ルモノナルニヨリ液體ノ特異ナルモノナリ。明瞭ナル突動傳播ハ瓦斯體ニハ起ルコトナシ。

波搏ノ特殊ナルモノニ包蟲振顛 Hydatidenschwirren ナルモノアリ。之ハ囊包性包蟲 Echinococcus cysticus ノ場合ニ囊包性腫瘍ノ一定部ニ衝動ヲ與フル時觸認スルヲ得。振顛感ハ遊離性又ハ有莖娘囊包ガ衝突スルニヨリテ起ル。腹水ハ一般ニ腹腔内ヲ自由ニ移動スルニヨリ腹水ノ滯溜セル場合ニテ、背位ニテハ波搏ノ有無ヲ側腹部ニテ檢ス。腹腔ニ滯溜セル滲出液ハ普通移動性ヲ示サズ。但慢性結核性腹膜炎ノ場合ニハ腹水ノ滯溜ヲ來スコトアリト知ルベシ。

#### 第5節 腸部壓痛

既ニ記述セル如ク急性汎發性腹膜炎ノ場合ニハ腹部到ル所ニ烈シキ壓痛アリ。腹部皮膚過敏ニシテ腹部皮膚ヲ單ニ撫ヅルモ既ニ患者ハ烈シキ疼痛ヲ訴フ。限局性腹膜炎時ニモ局部ニ烈シキ壓痛ヲ證明スルヲ普通トス。

胃潰瘍ノ場合ニテ上腹壓痛點ハ潰瘍部ニナク劍狀突起直下位ニアルハ周知ニシテ、此ノ壓痛ハ中心性轉錯感トナスヲ至當トスベシ。痛覺検査ニハ先ヅ極弱觸診ヲ用ユ。而シテ是ニテ何等ノ所見ヲ得ザル時ニ始メテ稍々強キ壓ヲ用ユ。靜カニ壓迫スルモ過敏ナルヤ、一定部ヲ移動セシムルコトニ過敏ナルカニ就テモ注意ヲ拂フベシ。或ル場合ニハ打叩ノ際ニヨリ著明ニ過敏ニシテ、或ル場合ニハ壓迫時ヨリモ壓ヲ除去スル際ニヨリ強ク過敏ナルコトアリ。此ノ徵候ハ最屢々腹膜炎ノ際ニ證明セラル。然シ除壓疼痛 Entlastungsschmerz ハ亦腸加答兒ノ場合ニモ來ル。壓迫過敏ヲ證明セル總テノ場合ニ如何ナル深サニ過敏ノ場所アルヤヲ探求スベシ。時ニ腹壁又ハ腹部皮膚ノ過敏ナルコトアリ。是等ノ過敏ハ腹壁又ハ腹部皮膚ヲ皺狀ニ挾マバ明カトナル。斯クシテ強キ疼痛起ラバ過敏ハ少クトモ一部分ハ腹壁又ハ腹部皮膚ニ在リ。然ラザレバ其ノ過敏ハ腹部内容ニ屬ス。腹内部ノ不明疾患ニテ起ル疼痛部ニ於ケル變化ナキ皮膚ノ痛覺過敏ハ腹部内容ノ解剖的變化ニ基クモノナルコトヲ證スルモノニハアラズ。其ノ疼痛ハ末梢性ナ



ルノミナラズ、其ノ他ニ中樞性放散性興奮モ關與ス。偽性盲腸周圍炎 Pseudoperityphlitis 或ハ偽性蟲様突起炎 Pseudoappendicitis ノ診斷ニ此ノ種ノ皮膚痛覺過敏ガ特殊ノ役割ヲ演ズ。神經質ノ個人ニテハ身體ノ他ノ部分ニ於ケルガ如ク廻盲部ニモ疼痛性過敏 *schmerzhafte Empfindlichkeit* ヲ來ス。然ル時ニ誤レル蟲様突起診斷ノ宣言ヲ絶エズ心配シ不安ニ思フノ餘リ、患者ニ於テ精神的ニモ疼痛ハ烈シクナリ、遂ニ蟲様突起炎ナル診斷ノ下ニ無用ナル開腹手術ガ施行セララル場合ハ尠ナカラズ。又他ノ臟器疾患例ヘバ殊ニ横隔膜肋膜炎ノ場合ニ、而シテ同ジク右側肺炎ノ場合ニ、下腹部ニテ蟲様突起部ニ疼痛ガ放散スルコトアリ。而シテ痛覺過敏ニヨリテ局部ノ壓迫過敏モ起ル。腸窒扶斯ノ場合ニハ時ニ盲腸部ニ強キ疼痛ガ起リ、該所ニ壓迫過敏ヲ起スコトアリテ、之ガタメニ蟲様突起炎ト誤診セラレ、手術セララルコトアリ。胃潰瘍ノ場合ノ壓痛ハ屢々斯ル痛覺過敏性ニ坐ス。壓迫過敏點ハ以前考ヘラレタ如ク胃潰瘍ノ位置ニ相當セズ。潰瘍ハ屢々胃ノ小彎ニ生ジ、此所ハ肝臟ニ被ハレ直接壓診ノ及バザル所ナリ。

### 第3章 腸部觸診ノ誤源

腹部ノ觸診ニ際シテハ、初心者ト云ハズ、練達者ト云ハズ、一列ノ誤診源ヲ警戒スベシ。生理的ニモ既ニ、而シテ疼痛ヲ伴ヘル腹部疾患ニテハ尙更、屢々觸診ニ際シ腹壁ハ反射的ニ緊張ス。腹壁ノ一部、別ケテモ直腹筋ノ *Inskriptiones tendinae* ニテ限界セラレタル筋膜ガ緊張シテ抵抗ヲ呈シ、限界腫瘍又ハ病的抵抗ヲ示ス。殊ニ腹部ノ病メル部分上ニテ直腹筋ハ殊更強ク緊張ス（筋疵護 *Défense musculaire*）。此ノ緊張筋腹ノ皸裂ハ咳嗽時ニ尙ホ著明トナル。腹壓ヲ加ヘ居ル時又ハ咳嗽時ニ觸診スルコトハ腹壁背後ノ腫瘍又ハ抵抗ナルカ、腹壁中筋腹前腫瘍又ハ抵抗ナルカヲ判別スルニ役立つ。腹壁背後ニアル腫瘍又ハ抵抗ハ腹筋ノ緊張ニヨリテ咳嗽

時消失ス。腹壁前側ニアル腫瘍又ハ限局性抵抗ハ明瞭トナル。直腹筋ノ隆肉ノ他ニ脂肪膜ノ脂肪小片ガ腹部ニ於ケル腫瘍物ト觸診上誤ラルルコトアリ。斯ル誤源モ咳嗽時又ハ腹壓上昇時ニ觸診スルコトニヨリテ容易ニ避クルコトヲ得。又腹内生理的物が欺瞞ヲ醸スコトアリ。即チ弛緩セル薄キ腹壁上ヲ觸診スル際ニ生理的ナルモ明瞭ニ強ク收縮セル空虛腸紐ヲ索狀ニ觸レ、之ヲ病的索狀物ト誤ルコトアリ。特ニ收縮セル横行結腸ヲ胃腫瘍又ハ結核性變質ノタメ萎縮セル大網ト誤ルコトアリ。收縮セル腸紐ハ均等ニシテ可ナリ捻圓形ヲ呈スルモノナルコトニ留意セバ斯ル誤ヲナスコトヲ避ケ得ベシ。而シテ横行結腸ハ特有ノ移動性ヲ有ス。此ノ横行結腸ハ觸診指下ニ廻轉セシムルコトヲ得。狀況ニヨリテハ直腸ヨリ大腸ニ空氣ヲ送入シテ横行結腸ナルコトヲ決定ス。胃ノ大彎ハヨク觸診指下ニ皸トシテ廻轉ス。殊ニ胃ノ充滿僅微ニシテ收縮セル際ニ然リ。經驗ナキ者ハ此ノ皸ヲ腫瘍ト誤診スルコトアリ。正常收縮幽門ハ屢々可觸ニシテ且ツ觸診指下ニ廻轉セシムルヲ得。幽門ガ病的攣縮状態ナル程腫瘍ト誤ラレ易シ。其ノ幽門ハ又疼痛性ナルコトアリ。又尋常盲腸ハ充滿状態ニ於テモ又空虛状態ニテモ屢々明瞭ニ觸ル。而シテ之ガ爲ニ固有腫瘍又ハ盲腸周圍滲出液ト誤ラル。尋常蟲様突起ハ腸ノ内容ガ充分ニ排除セラレアリテ腹壁ガ弛緩セル場合ニノミ可觸ナルコトアルハ著者モ疑ハズ。サレド細キ索狀ノ蟲様突起ヲ近隣收縮小腸紐ト區別スルコトハ却々困難ナリ。糞便腫瘍モ吾人ヲ誤診ニ導クコトアリ。大腸ニ蓄積セル糞便ハ大ナル充實性物ノ形ニ觸ルルコトアリ。時トシテハ糞便性小腫瘍ガ花冠狀ニ竝列シ、是等ガ非常ニヨク觸ルルコトアリ。此ノ場合ニ患者ハ多クハ便秘ス。糞便腫瘍ハ捻餅硬 *teigige Konsistenz* ニシテ觸診時ニヨク壓潰スルヲ得。便塊ハ屢々大腸ノ走向ニ一致シテS字狀部マデ特異ニ花冠狀ニ配列シ、便秘後現レ、重微ヲ缺グ。此ノ便塊ハ自ラ位置ヲ變ジ、下劑服用後又ハ浣腸後ニ消失ス。診斷的過誤ノ他ノ原因ヲ上腹搏動及腹部大動脈ノ搏動ガナス。殊ニ腹部大動脈上ニ腫瘍ガ坐乗セル場合ニ其ノ腫瘍ヲ

搏動性腫瘍トシテ誤ルコトアリ。依テ警戒ヲ要ス。

### 第4章 胃觸診ト胃疾患ノ要綱

#### 第1節 胃觸診術

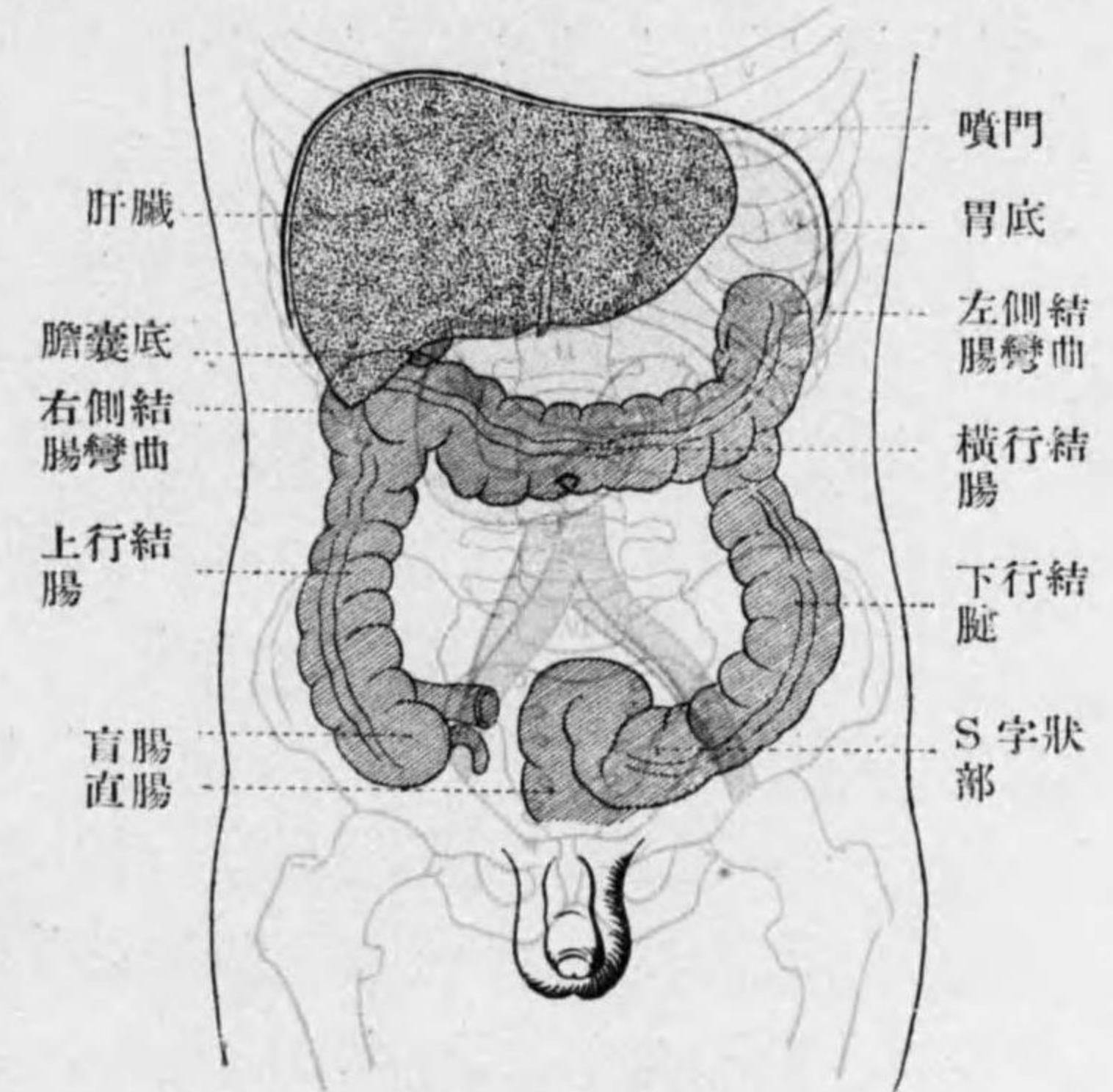
胃ハ急性竝ニ慢性ノ炎症ニ罹ルコトアリテ分泌ニ異狀ヲ來ス。從ツテ或ル場合ニハ胃内ニ異常物質、例ヘバ胃癌ノ多クノ場合ニハ乳酸ノ如キヲ證明ス。胃ハ又種々ノ原因ニヨリテ運動方面ニモ種々ノ異常ヲ呈シ、自己ノ大イサ、形及位置ノ變化ヲ來ス。是等3様ノ變化ハ望診、觸診、打診又ハX光線透射觀察ニヨリテ決定セララル。但胃ノ前壁ノ一部分ノミガ前腹壁ニ接スルヲ以テ常態胃ニテハ觸診ニヨリテ胃ノ眞ノ大イサ、形及位置ヲ決定スルコトハ困難ナリ。サレド下垂胃ニテハ滑走觸診法ノ實施ニヨリテ劍狀突起下又ハ右季肋部ヲ横走スル幽門ヲ觸ルルヲ得。此ノ幽門ハ左方ニ左直腹筋線ヲ越エザルニヨリテ横行結腸ト區別スルヲ得。

**胃位** 胃部ノ打診ニヨリテ胃ノ下垂及擴張ヲ決定シ得ル場合ハ多シ。胃ハ直徑大ナル袋ナルガ故ニ低鼓音ヲ發シ、腸管ハ直徑小ナルガ故ニ高鼓音ヲ發ス。空腹者ニ食物ヲ攝受セシムル時ハ食物ハ先ヅ胃底ニ入ル。從ツテ先ヅとらうペー氏半月腔ニ濁音ヲ發ス。間モナク食物ハ幽門ニ至ル。而シテ爰ニ胃ノ下界ハ打診ニヨリテ確定セララル。滑走觸診ニテモ胃ノ大彎位ヲ決定スルヲ得。胃ノ下界ノ決定ノ目的ニ Penzoldt-Dehio 氏胃檢法ガ應用セララル。該法ニテハ水又ハ茶ノ如キ杯ニ 2・3 杯滿シ置キ、1 杯ツツ少時間ヲ置キテ被檢者ニ飲マシメ、其ニヨル胃ノ下界ノ移動度ヲ打診ニヨリ觀察シ、ヨツテ以テ胃ノ緊張度ヲ決定ス。胃ノ下界位ガ決定セララル所ニ滑走觸診ニヨリ胃ノ下界、即チ大彎ヲ觸知スルヲ得。胃ニ蠕動亢進アレバ、此ノ亢進蠕動ヲ觸知ス。胃ノ觸診時ニ胃部ニ手掌又ハ指尖ニテ衝動ヲ與フル時ハ振水音ヲ發ス。但胃内ニ液狀物及瓦斯ガ溜マレル場合ナリ。健康胃ニテモ食後一定時間ハ胃部ニ振水音ヲ發セシメ得ルモ、攝食後長時間經過スルモ尙ホ

振水音ヲ胃ニ證明セバ、胃ノ弛緩症、分泌過剩症乃至ハ胃擴張ヲ疑フ可シ。胃ノ下界ノ位置ガ非常ニ低位ヲ示ス場合即チ背位ニテ臍高ヨリ下ルヲ胃下垂症ト稱シ、胃ノ大彎ノ位置カ異常ニ容易ニ變化スルハ胃筋緊張度ノ衰弱セル場合ニシテ胃弛緩症ト云フ。胃ノ形ガ砂時計形ニ病的ニ變化スル事アリ。砂時計形胃ハ胃ノ小彎ニ生ゼル潰瘍ノ癥痕治癒ニヨリテ生ズ。

**胃部腫瘍** 胃部ノ觸診ニヨリテ胃癌ノ場合中ニ腫瘍ヲ觸知シ得ル場合アリ。胃前壁ニ生ゼル腫瘍ハ容易ニ觸知セララル。

胃ガ常位ニアレバ其ノ他ノ胃ノ部分ニ生ゼル腫瘍ハ觸知シ難キ筈ナルモ、最モ屢々癌ハ幽門部ニ生ジ、癌ノ場合ニハ胃ハ下垂スルヲ以テ、此ノ下垂胃ノ幽門又ハ小彎ニ生ゼル腫瘍ハ容易ニ觸知シ得ル場合多シ。



挿圖 5. 前腹壁上ニ投影セル腹部内臟模型圖(His-Croning)

胃ニ生ゼル腫瘍ハ肝臓ノ腫瘍ト異ナリ呼吸性上下移動ヲ示サズ。但胃ニ生ゼル癌ハ周圍ト癒着シ又、肝臓トモ癒着ス。斯ルモノニ於テハ胃ハ呼吸性上下移動ヲ示ス。

胃ニ腫瘍ヲ觸レナバ造影劑ヲ用キテ胃ノ形ヲ X 光線透射觀察シ、腫瘍部ヲ觸診シナガラ充實缺損ヲ腫瘍部ニ證明シ得ルヤ否ヤニ就テ檢ス。充實缺損部胃壁ハ壓迫ニヨリテ伸延セズ。

**胃痛** 健康ナル胃ニテハ之ヲ輕ク壓迫スルモ疼痛ヲ發セズ。胃部ニ激壓痛ヲ證明スルハ胃周圍炎ノ場合ナリトス。此ノ場合ニハ自發痛モアリ。胃ニ

潰瘍ヲ生ゼル場合ニハ劍狀突起下ノ限局セル場所ニ屢々壓痛ヲ證明ス。此ノ局所ヲ上腹壓痛點ト稱ス。胃潰瘍ノ場合ニハ胸背ニテ脊柱左側第十一胸椎高ニ壓痛點ヲ證明スルコトアリ。此ノ局所ヲ背壓點ト稱ス。

## 第2節 胃疾患ノ要綱ト疾患胃ノ觸診所見

### 1. 急性胃炎

食思缺損、嘔氣、嘔吐、頭痛、胃ノ膨滿感アリ。又胃部ニ刺痛又ハ痙攣様痛アリ。他覺的ニハ舌苔、口内惡臭アリ。熱發ヲ伴フ場合アリ。腸炎ヲ併發セザレバ便秘ス。嘔吐物ハ多量ノ粘液ヲ混ズ。

胃部ハ全般ニ壓迫過敏ナリ。鹽酸、腐蝕性あるかり及其ノ他ノ毒物ニテ糜爛性胃炎ヲ起セル者ニテハ胃部ノ慢性壓痛烈シ。但急性胃炎ノ場合ニハ上腹壓痛點ヲ證明セズ、即チ上腹ニ限局セル壓痛點ナシ。

### 2. 慢性胃炎

本症ハ長期ニ亙ル酒ノ濫用、にこちんノ濫用、咀嚼不充分、下劑ノ慢性使用等ニヨリテ起リ、亦種々ノ疾患ニ續發ス。本症患者ハ食思不定、胃部ニ於ケル壓迫感及膨滿ヲ訴ヘ、時ニ胃部ニ汎發性鈍痛ヲ訴フ。不定腸管機能(時ニ便秘、時ニ下痢)嘔氣、噯氣、朝時粘液嘔吐、舌苔、口内惡臭等アリ。試驗朝食ヲ本症患者ニ與ヘテ胃液ヲ検査セバ、或ル場合ニハ鹽酸分泌減少又ハ缺損ヲ證明シ又、或ル場合ニハ鹽酸分泌過多(過酸性胃炎)ヲ證明スベシ。

腹部全般ニ壓迫過敏ナルコトアルモ、\* 一般ニハ全胃部ニ輕度ノ壓迫過敏ヲ證明スルノミナリ。上腹壓痛點ヲ證明セズ。

### 3. 胃潰瘍

本症患者ニハ食物攝取後30分乃至40分ニシテ胃部ニ刺ス如キ又痙攣様ノ疼痛ガ起ル。幽門潰瘍ニテハ疼痛ハ尙ホ後レテ起ル。食慾ハ一樣ナラズ。或ル場合ニハ減ジ又ハ缺損シ、時々充進シテ堪ヘラレザル飢餓感ヲ訴

フル者サヘアリ。本症患者ハ胃激痛時嘔吐シ、又ヨク吐血ス。吐血ハ胃痛ノ場合ノ吐血ヨリモ動脈血的ニ赤色ヲ呈スル場合少ナカラザルモ、暗赤色ナル場合モ多シ。又出血後胃内ニテ血色素ヨリ鹽酸ヘまぢんガ生ジ、爲ニ嘔吐物ハ咖啡渣様ナルコトアリ。胃液ノ鹽酸分泌ハ充進セル場合多キモ、又低下セル場合モアリ。殊ニ貧血性胃潰瘍患者ニ於テ然リ。本症患者ノ60—70%ノ糞便中ニ血液ガ化學的ニ證明セラル。出血量大ナレバ瀝青様黑色便ノ排泄ヲ見ル。

併發症トシテハ癩痕性幽門狹窄症、胃擴張、砂時計胃、穿孔性腹膜炎、胃周圍炎、横隔膜下膿瘍、癌狀變異 carcinomatöse Entartung (直接癌ニ移行セズトモ癩痕部ヨリ癌ヲ生ズ。胃癌ノ20%以上ガ胃潰瘍又ハ胃潰瘍性癩痕部ヨリ生ズト云フ)。慢性出血ニヨル貧血。出血死ハ症例ノ1.0%ニ達セズ。

胃潰瘍ノ場合ニハ食後直チニ起ル自發疼痛ノ他ニ、多クノ場合ニハ上腹壓痛點ガ證明セラル。此ノ上腹壓痛點ノ所在ハ潰瘍位ニ一致セザル場合多ク、多クノ場合ニ壓痛點ハ劍狀突起直下ニテ臍線ヨリ少シク左方ニ偏在ス。潰瘍胃ノX光線透射觀察ニ際シテ觸診ヲ並行スレバ胃ノ外ニハ潰瘍位ニ一致セザル所ニ壓痛點ガ證明セラル。其ノ位置ハ太陽叢ノ其レニ一致ス。胃潰瘍ノ場合ニハ上腹壓痛點ノ他ニ太陽叢ノ高サニテ脊柱左側ニ背側壓痛點(背壓點)アルハ周知ノ如シ。

高度ノ貧血者ニ見ルガ如ク、胃酸缺乏症アル胃ニ潰瘍アルモ、其ノ潰瘍胃ニ疼痛起ラザルコトアリ。斯ル場合ニ上腹壓痛點有ル場合多キカ又ハ特ニ稀ナルカヲ統計的ニ研究セバ壓痛點存在ノ機序ガ或ハ闡明スベシ。即チ潰瘍胃ニ於ケル自發疼痛ト上腹壓痛點ノ並行的存在ノ有無ニ就テノ研究ハ上腹壓痛點ノ存在機序ノ解説ニ寄與スベシ。尙上腹壓痛ハ如何ニシテ起ルヤノ問題ニ就テハ後段ニ更ニ他者ノ說ヲ引用スベシ。

幽門潰瘍ニテハ潰瘍其自身ノ刺戟ノタメニ、又ハ胃酸過多ノタメニ幽門

痙攣ヲ伴フ場合尠ナカラズ。然ル時ハ痙攣存続時ニ潰瘍胃ニ充進蠕動ヲ觸ルルコトアリ。潰瘍胃ニ於ケル幽門痙攣ハ時ニ胃ノ強直ヲ招來ス。斯ル場合ニハ胃ノ外形ハ腹壁ノ上ヨリ視フコトヲ得テ、其所ニ異常ノ抵抗ヲ觸ル。幽門潰瘍ガ癒痕治癒ヲ迎ルニ至ラバ幽門ノ狭窄症状ハ持續的トナリ、狭窄ノ程度甚シケレバ一定期間ハ胃ノ蠕動充進ハ甚シキ程度ニ達シテ、觸知セラル。而シテ胃壁ガ萎縮スルニ至リテ胃ノ蠕動ハ減弱シ、胃ハ高度ノ擴張ニ陥ル。

胃ノ小彎側ニ潰瘍ヲ生ズレバ潰瘍位ニ對スル大彎側ニ痙攣ヲ起ス。此ノ痙攣ハ屢々甚シキ強サニ達シ、此ノ胃ニ造影劑ヲ容レテ X 光線透射觀察ニ觸診ヲ並行スレバ痙攣時ニハ胃ガ砂時計狀ニ一過性ニ觸ル。即チ痙攣状態ハカツ起リカツ消ユ。

潰瘍胃ニテ特種ノ觸診所見ヲ與フルハ穿孔性胃潰瘍ノ場合ニシテ、穿孔ト云フモ、胃ノ周圍炎ヲ起セルニ止マレル場合ト大袈裟ニ或ハ完全ニ穿孔セル場合トアリ。

胃ノ周圍炎ヲ起セバ局所的腹膜炎症状ヲ發シ、潰瘍位ノ腹壁ハ緊張ス。即チ此所ニ筋庇護ヲ證明ス。此ノ部所ニハ非常ニ強キ壓痛アリテ、單ニ局所ノ皮膚ニ觸診手ヲ觸ルルノミニテ周圍炎ヲ病ム者ハ烈シキ壓痛ヲ訴フ。炎症ガ限局シテ鎮靜ニ向ヘバ局所ハ腫瘍狀ニ觸レ、壓痛ハ輕減スルニ至ル。

胃潰瘍ガ胃周圍炎ヲ先行セズシテ突然腹腔ニ完全ニ穿孔シ、而シテ胃ニ攝取食物アレバ、之ガ穿孔部ヲ通ジテ腹腔ニ壓出セラレテ爰ニ急性腹膜炎ヲ起シ、患者ハ虚脱ニ陥ル。サレド穿孔ガ空胃時ニテ胃ニ鹽酸ヲ多少共存スル時ニ起レバ患者ノ上腹部ニ比較的限局セル腹膜炎ヲ發スルニ止マリ。一時上腹ガ膨隆シ、此所ニ鼓音竝ニ壓痛ト抵抗トヲ證明ス。

#### 4. 胃癌

痛ガ噴門ニ生ズレバ嚥下困難アリ。胃消息子胃内挿入ニ際シ噴門ニテ障

阻ニ出會フ。痛ガ胃底竝ニ幽門ニ生ズレバ食慾缺損アリ。胃癌患者ニハ羸瘦ヲ來シ、胃部壓迫感、胃痛、噯氣、嘔吐等アリ。又幽門ノ病性狭窄ヲ起セル者ニハ珈琲殘渣様物ノ大量嘔吐ヲ見ル。

胃癌ハ全身ノ各臟器痛中ニテ吾人ノ最モ屢々遭遇スル所ノモノナル上ニ、胃癌其ノモノガ屢々觸診可能ノ状態ニアル場合多キヲ以テ、痛胃ノ觸診所見ヲ知悉スルコトハ内外兩科臨牀家ニハ大切ナリ。

胃癌ハ其ノ組織的造構ガ異ナルニヨリ又、發生セル場所ニヨリテ甚シク觸診所見ヲ異ニスルモノナルハ言ヲ俟タズ。

胃癌觸診ニ最適ノ體位ハ著者ノ實驗ニヨルニ、坐位ニシテ、此ノ體位ニテ患者ノ膝關節ハ伸展状態ニアラシム。背位ニ於ケルヨリモ、此ノ體位ニ於テ上腹壁ハ最モヨク弛緩ス。然リ、而シテ、觸診者ハ患者ノ右體側ニ正面ヲ向ケテ立チ、左手ニテ患者ノ腰部ヲ背側ヨリ支ヘテ腹側ニ押シ、右手ヲ患者ノ上腹部ニ貼置シ、患者ニ深呼吸ヲ營マセナガラ、此ノ手ヲ以テ法ノ如ク滑走觸診ヲナス。

胃癌其ノモノガ腫瘍トシテ觸ルル場合ノ他ニ、胃ノ充進蠕動乃至ハ攣縮幽門ヲ腫瘍トシテ觸ルルコトアリ。胃癌ノ場合ニテ攣縮幽門ノミヲ腫瘍トシテ觸レ、痛腫自體ヲ觸知シ得ザル場合アリ。

觸レ得ル胃癌ノ他ニ胃壁ニ漿液膜側ヨリ接着シ居ル淋巴腺、例ヘバ胃ノ幽門下淋巴腺又ハ小彎淋巴腺ニ胃癌ガ轉移シ、爲ニ其ノ侵サレタル淋巴腺ガ腫大シテ觸知可能ノ程度ニ達シ居ル場合アリ。或ハ又、此ノ増大淋巴腺ノミガ觸レテ、胃癌自體ヲ明瞭ニ觸レ得ザル場合アリ。

増悪胃癌ノ場合ニハ胃周圍ニ於ケル癒着ノ爲ニ胃癌ハ複雑ナル所見ヲ呈スルニ至ルモノナリ。

斯クノ如クナルヲ以テ單ニ胃癌ト云フモ、之ガ吾人ニ與フル觸診所見ハ甚シク多様ナリト知ルベシ。次ニ其ノ多様ナル胃癌ノ觸診所見ニ就テ記述スベシ。

。先ヅ胃癌ノ一般的觸診所見ニ就テ記述スベシ。

胃ニ癌ヲ生ズレバ其ノ癌胃ニ加答兒ヲ伴ヒ、爲ニ癌胃全般ニ輕微ノ壓痛アル場合多シ。癌胃全般ニ互リ壓痛ナクトモ癌部ニハ多クノ場合ニ壓痛アリ。胃癌ガ腫瘍トシテ觸ルル場合ニ特ニ然リ。胃癌ガ潰瘍狀ニ崩潰シ居ルコトガ確實ナル場合ニテハ上腹壓痛點ヲ證明スルヤト云フニ然ラズ。胃潰瘍ノ場合ニハ多數例ニ於テ上腹壓痛點ヲ證明シ得ルナリ。而シテ此ノ壓痛點ハ多クノ潰瘍胃ノ外ニテ劍狀突起直下部ニテ正中線ヨリ少シク左方ニ偏在ス。此ノ壓痛點ハ潰瘍面ヨリノ炎症ガ局所淋巴腺竝ビニ淋巴管ニ及ブニヨルカ、又ハ太陽叢ノ炎症ニヨリテ存在スルモノナルベシト説明スル學者アリ。此ノ説明ガ適切ナルモノナラバ胃癌ノ場合ニ上腹壓痛點ハ胃潰瘍ノ場合ニ壓痛點ガ證明セララル頻度ニ比シテ遙ニ多數例ニ於テ證明セラザル可ラザルニ事實ハ然ラズ、即チ癌胃ニハ胃酸缺乏症ヲ伴フヲ以テ、癌性潰瘍面ハ胃潰瘍ノ場合ニ比シテ遙ニ容易ニ炎症ニ陥リ局所淋巴腺ガ亦炎症ヲ起シ、太陽叢モ炎症ニ陥リ、爰ニ上腹壓痛點ハ多數胃癌例ニ存在セザル可ラザルニ事實ハ然ラズ。

胃ニ癌ヲ生ズレバ、其ノ癌ガ遂ニ上腹部腫瘍トシテ觸知セララルニ至ル。癌胃ニテ胃ト肝臟ガ癒着セザル時期ニハ觸ルル腫瘍ハ呼吸性移動ヲ示シテ呼氣時位ニ固定可能ナリ。胃ガ内容ニテ膨滿スレバ小彎癌ハ觸レ難キニ至リ、幽門癌ハ右方ヘ移動ス。

小彎癌ノ場合ト雖モ癌胃ガ周圍ト癒着スルニ至レバ癌腫ハ呼吸性移動ヲ示シテ呼氣時位ニ固定セラザルニ至ル。

以下胃癌ノ詳細觸診所見ニ就テ記述スベシ。

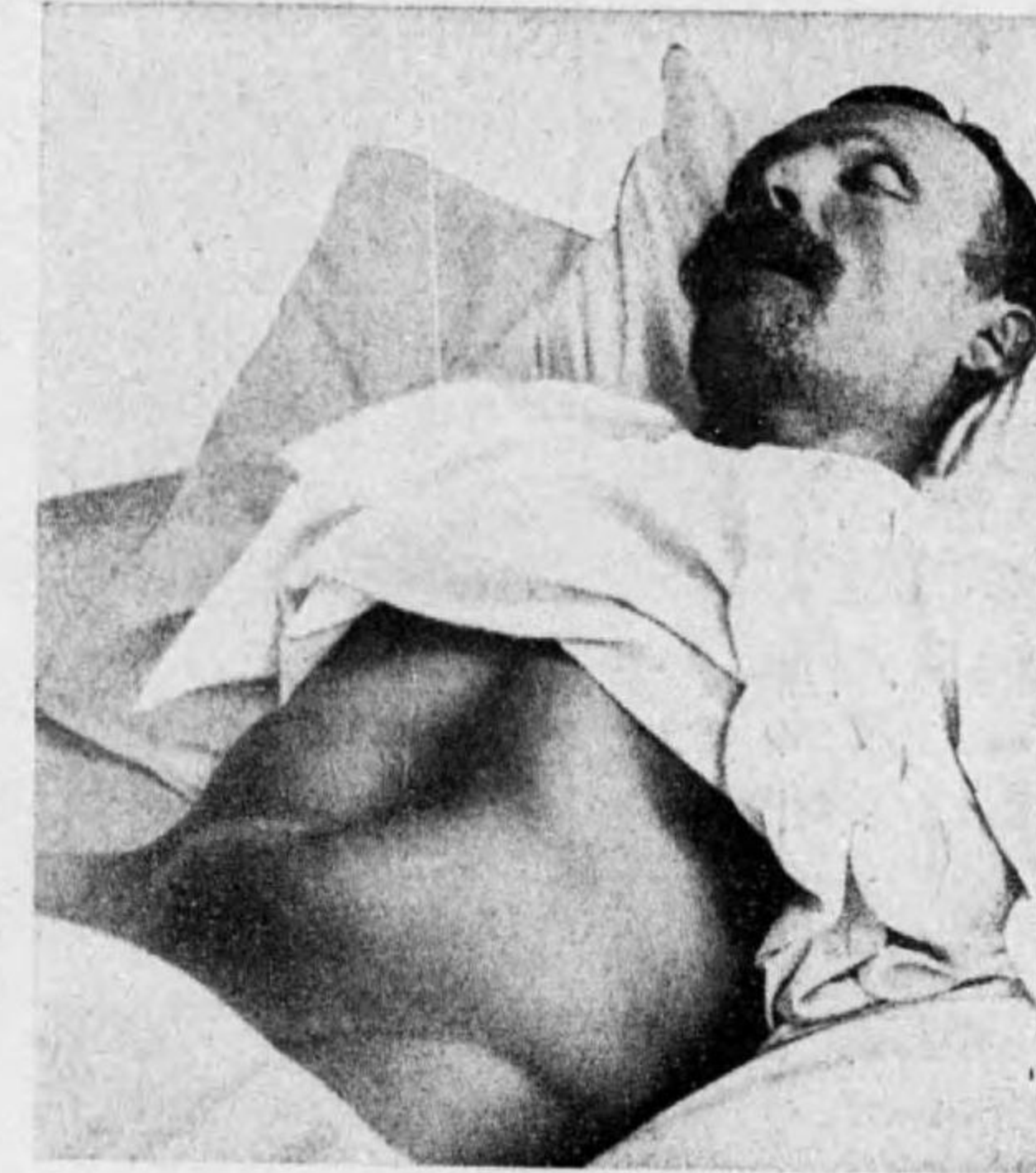胃ニハ髓様癌、硬性癌、膠様癌等ヲ生ズ。3者中膠様癌ハ最悪性ニシテ増大モ迅速ナレドモ、其ノ硬度軟カキタメ觸診可能ノ腫瘍トナラザル場合多ク、崩潰性ニ富ミ屢々患者ノ嘔吐物中ニ發見セラレテ診斷ガ確定セララル場合アリ。髓様癌ハ幽門ニ生ジテ一定ノ大イサニ達スレバ軟カキ觸診可

能ノ腫瘍トナル。硬性癌ハ觸レ易シ。サレド硬性癌ハ胃ニ於テ腫瘍狀ヲ呈セズシテ廣ク胃壁ヲ侵シ、爲ニ胃ノ殆ンド全體ガ異常ニ強キ抵抗ヲ呈スル場合多クナラザルヲ以テ胃ノ觸診時ニハ注意ヲ要ス。

幽門ニ生ゼル胃癌ハ餘リ増大セザル時期ニ既ニ觸診可能ノ腫瘍トナル場合多シ。但此ノ場合ニハ腫瘍ノ他ニ癌腫ニヨリテ狹窄ニ陥レル幽門ニハ筋層ノ痙攣ヲ起シ、之ガ腫瘍狀ニ觸ル。然シ之ハ且ツ現レ且ツ消ユルヲ以テ永存的可觸ノ眞性癌腫ト鑑別スルヲ得ルナリ。

幽門癌ニテ幽門狹窄甚シクナレバ胃硬直ヲ起シ、之ヲ見且ツ觸ルルコトヲ得。

小彎ニ生ゼル癌腫モ屢々小ナル時期ニ觸診ニヨリテ發見セララル。多クハ小彎ノ走向ニ長軸ヲ平行ニセル先ヅ索狀ノ腫瘍トシテ觸レ、漸ク増大スルニ伴レテ小指大或ハ其レヨリ大キクシテ横走セル腫瘍トシテ



挿圖 6. 胃硬直

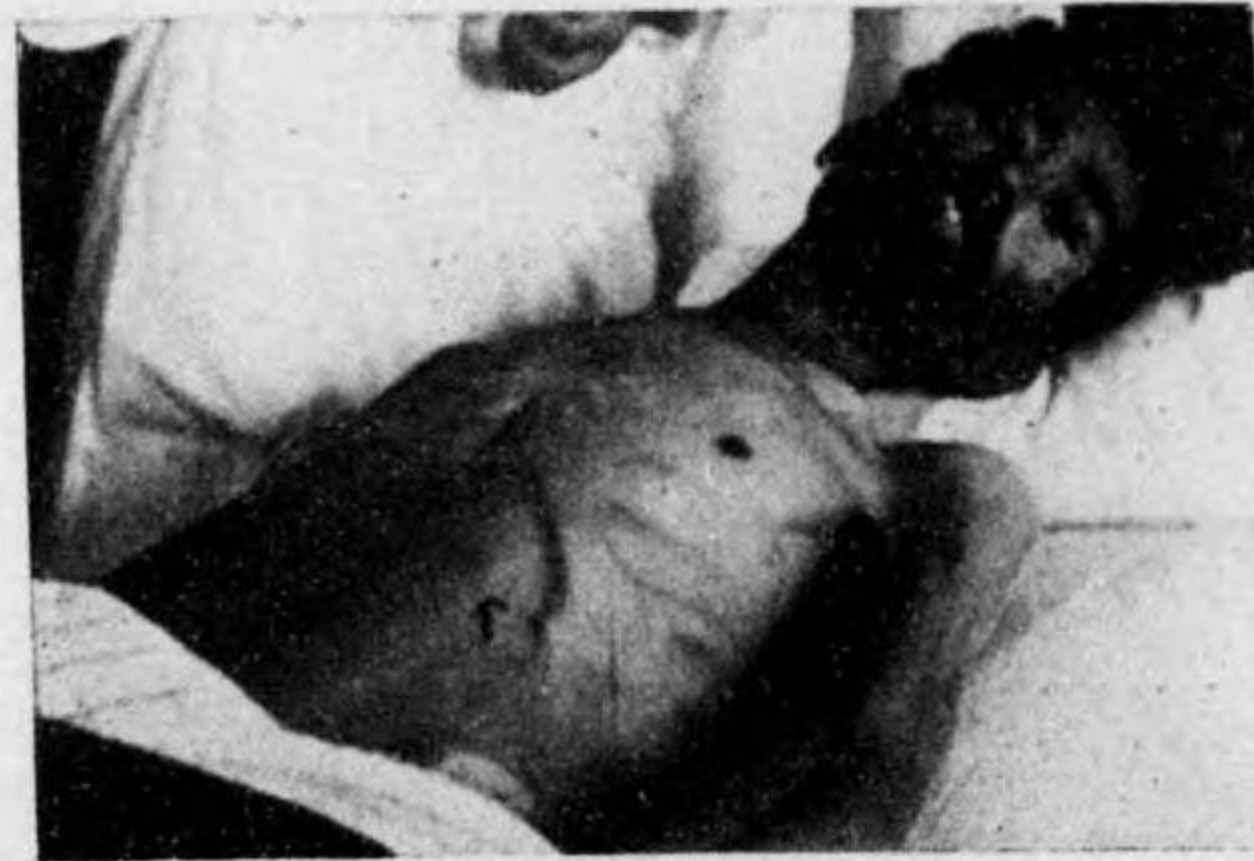觸知セララル。既ニ述ベタル如ク小彎癌ハ周圍ト癒着セザル間ハ呼氣位ニ固定可能ニシテ空胃状態ニテ觸知シ易ク、滿胃状態ニテハ小彎ガ後方廻轉ヲ營ムタメニ觸レ得ザルニ至ル。小彎癌ハ胃ノ内容ガ多量トナルニ伴レテ右方ニ移動ス。

噴門ニ近ク胃ニ生ゼル癌ニテハ癌腫ハ腫瘍トシテ觸ルル場合ハ稀ニシテ、症例ノ劍狀突起直下ニテ正中線ヨリ左方ニ偏シ、左肋骨弓ニ沿ヒテ第7肋軟骨高ニテ癌部ニ相當シテ抵抗ヲ觸ルル場合ハ多シ。此ノ場合ニハ抵抗部ニ鈍壓痛アルヲ常トス。

胃癌ノ場合ニテ癌腫ノ移動性ハ幽門癌ニ小ニシテ小彎癌ニ比較的大ナルハ周知ノ事實ナリ。此ノ胃癌ノ移動性ハ、著者ノ臨牀經驗ニヨルニ、體質ノ



挿圖 7. 胃癌ニテ充滿時ニ幾分捻振ヲ示セル場合ノ胃ノX光線像、胃ノ大彎側ニ廣キ充實缺損像ヲ見ル。→ハ幽門ニ近キ充實缺損部ヲ指ス。



挿圖 8. 挿圖7ヲ得タル例ノ上腹部ニ於ケル膨隆寫眞。→ハ膨隆部ヲ指ス。(著者實驗)

如何ニヨリテ甚シク異ナル。麻痺性體質者ニテハ胃ハ鈎狀ヲ呈シテ幽門ノ固定惡シク、滿胃状態ニテ幽門ハ右方へ2-3 釐移動シ、空胃時ニ常位ニ復歸ス。幽門ガ甚シク移動性ナレバ、從ツテ小彎ノ幽門ニ近キ所モ滿胃ニテハ甚シク右方へ移動ス。斯ル移動性幽門ヲ有スル胃ニ幽門癌ヲ生ゼル場合ニ於テハ、生ゼル癌腫ガ滿胃時ニ甚

シク右方へ移動スルヲ觸診ニヨリテ確ムルコトヲ得。此ノ場合ニハ幽門癌ハ壓迫ニヨリ上下左右へ

移動セシムルヲ得。移動性幽門ヲ有スル胃ノ小彎ニ癌ガ生ジ而モ癌ガ胃前壁マデ擴ガレル場合ニハ胃ガ内容ニテ膨滿スレバ癌腫ハ甚シク右方へ移動シ、空胃状態ニテハ癌腫ハ左肋骨弓ニ近寄ル。時ニ左肋骨弓下ニ隱ル。移動性幽門ヲ有スル胃ノ小彎又ハ幽門ニ癌ヲ

此ノ場合ニハ胃ニ生ゼル癌腫ガ比較的大ナル移動性腫瘍トシテ觸知セラ

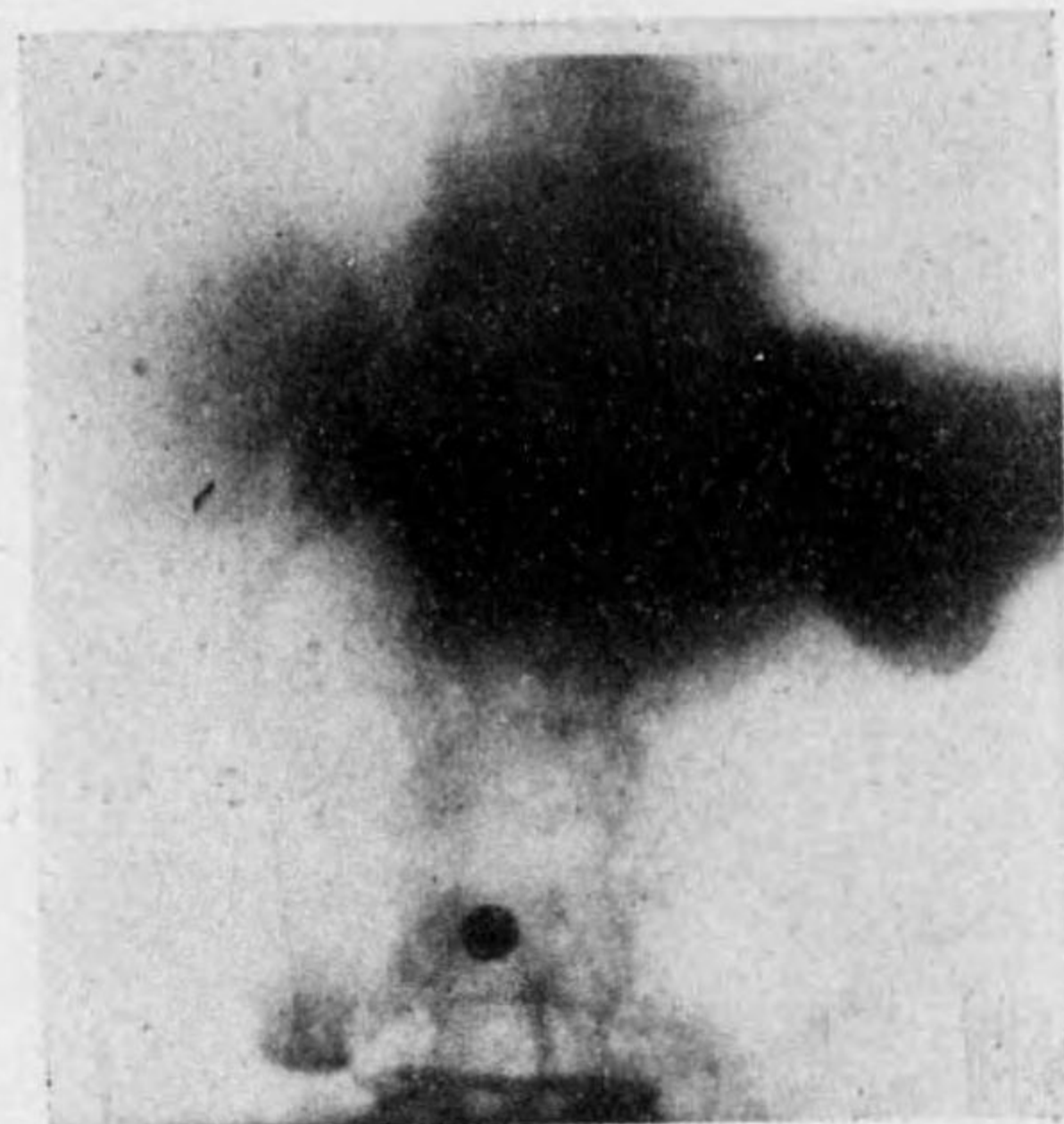
ル。硬性癌ニテ胃全般ガ胃サレ居ル場合ニハ胃ノ充滿時擴張殆ンド無ク、從ツテ胃ノ幽門ノ充滿時後方移動ハ僅微ナルカ又ハ無シ。

胃ガ充滿スルニ伴レテ小彎ハ後方廻轉ヲナスモノナルハ周知ノ如シ。小彎ノ噴門ニ近キ部分ガ癌性癒着ニテ固定セラレアル場合ニモ幽門ニ近キ小彎ニ癒着ナケレバ幽門ニ近キ小彎部ハ尙胃充滿時後方廻轉ヲナシ得。即チ胃ハ幾分振レタル状態トナル。斯ル場合ニ胃ノ大彎ニ近ク後壁ニ癌ヲ生ジ居レバ、而シテ其ノ癌位ガ幽門ニ近ケレバ、其ノ癌ヲ胃ノ充滿時ニ明瞭ニ觸レ得(大彎ノ前上廻轉ニヨル)。

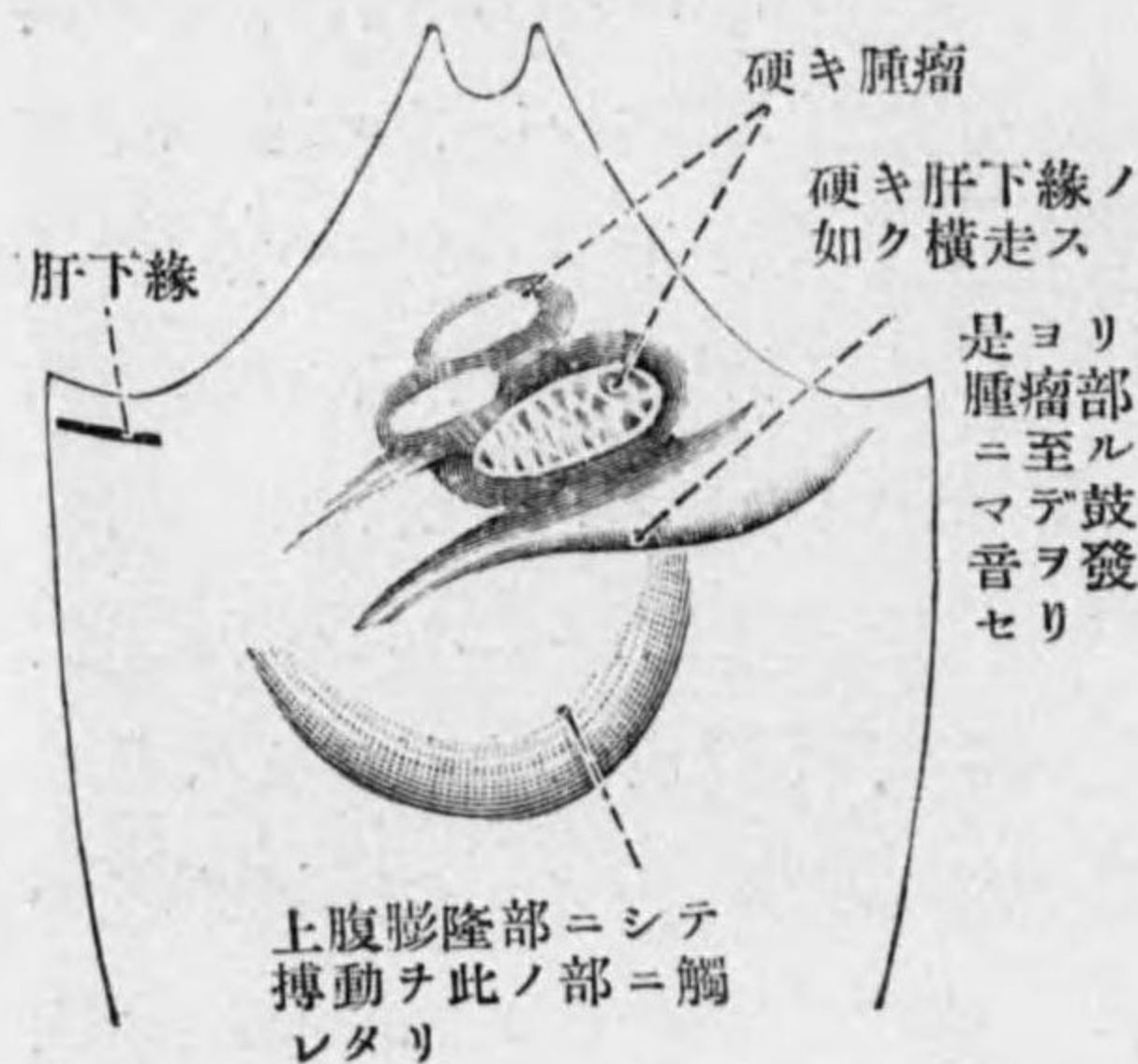
著者及佐藤ノ臨牀實驗ニヨルニ、胃ニ生ゼル癌ガ腫瘍トシテ觸知セラレズシテ、幽門下淋巴腺乃至ハ小彎淋巴腺ニ於ケル癌ノ轉移ガ腫瘍トシテ觸知セラルル場合アリ又、觸ルル胃癌ノ他ニ癌轉移ニヨリテ増大セル上述淋巴腺共ニ觸知セラルル場合アリ。斯ル場合ニ原發胃癌ト此ノ胃壁外面ニ附着セル増大淋巴腺トノ鑑別ハ如何ニシテナスヤト云フニ、原發胃癌ニテハ其ノ觸診的境界ガ一般ニ不明瞭ニシテ、増大淋巴腺ナレバ、之ニ周圍トノ癒着ナキ限り、其ノ觸診的境界ガ銳利ナリ。原發胃癌ニテモ其ノ一縁ガ觸診的ニ銳利ナル場合ハ勿論之ナキニアラズ。即チ松尾巖氏ノ報告セルガ如ク、小彎癌ニテハ其ノ上縁銳利ニシテ、大彎癌ニテハ其ノ下縁銳利ナリ。

胃癌ガ胃背後ノ後腹膜部淋巴腺ニ轉移ヲ多數ニ作ルカ、又ハ脾臟ニ胃癌轉移ガ生ゼル場合ニハ、上腹部ハ全般的ニ淺ク觸レテ抵抗ヲ呈シ、屢々此所ニ著明ニ搏動ヲ見且ツ觸ル。此ノ搏動ガ全側的ナルヤノ觸診的決定ハ抵抗部ガ廣キタメニ困難ナリ。即チ此ノ場合ニハ胸壁皮下ニ高く現ルル大動脈瘤ノ全側的搏動ヲ觸ルルガ如ク搏動ヲ全側ヨリ觸診ニテ検査スルヲ得ズ。此ノ場合ニ上腹膨隆部ヲ聽診スレバ一般ニハ血管雜音ヲ聽カズ。但轉移ガ腹部大動脈壁ヲ侵スニ至レバ血管雜音モ聽取セラルルニ至ル。腹部大

動脈瘤ニテモ癌轉移ニテモ觸迫症狀トシテ神経痛様疼痛ヲ發スルコトアリ。依ツテ此ノ場合ニ癌轉移ヲ決定センニハ局部ノX光線寫眞ヲ觀察スルヲ要ス。



挿圖 9. 胃小彎ヨリ幽門ニ互リ生ゼル硬性癌ノ他ニ邊緣銳利ノ小彎淋巴腺轉移ヲ臨牀的ニ診斷シ得タル場合ノ胃X線映像。(著者實驗)



挿圖 10.

モ、局所ノ打響ハ胃又ハ腸ナラザル可ラザル筈ニシテ、此ノ打響ニヨリテ肝臟轉移癌ヲ除外シ増大胃癌及此ノ後腹膜淋巴腺轉移ガ觸知セラルルモノ

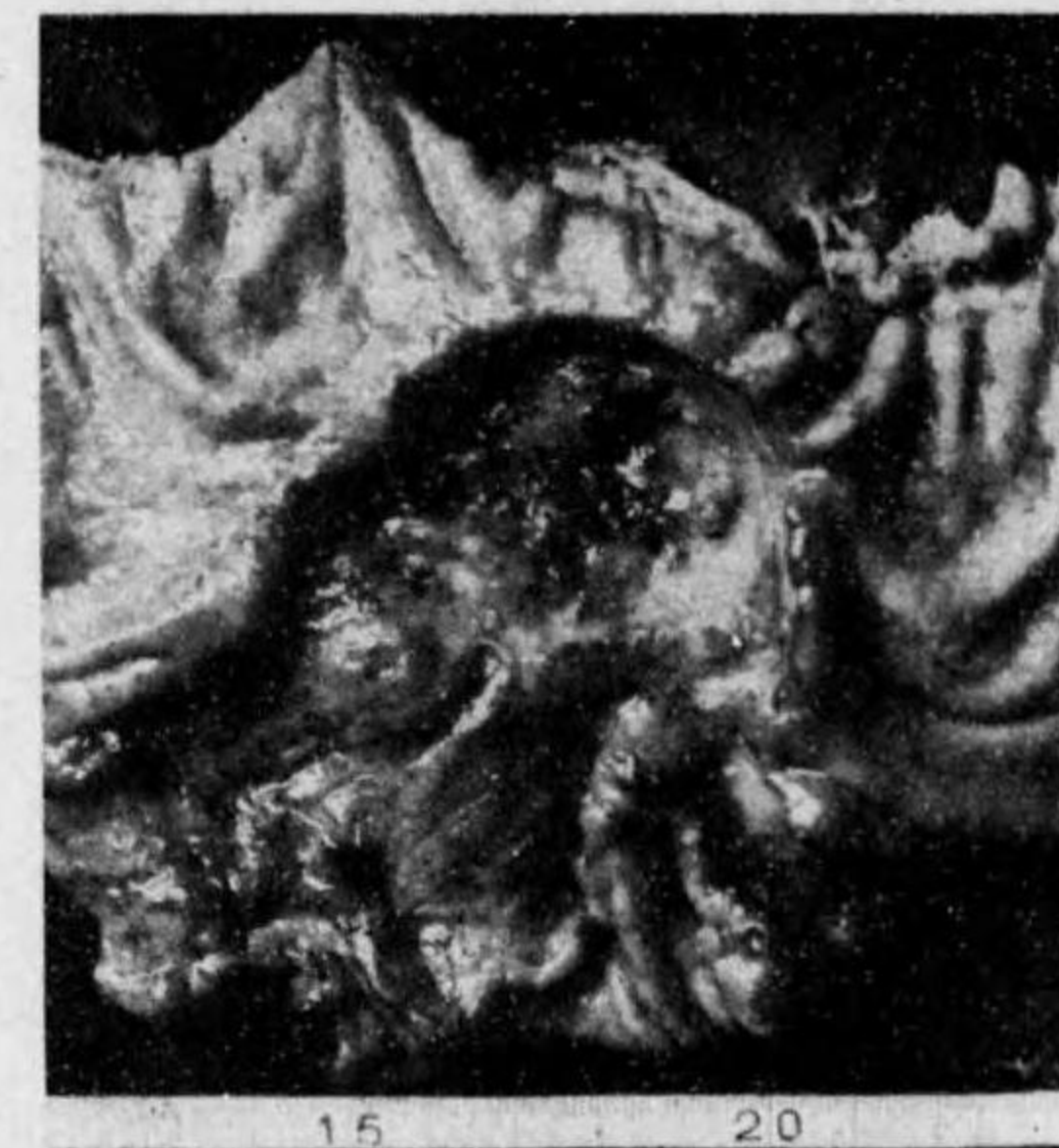ス。シカスレバ腹部大動脈瘤ナレバ立所ニ解決シ得ベシ。

著者ハ最近掲圖ニ附シタル説明ニ等シキ觸診所見ヲ得タル増悪胃癌例ニ遭遇シ、其ノ症例ノ上腹部ニ圖ノ如キ硬キ腫瘍ヲ觸レ、其ノ下方ニ横走スル硬キ肝下縁ニ觸診上酷似セルモノヲ證明シ、而シテ其ノ下部ニ搏動性膨隆部ヲ認メ、此ノ場合ニ現狀診斷ヲ試ム可ク、觸診後硬キ腫瘍部ヲ打叩セルニ鼓音ヲ發セリ。肝前縁様部ヨリ上部ハ全ク鼓音ヲ發セリ。症例ノ右乳腺ニテ肋骨弓下〇・5糎ノ所ニ硬化肝ノ前縁ヲ約3・〇糎ノ間觸ルルヲ得タルモ、此ノ前縁ト左方ノ肝前縁様部トノ間ニハ連絡ナク、圖ノ如ク兩者ハ中斷セリ。鼓音ヲ呈セル所ノ觸診所見ハ胃癌ノ肝臟轉移ニ相違ナキガ如ク思ハレタル

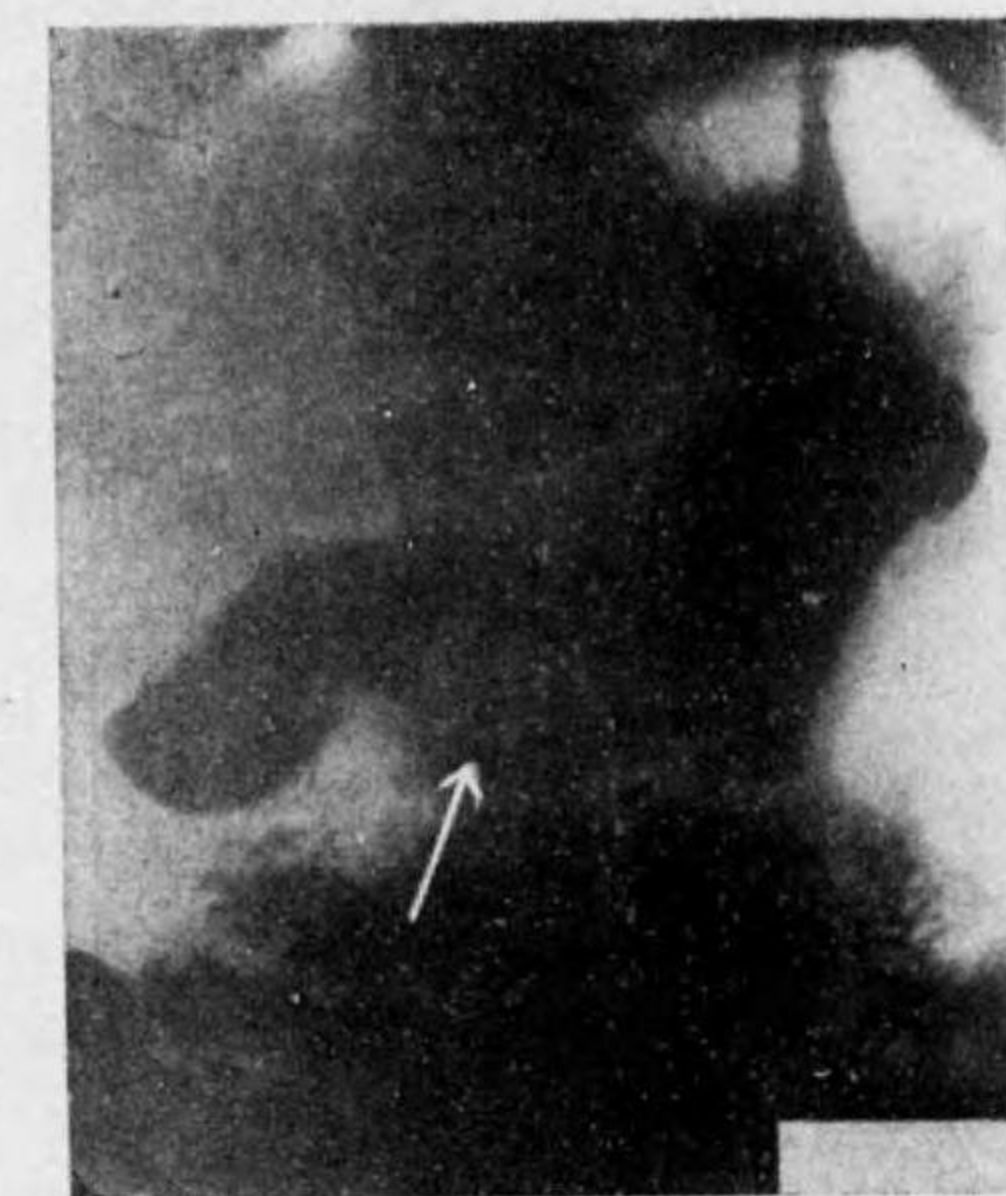ト診斷シ置キテ後日行ハル可キ剖檢ニ際シ、得ベキ所見ニヨリテ此ノ著者ノ臨牀診斷ノ當否ヲ確メンコトヲ期待セリ。而シテ症例ノ剖檢所見ニヨリ著者ノ臨牀診斷ガ的中セルコトガ分明セリ。

扱テ一旦觸知可能ノ大イサニ達セル胃癌ガ小サクナルカ、又ハ消失スルニ至ルコトアリヤト云フニ屢々之アリ。一般癌ニ見ルガ如ク、胃癌モ崩潰シ易ク、從來觸レ居タル胃癌ノ一角ガ崩潰シ、爲ニ胃癌ガ小サクナルコトアリ。又胃癌ノ腫瘍狀部ガ全然崩潰シテ癌性潰瘍ヲ生ズルニ至ルコトアリ。幽門癌ノ場合ニテ斯ル大裂裂ノ癌腫崩潰ヲ來サバ、是迄全ク交通路ヲ失ヘルガ如ク見エタル幽門ハ大ナル内腔ヲ有スルニ至リテ胃内ニ運バレタル食物ハ自由ニ此ノ再開路ヲ十二指腸ヘ通過シ、症例ノ幽門狭窄ノ症狀ハ一時全ク消失シ、患者ノ營養狀態モ少シク恢復スル場合スラアリ。サレド此ノ偽瞞ノ輕快ハ一時的ニシテ、崩潰腫瘍底ヲナセル癌性潰瘍部ハ硬化シテ周圍ヲ牽引シ再ビ幽門ハ高度ノ狭窄ニ陥ルモノトス。

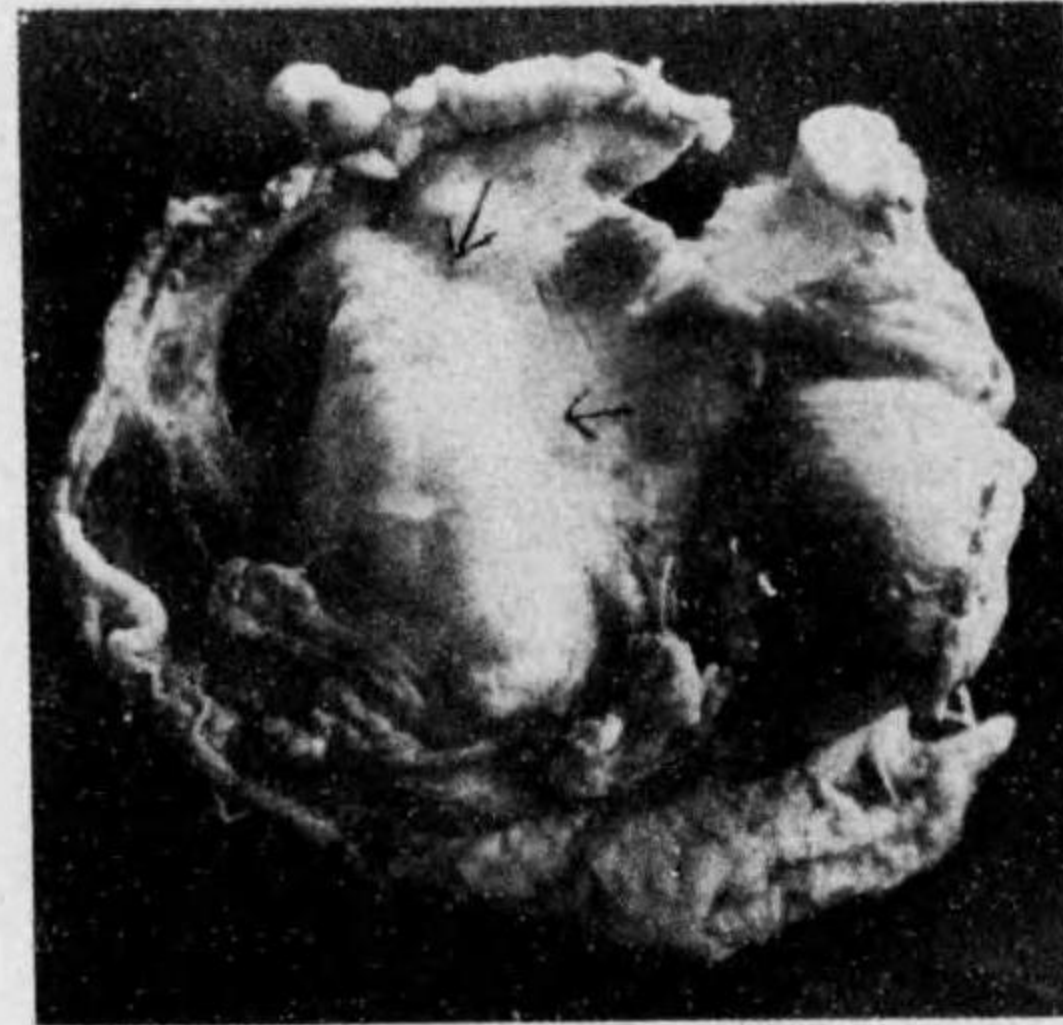
尙ホ次ニ胃癌崩潰ニ關スル著者ノ



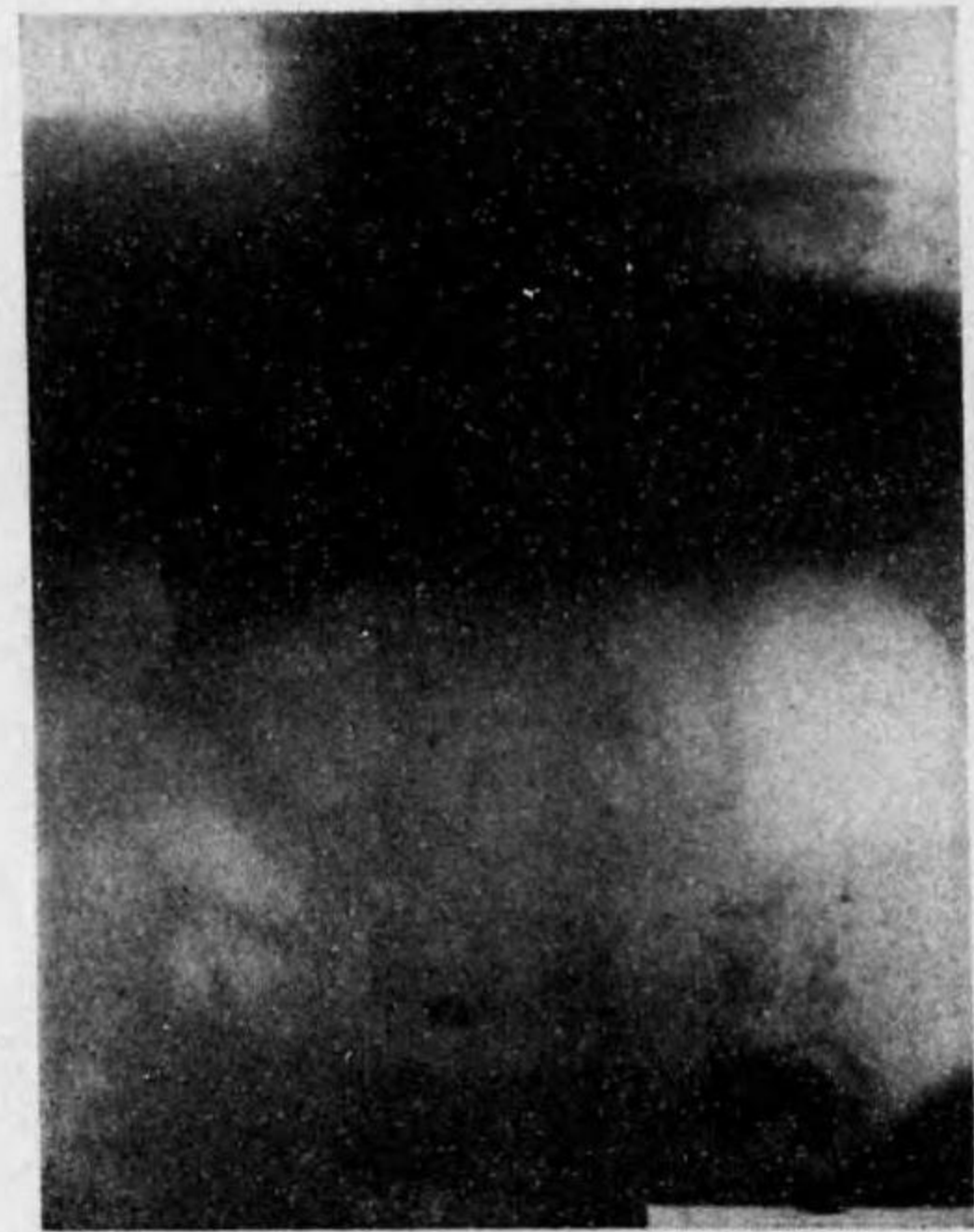挿圖 11. 腫瘍狀部胃癌ノ崩潰竈ノ寫眞。寫眞ニ見ル如ク時ニ胃癌腫ハ大袈裟ニ崩潰ス。(著者實驗)



挿圖 12. 前圖ヲ得タル例ニテ、手術前胃部X光線寫眞。充實缺損像ニテ圍繞セラルル充實像ヲ見得ベシ此所ガ恰モ崩潰癌部ニ當ル。(著者實驗)



挿圖 13. 深キ癌性潰瘍底ニ一致セル胃壁ノ漿膜側ヘノ膨隆アリテ、之ガ大ナル腫瘍トシテ手術前ニ觸知シ得タル場合ノ切除胃癌ノ漿膜側寫眞。矢ハ膨隆部ノ位置ヲ示ス。(著者實驗)

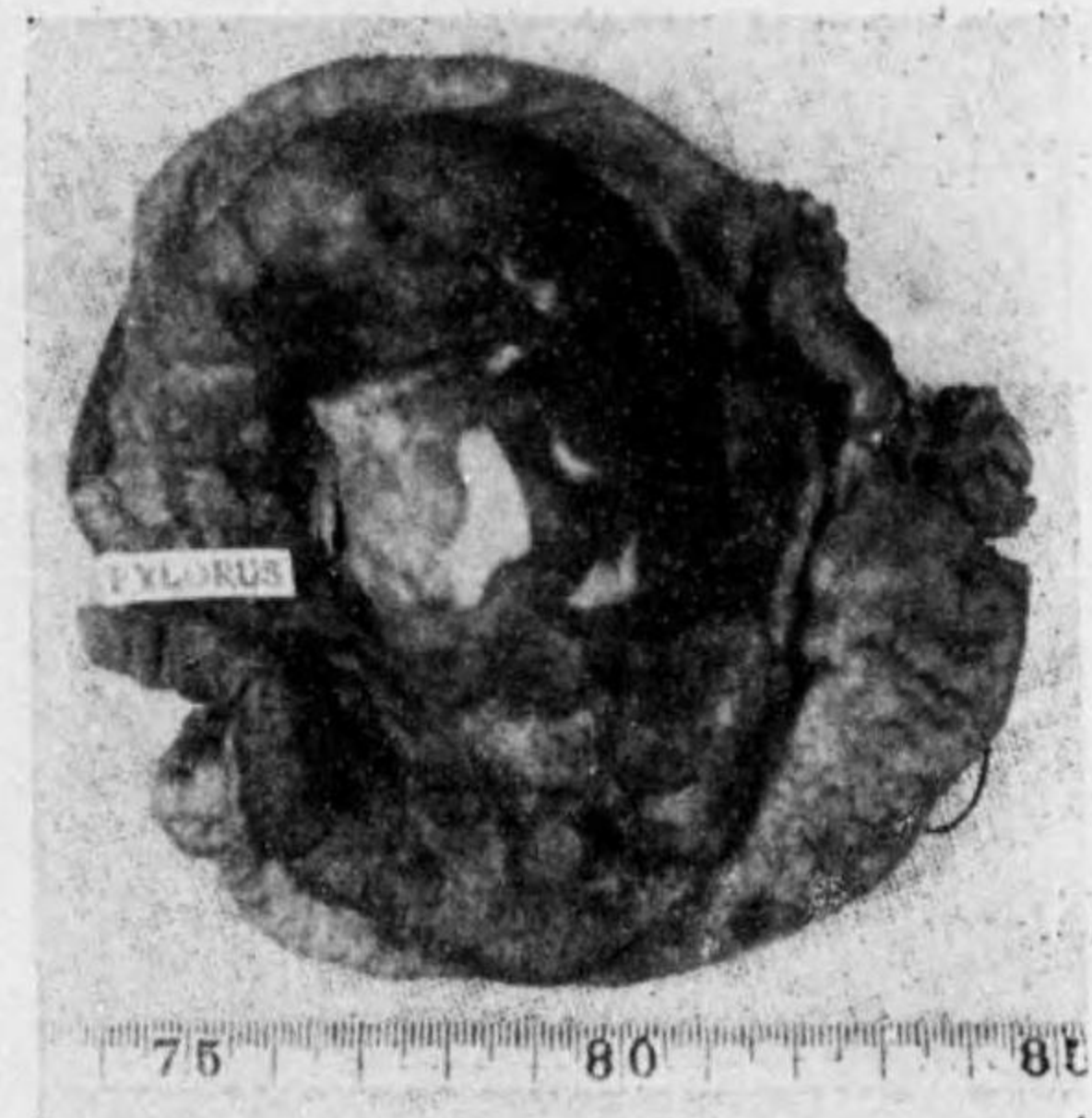

挿圖 14. 小彎癌ガ周圍ト癒着シ、タメニ高位ニ移レル胃ハ殆ンド水平位ヲ探ル。此ノX光線寫眞ニ於テ小彎像ニ充實缺損像ヲ見、大彎像ニテ胃周圍炎ノ病機アリシヲ視ヒ得ベシ。此ノ寫眞ヲ得タル例ニテハ、此ノ寫眞ト胃癌曲線トニテ胃癌ハ診斷セラレ、同例ニ於テ癌ヲ疑ハシムル胃部觸診所見ハ全ク得ラザリキ。(著者實驗)

實驗ニシテ貴重ト信ズル所ノモノニ就テ記述スベシ。  
腫瘍トナレル胃癌部ガ大袈裟ニ崩潰スルコトアルニヨリテ、觸レ居ル腫瘍ハ小サクトモ亦、X光線透射ニ際シ、胃ニ於ケル充實缺損部ハ狭クトモ、既ニ癌ハ胃ノ廣キ部分ヲ胃シ居ル場合アリ。依テ胃癌ノ觸診ニ當リテハ腫瘍狀癌部ノ崩潰ヲ念頭ニ置クコトヲ要ス。然ラザレバ一見撞著セル所見ガ胃部ニ得ラレ、之ガ了解ニ苦シムコトアルベシ。腫瘍狀部胃癌ノ大袈裟ナル崩潰ニヨリテ深キ潰瘍ヲ生ジ(挿圖 11 參照)、此所ニ造影劑ガ集溜シテ其ノ胃ノX光線透射ニ當リテハ癌部ナルニモ拘ラズ、此所ニ充實缺損像ノ反對ニ充實過度像(挿圖 12 參照)ヲ見ルコトアリ(著者)。恰モ充實缺損ガ充實過多像ヲ圍繞スルコトサヘアリ。斯ク腫瘍狀癌部ガ崩潰セバ、胃ニ生ジ居ル癌ハ腫瘍トシテ每常觸知セラレザルニ至ルモノカト云フニ、決シテ然ラズ。胃癌ガ崩潰スル頃ニハ、既ニ胃癌底部ヲナス胃壁ノ癌性浸潤高度ナルタメ、局所ノ胃全壁ハ甚シク硬化シ、此ノ

硬化胃壁ガ腫瘍トシテ觸知セララルコトアリ(著者)。剩ニ癌性潰瘍底ニ當レル硬化胃前壁ガ漿膜側ニ甚シク膨隆シ居ルコトアリテ、之ガ大ナル腫瘍トシテ觸知セララルコトアリ(挿圖 13 參照)(著者)。勿論大袈裟ナル腫瘍ノ崩潰ノタメニ曾テ觸知セラレタル腫瘍ガ全ク觸レ得ザルニ至ル場合ハ稀ナラズ。殊ニ胃後壁ニ癌ヲ生ゼル場合ニテ、之ガ大袈裟ニ崩潰スレバ、而シテ生ゼル癌性潰瘍底ハ假令既ニ硬化シ居ルトモ、癌ハ腫瘍トシテハ毎ニ全ク觸知シ得ラレザルニ至ル。

胃ニ大ナル腫瘍狀癌アリテ、之ヲ觸知シ得ザルコトアリ。即チ胃ノ小彎ニ癌ヲ生ジ、逸早く小彎部後壁ヨリ背上部ニ互ル癒着ヲ起シテ、胃ガ上方ヘ牽引セララルレバ(挿圖 14 及ビ 15 參照)、胃ハ高位ヲ呈シ、癌部ハ肝臟左葉ニテ完全ニ前側ヨリ掩蓋セラレ、爲ニ局部ノ觸知全ク不可能トナル(著者)。



挿圖 15. 前掲X光線寫眞ヲ得タル胃ノ内面寫眞、癌ノ中央部ニ半球腫瘍狀部像ヲ見ル。此ノ像ニ相當セル胃癌部ハ灰白色ヲ呈シ得タリ。依テ症例ヲ放置シ置カバ此ノ部分ハ崩潰セルナラン。(著者實驗)

胃癌ガ増悪シ、癌腫自體ガ増大シテ種々ノ方向ニ擴ガリ周圍組織乃至ハ周圍臟器ノ癌性浸潤又ハ癒着甚シキ病期ニ達スルニ及ビ、反ツテ觸診的胃癌診斷ガ困難ナル場合之ナシトセズ。幽門癌ニテハ然ラザルモ、小彎ニ出發セル癌ガ幽門方ヘ擴ガリテ然モ胃癌ガ周圍ト癒着セル場合ニハ上腹部ガ廣ク全般的ニ不規則ナル抵抗ヲ呈スルノミニテ、症例自身ハ食物ヲ良ク攝取シテ胃ニ甚シキ狭窄症狀ヲ呈セズ。甚シキ羸瘦ヲモ示サズ。癌面ヨリノ出血ハ癌位ヨリモ幽門方ノ胃内腔ニ流レテ閉鎖不全ノ幽門ヲ通過シ、ゑわると氏ノ試驗朝食ヲ用キテ胃ノ内容ノ化學的検査ヲ行フモ鹽酸缺乏症ヲ證明スルノミニシテ血液ヲ



證明シ得ザルコトスヲ稀ニアリ。斯ル場合ニハ症例ノ上腹部觸診所見ガ顯著ナルニ反シテ普通ニ見ル他ノ胃痛症狀ガ定型的ナラザルタメニ、反ツテ、假令一時的ニモセヨ、過チテ他ノ疾患ヲ疑フコトアリ。警戒ヲ要ス。

増悪セル胃癌アルニモ拘ラズ胃ニ於ケル自覺的竝ニ他覺的胃癌徵候殆ンドナキカ、或ハ尠クシテ肝臟其ノ他ノ臟器ニ大ナル胃癌轉移ヲ生ジ居ルコトアルハ周知ノ事實ニシテ、胃癌其ノモノハ限局的ニ小サクシテ、反ツテ轉移ノ大ナルコトアリ。斯ル特別ナル場合ニテハ他臟器ニ於ケル轉移ノミ觸レテ、胃ニ於ケル胃癌其ノモノハ觸知シ得ザルヲ常トス。

尙大彎癌ニテ癌胃ガ胃癌ノ症狀ヲ呈セズシテ癌部ガ横行結腸ニ癒着シテ横行結腸ノ癒着ヲ起シテ、此所ニ罹病者ハ疼痛ヲ訴ヘ又、此所ニ壓痛アリ。且其ノ狭窄上部ニ充進蠕動ヲ觸ルルニ至ル場合アリ。斯ル特別ナル場合ニハ漸進的ナル症狀ヲ參考トシテ横行結腸ノ現在狭窄症狀ヲ以テ横行結腸癌ナル診斷ガ下サレ易シ。此ノ場合ニ診斷ハ當ラズシテ誤診ナルモ、診斷方法ニハ誤リナキナリ。

#### 胃癌ノX光線透射時觸診

胃癌ノX光線透射觀察ニ際シテハ必ズ觸診ヲ並行スベキナリ。癌ガ觸レ居ル場合ニハ其ノ癌腫位ニ鈍壓痛アリテ一般ニハ充實缺損ヲ證明ス。相當大ナル胃癌アリテ、其ノ胃ノX光線透射觀察ニ當リ造影劑ノ充實缺損像ヲ容易ニハ認メ得ザルコトアリ。斯ル場合ニハ胃域ニテ局所的壓迫ヲ試ミ、壓迫直後ニ局所ガ造影劑ニテ充實シ來ル模様ヲ觀察スベシ。健康胃部ニテハ壓迫ヲ去レバ局所ハ殆ンド瞬間的ニ造影劑ニテ充滿セララルモ、癌部ニテハ造影劑ノ充實頗ル緩慢ニシテ一時的ナリトモ明瞭ニ充實缺損像ヲ呈ス(著者)。

癌部ハ觸診指ノ壓迫ニヨリテ伸延セズ。即チ癌部ニハ蠕動缺損或ハFränkel氏ノRiegelsymptomeノ他ニ癌性浸潤部胃壁ニ伸延性ノ消失乃至ハ甚シキ減少ヲ見ル。特ニ硬性胃癌ノ場合ニ然リ。

小ナル幽門癌ノ充實缺損ヲ見ルニハ、十二指腸始部ヨリ逆ニ幽門ニ向ツ

テ指壓ヲ進メ幽門ニ於ケル造影劑ノ壓排セララル模様ヲ先ヅ觀察シ、次デ指壓ヲ除ケル直後ニ幽門部ヲ造影劑ガ充ス模様ヲ注意深ク更ニ觀察スベシ(著者)。

上腹部ニ觸レ居ル腫瘍ガ胃内ニ在ルヤ否ヤノ決定ニモ造影劑ヲ容レタル胃ノX線透射觀察ヲナシツツ觸診ヲ並行ス。

### 5. 胃弛緩症

本症ハ一般ニ全身無力症ノ一徵候トシテ來ル。

本症患者ニハ胃部壓迫感、飽滿感早起、噯氣、便秘、眩暈感、其ノ他神經衰弱の徵候アリ。胃壁緊縮力ノ減弱ノタメ胃ヲ吹膨スレバ擴張セルガ如ク見ユ。食物ハ弛緩胃ニ於テハ常胃ニ於ケルヨリモ長時間留マルモ、結局胃ヲ完全ニ去ル、多クハ胃液分泌過剩症ヲ伴フ。

胃ノ大彎位ハPenzoldt-Dehio氏検査ニテ異常ニ容易ニ下スルヲ診スルヲ得。觸診時ニモ胃部ニヨク振水音ヲ證明シ、又胃部一般ハ輕度ニ壓迫過敏ナリ。胃部ヲ除キ他ノ部分モ一般ニ過敏ナルコト多シ。腹壁ハ薄ク且弛緩スルニヨリ腹部臟器ノ觸診の限界ヲ明瞭ニ附シ得ル場合多シ。

### 6. 胃擴張

患者ハ腹部壓迫感、膨滿感、嘈雜、腰部ヘ放射スル疼痛、胃部刺痛、繁渴、食慾不振、時ニ食思充進ヲ訴ヘ、患者ハ大量嘔吐シ、羸瘦ス。皮膚乾燥及濃尿等ヲモ本症患者ニ見ル。

胃擴張ハ胃筋ノ變性ガ原發的ニ高度ナル場合ニ來ルコトアリ。又胃筋ノ緊縮力ノ減退セル胃ガ反復シテ過剩ノ負擔ニ遭遇セル際ニモ起リ得ベシ。然リ而シテ、擴張ハ最モ屢々幽門狭窄ニヨリテ起ル。幽門狭窄ハ幽門痛、幽門癢痕乃至ハ幽門痙攣ニヨリテ起リ、又幽門竝ニ十二指腸上部ガ周圍ヨリ壓迫セララル場合ニモ起ル。即チ幽門狭窄ハ種々ノ幽門部乃至ハ其ノ附近ノ疾患ニヨリテ起ルモノナルニヨリテ續發スル胃擴張ノ症狀モ同様ナラズシ

テ、自然擴張胃ノ觸診所見モ之ヲ招來セル原因疾患ノ異ナルニヨリテ多少異ナル。

幽門潰瘍後ノ瘢痕性幽門狹窄ニテ未ダ甚シクハ擴張シ居ラザル胃ニハ一般ニ非常ニ強キ充進蠕動ヲ觸ル。時ニ胃硬直 Magensteifung ヲモ觸ル。硬直ヲ起セル胃乃至ハ充進蠕動部ハ非常ニ硬ク觸レ、胃筋ノ肥大ノ特ニ甚シキヲ之ニヨリテ視ヒ得ベシ。擴張著明トナルニ伴レテ蠕動ノ充進度モ減弱ス。此ノ蠕動減衰期ニ達セル擴張胃ニテ胃ノ膨滿ハ胃ノ何レノ部分ニ顯著ナルヤト云フニ、著者ノ臨牀實驗ニヨルニ、胃ノ大彎側ニ近キ胃底ノ部分ニシテ、此ノ部分ハ左肋骨弓下ニアリ。此ノ種ノ高度擴張胃ヲ有スル者ニ右側位ヲ選擇セシメテ寢ニ就カシメントスルモ得ズ。患者ハ好シク左側位ヲ選擇ス。患者ガモシ右側位ヲ選擇スレバ幽門部ノ緊張高度トナリ、且ツ胃ノ内容ノ十二指腸ヘノ搬出困難愈々高度トナリテ、患者ハ嘔吐シ、胃部ニ激シキ疼痛ヲ覺ユルニ至ル。依ツテ高度ノ胃擴張アルモノニハ左側位ヲ選擇セシムベシ。斯クスレバ狹窄幽門ノ食物通過ガ右側位ニ於ケルヨリモ比較的容易トナル。著者ノ記述ハ一見理論ノ條理ニ反スル如クナルモ然ラズ。幽門ニ加ハル胃内容ノ壓力ノ動搖ガ症例ノ體位ニヨリテ如何ナルカニ就キテ考察スレバ著者ノ記述ノ正シキコトガ自然明カトナルベシ。高度ノ胃擴張患者ニ胃ノ充滿時ニ左側位ヲ選擇セシムルコトハ患者ノ病苦ヲ輕減セシムルコトトナル。事些カ治療方面ニ互ルモ内科臨牀家ニハ大切ナル事柄ニ屬スルヲ以テ此處ニ挿記ス。

幽門癌ニテ胃擴張ガ起レル場合ニテ、擴張ガ尙甚シカラザル時期ニハ多クノ場合ニ幽門ニ癌腫ト且ツ消エ且ツ現ルル痙攣幽門或ハ痙攣腫瘍トヲ觸ル。腫瘍ニ鈍壓痛アリ。

幽門ガ周圍ヨリ壓迫セララルタメニ起レル幽門狹窄ニヨリテ起レル胃擴張ノ場合ニハ幽門部ガ廣ク抵抗ヲ示ス。又此所ニ屢々壓痛ヲ證明ス。

擴張胃ニハ般ニ一輕微ノ壓痛アリテ、胃部ニ停滞食物ニヨル振水音ヲ證

明シ、Hausmann 氏觸診法ニヨリテ胃ノ大彎ガ胃ノ膨滿状態ニテ異常ニ低位ヲ呈スルヲ證明シ得。幽門痙攣ニテ擴張セル胃ハ多クハ痙攣ガ緩消スルニ至リテ常大ニ近寄ル。從ツテ幽門痙攣發作期間ニハ胃ノ大彎ハ下位ヲ示スモ、發作間歇時ニハ觸診的ニモヨリ上位ヲ示スモノナリ。

### 7. 胃下垂

全胃ノ下垂ヲ來スコトナシ。本症ニハ胃體、殊ニ幽門部ニ近キ部分及幽門部竝ニ幽門ノ下垂ヲ證明ス。本患者ハ攝食後腹部ニ膨滿感及壓迫感ヲ訴ヘ。患者ニ噯氣竝ニ嘔吐アリ。

幽門部及幽門ノ下垂ヲ證明ス。幽門ハ異常ニ上下ニ又左右ヘモ移動ス。胃ノ大彎位ガ下位ニアルヲ滑走觸診ニヨリテ證明スルヲ得ベシ。麻痺性體質者ノ下垂胃ハ全般的ニ多少共壓迫過敏ナリ。

### 8. 胃のいろーぜ

胃のいろーぜハ胃機能ノ種々ノ方面ニ起ル。即チ胃ニハ運動性、分泌性、知覺性等ノいろーぜヲ起シ得。一般ニ本症患者ハひすてりー徵候又ハ神經衰弱的全身徵候ヲ有ス。

胃運動性のいろーぜ中ニテ胃蠕動ノ充進ヲ來セル場合ニハ、患者ハ自ラ胃部ニ不安蠕動ヲ感ズルノミナラズ。診察者モ之ヲ目撃スルヲ得又、觸知スルヲ得。甚シク充進セル胃蠕動ヲ觸知セル場合ニ、蠕動ノ充進度ト抵抗動搖ノ程度トハ相比例スルヤト云フニ、著者ノ臨牀實驗ニヨルニ、胃のいろーぜノ場合ニハ竝行セザルコトアリテ、蠕動高キニモ抱ラズ、其ノ高キ充進蠕動ガ軟カク觸ルル場合アリ。興味アル所見ト云フベシ。器質的幽門狹窄ニヨリテ起レル胃壁ノ充進蠕動ハ一般ニ硬ク觸ル。充進度甚シキ程益々硬ク觸ルルヲ通則トス。

胃ノ分泌充進性のいろーぜノ場合ニハ空胃時ニ胃部ニ振水音ヲ證明シ、胃部ハ全般ニ壓迫過敏ナリ。

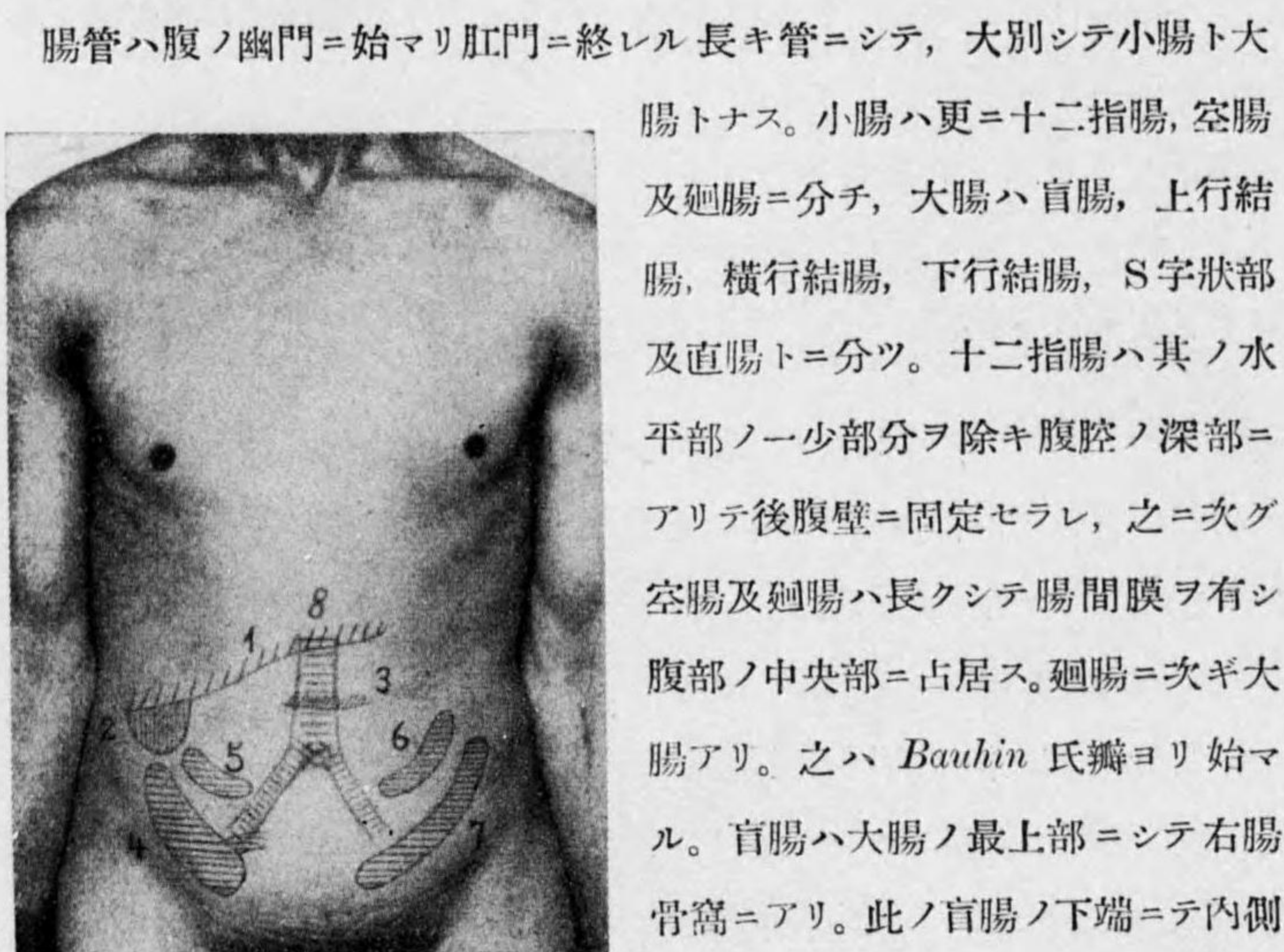

幽門痙攣ノ場合ニハ器質的幽門狹窄ノ場合ニ見ル如キ蠕動ノ充進ヲ胃部ニ見且ツ觸ル。

### 第5章 腸觸診ト腸疾患ノ要綱

#### 第1節 腸紐觸診術

##### 解剖學的豫備知識



挿圖16. 最も屢々觸知セラルル健常腹内臓ノ模型的表現圖

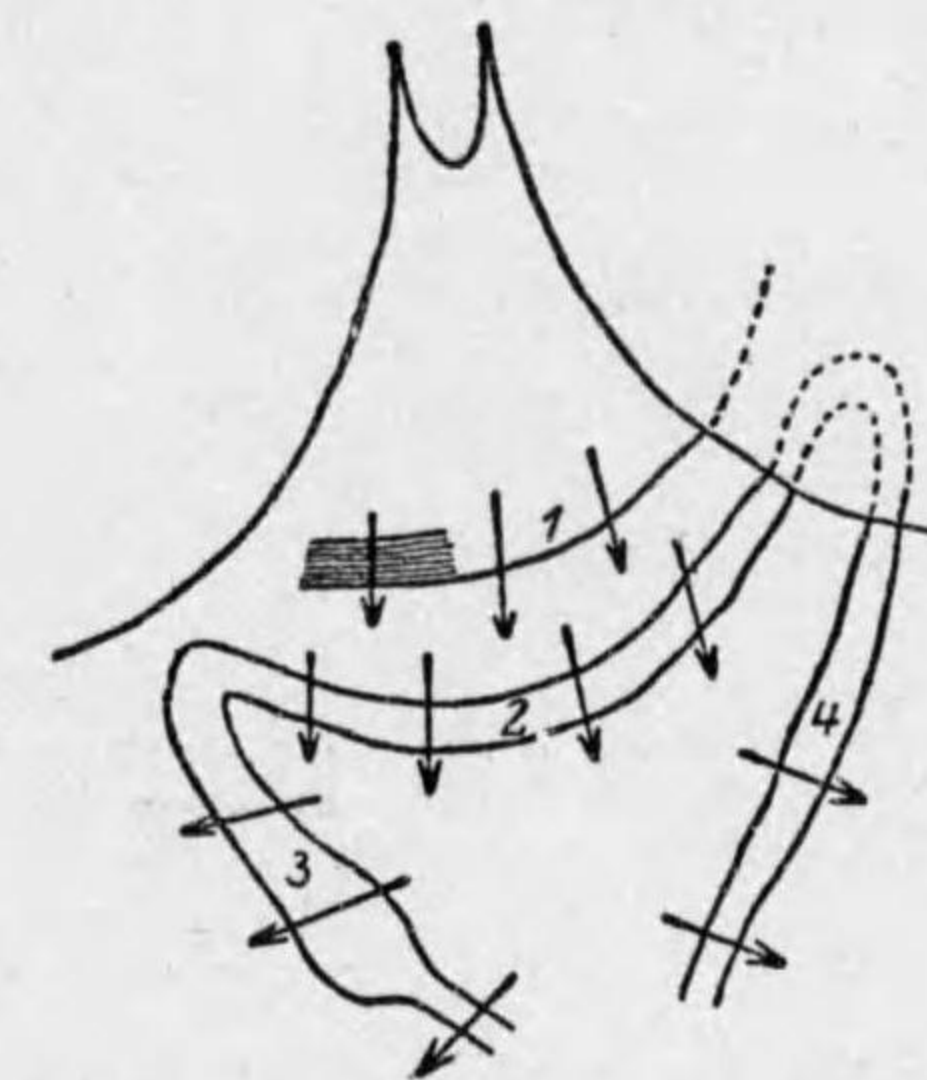
- 1. 肝臓 2. 右腎 3. 胃ノ大彎 4. 盲腸及上行結腸
- 5. 横行結腸ノ始部 6. 同上末部
- 7. 下行結腸及S字狀部ノ上脚
- 8. 腹部大動脈及腸骨動脈(Quervain)

腸トナス。小腸ハ更ニ十二指腸、空腸及廻腸ニ分チ、大腸ハ盲腸、上行結腸、横行結腸、下行結腸、S字狀部及直腸トニ分ツ。十二指腸ハ其ノ水平部ノ一部分ヲ除キ腹腔ノ深部ニアリテ後腹壁ニ固定セラレ、之ニ次グ空腸及廻腸ハ長クシテ腸間膜ヲ有シ腹部ノ中央部ニ占居ス。廻腸ニ次ギ大腸アリ。之ハ *Bauhin* 氏瓣ヨリ始マル。盲腸ハ大腸ノ最上部ニシテ右腸骨窩ニアリ。此ノ盲腸ノ下端ニテ内側ニ偏シテ蟲様突起ガ盲腸ヨリ出ヅ。盲腸ニ次ギテ上行結腸ガ後腹壁ニ沿ヒテ上ル。此ノ上行結腸ハ肝下面ニ達シテ左方ニ屈曲シテ右結腸彎曲ヲナス。此ノ彎曲ハ横行結腸ニ移行ス、横行結腸ハ上下ニ移動性ヲ有シ、臍上ヲ左ニ走リテ脾下ニテ左結腸彎曲ニ移行ス。此ノ左結腸彎曲ハ下行結腸ニ移行ス。下行結腸ハ後腹壁ニ固定ス。

下行結腸ニ次ギテS字狀部アリ。此ノ部分ハ左腸骨窩ニアリテ移動性ヲ有ス。S字狀部ニ次ギテ直腸アリ。其ノ最上部ノ外側部ニハ腹膜アルモ大部分ニハ之ナシ。

##### 腸ノ一般觸診術

腸ノ觸診ハ滑走觸診法 *Gleitpalpation* 及深部觸診法 *Tiefenpalpation* ニヨル。是等ノ觸診法ヲ順序ヨク施行シテ腸管ノ位置、大イサ、形及充進蠕動ノ有無等ヲ檢ス。先ヅ臍高ニテ觸診指ヲ臍線ニ竝行ニ置キテ上下ニ觸診指ノ滑走ヲ試ム。其ノ高サニ横行結腸アレバ之ガ横走セル索狀物トシテ觸知セラル。次ニ上行結腸部及下行結腸部ノ觸診ヲ試ム。兩部ノ觸診ハ觸診指ヲ腸管ノ走軸ニ垂直ノ方向ニ置キ滑走シナガラ行フ。次ニS字狀部ノ觸診ナルガ、此ノ部分ハ横行結腸ニ於ケルガ如ク移動性ヲ有シ、其ノ觸診ハ容易ナリ。最後ニ盲腸部ノ觸診ヲ試ム。此ノ部分ハ通常移動性ヲ有セザレドモ、病的ニ移動性ヲ有スル場合アリ。移動性盲腸 *Caecum mobile* ト稱スル場合ガ恰モソレニシテ、容易ニ觸知シ得ラル。次ニ廻腸ノ盲腸部 *Pars caecalis ilei* ノ觸診ナルガ、此ノ部分ハ比較的細キ索狀物トシテ觸レ、且ツ該部ニヨク鳩鳴ヲ觸ル。蟲様突起ノ觸診ハ比較的困難ナリ。先ヅ盲腸部ヲ觸診シ、廻首部ヲ觸レテ、該部ニテ鳩鳴ヲ觸レ、其ノ廻首部ノ他ニ盲腸ノ下端ヨリ蟲様ノ突起ガ出デ居ル時ハ、其ノ蟲様突起ト做シテ可ナリ。蟲様突起ヲ觸診ニテ確定スルニハ必ず先ヅ廻首部ヲ觸レ、之ヲ確定シ置ク事ガ大切ナリ。曾テ病メル蟲様突起ハ觸レ得ラルルモ、生來健康ナル蟲様突起ハ



挿圖 17. 胃及腸紐觸診時觸診手指ノ滑走方向ヲ矢圖ヲ以テ示ス。

- 1. 胃大彎 2. 横行結腸
- 3. 上行結腸 4. 下行結腸

觸知スルヲ得ズ。曾テ病メル蟲様突起ハヨク硬キ索狀物トシテ觸知セラル。廻盲部ノ觸診決定ハ横行結腸ノ位置ノ觸診決定ノ後ニスベシ。横行結腸ガ甚シク下垂シ、其ノ右半分ガ廻盲部ニアリテ、此所ニテ觸知セラルル事アルモ、其ノ走向ヲ觸診ニヨリテ探索セバ、横行結腸ナルコトハ自然判明ス。膝關節ヲ伸展セルママニ股關節ヲ屈スル時ハ腰筋ガ收縮シ、腸骨窩ガ淺クナル。此ノ状態ハ盲腸及蟲様突起ノ觸診ニ便ナリ。

### 腸管腫瘍ノ觸診

腸腫瘍ニハ肝、脾及腎等ニ於ケルガ如キ呼吸性移動 respiratorische Verschieblichkeit ナシ。腫瘍ノ位置ノ觸診ノ決定ヲ容易ナラシムル爲ニ瓦斯ヲ胃内ニ又ハ直腸内ニ送入スル事アリ。又腫瘍ノ位置ヲX光線透射觀察ニヨリテ決定スル事アリ。

## 第2節 腸疾患要綱ト疾患腸ノ觸診所見

### 1. 十二指腸潰瘍

本症例ニテハ胃痛ハ攝食後比較的長時間ヲ經テ起ル (Tardivschmerzen)。又體動、殊ニ歩行時ニ十二指腸部ニ疼痛アリ。疼痛ハ上腹ニテ臍線ヨリ右方ニ偏寄リテ起リ、痙攣様ナリ。症例ノ約70%ノ糞便中ニハ血液ヲ化學的ニ證明ス。

十二指腸ニテ潰瘍ハ上地平部 (Pars horizontalis superior duodeni) ニ好シク生ズ。而シテ十二指腸壁ハ胃壁ニ比シテ遙ニ薄シ。爲ニ潰瘍ヲ生ゼル局所ノ漿膜ハ比較的容易ニ侵サレテ炎症ヲ發ス。從ツテ十二指腸潰瘍ノ多クノ場合ニハ潰瘍部ニ相當スル腹壁ノ緊張アリテ、此所ニ強キ壓痛ヲ證明ス。十二指腸潰瘍ニハ熱發ト黃疸トヲ伴ヒ、壓痛アル部分ガ膽囊ニ近キヲ以テ、觸診所見ヲ以テスルモ膽石症トノ鑑別ハ主トシテ糞便内潛出血ノ有無ニヨリテノミナシ得ラルル場合アリ。十二指腸潰瘍部ガ狹窄ニ陥レバ幽門狹窄ノ症狀ヲ續發ス、即チ胃ニ亢進蠕動ヲ觸ルルニ至ルコトアリ。

十二指腸潰瘍患者ニ造影劑ヲ與ヘテ局所ノ觸診ヲ並行スレバ不定型十二指腸部ニ壓痛點ヲ證明スベシ。恰モ此所ニ屢々造影劑ノ停滯ヲ認ム。

### 胃潰瘍及ビ十二指腸潰瘍ノ急性穿孔 (腹膜炎ノ種々相欄参照)

胃潰瘍又ハ十二指腸潰瘍ガ腹腔ニ穿孔スレバ忽チ腹膜炎ノ症狀ヲ見ル。穿孔ノ有無ヲ直チニ知ルコトハ外科的手術ノ豫後ニ關係アルヲ以テ大切ナリ。

穿孔スレバ短刀受傷時ニモ等シキ激痛ヲ上腹ニ急感ズ。之ニ引續キ全腹壁筋ノ反射性收縮ヲ來シ、局所ハ壓迫過敏ニシテ、時間ヲ經過スルニ從ヒ速脈及熱發ヲ來ス。然ラバ爰ニ潰瘍ノ腹腔内穿孔ヲ疑フ可シ。

### 小野寺氏臀部壓痛點

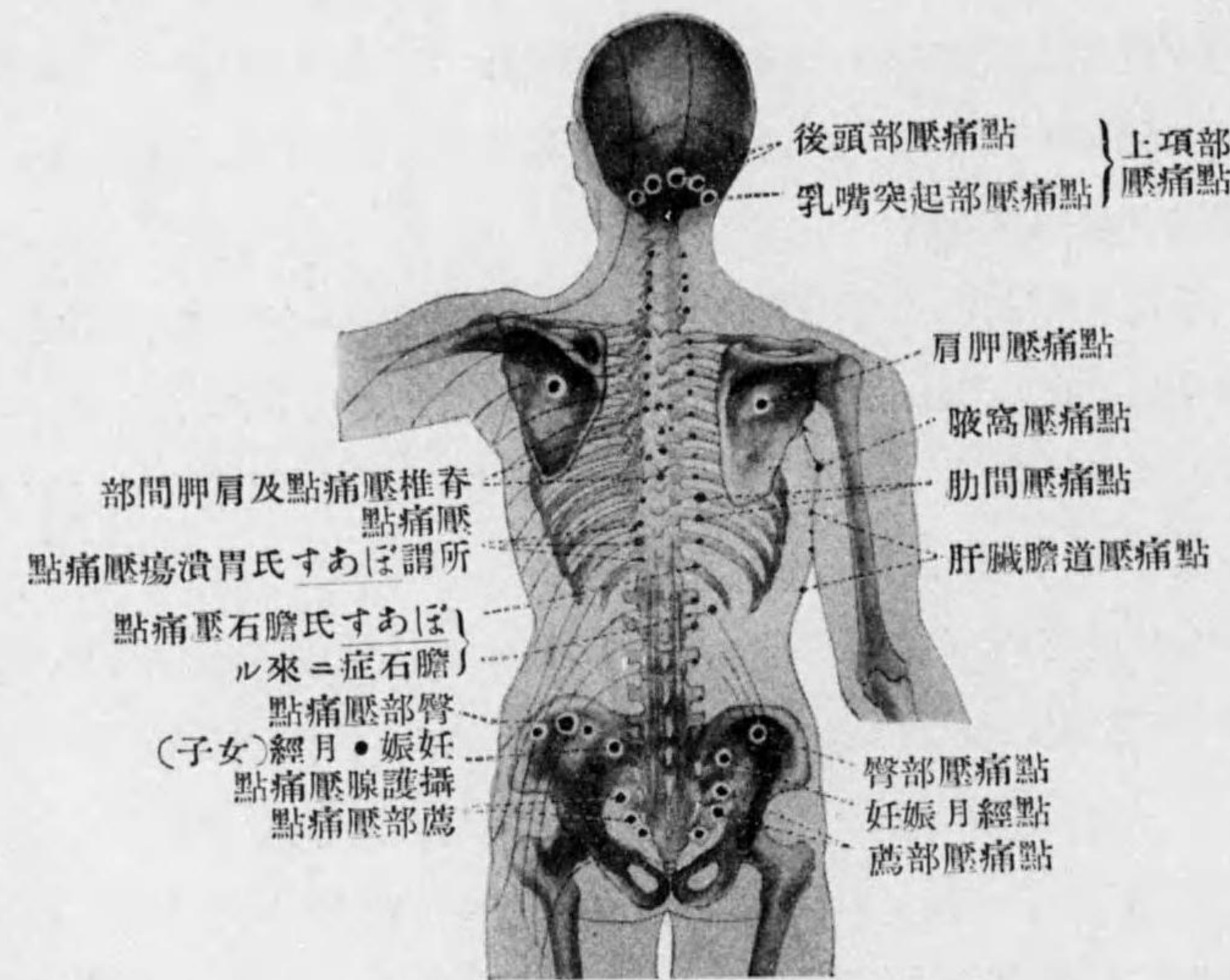
此所ニ小野寺直助氏ノ所謂臀部壓痛點ニ關スル報告ノ一節ヲ紹介スベシ。

小野寺氏ノ所謂臀部壓痛點ハ臀部點トモ稱シ、此ノ壓痛點ガ兩側ニ同強度ニ表ルル時ハ胃、小腸及恐ラク大腸起始部、即チ盲腸、上行結腸部迄ノ粘膜ニ異常アリト云フ。此ノ壓痛點ハ腸骨嵴ニ沿フテ是ヨリ約3乃至4輦下ニアリ。中臀部ノ起始部ニ一致シ、壓痛點1列ニ並ビテ壓線ヲナセドモ、其ノ中最モ壓痛強キ所ハ前及後上腸骨棘ノ中間ニアリ。検査ニ際シテハ患者ヲ横臥セシメ下肢ヲ股及膝ニテ少シク屈曲セシメ臀部筋肉ヲ弛緩セシメ置クベシ。指頭ヲ腸骨しやうふゐる面ニ垂直ニ向ケ、且ツ捻リ氣味ニテ強壓ス。

壓痛強クトモ、其ノ壓痛點附近ニノミ限局シテ感ゼラルルヲ弱陽性 (+) トシ、壓痛ガ膝マデ放散スルヲ中等陽性 (++) トシ、壓痛足端マデ放散スルヲ強陽性 (++) トス。此ノ壓痛點ニ於ケル壓痛ノ (++) 又ハ (++) ナルハ胃又ハ十二指腸ニ於ケル潰瘍ノ存在ヲ殆ンド確實ニ示スモノニシテ、其ノ場合ノ多クハX光線ニテモ十二指腸潰瘍ノ微ヲ認ム。此ノ潰瘍治癒ニ赴クニ從ツテ漸次放散ノ度ヲ減ジ、漸ク上腿中央部ニマデ放散スル場合ハ潰瘍ノ存在ハ疑ハシク、其ノ時期ニ於ケル糞便内潛出血反應ハ或ハ陰性或ハ陽性ナルヲ常トス。遂ニ壓痛ハ (+) トナリ、更ニ單ニ壓迫ニ對シテ櫟感ヲ訴フルニ至

リ(±)トナリ、遂ニ全ク壓痛ナキ(-)ニ至ル。

既述セルガ如ク、著者ハ同氏ノ報告ヲ讀ミ、胃潰瘍及十二指腸潰瘍ヲ診斷シ得タル場合ニ就テ同氏ノ所謂腎部壓痛點ノ有無ヲ檢セルニ治癒比較的困難ニシテ上腹部疼痛ノ強キ者ノ多數ニ於テ腎部壓痛點ニ於ケル壓痛ノ(廿)一(卅)ナルヲ追證スルヲ得タリ。追證例數尙ホ不充分ナルヲ以テ今後引續キ同上症例ニ就テ腎部壓痛點ノ有無ヲ検査スベシ。



挿圖 18. 背面

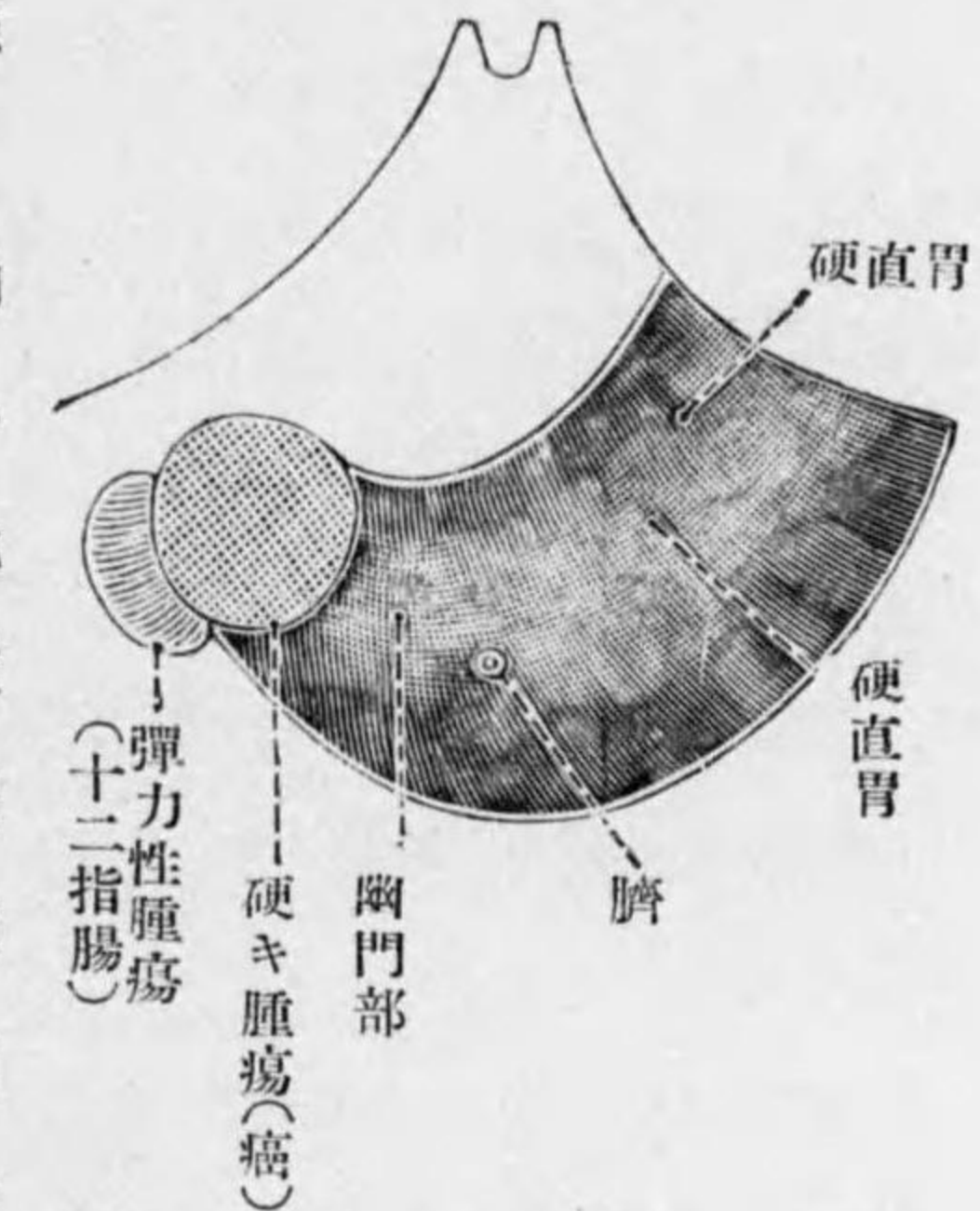
偏側ニテ腎部壓痛點(廿又ハ卅)ヲ證明スルコトハ胃腸潰瘍外ノ疾患ノ場合、例ヘバ移動性盲腸、遊走腎(3度)等ノ場合ニモ屢々アリ。依テ注意ヲ要ス。

### 2. 狹窄十二指腸ノ觸診所見

膽石症ニテ膽囊炎ヲ發シ、膽囊周圍炎ヲモ發スルニ至リテ腫大膽囊ガ十二指腸ニ癒着シ之ヲ壓迫シテ、之ヲ狹窄ニ陥ルルコトアリ又、腸室扶斯ノ經

過中ニ窒扶斯菌ニテ膽囊炎ヲ起シテ膽囊底ガ十二指腸ト癒着シテ局部十二指腸ノ狹窄ヲ起スコトアリ。斯ル癒着或ハ狹窄ハ十二指腸ノ下降部ニ起ル。此ノ場合ニ十二指腸ノ上地平部ガ移動性ナルカ或ハ移動性ナル上ニ異常ニ長キ場合ニテハ、此ノ上地平部ガ圓柱狀ノ弾力性腫瘍トシテ觸知セラル。此ノ場合ニハ胃ハ内容ニテ充滿シ、強直状態ニアルハ勿論ナリ。

十二指腸上地平部ガ長クシテ固定惡シク遊走性ナル場合ニテ高度ノ幽門狹窄ヲ起セバ胃ハ内容ニテ充滿シテ強直ニ陥ルニ至ルコトアルハ勿論ニシテ、此ノ場合ニ幽門ハ甚シク右下方ニ移動シテ肝十二指腸靱帶部ニテ十二指腸ハ甚シク屈曲シテ、此所ニ狹窄ヲ起シ、此ノ狹窄上部ノ十二指腸ガ弾力性軟ノ腫瘍トシテ觸知セラルルコトアリ。此ノ場合ニ腫瘍狀ノ十二指腸ヲ幽門癌腫ト觸診時ニ誤ラザル様ニ警戒スルヲ要ス。例ヘバ幽門ニ生ゼル腫瘍ガ觸レ居ル場合ニハ硬直胃ノ内容ヲ吸出スルモ腫瘍ハ依然トシテ觸ルルカ又ハ以前ヨリモヨリ明瞭ニ觸知セラルルニ至ル。之ニ反シ硬直胃ノ内容ガ少クナレバ腫瘍狀ノ十二指腸ハ消失シテ觸レ得ザルニ至ル。



挿圖 19. 著者觸診所見、模型化

著者ハ移動性或ハ遊走性十二指腸地平部ヲ有スル者ニテ幽門癌及十二指腸狹窄ノ場合ニ上述ノ如キ所見ヲ臨牀的ニ實驗セルヲ以テ記述シ置クコト斯克ノ如シ(挿圖 19 参照)。

### 3. 十二指腸憩室ノ觸診所見

十二指腸憩室ニハ假性憩室ト眞正憩室トアリ。其ノ症例ノ 65% ニハ自

覺症狀ヲ伴ハズ。サレド又重篤ナル種々ノ症狀ヲ伴フコトアリ。此ノ十二指腸憩室ハ時ニ鷄卵大ニ達スルコトアルモ、觸診的ニ一定ノ徵候ヲ呈セズ。唯 X 線透射觀察ニヨリテノミ診斷セラル。

#### 4. 十二指腸周圍炎ノ觸診所見

局部ニ抵抗ト壓痛トヲ證明ス。

#### 5. 腸炎

腸炎或ハ腸加答兒ハ主トシテ分泌亢進、粘液產生、上皮剝脫及運動障礙等ノ來ル腸ノ疾患ナリ。異常ノ化學的、溫度的、細菌的等ノ刺激及血行障礙等ガ原因トナリ得。急性加答兒ト慢性加答兒トニ分ツ。

小腸及結腸ガ同時ニ病ム場合ニハ泥狀又ハ水樣便ノ排泄ヲ見ル。糞便ハ小腸炎ノ場合ニハ未消化ノ食物ヲ混ズ。糞便ガ胆汁ニテ著色シ居ルコトアリ。糞便ハ醱酵強ケレバ酸性反應ヲ呈シ、腐敗甚シケレバあるかり性ヲ呈ス。腹部ハ膨滿シ、放屁アリ。亢進セル痙攣樣蠕動ノタメ疝痛樣腹痛ヲ起スコトアリ。

小腸炎ノ場合ニハ小腸部即チ腹部中央ニ壓痛アリ。急性小腸炎ノ場合ニハ特ニ強キ壓痛及自發痛ガ此ノ部ニアルコト屢々アリ。此ノ場合ニハ小腸部ニ亢進蠕動ヲ觸ルルコト稀ナラズ。

結腸炎ノ場合ニハ側腹部ニ壓痛アルコトアリ。尙多少ノ程度ニ鼓腸アリテ、輕微ナガラ腹部ノ膨滿アリ。

#### (イ) 十二指腸加答兒

十二指腸粘膜ノ加答兒性腫脹ヲ本症ニ見ル。本症ハ屢々胃炎ニ續發シ、Vater 氏乳頭ノ粘膜ガ腫脹シテ總輸膽管ガ狹窄ニ陥リテ爲ニ鬱滯性黃疸ヲ起ス。

流行性ニ十二指腸炎ガ起ルコトアリ。

十二指腸ハ一般ニ壓迫過敏ニシテ、黃疸ヲ伴フ場合ニハ輕微ナガラ肝臟

ノ腫大及硬化ヲ觸知スル事ヲ得。此ノ腫大肝臟ハ全般的ニ壓迫過敏ナリ。

#### (ロ) 獨立性小腸加答兒

本症ノ診斷ハ困難ナルコトアリ。糞便ハ泥狀ニシテ明黃色ヲ呈ス。此ノ泥狀便中ニハ胆汁ニテ著色セル細小粘液片ガ一様ニ混在ス。糞便ハ屢々不消化澱粉ヲ有シ、後醱酵ヲナシ、糞便中ニ泡沫ノ混在ヲ見ル。

小腸域ハ壓迫過敏ナリ。

#### 6. 結核性腸間膜淋巴腺炎 (結核性腹膜炎ノ結節型ノ部參照)

腸間膜淋巴腺ノ結核性腫脹ガ16歳ヨリ20歳マデノ者ニ起ルコトハ稀ナラズ。此ノ場合ニ局所ノ淋巴腺ノ多數ガ種々ノ大サニ腫脹シテ臍下ニ横ニ竝ビテ觸知セラルルニ至ル。腫脹淋巴腺ハ個々ニハ移動シ難キモ悉皆腫脹淋巴腺ハ全體トシテ少シク左右ニ移動スルコトアリ。腫脹淋巴腺ニハ壓痛ナキカ、之アルモ輕微ナリ。腫脹淋巴腺ハ硬キコトアリ又、比較的軟キコトアリ。之ニ液動又ハ假性波動ヲ觸ルルコトアリ。

廻盲部ニ近キ腸間膜淋巴腺ガ腫脹セル場合ニテ、可觸淋巴腺腫ハ一個ナルコト屢々アリ。時ニ之ガ鷄卵大或ハ其レ以上ニ達スルモ化膿セズシテ、之ニ壓痛ナキコトアリ。

腸間膜淋巴腺ガ結核ニ罹リ腫脹セル場合ニ輕微ノ慢性腹膜炎症狀ヲ呈スルコトアリ (結核性腹膜炎ノ部參照)。

結核性腫脹ハ小腸腸間膜ニテ腸管膜ガ腸管ニ達スル所ニ近キ部分ニアル淋巴腺ニ見ル場合多ク、此ノ場合ニ腹腔ニ液ノ滯溜ヲ來セバ、其ノ滯溜液中ニ腫脹淋巴腺ガ幾分浮動スルヲ觸診的ニ證明スルヲ得ベシ。

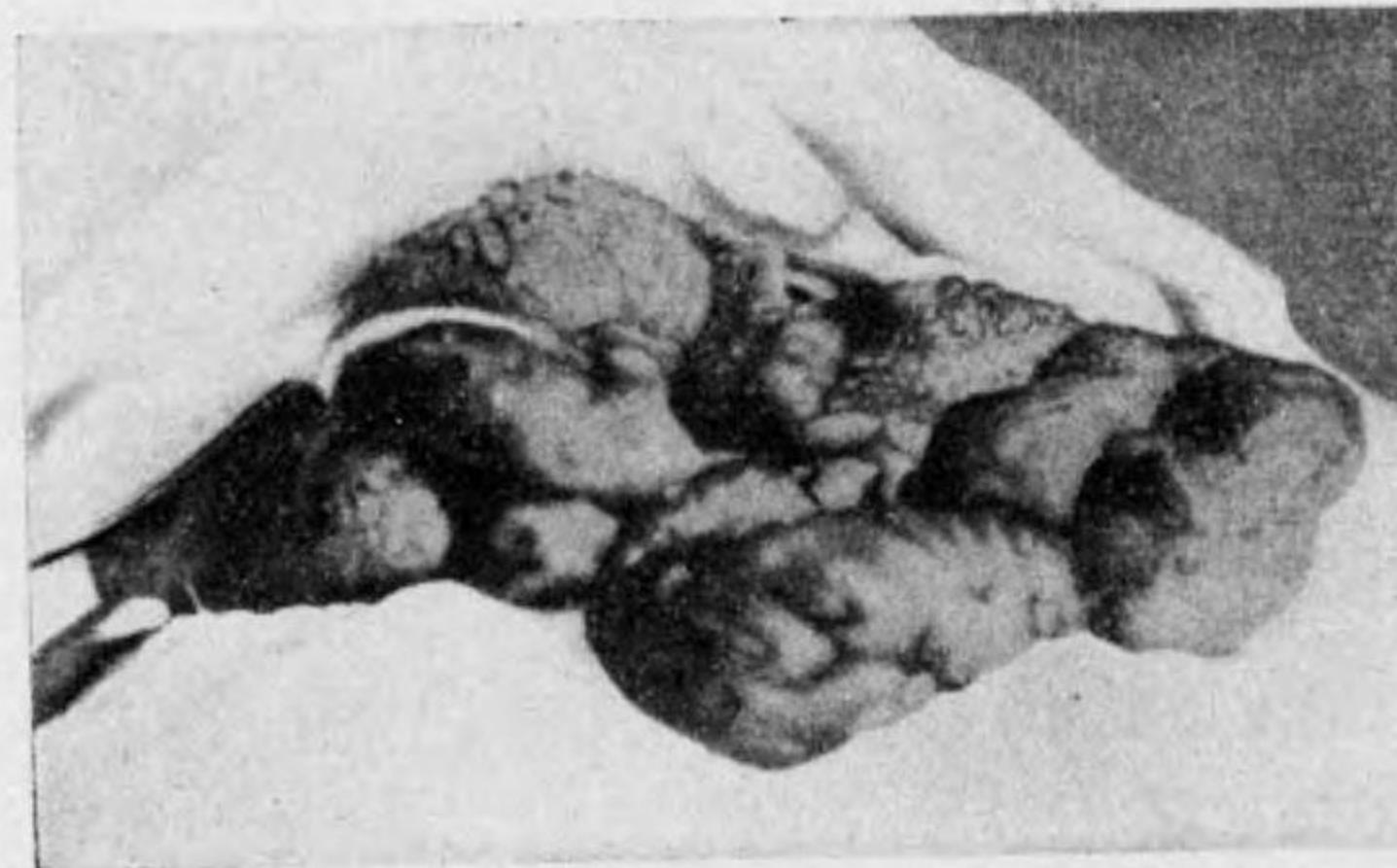腫脹淋巴腺ガ互ニ相接在シテ柱狀ヲナシテ臍下ヲ横走スル場合ニハ結核性腸間膜淋巴腺群ナルカ横行結腸ナルカ觸診的ニハ鑑別ガ稍々困難ナル場合ニ遭遇スルコトアリ。然ル時ハ症例ノ肛門ヨリ送氣シテ其ノ症例ノ腹部ノ X 光線透射觀察ヲナシツツ觸診ヲ並行セバ、觸ルル腫瘍ガ腸間膜淋巴腺群

ニヨリテ成ルモノナラバ、此ノ腫瘍ノ在ル所ヨリ他ノ所ニ空氣ヲ容レタル横行結腸ヲX光線透射觀察ニ際シテ發見スベシ。

腸間膜淋巴腺ノ腫脹ガ甚シキ場合ニハ腫脹淋巴腺ハ膀胱ヲモ壓迫スルニ至ル。又廻盲部結核腺腫ガ腸管ヲ壓迫シ、爲ニ局部腸管ニ狭窄症狀ヲ觸診的ニモ證明シ得ルニ至ルコトアリ。

### 7. 小腸域ニ於ケル胃癌轉移ノ觸診所見

胃癌ノ轉移ハ小腸域ニテハ脊柱部後腹膜淋巴腺ニ生ズ。此ノ部分ノ淋巴腺ニ癌ガ轉移シテ多數ノ腺ガ甚シク腫脹スルニ至レバ腹部中央部ニ抵抗ヲ觸ル。此ノ部分ハ特ニ淺ク觸ル。



挿圖 20. 囊腫様氣腫ノ寫眞。(松尾巖氏實驗)

側ニ簇生ス。時ニ囊腫様物ノ發生部位ガ廻腸ヨリ盲腸ニ及ブコトアリ。囊腫様物ニハ細胞増殖ノ像ナク、從テ囊腫様物ハ新生物ナラズ。多クノ囊腫様物ニ細菌ヲ證明セズ。囊腫様物ノ壁ニ組織學的ニ炎衝所見ヲ缺グ。今日ノトコロ囊腫様物ノ發生ニハ機械的影響ガ大役ヲ演ズルモノトセラル。而シテ囊腫様物ハ淋巴管ガ囊腫狀ニ擴張セラレモノトセラレ、内ニ瓦斯ヲ容ル。此ノ囊腫様氣腫例ノ多數ニ於テ幽門狭窄ヲ伴ヒ、胃腸吻合術ヲ症例ニ施スコトニヨリテ囊腫様物ハ治癒ス。

腸管囊腫様氣腫例ニ於テ囊腫様物ハ腫脹淋巴腺ノ如キモ、之ヨリモ軟キ彈力性腫瘍トシテ觸知セラレ、囊腫様物上ヲ輕壓スル際ニ觸診指ニ捻髮音

### 8. 腸管囊腫様氣腫ノ觸診所見

腸管囊腫様氣腫  
Darmemphysem ハ  
主トシテ廻腸下部ニテ  
腸間膜附着側ト反對

ヲ觸ル。囊腫ニハ輕微ナガラ毎ニ壓痛アリ。

此ノ囊腫様氣腫例ノ腹部X線透射觀察ニ際シテハ、囊腫様氣腫ノアル部位ニ多數ノ氣囊ヨリナル蜂窩像ヲ見ル。

腸管囊腫様氣腫ハ稀有ノ疾患ナルニヨリ、診斷ニ臨ムデハ慎重ナルヲ要ス。

### 9. 廻腸部潰瘍ノ觸診所見(廻腸部及盲腸部結核ノ觸診所見)

廻腸部潰瘍ニ特異ナル觸診所見ナシ。結核性潰瘍及窒扶斯性潰瘍ヲ多クハ廻腸ノ廻盲部ニ生ズ。廻腸盲腸部ノ潰瘍ガ結核性ナル場合ニハ多クハ局部腸管ハ周圍ト癒着ス。局所ニ抵抗ト壓痛トアリ。窒扶斯性廻盲部潰瘍ニハ壓痛アルモ強カラズ。

廻腸盲腸部結核性潰瘍ハ局部腸管ノ狭窄ヲ惹起シ、爲ニ廻腸下部部ニハ亢進蠕動ヲ觸ル。遂ニ狭窄上部ハ甚シキ程度ニマデ擴張シテ、此所ニ亢進蠕動竝ニ抵抗ヲ觸ルルニ至ル。

結核ハ獨リ廻腸ヲ胃スノミナラズ、屢々同時ニ盲腸ヲモ胃ス。從ツテ盲腸ニモ結核性潰瘍性狭窄ヲ起スニ至ル。然ル時ハ狭窄上部ノ盲腸ニ時ニ硬直、時ニ單ニ亢進蠕動ヲ見且ツ觸ル。

廻腸部及盲腸部結核ハ又蟲様突起炎ヲ起シ易シ。斯ル場合ニハ廻盲部ノ抵抗強ク又癒着症狀モ甚シ。比較的慢性經過ヲ辿ル場合ニハ局所ノ壓痛甚シカラズシテ、只抵抗ノミ強シ。

腸結核ノつべりくりんX光線診斷ニモ腹部觸診ヲ應用ス。先ヅ1回腸管X光線検査ヲ行ヒテ數日後更ニ同様ノ検査ヲ繰リ返ス。其ノ第2回目ノ検査ニ際シテばりうむ食餌投與2—3時間前ニあるとつべりくりん0.1乃至0.3 珥ヲ被檢者ノ皮下ニ注射シ置カバ、内容ガ廻盲部ニ達スル頃ニハつべりくりん病竈反應ヲ現シ來ル。即チ局部ニ於テ蠕動ノ亢進ハ一層著明トナリ、充實缺損モ著明トナル。亢進蠕動部又ハ充實缺損部ニ前回ヨリモ強

キ壓痛ヲ證明スルコトアリ。

### 10. 蟲様突起炎

一般ニ蟲様突起ヲ觸診的ニ決定スルニハ先ヅ盲腸ヲ觸レテ後、廻腸ノ盲腸部ヲ觸診ニテ探出シテ、之ニ鳩鳴アルヲ確メタル後ニ更ニ盲腸ヨリ出ヅル紐狀物ヲ觸ルルヤ否ヤヲ深探觸診ニヨリテ又ハ滑走觸診ト深探觸診トニヨリテ確メ、モシ之アラバ、之ヲ蟲様突起トス。Hausmann 氏ハ健康者ノ 15%ニハ蟲様突起ヲ觸ルト云フモ、著者ノ經驗ニヨルニ、極メテ少數ノ健康者ニ於テノミ蟲様突起ヲ觸ルル事ヲ得。著者ガ蟲様突起ヲ觸レ得タル多クノ場合ニハ既往史ニ單純性蟲様突起炎ヲ證明セリ。即チ觸レタル蟲様突起ノ多クハ移動性ヲ有シ、之ニ壓痛ナキモ異常ニ硬カリキ。著者ハ硬キ蟲様突起ニテ盲端部ガ稍々膨レタルモノノ全長ヲ觸レ得タルコトアリ。此ノ場合ニ蟲様突起ハ盲腸ノ前壁ヨリ出デ居タリ。觸レタル蟲様突起ノ或者ハ盲腸端内方ヨリ内下方ニ横ハリテS字狀ニ屈曲シ居タリ。

#### 蟲様突起炎ノ要綱

蟲様突起炎ハ糞便塊或ハ糞石ガ蟲様突起内ニ停留シテ起ル。即チ之ニヨリテ虫様突起ノ分泌物ハ同所ニ停滞シ、停滞分泌物中ニ細菌ガ繁殖シテ爲ニ虫様突起炎ハ發ス。虫様突起炎ノ原因中此ノ種ノモノガ最モ多シ。本症ハ多クハ急突ニ發シ。普通發熱ヲ伴フ。又嘔吐並ニ激腹痛ヲ廻盲部ニ發ス。即チ廻盲部ニ急性腹膜炎ノ徵ヲ發ス。

#### 蟲様突起炎ノ場合ノ廻盲部觸診所見

單純性虫様突起炎ノ場合ニテモ多クハ廻盲部ニ筋庇護ヲ證明シ、局所ノ壓痛甚シ。局所ノ皮膚ヲ單ニ觸ルルノミニテ患者ハ烈シキ疼痛ヲ訴フ。既ニ總論ニ述ベタル如ク、此ノ場合ニ廻盲部ヲ輕ク壓迫シテ後ニ急ニ觸診手ヲ腹壁ヨリ離去セバ、其ノ離去ニ際シ局所ニ患者ハ疼痛ヲ訴フ。此ノ疼痛ヲ除壓疼痛ト云フ。急性腹膜炎ノ徵候ナリ。一般ニハ筋庇護ハ Mac-Burney

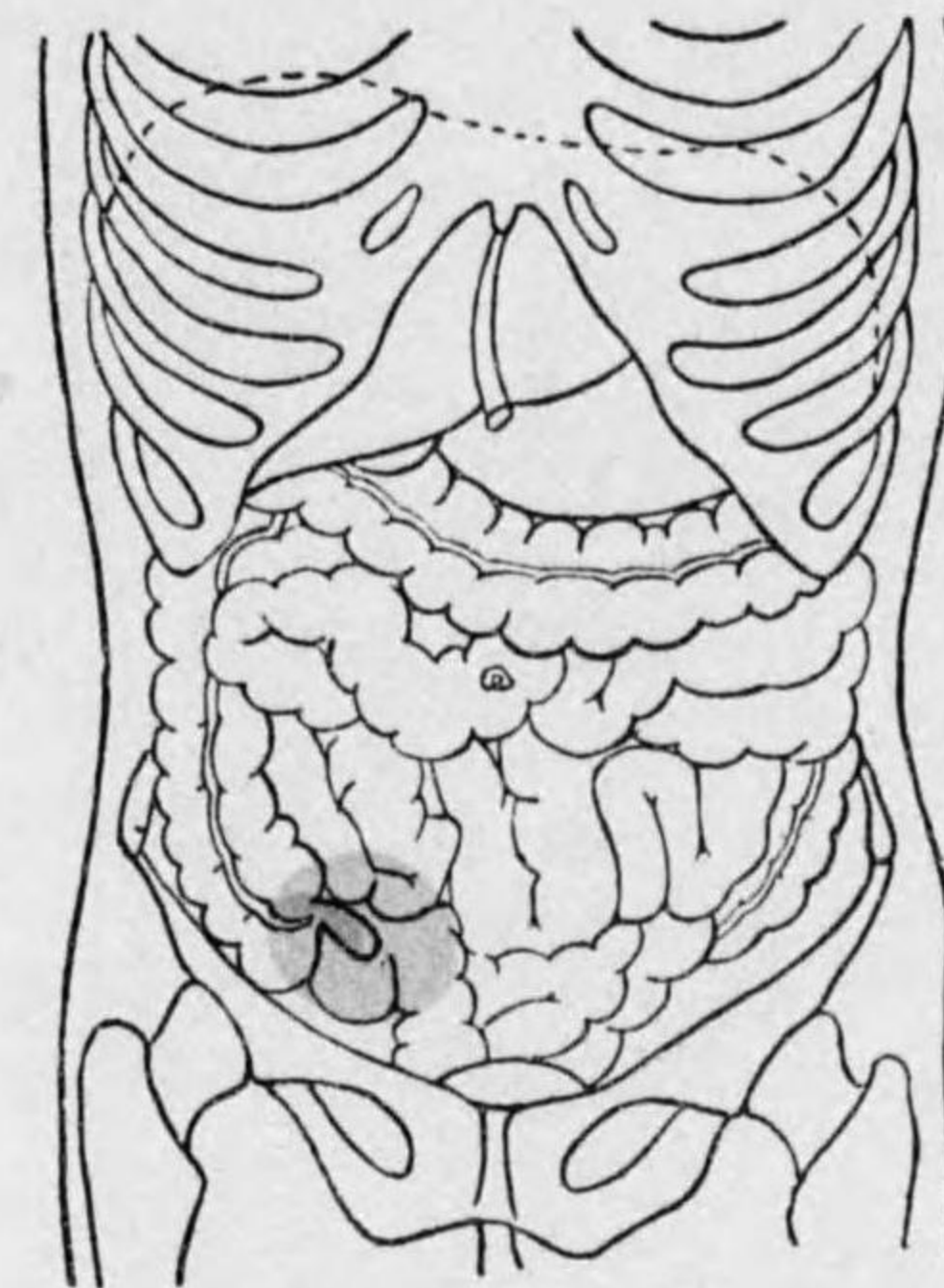


插圖 21/1. 蟲様突起先端ハ前方ニ向フ。前壁腹膜炎性蟲様突起炎中第1期。化膿性蟲様突起炎、限局性漿性蟲様突起周圍炎、産始早期滲出液

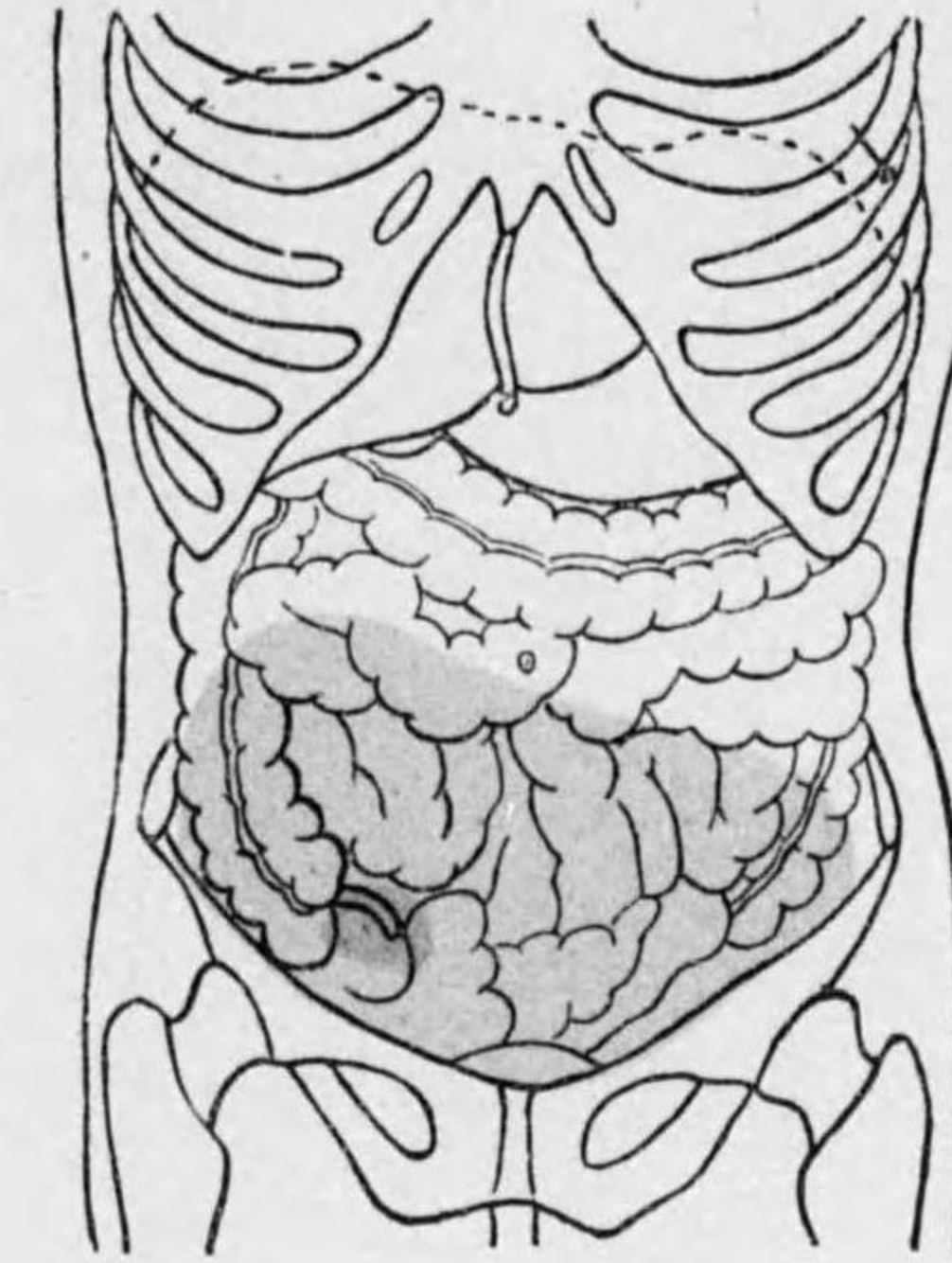


插圖 21/2. 左圖型。第2期第2日, 3日。開始期化膿性蟲様突起周圍炎。廣汎ナル部位ニ於ケル早期滲出液

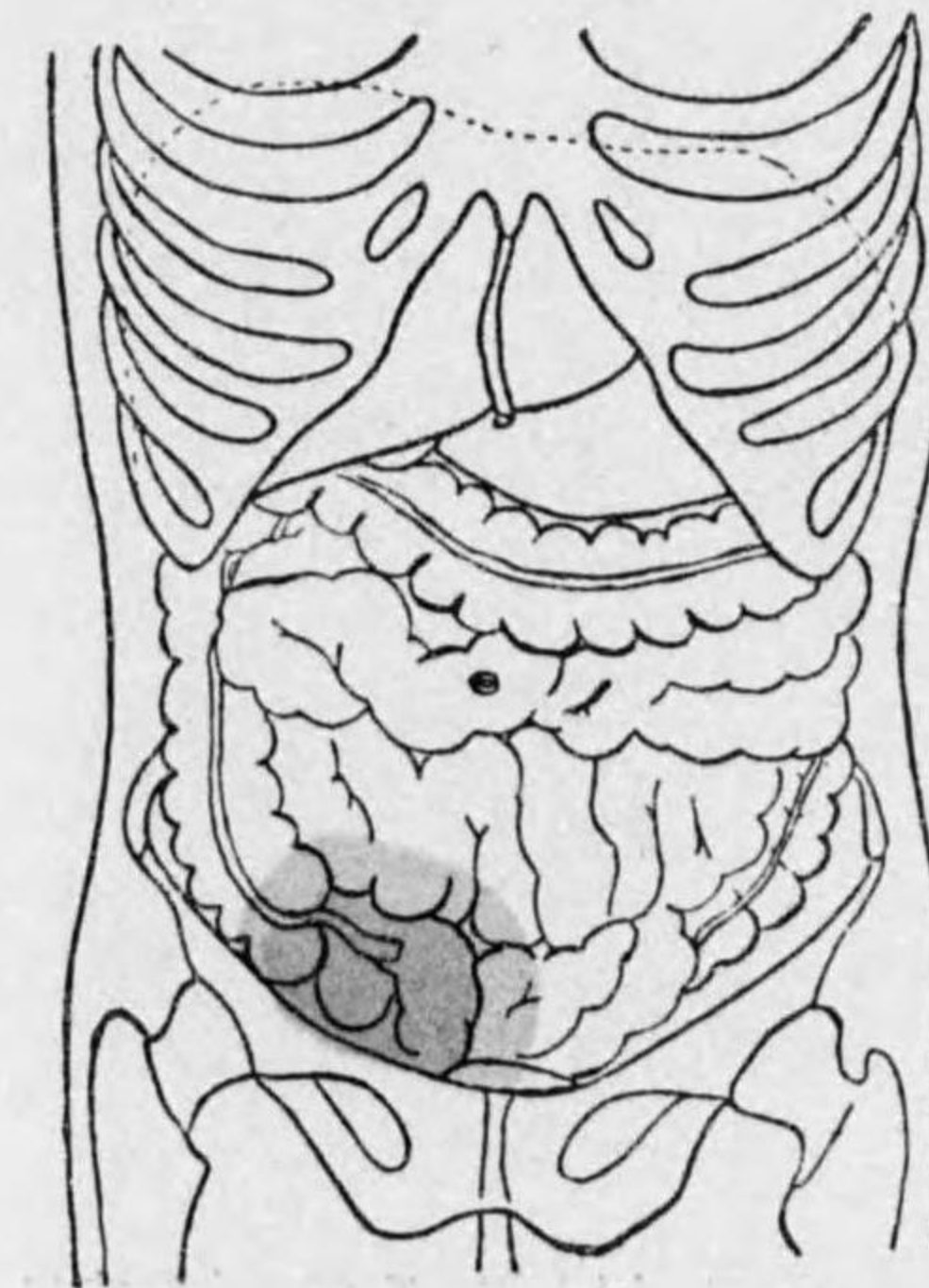


插圖 21/3. 同上型ノ第1週終。第3期。大ナル前壁性包被性膿瘍。早期滲出液ハ減少ス

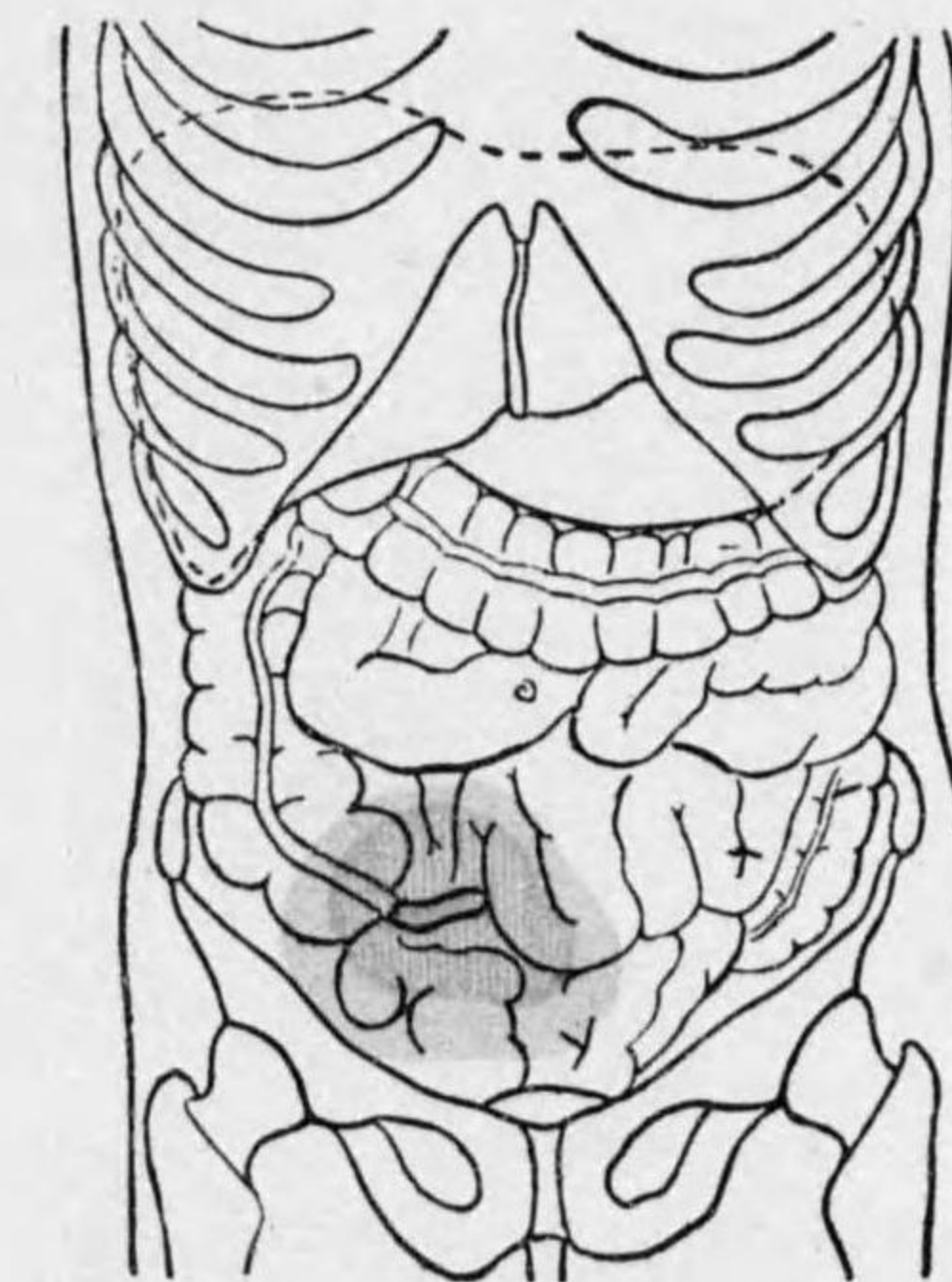
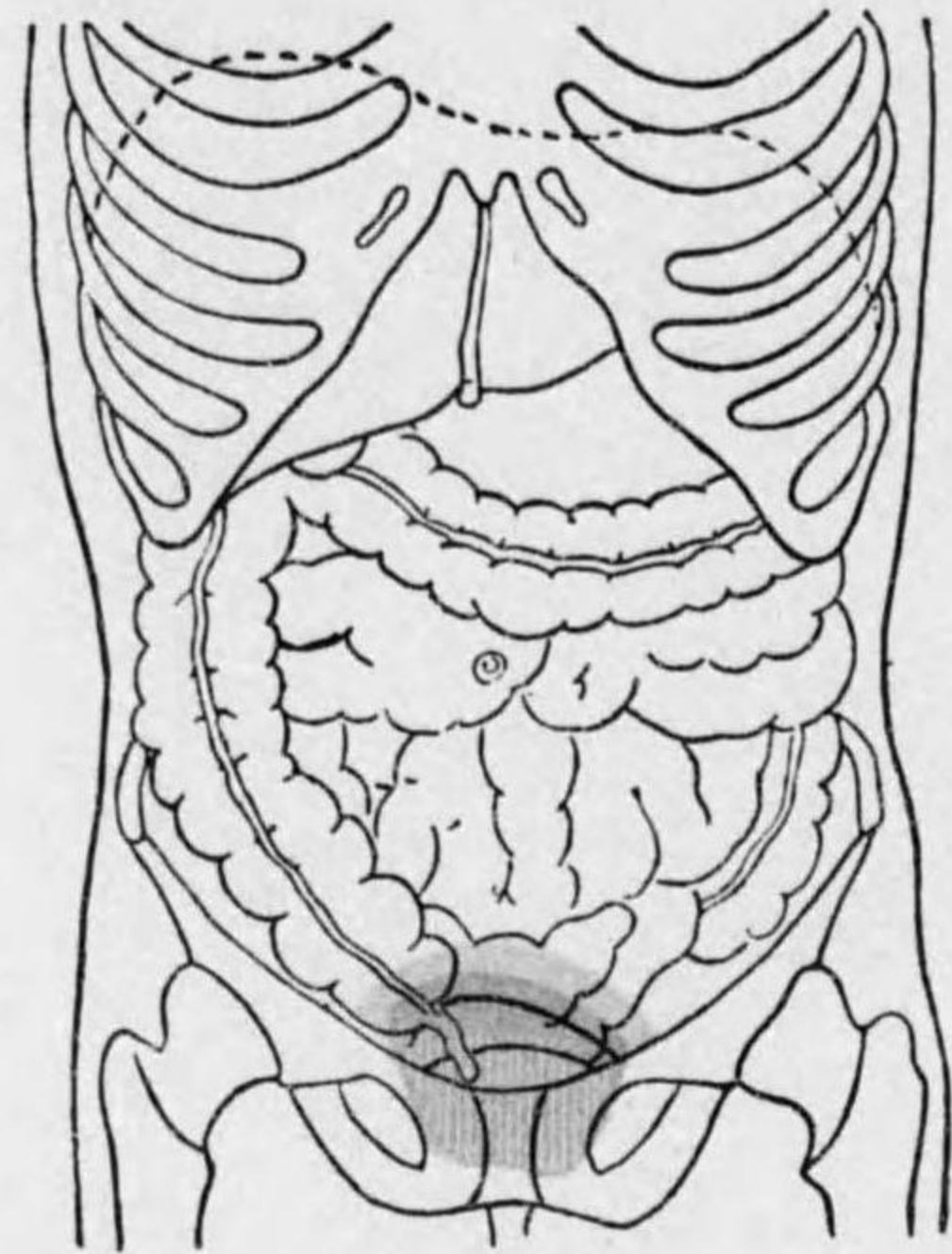
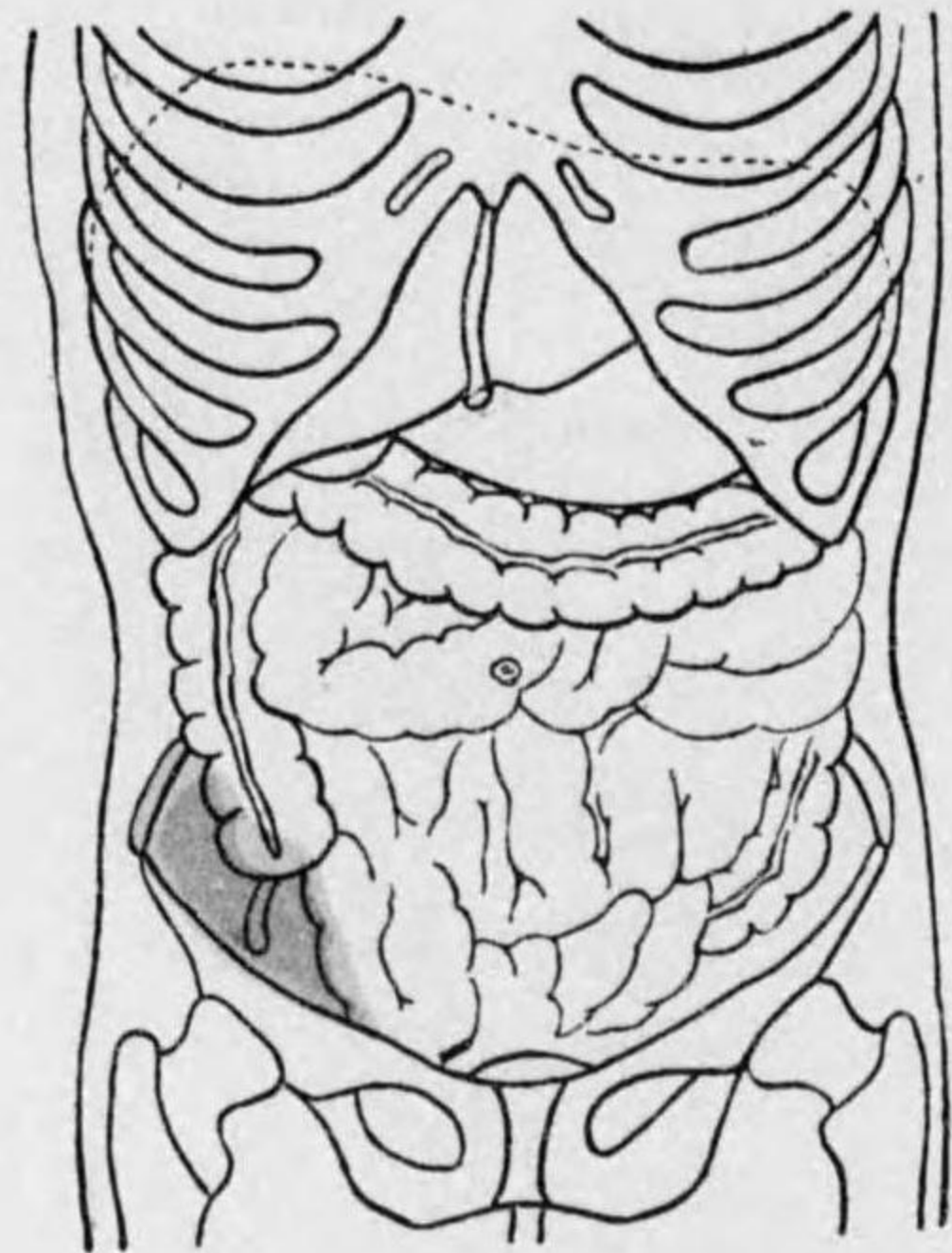


插圖 21/4. 同期 蟲様突起ハ小腸束中ニ在リ膿瘍ハ腸紐ニヨリテ被ハル Appendicitis mesaraeca

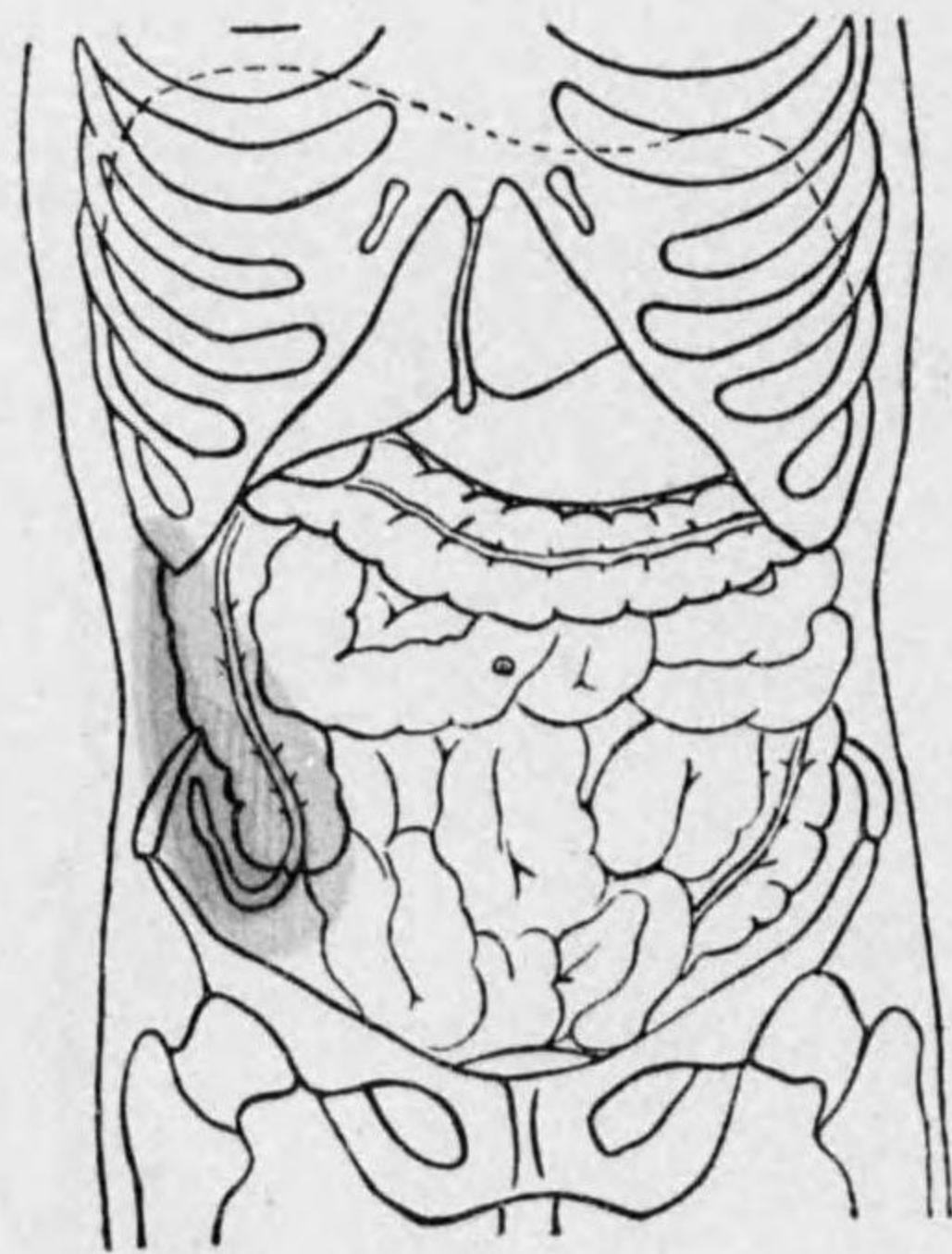




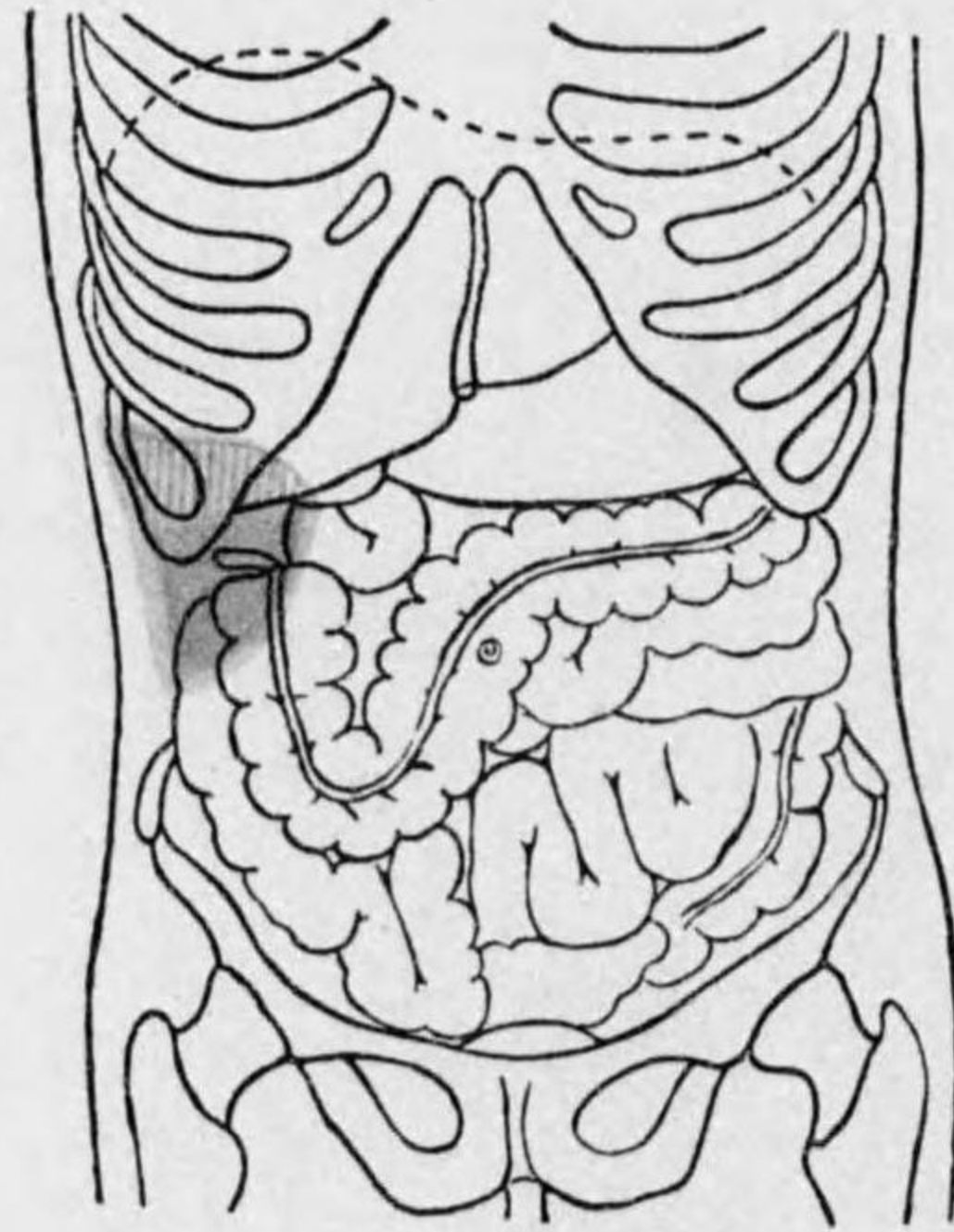
挿圖 21ノ5. 同上期。蟲様突起ハ小骨盤内ニ懸垂ス  
Appendicitis pelvina



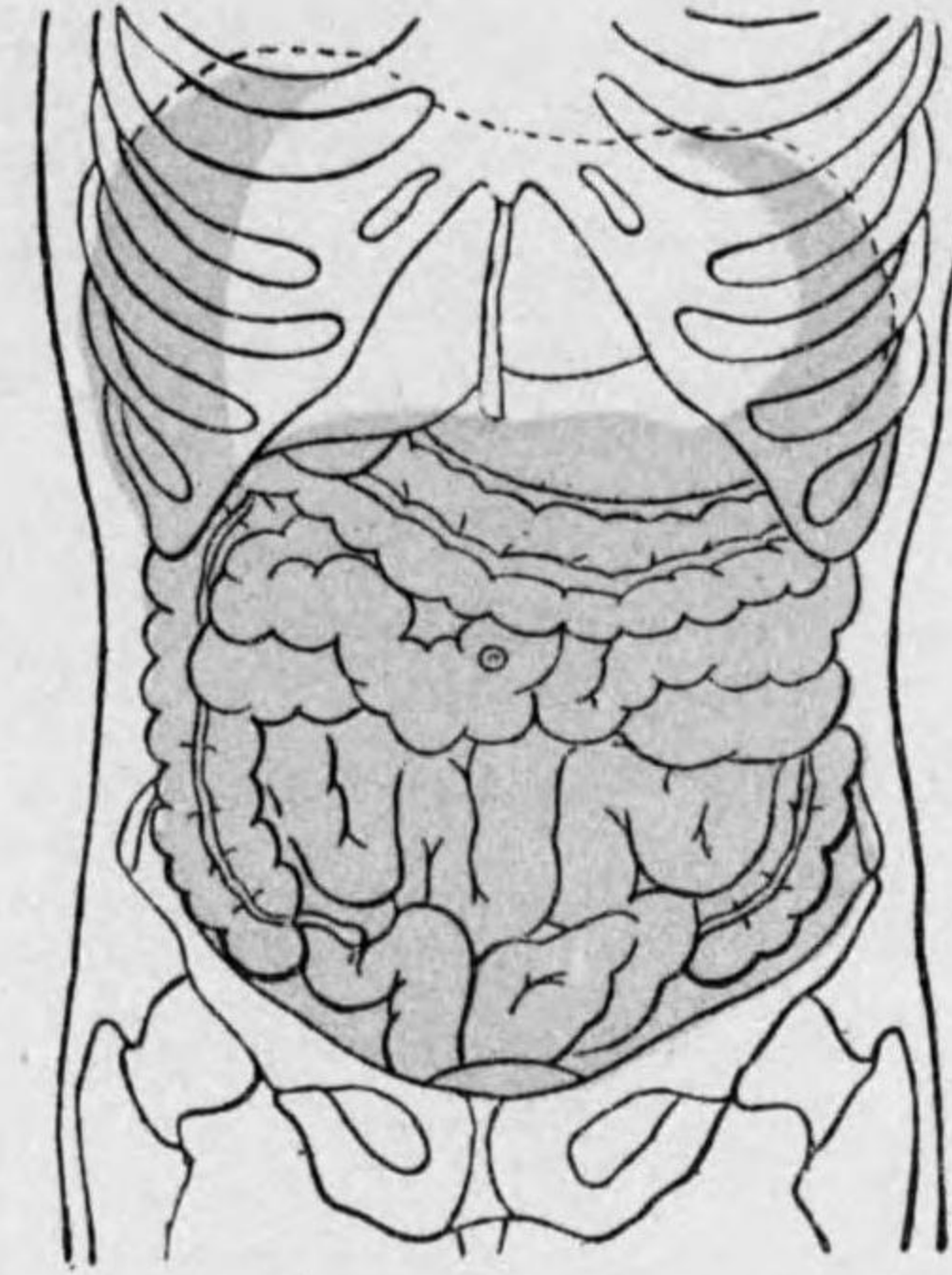
挿圖 21ノ6. 同上期。蟲様突起ハ外下方ニ向フ  
Appendicitis ileolumbalis



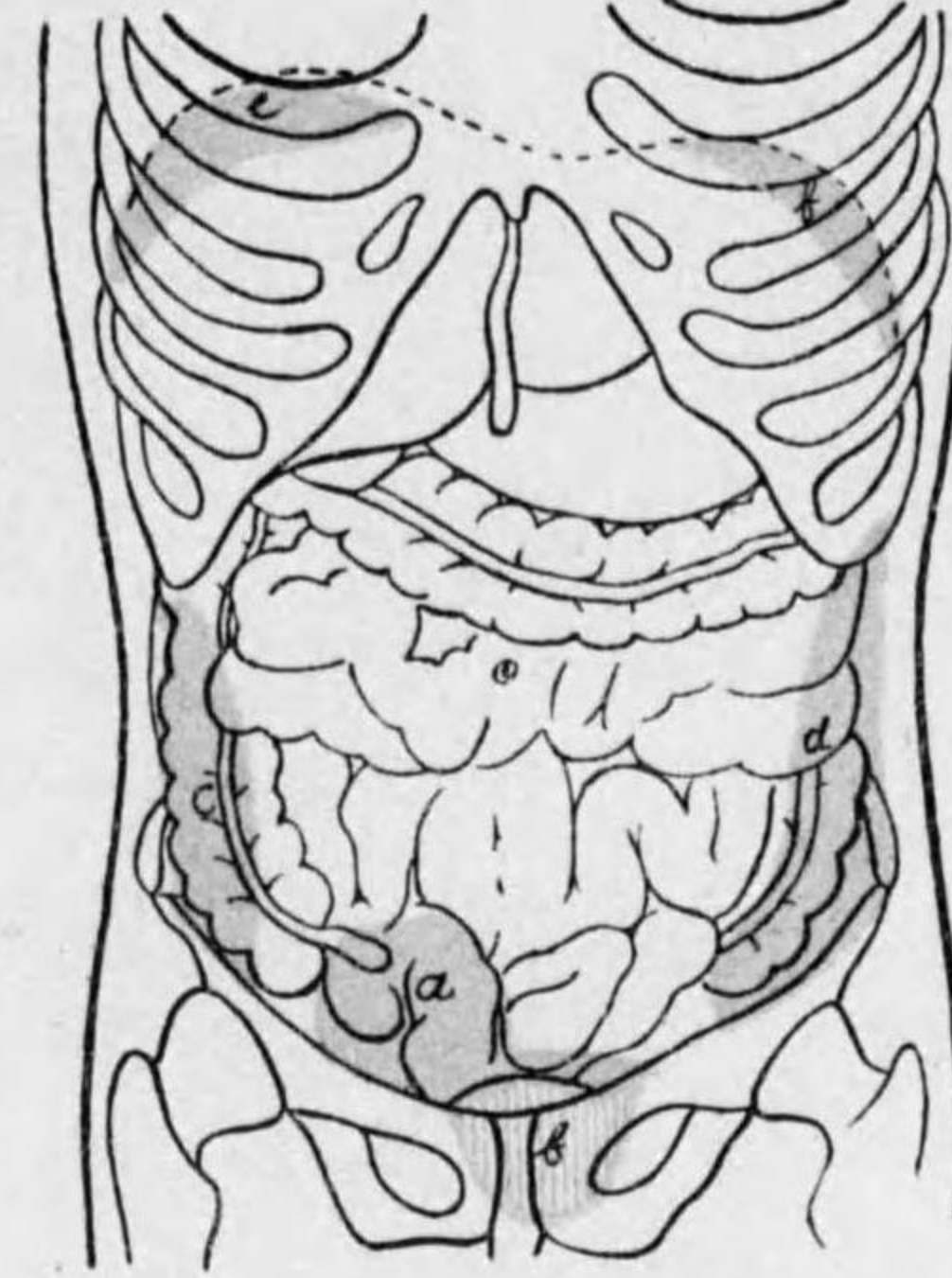
挿圖 21ノ7. 同上期。蟲様突起ハ外方ニ懸垂ス。膿瘍ハ盲腸背後ニ在リ  
Appendicitis ileolumbalis intra-peritonealis



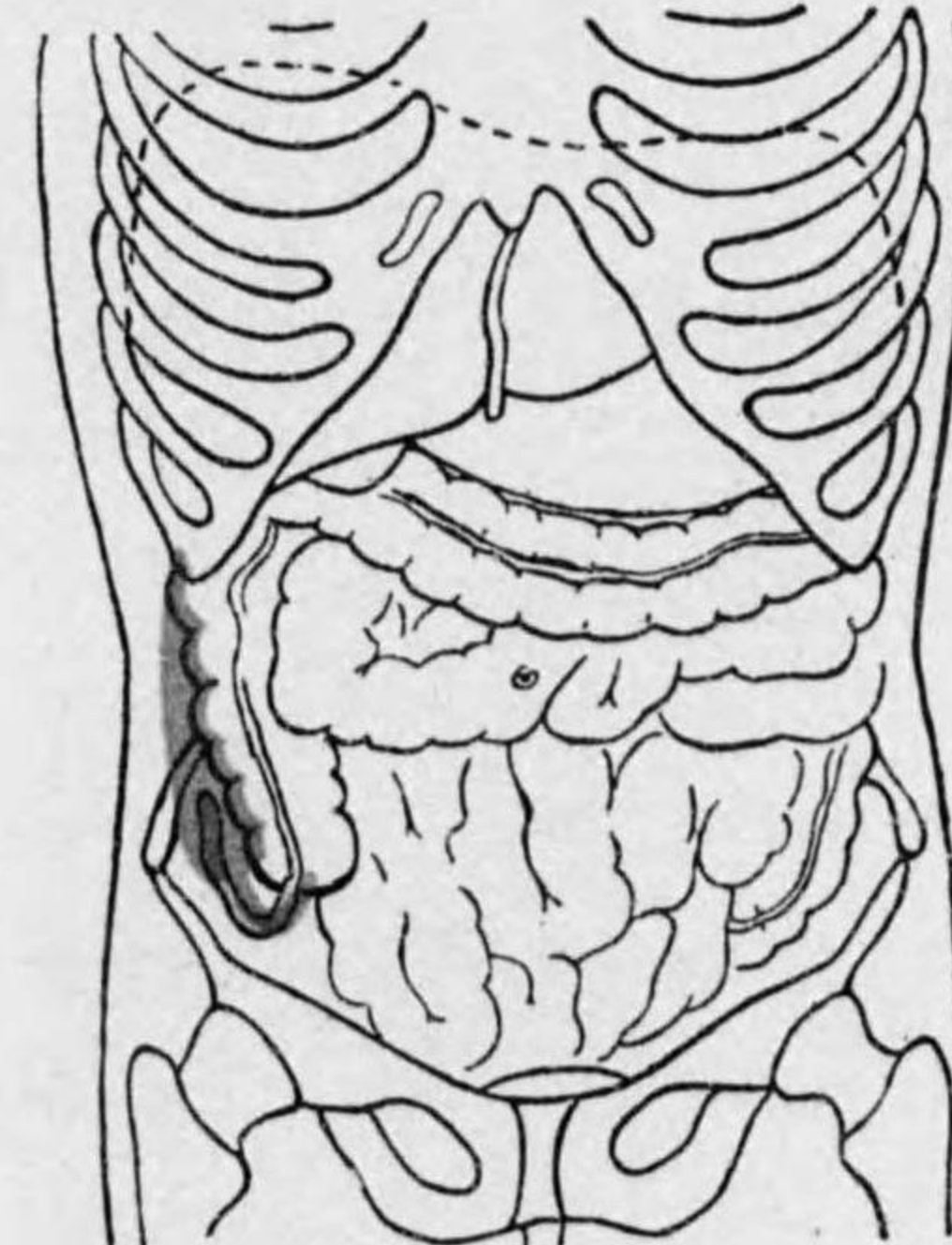
挿圖 21ノ8. 同上期。盲腸及蟲様突起ハ上方ニ懸垂ス  
Appendicitis subhepatica



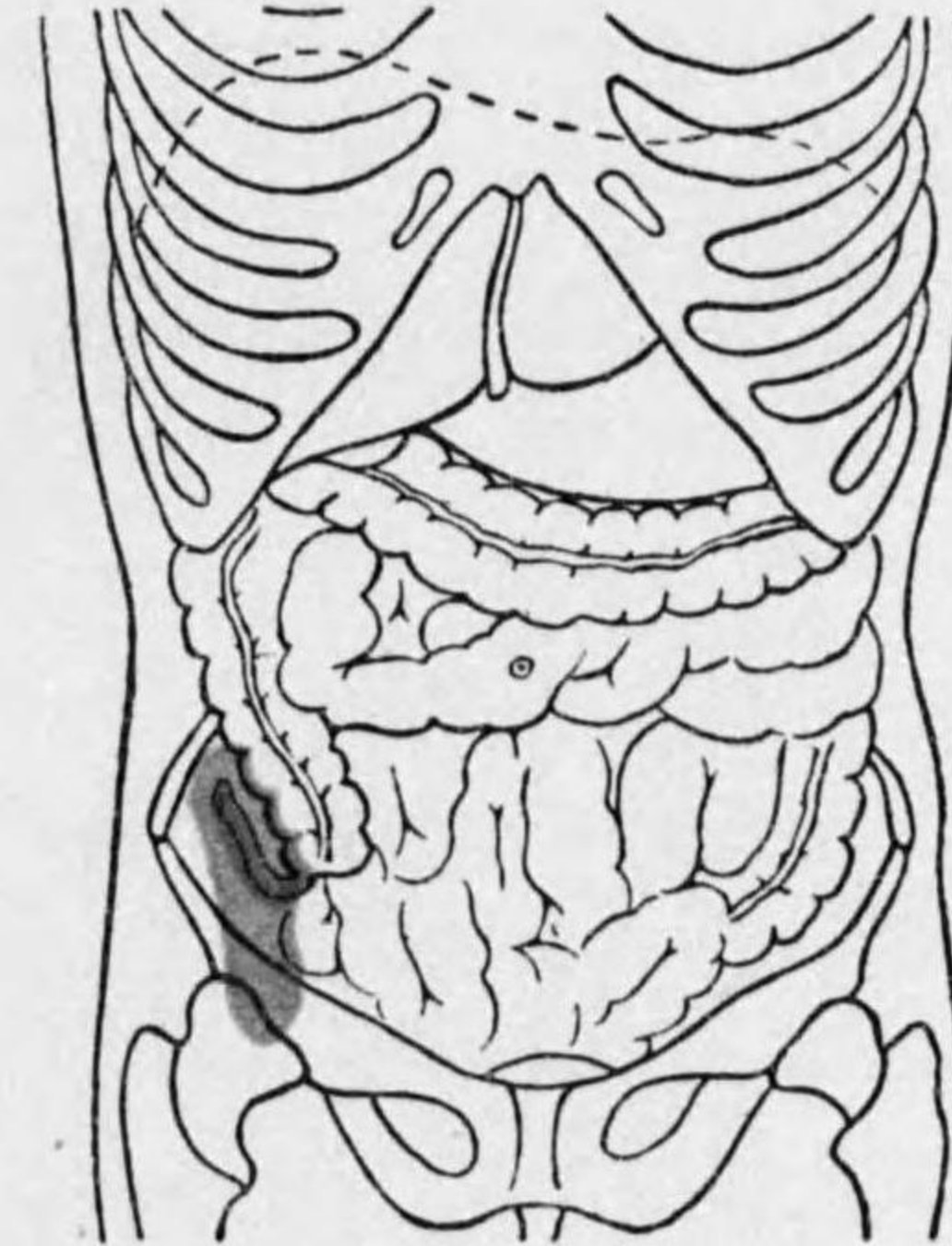
挿圖 21ノ9. 汎發性漿性化膿性腹膜炎, 非常ニ強毒傳染, 大穿孔, 寧蟲様突起ノ壞疽又ハ包被膜炎ハ死導性ナルカ又ハ膿瘍ヲ後胎ス



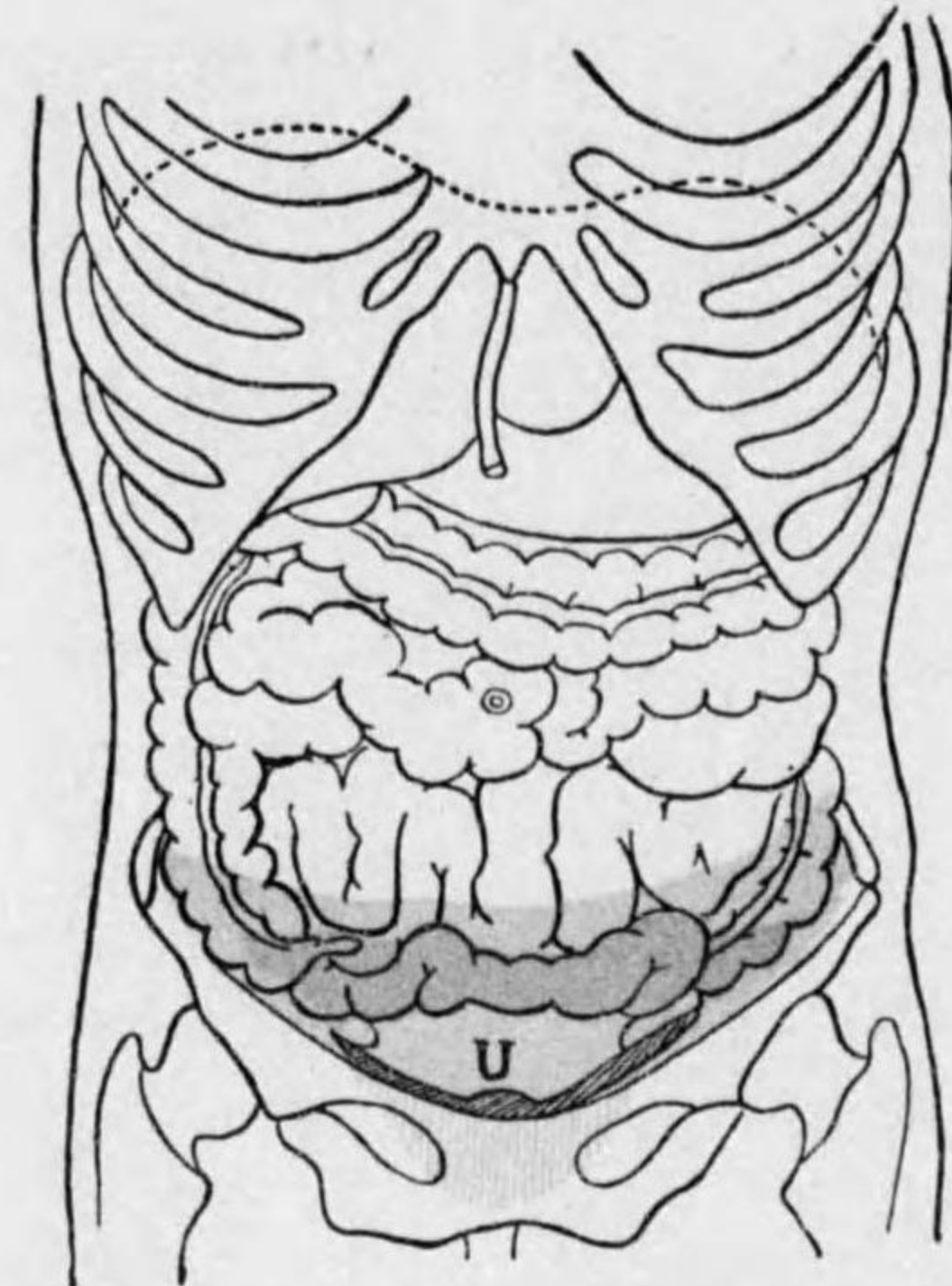
挿圖 21ノ10. 多發性膿瘍(後胎膿瘍) 汎發性漿性又ハ化膿性腹膜炎ノ最モ屢々生スル所



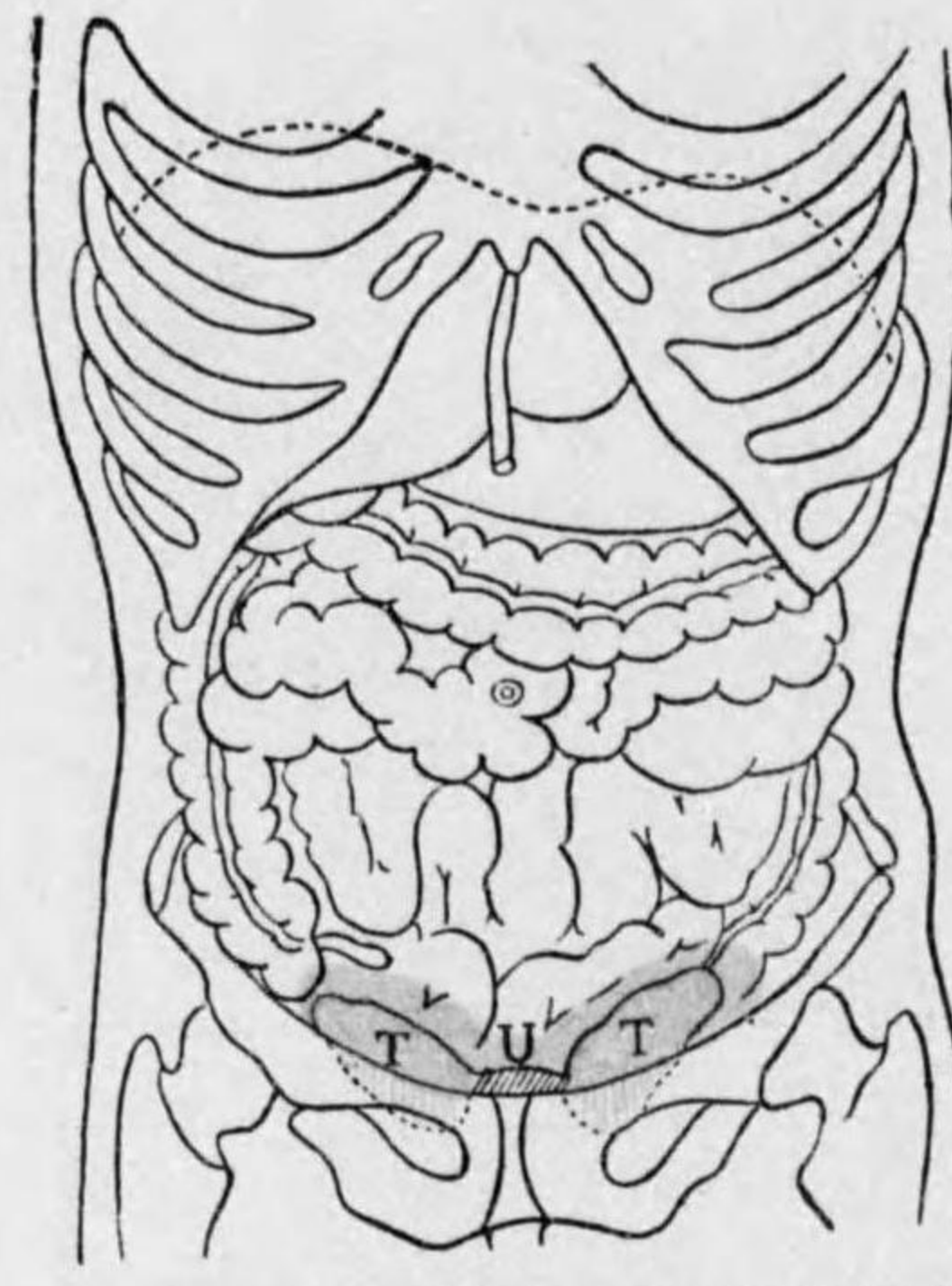
挿圖 21ノ11. 蟲様突起ハ上外方ニ懸垂ス。膿瘍ハ腹膜外ニアリ。結局腰部ノ蜂窠織炎トナリテ上表ニ現ル  
Appendicitis lumbalis ileolumbalis subserosa



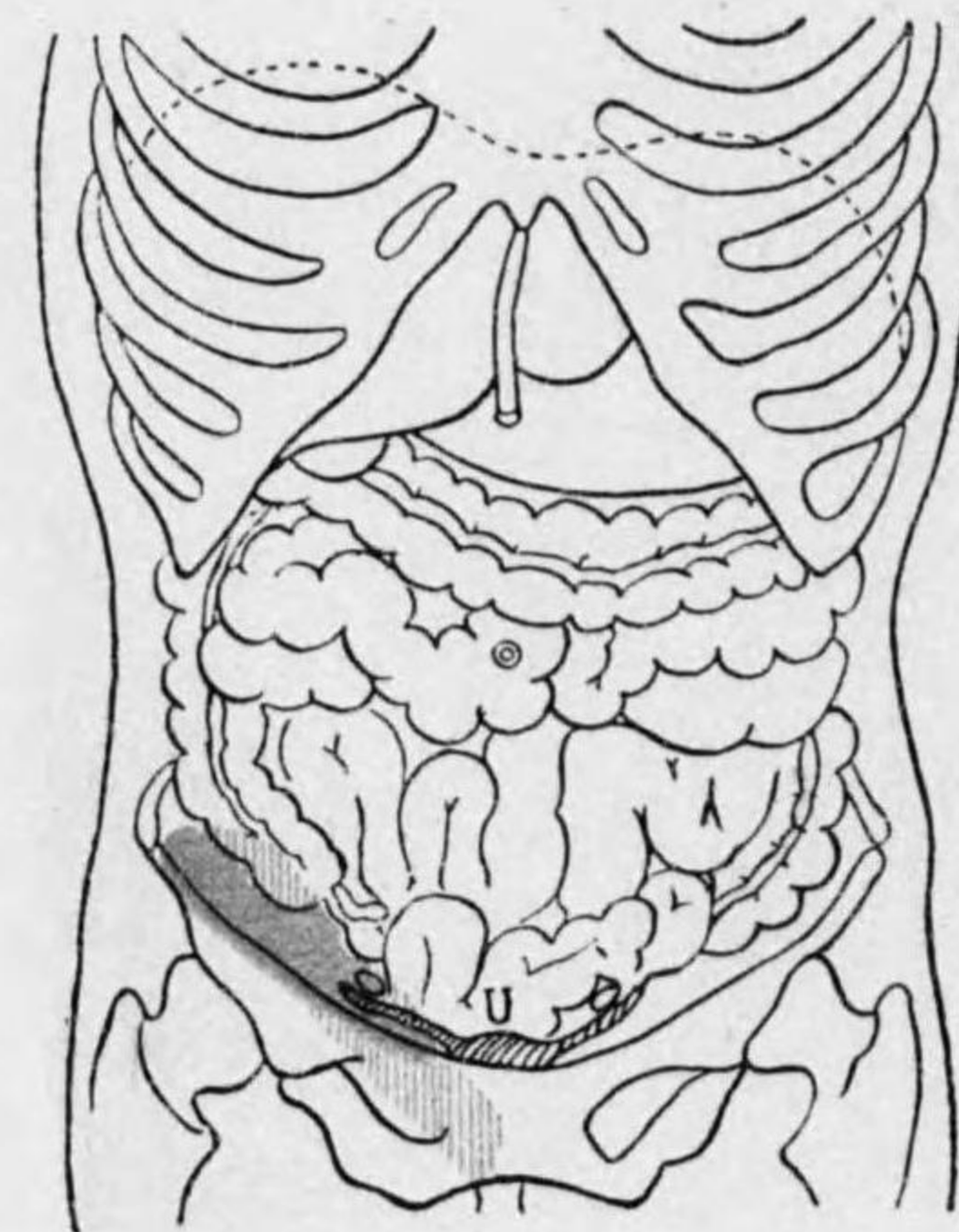
挿圖 21ノ12. 膿瘍ハ腸骨筋筋膜ノ背後ニアリ  
Appendicitis ileo-inguinalis subfascialis 膿瘍ハ Poupart 氏靱帶ヲ潛リテ上腿ニ達ス



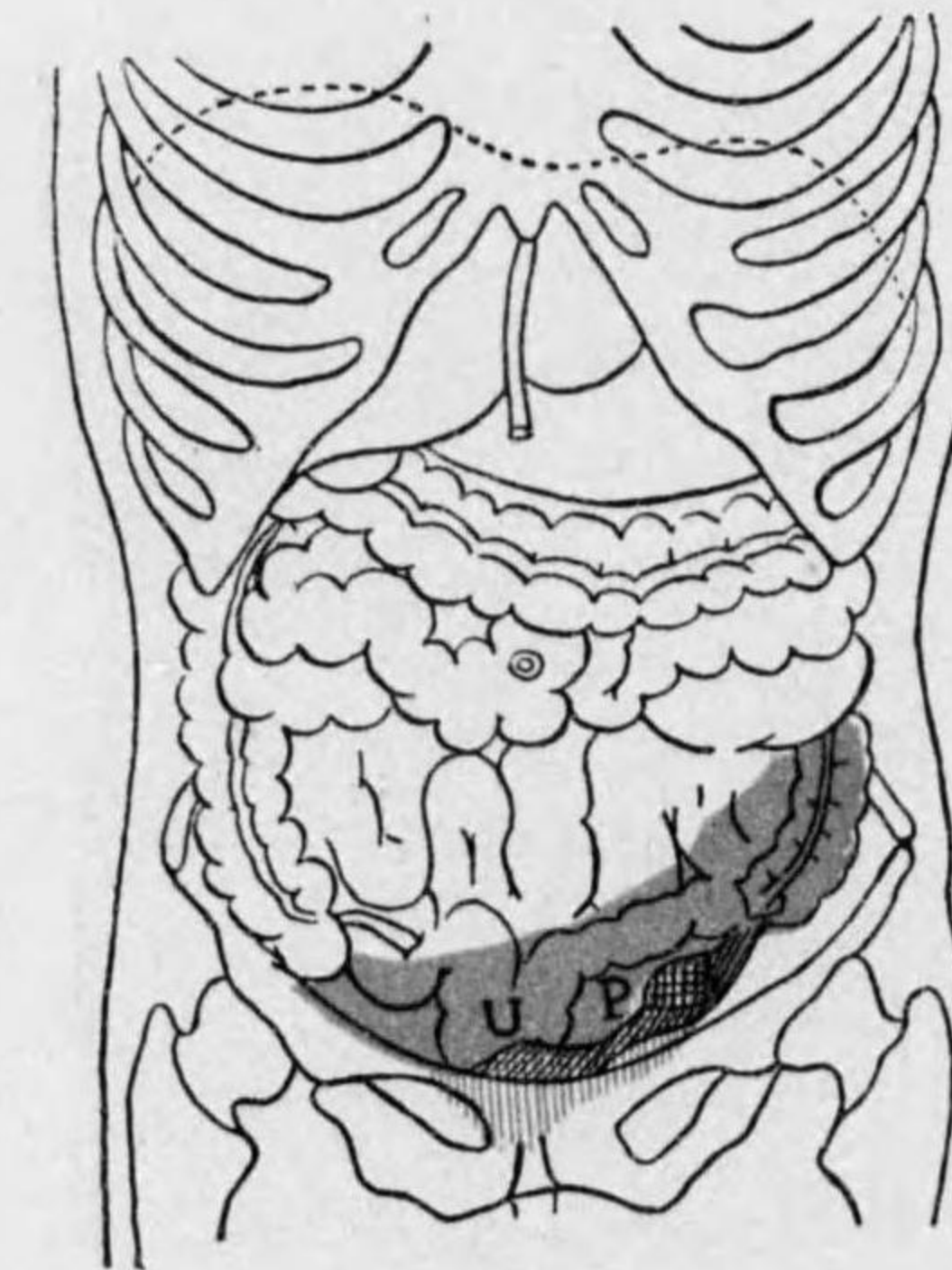
挿圖 21ノ13. 化膿性子宮周圍炎, 反應性漿性腹膜炎ヲ伴フ。Uハ子宮



挿圖 21ノ14. 兩側性喇叭管炎(T)喇叭管周圍炎ヲ伴フ



挿圖 21ノ15. Poupart 氏帶マデ及ベル小骨盤腹膜炎



挿圖 21ノ16. 妊娠喇叭管ノ破裂, 喇叭管周圍炎ノ血腫 (Quervain)

氏壓點 (臍ト腸骨前上棘トヲ連ヌル線ノ中央) ヲ中心トスルモ, 然ラザル場合モ尠ナカラズ。即チ虫様突起ノ位置ニヨリテ又個人的ニ筋底護ノ在ル場所ガ異ナルコトアリ。廻盲部ニ於ケル筋底護ノ有無ハ正中線ヲ境界トシテ臍下ニテ左右直腸筋ノ緊張度ヲ輕壓ニヨリテ比較シテ決定スルヲ得策トスルモ, 之ニテ決定シ得ザル場合ニハ患者ノ左右腸骨楯上ニテ腹壁緊張ノ程度ヲ觸診手ヲ側方ヨリ觸レテ比較決定スベシ。單純性虫様突起炎ノ場合ニテモ右側腹壁ノ緊張ハ左側腹壁ノ其レニ比シテ多少ナリトモ強キコト屢々ナリ。

**Rosenstein 氏症候** モ虫様突起炎ノ診斷ニ役立ツ。虫様突起炎例ニ左側臥位ヲトラスメ, 兩側腸骨前上棘ノ連合線ガ臥牀面ニ對シ略直角ヲナス如クシ, 右側腸骨前上棘ノ内側ニテ凡ソ三横指幅部ヲ相當強ク壓迫スレバ烈シキ疼痛ヲ患者ハ局部ニ訴フ。此ノ症候ヲ Rosenstein 氏症候ト云フ。本症候ノ有無ヲ檢スルニハ局部ヲ相當強ク壓迫スル故ニ, 本症候ハ何レノ虫様突起炎例ニモ檢査シ得ラルルモノニアラズ。危險ト思ハバ本症候ノ檢査ハ見合スベシ。

虫様突起炎例ニテハ炎衝状態ニアル盲腸又ハ虫様突起ガ其々ノ充血ニ依ル容積増加ノタメ, 左側臥位ニテハ是等ガ正中線側ニ偏寄シ, 腸間膜又ハ小腸間膜ガ過度ニ緊張シ, 且ツ既ニ炎衝ノ爲ニ鋭敏トナレル知覺ハ指壓ヲ加フルニヨリテ一層過敏トナリテ Rosenstein 氏症候ハ現ハルト云フ。同氏ハ此ノ壓痛ヲ腸間膜壓痛 Mesenterialdruckschmerz ト命名セリ。烏潟隆三氏ハ此ノ壓痛發起ニ就キテ別途ノ説明ヲナス。即チ背位ニテハ虫様突起上ニ小腸蹄係ガ被覆シ居ルニヨリテ, 其所ニ指壓ヲ加フルトモ壓ハ直接虫様突起ニ詳言セバ, 壓痛ヲ感ジ得ベキ虫様突起小腸間膜ニ作用シ難キモ, 症例ニ左側臥位ヲ採擇セシムレバ, 是等ノ腸管ガ重力ニヨリテ左方ニ沈下シ, 虫様突起ト前腹壁トノ間ニハ虫様突起ヲ指壓ヨリ保護スルモノ (即チ移動性ナル腸管) ガ無クナルニヨリテ, 指壓ノ結果ガ顯著トナリ, サテコ

ソ始メテ壓痛ガ現ハレ或ハ壓痛ガ増強スト。

**腸窒扶斯ヲ蟲様突起炎ト誤診** セザル様ニ警戒スルヲ要ス。既記ノ如ク、腸窒扶斯例中ニハ高熱發ノ當日ヨリ兩三日間ニ亙リ右腸骨窩ニ自發疼痛ト激シキ壓痛トヲ訴フルモノアリ。斯ル場合ニテハ腸窒扶斯ガ蟲様突起炎ト誤診セラレ、患者ノ開腹手術ガ有害ニモ施サルコトアリ。此ノ場合ニ切除蟲様突起ニ出血ヲサヘ證明スルコトアリ。腸窒扶斯ナレバ蟲様突起ヲ切除ハ患者ノ熱發程度ニ何等良結果ヲ齎サズシテ患者ニハ依然高熱ノ稽留ヲ見ル。斯ルモ尙手術セル醫師ガ自己ノ誤診ヲ覺ラザレバ、腹腔ノ洗滌ニ次グ腹腔ノタムボンハ施サレ、タメニ患者ハ高度ノ衰弱ニ陥ラン。

腸窒扶斯例ナレバ、之ニ白血球減少症アリ。高熱蟲様突起炎例ニハ高度ノ白血球増多症ヲ證明スベシ。即チ觸診上ニ蟲様突起炎ヲ疑ハシムル腸窒扶斯ハ血液検査ニヨリテ診斷セラルベシ。

#### 蟲様突起炎性廻盲部腫瘍ノ觸診所見

蟲様突起炎性廻盲部腫瘍ハ分テテ3トス。

a 浸潤性癒着性腫瘍。之ハ蟲様突起炎ニテ炎症ガ盲腸周圍ニ及ビテ癒着ヲ起セル場合ニ限ル。一定ノ型ヲ備フルコトナク、又硬クモナク、局所ニ壓痛アリ。

b 膿瘍。蟲様突起炎ガ單純性ナラズシテ破壊性ナレバ屢々病メル蟲様突起ノ周圍又ハ盲腸周圍ニ炎症ヲ起シ、化膿シテ膿瘍ヲ後胎ス。膿瘍ノ大イサニ相當セル抵抗ヲ局所ニ觸レ、之ニ壓痛アリ。膿瘍ハ比較的表在性ナルコトアリ又、深在性ナルコトアリ。膿瘍ナルヲ以テ其ノ觸診ノ限界ハ銳利ナラズ。

c 盲腸基始部鼓腸ニナル腫瘍。蟲様突起炎ニテ局所ニ於ケル急性腹膜炎症狀ガ輕快シ、筋庇護モ大方消失シ、熱發モ止ミテ後ニ、廻盲部ニ手掌大ノ堅硬ノ幾分弾力性ノ腫瘍ヲ兩三日間觸ルルコトアリ。此ノ腫瘍ハ腹壁ト離レテ其ノ直下ニ在リ。輕壓ニテハ殆ンド壓痛ナシ。邊緣ハ觸診的ニ頗ル

銳利ナリトハ云ヒ難シ。此ノ腫瘍ハ解熱後兩三日間觸ルルノミニテ、比較的短時日間ニ消失ス。盲腸基始部ガ尙不全麻痺ノ状態ニアリテ瓦斯ヲ以テ充滿セルタメニ斯ル腫瘍ノ出現ヲ一過性ニ見ルモノト著者ハ考フ。

局所的盲腸麻痺部ノ直上部ニハ Bauhin 氏瓣アリテ盲腸部麻痺部瓦斯ハ此ノ瓣ヲ推開キテ廻腸ニ逆行スルヲ得ザルタメニ斯ル盲腸基始部鼓腸ヲ來スモノト思ハル。

蟲様突起炎ヲ診斷セバ、其ノ炎症ハ尙蟲様突起ニ又ハ其ノ直接部ニ局限セルカ、或ハ既ニ尙擴大セルカヲ決定スルコトハ早期手術ノ適應症ヲ決定スル上ニ大切ナリ。

蟲様突起炎ガ發症シテヨリ 24 時間以内ナレバ早期手術ヲ行ヒ得ベシト云フ。一般ニ此ノ規則ハ適用シ得ラルルモ、該時間ニテ既ニ早期ナラザル場合モ稀ナラズ。之ニ反シ發症シテヨリ初期状態ニ比較的長時間止マル場合アリ。斯ル場合ナレバ發病數日後ニモ尙早期手術 Frühoperation ヲ行ヒ得ルモノトス。患者ガ尙第1發襲期ニアリテ上腹及左下腹ハ過敏ナラズシテ、左腰部ガ無痛ニシテ蟲様突起ノ豫想位ニ又ハ稍々右腰部ニ局限シテ、但此所ニモ廣大セル濁音界ヲ證明セズシテ、此所ニモミ壓迫過敏ト、局限セル反射性腹筋攣縮トヲ認ムル場合ハ蟲様突起炎ハ先ヅ早期ニアリト見做シテヨシ。

次ニ吾人ハ第1期即チ早期ヲ越エタル炎症ハ局限セリヤ又ハ汎發セルヤヲ決定セザル可ラズ。腹部ガ到ル所ニテ輕打ニテ疼痛ヲ發シ、腰部ニ於ケル壓迫ニヨリテ下腹兩側ニ互リテ疼痛ヲ發シ、觸診ニヨリテ尙廣キ部分ニ反射性腹筋攣縮ヲ起サバ、其ノ收縮域ニ濁音ヲ證明セズトモ、腹膜ハ廣汎ニ侵サレ居ルモノト知ル可シ。之ニ反シテ局限セルモノニテハ壓痛アル局所ニ濁音又鼓音ヲ發スル抵抗ヲ證明スルモ、他ノ腹部ハ比較的軟カクシテ膨隆ノ程度輕ク、此所ニ壓痛ナシ。此ノ局限セルモノノ徵候ハ僅微日數ニテ減退ス。纖維性又ハ纖維性膿性炎症ニシテ甚シケレバ局所ノ抵抗ハ不變ニ存

續スルカ又ハ抵抗域ハ擴大ス。

尙虫様突起炎ハ既ニ述ベタル如ク膿瘍ヲ胎スコト屢々ナリ。斯ル場合ニ膿瘍ハ腹膜腔内ニ在ルカ、腹膜後腔ニ在ルカ、又ハ筋膜下即チ腸骨筋ノ腹膜ノ背後ニ在ルヤ否ヤヲ決定セザル可ラズ。膿瘍ノ位置ハ病メル虫様突起ノ位置ニ關係ヲ有ス。虫様突起ガ深部ニアリテ背上方ニ幾分轉位セルモノニテハ膿瘍ハ筋膜下ニ生ジ、右側腹部及腰背部ノ抵抗強ク、此所ニ浮腫ヲ來シ、壓痛強シ又、患者ハ右脚ヲ股關節ニテ屈ス。尙虫様突起ガ上方ニアリタル場合ニハ右季肋部又ハ右側上腹部ニ筋庇護及壓痛並ニ自發痛アリ。腹腔内ニ膿瘍ヲ生ゼル場合ニテ患者ガ膀胱障礙ヲ起サバ化膿ハ小骨盤ニアリ。此ノ場合ニ直腸障礙ヲ來シ直腸ヨリハ稍子様粘液ノ排泄ヲ見、膿瘍ハブーぐらす腔ニ占居スルニ至ル。此ノ場合ニハ直腸診ニテブーぐらす腔膿瘍ヲ觸レ、該部ハ過敏ナリ。膿瘍ノ限界不明瞭ニシテ腹壁ヲ收縮甚シクレバ腹膜ヲ直接膿瘍ガ刺戟シ居ルト知ル。之ニ反シ膿瘍ノ限界ヲ明瞭ニ觸知セバ膿瘍ト前腹壁トノ間ニ腹腔アルヲ知ル。鼓腸アリテ小腸紐間ニテ深部ニ膿瘍アラバ此ノ觸知ハ屢々不可能ナリ。

### 11. 急性結腸炎

本症患者ニテハ水様又ハ泥狀便ノ排泄ヲ見。糞便中ニ於ケル粘液多量ナリ。糞便ハ屢々血液ヲ混ズ。結腸炎ノ場合ニハ糞便中ニ胆汁ヲ證明セズ。不消化ノ食物殘物ヲモ證明セズ。

結腸、特ニ下行結腸及S字狀部ハ壓迫過敏ナリ。細菌性赤痢ノ場合ニハ屢々下行結腸及S字狀部ノ攣縮ヲ觸診的ニ證明スルヲ得。即チ珠溜狀ニ硬クナレル下部下行結腸又ハS字狀部ヲ觸知ス。此ノ腸部ハ壓迫過敏ナリ。

### 12. 慢性結腸炎

本症ノ場合ニハ下痢ト便秘トガ交互ニ來ル。屢々硬キ球狀ノ糞便球ヲ結腸、特ニ下行結腸部及S字狀部ニ觸ル。然シ又、盲腸基始部ニ單獨ノ太キ

硬キ糞塊ヲ觸ルルコトアリ。糞塊ハ壓迫ニヨリテ窪ミヲ生ズ。糞塊腫瘍ノ限界ハ局部腸管ニ加答兒ナキ限り銳利ニシテ、腫瘍ニ壓痛ナシ。但停滯糞塊ガ腸粘膜ヲ刺戟シテ局部ニ炎症ヲ起スカ又ハ潰瘍ヲ生ゼル場合ニハ局部ニ壓痛アルハ自明ナリ。

### 13. 盲腸炎

本症ハ常習便秘者ニ屢々來ル。即チ盲腸ニ止マレル糞塊ガ局部粘膜ヲ刺戟シテ爲ニ炎症ヲ起スコトアリ。又特殊ノ原因ガ働キテ盲腸炎ガ起ルコトアリ。即チ盲腸結核及盲腸放線狀菌病ノ如シ。腸結核ニテハ盲腸ニ潰瘍ヲ生ジ、潰瘍ハ癒痕トナリテ縮小シテ遂ニ盲腸狹窄ヲ起スニ至ルコト稀ナラズ。斯ル場合ニハ盲腸始部ニ充進蠕動ヲ觸レ、狹窄ガ不規則ナラザル時ハ盲腸始部ハ反復シテ圓筒狀ニ腹壁ヲ膨隆セシム(9.参照)。盲腸放線狀菌病ニテハ局部腸壁ハ腹壁ト癒着シ局部腹壁ハ板狀硬ニ觸ルルニ至ル。

### 14. 移動性盲腸

移動性盲腸ノ觸診所見

盲腸ハ健常ナラバ固定シ居ルモノナルモ、之ガ異常ニ移動性ヲ帶ブルコトアリ。移動性盲腸ハ多クハ盲腸走向ヨリ見テ側方ニ移動ス。移動性盲腸ノ壁ハ弛緩シ、多量ノ瓦斯ト軟カキ内容トヲ有ス。從ツテ移動性盲腸ハ屢々圓柱狀ノ壓痛ナキ腫瘍トシテ觸レ、其ノ内容ヲ上行結腸ニ推遣レバ腫瘍ハ觸レ得ザルニ至ル。

移動性盲腸ノ壁ハ局部的ニ痙攣ヲ起スコトアリ。然ル時ハ患者ハ盲腸部ニ激痛ヲ覺エ、且局所ニテ壓痛ヲ證明ス。サレド局所ノ腹壁ニハ筋庇護ナシ。此ノ移動性盲腸ニ於ケル激痛ガ發作様ニ反復シテ來ル場合アリ。此ノ場合ニ病名ヲ假性蟲様突起炎ト稱スル程ニテ、此ノ假性蟲様突起炎ガ眞性蟲様突起炎ト誤診セララルルコトアリ。

移動性盲腸ニテ盲腸ニ強キ痙攣ヲ起セル際ニハ痙攣上部ノ膨滿セル部分

ノ内容ヲ痙攣部ヘ向ツテ推遣ラザル様ニスベシ。著者ノ臨牀實驗ニヨルニ、内容ハ膨滿セル部分ヨリ胃ニ近キ方ヘ、即チ尋常蠕動行進路ト反對ノ方ヘ推遣ル様ニ試ムベキナリ。然スレバ局部ノ激痛ガ忽チ鎮靜スル場合アリ。激痛ハ鎮靜セズトモ屢々減ズ。此ノ觸診成績ヨリスルモ Bauhin 氏瓣ハ盲腸内容ノ廻腸ヘノ逆流ヲ必ズ完全ニ防壓スル者トハ限ラザル者ノ如シ。

著者ト武井トノ研究セル所ニヨレバ、常習便秘者ニテハ Bauhin 氏瓣孔ハ盲腸内容ノ逆流ヲ許サザル場合多キモ、健康者ノ多數ニテハ許ス。武井ノ研究セル所ニヨレバ、便秘ヲ伴ヘル脚氣患者ノ Bauhin 氏瓣孔ハ盲腸内容ノ逆流ヲ許サザル場合多ク、其ノ症例ノ小腸域ニ瓦斯ヲ證明ス。

高度ノ上行結腸型常習便秘者ニハ屢々移動性盲腸ヲ伴フ。此ノ場合ニ既述セル如ク弛緩セル盲腸基始部ニ糞塊乃至ハ糞石ヲ觸ルルコトアリ。斯ル常習便秘者ニテハ榮養不良ニテ腹壁薄ク、從ツテ糞塊ハ容易ニ觸ルルヲ得。其ノ糞塊ノ觸診的限界ハ頗ル銳利ニシテ、糞塊部ニハ強壓時ニ疼痛アルコトアルモ、普通壓痛ナシ。糞塊ハ數日間同所ニ停留シテ後漸ク上行結腸ニ移動ヲ始ムルナリ。著者ハ弛緩セル移動性盲腸基始部ニ直徑4糎ノ硬キ糞塊ヲ5日間觸レタルコトアリ。又他ノ場合ニテハ直徑4糎ノ糞塊數個ヲ容レタル弛緩性盲腸ヲ觸レタルコトアリ。

### 15. 横行結腸炎

炎症横行結腸ノ觸診所見

Hausmann 氏ニ倣ヒ横行結腸ノ走軸ニ垂直ノ方向ニ觸診指ヲ置キテ、其ノ指ノ方向ニ彼方此方ニ觸診指ヲ滑走セシムレバ横行結腸ハ多クノ場合ニ觸診可能ナリ。觸レ居ル索狀物ガ横行結腸ナレバ左直腹筋ノ左縁ヲ左方ヘ越ユ。

麻痺性體質者ノ多クニ於テ横行結腸ハ下垂ス。即チ右結腸彎曲ノ位置低クシテ其ノ固定惡シク、兩結腸屈曲間ハ甚シク下垂ス。甚シキ場合ニハ最下

部ハ耻骨縫際ニ達ス。又盲腸ニ近クアリテ輕率ナル觸診ニテハ盲腸ト誤ラルル事アリ。前述セル如ク、盲腸ノ觸診ニ先キダチテ先ヅ横行結腸ノ位置ヲ決定スベキナリ。麻痺性體質者ニハ胃腸ノ官能症ヲ伴ヘル者多ク、此者ニ横行結腸下垂ヲ伴ヘバ横行結腸ハ屢々壓迫過敏ニシテ、屢々又不安蠕動ヲ此所ニ見且觸レ、時ニ痙攣状態ニアル硬キ索狀物トシテ觸ルル事アリ。

下行結腸以下ノ痙攣ニヨリテ起レル常習便秘アル者ニテハ横行結腸ハ弛緩状態ニアリテ此所ニ内容ノ停滯ヲ見ル。

著者ノ臨牀實驗ニヨルニ、横行結腸中ニテ炎症ニ罹リ易キハ何レノ部分ナリヤト云フニ、左結腸屈曲ノ直前部ニシテ、S字狀部炎ノ場合ノ如ク、横行結腸ノ此ノ部分ニ重症慢性炎症アリテ、稀ナルモ治癒困難ナル場合ニ遭遇ス。此ノ場合ニヨク粘膿血液ノ排泄ヲ見、且ツ局部ニ烈シキ特發疼痛竝ニ強キ透痛アリ。

既述セル如ク横行結腸ニハ癌ヲ生ズル他ニ、胃癌ノ場合ニ横行結腸ガ胃ト癒着シテ狭窄ニ陥ルコトアリ。又膀胱囊腫ト前腹壁トノ間ニ壓挾セラレテ狭窄ニ陥ル。是等ノ狭窄ノ場合ニハ局部ノ疼痛ノ他ニ、上行結腸部ハ膨大シテ此所ニ亢進蠕動ヲ觸ル。疼痛ハ狭窄直上部腸管内容ヲ上行結腸方向ニ壓遣レバ一時甚シク輕減ス。

### 16. S字狀部炎 (Sigmoiditis)

宿便刺戟又ハ憩室内(S字部憩室)糞便鬱滯ニヨリテ發スル獨立性疾患ナリ。急性症ハ急性盲腸炎ニ類似ス。本症ハ便秘ニ次デ左腸骨窩ニ劇痛ヲ發シ、熱發ヲ伴フ。觸診上ニS字狀部ハ腫脹シ、腸詰様ニシテ壓迫過敏ナリ。

### 17. 腸癌

腸管ニ生ズル新生物中癌腫ガ主位ヲ占ム。腸癌中直腸癌ガ最モ屢々吾人ノ遭遇スル所ノモノナルモ、之ニ就テハ直腸疾患ノ段ニ於テ記述セン。

直腸癌ヲ除キ腸管中癌ヲ比較的屢々生ズル所ハ大腸,殊ニ其ノ彎曲部ナリトス。腸癌ニモ一般癌ニ見ル如キ全身症狀ヲ來スハ勿論ナリ。

十二指腸癌ハ幽門癌ニ類似ノ徵候ヲ呈ス。小腸癌ノ場合ニハ腸内容ガ流動性ナルタメ狭窄症狀ガ徐々ニ現ル。小腸癌ハ初期ニハ觸診上移動性ナリ。小腸癌ガ腸壅積症ノ誘引ヲナスコトアリ,又小腸癌ヨリ卒然小腸閉塞ヲ起スコトアリ,大腸癌中横行結腸及S字狀部ニ生ゼルモノハ觸診上移動性ヲ示ス。大腸癌ニテハ一般ニ早晚顯著ナル腸管狭窄ノ症狀ヲ招來ス。



挿圖 22. 結腸癌ノ寫眞

此所ニ一言スベキハ腸癌ノ移動性ニシテ,上行結腸竝ニ下行結腸ニ生ゼル癌種ハ一般ニハ測方移動ヲ示サズ。又前後方向ニモ移動性ヲ有セズ。然レドモ右結腸屈曲ニ生ゼル癌種ハ前後ニ比較的ヨク移動ス。即チ右側肋骨弓最下部下位ニテ左觸診手掌ヲ前方ハ押セバ前腹壁ニ近寄ル癌腫ヲ前腹壁ニ置ケル右觸診手ニテ觸知スルヲ得。右結腸屈曲ニ生ゼル癌腫ハ肝臟前縁ニ近クアルタメニ輕卒ナル觸診ニノミヨリテハ肝臟腫瘍ト誤ラルルコトアリ,警戒ヲ要ス。右結腸屈曲ノ癌腫ハ前述ノ如ク前後ニ移動スルヲ以テ肝臟腫瘍ヨリ鑑別スルヲ得。尙此場合ニ腫瘍ト肝前縁トノ間ニ横走スル溝陷部ヲ觸診ニヨリ證明スルヲ得。但膽囊腫瘍ニテモ肝前縁トノ間ニ此ノ種ノ溝陷アリ。結腸屈曲部癌ト腎臟腫瘍トノ觸診的鑑別ハ時ニ困難ナルコトアルベク,斯ル場合ニハ他ノ徵候ヲ參考シ,特ニX光線透射所見中腸管ト腫瘍トノ位置的關係ヲ伴然タラシメテ診斷ヲ附スベキナリ。

圖ニ示ス如ク,腸癌モ胃癌ニ似テ,初メ腸腔ニ向ツテ腫瘤狀ニ發育ス。此ノ時期ニハ,腫瘤相當大ナレバ,其レハ腸壁及ビ腹壁ヲ通ジテ明瞭ニ觸知

シ得ラルルモ,腫瘤大ナラザレバ,腸狭窄ノ症狀アルモ,腫瘤ヲ觸レ得ザル場合アリ。腫瘤ノ大部分ガ崩潰スレバ,既存ノ腸閉塞乃至ハ狭窄症狀ハ消失又ハ輕快スルモ,此ノ時期ニハ腫瘤底腸壁ノ癌性浸潤高度ニシテ硬ク,此ノ腫瘤底ハ,從ツテ腫瘤崩潰後ニモ變ルコトナク,硬キ腫瘍トシ觸知可能ナリ。即チ斯ル場合ニテハ腸狭窄症狀ト局部觸診所見トハ一過性ニ並行セズ。

### 18. 急性腸管閉塞

急性腸管閉塞ハ慢性腸管閉塞ヨリ卒然發症ト完全閉塞トニヨリテ區別セラル。前者ハ數時間乃至ハ1日位ニテ完症シ,後者ハ數週乃至數ヶ月ヲ要シテ起ル。腸管閉塞ノ主徵候ハ間歇的ニ起ル腹痛。限局部腸管硬直及毎常起ル嘔吐等ニシテ,此ノ嘔吐ハ慢性腸管閉塞ニテハ急性増悪ノ際ニノミ起ル。全身状態ハ水分缺乏ト毒物吸収トノタメニ非常ニ急ニ胃サル。發病當初ニハ脈搏ハ徐カニシテ緊張スルモ,次デ頻數且ツ小トナリ,呼吸ハ初メノ間ハ腹痛發作時ニノミ頻數トナル。鼓腸ガ甚シクナルニ伴レテ迅速且ツ表在性トナル。而シテ患者ハ渴シ,飢ヘ而シテ中毒シテ2-3日中ニ死ノ轉歸ヲトル。

以上純閉塞徵候ガ初發 Shock ノタメニ掩蔽セラレテ直チニ頻數脈,而シテ虚脱症狀現ルル時ハ診斷ハ屢々困難トナル。經過重ケレバ此ノ虚脱症狀ハ末期ノ麻痺症狀ニ直接移行シ,タメニ腸管閉塞ノ徵候ヲ純的ニ觀察スル機會ヲ失フ。斯ル場合ニハ穿孔性腹膜炎ナルカ,急性腸管閉塞ナルカ,診斷ハ決定シ難シ。

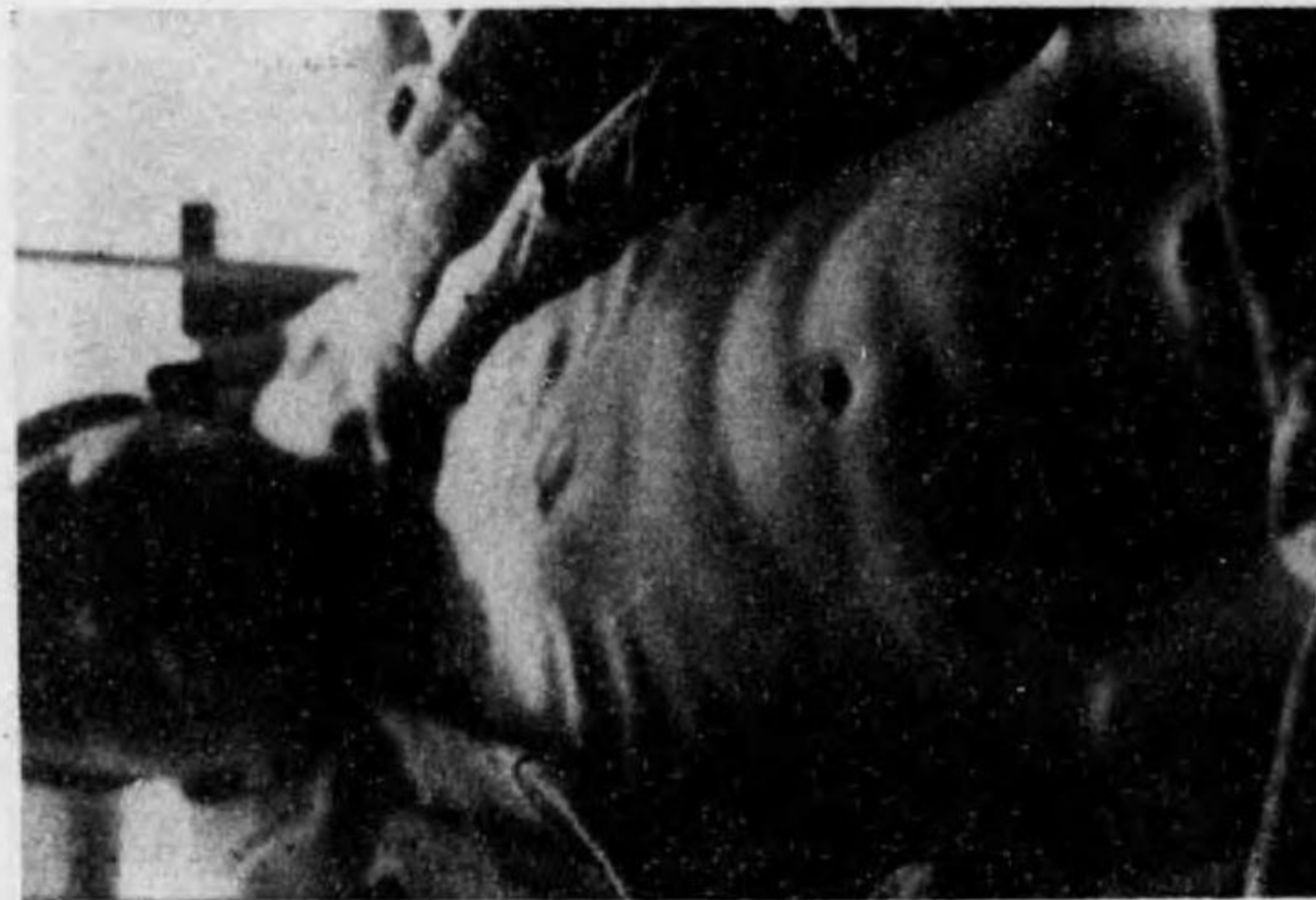急性腸管閉塞ト鑑別診斷ヲ要スルモノハ胃潰瘍又ハ十二指腸潰瘍ノ穿孔,脾臟溢血及急性脾臟炎,卵巢囊腫又ハ大網囊腫ノ莖捻轉,腸間膜動脈ノ閉塞,喇叭管妊娠ノ中絶或ハ喇叭管破裂等ナリ。

急性腸管閉塞ノ豫後ハ第1番目ニ診察セル醫師ノ診斷ノ當否ニ懸ル。急性腸管閉塞ハ成人ニテハ開腹手術後ニ屢々起ル。例ヘバ蟲様突起炎ノ場

合ニテ開腹治療ヲ施セル後、數週乃至數ヶ月ニ至ル間ニ急性腸管閉塞ヲ起ス場合稀ナラス。此ノ事アルヲ内外兩科醫ハ特ニ念頭ニ置クヲ要ス。

**閉塞ノ高サ** 腸管ノ非常ニ上部カ又ハ非常ニ下部ニ閉塞ガ起レル場合ニハ腸管閉塞ノ診斷ハ容易ナリ。然シ腸管全長ノ中央部ニ閉塞ガ起レル場合ニハ診斷ハ時ニ困難ナリ。

小腸閉塞ト結腸閉塞トハ前者ニ蠕動遙カニ旺盛ナル事ニテ區別ス。鼓腸ハ一般ニ後者ニ強ク起ルモ、下部小腸ニ閉塞ガ起レバ結腸閉塞ニ於ケルガ



挿圖 23. 下部小腸閉塞ニヨリテ起レル小腸硬直

如ク鼓腸甚シキ事アリ。肋骨弓下ガ強鼓音ヲ發セバ下部結腸ノ閉塞ヲ考フ。

閉塞ガ特ニ高位ナレバ初メノ間ニハ放屁及排便アリ、且ツ腹部ハ閉塞ガ起リテヨリ比較的長キ間扁平ナルニヨ

リ誤診ヲ招キ易シ。斯ル場合ニハ腦性、尿毒症性、剩ヒステリー性、胃發症又ハ發起時腹膜炎等ヲ考ヘヤスシ。嘔吐頑固ニシテ尿量ガ短時間内ニ減少シ、排便及放屁ナクシテ兩日ヲ經過セバ腸管閉塞ナルコト確實ナリ。敢テ鼓腹ヲ來スヲ要セズ。

#### 急性腸管閉塞ノ諸型

a) 初メ不完全或ハ慢性ナリシモノガ突然完全トナリ、一見急性ナルガ如ク見ユル閉塞。

之ハ主トシテ癌性及結核性變化ニヨリテ來ル。老年者ニテ 2—3 ヶ月間痙攣及腹部膨滿ヲ病ミ、2 日以來排便モ放屁モ全ク無ク、大量ノ褐色惡臭

ノモノヲ嘔吐セバ先ヅ吾人ハ結腸、殊ニS字狀部ノ絞榨性痛ヲ疑フ可シ。若年者ニテ數ヶ月反覆痙攣ヲ病ミ、次デ完全閉塞ノ徵候ヲ證明セバ Bauhin 氏瓣膜ニ又ハ小腸ニ於ケル結核性狹窄ヲ疑フ可シ。此ノ類屬トシテ結核性腹膜炎及腹膜炎ノ一ゼノ場合ノ腸管閉塞ヲアグ。

#### b) 間歇性腸管閉塞

多少共長キ故障ノ間隔ヲ置キテ一過性ニ急突ニ起ル腸管閉塞ヲ間歇性腸管閉塞ト云フ。此ノ場合ニハ腸管ニ存続性狹窄ナクシテ間歇時ニハ故障ヲ起サザル永存性異常アルガ爲ニ腸腔ノ一過性閉塞ガ反覆シテ起ルナリ。此ノ病型ニハS字狀部ノ軸捻轉ガ屬ス。稀ニハ異常移動性腸部及尙稀ニハ小腸等ノ軸捻轉ガ之ニ屬ス。又大網及癢痕索ニヨリテモ閉塞ヲ起ス。Meckel 氏憩室ト關聯セル異常、内へるにあノ嵌頓、古キ結核性癒着ニヨル屈曲等モ該型閉塞ニ數フ可キナリ。

#### c) 急突ニ而モ無準備ニ起ル閉塞

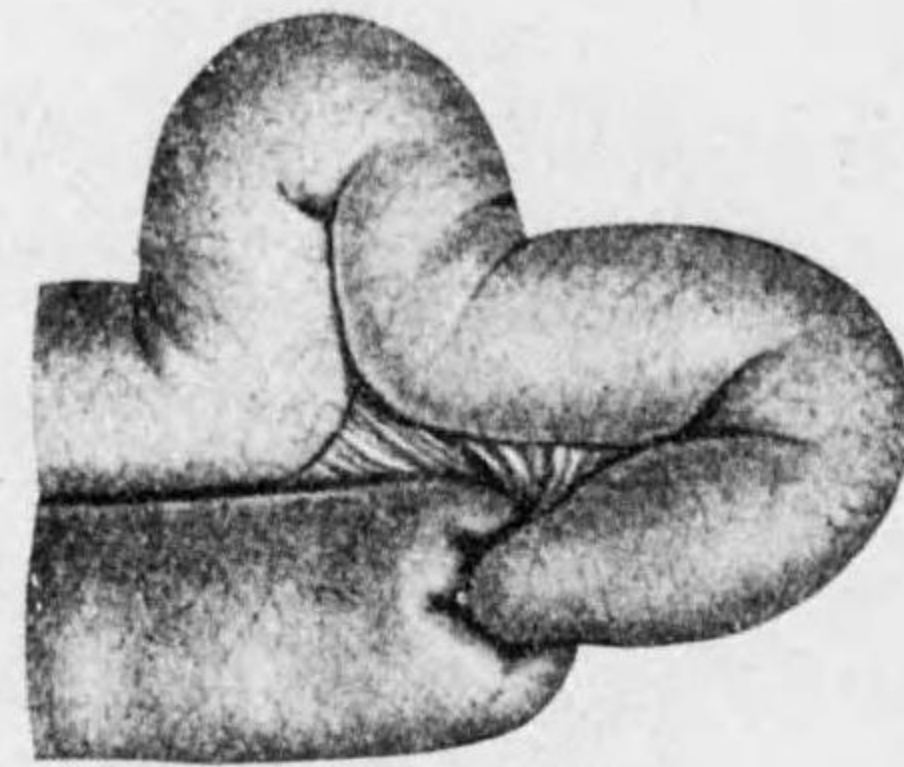
病的既往史ナキ一見健康ニ見ユル人ニテ痛ニヨリテ突然腸管閉塞ヲ起スコトアリ。稀ナリ。此ノ場合ニモ仔細ニ既往史ヲ探聞スルコトニヨリテ既往疾患ノ一定徵候ヲ發見シ得ベシ。又腸結核ノ場合ニ腸管閉塞ハ時トシテ間歇性腸管閉塞ノ原因ニアゲタルモノガ此所ニ再ビ考慮ニ置カル。偶然恰モ第1回發作ガ觀察セラレタル場合ニ然リ。尙膽石ニヨル腸管閉塞ノ場合ノ如ク單ニ1回ノミ發作ノ來ル場合モ該型閉塞ニ屬ス。

#### 腸管閉塞ノ原因ニヨル分類

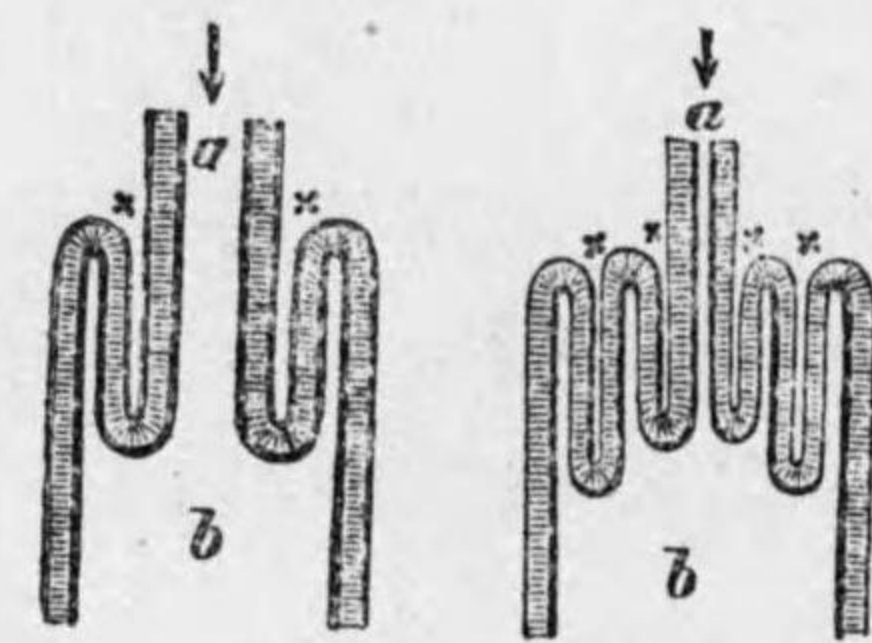
a) 索狀性及屈曲性閉塞 b) 膽石ニヨル閉塞(糞石、異物ノ如キニヨリ又、小兒ニテハ蛔蟲ニヨリ腸管閉塞ノ起ルコトアルハ周知ノ如シ)。c) 腸管壘積症ノ壘積セル腸域ノ血行障礙ノ程度ニヨリテ1ヶ月以上モ恒存スル慢性壘積症ヨリ腹膜炎ヲ起シテ急虛死ヲ致ス最重烈型ニ至ルマデ種々ノモノアリ。初メハ血性、果汁ノ如キモノガ排便ニ混ズ。注意シテ腹部ヲ觸診スレバ壘積腸管ヲ圓筒形物トシテ脊柱ノ右側ニ觸ル。例外的ニ壘積ハ直腸マ

デモ進ミ、此所ニテ侵入腸下端ヲ直接觸ルルニ至ルコトアリ。哺乳兒ニテハ腸管壘積症ノミガ腸管閉塞ノ原因トナル。

腸壘積トシテハ廻盲壘積 Ileocecale Invagination ガ最モ屢々遭遇スルモノナリ。不純ノ廻盲壘積ハ普通 Meckel 氏憩室又ハ良性腸腫瘍ニヨリ



挿圖 24. 腸壘積



挿圖 25. 單純腸壘積 (縱斷模型圖) a ハ上部位被積腸片 b ハ下部位腸片

テ起ル。是等ノ場合ニテ上腸部ト腫瘍トハ共ニ下部腸内ヘ引込マル。

壘積腫瘍ハ既ニ記述セル如ク圓筒形ニシテ多クハ脊柱ノ右側ニアリ。此ノ觸知セララル圓筒形腫瘍ハ疝痛發起時ニ硬クナリ、比較的軟カクナル際ニ疝痛止ム。壘積域長キ程圓筒形腫瘍モ從ツテ長ク、横行結腸、進ンデ下行結腸モ腫瘍トシテ觸ルルニ至ルコトアリ。著者ノ臨牀實驗ニヨルニ盲腸ノ固定ガ甚シク不安定ニシテ移動性ナルカ、又ハ廻盲部ガ解剖的異常ヲ呈シ甚シク高位ニアル者ニ於テ、廻盲壘積ガ起レバ壘積腫瘍ノ上端ハ脊柱右側ニテ高く、右結腸彎曲ニアルコトアリ。注意ヲ要ス。腹膜炎ヲ起サザル限り壘積腫瘍ニ於テ壓痛ハ甚シカラズ。

d) 腸軸捻轉

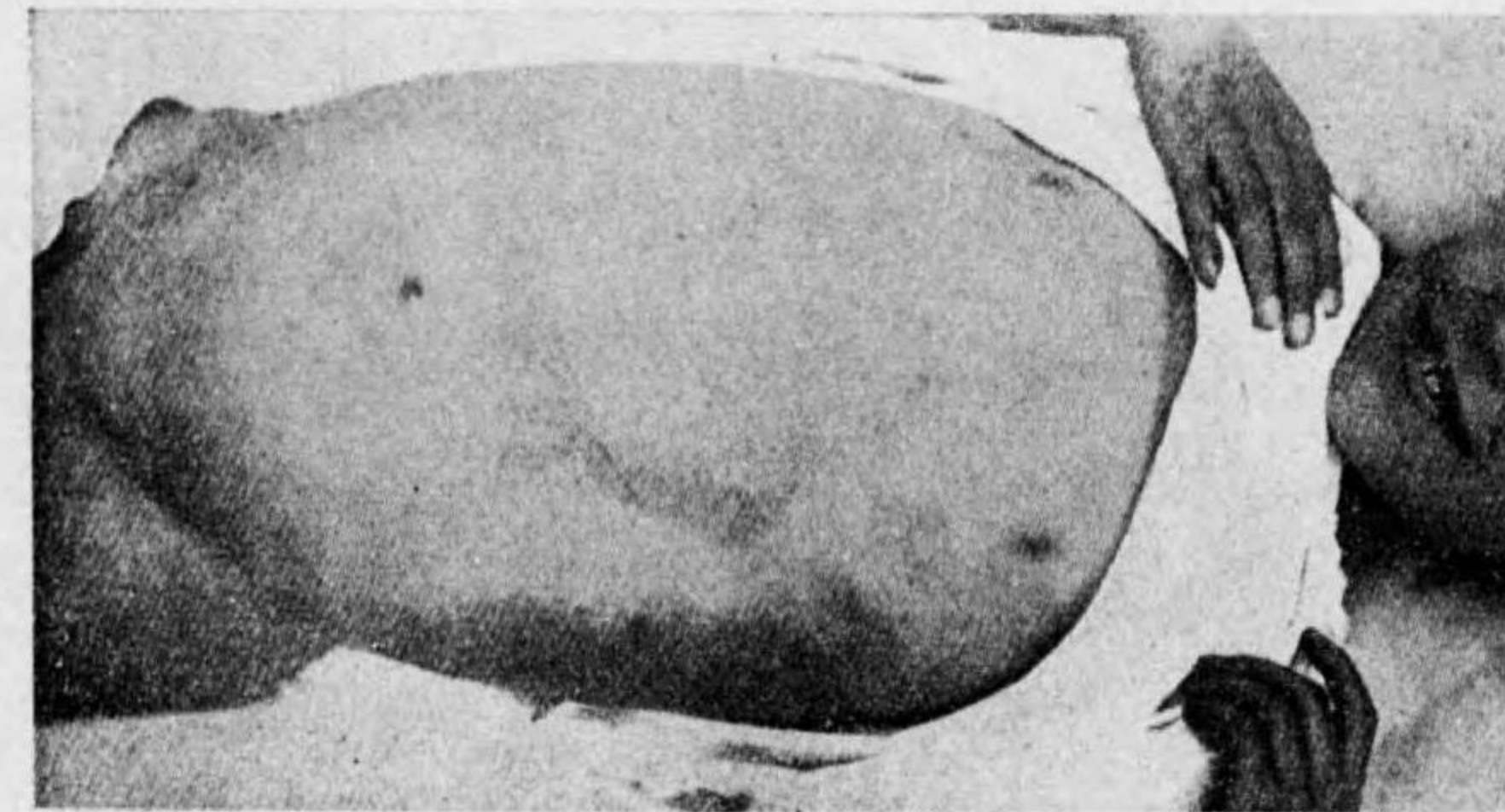
腸軸捻轉ハ最モ屢々S字狀部ニ來ル。S字狀部ノ樞軸轉捩 Volvulus ノ場合ニハ診斷ハ頗ル容易ナリ。

此ノ場合ニハ全腹腔ハ強ク膨脹セル腸紐ニテ占領セラレ、其ノ腸紐ノ頂點ハ右方ニテ上腹ニ在リ。其ノ紐ノ並行脚ヲ觸知シ又、見ルコトヲ得。S字

狀部閉塞ナルハ直腸ヨリ注水セントスルモS字狀部ヲ水ガ通上セザルニヨリテ證明セラル。

廻盲捻轉ニテハ急ニ嘔吐ヲ以テ始マリ、右下腹ニ丸キ鼓音發腫瘍ヲ證明ス。然リ結腸ニ1リーとる半ノ水ヲ注入スル時ニ此ノ種ノ腫瘍ヲ證明ス。全小腸ノ捻轉ハ十二指腸廻腸閉塞ノ徵ヲ呈シ、同時ニ鼓腸モアリ。小腸各紐ノ捻轉ハ索性閉塞 Bridenverschluss 及腹膜囊 Bauchfelltasche ニ於ケル後傾ト區別シ難シ。

e) 腸管結索形成



挿圖 26. S字狀部ノ樞軸捻轉ニヨル腹部膨隆

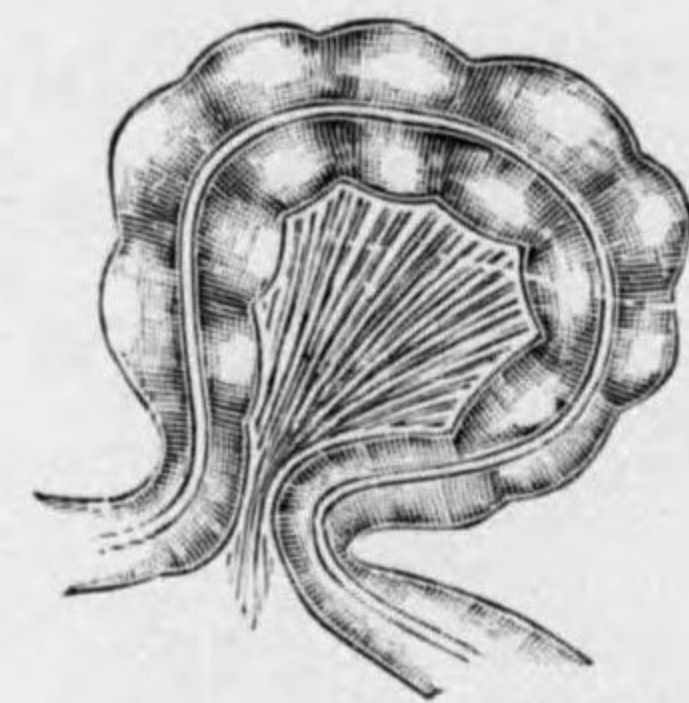
捻轉ニ近似セル腸管結索形成 Knotenbildung ヲ Meckel 氏憩室ノ存在ニ坐スルモノテルヤ否ヤヲ臨牀上ニ視ヒ知ルコトハ困難ナリ。結索形成ハ憩室ガ長キ時ニ起ル。又ハ憩室ガ結締織索ニテ隣ト結連セル場合ニ起ル。結核性腹膜炎ノ如キニテ索狀形成ヲ廻盲ニ胎シ、之ガ結索形成ノ原因トナルコトアリ。廻盲結索形成又ハ小腸ノ結索形成ノ場合ニハ局所ニ結索ヲ腫瘍トシテ觸知シ得ルコトアリ。

f) 内部へるにあノ後傾

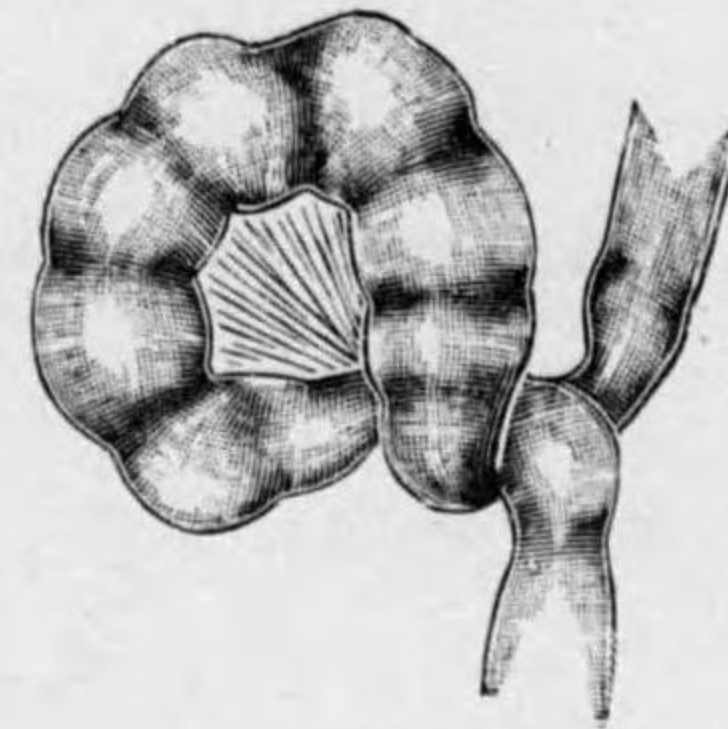
急性腸閉塞ノ稀ナル原因中ニ先天性腹膜囊内ニ於ケル後傾ヲ算フ可シ。吾人ハ先ヅ外部へるにあヲ除外シ得テ始メテ内部へるにあヲ疑フ可シ。




閉鎖孔へるにあ Hernia obturatoria ノ定形的ナル場合ニハ Poupert 氏  
靱帶下部ニ深部壓痛アリ(底深部ニ壓痛ヲ感ズ)。而シテ患者ハ閉鎖神經ノ  
神經痛トシテ訴フ。斯ル場合ニハ診斷ハ大ナル眞實サヲ以テ附スルヲ得。



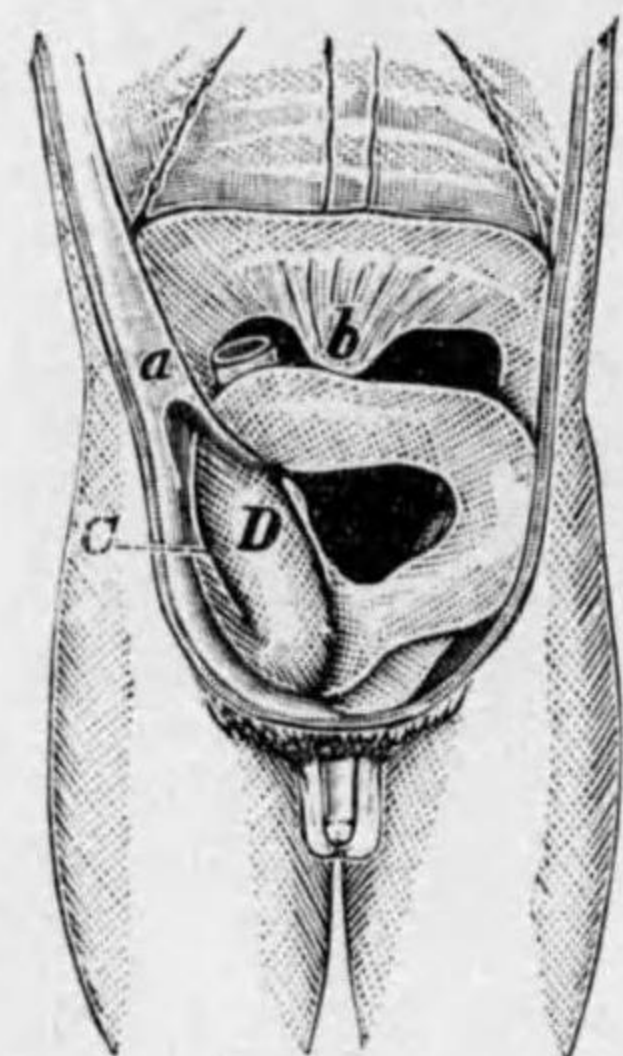
挿圖 27. 腸盲捻轉ノ傾  
向ヲ有スルS字狀部



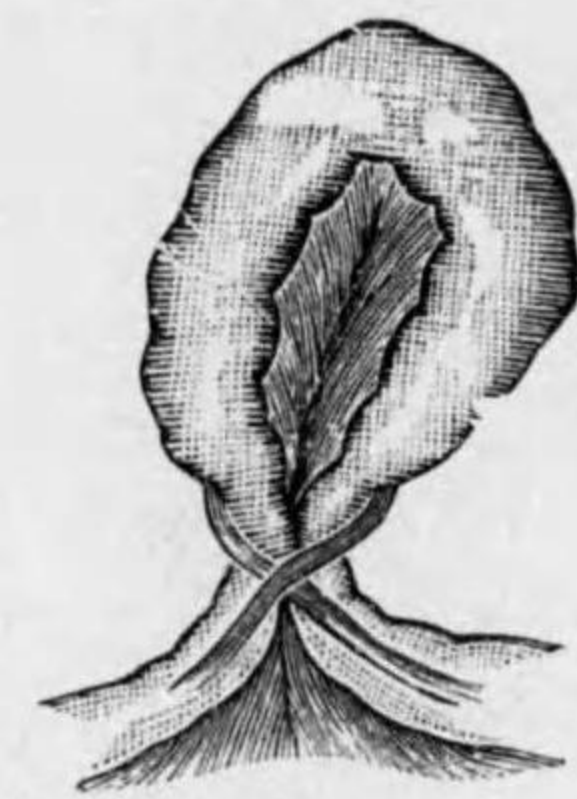
挿圖 28. S字狀部  
軸捻轉




挿圖 29. S字狀部  
軸捻轉



挿圖 30.  
大網ヨリ前腹壁ニ互ル索  
a b ニヨリテ起レル内筋  
頓、索ニヨリテ腸紐 CD  
ハ閉塞シ。此ノ腸紐ノ C  
脚ハ強ク壓縮セラレアリ



挿圖 31.  
長キ靱帶狀ノ索ニヨリ  
テ起レル小腸紐ノ閉塞



挿圖 32.  
小腸紐 DD ナ取卷ク腸  
紐室ニヨリテ起レル内  
筋頓或ハ腸閉塞

整復不能ノへるにあガ腸閉塞ノ原因ナラザルコトアリ。へるにあ囊ガ緊  
張セズシテ、囊頸部ガ壓迫過敏ナラザレバ腸閉塞トナスベカラズ。古キ癒  
着ニテモ非整復性トナレルへるにあアル筈ナリ。

脱腸ハ整復スルモ尙閉塞存続セバ囊孔周圍ヲ検査スベシ。

内部へるにあニハ Winslow 氏孔へるにあ、十二指腸空腸へるにあ、廻  
盲部へるにあ、横隔膜へるにあ等アリ。

廻盲部ニハ憩室又ハ形成索狀物ニテ小腸紐ノ蹄係形成ヲ挿圖 31 及ビ 32  
ニ示スガ如キ状態ニテ起スコトアリ。此ノ場合、腸間膜動脈ノ絞窄完全ナラ  
ザレバ、蹄係部ニ高度ノ鬱血ヲ短時間内ニ來シ、此ノ鬱血蹄係ガ特ニ硬キ  
彎曲セル長キ腫瘍トシテ觸ルルコトアリ。此ノ場合、此ノ鬱血蹄係ハ勿論既  
ニ麻痺ニ陥リ、之ニ蠕動ヲ觸診上ニ證明セズ。斯ル觸診所見ガ得ラレ、他ニ  
患者ニ腸閉塞ノ症状アラバ、猶豫ナキ外科的療法ノ實施ガ緊要ナリ。其レハ  
絞窄部ニテ腸壁ノ絞破ヲ來ス恐レアルニヨルナリ。

#### f) 痙攣性腸閉塞

腸管ガ腹部手術後又ハ何等ノ原因ナクシテ痙攣ヲ起シ、之ガ長時間存続  
シテ腸閉塞ノ徵候ヲ起スニ至ルコトアリ。結腸中ニテ最も屢々痙攣狀ヲ呈ス  
ルハ横行結腸ノ左半部ナリ。此ノ痙攣ハ X 光線像ニテ非常ニ明瞭ニ現示  
スルヲ得。此ノ痙攣ハ時ニ十二指腸潰瘍ニテ起ルト云フ。

### 19. 直腸癌

#### 直腸ノ觸診

肛門ヨリ直腸ノ最下部ヲ直接觸診スルコトヲ得。此ノ觸診ニハ示指ヲ用  
キ、肛門及觸診指ニハおれーふ油ノ如キヲ塗布シテ皮膚面ヲ滑カニス。被檢  
者ニハ膝肘位 Knie-Ellenbogenlage カ、又ハ上腿ヲ腹側ニ近寄セテ背位  
又ハ片側臥位ヲ取ラシメテ後ニ觸診指ヲ肛門ニ挿入ス。通常觸診指ノ尖端  
ハ攝護腺ノ上極マデ達ス。達シ得ザル場合ニハ攝護腺ニ肥大或ハ腫脹アル  
ヲ知ル。

直腸ノ觸診時ニハ觸ルル粘膜ノ腫脹ノ有無、粘膜ノ硬サ及表面ノ性状等  
ニ就キテ注意ス。觸診指ガ達スル部分ニ癌ガ生ゼル場合ニハ、其ノ癌ノ部分  
ハ硬シ。癌腫ガ崩壊シ居ル場合ニハ其ノ癌性潰瘍面ハ甚シキ凹凸ヲ呈シ、

概シテ硬シ。又ヨク局所ノ腸腔ノ狭窄ヲ證明ス。直腸ノ觸診時ニハ内痔核ノ有無ニモ注意ヲ拂フ可キハ勿論ナリ。直腸診ハ外科の疾患竝ニ婦人科の疾患ノ診斷ニモ大切ナルモノナリ。

#### 附. 直腸ノ望診

直腸鏡ヲ送入スルカ又ハ直腸S字狀部検査鏡ノ使用ニヨリテ直腸粘膜ノ望診ヲナスヲ得。

直腸S字狀部検査鏡 (Rectoromanoskop) ハ長サ30糎、直徑2糎ノ金屬管ナリ。管腔ニハ之ニ適合スル内栓アリ。内栓ヲ抜キテ管腔内ニ電燈ヲモ送入シ得ル様ニ装置シアリ。又管ノ外端ニハ硝子窓アリテ、此所ヨリ電燈ニテ照サレタル内景ヲ視クコトヲ得。又管ノ外端ニ近ク側管アリテ、之ニ送氣器 Blase-Balg ヲ取附ケテアリテ、之ハ管ノ直腸内送入ガ困難ナル際ニ直腸内ニ空氣ヲ吹き込ミテ内腔ノ擴大ヲ期スルニ用ユ。被檢者ニ膝肘位ヲ取ラシメ、直腸ニテ會陰部ヲ通シ5糎ダケ直腸S字狀部検査鏡ヲ水平ニ送入シ、次デ其ノ内栓ヲ去リテ、其ノ代リニ電燈支持棒ヲ送入シ、電燈ニテ管内及管ノ先方ヲ照シテ直腸内ニアル管ノ部分ヲ幾分上方ニ向ケテ11糎マデ管ヲ直腸内ニ送入ス。此所ヨリ先ハS字狀部ヲ見テ、次デ管ヲ水平ニス。此ノ時屈曲入口(S字狀部下端)ヲ視フヲ得。容易ニ管ヲ送入スルヲ得ザル場合ニハ既述セルガ如ク、硝子窓ニテ管ノ外端ヲ閉ヂ、送氣器ニヨリテ徐々ニ送氣セバ管ヲ屈曲上部マデ管ノ先端ヲ下方ニ傾ケテ送入スルヲ得。

#### 直腸癌

他部腸管ノ癌ニ見ル症狀ノ他ニ、下腹痛、裏急後重及血液、濃汁及粘液ノ排泄等固有ノ3症狀ヲ呈ス。

直腸診ニ際シ、既述セルガ如ク、肛門近く生ゼル直腸癌ノ場合ニハ表面凸凹不平ナル硬キ腫瘍ヲ觸レ、狭窄部ヲ觸知スルヲ得。癌部ハ硬ク漏斗狀ニ觸ルル場合尠ナカラズ (攝護腺疾患ニ就テハ泌尿器系疾患ノ部ニ於テ述ブ)。

腸寄生蟲病中蛔蟲病ニテハ稀ナルモ寄生蛔蟲群ガ小兒ニテハ腫瘍狀ニ觸知セラルルコトアリ。又蛔蟲群ガ腸閉塞ヲ起スコトアリ。腸窒扶斯性廻腸潰瘍ヲ蛔蟲ガ穿孔スルコトアリ。蛔蟲ガ膽道ニ迷入シテ膽道炎又ハ肝臟膿瘍ヲ起スコトアリ。是等ノ事實ヲ除カバ本書ニ特述スベキ腸寄生蟲病ナキニヨリ腸寄生蟲欄ヲ特設シテノ記述ヲ著者ハ省略ス。

## 第6章 肝臟觸診ト肝臟疾患ノ要綱

肝臟ノ異常ハ Hijmans van den Bergh 氏ニ倣ヘル血液中膽汁色素ノ間接竝ニ直接證明法乃至ハ定量法ノ施行、Galactose 負荷成績、Hildebrandt 氏ニ倣ヘル血清中ウロビリノ一げんノ證明、十二指腸液中ノ色素含量ノ測定、血液中ノ膽汁酸證明、糞便内色素ノ定量 (Charnas 氏法)、食餌性果糖尿、Verdauungshämoklasie 及靜脈内注入 Phenol'tetrachlorphthalin ノ膽汁内出現検査等ニヨリテ其ノ一端ヲ視ヒ得ルモ、一般ニ肝臟疾患ノ診斷ニハ肝臟ノ觸診的所見ガ大役ヲ演ズト云ヒ得ベシ。

### 第1節 肝臟ノ觸診術

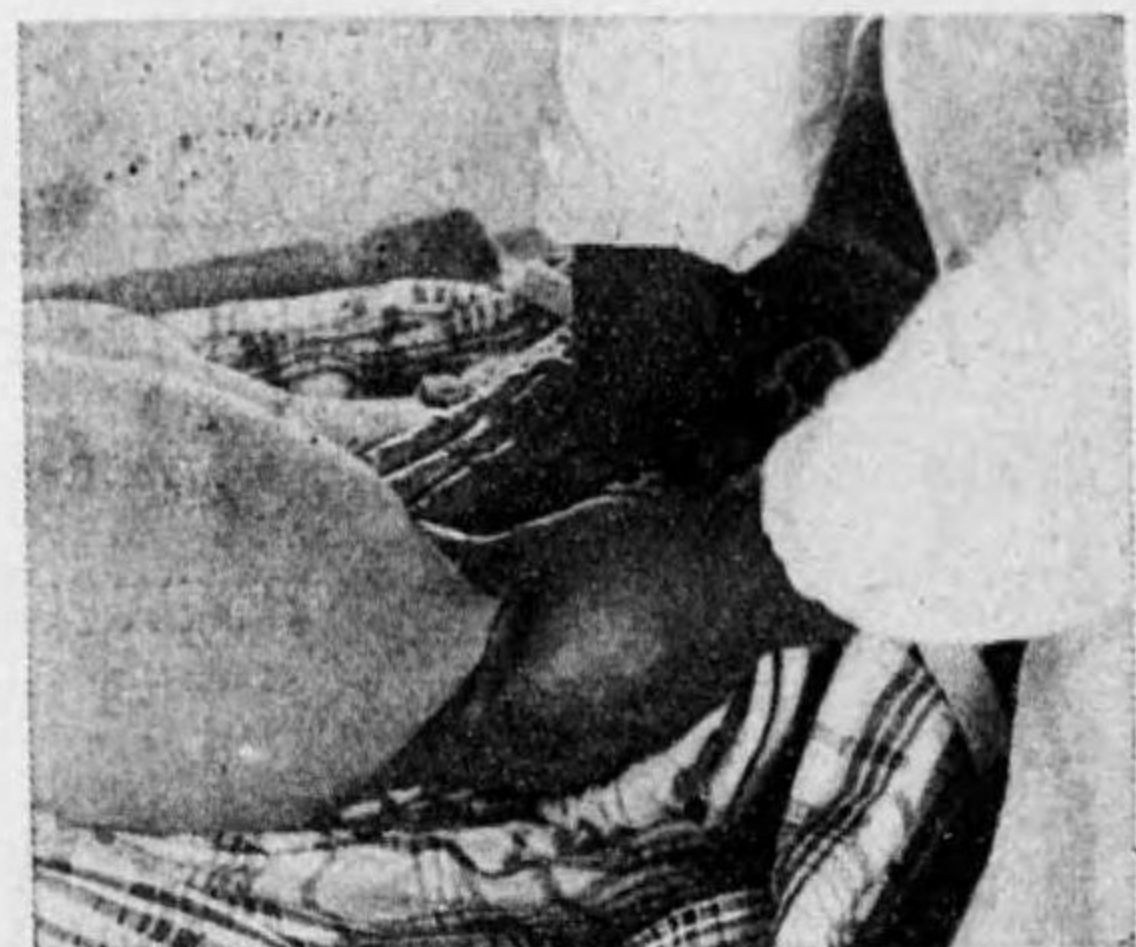
#### 肝臟ノ形、位置及大イサニ關スル解剖的豫備知識

肝臟ハ右側季肋部ニアリテ、其ノ肝臟ノ前縁ハ季肋下界ニ達スルノミナラズ、少シク其ノ下界ヲ越エタル部分アリ。肝臟ノ凸面ヲ以テ横隔膜ニ接在ス。肝臟ノ下界ハ右背ニテ略第10-11胸椎ノ高サニアリ。此所ヨリ胸廓下界ニ沿ヒテ身體右側ニテ第10肋軟骨ノ中央マデ前方ニ走り、此所ニテ右肋骨弓ヲ前方ニ過ギ上腹ヲ横切り左第7肋軟骨ノ中央マデ走ル。肝ノ左端ハ噴門ヲ過ギ左横隔膜頂部ノ中央ニ到ル。膽囊ニテハ其ノ前盲端ガ多少ハ前肝縁ヲ越ユ。

#### 肝臟ノ觸診

觸診ハ肝臟前縁ノ走向及性状ヲ確定スルニ最モ大切ナル診察法ナリ。サ

レド皮下脂肪ノ多キモノ、大量ノ腹水アル者又ハ腹壁ノ強ク緊張セル者等ニテハ觸診法ニテ肝臟前縁ヲ決定スル事ハ困難ナリ。肝臟觸診ガ困難ナル場合ニハ患者ノ全身温浴中ニテナス。腹水アル者ニテハ腹腔穿刺ニヨリテ其ノ腹水ヲ除ケル直後ニ充分ニ觸診ヲ試ミル様ニ心掛クベク、又場合ニヨリテハ下劑ヲ投與シテ腸内容ヲ少ナクシテ肝臟觸診ガ充分ニ試ミ得ラルル様ニ準備スルガヨシ。腹壁ガ弛緩シ薄キ程肝臟觸診ハ容易ナリ。肝臟觸診ハ片手ニテナスカ又ハ雙手ニテナス。診察者ハ必ず患者ノ右側ニテ牀縁ニ坐シ、右ノ温キ手掌ヲ平たくシテ先ヅ右乳腺ノ延長上ニテ上腹ニ置ク。其ノ置ノ高



挿圖 33. 肝臟觸診時局部寫眞

サハ打診ニヨリテ探セル肝前縁位下ニシテ、此所ニテ右手ノ延バセル觸診手指ノ尖端ヲ置ク。輕ク屈セル觸診指ノ末端ヲ以テ下方ヨリ上方ニ向ヒテ肝縁ヲ觸ルル様ニシ、次ニ患者ニ深吸氣ヲ營マシム。充分ニ横隔膜呼吸ガ營マレ且ツ肝臟ガ周圍ト癒著シ居ラザル時ハ、肝縁ハ觸診指尖ニ擦レナガラ移動ス。其ノ時診觸者ハ診觸手及指ヲ少シク押し付ケテ吸氣ノ間ニ眞直ニ延バセル觸診指ノ尖端ヲ上前方ニ廻轉ス。然ル時ハ指尖ヲ擦過スル弾力性肝縁ヲ觸ル。雙手觸診法ハ膽囊觸診ニ好都合ナリ。觸診者ノ右手ハ前述ノ如クシ、觸診者ノ左手掌ヲ患者ノ右9—11肋骨背側ニアテガヒ、4指ヲ以テ肝部ヲ上前方ニ壓シ、左手ノ拇指ハ内上方ニ上グ。斯クノ如クセバ肝臟ハ幾分自己ノ容槽ヨリ挺出シテ、其ノ前肝縁ガ腹壁ヲ迫壓ス。腹水ノ滯溜及其ノ他ノ腹部異常ニテ肝前縁ノ觸診確定ガ困難ナル事アルハ既述ノ如シ。是等ノ場合ニモ鞅韃狀胎動ノ觸診ヲ妊婦ニ就キテ試ミルト同ジク肝臟部ヲ前腹壁ヨリ眞直ニセル觸診指ノ尖端ヲ以テ短突シナガラ下ラバ肝前縁ノ位置ヲ略決定シ得ル事アリ。Riedel氏ハ患者ニ牀縁ニテ

膝肘位ヲ取ラシメ、診察者ハ直接患者ノ背部ヨリ兩腕ヲ以テ胸ヲ抱キ肝臟部ヲ觸診スル事ヲ推賞ス。斯クノ如クセバ肝臟ハ前下方ニ下リ、其ノ前縁ノ觸診ガ容易トナルト云フ。

觸診ニヨリテ先ヅ肝前縁ノ位置ヲ確定シ、次デ肝前縁ガ鈍キカ鋭キカ、軟キカ硬キカ、又ハ平滑ナルカ、截痕ヲ有スルカ、等ニ就キテ觀察ス。異常ニ増大セル肝臟又ハ排壓セラレタル移動肝臟（肋膜滲出液、横隔膜下膿瘍、肺腫瘍、鬱血肝、硬變肝、肝腫瘍、絞搾肝、遊走肝）ニテハ肝縁ノミナラズ上側又屢下側ヲモヨク觸ルル事ヲ得。而シテ肝臟ガ舌様ニ指間ニ狭ミ得ラルル事アリ。以上ノ諸症狀ヲ檢セバ、次デ肝臟ノ表面ガ平滑ナルカ、又ハ小凹凸ヲ有スルカ、或ハ大凹凸ヲ有スルカヲ檢ス。肝臟ト癒着シ居ラザル近在腫瘍ハ肝臟トハ異ナリ呼吸性移動ヲ示サズ。

尙甚稀有ナルモ腹部内臟ノ顛倒型ノ場合ニ、肝臟ノ位置ガ左側ニ顛倒シ居ルコトアリ。常位ニ肝臟ヲ觸レ得ザル場合ニハ此ノ顛倒型ナラザルヤヲ疑フ可シ。

膽囊ハ健康状態ニテハ觸ルルヲ得ズ。膽囊ハ右第9肋軟骨高ニテ直腹筋ノ右縁ニアリテ略右乳線上ニテ觸ル。擴張セル膽囊ハ此所ニテ肝前縁ニ接在腫瘍トシテ發見セラル。其ノ際膽囊ハ半球形、球形又ハ梨子形ヲナシ、弾力性又ハ粗大腫瘤狀ニ觸ル。稀ニ膽囊管ガ長ク延ビテ膽囊ガ肝前縁ヨリモ遙カニ下方ニアリテ呼吸性移動ヲ失フ。

膽囊ガ大キクナリテ、其ノ下端ガ臍高以下ニ達スルコトアリ。斯カル場合ニハ増大膽囊ハ右腎腫又ハ膀胱腫ト紛ラハシ。サレド膽囊腫ハ肝臟ヲ上方ニ壓排セズ。兩者間ニ淺キモ明瞭ナル横走溝ヲ觸ル（腎腫瘍ノ段参照）。

膀胱又ハ右腎腫ガ肝臟直下ニ在リテ大ナル時ハ、之ガ肝臟ヲ上方ニ著シク壓排シ、而モ間溝ハ深シ。

炎症ヲ起セルカ又ハ膿ヲ容レタル膽囊ハ多クハ甚シク壓迫過敏ナリ。膽囊ノ慢性炎症ニテハ右肝葉ノ膽囊近接部ガ炎症性ニ腫脹シ大キクナリテ周

圍ト癒著セル事アリ。然ル時ニ其ノ大キクナレル肝葉ヲリーでる氏葉 *Ried-elscher Lappen* ト云ヒ、之ハ觸診可能ニシテ膽囊ヲ覆フ。

微毒肝ニテハ肝臟ノ表面ハ粗大結節狀ナリ。肝癌ノ場合ニモ同様ナリ。脂肪肝ハ軟カク大ナリ。硬變肝ハ硬ク表面ハ細凹凸ヲ有シ肝前縁ハ鋭利ナラズ。鬱血肝ニテハ肝ハ増大スルモ前縁ハ鋭利ニシテ尋常肝ヨリモ硬ク表面ハ平滑ナリ。著者ノ實驗ニ據ルニ、冬季脚氣患者ニ稀ニ肝腫ヲ證明ス。

## 第2節 肝臟疾患ノ要綱ト疾患肝臟ノ觸診所見

### 1. 遊走肝

遊走肝ノ場合ニハ上腹部重感アリ。時トシテ矢狀軸ノ周圍ニ肝臟ガ廻轉シテ肝臟ニ鬱血ヲ起シ、爲ニ上腹部ニ患者ガ烈シキ疼痛ヲ訴フルコトアリ。

遊走肝ハ異常ノ移動性ヲ有シ。之ガ觸診的ニ證明セラル。著者ノ遭遇セル遊走肝ノ觸診所見ハ次ノ如シ。

症例ノ上腹部ハ一般ニ少シク膨隆ス。殊ニ臍ヨリ右上方ガ特ニ著明ニ膨隆シ、此所ハ絶對濁音ヲ發ス。患者ノ肝臟位ニアル腫瘍ノ下縁ヲ觸診ニヨリテ追フニ右乳線ガ右肋骨弓ト交又スル所ヨリ少シク左方ニ偏セル所ニ下縁ハ始マリ、此處ヨリ下縁ハ右下ニ走リ、最下端ハ臍高マデ達ス。コノ縁ニ截痕ヲ觸レズ。最下端ハ半圓形ヲ呈ス。此處ハ右肋骨弓最低部ヨリ 9.5 糎ヲ距ツ。此ノ尖端ヨリ下縁ハ更ニ上ル。サレド上方ハ腫瘍ノ此ノ儘ノ位置ニテハ觸追スルヲ得ズ。觸ルルコトヲ得タル左上方ヨリ右下ニ走ル縁ハ腫瘍ヲ左方ヨリモ右方ニ壓セバ右方ニ移動ス。而シテ腫瘍ノ下縁ノ右半分ガ正中線ヨリモ數糎右ノ所ニテヨク觸ルルニ至ル。即チ腫瘍ハ側方移動性ヲ示ス。又腫瘍ノ下縁ノ最低部ヲ右上方ニ壓セバ最低部ハ上方ニ 3.5 糎移動ス。即チ腫瘍ハ上方ニモ移動ス。患者ノ上腹部ニ在ル腫瘍ノ硬サハ常肝ノ其レナリ。此ノ腫瘍ハ壓迫過敏ナラズ。勿論腫瘍ニ壓痛ナシ。

患者ノ下腹ハ著シク膨隆シ *Hängebauch* ナリ。

患者ノ上腹部ノ X 光線透射所見ヲモ併記ス。

患者ニ造影劑ヲ徑口的ニ與ヘテ上腹部ノ X 光線透射觀察ヲ試ミタルニ、胃ハ左方ニ壓排セラレアリテ、其ノ右方ニ濃キ陰影アリ。患者ノ上腹部ニ觸ルル腫瘍ノ所ハ暗シ。

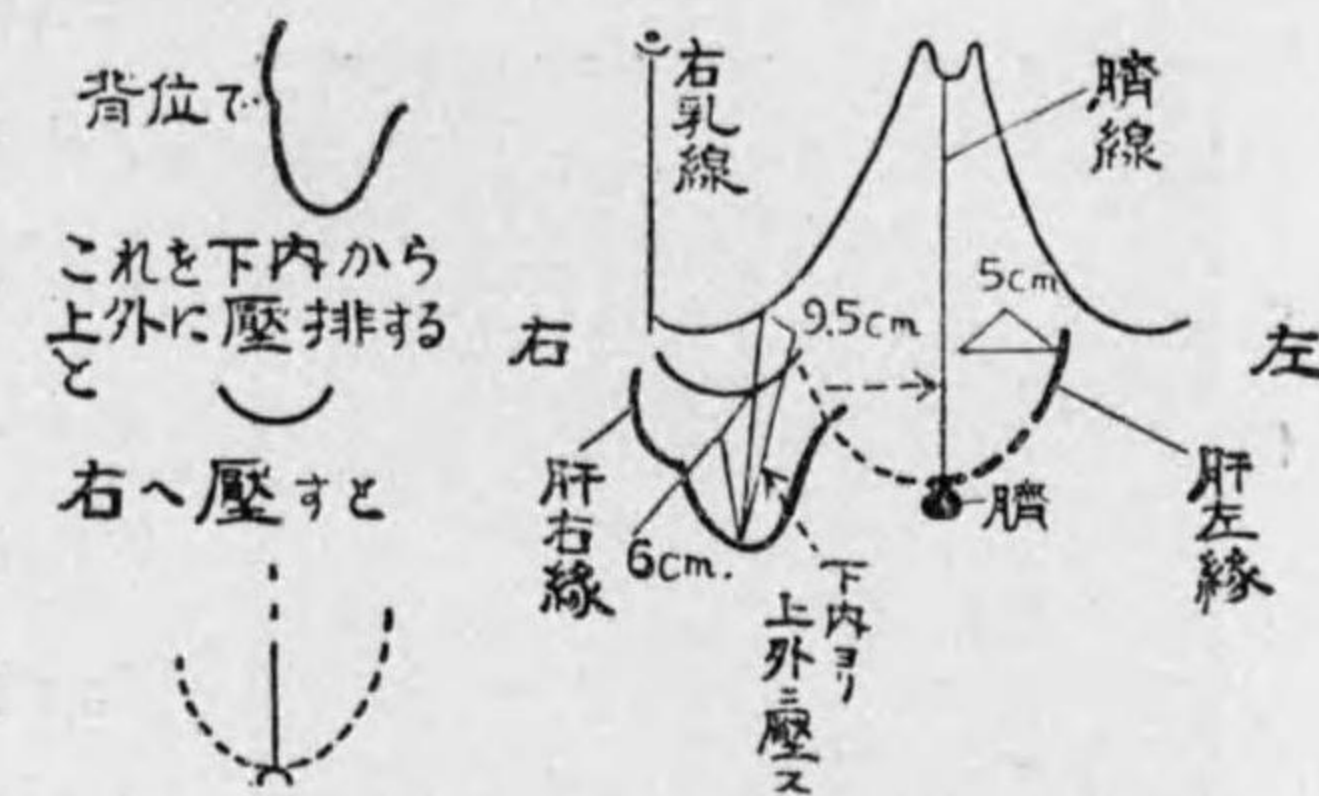
患者ヲ右側位ニ置キテ下側ニ寫眞原板ヲ置キ、下側ヨリ X 光線ヲ透シテ撮影セルモノガ揭示ノ寫眞(第 37 圖)ナリ。

上腹腫瘍ハ普通ノ肝門ノ有ル邊、或ハ下大靜脈ノ所ニテ一箇所固定セラレ居ル丈ケナリ。

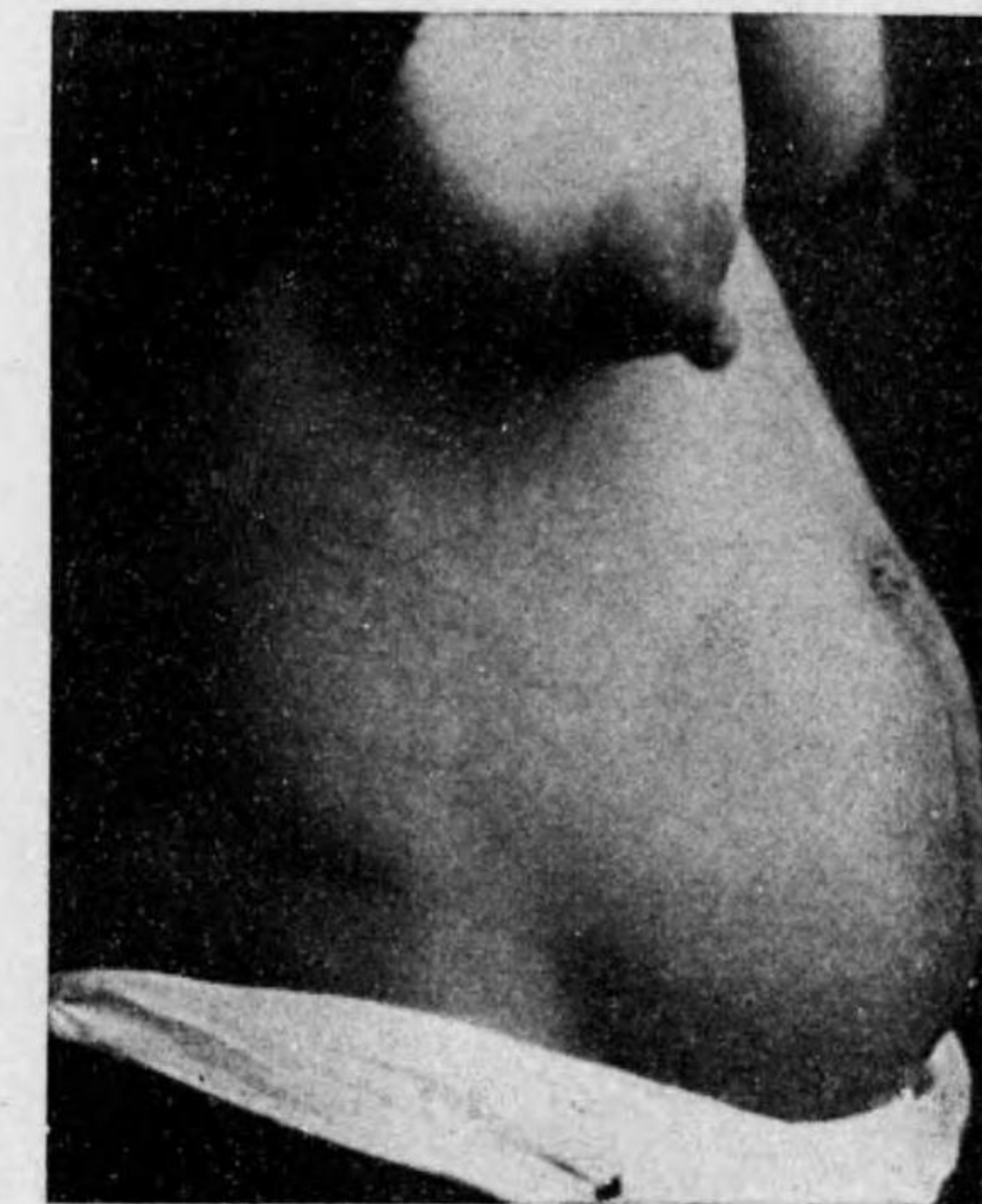
更ニ患者ニ膝肘位ヲ採ランメテ側方ヨリ X 光線ヲ透シテ寫眞ヲ撮影セルニ、揭示ノ寫眞(第 36 圖)ニ見ル如ク、上腹腫瘍ノ上半部ガ前腹壁ニ近寄レルヲ知ルヲ得。

患者ノ上腹部ニアル腫瘍ハ上述ノ如キ所見ヲ呈ス。

觸診所見ヨリスルモ、X 光線寫眞ニヨルモ、患者ノ上腹部ノ腫瘍ハ非常ニ大ナルモノニテ肝臟大ナリ。唯肝臟トシテハ位置ノ固定惡シク、腫瘍ハ餘リ移動性ナリ。又肝臟トシテハ下縁ノ走向ガ異様ナリ。然レドモ患者ノ上腹ニハ此ノ大ナル腫瘍ノ他ニハ肝臟ナク、X 光線透射ニヨリテモ此ノ腫瘍ニヨル陰影ノ他ニハ肝臟ノ陰影ハ

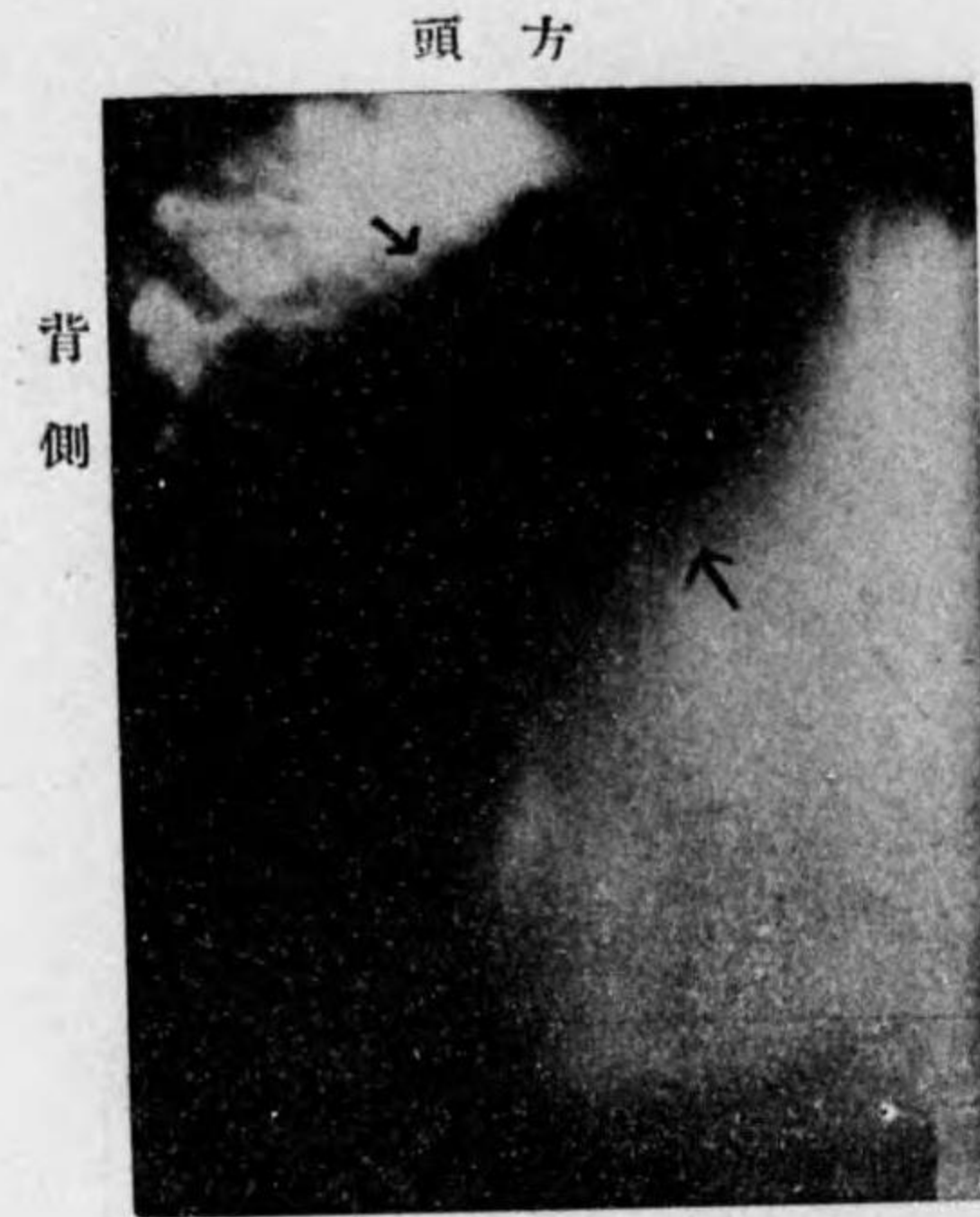

挿圖 34. 著者實驗例ノ肝臟ノ左右及上方移動性ヲ示ス圖

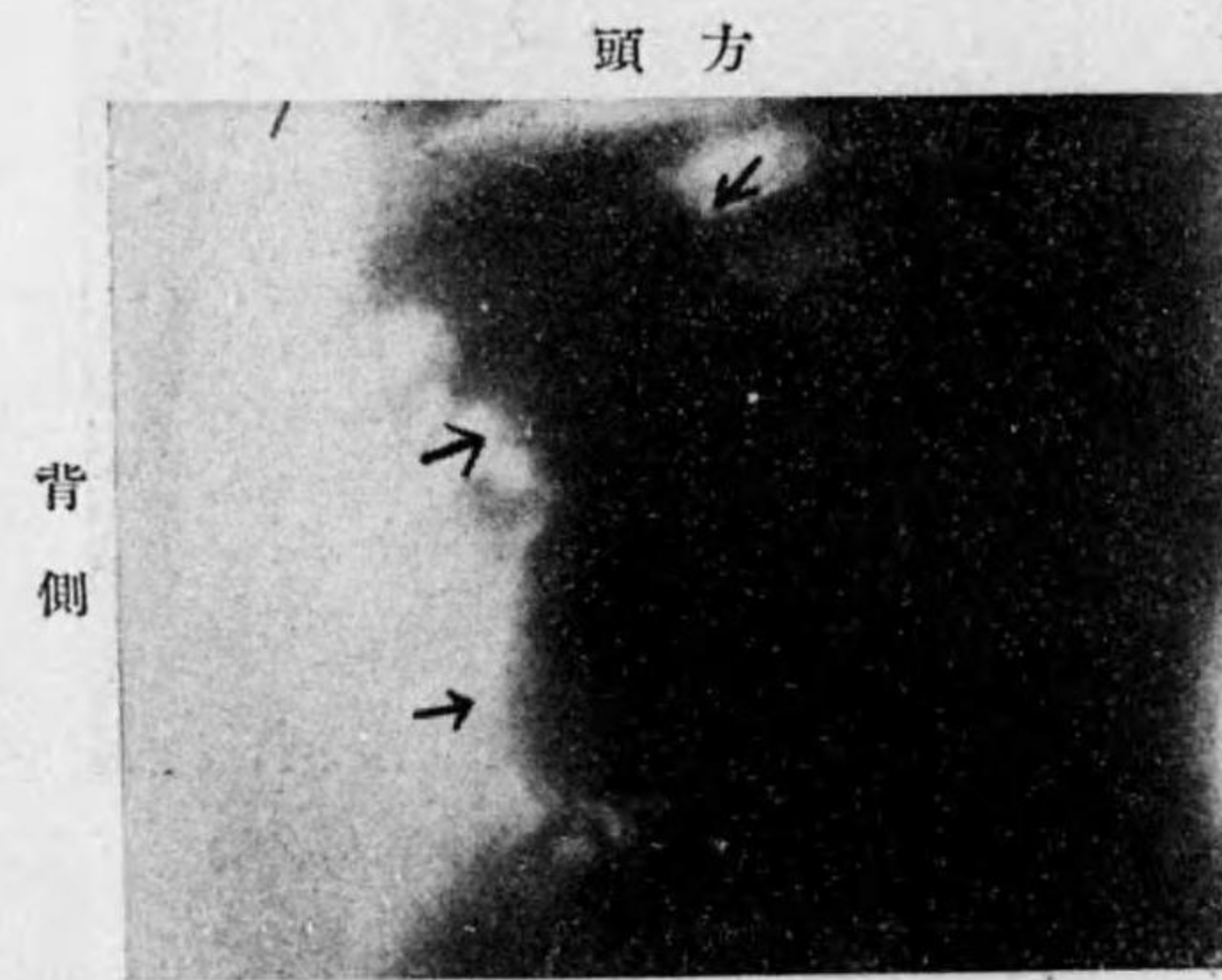

挿圖 35. 懸垂腹(著者)

患者ノ上腹部ニナシ。故ニ患者ノ上腹ニアリテ移動スル所ノ腫瘍ハ肝臓ナラザル可ラズ。然ラバ、此ノ患者ノ上腹部腫瘍ノ如ク位置ヲ移動シ、又下縁



挿圖 36. 著者實驗遊走肝。膝肘位ニテ片側ヨリX光線。遊走肝X光線寫眞



挿圖 37. 右下側臥位。下側ヨリX光線。著者實驗ノX光線寫眞

遊走肝ナシト云フモ、著者ノ實驗例ハ眞性遊走肝ノ場合ナリ。

ガ此ノ場合ノ腫瘍ノ其レノ如キ場合アリヤト云フニ、非常ニ稀有ナレドモ尙存在ス。其レハ即チ遊走肝ノ場合ナリトス。提肝靱帯ガ長キニ失シテ肝臓ノ固定ガ不充分ナル場合ニシテ此ノ場合ニハ肝臓ハ肝門ニ近キ下大静脈竝ニ腹部大動脈ノ所ノミニテ固定セララルコトナル。而シテヨク矢狀軸ヲ軸トシテ右ヘ廻轉ス。廻轉スレバ此ノ患者ノ上腹部腫瘍ノ下縁走向ト同ジ走向ヲ肝臓ノ下縁ハトルニ至ル。斯ル場合ニ觸レ得ル肝臓

ノ部分ハ側方ヘ又左上方ヘ移動性ヲ示スナリ。即チ恰モ著者ノ實驗例ニ得ラレタル所見ガ得ラルルナリ。依テ著者ハ實驗例ノ病名ヲ遊走肝ト診斷セリ。

Föderl氏及 Tandler氏ハ從來報告セラレタル遊走肝ハ皆肝臓ノ延長ノ場合ノミニテ、眞ノ

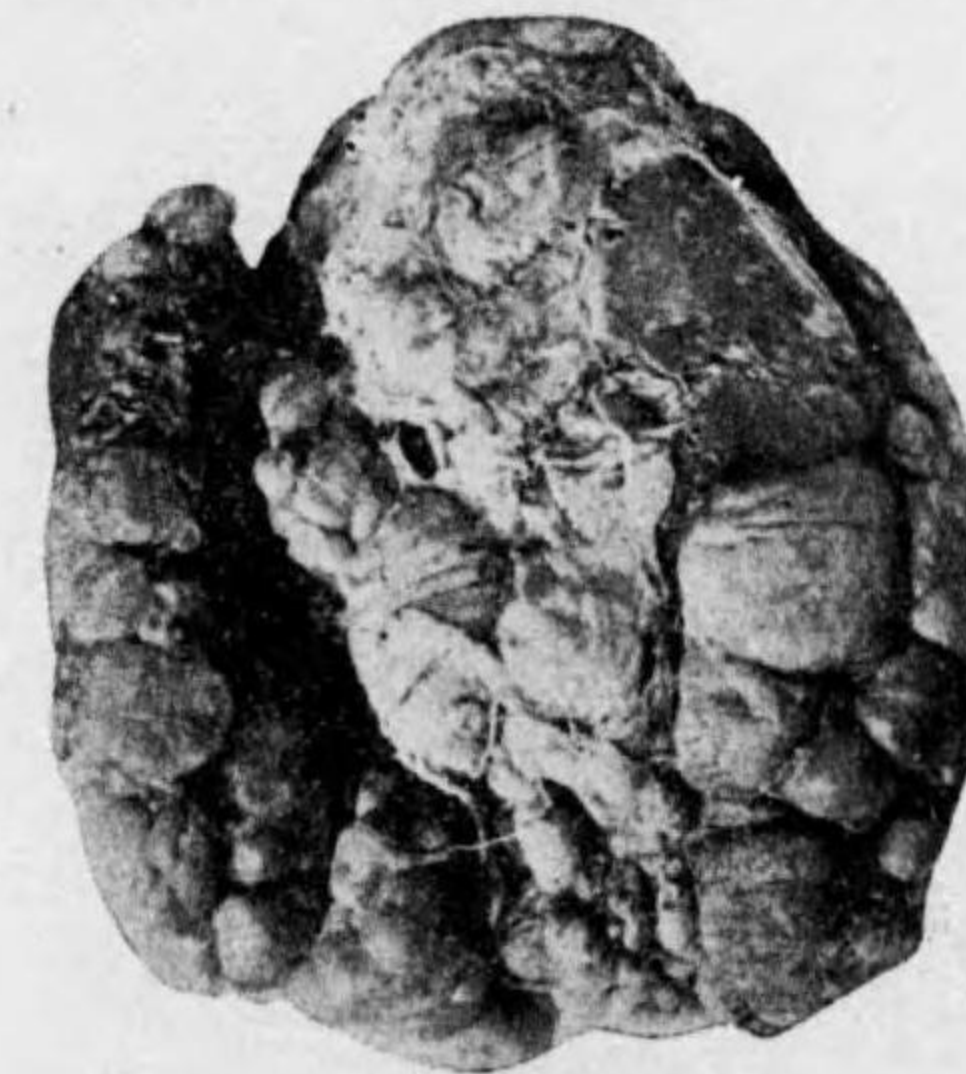唯肝臓ガ低位ヲ示ス場合、即チ肝臓下垂ハ右肋膜腔ニ液ノ滯溜セル場合、心囊水腫又ハ横隔膜下膿瘍ノ場合等ニモアリ、是等ノ場合ニハ其々ニ相當スル徵候アリ又、肝臓ハ移動性ナラズ。

附述 遊走肝ハ其ノ前縁右半ヲ右上方ヘ壓遣リテ整復スレバ故障ナキニ至ル。

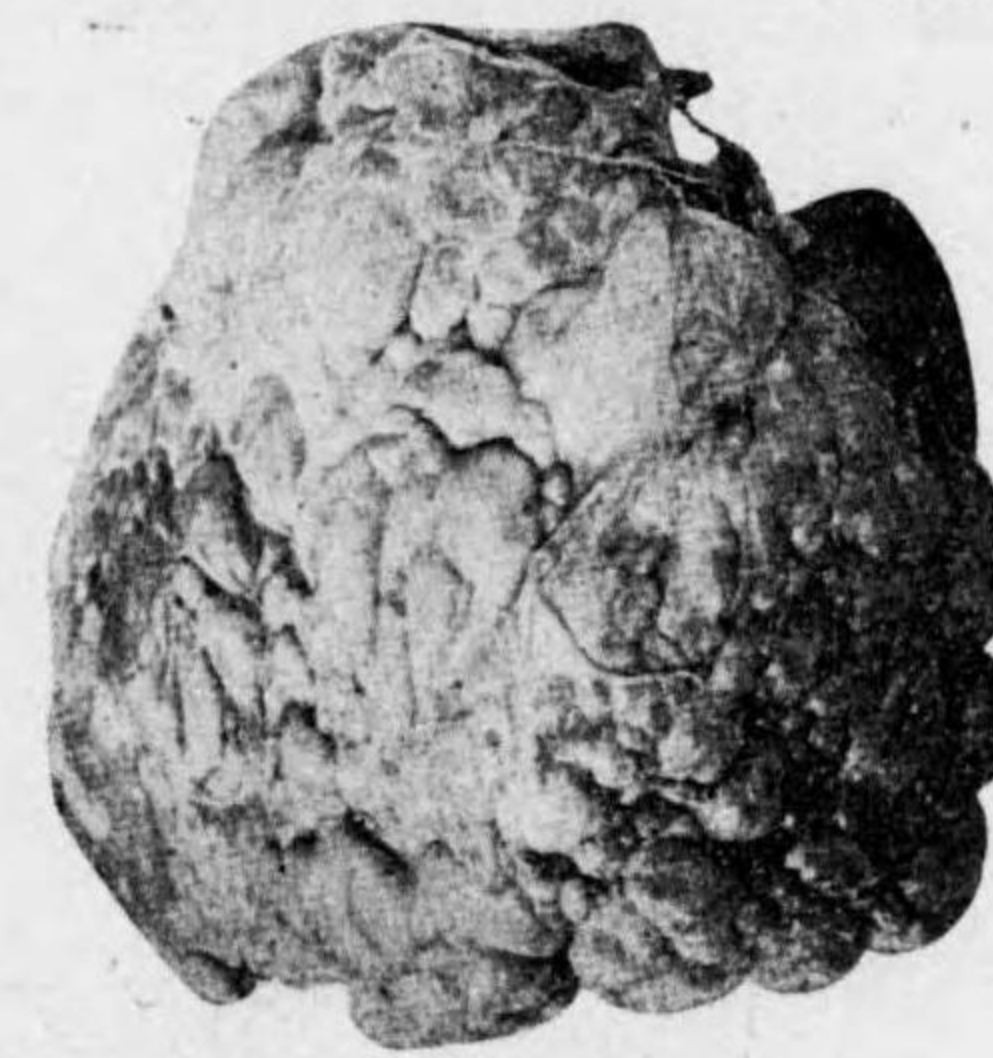
### 2. 囊胞肝

囊胞肝ハヨク兩側性囊胞腎ヲ伴ヒ先天性異常ヲ以テ説明シテ然ルベキガ如ク思ハルル場合多シ。稀有ノ疾患ナリトス。囊胞肝ニハ黄疸ヲ伴フコトト、然ラザルコトトアリ。

囊胞肝ハ増大シテ、其ノ表面ニハ半球狀ノ囊胞ヲ觸ル。囊胞ハ比較的軟ク、之ニ壓痛ナシ。囊胞ハ漸次増大シテ甚シキ大イサニ達ス。從ツテ囊胞肝ガ驚ク可キ大イサニ達スルコトアリ。下圖ハ神保孝太郎氏ガ臨床實驗シ、長



挿圖 38. 囊胞肝下後面ヲ示ス



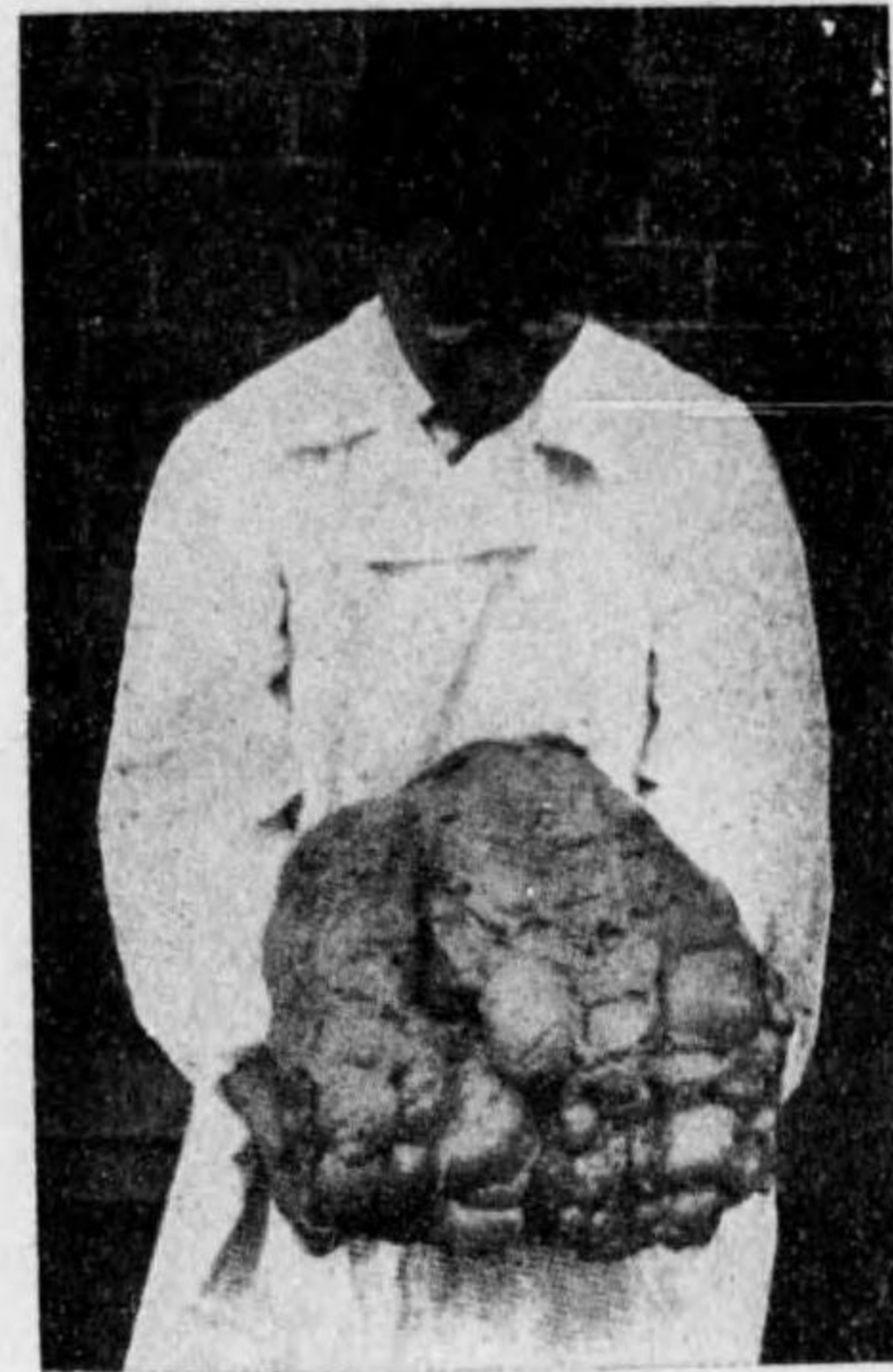挿圖 39. 囊胞肝上前面ヲ示ス

與又郎氏ノ剖驗報告セル世界最大ノ囊胞肝ノ寫眞ナリ。著者ノ遭遇セルモノハ差シテ巨大ナル囊胞肝ナラザルモ、兩側囊胞腎ヲ伴ヘリ。

### 3. 絞搾肝

こるせつとヲ用ユル婦人ニハ屢々絞搾肝ヲ見ル。絞搾肝ニテハ肝臓右葉

ノ右下部ト上大部トノ間がこるせつとニテ絞搾セラレテ、絞搾部ニハ結締  
織ガ増生シテ硬化シ、此ノ結締織帶ニ肝臟ノ右下部ガ懸垂セルガ如キ状態

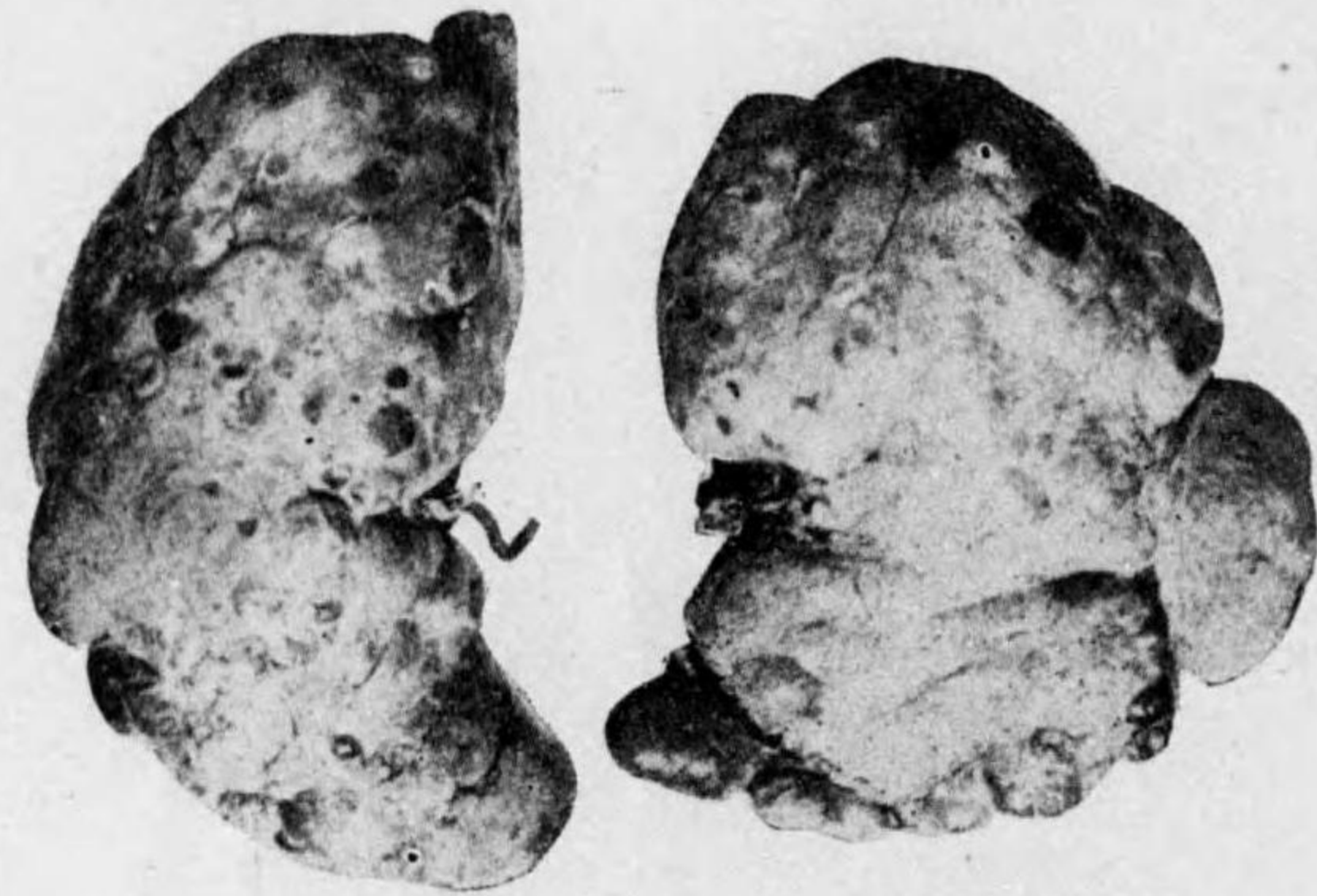


挿圖 40. 巨大ナル囊胞肝ヲ持テル者 (神保氏實驗例)

ニナル。從ツテ該肝臟ニテハ右葉ノ右下部ハ左右前後ニ移動性ニシテ、右側上腹部ニ懸垂シテ觸ル。之ニ壓痛ナシ。

#### 4. 鬱血肝

鬱血肝ハ右心房ニ鬱血ヲ來セル場合ニ見ル者ニシテ三尖瓣閉鎖不全、僧帽瓣孔狹窄等ノ場合ニ來リ又、心囊炎乃至ハ下大靜脈ノ右心房ニ開口スル直下部狹窄ニヨリテモ來ル。著者ハ高度ノ鬱血状態ニアル肝臟ヲ下大靜脈ガ右心房ニ開口スル直下部ニテ外傷ノタメ狹窄ニ陥レル場合、三尖瓣閉鎖不全ノ場合及僧



挿圖 41. 囊胞肝例ニ見ラレタル左右ノ囊胞腎

帽瓣狹窄ノ爲ニ反覆性心臓不能症ヲ起セル患患等ニ於テ實驗セリ。

鬱血肝ハ増大シテ、硬ク、急ニ腫大セルモノニハ壓痛アリテ、時ニ右心房

收縮期又ハ右心室收縮期ニ鬱血肝ノ搏動性ニ腫大スルヲ觸知シ得ルコトアリ (肝臟搏動)。

慢性鬱血肝ノ表面ハ觸診上ニハ普通滑澤ナルモ、稀ニ表面ガ大キク珠疔状ニ觸ルルコトアリ。斯ル場合ニハ黄疸ヲモ伴フ。

鬱血肝ハ結局硬變萎縮シテ萎縮性硬變肝ト同様ノ觸診所見ヲ呈シ、鬱血脾腫ヲモ伴フニ至ル。

#### 5. 膽石症 (膽囊膽道炎 及ビ 膽囊水腫ニ就テモ併記ス)

膽石ハ最モ屢々膽囊ニ發見セラレ、これすてりんかるしうむヲ主成分トスルモノハ黄白色ヲ呈シテ稍々硬ク、膽汁色素かるしうむヲ主成分トスルモノハ暗褐色ヲ呈シテ軟シ。多クノ膽石ハ以上兩成分ヲ有ス。此ノ膽石ガ如何ニシテ生ズルカ又、膽石疝痛發作ハ何ガ原因ニテ起ルカニ就テハ今日尙定説ナシ。

膽石症ハ膽石疝痛發作ニヨリテ診斷セラル。發作ハ肝臟、特ニ膽囊部ヨリ發ス。而シテ攝食ニ時間的關係ヲ示サザル疝痛、嘔吐、黄疸、惡寒又ハ惡寒戰慄、熱發及肝臟並ニ膽囊部觸診所見ニヨリ診斷セラル。膽石疝痛發作ニ黄疸モ熱發ヲモ伴ハザル場合アルハ勿論ナリ。

膽石疝痛發作時ニハ肝臟ハ多少ノ程度ニ腫大シ、硬化シ、且ツ壓迫過敏ナリ。患者ニ深呼吸ヲ營マセナガラ呼氣時ニ觸診指ノ尖端ヲ膽囊截痕部ニテ肝臟下面ニ沿ヒテ深く探グル様ニ送入スル時ハ、多クノ患者ハ膽囊部ニ壓痛ヲ訴フ。膽囊ハ續發セル膽囊炎ニテ内腔ニ膽汁乃至ハ膿ノ鬱滯ヲ來シ、爲メニ擴張スルコトアリ。又膽石ガ總輸膽管ヲ閉塞シテ鬱滯膽汁ニテ擴張スルコトアリ。其ノ他ニモ膽石ガ膽囊腔ヲ充滿シ、爲メニ膽囊ガ擴張スルコトアリ。是等ノ場合ニテ膽囊擴張ノ程度ガ輕微ナレバ單ニ壓迫過敏ナル膽囊底ヲ膽囊截痕部ニテ肝前縁下ニ觸ルルノミナルモ、膽囊ノ擴張ガ高度ナレバ、其ノ擴張膽囊ハ肝臟固有前縁下ニテ之ヨリ下方ヘ懸垂スルカ、又ハ前縁ニ



沿ヒテ膽囊截痕部ヨリ外下方ニ向ヒテ横ハル弾力性硬ノ腫瘍トシテ觸ル。膽囊ニ炎症ナケレバ只ダ觸レタルノミニテハ擴張膽囊ノ壓痛ハ輕微ナルカ、又ハ其ノ膽囊ニ壓痛ナシ。然シ擴張膽囊ヲ内下方ヨリ外上方ニ舉上スル様ニ觸診指ニテ壓迫スレバ必ズ局部ニ壓痛ヲ發ス。此ノ徵候ハ觸レ居ル腫瘍ガ膽囊ナルコトヲ決定スルニ大切ナルモノナリ。尙他ニ膽囊腫瘍或ハ擴張膽囊ノ觸診的決定ニハ固有肝前縁ト前縁直下ニ横ハル腫瘍トノ間ニ横ハル或ハ深キ或ハ淺キ溝裂ナリトス。肝前縁ヲ腫瘍外ノ部分ヨリ觸診ニヨリテ探知シテ腫瘍部ニテ續ケル前縁ト腫瘍トノ間ニ溝アラバ、前縁下位ノ腫瘍ハ膽囊ナリト知ルベシ。尤モ肝前縁ニ直接スル腫瘍ガ悉ク擴張膽囊ナリト云フニアラズ、他ノ種々ノ徵候ヲ參酌シ、上述ノ觸診所見ヲ根底トシテ擴張膽囊ヲ決定スベシト云フナリ。囊腫ノ觸診ハ膽石症ノ他ニ種々ノ疾患ノ診斷ニ大切ナルヲ以テ以上ノ如ク著者ハ自己ノ臨牀實驗ヲ記述シテ讀者ノ參考ニ供セント欲ス。

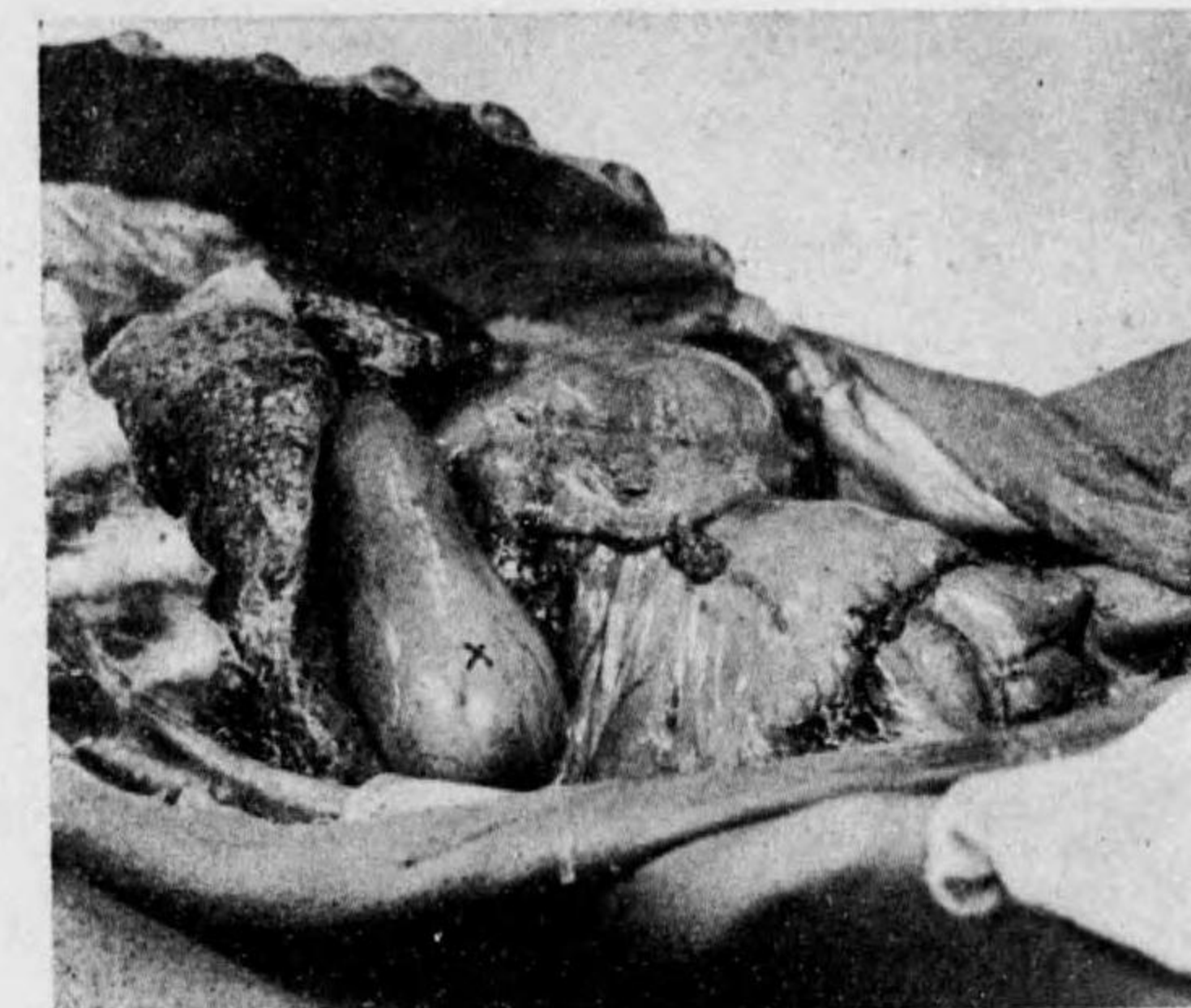
膽石疝痛發作時ニ膽囊炎ナクトモ膽囊部腹壁ハ多少ノ程度ニ緊張ス。既ニ膽囊周圍炎ヲ起セル場合ニテハ膽囊部腹壁ニ筋底護アルハ勿論、局部ニ浮腫サヘアリテ、患者ハ強キ壓痛ヲ局所ニ訴フ。從ツテ膽石症ノ場合ノ上腹壓痛點ハ第11棘狀突起高ニテ上腹正中線ヨリ右方ニテ膽囊部ニアリ。背壓點モ正中線ヨリ右方ニ偏シテアリ。

化膿性膽囊炎ヲ發シ又、化膿性膽道炎ヲモ發スルニ至レバ肝臟部腹壁ハ緊張シ、肝臟部全般ニ壓痛アリ。此ノ化膿性炎症ガ前腹壁ニ波及シ炎症竈ガ前腹壁ニ癒着スレバ局部ノ腹壁ノ抵抗強ク、膿竈ガ前腹壁ヲ貫通スルニ至リテ中央ノ比較的軟ク而シテ周圍ノ硬キ抵抗部ヲ生ジ、遂ニ中央部ニ波動ヲモ觸ルルニ至ル。而シテ膿竈ハ前腹壁ノ外皮ヲ浸シテ爰ニ破裂ス。

膽囊周圍炎ニテ炎症膽囊底ガ十二指腸ノ下行脚ニ癒着シ、爲ニ十二指腸ハ狹窄ニ陥ルコトアリ、又鬱滯膽汁ト膽石トニテ擴張セル膽囊ガ十二指腸ヲ壓迫シ、爲ニ十二指腸ガ狹窄ニ陥ルコトアリ。是等ノ場合ニハ膽石疝痛

發作ハ去ルモ、患者ハ攝食後胃部膨滿ヲ來シテ嘔吐シ、觸診的ニ胃擴張ノ徵候ヲ發シ、幽門ノ固定惡シキ者ニテハ、既ニ記述セル如ク、上十二指腸水平部ヲ弾力性腫瘍トシテ觸知シ得ルニ至ル。

膽石症ニ急性膀胱炎ヲ續發スルコトアリ。急性膀胱炎ノ場合ノ腹部觸診所見ハ膀胱疾患ノ觸診篇中ニ記述スベシ。



挿圖 42. (X)ハ水腫膽囊。

肝竇ノ一部ガ膽囊頸ニ近ク膽囊管ヲ破ツテ増大シ、總輸膽管ヲ栓塞シ、寫眞ニ見ル如キ強度ノ膽囊擴張ヲ來セリ。(著者)

## 6. 化膿性門脈炎

門脈系ガ全般的ニ侵サルルコトナク、門脈根ノ1,2,門脈幹、肝内門脈枝等何レカノ部分ニ靜脈炎ガ起リテ定型的トナリ腹膜炎症狀ニ加フルニ敗血症狀ヲ發スルニ至ルモノガ化膿性門脈炎ニシテ、腹部ハ幾分膨滿シテ緊張シ、侵サレ居ル門脈部ニ特ニ強キ特發疼痛竝ニ壓痛アリ。肝臟ハ腫脹シテ硬度ヲ増シ、之ニ壓痛アリ。脾臟モ腫脹ス。

## 7. 門脈栓塞

門脈栓塞ニテハ肝萎縮乃至ハ肝腫瘍ノ場合ニ比シテ門脈域鬱血症狀ガ

比較的急ニ定型化ス。即チ腹部ハ比較的急激ニ膨滿シテ腹腔ニ移動性濾出液即チ腹水潑溜ノ徵候ヲ打診上、觸診上ニ證明シ得ルニ至ル。本症ニテ腹部膨滿ガ腹水潑溜ニヨラズシテ鼓腸ニノミヨリ來ルコトアリ。

門脈栓塞ノ臨牀診斷ハ一般ニ困難ナルモノトセララル。

### 8. 肝臟膿瘍

肝臟膿瘍ガ小ニシテ結締織ニテ包被セラレ居ル場合ニハ何等ノ臨牀症狀ヲ發セザルコトアリ。然ラザル場合ニハ高熱、惡寒、乃至惡寒戰慄、黃疸及局部ノ烈シキ特發疼痛等ヲ發シ、觸診的ニハ肝臟部ニ肝臟周圍炎ニヨル腹膜炎症狀ヲ發ス、即チ肝臟部ノ腹壁ハ緊張シテ此所ニ強キ壓痛アリ。肝臟ハ腫大シテ硬度ヲ増シ、之ニ壓痛甚シ。膿瘍ガ觸診可能ノ肝面ニ腫瘍狀ニ現ハルルコトアリ。然ル時ハ此所ニ腫瘍ヲ觸レ、此ノ部分ニ局限シテ特ニ強キ壓痛アリ。肝臟部ニ於ケル腹膜炎症狀竝ニ疼痛性肝臟腫大ハ肝臟膿瘍經過中一様ナラズシテ數日間緩解シ、更ニ増悪スル場合屢々ナルニヨリ、之ガ診斷ニ際シテハ注意ヲ要ス。

肝臟腫瘍ハ本邦ニテハ最モ屢々膽石症ニ續發スル膽囊膽道炎ニ續發スルモノナリ。又蟲樣突起炎ノ如キガ比較的輕ク經過セル場合ニテ、該症ノ症狀ガ數日間ニテ去レル後ニ既ニ肝臟膿瘍ヲ續發シ、此ノ徵候ガ臨牀上ニ既ニ明瞭トナリ居ルコトアリ。依テ是等兩疾患ニテハ肝臟膿瘍症狀ヲ輕卒ナル診察ニヨリテ觀過スルコトナキ様ニ内外兩科ニ屬スル臨牀家ハ警戒スルヲ要ス。


### 9. 萎縮性肝臟硬變症(らゑねつく氏肝臟硬變症、肝臟輪狀硬變症)

近時 Bergmann 氏ノ如キハ萎縮性肝臟硬變症ヲ血行障礙性肝臟硬變症ナル病名ニ換ヘンコトヲ提唱シ、心臟性鬱血性肝臟硬變症ト門脈枝狹窄性肝臟硬變症トヲ同一類屬ニ包括シテ Laénec 氏萎縮性肝臟硬變症ナル病名

ヲ用キザラントスルモノノ如シ。サレド同ジク血行障礙性ナルトモ、心臟性鬱血性肝臟硬變症ト門脈枝狹窄性肝臟硬變症トハ病理組織學的ニ全クハ同一ナラザル病期アリ。依テ兩者ノ存立ヲ依然認容スルモ不可ナカル可キナリ。

萎縮性肝臟硬變症ハ一般的ニハ黃疸ヲ伴ハズ。門脈循環障礙ニヨリテ現ハル臨牀的徵候ニヨリ主トシテ診斷セララル。

萎縮性肝臟硬變症ノ初期ニハ肝臟ハ腫大シ、其ノ硬度ハ増スモ表面ハ滑澤ナリ。此ノ肝臟腫大期間ガ比較的短キ如ク成書ニハ記載シアルモ、著者ノ臨牀實驗ニ據ルニ疑ナキ能ハズ。飲酒家ニテ高血壓者ヲ診察セル際ニ微毒性ニモアラズ又、腫瘍性ニモアラザル肝臟ノ腫大ト硬化トヲ證明スル場合ハ決シテ稀ナラズ。而シテ是等ノ場合ハ必ズ輕微ノ消化不良症の訴ヘヲ有シ、數年ヲ經テ徐々ニ萎縮性肝變症ガ定型化ス。



一般ニ萎縮性肝臟硬變症ニテハ肝臟ハ縮小且ツ硬化シ、其ノ表面ニハ細キ珠瘤ヲ觸ル。此ノ萎縮肝臟硬變ニ壓痛ナシ。

插圖 43. らゑねつく氏硬變肝ノ寫眞。肝ノ表面性状ヲ見テ觸診所見ヲ察知シ得ベシ

萎縮セル肝臟ノ觸診所見ハ右乳線ガ右肋骨弓ト交叉セル所ニテ觸診ヲ試ミルモ得ル能ハズ。劍狀突起下ニテ先ヅ腹壁ニ垂直ノ方向ニ前ヨリ背方ヘ觸診指ニテ突動ヲ試ミテ局所ニ於ケル抵抗ノ有無ヲ檢シ、抵抗アラバ、該所ニ滑走觸診ヲ試ミナバ、多クノ場合ニ萎縮肝ノ表面性状、硬度、前緣位及壓迫過敏度等ヲ決定シ得ベシ。背位ニテ斯クスルモ萎縮肝ノ觸診ガ困難ナル場合ニハ、立位ニテ更ニ同様ノ觸診ヲ反覆シテ試ムベシ。硬變肝ニテハ其ノ肝臟提舉紐帶ニテ右葉ヨリ區劃セラレン左葉ガ劍狀突起下ニテ臍線ヨ



リ左側ニ偏シテ表面珠瘤狀ノ腫瘍ノ如ク觸ルルコトアリ。依而眞性腫瘍ト誤ラザル様ニ警戒ヲ要ス。

萎縮性肝硬變症ニハ脾腫ヲ伴フ。慢性脾腫ニシテ硬ク、之ニ壓痛ナシ。脾腫ニハ組織的ニハ鬱血ヲ主トシ纖維ノ輕微ノ増生ヲ證明ス。依テ萎縮性肝硬變症ニ見ル脾腫ハ慢性鬱血性ノモノナリト著者ハ確信ス。

萎縮性肝硬變症ニハ腹水ノ滯溜ヲ來シ又、屢々腹壁ニ副血行ノ出現ヲ見ル。腹水滯溜ガ呈スル腹部觸診所見ハ後段ニ更ニ記述スベシ。

#### 10. 續發性膽汁鬱滯性肝硬變症

續發性膽汁鬱滯性肝硬變症ハ肝臟膽管ニ於ケル膽汁鬱滯ガ高度ニシテ長引ク時ニ起ル。肝臟硬變症ニシテ總輸膽管ニ高度ノ狹窄アル場合ニ硬變程度ガ甚ク且ツ肝臟全般ガ硬化ス。肝臟ノ萎縮硬化ハ膽管周圍ニ於ケル結締織ノ増生竝ニ萎縮ニヨリテ來ル。増生結締織束中ニ偽膽管ノ旺盛ナル新生ヲ見ル。

該硬變症ニテハ肝臟表面ハ萎縮性肝臟硬變症ニ見ルガ如ク珠瘤狀ヲ呈ス。一時腫大セル肝臟ハ次デ萎縮ス。腫大期ニハ硬變肝ニ壓痛アルモ萎縮期ニハ殆ンド壓痛ナキニ至ル。

#### 11. 肥大性肝臟硬變症（はーのー氏肝臟硬變症）

肥大性肝臟硬變症ハ傳染性又ハ中毒性ノモノナリトセラレ、必發スル黄疸、存続肝臟肥大症等ニヨリテ診斷セラレ。

肝臟ハ末期マデ肥大ノ状態ヲ繼續シテ硬ク、其ノ表面ハ末期マデ平滑ナリ。唯末期ニ於テ稀ニ硬化肝臟ノ表面ニ淺キ截痕ヲ觸ルルニ至ルノミ。腫大肝ニ輕微ノ壓痛ヲ證明スルコト多シ。

本症ハ脾腫ヲ伴フ。脾腫ハ硬シ。

本症患者ニハ末期マデ腹水ノ滯溜ヲ來サズ。從ツテ腹壁ノ緊張甚シカラズ。

Bergmann 氏ハ本症ハ細膽管ノ細菌感染ニヨリテ膽汁鬱滯ヲ起シ二次的ニ起ルモノナルニヨリ、之ヲ續發性膽汁鬱滯性肝硬變症トシテ取扱ヒ、肥大性肝臟硬變乃至ハはーのー氏肝臟硬變症ナル病名ヲ使用セズ。

#### 12. 肝臟微毒

肝臟ニハ先天的ニハ第3期微毒ガ來リ、肝臟全般ニ互ル結締織ノ増生アリ。後天的ニモ主トシテ第3期微毒ガ護膜腫トシテ又ハ結締織増生型トシテ來ル。肝臟微毒ハ肝臟腫大、硬變、黄疸、肝臟部疼痛及血液ノわつせるまん氏反應陽性等ニヨリテ診斷セラレ。

何レノ場合ニモ肝臟硬變アリテ肝臟ハ硬ク觸レ且ツ増大ス。肝臟ノ表面ニ近ク大ナル護膜腫ヲ生ジタル場合ニハ其ノ護膜腫ヲ腹壁ヲ通ジテ觸ルルコトヲ得。之ニ壓痛ハナキカ、アルモ甚輕微ナリ。護膜腫ガ吸收セラレバ此所ニ結締織ガ増生補填シ、更ニ其ノ結締織ガ萎縮スルタメニ肝臟表面ニ截溝ヲ觸レ又、肝臟下縁ニ異常ノ深キ截痕ヲ觸ルルニ至ル。即チ爲ニ葉狀肝ノ所見ガ得ラル。甚シキ場合ニハ肝臟實質健康殘部ガ球狀ニ數個ニ結締織束ニテ絞搾區割セラレ居ルコトアリ。此ノ場合ニハ正常肝位ニ2-3乃至ハ數個ノ大ナル彈力腫瘍トシテ肝臟ヲ觸ルルニ至ル。

肝臟護膜腫、葉狀肝及一般的結締織増生型肝臟微毒等何レノ場合ニモ門脈根部ノ鬱血ヲ來シ腹水ノ滯溜ヲ見ルコトアリテ、腹水滯溜ノ觸診所見アル場合ニ遭遇スルコトアルベキハ勿論ナリ。

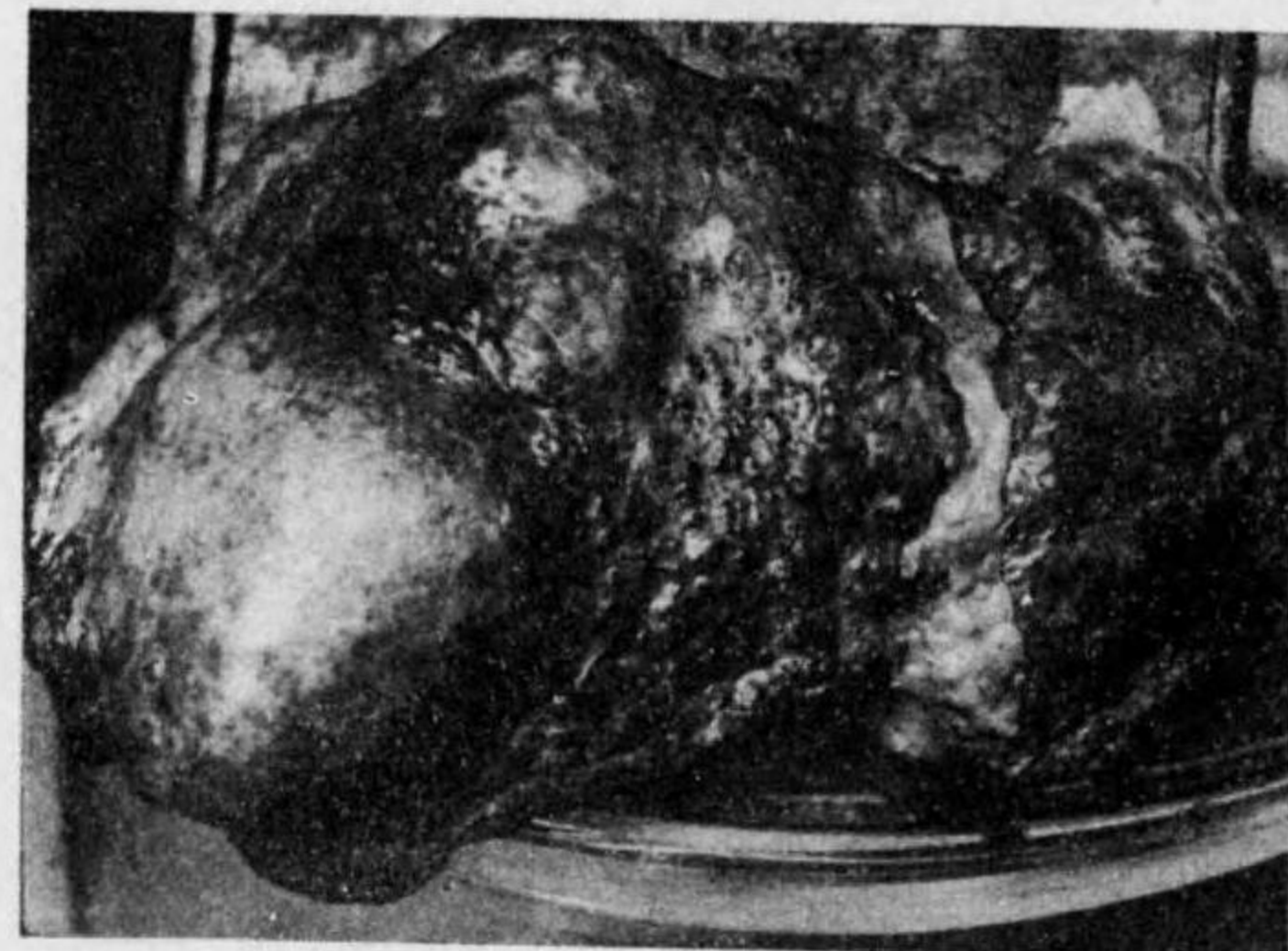
#### 13. 肝臟癌

肝臟癌ハ胃癌、膀胱癌、膽囊癌及其ノ他ノ諸臟器ニ於ケル原發癌ノ轉移トシテ來ル場合多ク、原發肝臟癌ニハ腺細胞性ノへばとーむト膽管上皮性ノ上皮癌トアリ、前者ハ本邦ニ於テ特ニ屢々遭遇スル所ノモノニシテ、萎縮性硬變肝ニハ屢々此ノへばとーむガ多中心性ニ發生ス。

比較的高齡者ニシテ膽石症ヲ病ム者又ハ病メル者ニ、將又萎縮性硬變肝

ヲ病ム者等ニ癒ヘザル、而モ増悪スル黄疽ヲ起サバ肝癌ヲ疑フ可シ。

癌肝ハ増大シテ多少硬化ス。癌ガ肝臓ニテ觸診可能ノ箇所ノ被膜ニ近ク生ジテ、大ナル腫瘍ヲナスニ至レバ、之ガ腹壁ヲ通ジテ腫瘍トシテ觸知セラ  
ルルニ至ル。其ノ腫瘍ノ表面中央ニ屢々窪ミヲ證明ス。肝癌ノ表面ハ普通  
凹凸ヲ有シ、之ガ觸診可能ナルモ、時ニ癌ガ大ナル腫瘍ヲナシ、而モ其ノ表  
面ガ觸診的ニ滑澤ナルコトアリ、依テ警戒ヲ要ス。掲圖 44 ハ著者ガ曾テ  
實驗セルへばト一む肝ノ寫眞ニシテ肝ノ右葉下部ニ生ゼル癌腫ハ鷲卵大ニ  
達セルモ、其ノ表面ハ滑澤ナリ。



挿圖 44. 原發性肝癌ノ寫眞。右葉下部ニ大ナル癌腫ノ寫眞ヲ見ル。其ノ癌腫表面像ニ凹凸像ナシ。例外ナリ。(著者)

肝癌ノ増大迅速ナル場合ニハ肝臓ノ増大モ從ツテ迅速ニシテ、肝臓被膜ハ緊裂ニ傾キ、タメニ患者ハ肝臓部ニ烈シキ自發疼痛ヲ訴フル他ニ、肝臓ニ強キ壓痛ヲモ訴フ。而シテ肝臓部ノ腹壁ハ緊張ス。

肝癌ハ屢々門脈枝乃至ハ門脈幹ヲ壓迫シテ之ヲ

狹窄ニ陥レ又、門脈壁ヲ破リテ内腔ニ増殖シテ其ノ内腔ヲ塞ギ門脈部ニ鬱血ヲ來サシメ、爲ニ肝癌病者ニ腹水潑溜ノ徵ヲ觸診的ニ證明スル場合アリ。

(肝臓ニハ良性腫瘍トシテハ海綿腫、門脈ノ血管腫、淋巴管腫及纖維腫等ヲ生ズルコトアリ。又惡性腫瘍トシテハ癌ノ他ニ、肉腫或ハ黑色腫ヲ生ズルモ、何レモ稀ナリ)。

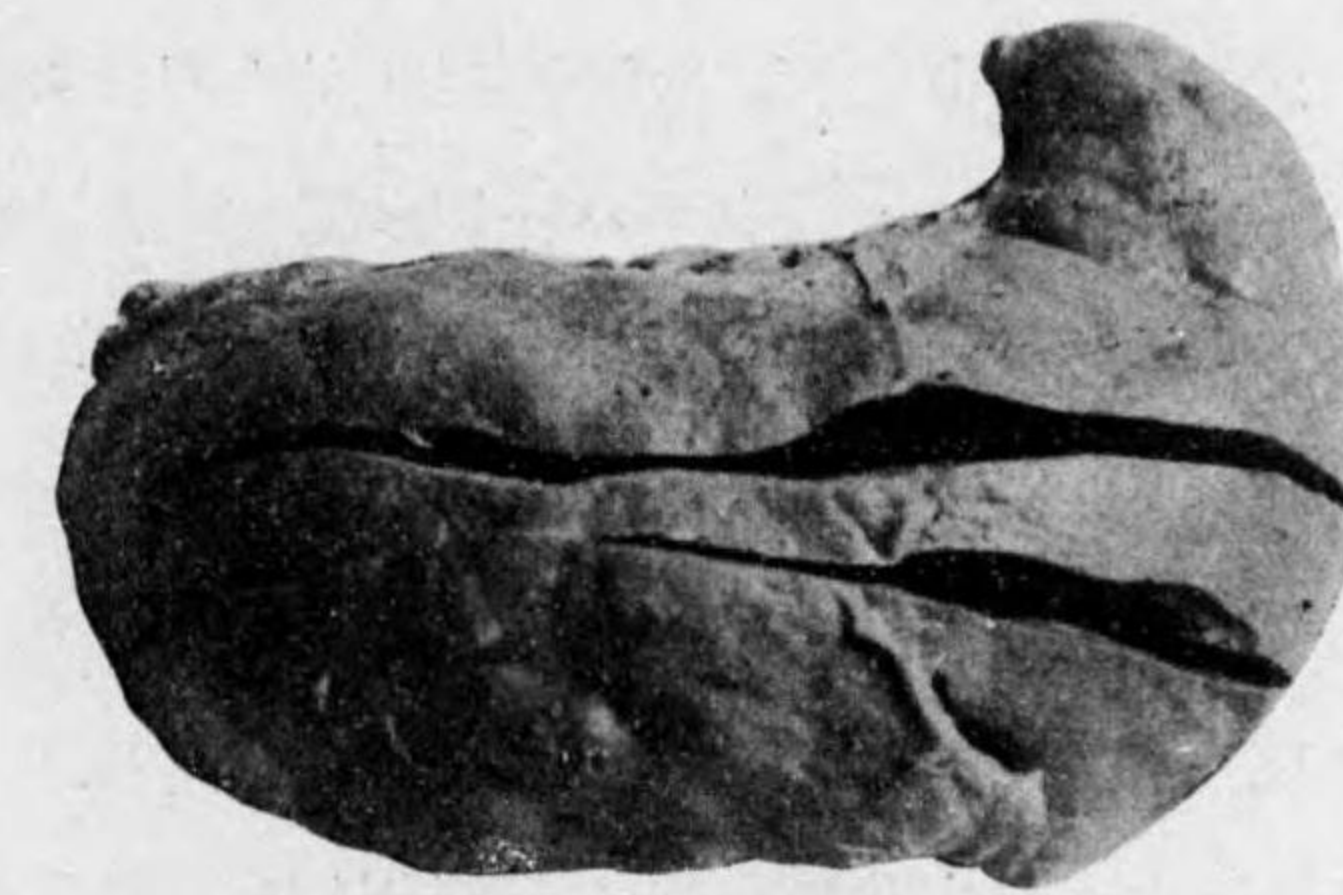
#### 14. ばんち氏病

(疾患脾臓ノ觸診ノ段参照)

(本症ヲ診斷セバ、次デ脾腫ノ移動性ナルヤ否ヤヲ著者ノ方法ニテ觸診的ニ檢シ、移動性ナルヲ確メ得バ、症例ヲ外科醫ニ送リテ脾臓剔出術ヲ症例ニ施スベシ。脾臓剔出後ハ治療法トシテ反復輸血及ビ大量還元鐵扱與ヲ症例ニナサバ、多クノ症例ニ於テ貧血ハ比較的短時日ノ間ニ治癒ニ向フ。本症例ニ脾剔出術ノ施行ガ奏効セザリシト報告スルモノアルモ、其等ノ例ニ於テハ後療法ガ適切ナラザリシニハアラザルカ)

ばんち氏病ハ脾腫ヲ先行シ肝變ヲ續發スルモノニシテ、第1病期ニハ貧血、第2病期ニハ肝臓腫大、而シテ第3病期ニハ肝臓ノ硬化萎縮ヲ來ス。

本症ニ見ル脾腫ニハ被膜中、脾材中、中心動脈ノ周圍及莢動脈ノ周圍ニ彈力纖維ノ著明ナル増生アリ。著者ノ研究セル所ニヨルニ、ばんち氏ノ報告セルふいぶろあでに一ハばんち第3期脾ニハ證明セ



挿圖 45. ばんち氏病肝臓(著者)

ラザルコトアリ。肝臓ニハ第3病期ニハ結締織ノ増生アルモ、彈力纖維ノ増生ヲ伴ハズシテ、結締織ニ圓形細胞ノ浸潤殆ンドナシ。是等ノ諸點ハ萎縮性硬變肝臓ノ組織學的所見ト大イニ異ナル所ナリ。

本症ノ第2病期ニハ肝臓ハ硬化シテ増大スルモ表面ハ珠瘤狀ナラズ。第3病期ニ至レバ硬化肝臓ハ萎縮シテ其ノ表面ハ細珠瘤狀ヲ呈シテ臨牀的ニハ萎縮性硬變肝(輪狀硬變肝)ト鑑別シ得ザルニ至ル。萎縮肝臓ニ壓痛ナシ。此ノ病期ニハ腹水ノ潑溜ヲ來ス。

#### 15. 溶血性黄疽

溶血性黄疽ノ増悪セル者ニモ硬變萎縮肝臓ヲ見ル。

本症ノ黃疸ハ主トシテ脾臟ニ於ケル網狀織内皮細胞ノ膽汁色素成形作用具備ニヨルトセラル。

萎縮期ニアル肝臟ハ硬ク、之ニ壓痛ナシ。時ニ本症ニ膽石症ヲ伴フコトアリ。然ル場合ニハ膽石疝痛發作ヲ來シ、膽嚢部ニ壓痛ヲ證明スルコトアルベシ。

### 16. 急性黃色肝萎縮

急性黃色肝萎縮ハ腸窒扶斯、廻歸熱、微毒等ノ場合ニ起ルコトアリテ比較的年齡若キ者ニ來ル。

急性型、亞急性型、亞慢性型及慢性型ノ4型ヲ分ツ。急性型ニテハ突然神經症狀ヲ發セル當初ニハ肝臟ハ眞ニ一過性ニ腫大スルモ、數日ノ經過ニテ既ニ軟化シ縮小ス。依ツテ一旦腫大シ硬化セル肝臟ハ軟カク觸レ且ツ、肝臟前縁ハ上方ヘ移動ス。軟化肝臟ニ壓痛ナシ。肝臟ノ此ノ觸診所見ハ急性型ノ診斷ニ大切ナルモノナリ。

亞慢性型及慢性型ニテハ臨牀上ノ徵候ハ、常存ノ黃疸神經症狀及當初ヨリノ消化不良症狀ヲ除ケバ、萎縮性肝硬變症ノ其レニ似タリ。即チ腹水滯溜及脾腫ヲ伴フ他ニ肝臟ハ硬化縮小シ、其ノ表面ハ珠瘤狀ヲナス。珠瘤ハ定型的萎縮性硬變肝ノ其レニ比シテ稍々大ナリ。

### 17. 磷中毒肝

「猫要らず」ガ屢々自殺ノ目的ニ使用セラレ、爲ニ磷中毒肝ヲ診察スル機會乏シカラズ。

磷中毒肝ノ診斷ハ既往史、患者ノ側近ニ於テ猫要らずノ殘リノ發見セラレルコト、呼氣ノ磷臭、胃洗滌液ノ磷臭等ニテ確定ス。

猫要らずヲ抑ゲル者ニハ屢々黃疸ヲ發シ肝臟ハ腫脹シテ甚シキ大イサニ達スル場合少ナカラズ。肝前縁ハ鈍化シ、肝硬度ハ増シ、肝臟部ニ自發疼痛及稍々烈シキ壓痛アリ。

### 18. 日本住血吸蟲病

本症ノ病原體ナル日本住血吸蟲ハ桂田富士郎氏及恩師藤浪鑑先生ノ發見セル所ノモノナリ。本邦ニテハ廣島縣片山地方、山梨縣下ニ稍々多數ノ本寄生蟲ニヨリテ胃サレタル者ヲ見ル。

糞便内ニ日本住血吸蟲卵ヲ證明シテ診斷ヲ臨牀的ニ確定ス。

日本住血吸蟲病患者ニハ肝臟並ニ脾臟ノ腫大ヲ急性症ノ第2期ニ來シ、第3期ニハ治癒スル者ニテハ肝臟ハ常大ニ復スルモ、然ラザル者ニテハ腫大肝臟ハ硬變萎縮ニ陥ル。

急性症ガ慢性症ニ移行スルコトアリ又、初メヨリ慢性經過ヲ辿ル日本住血吸蟲病ノ場合アリ。結局此ノ場合ニモ腫大肝臟ハ硬變萎縮ニ陥リ、脾腫ヲ伴フ。急性症共ニ腹水ノ滯溜ヲモ見ルニ至ル。

肝脾ノ觸診所見ハばんち氏病ノ肝脾ノ其レニ似テ硬變肝ノ表面ニハ淺キ陷溝ヲ觸レ、溝部ハ硬ク、之ニ圍マレタル區域ハ僅カニ膨隆ス。急性症ニテハ腫大肝臟ニ壓痛アリ。

### 19. 肝臟ぢすとま（筧形二口蟲）

筧形二口蟲ニ胃サルル者ハ本邦ニテハ岡山、茨城、千葉、滋賀、廣島地方ニ比較的の多ク、蟲卵ヲ患者ノ糞便中又ハ十二指腸内容中ニ證明シテ確定ス。

本寄生蟲ハ患者ノ膽道中ニ寄生ス。爲ニ肝臟ハ先ヅ増大シ、次デ縮小硬化ス。肝變ガ輕微ナル者ニテハ肝臟ノ表面ハ觸診的ニ滑澤ナレドモ、甚シキ者ニテハ稀ニ肝臟表面ニ輕微ノ隆起ヲ觸ルルコトアリ。肝臟ノ増大甚シキ場合ニハ増大肝臟ノ前縁ガ腸骨櫛ニ達スルコトアリ。腫大肝臟ハ中等硬ニシテ之ニ壓痛ナシ。但シ肝臟被膜ニ炎症ヲ起セル場合ニハ壓痛稍々強シ。

筧形二口蟲病ニハ毎常肝腫ヲ伴フモ、脾腫ヲ伴フ場合ハ比較的稀ナリ。

### 20. 肝臟ノ包蟲囊腫

狗兒條蟲ハ犬ノ腸ニ寄生ス。依ツテ犬ノ口又ハ毛皮ニ附着セル所ノ狗兒

條蟲ノ Oncosphären ヲ吾人人類ガ過テテ嚙下スルコトニヨリテ感染ス。而シテ肝臟ノ包囊蟲症ヲモ發スルニ至ルナリ。本邦人ニハ本症ニ罹ル者少ナキモ、ふいんらんど人ノ如ク飼犬ト起臥ヲ共ニスル者中ニハ本症ニ冒サル者比較的多シ。診斷ハ既往史ニテ由來ヲ求メ、肝臟ノ觸診所見及包囊蟲ノ鉤ヲ認メテ確定ス。

#### 包囊蟲症肝臟ノ觸診所見

肝臟ニ來ルハ多クハ Echinococcus hydatidosus ニシテ好シク右肝葉ヲ冒シ、早晚肝臟表面ニ近接シテ肝被膜ヲ擧上ス、從ツテ肝臟ハ甚シク増大シテ其ノ表面ニ丸キ大ナル珠瘤ヲ觸ルルニ至ル。包囊ノ増大ハ徐々ニシテ一年以上ヲモ要シテ非常ナル大イサニ達ス。然ル時ニハ周圍ノ諸臟器ヲ壓排シ又、門派及膽道ヲモ壓迫ス。從ツテ本症ハ腹水滯溜及黃疸ヲモ伴ヒ得。

肝臟ニ於テ觸レタル包囊ガ急ニ消失スルコトアリ。此ノ消失ハ包囊ガ破裂セル證ナリ。包囊ノ破裂ハ僅微ノ突動、腹壓ノ可強允進ノ如キニヨリテスラ來ルコトアリ。

包囊内容ガ化膿スレバ肝臟膿瘍ト同様ノ觸診所見ガ得ラル。

#### 21. わいる氏病

わいる氏病ハ本邦ニテハ稻田龍吉、井戸泰兩氏ガ發見セル日本黃疸出血性波菌ヲ病原トスルモノナリ。

本症ニハ熱發ヲ見、屢々黃疸ヲ伴ヒ、又皮膚ニ屢々蕁麻疹様ノ發疹皮膚並ニ粘膜出血、筋痛等ヲ來ス。而シテ發病第1日ニ本症患者ノ血液1—2ccヲ海獺ノ腹腔内ニ注入スレバ、被注入ノ海獺ハわいる氏病ニ罹ルコトニヨリテ本症ノ診斷ハ確定セラル。

わいる氏病ニハ屢々肝臟腫大ト急性脾腫トヲ伴フ。腫大肝臟ハ硬ク、之ニ多少共壓痛アリ。膽囊部ニ壓痛アル場合ハ比較的多シ。

### 第7章 脾臟疾患ノ要綱ト疾患脾臟ノ觸診所見

羸瘦シ腹部内臟ノ下垂アル者ニテハ上腹部ニ脾臟ヲ觸知スルコトヲ得。故ニ觸レ得ル脾臟ハ必ズ病ムトハ限ラズ。

脾臟疾患ノ場合ニハ上腹部ニ疼痛アリ。然シ痛及慢性炎症ノ場合ニ疼痛ガ缺如スルコトアリ。脾臟腫瘍ガ觸知セラルルコトアリ。脾臟疾患ニヨリテ脾臟機能ノ缺損徵候ヲ證明シ得ル場合アリ。缺損徵候トシテ脂肪消化障礙、筋肉消化障礙、澱粉消化障礙及糖尿ヲ證明シ得ル場合アリ。採取十二指腸内容中ニ脾臟酵素ヲ證明シ得ザルコトアリ。

#### 1. 急性脾臟炎

本症ハヨク近隣臟器ノ疾患ニ續發ス。重症例ハ上腹ニ於ケル烈シキ痙痛様疼痛ヲ以テ突然始マリ、症例ノ多クニ嘔吐及虚脱状態(速小脈、微熱又ハ常下體温、四肢冷却、ちあの一ぜ、冷汗)、鼓腸等アリ。便通竝ニ放屁止ミ、總徵候ガ穿孔性腹膜炎又ハ急性腸管閉塞ニ似タリ。膽石症ニ本症ガ續發スレバ膽石痙痛ガ本症ノ發病ニ先行シ、多クノ場合ニ黃疸アリ。時々糖尿アリ。輕症者ハ全身徵候ヲ示サズシテ、多クハ上腹部ニ疼痛襲撃ヲ訴フ。上腹壓痛、嘔吐及脾臟酵素ノ分泌障礙ニ坐スル消化障礙ヲ見ル。

本症患者ノ上腹ニテ正中線ヨリ少シク左方ニ偏セル所ガ扁平ニ僅カニ膨隆シ、此所ニ腹膜炎的徵候アリテ、局所ハ甚シク壓迫過敏ナリ。

#### 2. 慢性脾臟炎

本症ハ微毒性ナルコト多シ。又屢々周圍臟器疾患ヨリ續發的ニ起ル。羸瘦、全身倦怠、食慾不定アリ。屢々患者ハ貧血ニ陥リ又、黃疸ヲ起ス。糖尿ヲ來スコトアリ。

甚シク羸瘦セル本症患者ニテハ病メル脾臟ヲ横ニ稍々長ク胃部ヲ横走スル腫瘍トシテ觸ル。之ニ壓痛アリ。一般ニ本症患者ノ上腹ニハ壓痛アリ。

3. 脾臓壞疽 (脾臓溢血モ臨牀的ニハヨク似タル徵候ヲ呈ス)

本症ハ脾臓ノ自家消化ナリト云フ(賦活脾臓酵素ノ作用)。多クハ激烈ナル痙痛, 嘔吐ヲ以テ突發ス。患者ハ間モナク虚脱ニ陥ル。常下體温トナル。

本症患者ノ上腹ニハ壓痛アリ。腹部ハ膨滿シテ腹膜炎的徵アリ。臨牀診斷ハ困難ナリ。

4. 化膿性脾臓炎 (脾臓膿瘍)

本症ハ多クハ脾臓壞死又ハ急性脾臓炎ヨリ起リ, 化膿熱ヲ發ス。膿ガ假性囊腫ノ内容ヲナシ, 胃ノ上側又ハ下側ニ其ノ囊腫ガ現レ, 觸診可能トナルコトアリ。囊腫ニ壓痛アリ。

5. 脾臓癌

癌ハ多クハ脾臓ノ頭部ニ生ジ, 脾管ヲ塞ギ又, 總輸膽管ヲモ塞グコトアリ。此ノ場合ニ黃疸ヲ伴フ。屢々痙痛様激痛ヲ起シ, 患者ハ甚シク羸瘦シ。高度ノ吸收障礙ヲ證明シ得。即チ糞便内大量窒素排泄, 大量脂肪排泄アリ。時々糖尿ヲ見ル。

脾癌ヲ腫瘍トシテ觸知シ得ルコトアリ。頭部ニ生ゼル癌ハ屢々十二指腸潰瘍ノ徵ヲ呈シ又, 十二指腸狭窄ヲモ起ス。幽門部又ハ之ニ次グ十二指腸部ニ腫瘍ヲ觸レ, 此ノ腫瘍部ヲ蠕動ガ行進スルヲ X 光線觀察ニ際シ認メナバ, 腫瘍ハ腹膜後ニアリト知ル可シ。此ノ所見ヲ得バ他ノ徵候ヲモ參酌シテ先ツ脾癌ヲ疑フ。

6. 脾臓硬變症

慢性脾炎ニテ, 脾中ニ結締織ガ増殖シ, 腺ハ消失シ, 又ラ氏島モ侵サルルニ至レルモノガ本症ナリ。

消化障礙, 頻回便通等ヲ來シ, 脂肪便, 肉便等ノ排泄ヲ見ル。吸收障礙ハアルモ脾癌ノ場合ノ如ク甚シカラズ。糖尿アリ。明白ニ脾性糖尿ヲ伴ヘル

者アリ。

羸瘦者ニテハ硬化萎縮脾臓ヲ上腹部ニ觸知シ得ベシ。

7. 脾臓囊腫

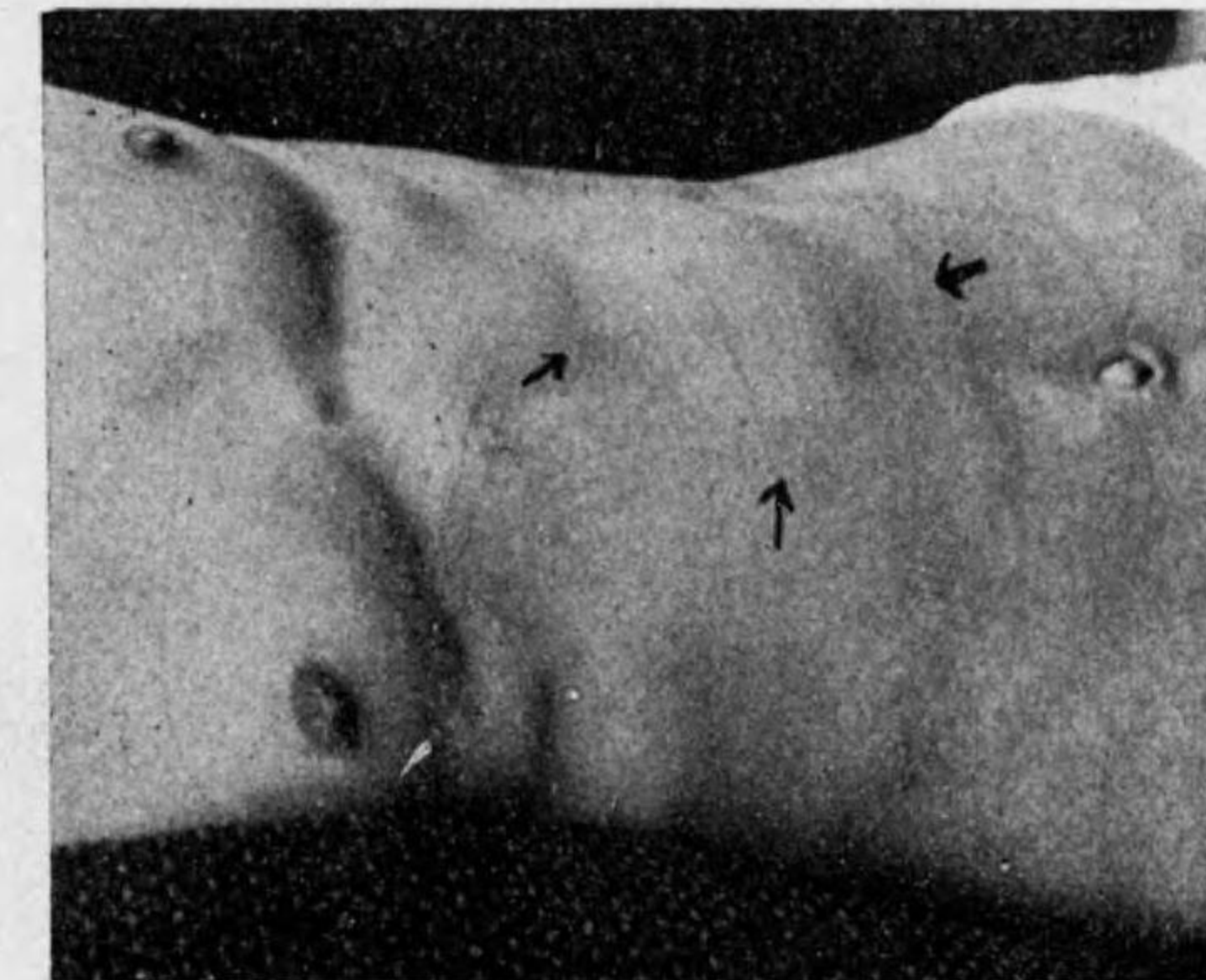
急性脾臓炎, 化膿性脾臓炎, 脾臓出血等ノアトニテ, 滲出液, 膿又ハ血液ガ後腹膜ニ滯溜シテ囊腫狀ヲナス。コレヲ假性囊腫ト稱ス。脾臓ニハ眞性囊腫ヲモ生ズ。

眞性囊腫ハ脾臓尾部ニ生ジ, 内腔ハ無數ニ區劃セラレ, 小兒頭大ニモ達ス。假性囊腫モ多クハ脾臓尾部ニ生ズ。囊腫ハ胃ノ小彎側ニテ胃ト肝臓トノ間ヨリ前腹壁ニ近寄ル場合アリ。又胃ノ大彎側ト横行結腸間ニ現ルルコトアリ。或ハ又, 横行結腸下ニ觸知セラルルコトアリ。著者ノ臨牀實驗ニヨルニ, 卒中性體質者ニテ牛角胃ヲ有スル者ニテハ脾臓假性囊腫ハ胃大彎ト

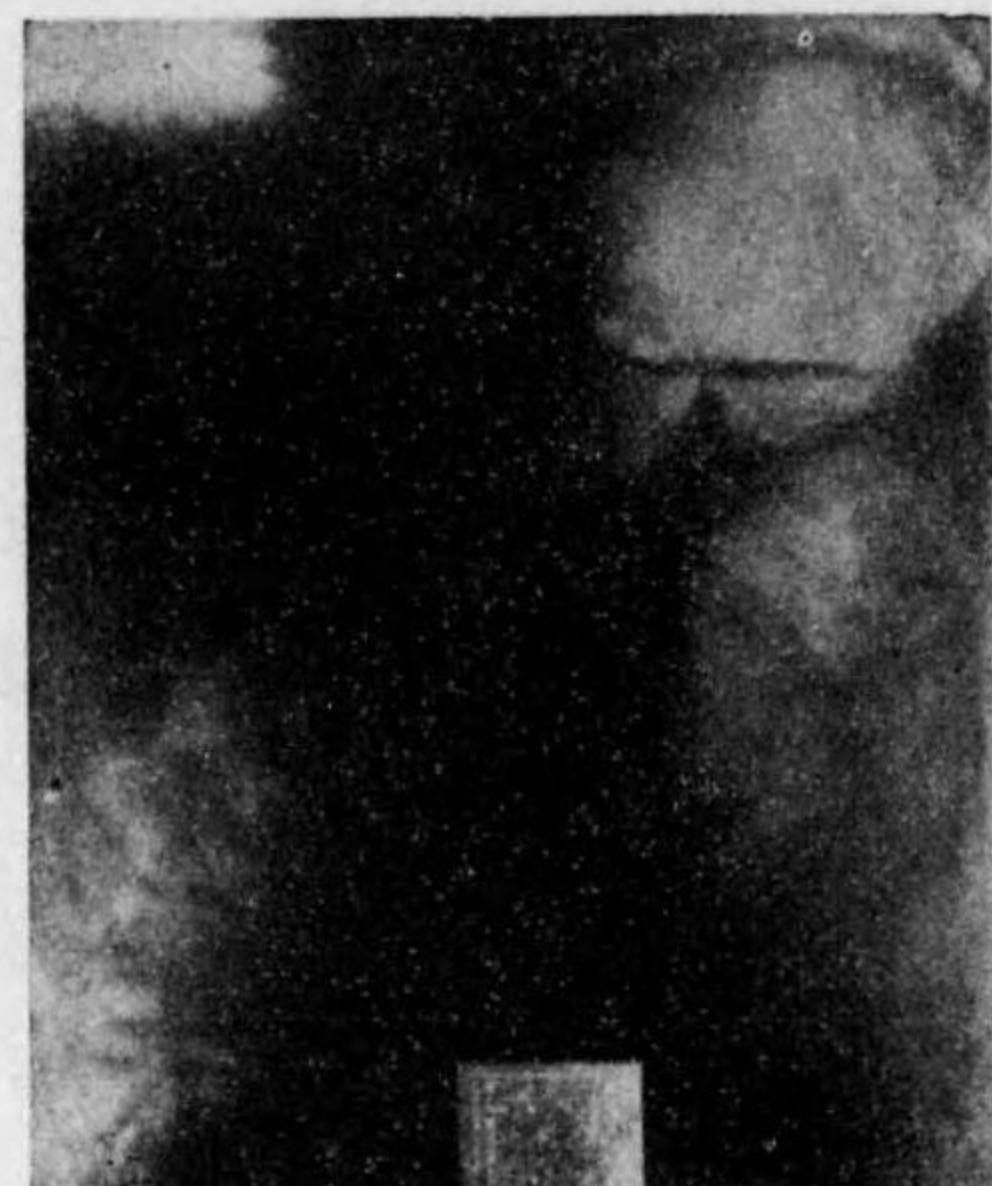横行結腸間ニ現レ, 麻痺性體質者ニテ下垂鈎狀胃ヲ有スル者ニテハ假性脾臓囊腫ハ肝臓ト胃小彎間ニ現レテ肝臓ヲ右上方ニ, 而シテ胃小彎竝ニ幽門部ヲ壓下ス。

腫瘍ガ大ナレバ上述ノ位置ニ種々ノ大イサノ硬キ腫瘍ヲ觸ル。發

生後時日ヲ經過セルモノニテハ此ノ腫瘍ニ壓痛ナシ。腫瘍ハ打診上濁ス。著者ノ臨牀實驗ニヨルニ患者上腹部ノ腫瘍ニヨル膨隆ハ立位ニテ著明トナル。胃ノ幽門部ガ囊腫ニテ壓下セラルルトモ



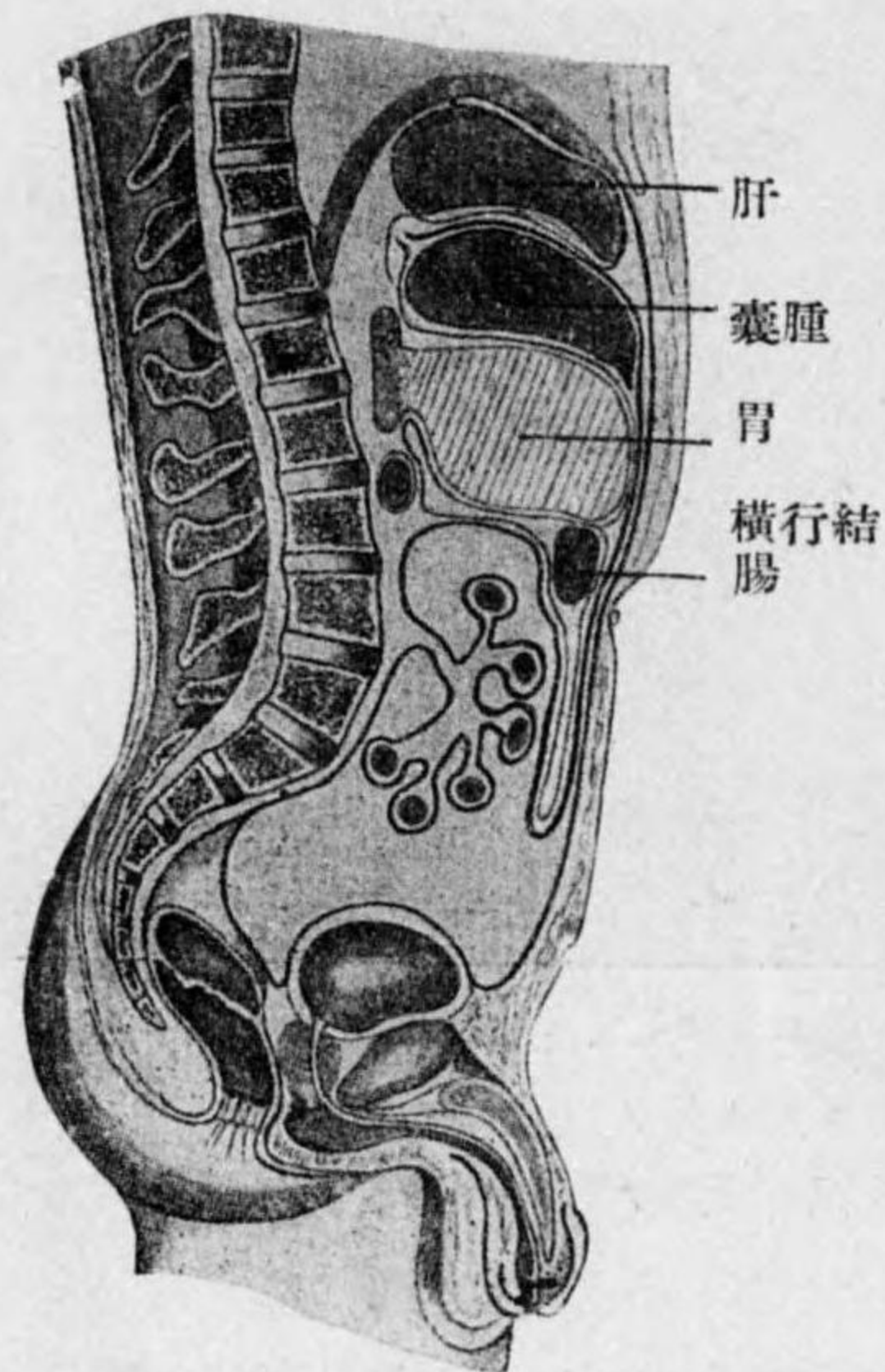
挿圖 46. 脾臓囊腫ニヨリテ上腹ノ膨隆ヲ來ス。最モ屢々此ノ寫眞ノ矢ノ圍メル位置ニ膨隆ヲ來ス。(著者)



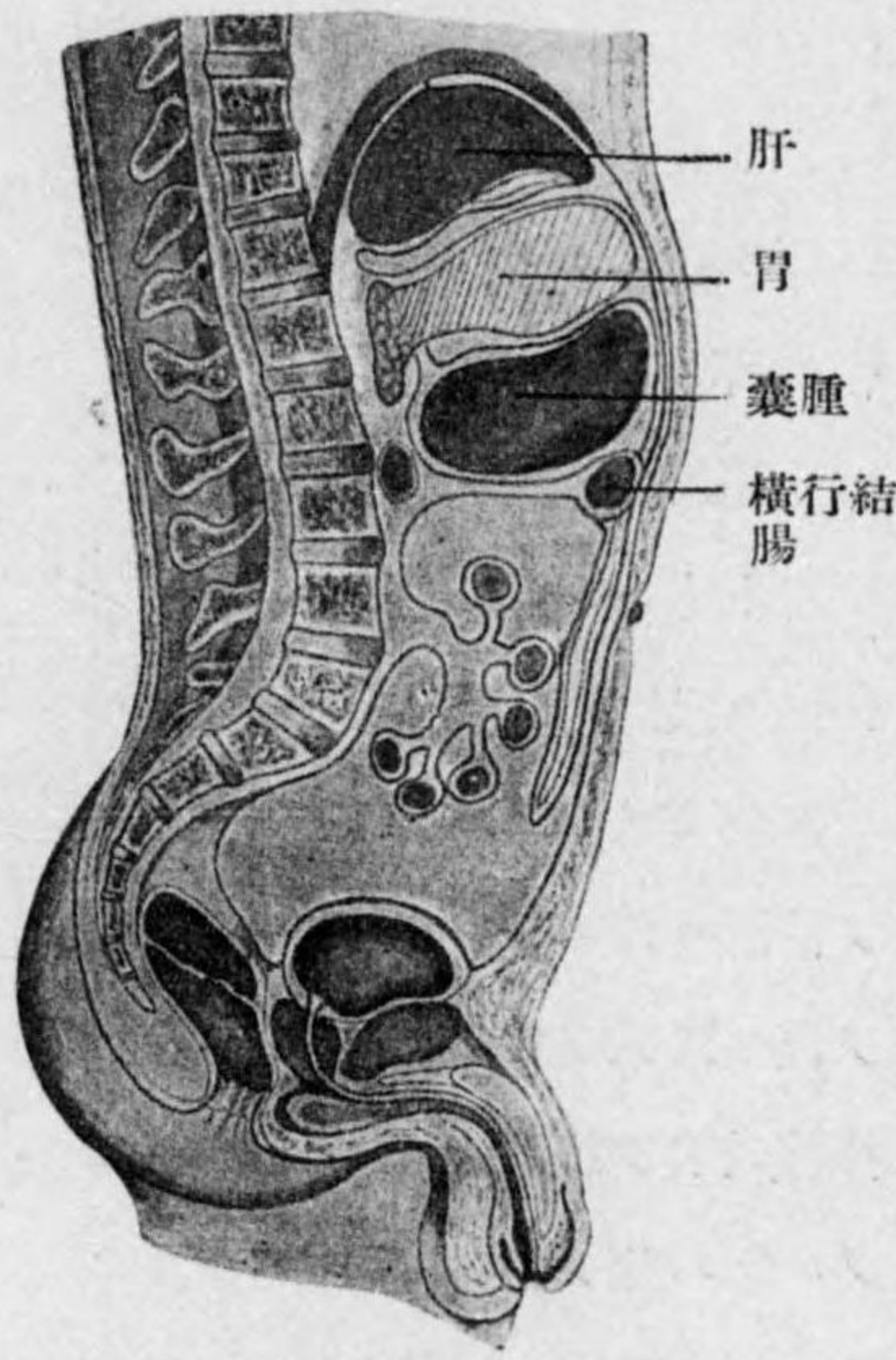挿圖 47. 挿圖 46 ナ得タル患者ノ上腹部X光線寫眞。胃底ノ擴張甚シク胃ノ下行脚ハ背後ヨリ囊腫ニヨリテ壓迫セラレテ狭窄ス(著者)



挿圖 48. 胃ヨリ下位ニテ胃大彎ト横行結腸間ニ巨大ナル假性脾臟囊腫ガ介在シテ胃幽門ヲ壓迫ス。(X光線寫眞, ⊙ハ囊腫ノ位置ヲ示ス。囊腫ハ外科的手術ニヨリテ治癒セリ(著者)



挿圖 49. 挿圖 43—46 ハ脾臟囊腫ノ位置的關係ヲ示ス



挿圖 50.

幽門狭窄症狀ハ甚シカラズ。之ニ反シ囊腫ガ大彎側ヨリ胃幽門部ヲ右上方ニ壓縮セル場合ニハ、其ノ胃ノ幽門狭窄ヲ起ス。囊腫ガ脾臟頭部ニ生ズレバ囊腫ハ幽門ヲ壓迫シテ高度ノ幽門狭窄ヲ起スニ至ル。

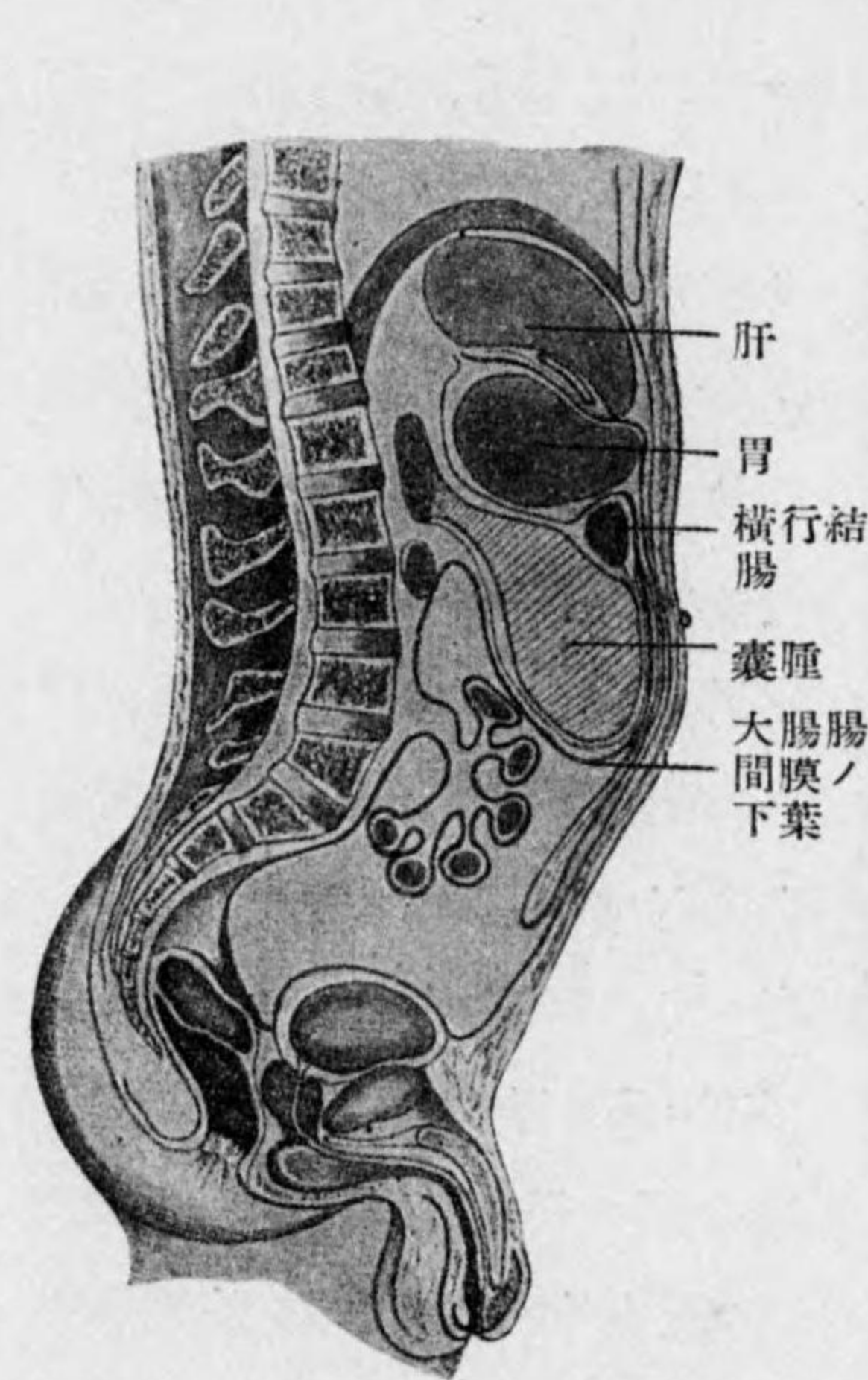
### 8. 脾石症

本症ニテ結石ハ炭酸石灰又ハ磷酸石灰ヨリナル。

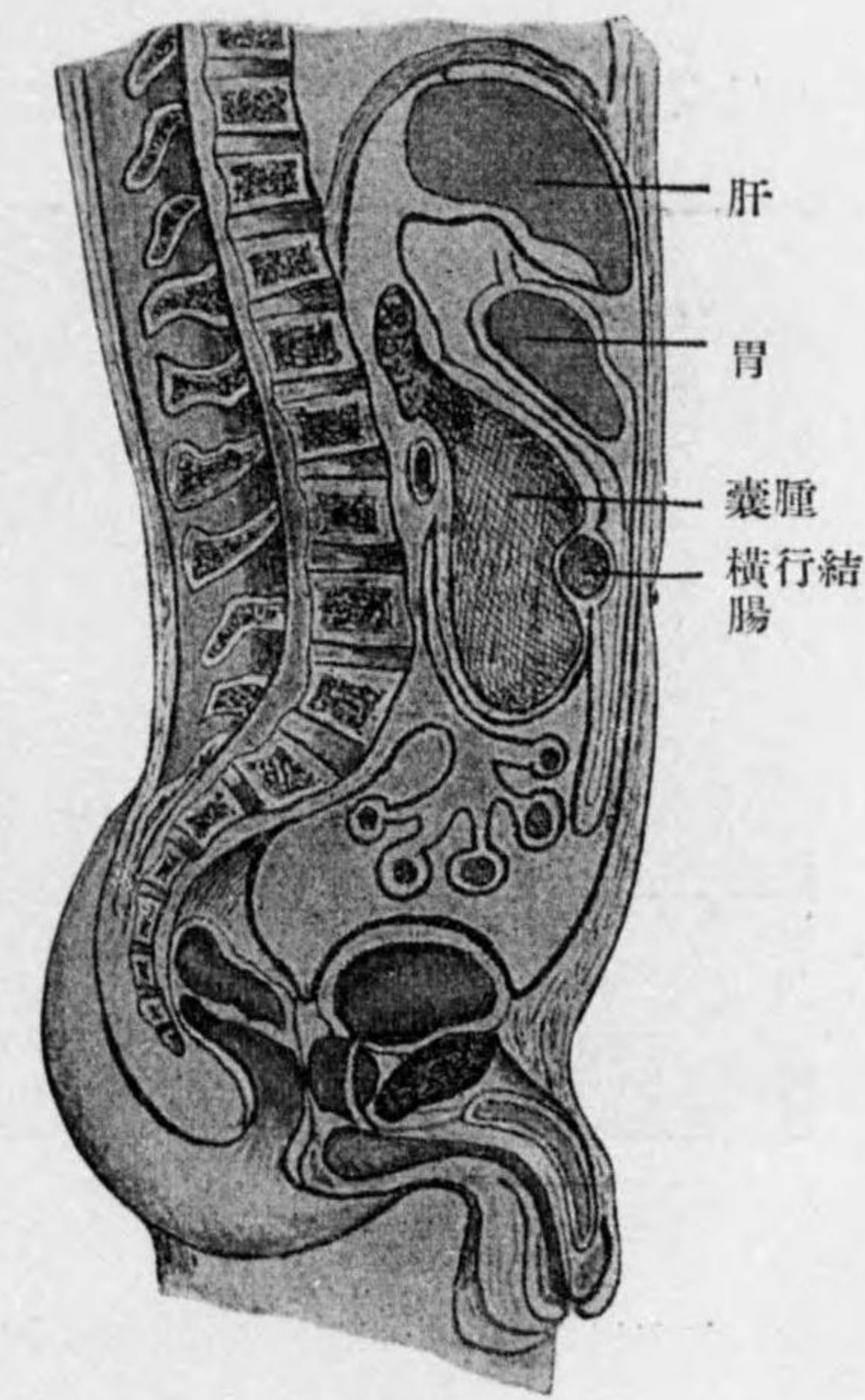
上腹ニ痙攣様疼痛ヲ起ス。疼痛ハ上腹ニテ臍線ヨリ左方ニ偏シテ起ル場合多シ。黄疸ヲ伴フコトアリ。

## 第 8 章 脾臟ノ觸診ト脾臟疾患ノ要綱

### 第 1 節 脾臟觸診術



挿圖 51.



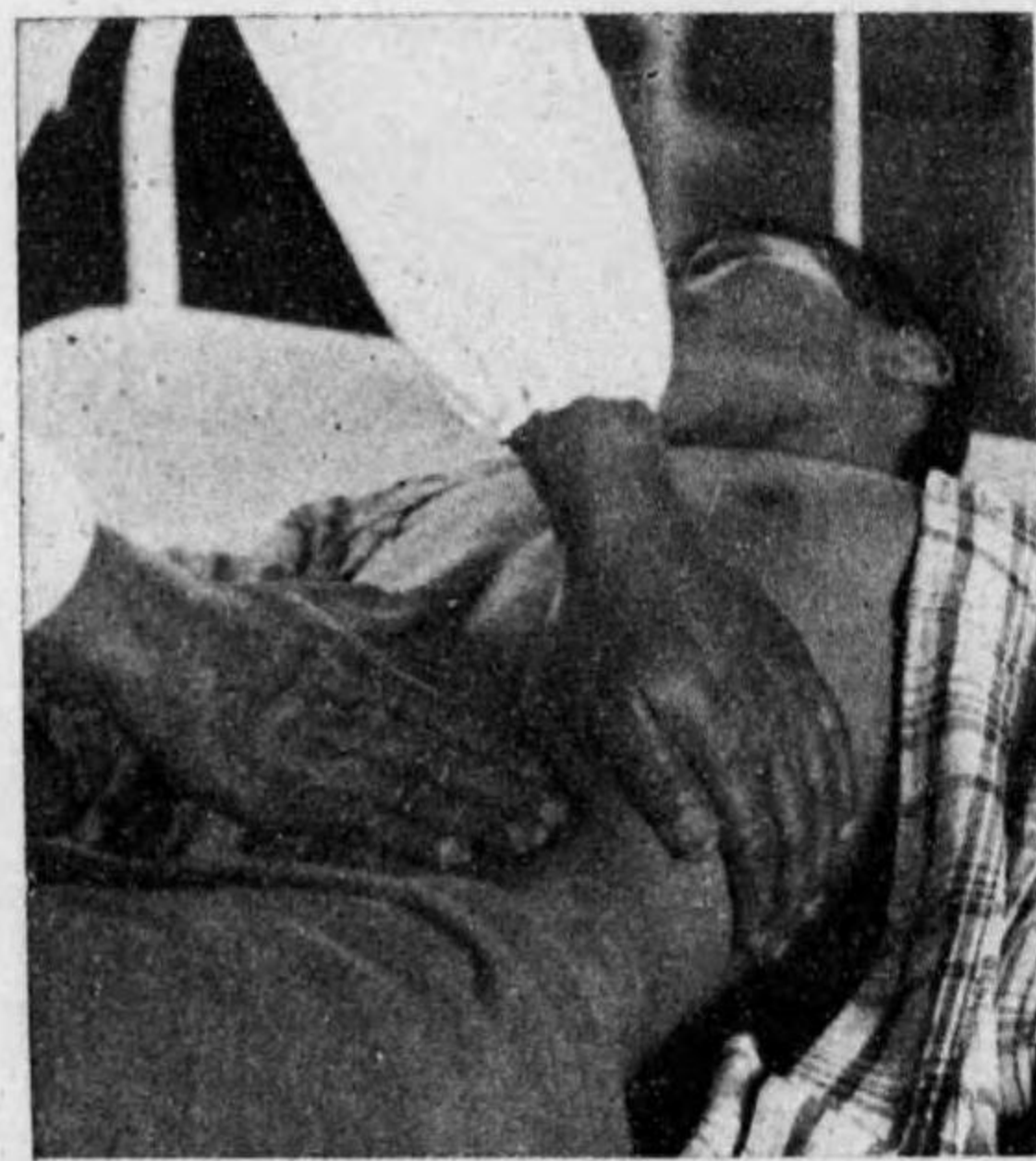挿圖 52.

脾臓ヲ觸診センニハ先ヅ患者ニ背位ヲ採ラシメ、次デ左肋骨弓下ニ扁平ニ揃ヘテ置ケル觸診手指ノ先端ヲ輕壓ヲ用キテ徐々ニ腹壁ヲ押込ミテ恰モ此ノ時ニ患者ニ深吸氣ヲナサシム。而シテ脾ノ前極ガ指尖ヲ擦過スルヤ否ヤヲ檢ス。或ハ患者ニ右側對角體位ヲ採ラシメ、脚ヲ股關節ニテ屈セシメ、且ツ左腕ヲ舉上セシメテ觸診ヲ試ム。觸診者ハ患者ノ右側ニアリテ腹壁上ニ置ケル右手、特ニ其ノ觸診手指ノ先端ヲ患者ノ左肋骨弓下ニ穩カニ壓入ス。此ノ時診察者ノ左手ニテ患者ノ左胸半ノ下部ヲ背後ヨリ抱ク様ニシテ胸壁ヲ右ノ觸診手ノ方ニ壓迫ス。脾ノ觸診時ニハ患者ニ深呼吸ヲ徐々ニ營マシム。

## 第2節 脾臓ノ觸診成績

### 1. 脾臓ノ位置

健全者ニテ脾臓ハ左第9—11肋骨高ニアリテ左胸壁ニ近ク横隔膜直下ニアリ。其ノ脾臓ノ長軸ハ後上方ヨリ前下方ニ走り、其ノ脾臓ノ濁音界ノ高サハ5乃至7糎ニシテ左第11肋骨ノ遊離先端ト左胸鎖關節トヲ連ヌル肋骨胸鎖關節線ヨリ前方ニ常脾ノ前極ハ出ヅルコトナシ。但シ麻痺性體質者ニテハ然ラザル場合アリ。即チ脾臓ガ低位ニアリテ、爲ニ其ノ低位脾臓ノ前極ガ左肋骨弓下ニ觸レ得ラルル場合アリ。此ノ場合觸レ得ル脾部ハ半糎ヲ越エズ。麻痺性體質者ニ極メテ稀ニ證明セラルル遊走脾ニテハ觸ルル脾部ハ20糎以上ニモ達スルコトアリト知ルベシ。後段ニ改メテ記載スベキモ、常脾ニ



挿圖 53. 脾臓觸診時局部寫眞

テ觸知可能ノモノノ縁ハ薄シ。而シテ其ノ常脾ノ硬サハ腸窒扶斯脾ノソレヨリモ硬シ。

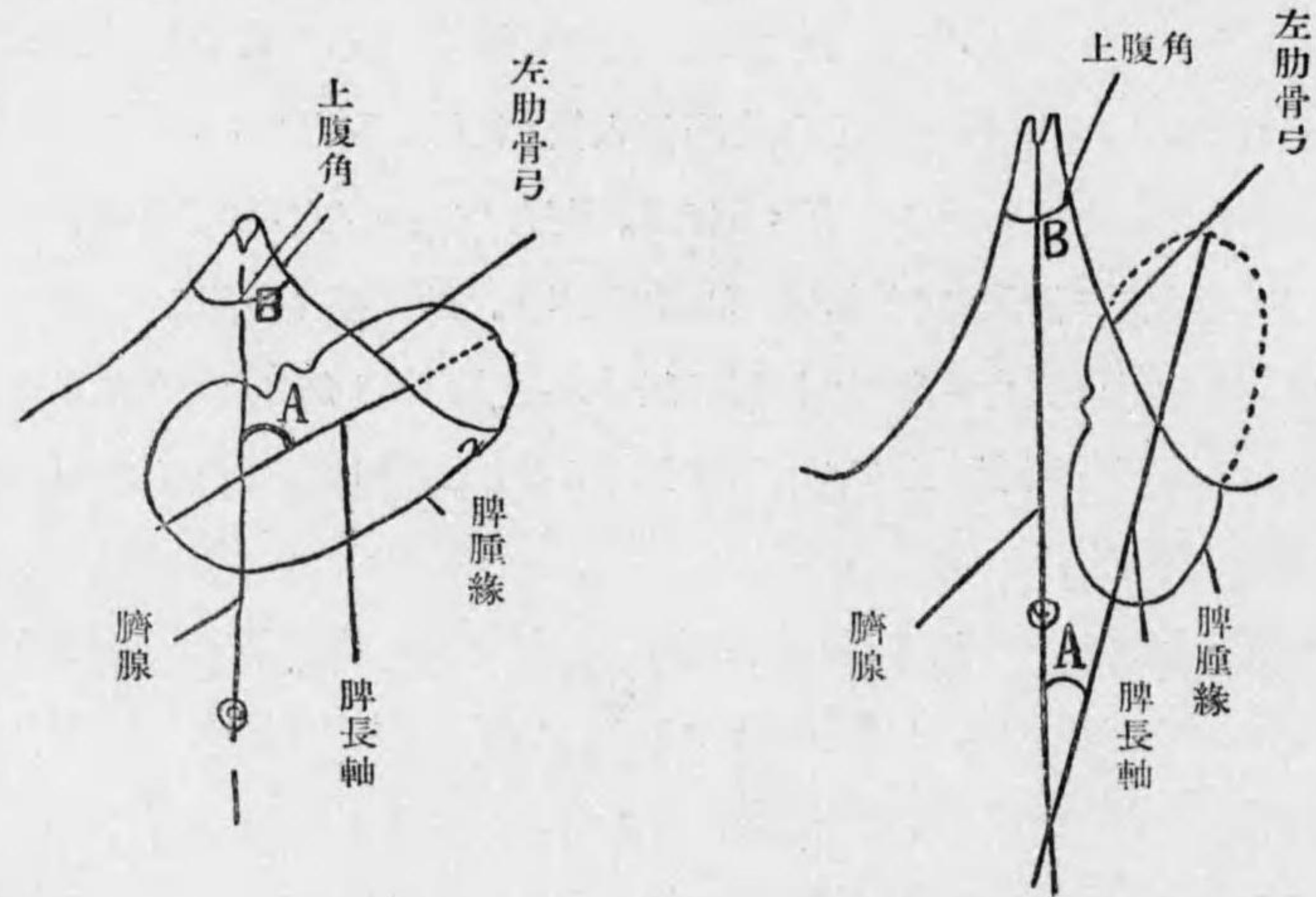
以上異例ノ存在及常脾觸診所見ハ麻痺性體質者ニテ肝臓及腎臓ガ低位ヲ示シ、甚シキ場合ニハ遊走肝及遊走腎ヲ見ルコト、又觸ルル常脾前縁ノ薄キコト等ヨリ聯想シ得ラルル所ナリ。換言スレバ此ノ聯想ニヨリテ以上異例ノ存在及著者ノ附シタル常脾觸診所見ハ一般ノ承認ヲ得ベキナリ。

次ニ脾臓ノ長軸ノ走向ニ就キテ記載セン。脾臓ノ長軸ノ走向ハ麻痺性體質者ト卒中性體質者トノ間ニ差異アリ。此ノ差異ハ常脾ニ於テハ觸診ニヨリテハ知ルコトヲ得ザルモ、脾部X光線透射觀察(とろとらすと應用)ニヨリテ視フコトヲ得。特ニ腹腔内酸素注入後ニ同様ノ觀察ヲナサバ尙一層明瞭ニ差異ヲ見極ムルコトヲ得ル理ナリ。著者ハ種々ノ大イサノ脾腫ヲ有スル患者ニ就キテ脾臓ノ長軸ノ走向ヲ觀察セリ。此ノ著者ノ觀察ノ結果ニヨルニ、卒中性體質者ニ生ゼル脾腫ノ長軸ガ身體長軸ト爲ス角ハ比較的大キクシテ麻痺性體質者ニ生ゼル脾腫ノ長軸ガ身體長軸ト爲ス角ハ比較的小ナリ(54圖參照)。

脾臓(常脾竝ニ一般脾腫)ノ長軸ト身體長軸或ハ前正中線トノ爲ス角ヲ著者ハ脾角ト命名ス。以後脾角ナル名稱ノ一般ニ使用セラレコトヲ著者ハ希望ス。此ノ脾角ガ卒中性體質者ト麻痺性體質者トノ間ニ大小相異ナルコトヲ著者ガ此所ニ特ニ記載シテ一般ノ注意ヲ促ス所以ノモノハ、脾腫截痕ノ位置竝ニ向キヲ豫知スルニ此ノ脾臓ノ長軸ノ走向ガ役立ツヲ以テナリ。脾角ノ大ナルモノニテハ脾截痕ハ右上方ニ向ヒテ劍狀突起ニ近ク存在ス。脾角ノ小ナルモノニテハ脾截痕ハ寧ろ臍線ニ向ヒ劍狀突起ヨリ離隔セル所ニアリ。

脾腫ハ左肋骨弓下ヨリ出デ、腹壁直下ニ觸レテ濁音ヲ發シ、觸診上之ニ截痕ヲ證明ス。此ノ脾腫ノ觸診ノ診斷要目ニ著者ノ上述セル所ヲ參考セバ脾腫ノ診斷ニ利益スル所アルベシ。

著者ハ脾角ノ觀察ヲ急性竝ニ慢性淋巴性白血病脾腫、急性並ニ慢性骨髓性白血病脾腫ばんち氏病脾腫、溶血性黄疸脾腫及遷延性心内膜炎脾腫等ニ就キテナセリ。特ニ屢々脾腫例ニ遭遇スル機會ヲ有スル臨牀家ニ脾角ノ觀察ヲ著者ハ希望シテ止マズ。而シテ脾腫例ニ遭遇セラルル機會ニ乏シキ諸氏ニハ、卒中性體質者ハ牛角胃ヲ持チ、麻痺性體質者ハ鉤狀胃ヲ持ツコト、是等ノ周知ノ事實ト著者ノ脾角ニ關スル記載ト彼是比較考察セバ著者ノ脾角ニ關スル記載ガ脾腫ヲ證明スル場合ニ通則トシテ適用シ得ラルルモノナルコトヲ承認シ得ベシ。



挿圖 54.

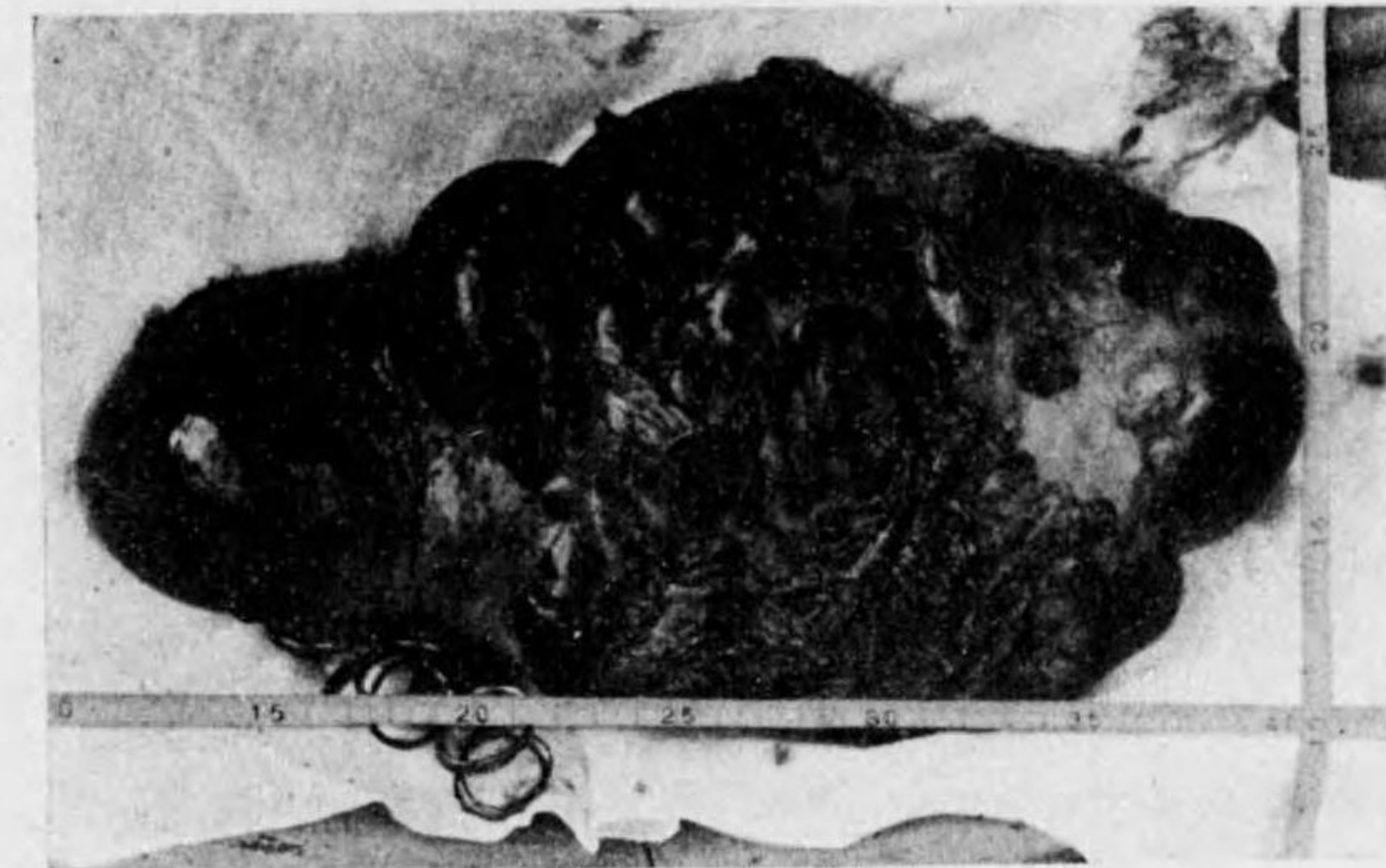
(甲)ハ卒中性體質者ニ於ケル脾腫長軸ノ走向 Aハ脾角  
(乙)ハ麻痺性體質者ニ於ケル脾腫長軸ノ走向 Aハ脾角

## 2. 脾臓ノ形

脾臓ノ形ハ稀ナルモ甚シク變化セル場合アリ。特ニ囊胞脾ニ於テ然リ。此ノコトアルヲ知ラザレバ誤診ニ陥ルノ恐レアリ。次ニ著者ハ脾臓ノ形ニ關スル觸診所見ニ就キテ記述スベシ。

脾臓ノ形ハ橢圓形又ハ長橢圓形ニシテ、脾門ニ近キ所ニ截痕アリ。此ノ脾臓ハ腫脹或ハ増大スルモ特別ナル場合ヲ除ケバ原形ヲ保ツ。脾臓ハ著シク増大スルモ肝臓ガ著シク増大セル場合ト異ナリテ、脾臓側ニテ横隔膜ハ甚シク高位ヲ示サズ。從ツテ著シク増大セル脾臓ハ幾分低位ニアリテ左側肋骨弓下ニ自己ノ過半ヲ現スニ至ル。依ツテ左肋骨弓ヨリ出デ居ル増大脾臓或ハ脾腫ガ半圓形ニ觸ルル場合ニハ、其ノ脾腫ニ截痕ヲ良ク觸レ得ルモノトス。

脾腫ノ表面ハ觸診上普通滑澤ニシテ到ル所ニ様ノ硬度ヲ有ス。而シテ表



挿圖 55. 慢性白血病性骨髓増殖症例ノ巨脾。表面ハ大キク腫瘤狀ヲナス (著者)。大網ノ癒着ヲ見ル。

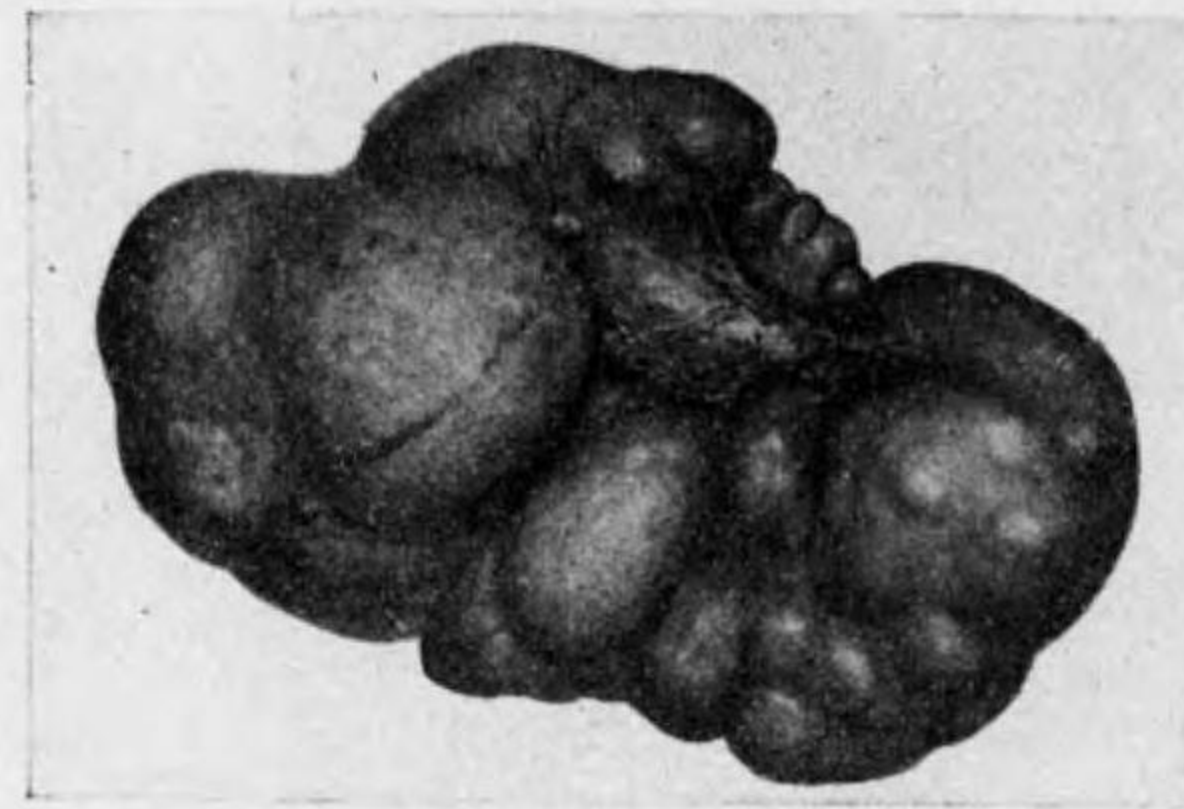
面ニ凹凸ヲ證明セザルガ通則ナルガ、骨髓性白血病脾腫ガX光線透射療法ノ施行ニヨリテ縮少スル中途ニハ脾腫ノ硬度ハ所ニヨリテ様ナラザルニ到ルコトアリ。尙其ノ縮少脾腫ガX光線透射療法中止後急ニ増大シツツアル場合ニハ脾腫ノ表面ニ扁平ナル隆起部ヲ觸ルルコトアリ。尙甚シク増大セル白血病性骨髓組織増殖性脾腫ガ硬化シテ、脾面ガ大キク腫瘤狀ニ隆起或ハ突出スルコトアリテ、各腫瘤間ハ陷凹シテ溝ヲナス。斯ル脾腫ニテハ溝部ニ增生結締織ヲ萎縮アリテ、此ノ部分ガ特ニ硬シ(55圖參照)。著者ノ臨牀實驗ニヨルニ尙脾腫面ニ大網ガ癒着シ居レバ、其ノ癒着部ニテ脾面ニ



細ク不規則ニ走ル索狀物ヲ觸ル。之大網中ニ走ル血管ヲ腹壁ヲ通シテ觸知シ得ルニヨルナリ。大網癒着部ハ他ノ部分ニ比シテ打診時抵抗弱シ。

結核脾ノ表面ハ普通甚シキ凹凸ヲ示ス。

サテ脾腫ニハ毎常截痕ガ觸診上證明セラルルカト云フニ、證明セラレザル場合モ稀ナラズ。多數ノ脾臟ノ形ヲ検査セルニ、截痕ナキ脾臟ガ可ナリノ數ヲ占メタリ。コレニヨリテ臨牀上ニ脾腫ノ觸診時ニ脾截痕ガ證明セラレザル場合ノ屢々ナルコトガ了解シ得ラル。爲ニ脾腫ニ截痕ヲ觸ルトハ通則ニシテ、截痕ナキ脾腫ニ遭遇スルコト屢々ナルヲ臨牀家ハ知り置カザル可ラズ。



挿圖 56. 囊胞脾ノ寫眞

次ニ脾臟ノ截痕ニ就キテナルガ、數個ノ截痕ヲ有スル脾臟アリ又、單一箇ノ截痕ヲ有スル脾臟アリ。脾臟截痕ノ位置ハ必ズシモ一定セズ。著者ガ實驗セルばんち氏病脾ニテハ脾腫ノ下端ニ近キ所ニ截痕アリテ

其ノ截痕ヨリ先端部ガ薄カリシ爲其ノ部分ヲ脾腫ノ一部分トシテ觸知スルヲ得ザリキ。

特別ナル場合ヲ除キ脾臟ハ増大スルモ原形ヲ保有スト上段ニ記載セルガ、其ノ特別ナル場合ト云フハ囊胞脾、寄生蟲脾及先天性異常脾等ノ場合ヲ指ス。囊胞脾ハ脾臟血管腫ナルコトアリ又、脾臟淋巴管腫ナルコトアリ。兩者共ニ甚シキ大イサニ達シ、脾腫ノ形甚シク異様ニシテ、脾臟ハ固有ノ形ヲ止メズ。是等ノ場合ニハ脾腫ノ表面ニ甚シキ凹凸ヲ證明シ、幾個カ寄集セル護膜球ヲ腹壁下ニ觸ルルガ如キ觸感ガ脾腫ノ觸診時ニ得ラル。脾血管腫ノ場合ニハ其ノ脾腫上ニテ屢々心臓收縮ト略同時性ニ雜音ガ聴取セラル。淋巴管擴張性囊胞脾ハ時ニ巨大ニシテ、之ト囊胞腎トノ鑑別困難ナル

場合アリ。周知ノ如ク、囊胞腎ハ兩側性ニシテ囊胞肝ヲ伴フモノナル上ニ腸管ノ背後ニ占居スルモ、囊胞脾ハ孤立性ニシテ前腹壁直下ニアリテ、其ノ脾腫ノ背後ニ腸管ガ證明セラルベキナリ。

脾臟ノ包蟲病ノ場合ニモ脾腫ノ形ハ異様ナリ。又先天性ニ脾臟ガ幾個カニ分離セル場合ニモ脾臟ハ固有ノ形ヲ有セズ。後者ヲ臨牀的ニ診斷スルコトハ不可能ナラザル可ラズ。

### 3. 脾臟ノ大イサ

脾腫ノ大イサガ一定疾患ニ關係ヲ有スルハ勿論ニシテ、脾腫ノ大イサノ動搖ヲ一定ノ疾患診斷ニ應用セント企圖セル學者アリ。從ツテ脾臟ノ觸診所見ノ記載ノ一部ニ脾臟ノ大イサニ關スル記載ヲ加フ可キナルハ勿論ナリ。

脾臟ガ種々ノ疾患ノ場合ニ増大スルモノナルハ周知ノ如シ。

急性熱性傳染病脾中ニテ腸窒扶斯脾ハ小サクシテ、此ノ場合ニハ左肋骨弓ヲ越エ居ル脾腫ノ部分ハ 0.5—1.0 糎ニ過ギズ。本邦中内地麻拉利亞患者ノ脾腫モ小ナリ。臺灣ニ於ケル麻拉利亞患者ノ脾腫ハ屢々甚シキ大イサニ達ス。

敗血症ノ場合ノ脾腫ハ一般ニハ餘リ大ナラザルモ、遷延性心臓内膜炎性脾腫ハ屢々甚シキ大イサニ達ス。

肺結核ニ脾腫ヲ伴フ場合ハアルモ、脾腫ハ毎時小ニシテ漸ク左肋骨弓ヲ越ユル程度ナリ。

家族性溶血性黃疸ノ場合ノ脾腫ハ屢々巨大ニシテ、脾腫ノ右緣ハ臍腺ヲ右ニ越エ、脾腫ノ下緣ガ耻骨縫合ヲ去ル 4,0 糎ノ所マデ達セル場合ヲ著者ハ實驗セリ。家族性溶血性黃疸ノ患者ノ家族中ノ 14 歳ノ女兒ニ輕微ノ貧血ト小ナル脾腫トヲ著者ハ證明セルコトアリ。斯ル場合ニテハ女兒ガ思春期ニ達シ、月華ヲ見ルニ至ルカ、産後ノ出血ヲ經ルカセバ、月華又ハ産後ノ出血ガ溶血性黃疸定型化ノ原因乃至ハ誘因トナルニハアラザルカト著者

ハ思考ス。

後天性溶血性黄疸脾腫モ屢々可ナリノ大イサニ達ス。

ばんち氏病脾腫ハ肝變ニ先行シ、可ナリノ大イサニ達ス。

肥大性肝硬變症脾腫及萎縮性肝硬變脾腫ハ概シテサノミ増大セズ。萎縮性肝硬變脾腫ハ肝變ニ續發ス。

ごうせる氏病脾腫、白血病性骨髓増殖症脾腫、白血病性淋巴組織増殖症脾腫及假性白血病脾腫等ハ屢々巨大トナル。白血病例ニ於テ脾腫ガ殆ンド全腹腔ヲ充セル 2 例ヲ著者ハ實驗セリ。

囊胞脾モ屢々巨大トナル。

中心性鬱血性脾腫並ニ栓塞性脾腫ハ一般ニシカク増大セズ。

悪性貧血脾腫ハ普通著シクハ増大セズ。

本邦ニ於ケル十二指腸蟲病患者ニ偶々脾腫ヲ證明スルコトアルモ、其ノ脾腫ハ毎ニ小ナリ。

本邦住血吸蟲病脾腫ハ屢々可ナリノ大イサニ達ス。

白血病性脾腫ハ反復 X 光線照射ニヨリテ甚シク縮小スルモ、照射ヲ中止スレバ急速度ヲ以テ増大シ、患者ノ一般徵候モコレニ伴ヒテ増悪スルコトアリ。

あどれなりん注射ニヨリテ或ル疾患ノ場合ノ脾腫ハ著シク縮小シ、或ル疾患ノ場合ノ脾腫ハ縮小セズト云フ者アリ。Abel 氏ハばんち氏病脾腫ハあどれなりん注射ニヨリテ縮小セザルニヨリ、此ノ特徴ヲばんち氏病脾腫ノ診斷ニ用キントセルモ、一般ノ賛同ヲ得ル能ハザリキ。ばんち氏病脾腫モあどれなりん注射ニヨリテ甚シク縮小スルコトガ其後ノ研究者ニヨリテ確證セラレタリ。著者ノ教室ニテ佐藤ガ此ノ方面ノ研究ヲナセルガ、ばんち氏病第 1 期ニ於テモ脾腫ガあどれなりん注射ニヨリ甚シク縮小スルヲ佐藤ハ實驗セリ。金子氏ハ勝沼氏指導ノ下ニ研究シ、造血性脾腫ハあどれなりん注射ニヨリテ數分時ニシテ強ク縮小シ、結締織性或ハ網狀内皮細胞性脾

腫ハあどれなりん注射ニヨリテ縮小僅少ナルカ、又ハ殆ンド變化ナシト曾テ報告セルガ、恐ラク同氏モ其ノ後ノ研究ニヨリテばんち氏病脾腫ニモあどれなりん注射ニヨル縮小アルコトヲ實驗セラレタルコトナラン。

#### 4. 脾臓ノ硬サ

脾腫ノ硬サハ、之ヲ生ジテヨリノ時間ノ長短ニヨリ又、之ヲ生ズル疾患ノ異ナルニアリテ相異ナル。從ツテ脾腫ノ硬サガ一定種疾患ノ診斷上ニ有意義ナリト知ルベシ。

健全脾ガ觸知セララルル場合ニ其ノ脾臓ハ常硬ヲ有ス。常脾ハ軟キモノニアラズ。常脾ノ縁ハ薄シ。腸窒扶斯脾ハ軟ク、搗キタテノ餅ヲ觸ルル感アリ。故ニ高熱患者ニ脾腫ヲ觸ルルトモ、其ノ脾腫ガ硬ケレバ、其ノ脾腫ハ診察者ヲシテ腸窒扶斯ヲ疑ハシムル徵候トハナラズ。

敗血症脾腫ニハ栓塞ヲ起シ易ク、從ツテ硬度ノ均等ナラザルコト屢々ナルガ、概シテ軟カシ。

結核脾腫ハ可ナリ硬シ、此ノ脾腫ニハ壓迫過敏ヲ證明スルコトアリ。

麻拉利亞脾腫ハ硬シ。成生後間モナキモノモ比較的硬シ。

栓塞脾腫及中心性鬱血性脾腫ハ其ニ可ナリ硬シ。脾縁ハ是等ノ場合ニ稍々鈍ニシテ後者ニハヨク壓痛ヲ證明ス。

肝硬變性脾腫ハ每常硬シ、而シテ壓迫過敏ナラズ。

遷延性心臓内膜炎性脾腫並ニばんち氏病脾腫ハ大ナルコトアルモ、餘リ硬キコトナシ。コレ本脾腫ノ特徴ナリ。

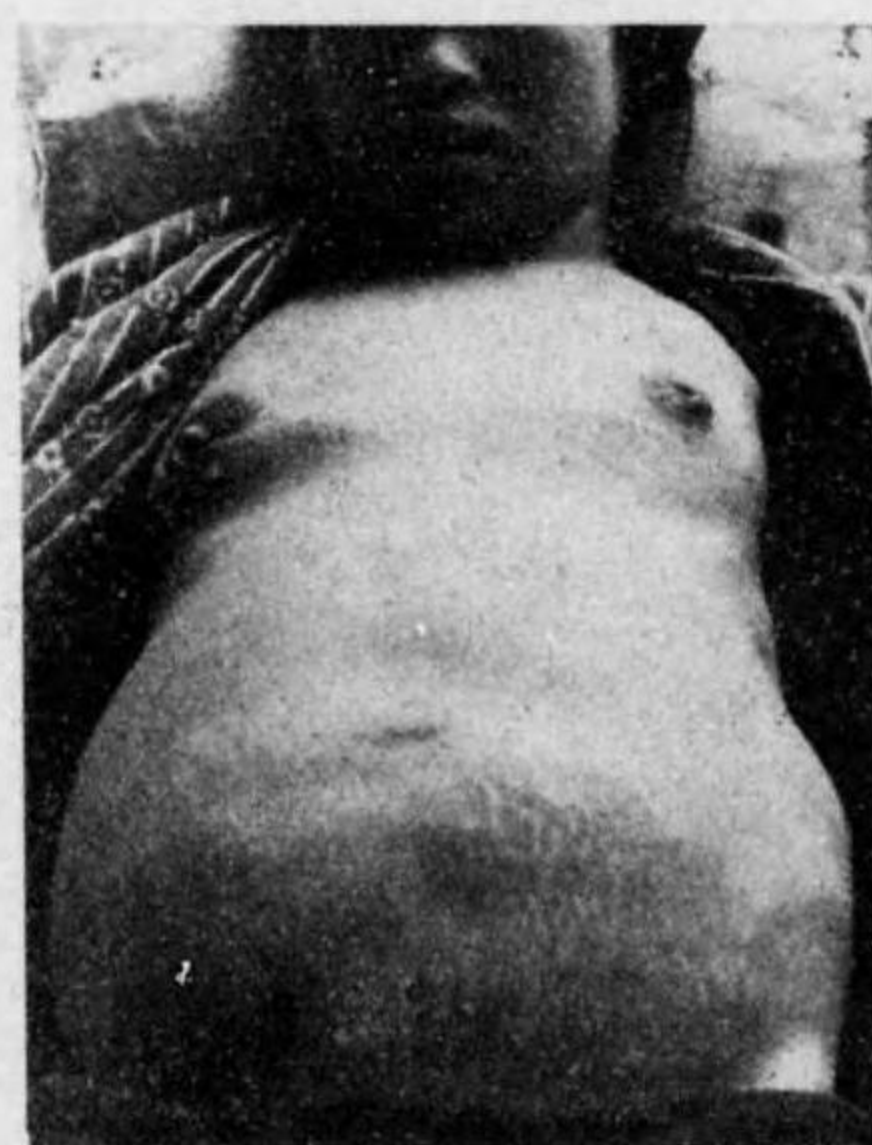假性白血病及白血病ノ場合ノ脾腫ハ一般ニ硬シ。

悪性貧血脾腫、日本住血吸蟲病脾腫ハ可ナリ硬シ。十二指腸蟲病脾腫ハ非常ニ硬シ、此ノ脾腫ハ壓迫過敏ナラズ。

#### 5. 脾臓ノ移動性 (癒着脾ト遊走脾)

溶血性黄疸又ハばんち氏病ノ場合ニハ根本療法トシテ脾腫ノ剔出ガ實

施セラル。然シ是等ノ病症ガ診断セラレタル場合ニ毎常脾腫ノ別出ガ容易ニ行ハルルヤト云フニ然ラズ。脾腫ニ固キ癒着アレバ、脾腫ノ別出手術ハ困難ナリ。斯ル場合ニ強イテ別出術ヲ遂行スレバ、手術ノ中途ニ大出血ヲ見、爲ニ被手術者ハ手術ノ中途又ハ手術後間モナク不幸ノ轉歸ヲトルニ到ル場合アリ、危険ト云フ可シ。依テ手術前ニ脾腫ニ癒着アルヤ否ヤヲ確メ置クコトガ危険ナキ手術ノ遂行ニ必要ナル準備タルナリ。



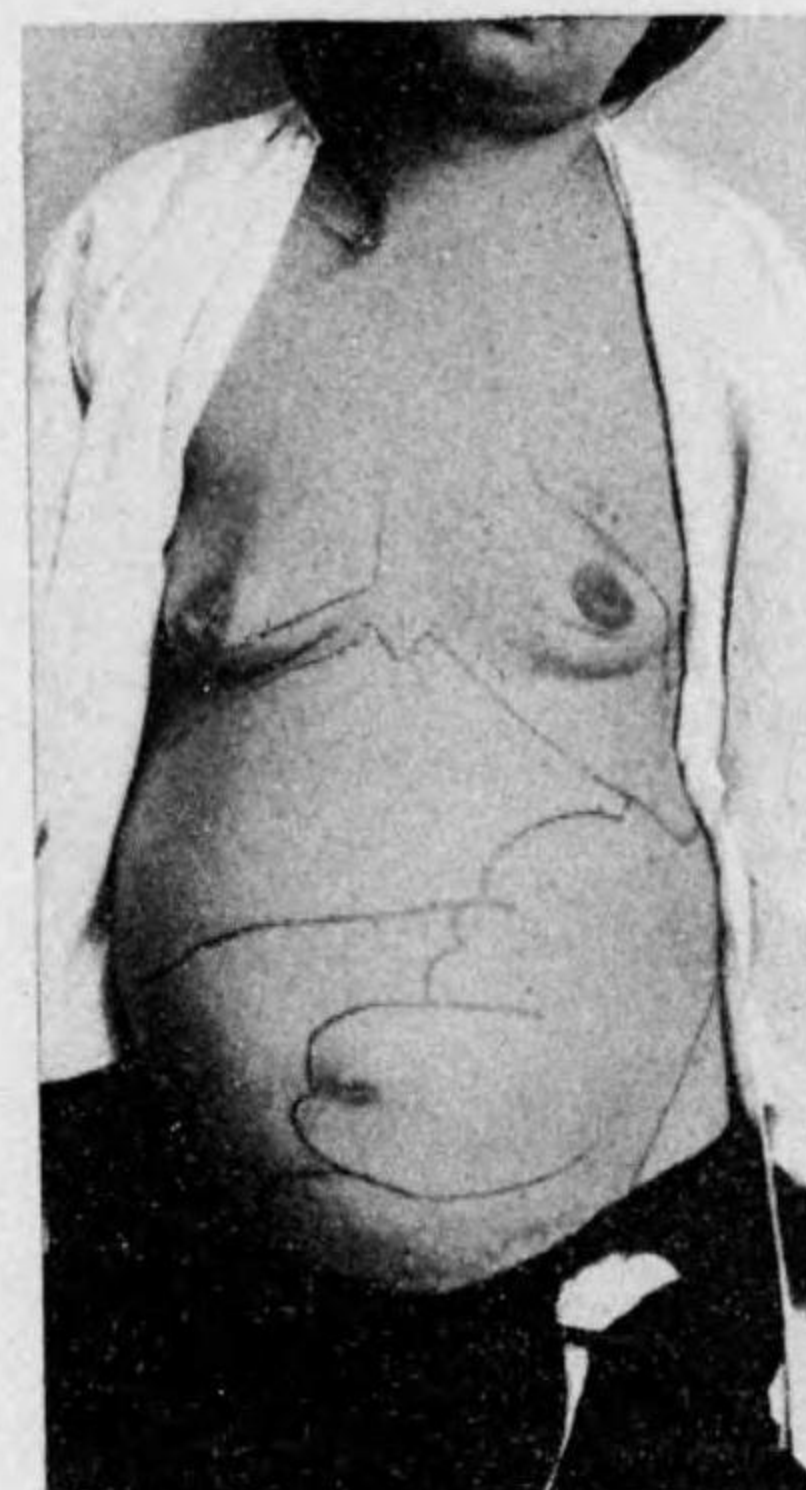
挿圖 57. 挿圖 55ニ示ス巨大脾腫ヲ有セル例ノ背位ニ於ケル腹形一扁平或ハ兩側ニ甚シク膨隆ス。  
(著者實驗ノ巨大游走脾例)

ザルコトガ判明ス。脾腫ガ胃又ハ腸ト癒着スルトモ、其ノ脾腫ノ移動性ハ餘リ減少セズ。次ニ脾腫ニ於ケル癒着ノ有無ヲ脾腫ノ側方移動性ノ有無ヲ検査シテ知ルコトニ努ムベシ。脾腫ノ側方移動ノ有無ハ脾腫ノ内縁ニ右方ヨリ觸診手指ヲアテガイテ脾腫ヲ左方即チ左肋骨弓下ヘ押込ム様ニ壓迫ヲ試ム。脾腫ニ癒着ナケレバ其ノ脾腫ハ極メテ容易ニ3乃至4糎モ移動ス。2糎以上ノ側方移動ヲ脾腫ニ證明セル場合ニハ、其ノ脾腫ト横隔膜トノ間ニハ強固ナル癒着ナシ。著者ノ實驗例ニテばんち氏病脾ガ4.0糎モ側方移動

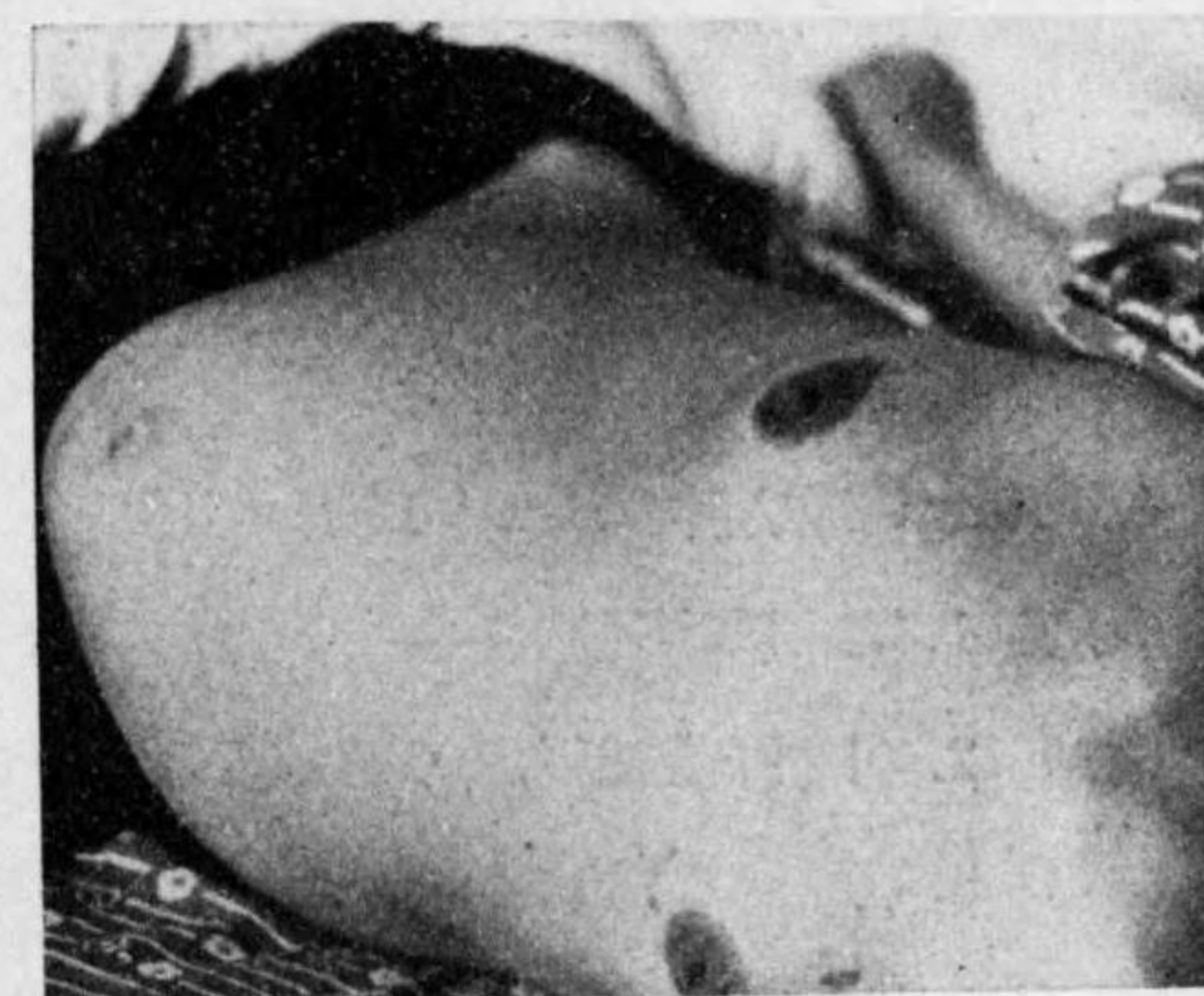脾腫ノ何レノ部分ニ癒着ハ生ズルヤト云フニ、横隔膜側ニテ脾腫ト横隔膜トノ間ナリ。此ノ癒着ガ強固ナレバ脾腫ノ別出ハ危険ナリ。此ノ強固ナル癒着ノ存在ヲ臨牀上ニ如何ニシテ察知シ得ルヤト云フニ、觸診ニヨリテ脾腫ノ前後移動性ト側方移動性トニ就キテ検索スレバ多クノ場合ニハ其ヲ知ルヲ得。即チ脾腫ガ左肋骨弓ヨリ出デ居ル所ニテ脾腫ヲ前方ヨリ背方ヘ壓排シテ左肋骨弓ヨリ脾腫ヲ如何程隔レル所マデ壓離シ得ルカヲ検査。而シテ1横指以上モ壓離シ得レバ、コレニテ脾腫ト横隔膜トノ間ニハ癒着ハ無キカ、有ルトモ強固ナラ

ヲ示シ、而シテ脾腫ノ別出ニ際シテ、其ノ脾腫ト横隔膜トノ間ニ癒着ヲ手術者ハ發見セリ。サレド癒着ハ緩疎ナリシヲ以テ脾腫ハ極メテ容易ニ別出セラレタリ。最近著者ハ白血病性巨大脾腫ガ體位ノ變換ニヨリテ著シキ移動ヲ示ス場合ニ遭遇セルガ、此ノ後天性游走脾ハ頗ル容易ニ別出セラレタリ。

脾腫ガ胃又ハ横行結腸等ト癒着シ居ルコトアリ。斯ル場合ニハ脾腫ハ側方ニハ壓迫ニヨリテ移動セズ。サレド前後移動性ヲ有スレバ此ノ脾腫ト横



挿圖 58. 挿圖 57ニ示ス患者ノ立位ニ於ケル腹形



挿圖 59. 挿圖 57ニ示ス患者ノ左側位ニ於ケル腹形一白腺部ガ甚シク前方ニ突出ス。

隔膜トノ間ニハ固キ癒着ハ無ク、脾腫ノ別出ハ患者ヲ危険ニ陥ルルコトナシニ先ヅ遂行シ得ラルト豫斷シテ可ナリ。最近著者ノ實驗セルばんち氏病例ニテハ脾腫ヲ左方ヘ壓排セント著者ハ試ミタルモ果サザリキ。サレド左肋骨弓ノ所ニテ脾腫ヲ背方ヘ壓迫セル際ニハ脾腫前面ト左肋骨弓トノ間ニ1.5糎ノ距離ヲ生ゼシムルコトヲ得タリ。而シテ脾腫ガ別出セラレル際ニ脾門ニ近キ所ニ脾腫ト胃トノ間ニ輕微ノ癒着ヲ見タルノミニテ、脾腫ト横隔膜トノ間ニハ全然癒着ナク、脾腫ハ容易ニ別出セラレタリ。

### 第3節 各脾臓疾患ノ要綱

脾臓疾患ノ多クハ全身疾患又ハ他ノ臓器ノ疾患ニ密接ノ關係ヲ有ス。即チ傳臓病ノ場合ノ脾腫、門脈鬱血ノ場合ノ鬱血脾又ハ心臟不全ニ結果セル全身鬱血ノ場合ノ鬱血脾及血液疾患ノ場合ノ脾臓變化等ノ如シ。

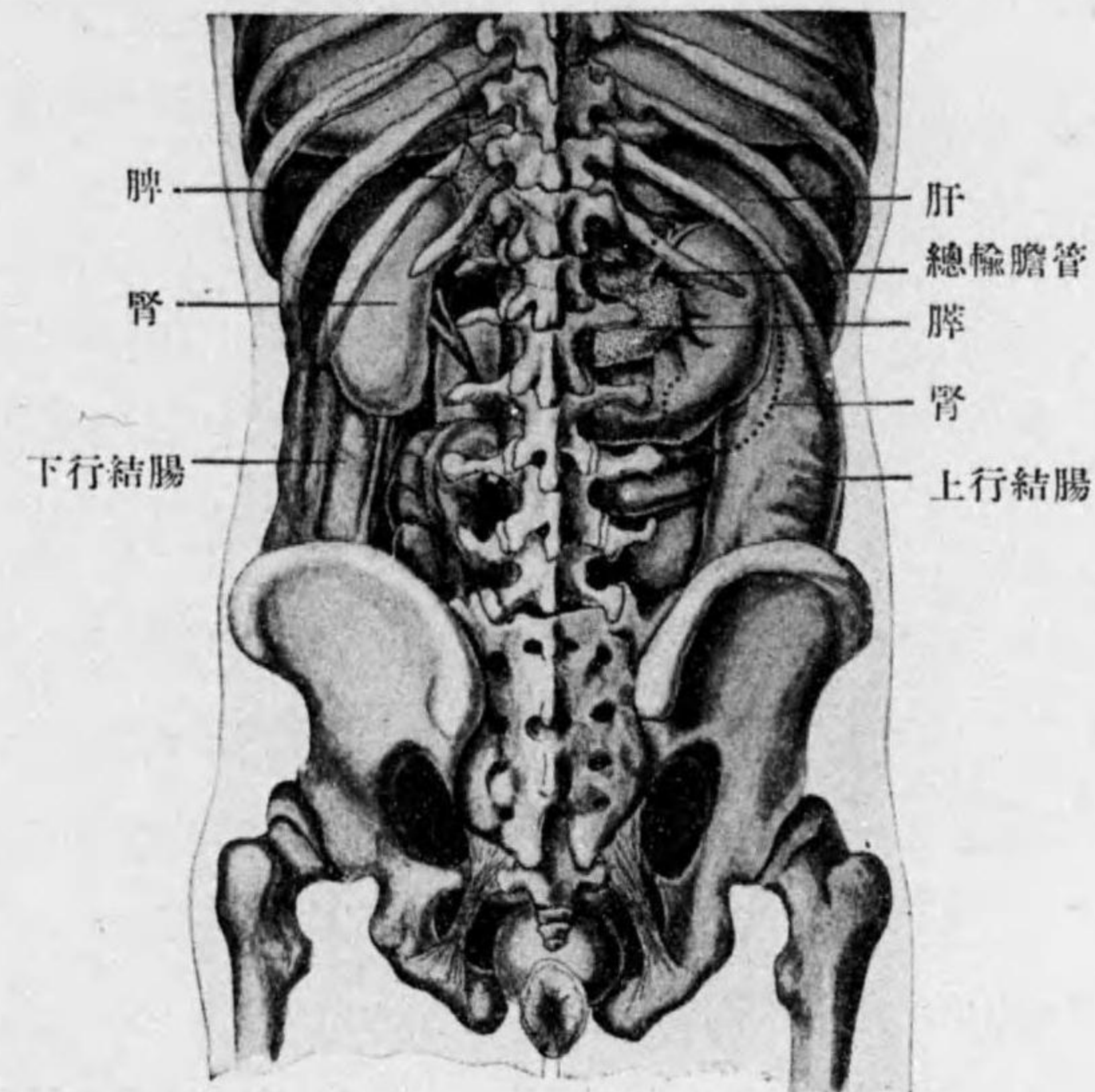
1. 脾臓硬塞ニテハ突然起ル脾臓部ノ疼痛及脾臓ノ増大ガ心内膜炎又ハ敗血症ノ經過中ニ起ル。
2. 脾臓被膜ノ炎症或ハ脾被膜炎ハ脾硬塞ノ場合ニ脾増大ノタメニ來ル。本症ハ稀ニ特發ス。脾被膜炎ノ場合ニハ局所ハ壓迫過敏ナリ。
3. 脾臓破裂ハ脾臓腫瘍ノ場合、又ハ稀ニ脾臓ガ甚シク腫脹シ、被膜ガ強ク緊張セル結果トシテ來ルコトアリ。脾臓破裂ノ場合ニハ激シキ脾發疼痛アリ。之ニ内出血ノ徴候ヲ伴フ。
4. Banti 氏病脾 Banti 氏病ハ3期ニ分ツ。
  - (イ) 1. 期 脾臓腫脹及中度ノ貧血アリテ、是等ガ數年間持續ス。
  - (ロ) 2. 期 肝臓腫脹、うろびりん尿及皮膚ノ汚色等ヲ見ルニ至ル。
  - (ハ) 3. 期 腹水、肝硬變晚期ニハ大抵ハ中毒性蛋白崩潰ヲ來ス。
5. Gaucher 氏型脾腫。屢々家族性ニ來ル。出血時ニ既ニ増大脾ヲ證明ス。時トシテ肝腫ヲ見ルモ腹水ナシ。皮膚ノ褐色著色及貧血ヲ見ル。脾臓ハ内皮様ノ大型細胞ヲ有ス。

## 第9章 腎臓觸診ト腎臓疾患ノ要綱

### 第1節 腎臓ノ觸診術

腎臓ノ觸診ハ仰臥位ニアリテ兩脚ヲ腹壁ニ近寄セ居ル患者ニ就キテナス。患者ノ腹壁ガ緊張シ居ル時ハ觸診1時間前ヨリ腎臓部ヲ熱キ毳布 Kata-plasma ニテ温ムルカ、又ハ其ノ患者ニ全身温浴ヲナサシメテ触診ヲナス。

觸診ニハ診察者ノ兩手ヲ用ユ。右腎ヲ觸診スルニハ診察者ハ患者ノ右側ニ立ツ。或ハ患者ノ臥シ居ル症牀ノ右縁ニ腰掛ク。左手ノ4指ヲ患者ノ腰部ノ背面ニ置キ、其ノ側ノ肋骨弓下ニ置ケル其ノ手ノ拇指ト其ノ中指トノ間ニ腰部ヲ掴ミ、4指ニテ局所ヲ背方ヨリ前方ニ壓上グル様ニ壓迫ス。指ノ先端ヲ患者ノ頭方ニ向ケテ臍ノ右方腹壁ニアテガヘル診察者ノ右手指ヲ上右背方ニ壓入シテ深吸氣時ニ腎臓ヲ觸ルルヤ否ヲ檢ス。觸ルル腎臓ハ深吸



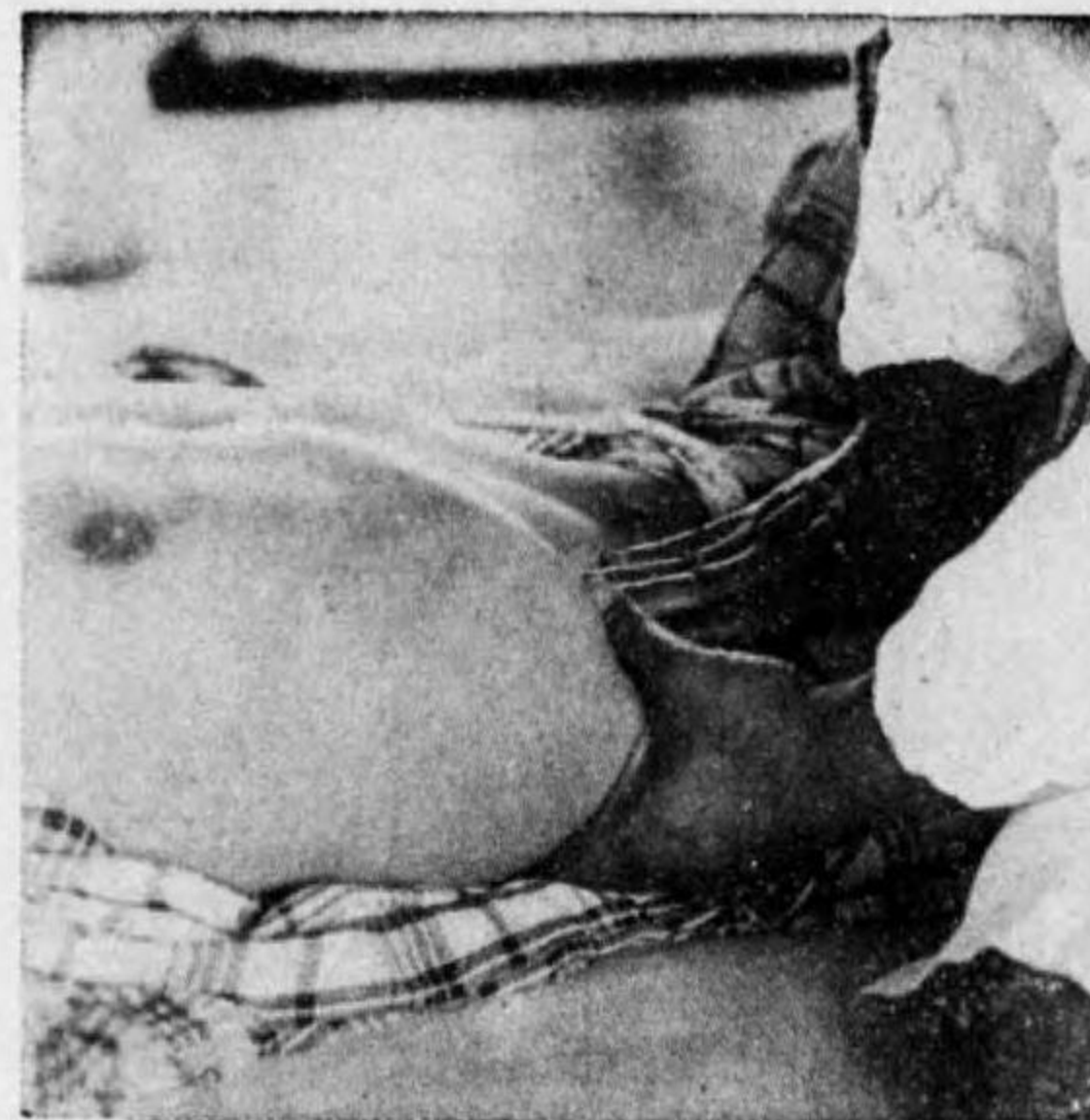
挿圖 60, 背面ヨリ腹部内臓ノ位置ヲ示ス

氣時ニ幾分下方ニ移動シテ觸診指ヲ半球狀ニ滑過ス。觸ルル際ニハ、右手觸診指ヲ腎臓ガ内方ニ滑避セザル様ニ腹壁上ニテ右上方ニ強ク壓迫シテ診察者ノ左手ノ中指ト拇指トノ間ニ腎臓ヲ挟ミテ、觸ルル腎臓ノ形、大イサ、硬サ及移動性ニ就キテ檢査ス。

腎臓觸診ハ仰臥位ノ他ニ様々ナル患者ノ體位ニテモ行フ可キナリ。健康腎臓ハ一般ニ觸レ得ラザルモノナルガ、腹壁ガ弛緩シ居ル者ニテハ吸氣

時ニ腎臟下極ガ觸ルル事アリ。殊ニ右腎ニ於テ然リ。然レドモ健康腎臟ニテハ上表ガ平滑ニシテ僅カニ凸面ヲナシ、邊緣ハ鈍圓ニシテ銳利ナラズ。

腎臟ノ轉位又ハ腫大（腫瘍、膿瘍形成、腎臟水腫）ニ際シテ其ノ腎臟ハ觸ル。遊走腎 Ren mobilis ニテハ觸診ニ依リテ其ノ移動性ガ證明セラル。尙遊走腎ニハ壓痛アリテ硬シ。腎臟ヲ壓迫スル時ハ一過性蛋白尿ヲ起ス。壓痛ハ腎臟結核、腎盂炎、腎臟周圍炎等ノ場合ニアリ。稀ナルモ腎臟ハ一箇ナルコトアリ單獨腎ト稱ス。又兩腎ガ結合セルコトアリ馬蹄腎ト稱ス。腎



挿圖 61. 腎臟觸診時局部寫眞

臟ノ觸診ニ際シテハ是等ノ異常ノ有無ニ注意スベシ。

## 第2節 腎臟疾患ノ

### 要綱ト疾患腎臟ノ

#### 觸診所見

##### 1. 腎臟周圍炎

Perinephritis = 對シ Paranephritis 及 Epinephritis ヲ區別センコトハ臨牀上不可能ニシテ腎臟、漿膜及腰筋間ニ起レル炎症ヲ腎臟周圍炎ト了解セバ可ナラン。

腎臟周圍炎ノ發症點トシテハ先ヅ腎臟、骨盤又ハ脊柱ヲ良ク検査スベシ。第2ニハ腹膜ニヨリテ包マレタル蟲様突起、肝臟、膽囊及結腸等ヲ検査スベシ。

尿ガ膿ヲ有セバ腎臟周圍炎ハ腎臟結核、腎臟結石又ハ化膿腎疾患ト關係ヲ有スト做シテ可ナリ。既往史ニ腎疾患ヲ證明セザル場合ニハ急性轉移性腎臟膿瘍ヲ考フ可シ。而シテ原發感染竈例ヘバ瘍、あんぎな、濕疹等ヲ探求スベキナリ。他ノ場合ニハ原疾患ガ急性熱性傳染病例ヘバ腸窒沫斯又ハ痘瘡ナルコトアリ。

尿ニ膿ヲ證明セザレバ周圍炎ハ腎原性ナラザルヲ決定シテ可ナリ。

腎臟ニ直接又ハ間接ノ着眼點ナクバ近隣骨ニ就キテ、特ニ慢性ノモノニテハ骨結核ノ有無又、急性ノモノニテハ骨髓炎ノ有無ヲ確ム。是等ノ方面ニモ着眼點ヲ得ザレバ蟲様突起炎ニ疑ヲ置クベシ。

流産又ハ産褥ニテ骨盤組織ノ蜂窩織炎ガ腰部ニ蔓延シテ腎周圍蜂窩織炎ヲ起スコトアリ。非常ニ稀ナルモ肝膿瘍殊ニ膽囊膿瘍ガ腎臟周圍組織ヲ侵スコトアリ。

以上ノ原因的着眼點ヲ得ザレバ原發性腎周圍炎ト診斷シテ可ナリ。

腎臟周圍炎ニハ3期ヲ分ツ。

a. 患者ハ高熱ヲ發シ、一定期間ハ診斷不明ノ症狀ヲ發ス。腰部ニ疼痛アリテ脊柱ハ多少運動性ヲ減ジ、腰筋ハ一側ニテ緊張ス。然ラバ腎臟周圍炎ヲ疑フ可シ。

此ノ時期ニアルモノハ肋膜炎、殊ニ横隔膜肋膜炎ト誤診セラルルコトアリ。然シ肋膜炎ナレバ疼痛ハ肩方ヘ放射シ、腎臟周圍炎ナレバ相當腹側及外陰部、上腿マデモ疼痛ハ放射ス。

b. 第2期ニハ診斷ハ容易トナル。上述徵候ニ腰部ノ可觸抵抗ガ附加ス。抵抗部ノ限界銳利ニシテ圓形ナレバ炎症ハ腎臟ニ局限セリト考フ可シ。抵抗ガ汎發性ナラバ、而シテ抵抗部限界不明瞭ナラバ腎臟周圍組織ノ侵サレ居ルヲ知ル。増大腎臟ナラバ、腎臟周圍ガ變化セザル限り、深吸氣時ニ増大腎臟ハ下行ス。然ルニ腎臟周圍ノ膿瘍ナレバ之ニ反シ不動ニ止マル。

c. 遂ニ膿瘍ガ第3期ニ達セバ、即チ腰部ニ破裂シ、而シテ皮下蜂窩織炎ヲ起サバ上腿ハ屈曲固定ス。又肋膜腔又ハ氣管枝ニ腎周圍膿瘍ガ破裂スルコトアリ。斯クナレバ誤診ノ恐レナシ。

##### 2. 遊走腎

遊走腎トハ先天性腎臟變位ヲ云フニアラズシテ、後天性亢進移動性ヲ有

スルモノヲ指ス。但遊走腎ハ先天的基礎ニ發症スルコトハアリト知ルベシ。

腎臟ノ異常移動性ヲ觸診ニヨリテ證明センニハ、患者ニ樂ニ背位ヲ採擇セシメテ、診察者ハ腰筋ヲ緊張セザル様ニシテ一側手ニテ支持シ、他手ヲ腰筋ヲ收縮セシムルコトナク靜カニ脊柱側ニテ肋骨弓下ニ壓入ス。爰ニ患者ニ腹式ニテ深吸氣ヲ營マシム。下行スル腎臟ヲ此ノ時觸ルベシ。又ハ上方ニ腎牀ニ向ツテ腎臟ガ滑リ復歸スル際ニ漸ク著明ニ腎臟ヲ觸レ得ルコトアリ。斯ク觸診ヲ行ハバ羸瘦セル、而モ上手ニ呼吸スル者ニテハ、第1操作ニテ目的ヲ達シ得ベシ。脂肪ニ豐メル患者ノ腎臟觸診ニハ多少ノ熟練ヲ要ス。背位ニテ觸診成績ヲ得ズバ患者ニ片側位ヲ採ラシメテ、從ツテ右腎ノ觸診ニ際シテハ左側位ヲ患者ニ採ラシメテ、觸診ヲ行フ。又立位ニテ觸診ヲ試ミ好結果ヲ得ルコトアリ。

移動性ノ如何ナル程度ヲ尋常トナスベキカト云フニ、次ノ標準ニヨル。

性ヲ異ニスルニヨリテ同ジカラズ、男子ニテハ右腎ノ下極ハ殆ンド觸レズ。女子ニテハ右腎ノ下3分ノ1ヲ觸ルルトモ病的トナサズ。纖弱ナル女子ニテハ右腎ノ半バヲ觸ルルモ病的ナラズ。男子ニテハ此ノ状態ヲ開始期遊走腎トス。腎臟ノ上極ヲ觸レタル場合ニハ左右ナク病的ト看做シテ可ナリ。

觸診部ニ觸知セルモノガ腎臟ナルヤ否ヤヲ決定スルニハ腎臟以外ニ左側ニテハ腸管ガ腫瘍狀ニ觸ルルコトアルヲ知リ又、右側ニテハ絞搾肝及彈翻的ニ充滿セル膽囊ガ觸ルル場合ノ有ルベキヲ考慮ニ置クヲ要ス。

移動性物ガ腎臟ナルヲ確メ得バ、之ニ疼痛ヲ患者ハ訴フルヤ否ヤヲ檢ス。高度ノ遊走腎モ徵候ナシニ經過スルコトアリ。又遊走腎其レ自身ガ疾患ナラズシテ全身無力症ノ部分徵候ヲナスコト屢々ニシテ、此ノ者ハのいゝろぜの状態ニアリ。從ツテ烈シキ疼痛ヲ腎部ニ感ズル場合アリ。

他方ニハ遊走腎ハ眞實疼痛性障礙ヲ起スコトアリ。彼頃ノ發作ヲ起ス。輸尿管ガ屈曲シテ間歇性腎水腫ヲ起スニ至ルコトアリ。此ノ際疼痛ハ腰部、陰部及上腿ノ方ヘ放射ス。之ニ反シ膽石疝痛ハ右腕ノ方ヘ放射ス。腎臟ヲ

下方ヘ押移スレバ疼痛ハ増強シ、水平位ニテハ疼痛ノ止ムコトアリ。下腹帶ニテ腎臟下垂ヲ防止スレバ疼痛ハ輕減ス。

### 3. 腎臟水腫及ヒ其ノ歸結

腎盂ニ尿ガ停滯スレバ種々ノ病徵ヲ發ス。

#### a. 閉鎖性腎臟水腫

是ハ季肋部ニテ彈翻性鞏固ノ囊腫狀腫瘍ヲナス。腎盂ニ尿停滯ナクシテ稀ニ囊腫性腫瘍ガ腎部ニ生ズ。即チ先天性囊腫腎、包蟲囊腫腎及副腎囊腫等ガ稀ナルモ腎部ニ生ズルコトアリ。

水腫腎囊ガ血行ヲ介シテ感染スレバ滯膿ノ全徵候ヲ有スル閉鎖性膿瘍トナル。膿ノ流出ナケレバ腎周圍組織ハ侵サレ腎部腹壁ノ腎張甚シク、此所ニ強キ抵抗ト壓痛トヲ證明ス。又肋膜モ侵サルルニ至ル。

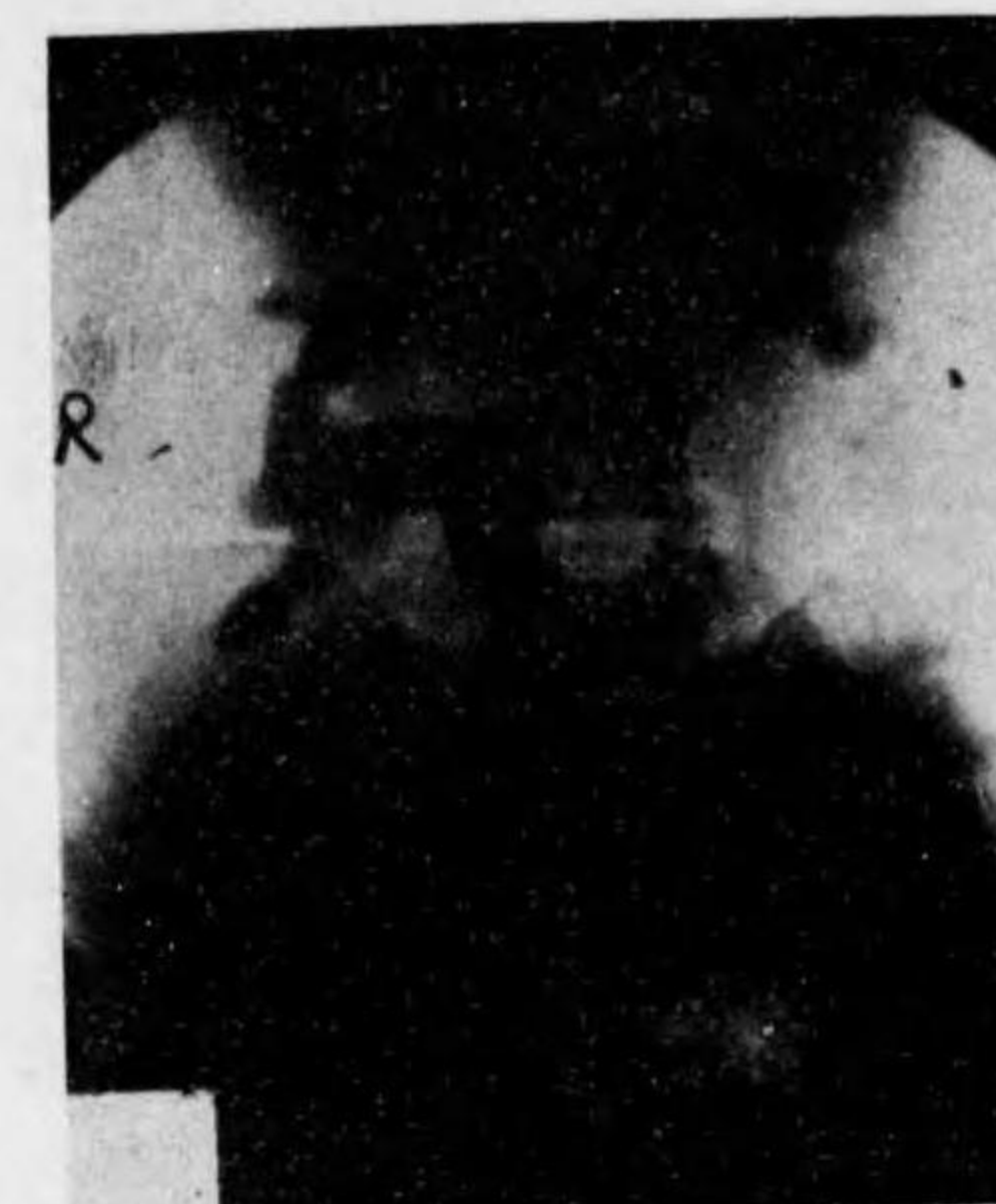#### b. 開放性腎臟水腫

之ハ閉鎖性ノモノト異ナリ一定限界内ニテ容積ヲ變ズ。之ハ閉鎖性ノモノト異ナリ上行性ニ感染スルコトニヨリテ起ルコトアリテ、斯ル場合ニハ時々又ハ持續的ニ膿尿ヲ見ル。

#### c. 間歇性腎臟水腫

之ハ腎盂及輸尿管ノ先天的異常ニヨリ又遊走腎ノ結果トシテ起ル。遊走腎ニ發スルモノハ女子ニ多ク、右腎ニ最モ屢々ナリ。

腰部ニ於ケル鈍痛ガ豫徵ナルコトアルモ、全ク豫徵ナクシテ急突ニ發スル



挿圖 62. 兩側囊腫腎中右側腎固定惡シク、下方ニ遊走シ、爲ニ輸尿管屈曲ニテ間歇性腎水腫ヲ起セル例ノ腎盂X光線寫眞 (著者)

モノトス。患者ハ片腎部ニ激痛ヲ覺エ、疼痛ハ鼠蹊部、陰部及上腿マデモ放射ス。嘔吐、崩衰觀、虚脱及冷汗ハ度々病徴ヲ完就ス。此時觸診スバ片側季肋部ニ彈翻性ニシテ甚シク壓迫過敏ナル腫瘍ヲ觸ル。時トシテ然シ反射性筋緊張ノ爲腫瘍ノ觸知ガ困難ナルコトアリ。腫瘍ノ大イサハ手拳大ヨリ大人頭大ニモ達ス。

以上ノ状態ガ2-3時間繼續セル後ニ非常ニ稀キ尿ヲ、然シ又、時ニ血液ヲ混ゼル尿ヲ多量ニ排泄シテ、上述ノ徵候ハ輕快ス。間歇時ニ腎臟ノ大イサガ常大ニ復歸セザル場合ヲ弛張性腎臟水腫ト稱ス。此ノ病型ノモノハ1年モ經過スル中ニ慢性開放性ノ而シテ結局閉鎖性腎臟水腫ニ移行ス。間歇時ニ純間歇性腎臟水腫ノ場合ヲ診察セバ遊走腎ヲ證明スルコトアルニ止マリ、其ノ他ニ患者ノ腎部ニ何等ノ異常ヲ發見セザル可シ。斯ル場合ニハ既往史ヲ探聞シテ發作時徵候ヲ明カニスベシ。患者ガ上述主徵候ノ報告ヲナサザレバ、次ノ發作ヲ待チテ診斷治療スルノ他ナシ。

初期腎臟水腫或ハ水腫腎ノ大ナラザルモノニ起レル發作ハ腎石疝痛、膽石疝痛及蟲様突起炎疼痛ト誤診セザル様ニ警戒スルヲ要ス。

水腫腎ガ感染セバ間歇時ニモ尿中ニ膿ヲ證明ス。而シテ發作中ニハ尿管滯ノ徵候ニ感染徵候即チ發熱、惡感戰慄、乾燥舌等ガ附加ス。

#### 4. 獨立性腎盂化膿及ヒ獨立性腎化膿

存續的ニ尿ガ膿ヲ含有セバ、而シテ其ノ尿中膿ガ全然又ハ部分的ニ腎臟ヨリ出ヅルモノナルコトヲ明カニセバ、先ヅ其ノ化膿ハ獨立性ノモノナルヤ又ハ單ニ前罹セル疾患例ヘバ腎臟水腫、腎結石、腫瘍及結核等ノ因果状態ナルヤ否ヤヲ疑フベシ。

大人頭大膿囊ハ獨立化膿ニハ來ラズ。之ハ古キ腎臟水腫ノ場合ニ見ル。大ニシテ不規則ナル物ハ眞正腫瘍ニ見ル。膿含有ノ外ニ常住少量ナラガラモ血液ヲ混ゼバ結石又ハ結核ヲ疑フ。出血甚シケレバ腫瘍ヲ疑フ。

獨立性腎盂感染ハ片側性ナリヤ、又ハ兩側性ナリヤト云フニ、妊娠ニ引續キ起レルモノ、淋菌性腎盂炎性ノ如キハ少クモ初メハ片側性ナリ。攝護腺ヲ病メル者ニ發セル腎盂炎ハ普通兩側性ナリ。血行感染ニヨルモノハ時ニ片側、時ニ兩側性ナリ。患者ニシテ腰痛ヲ時ニ右側、時ニ左側ニ感ズル者アラバ兩側腎盂ノ病メルヲ知ルベシ。獨立化膿腎ヲ觸診セバ局所ニ壓痛、反射性筋緊張及屢々腎增大等ヲ證明ス。腎盂炎性腎臟ニ時トシテ壓痛モ增大モ證明シ得ザルコトアリ。斯ル場合ニハ膀胱又ハ直腸ヨリ尿管ノ觸診ヲ試ム可シ。兩側尿管ヲ索狀物トシテ觸レナバ兩腎ノ病メルヲ知ル可シ。

純腎盂炎及腎盂腎炎ハ屢々上行性感染ニヨリテ起ルモ、時ニ血行性ナルコトアリ。腎痛、臟器ノ增大及吸收ノ急性徵候ハ尿管滯即チ腎臟腫瘍ノ時期ニノミアリ。腎組織ノ共罹ハ膿量ニ比シテ非常ニ高キ蛋白量ニヨリテ知ル。又尿中ニ圓疇ヲ排泄ヲ此ノ場合ニハ見ル。斯ル徵候ナクモ腎盂炎ガ長ク續ケバ腎臟組織ハ多少ノ程度ニ侵サレ居ルモノト知ルベシ。

#### 腎臟膿腫

之ハ單一ナルコト又多數ナルコトアリ。

本症初期ニテ單ニ熱發、片側腰痛ノミアリテ尿ニ膿ナケレバ觀測容易ナリ。此ノ場合ニハ腎盂炎トノ鑑別ハ容易ナリ。腎臟膿腫ノ時ハ腎臟周圍炎ノ場合ノ時ヨリモ腰筋ノ反應輕微ナリ。小サキ腎臟膿瘍ハ自發的ニ治癒スルコトアルモ、腎周圍炎ハ必ず外科的ニ處置スルニアラザレバ治癒スルコトナシ。

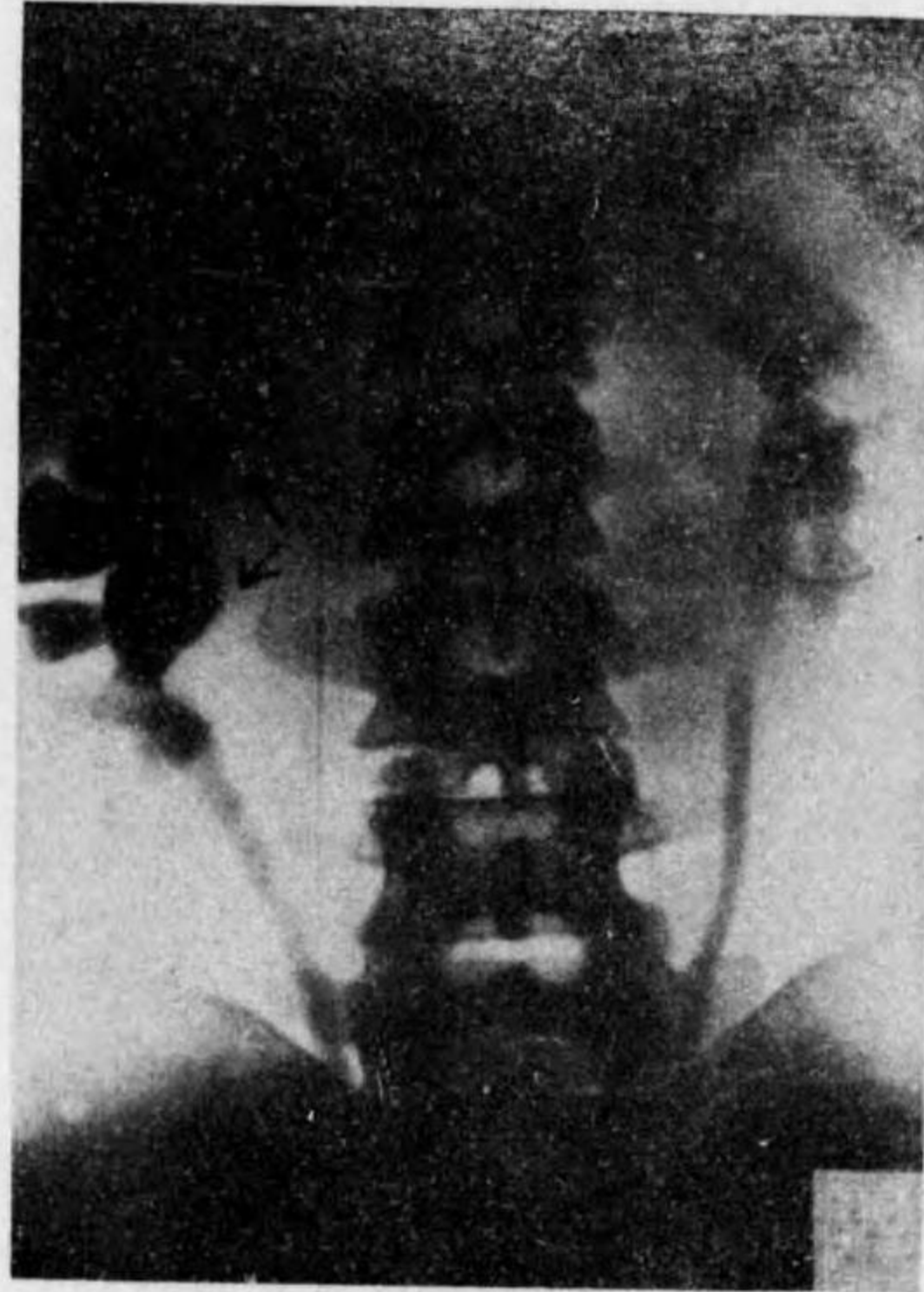#### 5. 腎臟結石

原發性ノモノト續發性ノモノトヲ分チ、原發性ノモノヲ更ニ非傳染性ノモノト傳染性ノモノトニ分ツ。

## A. 原發性腎臟結石

## (イ) 非傳染性結石腎

非傳染性腎臟結石症ニハ腎臟痙攣ノ發作、痙攣發作間歇期ニ來ル片側性鈍腰痛、時ニ非常ニ輕度ノ而シテ體動ニヨリテ著シクナル所ノ血尿及腎砂、又ハ其レヨリ粗大ナル結石ノ排泄等本症ノ診斷ニ大切ナル4ツノ徵候ヲ伴フ。



挿圖 63. 右腎盂像ニ大ナル結石寫眞ヲ認ム。→ハ結石ノ位置ヲ指ス(15% 沃度ナトリウム 15—17 託ヲ輸尿管ニ注入後撮影)

結石ニヨル腎臟痙攣ハ間歇性腎臟水腫トヨク似タルモ、唯一ノ差異ハ結石ノ場合ニハ腎臟ハ水腫腎ノ如ク大ナラズ。從ツテ發作解消後排泄セラルル尿量ハシカク大ナラズ、又尿中血液量モ然リ。結石痙攣發作解消後ニ反射性多尿ガ起ルコトアリ。痙攣ハ鼠蹊部ニ放射スルニヨリ蟲様突起炎ト腎結石ヲ誤診スル恐レアリ、腎結石、特ニ大ナル腎盂結石ノ場合ニハ尿鬱滯ニヨリテ壓迫過敏ナル腫大腎臟ヲ觸ルルコトアリ。尙ホ得タルX光線寫眞ヲ參考シナガラ更ニ腎臟觸診ヲ試ミル際ニ腹壁及ビ腎盂壁ヲ距テテ結石ヲ觸知シ得ルコトアリ。又肝臟下ニ於ケル壓痛ハ膽石發作ト腎石發作トヲ誤診スル恐レアリ。腎結石發作ニ自發睪丸疼痛アルヲ特記スベシ。其ノ自發痛ヲ有スル側ノ睪丸ハ時々又異常ニ壓迫過敏ナリ。

鈍腰痛ハ種々ノ疾患ニ起ルニヨリ腎疾患ノ確定サヘ尙ホ困難ナル場合ニ

ハ腎結石ヲ診斷ガ熟練セル光線ノ觀察ニヨリテ決定セラルルコトアリ。

## (ロ) 傳染性結石腎

上述ノ非傳染性結石腎ニ傳染徵候ガ附加ス。即チ本症患者ノ尿中ニハ膿ヲ證明シ、尿鬱滯時ニハ發熱及惡感戰慄ヲ來ス。

患側輸尿管ガ閉塞セル間ハ排尿ハ尋常ナリ得ルコトヲ怠ル可ラズ。

本症ト鑑別診斷ヲ要スルハ獨立性腎盂炎ト腎臟結石トナリ。

## B. 續發性腎臟結石

本症ノ徵候ハ傳染性原發性腎臟結石ノ其レニ略似タルモ既往史ヲ全ク異ニス。即チ先ヅ化膿シ次デ結石ヲ生ズ。續發性結石ハ磷酸まぐねしうむ、磷酸かるしうむヨリナルカ又ハ炭酸鹽ナルコトモアリ。

## 6. 腎臟腫瘍

腎臟結石ハ之ガ傳染ヲ起サザル間ニハ次ノ3徵候ニヨリテ鑑知スルヲ得。出血或ハ血尿、局部ノ疼痛又ハ放射性疼痛及腫瘍ノ可觸、新生物ノ位置及發育方途ニヨリテ是等3徵候中ノ何レカガ著明ナリ。

血尿ハ唯少數例ニ於テノミ缺如ス。腎出血ハ腎結石ノ場合ヨリモ遙カニ不規則ニシテ遙カニ多量ナリ。出血甚シケレバ凝血ハ一時輸尿管ヲ閉塞シ

ハ膽石痙攣ヲモ一應疑ヒテ診斷ヲ慎重ニ附スベシ。

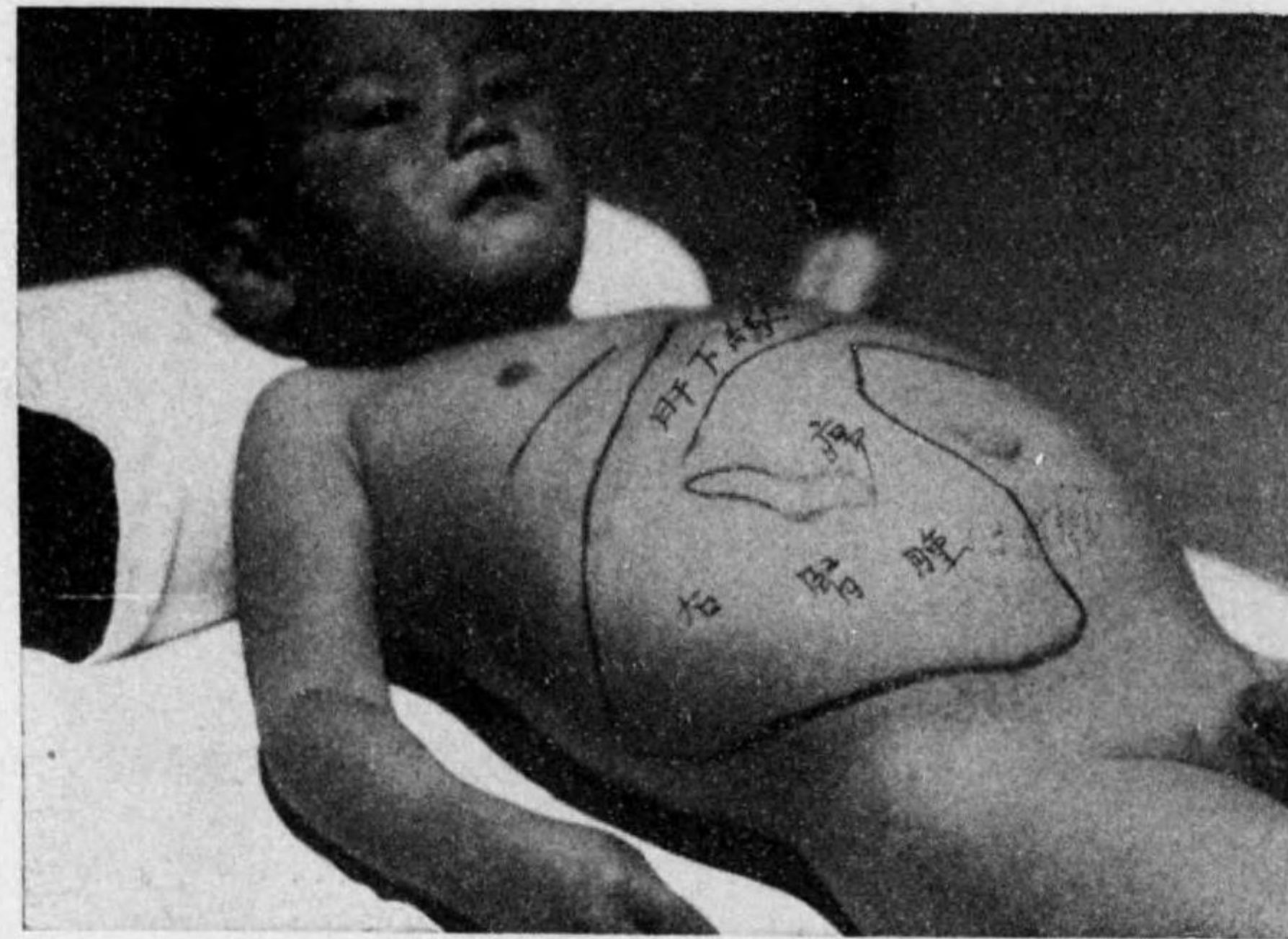
血尿ハ著シカラザルモ腎結石ニハ每常アリ。腎腫瘍ノ場合ヨリモ常規的ニ證明セラル。體動時排泄尿ヲ沈澱シテ證明シ得ル痕跡的尿中赤血球ハ腎臟結石ノ唯一徵候トシテ長期存ス。腰部ニ於ケル腎臟痙攣及鈍痛ノ如キハ結石腎ニ1ケ年間モ全ク缺如スルコト時トシテアリ。斯ル場合ハ普通醫師ヲ訪問セズ、消化障礙ノ如キヲ訴ヘテ醫師ヲ訪問セル者ノ尿中下血ハ偶然發見セラル。鈍キ腰痛ハ腰部神經痛トシテ、又ろいまちすトシテ診斷セラルルコト稀ナラズ。腰痛ナク輸尿管中ニ小結石ガ占居シテ血尿ナケレバ間歇期ニ於ケル腎結石ノ診斷ハ遺憾ナガラ不可能ナリ。



テ直チニ腎臓痛ヲ起ス。斯ル出血ガ2—3年モ續ク。放射性疼痛ハ晩期ニ至リテ始メテ起ルコトアル爲ニ、腫瘍ヲ觸レザル場合ニハ出血ガ腎臓腫瘍ノ唯一ノ徴候ヲナスコトアリ。

悪性腫瘍ガ腎被膜ヲ冒スニ至レバ持続性局所疼痛及放射性神経痛性疼痛ヲ起ス。

腫瘍ガ最著ノ徴候ヲナサバ、其ノ腫瘍ハ腎臓ニ屬スルヤ否ヤヲ先ヅ決定



挿圖 64. 右腎肉腫

スベシ。同時ニ血尿アラバ診断ハ明瞭ナリ。腎腫瘍ナレバ雙手觸診ニ際シ背後ヨリ脊柱ト第12肋骨ノ間ニ觸知セラル。鑑別ヲ要スルモノハ脾腫、膽嚢腫瘍、腸腫瘍及卵巣腫瘍等ナリ。

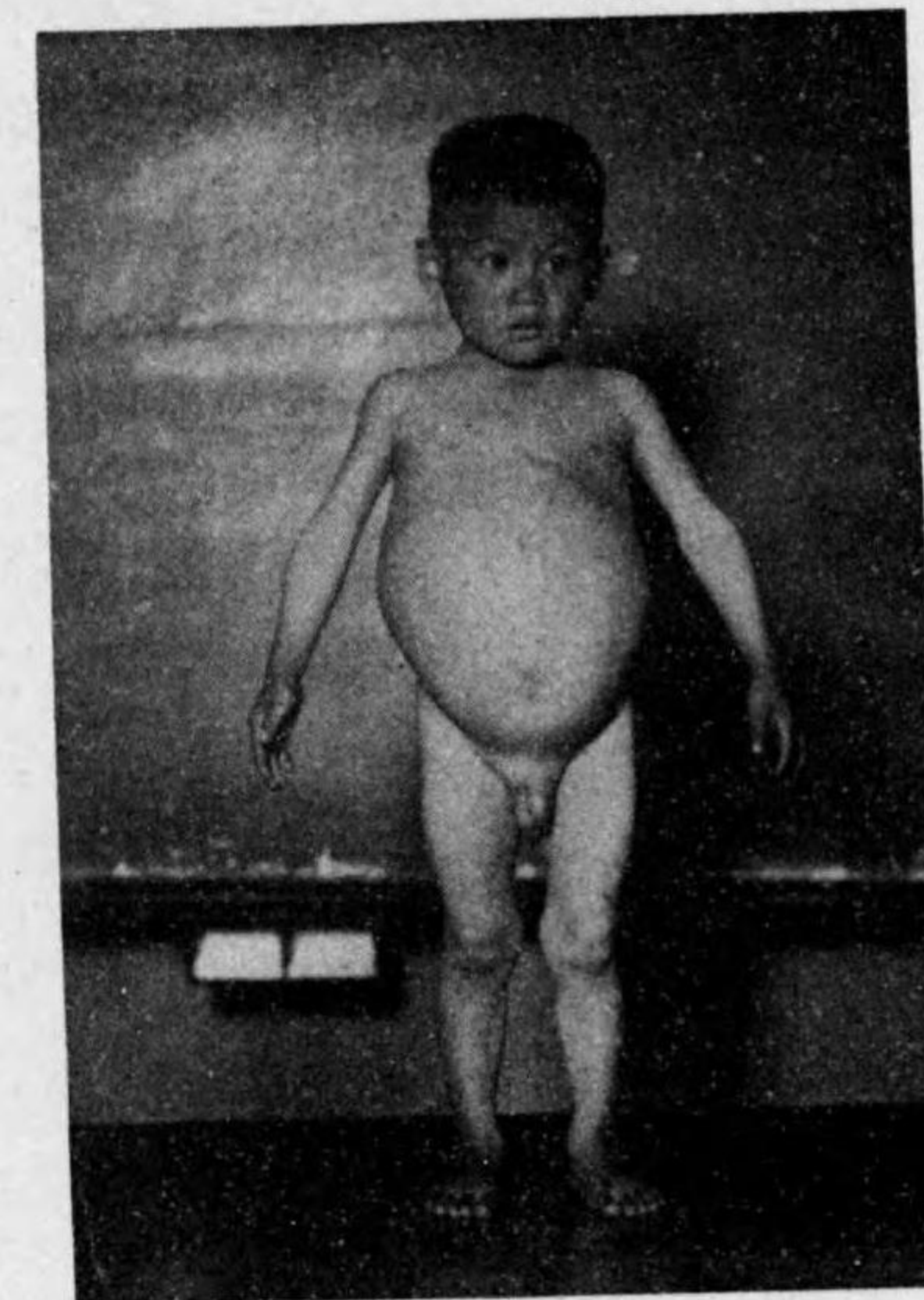腎臓腫瘍、例ヘバ腎臓肉腫ノ如キガ巨大發育ヲナシ、後腹膜腔ヨリ肝臓ヲ上方ニ壓排セル場合ニテX光線透射ニ際シ右横隔膜ハ非常ニ高位ヲ呈スルニモ拘ラズ肝前縁ノ觸診ノ位置ハ比較的的低ク、恰モ肝臓腫大アルガ如キ觀ヲ呈スルコトアリ。是ハ肝臓背部ガ後腹膜腫瘍ニヨリテ壓上セラレ、肝臓前部ガ下方ヘ廻降スル爲、即チ肝臓ガ前額軸ヲ中心トシテ幾分廻轉スルニヨル。

(挿圖 64 及ビ 65 ヲ得タル症例ニテハ開腹手術ニ際シテ得タル所見ト開腹前腹部觸診所見トヲ對比スルコトヲ得タリ、即チ上腹横走溝上部ノ腫瘍ハ肝臓ナルコトヲ如實ニ確メ得タリ)。

肝臓ガ肝臓下位腫瘍ニテ如何ニ壓上セララルトモ、腫瘍ト肝臓トノ間ニハ淺クトモ明瞭ニシテ體軸ニ垂直ニ走ル溝ヲ觸知シ得ベシ。

新生物ガ兩側性ニシテ丸ク腫瘤狀ヲ呈シ出血ト化膿トヲ缺如シ、時ニ腎臓痛ヲ伴フ鈍痛ニ患者ノ訴ヘガ止マラバ診断ハ先天性嚢胞腎ト決定シテ可ナリ。特ニ此ノ場合ニハ肝臓ノ増大(嚢胞肝)アリ。

嚢胞腎ガ甚シキ大イサニ達スレバ甚シク下垂シ、輸尿管ノ屈曲ヲ來シ、腎臓水腫ヲ續發スルコトアリ。斯ル場合ニハ痛發作ヲ來シ、腎盂ハ擴張ス。從ツテ腎臓ハ全體トシテ増大シテ觸ル。嚢胞腎ノ觸診ニモ片手ノ手掌ヲ第12肋骨ト腸骨楯トノ間ニ背方ヨリアテガヒ、他ノ觸診手ノ手掌ヲ腎部ニテ前腹壁ニ輕ク置キテ背方手ヲ前方ニ衝動的ニ壓迫シテ觸診ヲ試ミナバ前腹壁ニ置ケル手ニ腫瘍表面ノ性状ヲ良ク觸知シ得ベシ。



挿圖 64. 及ビ 65. 右腎巨大肉腫例ノ腹部寫眞。右腎部ハ側方ヘ甚シク膨隆ス。58 圖ニテ墨線像ハ肝臓及ビ腫瘍ノ觸診的境界像ナリ。(著者及ビ森戸實驗)

### 7. 泌尿器結核

外科的手術ノ成績ヨリ見テ泌尿器結核ハ早期ニ診断セラレザル可ラズ。

本症ノ第1徴候ハ増加尿意ニシテ、特ニ夜間尿意頻數ヲ訴フ。神經衰弱者ニモ増加尿意ヲ來スコトアルモ夜間睡眠時ニハ普通來スコトナシ。尿路結核ノ初期ニモ尿ヲ精細ニ検査スレバ痕跡ノ蛋白、遠心沈澱中ニ漸ク證明セラルル程ノ膿球、上皮細胞及極少數ノ赤血球等トヲ證明ス。斯ル所見ヲ得テ泌尿器結核ヲ疑ハバ他臟器ニ就テ結核ノ有無ヲ検査スベシ。

初期ニハ腎臟部ヲ觸診スルモ多クハ何等ノ成績ヲ得ルコトナシ。時トシテ攝護腺ニ壓迫過敏ナル所、殊ニ上縁ニ近キ所ニ壓迫過敏ナル所ヲ觸ルコトアリ。亦偶然副睪丸ニ結節ヲ觸ルコトアリ。1日尿量ノ沈渣ヲあんちふふるみんニテ處置スレバ此ノ初期ニモ多クハ既ニ結核菌ヲ證明ス。もつと試験モ陽性成績ヲ呈ス。

腎臟結核ナレバ自發痛ヲ發スルニ至リ、局所ハ壓迫過敏ニシテ腰筋ハ輕度ニ緊張シ、腎臟自己ハ可證ノ程度ニ増大シ、時トシテ直腸又ハ腔ヨリ輸尿管ノ肥厚ヲ觸レ得ルニ至ル。尙外科ニテハ膀胱鏡検査ヲナシテ診斷ヲ確定ス。外科的手術ヲ爲スニハ片腎ノ健常機能ノ保證ヲ得ザル可ラス。

特ニ腎出血甚シク爲ニ腎臟新生物ト誤診スルコトアリ。尙初期ニ腎臟痛ガ起レバ腎結石、間歇性腎臟水腫又ハ蟲様突起炎トサヘ誤診スルコトアリ。

腎臟結核ニ腎結石ヲ續發スルコトアリ。

### 8. 膀胱結石

非傳染性ノモノト傳染性ノモノトヲ區別ス。

(イ) 非傳染性膀胱結石 本症ニハ不規則ニシテ變化ニ富メル排尿障礙ヲ來ス。例ヘバ一定ノ體位ノ變換ニヨリテモ排尿障礙ヲ起シヤスシ。排尿時膀胱痛及膀胱出血等ヲモ起ス。

瓣様閉塞起ラバ結石ト診斷シテ可ナリ。

腸ノ内容ヲ排除シ、膀胱ヲ雙手ニテ觸側ト腔トヨリ、又直腸ヨリトニテ腹

診ヲ試ム。羸瘦者ニテニテハ大結石ハ可觸ナルコトアリ。又探石消息子ヲ用キテモ診斷ス。膀胱鏡ニテ検査セバ結石ノ診斷ハ一層精確トナル。又X光線透射觀察ヲモナシテ診斷ヲ附シ得ルコトアリ。

誤診シヤスキモノハ

- a. 膀胱頸部ニアル Polyp ハ瓣閉塞及排尿時膀胱痛ヲ起ス。
- b. 尿中ニ膿少ナキ無菌性泌尿器結核

(ロ) 傳染性膀胱結石 結石ヲ有スル膀胱ガ自發的ニ又ハ不潔ナル導尿管ノ結果傳染スレバ化膿ヲ起ス。自覺的ニハ Tenesmus ノ增強ヲ來ス。

(ハ) 續發性膀胱結石 ハ化膿性尿路ノ疾患ニテ尿ノあむもにあ分解ヲ基礎ニ生ジ、臨牀上原發性結石ト同様ノ徴候ヲ呈ス。

### 9. 膀胱炎

上述種々ノ原因ヲ有スルモノヲ除外シテ原發性膀胱炎ノ診斷ヲ附スベシ。

### 10. 膀胱腫瘍

膀胱腫瘍ハ種々異ナル臨牀的徴候ヲ發ス。

#### 膀胱粘膜ノ腫瘍

腎結石ニ於ケル如ク不規則ナル排尿障礙ヲ起ス。偶々大量出血ヲ起ス。タメニ患者ハ貧血ニ陥ルコトアリ。

他ノ徴候ハ腫瘍ノ位置、形及併發症ニヨリテ異ナル。膀胱頸部ニ近ク腫瘍ヲ生ズレバ尿意頻數及閉尿ヲ起ス。有莖腫ナレバ變化ニ富メル徴候ヲ起ス。骨盤神經及坐骨神經域ニテハ放射性疼痛ヲ起ス。輸尿管孔ヲ壓迫スレバ腎臟痛ヲ起ス。直腸ノ方ニ腫瘍ガ増殖スレバ排便障礙ヲ起ス。膀胱腫瘍ノ場合ニハヨク尿中ニ絨毛様ノモノヲ證明ス。膀胱腫瘍ノ疑ヲ起サバ腸ノ内容ヲ空除シテ膀胱ヲ充滿状態ト空虚状態トニテ觸診ス。膀胱底腫瘍ハ偶々腔ヨリ非常ニ明瞭ニ觸ル。又直腸ヨリモ觸ル。寧ニ瀰漫性抵抗トシテ、又時トシテハ境界明瞭ナル腫瘍トシテ觸ル。膀胱頂部腫瘍ハ寧ニ腹側ヨリ觸レ

ヤスシ。但雙手觸診一直腸腹側一ヲ行フ際ニナリ。

## 11. 攝護腺ノ肥大、腫瘍及ヒ膿瘍

### (イ) 肥大及ヒ腫瘍

老人ニテ排尿毎ニ努力ヲ要スル様ナラバ攝護腺肥大ヲ疑フ可シ。直腸觸診ニテ多クハ攝護腺ノ増大ヲ知り、膀胱入口ニ2個ノ大イサ互ニ同ジカラザル、側方ニ突出セル隆起ヲ觸ルルカ、偶々中央ノミガ珠瘤狀ニナル(中葉)。

攝護腺肥大ヲ診斷セバ何レノ病期ニ患者ハアルカ又、何レノ併發症ヲ既ニ起セルカヲ知ラザル可ラス。尿ヲ検査シテ既ニ傳染シ居ルヤ否ヤヲ檢ス。自然排尿後導尿シテ殘尿ノ有無ヲ檢ス。腎臟ニ壓痛ヲ證セバ傳染ハ腎盂マデ上行セルヲ知ル。腎盂炎ノ診斷ニハ時ニ左側、時ニ右側ニ起ル自發的腰痛、持續性消化障礙、尿滯滯發作(熱發、惡寒戰慄、嘔吐、下痢、頭痛)ハ有價値ナリ。

直腸觸診ニテ攝護腺ノ増大ヲ見ルト既ニ記述セルモ、毎常ニハアラス。炎症後ニ全般的ニ結締織性ニ變質セル攝護腺ハ可證ノ程度ニ増大セズシテ排尿障礙著明ナリ。最後ニ強度ノ結締織増殖部ヲ取巻キテ小ナル纖維腺腫性竈ガ生ズルコトアリ。之ニテ臟器ハ増大セズシテ罹病者ノ苦痛ハ甚シ。此ノ攝護腺ヲ萎縮攝護腺ト云フ。

良性攝護腺肥大ノ診斷ノ下ニ切除セラレタル攝護腺片ニ惡性腫瘍ヲ發見スルコト多シ。攝護腺部ニテ直腸ノ方ヘ増生スル瘤狀ノ非對稱的腫瘍又ハ硬固ニシテ側方銳利ニ境界セラレ、特ニ壓迫過敏ナラザルモノヲ觸レナバ直チニ惡性腫瘍ヲ疑フ可シ。腫瘍ガ硬固ニシテ瘤狀ナラバ癌ヲ疑ヒ、軟カクシテ丸ケレバ稀ナルモノナレドモ肉腫ヲ疑フベシ。

### (ロ) 炎症(膿瘍)

淋病者ニ固有ノ攝護腺膿瘍ヲ起ス。患者ガ便意及排便時激痛ヲ起シ、之ニ次デ間モナク尿意ヲ催サバ尿道ノ完全閉塞アリ。急性炎症機構ハ直腸ト

膀胱出口間ニ在リ。即チ攝護腺部ニアリト知ルベシ。直腸ニ觸診指ヲ送入セバ、而シテ攝護腺部ヲ探觸スル際ニ、多少側方ニテ臟器ノ片葉ニ相當シ軟カキ彈力性腫脹ヲ觸ルベシ。此ノ腫脹部ノ直腸粘膜ハ肥厚セル如クナリ。以上ノ所見ヲ得テ攝護腺膿瘍ノ診斷ヲ附ス。

攝護腺膿瘍ヲ診斷シ得テ、淋病又ハ他ノ傳染ナル着眼點ヲ得ザレバ結核ヲ疑フベシ。

### (附) 各内科的腎臟疾患ノ要綱

上行性竝ニ下行性腎臟疾患ヲ差別ス。上行型ニハ尿滯滯及病原菌ノ逆上ガ腎臟ヲ冒セル場合ノ總テガ屬ス。即チ腎水腫及腎結石ニヨル腎變化、攝護腺肥大及攝護腺癭痕ニヨル腎疾患等ガ該型ニ屬ス。此ノ腎疾患ニハ無菌性ノモノト細菌感染性ノモノトアリ。此ノ後者ニ屬スルモノトシテハ腎盂炎、化膿性腎臟變性等ヲアグ可シ。下行型腎疾患ハ、之ヲ起ス物質ガ血行ヨリ腎臟ニ到ルカ、又ハ血管系統ガ病ミテ、此ノ病氣ガ腎臟ニモ及ベル場合ニシテ、中毒性ノ腎疾患ガ此ノ型ニ屬ス。

下行性腎疾患ハ主トシテ炎症性ナル事アリ又、時ニハ變性ナル事アリ。又寧局部的ナル事アリ。反對ニ瀰漫性ナル事アリ。時ニ急性ナル事アリ。又時ニハ慢性ナル事アリ。屢々1型ヨリ他型ニ移行ス。

斯クノ如ク腎疾患ハ種々様々ナルガ故ニ、其ノ臨牀上ノ徵候モ一様ナラズ。然レドモ精細ニ研究スレバ異狀ガ主トシテ絲毬體ニアルカ、又ハ細尿管ニアルカヲ知り得ル事アリ。勿論混合型モ屢々アリ。又或ル型ガ他ノ型ニ移行スル事モアリ。Lohlein 氏ハ絲毬體ト之ニ屬スル細尿管ハ單位臟器ニシテ主トシテ同一血管枝ノ分枝ヲ受クル事ヲ提唱セルガ、著者ガ沃度ふえらと一ゼヲ家兔ノ耳靜脈内ニ注入シテ中毒ヲ起セルモノノ腎臟ニ於テハ絲毬體血管ノ變化ガ著シキ絲毬體ニ屬スル細尿管ノ主管部ノ上皮ニ變性ガ一時著明ナルコトモアリ。此ノ事實ハ此ノ Lohlein 氏ノ提唱ニ新ニ根據ヲ

與フルモノト云フ可シ。

腎疾患ニテ出血性型ハ純髓體腎炎ニ多ク。浮腫ハ上皮ノ變性ヲ主トスル腎疾患ニヨク見ル。血壓亢進及心臟肥大ハ主トシテ絲髓體ノ變化アルモノニ見、而シテ類脂肪變性ハ腎臟上皮ノ變性疾患殊ニ微毒腎ニ見ル。然シ此ノ微毒腎ノ末期ニハ絲髓體腎炎ガ起リ、血液ガ間質ヨリ細尿管中ニ現ルルニ到レバ尿中ニ出血ヲ見ルニ到ル。血壓亢進及心臟肥大ハ局部的絲髓體腎炎ニ見ズ。但侵サレタル局部ガ餘リ廣カラザル場合ニ於テナリ。

### 1. ねふろーぜ Nephrose (上皮性腎疾患)

之ハ純變性型ニシテ變性ガ細尿管ニアルモノヲ指ス。從テ上皮性腎疾患ハ炎症性腎疾患ヨリ確然ト區別セラル可キモノナリ。ねふろーぜニテハ其ノ間質ニモ炎症性變化ヲ缺グ。細尿管ノ變性現象ハ輕症ナル場合ニハ主管ノ上皮ノ先ヅ増大アリテ溷濁性腫脹ヲ見、而シテ細尿管及ぼーまん氏囊ニ蛋白ノ滲出ヲ見ル。

次デ原形質ニ脂肪滴ガ現レ、重症ニテハ重屈折性類脂肪體ガ現レ、上皮ノ脱落、圓壻形成及核壞死等ガ來ル。

#### 上皮性腎疾患ノ經過並ニ臨牀徵候

臨牀的ニハ非常ニ多様ノ徵候ガ腎上皮ノ變性時ニ現ル。

ねふろーぜノ一部分ハ急性ニ經過シ多少迅速ニシテ一過性經過ニテ治癒ス。又一部分ハ慢性ナリ。或ル場合ニハ浮腫ヲ見、他ノ場合ニハ之ヲ見ズ。然シねふろーぜニ共通セル臨牀徵候ナキニアラズ。

ねふろーぜニテハ血壓亢進並ニ心臟肥大ハナク又、尿毒症ヲ起サズ。眼底變化ヲモ伴ハズ。尿量ハ一様ナラズシテ、屢々減少シ浮腫ヲ伴ヒ、甚シキ變性並ニ細尿管ノ充塞ヲ來セル場合ニハ極度ノ減少尿症又ハ無尿症ヲ來ス。尿ハ少量ノ蛋白ヲ有スル事アルモ多クハ多量ノ蛋白(10—50%)ヲ有シ、治癒後モ尙長期間繼續的ニ尿中ニ蛋白ヲ見ル(上皮ノ異常滲透性ニヨ

ル)。尿沈澱物中ニハ多數ノ圓壻並ニ脂肪化セル上皮ヲ見ル。圓壻トシテハ硝子様ナルモノ、顆粒ヲ有スルモノ、又ハ重屈性脂肪ヲ有スルモノ等アリ。尿中ニ肉眼的ニハ血液ヲ認メズ。顯微鏡的ニモ多クノ場合ニハ尿中ニ赤血球ヲ認メズ。認ムル事アルトモ少數ニ過ギズ。又尿中ニ於ケル白血球モ少ナシ。浮腫ノ時期ニハ水分並ニ食鹽ノ甚シキ鬱滯ヲ見ル。其ノ他ノ物質ニ對スル濃縮力ハ良シ。尿ノ比重ハ高く、窒素ハヨク排泄セラル。ねふろーぜ患者ノ血液ハ屢々異常ニ濃厚ナリ。而シテ水血症ナシ。血清ハ假性乳糜樣ニシテ殘餘窒素ハ尋常ナリ。浮腫液並ニ腹水ハ假性乳糜樣且ツ水樣ニシテ尿ト異ナリ蛋白ニ乏シ。

#### ねふろーぜノ 2—3 型

傳染蛋白尿 之ハ多種ノ傳染病ノ經過中ニ來ルモ、原因疾患ノ經過ト共ニ腎異常ノ痕跡ヲ殘サズ治癒ス。從テ此ノ異常ヲ熱性蛋白尿症ト稱ス。サレド之ハ熱ノ爲ニ起ルニアラズシテ、寧中毒性感染性ノ原因ニヨルモノトセラ。此ノ異常ハ傳染病經過後ニ起ル事アリ。尿中ノ蛋白量ハ多クノ場合ニ少ナク、0.5—1% 以下ナリ。此ノ異常尿中ニ屢々醋酸ニテ析出スル蛋白體及 Chondroitinschwefelsäure アリ。尿沈澱物中ニハ屢々硝子様圓壻、顆粒圓壻及白血球ガ證明セラル。此ノ傳染病性蛋白尿症ハ感染ノ強サニ平行シテ起ル。腸窒扶斯、肺炎、腦膜炎、實扶的里ニテ此ノ種ノ腎臟變性ガ稍々強ク起ル事アルモ、然ラザレバ、此ノ種ノねふろーぜノ經過ハ定形的特性ヲ帶ビテ普通 1—2 週間ニテ治癒シ、慢性型ニ移行スルモノハ稀ナリ。

虎列拉 虎列拉ノ經過中ニ起ル腎疾患モ此ノねふろーぜニ屬ス。之ハ少尿症ニテ屢々急激ニ發症シ、無尿トナリ、蛋白、硝子様圓壻、顆粒圓壻、上皮及白血球ヲ尿中ニ證明ス。虎列拉ガ恢復期ニ向へば此ノねふろーぜハ速カニ治癒ス。

微毒ねふろーぜ 之ハ微毒ノ第 2 期ニ種々ノ臨牀徵候ヲ伴ヒ來ル。初メニ屢々倦怠並ニ頭痛アリ、浮腫ハ場合ニヨリテハナキ事アリ、時ニ重キ浮

腫ヲ伴フ。尿量ハ屢々減少ス。尿ノ比重ハ高シ。屢々多量ノ蛋白ヲ尿中ニ見ル(10% 或ハ夫レ以上ニ達スル事アリ)。多クハ多量ノ沈澱物ヲ有シ、非常ニ多量ノ類脂肪ヲ有ス。心臓竝ニ血管系ニ變化ナク、血壓亢進ヲ伴ハズ。又網膜炎竝ニ尿毒症ナシ。驅微療法ニヨリテ此ノねふろーぜノ多クノ場合ハ治癒シ、極メテ小數例ガ慢性型ニ移行ス。

**慢性潜原性眞性ねふろーぜ** 幼若者及中年者ニテ何等證明可能ノ原因ナクシテ該型ねふろーぜニ罹ル者アリ。顔面ノ蒼白及輕微ノ腫脹ガ潜這的ニ始マリ、何等他ノ徵候ナクシテ漸次浮腫ハ増加ス。尿ハ其ノ量ヲ減ジテ稍々溷濁シ、多量ノ蛋白ヲ有シ、其ノ尿ノ比重ハ1025—1030ニ達スルモ、其ノ尿ニ圓嚙ナキ事アリ。窒素ノ排泄障礙ナク、心臓血管ハ尋常ニテ之ニ肥大ナシ。浮腫液ノ外觀ハ石鹼水ニ似テ、食鹽含有量ハ血液ニ於ケルヨリモ高シ、而シテ血液夫レ自身ノ食鹽量ハ尋常ナルカ又ハ僅カニ增量セルノミ。食物ノ食鹽量ヲ増スモ尿中食鹽ノ排泄量ハ増加セズ。1箇月位ノ經過ノ後ニ浮腫ハ減退スルカ、又ハ消失ス。然シ蛋白尿ハ依然タリ。數箇月又ハ1箇年ヲ經過セル後ニ遂ニ尿中ニ白血球ガ現ルルニ至リ、血壓ハ亢進シ、網膜變化竝ニ尿毒症ヲ起スニ到ル。

**ねふろーぜ的腎臟疾患** 之ハ糖尿病、黄疸、血色素尿、ばせどう氏病、化膿性疾患、肺結核及妊娠腎等ノ場合ニ見ル事アリ。くろろほるむ、ぶえろなーる及さるばるさん等モ腎上皮ヲ變性セシムル事アリ。

**昇汞ねふろーぜ** (又ハ Quecksilbernephrose)。之ノ重形ニテハ無尿症ヲ起ス。輕症竝ニ中等症ニテハ多尿症ヲ見ルモ、中等症ニテハ少尿症ヲ來シテ後ニ常態ニ復スルモノアリ。浮腫ナシ。尿ノ所見ハ次ノ如シ。蛋白量ハ大ナリ。比重ハ高ク、窒素ノ排泄量ハ尋常ナリ。食鹽量ハ少ナク、沈澱物ガ多ク、此ノ中ニ硝子様圓嚙、顆粒圓嚙及少數ノ白血球ヲ證明スルモ、赤血球ヲ有セズ。此ノねふろーぜノ場合ニハ心臓血管及血壓ニ變化ナク又、尿毒症ヲ起サズ。

## 2. 絲毬體腎炎

絲毬體腎炎ハ細胞浸潤ヲ伴ヘル炎症性疾患ナリ。此ノ疾患ノ主座ハ絲毬體ナリ。甚シキ場合ニハ絲毬體竝ニ絲毬體囊上皮ニ浸潤ヲ見ル。強ク侵サレタル場合ニハ絲毬體ノ内腔ガ炎症産物ニテ多少栓塞シ、囊腔ハ赤血球、白血球及滲出液ニテ充タサル。絲毬體ハ結局消失ス。此ノ腎臟ハ數箇月乃至1箇年後ニハ續發性白色萎縮腎ニ陥ル。血行不良ノ爲ニ細尿管上皮ニ變性ヲ起スニ到ル。而シテ爰ニねふろーぜト絲毬體腎炎トノ混合型ヲ見ルニ至ル。絲毬體腎炎ハ瀰漫性ナル事アリ。或ハ又、限局的ニ起ル事アリ。

### 一般經過及ヒ臨牀徵候

絲毬體腎炎ノ場合ニハ種々多様ナル臨牀的徵候ヲ認ム。此ノ腎炎ハ急性ニ、而シテ迅速ニ一過性ナル事アリ。又亞急性及慢性ナル事アリ。

共通臨牀徵候トシテハ血壓亢進及心臓肥大、眼底ノ變化等ヲアグ可ク、此ノ腎炎ハ尿毒症ヲ起ス危險アリ。此ノ腎炎ニテハ浮腫ハ屢々缺如スルモ、全然ナシト云フニアラズ。窒素排泄障礙アリ。常ニ尿中ニ赤血球ヲ見ル。尿量ハ減少スルカ又ハ尋常ナリ。

### 2—3ノ特別型

**猩紅熱腎炎** 猩紅熱發病3—4週目ニ本症ノ後疾患トシテ起ル。定型的絲毬體腎炎ニシテ、尿ノ比重ハ1030—1040ニ達シ、尿量ハ減少ス。無尿症ヲモ來ス事アリ。而モ此ノ場合ニ尿量ハ更ニ漸次増ス。尿中ノ蛋白量ハ一様ナラズ。尿ノ沈澱物中ニハ白血球、硝子様圓嚙、顆粒圓嚙及赤血球等アリ。該腎炎ニハ屢々浮腫ヲ見、且ツ又、血壓亢進及心臓肥大ヲモ見ル。該腎炎ニハ尿毒症ヲ起ス危險アリ。又屢々一過性ニ黑内障ヲモ起ス。該腎炎ノ經過ハ2—3ヶ月ニシテ、時ニ續發性萎縮腎ニ移行スル場合アリ。

慢性腎炎ガ麻疹ニ來ル事ハ極メテ稀ニシテ、あんぎーナニハ急性腎炎ガ來ル事ハ屢々ナリ。而シテ其ノ腎炎ハ普通ハ良性ニシテ輕症ナルモ、時ニ

慢性形ニ移行スル事アリ。腎炎ガ發疹瘰扶斯 Fleckfieber, 赤痢, 再歸熱, 熱帶まらりあ, 黒水熱病, 關節ろいまちす及丹毒等ノ場合ニ來ル事アルモ, 普通ハ良性ニシテ速カニ輕快シ, 浮腫, 尿毒症及心臟血管徵候ヲ發スル場合ハ稀ナリ。稀ニ絲毬體腎炎ガ肺炎及瘰扶斯ニ來ル事アルモ, 之ニハ一般ニ浮腫, 尿毒症及心臟血管障礙ヲ伴ハズシテ, 多クハ速カニ治癒ス。サレド稀ニハ是等ノ恐ル可キ徵候ヲ伴フ場合ナキニアラザルヲ以テ, 上記兩症ノ診療ニ際シテハ檢尿ヲ怠ラザル様ニ注意スベキナリ。

#### 絲毬體腎炎ノ慢性形

**Strauss 氏ガ非血壓亢進性腎炎** ト稱スルハ多少ノ圓嚢ノ排泄ヲ伴ヘル慢性蛋白尿ト, 其ノ尿中ニ白血球及赤血球ノ繼續的排泄トヲ見ル所ノモノニシテ, 是等ノ尿所見ハ多クハ輕微ニシテ, 屢々一過性ニ増悪ス。此ノ腎炎ニテハ心臟血管徵候ハ殆ンドナク, 浮腫ハ甚輕微ニシテ一過性ナリ。全身倦怠及頭痛ノ氣持アルモ他ニ, 本症患者ハ訴ヲ有セズ。

**血壓亢進性慢性腎炎** ハ心臟肥大竝ニ血壓亢進ヲ伴ヒ, 本腎炎ニハ屢々多尿症及尿ノ比重低下ヲ見ル。本形腎炎ノ晩期ニハ蛋白尿性網膜炎及尿毒症ヲ起ス。本腎炎ニテハ病メル腎臟ノ調節力ガ減弱シテ窒素ノ排泄ガ不良トナリ, 血液ノ殘餘窒素量ハ増加ス。2—3年ノ經過ノ後ニ此ノ腎炎ヲ病ム者ハ心臟衰弱又ハ尿毒症ニヨリテ死ノ轉歸ヲトル。斯ク重キ經過ヲ辿ラズシテ, 甚シキ腎機能障礙ナク經過スルモノアリ。即チ續發性萎縮腎トナレルモノニテ, 萎縮ノ程度ニヨリテ之ガ呈スル徵候モ異ナル。腎硬化ノ惡性形ノ増悪セルモノニ似テ, 之トノ鑑別ガ困難ナル場合アリ。

**慢性浮腫型(混合形)**ニテハ非血壓亢進腎炎ノ臨牀徵候ガ甚シク亢進シテ現レ, 變性腎ニ特異ナル甚シキ機能障礙ヲ伴ヒ, 數週間或ハ夫レ以上ノ期間ニ互ル高度ノ浮腫ヲ此ノ混合形ニハ見ル。然シ其ノ經過ハ稍々良性ニシテ數年間持續スルカ, 又ハ續發性萎縮腎ニ移行ス。

### 3. 局所性腎炎

#### 共通徵候

局所性腎炎ハ浮腫, 腎機能障礙, 心臟血管徵候ヲ伴フ事ナクシテ經過シ, 尿毒症ヲ起サズ。

#### 各臨牀型

**間質性腎炎** 特ニ細菌感染疾患ニ, 稀ニ原發的局所ニ, 腎臟ノ間質組織ニ小形細胞ノ浸潤ヲ來ス。之ガ即チ間質性腎炎ナリ。病メル局所ハ少ナル事又大ナル事アリ。局所ガ互ニ癒合セル事アリ。何レニシテモ局所或ハ限局的病竈ハ髓質ト皮質トノ中間層ニアリ。細尿管間ニ先ヅ起レル細胞浸潤ノ爲ニ此ノ部分ノ細尿管上皮ノ變性ヲ來シ, 屢々續發的ニ絲毬體腎炎ヲモ起ス。著者ガ夏季竝ニ春季ニ沃度ふえらと一ゼヲ成熟家兎ノ耳靜脈内ニ注入シテ, 注入ヨリ 30 分乃至數時間ヲ經過シテ後ニ, 其ノ試験家兎ヲ殺シ, 腎臟ヲ取り出シ, 之ヲ組織學的ニ研究セル所ニヨルニ, 被檢腎臟ノ髓線部ニテ髓質ト皮質トノ境界部ノ細尿管間細血管ガ特ニ擴張シ, 其ノ血管内皮ガ鐵ヲ攝取シ, 且ツ此ノ血管ノ内皮ノ他ニ此ノ細血管外ニハ鐵攝取性結締織性細胞アリテ, 其ノ中ニ結締織性遊走細胞ト同形ノモノヲ著者ハ認メタルガ, 此ノ特性ヲ有スル結締織細胞ト血管内皮トアル爲ニ間質性腎炎ニテ病竈ハ是等兩細胞ノアル所ニ起リ易シト思ハル。而シテ此ノ細血管部ノ細胞浸潤ニヨリテ此ノ部ノ細尿管ノ上皮ハ變性シ, 且ツ管ノ内腔ハ狹窄シ, 此ノ細尿管系主管部ニ尿ノ鬱滯ヲ起シ, 次デ之ガ爲ニ此ノ細尿管系絲毬體ノ變性ヲモ見ルニ至ルモノナルベシ。

**栓塞性局所性腎炎** 遷延性心臟内膜炎ニテ絲毬體血管ニ細菌栓塞ヲ見ル事アリ。此ノ腎炎ハ臨牀上ニ特異ノ徵候ヲ呈セズシテ蛋白尿, 圓嚢尿及血尿ヲ伴フ。細菌感染状態ニアル場合ニテハ化膿竈ノ轉移ヲ此ノ腎臟ニ見ル。而シテ臨牀的ニハ此ノ腎炎ハ屢々熱發, 腎疼痛及尿意頻數ヲ伴フ。而

シテ此ノ化膿竈ヲ有スルモノニテハ其ノ尿中ニ痕跡的蛋白有リ又、多數ノ白血球モ有リ。

**局所性糸球體腎炎** 之ハ確ニ人類ニモアルベシト著者ハ信ジ居ルモノナリ。著者ノ信ジ居ル局所性糸球體腎炎ト云フハ腎臟皮質ニテ最外層部ニアル糸球體ノミガ侵サルル場合ニシテ、斯カル局所性糸球體腎炎ガ人類ニモ確ニ存在スベシト著者ガ提唱スルニ到レルハ、次ノ實驗的根據ニヨル。著者ハ成熟家兎ノ耳靜脈内ニ沃度ふえらと一ゼヲ注入セルニ、39頭ノ試驗家兎中腎臟ノ糸球體ニ著變ヲ呈セルモノ5頭アリテ、其ノ糸球體ニ出血ヲ起セルモノアリタルガ、出血ガ輕度ナル腎臟ニテハ、其ノ出血ハ腎臟ノ皮質ノ最外層ノ糸球體ノミニアリテ、同一腎ニテ髓質ニ近キ所ニアル糸球體ニハ出血ナシ。著者ハ此ノ實驗成績ヲ以テ上記ノ如キ提唱ヲナセル者ナリ。

#### 4. 循環障礙腎臟

**鬱血腎** 純粹ナル鬱血腎ニハ結締織ノ増加輕微ニシテちあのーゼ的硬變ニ移行ス。尙鬱血腎ニ萎縮、細尿管ノ脂肪化、糸球體內蛋白滲出及少數ノ糸球體ノ荒蕪等アリ。鬱血腎ノ場合ニハ臨牀的ニ尿量ガ減ジ、尿比重ノ上高及尿酸鹽ノ析出等アリ。一般ニ腎機能障礙ナキモ、重症ナル場合ニハ水及食鹽ノ排泄障礙アリ。窒素ノ排泄ハ一般ニハ障礙セラレズ。鬱血腎ノ尿中ニハ蛋白ハ微量ナルガ、然シ又、大量ナル場合モアリ。圓嚙竈ニ赤血球ヲ尿中ニ混ズ。

普通見ル所ノ鬱血腎ト異ナリ糸球體血管ニノミ高度ノ鬱血ヲ來シ、其ノ血管内皮ガ強ク侵サルル場合アルハ著者ガ沃度ふえらと一ゼノ靜脈内注射ニヨリテ中毒セシメタル家兎ノ腎臟所見ニ徵スルモ明カニシテ、腎糸球體ノ血管擴張ガ高度ナル時ハ血管内皮ニテ伸延性ニ乏シキ核部及此ノ核部ト核部ト互ニ連絡スル狹キ突起様部トヲ除ク廣キ薄キ部分ハ異常ニ強ク伸延シ、爰ニ腎炎的徵候ヲ呈スベク、而シテ鬱血尙高度トナレバ出血性腎

炎ノ徵ヲ呈スルニ至ルベキナリ。猩紅熱腎炎例中ニハ此ノ種ノ腎炎ヲ病ムモノアルベシ。著者ハ糸球體血管内皮ニテ核部ト膜部トヲ區別シ、此ノ各部ノ一定機能ノ差異ニヨリテ區別セルガ膜部腎炎ハ治癒ニ赴キ易ク、核部腎炎ハ續發性萎縮腎ニ移行シ得ベシトナス。

**腎臟楔狀梗塞** 腎臟動脈枝ノ栓塞性又ハ血栓性閉塞ニヨリテ充血性又、屢々出血性病竈ヲ伴ヘル楔狀乏血竈ヲ生ズ。該部ニハ癥痕ヲ生ズ。臨牀的ニハ一過性ニ蛋白、赤血球及圓嚙ノ尿中排泄ヲ見ル。

起立性蛋白尿ハ此ノ種ノ腎異常ニ屬スルモノナル可ク、蛋白尿ノ原因ハ脊柱前彎症ニヨル腎血行障礙ナルベシ。

#### 5. 腎硬化症

腎血管ノ硬化性變化ニヨリテ腎硬化症ハ起ル。比較的大ナル動脈、又ハ小葉間動脈、又ハ輸入血管ガ病ムニヨリテ荒蕪ガ均等ニ分佈スルカ、又ハ比較的大ナル、或ハ又、比較的小ナル類群ニ荒蕪ガ起ル。硬化血管ガ小ナル場合ニハ腎表面ノ凹凸ハ細カク顆粒狀ヲナス。比較的大ナル血管ガ硬化セル場合ニハ腎表面ノ凹凸ハ粗大ナリ。

#### 經過、臨牀徵候

腎硬化症ハ徐々ニ、而シテ良性ニ經過シテ、之ガ呈スル徵候ハ少ナキカ(良形)又ハ急激ニシテ重キ經過ヲ辿ルモノアリ(惡性形)。共通的ニ此ノ腎硬化症ハ血壓亢進及心臟肥大ヲ伴フ。

#### 各臨牀型

**良型**(緩和性血管性腎臟硬化症)之ハ甚屢遭遇スル疾患ナリ。サシタル訴ナクシテ多年經過シ、而シテ中等ノ血壓亢進及心臟肥大ノ他ニ臨牀的徵候ナシ。尿中ニハ蛋白モ沈澱モナキ事アリ。又アル事モアリ。時トシテ蛋白尿ナクシテ輕微ノ圓嚙尿ヲ見ル事アリ。時ニ一過性又ハ起立性蛋白尿ヲ本症ニ伴フ事アリ。末期ニハ循環器側ノ徵候ガ著明トナル。即チ本症患者ハ胸

部壓迫感，狭心症，夜尿症等アリ，本症患者ニハ腦溢血ガ來ル危険アリ。

**悪性型** 血壓亢進甚シクシテ，血壓ガ 200 耗水銀柱或ハ夫レ以上トナリ，顯著ナル心臟肥大ヲ伴フ。比重ノ低キ多尿ニ蛋白ガ少ナクシテ，尿中ノ沈澱物モ少ナシ。進行セル場合ニハ腎臟ノ甚シキ調節障礙アリテ，窒素ノ排泄ガ止ミ，爲ニ血液中ノ殘餘窒素量ハ高マル。本症ニハ浮腫ナキモ尿毒症ノ來ル危険アリ。眼底變化，頭痛，不安定ナル心臟機能，呼吸困難ノ傾向，狭心症等ヲ本症患者ニ見，患者ハ多クハ尿毒症ニテ死ス。然シ又，心臟不全或ハ腦溢血ニテモ死ス。

痛風腎及鉛中毒腎モ此ノ疾患ノ類屬ト做シテ可ナリ。此ノ兩腎ノ經過ハ良性腎硬化ト夫レニ似タリ。微毒ニテモ本症ニ似タル腎變化ヲ見ル事アリ。

### 第 10 章 骨盤腫瘍ノ觸診ト要綱

骨盤ハ廣ク軟部ヲ以テ被ハルル爲，骨盤腫瘍ハ其ノ初期ニ於テ觀過サレ易シ。内方ニノミ腫瘍ガ發育セザル場合ニ於テスラ然リ。依テ骨盤腫瘍ノ間接徵候ヲ遅キニ過ギザル様觀取セザル可ラズ。

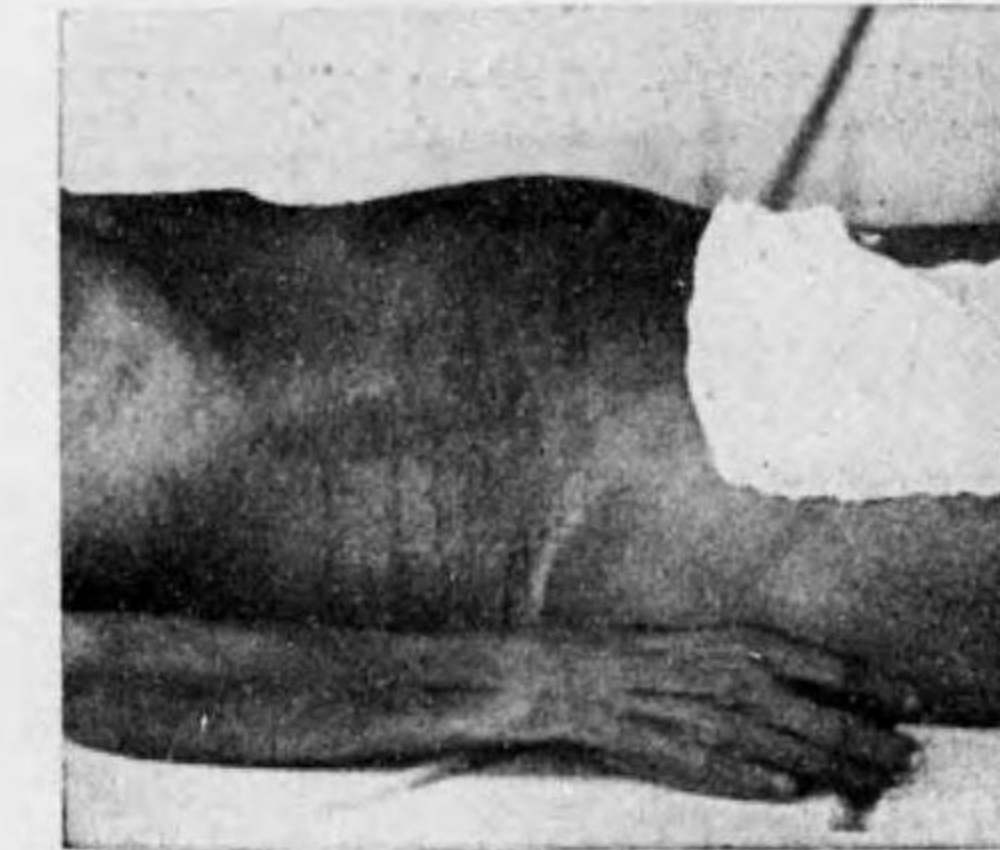
骨盤腫瘍ガ内方ニ發育スレバ早晚骨盤臟器ヲ壓迫シ，壓排ス。從ツテ膀胱直腸障礙ヲ起セル者ニテハ骨盤腫瘍ヲ疑ヒ，直腸ヨリ又下腹ヨリ入念ニ雙手觸診ヲ試ミザル可ラズ。骨盤内ニ生ゼル小腫瘍スラ産障兒ヲ醸スハ周知ノ如シ。胎位頭ガ常位ヲ採ラザル時ニハ經驗アル助産醫ハ毎ニ種々ノ他ノ原因ノ他ニ骨盤新生物ヲ疑フ。

骨盤腫瘍ニヨル壓排徵候ガ骨盤臟器側ニ每常著明ニ起ルトハ限ラズ。腫瘍ガ外方ニ發育スルカ又ハ大骨盤ノモノナレバ骨盤ノ何レカノ部分ニ腫瘍徵候ト神經根ノ壓迫徵候トヲ見ル。早期ニ既ニ腫瘍ガ見エ且ツ觸レナバ腸骨樞新生物ヲ考フ可キナリ。腫瘍ガ見エモ觸レモセザル時ニ既ニ神經障礙アリテ患者ハ月餘モ總テノ可能的診斷ヲ附ケラレ湯治場ニ送ラルルコト屢々ナリ。

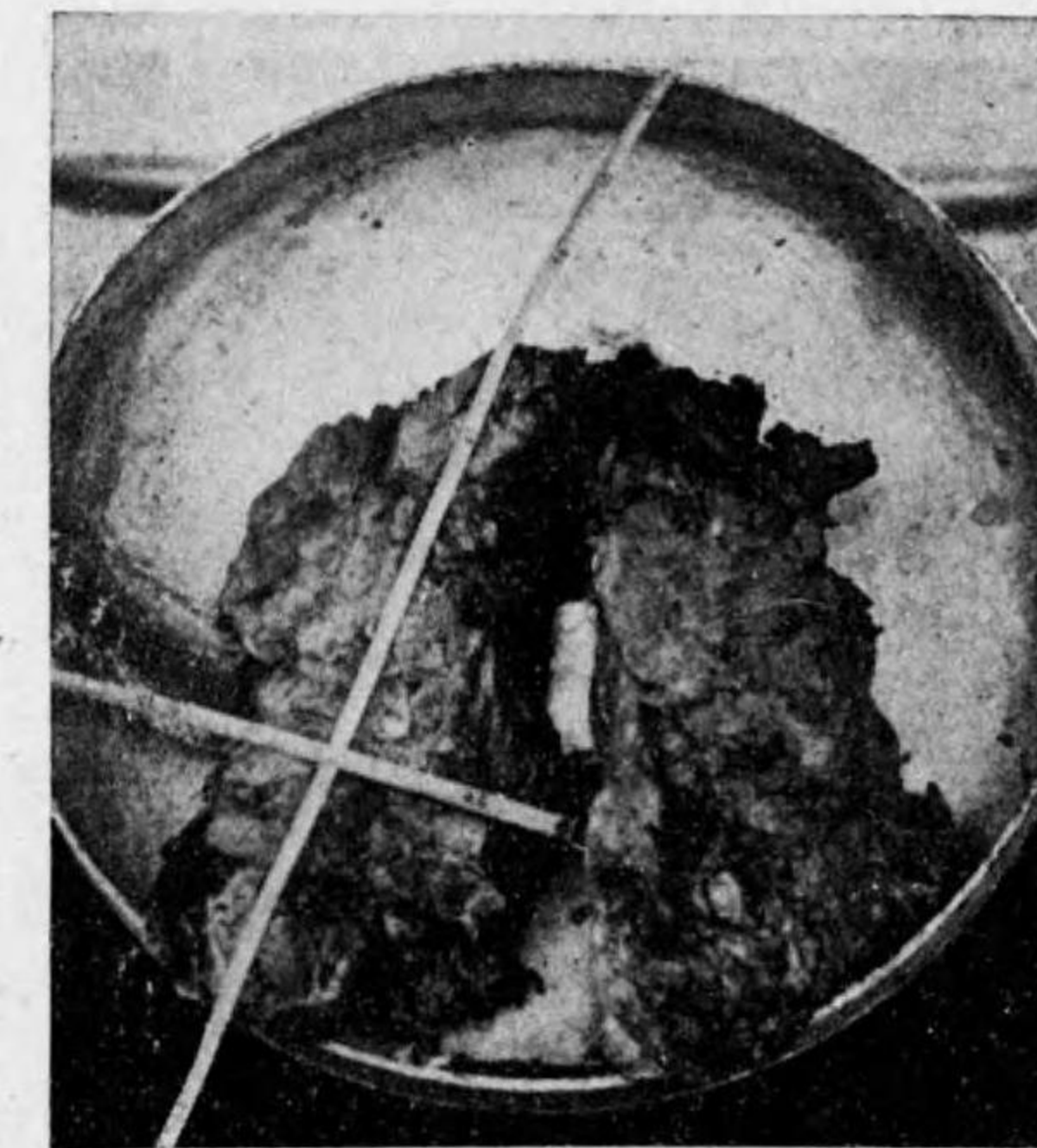
神經ノ壓迫徵候ヲミナラズ，血管ノ壓迫徵候即チ片脚ニ於ケル増加浮腫ニヨリテ匿レタル骨盤腫瘍ヲ疑フニ至ルコトアリ。是等ノ兩徵候ガ同時ニアレバ尙更骨盤腫瘍ヲ疑フ。

骨盤内ニ發見セル腫瘍ガ眞實骨盤骨ニ屬スルヤ否ヤヲ決定シ得ルコトアリ。先ヅ骨盤臟器ニ屬スル新生物ヲ既往病歴及現症狀ニテ除外ス。例ヘバ 2—3 ヶ月來排便中ニ血液ヲ見，直腸狭窄ノ症狀ノ他ニ薦骨ニ癒着セル腫瘍ヲ發見セバ，腫瘍ハ骨盤ノモノニアラズシテ既ニ薦骨ニ癒着セル直腸癌ナルガ如シ。診斷ニ大切ナル觸診所見ニシテ骨盤骨ヨリ内方ニ發育シツツアル腫瘍ハ通常多少球狀ヲ呈シ，又其ノ表面ガ瘤狀ナルコトアリ。此ノ球狀ノ腫瘍ガ狭ク限局セル所ニテ骨盤ト連絡ヲ保ツ。悪性ノ骨盤内臟腫瘍ハ之ニ反シ一旦骨盤ト癒着センカ瀰漫性强韌物トシテ觸ル。骨盤臟器ノ良性腫瘍ハ骨盤ト固ク癒着セズ。從ツテ之ヲ骨盤惡性腫瘍ト誤診スルコトナシ。

骨盤腫瘍ガ一旦手ニテ握ミ得ル程ニナレバ診斷ハ容易ナリ。



挿圖 66. 巨大ナル骨盤髓様肉腫。肉腫ニヨル下腹部ノ膨隆甚シ(著者)生前診斷決定

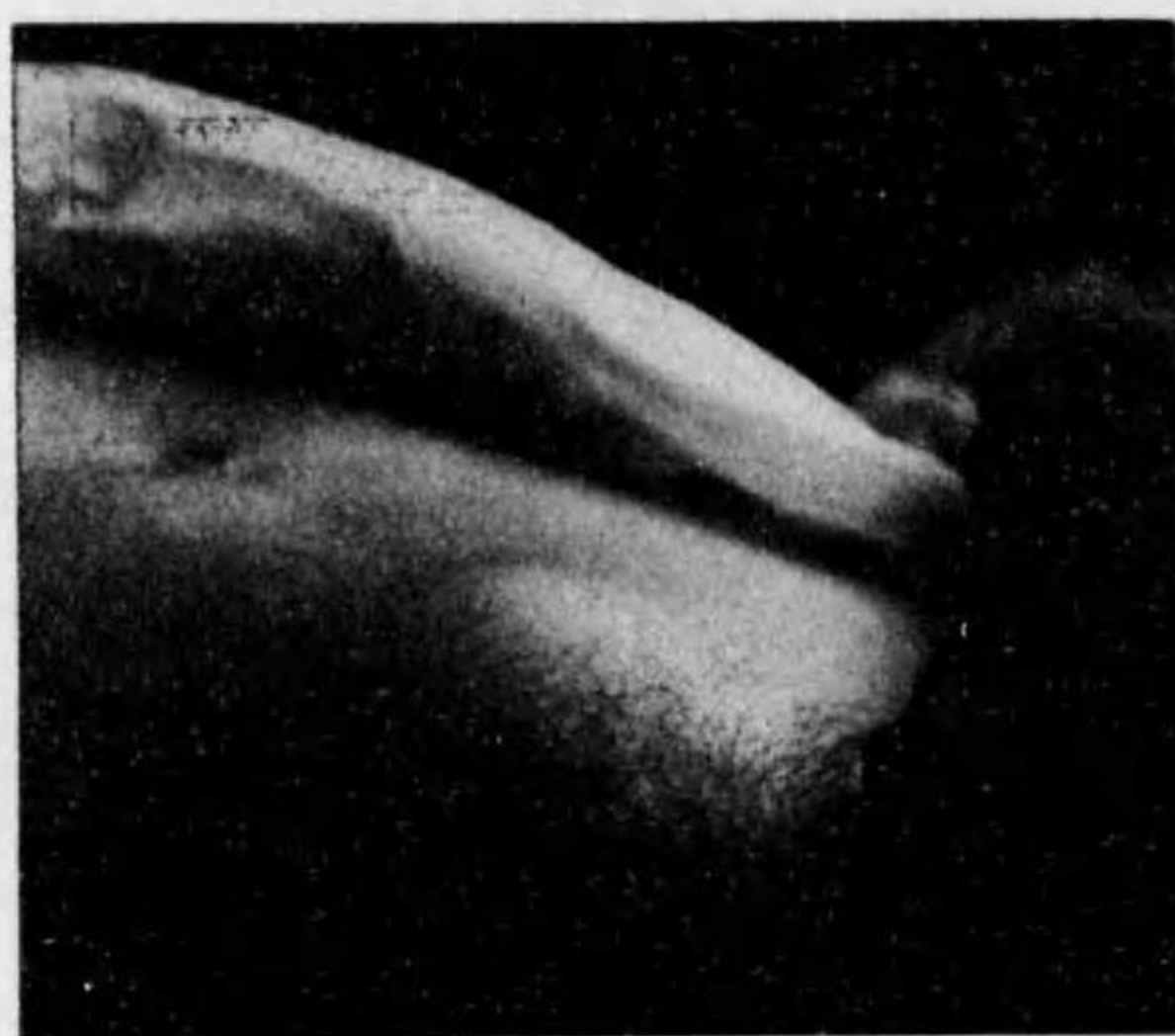


挿圖 67. 挿圖 58ニ示セル肉腫。死體ヨリ取出セルモノノ寫眞。中斷シアリ。(著者)



腸骨薦骨關節部ニ坐ルセル腫瘍ハ骨又ハ軟骨ノ腫瘍ナリ。之ハ1年モ經レバ大人頭大ニ或ハ其以上ノ大イサニ發育ス。此ノ腫瘍ガ良性ナレバ固有肉腫ニ比シテ漸ク晩期ニ至リテ神經徵候ヲ發ス。神經ヲ壓迫セル腫瘍ニテ壓迫症狀ガ迅速ニ増加スル場合ニハ肉芽腫ヲ疑フ可キナリ。

股關節血部ニ於ケル肉芽腫ハ特別ナル症狀ヲ呈ス。初メハ膝關節炎ヲ疑ヒ、關節ノ運動性ハ長ク保タレナガラモ股神經ニハ早期ヨリ持續性神經痛アリ。腸薦部肉腫ノ場合ニモ誤リテ初期ニハ腸薦部結核ヲ疑フコトアリ。



挿圖 68. 骨盤肉腫(?)。慢性腸閉塞ノ徵ノ下ニ症例ハ死亡セリ(著者)

以上ノ他ニ骨盤ニ稀ナルモ纖維腫ヲ生ズルコトアリ。之ハ腸骨ヨリ前腹壁ニ發育シ、女子ニ多ク生ズ。

骨盤腫瘍ノ診斷ニ際シテハ骨盤筋ノ纖維腫及肉芽腫ヲモ毎常考慮ニ置クベシ。之ハ最も屢々臀坐筋ノ領域ニ生ズ。弛緩筋ニテ移動性ナラバ筋肉ニ生ゼル腫瘍ヲ疑フ可シ。尙形、

硬度及發育ノ速サ等ニヨリテ纖維腫ト肉芽腫トヲ區別センコトヲ試ムベシ。

骨盤結締織ノ腫瘍トシテハ皮様囊腫アリ。之ハ直腸周圍結締織ヨリ出デ肛門舉筋ヨリ上方ニ發育ス。多クハ直腸ノ左背部ニアリ。産障礙ヲ醸スヲ以テ知ラル。之ガ主トシテ上方ニ發育セバ女子ナレバブーグら氏窩ニ癒着セル卵巢腫瘍ト誤診セラル。下方ニ發育セバ沈降膿瘍ト誤ラル。然シ弾力性ニシテ境界明瞭ノ圓キモノニシテ近隣臟器ヲ強ク壓排シ居ラバ獨立腫瘍ト考フベキナリ。皮様囊腫性ナルコトノ確證ハ試驗穿刺ニヨリテ得。男子ニテハ此ノ皮様囊腫ハ非常ニ稀ナリ。老人ニ之ヲ生ゼル場合ニ攝護腺肥大症ト誤ルコトアリ。注意ヲ要ス。

## 第11章 腹膜炎徵候，特ニ腹膜炎時腹部觸診所見

### 第1節 急性腹膜炎(腹膜炎急性炎)

#### 急性腹膜炎

腹膜炎ニハ限局度ニ從ヒテ放漫性(Pritonitis libera)、汎發性(Pritonitis diffusa)及限局性(Peritonitis circumscripta)等ノ諸型ヲ區別シ、又經過ニヨリテ急性、惡急性及慢性ノ諸型ヲ分ツ。尙原發性竝ニ續發性ノ名稱モ用キラル。腹膜炎患者ニ就テハ外傷、蟲様突起炎、胃潰瘍、十二指腸潰瘍、膽道穿孔、膀胱破裂及咽狹炎等現症ノ原因方面ノ探問ヲ忘レザル様ニ注意ヲ要ス。尙年齢及性ヲ顧慮シ、20歳前ノ男子ナレバ先ヅ蟲様突起ト現腹膜炎トノ關係ヲ考ヘ、20歳後ナラバ現腹膜炎ハ胃又ハ十二指腸ノ潰瘍ノ穿孔ニヨルモノナラザルヤニ疑ヒヲ置ク。而シテ40歳ヨリ50歳臺ノ者ノ急性腹膜炎ハ膽囊穿孔ニヨルコト多シ。女兒ニテハ蟲様突起炎ニヨル他ニ、急性腹膜炎ガ肺炎球菌性ノモノナルコトアリ。本症ハ生殖器ト關係アリトセラル。

急性腹膜炎ニテハ腹痛ハ急突ニ初マリ、嘔吐ス。體溫ハ先ヅ僅カニ上昇シ、速脈ヲ觸レ、呼吸ハ淺表性ニシテ、殆ンド胸式ナリ。腹部ハ膨隆セザルカ又ハ僅微ニ膨隆ス。輕打ニヨリテ疼痛ヲ發シ、腹壁ハ緊張ス。腰部ヲ壓迫スレバ偏側又ハ兩側ニ壓痛アリ。放屁竝ニ排便ハナキカ、又ハ極メテ少量ナリ。腸蠕動ヲ見ルヲ得ズ。患者ハ絶エザル汎發性腹痛ヲ訴ヘ、腹痛ハ時々痙攣様トナル。而シテ全ク止ムコトナシ。急性腹膜炎ハ先ヅ是等ノ徵候ヲ發スト思ヒテ可ナリ。腸管閉塞ニテハ腹痛及嘔吐ガ先ヅ發スルモ嘔氣、嘔吐ノ時以外ニハ脈搏ハ頻數ナラズ亦、體溫ノ上昇ナシ。呼吸數モ増加セズ。又淺表呼吸ヲ來サズ。腹部ハ殆ンド膨隆セズ。腹壁ノ壓迫乃至ハ打叩ニヨリテ疼痛ヲ發セズ。觸診時ニ壁ノ緊張ヲ來スコトナシ。放屁竝ニ排便ヲ見ズ。

疼痛發作時ニ腹管ノ可見收縮ヲ伴フコトアリ。然レドモ急性腸管閉塞ニハ遂ニ急性腹膜炎ヲ伴フニ至ルヲ以テ兩疾患ノ鑑別診斷ハ發病當初ニ於テノミ殆ンド常ニ容易ナリ。

舌乾燥シ、直腸體溫ト腋窩體溫トニ甚シキ差アラバ急性腹膜炎ハ重篤ナリト知ルベシ。

穿孔性腹膜炎ニテハ之ヲ發スル際或ハ穿孔時ニ叫喚ヲ發スル程ノ劇烈ナル自發疼痛アルヲ常トス。穿孔性腹膜炎ニテハ腹壁ニ輕ク觸ルルモ既ニ疼痛アリ。病機ガ尙比較的限局セル時ハ壓迫過敏ハ原病竈ニ近キ程甚シク、之ヲ遠ザカル程輕シ。然レドモ病機ガ腹膜ノ大部分ヲ侵スニ至レバ腹部ノ殆ンド到ル所ニテ同程度ノ壓痛ヲ證明ス。觸診手ニテ輕觸ニヨリテモ既ニ患者ハ疼痛ヲ訴フ。病床上被或ハ蒲團ヲ輕ク壓迫スルモ患者ハ既ニ疼痛ヲ感ズ。急ニ腹部ヲ壓迫スレバ忽チ腹筋ハ收縮シテ壓迫ニ抵抗ス。腹壁ヲ壓迫セル觸手ヲ急ニ放セバ疼痛ヲ發ス。之ヲ除壓時疼痛 Entlastungsschmerz ト云ヒ又 Blumberg 氏ノ徵候トモ稱ス。壓迫時腹筋ノ急激ナル收縮ト此ノ Blumberg 氏徵候トハ腹膜炎ノ診斷ニ特ニ價値アルモノナリ。

此ノ2 徵候ハ施術後ニ起レル傳染性腹膜炎及産褥的傳染性腹膜炎ノ場合ニハ缺如ス。腹膜炎ガ増惡シテ末期ナルニモ拘ラズ自發腹痛モ腹部壓痛モ全ク消退スルコトアリテ、此ノ際患者ハ疾患ノ輕快ヲ感ジ離床ヲ望ムニ至ルコトアリ。斯ル患者ハ全ク快意 Euphorie ノ時期ニアルナリ。診察者ハ本徵候ニ決シテ欺カレザル様ニ警戒スベキナリ。

腹部壓痛ニ關シテハ既ニ胃潰瘍及十二指腸潰瘍ノ要綱欄ニ記述シ置ケルモ更ニ爰ニ腹部臟器ニ於ケル痛覺ニ關シ簡單ナル記述ヲ試ムベシ。内臟ハ普通ノ刺戟ニヨリテ疼痛ヲ起サザル事ヲ Harvey 及 Haller 兩氏ハ指示セリ。Lennander 氏ハ腸間膜ノ附着部ニテ、前又ハ後腹壁ノ過緊又ハ摩擦ニヨリテ疼痛ハ起ルト唱ヘ、Ross 氏及彼ニ次デ Head 氏ハ腹部臟器ニハ局所的痛覺サヘアリト唱ヘ、此ノ痛覺ヨリノ放射 Irradiation ニヨリテ腹壁

ノ相當域ニ痛覺ハ起ルト考ヘタリ。尙 Head 氏ハ一歩ヲ進メテ胸腹内臟ガ病メバ、其ノ臟器ノ所在ニ相當スル身體表面節ニテ限局性皮膚過敏域ヲ生ズト説ケリ。

T. Mackenzie 氏ハ豐富ナル觀察成績ニ基キ適當ナル刺戟ニヨルニアラザレバ内臟ハ疼痛ヲ發スルコトナク、適當ナル刺戟例ヘバ收縮ノ如キモ常況ニテハ疼痛ヲ起サズ。此ノ適當刺戟ガ一程度ヲ越エテ充進スレバ、此ノ刺戟ハ内臟知覺反射 Viscero-sensorischer Reflex ノ意味ニ於テ脊髓ニテ知覺路ヲ興奮セシム。此ノ知覺路ハ腹壁ノ相當節ヨリ來ル。尙内臟運動反射 visceromotorischer Reflex トシテノ運動路ハ相當筋節ニ達ス。例ヘバ腸節 Darmsegment ヲ挟ムモ感覺ハ起ラズ。然シ腸節ガ過度ニ強ク收縮スレバ刺戟ハ脊髓ニ達シ、其所ニテ脊髓ノ疼痛纖維ノ興奮ヲ起シ、其ノ興奮ハ腦ニヨリテ相當セル脊髓節ニ疼痛トシテ、從ツテ、例ヘバ腹壁ニ投影ス。然シ刺戟ガ發足セル内臟ニハ疼痛ハ起ラズ（傳送性疼痛 übertragener Schmerz）。同時ニ相當節ノ筋肉ノ興奮ヲモ來ス。即チ反射性腹壁緊張ヲ來ス。

腸片ヲ挟ムモ又貫通スモ疼痛ハ起ラザルニヨリ過強ノ胃腸壁ノ收縮ガ疼痛ヲ起スト云フ J. Mackenzie 氏ノ提唱ニハ著者モ賛意ヲ表セン。胃腸ノ潰瘍ノ場合ニモ潰瘍ニ直接セル又ハ向合ヘル壁ニ攣縮ノ起ルハ事實ナルニヨリ、此ノ場合ニ起ル自發痛モ胃腸壁ノ過強ノ收縮ニヨルモノト考フ。潰瘍面ヲ胃腸ノ内容ガ直接刺戟スルコトガ疼痛發起ノ原因ナル如ク記載セル成書アルモ當ラザル説ト做シテ可ナラン。即チ潰瘍面ヲ内容或ハ食物ガ直接刺戟スレバ、其ノ刺戟ハ一種ノ知覺路ヲ傳ハリ潰瘍近周ノ胃腸壁筋ニ運動或ハ攣縮ヲ起シ、此ノ攣縮性刺戟ハ特種ノ知覺路ヲ傳ハリ相當節ノ中樞神經ニ達シテ痛覺傳導路ヲ刺戟スルカ、又ハ痛覺中樞ヲ刺戟スルニヨリテ疼痛ハ起ルモノナルベシ。斯ク考フル時ハ胃腸ノ他ニ大膽道、膽囊、腎盂、輸尿管及膀胱等ハ其等臟器ノ粘膜面ヨリノ過強ノ刺戟ニ對シテハ攣縮ヲ以テ

反應シ、攣縮ハ内臓知覺反射ヲ起シテ疼痛ハ起ルコトトナル。而シテ攣縮刺戟ヲ傳フル知覺路ハ結局痛覺路ニ交渉ヲ有セザルベカラザルコトトナル（結局斯ク假想スルニ止マル）。

腹膜炎ノ場合ニ最モ肝要ナルハ全腹筋ノ板狀硬緊張ナリ。腹筋ハ緊張シテ硬ク、爲ニ腹壁ハ陥凹シ、舟底狀ヲナス。腹筋ガ硬壁ヲナスヲ以テ其ノ腹部ノ深達觸診ハ全ク不可能ナリ。即チ腹避緊張或ハ筋庇護(*de'fense musculaire*) (*Muskelabwehr*) アリ。筋庇護ハ腹筋全般域ニ起ラザルコトアリ。病機ガ尙先ヅ病メル臓器及其ノ周圍ニ局限セル時ハ反射腹筋緊張或ハ筋庇護ハ局限シテ現ル。或ハ偏側のナリ。病機ガ増悪スルヤ迅速ニ他側ニモ起ル。腹膜ノ體壁葉ノ知規神經ガ刺戟セラルルタメニ腹筋收縮ハ起ル。其ノ刺戟ガ緩メバ緊張モ減ズ。筋庇護ハ炎症機轉ノ進出域ニ局限シテ現ルモノナルニヨリ廣ク穿孔セル場合、特ニ胃穿孔ノ場合ニハ全腹腔ハ一度ニ感染物質ヲ以テ充溢セラルルガ故ニ、先ヅ全腹壁ガ板ノ如ク強ク收縮ス。又ハ腹部ニ輕壓ヲ加フレバ腹壁全般ガ收縮ス。

腸管ガ麻痺シテ鼓腸ヲ起セバ、之ガ筋緊張ニ打勝ツ。故ニ増悪セル腹膜炎ノ場合ニハ腹筋ノ緊張ナキコト屢々ナリ。急性汎發性重症腹膜炎ニテ胃及横隔膜ノ麻痺ヲモ來セル者ニテハ膨滿セル腹部中ニテ殊ニ上腹部ガ著明ニ局限シテ膨隆ス。而シテ腹壁ハ全般的ニ甚シク薄ク觸レテ皮膚ハ滑澤ニシテ多少光ヲ反射ス。

急性腹膜炎患者ノ腹部觸診ハ既ニ總括的ニ記述シ置ケルガ如ク特ニ慎重ニシテ手軟カニスベキナリ。觸診開始當初ハ觸診手ヲ以テ殊ニ輕ク觸レ、次デ擴ゲタル手掌全體ニテ極メテ徐々ニ深部ニ、探リツツ壓迫ヲ試ミル様ニス。硬キ手ニテ力強ク壓サバ患者ニ不必要ノ疼痛ヲ感ゼシムルノミナラズ、包圍セラレタル膿瘍ヲ破裂セシムル危險アリ、而モ何物モ觸レ得ルモノニアラズ。急性汎發性腹膜炎ノ場合ニ鼓腸甚シケレバ肝濁音界ハ消失ス。肝濁音界ガ大部分消失シテ右上側腹部ニ局限シテ比較的長ク肝濁音界ガ狭ク

殘居スルコトアリ。穿孔性腹膜炎ニテ腸内瓦斯ガ腹腔ニ洩ルレバ其ノ瓦斯ハ腹腔ノ上部ニ集マリ、此所ニ高鼓音ヲ證明ス。屢々此所ガ鑛音ヲ呈スルコトアリ。

腹膜炎ニテ滯溜滲出液ガ少量ナレバ打診的ニ之ヲ證明スルヲ得ズ。穿孔性腹膜炎ニテハ腹水ノ如ク大量ノ滲出液ガ側腹部ニ滯溜シ、此所ニ液ニヨル濁音界ヲ證明シ得ルコトアリ。包圍セラレタル膿瘍ノ如キガ前腹壁ニ近クスレバ、此所ハ打診上必ズ濁音ヲ發ス。

腹膜炎患者ニテハ直腸及腔ヨリノ觸診ヲ怠ルベカラズ。骨盤内ヨリ腹膜炎ヲ發セル場合ニノミ直腸ノ前壁ヲ壓迫スレバ此所ニ疼痛アリ。汎發性急性腹膜炎ノ末期ニハ屢々肛門ハ開放シテ、肛門括約筋ノ麻痺ヲ見ル。急性腹膜炎患者ニテハ直腸ノ前壁ニ抵抗乃至ハ軟腫脹ヲ觸ルルヤ否ヤヲ注意シテ検査スベキナリ。其ノ抵抗ハ滯膿ヲ示シ、軟腫脹ハ炎症機轉ヲ現ス場合多シ。

腔ヨリノ觸診ハ指ヲ以テナスハ勿論ニシテ、鼓腸甚シカラザル時ハ子宮附屬部ヲ注意シテ觸レンコトヲ試ム。

腔ヨリノ觸診ニテ上、子宮陵ノ過敏度、嗽叭管ノ腫脹ヲ知り、腹膜炎ガ子宮附屬器ヨリ發セルコトヲ正シク診斷シ得ル場合尠ナカラズ。

## 第2節 急性腹膜炎ノ種々相

腹膜炎ノ型像ハ種々様々ナルニヨリ、原因ト發症點ニ從ヒ次ニ様々ノ型ノ腹膜炎ノ場合ノ腹部觸診所見ニ就テ記載スベシ。

### 1) 胃腸管ノ穿孔

胃腸管ヨリ發起スル腹膜炎中ニテ蟲様突起ヨリ發起スルモノガ最多ナリ。此ノ際滲出液ハ初病期ニハ檢證スルヲ得ザルモ、大量ニ液ガ滯溜スルニ至レバ、之ヲ直腸又ハ腔ヨリ觸ルルヲ得。

胃壁穿孔ノ結果ハ穿孔胃ノ鹽酸分泌量ノ多寡ニヨリテ甚シク異ナル。即チ過酸症ヲ伴ヘル胃潰瘍ガ空胃時又ハ胃内ノ食物ガ比較的長時間胃鹽酸中ニアリタル後ニ潰瘍ガ腹膜腔ニ穿孔セル場合ニハ腹膜炎ハ激シク起リ難シ。癌胃ニテ之ニ鹽酸分泌ナク腐敗食物ガ停滯スル時期ニ穿孔スレバ穿孔4時間ヲ經テ既ニ急性腹膜炎ノ症狀ヲ發ス。十二指腸潰瘍ノ穿孔ニ際シテ腹腔ニ出デタル十二指腸内容ハ鹽酸含有胃液中ニ一定時間アリタルモノナルニヨリ、之ガ急性腹膜炎惹起作用ハ緩和ナリト知ルベシ。サレド胃腸潰瘍ノ穿孔ノ場合ニハ蟲様突起炎ノ場合ニ比シテ概シテ腹壁ノ緊張ガ迅速ニ起リ且高度ナリ。尙胃穿孔ノ場合ニハ横隔膜運動ガ障礙セララルコト甚シク喘ゴト甚シ。注意シテ患者ノ腹部觸診ヲ試ミナバ全般的ニ腹部ニ壓痛アル他ニ、穿孔位ニ相當シテ毎ニ特ニ壓痛甚シキ局部ヲ診察者ハ發見シ得ベシ。

穿孔性腹膜炎ノ場合ニテ穿孔後、尙餘リ時間ヲ經過セザレバ普通腹壁ハ強ク緊張シテ陷没シ板狀硬ニ觸ル、而シテ腹壁到ル所ニ壓痛烈シク、爲ニ穿孔部ヲ決定シ難キコトアリ。斯ル場合ニモ20分間、30分間、時ヲ異ニシテ反覆觸診ヲ試ミナバ穿孔部腹壁ノミガ特ニ強ク緊張セルヲ觸診ニテ證明シ得ルコトモ稀ナラズ。穿孔後時間ヲ經過シ病症増悪スレバ鼓腸甚シク從ツテ腹部ハ甚シク膨隆スルニ至ル。

胃腸管ノ腹膜穿孔ハ暴力、腸ニ於ケル狭窄上部ノ甚シキ延伸、腸套扶斯潰瘍等ニヨリテモ起ルコトアルハ周知ノ如シ。

## 2) 肺炎菌腹膜炎

肺炎球菌性腹膜炎ハ多クハ小兒殊ニ女兒ニ起ルモノニシテ、腹膜ノ該菌ニヨル感染ハ血行ヲ介シ、胃腸管ヨリ又ハ女子生殖器ヨリ來リ得。嚥下肺炎球菌ガ腸管粘膜ヲ胃シ淋巴濾胞ヲ貯フル蟲様突起ニ集マリテ爰ニ定型的蟲様突起腹膜炎ヲ起ス場合ガ多シ。

發病初期ニハ滲出液ハ少ナキモ晩期ニハ其ノ量ヲ増加シテ、小骨盤ニ滯

溜スルニ至ルモ、之ガ完全ニ包圍セララルコト稀ナリ。屢々甚シキ瀰膿アルニモ拘ラズ炎症範圍ニ硬キ浸潤ヲ來スコトナシ。從ツテ廻盲部ニ抵抗又ハ限局性腫瘍形成ヲ見ズ。

該症ハ發病後12—24時間ハ腹壁ハ緊張シテ觸診上ニモ重症傳染ノ症狀ヲ呈スルモ、次デ腹壁ハ輕度ニ弛緩シ始メ、全身状態ハ増悪セズシテ自然ニ腹部膨滿ハ幾分輕減ス。此ノ症狀ハ穿孔性腹膜炎ノ其レト大イニ異ナル所ナリ。症例ノ腹部膨滿ガ停止スルトモ、之ヲ以テ病勢停止乃至ハ輕快ト做スベカラズ。一時的輕快症狀ニ次ギテ更ニ鼓腸ハ甚シクナリ、大量滲出液ノ瀰留症狀ヲ腹部觸診ニヨリテ證明シ得ルニ至リ末期症狀トナル。即チ患者ノ外様ハ全ク憔悴シ、腹部ハ大鼓腹トナリ、結核性腹膜炎ノ末期ニ於ケルガ如ク腹壁靜脈ハ擴張ス。而シテ臍ハ膨隆シテ破裂シ、此所ヨリ膿ヲ洩スニ至ルコトスラアリ。

以上ノ如クナルニヨリ、肺炎球菌性腹膜炎ヲ新鮮期或ハ第1病期、中間期及惡液質期ノ3病期ニ分ツ。第1期ニハ血液中ニ肺炎菌ヲ證明ス。本症ノ一般豫後ハ不良ニシテ症例ノ半數以上ハ死ノ轉歸ヲトル。

## 3) 生殖器性腹膜炎

婦人生殖器ニ發起スル汎發性腹膜炎ハ其ノ臨牀的經過、傳染ノ種類等種々ノ關係ニ於テ他ノ腹膜炎ヨリ異ナル。

腔、子宮又ハ子宮附屬器ヨリ發起スルヲ生殖器性腹膜炎ト云フナリ。

イ) 子宮腔ヨリ發起スル場合。球菌、殆ンド毎ニ化膿性連鎖狀球菌ガ子宮内膜ヨリ子宮ノ淋巴管及血管ニヨリテ腹膜ニ走出シテ腹膜炎ヲ發起ス。

ロ) 子宮内膜ヨリ嗽尿管ヲ介シテ病原菌ガ腹膜ニ達スルコトアリ。

ハ) 子宮膿竈ガ破裂シテ小骨盤ノ腹膜ガ球菌ニヨリテ胃サルル場合アリ。

ニ) 子宮又ハ腔ノ穿孔ニヨリテ急性腹膜炎ガ起ルコトアリ。但健康子宮

が無菌的ニ穿孔スルモ害ヲカモサズ。産褥時ノ子宮穿孔ニテ急性腹膜炎ハ起ル。

生殖器性腹膜炎ノ場合ニハ腹部膨滿及腹壁緊張ハ上腹ニ於ケルヨリモ下腹ニ著明ニシテ、後腔窩窿ニ疼痛アリテ、此所ニ時々滲出液ヲ觸ル。

妊娠ト腹膜炎ニ就テ一言スベシ。蟲様突起ハ右側ノ卵巢ノ炎症ノ影響ヲ蒙リ易ク、ヨク右側卵巢ト癒着ス、妊娠子宮ガ成長スルニ從ツテ慢性炎症ニアル蟲様突起ニ悪影響ヲ及ボスコトアリ。妊娠6ヶ月以上ニナレバ上行結腸ハ横位ヲ取りテ蟲様突起ハ腹腔ノ中央ニ移動ス。此ノ時期ニ蟲様突起炎ヲ起セバ、其ノ病症ハ重クナリ易シ。又子宮陣痛ヲモ起シ、妊婦ハ流産シテ死ノ轉歸ヲトル。然ル故ニ臨牀家ハ妊娠期中ノ腹痛ニハ特ニ注意ヲ拂ヒ、モシ疼痛ガ右腸骨窩ニ局限セバ蟲様突起炎ヲ疑フ可シ。此ノ場合ニ腹壁緊張ハ甚シカラザルニヨリ注意ヲ要ス。妊娠中ニ蟲様突起ヨリ腹膜炎ヲ起セバ妊娠中ナラザル場合ト同様ニ直チニ手術セラルベキナリ。

#### 4) 胆汁性腹膜炎 (Gallige Peritonitis)

胆汁性腹膜炎ニ2種アリ。其ノ一ツハ膽囊乃至ハ膽道ニ肉眼的ニ穿孔部ナクシテ胆汁色素ニテ着色セル滲出液ノ瀦溜ヲ腹腔ニ見ル場合ニシテClairmont 及 v. Haberer 氏等ハ此ノ場合ニ膽道乃至ハ膽囊壁ニ穿孔部全ク無キトアリトセルモ、顯微鏡的ニハ擴張膽囊ノ粘膜ニ裂孔ヲ發見スルカ、又ハ全壁ヲ穿テ裂孔アル場合多キコトガ其ノ後ノ研究ニヨリテ立證セラレタリ。無菌變質胆汁ガ腹腔ニ達スルモ重キ腹膜炎ヲ起スコト稀ナリ。サレド膽道又ハ膽囊ニ廣キ穿孔ヲ來シ滲出液中ニ胆汁ガ混ゼル腹膜炎アリ。病メル膽囊ヨリ出デタル傳染胆汁ハ腹膜ニ對シ危險ナルモノナルハ言フ俟タズ。

胆汁性腹膜炎ニ特異ナル觸診所見アルニアラズ。

#### 5) 小兒ノ腹膜炎

(イ) 小兒腹膜炎ハ蟲様突起ヨリ發起スル場合ガ最モ多シ。

(ロ) 穿孔性腹膜炎アリ。

(ハ) 純連鎖状球菌及葡萄状球菌ニテ起ル急性腹膜炎アリ。

(ニ) 雙球菌，特ニ肺炎菌ニテ急性腹膜炎ガ起ルコトアリ。

小兒ノ蟲様突起ハ長クシテ臍下ニテ正中線ヲ左方ヘ越エテ在ルコト稀ナラズ。從ツテ蟲様突起炎性腹膜炎ニ腹壁緊張及膨隆ガ左側腸骨窩ニアルコトアリ。注意ヲ要ス。

肺炎菌ニテ起ル急性腹膜炎症状ニ就テハ既述セリ。

#### 6) 膀胱破裂後ノ腹膜炎

腹腔内膀胱破裂ハ泥酔者ノ膀胱ガ充滿状態ニアル時ニ傷害セラレ易クシテ來ルコトアリ。此ノ場合ニハ尿ハ腹膜ヨリ吸收セラレテ腹膜炎症状ヲ發セザル内ニ尿毒症様症候ノ下ニ患者ハ死ノ轉歸ヲトル。

膀胱破裂ガ腹腔内ナルカ、腹腔外ナルカヲ鑑別スルコトヲ要スル場合アリ。兩方ノ場合共ニ尿意アルモ、患者ハ何物ヲモ排泄セザルカ、又ハ溷濁セル2—3滴ノ液ヲ排泄スルニ過ギズ。腹腔外破裂ノ場合ニハ尿ハ耻骨縫合周圍ノ柔軟部ニ浸潤シ、直腸ヨリ觸診ヲ行ハントスルモ疼痛アリテ目的ヲ達スル能ハザルモノトス。診斷確定セバ患者ハ直チニ外科醫ニ送ラル可キモノトス。

#### 7) 流行性感胃後ノ腹膜炎

流行性感胃患者ニ固有徴候ノ他ニ、腹痛、鼓腸及腹壁緊張等ヲ來シ、腹膜炎ヲ併發スルコトアリ。但患者ハ嘔吐セズ。經過ハ肺炎菌腹膜炎ニ似タリ。

#### 8) 銃創及ビ刺創後ノ腹膜炎

小ナル平滑貫通銃創ノ場合ニハ輕壓ニテ容易ニ移動スル泡ヲ觸ルルコトアリ。此ノ場合ニ瓦斯ガ腹腔ニ出デテ肝臟濁音界ガ縮小スルコトアリ。而シテ内出血ニヨリテ肋骨弓下部ガ濁音ヲ發スルニ至ルコトアリ。

鈍創ニテ腹膜炎始マルトモ、他ノ腹膜炎ノ場合ニ見ル如キ定型的徴候ヲ缺グヲ常トス。從ツテ胸式呼吸ニ診斷上ノ大價ヲ置キ、不安ノ顔貌及早クモ起ル速脈ニ注意ヲ拂フ可キナリ。しよつくハ負傷ノ直果ニシテ、虚脱ハ腹膜炎ノ第1徴候トスベシ。

腹膜炎及ビ其ノ他 2-3 疾患ノ場合ノ腹部ニ於ケル鑑別的觸診徴候

	腹膜炎				内出血	硬塞ニヨル腸管麻痺	機械的腸管閉塞	脾臓疾患
	穿孔ニヨリ	敗血症的及手術後	肺炎菌	生殖器性				
腹壁緊張	直チニ起リ顯著ナリ。	甚シカラズ。	有リ。特ニ盲腸部ニアリ。	直チニ起リ、特ニ下腹ニ於テ甚シ。	無キカ、有ルモ輕シ。多クノ場合ニ腹壁ヲ壓込ムコトヲ得。	無キカ又ハ輕度ナリ。	始メハ無キカ又ハ單一的ナリ。	非常ニ迅速ニ起ル。
壓迫過敏	到ル所非常ニ過敏ナリ。特ニ原發竈ニ於テ甚シ。	非常ニ過敏ナリ。	顯著ナリ。	多クハ常ニ強シ。	出血竈ノ周圍ニアリ。其他ノ所ニハ殆ドナシ。	局所ハ非常ニ烈シ。	局部ハ非常ニ烈シ。	特ニ胃窩ニアリ。

### 第3節 急性限局性腹膜炎

急性限局性腹膜炎ニテハ腹膜ノ炎症性反應ガ腹部ノ一局部ニ限局ス。

#### 1. 上腹部

上腹部ニ占居セル炎症ハ特ニ屢々胃又ハ十二指腸ヨリ發起ス。此ノ發起ハ潰瘍ノ緩徐的又ハ急性穿孔ニ原因シ、稀ニ胃癌ノ穿孔ニ原因ス。尙脾臓出血及脾臓炎ニテモ上腹部ニ急性腹膜炎ノ徴候ヲ來ス。例外的ナルモ、肝膿瘍ガ上腹部中央ニテ腹壁ヲ舉上シ居ルコトアリ。

#### 2. 右季肋部

此所ニハ膽道炎症及肝臓膿瘍ニ基因スル限局性腹膜炎ヲ起スコトアリ。十二指腸潰瘍穿孔性腹膜炎ガ起ルコトモアリ。時ニ此ノ領域ニ迷居セル蟲様突起ガ炎症ヲ發スルコトアリ。

#### 3. 左季肋部

該部ニ限局性腹膜炎ヲ認メナバ、穿孔セル胃潰瘍ニ其ノ炎症ヲ歸セシムベシ。稀ニ窒扶斯ノ場合ニ脾臓膿瘍ヲ來シ、此ノ爲ニ左季肋部ガ腹膜炎ノ徴候ヲ呈スルコトアリ。

#### 4. 腰部

腰部ニテ腹膜後位炎症機轉ハ最モ屢々腎臓ニ歸ス。疾病ガ腹膜共罹ガ考ヘラルル程前方ヲ侵サバ、而シテ右側ナラバ、虫様突起炎ヲ疑フ。虫様突起炎ニテ炎症ハ主トシテ後腹膜腔ニアリテ、腹膜炎徴候ハ輕微カ又ハ殆ドナクシテ、高熱下ニ皮下蜂窠織炎トシテ背部ニ蔓延スルコトアリ注意ヲ要ス(既ニ記述セル所ノ如シ)。

左側腰部ノ一見原發膿瘍モ時ニ蟲様突起炎ニ歸セシムベキモノナルコトアリ。此ノ場合ニハ遙カ下方ニ下垂セル蟲様突起ガ病ミ、上方ヨリ觸ルヲ得ザル膿瘍ハ小骨盤ニ生ジ、此所ヨリ左方ニ蔓延セルニヨルナリ。

#### 5. 下腹部

a) 炎症ガ下腹ニテ正中央ニ起ラバ、女性ナラバ、先ヅ第1ニ子宮及其ノ周圍ノ炎症ニ疑ヒヲ置クベシ。又蟲様突起炎ニテ原發性ニ中央ニ膿瘍ヲ形成スルコトアリ。

穿孔セル Meckel 憩室、少女ノ急性肺炎菌性腹膜炎後ノ膿瘍ノ如キモ中央ニ現ハル。

莖捻轉セル、而シテ化膿セル卵巣嚢腫モ規則トシテハ中央ニアリテ、輕卒ナル診察ニテハ腹部膿瘍又ハ蟲様突起炎ト誤ルコトアリ。

b) 右側ニ偏シテ抵抗アラバ、男子ナラバ、蟲様突起炎ヲ疑ヒ、女子ナレバ、蟲様突起炎又ハ嗽叭管炎、子宮周圍炎、子宮外妊娠等ヲ疑フ可シ。

時ニ亞急性蟲様突起炎ノ病徴ガ廻盲角ニ於ケル結核性淋巴腺炎ニヨリテ誤ラルルコトアリ。

## 6. 小骨盤

小骨盤ニ於ケル急性炎症機轉ハ婦人科領域ニテ記述スベシ。

### 第4節 横隔膜下膿瘍

横隔膜下膿瘍ハ肝臓上凸面ト横隔膜間ニ膿滯溜ヲ來セル場合ニシテ、本症ハ胃、十二指腸潰瘍ノ穿孔、化膿性膽囊炎及肝臓膿瘍等ニヨリテ起ル。

患者ニ持續性高熱アリテ容易ニ検査シ得ベキ所ニ膿竈ナケレバ横隔膜下膿瘍ヲ疑フコトヲ忘ルベカラズ。殊ニ曾テ腹部炎性疾患ヲ經タル者ニ於テ然リ。横隔膜下膿瘍ノ場合ノ過半ハ蟲様突起炎ニ續發ス。肋膜滲出液ト横隔膜下膿瘍トハ打聽診上及光線透射觀察ニヨリテ區別セラル。然レドモ横隔膜下膿瘍ニハ同側肋膜炎又ハ膿胸ヲ續發ス。斯ル場合ニハ兩症ノ徵アリ。本症ハ屢々黃疸ヲ伴フ。

#### 横隔膜下膿瘍ノ觸診的診斷

多クハ肝臓ノ疼痛性腫脹ヲ伴ヒ、右乳線ニテ肝臓前縁ハ觸知セラレ、硬度ヲ増シ、壓迫過敏ナリ。又經過中ニ上腹部ニ腹膜炎ノ徵ヲ屢々伴フ。即チ上腹壁緊張竝ニ同部ノ壓迫過敏ヲ證ス。腹膜炎徵候ハ膿ガ何レカノ方法ニヨリテ排除セララルカ、又ハ能ク包被セラレザル限リ經過中時々緩解シ、時々増悪ス。膿瘍ガ上腹ニテ前腹壁ニ近寄レバ其ノ部分ハ先ヅ硬ク觸レ、壓迫過敏ニシテ、遂ニ軟化シ波動ヲ證明シ得ルニ至リ、皮膚ハ赤發シテ遂ニ膿竈ガ前腹壁ニ貫破スルコトアリ。

### 第5節 結核性腹膜炎

本症ハ殆ンド毎ニ續發性ニシテ、肺結核、廻盲部結核、結核性腸潰瘍、其ノ他腹膜後淋巴腺、腸間膜腺、輸卵管、稀ニ卵巢、腎臓、膀胱及骨等何レカノ部分ニ存スル結核竈ヨリ血行又ハ淋巴道ヲ介シテ結核菌ガ腹膜ヲ冒スニヨリテ起ル。

初期ニハ徵候ニ特徴ナシ。食思不振、消化時胃及下腹ノ壓迫感アリテ便通ハ不規則且屢々下痢ヲ來シ、痙攣發作、腹部ニ於ケル重感及傷害感等ガ1ヶ月以上ニ互リテ繼續シ、注意ヲ惹ク程ノ貧血及羸瘦ヲ來サバ先ヅ結核性腹膜炎ヲ疑フ可シ。滲出型、結節形(乾酪性潰瘍型ヲ區別スルモヨシ)及癒着型ヲ分ツ。滲出型ト癒着型トノ混合型モ多シ。

#### 結核性腹膜炎ノ觸診的診斷

既ニ記述セル如ク本症ハ初メ徐々ニ増進スルガ故ニ初期徵候トシテ一定ノ觸診的徵候ヲアゲ難キモ、一般ニ多少ノ程度ニ腹部ハ膨隆シ、下腹ニ輕微ノ抵抗竝ニ壓痛アリ。結節型ニテハ滲出液滯溜ノ徵ヲ求ムルモナク、腹部ノ1—2箇所ガ硬ク觸レ、其ノ硬ク觸知セル所ハ扁平硬板狀カ又ハ圓キ移動性少ナキ結節トシテ觸ルルニ至ル。此ノ結節ハ殆ンド毎常可ナリ壓迫過敏ナリ。

胃部ニ扁平ナル廣キ抵抗物ヲ觸レ、之ガ壓迫過敏ナラバ、此ノ扁平ナル、廣キニ互レル、硬キ抵抗物或ハ腫瘍ハ結核大網ガ形成スル結核腫ナリト知ルベシ。

癒著型ニテハ滲出液滯溜ノ徵ナク又、硬キモノヲ觸ルルコトナクシテ腹部ハ漸次膨滿シテ、到ル所鼓音ヲ發シ、恰モ空氣枕ヲ觸ルル如クニシテ、腹壁ハ殆ンド壓込セラレズ。腹部ハ到ル所ニテ壓迫過敏ナリ。本型ニテハ腸紐ハ結核機構ニヨリテ廣ク互ニ癒着シ、爲ニ腸管ノ自由運動及避動(ausweichen)ガ障礙セラル。然ル故ニ腹壁ノ壓入困難ニシテ鼓腸甚シキナリ。

混合型トシテハ既述ノ如ク癒著型及滲出型ガ多ク、該型ニテハ包被セラレタル滯溜液ヲ證明ス。慢性混合型ニテ小腸ノ腸間膜ハ短縮シ、爲ニ小腸ハ腹腔右半ニ偏在シ、腹腔左半ニ滲出液ノ滯溜ヲ證明ス。即チ左半側腹部ハ液ニヨリ濁音ヲ發シ、抵抗強ク、右半側腹部ハ鼓音ヲ發シ、鼓腸ニヨル抵抗ヲ感ズ。本症候ヲ Thomeyer 氏徵候ト云フ。

## 鑑別診断

滲出型ハ萎縮性肝硬變症ト鑑別ヲ要スルコトアリ。結核性腹膜炎ニハ熱發ヲ伴ヒ、脾臟ノ増大ヲ證明セズ。萎縮性肝硬變症ニテ尙肝臟ヲ觸ルル場合ニハ其ノ肝臟ハ硬シ。増大脾臟ヲ本症ニハ證明ス。サレド一般萎縮性肝硬變症ト臨牀上全ク鑑別シ難キ結核性腹膜炎性肝硬變症ヲ續發スルコトアリ。

結節型ハ悪性腫瘍ト鑑別スルヲ要スル場合アリ。30歳マデノ者ニテハ結核ヲ考ヘ、40歳臺ヨリ後ハ結核性腹膜炎ハ起リ難シト知ル可シ。

包被結核性滯溜液ガ耻骨縫合上ニテ下腹中央部ニ在ル場合ニハ囊性腫瘍例ヘバ卵巣囊腫、大網囊腫又ハ腸間膜囊腫ト誤診セザル様ニ注意ヲ要ス。

此等ノ場合ニテハ全體トシテノ移動性ヲ検査スベシ。觸診ニ際シ反射的ニ腹壁ガ強ク緊張シテ吟味困難ナル場合ニハ麻酔ヲ用キテ検査スベシ。囊腫ナレバ假令之ガ既ニ癒著シ居ルトモ規則トシテハ尙多少移動性ニシテ、腹壁ガ全ク弛緩スレバ腹壁ヨリ離レタル丸キモノトシテ觸知セラル。滲出液ニテハ斯ル所見ハ得ラレズ。滲出性結核性腹膜炎ヲ限局性肺炎菌性腹膜炎ト誤ラザル様ニ注意スルヲ要ス。少女ニテ既往史ニテ疾患ガ高熱嘔吐ヲ伴ヘル惡寒戰慄及下痢等ヲ以テ始マレルヲ證シ得バ後者ト診斷スベシ。

## 第6節 大網及ビ腸間膜疾患ノ要綱

急性及慢性大網炎(Epiploitis)ハ近接臓器ノ炎症、從ツテ化膿ノ如キニヨリ又、開腹手術及黴毒等ニヨリテ起ル。炎症大網ハ囊腫狀ニ腫脹シテ疼痛ヲ發シ、腸管ヲ壓迫シテ便秘及腸管狭窄等ヲ起ス。

大網ハ古キへるにあノ場合ニテ腹腔内樞軸捻捩(Volvulus)ニ陥ルコトアリ。然レバ腹膜炎徴候及腸管麻痺ノ徴候ヲ發ス。

大網、腹膜及腸間膜ニ腫瘍ヲ生ズルコトアルモ稀ナリ。腹膜ニハ内皮細胞癌(淋巴管内皮又ハ被蓋内皮)ヲ生ズルコトアリ。原發性結締織性腫瘍

トシテハ肉腫、纖維腫及脂肪腫ヲ生ズ。大網ニハ非常ニ急激ニ經過スル原發性肉腫ヲ生ズルコトアリ。然シ一般ニ報告セラレタル大網腫瘍ハ胃又ハ横行結腸ニ生ゼルモノガ大網ノ兩葉間ニテ下方ニ發育セルモノナルコト多シ。即チ眞實原發性ナラザルコト多シ。

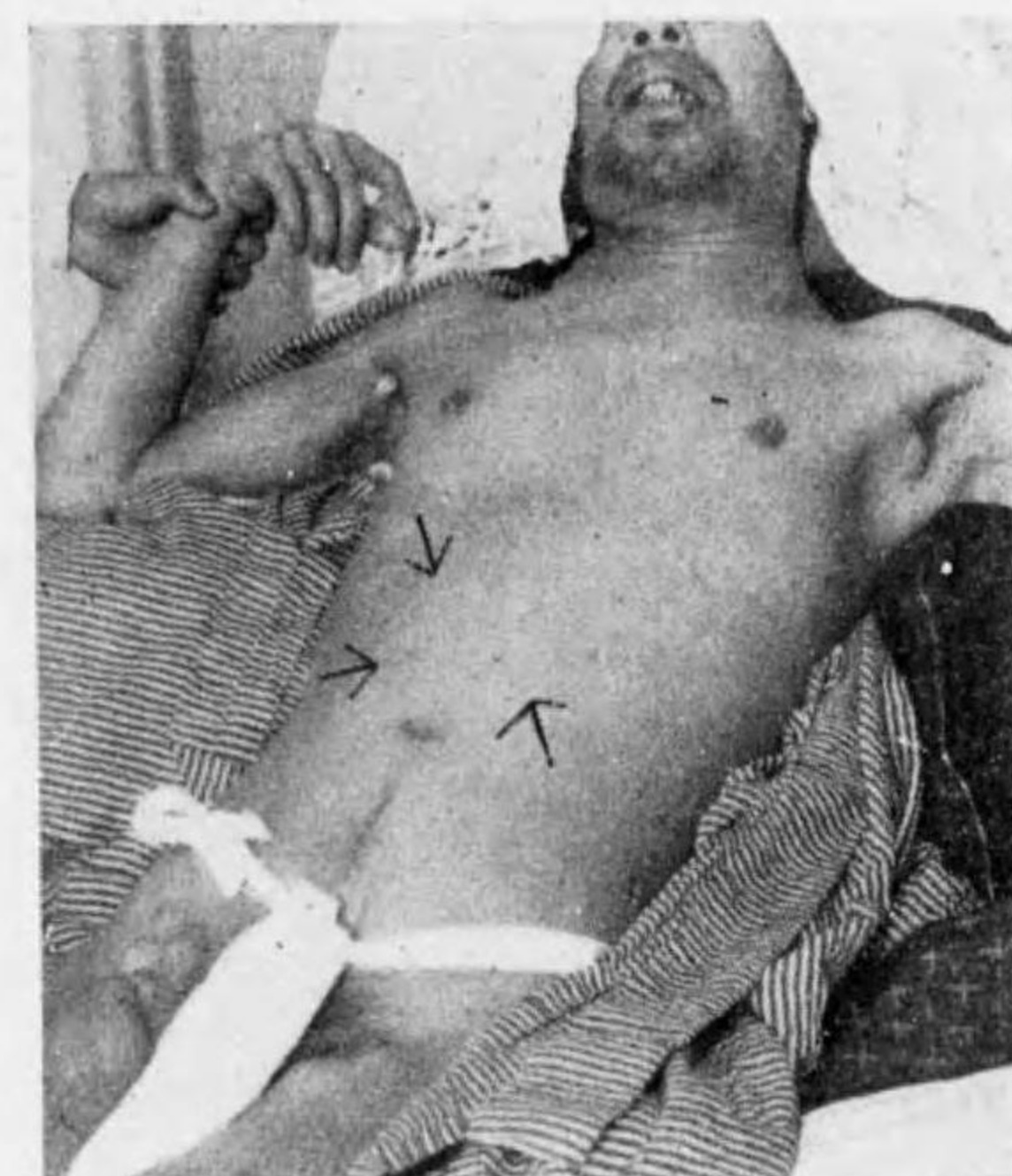尙大網、腸間膜及腹膜後結締織中等ニハ囊腫、皮様囊腫及畸形腫等ガ生ズルコトアリ。包蟲囊腫モ生ズ。囊腫ハ多クハ小腸ノ腸間膜ニ生ジ、時ニ甚シキ大イサニ達ス。

腹膜後淋巴腺結核ノ場合ニテ結核性腺腫ガ甚シキ大イサニ達スルコトアリ。

炎症大網腫瘍ハ壓迫過敏ニシテ腹膜炎ノ徴候及腸障礙ヲ伴ヒ、小腸域ニ生ゼル囊腫又ハ結核性淋巴腺腫ハ腹部ノ中央即チ臍域ニ觸レ、此ノ部ニ抵抗アリ。

白血病例ニテモ多數ノ腸間膜淋巴腺ガ高度ニ腫脹シテ、是等ガ相寄リテ臍域ヲ著明ニ膨隆セシムルコトアリ(挿圖69参照)。

健常大網ハ觸知スルヲ得ザルモ、假性脾臟囊腫及巨大白血病性遊走脾ノ觸診所見欄ニ於テ記述セル如ク、大網ガ硬キ下臺例ヘバ大ナル硬キ腫瘍ヲ被ヒテ、之ニ癒着スレバ、特異觸診所見ヲ呈スルニ至ル。即チ腸索ヨリ細キ幾筋カノ走行不規則ナル索狀物トシテ觸知セラル。



挿圖 69. 寫眞ノ例ニテハ臍直上部ガ廣ク稍々膨隆シ、此所ニ抵抗ヲ觸知セリ。此ノ抵抗ト膨隆トハ多數ノ腸間膜淋巴腺腫ノ腫脹ニ基ケルモノナルコトハ剖檢ニヨリテ實證セラレタリ。假性淋巴性白血病例ノ寫眞(著者及ビ三室實驗)



## 第 2 編

### 診断ニ觸診ヲ要スル産婦人科的 疾患ノ場合ノ腹部觸診所見

#### 第 1 章 診断ニ觸診ヲ要スル婦人科的疾患患者ノ腹部觸診所見

##### 第 1 節 婦人科的疾患ノ觸診的診断法大意

###### 1. 内診法

内診法トハ手指ヲ腔内ニ挿入シテ診察スル方法ヲ云フ。特殊婦人科的診断法タル内診ヲナスニハ被診察者ヲ一定ノ體位ニアル様ニス。

###### (イ) 内診時患者ノ體位

診察者ニ都合ヨキ體位ヲ患者ニ採ラシムベキハ勿論ナルモ亦、患者ノ状態ヲモ考慮ニ置カザル可ラス。

(甲) 診断者ヨリ見タル條件 體位ハ特殊ノ検査ヲナス場合ノ外、最も普通ニハ次ノ條件ヲ満足セシムルヲ以テ理想トス。

- (a) 腹壁ノ緊張ヲ可及的僅少ナラシムルコト。
- (b) 外陰部ヲ容易ニ見得ルコト。
- (c) 手指診察ニ次ギ直チニ器械ヲ以テ診察シ得ルコト。
- (d) 尚ホ生殖器ヲ洗滌シ得ルコト。

(a)ニ最モ好都合ナルハ所謂碎石位 (Steinschnittlage) ナリ。即チ膀胱

碎石術實施ニ際シ選ブ體位ト同様ニシテ、上半身ヲ少シク高く、兩膝ヲ腹部ニ接近セシメ、且可及的廣ク之ヲ外轉セシムルナリ。此ノ體位ニテハ骨盤入口ノ眞結合線ト腰椎トノナス角度ハ甚シク小トナリ、腹腔内壓低ク、腹壁ハ甚シク弛緩ス。上體ヲ舉上スルニハ診察臺ノ後半部ニ一定ノ傾

斜ヲ與フレバ可ナリ。上體舉上ノ角度ハ適當ナルヲ要ス。高キ程腹部ニ弛緩充分ナルモ、同時ニ亦腹腔ノ狭小度甚シク觸診ニ不都合ノ状態トナル。患者ニハ項窩ヲ正シク枕ニ置カシム。膝ヲ腹部ニ接近セシムルニハ診察臺ノ前端兩側ニ足部ヲ固定スル保脚器又ハ膝部ヲ固定スル支膝器ヲ備フルヲ便トス。

(b-d)ノ爲ニハ産科手術ノ際ト同様ニ患者ヲ横體位トシ、尾閭骨ヲシテ臺ノ一端ヨリモ少シク前方ニ突出セシムベシ。此ノ突出不十分ナル時ハ内診ニ用ユル觸手指ノ腔内挿入困難トナリ、從ツテ診察ニ大ナル障礙ヲ來ス。

診察臺ノ高サハ適當ナルヲ要ス。外陰部ガ醫師ノ肘關節ノ高サニアルヲ標準トス。高キニ失スルヨリモ寧稍々低キヲ可トス。

(乙) 患者ノ立場ヲ考慮ニ置キ相當ノ設備ヲ要ス。

上述碎石位ノ他ニ、場合ニヨリテハ側臥位、側腹位、膝肘位等ヲ應用スルコトアリ。

###### (ロ) 内診ノ準備

内診ニ先立チ膀胱及直腸ノ内容ヲ排除ス。是等臟器ガ内容ニテ充滿状態ニアレバ骨盤内ノ正シキ觸診の所見ヲ得ルコト難シ。初學者ハ糞塊ヲ附屬器腫瘍ト誤診スルコトアリ。注意ヲ要ス。

内診ニ用ユル觸手指ハ清潔ニスベシ。但手術時程ノ消毒ヲ施ス必要ナン。流産後、分娩後及末期ノ妊婦等ノ内診ニ際シテハ内診ニ用ユル手指ハ充分ニ消毒スルヲ要ス。子宮頸部癌患者ニテ甚シキ惡臭ヲ放ツ帶下ヲ排泄スル者ノ内診時ニハ護謨製手袋ヲ用ユ。

###### (ハ) 内診ノ方法

内診ニハ左右何レノ手ヲ使用スルモ可ナリ。一般ニハ右利ノ人ハ左手ヲ、而シテ左利ノ人ハ右手ヲ使用スルヲ便トス。即チ外診手ニハ相當ノ力ト鋭敏觸覺トヲ要スル外ニ器械使用ノ必要ニ迫ラルルコト屢々ナルニヨリテス

ルナリ。下腹中央部ノ觸診ニハ左右何レノ手ヲ使用スルモ大差ナカルベキモ、兩側深部ノ子宮附屬器ヲ觸診スルニハ同名手ヲ用ユル方便ナリ。即チ右側附屬器ノ觸診ニハ右手ヲ腔内ニ挿入ス。但各側ノ觸診ニ交々内手ヲ交換スルハ煩ハシク亦其ノ要ナシ。一般ニ左手ヲ内手ト規定スト雖モ、毎々一方手ノミノ偏用ニ馴ルル時ハ、他手ノ使用ヲ餘儀ナクセラレタル場合ニ精確ナル所見ヲ得難カルベシ。依ツテ左手ヲ内手ニ使用スルコトヲモ相當心掛クル必要アリ。

内診手ノ觸診指ハ通常示指ノミニテ特別ナル不都合ヲ感ズルコトナシ。2指ノ挿入ハ患者ニ不快ナリ。未産婦ニテハ2指ノ挿入ハ困難ナルヲ常トス。サレド2指ノ使用ハ診斷上ニ種々ノ利益アリ。即チ中指ノ添加ニヨリテ單ニ示指ナル場合ヨリモ一層深部ニ達スル事ヲ得。且觸診面廣大ナリ。又兩指ヲ左右ニ開ク時ハ同時ニ異ナル2ヶ所ヲ検査スルコトヲ得。殊ニ大イサ及硬度ノ判定ニ對シテハ甚必要ニシテ、單ニ1指ノミニテハ是ノ判定ヲ誤ルコト多シ。依ツテ經産婦ニテ特ニ精細ナル検査ヲ要スル場合ニハ2指ヲ挿入スベシ。

次ニ内診手ノ姿勢ニ就キテ言フベシ。

單ニ示指ノミヲ使用スルコトニテ次ノ2法アリ。

(1) 示指ヲ眞直ニ伸展シ、之ニ次グ3指ヲ屈折シ、且拇指ヲ強ク手背側ニ向ツテ伸バス。斯クシテ陰核ニ觸レザル様ニス。

(2) 示指及之ニ次グ3指ヲモ伸バス、拇指ヲ背伸ス。

第1法ハ最モ普通ノ姿勢ナリ。サレド此ノ姿勢ニテハ屈曲セル3指ハ坐骨結節ノ部ニ支エラレ、示指ノ充分ナル挿入ヲ妨グルコト大ナリ。然ルニ第2法ニテハ恥骨弓ハ拇指ト示指トノ間ニ挾マレ、突出セル臀部ハ示指ト中指トノ間ニ挾マル。從ツテ示指ハ其ノ起根部マデ深ク腔内ニ挿入シ得ル利益アリ。通常外方ニアル3指ハ肛門ヲ避ケテ左臀部ニ接觸セシムベシ。

手指挿入時ノ注意ハ肝要ニシテ、清潔ニ洗滌セル手指ハ一旦拭キテ乾

カシ、内手トスベキ左手ノミリぞーる又ハくれぞーる液ニ浸スベシ。是レ主トシテ藥液ニ含マルル石鹼ニテ手ヲ滑カニスルガ爲ナリ。之レニヨリ特ニおれーふ油又ハわぜりん類ヲ塗布スル要ナシ。乾燥セル手指ヲ其ノママ挿入スベカラズ。尙陰毛及小陰脣等ガ手指ト共ニ挿入セラレザル様ニ注意シ、鋭敏ナル陰核ニ觸レザル様ニ特ニ注意ヲ拂フベシ。未産婦ニテハ外手ノ示指及拇指ヲ以テ陰脣ヲ離開スル必要アリ。安藤畫一氏ハ腹壁ニ置ク外手ノ汚染、濕潤ヲ避クル爲、内手ノ中指及拇指ニテ陰脣ヲ離開シ置キ示指ヲ挿入スル方法ヲ採ル。陰門ノ常ニ離開セル經産婦ニアリテハ其ノ必要ナシ。

内診ニヨリテ検査スベキ事項トシテハ本來ノ内診所見ヲ主トシテ外陰部ノ視診ヲ從トス。

内診ニテ検査スベキ本來ノモノハ次ノ如シ。

(a) 示指ヲ徐々ニ腔内ニ挿入シ、先ツ耻骨縫際ノ後面ニ於テ尿道ヲ壓迫シ、疼痛ノ有無ヲ檢シ、指ヲ左右ニ移動シテ肥厚ノ有無ヲ檢シ(慢性尿道炎ニテ肥厚セル時ハ稍々硬キ索條物トシテ觸ルルコトヲ得)。次ニ從徑ニ上ヨリ下ニ撫デテ分泌物ノ有無ヲ檢ス。

(b) 次ニ腔ノ廣サ、長サ、粘膜ノ性状(平滑、粗糙、皺襞ノ多少、癩痕、擴大性等)及前後兩腔穹窿部ニ於ケル異常ノ有無ヲ檢ス。

(c) 次ニ子宮腔部(腔内ノ位置、大イサ、形、硬度、表面ノ性状、移動性)等ヲ檢ス。

(d) 外子宮口ノ大イサ、形、邊緣ノ性状及方向(頸管ノ方向即チ子宮頸部長軸ノ方向)。

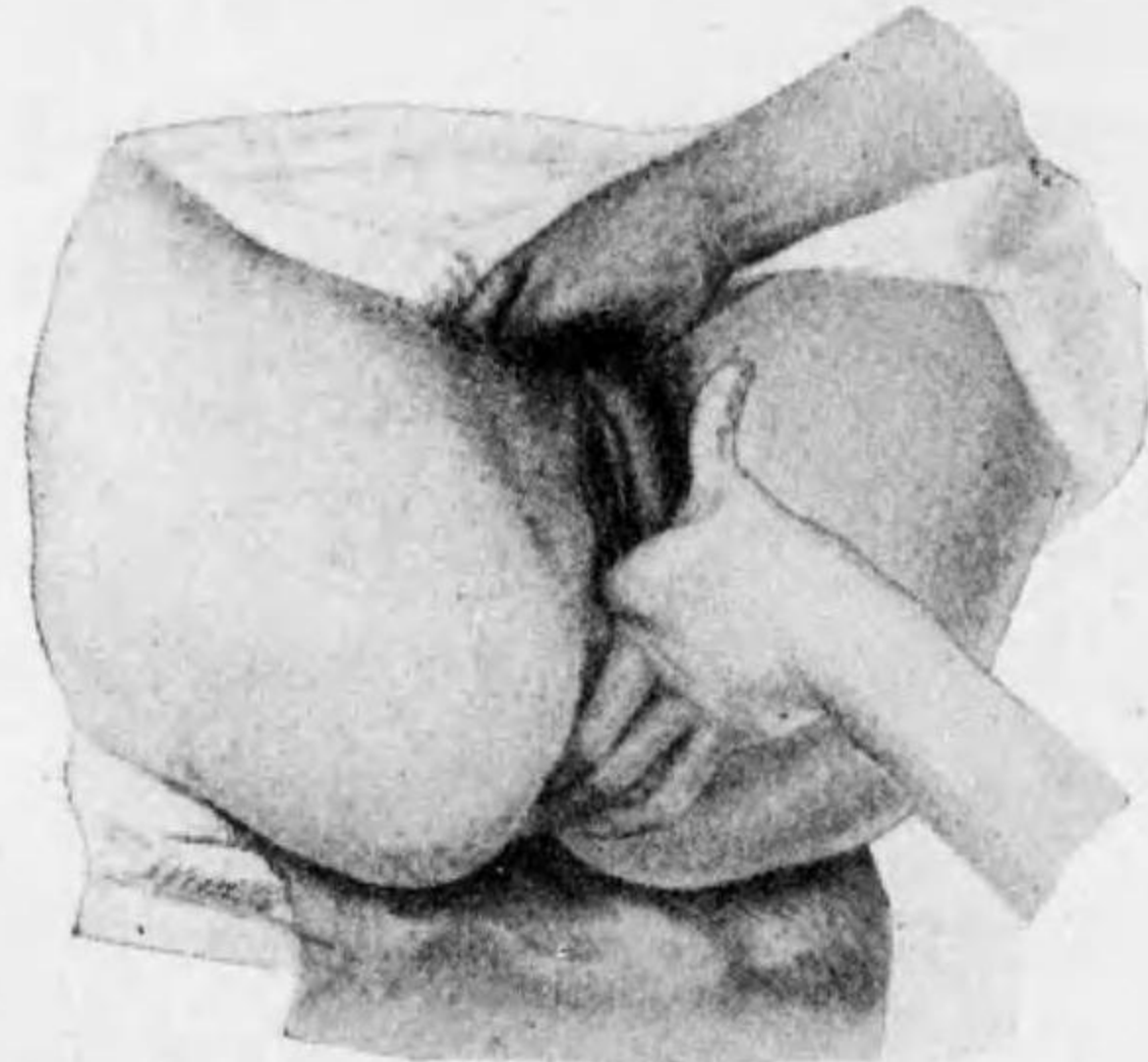
(e) 小骨盤ノ廣サ、骨盤結締織ニ於ケル(浸潤、硬化、腫瘍等)ノ有無。

## 2. 雙合診

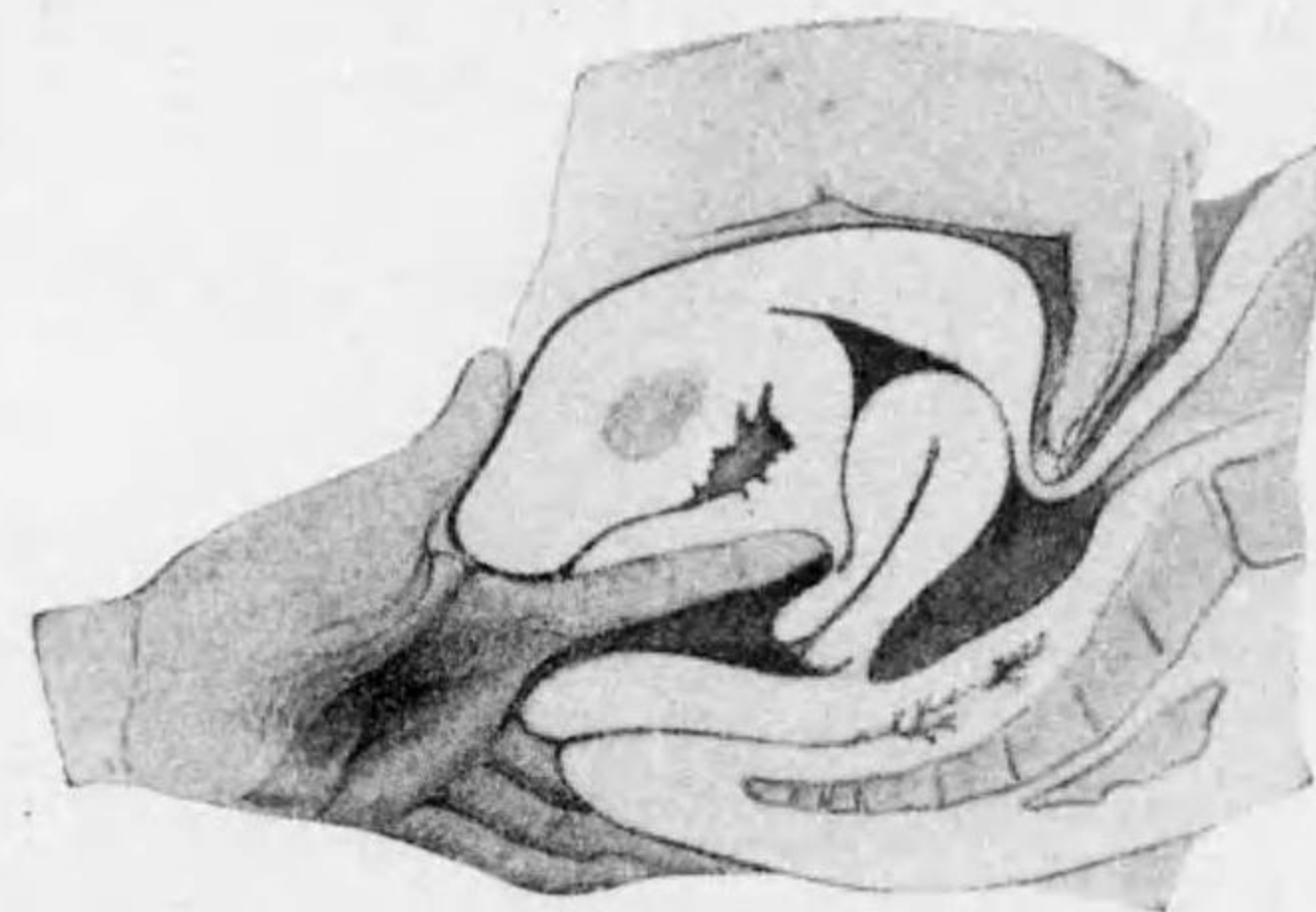
雙合診或ハ腔竝ニ腹壁兩所ヨリスル複合觸診法トハ一手ヲ腔内ニ入レ、他手ヲ腹壁ニ當テ、子宮、其ノ他ノ内生殖器又ハ腫瘍等ヲ兩手間ニ挾ミテ

觸診スル方法ヲ云フ。此ノ觸診法實施 = 際シ其ノ障礙トナルモノハ腹壁ノ緊張ナリ。故ニ觸診時患者ノ腹壁ハ弛緩状態ニアル様ニスベシ。

診察 = 馴レザル患者ハ不安、羞恥及恐怖等ノ爲觸診時腹壁緊張ヲ來シ易シ。



挿圖 70. 双合診時ノ兩手ノ姿勢 (腔腹双合診)



挿圖 71. 双合診時ノ兩手ノ姿勢 (腔腹双合診)

行フ際ノ診察者ノ姿勢ハ如何ニスベキカト云フニ、診察者ハ患者ノ兩脚間ニ兩足ヲ竝ベテ立ち、左手ヲ腔内ニ挿入シ、右手ノ肘ヲ少シク高クシ、腹壁上ニ置ク。簡單ナル所見ハ此ノ姿勢ニテ知ル事ヲ得ベシト雖モ、骨盤ノ深部殊ニ側後方ヲ精査センニハ手ヲ以テ會陰ヲ少シク内方ニ壓入シ、以テ腔

シ。依ツテ患者ハ安堵シテ觸診ヲ受クル様ニシ、診察者ハ診察中患者ニ種々ノ質問ヲ試ミ、以テ患者ノ注意ヲ他ニ轉ズルコトニ努ムベキナリ。突如強キ壓迫ヲ加フルコトヲ避ケ、先ヅ數回輕ク下腹部ヲ觸レテ患者ニ安心セシメ、然ル後必要ノ壓ヲ用ユ。尙患者ニ深呼吸ヲ命ジ、呼氣時ニ壓迫シ、吸氣時ニ觸診手ヲ其ノ深サノ位置ニ置ケルママトシ、次ノ呼氣ニテ更ニ深ク觸手ヲ壓入スル様ニシ、深達觸診ヲ行ハザル様ニスベキナリ。

雙合診或ハ複合觸診ヲ

内ノ手指ヲ可及的深部ニ達セシムル要アルガ故ニ特殊ノ姿勢ヲ選擇セザル可ラズ。其ノ姿勢ニ次ノ2様アリ。

(甲) 内手ト同名側ノ足ヲ踏臺上ニ上ダ、其ノ側ノ大腿ノ略中央部ニ内手ノ肘ヲ乗セ、大腿ヲ介シテ軀幹ノカヲ内手ニ及ボシ壓入ヲ助ク。

(乙) 直立シタルママ内手ト同名足ヲ少シク前方ニ進メ、右足ヲ退ケ、内手ノ肘ヲ同側ノ腸骨前上棘ニ接觸セシメ、之ニヨリテ軀幹ノカヲ内手ニ與ヘテ壓入ヲ助ク。

雙合診ニテ検査スベキ事項トシテハ次述ノモノヲアグベシ。

(a) 子宮體(位置、大イサ、形、硬度、移動性、壓痛等)。

(b) 附屬器及靱帶 附屬器ノ觸診ハ先ヅ右側ヲ先ニシ、次デ左側ニ移ルベシ。内外手ヲ子宮底ノ一部ヨリ輸卵管ノ走行ニ沿ヒテ少シツツ深部ニ進ムベシ。輸卵管及卵巢ハ子宮ノ兩側ニテシカモ寧後方ニ位ス。依ツテ初心者ノ考フルガ如ク是等ノ臟器ハ兩側腸骨窩ノ側方ニアルコトナシ。初心者ハ圓靱帶ヲ輸卵管ト誤ルコト多シ。

(c) 腫瘍ヲ觸レナバ次ノ事柄ヲ検査スベシ。

(i) 大イサ、形、硬度、表面ノ性状、移動性、境界。

(ii) 外診上觸レタル腫瘍トノ關係。

(iii) 腫瘍ト内生殖器トノ關係(腫瘍ノ部位)。

### 3. 内診及ビ雙合診ニヨル内生殖器ノ生理的所見

(附) 妊娠子宮ノ觸診的特殊徴候

正常ナル尿道ニハ疼痛及多分ノ分泌物ナク、尿道ヲ手指ニ觸ルルコトナシ。腔殊ニ腔ノ入口ノ廣サハ未婚ト既婚、未産ト經産トニヨリ一様ナラザルモ、未産婦ニテハ1指、經産婦ニテハ2指ヲ疼痛ナク挿入スルコトヲ得。腔粘膜ノ皺襞ハ分娩ノ有無ニテ一様ナラザルモ、常ニ滑澤ナルモノナリ。子宮腔部ノ形、大イサ等モ亦未産ト經産トニヨリ差異アルモ、其ノ正常位置ハ骨

盤腔ノ中央、所謂誘導線=アリテ、其ノ先端ハ棘間線（兩側坐骨線ヲ結合セル線）=アリ。長サハ凡ソ手指ノ第3節=相當ス。雙合診=ヨリ子宮ノ正常位置=就キテハ各論=詳述スベキモ、一言=シテ云ヘバ、前屈前傾ナルガ故=内指ヲ前腔穹窿部、外手ノ指先ヲ耻骨縫合上數横指ノ部=置キテ、其ノ間=子宮體ヲ觸診シ得ベシ。子宮體ノ大イサハ約鶏卵大ニシテ、形ハ西洋梨狀、硬度ハ稍々硬固ナリ。子宮體ハ疼痛ナク各方向=自由=移動セシムルコトヲ得。之=壓迫ヲ加フルモ疼痛ナシ。變化ナキ輸卵管ハ觸知シ難キヲ普通トス。唯腹壁菲薄ニシテ弛緩セル者=於テハ輸卵管ヲ觸知スルヲ得。此ノ場合ニテモ輸卵管中觸知シ得ルハ稍々硬キ峽部ノミニテ、此ノ部ハ鉛筆大ノ太サヲ有ス。卵巢固有靱帶ト誤ラルル恐レナキ=アラザルモ、此ノ靱帶ハ太ク短カクシテ硬固ナリ。卵巢ハ腹壁弛緩者ノミ=於テ觸知セラル。此ノ場合=卵巢ハ移動性ニシテ之=輕キ壓痛アリ。圓靱帶、薦骨子宮靱帶等ハ子宮ヲ動カシテ靱帶ヲ緊張セシムル=アラザレバ觸知シ難シ。

附、妊娠子宮ノ觸診の特徴(更ニ産科的觸診法欄ニテ記述スベシ)

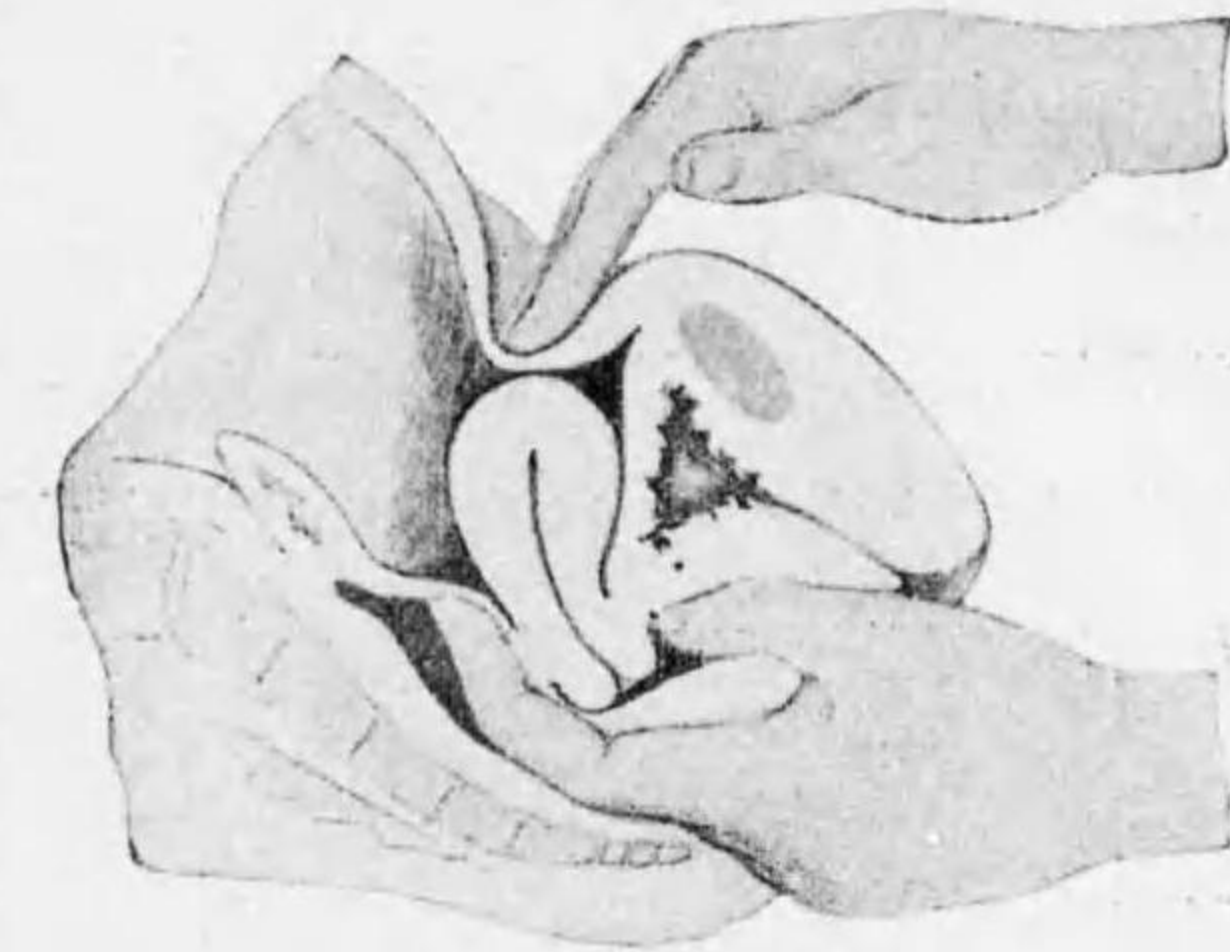
子宮腫瘍ノ本態ヲ雙合診ニヨリテ判定セントスル=當リテハ常ニ妊娠ナラザルヤヲ先ヅ疑フベシ。妊娠子宮ヲ病的腫瘍ト誤ランカ、其ノ結果ハ重大ナリ。鑑別ノ困難ナル子宮腫瘍ハ約小兒頭大マデノモノナリ。此ノ際妊娠ヲ絶對ニ確認シ得ベキ方法ナシト雖モ、雙合診上一定ノ注意ヲ拂ハバ先ヅ誤診ヲ免レ得ベシ。是レ初期ノ妊娠子宮ニハ稍々特有ナル觸診徵候ヲ認メ得ルガ故ナリ。其ノ主タルモノハ次ノ2ナリ。

(イ)子宮體ノ硬度柔軟、毀粉様軟、又ハ軟餅様軟ニシテ刺戟ニ反應シテ收縮スル特性アリ。雙合的觸診中途ニテ急ニ子宮體ノ硬度ハ加ハリ、暫時ニシテ再ビ軟化スルヲ觸知ス。此ノ反應性硬度變化ハ總テノ妊娠子宮ニ認メ得ルモノニシテ一定ノ熟練ヲ積メル上ハ誤ルコトナシ。

(ロ) Hegar氏妊娠徵候及 Piskazek氏妊娠徵候ヲ證明シ得ル場合アリ。Hegar氏徵候ハ妊娠初期ニ現ハルル徵候ニシテ、子宮體ト頸部トノ軟

化=遲速アルニヨリテ起ルモノナリ。頸部組織ハ表層ヨリ徐々ニ軟化スルニ子宮體ハ早期ニ全部軟化ス。故ニ雙合診ニヨリテ凡ソ内子宮口ノ部ヲ前後ノ方向ニ強ク壓迫スル時ハ、壓縮シ得ザル羊水ヲ容レタル卵囊ヲ有スル子宮體ハ外方ニ退キ、之ヨリ尙硬度大ナル子宮頸部トノ間ニ介在セル子宮下部ハ強ク伸バサレ菲薄ナル膜様トナリ。從ツテ雙合診ヲナシツツアル兩手指頭ハ互ニ接觸スルガ如ク感ズルナリ。甚シキ時ハ頸部ヲ子宮體、妊娠子宮體ヲ卵巢腫瘍ト誤診スルコトアリト云フ。本徵候ヲ檢スルニハ内手ヲ前穹窿部、外手ヲ子宮體下部ニ置クカ又ハ内手ヲ後穹窿部ヨリ、外手ヲ耻骨縫合ヨリ壓スベシ。

Piskazek氏徵候 本徵候モ亦、妊娠初期ニ於テノミ現ルルモノニシテ主トシテ子宮體ニ於ケル形ノ變化ヲ云フナリ。初期ニ於ケル妊娠子宮ノ形ハ一般ニ球狀ナレドモ尙精細ニ形ノ變化ヲ觀察スルニ、子宮増大ノ度



挿圖 72. 直腸診直腸腔腹  
雙合診時ノ兩手ノ姿勢

ハ全部一樣ニ行ハレズシテ卵ノ附着部ノミ特ニ著シク膨隆ス。而シテ卵ハ後壁ヨリモ前壁ニ附着スルコト多ク且左右何レカノ子宮角ニ占居スルモノナルガ故ニ子宮底ノ形ハ左右不同ナリ。而シテ又卵占居部ノ硬度特ニ柔キト對照シテ他ノ子宮部ノ硬度ニ對スル判斷ヲ誤リ、爲ニ筋腫結節ヲ誤診スルコトアリ。斯ル形ノ不同ハ2—3ヶ月ニ於テ最モ著明ニシテ、4ヶ月以後ハ他ノ部モ亦發育ヲ進ムル爲次第ニ不明トナリ、5—6ヶ月ニ至レバ平等ニ球形トナル。

## 4. 直腸診

直腸診トハ雙合診ニ用ユル内指ヲ直腸ニ挿入スル方法ニシテ、同時ニ拇指ヲ腔内ニ挿入スルト否トニヨリテ直腸腹雙合診ト直腸腔腹雙合診トノ2法トス。一般的ナルハ後法ナリ。

直腸診ノ適應症ハ次ノモノナリ。

(イ) 一般的腔腹雙合診ノ不足ヲ補フ目的。一般ニ子宮後面、ブーヴラウ氏窩、骨盤結締織、薦骨子宮靱帶、直腸腔中隔等ノ觸診ハ普通ニ雙合診ノミニテハ不充分ナリ。是等ノ部ニ於ケル病變ノ詳細ヲ知ラント欲セバ直腸診ニヨリテ補足セザルベカラズ。直腸診ニヨリテ薦骨子宮靱帶ノ局所解剖的關係ヲ知ルハ骨盤内腫瘍ノ診斷ニ甚緊要ナリ。薦骨子宮靱帶ハ子宮頸部ノ後面ヨリ側後方ニ向ヒ弓狀ニ走レル弾力性索條物トシテ觸ル。此ノ適應ニヨル直腸診ハ直腸—腔—腹雙合診ナルヲ常トス。腔ニ拇指ヲ挿入スル理ハ一ツニハ直腸ヨリ觸レ得ベキ正常臓器ナル子宮頸及子宮腔部ニ對スル對照トシ(之ニハ拇指ニテ子宮腔部ヲ觸ルベシ)、他ニハ局部解剖的關係ニ對スル誤診ヲ防グ爲ナリ。又之ニヨリテ骨盤結締織ノ後部及直腸腔中隔ヲ同時ニ検査シ得。

(ロ) 手指ノ腔挿入不可能ナルカ、又ハ之ヲ遠慮スベキ場合、例ヘバ腔ノ缺損、腔ノ狹窄等ニテ指ノ挿入不可能ナルカ又ハ處女膜ノ損傷ヲ防ギ、腔粘膜ノ過敏ナル者ニ疼痛ヲ避クルガ如キナリ。此ノ場合ノ直腸診ハ通常單純ナル直腸腹雙合診ナリ。肛門括約筋ノ抵抗アルガタメ直腸診ニアタリ示指ヲ充分上方ニ達セシムルコト困難ナリ。會陰及骨盤底ノ強靱ナル未産婦ニ於テ特ニ然リ。依ツテ充分ナル直腸診ヲ實施センニハ全身麻醉ノ要アリ。此ノ際ニハ示指及中指ヲ挿入ス。又鉗子ヲ以テ子宮腔部ヲ下方ニ牽引スル時ハ子宮後面ノ觸診ハ一層容易ナリ。直腸診ノ目的ヲ達センニハ手ヲ肛門括約筋及薦骨子宮靱帶以上ニ挿入スルコトヲ忘ルベカラズ。直腸診ニ當リ

テ、薦骨子宮靱帶ハ最も重要ナル目標ヲナスガ故ニ常ニ注意ヲ怠ル可ラズ。本靱帶ハ約3—5 耗厚サノ弾力性索條ニシテ側後方ヨリ子宮頸(子宮峽部)ノ後面ニ向ヒ弓狀ニ走リテ合ス。

## 5. 麻醉診斷法

甚稀ニ觸診ニ際シ全身麻醉ノ必要ナルコトアリ。疼痛其ノ他ノ理由ニヨリ腹壁ノ緊張大ナルカ、又ハ精細ナル直腸診ヲ要スル場合ニノミ全身麻醉ヲ要ス。從ツテ未熟ナル臨牀家ハ熟練セル者ヨリモ比較的屢々此ノ必要ニ迫ラルル理ナリ。

假令麻醉ヲ施スト雖モ、暴力ヲ用キテ觸診ヲナスベカラズ。特ニ麻醉前ニ疼痛甚シカリシ部分ニ注意シ。麻醉ノタメ疼痛ナク爲ニ不用意ニ暴力ヲ用キ輸卵管妊娠又ハ同膿腫ヲ破壊セシムル場合ナキニアラズ。尙麻醉ヲ施スニ當リテハ患者及家族ノ承認ヲ得ル必要アリ。且少クトモ1人ノ立會人ヲ要ス。診斷ノ目的達成ニ最モ適當ナルハそれすちん微麻醉ナリ。此ノ麻醉ニテハ1—2 分間ニシテ無痛状態ニ入り、休止後2—3 分ニテ完全ニ覺醒シ、何等不快ナル副作用ナシ。ヨツテ外來ニテ應用スルヲ得。サレド腹壁ノ緊張ハ緩解セラレザルガ故ニ、特ニ腹壁ノ弛緩ヲ必要トスル場合ニハくろろぼるむ又ハゑーてる麻醉ヲ要ス。

## 第2節 子宮疾患ノ要綱ト疾患子宮ノ觸診所見

## 1. 子宮發育異常

子宮ノ發育異常ヲ分類シテ1) 子宮缺損症及痕跡子宮、2) 單角子宮、3) 重複子宮、及4) 胎兒子宮、小兒子宮及子宮發育不全症トス。

臨牀の徵候ハ卵巢並ニ生殖管ノ有無及其等ノ發育程度ニヨリテ異ナル。正常卵巢機能アルモ生殖管無ケレバ月經ヲ見ズ。逆ニ生殖管開通スルモ卵巢機能不全ナレバ無月經又ハ月經過少ニ終ル。子宮筋層及子宮内膜ノ發育

正常ニシテ卵巣機能ガ正常ナレバ月經、妊娠及分娩等ニ異常ヲ見ズ。

子宮發育異常ノ診断ハ主トシテ周到ナル觸診ニヨリテ下サル。腔隙缺損シ又ハ狹小ナル場合ニハ直腸觸診ニヨリテ診断ヲ試ム。尙形態ノ變化ハ觸診ニヨリテ決定スル他ニ子宮造影法ニヨリ X 光線寫眞ヲ撮影シテ之ヲ觀察シ以テ最モ精確ニ決定ス。腔隙缺損症ヲ伴ヘル場合ニハ時トシテ尿道ヲ性交作用ニ代用シ、尿失禁ヲ訴フルコトアルニヨリ、腔ノ觸診ヲ開始スルニ當リテハ此ノ事ナキヤヲ考慮ニ置クベシ。

## 2. 子宮ノ位置及ビ姿勢ノ異常

子宮ノ位置トハ子宮ガ骨盤壁ニ對スル位置ノ關係ヲ指シ、子宮ノ姿勢トハ子宮各部分相互ノ位置ノ關係ヲ云フ。此ノ兩者ニ異常アル場合ニ子宮轉位アリト稱ス。

生理的ニハ子宮ハ横行結腸又ハ結腸 S 字狀部ノ如キ移動性臓器ナリ。即チ複合觸診ニヨリテ子宮體ヲ一程度マデ目的ノ位置ニ移動セシムルコトヲ得、又子宮腔部ヲ鉗子ニテ牽引スレバ、之ヲ腔入口マデ疼痛ナク移動セシム得。尙子宮體ハ直腸竝ニ膀胱ノ充滿程度ニヨリテモ移動ス。子宮ガ生理的ニ移動性ナルコトハ妊娠及分娩ノ平安經過ニ密接ナル關係ヲ有ス。

### 子宮轉位

#### (イ) 子宮後轉症

本症ハ臨牀上最モ屢々遭遇スル異常位置ニシテ後傾、後屈及後位又ハ是等ノ合併症ナリ。未妊子宮ニテ子宮球部ガ屈曲性ナレバ通常後傾ニハ後屈ヲ伴フモ、經産婦子宮又ハ炎症子宮ニテ屈曲性少ナキカ又ハ之ナキ場合ニ起ルハ單純ノ後傾症ナリ。後轉子宮ハ多少ノ下垂ヲ兼ヌ。同時ニ輸卵管卵巣及靱帶等モ子宮底部ト共ニ後方ニ變位シ、爲ニ卵巣ヲ Duoglas 氏腔ニ觸知スルコト多シ。後轉症ハ生理的後轉症ト異ナリ自然ニ正常位ニ復歸シ得ルモノニアラス。

後轉症ヲ移動性後轉症ト癒着性後轉症トス。

#### 甲 移動性後轉症

後轉徵候ヲ大別シテ局所症候ト一般症候トス。局所徵候トシテハ(後轉症ニヨリテ直腸ガ壓迫セラレテ)便秘ヲアグベシ。痔核ヲ増悪セシメ、膀胱刺戟症狀及骨盤神經ノ壓迫症狀等ヲモ起シ、過多月經ヲ來スコト稀有ナラズ。尙實地上極メテ重大ナルハ後轉症ト妊娠トノ關係ナリ。他ニ原因ナキ不妊症ノ 50% ノ直接原因ハ後轉症ニ歸スベキナリ。

#### 移動性後轉症ノ觸診的診斷

本症ノ診斷ハ主トシテ觸診ニヨル。即チ先ヅ膀胱及直腸ノ内容ヲ排除シ置キテ、内診ニヨリテ子宮腔部ヲ正常ヨリモ低ク且前方恥骨縫合ニ近ク觸レ、複合觸診或ハ雙手觸診ニヨリテ前腔穹窿部ニ子宮體ヲ觸知スル能ハズシテ後穹窿部ニ於テ之ヲ觸ル。而シテ子宮腔部ト體部トガ一平面ニアレバ單純後傾ニテモ子宮背面ニ於テ内子宮口部ニ屈曲ヲ觸レテ合併後屈ヲ知ル。子宮口ノ方向ハ場合ニヨリテ一様ナラズ。單純ナル後傾症ニテハ腔穹窿ニテ前上方ニ向ヒ、後屈症ニテハ寧下向ス。最モ多キ後傾後屈症ニテハ前下方ニ向フ。尙子宮體ガ側方ニ偏在スレバ子宮腔部ハ體部ト反對側ニ傾ク。後傾症及輕度ノ後屈症ニテハ子宮腔部ト體部トノ連續ヲ證明スルコト容易ナルモ、後屈高度ナレバ時ニ艱難ナリ。此ノ場合ニハ子宮後壁ニ發生セル筋腫及附屬器腫瘍等ヲ除外セザルベカラズ。又腹壁ガ甚シク緊張スルカ、又ハ骨盤内腫瘍ニヨリテ雙手觸診上子宮體部ヲ觸知シ得ザル場合アリ。此ノ場合ニ單ニ内診セル手指ヲ以テ後腔穹窿部ニ子宮腔部ト連續スル硬キ腫瘍又ハ單純ナル抵抗ヲ觸ルルカ、其ノ他ニ直腸觸診ヲ行フベキナリ。消息子検査ハ症候ヲ決定ス。

後轉症ヲ確定セバ尙進ンデ子宮整復術ヲ試ミテ移動性ヲ診斷スベキナリ。

子宮整復術中兩手整復術 = 就キテ述ブベシ。

**兩手整復術** 先ヅ示指(又ハ第3指)ヲ深く後腔穹窿部 = 挿入シテ子宮體特 = 其ノ底部ヲ強ク前方 = 押上ゲタル後、他手ヲ深く骨盤内 = 壓入シ、4指ヲ竝ベタルママ = 鉤狀トナシ子宮底部ノ後面 = テ子宮體ヲ支フ。次デ後腔穹窿 = アル指ヲ前腔穹窿 = 移シ、爲 = 内外再手ノ協働 = テ整復ヲ試ム。即チ内手ヲ以テ子宮腔部ヲ後上方 = 壓スト同時 = 外手ヲ以テ子宮底部ヲ前下方 = 牽引ス。操作中外手ノ指尖ヲ子宮底後面 = 達セシムルコト = 留意スベキナリ。

### 乙 癒着性後轉症

子宮體ガ後方 = 癒着セルヲ直接癒着ト稱シ、子宮體 = 癒着ナキモ、附屬器ノ癒着 = ヨリテ子宮體ガ固定セラレ居ルヲ間接癒着ト稱ス。兩者ガ併合セル場合多シ。

#### 癒着性後轉症ノ觸診的診斷。

先ヅ觸診 = ヨリテ後轉症アルヲ確メテ後、更 = 進ンデ整復不可能ナルヤ否ヤヲ検査シ、以テ癒着性後轉症ヲ診斷ス。癒着堅固ナラザレバ兩手整復術ヲ試ミル際 = 子宮底ヲ移動セシメ得、且癒着索條ヲ直接觸知スルコトヲ得。

堅固ナル癒着アル者 = 整復術ヲ強行スルハヨロシカラズ。コレ = ヨリテ患者ハ疼痛ヲ覺ユルノミナラズ、癒着ノ原因ナル附屬器炎症ヲ再發セシメ又ハ膿瘍ノ破裂、子宮穿孔ヲ起ス危險アリ。

癒着性後轉症 = 屬セシムベキモノ = 所謂頸部後方癒着症アリ。該症 = テハ子宮體ハ前轉又ハ後轉スルモ、移動性 = シテ、子宮頸部ノミ後方又ハ側方 = 癒着固定ス。

### (口) 病的子宮前屈症

子宮ガ銳角ヲナシテ不動性 = 前屈セルヲ病的子宮前屈症ト稱ス。本症 =

テハ月經困難、不妊症及種々ナル神經障礙ヲ伴フ。

### 病的子宮前屈症ノ觸診的診斷

通常子宮腔部小 = シテ、往々長ク且圓錐形ナリ。外子宮口亦小 = シテ前方又ハ前上方 = 向フ。雙合觸診 = 際シテ前腔穹窿部 = 胡桃大又ハ鳩卵大ノ子宮體部ヲ觸ル。多クノ場合 = 同時 = 頸部後方癒着症ヲ證明ス。一側又ハ兩側薦骨子宮靱帶ノ短縮化 = ヨリテ子宮腔部ハ多クハ側方 = 牽引セラレ、爲 = 移動性少ナク、且觸診時伸延 = ヨリテ疼痛ヲ發ス。

### (ハ) 子宮及ヒ腔ノ脫垂症

雌性生殖器ガ其ノ生理的位置ヨリ下垂セル程度 = ヨリテ單純下垂ト脫出トヲ區別ス。下垂輕度 = シテ腔入口以下 = 及バザルヲ單純下垂ト稱シ、外陰部 = 子宮又ハ腔ノ一部又ハ全部ガ露出セルヲ脫出ト稱ス。脫出ハ更 = 不全脫ト全脫ト = 區別セラル。腔翻轉トハ腔ノ子宮腔部附着部及腔穹窿部ノ下垂ヲ云ヒ。之ハ漸次下方 = 及ブ。腔前壁 = 於テ之ト接在セル膀胱壁ノ一部ガ共 = 脫出セルヲ膀胱脫ト稱シ、後壁 = テ之 = 接在セル直腸ノ一部ガ脫出セルヲ直腸脫ト稱ス。子宮下垂症 = アリテハ頸部ノ著シキ肥大及延長ヲ伴フコトアリ。斯クノ如キ合併症ヲ頸部延長ト稱ス。

子宮脫垂ノ微候ハ程度 = ヨリテ異ナル。輕度ノ下垂症 = テハ唯僅カ = 下腹部ノ壓迫感ヲ訴フル他 = 何等ノ障礙ナキコトアリ。下垂ノ程度稍々甚シケレバ、歩行時或ハ働作時 = 於テ生殖器下降ノ感アリテ之ガ下腹牽引感及薦骨痛等ヲ伴フ。尙甚シキ場合 = ハ患者自ラ外陰部へ脫出セル部分ヲ腫瘍トシテ認ムル = 至ル。屢々膀胱障礙、即チ尿意頻數、尿淋瀝及失禁等ヲ見ル。完全脫ノ場合 = モ夜間就寢中ハ自然 = 整復スルモノナルモ、脫出部ノ腫脹甚シキ = 至リテ脫出部ノ自然整復ハ困難トナリ、時 = 壞疽性變化ガ之 = 起リ、敗血症ヲ以テ患者ハ死ノ轉歸ヲトルコトアリ。

**子宮脱垂ノ觸診的診断**

脱垂ヲ診断シ得バ、更ニ進ンデ其ノ程度竝ニ種類ヲ區別シ、原因ヲモ探求セザル可ラズ。

變位ノ程度ノ檢診ハ直立位ニテナスモ、便宜上内診臺上ニ檢診スル場合ハ先ヅ患者ニ強キ努責ヲ命ズベシ。是レ輕度ノ下垂ハ臥位ニ於テハ全ク不明トナリ、高度ノ脱出モ其ノ程度ヲ輕減スルガ故ニ然スルナリ。脱出セル部位ハ視診ニヨリテ決定スルヲ得。膀胱及直腸脱ノ有無ハ屈曲セル消息子ヲ挿入シ、其ノ先端ヲ脱出部ニ向ケテ其ノ部ニ膀胱又ハ直腸ノ存否ヲ檢ス。消息子ニヨリテ子宮ノ長サヲ知ルト共ニ雙合診ニヨリテ子宮底ノ高サヲ檢査シテ頸部延長ノ有無ヲ知ル。子宮底ガ正常高ニアリテ、シカモ子宮腔部ガ腔入口部ニアレバ頸部延長アルコト確實ナリ。尙直腸ヨリ薦骨子宮韌帯ノ附着部ヲ觸診スベシ。

脱垂ノ原因ハ骨盤底筋肉、特ニ肛門舉筋ノ收縮不全ニアリ。先ヅ生殖裂孔ノ廣サ及其縮小性ヲ檢査スベキナリ。

**(二) 子宮内翻症**

本症ハ稀有ノ疾患ニ屬ス。本症ニハ不全型ト完全型トアリ。子宮底ガ子宮腔方ヘ陥入シテ本症ハ起ル。陥入セル子宮壁内面ガ尙子宮口以内ニ止マレルモノヲ不全型子宮内翻症ト稱シ、子宮ノ全粘膜面ガ露出セル場合ヲ完全子宮内翻症ト稱ス。本症ニ於テハ腹膜面ヨリ觀テ子宮底部ニ漏斗状ノ陥凹アリ。此ノ陥凹ヲ内翻漏斗ト稱ス。

本症ハ子宮壁ガ内下方ニ牽引セララルコトニヨリテ起ル。從ツテ産褥性又ハ産科的內翻性ト腫瘍性內翻症トアル理ナリ。

産褥性子宮内翻症ハ突發シ、屢々虚脱ト大出血トヲ招來シ、爲ニ患者ハ數時間ニシテ死ノ轉歸ヲトルコト稀ナラズ。

**子宮内翻症ノ觸診的診断**

雙合診又ハ直腸診ニヨリテ特異ナル内翻漏斗ヲ證明シテ本症ヲ診斷ス。産後腔口ヨリ腫瘤ヲ見バ、本症ヲ疑フベシ。多クハ漏斗縁ニ卵巢ヲ觸知ス。時ニ本症ヲ腔マデ突出セル粘膜下筋腫ト誤診スルコトアリ。警戒ヲ要ス。然シ單ニ此ノ筋腫ノミナル場合ニハ内翻漏斗ヲ證明セズ。

本症ノ治療ノツトシテ用手整復術ガ用キラル。即チ先ヅ患者ニ深麻醉ヲ施シ、前後兩唇ヲみぞー氏鉗子ニテ固定シ、之ヲ下方ニ牽引スルト共ニ子宮底ヲ徐々ニ壓上ス。比較的新鮮ナル内翻症ニ於テノミ本整復術ノ効果ヲ見ル。

**附、子宮粘膜ぼりーぶ**

子宮粘膜ぼりーぶヲ是ガ發生セル部位ニヨリテ體部ぼりーぶ、頸管ぼりーぶ及子宮腔部ぼりーぶノ3種ニ分ツ。何レモ局所粘膜ノ非炎症性増殖症ニヨリテ生ズ。

子宮粘膜ぼりーぶ中子宮腔ヲ越エザルモノハ頸管ヲ擴張スルニアラザレバ觸診竝ニ視診共ニ不可能ナルモ、其ノ他ノぼりーぶハ觸診及視診ニヨリテ診斷スルヲ得。頸管ニ認メタル腫瘍ガ頸管ト體部トノ何レニ發生セルヤハ頸管ヲ擴大シテ決定ス。ぼりーぶ状子宮筋腫ハ強靱ニシテ、子宮體部及頸管ぼりーぶハ柔軟ニシテ囊腫様ナリ。

**3. 子宮ノ腫瘍**

子宮ニハ次ノ腫瘍ヲ生ズ。

良性腫瘍—筋腫及腺筋腫(腺腫ハ稀有)

悪性腫瘍—  
 癌腫  
 肉腫  
 悪性脈絡膜上皮腫  
 (内皮細胞腫、稀有)



筋層炎、筋層増殖症、子宮血腫、子宮膿腫、妊娠及粘膜ぼりーぶ等ヲ眞正子宮腫瘍ト誤診セザル様ニ警戒スルヲ要ス。

### 第1項 子宮筋腫及ヒ子宮腺筋腫 附 子宮腺筋症

#### (甲) 子宮筋腫

子宮筋腫ハ滑平筋纖維ヨリナル。純筋腫ハ稀ニシテ、多クハ結締組織纖維ヲ混ズ。

子宮筋腫ハ卵巣囊腫及子宮癌腫ト共ニ婦人科の3大腫瘍ヲナシ、吾人ノ屢々遭遇スル所ノモノナリ。

子宮筋腫ノ95%ハ子宮體部ニ生ジ、殘ル5%ハ子宮頸部ニ生ズ。尙漿膜下ニ生ズルモノ、粘膜下ニ生ズルモノ及筋層間質中ニ生ズルモノ等アリ。前2者ハ莖ヲ備フルニ至リ、ぼりーぶ狀(茸腫性)筋腫トナリ、漿膜下ニ生ゼルモノハ腹腔内ニ、而シテ粘膜下ニ生ゼルモノハ子宮腔内ニ懸垂ス。此ノ子宮腔内ニ懸垂セルモノニテハ莖ハ延長シテ外子宮口ヨリ腔内ニ脱出スルニ至ル。

漿膜下性筋腫ニテ廣韌帶ノ兩葉間、骨盤結締組織内ニ進入セルモノヲ韌帶内筋腫ト稱ス。

子宮筋腫ノ大イサハ一定セズ。顯微鏡ニテ漸ク認め得ル所謂筋腫芽ノ如キニヨリ、巨大ニシテ腹腔ヲ充滿スルニ至ルモノアリ。子宮筋腫ハ好シク多發ス。但頸部筋腫ハ唯1個ナルコト多シ。

間質性腔上部筋腫ノ稍々大ナルモノニ於テハ子宮腔部ニ著變ヲ來ス。即チ筋腫ヲ發生セル側ノ子宮口唇ハ著シク肥大スルモ、他側口唇ハ菲薄トナリテ高位ヲ占ム。從ツテ子宮外口ハ強ク側上方ニ壓迫セラレテ半月形ヲナシ腫瘍側ニ對向ス。

以上ハ子宮筋腫ノ觸診的診斷ニ必要ナルニヨリ記述セリ。

子宮筋腫ノ局所的主要徵候ハ出血、疼痛及筋腫ニヨル壓迫徵候ノ3ト

ス。

一般徵候トシテハ貧血及心臟障礙ヲアグベシ。

#### 子宮筋腫ノ觸診的診斷

子宮筋腫ノ診斷ニ最モ必要ナルモノハ觸診所見ナリ。

子宮筋腫ノ觸診的診斷ハ之ニ熟練セル者ニハ左程艱難ナラズ。筋腫診斷ノ難易ハ腫瘍ノ發生部位、大イサ、數及續發性變化ノ有無等ニカカル。診斷ノ最モ容易ナルハ子宮體ノ變形著明ナル多發性ノ無莖漿膜下性筋腫ニシテ、診斷最モ艱難ナルハ子宮體ノ平等ナル腫大ヲ起セル粘膜下性筋腫及殆ンド全ク子宮ノ變形ヲ起サザル有莖漿膜下性筋腫ナリ。

子宮筋腫ノ觸診的診斷ニ際シテ次ノ3點ニ注意スベシ。

(イ) 球形(屢々表面凹凸不平ナリ)腫瘍ナルコト。

(ロ) 腫瘍ハ硬キコト、及(ハ)腫瘍ハ子宮ニ生ゼルコト。

如何ニ小ナル單發性腫瘍ナリト雖モ是等3所見ヲ與フルモノニシテ無莖ナルモノハ子宮筋腫ト診斷シテ先ヅ誤ルコトナシ。

筋腫ノ硬度ハ結締組織ノ多寡及變性ノ有無ニヨリテ差異アルノミナラズ、發生部位即チ筋肉被包ノ有無及其ノ厚サニヨリテモ一様ナラズ。例ヘバ純漿膜下性筋腫ニテハ腫瘍固有ノ硬度ヲ觸知シ得ルモ、粘膜下性筋腫ニテハ腫瘍ト觸診手間ニ肥厚セル子宮壁介在スルガ故ニ腫瘍固有ノ硬度ヲ觸知シ難シ。斯ル場合ハアルモ、前述セル如ク、一般ニ筋腫ノ硬度ハ硬シ。其ノ硬度ハ内容ノ充滿セル卵巣囊腫ノ其レトハ自ラ差異アリ。筋腫ハ結締組織ニ富メルモノニテモ多少ハ壓縮シ得ラルルモ、卵巣囊腫ハ壓縮シ難シ。粘膜下性筋腫ノ場合ニハ軟カキ子宮壁ノ中ニ硬キ粒狀ニ筋腫ヲ觸知スベシ。筋腫ガ續發性ニ次第ニ軟化スレバ遂ニ其ノ觸診所見ハ囊腫様トナル。

筋腫ガ子宮ニ發生シ居ルコトヲ觸診ニヨリテ決定スルコトハ最モ大切ナルコトナルモ、容易ナル業ニナラズ。此ノ決定法ニ次ノ4アリ。

a 腫瘍ノ直接觸知 b 附屬器及韌帶ノ觸知

c 消息子検査 d X光線検査

a ト b ト = 就テ次ニ記述スベシ。

(a) 腫瘍ヲ觸知シ、之ト子宮壁トノ關係探求

無莖漿膜下性筋腫 = アリテハ子宮體ノ一部ガ半球狀ニ突出シ、多發性ナル時ハ子宮ハ凹凸不正ノ表面ヲナス。而シテ結節小ニシテ子宮全體ガ約手拳大ニ至ルマデハ子宮體ノ變形ナルコトヲ知り得ベキモ、既ニ大人頭大ニ達スレバ觸知腫瘍ガ子宮體ナルヤ否ヤヲ判定スルハ必ズシモ容易ナラズ。此ノ場合ニハ子宮腔部ガ腫瘍ニ直接移行シ、且腫瘍ト子宮腔部トガ協動スルコトニヨリテ判定ス。尙消息子及 X 光線検査ニヨリテ診斷ヲ確實ニス。ぼりーぶ様漿膜下筋腫ニテハ太ク短カキ莖ヲ觸知スルコトヲ得。無莖粘膜炎下性筋腫ニテハ子宮ガ閉鎖シ居レバ、其ノ筋腫ヲ觸知スルヲ得ズ。而シテ唯平等ニ腫大セル球狀子宮體ノ略ボ中央部ニ子宮腔部ノ接續セルコトヲ證明スルヲ特徴トス。故ニ高度ノ月經過多、持續的ノ子宮出血、陣痛様疼痛等ノ症狀アル者ニ子宮ノ平等腫脹ヲ證明セバ頸管ヲ擴大セル後、子宮腔ノ觸診又ハ子宮腔造影法實施ニヨリテ検査ス。ぼりーぶ様粘膜炎下性筋腫ニテ腔内ニ産出セララルモノノ診斷ハ容易ナリ。此際腫瘍ノ牽引ニヨリテ移動スベキ部位ヲ定メ、以テ莖ノ附着部ヲ知り得ベシ。例ヘバ子宮底部ニ發生セルモノニテハ牽引ニヨリテ輕度ノ内翻ヲ起シ得ルコトアリ。間質性發育狀態ノママニ止マレル筋腫ニテハ子宮體ノ増大ヲ觸知シ得ルノミニテ腫瘍ノ觸知ハ全然不可能ナリ。從ツテ此ノ場合ニハ子宮筋腫ナル診斷ハ臨牀的症狀ニヨリテノミ下サザル可ラズ。

腔直上部ヨリ發生セル間質性頸部筋腫ハ既述セルガ如キ(第 161 頁參照) 特異ナル形態ヲナスニヨリテ容易ニ診斷スルコトヲ得。即チ骨盤内ニ固定セル球形腫瘍ヲ腔ヨリ觸知シ、其ノ上ニ恰モ鳥帽子ヲ附ケタル如キ位置ノ關係ニアル子宮體ヲ觸知シ、且子宮腔部ハ消失シ、腔内腫瘍ノ下端ヨリ遙カ上方ニ半月形ノ外子宮口ヲ觸ル。

廣靱帶内肉腫ニテハ小骨盤内ニ固定セル腫瘍ヲ觸知シ、其ノ一側ニ甚シク偏在セル正常子宮體ヲ觸知スルノミニテ子宮體ニ發生セルコトヲ確定スルコト不可能ナリ。

b 附屬器及靱帶ノ觸診ニヨリテ間接的ニ子宮體ト筋腫トノ關係ヲ判斷スルコト。

附屬器及靱帶ノ觸知ハ每常容易ニ行ハレ得ベクシバ觸知セル腫瘍ト子宮トノ關係進デハ腫瘍ノ子宮壁ニ對スル部位的關係ヲモ診定シ得ベキモノナレドモ、是等ノ觸診ハ甚難難ナルヲ普通トス。局所的解剖的ノ關係ノ明瞭ナル正常内生殖器ニ於テスラ卵巢及輸卵管ノ觸知ハ每常容易ナラズ。マシテ局所解剖的ノ關係ニ著シキ變化ヲ來シ易キ子宮筋腫又ハ附屬器ヲ隱蓋スル骨盤腫瘍等ノ場合ニ於テハ附屬器ノ觸診ハ困難ナリ。子宮頸部ノ後方ニアル腫瘍ニシテ其ノ後面ニ薦骨子宮靱帶ノ附着セルヲ直腸診ニヨリテ觸診シ得タル場合ニノミ子宮頸部筋腫ヲ診斷シ得ルノミナリ。要スルニ附屬器及圓靱帶ノ觸知ニヨリテ腫瘍ト子宮トノ關係ヲ判定シ得ルコトハ極メテ稀ナリ。

類症鑑別

(1) 有莖漿膜下性筋腫ト卵巢腫瘍トノ鑑別

卵巢腫瘍ハ球形ニシテ移動性ヲ有シ、子宮體ニ變形ナキガ故ニ之ト卵巢腫瘍トノ鑑別ヲ要スル場合アリ。

子宮筋腫	卵巢囊腫
(イ) 硬度硬(攣縮筋ノ如ク硬シ)	硬固又ハ彈力性硬、時ニ水腫様軟
(ロ) 莖ハ太ク短シ	莖ハ細ク長シ
(ハ) 莖ノ附着部位ハ一定セズ	莖ハ子宮角ニ附着ス

(2) 有莖漿膜下性筋腫ト實質性卵巢腫瘍トノ鑑別

兩者ノ鑑別ハ莖ノ附着部位ニヨリテノミ附シ得ラル。莖ノ附着部位ニシテ子宮角ナル場合ニハ鑑別不可能ナリ。(輸卵管造影陽性ナル場合ハ鑑別シ

得)

(3) 子宮體ノ平等腫大ヲ來セル間質性又ハ粘膜下性筋腫(妊娠トノ鑑別)

妊 娠	筋 腫
(イ) 月經無シ	月經過多
(ロ) 硬度ハ粘土様軟	硬度硬
(ハ) 收縮性ヲ有ス	收縮性ヲ有セス
(ニ) 腔及子宮腔部ノ軟化著明ナリ。	腔又子宮腔部ノ軟化ハ無キカ又ハ輕度ナリ
(ホ) ヘガール氏徴候、其ノ他ノ妊娠徴候アリ	筋腫ニハ妊娠徴候ナシ

(4) 子宮體ノ平等腫大ヲ起セル手拳大ヲ越エザル 體部筋腫ト子宮筋層増殖症トノ鑑別

體部筋腫	筋層増殖
(イ) 形態球狀	子宮ハ正常形即チ梨子狀又ハ圓筒形ヲ呈ス
(ロ) 子宮腔部ノ變化ナシ	子宮腔部モ共ニ肥大ス
(ハ) 子宮腔ハ偏位ス(消息子検査ニヨリ分明ス)	子宮腔ノ偏位ナシ

(5) 小ナルぼりーぶ性筋腫ト所謂粘膜ぼりーぶトノ鑑別

ぼりーぶ性筋腫ハ實質性ニシテ硬ク、粘膜ぼりーぶハ軟骨囊腫様ナリ。

### (乙) 子宮腺筋腫及ヒ子宮腺筋症

兩者共ニ腺、筋纖維及結締織ヨリナル。腺筋腫ハ眞正腫瘍ニシテ稀有ノモノナルモ、後者ハ一種ノ増殖炎性ノモノニ屬シ、吾人ノ甚々遭遇スル所ノモノナリ。

子宮腺筋症ニハ特徴ナキガ故ニ臨牀上確實ニ診斷スルコト能ハズ。唯異常子宮出血ヲ訴フル 40 歳代ノ婦人ニ就キテ内診上子宮體ノ平等腫脹及

硬度著シク硬固ナルヲ知り得ルカ、又ハ子宮角ニ半球狀ノ鳩卵大ヨリ鶏卵大腫瘍ヲ觸レ得タル場合ニノミ本症ヲ疑フ。

### 第 2 項 子宮癌腫

子宮癌ノ發生期ハ略ボ 30 歳ヨリ 60 歳マデナリ。頸部癌ハ 3 回以上ノ經産婦ニ比較的多シ。子宮頸部ノ好發部位ナリ。子宮癌ヲ(A)子宮頸部癌ト(B)子宮體部癌トス。(A)子宮頸部癌ヲ子宮腔部癌(甲)ト頸管癌(乙)トス。

(甲) 子宮腔部癌 之ニハ次ノ 3 型ヲ分ツ。

- a. 上皮ノ増殖ガ子宮腔部ノ外表ニ向ヒ、同時ニ結締織ノ増殖ヲ伴フモノ(所謂花椰菜狀又ハ翻花狀癌)。
- b. 上皮ノ増殖ガ子宮腔部ノ深層ニ向フ者(浸潤癌)。
- c. 上皮ノ増殖ガ子宮腔部ノ表層ニ於テ行ハルモノ(淺キ潰瘍ヲ形成スル癌)。

### (乙) 頸管癌

之ハ潰瘍ヲ形成シ、又深層ニ向ヒテ浸潤性ニ増殖シテ結節ヲ形成ス。増悪セルモノニテハ頸管ノ全部ガ噴火口様ニ變形シ化膿スルコト多シ。

### 子宮頸部癌ノ觸診的診斷

子宮癌腫ノ診斷ハ必ズ内診ニヨリテ決定スベキナリ。診斷ハ早期ナラザル可ラズ。早期診斷ハ子宮鏡、消息子及きゆうれつと諸検査ニヨリテ附シ、觸診法ハ特別ナル場合ノ外價値大ナラズ。尙ホ内診ニ平行スベキハ組織學的診斷法ナリ。

(1) 子宮腔部又ハ頸部ノ粘膜表面ニ腫瘍又ハ潰瘍ヲ形成セルモノニ於テハ

- (a) 組織ノ脆弱ナルコト。
- (b) 接觸ニヨリテ容易ニ出血スルコト。

(2) 癌組織ガ頸部筋層内ニ浸潤シ、粘膜面ニ其ノ形骸ヲ露サザルモノ  
ニアリテハ腫瘍部ハ特ニ異様ニ硬シ。

(a) 及 (b) ハ癌ヲ診断スルニ際シ特ニ大切ナル根據ヲナス。

### (甲) 子宮腔部癌

1. 翻花状癌。既ニ鶏卵大以上ニ達セルモノノ診断ハ頗ル容易ニシテ乳  
嘴状ヲ呈シ而モ潰瘍面ヲ有シ、増殖組織ハ特ニ脆弱ナリ。

2. 扁平癌性潰瘍。初期ニアルモノノ診断  
ハ困難ナリ。癌性初期潰瘍ト腔部ニ發生ス  
ル諸種ノ潰瘍トノ鑑別困難ニシテ顯微鏡的  
検査ヲ經テ始メテ診断シ得ル場合尠ナカラ  
ズ。

#### 癌性潰瘍ノ特徴

(a) 部位及形一前唇又ハ後唇或ハ兩唇  
ニ發生シ、形不正ニシテ、糜爛ニ見ルガ如ク  
子宮口ニ環状ニ生ズルコトナシ。


(b) 周圍トノ境界一直線状ナラズシテ鋸  
齒状ナリ。且邊緣ハ結核性潰瘍ノ如ク著明ニ  
穿掘セズ。

(c) 潰瘍面ノ外觀一粗大顆粒状ニシテ光澤ナク、帶黄赤色ナリ。

(d) 接觸ニヨリテ容易ニ出血ス。

(e) きゆーれつとヲ以テ中等度ニ潰瘍面部ヲ搔爬スレバ癌組織ハ約麻  
實大ノ片塊トシテ分離ス (結核性潰瘍、軟性下疳又ハ微毒性扁平こんぢろ  
ーむ等トノ鑑別ヲ要ス)。

第2期又ハ第3期ノ糜爛治癒ト糜爛性癌トノ鑑別ニハ特ニ注意ヲ要ス。  
初期糜爛性癌ト糜爛治癒トノ鑑別ハ殆ンド不可能ト云ヒテ可ナリ。



挿圖 73. 子宮腔部癌

3. 浸潤癌 潰瘍面ヲ有セザル癌ト子宮腔部ノ所謂濾粘性肥大トノ鑑別  
ハ甚困難ナリ。癌ハ局所的ニシテ軟骨様硬度ヲ有ス。炎症性肥厚ハ多ク腔  
部全般ニ平等ニ起リ、硬キモ軟骨様ナラズ。確診ハ組織的検査ヲ經テ附ス。

### (乙) 頸管癌

外子宮口全ク閉鎖スルカ、又ハ腔部粘膜ニ何等ノ變化ナキ場合ノ診断ハ  
困難ナリ。斯ル場合ニハ試験的搔爬ニヨリテ得タル組織片ノ鏡檢ヲナシテ診  
斷ス。

#### 癌腫蔓延ノ診断及ヒ手術可能性ノ判定

1. 骨盤結締織ニ於ケル蔓延

骨盤結締織ニ於ケル蔓延状態ハ雙合診殊ニ直腸診ニヨリテ知ル。鉤鉗子  
ヲ用キテ子宮腔部ヲ下方ニ引下シテ直腸診ヲ行ハバ妙ナリ。蔓延ノ有無及  
程度ハ抵抗ノ有無及浸潤ノ形状ニヨリテ判断ス。

2. 膀胱ニ於ケル蔓延 膀胱ニ蔓延セル場合ニハ膀胱鏡検査ニヨリテ膀  
胱ニ浮腫ヲ認ム。

3. 腔ニ於ケル蔓延 腔ニ潰瘍ヲ形成スルニ至レルモノハ觸診及子宮鏡  
検査ニヨリテ診断シ得ベク、粘膜下ニ浸潤セルモノハ觸診ニヨリテ知り得  
ベシ。

4. 直腸ニ於ケル蔓延 直腸診ニヨリテ粘膜ノ移動性ヲ檢シ、又直腸鏡  
ヲ用キテ診断ス。

#### (B) 子宮體部癌腫

子宮體部癌腫ハ子宮頸部癌ニ比シテ遙ニ稀ナリ。而シテ其ノ發育及蔓延  
モ頸部癌ニ比シテ著シク緩徐ナリ。蔓延ノ方向ハ主トシテ子宮筋層ニ向ヒ徐  
々ニ筋層ヲ侵シテ漿膜面ニ達シ、遂ニハ局所ニ結節様ニ隆起シ、小腸、大網  
膜及膀胱等モ癒着シ、時トシテ之等ニ穿孔ス。

體部癌ノ徴候 出血、帶下及疼痛ガ3主徴ナルモ、接觸性出血ヲ見ルコ

トナシ。出血ハ經閉後數年ニシテ起リ、帶下及疼痛ハ本症ノ比較的末期ニ伴ハル。

### 子宮體部癌ノ觸診的診斷

經閉ノ不正出血及所謂更年期性出血ハ體部癌ヲ疑ハシムル最モ有力ナル徵候ニシテ發作性子宮痛竝ニ血漿様帶下ハ重要徵候ナラズ。初期ニハ觸診所見甚僅少ニシテ子宮體ニ何等ノ異常ナキコト少ナカラズ。一般ニハ子宮體ノ平等ナル増大ヲ見ル。時ニ手拳大ニ達ス。増大子宮ハ硬キモ、時ニ妊娠子宮ノ如ク軟カナリ。殊ニ子宮膿腫ヲ形成セルモノニ於テ然リ。漿膜面ニ蔓延スルニ至レバ恰モ間質性筋腫ノ如キ結節ヲ證明シ、周圍臟器ト癒着スレバ子宮體ノ境界不明瞭トナル。

最モ確實ナル診斷ハ子宮腔ノ觸診ヨリモ試験的搔爬ニヨリテ得タル組織片ノ顯微鏡的検査ニヨリテ附シ得ラル。

### 第3項 子宮肉腫

子宮肉腫ハ結締織性細胞ヨリ成リ健康ナル子宮組織ヲ破壊シテ増殖シ、臨牀上悪性ノ態度ヲトル。子宮肉腫ハ子宮癌腫ニ比シ遙カニ稀有ノ疾患ナリ。

子宮肉腫ハ之ガ發生スル部位ニヨリテ體部肉腫、頸部肉腫及子宮腔部肉腫トス。癌ト異ナリ頸部肉腫ニ比シ體部肉腫ハ頻發ス。子宮肉腫ヲ之ガ生ゼル子宮壁層ニヨリテ粘膜肉腫ト壁肉腫トス。

肉眼的ニ瀰漫性粘膜肉腫ハ主トシテ體部ニ來リ全内膜面ニ扁平ナル隆起ヲ生ズ。之ニ反シ限局性粘膜腫ハ好シテ頸管ニ發生シ、ぼりーぶ状ヲナシ、子宮腔部ニ發生スル翻花状癌ニ類似ノ像ヲナス。其ノ最モ定型のナルハ所謂葡萄状肉腫ニシテ細キ莖ヲ有スル多クノ胞状體ノ集合ヨリ成リ、其ノ状恰モ葡萄状鬼胎ヲ見ルガ如ク子宮口ヨリ腔内ニ懸垂ス。

子宮肉腫ノ症候ハ出血、帶下、疼痛及壓迫症候等ニシテ、從ツテ肉腫ニ

特有ナル徵候ナシ。

### 子宮肉腫ノ觸診的診斷

小兒期ニ於ケル出血及帶下アラバ本症ニ疑ヲ置ク。觸診ニテ肉眼的ニ悪性腫瘍ナルコトヲ認メ得ルモ癌腫トノ鑑別ハ困難ナルヲ常トス。次ノ場合ハ肉腫ヲ疑フベシ。

- (1) 頸管ヨリ腔内ニ懸垂セル葡萄状腫瘍。
- (2) 所謂再發性纖維腫即チ子宮口ヨリ産出セル筋腫性ぼりーぶノ如キ腫瘍アリテ、之ヲ剔出シタル後反復同様腫瘍ヲ發見スル場合。
- (3) 思春期以前ノ小女子宮ニ認ムル悪性腫瘍。
- (4) 甚大ナル子宮悪性腫瘍、癌腫又ハ癌性子宮ハ通常手拳大ヲ越ユルコトナシ。
- (5) 肉腫ハ甚軟弱ナル髓様ノ組織増殖ヲナス。

### 壁肉腫ト筋腫トノ鑑別

- (a) 著明ナル惡液質、高度ノ貧血。
- (b) 腫瘍ノ迅速ナル増大及(甚シキ緊張疼痛、經閉後ノ不正出血及漿液性血様帶下)硬度軟。

以上(a)及(b)徵候アラバ壁肉腫ヲ疑フベシ。

### 第4項 悪性脈絡膜上皮腫

悪性脈絡膜上皮腫トハ其ノ名ノ示ス如ク胎兒性外胚葉ニ屬スベキ脈絡膜絨毛上皮即チじんちちうむ細胞及らんぐはんす氏細胞ノ違型的増殖ニヨリテ發生シ、轉移ヲ形成シ臨牀上悪性ノ態度ヲ現ス腫瘍ナリ。

胎兒性外胚葉ヨリ發生スベキ脈絡膜上皮腫ハ卵ノ附着スベキ子宮體部粘膜ニ占居スルヲ最モ普通トス。多ク子宮粘膜上ニ限局性ノ結節状腫瘍ヲ形成スルモ、時トシテ瀰漫性ノ浸潤型ヲナス。表面粗糙ニシテ、發生初期ノモノニテ續發性變化ヲ起サザル腫瘍ハ灰白紅色ニシテ硬度軟ナリ。本腫瘍

ハ出血シ易キ特性ヲ有ス。從ツテ腫瘍ハ深紅色、暗赤色又ハ暗褐色ヲ呈シ、一見凝血又ハ殘居胎盤片ト同様ノ外觀ヲ呈ス。

本腫瘍ハ他ノ悪性腫瘍ニ於ケルガ如ク連続性蔓延ト轉移トヲナス。本腫瘍ハ著シキ轉移性傾向ヲ有シ、癌腫及肉腫ニ比シテ遙カニ早期ニ轉移ヲ形成ス。轉移ハ血行ニヨリテ行ハル。最モ屢々轉移ハ腔、肺及腦ニ生ズ。

子宮内膜ニ發生セル悪性脈絡膜上皮腫ノ初發徵候ハ出血ナリ。多クハ大量出血ヲ見、且出血ハ頑固ナリ。從ツテ患者ハ高度ノ貧血ニ陥リ易シ。

#### 悪性脈絡膜上皮腫ノ觸診的診斷

唯ダ進行症ニ於テノミ觸診的診斷ガ可能ナルコトアリ。即チ頑固ナル出血ヲ訴フル患者ニテ子宮體ノ増大又ハ多發性結節ヲ觸レ、且子宮腔ニ脆弱ナル腫瘍ヲ證明セバ、悪性脈絡膜上皮腫ヲ疑フ可ク、斯ル患者ニ於テハ高度ノ貧血、惡液質ヲ認メ、加フルニ蛋白尿、惡寒戰慄及發熱等ヲ見ル。(腔壁、肺、腦ニ轉移ヲ證明スレバ診斷ハ一層確實トナル。じんちちおーむノ診斷上甚有力ナル根據ヲ與フルハ Zondek—Aschheim 氏反應ニシテ、一般ニ妊娠ヨリモ強陽性ニ反應ス)。

(悪性脈絡膜上皮腫ノ早期診斷 葡萄狀鬼胎又ハ正規妊娠ノ流産後新ニ頑固ナル子宮出血アレバ先ヅじんちちおーむノ發生ニ疑ヲ置キ試験的搔爬ヲナスベキナリ。尙診斷ヲ確實ナラシムルニハ子宮腔ノ觸診ヲシテ其ノ平滑ナルヤ否ヤヲ檢スベキニシテ前子宮切開ノ必要ニ迫ラルル場合アリト知ルベシ。搔爬ニヨリテ血塊様ノ粒狀破片ヲ得バじんちちおーむノ疑大ナリ。殘居胎盤片ハ通常太クシテ肉塊様ニ見エ、且硬度硬固ニシテ脆弱ナラズ。診斷ノ確定ハ組織的檢査ニヨリテ絨毛上皮ノ異型的増殖ヲ證明スルニアリ)。

### 第3節 輸卵管疾患ノ要綱ト疾患輸卵管ノ觸診所見

#### 第1項 輸卵管ノ炎症(輸卵管炎)

輸卵管炎ハ輸卵管ノ細菌感染ニノミニヨリテ起ル。病原菌トシテ主位ヲ占ムルモノハ淋菌ナリ。傳染経路ニハ2様アリ。下方子宮内膜ヨリ輸卵管ノ子宮口ヲ通ジテ輸卵管粘膜ニ達スルヲ上行性傳染ト稱シ、上方腹腔ヨリ輸卵管ノ腹口ヲ通ジテ輸卵管粘膜ニ達スルヲ下行性傳染ト稱ス。淋菌ハ主トシテ上行性経路ヲ辿リ、結核菌ノ如キハ下行性経路ヲ辿ル。

炎症輸卵管ハ先ヅ腫脹シ、末期ニテハ腫瘍ヲ形成ス。

輸卵管炎ヲ病理解剖學的ニ加答兒性型ト化膿性型トニ區別ス。從ツテ腫瘍ヲ形成セルモノニモ輸卵管水腫ト輸卵管膿腫トニ區別ス。兩腫共ニ滯溜囊腫ナルハ言フ俟タズ。


輸卵管囊腫ノ一般的形態ニ就テ見ルニ、炎症産物ノ滯溜ニヨリテ最モ著明ニ囊様擴張ヲナスハ輸卵管嚢狀部ニシテ、此所ヨリ峽部ニ至ルニ從ヒ擴張輕度ナリ。是レ輸卵管ノ子宮口部ヨリ腹口部ニ向ヒ筋層ガ次第ニ菲薄トナル上ニ粘膜皺襞ハ豊富トナルガ爲液ノ滯溜ニヨル伸展擴張能力ハ腹口部ホド大ナルガ故ナリ。而シテ輸卵管ノ大部分ヲ固定セル輸卵管間膜ハ管ノ甚シキ伸展ニ伴フ事能ハズ。從ツテ管ハ擴張スルト共ニ數ヶ所ニ屈折セラレ、且凸面ヲ外方ニ向ケ恰モ卵巢ヲ懷ケルガ如クナリテ彎曲ス。斯クシテ擴張輸卵管ハれとると形或ハ棍棒形ヲナシ、又甚シキ場合ニハ球形トナル。

輸卵管炎ノ症候ハ膿性ノモノニ重シ、即チ急性症患者ニ下腹部自發痛(輸卵管陣痛ナルコトアリ)、壓痛、發熱、鼓腸、惡心及嘔吐等ヲ發ス。輸卵管炎ノ續發症候トシテ最モ重要ナルモノハ不妊症ナリ。


#### 輸卵管炎ノ觸診的診斷

##### (1) 急性型ノ診斷

(2) 悪急性又ハ慢性型ノ診断 { (a) 輸卵管腫脹ノ診断  
(b) 輸卵管囊腫ノ診断  
輸卵管炎ハ觸診ニヨリテ輸卵管ノ腫大ヲ證明シテ診断ス。



挿圖 74. 定型の形態ヲ有スル輸卵管水腫 b  
a 子宮 c, 輸卵管卵巣囊腫 d 右側卵巣



挿圖 75. 巨大ナル輸卵管水腫  
IS 輸卵管峽部(切斷端)  
OV 腫痛ノタメ壓縮セラレタル健全卵巣。成熟胎兒ノ頭蓋骨ヲ竝ベテ大イサノ比較トス 2ハ成熟胎兒ノ頭蓋骨  
(安藤畫一氏實驗)

(1) 急性型ノ診断 急性期ノ觸診所見ハ極メテ不明瞭ナルヲ常トス。是レ腫脹輸卵管ハ軟ナル上ニ局部腹壁ノ筋性庇護ニヨリテ腫脹輸卵管ノ境

輸卵管水腫	輸卵管膿腫
(a) 形竝ニ表面ノ性状及移動性一特有ノれとると形ヲナシテ表面滑澤, 境界明瞭, 移動性アリ。	(a) 殆ンド總テノ場合周圍ノ臓器ト癒著シテ所謂炎症性附屬器腫瘍ヲ形成スルガ故ニ特有ノ形ヲ證明シ得ザルノミナラズ, 表面凹凸不平, 且下界ハ稍々明瞭ナルモ, 上界ハ不明ナルコト多シ。全ク移動セズ。
(b) 壁ノ性状及硬度—内容充實セル時ハ軟骨様硬, 然ラザル時ハ腫瘍極メテ菲薄ナルガ爲囊腫様軟又ハ波動ヲ證明スルコトヲ得。	(b) 一壁厚クシテ波動ヲ觸ルルコトナシ。比較的新鮮ナルモノハ柔軟ナルモ陳舊症ハ強靱ナリ。
(c) 症候—一般ニ症候甚輕微ナルカ又ハ全ク之ヲ缺如シ, 壓痛ナシ。	(c) 一臨牀上ノ諸徴候著明ニシテ, 甚シク陳舊ナラザル限り多少ノ壓痛ヲ有セザルコトナシ。

界ヲ觸知スルコト困難ナルニヨル。尙局部腹壁ニ於ケル劇シキ壓痛ハ周到ナル觸診ヲシテ困難ナラシム。從ツテ急性型ニ於テハ子宮ノ兩側ニ強キ壓痛ト多少ノ抵抗トヲ觸診上證明シ得ルノミナリ。全身麻醉ノ下ニ觸診殊ニ直腸診ヲ行ヘバ, 稍々詳細ニ互レル所見ヲ得ベキモ, 一般ニ急性型ノ不用意ナル觸診ハ種々ナル危険ヲ招クコトアルニ留意セザル可ラズ。即チ觸診時ニ薄弱ナル腹口閉鎖ヲ破壊シ又, 器械的刺戟ニヨリテ病症ヲ増悪セシム。

急性輸卵管炎ノ唯一ノ處置法ハ對症的ノモノナルガ故ニ強イテ觸診ニヨリテ早期診断ヲ試ミル必要ナク, 唯單ニ骨盤臓器炎症ノ診断ヲ以テ満足スベシ。

(2) 悪急性又ハ慢性期ノ診断 觸診容易ニ行ハルル時期ニ達スルモ一般ニ炎症ヲ起セル輸卵管ノ觸診ハ普通頗ル困難ナリ。是レ多クノ場合近接臓器ト炎症輸卵管間ニ癒着ヲ起セルニヨル。癒着ハ殆ンド常ニ子宮ノ後面又ハ側面ニアリ。或ハ深クブーヴラウ氏窩部ニ癒着ヲ生ズルガ故ニ炎症性輸卵管ヲ子宮ノ前方又ハ高く大骨盤腔ニ觸ルルコト極メテ稀有ナリ。單純

ナル輸卵管腫脹ノ診断ハ癒着少ナキカ又ハ之ヲ缺如スル場合ニ於テノミ容易ナリ。即チ正常ノ輸卵管ハ觸診上證明シ得ザルヲ常トスルモ、炎症性變化ヲ起セルモノハ明カニ太キ迂曲セル索條物トシテ觸レ且硬度ハ多クハ堅シ。一般ニ腫脹硬化ハ峽部ニ於テ最モ明瞭ナリ。結節峽部炎ニテハ子宮角ニ近ク著明ナル結節ヲ證明ス。既ニ囊腫ヲ形成セルモノハ外半部ニテ甚シク膨大セルれとると形腫瘍ヲブーぐらす氏窩ニ觸ル。此ノ際水腫ト膿腫トノ鑑別ハ多クノ場合左程困難ナラズ。

類症鑑別

輸卵管炎中類症鑑別ヲ要スベキモノハ唯腫瘍ヲ形成セルモノノミナリ。鑑別ヲ要スル主ナル疾患ハ卵巣及副卵巣ノ囊腫、種々ナル炎症性腫瘍(滲出性骨盤腹膜炎又ハ骨盤結締織炎、蟲様突起炎等)、漿膜下性筋腫、輸卵管妊娠等ナリ。鑑別上最主ノ目標ヲナスハ輸卵管炎ハ多クノ場合兩側性ナルコトナリ。

(1) 卵巣及副卵巣囊腫ト輸卵管水腫トノ鑑別。

手拳大マデノ卵巣囊腫(殊ニ壁ノ菲薄ナル漿液性囊腫)又同大ノ副卵巣囊腫トノ鑑別ハ頗ル困難ナルコト多シ。固有ナルれとると形ヲ明カニ觸知シ得ル場合ハ確實ナルモ、腹壁厚キカ、又ハ其ノ緊張強クシテ周到ノ雙合診ヲ行フコト難ク、單ニ外半部ノ膨大部ノミヲ觸レ得ル場合ハ區別困難ナリ。サレド腫瘍ノ移動性大ニシテ遠ク大骨盤以上マデモ舉上シ得ル時ハ卵巣囊腫ナルコト殆ンド確實ナリ。子宮體ノ前方ニアル腫瘍モ亦殆ンド常ニ卵巣腫瘍(殊ニ皮様囊腫)ナリ。鑑別ノ殊ニ困難ナルハ副卵巣囊腫ニシテ開腹時ニ直接之ヲ窺フモ區別シ難キコトアリ。

輸卵管卵巣囊腫ト輸卵管水腫トノ鑑別ハ臨牀上ニ於テハ全ク不可能ナリ。

(2) 炎症性附屬器腫瘍ト骨盤結締織炎及骨盤腹膜炎ニヨル滲出性腫瘍トノ鑑別。

是等ノ鑑別ハ一般ニ容易ナリ。主要ナル鑑別標準ハ腫瘍ノ境界ナリ。如何ニ廣汎ナル癒着ヲ伴フ場合ト雖モ附屬器腫瘍ニテハ不正ナガラ凡ソ球形橢圓形ヲナシ、其ノ境界ヲ觸知シ得。而シテ滲出性腫瘍ニ見ルガ如ク骨盤側壁又ハ前壁ト甚シク廣汎ナル基底ヲ以テ瀰漫性ニ癒着スルコト極メテ稀ナリ。

(3) 膿性輸卵管炎ト蟲様突起炎トノ鑑別

蟲様突起炎ト膿性輸卵管炎、特ニ上行性淋菌性輸卵管炎トハ臨牀的及癒着性腫瘍形成等ノ點ニ於テ相似タリ。且右側輸卵管ト蟲様突起トハ互ニ近在スルガ爲ニ兩疾患ノ鑑別ガ困難ナルコト屢々ナリ。サハアレ、蟲様突起炎ハ可能的早期ニ診斷サレ、眞實早期ニ手術セラル可キ疾患ナルニ反シ、膿性輸卵管炎ハ然ラズシテ專ラ對症の所置ガ施サル。依テ兩疾患ノ鑑別診斷ハ特ニ大切ナリ。次ニ兩疾患ノ鑑別點ヲ示サン。

蟲様突起炎	輸卵管炎
局部徴候一右側腸骨窩ニアリテ初期ニ於テハまつくばー氏點ニ壓痛アリ。炎症性腫瘍ハ小骨盤以上ニアリテ、耻骨縫合直上部マデ及バザル場合ノ方多シ。腹壁筋疵護モ然リ。	一兩側腸骨窩ニアリテ兩側ぼーげるち一靱帯ノ全上縁ニ沿ヒテ壓痛甚シク、此ノ部分ニ筋疵護甚シ。

サレド右側ノミニ限局スル輸卵管炎アリ。又骨盤腔ニ下降セル蟲様突起ニ炎症ヲ發スルカ、炎症ガ小骨盤腔ニ蔓延セル場合ガ少ナカラザル他ニ、大骨盤ニ癒着ヲ生ズルニ至ル輸卵管炎アリ。是等ノ除外例ニ於テハ兩疾患ノ鑑別益々困難ナリ。

(4) 輸卵管妊娠ト輸卵管水腫及炎症性附屬器腫瘍トノ鑑別

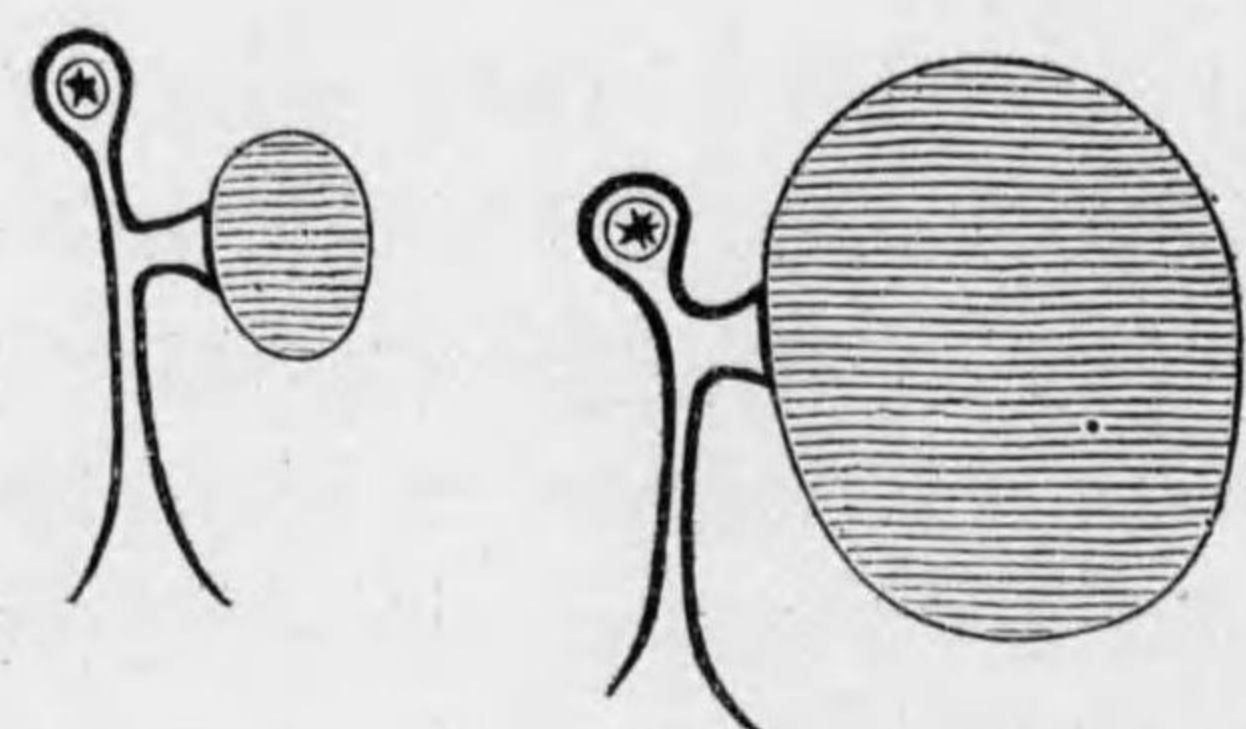
中絶セザル輸卵管妊娠ハ輸卵管水腫ト鑑別スルヲ要ス。輸卵管妊娠ハ常ニ一側ニシテ腔及子宮腔部ニ妊娠徴候ヲ伴ヒ、初乳ヲ證明シ、且妊娠輸卵管ハ球形ヲナシれとると形ヲナスコトナシ。



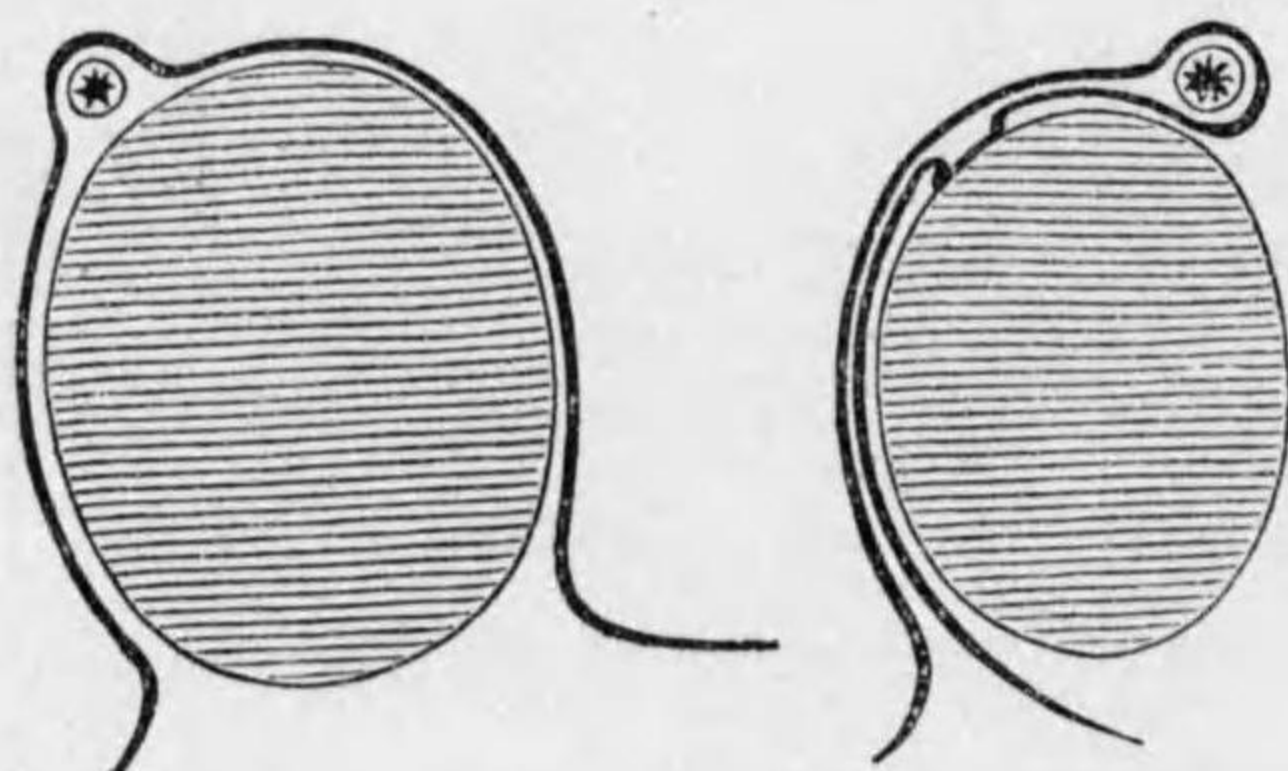
中絶輸卵管妊娠ト慢性炎症性附屬腫瘍トハ急激ナル下腹痛及觸診所見  
ガヨク似タルタメニ兩者ノ鑑別困難ナル場合少ナカラズ。

### 第2項 輸卵管妊娠(子宮外妊娠)

輸卵管妊娠トハ妊卵ガ輸卵管粘膜ニ着牀シテ發育セル特別ナル妊娠狀  
態ヲ云フ。從テ一種ノ子宮外妊娠ナリ。子宮外妊娠トハ卵着牀ノ異常、即チ



(1) 正常 (2) 遊離性發育



(3) 靱帯内發育 (4) 係靱帯内發育

挿圖 76. 卵巢囊腫ト腹膜トノ關係

異所的胎盤形成ニシテ、變  
位性妊娠トモ呼ブ。着牀部  
位トシテハ卵巢、腹膜、輸卵  
管粘膜等アリ。從ツテ卵巢  
妊娠、腹腔妊娠及輸卵管妊  
娠等アリ。子宮ニ於ケル異部  
着牀部ハ子宮峽部ニシテ、此  
所ニ着牀セル場合ヲ前置胎  
盤ト云フ。子宮外妊娠ノ大  
多數ハ輸卵管妊娠ナリ。輸  
卵管妊娠中最モ多キハ蟻狀  
部妊娠ナリ。

輸卵管妊娠ノ特異徴候ハ  
中絶ニヨリテ發ス。發育期即  
チ何等ノ障礙ナク卵ガ發育  
ヲ繼續スル時期ニシテ、其ノ徴候ハ子宮内妊娠ニ於ケルト同様ナリ。早期中  
絶ニヨリテ流産又ハ輸卵管破裂ヲ起ス時ハ比較的特異ナル徴候群即チ疼  
痛發作、内出血徴候、子宮出血、脱落膜排出及腫瘍形成等ヲ來ス。

輸卵管妊娠ノ診断及類症鑑別ニ就テハ産科的觸診篇中ニ詳細記述スベ  
シ。

### 第4節 卵巢疾患ノ要綱ト疾患卵巢ノ觸診所見

#### 1. 卵巢へるにや

へるにあ囊内ニ卵巢ヲ含藏スル場合ヲ云フ。吾人ノ屢々遭遇スルハ鼠蹊  
へるにあニシテ股へるにあハ稀有ノモノナリ。卵巢ノ脱出ハヨク輸卵管及  
子宮ノ脱出ヲ伴フ。卵巢へるにあノ多クハ先天性ノモノニシテ整復スルコト  
能ハズ。時々脱出卵巢ニ腫瘍ヲ發生ス。時ニ腫瘍ハ大キク、其ノ形、硬度、壓  
痛及子宮體トノ連續性等ニヨリテ診斷ス。脱出卵巢ハヨク月經時ニ腫脹シ、  
壓迫過敏ナリ。

#### 2. 卵巢ノ炎症

卵巢炎ハ細菌ノ傳染ニヨリテ起ル。病原菌トシテ主要ナルモノハ淋  
菌ナリ。淋菌傳染ハ多ク上行性ニシテ輸卵管炎ニ續發スルコト多シ。卵巢  
周圍炎ヲ起セバ炎症卵巢ハ周圍ト癒著ス。卵巢膿腫ノ場合ニ最モ甚シキ卵  
巢ノ變化ヲ見ル。卵巢膿瘍中黄体膿瘍ガ最モ多數ニシテ、之ハ排卵裂孔ヨ  
リ侵入スル細菌ニヨリテ發ス。黄体膿腫ハ鶏卵大ヲ越エズ。

卵巢炎ノ徴候ハ急性竝ニ慢性ノモノ共ニ輸卵管ニ於ケルト全く同様ナリ。  
又屢々輸卵管炎ヲ併發ス。

#### 卵巢炎ノ觸診的診斷

卵巢ヲ分離的ニ觸診シ得ル場合ニ於テノミ、腫脹ト壓痛トヲ之ニ證明シ  
テ卵巢炎ノ診斷ヲ下ス。但斯ル場合ハ寧稀ニシテ、單ニ子宮附屬器炎症ノ  
診斷ヲ下シ得ルニ止マル場合多シ、觸ルル腫瘍ガ明瞭ニ球狀ヲ呈シ、且輸  
卵管峽部ニ著變ヲ認メザル場合ニハ卵巢炎或ハ卵巢膿瘍ト診斷シテ可ナ  
リ。本症ノ一般診斷法ハ輸卵管炎ニ倣フ。

#### 3. 卵巢ノ滯溜囊腫—非増殖性腫瘍

卵巢ノ滯溜囊腫トハ卵巢内既存腔ニ液體ガ滯溜シ、所謂、非増殖性腫瘍

ヲ形成セルモノヲ指ス。從ツテ眞正腫瘍ニアラズ。之ニ次ノ5種ヲ分ツ。

1. 小囊性變性 2. 濾胞囊腫 3. 黄体囊腫
4. 卵巣血腫 5. てーる囊腫或ハちよこれーと囊腫。

**卵巣ノ諸溜囊腫ノ觸診的診断**

大ナル濾胞囊腫又ハ黄体囊腫ト後述スベキ新生物タル卵巣囊腫トノ臨牀的鑑別ハ殆ンド不可能ナリ。一般ニ濾胞囊腫ハ長時日ノ経過ヲ辿ルモ發育極メテ緩徐ナルカ、又ハ殆ンド増大セズ。

てーる囊腫ハ一般ニ多少周囲ト癒着スルガ故ニ炎症性附屬器腫瘍ト類似ノ變化ヲ來ス。依ツテ此ノ兩者ヲ互ニ鑑別セザル可ラズ（炎症性疾患ノ原因ヲナス既往症ナキコト、成熟期ノ途中ヨリ急ニ月經痛ヲ起シ、月ト共ニ次第ニ増悪スルコト、及炎症性附屬器腫瘍トシテ施セル保存療法ガ全ク無効ナルコト等ハてーる囊腫ヲ疑ハシムル所ノモノナリ）。

**4. 卵巣ノ腫瘍**

卵巣ハ人體臟器中最モ多種ノ腫瘍ヲ生ズ。

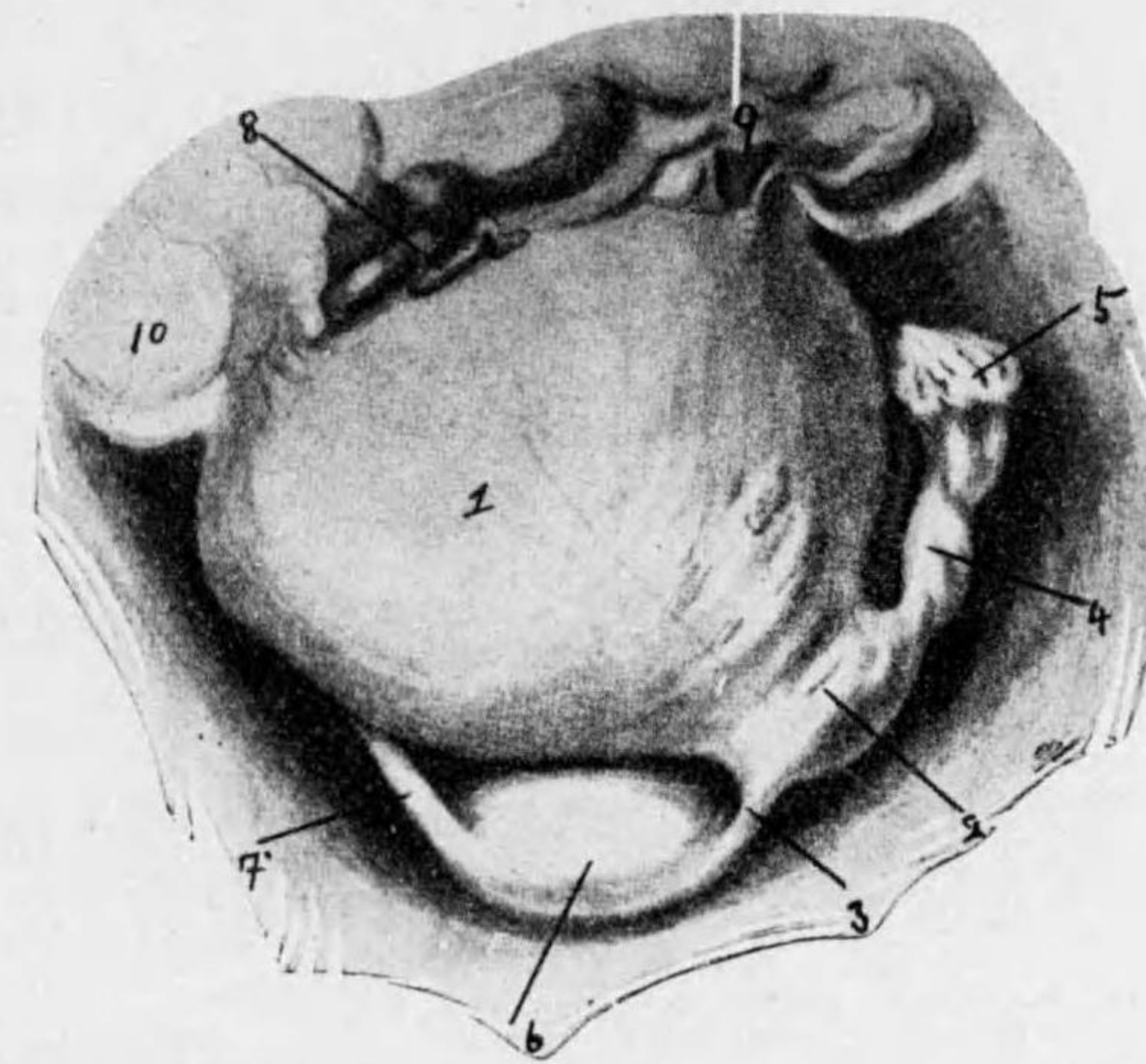
卵巣腫瘍ヲ次ノ如ク分類ス。

- |        |                         |                |
|--------|-------------------------|----------------|
| 上皮性腫瘍  | { (イ) 良性 - 囊狀腺腫         | { (a) 假性むちん性囊腫 |
|        | { (ロ) 悪性 - 癌腫           | { (b) 漿液性囊腫    |
| 結締織性腫瘍 | { (ハ) 良性 - 纖維腫, 纖維筋腫    |                |
|        | { (ニ) 悪性 - 肉腫, 内被細胞腫    |                |
| 畸形腫    | { (ホ) 良性 - 囊様畸形腫(皮膚様囊腫) |                |
|        | { (ヘ) 悪性 - 充實性畸形腫(畸形腫)  |                |

尙卵巣腫瘍ハ其ノ外觀ニヨリテ囊腫性ト充實性トニ大別ス。囊腫性腫瘍ガ特ニ多數ナリ。充實性腫瘍ハ好シテ球形又ハ橢圓形ヲナス。囊腫性腫瘍ノ多數ハ多房性ニシテ多數囊腫ノ群集ニヨリテ成ル。但皮膚様囊腫ハ單房性ナリ。卵巣腫瘍、特ニ卵巣囊腫ハ巨大發育ヲナス傾向ヲ有ス。腫瘍ハ有莖ニシテ移動性ナルモノト、無莖ニシテ不動性ナルモノトノ2種アリ。無莖ナルハ廣靱帯内發育ヲナセルモノニシテ、此ノ殆ンド總テハ囊腫ノミニシテ、

充實腫瘍ナル事極メテ稀ナリ。有莖ナルト無莖ナルトニヨリ腫瘍ノ骨盤腔又ハ腹腔内ニ於ケル増大方向ニ差異アリ。有莖腫瘍ハ先ヅ骨盤腔ニ於テ發育スルモ、約小兒頭大以上ニ達スレバ上方腹腔内ヘ移轉ス。靱帯内發育ヲナセルモノハ上方ニ移動セズシテ原位置ニ固定セルママニテ増大シ、骨盤内ヲ全ク充滿セル後上腹腔中ニ現ル。此ノ場合ニモ腫瘍ノ下極ハ深ク骨盤底ニ達シ、此所ヲ膨隆セシム。此ノ場合ニ子宮ハ遙カ側上方ニ壓排セラル。

(イ) 卵巣囊狀腺腫又ハ卵巣囊腫



挿圖 77. 左側峡部輸卵管妊娠破裂ニヨル子宮後血囊腫 (Bumm)  
 1. 血囊腫 2. 輸卵管胎囊 3. 峡部 4. 臍状部 5. 輸卵管剪線  
 6. 子宮底 7. 右側輸卵管 8. 蟲様突起 9. 結腸S字状部

上皮ノ増殖型及内容ノ差異ニヨリテ卵巣囊腫ヲ次ノ2種ニ大別ス。

- (甲) 假性むちん性囊狀腺腫及腺性増殖性囊腫
- (乙) 漿液性囊狀腺腫及乳嘴性増殖性囊腫
- (甲) 假性むちん性囊腫

假性むちん性囊腫ハ最モ屢々見ル 卵巣腫瘍ニシテ全卵巣囊腫ノ約3分

ノ 2 ヲ占ム。本腫瘍ハ最モ定型的ニ多房性ナリ。假性むちん性囊腫ノ大多數ハ 1 側ニ發生シ且有莖ニシテ屢々巨大發育ヲナス。本腫瘍ハ皮様囊腫ト合併スルコト稀有ナラズ。

#### (乙) 漿液性囊腫

漿液性囊腫ハ本來多房性ニシテ一見單房性ナルモノニモ精檢ニヨリテ多數ノ娘子囊腫ヲ發見ス。大多數ハ兩側性發生ヲナシ、約半數ハ靱帶内發育ヲナシ、時ニ大人頭大ニ達ス。腫瘍表面ニ乳嘴ノ發育セルモノニテハ屢々腹水ノ滯溜ヲ伴ヒ、又乳嘴ハヨク腹膜ニ移植増殖ス。

#### (附) 葡萄狀卵巣囊腫

葡萄狀囊腫ハ卵巣囊狀腺腫ノ別種ニシテ、非薄壁ノ大小ノ囊腫ガ漿液性内容ヲ有シ、互ニ基部又ハ細莖ヲ以テ連結シテ葡萄ノ房狀ニナレルモノナリ。多クハ一側性ニシテ兩側性ナルコト稀ナリ。一般卵巣囊腫ニ比シテ稀有ナリ。

#### (ロ) 卵巣癌腫

卵巣癌ヲ分類スルコト次ノ如シ。

##### (i) 原發性卵巣癌

(a) 眞正(特發性)癌(胚上皮又ハ濾胞上皮ヨリ發生スト云ハレ、稀有ノモノナリ)。全形ハ球狀又ハ橢圓形ナルモ表面凹凸不正ナリ。

##### (b) 合併癌(卵巣囊腫ノ癌腫變性)

(ii) 續發性卵巣癌—轉移性癌(卵巣ハ轉移癌ノ好發部位ナリ、主トシテ子宮體部癌及胃癌ガ轉移ス)。

尙肉眼的所見ニヨリテ充實癌、囊狀癌及移行型ノ 3 種ニ分ツ。

(くるーけれべるひ氏卵巣腫瘍ハ普通兩側性ニシテ、其ノ發育緩徐ナリト雖モ常ニ惡性腫瘍ノ態度ヲ示シ、轉移ヲ生ズ。腫瘍ノ表面ハ一般ニ凹凸不平ナリ)。

##### (ハ) 卵巣纖維腫及纖維筋腫

卵巣纖維腫ハ卵巣ノ間質結締織ヨリ發生スル稀有ノモノナリ。卵巣全部

腫瘍化シ、多クハ卵巣原形ヲ見ルヲ得。

纖維筋腫ハ前者ニ比シテ更ニ稀ナリ。

#### (ニ) 卵巣肉腫 (附) 外被細胞腫及内被細胞腫

卵巣肉腫ノ臨牀的性状ハ特發性卵巣癌腫ト同様ニシテ、急速ナル發育ヲナシ、腹膜面ニ蔓延シ、轉移ヲ發生ス。肉眼的所見モ癌腫ノ其レニ略ボ同ジ。

普通ノ肉腫ハ卵巣基質結締織ノ増殖ニヨルモノナルモ、外被細胞腫ハ血管周圍ノ結締織中ヨリ發生シ、内被細胞腫ハ血管及淋巴管ノ内被細胞ヨリ發生ス。

#### 畸形腫

畸形腫ハ胎生時ニ於ケル内外中 3 胚葉ノ成生物ヨリナル腫瘍ニシテ胎兒腫トモ云フ。

之ヲ分チテ(ホ)囊狀畸形腫(成長畸形腫)ト(ヘ)充實性畸形腫(胎生的畸形腫)トス。

前者ハ皮様囊腫ト以前稱セン所ノモノニシテ屢々囊狀腺腫ト合併シ、多房性ナリ。硬度ハ一様ナラズ。

充實性畸形腫ハ 3 胚葉生成組織ヲ有スルモ、皮様囊腫ニ於ケルガ如ク一定ノ配列ヲナスコトナク全然不規則ニ散在シ、且組織ハ完成セルモノナラズシテ胎生的状態ニアリ。從ツテ臟器ハ肉眼的ニ認識セラレ難ク、大多數例ニ於テハ鏡檢ニヨリテ漸ク確診セラル。本腫瘍ハ稀有ノモノナリ。

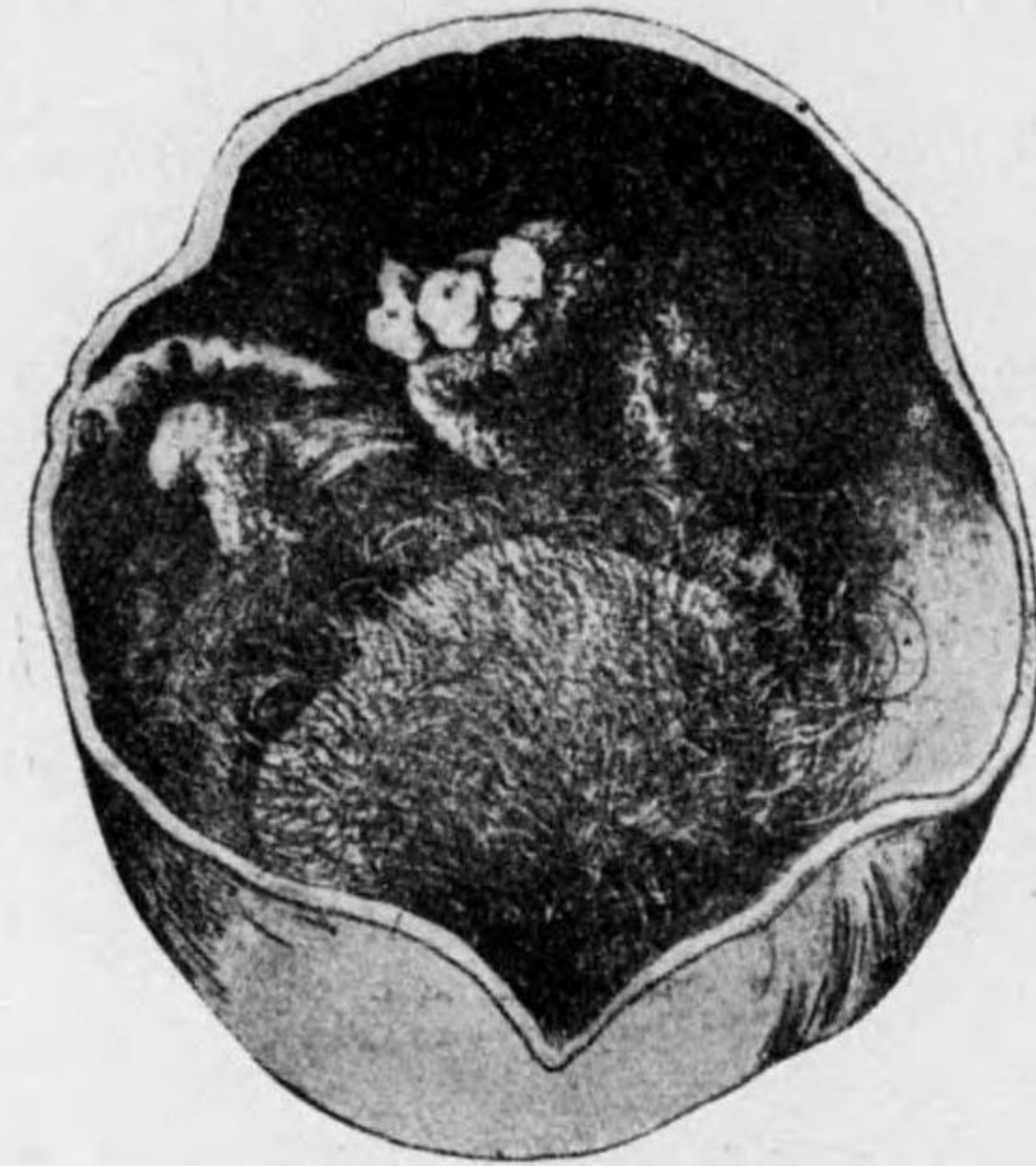#### (附) 偏頗發育ヲナセル畸形腫

之ニハ卵巣甲状腺腫ノ如キアリ。

#### 卵巣腫瘍ノ續發症及合併症

卵巣腫瘍ノ續發症ノ主ナルモノハ莖捻轉、破裂、化膿及癒着等ナリ。

有莖卵巣腫瘍ノ約 10—20% ハ莖捻轉ニ陥ルコトアリ。莖捻轉トハ腫瘍ノ血行障礙ガ結果セル場合ヲ云フ。血行障礙ヲ來スニハ 180 度以上ノ捻



挿圖 78. 皮様囊腫ノ内部  
(上部ニ3本ノ齒片ヲ有スル  
實質突起下部ニ毛毳ヲ見ル)

轉ヲ起スヲ要ス。

囊腫壁ハ自ラ又ハ外力ニヨリ  
テ破裂スルコトアリ。

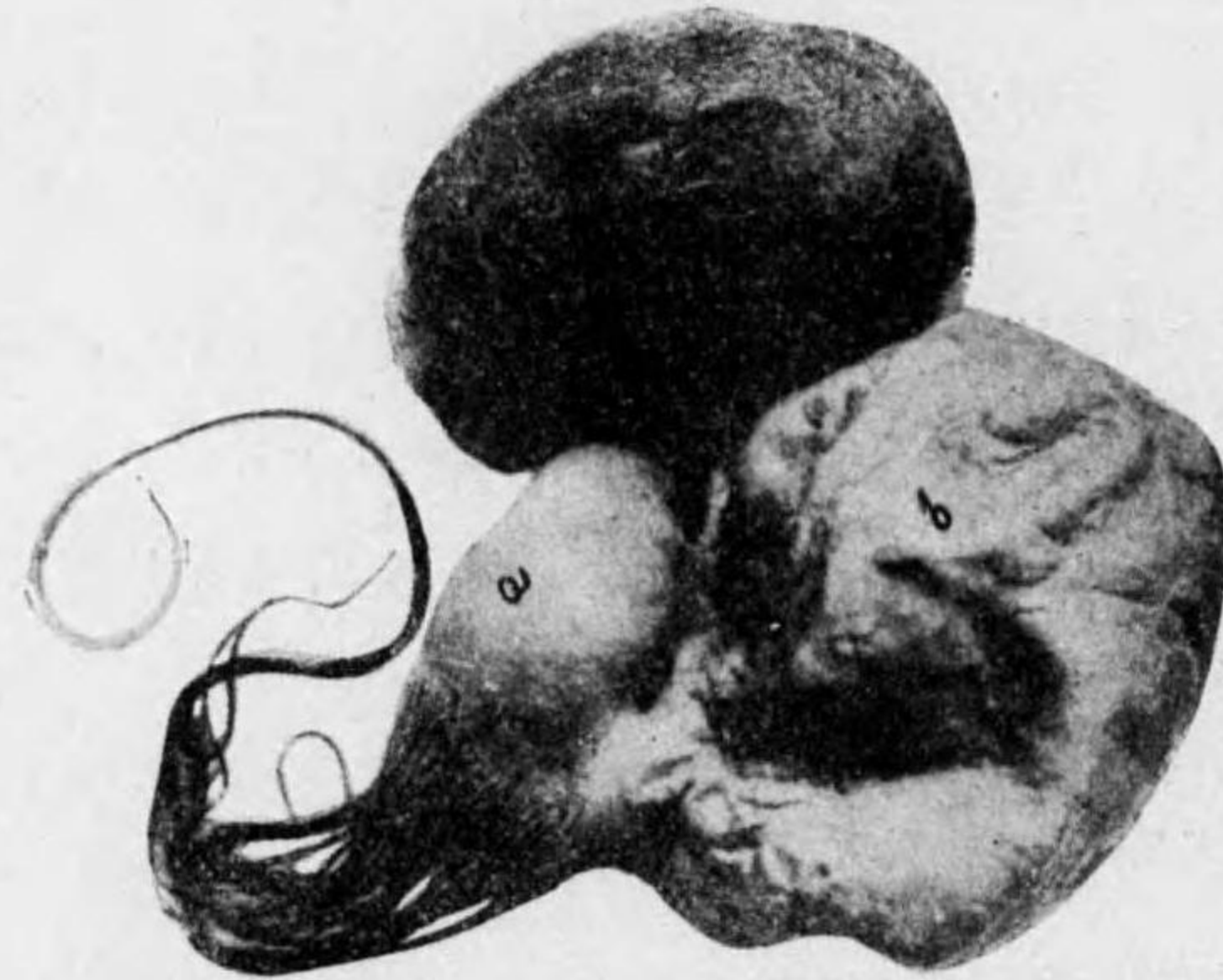
皮様囊腫ハ最モ屢々傳染シ、  
化膿ス。

### 卵巢腫瘍ノ症候

卵巢腫瘍ノ臨牀の症候ハ續發  
變性ノ有無ニヨリテ異ナル。

續發變化ヲ起サザル 卵巢腫瘍  
ニテ、手拳大マデノ有莖囊腫ハ  
何等ノ障礙ヲ起サズ。小兒頭大  
以上トナリ、小骨盤ヨリ上方ニ上

リ腹壁ヨリ觸知シ得ル  
程度ニ達スレバ、患者ハ  
下腹部ノ膨隆ニ注意ス  
ルニ至ル。大人頭以上  
トナレバ、患者ノ多クハ  
醫師ヲ訪問スルニ至ル。  
腫瘍ノ増大ニ任セテ、  
腫瘍ハ腹腔ヲ充シ、甚シ  
キ壓迫症狀ヲ來スニ至  
ル。



挿圖 79. 皮膚様囊腫(京大婦人科)  
内容ヲ去リ囊腫壁ヲ翻轉シ内面ヲ露出セル状態  
(a)實質突起(長キ長髮發生ス)(b)囊腫内面上方  
ノ黒塊ハ囊腫内ニ在リタル毛毳ナリ

### 續發變化ヲ起セル

### 卵巢腫瘍

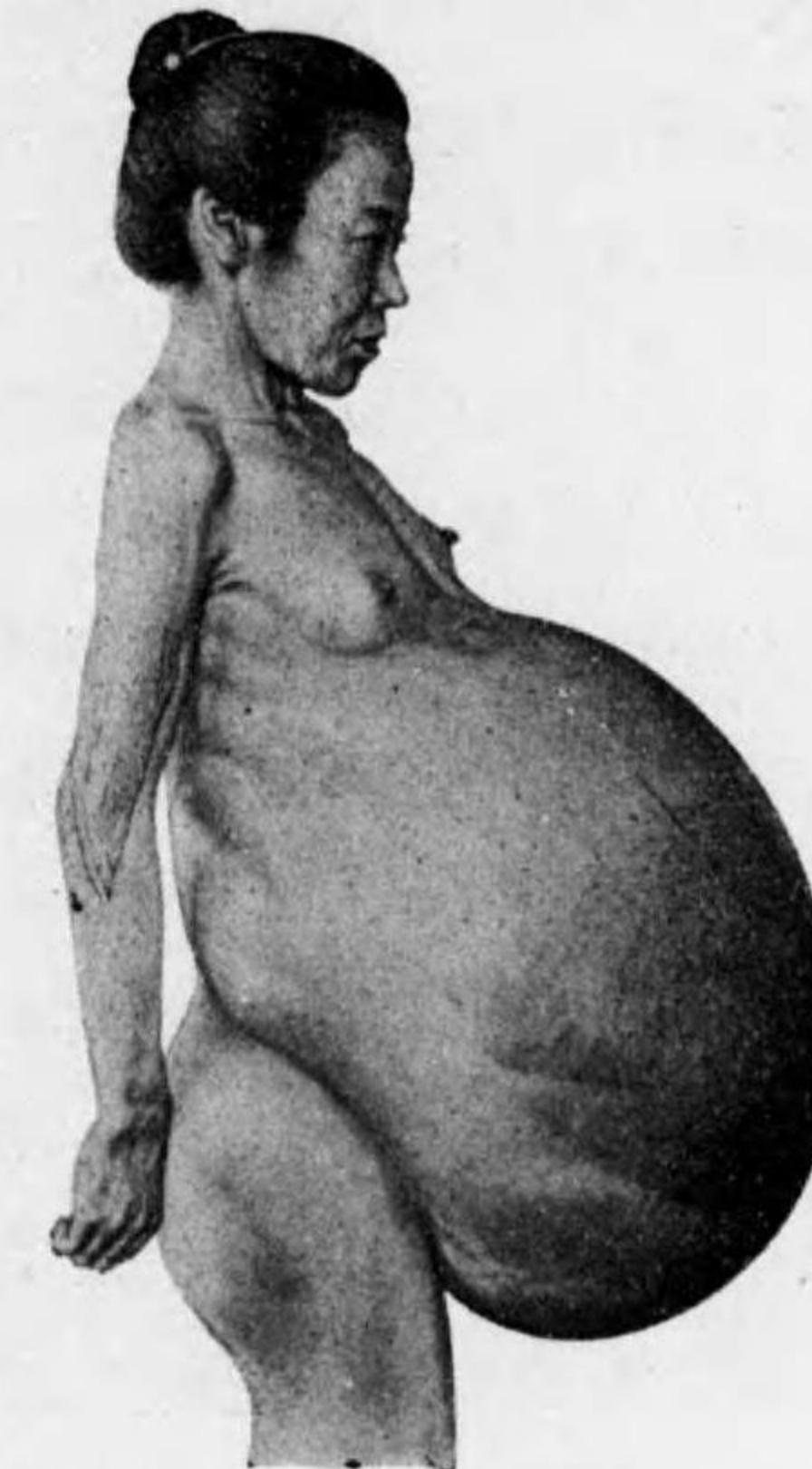莖捻轉 急劇ニ起レル捻轉ニテハ先ヅ強キ腹膜刺戟症狀ヲ現シテ劇甚

ナル下腹痛ノ突發、鼓腸、腹部壓痛、悪心及嘔吐、脈搏細小竝ニ體温上昇  
ヲ來ス。高度ノ腫瘍内出血ニヨリテ患者ハ虚脱ニ陥ルコト稀ナラズ。著明ナ  
ル變化ハ腫瘍ノ増大ナリ。

### 卵巢腫瘍ノ診断、類症鑑別

卵巢腫瘍ノ診断ハ主トシテ正確ナル觸診所見ニヨリテ附ス。

卵巢腫瘍ノ觸診所見ハ腫瘍ノ大イサ、  
種類及有莖無莖ニヨリテ相異ナル。一般  
ニ卵巢囊腫ハ球形ヲ呈シ、移動性ニシテ  
囊腫硬度ヲ有シ、表面滑澤ニシテ莖ヲ以  
テ子宮角ニ附着ス。



挿圖 80. 巨大卵巢囊腫  
(後藤氏)

### (甲) 小腫瘍ノ診察法及ビ類症鑑別

小兒頭大マデニテ小骨盤内ニ占居セ  
ル小腫瘍ハ單ニ雙合診ニヨリ略球形ノ  
腫瘍トシテ多クハ子宮ノ側後方又ハづ  
ーぐらす氏窩内ニ觸知セラル。モン有莖  
腫瘍ナレバ莖ヲ觸レザル可ラズ。莖ノ觸  
知ハ必ズシモ容易ナラズ。從ツテ腫瘍ノ  
發生側ノ決定ガ往々困難ナリ。雙合診ニ  
テ腫瘍ヲ一側ニ舉上シ、同時ニ子宮腔部ヲ鉗子ニテ牽引スレバ(ヘガー氏  
法)莖ガ觸知セラルルニ至ル場合多シ。靱帯内ニ發育スルカ又ハ子宮體ト  
癒着セルモノハ腫瘍ト子宮體トハ一個ノ腫瘍トシテ觸ル。此ノ場合ニハ子  
宮腔部、子宮底又ハ子宮體等ノ側縁ト腫瘍トノ間ニ深溝又ハ淺溝ヲ觸レテ  
兩者ヲ鑑別ス(最モ確實ナル鑑別法ハ子宮造影法ナリ)。

類症鑑別 有莖腫瘍ハ漿膜下性筋腫及輸卵管水腫ト鑑別スルヲ要ス。

廣靱帯内發育ヲナスカ、又ハ癒着ニヨリテ骨盤内ニ固定セルモノハ炎症