

新醫同仁研究社增譯

學胎胚組織組

Histology

And

Embryology

新醫叢書之一

杭州新醫書局發行

一九四九年三月十二日

新醫同仁研究社增譯

學 胎 胚 組 織

Histology

And

Embryology

新醫叢書之一

杭 州 新 醫 書 局 發 行

一 九 四 九 年 三 月 十 二 日

新醫叢書二期之一

組織胚胎學

增訂版

中華民國三十八年三月十五日付印

中華民國三十八年四月十五日出版



原著者 醫學博士 平 光 吾 一

校譯者 醫學博士 湯 爾 和

增訂者 新醫同仁研究社

發行者 新 醫 書 局

總局 杭州中正街三六九號

分發所 新 醫 書 局

分局 上海漢口路六六八號

印刷所 新醫書局印刷工場

杭州中正街皮市巷一四四號

基本定價十八元

序

拙著組織胚胎學，承新醫同仁研究社出版漢譯，至深榮幸。余學淺而文拙，所著實無足誇。惟全篇中插圖尚多，敘述亦求明簡，對於初學，不無裨益。至於材料大抵取自日人，蓋顧慮日人或其同族國民之人體組織也。但書中之便於理解者，亦復引用西洋學說，或直接以動物之組織說明之。

第一篇第五章中述及「血液及血球」者，余以爲置諸結締組織項下，或較爲妥當。第四章述「受精現象及胚葉分化」因該章爲理解組織發生 (Histogenesis) 上所必要，故僅述胎生學之一部，讀者諒之。

此書承知友沈恭君於業務之暇，悉心逐譯，至堪感佩。他日付刊，因文筆通暢而得受讀者歡迎，皆沈君之賜也。

對於新醫同仁研究社之企圖之好意，余以原著者之地位，於此敬致謝忱。

又此漢譯刊行時勞日夜研究甚忙之潘士華君不少，特此厚謝。

著者 平 光 吾 一

組 織 胚 胎 學

Die Elemente der Histologie

內 容 目 次

第一篇 細 胞

第一	細胞之概念	1
	定義，要素，發見，一般形態，形及大小	
第二	微細構造	3
一	細胞膜 原漿膜	3
	特種分化	
二	細胞體 原漿	4
	Protoplasma	4
1.	原漿構造之三個說	4
	(1) 泡沫說或蜂巢說	4
	(2) 絲狀說或網狀說	4
	(3) 粒狀說—Bio'lasten	4
2.	假說之總括	4
3.	主要有形要素	5
	原纖維 漿小體	5
4.	細胞體之空隙	5
	Vakuolen etc.	5
5.	細胞體內小管	5
	分泌小管，滋養海綿，Golgi氏網等	5
6.	特種包藏物 脂肪滴	6
	粘液，色素粒，糖原，卵黃等	6
三	細胞核	6
1.	一般形態 位置，形，大小，數。	6

2.	微細構造	6
1)	核膜	6
2)	核汁	7
3)	核材(Kerngerüst)	7
	核絲，核原纖維，微細球狀粒，染色質	7
4)	核小體，胚斑	7
四	中心小體	8
(1)	中心小體中心體，中心球，原漿放射線	8
(2)	中心小體之意義	8
(3)	中心小體之數	8
第三	機能及細胞	9
一	神經性機能	9
	(1) 一元論(2)刺戟性(3)趨溫性(4)趨光性(5)趨化性(6)細胞走行性(7)特種分化	
二	運動機能	10
	(1) 原漿之環流及循環(2)亞米巴狀運動(3)鞭毛及顫毛運動(4)原漿之攣縮性(5)分子運動	
三	物質代謝	11
	(1) 定義(2)物質代謝之三要件(3)生命及化學作用(4)食餌之形(5)營養物之蓄積(6)排泄及分泌	

四	生長.....12	(2) 表層分裂
	(1) 定義(2) 生長及物質代謝	四 胚葉之分化.....22
	(3) 退化變性, 再生(4) 生長及動作(5) 細胞壓(6) 壽命, 老耆, 死	1) 桑葚體 (Moru[a])
五	細胞之分裂.....13	2) 胚囊, 外胚葉及內胚葉 (Blastula, Ektoderm und Endoderm)
	a) 汎論.....13	3) 神經管 (Nervenrohr)
	b) 間接細胞分裂.....13	4) 中胚葉 (Mesoderm)
	(1) 前期(2) 轉位期	5) 間葉 (Mesenchym)
	(3) 後期(4) 終期	6) 各胚葉之分化器官
	c) 直接分裂.....15	第五 胚胎之形成.....27
	d) 減數分裂.....17	第六 胚胎.....27
	e) 處女生殖.....18	第七 四肢.....28
	f) 人及動物之易染體數.....19	第八 口及肛凹 Oral Arda[al] Pits.....28
第四	受精現象及胚葉分化.....20	第九 前腸之分化.....29
一	成熟現象.....20	第十 後腸之分化.....30
	1) 卵細胞之成熟現象2) 精細胞之成熟現象	第十一 原血管系統.....30
二	受精現象.....20	第十二 胚胎之營養與保護.....31
	1) 體內受精及體外受精	第十三 胎盤.....32
	2) 外接合 (äussere Kopulation)	第十四 胚胎腔.....33
	3) 內接合 (Innere Kopulation)	第十五 胚胎及胎兒之發育.....34
	4) 受精核 (Keimkern oder Furchungskern)	神經之發育.....35
	5) 總括	第二篇 組織
三	受精後之分裂現象.....21	第一章 上皮組織
1	全體分裂.....21	第一 汎論.....36
	(1) 等分分裂	第二 被覆上皮.....39
	(2) 不等分分裂	1) 單層扁平上皮.....39
2	局部分裂.....22	2) 重層扁平上皮.....39
	(1) 圓盤狀分裂	3) 單層圓柱上皮.....39
		4) 重層圓柱上皮.....40
		5) 單層顫毛上皮.....41
		6) 重層顫毛上皮.....41

	7) 移行型上皮.....	71
第三	腺上皮及腺組織.....	41
一	一般構造.....	41
二	外分泌腺之分類.....	45
	1) 單管狀腺.....	45
	2) 複管狀腺.....	46
	3) 單泡狀腺.....	46
	4) 複泡狀腺.....	46
	5) 單泡狀管狀腺.....	46
	6) 複泡狀管狀腺.....	46
三	內分泌腺.....	48
四	分泌現象之形態形.....	48
五	追加.....	49
第三	感覺上皮.....	49
第四	上皮細胞之分.....	51
	1) 外面的分化.....	52
	2) 內面的分化.....	52
第二章 支柱組織		
第一	汎論.....	52
第二	分類.....	53
第三	各種支柱組織.....	55
	1 粗鬆結締組織.....	55
	2 有形結締組織.....	57
	3 彈力組織.....	58
	4 軟骨組織.....	58
	1) 玻璃狀軟骨.....	59
	2) 纖維軟骨.....	59
	3) 彈性軟骨.....	61
	4) 擬似軟骨.....	61
	泡狀組織.....	61
	脊索組織.....	61
	5) 骨組織.....	61
	骨生成現象.....	66

6) 齒牙組織.....	69
1. 象牙質.....	69
2. 骨質.....	69
7) 脂肪組織.....	71
8) 淋巴狀組織.....	72
9) 有色結締組織.....	72
10) 內皮組織.....	72
11) 胎生結締組織.....	73

第三章 肌組織

一	橫紋肌纖維.....	74
二	平滑肌纖維.....	78
三	心肌纖維.....	79

第四章 神經組織

第一	汎論.....	81
第二	組織要素.....	81
A	神經性要素.....	81
a.	神經細胞.....	81
一	一般形態.....	81
二	分類.....	83
(1)	無極性神經細胞.....	83
(2)	單極性神經細胞.....	83
(3)	雙極性神經細胞.....	83
(4)	多極性神經細胞.....	83
三	微細構造.....	84
a.	原形質.....	84
(1)	神經原纖維.....	84
(2)	虎斑物質.....	86
(3)	線列顆粒.....	86
(4)	Golgi 氏內網.....	87
(5)	Holmgren 氏海綿狀榮養體.....	87
(6)	色素粒.....	87

(7) 結晶物質.....87	2 觸細胞終止或觸小體
b. 核.....87	終止.....97
核小體.....88	3 終末棍終止.....99
f. 中心小體.....88	4 梭體終止.....100
b. 神經細胞突.....88	5 感覺上皮終止.....101
一 樹狀突.....88	B 神經單位連絡.....101
二 神經突.....88	a 連續性說.....101
(1) 概論.....88	原纖維說.....101
(2) 構造.....89	b 不連續性說.....101
(3) 分類.....89	神經單位說.....101
神經纖維各論.....89	c 折衷說.....102
(a) 無鞘無髓神經.....89	d 結論.....102
(b) 有鞘無髓神經.....90	第三篇 器官組織
(c) 無鞘有髓神經.....89	第一章 循環系
(d) 有鞘有髓神經.....90	A 血管系.....102
a 髓鞘.....90	a 毛細管.....102
b 神經鞘.....92	b 動脈.....102
B 非神經性要素.....93	c 靜脈.....104
a 上皮細胞.....93	d 心.....105
a 腦室上皮細胞.....93	B 淋巴系.....106
b 脈絡叢上皮細胞.....94	a 淋巴管.....106
b 神經膠質組織.....94	b 淋巴腺結節或淋巴
(1) 概念.....94	腺.....109
(2) 膠質細胞.....94	附註 1 血液淋巴節.....109
(3) 神經膠質纖維.....95	附註 2 濾胞.....109
(4) 膠質纖維之議論.....95	C 脾.....107
(5) 神經膠質及結締	第二章 運動器系
組織.....95	第一 肌及其他.....111
第三 神經終末.....96	a 肌 b 腱 c 肌膜 d 腱鞘
A 神經終末.....96	第二 骨格及其他.....111
a 運動神經終末.....96	a) 骨 1) 骨質 2) 骨膜 3)
b 知覺神經終末.....96	骨髓 b) 骨之結合
1 遊離終止.....97	

	第三章 神經系		
第一	脊髓	114	
第二	腦髓	116	
	a) 白質	116	
	b) 灰白質	116	
	1) 大腦皮質	116	
	2) 大腦神經節	117	
	3) 視丘	117	
	4) 小腦皮質	117	
	5) 小腦核	120	
	6) 其他之核	121	
	c) 腦膜	121	
第三	末梢神經系	121	
第四	神經節	122	
	a 脊髓神經節	122	
	b 交感神經節	123	
	第四章 內分泌器官		
I	甲狀腺 Glandula thyre-		
	oidea	125	
II	副甲狀腺 Glandula		
	parathyreoidea	129	
III	胸腺 Thymus	127	
IV	腦垂體 Hypophysis		
	cerebri	127	
V	松葉腺 Epiphysis	126	
VI	腎上腺 Gladula		
	Suprarenalis	129	
	第五章 消化管系		
第一	頭部腸 Kopfdarm		
A	唇 Lippe	130	
B	口腔諸腺 Drüsen der		
	Mundhöhle	131	
	a 純漿液性口腔腺 rein S-e		
	röse Munblendrüse	131	
	1 漿液性舌腺 seröse		
	Zungendrüse	131	
	2 腮腺 Gl. parotis	131	
	b 純口腔粘液腺 reinmucöse		
	Mundhöhlen drüse	131	
	c 混合性口腔腺 gemischte		
	Mundhöhlendrüsen	131	
	1 大小舌下腺 Gl. sub-		
	lingualis	131	
	2 下頷腺 Gl. sub-		
	mandibularis	133	
	3 唇腺 Lippendrüse		
	etc.	133	
	4 舌前腺	133	
	5 頰腺	134	
	6 臼齒腺	134	
C	齒 Zähne	134	
D	齒之發生	135	
E	舌 Zunge	136	
F	軟腭 Weicher Ganmen		
G	咽 Pharynx	138	
第二	軀幹腸 Rumpfdarm	139	
A	前腸部 Vorderdarm	139	
	a 食管 Speiseröhre	139	
	b 胃 Magen	139	
B	中部腸管(Mitteldarm) —		
	十二指腸 (Duodenum) 空		
	腸 (jejunum) 迴腸 (Jejunum)		
	142	
C	終腸管 Enddarm	143	
	a 大腸 Dickdarm	143	
	b 蚓突 Proc.		

vemiformis 144

c 直腸 Mastdarm..... 144

第三 軀幹腸之實質性
器官 146

A 胰 Pankreas..... 146

B 肝 Leber 膽囊，輸尿管
..... 147

第四 腹膜 Peritoneum..... 151

第六章 呼吸器系

A 鼻腔 151

B 喉 152

C 氣管 155

D 肺 155

a 氣管之分枝 155

b 小枝氣管 156

c 呼吸小枝氣管 156

d 肺之被膜 157

e 肺之血管 157

f 胸膜 157

g 胎兒之肺 157

第七章 泌尿器系

A 腎 Niere 157

B 輸尿道 Harnwege 及膀胱
Harnblase..... 161

C 女子尿道 162

D 男子尿道 162

第八章 生殖器系

第一 男子生殖器 164

I 睪丸 164

II 睪丸小管之組織 166

III 輸精道 Samenweg 167

1) 輸出小管 2) 副睪丸炎

..... 167

3) 輸精管..... 169

附註 1) 發生期遺物 169

旁睪丸 (Para-
didymis)

迷走管 (Ductuli
aberrantes)

附註 2) 精系 (Samen-
strang)

4) 膨大部 5) 精囊..... 170

IV 前列腺 (Prostata) 170

V 尿道球腺 (Gl. bulbo-
urethralis) 171

VI 陰莖 (Penis) 171

第二 女子生殖器 172

I 卵巢 172

II 卵形成 Oogenese 175

III 黃體 175

IV 輸卵管 176

V 子宮 176

VI 陰道 177

VII 外陰部 178

VIII 膺帶 179

IX 胎盤 179

第九章 總皮

I 皮膚 Haut..... 180

II 指甲 Nagel 181

III 毛髮 Haar..... 183

毛囊 183

IV 皮膚諸腺 Drüsen der
Haut..... 185

a 皮脂腺 Haarbalgdrüse
Talgdrüse 185

- b 汗腺 Schweißdrüse...185
c 乳腺 Milchdrüse185

第十章 視 器

- 第一 眼球 187
I 內膜 Tunica interna..... 187
a 網膜視覺部 Pars
optica retinae 187
b 網膜睫狀部 Pars
ciliaris retinae187
II 中膜 Tunica media.....192
a 脈絡膜 192
b 睫狀體 Corpus-
ciliare 192
c 虹膜 Iris 192
III 眼球內容物 194
a 晶狀體 Linc 194
b 睫狀小帶 Zonula
cilialis 194
c 玻璃體 Glaskörper194
d 水狀液194
IV 外膜 Tunica externa...194
a 鞏膜 Sklera 194
b 角膜 Cornea 194
V 視神經 195
VI 眼球之血管 196
VII 眼球之神經196
第三 眼瞼 Augenlider197
第四 淚器 Tränenorgan 199

第十一章 聽 器

- I 內耳 inneres Ohr.....200
II 螺旋器(Corti 氏器)....202
III 神經.....204

- IV 迷路之脈管.....204

- V 中耳 Mittelohr205

- VI 外耳äusseres Ohr.....205

第十二章 鼻 腔

- I 前庭部Regio vesti-
bularis205
II 呼吸部Regio respi-
ratoria206
III 嗅覺部 Regio
olfactoria206

第十三章 味 器

- 味蕾 Geschma-
cksknospe.....207

第四篇 檢査術式一斑

- I 鏡檢時之注意208
II 顯微鏡之特種裝置.....209
III 描寫法及複寫法211
IV 關於材料操作之
一般智識.....212
V 固定法及固定液.....213
VI 洗滌.....215
VII 硬化及脫水.....215
VIII 包埋法.....216
IX 製切片法.....217
X 染色.....217
XI 脫灰法 (Entkalkung)
.....217
XII 注射法.....217
XIII 地蠟 (Paraffin) 切片
染色例218
XIV 火綿 (Celloidin) 切片
染色例.....218

XV	冰凍切片染色例(脂肪染色).....	219
XVI	色素(Farbstoff)	220
XVII	最普通之色素及染色法.....	220
1.	Hämatoxylin-核染色.....	221
2.	Eisenalaum-Hämatoxylin	221
3.	Parakarmin 核染色液.....	221
4.	Borax-Karmin 染色.....	221
5.	Eosin-細胞體染色.....	222
6.	Orange-細胞體染色.....	222
7.	van Gieson's Pikrokarmin-膠元纖維	

	染色.....	222
8.	Azan 染色法	222
9.	彈力纖維染色法.....	223
10.	核及 Nissl 小體染色.....	224
11.	Pal-Weiyert 氏髓鞘染色.....	224
VIII	鍍銀法 (Silberimprägnation)	225
XIX	Goryi 氏內網裝置檢查法 (DaFano).....	227
XX	細胞間粘合質之染色法	227
XXI	血球染色法.....	227
XXII	血液結晶製法.....	229
1.	血色素結晶製法.....	229
2.	血紅素結晶製法.....	229
	主要參考書.....	229

組 織 胚 胎 學

醫學博士 平 光 吾 一 著

醫 學 士 沈 恭 譯

醫學博士 湯 爾 和 校 譯

第 一 篇

細 胞 (Cell)

第一 細胞之概念 (Begriff der Zelle)

① 細胞 (Cellula, Cell, Zelle) 爲自然界生物體之最最小單位，自取營養而生長增殖，且對外來刺戟，能起反應，故稱細胞爲(原始機體。)

② 細胞之必需要素，爲胞體及胞核。統括動植物界，僅由一細胞構成者，謂之單細胞生物 (Protozoa 原生動物)，由多數細胞構成者，謂之多細胞生物 (Metazoa 後生動物)。

③ 歷史：細胞爲類人物理學者 Robert Hooke 所發見 (1665)。氏用自製之顯微鏡知接骨木髓，由無數有規則之小腔構成，遂名之曰 Cell, Poren (小腔或孔之意)。至十九世紀，Brawn 氏發見細胞核 (1831)。未幾，Dumotier 氏遂發見細胞分裂。Schleiden 氏爲植物體細胞發見者。Schwann 氏爲動物體細胞之發見者。但 Schlieden 氏於植物體組織 Schwann 氏於動物體組織，均說破其構成要素之單位爲細胞，實爲生物學上劃期之功績。

其後細胞之研究，引起多數學者之注意。R. Virchow 氏於 1855 年發表極有名之細胞病理說，(Zellularpathologie)，謂人之疾病咸基於各個細胞之疾患。E. Brücke 氏則稱細胞爲原始機體。M. Verworn 氏則創細胞生理之說，謂個體生活現象，係細胞生活現象之總和。

④ 一般形態：

形：細胞為生活現象之一，形態常起變化，如阿米巴 (Amoeba) 及白球。(Fig 1.) 故此種細胞，述其一定之形狀，實為困難。然在安靜狀態或死後，則近球形。其固定標本概為圓形。即從物理化學上言之，原漿為半液狀物質，在液體中若不起自發的運動，則因表面張力而成球形，故細胞之形，始於球圓，因種種條件，遂有橢圓形，梭形，三角形，多角形，星狀，骰子形，圓柱狀，柘狀，索狀，扁平鋪石狀等，不能一律 (Fig 1.)，然其種類與其組織，器官，及機能等相關，當於各章下詳述之。

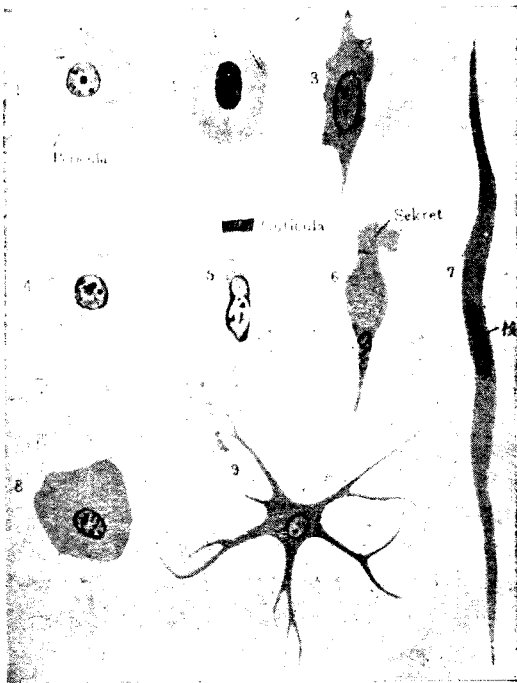


Fig. 1

細胞之種種形狀

1. 人之卵細胞(圓形)——可見周皮(Pericula)；
2. 蛙之赤血球(卵圓形)；
3. 白鼠之結締織細胞(星芒狀)；
4. 人腎之集合管上皮細胞(骰子狀)；
5. 人腸之圓柱狀細胞(有小皮)；
6. 人腸之杯狀細胞——正在分泌；
7. 蛙之平滑肌纖維，作梭狀或索狀；
8. 人之肝細胞(多角形)；
9. 犢脊髓之運動性細胞(星狀)

大小：大小極不一，小者如赤血球 (7-8 μ)，能自由通過細胞間隙，大者如卵細胞 (60-250 μ 米)，肉眼可見。若能使神經細胞完全露出，其長有逾一公尺者。

第二 微 細 構 造

細胞成於細胞膜細胞體細胞核，核小體，及中心小體。

一、細胞膜(Zellmembran) Cell membrane)

① 半液狀細胞體，必有細胞膜，始可保其形狀。自細胞發見以來細胞膜久為學者所重視。然據其後之研究，則細胞膜，大致於植物細胞見之，動物細胞大都缺如，尤其於生活現象旺盛之幼稚細胞，尋常不能見之。

② 人體細胞之有細胞膜，可歸諸老衰而續發膜現象。多以為係原漿表層變化而成殼狀，或由其分泌物構成。所謂細胞膜，對於酸及鹼之抵抗，較強於細胞體。Cuticula (小皮)為上皮細胞 (Fig 15.) 遊離緣之肥厚者與細胞膜之一部相當。Pericula (周皮)者，則為細胞體周圍之肥厚細胞膜，於卵細胞可見之。

③ 原漿膜 (Plasmanembran, Plasmalemma) Plasma Membrane)

細胞有胞膜時，則原漿膜位於內側，不然則位於外表。原漿膜在生物學上，意義極大。但一般均作為假想的存在，而下述三項，不可不知者也。

a. 在形態上，則為顯微鏡下可見之薄膜。阿米巴及粘菌漿細胞 (Flasmodium) 對其內部，成於富有粘性，彈性，伸縮性而無構造 (homogen) 之透明漿 (Hyaloplasma)，有半液狀之膠質凝體 (Gel) 性，且得變為溶體 (Sol)

b. 在生理上，原漿膜為半透性之薄膜。在實驗上用細胞體外不能自然侵入細胞內之物質，施顯微注射時，亦得自由擴散於內部，故可假定原漿之表面，有特殊透過性薄膜，且以原漿之電導率及內部所含之游子量相交，亦可首肯。與形態學的原漿膜雖或不符，即鏡下雖不能窺見，並無大礙。

c. 物理化學的概念：原漿以善吸水分之膠質為本，含種種表面活動性之物質，故表面張力之低者，自表面外出。原漿因物質之吸着而生膜，(或稱吸着膜 Surface membrane, Adsorptionsmembran)，或單為二物質接觸面之沉澱膜 (Fraecipitationsmembran)，尚無定說。但將原漿自細胞膜露出，或於原漿離解時 (Flasmolyse)，則原漿面生包膜。再原漿一入空氣中，生空胞膜。此種現象，(Heilbraun (1928) 認為表面沉澱反應 (Surface precipitationreaction)。

d. 構原漿之物質昔以屬於蛋白質，但今已認為脂質。其厚徑在粘菌之

漿細胞，有達 8μ 者，但大都極薄，往往自 0.4μ 至 0.08μ 。此種厚徑不過為生理的概念，僅由電導率及透過性而推論。

二、細胞體 (Zelleib, Zellkörper Cell body)

1. 原漿：細胞體由原漿 (Protoplasma) 構成。原漿為組成複雜之蛋白質，於理化學上，在所謂凝體之狀態，半液狀，無色，於水不溶解，但吸收水分而膨脹，生活中或新鮮之細胞體，在鏡下呈細粒性混濁。尤為核附近之深部，顆粒細密，是名內漿 (Entoplasma)，其周邊之光明部分，名曰外漿 (Ektoplasma)。於卵細胞尤著。

窺固定標本時，細胞之構造，極為複雜。雖同一細胞，因處置之方法不同，可見蜂巢狀，網狀，縷絲狀，或粒狀構造。但今日之最不明者，實此原漿之微細構造。(Fig.3)

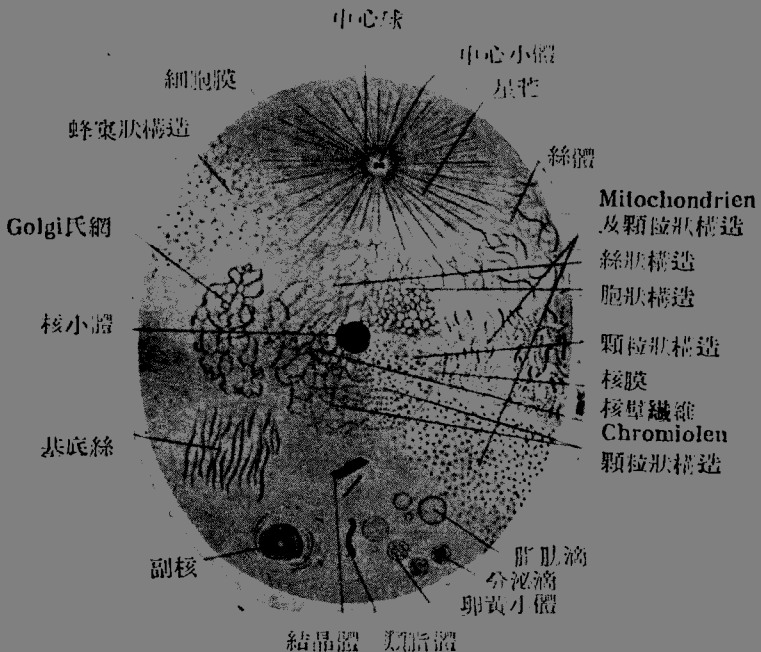


Fig. 3

細胞構造想像圖
(Szymonowicz)

(1) 無論何種均以經人工操作之事象的標準。(2) 因細胞之種類不同，或年齡相異，其原漿構造亦不一。(3) 原漿之構造，非一成不變，且呈形態的新陳代謝 (Ruzieka)。(4) 原漿確由有形體及無形物質 (amorph) 而成。(5) 但顆粒為生物胚 (Bioblasten) 之說，尚未確立。

3. 主要有形要素：一要之，原漿構造上有形的要素為今日一般所確認者，只原纖維 (Fibrillen) 及顆粒 (Granula) (或稱漿小體 (Plasmosomen) 二者而已。

原纖維在神經及肌細胞，最為著明。有時於膠質細胞，結締組織細胞，或某種上皮細胞，可以見之。故網狀說亦可謂有充分之根據。

有大顆粒者，為白血球，唾液腺，腺臟，腸上皮等細胞。色素細胞則含有色素粒，其粒使細胞或組織自身著色。此外有特殊方法 (Benda Meves 氏法) 而出現之小粒，或絲狀體。凡上述胞體內之微小有形物質，謂之廣義的么微體 (Mikroorganismen) 或稱漿小體近時嗜銀性粒，亦引起世人注意。

顆粒排成絲狀時，謂之線列顆粒 (Mitochondria) (Benda) 排列過密而顆粒不明時，謂之粒線 (Chondriomiten) (粒體絲)，無纖小桿狀之顆粒曰桿粒線 (Chondriokonten) 或稱原形桿 (Plastokonten) 而總稱曰 (粒體集團) (Chondriom)。

漿小體之多少及大小，難以言喻。多時則原漿呈暗色，少則原漿透明。一般細胞體之最表層，大都透明而無漿小體。

關於顆粒或漿小體之意味，不用生物胚之說，遂入迷宮。或謂關於細胞之新陳代謝或謂關於組織要素之生成發育或謂與酵素有密切關係，諸說紛紛，莫衷一是。然反言之，則顆粒之某種為病的廢物，不難想見。且自外界採入之顆粒亦不能謂為絕無。

4. 細胞體內之空隙：一胞體在鏡下，屢見泡狀空洞，有易溶之固體，液體，或氣體。Protisten (植物及動物之中間生物) 之空隙，則由攝取食餌之消化，或由分泌物之蓄積而生，屢起搏狀運動在人體所目擊者，為細胞體內包藏之脂肪粒溶解物或為某種有形要素脫出而成之人工產物，病的細胞中時有易溶物質蓄積。

5. 細胞體內之小管：一胞體內，有時可見小管。其顯然關於分泌者，謂之分泌小管 (Sekret Kanälchen) 或不規則之網狀者，謂之榮養海綿體 (Trophospongium, Holmgren)。其他有示不規則細網目，而其性質，究係分泌物，或分泌小管，抑或分泌小器官，尚屬不明者謂之 GoIgi 氏內網裝

置(Apparato reticulare interno Golgi)。

6. 特殊貯藏物：——胞體有時充滿脂肪滴(脂肪細胞)，或貯藏粘液(粘液細胞)或飽和色素粒(色素細胞)，或如肝細胞及肌組織，有含動物澱粉，更有藏結晶體者(Margrinkristalle etc.)。

卵細胞體之含多數卵黃粒(Dotterkörner)，已為周知之事實。

三、細胞核(Nucleus, Zellkern)

核為司細胞生命及遺傳之要素，位於胞體中，境界明晰，作泡狀或球狀小體。

1. 一般形態

① 位置：核普通位近胞體中央，但時亦偏於一側。在新鮮細胞，欲明視胞核，可滴加稀醋酸，僅使原漿透明即可。蓋以核與胞體在生活細胞，其光線之屈折關係相似難於區別之，故以此法鏡檢後之胞核呈粒性濁濁，與原漿稍相似。

② 形：核普通作球狀，或卵圓形。若胞體呈扁平，梭狀，桿狀或圓筒狀時，則核有時亦因之而成扁平，梭狀，小桿狀或長橢圓形等。(Fig 1.)甚至有腎臟形，馬蹄形，亞鈴形，分葉狀等種種。

③ 大小：細胞核之大小各異，但較細胞體為小，固不待言。有時胞體及核之大小，並不平行，亦有細胞體大而核較小者，亦有核大而細胞體較小者，但大細胞大概有巨核，有多核之巨細胞，各核之自身雖小，但以全體而言，可為大核。尤為原生動物，若細胞體肥胖，則核亦稍大。核之大小平均約為6 μ 。

④ 核數：細胞之核，普通為一個。亦有二個或二個以上者。如肝細胞，屢見二核，於膀胱上皮，精細胞及神經細胞等，有時亦見之。此等雖屬例外，要亦為細胞體及核之分裂不相併行時，而易起之現象。若多數核在一細胞體內，而其細胞體較周圍之細胞著大時，謂之巨細胞(Riesenzellen)(Fig 92, 191)。巨細胞之成因有二，一因核分裂而細胞體不起分裂，一由隣接細胞體之互相融合而成。多核白血球之細胞體並不特大，但核分離普通以絲狀索相連絡。

2. 微細構造。

核成於核膜，核汁，核材及核小體(Fig 3.0)

① 核膜(Kernmembran, Nuclear Membrane)：核膜成於核膜質(Amphipyrenin)，為核質對於原漿之明瞭境界。大抵在原漿及核質間，於物質交換，有重要任務。核膜之與核小體(Nucleolen)類似之條件下染色

。然核膜未必一定存在。故核質最外面之薄層，有誤為核膜者。

② 核汁 (Kernsaft, Nuclear Sap) : 核汁或稱核漿 Karyoplasma, 與原漿項下所述絲間質相當，充滿核材間隙，由半液狀物質而成。故亦稱 Paralinin。新鮮細胞核雖透明，但經種種操作，有變化而生細粒者。核在生活細胞之物質代謝上，有重要關係，但其化學成分猶屬不明。

③ 核材 (Kerngerüst) : 由核汁中作網狀之絲狀物而成。是名核絲 (Kernfaden)。核絲出多數小枝，互相交錯，或完全為海綿狀。當是時，由核絲交結而生之結節，其大者，或誤認為枝小體。

核材由核原纖維 (Linin) 及染色質 (Chromatin) 構成。核原纖維難染色，意為成自不染色質 (Achromatin) 即構成核絲之實體者。染色質附着於核原纖維，或由原纖維所保持收容之細球狀粒 (Chromiolen) 而成，沿原纖維之絲而排列，因易於攝取色素故名染色質，易為鹼性亞尼林色素所染，故亦稱鹼性染色質，(Basichromatin)。染色質在化學上成於核素 (Nuclein) 與生活現象有密切關係。

核材之狀態即其疎密，多寡，及與染色質之關係等，以細胞之種類及其生活條件而異。其與絲體分裂時之變化，後當詳述。

核素對於含糖胃液素 (Pepsin) 抵抗頗強，不為消化。若滴加醋酸或 2—3% 苛性鈉液，則原漿腫大而透明，但核則依然不變。若再以強濃液作用時，則一切均被破壞，細胞之生活力減時，核之染色度亦減退，位置亦有移動者。細胞將死時核，起種種變化，例如

核溶解 Karyolysis (核質分解 Chromatolysis) —— 染色質溶解。

核破裂 Karyorrhexis —— 染色質成不規則小塊。

固縮 Pyknose —— 失却核汁而固縮。

核膨漲 Kernquellung, 空胞形成 Vakuolisierung —— 核汁多而膨漲。

④ 核小體 (Nucleolus, Kernkörperchen, Fig 3) : 為核質內之球狀小體，成於核仁素 (Pyrenin) (或稱 Paraneleuin)，雖為鹼性亞尼林色素染色，但每與染色不同而呈異染性 (Metachromatisch)。在神經細胞，於染色質稀少，空明之水泡狀核中，成為明瞭之粗大小體。尤為卵細胞之核小體，特稱胚斑 (Keimfleck)，在未固定新鮮材料中，稍有光澤 (Fig. 1.1)。魚類，兩棲類，爬蟲類等之卵細胞，若蓄積多量營養物時核小體稍大，其數亦有增加者，故亦疑為物質代謝產物。Stöhr 氏作為核小體性物質，(Nucleolarsubstanz)，而不用核小體之固有名稱。假令生物學的意味，雖屬不明，但一般核小體之存在，毫不容疑。然核小體是否浮游於核汁中，抑係附

着於核原纖維，則頗有議論。更有謂通過核膜而外出者云。

核小體普通爲一個但亦有二個以上者，當是時，其中之特大者曰主要核小體 (Hauptkernkörperchen)，其他曰副核小體 (Nebennucleolen)

四、中心小體 (Centriolum = Zentralkörperchen, Central body)
(Fig 3, 10)

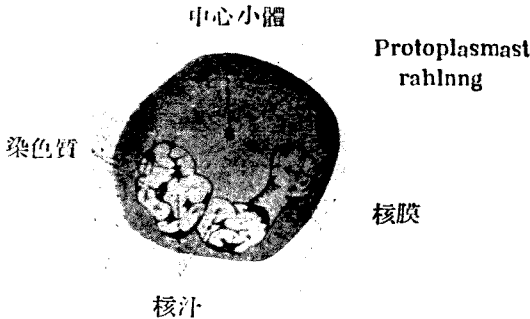


Fig. 3

Protus 脾中之白血球 (Siedlel)

① 中心小體爲 E. van Beneden 氏於 1816 年用 Dicyemiden 之卵所發見，位於原漿內近核處。恐係如 O. Hertwig 氏所言，謂其出自核中者，是名中心小體 (Centriolum) 極小，雖在視力可及之處，而光線之屈折率強大，且在原漿內雖染色初漿 (Archoplasma) (Boveri) 暈之中心，故可見之。初漿之特別像曰中心球 (Zentrosphäre)

再精檢之，則有直接圍繞中心小體之漿暈 (Plasmahof)，狹而特明，其外更有廣數倍之漿暈，稍暗濁而爲微粒性，即本來之中心球。中心球漸向周圍之原漿移行，而此球中有放射狀之漿放線 (Plasmastrahlung) (即 Aster)。漿放線自中心球延長至原漿 (Fig 3 Fig. 10)。此像在細胞分裂初期，最爲明白，且於核分裂時，有重要關係。

② 於白血球，上皮細胞，結締組織細胞，或神經細胞等之靜止狀態，亦可見中心小體。是故中心小體，細胞體及核，均可謂細胞之必需要素。

③ 中心小體普通爲一個，或二個，亦有三個以上者，中心小體二個時曰雙體 (Diprosom) (Fig, 10,)。其他動物之男性生殖細胞中，有小體曰中心小桿 (Zentralstäbchen) 者，細而長。關於中心球及中心小體二者，Meves 氏以後者爲重要，蓋於分裂時，後者必出現，而前者則否。

第三 機能及細胞 (Funktion und Zelle)

一、神經性機能 (Nervöse Funktion)

① 一元論：人體與其他多細胞動物同，由一個受精卵而發生。此卵細胞與單分胞性原生動物同，自始有靈 (beseelf)。

關於單細胞性有機體之精神能力 (Seelentätigkeit)，早有 Max Verworn 氏關於原生生物 (Protisteu) 之論文發表。氏所言則原生生物之所謂精神的作業，猶為無意識的，而感覺及運動為原形質中分子的生活現象，亦即位於無機界之化學的現象及高等動物之精神生活現象之間，故氏之主張，實為一元論之有力支持者。據汎神的一元論者 Haeckel 氏言則多細胞動物之精神為構成身體各細胞精神之和。藻類 (Algen) 及海綿類 (Spongien) 等之細胞全部，實平均分擔精神機能。至稍高等者，則依分業之法而漸分化，始生神經細胞。

中間生物之最初而簡單之機能為感識及運動，汎佈於均等體 (homogener) Körper) 之原集全體中間生物之稍高等者，則生特殊之細胞機體或小器官 (Organelle)，如跟足蟲類 (Rhizopodien) 之偽足，纖毛蟲 (Infuzorien) 之鞭毛等。至顫毛蟲 (Ciliaten) (Fig. 12)，則動物精神殆完全發達而小器官與多細胞動物之感覺器，內臟，肌肉等有同樣作用。一部學者竟謂顫毛蟲有自己意識。此等學說尚多難於肯定，尤各以細胞核為中樞神經系，例如謂纖毛蟲之大核與腦髓相當等，不免極端，而吾人亦非否認細胞精神 (Zellseele) 之存在。故多細胞動物之漸分化。精神細胞實即為分化之精神細胞。

② 刺激性：認識細胞精神之顯著事實為刺激感受性。刺激感受性，由外界之刺激及受刺激之有機體之刺激性而表現。刺激分機械，化學，熱，電氣及光線等，凡能變化環境者，即成生活條件之刺激。刺激因作用之強弱及時間之長短而異。刺激有一定之界限，分最適 (Optimum)，最小 (Minimum)，最大 (Maximum)，自最適推移至之任何一種，皆能起生活現象之變調，而成刺激。

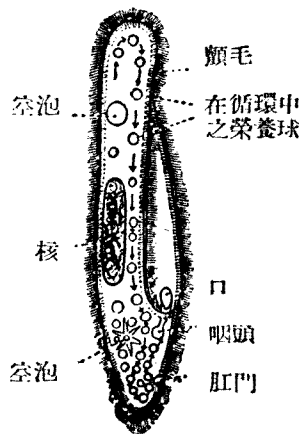


Fig. 4

草履蟲 (Paramecium aurelia)
(顫毛滴蟲之一種)
最分化之單細胞動物

③ 吾人細胞對於熱之最適為 $36^{\circ},5-37^{\circ}\text{C}$ ，若超過 40° 則起生命之危險。哺乳動物之體溫在 19°C 以下或超過 42°C ，則體溫不能調節，而死亡。故在自由環境之細胞，咸趨集於最適（趨溫性 Thermotaxis）。

④ 一般生活愛光，故趨集於光之方向（趨日性 Heliotropismus），而背光之嫌光性動物較少。植物無日光則不能製葉綠素。脊椎動物體有對於日光銳敏之色素細胞。尤如太陽光線，含色光線，化學光線及熱光線，若受強度作用，則細胞體之還元作用激增遂致死滅。

⑤ 化學的物質，因濃度不同，起反撥性或牽引性作用（趨化性 Chemotropismus）。以阿米巴試驗之，則氧（ O_2 ）可使其運動旺盛，而二氯化炭（ CO_2 ）妨礙之。麻醉劑大抵使機能遲滯，酸鹼及麴類等之作用，雖難言，但不可忘 离子（Ion）之關係。

⑥ 細胞與細胞及其分泌物之間亦有細胞牽引性 Cytotropismus (Roux)。卵細胞與精子，實最顯之例。

⑦ 向上分化之多細胞動物，其刺激反應各異，示各種細胞特異性，例如腺細胞對刺激之陽性反應為促進分泌，而肌細胞則常起攣縮。

二、運動機能

運動為原漿之特異力，與核有關係。

① 原漿之環流 (Protoplastströmung, Circus motion)：主要見於細胞壁硬固之植物細胞即沿胞膜之原漿環流 (Rotation)，或為沿細胞內原漿之循環 (Zirkulation)。此運動因原漿內細粒之流動，可以知之。

② 阿米巴狀運動 (Amoeboid Bewegung, Ameboid motion)：無胞膜之細胞，出偽足而變其形態及位置之運動。偽足者先由無粒之表層 (Ektoplasma) 突出，漸伸長，其次有粒之內部原漿 (Entoplasma)，移動至同方向。一旦伸長之偽足，不再縮短，始終保持其位置，故其後部之原漿漸被曳動，而核亦隨之。

若此阿米巴狀運動，可見於人體白血球。其他若組織球，神經膠質細胞等在適當條件之下，有起阿米巴狀運動者。

③ 鞭毛及顫毛運動 (Geissel-und Flimmerbewegung, Ciliary-Motion)：鞭毛或顫毛為原漿之變質者，位於細胞體外，起特殊運動，以移動細胞自身。細胞自身有鞭毛或顫毛附著時，賴其運動之力，為搬出異物之作用。

鞭毛為一根，二根，或三根，數少而長。鞭毛蟲即其一例，在哺乳類，唯精子有之，即賴鞭毛或尾部之運動，而細胞自身前進。

顫毛通常短而數多，細胞固著於一處而不動。顫毛之伸屈運動，僅向一方反復。多數細胞並列時，顫毛之力甚強，苟固體或粘液塊等附著於顫毛上時，顫毛以粘液包之而使滑澤，遂排出於外。卵細胞即以若是之經過而送出者。顫毛必位於細胞之遊離緣，作顫毛上皮織組之要素且多在近外界處。氣管上皮即其一例。

④ 原漿之蠕縮性 (Kontraktibilität)：原漿之有蠕縮性，已經明白，其最顯著者為肌細胞，對於種種刺激，均起反應。尤為橫紋肌於精神衝動有隨意蠕縮之特異性。平滑肌及心肌則否。

原漿尚具彈力性。如胃，腸及膀胱壁等之平滑肌，固不待論，即其上皮細胞，雖受極甚之機械內伸展，不易損傷，於膀胱上皮尤著。

⑤ 分子運動 (Molekulare Bewegung, Molecular motion)：與生活現象無關，例如用墨汁，在鏡下視之，則見多數之炭素粒運動極盛，即所謂 Brown 氏分子運動。此種運動與生活原漿有如何關係，雖屬不明，但於原漿內，有時可目擊顆粒流 (Körnchenströmung,) 蓋原漿內之液體分子或游子運動不息。

中間生活類細胞體固自可動，而因顫毛運動，細胞自身前進。

三、新陳代謝 (Stoffwechsel, Metabolism)

① 定義：新陳代謝者，即因生物之生活力，自外界插入一定物質，加工後，將陳舊不用物排泄於外之機能。而物質之形，則不問其為氣體，液體，或固體。

② 新陳代謝之三要件：在形態學上，為中間生物類，及卵細胞等，稍可詳知，譬如取蠟後，若某物質起氧化及還元作用，則必須再取其他適當之補充物質。行正常之物質代謝時，有重要三條件，即居胞之健全適當之營養物及適宜之溫度。如 Flüger 氏所云，生活現平衡狀態之銳敏，猶為點火於生命之火藥，其所需熱量甚微，譬為用針尖輕刺肌肉，忽起蠕縮而生二氯化炭及乳酸，且發熱，遂至必須新陳代謝。

③ 生命及化學作用：活力之淵源，實在化學作用，保生活現象之平衡者，即物質代謝之機能。即用自己之神經性機能而選別適當之食餌，以運動機能而採入加工，使成自己之體分 (同化作用 Assimilation) 後，將最後之殘渣或不用廢物排出於體外 (異化作用 Dissimilation 及排泄作用 Defekation)

④ 食餌之形：此處須注意者，即單細胞生物，白血球及遊走細胞等，亦能攝取固體，以為食餌 (食噬作用 Phagocytose)。但固體不入核質之內

。在多細胞動物，再以此液體食餌而榮養各細胞。

⑤ 榮養物之蓄積：過剩之榮養分，則常蓄積。試觀下等生物，榮養過多時細胞體及核亦稍肥大，而機能遲緩，呈抑鬱（Depression）。榮養不足時反是，陷於饑餓，有起饑餓分裂者。

⑥ 排泄，分泌：細胞體內或攝取之食餌，作為榮養泡球，即所謂空泡。殘渣復被排泄。與排泄作用相似者，為分泌作用（Sekretion）。分泌物與排泄物不同，助其他細胞之機能，且為有機體自己生活現象之一。

四、生長（Wachstum, Growth）

① 定義：因體內（或細胞內）新同化物質之蓄積，使自體增大之能力是也。

② 生長及新陳代謝：在生存中，物質代謝始終不息，而生長則否。物質之攝取及排泄，可保平衡。但一般物質攝取過多，則榮養佳良，細胞體亦大而濃密，反之，若排泄過多，則細胞體漸小而稀薄。凡此種種，在阿米巴或人類腺細胞等所易見之現象。尋常所謂生長之例，於卵細胞見之。卵細胞向各方平等生長，但神經細胞特向一方或二三方向延長，即生胞突或神經纖維而為局部生長之例。多細胞生物之生長，係個個生長之總和，其測定以輕重為標準較長短或大小，尤為正確。

③ 退行變性及再生（Degeneration und Regeneration）：與生長反對之現象，即生活機能遲滯，兼有微細構造變廢之退行變性（Degeneration）。若能去其原因，而生活力尚能存續時，則再呈充實補填之現象，是名再生（Regeneration）。

④ 活動（Aktivität）：細胞及組織因保持其生理平衡，故必有一定之活動。若久不活動，遂成萎縮（Atrophie），若活動過度，則在一定程度內，必起肥大（Hypertrophie），於肌組織及腺組織等，可以見之。若一部損傷而起全體機能之缺陷時，則其他生存之殘部，因補償而活動過度，遂成代償性肥大。

⑤ 細胞壓：細胞增殖至一定程度，則細胞壓增加，而組織緊張亦至高度。作為續發現象，細胞之位置及形態因此而定，或生皺皺或成扁平或為多角形等。

⑥ 細胞之壽命，老耄，死：細胞各有壽命。如神經細胞，則壽長，與個體之壽命相等。其他細胞，大都命短，死滅再生，屢次反復，上皮細胞即其最著之例，經一定年齡後，起退行變性。若個體之再生及填補機能不足，遂成老耄（Senil），終至死滅。細胞死滅時，核先起變性，胞體隨之，

若生活上必要之部分或器官陷於生理的自然死時，則可奪全體之生命，其他組織細胞亦陷於死滅。

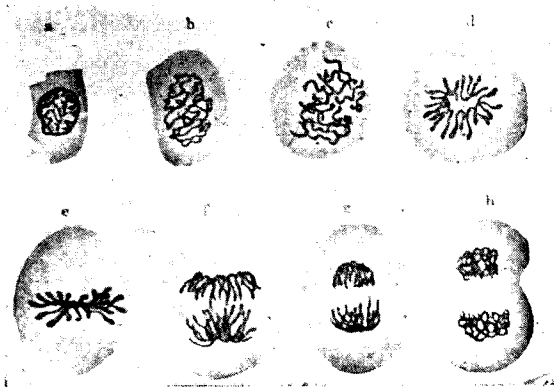


Fig. 5

蛙角膜上皮細胞之間接分裂

擴大 1400 倍（僅示染色體之變化）（Szymonowicz）

- a. 上皮細胞之安靜狀態（核小體二個）
- b. 較密之絲球
- c. 較疎之絲球
- d. 單星狀態之平面觀
- e. 單星狀態之側面觀
- f. 星狀態一生子星
- g. 子星稍向兩極移動
- h. 子星成子核，再成較疎之絲球

五、細胞之分裂（Zellteilung, Cell division）

a. 汎論

細胞因分裂而增殖。分裂時之細胞要素為細胞體，細胞核及中心球。分裂時最著者即可明見絲狀體，遂名絲狀分裂（Mitosis）（Flemming），而以絲狀體之移動，亦各之曰核分裂（Karyokinesis）（Schleicher）。吾人稱之曰間接分裂或絲體分裂（Indirekte oder mitotische Zellteilung），間接分裂係直接分裂之對稱。

b. 間接細胞分裂（Indirekte Zellteilung）

直接分裂為生物細胞增殖之最普通者，核絲在分裂將始，最為顯著，更有變形分裂移動之顯明者。細胞體於核分裂後分而為二。說明分裂法之故，分作四期。但非明瞭之界限。

1 前期：(Prophase) ——入此期，染色質忽然明瞭，而染色性增強，中心小體及中心球亦均顯明。

① 中心小體先與核膜接近，而現「極側」(Poleseite)，未幾，成為雙體。其周圍光明原漿內之放射線(即星芒球 *Astrosphäre*)亦漸顯明。次則雙星分為二中心小體，而各成有中心小體及星芒球之獨立中心體，漸相遠隔。

② 核膜自極端側起，先漸消失，終則完全失其痕跡。

③ 染色質密集於核厚纖維上，成一條濃染之染色質絲(Chromatinfaden)，再蟠屈於核膜中而成絲球。染色質絲極細而長，著明迂曲，故絲球甚密(Fig. 14b)，其後染色質絲再分為定數筋片，即Waldeyer氏所稱染色體(Chromosomen)(Fig. 14d)。

④ 染色體之數及形，因動物或生物之種類而異。下等動物之染色體作球狀，卵狀，輪狀，桿狀，直線或曲線狀。高等動物之染色體普通作蹄係狀(Schleife)，故亦稱核蹄係。

生殖細胞成熟分裂時，更有二個異色體(Heterochromosomen)，此體關於性之決定，故曰性染色體(Geschlechtschromosomen)，其他曰常染色體(Autochromosomen)。

⑤ 核膜自極側開始消失，至生染色體時，則完全消滅。核汁與細胞汁相通，互相混合。染色體之蹄係，其彎端每向有雙體之極側，而脚伸於反對側(Gegenpoleseite)。

⑥ 此時二個中心小體及中心球均漸離開，至前期終末時，則對峙而位於細胞長軸之最遠處。中心小體分立為二時，其間有非染色性中心梭(Zentralspindel)，互相連結，直至胞體完全分割時不斷。故中心小體漸遠，則中心梭亦漸長。中心梭為星芒球絲之一部，一面自中心小體稍向外方彎曲，他一面則達中心小體，故其全體作梭狀(Fig. 15)。星芒球之放射線，大都圍中心小體而放射於四方，而達胞膜附近，然後伸直，此名極放線(Polstrahlung)或Aster。而極放線一部，放射於易染體者亦屬之。此部於易染體分離，互相遠隔之際，當牽引之任，名曰索引線(Zugfaser)(Fig. 15)又以其包圍中心梭之位置上，又曰Mantelfaser。

而中心梭亦有支柱纖維(Stemmfaser)之稱。最初之中心梭常消失，由

新星芒再生者有之。

⑦ 核小體隨核之變化而破壞為細粒，終至消失。

2 轉位期 (Metaphase)：——中期之變化為下。

① 中心核極度長大。易染體稍粗而短，羅列於與中心核軸成直角之赤道平面 (Aequatorialebene)，其蹄係之彎曲部直核之中軸，脚伸於周緣。(Fig. 14d,e)。故自一極窺之，則易染體成星芒或菊花狀，是名單星 (Monoaster)，蓋易染體最易數算之時期。

② 各易染體沿自己之長軸而縱裂，即蹄係仍作蹄形而分為二個對稱節片 (Kongruente Stücke)，即分裂為二個子蹄係 (Tochterschleif)。但細究之則實為二個同大小染色體之分裂者，故全體之染色絲宛若縱裂為二。

③ 後期 (Anaphase)：此時分裂之子蹄係因牽引絲之收縮，遂被曳向二端之中心小體，乃生雙星 (Diaster) (Fig. 14, F)。此時中心核有支柱纖維之作用，與極放線同時固定兩中心體。此作用停止後，牽引線及中心核退縮，而極放線亦變為平常之中心球形。

④ 終期 (Telophase)：——在赤道平面上細胞體之周緣絞成輪狀，接近中心球之易染體，粗而短，互相結合，粗而不平。成本來之絲球狀，復為核膜所包圍。中心小體周圍之放射線亦消失，復現核小體，絲球漸漸細密，遂復歸靜止核之狀態。

細胞體分割：細胞體至終期，完全分割而成兩個新細胞，漸生長至母細胞之大小而入休息期。細胞體之分割不但在赤道面周圍，即赤道自身亦有稍染色之二列小顆粒。在植物細胞，甚為著明謂之中間小體 (Zwischenkörper, Flemming) 亦名赤道細胞板 (Aequatoriale Zellplate)。細胞體分割後，其中心核之一端，仍殘留連結者有之，名曰連絡纖維，不久即消失。有時核雖分裂，而細胞體不與俱分，有時則間接分裂為三分以上之細胞或核，是名多極性絲體分裂 (Pluripolare Mitose)。

分裂所需之時間：——間接分裂所需之時間，因動物之種類而異在溫血動物，較冷血動物為短。據 Flemming 氏云，Salamander 需 2—5 小時，在人類則為三十分，Amphioxus 在 18—19°C 需一小時，Gobius 及 Crenilabrus 在 15—19° 為 30—40 分鐘云。溫暖可以促進分裂寒冷則否。麻醉藥，酸類，及大氣之高壓，均使分裂遲延。

c. 直接分裂 (Direkte oder amitotische Teilung) (Fig. 17)

① 在直接分裂時細胞核及細胞體內部微細構造，並不變化。既無中心




Fig. 6

馬 蝨 蟲 細 胞 及 核 之 分 裂 像
(稍圖案化) v. Kostaneki

- a. 安 靜 狀 態。 b. 中 央 體 既 分 裂
c. 中 央 體 向 極 移 動，原 漿 線 著 明，核 素 成 四 個 中 央 小 體 (初 期)
d. 單 星：中 央 體 在 赤 道。 e. 雙 星 (中 期)；
f. 雙 星：互 相 移 動，起 細 胞 體 分 裂 (後 期) g. 細 胞 之 分 裂 完 了

梭亦無易染體，故並無核質之移動。惟細胞體之中央，絞窄成亞鈴狀，漸益而深，遂至離斷。同時核亦由亞鈴狀而分割，遂成兩個仔細胞。或由一胞內

生核二個，其一個由若干原漿包圍，隆起若芽胞狀，又復絞縊，遂成另一新胞。

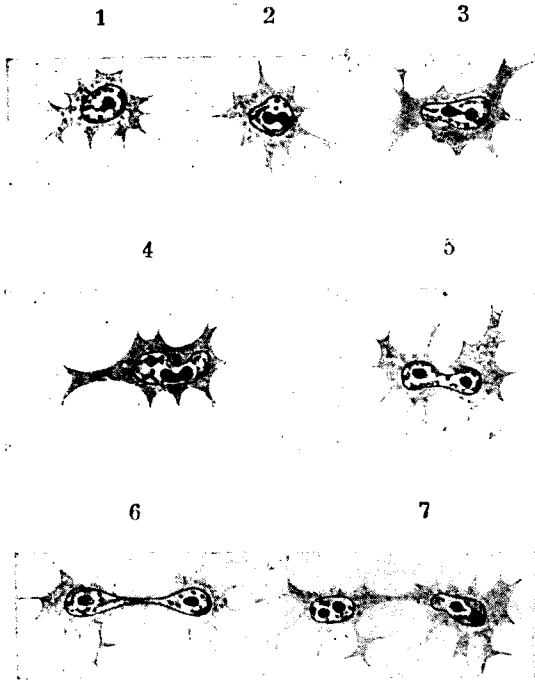


Fig. 7

二十日鼠之臍之直接分裂像
(Nowikoff) 擴大 1000 倍
核內之大黑點為核小體

② 在原生物則常見此種分裂法。在高等動物，則屬例外，僅見於白血球，軟骨細胞，脫落膜細胞及膀胱上皮細胞而已。

故 Waldeyer 氏謂在發生學上言之，則係舊分裂法，Nussbaum 氏見諸蛙睪丸，謂條件不良時，行直接分裂，良好時復為間接分裂，故二者均為必需之分裂法云。

d. 減數分裂 (Reduktionsteilung)

① 爲間接細胞分裂之一種，母細胞一經分裂，即生各半數($n/2$)易染體子細胞之謂，僅於生殖細胞成熟分裂時見之。普通分裂時，若母細胞有 n 個易染體，則子細胞亦有 n 個易染體。 n 者各種生物之正常易染體之數目。

② 生殖細胞發生，有二時期，初以通常間接分裂而增殖，至精子及卵漸長，先行二次成熟分裂。即先起增殖，俟精母細胞及卵母細胞生長後，連行二回之成熟分裂，精母細胞生精細胞四個，而卵母細胞生一卵及三個極細胞 (Fig. 14)。

③ 例如馬蛔蟲 (*Ascuris megaloccephala*)，卵未熟時，核 (Keimbläschen) 在細胞體中央，成熟分裂一經開始，核現於卵細胞表層，核小體亦不明，乃起間接分裂。核之易染體分爲四個短桿或蹄係，核膜亦漸消失。

第一次成熟分裂爲減數分裂，易染體並不縱裂，四個中之二個易染體 ($n/2$) 各生子細胞。子細胞中之一個，其原漿頗小，成極細胞其他一個則有一定大小，成第二卵母細胞，而行第二次成熟分裂。第二次成熟分裂爲普通之間接分裂，縱裂而平均分裂，子細胞各有二個 ($n/2$) 易染體。其一爲極細胞，一爲成熟卵。

精細胞之發生步驟與卵細胞同。精母細胞之第一次成熟分裂時行減數分裂，第二精母細胞 (Fraespermiden) 有 $2/n$ 之易染體。第二精母細胞卵行第二次成熟分裂，此時所生之四個精細胞亦有 $n/2$ 個易染體。精細胞終成精子。

④ 關於減數分裂之議論，因人而異。但受精後之卵，其易染體爲 n ，即於兩親之某一方完全同數。

e. 處女生殖 (Parthenogenese)

卵未受精而分裂增殖，成爲個體之謂。卵細胞於受精前起減數分裂者，即排除卵細胞成分中之雄性分子，若受精，則以新雄性核補償之。故處女生殖無減數分裂。但有時竟有起減數分裂者，此時似宜有其他易染體加以補償，但事實上並不簡單若是。

據 Weismann 氏言，在 Aphiden (蚜蟲類) 及 Polyphemus 等，僅生第一次極細胞。鱗翅類及膜翅類等之處女生殖，有第一及第二極細胞者，在第二極細胞放出後，仍有繼續發育者云。J. Losd 氏 (1900) 鑑於化學的刺激，可促進海膽卵之生長分裂，則處女生殖之理論及受精之一般原理極爲複雜，故受精不過刺激受精卵之生長，且可解釋爲決定性別上有意義之進行。尤如蜜蜂，蚜蟲，蛙，及海膽等，由處女生殖向生長之動物，咸屬雌性。但人類及高等動物，並無處女生殖，故不必深究。

f. 人類之易染體 (Fig. 18, 19) : ——易染體中之有特殊關係而與其他有形態之不同者，謂之異色體，分 X, Y, 兩種，一如前述。異色體為 Henking 氏在 1892 年於蠶鶯發見。近來關於人類之研究，有堪注目者。

茲引用同僚小能氏論文中關於人類易染體之一二事實。

Evans, Painter 兩氏發表發現 46 個染色體及 X, Y, 而 Winiwarter (1912) 則報告男子之細胞有 41 個易染體，女子之細胞有 48 個易染體，男女相差一個，此即 X 易染體存在之故。Winiwarter 及小能氏於精母細胞，常見 41 個易染體。其中相似者有 23 對，其他一個則係單數 (Fig. 12)，



Fig. 8
人精母細胞之易染體
(47) 小能




Fig. 9

第 8 圖 47 個易染體依形狀及大小順序排列為對 (小能)
× 異色體 (即 X 易染體)

但並不見 Y。有謂在日本人，X 為最大，而 Winiwarter 及小能氏查悉 X 為比利時人最大易染體之一，但小能氏及木原則並不以為最大。X 易染體係第一次成熟分裂中稍變形者。

第一次成熟分裂，即減數分裂，易染體分為二組，各 23 個，而較小之 X 附屬於其中任何一組。於是由易染體之分組而生兩個子細胞，其一有 X，故成 24 個 (a)，他則有 23 個易染體。此二種細胞再成第二精母。第二次成熟分裂即普通之有絲分裂 a 及 b 細胞各生精細胞 (Spermatiden) a 種有 24 個易染體，b 種有 23 個易染體。

茲列舉各種動物原精子之易染體如次 (Painter, 1925)

白人	Homme (blanc	48	易染體 (小熊則主張47♂)
黑人	Homme (negre)	48	〃
猿	Macaque	48	〃
猴	Cebus	54	易染體
蝙蝠	Chauve-souris (Fledermaus)	48	〃
馬	Cheval	60	〃
犛鼠	Armadile (Gürteltier)	60	〃
兔	Lapin	44	〃
犬	Chien	50	〃

第四 受精現象及胚葉分化

(Befruchtung und Keimblätterbildung).

Fertilization and Embryonic Differentiation

一、成熟現象 (Reifungsprozess)

卵細胞及受精細胞經成熟現象，始能受精。(參照第 18, 19 頁減數分裂及人類之易染體)

① 卵細胞在卵巢內時，雖漸發育而充分生長，但在卵細胞，則猶為未熟卵者也。

卵細胞核經第一次成熟分裂 (減數分裂) 及第二次成熟分裂後，漸成圓形。復歸中心部而成卵核 (Eikern)，即 V. Beneden 氏所謂女性前核也。卵至斯時，始成熟而能受精。棘皮動物 (Echinoderma) 之核較小於細胞體，殆近無構造，核小體及核膜亦缺如。

② 精母細胞之分裂與卵細胞同，第一次成熟分裂時生二個前精子，經第二次成熟分裂後成四個精細胞，立即變為精蟲 (Spermien)。

二、受精現象 (Befruchtungsprozess, Fertilization)

① 體內受精及體外受精：1875 年 Hertwig 氏由棘皮動物證明受精現象，而 V. Beneden 亦於馬蛔蟲證明之。受精為卵細胞及精子合一之現象尋常在輸卵管或子宮，其他水棲動物，則在體外行之。前者謂之體內受精 (innere Befruchtung)，後者曰體外受精 (äussere Befruchtung)。

體內受精除魚類及二棲類外一切脊椎動物，殆無不行之。人類及哺乳動物每在輸卵管先端，即壺腹部行之鳥類則在卵白及石灰殼未生以前受精。

體外受精，在鏡下易於檢查，以棘皮動物卵之受精，最為適當，茲述如下。

② 外接合 (Aussere Kopulation)：——精蟲達卵，其頭部尖端觸卵

之表面時，於是卵之該部表層漸高，而生隆起，（*Empfängnishügel*）精蟲頭部，即貫通此處而入。精蟲侵入後，卵黃即生薄膜，而薄膜更與卵黃分離，此恐因受精之故，卵漿收縮，有液體滲出所致。因卵黃膜發生，其他精蟲，不能再入。以上所述為外接合。

③ 內接合（*Innere Kopulation*）：——精蟲再前進，則頭部漸入卵黃內，受水分而作小胞狀，謂之精核。精核主要成於染色體，向卵之中心處生中心小體，而放射線亦漸明瞭。中心小體由精蟲之中部生成（*Boueri*），係精核之中心小體。精蟲頭部一入卵內，即起回轉，中部向前方而生中心小體。

④ 受精核（*Keimkern* 或 *Furchungskern*）：——精核及卵核互相接近。此時精核向中心體前進，其速力較大於卵核，二核遂於卵之中心相合，而為一個透明無粒之暈所包。於是放射線由此四射，即太陽期（*Sonnenstadium*）是也。在二十分以內，兩核完全融合成一胚核，或曰受精核。未幾精蟲之中心小體漸細長，遂分為二個獨立之中心小體而各有放射線。然後再起間接分裂。

馬蛔蟲於子宮中受精，其卵之成熟及受精，殆起於同時，其他現象亦相似。

⑤ 總括：——據上例而觀察受精現象時：

(1) 卵核及精核各有同量之染色體。

(2) 兩性之核，因受精而互相補助，成為全核（*Vollkern*）。

(3) 受精卵之最初，其易染體之半數屬卵核，半屬精核。易染體等分後，受二個對立中心體之牽引而成子蹄係（*Tochterschleife*）再變形而成子核之安靜狀態，於是始成兩性染色體等分融合之子核。

(4) $\frac{n}{2} \text{♀} + \frac{n}{2} \text{♂} = n (\text{♀} + \text{♂})$ 即受精之細胞，有與父母二者同數

之正常易染體。與遺傳之條件相符。（*n*為正常易染體數）。

(5) X 易染體與性之決定有關在受精時每赴女性。

三、受精後之分裂現象

1. 全部分裂（*Totale Furchung*）：——全部卵細胞分裂為子細胞，此名全分裂卵（*holoplastische Eier*）。可分二種。

① 平等分裂（*Aquale Furchung*）：由分裂而生之子細胞均為同大。於蛞蝓（*Amphioxus*）及哺乳類之乏卵黃卵（*alecithale Eier*）見之。

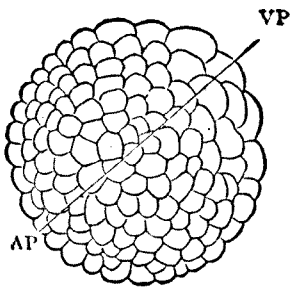


Fig. 10

蝟囊……胚胞之外觀

Amphioxus lanceolatus (Korschelt u. Heider)

Vp 植物極

Ap 動物極

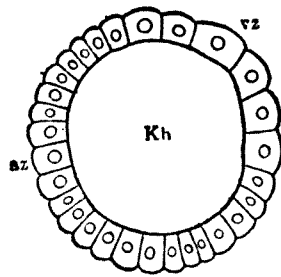


Fig. 11

胚胞之縱斷面

Kh 胚胞腔

Vz 植物細胞

az 動物細胞

② 不等分裂 (Inäquale Furchung)：——子細胞之大小各異，動物極 (Animaler Pol) 成小細胞，植物極成大細胞。例於圓口類 (Cyclostomen) 及二棲類富卵黃卵見之。

2. 局部分裂 (Partielle Furchung)：——卵之一部尤為動物極——起分裂現象，而其他無關。是名局部分裂卵 (meroblastische Eein)，亦有二種。

① 圓盤狀分裂 Discoidale Furchung：於富卵黃之偏黃卵 telolecithale Eier 見之。如魚類，爬蟲類，鳥類等是。形成卵黃 (Bildungsdottor) 集於動物極而成盤狀，遂生胚盤 (Keimscheibe)。

② 表層分裂 (Superficielle Furchung)：此於富卵黃之居中卵黃卵見之。如節足動物之類。卵中央之核先起分裂，漸次增加之核，移至表面，即於其處，依核之數而生多數細胞遂成胚葉。

四、胚葉之分化

胚葉分化之最易觀察者為蛙蟾卵之發育。

1. 桑葚體 (Morula) 及胚囊 (Blastula)：——受精後之卵細胞迭次分裂增殖，終變為多數細胞集團，(Fig. 20) 狀如楊梅，各桑葚體 Morula (Maulbeerkeim)。桑葚體之內部漸生空隙，中藏液體。小腔漸大，而胞亦

漸向外方移動，爲胚囊外壁，楊梅狀之表面，漸平滑或骰子狀單層上皮組織，是名胚囊中有胚胞腔 (Keimolashöhle) (Fig. 14)。

① 在蛭蟻，胚胞腔大，由一層細胞壁構成。

② 在圓口類及二棲類，胚胞腔小。其動物極 (背側) 較薄。成於一層或二三層小細胞植物極 (腹側) 較厚，由多數較大之卵黃細胞構成。

③ 在魚類，爬蟲類及鳥類，胚胞作裂隙狀，其背側壁成於上皮狀細胞，腹側由少數細胞及卵黃塊構成。後者非細胞。而爲合體細胞。

④ 在哺乳類則胚胞腔大，壁成於一層六角扁平細胞，其中之一部，則大細胞集合而肥厚，向胚胞腔內方凸出而作丘阜。

2. 蝸囊 (Gastrula)：外胚葉及內胚葉——胚胞上皮組織之一部細胞特別生長。是爲植物極，細胞分裂增加而且扁平，向胚胞腔之內側陷沒，植物極變爲一穴。此穴漸深，而胚胞腔漸小，遂完全消失，陷沒之一層及外壁層互相接着，成二層中細胞層 (Fig. 22)，是名蝸囊。由陷沒而生之腔曰原腸 (Urdarm)，陷沒之孔曰原口 (Urmund) 即原腸之開口部。原腸後分爲體腔及原始之消化器，故曰腸體腔 (Darmleibeshöhle od. Coelenteron)。原口之線，左右相接，漸至閉鎖，僅後端刺一小孔，即肛門。

上述蝸囊壁，名爲第一次胚葉 (Primäre Keimblätter) 成於二層，外層爲外胚葉 (Ektoderm)，內層爲內胚葉 (Entoderm)。在蝸囊已可見著明之分化，尤如腔腸動物，即以此終始，外胚葉司被覆感覺及運動諸作用，內胚葉則被蓋腸體腔而攝營養物。此時可見分業而成原始器官。

3. 神經管 (Nervenrohr)：——分裂增殖，繼續不息，沿原口最初閉鎖線之細胞漸大，增殖而生神經板 (Medullarplatte) (Fig. 23)，凹入而成神經溝 (Medullarrinne)，終則完全閉鎖，與外胚葉之連絡斷絕，遂成神經

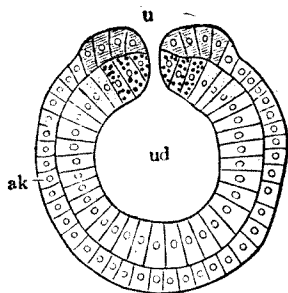
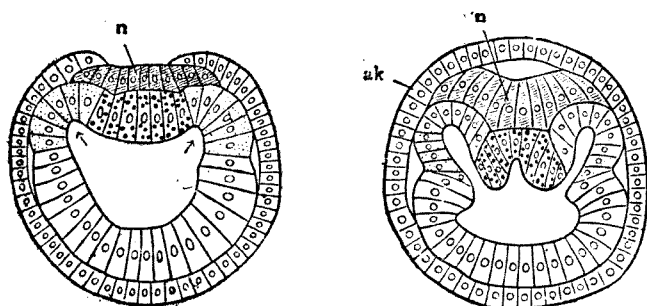


Fig. 12

蝸囊之斷面模型
Amphioxus lanceolatus
(Hatschek)

u. 原口 ak 外胚葉
ud. 原腸 ih 內胚葉
線部即成髓板者
大黑點部成後索 (Chordadorsalis)
小黑點部成間葉



A Fig. 13 B
Amphioxus-Embryo 之橫斷模型
(Rorschelt u. Heider)

- A 原口之前部閉鎖後，漸生髓板，而內胚葉中生中胚葉溝。
B 中胚葉溝漸深，其中間生後索溝
↑ 為中胚葉溝（注意小點部）
n 髓板（斜線）

管 (Nervenrohr)，神經管之頭端，暫尚開放，後方與原口連絡，謂之神經溝 (Canalis neurenteric)。

4. 中胚葉 (Mesoderm) (Fig. 23, 24)：—— 第一次內胚葉，即原腸壁，在背側部，左右各向外翻，成一對前後走之溝，是為中葉溝 (Mesodermrinne) (Fig. 16, a)，漸深陷向成體腔，與原腸分離 (Fig. 17a)，細胞益見增殖，擴滿於外葉及內葉之間 (Fig. 17, b)，即中葉。中葉溝間之部分再向外翻 (Fig. 16b) 而成脊索 (Chorda dorsalis) 第一次內胚葉之殘部成第二次內胚葉而藏第二次消化管。中葉更分為原始節 (Ursegment) 或生間葉 (Mesenchym)

在蛞蝓，中葉全部分為，前後列之原始節，各伸向腹側，遂分為背側部（原來之分節）及腹側部。在其他脊椎動物，中葉先分為脊側部（原始節）及腹側部而前者成配列於前後之原始節。後者即側板，不分節而成單一之體腔 (Coelom)，體腔分為側壁板及內臟板。原始節之細胞漸漸離開，遂生原始節腔。

5. 間葉 (Mesenchym) (Fig. 25)：一欲觀察間葉之生成以軟骨魚胚

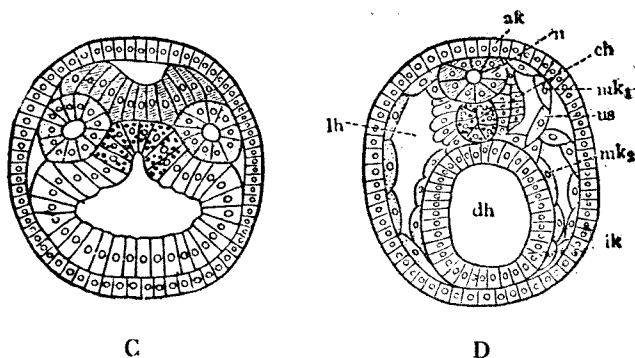


Fig. 14

Amphioxus-Embryo 之橫斷模型
(Hatschek)

C 中葉包獨立之體腔，髓板生髓板溝，而脊索溝漸深

D ak 外胚葉； n 神經管（閉鎖髓板溝者）；

ch 脊索； lh 體腔； mk 中葉；

Us 原節； ik 內葉； dh 腸管；

(Selachierembryo) 為適宜。間葉之最要基質為中葉。尤自背側之一部，細胞遊走而出，入於胚上皮之間隙，而充塞之。此間葉之組織富有水分，狀若膠質，細胞作阿米巴狀運動，是即間葉胚。髓，韌帶，筋膜，結締組織，軟骨，骨，及淋巴組織等皆由此而分化。

6. 各胚葉之分化器官：一茲列記分化之經路如下。

I. 由外胚葉分化之組織及器官

1) 表皮 (Epidermis) 2) 毛髮 3) 爪 4) 皮膚諸線之上皮細胞 5) 中樞及末梢神經 6) 感覺器上皮 7) 晶狀體 (Linse) 8) 汗腺及虹膜之平滑肌 9) 口及肛門之陷沒部。

II. 從第一次內胚葉分化之組織及器官

1. 第二次內葉 (Darmdrüsenblatt) (狹義的內葉)

1) 消化管及其附屬腺之上皮 2) 膀胱上皮 3) 肺 4) 甲狀腺 5) 胸腺 6) 肝 7) 睪。

2. 脊索 (Chorda dorsalis)

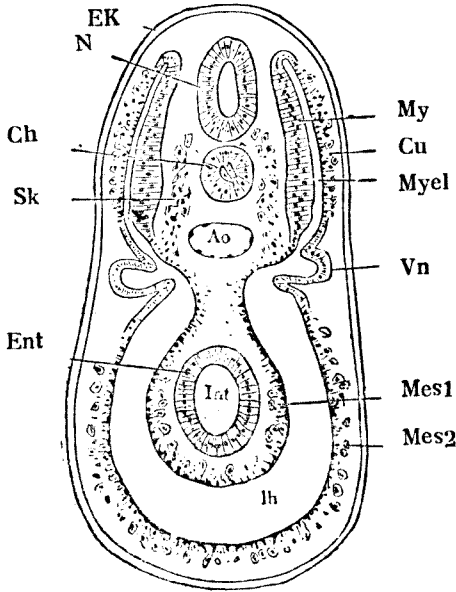


Fig. 15

間葉胚 (Mesenchym) 分化略圖

Selachier-Embryo 之橫斷面 (van Wighe)

My. Myotom 之肌板， Cu Myotom 之皮膚板； Myel Myocoel；
 Vn 前腎溝； Sk 鞏溝 (間葉胚)； Mes1 中葉之內臟板；
 Mes2 中葉之體壁板； lh 體板； Ek 外 葉； M 神經管；
 Ch 脊 索； Ao 大動脈； Int 腸管； Ent 內葉

3. 中胚葉 (Mesoderm)

a) 背側部

1) 真皮 (Lederhaut-Cutisblatt) 2) 橫紋隨意肌 3) 間胚葉之一部
 (Myotom 及 Sklerotom)

b) 側板

1) 胸腹膜上皮 2) 心囊上皮 3) 生殖細胞 4) 生殖腺及其導管之上皮

5)腎及輸尿管上皮 6)間葉之一部

c) 間葉芽

1)一般結締組織 2)心臟，血管及血液 3)淋巴狀器官 4)平滑不隨意

肌

第五 胚胎之形成

胚囊繼續生長，因各處之生長速度各異，結果形成胚胎之各部。

原紋 (Primitive Streak) 的頭端之結節性生長點之細胞迅速生長，遂使胚面的頭尾長度增加，後形成縱行縐襞。同時，神經溝的頭端遠離結節點而至背部。口咽區及心包區之移動結果，形成頭縐襞。此縐襞之背側為胚胎之頭部，腹側為心包部。

原紋之尾端同時形成尾縐襞。

頭及尾縐襞縱行的增加胚面，橫行生長後，結果形成左及右側縐襞。各縐襞形成使胚胎成為葇狀，且皆向羊膜腔 (Amnion Cavity) 中凸入。

內胚葉囊包含於胚胎中，亦形成各種縐襞，即為原內胚葉消化管。留於胚胎外之部份即為卵黃囊 (Yolk-Sac)；兩者藉卵黃腸管相通。

原消化管位於頭縐襞中，稱為前腸 (Fore-gut)，於尾縐襞中稱為後腸 (Hind-gut)，於中部與卵黃囊相通者稱為中腸 (Mid-gut)。體腔與卵黃囊相通之孔稱為原臍孔。

幼稚的胚胎在羊膜尾部藉帶狀組織與絨毛膜 (Chorion) 內面相連。此處中胚葉甚厚，其內側有一憩室 (尿囊憩室)，原由內胚葉囊演變，後與後腸相連。此帶連接外胚葉及中胚葉，不僅包含尿囊憩室，且含由胚胎通入絨毛膜之血管。

初時臍孔與胚胎相比甚大，後胚胎向各處生長，不久相比則變小。最後臍孔封閉而形成疤痕，即是臍。

第六 胚 胎

胚胎表面之神經溝轉變為神經管。神經管全閉後則離表面，第三週時胚胎為長形生物，有較大之頭端及較小之尾端，以尾囊莖與絨毛膜相連，繼續生長而無破裂之背面，腹面之臍孔隔開頭部尾部及左右兩側，且含有三體腔：(1) 神經管腔，將變為腦室及脊髓腔。(2) 原消化管。(3) 胚胎腔 (Coelom)。

胚胎腔包繞心包部，頭至臍部，前腸及左右側部。兩側部互通。在臍孔之側緣及尾緣與外胚胎腔相通。

此時之胚胎已可與胚子之他種構造分辯，並顯似其發育情形。頭及身體

之一般形象已顯，但無四肢。已有脊索或原骨骼軸，後即轉變為永久之脊柱。脊索之背側有神經管，為未來之腦及脊髓之始基。神經管及脊索之兩側為中胚葉之體節及神經節。

脊索之腹側為原消化管，頭端被口咽膜閉塞，尾端為原紋尾部，但現稱為瘻孔膜 (Cloacal Membrane)，因其由羊膜腔分開後腸的尾端而成為內胚葉瘻孔。

原消化管的兩側為胚胎腔之左右部份，於胚胎腔中部背角及同側的中胚葉體節之間有中間細胞道，即為大部份泌尿生殖系始基。

前腸之腹側為心包的中胚葉，被胚胎腔心包部份包繞，兩側於背部相連；後腸之腹側為瘻孔膜。於心包部及瘻孔膜之間為臍孔，中腸與卵黃囊，胚胎腔之內胚部與外胚部，尿囊憩室與瘻孔皆經此相通。

第七 四 肢

胚胎發育至第三週其兩側發現表在嵴 (Superficialridge)，與中間細胞道相對。此即是午非氏嵴 (Wolffianridge)，其上有肢芽 (Limb buds)，為前肢乃後肢的始基，前肢芽較後肢芽先見。

肢芽出現後速成為半月形，與身體成直角而突出，佔背側面及腹側面，頭緣及尾緣，肢芽為未來之手或足之始基。

肢始基漸增長度分化成近心端之體節。同時四肢向腹側折轉，遂使原腹面變為內面及原背面變為外面，肘及膝之凸出面向側方。後期前後肢之旋轉方向相反，肘凸出面旋向尾側，膝凸出面旋向頭側。肢體末端分化成基部及平滑部，後於其上發現指的始基。第六週手指即由手節生出，但足趾須於第七週始發生。

指甲或趾甲發生甚遲。第三月始見，第六月長至末端。

肢芽中心為中胚葉外包以外胚葉。後其中發生脊髓神經之前肢及血管，肢體長成後神經無變化，但血管數目減少，而形成永久的主幹。

原肢始基由中胚葉體節之側板衍變而成。結果分化成軟骨及他種結締組織。

四肢之肌肉原素亦由中胚葉體節之肌板發生，隨肢體之生長與神經同時生長。

第八 口及肛凹 (Oral and anal Pits)

原消化管之頭部有口凹，初時在腹側頭部及心包區之間。後期包於上下額間，尾側有口咽膜。第三週口凹始與前腸相通。後分為鼻及口部份。

頭之額端在口凹上，稱為額鼻突。其下有兩凹陷稱為嗅凹 (Olfactory

pits)。其中間爲正中鼻突及兩球狀突，其外有兩側鼻突。

此時口凹之顛緣有四突。側緣爲上頷突，背緣爲下頷弓。上頷突之顛緣有限形成。上頷突與側鼻突之間爲鼻淚溝 (Naso-lacrimonal Sulcus)。

嗅凹後由薄膜與口凹隔絕，速即復與口腔相通，即爲原鼻後孔 (Primitive Choanae)。隨後上頷突向中心及後方生長形成腭突 (Palatine Processes)，第三月相遇而溶合，背側形成懸壜垂。顛部成爲鼻腔。尾部成爲口腔，遂再發育成原咽，齶及齒。各突邊緣處復形成原唇，後成爲永久唇。

肛凹爲原消化管之尾部中心陷下而周圍纏起之部份。被肛膜所遮與表面不通，直至第四週肛膜始消失。此爲成人之肛管下段。

第九 前腸之分化

口咽膜將口凹與前腸隔離時，前腸之頭端擴大成原咽及十三個憩室，每側壁有五個憩室，稱爲咽或鰓憩室 (Branchial Pouches)。腹側壁有二憩室，其中一近頭端之憩室爲甲狀腺之始基。另一近尾端爲呼吸系之胚，如喉，氣管，枝氣管及肺之上皮被膜。其餘憩室爲口咽及原腦底部之被膜。

咽憩室在內部形成時，其外復有數裂，稱爲咽或鰓裂 (Branchial Clefts)。

咽憩室及咽裂爲咽或鰓弓 (Branchial arch) 所分。第一鰓弓爲上頷及下頷之始基，稱爲下頷弓。第二爲舌骨弓。其餘爲第三，第四，第五鰓弓。因鰓弓之生長而形成頸前竇 (Precervical Sinus)，後變爲頸前管，而頸前泡，而頸前溝，結果形成頸部之組織。

原咽壁部在鰓弓之間，其隔膜早期含內中外三胚葉。

第一鰓裂變爲外聽道，其背緣有多數節結，將發展成耳殼。第一憩室及原咽腔之一部變爲鼓室及耳咽管。第二憩室變爲扁桃腺上窩。

第三咽憩室亦開口於前腸，第四第五憩室形成咽鰓管 (Pharyngo-branchial duct)，通入原咽腔。以上三憩室終於消失而形成上皮小體，即爲胸腺 (Thymus) 及副甲狀腺之始基。

原前腸腹側壁頭端之憩室爲甲狀腺 (Thyroid gland) 之始基，第三第四鰓弓形成喉部軟骨。憩室復轉變爲氣管之頭部，甲狀腺峽，甲狀舌管 (Thyreoglossal duct) 及舌盲孔 (Foramen Caecum)。

前腸腹側壁之尾端爲呼吸系之始基。後轉變爲一管，再漸分化成喉及氣管，更生成枝氣管及肺。其背側另形成一管爲食道。

舌爲四始基 (兩下頷始基，介體 (Copula)，及奇結節 (Tuberculum impar) 所形成。下頷弓昇高而癒合形成舌之前三分之二部份，奇結節形

成舌前三分之二的中部。舌之後三分之為介體所成。舌盲孔位於前三分之二背端。

前腸之顛部發生口之內部（除唇齒齦外），咽，甲狀腺，胸腺，副甲狀腺，呼吸器官及食道。前腸之尾部分化成胃及十二指腸第一第二段。

肝及胰——胚胎於第三週時十二指腸腹側壁發生憩室，此為肝，胆囊及胆管之始基；背側壁亦發生憩室為胰之始基。

中腸之分化——中腸為原消化管之中段，經卵黃腸管與卵黃囊相通。中腸轉變為小腸之大部。

第十 後 腸 之 分 化

後腸形成下述各部：(1) 迴腸之末段；(2) 大腸全部及大部肛管；(3) 臍尿管 (Urachus) 及膀胱；(4) 女性之尿道及男性之大部份尿道。

後腸頭端之擴大處為盲腸及闌尾之始基。其上段轉位形成空腸及迴腸，下段形成昇結腸及橫結腸。

胚胎生長至一月長 10mm.，腸之長度速增及腸蟠 (Coils) 亦增，大部經臍孔而凸入胚胎腔。直至胚胎長至 40mm. 約十週時，腸回入腸內，臍帶中胚胎腔消失。

後腸之尾部擴展成一憩室，稱為內胚葉瘻孔。起源於原腎之腎前或非氏管於兩側開口腹壁部。

瘻孔之頭端腹側部與尿囊憩室相平行，背側部形成降結腸及盆腔結腸。瘻孔背側尾段延長成憩室，即成尾腸 (Tailgut)。後與瘻孔分離而消失。

晚期瘻孔被中隔分而二：背側部為直腸，腹側部泌尿生殖室。中隔居尿囊憩室及後腸之腹側壁間，向尾部生長與瘻孔膜相溶合，而分開泌尿生殖器及肛門部份，於第八週時即不見痕跡。

兩性之泌尿生殖室分為三部：(1) 頭段轉變為臍尿管或中臍韌帶 (Middle Umbilical Ligament)；(2) 中段變為膀胱；(3) 尾段變為男性之大部份尿道，及女性之尿道及陰道之前庭。

第十一 原 血 管 系 統

間葉細胞為血管系統之始基，其核較大，發育成球形，結合成結節，稱為血島 (Blood island)。後即變成血組織胚或血管胚 (Angioblast)，由此變為血管內皮壁及血球。當血島在卵黃囊壁上各個分開，但周圍血組織胚生長而癒合，發育成內皮管，其中分泌液體乃由母血衍化而來；並有有核細胞乃原血球浮游其間。

絨毛膜之中胚葉及胚胎區之血管形成皆同於卵黃囊之情形。胚胎區最初

分化有兩主要之血管幹即爲原主動脈 (Primitive aorta)。其頭段爲卵黃靜脈及動脈，其背側尾段爲臍動脈及臍靜脈。

每原主動脈分爲三部：腹部爲原腹主動脈，長背部爲原背主動脈，連接兩部爲第一主動脈弓。

原腹主動脈與正中管狀心相溶合，其擴大或收縮分爲六部：靜脈竇，心房，房室管，心室，心球 (Bulbus Cordis) 及動脈幹；後彎曲而相溶合。

● 臍動脈起原於卵黃血管叢而至原背主動脈。

心前靜脈：爲胚胎內第一對靜脈，起原於頭部而終於靜脈竇，末端接近卵黃臍靜脈。將胚胎之頭頸及軀幹上部之血管中血液帶回心臟。

當胚胎發育至第五週時，中胚葉體節增加至三十八對，心臟動脈及靜脈亦增加數目。心臟各室分爲左右心房及心室。

動脈之變化爲溶合，減少，增加及轉位而成各部血管。

第十二 胚胎之營養與保護

受精卵經過子宮管部停留短時而入子宮，其營養爲卵黃粒 (變性漿 Metaplasm) 埋藏於透明漿 (Hyaloplasm) 中。人卵甚小，僅含有少量變性漿，故須由外界獲得足量之營養；如此受精卵必須早期與母體相聯繫，此爲人類胚胎發育之特點。

各種膜及附件

胚胎發育至第三週時已見原心及血管之始基；但形成血管系統完成胚胎循環不能詳知，直至胚胎外附件形成，胚胎即得營養及保護。此中含絨毛膜，胎盤，羊膜，臍帶及卵黃囊。

絨毛膜 (Chorion) —— 胚子 (Zygote) 變成胚囊時，爲一大泡包含兩小泡及一原中胚葉塊。大泡之壁爲滋養葉 (Trophoblast)。其內面與原中胚葉接連。

其外有腔爲外胚胎腔，絨毛膜亦形成，壁含滋養葉及中胚葉。其時滋養葉分爲兩層，內爲細胞層，外爲漿細胞層。

胚子粘着於子宮粘膜炎時，滋養葉即分化爲二層，此種進化後稱爲蜕膜 (decidua)。如此發育進行滋養葉增加厚度，且侵佔蜕膜。滋養葉之漿細胞層穿透並見空腔，蜕膜中發生母體血管腔，遂填入母血。此漿細胞層之分歧突起，稱爲原發性絨毛膜絨毛。

後原發性絨毛爲絨毛膜中胚葉侵入，而成爲續發性絨毛膜絨毛，胎兒血管長進其中胚葉中心。

發育繼續進行一部份絨毛膜轉變爲胎兒之器官，稱爲胎盤 (placenta)。

因此絨毛膜分爲胎盤及非胎盤部。胎盤部絨毛繼續增長，但非胎盤部絨毛完全消失，稱爲絨毛膜葉。

羊膜 (Amnion) —— 羊膜由羊膜外中胚葉泡 (Aminoecto-mesodermal vesicle) 壁所形成，並不參與胚胎之形成。羊膜含外胚葉細胞其外被覆一層胚胎外中胚葉，繼續至胚胎區邊緣。

羊膜外中胚葉泡之腔閉於羊膜及胚胎之間，卽爲羊膜腔；其中充滿液體，遂使羊膜成球形。

尿囊莖 (Allantoic stalk) —— 羊膜尾部增厚處有內胚葉泡之尿囊憩室，並有臍動脈及靜脈伴行，以運輸絨毛膜及胚胎間之血液。

羊膜泡壁段稱爲體莖。與胚胎形成部份無關，含尿囊憩室之始基。

羊膜繼續膨大，尿囊莖管與卵黃腸管同行，且羊膜中胚葉與卵黃腸管中胚葉相溶合。溶合完全後卽成臍帶。

此時胚胎之外壁含溶合之絨毛膜及羊膜，其內有羊膜腔及胚胎，由臍帶與絨毛膜相接。

臍帶初時甚短，但當羊膜腔增大時，臍帶亦增長至 45—50 cm。使胚胎自由浮於羊膜腔中。

卵黃囊 (Yolk-sac or umbilical vesicle) —— 胚胎面彎摺成胚胎時，內胚葉泡分化爲三部份：(1) 一部包於胚胎內形成原內胚葉消化管；(2) 一部位於胚胎外之外胚腔——卽是卵黃囊或臍泡；(3) 第三部份爲卵黃腸管，此管連接原消化管及卵黃囊。

原消化管及卵黃囊之內層爲內胚葉細胞，外層爲中胚葉。

胚胎發育至及三週原消化管與卵黃囊完全暢通，第四週卵黃腸管延長，卵黃囊縮小。第四，第五週間卵黃腸管與腸分離，漸行萎縮，第三月於臍帶中已不見。

卵黃囊直至分娩時仍見小塊存於羊膜及胎盤間或羊膜與絨毛膜間。

第十三 胎 盤

胎盤發育之目的供給胚胎及胎兒之食物及氧，並除新陳代謝之產物。胎盤爲胎兒及子宮粘膜共同形成。

胎兒之血與母體之血僅有數層細胞在胎盤中相隔，除血球外交換血中各種物質。

胎盤之形成——子宮粘膜改變預備接受及保留胎兒，此種變化完成之粘膜，卽子宮蛻膜。顯毛細血管增多而擴大。粘膜之管狀腺變長而擴大，結果蛻膜增厚，變軟，如海綿樣及多血管。

子宮粘膜炎分成三層：(1)內層接近子宮腔為密緻層；(2)中間層管狀腺擴大為海綿層；(3)外層無改變層。

胚子進入子宮，動作如寄生物，透過蛻膜面之上皮，而植入密緻層。該處粘膜炎特增厚，其內層為包蛻膜，外層為底蛻膜，其間為邊蛻膜，其餘大部份為真蛻膜 (Decidua vera)。

胚子植入蛻膜後，滋養葉速即增生。滋養葉之胞漿部份侵入及破壞周圍蛻膜組織，結果造成許多空腔。胞漿破壞擴大之母血管壁，母血始行流入滋養葉。

中胚葉外層與滋養葉合成絨毛膜。

胞漿間隙自母血流入後速即擴大，胞漿部份分為三部：(1)原發性絨毛膜絨毛；(2)絨毛膜板；(3)基底層有絨毛間隙。後復發生繼發性絨毛。此分為兩種 (1)固定絨毛；(2)活動或吸收絨毛。

胚胎漸長羊膜繼續膨大，羊膜外層與絨毛膜內層漸相接觸而溶合。完全溶合後外胚胎腔消失，僅有羊膜腔，其中羊膜液浮起胎兒。

第二月後胎兒位於羊膜腔中。包以溶合的絨毛膜及羊膜和子宮壁。分娩時羊膜液壓力增加由於子宮肌肉收縮，遂使羊膜破裂而產出胎兒。

第十四 胚胎腔 (Coelom)

胚胎腔分為兩部：內胚胎腔及外胚胎腔。

外胚胎腔——原中胚葉分為壁層及臟層。壁層被覆滋養葉之內面，與絨毛膜同時發展。並被覆羊膜之外面。臟層被覆內胚胎腔壁之外面。外胚胎腔即在其中。內胚胎腔及外胚胎腔初時各分開，後於膈孔處變為相通，但膈孔閉合時復分為二。當羊膜外面與絨毛膜內面溶合時則外胚胎腔完全消失。

內胚胎腔——內胚胎腔如一組裂隙見於胎胚中胚葉邊緣。裂隙溶合而成 n 形腔，亦分為壁層及臟層。側壁有開口與外胚胎腔相通。

n 形腔之橫行部擴展至頭端，成為心包腔。兩側為胸膜心包管，後集為胸腔。其餘部份於腹側聯合，當膈孔閉合腹，即成為腹腔。

橫膈膜之形成——橫膈膜有四主要部份——腹側背側左側及右側。

腹側部份由平形膈形成，漸分化為尾部中間部及頭部。尾部轉變為 (1) 肝之中胚葉組織向腹部生長，(2) 鐮狀及冠狀韌帶，(3) 小網膜。頭部變為心包之橫膈膜壁。中間部轉變為橫膈膜之腹側部份。

橫膈膜之背側部份由前腸之背側腸系膜中胚葉形成。兩側部向中間生長與背側部相溶合。但少數病例左側溶合不完全。此類病例橫膈膜之交通孔常保留，遂使腹腔內容突入胸腔，形成橫膈膜疝。

第十五 胚胎及胎兒之發育

受精卵於最初十四日由子宮管下降進入子宮，穿透蛻膜，分化成三泡及一原中胚葉塊；此時胚子長 2.4×1.8 m.m. 其壁由滋養液形成，且含兩內泡——羊膜外胚中胚葉泡及內胚葉泡。內泡為原中胚葉塊所包圍，此時開始發現外胚胎腔。其時胚胎面長 0.19 m.m。

十九日左右胚胎面長 1.17 m.m. 寬 0.6 m.m. 背側面發現厚紋，原溝及神經溝亦顯。尿囊韋相背側彎其中含尿囊憩室。

再隔一日胚胎面增長至 1.54 m.m；腦腸管 (Neurenteric Canal) 向背側移動。頭皺襞開始形成，心包區在腹側。

約第三週時頭及尾皺襞已顯，胚胎長 1.9 m.m，神經皺襞已發生，神經溝仍完全敞開，可見六對中胚葉體節。

數日後胚胎長度增至 2.5 m.m。神經溝除頭部及尾部外已閉合，中胚葉體節增至十四對，頭部向腹側彎曲，形成頸曲。

第一月中胚胎之長度 2.6 m.m。頭部向身體成直角彎曲，午非氏嵴見於中胚葉體節之腹側邊緣，又見四肢之始基。耳泡之始基見於後腦部之凹陷處。前後腦路 (Nevropores) 仍敞開。

第四週末或第五週初胚胎長約 5 m.m. 中胚葉體節增至三十八對；前後肢之始基已顯；耳泡陷入頭內；尾變為附件。

第五週末胚胎長 11. m.m.。四十三對中胚葉體節，表面僅見二十一對。眼之晶體已由外胚葉增厚形成。前肢三節已顯，復見手指之始基。後肢進長較慢；股部不顯，足趾之始基不顯。第三第四鰓弓由表面消失，深入頸前竇。第五週時頭生長甚快，與軀幹相比甚大。

頭部同時發生嗅凹，分開中間突及側鼻突；中間突分為兩球狀突；下頷弓之上頷突向中間板生長，與側鼻突及球狀突相溶合，以完成原上唇。

舌骨下頷裂邊有耳之始基，漸生長而溶合，此時長成耳屏 (tragus)，耳輪 (Helix)。

第七週胚胎長 17 m.m.。頸曲開始變直。發現眼瞼始基。球狀突已溶合，但上唇中部仍見結節。耳之輪廓已完成。兩手向內折，手指已各分開。股及足趾已顯，尾開始與身體尾端相溶合。

第八週胚胎變成胎兒，長約 25 mm.。耳已移行至頭部兩側，尾將消失，足趾相互分開。頸曲甚微，但頭仍甚大，後軀幹漸形增長。

第三月——頭部生長較慢，全身生長增快。眼瞼閉合，瞼緣溶合。頸部增長。四肢各段成正常比例，手指及足趾見指甲。肛凹形成，外生殖器已分

化，外部檢查已可分別男女。皮膚顏色深紅，薄而細膩，抗力增強。此月終胎長 87 mm. 重 26 gm.。

第四月皮膚堅韌，發生細毛。前肢及後肢比例不相等。胎兒於此期產出後，可生活數小時。胎兒長 142 mm. 重 198 gm.。

第五月——皮膚更韌，毛更多，身體表面發現皮脂。下肢長於上肢。臍遠離陰阜。月終時胎兒長 186 mm. 平均重 460 gm. (11/4磅)。

第六月——皮膚發生皺折，顏色土紅。毛髮強韌而色深。皮脂沉着更多，尤顯於腋窩及腹股溝。發生睫毛及眉毛。月終時胎兒長 228 gm. 平均重 930 gm. (2 $\frac{1}{4}$ 磅)。

第七月——膚色仍為土紅，但較上月稍淡。身體較肥滿因皮下脂肪沉着較多。眼瞼再行睜開。此時產出之胎兒可生活。月終時胎兒長 265 mm. 重約2 $\frac{3}{4}$ 磅。

第八月——皮膚色鮮紅，全為皮脂沉着，頭部，腋窩及腹股溝之皮最厚。臍離陰阜更遠，但尚未至腹中部。此時胎兒長 302 mm. (12 in.) 重約4 $\frac{1}{2}$ 磅。

第九月——軀幹脫去長毛，但頭部留有長髮。皮膚轉淡色，肥滿增加，臍至腹中心。月終時胎兒即產出，長約 360 mm. 重約 6 1\7 磅。

神經系之發育

胚胎前部之增厚的外胚葉，稱為神經板 (Neural plate)。其邊緣升起而形成縱行皺襞如溝，稱為神經溝 (Neural groove)。溝之邊緣繼續生長，於中板處相遇而融合，形成一管稱為神經管 (Neural tube)。腹側壁稱為基板，背側壁稱為頂板，兩側壁稱為側板。神經管在胚胎第三週完全閉合而成腔。背部細胞嵴與外胚胎葉相連，稱為神經嵴。(Neural crest)。此嵴為腦及脊髓神經節，交感神經節，嗜鉻器官之嗜鉻細胞，末梢神經之細胞鞘等之始基；同時神經管轉變為腦，脊髓，視網膜及視神經。

神經管之分化——未閉合神經管之頭段其壁有三處擴大，而分為三節：原前腦，中腦及後腦。前腦部有兩側突出為原視泡，其為視神經，視網膜，睫狀體及虹膜之始基。

原腦泡形成後，原前腦泡之前端突出憩室，為繼發之前腦始基。後分為二即為成人之兩大腦半球之始基另一憩室為嗅息室，變為嗅球及嗅路。

原後腦亦稱為菱形腦 (Rhombencephalon)，後分為兩部。(1)尾部與脊髓相連，變為延髓。(2)頭部腹側壁變為橋腦 (Pons)，背側壁變為小腦

，前髓帆。

原中腦之腹壁部轉變為兩繩狀腦(Peduncles of the cerebrum)，背側部轉變為四圓形突起即四疊體。兩腦半球形成後又形成終腦(Telencephalon)，繼發之前腦息室變為間腦(Diencephalon)。

間腦前端後發生大腦穿窿(Fornix cerebri)，胼胝體(Corpus callosum)及視神經交叉(Optic chiasma)。間腦腹側突出一憩室變為垂體(Hypophysis)後葉。間腦背側壁一層上皮細胞變為松果體(Epiphysis or pineal body)。間腦之側壁分化為視丘(Thalamus)，其後端發生圓形隆起中間及側膝狀體(Geniculate bodies)。

間腦之側壁腹側部或基底部與腹側壁周圍部份溶合形成視球下部(Hypothalamus)。

神經管之脊髓部與最初三個之胚胎生活發展成全長，後頭段較長，尾段較短。頭段發育成脊髓，尾段轉變為終線(Jilum terminale)。

神經管腔之命運——原神經管之脊髓孔變為脊髓之中央管。原腦泡之腔轉變為腦室。腦室孔及大腦導髓管。終腦之腔分為左右側腦室。原前腦腔與續發的管泡合成第三腦室。後腦泡之腔轉變第四腦室，原中腦之腔轉變為大腦導髓腦，以連接第三及第四腦室。

腦路閉塞後神經管於短時內完全與外界不通。後發生三層膜——軟腦膜，蜘蛛網膜，及硬腦膜。硬腦膜為最外層，由中胚葉體節轉變而成；軟腦膜為最內層，由神經嵴之外胚葉細胞轉變而成；蜘蛛網膜之來源亦同於軟腦膜。

各膜形成後其間復分化成間隙。居於硬腦膜及蜘蛛網膜間之間隙為硬膜下腔，居於蜘蛛網膜與軟腦膜間之間隙為蜘蛛膜下腔。

經短時第四腦室之背側壁中央穿一孔，兩側各穿一孔。其上遮以軟腦膜，如此使第四腦室與蜘蛛膜下腔相通。

第一章 上皮組織

(Epithelial tissue)

第一 汎 論

① 上皮組織，僅成於細胞，被覆體表，及開口於體表面之腔洞以及閉塞腔內面，最簡單而為原始組織。其中閉塞腔即漿液腔，血管，淋巴管，粘液囊，臙鞘，眼前房，腦膜下腔，周圍淋巴腔等內腔表面，常以極扁平之單

層細胞覆之 (Fig 37e)。W. Hia 氏稱之曰內皮 (Endothel)，與上皮區別，但兩者屢為混用，故須注意。

② 組織發生學上有外胚葉性 (表皮，室管膜等)，內胚葉性 (胃腸及呼吸器之上皮)，及中胚葉性 (泌尿生殖器上皮，血管內皮漿液膜上皮) 等諸系統。

③ 細胞相互間之結合由於粘合質 (Kittsubstanz)，或由原漿突 (Plasmabrucke, Interzellularbrücke)，或緣於兩者。細胞間極狹之間隙曰細胞間隙 (interzellularlücke)。

④ 上皮之下端，大概與結締組織相接，然往往有基底膜 (Basalmembran) 或固有膜 (Membrana propria) 存於兩之間。基底膜為無構造之薄膜，有時作微細網狀。上皮細胞之下端，位於基底膜上，以際基底膜有時凹凸不平，與細胞下端相當。

⑤ 上皮之主要任務為對外掩護內部，故在表皮組織，表層細胞角化 (Verhornung)，或更變為毛髮指甲等。上皮細胞之遊離面，時有小皮 (Cuticula) 存在，恐係外漿之變質而生者，其他尚有顫毛，刷毛緣等。細胞間隙由閉鎖堤 (Schlussleiste) 向外閉塞。堤為一種粘合質。(Fig. 37., 45)。

⑥ 上皮細胞，未必定有細胞膜，然與周圍之境界常分明。原漿甚富，大都為細粒性。安區別為外漿 (Ektoplasma) 及內漿 (Endoplasma)。柔軟，有彈力，適應周圍之壓力而變形，自由伸縮。

⑦ 上皮細胞之大小及形狀，種種不同。惟想像其胚葉細胞時代，則骰子狀 (Kubisch) 當為其基本形，變化而成扁平，高圓柱狀，稜柱狀，多角形或星形等，且其間有各種移行型。

⑧ 上皮組織內無血管。組織液之浸潤，惟徑細胞間隙，但據國友氏報告，則日本產山椒魚 *Cryptobranchus japonicus* 之表皮及口腔粘膜內有血管云。

⑨ 表皮細胞層內，有神經之遊離終末及觸盤 (Tast-Scheibe) 上皮以感受刺戟之故而分化者，曰感覺上皮。神經與上皮組織，大抵關係密切。

⑩ 上皮在身體中普及最廣，由分化之狀況及身體部位之不同，而機能亦異。茲大別如次。

- (1) 在最外部掩護內方者，如表皮等。
- (2) 感受刺戟者，如知覺上皮，及表皮等。
- (3) 司分泌及排泄者，如腺上皮等。
- (4) 吸收滋養者，如腸上皮等。

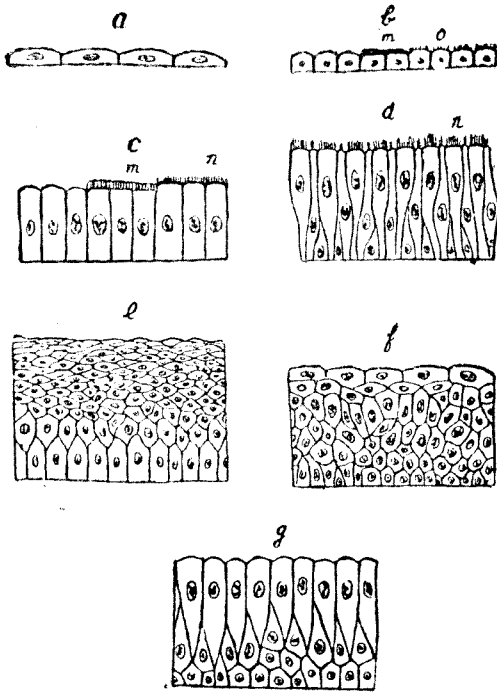


Fig. 16

上皮之分類簡圖

- a. 單一扁平上皮
 b. 同上(一部有上皮,一部有刷毛緣)
 c. 單一圓柱上皮(一部有小皮,一部有顫毛)
 d. 重層顫毛上皮 e. 重層扁平上皮
 f. 移行上皮 g. 重層圓柱狀上皮
 m. 小皮 n. 顫毛 o. 刷毛緣

(5) 貯藏過剩營養物者，如肝細胞等。

(6) 特別者為卵及精子之出產地，如睪丸及卵巢之胚上皮 (Keimepithel)。

11) 分類：一上皮可分為三類。

(1) 由細胞之形態，分為扁平上皮 (Platten-, Pflaster-epithel)，圓柱上皮 (Zylinderepithel)，顫毛上皮 (Flimmerepithel) 及移行上皮。

(2) 細胞層之不同，分為單層 (einfach)，重層 (geschichtet)，或多層 (mehrreihig)。

(3) 由機能方面言之，普通分為被覆上皮 (Deckepithel)，腺上皮 (Drusenepithel) 及感覺上皮 (Sinnesepithel)。

第二 被覆上皮 (Deckepithel, Protective Epithellum)

① 單層扁平上皮 (einfaches Plattenepithel)：各細胞全體扁平，惟核部有膨隆 (如血管之內皮)，或稍厚，如鋪石，此名磚狀上皮 (Pflaster-epithel)，細胞間之境界線，概為不規則之波狀。惟如視網膜之色素上皮，則整然有序。(Fig. 43)

例：視網膜色素上皮之外，為肺氣泡，腹膜，胸膜，心囊，睪丸網，膜性迷路之上皮等，皆扁平。又有稍高而作骰子狀者，如脈絡叢上皮，晶狀體上皮，甲狀腺上皮等。所謂內皮者，咸屬於此。單層扁平上皮細胞間有小孔，曰細胞間裂隙 (Stigmata) 或曰 (Stomata)

② 重層扁平上皮 (Geschichtetes Plattenepithel) (Fig. 37—40)：實際上扁平者祇最上層，至下層則漸厚，為不規則多角形。最下層，則成於圓柱狀細胞。如口腔，咽腔，食管，聲帶，眼球結合膜，陰道，女子尿道等之上皮皆是。表皮雖亦屬於此類，惟最上層細胞角化，作鱗片狀而無核。其下層曰棘細胞或鋸齒細胞 (Fig. 41, 42) 以細胞間橋貫通細胞間隙而連絡。表皮分四層，自外表起為 (參照皮膚下項)

1. 角化層 (Stratum corneum) —— 既角蛋白 (Keratin),

2. 透明層 (Stratum lucidum) —— 有油狀質 (Eleidin) 混合融化之透明層。

3. 粒層 (Stratum granulosum) —— 含滴狀之油粒，成於棘狀細胞。

4. 繁殖層 (Stratum germinativum) —— 成於棘狀細胞。

③ 單層圓柱上皮 (Einfaches Zylinderepithel) (Fig. 37c,): 由一層圓柱細胞構成。例：一自噴門起至肛門之腸管，腺之排洩管，腎，甲狀腺 (時有作鋪石狀)，前列腺精囊。脊髓中心管，輸精管等上皮。但腸管上皮

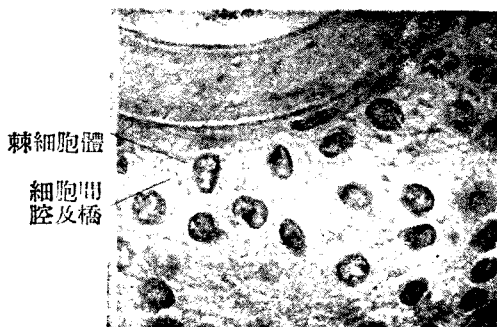

Fig. 17

毛囊上皮層 (參照棘細胞) (1000 倍)

中時有遊走細胞存在。

④ 重層圓柱上皮 (Einfaches Zyrinderepithel)(Fig.37.g.): 在單層上皮, 核成一列, 在重層, 其核成多列或多行。此時須注意者, 往往僅腦核為重層, 胞體各達基底膜者有之, 非真正重層上皮。其第二列以下之細胞作梭狀成圓錐狀, 可視為固有圓柱細胞之補充細胞。例如眼瞼結合膜, 大腺之重要導管, 男子尿道等上皮。

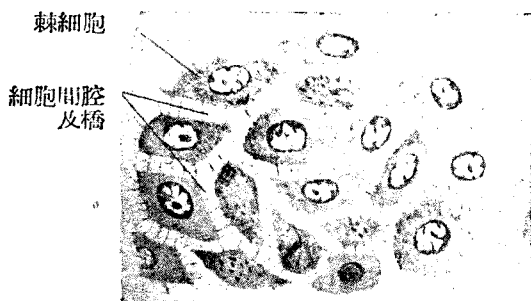


Fig. 18

人類皮膚上皮之棘細胞

⑤ 單層顫毛上皮 (Einfaches Flimmerepithel) (Fig. 37n) : 顫毛上皮與圓柱上皮之差, 惟在顫毛之有無。例如最小枝氣管, 輸卵管, 子宮, 副鼻腔, 幼年之脊髓中心管, 睪頭之小管上皮等。

⑥ 重層顫毛上皮 (Geschichtetes Flimmerepithel) : 祇最上層為有顫毛之圓柱狀細胞, 其餘各層, 混合梭狀, 長圓形, 圓錐狀細胞等。例如聲帶以外之喉, 歐氏管 (Tuba Eastachii), 咽上部, 鼻腔, 氣管枝氣管, 淚鼻管, 副睪上皮等。

顫毛之構造 (Fig. 46) : ——

顫毛甚長根在細胞內, 即原漿分化為纖維狀, 與細胞長軸平行, 深部集合為圓錐狀, 謂之顫毛根 (Wimperwurzel)。顫毛根貫細胞之遊離端尤為小皮緣而露出於外方, 細胞之遊離緣內側或外側有小結節, 曰基底小體 (Basalkörperchen)。此外有見小結節者此為球部 (Bulbus)。在胞外, 植根於小皮, 遂向外而成顫毛。顫毛運動之中心, 在基底小體。

⑦ 移行上皮 (Uebergangsepithel) : 最上層之細胞最大, 遊離面圓形而凸出, 有小皮緣, 其下面因二三細胞接觸之故, 有陷沒。次層稍橫而扁平, 或為梨狀, 梨狀細胞之狹小部有甚長, 如尾者。最下層為稍低之圓柱狀。此種上皮應內腔之壓而層次有不同細胞之形態者有變化。

例: 一腎盂, 膀胱尿道等之上皮。

第三 腺上皮及腺組織 (Drüsenepithel und Drüsengewebe)

Secretory epithelium & Adenoid tissue)

一. 一般構造

1. 專營分泌作用之細胞—即腺細胞—聯合而成腺 (Glandula, Drüse), 其上皮曰腺上皮。其他尚有杯狀細胞 (Becherzellen), 雖為單一細胞。亦營分泌作用, 故 F. E. Schultze 氏稱之曰單細胞腺。

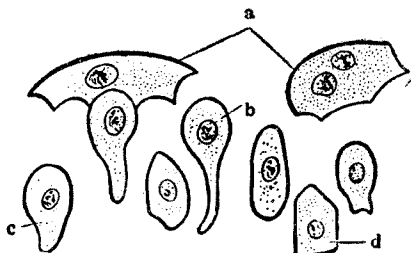
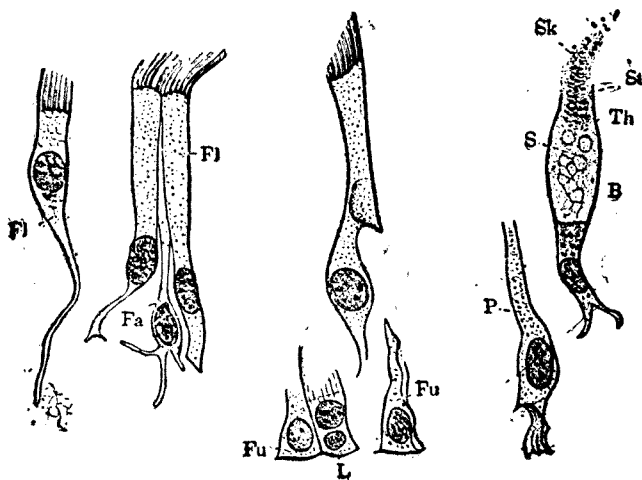


Fig. 19

移行上皮
已經分離之細胞 (膀胱上皮)

- a. 最上層之細胞
- b. 有長尾之細胞
- c. 梨狀細胞
- d. 圓柱狀細胞

2. 腺直接與遊離面連絡而排出分泌物者，曰外分泌腺 (exokrine Drüse) 或開口腺 (offene Drüse) 普通所謂腺者即指此而言。反是而與遊離面失其關係，無排洩管，其分泌物徑血管或淋巴管而排出者，曰血管腺 (Blutgefässdrüse) 或內分泌腺 (endokrine Drüse)



Ffig. 20 自重層顫毛上皮分離之細胞(V.740) (馬之氣管)

- | | | | |
|-----|------|-----|------------------|
| Fl. | 顫毛細胞 | Sk | 分泌物質 |
| Fa | 絲狀細胞 | L. | 淋巴細胞 (侵入上皮細胞之脚部) |
| P | 柱狀細胞 | B. | 杯狀細胞 |
| Fu | 足狀細胞 | Th. | 細胞壁 |
| | | St | 開口部 |
| | | S | 粘膜網 |

3. 分泌物 (Sekret) 云者，對於機體有用物質之意。既成爲無用而有害者，曰排泄物 (Exkret) 立即排出體外。由內分泌腺產出之分泌物，特名之曰內泌素 (Hormon)。

4. 腺之構造

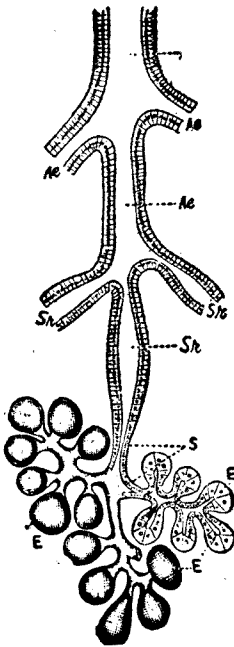


Fig. 21

腮腺之器官組織略圖

- H 排泄管(二列圓柱上皮)
- Ae 排泄管枝(單層圓柱上皮)
- Sr 分泌管(示小桿組織)
- S 閘管; E 末端(一部自外面所見者)

① 外分泌腺之最簡單者，介在被覆上皮組織之內。杯狀細胞即其一例。於人體殆不見有其他種類，惟於下等動物，其上皮組織內屢有若干細胞聯合而成芽苞 (Knospe) 狀胞狀，或管狀 (Schläuche) 者。

② 人體之腺大概在被覆上皮之組織外而與此聯絡，成於線體與排泄管。後者再分三部，最近腺體者曰(1) 閘管 (Schaltstück)，其次曰(2) 分泌管 (Sekretröhre)，最後即開口於遊離面之排泄管。(Fig.52)

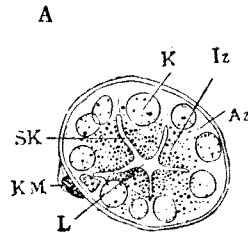


Fig. 22

腺末端部之略圖(自人舌根部部所得之腺)

A 漿液腺(末端部之橫斷面)一黑暗。E核, Iz有粒之內帶, Az無粒之外帶, SK細胞間分泌小管, KM在固有膜之核。

③ 腺體為腺之末端部 (Endstück)，成於骰子狀或骰子狀而遊離緣帶圓形之單層腺細胞，單層排列，圍繞腺腔 (Drüsenlumen) 細胞內藏分泌粒，粘液，及漿液等分泌物。且屢於腺上皮細胞間，見胞間分泌小管 (Zwischenzelliges Sekretkanälchen)，或於腺細胞內見胞內分泌小管 (Biunenzelliges kanälchen)。以上二者，均開口於腺腔。分泌小管有單一者，有分枝者。在細胞內者多作粗網狀，惟均不達固有膜。兩小管之差異，則胞間小管，常貫通閉鎖埃。

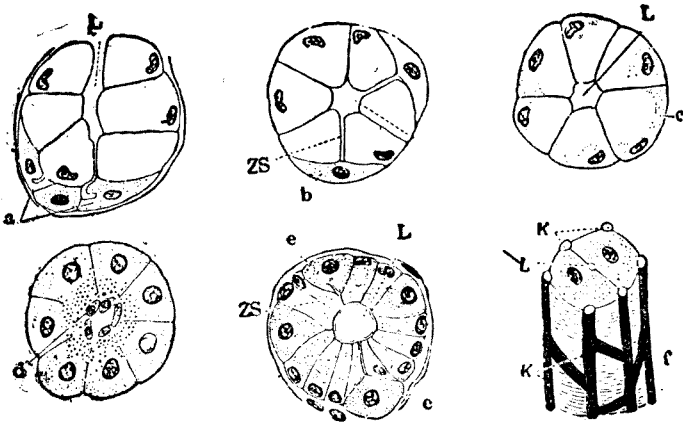


Fig. 23

種種腺末端部之略圖：光明者為粘液細胞，充滿小點者無粘液或漿液細胞

- a. Gianuzzi 氏半月
- b. Ebner 氏半月
- c. Pflüger 氏半月
- d. 泡心細胞（胰） ZS細胞間分泌管
- e. 被覆細胞（胃底腺）
- f. 肝細胞（腺腔(L)為二個細胞包圍）
- k. 毛細管； L 腺腔

例：一汗腺，肝，胃底腺有兩種小管。舌漿液腺，腮腺，颌下腺，舌下腺，淚腺等均有胞內小管。

④ 閘管 (Schaltstück) 頗細，直接連於腺體，其上皮細胞扁平。長短不定。在胰臟，突入腺腔之內，名曰泡心細胞。(Fig. 55d)

⑤ 分泌管 (Sekretröhre) 較閘管粗大，細胞底部，顆粒羅列，外觀呈縱線狀，或與閘管共同分泌一種物質（鹽類）之處。(Fig. 52,)

⑥ 排泄管最粗，其較細者單層，稍粗者具多列圓柱上皮。(Fig. 52) 腺腔面平坦，細胞境界明瞭。

⑦ 腺上皮之外，包以無構造透明之固有膜 (Membrana propria)，其

外有結締組織被膜。固有膜與腺細胞之間，時有圍繞腺體之細胞，其原漿突互相吻合，作星狀者有之，曰籃細胞 (Korbzellen)。又於汗腺之固有膜與腺細胞間，可見平滑肌纖維

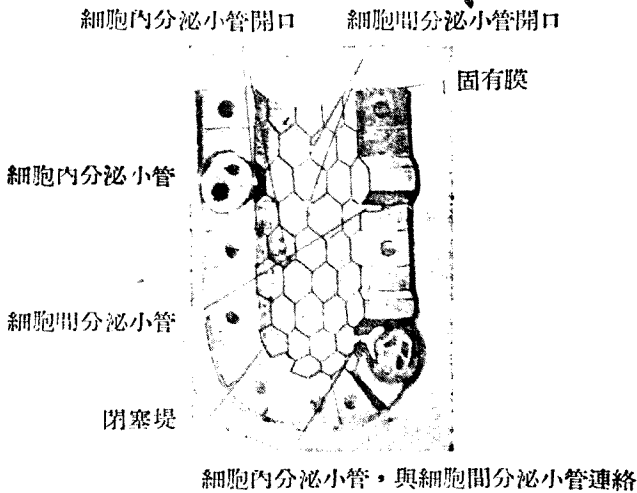


Fig. 24

人胃基底腺略圖

尚有結締組織包括若干腺體，成腺小葉 (Drüsenläp) 大腺準是而生腺葉 (Drüsenlappen)，全體為腺被膜 (Drüsenkapsel) 所包。

血管，淋巴管及神經均通過此結締組織。

二。外分泌腺之分類

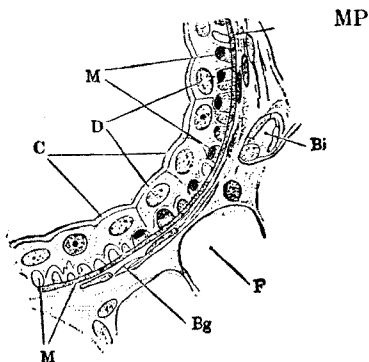
據腺體之形狀，分為三種。即1) 管狀腺 (Tubulöse Drüse) 2) 泡狀腺 (Alveoläre Drüsen) 3) 泡狀管狀腺 (Alveolotubulöse Drüse)。又各腺均分為單腺及複腺。(Fig. 59)

① 單管狀腺 (Tubulöse Einzeldrüse)：——腺體為管狀，單一而直或 (Fig. 591.2) 有著明曲者。

Fig. 25

汗腺上皮之一部 (Rabl)

MP. 固有膜 M. 平滑肌纖維之橫斷面。亦有無核者, D. 腺細胞及其核 C. 小皮緣 Bg 結締組織 Bi 血管



例：胃底腺，汗腺，Lieberkühn 氏腺等。

單管狀腺，亦有分枝者 (Fig 33. 3,4)。

例：一胃底腺之一部分，十二指腸腺，汗腺之一種，子宮腺等。

② 複管狀腺 (Tubulöse zusammengesetzte Drüse)：——(1) 有種種大小不同之管狀腺複合而成。例：一舌漿液腺，淚腺，腎，睪丸，肝等。(2) 又有長管狀腺，腺體分枝，其間有吻合面作網狀者。例：一肝，睪丸，漿液舌腺，球尿道腺等。(3) 管狀腺之一部分，因分泌機能狀態之不同，有成泡狀者。例：一舌，膈，食管之粘液腺等。

③ 單泡狀腺 (Alveoläre Einzeldrüse)：——(1) 腺體作泡狀，最簡者祇由一泡狀腺而成。例：一小皮脂腺 (Kleine Talgdrüse)。(2) 有由二個，三個或三個以上之分枝泡狀腺而成者。例：一Meitom 氏腺，大皮脂腺等。

④ 複泡狀腺 (Alveolare zusammengesetzte Drüse)：——由多數泡狀腺合成，或多數泡狀腺開口於同一之排泄管。例：一腮腺頰下腺漿液部，胰之一部有時與泡狀管狀腺相似者，但泡狀部較多。

⑤ 單泡狀管狀腺 (Alveolo-tubulöse Einzeldrüse)：——腺泡狀部及管狀部構成。例：一胃幽門腺，尿道腺，舌，膈，食管之小粘液腺等。

⑥ 複泡狀管狀腺 (Alveolo-tubulose zusammengesetzte Drüse)：——一例：一大粘液腺，舌下腺，頰下腺粘液部，呼吸器及口腔之腺，十二指腸腺，球尿道腺，前列腺乳腺等。

以上六種，有難區別其為管狀或泡狀者，且由分泌作用之狀況即分泌鬱積時，管狀腺亦屢有呈泡狀者。

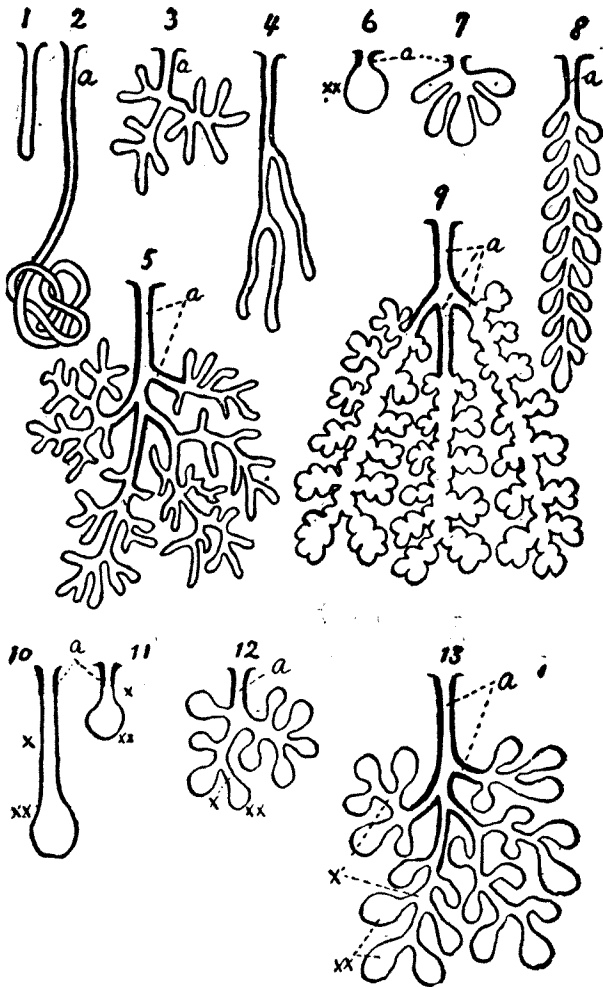


Fig. 26 開口腺之種種形狀及分類

a. 排泄管, x. 最簡單之管狀腺, xx. 最簡單之胞狀腺

三• 內分泌腺 (Endokrine Drüse, Endocrine gland)

內分泌腺無廣義之排泄管，故分泌物直接流入淋巴管或血管，此名內分泌 (innere Sekretion)，其分泌物即內泌素 (Hormone)。

① 內分泌腺中，有作泡狀而具腺腔者。例：一甲狀腺腦垂體中葉等。

② 上皮細胞作不規則之集合而無腺腔者。例：一上皮小體，腎上腺等。

③ 構造不明者。例：一胸腺，胰島，松果腺，嗜鉻細胞羣等。

④ 果屬上皮細胞與否，不易決定者。例：一睪丸間質細胞，卵巢黃體等。

四• 分泌現象

① 分泌現象云者，為分泌物自細胞內流出於細胞外之現象。但亦有細胞自滅而成分泌物者。

② 腺細胞以包藏分泌物之多寡而異其狀態，曰分泌物充滿狀態，曰分泌物空虛狀態，曰細胞工作中，曰細胞休息中，譬如漿液性腺，在空虛狀態時細胞小時暗濁。用強擴大時，胞體內可見濃染小粒。顆粒漸大，則染色亦從而不良，終則變為分泌小滴，遂呈充滿狀態。核在兩種狀態中，其位置及外觀，亦稍不同。

③ 最初所見之細粒，恐為一種成形粒 (Plastosomen)。胃腺及其他多數漿液腺所見之基底纖維 (Basalfilamente)，恐係絲質 (Filsstoff)，而為成形粒。與造成分泌物，似有關係。又胞體內之染色性粒中，有出自核內者。但是否確為分泌粒，其甚為可疑。此種核之變化恐與新陳代謝或原漿變化有關。

④ 分泌粒在細胞內，位於核之遊離緣側，分泌充滿狀態時，則核被壓向基底。於粘液細胞尤著，例如杯狀細胞，半月細胞等是也。(Fig. 55)

在杯狀細胞，起初有某一圓柱上皮細胞，生極小粒，呈粘液反應 (Mucinreaktion) (鹼性色素濃染)。後乃漸大，隣接之粒互相融合，遂益加大而充滿，由遊離緣流出時，變為粘液質。又在他種細胞最初之粒，不呈粘液反應。漸大，反應遂呈陽性。粘液充滿時，則胞體之該部膨大，光線屈折甚強。原漿及核，同為壓向一隅，於游離緣發生開口部，粘液流出如雲絮，分泌流出後立即縮小，上半部殆消失無遺。

⑤ 內網 (Binnennetz)：Golgi 氏之內網初見於神經節細胞內，但於多數上皮細胞內，亦可見之。其位置去核較遠而近遊離緣，例如胰，甲狀腺，副睪丸，腸腺等。分泌工作時則粗而明晰，靜止時小而細。然究與分泌有何

種關係，尙屬不明。

⑥ 腺細胞不必與分泌同時死滅。原象恢復後，仍能再營分泌。例如漿液腺，粘液腺等。又有胞體自滅而成分泌物者，如皮脂。

五 • 追加

① 在發生史上爲腺，其後不能認爲腺體者，厥惟卵巢。卵巢之起源與睪丸同，卵巢之上皮陷沒，或管狀腺，漸漸發育分化，與上皮之連絡斷絕，各胞變爲卵細胞，生卵濾泡，終成 Graaf 氏濾泡卵成熟後，則破裂而排出（破裂腺 *berstende Drüse*）。

② 肝及睪丸亦生內泌素。

③ 腸管亦生內泌素，（*Sekretin*）。且營機體作用之細胞間，生一種不明之分泌物或內泌素，營相互作用，在生物學上不難推想。

④ 非腺而僅其名目爲腺者，如淋巴腺。

第四 感覺上皮 (Sinnesepthel, Sensory epithelium)

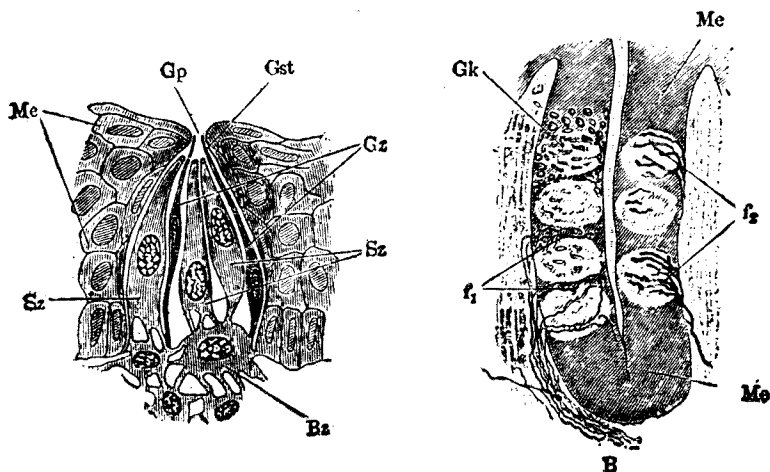


Fig. 27

A. 味蕾之略圖 (Graberg)

GP 味孔

Gz 味覺細胞

Gz 基底細胞

Bk 味蕾

f2 牙纖維

Gst 味小桿

Sz 支柱細胞

Me 口內上皮

f1 牙間纖維

Ml 口內上皮層(省略)

B. 家兔葉狀乳頭之縱斷面神經終末 (200 倍)

① 定義：以感受外來刺激之故，以特種細胞為主之上皮，曰感覺上皮，其細胞曰感覺細胞。於感覺細胞之間，有支柱細胞。

② 例（參照第三篇各項）

③ 感覺神經細胞及感覺上皮細胞：——感覺細胞之形，大抵相似，作圓柱狀或索狀，其上諸有絲（Stiftchen），下端與神經纖維有關係。感覺細胞分感覺神經細胞（Sinnes nervenzellen）與感覺上皮細胞（Sinnesepith-

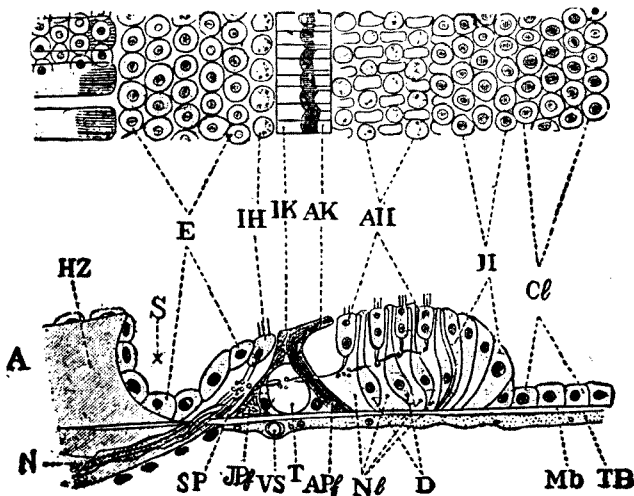


Fig. 28

Corti 氏器官之切斷模型 (Retzius) 參照 Fig. 389,390

A 側面觀

HZ 聽 牙
E 骰子狀上皮
AH 外側之氏細胞
AK 外側之頭板
APf 外側之柱狀細胞
H Hensen 氏細胞
SP 第一螺旋索
NL Nuel 氏腔
Mb 基底膜
N 神經纖維

B 平面觀

S 螺旋狀溝
IH 內側之毛細胞
IK 內側之頭板
IPf 內側柱狀細胞
D Deiters 氏細胞
Cl Claudius 氏細胞
T 隧 道
VS 螺旋狀脈管
TB 鼓室被覆層

dzellen), 前者自一端生出神經, 與中樞神經之神經單位 (Neuron) 連絡, 如嗅覺細胞。後者反與遠來之神經纖維末端部, 為直接, 或間接接觸。

④ 神經組織之起源: 刺激感受性細胞或刺激傳導性細胞之大多數, 咸起源於外胚葉細胞。神經組織亦起源於此。大抵有刺激感受性, 尤在表皮內, 有上皮細胞間遊離神經終末。

感覺上皮	感覺細胞	支柱細胞
視網膜	神經上皮層 圓錐細胞 圓錐細胞 (屬於感覺神經細胞) 作視路之第一神經單位	Muller 氏放射纖維 = 支柱細胞(膠狀)
嗅覺上皮	嗅覺細胞 (屬於感覺神經細胞) 有 Brunn 氏嗅毛 6—7 根放射, 嗅神經 (Fila olfactoria) 起於中心端	支柱細胞
Corti 氏器 (位於蝸殼中) (Fig. 63)	毛細胞 (柱狀細胞) 之內側有一列, 外側有三四列, 均有 短毛數根	柱狀細胞 Deiters 氏細胞 Hensen 氏細胞 Claudius 細胞 線狀細胞 (支柱細胞) 線狀細胞 (支柱細胞) (Fig. 66)
聽嵴 (在半規管 Fig. 64) 聽斑 (在前庭內 Fig. 65)	毛細胞散在 毛細胞散在	
味蕾 (Fig. 62)	味覺細胞 (內部細胞) 有味毛, 神經為遊離終止	被覆細胞 (支柱細胞) 基底細胞 (補充細胞)

第五 上皮細胞之分化

上皮組織之種種分化狀態, 可總括為二。一為外部之分化, 一為內部分化。

① 外部分化: 一細胞體外之形態的分化

(1) 細胞間橋。

(2) 顫毛 (Flimmerhaare oder Kinocilien)。

(3) 硬毛 (Starre Fädchen, Sterocilien)。

(4) 導分泌毛束 (Sekretleitende Fadenbüschel) ((副腺管之細胞。))

(5) 小皮緣 (Kutikularsrum) 小桿緣, 小孔緣 (腸上皮等)

(6) 刷毛緣 (Bürstenbesatz), 位於腎之迂曲小管等處, 在分泌工作中, 可見明瞭之桿狀緣, 或小毛緣, 短小而不動。於休息時, 則不顯 Nussbaum。

(7) 視網膜色素上皮細胞之原漿, 自生突起, 內藏色素粒, 隨光線而游行。

(8) 感覺上皮之感覺細胞有特種感覺毛。

② 內面的分化: 一即上皮細胞原漿之化學的變化及生物學的變化是也。

(1) 角膜及晶狀體上皮細胞, 其原漿透明, 可通光線。

(2) 虹膜, 網膜色素層等上皮細胞, 內有不透明暗黑之色素粒, 以防光線透過。

(3) 呼吸上皮內, 有扁平較大之無核細胞, 介在較小有核細胞之間。

(4) 於乳腺之腺胞, 唾液腺之分泌管, 腎上皮等之一部細胞體內, 有放射線狀之桿狀裝置 (Stäbchenstruktur) (由 Meres 氏原漿粒所成)。

(5) 釉質上皮細胞, 造成齒之釉質稜柱後, 自形消滅。

(6) 白毛及指甲等上皮細胞間隙內, 因有空氣, 遂驅逐營養液, 空氣有直入細胞內者。

(7) 如毛髮及動物之角等有完全角化者。又如表皮及指甲之角質層, 有起部分的角化者。

(8) 乳腺及皮脂腺之上皮一部分, 有完全成脂肪上皮細胞, 或 Pilocpithelzelle 者。

(9) 脊索初由外胚葉發生, 故可歸入上皮組織。但發育進步, 胞膜肥厚, 遂生脊索軟骨, 故歸入支持組織。

第二章 支持組織

(Stützgewebe, Sustentacualr tissue)

第一 汎 論

① 支持組織成於細胞, 纖維及較大量之細胞間質。時軟時硬, 或填補於器官組織之間, 或成包被, 或為身體之柱材 (Gerüst), 或為支柱 (Stütz)。於個體發生學上係中胚葉性, 較外胚葉性上皮細胞為新。

② 細胞為基本要素, 細胞間質及原纖維, 纖維, 皆其產物。故支持組

織，初祇成於細胞，漸生星狀胞突，互相連結，乃呈網狀 (Fig.52) 於胎兒之結締組織或齶帶，見之。

③ 細胞間質初為無構造之物質，充滿於細胞間，但纖維發生，則同時成纖維間物質。細胞間質之成因有二說，一係漸發於細胞，(Sekretionsle-hrt)，一由細胞外漿 (Exoplasmalehre)，自身變質。

④ 原纖維 (Fibrillen) 最初恐係生於胞內 (Plasmakonten)，以何種方法出於細胞之外，有與細胞自身保持關係者，有完全獨立者，有生於細胞間質中者。

⑤ 細胞間及纖維間物質中，漸混入他種物質而成軟骨或骨質。原纖維，原纖維間物質，及細胞間物質三者，總稱之曰基質 (Grundsubstanz)。

第二 分 類

Waldeyer 氏分支持組織為三部。

(一)以纖維為主之組織。

1. 粗鬆結締組織 (Lockeres Bindegewebe)。例：一肌內衣 (Perimysiuminternum)，神經內鞘 (Endoneurium)，器官內障壁，皮下組織等。

2. 有形結締組織 (Geformtes Bindegewebe)。例：一腱筋膜 (Aponeurose)，眼球鞏膜 (Sklera)，角膜 (Cornea)，白膜 (Albuginea) 等。

3. 彈力組織 (Elastisches Gewebe)。例：一項韌帶 (Lig. nuchae)，椎弓間韌帶 (Lig. interarcuata)，血管壁等。

(二)以細胞間質為主之組織。

4. 軟骨組織 (Knorpelgewebe)

(1) 玻璃狀軟骨 (Hyaliner Knorpel)。例：一肋軟骨，關節軟骨，喉軟骨，氣管，鼻軟骨等。

(2) 纖維軟骨 (Faserknorpel)。例：一椎間纖維軟骨 (Fibrocartilago intervertebralis)，關節半月板 (Menisci, desc. articulares)，大腿圓韌帶 (Lig. teres femoris)，關節窩唇 (Pfannenlippe)，多數之腱及腱鞘等。

(3) 網狀或彈性軟骨。例：一耳郭，會厭 (Epiglottis)，喉披裂軟骨，小角軟骨及楔狀軟骨 (Cartilago arytaenoidea, corniculata et cuneiformis) 等。

(4) 擬似軟骨。例：一泡狀軟骨，脊索組織。

5. 骨組織 (Knochengewebe)。例：一骨格，耳小骨，種子骨 (Sesambein)，化骨腱 (Schnenverknöcherung)，齒之骨質，喉及肋骨之老人性化骨。

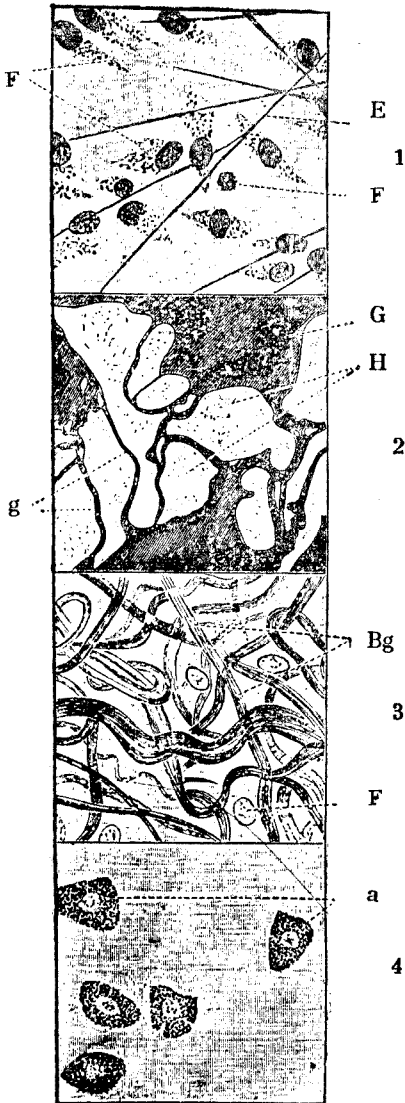


Fig. 29

白鼠之皮下疎鬆結締組織。

1—4用同一材料施不同染色法。

2 1; F固定結締織細胞, L 淋巴細胞, E 彈力纖維。

2; 爲鍍銀象, G 基質(黑暗), H 固定結締織細胞之所在(明亮), g 細胞間之境界線。

3 3; 膠原纖維 (Bg) 及固定細胞 (F) 4; 肥大細胞(a) (須互相比較

, 然後明白)。

6. 齒牙組織。例：一齒。

(三) 以細胞爲主之組織。

7. 脂肪組織。例：一皮下組織，腸系膜 (Mesenterium)，腎脂肪囊 (Capsula adiposa renis)，及其他身體各處。

8. 淋巴狀組織 (Lymphoides Gewebe, cytogenes, adenoides, oder reticuläres Gewebe)。例：一淋巴腺，血管腺，骨髓，胸腺(?)等。

9. 有色結締組織 (Pigmentiertes Bindegewebe)。例：一眼球血管層等。

10. 內皮組織 (Endothelgewebe)。例：一內腔，血管及淋巴管等之內皮。

11. 胎生結締組織 (Embryonales Bindegewebe)。例：一胎兒及嬰孩之臍帶。

第三 各種支持組織

1. 疎鬆結締組織 (Lockerer Bindegewebe) (Fig. 67)

由下述要素而成。(1)細胞間質或纖維間質，(2)膠原纖維，(3)彈力纖維，(4)固定結締細胞，(5)遊走細胞，(6)粒細胞(肥大細胞漿細胞，破折細胞)，(7)脂肪細胞，色素細胞等。

二種纖維縱橫亂走，互相交叉。

① 膠原纖維 (Kollagene Faser)：一膠原性結締質之原纖維極細，亦有極長者。無光澤，狀若淡靄，均等，無縱線 (Streifung) 狀痕跡。煮沸之，則成膠質 (Glutin)，故其原質曰膠原 (Kollagen)。原纖維有各個獨立者，有由少量原纖維間物質成堅固束狀者。此等結締質纖維束，呈細縱紋，易屈折，然無彈力性。此種纖維束，有始終同一粗細，不與隣接纖維束結合而呈波狀者。有分枝而與他束結合者，又有數束相合，再生二次，或三次結合者。

用石灰水，Baryt 水 (水酸化 Barium 溶液)，過錳酸鉀液，Pikrin 酸等試藥，纖維束可分爲各原纖維束，蓋由原纖維間粘結質溶解所致。若用稀薄酸類，則纖維膨脹而透明，成 Jelly 狀。纖維在胃液中，溶解，但不溶於鹼蛋白酶中 (Trypsin)。其抵抗力，與年俱增。

② 彈力纖維 (Elastische Faser) (Fig. 67E)：一富於彈性，觀其混在粗鬆結締組織中之狀態，罕有呈波狀者，強硬而有光澤。輪廓明瞭，屈光力甚強。彈力纖維，常捻轉成索狀，共粗細自 1 μ 幾分之一至 9 μ 者有之，斷端攣縮，呈特別迂曲線。彈力纖維雖亦有獨立者，但不都互相結成網狀或膜

狀。

對於酸類及鹼類等試藥，抵抗極強，不膨脹。在水中雖煮沸，至60小時，亦不溶。於鹼蛋白酶中，徐徐溶解。

③ 固定結締組織細胞 (Fixe Bindegewebezevelle) (Fig. 67F)：一細胞多凹凸，有偽足狀，板狀，或翼狀突，似與其他細胞突結合。原漿作蜂巢狀，無胞膜，周邊部非薄，每難辨其輪廓。

核較大，作卵圓或橢圓形亦有稍扁平者。染色質微細而淡，核膜明瞭。核小體一個或二個。但亦有人發現中心小體 (Spula, Moximow)。

原纖維 (Fibrillen) 由此細胞產生，故又名成纖維細胞 (Fibroblasten)

④ 遊走細胞 (Wanderzellen)：—Recklinghausen 氏於結締組織中發見，主要為淋巴球 (Lymphocyten) 及狹義之白血球 (Leukocyten)。亦有結締細胞之一種，應時遊走。亦有貪食作用旺盛者 (Maximow 氏認為遊走細胞之活動形)。是為組織球。(Histioeyt)

靜止遊走細胞 (ruhende Wanderzellen)

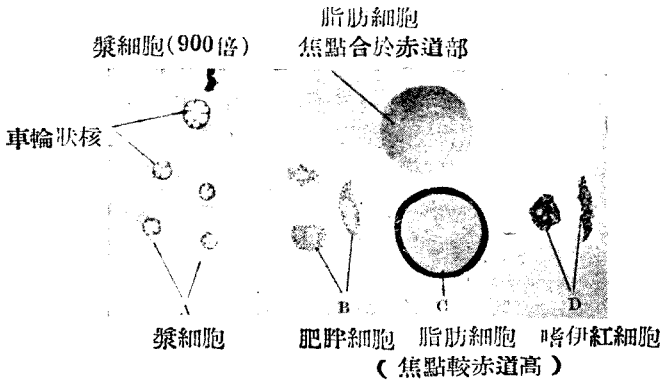


Fig. 30

(S氏)人結締組織之諸細胞

靜止於組織中，受刺激後即能遊走。組織培養時遊走於原漿表面，作波狀運動。結締組織受強刺激時，則結締組織細胞成靜止遊走細胞而遊走。反是

則靜止遊走細胞亦可成結締織細胞。故靜止遊走細胞可作為結締織細胞之刺激形 (Reizform)。普通於小血管周圍頗多。

⑤ 粒細胞 (Granulocyten, granulierte Zellen) (Fig. 67)：一可分三種，惟均隸屬於粒性白血球系統。

(1) 肥大細胞 (Mastzelle)：係較大細胞，動物之榮養佳良，則肥大增殖 (Ehrlich)，但亦不盡然。據 Ballowitz 氏則謂飢餓時及冬眠時亦無大差云。(Fig. 67, 79)

用鹼性 Anilin 色素染色，但亦有呈變色反應 (Metachromatisch) 者。顆粒在水中溶解。

(2) 漿細胞 (Plasmazelle)：參加於粒細胞中，惟顆粒不明。原漿於亞尼林色素中，稍能染色。要係淋巴球之一種，時作梭形，有生胞突者。Unna 氏所謂車輪核 (Randkern) 為其特徵。(Fig. 70)

(3) 破折細胞 (Clasmatocyt)，與前二者稍異，擴大為梭狀者，有生胞突者。粒性原漿一部絞縊而破壞者，但又呈再生現象。Ranvier 氏以為此係細胞之分泌現象。Maximow 氏謂屬於靜止遊走細胞。

⑥ 脂肪細胞與色素細胞之存在，已無庸多贅。

2. 有形結締組織 (Geformtes od straffes Bdg)：—

由膠原性原纖維，細胞及少量之細胞間質 (或纖維間質) 三者構成。



Fig. 31
人之腱細胞及腱纖維
(560 倍)




Fig. 32

翼狀細胞

a. 橫斷面 b. 細胞一個之描寫圖

原纖維平行經過，由少量纖維間質互相結合，成較粗之纖維束。各束平行而成腱，粗鬆交叉而成薄膜時，則為筋膜，腦膜，數層厚疊，即為角膜，又為緻密交錯時，則成鞏膜或真皮等，有一定之形式。(Fig. 72)

細胞以固定性結締組織細胞為主，挾於纖維束之中。例如在腱內者，成翼狀細胞，在角膜者成角膜小體之類。翼狀細胞 (Ranvier) 為稜柱狀細胞 (Fig. 73) 生三個或三個以上之闊突起，包括隣接之纖維束。即介在多數圓纖維束之間，由側面觀之，雖呈翼狀但橫斷面則翼板為纖維束間之細線。核為橢圓形。角膜之細胞為平板，向平面擴大，胞突多分枝，互相吻合而成原漿網。

3. 彈力組織 (Elastisches Gewebe)

成於各個彈力纖維，彈力網或彈力板。纖維間質，膠原纖維及細胞均甚少。

例如粗鬆結締組織，及皮膚等，各混入彈力纖維。黃韌帶 (Lig. flavum)，頸韌帶 (Lig. nuchae) 等均由平行之彈力纖維束構成，且為膠性原結締組織所圍繞。

在血管內膜與中膜之間，平滑肌纖維間，成為彈力網。彈力軟骨成於彈力板。(Fig. 74)

彈力纖維成於彈力素 - Elastin，其微細構造，尚有疑問。纖維之輪廓有抵抗甚強之鞘，即 Schwalbe 氏鞘。據 Ranvier 氏謂，其中有球狀或凸鏡狀顆粒排列，受腐敗現象等影響，易於橫斷，又有謂內部物質並不十分堅硬者。

彈力纖維係由原漿所發生之纖維原質 (Fidrillogene Substanz) 變化而生，故有以此為黃色結締組織 (yellow tissue) 者。彈力組織與結締組織無大差，成於圓形細胞。胞間質由此分泌，其後生結締質原纖維，而細胞漸成稜狀，結締質原纖維之間，有微細彈力纖維。斯時上述三要素並立，但以後彈力纖維增加漸速，凌駕其他二者而成彈力組織。

4. 軟骨組織 (Knorpelgewebe, Cartilage tissue)

基質係支柱組織之一種要素。煮沸之，則生軟骨膠 (Chondrin)。基質中含膠原性或彈力性纖維，此外尚含軟骨細胞。

一般軟骨 (除化骨軟骨) 有所謂軟骨性硬度，富於彈力，色乳白而帶青或為




Fig 33

彈性有空膜 (600)

取自入之心內膜

淡黃，胎生期及幼稚之骨格，尚無骨質，其大部分或全部均係此種軟骨。在成人則應軟骨特有之性質，分配於各處。依軟骨之基質，分為三種。

- 1) 透明軟骨 (Hyaliner Knorpel, Hyaline Cartilage)
- 2) 纖維軟骨 (Faser Knorpel, Fibro-cartilage)
- 3) 彈力軟骨或網狀軟骨 (Elastischer Knorpel, elastic cartilage)
- 4) 擬似軟骨，泡狀組織，脊索組織。

① 透明軟骨 (Fig, 77)：一分佈最廣，言軟骨時，可先聯想及之。

(1) 軟骨細胞較大，有圓形，橢圓形，或半月形等。均為被囊所包。囊內屢有二個以上細胞，互相壓迫。胎生時軟骨之要素，即此種軟骨細胞及被囊，基質少量，是曰細胞性軟骨 (前軟骨 Vorknorpel)。

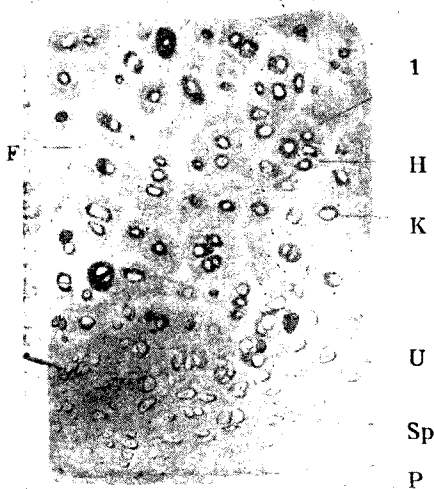


Fig. 34

人之氣管軟骨(玻璃狀軟骨)
(昇汞食鹽水, Delaf. 蘇木紫伊紅法)

- | | |
|------------|----------|
| P 軟骨膜； | Sp 嗜酸性層； |
| U 移行部； | K 軟骨囊； |
| I 細胞領域間物質； | H 細胞領域； |
| | F 纖維性物質 |

(110 倍)

原漿係細粒性，其中亦有含脂肪滴及糖原者。核為圓形，核材纖細。

(2) 細胞體易收縮，邊緣凹凸，周圍生空隙，細胞在一定之囊內，可以明見，此名軟骨小腔 (Knorpelhohle)。腔之內壁，成於軟骨被囊 (Knorpel kapsel)，(Fig. 75)，較他種類基質之抵抗為強。此中所含細胞，或一或二，惟有時於各胞間留有薄壁。細胞連續分裂時，一小腔內，有若干細胞集團而閉鎖於其中。

(3) 基質無構造 (homogen,)，用 Hämatoxylin, Bismarkbraun, Thionin 等色素，可以濃染。使過錳酸鉀液及食鹽水鹼蛋白酶作用時，則可使纖維性構造明晰。可知基質由此種細纖維與纖維間質構成者。原纖維成爲集束，重疊交叉，多經過軟骨囊。故以老人性變化而言，易起石綿狀退行性變化。

(4) 軟骨內無血管。惟軟骨膜 (Perichondrium) 有之。偶亦見自軟骨膜走入軟骨之血管，惟成人則，絕對無此現象。故深部細胞，由特種液體道路 (Saftbahn) 而受營養。




Fig. 35

纖維樣軟骨 (600 倍)

(大腿圓韌帶)

F. 膠元纖維

H. 玻璃樣軟骨基質

K. 嗜鹽基域下軟骨囊

Z. 軟骨細胞

(5) 化骨，先於軟骨囊，起粒狀碳酸石灰沉澱，漸及於間質全體，遂完全包埋細胞。喉及氣管軟骨等自 20—22 歲起，漸漸化骨。

(6) 軟骨生於結締組織，漸生原纖維後，成纖維細胞，變爲軟骨細胞。細胞間質中，漸有軟骨膠沉着，原纖維漸爲掩蔽，乃生透明軟骨之基質。惟於纖維軟骨及彈力軟骨，即無此種現象。

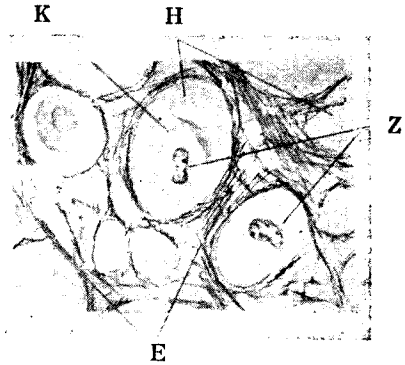
② 纖維軟骨 (Faserknorpel) (Fig. 78)：一以膠原性原纖維爲要素，其間有少量纖維間質。軟骨細胞，散在各處與透明軟骨相向，其周圍有若干透明軟骨基質，例如椎間板。

Fig. 36

彈力軟骨 (人間耳朵) (400 倍)

E 彈力纖維 H 硝子樣軟骨基囊

Z 軟骨細胞及核



③ 彈力軟骨 (Elastischer Knorpel) (Fig 79) :—透明軟骨之基質中，混有彈力纖維或彈力板，彈力纖維與軟骨膜彈力纖維直接結合。例：一耳郭。

④ 擬似軟骨。

泡狀組織 (Vesikulöses Gewebe) (Fig.80)

檢查此組織時，以蛙之 Achilles 腱爲便。人之股兩頭肌亦見之。泡狀細胞集合，其間有若干結締組織纖維。細胞含多量液體，呈泡狀觀，其外有硬細胞包被。細胞間有少量細胞間質。此組織對於外壓之抵抗強，且有彈性。

此組織與前期軟骨類似。

脊索組織 (Chordagewebe) (Fig.82)

關於構脊索之基本細胞，既於胚葉分化項下述之。此細胞於胎兒發育時不增加細胞物質，但充滿含多量糖原之液體，原漿偏於一面，中藏核。細胞之周圍爲強抵抗之膜 (細胞膜) 包被，殆爲細胞間基質。

此種細胞多數集合後，爲結締組織膜包被，遂成有彈力之圓柱索狀之脊索。

5. 骨組織 (Knochengewebe) Bone tissue)

骨組織成於化骨之細胞間質 (或纖維間質)，膠原纖維，及骨細胞三要素。

① 骨細胞：—因發見者之名而稱爲 Virchow 氏細胞，位於骨基質小腔之中。小腔形狀與細胞一致，故經浸漬之骨 (macrierter Knochen)，可見空洞，是名骨小體 (KnochenKörperchen)，或骨小腔 (Knochenhohle)，(Fig. 83,84)。骨小體與南瓜之種子相似，長約13—31 μ ，幅 6—15 μ ，

泡狀細胞
(黑者為核)




Fig. 37

泡狀組織(480倍)

厚 4—9 μ 。向周圍生多數突起，即發出小管，與來自隣接骨小體者相連絡。是名骨細管 (Cauliculi ossium, Knochenkanälchen)。骨細管漸次反覆連絡，終與外表骨髓腔及血管腔等相通。

骨細胞充滿骨小腔狀若南瓜子，無細胞膜。原漿內含細粒。多數原漿突各入骨細管，而貫通之與隣接之胞突結合。核為橢圓形。

② 細胞間質及膠原纖維：一細胞間質已化骨。化骨間質中，有成束而走向各方之骨原纖維，即是膠原纖維，據 v. Ebner 氏謂祇此一種纖維不起化骨。此種極細原纖維之外，更有較粗之纖維束，由骨之表面向深部斜走，作放射形，位於軟骨膜性化骨部，名曰 Sharpey 氏纖維，或貫通纖維 (Fig. 85)。

③ 骨軟骨 (Knochen knorpel od. Ossein)：一用酸類作用於骨組名，曰骨質脫灰，僅存有機化合物所成之骨軟骨。骨軟骨完全呈骨組織像，軟而有屈曲性，易為刀切。

④ 骨質：一有除去有機化合物，僅留骨質之法。即焚燒(灰化骨 Calciniertes Knochen)，或使腐敗，僅破壞其有機質而除去之 (macrieren)，則所存者僅為無機物) 之骨質，且不失骨組織之性質。

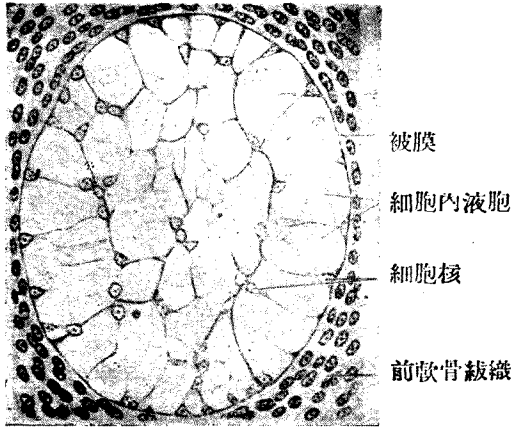


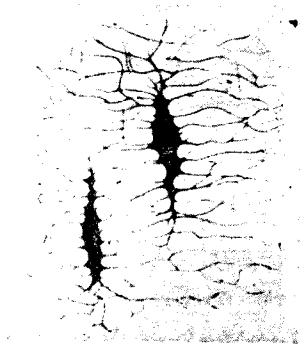
Fig. 38

雞胎脊索組織 (500 倍)

然骨基質究係單純之骨質混合，抑為化學的結合，尚不明瞭。惟骨軟骨有骨質沉着，然後牢固。灰化骨則脆而易折，

Fig. 39

骨小腔及骨細管之側面
(充滿 Fuchsin 赤色素)
(Schaffer)



⑤ 骨之形成：一骨質因部分而有粗密，故分為密質 (Substantia compacta) 與鬆質 (Substantia Spongiosa)。前者強固而為外圍，後者成於無數小骨板，為海綿狀網，且保持其力學的配列，使骨格堅強。其內腔皆充滿骨髓。

密質成於無數骨板層 (Knochenlamellen), 有二種小管。(a) Havers 氏管, 在長骨者與長軸平行, 於短骨及扁骨, 與表面平行, 相互吻合。Havers 氏管之直徑長 22-110 μ , 有同心性之骨板層繞之。(b) Volkmann 氏管, 散在各處, 自骨表面斜入密質中, 與 Havers 氏管吻合, 惟無特種骨板層。血管有二種, 一為穿通血管, 由骨膜通過 Volkmann 氏管而入骨, 為營養血管, 由營養管分枝於 Havers 氏管 (Fig. 47)

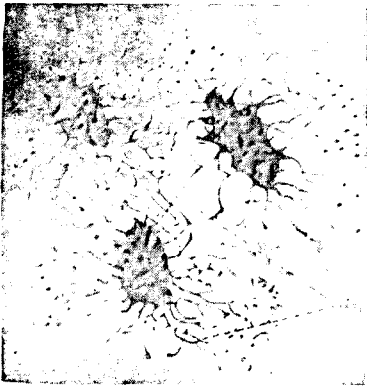


Fig. 40

骨小腔及骨細管之平面

(充滿 Fuchsin)

a 骨小管

b 骨細管自下面開口於骨小腔

c 骨小管之橫斷

骨板層可分三種 (Fig. 85.)

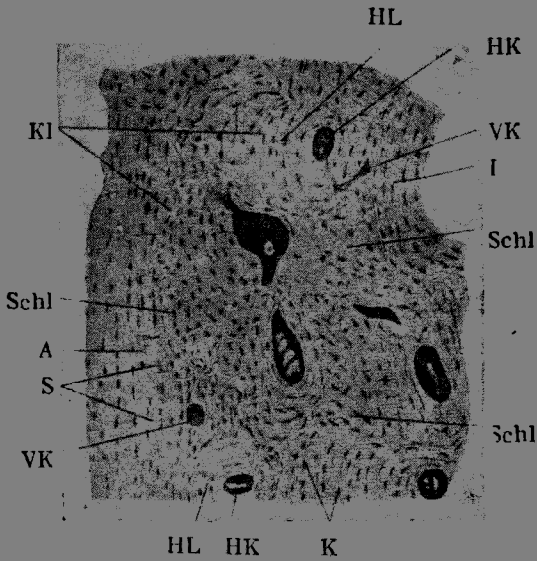
(a) 特種或 Havers 氏骨板層, 有 3-2 層。

(b) 中間性或閏骨板層 (Interstitielle Schaltlamellen)

(c) 基礎骨板層或主要骨板層 (Grundlamellen od Hauptlamellen), 有向外側骨膜者, 有位於骨髓腔側者, 故可分為內外基礎骨板。

Havers 骨板層以 Havers 氏管為中心, 作同心性之輪, 內外基礎骨板層亦作同心性輪, 與外表平行, 介於兩者之間者, 曰閏骨板層 (Schaltlamellen)。骨板輪之方向不定。閏骨板層係 Havers 氏管側之最初骨質, 未被吸收而遺留者。因吸收而生之 Havers 氏腔再以新骨質補之, 遂成特種之 Havers 氏骨板層。(Fig. 87)

此等骨板係由屈光甚強之粘合質 (Kittsubstanz) 互相結合, 其結合線曰 v. Ebner 氏膠着線 (Kittlinie)。



HL HK K

Fig. 41

人之手骨之橫斷(充滿 Fuchsin)

I 內基礎骨板； A 外基礎骨板層； HK Harers 氏管；
 HL Havers 氏骨板層； Schl. 間板層； S. Sharpey 氏纖維；
 KL 接合線(v.Ebner)； VK Volkmann 氏管；K 骨小腔
 (Schaffer, 160 倍)

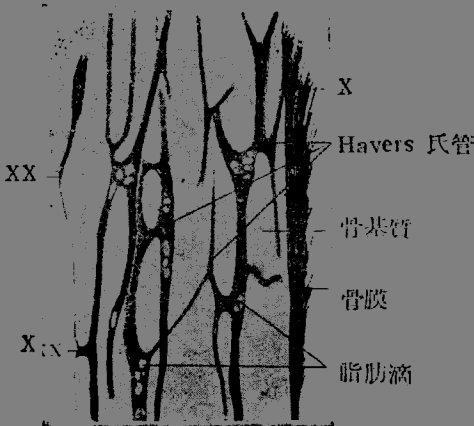


Fig. 42

人長骨縱斷

(30倍)(S氏)

X Havers 氏管骨膜下
 開口
 XX 同下向髓腔開口

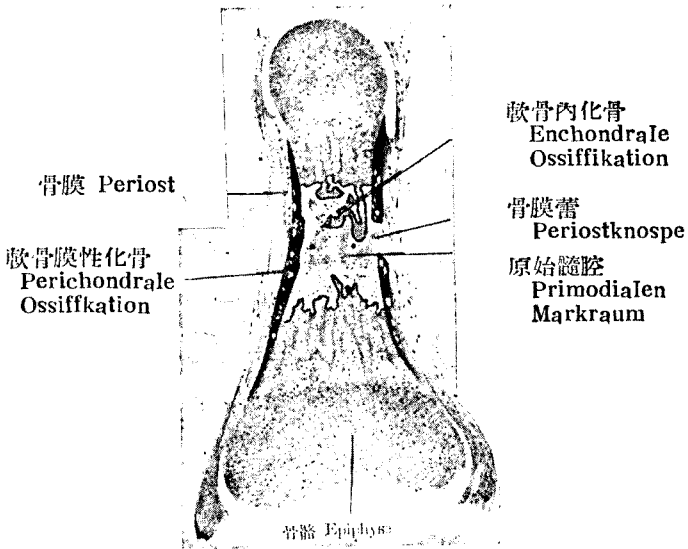


Fig. 43

指 骨 之 化 骨 現 象

紅，新 生 骨 紫，軟 骨

⑥ 骨生成現象 (Osteogenese)。

(1) 骨質生成有由軟骨者有由結締組織者

(a) 自結締組織發生者，如顱骨側部及頂部，面骨之大部分，鎖骨之一部。

(b) 自軟骨化成者，如軀幹骨，四肢骨全部及顱底骨之大部分（除鱗狀部外之枕骨，楔骨（除翼突之內板），顱骨岩狀部，聽小骨，篩骨，下鼻甲及舌骨等）。

(2) 扁骨有平面生長及厚度生長。即如顱骨由內外二葉之密骨板及其中間之鬆質 (Diploe) 構成。長骨有長及厚之生長。

骨生成前有結締質原纖維，骨發生後骨之內外，相連絡，故肌，髓，及骨有密切關係。骨質最初，係極粗大之纖維性，生後一年漸變為細纖維性。

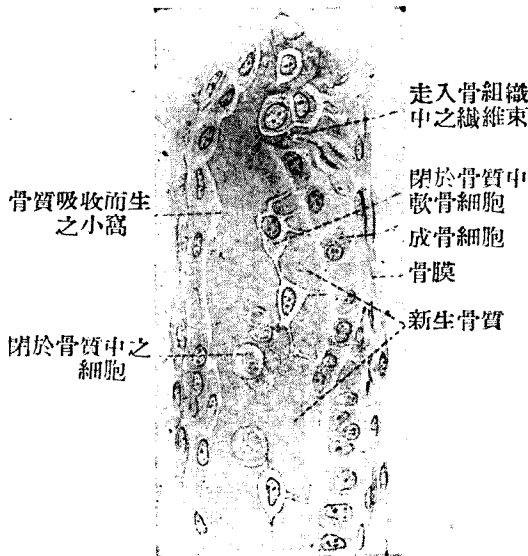


Fig. 44

二個月胎兒之額骨
可見多數成骨細胞

(3) 添加 (Apposition) 與吸收在骨組織之生長上，均為重要，無伸展性之骨所以能適應身體之生長者以此。即一面由添加法漸次生長，一面盛行吸收。添加藉造骨細胞 (Osteoblasten) 之力 (Fig. 89)，吸收則賴破骨細胞 (Osteoklasten) (Fig. 92, 93)。由破骨細胞吸收而成之窩，曰 Howship 氏窩。

① 破骨細胞為多核之巨大細胞，於幼特多。骨之吸收，主起於軟骨內化骨處，但於軟骨膜性化骨處亦見之，Hauers 氏管內亦行吸收，既成稍大之 Hauers 氏腔，而骨再新生，則成特種骨板層。

(4) 化骨現象：一由軟骨膜性化骨 (Perichondrale Ossifikation) 及軟骨內化骨 (enchondrale Ossifikation) 二者而成。最初化骨之點曰化骨點 (Ossifikationspunkt) (Fig. 88)。

(5) 軟骨膜性化骨者，即自骨幹 (Diaphyse) 中央軟骨膜之結締組織細胞，生造骨細胞，由細胞之作用，在基質中發生骨質。化骨漸以平面的向周

圍擴大。新生骨由外方內凹，造骨細胞所包圍之血管侵入其中。化骨部可用伊紅赤染。

造骨細胞 (Osteoblasten) 爲卵圓形，或橢圓形，外觀頗似上皮細胞。

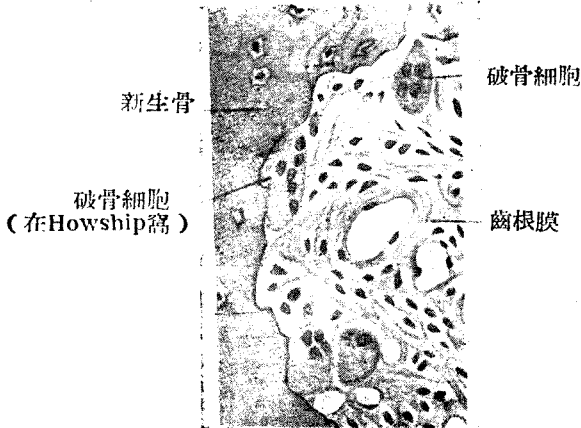


Fig. 45

齒槽壁之破骨細胞 (Osteoklasten)

於化骨現象之前，由該部結締組織細胞中之某物質化生者。

(6) 軟骨內化骨與深部之軟骨膜性化骨，殆同時發生變化。

(a) 軟骨細胞漸大，反覆分裂，軟骨小腔亦漸大，收容多數軟骨細胞。(b) 石灰沉澱於軟骨基質中，成細粒狀而混濁。蘇木精可以濃染，此即化骨點。(c) 離化骨點較遠之軟骨，長及厚以次遞增繼續生長。化骨現象以化骨點爲中心，向周圍起遠心的發展，於兩端尤甚。一旦化骨後，則不能在此狀態之下，繼續生長。

(7) 化骨點之表面生幼稚結締組織細胞及多血管之造骨細胞漸入深部。一旦破壞石灰化之軟骨基質後，軟骨細胞露出，遂至死滅。此處發生腔洞，曰原始髓腔 (primordialaler Markraum)。石灰化軟骨基質漸漸破壞，則髓腔亦漸大而與軟骨腔相接於此處可見鋸齒狀之石灰化軟骨遺物。原始髓腔中藏第一次骨髓，內多血管，及結締組織細胞，又有造骨細胞。髓腔內白血球亦漸增，其主要變化爲由骨髓細胞所成之第二次骨髓，即赤髓 (roter Mark)。

(8) 造骨細胞於髓腔壁生薄骨質，已經灰化之鋸齒狀軟骨板爲新生骨所包被，故與軟骨膜性化骨所生之骨不同。軟骨內化骨之骨板內部有化骨基

質，全體以軟骨界線 (enchondrale Grenzlinie) 與軟骨膜性化骨為境。境界線之橫斷面作輪狀，用蘇木紫伊紅染色則成紫藍色。

(9) 軟骨內化骨點之出現，於長骨之骨端尤遲，有血管之組織侵入之。但關節軟骨，則不起變化。骨幹之化骨與骨端之化骨於骨骺 (Epiphysenfuge) 相會，隔該部之軟骨而對峙。惟軟骨仍繼續生長，故吾人於二十歲後，仍見長度之生長點。

(10) 短骨之化骨，與髒之化骨相似，初惟軟骨內化骨，不久則表面之軟骨質完全融解消失，此處乃生軟骨膜性骨皮質 (perichondrale Knochenrinde)。

扁骨先起軟骨膜性化骨，然後起軟骨內化骨。

(11) 要之，長徑之生長，起於骨骺，粗及厚之生長，由於軟骨膜性化骨之添加。如顛穹窿之結締性骨，其化骨向周圍縫作平面進行。間質性生長 (Interstitielles Wachstum)，即由骨基質之增殖而生者極少僅於幼稚而細胞緻密之骨見之。骨吸收現象可謂與製骨之細工相似。

6. 齒牙組織 (Zahngewebe, tooth tissue)

① 象牙質 (Substantia eburnea = Dentin)：一其要素為化骨纖維間質，膠原纖維及造齒細胞等。

(1) 造骨細胞 (Odontoblasten) 之細胞體，生於齒髓之表面，在象牙質組織之外。造骨細胞作圓柱狀或梨狀，有二胞突，一較長，作齒纖維 (Zahnfaser)，入象牙質組織內之齒小管中，依小管之枝別而分歧，與相隣之齒纖維結合，則自細胞之反對側入齒髓內。核在細胞底部，作橢圓形，染色質甚多。核小體普通有二。

(2) 齒小管成於本幹及細枝，本幹大概作放線狀排列，粗部直徑有 $2,5-3\mu$ ，愈至尖端則愈細，以分枝互相吻合。小管之壁甚堅，屈光力強大，名曰齒纖維鞘。

(3) 基質成於無數微細膠原纖維，平行於纖維間質及齒牙之表面。對於酸之作用，與骨組織同，可脫灰而成齒牙軟骨，與骨軟骨相似。

(4) 近象牙質表層，有多數為球面所圍繞之球間腔 (Interglobuläräume)。

要之，象牙質由成齒質細胞所生，無疑義。

② 骨質 (Substantia Ossea)：一與骨組織一致，惟無輪層。在老人，有時可見 Havers 氏管。

③ 釉質則完全不同，其為釉質上皮 (Schmelzepithel) 之產物。

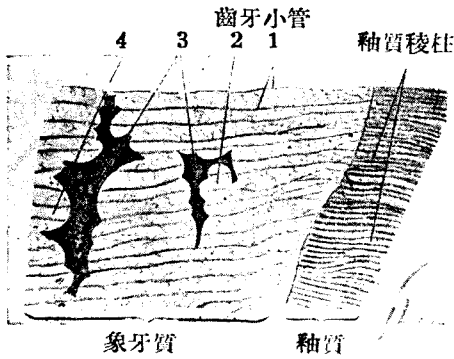


Fig. 46

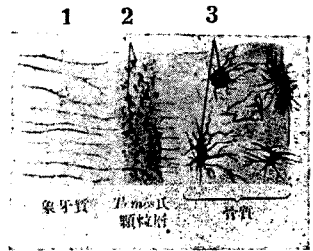
球間腔 Interglobularraume

- 1. 齒牙小管
- 2. 基質
- 3. 球間腔

Fig. 47

Tomes 氏 顆 粒 層

- 1. 齒牙小管
- 2. Tomes 氏
- 3. 骨質之骨小腔



脂肪細胞
(脂肪已脫出)

Fig. 48

脂肪組織 (Fettgewebe) (110倍)

7. 脂肪組織 (Fettgewebe, Fatty tissue) (Fig. 98)

(1) 以脂肪細胞為主，混有膠原纖維，彈力纖維，細胞間質或纖維間質。

(2) 脂肪細胞為球狀之大細胞，有在鹼蛋白酶中不易溶之胞膜。在健體充滿脂肪，胞膜緊張，原漿被壓至胞膜下，中藏胞核，橢圓形，多染色質。於一細胞中，有二核或三核不等。在未染色之新鮮標本，以脂肪光線頗強，故核與原漿，惟於光線成中軸旋見之。

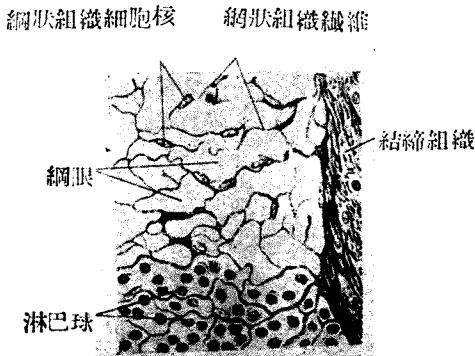


Fig. 49

網狀組織 (retikulares Bindegewebe)
將人之淋巴結節製冰結切片，充分振盪而
使淋巴球之一部分自網眼脫出者(£00 倍)

(3) 脂肪組織常孤立於疎鬆結締組織中，或成小葉，或成特殊之脂肪體，包裹於結締組織膜內者有之。

(4) 關於脂肪細胞之起源，議論頗多，大概由幼稚結締組織所生。原漿中，生脂粒，漸融合而成巨滴。於脂肪既溶解而脫出之切片標本，則呈粗大蜂巢狀。

(5) 皮下組織，腎之脂肪囊，腸系膜，膀胱周圍，直腸周圍等處多脂肪組織。

(6) 脂肪組織為營養及動力之材料，且有保溫，防護，肥胖等諸作用。

8. 淋巴組織 (網狀, 腺狀, 或細胞性組織)
(Lymphoides oder reticuläres Gewebe) Fig. 99, 100

(Lymphoid or retiform tissue)

(1) 由淋巴球, 結締組織纖維之網狀體及少量之細胞間質構成。

(2) 淋巴球與血液細胞章下所述者同, 且可見更大之淋巴母細胞。此等細胞充塞於網狀纖維之網眼中, 故將細胞摘出, 或用其他特殊方法, 則可單見網狀組織。網狀纖維之原質大概與膠原相似, Siegfried 名之曰網蛋白 (Retikulin)。(Fig. 100)

(3) 於幼稚個體, 此網成於星狀細胞, 胞突吻合, 於家兔及犬等淋巴竇內易見之, 用墨汁注入法實驗, 則因網細胞吸取墨汁, 更形明晰, 此即網狀內被系統之細胞。漸長, 原漿漸減, 核數亦少, 而網狀組織, 遂不易見其為細胞所構成。在幼年, 煮沸之, 可使溶解, 年齒漸增, 則抵抗漸強, 雖於鹼蛋白酶中, 亦不消化。

(4) 此種組織, 分佈甚廣, 可於淋巴腺, 孤立或羣集之淋巴結, 扁桃



Fig. 50

網組織 (牛之淋巴腺) (740 倍)

Z 網細胞及其核

B 結締織性纖維 (包埋於網細胞薄原漿中)

體, 脾, 胸腺 (?) 等見之。其他散漫性可於舌根, 腸, 氣管, 結合膜等粘
膜見之, 為淋巴球及白血球產地之一。

9. 有色結締組織 (Pigmentiertes Bindegewebe, Pigmentary

connective tissue)

(1) 係含結締織細胞之疎鬆結締織，細胞中含多量色素粒。

(2) 粒作暗黑色，成於黑色素 (Melanin)，細胞中含量極多，故在中央之核，雖無顆粒，不能見之。

(3) 色素細胞之形狀，與其他結締織細胞同，每於眼球血營層 (Lamina fusca) 及皮膚等見之。烏骨雞之全身，均有此細胞。色素之多寡，於人種及個體，均有差別。在病理黑色素過於缺乏者，名曰白化 (Albinos) 於下等動物，除黑色素外，尚含種種色素粒，且有作阿米巴狀運動者。

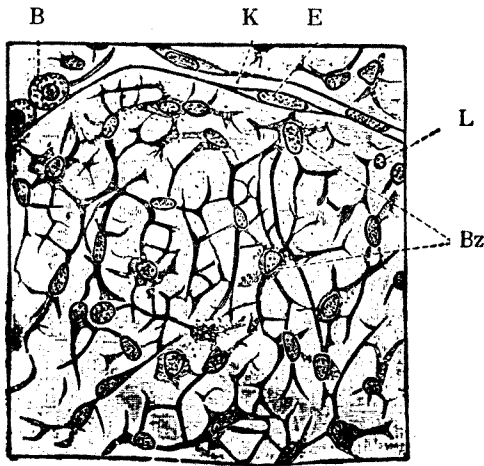


Fig. 51

胎生之膠狀結締組織 (Bombinator之尾) (500 倍)

B 赤血球 L 淋巴球 K 毛細管 E 內皮細胞

Bz 胎生結締。織細胞 (作星狀)

10. 內皮組織 (endothelial tissue)

爲被管內腔表面之扁平細胞，於單層扁平上皮組織項下，既略述之。此特稱爲內皮組織者，即與上皮組織有所區別之處，欲明細胞之境界線時，可以 0.25-0.75% 硝酸銀使之作用，則現黑色。

11. 胎生結締組織，(Embryonales Bindegewebe (Fig. 101)

Embryonic connective tissue)

組織爲星狀，由原漿突更分岐而互合之細胞，及含粘素之胞間質構成，故又名膠狀結締織 (gällerarttiges Bindegewebe) 胞核多橢圓，亦有稍不規則者。

末節細胞內外，現膠原性原纖維，再生彈力纖維。臍帶在出產時爲 Warton 氏膠，尙有上述性質。又膜狀迷路之周圍亦有之，後乃液化而成周圍淋巴腔。以病的產物而言在膠狀腫見之。海月類全身成於與此類似之組織。

第三章 肌組織

(Muskelgewebe, Muscular tissue)

肌組織成於肌纖維，纖維有攣縮性而原漿之攣縮性，於肌纖維最爲著明。肌纖維分三種。

- 一、橫紋肌纖維 (Quergestreifte Muskelfaser, striated muscle fiber)
- 二、平滑肌纖維 (Flatte Muskelfaser, smooth muscle fiber)
- 三、心肌纖維 (Herzmuskelfaser, Heart muscle fiber)

一、橫紋肌纖維

① 橫紋肌纖維通稱隨意肌 (Willkürliche Muskelfaser) 或動物性肌 (animale Muskelfaser)，由肌漿 (Sarkoplasma)，肌原纖維 (Muskelfibrillen) 及多數核構成，包於肌膜 (Sarkolemma) 內。

② 形狀如伸長之圓柱，其橫斷面作不規則圓形。且在標本上以互相壓迫，而呈多角形者有之。圓柱兩端鈍圓，或作圓頭之錘形。除舌外，常不分枝。

③ 長短不一，長者達 12cm。直徑亦有種種，出入於 30-70 μ 之間。

④ 肌纖維有透明薄膜，曰肌膜。肌膜雖爲無構造之透明薄膜，然精密檢在，則示微細纖維性構造，與肌纖維間之嗜銀性細纖維有密切關係。且直接與髓連絡。以新鮮肌肉，浸水中，縷析之，則肉鞘成泡狀浮起，或於所生之裂縫上作橋狀。

⑤ 橫紋由明暗二橫紋交迭而生，其明線透光，爲單屈折性 (isotrop)。暗線爲重屈折性 (anisotrop)，普通之光，不能透過。所謂橫紋者，由肌纖維要素之原纖維併合而生者。

⑥ 肌原纖維於肌膜中與長軸平行，包埋於原纖維間質 (即肉漿) 中。肉漿與原漿相當，中有多數橢圓核。尤在人及哺乳類，核即在肌膜下，與其

長軸並行。核之周圍，集積多量肉漿，作粒性線狀，位於核長軸之一側，其中有時含色素粒。一個纖維中所藏原纖維之總體，曰 Rhabdia (Kühne)。

⑦ Rhabdia 分爲若干原纖維束，在橫斷面，原纖維束，於肉膜內，爲若干小分野，此名 Cohnheim 氏分野。各分野間，肉漿較多，與原纖維間之肉漿連絡。各個原纖維，在橫斷面，作點狀或粒狀因光線屈折之狀態，易與其他肉漿區別。

⑧ 家兔之肌有 2 種，一帶赤色(牛腱狀節)，一白色(內旋大肌等)。在赤色肌縱線明瞭，橫紋稍不明。核有多數，其一部在肌纖維之深處。對於電氣刺激，赤色肌較白色肌之攣縮徐緩。在人及其他哺乳動物，則赤白二種纖維混在一肌內。

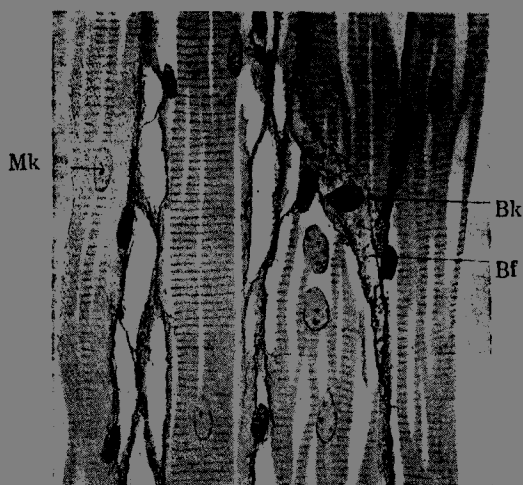


Fig. 52 肌蛙之縱斷(200倍)用 R. y. Cajal 氏法之安部氏標本

Mk 肌纖維核 Bf 肌間結締織 Bk 結締織細胞核

⑨ 精檢纖維及其原纖維之橫紋，則單屈折線之中央有暗而混濁之 Krause 氏間盤，重屈折線之中央有明亮之 Hensen 氏中盤，兩者各分二部。Krause 氏間盤側有 Engelmann 氏副盤，各個肌分節，由下述八部而成 (Fig. 109)




Fig. 53

人之橫紋肌 (620 倍)
a 重屈折質

- (1) Engelmann 氏副盤 (Engelmann'sche Nebenscheibe)
- (2) 單屈折質 (Isotrope Substanz)
- (3) 重屈折質 (Anistrophe Substanz)
- (4) Hensen 氏中盤 (Hensen'sche Mittelscheibe)
- (5) 重屈折質 (Anistrophe Substanz)
- (6) 單屈折質 (Isotrope Substanz)
- (7) Engelmann 氏副盤 (Engelmann'sche Nebenscheibe)
- (8) Krause 氏間盤 (Krause'sche Zwischenscheibe)

⑩ 攣縮現象。攣縮 (Kontraktion) 時，單屈折質滲入鄰接之重屈折質中，故重屈折加闊，惟高低則不變，原纖維自身，短縮而粗。若極度攣縮時，則單屈折質殆全部為重屈折質所吸收而重屈折質遂互相接觸。此種攣縮現象能起於原纖維之任何部分，且任何原纖維同時均可反覆發作，故一肌纖維之攣縮，實為此等攣縮數百萬之總和。惟受刺激後，如何起物質移動，除去刺激，如何而復元之理由，則尚未明白。或須俟分子論之說明。



Fig. 54

骨骼肌橫紋
參照本文1—8

一個攣縮要素，即肌節 (Muskelsegment)，似由二個 Krause 氏間盤間之(1)—(8)等橫盤構

成。但單屈折質移動，則(2)入於(3)，(6)入於(5)，頗為明瞭，以 Krause 氏間盤與 Hensen 氏中盤間之一節為一個攣縮要素。

(11) 以分極光線檢查，則單屈折盤與重屈折盤相交迭。Krause 氏間盤及 Engelmann 氏間盤均為重屈折性，其間有少量之單屈折質。在分極光線上，單屈折質暗濁而重屈折質澄明。據發見重屈折性之 E. Brücke 氏，則原纖維之暗濁節成於重屈折性小顆粒之一羣，而 Brücke 名之曰 Disdiaklasten。

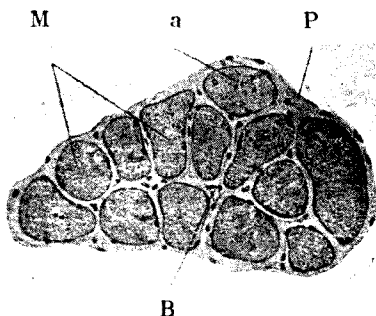


Fig. 55

橫紋肌之橫斷面（腓腸肌之第一次束）

P 內肌衣，並可見入各個肌纖維間之微細纖維；不見肌外衣

M 係各個肌纖維之橫斷面，可見肌膜及核。

a 在肌之內部亦可見核（漿起長軸分裂）。

B 毛細血管

(12) 使胃液，稀薄酸，弱酒精等作用於原纖維或筋纖維，則於單屈折處中斷，是名 Bowmann 氏小盤。但正確之離斷處，在 Engelmann 氏副盤與 Krause 氏間盤之間，或在 Engelmann 氏副盤及單屈折之間初無一定。故 Bowmann 氏肌小盤之境界，亦不正確。

以稀薄絡酸作用之，則其橫接合溶解，可使各個原纖維分離。

(13) 在安靜狀態之生活，肌均為中性或弱鹼性。工作中之肌則為酸性。

(14) 分佈：一骨格肌，動眼肌，聽器內，消化管之上下端，呼吸器之上部，泌尿生殖器等。

(15) 各肌纖維於肌膜外，尚有嗜銀性微細纖維。若干肌纖維集合而成

肌纖維束，包於肌內衣 (Perimysium internum) 中。此束多數相集，包以較厚之肌外衣。此即成爲器官之肌肉。

肌梭 (Muskelspindel) 爲微細肌纖維之集合，包於結締組織膜之內 (參照神經終末)。

(16) 橫紋肌纖維在發生史上，屬於中胚葉組織。最初肌節 (Myotom) 之上皮狀細胞，漸伸長而成梭狀，於原漿中可見 Beuda 氏之桿粒線 (Chondriochonton)，稍有縱紋，此名肌母細胞 (Myoblasten) 肌母細胞分裂增殖，互相融合，遂成結體細胞 (Syncytium)。

原纖維由分裂而增加，同時新生桿粒線，再成原纖維，又驟增加。核始在中心部，漸向邊緣移動，而位於肉膜下。

(17) 成熟肌纖維增加時，先起核之分裂增加，然後肌纖維生縱溝以漸深陷，終起長軸分裂。此種分裂，於胎生兒，初生兒及小兒見之，於成人則惟纖維損傷而起再生現象時見之。核先肥大，肉漿亦增加，乃起分裂。但損傷過大時，則不能再生。

二、平滑肌纖維 (Fig. 112, 113)

① 平滑肌纖維分佈於植物性器官，故又稱植物性肌纖維。係長梭狀細胞，在人體，長 50—225 μ 粗 4—6 μ ，兩極均尖端，無胞膜，表面平滑，有時僅能見縱走原纖維紋。在橫斷面，則原纖維密排若顆粒。原纖維間即肉漿 (Fig. 113)

② 核在細胞中央，作長卵形或桿棒形。肌纖維之長者中含 2—3 核者有之。細粒集於核之兩極。核之染色質網較著明，核內有一個，二個或數個核小體。

雙星 (Diplossma) 在原漿內核之長極部。

③ 平滑肌纖維，集成束狀或膜狀時，則各個纖維被壓而成梭柱狀其橫斷面爲多角形。纖維間尚有極少量之微細結締織，一一包括之，如各嗜銀性細纖維，所謂細胞間橋，通過此微細網眼而吻合，但恐係人工產物。欲證明結締織帶，則可以鹼蛋白酶消化之，此時所剩微細纖維網之大小，因部分而異。(Fig. 113)

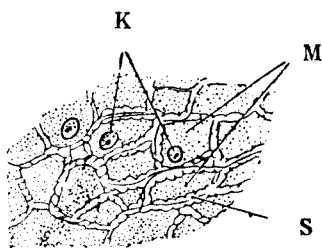


Fig. 56

平滑肌纖維之橫斷面(擴大1100)

S 膜；

M 橫斷之平滑肌；

K 核(因纖維頗長，故核不必露出核切片)

各肌纖維橫斷面有如突起者，即所謂細胞間橋。

(馬之腸壁)

④ 神經及血管，經結締組織而入。

⑤ 分佈極廣，血管淋巴管系，消化管系，呼吸器，泌尿器，生殖器，腺，皮膚，眼球等均有之。為交感神經或副交感神經所支配，起不隨意作用，且攣縮亦緩。

⑥ 發生：一大抵為中胚葉組織。惟據 Kölliker, Stieda 氏，則在汗腺者，生自外胚葉之上皮細胞，在最小枝氣管者，生自內胚葉之上皮細胞。又縮瞳肌及擴瞳肌，亦係外胚葉性云。

⑦ 由間接分裂而增加。若胞體不隨同分裂時，則生多核性平滑肌纖維。損傷後之再生現象亦然。

三． 心肌纖維 (Fig. 115—118)

① 心肌纖維或心肌細胞，為圓柱形，有橫紋，由多量肉漿及少數原纖維構成。有無肉膜尚屬疑問。

② 橫紋軟骨格肌微細，因有微細縱線，故可識其原纖維。隨處有梯狀紋，在纖維之長軸皆有直角之橫線。心肌與骨格肌異，出突起於側面，互相鄰接。(Fig. 115)

③ 夫如是迭次分岐吻接合，成較大之心肌網或叢，故心臟全部為一個合體器官。心肌網之網眼成銳角，係極小之空隙。Heidenhain 氏所謂小隙中可見中間肉漿云。




Fig. 57 人心肌之縱斷 (250 倍)

④ 核一個或二個，常在胞軸中心。核為橢圓形。肉漿於核之兩端尤多，故成紡錘狀，內有小粒 (Sarkosomen)，亦有含黃褐色素粒者。

⑤ 肌纖維之橫紋，緣於原纖維之橫紋。原纖維與骨格肌同，皆包埋於肉漿中。但肉漿多而原纖維少，故其配列亦疎。原纖維束作三稜形，對於胞軸取放射狀之位置 (Fig. 116)

⑥ 前述之梯狀橫線，曰結合腺 (Kittlinie)。心肌全體之結合線，無一定規則，其梯狀之數亦不定，故有時頗難認識 (Fig. 115)。蓋心臟非成於各個心肌細胞，而為網狀合體之故。據 Heidenhain 氏謂結合線係心肌纖維長短之生長部，故亦可視為生長線云。但 Ebner, Aschoff 氏等則稱結合線為心臟死滅時之攣縮現象。Zimmermann 氏則謂結合線為細胞境界線。要之

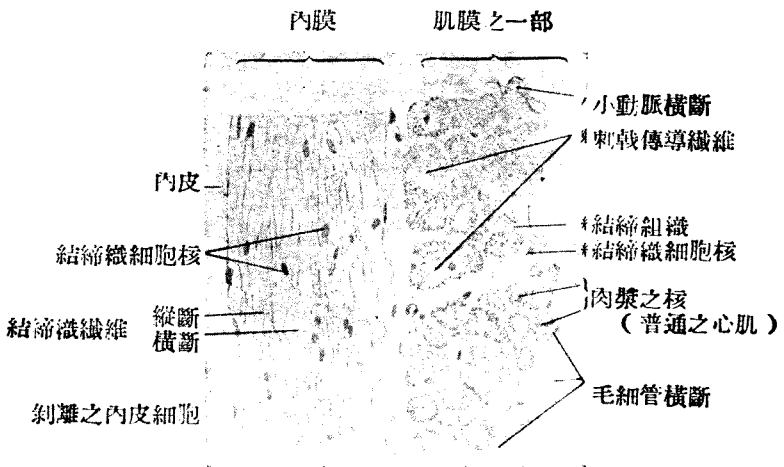


Fig. 58

人心臟之梯狀肌橫斷 (240倍) (S氏)

× 原纖維束

• 心臟之為原形 (Plasmodial) 器官，已有多數學者贊成。但在哺乳類實施分離法時，祇得原形斷片。分離蛙之心臟，可得類似細胞之梭狀小節，有核，作橢圓形，恐係側面分出之線漿枝。

⑦ 與結締組織之關係，一如平滑肌。肌纖維均為細胞間極薄之膜所隔，所謂格子狀纖維者，可作為最微細之嗜銀性纖維而證明之。

心係心臟之中層，其內外有心內膜 (Endocardium) 及心外膜 (Epicardium)。

⑧ 心肌之一種為刺激傳導系，宛然與 Purkinje 氏細胞系相當。在人類似似平常之心肌。但在羊則成於縱列之犬細胞，且頗鮮明，其邊緣有原纖維，連絡貫通。大致認為心肌纖維發生中之一型，其纖維稍粗，原纖維偏於多量肉漿中之邊緣，且有成束而包於結締組織鞘內者，故與周圍顯然區別。(Fig. 117)

⑨ 田原氏結節 (Atrioventrikularknoten) 及 Keith—Elack 氏靜脈竇結節之肌細胞，星狀分枝，中央有核。

田原氏結節接近前房壁，離冠狀竇開口之左側尤近，為動脈最多之結節。竇結節在前房上空靜脈開口部之腹側，即在心外膜之下。

第四章 神經織組

第一 汎 論

1. 神經系統為構造人體要素中之最重要者，蓋能統轄整個個體及使有機體之機能完全。組成神經系統之本體者即神經組織。關於反應，傳導，積蓄，及再生刺激等，神經組織最為優越。且其組成複雜，實難名狀，或成腦髓，或成傳導經路，或成感受刺激之專門器官，以達到完成其機能之目的。

2. 生物界中亦有不分化神經者。植物固不待言。動物界之原生動物，海綿類等皆從蓋闕。其他之高等脊椎動物之神經組織，在胎生初期，尚不完全。生命之有統一者，實緣於細胞間橋及體液等，以保持整個全體為一，且其細胞自身，分化之處尚在極低之列，故高等動物之精神機能，除神經組織外，由體液及內分泌物等為之攝理。

3. 於十九世紀初葉，關於神經組織之智識，尚屬混沌。至 1842 年 Benedikt Stillung 氏始以外科刀切凝結之脊髓，作橫截切片而觀察之。

其後斯學之進步甚多，惟限於篇幅，不能詳述。

第二 組織要素

在發生學上，神經組織外胚葉性，分神經性要素 (Nervöse Elemente) 及非神經性要素 (nicht nervöse Elemente)。非神經性要素即指神經性支柱組織及其補助組織之中胚葉性結締組織。

A. 神經性要素，即神經細胞

a. 神經細胞及其胞突

① 一般形態：—1) 神經性要素即神經細胞 (1836, Ehrenberg) 出有

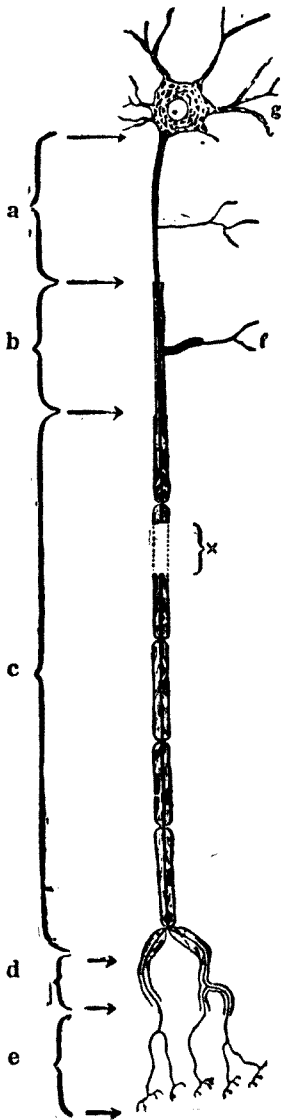


Fig. 59

神經單位之略圖

- a 軸索之裸出部
- b 無鞘有髓部
- c 有鞘有髓部
- d 有鞘無髓部
- e 裸出終末部
- f 側枝
- g 樹狀突
- x 省略之部

胞突，分爲二種，一曰神經突 (Neurit)，一曰樹狀突 (Dendrit)。長短不同。神經突之長者超過一米，故便利上名曰神經纖維，與神經細胞分別論之。但神經細胞及胞突，本爲一體，故按 Waldeyer 氏 (1891) 之說，則當合兩者而總稱之曰神經單位 (Neuron)。

② 神經單位祇向一方傳導刺激。樹狀突向其所屬細胞 (求心性 Zellulipetal) 傳導刺激，神經突則離開其所屬細胞遠心性 (Zellulitagal)，向他方傳導刺激。是以神經細胞可謂指示極分化者。然於發育之初，均爲圓形細胞而無胞突，後漸發生，然胞突尙小而末示極分化，是亦原始神經細胞。

③ 既分化之神經細胞，大 10—150 μ ，其大者肉眼可以見之。小者與膠變細胞，有難分區別者。主要集於腦脊髓，及神經節等處，亦有介在神經纖維經過中者。

④ 形狀種種不同，有圓形、卵圓形、扁圓形、梭狀、星狀、錐體狀、僧帽狀等。

二 分類：一由一個神經細胞所生胞突之數，分爲無極性、單極性、雙極性，及多極性細胞。

① 無極性神經細胞 (Apolare Nerrenzelle)：一於胎生期見之，初期尤然。

② 單極性神經細胞 (Unipolare Nervenzelle)：一僅一個胞突起之謂，如脊髓神經節細胞。但此神經節細胞，原係雙極性，於發育中兩胞突接近於一側，遂合而爲一，故又名爲單極細胞 (Pseudounipolare Nervenzelle)。

③ 雙極性神經細胞 (Bipolare Nervenzelle)：一生兩個胞突，一爲樹狀突，一爲神經突。小腦之 Purkinje 細胞卽其一例。在下等動物之脊髓神經節細胞，亦屢見之。又有兩個胞突均爲樹狀突者，例如鷄視蓋 (Tectum opticum) 之僧杖細胞 (Bischofsstabzelle)。然此樹狀突以後仍生神經突。反之，有兩個胞突均爲 Neurit 者。例如 Cajal 氏之水平細胞。在幼稚動物及胎兒之大腦皮質中，多軸索突起，卽爲唯一之例。此細胞中心小體之位置不明。

④ 多極性神經細胞 (Multipolare Nervenzelle)：一爲最習見之神經細胞，如大腦皮質內之錐體細胞 (Fig. 124) 脊髓前角細胞嗅球之僧帽細胞等，名爲有三個以上胞突之細胞。由胞突之多寡，細胞形狀，分爲量狀、錐體狀、僧帽狀等。胞突起大都與樹枝突之基礎部相當。

神經突與胞突之數無關，普通只有一根，作基本圓錐，起於細胞。

神經突之長者曰 Deiters 型細胞。短而近於胞體，以反復分枝終者，曰 Golgi 型細胞。

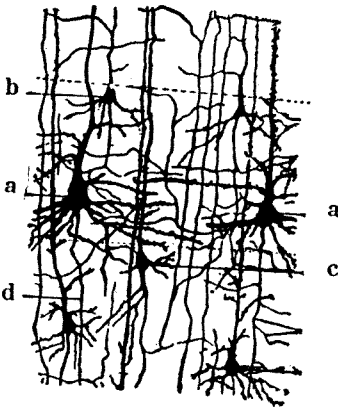


Fig. 60

幼貓腦皮質深層之 Golgi 標本(Cajal)

a 錐狀大細胞

b 錐狀小細胞

c 三角形或不規則型細胞

d 軸狀突(神經突)及副枝

三•微細構造：一新鮮神經細胞體部，充滿無光澤之細粒。神經細胞有原漿核及核小體，與其他細胞同。亦無胞膜。

a. 原漿

神經細胞之原漿，亦名神經漿 (Neuroplasma,) 以具有神經原纖維 (Neurofibrillen) 及虎斑 (虎斑，核外染體質，Nissl 氏小體) 為特徵。

1. 神經原纖維：1) 微細纖維為 Apathy, 氏等所闡明，位於胞體，神經突及樹狀突內。

② 在胞體內，來自各突之原纖維束，至此忽變而粗鬆，散布於原漿之內，作分枝狀。惟原纖維決不侵入核內。來自各突之原纖維，其方向各異，故交錯而成網。網眼中藏中心小體及虎斑等物質，脂粒及色素粒等亦在其中。胞體內之原纖維，復合而成原纖維束，自其他胞突外出。所謂出入者，不過便於記載，憑此不能知其方向。其來自一胞突起而出於他突時，並無特別法則，有從甲樹狀突而至乙樹狀突者。有來自甲，乙，丙，丁樹狀突而合成於突，為其原纖維束。故來自樹狀突之原纖維，未必為移行於神經突。蓋原纖維由甲突至乙突時，若連續移行，則核之周圍及體部周圍，原纖維網緻密。樹狀突中亦有來自某枝直接移行於他枝而不經細胞部者。(Fig. 128)

③ 據 Apathy 氏，則神經原纖維與刺激傳導，最有關係，在無脊椎動物則知覺神經纖維中之原纖維，較運動神經之原纖維尤細。但神經細胞之刺激傳導性要素，不能斷其祇限於原纖維。生理學者間有置重於原纖維之間質一即神經漿 (Neuroplosma)。

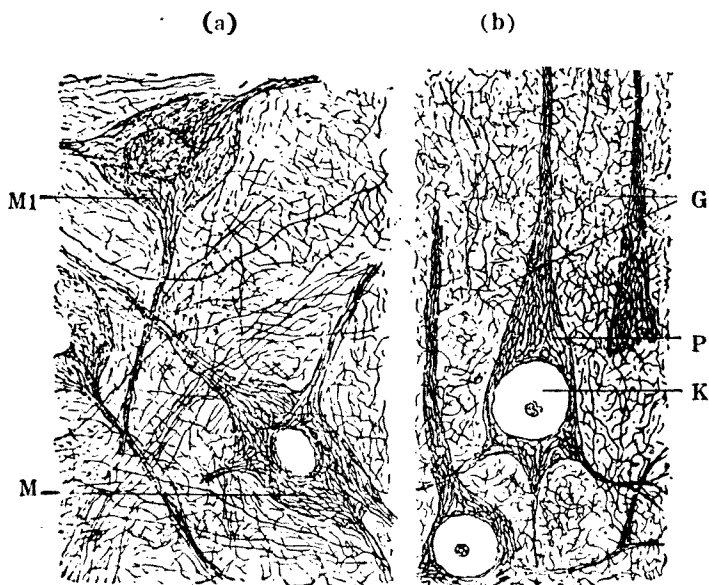


Fig. 61

神經原纖維

(a) 脊髓 (b) 大腦皮質

Rielschowsky 氏神經原纖維染色

M 脊髓之運動細胞

M1 核可透見，頗似核內亦有神經原纖維

P 大腦皮質之椎狀細胞

K 核

G 神經叢

據 Donaggio 及 Cajal 氏等研究，則神經原纖維遇寒冷，或饑餓，或入冬眠時，則減其數而較粗云。

2. 虎斑 (Tigroidsubstanz, :—1) 主要為與鐵結合之核蛋白素 (Nukleoproteid)，Ammoniak 中可溶解，用鹽基性色素染色。殆均含於神經細胞內，觀染色標本，其形狀，大小，配列之狀態，及一細胞內含著之數量等

，均各不同，或呈粒狀，桿狀，塊狀，梭狀，或作不規則弓角形等。但不能見於新鮮細胞，或者呈粘稠液狀 (Fig. 127)。

② Nissl 氏用染色標本說明細胞與虎斑之關係如下。

③ 虎斑之狀態，以細胞種類而異。例如脊髓前角之運動性大細胞，為粗大多角形，在脊髓神經節細胞，則微小而呈細粒狀。

在細胞體內者猶如在神經原纖維間之網眼內，並不因細胞之中心及周緣而有限制。樹狀突中亦有虎斑，但神經突及其起始錐體中則缺如。

④ 據 Holmgren 及 Scott 氏等，則虎斑係由核中生出云。蓋虎斑豐富之細胞體，其核淡白，若胞體少此物質時，核乃富於染色體。蓋核染色性及胞體染色性保其相反之關係。在實驗上，核染色體及虎斑，均由溶核作用而消失。

⑤ 虎斑在個體疾病，疲勞，老年，或其神經突切斷時，均起融解現象 (Tigrolyse)。徵諸在機能障害以前，已可見融解現象，或與營養問題有關。

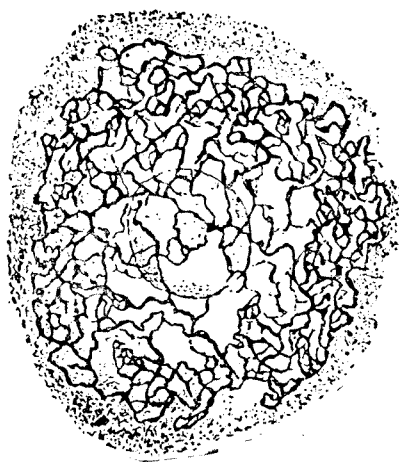
⑥ 據 Held 氏謂除鹼基性染色物質外，尚有攝取酸性及中性色素之物質。

3. 線列顆粒 (Mitochondria)——如其他一切細胞體，於神經細胞及感覺細胞等亦見之。化學上為 Phospholipinalbumin，溶解於酒精及醋酸中。神經突之任何部分均有之，在細胞體部及樹狀突中最多。神經突始錐體之

Fig. 62

大脊髓神經節細胞

Golgi 氏網 (Golgi)



周圍，則集簇尤多。

Cowdry 氏謂線列粒，與細胞機能有關。最近據加藤氏之研究，則與原纖維間之生成有關係云。

4. Golgi 氏內網 (Apparato reticulare interno, Golgi)：一主要成於類脂體，呈網狀，常在核之周圍，偶亦見於樹狀突，神經突中則無之。(Fig, 137)

Golgi 氏內網在多數上皮細胞中有之。如甲狀腺，腫腸及副睪丸等之上皮細胞位於核之遊離側。與分泌似有關係，惟與神經細胞內之內網 (Binnetz) 可否一律而論，則為疑問。

5. Holmgren 氏海綿狀營養體 (Hosponstrnn)：一在神經細胞內者，為不開口而無固有壁之小管狀，其長短曲折，毫無一定。此係海綿狀營養體網之一部溶解而生者。

6. 色素粒 (Pigmentgranula)：一神經細胞內所含色素粒有二種，一為黑色素，一為脂肪素。

(1) 黑色素粒 (Melanin)，粗大而暗黑，在神經系統內，有一定所在，可用肉眼見之。例如黑色質部 (Substantia nigra, Sömmering) 及鏽斑部 (Locus caeruleus) 是也。尚有散在於迷走神經核，脊髓神經節，交感神經節之細胞等者。

(2) 脂肪素 (Lipochrom) 作黃色，為稍透明之細粒 (Fig. 132)，廣布於神經系統內。三十歲以後，幾於一切神經細胞內均有之。

色素粒在 Lipophob 細胞內，分配均勻。例如 Clarke 氏柱之細胞，Edinger—Westphal 核之小細胞等。

此等色素集積之處，任何細胞要素，皆無法排除。

在化學上脂肪素與脂肪體相近用，過錳酸則呈黑色。用 Sudan 或 Scharlachrot 等，則染色與脂肪體相似。

7. 結晶物質：一血晶色素沈着處或有稜形血晶存在。

β 核 (Nucleus, Kern)：

胞體之大小不同，但核之大小，較有一定。故在小神經細胞，則其細胞全部，殆為核所佔據。在健康狀態者，其位置常近胞體之中心部。

核為圓形或橢圓形，有核膜。核質染色甚淡，乏於染色素而呈泡狀，僅由不染色絲 Linin 而成者居多。原漿內多虎斑者 (體染色細胞)，核更淡白，反是則較濃染。

核之數常為一個，有二個者極少。

核小體：泡狀核內，常可見一個核小體，頗為明瞭。時或有二個，或以上者。

r. 中心小體：Lenhosek 氏最初於蛙之脊髓神經細胞內，發見中心小體，以後遂於人及其他動物見之。

據烟井及 Stricht 氏之研究，則中心小體位於細胞體內主要樹狀突之側。按 Held 氏之說，於發育之際，見於原纖維出現部位，即最易受刺激之處。神經突分化後，向主要樹狀突移動。

b. 神經細胞突

神經細胞突有二種。一為樹狀突，一為神經突。

一. 樹枝突 (Fig. 127, 128 etc.)

(1) 又名原漿突 (Protoplasmafortsatz)，細胞體之起始部甚廣，漸漸細，分歧為樹枝狀。樹狀突至第一分歧處，其構造完全與細胞體相同，亦含虎斑。神經漿，原纖維，與細胞體內者無異。在胞突內之神經漿，曰原纖維間物質，或曰原纖維圍繞質 (Interfibrilläre Substanz od. Perifibrilläre Substanz)。

(2) 原纖維亦侵入各樹狀突之細枝內，最後雖合為一條原纖維，然其周圍，仍有原纖維圍繞質。樹狀突死後之變化或受固定液之作用，屢有呈蹄狀瘤狀者 (Varikosität)。

(3) 樹狀突一般頗短，常於細胞附近反復分枝，而終於灰白質內。通常不作為神經纖維。較神經突短，但兩者之比，則種種不同。於 Golgi 型細胞，其長短殆與神經突相同，或竟較長。脊髓神經細胞，則為例外，有與樹狀突相當之胞突，二次的融合於神經突附近，其構造亦似神經突，此與一般樹狀突不同。

(4) 雙極性神經細胞之樹狀突，僅為一條，多極性者有二條以上。樹狀突之最大者為主要樹狀突 (Hauptdendrit)。

(5) 在機能上，樹狀突受其他神經單位傳來之刺激後，傳達於已屬之細胞。即樹狀突之終末與其他神經突之終末枝相對向者。

二. 神經突 (軸索突 Achsenzylindersatz)

(1) 通常自神經細胞體，出一神經突，有出自樹突者。其起始部曰軸索丘 (Axenhugel) 或起始錐 (Ursprungskegel)，作小圓錐狀，較原漿顯明，其構造與原漿異，呈縱紋。軸索丘之突起部忽細，為神經突之頸部。原纖維集簇於錐體頸部者，尤為緊密，稍遠則漸粗，其原纖維圍繞質亦增加。

(Fig. 127)

神經突於中樞神經實質內，生出側枝 (Kollateralen)，未幾，即與附近之神經單位接觸 (Fig. 121)。

神經突在途中殆無側枝，至末端附近，然後分枝。枝由 R. 氏紋輪而出。

(2) 構造：神經突由密集之原纖維及原纖維圍繞質而成。神經突需特種染色。以強擴大視之，則可見微細縱走線紋。在橫斷面，原纖維作小點狀。軸索丘與細胞體原漿之鏡界，甚為明顯，無虎斑，神經突一般有被膜，為髓鞘及 Schwann 氏鞘。

(3) 分類，因被膜之有無而分四種。

	髓 鞘	Schwann 氏鞘
(a) 無鞘無髓神經	無	無
(b) 有鞘無髓神經	無	有
(c) 無鞘有髓神經	有	無
(d) 有鞘有髓神經	有	有

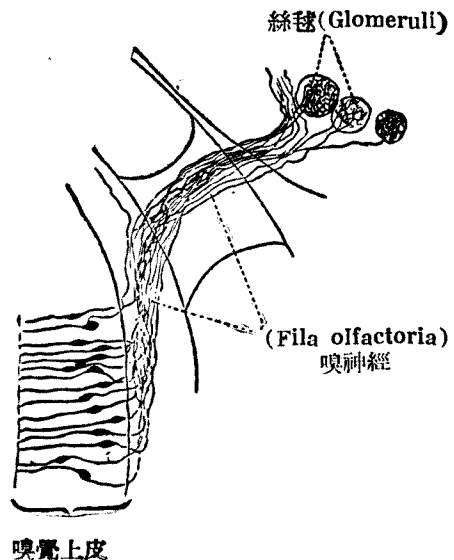
神經纖維各論

(a) 無鞘無髓神經 (Nackte Nervenfaser)

Fig. 63

家兔嗅覺細胞及嗅神經

(裸出纖維) (Retzius)



完全無被膜，所謂裸神經纖維。在人體僅嗅神經屬之。嗅神經為向嗅神經細胞 (Sinnesnervenzellen) 中心之突起，極細，與腦脊髓神經不同 (Fig. 141)。

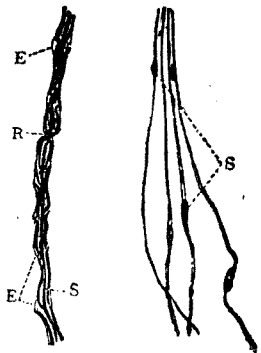
亦有其他有被膜者，然一般在神經突起部，頸部及終端，皆裸而無膜。

(b) 有鞘無髓神經，Remak 氏纖維：— Schwann 氏鞘，但無髓鞘之種種可見 Schwann 氏核。但一般交感神經屬之。因無髓鞘，故呈灰白色。(Fig. 142 d)。

(c) 無鞘有髓神經：— 一般中樞神經系內之有髓性神經及視神經咸屬之。有 Schwann 氏鞘，或有 Glia 以代神經鞘。

(d) 有鞘有髓神經：— 大部之腦脊髓神經屬之，有髓性神經纖維，一出中樞神經實質，立即為神經鞘所包被。茲分髓鞘及神經鞘詳述之。

a. 髓鞘：— 新鮮之髓鞘為粘稠液狀，不呈特別構造。屈光力甚強。化學上主要成於髓素，(Myelin) 內含少量蛋白質及脂肪。髓鞘之實質如此，故可謂為充填軸索及神經鞘間之物，其厚薄及大小因發育及軸索之大小而異。但髓鞘在軸索全長中，並不連續，隨處中斷，此名 Ranvier 氏絞輪 (Fig. 142, 143, 144)。



(a) (b)

Fig. 64

有鞘有髓神經(a)及有鞘無髓神經(b) (白鼠之交感神經 (Osmium 染色) 弱擴大)

- R Ranvier 氏絞輪；
- E Lantermann 氏陷裂；
- S Schwann 氏核；
- A 軸索

髓鞘 Schwann 氏核 Schwann 氏核



軸索 Ranvier 氏絞輪

Fig. 65 有髓神經構造模型 (S氏)

② R. 氏絞為分節 (Segmente) 之境界，神經鞘與軸索在此接觸。浸硝酸銀液中，則此部呈黑輪。久浸時，軸索之一部，亦作黑色，故自側面觀

之，呈黑十字形。其中軸索移動時，則呈算盤珠狀，即膨大像，此即示 R 氏絞輪部易為藥液浸入 (Fig. 144)。

③ 髓鞘對於固定液，反應甚速，又於受傷及疾內時，亦先被侵犯。使酒精及醃作用時，髓素溶解，祇留基質。用鏤染之，則髓素成暗黑色。取浸於鏤液內之纖維而分析之，則易見其由一個 R 氏絞輪至別絞輪之跡。近時並可見絞輪間有切斷處，即 Schmidt-Lantermann 化陷裂 (Fig. 142)。陷裂 (Einkerbung) 亦非完全斷離者，其間實有微細纖維狀之連絡。於 Golgi 氏標本，可見輪狀線重疊，形若漏斗，故名 Golgi 氏漏斗。

④ 用鏤 (Osmium) 酸黑染後，更用沙黃 (Safranin) 染之，則易見其細胞核。斯時大概於二個 R 氏絞輪之中央，可見一核，謂之 Schwann 氏核。該核示二 R 氏絞輪間之分節，頗似一個細胞要素。核之附近有若干原漿集合，原漿突由此包圍軸索，而充塞於軸索與神經鞘之空腔內。此原漿突作微細海綿狀(?)，其網眼內藏髓素滴。

Emald 及 Nuhne 氏所謂神經角質 (Neurokeratin)，即此原漿網架

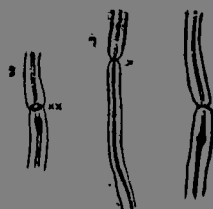


Fig. 66
Ranvier 氏絞輪
(硝酸銀操作)
家兔坐骨神經之一部
1 十字像(x)
2 環狀(x x)
2-3 軸索移動



Fig. 67

末梢神經鞘之正常構造 (Spielmeyer)

冰結切片 S 氏髓鞘染色 (Zeiss Ap 2nm KOK 4) 示髓鞘構造之複雜，有不易說明者

(Protoplasmgerüst), 髓質溶解後所有之車輪狀或輪狀之像故以此名之。

⑤ 髓鞘用 Weigert 氏或 Pal 氏變法染之, 則成藍黑色。以強擴大觀察決非無構造, 呈粒性或網狀, 其橫斷面則斷若車輻。用硝酸銀還元時, 則此象更明。由側面觀之, 則鷹羽狀及其間之海綿狀構造甚明晰, 與 Spielmeier 氏髓鞘染色法之所見相似 (Fig. 146)。

⑥ 腦脊髓內無神經鞘及 Schwann 氏核。因膠質胞突所成之 Glia 環, 遂 Glia 生性絞輪。蓋即 Held 氏 Glia 網之一部。

腦脊髓神經根貫髓鞘膜處, 其纖維甚細, 髓鞘亦極薄幾於缺如。

B. 神經鞘 Schwann 氏鞘:

① 神經鞘, 為透明無構造, 之彈力有薄膜。密覆於髓鞘之外。在 R. 氏絞輪, 與軸索接觸。但在 Schmidt Lantermann 氏陷裂處, 僅經過之, 與軸索並無關係。

② 神經鞘內面, 隨處有橢圓形 Schwann 氏核。在高等脊椎動物, 核近分節中央, 普通只有一個。但在魚類, 則一分節內, 每有數個云。核之周圍, 有若干原漿積聚為細粒性, 其中有異質染色者, Reich 氏名之曰兀粒。兀粒有桿狀, 線狀逗點狀等。Formol 固定後, 以 Tblonin 染之, 則呈深紅色。

Schwann 氏細胞之原漿, 向半液狀髓鞘中生出原漿突, 於髓鞘內互相吻合而成蜂巢狀, 網眼中含髓素, 如上所述。

③ R. 氏絞輪間之分節保持其獨立的細胞關係。據 Heringa 氏, 則 Schwann 氏細胞之原漿與軸索漿或神經漿相交通, 而一神經纖維可視作多數細胞之結合體。僅軸索則出自一神經細胞走出而直達末梢。

④ 依 Waller 氏之法則, 切斷神經纖維, 則自切斷部位起至末梢, 現退行性變化。即軸索變性, 髓鞘分解而成滴狀, 遂至消失。所剩者祇神經鞘及其細胞。其後該部再生時, Schwann 氏細胞增殖, 或更活動, 輸送其分解物質至他處。接近之 Schwann 氏細胞亦起增殖, 其細胞塊間, 有生長軸之索侵入, 軸索再生長而連絡。略能回復其神經纖維之舊態, 以完其再生 (Regeneration) 工作。蓋 Schwann 氏細胞與 Glia 細胞相同, 由外胚葉性髓板, 漸次分化而成, 故與神經之再生現象, 關係至深。

⑤ 髓質先於 Schwann 氏細胞體中



Fig. 68

Schwann 氏細胞內有髓素滴

，成爲髓素滴，漸至包圍軸索(Fig148)。在神經再生之實驗，可以目擊。中樞神經系內無 Schwann 氏細胞，故髓素或由軸索分泌，亦未可知，然是否由神經膠質細胞所生，尙屬疑問。

B. 非神經性要素

由神經細胞同系之母細胞分出，作支持組織或保護上皮。可分二種。

- a. 上皮細胞 { 腦室上皮細胞 { 脊髓中心管
 { 腦室，大腦導水管
 { 脈絡叢上皮細胞
- b. 神經膠質 { 神經膠質細胞
 { 神經膠質纖維

a, 上皮細胞

a. 腦室上皮細胞 (Ependymzelle)

腦室上皮，宛爲被覆胃腸之上皮，或於單層細胞，被覆脊髓中心管，腦室(側室，第三及第四腦室)，大腦導水管等內腔。其細胞之在腦室者作骰子狀，在脊髓中心管者爲圓柱狀，在內腔之遊離緣者，時有顫毛。此顫毛在生長初期，大抵存在。其基底，在幼稚者，延長而成微細之膠質纖維，潛入腦脊髓實質內。尤爲在延髓脊髓等，用 Golgi 氏染色法，則可明見放射狀排列。但普通染色，則不能明此種關係。

毛細管之血漿

脈絡叢上皮細胞內之脂肪滴

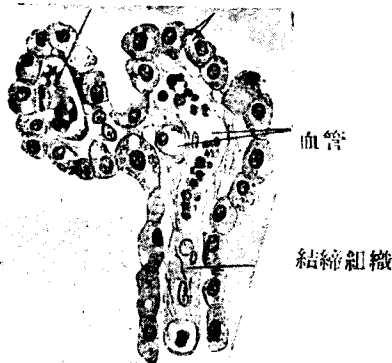


Fig. 69

人脈絡膜及其上皮之一部(500 倍)

B 脈絡叢上皮 Epithel des Plexus Chorioideus)

爲一層骰子狀細胞，覆於脈絡叢表面。外觀切面與腺細胞相似，遊離緣稍圓。胞體成於細粒狀，每含類脂體，色素粒及糖原等物。

脈絡叢上皮細胞與分泌液體有關。Nonakow, 北林氏等謂其分泌一種物質與腦神經細胞特殊機能有關云。若注射色素或毒素於血管內時，先止於此處，共有保護作用甚顯。

b. 神經膠質組織

① 中樞神經實質內之支持組織，成於神經膠質。分爲神經膠質細胞及神經膠質纖維。膠質之真像，在 Golgi 氏標本，始可見之，成於各個獨立

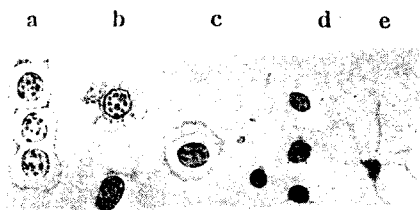


Fig. 70

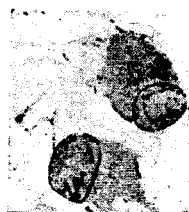正常之各種膠質細胞 (Alzheimer) Fissl 染色

- a 有原彙突之神經膠質細胞
- b 似淋巴球之細胞
- c 中等大之膠質細胞
- d 白質部之膠質細胞
- e 膠質上皮細胞

細胞，出長短不同微細之胞突，突如蜘蛛。有短突細胞，長突細胞，星芒細胞，蜘蛛細胞等名稱。其胞突與附近之膠質細胞突，交錯而爲織叢。星芒細胞之大小，自5至35 μ 不等。

② 膠質細胞 (Gliazellen)：無胞膜，形狀不規則，或爲圓形，或生種種胞突。細胞體作蜂巢狀，周圍之境界不明細胞體內無虎斑，但有時含色素粒。

核小而圓，可分三種。1) 富於染色體而濃染者，2) 核稍大，若淋巴球，作圓形或卵



Ftg. 71

膠質細胞之病的增大
(Alzheimer)
細胞體及核均肥大

圓形，染色淡薄，3) 在上述二者之間，可稱為移行型。以上三者均有核膜。

膠質細胞之分佈，大抵平均，散在灰白質及白質內。在神經細胞附近，屢有數個集合者。

膠質細胞不僅為支持要素，原漿突送入毛細管淋巴鞘等。與神經要素，亦保其密切關係，營養物之供給及廢物排除等，亦有參與。每於病的或刺激狀態時，再起活動而膨大，作阿米巴狀運動，接近變性神經細胞而蠶食之，且侵入其中，以所謂神經細胞貪食現象，而營搬出死細胞或組織渣之機能。

③ 神經膠質纖維為支持纖維，在發生學上，產自神經膠質細胞。充滿於中樞神經實質內而支持神經要素，但其分佈頗不平均。在腦室或中心管腦室上皮細胞下及外表處之腦軟膜下，則稠密。向神經細胞周圍髓及血管外膜之境界面亦密布纖維，而成 Held 氏所謂界膜 (Membranalimitans)。界膜成於膠質細胞伸出小足之織網。(Fig. 156)

④ 膠質纖維之特異染色頗為複雜，因各種方法而構造不同，難於臆斷。

⑤ 神經膠質及結締組織：

神經膠質組織賴膠原性結締組織而達其支持之目的。外周有膜三層(硬膜，蜘蛛膜及軟膜)。軟膜與血管成軟膜漏斗而入實質，為血管外膜與膠質界膜相對，其間有 His 氏間隙。血管外膜層間，有 Virchow-Robin 氏間隙。故結締組織，瀰漫於腦脊髓實質內。

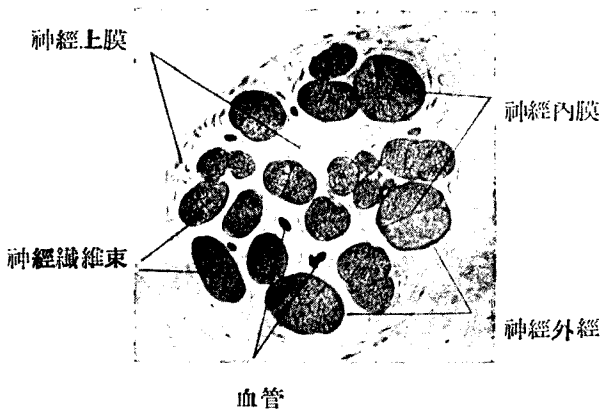


Fig. 72 末梢神經之橫斷面 (van Gieson 染色法)

膠原性結締組織，在末梢神經，成神經內鞘 (Endoneurium)，神經周圍鞘 (Perineurium) 及神經上鞘 Epineurium)，各作第一，第二，及第三次神經束，最微細者侵入各神經纖維間 (Fig. 157)。

在神經節，神經細胞埋於結締組織中。神經細胞之表面有外套細胞 (Mantelzellen) 覆之。與 Schwann 氏細胞相當，其外有神經鞘相當之無組織膜膠原性結締組織圍繞於外，尤在神經細胞附近，見星狀結締胞層。

第三 神經終末

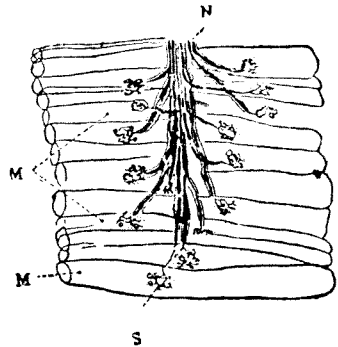
神經作用，由神經單位之連鎖經營。故最末梢之神經單位，其一端感受刺激，以他端與其他之神經單位連絡。最後之神經單位，以一端終於末器。

A. 神經終末 (Nervenendigung)

a) 運動神經終末 (Fig. 158, 159)

Fig 73

家兔運動神經終末之簡圖 (Cajal)
 M 橫紋肌纖維 (各纖維排作一列)
 S 蹠板 (有核三個，粒及終角)
 N 神經束



運動神經沿肌內衣 (Perimysium internum) 而入肌束間，漸次分岐。神經內鞘漸失其纖維鞘而分入肌纖維，遂成獨立纖維。其後再失却 Schwann 氏鞘及髓鞘，軸索遂裸出而終於末叉 (Endgeweih) 及末板 (Endplatte) 肉漿集於末板，示粒性，中有數核，是名蹠板，自側面位置觀之，則在肌纖維面上，隆若足底。運動神經終末，宛如與蹠板直接連結，故亦名 Doyer 氏神經丘 (Fig. 158)。在高等脊椎動物，神經丘呈橢圓形 ($50 \times 100 \mu$)，反復分岐之神經末端自身，狀若肥厚，實由微細絲縷構成，作極細網羅。

蹠板中更有其他無髓鞘經 (Fig. 159)。

心肌及其他平滑肌之末叉，頗為簡單，主要來自無髓性交感神經，稍隆起。

各種腺中之終末，以何方法而與腺分泌機能有關，尚屬不明。

b) 知覺神經終末

感受外界刺激之裝置有五種。

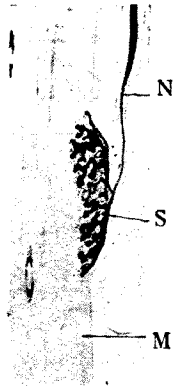


Fig. 74

運動神經終末
600 倍
(蛇筋皺板
Sohlenplatte)
N 神經纖維
S 皺板
(Sohlenplatte)
M 橫紋筋

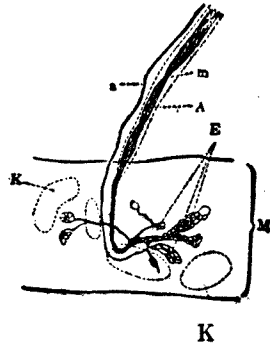


Fig. 75

蜥蜴之運動神經終止 (Boeke)

- | | |
|--------|---------|
| A 軸索 | m 髓鞘 |
| a 交感神經 | K 核 |
| E 終角 | M 橫紋肌一條 |

註 每個皺板有四核，軸索分為若干終角，且均成微細原纖維網。a 則止於終板。(強擴大)

1. 遊離終末
2. 觸細胞終末
3. 終末棍
4. 終末梭
5. 感覺上皮終末

1. 遊離終末云者為終末端本身，或係尖端稍膨隆而成鉤狀者，無特殊裝置。例如上皮細胞間所見者是也 (Fig 160)，味蕾中之纖維，觀其細胞間終末之狀態，亦可算入遊離終末。其他於皮下組織等亦可證明之。

2. 觸細胞終末：即與特殊細胞聯結之神經纖維末端，以觸盤 (Tastscheibe, Tastmeniscus) 膠着於特殊細胞。觸盤自身亦成於微細纖維網 (Fig. 161)。

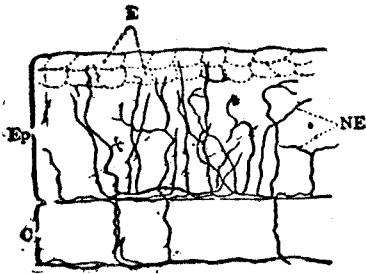


Fig. 76

頭皮上皮細胞間之感覺神經遊離終止
 Ep 表皮 (各細胞之記載均省略)
 C 真皮 E 表皮細胞之一部
 N 神經纖維 NE 神經纖維終止

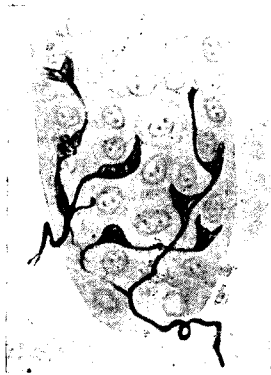


Fig. 77

小兒手指表皮之觸盤 (Cajal) 來自二條神經

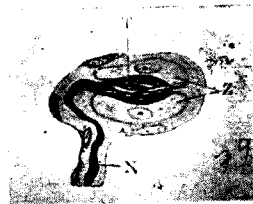

Fig. 78

Grandry-Merkel 氏小體 (Cajal)

T 觸盤
 N 神經纖維
 Z 觸細胞

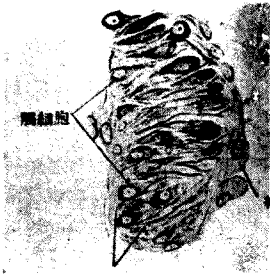例1. 單一觸細胞 (Einfache Tastzelle) 有核，橢圓而扁平，大 6-12 μ ，位於表皮最深層或真皮最上層。

例2. 複觸細胞 (Zusammengesetzte Tastzellen) 由二個或三，四個有核細胞重疊而成，觸盤位於細胞及細胞間 (Fig. 162)。水禽 (家鴨) 之嘴皮中最易見，在真皮最上層。

例3. 觸小體 (Tastkörperchen = Meissner 氏小體) 包於結締織性膜中，係多數扁平細胞重疊而成之橢圓體，大 60 \times 30 μ ，常在真皮之乳頭內，以手掌指頭為尤多。細胞重疊而生橫紋，頗易見之。在特殊標本，可見來自下端之迂曲神經纖維。觸盤則不明。(Fig. 164)。

3. 終末棍者，末端與終末棍 (Endkolben) 連絡。

例1. 圓柱狀終末棍：終末棍之最簡單者。為長橢圓形，由三種要素而成。



神經原纖維

結締織膜

Fig. 79

人指尖所見之觸小體(560 倍)

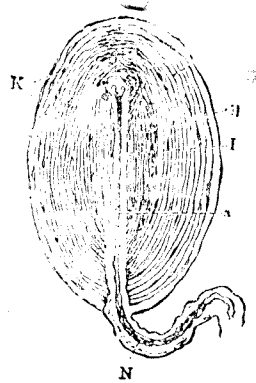


Fig. 80

Vater-Pacini 氏小體 (Frey)

N 有髓神經纖維 a 軸索；I 內棍
K 扁平細胞； al 外被膜；
il 內被膜

a 結締織性被膜：作輪層狀，由神經纖維鞘直接移行之被膜。

B 內棍 (Innenkolben) 成於稍帶粒性之原漿性物構造不明而暗濁，內呈環狀，周緣有少數核，排成一列。

Y 為神經終末之軸索，貫穿內棍之中軸。

所在：眼球結合膜及口腔粘膜之固有膜等。

例2. Vater-Pacini 氏小體 = 輪層小體：頗似圓形狀終末棍，作橢圓形，大小在 0.5mm 以上，肉眼可見。被膜極厚，成於互相重疊之結締織性膜。各層間隙中，有扁平梭狀細胞一層，及少許液體。來自一端之神經，其結締織性鞘，以漸給與小體被膜。終乃失其髓鞘，遂裸出而入內棍。內棍近於無構造，稍暗濁。內棍之周緣無細胞。有時見自內棍他端至被膜外表之縱索，謂之層間韌帶。被膜至中心部而愈薄。軸索末端，以鈍頭終於內棍他端 (Fig. 165)。

所在：皮下組織（於手掌蹠尤多），骨膜，關節囊，韌鞘，腹膜，腸系膜及子宮附近等。



Fig. 81

家兔肌梭(Dogiel)去結締組織被膜後之所見，橫紋肌纖維作一梭，並有神經終止。

- a 神經幹
- b 有髓神經纖維
- c 繞肌梭神經終止
- d 其他細神經（至運動性器官者）
- M 橫紋肌纖維

例2. 肌梭介於肌纖維間，成於極細纖維。數個集合於厚結締組織被膜中。有髓神經至此後成裸出神經，反覆分枝，如鳶蘿之附於樹上，圍繞肌纖維，以棍棒狀末端終止。（Fig. 167）。

所在：在肌腹部。檢查時以肩胛舌骨肌為宜。

例3. Herbst 小體：一確屬於 Vater-Pacini 氏小體，在家鴨嘴皮中。內棍周圍有大核並列，為其特徵。

例4. 陰部小體 Genitalnervenkörperchen。

大不及 Pacini 氏小體十分之一作卵圓或球形。內棍為粒性，不作棍狀。呈球形或不規則，雖無核，而外部之結締織性膜內，有富於原漿之細胞。神經反覆迂迴而入小體，裸軸索反覆分枝，廣佈於內棍中作叢狀。共與鄰接小體，以微細纖維互相連絡。

所在：位於真皮之深層，乳頭中無之。龜頭及陰蒂內頗多（Imm2 中有1—4個）。（Fig. 166）

例5. 與陰部小體相似者，有球狀終末棍，位於結合膜及角膜境界部（大 0.02—0.1mm）。在關節中者，特名關節神經小體。

4. 梭體終末。

例1. 腱核腱束之一部，腫大若梭狀而包於結締組織被膜中之謂。一端移行於腱束，他端則移行於肌纖維中。有髓纖維至腱梭中央部，反覆分枝而成裸神經叢，各以棍狀末端，終於腱肉。

腱梭者腱感覺緊張之器官。

bindegewebige Grundlage
結締組織基質

terminaler Fibrillenbusch
終末原纖維束

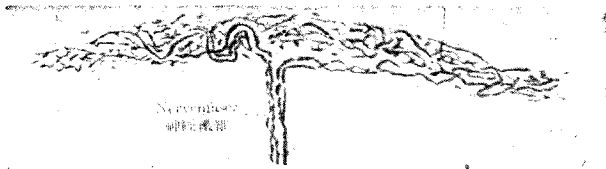


Fig. 82

Ruffini 氏小體 175 倍 (A. Ruffini)

例3. Ruffini 氏小體 (Terminalzylinder Ruffini) 在皮下組織之汗腺附近。其構造與腱梭稍似。(168)

5. 感覺上皮終末：終於感覺上皮之感覺細胞，與 Gorti 氏器官，聽斑，聽櫛等有毛細胞之一端連續。視網膜及嗅覺細胞自身，已為一種神經細胞。感覺上皮終末之遊離緣，皆有毛樣細胞。

B. 神經單位之連絡

神經單位之連絡，有二種可能性。一為合體連接 (Continuitat)，又其一為接觸 (Viscontinuitat, Kontakt)

a) 合體連接說：一主張此說之學者以神經漿自身為合體細胞，同時置重於原纖維，謂亦負有刺激傳導之意義，故亦稱為原纖維說。

b) 接觸說：一神經單位僅由接觸而連絡，而承認神經單位之完全獨立

一個神經單位

有嗅葉之神經單位

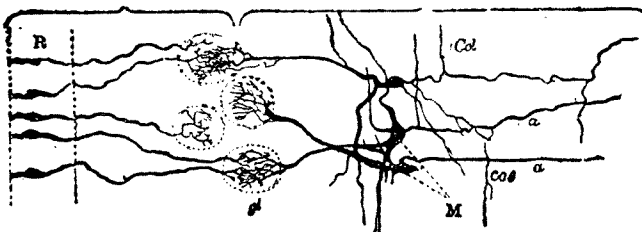


Fig. 83

神經單位之接觸像 (Van Geduchten)

R 嗅覺粘膜及其嗅神經細胞；Folf 嗅神經；M 多極細胞斜方細胞；a 軸索；Col 側枝；gl 絲球嗅神經纖維終止及斜方樹狀突終止相接觸處

性。此名神經單位說。(Fig. 169)

神經單位，爲 Waldeyer 氏 (1891) 之用語神經突之終末作小枝狀而修止，與他系之終枝或細胞間毫無連絡云。Heidenhain 總括爲下述五項。

1. 成熟動物體之神經單位，爲解剖學上之單位，係一個細胞。
 2. 神經單位爲發生學上之單位，由神經母細胞發生。
 3. 神經系統由神經單位而成，神經單位爲神經系統之機能的單位。
 4. 神經單位在解剖學上個個獨立，原葉間並無交連及接合等。刺激傳導僅由接觸而生。
 5. 神經單位爲營養學上之單位。
- c) 以上二說之外，有折衷說。

第 三 篇

氣 管 組 織

(Organbildung, organ tissue)

本篇列舉人體之各器官 (Organe) 及其組織要素 (Gewebelemente)。

第一章 循 環 系

(Zirkulationssystem, Circulatorysystem)

本章所收者爲，A. 血管系，B. 淋巴系，及 C. 脾臟。

A. 血管系 (Blutgefässsystem, Blood vascular system) (Fig. 70)

血管系成於循環血液之管腔，分毛細血管，動脈，靜脈，及心臟四部。

a. 毛細血管 (Blutkapillaren, Blood capillary)

毛細血管爲內皮細胞之單管，且爲血液循環系之末梢部，埋沒於器官之內。流經其中之血液，透過管壁，與器官組織間，行物質代謝。遊走細胞能通過毛細管壁內皮細胞間隙而遊走。遊走既終，則間隙自閉。毛細管外側，到處有結締組織細胞附着，名爲外膜細胞。(Perizyten)。更有少數結締組織纖維及彈力纖維圍繞之，但尚未含有平滑肌者，名曰前毛細血管 (raekapillaren)，蓋爲細小動脈入毛細管之移行部份。

b. 動脈 (Arterien, artery) (Fig. 170—175)

毛細血管之外圍若加其他組織要素，則管壁肥厚，分爲內中外三膜至大




Fig. 84 (110倍)

入腸系膜動脈橫斷：彈力纖維用 Orcin 染色；核用 Karmin 染色
 動脈內膜； M 中膜； Ex 外膜； G 叉形纖維 (Gabelfaser)；
 R 放射狀纖維； glm 平滑肌纖維之核； M-fs 桿狀核在收縮高度時作
 圓形或螺旋形； E 內被細胞； A 血管外層； I 內層

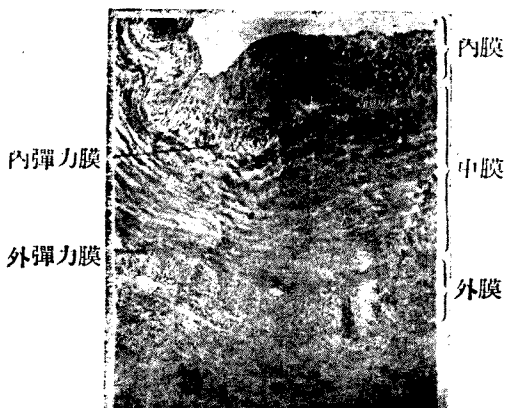


Fig. 85

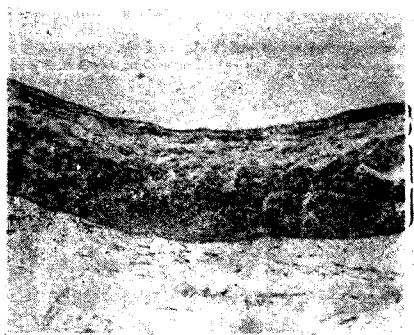
入橈骨動脈 (98倍) H.E 染色

動脈爲止，逐漸加粗。隨心臟之搏動，而傳其搏動，血液自心臟送往末梢，故曰動脈。分大中小三種，其組織如下：

層	小 動 脈	中動脈(如上限竇動脈及上膊動脈等)	大動脈(如肺動脈及動脈等)
內 膜 1. (Tunica intima)	內皮(Endothel) 少數彈力纖維	內 皮，結 締 織 彈力纖維(內彈力膜)	內皮，多核之結締 織，彈力纖維網
中 膜 2. (Tunica media)	平滑肌一二層	平滑肌，數層環狀結 締細，彈力纖維	平滑肌，厚環狀層 之彈力板，結締織 血管
外 層 3. (Tunica adventitia)	結 締 織 血 管 神 經	彈力纖維(外彈力膜) 平 滑 肌(縱走) 結締織，血管，神經	結締織，血管，神 經，彈力纖維，平 滑肌(人類無之)

c. 靜脈 (Venen, vein) (Fig. 167—177)

經毛細血管之血流，集於靜脈。故靜脈之內容爲行新陳代謝後之血液(靜脈血)，與動脈血異其色調，環流而入心臟。靜脈分三種，各分三層，如下表：



內膜，中膜

外膜

Fig. 86 股靜脈(83倍)

中膜：薄而僅見環狀平滑肌 外膜：可見頗發達之
縱走平滑肌 內膜：較動脈薄

層	小 靜 脈	中 靜 脈	大 靜 脈 (如 股 靜 脈 上 腔 靜 脈 等)
1. 內 膜 (Tunica intima)	惟有內皮	內 皮 結 締 織 (有 核) 彈 力 纖 維	內 皮 結 締 織 (有 核) 彈 力 纖 維 (內 彈 力 膜) 亦 有 平 滑
2. 中 膜 (Tunica media)	腹 部, 頭 部, 骨 內 之 靜 脈 極 菲 薄, 或 亦 缺 如。		結 締 織 彈 力 纖 維 成 板 狀 而 富 於 平 滑 肌 (環 狀) 血 管, 神 經
3. 外 膜 (Tunica adventitia)	較 中 膜 為 厚, 平 滑 肌 多 縱 走, 結 締 織, 彈 力 纖 維, 血 管 神 經		平 滑 肌 多 縱 走, 血 管, 神 經,

d. 心臟 (Herz, Heart)

心臟恆起搏動，成血液循環之原動力。其構造較其他血管甚為複雜，但亦分為三層，即1.內膜，2.膜，及3.外膜。

1. 心內膜 (Endocardium)：一為內皮細胞所包而成於結締織，彈力纖維，及平滑肌。瓣膜 (Klappen) 為其特異形態。

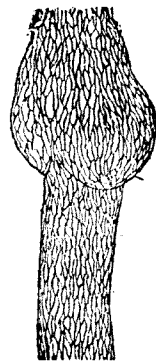
房室間瓣 (Atrioventrikularklappe) 或稱尖瓣，以連於纖維環之結締組織為基礎，包於心內膜。

半月瓣 (Semilunarklappe) 為心內膜皺襞。

2. 心肌 (Myocardium)：一為較厚之心肌組織，含有結締組織，彈力纖維，血管及神經。左室最厚，右室次之，心房最薄。

刺激傳導系 (Reizleitungssystem) 起於房中隔而分散於兩心室，由結締組織包之，位於心肌內，或其內面，即心內膜下層。與心肌稍異，肉漿 (Sarkoplasma) 極多而肌原纖維較少，已於第二篇述之。(Fig. 117.)

3. 心外膜 (Epicardium)：一包於心肌之外，亦有結締組織，彈力纖維，脂肪細胞，及血管等。其外面為內皮細胞所被覆



瓣之所在

Fig. 87

家兔腸系膜之淋巴管 (30倍)

心囊 (Pericardium) 爲心外膜之連續部分。

B. 淋巴系 (Lymphgefässsystem, Lymphatic system)

組織液 (Gewebssflussigkeit) 集合而成淋巴。淋巴毛細管流向一方，經淋巴結節而入胸管 (Quetusthoracicus) 及右氣管枝之胸隔竇管 (Tr. bronchomediastinalis dextra)，終與靜脈系合流。

a. 淋巴管之構造：一以靜脈爲準，表示之，則如下 (Fig. 179)：

層	大 淋 巴 管	小 淋 巴 管	林 巴 毛 細 管
內 膜	內 皮 結締織，彈力纖維	內 皮	內 皮
中 膜	彈 力 纖 維 環 狀 平 滑 肌	結 締 織	普 通 較 粗 於 血 管
外 膜	結締織，彈力纖維 縱 走 平 滑 肌	無	毛 細 管 無 中 膜 及 外 膜




Fig. 88

淋巴腺模型圖 (Calvert)

1 輸入管； 1' 鍍銀之內被細胞； 2 輸出管； 2' 鍍銀之內被細胞；
3 皮質竇 (可見小網)； 3' 皮質竇 (內皮細胞鍍銀)； 3'' 皮質竇之
平面觀； 4 皮質結節； 4' 皮質結節網； 5 胚心； 6 髓柱； 7 皮
質； 8 髓質； 赤色爲動脈； 青色爲靜脈； → 爲淋巴流方向。

b. 淋巴結 (Lymphknoten) 之構造 (Fig. 181)：一淋巴結之大小不等。其形多為蠶豆狀，輸入管 (Vasa afferentia) 由凹部入。其組織要素如下：

1. 被膜包被實質，成於結締織，彈力纖維，及平滑肌，向實質內伸出柱材 (Trabekel)，近門部，則稍呈網狀。

2. 實質 (Pulpa, Parenchym) 成於淋巴狀組織，即淋巴細胞之集團。

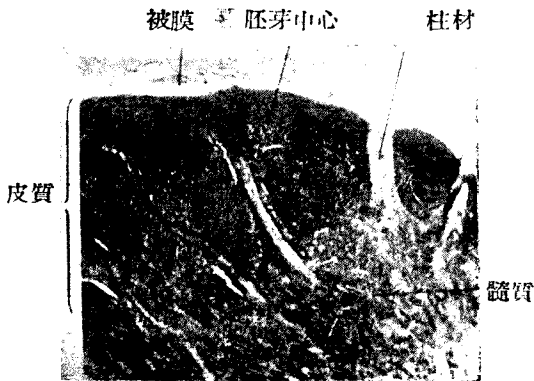

Fig. 89 淋巴腺 (50倍)

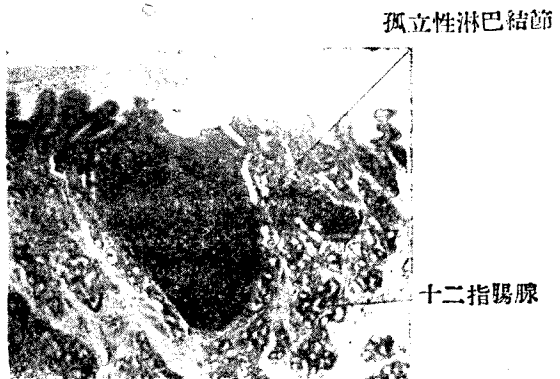


Fig. 90

孤立性淋巴結節 (十二指腸粘膜) (50倍)

分二部，即皮質 (Rindensubstanz) 及髓質 (Marsubstanz)。

皮質：一為多數皮質結節，濃染。結節中央各有稍明亮之胚中心，(Keimzentrum)，於此可見核分裂像。

髓質：一髓質成於網狀髓索，充滿柱材間空隙。索髓與皮質結節相連。

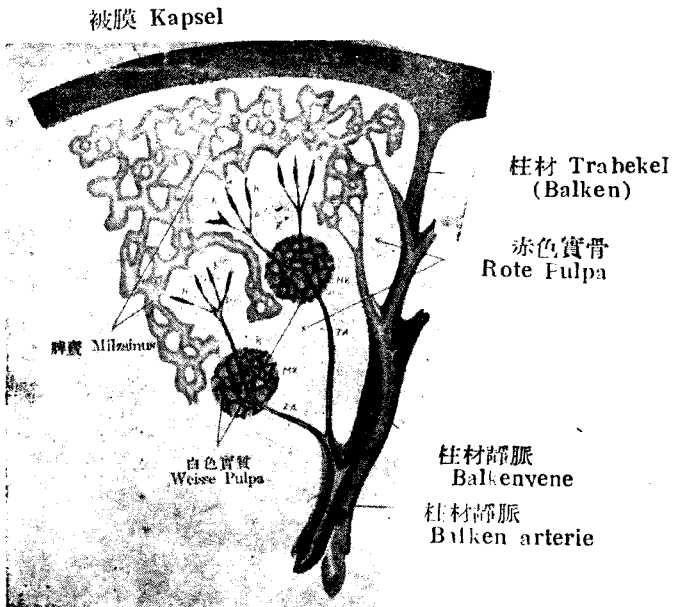


Fig. 94

脾之模型 (Szymonowicz)

ZA 中心動脈； MK Malpighi 氏小體； K m氏小體內之血管經
 P 筆狀動脈； H 莢動脈； a 直接流入脾竇中之毛細血管
 b 脾實質中遊離之毛細血管

3. 淋巴竇 (Lymphsinus)：為實質及柱材間之空隙被以單層內皮細胞，與輸入管及輸出管連結。淋巴結內之淋巴竇，分為緣竇 (Randsinus, 在被膜下) 及中間竇 (Intermediarsinus, 在髓質內)。

附 1. 血淋巴結 (Blutlymphknoten)

為淋巴結之一種，淋巴竇相當處，收容血液而成血液腔 (Blutraum)。赤血球在此破壞。

附 2. 濾囊 (Lymphfollikel)

亦為淋巴結節一種，介消化管及呼吸氣道等粘膜固有層中，分為孤立性 (Noduli lymphatici solitarii) 及集合性 (Noduli lymphatici aggregati Peyer) 兩種。

C. 脾 (Milz, spleen) (Fig. 185-188)

脾破壞赤血球，如血淋巴結，新造白血球，送入靜脈。其組織要素為被膜，脾材，實質，及多數血管。

1. 被膜成於結締織及彈力纖維。稍含平滑肌。其外部以脂肪包之。




Fig. 92

人之脾 (50倍)

2. 脾材 (Milzbalken) 為被膜之一部，成突起狀，入於脾實質內而支持之。其組織與被膜同。其中誘導動靜脈。

3. 脾實質 (Milzparenchym, 或稱軟質或髓 Pulpa) 分為次述兩部

白色實質 (weisse Pulpa)：一脾材中經行之動脈，在此分岐而入實質

。實質外膜為淋巴狀組織。此淋巴細胞團，膨大若球狀，是名脾結節（Milzknoten）或 Maipighi 氏小體。中央有胚心（種子中心）及中心動脈。

赤色實質（rote Pulpa）：一充滿脾結節及脾材之間，為淋巴狀組織，收容血白球及其破壞產物，色素粒，及貪食細胞等。脾靜脈竇（Milzsinus）占赤色實質之大部分。（Fig. 186）

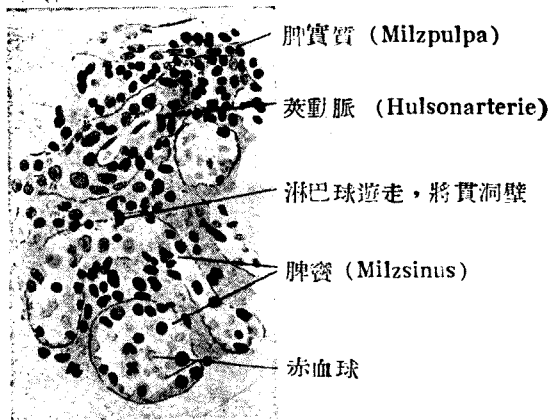


Fig. 93

人之脾竇（Milzsinus）（400倍）（S）

赤色實質內之脾靜脈竇示網狀。其壁之內皮細胞細長而縱走，謂之桿狀細胞 Stabzellen，或脾纖維（Milzfaser），其外有環狀纖維圍繞之。

脾靜脈竇漸次集合而成靜脈，經柱材而成脾靜脈。

4. 脾之脈管（Fig. 185）：一脾動脈由脾門入，分岐而成柱材動脈，（Balkenarterie），貫脾結節而成中心動脈，（Zentralarterie），中心動脈再分若毛筆狀，謂之動脈筆（Pinselarie）。中途肥厚而成莖動脈（Hülsearterie），其末端菲薄，以盲端終，或開口於脾靜脈竇。

脾靜脈起，自脾靜脈竇為前所述。

脾神經：一交感神經沿血管分佈。

第二章 運動器系

(Bewegungsorgane, Locomotory System)

可分為二：即

- A. 主動部分之肌系統及其附帶裝置。
- B. 被動部分之骨格系統及其附帶裝置。

第一節 肌 (Muskel) 及其他

a. 肌於橫紋肌纖維，若干肌纖維合成第一束。若干第一束再合成第二束。第二束。稍有結締組織附着，成內外肌衣。

肌外衣 (Perimysium externum) —— 包第二肌束。

肌內衣 (Perimysium internum) —— 包第一肌束。

各個肌纖維衣 (Perimysium der einzelnen Muskelfaser) 包各個纖維。成爲肌衣之結締組織，有彈力纖維及脂肪細胞，爲血管及神經之通路。各肌纖維間可見少量之嗜銀性細纖維，與所謂格子纖維 (Gitterfaser) 相當。肌衣內屢有肌梭 (Muskelspindel) (Fig 190)。成於數個較常纖細之纖維，其外特有結締組織包之，可視爲知覺裝置。各纖維有 Doyer 氏丘即運動神經之終末。(參照神經終末項下)

肌移行於腱，其結合強固。腱之組織與肌稍似 (Fig. 191)，有下述諸名稱。

- b. 腱 (Sehne) {
- 腱纖維束 爲結締組織纖維束，互相平行縱走。
 - 腱細胞 介在腱纖維束間，核爲桿狀。
 - 腱內膜 (Peritenonium internum)
 - 腱外膜 (Peritenonium externum)

c. 筋膜 (Fascia) 爲結締組織膜。

d. 腱鞘 (Schnenscheide) 及滑液囊 (Schleimbeute) 成於含有彈力纖維之結締組織膜，係腱之滑走裝置，中有少量透明滑液 (Synovia)。

第二節 骨格 (Skelett) 及其他

a. 骨 (Knochen) —— 骨質成於骨組織，骨膜包其外。內爲髓腔，腔內有骨髓 (Knochenmark)。

1. 骨質 {
- 密質 (Substantia compacta)
 - 鬆質 (Substantia spongiosa) —— 參照第二篇。

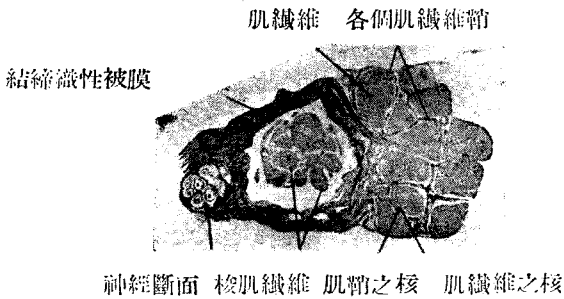


Fig.94 肌梭之橫斷(240倍)(S)

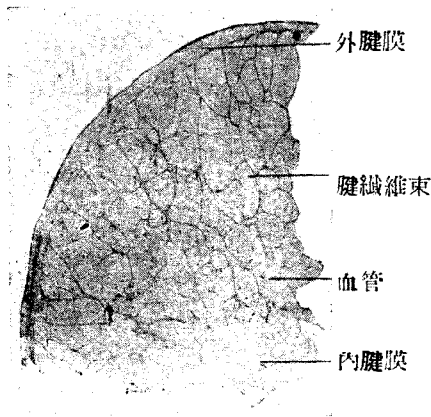


Fig. 95

成人腱橫斷面 (40倍) 暗黑點示腱細胞 (S)

2. 骨膜 (Periosl) 成於結締組織。富於血管及神經。內層尤多結締組織細胞，應時生造骨細胞而營骨新生。骨膜之結締組織纖維橫入骨質中者，曰 Sharpey 氏纖維 (Sharpey'sche Faser)。(Fig. 1.3,196)。

3. 骨髓 (Knochenmark) (Eig. 194,195) 幼時為赤色，名曰紅髓。其後脂肪細胞漸增，變為黃髓 (gelbes Knochenmark)。為骨髓之支柱者，

係網狀組織 (Retikulnmgewebe)，移行於髓腔表面 (或骨質之內面) 之骨內膜 (Endost)。網狀纖維之網眼內，有次述諸細胞。

骨髓細胞 (Myelozyten)：——核圓形，原漿中稍有粒。為白血球之母體。

有核赤血球 (Erythroblasten)：——為赤血球之母體，含血色素 (Hämoglobin)，而有濃染球狀之核。核消滅則成赤血球。胎兒之血液中，亦可見有核赤血球。

赤血球 (Erythrocyten)：——參照血液項下。

中性白血球：細粒性

嗜伊紅白血球；粗粒性

肥胖細胞 (Mastzellen)：——嗜鹼粗粒性

漿細胞 (Plasmazellen)：核有車輻狀染色質。

淋巴球 (Lymphozten)：詳前。

網狀結締組織細胞 (Retikuläre Bindegewebszellen)：已詳述。

巨細胞 (Riesenzellen) 有二種。

a. 單核性巨細胞 (Megakaryozyten)：——核，巨大而圓，或為環形，或稍分裂。

β. 多核性巨細胞 Polykaryozyten (=Osteoklasten)：與破骨細胞相當。

脂肪細胞 (Fettzellen)。於黃色髓中尤多。

b. 骨結合 (Knochenverbindung) (Fig. 196)

不動關節 (Syarthrosis)：由結締組織或軟骨為充實性結合，不能運動。

骨膜 縫 Sharpey氏纖維 外基礎板



血管 Volkman氏管 Havers氏管

Fig. 96 成人顛縫之直角斷面 (80倍) (S)

動關節 (Diarthrosis)：具關節腔，成爲關節而有運動性。

關節軟骨被覆骨端，成於玻璃狀軟骨。

關節唇及關節半月板，補綴關節腔，成於纖維軟骨。

關節囊圍繞關節腔，分內外二層。

外層——纖維層 Stratum fibrosum

內層——滑液膜層 Stratum Synoviale

韌帶 (Ligamentum)：由強纖維束而成。

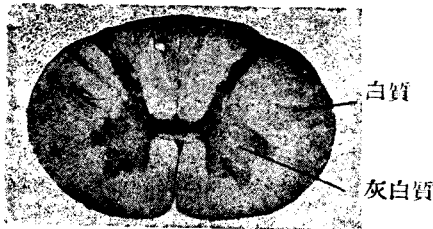


Fig. 97 脊髓 (蘇木精伊紅染色)

第三章 神經系

(Nervensystem) Nervous System)

神經系器官，均成於神經組織。

第一節 脊髓 (Medulla spinalis)

a. 白質 (Weisse Substanz)：——在脊髓表層，主要成於有髓神經纖維。中有神經膠質 Neuroglia 偶見散在性神經細胞。

白質因位置之不同，分爲側索 (Seitenstrang)，前索 (Vorderstrang)，及後索 (Hinterstrang)。

b. 灰白質 (graue Substanz)：——占脊髓中心部，成於神經細胞，神經細胞突，及神經膠質。灰白質全體爲H形，爲白質所包。

1. 前角 (Vorderhorn)——有巨大多極細胞 (運動性細胞)。 (Fig. 127)

2. 後角 (Hinterhorn)——成於較小之多極細胞，其尖端分三部。

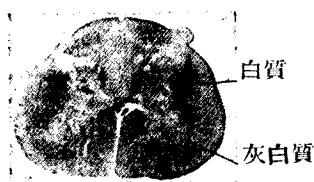


Fig. 98

脊髓下部 (薦髓)

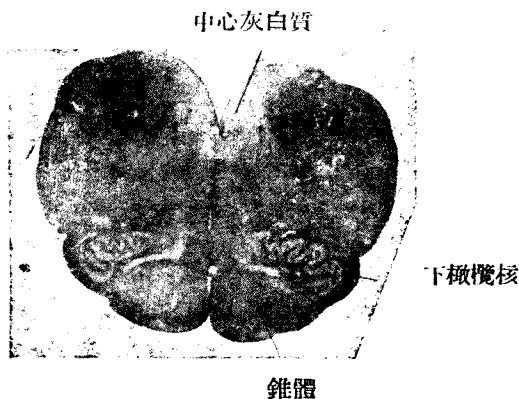


Fig. 99 延髓下部

膠狀質 (Substantia gelatinosa)——稍明，細胞小而少。組織緻密。

海綿帶 (Zona spongiosa)——成於鬆疎組織。

邊緣帶 (Zona terminalis)——成於纖細之有髓神經纖維。

3. 灰白連合 (graue Kommissuren)——為連合左右灰白質之部分，其中央有中心管 (Canalis centralis)。

中心管為室管膜細胞 (Ependymzellen) 所被覆，而以中心灰白質 (Substantia grisea centralis) 包之。

前角及後角之結合處，曰中間帶，與灰白連合相接。

4. 側角 (Seitenhorn)——為突出於中間帶外側之灰白質，較小之神經細胞羣集於此。

5. 網狀體 (Formatio reticularis)——介於後角及側角間之網狀灰白質。

6. Clarke 氏柱——在後角基底內側，或稱背核。為大神經細胞所羣集。

c. 組織要素

1. 神經細胞 在灰白質內，種類繁多，大別於次。

根細胞 (Wurzeizellen) ——在前角，為巨大多極性細胞，發出脊髓神經前根。而發出後根之根細胞，則在脊髓神經節中。

索細胞 (Strangzellen) ——於白質索內，發出纖維。而連合細胞 (Kommissurenzellen) 則以纖維送往反對側，為中等大之多極細胞。

內細胞 (Binnenzellen) ——為較小之多極細胞。其短突不出灰白質之外。

2. 神經纖維——有髓纖維及無髓纖維均有之。充塞神經細胞間之細纖維網，曰 Neuropilem。

神經膠質 (Neuroglia) 為支柱組織，白質及灰白質內均有之。成於膠質細胞及膠質纖維。

第二節 腦 髓 (Gehirn)

a. 白質 (Weisse Substanz) 成於有髓神經，與脊髓異趣，普通位於中心部。

b. 灰白質 (graue Substanz) 成於神經細胞，神經纖維及神經膠質，或在表面 (皮質)，或埋藏於白質內 (神經節)。

1. 大腦皮質 (Grosshirnrinde) ——通常成於六層，自外表起，以 1—6 或 I—VI 數之。列表為次 (Ep. 200, 201, 202)。

大 腦 皮 質 各 層

	a. 細胞層 (Nissl) 染色	b. 纖維層 (髓鞘染色)
I	邊緣層 (Lamina zonalis) 神經膠質 於幼稚者偶見 Cajalsche Zellen	1. 切線層 Lamina tangentialis
II	外粒層 (Lamina granularis ext.) 小錐體細胞 (10—12 μ)	2. 不定纖維層 Lamina dysfibrosa

III	錐體細胞層 Lamina pyramidalis 中等大錐體細胞 (20—30 μ)	3. Kaes-Bechterevi 氏線 線層 Lamina supracristata 在 III 之深部
IV	內粒層 Lamina Granularisint	4. Baillarger 氏線 (Stria Baillarger ext.)
V	神經節細胞層 Lamina gangliaris 大錐體細胞 (50 μ) 巨大錐體細胞 (80 μ)	5. { 線間層 Lamina intrastriata 內 Baillarger 氏線 (Stria Baillarger int.)
VI	多形層 (Lamina multiformis) 種種形狀之神經細胞。	6. { 線下層 Lamina substriata 外境界層 L. limitans ext. 內境界層 L. limitans int. 迴轉白質帶 Zona corticalis albi gyrorum } 分爲四層

放射纖維 (Radiärfaser) 自深部以放射狀走向外表，大抵達 III 層，亦有更向表面者。

2. 大腦神經節 (Grosshirnganglien)

尾狀核 (Nucleus caudatus)

豆狀核 (Nucleus lentiformis)

殼 (Putamen) (通常與尾狀核視爲同類)

蒼白球 (Globus pallidus)

索狀體 (Claustrum)

杏仁核 (Nucleus amygdalae)

其他 中心灰白質——爲直接包被腦室之灰白層。

3. 視丘 (Thalamus opticus) 屬於間腦。

4. 小腦皮質 (Kleinhirnrinde) 分爲三層。其要素自表層數之則如次 (Eig. 203—207)

a. 分子層 (Molekulare Schicht)

小神經細胞

籃狀細胞 (Korbzellen)

B. 節細胞層 Cangelioe Schicht

成於 Purkinje 氏細胞之一列。Purkinje 氏細胞體，狀若洋梨而大，

Nissl 小體著明。樹狀突在矢狀面上有多數分枝，直達表面 (Fig. 205)
神經突經粒層而入髓板。

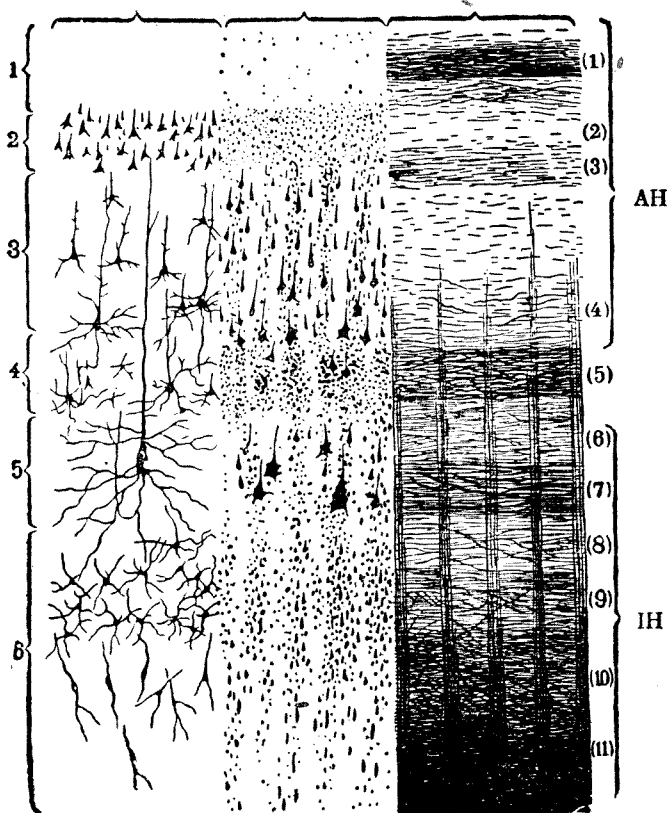


Fig. 99

人大腦皮質之略圖 (Brodmann)

1. 邊緣層； 2. 外粒層； 3. 錐層； 4. 內粒層； 5. 節細胞層； 6. 多形層

AH 外主要層； IH 內主要層 (1) — (11) 本文參照

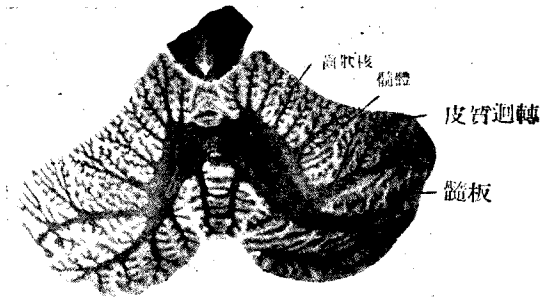
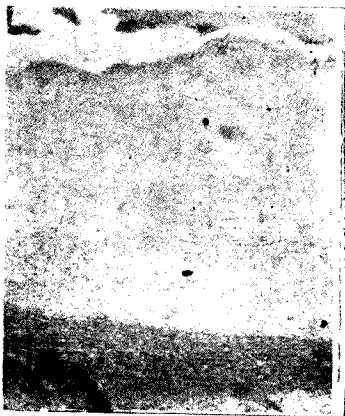


Fig. 100

人 之 小 腦



溝(Furche)

分子層(Molekular schicht)

Purkinje 氏細胞(Gangliöse Schicht)

粒層(Granulierte Schicht)

髓板(Marklamelle)

Fig. 101

小腦皮質(Kleinhirnrinde)

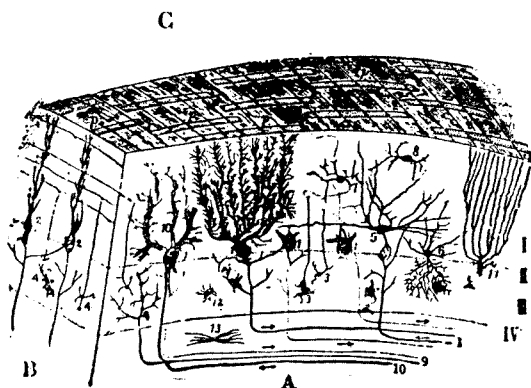


Fig. 102

合小腦皮質之 Golgi 標本及 Cajal 標本之略圖

A. 與迴轉垂直之斷面， B. 與迴轉平行之斷面， C. 迴轉之表面

1. Furkinje 氏細胞及其樹狀突 2. Furkinje 氏細胞及其樹狀突在B斷面之所見P 為投影於迴轉之表面者 3. 粒細胞 4. 斷面之粒細胞 5. 藍狀細胞 6. 7. 8. 小皮質細胞, Golgi Zellen 9. 苔纖維 10. 纏繞纖維 11. Bergmann 膠質細胞 12. 短放射線 13. 長放射線 14. 伊紅體
- I. 分子層 II. 節細胞層 III. 粒層 IV. 白質部

Bergmann 氏膠質細胞 (Bergmann'sche Gliazellen) 以微細纖維送。分子層，而達其表面。(Fig. 205)

r. 粒層 granulierte Schicht (因核之狀態而得名)

小粒細胞及大粒細胞

伊紅體

膠質細胞

神經纖維

皮質下層，接於白質之髓板。

δ. 小腦核：埋藏於小腦白質內，成於多極細胞。核有下列四種。

屋蓋核 (Nucleus fastigii)

球狀核 (Nucleus globosus)

栓狀核 (Nucleus emboliformis)

齒狀核 (Nucleus dentatus)

6. 其他之核 神經細胞之特別集團曰核。如赤核 (Nucleus ruber,) 黑質核 (Substantia nigra,) 橄欖核 (Nucleus olivaris) 等。大都成於多極細胞。

C. 腦膜 (Meninge)

分爲三膜。

1. 硬膜 (Dura mater) : 成於堅強之結締組織及少許彈力纖維。覆以扁平細胞。

2. 蜘蛛膜 (Arachnoidea) : 結締組織之一種。爲薄膜，而覆以扁平細胞。

3. 軟膜 (Fia mater) : 爲結締組織之薄膜，密接於腦表面，小血管。蜘蛛膜之纖維索，附着於其外。在脊髓軟膜，則有齒狀韌帶緊張於硬膜及軟膜之間。

附：脈絡組織 (Tela chorioidea) 成於軟膜及連續於腦室小皮 (Ependym) 之單層上皮板 (Fig. 149)

脈絡叢 (Plexus chorioideus) 雖爲脈絡組織之一部，其上皮較大，特呈腺細胞狀 (Fig. 149)

第三節 末梢神經 (Periphere Nerven, Periphery nerve)

a. 腦脊髓神經 (Cerebrospinale Nerven) 在原則上，成於有髓神經。運動神經在腦或脊髓內有根細胞。但知覺神經未入腦或脊髓時，先有神經節，中藏根細胞。支持神經纖維之結締組織，自外數之，可分四段如下。(Fig. 208)

神經上膜 (Epineurium) : 成於結締組織，而包纖維束集簇之最外側。

神經外膜 (Perineurium) : 包各個纖維束。

神經內膜 (Endoneurium) : 分出於纖維束之結締組織。

纖維鞘 (Fibrillenscheide) : 即各神經纖維周圍之結締組織，與肌組織之肌纖維衣相當。

b) 交感神經 (Sympathische Nerven) 在原則上，成於無髓神經。到處有神經細胞介在，而成交感神經節。

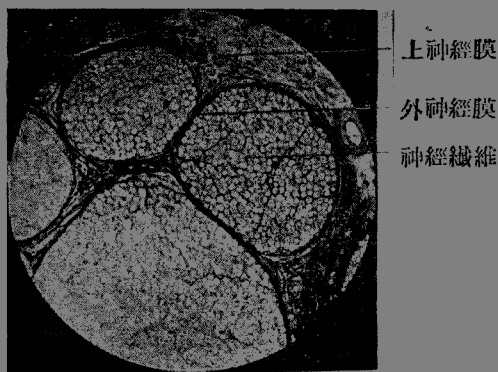


Fig. 103

有髓神經橫斷面 (140倍) (坐骨神經)




Fig 104

交感神經纖維束 (300倍)

第四節 神經節 (Ganglien, Ganglion)

神經節，為末梢神經經過中。神經細胞之集合體。凡分二種，即a. 脊髓神經節及其同類者，b. 交感神經節。

a. 脊髓神經節 (Ganglion spinale) (Fig. 210)：屬脊髓神經後根。主要成為偽單極細胞 (Pseudounipolare Zellen)，其中兼容數種細胞。

1. 圓形大細胞：神經突 (Neurit) 祇作螺旋狀迂曲。屬偽單極細胞。
2. 小梨狀細胞：亦為偽單極細胞，其神經突並不迂曲。
3. 有窻細胞：原漿之周緣，酷似有窻者。在犬尤多云。
4. 分裂細胞 (Zerrissene Zellen) 有厚膜。
5. 有短樹狀突之細胞，其胞突均終於膜內。

} 外觀上為多極性。

被膜：——神經細胞各有被膜，成於次述三要素。

1. 外套細胞 (Mantelzellen)——即包神經細胞者，與節梢神經之 *Sc-hnaun* 氏細胞相當。
2. 無構造膜——即末梢神經 *Schwann* 氏鞘之連續部分。
3. 有核性膜——成於結締組織，屢有小血管，且時有交感神經終末圍繞之。

與脊髓神經節一相似構造者，述如次。

1. 半月狀節 (Ganglion semilunare)
2. 頸靜脈節 (Ggl. Jugulare)：混多極細胞。
3. 結節狀節 (Ggl. nodosum)
4. 上神經節 (Ggl. superius)
5. 岩狀部節 (Ggl. petrosum)
6. 膝神經節 (Ggl. geniculii)

次述二者成於雙極性神經節細胞 (bipolare Ganglienzellen) 無覆細胞。

1. 蝸神經節 (Ggl. n. cochleae)
2. 前庭神經節 (Ggl. n. vestibuli)
- b. 交感神經節 (Ggl. sympathicum) (Fig. 212)

成於多極神經細胞，屢含色素粒。神經纖維，在原則上為無髓。周圍有結締織包之，神經細胞，大 13μ 小 14μ 應有一核，但亦有二個者。可見數種細胞。

1. 第一型細胞：——為卵形。樹狀突短而神經突無髓，恐係運動性細胞。
2. 第二型細胞：——細胞多角。樹狀突長，直達附近之神經節，神經突無髓或有髓，或為知覺性細胞。
3. 第三型細胞：——與第二型相似。樹狀突長，達神經節之周緣。神經突無髓。
4. 嗜鉻細胞 (Chromaffine Zellen) 及其他星狀細胞：——是否真正

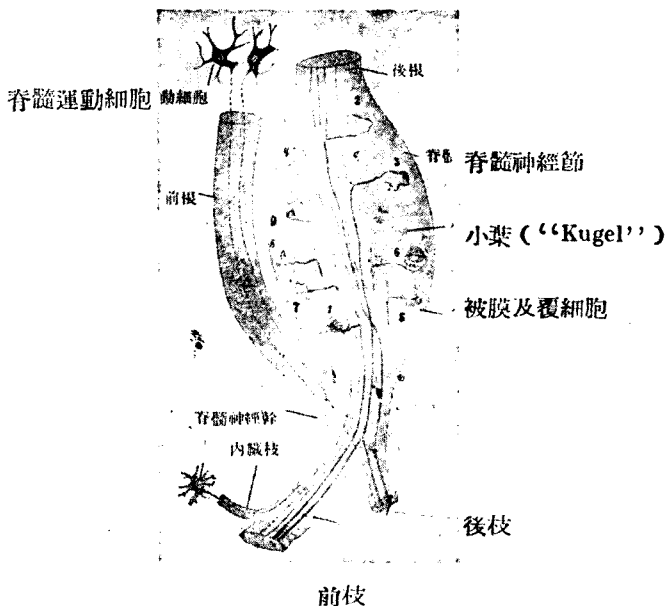


Fig. 105

人脊髓神經節細胞

A. 單極細胞

1, 2, 3. 大細胞 4. 小細胞

B. 外觀多極細胞

5. 有短樹枝突 6. 有長樹枝突

7. 破裂細胞 8, 9. 有窻細胞

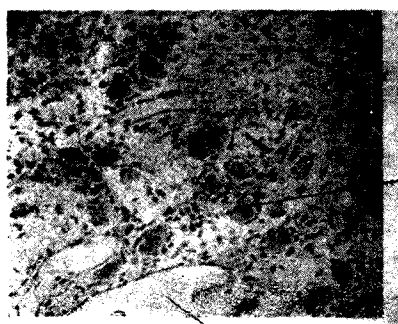
神經細胞，尚屬疑問。

屬於交感神經節者：

1. 交感神經幹神經節 (Grenzstrang)

2. 睫狀神經節 (Ggl. ciliare)

3. 耳神經節 (Ggl. Oticum)



血管

Fig. 106

人交感神經節（上頸神經節）（230倍）

4. 楔狀腭神經節 (Ggl. sphenopalatinum)
5. 頰下神經節 (Ggl. Submandibulare)
6. 舌下神經節 (Ggl. sublinguale)
7. 散在於其他臟器內之神經節。

附：副神經節 (Paraganglion)：——成於嗜鉻細胞。如 Glomus caroticum. Zuckerkandl 氏之副神經節等。

第四章 內分泌器官

(Innersekretorische Organe = Endokrine Drüsen,
Endocrinic gland)

I. 甲狀腺 (Gl. thyroidea, Thyroid gland) (Fig. 213)

在氣管上部及喉之側面，為結締組織所包。被膜更入實質而分葉及小葉，充塞於各濾囊間。其內有多數血管，淋巴管，及神經。

濾囊：——大小不等 40—120 μ 。被以扁平，骰子狀或圓柱狀之單層上皮。腔內藏膠狀物質 (Kolloidsubstanz)。表面為毛細血管所圍繞，無固有膜 (Membrana propria)。上皮細胞內有 Golgi 氏內網，有時見脂肪滴及嗜酸性粒。

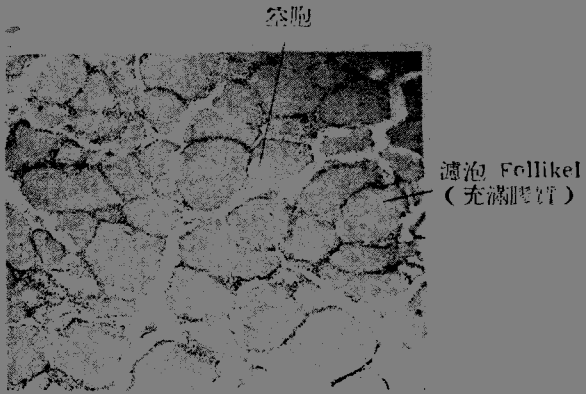


Fig. 107

成人甲狀腺 (83倍)

膠狀質由伊紅而赤染，其中或見含有脂肪或粘液素 (Muzin) 之空胞。在間質之小動脈，時見由內膜及中膜肥厚而成之蕾 (Knospe)。

II. 副甲狀腺 (Gl. parathyreoidea, Parathyroid gland) (Fig.214)
上皮小體 (Epithelkörperchen)




Fig. 108

入上皮小體 Gl. parathyreoidea (520倍)

甲狀腺後側之左右，各附着二個副甲狀腺。有時埋沒於甲狀腺內。副甲狀腺為薄結締組織所包，其血管與結締組織均入實質內。實質成於連為網狀或索狀之上皮狀細胞。其細胞分二種。

主細胞 (Hauptzellen)：——染色稍弱。數多。

嗜酸性細胞 (Oxyphile Zellen)：——用伊紅可濃染，數少而形稍大。

III. 胸腺 (Thymus, Thymus gland) (Fig. 217)

胸腺存在，以思春期為止境，後漸退化。位於胸骨柄之後，為薄結締組織所包，由此成小葉。實質偏於表層，分為暗色之皮質及中央部較明之髓質。實質之支柱組織成於網狀細胞。網眼中充滿淋巴球 (胸腺細胞)

皮質 (Rinde) { 網樣細胞——構成基質
 淋巴球——緻密充填，為主要細胞。
 且混有血漿細胞。

髓質 (Mark) 細胞要素與皮質同。亦有白血球 (嗜伊紅性)，中有 Hassal 氏小體。於胎生第五月開始，漸次增大，狀若同心性重疊之扁平上皮，中心染色貧弱。小體之大小不等，10—130 μ 。

血管隨結締組織而入胸腺。亦多淋巴管。

神經 常隨血管。

IV. 腦垂體 (Hypophysis cerebri Pituitary gland) (Fig. 218—219)

在顱腔內蝶鞍中，分為三部。

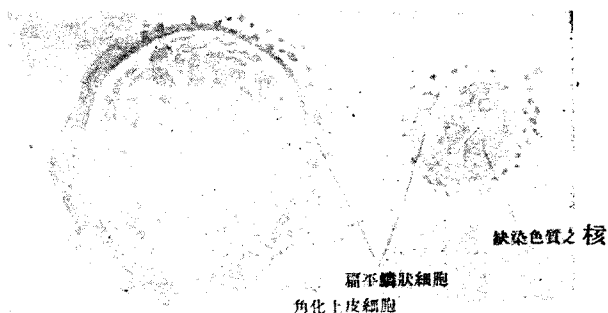


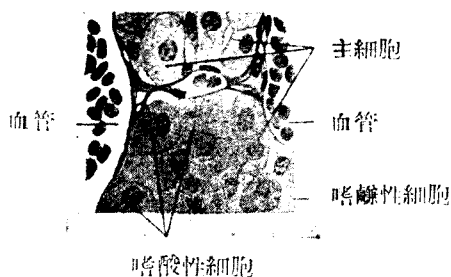
Fig. 109

取自二十三歲男子胸腺之 Hassal 氏小體 (360倍) (S)

a. 後葉 (Hinterlappen) 原為腦之一部，故亦稱 Neurohypophyse, 成於神經膠質，混有結締組織及血管，屢見黃色素粒。

b. 前葉 (Vorderlappen) 成於腺狀上皮細胞，本由口腔發生，故亦名 Orophypophyse。上皮細胞，連成索狀，封埋於含有血管之少許結締組織內。細胞因染色狀態而分三種，蓋恐由機能之差而起也。

1. 主細胞 (Hauptzellen) 占大多數，染色性弱。胞體小而核較大。
2. 嗜酸性細胞為伊紅所濃染，腦垂體機能亢進時則增加。
3. 嗜鹼性細胞，數少，為鹼性色素所濃染。



嗜酸性細胞

Fig. 110

人腦垂體前葉細胞 (100 倍) (S)

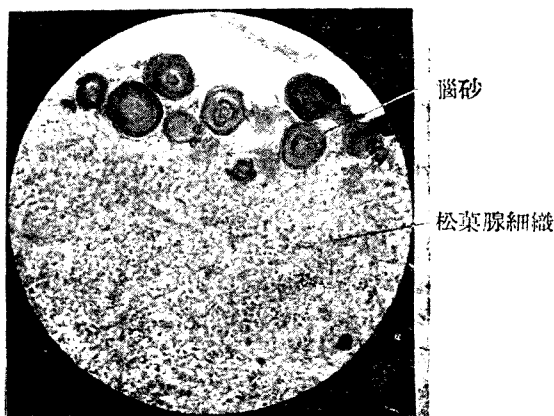


Fig. 111 松葉腺 (Corpus pineale) (110 倍)

c. 間葉 (Zwischenlappen) —— 即位於前後兩葉間之狹小部分，屢成濾囊而容膠質 (Kolloidmasse)。

前葉有濾囊者，甚罕見，時或有顫毛細胞。

V. 松葉腺 (Epiphysis, Corpus pineale, Pineal gland) (Fig. 220)

由腦室壁一部之皺襞而生，實質為神經膠質細胞所變之上皮狀圓形或多角形細胞，核較大，頗似 Glia 核。實質間有膠質核及膠質纖維。表面有結締組織。

腦砂 (Hirnsand, Acervulus cerebri) 在松果腺表面甚多，成於碳酸鈣及磷酸鎂等。大小不定 5/16—1mm，表面若桑實狀，屢有結締組織包被之。

在牛之松果腺。有時可見橫紋肌。

VI. 腎上腺 (Nebenniere, Gl. suprarenalis, Suprarenal gland) (Fig. 221) 表面為結締組織所包。其實質在發生學上已分為皮質及髓質。

a) 皮質 (Rinde) 由胎生期腹膜上皮所發生。外觀帶黃色至暗褐色，蓋細胞內含類脂肪故也。自外表起可分三層。

1. 絲球層 (Zona glomerulosa) —— 上皮細胞集若團塊。
2. 索狀層 (Zona fasciculata) —— 上皮細胞配列若索狀或柱狀。
3. 網狀層 (Zona reticularis) —— 細胞索成網狀，含色素粒 (老廢顆粒)。

b. 髓質 (Mark) —— 成於髓質細胞由交感神經節之胎基所發生者，髓質細胞較大於皮質細胞，配列不正，屢示親絡性。分泌腎上腺素 (Adrenalin) 有時可見真正之神經細胞及無髓神經。

動脈在被膜內分枝，入皮質而成毛細血管，在髓質為毛細管網，靜脈始於髓質，曰腎上腺靜脈。

附：用鉻酸或重鉻酸鉀液固定時，則染成黃褐色，故曰嗜鉻細胞。此種細胞於腎上腺髓質，副神經節，頸動脈球，Zuckerlandl 氏體，有時在交感神經節內可以見之。



皮質 髓質 靜脈

Fig. 112

小兒腎上腺之橫斷
(15倍)

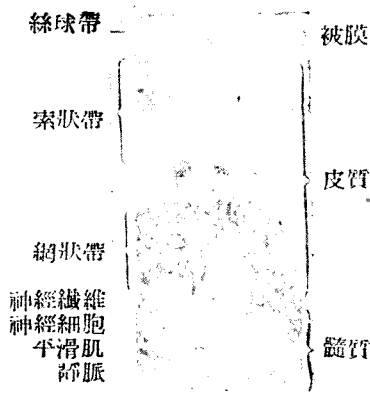


Fig. 112

人腎上腺 (47倍)

第五章 消化管系

(Organe des Verdauungssystems, Digestive System)

消化管一般構造

消化管系可分口，食道，胃，腸及其附屬之實質性臟器。

消化管壁自內而起，大抵可分四層。

- a. { 上皮 (Epithel, Tunica epitheliaris)
固有感 Tunica propria (Stroma)
粘膜肌層 (Lamina muscularis mucosae)
- b. 粘膜下組織 (Tela submucosa)
- c. 肌層 (Tunica muscularis)
- d. 漿膜 (Tunica serosa)

第一節 口腔，咽及其附屬器官

A. 口唇 (Lippe) 前為皮膚，後為粘膜，中藏口輪匝肌。

a. 皮膚部：有上皮，毛，皮脂腺，汗腺等，他若真皮之構造亦與外皮無異。皮下組織之下，有口輪匝肌。皮膚部在口裂緣處移行至口腔粘膜。

b. 移行部：毛消失而乳頭高。表皮且有角化層。

c. 口腔粘膜部。

1. 重層扁平上皮：——與皮膚表皮異，無角化層。
 2. 固有層：——乳頭著明 (Papillenbildung)，有結締組織及彈力纖維。
 3. 粘膜下組織：——結締組織及少許之彈力纖維。
- 口唇腺 (Cl. labialis) 亦在此層，即與頰下腺相似之分枝性泡管狀腺。

d. 口輪匝肌 (M. orbicularis oris)：——為構成口唇基礎之橫紋肌。

B. 口腔腺 (Drüsen der Mundhöhle)

a. 純漿液性口腔腺 (rein seröse Mundhöhlendrüsen)

1. 漿液性舌腺：——為管狀複腺，在輪廓乳頭及葉狀乳頭附近。
2. 腮腺 (Cl. parotis) (Fig. 226, 227) ——屬於(管狀)泡狀複腺。末端腺部 (Endstück)：——單一或分枝，成泡狀或管狀泡狀。腺細胞色暗，顆粒性，核在腺細胞中央。腺腔小。基底膜為無構造型。腺細胞與基底膜之間，有收縮性籠細胞 (Korbzellen)。

閘管 (Schaltstück) 長，故在顯微鏡標本之視野中，其數甚多。分泌管 (Sekretröhre) 著明，在顯微鏡下，可見多數。

排泄管 (腮腺管) (Ausführungsgang Ductus Stenoni)：——成於二列圓柱上皮，及含彈力纖維之結締組織。

間質組織：——結締組織被於腺表面，入小葉間而成結締組織中隔，中多脂肪細胞，且有神經及血管。

b. 純粘液性口腔腺 (reinemucöse Mundhöhlendrüsen)

所在：硬腭軟腭，舌緣，舌根及臼齒後三角 (Trigonum retromolare) 等均有之。

構造：分枝性管狀之單一腺，基底膜為無構造型。

c. 混合性口腔腺 (Gemischte Mundhöhlendrüsen)

1. 大舌下腺 (Gl. sublingualis major)

構造：管狀泡狀複腺。

粘液細胞占末端部之主要部分，細胞平而明，核偏於基底膜附近。漿液細胞為半月狀 (邊細胞羣)，可見細胞間分泌小管。

無閘管。




Fig. 113

腮腺 (Gl. parotis) 110 倍

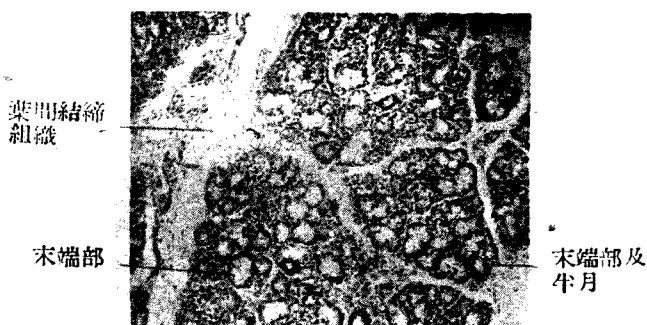


Fig. 114

舌下腺 (Gl. sublingualis) (混合腺) (116 倍)

分泌管頗短，故在鏡下所見之數甚少。

間質組織，成結締組織中隔，多白血球。

排泄管 (舌下腺管) (Ductus sublingualis Bartholini) 有二列圓柱上皮，其他構造，與腮腺管同。

小舌下腺 (Gl. sublingualis minor polystomatica)

構造：管狀泡狀單腺（5—20個），殆為純粘液腺，各有排泄管。

註：大小舌下腺通稱，為舌下腺。

2. 下頷腺 (Gl. submandibularis) (Fig. 232,)

構造：一部為泡狀，一部為泡管狀複腺。

末端部 { 漿液分泌部——為純漿液性末端部之集簇，其構造與腮腺相似。
 粘液分泌部——與舌下腺相似，半月著明而有細胞管分泌小管。
 間管短，有骰子狀上皮。

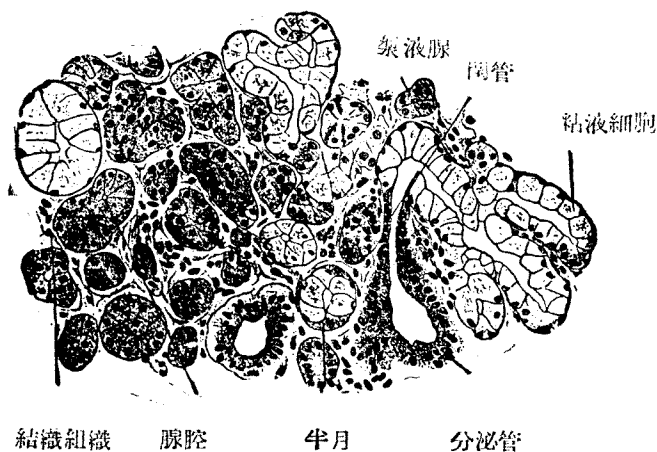


Fig. 115

人下頷腺 (252 倍) (S)

粘液性末端與漿液性末端混合

分泌管長，在顯微鏡視野，可見多數。上皮細胞中線狀裝置著明，有黃色色素粒。

排泄管有二列圓柱上皮，其他構造與腮腺管相似。

間管組織——結締織中隔有血管神經，稍混彈力纖維。

3. 唇腺 (Gl. labialis)

分枝性泡管狀腺 (參照口唇項下)

4. 舌前腺 (Gl. lingualis anterior)

5. 頰腺 (Gl. buccalis)

6. 臼齒腺 (Gl. molaris) (屬於頰腺之一部)

以上(3,4,5,6)之半月部,均頗著明。

C. 齒牙 (Zähne) [Fig. 235]

構造:由象牙質,釉質,及骨質構成,中藏齒髓。齒根膜包被齒根。

a. 象牙質 Substantia eburnea, Dentin, Zahnbein)





Fig. 116

齒小管橫斷面 (620 倍) Zahnkanälchen

Fig. 117
齒牙小管

內有髓腔,外包釉質及骨質。象牙質成於石灰化之基質及齒細管。色白,不透明,較骨尤堅。中有自齒根走入齒冠之切線狀膠纖維束。

齒細管 (Zahnkanälchen) (Fig. 235, 236) 之大,為 2-4 μ , 開口於髓腔,走向表面,略呈 S 字狀。途中分枝,漸細。管壁之抵抗甚強,近表面之齒冠部,與球間腔 (Interglobularräume) 連結,在齒頸及齒根部則與粒層 (Körnerschicht) 連合。球間腔及粒層,成於不化灰之基質。

b. 釉質 (Substantia adamantina, Email) (Fig. 238) 包被齒冠。堅於象牙質。粗 3—6 μ , 狀若六角柱,成於無構造之釉質稜柱 (Schmelzprismen) 略以粘含質 (Kittsubstanz) (一部已化骨) 固結之。稜柱稍帶彎曲,走向表面作放射狀。

新生齒之釉質,表面為無構造。抵抗強大,以菲薄 (厚 1 μ) 之齒小皮 (Cuticula dentis) 包之。

成人釉質之 98% 成於無機物,故脫灰後,殆全部消失。初生兒齒牙 (

尙未出齦者)之成分,則多有機物。

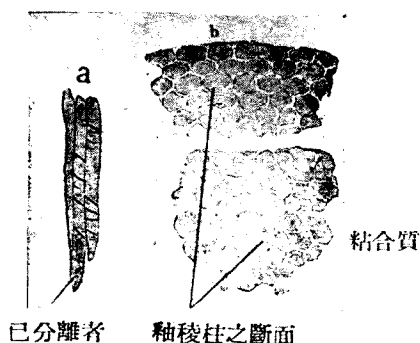


Fig. 118

- a. 釉稜柱 Schmelzprismen (240 倍)
 b. 釉稜柱之橫斷面 (600 倍)

c. 骨質 (Substantia ossea, Zement)

被以象牙質,其構造與骨同。但骨小腔少而多 Sharpey 氏纖維。Havers 氏小管。僅於老人見之。

d. 齒髓 (Zahnpulpa)

成於柔軟結締組織,不含彈力纖維。多圓形及星狀細胞,成細胞網。其表面為成齒質細胞 (Odontoblasten)。(Fig. 242,)

成齒質細胞為圓柱狀,以短齒髓突入齒髓,與其他細胞相關係,向表面發出較長之齒纖維 Zahnfasern,走入齒細管內。

富於血管神經。

e. 齒根膜 (Periodontium, Wurzelhaut)

為堅強結締組織,連合骨質表面及齒槽壁,Sharpey 氏纖維大抵貫穿之。最上部曰齒環狀韌帶 (Lig. circulare dentis)

血管神經頗多。

f. 齒齦 Gingiva, Zahnfleisch

齒齦為口腔粘膜之一部,包齒頸附近之齒槽緣,固有膜乳頭較高,富於血管。

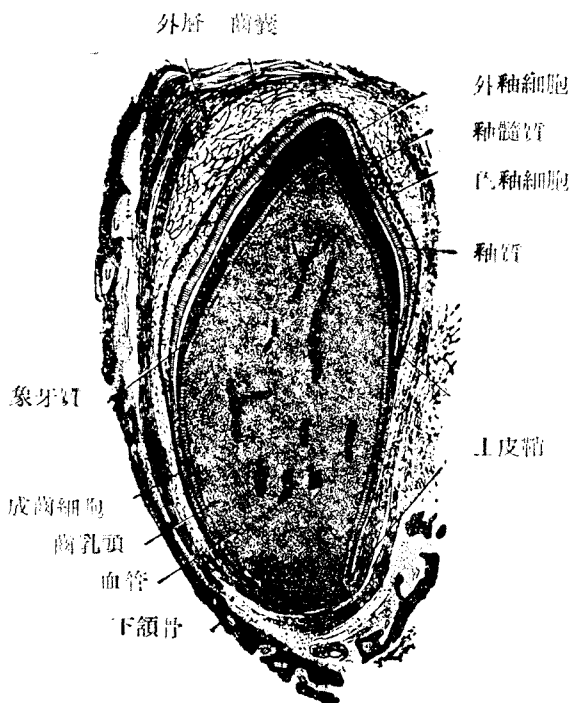


Fig. 119

初生犬乳齒之縱斷面 (42倍) (S)

粘膜下組織強韌，與骨膜及齒環狀韌帶結合。

E. 舌 (Zunge, Lingua, tongue)

1) 粘膜 (Fig 24b)

上皮為重層扁平，屢混遊走細胞。

固有層成於結締組織彈力纖維，有各種乳頭。乳頭之上，尚有第二乳頭。多血管及神經。舌根部有淋巴濾囊。

絲狀乳頭 (Papilla filiformis) 一密生於舌之全面。圓錐乳頭為其一種 (Papilla conica) 。

蕈狀乳頭 (Papilla fungiformis) 一散在舌面。晶狀體乳頭， (Papi-

ila lenticularis) 爲其變形。




Fig. 120

齒發生標本 (280 倍)

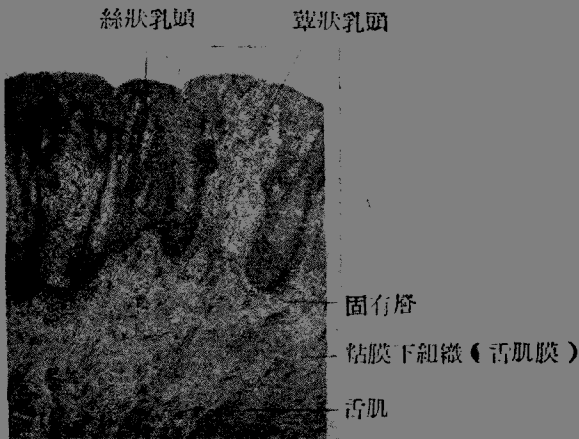


Fig. 121 人舌背

輪廓乳頭 (Papilla vallata) — 在境界溝之前，排成一列，大都成V字狀。其數為 7—15 (在日本人約有八九個)。周圍之輪廓壕及輪廓為其特徵。上皮層中有味蕾。附近有漿液腺。

葉狀乳頭 (Papilla foliata) — 在舌後部之側緣，有味蕾。在家兔著明。

2. 粘膜下組織強韌，亦名舌筋膜 (Fascialinguae)，結締組織，及彈力纖維頗多，富於血管神經。舌肌附著之。有腺三種，深埋於舌肌內。

漿液腺 — 亦稱味蕾腺，在輪廓乳頭及葉狀乳頭附近。

粘液腺 — 在舌根及舌緣。

混合腺 — 在舌尖裏面。(舌前腺)

3. 舌肌 — 為橫紋肌，形成舌體實質。多血管及神經。

F. 軟腭 (Weicher Gaumen)

1. 粘膜

上皮 — 口腔面為重層扁平上皮，後面為呼吸性鼻粘膜，有混合腺。

固有層 — 成於結締組織及彈力纖維。

2. 粘膜下組織

有多數粘液腺 (腺腺)，含脂肪組織。

3. 橫紋肌成軟腭實質

4. 腭扁桃體 (Fig. 247) 為淋巴濾囊之集團。

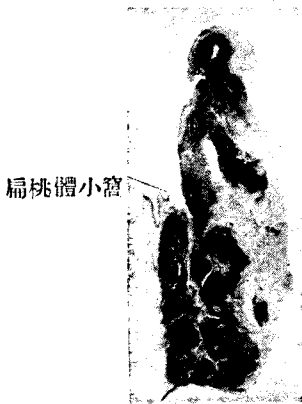
G. 咽 (Pharynx)

1. 粘膜

上皮 — 口腔部及喉為重層扁平上皮，但鼻部 (咽上部) 為多列性顫毛上皮。

固有層 — 形成乳頭。成於結締組織及彈力纖維。彈性境界層 (elastische Grenzschicht) 與肌層為界，雖甚強固，但至下方食管，則幾於消失。

2. 粘膜上組織 至上方面益強。其咽顛底筋膜 (Fascia pharyngobasilaris) 附著於顛底。多數粘液腺位於



扁桃體小窩

胚芽中心

Fig. 122 腭扁桃體
(Tonsilla palatina) (7倍)

彈性境界層之下。但在鼻部，則位於彈性境界層之上，且為混合腺。

3. 淋巴組織—在咽壁固有層，多淋巴組織，腭扁桃體 (Tonsillapal-
atima) 在舌腭弓及咽腭弓之間，咽扁桃 (Tonsilla pharyngea) 在咽腭部
。兩者均為淋巴濾囊之集合，有濾囊腔。

4. 肌層 (Muskelhaut) 成於橫紋肌纖維。

5. 纖維膜 (Faserhaut) 有彈力纖維之結締組織。

第二節 食管及胃腸

A. 食管及胃 (Oesophagus & stomach)

a. 食管 (Oesophagus, Speiserohre) (Fig. 248, 249)

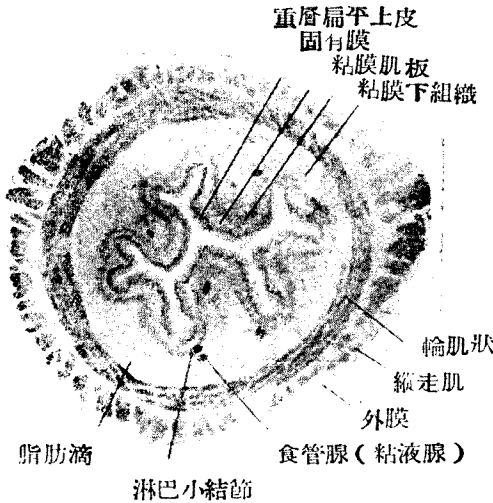


Fig. 123

食管

1. 粘膜—稍帶白色，有縱皺襞。

上皮為重層扁平上皮。

固有層一有乳頭。含結締組織及彈力纖維。於食管上下端，時見竇門腺 (Kardiadrüse)，屬分枝管狀腺。固有層成於圓柱上皮細胞，核偏於基底。
。(參照外部)

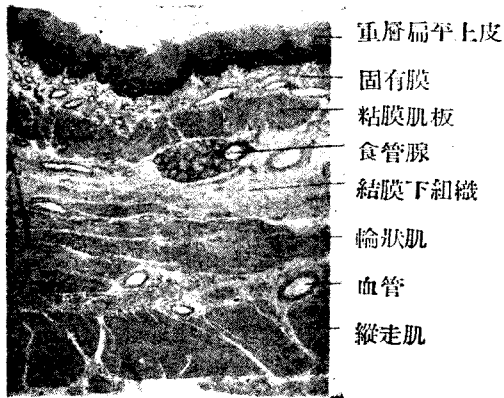
粘膜肌板—成於縱走平滑肌。

2. 粘膜下組織—成於鬆粗結締織，此處之食管腺（Gl. oesonagus）為泡管狀小粘液腺。

3. 肌層—頸部為橫紋肌，胸腹部成於二層之平滑肌。

內層—環狀肌層

外層—縱走肌層



重層扁平上皮

固有膜

粘膜肌板

食管腺

結膜下組織

輪狀肌

血管

縱走肌

Fig. 124

食管（48倍）

4. 外膜（Tunica adventitia）成於結締組織及彈力纖維。

b. 胃（Ventriculus, Magen, Stomach）

1. 粘膜—色灰赤，表面有無數胃小窩（Foveolae gastricae）胃腺在此開口。

上皮—為單層圓柱上皮，細胞上部含粘液，下部有橢圓核。

固有層—為結締組織，混有彈力纖維。此層有胃腺，到處有淋巴小結，胃腺（Magendrösen）分胃底腺，幽門腺，及賁門腺三種，成於腺細胞及基底膜。

胃底腺（Fundusdrüse）（Fig. 253）為固有胃腺（Gl. gasirica propria）屬單管狀，在胃底及胃體部，成於三種細胞。

主細胞 (Hauptzellen) 一為圓柱狀而光明，粒性原漿稍呈嗜鹼性核圓。分泌 Pepsin 及 Labferment。被覆細胞 (Belegzellen) 一色暗，球形或多角形，為嗜酸性 (acidophil) 在伊紅中濃染。胞體及胞核均大，有細胞內分泌小管而分泌鹽酸。

副細胞 (Nebenzellen) 一多在腺頸部，核扁平而偏於基底。有時與主細胞頗難區別。

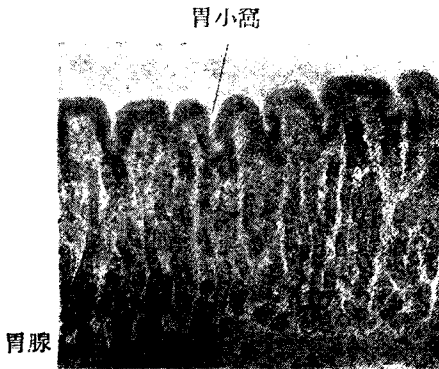


Fig. 125

人胃底腺被覆細胞暗黑 (但實係赤染) (100 倍)

幽門腺 (Gl. pylorica, Pylorusdrüse) 一為分枝泡管狀腺，上皮為圓柱狀，位於圓形核基底。粒小。與胃腺之主細胞相似。

竇門腺 (Kardiadrüse) 一在胃竇門部之固有層 (Fig. 250)，屬於分枝管狀腺稍與幽門腺相似。

粘膜炎板頗強大，成於二層或三層平滑肌，走於種種方向。

2. 粘膜炎下組織一成於鬆疎細胞組織，多血管，有粘膜炎下神經叢及神經細胞。

3. 肌層 (Tunica muscularis) 一大概可分為內，中，外三層。

內斜層一特於胃體及胃底著明。

中環層一為主要肌層，於幽門部最強。

外縱層一於胃小彎及小彎著明。

肌層中有 Auerbach 氏神經叢及神經細胞。

4. 漿液膜 (Tunica serosa)——成於結締組織之漿液膜下層，及單層扁平上皮。

B. 小腸 (Intestine tenue) —— 十二指腸 (Doudenum), 空腸 (Jejunum), 迴腸 (Ileum)。

茲統述其構造如下。

1. 粘膜 (Tunica mucosa)——因構成極大之吸收面，故形成皺襞及絨毛。有上皮，固有層，及粘膜肌層。

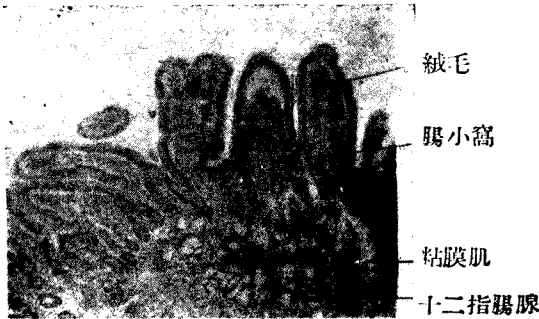

Fig. 126

人十二指腸 (54倍)

內面 { 環狀皺襞 (Plica circularis Kerkringi) —— 成於粘膜全層。
腸絨毛 (Zotten, Willi intestinales) —— 絨毛中心有中心乳糜腔。兩者在空腸最發達，至迴腸而漸減退。

上皮一為單層圓柱上皮，有小皮緣 (Kutikularsaum)。

上皮間介在杯狀細胞 (Becherzellen)。上皮再生，在腸腺深部行之，營上皮再生，而漸向表面移動。

固有層 (Tunica propia)——

腸腺 (Gl. intestinalis,) 為管狀單腺，在底部之 Paneth 氏細胞，含伊紅染色性粒。(Fig. 261,262)

孤立性淋巴結 (Noduli lymphatici solitarii)——隨處散在。(Fig.182)

集合性淋巴結 (Noduli lymphatici aggregati,) ——多在迴腸及大腸之一部。

粘膜肌層 (Lamina muscularis mucosae)

內層—環狀平滑肌。外層—縱走平滑肌。混有彈力纖維。

2. 粘膜下組織 (Tela submucosa) ——成於鬆疎結締織及少量彈力纖維。

十二指腸腺 (Gl. duodenalis, Erunner'sche Drüse) 僅十二指腸有之

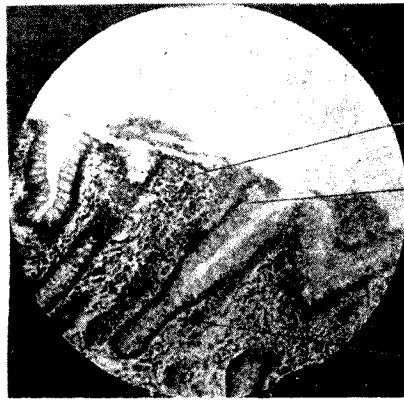


Fig. 127

人小腸粘膜 (140倍)

。為分枝狀管狀單腺。此腺時成在固有層。腺細胞與幽門腺細胞相似 (Fig. 256)

有粘膜下神經叢 (Plexus submucosus) 及神經細胞。淋巴結自固有層起延及此處。

3. 肌層 (Tunica muscularis) 成於平滑肌，分內環層及外縱層，有肌間神經叢 (Plexus myentericus,) 及神經細胞。(Fig. 264)

4. 漿液膜 (Tunica serosa) ——如前述。

C. 大腸，闌尾，直腸。

a. 大腸 (Dickdarm, Colon)



Lieberkühn 氏腺

結腸半月襞 粘膜肌

Fig. 128

大腸粘膜(無絨毛)(65倍)

1. 粘膜 無絨毛而平坦。

上皮—與小腸同，多杆狀細胞。在固有層，Lieberkühn 氏腺雖較(隱窩)長，但無 Paneth 氏細胞。多淋巴結。粘膜肌層與小腸同。

2. 粘膜下組織與小腸同。

3. 肌層——成於內環層及外縱層，均屬平滑肌。外縱走之平滑肌排列不均，在紐條(Taenia)變而肥厚。有腸間神經叢與小腸同。

4. 漿液膜與小腸同。

b. 闌尾(Proc. vermiformis, Appendixvericularis) 雖極小，與大腸有同樣構造，終於盲端。淋巴結甚大，在固有層及粘膜下組織中，其數甚多。

c. 直腸(Rectum, Mastdarm)

有大腸之一般構造，其 Lieberkühn 氏腺特長(最長者 0.7m.m)縱走平滑肌，發達而肥厚，下部成直腸柱(Columna rectalis)環狀平滑肌在肛門部肥厚。

上皮—由直腸柱部起漸變為重層扁平上皮。同時固有層生乳頭，而 Lieberkühn 氏腺消失。且加入橫紋肌。

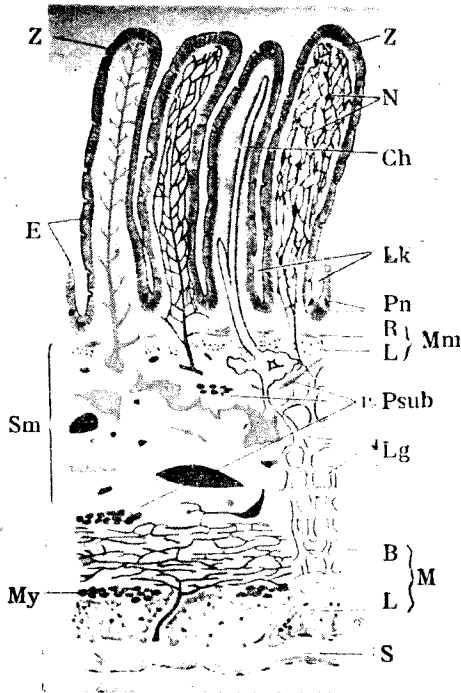


Fig. 129

人小腸斷面之組織簡圖 (Schaffer)

Z 絨毛；N 絨毛內之神經網；Ch 中央乳糜管；E 上皮；LK Lieberkühn 氏腺；Pn Panet 氏細胞；Mm 粘膜肌層；RM 內環狀層；LM 外縱走層；Tm 粘膜層；Fsub 粘膜下神經叢（可見神經細胞）；Lg 淋巴管叢；Sm 粘膜下組織（Tela submucosa）；M 筋膜；R 環層；L 縱層；My 腸間膜神經叢；S 漿膜；動脈系 赤色；靜脈系 青色

第三節 附屬於腸之實質性臟器

A. 胰臟 (Pankreas, Bauchspeicheldrüse) (Fig. 269)

結締組織包實質而成被膜，分實質為小葉。實質為腺組織，分外分泌部及內分泌部。

1. 內分泌部，即 Langerhans 氏島，分泌因素林 (Insulin), Langerhans 氏島為光明上皮細胞之團塊，其大小為 100 μ —300 μ 。與周圍之腺以極少結締組織界之。細胞連若紐狀及網狀，有染色不良之細粒。核為橢圓形。多毛細血管。(Fig. 269)

2. 外分泌部為稍變形之管狀泡狀腺。

構造：末端部成於培養之一層圓錐狀細胞。核圓形。對腺腔之內層，含有大粒 Zymogen granula。具胞間分泌小管。(Fig. 271)

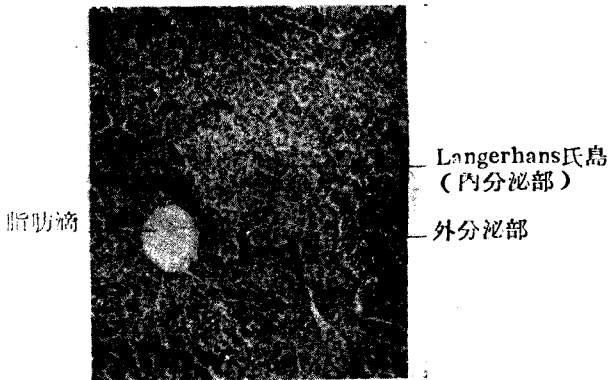


Fig. 130

(胰) Langerhans 氏島 (180 倍)

胞心細胞 (Zentroacinare Zellen) 見於末端部腺腔內。(Fig. 55d, Fig. 271) 排泄管成於閘管及胰管。

閘管長，其末端部連續於胞心細胞。(Fig. 271) 分泌管缺如。

胰管 (Ductus pankreaticus)

副胰管 (Ducius pankreaticus accessorius,)

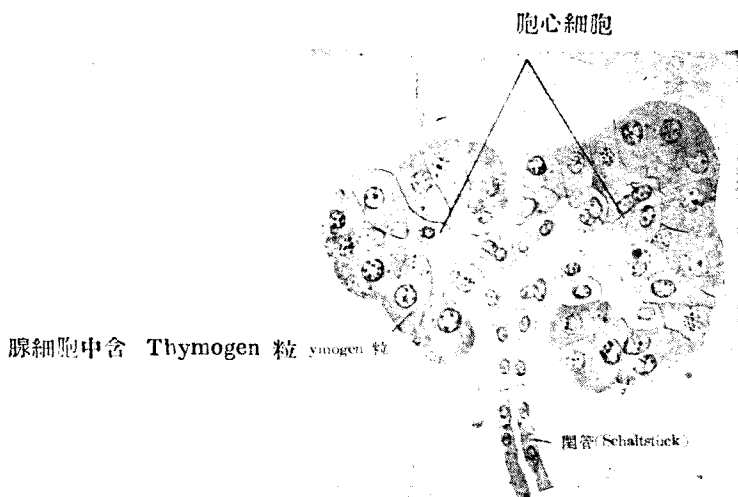


Fig. 131

入胰 (800 倍) 閘管之最終分枝狀態
 Polymeres Endstück (Neubert, 1927)
 末端部中有胞心細胞

兩者被以單層圓柱上皮，其外為結締組織所包。

B. 肝臟 (Leber Liver) (Fig. 284)

包圍表面之纖維性膜 (Capsula fibrosa) 有彈力纖維，且侵入小葉間。肝表面更為漿液膜所被。

肝小葉 (Leberläppchen) 為 Glisson 氏鞘所包，狀若角柱，其斷面為多角形，近中心處有中心靜脈。

肝細胞索 (Fig. 275)——肝細胞若原索狀，對於中心靜脈，作放線狀排列。細胞色暗，多方形，其大小為 $18-26\mu$ 。原漿為粒性，中有脂肪滴，糖原質，及色素粒。核圓形，屢為二個。

胆小管 (Gallenkanälchen) 位於二個細胞間。自 Glisson 氏鞘出發後成小葉間胆管，再合而成肝管 (Ductus hepaticus) (有圓柱上皮)。毛細血管走於肝細胞隅角。(Fig. 55, K.) Kupper 氏星形細胞在毛細血管及肝細胞之間，為內皮細胞之變性者，多原漿而食食作用旺盛。

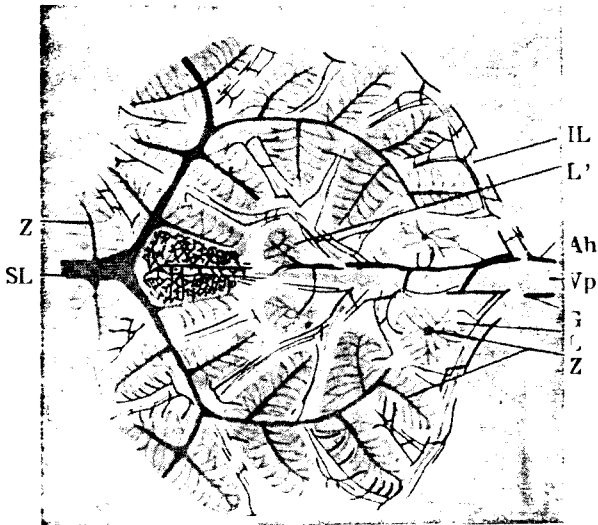

Fig. 132

肝組織簡圖

深藍肝靜脈及其小枝；青門靜脈及其小枝；赤肝動脈；黑胆毛心管及胆管；中間組織及 Glisson 氏鞘無色；灰色肝小葉；L 肝小葉；L' 肝小葉附近；Z 中心靜脈；SL 葉下靜脈；IL 葉間靜脈；VP 門靜脈；Ab 門動脈；G 胆管

- 格子狀纖維 (Gitterfaser) 繞肝細胞索，甚為著明。(Fig. 279)
- 血管——1. 中心靜脈 (v. centralis) 成小葉下靜脈 (v. sublobularis,) 再成綜合靜脈 (Sammelvenen) 而合流於肝靜脈 (Vv. hepaticae)
2. 門靜脈 (V. portae) 成小葉間靜脈 (v. interlobularis) 而移行於小葉內毛細管，沿細胞索，作放射狀經過，終乃集於中心靜脈。(Fig. 274)

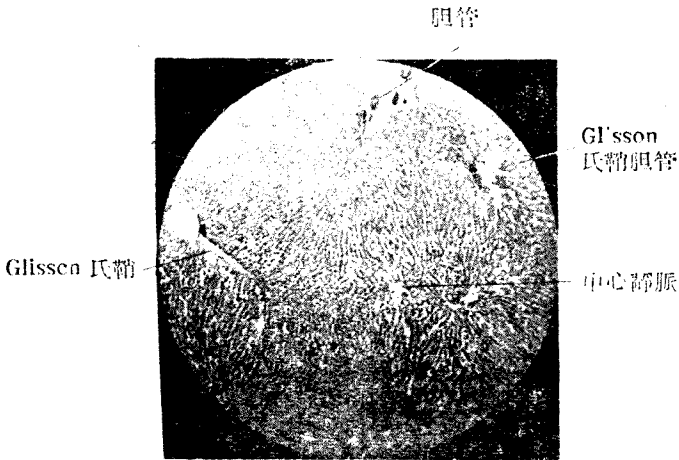


Fig. 133

入肝 (56倍)

3. 肝動脈 (A. hepatica) 變為葉間動脈 (A. interlobularis), 再移行於小葉內毛細管。

Glisson 氏鞘中有三種脈管如次 (Fig. 275)

- | | |
|-------|--------|
| 小葉間靜脈 | 來自門靜脈 |
| 小葉間動脈 | 為肝動脈分枝 |
| 小葉間胆管 | 集合胆汁 |

排泄管成為肝管 (Ductus hepaticus) 有單層圍柱上皮。上皮有小皮緣。其外具固有膜及由結締組織，彈力纖維所成之外層。

4. 胆囊 (Vesica fellea, Gallenblase, Gall bladder)

1. 粘膜有吻合如格子狀之皺襞

上皮——為較高之單層圍柱上皮，有小皮緣。分泌物為粘液性。

固有層——成於結締組織及強力纖維。

2. 肌層——以環狀肌為主，其他為斜走及縱走之平滑肌。

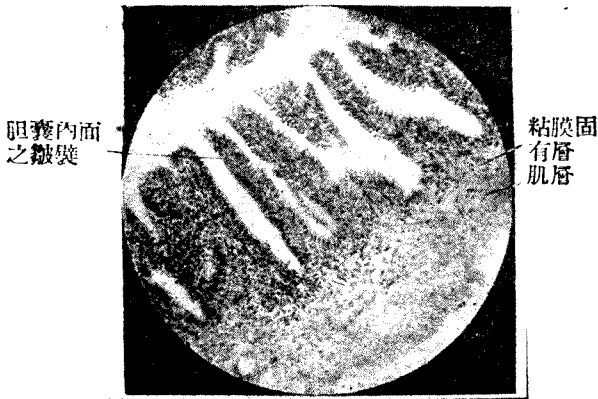
3. 漿液膜——肌層外有強纖維膜。尚有鬆疎之漿膜下層及漿液膜。

肝細胞索 赤血球 格子狀纖維

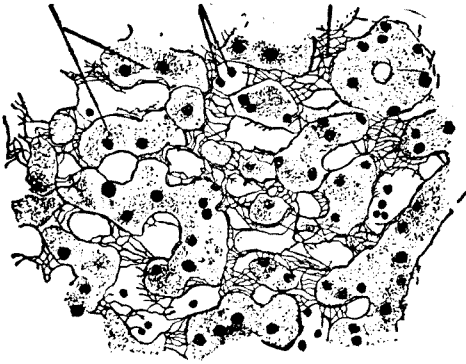

Fig. 134

肝之切片 (300 倍) 格子狀纖維著明



阻囊內面
之皺襞

粘膜固
有層
肌層

Fig. 135

人 之 胆 囊

膽囊移行至胆囊管 (Ductus cysticus) 胆囊管與肝管合流而成輸胆管 (Ductus choledocus)。

輸膽管可分三層，上皮為單層圓柱上皮，混杯狀細胞。固有層含管狀粘液線。纖維膜混彈力纖維，且有散在性縱走及橫走之平滑肌。

肝臟之組織學的特徵

1. 末端為肝細胞索，略成直線。
2. 末端部對中心靜脈成放射狀。
3. 成直線之肝細胞索，互相吻合。
4. 僅中心靜脈，以位於肝小葉中央為原則。
5. 腺腔挾於二個肝細胞間，成膽小管。
6. 肝細胞之四隅有毛細血管。

第四節 腹膜 (Peritoneum, Bauchfell)

上皮—單層扁平上皮

上皮細胞間有時見裂隙 (Stomata) 為遊走細胞之通路。

大網膜，小網膜，及腸系膜，兩面各有上皮。中間有鬆疎結締組織，通血管，神經，及淋巴管。沿血管隨處有組織球，白血球等之遊走細胞集團。因其外觀而名為乳斑 (Milchflecke)。

漿膜下組織 (Subseröses Gewebe)——腹膜或漿液膜，被覆種種臟器及腹壁時，其下有鬆疎組織 (混彈力纖維及脂肪)。名曰漿膜下組織。但在肝臟及腸管等，此組織退化，殆無足言。

第六章 呼吸器系

(System der Atmungsorgane Respiratory System)

A. 鼻腔 (Cavum nasi, Nasenhöhle)——分三部。

1. 前庭部 (Regio Vestibularis) ——有重層扁平上皮，具有鼻毛 (Vibrissae) 及皮脂腺 (Talldrüse)。固有層以結締組織為主，有乳頭。

2. 呼吸部 (Regio respiratoria) (Fig. 285)

上皮——多列性顫毛上皮，杯狀細胞頗多。下有無構造性之基底膜。

固有層——結締組織中，靜脈多而成叢，且有分枝性泡管狀混合腺 (鼻腺 Gl. nasalis)。淋巴球成集團。故固有層較厚。

3. 嗅覺部 (Regio olfactoria)——參照嗅覺器項下。

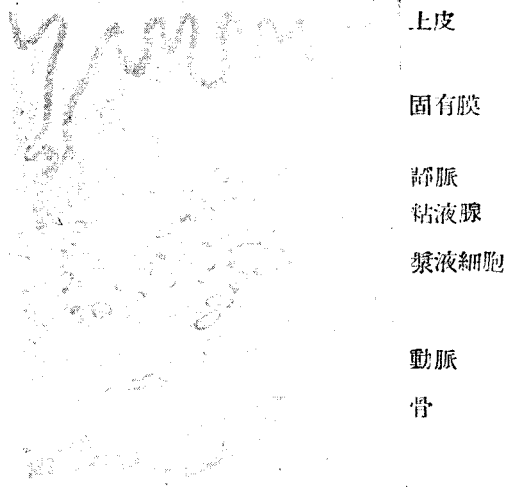


Fig. 133

呼吸部下甲介粘膜斷面 (48倍)
 × 粘膜凹若漏斗狀而示排泄口之開口。

B. 喉 (Larynx, Kehlkopf)

a. 粘膜

上皮——多列性顫毛上皮, (Fig. 287) 被覆粘膜之大部分。

重層扁平上皮限於次述諸部: 聲帶 (Plica vocalis,) (Fig. 288), 會厭 (Epiglottis) 之喉面, 披裂軟骨 (Cartilago arythaenoidea) 之前面及左右相對面之間。

固有層——成於含多數力彈纖維之結締組織。其中之淋巴結 (Tonsilla ryngea) 多在喉室 (Ventriculus laryngis)

乳頭——僅重層扁平上皮部分有之。

b. 粘膜下組織——結締組織含多量彈力纖維。有混合腺 (喉頭腺) 與氣管腺相似。聲帶部無之。

c. 軟骨——成於三種。

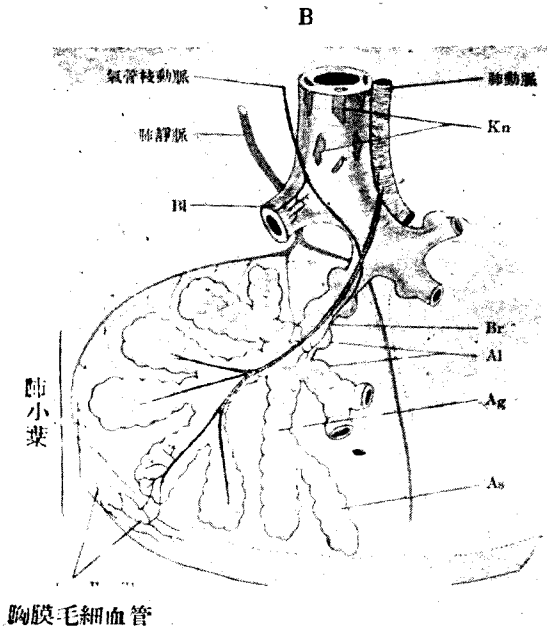


Fig. 137

肺小葉及血管之簡圖(Stöhr)

B 枝氣管；Kn軟骨小片；B1小枝氣管；Br 呼吸性小枝氣管；
Al；肺泡；Ag 肺泡管；As 終末小泡(肺泡囊)
肺小葉以膜(Kapsel)(點線)爲界

透明軟骨 { 甲狀軟骨 (Cartilago thyreoidea) 環狀軟骨(C. cricoidea)
披裂軟骨 (C. arythenoidea) 麥粒軟骨 (C. triticae)

彈力軟骨 { 會厭軟骨 (C. epiglottica) 楔狀軟骨 (C. cuneiformis) 小
角軟骨 (C. corniculata) ，甲狀軟骨之正中部分，披裂軟骨
之一部。

顫毛 上皮 粘膜固有膜 氣管腺

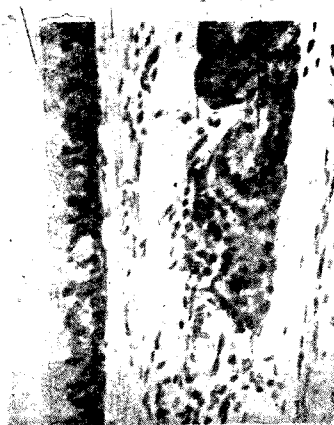

Fig. 138

氣管粘膜縱斷面 (400 倍)

纖維軟骨—麥粒軟骨 (時或有之)

甲狀軟骨及環狀軟骨之化骨，始自20—30歲。

d. 肌肉—有橫紋肌

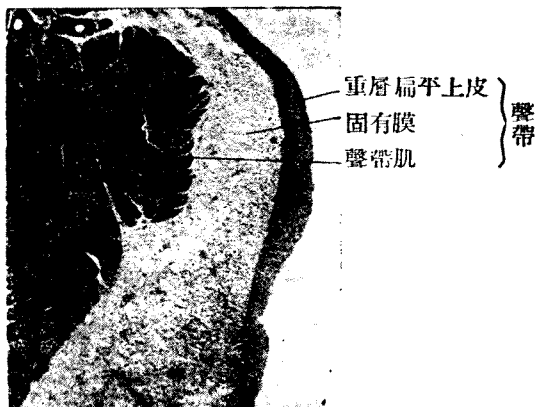

Fig. 139 聲帶 (68倍)

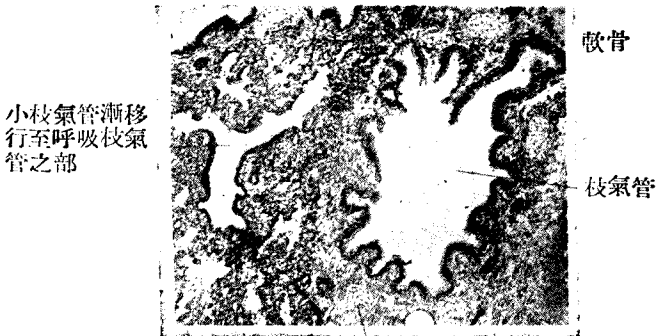
C. 氣管 (Trachea, Luftröhre)

1. 粘膜

上皮——多列性顫毛上皮，含有杯狀細胞。

固有層——結締組織之外，混有縱走彈力纖維。

2. 粘膜下組織——結締組織中混多量彈力纖維。有泡管狀混合腺。



軟骨

Fig. 140

小枝氣管 (100 倍)

3. 透明軟骨——狀若C字，後壁之一部有膜狀壁。

4. 膜狀壁 (Paries membranaceus) 有內環狀及外縱走之平滑肌。混合腺屢貫穿之而出於後側。

D. 肺臟 (Fulmo, Lunge) (Fig. 286, 291)

a. 肺臟可比管狀泡狀複腺，氣管可視為排出管，茲以次列舉之。

1. 喉 (Larynx)

2. 氣管 (Trachea)

3. 枝氣管 (Brochien)

4. 枝氣管枝 (Rr. bronchiales) 構造與氣管同。

5. 小枝氣管 (Bronchiolen) 直經 0.5m.m. 餘

6. 呼吸小枝氣管 (Bronchioli respiratorii)

有散在性之肺胞 (Alveolen)

7. 肺胞管 (Ductus alveolaris, Alveolengang)

肺泡排列頗密。

8. 肺泡囊 (Alveolensäckehen,) 終末細胞 (Endbläschen)

爲連絡細胞之囊狀部，肺泡開口於基底，與鄰接之細胞互以小孔 (Poren) 相通。

b. 小枝氣管 (Bronchiolen) 之組織。(Fig. 290)

1. 粘膜——有縱皺襞。

上皮——多列顫毛上皮，漸變爲單層顫毛上皮。

固有層——混多數彈力纖維之結締組織，多白血球。屢有分枝泡管狀混合腺。

2. 平滑肌——爲環狀層，(至肺泡囊則消失，)故內面有皺襞。

3. 軟骨——漸成不規則之小板，終於消滅。

4. 纖維膜——與軟骨外之層列相當，富於結締組織，彈力纖維及血管神經。即肺動脈枝，枝氣管靜脈枝，及枝氣管動脈枝，均在其內。

c. 呼吸性小枝氣管 (Bronchioli respiratorii) 之組織。

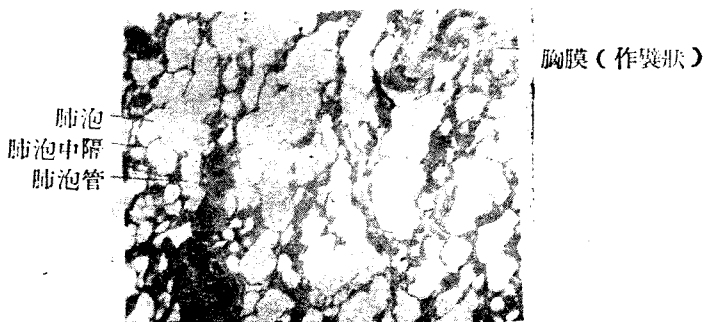


Fig. 141

健康肺之斷面

1. 粘膜以上皮變化著明之呼吸上皮爲特徵。

上皮——單層顫毛上皮，漸成單層骰子狀上皮，而失其顫毛。

尤爲肺泡，有呼吸性上皮，成於二種細胞。

{ 無核性扁平上皮 (無核薄板)

{ 有核性骰子狀細胞——時成小羣。

肺胞管及肺胞囊爲呼吸上皮所被覆。

固有膜——成於少量結締組織，中多彈力纖維。在肺胞基底彈力纖維肥厚。膜中有毛細血管網，圍繞肺胞。

d. 肺表面之被膜 (Pleura visceralis) 小葉間結締組織，送入內部而分小葉。小葉間結締組織含彈力纖維，且藏色素粒。爲血管(肺動脈)，淋巴管及神經之通路。

e. 肺之血管分二系統。(Fig. 286)

枝氣管動脈及靜脈，隨枝氣管及氣管小枝而行，爲榮養血管。肺動脈沿枝氣管而分歧，入肺小葉內，成圍繞肺胞之毛細血管，在肺胞營氣體代謝者。

肺靜脈——在肺胞壁行氣體代謝後，新鮮血流漸集於肺靜脈。肺靜脈走於小葉間結締組織之中。

f. 胸膜 (Pleura) 分肺側胸膜 (Pleura visceralis) 及體壁胸膜 (Pleura parietalis,) 成於結締組織，彈力纖維及若干平滑肌，表面爲單層扁平上皮。

g. 胎兒之肺 (embryonale Lunge) 肺小葉著明，頗似管狀泡狀腺。無肺泡，無空氣之充實性器官。

第七章 泌尿器系

(Hornorgane, Urinary system)

A 腎 (Ren, Niere, Kidney)

腎爲白膜 (Tunica albuginea) 所被覆，分皮質 (Rinde) 及髓質 (Mark)。髓質占中心部，向腎盂成爲腎錐體 (Nierenpyramiden) 其尖曰腎乳頭 (Nierenpapillens)

髓質在各處向皮質伸出放射狀突，謂之髓線 (Markstrahlen) 髓線及髓線之間爲腎迷路 (Nierenlabyrinth)，即迂曲管及腎小體所在之處。合一個之髓線及其周圍之腎迷路而成小葉。

腎在組織學上，屬於管狀複腺 (Tubulöse zusammengesetzte Drüse)。成一腺單位，即綜括腎小體及腎細管之全長，謂之腎單位在人類約有二百萬個腎單位。(Fig. 295)

a. 尿小管 (Harnkanälchen) (=腎小管 Nierenkanälchen) (始於腎小體。(Fig. 296)

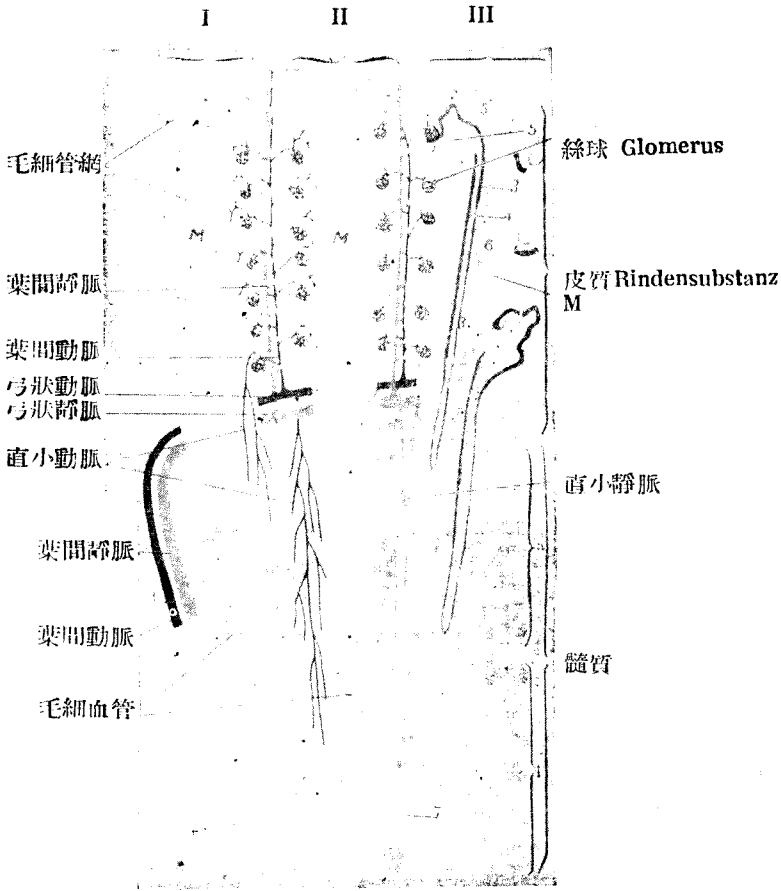


Fig. 142 腎小葉簡圖 (Szymonowicz)

I II III 係三個腎小葉； 1 Bowman 氏囊； 2 紆曲部 (Tud. Cont 1. Ord.)； 3' 主部中之直部； 3 Henle 氏蹄係 (細管部)； 4 Henle 氏蹄係 (大管部)； 5 閉管； 5' 連合部； (5+5') Tubr. Cont. II 6 集合管； 7 乳頭管；

a 外帶 Aussenzone i 內帶 Innenzone M 髓線

1. 腎小體 **Malpighi 氏小體 (Corpuscula renis)**, 爲球形, 大小爲 130—202 μ 由絲球及絲球囊而成。

絲球 (Glomerulus, Gbfässknäuel, Wundernetz) 小動脈之分歧集成一塊而爲網狀, 所謂怪網 (Wundernetz), 血液由輸入管 (Vas afferens) 導入, 由輸出管 (Vas efferens) 排出。絲球有絲球囊 (Bowman 氏囊) 包之。

絲球囊有二壁, 中有囊內腔 (Cavum intercapsularis)

內壁: 一成於境界不明之 (Plasmodiale Zellen) 扁平上皮, 血管直接被於絲球表面。

外壁: 一爲多角形扁平細胞之上皮, 自外包圍囊腔。

上皮之外, 具菲薄固有膜 (基底膜)。

絲球囊連續於腎小管主部。

2. 主部—大小爲 40—60 μ , 成於次述二部。(Fig.)

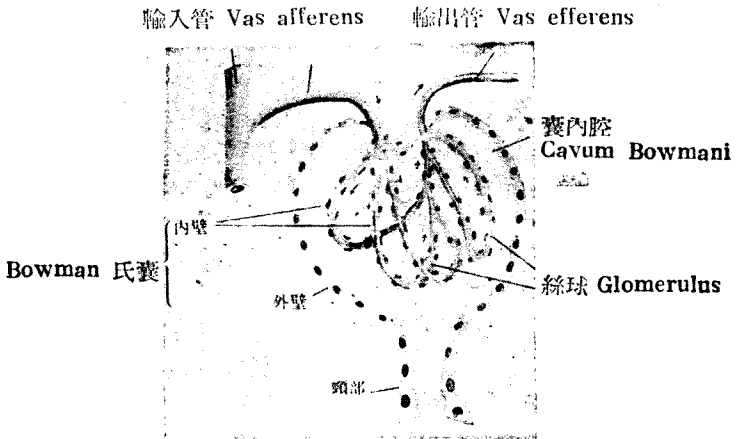


Fig. 143

Malpighi 氏小體 (示絲球及 Bowman 氏囊)

紆曲部 (Pars contorta)

直部 (Pars recta)

成於骰子狀細胞，原漿混濁，境界不明。

刷狀緣 (Bürstensaum) 在管腔面

桿狀裝置 (Stübchenapparat) 羅列於原漿內之線狀或粒狀質之稱

3. Henle 氏蹄係細部大小為 9—15 μ ，上皮扁平而稍明，管腔較大，細胞核突起。

4. Henle 氏蹄係粗部 (Dicker Teil) 大小為 23—28 μ 。上皮與主部紆曲部上皮細胞相似，但細胞稍低。桿狀裝置稍不明，無刷狀緣。徐徐移行為閉管上皮之狀態。

5. 閉管之大小為 22—50 μ 。上皮稍濁，且可見桿狀裝置。細胞稍低，管腔廣闊稍不規則。

6. 連合部 (Verbindungsstück) 即與集合管之連合部，大小為 25 μ 。上皮為骰子狀，淡明，細胞境界明瞭。

7. 集合管 (Sammelrohr) 上皮為圓柱狀或骰子狀，淡明，細胞境界明瞭，有閉鎖堤 (Schlussleiste)。

8. 乳頭管 (Ductus papillaris) 大小為 200—300 μ 。上皮為圓柱狀，單層，細胞淡明，境界明瞭。

b. 支柱組織

1. 固有膜 (基底膜) 即在小管上皮外。

2. 間質結締組織充滿間質。

3. 白膜 (Tunica albuginea) 連續於間質組織，其結締組織中混彈力纖維及平滑肌。所謂格子狀纖維者，即尿管及血管周圍之嗜銀性細纖維。

C. 血管由腎動脈 (A. renalis) 入，由腎靜脈 (V. renalis) 出。
(Fig. 295, 296)

腎動脈 → 葉間動脈 → 弓狀動脈 → 直小動脈 → 分布於髓質

↓
小葉間動脈

小葉間動脈

- 輸入管 → 絲球 → 輸出管 → (入皮質毛細管) (網一部入髓質)
- 皮質毛細管 → (分布於皮質一部入髓質)
- 入白膜之小枝

腎靜脈 → 葉間靜脈 → 弓狀靜脈 → 小葉間靜脈 → 星狀靜脈。星狀靜脈在白

膜之下。

毛細管在髓質及髓質放線內成長眼網，在皮質尤為小管紆曲部成脚眼網，遂移行於靜脈，而與小葉間靜脈及其他相合。小間葉靜脈者在皮質最外部之星狀靜脈之分枝也。

淋巴管在皮質及髓質中走若網狀，由腎門而出。

神經極多。分無髓性及有髓性。

B. 尿路 (Hernwege)

腎盞 (Nierenkelch) 腎盂 (Nierenbecken) 輸尿管 (Ureter, Harnleiter) 膀胱 (Harnblase) 有共通之構造。(Fig. 307)

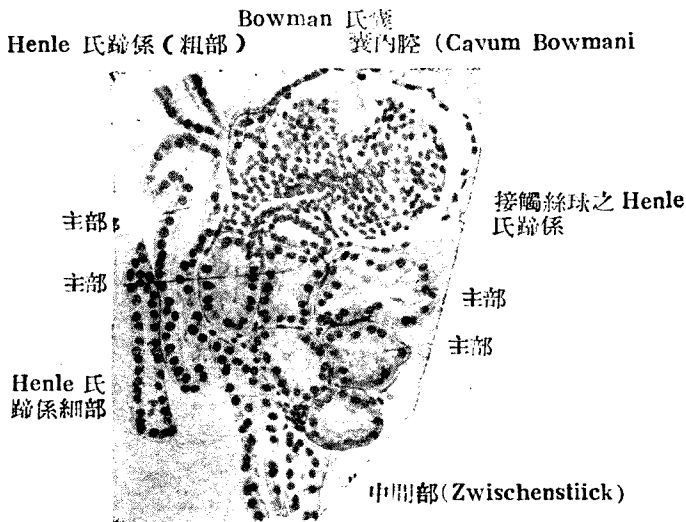


Fig. 144 人之腎(HE染色 260 倍 Peter)

1. 粘膜 (Tunica mucosa)

上皮—移行型上皮 (Fig. 307, 308)

固有層 成於纖維性結締織，混白血球。有時成淋巴小結，有時因上皮之芽苞 (Spross) 侵入而成隱窩 (Krypten)

2. 粘液下組織—不完全，與固有層無界限。

3. 肌層—成於平滑肌，混合結締組織，頗強固。

外層 縱走肌 (於膀胱特強)

中層環狀肌（在膀胱下部成膀胱括約肌）

內層 為縱走肌。

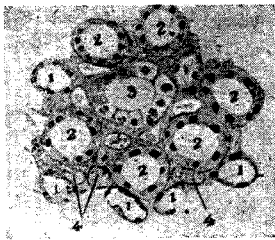
4. 外膜一成於結締組織，膀胱之一部為漿膜被覆。在輸尿管入膀胱之開口部附近，交感神經細胞頗多。

C. 女性尿道（Harnröhre des Weibss）一成於強固之肌層及粘膜。

1. 粘膜（T. mucosa）

上皮一重層物平上皮或單層圓柱上皮。尿道周圍腺（Periurethrale Drüsen）為分枝管狀單腺。在尿道開口部為多。

固有膜（T. propria）為微細纖維性結締組織多含細胞，表面有乳頭。



1. Henle 氏蹄係細部

2. Henle 氏蹄係粗部

3. 集合管

4. 血管

Fig. 145

人腎髓質內帶之橫斷（240 倍）

2. 肌層——平滑肌，內縱走而外為環層。

3. 靜脈——在粘膜及內縱肌中有靜脈網，成海綿體。

D. 男性尿道（Harnröhre des Mannes）(Fig. 310)

a. 粘膜 因部位而構造不同。

上皮1. 移行型上皮——在前列腺部（Pars prostatica.）

2. 多列性圓柱上皮——在膜狀部（Pars membranacea,）混有杯狀細胞。

3. 單層圓柱上皮——在海綿體部（Pars cavernosa）上皮細胞間混有杯狀細胞。

有陷窩（Lakunen）此部有 Littri 氏尿道腺，為分枝泡管狀單腺。

尿道球腺（Gl. bulbourethralis）在開口部之前為多列上皮。

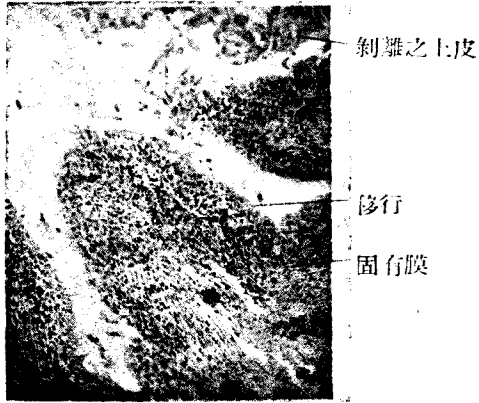


Fig. 146 人之膀胱 (110 倍)

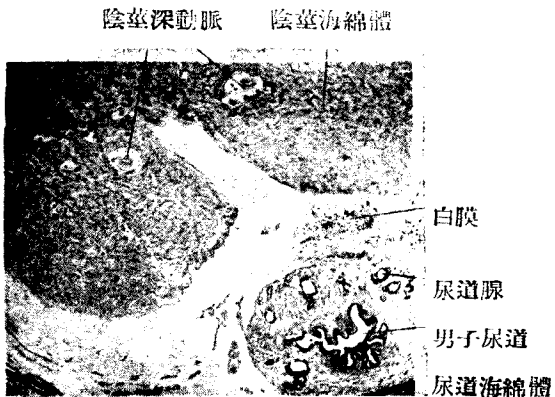


Fig. 147
陰莖 Penis (8 倍)

4. 重層扁平上皮——有舟狀窩 (Fossa navicularis.)

固有層——成於結締組織及彈力纖維，舟狀窩有乳頭。

b. 肌層——為平滑肌，在前列腺部，成於內縱走及外環狀纖維，至前

方漸減，海綿體部前半僅有少許斜走縱走之纖維。

c. 血管在男子尿道粘膜固有層及其下層為多，成尿道海綿體。淋巴管沿血管行走。神經成叢，有時含神經細胞。

第八章 生殖器系

(System der Geschlechtsorgane, Genital System)

第一節 男性生殖器

I. 睪丸 (Hoden, Testis) (Flg. 311)

白膜 (Tunica albuginea) (T. fibrosa) —— 為睪丸之外表，結締組織中混彈力纖維，表面有單層扁平上皮。

血管膜 (T. vasculosa) —— 即在白膜之下。

睪丸小中隔 (Septula testis) —— 為間質組織，分睪丸為小葉，以放

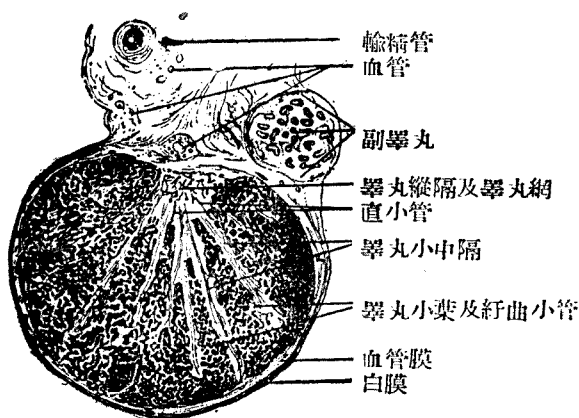
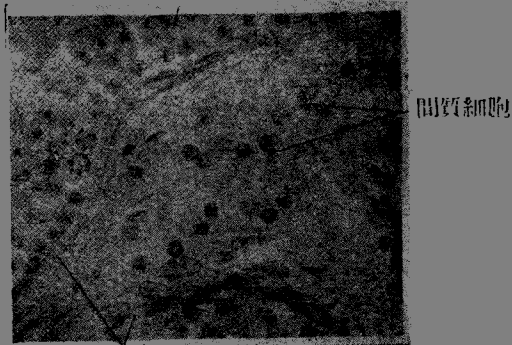


Fig. 148

初生兒睪丸斷面 (10 倍) (S)

線狀集於睪丸縱隔，且侵入睪丸小管間，通常在結締組織細胞外，有間質細胞 (Zwischenzellen)，有時藏 Kristalloide。間質細胞或稱 Leydig 氏細胞，有上皮細胞狀之大細胞體，出內泌素 (Hormon) 云。(Fig. 312) 睪丸縱隔 (Mediastinum testis) Corpus Highmori) 為白膜上後方之肥厚部，為睪丸小中隔相連。

睪丸小管



固有膜

Fig. 149

間質細胞 Zwischenzellen

睪丸小葉 (Lobuli testis) 成於睪丸小管，以睪丸小中隔爲界。

睪丸小管分次述三部。

1. 紆曲細管 (Tubuli contorti,) 大小約 140 μ ，爲睪丸小葉之內容。在此部可見精子形成。

2. 直細管 (Tubuli recti) 大小 20—25 μ ，單層短圓柱上皮。不見精子形成。



- 1. 紆曲小管
- 1. 直小管
- 2. 睪丸網
- 3. 輸出小管
- 4. 副睪丸管
- 5. 及 9. 迷路小管
- 7-8. 輸精管
- 10. 旁睪丸

Fig. 150

睪丸小管及輸精管之模型

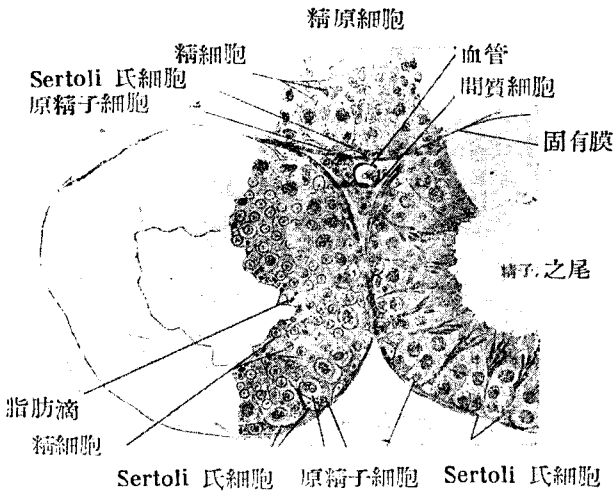


Fig. 151

二十日鼠睪丸小管 (360 倍)

3. 睪丸網 (Kete testis) 在睪丸縱隔內，大小為 24—180 μ 。單層骰子狀上皮。不見精子形成。(Fig. 313)

II. 睪丸小管之組織 (Fig. 314)

睪丸小管為固有膜 (Membrana) 所包，中有胚上皮 (Keimepithel)。胚上皮成於 Sertoli 氏細胞 (或皮柱細胞) 及精細胞 (Samenzellen)。

a. Sertoli 氏細胞之核為光明泡狀，少染色質，核小體著明，胞亦體淡明，附着於固於固有膜，或橫列，或作放射狀。幼小之精子，均集於此。

b. 精細胞 (Samenzellen) 為男性生殖細胞。接近固有膜者已老。向內腔者幼而近於成熟，且示精精子形成 (Spermiogenese) 精子形成分增加期，生長期，成熟期等三期。

精細胞依次連順序而分裂增殖，遂成精子。

1. 原精子 (Spermatogonien) — 接固有膜，細胞體較小，核圓，染色質豐富，增加旺盛。即增加期之精細胞。(Fig. 314, 316) 此細胞所生者即精原細胞。

2. 精原細胞 (Spermatocyten) (= 第一次精原細胞) — 細胞體大，

核亦大，染色質豐富，核絲著明。即屬於生長期之精細胞，經第一次成熟分裂後成前精細胞。

3. 前精細胞 (Praespermatiden) (= 第二次精原細胞) 一與前者相似，但稍小。核絲著明。經第二次成熟分裂後成精細胞。

4. 精細胞 (Spermatiben) 細胞體小，約為前者之半，淡明。漸入變形期後，生種種移行型，終成精子。

b. 精子 (Spermien) 分頭，頸，尾三部。長 60 μ 。

頭部 (Kopf) 稍扁平 梨狀

頸部 (Hals) 短圓

尾部 (Schwanz) $\left\{ \begin{array}{l} \text{連接部 (Vebindungsstüek)} \\ \text{主部 (Hauptstück)} \\ \text{終部 (Endstück)} \end{array} \right.$

尾部由中心之軸線 (Achsenfaden) 及被膜 (Hülle) 而成。

終部無被膜。故軸線露出於外。

III. 輸精道 (Samenweg)

睪丸網 → 輸出小管 → 副睪管 → 輸精管 → 精囊 → 射精管。

a. 輸出小管 (Ductuli efferentes)

上皮——二種細胞 (顫毛細胞及骰子狀細胞)，各有若干集合而互相交錯，管腔成星形。(Fig. 321)

顫毛細胞——單層圓柱狀顫毛上皮，有粒性原漿。

骰子狀細胞——立方形，無顫毛，有粒性原漿，及閉鎖堤 (Schlussleiste)。

固有膜 成於結締組織薄層，有平滑肌圍繞之。平滑肌環走，外有結締組織。

b. 副睪管 (Ductus epididymidis) 有時在管腔內見浮遊之精子羣 (Fig. 321)

上皮——二列性圓柱上皮，管腔面平坦。細胞內有分泌粒。Golgi 內網著明。表面有硬顫毛 (Stereocilien)

固有膜——微弱

平滑肌——環走

結締組織包於其外。

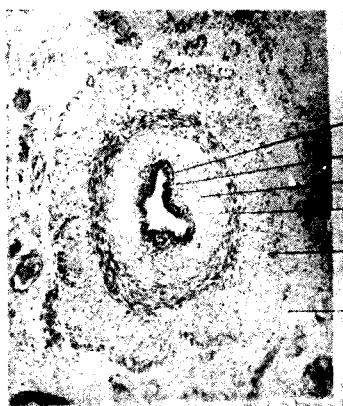
輸出小管(斜斷)



上皮 環狀肌 輸出小管橫斷 結締組織
 副睪丸管

Fig. 152

人副睪丸斷面之一部(50倍)



上皮
 固有膜
 內縱走肌
 環狀肌
 外縱走肌
 外膜

Fig. 153

小兒輸精管(110倍)

c. 輸精管 (Ductus deferens)

粘膜——有皺襞，管腔為星形。

上皮——二列圓柱上皮。

固有膜——結締組織及彈力纖維。

肌層——甚厚。成於三層。內層——縱走平滑肌。中層——環狀平滑肌。

外層——縱走平滑肌。

外膜——結締組織及彈力纖維之外，有縱走平滑肌 (m. Cremasterinternus)。

附：1. 副睪丸及輸精管附近，有胎生期遺物。

旁睪 (Paradidymis)

迷走管 (Doctuli aberrantes)

皺壁



Fig. 154

人精囊 (38倍)

均為原腎 (Urnier) 之遺物，終於盲端，有骰子形或圓柱顫毛上皮。

睪丸附屬體 (Appendix testis) ——為 Müller 氏管之遺物。

副睪丸附屬體 (Appendix epididymidis) ——為原腎之遺物。

附：2. 精系 (Samenstrang, Funiculus spermaticus) ——含次述要素。

輸精管一見前述。

靜脈叢 (Plexus pampiniförmis)

平滑肌 (M. cremaster int.) 內提舉肌

橫紋肌 (M. cremaster ext.) 外提舉肌

動脈及神經

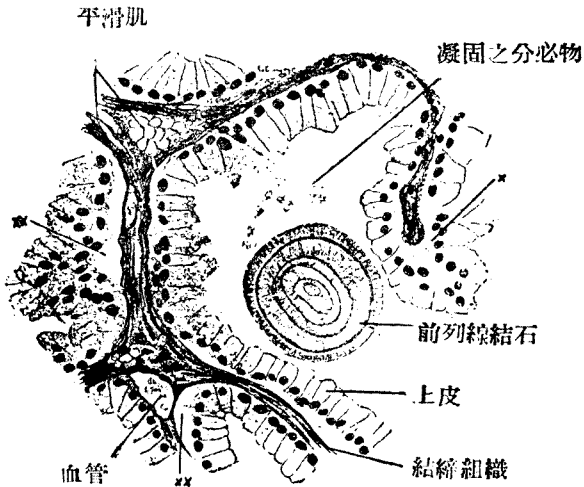


Fig. 155

23歲男子前列腺 (攝護腺) (360 倍) (S)

× 上皮斜斷 × × 由結締組織剝離之上皮一部

- d. 膨大部 (Ampulla) 在輸精末梢部，其組織似精囊。肌層不規則。
- e. 精囊 (Vesicula Seminalis, Samenblase) (Fig. 323)
 粘膜一皮皺襞網狀或粘膜窩 (Krypten)。
 上皮一一列，多層，或多列性圓柱上皮，胞體內有分泌粒。時有色素粒

固有膜—結締組織及彈力纖維。

肌層—環走及縱走無規則。

外膜—結締組織。

f. 射精管 (Ductus ejaculatorius) 一略與輸精管相似。

IV 前列腺 (Prostata) (Fig. 324)

構造：分小葉，小葉間結締組織中有多量平滑肌及彈力纖維。

腺體一為分枝泡狀之漿液性單腺。成於 30—50 腺體。

腺細胞一單層，骰子狀或圓柱狀。

前列腺結石 (Prostatstein) 一末端部中往往有之，其數不定，主要成於磷酸石灰。

排出管即前列腺管為移行型上皮所被覆。

精阜中央，有一前列腺囊 (Utriculus prostaticus,) 係 Müller 氏管下端之遺物，有二列性鱗毛上皮。

前列腺下端無境界，漸移行於膜狀尿道括約肌 (M. sphincter urethrae) 此為橫紋肌。

V. 尿道球腺 (Gl. bulbourethralis (Cowperi))

係管狀泡狀複腺，腺細胞為立方形，淡明，與粘液細胞相似。有細胞間分泌小管。腺小葉間之結締組織，混有平滑肌及橫紋肌。排泄管之擴大，頗不規則。

VI. 陰莖 (Penis) (Fig. 310,)

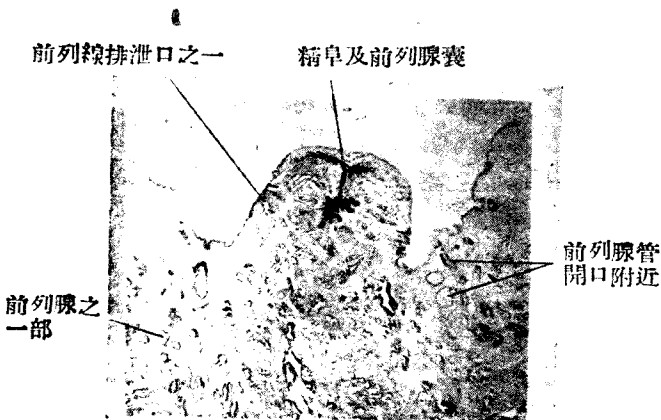


Fig. 156

人精阜橫斷 (9 倍)

陰莖成於二個陰莖海綿體及一個尿道海綿體。

其外有筋膜及皮膚，茲自外列舉之。

皮膚 (Haut) 容易推動。

筋膜 (Fascie) 為緊包之結締組織膜。

陰莖海綿體 (Corpora cavernosa penis) 成於白膜及海綿組織。

白膜 (T. albuginea) 為強韌之結締組織被膜，含彈力纖維。

海綿組織 (Schwammgewebe) 為混合彈力及維及平滑肌之結締織，其組織空隙為扁平上皮 (Endothel) 所被覆，充滿靜脈血。動脈有厚壁。

尿道海綿體 (Corpus cavernosum urethrae) 由二部而成。邊緣部大抵與陰莖海綿體相似，但無動脈及靜脈之直接交通。

中心部由在尿道粘膜下層發達之靜脈網構成。

白膜由結締組織之輪走纖維構成。

龜頭 (Glans penis) 為尿道海綿體之連續部，

包皮 (Praeputium) 外面與外皮同，但內面無毛及汗腺，有包皮腺 (Cl. praepentialis) (皮脂腺之一種)，其分泌物與脫落上皮混合而成包皮垢 (Smegma praeputi)

白膜，龜頭，及包皮內有特別之神經終末端。

第二節 女子生殖器 (Weibliche Geschlechtsorgane)

成於卵巢，輸卵管，子宮及陰道

1. 卵巢 (Ovarium; Eierstock) (Fig. 327)

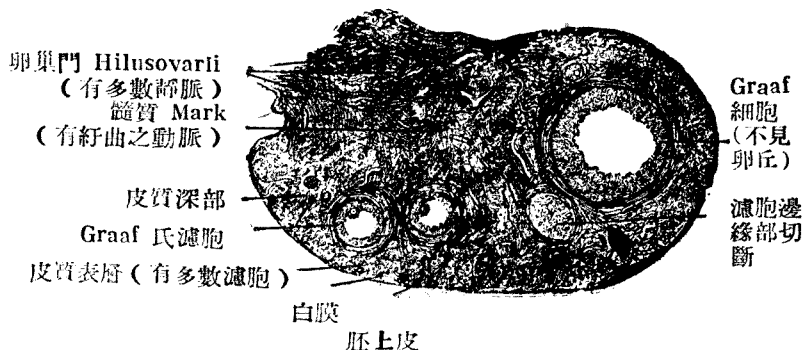


Fig. 157

8 歲幼女卵巢斷面 (10倍) (S)

卵巢為扁平橢圓形，結締組織構成卵巢質 (Stroma ovarii,) 最外層被以白膜。其次為皮質，內部曰髓質。髓質中混彈力纖維及平滑肌。

構成卵巢之要素如下：

1. 胚上皮 (Keimepithel) — 雖為腹膜之單層扁平上皮連續部但在卵巢之上皮，為立方形至短圓柱狀。其中有特別肥大之卵原細胞 (Ovogonien,) 或稱原始卵 (Primordial)

2. 白膜 (Tunica albuginea) — 為上皮下皮之結締組織膜，多細胞。

3. 皮質 (Rindensubstanz) — 藏胚上皮增殖之卵塊 Eiballen, 原始卵胞，及水泡狀卵胞等。基質之結締組織中間質細胞。此細胞由卵胞膜之結締組織細胞發生，圓形或多角形上皮細胞，含脂肪粒，或稱青春腺 (Pubertätsdrüse) 有內分泌作用。在啮齒類，食蟲類等尤著明，人類則罕見之。

4. 髓質 (Marksubstanz) — 結締組織，彈力纖維，及平滑肌。富於血管。

II. 卵之形成 (Oogenese.)

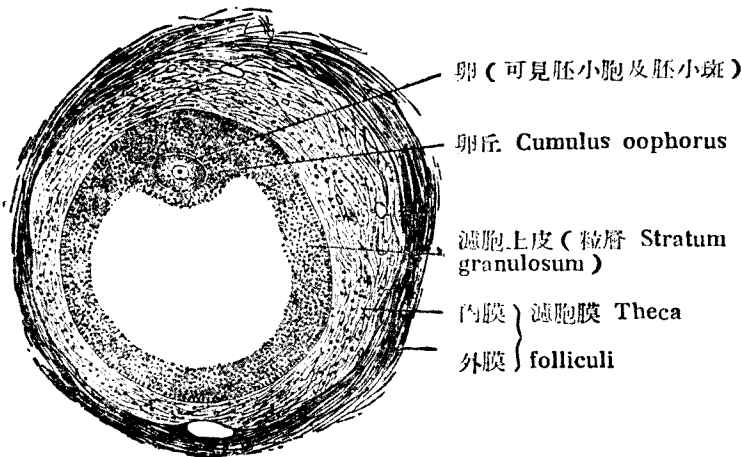


Fig. 158

8 歲少女 Graaf 氏濾胞 (90 倍) (S)

中央空白處容濾胞液 (Liquor folliculi)

胚上皮中所生卵原細胞（原始卵 Primordialei），有巨核及核小體。附近之細胞爲所壓平，而圍此原始卵。原始卵由胚上皮漸沉入卵巢皮質內，分裂增加。謂之卵塊（Eiballen）卵塊亦漸增加。

構成卵塊之原始卵，爲中立性上皮細胞（卵胞上皮）及結締組織所包，互相分離獨立。謂之第一次卵胞（Primärfollikel）。

以上所述均屬胎生中之演變。其次即成泡狀卵胞。

泡狀卵胞（Folliculus vesiculosus）（Graaf 氏卵胞）第一次卵胞之上皮增大而成數層，卵亦漸大。卵之周邊肥厚，屢呈細放射紋，扁平而明，謂之透明帶（Zona pellucida）（卵膜 Oolemma）。其間之卵原細胞肥大而成卵母細胞（Oozyten）。此卵肥大由於卵黃之蓄積。卵之核曰泡胞（Keimbläschen）。

卵胞上皮益增殖，遂生空隙，收容卵泡液（Liquor folliculi）充滿卵泡液之卵胞曰泡狀卵胞。茲由其外面起依次觀察之。（Fig. 330）

1. 卵胞膜（Theca folliculi）爲結締組織性被膜，外層爲纖維性，內層多血管及細胞。

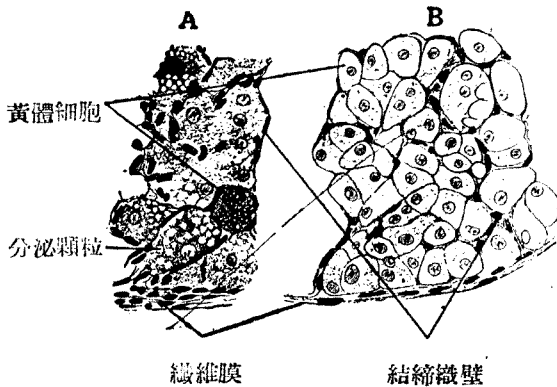


Fig. 159

黃 體

在貓之黃體屢見分泌粒（260 倍）

A 貓卵巢黃體 B 家兔卵巢黃體

2. 玻璃膜 (Glasshaut)

3. 粒層 (Stratum granulosum) 成於多層卵胞上皮。其中包卵而成丘狀者，曰載卵球 (Cumulus oophorus) 在卵周圍，列若放線狀者，曰放線冠 (Corona radiata)

4. 卵細胞 (Eizelle) 之要素，為透明帶 (Zona pellucida, Dolemma) 卵原線 (Ooplasm) 胚泡 (Keimbläschen, Zellkern) 及胚斑 (Keimfleck, Kernkörperchen)。

5. 卵泡液 (Liquor folliculi) 充滿於卵胞腔內。泡狀卵胞，既而破裂，卵遂排出，是名排卵 (Ovulation) 初生兒之卵巢中有四萬以上卵母細胞，但成熟者不過四百餘。

III, 黃體 (Corpus luteum) (Fig. 332)

排卵後卵胞上皮忽增，變成黃體細胞，Luteinzellen 含類脂肪體，且有內分泌作用。

真黃體 (Corpus luteum verum) 者指既受精卵之繼續發育者而言，假黃體 (Corpus luteum spurium) 云者，謂卵之不受精而消失者。真黃體於出產後，有血管及結締組織侵入而成白體 (Corpus albicans)

卵巢多動脈，靜脈，淋巴管，及神經。

附：卵巢附近有胎生時之遺物。皆小。

副卵巢 (Epoophoron) 一為腎之遺物，成行曲小管而有顛毛上皮

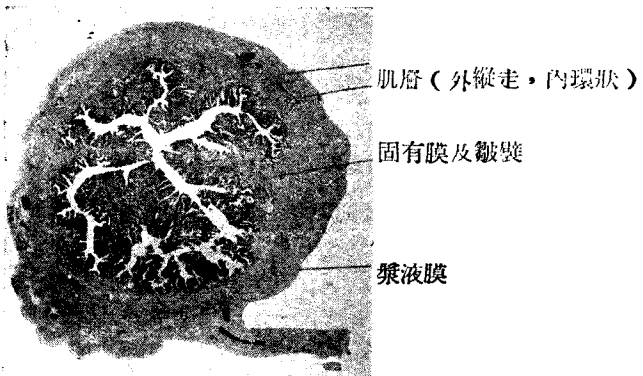


Fig. 160
人之輸卵管 (9 倍)

傍卵巢 (Paraphoron) 一亦係原腎上遺物，有圓柱上皮之分枝小管。

IV. 輸卵管 (Tuba uterina, Eileiter) (Fig. 333)

1. 粘膜 有極複雜之皺襞，在膨大部最厚。
 上皮一單層顫毛上皮，向子宮運動。其中可見無顫毛之細胞分泌粘液。
 固有層 為多細胞之纖維膜，移行於肌層。
2. 肌層 內環走者強，外縱走者弱。
3. 漿液膜下結締組織—混彈力纖維。漿液膜與前述同。

V. 子宮 (Uterus)

子宮成於體部 (Corpus) 峽部 (Isthmus) 及頸部 (Cervix)。

分三層，其外有漿液膜。即內膜 (Endometrium) 肌膜 (Myometrium)

外膜 (Perimetrium)

a. 內膜即粘膜

上皮—與輸卵管同，為單層顫毛上皮，一部細胞無顫毛。處處有粘膜凹窩 (Krypten)。

固有層—為結締組織，有核，混白血球。

子宮腺 (Gl. uterina) 之形，雖為管狀腺，但不過為無分泌作用之凹窩。在體部可以見之。(Fig. 335)

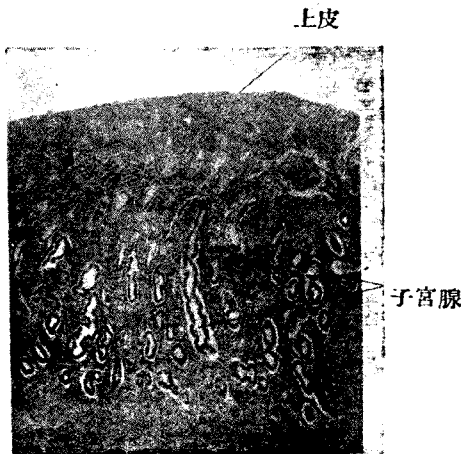


Fig. 161

月經後約十五日之子宮內膜(36倍)

子宮頸腺 (Gl. cervicalis) — 爲粘液管腺，貯粘液者謂之 Naboth 氏小卵 (Ovula Nabothi)。

b. 肌膜 (Myometrium) 成於平滑肌分三層，自內起列舉之。

1. 粘膜下層 (Stratum submucosum) 爲縱走肌。

2. 血管層 (Stratum vasculare) 爲環狀肌，多靜脈。

3. 上血管層 (Stratum Supravasculare) 一部爲環狀，一部爲縱走平滑肌。

c. 外膜成於結締組織，外有漿膜。

子宮頸部與體部稍異，粘膜液。

上部 2/3 — 單層顫毛圓柱上皮，混粘液細胞。

下部 1/3 — 多層扁平上皮。有乳頭，散在性之管狀腺及 Naboth 氏小卵。
• (Fig. 336)

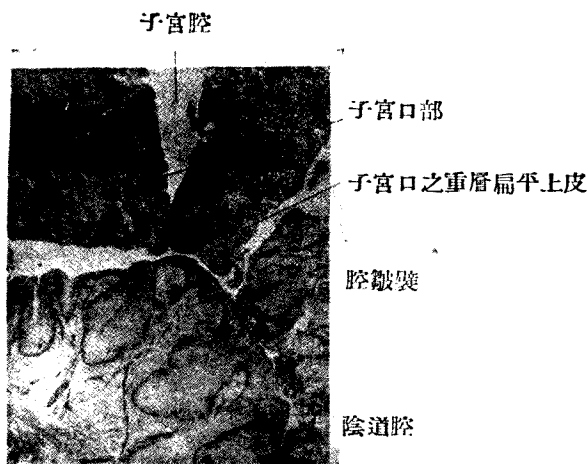


Fig. 162

子宮口部 (12 倍)

VI. 陰道 (Scheide)

1. 粘膜有縱隆起 (Columnae rugarum) 及橫皺襞 (Rugae vaginalis)

es) 無線。

上皮—多層扁平上皮。(Fig. 40)

固有層 有乳頭。多白血球。混合彈力纖維之結締組織。

2. 粘膜下組織—結締組織，多彈力纖維。

3. 筋膜 { 內環層平滑筋
外縱走平滑肌

4. 外膜 結締組織，含多量彈力纖維。

其他富於血管，淋巴管，及神經。

VII. 外陰部 (Aussere Genitalien)

陰蒂 (Klitoris) 與男性陰莖相似。

尿道開口附近有粘液腺。

小陰唇 (Labia minora) 有皮脂腺，無毛根。

大陰唇 (Labia majora) 與一般外皮同。

處女膜 (Hymen)—為結締組織板。發以粘膜。 Bartholin 氏腺 (Cl. vestibularis majoris Bartholini) (前庭大腺) 與男性之 Cowper 氏腺相

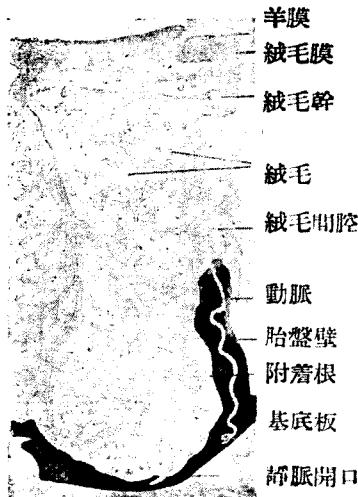


Fig. 163

入胎盤構造斷面模型 (蜕膜 Decidua 之構造見 Fig. 340) (S)

當。前庭小腺 (Cl. vestibularis minor) 爲小粘液腺。

VIII. 臍帶 (Nabelstrang)

臍帶 (Nabelstrang, Funiculus umbilicalis) 之表面爲羊膜 (Amnion) 所包，覆以單層上皮。內部成於膠狀結締織 (gallertiges Bindegewebe) 收容各種脈管。胎兒發育後，臍帶亦稍起變化。妊娠前半期之臍帶內容如次。

臍靜脈 (V. umbilicalis) 一條。




Fig. 164

成熟胎盤斷面 (200 倍) (S)

臍動脈 (A. umbilicalis) 二條

尿管 (Allantoisgang) 之遺物 (上皮索)

卵黃管 (Dottergang) 單層圓柱上皮

卵黃血管 (Dottergefäß)

胎外體腔 (äusserembryonales Coelom) 一爲內皮所被覆。至妊娠後期，僅見次述各物。

臍靜脈 (V. umbilicalis)

臍動脈 (A. umbilicalis) (二條)

卵黃管遺物 (上皮索)

IX. 胎盤 Placenta (Fig 338)

發生：一既受精之卵安着於爲月經前變化之子宮粘膜面，遂爲周圍之結締組織所包。卵漸發育，自胎兒外胚葉生絨毛膜 (Chorion) 其上皮忽肥厚

增殖，遂成營養細胞 (Trophoblasten) 營養細胞破壞其周邊之蛻膜一部而生空隙。其後則空隙中有血液流入。營養細胞成二層、表層為合體細胞 (Synzytium)，深層曰 Langhans 氏細胞層。

絨毛膜生絨毛突 (Chorionzotten) 多分岐。上述空隙，曰絨毛間腔 (Intervillöse Räume) 母體之動脈經蛻膜而開口於此，以血液充滿之血液經靜脈而歸母體。

完成胎盤：一成於胎兒胎盤及子宮胎盤。

胎兒胎盤 (Placenta fetalis) (Fig. 341)

羊膜 (Amnion) 為羊膜上皮所被覆。上皮下有透明層。

絨毛膜 (Membrana Chorii)

絨毛 (Chorionzotten) 為合體細胞及 Langhans 氏細胞層所被覆，其中血管與靜脈及動脈相連。

子宮胎盤 (Placenta uterina) 係蛻膜之表層，與胎兒胎盤密接。向胎

兒胎盤成胎盤隔而分絨毛皮羣 (小房, Cotyledo)。子宮胎盤及胎兒胎盤在胎盤邊緣，互相愈着。(Fig. 338)

第九章 總 皮

(Integumentum commune)

I. 外皮 (Haut, Cutis skin)

外皮分表皮，皮及皮下組織三層。

1. 表皮 (Epidermis) 一係重層扁平上皮，表皮之厚者，可分四層。

角質層 (Stratum corneum) 角化完全，故不見細胞核。含副色素母

Paraleidin) 而鞏固。

透明層 (St. lucidum) 透明，有角素母浸潤，無細胞核。

粒層 (St. granulosum) 一有透明角質 (Keratohyalin) 之暗色粒，有核。

生發層 (St. germinativum, Rete Malpighi) 細胞有色素粒，細胞間橋及細胞間隙著明。屢見絲狀核分裂 (Mitose)。上層之細胞為多角形，曰棘狀細胞 (Stachelzellen) 深層成於圓柱狀細胞。

2. 真皮 (Corium) 一成於結締組織，混彈力纖維及平滑肌。

乳頭 (Papillen) 表皮下有大多數，或容毛細血管網 (Gefasspapillen)，或藏神經末梢 (Meissner 氏小體) (Nervenpapillen) 一此曰乳頭層 (Str-

atum papillare) 有時亦見網狀結締組織纖維束，故亦稱網狀層(Stratum reticulare)。時見含色素粒之 Melanoblasten。

3. 皮下組織 (Stratum subcutaneum) 係疎鬆之結締組織，多脂肪細胞及彈力纖維。汗腺絲球及毛囊等亦在此層。

外皮之附屬器為指甲，毛髮及腺。

II. 指甲 (Nagel Nail) 成於變質之表皮角板，被以甲床。甲床成於生發層及真皮。(Fig. 345, 346)

1. 角板 (Hornplatte) 一與表皮之角質層相當，呈乳白色而半透明，角化之細胞僅有核而已。(Fig. 346 b)

2. 指甲之生發層一與表皮之生發層相當。在角板下有縱走隆起。

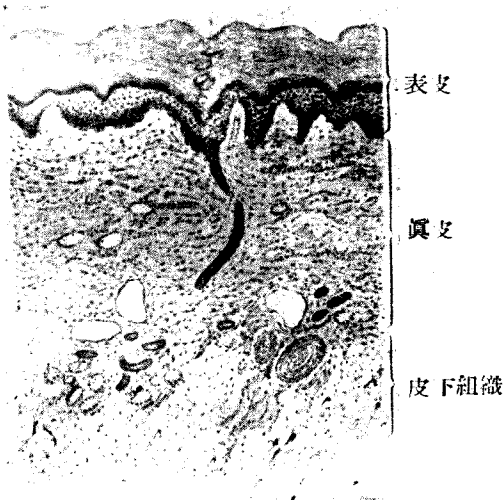


Fig. 165

人皮膚，高山氏標本(參照 Fig 342)
皮下組織 右方有 Vater-Pacini 氏小體
左方有汗腺斷面

3. 真皮表面，有多數平行之長隆起，名甲牀脊 (Crista unguis) 覆以種子層，有縱走隆起。邊緣有甲部及甲皺襞。(Nagelfalz)

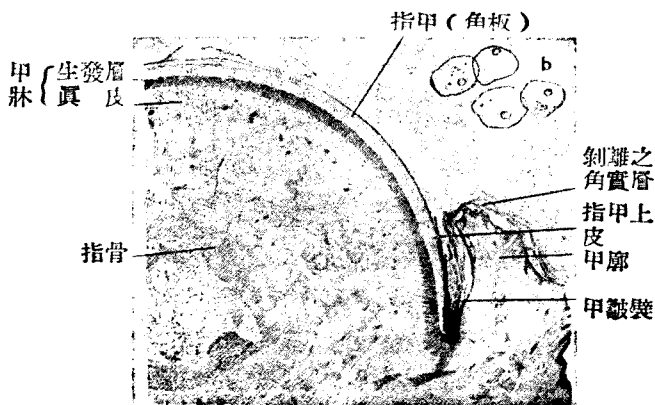


Fig. 166

a 指甲 Nagel (23倍) b 分離之指甲上皮下皮

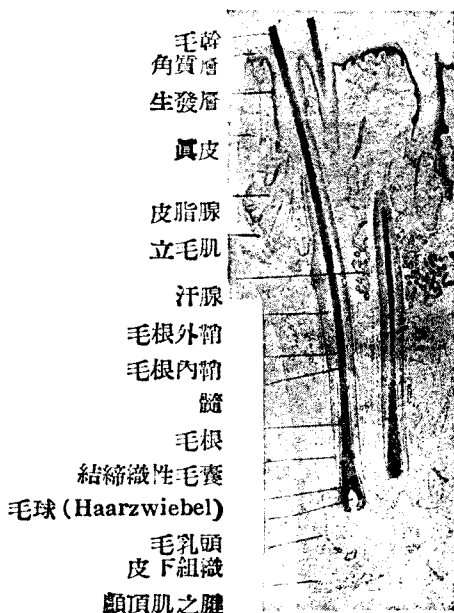

Fig. 167

人頭皮 (20倍)

4. 弧影 (Lunula) 即甲皺襞前所見淡紅色之半月狀部，甲根營甲之生長。甲根眞皮，有高乳頭。弧影即其生長部位。

III. 毛髮 (Haare, Pili, Hair)

毛髮，分毛幹，毛根，及毛囊三部，立毛肌，毛囊腺附屬之，毛幹斜行於皮膚表面，表面下稍細，曰頸部 (Collum) 毛根爲毛囊所包 (Fig. 347)

1. 毛幹 (Schaft, Scapus) 爲露出於皮外之部分。分毛小皮，皮質及髓質三層。

毛小皮 (Haarkutikula) 一角化之無核扁平上皮，重疊若屋瓦狀。

皮質 (Rindensubstanz) 一成於數層角化上皮，細胞伸長，列若纖維狀。細胞內及細胞間，有良素粒。在毛根部則移行至毛球固有細胞。

髓質 (Mark Hair medulla) 一爲毛之中軸，成於有透明角質之骰子狀上皮、有核之遺物。細胞間時有空氣小泡。但髓質因部位不同，有時欠缺。白髮之原因，即由此空氣所致。

2. 毛根 (Haarwurzel, Radix pili, Hair root) 下端稍膨大而成毛球 (Bulbuspili)。下方侵入之乳頭 (Haarpapille)，即以毛球覆之，其狀如帽。下端之內外根鞘各層細胞，無區別而移行，可見核之間接分裂。

3. 毛囊 (Haarbalg, Hair follicle)

毛囊成於結締組織層及上皮層。

a. 結締組織層爲眞皮連續部，成於內環走，外縱走之纖維。以玻璃膜與上皮層爲界。

b. 上皮層爲表皮之連續部，分根內鞘及根外鞘二部。

根外鞘 (Aussere Wurzelscheide) 一重層扁平上皮。

根內鞘 (Innere Wurzelscheide) 一分二層，透明角質粒。漸至上部則二層之界限消失。毛球以下亦無區別。

Henle 氏層一爲單層無核上皮。到處有萎縮之核，下方近毛球處有核。

Huxley 氏層一爲單層有核上皮。

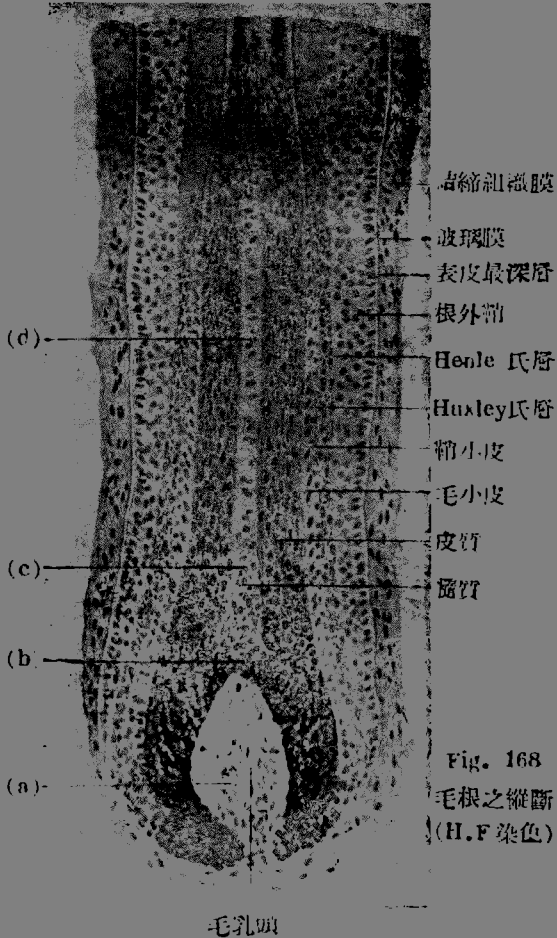
鞘小皮 (Scheidenkutikula) 一成於單層扁平細胞。

再入內部，則屬於毛髮。

4. 毛囊腺 (Haarbalgdrüsen) 皮脂腺 (Talgdrüsen, Gll. sebaceae) 此爲分枝胞狀腺之一種，腺上皮各階級示脂肪化之各階級，終失其核而成分泌物，即皮脂是也。排泄管短，爲重層扁平上皮所被覆，開口於毛囊。(Fig. 347, 356)

5. 立毛肌 (M. arrector pili) 成於平滑肌，位於毛根與皮膚表面成鈍

角側。



毛之發生及脫落：胎生三月，表皮增殖，生毛芽 (Haarkeim) 而沈入真皮中。毛芽之漸生長者曰毛栓 (Haarzapfen)。此時真皮亦增殖而生乳頭。乳頭漸長，從下方壓迫毛栓，使成毛錐體，Haarkegel 以後由軸部即成毛，周圍部即成根外鞘，根內鞘，及鞘小皮。毛囊腺由根鞘細胞之出芽而生。

毛脫落時，毛根下部先起細胞角化，與毛乳頭分離後，成棍毛(Kolbenhaare)而脫落。此時根鞘上皮萎縮。毛再生時毛囊開口部下之細胞塊毛床再起細胞增殖，然後潛入深部，使新毛發育。

IV. 皮膚諸腺

a. 毛囊腺 (Sebaceous gland) 一分泌皮脂 (Hauttalg, Sebum) 為隨伴毛囊之分枝泡狀單腺。亦有不隨毛囊者，於口唇，小陰唇，龜頭，陰莖包皮等見之。(Fig. 347, 356)

b. 汗腺 (Schweissdrüsen, Gl. sudoriparae, Knäueldrüsen, Sweat gland) 一為不分枝之長管腺，末端成爲絲球。腺上皮爲單層骰子狀細胞，固有膜包其外。固有膜與上皮細胞間，有縱走之平滑肌。(Fig. 367; 358) 排泄管長，狀若螺旋，貫表皮而開口。其外具固有膜。

與汗腺同系者，有下列數種。

眼瞼腺 (Gl. ciliaris Mollii,) 耧癭腺 (G'. cerminosa,) 乳暈腺 (Gl. areolaris,) 肛圍腺 (Gl. circumanalis,) 腋窩腺 (Gl. axillaris)

c. 乳腺 (Milchdrüse; Mamma, mammary gland)

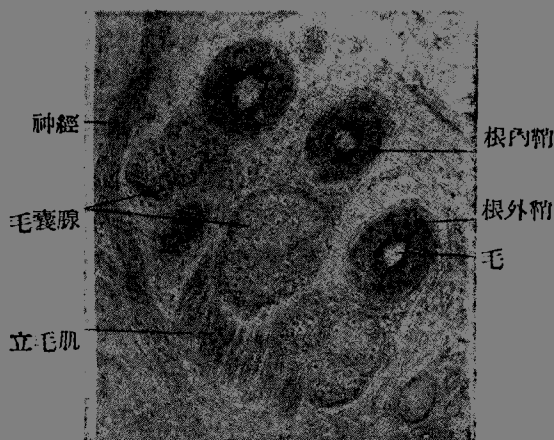


Fig. 169

頭髮之橫斷 (116 倍)

乳腺發源於胎生時表皮之乳嵴 (Milchleiste) 在人類僅一對發達。男女

思春期前之乳腺，為分枝管狀腺而埋於結締組織中。成熟女子之乳，每隆起於胸壁，其內部以結締締為主，亦多脂肪組織。腺以營養排泄為主，末端部極少。

妊娠及哺乳時之乳腺，成於15至20個管狀複腺，埋於多脂肪之結締組織中。腺於此時，有鮮明之末端部，呈管狀及泡狀。

末端部之構造

妊娠時一上皮為骰子狀單層上皮，含脂肪滴。

遊走細胞—間質組織之白血球，遊走於上皮間。初乳球（Kolostrumkörperchen）者，即含脂肪滴之白血球，腺腔中亦有之。

籃形細胞（Korbzellen）一在末端部腺上皮之下。

固有膜（基底膜）一位於上皮及間質組織之間。

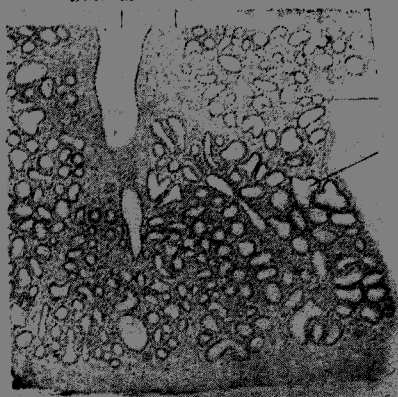
間質組織一成於結締組織，多淋巴球，嗜伊紅細胞，白血球及脂肪細胞。

授乳期—末端部上皮起極盛之分泌現象。上皮為圓柱狀，有充滿分泌粒者，有扁平而在靜止狀態者。

排泄管一成於圓柱狀單層上皮，外包固有膜乳嘴締組織。排泄管未出乳嘴（Papilla mammae）前，其管腔先擴大，謂之，乳竇（Sinus lactiferus）排泄管開口於乳嘴，此部為重層扁平上皮。

乳暈（Warzenhof, Areola mammae）一為乳房尖端表皮深層，多色素粒，皮脂腺及汗腺。肝腺之大者曰乳暈腺（Gl. areolaris, Montgomery）。

排泄管 結締組織



管狀末端

泡管狀末端

Fig. 170

授乳婦人之乳腺（50倍）

乳嘴 *Brustwarze, Pápilla mammae*—有 15 乃至 20 個乳管 (Milchgang)。

乳汁 (*Milch Mlik*)—爲澄明液體，含乳小球 (*Milch kügelchen*) (2-5 μ) 及白血球，(Fig. 353) 故呈白色。

初乳 含初乳球 (*Kolostrumkörperchen*)

Hexenmilch 與初乳相似。

第十章 視 器

(Schorgane, organ of sight)

第一節 眼球 (*Augapfel, Bulbus oculi*)

分內中外三層，有三種內容。(Fig. 364)

三層 { 內膜—神經膜 (*Tunica nervosa*)
中膜—脈管膜 (*Tunica vasculosn*)
外膜—纖維膜 (*Tunica fibrosa*)

內容 { 晶狀體 (*Lens crystallina*)
水樣液 (*Humor aqueus*)
玻璃體 (*Corpus vitreum*)

1. 內膜 (*Tunica interna* (=神經膜) 成於次述三部，(Fig. 365)

- { a. 網膜視神經部 (*Bars optica retinae*)
b. 網膜睫狀體部 (*Pars ciliaris retinae*)
c. 網膜虹膜部 (*Pars iridlica retinae*)

a. 網膜視神經部 自外面起，計 1 層。(Fig. 370)

1. 色素上皮 (*Pigmentepithel, Stratum pigmenti*)

成於圓柱狀六角形細胞，與胎生初期之眼杯相當。向脈絡膜端，無色素而有核。色素成於 *Fuszin*，長 15 μ 之褐色粒。細胞內面，有多數胞突，直入桿體及錐之間。(Fig 368b)

2. 桿體圓錐體層 (*Stäbchen-Zapfenschichtch*) (Fig. 365, 370)

由桿狀體及圓錐體部構成。

3. 外境界膜 (*Membrana limitans externa*)

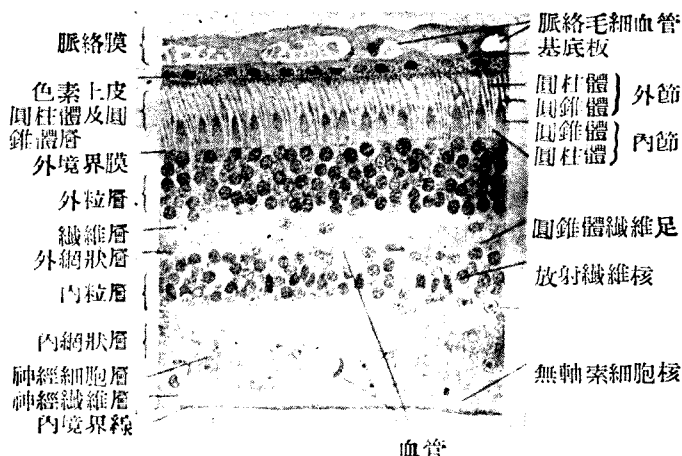


Fig. 171 人眼球網膜(360 倍)

- 位於放射纖維之外部，屬於 Glia 性。
- 4. 外粒層 (äussere Körnerschicht)
為兩種視細胞之胞突。
雙極細胞 (Bipolare Zellen) 之胞突。
水平細胞 (Horizontalzellen) 之胞突。
近黃斑部，雙體視細胞之胞突，長而斜走，此曰 Henle 氏層。
- 5. 纖維層 (Faserschicht)
含放射纖維。
- 6. 內粒層 (innere Körnerschicht)
雙極細胞之核
水平細胞核
無軸索細胞 (Amakrine Zellen) 之核 (在最內部)
放射纖維及其核
毛細血管
- 7. 內網狀層 (innere retikuläre Schicht)
雙極細胞之神經突
無軸索細胞之胞突

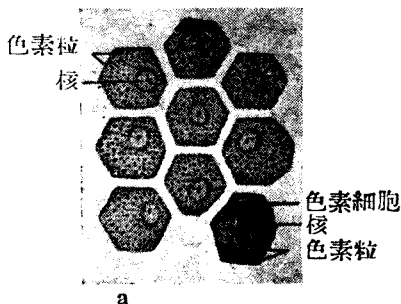


Fig. 172 眼網膜色素
a 橫斷

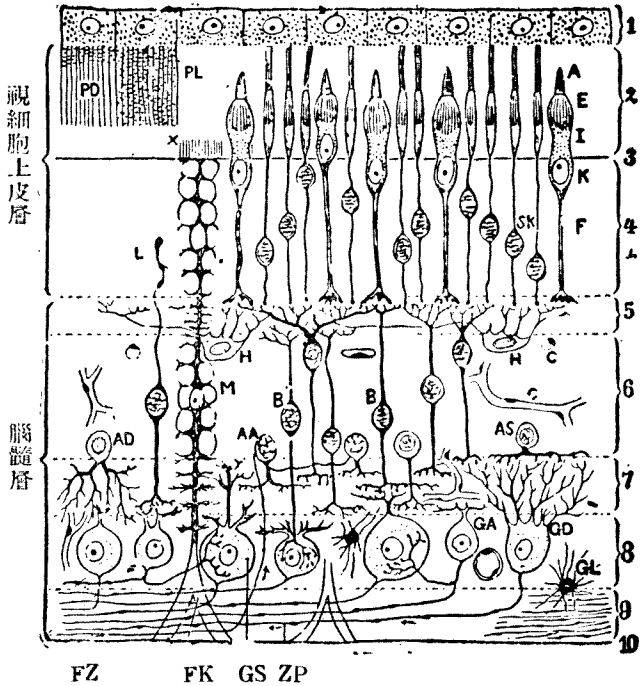


Fig. 173

人視網膜構造之略圖 (Schaffer)

外節；AA 聯合性無軸細胞；AD 瀰漫性無軸細胞；As 成層之無軸細胞；R 雙極細胞；C 毛細管；E 橢圓形細胞；F 圓錐纖維；FK 纖維盤；X 纖維棍；GA 神經節細胞及其側枝；GD 瀰散性神經節細胞；GL 膠質細胞；GS 成層性神經節細胞；H 平行性細胞；I 內節（肌組織狀）；K 圓錐粒；L Landalj 氏棍；M Müller 氏放射纖維之核；PL 在光位之色素細胞；SK 桿粒；ZF 速心性纖維；ZP 求心性纖維，1-10 參照本文

放射纖維

毛細血管

8. 神經細胞層 (Ganglienzellschicht)

神經細胞為多極性，伸出視神經纖維。有神經纖維，膠質細胞，放射纖維，及血管。

9. 視神經纖維層 (Opticusfaserschicht)

視神經細胞伸出求心性纖維

遠心性纖維貫此層而入 8, 7, 6 層。(Fig. 370)

10. 內境界膜 (Membrana limitans interna)

成於放射纖維之底部。

註1. 網膜內視神經連鎖之神經單位 (Neuron) 分三級。

I. 桿體及錐體視細胞

II. 雙極細胞

III. 多極性神經細胞

註2. 神經上皮層 (Neuroepithelschicht) 成於桿體及錐體視細胞，在網膜與2,3,4,5四層均有關係。

其他之 5,6,7,8,9 五層，總稱曰腦層 (Gehirnschicht)。

註3. 桿體 (Stäbchen) 及錐體 (Zapfen) 分為外節 (Aussenglied) 及內節 (Innenglied) 兩部，外節確係桿狀及錐狀，內節之稍膨隆者曰橢圓體 (Ellipsoid) (Fig. 370)。

桿體有視色素 (Sehpurpur) 遇光即分解。中心端延長而成桿體細胞纖維。其中途有核。

錐體部無色素，其內節極粗，外境界膜下有核。中心端漸細，曰錐體視細胞纖維，較桿視細胞纖維尤粗。

註4. 桿體視細胞為多數，每二個錐體視細胞間，有三四個桿體細胞。(Fig. 372)

註5. 放射纖維 (Radiärfaser) 或稱 Müller 氏支柱纖維，自內境界膜始，直達外境界膜，在內粒層者有核。屢出細膜枝在內境界膜者，分佈作圓錐狀。放射纖維屬於構成支柱組織之膠質部 (gliöse Teile)。

註6. 黃斑 (Macula lutea) 內外粒層及神經細胞層均厚，桿體視細胞漸減，遂至消失。視神經及黃斑之間，特有乳頭黃斑神經束




Fig. 174

60 歲男子中心窩及黃斑之斷面

注意；此斷面稍離中心窩之中心窩。因中心窩之中央僅有圓錐細胞而視其他之移行時不便故也。(氏標本, 135 倍)

近中心窩 (Fovea centralis) 則網狀層及粒層漸薄，終則其中心僅剩錐體視細胞。(Fig. 373)

註7。鋸齒緣 (Ora serrata) 視網膜亦薄，視細胞愈近網膜視部緣，則桿體視細胞漸多，且放射纖維亦發達。

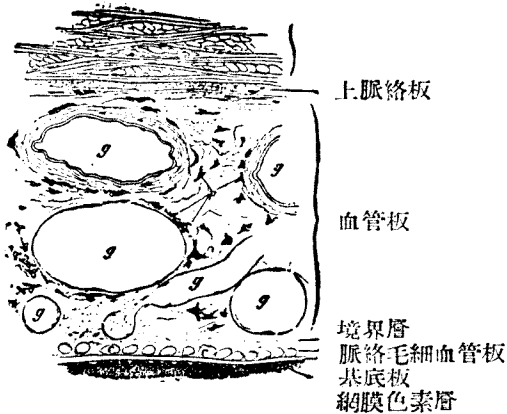


Fig. 175

入脈絡膜 (100 倍)

e 毛細血管斷面 g 大血管 (靜脈) p 色素細胞

b. 網膜睫狀體部 見睫狀體項下。

c. 網膜虹膜部 見虹膜項下。

II. 中膜 (Tunica media) 一多脈管故亦稱脈管層，分三部。

a. 脈絡膜 (Chorioidea) b. 睫狀體 (Corpus ciliare) c. 虹膜 (Iris)

a. 脈絡膜 (Fig. 475) 爲網膜視覺部之外層，分五層。

① 脈絡膜上層 (Lamina suprachorioidea) 或稱棕黑層 (Lamina fusca sklerae) 一爲脈絡膜及鞏膜之中間層，鬆疎而含多數分枝性色素細胞。有淋巴間隙，故亦稱脈絡周圍腔 (Spatium perichoroidale)

② 血管層 (Lamina vasculosa) 一以靜脈網爲主，爲渦狀靜脈之流域 (Vv. vorticosae)。多色素細胞。

③ 脈絡膜彈力層 (Lamina elastica chorioideae) 一無色素細胞之微細彈力纖維層。亦曰境界層。在反芻類及馬，曰纖維紙壁 (Tapetum fibrosum) 在肉食類曰細胞紙壁 (Tapetum cellulosum)，各有不同之組織。

④ 脈絡膜毛細管層 (Lamina choriocapillaris) 殆爲睫狀體及動脈 (Aa. ciliares post. breves) 之流域。營養視網膜之神經上皮層。

⑤ 基礎層 (Lamina basalis = 玻璃膜 Glashaut) 一有視網膜色素上之細胞。

b. 睫狀體 (Corpus ciliaris) 爲脈絡膜之連續部，此處須注意者有三。(Fig. 378)

1. 睫狀突 (Processus ciliaris) 係 70—80 個皺襞，沿眼球神經而走，終於晶狀體周邊。

2. 睫狀肌 (Mm. ciliares) 一在睫體組織內。

經線纖維 (Meridionale Fasern) 一或稱脈絡膜緊張肌 (Tensor chorioideae)，或稱 Brücke 氏肌。位於鞏膜之下。

放射狀纖維 (Radiärfaser = Fibrae radiales) 自眼球之中心放射。

環狀纖維 (Zirkuläre (äquatoriale) Fasern) 或稱 Müller 氏肌，因人而稍異。

放射狀及環狀纖維調節晶狀體之屈折。

3. 視網膜睫狀體部 (Pars ciliaris retinae) 爲二層上皮。外層與視網膜上皮相當，成於骰子狀細胞，含色素粒。內層與視網膜視覺部相當，成於無色素粒之骰子狀細胞，其表面有玻璃膜 (Glashaut) 連於睫狀小帶 (Zonula ciliaris)。

c. 虹膜 (Iris, Regenbogenhaut) 分次述五層。

1. 內皮 (Endothel) 爲單層扁平上皮，在數處無之。但其存在，迄今猶有議論。余嘗見此內皮細胞之有色素者。

2. 前境界層 (Vordergrenzschicht) 或稱網狀層，成於含色素之結締組織細胞，其下卽爲血管層。

3. 血管層 (Gefässschicht) 成於網狀之星形或絲狀色素細胞，但亦見無色素細胞。血管頗多。此層後面有平滑肌兩種。

瞳孔括約肌 (M. sphincter pupillae) 在瞳孔緣附近，走若環狀。

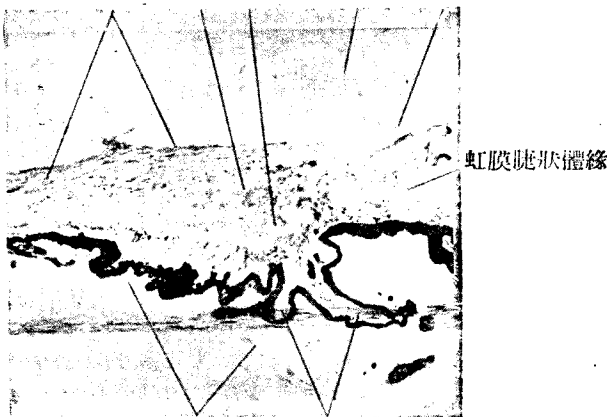
瞳孔散大肌 (M. dilatator pupillae) 在後境界層，若放射狀。此肌係色素上皮之一部所延長者，卽上皮膚之一種。

4. 後境界層 (hintere Grenzschicht) 或稱 Bruch 氏膜一爲散瞳肌所占。在人類則後境界層與瞳肌層相當。

5. 色素層 (Pigmentschicht) 或稱網膜虹膜部 (Pars iridica retinae) 分二層，其前層成散大肌。兩層均充滿色素粒。表面有玻璃膜，連綴於睫狀體之玻璃膜者。

睫狀體肌

Meridionale Faser 放射狀纖維 環狀纖維 鞏膜 Schlemm 氏管



玻璃體膜 睫狀突

Fig. 176

人 睫 狀 體

III. 眼球內容

A. 晶狀體 (Linse, Lens crystallina)

晶狀體成於晶狀質，爲晶狀體囊所包。晶狀體質成於延長之上皮細胞晶狀體纖維 (Linsenfaser)，分柔軟之皮質及較硬之中心核。

晶狀體囊 (Linsen kapsel) 一爲玻璃狀彈力膜，包圍晶狀體全部。

晶狀體上皮 (Linsenepithel) 一爲單層骰子狀上皮，位於前面晶狀體囊之下。

晶狀體纖維 (Linsenfaser) 一爲晶狀體後面上皮之伸長者，作六稜柱形。在晶狀體前後兩極，則附着於晶狀體星 (Linsenstern) 星由黏合質構成。

晶狀體纖維分三種。

中心纖維 (Zentralfasern) 係晶狀體軸，無核。

移行纖維 (Uqergangfasern) 亦無核。此兩類纖維，在晶狀體中心構成硬核。

主要纖維 Hauptfasern 係晶狀體質之大部分，在赤道附近有細胞核。

B. 睫狀帶 Zonula ciliaris, Zinni

成於膠性物質 (glöse Substanz) 爲晶狀體囊及睫狀體間之微細透徹性纖維。小帶由睫體部之內面細胞發生。纖維間有小帶間隙 Spatia zonularia (Caulis Petiti)

C. 玻璃狀體 Glaskörper, Corpus vitrum

爲外胚葉性，發源於視網膜之膠質部。在成人則爲緻密性纖維層 (玻璃體膜 Membrana hyaloidea) 所包，中藏玻璃狀體液 Humor vitreus (濃流動體) 及疎鬆之纖維，並稍有白血球及星形結締組織細胞。

成長中眼球之玻璃管 Canalis hyaloideus 貫玻璃狀體，其中通玻璃體動脈。

D. 水狀液 Humor aqueus, Augenwasser

充滿眼前房及眼後房之淋巴液也。

IV. 外膜 Tunica externa—Tunica fibrosa (Fig. 364)

外膜分鞏膜及角膜二部。

a. 鞏膜 Sklera 成於經緯線狀之強固結締組織，及彈力纖維，有少數色素細胞。Tenon 氏腔繞其外。內面與脈絡膜 (中膜) 相接，兩者以脈絡周圍腔爲界。(見脈絡膜項下)

b. 角膜 Cornea 爲外膜之一部，但因有玻璃狀透明之性質，肉眼已可與白色之鞏膜區別。其組織計五層，茲自前面列記之。(Fig. 381-382)




Fig. 177

人角膜(260 倍)

1. 重層扁平上皮 四五層，表層亦有核。其周緣部移行於眼球結合膜。
2. 前境界層 (Vordere Grenzschrift) 或稱 Bowman 氏膜厚 0.01 m.m. 透徹性 (homogen)。
3. 角膜實質 (Substantia propria cornea)
結締組織纖維束因束間黏合質而連若板狀，再重疊而成角膜固有質。
黏合質內有種種分枝管曰液小管 (Saftkanälchen) 小管數處開大，成星形之液腔 (Saftlücke) 是名角膜小體 (Hornhautkörperchen) 腔中有星形固定角膜細胞及遊走細胞。
4. 後境界膜 (hintere Grenzschrift, Membrana Descemetii) 係玻璃狀膜，其周邊與睫狀肌連結。厚 0.006 m.m.
5. 角膜內皮 (Hornhautendothe) 成於單層多角扁平細胞。

V. 視神經 (N. opticus) (Fig. 371, 384)

視神經與眼球視網膜，在發生學上，均為腦髓之部。組織學所見，與腦

髓白質相似，成於有髓鞘之神經纖維，而以膠組織支持之。

外周有連於腦膜之軟膜 (Pia) 蜘蛛膜 (Arachnoidea) 及硬膜 (Dura) 等包被之。中央通視網膜中心動脈及靜脈。

神經纖維失髓鞘後分為束狀，貫鞏膜篩狀層 (Lamina cribrosa) 後，再經脈絡膜之大孔，出視網膜面而成視神經乳頭 (Papilla nervioptica)。

VI. 眼球之脈管分二系統。

a. 睫狀血管之領域—動脈及靜脈之經路，各無關係。

動脈	{	睫狀後短動脈 (Aa. ciliares postt. breves) 約20條分佈於脈絡	} 分佈於睫狀體， 虹膜，及鞏膜。
		膜 (尤其是 Lamina choriocapillaris)	
		睫狀後長動脈 (Aa. ciliares postt. longae)	
		睫狀前動脈 (Aa. ciliares anteriores)	

靜脈 渦狀靜脈 (Vv. vorticosae) (四根) — 靜脈多集於眼球赤道部，成四條渦狀靜脈，終與眼靜脈 (V. ophthalmica) 合流。

鞏膜靜脈竇 (Schlemm'scher Kanal) 通睫狀前靜脈及渦狀靜脈。

b. 視網膜中心血管之領域

1. 視網膜中心動脈 (A. centralis retinae) — 分枝於視網膜視覺部而營養腦髓層。不達神經上皮。

2. 視網膜中心靜脈 (V. centralis retinae) — 沿動脈而行。

c. 眼球之淋巴道

前部	{	角膜及鞏膜之液小管
		眼前房
		眼後房
		小帶間隙

後部	{	玻璃管
		視神經鞘間空隙
		脈膜絡周圍腔
		Tennon 氏腔 (貫微細疎鬆之結締織)

VII. 眼球之神經

眼球之神經為睫狀體神經 (Nn. ciliares breves et longae)，貫鞏膜及

脈絡膜周圍腔後，分枝於脈絡叢，然後至睫狀體而作睫狀神經叢 (Plexus gangliosus ciliaris) 再分佈於睫狀體，虹膜，及角膜等。在鞏膜之神經與在硬膜者似，普通沿血管而行。

第二節 眼瞼 (Angenlider, Palpebrae) (Fig, 385)

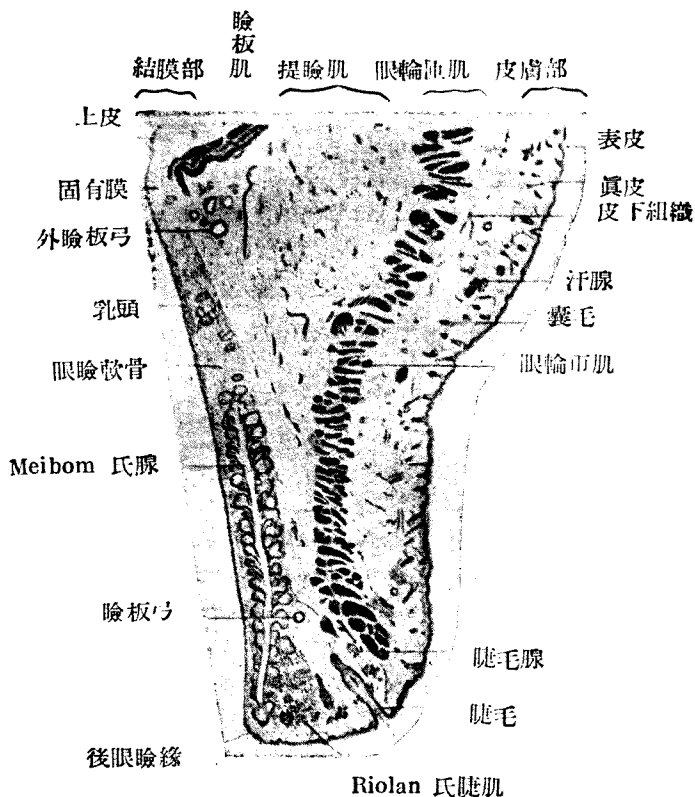


Fig. 178

幼兒眼瞼斷面(15 倍)

Meibom 氏腺之排泄管開口，在此片不能見之

成於皮瓣囊。外面之外皮在瞼緣處移行於內面粘膜（眼瞼結膜）。

1. 外皮部

毛 (Wollhaare) 汗腺，結締組織性色素細胞等全與外表同，第有特異之眼瞼緣。

眼瞼緣之表皮移行於結合膜上皮。

睫毛 (Zilicn) 在瞼前緣，有二三列，斜立。其壽命為 100—150 日云。

睫毛腺 (Gl. ciliaris) 開口於睫毛之毛囊。其構造與汗腺似。開口於睫毛囊之皮脂腺較小。

皮下組織一極疎鬆。

2. 眼輪匝肌 (M. orbicularis palpebrarum) 為橫紋肌。其一部橫於睫毛後者曰睫毛肌 (M. ciliaris Riolani)。

3. 提瞼肌腱 (M. levator palpebrae 之腱) 移行於眼輪匝肌之結締組織 (Fascia palpebralis) 及上瞼板肌 (平滑筋) (M. Tarsalisup, (Müller)

4. 瞼板 (Tarsus) 一為強韌之結締組織纖維板。內有瞼板腺 (Gl. tarsalis Meibom) 共數約 30，與各皮脂腺相似，排泄管長而開口於眼瞼後緣。

5. 結合膜 (Conjunctiva) 一位於眼瞼軟骨後側，成於上皮及固有層，分三部。

a. 瞼結合膜 (Conjunctiva palpebrae) 一位於眼瞼。

上皮一多層圓柱上皮。表面有玻璃狀小皮緣。混有杯狀細胞。固有層一係結締組織，含白血球，及漿細胞。軟骨部平坦。

b. 結合膜穹窿 (Fornix conjunctivae) 一上皮為重層圓柱上皮。固有層下有疎鬆結合膜下組織，故結合膜此部，移動性極大。結合膜淋巴小結 (約 20 個) 一在固有層及粘液腺 (Krause 氏腺)。

r. 球結合膜 (Conjunctiva bulbi)

上皮為重層圓柱，移行於角膜皮。

6. 半月狀皺襞 (Plica semilunaris) 為第三眼瞼遺物，成於重層扁平上皮 (或移行上皮) 及締結組織。

7. 淚阜 (Caruncula laerimalis) 其微細構造與外皮等，有皮脂腺，副淚腺，細毛，絲毬腺等。

8. 眼瞼之血管 來自兩外眥，作動脈弓。瞼板動脈弓 (Arcus tarseus) 在眼瞼緣。

臉板外動脈弓 (Arcus tarseus externus) 在軟骨上緣。

9. 淋巴管 多在臉合結膜及眼臉軟骨前。

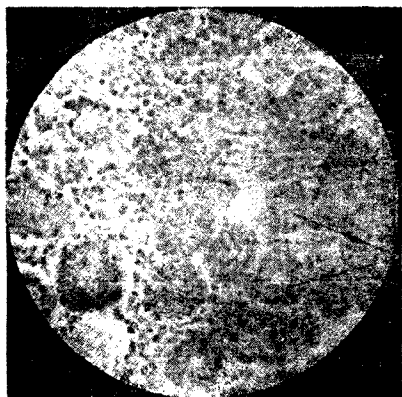
10. 神經於眼臉軟骨及結合膜特多。

第三節 淚 器 (Tränenorgane)

1. 淚腺 (Tränendrüse, Gl. lacrimalis) 一有多數排泄管之複管狀腺。有與腮腺相同之末端部，但無分泌管。(Fig. 386)

排泄管—有二列性圓柱上皮

間管有扁平上皮



淚腺末端部

Fig 179

淚 腺 (370倍)

末端部之腺細胞與腮腺相似。有細胞間分泌小管及分泌粒。腺細胞及固有膜之間，時有扁平細胞，蓋連於排泄管上皮深層者。具固有膜。

2. 淚小管 (Tränenkanälchen)

上皮 重層扁平上皮

固有層 成於結締組織，富彈力纖維。有縱走橫紋肌纖維。

3. 淚囊及淚鼻管 (Tränensack und Tränennasengang)

上皮一二列性圓柱上皮。

固有層—為富有靜脈之腺狀組織 (adenoides Gewebe)。

第十一章 聽 器

(Gelörgan, organ of hearing)

聽器分內耳，中耳，外耳三部。

第一節 內 耳 (Internal ear)

內耳成於骨迷路 (Labyrinthus osseus) 及其中之膜迷路 (Labyrinthus membranaceus) 膜迷路中有內淋巴 (Endolymph) 與骨部之間有外淋巴 (Perilympe) 內耳分蝸管，前庭，及三半規管三部。

骨 迷 路	膜 迷 路	感 覺 上 皮
耳 蝸 (Cochlea, Schnecke)	蝸 管 (Ductus cochlearis)	Corti 氏器官 (Organ spirale Corti)
前 庭 (Vestibulam, Vorhof)	球狀囊 (Sacculus) 橢圓囊 (Utriculus)	球狀囊聽斑 (Macula acustica sacculi) 橢圓囊聽斑 (Macula acustica utriculi)
三 半 規 管	上 半 規 管 (Canalis semicircularis sup.)	上 聽 嵴 (Crista acustica sup.)
	後 半 規 管 (Canalis semicircularis post.)	後 聽 嵴 (Crista acustica post.)
	外 側 半 規 管 (Canalis semicircularis lat.)	外 側 聽 嵴 (Crista acustica lat.)

註：各半規管分單腳 (Crus simplex) 及壺腹腳 (Crus ampullare) 聽嵴在壺腹腳之內。

a. 膜前庭領域 (Vestibularanteil) (球狀囊，橢圓囊，三半規管)

1. 被膜 (Hülle) — 含彈力纖維之結締組織。外面為外淋巴腔，以結締組織纖維束連於骨膜。

2. 基底膜 (Basalmembran) 無構造

3. 上皮有二種

單層扁平上皮 — 即神經上皮以外之全部。

神經上皮 — 為單層圓柱上皮，成於二種細胞，(Fig. 387)。

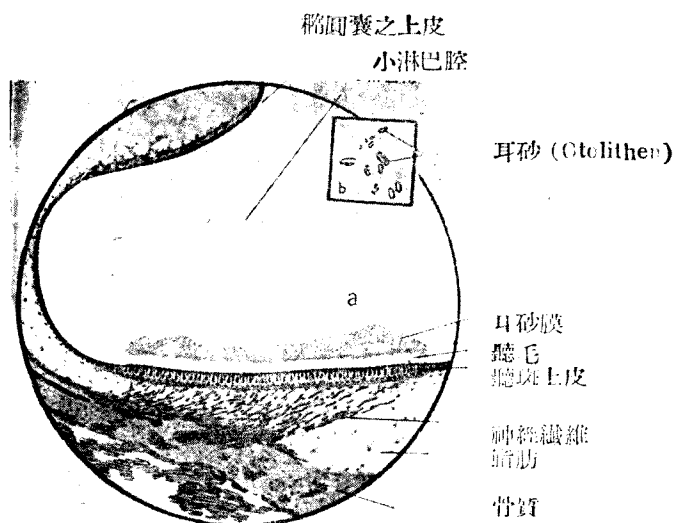


Fig 180

聽斑 Macula acustica

a 聽斑 b 耳砂

絲狀細胞 (Fadenzellen=支柱細胞) 一縱貫上皮全部，其上下兩端擴大，核為橢圓形。

毛細胞 (Haarzellen) 一為感覺細胞，位於上皮之上半部，下端稍圓而有核，與神經纖維連絡。基底膜無毛細胞。

聽毛 (Hörhaar) 粘着於細胞遊離面，作微細纖毛之束狀。

4. 境界膜 (Membrana limitans) 成於神經上皮遊離面之小皮緣。有聽毛穿過之。

5. 聽石膜 (Otolithenmembran) 一為浮於聽斑部聽毛上之一種軟質，中藏聽石 (Otolithen) 或衡石 (Statolithen) 聽石之總稱曰耳砂 (Otoconia) (Fig. 387b)

6. 聽笠 (Cupula) 一為聽斑部聽毛所支持之膠質性物質，固定後凝固，乃得見之。長聽毛之上埋沒於聽笠之內。

b. 膜性蝸管 (Ductus cochlearis) 一為膜性蝸部 (Cochlearisanteil) 其橫斷面有三角及三壁。(Fig. 389)

a. 外壁 (äussere Wand) 成於肥厚之骨膜, 名螺旋帶 (Lig. spirale), 爲單層骰子狀上皮。

b. 上壁曰前庭膜 (Membrana vestibularis), 成於菲薄之結締組織, 與前庭階分界。上壁有扁平上皮。

7. 下壁爲膜性螺旋板 (Lamina spiralis membranacea), 與鼓室階分界成於鼓室被覆層 (Tympanale Belegschicht), 基底膜 (Lamina lasiatis) 及神經上皮三層, 在螺旋緣 (Limbus spiralis) 及螺旋韌帶之間。

1. 螺旋緣爲骨性螺旋板骨膜之一部, 有二層。前庭唇 (Labium vestibulare) 向前庭階隆起, 其先端有覆膜 (Membrana Tectoria) 附着。

鼓室唇 (Labium tympanicum) 爲鼓室階側之隆起, 其先端有膜性螺旋板。

內螺旋溝 (Sulcus spiralis internus) 走於上述二唇之間。

2. 基底膜之纖維, 由蝸軸向外放射。

3. 上皮在基底板上面, 外半部有單層骰子上皮, 內半部有神經上皮 (Neuroepithel) (Corti 氏器官)。(見次項)

II. 螺旋器 (Organon spirale, Corti)。

螺旋器即神經上皮, 有次述要素。(Fig. 63. 390)

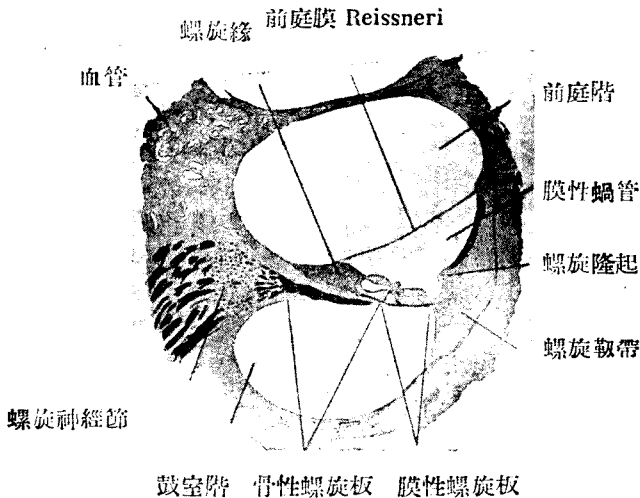


Fig. 181

取自小貓之蝸管斷面 (50倍)

1. 柱狀細胞 (Pfeilerzellen)

分內柱 (Innenpfeiler) 及外柱 (Aussenpfeiler) 兩者之上端相倚而成螺旋弓 (Arcus spiralis) 與基底膜之間有隧道 (Tunnel) 內柱及外柱作硬固之柱條，脚廣，體狹小，頭狹而稍曲，載有頭板 (Kopfplatte) 向隧道之脚部，稍有細胞原漿，亦有核，謂之基底細胞。

2. 內毛細胞 (Innere Haarzellen) 為短圓柱細胞，在內柱內側，排成一列。遊離緣有聽毛。

3. 外毛細胞 (Aussere Haarzellen) 在螺旋弓 (尤為頭板) 外側有3—4列。亦屬短圓柱細胞，有聽毛。

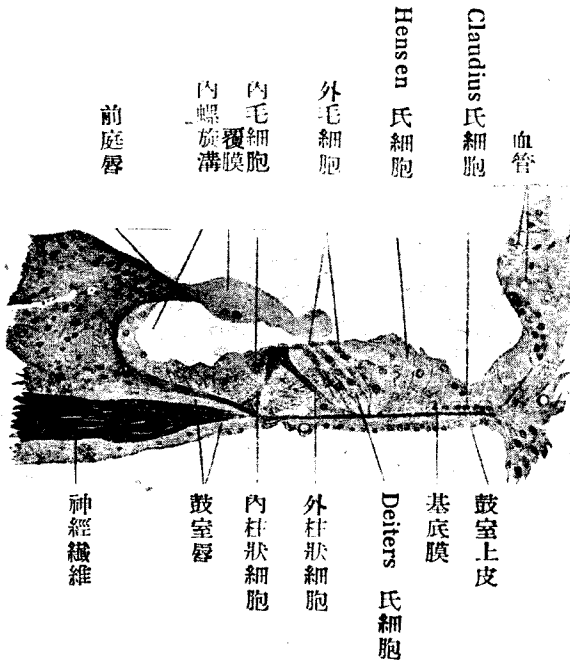


Fig. 182

Corli 氏螺旋器 (240倍) 小貓 (參照 Fig 63)

X 為隧道腔，中通神經纖維

Deiters 氏細胞間之空隙曰 Nuel 氏腔

4. Deiters 氏細胞而大，上部較長，上端有指節 (Phalanx)。細胞計 2—4 列。

指節有小皮狀構造，互相隣接而成網狀膜 (Membrana reticularis) 其網眼支持毛細胞。

Deiters 氏細胞內有貫縱軸之支柱纖維，上端連結於指節。

5. Nuel 氏腔為 Deiters 氏細胞之間隙，與隧道連絡。

6. Hensen 氏細胞一位於前者之外側，作長圓柱狀，基底稍細之細胞。

7. Claudius 氏細胞一為圓柱及骰子狀上皮細胞。

8. 被覆膜 (Membrana tectoria) 自前底唇起，被覆內螺旋溝及螺旋器。為小皮狀構造。

註：毛細胞為感覺細胞，他則支柱組織之要素。

III. 神經 (Nerven)

a. 耳蝸神經 (N. Cochlearis) 經骨軸管 (Caulis modioli) 而入，有螺旋神經節 (Ganglion spirale) (成於雙極細胞) 再經鼓室唇而貫神經孔 (Foramina nervina) 成無髓性，穿隧道及 Nuel 氏腔後終達毛細胞。

b. 前庭神經 (N. vestibularis) 連於聽斑及聽嵴之神經上皮，在內聽道中有前庭神經節 (Ganglion vestibulare) (成於雙極細胞)。

IV. 迷路之血管

a. 內聽動脈 (A. auditiva) 對迷路分二枝

1. 前庭動脈 (A. vestibularis)

2. 蝸總動脈 (A. cochlearis communis)

前庭蝸動脈 (A. vestibulocochlearis)

固有蝸動脈 (A. cochlearis propria)

b. 迷路靜脈有三。

1. 螺旋板靜脈 (Spiralblattvenen) 為內聽靜脈 (V. auditiva interna) 之主根。

2. 蝸導水管靜脈 (V. aquaeductus cochlearae)

3. 前庭導水管靜脈 (V. aquaeductus vestibuli)

c. 迷路內淋巴

內淋巴經內淋巴囊 (Sacculus endolymphaticus) 而與硬膜下淋巴腔交通，以外淋巴管 (Ductus perilymphaticus) (走於蝸導水管中) 與蜘蛛膜下腔相通。

第二節 中 耳 (Middle ear)

中耳成於鼓室 (Cavum tympani) 聽骨，及耳咽管。

- a. 聽骨 { 錘骨 (Malleus)
砧骨 (Incus)
鐮骨 (Stapes)

b. 鼓室 (Cavum tympani, Paukenhöhle)

上皮—單層扁平上皮

c. 耳咽管 (Tuba auditiva) (Eustachii,) (歐氏管) 由骨部及軟骨部成。

上皮—多層顫毛上皮

固有層 成於結締組織，多淋巴球 (淋巴結)。

粘液腺於咽喉之側半部。

耳喇叭管軟骨爲玻璃狀軟骨。

第三節 外 耳 (Ausseres ohr, External ear)

a. 鼓膜 (Trommelfell)

固有層成於結締組織及彈力纖維。

外面 成於放射狀纖維。

內面 成於環狀纖維。

上皮—內面爲中耳之粘膜炎及上皮，外面係表皮之一部。

b. 外聽道 (Meatus acusticus externus)

爲外皮所被，有耳毛 (Tragi)

耵聍腺 (Gl. ceruminosae (Ohrschmalzdrüse) 係汗腺之一種，腺細胞內有色素粒及脂肪滴，有小皮緣。排泄管開口於毛囊或其附近。分泌物曰耵聍 (Cerumen)

c. 耳郭 (Ohrmuschel)

耳郭成於皮膚，彈力軟骨，及耳所固有之橫紋肌。

第十二章 嗅 器

(Geruchsorgan, Organ of scent)

人類嗅器之有神經上皮者，唯鼻上甲之中部，及相對之鼻中隔一部。此外有呼吸上皮。鼻腔分下述三部。

I, 前庭 (Kegio vestibularis) 參照呼吸器系。

II. 呼吸部 (Regio respiratoria) 參照呼吸器系。

III. 嗅覺部 (Regio olfactoria) 帶黃褐色，有嗅上皮 (Fig. 393)

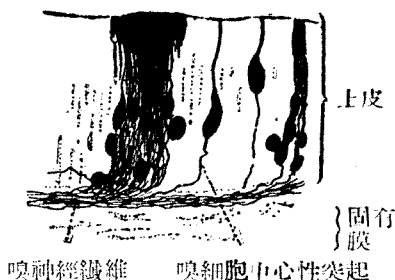


Fig. 183

家兔嗅覺部之細胞

a. 自家兔嗅覺部分離之細胞(500倍)

St 支柱細胞 S粘液錐體，與顫毛相似 r嗅神經細胞 f顫毛細胞 b嗅覺部上皮

b 白鼠之嗅覺部(480倍)

a. 嗅上皮 (Riechepithel) 即神經上皮一為多列性圓柱上皮。表層有橢圓核排列，曰橢圓核帶 (Zone der runden Kerne) 有三種細胞。

1. 支柱細胞 (Stützzellen) 頗長，上半部為圓柱狀，含黃色素及並列之小粒，有小皮緣。下半部細小，時分枝別。橢圓形核在表層之橢圓核帶。表面為粘液錐體 (Schleimzapfen) 所被覆。

2. 嗅細胞 (Ri. chzellen) 感覺神經細胞 (Sinnesnervenzellen) 其圓形核作深部之圓核帶。原漿多在核之附近，上方作細小圓柱狀，遊離像發出有小毛之突起，下方有求心性神經突。

3. 基礎細胞 (Basalzelleu) 沿基底膜處有核。

b. 基底膜 (Basalmembran) 無構造 (動物如貓等，則頗著明)。

c. 固有層 (Tunica propria) 成於結締組織及彈力纖維，多血管，淋巴管及神經。

神經為嗅神經束 (nackte Faser) 及三叉神經之分枝。嗅腺 (Gll. olfactoriae (Bowman) 一為單管腺或分枝管腺，外觀似漿液腺，每有粘液，腺細胞有時含色素。

第十三章 味 器

(Geschmacksorgan, Organ of taste)

可以味蕾 (Geschmacksknospe) (味杯 Schmeckbecher) 代表之。味蕾之大小為 $80 \times 40 \mu$ 。位於口腔上皮內，卵形，淡而明。下端附着於固有層，上端達上皮表面。上端在上皮間有味管 (Geschmackskanal) 開口於味孔 (Geschmacksporus) 普通於輪廓乳頭及葉狀乳頭之重層扁平上皮內見之。(Fig. 395)

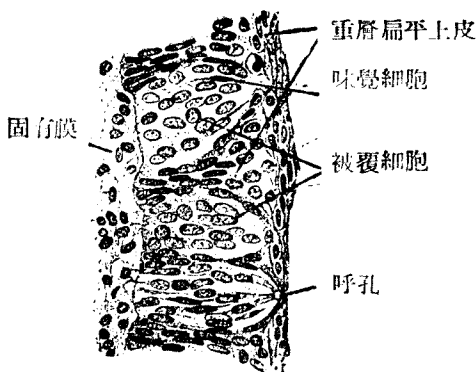


Fig. 184

取自人舌神經乳頭之味蕾 (330 倍) (參照 Fig.62)

構造一成於二種細胞。

1. 被覆細胞 (Deckzellen) (Stützzellen)

作味細胞之支柱及被覆。

2. 味覺細胞 (Geschmaekszellen) (Schmeckzellen)

細長，核之一部肥厚。遊離緣達味管，上端有一光輝之小莖 (Stiftchen) 小莖為上皮狀形成物之現於味孔者。味覺細胞即感覺上皮細胞。

關於 1 及 2 兩種細胞，或謂無此差異云。

神經 (Merven)

來自舌神經，且有鼓索神經混入 (Chorda tympani) 味蕾神經，為裸神經，有二種終末。

蕾內遊離末梢 (Intragemmale freie Endigung)

蕾間遊離末梢 (Intergemmale freie Endigung)

前者入味蕾內，後者終於味蕾外。

第 四 篇

檢 查 術 式 一 斑

I 鏡檢時之注意

吾人已於物理學中，習聞顯微鏡之構造及其光學的理論。茲於顯微鏡應用上述初學必知之一二，以資參考。

① 手指不得觸接物鏡及反射鏡。若有污物，宜用軟絨布拭去。於誤染樹脂 (Balsam) 或柏油 (Cederöl) 時，可用 Benzin 或無水酒精拭去，立即乾燥之，使接物鏡無潤潤之處。若一旦接物鏡發生故障，勿自試弄，宜立請光學家修理。

② 顯微鏡操作最宜清淨，使用後宜收入一定箱內。否則用遮光玻璃鐘覆之，以避塵埃、且直接暴於光線，亦所最忌也。開放 Revolver 式摘去接眼鏡 Okular 隨意放置均屬禁忌，自無待論。

顯微鏡不宜近熱，而宜常置於乾燥空氣中，故鈴木博士主張保存接物鏡於特種乾燥裝置中。

③ 光源須避直接太陽光線，故以北向之太陽散光，最為適當。若用覆以毛玻璃之電燈，及瓦斯燈而以濾光器透過之，則晚間亦可使用。濾光器以球狀玻璃器盛 Kupteroxydammoniak 之薄青色液者為佳。

④ 鏡檢時必先用語擴大。用語擴大之 Objektiv 時，以平面鏡為宜，中度擴大以上之 Objektiv，宜用凹面鏡。強擴大之最後手段，為油浸裝置，此時宜用 Abbe 氏輝照裝置。擴大愈強則觀察之部位愈小。光量亦減而黑暗。

⑤ 弱擴大裝置時宜使 Blende (遮窗) 開大，而強擴大 (非油浸裝置) 時則反是。Blende 愈小，則視野愈暗，但像則愈鮮明。

⑥ 強擴大時所用之 Objektiv 由焦點距離較小之 Objektiv 及弱度之 Okular 組成。Objektiv 之擴大力愈強，則 Deckglas 及 Frontlinse 之距離愈短，故宜注意。

⑦ 焦點務宜正確。即 Deckglas 須在上面而載物玻璃須置於載物盤中央，再用 Tribschraube 及 Mikroschraube 調節，遂得正確之焦點。窺時兩眼均宜張開而用一眼視之。

⑧ 顯微鏡標本有一定厚薄。然強度之 Objektiv 並無深度 (Tiefe)，故不斷須用適微螺旋 Mikroschraube 調節之。

II 顯微鏡之特別裝置

1. 雙眼顯微鏡 (Binokulares Mikroskop) ; 一使兩眼平等且近於自然狀態而動作, 備一對接眼鏡 Okular, 能減少眼之疲勞, 而立體像更加正確。雙眼顯微鏡可與接眼鏡同時裝一對對物鏡之鏡架, 或於一個對物鏡之鏡管, 裝一對接鏡裝之裝置。

2. 分極裝置 (Polarisationsapparat) : 一用以檢重屈折性 (Anisotrophie)。可分為二部, 一即反光鏡及對物鏡間之分極器 Polarisor, 他即附加於接眼鏡之分析器是也。

分極器通常為圓筒狀, 上部有周緣。使用時將 Abbe 氏照明裝置之虹膜遮光器充分開放, 使有周緣端向上, 而嵌入載物盤中央之圓孔中, 載物玻璃則置於其上。

分析器固定於接眼鏡筒, 由上方窺視之。分析器圓筒之中途有輪, 上有度數。轉附屬之針, 使與輪之 0 度符合, 則視野明。再迴轉 45° 度時, 則視野暗, 僅重屈折性者有光輝。

若再用雲母板或石膏板, 則可以加減分極光線之速度而生干涉色, 可使光學關係, 更為精密。

3. 限外顯微鏡 (Ultramikroskop) : 一以普通之顯微鏡裝置, 頗難見 $\frac{4}{10000}$ mm 以下之微小體。欲強大顯微鏡能力, 則用限外顯微鏡裝置, 而施此種裝置者, 謂之限外顯微鏡。用限外顯微鏡, 可見 $\frac{4}{1000000}$ mm 之微小體。故細菌之 $\frac{5}{100000}$ mm 者頗易窺見。而用此種裝置時, 因黑暗視野內有明亮之微小體反射像, 故檢共有無, 最為便利, 但此時宜注意此種影影為重屈折像而與真正之形態稍異。

最簡單者係 Abbe 氏照明裝置之 Blendenträger 之裝有所謂中心遮光板 (Zentralblende) 者。其光源須用 Mikrobogenlampe 或 Mikroskopierlampe, 集光器則去 Abbe 氏集光凸鏡而代以 Zeiss 之 Paraboloid-kondensor。此時須注意者即檢查物在水或油等油體內時, 則載物玻璃片及 Kondensor 之間亦須添加同樣液體以消失空氣層, 而更須用強度 Trockensystem 之對物鏡。

此時自反射鏡所入光線, 因集光器內之鏡面而屈折反射, 集合於載物玻璃片之一點而不達 Frontlinse, 故視野黑暗, 謂之暗野視野裝置。物體則受斜光線而昭輝。

檢查膠質，血清，飲料水，血球，細菌，玻璃結晶等，則亦須於同樣原理下預備複雜之裝置，而宜各究其專門書。

4. 與限外顯微鏡間混同者為利用紫外光線 (Ultraviolettes Licht) 之裝置。此項裝置大抵利用於顯微鏡攝影時，故凸鏡 (Linse) 皆成於石英，所以避紫外線之吸收也。蓋普通之玻璃製凸鏡及 Kanadabalsam，均強烈吸收紫外線故也。故切片封鎖，亦以甘油以代樹脂。

5. 顯微鏡測定：一測定可檢物之大小時，用對物鏡測微計及接眼測微計。

a) 接物測微計，在載物玻璃片中央，刻 $\frac{1}{100}$ mm 度數。若僅用此，則球片上之度數，以描寫裝置，於載物機同等高低處寫之 (即常視距離 250mm)，再用普通尺量度，互相比較而知其擴大倍數，次則在同條件描出標本之輪廓，以同法計算之，即易知其大小。若用 Abbe 氏描寫裝置，而利用光線之屈曲時，則其橫行距離，亦宜顧慮。

b) 用接眼測微器時，則先須知接物鏡測微器及接眼測微器之比例，算定接眼測微器一度之價，次僅用接眼測微器以測實物時則可算出標本實際之大小。

例：一測量某一血管壁之厚薄時，鏡筒長 (Zeiss 顯微鏡) 160mm，接眼鏡測微器為 18，其實際之厚薄幾何？

在同條件下測對物鏡測微器，則接眼鏡測微器 20 度與對物鏡測微器之 16 度相當，故

$$\text{接眼鏡測微器 1 度} = \frac{16}{20} = 0.8$$

$$\text{對物鏡測微器 1 度} = \frac{1}{100} \text{mm} = 10 \mu$$

$$\text{故接眼鏡測微器 1 度} = 0.8 \times \frac{1}{100} = 0.008 \text{mm.} = 8 \mu$$

$$\text{從而知血管之厚，} = 8 \times 18 = 144 \mu。$$

注意：大小之測定宜在視野中央。通常管長 Zeiss 顯微鏡 160 mm。Leitz 顯微鏡 170 mm。日本製顯微鏡各記管長。

c) 顯微鏡之擴大率由次式定之

$$N = \frac{250}{f_1} \cdot \frac{\Delta}{f_2}$$

N 擴大率

f₁ 接物鏡之焦點距離

f₂ 接眼鏡之焦點距離

△ 離顯微鏡管之長短

250 常視距離

若使用避色接物鏡及代償性接眼鏡時，則避色度即係焦點距離，而接眼鏡之數字即接眼鏡自己之擴大率。故此時可用避色之數目除 250，再加接眼鏡之號數即可。例如在 G. Zeiss 之顯微鏡，其接物鏡及接眼鏡如下：

接物鏡：16 mm, 8 mm, 4 mm, 2 mm

接眼鏡：K 2, K 4, K 6, K 8, K 12.

故若用 K 8 及接物鏡則 16，則 $N = \frac{250}{216} \times 8 = 125$ 倍。但此僅限於 Zeiss 之顯微鏡。

III 描寫法及復寫法

① 描寫法 (Zeichnung)：一隨時用手寫生時，則觀察有使明確之必要。但應用復寫法等，時則用三稜鏡裝置之描寫器 (例如 Abbescher Zeichenapparat von Zeiss)。但此種描寫法僅記輪廓及各要點而止，不能詳其微細。此種描寫器，種類頗多，但均大同小異。

最正確者為 Edinger 氏描寫器 (Zeichenapparat nach Edinger)，其光源為弧光燈，不但描寫，且兼用於照像及幻燈。若更欲得較大之畫像，則可用實寫鏡 Epidiaskop (Leitz 或 Zeiss 製)。但最正確者為顯微鏡照像。

② 復成法或再製法 (Rekonstruktionsmethode)：一欲明立體的構造，則應用復成法。一為平面描寫復成法 (flächenhafte graphische Rekonstruktion)，一為立體造形復成法 (körperliche plastische Rekonstruktion) 前者短縮深度 (Tiefendimension)，由陰影法表示。後者可以再造舊形。復成時須有完全之連續切片。否則必致失敗。

③ 用復成法時，可先定標本之基準面 (Richtebene) 或基準線 (Richtlinie)

Paraffin (地蠟) 包埋時，可利用切片刀 (Mikrotom) 製平面，用一列針束 (鈴木博士) 或適宜之裝置摩擦時，即成平行溝。然後塗 nubian blacking) 再浸於 75°C Paraffin 液中，其表面即為地蠟層所蔽。切片後雖 Paraffin 脫去，但黑線仍留於載物玻片上而成基準線。去 Paraffin 時先浸入酒精，再移至 Xylol 液中，則基準線直而不撓。

於 Celloidin 包埋時，則可將刻有基準線之金屬板同時包埋，而先行塗墨，Celloidin 與墨同時遺留。基準線宜設於交叉之二面。

④ 平面的描寫復成法 (Graphische Darstellung)：一在與擴大數一

致之間隔，將各切片之厚薄，寫於方眼紙，然後連結各點，可得與切斷面成直角之平面圖。由此法並可描寫一部分立體，此名 His 氏投攝作圖法。若此時無基準線，則可以胎兒等之周圍輪廓，作為基準，亦得復成。

⑤ 立體的造形復成法則用 Platten modelliermethode (Born)。其法先於一定之擴大，描於紙面，再作同一擴大率厚薄之蠟板。寫之圖，即貼於蠟板上，切出後照基準線重疊之。

IV 關於材料操作之一般智識

材料有生活物，亞生活物及新鮮材料。標本有一時及永久之分。

a 生活物之檢查

① Mikroaquarium：一可用以檢查原生動物，胎兒及幼蟲等。最簡單者為懸滴法 hängende Tropfen。欲避乾燥等，有用 Feuchtkammer 者，又以 Gaskammer 而論，有由送氣管，排氣管及物置室三部構成者，且有可通流水者。其他尚有種種裝置，可用軟木板等，隨意製造。對於溫血動物之組織，宜施加溫裝置。溫熱載物几即以此目的用之，例如附有寒暑表之 Schultze 式裝置，顯微鏡全體之 Pfeifer 氏加溫箱等是也。

② 小動物及其器官：一有施麻醉後檢查者。於溝甲牀 (Nagelfalz) 上可滴加拿大樹脂，加覆蓋玻片，用落光察之，可見皮膚小血管。Köhne 及 Lea 氏，謂家兔之胰，在生活中，可永久用顯微鏡檢查云。

③ 組織之體外培養：一 Harrison 氏用蛙之無菌淋巴液而成功，但一般以血漿及淋巴液，最為適當。此時之操作，均須無菌，自不待言。取血漿或淋巴液所用之針，及其他器具，須塗以地蠟，不然則開始凝固。組織小片，遇寒冷 (0°C) 能保潛伏生存狀態，(latente Lebenszustand)，故非立即使用之部分，可貯於冷藏庫中。

在人工培養，能生存至 8—15 日以上者，殊屬困難。蓋缺少適應新陳代謝之完備裝置故也。若每 3—4 日，培養物移植於新鮮培養基時，續數年亦可生存。

④ 生體染色 (Vitale Färbung)：一此法利用生存動物或生活細胞之固有生活現象，於胸體內現粒狀或彌蔓性。色素用 Lithionkarmin; neutralrot, Sudan III, Trypanblau, Alizarin, Bismackbraun 等。

b 亞生活狀態或新鮮狀態之觀察：一血液及淋巴液可立以覆蓋玻片檢查。薄膜 (腸管膜等)，蝌蚪屬之類，適宜滴加前房水，血清，生理食鹽水 (冷血動物 0.75%，哺乳類 0.9%)，可長久保持與生活狀態相似之形態

② 分離法：一為常用之方法，以針二枚縷析之 (zerzupfen)，或用化學物質溶解結合質或間質組織以分離各個組織要素。茲述其藥液及應用目的如下。

- (1) Ranvier 氏三分之一酒精 (33%)
平滑肌纖維，血管，上皮細胞，晶狀體，鼻上皮，腎上皮等 (各二十四小時，神經細胞 (數日—2 週))
- (2) Miiller 氏液 (1:100)
能保存上皮顫毛 (2—3 週)。
- (3) 苛性鉀或苛性鈉 (33%)
血管 (數小時)，腎 (1—2 小時)，毛 (在常溫中 24 小時)
- (4) 鉻酸錳 (5%)
腎上皮 (極善保持 Stäbchenstruktur)
- (5) 鉻酸 (1:5000)
神經細胞 (3—5 日)
- (6) 純鹽酸：一腎細管 (死後二十小時者可保持 15—20 小時)，肝小葉 4 小時

③ 切片製作法之一般：一

不能縷析檢查者，可用 Mikrotom 或剃刀作為切片。Mikrotom 為精巧之切片器，其厚薄可以隨意。用 Mikrotom 時，或利用冰凍裝置，或經固定及硬化後，再施包埋操作。若含骨質或齒質，則可用脫灰法。

冰凍切片 (Gefrierschnitte) 用新鮮材料或固定水洗後立即用冰凍裝置切片。如胎兒組織之結合較疎者，可施膠質包埋 (Gelatineinbettung) (Fig. 368)，然後為冰凍切片。

V 固定法及固定液

固定 (Fixierung) 者即在化學上應用蛋白質之凝固。故固定後之組織及細胞與生活物不同。且因容量減少而萎縮或成皺皺若用酒精脫水或地蠟包埋時，當然不能避免。Kaiserling 及 Germer 氏謂除生理鹽水外之試藥，均使血球萎縮云。此張液之所以必要也。

欲減少因固定而起之變化，則固定液，須擇彌散度之較大者。且試藥之種類，組織要素之性質，器官及組織之機能狀態，亦不可不加顧慮。要以急速而平等作用之試藥，最為適當。

固定之時間，以短為貴。若固定過久，則組織易損，或脆，或硬，或起萎縮，或亦易成皺皺。故組織片愈小愈妙，俾易固定。

溫度使彌散度高。但於脊椎動物，則務用冷固定液。

注入固定：一於血管或體腔內，注入固定液，其目的亦在使固定作用完全。

固定液之量，以浸漬物體之 30—100 倍量為宜，須常透明。容器之底勿使物體接觸，宜敷棉花。

1. 無水酒精：一同時可以固定及硬化，故急用時最為相宜。但細胞易起萎縮，故通常僅於水中有溶解性之物質，例如 Glykogen, Thymogenkörner, Tigroidschollen 等用之。

2. 佛馬林 (Formalin)：一普通用 10% (Formol 1 + 水 3) 或 4% Formaldehyd (Formol 1 : 水 9)。自 F. Blum 氏推獎以來，用途極廣，缺點亦較少，故為重寶。24 小時固定後，立即移入 90% Alkohol。或立即移入水中，製冰凍切片。或於 Formalin 液中，可永久貯藏。但歷時過久，則生不溶性之污穢者有之。

販賣之 Formalin，係 Formaldehyde 之 36—46% 水 1 溶液。

3. Müller 氏液：一固定液須每日掉換，約 1—6 週。硬固時宜置於暗處。水洗 8—12 時。

處方	{	重鉻酸鉀	2.0—2.5
		硫酸鈉	1.0
		水	100.0

4. Orth 氏液：務置暗處。固定時間為 24—48 時。

處方	{	Müller 氏液	9	} 臨用混和
		Formol 液	1	

5. 昇汞冰醋酸 (Lang 氏液)：用於核及原漿固定。凡 4—24 小時，水洗，漸進酒精。

處方	{	飽和昇汞水	95-90
		冰醋酸	5-10

6. Zenker 氏液：固定 4—6 時，或 24 時。水洗 24 時。不可用金屬器。此較 (5) 為常用。由 (5) 及 (6) 所固定者，用碘酒洗，除去昇汞。以此法固定者，不能保存一年以上。

處方	重鉻酸鉀	2.5
	硫酸鈉	1.0
	昇汞	5.0
	冰醋酸	5.0
	水	100.0

7. Carnoy 氏液 (van Gehuchten 氏液)：宜於固定核構造。小切片不可超過半時至一時。雖大塊亦宜於固定後二三時，即移入無水酒精。

處方	無水酒精	6 cc
	Chloroform	3 cc
	冰醋酸	1 cc

8. Flemming 氏液：一適於核及原漿。固定 24 時。雖歷三週以上亦無害。此液宜各別保存，臨用配合。在流水中水洗一時，移入漸進酒精。

處方	1% 鉻酸	15 cc
	2% 錳酸	4 cc
	冰醋酸	1 cc

9. Bouin 氏液：間接核分裂，及胎兒等研究時用之。此時膠原纖維腫大。

處方	飽和匹格林酸	15 cc
	佛馬林	5 cc
	冰醋酸	1 cc

固定標本，於 1—2 時後，即可移入 80% 酒精。

VI 洗 滌

以除去過剩之固定液，宜充分洗滌，可用自來水管中之常流水。但須以適當方法，防組織片流失。亦有因固定液之種類，無需水洗者。

VII 硬化及脫水

欲徐徐脫水而硬化，可漸移入較濃酒精，即依 50%，70%，80%，90%，96%，100% 之順序，經適當時間可也。若欲就原狀保存，則可用 90% 酒精

，佛馬林固定後，可立移入 80—90 % 酒精中。因完全脫水之故，可浸入絕對無水酒精中。

VIII 包 埋 法

須知次列四法。

(1) 火棉 (Eelloidin) 包埋法：充分脫水後，浸入酒精及依脫之等分液中，再移入 2%, 4%, 8% 之火棉 (Celloidin) (火棉以各種比例溶解於酒精及依脫之等分液。至 80% 而包埋，凝固後，貯於 70% 酒精中 (參照次表)。

(2) 地臘 (Paraffin) 包埋：一脫水須完全。蓋包埋之良否，全係於脫水之充分。故脫水用之無水酒精瓶底，宜置灼熱之硫酸銅上覆布片保持無水。所應脫水之物體，置於布上。

次則用與酒精及地臘易於混和之中間物，為 Benzol, Chloroform, Xylol 等。囑囉仿 (Chloroform) 及 Xylol 易含水分，Xylol 沸騰點 (140°C) 過高，故以 Benzol (沸點 80°C) 為宜。

前以此二種包埋法對立而表示之。

火 棉 包 埋		地 臘 包 埋	
無水酒精 + 依脫等分	5-10 小時	無水酒精 + Benzol 等分	3-5 小時
2% Celloidin	3-6 日	reines Benzol	1-2 小時
4% Celloidin	3-6 日	reines Benzol 2	2-3 小時
% Celloidin	1-3 日	Benzol + Paraffin	2-3 小時
Einbetten (包埋)		Paraffin (解籠) 45° 50C	2-3 小時
用濾紙作紙函，然後注入 8% Celloidin 再施包埋，則易凝固。		Paraffin 52°-56°	2 小時
在 Chloroform, Alcohol 等之瓦斯中，凝固亦速。		包埋；	
成 Block 後可貯於 70% 酒精中。		取二金屬片作容器，以便取出 Block，或在廣口之 Schale 內包埋後冷却。	
		Paraffin 之冷卻宜速。	

(3) Celloidin—Paraffin 包埋：一用 Celloidin 包埋後再施 Paraffin 包埋之法。據 Apathy 氏法，則 Celloidin 包埋後用 Chloroform 製成 Block。然後再浸 Chloroform 中二十四時，加 Apathy 之混合油使完全透明。徑 Benzol 後，浸 Paraffin 中 24 時。包埋後取出 Block，用二枚載物玻片挾之，在冷水中凝固。

用此法時，不難得 1 公厘之切片。

(4) 膠質 (Gelatin) 包埋：鬆脆之材料，於冰凍切片時用之。水洗後用溫暖之 5%，10%，及 20% 膠汁，各浸 1—2 時，冷卻後浸 4% Formalin 中，則得有彈力性之 Block。

IX 製 切 片 法

Celloidin 包埋時，Block 定固於臺上，70% 酒精隨時潤濕，切片厚薄，可以隨意。切片亦置 70% 酒精中，適宜染色。

Paraffin 包埋時，固定 Block 於臺上，製成切片後。貼於載物玻片，玻片須先去脂肪，拭淨之，臨用時塗蛋白甘油 (Eiweissglycerin)。

在清洗脫脂時，可將玻璃片浸硫酸鉛中一晝夜，或用曹達煮沸，然後水洗。在充分脫脂之載物玻璃片上，僅水亦得使切片貼着。置載物玻璃片於適宜溫度之銅板上，溫後使 Paraffin 之皺襞伸直，然後乾燥，此物可防塵芥而貯藏。染色前必先去地蠟。

X 染 色 (Färbung)

切片染色雖甚普通，但地蠟切片，即在貼着載物玻片上染色。火棉切片，亦有用此後者。

用一種染色液者謂之單一染色 (Einfachfärbung)，用二色以上者曰複染色 (Mehrfachfärbung)。又有即在組織片之原狀染色者，即塊染 (Stückfärbung) 法，胎生學上，尤多用之。即一經固定後，大抵用加紅 (Karmin-施核染色後，再包埋切片。

XI 脫 灰 法 (Entkalkung)

施於骨質，齒質等，同時行固定及硬化二法。

(1) 固定

(2) 5% 硝酸(水 100, 硝酸之比重 1.14 時，用 17cc 若比重為 1.40 時用 7.5cc)。因組織塊之大小，浸 2—6 日。

(3) 3% 硫酸鈉液 24 時(防膠原纖維膨大)

(4) 流水洗滌。

(5) 硬化(移入漸濃之酒精中)

注意：硝酸若較此過濃或過淡，皆能害細胞之構造。

XII 注 射 法 (Injektion)

欲知組織內血管及淋巴管之關係，可注入 Karmin 之赤色膠溶液，或用柏林青之青色膠液。

淋巴管則以 Gerota 氏液為尤佳。

以欲充分固定之故，有於生活體內，注入固定液使之死亡而固定之法。

於內身檢查等，頗為適當。生活固定有吉井氏法。注射時雖有種種裝置，但可簡單用普通注射器。

(a) 卞紅筋膠注射法

1. 卞紅色素製法：

蒸溜水	3	} 混合後加
錳水	1	

卞紅色素末至飽和程度，然後放置二日，待錳之臭氣消失時，取其上清，濾過後加少量之樟腦（以防腐）而貯藏之。

2. 筋膠 (Gelatine) 液製法：

取精良筋膠浸水中，充分潤濕後，加同量之水，徐徐攪拌而加溫，取其溶液，以數層紗布濾過。

3. 加上述卞紅液於筋膠液中，在蒸氣上加溫溶解，使成濃赤色液。然後加少量醋酸以中和之。若醋酸過多，則生沉澱，可以絨布濾過之。

4. 此種卞紅筋膠液遇冷即凝固，故使用時須加溫溶解而濾過之。

5. 注入法；先注入生理的食鹽水以洗血管，再將卞紅筋膠液徐徐注入。（組織或器官須與食鹽水同時加溫，以不使注射液凝固為度）

6. 冷卻

7. 固定80%酒精

8. 依規定施賽勞定封埋切片，但切片須厚至30 μ 以上。核染色以淡者為可。

(b) 伯林青筋膠注入法

製伯林青飽和水溶液後，加適量之筋膠液，徐徐加溫，使充分混合，再以絨布濾之。

注入法：與卡紅筋膠液同。

XIII Faraffin 切片染色例

(1) 切片製作

(2) 貼着

(3) 乾燥

(4) Xylol (去 Paraffin) 2-5 分

(5) 無水酒精 (去 Xylol) 3-5 分

(6) 80%酒精 2 分

(7) 水 2 分

(8) 用 Hämalaun 或 Hämatoxylin 施核染色 4-6 分

注意染色度，若染色過深，可用鹽酸酒精脫色。

- | | | |
|------|---|-------|
| (9) | 用流水洗滌 | 10 分 |
| (10) | 伊紅染色 | 3-5 分 |
| (11) | 水 | 1-5 分 |
| (12) | 80%酒精 | 2 分 |
| (13) | 無水酒精完全脫水(掉換一分) | 3-5 分 |
| (14) | Xylol (使之透明)。 | 3-5 分 |
| | Xylol, Karbolxylol, Oliganumöl 等，使標本透明。 | |
| (15) | 以樹脂封鎖(成永久標本)。 | |

XIV Cellodin 切片染色例

- | | | |
|------|-------------------------------|-------|
| (1) | 切片製作 | |
| (2) | 70%酒精 | |
| (3) | 水 | 2 分 |
| (4) | 用 Hämalaum 或 Hämatoxylin 施核染色 | 4-6 分 |
| | 過染時用鹽酸酒精脫色 | |
| (5) | 流水洗滌 | 10 分 |
| (6) | 用伊紅(0.1%)染細胞體 | 3-5 分 |
| (7) | 水 | 1-5 分 |
| (8) | 80%酒精 | 2 分 |
| (9) | 96%酒精(脫水之目的) | 2 分 |
| (10) | Karbolxylol | 3-5 分 |
| (11) | Xylol | 2-3 分 |
| (12) | 封入 Kanadabalsam (成永久標本) | |

XV 冰凍切片染色例(脂肪染色)

新鮮材料或水洗 Formol 固定標本，處理如下；

- | | | |
|-----|----------------------------|---------|
| (1) | 用冰凍切片器(Gefriermikrotom)製切片 | |
| (2) | 水 | |
| (3) | 50%酒精 | 1 分 |
| (4) | Sudan III | 20-30 分 |
| (5) | 30%酒精 | 短時間水洗 |
| (6) | 水 | |
| (7) | 用 Hämalaum 施核染色 | 5-10 分 |
| (8) | 水 | |

(9) 以甘油封鎖。(但不成永久標本。甘油於不能以樹脂封鎖時用之)。

(10) 封邊(用漆封邊，妨甘油流出)

XVI 色 素

近時色素化學進步，同時組織學利用之色素亦極多。大別如次；

(1) 酸性色素；多含鹼性 Amino 族 (NH 之原子族) 之細胞要素，以此染之。此種細胞要素，名曰嗜酸性 (oxyphil 或 acidophil)。

例如：Eosin, Erythrosin, Kongorot, Orange, Säurefuchsin, Lichtgrün, Pikrinsänre 等。

(2) 鹼性色素；染多含酸性碳酸族 (COOH 之原子族) 之細胞要素，此種細胞要素，嗜鹼性。又特種顆粒，粘液，及神經要素等，亦可以此染之。

例如：Methylenblau, Methylviolett, Methylgrün, Karbolfuchsin, Bismackbraun, Safranin, Thionin, Toluidinblau 等。

有若干鹼性色素如 Methylviolett, Thionin, Toluidinblau, Neutralrot, Safranin 等，不僅染成溶液之色。如 Methylviolett 及 Thionin 等，其溶液為紫色，Toluidinblau 之溶液為青色，但染色則呈赤色或紫赤色，Neutralrot 及 Safranin 之溶液為青色，但染之則成黃色。此名化學染色變化像 (Metachromasie) 或稱 Chromotrophie。Hansen 氏說明化學染色變化，係一定組織要素，在色素水溶液中，攝取由加水分解所生之色素基，遂生此種色調，但其理究屬不明。

(3) 中性色素 (Amphoterer Farbstoff)；可視作色素之鹽類。許多染色性蛋白質或多嗜性，無論鹼性或酸性色素，均可染色。其例外，為嗜伊紅粒及嗜鹼粒。

例如：Benzopurpurin, Janusrot 等。

(4) 媒染色素 (Beizenfarbstoffe)；混入明礬及礬砂等，因媒染作用，使色素沉澱，即 Becher 氏所謂沉澱染色。以色不變及鮮明為特徵。

例如：Hämatoxylin, Karmin 等。

細胞核含 Nukleoproteid, 吸着媒染劑，且能因定蘇木精 (Hämatoxylin)。
• 對於沉澱染色，此外稱為浸潤染色 (Durchtränkungs-färbung)。

吾人研究組織時，尤以固定法為要，故已略述重要之固定法。至於色素，則種類繁多，詳於化學書中，茲姑略述其重要者。

XVII 最普通之色素及染色法

染色時須注意者：1) 色素須化學上純粹者。2) 務須新鮮，但 Hämatox-
lyin 等則製作後須俾一定時日，始堪應用。3) 使用前須濾過。4) 自己欲用之
染色液須自己製作，驗其效果後貼明紙條。

1. Hämatoxylin (Hansen) 一核染色

a.

Hämatoxylin 結晶	1 g	}	閉於瓶中
無水酒精	10 cc		

b. 以 20 g 鉀明礬加溫溶解於 200 cc 蒸水中，冷卻後濾過。

c. 溶解過 鑷酸鉀 1 g 於蒸水 16 cc 中

。翌日，置 a. 及 b. 於磁皿中，加 3 cc 而攪拌之，同時使沸騰 1 分鐘。
。速使冷卻而濾過之。液愈舊，則染色力愈強。

參照上述染色例 (第 239-240 頁)

2. 鐵明礬 Hämatoxylin (Eisenaun-Hämatoxylin, M. Heidenhein)
一核及其他特種要素染色。

a. 5% 鐵明礬溶液 (Eisenaunlösung)

b.

Hämatoxylin	1 g	}	閉四週後，臨用以同量鐵水稀釋。
96% Alcohol	10 cc		
蒸水	90 cc		

染色法 (1) 鐵明礬溶液 2-6-12 時

(2) 水

(3) Hämatoxylin 1-36 時

中心小腦需 24-36 時

(4) 水

(5) 用劑明礬液脫色，調節色彩。

(6) 水。再用 Orange 施複染色

3. Parakarmin 核染色液

Karmin 鹽 (Crübler	4 g	}	四種混合
鹽化鋁	0.5 g		
鹽化鈣	4 g		
70% 酒精	100 cc		

4. Boraxkarmin 一染色

硼砂 4g. + 溫蒸水 100 cc }
 冷後加 Karmin 3g. } 24 時後濾過
 70% Alkohol 100 cc }

應用例：(1)置固定材料(組織片)於(2)中

(2) Boraxkarmin 或 Parakarmin 24 時-2 日-3 日
 (用後仍置原瓶內)

(3) 鹽酸酒精 (僅用於 Boraxkarmin 時) 1-3 日

(4) 90% 酒精 24 時

(5) 96% 酒精 硬化

5. Eosin—細胞體染色

Eosin 1 g }
 50% 酒精 60 cc } 伊紅液

可以立刻使用，參照上述染色例) 第139頁-140頁)

6. Orange—細胞體染色

Orange 1 g }
 5% Alkohol 60 cc } Orange 液

應用例：(1) { Orange 液 2-4 滴
 { 96% Alkohol 10 cc 12 24 時

(2) 無水酒精 1-5 分

(3) 用 Xylolbalsam 封鎖

彈力纖維或核染色法後用之

7. Van Giesons' Pikrofuchsin—膠元纖維(結締組織) 特種染色

1% Säur. fuchsin 溶液 10 cc }
 Pikrin 醋飽和溶液 100 cc } 混合

用 Hämatoxylin 過染後，再用此液染色。

8. Azan 染色法(膠元纖維(結締組織) 特種染色)

(1) 固定：Zenker 氏液或 Orth 氏液

(2) 地蠟包埋切片

(3) 染色：Azocarmin 色素液 30-60 分 (56°C) 繼續於同液中
 染色 1.2 小時 (37°C)

注意：須在密封之玻璃內施行

- (4) 水洗
- (5) 脫色：亞尼林酒精（亞尼林 1 + 90 % 酒精 100）
注意：使核鮮明為度
- (6) 洗滌：1 % 醋酸酒精（醋酸 1 + 96 % 酒精 100） 0.5-1 分
- (7) 媒染 5 % Phosphorwolframsäure 水溶液 0.5-3 小時
先試染 30 分
- (8) 蒸溜水洗滌
- (9) 再染色：Anilinblau-Orange-Essigsäure) 1-3 小時
- (10) 水洗—脫水—Xylol—樹脂封入

註：1. 製法—取 Azocarmin C（於水中難溶）浮游於水中，其量約百分之一，煮沸後於室溫中冷卻，再濾過之。使用時於原液 100 c.c. 中再加冰醋酸 1 c.c.。

2) 製法 $\left\{ \begin{array}{l} \text{Anilinblau} \quad 0.5 \text{ g} \\ \text{Goldorange G} \quad 2.0 \text{ g} \end{array} \right\}$ 溶於 100 c.c. 之水中
冰醋酸 8 c.c. (加入)

煮沸，冷卻，濾過

使用時再加入蒸溜水 1-3 倍

結果：膠元及網狀結締組織	鮮青色
細胞核，赤血球	赤色
粘液	青色
膠質組織	帶赤色
肌纖維（橫紋肌，平滑肌）	帶赤黃色

9. Resorcinfuchsin nach Weigert 彈力纖維之染色法。

製色素法：—

1% Fuchsin 水溶液 200 c.c. }
Resorcin 4 g } 用蒸發盆煮沸之，並須同時攪拌

加過礬化鐵液（Liquor feri sesquichlorati）25c.c. 後，再煮沸2-3分。

冷卻後濾過，於沈澱物中加 95 % 酒精 200 c.c. 後再攪拌煮沸

冷卻後濾過，於濾液內加 95 酒精，使成 200 c.c. 再加鹽酸 4c. c.

染色法：—

1. 固定於 Zenker 氏液中

2. 切片後施 Karmin 染色
3. 於 Weigert 氏之 Resorzin-Fuchsin 液中 (製法前述) 濃染 20 分鐘乃至 10 小時 (通常 60 分鐘)。
4. 於純酒精中調色
5. 無水酒精 → Carbol-Xylol → Balsam (Kreosot-Xylol 較 Garbol-Xylol 為佳)

結果：彈力纖維 暗紫色
核 赤色

10. Toluidinblau 染色—核及 Nissl 小體染色

- (1) 用 90 % 酒精固定 (須注意使組織片完全浸潤。於胎兒固定時，以 Carnoy 氏液為佳)。
- (2) Celloidin 切片 (中樞神經系統組織，無軟膜附着時，可用冰凍切片)
- (3) 0.1% Toluidinblau 水溶液 (Thionin 或 Kresylviolett) 30 分—一小時。(加溫至發蒸氣時則瞬時即可染色)。
- (4) 蒸水 15 分
- (5) 移入漸濃之酒精，調節色彩。
- (6) Xylol
- (7) Kanadabalsam (Nissl 則報告用 Xylol-Kolofonium)。

用 Balsam 封鎖後，暫時暴於直接日光中，則色調更為鮮明 (矢崎)。以後保存於暗處。

11. Pal-Weigert 氏法係 Weigert 氏變法，用於髓鞘染色。

- (1) Müller 氏液，Formol，或 Orth 氏液等固定
- (2) Celloidin 切片
- (3) 0.5 % 鉻酸或 2 % 重鉻酸鉀溶液 6-12 時
- (4) Lithion-Hämatoxylin 溶液 24-48 時
- (5) 水
- (6) 0.25 % 過氫酸鉀 20-30 秒
- (7) 水
- (8) 脫色 (鞣酸 1g. 亞硫酸鉀 1g. 水 200cc) 2-3 分
- (9) 水
- (10) Karmin 複染色 (Boraxkarmin, Lithionkarmin, Ammoniakkarmin)

(11) 脫水

(12) Xylol

(13) 用 Kanadalsam 封鎖

XVIII. 鍍銀法 (Silberinprägung)

1. Golgi 氏黑色反應 (1.2.3. 均屬著明之金度銀法)

本法用新鮮材料，固定及染色同時並行。材料大不得過 4mm。但為腦者，先以 2cm 之小塊，浸 1-2 時後，再切成 4mm 以下之小片。

(1) Golgi 氏液 (組織塊需 10cc) 2-6-15 日

臨用混和次述兩液。

3.3 % 重鉻酸鉀 54cc

2.0 % Osmium 酸 6cc

(2) 蒸水，數秒，用吸紙吸乾後，入銀液(3)中。

(3) 0.75 % No_3Ag $\left\{ \begin{array}{l} 1 \% \text{No}_3\text{Ag} 30\text{cc} \\ \text{Aq. dest. } 10\text{cc} \end{array} \right\}$ 不必藏暗處或解卵器中。 2-6 日

試行切開，驗黑色反應之成功與，否。

(4) 酒精

(5) 速行 Celloidin 包埋，製厚切片 (30-40 μ) 後，即鏡檢其成績。

(6) 無水酒精 1-2 分

(7) Karbolxylol 3-5 分

用濾紙吸水

(8) 用濃樹脂覆之使乾 (不用 Deckglas)

用此法，則光明之基質中，黑色之神經原素，鮮明顯出。他若血管，淋巴管，及胆管等亦均明瞭。

代用 Golgi 氏液者，有重鉻酸鉀-Formol (Kopsch)。由次述二藥臨用時調合。

3.5 % 重鉻酸鉀	80 cc	} 混和
Formol	20 cc	

(1) 重鉻酸鉀-Formol 24 小時

(2) 3,5 % 重鉻酸鉀 3-6 小時

(3) 蒸水 數秒

(4) 0.75 % 硝酸銀液 2-6 日

以下操作，與 Golgi 氏本法同。

若欲使 Golgi 氏法，迅速成功，可依次列順序。

(1) 務以新鮮小塊，浸入下述液中。

2.5 % 重鉻酸鉀	8 分	} 混合
1 % Osmium 酸溶液	1 分	

(2) 第三日以後，每至第七日，可取出二三片，用濾紙吸水後

(3) 浸入 0.5-1 % 硝酸銀液，未幾呈黃色時，即須掉換，約歷24時

(4) 40 % 酒精洗滌

(5) 無水酒精

(6) 以風固之肝，或接木骨髓夾之，或用 Gummiarabicum 製切片。

2. Ramony Cajal 氏神經原纖維現出法

(1) 1-3 % 硝酸銀 (15-35°C) 4-7 日

(2) 蒸水 30 秒

(3) 還元液	<table border="0"> <tr> <td> <table border="0"> <tr> <td>蒸水</td> <td>100 cc</td> </tr> <tr> <td>Pyrogallussäure (或 Hydrochinon 1g)</td> <td rowspan="2">} 24 小時</td> </tr> <tr> <td>Formol</td> <td>5-15 cc</td> </tr> </table> </td> </tr> </table>	<table border="0"> <tr> <td>蒸水</td> <td>100 cc</td> </tr> <tr> <td>Pyrogallussäure (或 Hydrochinon 1g)</td> <td rowspan="2">} 24 小時</td> </tr> <tr> <td>Formol</td> <td>5-15 cc</td> </tr> </table>	蒸水	100 cc	Pyrogallussäure (或 Hydrochinon 1g)	} 24 小時	Formol	5-15 cc
		<table border="0"> <tr> <td>蒸水</td> <td>100 cc</td> </tr> <tr> <td>Pyrogallussäure (或 Hydrochinon 1g)</td> <td rowspan="2">} 24 小時</td> </tr> <tr> <td>Formol</td> <td>5-15 cc</td> </tr> </table>	蒸水	100 cc	Pyrogallussäure (或 Hydrochinon 1g)		} 24 小時	Formol
蒸水	100 cc							
Pyrogallussäure (或 Hydrochinon 1g)	} 24 小時							
Formol		5-15 cc						

(4) 蒸水 2-3 分

(5) 40%, 50%, 60%, 70%, 90%, 96% 之酒精各 1 小時

(6) Faraffin 或 Zelloidin 包埋，切片愈薄愈妙。

組織塊在 1 cm 以下，須完全新鮮。於不十分新鮮之人體材料。則可用 6% 硝酸銀。

其結果，以年齡愈輕者愈佳。

3. Bielschnwsky 氏法

用於格子狀纖維，神經終末，神經原纖維等，為優良之鍍銀法也。

(1) Formol (1:4) 固定，至多 24 時

(2) 水洗 12 時

(3) 水凍切片，厚約 10 μ ，置蒸水中

(4) 2% 硝酸銀液 24-48 時

(5) 蒸水 2-3 秒 (不可過久)

(6) 亞母尼亞性銀溶液 5-10 分

(7) 蒸水 2-2 秒

(8) Formol (Formol 1 + 水3) 5-30 分

(9) 蒸水 2-3 秒

- (10) 金液 (1% 鹽化金液 5 滴 + 蒸水 10cc + 冰醋酸 2-3 滴) 10-60 分
- (11) 5% 次亞硫酸曹達 30-60 秒 (不可過久)
- (12) 流水洗滌

附：亞母尼亞性銀溶液製法

10% 硝酸銀	10 cc	}	生酸化銀之黑褐色沉澱
40% 苛性鈉	5 滴		

得苛性亞母尼亞滴下，俟沉澱溶盡後濾過。加蒸水 20 cc

若應用此法於 Paraffin 切片時，則 Formol 固定後之組織片，可浸入純 Piridin 液中二三日，水洗 24-30 時，使氣味消失。於是投入 2% 硝酸銀溶液中，再操作如上。

XIX Golgi 氏內網裝置檢查法 (Da Fano 氏法)

1. 固定 最好以 3mm 大之小片，(胎兒組織歷六小時，成熟組織須十二小時) 浸於次液中：

Kobaltnitrat	1 g	}	混合
蒸溜水	100 cc		
Formalin 原液	15 cc		

2. 以蒸溜水洗滌
3. 渡銀 移入 1.5% 硝酸銀水內，於室溫中放置 24-48 小時
4. 於蒸溜水中洗滌，切成 2mm 厚之薄片
5. 還元 浸於次述之還元液中 8 小時

Hydrochinon	1-2 g	}	混合
中性 Formalin	15 cc		
無水 Natriumsulfat	0.5g		
蒸溜水	100 cc		

6. 水洗 → 脫水 (於酒精中) → Paraffin 或 Celloidin 切片 (Fig. 6.7)

XX 細胞間結合質之染色法

肺上皮，漿膜，血管內膜等於 1% 硝酸銀水 (或加入等分之 2% Osmiumsäure 水溶液) 中浸數分鐘至數小時後，立即用水洗滌，晒日光下則結合質染深褐色，Stomata 或 Stigmata 則呈深褐色之斑點 (Fig. 36)

XXI 血液染色法

血液塗抹標本之染色，須先經塗抹，乾燥及固定之準備操作。

1. 血液塗抹時須先將載物玻片脫脂及洗滌，然後將血液滴於一端，再用覆蓋玻片曳至他端，使血液平均粘著於玻璃片。

2. 空中乾燥

3. 固定

a) 熱固定：在 120°C 固定 2-10 分。熱銅板後試將水滴下，此時銅板之水滴立即跳起而成氣體則為 120°。

b) Zenker 氏液固定

c) 染色及固定同時並行之法

4. 染色

1. Hämatoxylin-Eosin 普通染色

2. May-Grünwald 或 Jenner 氏法

(1) 空中乾燥標本（須新鮮者）

(2) 伊紅酸梅青（固定） 3 分

(3) 用同 水稀釋之伊紅酸梅青染色 5-15

(4) 水（至標本成蒼白色為度）

(5) 乾燥（用濾紙）—樹脂

結果：核 青

嗜伊紅粒 紅磚色

嗜鹼粒 深青—暗紫色

中性粒 明赤色—紫赤色

血小板 淡青

赤血球 明而赤

此色素有溶液及錠兩種，係 Leipzig Dr. K. Hollborn 所發賣。錠為 0.05 粉末溶於 10cc 之 Methylalkohol 後用之。

此色素係 1% Eosin 之 Methylalkohol 溶液及 1% Methylenblau 之 Methylalkohol 溶液之混合物，伊紅酸，梅青即其所生之化合物也。

3. Giemsa 氏染色 (Romanowsky)

日本有宮川氏 Giemsa 液發賣

(1) 空中乾燥

(2) Methylalkohol 固定 3 分

(3) Giemsa 氏稀釋液 30 分

蒸水 1 cc 中加 Giemsa 原液 2 滴。此時若生沉澱，即不可用。以蒸水 1 cc 入小試驗管中，加 Giemsa 液二滴，振盪數秒，滴於標本上。

- (4) 流水洗滌
- (5) 用濾紙乾燥後，用油浸裝置檢查。
- (6) Kanadabalsam

結果：核	紫赤色
中性粒	紫赤色
嗜鹼性粒	青—紫色
淋巴球	青
赤血球	帶赤之青色
原生動物之核	赤而透明
血小板	青 (Innenkörper 作紫赤)
嗜伊紅粒	赤色—赤褐色
	舊標本則不鮮明

4. Leishman 氏染色法：有 May-Grünwald 氏法及 Giemsa 氏之特長。(附圖20)液體及粉末二種均有販賣者。

- (1) 血液乾燥標本用 L 氏液固定染色 1 分鐘
- (2) 用同量蒸水使之稀薄，且染色 5 分鐘
- (3) 水洗—乾燥—封鎖

XXII 血液結晶製法

1. 血色素結晶 Haemoglobinkristalle 製法

取新鮮血液一滴，置於載物玻璃上，在血液之周圍以濃 Balsam 圍繞之，以蓋物玻璃覆其上，若輕壓之，則血液與 Balsam 混和，起溶血現象而生赤色之血色素結晶(潘士華)

2. 血紅素晶 Haeminkristalle 之製法

取乾燥之血液末一小片置於載物玻璃上加入極小量(針頭大)之食鹽並於其中點加一至二滴冰醋酸後，自玻璃下徐徐加溫，待其沸騰，至乾涸而呈褐色時，即用 Balsam 封蓋而鏡檢之。(潘士華)

重 要 參 考 書

本書為初學入門。茲附記參考書數種，以更進一步而研究者參照。

1. 關於一般組織學之參考書(以重要為次序)

1. Ph. Stöhr's Lehrbuch der Histologie. 自 Möllendorff 氏改版以來，已出至二十版。日本大澤博士之組織學講本即其譯本也。

2. Kölliker, Handbuch der Gewebelehre, 1902.

維爲舊版，仍不失爲名著。

3. Szymonowicz, Lehebuch der Histologie etc. Leipzig, 1921
 4. J. Schaffer, Lehrbuch der Histologie u. Histogenese, Leipzig, 1922.
 5. F. Henke u. Lubasch, Handbuch der Speciellen Pathologische Anatomie u. Histologie. Berlin, 1926.
- 此書雖以病理組織爲主，但亦爲研究正常組織之善本。
6. H. Beterson, Histologie u. mikro. Anatomie. München. 1924. 爲概述人體組織之小冊子。
 7. E. V. Cowdry etc General Cytology. Chicago, 1924.
 8. F. Schiefferdecker u. A. Kossel, Gewebslehre mit bes. Berücksichtigung des menschlichen Körpers. Bronnsehweig, 1891,
 10. 日本文則有鈴木文太郎，二村節次郎，金子次郎，舟岡省五，森於菟，伊澤好爲，諸博士之著作，均係良書

其他重要雜誌亦頗多，茲略述一二；

1. Archiv für mikropische Anatomie
2. Zeitschrift für Zellforschung u. mikroskopische Anatomie
3. Archiv für Anatomie u. Entwicklungsgeschichte

2. 關於一般技術之參考書

1. Romeis, Taschenbuch der mikroskopischen Technik. Berlin. 1924.

係最便利之小書

2. Schmorl, Pathologisch-Histologischen Untersuchungsmethoden. Leipzig.

雖以病理組織爲主，但亦爲研究組織之良書。

3. Krause, Mikroskopische Technik.

包羅各種組織學技術之重要參考書也。

4. W. Spielmeyer, Technik der mikroskopischen Untersuchungen des Nervensystems. Berlin, 1924.

僅述關於神經系統之技術，係小冊。但若有 Romeis 等則可無需。

5. 佐藤清：近世病理學檢查術式。

恐爲日本文之最佳技術書。

6. 鈴木文太郎，顯微鏡及檢查術式

7. K. Laubenheimer, Lehrbuch der Mikrophotographie. Berlin, 1920.
8. K. Peter, Die Methoden der Rekonstruktion. Jena. 1906
9. C. v. Kuffer u. A. Böhm, Taschenbuch der mikroskopischen Technik. Berlin, 1912.
10. v. Kalden-Gierke, Technik der Histologischen Untersuchung. Jena, 1909.

11. A. B. Lec, The Mikrotomist's Vedemecnm Philadelphia, 1924.
為英文參考書中之佳作。

3. 組織發生學參考書

1. O. Hertwig, Elemente der Entwicklungslehre Jena

最簡潔明瞭之參考書

2. Corning, Entwicklungsgeschichte des Menschen. München, 1921.

僅述神經系統，較 Hertwig 之書尤屬明瞭。

3. O. Hertwig, Handbuch der vergleichenden und experimentellen Entwicklungslehre der Wirbeltiere. Jena. 1906

為大參考書，僅能置諸研究室。

4. 血液或血球研究者之參考書

1. A. Pappenheim, Morphologische Hämatologie. Leipzig. 1919.

在 Naegeli 書未公布時，本書為最良。

2. A. Schittenhelm, Handbuch der Krankheiten des Blutbildenden Organe. (Enzyklopaedie der Klinischen Medizin)。

此書中之血球形態學及生物學均係 Zürich 大學之 Naegeli 所書。

Berlin, 1925.

3. A. Pappenheim, Technik und Morphologie der Klinischen Blutuntersuchung. Leipzig. 1919

蒐集技術之小冊。

4. O. Naegeli, Blutkrankheiten und Blutdiagnostik, Berlin, 1923.

全書六百餘頁，為血球學者不可不讀之佳作。

5. 佐藤清，實驗血液病學（東京）

係日本文佳作。

介 紹

——外科學總論及各論上中下——

(茂木藏之助原著，樓彥則醫新醫同仁研究社增訂)

大戰以來，因為各種新式武器的層出不窮，前方士兵受傷的為數甚鉅，而受傷的種類亦愈形複雜，外科醫生因為迫切的需要關係，對於外科方面的無量技術與理論，近十餘年來顯有長足之進步。本社因鑒於完整外科書籍之缺乏，故將日本茂木藏之助原著外科學，聘請專家澈底增訂，分外科總論及上中下各論共四冊，出版問世。茂木藏之助為近世醫藥泰斗，其所著外科學一書為其畢生心血之結晶，今再參照歐美最新關於外科方面之技術與理論，某數種新藥之外科應用等等，詳細增入，則該書之完整實用，概可想見。

總論包括損傷，外科傳染病，腫瘤，皮膚血管，淋巴腺，淋巴管，神經，肌肉，腱及腱鞘，粘液種，關節及骨骼外科等等。並附各論消毒法，麻醉法，救急處置等。內附銅圖二千餘幅。定價五十元，郵料加二成。

各論上册包括頭部及面部外科，頸部外科，胸部外科，脊椎外科等篇。內附銅圖六百四十幅。定價四十五元，郵料加二成。

各論中册包括腹部外科，（腹壁外科，臍外科，腹膜外科，肝胆外科，臍外科，胃及十二指腸外科，腸外科，肛門及直腸外科。）及泌尿生殖器外科（腎外科，膀胱外科，生殖器及其附屬器官之外科）兩大篇。附銅圖四百十六幅。定價四十八元，郵料加二成。

各論下册包括骨盆及四肢外科。附銅圖七百十幅。定價四十元，郵料加二成。

總論及各論俱為二十五開本，西白報紙印，新五號字排，精裝各一厚冊，共計四厚冊。



醫 18.00

(普及本)