

ガラス使用
国立国会図書館　タイトル『医範提綱内象銅版図』　請求記号　寄別6-6-2-4

榛齋宇田川先生著

東奥亞歐堂鐫圖

武藏宋字閣寫字

醫範

提綱

内象銅版圖

文化五戊辰載

三月刻成

風雲堂梓

明治十五年十月十日購求

東京教育博物館
類 醫書
屬 冊二
函 廿
第四〇七

国立国会図書館　タイトル『医範提綱内象銅版図』　請求記号 寄別6-6-2-4
ガラス使用

文化戊辰　春新如

西哲勃郎合爾都肖像

右一面亞歐堂門人新井令恭鐫

○題言三則

一　宇田川榛齋先生博通和蘭醫書講明内科之術排玄門而入壺奥揮鸞刀而割芳哉類集群分以著醫範提綱已行于世但名物之所創見恐讀者眩於所見不能統領其義於是乎續撰銅版五十二圖從提綱所載次序歷擧形象間錄官能一一符以伊呂波使圖說相照以不混其位置本末學者先熟讀提綱而各條每說與圖參審則目不失全象心究衆理矣此爲一大要鍵

一　和蘭解剖書無慮數十百家　先生就其中拔萃明晰又親質於解屍徵於確實反覆參驗研究毫末更又辛心苦思改原圖次序正其位置使觀者易通曉諸藏衆器之連續機關凡視此圖者小天地之巧妙目擊而釐焉

一　此銅版圖與人亞歐堂主人所鐫也主人於和蘭寫眞圖及銅版之技銕筆精工獨步於海内試取和蘭圖置此傍若西施毛嬙齊飄舞裳不知孰伯仲唯覺此圖妍姿特出其右耳當時文明之盛工藝之妙一至于此世又以藝支歷倒外土者自不乏其人嗚呼珍奇不假於異邦而獨濟其用可謂昊天眷顧之賜也

文化戊辰之春三月　門人加州藤井俊方亭謹記

国立国会図書館　タイトル『医範提綱内象銅版図』　請求記号 寄別6-6-2-4
ガラス使用

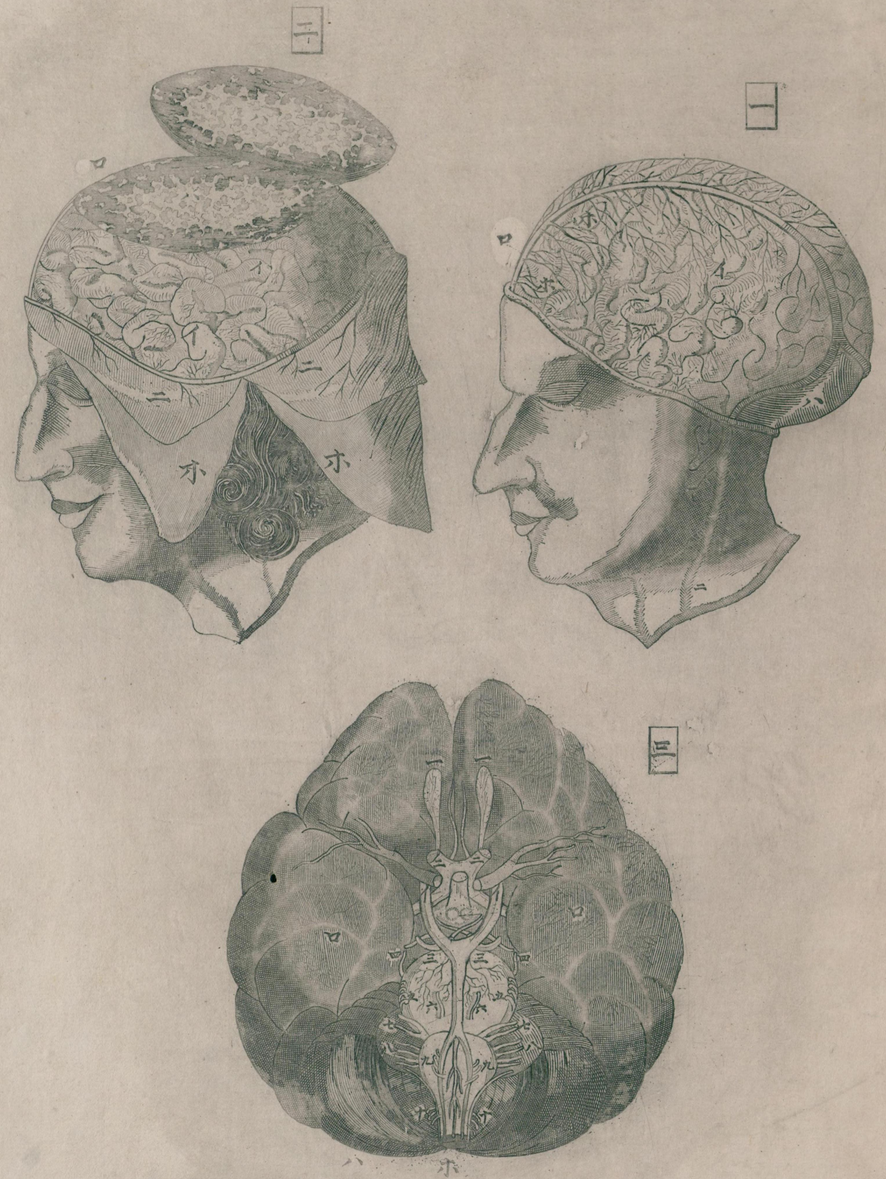

○第一圖　鋸截去腦蓋剝腦膜見腦及鎌狀管

(イ)前腦上面　左右鎖骨下。靜血脈各生一支其支從頸兩側入腦蓋內謂之內行頸靜血脈而沿後腦兩側相會于其上際之正中謂之側管至此爲一管直行腦表入額骨內之雞冠骨謂之鎌狀管此爲腦中靜血脈之幹其支彌蔓腦承腦動血脈之血湊輸于幹管下行鎖骨下動靜二血脈歸于心

(ロ)鎌狀管　(ハ)後腦上面　(ニ)鎖骨下動靜二血脈。上行處

(ホ)鎌狀管支別

○第二圖　鋸截去腦蓋剝腦膜扇截前腦見黑白二髓

(イ)前腦上面　(ロ)淡黑髓　(ハ)白髓　(ニ)所剝腦膜

(ホ)所剝頭皮

○第三圖　去腦蓋出全腦翻之見下面所起十對神經及腦動血脈

(ヨリ至十)腦神經十對　(イ)腦動血脈。左右鎖骨下。動血脈。各生一支其支從頸兩側所謂入腦蓋內謂之腦動血脈此爲腦中動血脈之幹其支彌蔓腦中

(ロ)前腦下面　(ハ)後腦下面

(ホ)截斷腦髓與項髓連處

国立国会図書館　タイトル『医範提綱内象銅版図』　請求記号 寄別6-6-2-4
ガラス使用

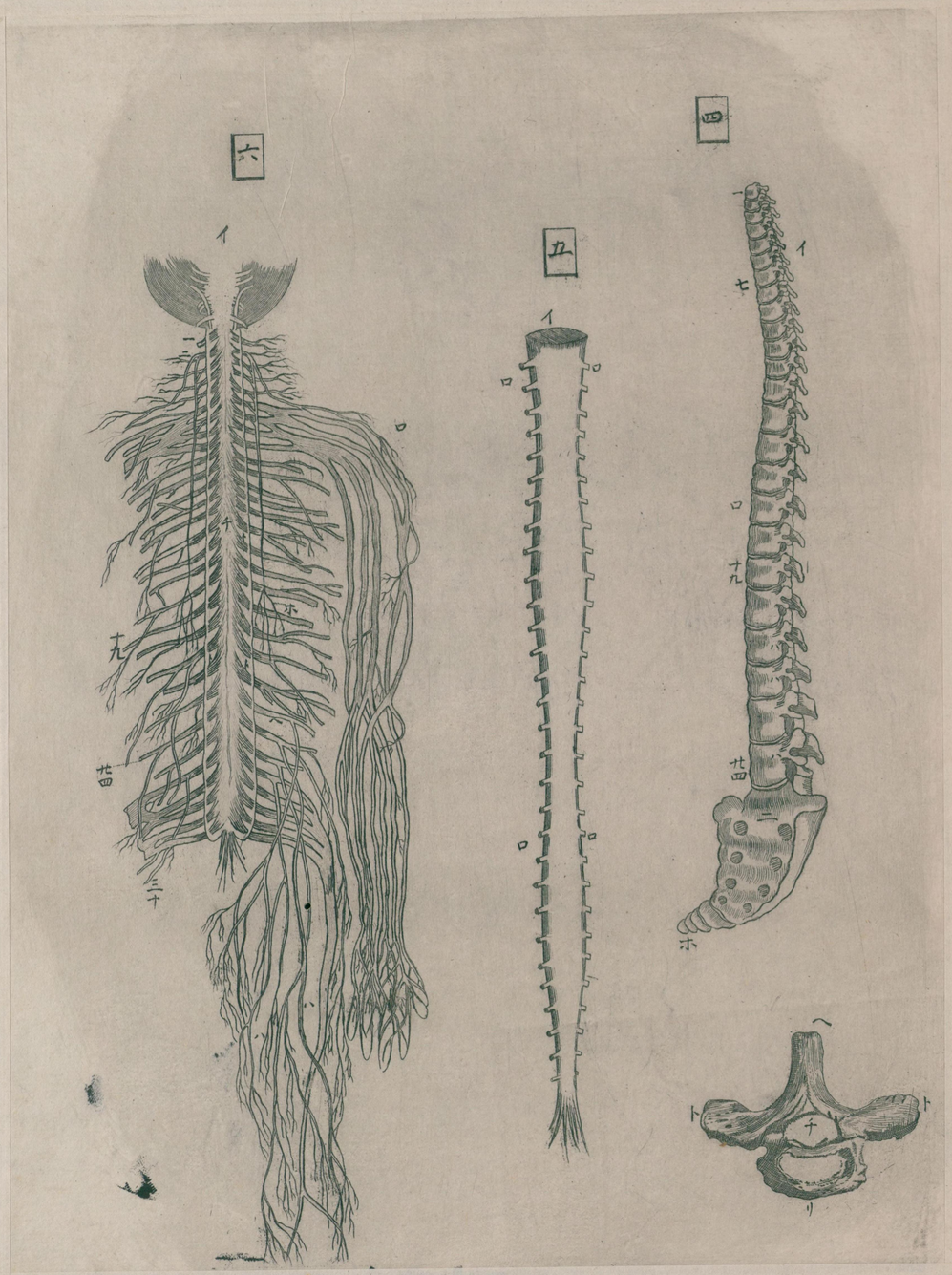

○第四圖　脊骨

一至七　項椎骨

廿至廿四　腰椎骨

ロ　前部

ニ　薦骨前部

ヘ　背椎一箇後部尖起

チ　脊髓通處

八至十九　背椎骨

イ　脊骨後部正中尖起

ハ　脊骨毎椎兩側有孔神經由此出

ホ　尾骶骨

ト　兩側尖起

リ　前部

○第五圖　去脊骨見脊髓被膜者

イ　截斷腦際

ロ　脊髓神經三十對約截兩側之蔓延

○第六圖　脊椎神經三十對　剝脊髓膜開之兩側約截脊髓所對起神經各穿出膜外在兩側者

一至七　項椎七對

廿至廿四　腰椎五對

イ　後腦

ハ　足神經

ヘ　一支循行陰具

チ　脊髓

八至十九　背椎十二對

廿五至三十　薦骨六對

ロ　手神經

ホ　横膈神經

ト　所剝脊髓膜

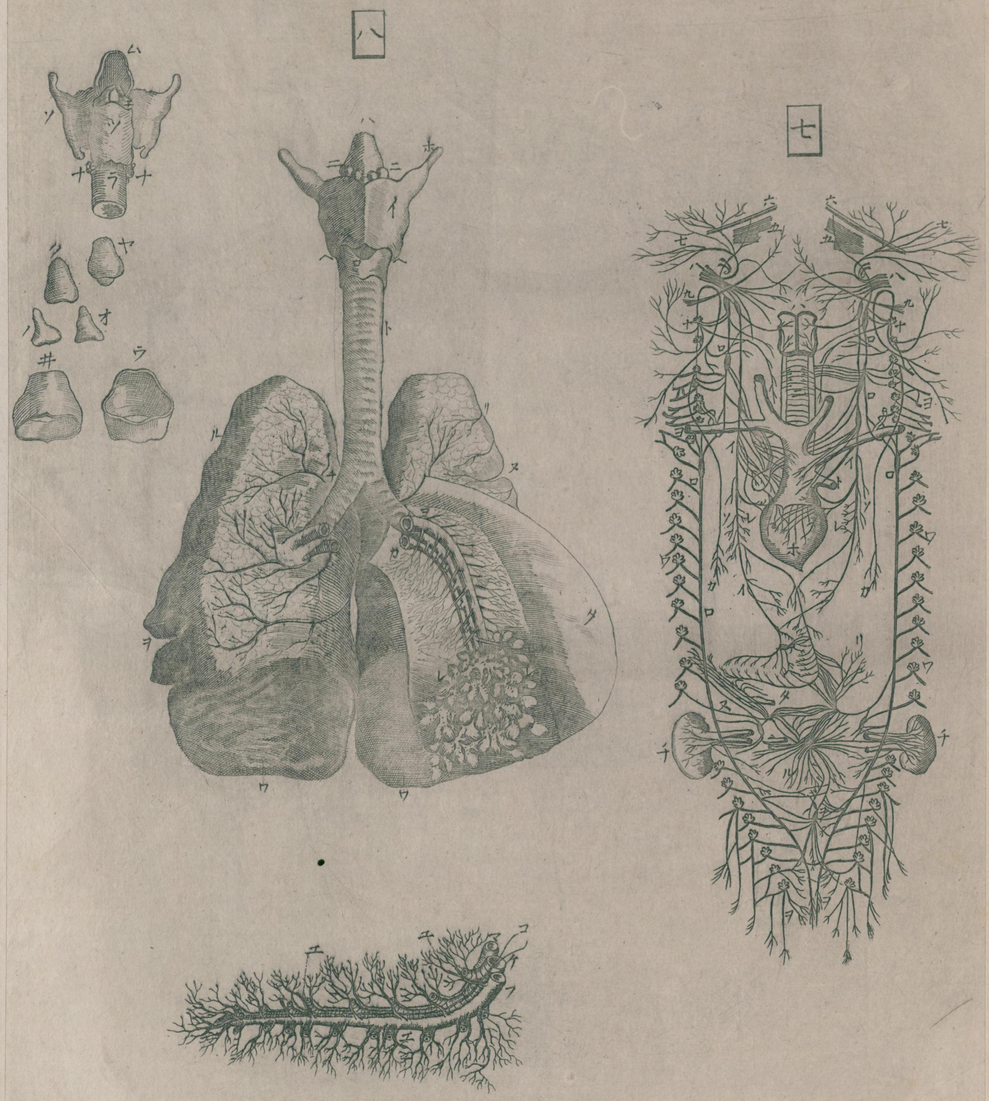

○第七圖　腦神經第五對以下並曼延對肋間對神經

五至十腦神經第五對以下(イ)曼延對絡胃(ロ)肋間對神經幹(ハ)喉頭(ニ)氣管(ホ)心(ヘ)曼延對絡胃(ト)動血脈上幹(チ)腎(リ)脾神經(ヌ)肝膽神經(ル)腸間膜神經從腸間膜循行腸(ヲ)小腹神經循行直腸膀胱子宮陰具等(ワ)約截脊髓神經連于肋間對之幹者(カ)横膈神經(ヨ)手神經(タ)脾神經(レ)肺神經(ソ)胃管神經

○第八圖　喉頭氣管肺連屬之前面　並開兩肺之令見氣管支肺血脈入于肺

(イ)甲狀軟骨(ロ)環狀軟骨(ハ)會厭軟骨(ニ)會厭軟骨兩隅突起(ホ)甲狀軟骨上端兩隅突起(ヘ)甲狀軟骨下端兩隅突起(ト)氣管爲輪狀者至細支亦皆然是所以伸縮也但自喉頭至肺其輪後面爲玦狀之狀及至肺中則爲環之狀(チ)氣管岐入于兩肺(リ)左肺(ヌ)左肺一裂(ル)右肺(ヲ)右肺二裂(ワ)兩肺下底接横膈處(カ)肺動血脈(ヨ)肺靜血脈(タ)所刺左肺膜(レ)肺中氣管之大支攢簇肺囊爲葡萄狀(ソ)甲狀軟骨後面(ツ)環狀軟骨後面(ネ)披裂軟骨(ナ)喉頭腺常滲出津液(ラ)氣管後面爲玦狀(ム)會厭軟骨後面(ウ)環狀軟骨前面(ノ)(オ)披裂軟骨(ク)會厭軟骨(ヤ)會厭軟骨之下底有小球狀軟骨爲會厭起伏之機(マ)肺動血脈大支(ケ)氣管肺血脈大支(コ)氣管動靜血脈主循行氣管榮養之(エ)截去氣管小支

国立国会図書館　タイトル『医範提綱内象銅版図』　請求記号　寄別6-6-2-4
ガラス使用

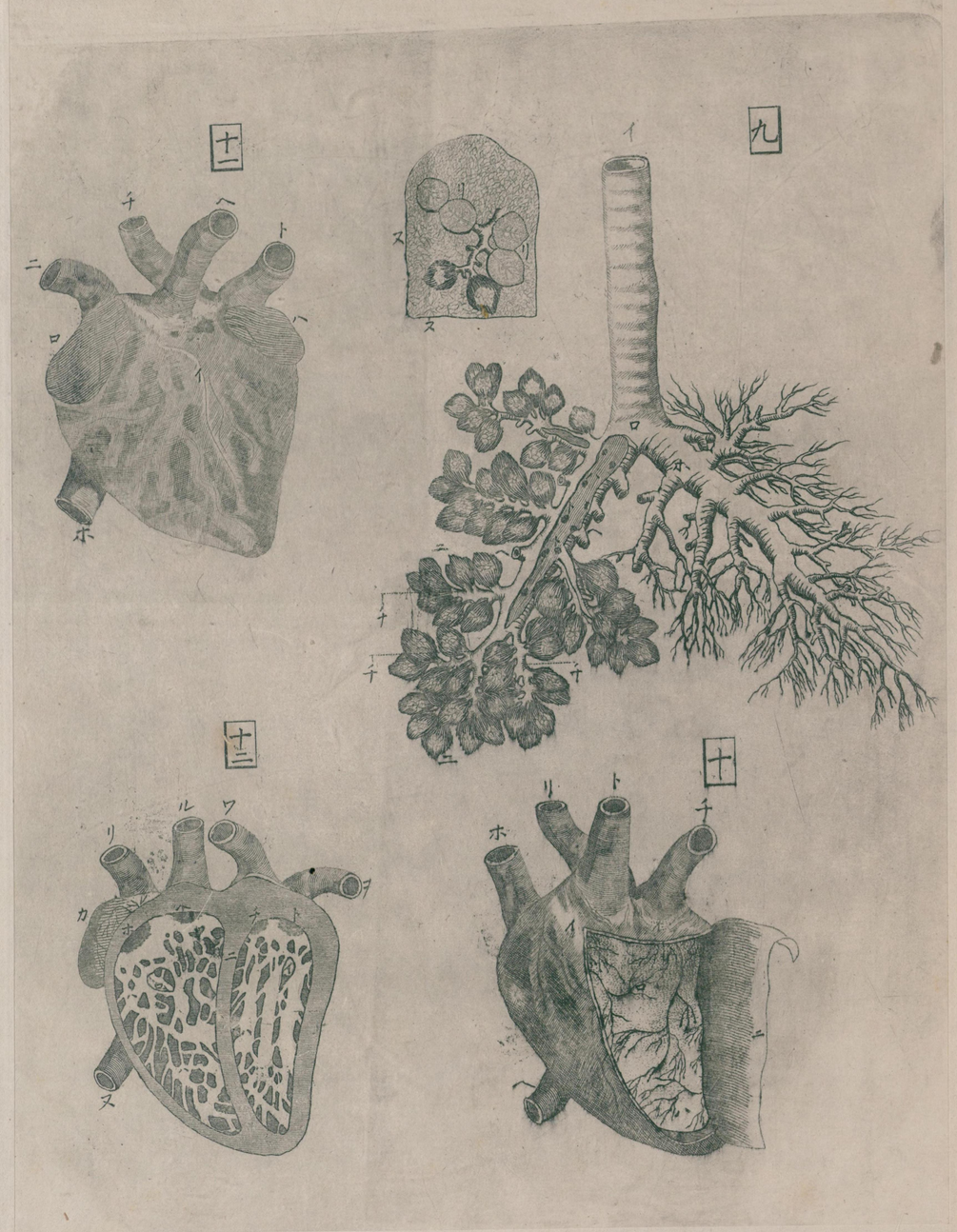

○第九圖　氣管右支攢簇肺囊爲葡萄狀左支去肺囊，
㊀氣管前面　㊁氣管二大支　㊂縱割大支開之見小支通孔　㊃肺囊爲葡萄狀。細血絡彌蔓之此預以水銃注入水使之充脹者　㊄去肺囊見小支　㊅截去小支使肺囊易見　㊆小支通孔　㊇氣管支梢不割開以見環之累接　㊈割開小囊囊中復有微細囊攢簇支末　㊉小囊間薄膜。此亦細血絡彌蔓之

○第十圖　心被心囊
㊀心被心囊處　㊁割開心囊見心　㊂尖尾　㊃所刺心囊　㊄靜血脈上幹　㊅靜血脈下幹　㊆肺動血脈　㊇肺靜血脈　㊈動血脈上幹

○第十一圖　脫心囊見心及兩耳
㊀心。血絡彌蔓之　㊁右耳。大於左耳　㊂左耳　兩耳中空有筋條且縮張如心室右耳通靜血脈幹與右室受血於靜血脈幹納之右室左耳通肺靜血脈與左室受血於肺靜血脈納之左室故兩耳受血猶升量使納心室之血適其量無過不及　㊃靜血脈上幹　㊄靜血脈下幹　㊅肺動血脈　㊆肺靜血脈　㊇動血脈上幹

○第十二圖　縱割心見心室
㊀左室。狹而長　㊁右室廣而短　㊂兩室筋條。兩室雖空虛筋條錯綜其在左室者特巨心之縮張由其伸縮　㊃心室中隔　㊄右耳　㊅肺動血脈　㊆左耳　㊇動血脈幹　㊈靜血脈上幹　㊉靜血脈下幹　㊊肺動血脈　㊋動血脈上幹　㊌右耳

国立国会図書館　タイトル『医範提綱内象銅版図』　請求記号 寄別6-6-2-4
ガラス使用

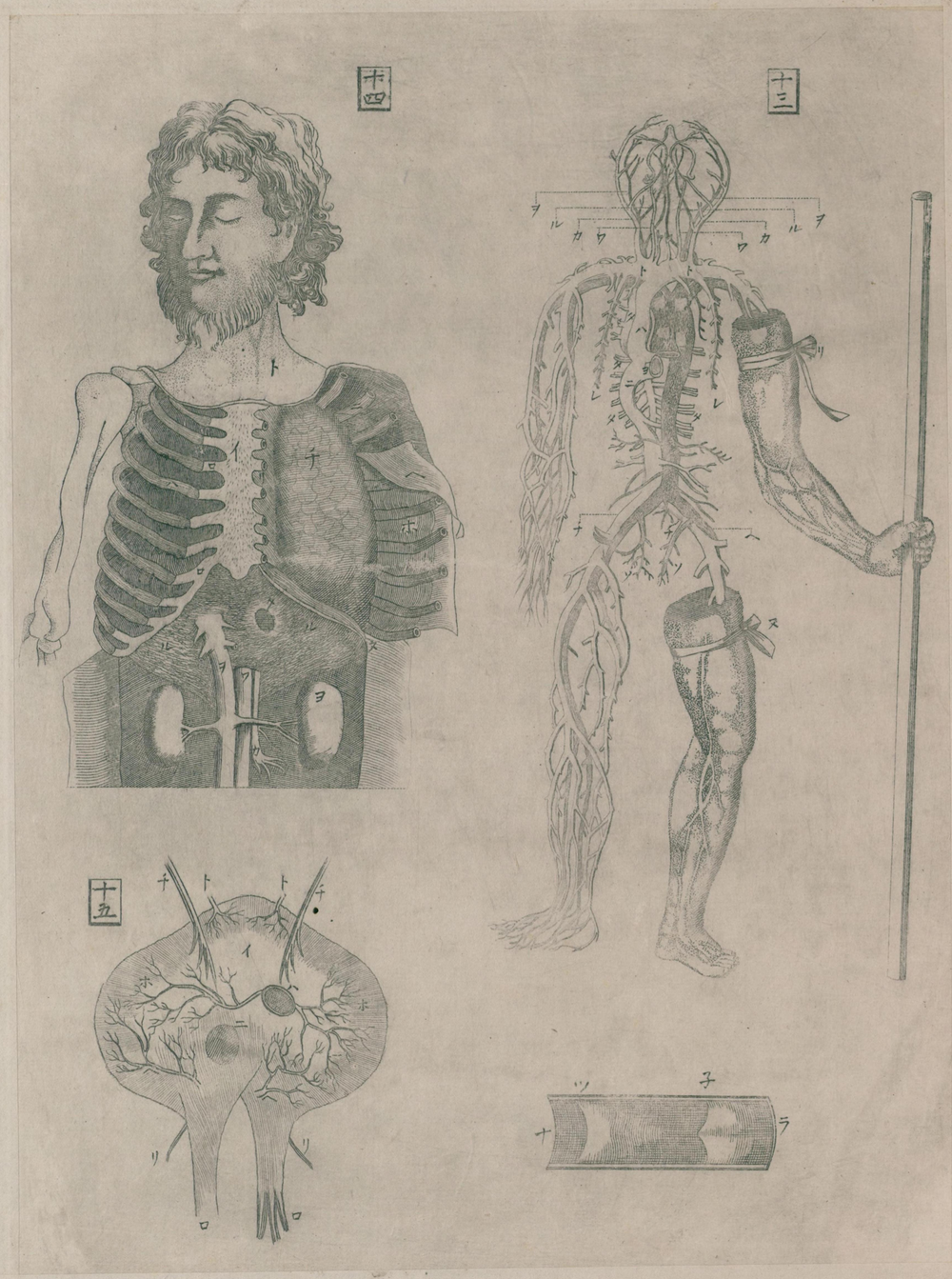

○第十三圖　動靜二血脈幹支連屬並靜血脈之障膜

(イ)動血脈上幹。截斷與心連處。(ロ)動血脈下幹(ハ)靜血脈上幹(ニ)靜血脈下幹(ホ)鎖骨下動血脈(ヘ)腸骨動血脈(ト)鎖骨下靜血脈(チ)腸骨靜血脈(リ)緊縛臂使靜血脈起脹(ヌ)緊縛股使靜血脈起脹(ル)內行頸動血脈。上行腦中爲腦動血脈(ヲ)外行頸動血脈。循行頭面筋皮(ワ)內行頸靜血脈。上行腦中爲側管及鎌狀管(カ)外行頸靜血脈。循行頭面筋皮(ヨ)動靜兩幹截斷與心連處(タ)奇靜血脈。起於靜血脈上幹後面生傍支於兩側沿脊骨下行動靜幹之中間其支循行肋間筋肉此脈無對故名奇靜血脈(レ)乳動血脈。乳靜血脈。乳汁出於乳動血脈(ソ)小腹動血脈。小腹靜血脈。循行小腹內諸器及陰具(ツ)割開靜血脈見障膜(子)二障膜(ナ)脈末(ラ)脈本

○第十四圖　割開胸腹見胸肋骨。左肺。縱隔膜。橫膈。血脈兩幹。乳糜管。腎本位(イ)胸骨(ロ)肋骨之軟骨。與胸骨連處(ハ)肋骨(ニ)截開肋骨(ホ)肋膜。被肋之裏面(ヘ)所剝肋膜(ト)皮(チ)左肺。被胸膜膜上肺囊透見(リ)縱隔膜(ヌ)橫膈上面(ル)橫膜下面(ヲ)靜血脈幹(ワ)動血脈幹(カ)乳糜管(ヨ)腎(タ)胃管通孔

○第十五圖　橫膈全形

(イ)橫膈上面(ロ)橫膈腱。動血脈幹。乳糜管。俱沿脊骨通兩腱間故橫膈無其貫孔(ハ)靜血脈幹通孔(ニ)胃管通孔(ホ)橫膈靜血脈(ヘ)橫膈動血脈(ト)動靜二血脈小者(チ)橫膈神經(リ)自肋間對來神經支

国立国会図書館　タイトル『医範提綱内象銅版図』　請求記号 寄別6-6-2-4
ガラス使用

十六

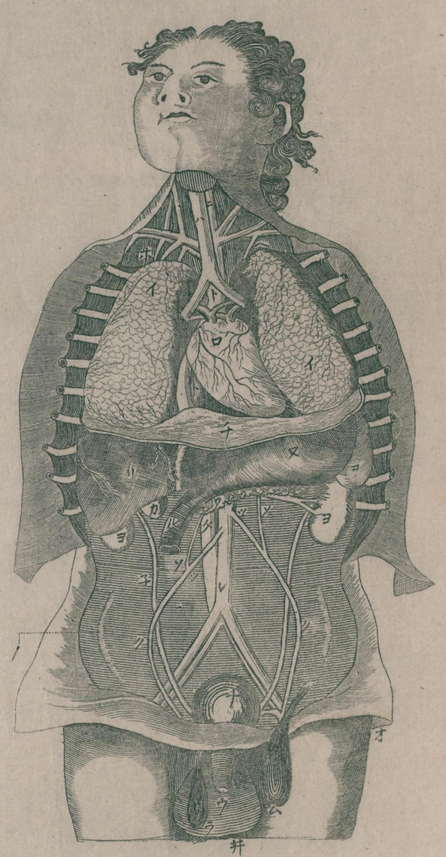

十七

十八

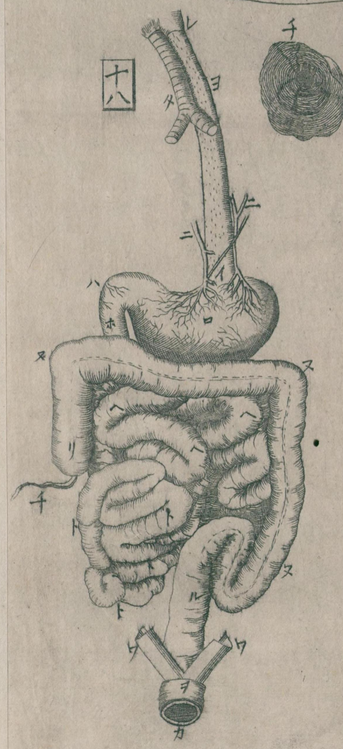

○第十六圖　割開胸腹去網膜。腸。腸間膜見諸器本位

(イ)肺　(ロ)心被心嚢　(ハ)氣管　(ニ)胃管　(ホ)鎖骨下動靜二脈

(ヘ)乳糜管連于左鎖骨下靜血脈　(ト)靜血脈下幹　(チ)肺動靜二血脈岐入于兩肺　(リ)肝　(ヌ)胃　(ル)十二指腸　(ヲ)脾　(カ)膵　(ワ)膵　(タ)靜血脈下幹　(ヨ)腎右腎腎在肝下　(レ)動血脈下幹　(ソ)精靜血脈　(ツ)精動血脈　(ナ)膀胱　(ネ)輸尿管　(ウ)陰莖　(ム)抽出睾丸見精血脈所連　(ヰ)陰嚢　(ノ)膀胱　(オ)擧睾筋。包懸睾丸　(ク)精動血脈。精靜血脈。以膜合包

者

○第十七圖　胃之全形　附割開胃膜見裏膜有皺襞

(イ)胃管　(ロ)下口　(ハ)上口　(ニ)血脈循胃　(ホ)所剝胃膜　(ヘ)裏膜皺襞　(ト)腸嚢小腺　(チ)上口收閉狀　(リ)下口收閉狀

○第十八圖　胃管胃腸連屬

(イ)上口　(ロ)胃　(ハ)下口　(ニ)神經　(ホ)十二指腸所始　(ヘ)空腸　(ト)廻腸　(チ)蟲樣垂　(リ)盲腸　(ヌ)結腸　(ル)直腸　(ヲ)括肛筋　隨意括閉肛門且使大便無失禁　(ワ)擧肛筋　大便了牽擧肛門復之本位脫肛因此筋衰弛　(カ)肛門　(ヨ)胃管　(タ)氣管　(レ)咽。胃管之上口回濶處

国立国会図書館　タイトル『医範提綱内象銅版図』　請求記号 寄別6-6-2-4　ガラス使用

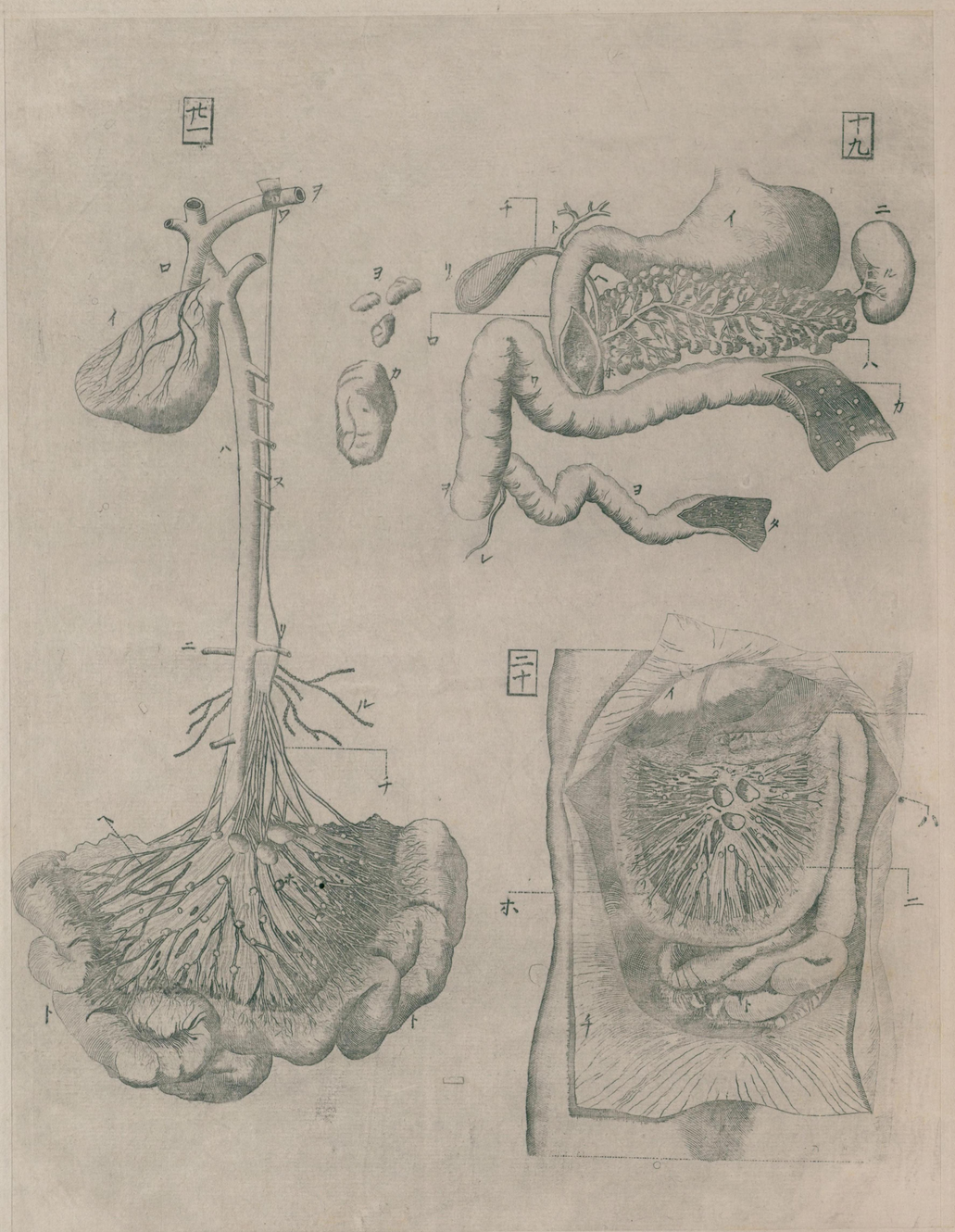

○第十九圖　胃。十二指腸。膵。膵管。總管。連屬並蟲樣垂

(イ)胃　(ロ)割開十二指腸(ハ)膵。啓展隱胃下者見全形

(ニ)脾　(ホ)膵管　(ヘ)總管　(ト)肝管

(チ)膽管　(リ)膽　(ヌ)膵管與總管合爲而入于十二指腸之管口

(ル)脾動靜二血脈　(ヲ)盲腸　(ワ)結腸。推下之見膵

(タ)割開廻腸見裏面小腺　(カ)割開結腸見裏面小腺　(ヨ)廻腸　(レ)蟲樣垂

○第二十圖　割開腹除網膜。腹膜及前部所被腸見腸間膜連腸

(イ)肝　(ロ)胃　(ハ)膵　(ニ)腸間膜。啓展之

使易見。乳糜脈起於腸循行腸間膜血絡亦彌蔓之

(ヘ)腺大小散布　(ト)廻腸。凡小腸悉連腸間膜　(ホ)空腸

○第二十一圖　乳糜諸道。腸間膜。連屬　(チ)所剝筋膜

(イ)心　(ロ)靜血脈上幹　(ハ)動血脈下幹　(ニ)腎血脈

(ホ)腸間膜。啓展者。白脈即乳糜脈。黑脈即神經。　大小粒狀爲腺

(ヘ)血脈　血脈固徧彌蔓然爲見乳糜脈只示此一二　(ト)小腸

(チ)乳糜脈之起於腺連于囊者　(リ)乳糜囊　(ヌ)乳糜管

(ル)水脈　(ヲ)割開左鎖骨下靜血脈　(ワ)左鎖骨下靜血脈

脈中。乳糜管連處之障膜　(カ)腸間膜腺之最大者

(ヨ)腸間膜腺之最小者。此所圖四腺。大小全與眞同

国立国会図書館　タイトル『医範提綱内象銅版図』　請求記号 寄別6-6-2-4
ガラス使用

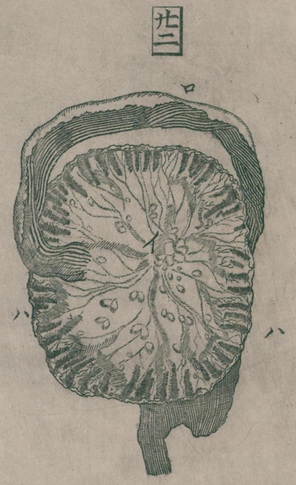

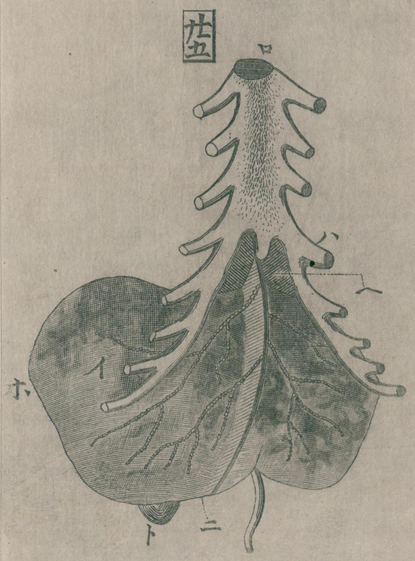

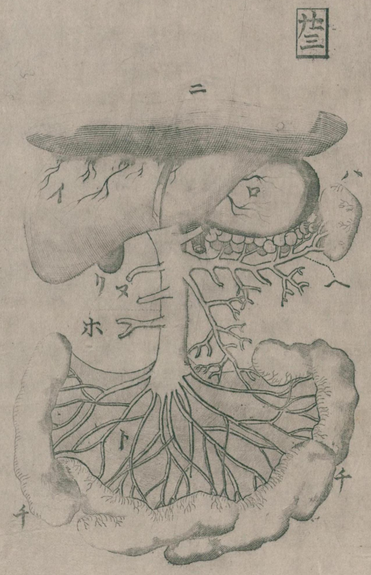

○第二十二圖　截斷腸間膜周圍序展之

(イ)腸間膜中央平滑脂肪布滿　(ロ)大腸之腸間膜

(ハ)周圍積聚

○第二十三圖　割開腹除前部所被腸見門脈

(イ)肝　(ロ)胃

(ハ)脾　(ニ)橫膈下面

(ホ)門脈幹上行入于肝　(ヘ)大支起於脾小支起於胃膵網膜等

(ト)門脈支起於腸腸間膜而蔓延　(チ)腸連腸間膜

(リ)膽懸垂肝中　(ヌ)各藏所起細支

○第二十四圖　胛

(イ)脾動血脈　(ロ)脾靜血脈卽門脈支凡脾之動靜血脈俱以水銃注入蠟使之充脹者　(ハ)脾神經

(ニ)水脈　(ホ)所剝膜

(ヘ)脾之質血絡與小腺鎖綜

○第二十五圖　肝前面

(イ)肝前面凸處　(ロ)胸骨

(ハ)所截去肋骨　(ニ)擧肝靭帶著于橫膈及鋒骨而繫

擧肝　(ホ)右部

(ヘ)橫膈下面　(ト)膽底

国立国会図書館　タイトル『医範提綱内象銅版図』　請求記号 寄別6-6-2-4
ガラス使用

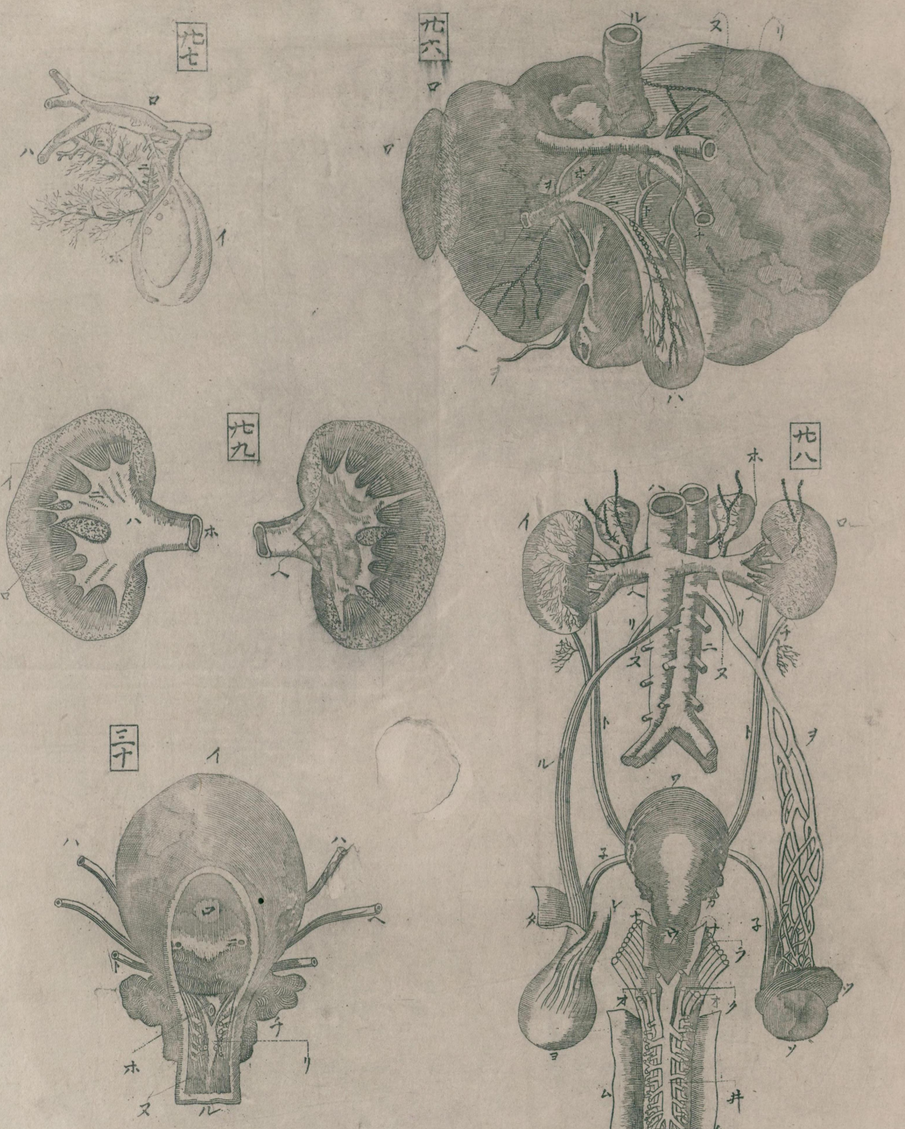

○第二十六圖　肝後面凹處。脫膜者　(イ)右部　(ロ)左部　(ハ)膽　(ニ)膽管　(ホ)肝管　(ヘ)總管　(ト)輸膽管　(チ)門脈　(リ)肝動血脈　(ヌ)神經　(ル)約截靜血脈下幹著肝處。此支蔓延肝　(ヲ)臍靱帶。連于臍　(ワ)切肝見質

○第二十七圖　割開膽見輸膽管通孔　(イ)縱割膽　(ロ)割開肝管　(ハ)肝管大支　(ニ)輸膽管入于膽　(ホ)膽中有輸膽管之二孔

○第二十八圖　尿之諸器。並男子陰具。連屬　(イ)右腎被膜者　(ロ)左腎。脫膜者　(ハ)靜血脈下幹　(ニ)動血脈下幹　(ホ)腎腺。水脈蔓行于腎靜血脈。支交于精血脈　(ヘ)左右腎動靜血脈　(ト)輸尿管　(チ)腎動血脈　(リ)精血脈　(ヌ)精動血脈　(ル)精動靜血脈合。被膜者　(ヲ)精靜血脈加。精動血脈屈曲鎖繚　(ワ)膀胱　(カ)攝護　(ヨ)右睾丸之色膜　(タ)舉睾筋。被睾丸　(レ)左睾丸　(ツ)上睾　(ネ)輸精管　(ナ)舉睾筋使陰莖勃起　(ラ)廣尿道筋。使尿道廣　(ム)所剝睾皮　(ウ)尿道　(ヰ)循睾背靜血脈支　(ノ)神經　(オ)循睾背動血脈支　(ヤ)龜頭

○第二十九圖　剖腎見內質及腎盂　(イ)腎表邊之腺　(ロ)細管叢束者　(ハ)腎盂　(ニ)腎盂支分爲膜管狀各容細管叢束者　(ホ)截斷輸尿管連腎盂最巨處　(ヘ)割腎盂見內空

○第三十圖　割開膀胱。前面見尿道。精道　(イ)膀胱底　(ロ)割開膀胱前面　(ハ)輸尿管　(ニ)膀胱內所有輸尿管通孔　(ホ)所割開膀胱頸　(ヘ)輸精管　(ト)神經　(チ)精囊吹之使脹者　(リ)雞冠。有射精管之兩口又傍有攝護之細管口　(ヌ)割攝護前面開尿道　(ル)尿道

国立国会図書館　タイトル『医範提綱内象銅版図』　請求記号　寄別6-6-2-4
ガラス使用

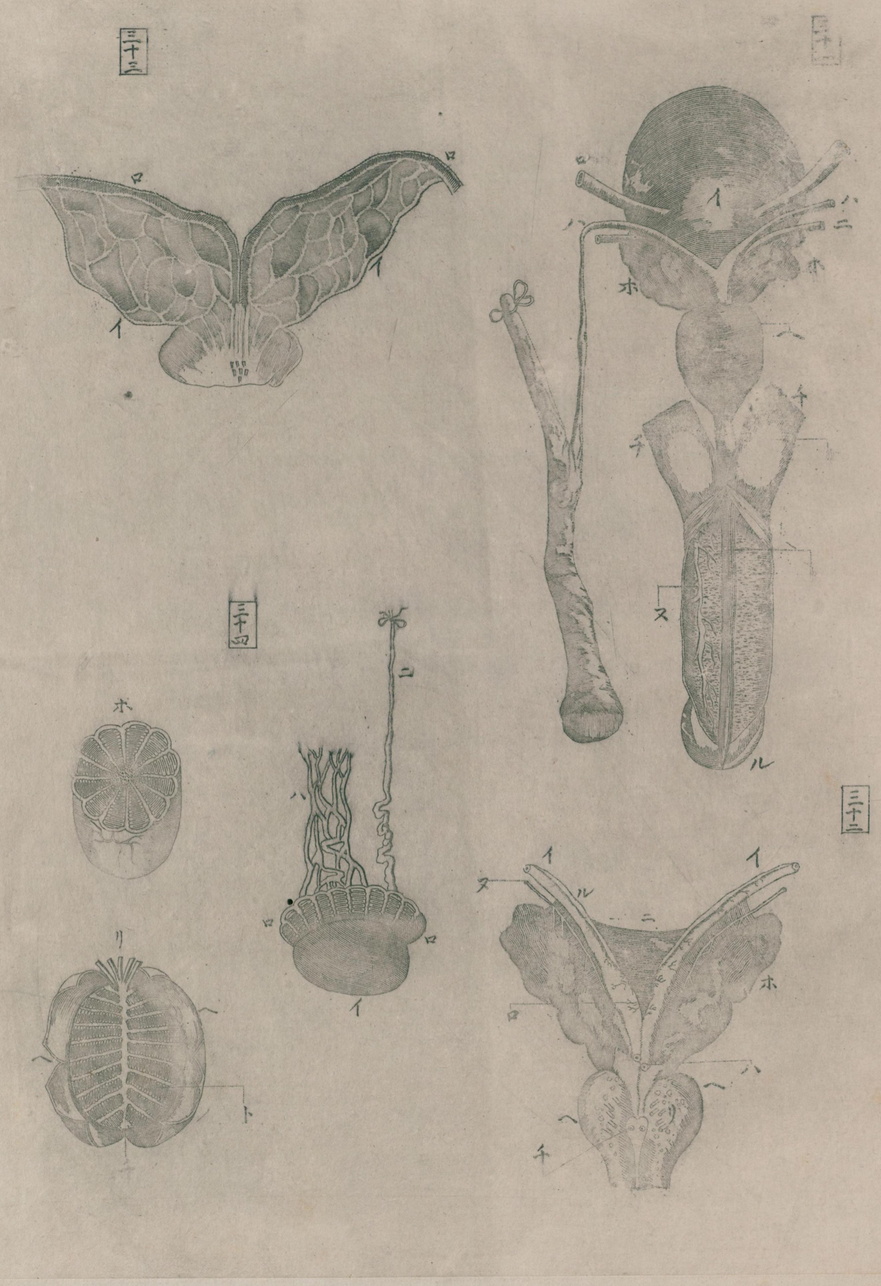

○第三十一圖　膀胱精囊攝護陰莖連屬之後面

(イ)膀胱後面　(ロ)輸尿管　(ハ)輸精管　(ニ)神經
(ホ)精囊吹之使脹者　(ヘ)攝護後面　(ト)尿道
(チ)擧莖筋　(リ)廣尿道筋　(ヌ)動血脈　(ル)龜頭

○第三十二圖　除膀胱見精囊輸精管攝護連屬之前面

(イ)輸精管上部管膜厚而狹小　(ロ)輸精管下部管膜薄而起脹
(ハ)輸精管下端其口在精囊頸內　(ニ)所連著精囊之膜
(ホ)精囊吹之使脹者　(ヘ)割開攝護前面見尿道
(ト)尿道　(チ)射精管兩口在雞冠　(リ)攝護細管口
(ヌ)血脈行于精囊者　(ル)副行輸精管之血脈細支亦蔓延

○第三十三圖　剖截精囊見內質

(イ)精囊內隔膜區分　(ロ)割見輸精管

○第三十四圖　脫睾丸膜見上睾睾丸精血脈輸精管又橫截睾丸見細管

(イ)細血絡殲蔓睾丸　(ロ)上睾精充脹者　(ハ)精血脈
(ニ)輸精管結管末使精充脹上睾　(ホ)橫截睾丸見細管疊屈爲橙囊狀
(ヘ)所剝睾丸包膜　(ト)細管疊屈狀
(チ)細管輻湊于中央爲上睾根　(リ)細管出包膜爲上睾根

国立国会図書館　タイトル『医範提綱内象銅版図』　請求記号 寄別6-6-2-4
ガラス使用

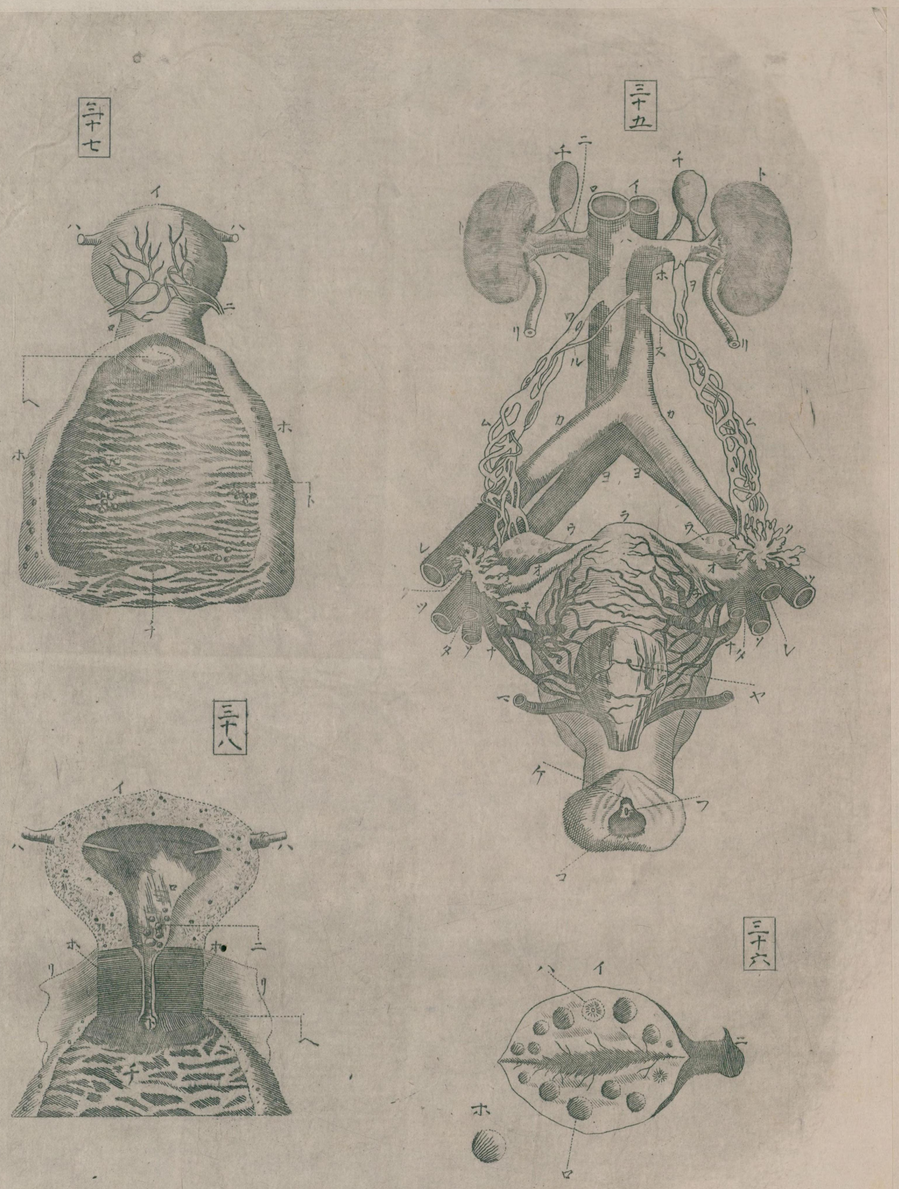

○第三十五圖　婦人陰具連屬

㊀動血脈下幹　㊁靜血脈下幹　㊂左腎靜血脈
㊃左腎動血脈　㊄右腎動血脈　㊅腎　㊆腎腺　㊇截去輸尿管
㊈左精動血脈　㊉右精動血脈　㊊左精靜血脈
㊋腸骨動血脈　㊌腸骨靜血脈　㊍右精靜血脈
外支　㊎腸骨靜血脈內支　㊏腸骨動血脈內支　㊐腸骨動血脈
脈　㊑行子宮膀胱。膣之靜血脈　㊒子宮　㊓精血脈鎖綜連于卵巢　㊔卵巢
㊕喇叭管本位　㊖絲剪　㊗膀胱　㊘輸尿管　㊙廷孔　㊚尿道口　㊛陰門

○第三十六圖　縱割卵巢見卵

㊀縱割卵巢　㊁卵。大小不同　㊂卵近出之痕　㊃截斷卵巢靭帶此繫著卵巢于子宮者　㊄卵一箇

○第三十七圖　縱割膣後面見皺襞及子宮口

㊀子宮底　㊁子宮頸　㊂截喇叭管　㊃皺襞。襞間小腺散布　㊄尿道口
㊅子宮口　㊆膣內皺襞。襞間小腺散布　㊇血脈　㊈割開膣

○第三十八圖　剖開子宮見內空及子宮口此所圖子宮。其大全與真同

㊀子宮之質　㊁內空　㊂喇叭管截口插入筋條見其通內空　㊃子宮內下部之小腺　㊄子宮頸。其質橫形纖維。以收閉子宮口　㊅子宮口。斜形纖維　㊆子宮頸內。此自子宮內通于膣之路　㊇割開膣　㊈所剝子宮頸皮

国立国会図書館　タイトル『医範提綱内象銅版図』　請求記号 寄別6-6-2-4
ガラス使用

○第三十九圖　割開腹見皮膜

〔イ〕表被〔ロ〕皮〔ハ〕脂肪〔ニ〕脂膜〔ホ〕腹筋〔ヘ〕外腹膜。剝開小腹以上見網膜〔ト〕外腹膜。小腹以下未剝處。腸透見〔ト〕小腹部半剝之〔リ〕網膜。脂肪散布血絡蔓延　此膜上有四靭帶二自腸骨動血脈行腸間出于膀胱兩側連于臍一自肝連于臍二自膀胱連于臍其自肝連于臍者在胎兒之時謂之臍靜血脈從臍連于胞衣爲臍帶受母血於胞衣入兒臍輸于肝以致新血于胎兒也其自腸骨動血脈連于臍者在胎兒之時謂之臍動血脈從臍連于胞衣爲臍帶受胎血於腸骨動血脈出兒臍還于胞衣以復舊血于母體也其自膀胱連于臍者在胎兒之時謂之臍尿道從臍連于胞衣爲臍帶受胎尿於膀胱出兒臍輸于胞衣凡此臍帶合爲一而各爲其用及胎兒既生無復須臍帶以故四脈道皆萎縮變爲靭帶〔ヌ〕肝〔ル〕胃〔ヲ〕結腸透見網膜上〔ワ〕陰莖附割開陰囊〔カ〕抽出睪丸

○第四十圖　顯微鏡見表被有微細汗孔及凹紋凹紋者從皮紋被之故爲此狀

○第四十一圖　顯微鏡見皮凡皮成於微細乳頭狀乳頭狀有二品一神經二△狀小腺也此二者整列自爲條理汗管其質水脈之纖維即皮腺之送輸管生於乳頭狀二三竝峙之間蔓叢如網其末通表被受液於腺發汗及蒸氣〔イ〕乳頭狀腺〔ロ〕乳頭狀神經凡細管蔓延兩乳頭狀者即汗管〔ハ〕小毛生於乳頭狀腺〔ニ〕皮中細血絡

○第四十二圖　脫腺膜見腺質及所連諸管〔イ〕靜血脈支〔ロ〕動血脈支〔ハ〕神經〔ニ〕送輸管〔ホ〕腺之質〔ヘ〕水脈出於腺者〔ト〕水脈入于腺者

国立国会図書館　タイトル『医範提綱内象銅版図』　請求記号 寄別6-6-2-4
ガラス使用

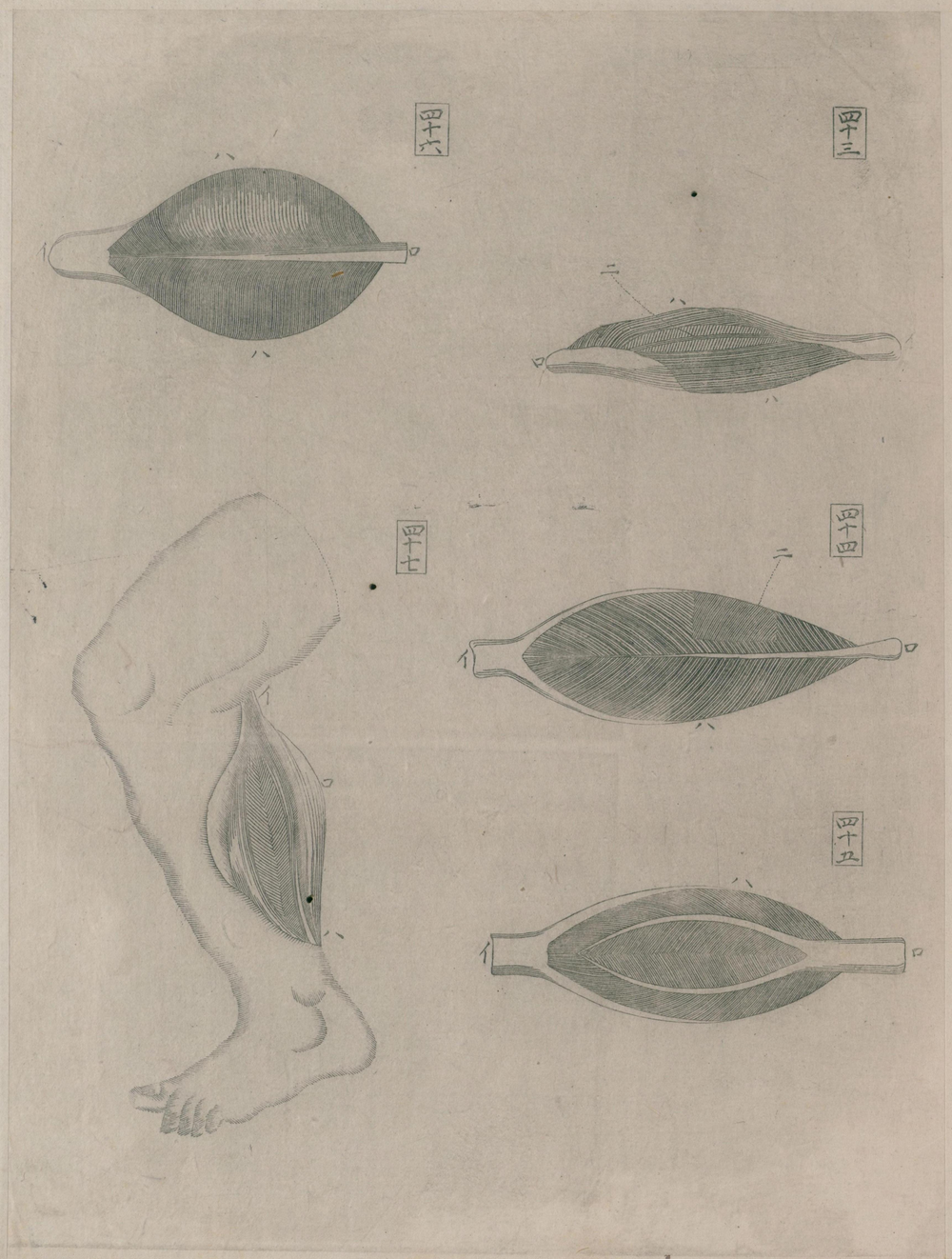

○第四十三圖　脱單筋膜見單纖維

(イ)筋首腱　(ロ)筋尾腱

(ハ)筋纖維　(ニ)開筋纖維見膜纖維

○第四十四圖　脱複筋膜見複纖維

(イ)筋首腱　從筋首被表　(ロ)筋尾腱入筋中

(ハ)筋纖維　爲兩筋腹　(ニ)少截去筋纖維見膜纖維

○第四十五圖　脱複筋膜見重複纖維

(イ)筋首腱　(ロ)筋尾腱入筋中分而復合

(ハ)筋纖維　爲四筋腹

○第四十六圖　見複筋起張牽急短促則斜形纖維更爲横形

(イ)筋首腱　(ロ)筋尾腱

(ハ)居恒纖維弛緩斜形者緊張爲横形

○第四十七圖　見腓筋牽擧踵

(イ)筋首　(ロ)筋腹

(ハ)筋尾

国立国会図書館　タイトル『医範提綱内象銅版図』　請求記号 寄別6-6-2-4
ガラス使用

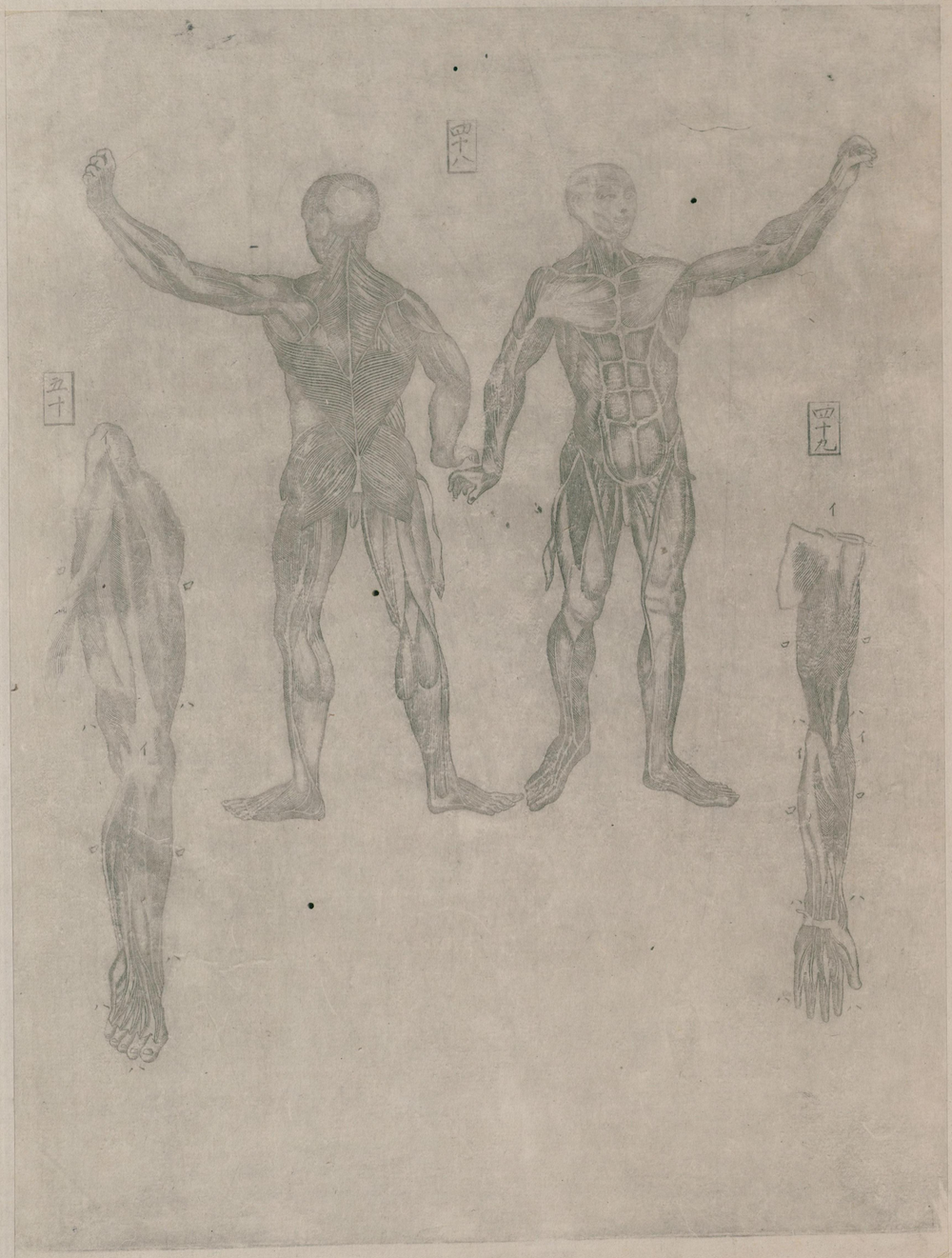

○第四十八圖　全軀諸筋

○第四十九圖　腸臂筋

(イ)筋首

(ロ)筋腹

(ハ)筋尾

○第五十圖　髀髄筋

(イ)筋首

(ロ)筋腹

(ハ)筋尾

国立国会図書館　タイトル『医範提綱内象銅版図』　請求記号 寄別6-6-2-4

ガラス使用

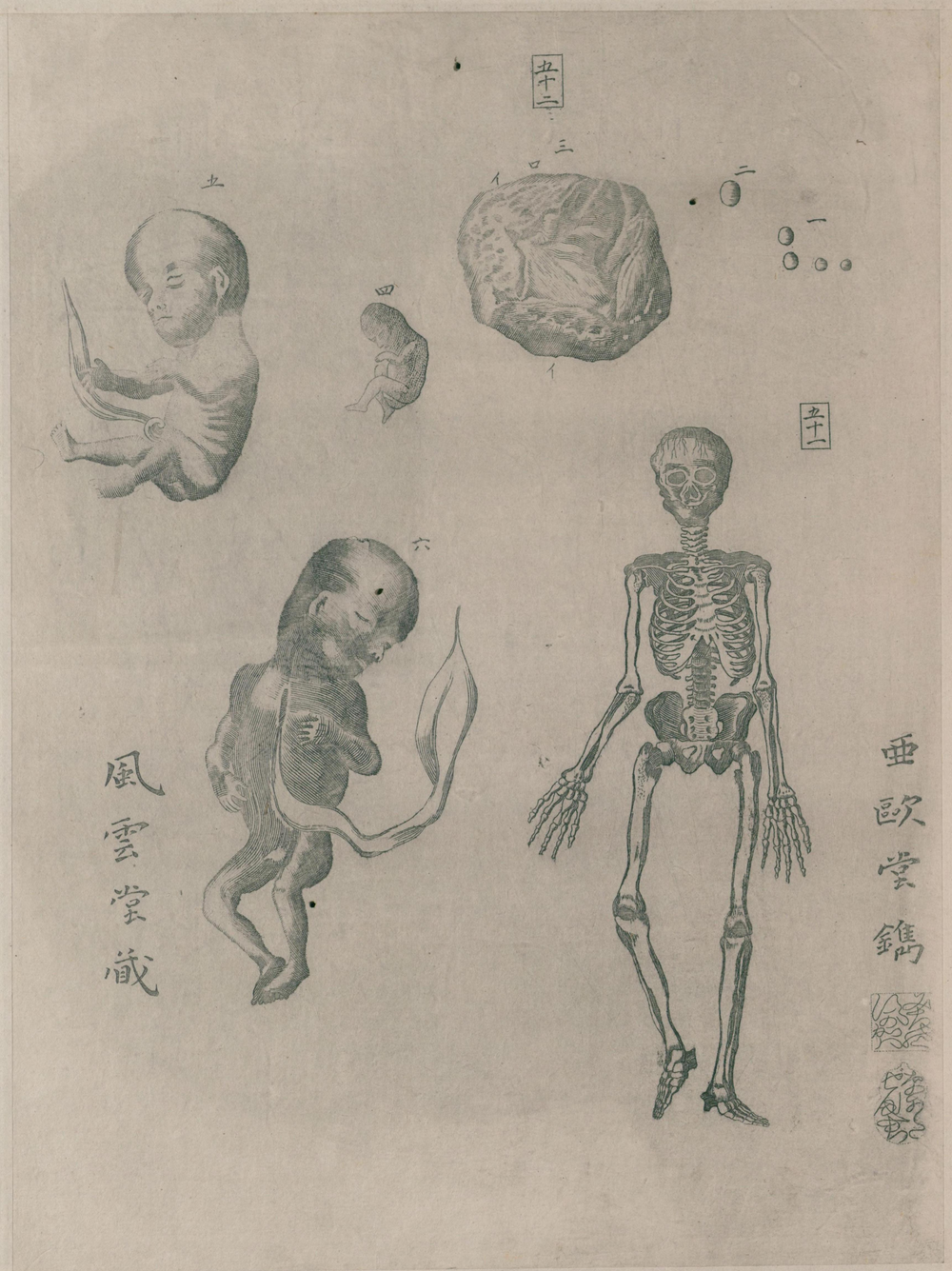

○第五十一圖　全軀骨骸

○第五十二圖　見卵漸成胎

㊀卵有大小

㊁可成匆之卵

㊂匆至二十五日之胎兒　其造搆未備故形貌亦畧

㊀胞衣

㊁胎兒

㊃四十日之胎　諸肢節可畧辨

㊄二月或二月餘之男胎　其頭大與體不相稱而諸骨未全成

㊅三月之胎諸骨畧備

国立国会図書館　タイトル『医範提綱内象銅版図』　請求記号　寄別6-6-2-4
ガラス使用

宇君榛齋著醫範提綱精誠之績。細入無間理究至妙又恐初學不易領會欲徵以銅版圖而苦當時不得其人天誘其衷助以亞歐堂實爲　本邦内象銅版圖之嚆矢至其巧緻亦不在西洋之後於是乎初學之徑啓而領會之巧全焉嗚呼微宇君無此舉微斯翁無此圖造物默契之巧。寧竊有觀于此

文化戊辰春三月　紫石　杉田勤

慶應丁卯秋七月再鐫　芳水　武田信任宋字之

国立国会図書館　タイトル『医範提綱内象銅版図』　請求記号　寄別6-6-2-4

ガラス使用

国立国会図書館　タイトル『医範提綱内象銅版図』請求記号　寄別6-6-2-4　ガラス使用