始

臨牀醫學寫眞圖譜

第一輯 第六卷

緒　言

優秀なる臨牀家として世に立たんには見聞の廣きを要す　平易にして興味を惹き臨牀上有益なる好侶伴は最近最も其必要に迫れり此需要を充さんとして生れたるは實に本臨牀醫學寫眞圖譜なり。

本圖譜の編輯は本邦醫界に於ける最初の試みにして又最も困難なる事業なり　これによりて初めて臨牀醫家は多大の智識的向上を得るのみならず其見聞を廣くする事大なりと信ず。

本圖譜に納めし寫眞及標本は本協會多年の努力によりて得られたる所にして聊か斯界に貢獻せんと欲し極めて臨牀上有益なる疾患を網羅せり　其印刷は精巧にして寫眞極めて鮮明なるが故に坐ながらにして臨床講義を聞くが如く眞に數年の經驗も一擧にして獲得し得べし　尙各圖每に邦語及歐文を以て病名を附し並に簡明なる既往史現症　經過　療法等を併記せり。

百聞は一見に如かずの諺語は實に臨牀醫家に最も其然るを覺ゆ敢へて勸む本書を座右に備へて研學の資に供せられ見聞を擴め弘く仁道に貢獻せられんことを。

序

本圖譜は既に斯界に定評ある本協會發行の臨牀醫學寫眞圖譜の中より特に有益なる定型的疾患を撰び之を各科專門的に分類し等しく專門醫家多年の要求を滿し聊か斯界に貢献せんとする努力は遂に第一輯第一版を生み之を世に公になし得るに至れるは實に本協會の幸のみにあらざるべし。

本圖譜發行に際し各地官・公・私立醫科大學・醫學專門學校同附屬病院並に各專門大家の珍藏せらるゝ資料を擧げて貸與せられ又撮影印刷を承認せられたる諸先生の御好意を感謝し併而圖譜編輯に際し多大の助言を辱ふせし伊東・石原・稻田・增田・松尾・安藤・藤浪・笹川・北川・壚田・茂木・關塲・菅沼・島園各醫學博士に滿腔の謝意を表す。

大正十五年三月十五日

東京醫學寫眞協會編輯局

眼科圖譜目次

I　眼球運動障碍及ビ位置異常

II　先天異常

III　眼瞼疾患

IV　結膜疾患

V　角膜疾患

眼科

共働性内斜視

Strabismus concomitans convergens.

東京帝國大學醫學部眼科教室所藏(主任教授　石原　忍)

患者　17歳　女學生

既往症　兩親ハ血族結婚デハナク、血族中ニ斜視ハ無イ。生レタ時分カラ左眼ハ内斜シテ居タ。

現症　眼瞼其他ニ異常ハ無イ。左ノ眼球ハ**ローレンス**氏斜視計デ、約10粍程内斜シ、其ノ斜視角ハ約30度デアル。眼球運動ニハ少シノ異常モ無ク、第二斜視角ハ第一斜角ト殆ンド相等シイ。視力ハ右 1.2, 左 0.4, 共ニ眼鏡不應、屈折異狀ハ證明サレ無イ。透明體及ビ眼底ニモ變化ナク兩眼視機ハ如何ナル方法デモ認メラレ無カツタ。

診斷　極メテ簡單デアル。外旋神經麻痺デ無イ事ハ (1)運動障害ノ無イ事 (2)複視ノ無イ事 (3) 第一及ビ第二斜視角カ相等シイ事 (4)定位ノ誤認ガ少ナイ事等カラ直グ知レル。

内斜視ハ (1)遠視眼ノ時、調節機ノ緊張ニ伴フ過度ノ輻輳ノ結果 (2)幼年時ニ、一眼ノ視力ガ甚シク減弱シテ兩眼視機ガ發セラレタ場合 (3)先天性ノ筋肉ノ平衡障害、トシテ起ツテ來ル。

此例ハ生レタ時カラ眼球ガ内側ニ向ツテ居タト云フカラ、筋肉ノ先天的平衡障害ニ因ルモノト考ヘラレル。

極ク輕度ノ斜視ハ、實體鏡ト三稜鏡トデ、練習ニヨツテ癒ルト云フ人モアルガ、多クハ手術的療法ニ俟タネバナラヌ。殊ニ此患者ノ樣ニ、10粍モ内斜シテ居ルモノハ、如何シテモ手術的療法ヲ要スル。

此患者ハ**ビルシヨウスキー** (Bielschowsky) 氏法ニ從ツテ、内直筋後轉ト外直筋前轉トヲ行フテ第二圖ノ如ク治癒シタ。

手術法　型ノ如ク消毒、痲醉（**コカイン**點眼）ノ後開瞼。

鋏ヲ以テ内側眼結膜ヲ切開、之レヲ眼球ヨリ剝離シ、有鈎攝子ニテ内直筋ヲ挾ミ、腱ガ現ハレル迄引キ出シ、腱ニ剪デ孔ヲ開ケテ上下ニ鞏膜カラ切リ放シ、斜視鈎デ完全ニ腱ガ切レテ居ルカ否カヲ檢査スル。完全ニ切レテ居レバ結膜ダケヲ縫合スル(後轉法)。次デ眼球ノ位置ガ完全ニ整復サレタカ否カヲ遠方ノ電燈ガ角膜ニ映ズル像ノ位置デ調ベ、若シ不足ノ時ハ次ギノ前轉法ニ移ル。

卽チ剪デ外側球結膜ノ一部ヲ剪除シ、球結膜ヲ剝離シ、外直筋ノ腱ヲ挾ンデ引キ出シ、斜視鈎ヲ腱ノ下カラ通シ、其ノ孔ニ斜視攝子ヲ通シテ、腱ヲ固定シテ眼球カラ腱ヲ切リ放ス。次デ兩針ノ糸ヲ以テ、角膜輪部ノ鞏膜ノ上下對稱ノ位置ニ糸ヲ掛ケ、各ノ糸ヲ斜視攝子デ挾ンダ腱ニ通ス、玆ニ於テ糸ヲ切ラヌ樣ニシテ、斜視攝子ニ挾マレテ居ル腱ヲ切リ放ス。腱ニカヽツテ居ル糸ノ一本ヲ上下兩鞏膜間ニ橋掛ケデ居ル糸ノ下ヲ潛ラセテ、他ノ一本ノ糸ト結

ヒ、恰度眼球ガ適當ノ位置ニ來ル迄締メル。

其後1日乃至2日間、兩眼繃帶ヲ施シタマヽニシテ置キ 7—10日目ニ抜糸スル。

手術後五日目位カラ寶體鏡ヲ用ヰテ兩眼視機ノ練習ヲ始メル(醫學士　中島慧)。

第二圖

第一圖

Strabismus concomitans convergens.

眼球突出症

Kxophthalmus.

東京帝國大學醫學部眼科教室所藏(主任教授　石原忍)

釋義　眼窩內出血ハ主ニ外傷カラ起コルモノデアルガ、此ノ兒ハ外傷ヲ受ケタ歴史ハ無イ。特發性出血ハ、血管硬化カ血管炎ガアル場合、又ハ血液ニ變化ガアッテ出血性素因ヲ形成シテ居ル樣ナ時ニ起コル。

患者　四歳　女。

既往症　大正十二年十二月末日、右頰部ニ温疹樣ノ發疹ヲ生ジ、患者ハ痒イタメニ之レヲ掻キ破ッテ、顔面ニ痂皮ガ澤山出來タ。

大正十三年一月二日、何等ノ原因モ無ク、右眼カ突出シテ居ルノニ氣付イタ。其ノ日ハ餘リ變化ハ無カッタガ、數日間ニ追々突出度ヲ增シテ來タ。一月三日、眼球結膜ト外眥部皮膚ニ小サイ出血斑ヲ認メタ。醫療ニヨッテ一時突出ハ減ジタガ、一月二十日再ビ眼球ガ少シク外側ニ向ッテ突出シタ。視力ノ障害ハ餘リ無イ樣ニ見エル。

現症　右眼ハ著明ニ前外側ニ向ッテ突出シテ瞼裂ヲ閉ヂル事ガ出來ナイ。突出度ハ右24粍左12粍。**ヘルテル**氏突出計ニヨル眼瞼ノ內眥部カ多少紫色ニ見エルガ、結膜ニハ出血斑、充血、浮腫ハ無ク、唯、眼脂ノ分泌ガ多少アル。眼球運動ハ、總ヘテノ方向ニ障害サレテ居ルガ、眼球自身ニハ餘リ變化ヲ認メヌ。眼底ハ、乳頭デ稍々充血シ、靜脈ガ少シク擴張シ迂曲シテ居ル外、他ハ正常デアル。視力ハ良好デアッテ、瞳孔反應モ充分ニ迅速デアル。

內眥部ニ少シク限局シタ膨隆部ガアッテ、波動ヲ呈シテ居ル。一月三十日、穿刺ヲ試ミタガ純粹ナ靜脈血ヲ吸引シタ。細菌及ビ**レントゲン**所見ハ全ク陰性**ワ**氏反應**ビルケー**氏反應モ共ニ陰性デアル。

治療　沃剝ト撒曹ノ內服ト溫罨法トデ漸次突出度ハ減シテ居ル。

此例ハ何等原因ト思ハル、モノハ無ク、突然稍々急激ナ眼球突出症ヲ起コシテ、眼球ハ外方ニ壓排セラレ、上眼瞼內眥部ノ邊ニ波動性腫脹ヲ觸レタモノデアル。

類症鑑別　斯ク眼窩內デ波動性腫脹ヲ觸レ、眼球ガ稍々外方ニ突出シタ時分ニハ (1)腦**ヘルニヤ**カ (2) 前額竇、篩骨蜂窩ノ粘液囊腫カ (3) 眼窩內ノ寄生性囊腫カ又ハ (4) 淋巴或ハ血液囊腫（海綿狀血管膜）(5) 眼窩內出血等ガ考ヘラレル。

腦**ヘルニヤ**ハ一種ノ先天異常デアッテ極ク緩徐ニ發有シ、且ツ、其レヲ被フ皮膚ノ色ヲ變ヘヌ。穿刺ニヨッテ何モ出ナイカ又ハ透明ノ液ヲ洩ス。粘液囊腫ハ、鼻加答兒其他ノ原因ガアリ、多クハ壯年以後ニ起コッテ、**レントゲン**寫眞デ骨壁ノ擴張カ證明サレ穿刺液中ニ粘液ヲ認メル。

眼窩內寄生性囊腫ハ、日本ニハ極メテ少ナク、且ツ穿刺液ハ無色カ帶黃色ヲ呈ス。

若シ海綿狀血管腫トスレバ、穿刺液ニ血液ヲ證明シタ事實ハ、解釋カ就クガ、餘リニ壓縮

性ガ無ク、且ツ、一時眼球突出ガ減ジ、次デ他ノ方向ニ突出シタト云フ事ノ說明ガツカヌ。

サウシテ見ルト。溫罨法ト、吸收藥トニヨツテ漸次突出度ガ減退シタ事、及ビ結膜及ビ皮下ニ出血斑ヲ認メタ事等カラ診斷ハ眼窩內出血トスルノガ最モ確カデアラウ。

診斷　眼球突出症。

此患者ニハ、全身、何處ニモ出血シタ樣ナ跡モ無ク。**ワツセルマン**氏反應、及ビ**ピルケー**氏反應共ニ陰性。血液ニモ形態學的ニ餘リ變化ガ無イトスレバ、何處ニ其ノ原因ヲ求メテ良イカ解カラナイ。

眼球突出ハ常ニ存スル症狀デアルガ、其ノ方向ハ出血ノ位置ニ關係スル。夫レデ、始メハ眼球ノ後ニ出血シテ、之レガ吸收サレテカラ、更ニ鼻側後部ニ出血シタモノト認メラレル。

眼窩內出血ハ、割合ニヨク吸收サレルカラ、夫自身豫後ハ餘リ惡イトハ云ヘヌガ、眼球突出ガ高度デ、長ク續ク樣ナ時ニハ、角膜ニ兎眼性潰瘍ガ出來、之レニ傳染デモ起コレバ、到底完全ニ恢復スル事ハ困難デアル事ヲ注意シナケレバナラヌ。

療法　治療法トシテハ、溫罨法、吸收藥（沃度加里、撒曹、發汗療法等）トヲ用ヒ、特ニ常ニ角膜ノ狀態ニ氣ヲ付ケ、多少デモ兎眼症ガ起コツテ居ル樣ナ時ハ、硼酸**ワゼリン**ヲ**リント**ニ厚ク塗ツテ貼ツテ置クカ、止ムヲ得ナケレバ手術的ニ瞼裂ヲ閉鎖スル事ガ必要デアル。出血ノ場所ガ明ラカデアル場合ニハ、穿刺又ハ切開ニヨリ貯溜シタ血液ヲ排出スレバ、愈ニ良クナル（醫學士　中島實）。

Exophthalmus.

先天性潛伏眼球

東京帝國大學醫學部石原眼科教室所藏

Kryptophthalmus congenitus.

釋義 先天性潛伏眼球ハ又眼球潛伏症トモ言ハレ稀有ナル先天畸形ノ一ツニシテ遊離セル眼瞼ト瞼裂トヲ缺キ、眼窩口ハ前額部ヨリ上顴部ニ至ル連續セル皮膚ニヨリテ蓋ハレ眼球ハ此ノ皮膚ノ下ニ被ハレテ存在スルモノナリ。

症例 加〇一〇 男 大正十四年二月二十二日生

初診 大正十四年三月二日（生後九日目）

主訴 兩眼ノ畸形。

既往症 患兒ハ第一子ニシテ、姙娠第十ケ月目ニ安產セリ。

患兒ノ兩親ハ血族關係ヲ有セズ、共ニ花柳病ヲ患ヒシ事無シ、母ハ患兒ノ姙娠中肋膜炎ニ罹リシ外、著患ヲ知ラズ、患兒ノ近親者中ニ先天畸形ヲ有セシモノ無シ。

患兒ノ畸形ハ生後直チニ發見セラレ、眼窩部ノ雀卵大ノ隆起物ハ其ノ當時ヨリ活潑ニ運動セリト云フ。

現症 左右共ニ游離セル眼瞼、瞼裂、眉毛及睫毛ヲ缺ギ、皮膚ハ全ク眼窩口ヲ蓋フ。

顳顬側有髮部ヨリ眼窩上緣ノ稍々下方ニ於テ水平ニ、鼻側ヘ向ヒテ眉毛樣ニ柔毛ノ簇生セルアリ。

又之レト平行ニ 7—8 粍下方ニ於テ約 2 糎ノ長サニ輕ク弧ヲ畫キテ皮膚ノ表面、瘢痕樣變化ヲ示セル箇所アリ。

右左ノ眼球ノ存在ス可キ位置ニ雀卵大ノ卵形隆起物アリ、其ノ長軸ハ內上方ヨリ外下方ニ亙ル上述ノ眉毛樣柔毛列ハ此ノ隆起物ノ上緣ヲ過ギ、瞼裂樣瘢痕ハ下三分ノ一ノ邊ヲ過グ。

觸診スルニ上三分ノ二ニ於テハ皮下ニ堅キ腫瘤物ヲ觸レ皮膚ト癒着セズ、表面滑澤ニシテ波動ヲ呈シ强ク緊張ス、又此ノ部分ニ側方ヨリ强キ光ヲ當ツレバ腫瘍ハヨク光線ヲ透過ス、卽チ此ノ腫瘍ハ囊腫樣體ナル事ヲ知ル、之レニ反シ下三分ノ一ハ柔軟ニシテ指頭ヲ以テ挾ミ得ベク、其ノ感、豐頰ヲ挾ムニ似タリ。

左右ノ腫瘤物ハ良ク共働性ニ動キ其ノ狀、健常眼球ノ共働性運動ニ異ナラズ。

上眼瞼部ノ擧上運動及瞬目運動ハ明カナラズ。

鼻梁稍々低ク鼻翼廣クシテ鼻側軟骨ト鼻翼軟骨トノ間ニ陷凹著明ナル外、顏面、指趾其他ニ

畸型ヲ認メズ。

眼窩緣ハ之レヲ觸知スル事ヲ得。

經過　三月十七日再診、即日入院、母ノ告グル所ニヨレバ三月三日、何等ノ誘因ナクシテ左側囊腫樣體縮少シ外觀上殆ンド隆起ヲ留メザルニ至レリ、其ノ際、液體ノ流出、皮膚發赤等ハ全ク認メラレザリキト云フ、診察スルニ皮膚ニ何等ノ變化ヲ認メズ、前述雀卵大ノ隆起物ハ全ク縮少シ、纔カニ豌豆大ノ稍々堅キ物ヲ觸ルヽニ過ギズ（第二圖）此ノ豌豆大腫瘍ノ右側囊腫樣體ト共働性ニ運動ヲ營ム事ハ縮少前ト異ナラズ。

三月二十一日、**レントゲン**寫眞ニヨレバ眼窩ハ健常ニシテ、其他ノ頭蓋骨ニ異常ヲ認メズ。

又小兒科ノ診斷ニヨレバ、身體、殊ニ內臟諸器ニ異常ヲ認メズト云フ。

五月二十三日、患兒ノ發育順調ナリ、今日マデニ行ヒタル光覺試驗ヲ述ベレバ次ノ如シ。

(1) 患兒ノ囊腫樣體ヘ强キ**ハンメルランプ**ノ光ヲ直射スルニ、患兒ハ頻リニ隆起物ヲ手ヲ以テ擦ラントス。

(2) 日光ヲ直射セシムル時ハ頭ヲ前ヘ曲ゲテ、强キ照射ヲ避ケントスルガ如キ態度ヲトル。

以上ノ事ヨリ不確實ナガラ、患兒ハ光覺ヲ有スルモノト推定セラル。

五月二十七日、右側ノ隆起部ヲ切開シ、完全ナル眼球ノ有無ヲ確メ且少クトモ外貌ヲ整ヘント欲シ手術ヲ行フ、生後九十四日目ナリ。

瞼裂ニ相當セル位置ニ、瞼裂狀ニ切創ヲ作ル結膜囊ナシ、囊腫壁ハ直チニ皮下組織ニ接シ淡綠色ニシテ半バ內容ヲ透見セシム。

囊腫ヲ半バ露出シ眼窩壁ト囊腫壁トヲ剝離セントセル時、囊腫破レ淡黃綠色ノ漿液溢流シ囊ハ一時ニ萎縮セリ。

指ヲ以テ探グルニ囊腫ハ深ク眼窩內ヘ續キ全摘出ハ望ミ難ク、又全摘出ヲ行ナハバ眼窩內容不足シ、眼窩口部ノ皮膚陷沒シテ却テ醜形ヲ殘ス可キヲ憂ヒ已ムヲ得ズ反剪ヲ用ヒテ、腫瘍ヲ眼窩ノ中程ニテ切斷シ腫瘍ノ前半ヲ截除スルニ止メ出血ノ止マルヲ待チテ創ヲ縫合セリ。

截除セル標本ヨリ此ノ囊腫樣體ノ實形ヲ推定スルニ、患兒ハ完全ナル眼球ヲ有セズ、其ノ大サハ略々健康兒ノ眼球ト大差ナキモノヽ如キモ、水晶體前房及角膜ヲ缺ギ、虹彩輪ノ前部卽チ前房ノ位置ハ囊腫トナリテ皮下ニ擴ガリシモノヽ如シ。

手術創ノ經過順調ニシテ、雀卵大腫瘍ハ消失シ瞼裂狀ノ瘢痕殘リ外貌稍々整ヒシヲ以テ、六月初旬退院セリ（醫學士　森永友泰）。

寫眞說明　第一圖　左右共ニ膨隆セル時（三月二日撮影）

第二圖　左ノ膨隆物自然ニ縮少セル時（六月上旬撮影）

第二圖

第一圖

先天性潛伏眼球

Kryptophthalmus congenitus

先天性小眼球及眼窩囊腫

Micophthalmus congenita und Orbtalcyste

慶應義塾大學醫學部眼科教室所藏(主任教授　菅沼定男)

患者　某男　生後三ヶ月。

現症　眼窩内ヲ探グルニ、大豆大ノ眼球様物アリ。寫眞ニ眼球ノ突出セルガ如ク見ユルハ、此小眼球ニ連絡セル囊腫ナリ。囊腫内容ハ膽汁黄色ノ稀薄ナル液體ナリキ。

全身的ニハ何等ノ異狀ヲ認メズ。發育佳良ナリ。

第一圖

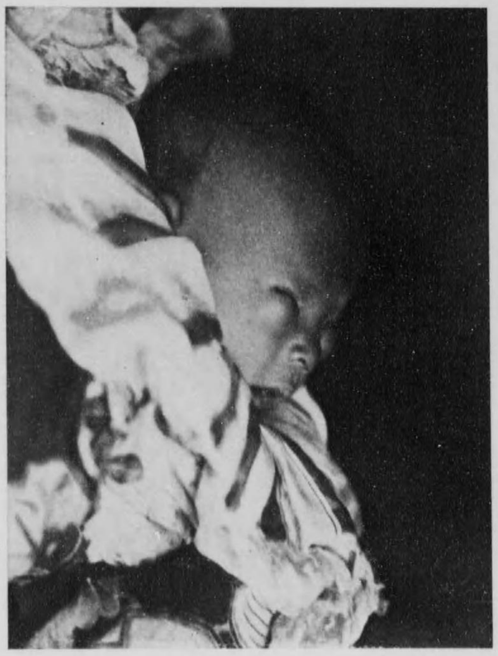

第二圖

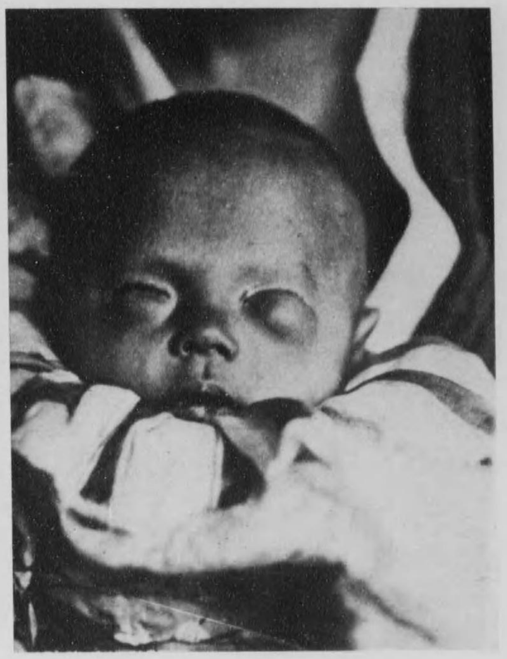

Microphthalmus congenita und Orbitalcyste

一種ノ先天性瀰蔓性角膜溷濁

Eine angeborene diffus: Hornhauttrübung

京都帝國大學醫學部眼科教室所藏(主任教授　市川清)

釋義　本例ハ一種ノ先天性瀰蔓性角膜溷濁症ニシテ　文献中本例ニ似タルハ　唯　河本、**モクリン**　**フランク**、林氏等ノ三例ニ過ギズ。此等ノ三例ハ　何レモ其血族中ニ同病者ノ存在セシコトヲ記載セリ。恐ラク本例ト同一疾患ナルベシ。

患者　某　廿五歳　男子。

血族史　兩親ガ從兄妹血族結婚ナル外　遺傳的關係ヲ有セズ。

局所々見　非炎症性ニシテ　他ニ何等ノ畸形ヲ伴ハズ。兩眼ニ一種ノ先天瀰蔓性角膜溷濁アリ(第一圖)角膜ハ全部平等ニ　稍々强ク灰白色ヲ呈シテ溷濁シ　一種特異ノ絹糸樣光澤ヲ放チ　其表面全ク平滑ニシテ　反射像ハ明瞭ナリ。擴大鏡檢査ニヨリテ　此溷濁ハ極微細ナル無數ノ點ノ集合ヨリ成ルヲ認ム(第二圖)血管形成ノ如キモノナシ。溷濁ノ濃度ハ　辛フジテ虹彩及ビ前房ヲ窺フコトヲ許スノ程度ニシテ　眼底檢査ハ困難ナリ。

組織學的所見　本例ノ組織學的檢査ニヨリテ、此角膜溷濁ノ本態ハ　角膜上皮細胞層ヨリ發生セル一種ノ硝子樣變性ナルヲ知レリ。角膜ニ隣接セル球結膜ニ於テモ亦　其上皮細胞層ニ硝子樣變性アルヲ認メタリ。

原因　本例ノ成因ハ不明ナリ。恐ラク其發生ハ　一種ノ内因ニ歸スベキモノナルベシ(醫學士　高木六郎)。

第一圖

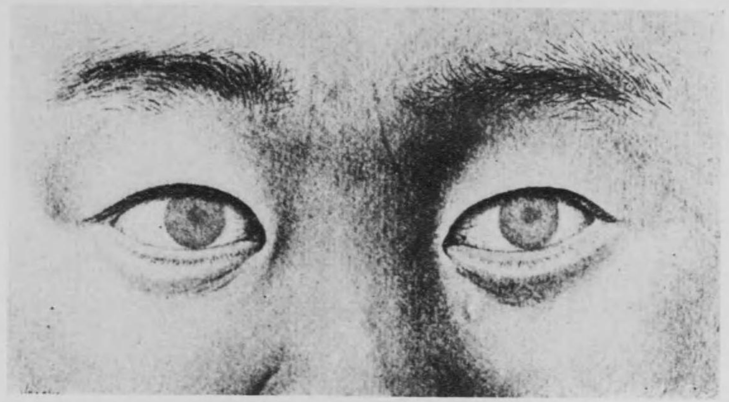

第二圖

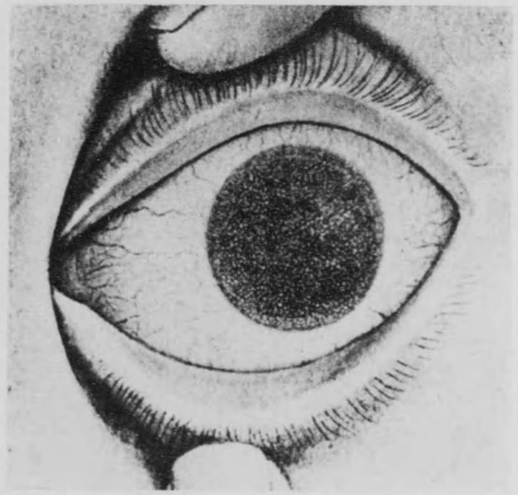

Eine angeborene diffuse Hornhauttrübung

網膜有髓神經纖維

Markhaltiger Nervemfaser der Netzhaut

東京帝國大學醫學部眼科石原教室所藏

患者 某男 十八歳 商人

家族歴 家系健康，祖父母共病死，父ハ健存，母ハ腦溢血ニテ死亡ス，祖先ニ血族結婚者ナシ，兄弟姉妹共ニ健存ス。

既往症 患者幼少ノ頃ハ至極健全ニシテ麻疹ノ外著患ヲ知ラズ，大正十一年一月無意識ニ右眼ヲ閉ヂテ柱歴ヲ見タル際，既ニ左眼ノ視力障碍アルヲ直感シ，直チニ醫療ヲ受ケシモ治療セザリキト。

現症 體格中等ニシテ先天的異常ナク，外眼正常，視力右 1.5（眼鏡不應）左二米指數（0.1×14D）**スキヤスコピー**ニテ右正視，左−16D，視野ヲ計リシニ**マリオット**氏盲點不規則ニ擴大ス（第一圖）。眼底ハ乳頭ヲ圍ミ銀白色ニテ絹樣ノ光澤ヲ呈シ，少シク盛リ上ガレルガ如キ不正四角形ノ白斑ヲ認ム，此ノ白斑ノ隅ハ殆ンド血管ニ沿フテ走行シ總ベテ細キ纖維ヨリ形成ス，乳頭ヨリ出デタル網膜中心血管ハ此ノ銀白色ノ纖維ノ間ヲ縫ヒタル如ク見エ隱レシテ走行シ，乳頭ハ一部分此ノ白斑ヨリ被ハレ不正形ヲ呈ス，他ノ網膜部分ハ全部黑味ヲ帶ビ，相互ニ吻合セル脈絡膜血管ハ透明ニシテ所謂紋理狀眼底ヲ呈セリ，黄斑部ハ他ノ部分ヨリ幾分黝ンデ中央ニ中心窩反射ヲ僅カニ認ムルノミ，此像ハ恰モ黑兎ノ眼底ト殆ンド類似セリ。此ノ白斑ハ 1)銀白色ニテ絹樣ノ光澤ヲ呈スルコト 2)乳頭ノ周圍ヨリ出デタル血管ニ沿フテ走行セルコト 3)總ベテ細キ纖維ヨリ形成スルコト等ニヨリ網膜有髓纖維ナコトヲ確認セリ。

局所所見 常人ハ視神經ガ篩狀板ヲ越エ眼中ニ入リテ髓鞘ヲ脫シ透明ナル軸索ノミトナリ網膜ニ分布スル際，此例ノ如ク網膜ニマデ髓鞘ヲ有スル神經纖維ノ入ルコトアリ，此ノ有髓纖維ハ生後數年間ニ發育スルモノナルガ，先天性素質ニ因ルコトハ勿論ニシテ廣義ノ先天性異常ノ一ツト數ヘラル，此コトヲ更ニ裏書セルガ如ク思ハルルハ此ノ左眼ノミ强度ノ近視ナルコトナリ，而シテ所謂紋理狀眼底ハ屢〻强度ナル近視ノ際認メ得ラルル所見ニシテ，眼球後部ノ擴張ノ結果發生セルモノトス，神經纖維ノ髓鞘ハ光線ヲ强ク反射シ白色ノ光澤アリ，且ツ光線ヲ透サズ，故ニ有髓纖維ニヨリテ覆ハルヽ部分ノ網膜ハ物體ヲ見ルコト不可能ナリ，從ツテ其ノ分布ノ廣サニヨリ**マリオット**氏盲點擴大ス。

有髓纖維ハ先天性異常ナルヲ以テ一定度以上進行セズ，而シテ普通一般ニ生涯不治ナルモ稀ニ自然或ハ他ノ網膜疾患ノ後ニ消失セル事アリ，治療法トシテ何等施スベキ療法ヲ認メズ（中島學士）。

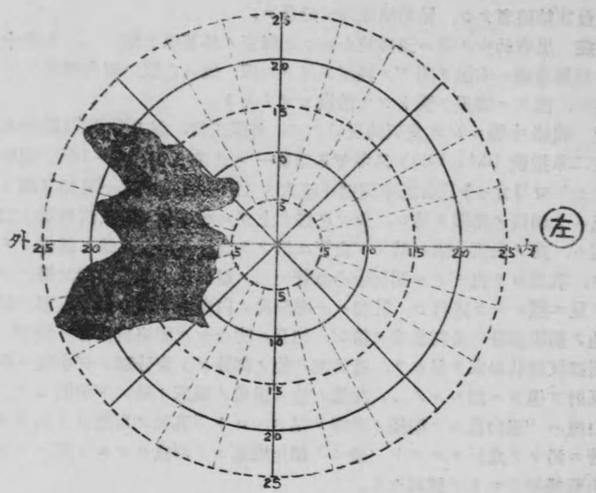

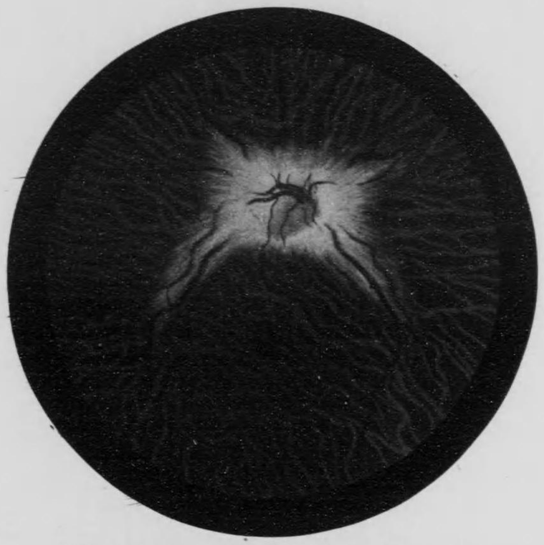

Markhaltiger Nervenfaser der Netzhaut

先天性全色盲

Achromatopsia congenita

東京帝國大學醫學部眼科教室所藏(主任教授　石原忍)

(第一例)

患者　九歲　男　初診。

既往症　兩親ハ血族結婚デハ無ク、兄弟姉妹ヲ有セズ。二歲迄ハ特別ノ變化ヲ認メ無カツタガ、三歲ノ時カラ眼ガ少シモ靜止セズ、常ニ羞明ガアリ視力ガ弱イ事ニ氣付イタ。

昨年ノ九月、小學校ニ入學シタガ、書物ハ眼前約 10 糎ノ所デナケレバ讀メナイ。

現症　患者ハ明ルイ所デハ、瞼裂ヲ細クシテ如何ニモ眩シ相ニ見エル。然シ眼瞼結膜其他ニ他變的ノ變化ハ證明サレナイ。眼球ニ水平震盪症ヲ呈シテ居ル。視力 右 0.04, 左 0.04, 石原氏色盲表 I.(12,) ヲ讀ムノミ。**アノマロスコープ**デハ、赤黃、綠黃、**レイレイ**氏均等、等ノ總テノ均等ガ可能デアル

(第二例)

患者　十七歲　女。

既往症　K..ハ血族結婚デハナク、兄弟姉妹ヲ有セズ。初生兒ノ時、母乳不足ノタメ、牛乳又ハ貰ヒ乳ヲシタガ、其時日光ノ下デハ、瞼裂ヲ細クシテ眩シ相デアツタ。以來常ニ羞明ガアル。七歲ノ時、小學校ニ入學シタガ、黑板ノ字ガ見エヌタメニ、學校ヲ中途退學シ、再ビ入學シテ、四年級迄進ンダ。

書物ヲ讀ム時ハ、眼前 6—7 糎ノ所ニ持テ行カネバ解ラヌ。殊ニ漢字ノ振假名等ハ、靡ノ樣ニ見エテ讀メヌ。針ノ目モ通ラヌ。

現症　瞼裂ハ細ク、屢々瞬目シ、如何ニモ眩シ相ニ見エル。殆ンド 3 糎ノ外斜視ト水平眼球震盪症（週期每分 22 回）ガアル、運動障害ハ無イ。瞳孔反應ハ稍々遲鈍デアル。視力 右 0.06 (+2.0D テ多少ヨクナル) 左 0.04 (+2.0D○ cyl+3.0↑デ多少ヨクナル)、視野及ヒ光神、暗調應ハ、殆ド正常デアルガ石原氏色盲表ハ、I ヲ讀ミ得ルダケデ他ハ皆讀メヌ、**アノマロスコープ**デハ、赤黃均等ハ 80:4, 綠黃均等ハ 0:50 **レイレイ**氏均等 I (正常均等) ハ 59:25, II(紅黃均等)ハ 70:8, III (綠黃均等)ハ 47:50, 眼壓ハ右 27 糎水銀柱、左 32 糎水銀柱、**スペクトルム**ハ一色（灰色）ニ見エ、其兩端ハ短縮シ、最モ明ルイ部分ハ青綠 (λ= ca. 520$\mu\mu$) ノ邊ニアル。

類症鑑別　本例ハ、共ニ (1)色ノ感ジガ殆ンド無ク (2)弱視 (3)羞明及ビ (4)眼球震盪症ガアルカラ、全色盲デアル事ハ明カデアル。

全色盲トハ、全ク色ヲ感ゼズ、世ノ中ノ森羅萬象ヲ、寫眞ノ樣ニ見ル人々デアル。卽チ色ノ三ツノ特性デアル飽和度、色調、明ルサノ中、前二者ハ問題デ無ク、唯色ヲ明ルサノミデ

區別スル。夫レデ何ノ色モ明ルサヲ適當ニ變ヘレバ、他ノ色ト全ク區別ガ出來ナクナル。**スペクトルム**モ、兩端ガ短縮シテ居ル。又普通ノ人デハ最モ明ルイ部分ガ黃色($\lambda=570\mu\mu$邊)ニアルガ、全色盲デハ靑綠ニ在ル。猶光神ハ、正當ノ人ト同樣デアリ、且ツ暗調應ノ狀態モ常人ト少シモ變ル事ハ無イ。換言スレバ、色神ハ全ク缺ケテ居ルガ、光神ハ正常デアルト言ヘル。

夫レデ**スペクトルム**ノ定比曲線ハ一本デ、恰度正常ノ人ノ暗調應時ノ曲線ト、極メテヨク似テテ居ル。時ニヨリ輕イ中心暗點ガアル事ガアル。從テ**クリース**氏ノ二原基說ニ從ヒ晝間視機デアル圓錐體ノ發育不全ガ、此病氣ノ基礎ヲナシテ居ルト信ゼラレテ居ルガ、解剖的ニハ、圓錐體モ桿狀體モ殆ンド異常ガ無イトテ、之レニ反對シテ居ル人モアル。

猶全色盲ニハ (1)世ノ中ノ美シイ彩リヲ感ジナイトイフ許リデ無ク (2)强イ光ノ下デハ非常ニ眩シガル (3)視力ガ惡ルイ (4)眼球震盪症ガアル。大抵ハ水平震症盪デアル。又 (5)屢屢兩親ノ血族結婚ガ證明セラレル。

斯ウイフ點カラ考ヘテ見ルト、全色盲ハ一種ノ立派ナ先天異常デアルト考ヘラレル。而シテ常ニ、停止性デ治癒シナイ。從テ之レニ向ツテノ治療ハ、何トモ致シ方ガ無イ。(**醫學士 中島實**)

第二圖

第一圖

Achromatopsia congenita.

小　口　氏　病

Oguchi'sche Krankheit

陸軍々醫學校眼科教室所藏（主任教官　草間　要）

釋義　本症ハ先天性ニシテ家族的ニ發スル一種ノ夜盲症ナリ。眼底ニハ特異ノ下記變常ヲ呈ス。視神經乳頭及ビ其直接附近ハ異常ナキモ　兩眼共ニ網膜ハ一般ニ健常ノモノニ比シテ著シク白味ヲ帶ビ、藍褐色乃至灰白色霜降リ樣ヲ呈シ光輝アリ。金箔ノ悉ゲカヽリタル狀ニ比較セラル。周緣部ニ於テハ灰白調ヲ帶ビタル境界ノ不鮮明ナル斑紋羅然トシテ存ス。網膜血管ハ　乳頭面以外ハ一般ニ黑味ヲ帶ビテ暗黑色ヲ呈シ、周緣ノ微細ナル血管マデモ明瞭ニ浮キ出シテ見ユ。大ナル血管ノ一側ニハ白色線條ノモノ之ニ沿ヒ　恰カモ樹枝ノ積雪ヲ見ルガ如ク、又一側ニハ隱影ノ如キモノヲ認ム。網帶ヲ施シテ光ヲ遮ギリ數時間暗調應セシムレバ　本症固有ノ上記ノ眼底變常ハ消失シテ　全ク健常ノ眼底像ヲ呈ス。之ヲ水尾氏現象ト稱ス。此ノ現象ノ缺ゲタルヲ小口氏病第二型（中村文平博士）ト云フ。

本症ハ停止性ニシテ生涯變化ナシ。

患者　森田某　二十二歲　兵卒。

遺傳的關係　特記スベキ事ナシ。

既往歷　生來健康ニシテ著患ニ罹リタルコトナキモ　幼時ヨリ夜間ノ視力障碍アリタリト。

現症　體格中等、營養可良、骨骼四肢等ニ畸形ナシ。現在晝間明所ニ於テハ故障ナキモ　暗夜ニアリテハ著シキ視力障碍アリテ　所謂夜盲症ヲ呈シ　歩行ハ全ク不能ナリ。

外眼部、虹彩及ビ透明體ニ異常ナク　眼球運動モ亦健常ナリ。

中心視力1.0ナルモ　光神ハ健康者ノ五分ノ一ニ減弱セリ。視野ハ暗所ニ於テハ變化ナキモ　明所ニ於テハ求心性狹窄アリ。

眼底所見　本症固有ノ前記症狀ヲ呈シ水尾氏現象ヲ有ス。

本圖ハ日光々線ニテ眼底ヲ檢査シタルモノニシテ　眼底ハ一層白味ヲ帶ビ　黃斑部ハ黃色ニ見ユルナリ（醫學博士草間要）。

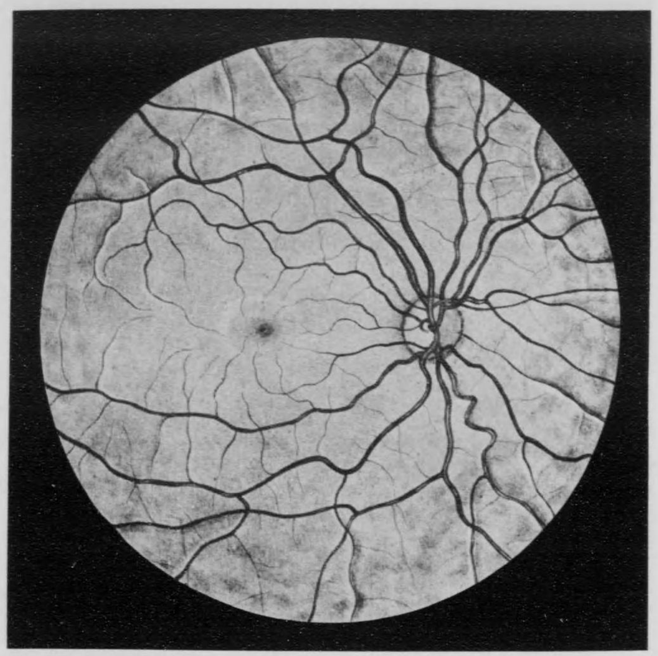

Oguchi's Disease.

右眼勃起性腫瘍

Erektive Geschwulst des rechten Auges

東京帝國大學醫學部眼科教室所藏（主任教授　河本重次郎）

患者　渡邊重太郎　六十二歳

既往症　患者ノ言ニ依レバ出產ノ際、板床ニ墜落サレテ頭部ヲ打チタリト云フ。二十五六歳ノ頃初メテ右側顳頂部ニ腫瘍アルヲ知リ、摩擦セシニ漸次增大シテ右側眼瞼ニ及ベリ。眼瞼モ亦腫張シ、漸次膨大シテ今日ノ狀況ヲ呈セリト。四十歳前後迄ハ右眼ノ視力未ダ存セシモ、其後全ク見エザルニ至レリ。患者ハ二三回罪ニヨリテ入獄セリト云フ。

現症　右側顳頂部ヨリ　同側ノ上眼窩緣ノ外側ニ亘リテ　頭蓋骨ニ深キ溝狀ノ缺損アリ。其ノ溝ニ沿ヒ一大靜脈ノ述ズルガ爲メ　皮膚ハ少シク青味ヲ帶ビテ隆起シ、之ヲ壓スレバ陷沒シテ溝ヲ呈ス。又上眼瞼ハ前頭部ヨリ始マリテ菊菊色ヲ呈シ　甚シク腫脹セリ。患者ヲ仰向ケニ臥セシムレバ　其腫脹ハ漸次縮小ス。又之ニ壓ヲ加フレバ縮マリ　恰モ氷囊ヨリ水ヲ壓出シタルガ如キ狀ヲ呈スルニ至ル。次ニ患者ヲシテ立タシメ　少シク下向キニシテ氣張ラシムルカ　或ハ指ヲ以テ頸靜脈ヲ壓スレバ　見ル見ル內ニ上眼瞼ハ腫脹シ、下眼瞼ノ前ニ垂ルヽニ至ル。恰モ氷囊ノ膨レタルガ如シ。上眼窩ヲ引キ上ゲ　詳細ニ觀察スレバ　眼窩ハ豁然トシテ空洞ノ如ク、眼球ハ眼窩ノ深部ニ固着シテ　恰モ小眼球ヲ見ルガ如シ。結膜ハ全ク蒼白色ヲ呈ス。**トラホーム**瘢痕ノ結果ニ由ルモノト察セラル。眼球自身ハ　眼底ニ色素性網膜炎　及乳頭萎縮ノ狀ヲ呈ス。左眼ニハ別狀ナシ。大正八年九月四日死亡ス（醫學博士　河本重次郎）。

Exektive Geschwulst des rechten Auges

トラホーム性眼瞼下垂症

Ptosis trachomatosa.

東京帝國大學醫學部眼科教室所藏

釋義　上眼瞼ハ主ニ上眼瞼擧筋ニヨリ擧上セラレテ、尙幾分ハ**ミユルレル**氏上眼瞼軟骨平滑筋ニヨリ補助セラル。前者ハ視神經管ノ眼窩側端ニ發シ、眼窩蓋ノ下ヲ走リテ、上眼瞼軟骨ノ上緣及上眼瞼皮膚ニ終ル橫紋筋ニシテ、動眼神經ノ支配ヲ受ク。後者ハ上眼瞼擧筋ノ上眼瞼緣附近ノ筋纖維間ヨリ發シ、上結膜穹窿部ノ直上ヲ越エテ、上眼瞼軟骨上緣ニ附着シ、交感神經ノ支配ヲ受クル平滑筋ニシテ、前者ニ比シ、遙カニ纖細ナリ。サレバ、上眼瞼擧筋ノ機能失ナハルレバ、强度ノ下垂症ヲ來タスニ反シ、**ミユルレル**氏筋ノ機能障礙ニヨリテハ、單ニ、輕度ノ下垂症ヲ惹キ起スニ過ギズ。動眼神經麻痺ニヨル下垂症、先天性眼瞼下垂症等ハ前者ニ屬シ、交感神經麻痺及ビ**トラホーム**ノ時ノ症候性下垂症ハ後者ニ屬ス。此ノ**トラホーム**ニヨルモノハ屢ゝ吾人ノ經驗スル所ニシテ、前述ノ如ク、**ミユルレル**氏筋ハ上結膜穹窿部ノ直上ヲ走ルヲ以テ、**トラホーム**性浸潤此ノ部ニ發生シ、深層ニ及ベバ、遂ニ該筋又ハ其ノ周圍組織ニモ亦浸潤ヲ來タシ、筋ハ機能不全ニ陷リ、斯クテ下垂症ヲ發生ス。

又、**トラホーム**性浸潤强クシテ、眼瞼腫脹シ、眼瞼軟骨ノ肥厚著シキ時ハ、其ノ重サノ爲メニ下垂症ヲ惹キ起スコトアリ。サレバ此等ノ**トラホーム**性下垂症ハ、**トラホーム**浸潤ノ減退ト共ニ治癒シ、豫後佳良ナルモノ多シ。

次ノ症例ハ、主トシテ、**ミユルレル**氏筋ノ機能不全ニヨルモノナラン。

患者　今○德○郎　二十六歳　男　初診大正 13 年 1 月 17 日

主訴　約一ケ月前ヨリ、少量ノ眼脂出デタリシガ、2—3日前ヨリ左眼發赤シ、輕度ノ疼痛ヲ感ジ、且鬱陶シト云フ。

既往症　2—3年前ヨリ、屢ゝ眼ノ充血ヲ繰返シ、中等度ノ眼脂ヲ見タリト云フ。

現症　右眼ハ、上眼瞼結膜ニ乳嚢ノ增殖アリテ、其ノ間ニ薄キ瘢痕ヲ散見ス。上穹窿部ニ少數ノ顆粒ヲ見ル。下眼瞼結膜ニモ乳嚢ノ增殖アリ。角膜併發症ナシ。左眼ハ、上眼瞼結膜ニ乳嚢ノ增殖著シク、上穹窿部ニ、融合セル多數ノ顆粒群ヲ見ル。下眼瞼結膜ニモ亦、乳嚢增殖シ、顆粒簇生ス。角膜ニ**トラホーム**性**パンヌス**アリ。球結膜ノ充血著シ。上眼瞼ヲ擧上セシムルニ、左側ハ充分ニ開瞼セズ。輕度ノ浮腫アリ。右側ハ二皮眼ナルモ、左側ハ、其ノ褶殆ンド消エテ一皮眼ナリ（第一圖）。

視力　右 =0.8（凸 1.0D ヲ以テ 1.0）
　　左 =0.2（矯正不能）

診斷　右　混合性**トラホーム**。
　　左　混合性**トラホーム**、**トラホーム**性**パンヌス**、**トラホーム**性眼瞼下垂症。

治療及ビ經過　右眼ハ、0.5% ノ硝酸銀溶液ヲ以テ、左眼ハ、1%硝酸銀溶液ヲ以テ結膜面ヲ腐蝕シ、分泌物減少スルヲ待チテ、顆粒壓出法ヲ行ヘリ。此ノ如クニシテ、**トラホーム**治療ヲ續行スル事、約二箇月ニシテ、結膜ハ**トラホーム**ハ、著シク輕快シ、左眼瞼下垂モ輕度トナレリ（第二圖）（醫學士森永友泰氏）。

第一圖

第二圖



トラホーム性眼瞼下垂症

Ptosis trachomatosa.

瘢痕性眼瞼外翻症

Ectropium cicatriceum

東京帝國大學醫學部石原眼科教室所藏

眼瞼外翻症トハ、總テ眼瞼ノ異常ニ外方ヘ翻轉セル狀態ヲ言フモノニシテ。其ノ程度最モ輕キモノハ眼瞼內緣纖カニ眼球ヨリ離ルヽニ過ギザルモ（眼瞼隔離症 Eversio）其ノ高度ノモノニアリテハ外翻ノ爲メニ眼瞼結膜ハ殆ント全部露出ス（第1圖參照）。

外翻症ハ其ノ成因ニヨリ、次キノ四種ニ分類スル事ヲ得。即チ

1) 痙攣性外翻症　Ectropium spasticum

2) 痲痺性外翻症　Ectropium paralyticum

3) 老人性外翻症　Ectropium senile

4) 瘢痕性外翻症　Ectropium cicatriceum

以下述ベントスル二例ハ、何レモ瘢痕性外翻症ニ屬スルモノナリ。

第一例　堀○ヨ○　33歲　女　按摩業、初診　大正十三年一月二十七日。

既往症　四年前、左側上顎骨ノ骨髓炎ニ罹リ、膿ハ眼窩下緣ノ稍々外方ヘ寄リタル所ニ瘻管ヲ作リテ排出セラレタリ、爾來瘻管ノ萎縮ト共ニ下眼瞼皮膚ハ骨ト癒着シ、之レガ爲メニ下眼瞼ハ次第ニ下ヘ牽引セラレ遂ニ圖ノ如キ高度ノ外翻症ヲ呈スルニ至レリ。

現　症　左側下眼瞼ハ高度ノ外翻ヲ呈シ眼瞼結膜ノ大部分ハ露出セリ、外翻ノ爲メニ弦狀トナレル眼瞼緣ノ中央部ニ於テ眼瞼皮膚ハ眼窩下緣ノ骨ト癒着ス、結膜ニハ瘢痕性**トラホーム**アリ、殊ニ外翻露出セル部分ニ於テハ溷濁肥厚著シ、又球結膜ノ外下半部ハ兎眼症ノタメニ露出シ著明ナル充血アリ。

視力　右＝1.0（眼鏡不應）　左＝0.5（眼鏡不應）　眼底ニ變化ナシ

診　斷　瘢痕性外翻症。

治　療　外翻症ハ容貌ヲ損スル事尠ナカラザルガ故ニ之レガ整復ハ誰シモ希望スル所ナリ然レドモ此ノ場合ノ如ク兎眼症著シキ時ハ將來起ル可キ種々ナル併發症ヲ豫防センガ爲メニモ亦必ス整復ヲ行フ可キナリ、何トナレハ兎眼性角膜炎ヲ併發シ潰瘍ヲ發生スルニ至レバ角膜溷濁シテ視力障碍ヲ殘ス可ケレハナリ。

二月二十九日整復手術ヲ行フ。先ツ瞼緣ニ平行ニ之レヨリ凡ソ4粍距リテ、長サ約2糎ノ

第二圖（手術后）

第一圖（手術前）

瘢痕性眼瞼外翻症

Ectropium cicatricum

截創ヲ作リ創口ヨリ圓及刀ヲ挿入シテ皮膚ト骨トノ癒着ヲ剝離シテ外翻ヲ整復セリ。之レガ爲メニ眼瞼皮膚ニ不足ヲ生ジタルヲ以テ耳殼後ノ皮膚ヲ此處ヘ移植シテ之レヲ補塡セリ。然レドモ骨ト癒着セシ部分ハ皮下脂肪ニ乏シク、從テ尙陷凹ヲ呈スルヲ以テ二月九日左上膊內側ノ皮下脂肪組織ヲ此ノ皮下ヘ移植シテ外觀ヲ整ヘタリ（第2圖參照）、此ノ如ク皮膚及皮下脂肪組織ヲ移植セル場合ニハ手術ノ豫後ハ一般ニ良好ナリ。

第二例　小○政○助　19歳　男　學生。初診　大正十三年四月五日。

既往症　二歳ノ時下眼瞼ノ內眥ニ近ク腫物（詳細ナル事ハ不明ナリ）發生セリ。某醫ヨリ切開ヲ受ケタルニ、其ノ治癒ト共ニ瘢痕萎縮シテ瞼緣ヲ牽引シ、第3圖ノ如キ外翻症ヲ惹起セリ。

現　症　左側下眼瞼內眥ヨリ中央部ニ亘リテ中等度ノ部分的外翻症アリ、之レガ爲メニ左眼ノ內側ハ兎眼症ヲ呈ス。

診　斷　瘢痕性（部分的）外翻症。

治　療　第一例ニ比シテ外翻ノ程度著シカラザルヲ以テ兎瞼ノ爲メニ結膜炎及角膜炎ヲ惹キ起ス事ハ尠ナシ。整復手術ハ次ギノ如クニ行ヘリ。內眥ヨリ外方ヘ走レル皮膚ノ褶ニ平行ニ之レヨリ下方約1糎距リテ長サ凡ソ 1.5 糎ノ截創ヲ作リ、創口ヨリ皮下ヘ圓及刀ヲ挿入シテ瘢痕索ヲ皮下ニ於テ截斷シ玆ヘ上瞼ヨリ採リタル皮下脂肪組織ヲ移植セリ。

此ノ他一般ニ皮膚ニ瘢痕ヲ殘ススベテノ疾患例ヘハ尋常性狼瘡、護謨腫等ハ瘢痕性外翻症ヲ惹起シ得ベキモ就中最モ屢々吾人ノ遭遇スルモノハ外傷及火傷ナリ、此ノ時ニハ瘢痕ノ區域廣キ事多キガ故ニ整復手術ノ困難ナル場合モ亦尠ナカラズ（醫學士　森永友泰）。

第三圖（手術前）

第四圖（手術后）

瘢痕性眼瞼外翻症

Ectropium cicatricum

高度ノ瞼球癒着症

hochgradiger Symblepharon

恩賜財團濟生會病院眼科所藏

患者 某女 廿一歲 初診 大正十二年三月十九日

現症歴 十五歲ノ五月頃ニ 右眼瞼緣ニ粟粒大ノ小腫物ヲ生ジ 醫療ニ依リ治シタルモ、其後更ニ同所ニ赤色ノ小腫物生ジ 漸次上眼瞼及結膜ノ發赤腫脹ヲ來シ、次デ下眼瞼及ビ結膜ニ及ブ。分泌疼痛ハ輕度ナリシト。當時主治醫ハ**トラホーム**ト思ヒシモ、確診ハ困難ナリシトノコトナリキ。

十七歲ノ初頃ヨリ 角膜混濁、視力減弱、瞼裂閉鎖不能トナル。最近四ヶ年間ハ全ク醫療ヲ受ケザリシト。

現症 右上下眼瞼共 高度ノ瞼球癒着ヲ來シテ 瞼結膜ハ僅カニ外眥部ニ近キ部分ニ於テ見得ルノミ。

角膜及ビ球結膜ハ共ニ乾燥シテ混濁シ 全ク光澤ヲ消失セリ。

瞼裂閉鎖ハ全然不能ニシテ 閉目時ニ於テモ 右眼ハ寫眞ニ見ルガ如キ狀態ナリ。右眼ハ光覺ヲ存スルノミ。

原因 本症ノ原因トシテハ 手術、外傷、火傷、腐蝕、**ジフテリー**性結膜炎、膿漏眼、**トラホーム**、天疱瘡、結核等ヲ擧ゲ得レ共 本例ガ何レニヨルカハ 病歴及現症ヲ按ズルモ 明言スル能ハズ。今其理由ノ細說ハ之ヲ略ス。

治療法 本患者ハ目下入院セシメ、六月廿五日癒着部ヲ切開シテ 結膜ノ缺損部ニ家兎ノ結膜ヲ移殖シタリ。經過觀察中ニ屬ス(醫學士岡山直)。

第一圖

第二圖

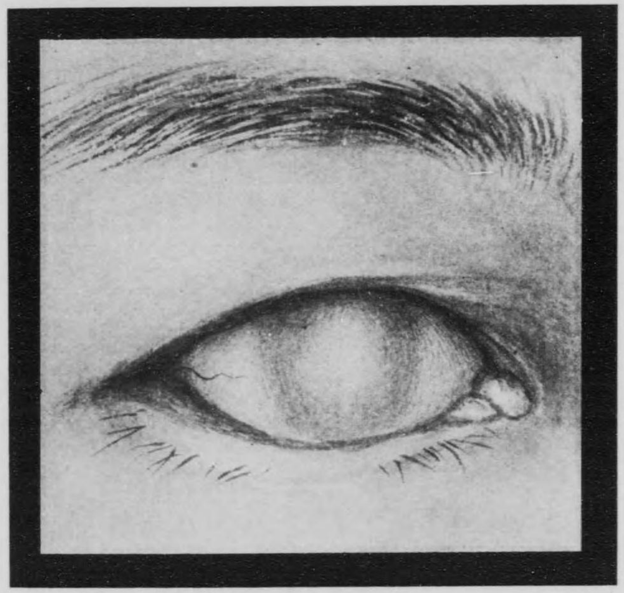

Symblepharon

眼瞼ニ於ケル硬性下疳

Initialsklerose der Augenlider

千葉醫學專門學校眼科教室所藏

症例　實○喜○子(♀)　三三歳　農。

遺傳的關係　父母共ニ黴毒性疾患ト認ム可キモノナシ。

子女四名、何レモ壯健ニシテ、嘗テ早產流產等ヲ經驗セズ。良人亦健全ナリ。

既往症　患者ハ性來壯健ニシテ、未ダ黴毒罹患ノ記憶ナシ。

患者ハ、六日前ヨリ左下眼瞼ノ外眼角ニ近ク、小豆大ノ硬結ヲ生ジ、疼痛其ノ他ノ自覺的症狀ナキニカ、ハラズ、漸次增大ノ傾向アリ。同時ニ輕度ノ炎症性浮腫ヲ來タシ、眼瞼結膜ノ潮紅、異常分泌ヲ見ルニ至リシヲ以テ、地方醫ヲ訪ヒ、麥粒腫ト診斷セラレ、數日ノ治療ヲ繼續セルモ、諸症狀增惡シ、硬結ハ自潰シタルモ、硬變更ニ減ズルコトナク、加フルニ下眼瞼ノ浮腫ハ、上眼瞼及ビ右眼瞼ニ波及シ、局所ノ疼痛過劇ノ分泌ノタメ、羞明、視力ノ障碍等ヲ來タセリト。因ツテ主治醫同道ニテ、五月一六日當眼科「クリニツク」ヲ訪問シ、卽日病室ニ收容セラル。

現在症　榮養中等度ニシテ、內臟諸器管ニ異狀ナク、皮膚及ヒ粘膜ニ炎症發疹等ヲ見ズ。

左下眼瞼ハ、中等度ノ炎症性浮腫ヲ認メ、稍々發赤スルト同時ニ、輕度ノ內翻症ヲ見ル。上眼瞼モ亦發赤腫脹ノ爲メニ、眼裂ハ著シク狹小トナル。之ヲ觸ルヽニ多少ノ熱感ト疼痛アリ。下眼瞼ハ腫脹ノタメ翻轉稍々困難ナリ。而シテ下眼瞼ノ外眼角ニテ、上下ノ眼瞼ニ亘リ、亦指頭大ノ不潔ナル潰瘍アリ。形橢圓形ニシテ、其周邊ハ堤狀ヲナシテ銳ク潰瘍底面ヨリ隆起ス。

底面ハ污穢黃白色豚脂樣ノ分泌物附着ス。輕ク綿花ヲ以テ淨拭スルニ、容易ニ除去セラレズ。稍々强ク之ヲ拭フテ潰瘍底面ヲ窺フニ、比較的淺ク是ノ觸診スルニ、粗糙ニシテ硬ク、軟骨樣硬度ヲ有ス。此ノ污穢赤褐色ヲ呈スル肉芽組織ハ、邊緣ニ至リテ組織浸潤ノ爲メ、稍々硬固トナレル堤狀ノ隆起ト銳ク境セラル。堤狀邊緣ハ、肉芽組織新生ノ爲メ、稍々充血シテ一種ノ光澤ヲ有ス。局所ヲ壓スルニ、疼痛アリ。又多少實質性出血ノ傾向ヲ有ス。

下眼瞼結膜ハ著シキ充血ト共ニ、乳嘴稍々增殖セルヲ見ル。眼球結膜亦血管ノ怒張アリ。又輕度ノ浮腫ヲ認ム。

上眼瞼結膜ニ輕度ノ炎症ヲ見ル。

其他左眼ニハ異狀ヲ見ズ。眼球ノ運動ニ障碍ナシ。

右眼瞼ハ、上下トモ多少炎症性浮腫ヲ見ル。是レニ觸ルヽモ熱感、疼痛等ノ異狀ナシ。

然シ眼瞼結膜ハ、上下共充血淵濁シテ急性炎症アリ。兩眼共ニ羞明流淚異常分泌等急性結膜炎ノ症狀ヲ訴ヘ、視力著シク碍障セラル。

視力右○·五、左○·四、共ニ矯正ニ應セズ。

左側耳前淋巴腺僅ニ腫脹スルモ、頸下腺頸部淋巴腺及ビ肘部淋巴腺ニ腫脹ナシ。當時、陰部ハ檢査ヲ許サザリシ爲メ之ヲ檢査セザリシモ、後皮膚科教室ニ依賴シ、其異狀ナキヲ確メタリ。

尿檢査、蛋白(—)膿(—) **ピルケ**氏反應(—)血清檢査成績(數日後) **ワツセルマン**氏反應(+) **パウエル**氏反應(—)

診斷ノ確定ヲ得ン爲メ、皮膚科橋本教授ヲ煩ハセタルニ、正ニ初期硬結ナリトノ回答ヲ得同時ニ行ヒタル擦過標本ノ墨汁標色染本ニ、多數ノ Spirochoeta Pallidda ヲ發見ス。

組織檢査 切除シタル一部ハ **ヘマトキシリンエオジン**染色ヲ行フテ、組織檢査ヲナシ一部ハ Levaditi ノ渡銀法ヲ行フ。

切除片ノ一部ハ**フオルモール**固定、**アルコホール**硬化、**チエロイデン**包埋ニテ切片ヲ作成シ、**ヘマトキシリンエオジン**染色ヲ行フ。

弱膨大ニテ檢スルニ、主要ナル病變ハ、眞皮ニアル肉芽性炎症ニシテ、小圓形細胞ノ浸潤著シ。表皮及ビ皮下組織ハ、細胞ノ浸潤僅微ナリ。强膨大ニテ之レヲ見ルニ、細胞ノ浸潤ハ主トシテ「**プラスマ**」細胞、多核白血球及ビ淋巴球ナリ。淋巴管ハ多少擴張シテ、淋巴管ノ充滿スルヲ見ル。血管ハ一般ニ肥厚シ、特ニ外膜ニ於ケル結締織ノ增殖ヲ認ム。又少許ノ赤血球ヲ見ル。

Levaditi 渡銀法。

極メテ小數ナルモ明ニ二三ノ病原體ヲ檢査スルヲ得タリ。

診斷 眼瞼外背部硬性下疳。

處置竝ニ經過 潰瘍ノ一部ヲ切除シテ、標本作成ニ資シ、跡洗滌シテ分泌物ヲ拭ヒ **コカイン**軟膏ヲ貼用シテ、繃帶、內服トシテ沃度加里ヲ與フ。

一七日、**ルエスチン** 1/3 筒臀肉內注射。局所ハ洗滌繃帶別ニ異狀ナシ。

一八日、內臟諸器管ニ變化ナク、尿檢査成績亦異狀ヲ示サザルヲ以テ、**ネオエーラミゾール**第一號ノ濃厚注射ヲ行フ。

注射後幾分ノ發熱及ビ嘔氣、食慾不振ヲ訴フ。

二〇日、**ルエスチン** 1/2 筒臀筋內注射、局部ノ處置亦同樣。以後**ルエスチン**注射ハ、隔日、時ニ每日一筒ツヽ、十數回續行ス。

二三日、局所ノ分泌物大イニ減少シテ、潰瘍ハ淸潔トナリ、眼瞼ノ腫脹及ビ緊張ノ度亦著シク減退ス。潰瘍ハ漸時進行ヲ止ムルノミナラズ、幾分縮少ノ氣味アリ。潰瘍底亦淺ク、新生シタル淸潔ナル肉芽ヲ見ル。爲メニ開眼時、眼裂ハ稍々大サヲ增シ、眼瞼結膜炎ノ症狀又減退ノ徵アリ。右眼瞼ニ炎症性浮腫ナシ。

二六日、潰瘍面ノ恢復益々良好ニシテ堤狀ノ隆起ハ殆ンド見ルベカラズ同時ニ其硬度著シク減少シ、潰瘍底ノ分泌物ハ殆ンド跡ヲタヽ、肉芽ノ發生適當ニシテ、漸時瘢痕形成ノ道程ニアリ。而シテ又潰瘍面ハ著シク小トナリ、浮腫全クナシ。眼瞼結膜ノ所見又著シク、良好トナリ、分泌充血等減ゼルモ未ダ潰瘍底面ノ治癒ト、其ノ歩ヲ一ニスルヲ得ズ。コノ日**ネオエーラミゾール**第三號ノ濃厚注射ヲ行フ。

三一日、潰瘍ハ全ク瘢痕化セントシ、形少トナリ、平滑顏貌ニ醜形ヲ殘サザルニ似タリ。

眼瞼結膜ノ充血未ダ全ク去リヤラズ多少ノ炎症症狀ヲ認ム。此日患者ハ諸症狀緩解シ、局所ノ瘢痕化尠キヲ以テ喜ンデ退院セリ。(中央眼科醫報第十三卷第十二號抄錄)(千葉醫專眼科教室內 皆川與四郎)

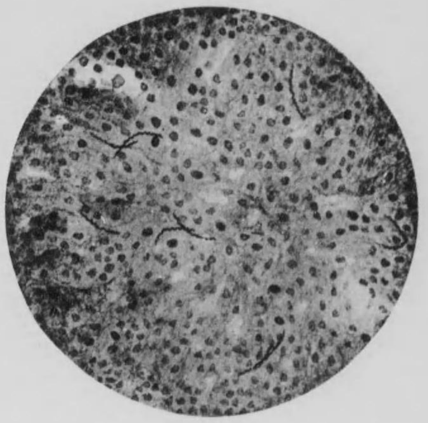

Initialsklerose der Augenlider

眼瞼皮膚護謨腫

Gumma der Lidhaut

東京帝國大學醫學部眼科(石原)教室所藏

患者　塚○マ○　女　10歳　初診大正12年3月23日

主訴　右眼內眥部ニ於ケル皮膚潰瘍

家族歴　父ハ花柳病感染ノ機會アリシト云フモ、兩親共ニ黴毒ニ罹患ノ有無ハ不明ナリ。

既往病　大正12年2月中旬ヨリ、右ノ淚囊部皮膚、赤紫色ヲ呈シ次イデ腫脹シ始メタルヲ以テ、眼科醫ヲ訪ヒタルニ罨法ト、點眼トヲ命ゼラレタリ、然ルニ腫脹尚ホ去ラズシテ次第ニ增大セルヲ以テ、更ニ眼科醫ノ診ヲ乞ヒシニ該醫ハ、之ヲ切開セリト云フ。

現症　右眼、淚囊部ニ大ナル蠶豆大ノ皮膚潰瘍アリ、形ハ略々腎ニ相似シ其ノ腎盂側ハ內眥ニ、其ノ凸彎側ハ鼻根ニ接シ上下兩眼瞼ノ內部ニ跨ル、潰瘍緣ハ稍々赤色ヲ帶ビ輕ク堤狀ニ隆起シテ浸潤アリ、硬シ、緣下潛蝕ヲ認メズ、概シテ炎症狀强カラズ、潰瘍面ハ牛酪樣分泌物ヲ以テ蓋ハル、鼻根側ノ潰瘍底ハ深クシテ淚囊ニ及ベルモノヽ如シ、患者ハ疼痛ヲ訴ヘズ、右側顎下淋巴腺ノ腫脹著シ。

其他ハ結膜ニ充血ヲ認ムルノミニシテ異常ナシ、左眼ハ健常ナリ、患者ハ鞍鼻ヲ呈シ、口邊ニ皺裂アリ、齒ノ發育不良ニシテ**ハツチンソン**氏齒型ヲ認ム。

ワツセルマン氏血淸反應ハ强陽性ナリ。

診斷　眼瞼皮膚護謨腫

經過及治療　3月23日ヨリ水銀劑及ビ沃剝ヲ以テ驅黴療治ヲ始メタルニ著効アリ、先ヅ潰瘍面ハ淸掃セラル、肉芽ノ發育著シク遂ニ4月21日(約1ケ月後)ニ至リ潰瘍ハ瘢痕ヲ殘シテ全ク治療セリ。

此ノ患者ハ其後四月十日ヨリ右眼ニ角膜實質炎ヲ惹起セリ。

釋義　一般ニ遺傳黴毒患者ニ在リテハ其ノ小兒期ノ前半ニ於テハ皮膚發疹及ビ丘疹多ク現ハレ、第2生齒期即チ6-7歳以後ニ於テハ屢々護謨腫ヲ發生ス。

上記ノ症例モ亦遺傳黴毒患兒ノ第2生齒期ニ發生セル眼瞼護謨腫ノ1例ニシテ注意スベキハ、其ノ發生部位ガ恰モ、淚囊ナリシタメニ淚囊炎ト誤診セラレ、何等驅黴療法ヲ施サレザリシ事ナリ。

罨法、切開等淚囊炎ニ對スル處置ハ何等ノ効ヲ奏セズシテ潰瘍ハ依然トシテ擴大シツヽアリシニ、驅黴療法ニヨリテ頓ニ潰瘍面ニ肉芽增殖シテ快癒セシハ興味深シ、小兒期ニ在リテハ屢々急性淚囊炎ヲ見ルガ爲メニ又、中年以上ニ在リテハ、該部ニ癌及ビ結核性潰瘍ヲ生ズルコトアルガ爲メニ此等ノ疾患ト誤診セラレ豫後良好ナル護謨腫ガ大ナル潰瘍トナル迄驅黴療法ヲ施サレズシテ徒ラニ大ナル瘢痕ノ醜形ヲ殘ス事アリ、注意ヲ要スベキ事ナリ(醫學士森永友泰氏)。

第一圖

第二圖

眼瞼皮膚護謨腫

マイボーム氏腺原發性癌腫

Primäres Carcinom der Meibomschen Drüse

新潟醫科大學眼科教室所藏（主任教授　熊谷直樹）

患者　中山某　男　四十七歳　農夫　初診大正十二年四月十四日

家族史　家族ニ遺傳的疾病ナシ。

既往症　患者十五歳頃 結膜炎ニ罹リ　十數年前　胃弱ニ罹リタル外　顏面兩脚ニ浮腫ヲ來セルコトアリト。

現症歷　約三年前 右眼上眼緣瞼中央部ニ 小ナル無痛性赤色ノ腫瘍ヲ生ジ　疼痒感アリ。約一ケ月後 麻實大トナリ切除ス。其後半年ニシテ　前同樣ナル部位ニ腫瘍ヲ生ジ　次第ニ增大スル傾向アリ。再ビ切除ス。其後三ケ月ニシテ　三度腫瘍ヲ生ジ　半歳ニシテ現狀トナルニ至レリト云フ。

現症　右眼上眼瞼內臂部ヨリ　眼瞼三分ノ一ノ部ニ始マリ　外臂部ノ近部マデ、內方ハ眼瞼結膜大半部發赤肥厚ス。眼瞼ヲ翻轉セザル時ハ小豆大ノ腫瘍二個ヲ眼瞼緣ニ認ムルノミ。皮膚トハ癒著ナシ。結膜ハ大半部赤色肥厚ス。腫瘍ハ小指頭大 限局性ニシテ硬度ハ硬シ。表面凸凹不平赤色ヲ呈シ　自覺的疼痛及壓痛ナシ。**ワツセルマン**氏反應陰性ナリキ。

組織的所見　組織的ニ腫瘍組織ハ　眼瞼軟骨部ニ位シ、**マイボーム**氏腺ハ大半消失シ、其部ノ細胞ハ大小種々ニシテ　胞巢ヲ作レリ。特有ナル**ハツダン**第三ニテ染色スル時　細胞中ニ多クノ赤色顆粒ヲ存スルコトナリ。

療治及ビ經過　四月十八日腫瘍ヲ切除ス。其後ノ經過良好ニシテ。四月二十七日全快退院セリ（醫學博士熊谷直樹）。

第一圖

第二圖

第三圖

Primäres Carcinom der Meibomschen Drüse

フリクテン性結膜炎

Conjunctivitis phlyctaenulosa.

東京帝國大學醫學部石原眼科教室所藏

釋　義　**フリクテン**性結膜炎ハ、結核ヲ有スルモノ、腺病質ナル者ニ屢々見ラルヽ疾患ニシテ、之レガ爲メニ、腺病性結膜炎（Conjunctivitis scrophulosa）トモ言ハル。

初メ何等ノ認ムヽ可キ動機ナクシテ、卒然球結膜充血シ、羞明流涙ノ爲メニ、醫ヲ訪フ者多シ。球結膜ノ充血ト共ニ、黃白色ノ小丘疹（此ノ丘疹ヲ**フリクテン**ト云フ、水泡ノ意ナリ、以前丘疹ヲ水泡ト考ヘシニヨル）好ンデ角膜邊緣ニ現ラハレ（邊緣**フリクテン**ノ名アリ）次第ニ、結膜面ヨリ膨隆シ、2—3日ニシテ、其ノ頂ニ小ナル潰瘍ヲ形成ス。多クハ、1—2週ノ經過ノ後、充血去リ、小丘疹モ治癒ス。

症　例　本〇五〇　男　十一歲

主　訴　右眼ノ發赤及羞明。

既往症　三年前、右側肋膜炎ヲ患ヒシ外、生來著患ヲ知ラズ、又眼疾ニ罹リシ事ナシ。

十日前ヨリ、右眼ニ充血ヲ來タシ、輕キ羞明アリシガ、五日前ヨリ、羞明流涙著シク、目星ノ生ゼルニ氣付ケリ。

現　症　皮膚蒼白、頸部ニ淋巴腺ノ腫脹ヲ認ム。

右眼瞼ヲ開キ診ルニ、角膜緣ニ、三個ノ黃白色ヲ呈セル小丘疹アリ。一ツハ鼻側緣ニアリテ、最モ大ナリ。他ハ、顳顬側緣及下緣ニ在リテ、稍々小ナリ。**フルオレスツエイン**ニヨリ、染色試驗ヲ行ヒシニ、鼻側緣ニ在ルモノハ、最モ著明ニ、且殆ンド丘疹ノ全部ニ亘リテ染色セラルヽモ、顳顬側緣及下緣ニ在ルモノハ、微弱ニシテ、且丘疹ノ一部分染色セラルヽニ過ギズ。

球結膜ノ充血ハ、下半部、殊ニ、丘疹ノ附近ニ著シクシテ、鮮紅色ヲ呈シ、結膜表在血管ノ怒張、顯著ナリ。

結膜ノ分泌甚ダシカラズ。

左眼ニハ病變ヲ認メズ。

ピルケ氏**ツベルクリン**皮膚反應陽性ナリ。

診　斷　（一）角膜邊緣ニ近キ結膜ニ、小丘疹發生シ、（二）丘疹ノ一部ハ潰瘍ヲ形成ス、（三）

結膜充血、著明ニシテ、(四)患者ハ結核ヲ有ス、(肋膜炎ノ既往症、頸部淋巴腺腫脹、**ピルケ**氏反應陽性) 故ニ、定型的ノ邊緣**フリクテン**ナリ。

經過及療法 潰瘍著明ナル間ハ、0.5% 硝酸銀溶液ヲ以テ結膜ヲ腐蝕シ、1% **チオニン**液ヲ點眼シ、蒸氣製甘汞ヲ結膜囊ヘ撒布セリ。患者自宅用トシテハ、0.3% 硫酸亞鉛溶液ノ點眼藥ヲ與ヘ、3% 硼酸硼砂水溫罨法ヲ、一日 3—4 回行ナハシム。

一週間後ニハ、充血極微トナリ、羞明モ甚シカラズ。炎症頗ル消退セリ。

尙、再發ヲ豫防センガ爲メニ、**アルゼンフエラトーゼ** (一日10瓦) ヲ內服セシメタリ。

斯クテ、2 週間後ニハ、丘疹全ク治癒セリ。鼻側ニ在リテ、最モ大ナル潰瘍ヲ作リシモノハ、輕キ瘢痕ヲ角膜緣ニ殘セリ (醫學士　森永友泰)。

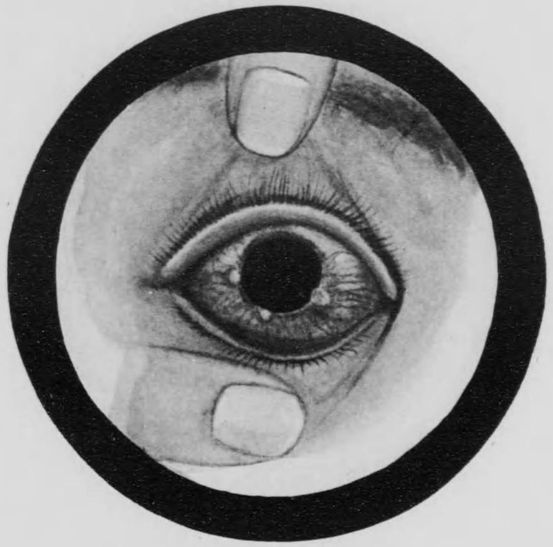

フリクテン性結膜炎
Conjunctivitis phlyctaenulosa

欠

欠

第一圖

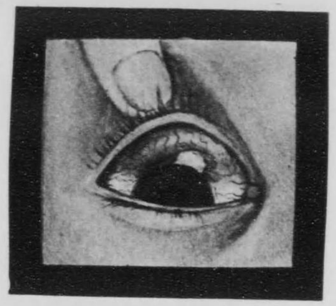

第二圖

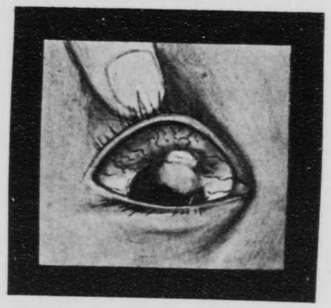

Harter Schanker der Bulbärbindehaut

フリクテン性角膜炎（角膜フリクテン）

Keratitis phlyctaenulosa.

東京帝國大學醫學部石原眼科教室所藏

釋　義　水泡性角膜炎ハ、水泡性結膜炎ト其ノ原因ヲ共ニス。從テ、徴候、經過、治療法略々相似タリ。合併症トシテ、同時ニ見ラルヽ事モ、決シテ尠ナカラズ。即チ、結核ヲ有スル者、腺病質ナル者ニ見ラルヽ疾患ニシテ、（之レ腺病性角膜炎 Keratitis scrophulosa ノ名アル所以ナリ）初メ、異物感及輕キ羞明ヲ覺ユルト共ニ、角膜周擁充血ヲ來タシ、角膜ニ灰白色ノ小浸潤點現ル、1—2日ニシテ、浸潤次第ニ擴大シ、留針頭大ヲ越ユルニ至レバ、浸潤ノ一部ハ潰瘍トナリ、羞明激ゲシク、之レガ爲メニ、眼瞼搐搦症 Blepharospasmus ヲ惹キ起スコトアリ。又、流涙之レニ伴ヒ、甚ダシキ時ハ、眼瞼緣炎、眼角裂創 Rhagaden ヲ生ジ易シ。多クハ、2—3 週間ニシテ潰瘍癒エ、浸潤去リ、跡ニ小圓盤狀ノ角膜薄翳 Nubecula corneae 又ハ、角膜斑翳 Macula corneae ヲ貽シテ、治癒ス。

芒把狀角膜炎 Keratitis fascicularis ハ、**フリクテン**性角膜炎ノ一異型ニ過ギズ。

症　例　高○正◉　女　13歳

主　訴　右眼ノ眼疼痛又羞明流涙。

既往症　5歳ノ時、瘰癧ヲ生ジ、排膿セシ事アリキ。冬期ハ、感冒ニ罹リ易シ。4年前ヨリ毎年繰返シ、目星ヲ生ズ。

一週間程前ニ、何等ノ動機ナクシテ、異物感アリ、眼球發赤シ、羞明次第ニ强ク、3—4日前ヨリ、眼ニ痛ミヲ覺ユ。

現　症　顏面皮膚蒼白ニシテ、鼻孔緣、口唇、耳殼ニ脂漏性濕疹アリ、右側頸部皮膚ニ、淋巴線炎ノ膿潰セシ跡ト思ハルヽ瘢痕アリ、顎下淋巴腺腫脹ス。

右眼瞼搐搦アリ。開キ診ル事困難ナリシヲ以テ、2% **コカイン**溶液ヲ、3—4回點眼シ、感覺ノ痲痺スルヲ待チテ、瞼裂ヲ開クニ、瞼結膜及球結膜著シク充血シ、又、角膜周擁充血著明ナリ。中等度ノ結膜分泌物アリ。分泌物中ニ、病原菌ヲ認メズ。

上鼻側角膜緣ニ、結膜小丘疹アリ。其ノ頂點ハ、表面平滑ナラズ、小ナル潰瘍アリ。角膜ニハ、邊緣ニ近ク、大小合セテ 7個ノ小圓形ノ混濁ヲ見ル。**フルオレスツエイン**ニヨリ、染色ヲ試ミ、暗室ニテ斜照法ニヨリ精査スルニ、何レモ表在性ノ混濁ニシテ、顳顬側ノ 2個及

下緣ニ在ル 1個ハ染マラズ、表面平滑ニシテ、光澤アリ、溷濁比較的薄クシテ、周圍トノ境界稍々鮮明ナリ、即チ、角膜薄翳ニシテ、以前繰返ヘサレタル**フリクテン**性角膜炎ノ跡ト思ハル。他ノ 4個ハ、何レモ、多少**フルオレスツエイン**ニヨリ、綠色ニ染マリ、表面平滑ナラズ。周圍トノ境界稍々不鮮明ニシテ、溷濁ハ次第ニ薄クナリツヽ、透明部ヘ移行ス、即チ、角膜潰瘍ニシテ、周圍ニ浸潤、尙存在スルモノナリ。血管ノ新生著シカラズ。

左眼ニハ、**フリクテン**ノ跡ト思ハル、角膜薄翳 2個アリ、其他ニ異常ヲ認メズ。

ビルケ氏皮膚反應陽性ナリ。

診　斷　右　**フリクテン**性角膜炎及**フリクテン**性結膜炎

（水泡性角膜結膜炎　Keratoconjunctivitis　phlyctaenulosa）

左　角膜薄翳

療法及經過　潰瘍アリ、且結膜分泌物アレバ、0.5% 硝酸銀液ヲ以テ、結膜ヲ腐蝕シ、1%**チオニン**液ヲ點眼シ、蒸氣性甘汞ヲ結膜囊ヘ撒布セリ。患者自宅ニ於テハ、一日三回、0.3% 皓礬水ヲ點眼セシメ、又、3% 硼酸硼砂水ヲ以テ、一日四—五回、溫罨法ヲ行ナハシム。再發ヲ豫防センガ爲メニ、**アルゼンフエラトーゼ**（一日量10瓦）ヲ內服セシメタリ。

顏面ノ濕疹ニ對シテハ、**チオノール**亞鉛華**ワゼリン**（亞鉛華、澱粉各 2.5、**チオノール** 0.5、米國白色**ワゼリン** 5.0）ヲ充分ニ塗布セリ。

斯クテ、一週間ヲ經タル後ニハ、潰瘍癒エ、炎症輕減セルヲ以テ、蒸氣製甘汞ヲ止メ、2% 黃降汞軟膏ヲ點眼シ、後按摩（**マツサージ**）ヲ行ナハシム。顏面濕疹ハ殆ンド治セリ。

3 週間後ニハ、炎症全ク去リ、角膜炎及角膜炎ハ全治セルモ、角膜翳ヲ貽セリ。但シ、何レモ、角膜ノ周邊部ニ在リテ、瞳孔領ヲ蓋ハザレバ、視力障碍ハ著シカラザリキ（醫學士森永友泰）。

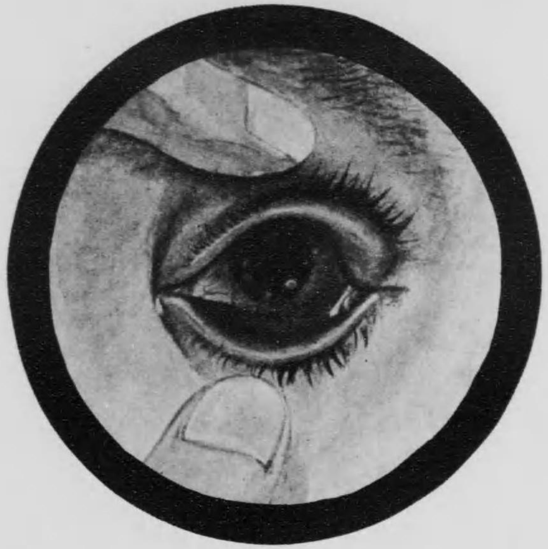

フリクテン性角膜炎
Keratitis phlyctaenulosa

芒把狀角膜炎

Keratitis fascicularis

東京帝國大學醫學部石原眼科教室所藏

釋　義　芒把狀角膜炎ハ、(**フリクテン**性) 水泡性角膜炎ノ一型ニシテ、結核、腺病質等ヲ有スル者ニ、屢々見ラルヽ疾患ナリ。初メ、角膜緣ニ近ク、白色ノ浸潤ヲ生ジ、次イデ潰瘍ヲ發生スルニ至レバ、角膜輪部ヨリ、結膜血管侵入シ來リ、潰瘍ノ角膜緣ニ近キ部分ハ、浸潤去リ、治癒ニ赴クモ、之ト反對側ニ於テハ、浸潤次第ニ强ク、潰瘍ハ、遂ニ此ノ方向ヘ擴ガリ、斯クテ、潰瘍面ハ擴大サレザルモ、次第ニ、血管侵入ノ反對側ヘ移動ス。而シテ、潰瘍ノ移動ト共ニ、血管ハ之レヲ追ヒテ新生スルガ爲メニ、血管束ハ、初メ潰瘍ノ在リシ角膜緣ト現存セル角膜潰瘍面トヲ、軌道狀ニ、連絡スルニ至ル。之レ、芒把狀角膜炎ノ名アル所以ナリ。

患　者　若○喜○　男　二十一歳　農　初診大正十二年八月二十二日

主　訴　右眼ノ羞明。

既往症　生來著患ヲ知ラザルモ、風邪ヲ引キ易シト云フ。本年四月十五日ヨリ、兩眼ニ羞明、流涙起リ『黑目ニ目星ヲ生ゼリ』。其後、醫療ヲ受ケシモ、右眼ノミハ、羞明未ダ去ラズ。

現　症　右眼ヲ開キ診ルニ、角膜瞳孔領ノ稍々上部ニ、角膜潰瘍アリ。潰瘍面ハ、稍々陷凹シ、其ノ上內側緣ハ、浸潤著シク、白色ニ見ユレドモ、其ノ下外側緣ハ、多數ノ細キ血管侵入シ來リ、浸潤著シカラズ。血管束ハ鼻側角膜輪部ヨリ起リ、瞳孔領ノ下半部ヲ過リ、半圓弧ヲ畫キテ潰瘍ニ至ル。結膜血管ノ新生延長セルモノナリ。浸潤著シキ部分ハ、**フルオレスツエイン**ニヨリ稍ゝ新月狀ニ、染色セラルヽモ、之レト反對側ノ血管ニ富メル部分ハ、染色頗ル輕微ナリ。輕度ノ角膜周擁充血アリ。結膜分泌物少ナシ。視力ハ2米突指數辨。

右眼ニハ輕微ナル結膜充血アリ。分泌物殆ンド無シ。點狀ヲ爲セル角膜翳アリ。角膜**フリクテン**ノ跡ト推定セラル、左視力2米突指數辨。

頸部淋巴腺ノ腫脹ハ著シカラザルモ、顎下淋巴腺ハ稍々腫脹セリ。

診　斷　(一)角膜ニ潰瘍アリテ、一方ヘノミ浸潤强キコト。(二)定型的ニ蛇行セル血管束ノ存在スルコト。(三)顎下淋巴腺腫脹シ、他眼ニ**フリテリン**ノ跡ト認ム可キ角膜翳ノ存スルコト。ヨリ、之レガ芒把狀角膜炎ナルコトヲ知ル。

豫　後　潰瘍ノ豫後ハ、不良ナラズ。潰瘍ノ進行ハ、早晩停止シ、血管ハ退化シ、潰瘍面及

血管束ハ、角膜翳ヲ殘シテ治癒ス。潰瘍穿孔シテ、虹彩ノ脱出ヲ招グガ如キコト殆ンドナシ。斯クテ生ゼル角膜翳ハ、多クハ治療ニヨリ、次第ニ非傳トナルモ、此ノ場合ノ如ク、血管束ガ、既ニ瞳孔領ヲ通過セル時ハ、視力ノ減退ヲ殘スコト多シ。又本疾患ハ、體質ニ因ルモノナルヲ以テ、繰返シ發生スル事屢々ナリ。

療治 潰瘍ノ證明セラルル間ハ、0.5%位ノ硝酸銀溶液ヲ點眼シテ、結膜ヲ腐蝕シ、直チニ食鹽水ヲ以テ、硝酸銀ヲ中和洗滌シ、次ギニ**チオニン**液ヲ點眼シ、患者ニハ、硼酸水溫罨法ヲ命ズ。又蒸氣製甘汞ヲ、筆ヲ以テ結膜面ヘ撒布スルモヨシ。但シ、患者　若シ沃度劑ヲ服用セル時ニハ禁忌トス。結膜囊ニテ、沃度水銀ヲ發生シテ角膜及結膜ヲ强ク腐蝕スルノ虞アレバナリ。炎症稍々輕快セバ、1—2%黄降汞軟膏ヲ一日一回宛點眼シ、後按摩ヲ行フ。

潰瘍ノ進行止マラザル時ハ、**コカイン**ヲ以テ、麻痺セル後ニ、銳匙ヲ以テ、潰瘍部及血管束ヲ搔抓スルモヨシ。此ノ手術的療法ハ、潰瘍ガ角膜緣ニ近ク存在シ、未ダ瞳孔領ヲ犯サザル時ニ施サバ、視力障礙ヲ、未然ニ防ギ得ル事アリ。

尙再發ヲ豫防センガ爲メニ、結核、腺病質等ニ對スル全身的治療（**アルゼンフエラトーゼ**及其他ノ砒素及鐵劑）ヲ行フ事ヲ忘ル可ラズ。（醫學士　森永友泰）

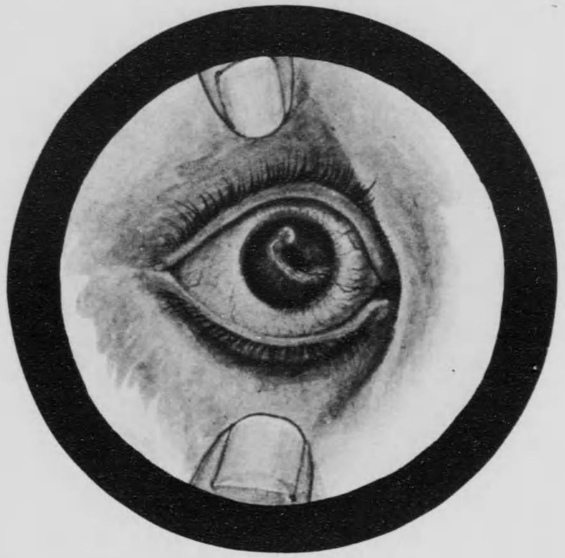

芒把狀角膜炎
Keratitis fascicularis

樹枝狀角膜炎

Keratitis dendritica

東京帝國大學醫學部眼科教室所藏(主任教授　石原　忍)

患者　某男　二十七歳　**コツク**　(左眼)

既往症　患者ハ十六、七歳頃、二、三度眼病ニ罹リシコトアリ。大正十二年九月、震災後、過勞粗食ノタメ、十月六、七日ノ二日間ニ亘リ、五〇乃至六〇回ノ下痢便通アリ。以後多少風邪ノ氣味アリテ、輕キ頭痛及ビ發熱ヲ覺ユ。十月九日朝、突然左眼ノ眼瞼膠着シ開カズ。直ニ救護班ノ診ヲ受ケタルモ治癒セズ。

現症　眼瞼ハ著シキ變化ナク、眼瞼結膜ハ、稍々著明ノ毛樣充血ヲ認ム、角膜ハ白ク曲レル數條ノ線狀溷濁アリテ、所々太ク、且ツ細キトコロアリ。其ノ曲レル角部、或ハ交叉部ハ僅カニ太キ感アリ。而シテ中央部ハ淺キ溝狀ノ潰瘍ヲ形成シ、**フルオレスチン**液ニヨリテ染マリ、著明ノ知覺鈍麻アリ。視力ハ　右 1.2,　左 0.1, 共ニ眼鏡ニ應ゼズ。虹彩、水晶體其他見得ベキ範圍ノ眼底ニハ變化ヲ認メズ。

本例ハ、最初輕キ頭痛ト發熱トニヨリテ、突然眼瞼膠着シ開カズ。羞明、流涙、異物感等アリ。角膜ニ表在性ノ白キ樹枝狀ノ潰瘍ヲ作リ、且ツ知覺鈍麻ヲ證明シ得ベシ。

此ノ潰瘍(溷濁)狀態ハ、極メテ特有ニシテ、之レト誤リ易キ疾患ハ稀ナレドモ、**ハーフ**氏ノ字狀角膜炎ハ稍々コレト類似セルモノナリ。之レニハ溝狀ノ潰瘍ナク、交叉部ハ太カラズ。且ツ角膜ノ知覺鈍麻ヲ證明シ得ズ。

卽チ本例ハ、樹枝狀角膜炎ト診斷スベキモ、一般ニ角膜**ヘルペス**ノ一種ト診斷シツヽアリ。其ノ原因ハ未ダ明瞭ナラザルモ、何ヴレカ神經ト關係ヲ有スルモノナラン。

本例ハ、最初輕キ刺戟症狀アリテ、角膜ニ極メテ特異ノ溷濁ヲ生ジ、同時ニ**ヘルペス**ノ如ク、角膜ノ知覺鈍麻ヲ起ス。自覺的ニハ一般角膜ノ刺戟症狀、卽チ羞明、流涙、異物感等ヲ訴フ。經過ハ緩慢ニシテ、速ニ全快セザルモ、豫後ハ一般ニ佳良ナリ(醫學士　中島楚)。

欠

欠

角膜葡萄腫

Staphyloma corneae

東京帝國大學醫學部眼科教室所藏(主任教授　石原　忍)

患者　川○正○　十二歳　男　小學生　初診大正十二年三月十五日。

既往症　生來健全特ニ注意スベキ疾患ナシ。生後約四十日目ニ、左眼充血シ、瞳孔ノ中央ニ小ナル星ヲ發生シ、醫療ヲ加ヘタルモ治癒セズ。其後一ケ月ヲ經過シテ、其星ハ廣大シ、眼球漸次增大シテ突出セリト。

主訴　整形手術。

現症　右眼。外眼屈折機及ビ調節機等ニ何等ノ認ムベキ異常ナシ。視力ハ 1.0 (眼鏡不應)、眼底ニモ異常ヲ認メズ。

左眼。眼球全體非常ニ增大シ、**ヘルテル**氏眼球突出計ニヨリテ、18粍ノ突出度ヲ有シ、角膜ハ球狀ニ擴張シ、磨硝子樣ニ濁濁ス。表面ニ光澤ヲ有シ、僅カニ裏面ノ虹彩色ヲ透視シテ青黑色ヲ呈シ、定型的ノ角膜葡萄腫狀ヲナシ、ソノ直徑 17 粍ヲ算ス。

眼瞼　上下眼瞼共ニ突出シ、眼球ノタメニ上下ニ壓排セラレテ內翻シ、眼ヲ充分ニ閉ヂ得ルコト不可能ニシテ、兎眼症ヲ呈ス。

結膜　眼球結膜共ニ輕度ノ充血アリ(第一、第二圖)。

眼底檢査不能、視力零、眼壓亢進ス(指壓)。

診斷　左眼角膜全部葡萄腫。

經過　三月十七日、手術(河本式手術ニヨル)。

四月十日、義眼ヲ裝用ス(第三、第四圖)。

病理　角膜葡萄腫ハ先天性ニ起リ得ルモノナレドモ、稀有ニシテ、多クハ後天性ナリ。後天性ノモノハ、通常角膜潰瘍ガ穿孔シ、虹彩脫出ヲ起シ、此膨隆ハ裏面ニ虹彩前癒着アルガタメニ、青色ヲ呈スルヲ常トス。角膜葡萄腫ハ (1)全部葡萄腫ト (2)局部葡萄腫トニ區別ス。全部葡萄腫トハ、本例ノ如ク角膜全部膨隆セルモノニテ、其他形狀ニヨリテ圓錐形全部葡萄腫、覆盆子狀葡萄腫等ヲ區別ス。局部葡萄腫ハ角膜膨隆ニ限局シ、一部分ニ止マル場合トス。

療法　角膜葡萄腫ヲ有スル患者ハ、普通容貌ヲ害スルタメニ醫療ヲ受クルコト多ク、又刺戟ニヨリテ結膜炎ヲ起シ、高度トナリテ眼ヲ閉ヅルコト不可能トナリ、所謂兎眼症トナルガタメニ、兎眼性角膜潰瘍ヲ起シ、或ハ眼內壓ノ亢進ニヨル續發性綠內障ヲ將來シ、ソレニヨル苦痛ト、ソノ續發症（破裂ノ虹彩毛樣體炎ノ全眼球炎、眼球萎縮）ノタメニ醫療ヲ受ケルコトアリ。

1, 局部葡萄腫ニハ虹彩切除術ノ1角膜切除、縫合、角膜面結膜移植術等ヲ行フ。

2, 全體葡萄腫ニハ、**グレーフェ**氏線狀刀又ハ**ベール**氏內障刀ヲ以テ葡萄腫ノ直徑ニ從ヒテ、橫斷切開ヲ施シテ固定繃帶ヲ施ス（**スネルレン**氏法）葡萄腫ノ陳久ナ場合ニハ、大

部分切除ヲ行フ必要アリ、コノ目的ニ**ノルメ**手術式(**ペール**氏法、**クリッチェ**氏法、**ウエッケル**氏法、**ナップ**氏法等)アレドモ玆ニ河本氏式手術式ヲ示ス。

手術　初メ葡萄腫ノ根元ニ**グレーフエ**氏線狀刀ヲ横ヨリ左右ニ刺シ貫キ、刀ヲ創口內ニテ動カスコトニヨリテ撮ミ上ゲ、ソノ中央ヲ縱ニ切開シ、コノ創口ノ前後ノ隅角ニ糸ヲ通シテ結紮ス(乙丙)タメニ葡萄腫ハ左右ノ二部ニ分離ス、コノ左右ノ葡萄腫ノ皺ヲ別々ニ適宜ニ切除シテ創口ヲ縫合ス(丙)コノ法ニヨレバ創口カラ硝子體ノ出ヅルコト僅少ニシテ便利ナリ。

(中島醫學士)

第一圖

第二圖

第三圖

第四圖

Srahyloma corneae

色素性乾皮症ニ併發セル角膜癌腫

Ein Hornhautkarzinom bei Xeroderma pigmentosum

東京帝國大學醫學部眼科教室所藏(主任教授　河本重次郎)

釋義　色素性乾皮症ハ、比較的稀ニ見ル皮膚疾患ニシテ、其特徴トスル所ハ、身體露出部皮膚ニ色素斑、毛細血管擴張及ビ皮膚萎縮ヲ呈シテ、屢々皮膚癌ヲ生ジ、甚ダ稀ニ角膜癌腫ヲ發生スルモノナリ。

患者　穗〇宇〇助　五十一歳　農業　大正十年三月五日入院。

家族歴　父母ハ血族結婚ニシテ、從兄弟ノ間柄ナリ。父ハ健存スレドモ母ハ十一年前腎臓炎ニテ死亡セリ。患者ハ一人ノ妹ト三人ノ子供ヲ有セリ。何レモ著患ヲ知ラズ。

既往症　患者ハ四歳頃迄ハ皮膚尋常ナリシガ。顔面及ビ四肢ニ色素増生ヲ認メテ、其後逐々増加シ、雀卵斑ヲ生ズルニ至レリ。十七年前、本學佐藤外科ニ入院シテ、左側耳殼後部ヨリ同側耳下及ビ頸部ニ亘ル小兒頭大ノ腫瘍ノ切除術ヲ受ケシコトアリ。本腫瘍ハ肉腫ナリシト云フ。

現症歴　六、七歳ノ頃、雀卵斑ヲ發生セシ其當時ヨリ、眼球結膜充血シ、殊ニ下眼球結膜ニ於テ甚シカリシト云フ。今ヨリ八年前、左眼球ノ外側角膜輪郭ニ粟粒大ノ腫瘍ヲ生ジ、羞明、流涙、異物感ヲ訴フルニ至レリ。其後腫瘍ハ漸次増大シ、視力減退シテ結膜ノ分泌過多ヲ示セリ。左右眼瞼皮膚ハ、他ノ露出部皮膚ノ如ク色素斑、潮紅及ビ皮膚萎縮ヲ呈スルニ至レリ。同時ニ上眼瞼ハ少シク下垂シ、下眼瞼ハ輕度ノ外翻ヲ呈シ、眼裂ノ閉鎖不全ヲ來スニ至レリト云フ。

現症　左右眼瞼皮膚ハ、雀卵斑、潮紅及ビ皮膚ニ萎縮ヲ證明ス。眼緣ハ發赤肥厚シ、睫毛其數ヲ減ジテ眼緣ノ所々ニ灰白色ノ皮膚萎縮ヲ有セリ。眼球ノ運動ハ著シク制限セラレ、眼瞼下垂症及ビ兎眼症ヲ呈セリ。左眼ノ眼球下半部結膜及ヒ結膜下組織ハ腫脹シ且ツ充血セリ。膿性物質ノ分泌ハ右眼ニ比シテ多量ナリ。又左眼球結膜ノ上內部ニ於テ、角膜輪部ヲ距ルコト一糎ノ處ニ、瓜核大ノ肥厚セル黑褐色ノ色素斑アリ。此色素斑ハ結膜面ヨリ少シク隆起セリ。

左眼ニ於テハ、角膜ノ表面外下部ノ一帶ヨリ、內下四分ノ一帶ノ大部分ヲ侵ス膠樣ノ腫瘍ヲ有シ、多數ノ血管之ニ侵入セリ。瞳孔ノ下半部ハ、此腫瘍ニヨリテ蓋ハル。腫瘍ハ角膜周邊部ニ於テハ、輪部ヲ超エテ毛樣部ノ球結膜ニ達シ、其横徑約一・五糎、縱徑一・二糎ニシテ、其表面ハ凹凸不規則ナレドモ、一般ニ其周邊ニ於テ堤狀隆起ヲ示シ、中央ニ於テ陷凹セリ。其境界ハ判然タレドモ角膜ハ其附近ニ於テ混濁セリ。右眼ニ於テハ角膜ノ內、外輪部ニ於テ瞥片樣組織ノ增殖ヲ有シ、且ツ下方輪部ニ輕度ノ肥厚アリ。血管之ニ侵入シ其色暗褐色ナリ。之ニ接スル角膜ハ輕濁セリ。

虹彩ハ、左右兩眼ニ於テ色素ノ增殖、又ハ組織ノ萎縮ヲ認メズ。其他ノ眼內組織ニ於テモ

亦何等ノ變化ヲ證明セズ。

眼部以外ノ身體他部ニ於テハ、四肢ノ露出部、頸部及胸部ノ皮膚ニ於テ雀卵斑、潮紅及ビ皮膚萎縮ノ證明ス。左側乳頭突起部ニハ、頸部大動脈窩ニ達スル線狀瘢痕アリ。

視力 右 ○・七
　　 左 光覺、

ワッセルマン氏反應、及ビ**ピルケー**氏反應ハ、共ニ陰性ニシテ、尿ニ蛋白及ビ糖ヲ證明セズ。血液ノ檢査ニヨリテ赤血球數減少シ白血球數著シク增加セルヲ認メタリ。

經過　本例ハ入院後、本教室ニ於テ**レントゲン**療法、合計十九回ニシテ效果ヲ認メズ、却テ腫瘍ハ著シク增大スルニ至レリ(第一及第三圖)、十二月廿二日　**レントゲン**療法ノ廢止後一ケ月ニシテ、余ハ試ミニ右眼腫瘍ニ對シテ雪狀炭酸ノ貼用セリ。其貼用ハ七秒時ナリ。十二月廿三日貼用後廿四時間ニシテ腫瘍ノ大部分ハ僞膜化セリ。更ニ左眼腫瘍ニ雪狀炭酸ヲ貼用セリ。貼用時間七秒時ナリ。左眼ニ於テモ貼用後廿四時間ニシテ腫瘍ハ僞膜化シ。此僞膜ハ四十八時間後ニハ非壽トナレリ。

十二月廿七日　右眼ニ於ケル腫瘍ハ大部分消失シ、唯角膜ノ下部輪部ニ粟粒大ノ肉芽性隆起三個アルニ過キズ。此肉芽組織ニ雪狀炭酸ヲ五秒宛貼用セリ。

十二月三十日　右眼ニ於テハ角膜ニ腫瘍ヲ認メズシテ、腫瘍ノ存在セシ部位ハ健康角膜面ト同一平面ヲナシ、其面平滑ニシテ光線ヲ反射ス。灰白色半透明ノ濁濁ヲ存セリ。左眼ニ於テハ健康角膜トノ上部境界部ニ於テ、粟粒大ノ赤色肉芽樣組織ヲ存シ血管之ニ侵入セリ。其他ノ部分ハ僞膜消失シテ、灰色半透明ニ化シ、表面平滑トナリ、光線反射ヲ證明ス。此粟粒大肉芽組織ニ雪狀炭酸ヲ五秒時貼用ス。

大正十一年一月十日　左右兩眼ノ腫瘍ハ消失シ、角膜表面ハ平滑トナリ、腫瘍ノ存在セシ部位ニハ半透明ノ表層ニ濁濁ヲ殘セリ。視力ハ著シク增進セリ(第二及第四圖)。

視力 右 ○・七
　　 左 指數五米

本腫瘍ハ扁平上皮細胞癌ニシテ(第五圖)雪狀炭酸貼用ニ依テ治癒シタル一例ナリ。退院後一年五ケ月ノ今日ニ至ルモ再發ヲ認メズ。

療法　角膜癌腫ノ治療法トシテハ、切除法、**ラヂウム**及ビ**レントゲン**療法アレドモ、此等ノ療法中**ラヂウム**及ビ**レントゲン**療法ハ一般醫家ノ使用困難トスル所ニシテ、又切除法ハ角膜ヲ損傷スルコト甚シク且ツ常ニ再發スル恐アリ。故ニ余ハ本疾患ニ對シテ始メテ雪狀炭酸療法ヲ試ミ、良果ヲ得テ、治癒後一年五ケ月ヲ經過セル今日ニ至ルモ、未ダ再發ノ徵ヲ示サズ。則チ雪狀炭酸ハ價廉ニシテ求メ易ク、其使用簡單ニシテ貼用法ノ宜シキヲ得バ、健康組織ヲ損傷スルコト殆ンドナシ。此處ニ余ニ據リテ始メテ試ミラレタル新療法ヲ記載シテ報告スル所以ナリ(醫學士　秋谷博愛)。

第一圖

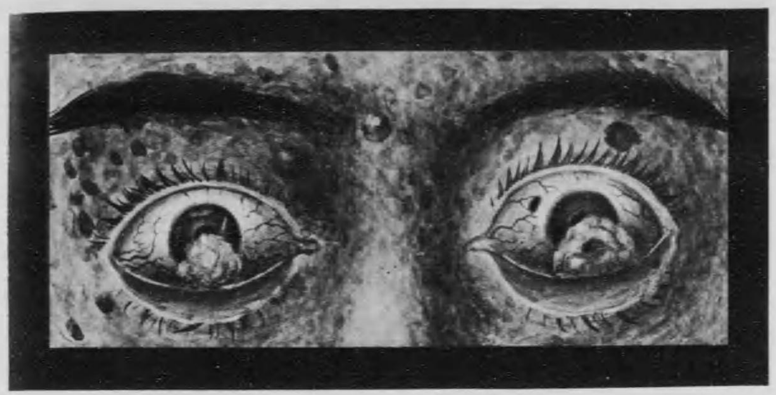

第三圖

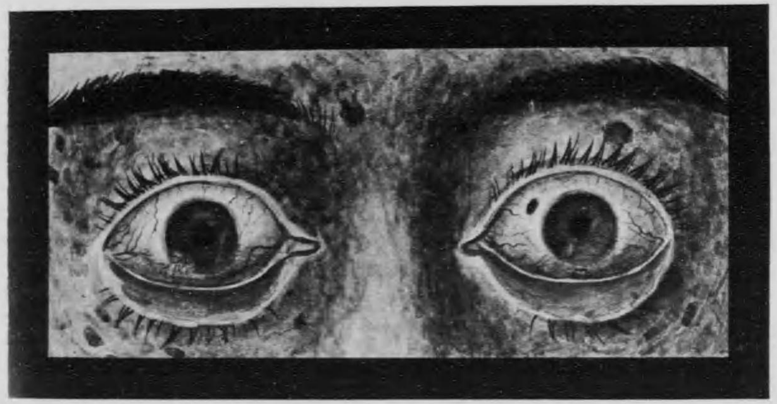

Hornhautkarzinom bei Xeroderma pigmentosum

第四圖

第二圖

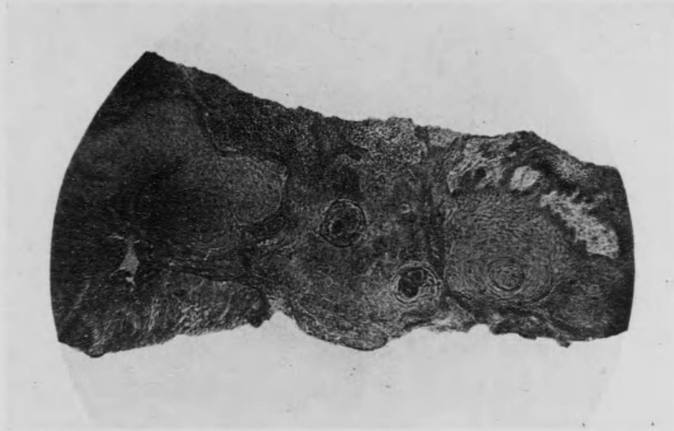

第五圖

~~Über die~~ Hornhautkarzinom bei Xeroderma pigmentosum

鞏膜結核

Sklerítis tuberculosa.

慶應義塾大學醫學部眼科教室所藏(主任教授　菅沼定男)

患者　松〇キ〇　十一歳女　農家々族。

遺傳及ビ既往症　特ニ記スベキコト無シ。

現病歴　約三ケ月以前、右眼々球結膜ニ充血起リ。羞明及ビ流涙アリ。水疱性結膜炎トノ診斷ノモトニ、某醫ヨリ治療サレツヽアルモ治セズ、次第ニ增惡スト謂フ。

現症狀　體格大ニシテ可ナリニ肥滿セルモ、皮膚蒼白色ニシテ、頸部ニ腫大セル二三ノ淋巴腺アリ。每日最高體溫三十七度五分乃至三十八度五分(小兒科教室ノ診斷、兩側肺結核)

眼症狀　右眼角膜ノ上方ニ於テ、ソノ全周ノ約三分ノ一ニ亘ル丘狀隆起物アリ。結膜下ニアリテ、角膜ニ接ス。結膜充血及ビ强キ毛樣充血アリ。而シテ隆起物中、ソノ兩端ニ近ク、各一個ノ特ニ突起スル結節狀部アリ。ソノ他ニハ外下方角膜緣ノ深部ニ、一個ノ灰白色丘狀ノ小結節アリ。マタ角膜下半部ニハ無數ノ沈降物ヲ認ム。視力ハ五米突ニテ指數ヲ辨ズ。

病理組織學的所見　眼球ノ內上方ノ鞏角膜移行部ニ於テ、鞏膜ノ全層ニ亘ル一個ノ**ツベルケル**アリ。ソノ中央ハ乾酪樣變性ニ陷リ、周邊部ニハ**ラングハンス**型ノ巨態細胞アリ。此病竈ニ一致シテ眼球結膜下ニ强キ浮腫アリ。充血セル血管コノ浮腫竈ヲ包圍ス。血管ノ間ニハ小淋巴球及ビ**プラスマ**細胞ヨリ成ル强キ細胞浸潤アリ。臨床上、角膜ニ近キ結膜下ニ認メタル彼ノ突起物ハ卽チ是ナリ。

マタ臨床上、外下方角膜緣ノ深部ニ認メタル小結節ハ、前房隅角中ノ**ツベルケル**ナリキ。

本病ハ好ンデ女子ヲ襲フ。而シテ幼年者ト老年者トニハ尠シ。臨床上、呼吸器其他ニ結核性變化ヲ證明シ得ル場合ト然ラザル場合トアリ。

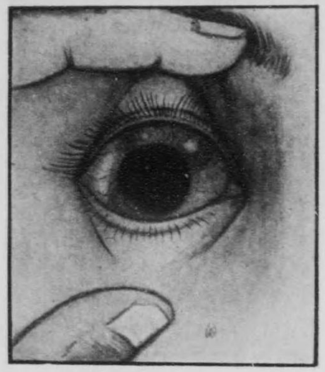

Skleritis tuberculosa

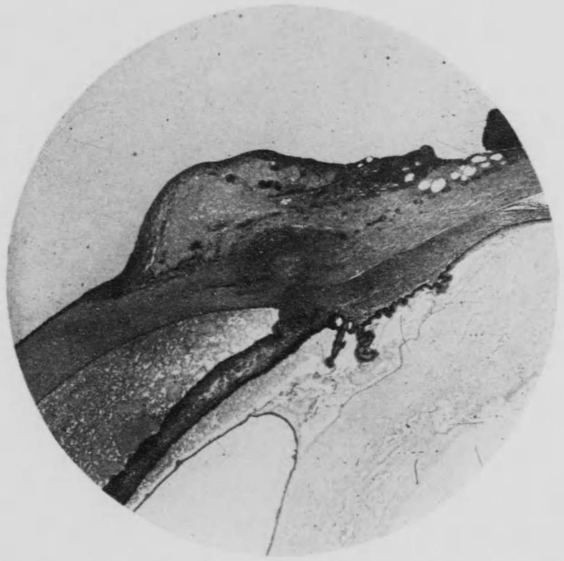

Mikro-photographien Skleritis tuberculosa

再發性蓄膿性虹彩毛樣體炎ノ一例

Rezidivierende Hypopion-iridocyclitis

東京帝國大學醫學部眼科教室所藏(主任教授　石原忍)

患者　四十七歳女某　初診大正十二年二月十三日。

現症歴　一週間來左眼ニ發赤アリ。醫治ヲ受クルモ輕減セズ。二三日來、視力頓ニ減退セリト云ヘリ。

現症　診ルニ左眼ハ球結膜ニ充血アリテ、輕度ノ浮腫ヲ伴ヒ、角膜周擁充血ヲ見ル。角膜ハ溷濁シ、之ヲ强擴大ニテ見ルニ、角膜後面ニ粉粒點狀ノ被著物ヲ認メ、且謂所深層角膜炎ノ像ヲ見ル(附圖一)。前房水ハ微細ナル溷濁アルガ如ク、虹彩ハ溷濁シテ浮腫ヲ認メ、紋理不鮮明、瞳孔ハ中等度ニ散大シ、虹彩後癒著ヲ認メズ。サレド細血管ハ充血ヲ見ル。水晶體ニハ何等異常ナシ。

硝子體ニ微細ナル溷濁ノ浮游セルヲ認メ、眼底ニハ唯乳頭ニ僅微ノ充血ト網膜血管ノ怒張セルヲ見ル。

右眼ハ前部ニ格別ノ變化ヲ認メザレドモ、硝子體中ニハ微細ナル溷濁存シ、眼底ハ乳頭ニ輕キ充血アリ。視力ハ右方ハ〇・七、左方ハ〇・〇六ナリ。

經過及療法　一見、虹彩毛樣體炎或ハ葡萄膜炎ヲ思ハシムル症狀ナリ。依テ患者ニハ沃度加里、溫罨法、及ビ、**アトロピン**、**コカイン**軟膏ヲ與ヘテ歸ラシメタリ。症狀ハ次第ニ輕減シ、二週間後（二月下旬）ニハ、角膜ノ溷濁ハ非常ニ薄ク、前房水モ清淨トナレル感アリ。三週間後三月五日ニハ、角膜ハ全ク透明トナリ、前房水ニ溷濁ヲ認メズ。炎症狀頓ニ消退シテ、視力〇・二トナレリ。サレド猶硝子體溷濁ノ存スルヲ見ル、其後二週間ハ何等變化ナカリシガ凡三週間（三月十八日）ニ至リテ診ルニ患者ノ左眼ハ更ニ前回ヨリ强キ發赤アリテ炎症盛ナリ。周擁充血、膜溷角濁モ亦强度ニシテ、角膜後面ノ點狀沈著物ハ粟粒大ノモノヲ認ム。瞳孔緣ニ滲出物アリ、前房中、角膜後面ニ沿ヒテ、下方ヨリ略々三角形ヲナセル膿狀灰黃色ノ分泌物ノ密着セルヲ見ル。且外上方前房隅角ヨリ三個ノ小豆大ノ濃厚ニシテ灰黃色ヲ帶ベル滲出物ヲ認メ、恰モ**チューブ**入リノ軟膏ヲ壓出セルガ如シ。層ハカナリ厚シ（附圖二）。硝子體溷濁ハ增加シ又毛樣部ハ幾分腫脹セルガ如クニシテ、壓痛ヲ訴ヘ輕キ頭痛發熱アリ。眼壓、右二〇、左二八、前回同樣沃度加里ノ內服ヲ命ジ、**アトロピン**ヲ與ヘシモ效果ナク、症狀ハ一進一退セリ。視力ハ、右〇・七、左〇・〇二ナリ。**ワ**氏反應及ビ**ピルケ**氏反應何レモ陽性ナリ。沃剝ノ內服ヲ持續スルモ何等ノ變化ナク、再發後二週間、四月十日頃ニ至リテモ症狀依然タリ。此ヨリ隔日ニ**ツベルクリン**注射療法ヲ行ヒ、新**ツベルクリン**十萬倍溶液〇・一瓩ヨリ、漸次增量シ同時ニ沃剝ヲ撤曹ニ換ヘタリ。

六、七回ノ注射ノ後、四月下旬ニ至リ幾分前房蓄膿ハ減退シ行クヲ認メ、角膜溷濁モ亦減少シ、炎症モ消散シ行クヲ見タリ。五月下旬ニ至リテハ、下方三角形ニ濃厚ナル蓄膿ハ殆ンド消失シ、外上方點狀ノモノヲ殘シ、五月十日頃ハ全ク消失シテ、外上方ノモノ僅ニ瘢跡ヲ殘スニ過キズ。炎症ヲ認メズ。視力ハ〇・二トナレリ。眼壓、右十七、左一三、現在猶角膜ハ澄明ニシテ何等症狀ナシ。(醫學士　黑澤潤三)

第一圖



第二圖

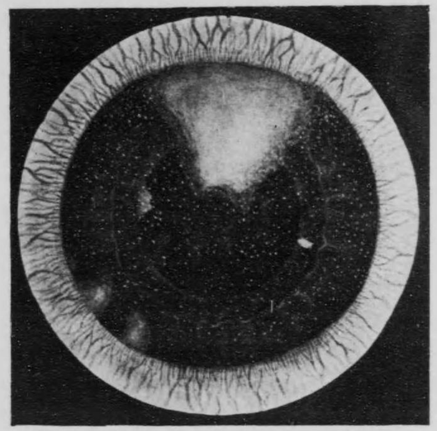

Rezidivierende Hypopion-iridocyclitis

結核性虹彩炎

Iritis tuberculosa

東京帝國大學醫學部眼科教室所藏(主任教授　石原　忍)

患者　某女　十六歳　(左眼)

家族歴　特記スベキ遺傳的關係ヲ認メズ。

既往症　大正十一年六月頃、耳疾ノ治療ヲ受ケシ際、自然ニ視力減退セリ。同年七月頃、針仕事ヲナセシ際、左眼ノ視力既ニ障碍ヲ起セルヲ知リ、直チニ醫療ヲ受ケシモ、十一月末ニ至ルモ治癒セズ。

現症　體格中等、僅ニ流涙ヲ訴フルノミ。視力ハ右、眼前手動辨　左 0.2 (共ニ眼鏡不應)左右共ニ眼瞼、結膜等異常ナク、右眼ハ前房ニ纖維素性ノ浸出物アリテ、角膜ノ後面ニ附着ス。虹彩ハ紋理不明ニシテ、所々灰白色ノ萎縮竈アリ。瞳孔ハ虹彩後癒着ノ爲メ不正ニシテ、且ツ纖維素性滲出物ニヨリ閉鎖サレタリ。

左眼ハ角膜ノ後面ニ大小不同、灰白色ノ點狀沈着物アリ。前房ハ一般ニ混濁シ、虹彩瞳孔緣ニ稍々灰白色ヲ呈シ、表面ニ膨隆シ、血管ヲ有セザル三個ノ中等大ナル結節アリ。其他多數ノ小ナル褐色ヲ呈セル結節ヲ見ル。左眼ニハ虹彩後癒着ノ徵候モ多少アレドモ **アトロピン**ニ反應シテ散瞳ス。眼底ニ何等ノ著變ヲ認メズ。

眼壓ハ右 20 粍水銀柱、左 14 粍水銀柱 (**シエッツ**氏眼壓計) **ワッセルマン**氏反應陰性 **ピルケー**氏反應　**土**、　內科的ニ著變ヲ認メズ。

治療　(1) 沃剝及ビ撒曹ノ內服 (2)**アトロピン・コカイン**ノ點眼 (3)數回ノ光線療法ヲ行ヒシニ、漸次結節縮少シ、且ツ前房モ奇麗ニナリ、視力 0.5 トナレリ。

局所所見　本症ハ結節ヲ形成セル虹彩炎ナルハ明ナリ。結節ヲ作ル虹彩炎ハ(1)結核カ(2)梅毒カ (3)癩カ (4)又ハ所謂結節性眼炎ナリ。就中最モ多キハ、結核及ビ梅毒ニヨルモノトス。而シテ身體ニ斑紋、結節、知覺麻痺ナク且ツ**アトロピン**ニモ極メテ良ク反應スルヲ以テ癩ニハアラズ。結節性眼炎トシテハ蟲ニ螫サレタルカ如キ知覺ナク、尙ホ梅毒トモ認メラレザルハ、常ニ結節ハ瞳孔緣ニ存在シ且ツ灰白色ヲ呈スル點ナリ。通常梅毒疹ハ赤色ニシテ血管ヲ伴ヘルガ如キコトナシ。**ワッセルマン**氏反應陰性、遺傳的及ビ傳染的ノ梅毒ナルヲ認メス、結核ハ (1) **ピルケー**氏反應殆ンド陰性ナルコト (2)身體的ニ結核ノ症狀ナキコト等ハ之レニ反對ナル症候トモ見ユレドモ (1)患者ノ年齡 (2)常ニ瞳孔緣ニ發生スルコト (3)灰白色ヲ呈シ血管ヲ伴ヒタルコト (4)立派ナ角膜後面沈着物ヲ有スルコト等ニヨリテ局所的及ビ臨牀的ニハ一見直チニ結核ヲ想像シ得ラル。

結核性虹彩炎ハ種々ノ形狀ヲ呈ス (1)輕キ場合ハ漿液性虹彩炎トシテ、角膜後面ノ沈着物、時ニハ前房隅角ノ寒天樣ノ浸出物ヲ現出ス (2)極メテ多イ型ハ結節ヲ形成スルモノニシテ、之レニハ (a)小結節ヲ多數生スルモノト (b)比較的大ナル結節ヲ少シク生ズルコトトアリ。

稀ニ入結核腫集合シ、聚合性結核ヲ作ルコトアリ (3)尙ホ近來注意セラルル結核急性眼炎ノ中ニ、再發性化膿性虹彩毛様體炎ハ、急性ニ起リ前房蓄膿ヲ伴フ如キモ含マレリ。

豫後　一般良好ナラズ。自然治癒アルヲ見レバ、他ニ適當ナル療法アラン。

治療　(1) 全身的ニ沃剝、撒曹、砒素劑、鐵劑ノ内服又ハ **ファゴール**　**グアヤコール**等モ用ヰラレ (2)特殊ノ**ツベルクリン**療法ハ相當有效ナリ (3)局所的ニハ**アトロピン**ハ勿論、從來ヨリ空氣、酸素、**ヨードホルム**、其他試ミタルモ有效ナラズ。殊ニ光線療法ハ多少有效ナリ。(醫學士　中島　塋)

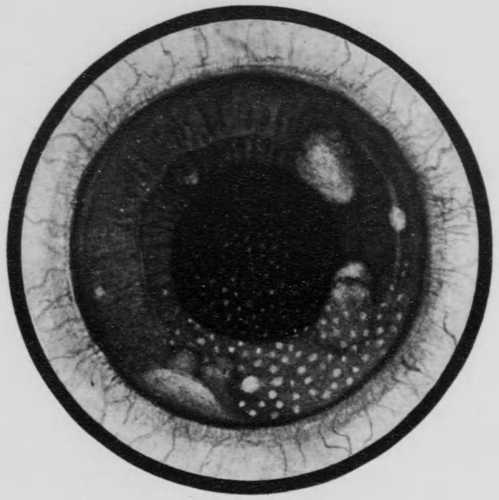

Iritis tuberculosa

蛋白尿性網膜炎

Retinitis albuminurica

東京帝國大學醫學部石原眼科教室所藏

第一例

患者　岩〇ク〇。二十六歳。女。麵麭商妻。初診。大正十二年十二月九日。

既往症　大正十二年八月、顏面及兩脚部ニ浮腫アルニ氣付キシモ、當時患者ハ姙娠中ニシテ放置シテ、九月ニ入リ浮腫ハ自然ニ消退セリ。

十月三日ニ至リ總テ物ガ霞ノカヽリタル如ク朦見ニ時日ト共ニ次第ニ增惡セリ、某産科醫ヲ訪ネテ治ヲ乞ヒシニ、人ニ流産ヲ勸メラレ十月六日其手術ヲ受ケタリ、其後約一ケ月ニシテ視力ハ大ニ恢復セリ。

主訴　近來再ビ眼ガ霞ンデ見ユルト云フ。

現症　外眼、屈折機及調節機等ニハ何等ノ異常ヲ認メズ、視力、右＝0.5(眼鏡不應)　左＝1.0(眼鏡不應)尿中ニハ多量ノ蛋白質(**スルフオ、サルチール**酸反應)證明セラレ糖ハ陰性ナリ。

眼底所見　乳頭ニハ極ク輕度ノ充血アリ、境界ハ稍ゝ不鮮明ニシテ乳頭鼻側ノ網膜面ニ濁アリ尙ホ此ノ部分ニ第一圖ニ見ル如キ小白斑アリ、最モ特有ナ變化ハ黃斑部附近ノ變化ニシテ一種蠟樣ノ光澤ヲ有スル黃白色ノ小白斑ガ黃斑部ヲ中心トシテ之ニ放射狀ニ羅列ス、所謂黃斑部ノ星芒形ヲ呈セリ、其外ニハ網膜ニ出血竈ヲ認メズ。

診斷　姙娠性蛋白尿性網膜炎 R. albuminurica gravidarrum.

第二例

患者　飯〇キ〇。四十歳。女。運送業者妻。初診。大正十三年二月九日。

既往症　小供ノ時ヨリ健全ニシテ著患ヲ知ラズ、健康ナ夫トノ間ニ四人ノ子供アリ、其外家族歷等ニモ特記スベキコトナシ。

大正十一年六月二十一日、當時浮腫頭痛アリ、視力減退セシヲ以テ姙娠八ケ月ニテ人工早産ヲ受ク、爾來一週間程ハ人ノ顏モ辨別スルコト能ハザリシモ、三週間目頃ヨリ視力ハ餘程恢復ス、然シ腎臟炎ハ全ク治癒セシニハアラザリシナラン。

大正十二年十月三十一日、當時姙娠六ケ月ニシテ再ビ腎臟炎ヲ發シ左眼ニ霞ノカヽリシ如クニシテ、某病院ニ於テ人工早産ノ手術ヲ受ク、其時以來視力鮮明ナラズ。尙ホ輕度ノ頭痛ニアリテ首筋ヨリ脊椎ノ兩側ニカケテ張ル如キ感アリ。

主訴　視力障碍。

現症　外眼ニハ著變ナシ、視力ハ右＝0.7(眼鏡不應)　左＝0.7(眼鏡不應)

眼底所見　乳頭ハ第二圖ノ如ク浮腫樣混濁腫脹シテ硝子體腔ノ方ニ少シク膨隆シテ見エ、其網膜トノ境界ハ頗ル不鮮明、動脈ニ輕度ノ充盈ヲ見、靜脈ハ充盈怒脹シテ迂曲蛇行セリ、乳頭周圍ノ網膜ニモ浮腫混濁アレドモ黃斑部附近ニハ全ク異常ナシ、尙ホ乳頭ノ顳顬側ニ微細小白斑散在シ、稍ゝ周邊部ノ網膜ニ二三ノ小出血竈ヲ認メ得、即チ眼底ハ乳頭炎又ハ

鬱血乳頭ヲ思ハスル變化ヲ呈ス。

血壓 220粍(水銀柱) 脊髓液ハ澄明、壓ハ 155粍(水柱)クインケ氏ニヨレバ稍ゝ病的ナリト云フベシ。

尿所見 蛋白質 2‰ 圓壔體ヲ證明ス、糖ナシ。

視野ヲ測定スルニ、兩眼共盲點擴大セリ。(視野圖參照)

診斷 蛋白尿性視神經網炎

元來蛋白尿性網膜炎(又ハ視神經網膜炎)ハ腎臟疾患アル場合ニ起ルモノニシテ、①純性萎縮腎ブライト氏病 ②血管硬化症性萎縮腎 ③大白色腎 ④猩紅熱及ビ他ノ急性傳染病後急性腎臟炎 姙娠腎等ノ場合ニ見ルモノナリ、此内萎縮腎ニヨル場合最モ多ケレドモ、常ニ起ルモノニアラズ網膜疾患ヲ起ス百分率ハ10-7%ナリ。

此疾患ハ他ノ原因ニヨル網膜炎ノ場合ト同樣ニ經過ニ溷濁、網膜出血及ビ白斑ヲ呈ス、網膜ノ溷濁ハ主トシテ乳頭周圍ニ强ク乳頭ノ境界不鮮明ナリ、血管自身ハ其管壁ニ變化ヲ呈セリ、出血ハ多クハ乳頭周圍ニ起リ、點狀又ハ線狀出血ナリ。白斑ハ光澤ヲ有シテソノ形狀ハ種々ナリ、此等ノ白斑ガ群簇シ、又ハ互ニ融合シテ時ニハ全タ乳頭ノ周圍ヲ取リ卷クコトアリ。

此白斑ガ、又黃斑部ニ現ハレテ、所謂星芒形ヲ作ル場合アリ是レ蛋白尿性網膜炎ニ於テ最モ特徵トスル所見ナリ、卽チ、此星芒形ハ大小不定ノ白斑ガ相合シテ黃斑部ニ向ッテ集合スル如キ狀態ニ羅列サレアリ。(第一例)。

患者ハ多クノ場合自身ニ腎疾患アルコトニ氣付カズ、唯物ガ朦ンヤリ見ユルガ爲メ、先ヅ眼科醫ヲ訪レテ、眼底像ヨリ腎疾患ノアルコトヲ注意セラレテ驚クコトアリ。此場合視力ハ眼底ノ變化ニ比例セズ、又全ク盲目ニ終ルコトモ非常ニ少ナシ。此外此網膜疾患ノ場合ニハ詳細ニ檢査スレバ多クノ場合夜盲、色神異常ヲ證明スルコトアリ。

尙ホ蛋白尿ノアル場合ニ網膜剝離又ハ第二例ノ如ク視神經炎乃至乳頭炎、鬱血乳頭等ノ起ルコトモ珍ラシカラズ。

腎臟炎特ニ萎縮腎ノ經過中ニ起レル網膜炎ハ、網膜炎夫レ自己ハ不問、生命ノ危險ハ一乃至二年ノ内ニ迫レルコトヲ示スモノトナサル、然シ他ノ猩紅熱後ノ急性腎臟炎及本例ノ如キ姙娠腎性ノモノハ、此場合慢性腎臟炎ノ加ハラザル限リ生命ニ對シテモ又炎症自身ニ對シテモ、豫後ハ可良ナリ。

以上ノ如キ眼底像ハ特ニ黃斑部ニ限局シテ星芒形ヲ見ル場合ニハ直チニ蛋白尿性網膜炎ト診斷ヲ下シ得ルモ唯時ニ尿ニ蛋白ヲ證明セズシテ眼底像ハ全ク之レニ符合スル星芒狀網膜炎ナルモノアルヲ以テ尿蛋白ノ檢出ハ必要條件ナリ、主トシテ乳頭炎又ハ鬱血乳頭ノ形ニテ現ハルルモノモ他ノ臨牀上ノ所見ト尿中ノ蛋白質ノ檢出トヲ綜合スレバ多クノ場合鑑別ハ容易ナレドモ、唯糖ト同時ニ蛋白ヲ檢出シ、然モ眼底ニ白斑ト小出血ノミニシテ特有像ヲ呈セザル場合ニハ糖尿性網膜炎モ考ヘラレ診斷ノ困難ナル場合アリ。

治療 何ヨリモ先ヅ原疾患ヲ處置スルコトナリ。特ニ姙娠腎ノ場合ニハ人工早產ノ適應症ナリ(中島醫學士)。

第 一 例

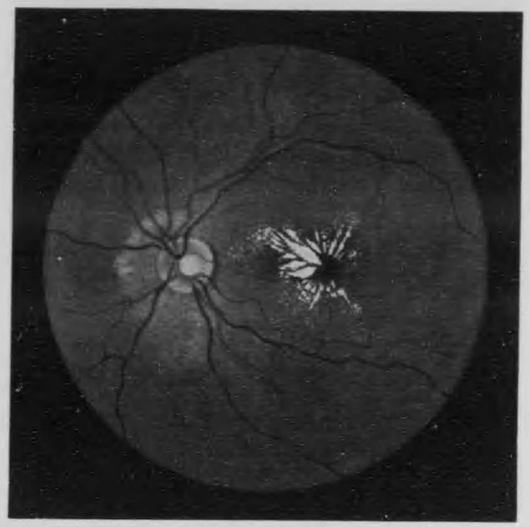

第 二 例

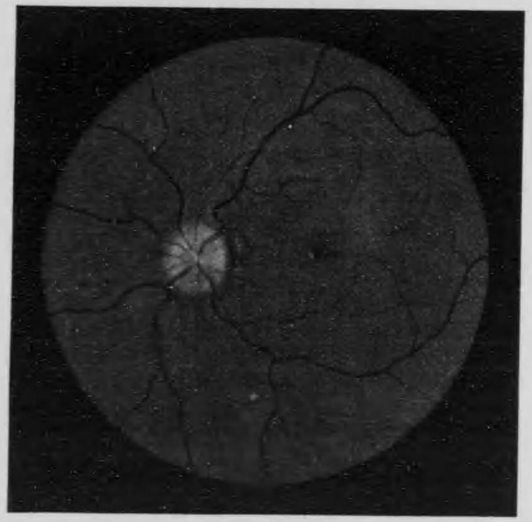

蛋白尿性網膜炎

Retinitis albuminurica

糖尿性網膜炎

Retinitis diabetica.

東京帝國大學醫學部眼科教室所藏(主任教授　石原　忍)

患者　某　三十六歳　區吏員　初診　大正十二年十月

既往症　大正十二年九月二十日頃ヨリ左眼ノ視力朦朧トナリ、尚約一ケ月後ニ至リ、右眼ノ視力モ又朦朧トナレリ。患者ハ從來飲料水ヲ好ミ、特ニ本年ノ夏期中多量ノ水ヲ飲ミタル爲メニ、尿量モ從ツテ多量ニ排出セリ。十月頃ヨリ頗ル甘味物ノ食慾增進セリ。

現症　外眼ニハ著シキ變化ヲ認メズ。視力、右　〇•二、左　〇•四(共ニ眼鏡不應)

眼底所見　乳頭ニハ著シキノ變化ヲ認メザルモ、其上下ノ血管ニ沿フ網膜ニ輕キ混濁ヲ有ス。而シテ眼底一般ニ線狀又ハ斑狀ノ出血ヲ呈シ、網膜周邊部ニ僅少ノ楕圓形及ビ不正形ノ白斑ノ存在ヲ認ム。

尿檢査ニヨリ、蛋白、圓柱等ヲ認メザルモ、糖ノ反應ハ**トロンメル**氏法及ビ**ニイランデル**氏法ニヨリテ、極メテ著明ナル反應ヲ現出セリ。

類症鑑別　糖尿病ノ時ニハ、網膜ニ (1)單純ナル出血 (2)網膜炎症 (3)時ニ中心血管ノ血栓又ハ栓塞等アリ。其他白內障ヲ起スベキモノハ特有ノ事實ト認メ得ベシ。糖尿性網膜炎ニハ (a) 殆ンド出血ノミノモノ (b) 頗ル小サキ光澤アル不正形ノ主ニ眼球後半部ヲ占ムル白斑ノミ現ハルヽモノ (c)出血ト白斑ト混在セシモノト其他種々ノ形狀ニテ現出ス。然レドモ一般ニハ蛋白尿ノ時ト相違シ (1)出血スル傾向多ク (2)乳頭ノ變化ハ比較的少ナシ (3)血管自身ニ變化ナキ事モ亦其ノ特徵ナリ、而シテ蛋白尿ノ時ニハ星芒像ノ現ハルル事極メテ稀有ナリ。

診斷　患者ハ (1)網膜ニ出血ノ白斑ヲ有シ (2)甘味物ヲ好ミ (3)渴ヲ訴ヘ (4)尿中ニ多量ノ糖ヲ證明シ得ルヲ以テ、糖尿性網膜炎ナリ。

經過　極メテ緩慢ニシテ出血等モ簡易ニ吸收シ得ズ。時ニ出血性綠內障ヲ起スモ、其ノ程度迄ニ至ラザルニ、硝子體出血ノタメニ視力ヲ奪ハルヽコトアリ。

治療　食餌療法及ビ**インシュリン**。(醫學士　中島　整)

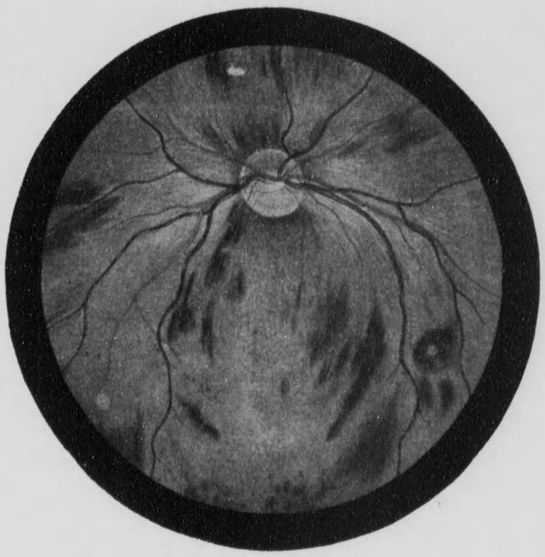

Retinitis diabetica.

結核性網膜靜脈周圍炎

Periphlebitis retinae tuberculosa

慶應義塾大學醫學部眼科教室所藏(主任教授　菅沼定男)

患者　卅三歳ノ男子。

主訴　視力障碍(左眼)

臨床所見　眼前半部ニ異常ナクシテ、網膜及ビ硝子體中ヘ數回ノ再發性出血アリ。眼底ヲ檢スルニ、圖ノ如キ所見アリ。卽チ、眼底後半部ノ諸所ニ、新舊兩種ノ網膜出血アリ。赤道部附近ノ舊キ出血ハ、一部分吸收セラレテ白斑ニ化セリ。

本病ニ固有ナルハ、靜脈管壁ノ限局性輪狀溷濁ニシテ、恰モ血柱ニ白キ指輪ヲ嵌メタルガ如ク見ユ。靜脈末梢枝ノ白線化セルハ、二次的ニ起レル血管內膜炎ノタメニ、血管腔ノ閉鎖セラレタルモノナリ。硝子體中ニモ微量ノ血液アリ。

患者ノ全身ヲ檢スルニ、血液ノ**ワツセルマン**氏反應陰性、**ピルケー**氏皮膚反應强陽性、眼以外ニ於テハ患者ニ何等ノ自覺症狀ナク、榮養モ亦可良ニシテ、旣往ニ著シキ疾病ヲ知ラズ。

他覺的檢査ニ於テモ、全身ニ何等ノ病變ヲ證明シ得ザルモ、胸部ノれんとけん線寫眞ヲ撮影シタルニ、左側肺門部ノ淋巴線結核ヲ發見セリ。

療法　約七ケ月間ニ亙ル**ツベルクリン**療法(無蛋白**ツベルクリン**ノ皮下注射)ノ結果、白線化セル靜脈枝ノミヲ遺シテ治癒シ、最初〇・二ナリシ視力ハ一・〇ニ增進シタリ。

病理組織學的所見　靜脈管壁ノ白色輪狀溷濁部ノ病理組織的檢査ヲ行フトキハ、此ノ顯微鏡寫眞圖ノ如ク、靜脈管ノ周圍ニ、上皮樣細胞ノ聚落アリ。ソノ內ニ**ラングハンス**氏型ノ巨態細胞ヲ發見ス。而テ此ノ如キ病竈中ニハ乾酪樣變性ヲ見ルコト無クシテ、却テ纖維化シ治癒スル傾向ヲ見ルガ普通ナリ。

本症ハ好ンテ青年ノ男子ヲ侵シ、再發性網膜硝子體出血症トシテ現ハルヽコト多シ。

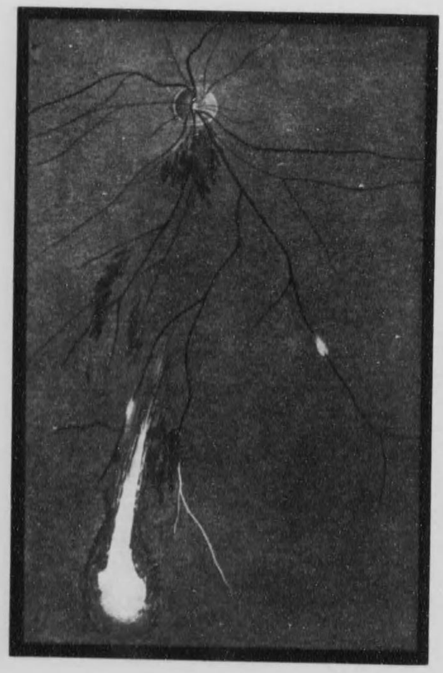



黄斑穿孔症

perfororation der Macule lutea

千葉醫科大學眼科(鹿兒島)教室所藏

釋義 本症ハ黄斑部變常中，稀有ニシテ且興味アル疾患ナリ，初メホッフマン．ハルトリッヂ．ルーフオード諸氏ニヨリテ記載セラレタルモ一九〇〇年ハーブ氏ガ外傷性黄斑穿孔症ト題シクーント氏ハ中心性萎縮性網膜炎ト題シテ兩氏殆ド同時ニ各別ニ詳細ナル記載ヲナセシ以來世ノ注意ヲ惹クニ至レリ．

本症ノ定型的病狀トシテハ黄斑部ニ於テ二分ノ一乃至三分ノ一乳頭ノ圓形或ハ横橢圓形ノ網膜面ヨリ少シク陷凹スル赤色斑ヲ生ジ境界鮮明，周邊ノ網膜ハ稍々混濁，往々ソノ中ニ黄色，灰白色ノ斑點ヲ見ルコトアリ，然シ普通黄斑部疾患ニ來ルガ如キ色素增殖，脉絡膜變常ヲ呈セズ，只極メテ稀ニ後期ニ於テ乳頭退色シ孔緣ノ肥厚ヲ見ルコトアリ，視力ハ著シク害セラレ辛ジテ指數ヲ辯ズルニ過ギザルコトアリ，視野ハ周邊ニ異常ナキモ中心視野障碍著明ナリ．

原因 ハーブ氏ノ實驗ニ依レバ全部外傷ニヨリテ起リ，クーント氏ハ唯一例ガ外傷ニシテ他ハ血行障碍ニ因ルモノナリトセリ，ソノ他ハ或ハ脉絡膜炎，網膜浮腫，黄斑部囊腫形成等ガ本症ノ原因ヲナスト云フ人アレドモ多クノ場合ニ外傷ノ結果生ズル爲ニ通常『外傷性黄斑部穿孔症』ト呼ベリ．

次ニ述ブル二例ハ一ツハ外傷ニ因リ他ハ自發的ニ起リタル症例ニシテ特ニ後者甚ダ稀有ナル例症ナリ．

此ノ特發性黄斑穿孔症例ハ文獻上甚ダ寡ク本邦ニテハ森博士ノ一例アリ原因ヲ老人性變化ナリトシ增田博士ハ血管硬變說ヲナセリ．本例ハ血管硬化ヲ明ニ證明シ又患者三十年ノ壯齡ニシテ老人性變化トハ斷ジ難シ，又一般症狀ツアイトマイエル氏ノ例ニ類似セリ．即チ血管硬化ニ因リ榮養障碍ヲ受ケ加フルニ或ル種ノメハニスムスヲ起シ遂ニ黄斑部ノ變性ヲ來シ孔形成ヲ惹來セルモノナルベシ．

實驗例

第一例 外傷性黄斑穿孔症.

患者 吉〇六〇 二十一年 大正五年三月四日初診

既往症 生來近視アリ眼鏡ヲ裝用ス，二十日前卓子ニ倚リテ讀書ノ際ペンヲ疊上ニ落シ之ヲ拾ハントテ急ニ俯ク時誤テ傍ノ倚子ノ寄リカヽリ尖端ニテ右眼窩上緣ヲ衝突シ當時眼カラ火ガ出タト云ヘリ，少シク腫脹シ且梅實大ノ皮下溢血ヲ起ス，其ノ夕刻續ケテ二回噴嚏ヲナシタルニ突然斯クノ如ク顏面腫脹ヲ來ス所謂カヽリ付ケノ醫師ヨリ罨法藥ヲ貰ヒ冷却セリ，今マデ裝用セシ眼鏡ハ L=0.4×−2.5D=1.0 R=0.2×−4D⌒−0.5Dcyl←→=1.0 眼瞼腫脹ハ逐日減退十五六日後ニハ殆ド健常時ト同樣トナリシモ視力ガ以前ヨリ惡クナリタルニ驚キテ來ル.

第二例 特發性黄斑穿孔症

患者 吉〇七〇郎 商 三十年 大正十年六月五日 初診

既往症 時々前額痛アリ. 賣藥アスピリン錠二個服用スレバ直ニ治ス一昨日坐談(對酌)スル際，何カノ話ニ際シテ右眼ヲ閉鎖セシニ視力障碍アルヲ知ル.

已往徵兵檢査時ニハ視力可良ニシテ，視表ハ全ク視得タリト云フ.

眼底乳頭異常ナク網膜血管硬化ヲ見ル又脉絡膜血管ハ良ク露出セリ，黄斑部ハ特有ナル症狀ヲ呈ス.（鈴木英男）

第一圖

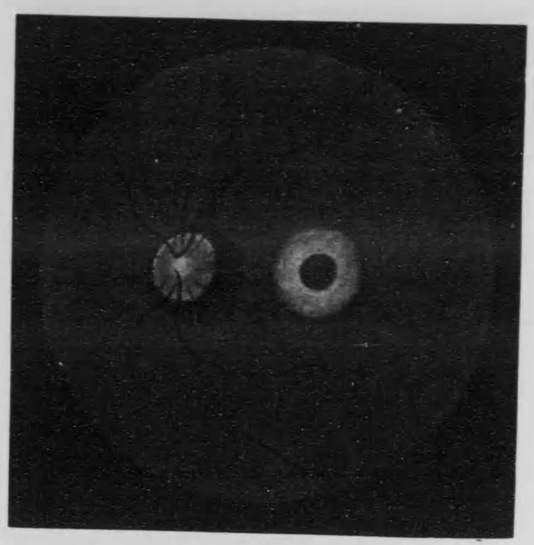

第二圖

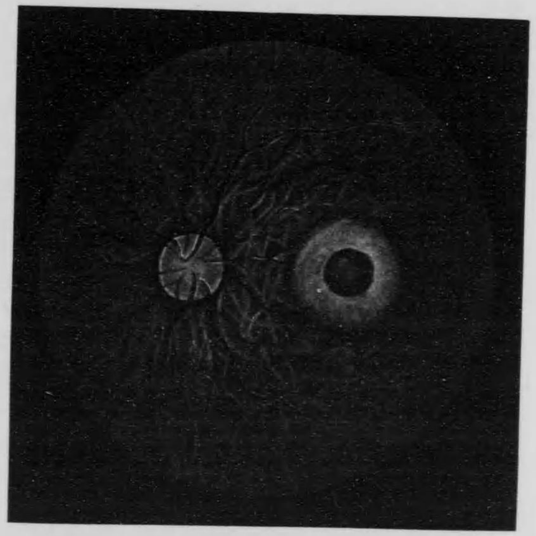

黄班穿孔症
Perforatio maculae luteae

ヒッペル氏病

Hippel' sche Krankheit

東京帝國大學醫學部眼科教室所藏(主任教授　石原　忍)

患者　眞野某　男　二十四歳　農。

家族的關係　兩親健存、同胞七名、內二名ハ既ニ死シ、五名生存。患者ハ第二子ナリ。死亡セル弟ノ內、一名ハ死亡前、凡ソ一ケ月間ハ兩眼盲セリト云フ。然レドモ其ノ何レノ疾患ナリシヤヲ詳ニセズ。

既往症　生來健ニシテ著患ヲ知ラズ。酒、煙草ヲ嗜マズ。花柳病ニ罹リタルコトナシト云フ。

病歷　大正四年七月左眼蠶レルガ如キ感アリ。視力著シク減退シ指數サヘモ辨ジ難ク、他ニ何等ノ自覺的症候ナク、唯視力減弱ヲ氣附ケリ。以前ニ輕度ノ羞明アリシヲ想起スルノミ。大正五年一月網膜剝離ノ診斷ノ下ニ、廣島衞戍病院ニ入院ス。右眼ハ左眼ノ疾患ヲ發見セシ頃ヨリ、幾分カ視力衰ヘタルヤノ感アリシモ、右眼ノミヲ使用スル爲メ疲勞ノ結果ナラント思ヒシガ、右眼モ亦罹患セルヲ發見セラレタリ。然レドモ患者ハ大正十三年及ビ四年度ニ於テ射擊ノ優等賞ヲ得テ、左眼發病後モ尙ホ射擊成績ハ中等ヲ下ラザリシト云フ。

現症　大正五年三月四日入院。體格中等、營養可良ニシテ、眼疾ノ他ニ異常ヲ認メズ。體溫三十七度ヲ越ヘズ。尿中ニ蛋白及ビ糖反應ナク、**ワッセルマン**氏及ビ**ビルケー**氏反應ハ陰性ナリ。

局所所見　外眼ハ何等特記ス可キ事ナク、自覺的ニ疼痛、羞明、眼華閃發等ヲ感ゼズ。三月四日、視力、右眼〇・六、左眼、眼前手動ヲ辨ズ。三月六日、視野、右眼ハ輕度ノ同心性狹窄、左眼ハ通常ノ方法ヲ以テスレバ全ク缺如ス。燭光ヲ以テ檢スレバ、鼻側上方ニ於テ最モ視力惡シク、其他ノ部ニ於テ燭光ヲ指示スルコトヲ得。三月十一日、眼壓、右眼、二十一、左眼、十八。色神異常ナシ。

右眼、眼底所見　(第一圖參照)　眼底ハ一般ニ帶黃灰白色ニシテ濁濁セリ。乳頭モ亦黃色ニシテ、少シク濁濁ノ氣味アリ。境界敢テ不明ナラズ。黃斑部ハ別ニ變化ヲ呈セズ。眼底檢査上、最モ注目ヲ引クモノハ血管ノ變狀ナリ。卽チ乳頭ニ出入スル血管ガ、何レモ著シク擴張シテ、健常眼底ノ夫レニ比シテ、約三倍大ノ直徑ヲ有シ、其ノ走行ハ迂曲蛇行セルヲ見ル。殊ニ顳顬側動靜脈及ビ、下鼻側動靜脈ニ於テ、其ノ迂曲充張ノ度甚シク、之ニ次グモノハ下鼻動靜脈ニシテ、上鼻側動靜脈ハ其ノ最モ輕度ナルモノナリ。尙ホ吾人ヲシテ驚嘆セシメタルモノハ、乳頭ヨリ外上方ニ當リテ存スル赤色ノ球狀物ナリ。大サ凡ソ乳頭ノ三倍大ニシテ正圓ナラザルモ、一見稍々隆起セルガ如シ。蛇行セル上顳顬動脈ノ一枝ハ、此赤球ノ下緣ニ於テ忽然トシテ其ノ姿ヲ殺シ、上顳顬靜脈ノ一枝ハ、其端ヲ該赤球ノ內側緣ノ近クヨリ發シテ乳頭ニ終レリ。此大ナル赤球ニ接シテ稍々上方ニ一個、外下方ニ一個ノ小ナル赤球アリテ血管ノ出入スルヲ認ム。更ニ乳頭ヨリ內下方ニ於テ、乳頭ノ約三倍大ノ赤球アリ。下

鼻側動脈ハ其ノ右側緣ヨリ少シク內方ニ走リテ消失シ、下鼻動脈左側下方ヨリ出ヅ。之レヨリ外方ニ並列シテ、乳頭ノ大サヨリ稍々小ナル赤球二個アリ。下顳顬動靜脈ノ分枝之ニ出入セリ。此ノ眼底下部ニ於ケル三個ノ赤球ノ內、最モ右ニアルモノハ、上方ハ圓形ナレドモ下方ハ稍々平ニシテ、境界モ亦上方程鮮明ナラズ。若シ倒像ヲ以テ見レバ、恰カモ蓮花ノ咲ケルニ似タリ。此ノ赤球ノ狀態ヲ尙詳シク觀察スルニ、出入スル動靜脈管ハ此ノ赤球ノ邊緣ニ於テ忽然消失セルモ、是レ果シテ赤球ノ中ニ其儘侵入セルモノナリヤ、或ハ直ニ小枝狀毛細管ニ分散セルモノナリヤ、或ハ又此處ヨリ囊狀ニ擴張セルモノナリヤ、遂ニ之ヲ看破スルコト能ハザリキ。更ニ仔細ニ此赤球ヲ吟味スレバ、此ハ決シテ一樣ニ赤色ヲ呈スルモノニアラズシテ、赤色ニ濃淡アリ、其ノ色淡キ部分ヘ稍々黃色ヲ加味シ、不規則ナル縞ヲ形成セリ。而シテ赤球ノ面上ニ極メテ微細ナル赤色ノ線條走行ス。蓋シ之レ毛細管ナラン。次ニ赤球ハ隆起セル觀アリテ、屈折檢定法ヲ試ミタルニ、上下ノ二大赤球ニ於テ、僅ニ二〇Dノ差ヲ得タリ。卽チ其ノ前面ニ向ツテ隆起セルハ一耗ニ足ラザルナリ。眼底ニ散在シ、殊ニ周邊部赤球ノ附近及ビ血管ニ近キ所ニ存在スル白色斑點ハ、小ナルハ粟粒乃至赤豆大ヨリ、大ナルハ乳頭ノ六倍乃至七倍ノ大サニ達シ、形態又極メテ不規則ナリ。一種ノ光澤アリテ、恰モ蛋白尿性網膜炎ノ際ニ於ケル白斑ノ如シ。白斑ト網膜血管トノ關係ヲ見ルニ、血管ハ常ニ白斑ノ上ヲ走レリ。下方ニ於テ吾人ノ見ルコトヲ得ル最周邊部ニ於テハ、此ノ白色斑ニ接シテ稍々淡青ノ調ヲ加ヘ居ル部分アリ。網膜剝離ヲ起セルモノナラント信ズ。

左眼、眼底所見 （第二圖參照） 眼底、起伏雜然トシテ異常ナル變化ヲ呈セリ。網膜ノ剝離ヲ來サズ、又白色斑等ナキ部ニ於ケル眼底ハ、右眼ト同ジク帶黃灰白色ニ濁濁セリ。眼底全般ニ亘リテ白色ノ光澤アル條帶、縱橫ニ走レリ。乳頭ハ其大部分ガ白色條帶ニ覆ハレテ、朦朧タル形像ヲ認メ得ルノミ。乳頭ヨリ出ヅル血管ハ、右眼ト同樣異常ニ充脹シ、且迂曲シ、而カモ甚ダ亂雜ナリ。殊ニ上下共モ顳顬側ニ於ケル血管ハ、其擴張蛇行ノ高度ナルヲ見ル。眼底ノ周邊部ニハ網膜剝離シ、中央部ニ於テモ赤白色帶條ニ添フテ所々剝離ヲ來シ、且ツ網眼著シク肥厚セルヲ認ム。血管ハ、之等ノ間ヲ高低起伏隱見出沒シテ相走行シ、乳頭ノ外下方ニ於テ、凡ソ乳頭大ノ赤色球狀物アリ。充張セル血管ガ其ノ緣邊ニ終ルコト、右眼ト同樣ナリ。此球狀物ノ附近ハ一帶ニ少シク青味ヲ呈シ、可ナリ廣大ナル範圍ニ於テ剝離ヲ來セリ。此赤球ヨリ稍々內方ニ當リ、淡青色ノ剝離部中ニアリテ、黃赤色ヲ呈セル一劃アリ。輻約一乳頭橫、徑長サ約四乳頭橫徑ナリ。其表面上ニハ、微細血管ガ橫ニ走リテ、恰カモむかでノ如キ觀アリ。新鮮ナル出血竈ト目ス可キモノハ一モ之ヲ認ムルコトナシ。今赤色球狀物ヲ屈折檢査法ニ依リテ檢スルニ、凸十二Dニテ明視ス。故ニ通常眼底ヨリスレバ、四耗前方ニ隆起セル譯ナリ。然レドモ其附近一帶ノ網膜ガ剝離シ、テ凸十Dニ明視スルガ故ニ、實際ニ於テ網膜面ヨリノ隆起ハ、右眼ト同樣ニシテ僅カニ二D、卽チ一耗弱ニ相當ス。臨床上ニ於テハ患者ヲシテ左眼ヲ外下方ニ向ハシメ**レンズ**ヲ用ヰズ單ニ光線ヲ投入シタルノミニシテ、明カニ此ノ赤球ヲ認メ得タリ。（醫學士　岡山　直）

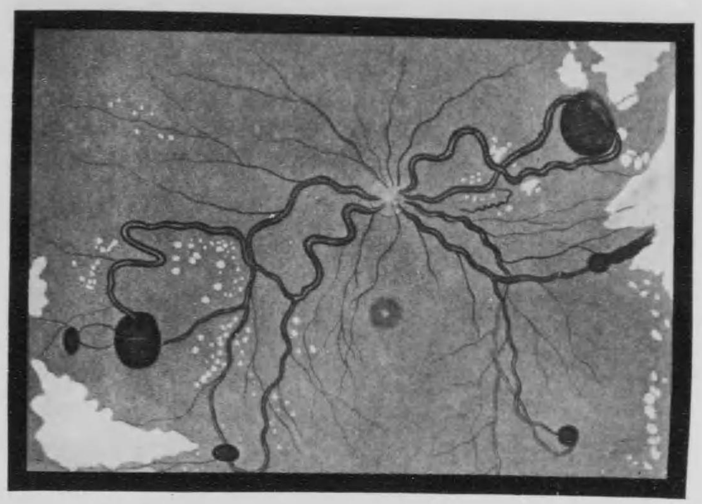

第一圖

第二圖

Hippelsche Krankheit

網膜膠腫

Glioma retinae

熊本醫科大學眼科教室所藏

(第一例)

患者 森某 五歳ノ女兒 初診 大正十一年八月十二日。

病歴 生來著患ナシ。三歳ノ冬頃ヨリ左眼ノ瞳孔ニ黄色ノ反射アルヲ氣付ケリ。昨年全眼球炎トノ診斷ノモトニ、眼球内容除去ヲ受ケタリト。然ルニ本年六月頃ヨリ眼痛アリテ、同側眼内ヨリ腫瘍増大シ來リ、現症ヲ呈スルニ至ル。

現症 榮養、體格共ニ中等度、全身的疾患ヲ認メズ。右眼ハ正常、左眼ハ腫瘍、大ニ増殖シテ上下眼瞼ヲ被ヒ、外方ニ突出セリ。

診斷 左眼網膜膠腫。

療法 全身麻醉ノモトニ眼窩内容除去、其後、X線療法約一ケ月ニテ退院セリ。

(第二例)

患者 宮本某 九歳ノ男兒 初診 大正十二年三月五日。

病歴 五歳ノ頃、左眼瞳孔ヨリ黄色ノ反射光線アルヲ認メラレ失明セリ。一昨年四月當院ニ於テ網膜膠腫ノ診斷ヲ受ケ、眼球剔出ヲ行ヘリ。術後X線療法三十回ニ及ビ退院。然ルニ昨年十二月頃ヨリ再ビ同側眼窩内ヨリ腫瘍増大シ來リ、眼瞼閉鎖スル能ハズ。右眼變狀ナシ。

現症 全身ハ稍々蒼白羸痩セリ。全身的疾患ナク、轉移ヲ證明シ得ズ。右眼正常ナルモ、左眼ハ眼窩内ヨリ増大セル腫瘍突出シテ、眼瞼ハ閉鎖不能ナリ。

診斷 左眼網膜膠腫。

療法 全身麻醉ノモトニ眼窩内容除去、當時加療中。

以上ノ二例共再發ヲ來セル網膜膠腫ナリ。本症ハ早期ニ瞳孔ヨリ黄金色ノ反射光線アルヲ認メ同時ニ失明スルヲ特有トス。**ペール**氏ニ依レハ、斯カル症狀ヲ amaurotisches Katzenauge ト名ツク。是レ瞳孔ヨリ燭々タル反射光線アリテ、暗夜猫眼ノ光ルカ如クニシテ失明スルガ故ナリ。

此症狀ハ、本症ニ於テノミナラズ、他ノ所謂 Pseudoglioma ナル疑似症ニ於テモ來ルガ故ニ、時ニ誤ラレテ不測ノ危險ヲ來スコトアリ。又比較的早期ニ眼球剔出ヲ完全ニ行フモ、霰膜ノ外部ニ細胞浸潤アル場合ニハ、再發ヲ來スコトアル故注意ヲ要ス。(富川)

寫眞説明

第一、第一例患者

第二、第二例患者

第三、第二例剔出標本

第二例第一圖

第一例第一圖

第二例第二圖

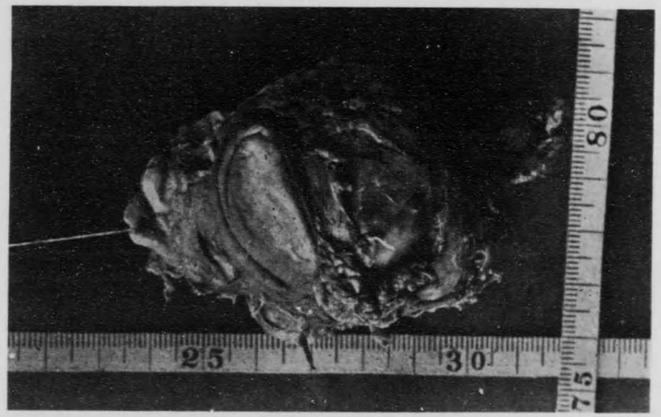

Glioma retinae

軸性視神經炎（球外視神經炎）

Neuritis axilalis. (Neuritis retrobulbaris.)

東京帝國大學醫學部眼科教室所藏(主任教授　石原　忍)

患所　佐○某　十九歳　男　職工。

既往症　二年前ニ脚氣ニ罹ツタ。今モ猶、口渇、脚部ノ知覺鈍麻、心悸亢進、腓腸筋攣痛等ガアル。

約三ケ月前カラ、視力ガ悪クナツタ事ニ氣付イタガ、患者ハ夫レヲ近視ガ進ムンダト思ツテ、放置シテ居タ。

現症　外眼ニハ、何等他覺的ノ變化モ無イ。視力右 0.1(0.2×−1.0D) 左 0.1(0.2×−1.0D) 尚ホ光リノ強イ所デハ、視力ガ悪ク反ツテ稍々薄暗イ所ガヨイ。視野ハ脚氣ニ對シテ特有ナ中心暗點ガ證明セラレタ(第一圖)。

眼底所見　乳頭ハ少シ充血シ、境界ハ概ネ鮮明デ、注意シテ見ルト、顳顬側ガ特ニ赤ク微カニ濁シテ居ル。黄斑輪ハ**タングステン**電燈ノ光デ見ルト、多少不規則デ、殊ニ無赤光線デ見ルト、黄色ク區別セラル、黄斑部ニ於テ、黄斑輪ノ不規則ナノガ極メテ著明ニ認メラレ、且ツ黄斑部ノ附近、殊ニ乳頭ト黄斑部トノ間ニ立派ナ連樣ノ反射ガ見ラレル。其ノ他ノ網膜周邊部ニモ多少不正ノ反射ガ存在スル。

此患者ハ (1)慢性ニ經過スル視力減退、(2)中心暗點、(3)殆ンド正常ナル眼底ヲ有シテ居ル。即チ慢性球外視神經炎ノ像ヲ呈シテ居ル。然シ乍ラ酒煙草等ヲ中毒スル程用ヰズ、患者ガ屢々接スルト云フ弗化水素ハ、斯ノ如キ障害ヲ起サズ、其他慢性中毒ヲ起ス樣ナ程度ニ取扱フ樣ナ藥品モ無イ。西洋ニ多イト云フ多發性硬化症ハ、其ノ症狀ハ發見セズ、且ツ日本ニハ極ク稀デアル。反之、日本ニハ脚氣カラ來ル球外視神經炎ハ割合ニ多シ、此患者モ、前ニ脚氣ニ特有ナル中心暗點ヲ有シ、晝盲症、角膜ノ知覺鈍麻モアル。且ツ脚氣ノ療法ヲ行ツテ著シク輕快シ、中心暗點ガ漸次薄ク少クナリ(第二圖、第三圖)、遂ニハ全ク消失シテ、視力、右 0.6(1.0×−1.0D) 左 0.7(1.0×−1.0D) トナツタ。從テ、此例ハ脚氣弱視ト診斷ス。

脚氣弱視ノ眼底所見トシテハ (1)全ク變化ガ無イカ、若シクハ (2)乳頭ノ充血、(3) 後ニナレバ顳顬側褪色、(4) 時トシテ黄斑輪ノ不正、(5) 乳頭黄斑部間網膜ノ特有ナ連樣又ハ霜降樣反射、(6) 稀ニ網膜出血等ガアル。乳頭ノ所見ハ別トシテ、網膜ノ狀態ハ無赤光線ヲ用ヰルト極メテ著明ニ現ハレテ來ル。

中心暗點ハ虚性、通常左右同程度デ、**マリオツト**氏盲點トヲ連ネル横**ラケツト**形ヲ呈シ、輕イ時ハ白及ビ色ニ對シテ比較的暗點、重クナルト絶對的暗點トナリ、時ニ上方ニ穿破スル。殊ニ綠ニ對シテ著明ニ現ハレル。此ノ外強イ光ノ下デハ視力ガ悪ク、薄暗イ光ノ方ガ反ツテヨリ以上物ガ見エルトイフ。所謂晝盲症ガ存在スル。

豫後　ハ、治療ヲ始メル期間ガ早ケレバ悪クナイ。然シ極ク陳舊ナモノトカ、又ハ度々再發

シタモノハ、視力ノ回復ガ一定度デ止マル事ガアル。

經過　大體身體ノ脚氣症狀ト平行スルガ、時ニハ身體ニハ著明ナ脚氣症狀無クシテ、**弱視**ヲ起コス事モアルカラ注意ヲ要スル。

治療法　米食ヲ廢シテ、麥飯カ麵麭ニスル事。下劑ヲ與ヘル事。藥ハ**麻エキス**、**オリザニン**、**アンチベリベリン**其他種々ノ脚氣藥ガ用ヰラレル。猶脚氣ノ際ニハ弱視、**角膜**ノ知覺鈍麻ノ他、調節機衰弱、眼筋ノ不全麻痺等ガ起コル(醫學士　中島壁)。

（上）**タングステン**電球ニテ見タル眼底圖
（下）無赤光線ニテ見タル眼底圖

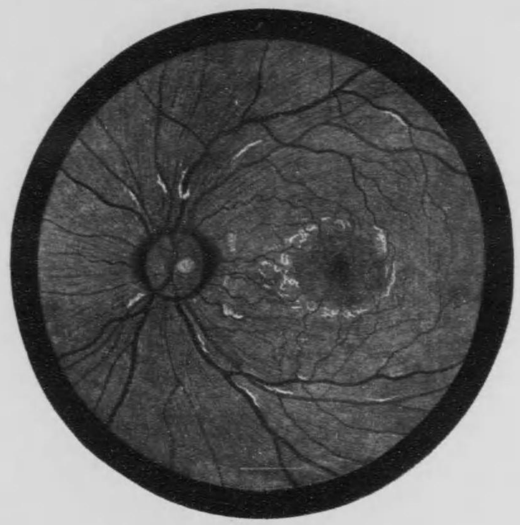

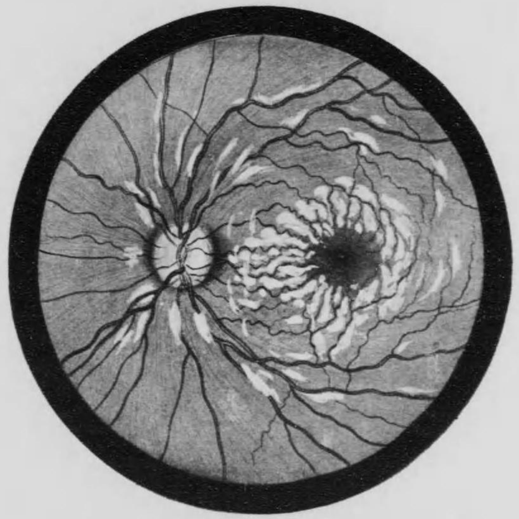

Neuritis axialis. Neuritis retrobulbaris.

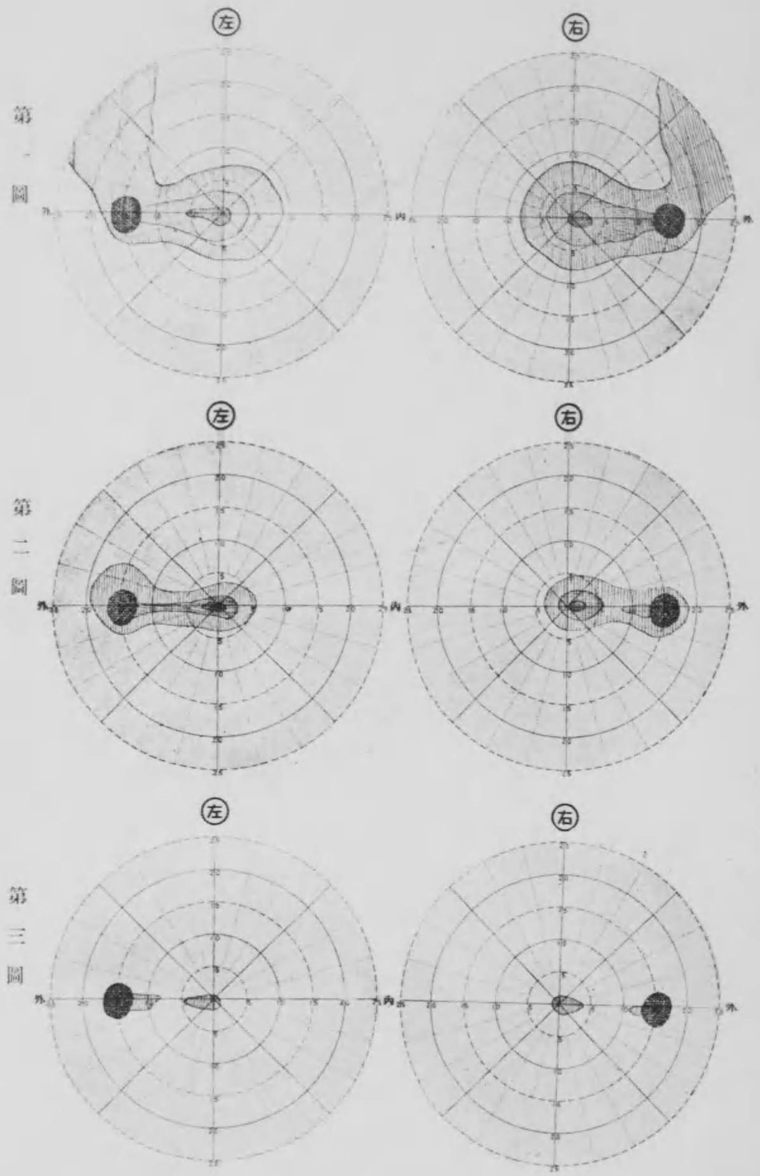

兩顳顬側半盲症

Hemianopsia bitemporalis

東京帝國大學醫學部石原眼科教室所藏

兩顳顬側半盲症　トハ右左ノ視野ノ顳顬側卽チ外側半部ガ缺損セルモノニシテ、(第1圖參照) 視神經ガ其ノ交叉部ニ於テ障碍ヲ受ケタル時ニ見ラルル特有ナル症狀ナリ。

視神經交叉部ニカヽル障碍ヲ加フル原因トシテハ

1) 大腦下垂體腫瘍。

2) 腦基底部ニ於ケル黴毒性疾患 (例ヘハ腦護謨腫)。

3) 第三腦室ノ水腫。

4) 腦基底ノ外傷 (例ヘバ基底骨折)。

5) 腦基底ノ腫瘍 (例ヘバ蝴蝶骨腫瘍)。

等ガ考ヘ得ラルヽモ、最モ屢遭遇スルモノハ大腦下垂體ノ腫瘍ニヨルモノナリ。

大腦下垂體腫瘍ニハ凡ソ二種アリテ、其ノ一ツハ大腦下垂體機能ノ昂進症狀 (**アクロメガリー**等) ヲ伴フモノニシテ內分泌ヲ營ム所ノ大腦下垂體前葉ノ增殖ヲ來タスモノナリ、他ノ一ツハ大腦下垂體前葉 (上皮　腺樣部) ノ萎縮破壞ヲ招グモノニシテ、從テ全身的ニハ大腦下垂體機能減退ノ症狀 (肥胖性生殖器發育不全症等) ヲ呈スルモノナリ、前者ハ多クハ腺腫ニシテ後者ハ囊腫、膠腫、畸形腫ナル事多シ。

以下述ベントスル一例ハ後者ニ屬スルモノナリ。

患　者　中○リ○　三十八歲　無職、初診　大正十二年五月八日。

既往症　幼時ヨリ健康ニシテ二十二歲ノ時結婚シ二十九歲ノ時(九年前)男子ヲ分娩セリ。

三十二ノ時ヨリ (六年前) 凡ソ四年間月經ヲ缺ケリ。

三十四歲ノ時 (四年前) 前頭部ヨリ後頭部ヘカケテ、左右半分宛痛ミテ發干著シキコト屢アリキ。

三十六歲ノ正月、感冒ニ罹リシ時ヨリ身體次第ニ肥滿セリ。八月上旬ヨリ左眼ノ視力減退シ左側方ニ常ニ曇リアルガ如クニ感ズ。依リテ再三醫治ヲ受ケシモ效ナカリキ。此ノ年ハ六

月ヨリ十二月マデ規則正シク月經來潮セリ。

三十七歳ノ正月ヨリハ右眼ニ於テモ視力減退ト共ニ右顳顬側ニ同樣ナル暈ノアル事ニ氣付ケリ。

三十八歳ノ正月ヨリ再ビ月經ヲ見ズ。

現　症　身體肥滿シ皮下脂肪ニ富ム（第 3. 4. 5 圖參照）。

兩眼ノ瞳孔散大シ、對光反應、遲鈍ナリ。

視力　右　0.2（凹—0.2D ヲ以テ 0.3 マテ矯正スル事ヲ得）。

　　左　眼前　四米突指數辨（眼鏡不應）。

視野ハ　別表ノ如ク兩顳顬側半盲ヲ示ス。更ニ視野ノ中心部ヲ精査スルニ黄斑部ニ相當スル注視點ハ半盲部ト雖モ視野ノ缺損ヲ示サズ（黄斑部避除）。

レントゲン線寫眞ハ　**トルコ**鞍部ノ著シク開大セルヲ示シ、且ツ其ノ上ノ大腦下垂體ニ相當スル所ハ（第 2 圖 ×印）頗ル明ルク見エ、**レントゲン**線ノ通過容易ナルヲ示ス。

眼底所見　乳頭、稍、蒼白ニ見ユル外他ニ變化ヲ見ス。

尿中ニ糖及蛋白ヲ證明セズ。

診　斷　レントゲン線寫眞ニ於ケル**トルコ**鞍部ノ開大ハ大腦下垂體腫瘍ノ存在ヲ推定セシムルニ充分ナリ、而シテ該腫瘍ニ相當セル部分ハ、レントゲン線ノ通過ノ容易ナルコト及全身的ニ大腦下垂體ノ機能減退症狀ノ證明セラルヽ事（肥胖症、月經不順及早期閉止）ヨリ此ノ腫瘍ガ大腦下垂體內分泌線ヲ萎縮破壞スル囊腫等ナル事ハ之レヲ推定スルニ難カラズ、卽チ大腦下垂體囊腫等ノ視神經交叉部壓迫ニヨル兩顳顬側半盲症ナリ。

治　療　初メハ沃剝、撒曹ノ內服ヲ行ヒシガ五月十九日ヨリ大腦下垂體製劑タル「ピツイトリン」0.5 c.c. ヲ隔日ニ注射セリ。八月上旬ノ所見ニヨレバ視野及視力ニハ何等ノ變化ナカリキ。大正十二年八月上旬ヨリ翌年四月マデ月經ヲ見タルモ、五、六、七ノ三ケ月ハ月經ヲ見ズ。其後八、九月ハ再ビ來潮セリ、大正十三年八月ニ患者來訪セシ時ニハ乳頭ハ全ク單性視神經萎縮ニ陷レリ。

ピツイトリンハ單ニ機能減退ニヨル內分泌物ノ不足ヲ補フニ過ギズシテ、腫瘍其者ニ作用スルモノニ非ラザルヲ以テ、上記ノ如ク視神經消耗ニ對シテハ何等有效ニ作用セズシテ唯月華再潮等一般ノ機能障碍ヲ稍々救ヒシニ止マリシハ當然ノコトナリ（醫學士　森永友泰）。

第一圖（視野）

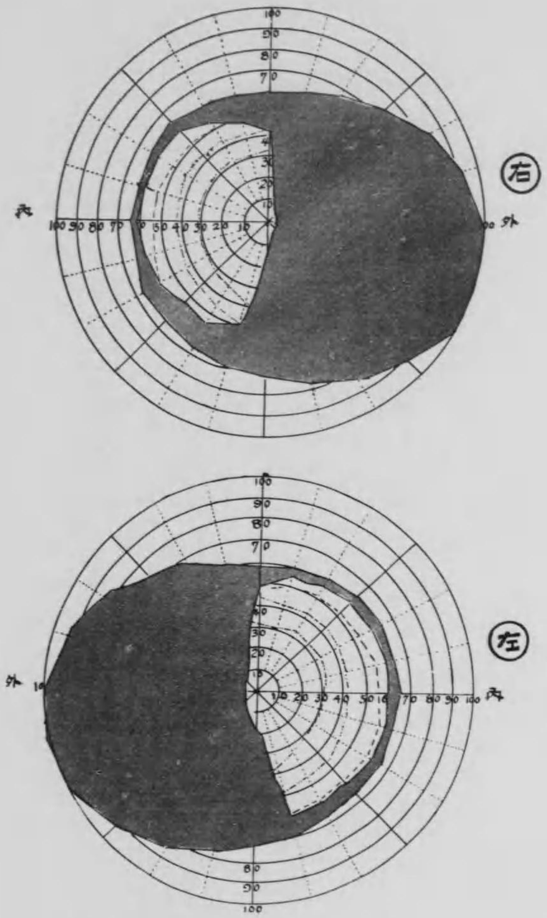

兩顳顬側半盲症

Hemianopsia bitemporalis

第二圖

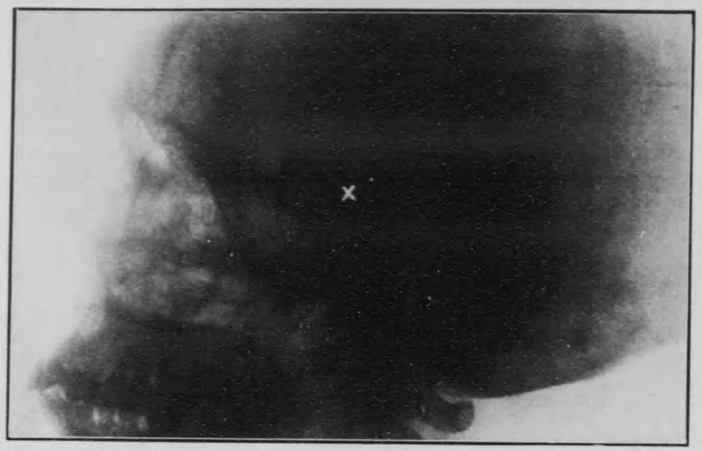

第三圖

第四圖

第五圖

左側眼窩癌腫

Carcinoma orbitae sinistra

京都帝國大學醫學部眼科教室所藏

患者　梅○熊○　五十七歳　飲食店　姫路　入院大正十二年四月八日。

遺傳的關係　遺傳的關係ニ特記スベキコトナシ。

既往症　二十九歳ノ時硬性下疳、無痛性横疳ニ罹リ四十五歳ノ時淋疾ヲ病ム。

現症歴　大正十一年九月左眼内方瞼ノ部ニ白色ノ腫物ヲ生ジ、次第ニ増大シテ頭痛ヲ伴フ、同年十月中旬頃ヨリ上下眼瞼殊ニ下眼瞼ノ腫張ヲ生ジ、同時ニ視力モ衰ヘ頭痛ヲ増ス。

大正十二年二月某醫ヲ訪フテ左眼剔出術ヲ受ク、血液**ワ**氏反應陽性ニシテ**サルワルサン**注射二回其ノ他ノ驅黴療法ヲ受ケシガ著效ナシ、三月二十七日幾リノ腫瘍ノ一部切除ヲ受ク、以來腫瘍ハ急劇ニ増大シテ强キ疼痛ヲ伴ヒ、二月中旬頃ヨリハ左眼、耳下腺腫大ス。

現症　一般症狀トシテハ左側耳前及耳下腺ハ胡桃大ニシテ其側ノ頸部淋巴腺、顎下淋巴腺等モ亦多數蠶豆大ニ腫大ス、頭痛ノ爲メニ一般ニ元氣ナク、其他ノ內臟ニハ異常ナシ。

右眼ハ**トラホーム**、**パンヌス**及高度ノ近視アリ、左眼ハ剔出サレ眼窩ハ腫瘍ニテ充タサレ、眼窩外ニ前方ニ突出セルガ故ニ瞼裂ガ廣クナリ其部ニ腫瘍ガ露出セリ、腫瘍ノ表面ハ凹凸不平ニシテ帶黃赤色ノ容易ニ出血スル硬キ腫瘍ナリ、眼瞼トノ間ニハ尙多少一種位ノ深サニ治癒セザル部分アリ、眼瞼自己ハ腫瘍ノ爲ニ壓迫サレテ**チアノーゼ**ヲ呈シ輕度ノ浮腫アリ。

療法　黴毒ノ既往症アリ、**ワ**氏反應强陽性、腰椎穿刺ノ所見モ亦細胞ノ增加アリ、取敢ヘズ驅黴法ヲ極力試ミシガ腫瘍ハ依然變化セズ、七月二十五日腫瘍ノ一片ヲ取ツテ鏡檢セシニ扁平上皮細胞癌腫ナリ、五月十日ニ眼窩內容除去術ヲ行ヘリ、術后ノ經過佳良ニシテ六月三日轉移ヲ作レル淋巴腺ヲ除去スベク本學外科教室ニ送レリ（吉田學士）。

左側眼窩癌腫

Carcinoma orbitae sinistra

眼球周圍結核兼黑色白内障

Epibulbäre Tuberculose und Cataracta nigra

慶應義塾大學醫學部眼科教室所藏(主任教授　菅沼定男)

患者　高○唯○郎　二十二歳　農。

歴歴　大正五年七月下旬ヨリ十月下旬マデハ、左側前方ニ於テ、翌六年六月初旬ヨリ十月上旬マデハ右側後方ニ於テ、肋膜炎ヲ病ミ、醫師ヨリ水ノ溜マレルコトヲ告ゲラレシガ、水ヲ採ラズシテ治癒セリト謂フ。大正八年四月中旬、左眼視力ノ減退ヲ自覺シ、大正九年五月徵兵檢査ノ際ニ、其視力ガ漸ク三四米ノ距離ニ於テ指數ヲ辨ズルノ程度トナレルニ驚ケリト。依テ某眼科醫ヲ訪ヒ、硝子體溷濁ノ診斷ノ下ニ、同年九月十五日ヨリ眼球ニ注射ヲ受ケタリ。然ルニ局所ハ發赤腫張シテ治セズ。翌十年一月他ノ眼科醫ヲ訪ヒ、再ビ同一診斷ノ下ニ眼球注射ヲ受ケ、且ツ微毒性疾患ナリトノ理由ニテ、水藥ノ内服ヲ命ゼラレシモ、病勢次第ニ增惡スルヲ以テ、十年二月九日我ガ眼科外來ヲ訪ヘリ。

現症　(大正十年二月九日)骨格大ニシテ榮養中等、胸部ヲ檢スルニ肋膜炎ノ痕跡ヲモ證明シ得ズ。耳前、頸部等ノ淋巴腺ニ腫脹ナシ。右眼ニ何等ノ異狀ヲ發見セズ。視力一・二。

左眼角膜ノ上方ニ於テ、眼球結膜下ニ堤防狀ノ隆起物アリ。左右ハ内外眥部ニ達シ、下方ハ角膜ノ上輪部ヲ圍ミ、上後方ハ眼球ニ沿フテ眼窩内ニ入リ、其後境界ヲ定ムルコト能ハズ。眼球ハ少シク外下方ニ變位ス。新生物ノ表面ハ大小種々ノ隆起物ノタメニ凹凸不平ナリ。各隆起物上ニハ更ニ三乃至數個ノ粟粒大結節アリ。全新生物ハ帶黃灰白色ヲ呈シ深性充血ノ爲メニ輕ク暗青色ヲ帶ビ、結膜血管モ亦充血ス。新生物ト眼球トハ移動セシムルコト能ハズ。壓痛及自發痛無シ。瞼結膜ニハ唯輕度ノ充血アルノミ。角膜、前房、虹彩ニ異常ヲ認メズ。瞳孔ハ正圓形ニシテ諸反應旣活ナリ。散瞳シテ水晶體ヲ斜照スルニ、其深層ハ暗褐色ヲ呈シ微照スルニ、其上方赤道部ニ近キ部分僅ニ光ヲ通シ、眼内ヨリ帶青白色ノ反射來ルノミ、視力ハ右眼一・二。病眼五十糎ニテ指數ヲ辨ズ。

診斷　眼球周圍結核兼黑色白内障。

經過及療法　隔日通院セシメテ病症ノ經過ヲ觀察スルニ、二月十四日ニ至リテ、右眼(健側)角膜ノ外側輪部ニ接シ、眼球結膜下ニ結節ヲ生ジ、周圍ニ深性充血現ハレタリ。依テ食鹽水ノ結膜下注射ヲ試ミシニ四日後ニ消失セリ。

全身症狀トシテハ、每日午後輕微ノ體溫上昇(三十七度二・三分)アリ。又時々盜汗アリ。

カクテ約六週間ノ觀察中、新生物ハ極メテ徐々ニ肥大スルノミナルモ、右眼ニ前述ノ上鞏膜炎ノ發生シテヨリ、患者甚シク不安トナリ、顏色蒼白トナリ、食慾減退シ安眠セズ。盜汗次第ニ加ハルニ至レリ。三月十九日、左眼ヲ新生物ト共ニ剔出ス。剔出後眼窩内ヲ檢索スルニ、眼窩上壁ニ接シテ新生物ノ一部殘存シ、指頭ヲ以テ攝起スルニ、容易ニ剝離スルコトヲ得テ、骨壁ニハ何等ノ異常ヲ證明シ得ズ、淚腺ヲ剝出シ檢査セシモ全ク健全ナリ。剔出セル

眼球ハ新生物ト共ニ**フォルマリン**固定法、法ノ如ク**ツエロイヂン**包埋法ヲ行ヒ、顯微鏡標本ヲ製作セリ。

顯微鏡的所見

1、 眼球周圍ノ新生物　ハ上直筋ヲ略々中軸トシテ集マレル多數ノ**ツベルケル**ヨリ成リ、**ツベルケル**ノ或モノハ、多數ノ**ラングハンス**型巨態細胞ヲ有シ、或者ハ其ノ中心部乾酪樣ニ變性セリ。此ノ如キ**ツベルケル**ハ或ハ密集シ、或ハ散在シ、其ノ間ニハ結締織、脂肪、血管等不規則ニ介在ス、諸所ニ大小種々ノ出血竈アリ、此出血竈中ニ於ケル血管ノ周圍ニハ小淋巴球ノ濃密ナル浸潤アリ。切片ニヨリテハ此ノ如キ血管周圍ノ浸潤竈中ニ、上皮樣細胞ノ集合及ビ**ラ**氏型巨態細胞發見セラル。而シテ血管ノ多クハ靜脈ナリ。上直筋其物ノ內ニハ**ツベルケル**ヲ發見シ得ザリシモ、筋纖維ノ集束疎トナリ、其間ニ核ノ增加ト圓形細胞ノ浸潤トヲ認メタリ。此ノ如キ構造ヲ有スル新生物ト眼球壁トノ關係ヲ檢スルニ、其ノ間何等密接ノ關係ナク、唯上鞏膜中ニ細胞浸潤ト充血トヲ見ルノミ。

2、 眼球ノ變化　眼球其物ノ變化トシテハ、硝子體前半部中ノ顯微鏡的出血ト水晶體ノ異常ノ硬化トノ他ニハ、何所ニモ此等ノ變化ヲ發見スルコト能ハズ。

水晶體ノ斷面ヲ見ルニ、其中心部ハ暗褐色ヲ呈ス。然ルニ十五**ミクロン**ノ厚サヲ有スル切片ニアリテハ、肉眼的ニモ顯微鏡的ニモ何等ノ著色ヲ認メ得ザリシノミナラズ、顯微化學的ニモ血色素類、脂肪其他ノ反應ヲ認メ得ザリキ。

次ニ水晶體ノ構造ヲ檢スルニ、囊及ビ上皮ニ何等ノ變化ナシ。水晶體纖維ハ患者ノ年齡ニ比シテ異常ニ廣ク硬化シ、唯赤道部附近ニ於テノミ纖維ノ走行ト核トヲ認ムルコトヲ得タリ。而シテ水晶體前半部中ニ纖維ノ限局性肥大ト纖維間ノ間隙ノ擴大トヲ見タルモ、共ニ輕度ニシテ老人性白內障ニ見ルガ如キ著明ノ變化ニアラズ。

肉眼ニテ暗褐色ニ見エル部分ヲ顯微鏡ノ强擴大ニテ檢スルニ、稍々强ク光線ヲ屈折スル砂粒狀ノ此部ニ於テノミ散在スルヲ見タリ。此物ハ極メテ微細ニシテ略々平等ノ大サヲ有セリ(醫學博士　菅沼定男)。

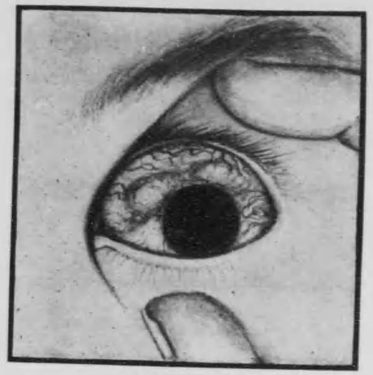

第一圖

第二圖

Epibulbäre Tuberculose und Cataract nigra

外傷性虹彩嚢腫

Traumatische Lriscyste

釋義　外傷性虹彩嚢腫ハ　角膜緣部ノ手術又ハ外傷ニヨリ、該部ノ羞膜及ビ虹彩根部ガ切斷セラレタル時ニ、角膜又ハ結膜ノ上皮細胞ガ　虹彩組織中ヘ移サレ、傷創治癒後茲ニ封鎖セラレタルガ爲メニ、後ニ至リテ、該上皮細胞ノ增殖ニ伴ヒ、之レガ二層ニ分レ　漿液性ノ內容ヲ得テ、遂ニ嚢ヲ形成スルニ至リシモノニシテ、臨床的ニハ前房內ニ膨隆シ　虹彩ト連續シ且之レニ酷似セル色彩ヲ有スル嚢腫トシテ發見セラル。腫瘍トシテハ良性ナレドモ、視力障碍ヲ來タシ又、續發性綠內障ヲ惹起スル虞アリ。手術的ニ摘出シ得レドモ　完全ナル除去ハ困難ニシテ再發スル事稀ナラズ。

患者　秋田菜　23才　男　印刷器械工　初診　大正13年8月26日

主訴　左視力障碍

既往症　大正十年四月、太サ一分ノ針金ヨリナレル　直徑一寸長サ八寸アル螺旋ヲ　鑿ヲアテ切斷中　ソノ斷片（長サ三分）左眼ニ飛來シテ　外方顳顬側角膜緣ニ近ク　眼球結膜及羞膜ヲ傷ケ出血著シカリシモ　患者自ラ斷片ヲ直ニ拔キ取リタリ。其後醫治ヲ受クル事十五日ニシテ治癒セリ　當時左右視力同一ナリシト言フ。

大正13年7月末頃ヨリ　左眼ニ流淚アリ。八月五日頃ヨリ　視野左方ヨリ次第ニ狹窄セリ。

現症　右眼ハ小ナル角膜翳アル外異狀ヲ認メズ、左眼結膜充血シ且輕度ノ角膜周擁充血アリ、顳顬側角膜緣ニ近ク　前記外傷部ニ相當シテ横ニ走レル、長サ約四粍ノ線狀瘢痕アリ。此ノ部ノ羞膜ハ薄クシテ　毛樣體ノ色素ヲ透見セシメ　爲メニ灰黑色ニ見ユ前房ヲ精査スルニ　外方虹彩根部ヨリ　內方卽チ鼻側ヘ向ヒテ著シク膨大セル嚢腫アリ。前房ノ約三分ノ二ヲ占メ大部分ノ瞳孔ヲ蓋ヒ　僅ニ內上方ニ新月狀ノ細裂ヲ殘スノミ。上部ニ於テハ急ニ、下部ニ於テハ次第ニ健常虹彩ニ移行ス。表面滑澤ニシテ角膜ト癒着セズ　茶褐色ニシテ虹彩樣ノ色彩ヲ有ス。色素ノ乏シキ部分ヨリ嚢內ヲ窺フニ　無色ノ淡體ヲ充滿セルモノノ如シ。嚢以外ノ虹彩ハ健常ニシテ　光線反應ヲ呈ス。（第一圖參照）水晶體　硝子體及眼底ハ　瞳孔ノ細裂狀ナルガ爲メニ精査スルヲ得ズ。視力 0.1（矯正不能）

組織檢査所見　嚢腫壁ハ內外ノ二層ヨリ成リ、外層ハ薄キ虹彩組織ニシテ、內層ハ角膜緣部結膜上皮層ニ酷似セル復層上皮細胞ヨリ成レリ。（第二圖參照）

嚢腫成立機轉　本嚢腫ガ　四年前ニ受ケシ外傷部ニ近接セル虹彩根部ヨリ發生セル事　及ビ嚢內壁ガ該外傷部結膜ヲ覆フ上皮細胞層ニ酷似セル上皮細胞層ヨリ成レル事　ヨリ　外傷ト本嚢腫トノ間ニハ原因的關係アル事明ナリ。

診斷　外傷性虹彩嚢腫

經過　8月30日、眼壓右 20 粍、左 23 粍。九月二日嚢腫摘出ヲ行フ。卽チ曲槍狀刀ヲ以テ外側角膜緣ニ近ク　角膜切開ヲ行ヒ、次ニ虹彩鑷子ニヨリ嚢腫壁ヲ挾ミ嚢腫ヲ抽出シ　**ウエツケル**氏剪刀ニテ切除セリ。其際無色透明ノ嚢內容ヲ漏ラセリ。

九月十七日、手術經過順調ナリシモ、摘出セル時水晶體嚢ヲ損傷セシモノノ如ク、白內障ヲ惹起セリ。カクテ嚢腫ハ全ク除去セラレタルモ　虹彩前癒着及後癒着ヲ貼セリ。左眼視力 0.04（矯正不能）、眼壓右 27 粍左 32粍。

10月 14 日、白內障線狀摘出術ヲ行フ。

11月5日、後發白內障アリ。左眼視力、手動辨虹彩前及後癒着アリ。

大正 12 年2月 14 日、後發白內障穿開ヲ行フ。

2月 16 日、左眼視力 0.04（矯正視力 0.4 但凸 12 D裝用）患者ハ視力ノ恢復ヲ喜ブ事大ナリ（森永學士）。（醫學士　森永友泰）

（詳細ハ中央眼科醫報第17卷第379頁所載ノ醫學士松尾氏ノ原著ヲ見ラレタシ）

第一圖

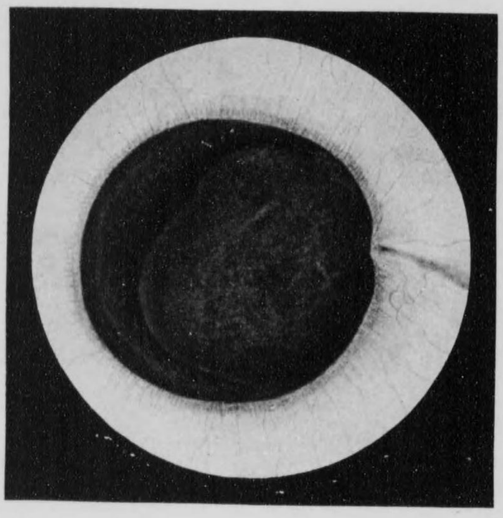

外傷性虹彩囊腫
Traumatische Iriscyste

第二圖

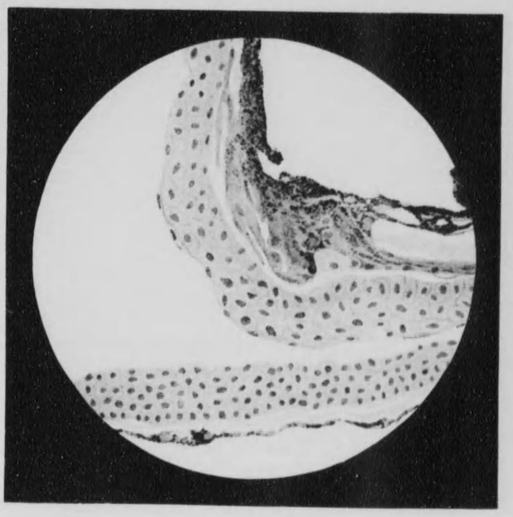

同顯微鏡標本圖

右網膜震盪症兼外傷性近視 （銃丸損傷）

Commotio retinae et Myopia traumatica

東京帝國大學醫學部眼科教室所藏(主任教授　石原　忍)

患者　三十三歳　男。

既往症　大正十二年十一月二十一日夜、座敷デ新聞ヲ讀ンデ居タ時、約一間位イ前方カラ空氣銃デ打タレ、痛ミガ劇シクテ言葉モ出ナイデ、甚ダシク出血シタ。同時ニ小量ノ鼻血ガアツタ。直ク醫者ニ診療ヲ受ケタガ銃丸ハ無イト云ハレタ。

現症　(外傷後十五時間)右眼ノ上眼瞼ハ赤ク膨レ上カツテ下垂シ、下眼瞼モ甚ダシク膨レ、紫色ニナツテ眼ヲ開ケルコトカ出來ヌ。眼球結膜ニハ著明ノ結膜溢血ヲ認メタガ角膜ニハ異常ハ無イ。

視力ハ右　0.1、左　0.1、(共ニ眼鏡不應)

眼底ヲ見ルト乳頭ヤ夫レカラ出テ居ル中心血管ニハ著シイ變化ヲ證明スル事ハ出來ナイガ乳頭ノ下カラ黄班部ノ附近、主ニ其ノ下方ニ網膜ガ乳色ニ濁濁シテ、ヨク見ルト此部ノ網膜ハ微細ニ膨隆シタ樣ニナツテ居ル。

黄班部モ一般ニ濁濁シテ居ルガ、中心窩反射ハ殘ツテ居ル。視野外界ハ略ボ正常デアルガ、殆ンド此ノ眼球ノ後極部ノ濁濁ニ一致シテ、小視症ガ起コツテ居ル。

其後十一月二十三日　(受傷後二日目)ニハ、視力右 0.5 (1.2×−1.0D) 左 1.0 (−.05D ニテ佳良トナル)、眼底ノ濁濁小視症ノ領域モ狹少シ、二十四日 (受傷後三日目) ニハ、視力右 1.5 (−0.5D) ニテ佳良) 左 1.2 (眼鏡不應) トナリ、眼瞼ノ腫脹モ減退シテ殆ンド全治シタ。

此例ハ前方約一間ノ所カラ空氣銃デ打タレタ爲メニ、眼瞼ノ腫脹、結膜下溢血ヲ起コシ、同時ニ眼底ニハ黄班部ノ附近ニ小視症ヲ伴フ濁濁ヲ生ジタルモノデアル。此ノ眼球後極ノ濁濁ハ外傷後ニ生ズル網膜ノ浮腫デアツテ、普通**ベルリン**氏濁濁ト稱セラレル。

此**ベルリン**氏濁濁ハ眼球ニ對シテ鈍力ガ作用シタ約一時間後カラ現ハレテ、約二十四時間後ガ最モ強ク、夫レカラ漸次減退シテ數日ノ中ニハ消失スルノガ普通デアル。極メテ稀ニハ濁濁ノ在シタ場所ニ、輕イ色素異常ヲ起コスコトモアル。

從ツテ視力モ一時ハ劇シク悪クナルガ、數日後ニハ殆ンド健常視力マデニ回復スルカラ豫後ハ良好デアル。

診斷上注意ヲ要スルモノハ、輕度ノ**外傷性網膜剝離**デアルガ (1)境界ガ不鮮明デアル事、(2) 餘リ凸隆シテ居ナイ事、卽チ血管ノ迂曲ガ無イカ、又ハ極ク尠ナイ事 (3)皺襞ガ全ク無イ事等ヲモ注意スレバ、其ノ區別ハ必ズシモ困難デハナイ。

治療　特別ニ何ヲスルトイフ必要モ無イガ、吸收藥ヲ用ヰレバ更ニ佳良デアラウト思ハレル。

猶此患者ハ一時、凹**レンズ**デ視力ノ矯正ガ出來、時日ノ經過ニ由ツテ全ク正視ノ狀態トナツタ。之レハ外傷ノタメニ毛樣體ニ浮腫ヲ生ジ水晶體ノ前後徑ガ增シテ所謂外傷性近視ヲ起コシタモノデアル。(醫學士　中島貢)

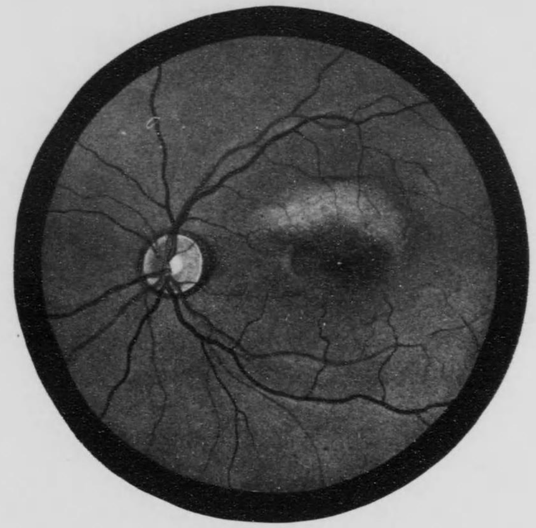

Commotio retinae et Myopia traumatica.

大正十五年五月十五日第一版印刷
大正十五年五月三十日第一版發行

實費金七圓五拾錢

眼科寫眞圖譜

編輯兼發行者　植松慶治郎　東京市本郷區森川町一番地

印刷者　宮下義男　東京市外日暮里町一〇五七番地

印刷所　東京醫學寫眞協會技術部　東京市外日暮里町一〇五七番地

發行所　東京醫學寫眞協會　東京市本郷區森川町一番地　振替口座東京四〇九九八番

特約店
南江堂書店　東京市本郷區春木町三丁目
株式會社金原商店　東京市本郷區湯島切通坂町二一

終