

醫學博士 肥後 藏 著
本日
皮膚病徵毒母圖譜

第一帙

尋常性狼瘡 *Lupus vulgaris*

異名 狼瘡 *Lupus*

定義 皮膚結核症ノ一種ニシテ、限局セル紅褐色ノ浸潤ヲ生シ、其皮膚組織中ニ結核竈ヲ存ス、

微候 初メ皮膚中ニ紅褐色、米粒大ニシテ視ルヘク觸ルヘカラツタル斑疹ヲ生シ、指壓ヲ試ムルモ褪色セス(斑狀狼瘡 *L. maculosus*)、其質脆弱ニシテ消息子頭ヲ以テ容易ニ穿孔シ得ヘシ、是レ實ニ本症ノ原疹 *Primærefflorescens* ニシテ、常ニ各種ノ狼瘡中ニ存シ、又能ク其癩痕中ニ反復萌生シテ、本症ノ特徴ヲ成スモノナリ、此所謂狼瘡疹又狼瘡小結節 *Lupushäutchen* ナルモノ漸ク相集簇シ融合シテ増大スルヤ、或ハ皮膚ノ表面ニ隆起シ(肥大性狼瘡)又結節

第一圖




肥 大 性 狼 瘡 瘡

皮質左頬及粘膜左結膜右鼻孔ニ發生シテ浸潤而上明カニ數多ノ小結節狼瘡疹ヲ認メ得ヘシ

(日本皮膚科醫學會誌第一表附録)

性狼瘡 *L. humilis, tuberosus* 間、炎性滲出物ニ因リテ痂皮ヲ結ビ(結痂性狼瘡 *L. crustosus*)、或ハ患部萎縮シテ落屑ヲ生シ(落屑性狼瘡 *L. exfoliatus*)、或ハ潰瘍ヲ成シ潰瘍性狼瘡 *L. ulcerosus*、或ハ癩痕ヲ作ル此

第二圖



落 屑 性 狼 瘡 瘡

左前ニ生シテ全治セリ(著者)ニ合縫除切

他斑疹ノ散發スルモノヲ播種狀狼瘡 *L. disseminatus* ト云ヒ、弓形ヲ描キテ蔓延スルモノヲ蛇行狀狼瘡 *L. serpinosus* ト云ヒ、表皮増殖シテ熟榴狀ヲ成スモノヲ疣狀又乳頭狀狼瘡 *L. verrucosus, papillaris* ト云フカ如ク、外形ニ因リテ亦其稱ヲ異ニセリ、稀ニハ本症ニ固有ナル狼瘡疹缺如シテ單ニ扁平ノ浸潤ノミヲ存スルコトアリ(浸潤性狼瘡 *Infiltrativer Lupus*)、散漫性ニ暗紅色乃至淡褐色ヲ呈シ、組織軟弱ニシテ輒スク消息子頭ヲ刺入シ得ヘシ(ラング氏 *Lang*)、余モ亦此種ノ狼瘡ヲ實驗セリ、狼瘡疹ニ次テ本症固有ノ微候タルモノヲ狼瘡性潰瘍 *Lupusgeschwür* トス、此潰瘍ハ浸潤面ノ一部又ハ大部分ヲ占領シ、小ナルハ原疹ニ一致シ、大ナルハ不正ノ形狀ヲ呈シ、底面常ニ淺ク、肉芽脆弱ニシテ出血シ易ク、邊緣平坦ニシテ浸潤少キモ、皮下侵蝕 *Unterminierung* ナ認メス、且ツ痛痒ヲ缺ク、狼瘡性癩痕 *Lupusnarbe* ハ常ニ狼瘡疹ノ其表面ニ散點スルヲ以テ

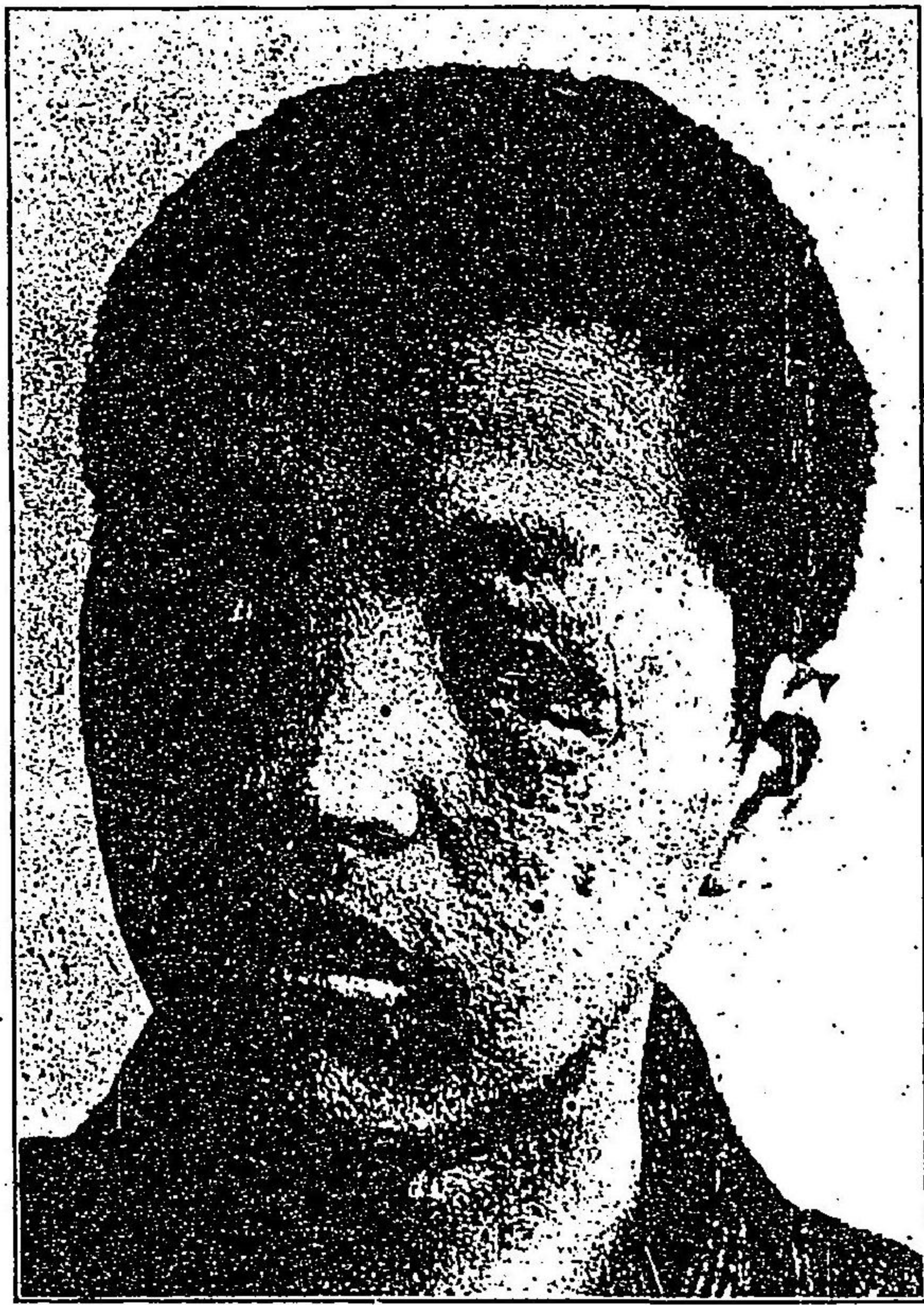

特徴トナスモノニシテ、宛然鹿子斑ヲ成シ、試ニ覆物硝子ヲ以テ瘡痕ヲ壓定スレハ、其潮紅ノ消退スルト共ニ痕瘡疹ノ愈鮮明ニ現ハル、ヲ認ムヘシ、

經過 幼少時殊ニ思春期ニ始マリ、慢性ニシテ永ク治癒セス、開瘡痕ヲ結フモ再發シ易シ、

部位 顔面ニ最モ多ク殊ニ鼻背ニ來リ又頰部ニ發ス、其他粘膜ト皮

第三圖



尋常性狼瘡

第一圖ノ患者眼瞼結膜ノ患部ヲ切除シテ植皮術ヲ行フ(河本大學教授額部ニヒロカクニシテ依リテ浸潤略去セルモ須知疥癬由疥癬點スルヲ見ル者ハ其後チリルシニ此皮膚移植術ヲ患部ニ施シテ全治ノ效果ヲ收メ得タリ

第一圖ノ患者眼瞼結膜ノ患部ヲ切除シテ植皮術ヲ行フ(河本大學教授額部ニヒロカクニシテ依リテ浸潤略去セルモ須知疥癬由疥癬點スルヲ見ル者ハ其後チリルシニ此皮膚移植術ヲ患部ニ施シテ全治ノ效果ヲ收メ得タリ) 皮膚ノ相連接スル處ヲ侵シ易ク、隨ツテ結膜及ヒ鼻粘膜ニ波及シ、往往鼻軟骨ヲ侵蝕ス、稀ニハ粘膜ニ原發スルコトアリ、顔面ニ次テ多キハ頸部ニシテ、軀幹ニハ稀ナルモ、臀部鼠蹊部ニハ較多シ、四肢ニ在リテハ好シテ、手甲、前膊、下腿ニ發生ス、粘膜ニハ鼻粘膜、結膜ノ外、口腔及喉頭ニ來ルコト稀ナリトセス、本症ハ白哲人種ニ頗ル多キモ、我國ニ於テハ極メテ寡ク、余カ既往

五年有餘ノ間ニ實驗セルモノ僅ニ數例ニ過キス、

(詳細ハ拙著「日本ニ於ケル皮膚結核論」ニ譲ル)

解剖 眞皮及皮下結締織中ニ圓形細胞、上皮様細胞及巨態細胞ヨリ成レル結核菌ヲ存シ、乾酪變性ヲ呈スルモ、結核菌ハ極メテ寡ク之ヲ證明スルコト容易ナリス、

原因 結核菌ノ侵入ニ基クモノニシテ、或ハ外界ヨリ表皮ニ固著シ、或ハ血行ヲ介シテ皮膚組織中ニ栓塞ス、抑モ我國結核患者ノ衆キコト歐米諸邦ニ讓ラサルニ關セシ、皮膚結核タル本症ノ稀中ノ稀ニ屬スルハ實ニ僥倖ト謂フヘシ、是レ蓋シ暖帶ニ發育セル人種ノ皮膚ハ寒帶人種ヨリモ鞏固ニシテ、加フルニ常ニ強力ノ日光ニ接シ、而シテ強力ノ日光ハ實ニ結核菌ノ生存ニ不利ナルニ基因スルモノ多カラシカ、願フニ白哲人種以外ニ於ケル本症ノ統計ヲ知ルニ由ラント雖モ、我カ推論ハ蓋シ中ラスト雖モ遠カラサルヘシ、
診斷 紅褐色ノ浸潤面又ハ其附近若クハ瘡痕中ニ存在スル固有ノ狼瘡疹潰瘍少時ノ發生、慢性ノ經過、疾患ノ部位、軟骨ノ侵蝕、自覺症ノ缺如、つべるくりんニ對スル反應等ニ據ルヘシ、

類症鑑別

- (一) 護謨腫 Gumma ハ形狀尋常性狼瘡ニ酷似シ、其顔面殊ニ鼻梁ニ來ルモノ、如キハ最モ鑑別シ難シトス、是レ微毒性狼瘡 Lupus syphiliticus ノ舊名アル所以ナリ、然レトモ護謨腫ハ硬ク且ツ壓迫スレハ疼痛アリ、其潰瘍ハ邊緣堤狀ニ隆起シ、底面深ク肉芽固クシテ容易ニ出血セス、一旦瘡痕ヲ結ヘハ再ヒ破潰スルコトナシ、發生ノ年齢ニ定規ナク、短日月ニ經過シ、好シテ硬骨ヲ侵蝕シ、驅微療法ニ反應ス、
- (二) 癌腫 Carcinoma 軟骨様硬度ヲ有シ、翻花狀ヲ成シ、晩年ニ發生シ、進行速ナリ、常ニ疼痛ヲ存ス、

(三)紅斑性狼瘡 *Lupus erythematosus* 名ハ狼瘡ト稱スルモ實ハ結核

ニ非ス、皮膚ニ紅斑ヲ生シテ其中心必ス癩痕様萎縮ニ陥ルモノ
ヲ謂ヒ、結節ヲ生セス、又潰瘍ヲ作ラス、

(四)濕疹 *Eczema* 表皮ノ濕潤(表皮剝脫 *Exfoliation*)ニ止マリ、決シテ眞皮
ノ破潰潰瘍 *Ulceration*)ヲ來サス、隨ツテ癩痕ヲ作ルコトナシ、且ツ
常ニ劇烈ノ痒痒ヲ覺フ、

(五)皮膚疣狀結核 *Tuberculosis verrucosa cutis* 角層肥大シテ疣狀ヲ成
シ、固有ノ狼瘡疹ヲ缺キ、又決シテ潰瘍ニ陥ラス、

(六)皮膚眞正結核 *Tuberculosis cutis propria s. T. miliaris ulceroza s. Ulcus tuberculosum cutis* 皮膚ノ粘膜ニ移行スル處ニ生シ、肉芽弛緩シテ黃色
ヲ帶ヒ、白キ粟粒結核ノ散點スルヲ見ル、邊緣菲薄ニシテ咬痕
ヲ成シ、皮下侵蝕アリ、

(七)皮膚腺病性潰瘍 *Scrophuloderma* 亦結核ノ一種ニシテ、皮下結締
織、水脈腺、骨瘍等ヨリ發生シテ、皮膚ノ潰瘍ヲ作り、皮下侵蝕ヲ呈
シ、且ツ狼瘡疹ヲ缺ク、

豫後 稀ニハ根治スルコトアルモ、多少醜形ノ癩痕ヲ貽スナ免レス、
又皮膚ニ原發セル狼瘡ノ間、内臟結核ノ病原タルコトアリ、

療法 肝油、鐵劑、沃度劑又ハ結麗阿曹篤等ノ内服若クハつへるくり
んノ注射ヲ試ムルト同時ニ同處療法ヲ行フ、余ハ之ヲ三種ニ區別
スヘシ、

(天)腐蝕法 二十倍焦性沒食子酸軟膏、十倍硝酸銀軟膏、硝酸銀杆等
ヲ用ヒテ充分ニ病組織ヲ腐蝕シタル後、硼酸軟膏ヲ貼用ス、但シ
一時ノ姑息療法ニ過キス、

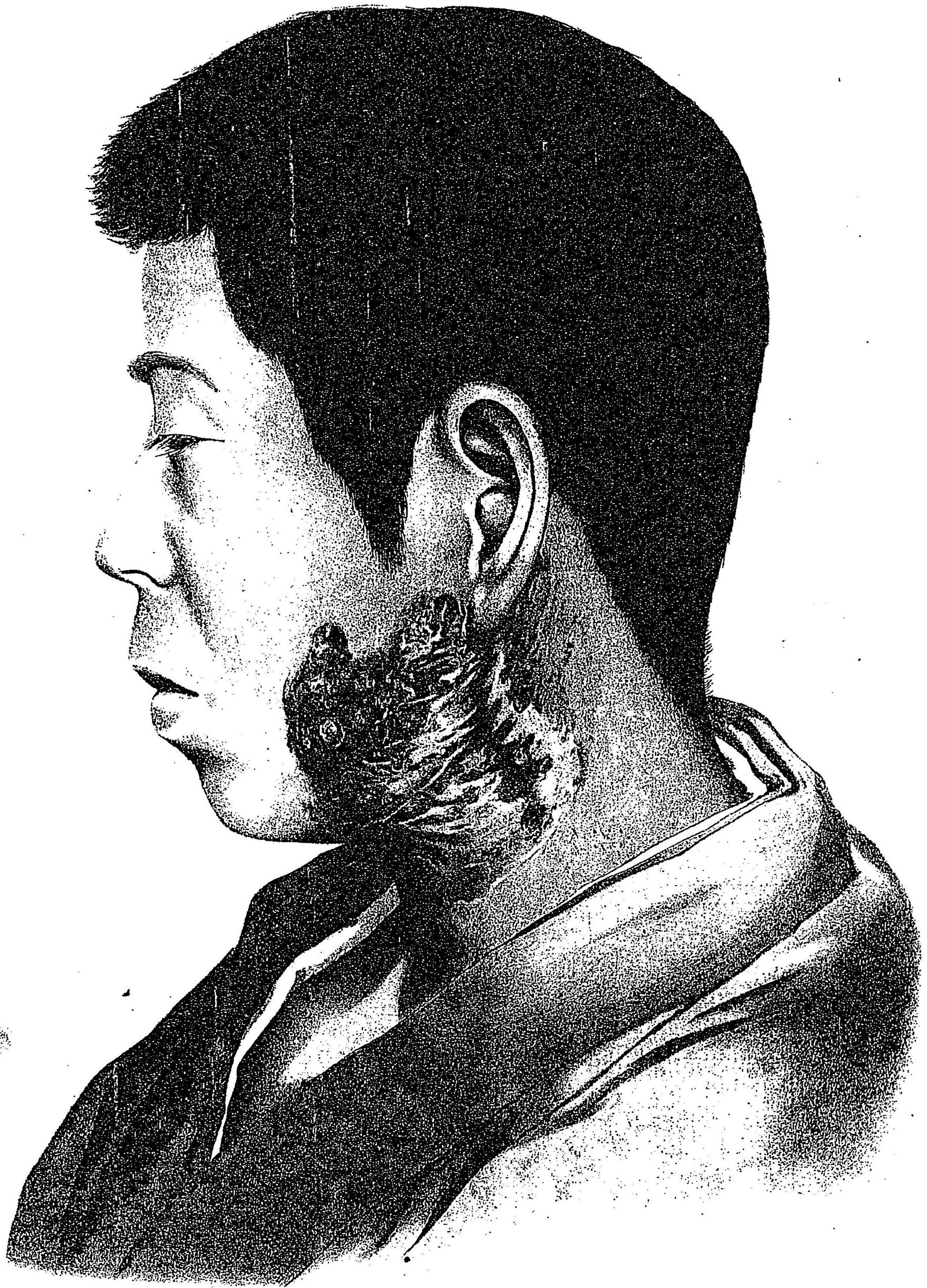(地)燒灼法 近時レントゲン光線療法及フンゼン氏光線療法行ハ
ル、後者ハ日光又ハ強力ノ電光ヲ集合シテ患部ヲ燒灼スルモノ
ニシテ、X光線ニ比スレハ副作用少ク、且ツ奏效較確實ナレトモ、

兩者俱ニ長日月ノ療治ヲ要ス、

(人)刀刃療法 ハ搔破及切除ニシテ搔破術ハ腐蝕法ト同シク再發

ヲ豫防シ得サルモ、切除法ハ根治ノ良法ニシテ患部狹小ナレハ

(第二圖)切除後ニ縫合ヲ行ヒ、大ナレハ植皮法又ハナールシ氏表
皮移植術(第三圖)ヲ施スヘシ、



瘡狼性常尋

Lupus vulgaris

上院氏皮膚病學存照

微毒性潰瘍 *Ulcus gummosum.*

異名 護膜腫 *Gumma* 第三期微毒 *Syphilis tertia* 結毒(漢名)

定義 護膜腫性微毒ノ破壊ニ因リテ生スル潰瘍ヲ謂フ、

微候 微毒ノ末期ニ及ヒテ皮膚ニ粟大ヨリ梅毒大ノ結節ヲ生シ(護

膜腫性又結節性微毒 *Syphilis gummosa, liberosa, nodosa*) 或ハ皮膚

面ニ凸起シテ紅褐色ノ半球形ツクリ(淺在護膜腫性微毒 *S. s.*

superficialis) 或ハ皮下ニ潜在シテ健常ノ皮膚ニ掩ハレ(深在護膜腫

性微毒 *S. s. profunda*) 之ヲ壓スレハ疼痛アリ、

此結節即チ護膜腫ハ全ク吸收セラレテ痕跡ヲ貽サ、ルコトアリ、

或ハ一部殘存シテ石灰化シ又ハ乾酪化シ、新生ノ結締織之ヲ包裹

シテ所謂死頭 *Caput mortuum* ナ作ルコトアリ、而モ其多クハ皮膚ノ

第一圖

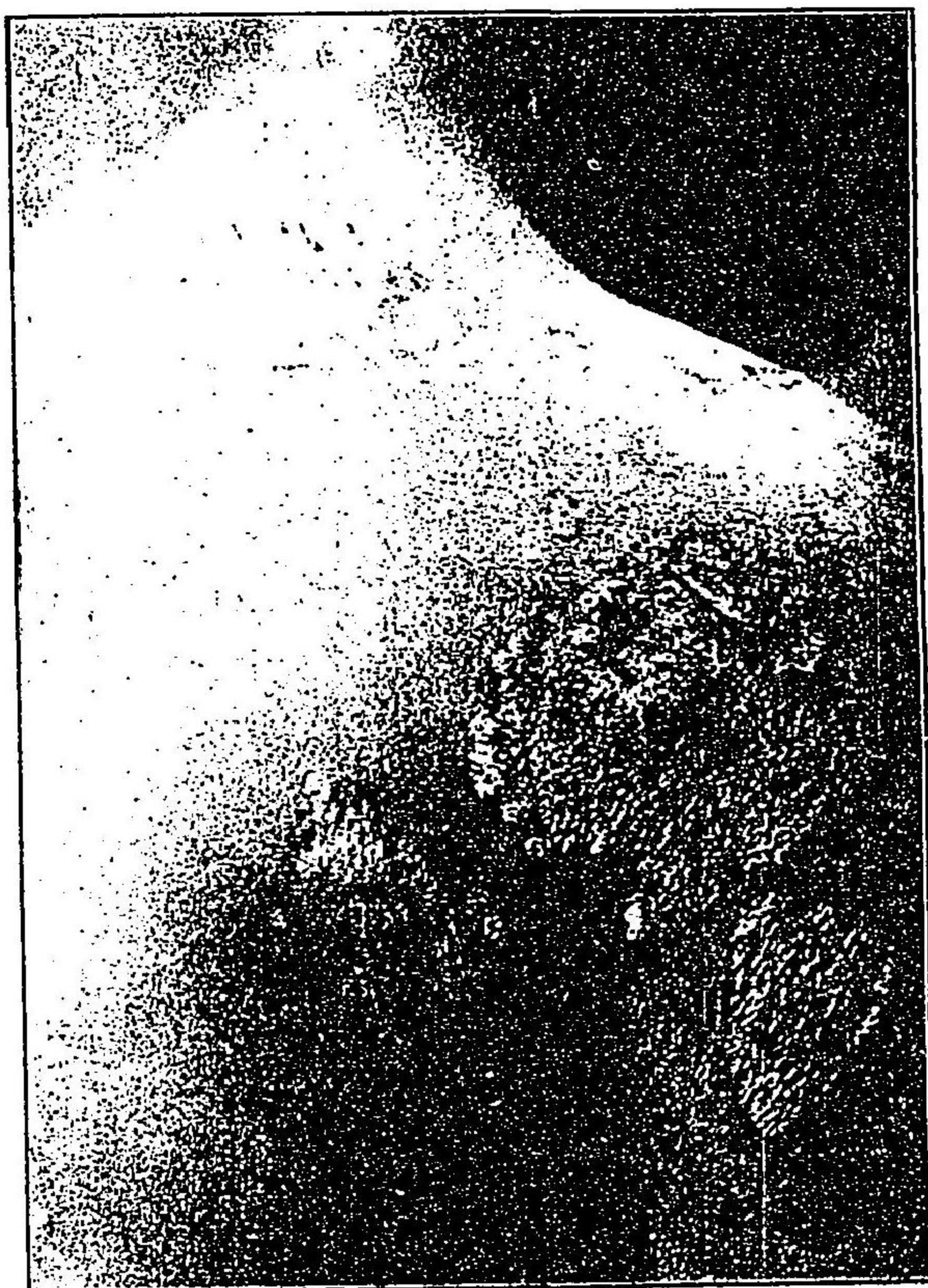


頭及面部微毒性潰瘍

前頭部右方ニ潰瘍面ヲ瞥見ス右頰ニ瘰癧アリ鼻根ノ潰瘍ハ正シク腎臟形ヲ成セリ上唇ハ瘰癧收縮ニロイヤテハ字形ニ變上セラル

(日本皮膚病微毒圖譜第五表圖解)

第二圖



肩胛附近ノ護膜腫

圓形又ハ腎臟形ヲ畫キ中央ハ凹凸不平ノ瘰癧ヲ作り邊縁ニハ微膜腫性結節ヲ見ル

表面ニ破裂シテ微毒性潰瘍ヲ成ス、殊ニ深在性ノモノニアリテ然

リトス、

微毒性潰瘍ノ生スルヤ、結節上ノ皮膚先ツ汚穢暗紅色ヲ帶ヒテ非

薄トナリ、遂ニ其絶頂ニ於テ破潰シ、護膜漿ノ如キ稀薄ノ分泌物ヲ

漏スニ至ル、而シテ散在又ハ集合セル幾多ノ結節逐次破潰スルニ

從ヒ、潰瘍面漸ク増大スヘシ、

此潰瘍ハ邊縁常ニ硬ク浸潤肥厚シテ宛モ斷崖ノ屹立スルカ如ク、

底面ハ初メハ壞死ノ斷片ヲ被ムリ或ハ痂皮ニ掩ハル、モ、後ニハ

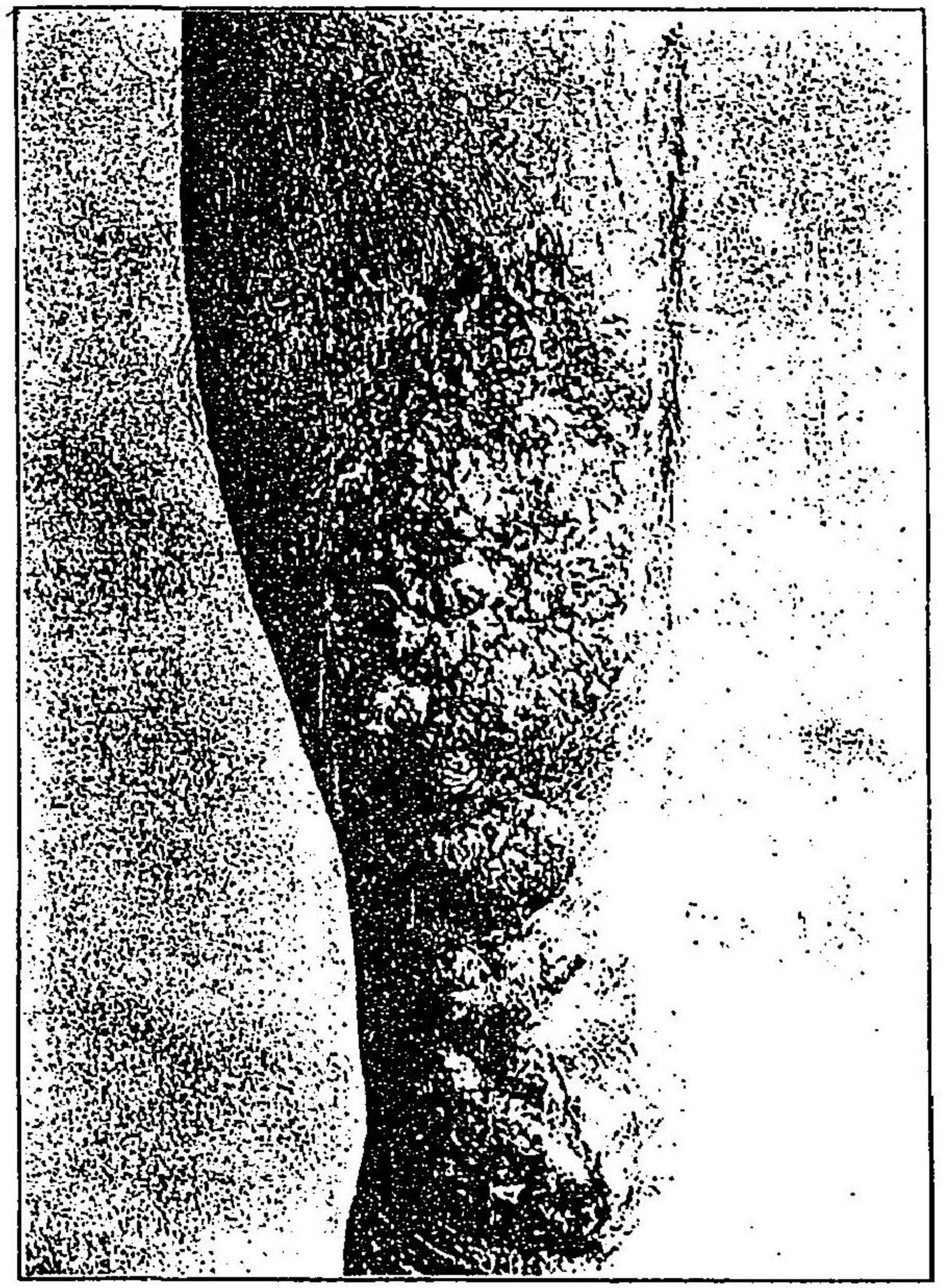
健全ノ肉芽發生シテ創面新鮮トナリ、護膜漿様ノ分泌物變シテ濃

厚ノ膿汁トナリ、邊縁漸ク扁平ニ復シテ、創面縮小シ、遂ニ瘡痕ヲ結

ヒテ治癒ス、

潰瘍ノ形狀ハ概ネ結節ノ原形ヲ保ツモ、往々弧線ヲ畫キテ進行シ

第三圖



下腿縫膜風

椭圆形又は圓形ヲ成シ肉芽増殖ヲ浸潤著シ左上方ニ於テ僅ニ瘰癧ヲ見ル

最モ好シテ腎臟形ヲ作り(蛇行性微毒性潰瘍 *Ulcus lueticum serpiginosum*)

一方ノ治シテ瘰癧ヲ結フト同時ニ、他方ノ邊緣ニ幾多ノ新潰瘍ヲ生スルコト多シ、

瘰癧ハ多クハ平坦ニシテ且ツ濃厚ナル色素沈着ヲ呈シ、殊ニ其周邊ニ於テ著シ、

經過 各種ノ微毒疹中、護膜腫ノ經過ハ割合ニ緩慢ニシテ、一方ニ結

痕シテ一方ニ新生シ、爲ニ久キニ瀰ルコト多シ、

部位 身體ノ各部ニ發生スルモ、殊ニ顔面ニ好發ス、頭部ニハ概ネ痲

皮ヲ作り濕疹ニ類似スルモ、痲皮ヲ去レハ潰瘍直下ニ露出スヘシ、

軀幹ニハ肩胛部ニ於テ最モ好ク關節ノ附近ニ生シ、四肢ニハ伸側


ニ多シ、殊ニ下腿ニ於テハ脛骨ノ前面ヲ侵シ易シ、大抵數處ニ俱發

スルヲ常トス、

解剖 眞皮或ハ皮下結締織中ニ生スル一種ノ肉芽新生物微毒腫

腫

第四圖



手甲蛇行性護膜腫

中央ハ巴ニ瘰癧ヲ結ヒ透ニ線節節ヲ接テテ狀ヲ成ス

Syphilium) ニシテ間骨面ヨリ蔓延スルモノアリ、而シテ中心ニ乾酪

變性ヲ呈シ、遂ニ皮膚ノ表面ニ破潰スルナリ、

診斷 潰瘍縁ノ浸潤肥厚境界ノ明割、炎性紅暈ノ缺如、形狀腎臟形、部

位、骨質ノ侵蝕、疼痛等ニシテ、青年以後ニ多ク且ツ驅微療法ニヨリ

テ治癒ス、

類症鑑別

(一)尋常性狼瘡 *Lupus vulgaris* 狼瘡性潰瘍ハ周縁扁平ニシテ浸潤少

ナク、周圍潮紅シ狼瘡疹散點ス、間軟骨ヲ蝕スルモ硬骨ヲ侵サス、

常ニ思春期以前ニ發生シ、經過極メテ緩慢ニシテ疼痛ナシ、

(一) 癌腫 *Carcinoma* 邊縁微毒性ノモノヨリモ更ニ硬クシテ軟骨ノ如ク、表面ハ肉芽増殖シテ花椰菜ニ類シ、或ハ陥リテ銳縁ノ潰瘍ヲ作り、速ク附近水脈腺ノ硬結ヲ來ス、

(二) 結痂性濕疹 *Escova crustosum* 痂皮ノ下ニハ表皮ノ濕潤スルヲ見ルモ決シテ眞皮ヲ露出セス、随ツテ癢痕ヲ作ルコトナシ、瘙癢著シ、

(三) 放線狀菌病 *Achromyces* 板硬ノ浸潤、膿瘍又ハ瘻孔ノ存在、其分泌液中ニ浮游スル砂粒様淡黄色ノ菌塊

第五圖



手甲ノ癌腫

豫後 皮膚ニ於ケル木症ノ發生ハ蓋シ微毒ノ全身ニ浸淫スルコト深ク所謂病ノ膏肓ニ入レル證左ニシテ、實ニ内臟腦脊髓若クハ神經ニ於ケル微毒症ノ警報ニ外ナラスト知ルハ、是故ニ局處ノ治療ト共ニ速ニ全身療法ヲ行ハスンハ不測ノ危險ヲ來スコトアル

(日本皮膚科雜誌第五卷附録)

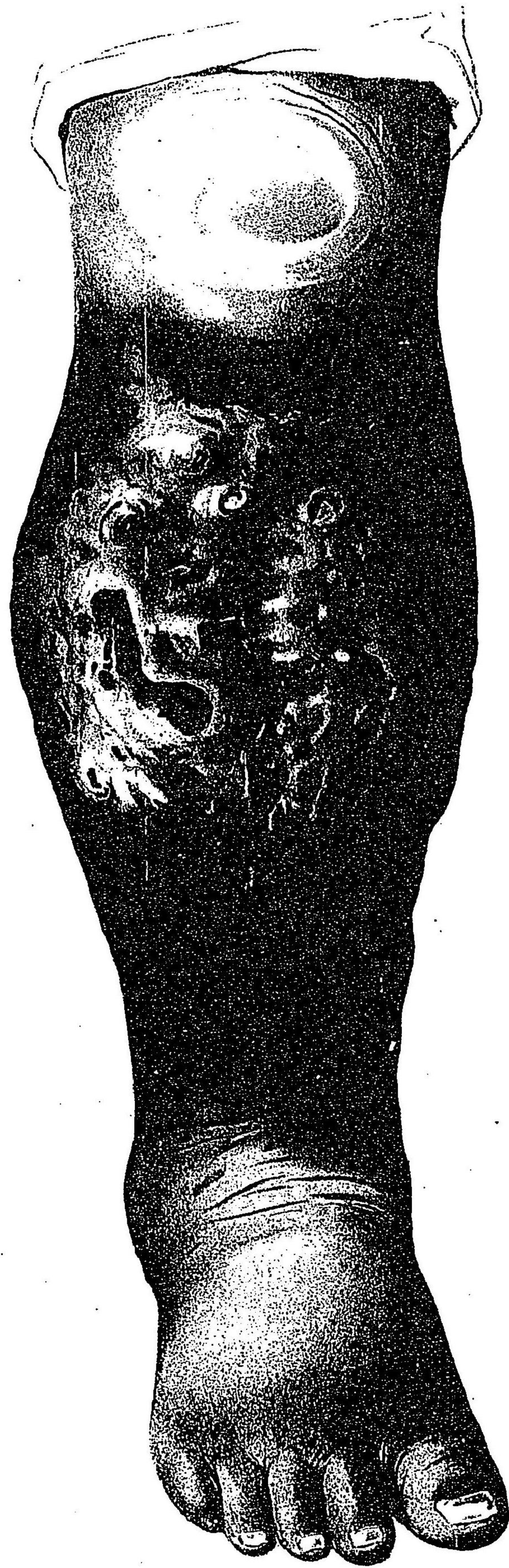療法 局處ニハ水銀硬膏ヲ貼布スヘシ、分泌多ケレハ水銀軟膏ヲ紙片ニ展ヘテ代用スルモヨシ、余ハ十倍あいろーる軟膏ヲ試ミテ毎ニ良效ヲ收メリ、

全身療法ハ水銀軟膏(日本局方)又ハ水銀れぞるびんノ塗擦若クハ昇汞、水楊酸水銀、甘汞等ノ實質注射又ハ内服トス、而シテ沃度劑沃度加里、沃度那篤倫、よちびんヲ兼用セシム、

(拙著微毒新論參照)

處方

- 水銀軟膏 二〇—四〇
- 右一回塗擦料
- 昇汞 〇.一
- 食鹽 一〇
- 餛水 一〇〇
- 右毎日又ハ隔日一回一瓦宛注射
- 水楊酸水銀 一〇
- 華攝林油 一〇〇
- 右一週二回半瓦宛注射
- 甘汞 一〇
- 純良甘扁桃油 一〇〇
- 右一週一回半瓦宛注射ス但シ沃度劑ノ兼用ヲ忌ム
- 水楊酸水銀(單單酸水銀、ぶろとよづれと水銀) 一〇
- 阿片末 〇.一
- 甘草蒸及末 適宜
- 右爲百丸每食後一粒宛内服



(腫 膜 護) 瘍 潰 性 毒 微

Ulcus gummosum.

尋常性毛瘡 *Sycosis vulgaris*.

異名 單純性毛瘡 *S. simplex* 葡萄狀菌性毛瘡 *S. staphylogenes* *Uina* 頤部

瘡瘡 *Acne mentagra* 鬚髯毛囊炎 *Folliculitis barbae*.

(註) コーリス (*Sykon*) 即チ無花果ノ義ヨリ來ル原ト鬚瘡又髯瘡ト譯ス、然レモ其發
生必シモ鬚髯ノ部位ニ限ラサルヲ以テ余ハ姑ク毛瘡ノ字ヲ用キテ大方ノ致ヲ
俟ツ、

定義 硬毛ノ生スル處ニ簇生スル毛囊炎及ヒ毛囊周圍炎ニシテ、丘

疹或ハ膿疱ヲ作り、毛幹ノ必ス其中心ヲ穿ツヲ見ル、

徵候 初メ毛根ヲ繞リテ炎性紅色ノ丘疹ヲ生シ、次テ中心化膿シテ

黃點ヲ作ル疹ノ小ナルモノハ粟粒ノ如ク大ナルモノハ小豆ニ等

シ、膿疱破潰スレハ尋テ結痂シ、痂皮脱落スレハ即チ治ス、是ノ如キ

發疹處々ニ散點シ、從フテ治スレハ從フテ新生シ、漸ク攢簇シテ皮

膚面ニ多少ノ腫脹ヲ來シ、甚シキハ丘疹膿疱密生シテ外觀宛モ無

花果ノ實ヲ割リタルカ如ク、然シテ汚穢暗綠色ノ痂皮其上ニ苔生

シテ、往々膿疱疹又ハ濕疹ニ類似スルモ、毛幹ヲ戴ケル固有ノ丘疹

或ハ膿疱ノ其近傍ニ孤立スルヲ認ムヘシ、

此毛幹ハ毛囊炎ノ爲ニ根底漸ク弛解シテ容易ニ抜キ去ルヲ得ヘ

ク、間、小痕ヲ遺スコアリ、

自覺症狀ハ缺如スルモ、稀ニハ輕微ノ癢痒アリ、

經過 極メテ緩慢ニシテ、一張一弛、數年數十年ニ涉リテ荏苒尙ホ治

セサルコアリ、蓋シ自然ニ放置セハ、肩處ノ毛囊悉ク膿潰シテ、全面

荒蕪スルニ至ラスンハ止マツラントス、

部位 顔面ニ最モ多ク發生シ、殊ニ鬚髯ヲ侵スモ、眉睫、鼻毛、腋毛、陰毛

等ニ單發シ又ハ併發スルコアリ、頭髮ノ如キ長毛ニ生スルコハ極

メテ稀ナリ、

(日本皮膚病學雜誌第六卷附誌)

原因及解剖 本症ハ硬毛ノ毛囊及ヒ其周圍組織ノ炎症ニシテ、ボック

ハルト氏千八百八十七年ハ原因ヲ白色及黃色葡萄狀球菌ノ竄入

ニ歸スルモ、余ハ又屢連鎖狀球菌ヲ證明セリ、而シテ先驅セル濕疹、

不潔ノ手巾又ハ剃刀ノ使用等ハ往々細菌ノ侵入ヲ媒介スヘシ、

診斷 孤立セル鮮紅ノ丘疹又ハ膿疱ニシテ、中心ニ毛幹ノ貫穿スル

アリ、短カキ硬毛ノ部位ニ散生シ、癢痒ヲ缺キ、經過頗ル緩慢ナリ、

類症鑑別

(一)寄生性絲狀菌性毛瘡 *Sycosis parasitaria s. hyphomycotica* ハ斷髮絲狀

菌 *Trichophyton tonsurans* ニ因ルカ故ニ該菌ヲ證明シ得ヘク、瘡面圓

ク蜂窠狀ヲ成シ、急性ニ發育シテ浸潤深層ニ達シ、癢痒著シク且

ツ觸接傳染性ヲ有ス、

(二)慢性濕疹 *Eczema chronicum* 皮膚汎ク炎性潮紅ヲ呈シテ濕潤結痂

若クハ落屑シ、丘疹又ハ膿疱ハ概ネ此潮紅部面ニ發生シテ、健全

ノ皮膚ニ孤立スルモノハ却テ稀ニ且ツ毫モ硬毛ト相關セス、又

必ス激烈ノ癢痒ヲ伴フ、

(三)膿疱疹 *Impetigo* 孤立セル膿疱ヲ作ルモ痂皮ハ蠟黃色ニシテ大

サ厚貨以上ニ及フ、

(四)微毒性丘疹 *Syphilis papulosa* 亦必シモ毛囊ト一致セス、且ツ硬毛部

以外ニモ發生シ、暗紅色ニシテ較、扁平ナリ、自覺症狀ハナキモ經

過稍速ニシテ、殊ニ驅微療法ニ依リテ容易ニ治スヘシ、

豫後 本症ハ再發シ易キカ故ニ治療ニ長時日ヲ要スルモ、處置宜シ

キヲ得ハ全治スヘシ、

療法 患部ノ硬毛ヲ剃リ若クハ毛拔ヲ用ヰテ一々病毛ヲ去リ、痂皮

ハ椿油ノ塗布又ハ二%れぞるちん水ノ搨法ニ依リ軟和スルヲ俟

ナテ之ヲ剝離シ、下山氏流動加里石鹼(中性或ハ五%なふとー)ヲ

用ヰテ洗滌シタル後輕キモノハ我カ刺納林膏又ハ二%赤降汞軟

膏ヲ用非濕潤面アラハ五乃至十%硫黃華軟膏、五%いひちおーる軟膏ヲ貼用シ、浸潤深キモノニハ先ヅウルキンソン氏軟膏又ハ強弱剝離膏ヲ用非テ然ル後前方ヲ施ス即チ

處方

水楊酸 〇.六

亞鉛華

澱粉 各一.五〇

刺納林 各二.〇〇

右刺納林膏(王肥氏方)一日一回塗布

硫黃華

木蜜兒 各五.〇

加里石鹼

華攝林 各一.〇〇

白亞 一.〇

右改良ウルキンソン氏軟膏一日一回塗布

わさるらん

水楊酸

硫黃華

亞鉛華

澱粉

華攝林

右弱剝離膏毎日一時間宛塗布

なふとーる

硫黃華 二.〇〇

加里石鹼

華攝林 各一.〇〇

右強剝離膏(ラッサール氏方)同上

此他尚ホ一二用ユヘキ處方ヲ左ニ掲ケン

單率 五.〇

硫黃華 一.〇〇

亞鉛華

澱粉 各一.五〇

華攝林 各一.五〇

右

硫黃華

亞鉛華 各二.〇

水楊酸 一.〇

華攝林 各二.五〇

右

五%水銀油 二.八〇

華攝林 一.五〇

亞鉛華

澱粉 各七.〇

いひちおーる 一.〇

水楊酸 一.三

右アローケ氏方

硫黃華 一.五〇

亞鉛華 五.〇

酒精

華攝林 各二.五〇

右アイヒポフ氏方

又膿瘍アラハ刀尖ヲ以テ切開シ、若クハ水楊酸石鹼硬膏ヲ貼用シテ

自然ニ破潰スルヲ俟ツヘシ、炎症著シキハ先ヅ五十倍硼酸水十倍

ブルロウ氏水ノ罨法ヲ施スヘキハ勿論ナリ、

要スルニ本症ハ經過緩慢ナルヲ以テ右ノ標準ニ從ヒ臨機ノ處置ヲ

怠ルヘカラス、



瘡毛性常尋

Sycosis vulgaris

安知必林疹 *Antipyrenanthem.*

定義 安知必林ノ内服又ハ外用ニ因リ、特異質ヲ有スル者ニ偶然發生スル藥疹 *Antipyrenanthem* ナ指ス、

徴候 藥用後、數分時ヨリ長クモ一日ヲ出テスシテ、單ニ灼熱及ヒ痒疹ヲ感シ稀ニハ高熱ヲ發シ惡寒戰慄シ、或ハ惡心頭痛ヲ訴ヘ、一見重症ニ罹レル者ニ似タリ、而シテ發疹ハ多樣 *Polymorphic* ニシテ紅斑アリ蕁麻疹アリ、浮腫アリ、水疱アリ又紫斑ヲ生ス、就中紅斑最モ

圖 一 第



疹林必知女性發汎性水

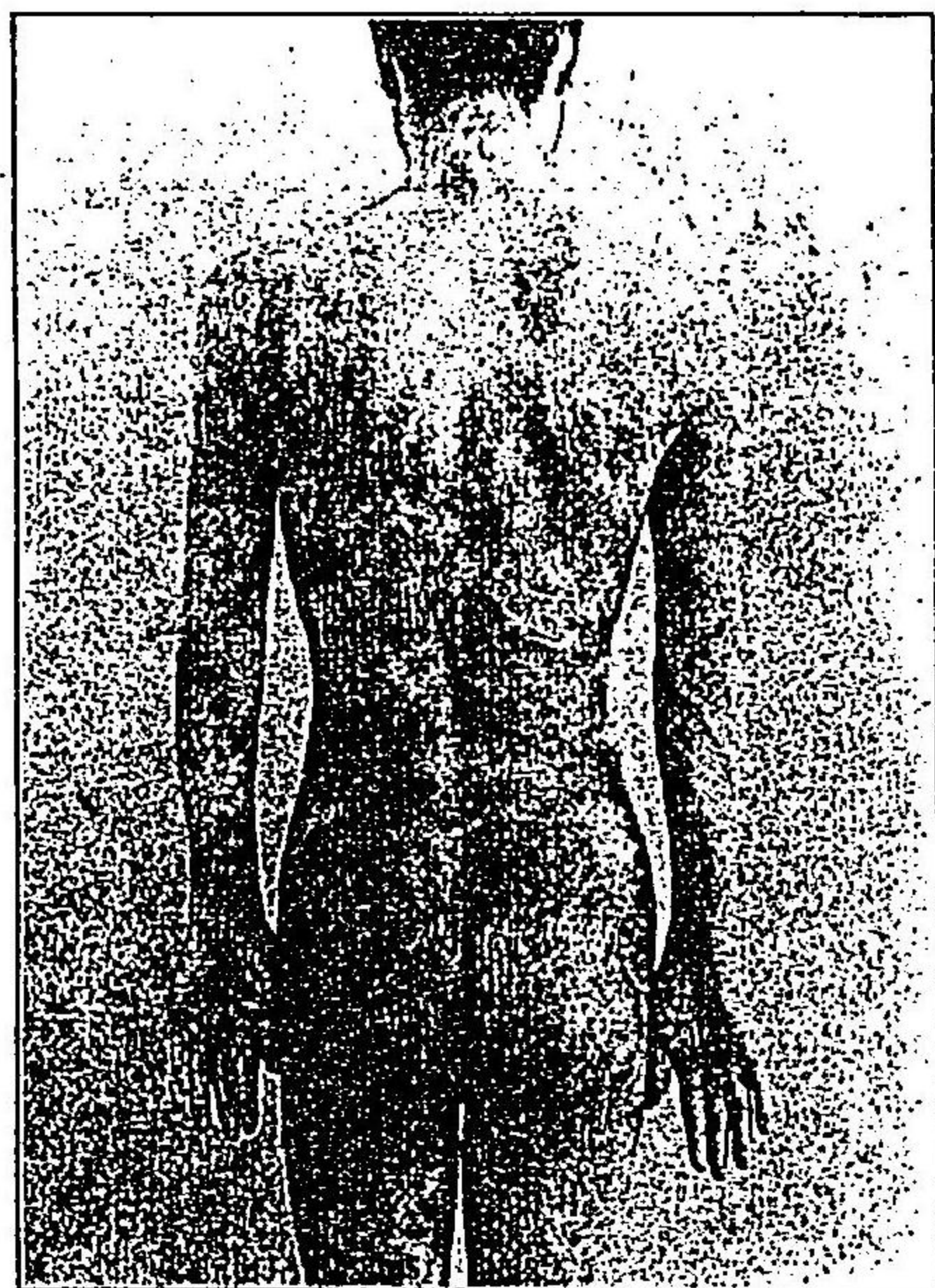
多シ、紅斑ハ圓形或ハ橢圓形ヲ成シ間不正ノ形狀ヲ呈シ當初ハ鮮紅ナルモ、數日ヲ經レハ漸ク消褪シテ黃褐色

トナリ遂ニ消失スルモ、大抵藥用毎ニ同一ノ部位ニ反復發生(固定紅斑 *Fixed Erythema*) スルヲ常トスルカ故ニ、着色益濃厚トナリ、終ニハ永ク色素ノ沈着ヲ貽スコトアリ、而シテ此色素斑ハ發疹毎ニ發赤シテ紅暈ヲ帶フルヲ以テ特徴トナス、時トシテ紅斑、身體ノ廣面ニ涉リ、散點シテ麻疹ニ似タルアリ、融合シテ猩紅熱ノ如ク葉狀ノ落屑ヲ以テ治スルアリ、蕁麻疹及浮腫ノ狀ヲナスモノハ稀ニシテ、其粘膜炎侵ストキハ咽喉水腫ヲ來スコトアリ、

(日本皮膚病雜誌第十一卷附解)

水疱ハ多クハ紅斑ニ俱發シ、時トシテ天疱瘡ニ酷似スヘシ、嘗テ一婦人北海道産ノ産褥中ニ發熱シ、之ニ解熱劑ヲ投スルモ當ニ輕快セサルノミナラス、却テ増悪シテ渾身燥痒シ紅斑及大水疱ヲ發シ、久フシテ僅ニ治シ、爾後一年數回寒冒毎ニ同症反復シ、之カ爲ニ神經衰弱シテヒステリイ症ヲ續發シ、全身ハ紅斑、色素沈着及水疱ニヨリテ殆ト完膚ナク、不治ノ天疱瘡ト診斷セラレテ、我治ヲ請ヒシ者アリ、本症ノ輕視スヘカラサルコト以テ觀ルヘキナリ、紫斑ハ多カラズ、余ハ其一例ヲ有スルノミ、

圖 二 第



疹林必知女性發汎性紅

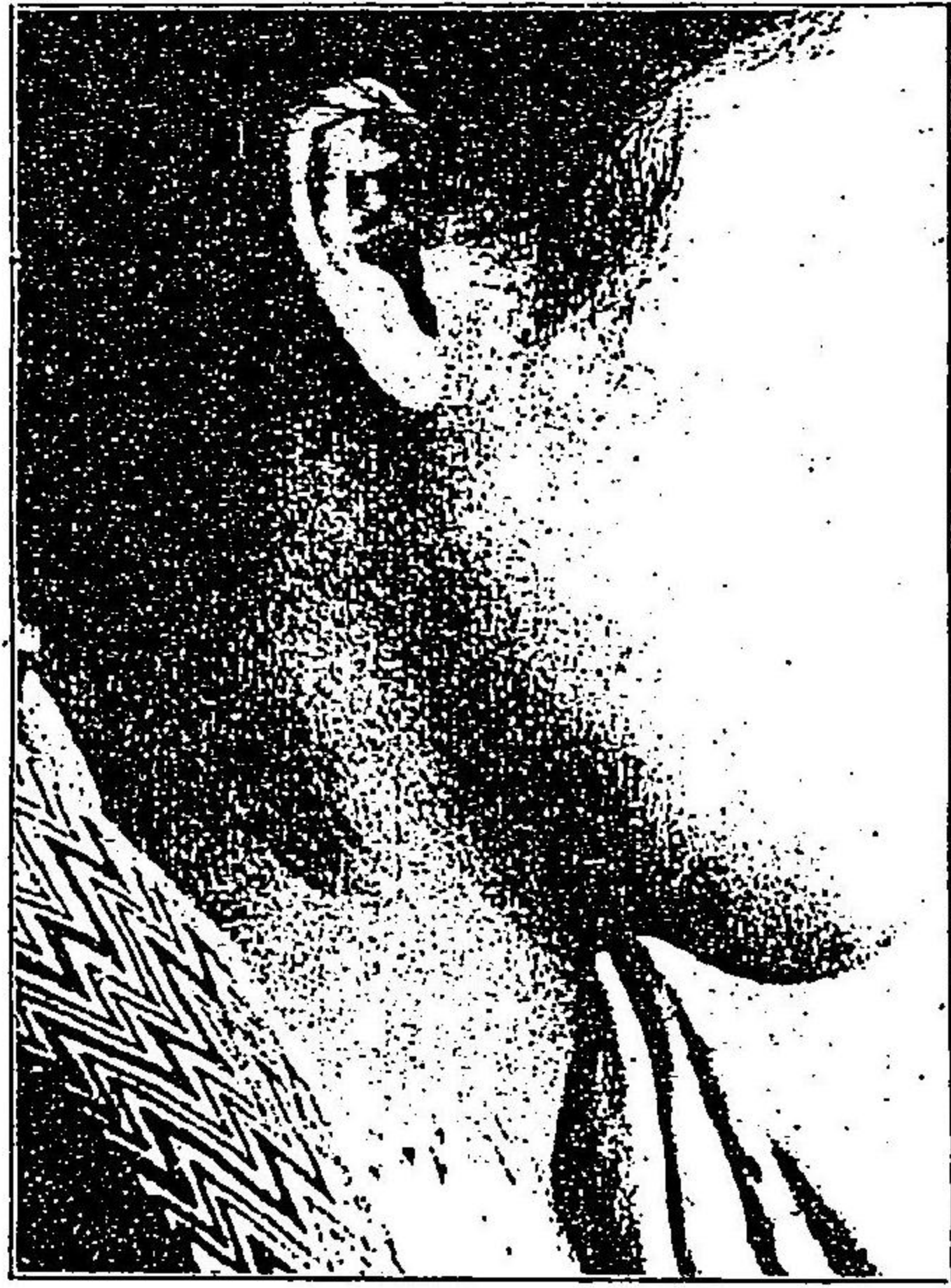診斷 患者感冒又ハ發熱ノ際ニ發疹シ、紅腫熱灼、痒疹ヲ伴ハバ已ニ本症ノ疑アリ、但シ診斷ノ困難ナルハ潮紅已ニ去リテ暗褐色圓形色素斑ノミ身體ニ散點スルトキニ在リ、此際試ニ安知必林ヲ投シ色素斑ノ新ニ潮紅シテ痒覺アルヲ認メナハ、復々診斷ニ疑ヲ挿ムヲ要セサルヘシ、

類症鑑別

(一)多發滲出性紅斑 *Erythema exudativum multiforme* 紅斑アリ、兼キテ水疱及蕁麻疹ヲ發生スルモ、左ノ指甲及足背ヨリ始マルヲ常

- トシ、且ツ其紅斑ハ周縁鮮紅ニシテ中心暗紫色ヲ帶フ、
- (一)猩紅熱 *Scarlatina* 及麻疹 *Morbilli* 熱性ヲ異ニシ、且ツ反復再感スルコトナキモ、安知必林疹ニアリテハ藥用ヲ廢スレハ熱度忽チ下降シ、又藥用毎ニ幾回ニテモ反復發疹スヘシ、
- (二)アザソン氏病 *Morbus Addisoni* 全身ノ皮膚及粘膜徐々ニ黑褐色ニ變シ、間斑狀ニ來ルモ其際ニハ必ス白斑ヲ合併ス、安知必林ニ反應セス、
- (四)肝黃斑 *Chasma* 黃褐色ノ色素斑ニシテ、境界明劃ヲ缺ク、落屑ナク、潮紅ナシ、

圖 三 第



疹林必知安性斑紅性局限

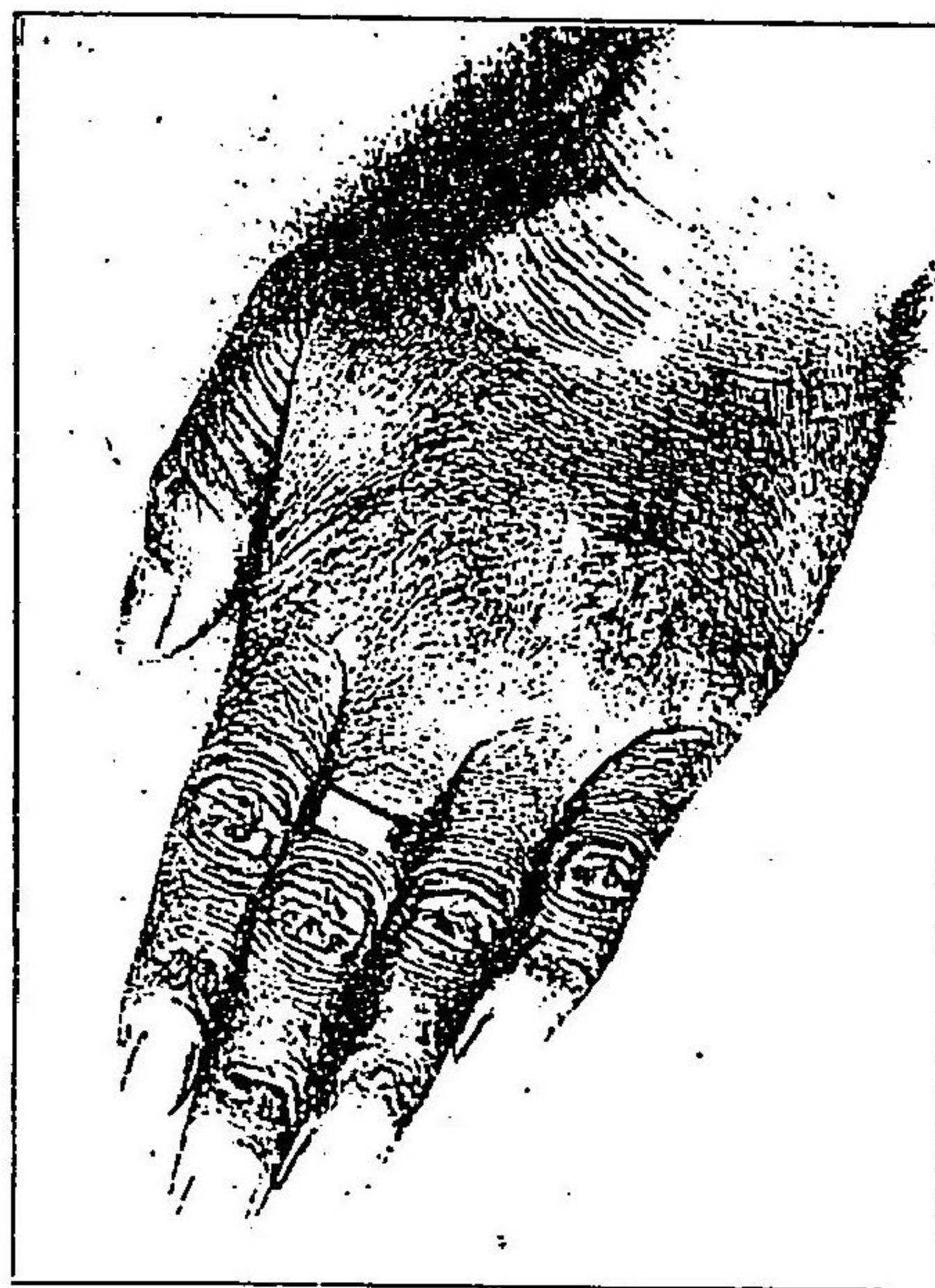部位 個人ニ
ヨリテ一定
セサルモ、竅
口ノ附近ニ
最モ好ク發
生ス、口唇、眼
瞼、鼻孔、肛圍
陰部ノ如キ
即チ是ナリ、
又善ク指甲、
指趾等ニ來
ル、

原因 粘膜炎ニアリテハ上皮剝脫、浮腫ヲ招キ、又血尿、血便ヲ見ル、
一種ノ特異質 *Taiosymbasie* ニシテ、其一定部位ニ再發スルモノ
ハ局處特異質 *Locale Itiosymbasie* ナ有スルモノナルヘシ、此特異質
ハ突然ニ起ルヲ常トシ、爾後終始同一ナルコトアリ、時日ヲ經ルト
共ニ増劇スル者アリ、減少スル者アリ、或ハ増減不定ナルモノアリ、

特異質増劇ノ傾向アル者ニアリテハ後ニハ他劑(例之楊曹)ヲ服用
シ、或ハ單ニ熱發スルノミニテ、舊疹部ニ熱灼紅腫ヲ覺ユルニ至ル
コトアルヲ余ハ實驗セリ、

余カ我國ニ於テ本症ヲ創メテ診斷セシヨリ、朝井元章氏其第一例ハ即チ余カ明治
三十一年秋京都府麻病院ニ於テ診斷セシ者ニ係ル、山田弘倫氏木下藤一氏等ノ報
告トナリ、爾來近時ニ至リテ患者益増加ノ徵アリ、山田氏ノ所謂「服ノ解熱藥ノ爲
ニ水ク容貌ノ醜形ヲ貽ス者アルニ至リテハ豈ニ一顧ノ價ナシトセンヤ、
豫後 安知必林其他之ト同種ニ屬スル藥品ノ使用ヲ廢スレハ自然
ニ治癒スヘシ、但シ色素沈着ハ容易ニ治セサルコト往々之アリ、

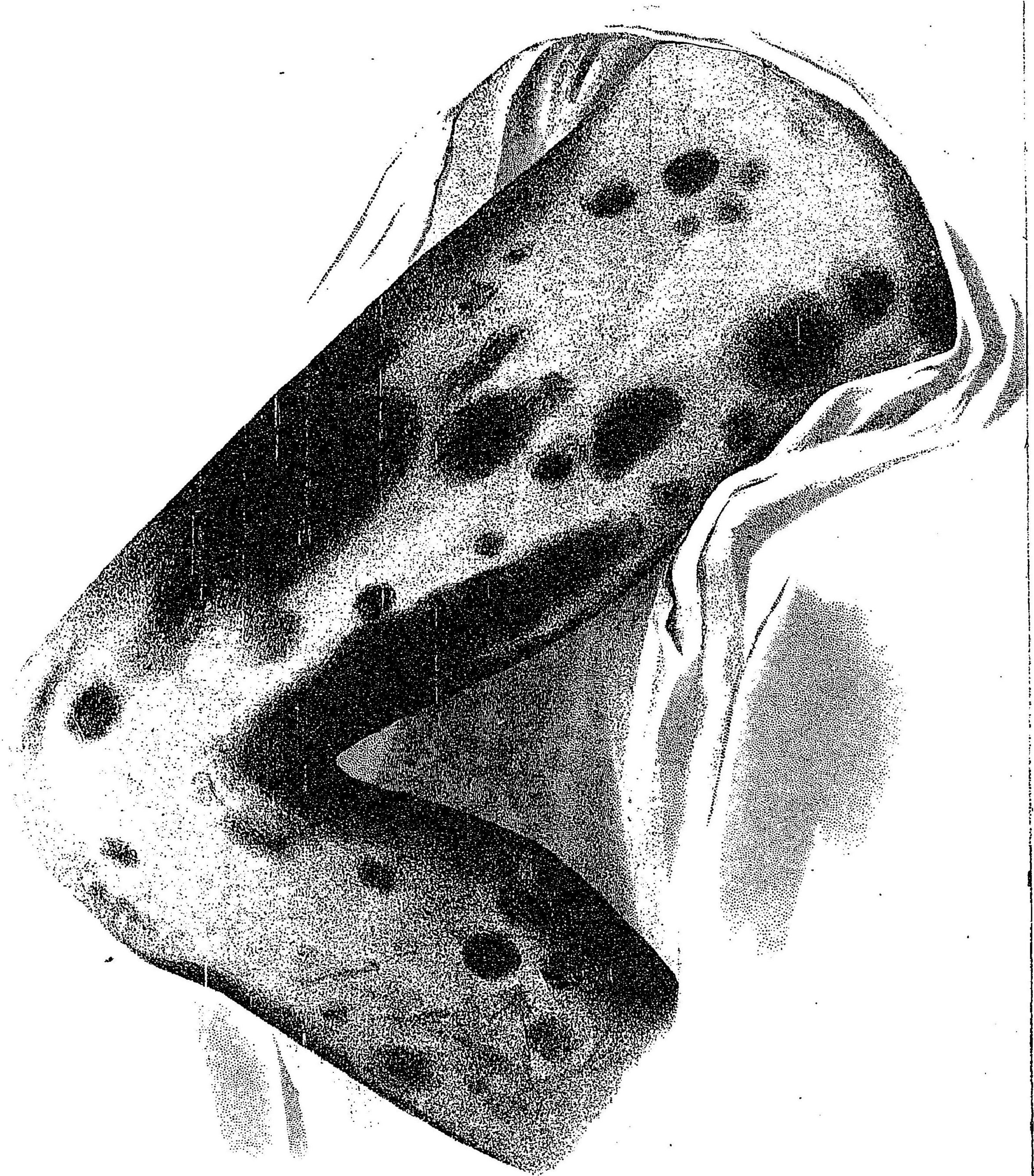
圖 四 第



疹林必知安性斑紅性局限

周アシ色素ヲ黒中央シ生發ニ甲手ク近ニ節關節
ス腫浮クシ少斑全ツ且リア紅ニ圓

山田弘倫氏ハ我教室ニ於テザリビリン、ミグレン、アスピリンヲ安知必林疹患者
ニ試用シテ同症ヲ實驗セリ、
規尼涅、安知必林疹、フナチエチン等モ亦安知必林疹ニ類似ノ藥疹ヲ發スルコトアリ、
療法 本劑ノ使用ヲ止メ、瘙痒甚シケレハ曹達浴ヲ命シ、水疱アラハ
破開シテ廿倍水楊酸軟膏ヲ貼用ス、ハシ、色素沈着ニハ十倍水楊酸
精ヲ塗布ス、



疹藥林必知安
Antipyrin-Ecathan.

土肥氏皮膚病微鏡圖譜


尋常性鱗屑疹 又 乾癬 *Psoriasis vulgaris*

異名 鱗屑疹 又 乾癬 *Psoriasis*

定義 銀白ノ鱗屑堆積シテ之ヲ剝離スレハ底面潮紅シテ出血點ヲ呈スル慢性皮膚病ニシテ、一定ノ部位ニ反復發生ス、

徵候 原ト鮮紅色ノ丘疹、日ナラスシテ銀色ノ鱗屑ヲ被ムリ、周縁僅ニ細キ紅暈ヲ露ハス(表中患者ノ右眉上ヲ見ヨ)此鱗屑ハ乾燥シテ雲母狀ヲナシ、爪端ヲ用ヒテ搔破スレハ、潮紅セル底面ニ數點ノ出血ヲ見ル、是レ本症ノ特徵ニシテ、是ノ如キ原疹、皮膚ニ散生スルヲ點狀鱗屑疹 *P. punctata* ト云ヒ、稍大ナルヲ滴狀鱗屑疹 *P. guttata* ト

圖 一 第



疹屑鱗性漫潮

テシ線錯相ノモノ狀環狀幣貨狀滴狀點ス成ヲ狀圖地

云フ、更ニ増大スレハ或ハ貨幣狀 (*P. numularis*) ナリ、或ハ相融合シテ地圖狀 (*P. geografica*) ナリ、描クモ、常ニ原疹ノ性狀ヲ失ハス、其退行スルヤ紅暈先ツ色澤ヲ減シ、尋テ銀白ノ鱗屑自ラ剝離シ、一時其部位ニ紅斑ヲ遺シ、遂ニ全ク消滅シテ痕迹ヲ留メサルニ至ルヘシ、而シテ貨幣狀ノ發疹ニ在リテハ、中心ヨリ先ツ消退スルヲ以

(日本皮膚病學雜誌第二十一卷四號)

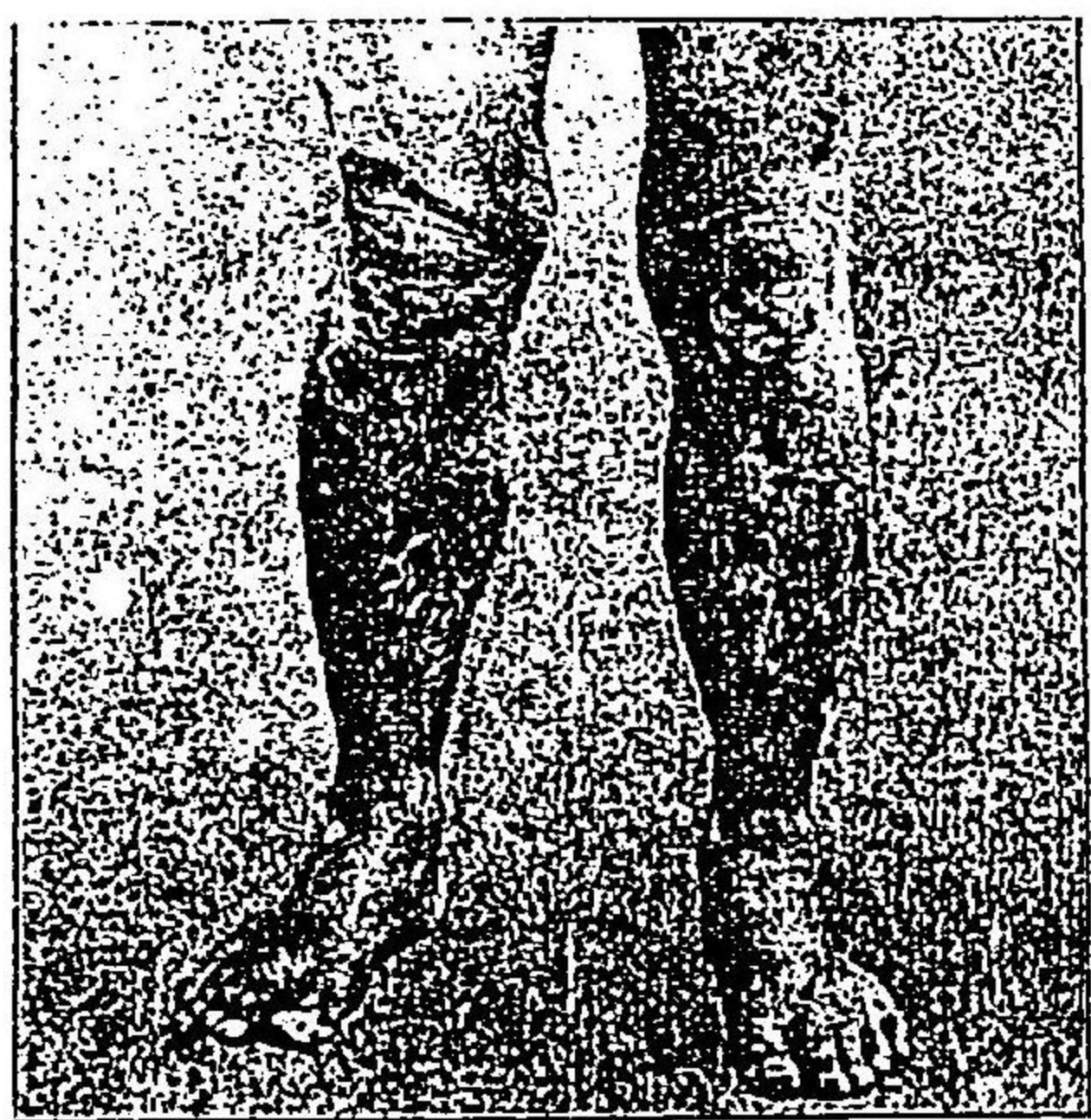テ變シテ環狀 (*P. annularis*) ナ成シ、數環相接合シテ紆廻狀又蛇行狀 (*P. gyrata, serpiginosa*) ナナスヘシ、

斯ノ如クシテ廣大ノ部位ニ蔓延スルモノヲ瀰漫性鱗屑疹 (*P. diffusa*) ト稱シ、遂ニ全身ニ汎發スレハ全身性鱗屑疹 (*P. universalis*) ト名ク、本症ハ常ニ體格健康ノ者ニ來リ、殊ニ少壯時ニ多シ、古代ヨリ廣ク世界ニ蔓延スト稱シ、白哲人種ニハ、皮膚病中極メテ多キモノ、一ニ屬スルニ關セス、邦人ニ在リテハ寧ロ稀症ニ屬ス、余ハ大學ニ於テ三十六名、私宅ニ於テ五名ヲ診察セリ、但シ内一名ハ米國人ナレハ之ヲ除キ、殘數四十名ヲ年齡男女ニ細別スレハ左ノ如シ、

年齡	男	女	合計	男女比例
自十一年至十六年	—	—	—	—
自十七年至二十一年	—	—	—	—
自二十二年至二十五年	—	—	—	—
自二十六年至三十一年	—	—	—	—
自三十二年至三十七年	—	—	—	—
自三十八年至四十二年	—	—	—	—
自四十三年至四十七年	—	—	—	—
自四十八年至五十二年	—	—	—	—
自五十三年至五十七年	—	—	—	—
自五十八年至六十二年	—	—	—	—
合計	—	—	—	—

此大學ニ於ケル患者數ハ實ニ皮膚病者全數ノ〇、四八%ニ過キツルナリ、

圖 二 第



疹屑鱗ルケ於ニ蓋膝ニ殊肢下

部位 主トシテ伸側ニ多ク、殊ニ肘及膝蓋ヲ以テ殆ト必發ノ部位トナス、次ハ頭部ニシテ、其他顔面、胸、背、包皮、龜頭ノ諸部ニ發シ、延ヒテ四肢ノ屈面ニ及ヒ、又爪甲 (*P. unguium*) ナ侵スモ、手掌及

足蹠ニハ幾ト稀ナリ、

自覺症ハ缺如シ、或ハ痒痒アルモ極メテ輕微ナリ、

經過 頗ル慢性ニシテ、或ハ限局シ或ハ汎發シ、一進一退反復常ナラ

ス終ニ晩年ニ至ルコトアリ、又外來ノ刺戟ニヨリテ發疹ヲ促スコ

トアリ(人工鱗屑疹 *P. factitium*) 余ノ一例ニ在リテ、くりざろびんノ

濫用ニヨリ丘疹ヲ發生セシニ、悉ク鱗屑疹ニ變化スルヲ觀タリ、

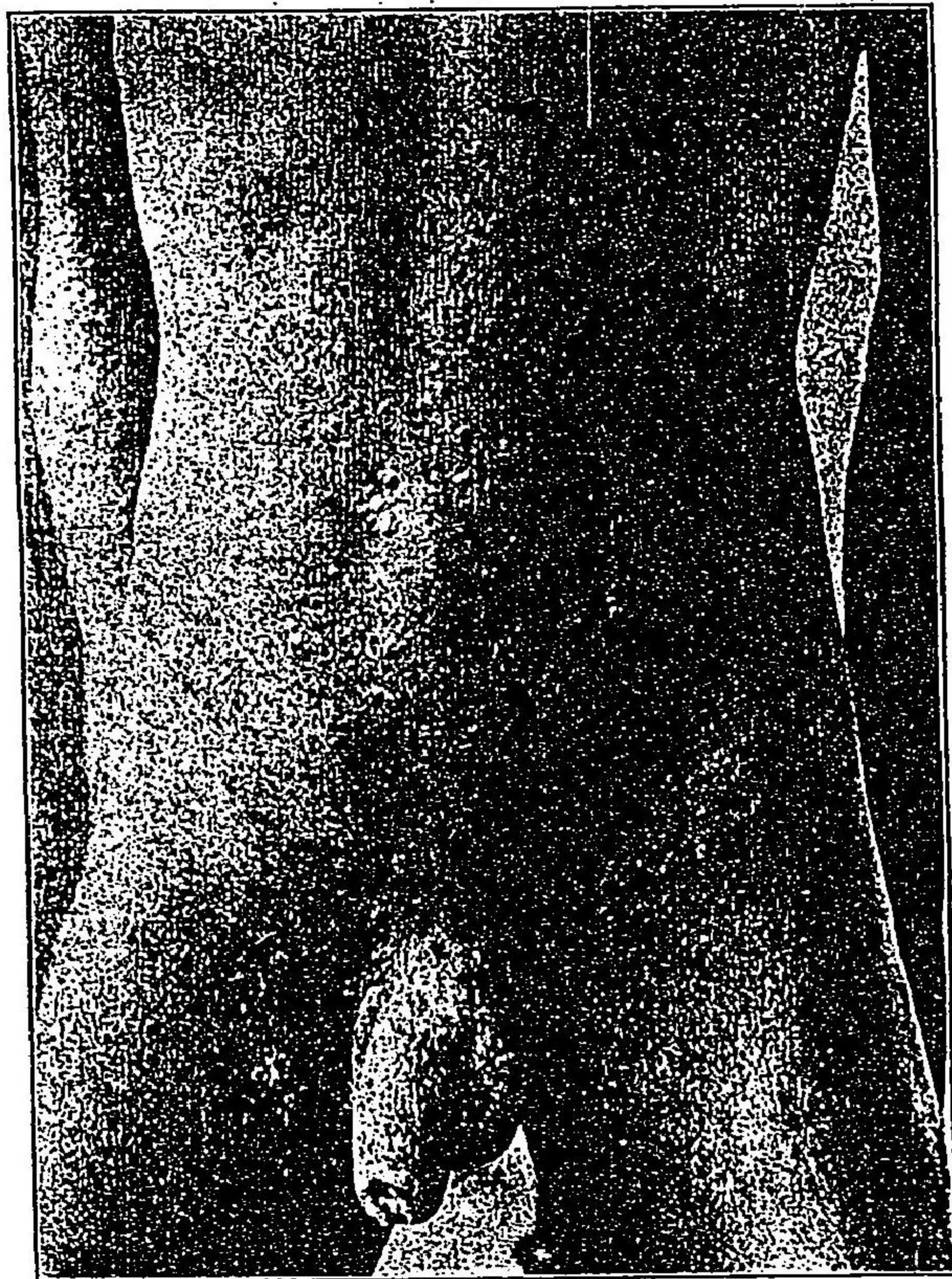
原因 未詳、寄生性説ニハ余ハ同意シ得ス、

診斷 毎ニ原疹ヲ搜索シ、銀白ノ鱗屑、周縁ノ紅暈、底面ノ潮紅及出血

點、伸側ノ占領、慢性ノ經過等ニ注目スヘシ、

類症鑑別 (一) 微毒性鱗屑疹 *Psoriasis syphilitica* 形似シ以テ是名アルモ、實ハ手

第三圖



鱗屑性丘疹微毒

肘窩ノ發疹ニ注目スヘシ、尋常性鱗屑疹ハ決シテ此處面ニ發生セズ
シテ必ス其背面ヨリ始マルモノナリ

掌及足蹠ニ發生セル、丘疹微毒ニ外ナラス、此部位ハ尋常性鱗屑

疹ノ常ニ存在セサル處ニシテ、而モ微毒疹ノ好發部位タルヲ以

テ鑑別シ易シトス、且ツ其鱗屑菲薄ニシテ間已ニ消失シ、周邊ニ

ハ必ス硬キ浸潤アリ、底面ハ鮮紅ナラスシテ銅紅色ナリ、

(二) 鱗屑性丘疹微毒 *Syphilis papulosquamosa* ハ稀有ナレトモ、余ハ著明

ノ數例ヲ有シ、一見鑑別シ易カラス、然レトモ鱗屑稍薄フシテ黃

色ヲ帶ヒ、且ツ鱗屑下ノ浸潤著シク、落屑後久シク濃厚ノ着色ヲ

貽スヘシ、好シテ屈面ニ發生シ、又能ク驅微療法ニ反應ス、

(三) 鱗屑性濕疹 *Exema squamosum* ハ常ニ劇烈ノ痒痒ヲ伴フヲ異ト

スヘク、其鱗屑ハ薄クシテ灰白色ヲ呈シ、又既往ニ丘疹、水疱ノ發

生アリ、

(四) 蔷薇色糠秕疹 *Pityriasis rosea* 鱗屑稀少ニシテ糠秕狀ヲナシ、落屑

面乾燥シ、其色淡紅ナリ、亦痒痒アリ、

(五) 剝脫性皮膚炎 *Dermatitis exfoliativa* ハ全身鱗屑疹ト誤診スヘシ

ト雖モ、徐カニ急性皮膚炎ノ消退スルヲ待タハ自ラ判明セン、我

一例ノ婦人ハ剝脫性皮膚炎ヲ以テ入院シ、三ヶ月ヲ經テ全身ノ

潮紅落屑俱ニ消退セシニ、料ヲスモ手甲ノ鱗屑疹ヲ發見セリ、蓋

シ藥品ニ依リテ該症ヲ續發セシナリ、

療法

處方

亞砒酸 0.05

黑椒子末 5.0

甘草蒸及末 適宜

右爲百丸(一粒五密瓦)每食後一粒宛內服、漸次增量

法列兒水

桂皮水及薄荷水

各100

右每食後一滴宛内服漸次増量

亞砒酸曹達 0.1

留水 100

右隔日一筒宛皮下注射

其他かこぢりく酸曹達一〇留水一〇〇隔日皮下注射沃度ちりん、沃度加里等ノ使用ハ奏效確實ナラス、外用ニハくりざろびん、焦性没食子酸ハ殆ト特效ヲ有シ、木爹兒ハ效力較劣リ、其他をいかるる、おいろびん等アリ、顔面ニハ十倍白降汞軟膏ヲ用ユヘシ、

處方

くりざろびん 50-100

ぐたべるか 100

くろ、ほるむ 1000

右毎日塗布一回

くりざろびん 20-100

單軟膏 1000

右毎日一回貼用

焦性没食子酸 50-100

單軟膏 1000

右毎日一回貼用(ヤーリッシ、氏方)

焦性没食子酸 100

くろ、ほるむ 1000

右毎日一回塗布

焦性没食子酸 50-100

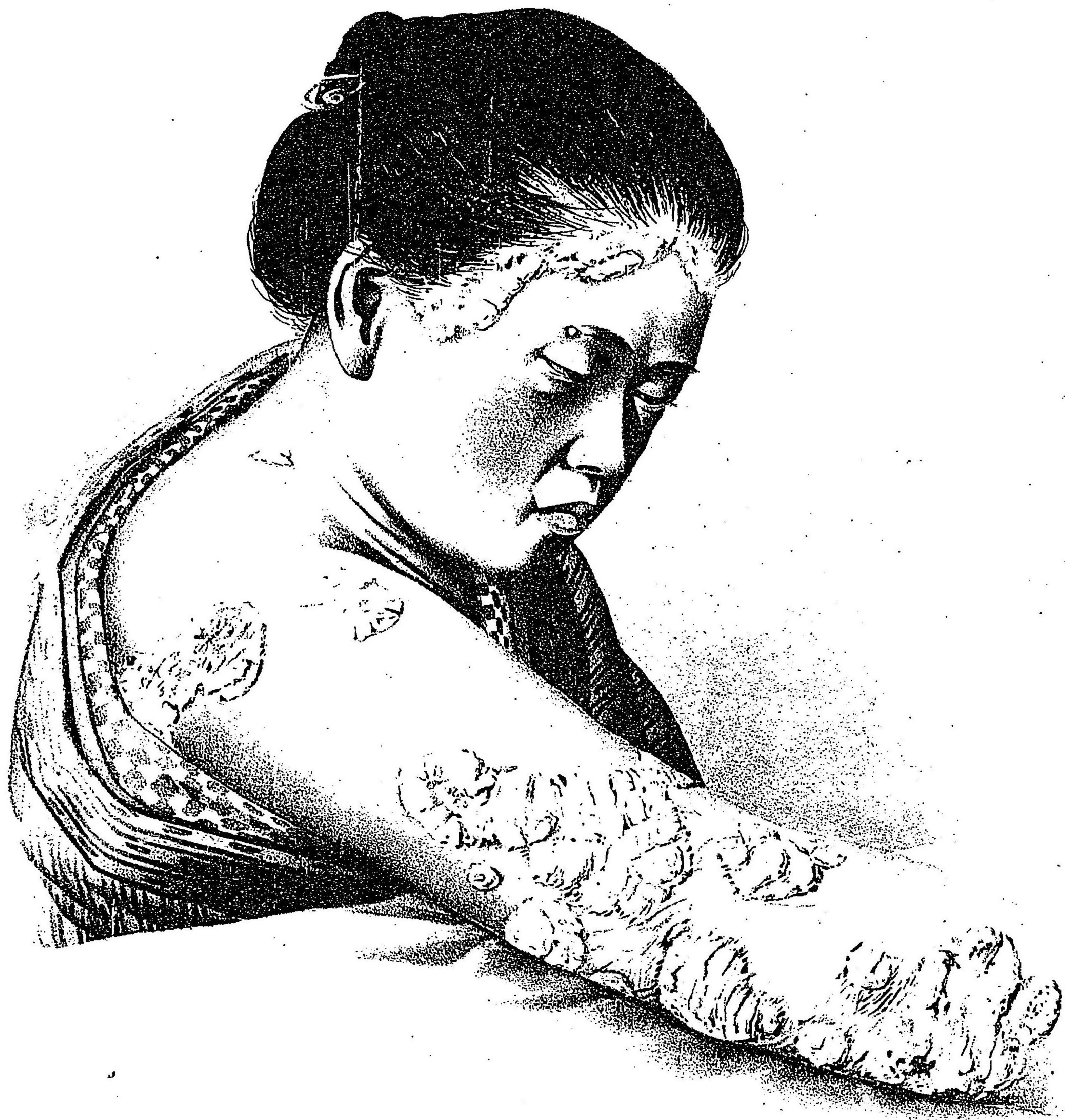とじがんと護膜 50

備里設林 50

留水 1000

右毎日一回塗布(土肥氏方)

但シくりざろびんハ皮膚炎ヲ起シ易シ注意スヘシ、殊ニ手甲竝ニ頸部以上ニ用ユヘカラス、誤ツテ結膜炎ヲ發生シ易ケレハナリ、



疹屑鱗性常尋
Psoriasis vulgaris

附英秋一第附圖卷歐約廣皮本日

明治三十六年八月二十一日印刷

(正價金參圓)

同 年九月二十五日發行

東京市神田區神田區當士瓦町四丁目十番地

著者 土肥慶

發行所 大柴四郎


東京市真橋區築地三丁目十五番地

印刷者 野村宗十郎

東京市神田區神田區當士瓦町三十二番地

發兌所 頌香屋書店





059727-001-6

57-7

日本皮膚病徴毒図譜

土肥 慶蔵 / 著

M36-38

CBH-0401

