

產婆學講義圖譜

內務大臣 福岡 產婆學校

始



產婆學講義圖譜目次

正規ノ卷

- 1 妊娠第四週ニ於ケル妊卵ヲ有スル子宮
- 2 妊娠二ヶ月ノ終リニ於ケル妊卵ヲ有スル子宮
- 3 妊娠三ヶ月ノ終リニ於ケル妊卵ヲ有スル子宮
- 4 妊 卵
- 5 胎 盤
- 6 妊娠初四ヶ月間ニ於ケル胎兒ノ形態
- 7 成熟胎兒頭蓋
- 8 胎兒體內ノ肺血管ノ循環經路
- 9 胎兒肝臟ニ出スル血管
- 10 胎兒心臟ノ心室擴張時ニ血液ノ心室ニ進入スルノ狀態
- 11 收縮時ニ於ケル胎兒心臟
- 12 後頭位第一體向第一分類
- 13 後頭位第一體向第二分類
- 14 後頭位第二體向第一分類
- 15 後頭位第二體向第二分類
- 16 ヘガール氏妊娠徵候
- 17 ビスカツエツク氏徵候
- 18 妊娠各月ニ於ケル子宮底ノ高サ
- 19 妊娠第九及第十ヶ月末ニ於ケル子宮底ノ高サ
- 20 子宮底境界ヲ定ムル方法(第一段)
- 21 兒背ノ位置ヲ診定スル方法(第二段)
- 22 先進部ト其ノ移動性ヲ診スル方法(第三段)
- 23 先進部ヲ按診スル方法(第四段)
- 24 腸骨縮間、腸骨前上棘間及大轉子間距離之關係
- 25 腸骨前上棘間ノ距離ヲ測定スル方法
- 26 産科學的眞結合線ト外直經線トノ關係



- 27 外直徑線測定法
- 28 雙胎妊娠
- 29 骨盤ノ徑線
- 30 普通骨盤ノ矢狀斷面
- 31 開口期ニ於ケル子宮收縮ノ働キヲ示ス
- 32 娩出期ノ初ニ於ケル胎兒及子宮ノ位置
- 33 開口期ノ終ニ於ケル生殖器ノ縱斷面
- 34 兒頭排臨ノ初期
- 35 後頭位ニ於ケル頭部ノ排臨
- 36 後頭位ニ於ケル兒頭撥露內景
- 37 後頭位ニ於ケル兒頭撥露(第三週轉ノ完了時)
- 38 胎盤娩出ノ方式
- 39 初產婦娩出期ノ開始
- 40 經產婦娩出期ノ開始
- 41 兒頭第二週轉
- 42 兒頭第二週轉完了
- 43 後頭位及骨盤端位心音聽取部位
- 44 產婦仰臥位ニ於ケル會陰保護法 (一)
- 45 產婦仰臥位ニ於ケル會陰保護法 (二)
- 46 產婦側臥位ニ於ケル會陰保護法 (一)
- 47 產婦側臥位ニ於ケル會陰保護法 (二)
- 48 クレーデ氏胎盤壓出法
- 49 クレーデ氏方法及胎盤壓出法ノ際ニ於ケル手ノ置キ方
- 50 胎盤挽出法
- 51 前頭位ニ於ケル兒頭排臨撥露
- 52 額面位第一體向第一分類
- 53 額面位第二體向第二分類
- 54 額面位ニ於ケル心音聽取部位
- 55 額面位ノ分娩經過 (一)
- 56 額面位ノ分娩經過 (二)

- 57 額面位排臨
- 58 額面位ノ異常週轉ニヨル分娩停止
- 59 前額位ノ際兒頭排臨
- 60 臀位第一體向第一分類
- 61 臀位第二體向第二分類
- 62 左第一臀位ニ於ケル臀部ノ骨盤入口ニ進入スル所
- 63 左第一臀位ニ於ケル臀部排臨
- 64 左臀位、肩胛橫徑ハ骨盤出口ノ縱徑線ヲ通過ス
- 65 後續兒頭ノ尋常通過方式
- 66 不全足位
- 67 骨盤端位挽出法內景
- 68 骨盤端位挽出法 (一)
- 69 骨盤端位挽出法 (二)
- 70 骨盤端位挽出法 (三)
- 71 骨盤端位兒頭分娩 (フアイト、スメリイ氏方法)
- 72 骨盤端位兒頭ノ挽出法 (一)
- 73 骨盤端位兒頭ノ挽出法 (二)

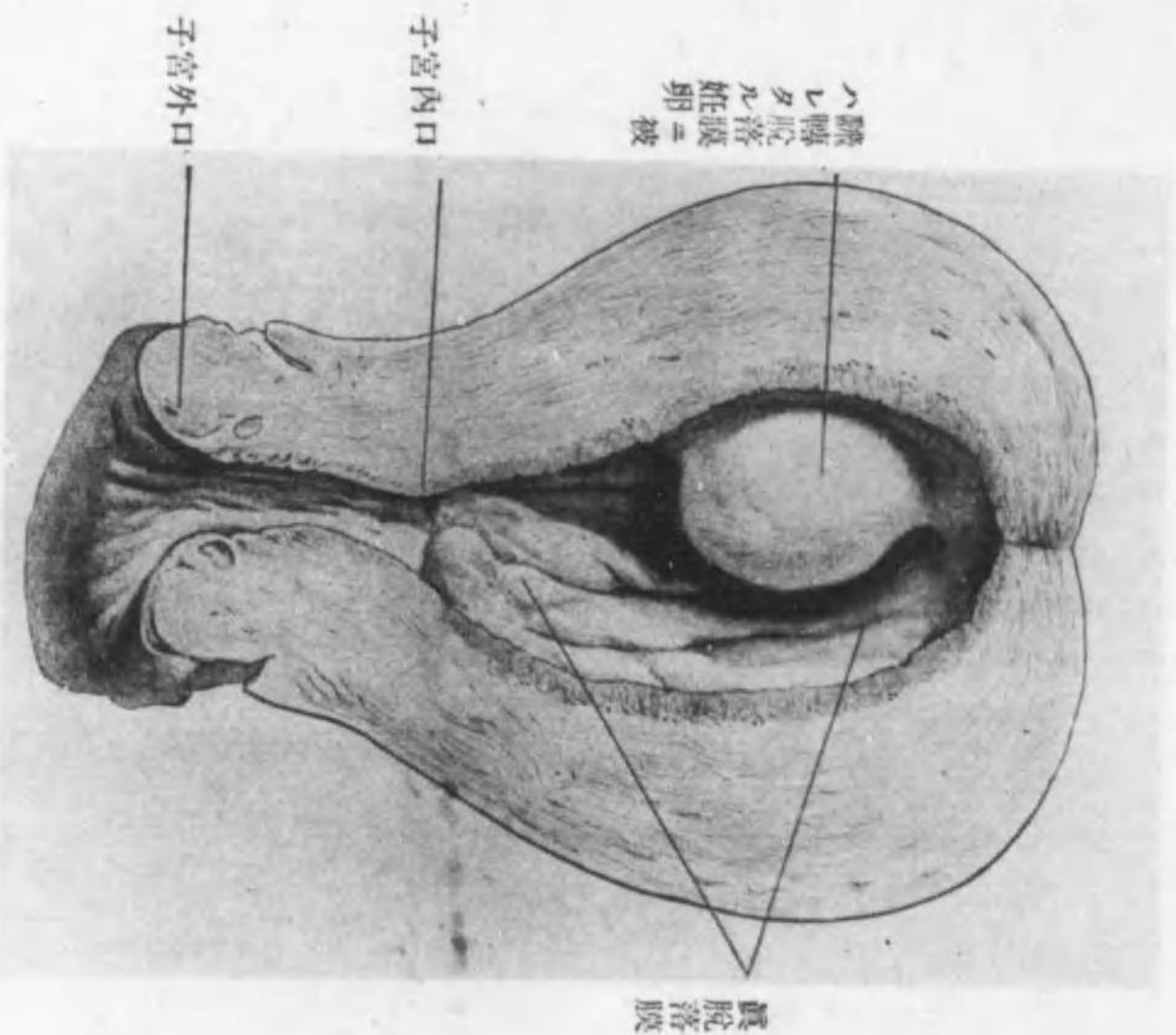
異常ノ卷

- 74 妊娠子宮後屈縮頓(五ヶ月)
- 75 懸垂腹
- 76 葡萄狀鬼胎及胎盤ノ部分的粘液腫
- 77 破潰葡萄狀鬼胎ヲ有スル子宮
- 78 臍帶異常
- 79 異常部位妊娠
- 80 骨盤ノ異常
- 81 診斷的骨盤前後徑線測定法
- 82 肩胛位
- 83 遷延性橫位

- 84 重屈體ニテノ分娩
- 85 自己産出
- 86 臍帶脱出
- 87 前置胎盤
- 88 膈及翻轉子宮全脱出

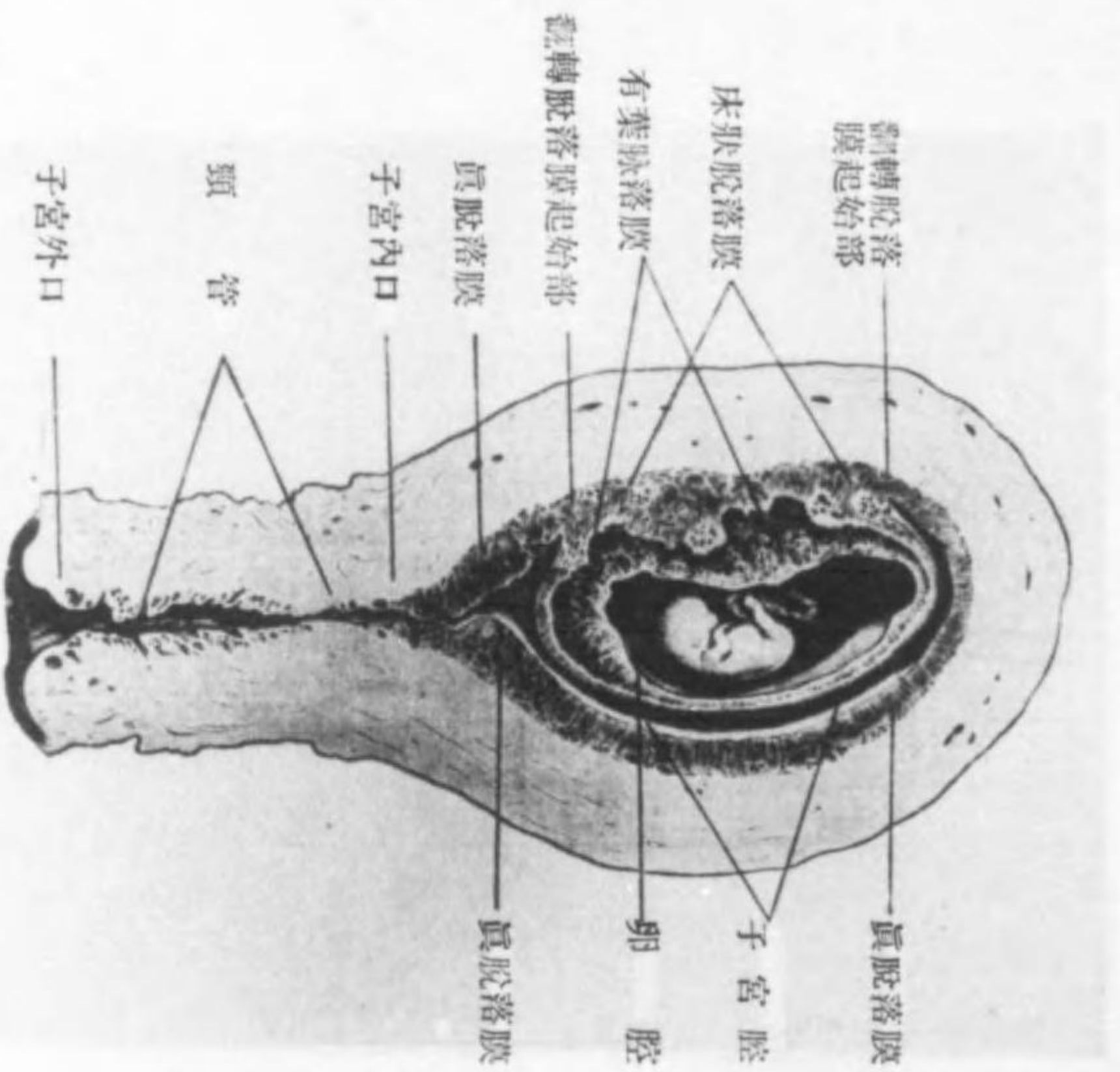
附 錄

- 89 女子骨盤ノ徑線
- 90 右髖骨外面
- 91 右髖骨内面
- 92 右髖骨側面
- 93 薦骨前面
- 94 薦骨後面
- 95 薦骨上面及側面 (付尾椎骨)
- 96 女子外陰部
- 97 女子骨盤内臟器
- 98 女子骨盤内生殖器正中斷
- 99 前上方ヨリ見タル女子骨盤内臟器

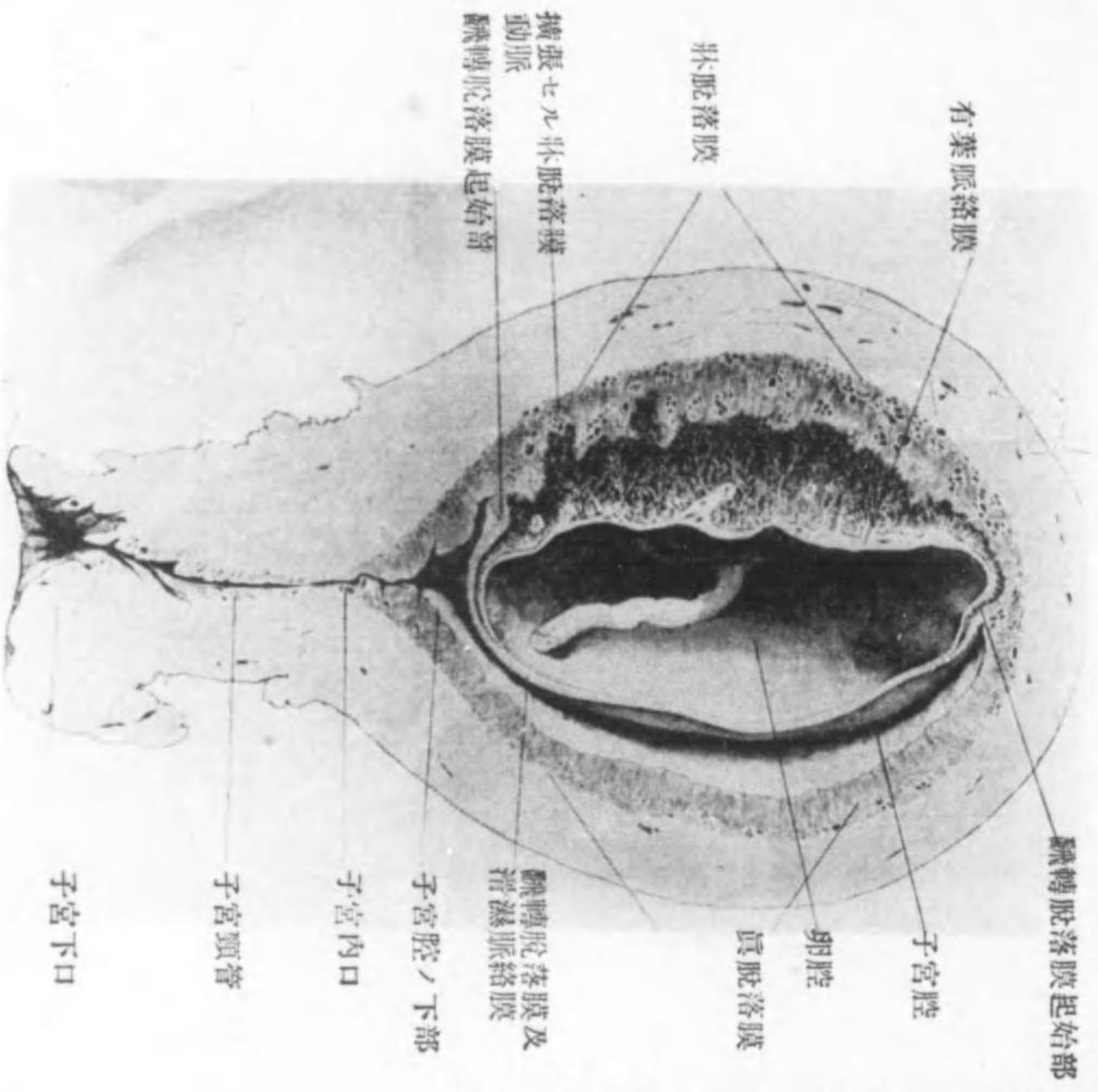


妊娠第四週ニ於ケル妊卵ヲ有スル子宮
矢狀斷面(自然大)

第一篇第二章(受胎セル卵子ノ變化)參照



妊娠ニケ月ノ終リニ於ケル如卵ヲ有セル子宮
矢狀斷面(自然大ノ凡ツキ)



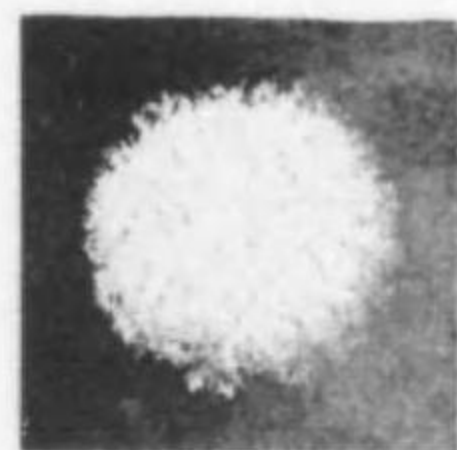
妊娠三ヶ月ノ終ニ於ケル妊娠卵ヲ有セル子宮
矢狀斷面(自然大ノ約三分ノ三)

妊卵ノ圖

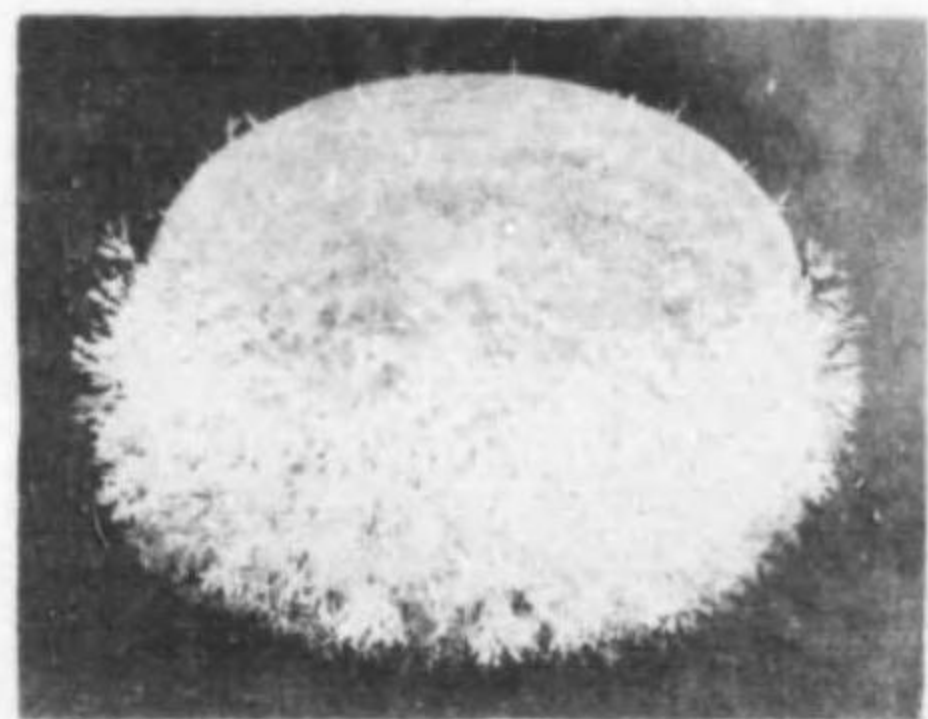
二ヶ月ノ終
リノ卵



約四週間卵

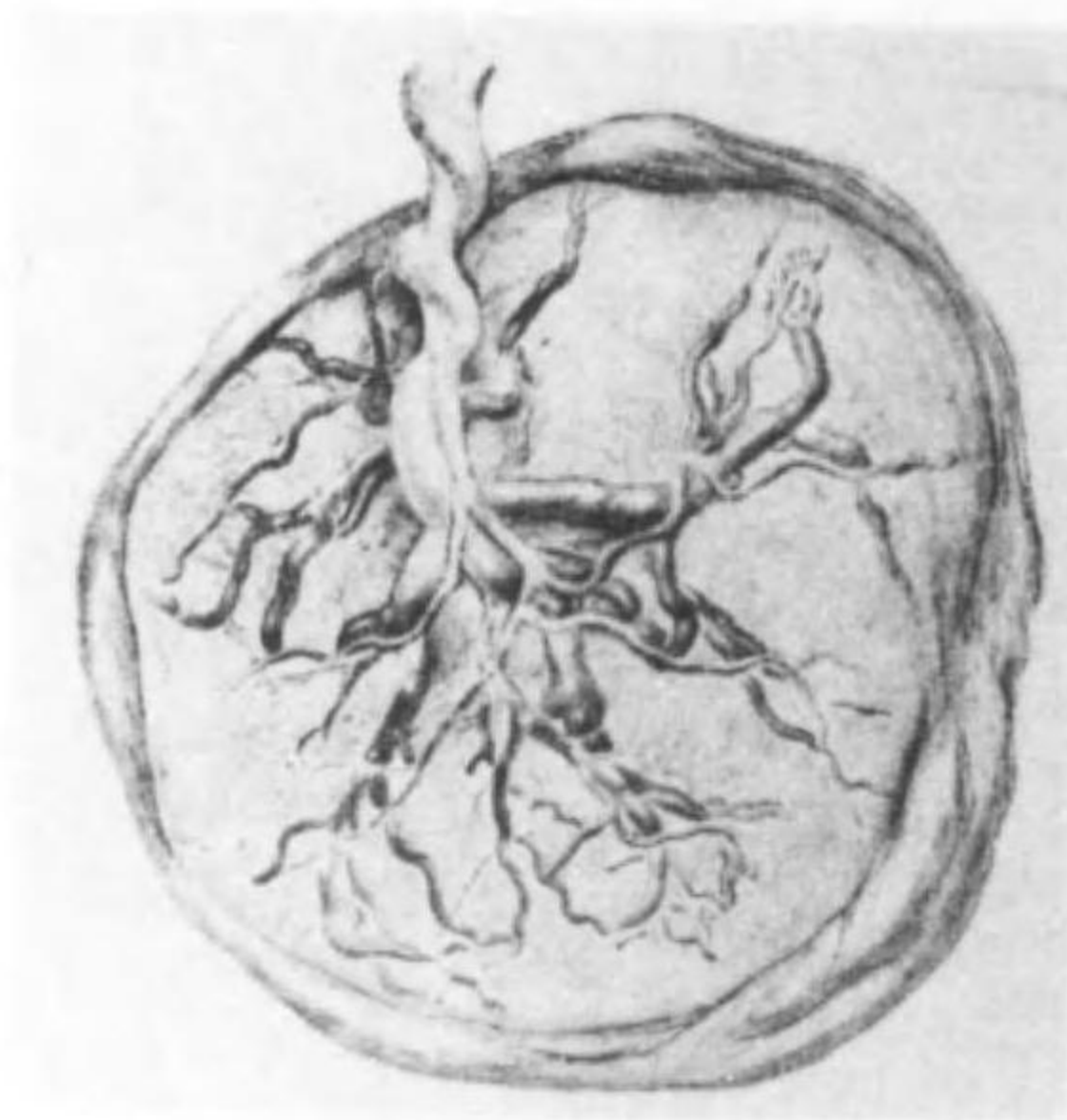

各卵ハ(長)大ニシテ
子宮壁ヨリ(脱落膜ヨ
リ)剝離シタルモノニ
テ絨毛膜ノ外面絨毛
ヲ見ル

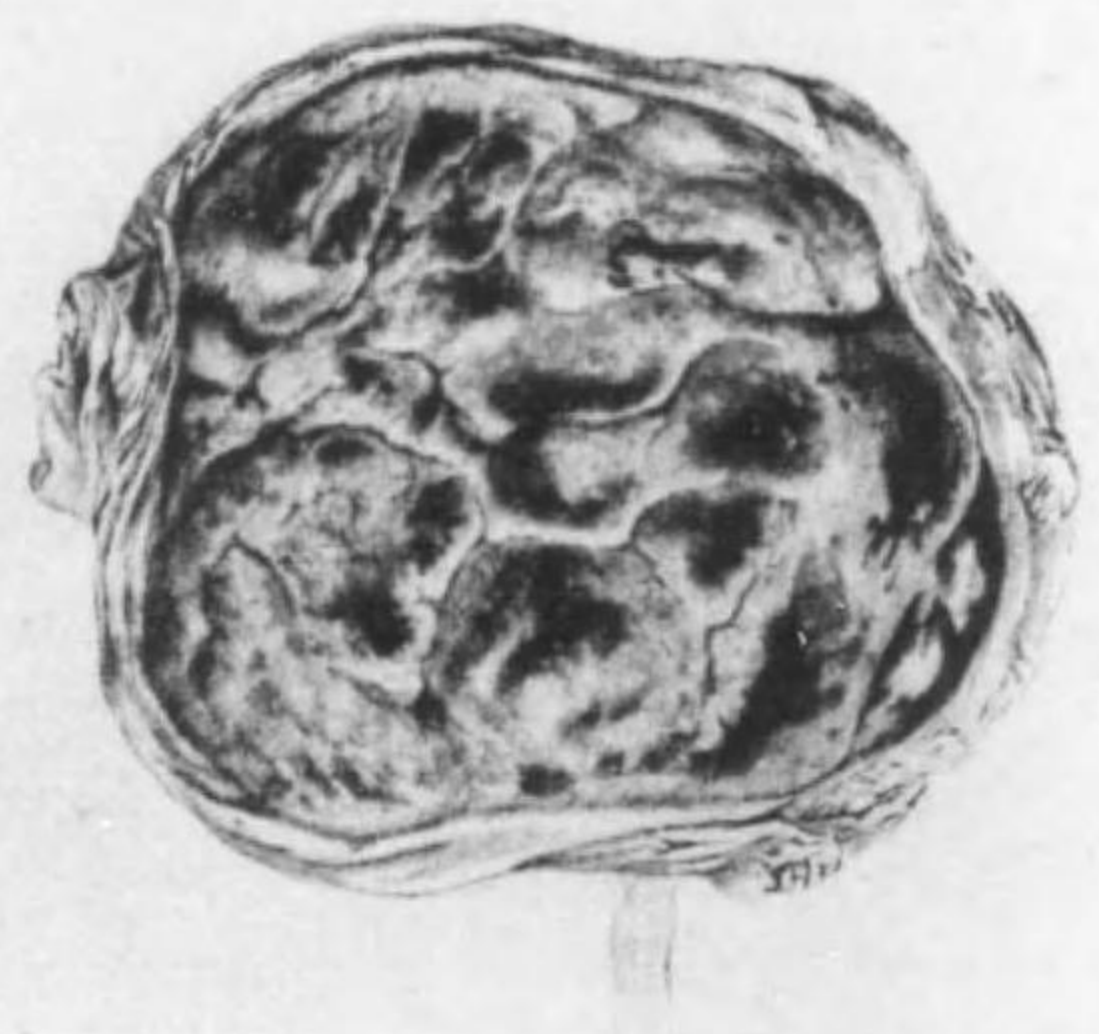

三ヶ月卵

産婆學正規ノ卷
第一篇第三章(卵腸)參照



胎兒面ヨリ見タル尋常胎盤

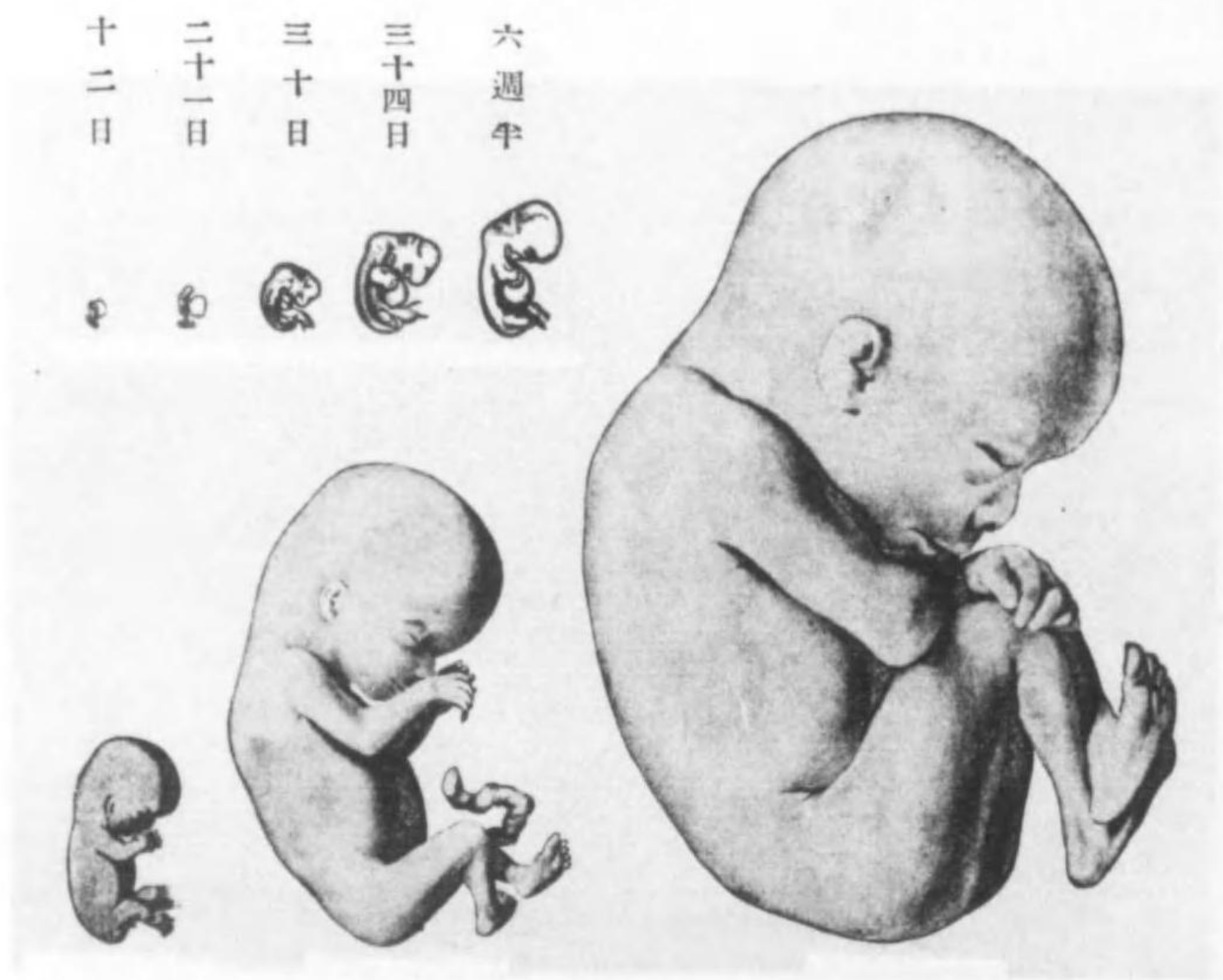

母體面ヨリ見タル尋常胎盤

產婆學正規ノ卷
第一篇第六章(胎盤)參照

産婆學正規ノ卷

第一篇第七章(胎兒各月ノ徴候)參照

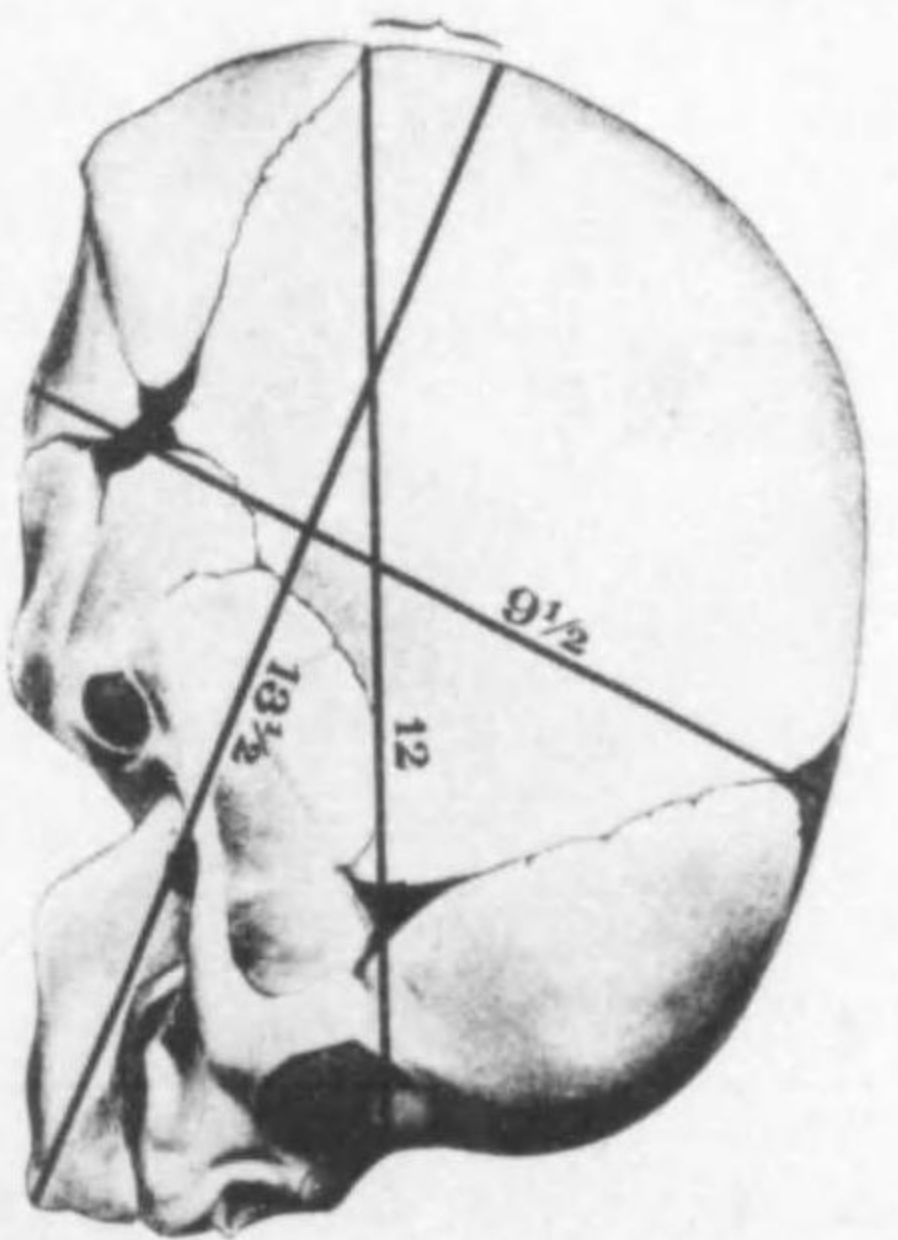


二ヶ月ノ終
(六十日)

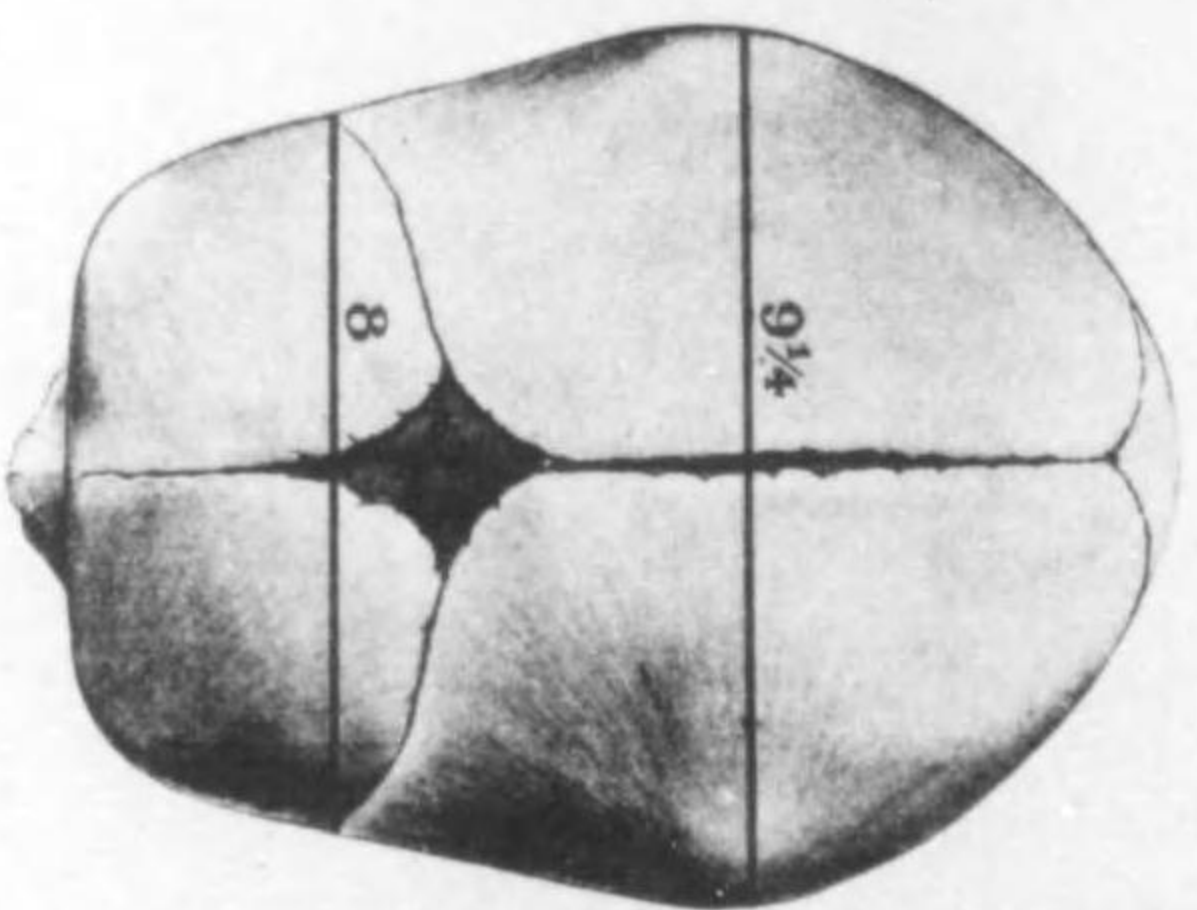
三ヶ月ノ終

四ヶ月ノ終

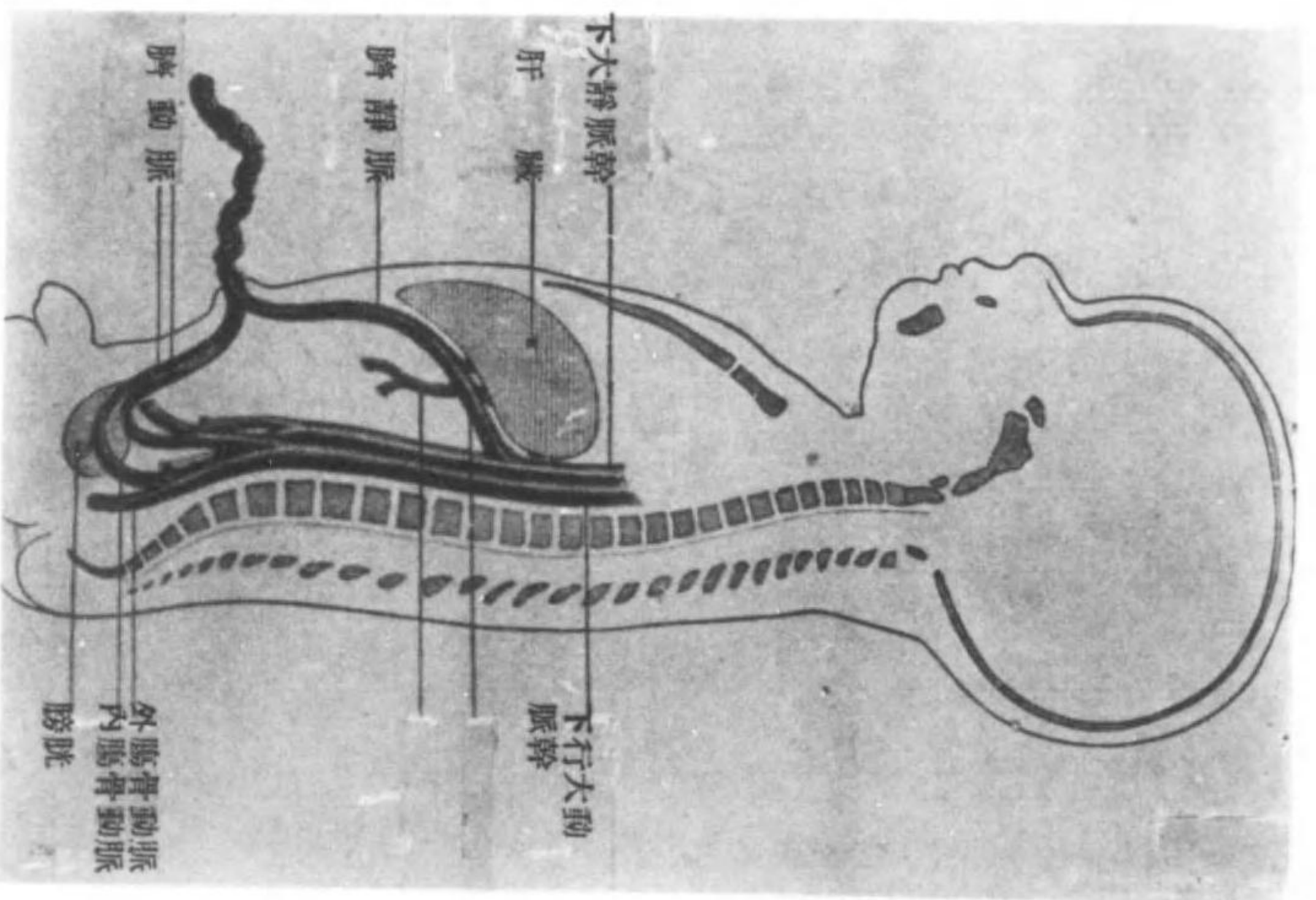
妊娠初四ヶ月間ニ於ケル人類胎兒ノ形態(自然ノ五分ノ三大)



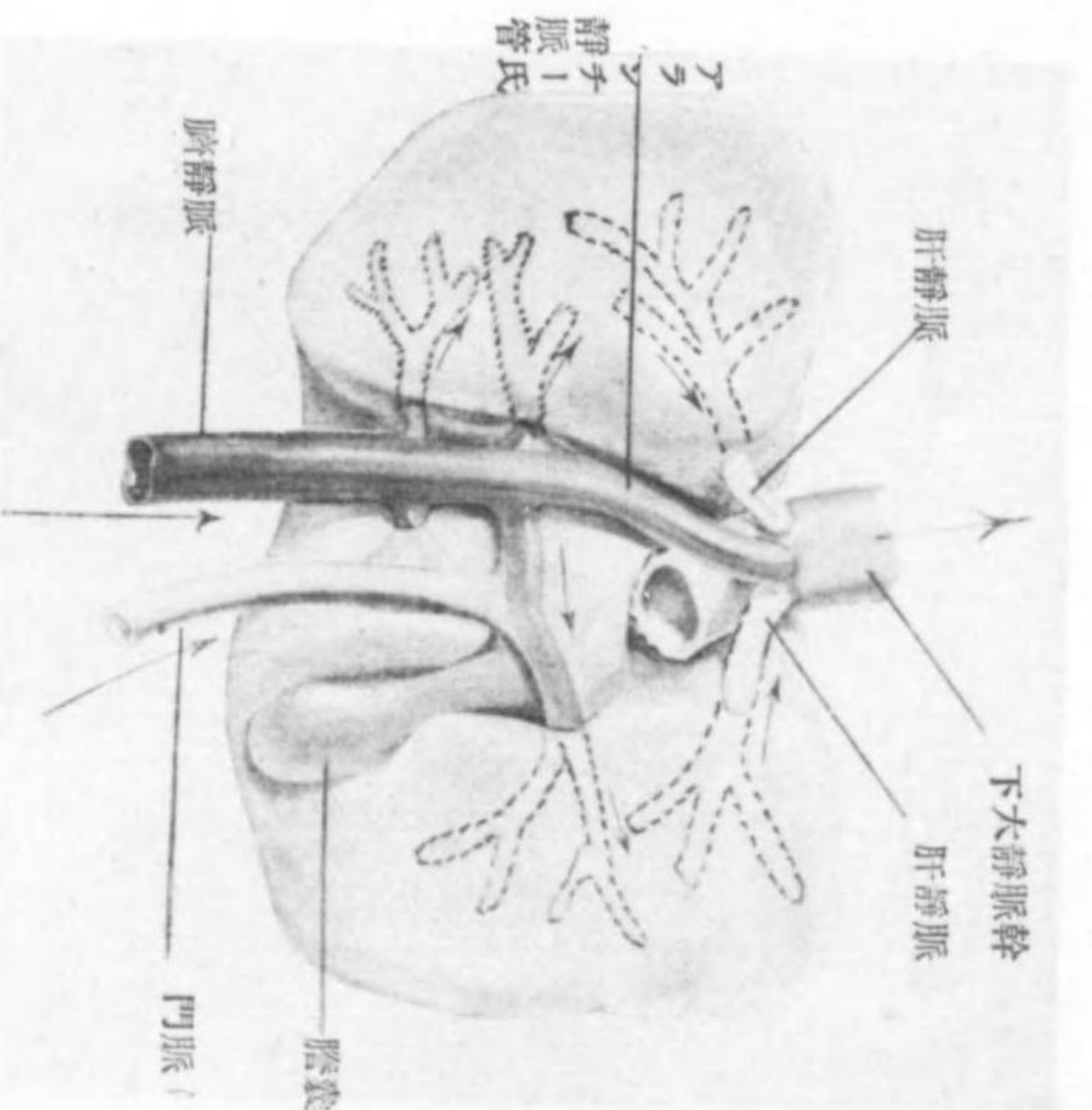
初生兒頭蓋側面



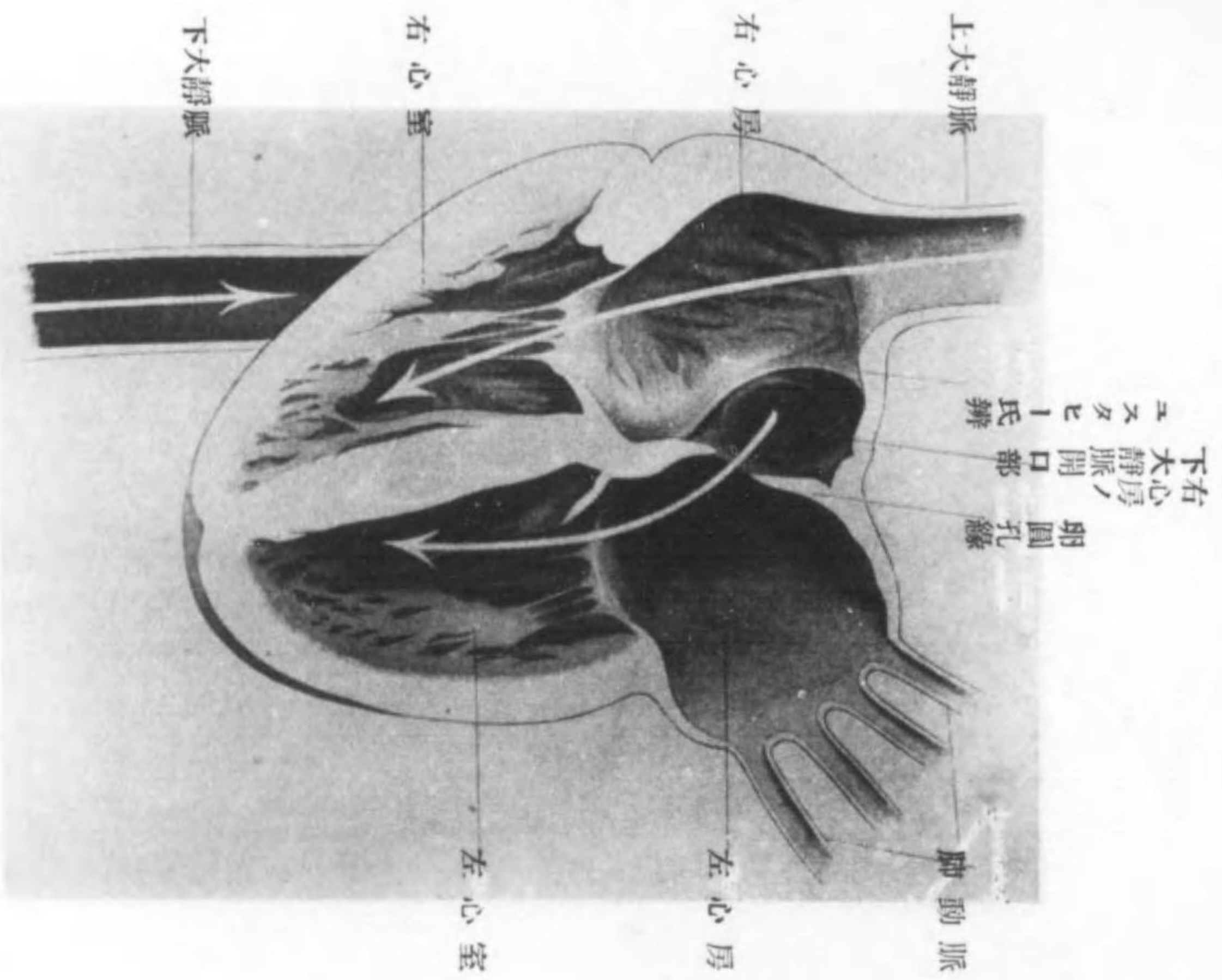
初生兒頭蓋(上方ヨリ見ル)



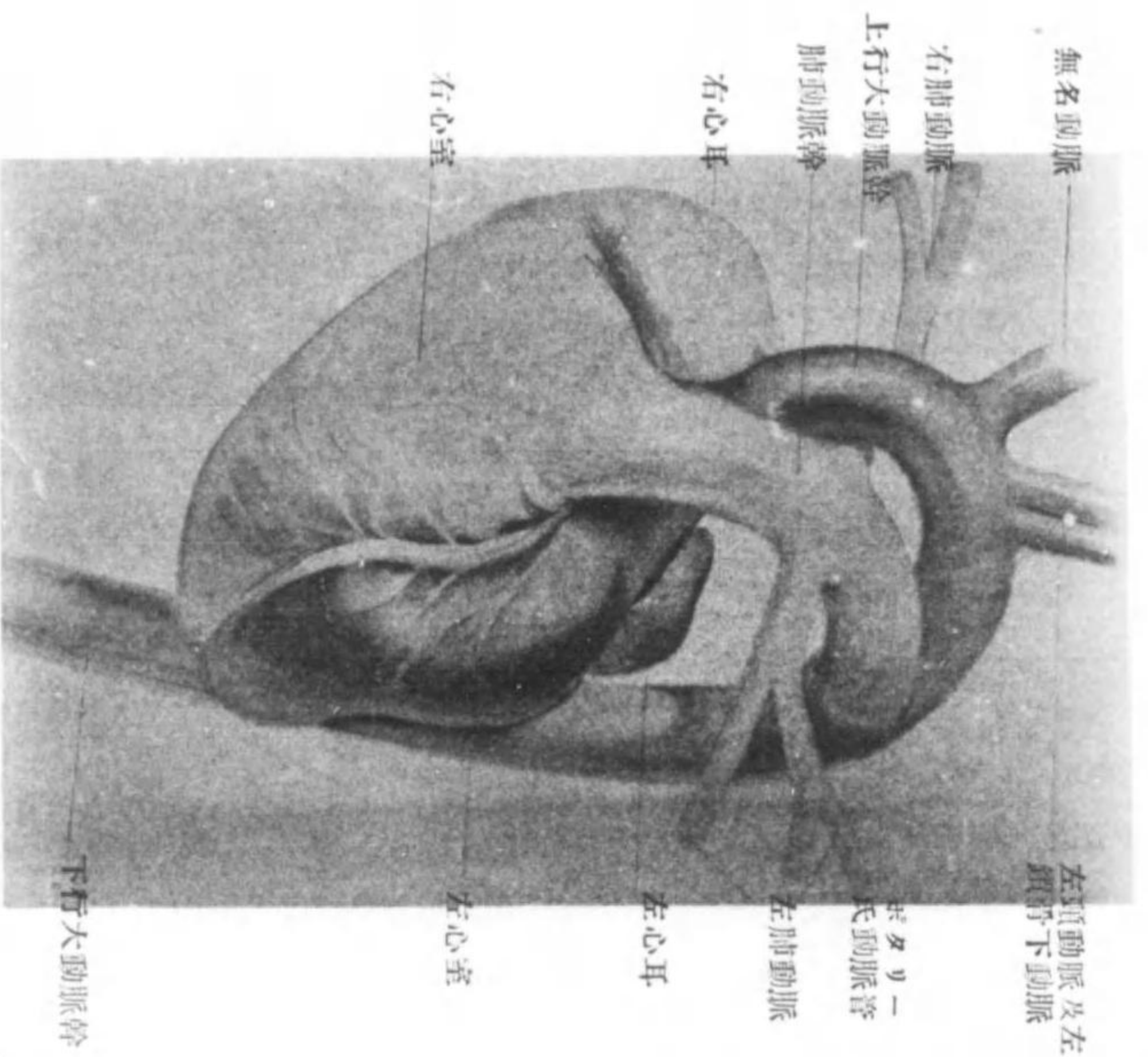
胎兒体内ノ臍血管ノ循環經路



胎兒肝臟ニ出入スル血管ヲ示ス

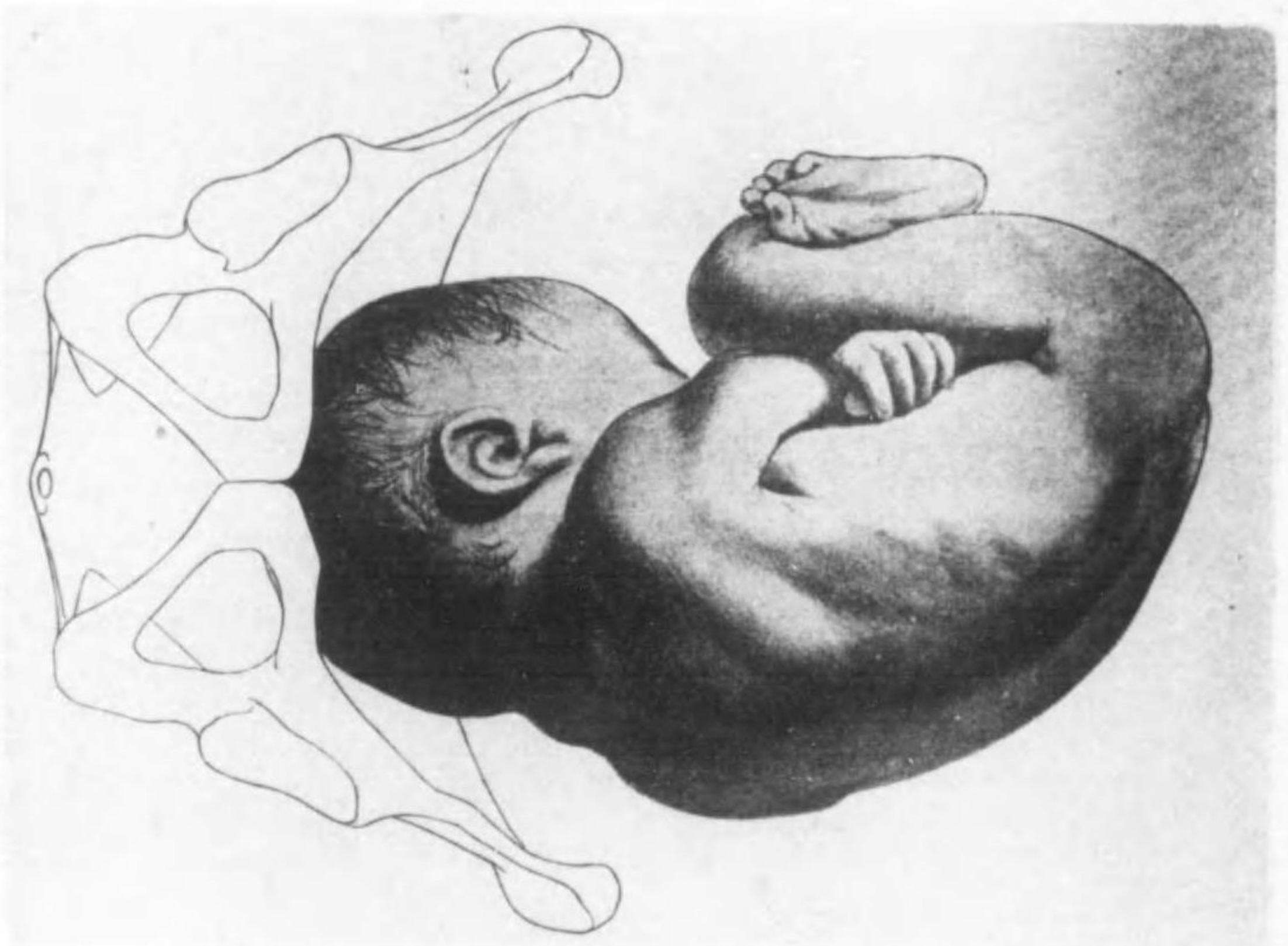


胎兒心臟ノ心室擴張時=血液ノ心室=進入スル狀態



收縮時ニ於ケル胎兒心臟ヲ示ス

第一篇第十二章(子宮內胎兒ノ位置體向及體勢)參照



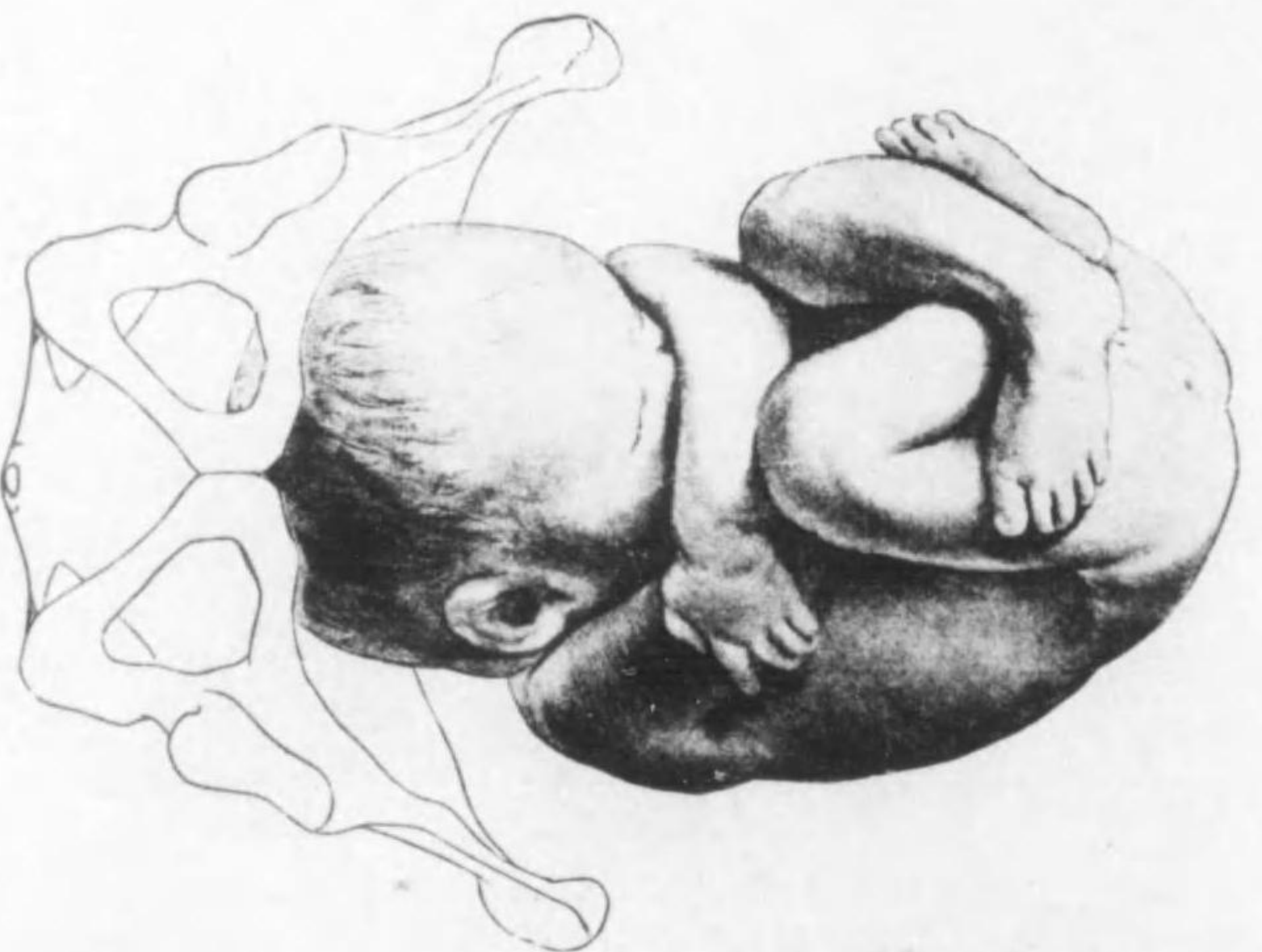後頭位、第一體向、第一(背前)分類

或ハ簡單ニ

第一背前後頭位

或ハ

左前後頭位



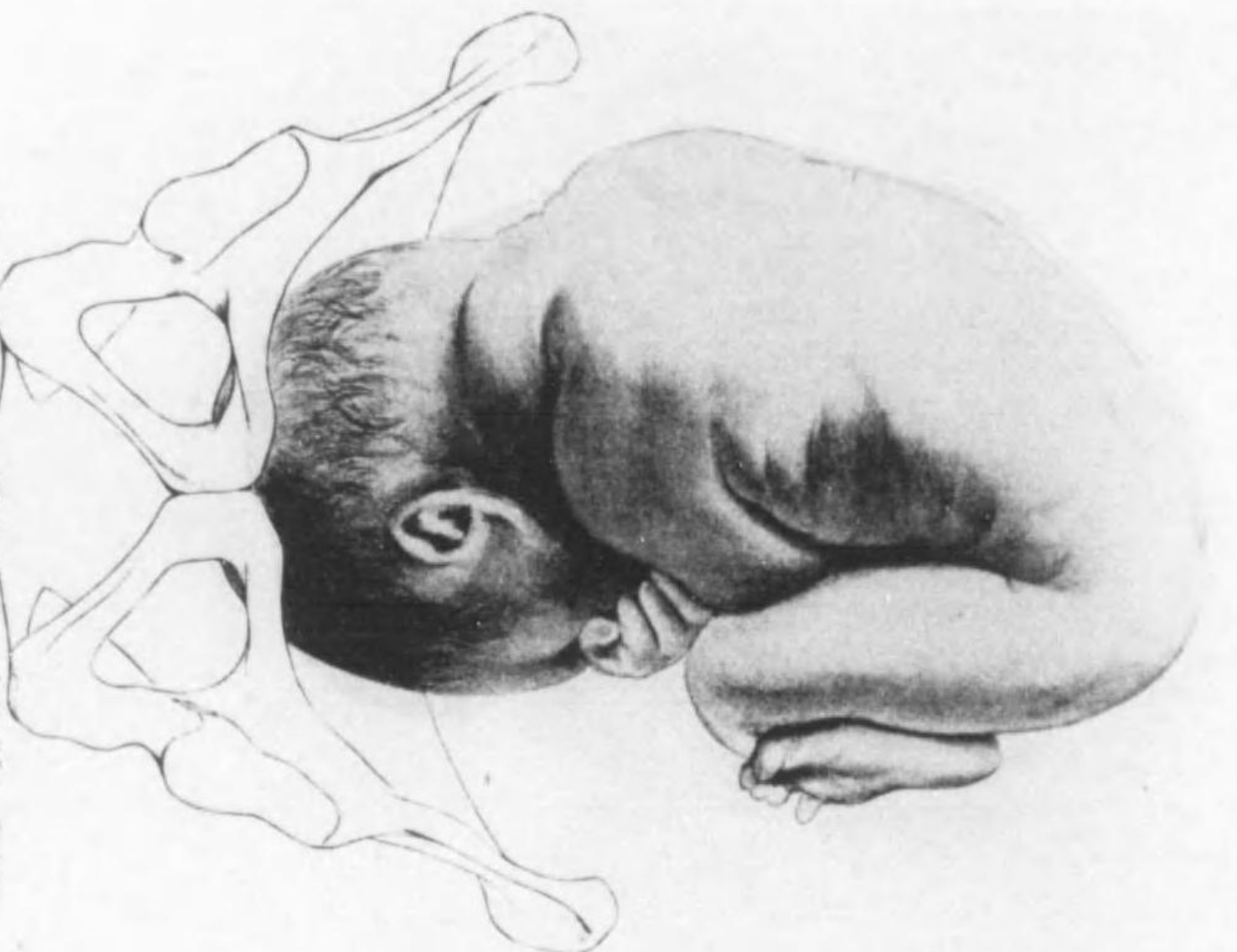
後頭位、第一體向 第二(背後)分類

或ハ簡單ニ

第一背後後頭位

或ハ

左背後頭位

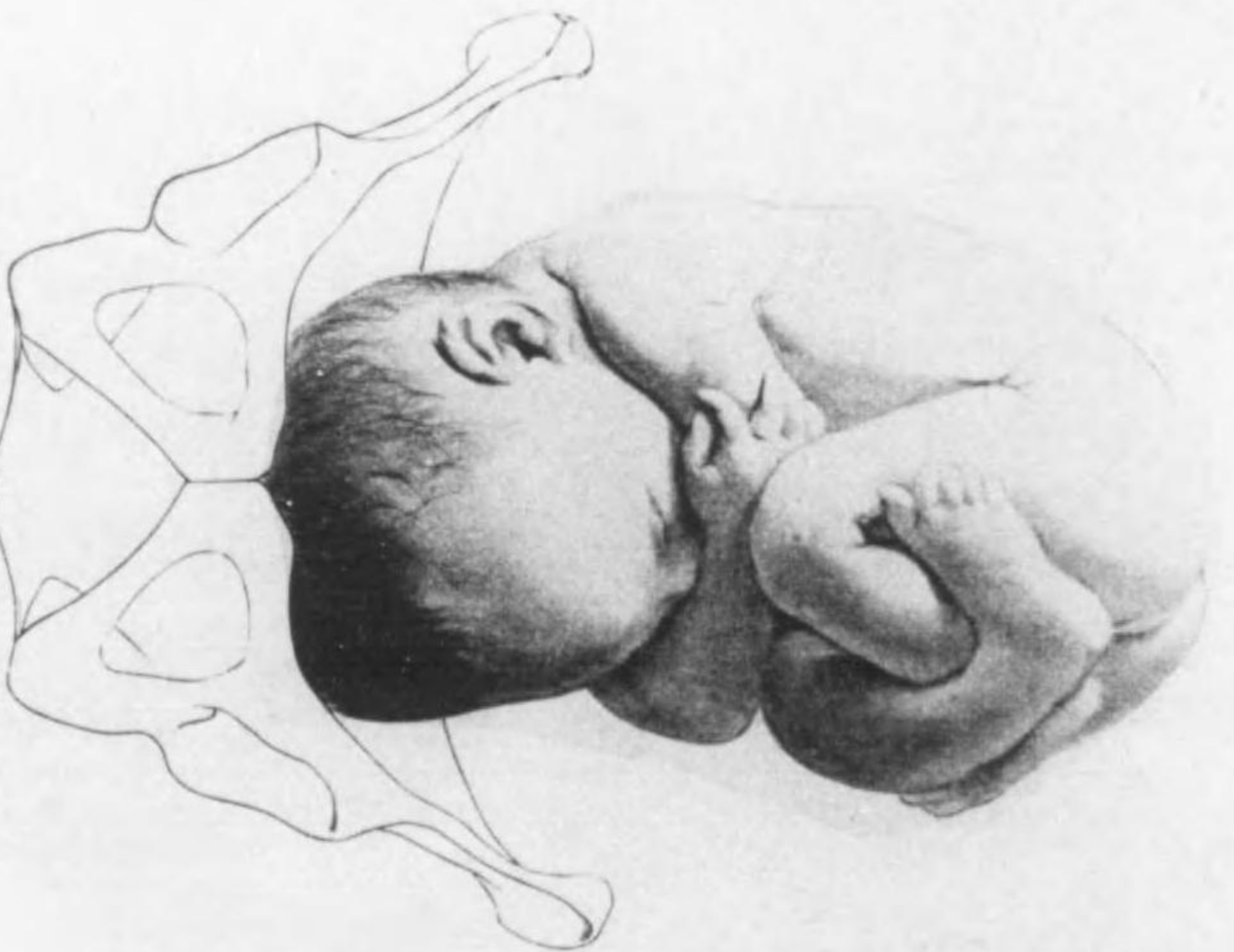

後頭位、第二體向、第一(背前)分類

或ハ簡單ニ
第二背前後頭位

或ハ

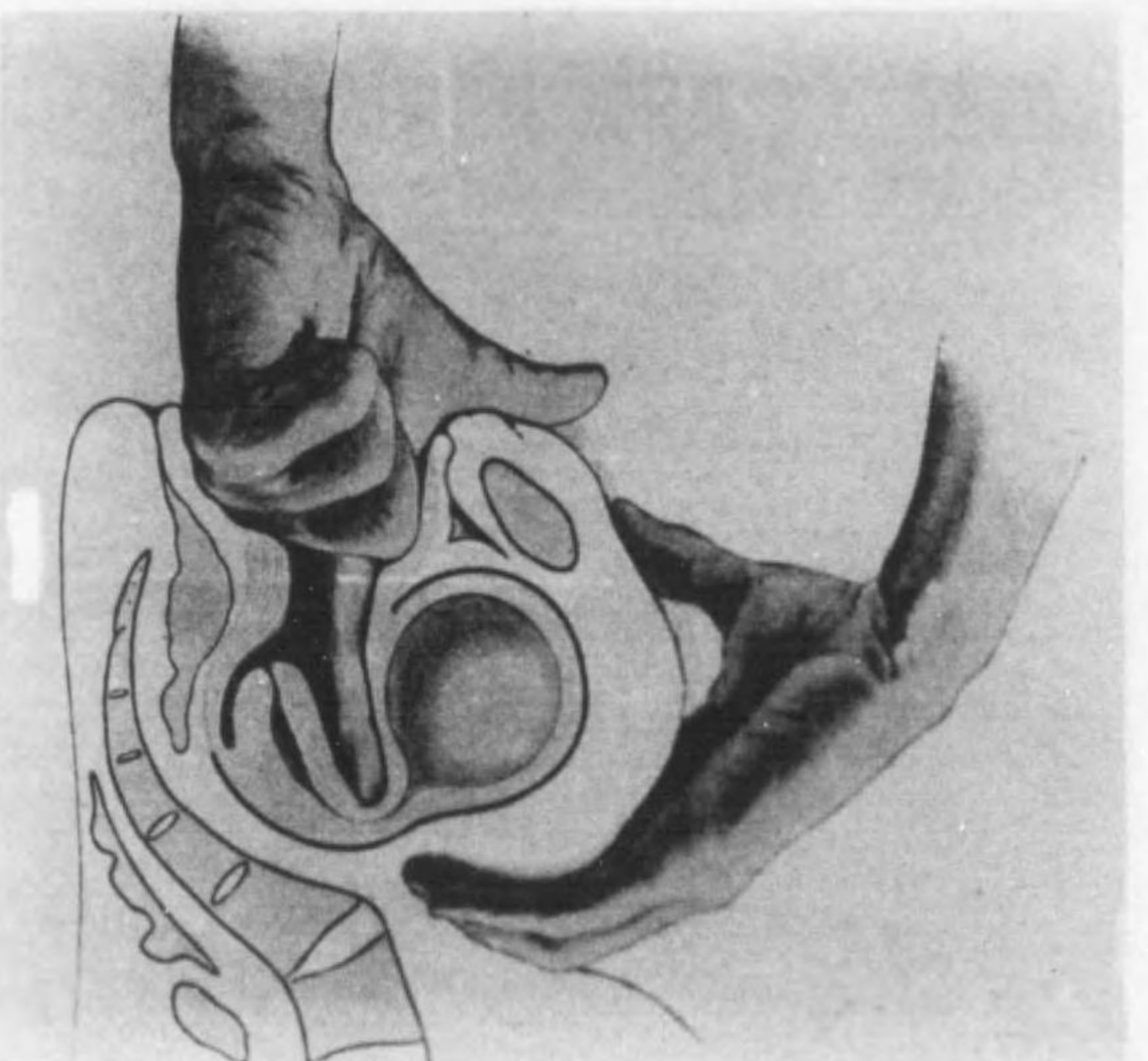
右前後頭位



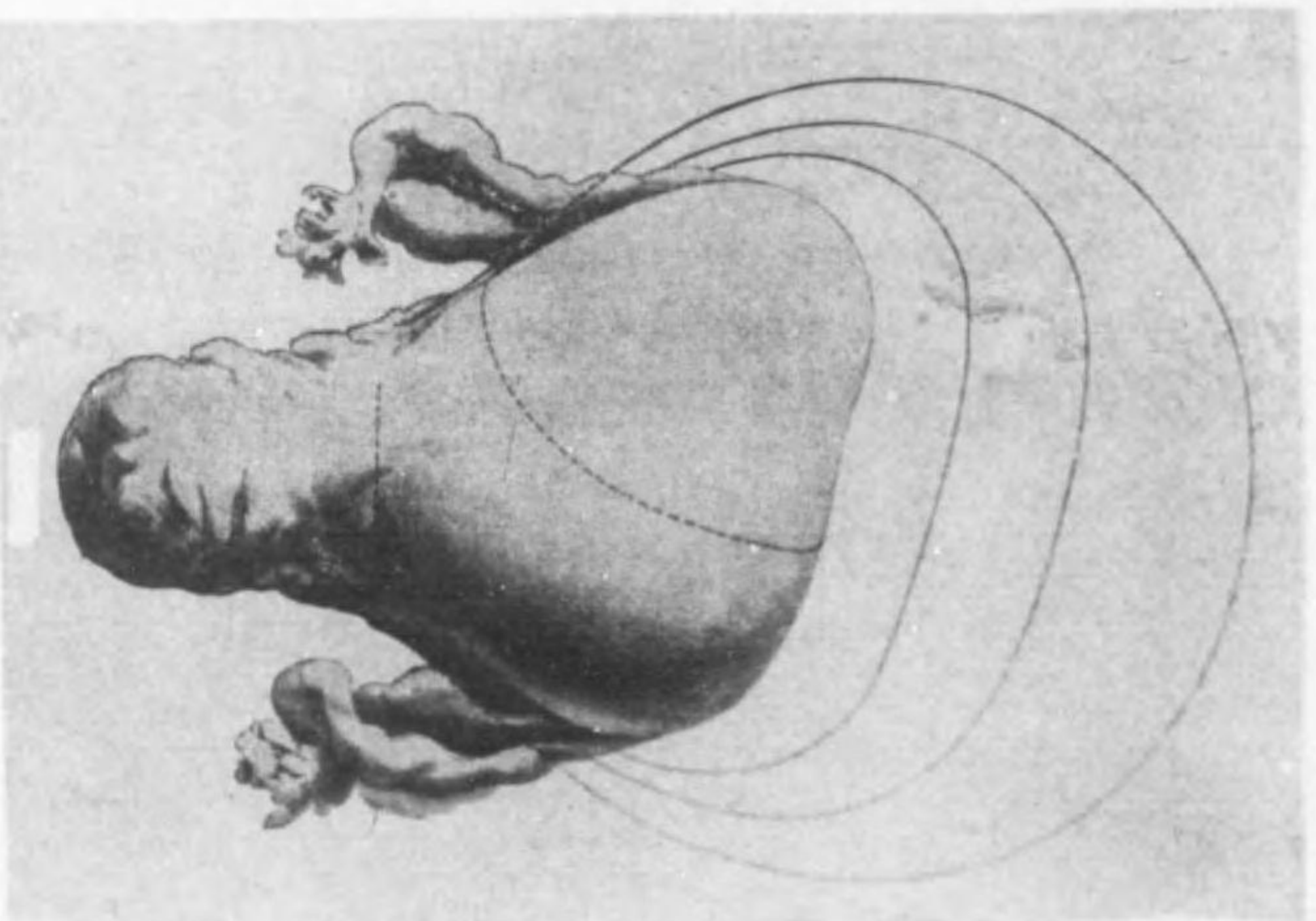
後頭位、第二體向第二(背後)分類

或ハ簡單ニ
第二背後後頭位

或ハ
右後後頭位



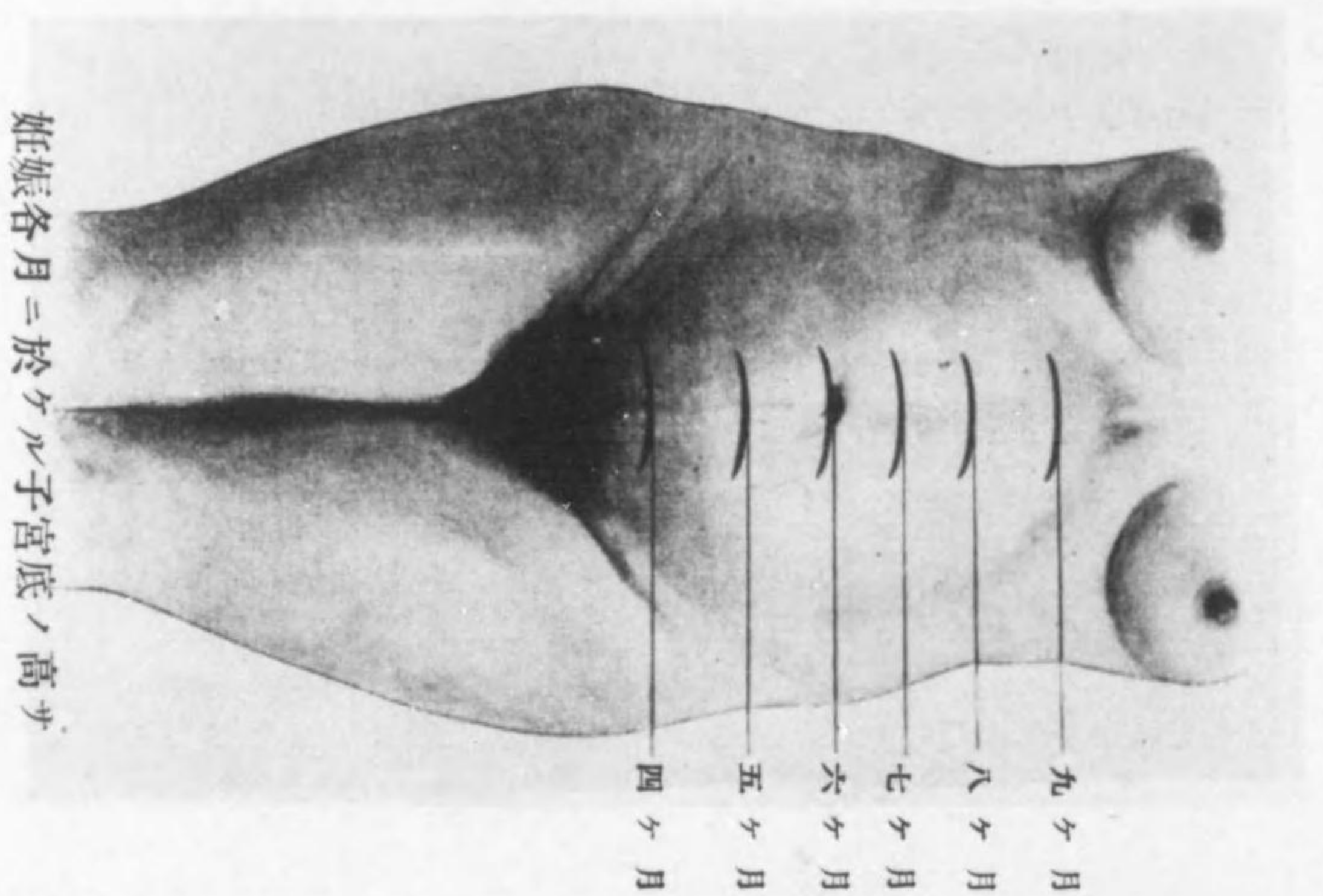
ヘガール氏妊娠徴候



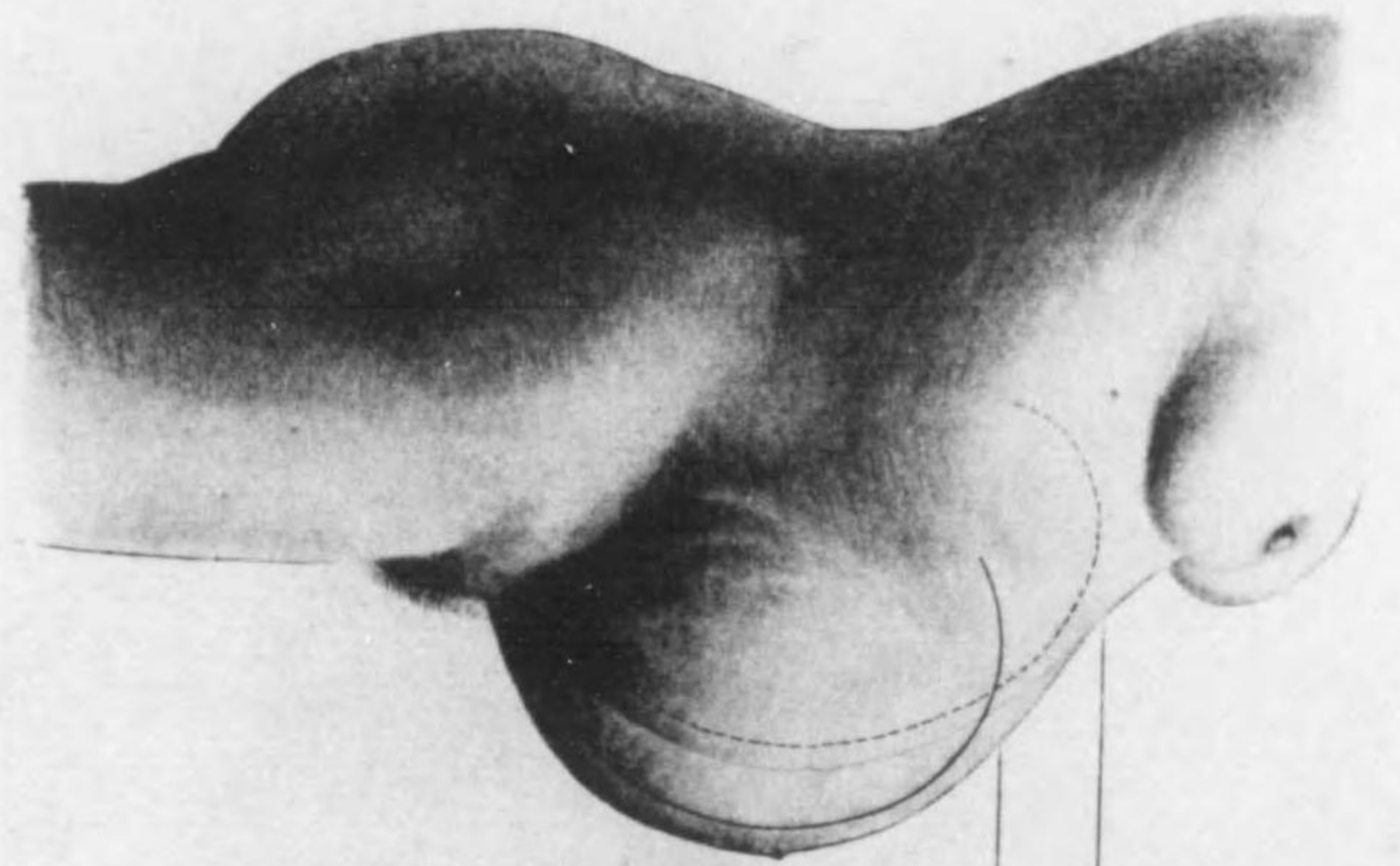
ピヌカツエツク氏徵候

(後方ヨリ見タル妊娠三ヶ月ノ子宮約自然大)
卵ハ左側喇叭管角ニ占居シ、斜ノ點線ハ胎盤ノ境界、横ノ
點線ハ卵ノ下端ヲ現ハシ、上方ノ黑線ハ妊娠月ヲ重ヌルニ
從ヒ子宮ノ球狀ニ變ズルノ狀ヲ示ス

第一篇第十六章(妊娠ノ徵候)參照

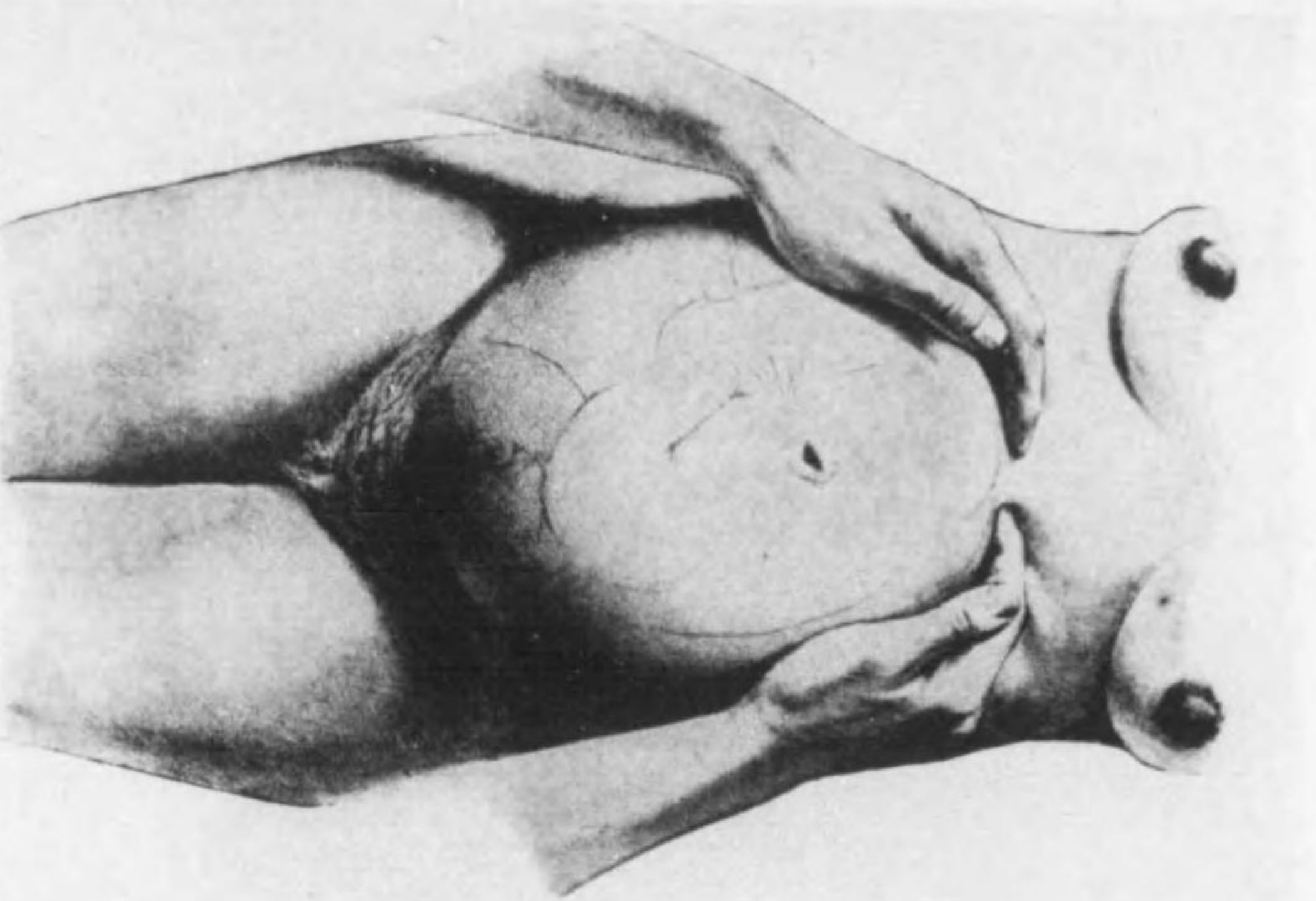


卅六週
卅四週



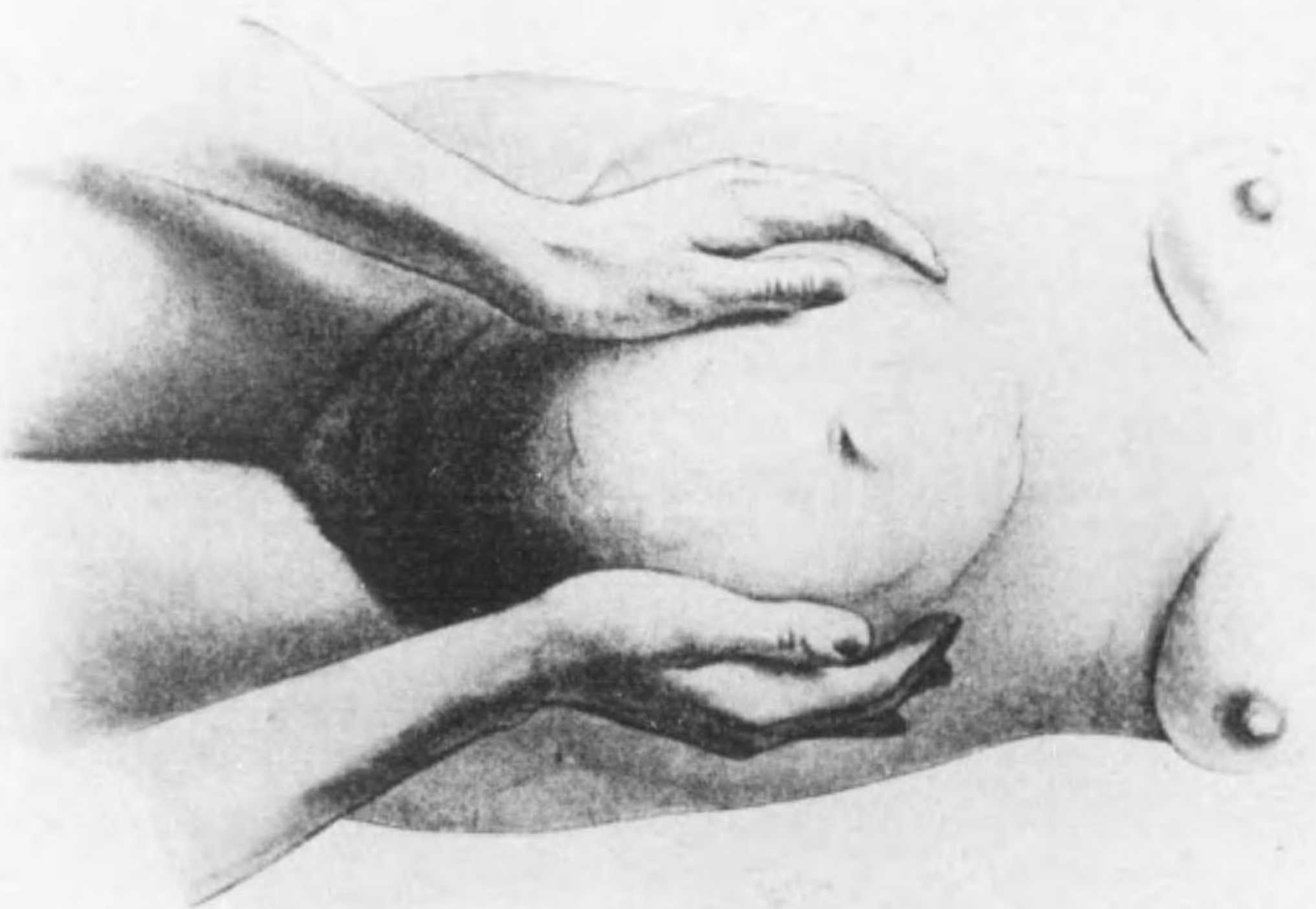
妊娠第九及第十ヶ月末ニ於ケル

子宮底ノ高サ



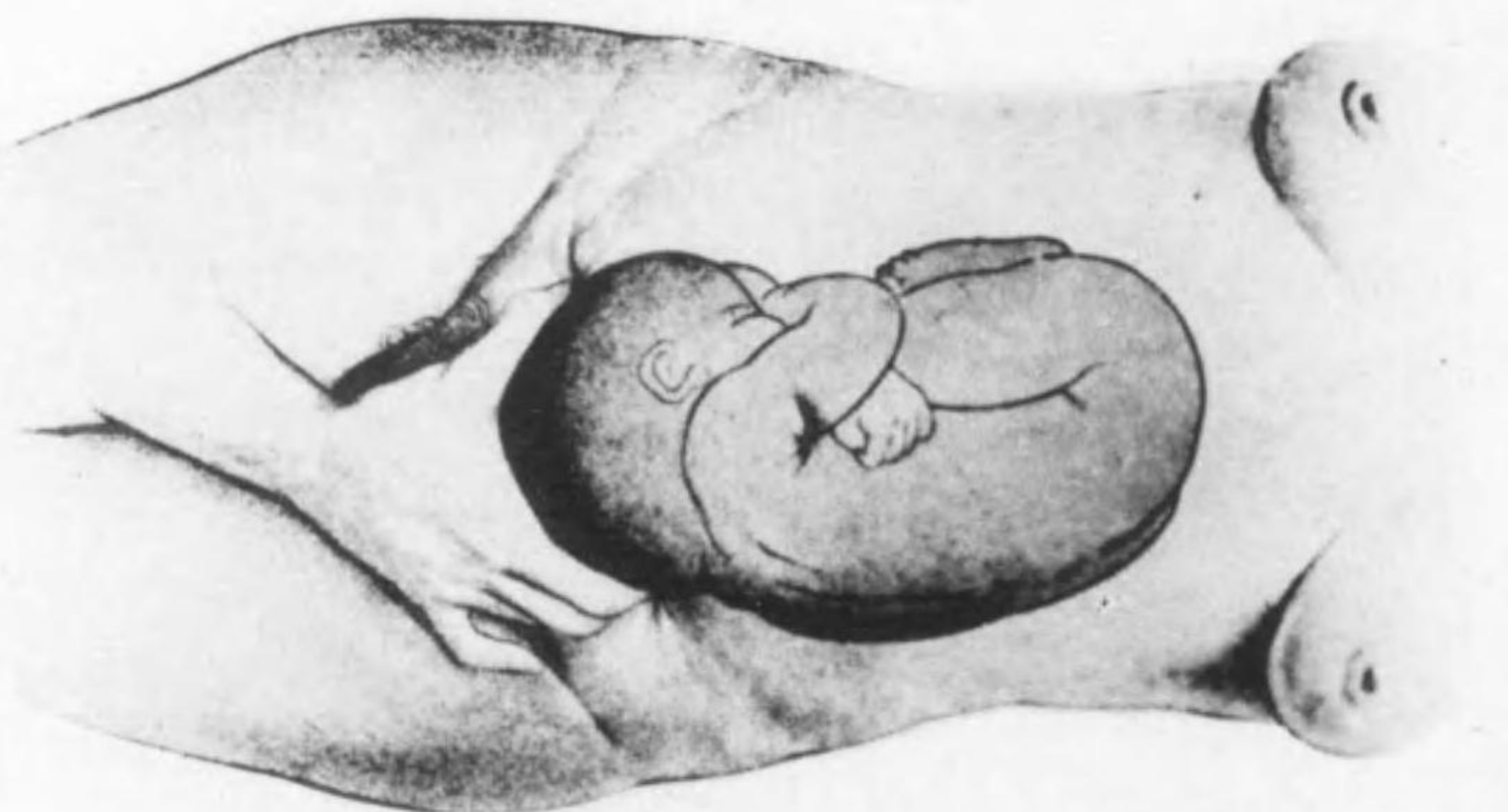
子宮底境界ヲ定ム(第一段)

兩手ノ指ヲ揃ヘ拇指ヲ前ニ向ケテ小指側ヲ腹部ノ最モ膨隆セル部ニ置キ
子宮底ヲ滑越サス、此方法ニテ子宮底ト内臓トヲ明カニ區別シ子宮底
ノ高サヲ定メ且ツ同時ニ底内ノ胎兒體部ヲ觸診ス即普通ハ臀部アリテ
其側方ニ下腹アリ



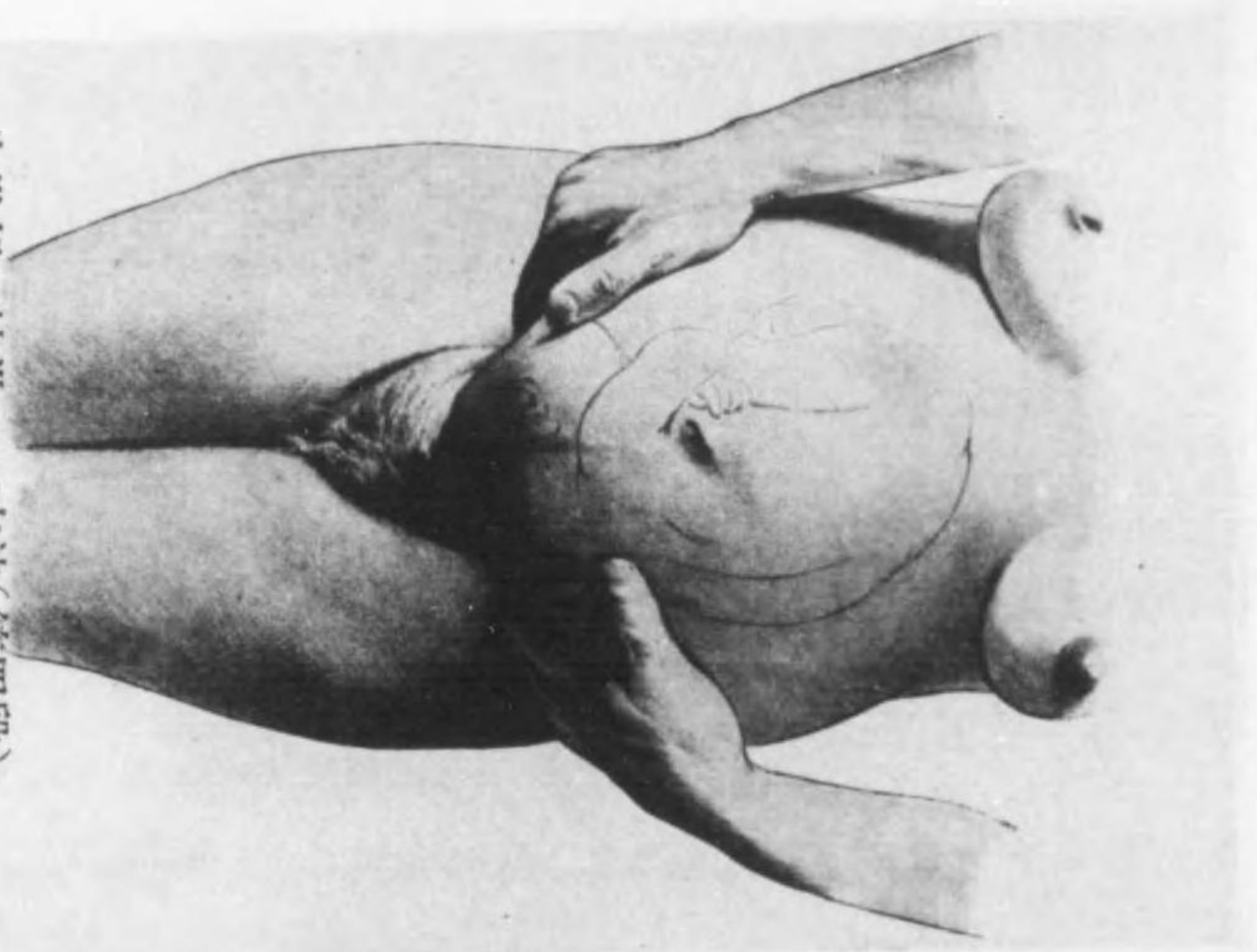
兒背ノ位置ヲ診定スル方法(第二段)

兩手ヲ子宮壁ノ兩側ニ貼シ指ニテ輕ク按打又ハ壓迫スレバ一側ニ於テハ胎兒背部ノ硬ク長キ面ヲ觸シ他面ニ於テハ胎兒小部分ト羊水トヲ含ムガ故ニ輕キ波動ヲ觸ル



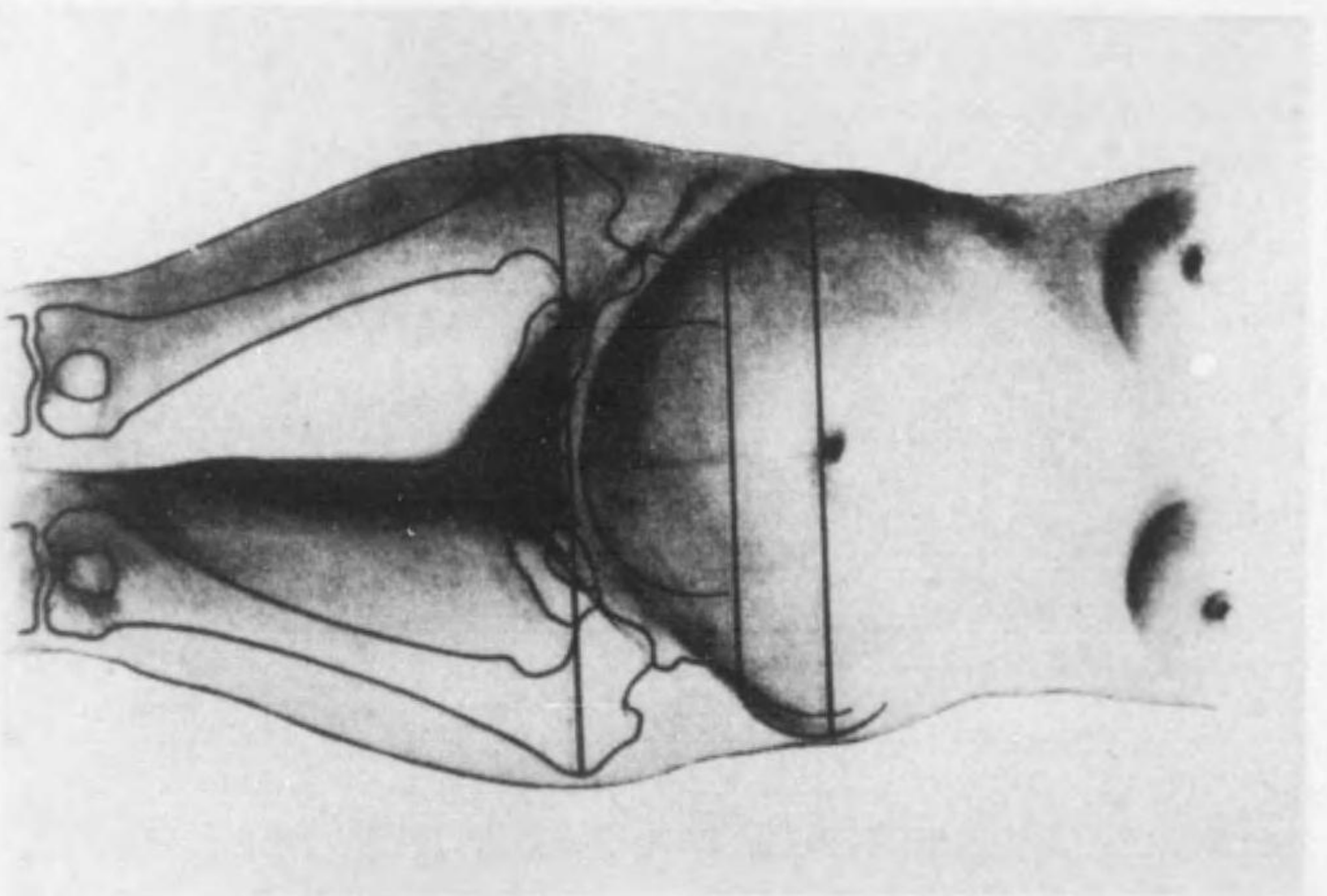
先進部、前移動性ヲ按診スル方法(第三段)

一手ノ拇指ト示指ノ間ヲ充分ニ開キ骨盤入口上ニ於テ靜ニ兩指間ニ把握スルガ如クニシテ先進部ヲ診定ス此際若シ頭部ナルトキハ硬キ球狀物ヲ觸レ其固定セザル場合ニ在リテハ兩指ヲ左右ニ動カセバ浮球感(パロツトマン)ヲ觸知ス

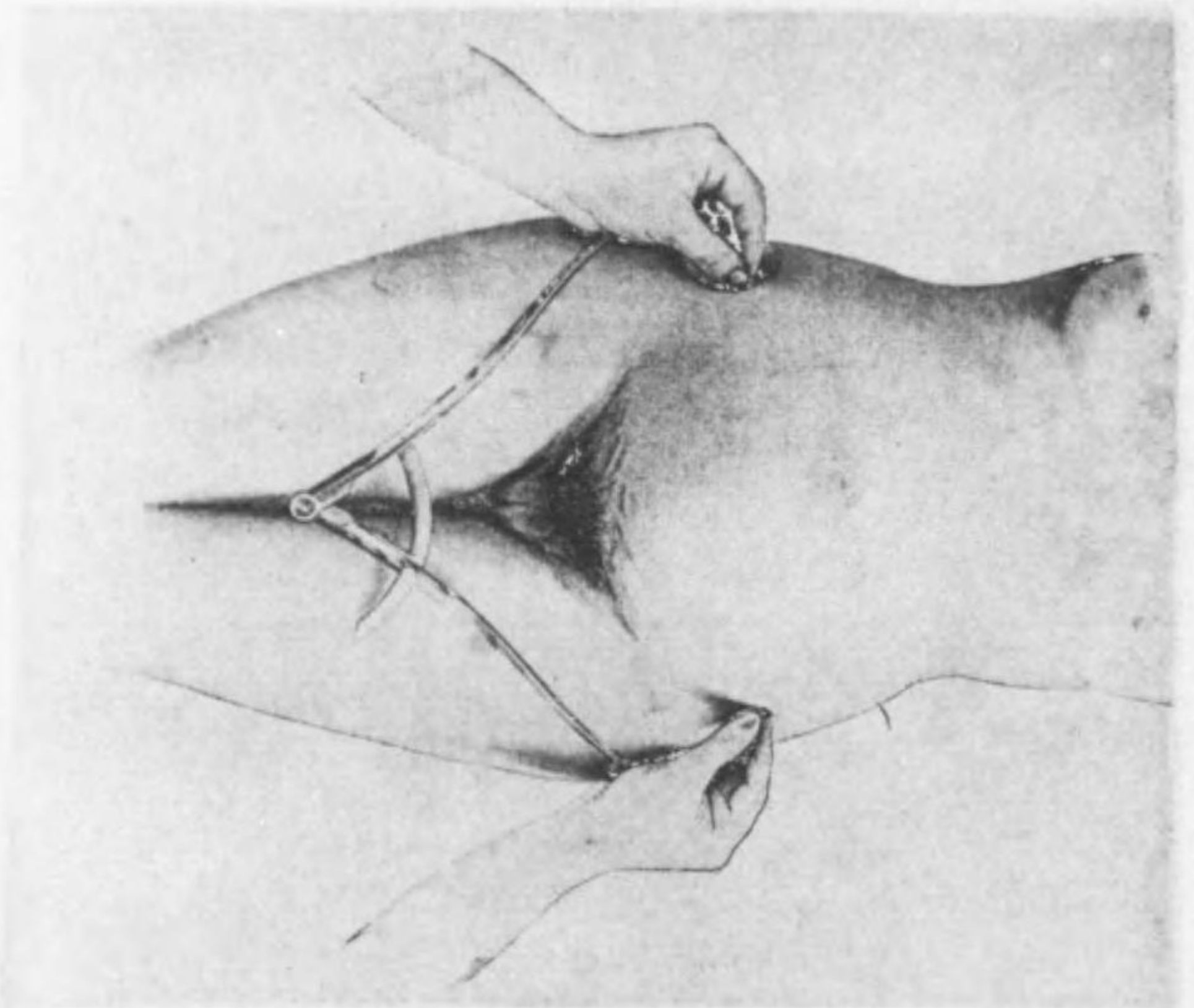


先進部ヲ按進スル方法(第四段)

兩手ノ指先ヲ下ニ向ケボウハルト靱帶ノ上方鼠蹊部ニ貼テ徐々
 ニ壓シテ骨盤入口ニ進ム其際指端ノ間ニ前腔部ヲ觸知スベシ骨
 盤入口若シ横位ノ際ニ於ケル如ク空虚ナル時ハ指端ハ深ク薦骨
 岬ノ部位マデ壓入シ得ルモノナリ



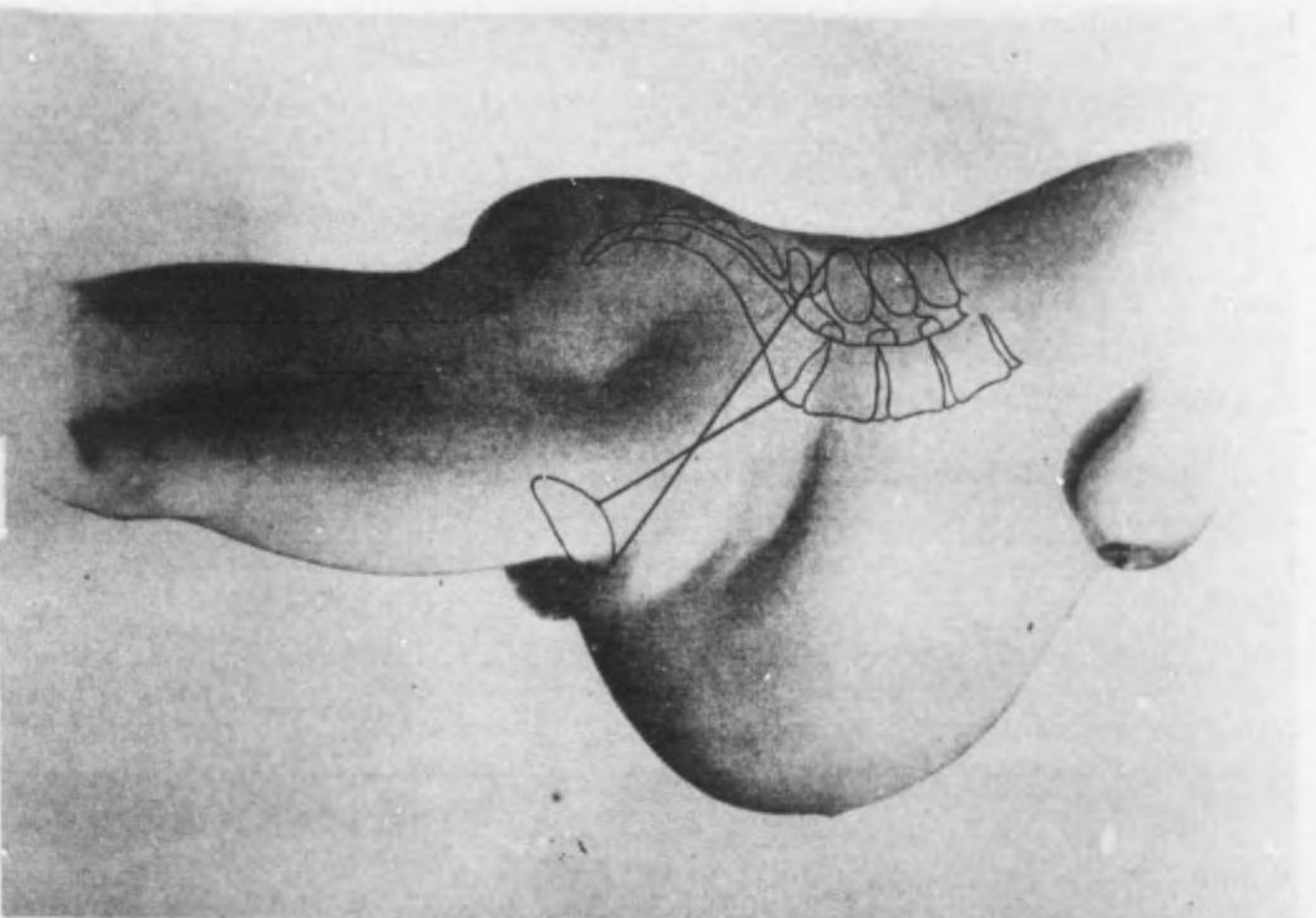
膈骨・脛間、膈骨前上棘間及大轉子間距離之關係



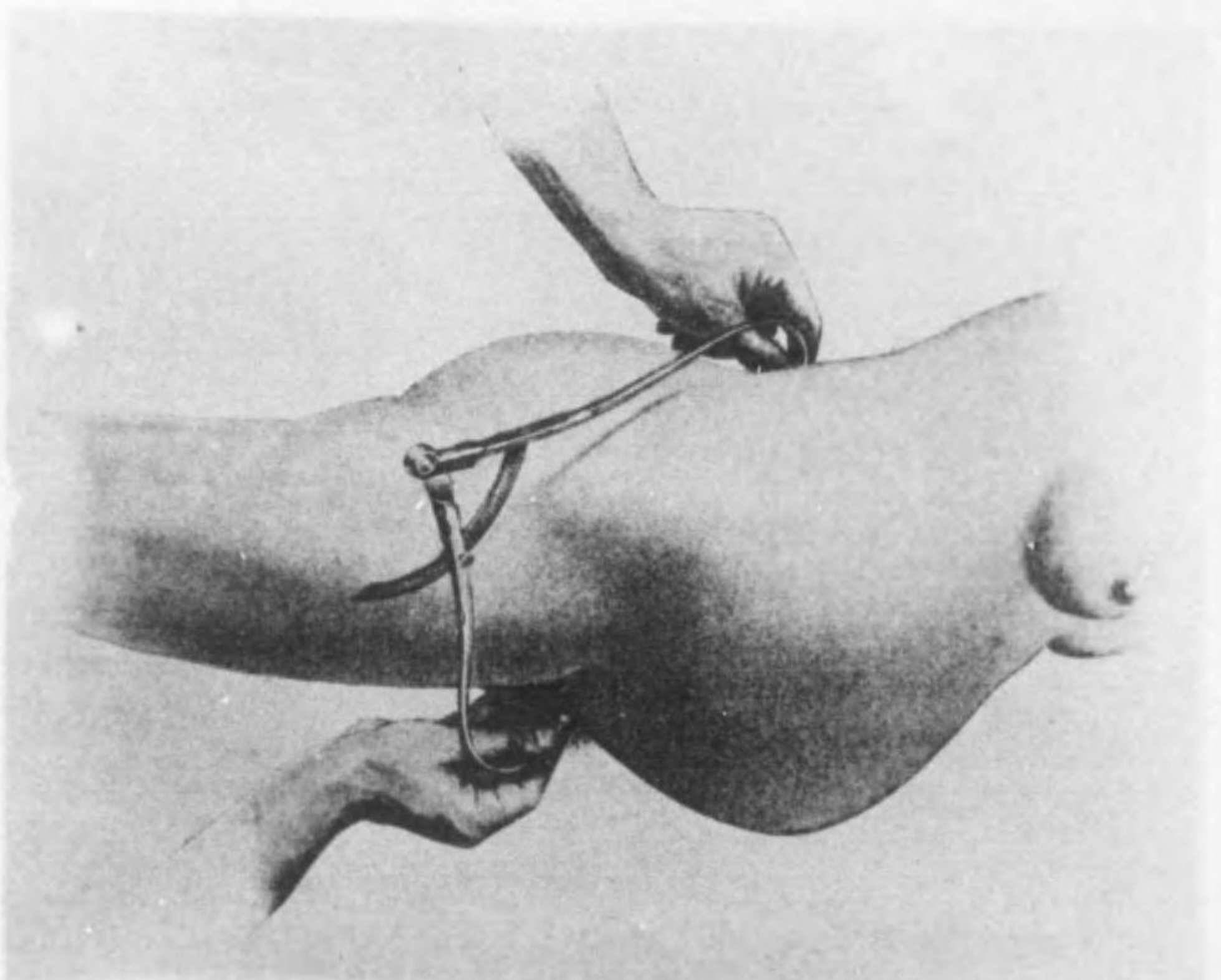
脇骨前上棘間ノ距離ヲ測定スル方法

第一篇第十七章(妊婦診察法ノ内骨盤外計測法)参照

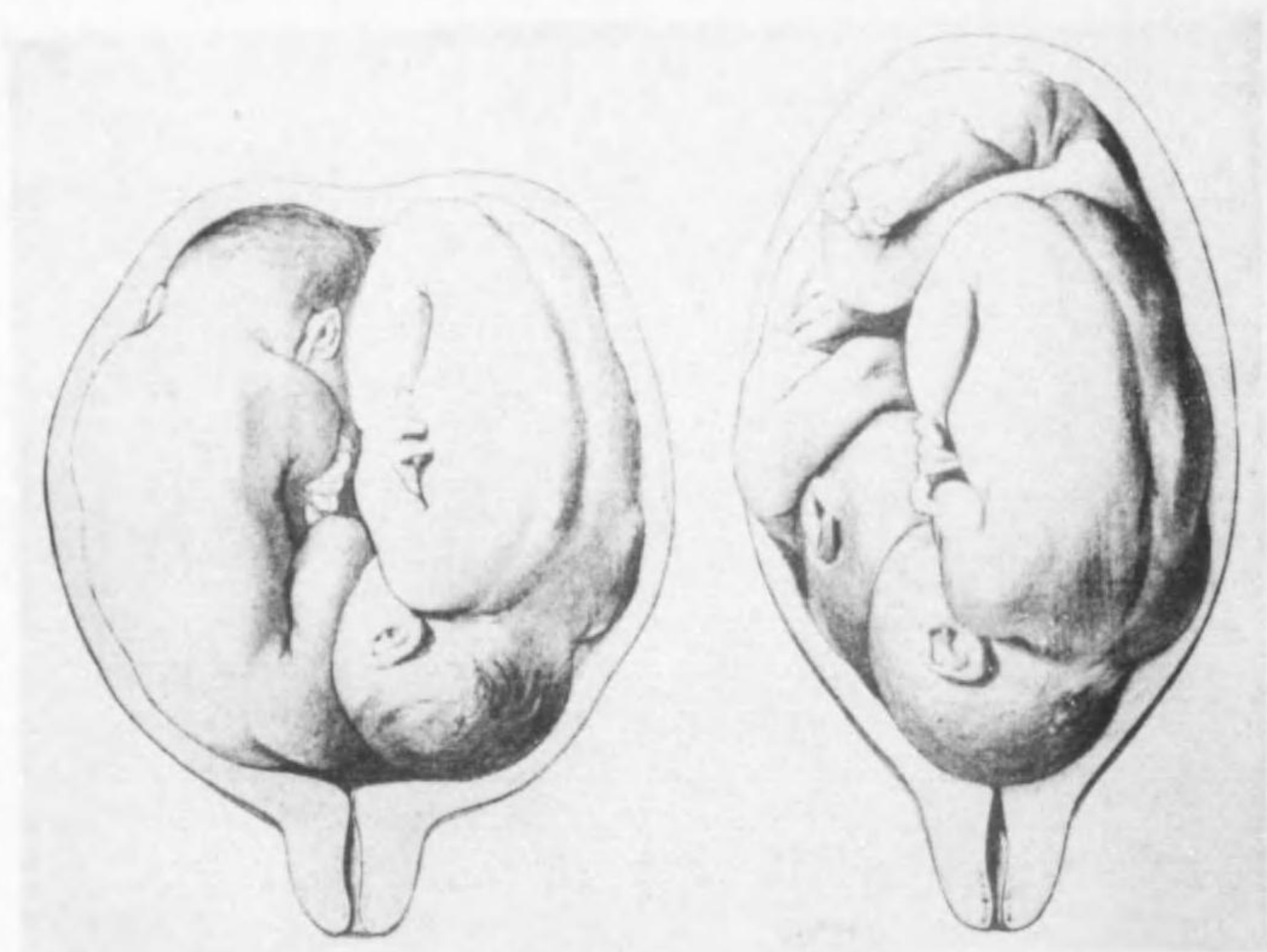
産婆學正規ノ卷



產科學的眞結合線ト外直徑線トノ關係



外直徑線測定



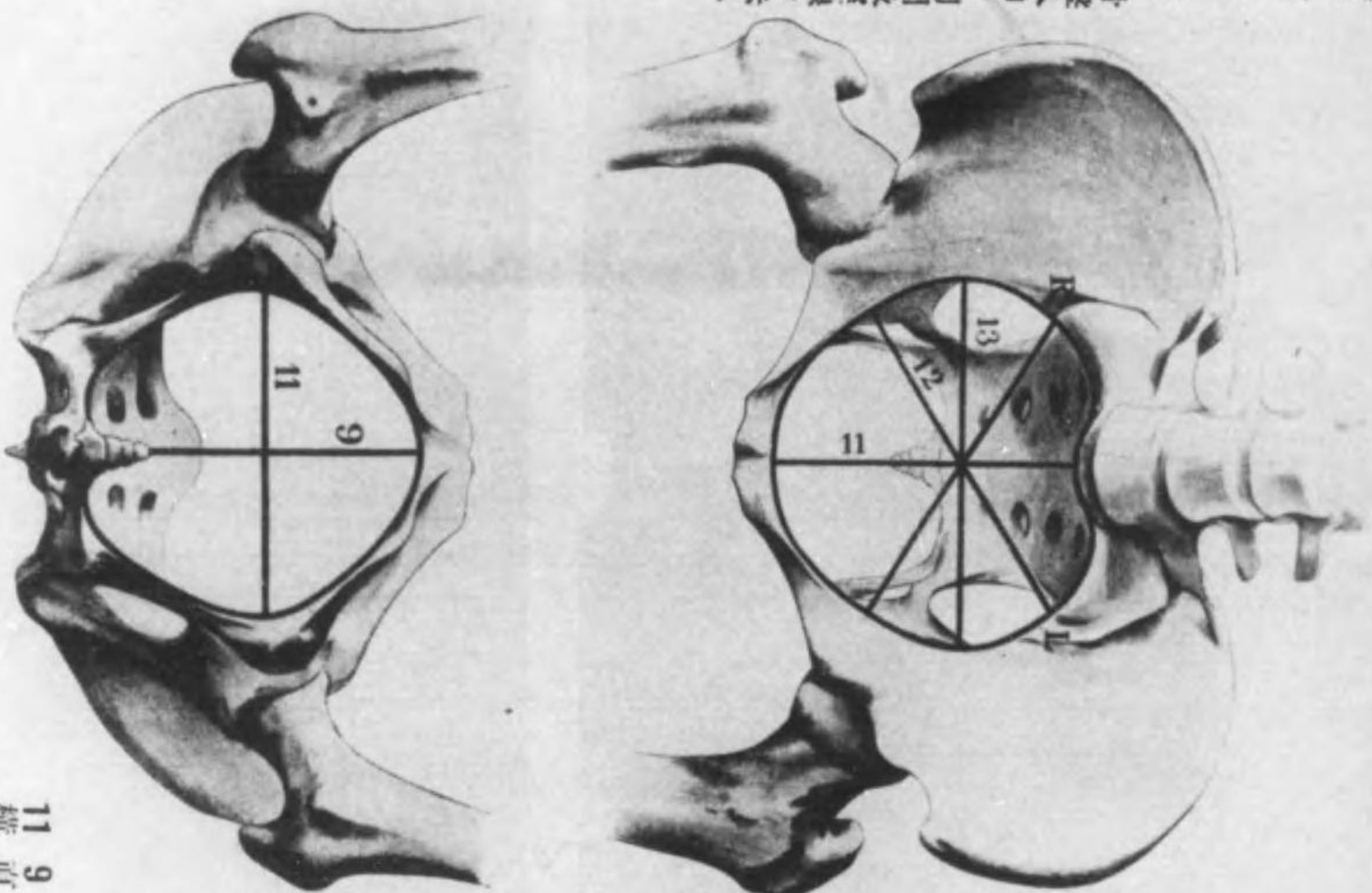
子宮内ニ於テ左右ニ並ベル
雙胎

前後ニ並ベル
雙胎

第二篇第二章(產道)參照

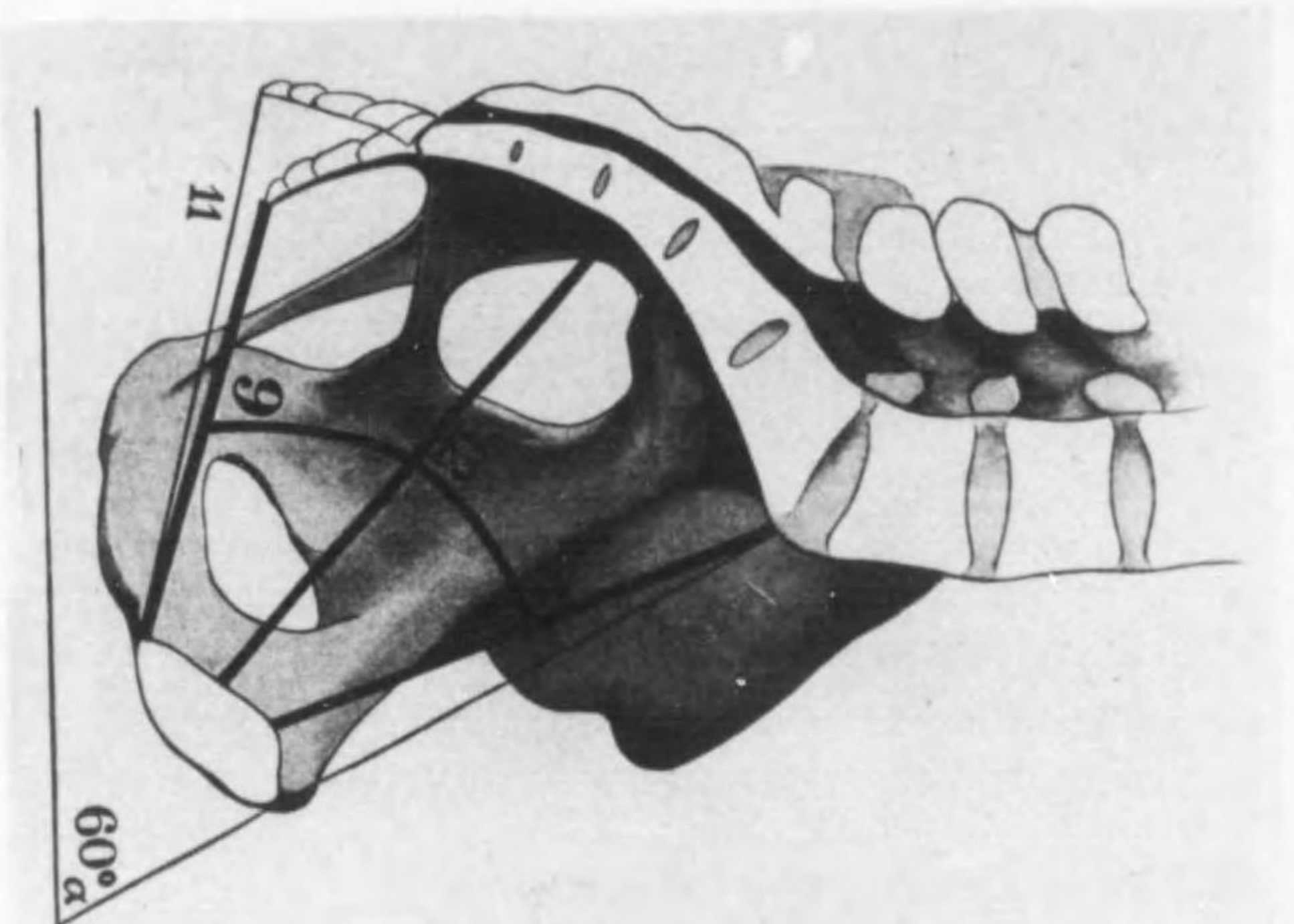
健常婦人骨盤骨盤出口ノ周圍及徑線ヲ示ス
下方ヨリ見ル

9 直徑線
11 橫徑線



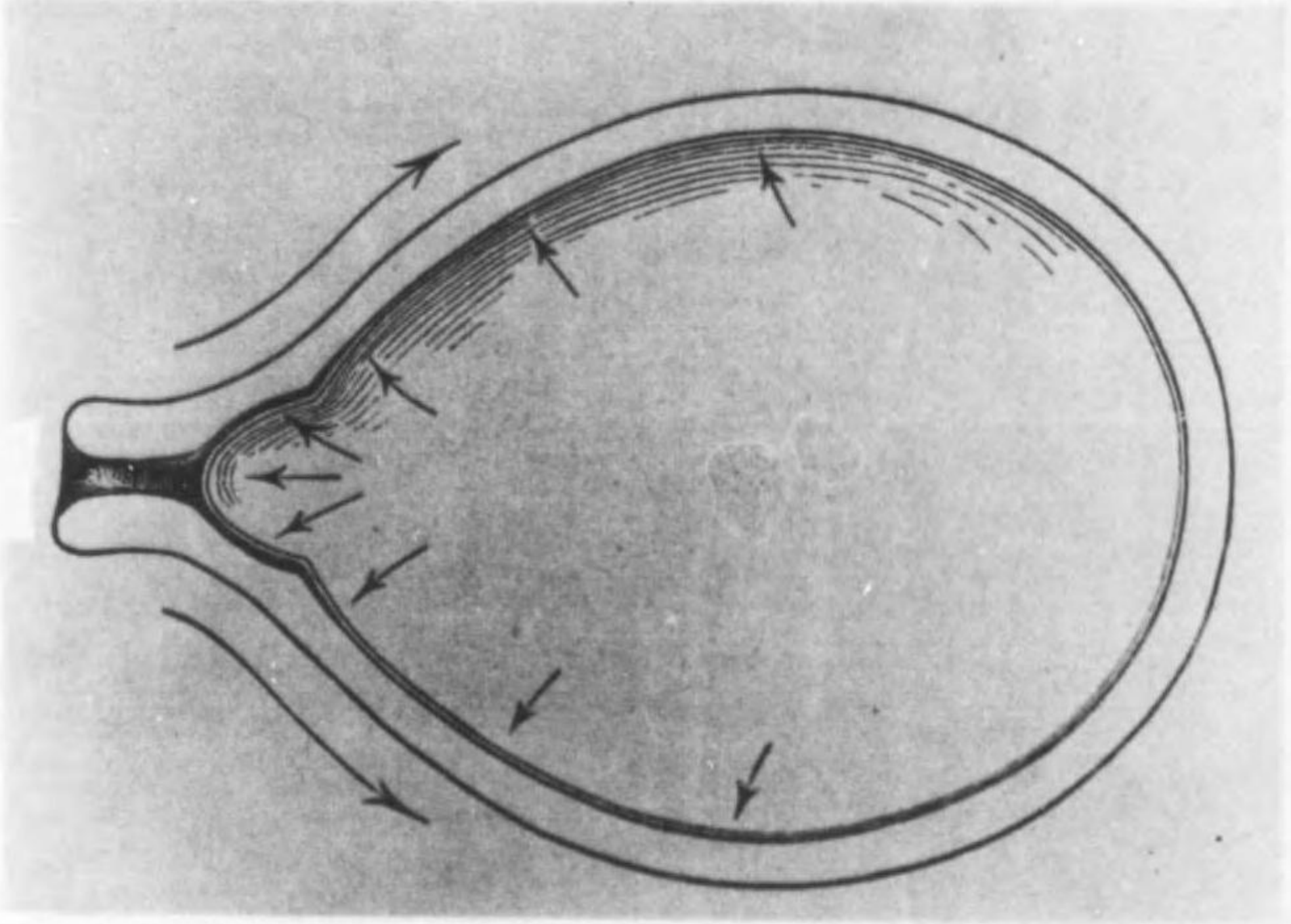
健常婦人骨盤骨盤入口ノ周圍及徑線ヲ示ス
上方ヨリ見ル R右、L左

11 直徑線 12 斜徑線 13 橫徑線

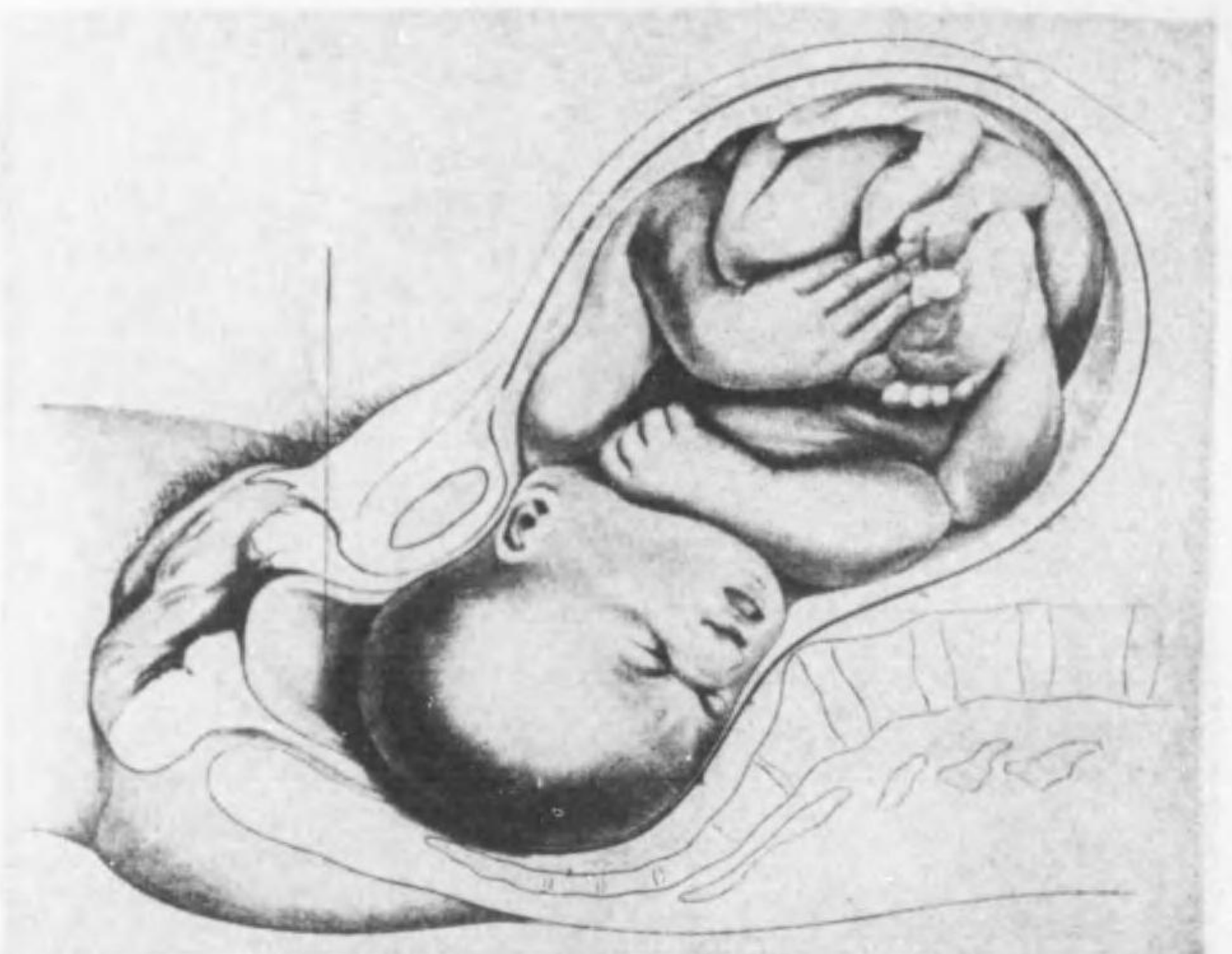


普通骨盤ノ矢狀断面

直徑線 誘導線及ビ骨盤傾斜ヲ示ス
11 (入口) 12 (腔) 9 (出口) ノ直徑
下方ノ 11 ハ尾圍骨ノ退轉ニヨリ直徑ノ延長ヲ示ス
a ハ普通ノ直立位ニ於ケル骨盤傾斜ノ角度ヲ示ス

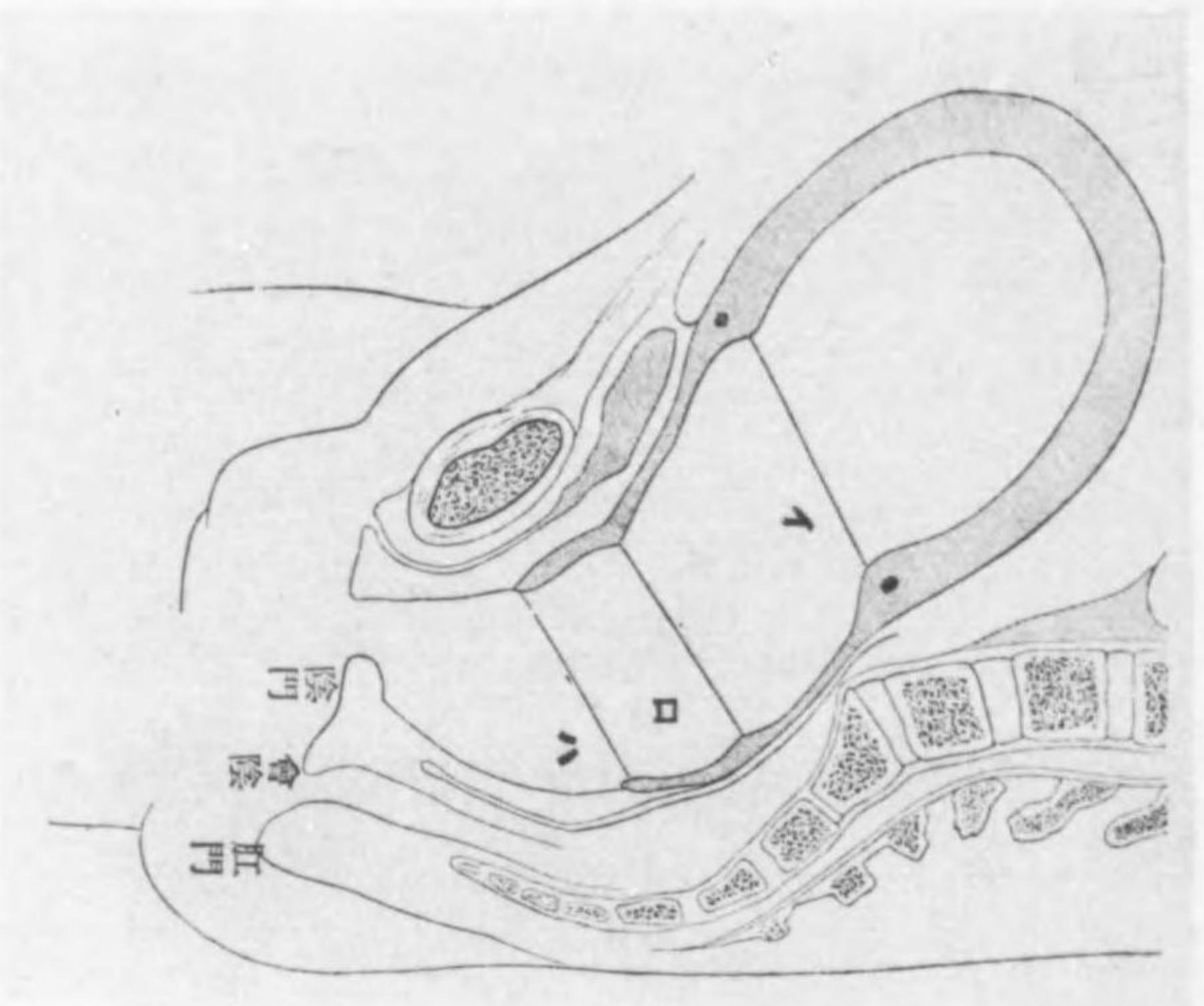


開口期ニ於ケル子宮收縮ノ働キヲ示ス



娩出期ノ初ニ於ケル胎兒及子宮ノ位置

胎兒ハ尙未ダ破裂セズ腔内ニ深ク進入ス胎兒ハ右(第二)後頭位ニアリ其頭部ハ骨盆腔内ニ全ク進入シ擴張セル頸管ニ圍ヤレ既ニ後頭ヲ前方ニ廻轉スルノ運動ヲ開始セリ(産婦屍體ヲ水終セシメ縦斷シタルモノナリ)

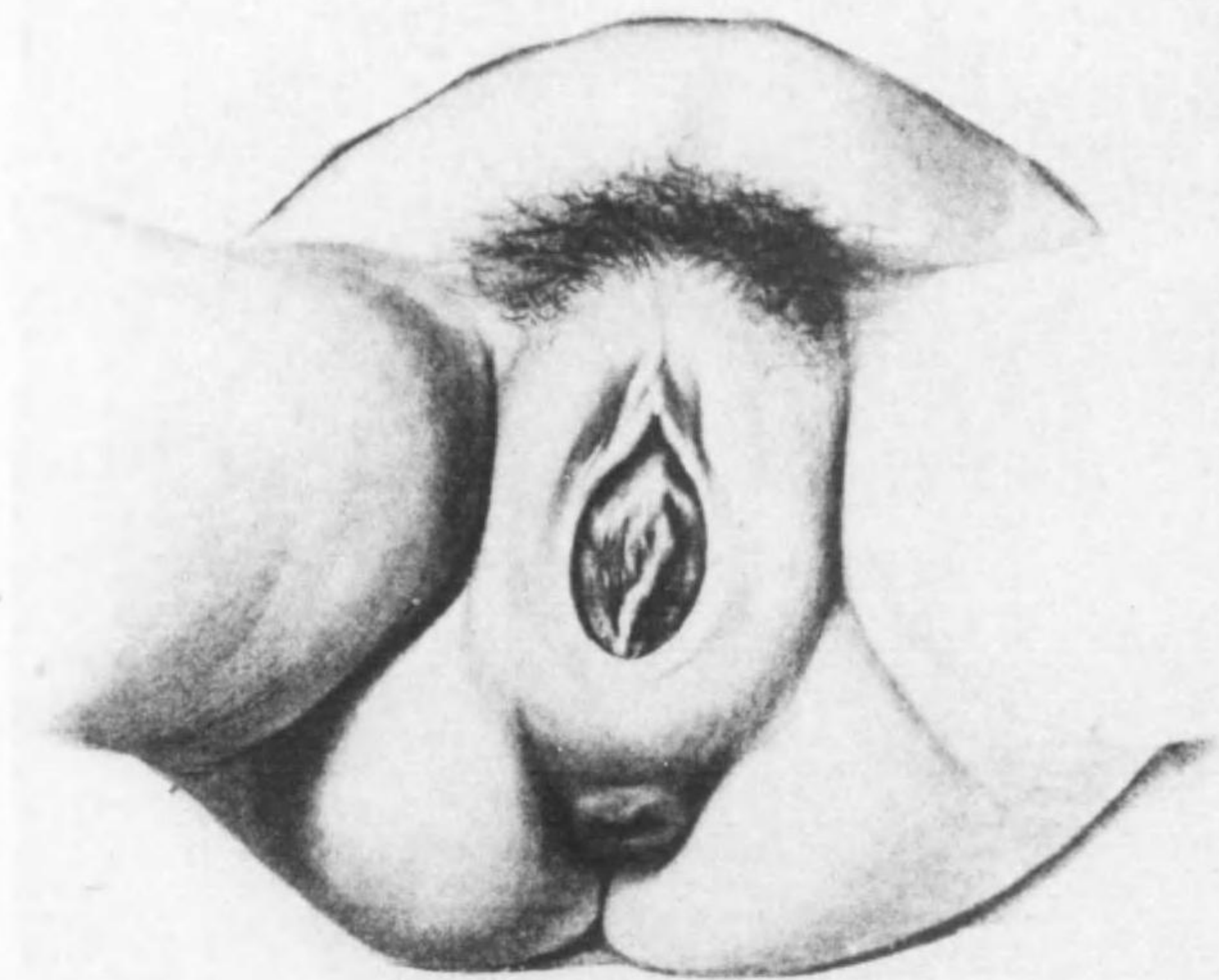


開口期ノ終リニ於ケル生殖器ノ縱断面

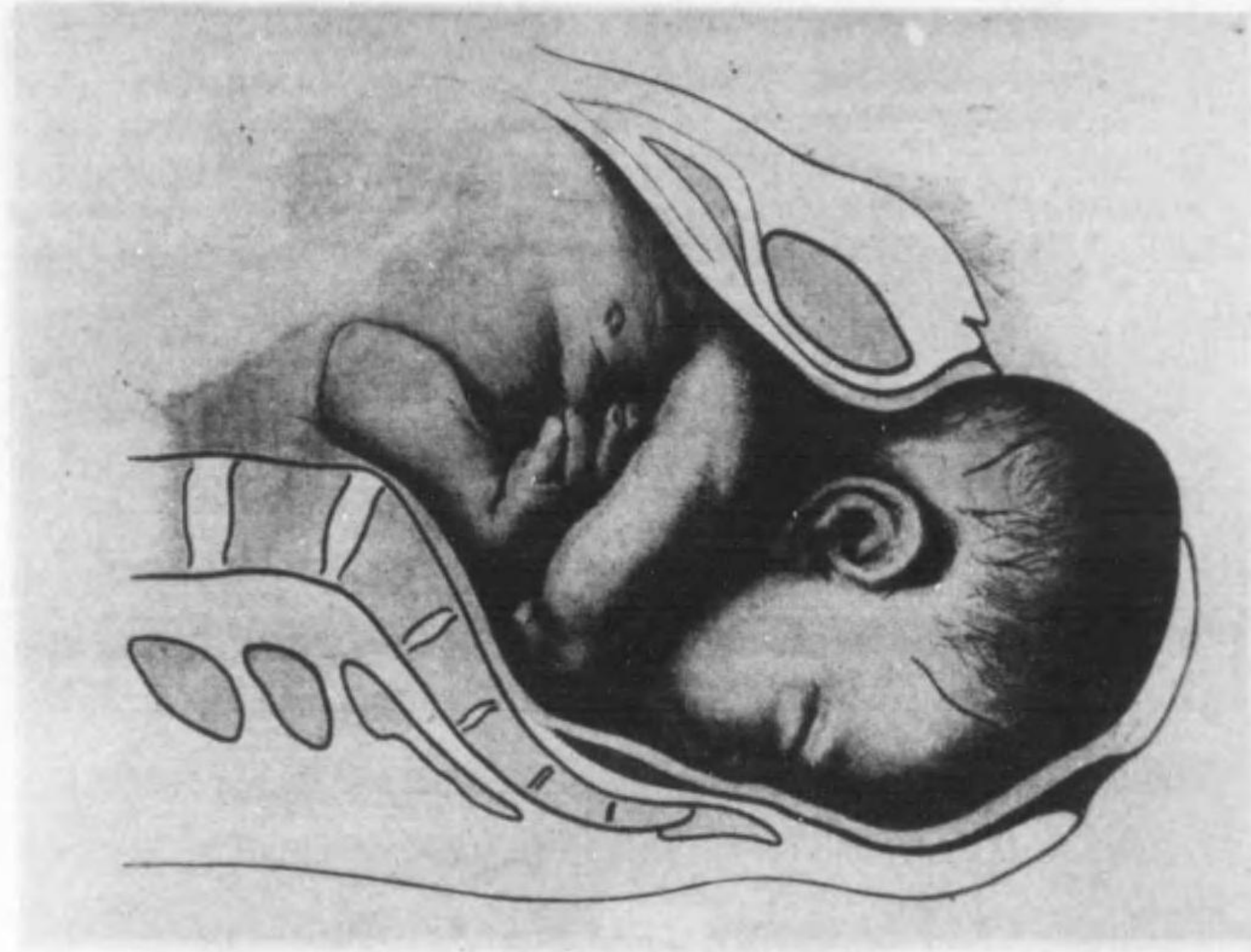
(ハ線ハ收縮輪、口線ハ子宮内口、ハ線ハ子宮外口ヲ示ス)

產婆學正規ノ卷

第二篇第四章(正規分娩ノ經過ノ内第二期)參照



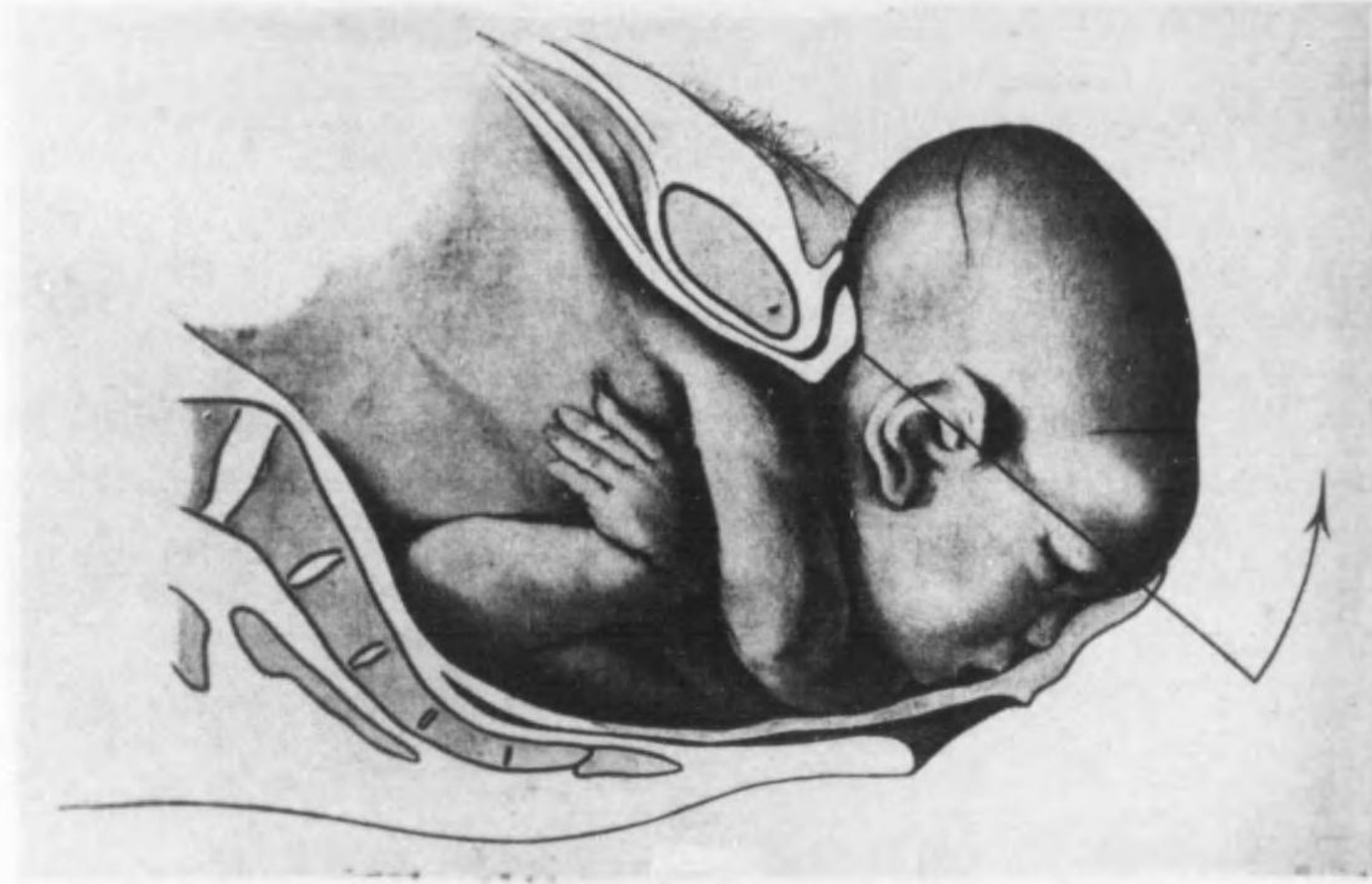
兒頭排臨ノ初期



後頭位 = 於ケル頭部ノ排臨

後頭ハ項部迄耻骨縫合下縁 = アラハレ前額ハ尾關骨尖端ヲ通過ス

茲 = 第三廻轉即反屈ヲ開始ス

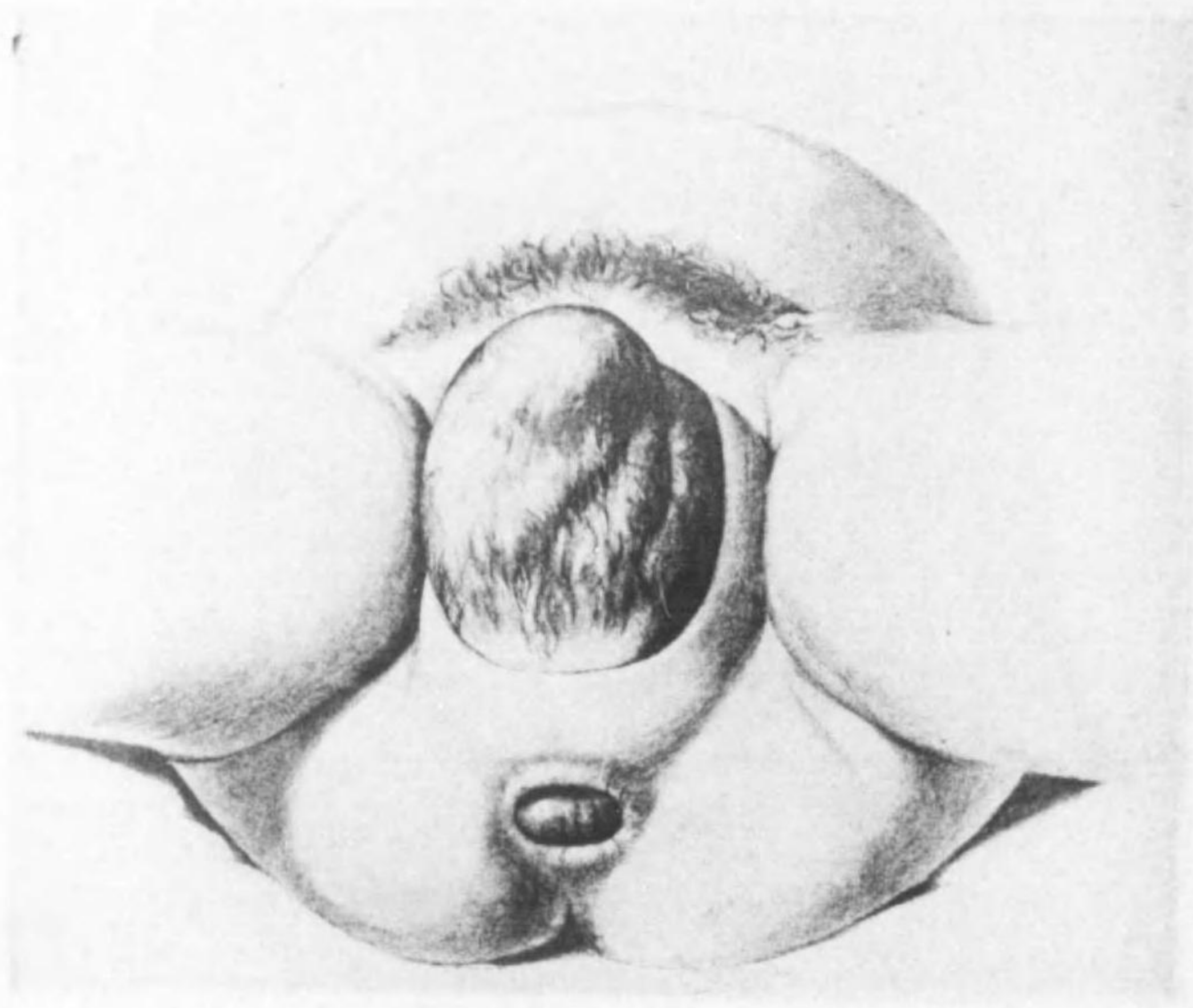


後頭位ニ於ケル兒頭撥露

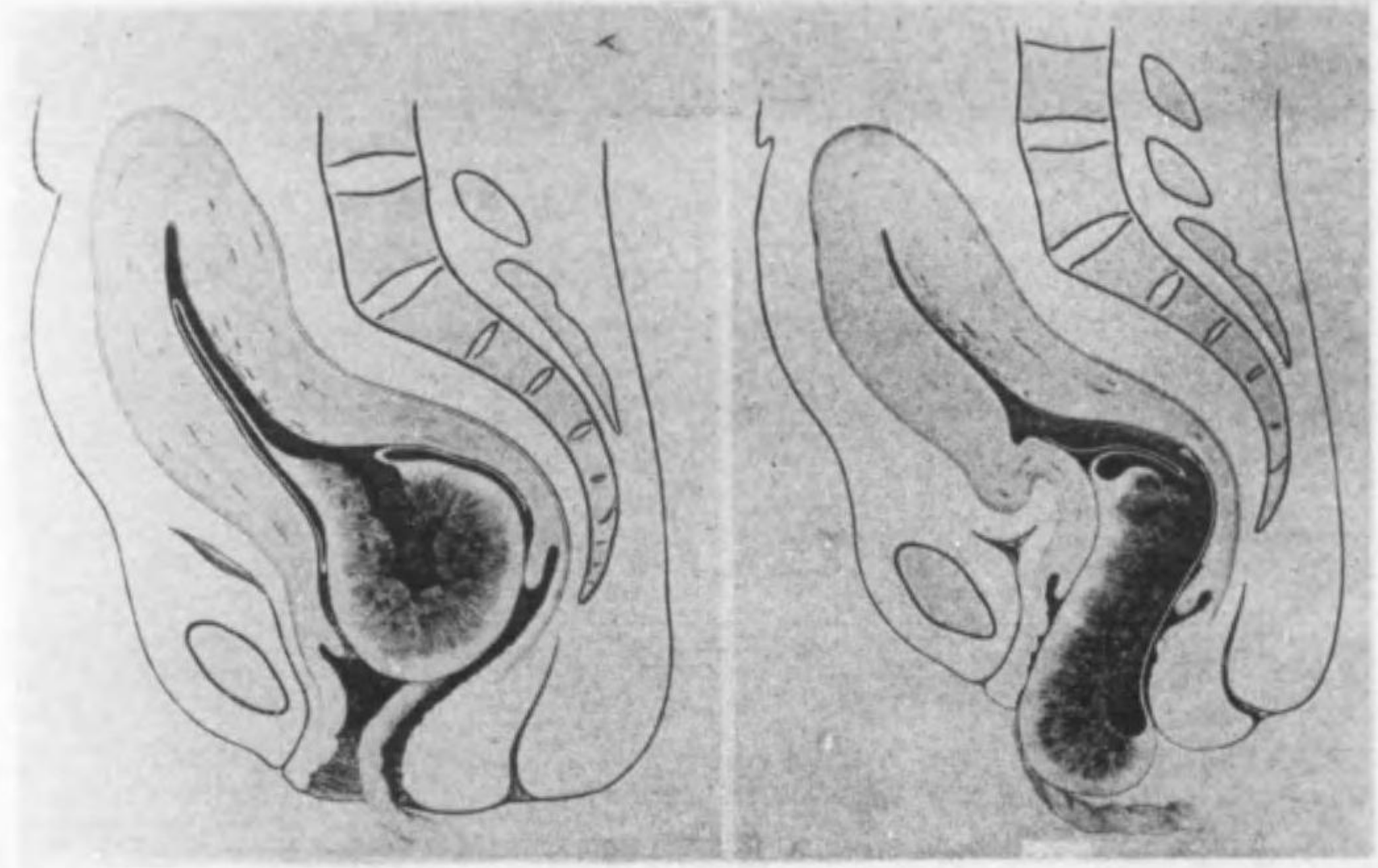
第三廻轉ノ完了、兒頭ハ完全ニ伸展シ前額會陰ヲ通過ス

産婆學正規ノ卷

第二篇第四章(正規分娩ノ經過ノ内第二期)參照

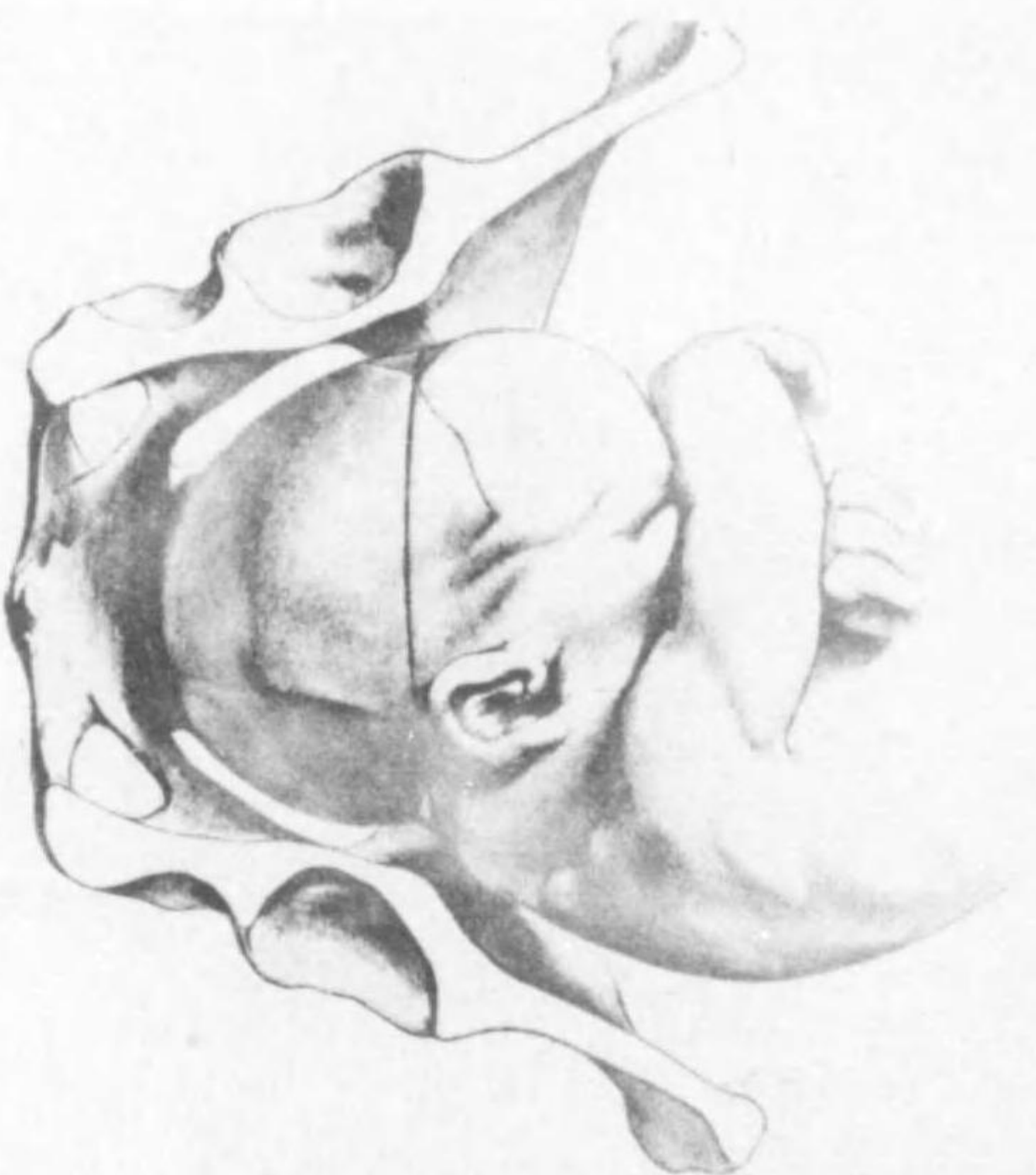

後頭位ニ於ケル兒頭撥露



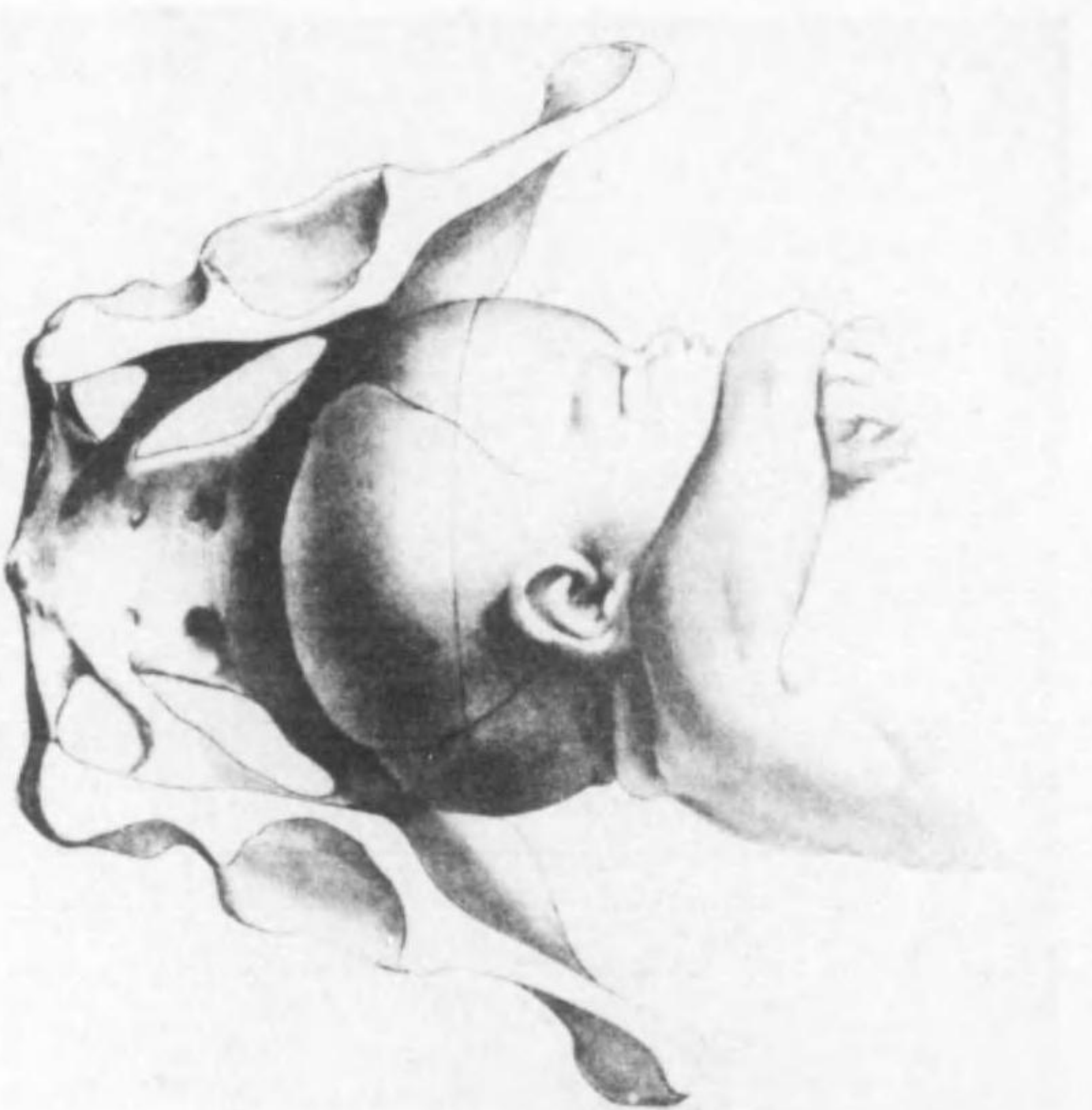胎盤ノ子宮腔ヨリ壓排セラレ
頸管ニテ捲帳セラル
(シユルツエ氏方式)

胎盤ノ腔ヨリ娩出スル所
下縁出ヅ
(ダンカン氏方式)



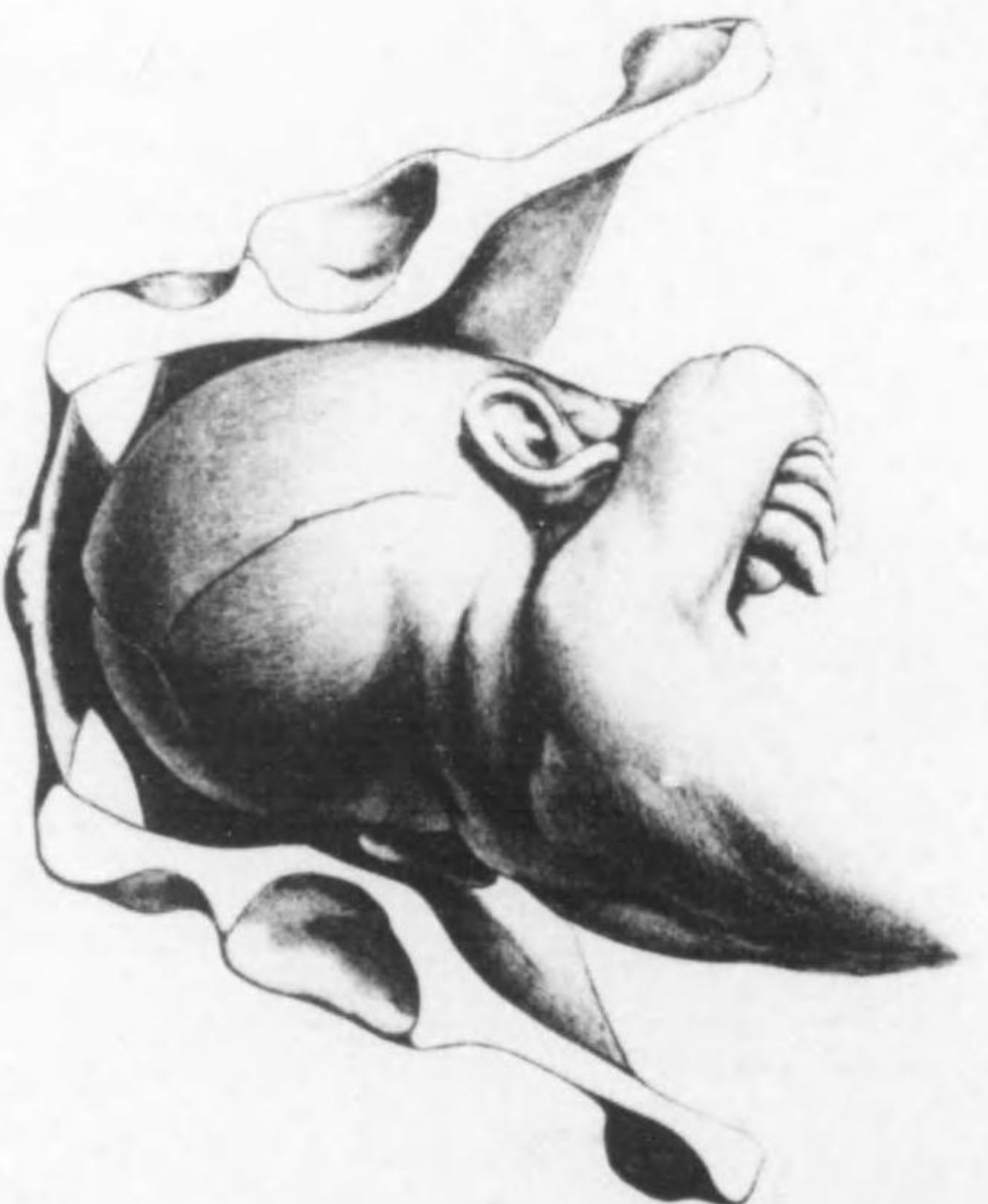初産婦娩出期ノ開始

兒頭ハ強ク前屈シ沈下セル後頭ハ骨盤内ニ固定ス




經產婦、娩出期ノ開始

兒頭ノ輕度ノ屈位ニテアリテ尙ホ骨盆上ニ移動ス
前頭及後頭ハ殆ド同シ高サニテアリ



第二廻轉、後頭ハ前方ニ廻轉シ矢狀縫合ハ
橫徑ヨリ斜徑ニ進メリ



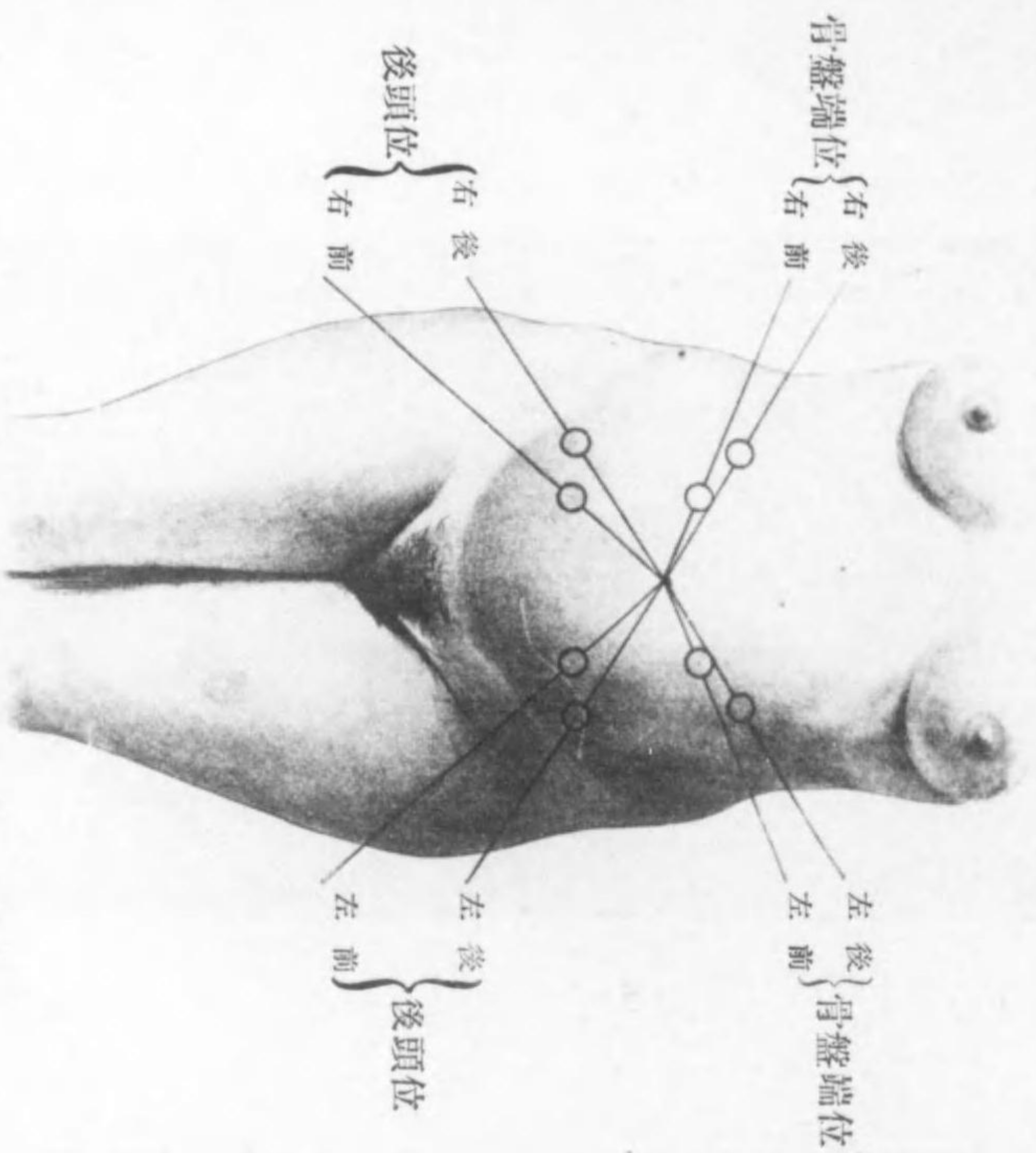
第二篇第七章(正規分娩ノ器械的作用)参照

產婆學正規ノ卷

第二廻轉完了、後頭耻骨縫合下ニアリ、矢狀縫合ハ出口ノ直徑ニ一致ス
 背部ハ其廻轉頭部ヨリ遅ル、故ニ尙稍左ニ向ヒテアリ

第二篇第九章（後
頭位ノ診斷）及ビ
第十六章（骨盤端
位ノ內臀位）參照

產婆學正規ノ卷

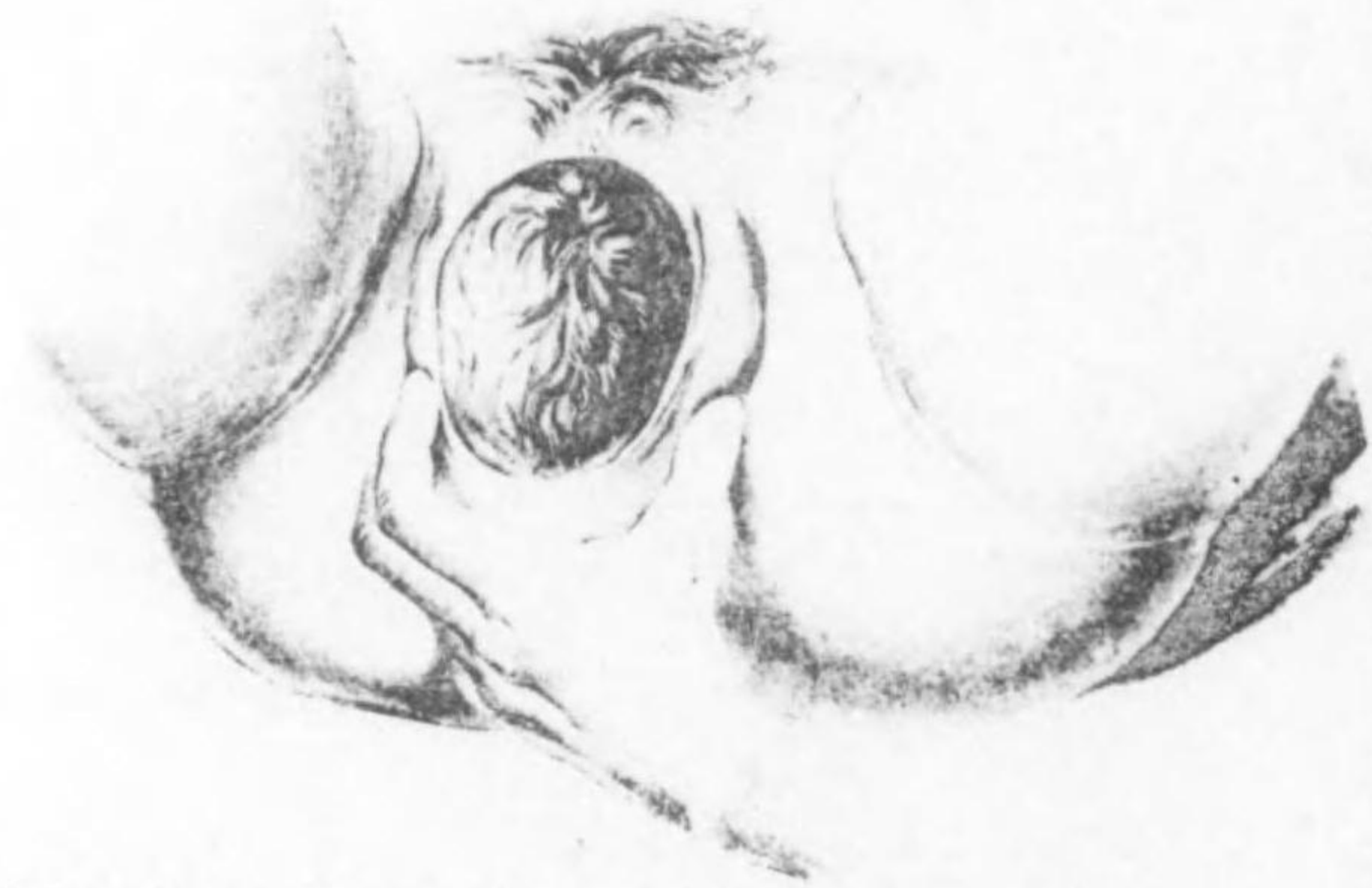


胎兒ノ定型的屈曲姿勢ニ於ケル心音最高部位
先進部ノ骨盤内ニ進入セシ際ニ於テ

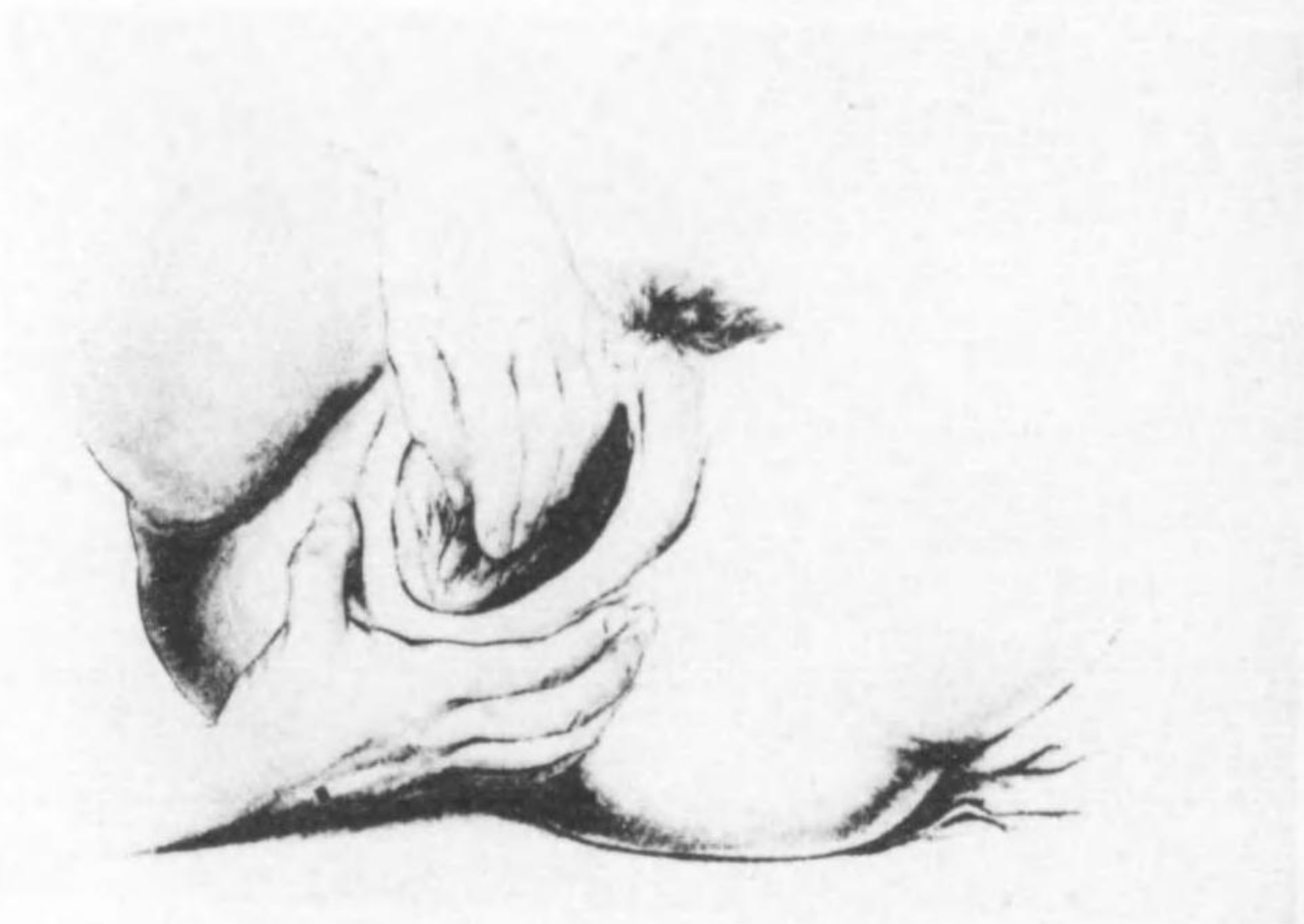
産婆學正規ノ卷

第二篇第拾章

(分娩ノ際ニ於ケル産婆ノ處置ノ内會陰ノ保護法)參照



産婦仰臥位ニ於ケル會陰保護法、拇指及示指
ハ額ノ急進ヲ防ギ後頭ヲ自由ニ出デシムル所



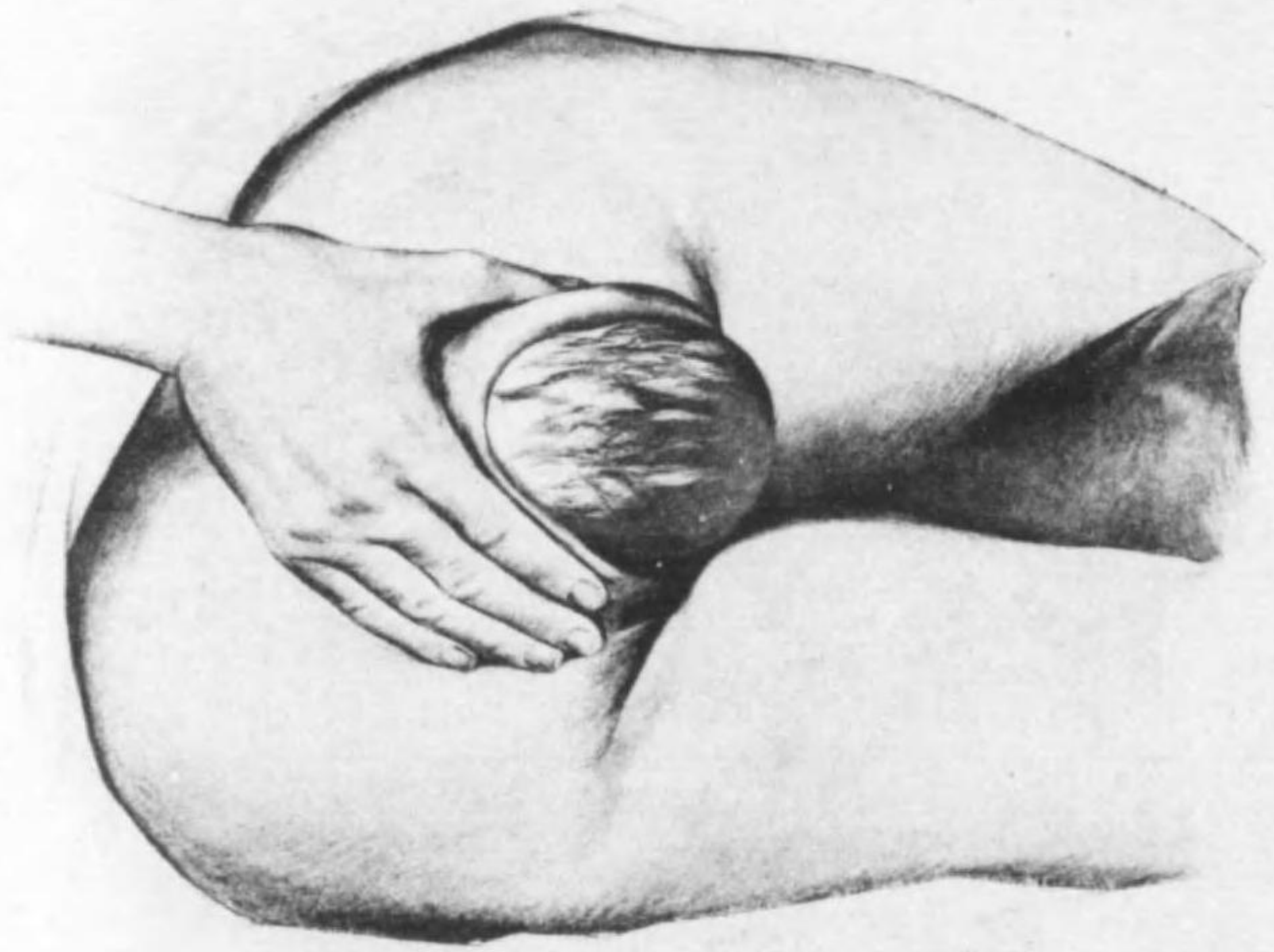
産婦仰臥位ニ於ケル會陰保護法

産婆學正規ノ卷

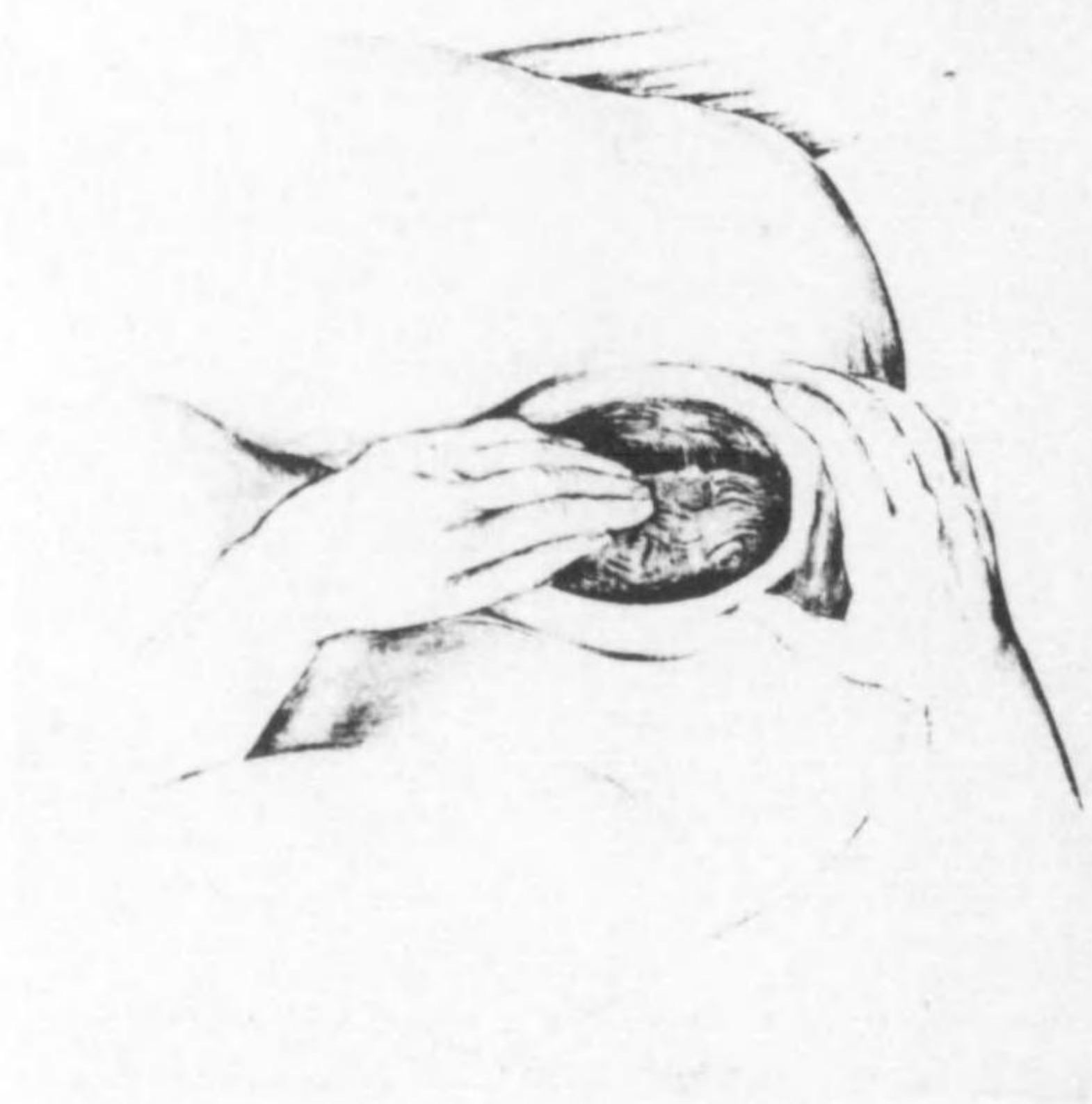第二篇第十章(分娩ノ際ニ於ケル産婆ノ處置)參照

產婆學正規ノ卷

第二篇第十章(分娩ノ際ニ於ケル產婆ノ處置ノ内會陰保護法)參照



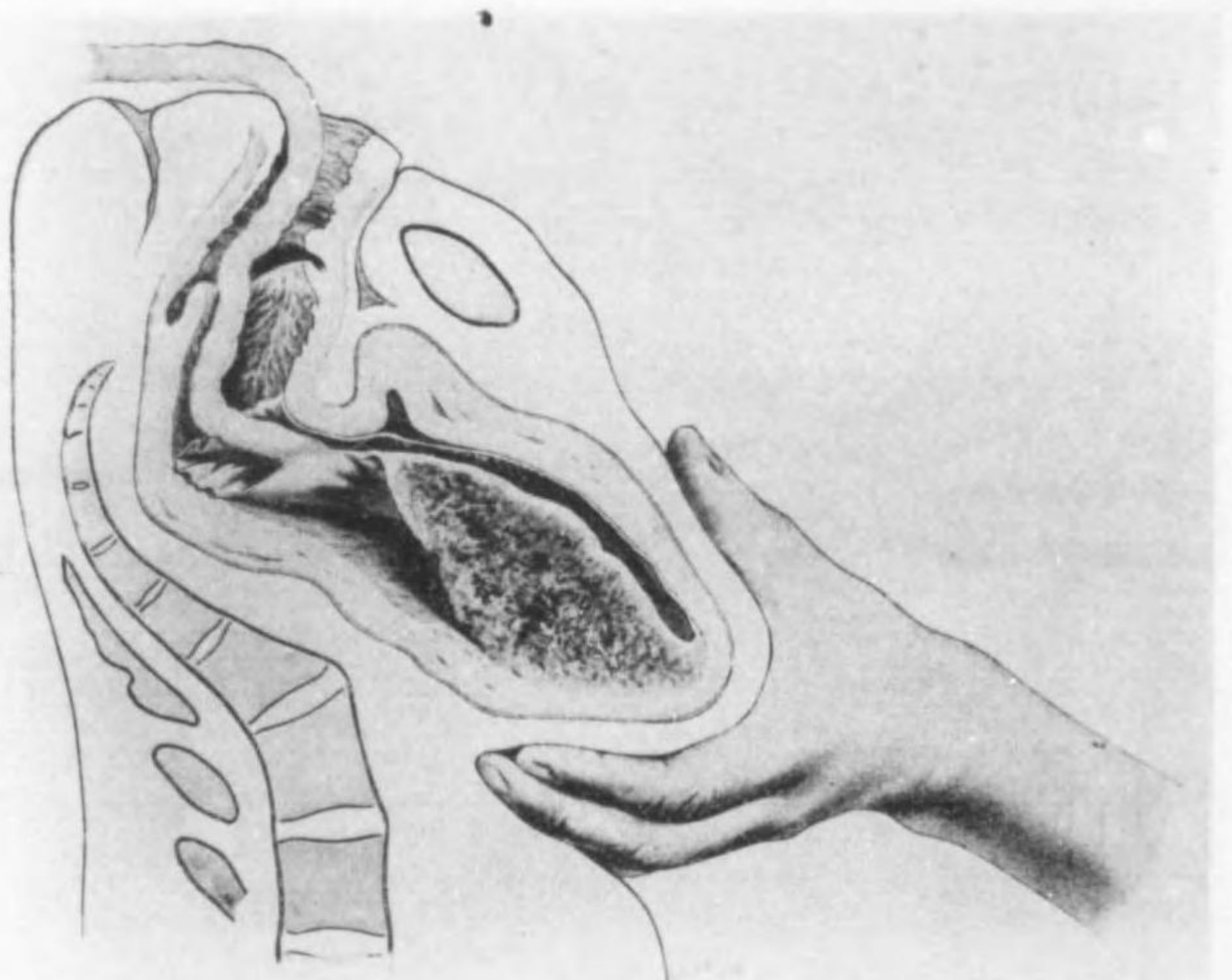
產婦側臥位ニ於ケル會陰保護法



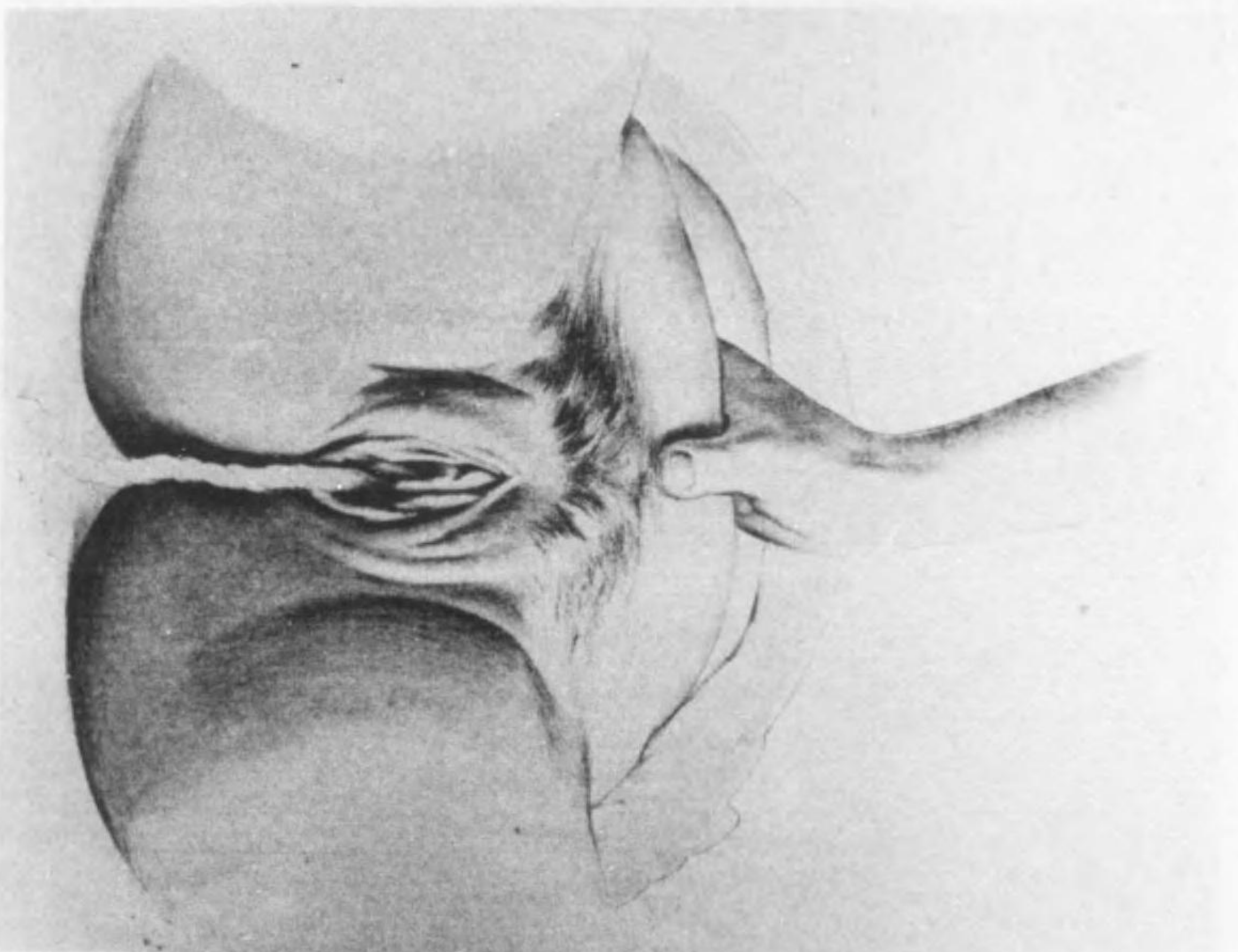
産婦側臥位ニ於ケル會陰保護法

産婆學正規ノ卷
第二篇第十章(分娩ノ際ニ於ケル産婆ノ處置)參照

第二篇第十章(分娩ノ際ニ於ケル産婆ノ處置ノ内胎盤娩出法)參照



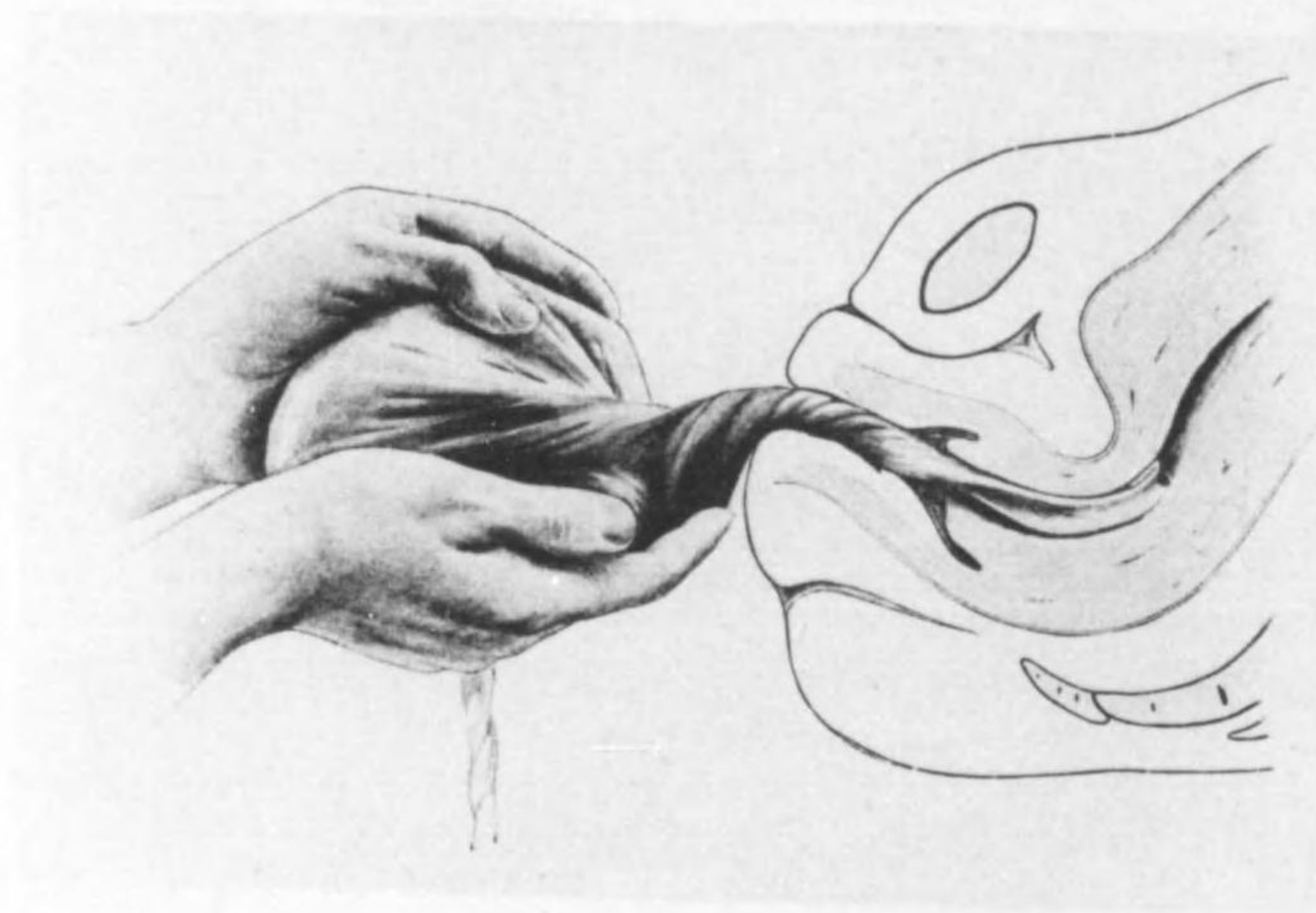
クレーベ氏胎盤壓出法



クレーヂ氏方法及ビ胎盤壓出ノ際ニ於ケル
手ノ置キ方

產婆學正規ノ卷

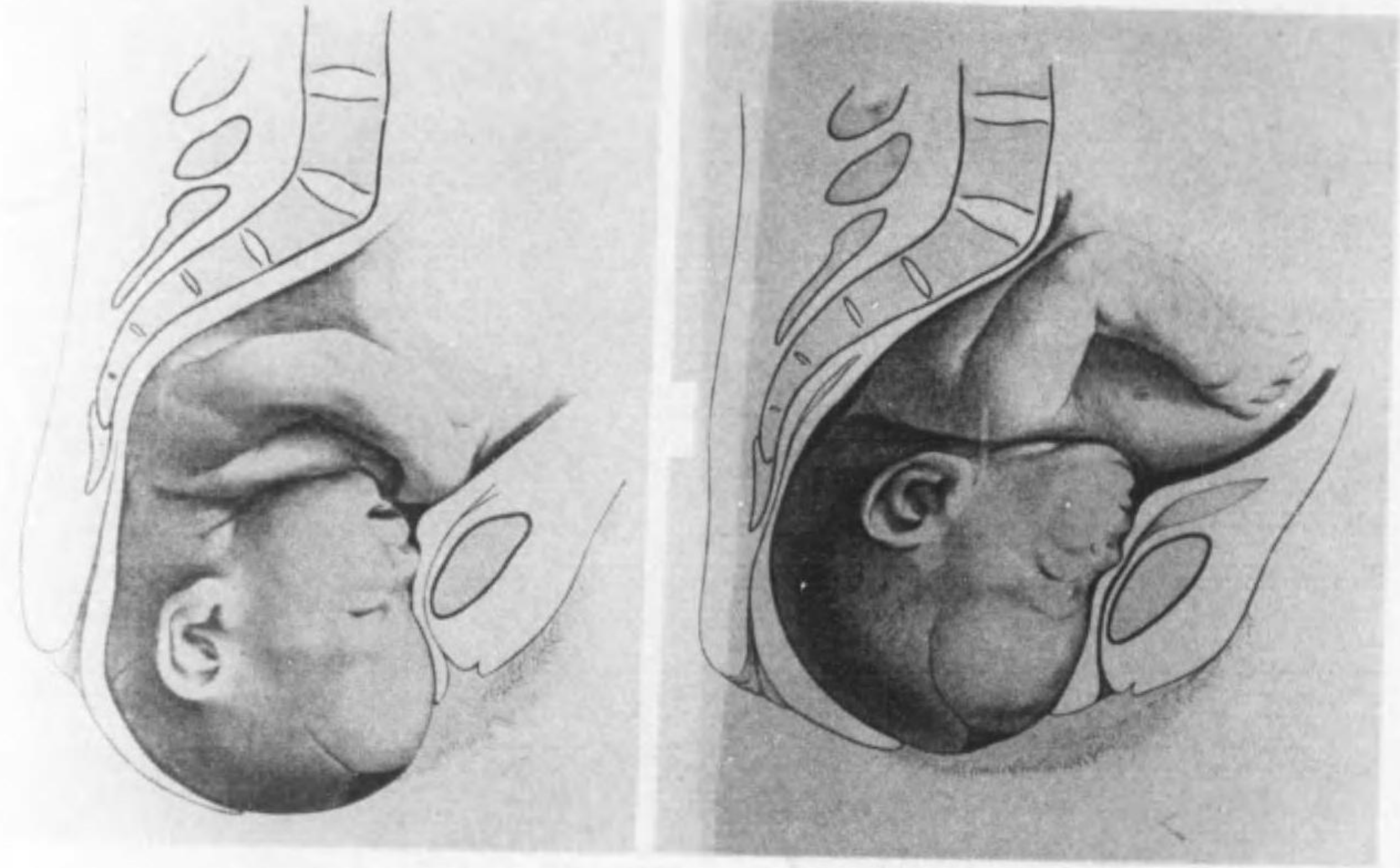
第二篇第十章(分娩ノ際ニ於ケル產婆ノ處置ノ内胎盤娩出法)參照



卵膜ヲ索狀ニ廻轉ス

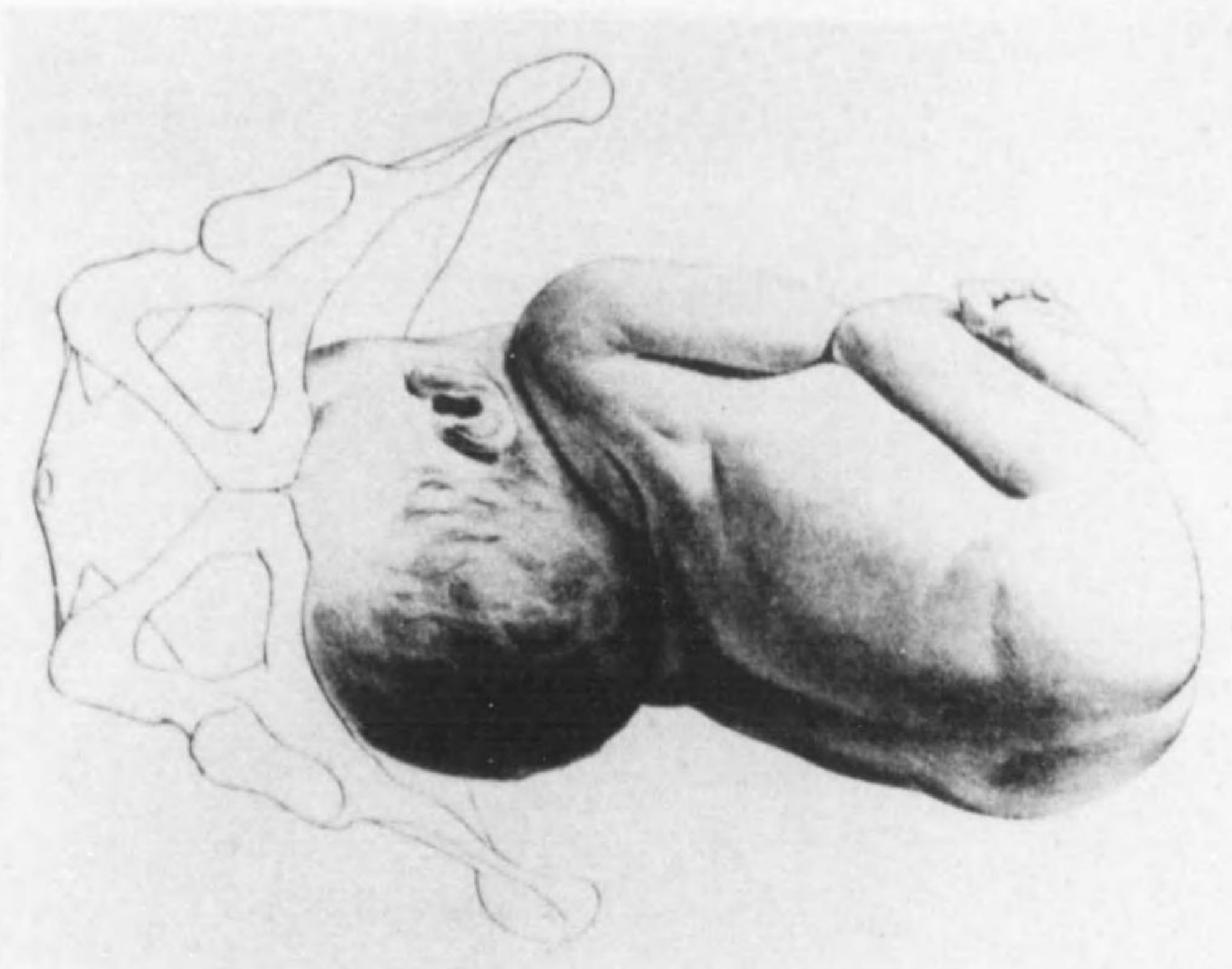
産婆學正規ノ卷

第二篇第十二章(頭位分娩ノ違例)參照



前頭位ニ於ケル撥露

前頭位ニ於ケル排臨



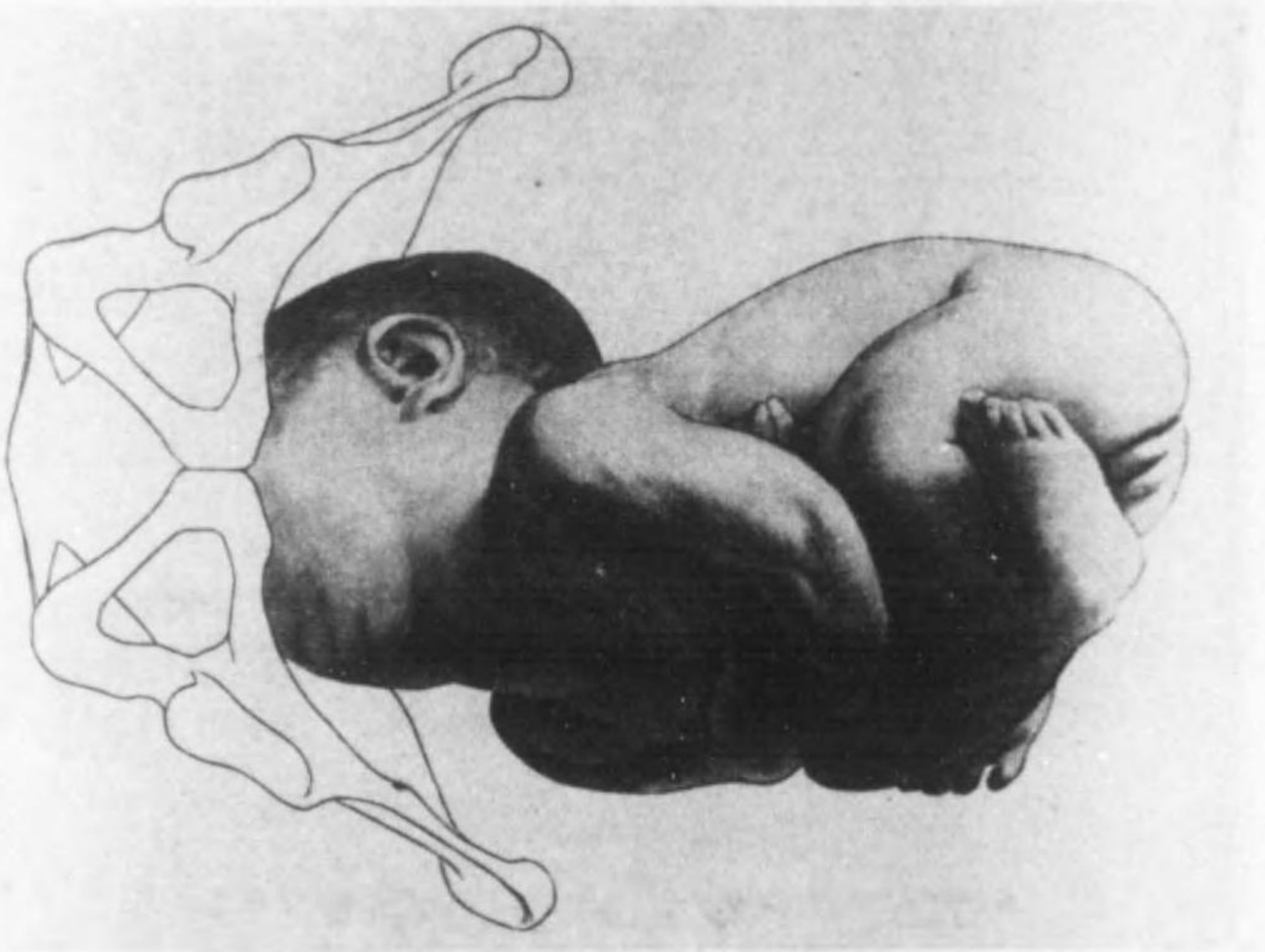
顔面位第一體向第一(背前)分類

或ハ簡單ニ

第一背前顔面位

又ハ

左前顔面位



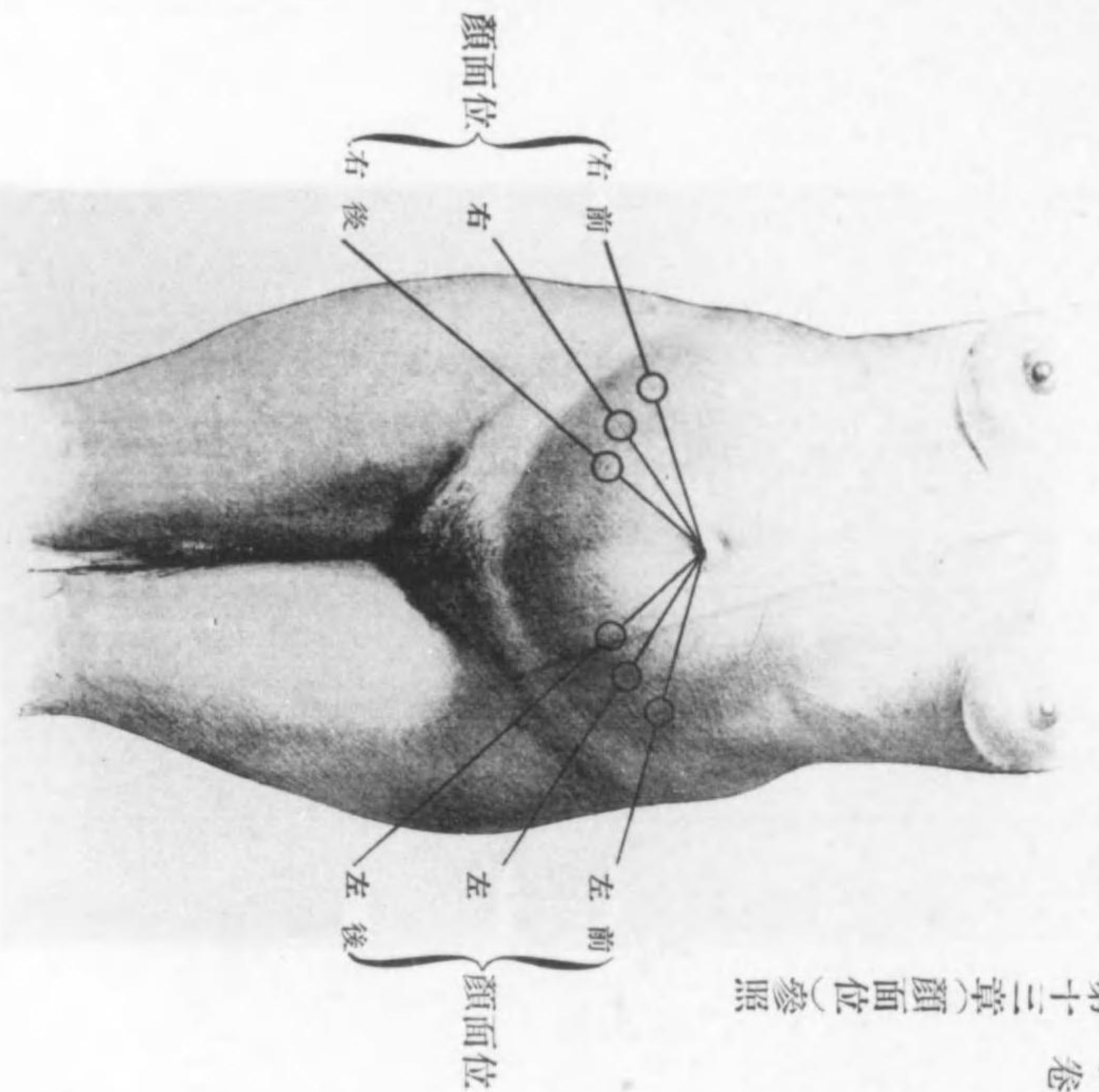
顔面位第二體向第二(背後)分類

或ハ簡單ニ

第二背後顔面位

又ハ

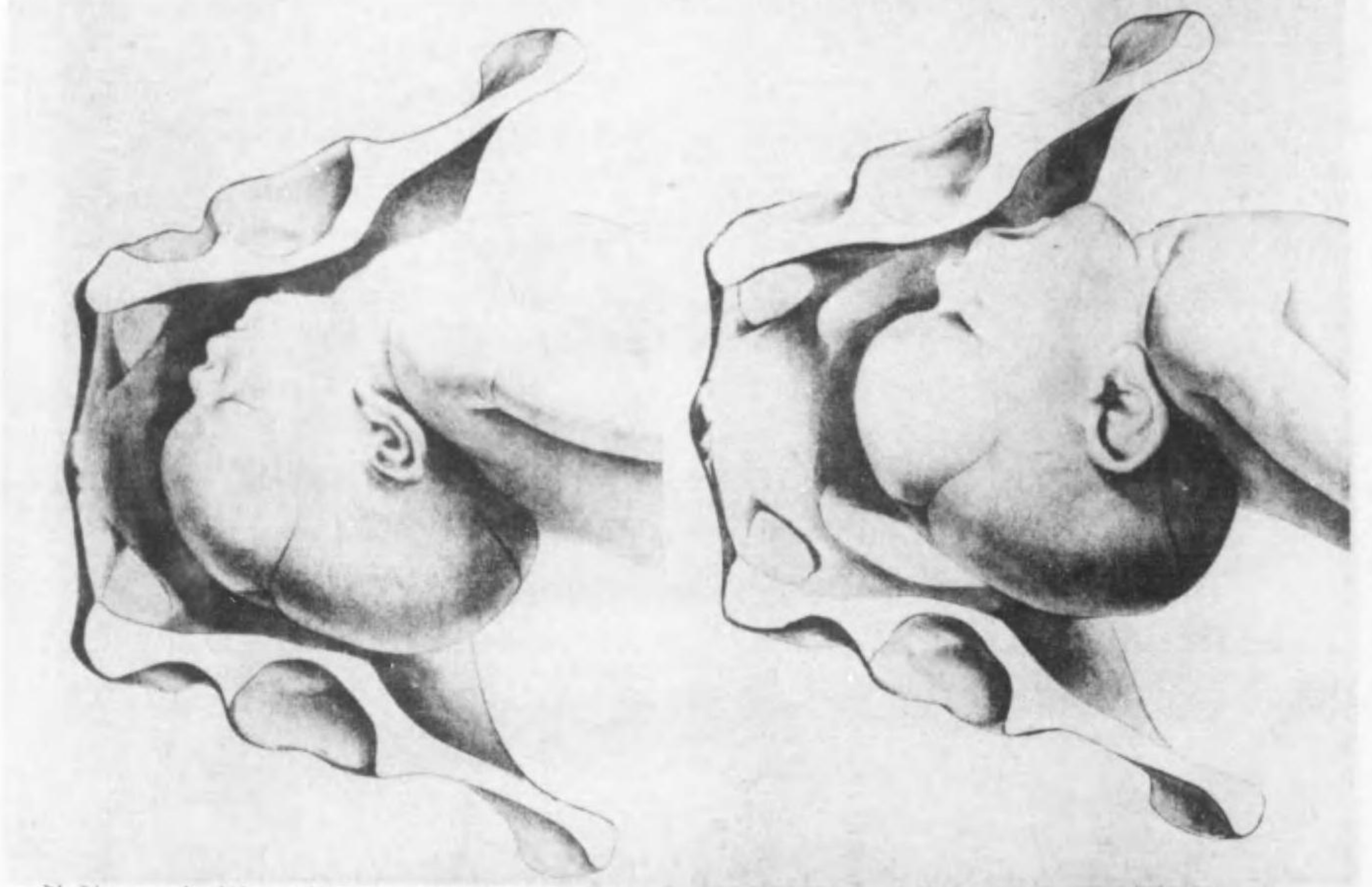
右後顔面位



胎兒ノ反屈姿勢ニ於ケル心音最高部位

(額位及顔面位)

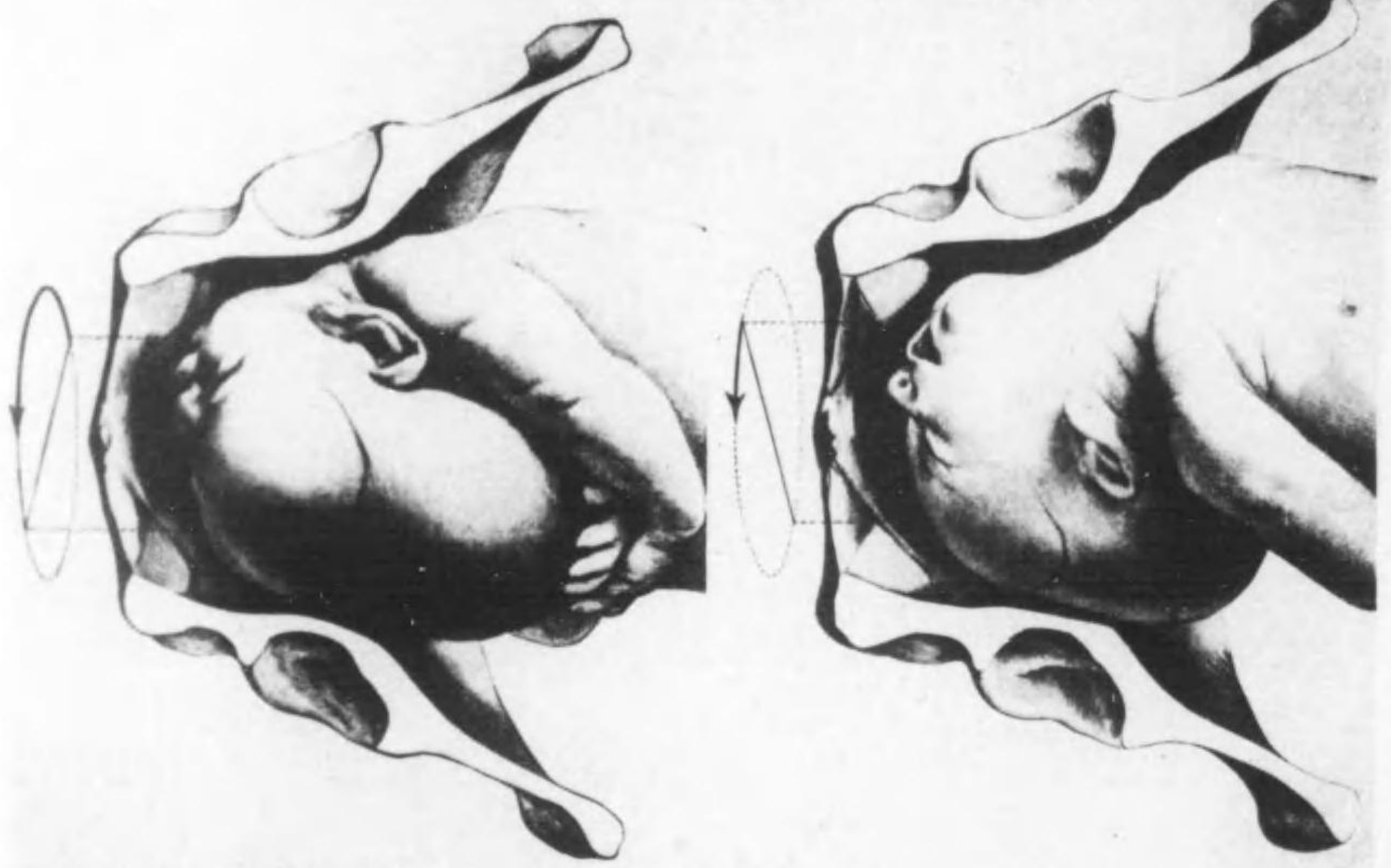
顔面位ニ於ケル頤部ノ進入スル模様



反屈開始、顔面位初期ノ前額進入ノ模様

第二篇第十四章(顏面位ノ分娩經過)參照

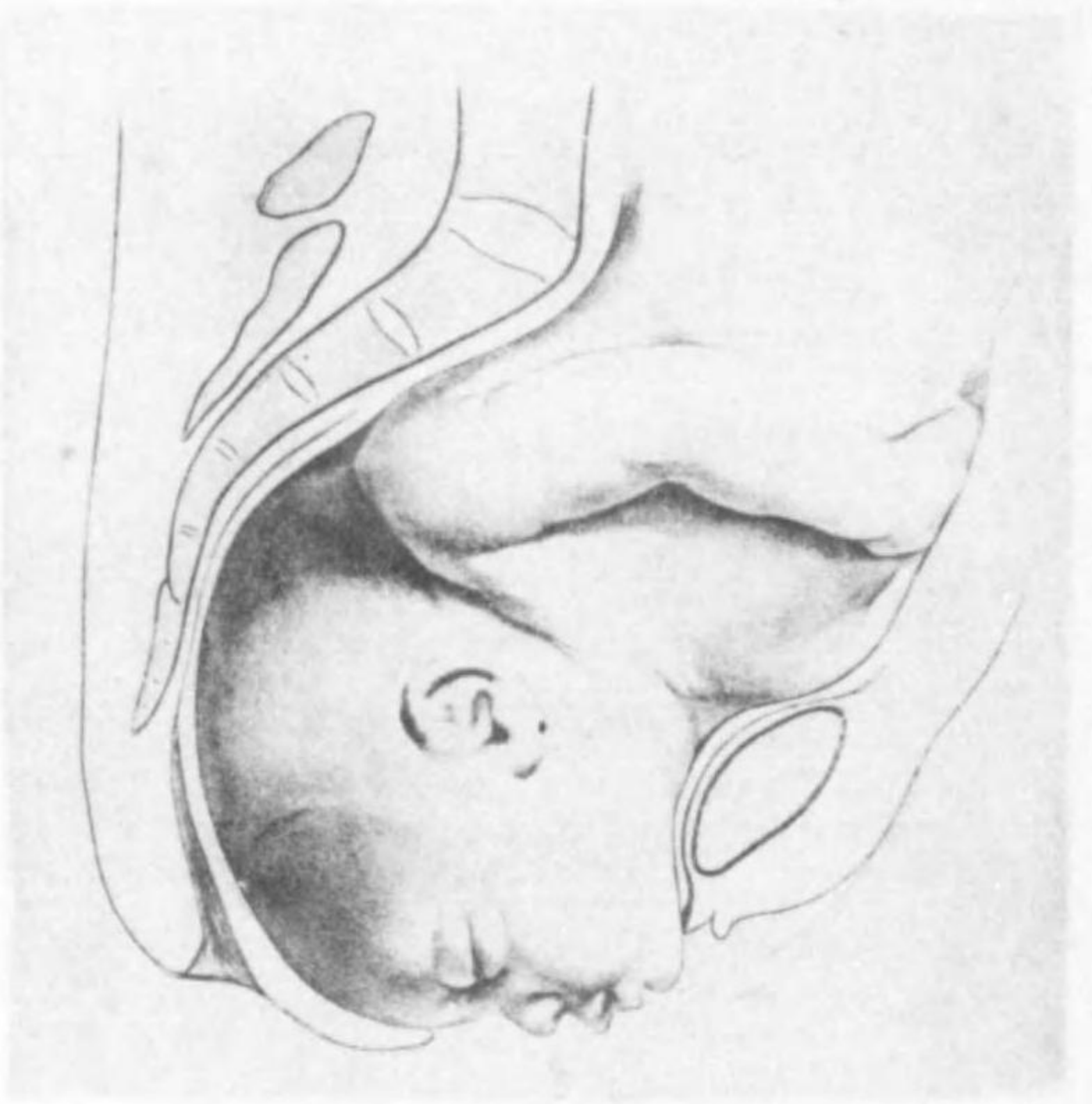
第一、顏面位、反屈完了、頤部ハ右後ニアリテ耻骨縫合
ノ下ニ來ラシガタメニ百三十五度廻轉セザルベカラズ



第一、顏面位、反屈完了、頤部ハ右前ニアリテ耻骨縫
合ノ下ニ來ラシガタメニ四十五度廻轉スルヲ要ス

產婆學正規ノ卷

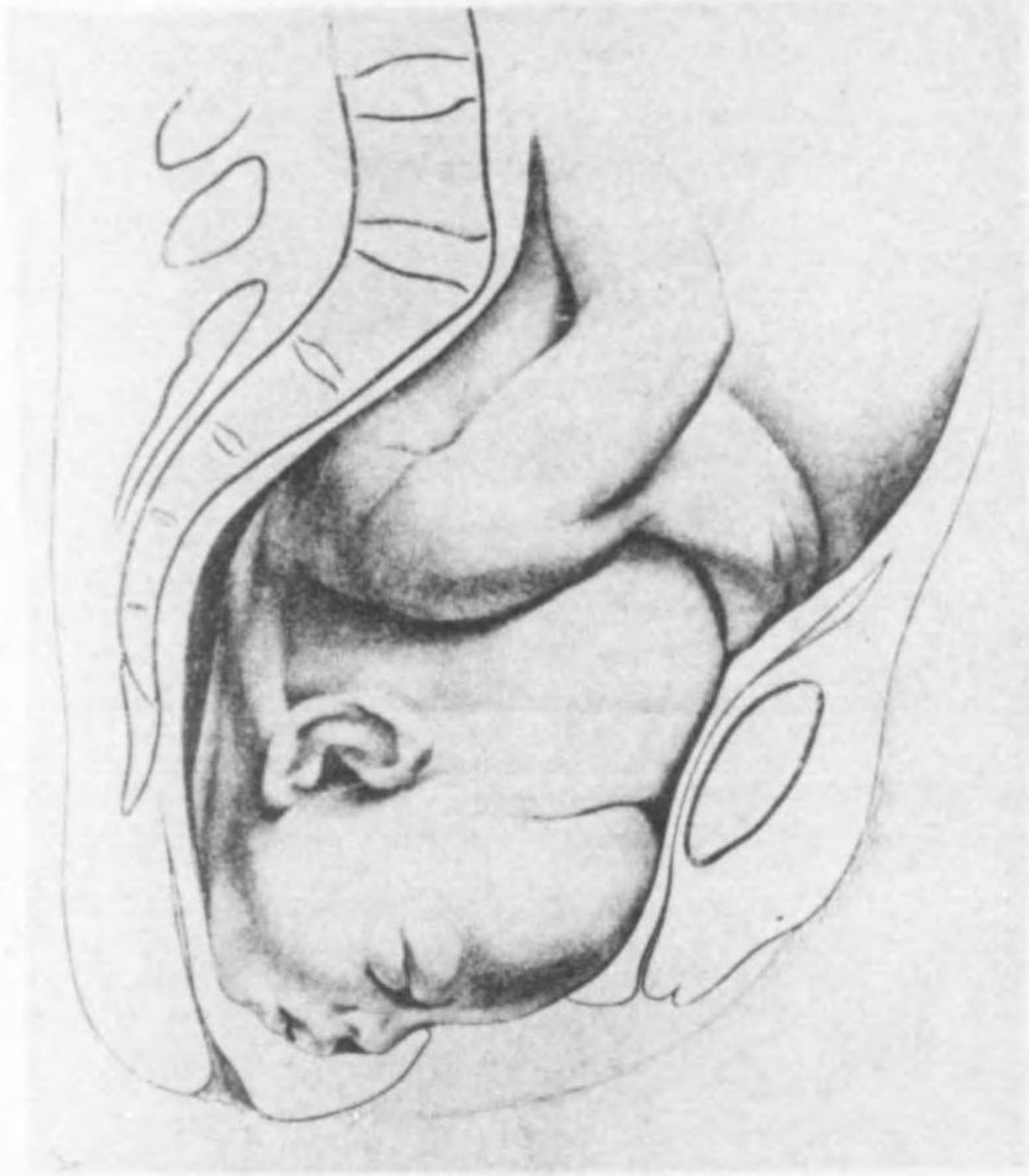
第二篇第十四章(分娩顔面位ノ分娩經過)參照



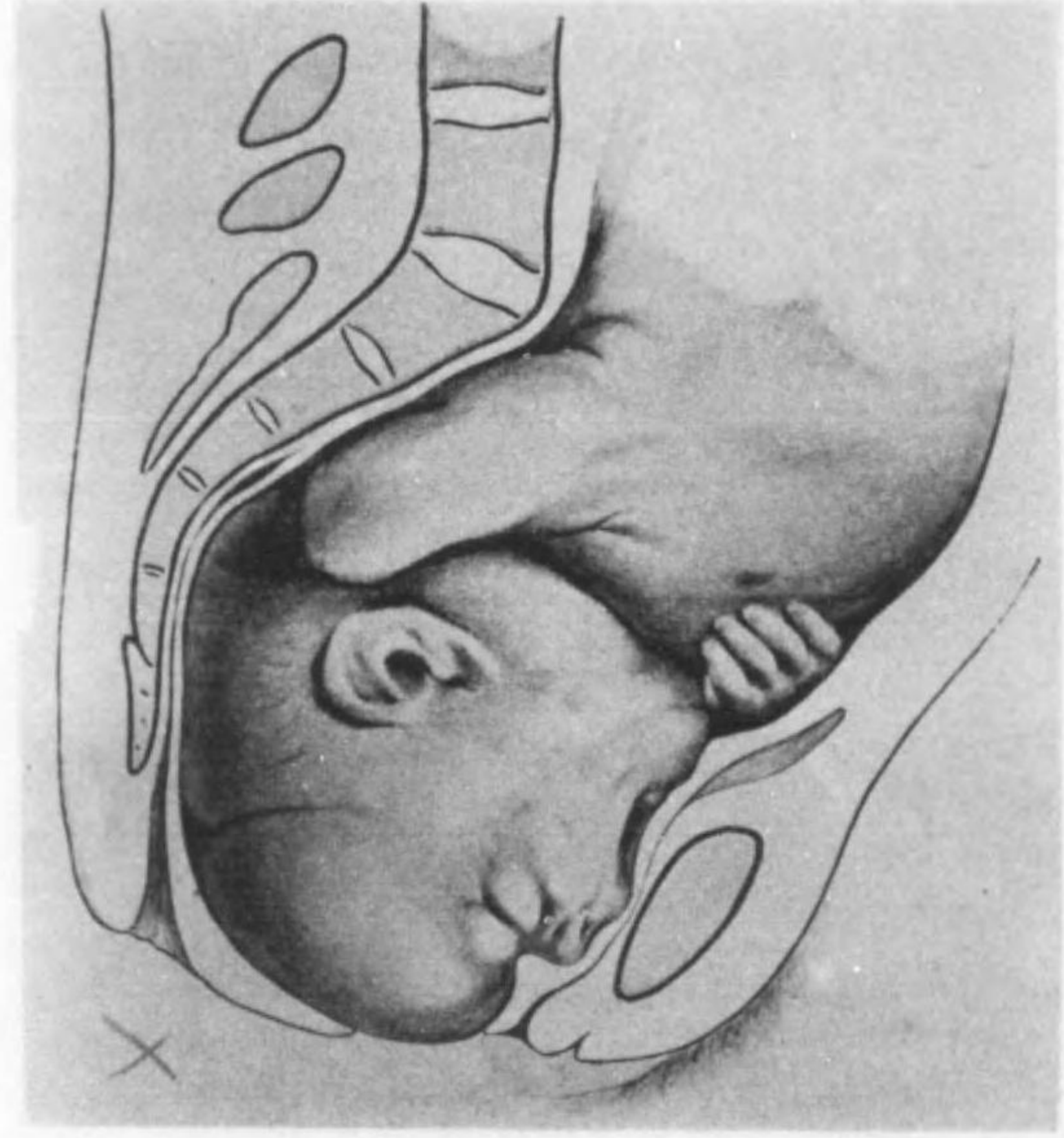
顔面位排臨

產婆學正規ノ卷

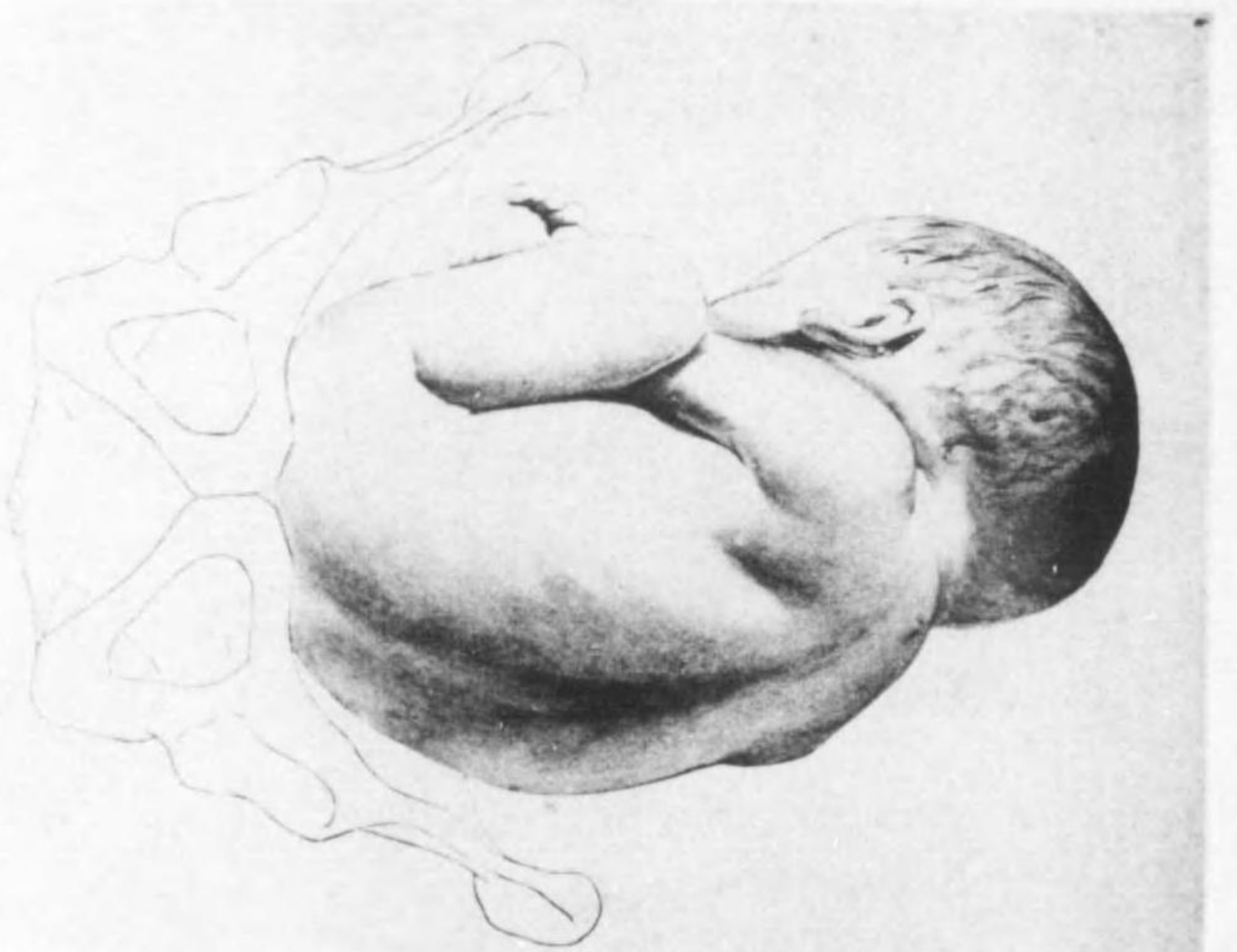
第二篇第十四章(顔面位ノ分娩經過)



顔面位ノ頤部異常廻轉ヲ爲シ後方ニ向ヒタルモノ
分娩停止



前額位ノ際兒頭ノ排臨



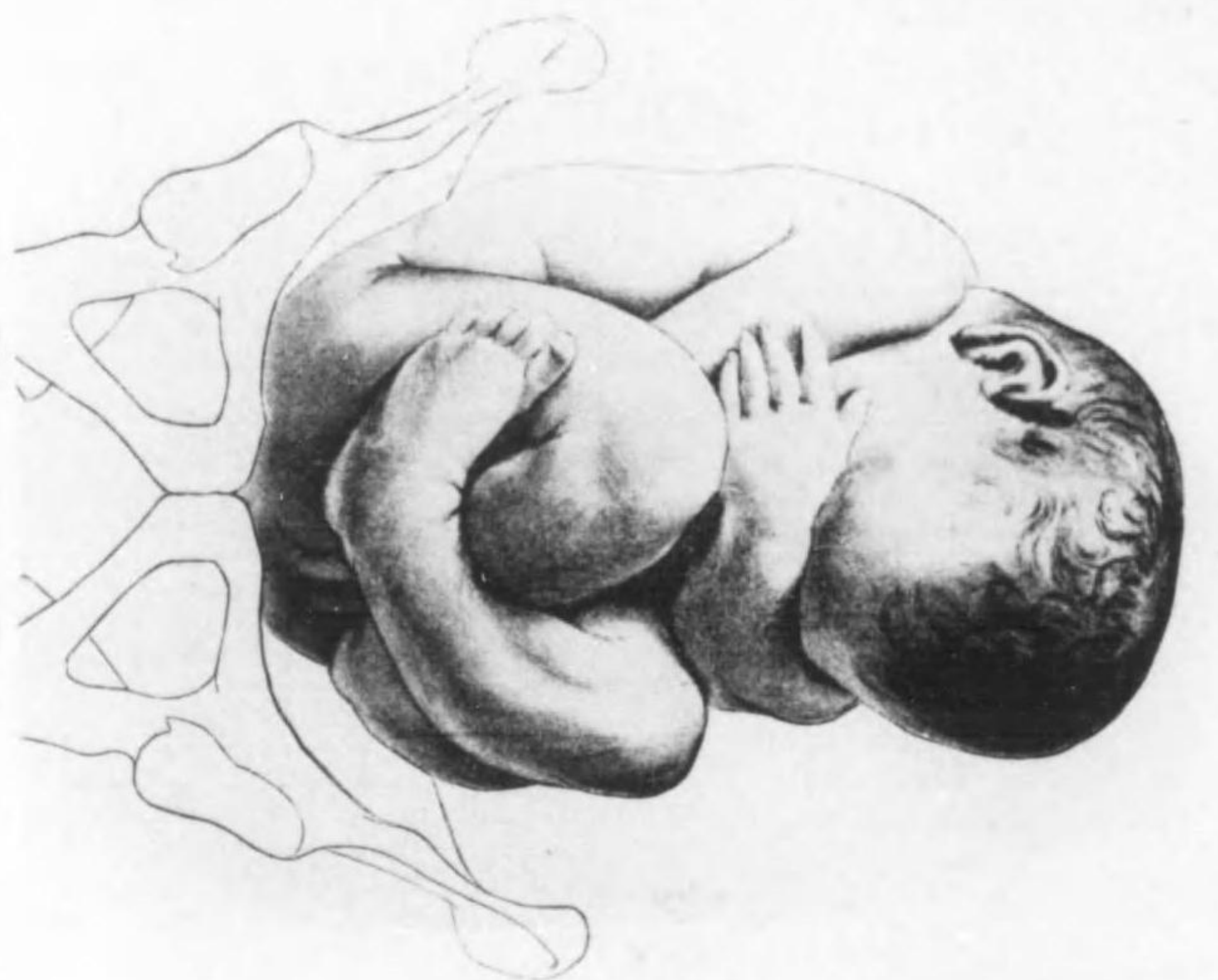臀位第一體向第一(背前)分類

或ハ簡單ニ

第一背前臀位

又ハ

左前臀位



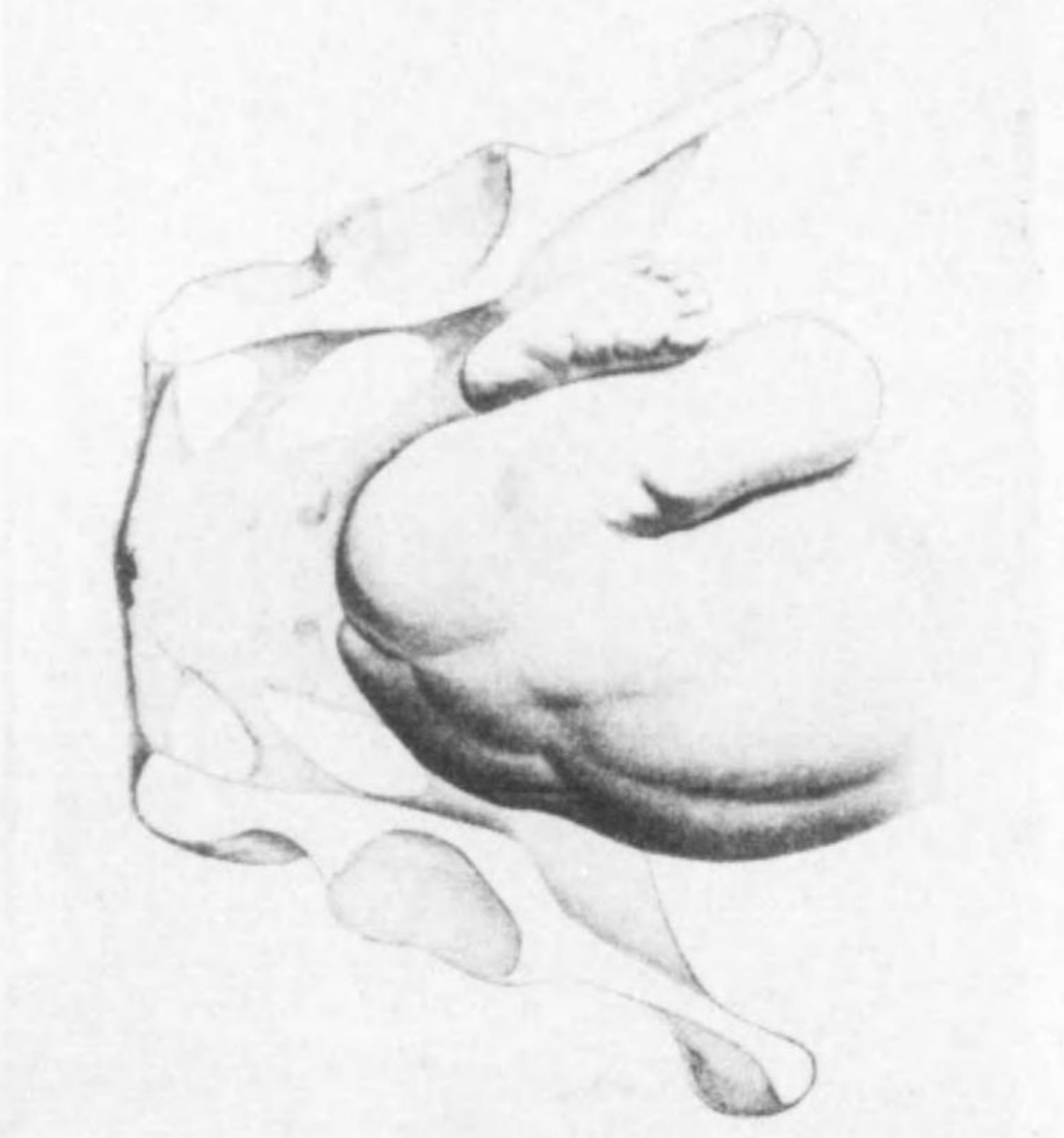
臀位第二體向第二(背後)分類

或ハ簡單ニ

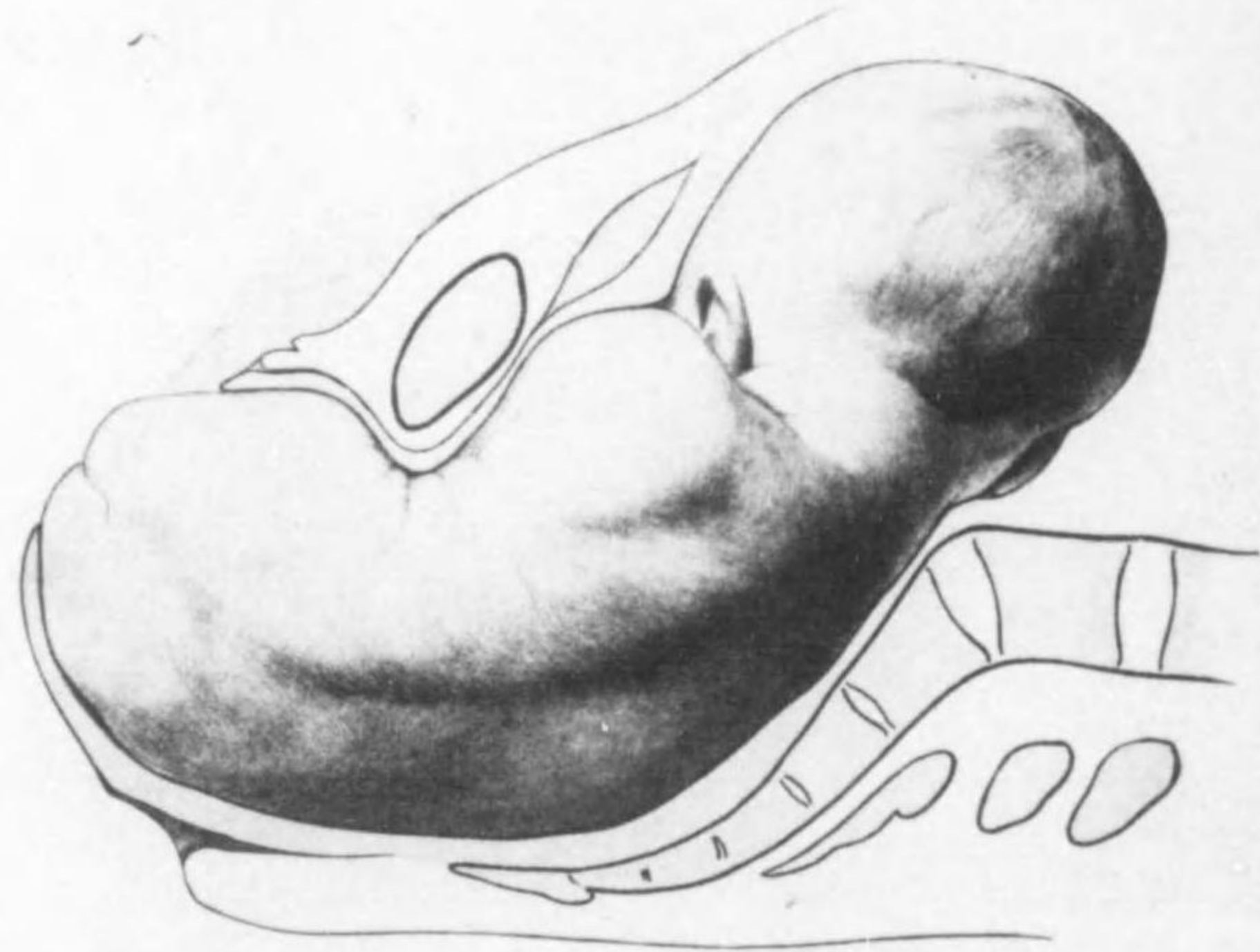
第二背後臀位

又ハ

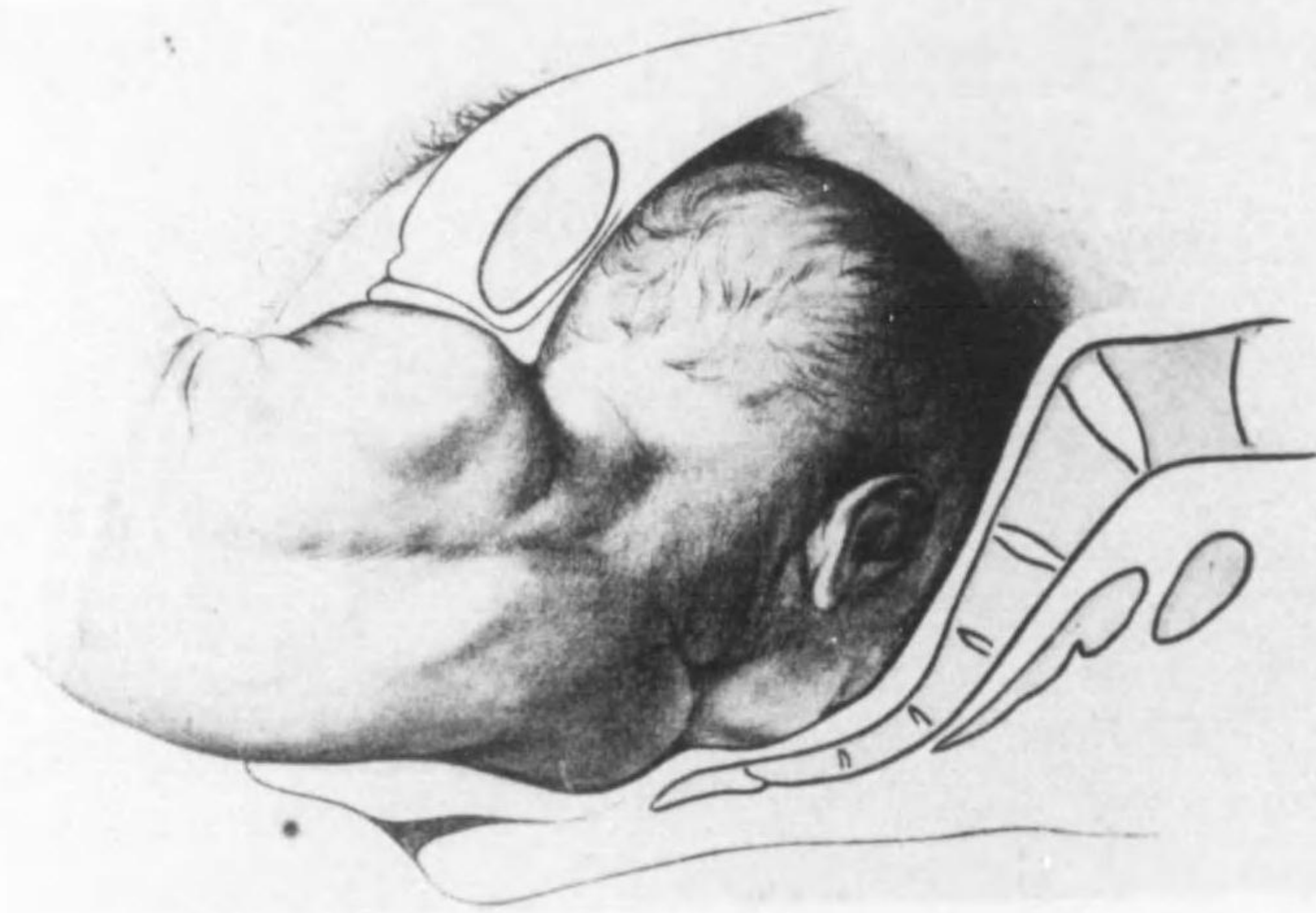
右後臀位



左(第一)臀位ニ於ケル臀部ノ骨盤入口ニ進入スル所

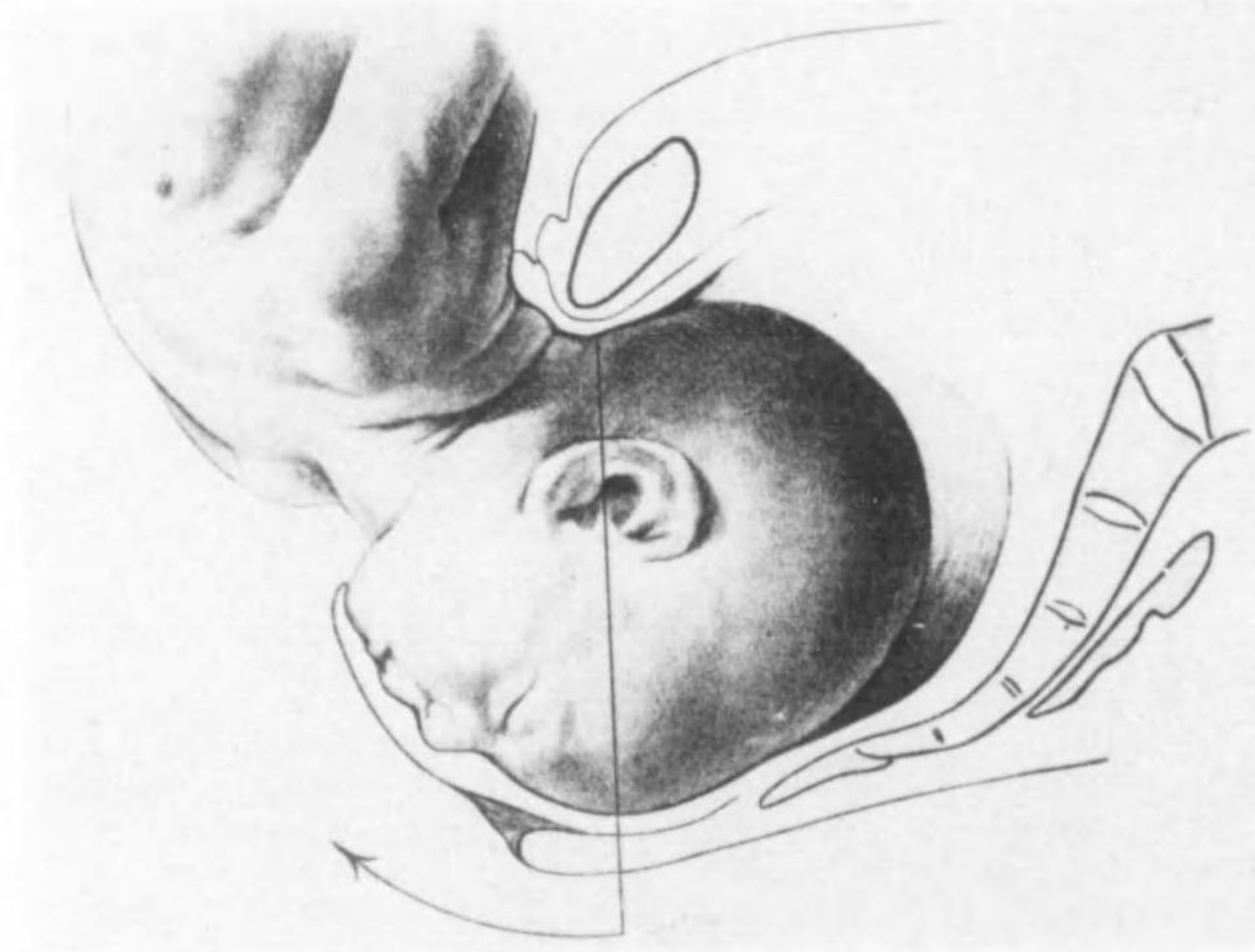


左(第一)臀位ニ於ケル臀部ノ排臨

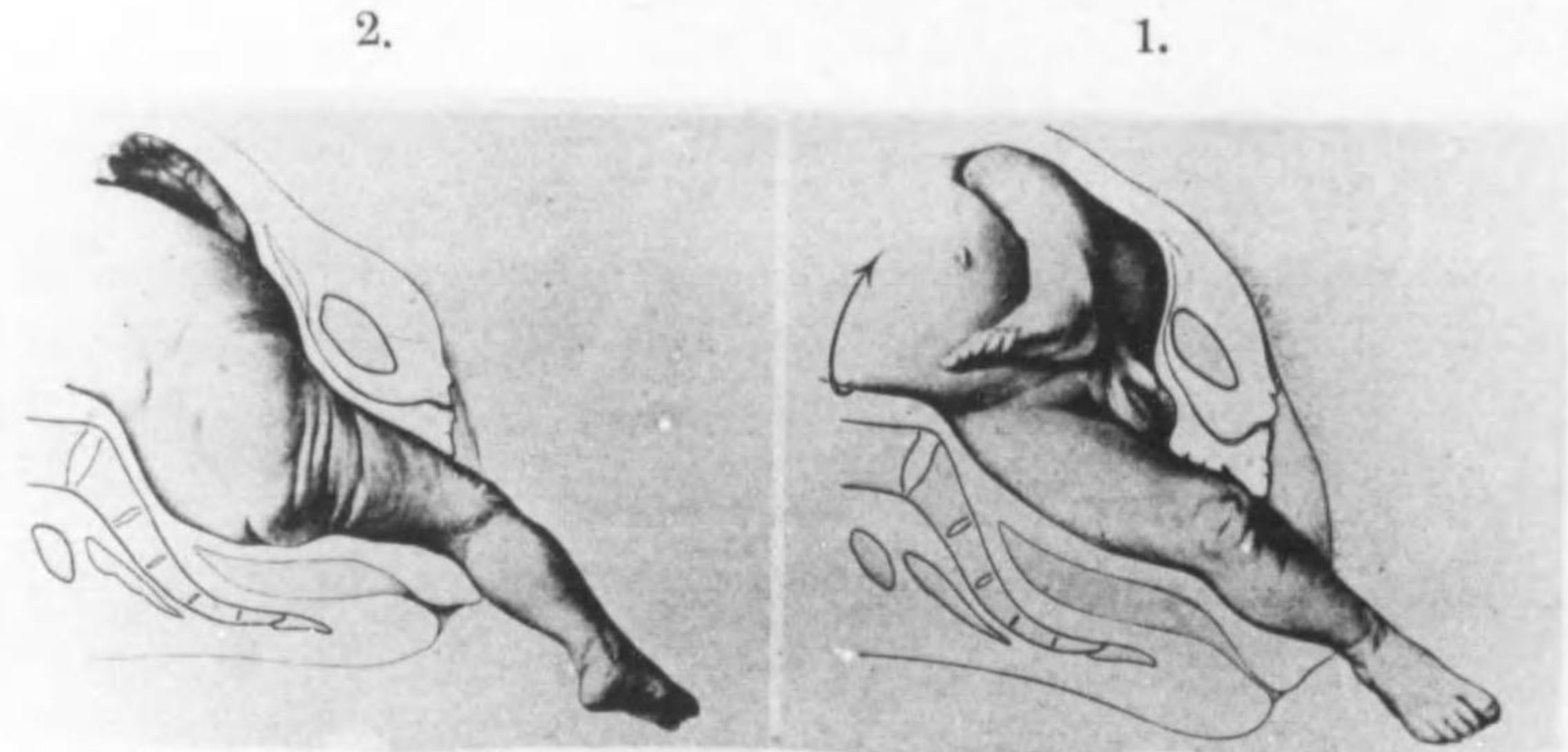


左臀位、肩胛横徑ハ骨盤出口ノ縦徑線ヲ通過ス

兒頭ハ尙斜徑ニ一致ス



後續兒頭ノ尋常通過方式

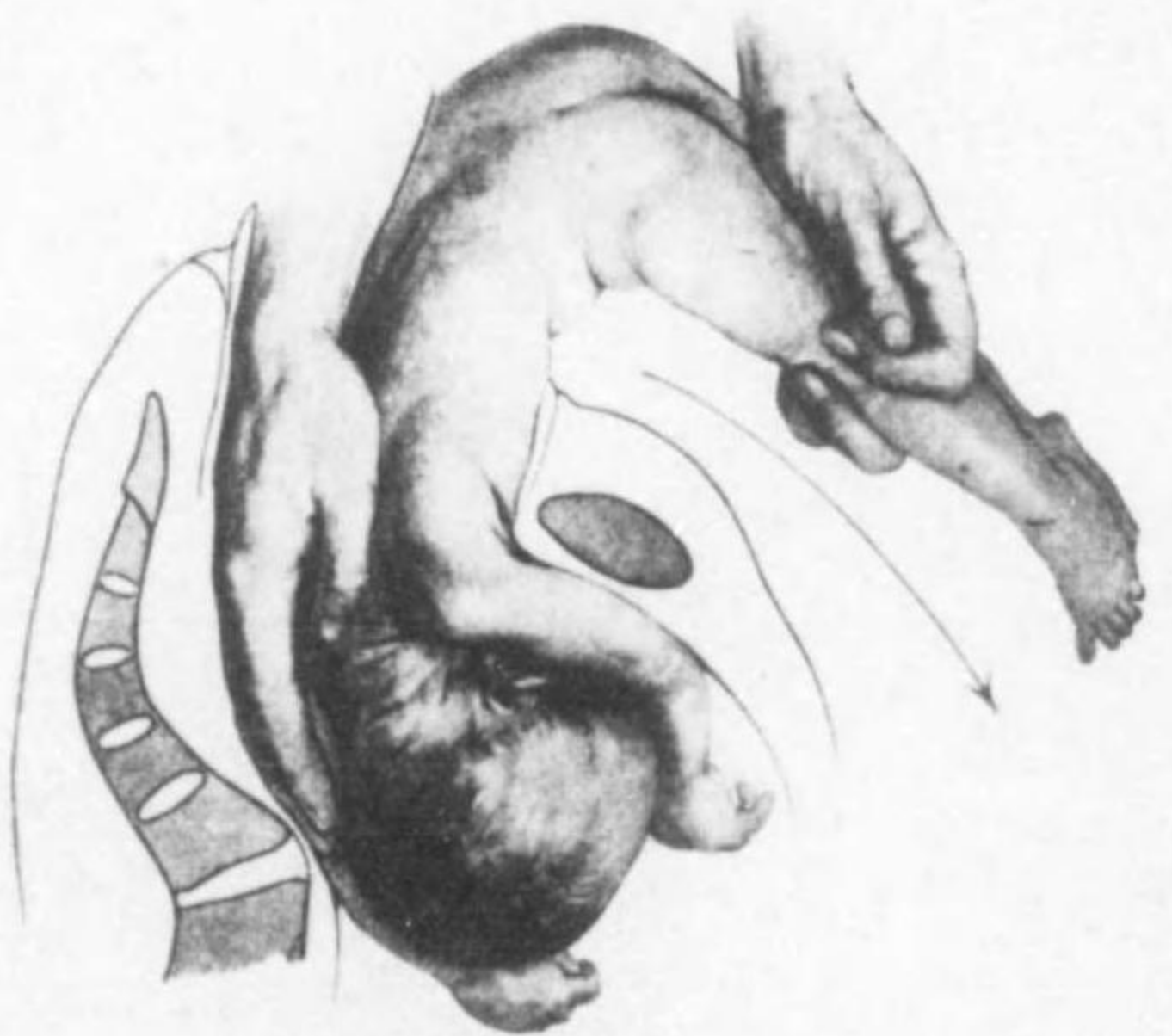

不全足位

前脚上方=アリ

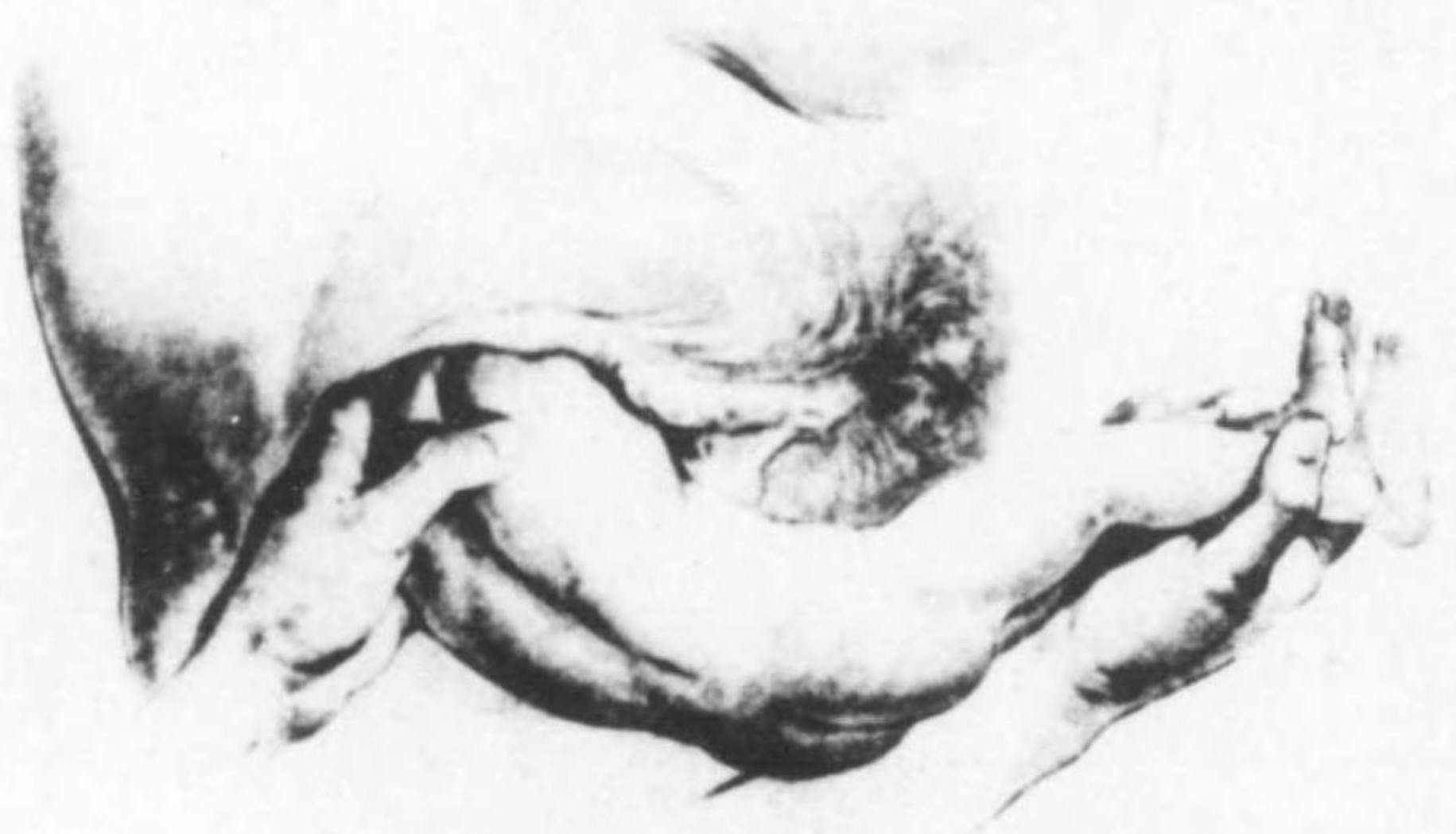背部ハ常ニ廻轉シテ上方ニ上レル下肢ノ後方ニ來リ脱出セル下肢ハ前方ニ來ル

背部ノ廻轉完了ス脱出セル下肢ハ前方ニ來ル



骨盤端位挽出法

上昇セル上肢ノ離解法内景



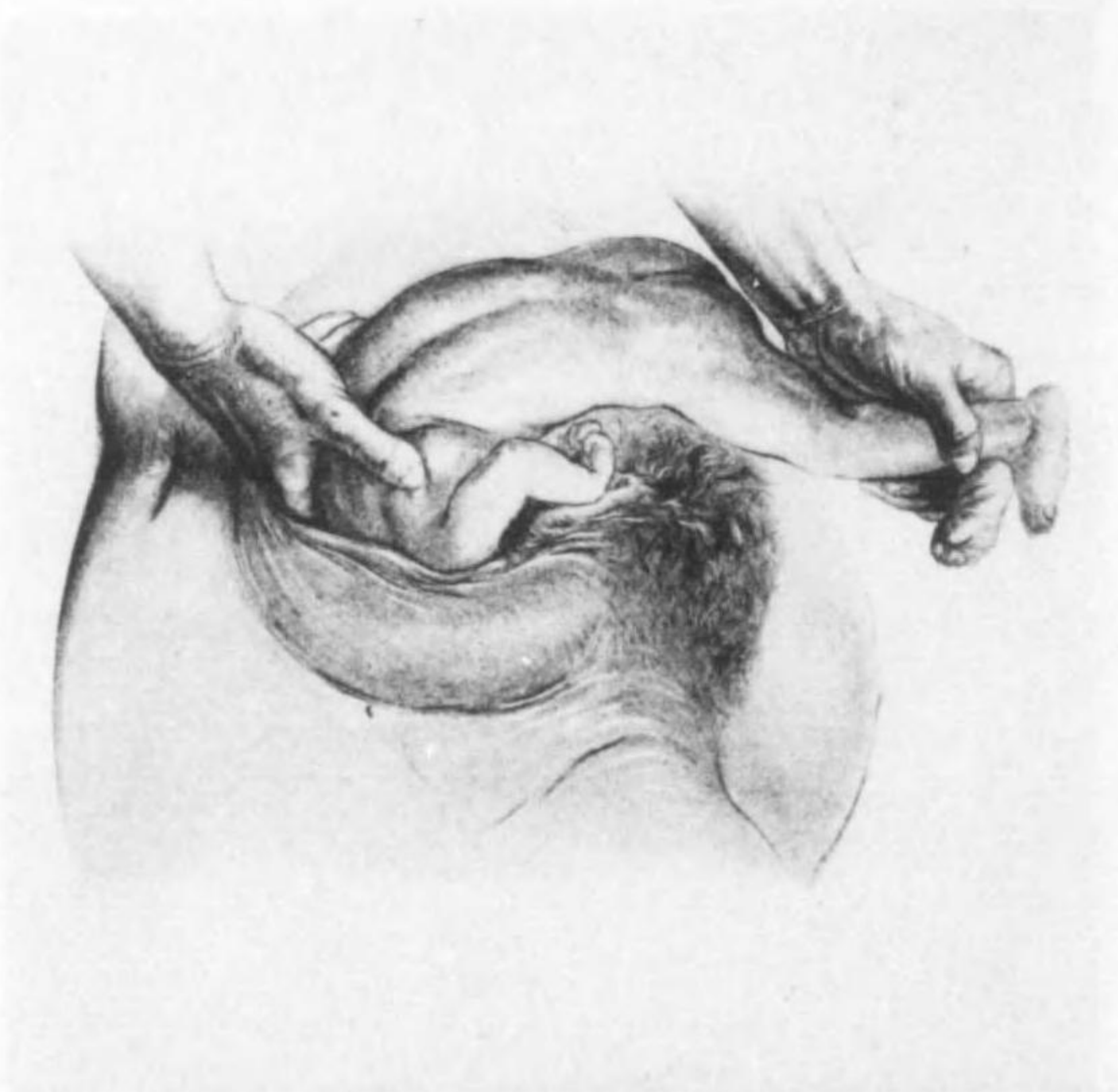骨盤端位挽出法

左上肢ヲ離解セントスルモノ



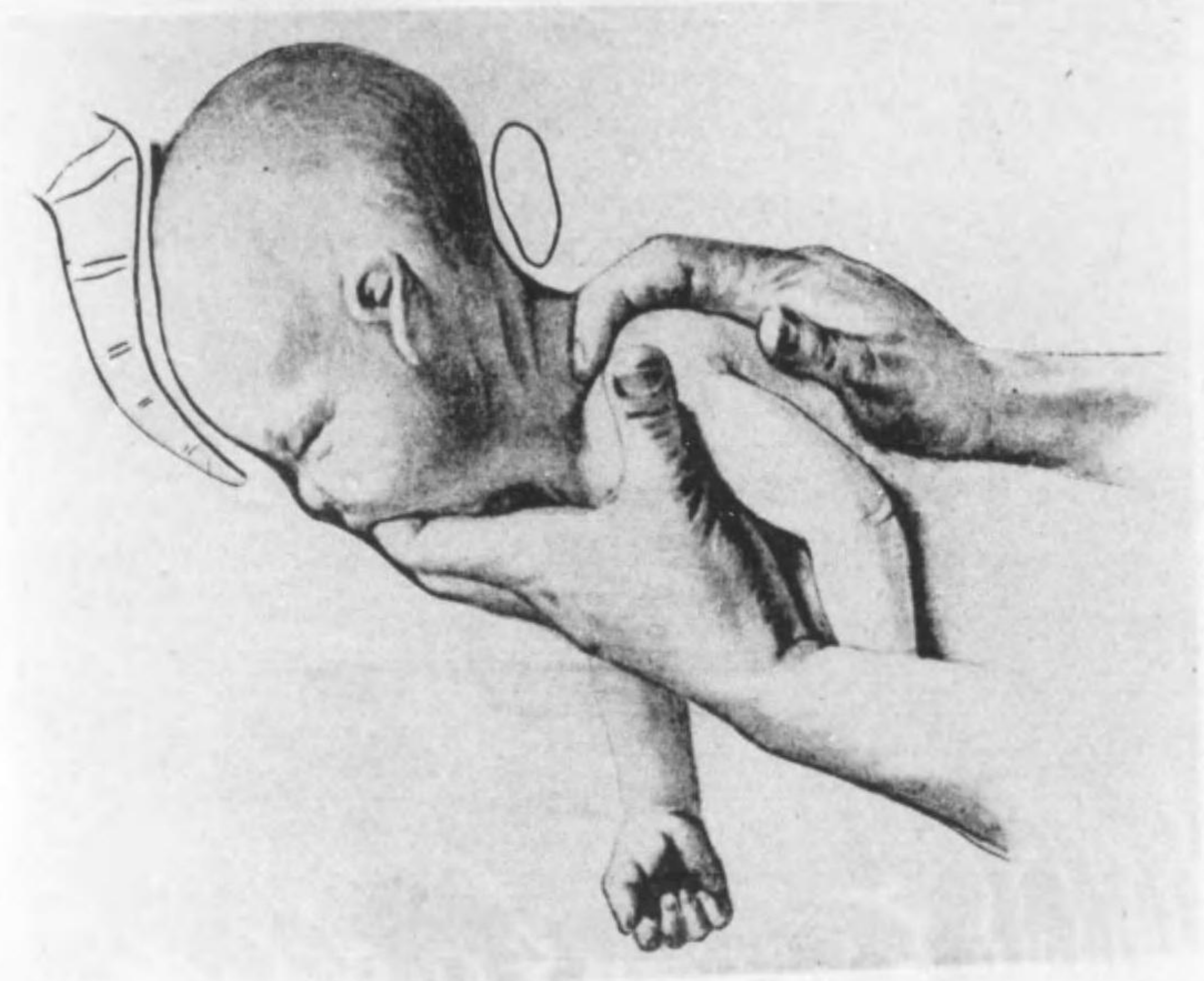
骨盤端位挽出法

一側上肢ヲ離解シ次テ他側ノ上肢離解ニ移ラントスルモノ
即チ兒頭ヲ少シク押シ戻シ兒背ヲ廻轉シ離解セントスル上
肢ヲ後方會陰ノ方ニ到ラシム



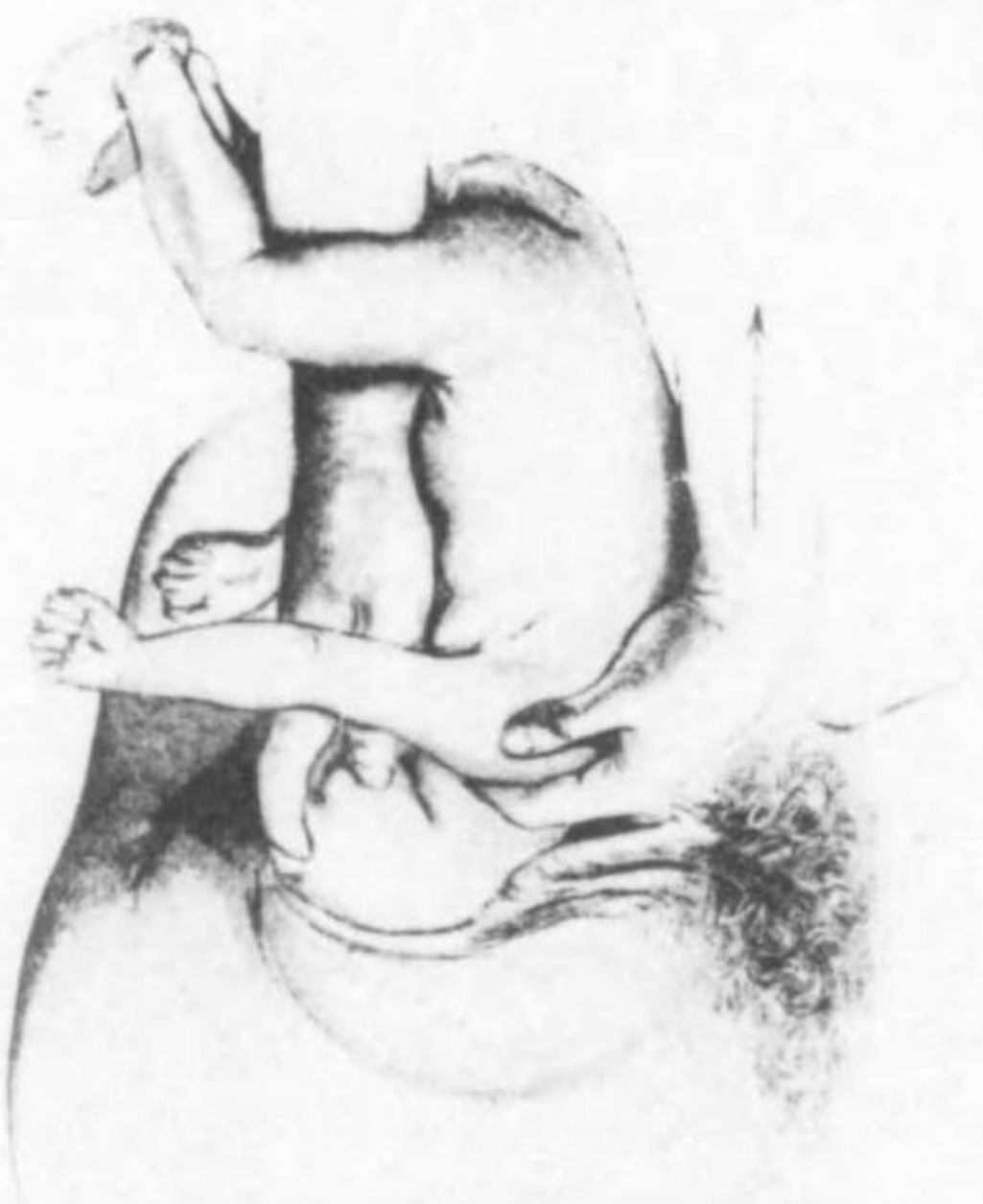骨盤端位挽出法

已ニ左側上肢ヲ離解シ更ニ右側上肢ヲ離解セントスルモノ



骨盤端位ニテ兒頭ヲ分娩セシムル、ファイト、スメリー氏方法

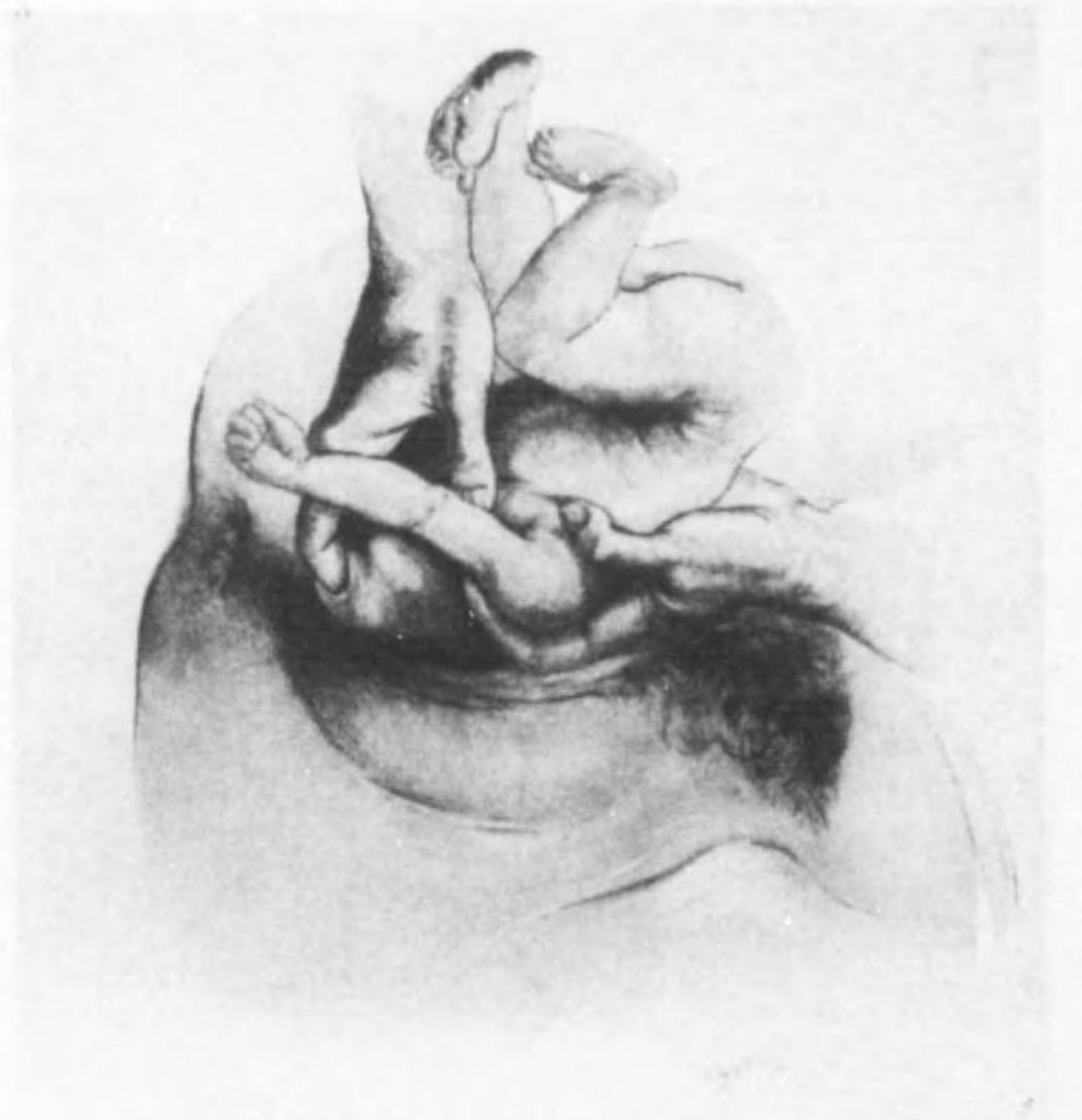産婆學正規ノ卷
第二篇第十八章(骨盤端位分娩ニ於ケル産婆ノ處置)參照



骨盤端位兒頭ノ挽出法

フアイトスメリー氏法(第一段)ニシテ兒頭ヲ後方下ニ牽引スルモノ

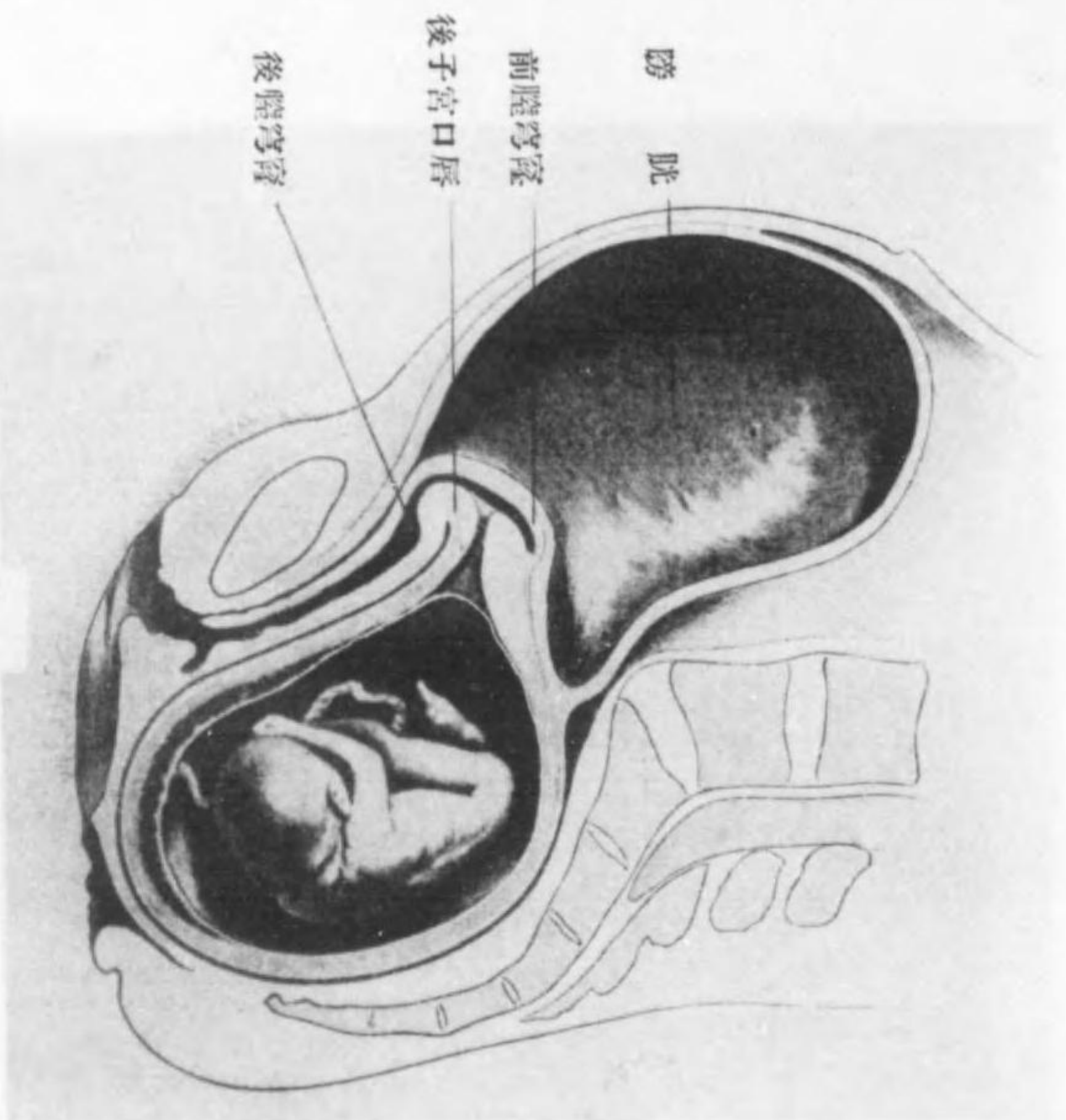
第二篇第十八章(骨盤端位分娩ニ於ケル産婆ノ處置)參照



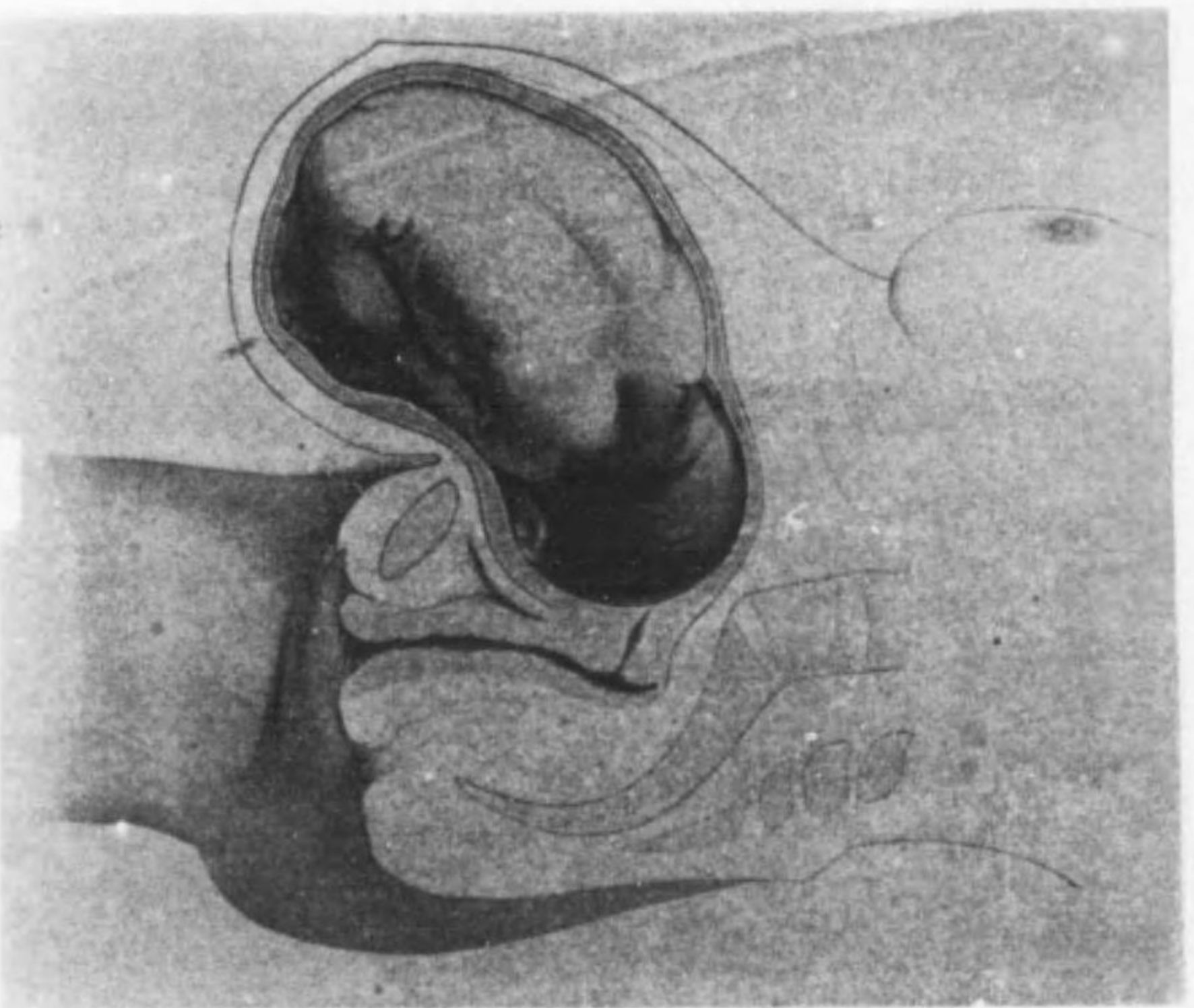
骨盤端位兒頭ノ挽出法

フアイトスメリー氏法(第二段)ニシテ兒頭ヲ骨盤軸ノ方
向前上方ニ牽引セシトシツハアルモノ

產婆學異常ノ卷
第一篇第三章(腔及子宮ノ異常ノ內子宮後屈)參照



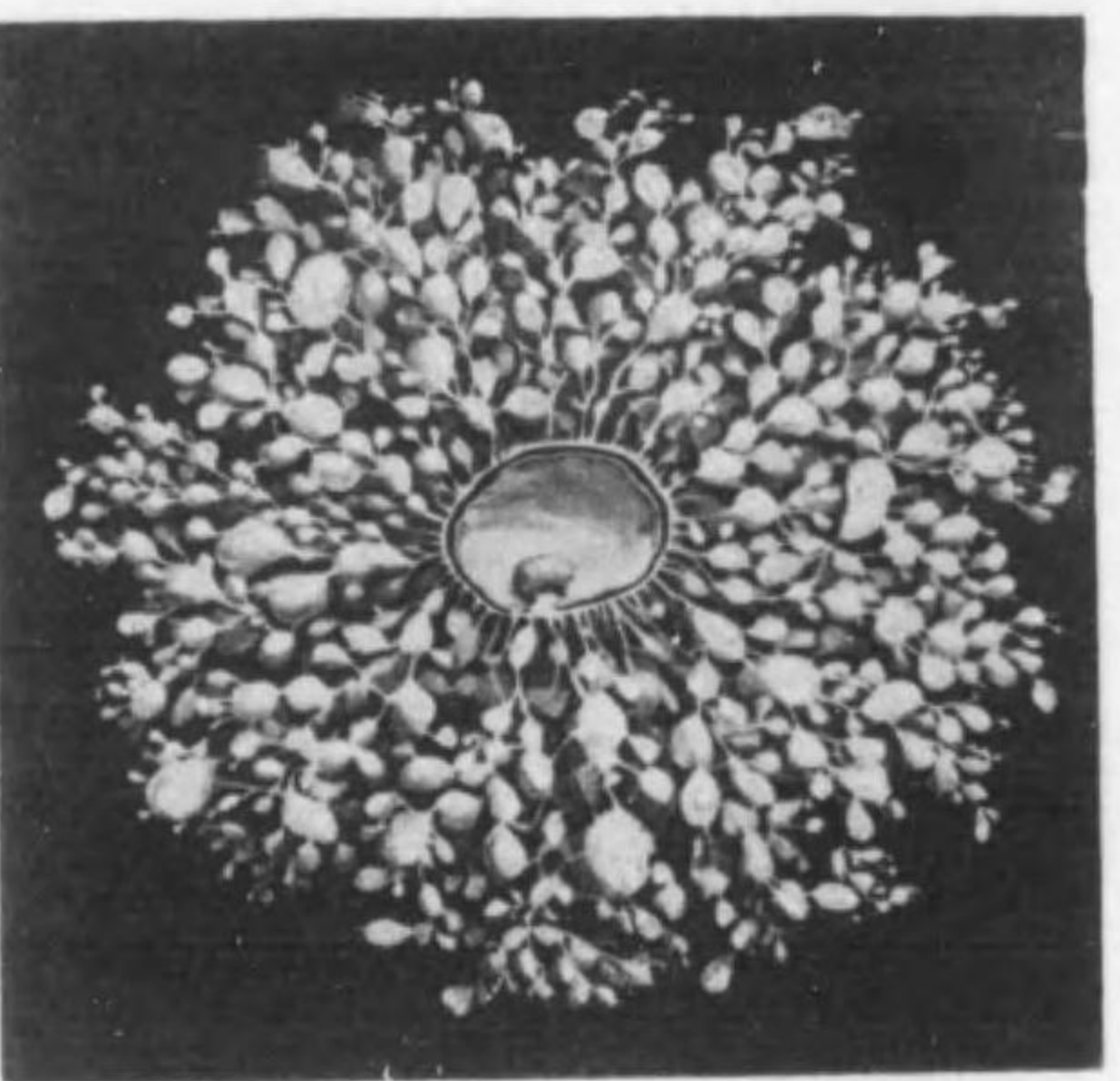
妊娠子宮後屈箱頓(五ヶ月)



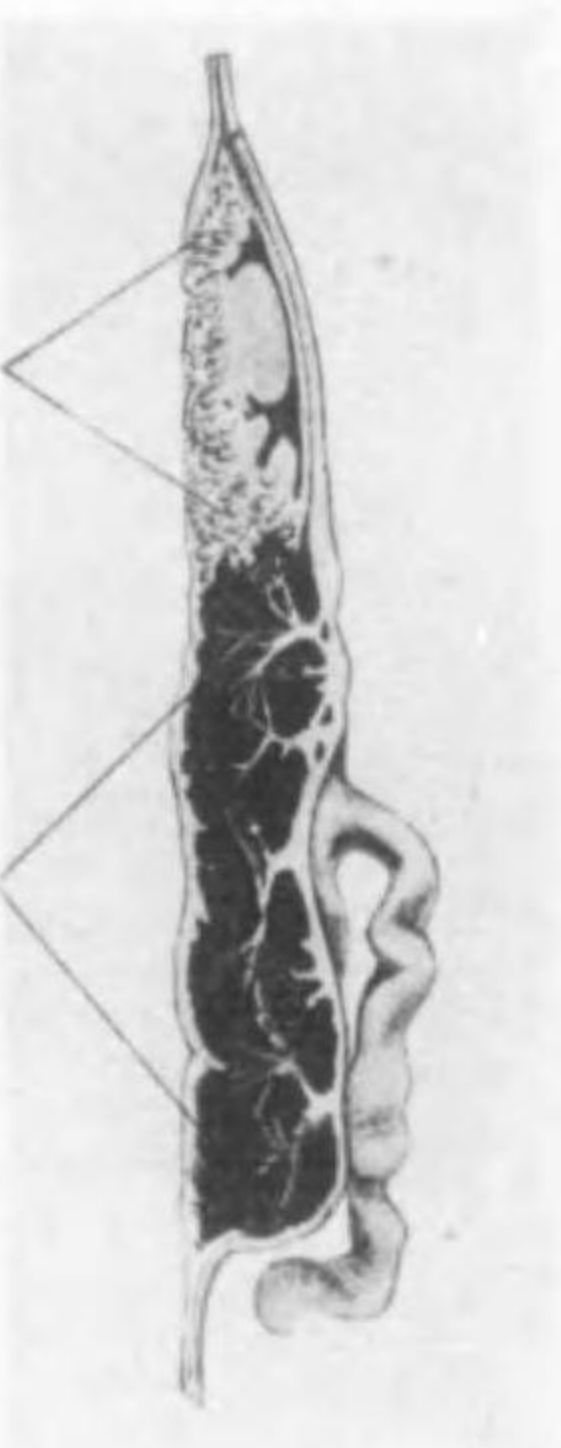脊椎後彎症ヲ有スル初妊婦ニ起レル
懸垂腹

第一篇第四章(妊卵ノ異常ノ内鬼胎)參照

葡萄狀鬼胎(模型的)



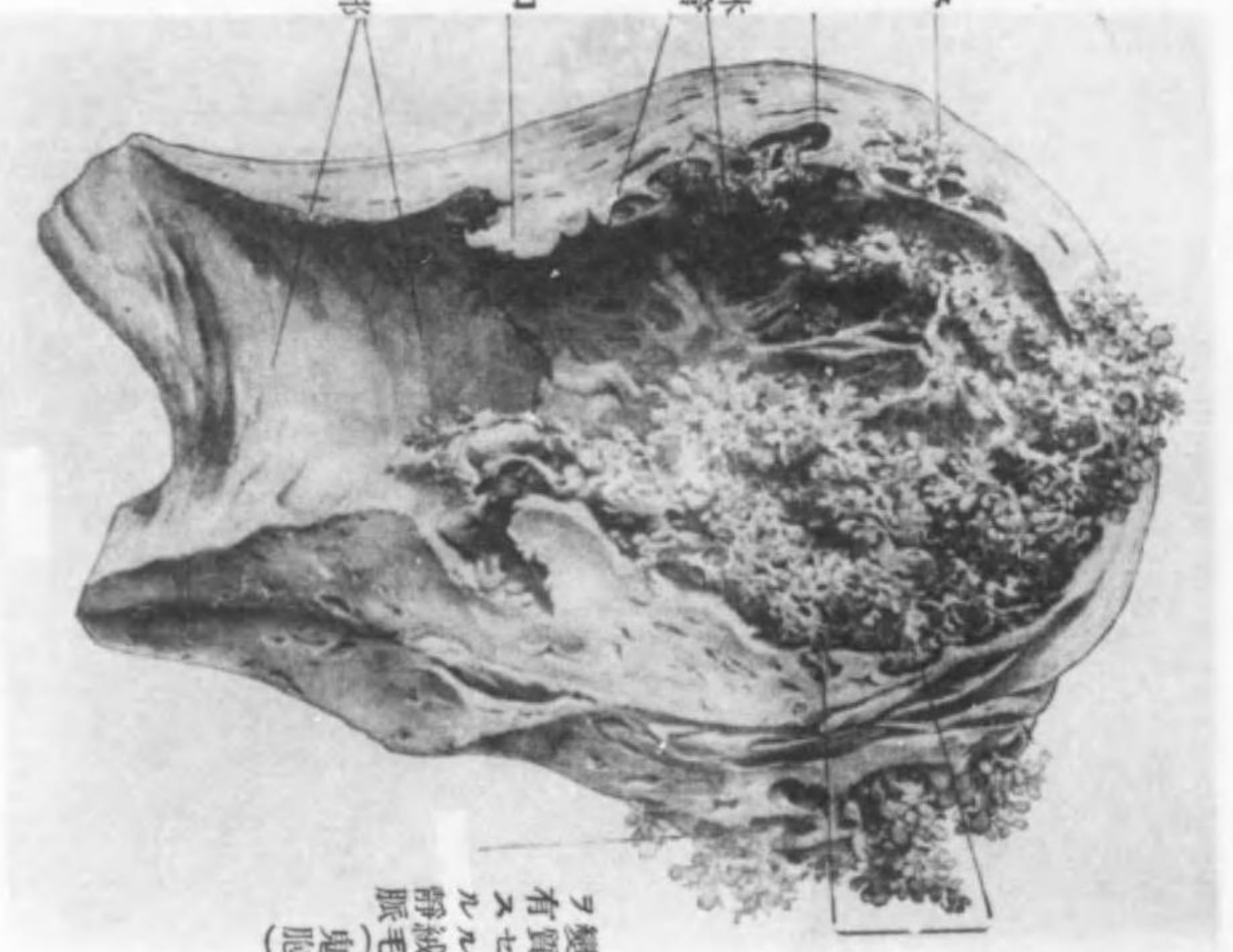
胎盤ノ部分の粘液腫



變質セル双胎ノ一卵ニ屬
セシ變性絨毛

子宮壁ノ侵蝕セラレタル部

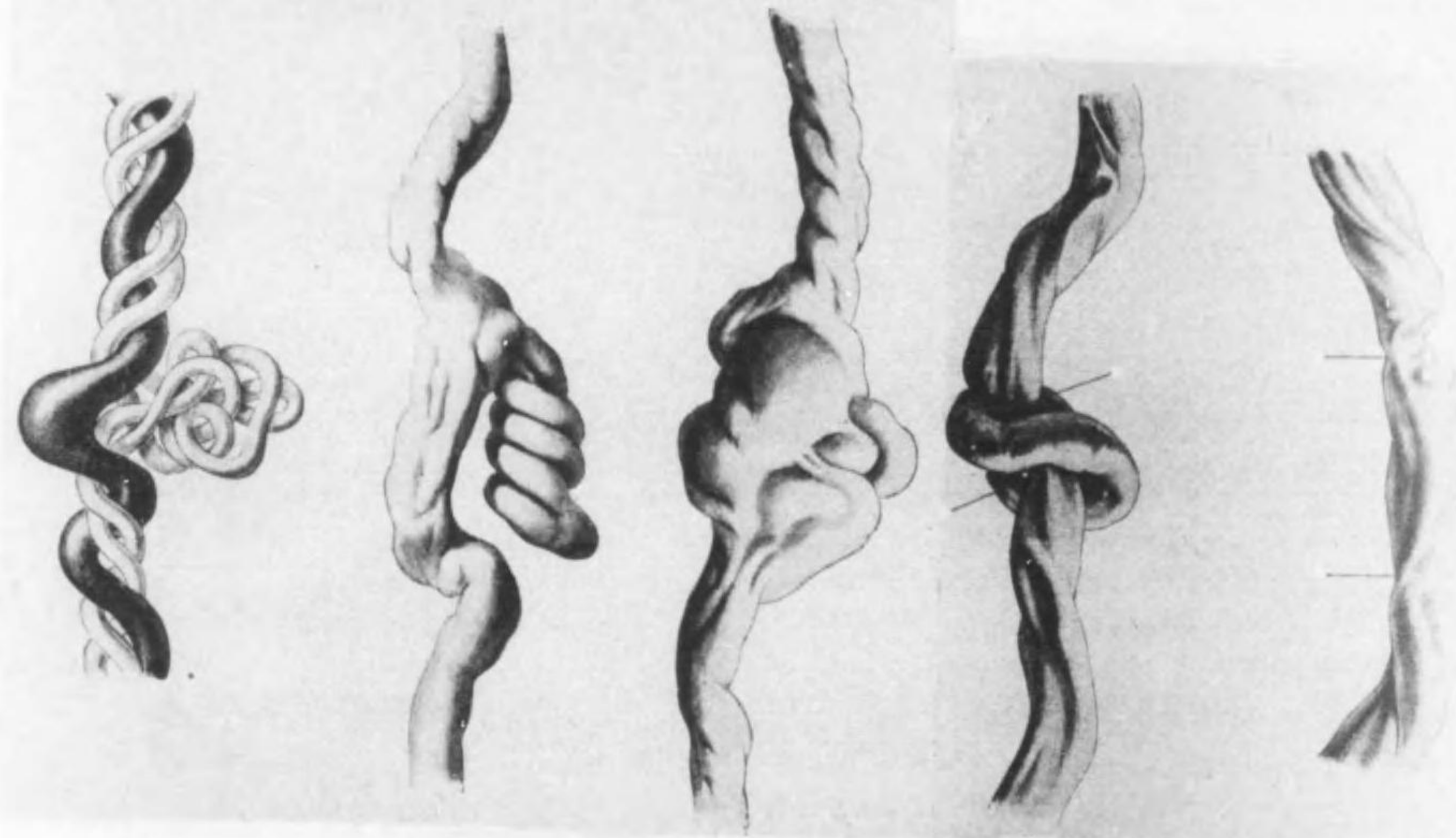
變質セル絨毛(鬼胎)
ヲ有スル靜脈



破潰性葡萄狀鬼胎ヲ有スル子宮

産婆學異常ノ卷

第一篇第四章(妊卵ノ異常ノ内臍帶ノ異常)參照



動脈結節

臍帶假結節
動脈コルク拔様捻轉

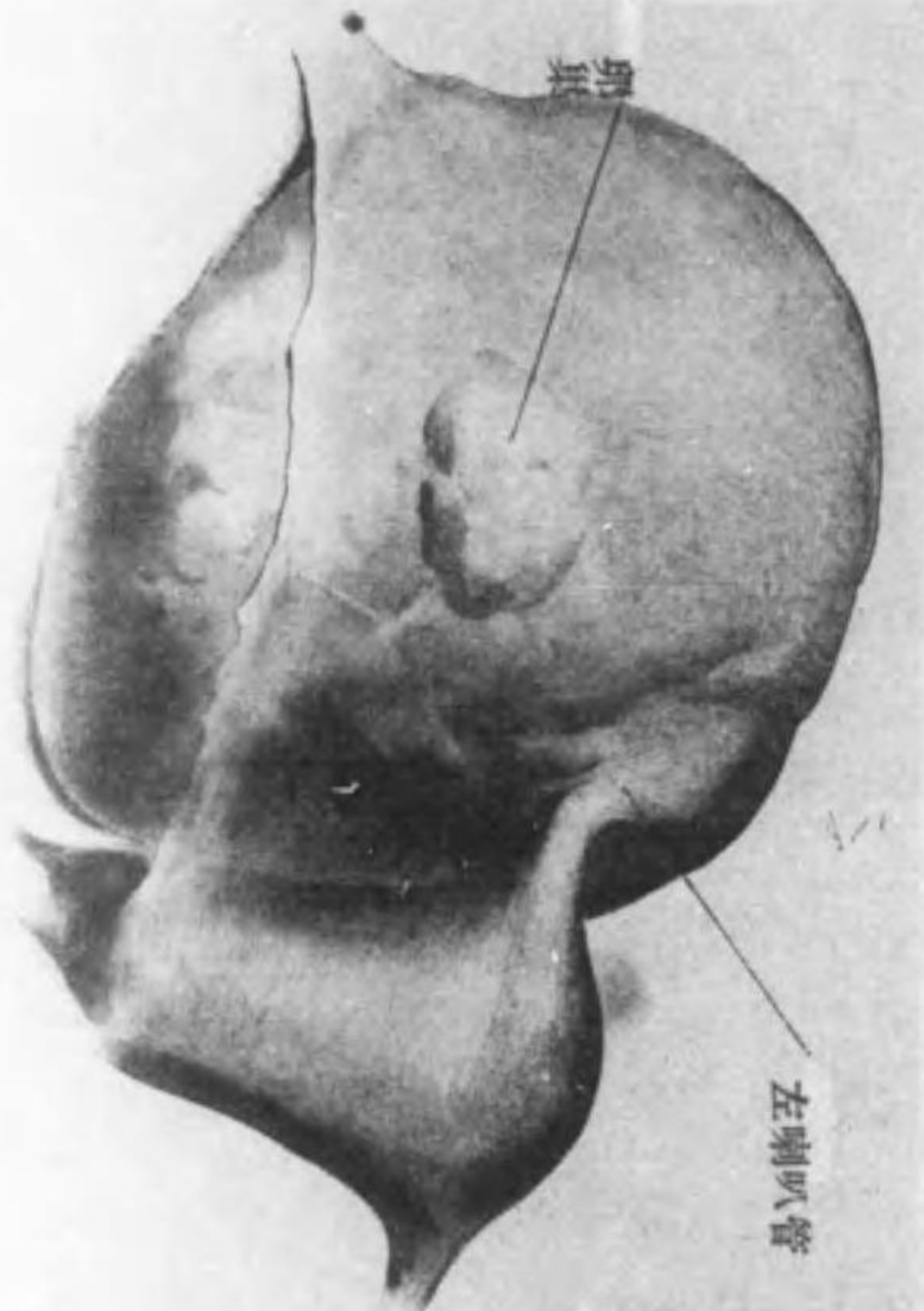
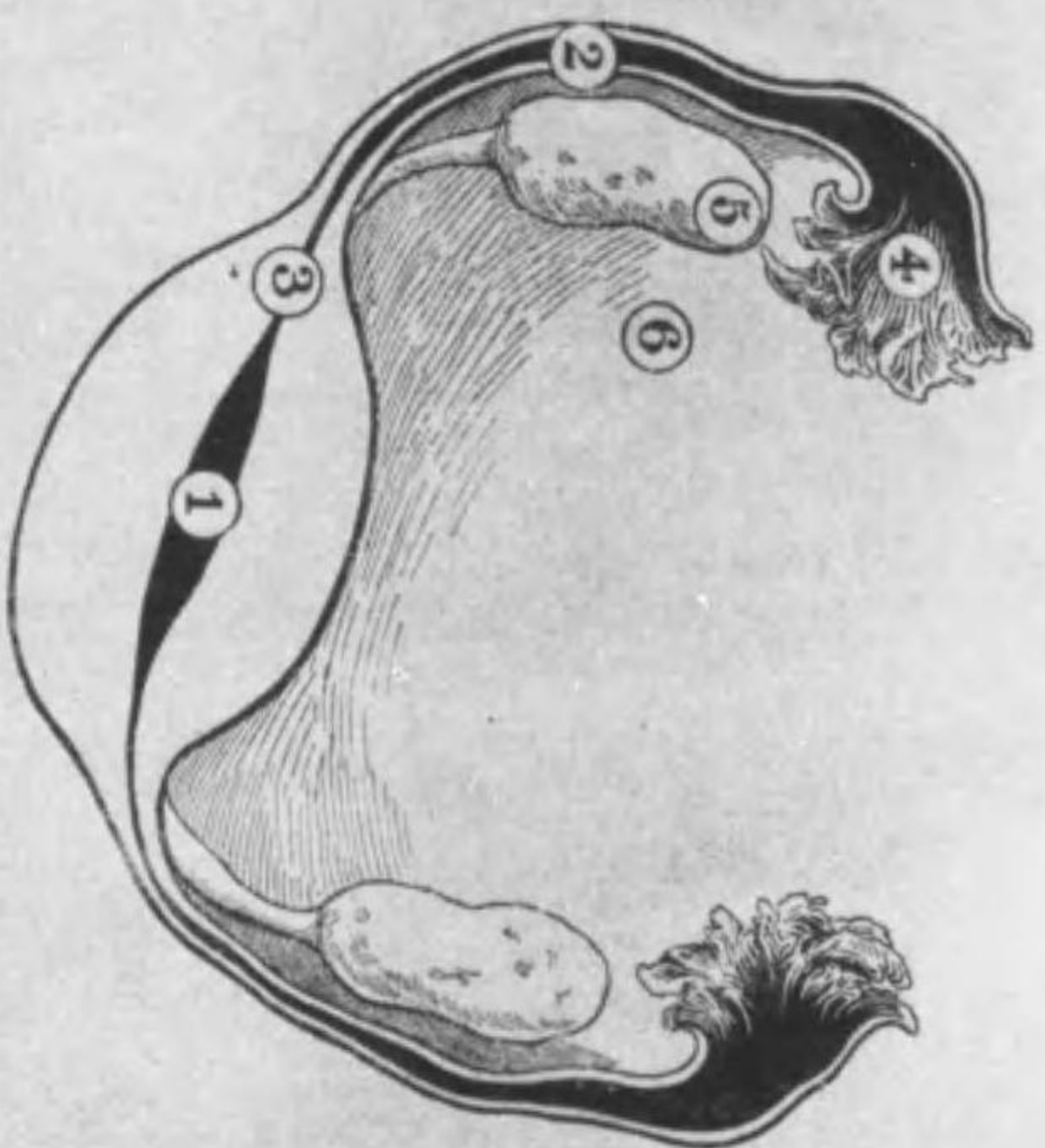
臍靜脈瘤

臍帶眞結節

(解キタルモノ)

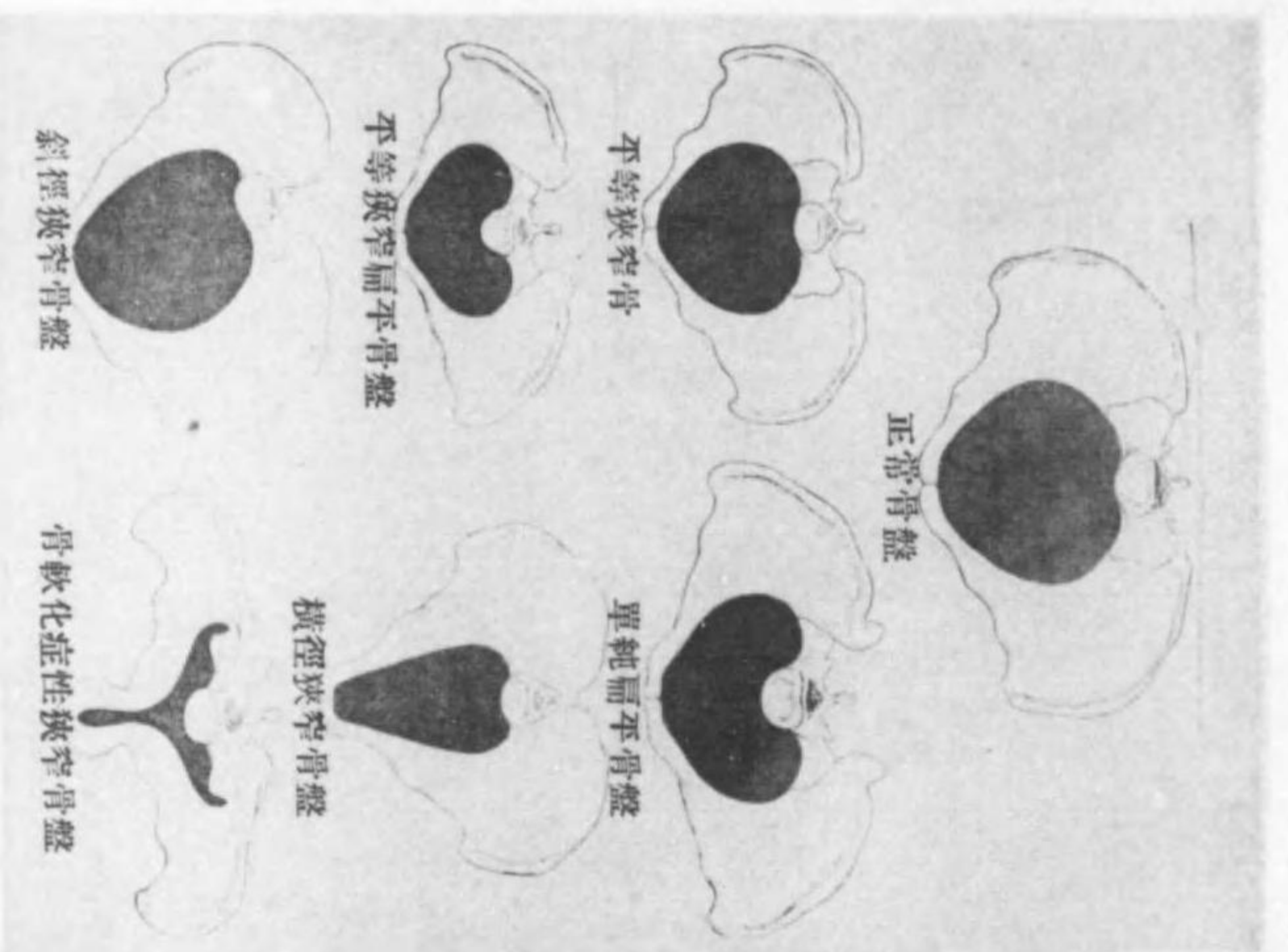
1 普通妊娠附着部、子宮前或後壁 2 喇叭管狹部妊娠
 3 同質妊娠 4 臺腹部妊娠 5 母巢妊娠 6 腹膜妊娠

示妊娠ノ附着スルコトアル種々ナル部位ヲ
 サシガクメ内生殖器横斷面ヲ表ハス



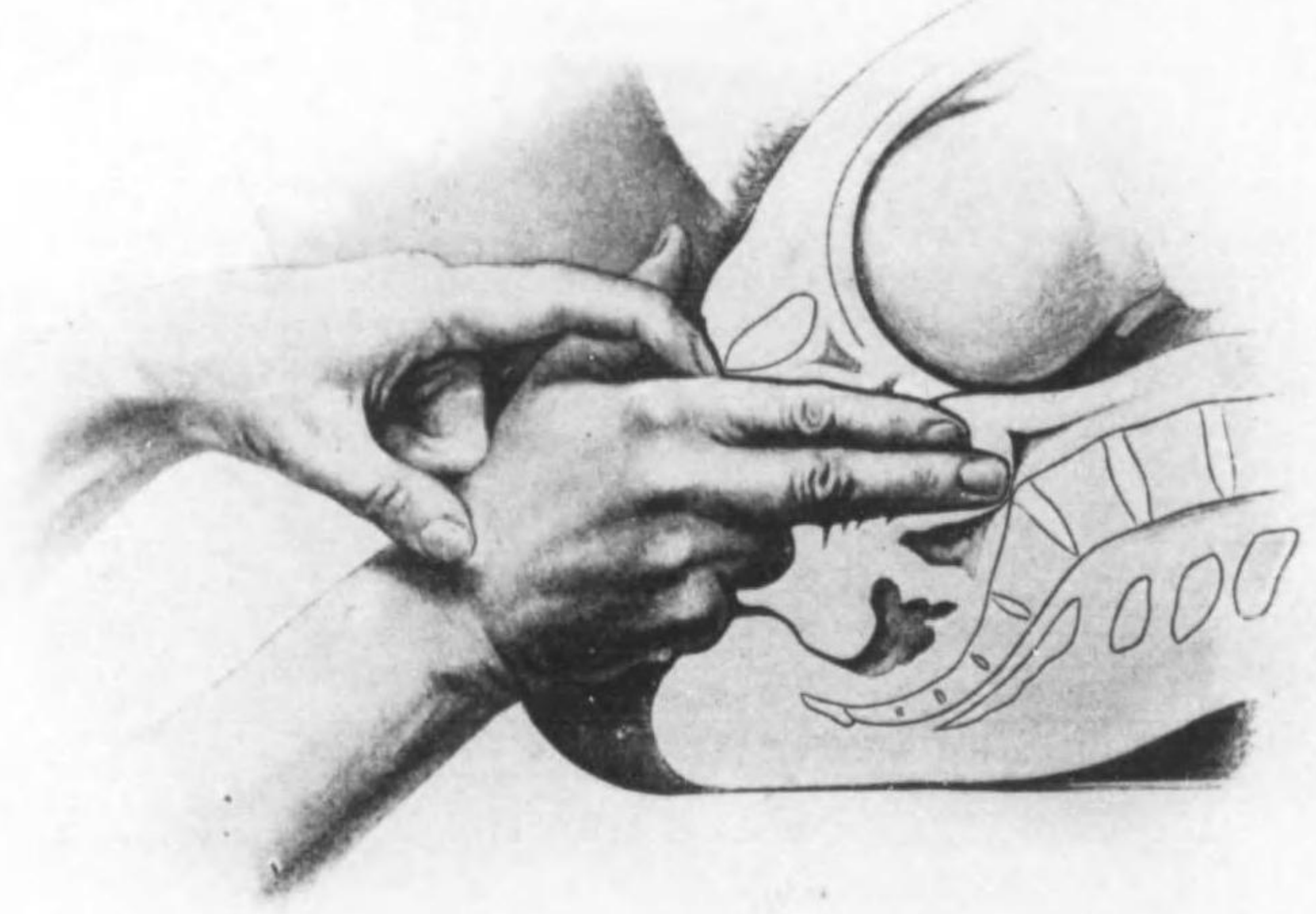
左側靱帯内妊娠

喇叭管胎囊が靱帯ノ前後兩葉間ニ發育シ遂ニ腔穹窿部ニ
 到達セシモノニテ全部破壊セズレテ核出シ得タルモノナリ

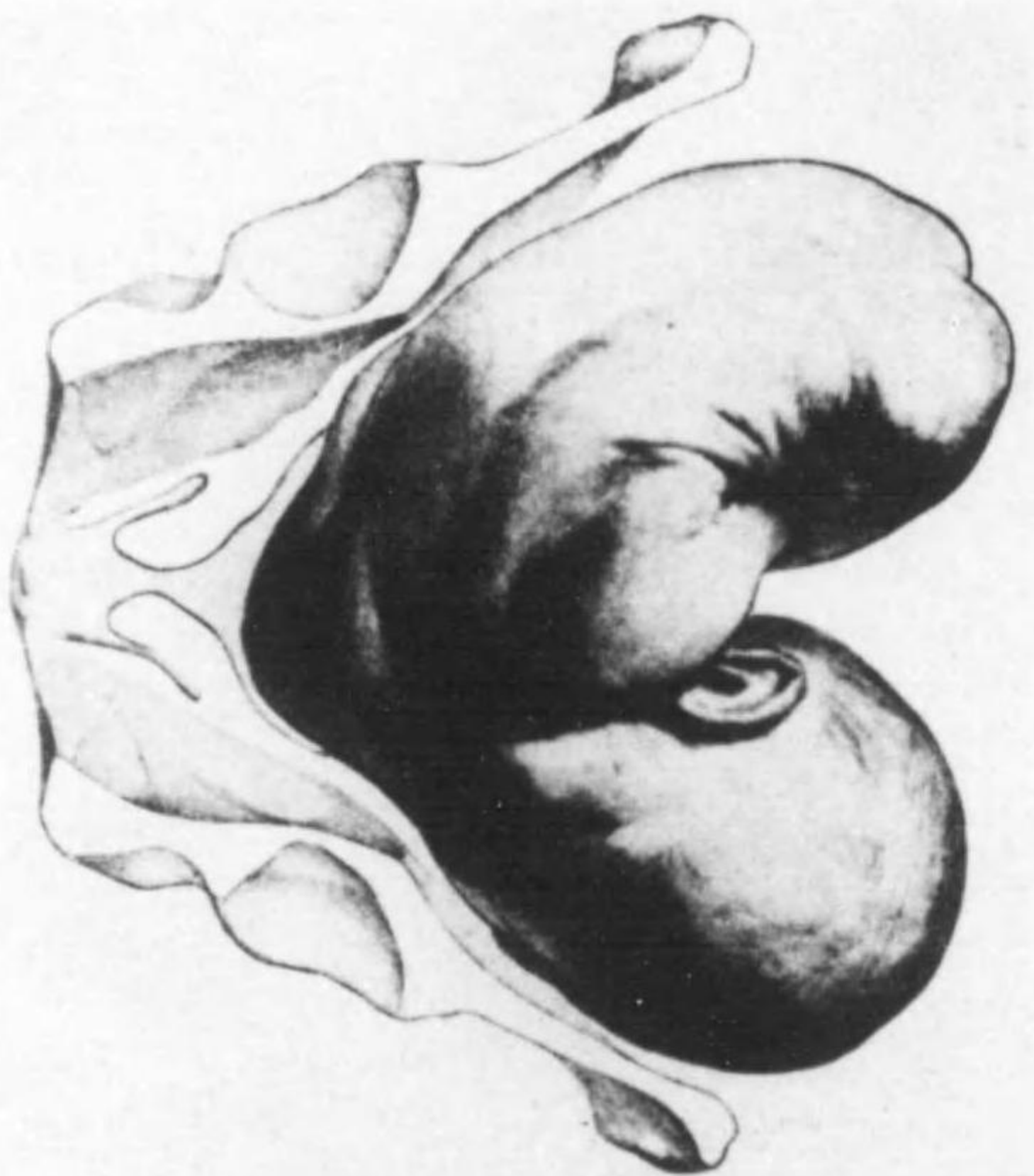


產婆學異常ノ卷

第二篇第三章(硬部產道ノ異常ノ内狹窄骨盤)參照

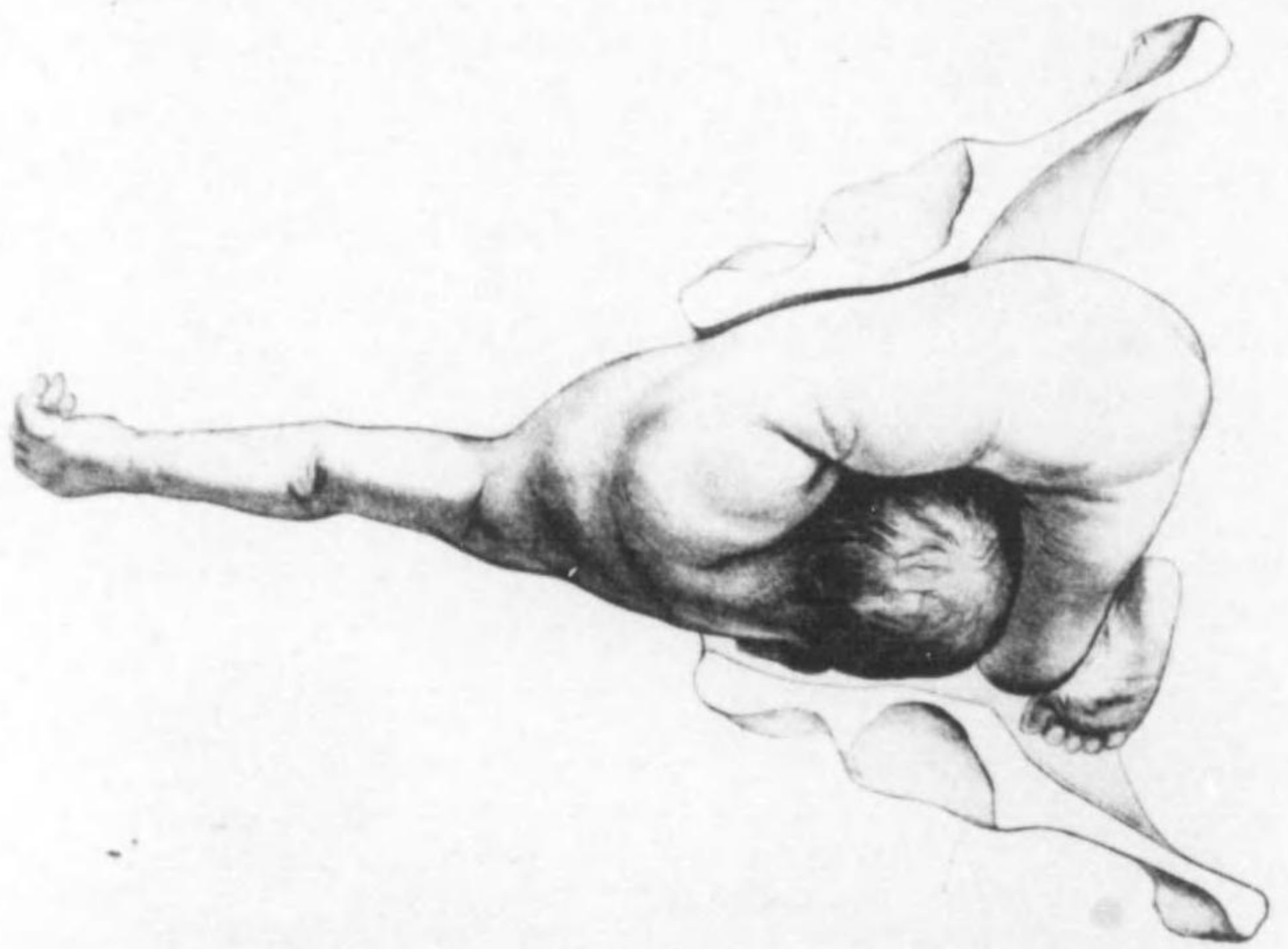


診斷的骨盤前後徑線測ノ定法



肩 胛 位

子宮口ハ破水後ニ再ビ縮小シタリ



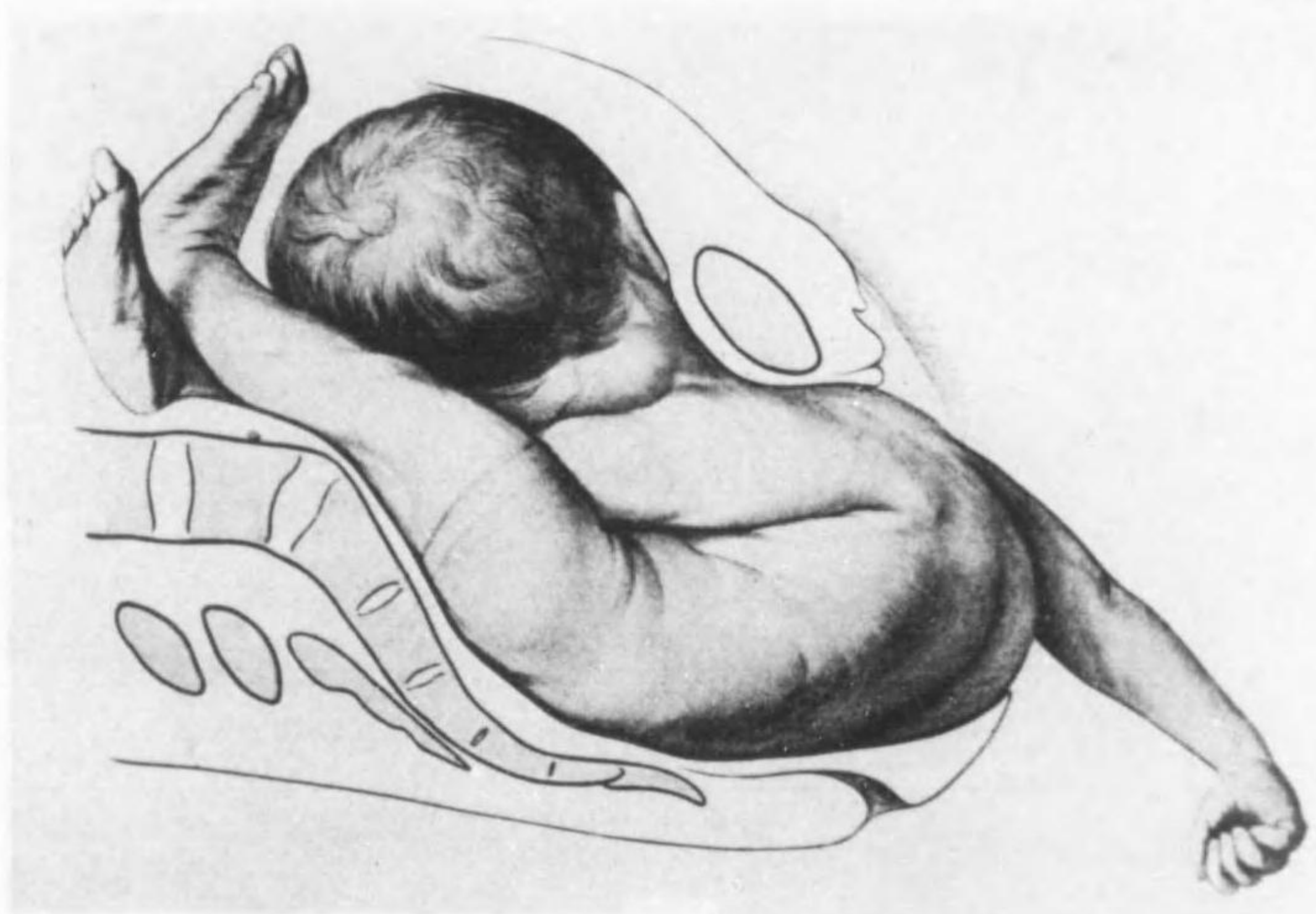第二篇第四章(胎兒ノ異常ノ内横位ノ分娩經過)參照

產婆學異常ノ卷

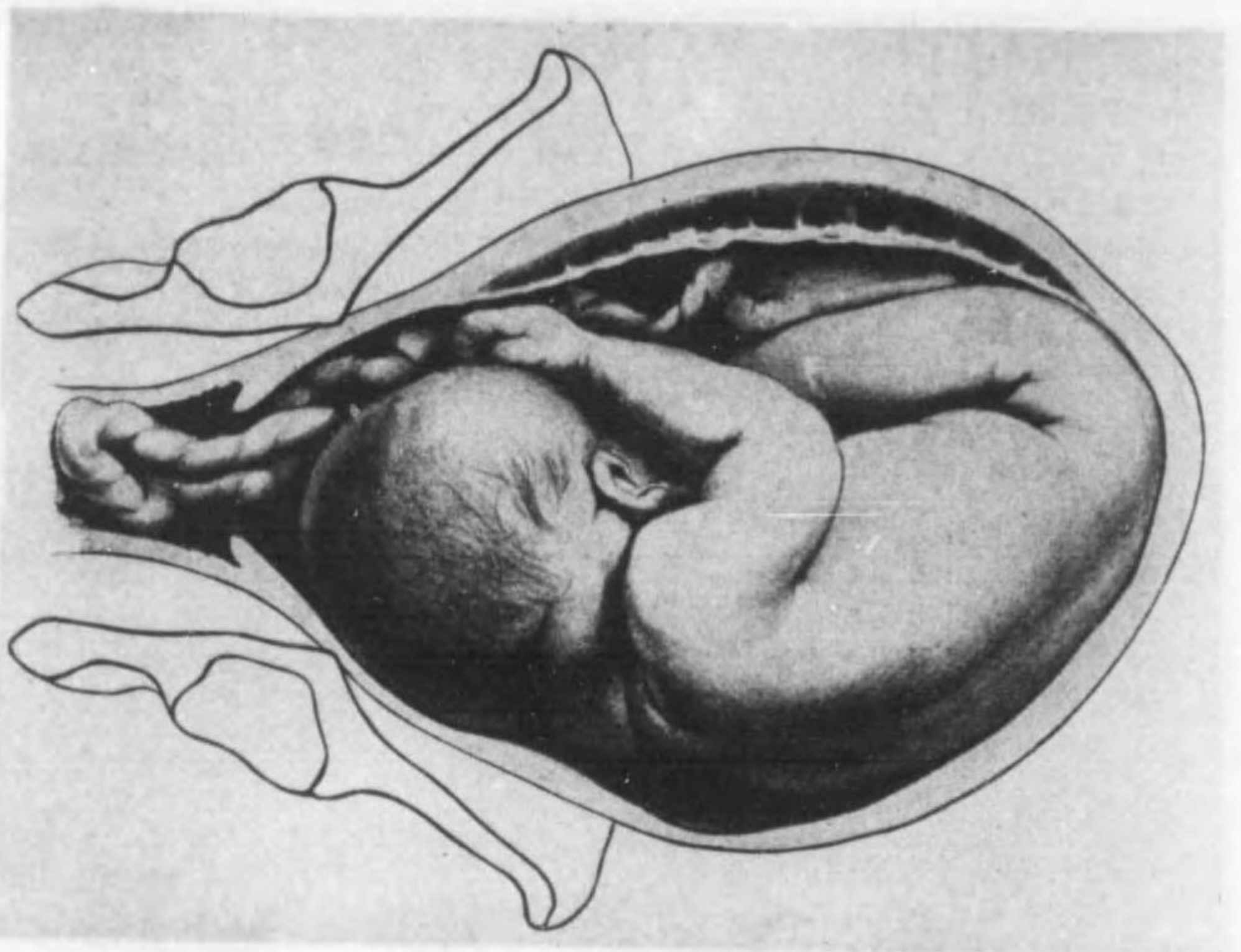
重屈體ニテノ分娩

產婆學異常ノ卷

第二篇第四章(胎兒ノ異常ノ内横位ノ分娩經過)參照

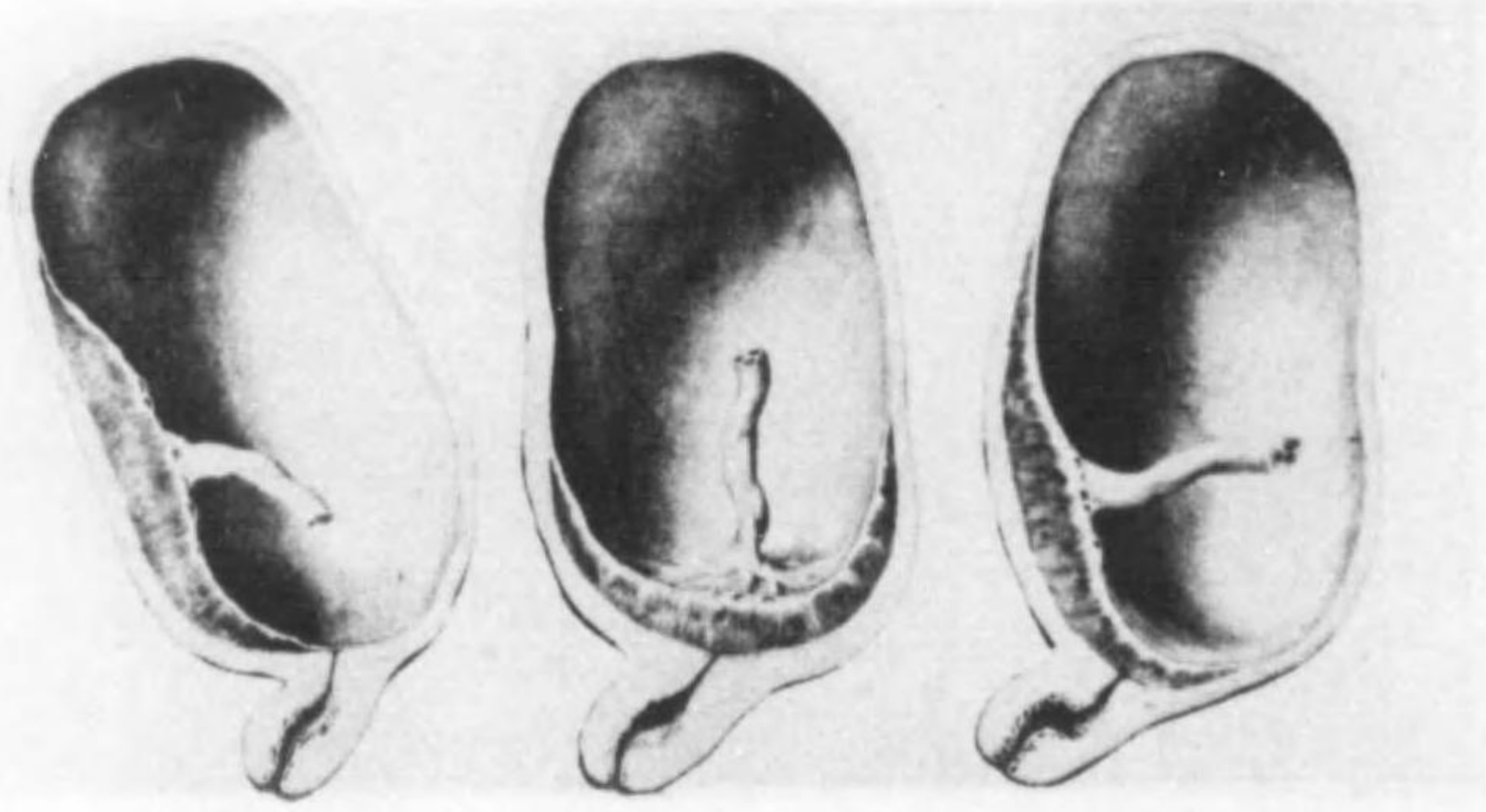


自己產出



臍帶脫出

兒頭ハ左脇骨上ニ偏倚シ兒頭ト子宮壁トノ間ヨリ臍帶脫出ス



胎盤深在附着
邊緣性前置胎盤

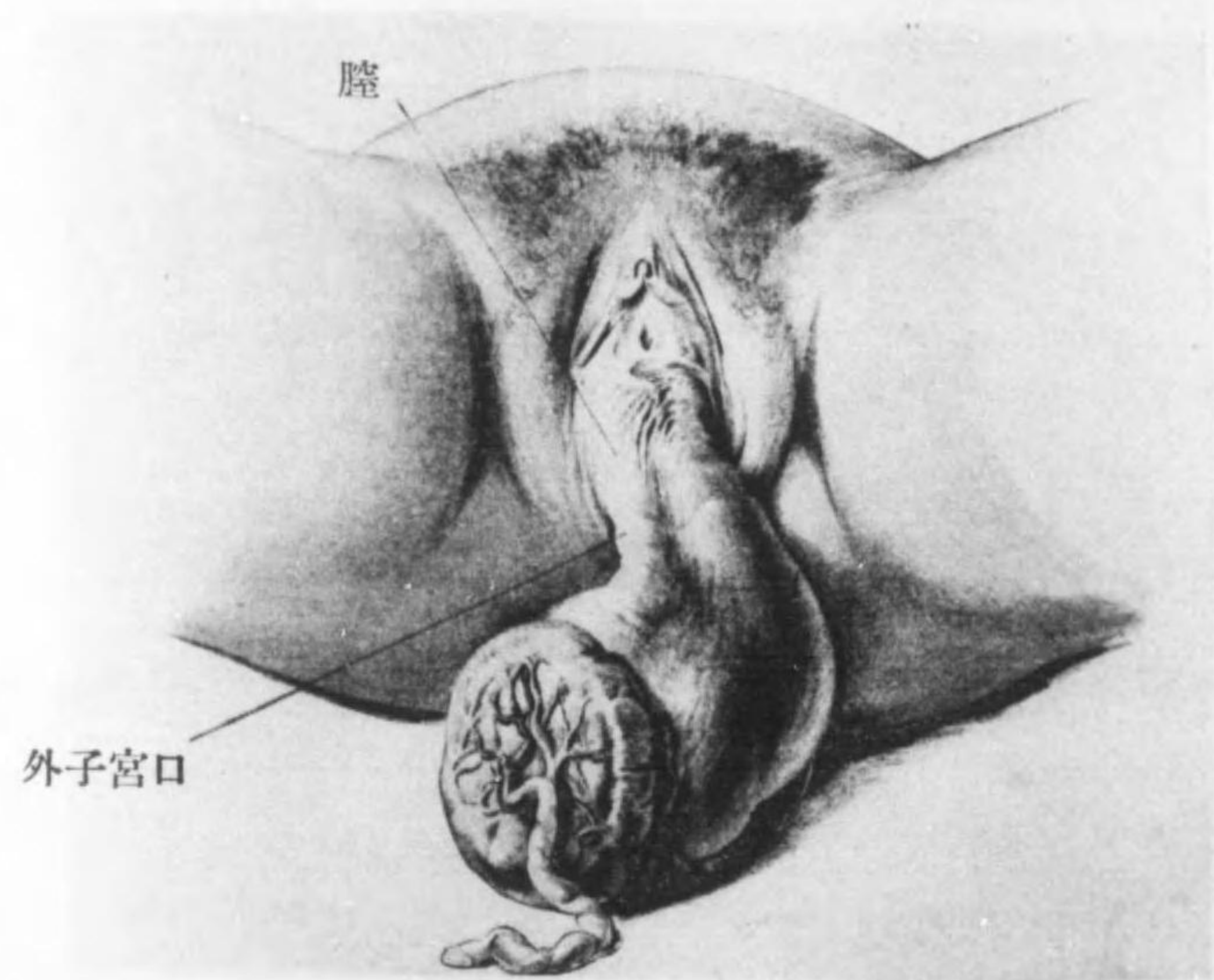
全或ハ中心性前
置胎盤

部分的或ハ側位性前
置胎盤

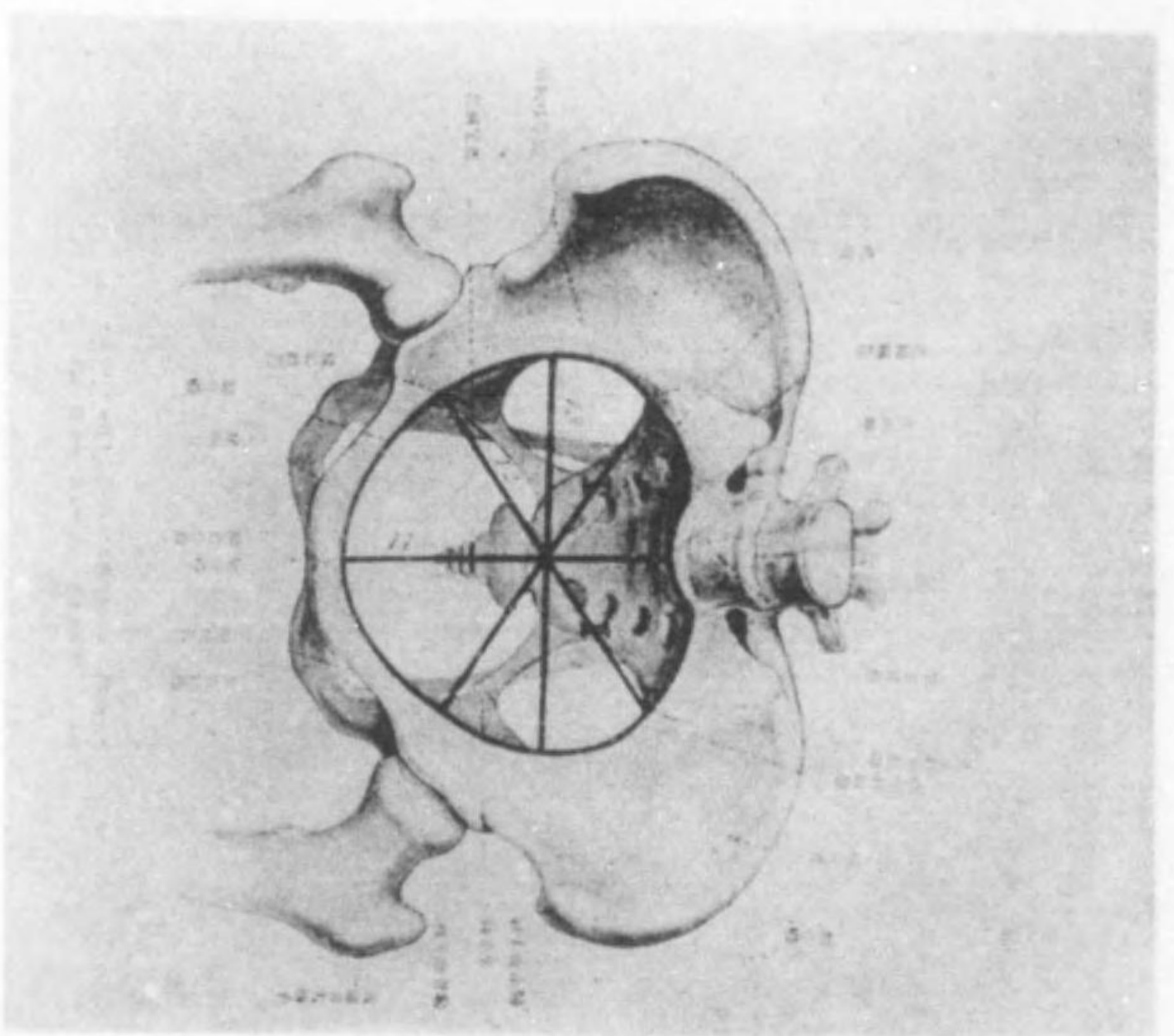
前置胎盤

產婆學異常ノ卷

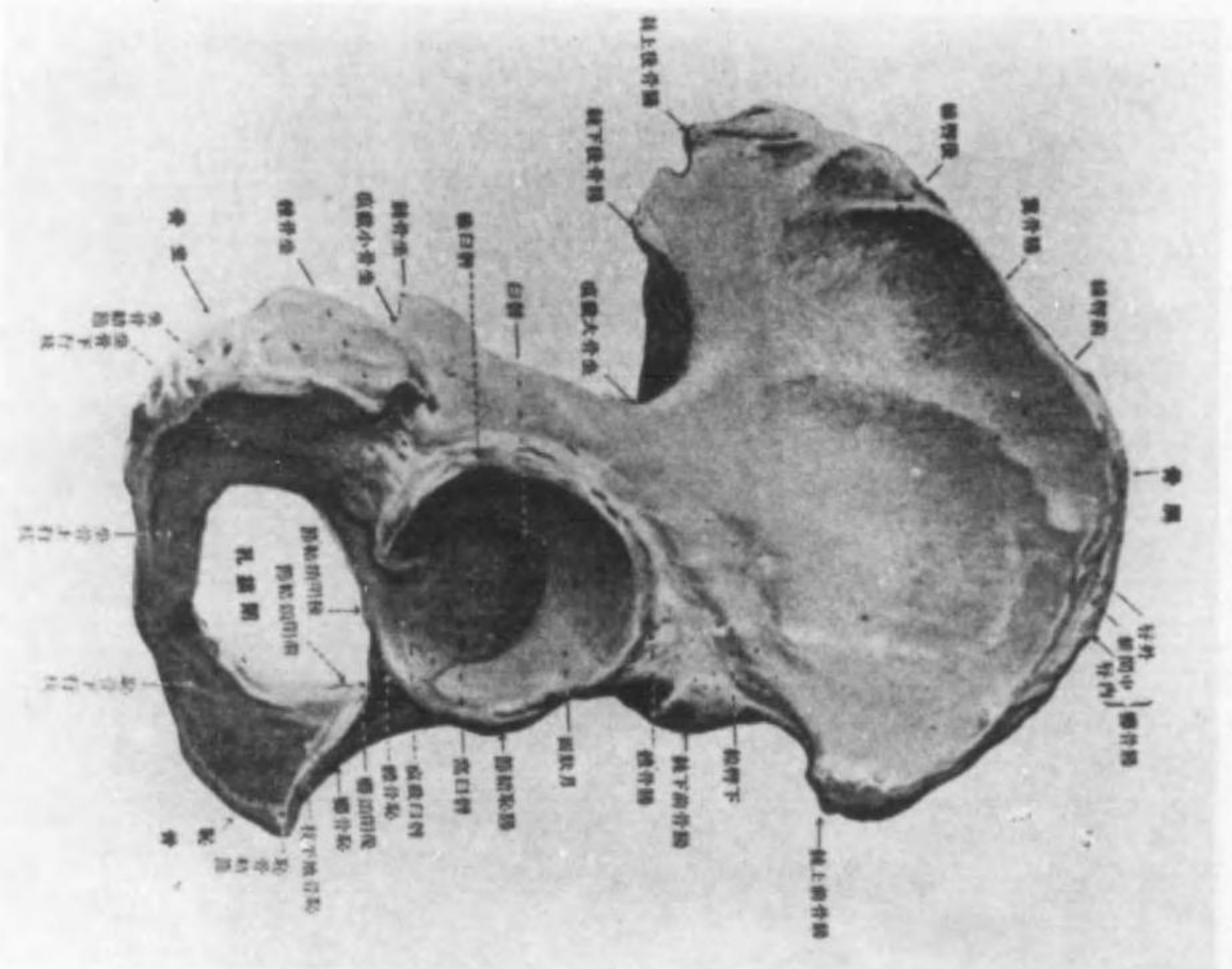
第二篇第六章(分娩中ニ發スル產道ノ損傷ノ内子宮翻轉)參照



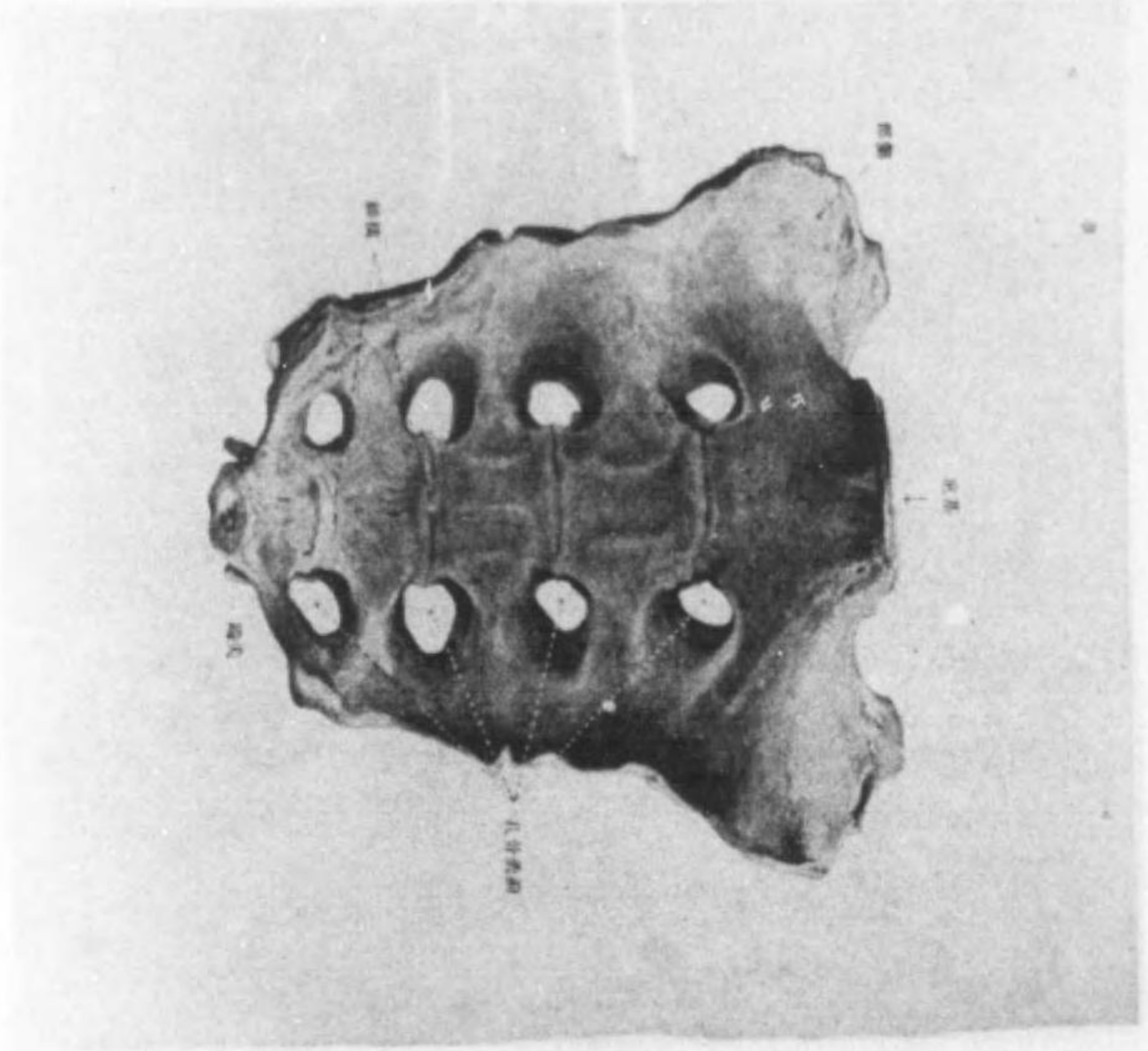
腔及翻轉子宮全脫出



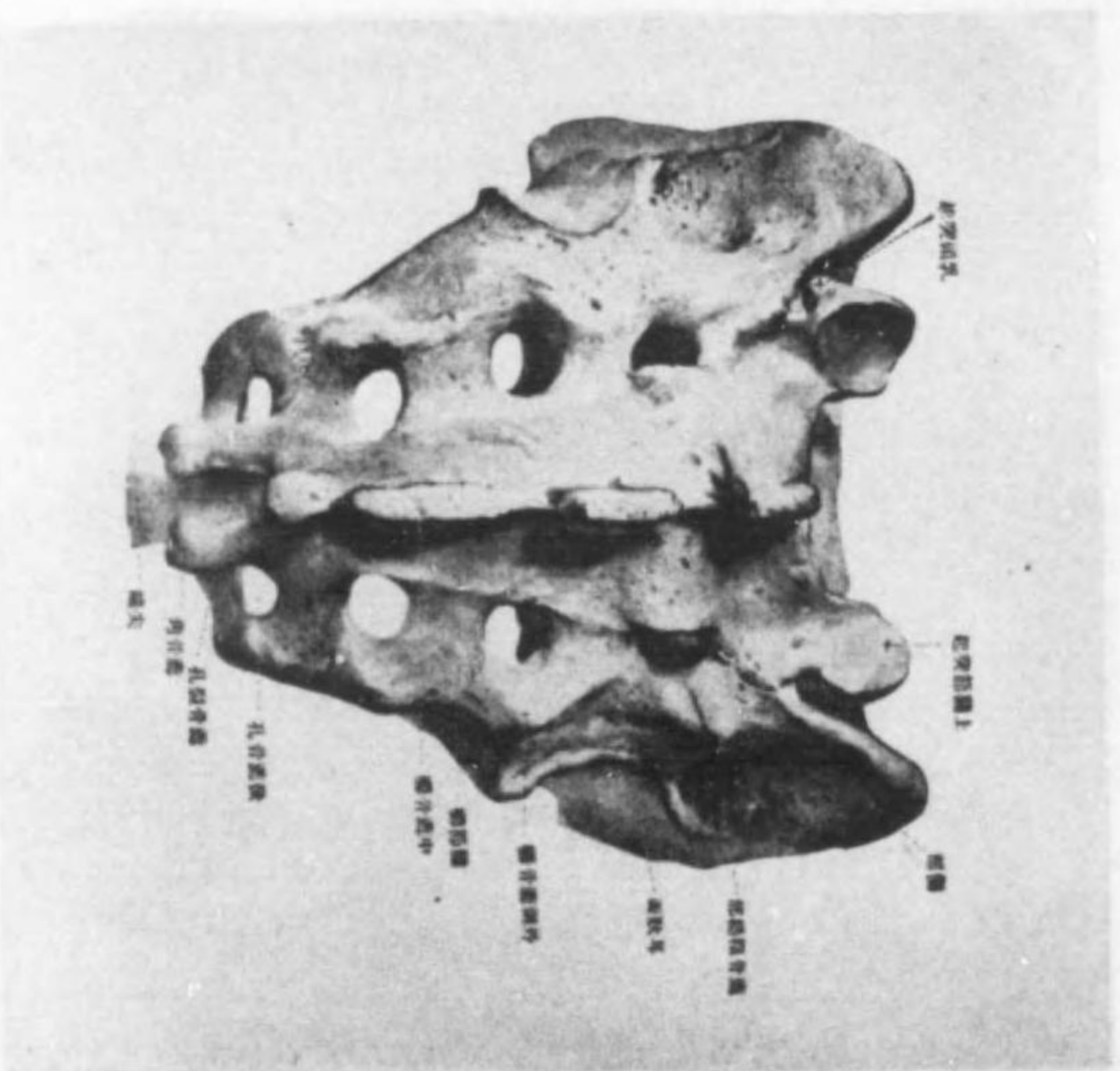
女子骨盤



右 髁 骨 外 面



薦骨前面



馬 薦 骨 後 面

