前壁ヲ共ニ剪去シ遺存セル蠶緣ト粘膜緣トヲ縫綴スルヲ良トス

第九章　耳下腺截去術 Exstirpation des Parotis.

此術ハ耳下腺ノ腫瘍ニ行フ所ナリ例之ハ纖維腫、軟骨腫ノ如キ善性ノ者ニ在テハ單ニ腺質ノ一部分ヲ截去スルヲ以テ足ルト雖モ肉腫、癌腫ノ如キ惡性腫瘍ニ在テハ腺ノ全體ヲ除去セサル可ラス

耳下腺截去術ハ其部ノ解剖上位置ニ依テ頗ル難術ニ屬ス而シテ顏面神經ハ腺ノ實質中ヲ通過スルヲ以テ自ラ多少損傷ヲ免レサルカ故ニ術後必ス此神經分布部ニ麻痺ヲ遺スナリ而シテ手術ノ方法左ノ如シ

(一)　先ツ常用ノ綿ヲ以テ耳孔ヲ栓塞シテ血液ノ流入ヲ防キ腫瘍ノ上際ニ刀ヲ加ヘ症ニ應シテ下顎骨上行枝ト併行ニ皮膚ヲ縱截シ或ハ瓣狀ニ若クハ病性皮膚ヲ周匝シテ橢圓形ニ截開ス

(二)　小心注意シテ徐々ニ深入シテ腺包ニ達シ其全面ヲ裸呈シ下ヨリ外行頸動脈ニ沿フテ腺ノ後面ニ入ル蓋シ此際ハ指頭若クハコッヘル氏消息子ヲ用ヒテ剝離スルヲ最良トナスト雖モ癒着ノ爲ニ刀截ヲ要スルキハ必ス刀及ヲ腺體ニ向ハシメテ使用スルヲ良トス此ニ於テ鈍鉤或ハ指ニテ腺包ヲ固持シテ但シ銳鉤ヲ用フルキハ腺包裂傷スルノ恐アリ剝離シテ上方ニ進ムニ隨テ前後ノ注意スヘシ

顏面靜脈、顏骨下ニ於ケル顏顳動脈、耳道ノ前際ニ於ケル耳輪動脈、關節頭ノ下ニ於ケル橫行顏面動脈及ヒ胸鎖乳頭筋緣ニ於ケル後耳輪動脈及ヒ後

第二百七十五圖

耳下腺部內景

ホンブルンス氏原圖

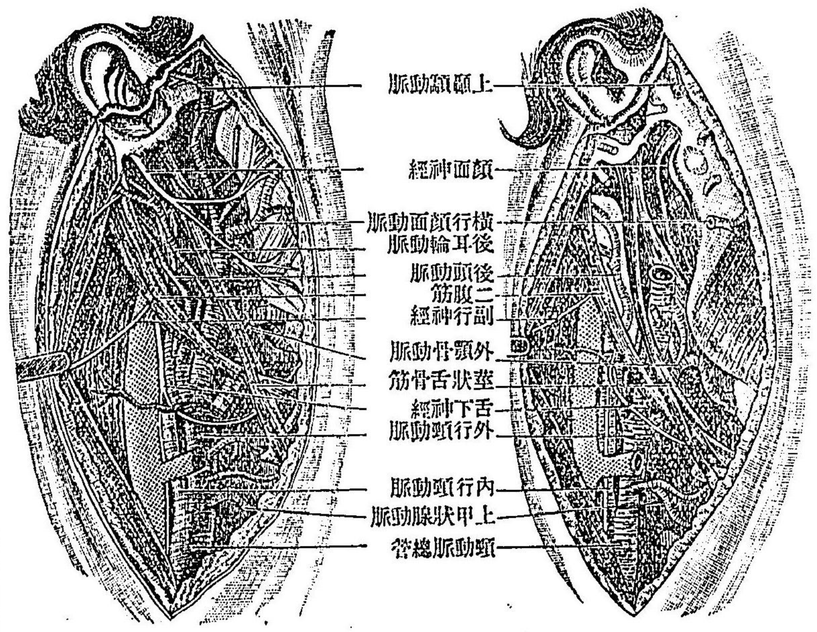

第二百七十四圖

同　上

頭動脈ヲ順次ニ截斷セサル可ラス又時宜ニ依テハ外行顎動脈ノ結紮ヲ要スルコアリ（第二百七十四圖及ヒ第二百七十五圖チ見ヨ）

（三）此ノ如クシテ耳下腺ノ周圍ヲ全ク剝離スルニ及テ可及的鈍器ヲ用ヒテ腺體ヲ下顎骨後ノ深窩ヨリ抽出ス但シ之ヲ莖狀突起ヨリ放離スル後ニ至テ更ニ內顎骨動脈及ヒ上行咽頭動脈ノ結紮ヲ要ス又顏面神經ノ支別ハ多クハ截斷セサルヲ得スト雖モ可及的其皮膚ニ分布スル本幹ハ之ヲ保存スベシ

（四）術後創空ハ其大小ニ應シテ適宜ニ縫合シテ排膿法ヲ行フヘシ而シテ後治法ヲ施スニ方テ最モ注意スヘキハ眼目ヲシテ閉鎖スルヲ得セシムルニ在リ蓋シ其閉鎖不全ハ顏面神經ノ麻痺ニ起因スル所ニシテ種々ノ弊害ヲ誘發スルコアリ

以上述ルカ如ク局部ヲ明視シ且ツ腺包外ニ於テ鈍器ヲ以テスルヲ手術頗ル精巧ニシテ出血モ亦著大ナラサルノ利アリト雖モ腺包內手術ニ在テハ旣ニ軟化シテ崩潰シ易キ腺質及ヒ破開シタル腺包ノ一分ヲ截去セサル可ラサル等ニ因テ手術甚タ整正ナラサルノ弊アリ

腺質中ニ於テ限局シタル腫瘍ハ（內軟骨腫ノ如キ是ナリ）單ニ腺包ヲ截破スルヲ得且ツ顏面神經ハ腫瘍ノ所在ニ隨テ多少損傷ヲ免ルヽコヲ得ベシ

○顎下腺截去術 Exstirpation der Glandula submaxillaris. 此腺ハ下顎骨線ト二腹筋トノ間稍淺表ニ在テ唯濶頸筋及ヒ頸筋膜ヲ以テ被フノミナルカ故ニ之ヲ截去スルハ頗ル容易ナリ但シ其外線ニハ外顎骨動脈、上線ニハ舌神經又下線ニハ舌下神經通過スル而シテ鈍器ヲ以テ此腺ヲ剔去スルニハ旁ラ指頭ニテ口中ヨリ壓下シ或ハ顎下ノ皮膚ヲ移送シテ壓迫スルヲ以テ益〻施術シ易シ

第十章　唾瘻 Speichelfisteln.

ステノー氏唾管ノ頰瘻ハ其外傷或ハ潰瘍ニ起因スル所ニシテ往々自治スルコアリト雖モ腐蝕藥、焠白金或ハ硝酸銀尖ヲ以テ癒合ヲ促スヲ良トス

唾管ノ排泄口旣ニ閉塞シテ唇狀瘻トナル者ハ人工ヲ以テ唾液ヲ口中ニ注カシムルヲ要スル例之ハ套管針或ハ强大ノ針ヲ瘻口ヨリ刺入シテ頰裏ニ貫キ次ニ瘻口緣ヲ削除シテ新創トナシ縫合シテ密閉スルナリ

ド、ギュイセ氏法ハ頗ル確効アリ則チ一條ノ絹線ヲ二條ノ針ニ通シ瘻口ヨリ刺入シテ頰裏ニ貫キ其頰粘膜ニ於ケル刺出口ハ互ニ相距ル「半」（センチメートル）トナシ（第二百七十六圖チ見ヨ）口中ニ於テ線端ヲ固結シ（第二百七十七圖チ見ヨ）次テ瘻口緣ヲ橢圓形ニ削除シテ縫合スルナリ

此ノ如クスルヰハ唾液ハ初メハ二個ノ針口ヨリ口中ニ注キ後ニハ絹線ノ壓迫ニ因テ一部ノ壞疽ヲ起シテ生シタル孔口ヨリ口中ニ注クニ至ル是畢竟外部唾瘻ヲ轉シテ內部唾瘻トナスノ法ナリ

第二百七十六圖

ギュセイ氏唾瘻手術ノ式

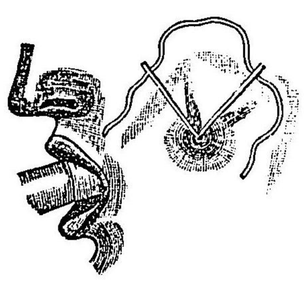

第二百七十七圖

同上

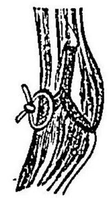

第十一章　舌骨下咽頭截開術 Pharyngotomia subhyoidea.

此手術ハマルゲーン氏及ヒホン、ランゲンヘック氏カ施行セシ所ニシテ咽頭ノ後壁、側壁或ハ喉頭口ニ生スル腫瘍或ハ嚥塞セル異物ヲ除去スルニ適ス

此手術ヲ行フニハ必ス先ツ氣管截開及ヒ氣管上部ノ栓塞法ヲ以テ準備手術トナスベシ

(一)　頭首ヲ大ニ反張スルカ或ハ垂頭位ニ於テ舌骨下緣ニ沿フテ皮膚ヲ橫截スルヿ五乃至六(センチメートル)ニ及フ

(二)　淺頸筋膜、胸骨舌骨筋及ヒ甲狀軟骨舌骨筋ヲ橫斷シテ强靱ナル中甲狀軟骨舌骨靱帶ノ見ハルヽニ至ル

(三)　二個ノ鈎子ヲ以テ此靱帶及ヒ甲狀軟骨舌骨膜ヲ共ニ攝取シ其中間ニ於テ刀ヲ正直ノ位置ニ加ヘテ深ク截破シ次ニ露出セル咽頭粘膜ヲ舌骨下緣ニ沿フテ截開スルヿ皮創ト同長ニシテ舌會厭窩(ホツサ、グロッソエピグロッチカ)ヲ開ク(第二百七十八圖及ヒ第二百七十九圖ヲ見ヨ)

(四)　兩側ノ連續部ヲ截斷スルヰハ下創緣自ラ下垂シテ創口咯開シ會厭軟骨ヲ目擊シ得ルニ至ル此ニ於テ爪狀鈎子ヲ以テ之ヲ攝取シテ創外ニ引出スルヰハ會厭軟骨ノ後面、盃狀軟骨及ヒ喉頭內ノ全部ヲ明視シ腫瘍ヲ抽除スルヿ頗ル容易ナリ

(五)　咽頭ノ側壁及ヒ後壁モ亦全面ヲ目

第二百七十八圖

舌骨下喉頭截開術ノ式

前面ヲ示ス

第二百七十九圖

同上

縱斷面ヲ示ス

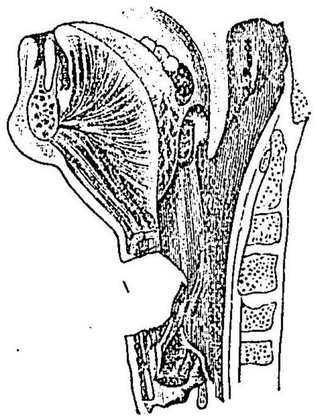

擊シ且ツ施術スルニ容易ナリ而シテ病性組織ノ一片ヲ截去スルニハ更ニ喉頭口ヲ栓塞シ又時宜ニ依テハ創口ヲ左右ニ截開シテ側甲狀軟骨舌骨靭帶ニ及フベシ但シ術後ハ咽頭ノ創緣ハ之ヲ縫合スルヲナク唯〻止血法ヲ行ヒ防腐性綿紗ヲ以テ被ヒ自然ニ肉芽發生ニ因テ癒合セシメ且ツ食道管ヲ鼻竅ヨリ挿入シテ飮食物ノ創處ニ觸ルヽヲ避クヘシ

(六) 喉頭口ノ栓塞ヲ除去シ甲狀軟骨舌骨靭帶ニ數個ノ結節縫合ヲ行ヒ皮創ハ全部縫合スベシ

○咽頭壁ノ大片ヲ截去スルヲ要スルキハ此横截法ノ外更ニ側部截開ヲ加ヘテ施術部ニ至ルノ道路ヲ大ナラシメサル可ラス或ハ又當初ヨリ直ニ側部截開法ヲ以テスルヲアリ即チ左ノ如シ

○咽頭側截開術 Pharyngotomia lateralis.

此手術ハホン、ランゲンベック氏ノ創行セシ所ニシテ其法左ノ如シ

(一) 先ツ氣管截開及ヒ氣管栓塞法ヲ行ヒ一側ノ顎骨中部ヨリ舌骨大角ヲ過キ皮膚ヲ截開シテ環狀軟骨ノ高サニ於ケル氣管截開創ニ近接スルニ至ル

(二) 淺頸筋膜、濶頸筋及ヒ肩胛舌骨筋ヲ截破シテ深部ニ入リ舌動脈、上甲狀腺動脈及ヒ顏面靜脈ノ下枝ヲ結紮ス而シテ上喉頭神經ノ兩枝ハ共ニ截斷セサルヲ得ス

(三) 二腹筋ノ後腹及ヒ甲狀軟骨舌骨筋ヲ舌骨ヨリ放離シテ咽頭側壁ヲ露ハス

皮創ノ全長ニ倣テ咽頭壁ヲ縱ニ截開シ喉頭ヲ健側ニ退カシメ且ツ其長軸ニ由テ徹ク回轉スルキハ鈍器ヲ用ヒテ咽頭ヲ喉頭及ヒ頸椎ヨリ剝離スルニ充分ノ餘地ヲ得ベシ

此ノ如クスルキハ咽頭及ヒ喉頭ノ全部ヲモ除去スルヲ得ヘシ但シ此手術ニ於テ古來死ニ歸シタル者アルハ多クハ堅牢炎及ヒ皮下蜂窩織炎ノ續發ニ因ルナリ注意スヘシ

○咽後膿腫 Retropharyngealabscess ハ咽頭及ヒ食道ト頸椎骨トノ間ニ蓄膿スルノ症ニシテ可及的早時ニ於テ破膿シテ氣道狹窄ヲ防キ以テ危急ヲ救ハザル可ラズ

患者ニハ麻藥ヲ用ヒス椅上ニ正坐シテ稍、頭首ヲ前屈セシム又麻藥ヲ用フルキハ垂頭位ニ於テ施術シ以テ血液ノ吸入ヲ防クヘシ而シテ術者ハ左手ノ示指ヲ口中ニ送リ波動ノ存スル部ヲ觸診シ右手ニ尖刀ノ絆創膏條ヲ以テ殆ト刀尖ニ至ルマテ纏絡シタルヲ取リ膿腫ノ可及的下部ニ刺入シ稍、截下シテ

第二百八十圖

咽後膿腫破膿法ノ式

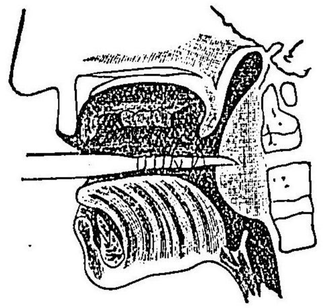

大口ヲ開キ膿汁ヲシテ自在ニ流出セシム（第二百八十圖ヲ見ヨ）

術後膿口ノ癒合早ニ失スルヲハ更ニ消息子ヲ以テ膿口ヲ開クカ或ハ再ヒ鍼破スベシ

無毒ノ防腐藥水ヲ以テ含漱シ或ハ之ヲ咽中ニ注射シ或ハ沃度仿謨末ヲ吹入シテ無腐敗性經過ヲ取ラシムヘシ

第十二章　氣道截開術 Bronchotomie.

喉頭狹窄及ヒ其外傷ニ因ル窒息及ヒ絕息ヲ救フニ於テ必要ノ手術ナリ而シテ其適症左ノ如シ

（イ）氣道ノ疾病則チ義膜炎、實扶的里及ヒ聲門水腫

（ロ）喉頭軟骨外傷則チ折傷及ヒ出血

（ハ）異物梗塞

（ニ）腫瘍及ヒ瘢痕性狹窄

氣道截開術ヲ行フヘキ部位種々アリ則チ左ニ之ヲ開載ス

第二百八十一圖

喉頭及ヒ氣管ノ前面

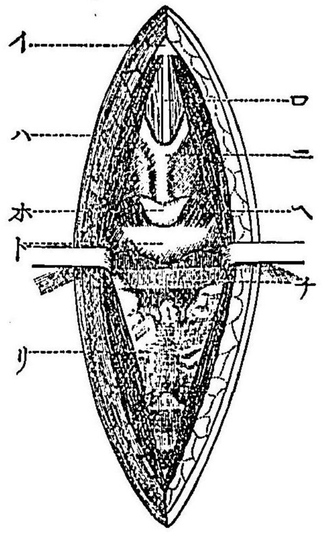

（イ）舌骨
（ロ）甲狀舌骨靱帶
（ハ）胸骨舌骨筋
（ニ）甲狀軟骨
（ホ）環狀甲狀軟骨筋
（ヘ）環狀甲狀軟骨靱帶
（ト）環狀軟骨
（チ）氣管
（リ）甲狀腺

其一　喉頭截開術 Laryngotomie.

(一)　甲狀軟骨截開術 Thyreotomie.

此手術ハ甲狀軟骨外傷(折傷)異物哽塞、喉頭內腫瘍(乳嘴腫及ヒ結核腫(チュベルクローム))ニ於テ施行ス

此手術ヲ施スニハ每常必ス準備手術トシテ氣管截開及ヒ氣管栓塞法ヲ行ヒ以テ手術中適宜ノ呼吸ヲ得セシメ且ツ血液ノ吸入ヲ防クヘシ

患者ハ仰臥シ項部ニ枕ヲ當テ、大ニ頭首ヲ反張セシムルヘシ

(一)　皮截開ハ頸ノ正中線ニ於テ甲狀軟骨ノ上緣ヨリ環狀軟骨ノ上緣ニ至ル蓋シ此際術者ハ左ノ拇指ト示指トヲ以テ皮膚ヲ緊張セシムルヲ良トス

(二)　左右胸骨舌骨筋ノ間ニ於ケル白線ニ沿フテ頸筋膜ヲ截開スルヤハ環狀甲狀軟骨靭帶ノ上ニ環狀甲狀軟骨動脈ノ通過スルヲ見ル乃チ之ニ複結紮ヲ行ヒ或ハ鈍鉤ヲ以テ間、此處ニ存スル甲狀腺中片ト共ニ下方ニ牽引ス

(三)　銳鉤ヲ以テ甲狀軟骨ヲ固定シ其下緣ニ於テ尖刀ノ刀及ヲ上ニ向ハシメテ環狀甲狀軟骨靭帶ニ刺入シ鋸截狀運刀法ヲ以テ甲狀軟骨ヲ上方ニ截破ス或ハ强剪ヲ用フルヤハ更ニ簡便ナリ又時トシテ此軟骨ノ中部化骨スル者ニ在テハリストン氏骨剪ヲ要スルコアリ

(四)　軟骨ヲ截開スルヤ否ヤ直ニ二個ノ銳鉤ヲ送入シ大ニ排開シテ喉頭內部ヲ明視スルニ至ル而シテ喉頭內ノ手術ヲ了ルヤハ甲狀軟骨ノ創緣ヲ收合シ其軟骨膜ニ二三ノ縫合ヲ行ヒ次テ皮創ヲ縫合ス

甲狀軟骨ヲ集合スルニハ調聲帶ヲシテ正シク相對セシメンコトヲ要スルカ故ニ初メ甲狀軟骨ヲ截破スルニ方テ上部ニ於テ一分ヲ殘スヤハ術後正シク接合セシムルヲ得ルヲ以テ益、良ナリ

(二)　甲狀軟骨下喉頭截開術 Laryngotomia infrathyreoidea.

此手術ハ特リ圓錐狀靭帶ヲノミ截開スルナリ大人ノ俄然絕息スル者ニハ最モ行ヒ易クシテ最モ即効アリ但シ此法ハ唯、喉頭ノ大ナル者ニ於テノミ氣道管(カニューレ)ヲ挿入スルニ足ルヘキ大孔ヲ開クコヲ得ル者ニシテ小兒ニハ應用シ難シ而シテ圓錐狀靭帶ヲ縱截スルニハ此靭帶上ニ橫行セル動脈ニ複結紮法若クハ括約法ヲ行ハサル可ラス又孔口ノ大ナランコヲ欲スルヤハ丁字形或ハ十字形截開ヲ行フベシ

此手術ニ於テハ截開孔ヲ更ニ下方ニ延長シテ環狀軟骨モ共ニ截破スルヲ要スルコ甚タ多シ之ヲ環狀軟骨截開術 Cricotomie ト云フ又此軟骨堅剛ニシテ排開シ難キカ或ハ全ク化骨ス

ル者ニ在テハ軟骨膜ノ一部ヲ剔離シテ軟骨ノ一片ヲ截去シ以テ氣道管挿入ノ餘地ヲ設クヘシ之ヲ環狀軟骨截除術 Cricectomie ト名ク

○腫瘍ノ全部ヲ悉ク截去シ或ハ異物ヲ除去スルニ充分闊裕ナル餘地ヲ得ンコトヲ要スル片ハ甲狀軟骨ノ上緣ヨリ環狀軟骨ノ下緣ニ至ルマテ大ニ截開スヘシ之ヲ喉頭截割術(全喉頭截開術) 云フ Laryngofissur ト名ク又時宜ニ依テハ之ニ加フルニ最上ノ氣管輪ヲ截破シ更ニ甲狀軟骨ノ上緣ニ沿フテ橫ニ甲狀軟骨舌骨靭帶ヲ截離スルヲ要スルコアリ此ノ如ク截開スル片ハ施術部ヲ明視シ得ルカ故ニ初メ咽喉鏡檢査ニ依テ發見セサリシ異物ト雖モ容易ニ除去スルコヲ得ヘシ又乳嘴腫性荒蕪結核性腫瘍ニ於テハ及匙ヲ以テ搔爬シ去リ次テ根底ヲ燒灼スルニ便ナリ而シテ術後ハ截口緣ヲ正ク縫合シ數日ヲ經テ氣道栓塞子ヲ撤去スル片ハ患者乍チ發聲スルコヲ得ルナリ

其二　氣管截開術 Tracheotomie.

氣管截開術ハ甲狀腺峽ノ上際ニ於テスルト其下際ニ於テスルトノ二法アリ甲ハ施術容易ニシテ呼吸困難及ヒ喉頭狹窄ノ諸症ニ於テ行フコ甚タ多シ乙ハ施術頗ル困難ナルカ故ニ上部ノ氣管輪甲狀腺下ニ掩蔽セラルヽカ(小兒ニ於テモ然リ)或ハ喉頭內ノ腫瘍增大シテ氣管ノ上

部ニ及フ者ニ於テノミ施行ス

(一)　上氣管截開術 Tracheotomia superior.

患者ハ仰臥シテ枕ヲ項下ニ當テ或ハ手術牀緣ニ於テ頭首ヲ大ニ反張シ介者ヲシテ頭首ヲ保持シ旁ラ麻醉ノ度ヲ看視セシメ又患者ノ兩臂ハ布條ヲ背下ニ通シ脇側ニ固縛シテ固定スヘシ

此ニ於テ指頭ヲ以テ甲狀軟骨及ヒ環狀軟骨ノ所在ヲ探知シ始メテ本術ニ移ルヘシ則チ

(一)　皮截開ハ頸前ノ正中線ニ沿フテ環狀軟骨ヨリ下方三乃至四(センチメートル)ニ至ル

(二)　筋間ニ於ケル結締織ハ二個ノ鑷子ヲ以テ掲起シテ截開シ一々動脈結紮ヲ行ヒ鈍鉤ニテ胸骨舌骨筋ヲ同等ニ左右ニ排開シ第二百八十三圖ニ示ス所ノローゼ氏ノ排開鉤 Sperrhaken ヲ以テ鈍鉤ニ代フヘシ

(三)　環狀軟骨ノ部位ニ於テ中層頸筋膜ヲ少シク橫截シ溝消息子、斜視眼鉤或ハ刀柄ノ如キ鈍器ヲ此橫截口下緣ノ下ニ送入シテ剔離シ中層頸筋膜ト氣管トノ間ヨリ甲狀腺峽ノ後面ニ至リ更ニ鈍鉤ヲ以テ腺峽ヲ下方ニ牽引シテ氣管ノ前壁ヲ露出ス此法ヲローゼ氏筋膜後甲狀腺剔離法 Retrofasciale Ablösung der Schilddrüse nach Rose ト名ク

(四) 氣管ヲ截開スルニ先チテ出血セル血管ハ悉ク皆結紮スルヲ要セス何トナレハ呼吸平ニ復スルヤハナリ蓋シ此法ハ數個ノ鑷子左右ニ懸垂スルヲ以テ旁ラ創口ヲ排開シテ維持スルノ利アリ

(五) 氣管ヲ截開スルニハ先ツ單銳鉤ヲ以テ氣管ヲ固定スヘシ就中二個ノ側彎銳鉤(第二百八十三圖(ハ)(ニ)チ見ヨ)ヲ取リ氣管ノ正中截開セントスル部ノ左右ニ刺入シ右側ノ一鉤ハ術者自ラ保持シ左側ノ者ハ介者ヲシテ固持セシムルヲ良トス又ランゲンベック氏複鉤(第二百八十三圖(ホ)チ見ヨ)ハ其柄ニ存スル槓杆ヲ壓住スルヤハ鉤尖排開シテ二個ノ用ヲナスカ故ニ介者ヲ要セサルノ利アリ又爪狀鎖鑰鑷子 Klauenschieber-pincette (第二百八十三圖(ヘ)チ見ヨ)ハ複銳鉤ノ如ク氣管壁ニ刺入スルヤハ鑷子自然ノ彈力ニ依テ爪尖自ラ排開シテ氣管ノ截口ヲ開ク而シテ此ノ如ク氣管ヲ固定スルヤハ尖刀ヲ取リ二鉤ノ中間ニ於テ正直ニ第一氣管輪ニ刺入シ鋸截狀運刀法ヲ以テ下方ニ截開ス此時ニ方テハ銳鉤ノ作用ニ因テ截口自ラ排開シ劇然トシテ空氣漏出ス是レ氣管壁ノ全厚ヲ微シタルノ微ナリ但シ氣管ノ小ナル者(例之小兒ニ)於テ充分ノ孔口ヲ開クニハ多クハ更ニ上方ニ向テ環狀軟骨ヲモ共ニ截開セサル可ラス之ヲ

第二百八十二圖

氣管截開術ノ式

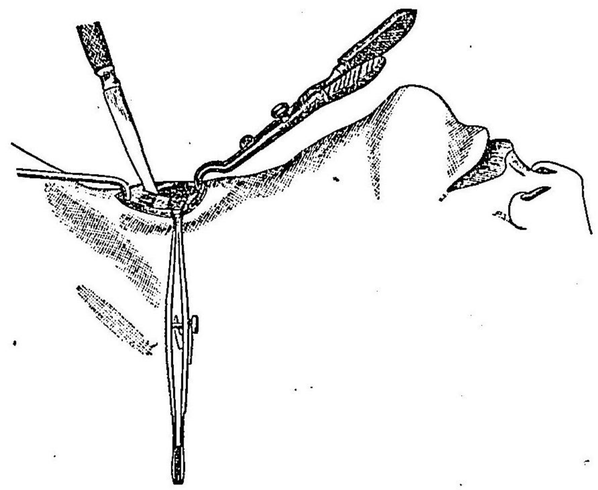

第二百八十三圖

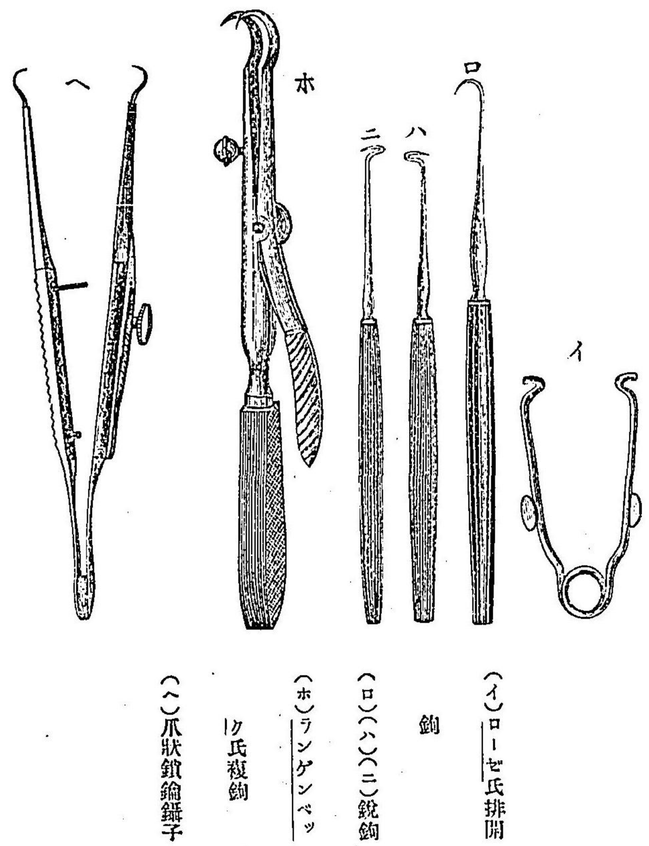

(イ)ローゼ氏排開鉤
(ロ)(ハ)(ニ)銳鉤
(ホ)ランゲンベック氏複鉤
(ヘ)爪狀鎖鑰鑷子

環狀軟骨氣管截開術 Cricotracheotomie ト云フ（第二百八十二圖ヲ見ヨ）

（六）氣道管挿入（リュール、ハーグドール、ルン氏複管ハ第二百八十四圖ヲ見ヨ）二個ノ密ニ重襲セル彎管ナリ之ヲ挿入スルニハ其外管ノ運動スヘキ板狀部ニ彈力性紐帶ヲ附シ頸圍ニ纏フテ管ノ脫出ヲ防クヘシ

（七）繃帶法ハ先ツ管ノ板狀部ト創緣ノ皮膚トノ間ニ一層ノ沃度仿謨綿紗ヲ（半ハ襞キヲタル者）挾ムヲ以テ足レリトス而シテ內管ハ時々扳出シテ鳥毛ヲ以テ管內ノ粘液ヲ淸掃スヘシ氣道管缺如スルニハ太キ排膿護謨管ノ下端ヲ斜ニ切去シタル者、彈力性カテーテル」或ハ太キ羽翮ヲ以テ之ニ代用スヘシ或ハ又金屬線ヲ以テ第二百八十五圖ニ示スカ如キ鉤二個ヲ作リ截開口ノ兩側ニ挿入シ護謨紐ヲ通シテ頸後ニテ固結シ截開口ヲ排開スルモ可ナリ又此ノ如キ應急ノ材料ヲ得難キ（半ハ兩側ノ軟骨輪ノ後面ニ各一條ノ絲若クハ金屬線ヲ通シ頸後ニ集合シテ創口ヲ排開スルモ可ナリ）其他氣道管ヲ挿入スルニハ一時猶豫シテ第一發ノ咳嗽發作經過シ去ルヲ待ツヲ良トス是レ通例義膜、吸入セル血液及ヒ粘液ノ尙ホ存留スル者之ニ因テ悉ク咯出スル者ナレハナリ或ハ又此間ニ於テ先ツ微曲セル金屬線ヲ深ク氣管ニ送入シテ義膜ノ遺片ヲ除去スルヲ要スルコアリ

抑、此手術ハ多クハ急速ヲ要スル者ナレハ術者ハ必ス沈思靜肅ニ從事シ決シテ輕躁狼狽スヘカラス往々不注意ナルカ爲ニ諸般ノ危害ヲ招キ或ハ過失ヲ致スコアリ就中其主タル者ハ氣管ヲ截破スルニ先チテ充分止血法ヲ行ハサルカ爲ニ大出血及ヒ血液吸入ヲ致シ又氣管前壁ノ截開口充分廣カラサルカ爲ニ氣道管ヲ挿入スルニ及テ管端誤テ軟骨ト粘膜トノ間ニ進入シテ益、絶息ヲ促シ、其他氣管ノ截口一側ニ偏倚シ、氣管後壁ヲ損傷シ加之食道ヲ截傷スル等枚擧ニ遑アラス注意愼戒セザル可ラス

（二）下氣管截開術 Tracheotomia inferior.

甲狀腺峽ノ下際ニ於テ氣管ヲ截開スルノ術ニシテ其法左ノ如シ

（一）皮截開ハ環狀軟骨部ヨリ頸窩（胸骨上端ノ半月狀截痕ニ至ル）

第二百八十四圖

リュール氏複氣道管

第二百八十五圖

應急金屬線鉤

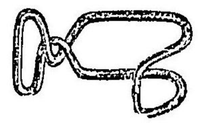

二）皮下蜂窩織及ヒ淺筋膜ヲ截開シ其下層ノ蜂窩織ハ甚タ靜脈ニ富メルカ故ニ可及的鈍器ヲ用ヒテ分割シ殊ニ避ク可ラサル血管ハ豫メ複結紮法或ハ括約法ヲ行テ後截斷スヘシ

（三）深筋膜ヲ開キ其創緣及ヒ胸骨舌骨筋ハロールーゼ氏排開鉤ヲ以テ左右ニ排開シテ保持スヘシ

（四）此ニ於テ氣管前面ノ蜂窩織ヲ截開ス但シ此組織中ニハ頗ル許多ノ大靜脈アリ又殊ニ諸血管異常ノ循行ヲナスヿ多キカ故ニ甚タ危險ナリ（則チ無名動脈、頸動脈、大甲狀腺動脈、中頸靜脈、下甲狀腺靜脈等是ナリ）ヲ以テ極メテ小心注意シ解剖狀運刀法ヲ以テ組織ヲ分離シ血管ニ遇フ毎ニ一々複結紮ヲ行ヒ決シテ粗暴放膽ノ處置ヲナス可ラス

（五）氣管露出スルヤハ更ニ鈍器ニテ甲狀腺峽ヲ稍、上方ニ剝離シ鈍鉤ニテ之ヲ揭起シ始メテ銳鉤ヲ以テ氣管ヲ固持シ尖刀ニテ之ヲ縱割スルヿ一乃至二センチメートル」ニ至ルヘシ

（二）氣管栓塞法 Tamponade der Trachea.

頭部或ハ喉頭ノ大手術ニ於テ麻醉中血液ノ氣道ニ流下スルヲ防カンカ爲ニ行フ所ナリ此法ヲ行フニハ手術ノ景況ニ應シテ前條論載シタル諸法中ノ一ヲ撰テ氣管ヲ開キ氣道管ヲ挿入シ更ニ其周圍ノ空隙ヲ密塞スヘシ

就中最モ簡法ハ大約豆大ノ壓迫海綿ニ強絲ヲ附ケ沃度仿謨ヲ撒敷シ之ヲ氣道管ノ上際ニ迄入スルナリ此ノ如クスルヰハ分泌液ノ浸潤ニ依テ海綿乍チ膨張シ充分ニ密塞ス

第二百八十六圖

トレンデレンブルグ氏栓塞氣道管

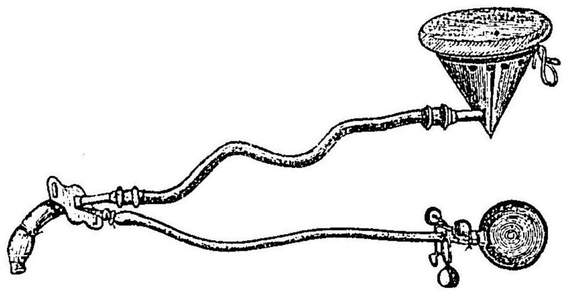

第二百八十七圖

ミヘールー及ハーン氏壓迫海綿氣道管

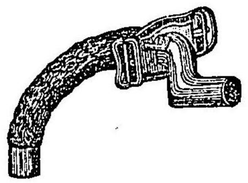

第二百八十八圖

トレンデレンブルグ氏栓塞氣道管ヲ裝スル狀

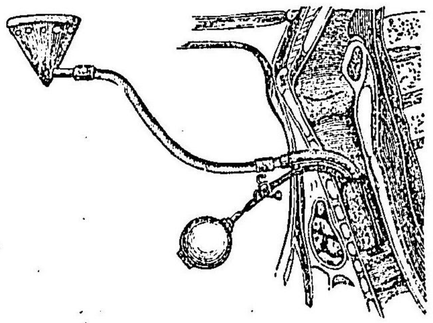

ルヲ得ルナリ然レ𪜈氣道管ノ周圍ニ於ケル空隙ヲ密塞スルヲ以テ更ニ確實ナリトス即チ之ヲ行フニミヘール氏ハ氣道管ノ外面ニ更ニ厚キ護謨管ヲ被ヒタル者ヲ用ヒタリト雖𪜈ミヘール、ハーン氏壓迫海綿管 Pressschwammcanüle nach Michael—Hahn ハ單ニ沃度仿謨ヲ含メル壓迫海綿ニテ氣道管ヲ纏包スル者ナレハ容易ニ製作シ得ルヲ以テ更ニ便ナリトス而シテ其乾燥セル者ヲ挿入スルヤハ創液ノ爲ニ乍チ膨張シテ密塞ス第二百八十七圖ヲ見ヨ又頗ル便利ニシテ且ツ頗ル精巧ナルハトレンデレンブルグ氏栓塞管 Tamponcanüle nach Trendelenburg ニシテ氣管栓塞法中ノ魁タル者ナリ而シテ此器械ハ氣道管ヲ纏フニ護謨嚢ヲ以テシ且ツ小管ニ由テ空氣ヲ嚢中ニ送リ以テ適宜ニ膨張セシシ空氣ハ動モスレハ漏洩シ易キカ故ニ之ニ代フルニ水ヲ以テスルヤハ益〻妙ナリ又格魯仿謨ヲ氣道管口ニ接續スヘシ第二百八十六圖及ヒ第二百八十八圖ヲ見ヨ鐵葉製漏斗ニ布帛ヲ展張セル者ニ長キ護謨管ヲ附シ之

其三　喉頭截去術 Exstirpation des Kehlkopfs.

此手術ハ一千八百七十年セルニー氏又一千八百七十三年ビルロート氏カ施行セシ所ナリ全部截去術及ヒ一部截去術ノ二アリ

喉頭全截去術 Totale Exstirpatio laryngis ハ惡性腫瘍ニ於テ喉頭ノ一部分ヲ截去スルモ全効ヲ收メ難キ者ニノミ行フ

喉頭一部截去術 Partielle Exstirpatio laryngis ノ適症左ノ如シ

（一）限局性惡性腫瘍

（二）重度ノ輪狀狹窄ニシテ擴張法効ナキ者

但シ左ニ揭クル者ニハ施術ス可カラス

（一）高齡ニシテ呼吸器ノ所患アル者

（二）病性變化廣部ニ瀰ル者

（三）延伸性アリテ擴張シ得ヘキ狹窄

（四）結核性ノ者及ヒ微毒性ノ者

○手術ニ決スルノ前ニハ必ス咽喉鏡檢查ヲ行ヒ更ニ口中ヨリ病性組織ノ一小片ヲ取リ顯微鏡檢查ヲ行テ精細確實ノ診斷ヲナサヽルヘカラス然ルモ尙ホ喉內ニ於ケル患部ノ廣狹ヲ確知シ難キトキハ先ツ診斷的、全喉頭截開術ヲ行テ直ニ內景ヲ視診シ若シ病一側ニ偏在シテ中線ヲ超過セサルトキハ其偏側ヲ截去スルヲ以テ足レリトナス然レ𪜈亦腫瘍中線ヲ超ヘ或ハ既ニ腫瘍性浸淫他側ニ及フ者ハ全喉頭截去術ヲ行フヲ優レリトス

○施術ノ稍前ニ於テ準備的氣管截開術及ヒ氣道栓塞法（ハーン氏管ヲ以テス）ヲ行フヘシ其法左ノ如シ

（一）皮截開ハ舌骨ノ中心ヨリ第二第三氣管輪ニ至ル又時宜ニ依テハ上下ノ兩端ニ於テ更ニ小キ横截開ヲ加フルヲ要スルコアリ之ヲ戸扉狀截開法 Thuerfluegelschnitt ト云フ

（二）淺筋膜ヲ開キ左右胸骨舌骨筋ノ間ニ入テ甲狀軟骨ニ達ス但シ此際環狀甲狀軟骨動脈ニ複結紮ヲ行フヘシ（第二百八十九圖ヲ見ヨ）

第二百八十九圖

喉頭部内景

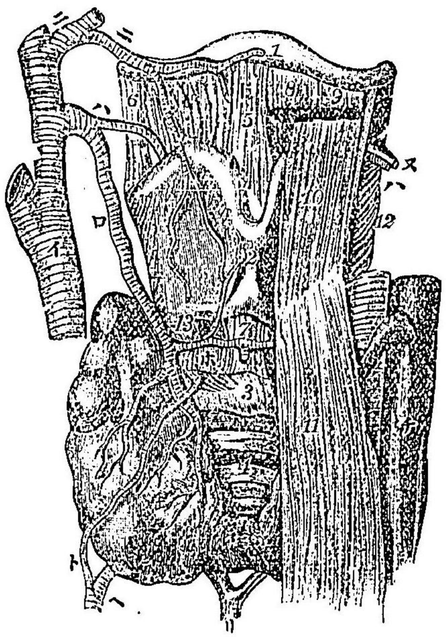

（1）舌骨（2）甲狀軟骨（3）環狀軟骨（4）氣管（5）中甲狀軟骨舌骨靱帶（6）側甲狀軟骨舌骨靱帶（7）環狀甲狀軟骨靱帶（8）胸骨舌骨筋（9）肩胛舌骨筋（10）甲狀軟骨舌骨筋（11）胸骨甲狀軟骨筋（12）甲狀軟骨咽頭筋（13）環狀甲狀軟骨筋（イ）頸動脈（ロ）上甲狀腺動脈（ハ）上喉頭動脈（ニ）（ニ）舌動脈及舌骨枝（ホ）環狀甲狀軟骨動脈（ヘ）下甲狀腺動脈（ト）下喉頭動脈（チ）内行頸靜脈（リ）孤立甲狀腺靜脈（ヌ）上喉頭神經

（三）撬杆ヲ以テ喉頭側面ノ軟部ヲ剔剝シ胸骨甲狀軟骨筋及ヒ甲狀軟骨舌骨筋ノ腱様連接部ヲ側方ニ向テ剝離シ鈍鉤ヲ送テ甲狀腺ノ側角ト共ニ掲起シ外方ニ向ヒ排開シテ保持ス

（四）喉頭ト咽頭トノ間ヲ剝離ス但シ此際剪尖ヲ終始軟骨面ニ接着シテ使用シ小心注意シテ少許ツヽ剪截シ以テ近傍ニ通過スル外行頸動脈及ヒ上甲狀腺動脈ノ損傷ヲ避クヘシ

（五）裸呈セル喉頭ヲ一側ニ軟部ヲ他側ニ引テ兩間ヲ排キ上喉頭動脈ヲ結紮シテ舌骨甲狀軟骨靱帶ヲ截破ス而シテ更ニ他側ニ於テ亦同様ノ處置ヲナス

（六）中舌骨甲狀軟骨靱帶及ヒ盃狀軟骨ノ後際ニ於ケル咽頭粘膜ヲ截開シ二條ノ下喉頭動脈ヲ結紮ス此ニ於テ喉頭周圍ノ連續悉ク絶ユルヲ以テ環狀軟骨ノ下際ニ於テ横斷シテ氣管ヨリ放離ス

此手術ニ於テハ會厭軟骨ヲ保存スルモ多クハ益ナシ

○喉頭ヲ剝離スルニビルロート氏法ニ隨テ下部ヨリスルニハ喉頭側面ヲ剝離スルニ及テ先ッ環狀軟骨ノ下際ニ於テ氣管ヨリ放離シ鋭鉤ヲ環狀軟骨中ニ送入シ掲起シテ前上方ニ牽引シ其後面咽頭ニ連ナル部ヨリ順次ニ剝離シテ遂ニ舌骨トノ連續ヲ放ツベシ

○病增進シテ喉頭外ニ及フトキハ其組織モ共ニ截去セサル可ラス此手術ハ一層危險ニシテ出血モ亦大ナリ而シテ手術中ニ於テ截斷スヘキ血管ハ之ヲ上在ノ者ヨリ列擧スルトキハ舌

動脈ノ舌骨枝、上喉頭動脈、上甲狀腺動脈ノ支別タル環狀甲狀軟骨動脈及ヒ下甲狀腺動脈ノ支別タル下喉頭動脈是ナリ

次ニ喉頭ニ附着スル諸筋ヲ截離シ先ツ喉頭ヲ截去シテ後病腺周圍ノ組織ヲ清掃スヘシ則チ胸鎖乳頭筋ノ內緣、血管鞘上及ヒ下顎骨下際ニ存スル諸組織是ナリ

○喉頭偏側截去術 Halbseitige Exstirpatio laryngis ハ病ノ一側ニ限局スル者ニノミ施行ス他ハ全截去術ヲ行フヲ法トス

○咽頭ノ創口ハ之ヲ縫合セス、シテ爰ヨリ食道管ヲ挿入シテ胃ニ達セシメ創窓內ニハ沃度仿謨綿紗ヲ塡實スル而シテ患者ハ仰臥セシメ日々繃帶ヲ交新スヘシ又栓塞管ハ次日ニ於テ撤去シテ尋常ノ氣道管（ハーン氏管ヲ以テ之ニ代ヘ其上部ニハ徇ホ防腐性綿紗栓塞法ヲ持續スヘシ此ノ如クスルトキハ經過順良

第二百九十圖
ッグセンバウェル氏
發聲氣道管

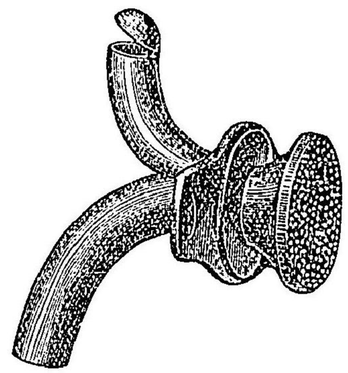

第二百九十一圖
ホン、ブルンス氏
發聲氣道管

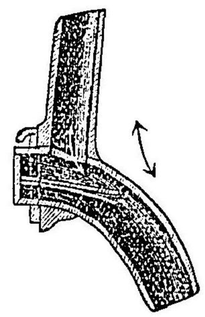

ナル者ニ在テハ創窓速カニ縮小シテ患者發聲ヲ試ムルニ至ルナリ（但シ正調ノ言語ヲ得ス）此ニ於テ發聲氣道管則チ人工喉頭 Phonetische Canüle, Künstliche Kehlkopf ヲ裝用スヘシ就中ブルンス、バイエルレ氏ノ者或ハグッセンバウェル氏ノ者ヲ撰用スルヲ良トス（第二百九十圖及第二百九十一圖ヲ見ヨ）

第十三章　甲狀腺腫手術 Operation bei Struma.

其一　實質注射法 Parenchymatoese Injection.

沃度丁幾或ハリュゴール氏液（或ハ亞爾箇兒、過ガスミューム酸、沃度仿謨油モ亦之ヲ用フルコトアリ）ノ注射法ハ巨大ナラサル單性甲狀腺腫（所謂腫肉ノ者）ニハ往々良効ヲ奏シテ之ヲ縮小セシムルコトアリ（但シ一旦反應ト雖モ亦寸効ナキコトアリ）

隔二日乃至三日ニ一回プラワット氏皮下注射器ニ半筒ツヽ注射シ漸々增量シテ一筒ニ至ルヲ知ルニハ患者ヲシテ試ニ嚥下作用ヲナサシムルニ針狀管ノ昇降スルヲ以テ之ヲ徵スヘシ又此藥液誤テ靜脈中ニ入ルトキハ爲ニ「エンボリー」ヲ生シテ卒然死ヲ招クコトアルヲ以テ極メテ危險ナリ是ヲ以テ初メ先ツ試ニ空虛ナル注射器ヲ刺入シ鍵子ヲ引テ血液ノ筒中ニ吸引シ來ルヤ否ヤヲ檢シ若シ然ルトキハ更ニ他部ヲ撰テ刺入スルヲ良トス

又藥液ヲ注入スルニハ頗ル緩徐ナランコトヲ要ス

其二　穿刺及注射法 Punction mit Injection.

穿刺術ニ次テ沃度丁幾及ヒリュゴール氏液ヲ注射スルノ法ハ特リ囊狀甲狀腺腫ニ於テノミ稍、効アリ殊ニ囊膜薄クシテ未タ許多ノ凸窩ヲ生セザル者ニ宜シ

穿刺法ヲ行フニハ防腐法ノ諸則ヲ嚴守シ皮膚ヲ一側ニ移逆シテ中等大ノ套管針ヲ刺入スヘシ是レ囊中ノ液ハ間、稠厚半流動ニシテ所謂膠狀（コルロイド）ヲナスニ因ルナリ又液ヲ流出セシムルニハ緩徐ナルヲ良トス強テ壓迫シテ急ニ排出セシムルハ之カ爲ニ出血ヲ誘起スルノ害アリ而シテ術後ハ沃度仿謨古爾魯胄謨ヲ刺口ニ貼シ輕ク壓迫繃帶ヲ施スベシ

其三　截開及縫緣法 Spaltung mit Umsäumung.

シェリウス氏ノ法ニシテ囊狀甲狀腺腫及ヒ其膿腫ニ適當ス

（一）皮截開ハ腫瘍ノ上際ヨリ起リテ下行スト但シ大靜脈ヲ避ケ或ハ之ニ複結紮ヲ行フベシ

（二）淺頸筋膜ヲ截開ス

（三）囊腫ノ前壁及ヒ筋膜ヲ走行縫合法ニテ皮創緣ニ縫綴ス

（四）皮膚ノ截開口ニ倣テ囊壁ヲ截破シ內容物ヲ除去シテ栓塞法ヲ行フ但シ大囊腫ニ在テハ前壁ノ過剩部ヲ截去スルヲ要スルコアリ又極大ノ者ニ在テハ截破法ニ代フルニ複排膿法ヲ以テスルヲ良トス

組織出血著大ナルトキハ囊狀甲狀腺腫ニ於ケルカ如シ（ストロマイエル氏ノ所謂腫肉樣）沃度仿謨綿紗、過酸化水素綿紗或ハ格魯兒亞鉛綿紗ヲ以テ固ク栓塞スルヲ要ス

一部ニ限局セル小囊腫ニシテ容易ニ截去スルコヲ得ルトキハ之ヲ以テ寧ロ截開法ニ優レリトナス（ミュルレル氏ノ說ニ據ル）

其四　甲狀腺腫全截去術 Totalexstirpation der Struma.

此手術ハコッヘル氏及ヒビルロート氏カ施行セシ所ニシテ古來ノ實驗ニ據ルニ特リ惡性變質（肉腫性及癌腫性）ニ於テノミ應用スヘシ何トナレハ手術ノ結果トシテ癲癇性痙攣、喉頭諸筋ノ麻痺、惡液質、粘液性浮腫、破傷風及ヒ痴呆等ヲ發スルノ弊アレハナリコッヘル氏ハ之ヲ甲狀腺除去性惡液質、Kachexia thyreopriva ト名ケタリ

第二百九十二圖
コッヘル氏甲狀腺腫消息子

(一) 皮截開ハ腫瘍ノ位置及ヒ大小ニ隨テ頸ノ中線或ハ胸鎖乳頭筋ノ內緣ニ沿ヒ又甚タ巨大ナル甲狀腺腫ニ在テハ角線狀若クハ戶扉狀ニ截開ス但シ其横截開口ハ治後瘢痕ヲ遺スヿ頗ル僅微ナリ

(二) 濶頸筋及ヒ淺筋膜ヲ截開シ苟モ目ニ觸ルヽ所ノ血管ハ悉ク複結紮ヲ行テ截斷シ時宜ニ依テハ胸骨舌骨筋、胸骨甲狀軟骨筋及ヒ肩胛舌骨筋ヲ正中線ニ於テ分割シテ其喉頭ニ

第二百九十三圖

右側甲狀腺腫ノ靜脈分布ヲ示ス

コッヘル氏原圖

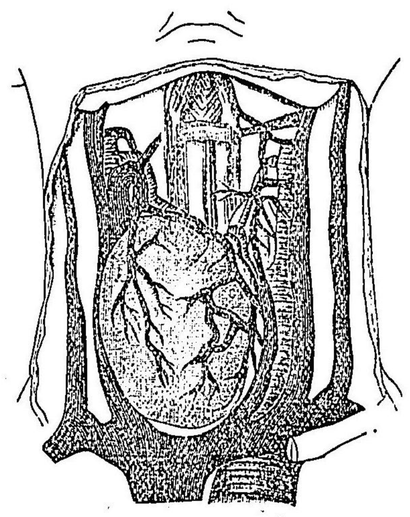

第二百九十四圖

甲狀腺腫截去術式及動脈結紮略圖

コッヘル氏原圖

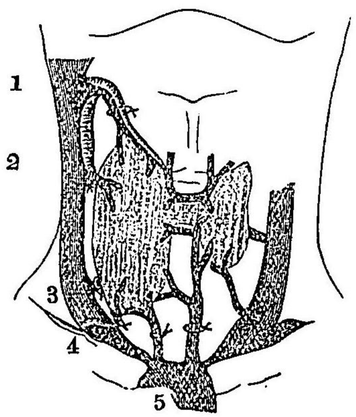

(1)上甲狀腺動靜脈
(2)上行上甲狀腺靜脈
(3)上行下甲狀腺靜脈
(4)下甲狀腺靜脈
(5)固有孤立靜脈及上行同靜脈

附着スル部ヲ放離スヘシ但シ其一分ヲ横斷スルノミニテ可及的全斷セサルヲ良トス而シテ胸鎖乳頭筋ハ鈍鉤ニテ兩側ニ排開スルトキハ甲狀腺腫ノ包膜露出スト雖モ未タ慢リニ截破ス可ラス

(三) 上甲狀腺動脈及ヒ同靜脈ヲ結紮ス則チ此血管ハ腺ノ前面ニ分布スル血管ニ沿フテ順次ニ搜索スルトキハ其甲狀腺上角ノ最上頂ニ在ルヲ發見スヘシ此ニ於テコッヘル氏甲狀腺腫(クロツフソンデ)消息子(第二百九十二圖ヲ見ヨ)ヲ以テ此血管ヲ分チ複結紮ヲ行テ截斷ス

以上揭クル者ノ外尙ホ目擊スヘキ血管ハ細大トナク悉ク複結紮ヲ行ヒ腫瘍ヲ中央ニ轉位セシメテ其側面及ヒ後面ヲ剝離シ始テ外包膜(固有膜ニ非ス混同ス可ラス)ヲ截開ス

(四) 創空ノ後壁ニ循行スル下甲狀腺動脈ハ可及的外方ニシテ其頸動脈ニ接スル部ニ於テ複結紮ヲ行テ截斷ス又逆行神經(ネルヴス、レコルレンス)ハ此血管上ニ叉行スルカ故ニ注意シテ其損傷ヲ避クベシ

第二百九十五圖

喉頭氣管及近傍諸血管ノ後面及逆行神經ノ循行

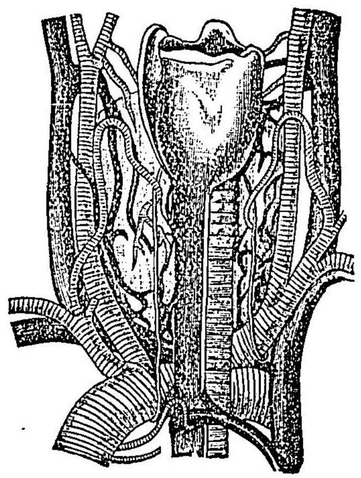

〔註〕迷走神經ノ支別タル逆行神經ハ一ニ下喉頭神經ト名ク右側ニ在テハ鎖骨下動脈ノ下、左側ニ在テハ大動脈拱ノ下ニ於テ迷走神經ヨリ分派シ此血管ノ後際ヲ經テ氣管ト食道トノ間ニ於ケル溝中頸動脈總管ノ後內側ニ沿ヒ昇テ環狀軟骨咽頭筋ノ下緣ニ至リ此筋下ニ進入シ後ヨリ環狀軟骨甲狀軟骨側靱帶ノ上緣ヲ超ヘ下甲狀腺動脈ニ伴行シテ喉頭內ニ入ル第二百九十五圖チ見ヨ

(五) 鈍器ヲ以テ腫瘍ノ後面ヨリ其中線氣管ニ向テ進入シ諸血管ヲ悉ク結紮シ甲狀腺峽ヲ剝離シテ之ヲ截斷ス

(六) 皮膚ノ創緣ヲ集合シテ縫合シ創空內ニハ排膿管ヲ挿ミ壓迫綳帶ヲ施ス此ノ如クスルヤハ通例一二週日ニシテ癒創スヘシ

其五 甲狀腺腫截除術 Resection des Kropfs.

此手術ハミクリッツ氏カ創案ニシテ甲狀腺全截去術ニ起因スル逆行神經麻痺及ヒ惡液質等ノ如キ惡結果ヲ免レシムルヲ目的トナスカ故ニ甲狀腺腫ノ一半若クハ截去スヘキ一半中逆行神經ノ存スル一部分ヲ保存スルナリ

先ツ皮膚、筋及ヒ筋膜ヲ截開シ鈍器ヲ用ヒテ甲狀腺腫ノ半片ヲ剝離シ上角ノ部ニ於テ上甲狀腺動脈及ヒ同靜脈ヲ下角ニ於テハ特リ淺在血管ヲノミ結紮シ次テ甲狀腺峽ヲモ鈍器ニテ喉頭ヨリ剝離シ其全質ニ複結紮ヲ行テ截斷シ後截除スヘキ側片ヲ喉頭ト食道ト相會スル處ニ存スル一部分ハ遺存シ強大ナル挾定鉗子 Klemmzange ヲ以テ強拙シテ恰モ腺質ヲ搾出シ去リ太キ腸線ニテ括約シ更ニ數個ノ括約法ヲ行テ出血ヲ閉止スルヿ猶ホ他ノ腫瘍ノ根底ニ於ケルカ如クス

腫瘍ト喉頭側面トノ間ヲ剝離シ又實質ヲ括約スルニ方テ頗ル恐ル可キ逆行神經ノ挫滅ヲ避ケンカ爲ニコッヘル氏ハ刀ヲ正直筋狀方向ニ於テス ニ加ヘテ腺包ノ腺峽ニ接スル處ニ於テ輪狀ニ截開シタリ但シ此輪狀截開ノ上部ハ充分ニ環狀軟骨ノ上際ニ於テセサル可ラス此ノ如クスルヤハ殆ト逆行神經ノ損傷ヲ免ルヽヿヲ得ヘシ而シテ遺存スル腺ノ截斷根ハ術後漸々收縮シテ殆ト尋常ノ大トナルナリ

其六 甲狀腺腫剔去術 Enucleation des Kropfs.

甲狀腺腫剔去術ハ一ニ腺內截去術 Intraglandulaere Exstirpation トモ云フ ボルタ氏及ヒソーチン氏ノ名ク ル所ナリ 甕狀甲狀腺腫及ヒ分界判然タル軟肉樣甲狀腺腫ニ適當ス

先ツ皮膚、筋膜、包膜 外包膜又筋膜樣包膜ト名ク 及ヒ健全ニシテ單ニ薄弱トナレル腺質之ヲ腺樣包膜ト名ク 深頸筋膜ヨリ成ル

クヲ截開シ次テ鈍器ヲ以テ各個ノ腺腫結節ヲ剔除ス

又時トシテ直ニ深ク截開シ腺腫結節ヲ分割シテ二片トナシ指頭或ハ及匙ヲ以テ各半片ヲ剔出スルヰハ手術ヲシテ迅速ナラシムルノ利アリコッヘル氏ハ之ヲ掃攘法 Evacuatio ト名ケタリ但シ此法ハ大出血ヲ免レ難キノ一弊アリ又症ニ依テハ上文掲クル所ノ截除術及ヒ剔去術ヲ併セ行フヲ要スルコトアリ

ローゼ氏ノ説ニ據ルヰハ大約小指大ノ護謨管ヲ取リ之ヲ腫瘍ノ長徑ニ沿フテ其下層ニ貫通シ括約シテ出血ヲ防キ包膜ヲ截開シ腺腫ノ實質ヲ搾出スルヲ頗ル便法ト做ス可シト云フ

其七　輸入動脈結紮法 Unterbindung der zuführenden Arterien.

ボルタ氏及ヒウェルフレル氏カ案出スル所ニシテ脈絡様甲狀腺腫及ヒバセドウ病ニ適當ス

(一)　上甲狀腺動脉結紮法

(一)　皮截開ハ長サ四〔センチメートル〕ニシテ胸鎖乳頭筋ノ内緣ニ於テ舌骨大角ノ上部ヨリ甲狀腺ノ部ニ至ル

(二)　皮截開ハ六〔センチメートル〕ニシテ胸鎖乳頭筋兩頭ノ間ニ於テス

(二)　淵頸筋ノ截開横行頸静脈、横行肩胛静脈、外行頸静脈ノ結紮、深頸筋膜ノ截開ヲ行ヒ次テ胸鎖乳頭筋ノ兩頭ヲ上方ニ向テ開裂ス

(三)　肩胛舌骨筋ノ腱狀部ハ創ノ中央ニ現ハル之ヲ外方ニ退カシムルカ或ハ截斷ス此ノ如クスルヰハ内行頸静脈ヲ目擊スヘシ之ヲ引テ内方ニ退カシムルヰハ更ニ頸動脈、迷走神經及ヒ前斜角筋ノ蜂窩織及ヒ筋膜ニ被ハルヽヲ見ル

(四)　以上諸器ヲ鈍器ニテ排開分離スルヰハ横膈膜神經露出ス之ヲ外方ニ退ケ更ニ前斜角筋ヲ稍〻外方ニ退カシムルヰハ其内緣ニ下甲狀腺動脈ヲ發見ス但シ此際交感神經ニ注意スヘシ（第二百九十六圖ヲ見ヨ）

又リヂギエル氏ハ左法ヲ行ヘリ

(一)　皮截開ハ六乃至八〔センチメートル〕ニシテ鎖骨上二〔センチメートル〕ノ處ニ於テ此骨ト

併行シテ胸鎖乳頭筋ノ鎖骨頭部及ヒ鎖骨上窩ヲ横行ス

(二) 淵頸筋及ヒ淺頸筋膜ヲ截開シ左右ノ示指頭ヲ錐狀ニ運轉シテ胸鎖乳頭筋後際ノ緩疎ナル結締織及ヒ脂肪組織ヲ穿テ前斜角筋ニ達ス

(三) 胸鎖乳頭筋ヲ大血管及ヒ迷走神經ト共ニ長キ鈍鉤ニテ內前方ニ牽引シ創口ヲ開張セシム此ニ於テ前斜角筋ノ內緣ヲ窺フヲ得ハ甲狀頸部動脈幹ノ下甲狀腺動脈ヨリ分派シテ內方ニ走ルヲ見ル

其八　甲狀腺峽結紮法 Ligatur des Isthmus glandulae thyreoidae.

此手術ハギップ氏及ヒジョーン氏カ呼吸困難及ヒ壓迫諸症ニ賞用セシ所ナリ

頸前ノ正中ニ於テ甲狀軟骨部ヨリ下方ニ皮膚ヲ縱截シ鈍器ヲ以テ甲狀腺峽ト氣管トノ間ヲ剝離シ氣管ノ兩側ニ於テ全質ヲ括約シ後チ中部ニ於テ截斷ス或ハ氣管ヲ壓迫スル所ノ

第二百九十六圖

喉頭及甲狀腺諸動脈署圖

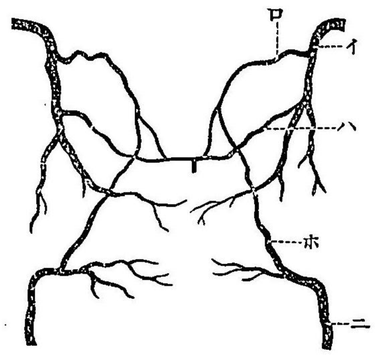

(イ)上甲狀腺動脈
(ロ)上喉頭動脈
(ハ)環狀甲狀軟骨動脈
(ニ)下喉頭動脈
(ホ)下甲狀腺動脈

一片ヲ截去スルモ可ナリ

○甲狀腺腫ノ手術ニ於ケル恐ルヘキ過失ハ窒息ナリ而シテ此症ハ左件ニ起因ス

(一) 麻藥誤用

(二) 逆行神經麻痺

第二百九十七圖

氣管ノ刀鞘狀狹窄



第二百九十八圖

同上

第二百九十九圖

同上

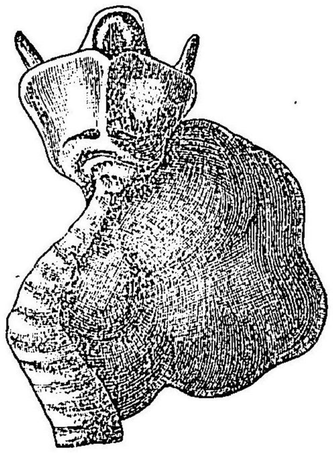

第三百圖

甲狀腺腫氣管截開ニ用フルキョーニヒ氏撓屈性氣道管

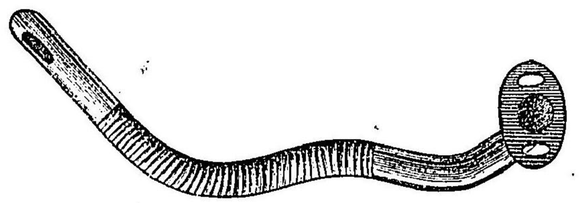

(三) 刀鞘狀狹窄ヲナセル氣管ノ全然壓閉　蓋シ此症ハ甲狀腺腫增大シテ側壓スルニ因リ或ハ手術中腫瘍ヲ回轉變位セシムルニ因ルナリ（第二百九十七圖ヨリ第二百九十九圖ニ至ルヲ見ヨ）此壓迫性狹窄ヲ防クニハ施術中銳鉤ヲ以テ氣管ノ側壁ヲ開張スルカ或ハ指頭ヲ以テ其前壁ヲ輕壓シテ側壁ヲ排開セシムルヲ良トス又狹窄部ヲ長時間開張セシメ置クニハ彎針ヲ以テ太キ腸線ヲ氣管側壁ノ二處ニ貫キ之ヲ引テ氣管前壁ノ前面ニ於テ結締シテ側壁ヲ開張セシムヘシ（コッヘル氏法）

○氣管截開術ハ諸般ノ甲狀腺腫手術ニ於テハ可及的之ヲ行フ可ラス何トナレハ無腐敗性經過ヲ得セシムルヿ殆ト難キガ故ニ蜂窩織炎性竪膈炎若クハ吸入性肺炎ヲ續發スルノ危害アレハナリ

胸骨下甲狀腺腫 Substernale Kropf 及ヒ癒着甚シキ者ニ於テ將ニ窒息ニ陷ラントスル者ニ狹窄ノ上際ニテ氣管截開ヲ行ハンヿヲ要スルヤハ柔軟撓屈性ノ長キ氣道管ヲ挿入シテ狹窄部ヲ超過セシムヘシ（キョーニヒ氏ノ說ニ據ル第三百圖ヲ見ヨ）

第十四章　食道手術 Operation an der Speiseröhre.

其一　食道管送入法 Einführung der Schlundröhre.

食道管送入法ハ胃中ノ有害物ヲ除去シ或ハ飮食ヲ送下スルニ用フ而シテ食道管ノ外端ニハ長キ護謨管及ヒ漏斗ヲ接綴シテ通例之ヲ胃唧筒子 Magenpumpe ト名ク（第三百一圖ヲ見ヨ）

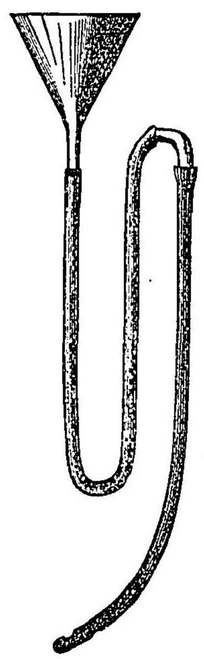

第三百一圖　胃唧筒子

漏斗ニ液ヲ滿注シテ之ヲ高擧スルヤハ其液下テ胃中ニ入リ更ニ漏斗ヲ低下シテ胃部ヨリ低クカラシムルヤハ其液ハ胃中ノ內容物ト共ニ外泄ス

食道管ヲ長時留メ置クヲ要スルヤ或ハ患者之ヲ口中ヨリ送入スルヲ厭フヤハ下鼻道ヨリ咽頭及ヒ食道ニ送入スヘシ此ノ如クスルヤハ之ヲ留置シテ月餘ニ及フモ敢テ困難ヲ致スヿナシ

食道管ヲ送入スルニハ患者ヲ椅上ニ坐セシメ頭首ヲ反張シテ大ニ口ヲ開カシメ術者ハ之ニ正對シ左ノ示指ニテ舌ヲ壓下シ右手ニ食道管ノ末端ニ近キ處ヲ執筆樣ニ把リ管端ニハ油或ハ「グリスリン」ヲ塗敷シ徐ニ咽頭後壁ニ沿フテ送入シテ胃ニ達セシム（大人ニ在テハ切齒ヨリ門ニ達ス）

ルノ距離大約四十「センチメートル」ナリ　但シ送入ノ際管端環狀軟骨ノ部位ニ達スルトキハ稍〻抗抵ヲ覺フレ𪜈此際術者示指頭ヲ以テ舌根ト喉頭トヲ一齊ニ前方下顎骨ニ向テ押送スルトキハ容易ク此害ヲ除クヲ得ヘシ（第三百二圖ヲ見ヨ）

其他管頭ヲ可及的患者ノ左側ニ偏倚シテ滑送スルヲ良トス又食道ノ深部ニ於テ著シキ抗抵アルヲ覺フルトキハ（異物、腫瘍、狹窄及ヒ動脈瘤等ニ因ル）決シテ劇力ヲ以テ強テ送入スル可ラス動モスレハ變性セル組織ヲ穿透スルノ危害アリ注意スヘシ

管端誤テ喉頭ニ入ルトキハ乍チ劇烈ナル咳嗽及ヒ窒息ヲ起スト雖𪜈其食道ニ入ルトキハ多クハ唯〻嘔吐ノ機轉ヲ發スルノミ此時ハ深息セシメ或ハ嚥下作用ヲ行ハシムレハ乍チ緩解ス但シ管頭既ニ喉頭部ヲ通過シ去ルニ及テハ次テ送入スルモ絕エテ刺戟ヲ起スコトナシ

第三百二圖

食道管送入法ノ式

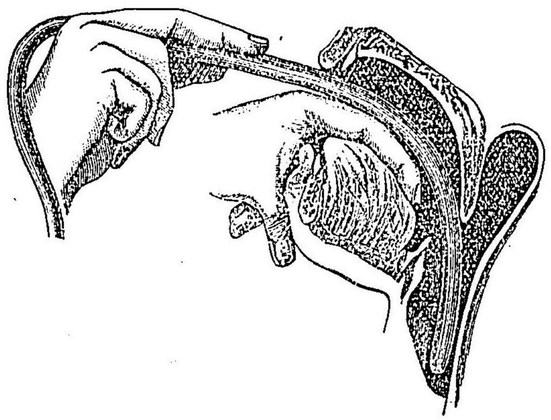

第三百三圖　マッチュー氏食道鉗子



第三百四圖　チーマン氏撓屈性食道鉗子

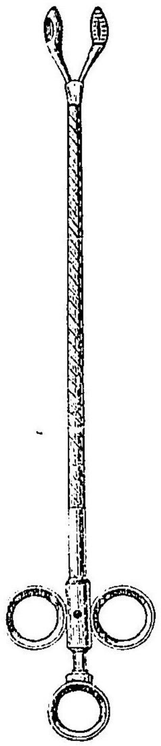

第三百五圖　食道鉗子

第三百六圖　同上

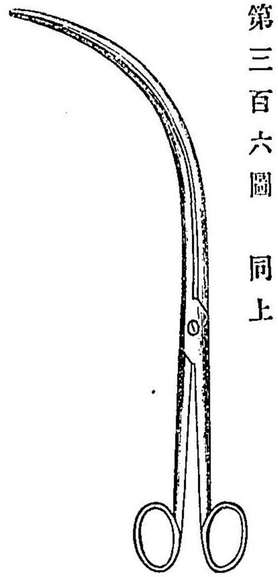

第三百七圖　同上

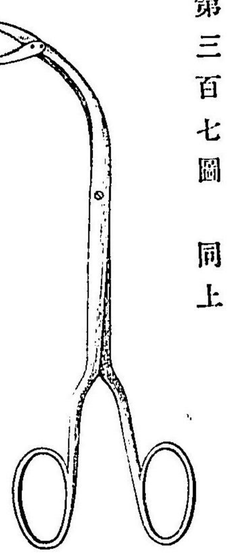

第三百八圖　同上

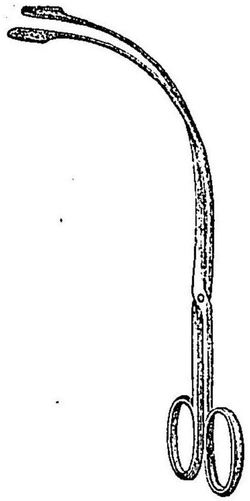

食道管送入法

○異物食道中ニ哽塞スルトキハ可及的速ニ抽出セサル可ラス

異物喉頭ノ後際ニ箝塞スルトキハ指頭ヲ鉤狀ニ曲ケ或ハ彎曲麥粒鉗子ヲ以テ抽出スルヲ得ヘシト雖モ若シ効ナキトキハ舌骨下咽頭截開術（前ニ詳ナリ）ヲ必要トナス

又食道中ノ上部ニ固塞スル異物ハ多クハ彎曲セル長嘴鉗子（左右ニ開合スル者ト前後ニ開合スル者トアリ）ヲ以テ拑取シ去ルヘシ但シ此際頗ル注意ヲ要スルハ動モスレハ粘膜ノ裂傷ヲ致スニ在リ（第三百三圖乃至第三百八圖ヲ見ヨ）

匾平ニシテ貨幣狀

第三百九圖　ワイス氏釣魚骨子

第三百十圖　釣貨子及食道棚杖

第三百十一圖　コルリン氏起伏食道鉤

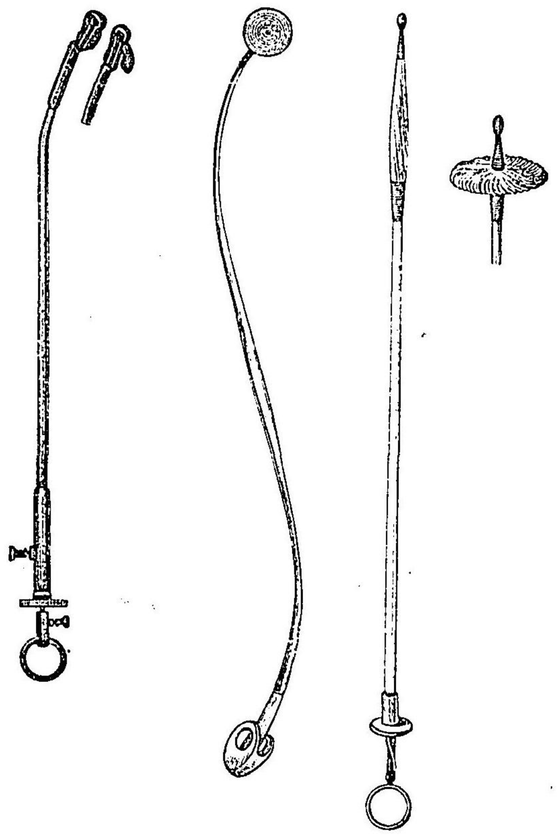

ノ者ニハグレーフェ氏釣貨子 Münzenfänger von Graefe（第三百十圖ヲ見ヨ）ヲ適當トス即チ其末端ニ附スル起伏自在ナル匾圓ヲ深ク送入シテ異物ノ所在ヲ超過セシメテ拔出スルトキハ異物ヲ釣テ共ニ脫出セシムルナリ

コルリン氏起伏食道鉤 Stellbare Oesophagushaken nach Collin（第三百十一圖ヲ見ヨ）ハ最モ有効ノ者ナリ

此器械ハ撓柔ナル長杆ノ末端ニ起伏スヘキ小鉤ヲ有シ且ツ柄中ノ螺旋裝置ヲ運轉スルトキハ此小鉤自在ニ起伏シ隨テ異物ヲ攝取シ或ハ之ヲ放解スルヿヲ得ルナリ

尖銳細纖ノ異物例之縫針、魚骨等ハワイス氏釣魚骨子 Graetenfaenger nach Weiss（第三百九圖ヲ見ヨ）ヲ以テ除去スヘシ此器械ハ末端ニ一塊ノ海綿球ト其下部ニ猪毛ヲ束子テ繖骨狀トナセル者ヲ附シ柄端ノ輪ヲ把テ引クトキハ猪毛起立シテ繖ヲ開クカ如キ圓板狀ヲナス而シテ初メ猪毛繖ヲ收閉シテ送入シ次テ繖ヲ開張セシメテ拔出スルトキハ初メ海綿球ノ押送ニ因テ胃中ニ下ラサリシ異物ハ毛間ニ入リテ共ニ抽出スルヲ得ルナリ

以上諸法ヲ以テ異物ヲ上方ニ抽出スルヿ能ハサルトキハ胃中ニ送下セシムヘシ爰ニハ撓柔ナル鯨骨杆ノ末端ニ海綿球或ハ象牙球ヲ有スル者ヲ最良トス之ヲ食道棚杖 Schlundstoesser ト名ク（第三百十圖ノ下端ヲ見ヨ）又既ニ腸中ニ下レル異物ヲシテ無害ナラシメンニハ專ラ馬鈴薯、米飯及ヒ麵麭ヲノミ多食セシメテ大便ノ量ヲ增多シ以テ異物ヲ包擁セシメ自後上圖スル毎ニ

必ス大便ヲ調査シテ異物ノ存否ヲ檢スヘシ義齒ノ如キ者ト雖モ安全ニ腸中ヲ通過シテ絕エテ危害ヲ致スコトナシ但シ此際間〻下劑ヲ投スル者アレモ之カ爲ニ腸ノ蠕動機ヲ催起スルカ故ニ腸管隨テ收縮シ却テ異物ノ下行ヲ妨クルコトアリ注意スヘシ

異物食道ノ下部ニ固塞シテ扱去スルコト能ハス又胃中ニ落下セシムルコト能ハサルトキハ外食道截開術（後ニ詳ナリ）ヲ行ハサル可ラス

其二　食道狹窄 Oesophagusstenose.

食道狹窄ノ所在ヲ確察スルニハ先ツ太キ消息子ヲ送入シテ固止スルニ至リ狹窄部ト截齒トノ距離ヲ測リ而シテ更ニ順次ニ細キ消息子ヲ用ヒテ其狹窄部ニ進入スルヤ否ヤヲ檢スヘシ蓋シ其狹窄部ニ入ルトキハ消息子ヲ扱去セントスルニ方テ其末端ノ固着スルヲ覺フルヲ以テ徵知スヘシ此時ニ方テハ更ニ細キ消息子ヲ送入シテ狹窄部ヲ通過セシメテ其廣狹及ヒ長短ヲ測ルヘシ

狹窄部ヲ漸徐ニ擴張セシムルニハ狹窄部ニ送入シタル消息子ヲ十分時乃至二十分時間放置シテ周圍ノ組織ヲ軟化（炎症性軟化）セシムヘシ此ノ如クスルトキハ次回ニハ同一ノ消息子ハ容易ク通過ス此ニ於テ更ニ大ナル者ヲ送入シテ一小時間放置スルコト前ノ如クシ連日同法ヲ反覆シテ遂ニ希望ノ廣度ヲ得ルニ至ルナリ蓋シ消息子擴張法ヲ行フニハ彈力性ニシテ末端ニ梨子狀ノ球ヲ有スル細頸ノ消息子ヲ最モ良トス又鯨骨消息子ニシテ大小種々ノ橄欖實形象牙球ヲ有スル者（第三百十二圖ヲ見ヨ）ヲ要スルコトアリ又トロッソー氏消息子（第三百十三圖ヲ見ヨ）ハ一條ニシテ順次增大セル三個ノ橄欖實形球ヲ串ク者ナリ

ライデン氏ハ持續挿管法（Dauercanülen）ヲ以テ良効ヲ奏シタリ即チ短キ護謨管ヲ狹窄部ニ挿入シ置キ以テ飮食物ヲ通過セシムルノ法ニシテ此管ヲ送ルニハ柔軟ニシテ末端圓錐形ノ消息子（ウナルフ氏消息子）ヲ以テシ管ヲ食道中ニ留メテ放置スルコト月餘ニ及ヘリ而シテ之ヲ除去スルニハ豫メ管ニ附着セル絹絲（外端ヲ口外ヲ出シ置ク）ヲ牽クトキハ容易ニ脫出セシムルヲ得ルナリ（第三百十）

第三百十二圖　橄欖實形消息子

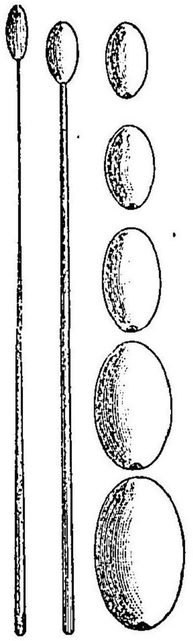

第三百十三圖　トロッソー氏消息子

四圖ナ見ヨ

消息子療法ニ依テ充分擴張スルヿヲ得サルキハ一種特別ノ器械ヲ用ヒテ狹窄部ニ截痕ヲ施スノ法ヲ試ムヘシ而シテ此器械ノ構造ハ猶ホ尿道截開器ニ於ケルカ如ク一時狹窄部ニ入ルキハ爰ニ小截開ヲ行テ開張セシムルナリ即チ此器械ヲ食道截開器Oesophagotom ト云ヒ第三百十五圖及ヒ第三百十六圖ヲ見ヨ此手術ヲメーソンニュウ氏ノ內食道截開Oesophagotomia interna ト云フ

第三百十四圖　ライデン氏持續食道管及消息子

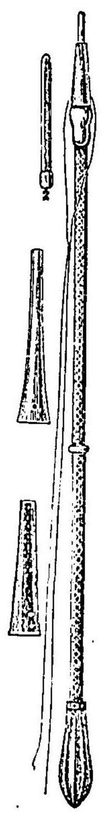

第三百十五圖　トレラット氏食道刀



第三百十六圖　コルリン氏食道刀

其三　外食道截開術 Oesophagotomia externa.

更ニ一層安全ナルハクラスケ氏ノ後部擴張法Retrograde Dilatation ナリ蓋シ此法ハ胃截開術ヲ行ヒタル者ニ頗ル良ナリ即チ先ツ末端ニ大ナル結頭ヲ有スル絹絲ヲ嚥下セシメ胃中ニ下ルヲ竢テ之ヲ胃ノ瘻口ヨリ引出シ之ニ第三百十七圖ニ示スカ如キ象牙球ヲ固結シテ再ヒ口中ヨリ引出スナリ此ノ如ク順次ニ大球ヲ用ヒテ反覆スルキハ漸々狹窄部ヲ擴張シテ全効ヲ收ムルニ至ル又ランゲ氏ハ象牙球ニ代フルニメーソンニュウ氏尿道刀ニ似タル三角形ノ小刀ヲ絲端ニ固結シタリ第三百十八圖ヲ見ヨ而シテ絲端ヲ引キ小刀ヲシテ狹窄部ヲ通過セシムルキハ爰ニ淺小ナル截痕ヲ生ス又ソーチン氏ハ此ノ如キ狹窄ニ於テハ絲端ニ霰丸ヲ固結スル者ヲ嚥下セシムルノ法ヲ行ヘリ

第三百十七圖　クラスケ氏橢圓形球

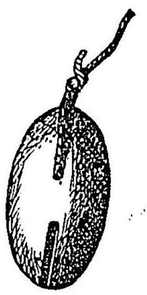

第三百十八圖　ランゲン氏三角刀

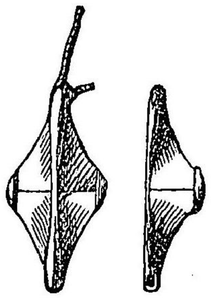

頸部ノ皮外ヨリ施術シテ食道ヲ截開スルノ術ナリ左ノ症ニ適用ス

(一) 固塞セル異物ヲ除去スルヲ要スル片

(二) 食道狹窄ノ血法擴張法及ヒ強劇鈍器擴張法ヲ要スル片

食道ハ氣管ノ稍〻左側ニ偏倚スルカ故ニ此手術ハ頸ノ左側ニ於テスルヲ法トス則チ患者ハ半坐ノ位置ニテ頭首ヲ右側ニ回ラシ食道中ニハ可及的大ナル食道管ヲ送入スヘシ

(一) 皮截開ハ大約五乃至七センチメートル」ニシテ胸鎖乳頭筋ノ前緣ニ沿ヒ環狀軟骨ノ部位ヨリ下降スル」猶ホ頸動脈結紮法ニ於ケルカ如クス第三百十九圖ヲ見ヨ

(二) 頸靜脈ノ損傷ニ注意シテ淺頸筋及ヒ淺頸筋膜ヲ截開シ胸鎖乳頭筋ヲ外方ニ退カシム

第三百十九圖

外食道截開術皮截開ノ式

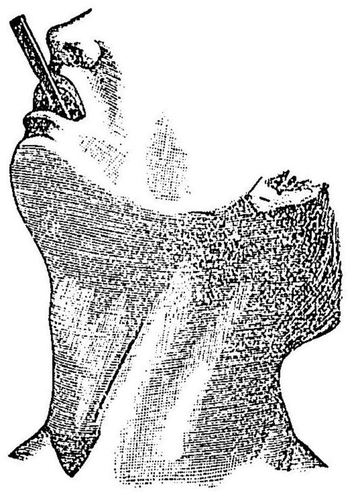

第三百二十圖

同上血管鞘ヲ退クル式

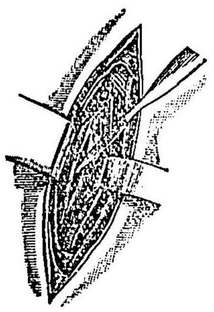

(三) 中筋膜ヲ截開ス但シ此際肩胛舌骨筋ハ之ヲ保存スルモ又之ヲ截斷スルモ可ナリ而シテ甲狀腺ノ左片ヲ鈍鉤ニテ內方ニ退カシム

(四) 創底ヲ窺フトキハ頸動脈、頸靜脈及ヒ迷走神經ノ共ニ一ノ鞘膜中ニ通過スルヲ見且ツ其循行ニ伴フテ舌下神經上行枝ノ存スルヲ見ル乃チ鈍鉤ヲ以テ此諸器ヲ揭ゲテ一齊ニ外方ニ退カシムルトキハ其深底ニ食道壁露呈ス第三百二十圖ヲ見ヨ

(五) 食道管ヲ挿入スル者ニ在テハ食道ヲ截開スル」頗ル容易ナリト雖モ之ヲ挿入セサル者ニ在テハ二個ノ鑷子ニテ先ツ堅靭ナル筋層ヲ攝取シ揭起シテ截開シ次テ更ニ之ニ接着スル粘膜層ニ同法ヲ行フヘシ

食道截開部ノ高低及ヒ位置ハ病ノ所在ト種類トニ隨テ自ラ斟酌セサル可ラス

(六) 此截開口ヨリ異物ヲ目擊シ得ルニ至レハ直ニ之ヲ抽出シ又瘢痕性狹窄ニ在テハ狹窄ノ上際若クハ下際ニ於テ一刀ヲ加ヘ之ヨリ擴張法ヲ行フヘシ但シ此法ニ於テハ明カニ施術部ヲ目擊スル」ヲ得ルヲ以テ甚タ便ナリ

鈍器的擴張法ヲ行フニハローゼル氏ノ開張鉗子ヲ良トス則チ其嘴端ヲ收合シテ食道中ニ送入シ次テ之ヲ排開スル」恰モ手套ノ指ヲ擴張スルカ如クス或ハ又球頭刀ヲ以テ輪狀ノ瘢痕組織ニ數個ノ淺小ナル截痕ヲ附スルカ若クハ溝消息子ト」ヘルニア刀トヲ用ヒテ截開

スヘシ（ケッセンパウエル氏法）

(七) 狹窄部ノ障礙ヲ除去スルニ及テハ食道管ヲ鼻ヨリ送入シテ胃ニ達セシメ食道ノ創緣ヲ集合シ腸線ニテ密縫シ更ニ外部ノ創口ハ緩ク縫合シ排膿管ヲ挿ミ且ツ栓塞法ヲ行テ竪隔窒ニ於ケル創液ノ流注ヲ防クヘシ

○腫瘍ニ因テ食道ヲ壓閉セル者ニ於テ食道ヲ截開スルモ其腫瘍ヲ除去スル能ハス或ハ多少食道ヲシテ開通セシムルヿ能ハサルトキハ腫瘍ノ下ニ於テ食道ヲ截開シ其口緣ト皮創緣トヲ縫綴シテ所謂唇狀食道瘻 Lippenformige Oesophagusfistel トナシ此瘻口ヨリ飲食ヲ送入スルヲ要ス之ヲ造食道瘻術 Oesophagostomie ト云フ

○食道腫瘍ノ甚タ大ナラスシテ境界判然タル者ニハ食道截除術 Resection des Oesophagus ヲ行フヘシ（ペルニー氏ノ說）此術ハ腫瘍ノ上下ニ於テ食道ヲ截斷スルナリ而シテ其截除セル部大ナラサルトキハ上下兩端ヲ縫接スヘシト雖モ然ルヿヲ得サルトキハ下端ヲ皮創緣ニ縫綴シテ人工口吻 Os artificiale トナスヲ要ス

全ク施術ス可カラサル腫瘍ニ在リテハ胃截開術（後ニ詳ナリ）ヲ行テ饑餓ヲ救フヘシ

(附) 胸鎖乳頭筋截腱術 Tenotomie des Kopfnickers.

胸鎖乳頭筋ノ截腱術ハ先天性斜頸ニ於テ施行スル所ニシテ方今ハ防腐法ヲ嚴守シテ行フカ故ニ古人ノナセルガ如ク皮下手術ヲ要セス適宜ニ皮膚ヲ截開シテ截斷スヘキ部

第三百二十一圖

胸鎖乳頭筋截腱術ノ式

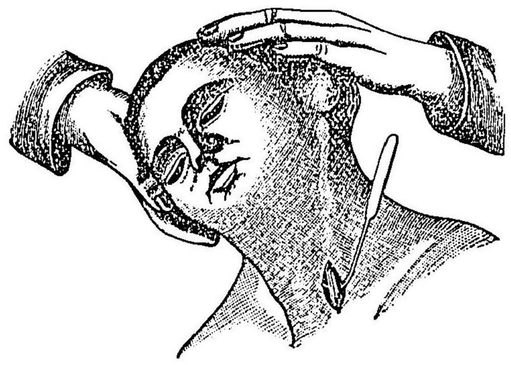

第三百二十二圖

ストロマイエル氏斜牀

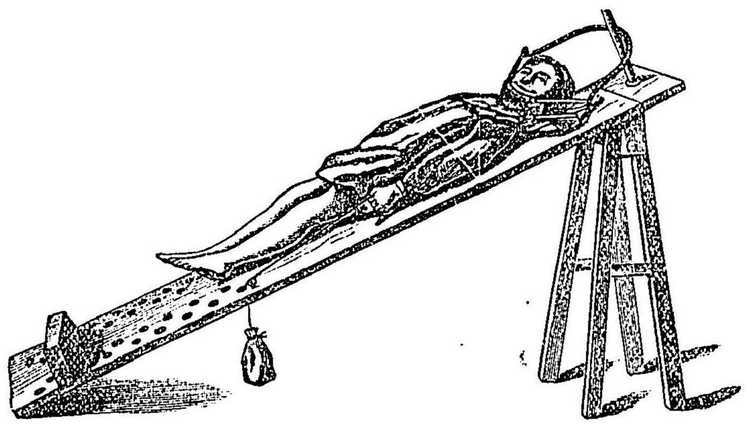

ヲ露ハシテ之ヲ行フヘシ

頭首ヲ健側ニ引キ胸鎖乳頭筋ノ鎖骨頭及ヒ胸骨頭ヲ大ニ緊張セシム

(一) 皮截開ハ一乃至二「センチメートル」ニシテ緊張隆起セル筋上ニ於テ鎖骨ノ上際一指横徑許ノ處ヨリシ胸骨頭ノ筋質往々白色ニシテ光輝アル腱狀ニ變性シタル者ヲ見ルニ至リ乃チ斜視眼鉤ニテ之ヲ揭起シ(第三百二十一圖ヲ見ヨ)刀ヲ以テ截斷ス但シ此際外行頸靜脈ニ注意スルヲ要ス

(二) 鎖骨頭モ亦緊張スルトキハ是亦同上ノ皮創ヨリ同一ノ方法ヲ以テ截斷スヘシ

(三) 創口ハ縫合シ沃度仿謨古魯胄謨ヲ塗敷シ而シテ病兒ハ展伸牀(ストレツクベツト)上ニ仰臥セシメ顋項帶ト重錘トヲ以テ頭首ヲ上方ニ牽引シ斜面上ニ於ケル身體自然ノ重量ヲ以テ對引力トナス但シ一二日ヲ經ルニ及テハ晝間ハ多クハストロマイエル氏斜牀上(第三百二十二圖ヲ見ヨ)ニ於テグリッソン氏浮游架ニテ頭首ヲ固定シ且ツ其弓ヲ一側ニ偏倚セシメテ頭首ヲ健側ニ傾斜シ更ニ病側ノ手ニ重錘ヲ保持シ以テ筋ヲ延伸セシムヘシ

第十五章　頸部腫瘍手術 Operation der Geschwülste des Halses.

頸部囊腫ノ血管鞘上ニ生スル者(深部ノ粉瘤等)ハ通例截去術ヲ行ハサルヲ法トス是此腫瘍ハ單ニ

穿刺シテ沃度丁幾ノ注射ヲ行フトキハ殆ト皆收縮シ內面癒合シテ治ヲ得ル者ナレハナリ但シ此法ヲ行フニハ先ツ套管ニ依テ硼酸水ヲ注入シテ囊內ヲ充分ニ洗滌シ漏洩液ノ全ク清澄トナルニ至リ始メテリュゴール氏液ヲ注射スルヲ要ス(猶ホ陰囊水腫ニ於ケルカ如シ)

固性腫瘍ハ其包膜ヲ生シテ外界判然トシテ癒着ナキトキハ之ヲ截去スルヿ比準的ニ容易ナリ則チ皮膚ヲ截開シテ包膜ニ達スルニ及テ指頭或ハ他ノ鈍器(例之コッヘル氏消息子或ハ收合セルクープル氏剪ノ如シ)ヲ以テ剔剝シテ除去スルニ敢テ著シキ出血ヲ見ス然レトモ腫瘍近隣ノ組織殊ニ頸靜脈或ハ頸動脈ノ如キ大血管ニ癒着スルトキハ手術極メテ危險ナリ就中危險ノ主タル者ハ靜脈損傷ニシテ一ハ大出血ニ因リ一ハ大氣ノ啜入ニ因テ大氣エンボリー」ヲ生シ次テ心臟機能絕止スルニ因ルナリ蓋シ靜脈截傷ハ往々免レ難シ是靜脈中ニ血液滿載セサルトキハ蜂窩織ノ線條ト甚タ辨別シ難キヲ以テナリ是ヲ以テ刀截ヲ行フニハ常ニ刀刄ヲ腫瘍ニ向ハシメテ使用シ刀及血管ニ近接スルトキハ(血管ノ循行ハ殊ニ大腫瘍ニ在テハ大ニ異常ヲナス)數〻組織ノ緊張及ヒ牽引ヲ弛メテ靜脈中ニ血液ヲ灌漑セシメテ目擊シ易カラシムルヲ通規トス此ノ如ク小心注意シテ施術スルモ尙ホ誤テ大靜脈ノ損傷ヲ免レサルコトアリ則チ蜂窩織ノ線條ヲ截破シタリト思惟スルニ豈圖ランヤ靜脈壁ノ一片ヲ截去シ或ハ其支別ノ分派スル處ヲ截斷シテ靜脈壁ニ大孔ヲ開クヿアリ此時ニ方テハ急ニ創口ニ暗黑色ノ血液湧出シ且ツ患者ノ吸息ニ乘シテ沸然

タル呼音ヲ發シテ大氣靜脈中ニ侵入シ次テ呼息スルヤハ湧出スル血液泡沫狀ヲナス

此時ハ指頭ヲ以テ靜脈ヲ壓定シテ一時危急ヲ救フヘシ

次テ鎖鑰鑷子ヲ以テ靜脈ノ創處ヲ固攝シ創口甚タ大ナラサル者ニ在テハ纖細強質ノ絹絲ヲ用ヒテ創口ヲ結紮シテ所謂側壁結紮法(Wandstaendige Ligatur)(第三百二十三圖ヲ見ヨ)ヲ行ヒ又創口大ナルヤハ靜脈管ヲ周圍ノ組織ヨリ剔剝シテ上下二處ニ於テ結紮スヘシ或ハ又創緣ヲ合シ走行縫合法ヲ以テ閉鎖シテ良効ヲ收メシヿ往々之アリ

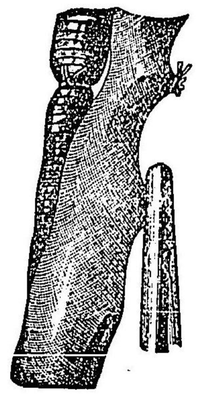

第三百二十三圖　靜脈側壁結紮ノ式

動脈ハ管壁強厚ナルカ故ニ誤テ損傷スルヿ稀ナリト雖モ頸動脈腫瘍ノ實質中ニ貫通シ或ハ之ト癒着スルヤハ複結紮ヲ行テ其一片ヲ截去セサル可ラス又頸動脈及ヒ頸靜脈ノ間ニ於テ稍〻其後壁ニ沿フテ通過スル迷走神經ヲ誤テ損傷シ或ハ之ヲ結紮スルヤハ極メテ危險ナルカ故ニ殊ニ注意シテ之ヲ避ケサル可ラス而シテ第三百二十四圖及ヒ第三百二十五圖ハ頸部ニ於ケル解剖上關係ヲ示ス所ナリ術者宜シク研究調査シテ常ニ銘心シ過失ヲ致スコト勿ルヘシ

化膿若クハ膿潰性軟化ヲナセル淋巴腺腫ハ周圍ノ組織ヨリ剔剝シ去リ難キ者ナリ是レ其包膜薄弱ナルカ故ニ動モスレハ毀傷シテ內容物漏洩シ隨テ腫瘍萎縮シテ判然タル境界ヲ失フニ因ルナリ是ヲ以テ此般ノ腫瘍ハ大ニ截破シ及匙ヲ用ヒテ內面ヲ搔爬シ去ルヲ以テ滿足トナサヽルヲ得ス

腫瘍ヲ截去スルニハ左ノ通則ニ依ルヘシ則チ皮膚ヲ剝離スルニハ刀及ヲ常ニ腫瘍ニ向テ使用シ刀及ト包膜面トノ間殆ト正角ヲナスヘシ、血管ヲ發見スル每ニ必ス先ツ複結紮ヲ行ヒ後始テ截斷スヘシ、除去スヘキ組織片ヲ牽引シテ蜂窩織ノ氣腫ヲ誘起スヘシ此ノ如クスルヤハ病性組織ト健康組織トノ境界判然トナリ且ツ刀柄ヲ以テ之ヲ分割スルヤハ刀及ヲ以テスルヨリ容易ニシテ速ナルヿヲ得ヘシ又創內ノ暗處ニハ決シテ刀ヲ加フ可ラス若シ血液ノ湧出スルヤハ直ニ拭去リ後始テ截割スヘシ又腫瘍ノ一部剔剝シ難キカ或ハ他ノ障碍アルヤハ先ツ他ノ部ニ於テ剔剝スヘシ決シテ一處ニ拘泥シテ多時ヲ費ス可ラス又筋ノ障碍ヲナスモ之ヲ他方ニ退カシムルヿ能ハサル者ハ一旦截斷シ術後再ヒ縫接スヘシ但シ筋中病性變質ヲナス部ハ躊躇セスシテ截去スヘシ

腫瘍ヲ全然截去シテ遺殘ナキヤハ創口ノ全部ヲ縫合シ最下部ニ排膿管ヲ挿入スヘシ但シ膿潰性ノ者ハ一旦栓塞法ヲ施シ他日時機ヲ測テ縫合スヘシ

第三百二十四圖　頭部及頸部ノ内景(淺層)

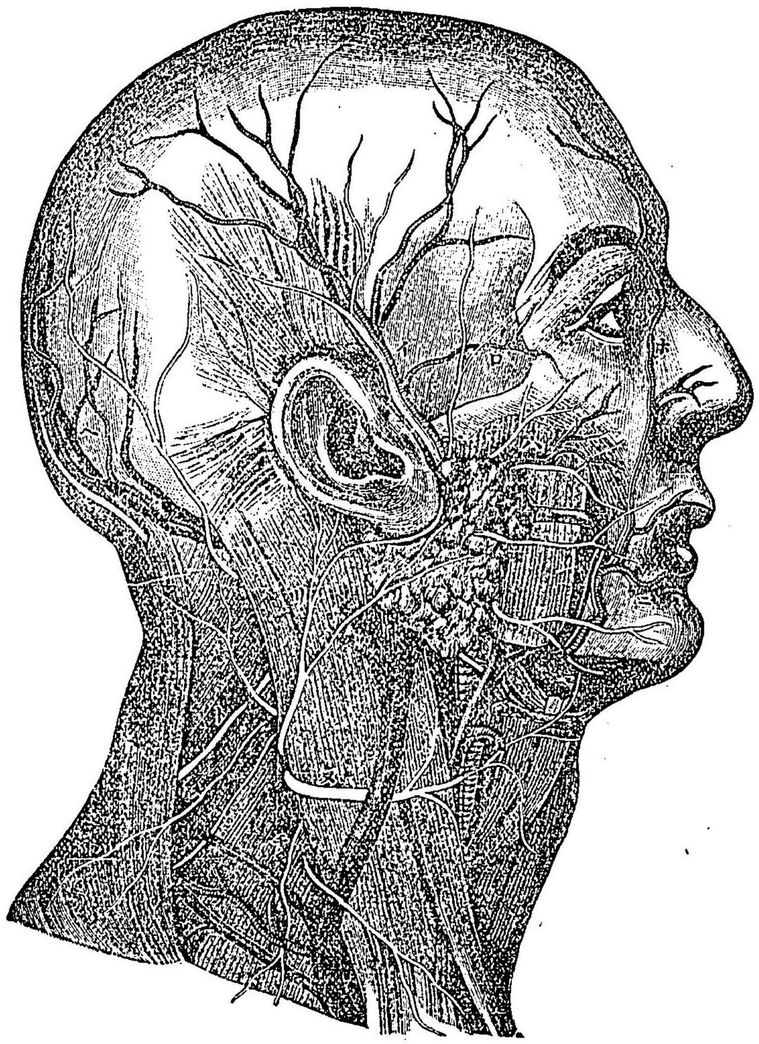

(イ)顳顬動靜脈及耳輪顳顬神經
(ロ)顴骨動脈
(ハ)横行顔面動脈
(ニ)外頸骨動脈ヨリ發スル冠狀動脈
(ホ)内嘴動脈
(ヘ)後頭動脈及大後頭神經
(ト)副行神經
(チ)鎖骨上神經
(リ)大耳輪神經
(ヌ)中頸皮神經

第三百二十五圖　同上(深層)ハイツマン氏原圖

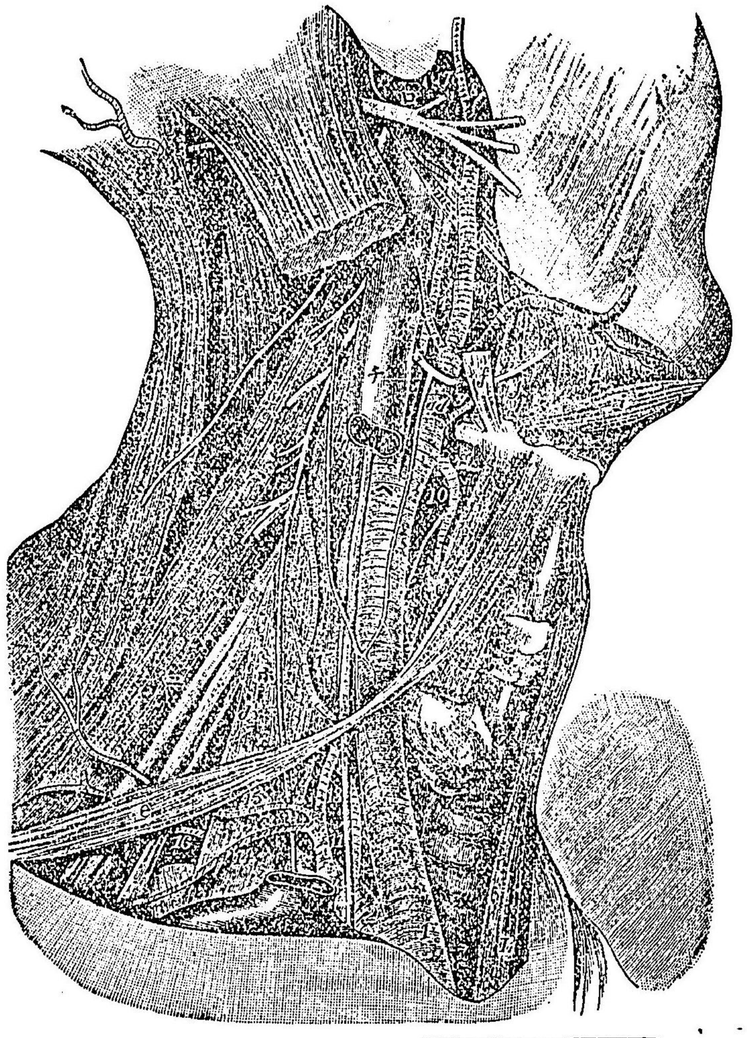

(a)胸鎖乳頭筋
(b)僧帽筋
(c)夾板筋
(d)前斜角筋
(e)肩胛舌骨筋
(f)莖狀舌骨筋
(g)舌骨舌筋
(h)顎舌骨筋
(i)二腹筋
(k)胸骨甲狀軟骨々筋
(l)胸骨舌骨筋
(m)莖狀咽頭筋
(1)頸動脈總管
(2)鎖骨下動脈
(3)外行頸動脈
(4)内行頸動脈
(5)外頸骨動脈
(6)後頭動脈
(7)顳顬動脈
(8)内頸骨動脈
(9)舌動脈
(10)上甲狀腺動脈
(11)甲狀腺頸部動脈幹
(12)脊椎動脈
(13)下甲狀腺動脈
(14)横行肩胛動脈
(15)淺頸部動脈
(16)横行頸部動脈
(17)上行頸部動脈
(ab)舌下神經下行枝
(イ)副行神經
(ロ)顔面神經
(ハ)頸神經叢
(ニ)上膊神經叢
(ホ)横膈神經
(ヘ)迷走神經
(ト)舌下神經
(チ)頸靜脈

頸部腫瘍手術

第三編　胸部手術 Operation an der Brust.

第十六章　胸廓手術 Operation am Brustkorbe.

其一　無名動脈結紮法 Unterbindung der Arrteria anonyma.

此手術ハ一千八百十八年モット氏カ創テ施行セシ所ナリ

無名動脈ハ其幹僅ニ二センチメートル」ニシテ胸骨把柄ノ後右側無名靜脈ト左側頸動脈總管トノ間ニ於テ右側ノ胸膜尖頂ニ接シ横行セル

第三百二十六圖

胸骨後面大血管分岐ノ狀

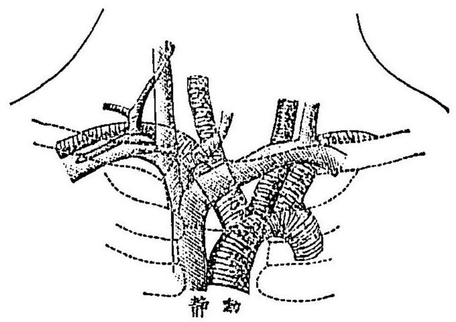

第三百二十七圖

無名動脈結紮皮截開ノ式

法氏クッペンゲンランホ(———)

法氏ルエイホンデルバ(……)

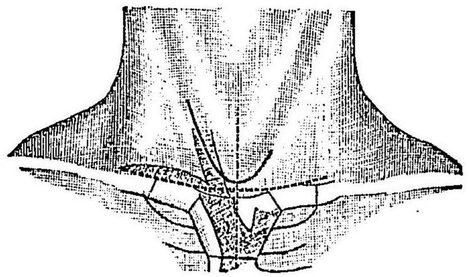

左側無名靜脈ニ於テ掩ハル而シテ胸骨鎖骨關節ノ後面ニ於テ分岐シテ右側ノ鎖骨下動脈及ヒ頸動脈總管ノ二條トナル（第三百二十六圖ヲ見ヨ）

患者ハ牀上ニ仰臥シ項ヲ牀緣ニ當テヽ頭首ヲ大ニ反張シ且ツ稍〻左方ニ屈セシム

(一) 皮截開ハ弓狀ニシテ左側胸骨鎖骨關節ノ上部ヨリ横ニ胸骨把柄ノ上際ヲ經テ右側胸鎖乳頭筋ノ內緣ニ沿フテ上昇ス（ランゲンベック氏法第三百二十七圖黑線ヲ見ヨ）

(二) 濶頸筋及ヒ淺頸筋膜ヲ截開シ時宜ニ依テハ右側ノ胸骨舌骨筋及ヒ胸骨甲狀軟骨筋ヲ截斷シ同側胸鎖乳頭筋ノ胸骨頭ヲ骨面ヨリ放離ス

(三) 深頸筋膜ヲ截開シテ內行頸靜脈ノ球狀部ト迷走神經及ヒ頸動脈總管トヲ目擊スルニ至ル

(四) 鈍鉤ヲ以テ迷走神經及ヒ頸靜脈ヲ徐カニ外方ニ退カシメ頸動脈ニ沿フテ其中心部ヲ搜索シテ鎖骨下動脈ニ至リ更ニ之ニ沿フテ迷走神經、逆行神經及ヒ横膈神經ノ損傷ニ注意シテ遂ニ無名動脈管ニ至ル

(五) 强線ヲ裝セル動脈針ヲ取リ胸膜尖頂ニ注意シテ下ヨリ上ニ向テ動脈幹下ニ通シ可及的高ク揭起シ徐〇〇ニ括約シテ結紮ス

無名動脈ニ達スルニ上方ヨリスルトキハ甚タ困難ニシテ且ツ深創中ニ於テハ內部ヲ明視シ

能ハサルカ故ニバルデンホイヱル氏ニ倣テ胸骨把柄ノ截除術（後ニ詳ナリ）ヲ行テ動脈ヲ露出スルヲ優レトス（第三百二十七圖點線ヲ見ヨ）

其二　內行乳房動脈結紮法　Unterbindung der Arteria mammaria interna.

內行乳房動脈ヲ銃創或ハ刺創ニ於テ直ニ肋間ニ於テ結紮セントスルヰハ部位狹隘ナルカ爲ニ施術極メテ困難ナリ之ニ反シテ創處ニ於テ肋軟骨ノ一片ヲ截除スルヰハ施術部濶裕トナリテ頗ル良ナリ

第三百二十八圖

內行乳房動脈結紮法

皮截法

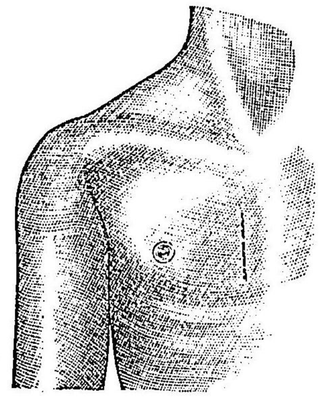

第三百二十九圖

同上

創內ノ形狀

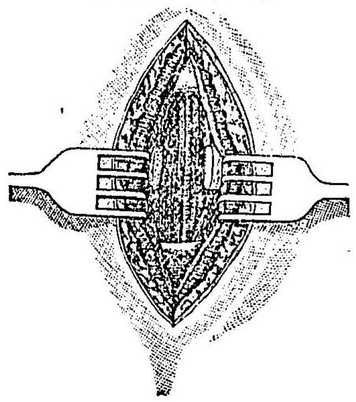

（一）皮截開ハ胸骨緣ニ接シテ縱行スルヿ五乃至七「センチメートル」（第三百二十八圖ヲ見ヨ）

（二）淺筋膜、大胸筋纖維及ヒ肋骨ノ軟骨膜ヲ截開シテ刀若クハ肋骨剪子ニテ肋骨ノ一片大約二「センチメートル」ヲ截除ス（後ノ肋骨截除術ノ條下ヲ參照セヨ）

（三）薄膜狀ノ外肋間筋及ヒ內肋間筋ノ纖維ヲ縱截シテ上下ノ肋間ニ及フ

（四）筋層ノ直下ニ於テ胸骨緣ヲ距ルヿ大約一「センチメートル」ノ處ニ內行乳房動脈ノ二條ノ靜脈ト伴行スルヲ見ル但シ此等ノ血管ハ尙ホ胸骨三角筋ノ筋束ニ由テ胸膜ト隔絕ス（第三百二十九圖ヲ見ヨ）此ニ於テ此動脈ノ中心端及ヒ末梢端ヲ結紮ス是蓋シ內行上腹動脈ト吻合スルヲ以テナリ

○內行乳房動脈ノ本幹結紮ヲ行フニハ上下ノ肋間ニ於テ各、橫截開ヲナシテ結紮スヘシトゴイランド氏ノ法雖モ施術部狹隘ニシテ且ツ直達結紮法ニ於ケルカ如ク奏効確實ナラス

其三　胸骨柄截除術　Resection des Manubrium sterni.

此手術ヲ要スル症左ノ如シ

（一）外傷或ハ動脈瘤ニ於テ無名動脈或ハ無名靜脈ノ結紮法若クハ其支別腫瘍ト癒着スル

者ニ結紮法ヲ行フ片

(二) 胸骨後ニ生スル腫瘍(肉腫、軟骨腫、甲狀腺腫)ヲ截去スル片、施術ノ機ヲ失シタル甲狀腺腫ニ於テ氣管截開ヲ行フ片或ハ此部ノ膿腫ヲ鍼破スル片

(三) 胸廓ノ變質組織腫瘍(或ハ骨瘍)ヲ截去スル片

蓋シ截除スヘキ骨片ノ大小ハ之ヲ要スル病ノ狀況ニ隨テ固ヨリ一定ナラス且ツ症ニ應シテ骨膜ヲ保存スヘキヿアリト雖モ胸廓ニ變質アル者ニ在テハ必ス之モ共ニ除去セサルヲ得ス

バルデンホイエル氏ハ胸骨最上部ノ截除術ヲ行フニ左法ヲ以テセリ

患者ノ頭首ハ大ニ左方ニ傾斜シ且ツ反張セシメテ固定ス

(一) 皮膚ニ十字形截法ヲ行フ即チ胸骨ノ半月狀截痕ヨリ胸骨柄ノ正中線ニ沿フテ縱截開ヲ行フヿ八乃至十(センチメートル)ニシテ更ニ胸骨柄ノ上緣右側鎖骨ノ內半分及ヒ左側ノ鎖骨關節部ニ沿フテ橫截開ヲ行フヿ第三百二十七圖中點線ヲ以テ示スカ如クス

(二) 溷頸筋及ヒ淺筋膜ヲ截開シ次テ胸骨柄ノ骨膜ヲ兩側ニ向テ剔剝シテ骨ノ前面ヲ裸呈シ胸鎖乳頭筋ノ抵止深筋膜ノ前葉胸骨舌骨筋及ヒ胸骨甲狀軟骨筋ノ附着部ヲ剝離ス

(三) 右側ノ鎖骨々膜ヲ截開シテ之ヲ剝離シ胸骨關節ヲ距ルヿ三乃至四(センチメートル)ノ處ニ於テ鎖骨及ヒ第一、第二ノ兩肋骨ヲ鋸截シ更ニ左側ニ於テ同法ヲ行フ

(四) 強大ナル骨鉤ヲ以テ鎖骨及ヒ肋骨ノ截端ヲ前方ニ揭起シテ其後面ノ骨膜ヲ剔剝シ次ニ鉤ヲ胸骨ノ右側ニ掛ケ大ニ槓起シテ胸骨柄後面ノ骨膜ヲ剔剝ス

(五) 鐵葉ノ小板ヲ骨下ニ敷キ胸骨柄ノ上部大約四(センチメートル)ノ骨片ヲ鑿截シ去リ或ハ肋骨剪子ヲ以テ剪除スルモ可ナリ

(六) 骨膜及ヒ深筋膜ヲ正中線ニ於テ截破スル片ハ內行頸靜脈ノ迷走神經ト伴行スル者露呈ス此ニ於テ之ヲ外方ニ退カシメテ總頸動脈及ヒ鎖骨下動脈ヲ目擊スルニ至リ橫膈膜神經迷走神經逆行神經ノ損傷ニ注意シテ鎖骨下動脈ニ沿フテ徐カニ捜索シテ其總頸動脈ニ連ナル處ニ至ル片ハ遂ニ無名動脈ニ達ス而シテ此動脈ヲ露呈スルニハ左側無名靜脈、中甲狀腺靜脈及ヒ左甲狀腺靜脈ヲ左方ニ右側無名靜脈ヲ右方ニ退ケ且ツ左右ノ肋膜ヲ下方ニ壓下シテ動脈鞘ヲ截開スヘシ

蓋シ此手術ハ補骨的(テスデナプラプチシュ)ニ施行スルヿヲ得ヘシ則チ皮膚縱截痕ノ下端ニ於テ皮下截骨法ニ倣テ胸骨ヲ鑿截シ骨片ト皮膚トノ連續ヲ維持シテ之ヲ下方ニ反轉スルナリ而シテ術後ハ一時創內ニ栓塞法ヲ施シテ縱膈膜炎ヲ續發スルノ危害ヲ免ルヽヲ要ス(此間大約八骨片ヲ舊位ニ復シテ癒着セシム)

其四　肋骨截除術 Resectio costae.

一個若クハ數個ノ肋骨ノ一部分ヲ截除スルハ骨瘍骨疽或ハ腫瘍等ニ於テシ或ハ胸廓ニ大

第三百三十圖

細鋸ヲ以テ肋骨ヲ截除スル式

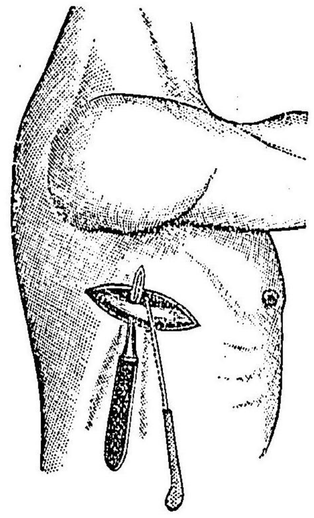

第三百三十一圖

米式樹枝剪

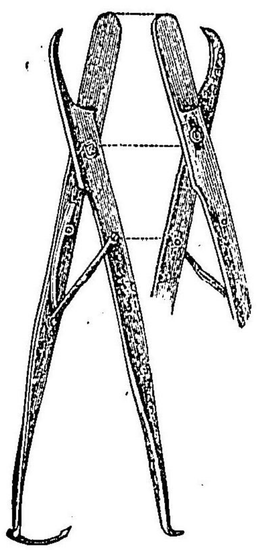

第三百三十二圖

肋骨剪子

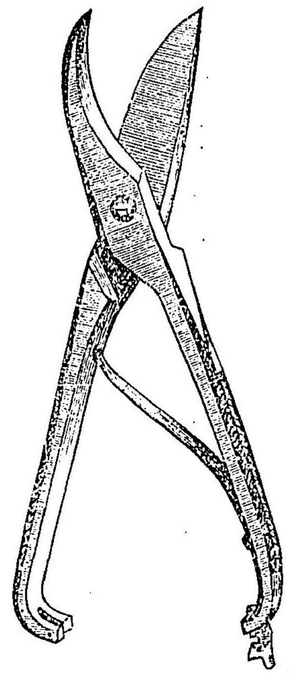

孔ヲ開カンカ爲ニ行フ所ニシテ其法左ノ如シ

(一) 肋骨ノ長軸ニ沿フテ其中央ノ皮膚ヲ截開スルヿ五乃至六センチメートル」ニシテ皮肉ヲ開テ骨膜ニ達ス

(二) 銳鉤ヲ以テ諸軟部ヲ排開シ皮創ニ倣テ骨膜ヲ截破スルヿ二乃至三センチメートル」ニ至リ其兩端ニ於テ肋骨ノ一緣ヨリ他緣ニ亘レル小截開ヲ加ヘテH形トナシ爬骨子ニテ上下ニ剝剔ス

(三) 尖頭彎曲セル撓杆ヲ先ツ肋骨下緣ヨリ骨下ニ送入シ其後面ノ骨膜ヲ剝剔シテ撓杆ノ尖頭上肋間空隙ニ現ハル、ニ至ル但シ此際肋骨下緣ノ溝中ニ通過スル肋間動脈ノ損傷ヲ避クヘシ

第三百三十三圖

胸廓前面

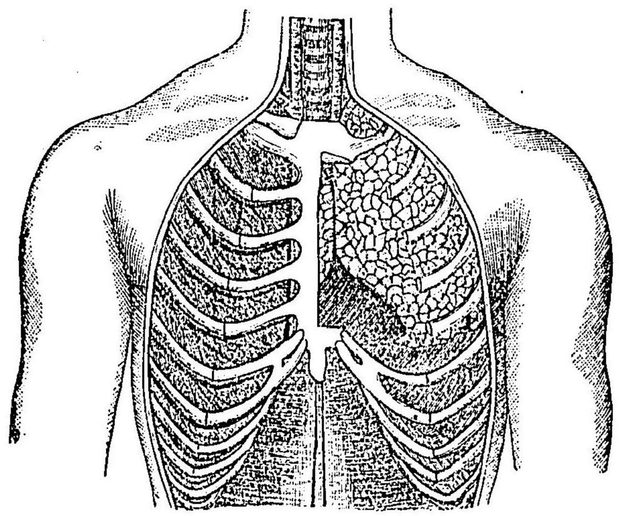

(四) 肋軟骨ノ損傷ヲ防禦シテ細鋸（第三百三十圖ヲ見ヨ）肋骨剪子（第三百三十二圖ヲ見ヨ）或ハ米式樹枝剪子（第三百三十一圖ヲ見ヨ）ヲ以テ肋骨ノ一片ヲ截除ス

(五) 此ニ於テ創底ニ存スル骨膜筒ノ後壁ト肋膜ト相癒着スル者ヲ肋骨上緣ニ接シテ一齊ニ截開シテ太キ護謨管ヲ挿入スルニ適當ナル孔口ヲ設ク

(六) 又胸廓內瀦液ノ流出ヲ自在ナラシメンコヲ要スルトキハ以上ト同法ヲ以テ胸骨ヲ裸呈シリュール氏捲鑿狀鉗子ニテ其一片ヲ截除スヘシ但シ此時ニ方テハ內行乳房動脈ハ胸骨ノ兩側緣ヲ距ルコト大約一「センチメートル」ノ處ニ於テ肋軟骨後面ヲ通過スルノ一事ハ常ニ銘心シテ其損傷ヲ致スコト勿ルヘシ（第三百三十三圖ヲ見ヨ）

○肋骨實體ノ疾病（腫瘍或ハ骨癌）ニ因テ其一片ヲ截除スルニハ上文述ルカ如ク骨膜下手術ヲ行フヲ要セス病的變化ノ廣狹ニ應シテ周圍ノ軟部則チ骨膜、筋及ヒ皮膚若クハ加之肺臟ノ一部モ共ニ截去シテ可ナリ

第十七章　胸腔開孔 Eroeffnung der Brusthoehle.

胸腔開孔ノ術ハ胸膜內滲出症ニ於テ殊ニ其增進、心肺壓迫及ヒ瀦液ノ性質ニ因ル生命上ノ危害ヲ斐除スルニ適用ス

其一　穿胸術 Thoracocentesis.

穿胸術ノ法左ノ如シ

患者ハ臥牀縁ニ偏シ微シク上身ヲ高クシテ横臥シ稍健側ヲ下ニス

滲出液瀦留ノ最下部ニ於テ穿刺セント欲セハ腋下線中第五肋間或ハ肩胛骨線中第七或ハ第八肋間ヲ撰フヘシ又肺臟ノ損傷ヲ避クルニハ套管針ヲ以テ穿胸術ヲ行フトキハ徃々過失ヲ免レス則チ最初胸腔中ニハ液質充滿スルカ爲ニ內部ノ壓力强大ナルヲ以テ水液ノ流出自在ナレトモ漸ク內外ノ壓力平均スルニ及テハ患者深息スル每ニ外氣侵入シテ爲ニ胸腔氣水症（ヒドロプノイセトラキス）ヲ誘發スルノ虞アリ

是ヲ以テ適當ノ方法ヲ設ケテ空氣吸入ノ危害ヲ防カザル可ラス

此手術ヲ行フニハ先ツ理學的診法ニ依テ濁音部ノ廣狹、發聲顫動ノ減退及ヒ呼吸音ノ缺亡ヲ以テ滲出液ノ多少ヲ察シ且ツ試刺法ヲ以テ瀦液單ニ漿液或ハ血液ナルトキハ單穿刺法ヲ以テ之ヲ排泄セシムルニ足ルヘシト雖モ膿汁ナルトキハ唯、穿刺術ヲ行フモ奏効充全ナラス宜ク爾後排膿ヲ持續セシムルノ方法ヲ撰フヘシ

套管外口ノ開閉ヲ營ムニ最モ簡便ナルハ其外端ニ非薄柔軟ナル膜ヲ固結シテ空氣ヲ管中ニ吸入スルヲ防キ之ニ反シテ液質ノ流出ヲ妨ケサルニ在リ而シテビルロート氏ハ犢牛ノ腸ヲ用ヒライバルド氏及ヒ他ノ二三氏ハ薄キ護謨嚢所謂避蔽嚢ノ底ニ套管ヲ貫キ鍔部ニ於テ固結スルノ法ヲ賞用セリ此ノ如クスルトキハ薄膜ハ管口ノ前面ニ垂レテ空氣侵入セントスルトキハ管口ヲ密蓋シテ之ヲ妨クナリ

又活栓套管針第三百三十六圖ヲ見ヨ Hahntroicart ヲ用フルモ可ナリ第三百三十四圖及ヒ第三百三十五圖ヲ見ヨ

活栓套管針ヲ以テ穿刺スルヤ先ツ針ヲ半ハ拔出シテ活栓ノ後際ニ至リ栓ヲ回轉シテ閉鎖シ後始メテ針ヲ全ク拔去リ套管ノ外端ニハ護謨管ヲ接續シテ其末端ヲ消毒藥水ヲ盛リタル器底ニ沒スピールメル氏ノ法而シテ再ヒ活栓ヲ開クトキハ瀦液ハ流出シテ胸廓內外

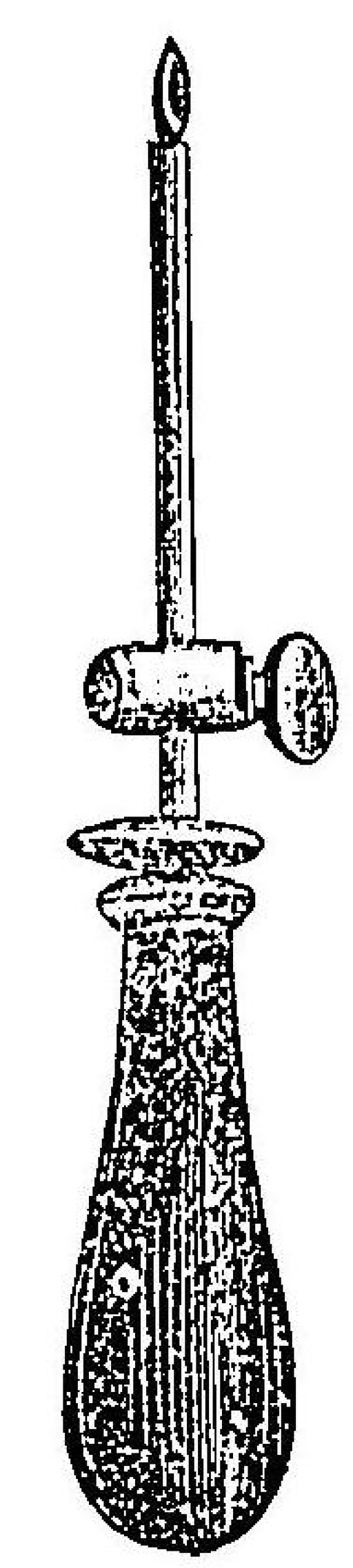

第三百三十四圖 活栓套管針

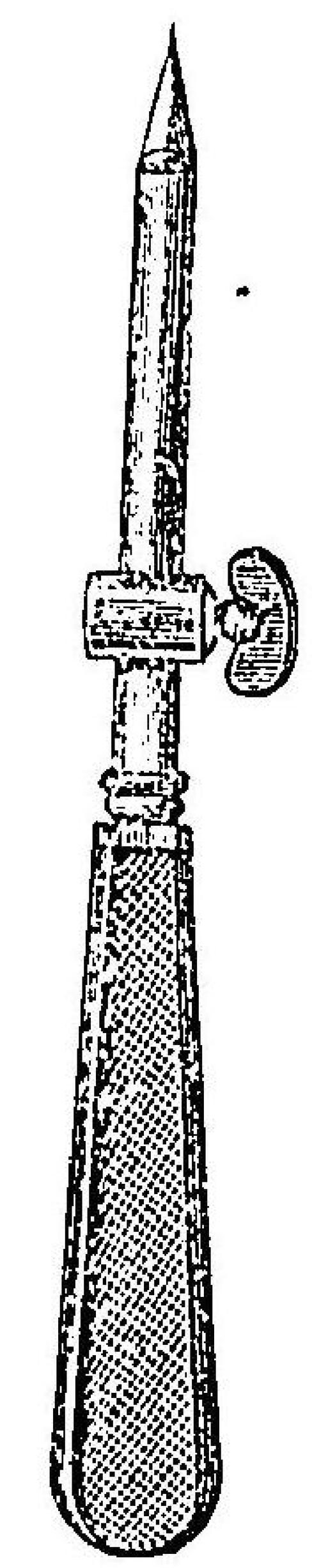

第三百三十五圖 クスマウル氏套管針

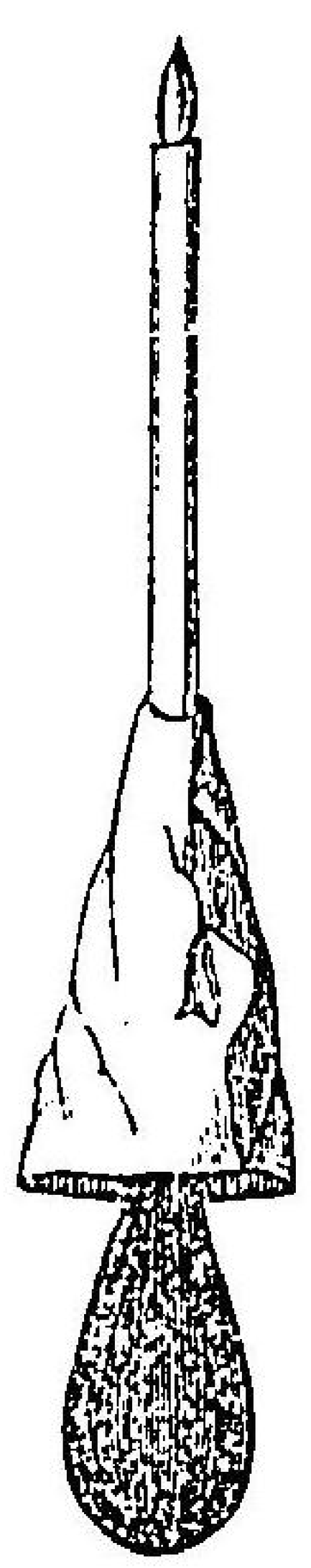

第三百三十六圖 ライバルト氏套管針

ノ壓力平均スルニ至ル此ニ於テ例之咳嗽等ニ因テ胸腔內ニ彼ノ陰壓ヲ起ストキハ既ニ漏泄シタル液ノ一分逆流シテ再ヒ胸腔內ニ入ルト雖モ絕エテ大氣ノ竄入スル虞ナシ

(甲) 吸引的穿刺法 Punction mit Aspiration.

單穿刺法ヲ以テスルトキハ瀦液ノ流出ハ胸腔內壓迫ト外部壓迫トノ間ニ平衡ヲ得ルニ至レハ自ラ停止スルカ故ニ間、少量ノ液ヲ漏スニ過キザルヿアリ更ニ套管ノ外端ニ酒角狀裝置ヘーベルアツパラート或ハ吸引裝置アスピラチオンスアツパラートヲ附着シテ液ノ漏泄ヲ催サヽルヲ得ス然レトモ此法ヲ行フニ方テ過劇ニ吸引スルトキハ之カ爲ニ胸腔內壓ノ劇變ニ因テ肺臟及ヒ胸膜ノ充血、咳嗽或ハ加之眩暈ヲ起スノ弊アリ注意スヘシ是ヲ以テ瀦液ヲ一頓ニ漏洩シ盡スヿナク時々休止シテ漏洩セシメ排液血色ヲ帶フルヲ見ルトキハ直ニ手術ヲ止ムヘシ但シ此ノ如クシテ一分ノ液ヲ漏洩セシムルトキハ次テ吸收機ヲ起シテ殘液ヲ吸收シ去ルヿ間、之アリ又フレンゼル氏ハ頗ル大量ノ液質瀦留スル者ト雖モ一回ノ手術ニ於テハ千五百立方センチメートル以上ヲ漏サヽルヲ良トスト謂ヘリ

吸引的穿刺法ヲ行フニ古來頗ル種々ノ裝置ヲ案出シタリ就中其最モ便用ナルハフレンゼル氏套管針第三百十七圖三及ヒポテーン氏或ハヂューラホイ氏吸引裝置ナリ第三百三十八圖及ヒ第三百三十九圖ヲ見ヨ

フレンゼル氏套管針ハ柄ノ一側ニ設クル鈕ヲ後退セシムルトキハ針ハ柄中ニ入リ套管ノ外口ハ自ラ密塞シテ一點ノ空氣ヲモ通セス液ハ管側ノ支管ヨリ漏出ス但シ此管ニハ活栓ヲ具フルカ故ニ開閉自在ナリ又吸引ヲ行フニ方テ纖維素ノ凝塊管中ニ充塞スルトキハ單ニ針ヲ前進セシムルノミニテ再ヒ開通セシムルコヲ得ヘシ而シテ管側ノ支管ハ一條ノ護謨管ヲ以テ吸壜ニ連續セシム蓋シ此吸壜中ノ空氣ハ吸引唧

第三百三十七圖

フレンゼル氏套管針

第三百三十八圖

ヂウラウイホ氏吸引唧筒子

第三百三十九圖

ポテーン氏吸引裝置



筒子ヲ以テ豫メ稀薄トナスカ故ニ活栓ヲ開クトキハ自ラ液ヲ吸取スルナリ

吸引針 Aspirationsnadeln 第三百三十九圖ヲ用フルトキハ更ニ一層簡便ナリ此器械ハ尋常皮下注射器ノ針狀管ニ類スル者ナリ然レトモ之ヲ用フルトキハ往々纖維素ノ凝塊ニ依テ管口閉塞シ止ヲ得ス管ヲ拔キ去リ再ヒ他處ニ刺入セサル可ラサルノ弊アリ此ノ如キハ敢テ意トスルニ足ラスト雖モ亦術者及ヒ傍觀者ニ於テハ頗ル不快ヲ免レス

ヒュールブリンゲル氏ハ吸引裝置ヲシテ更ニ一層簡便ナラシメタリ即チ液ヲ吸引スルニ尋常ノ硝子壜ヲ以テシ其栓ニ二條ノ硝子管ヲ密挿シ其一ハ壜底ノ消毒藥水中ニ沒シ他ノ一管ハ直ニ栓ノ下際ニ終ル而シテ長管ノ外端ニハ護謨管ヲ接續シ更ニ挾子ヲ以テ之ヲ壓閉シ用ニ臨テ此挾子ヲ去リ護謨管ノ外端ヲ口ニ接シテ壜中ノ空氣ヲ吸出シテ稀薄ナラシムルナリ

穿刺術ヲ了ルトキハ刺口ニハ沃度仿謨古魯胥謨ヲ塗敷シ輕ク壓迫綳帶ヲ施スヘシ

(乙) 持續吸引的穿刺法 Punction mit permanenter Aspiration.

此手術ハクインケ氏及ヒピュロウ氏ガ創施スル所ニシテ殊ニ少年ノ胸膿症ニ卓効アリ其法左ノ如シ

第三百四十圖ニ示スカ如ク大套管針（圖中（イ）符）ヲ腋下線ニ於テ（最良トス）蓄膿ノ最下部ニ刺入シ針ヲ拔去リ直ニ護謨管ヲ套管中ニ送入シテ（圖中（ロ）符ヲ見ヨ蓋シ「ラトン氏カテーテル」ヲ最良トス）套管ヲ拔去リ特リ護謨管ヲノミ胸廓ニ留メ其外端ヲ短キ硝子管ニテ（圖中（ハ）符ヲ見ヨ）細長ノ護謨管（ニ）符ト接續シ其末端ヲ消毒藥水中ニ沒ス（圖中（ホ）符ヲ見ヨ）蓋シ此酒角狀裝置ニ於ケル吸引作用ハ受器ノ高低ニ依テ隨意ニ進退セシムルヲ得ルナリ且ツ中間ニ挿ミタル硝子管ハ膿汁流出ノ如何ヲ視察スルノ用ヲナス而シテ此受器充滿スルトキハ一時護謨管ヲ壓閉シテ他壜ニ代フヘシ蓋シ此法ヲ行フトキハ胸內ノ壓迫減退シテ肺臟再ヒ膨脹スルニ隨テ胸膿ヲ排泄スルカ故ニ頗ル緩徐ナリト雖モ患者ハ此受器ヲ衣囊中ニ納メテ室外ニ逍遙シ得ルノ便アリ

第三百四十圖

ビュラウ氏吸引排膿法ノ式

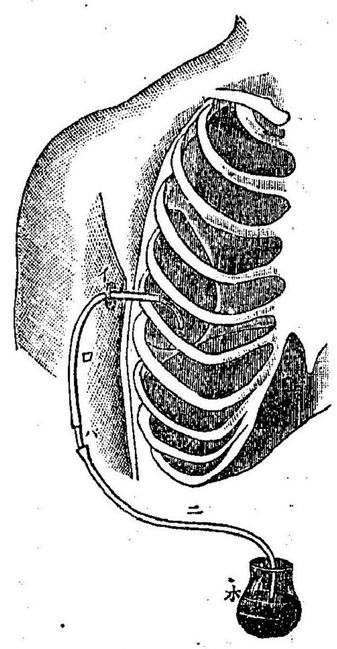

其二　胸廓截開術 Thoracotomie.

此手術ハ諸種ノ膿潰性或ハ腐敗性滲出物ニ於テ排膿ヲ利シ且ツ久シク持續セシメンカ爲ニ施行スル所ナリ

抑胸膿症ノ療法ハ他ノ一般ノ膿腫ニ於ケルカ如ク鍼破法ト排膿法トノミ然レモ本症ニ在テハ膿室ノ周壁鞏剛ニシテ且ツ既ニ固有ノ彈力性ヲ失フカ故ニ長時排膿管ヲ挿入シテ膿室ノ周壁漸ク集合癒着シテ（肋膜面ト肺膜面トノ癒着ナリ）膿室ノ收縮スルニ至ルヲ竢タサル可ラス是ヲ以テ單ニ肋間ニ於テ胸壁ヲ截開スルモ鍼口乍チ收閉シテ効ヲ奏スルニ足ラス或ハ所謂胸膿瘻ヲ遺シテ頑然治ニ就クヿナシ曾テヒポクラテス氏ハ此症ニ於テ肋骨ニ圓鋸術ヲ行テ良効ヲ收メシヿアリト云フ然レモ骨膜下截除術ニ依テ殆ト指大ノ長骨片ヲ除去スルヲ以テ更ニ優レリトス而シテ此法ニ依テ生シタル廣孔ニハ一二條ノ大ナル護謨排膿管ヲ挿入シ其外端ニハ横ニ安全針ヲ串キテ其胸腔內ニ陷落スルヲ防クヘシ

此ノ如ク排膿法ヲ施セル胸膿症ノ治癒スルニハ頗ル多時ヲ要スル者ニシテ先ツ蓄膿ノ爲ニ壓縮セラレタル肺臟尙ホ膨脹性ヲ存スルトキハ再ヒ膨脹シテ肺膜面ト肋膜面ト漸ク近接シ遂ニ此間ニ癒着ヲ營マサルヲ得ス又經久症（數月間持久シタル者）ニ在テハ肺臟ハ既ニ膨脹性ヲ失

ヒ膿汁漏洩スルモ膿室ハ依然トシテ収縮セス患者ハ液質消耗ノ爲ニ體力益〻衰ヘ遂ニ生命上ノ危險ヲ致スコアリ此ノ如キ症ニ在テハ先ツ鞏剛ナル胸廓ヲシテ撓柔ニシテ運動シ易カラシメ隨テ其内面ヲシテ肺臟ニ近接シ易カラシメンコヲ謀ルヘシ而シテシモン氏ハ既ニ此法ヲ試ミタリ則チ膿室上ニ於テ肋骨ノ大片ヲ截除スルコ數條ニ及ホシタリ又エストレンデル氏ハ同上ノ目的ヲ以テ所謂胸廓補形術（Thoracoplastik）ノ法ヲ案出セリ則チ腋下線ニ於テ（此部皮肉最モ薄キヲ以テ之ヲ撰フ）第五肋骨ヨリ第七肋骨ニ至ル數枚ヲ截除スルコ長サ三乃至十二「センチメートル」ニシテ胸廓ニ縦椿圓形ノ窓孔ヲ開ケリ其法先ツ胸廓ノ軟部ニ長キ縦截開ヲナシ皮肉ヲ剔剝シテ肋骨面ヲ現ハシ爰ニ骨膜下截除術ヲ行ヒ次テ大ニ肋膜ヲ截開シテ膿室ノ廣狹及ヒ肺臟ノ性狀ヲ視察スルニ足ラシムルナリ而シテ此手術創治癒ニ就クヤハ肋骨ノ截端互ニ相近接シ胸廓隨テ陷沒縮小シテ肺面ニ接着スルナリ

極メテ經久ノ症ニ於テシェーデ氏ハ左法ヲ行テ良効ヲ收メタリト云フ則チ膿室壁ノ骨骼ヲ悉ク除去シテ撓柔ナラシメ之ヲ萎縮セル肺臟ニ接着シテ癒合セシムルナリ其法先ツ胸廓ニ於テ瓣根ヲ上ニ有スル大肉瓣ヲ作ルコ第三百四十一圖ノ如クシ其截開ノ前端ハ大胸筋ノ前緣腋窩ノ高サヨリ起リ漸ク下降シテ肋膜下緣ノ部位ニ至リ更ニ上昇シテ脊椎骨ト肩胛骨トノ中間ニ於テ第二肋骨ノ部位ニ至ル此ニ於テ諸軟部及ヒ肩胛骨ヨリ成レル大肉瓣

第三百四十一圖

シェーデ氏胸廓補形手術ノ式

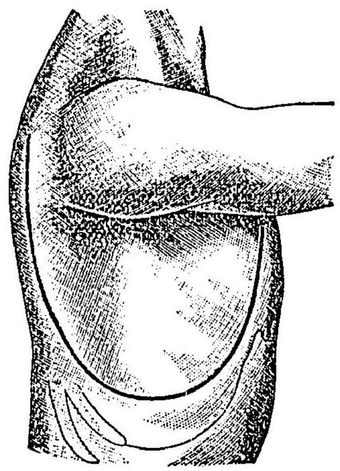

ヲ剔剝メ上方ニ反轉シ第二肋以下ノ肋骨ヲ其前端肋軟骨トノ接際ヨリ後端肋骨結節ニ至ルマテヲ截除シ次テ皮創ノ全部ニ沿フテ大ニ肋膜ヲ截開シテ充分ニ肋膜内ヲ視察スルヲ得セシメ強剪ヲ以テ肋間筋及ヒ肥厚セル肋膜ヲ悉ク截去ス此際肋間動脈ハ一々指ニテ固撮シテ截斷シ直ニ結紮ス此ニ於テ肺膜ヲ清刷シ肉芽性荒蕪ヲナセル部ハ悉ク鋭匙ヲ以テ掻抓シ去リ上方ニ反轉シタル皮肉瓣ヲ被フテ直ニ肺面ニ接着セシメ輕ク壓迫綳帶ヲ施シテ固定ス此ノ如クスルヤハ多クハ第一期癒合ヲナシ隨テ從來患フル所ノ弛張性熱症ハ頓ニ消散ス

胸膿手術ノ後治法トシテ古人ハ日々創空内ノ洗滌等ヲ實用シ就中ローゼル氏ハ患者ノ身體ヲ頻リニ轉輾シテ恰モ樽桶ヲ洗滌スルカ如クナシテ防腐藥水ヲシテ空内諸部ニ普達セシメンコヲ謀レリ

然レ𪜈此ノ如ク數〻洗滌法ヲ行フ𪜈ハ器械的ニ胸膜面ノ粘着ヲ妨ケテ却テ治癒ヲ遲徐ナラ

シムルノ害アルカ故ニ手術結了シタルトキ緩性ノ濃厚防腐藥水ヲ以テ一回充分ニ洗滌法ヲ行ヒ爾後ハ自然ニ委子テ放置スルヲ優レリトス

綢帶濡潤スルトキハ一々之ヲ更新シ排膿管ヲ拔去シ管內ヲ疎通シテ更ニ挿入シ其他ハ可及的安靜ニ保持スルヲ以テ足レリトナス但シ腐敗機萌發スルヲ見ハ直ニ制腐法ヲ反覆セサル可ラス

其三　肺臟截開術 Pneumotomie.

肺臟截開術ハ輓近屢〻施行シテ頗ル良効ヲ得タリ

(イ) 膿腫及ヒ大ナル囊狀氣管枝擴張ヲ截開ス

(ロ) 外傷性肺壞疽ニ於ケル腐肉或ハ喉塞セル異物ヲ除去ス

(ハ) 結核性空洞ノ收縮治癒ヲ催ス但シ病竈限局性ニシテ周圍健全ナルカ或ハ殆ト健康ナランコヲ要ス

肺臟截開術ヲ行フニハ烙白金ヲ以テス而シテ此手術ニ於ケル需要ハ其部ニ於ケル肺肋二膜間ノ癒着堅牢ナルニ在リトス

此手術ヲ行フニハ先ツ理學的診察法及ヒ試刺法(皮下注射器或ハ探膿針ヲ以テス)ニ依テ病竈ノ所在ヲ確知スヘシ而シテ其部ノ胸壁ヲ截開シ一個或ハ數個ノ肋骨ヲ適宜ニ截除スヘシ但シ肺肋二膜ノ癒着未タ堅牢ナラサルヤノ疑アルトキハ肋骨截除術ヲ行フニ先チテ例之格魯兒亞鉛泥維也納腐蝕ノ如キ腐蝕藥ヲ貼シテ癒着ヲ催シ其堅牢トナルニ及テ烙白金ヲ以テ深ク肺臟ヲ截開スルトキハ敢テ大出血ヲ見スシテ病竈ニ達シ內容物ヲ排泄セシムルコヲ得ルナリ次テ排膿管ヲ挿入シ或ハ栓塞法ヲ施スヘキヤハ病竈ノ位置及ヒ內容物ノ性質ニ應シテ撰擇スヘシ蓋シ此人造瘻管ハ排泄物ノ性質及ヒ體力復良スルニ隨テ自ラ收閉シテ治ニ就ク者ナリ

結核性空洞ノ周壁硬結肥厚シ肼胝狀ヲナシテ單純肺膿腫ノ如ク容易ニ收縮ス可ラサル者ニ在テハ格魯兒亞鉛腐蝕法ニ兼テ肋骨截除術(骨膜モ共ニ除去スヘシ)ヲ行ヒ創處ヲシテ陷沒治癒セシムルヲ良トス(クウインケ氏ノ說)

結核性空洞ハ肺尖ニ生スルコ最モ多ク隨テ肋膜炎性癒着ハ多クハ第二肋ニ及フカ故ニ第一肋間ニ於テ截開術ヲ施スヲ最良トス而シテゾンヂンブルグ氏法左ノ如シ

(一) 鎖骨ノ下一拇指橫徑ノ處ニ於テ胸骨柄ヨリ皮膚ヲ橫截シテ烏嘴突起ノ前大約四「センチメートル」ニ至ル

(二) 深胸筋膜ヲ截開シテ小胸筋ヲ裸呈ス

(三) 指頭ヲ以テ軟部ヲ排開シテ肋間ニ至リ鎖骨下ニ露呈スル第一肋骨ノ彎曲部ヲ剪斷シ

肋間筋及ヒ肋膜ヲ截開シ始メテ烙白金ヲ取リ肺組織ヲ灼開シテ深ク空洞ニ達ス

○肺臟截除術 Lungenresection ハ肺臟腫瘍等ニ於テ肺ノ一片ヲ除去スルノ法ナリ又肺臟截去術 Lungenexstirpation ハ肺臟ノ全部ヲ其根ヨリ截斷シ去ルノ法ニシテ共ニ肺臟截開術ニ於ケルト同一ノ方法ヲ以テスト雖モ未タ實驗上良成績ヲ見サリシ

○穿心囊術 Punctio pericardii ハ心囊水腫或ハ心囊溢血增進シテ大ニ心臟機能ヲ抑壓スル者ニ施行スル所ニシテ其大要ハ穿胸術ニ異ナラスト雖モ必ス吸引法ヲ併行スルヲ異ナリトナス

管狀針ヲ取リ第四或ハ第五肋間ニ於テ胸骨左緣ヲ距ルヿ大約二(センチメートル)ノ處ニ正直ニ刺入シ極メテ緩徐ニ水液ヲ流出セシムヘシ(往々咳嗽ヲ起スヿアリ大ニ注意スヘシ)

○心囊截開術 Pericardiotomie ハ心囊中ニ膿汁滯留スル者ニ於テ截開シテ之ヲ排泄セシムルノ法ナリ則チ左側ノ第四或ハ第五肋間ニ橫截開ヲ行ヒ注意シテ層々順次ニ深部ニ達シ此際內行乳房動脈ヲ結紮ス但シ心囊前面ヲ大ニ裸呈セシムルニハ肋軟骨ノ一部ヲ截除スヘシ(其方法ハ第十六章ニ掲クル內行乳房動脈結紮法ニ於ケルカ如シ)

第十八章　乳房手術 Operation an der Brustdrüse.

其一　乳房截開術 Incisio mammae.

乳房炎ニ因ル膿腫ニ施ス所ニシテ通例單純膿腫ノ破膿法ニ異ナラス

膿汁深部ニ滯留スルヿハ手術稍〻困難ナルカ故ニ麻醉法ヲ行フヘシ

(一)　皮截開ハ半徑線ノ方向ニ於テ腫脹ノ外界ヨリ乳嘴ニ至リ可及的放線狀乳道ノ損傷ヲ避クヘシ

(二)　乳腺ヲ包裹セル多量ノ脂肪組織ヲ截開シ始メテ刀ヲ膿室ニ刺入シテ排膿セシム但シ此際乳腺ノ實質膨起シテ排膿ヲ妨クルトキハ深ク指頭ヲ送入シテ膿室內ノ凹窩ニ達セシメテ室內ヲ搜援シ內部ニ存スル索狀ノ結締織ヲ斷裂セシメ以テ室內ヲ廣カラシムヘシ又排膿後ハ必ス銳匙ヲ以テ搔抓シテ治癒ヲ促スヲ要ス

(三)　出血ハ壓迫法ヲ行フヿハ少時ニシテ停止スルカ故ニ創內ニハ輕ク栓塞法ヲ施スヘシ又所謂乳後膿腫或ハ巨大ノ膿腫ニ在テハ更ニ對孔ヲ開テ排膿管ヲ挿ムヘシ

其二　乳房截去術 Exstirpatio mammae.

乳房ニ生スル善性腫瘍ノ甚タ大ナラサル者ヲ截去スルヲ乳房截去術ト云フ但シ其乳腺ヲ

侵スヿ廣大ナルカ或ハ乳腺中ノ數處ニ散在スルキハ乳腺ノ全體ヲ除去セサル可ラス之ヲ乳房全截去術 Ablatio mammae ト云フ而シテ皮膚截開ハ上外方ヨリ下內方ニ斜行セル二條ノ弓狀截法ヲ行フヲ法トス乳嘴ハ二線ノ中央ニ在リ即チ先ツ下截開ヲ行テ大胸筋緣ヲ現ハシ次ニ上截開ヲナシテ乳腺ノ上界ヲ放離シ此ニ於テ乳腺ヲ把握シテ擢起シ且ツ牽引シ刀柄ヲ用ヒテ下層ノ筋膜ヨリ剔剝ス此ノ如ク鈍器ヲ以テ剔剝スルキハ大出血ヲ起サヽルノ利アリ乳房ト下層トノ間ヲ剝離スルニ方テ其大胸筋ト癒着スルキハ之ヲ以テ直ニ其惡性腫瘍タルヿヲ察スヘシ然ルキハ當ニ全乳房ヲ截去スルノミナラス腋窩ノ組織モ共ニ除去セサル可ラス蓋シ此組織中敢テ病性變質ノ狀確然タラスト雖モ亦必ス掃攘法ヲ行ハンヿヲ要ス

其三　乳房全截去術兼腋窩掃攘法 Ablatio mammae mit Ausräumung der Achselhöhle.

此手術ハ癌腫或ハ肉腫ノ如キ惡性腫瘍ニ施行スル所ニシテ其法左ノ如シ

(一) 皮膚ノ癒着セル部ノ外界ニ於テ二條ノ弓狀皮截開ヲ行フヿ第三百四十二圖ニ示スカ如クス但シ爰ニモ下截開ヲ先ニシテ深ク大胸筋ニ達スルヲ良トス

(二) 此下截開口ヨリ筋纖維ノ方向ニ沿フテ乳房及ヒ筋膜ヲ共ニ截破シ下面ヨリ入テ上部

ノ境界ニ至ル

(三) 此ニ於テ始メテ上截開ヲ行ヒ深ク筋層ニ達ス此ノ如クスルキハ乳房ハ特リ截開口ノ上端ニ於ケル脂肪組織(或ハ乳腺分支ノ延長シテ腋窩ニ及フ者)ヲ以テ連繫スルニ過キス蓋シ乳房剔剝ニ因ル出血ハ長胸廓動脈ノ支別、內外乳房動脈及ヒ肋間動脈ヨリスル所ニシテ通例甚タ著大ナラス大海綿或ハ消毒綿紗ヲ以テ一時壓迫法ヲ施スキハ容易ニ閉止ス

大胸筋ハ叮嚀ニ摸索シテ聊タリトモ病性變質アルヲ發見スルキハ周圍ノ健康組織ニ於テ截開シテ除去シ或ハ止ヲ得サルキハ筋ノ全片ヲ除去スヘシ

(四) 二條ノ弓狀皮截開ノ相合スル所ノ上端ヨリ大胸筋ト闊背筋トノ間ヲ經テ腋窩ニ至ルマテ微彎ノ皮截開ヲ行フヿ第三百四十二圖及ヒ第三百四十三圖ノ如クス

第三百四十二圖

乳房截去及腋窩掃攘法ニ於ケル皮截開ノ式

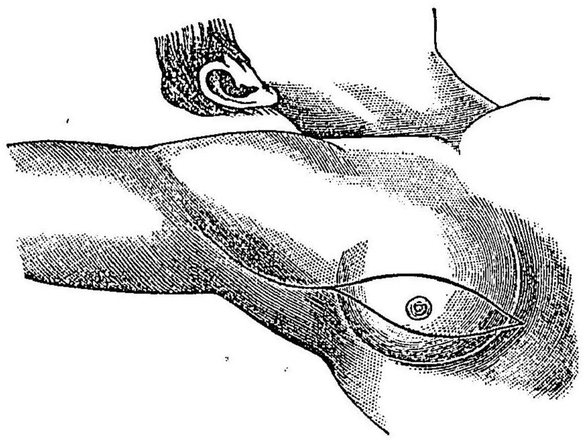

(五) 腋窩筋膜ヲ截開シ大胸筋及ヒ闊背筋ノ邊緣ヲ露呈シ爰ヨリ胸側ニ進入シテ大前鋸筋上ヨリ腋窩ニ至リ鈍器ト刀トヲ以テ此部ニ存スル脂肪、結締織、淋巴腺及ヒ淋巴管ヲ悉ク一齊ニ除去ス蓋シ此際最モ注意ヲ要スルハ上膊骨頭ヨリ成レル腋窩外緣ニ至ルヤハ骨頭上ニ通過スル大血管ノ損傷ヲ避クルニ在ルナリ而シテ腋窩動脈ハ大神經幹ノ下ニ在ルカ故ニ稍安全ナレ𪜈最モ淺クシテ最モ損傷シ易キハ腋窩大靜脈ナリ此靜脈ノ外壁ハ周圍ノ蜂窩織及ヒ淋巴腺ト相癒着スルヿ甚タ多シ宜シク鑷子ト溝消息子トヲ以テ小心注意シテ之ヲ放離スヘシ(可及的双器ヲ若シ過テ用フ可ラス)靜脈壁ヲ損傷スルヤハ直ニ側壁結紮法ヲ行フヘシ又鈍鉤ヲ以テ大胸筋ヲ上方ニ退カシムルニハ臂ヲ擧上スヘカラス身體ノ長軸ト正角ノ位置ニ維持スルヤハ此筋ノ緊張ヲ免ルヽヲ以テ良ナリ又除去スヘキ組織ヲ牽引スルヿ過劇ナルヤハ爲ニ靜脈管空虛トナリテ結締織ノ細條ト誤認シ易キノ害アリ

(六) 此ノ如ク腋窩ノ外壁ヲ放解スルニ及テハ其後壁ノ深底肩胛骨下ニ於テ一束ノ血管通過シ其內側ニ第二肩胛骨下神經ノ存スルヲ見ル此諸器モ亦鈍器ニテ分離シテ下方ニ進ムヤハ更ニ濶背筋神經ヲ發見ス此等ノ神經ハ可及的損傷ス可ラス此ニ於テ始メテ腋窩掃攘完了スルヲ得ルナリ但シ此際腋窩ヲ通過スル肋間上膊神經(第二肋間神經ヨリ分岐シテ內上膊皮神經トナル者ハ截斷ヲ免レス第三百四十三圖ヲ見ヨ)

(七) 手術完了スルヤハ腋窩ハ恰モ解剖上標品ニ於ケルカ如キ觀ヲナシ唯筋、神經及ヒ血管(腋窩靜脈ヲ見ルノミ而シテ除去シタル者ハ脂肪及ヒ結締織ヨリ成レル楔狀ノ肉片ニシテ剔除シタル乳房ニ連ナル(第三百四十三圖ヲ見ヨ)

(八) 淋巴腺ヲ侵スヿ廣キ者ニ在テハ腋窩腺モ亦悉ク除去セサル可ラス此時ハ大胸筋ヲ大ニ上方ニ退カシムルカ或ハ之ヲ橫截シテ

第三百四十三圖

腋窩掃攘ノ狀ヲ示ス

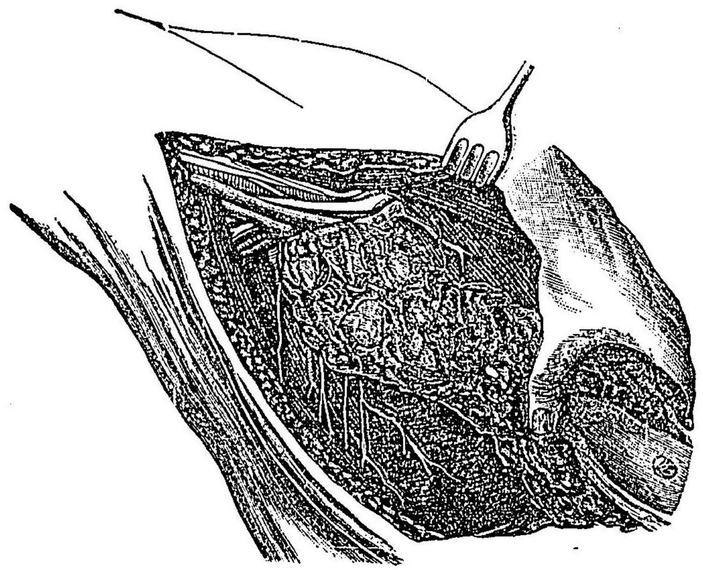

腺ヲ除去シ後チ筋ノ截口ヲ縫合スヘシ

(九) 截斷セル諸血管ハ悉ク之ヲ結紮シテ創緣ヲ縫合シ腋窩ニハ排膿管ヲ挿置シ或ハ更ニ創口ノ中央ニ對スル最低部ノ皮膚ヲ穿透シテ爰ニ太キ腸線ヲ通シ其兩端ヲ結締シテ稍〻創緣ヲ陷開セシムルヲ益〻良トス(マース、ホッファ氏ノ法第三百四十四圖チ見ヨ)

腋窩ニ球狀ノ軟墊ヲ當テ輕ク壓定繃帶ヲ施シテ創內ヲ接着セシメ且ツ病側ノ臂ハ胸前ニ繃縛固定シテ動搖ヲ防クヘシ

癒創ハ速ナレ𪜈治後腋窩ニ大瘢痕ヲ生スルカ爲ニ上肢ノ浮腫ヲ起シ及ヒ上肢ノ擧上ヲ障クル者ナリ但シキュステル氏ノ說ニ據ルニ此障礙ハ上文揭クル所ノ諸神經ノ損傷ヲ避クルヿハ能ク之ヲ免ルヽヿヲ得ヘシト云フ

全創ヲ收閉シテ縫合スルニ足ルヘキ皮膚

第三百四十四圖

乳房截去及腋窩掃擴後擴創縫合法及排膿法ノ式

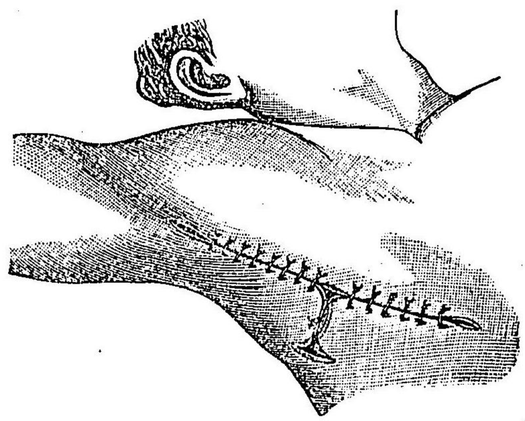

ヲ保存スルヿ能ハサルヿハ稍〻創緣ノ下層ヲ剔剝シテ皮膚ヲ移送シ易カラシムルカ或ハ補形手術若クハ植皮法ヲ以テ缺損ヲ補フカ或ハ肉芽發生ヲ以テスルヿハ腫瘍再發ノ狀アルヿハ容易ク之ヲ察知スルヿヲ得ルノミナラス或ハ肉芽發生ニ因テ却テ之ヲ豫防スルノ利アリ

第四編　腹部手術 Operationen am Bauche.

第十九章　腹壁手術 Operation am Bauchdecke.

其一　穿腹術 Punctio abdominis.

穿腹術ハ高度ノ腹水ニ施ス所ニシテ其法左ノ如シ

患者ハ半坐ノ位置トナシ腹部ニハ手巾若クハ廣キ卷軸帶ヲ纏絡シテ其兩端ヲ臍部ニ於テ交過セシム

(一)　此ニ於テ更ニ一回打診法ヲ行ヒ打音ノ虛實ヲ以テ滯液ノ境界ヲ確定シ腸ハ水液ノ上ニ浮フ中等大ノ套管針ヲ取リ刺入スヘキ長短ヲ計テ爰ニ示指頭ヲ固定シ腹部白條中臍ト恥骨接際トノ殆ト中間ニ向ヒ正直ニ突刺ス第三百四十五圖ヲ見ヨ

(二)　套管ヲ留メテ針ヲ扳去ルヤハ水液管口ヨリ噴出スル而シテ管ノ外端ニ適當ナル護謨管ヲ續キ其末端ヲ床下ノ受器中ニ放ツヘシ

水液流出スルニ隨テ腹內ノ壓力減退スルヤハ豫メ纏絡セル腹帶ヲ徐々ニ引テ腹壓ヲ助ケ兼テ內臟上ノ壓迫變易ニ因ル咳嗽及ヒ眩暈ヲ防止スヘシ

(三)　水液ノ流出全ク止ムニ及テハ套管ヲ撤去シ刺口ニハ沃度仿謨古魯胄謨ヲ塗敷シ腹部ニ輕ク壓迫綳帶ヲ施シ以テ腹壓消退ニ因ル充血及ヒ滲出ノ再發ヲ防クベシ

腹壁甚タ厚キ者ニ在テハ先ッ穿刺部ニ於テ皮膚ニ小截開ヲ行ヒ套管針ヲシテ刺入シ易カラシムヘシ

衰弱甚キ者ニ在テハ水液ノ流出スル間ニ於テ少許ノ火酒或ハ葡萄酒ヲ與ヘ若シ患者眩暈スルヤハ直ニ護謨管ヲ匾壓シテ水液ノ流出ヲ止ムヘシ

又纖維素ノ凝塊等ニ因テ流出頓ニ停止スルヤハ倒ニ護謨管ヲ扱キ或ハネラトン氏カテーテル」或ハ消息子ヲ管中ニ送入シテ管ノ內口ニ栓塞スル凝塊ヲ脫セシムヘシ

其二　腹壁截開術 Laparotomie.

腹壁截開術ヲ要スル症左ノ如シ

(イ)　腹部內臟ノ外科手術ヲ要スルヤ

第三百四十五圖

穿腹術ノ式

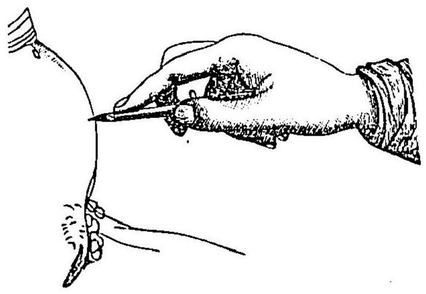

（ロ）腹内ノ診斷ヲ確定スルヲ要スル片
手術準備　數日前ヨリ下劑若クハ灌腸法ニ依テ適宜ニ腸中ヲ疎滌シ且ツ手術ニ臨テ放尿セシムベシ
手術ハ温室ニ於テ可及的迅速ニ施行スヘシ殊ニ患者ヲシテ體温ヲ失フ㆒過大ナラシメサランカ爲ニ温湯ヲ盛レル水褥ヲ用ヒ四肢ハ綿或ハ「フラヲル」ヲ以テ纏包スヘシ又病毒一旦腹膜ヲ汚染スル片ハ決シテ再ヒ充分ニ消毒スル㆒ヲ得ヘカラサルカ故ニ手術ニ臨テハ防腐的諸則ヲ嚴守セサル可ラス
苟モ創處ニ抵觸スヘキ器具、繃帶品ハ悉ク充分ニ消毒法ヲ施スベシ又術者及ビ介者ノ手指ハ必スフェールブリンゲル氏ノ法ニ倣テ嚴ニ消毒法ヲ行フヲ要ス則チ爪ヲ適宜ニ剪リ手指及ビ殊ニ爪根及ヒ爪下ハ石鹸ト熱湯トヲ用ヒ刷毛ニテ精細ニ清掃洗滌シ次テ一分時間亞爾箇保兒八十%チ超ユヘカラス ニ漬シ更ニ三%石炭酸水或ハ二%昇汞水ニテ洗滌スル㆒一分時間ナルベシ
腹壁ヲ截開スルニ及テハ通例消毒藥水ヲ注カサルヲ法トス出血ハ固ク絞リタル消毒性拭子或ハ同海綿ヲ以テ拭ヒ又創外ニ脫出スル内臟ハ温メタル消毒綿紗ヲ以テ纏包シ置クヘシ

食鹽水〇、六%ノ者或ハ緩性消毒藥水（硼酸水、撒里矢爾酸水、ロッテル氏消毒錠等）ヲ以テ腹内ヲ洗滌スルハ腹内ニ於テ膿汁、大便等ノ如キ汚物漏洩シテ病毒汚染ノ徵アル者ニ限テ之ヲ行フヘシ
手術ノ法左ノ如シ
（一）皮截開ハ症ニ隨テ長短一定ナラサレ𪜈白條ニ於テスルヲ最良トス則チ截口長ク臍輪ヲ超過スル片ハ之ヲ避ケテ臍ノ左側ヲ繞テ下行スヘシ又内部ニ於テ施術スヘキ内臟ノ異ナルニ隨テ白條ノ側部ニ於テ直腹筋ノ外緣或ハ其纖維ヲ縱割スル㆒アリ加之時宜ニ依テハ横截開ヲ以テ便利トナス㆒アリ
正中線ニ於テ截開スルニハ先ツ皮膚及ヒ皮下脂肪層ヲ截開シ次ニ白色瑩々タル白條ヲ截開スヘシ若シ截開正中線ヲ外レテ直腹筋上ニ逢着スル片ハ消息子ヲ以テ此筋鞘緣ノ部ヲ捜索スル片ハ白條ヲ發見スル㆒ヲ得ベシ
（二）白條ヲ截破スル片ハ通例多少厚層ヲナセル腹膜下脂肪組織アリ次テ柔軟ニシテ殆ト透明ナル腹膜ヲ發見ス
（三）先ツ出血ヲ閉止シ二個ノ鉤子ヲ以テ腹膜ヲ攝取シ揭起シテ積襞ヲ生セシメ刀若クハ剪ニテ截開シ直ニ廣キ溝消息子ヲ送入シテ創口ヲ開大シ左ノ二指ヲ入レテ腸管ヲ防護シ且ツ此二指ノ間ニ於テ腹網膜ヲ截開シテ外皮ノ創口ト同長ニ至ル

(四) 腹網膜ノ創緣ヲ距ルヿ大約五「センチメートル」ノ處ニ於テ結節縫合法ヲ以テ之ヲ皮創緣ニ縫着ス

此ニ於テ始メテ手ヲ腹内ニ送入シテ所要ノ手術ヲ行フ

○術後ノ縫合法ハ極テ精密ナル注意ヲ要ス

縫創法ニ二アリ一ハ先ツ絹絲ヲ以テ深ク皮膚及ヒ腹膜ヲ貫テ一齊ニ縫合シ次ニ腸線ヲ以テ第一縫合ノ間毎ニ淺ク皮膚ヲノミ縫合ス一ハ所謂重層縫合法 Etagennaht ニシテ先ツ腹膜ノ漿液膜面ヲ互ニ接着セシメテ縫合シ次ニ其上層ノ筋膜及ヒ筋ニ腸線或ハ銀線(シェーデ氏之ヲ用フ)ヲ以テ結節縫合或ハ走行縫合ヲ行ヒ最後ニ皮緣ヲ合シ腸線ト絹絲トヲ以テ交番ニ縫合スルナリ而シテ排膿法ニハ護謨管、硝子管或ハ沃度仿謨軟絲(ドグト)ヲ用フヘシト雖モ此法ヲ要スルハ腹内ニ腐敗機ノ存スル者ニ限ル

手術後例之大腫瘍截去後ニ於テ腹内ニ空處ヲ生シテ其周壁ヨリ動モスレハ後出血ヲ起サントスルノ狀アルヿハミクリッツ氏ニ倣テ栓塞法ヲ施スヘシ其法先ツ大ナル沃度仿謨綿紗ヲ取リ其中央ヲ空内ニ押送シテ靈狀トナシテ空壁ニ接着セシメ次テ消毒綿紗ノ細條ヲ取リ其一端ヨリ順次ニ靈中ニ塡塞シテ外端ヲ皮創外ニ出シ置キ時日ヲ經ルニ隨テ此細條ヲ少許ツヽ引出シ以テ空處ヲシテ漸徐ニ收閉セシムヘシ

○繃帶法ハ沃度仿謨古魯胄謨或ハ沃度仿謨綿紗ト綿及ヒ絆創膏條トヲ以テシ更ニ腹力ヲ助ケンカ爲ニ廣キ布片ヲ以テ適宜ニ壓迫繃帶ヲ施シ且ツ砂靈五乃至十五「ポンド」ノ重量ヲ以テ壓住スルヲ要ス

手術後ニ於テ劇甚ナル嘔吐ヲ起スヿハ珈琲涅ノ皮下注射或ハ阿片丁幾若クハ氷片ノ内服ヲ處シテ効アリ然レモ尙ホ頑然トシテ止マサルヿハ洗胃法(マーゲンアウススピユール ング)ヲ行ハンコヲ要ス

○後治法ニハ左ノ滋養法ヲ行フヘシ

施術當日ニハ冷水ノ含嗽法ノミ行テ食物ヲ與ヘス

術後第一日 牛乳半「リートル」ヲ冷却シ毎一時一食匙ツヽ與フ

同 第二日 更ニ朝及ヒ午後各一片ノ乾麵麭ヲ與フ

同 第三日 之ニ鷄卵ノ軟熟シタル者一個ヲ增加ス

同 第四日 午時ニ葡萄製肉羹(メラトベンズ ツプ)汁ヲ增ス

同 第五日 煮タル鳩肉若クハ叩キ肉ト馬鈴薯或ハ米ヲ加ヘ輕ク煮タル者ヲ增ス

同 第六日 以後ハ日々滋養性ニシテ消化シ易キ食物ヲ與ヘ旁ラ少許ノ良好葡萄酒ヲ與フヘシ

繃帶ハ通例第十日乃至第十二日ヨリ徐々ニ減却シテ第三週日ニ至テ全ク除去ス

其他腹壁截開術後ニ於テハ必ス腹帶（第三百四十六圖ヲ見ヨ）ヲ用ヒテ縫際ノ排開シテ所謂腹壁ヘルニア」ヲ續發スルヲ防クヘシ

○バルデンホイエル氏ハ腹部內臟ノ診斷ニ於テ腹膜ヲ損傷セスシテ腹壁ヲ截開スルノ法ヲ賞用セリ之ヲ腹膜外探査截開法 Extraperitoneale Explorativschnitt ト名ケテ腹壁-腹膜ノ外ヨリ內臟ニ觸診法ヲ行ヘリ則チ先ツ大ニ腹壁ヲ截開シテ腹膜ニ達シ創緣ヨリ左右ニ向テ廣ク剔剝シテ恰モ戶扉狀ニ排開シ更ニ薦骨腰筋ノ前緣ニ沿フテ一條ノ腰部截開ヲ加ヘ或ハ上部ニ於テ肋骨弓狀部ヨリ橫截シ又ハ下部ニ於テ腸骨稜狀緣ヨリ橫截シタリ則チ腰部截開 Lumbalschnitt 肋部截開 Costalschnitt 腸骨部截開 Iliacalschnitt 戶扉狀截開 Thürflügelschnitt 等ナリ又小骨盤ノ內臟ヲ探査スルニハ骨盤ノ前上緣ニ於テ大小適宜ノ橫截開ヲ行ヘリ之ヲ恥骨上截開 Suprasymphysärschnitt ト云フ

第三百四十六圖

腹壁截開術後ノ腹帶

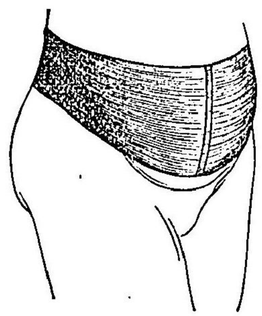

其三　小腸閉塞症腹壁截開術 Laparotomie bei Ileus.

器械的小腸閉塞症（異物、新生物、瘢痕、揷疊、紛結、捲捩、或ハ腹內ニ索狀物ニ因ル括約等）ニ於テ內服藥寸効ナキ片ハ腹壁截開術ノ適症ト見做スヘシ然レ𪜈既ニ腐敗性腸管麻痺ヲ發シ腹部膨滿シテ酒樽ノ如ク之ヲ按試スルニ腸管ノ各回轉ヲ觸知ス可ラス且ツ患者殆ト衰弱虛脫セントスル者ニ在テハ先ツ鬱蓄セル內容物ヲ漏洩セシメサル可ラス（後ノ造腸術ノ條下ヲ參照セヨ）而シテ腹部截開術ヲ行フニハ可及的病的障礙所在ノ上部ニ於テセンコヲ要ス蓋シ此準備手術（內容物漏洩ヲ云フ）ヲ行フ片ハ隨テ諸症消散スルコアリト雖𪜈若シ否ラサル片ハ患者體力ノ虛實ヲ計テ根治手術ヲ行ハサル可カラス

病的障礙ノ所在ヲ探知スルヲ得タル片ハ直ニ其上際ニ於テ腹壁截開術ヲ行フヲ最良トス然レ𪜈其所在審カナラザル片ハ白條部ニ於テ截開スベシ

此ニ於テ手ヲ腹內ニ送リ可及的腸管ノ諸部ヲ摸索シテ閉塞ノ所在及ヒ原因ヲ探知スヘシ然ルモ尙ホ之ヲ發見セサル片ハ腸管ヲ腹創外ニ出シテ搜索スヘシ此際介者ハ甚シク膨起セル腸管ヲ徐カニ保持シテ一側ニ固定シ術者ハ先ツ其一部ヲ檢シ順次他部ニ及ホスニ隨テ介者ハ其檢查シ了リタル部ヲ再ヒ腹中ニ送納ス蓋シ腸壁ノ赤色減退シテ風氣ヲ滿ツル部ハ狹窄ニ遠隔スルノ徵ナリ（フルケ氏及ヒミーリッツ氏ノ說）又障礙ノ所在ヲ速ニ發見センコトヲ欲セハ宜ク截開口ヲ長大ニシ一頓ニ腸管ヲ脫出セシメ先ツ之ヲ溫メタル壓定巾ニテ包ミ快手ク

檢査スヘシ(キュンメル氏法)但シ冷却スルヿ頗ル速ナルカ故ニ施術ハ極テ快速ナランコトヲ必要トス

腸管挿壘(インワギナチオン)アルカ或ハ腸管ノ一部腸間膜ノ孔中ニ嵌止スルヿアルカ之ヲ牽引シテ挿壘ヲ脫セシメ腸管ノ二處ヲ結締シテ中部ノ一片ヲ截去スルカ或ハ其前後ニ於テ腸管ヲ互ニ相吻口セシムルノ法ヲ行フヘシ又腸間膜ノ延長ニ因テ腸ノ一部拗捩スルヿアル者ニ在テハ先ツ拗捩ヲ整復シ腸間膜ノ一部ヲ撮テ腸管ト併行セル襞ヲ生セシメテ之ヲ縫綴シテ適宜ニ短縮セシムヘシ(セン氏ノ法)又S字狀部ノ拗捩ニ在テハ之ヲ整復シ次テ左側腹壁ノ一處ニ縫着固定スヘシ(ホン、ヌスバウム氏法)

此ノ如クシテ病的障礙ヲ除去スルニ及テ腸管ハ可及的迅速ニ腹中ニ送納スヘシ但シ腸管膨脹スルヲ以テ頗ル困難ナルヲ常トス

順次ニ腸管ヲ送納スルニ隨テ順次ニ腹創ヲ縫合スルヿハ能ク其再脫ヲ防クヘシト雖モ此際決シテ粗暴ノ措置ヲナス可ラス動モスレハ之カ爲ニ患者急ニ虛脫シテ乍チ死ニ歸スルヿアリ注意セサル可ラス又麻痺シタル腸管ニ於ケル障礙ヲ除去スルニ方テ其變敗セル內容物ハ强テ排泄セシムルヲ要セス

腸管尙ホ未タ麻痺ニ陷ラサル片ハ其筋層ノ收縮機ニ因テ復納ヲシテ大ニ容易ナラシムル

ヿ往々之アリ又腹創ヲ開放スルニ方テ浣胃法ヲ行フ片ハ(レーン氏法)腹內寬裕トナリテ復納ヲシテ容易ナラシム然レ𪜈止ヲ得サル片ハ膨脹セル腸壁ノ一處ニ縱截開ヲ行ヒ指頭ヲ以テ內容物ヲ搔出シ或ハ太キ排膿管ヲ送入シ之ニ腸創緣ヲ結締シテ漸徐ニ流出セシムルヲ良トスルヿアリ(ミクリッツ氏法)而シテ腸管ヲ復納シ得ルニ至レハ腸創ハ腸縫合法ヲ以テ閉鎖スヘシ又腸管既ニ麻痺スル片ハ其一部ヲ皮創緣ニ固着シテ人造肛門(後ニ詳ナリ就テ見ルヘシ)ヲ作ルヘシ

第二十章　胃腸手術 Operationen am Magen und Darm.

其一　胃截開術 Gastrotomie.

過テ嚥下シタル異物其形狀及ヒ性質ニ依リ胃中ニ止マリテ下送シ去ルヿ能ハサル片ハ此手術ヲ行フヘシ而シテ胃壁ノ一部之カ爲ニ既ニ腹壁ニ癒着スルカ或ハ爰ニ膿腫ヲ生スル片ハ單ニ截開スルノミニテ足ルト雖𪜈其未タ否サル者ニ在テハ左法ニ依ラサル可ラス

(一)　皮截開ハ或ハ劒尖軟骨部ヨリ斜ニ左方ニ向ヒ肋骨ノ下大約一拇指橫徑ニ至リ或ハ白條部ニ於テ劒尖軟骨ノ下大約一拇指橫徑ノ處ヨリ縱割シテ腹膜ヲ皮創ニ縫綴スルヿ腹壁截開術ノ條下ニ述ルカ如クス

(二)　二指ヲ以テ胃ヲ牽出シ時宜ニ依テハ强線ヲ胃ノ前壁ニ於テ漿液膜及ヒ筋層ニノミ貫

キテ固定スルヲ要ス

(三) 此ニ於テ胃壁ヲ截開ス但シ大血管(胃ノ冠狀動脈)ノ損傷ヲ避ケンカ爲ニ上下ニ向テ縱割スヘシ而シテ異物ヲ觸知スルヿヲ得ルトキハ直ニ其部ニ於テスルカ或ハ初メ貫キタル線條ノ間ニ於テスヘシ

(四) 截口大ナルトキハ二指或ハ麥粒鉗子ヲ以テ異物ヲ抽出シ直ニ胃創ヲ縫合ス但シ初メ貫キタル線條モ亦其用ニ供スベシ

輓近ハ胃出血及ヒ胃潰瘍ニモ亦胃截開術ヲ應用ス則チ胃壁ヲ截開シテ動脈創ヲ索メテ之ヲ結紮シ或ハ潰瘍ヲ截去シテ新創ヲ縫合スルナリ(リヂヨエル氏法)

其二　胃縫合術 Gastrorrhaphie.

此手術ノ適症左ノ如シ

(イ) 胃ノ創傷

(ロ) 潰瘍性或ハ外傷性胃瘻(胃ノ刺創及ヒ截創ニ於テハ胃ノ創口多クハ皮創外ニ脫出シ內容物ハ腹內ニ漏洩スルヿナシ然レトモ若シ此漏洩ヲ致ストキハ作チ腹膜炎チ誘發ス)

胃ヲ縫合スルニハレムベルト氏法ヲ以テ特ニ漿液膜面ヲ接着セシメ創緣ヲ內翻シテ胃中ニ挺出セシム而シテ縫合ノ式ハ走行縫合及ヒ結節縫合共ニ應用スヘシ

創緣ノ挫滅セル部ハ時宜ニ依テハ之ヲ截去シテ正創トナスヘシ又胃瘻ニ在テハ先ツ瘻口緣ヲ剔剜シ周圍ノ瘢痕組織ハ之ヲ截去スルヲ要ス

其三　造胃瘻術 Gastrostomie.

此手術ハ一千八百四十九年セヂルロット氏カ創施スル所ニシテ其適症左ノ如シ

(イ) 食道狹窄及ヒ食道閉鎖ニ於テ其原因タル腫瘍或ハ瘢痕ノ手術ヲ施シ難キ者

(ロ) 食道擴張ノ巨大ナル者

(ハ) 異物食道中ニ嵌止シテ動カサル者

先ツ打診法ヲ行フニ胃腑甚シク縮小スルヲ認ルトキハ多クハ(然リ)若シ爲シ得ヘクンハ手術前ニ沸騰散ヲ投シテ之ヲ膨脹セシムヘシ

(一) 皮截開ハ長サ七乃至八(センチメートル)ニシテ上腹ノ正中劍尖軟骨ヨリ斜ニ左方ニ向ヒ左側肋骨弓ノ下際大約二(センチメートル)ニシテ之ト併行シテ第八肋軟骨ニ至ル(フェンゲル氏法)或ハ白條ノ左側二乃至三(センチメートル)ニ於テ直腹筋ノ纖維ニ沿フテ縱割スル(ホン、ハック氏法)

(二) 次テ腹膜ヲ截開シテ其創緣ヲ皮緣ニ縫着シテ胃ノ所在ヲ索ム蓋シ通例胃ハ萎縮シテ

深ク後下部ニ轉位スト雖モ胃-腸-間-膜-動-脈及ヒ同靜脈循行ノ狀ニ依テ其胃壁タルヲ示スカ故ニ之ヲ横行結腸ト辨別スルヿ容易ナリ且ツ横行結腸ハ腹網膜ヲ被ムルモ亦一徹トナスヘシ

(三) 胃ノ前壁ノ一處ヲ攝取シテ積襞ヲ生セシメ中等ノ絹絲ヲ其漿液膜及ヒ筋層ニノミ通シテ胃粘膜ニ通スル可ラス且ツ縫絲ノ刺入口ト刺出口トノ距離ハ大約一「センチメートル」ナルヲ度トス初メ腹膜ニテ被包シタル皮創ノ周緣ニ縫着スルヿ十五縫乃至二十縫ニシテ大約長サ四「センチメートル」廣サ三「センチメートル」ノ楕圓形ノ胃壁面創底ニ現ハルヽヲ度トナス而シテ縫絲ノ端ハ長ク剪リテ之ヲ外圍ニ向テ皮上ニ放チ防腐繃帶ヲ以テ蓋護ス第三百四十七圖ヲ見ヨ

施術後數日間ハ滋養灌腸法ヲ行ヒ(ロイベ氏肉汁等ヲ用フ)第三日乃至第五日ニ至リ創處ノ漿液膜面互ニ癒合シテ胃壁爰ニ固着スルニ及テ左法ヲ行フ

(四) 胃壁ヲ截開スル則チ繃帶ヲ去ルヿハ創處ノ全面肉芽發生シテ彼是ノ組織ヲ辨スルヿヲ得ス故ニ周圍ノ皮上ニ放置セル縫絲ヲ目標トナシ其中央ニ於テ爪狀鍼子或ハ小銳鉤ニテ組織ヲ稍〻揭起シ刀或ハ烙白金ニテ單ニ直線狀ニ截開スルカ或ハ十字形ニ截開シテ大サ四分ノ三乃至一「センチメートル」ノ護謨管ヲシテ辛ク送入シ患者饑餓ノ爲ニ甚シク衰弱スルヿハ敢テ胃壁ヲ縫着スルヲ直ニ截開シ護謨管ヲ送入シテ先ツ食餌ヲ注入スヘシ

此管ヲ以テ患者ヲ養フニハ最初ハ極メテ小心注意シテ鷄卵、叩肉及ヒ「ペプトーン」ヲ與ヘ次テ漸々患者ノ嗜好ニ任セ兼テ津唾ヲ混和スルヿヲ謀ルヘシ則チ患者ヲシテ自ラ食物ヲ咀嚼シ更ニ之ヲ管中ニ吐キテ胃瘻中ニ送ラシムヘシ(トレンデレンブルグ氏法第三百四十八圖ヲ見ヨ)

食時間ニ於テハ護謨管口ハ木栓

第三百四十七圖

胃截開術ノ式

胃壁縫着ノ狀ヲ示ス

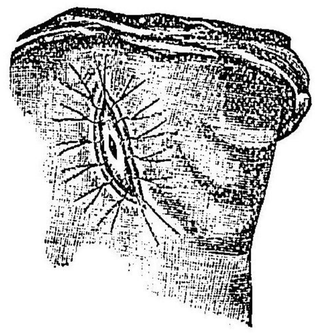

第三百四十八圖

胃截開患者食時ノ狀

トレンデレンブルグ氏原圖

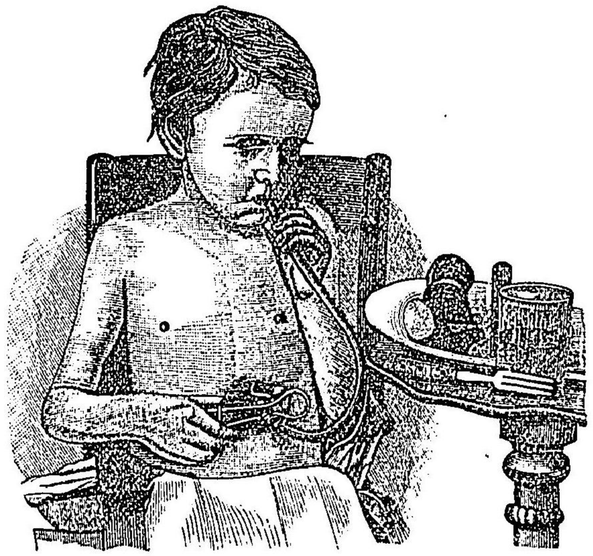

ヲ以テ塞キ他日硬護謨製ニテ適當ノ閉鎖裝置ヲ有スル者ヲ作テ之ニ代フヘシ蓋シ胃壁ノ瘻口大ナラサル者ニ在テハ食時間ハ管ヲ脫スルモ瘻口自ラ收閉シテ內容物ヲ漏洩スルヿナシ殊ニハッケル氏法ヲ以テ直腹筋中ニ開口スル者ニ在テハ其筋纖維ハ恰モ括約筋ノ作用ヲナスカ故ニ最モ便ナリ

ギラルド氏法ハ更ニ一層便ナリ則チ直腹筋中央ノ上部ニ於テ十五[センチメートル]ノ縱截開ヲ行ヒ胃壁ヲ牽出シテ皮創ノ中部ニ縫着シ上下ノ創緣ヨリ兩側ニ向テ直腹筋ノ纖維ト下層組織トノ間ヲ剝離スルヿ大約一指橫徑ニ至リ左右ノ筋纖維ヲ相交叉シ胃ノ創口ヲ周匝シテ恰モ其括約筋トナシテ縫着固定スルナリ

エ、ハーン氏ハ胃壁ヲ縫着スルニ第八肋間ニ於テシ彈力性ノ肋軟骨ヲ以テ恰モ挾子ノ用ヲナサシメ且ツ日月ヲ經ルニ隨テ瘻口ノ漸々增大スルノ弊ヲ豫防シタリ則チ此法ヲ行フニハ左側ノ肋骨弓ニ沿フテ之ヲ距ルヿ二[センチメートル]ノ處ニ五乃至六[センチメートル]ノ截開ヲナシテ腹膜內ニ達シ彎曲麥粒鉗子ヲ送入シテ噴頭ヲ第八肋間ニ向テ隆起セシメ之ヲ目標トシテ皮外ヨリ截開シ次テ拇指ト示指トニテ可及的胃底ノ部ヲ撮取シテ下創外ニ出シ更ニ麥粒鉗子[上創ヨリ送入ス]ヲ以テ此部ヲ拑取シ引テ肋間ノ上創外ニ出シ爰ニ縫着ス但シ第八肋間ニ於テハ胸膜及ヒ橫膈膜ノ損傷ヲ致スノ虞アルヿナシ

食道ノ瘢痕性狹窄ニ在テハ胃瘻口ヨリ擴張法ヲ試ムルヿヲ得ヘシ則チ初メハ腸腺ブージ[ー]ヲ送入シ次テ護謨管ニテ被ヘル鯨骨杆[ホン、ハッケル氏所用]及ヒ尋常ノ[ブージー]ヲ送入シテ擴張スルナリ[第十四章食道狹窄ノ條下ヲ參照セヨ]

其四　幽門截除術　Resectio pylori.

此手術ハ一千八百八十一年ビルロート氏カ創メテ施行セシ所ニシテ腫瘍[癌腫]或ハ大瘢痕ニ因テ胃ノ幽門狹窄シタル者ニ適ス但シ周圍ノ組織ト未タ全ク癒着セサルカ或ハ多少癒着スルモ輕度ニ止マル者ニシテ患者ノ體力尙ホ未タ甚シク虛衰セサル者ニ限テ施行スヘシ[○○○手術準備]　先ツ叮嚀反覆シテ診察シ[○○○毎次麻醉法ヲ以テス]病源ノ所在及ヒ廣狹ヲ確定シ下劑或ハ灌腸法ヲ以テ充分ニ腸中ヲ疎滌シ、施術ニ臨テ數回緩性ノ防腐藥[昇汞、石炭酸、撒里矢兒酸水]ヲ以テ胃中ヲ洗淨シ次テ十滴乃至二十滴ノ阿片丁幾ヲ注腸スヘシ

手術長時ニ亘テ患者將ニ虛脫ニ陷ラントスルノ狀アルトキハ醇良葡萄酒ト溫湯トノ和劑一[三ノ一比例]ヲ頻々腸中ニ注入スルヲ最良トス[ブランデー氏法]或ハ[ブランデー酒一食匙ヲ水半[リートル]]ニ和シテ注腸スルモ可ナリ其他ノ處置ニ就テハ腹壁截開術ノ條下ヲ參照スヘシ

(一)　皮截開ハ白條ニ於テ劒尖軟骨ヨリ臍輪ニ至リ[リヂギエル氏法]或ハ內部ノ病處[外ヨリ觸知スヘシ]ヲ

超ヘテ斜ニ直腹筋ヲ横断ス（ウエルフレル氏及ヒビルロート氏ノ法）

(二) 腹膜ヲ截開スルニ及テ先ツ幽門部ヲ創外ニ出シ近圍ノ組織ヲ觸診シテ截除術ニ適スルヤ殊ニ横行結腸、膵或ハ肝トノ間ニ癒着ノ存スルヤ否ヲ檢スヘシ時宜ニ依テハ肝靭帶ヲ截開シテ之ヨリ指頭ヲ送入シ以テ幽門後面ノ狀況ヲ捜索スルヲ要スルヿアリ而シテ手術ニ適セサルノ狀ヲ發見スルキハ腹創ハ直ニ縫合スルカ或ハ造胃腸瘻術ヲ行フヘシ又手術ニ決スルキハ左法ヲ以テスヘシ

(三) 幽門部及ヒ之ト共ニ截去スヘキ部分ノ周圍ヲ剔剝ス則チ先ツ胃ノ大彎ニ於ケル胃結腸靭帶中ノ血管ニ一々複結紮ヲ行フカ或ハ鉗鑷子ヲ以テ固攝シテ靭帶ヲ截斷シ或ハ烙白金ニテ灼斷ス（ウエルフレル氏ノ法）但シ此靭帶ヲ截斷スルヿ廣ニ過ク可ラス胃ノ截去スヘキ部分ヲ以テ限トナスヘシ動モスレハ後日結腸ノ壞疽ヲ起スノ虞アリ（ラウエンスタイン氏ノ說）又小彎ニ於ケル肝胃靭帶及ヒ肝十二指腸靭帶モ之ヲ截斷スルヿ前ノ如クシ（但シ血管結紮ハ又幽門部ノ後面微、膵臟ニ癒着スルキハ之ヲ剝離シテ括約止血法ヲ行ヒ此ニ於テ全ク分離シタル胃部ヲ牽テ腹創外ニ出シ消毒綿紗或ハ海綿板ニテ包ミ更ニ温メタル壓定巾ニテ被フ

(四) 幽門部ヲ截去スルニハ先ツ胃ト十二指腸トノ交通ヲ遮絶シ以テ内容物ノ散溢ヲ防ク之ヲ遮絶スルニハ介者ヲシテ撮摘セシムルヲ最良トス又細キ護謨線或ハ絹絲（シェーデ氏所用）若クハ綿紗ノ細條（ビルロートヲ以テ胃及ヒ腸ヲ緊括スルモ可ナリ其他之ニ用フル諸種ノ壓定器アリ

第三百四十九圖

ビルロート氏挾腸子

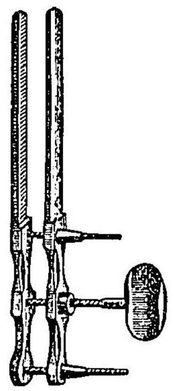

第三百五十圖

ハーン氏挾腸子



第三百五十一圖

リヂギエルル氏挾腸子

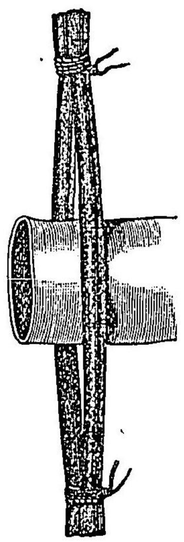

第三百五十二圖

ハイヂッケ氏挾腸子

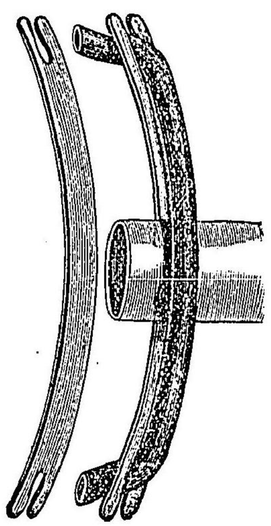

リデギエル氏挟腸子 Rydygier's Darmklemme 第三百五十一圖 ハ二條ノ鋼鐵杆ニ細キ護謨管ヲ被フタル者ニシテ之ヲ以テ腸管ノ一處ヲ挟ミ上下兩端ニ護謨線ヲ纏絡シテ固定スルナリ ハイチツケ氏壓定器 Heinecke's Compressorium 第三百五十二圖 亦略之ニ類似ス即チ一條ノ鋼鐵弓ニ護謨管ヲ挟定シテ腸管ノ一處ヲ壓住スルナリ

其他ビルロート氏挟腸子第三百四十九圖 ハーン氏挟腸子第三百五十圖及ヒグッセンバウエル氏併行鉗子 Gussenbauer's Parallelzange 第三百五十三圖 キュステル氏同器第三百五十四圖及ヒリュツケ氏同器等モ亦之ヲ用フヘシ

以上諸種ノ器械ヲ用フルニハ病性變質ノ境界ヲ距ルヿ少ナクモ二センチメートル」ニ於テ

第三百五十三圖

グッセンバウエル氏併行鉗子

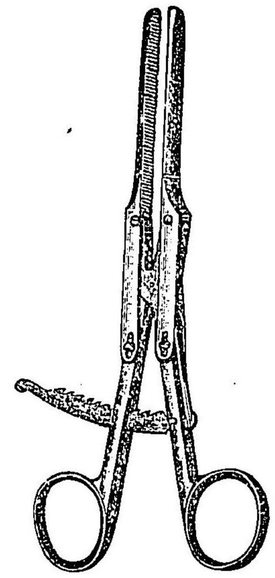

第三百五十四圖

キュステル氏併行鉗子

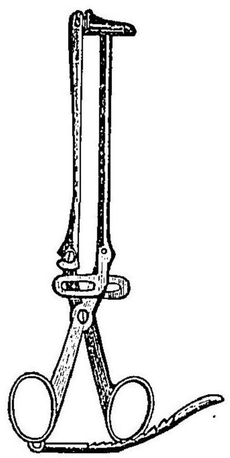

刀剪ヲ下スヘキ餘地ヲ存シテ挟定スヘシ用ヒ難キトキハ腸壁及ヒ腸間膜附着部ニ於テ二條ノ線弥ヲ貫キ之ヲ以テ腸ヲ稍〻牽出スヘシ

(五) ミュゾー氏鉗子ノ大ナル者ヲ以テ腫瘍ヲ拑取シ胃腑ヲ斜ニ剪斷ス第三百五十五圖ヲ見ヨ 但シ小彎ノ左上部ヨリ剪ヲ下シ右下部ニ向ヒ目ニ觸ルヽ所ノ血管ハ一々剪斷スルヤ否ヤ直ニ結紮スヘシ而シテ胃ノ內空ニ通スルニ及テハ直ニ海綿ヲ送入シテ其內容物ヲ吸攝セシメ更ニ他ノ海綿ニ防腐藥ヲ浸シテ胃ノ內面ヲ淸拭スヘシ又大彎ノ部ニ於テハ尙ホ一小部分ヲ存シテ幽門トノ連續ヲ維持スヘシ其廣狹ハ十二指腸ノ周

第三百五十五圖

ビルロートウエルフル氏幽門截除術ノ式

截法ヲ示ス

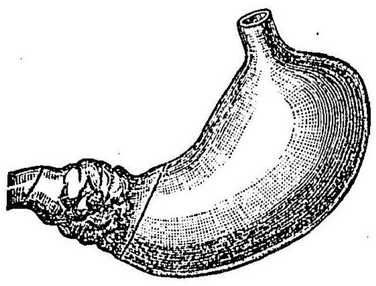

第三百五十六圖

同上

縫合法ヲ示ス

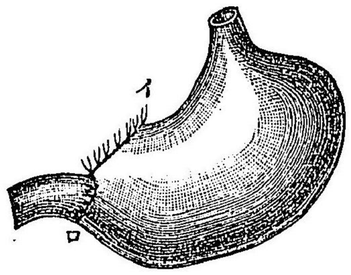

(イ)密閉縫合
(ロ)周囲縫合

圍ニ等シキヲ度トナス

(六) 小彎ニ於ケル胃ノ創緣ハ直チニ「ゼルニー」氏ノ二列縱合法ヲ以テ收閉ス之ヲ密閉縫合 Occlusionsnaht ト云フ(第三百五十六圖(イ)符ヲ見ヨ)此ニ於テ始メテ大彎ヲ剪斷シ了ル

(七) 胃ノ截斷緣ト併行ノ方向ニテ十二指腸ヲ斜ニ剪斷ス此時モ亦少許ツヽ漸次ニ剪截シテ一々血管ヲ結紮シ最下部ニ至ルニ及テハ一小部分ヲ存シテ腸管下端ノ退縮ヲ防クヘシ」

(八) 十二指腸ノ截端ヲ胃ノ創口(豫メ狹小ニナシタル者)ニ縫着ス爰ニハ通例所謂周匝腸縫合法 Circulaerdarmnaht ニ倣ヒ小彎ヨリ始メテ先ツ內部ノ粘膜ヲ縫着シ次テ外部ニ於テハ「レムベルト」氏法ヲ以テ更ニ縫合ス但シ結節縫合ト走行縫合トハ術者ノ撰ニ任スヘシ就中絹絲ヲ以テ乙法ヲ行フ片ハ施術迅速ニシテ創緣密合スルヿヲ得ルノ利アリ(第三百五十六圖(ロ)符ヲ見ヨ)

(九) 更ニ一回縫際ヲ點檢シテ若シ薄弱ナル部アル片ハ結節縫合ヲ加ヘテ之ヲ助ケ防腐的洗拭法ヲ行ヒ壓定巾ヲ除去シ徐カニ腹中ニ送納ス而シテ腹壁ノ創口ハ前條腹壁截開術ノ條下ニ揭クルカ如クスヘシ

術後第三日乃至第四日ニ至ルノ間ハ單ニ灌腸法ノミニ依テ養ヒ爾後ハ漸々流動性食物ニ轉スルヿ腹壁截開術後ニ於ケルカ如クスヘシ

蓋シ十二指腸端ヲ胃ノ大彎ニ偏シテ縫着スル片ハ「ビロート」氏及ヒ「ウェルフレル」氏法之ヲ小彎ニ於テス

ル者(リヂギエル氏法)ニ比スレハ食物ノ下送ニ便ナリ乙法ニ於テハ胃ノ擴張スルコト大ナル片ハ爰ニ盲嚢ヲ生スルノ弊アリ(第三百五十八圖ヲ見ヨ)此ノ如キ盲嚢ヲ生セサラシメンカ爲ニ胃腸ノ兩創緣大小相異ナル片ハ更ニ胃創緣ヲ斜ニ截去セサル可ラス(第三百五十七圖(イ)符ヲ見ヨ)又腸端ヲ胃創ノ中央ニ

第三百五十七圖

リヂギエル氏幽門截除術ノ式

截法ヲ示ス

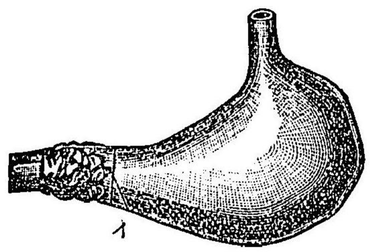

第三百五十八圖

同上

縫合法ヲ示ス

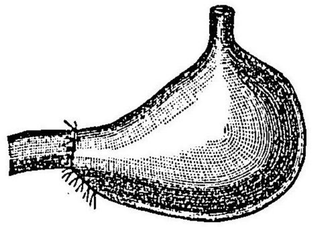

第三百五十九圖

ビルロート氏幽門截除兼造胃腸瘻術ノ式

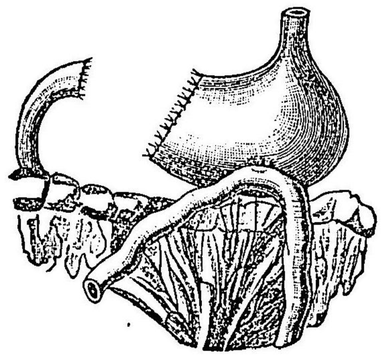

縫着スルノ法ヲ行フ者アレ𪜈毫モ利益アルヲ見ス

新生物巨大ニシテ之ヲ截去スル後創緣ヲ縫合スルニ過度ノ緊張ヲ免ル可ラサル者ニ在テハビルロート氏ハ先ッ胃腸瘻ヲ作爲シ次テ腫瘍ヲ截去シテ胃及ヒ十二指腸ノ創口ヲ縫合シテ全ク閉鎖シタリ第三百五十九圖ヲ見ヨ

其五　造胃腸瘻術 Gastroenterostomie.

此手術ハウェルフレル氏カ創施スル所ニシテ小腸ノ一部ヲ胃壁ニ縫着シテ交通セシムルノ術ナリ不治ノ幽門癌腫、手術後ノ同症再發及ヒ十二指腸狹窄ニ適當ス

(一)　劒尖軟骨ヨリ臍輪ニ至ルノ縱截開ヲ行ヒ腹膜ヲ開キ之ヲ皮創緣ニ縫着ス

(二)　橫行結腸及ヒ腹網膜ヲ指頭ニ掲ケテ上方且ッ右側ニ退カシム此ノ如クスル𣏌ハ腹膜ノ十二指腸空腸靱ヨリ小腸ノ發出スル部ヲ目擊ス而シテ小腸ノ腸間膜ハ左側ニ偏スルニ隨テ益〻長クシテ途ニ四十乃至五十〔センチメートル〕ノ長サヲ有スルニ至ルカ故ニ此部ノ小腸ハ結腸上ヲ超過シテ胃ニ達セシムルヿ容易ナリ第三百六十圖ヲ見ヨ

(三)　腸ヲ取テ腹創外ニ出シ指間ニ扱キ內容物ヲ下送シテ空虛ナラシムルヿ十〔センチメートル〕ニシテ上下ノ二處ヲ挾定シ護謨線、大絹絲或ハリギ腸及ヒ胃ノ截開スヘキ部分ヲノミ腹外ニ留メ他部ハ悉ク腹內ニ還納シ溫キ壓定巾、海綿板或ハ沃度仿謨綿紗ヲ以テ全創處ヲ被覆ス

(四)　腹外ニ在ル小腸ノ腸間膜附着部ト正シク相對スル腸壁ニ三乃至五〔センチメートル〕ノ截開ヲナシ止血法ヲ行ヒ且ッ內面ニハ充分ニ防腐的洗滌ヲ行フ

(五)　介者ヲシテ胃ノ前壁胃底ニ近接スル部或ハ胃底ト幽門トノ中間ヲ把テ擡起セシメ指頭或ハグッセンバウエル氏鉗子若クハブルンス氏鉗子ヲ以テ胃壁ヲ固定シ中間術者ハ鉗子ノ間ヲ云フ犬齒ノ上際大約四〔センチメートル〕ノ處ニ於テ此部ニハ冠狀動脈ハ既ニ分岐シテ細支別トナル三乃至五

第三百六十圖

橫行結腸及腹網膜ヲ上轉シテ十二指腸空腸襞ノ狀ヲ示ス

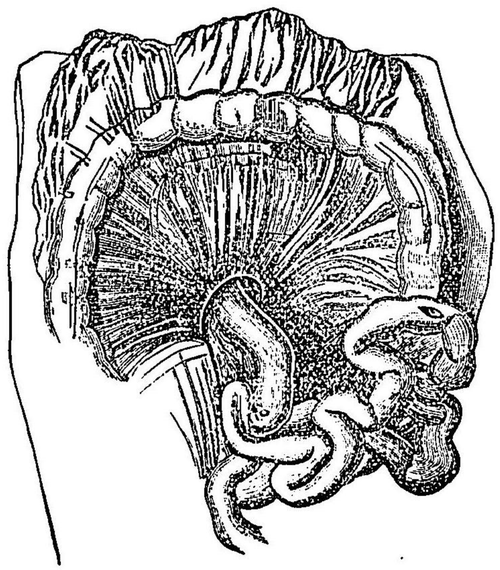

第三百六十一圖

造胃腸瘻術ノ截法

（ウェルレル氏法）

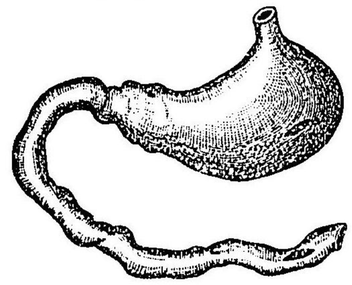

第三百六十二圖

上　同

（ソーチン氏法）冠狀動脈ノ分布ヲ示ス

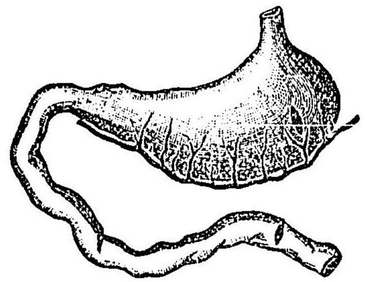

第三百六十三圖

ホンハッケル氏造胃腸瘻術ノ式

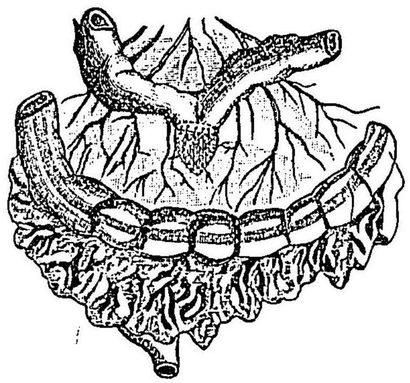

「センチメートル」ノ截開ヲナシ止血法ヲ行ヒ胃中ハ緩性防腐藥ヲ以テ洗滌ス蓋シ胃壁及ヒ小腸壁ノ截開口ハウェルフレル氏ニ倣テ縱行セシムルモ可ナリ第三百六十二圖ヲ見ヨ橫行セシムルモ可ナリ第三百六十一圖ヲ見ヨ

(六)　縫合法ハ先ツ創緣ノ後部ニ於テウェルフレル氏法ニ依テ內粘膜縫合 Innere Schleinhautnaht ヲナシ最後ニレムベルト氏或ハクーシング氏走行正角席匠縫合 Forthaufende rechtwinkliche Matrazennaht ヲ以テ漿液膜ヲ縫合ス

第三百六十四圖

造胃腸瘻術器圖

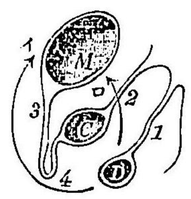

（M）胃（C）結腸（D）小腸（1）腸間膜（2）結腸々間膜（3）胃結腸靱帶（4）腹網膜（イ）ウェルフレル氏法ニ於ケル小腸轉送ノ方向ヲ示ス（ロ）ホンハッケル氏法ニ於ケル方向ヲ示ス

第三百六十五圖

ウェルフレル氏造胃腸瘻術器圖

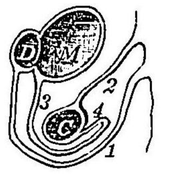

第三百六十六圖

ホンハッケル氏造胃腸瘻術器圖

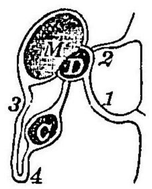

○又左ノ變法ヲ行フモ可ナリホンハッケル氏及ヒクールボアジエ氏ハ小腸ヲ胃ノ後壁ニ縫着スルノ法ヲ賞用セリ是レ小

第三百六十七圖

ウェルフレル氏造胃腸瘻術ノ式

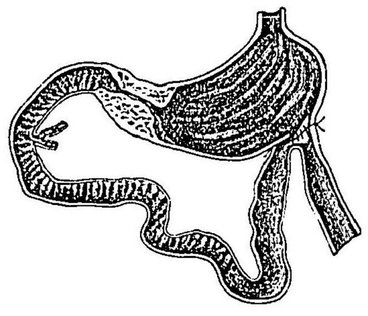

第三百六十八圖

同上別法ヲ示ス

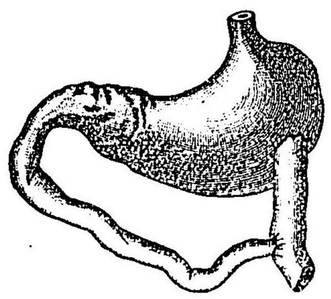

腸ノ横行結腸上ヲ通過セサルカ故ニ誤テ其括約的狹窄ヲ起スノ弊ナキヲ以テナリ此法ヲ行フニハ結腸ヲ腹網膜ト共ニ上方ニ翻轉シ腸間膜中血管ナキ部位ヲ擇ヒ鈍器ヲ以テ一孔ヲ穿チ之ヲ排開シテ胃ノ後壁ニ達シ爰ニ小腸ヲ縫着ス（第三百六十三圖ヲ見ヨ）此ノ如クスルキハ横行結腸及ヒ腹網膜ハ小腸ノ前際ニ在テ依然トシテ正位ヲ保ツ（其他第三百六十四圖乃至第三百六十六圖ヲ參照セヨ）

ウェルフレル氏ハ膵汁ノ胃中ニ注キ又胃中内容物ノ再ヒ小腸上部ニ逆流スルヲ防カンカ爲ニ小腸ノ上片ニ恰モ瓣膜狀ノ者ヲ作爲スルノ法ヲ行ヘリ即チ小腸截開口ノ右半分ハ之ヲ無疵ノ胃壁面ニ縫着シ左半分ヲ胃ノ截開口緣ニ縫合シタリ（第三百六十七圖ヲ見ヨ）又此法ニ基テ左法ヲ行フモ可ナリ先ツ小腸ノ一部ヲ全斷シ其下片ハ之ヲ胃ノ截開口ニ縫着シ上片ノ截端ハ其一部ヲ縫綴シテ狹窄セシメ之ヲ下片ノ側壁ニ縫着スルナリ（第三百六十八圖ヲ見ヨ）

コッヘル氏ハ腸壁ニ瓣狀裝置ヲ作爲スルニ先ツ胃壁ト腸壁ニ截開ヲ行ヒ縫着スルヿ第三百六十九圖及ヒ第三百七十圖ニ示スカ如クセリ此ノ如クスルキハ下片ハ右方ニ上片ハ左方ニ在ルカ故ニ胃及ヒ腸ノ蠕動機ハ共ニ同一ノ方向ニ於テ進行スリュツケ氏モ亦同一ノ考案ヲ以テ小腸中部位ヲ擇ハス唯、其胃壁ニ近接シテ長キ腸間膜ヲ有スル部ニ於テ截開口ヲ作リ之ヲ同上ノ法ニ依テ胃ノ截開口ニ縫着シタリ（第三百七十一圖ヲ見ヨ）而シテ蠕動機ノ方向ヲ檢知スルニハ一分ノ食鹽水ヲ點加スルヲ良トス是レノートナーゲル氏ガ家兎ニ於テ逆蠕動機ヲ檢セシ法ナリ但シ此試法ハ人身ニ於テハ家兎ニ於ケルカ如ク現象明著ナラサルノ憾アリ

○瘢痕性幽門狹窄ニシテ其前面ニ著シキ瘢着ナキ者ハ或ハ胃壁ヲ截開セスシテ指頭ヲ以テ其前壁ニ逼迫シ之ヲ指ト共ニ幽門中ニ押入シ以テ狹窄ヲ擴張スルヲ得ヘシ或ハ幽門ノ上際ニ於テ胃壁ヲ截開シ爰ニ消息子或ハ「ブージー」ヲ送入シテ擴張法ヲ行フモ可ナリ更ニ一層奏効充全ナルハ幽門ノ補形的擴張法ナリ則チ左ノ如シ

〔附〕造幽門術（Pyloroplastik ハハイヂッケ氏及ヒミクリッツ氏カ創案ニ出ツル所ニシテ瘢痕組織ノ全長ニ沿フテ縱割シ更ニ之ヲ横ニ集合シ胃ニ偏スル創端ト腸ニ倚スル創端トヲ相接着

第三百六十九圖

コッヘル氏造胃腸癒術ノ式

截法ヲ示ス

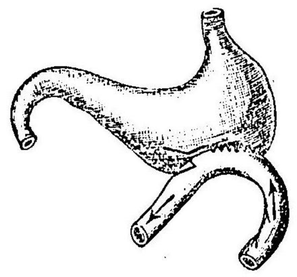

第三百七十圖

同　上

縫合法ヲ示ス

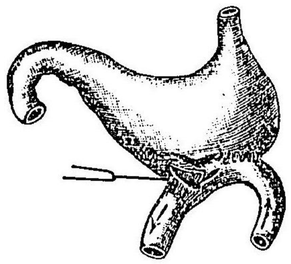

第三百七十一圖

リユッケ氏造胃腸癒術ノ式

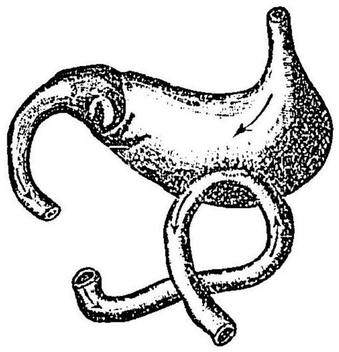

第三百七十二圖

ハイテッケ氏

造幽門術ノ式

截開法ヲ示ス

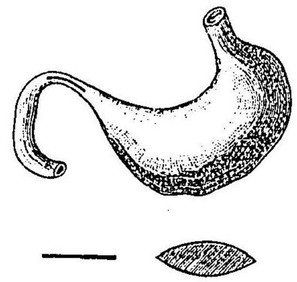

第三百七十三圖

同上

縫合法ヲ示ス

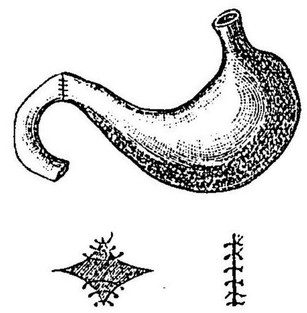

セシメテ縫合スルナリ第三百七十二圖及ヒ第三百七十三圖ヲ見ヨ

其六　腸截開術 Enterotomie.

此手術ハ腸中ノ異物或ハ有莖腫瘍脂肪腫、腺腫、肉腫等ヲ除去スルニ適ス

腸間膜附着ニ對向スル腸壁ニ於テ異物等ノ大小ニ應スル縱截開ヲ行テ之ヲ抽出スルナリ

而シテ有莖腫瘍ニ在テハ先ツ强針ヲ以テ絹絲ヲ腫莖ニ貫キ左右ニ分テ緊ク結紮シテ截去スヘシ但シ腸創ハ後條ニ論載スル所ノ腸縫合法ヲ以テ收閉スルナリ

其七　造腸瘻術 Enterostomie.

此手術ハ腸中ノ一處閉塞スル者ニ於テ其內容物ヲ腹外ニ排泄セシメンカ爲ニ行フ所ニシテ例之腸ノ挿疊、拗捩、癒着、索狀括約、腸墜ノ渾塊復納、潰瘍性瘢痕、腫瘍等ニ因ル急慢二性ノ腸狹窄ニ適當ス（インワギナチヲ、アキセンドレーウング、アインスヌールング、レポンチヲ、アン、マツセ）

截開スヘキ部位ノ異ナルニ隨テ造小腸瘻術 Ileostomie 及ヒ造結腸瘻術 Colostomie ノ二トナス

一時造腸瘻術 Temporäre Enterostomie ト唱フルハ腸狹窄ノ所在及ヒ性質詳ナラスト雖モ腸中ニ風氣及ヒ大便鬱滯シテ腐敗性腸麻痺ヲ起シ煩悶苦惱シ百方救フ可ラサルトキニ施行スルノ法ナリ

腸ヲ截開スルニハ可及的病源ト推測セル部ノ上際ニ近接シテ行フヘシ是レ徒ラニ腸ノ廣部ヲ裸露シテ其榮養機ヲ害セサランカ爲ナリ而シテ狹窄ノ所在ヲ確知シタルトキハ先ツ其部位ニ丁ル腹壁ヲ截開スヘシト雖モ若シ診斷確實ナラサルトキハ結腸ニ達シ易キ部ヲ撰テ截開スヘシ則チ右側腸窩部ニ於テ盲腸ノ存スル處或ハ左側ノ同部ニ於テ下行結腸ノ末端則チS字狀部ノ存スル處ニ於テス之ヲ鼠蹊造結腸瘻術 Colostomia inguinalis ト云フ又腹壁ノ

前面臍ト胸骨トノ中間横行結腸ノ存スル處ニ於テ之ヲ中造結腸瘻術 Colostomia media ト云フ而シテ腹壁ヲ截開スルニ及テ皷脹症ノ甚シキカ爲ニ創口ニ結腸ヲ見スシテ却テ膨脹セル小腸ノ現ハルヽヤ先ツ之ヲ穿刺シ風氣ヲ漏シテ一時ノ危急ヲ救フヘシ

鼠蹊造結腸瘻術ノ法左ノ如シ

(一) 皮截開ハ五乃至六センチメートルニシテプーバルト靭帶外半ノ上際大約一指横徑ノ處ニ於テ之ト併行シテ斜ニ腸骨前上棘ノ部位ニ至ル（第三百七圖ヲ見ヨ）

(二) 外斜腹筋ノ腱膜狀部ヲ截開シ次ニ鈍器ヲ以テ內斜腹筋及ヒ横腹筋ノ纖維ヲ排開シテ腹膜ヲ現ハス

(三) 腹膜ヲ截開シ腸線ヲ用ヒテ之ヲ皮創緣ニ縫着シ線端ハ長クシテ放置ス

(四) 結腸ヲ創外ニ牽出ス蓋シ往々小腸ト混乱シテ存スルアレ𪜈結腸ハ淡色ニシテ處々絞窄シ且ツ筋狀線紋ノ存スルヲ以テ容易ニ辨別スルヲ得ルナリ又其輸入部（上部）ト輸出部（下部）トヲ認知センカ爲ニ指ヲ以テ徐カニ其外壁ニ沿フテ觸察スルヤハ著シキ抗抵部ニ達スルカ或ハ肛門ヨリ水ヲ注入スルヤハ水ノ侵入スルニ隨テ腸管ノ膨脹スル方向ヲ視察シテ之ヲ辨スヘシ

(五) 絹絲ヲ以テ腸ノ漿液膜ヲ腹膜ト共ニ皮創緣ニ密縫ス（但シ漿液膜、筋層及ヒ腹膜ニノミ絲ヲ通スヘシ第三百七十五圖ヲ見ヨ）而シテ縫線端ハ長ク存シテ創園ニ於テ放線狀ニ配列シ置クヘシ又速ニ危急ヲ救ハンヿヲ要スルヤハ次テ直ニ左法ヲ行フヘシ

(六) 刀或ハ烙白金ヲ以テ腸壁ヲ縱割スト雖モ但シ腸ト皮創緣トノ縫際緊密ナラサルカ爲ニ大便浸入スルノ虞アルヤハ豫メ縫際ニ多量ノ撒里矢爾酸華攝林ヲ塗敷スルカ、沃度仿謨末ヲ撒敷スルカ或ハ綿紗ヲ以テ密蓋スルヲ良トス蓋シ此手術ハ患者ノ狀況ニ依テハ二次ニ施行スルヲ最良トス則チ初メ腸ト皮創トヲ縫合スルノ後四日乃至六日ヲ經テ腹膜面充分ニ接着癒合シテ大便浸淫ノ虞ナキニ至リ始メテ腸壁ヲ截開スルナリ

第三百七十四圖

鼠蹊造結腸瘻術腸管縫着ノ式

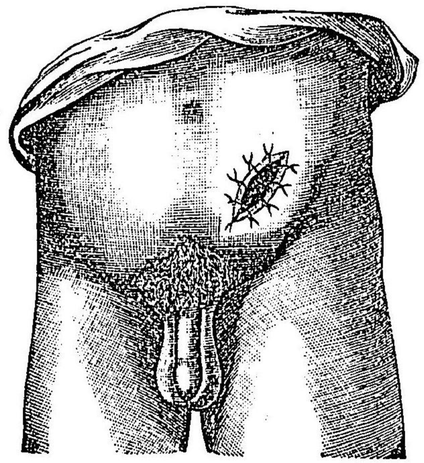

第三百七十五圖

同上

横斷面ヲ示ス



○人造肛門 Anus artificialis.

腸瘻ヲ作リ大便ヲシテ悉ク之ヨリ排泄セシムルヲ人造肛門ト云フ殊ニ肛門ヨリ手術ヲ施シ難キ直腸腫瘍或ハ經久頑固ノ潰瘍ニ起因スル直腸閉鎖ニ於テ此術ヲ行フ

結腸ノ可及的下部ニ於テ截開ス而シテ古法ハ背後腹膜外或ハ腹前腹膜内ニ於テ施行スト雖モ左側鼠蹊部S字彎ニ於テスルヲ最良トス又時トシテ左法ヲ行フコアリ

(一) 腹膜外腰部造結腸瘻術 Colostomia lumbalis extraperitoncalis ハカルリゼン、アムザット氏ノ法ニシテ第十二肋骨下ヨリ縦割シテ腸骨櫛状縁ニ至リ下行結腸ノ腹膜外ニ在ル部ヲ皮創縁ニ縫着シテ截開ス

(二) 腹膜内腰部造結腸瘻術 Colostomia lumbalis intraperitonealis ハフィーヲ氏法ナリ第十一肋骨尖端ヨリ直下ニ截開スルコト十五乃至二十[センチメートル]ニシテ先ツ腹膜ヲ開キ下行結腸ノ前壁ヲ皮創縁ニ縫着シテ截開ス

(三) 諸法中最モ多ク用フル所ニシテ最モ善良ナルハリットル氏ノ創メテ賞用シタル鼠蹊、S字狀部造結腸瘻術 Colostomia inguinalis am S Romanum ナリ[一]ニ之ヲ鼠蹊肛門 Anus inguinalis ト名ク其法左ノ如シ

(四) 此手術ノ方法ハ一時腸截開術ノ條下(一)ヨリ(四)ニ至ルカ如クシテ且ツ左法ヲ行フ

(五) 腸ヲ皮創外ニ牽出シテ其腸間膜附着部ニ至リ鈍器ヲ以テ之ニ穿孔シ沃度仿謨綿紗ニテ纏包シタル杆狀器例之硬護謨製ブージー」、硝子杆或ハ消息子等ヲ貫キテ腸管ヲ創外ニ固定スル[メードル氏法]第三百七十六圖ノ如クス

(六) 直ニ腸管ヲ截開スルニハ腸ノ兩端ヲ皮創緣ニ又貫通シタル杆ノ下ニ於テ腸管ヲ互ニ密縫スル[第三百七十七圖(1)ノ如クス(爰ニモ漿液膜ヲシテミ縫合スヘシ)]但シ二次ノ手術

第三百七十六圖

人造肛門術ノ式

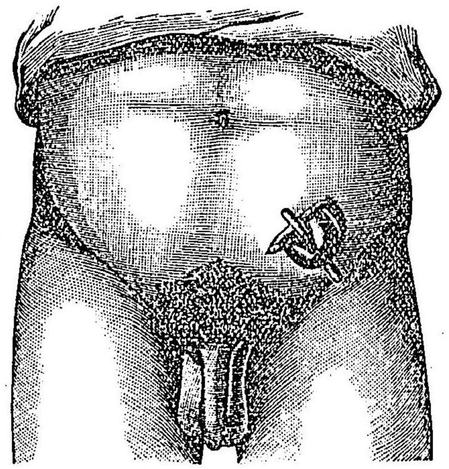

第三百七十七圖

同上

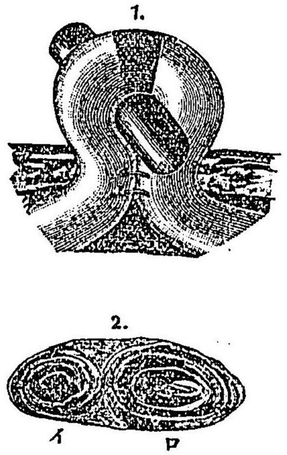

(1.)腸管ヲ脫出セシムル狀

(2.)全斷シタル狀

(イ)腸ノ上片端

(ロ)下片端

ニテ完結セントスルニハ唯腸ノ兩脚ヲ互ニ縫合スルノミニテ沃度仿謨綿紗ヲ以テ全面ヲ被包シ置キ四日乃至六日ヲ經ルニ及テ始メテ腸壁ヲ截開スヘシ

(七) 腸ハ横ニ截開スヘシ殊ニ烙白金ヲ以テスルヲ最良トス則チ初メ先ツ一小孔ヲ開キ次テ漸々擴大スヘシ若シ一頓ニ大孔ヲ開テ急ニ大便ヲ漏洩セシムルトキハ患者乍チ虚脱シテ遂ニ死ニ陷ルノ危害アリ(シヨインボルン氏ノ說ニ據ル)是ヲ以テ初ハ腸管周圍ノ大約三分一ヲ開キ次テ謨管ヲ腸ノ上下兩端ニ挿入シテ充分ニ腸內容物ヲ洗滌シ去ルヘシ而シテ十四日ヲ經ルニ及テ遂ニ腸下ニ貫通シタル横杆ノ下際ニ接シテ腸管ヲ全斷シ去ルヘシ(第三百七十七圖(2)符チ見ヨ)不治ノ直腸病腫(癌)ニ於テ此術ヲ施ストキハ腸ノ下片ヲ充分ニ洗滌シ易カラシメンカ爲ニ下片ハ直ニ之ヲ截斷シテ各別ニ之ヲ皮創緣ニ縫着シ且ツ時宜ニ依テハ腸ノ上下兩片ノ間ニ廣サ一「センチメートル」許ノ皮片ヲ縫着シテ離隔セシムルヲ良トス(ハーン氏及ヒケーニヒ氏法)

蓋シ此法ハマーデルング氏ガ爲セル如ク截端自ラ退縮スルニ及テ其漿液膜面ヲ互ニ縫合シテ全ク閉鎖セシメ之ヲ骨盤中ニ沒入セシムルニ優レリ

蓋シ直腸腫瘍ハ往々其自家ノ重量ニ依テ漸々下墜シ隨テ結腸ノ大片肛門外ニ脫出スルヿアルハ屢實驗スル所ナリ是ヲ以テ直腸上部ニ生スル腫瘍ニシテ其未タ周圍ニ癒着ヲ起サヽル者ニ在テハ尙ホ肛門ヨリ施術スルヿヲ得ヘシ則チ長キ謨管ヲ取リ肛中ニ送テ稍〻下墜スル腸片ヲ結締シ更ニ絲ヲ以テ縫綴シテ之ヲ固定シ次テ大ニ肛門ヲ開張セシメ日々謨管ノ外端ヲ引テ漸次ニ脫肛セシメ遂ニ腫瘍ノ肛門ニ近接シ或ハ脫出スルニ及テ之ヲ截去スルヿ尋常ノ脫肛手術ニ於ケルカ如クスルナリ(ホン、エスマルヒ氏法)

其八　腸縫合術 Enterorrhaphie.

此手術ハ腸創ヲ縫合スルニ行フ所ニシテ二種アリ

(一)　腸壁一部斷裂スル者

方今行ハルヽ所ノ腸縫合術ノ摸範トナスヘキハレムベルト氏漿液膜縫合法ナリ

(一) レムベルト氏漿液膜縫合法 Serosnaht nach Lembert 此法ハ先ツ一側ノ創緣ヲ距ルヿ大約四「ミリメートル」ノ處ニ針ヲ下シ粘膜ト筋層トノ間ヲ經テ創緣ニ接スル處ニ刺出シ他側ニ於テハ全ク之ト反對ノ處置ヲナス此ノ如クスルヿ數回(第三百七十八圖及ヒ第三百八十一圖チ見ヨ)又結節縫合ニ代フルニ走行縫合ヲ以テシテ漿液膜面互ニ相接着ス(第三百七十九圖チ見ヨ)同法ヲ行フヿアリ施術却テ迅速ナルノ利アリ(第三百七十九圖チ見ヨ)

(二) ゼルニー氏二列縫合法 Doppelreihige Naht nach Czerny ハ前法ヲ改正シ、タル者ニシテ一ニ

第三百七十八圖

レムベルト氏腸縫合ノ式

結節縫合法ヲ示ス

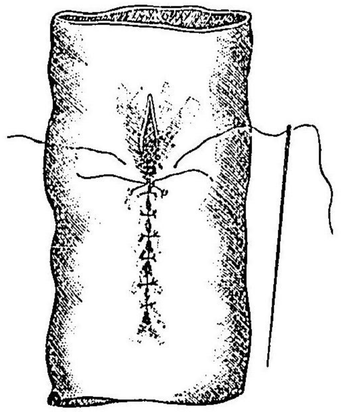

第三百七十九圖

同上

走行縫合法ヲ示ス

第三百八十圖

クーシングス氏縫合法ノ式

席匠縫合ヲ示ス

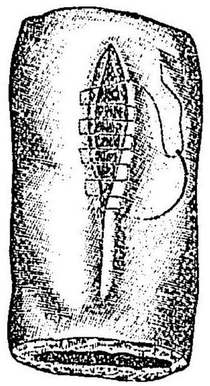

第三百八十一圖

レムベルト氏腸縫合法ノ略圖

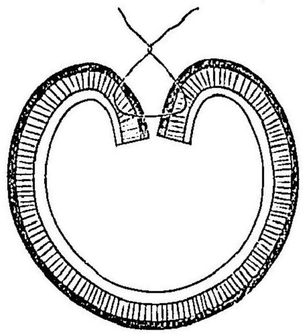

第三百八十二圖

ゼルニー氏腸縫合法ノ略圖

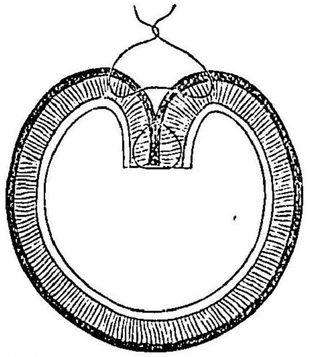

之ヲ重層縫合法 Etagennaht ト云フ則チ第一列ハ創緣ニ於テ漿液膜ト筋層トヲ一齊ニ縫接シ次テ第二列ハレムベルト氏法ニ隨テ施行ス而シテ此法モ亦結節法及ヒ走行法ノ二種ヲ應用ス（第三百八十二圖チ見ヨ）

(三) クーシング氏正角縫合法 Rechtwinklige Naht nach Cushing ハ一ニ埋沒席匠縫合法 Versenkte Matrazen-Naht ト云フ先ツ一旦レムベルト氏結節縫合ヲ行ヒ次テ創緣ヲ距ルヿ三乃至四ミリメートルノ處ニ針ヲ下シ創緣ト併行ニ筋層下ヲ通過スルヿ大約三ミリメートルニシテ刺出シ更ニ他側ニ於テ同法ヲ行ヒ數回反覆シテ後チ絲端ヲ牽引スルキハ一直線ノ縫際ヲナス（第三百八十二圖チ見ヨ）又時宜ニ依テハ其上ニ更ニ一列ノレムベルト氏縫合ヲ加フルヲ要スルヿアリ

(二) 腸管全斷スル者

全斷セル腸ノ兩端ヲ縫接スルニハ先ツ其腸間膜ノ附着スル部ヨリ始ムヘシ則チ腸管內ヨリウェルフレル氏內面腸縫合法（第三百八十三圖及ヒ第三百八十四圖チ見ヨ）ヲ以テ腸壁ノ全層ニ結節縫合ヲ行テ殆ト全周圍ノ半ニ至リ他ノ半部ハゼルニー氏法ヲ以テ外面ヨリ縫合シ更ニ全周圍ノ外面

第三百八十三圖

ウェルレルレ氏內面腸縫合法ノ式

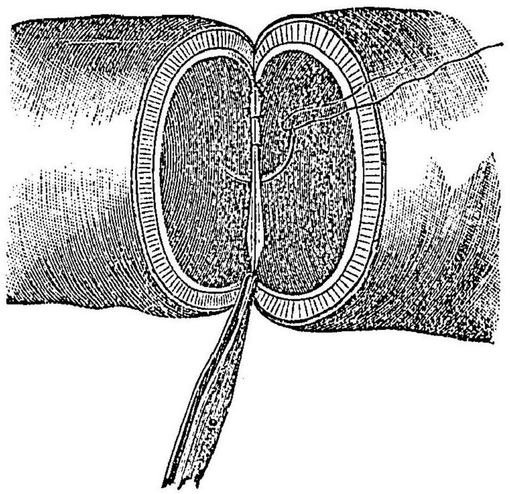

第三百八十四圖

同上略圖

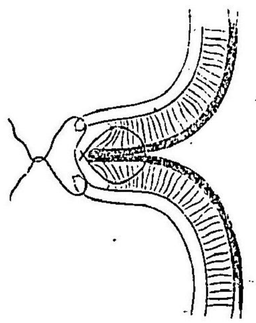

ニレムベルト氏走行縫合ヲ加フヘシ而シテ縫合ノ將ニ結了セントスルニ臨テ灌水桶ヲ用ヒテ緩性防腐藥水ヲ腸中ニ滿注シ强大ノ內壓ヲ起サシメ以テ縫際ノ强弱及ヒ疎密ヲ試驗スルヲ良トス若シ稍、薄弱緩疎ナル部アルヲ發見スルキハ更ニレムベルト氏結節縫合ヲ加ヘテ其力ヲ助クヘシ

此手術ヲシテ更ニ容易ニ且ツ確實ナラシメンカ爲ニ中古ニ於テ筒狀ノ物品ヲ腸內ニ挿入シテ縫合シ治後ニ至テ大便ト共ニ下泄セシムルノ法ヲ企テタリ則チ所謂四大家ハ獸ノ氣管ヲ乾燥シタル者ヲ用ヒヨーベルト氏ハ金屬環、アムザット氏ハ木環ヲ用ヒタリ更ニノイベル氏ハ土分ヲ脫却シタル骨管（第三百八十五圖ヲ見ヨ）ヲ用ヒテ頗ル良効ヲ收メタリ而シテ此法ヲ行フニハ先ツウェルフレル氏法ヲ以テ腸ノ後壁ヲ縫接シヨリレムベルト氏法ヲ以テ縫合シ且ツ此縫際ヲシテ管上ニ固止セシメンガ爲ニ腸間膜附着ノ部ニ太キ腸線ヲ通シ腸外ヲ一周シテ骨管ノ橫溝上ニ緩ク結約シ更ニ一回レムベルト氏法ヲ以テ此腸線外ヲ縫合ス（第三百八十六圖ヲ見ヨ）

第三百八十五圖

骨管

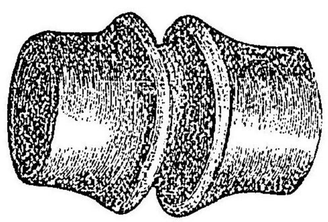

第三百八十六圖

ノイベルト氏腸縫合ノ式

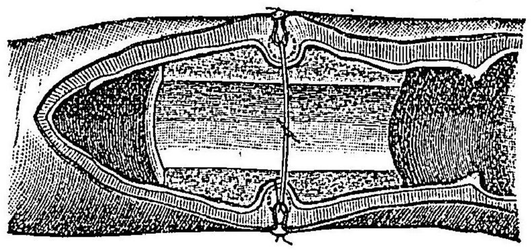

○ヨーベルト氏法 Methode von Jobert ハ方今ニ至ルモ稀ニハ之ヲ行フヿアリ其法先ツ腸下片ノ創縁大約半「センチメートル」ヲ内翻シ上片ノ創縁ヲ下片中ニ挿入シ漿液膜面ヲシテ互ニ接着セシメテ細小ナル結節縫合法ヲ施スナリ但シ豫メ上下片ノ腸間膜ノ一部ヲ剔剝シテ挿入及ヒ翻轉ヲ妨クルヿナカラシムルヲ要ス之ヲ挿入縫合法 Invaginationsmethode ト云フ（第三百八十七圖及ヒ第三百八十八圖ヲ見ヨ）

○腸縫合ヲ行フニハ頗ル細キ圓針ヲ用フ而シテ直針アリ或ハ末端微曲スル者アリ（マーデルンゲル氏所用第三百七十九圖ヲ見ヨ）半月形ノ者アリ（ハーゲドールン氏所用第三百八十圖ヲ見ヨ）又縫合法ハ細絹絲ニテ走行法ヲ以テ頗ル迅速ニシテ

第三百八十七圖

ヨーベルト氏腸縫合ノ式

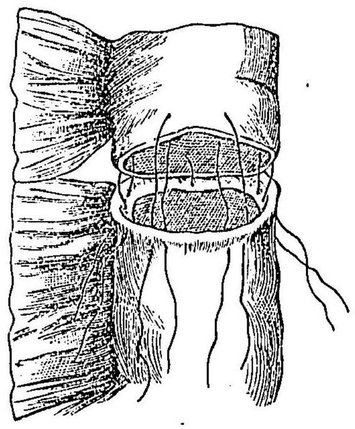

第三百八十八圖

上　同



最モ妙ナリトス（ゼルニー氏法）然レ𪜈腸線ヲ以テ結節縫合ヲナスヲ確實ニシテ有効ナリトス

○腸管穿透創ノ有無及ヒ所在ヲ確知スルニ（ルニセン氏ハ護謨球ヲ以テ水素瓦斯ヲ直腸中ニ吹入スルノ法ヲ賞用セリ蓋シ此瓦斯ハ容易ク腸盲瓣ヲ通過シテ上部ニ達シ苟クモ腸管ニ穿孔アル片ハ悉ク漏洩シテ腹内及ヒ皮創外ニ散逸ス此ニ於テ試ニ火ヲ點スレハ乍チ爆發焚燃スルヲ以テ明ニ之ヲ證スルヿヲ得ルナリ又此瓦斯ハ腸中ノ上部ノミナラス遠ク胃中ニ達シ或ハ口ヨリ漏洩スルニ至ル者ナリ

其九　腸截除術 Resection des Darms.

此手術ノ適症左ノ如シ

（イ）創縁挫滅シ或ハ壞裂セル腸創

（ロ）腸紛結腸間膜剝離及ヒ壞疽性腸墜ニ因ル腸壞疽

（ハ）潰瘍性瘢痕或ハ惡性腫瘍ニ因ル腸狹窄

（ニ）惡性腫瘍ノ癒着甚シキ者

（ホ）僞肛門

手術ノ法左ノ如シ

(一) 腹壁ヲ截開シテ腸ノ一部ヲ出シ指間ニ撮ミ內容物ヲ上下ニ移送メ空虛トナシ可及的溫メタル消毒綿紗塊ヲ以テ被包ス但シ腹創過大ナルトキハ內臟ノ冷却及ヒ病毒傳染ヲ防カンカ爲ニ先ツ創口ノ一部ヲ縫合シテ狹小ナラシムルヲ要ス(マーデルン氏ノ說)

(二) 腸內容物ノ逆出ヲ防カンカ爲ニ施術部ノ上下ニ於テ腸管ヲ壓閉固定スヘシ則チ介者ヲシテ撮取セシメ(時宜ニ依テハ更ニ指頭ニ護謨環ヲ箍シテ其力ヲ助クヘシ)或ハ太キ絹絲若クハ沃度仿謨軟絲ヲ腸間膜ニ貫キテ輕ク結紮シ或ハリヂギエル氏、ハイ子ッケ氏及ヒリュツケ氏等ノ挾腸子ヲ以テ挾定スル而シテ固定スルニハ截除スヘキ境界ヲ距ル「二乃至三センチメートル」ノ健全部ニ於テスベシ

(三) 腸間膜ヲ剝離スルニハ截去スヘキ腸ノ長サニ應シテ三角形ノ一片ヲ截去スル「第三百八十九圖ノ如クシ截傷セル血管ハ一々之ヲ結紮シ次テ創緣ヲ縫合ス但シ腸間膜ノ厚薄及ヒ脂肪ノ多少ニ隨テ絲ヲ全層ニ貫テ縫合スルカ或ハ兩面ヲ各別ニ合シ腸線ヲ用ヒテ走行縫合法ヲ行フヘシ或ハ腸間膜健全ナルトキハ其腸管ニ接スル處ニ於テ著明ナル血管ニハ悉ク括約止血法ヲ施シ次テ橫ニ截破シ(コッヘル氏法)腸片ノ截除術了ルニ及テ過剩ノ腸間膜ハ縱ニ重折シテ互ニ縫綴スヘシ(第三百八十九圖及ヒ第三百九十圖テ見ヨ)

以上ノ二法ハ共ニ注意シテ腸間膜ヲ剝離スル「徒ラニ過廣ナラサルヲ要ス必ス截去スヘキ腸管ノ長サニ匹敵シ上下ノ腸端ヲ縫合スル方テ腸間膜牽引裂損スル「ナキヲ度トナス

(四) 挾腸子ヲ距ル「二センチメートル」ノ處ニ於テ上下各一剪ニ全斷シ去リ直ニ上下片ノ內部ニ防腐藥水ヲ注入シテ洗滌スルカ或ハ海綿ヲ以テ淸拭スル而シテ上下ノ口徑相同シカラサルトキハ其小ナル者ヲ斜ニ剪截シテ橢圓形トナシ以テ大小ヲ適合セシムヘシ

(五) 此ニ於テ周匝縫合法ヲ以テ截端ヲ密合セシメ內ニ納メテ腹創ヲ縫合スヘシ

術後數日間ハ阿片劑ヲ與ヘテ安靜ニ保護シ特リ瀉腸法ヲ以テ榮養ヲ營ミ第三日ニ至テ始メテ流動性食物ヲ與ヘ漸徐ニ固形食物ニ移ルヘシ

○腫瘍ノ癒着甚シキカ爲ニ上法ヲ行ヒ難キトキハ先ツ其上下部ノ交通ヲ作爲シ後始メテ患部ヲ除去スヘシ之ヲ腸管吻合術 Enteroanastomosis ト云フ既ニ造胃瘻術

第三百八十九圖

コッヘル氏腸間膜剝離分法ノ式

(イ)楔狀截去法ヲ示ス

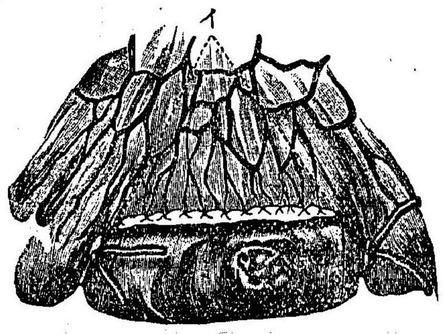

第三百九十圖

同上

縫合及ヒ縮褶ノ狀ヲ示ス



ノ條下ニ述ヘタルカ如キ法ヲ用ヒ或ハセンチ氏ノ法ヲ以テスヘシ蓋シ此法ハ頗ル簡易ニシテ迅速ニ施行スルヿヲ得ヘシ則チ腸管上下ノ二處ニ縦截開ヲナシ石灰分ヲ脱却シタル骨ニテ作レル楕圓形ニシテ中央ニ同形ノ窓孔ヲ有スル小板二枚ヲ取リ其四處ニ防腐性絹絲ヲ附着シテ（第三百九十一圖(甲)符チ見ヨ）各一板ヲ截開口ニ送入シ其兩側ノ糸端ニ附スル細針ヲ腸壁筋層ノ内面ヨリ漿液膜面ニ刺出シ上下ノ二絲ハ創口ヨリ出シテ各上下ノ四絲ヲ互ニ緊結シテ腸壁ヲ二板ト共ニ相接着セシム此ノ如クスルキハ漿液膜面互ニ密接シ内容物ハ骨板ノ窓孔ヲ通過シテ腸ノ下片ニ移ル（第三百九十一圖(乙)(丙)符チ見ヨ）但シ此骨板ハ腸壁相癒合スルニ及テハ自ラ消化シテ大便ニ和シテ下泄シ去ルナリ

第三百九十一圖

センチ氏腸管吻合術ノ式

(甲)骨板　(乙)骨板送入ノ狀　(丙)縫合ノ狀

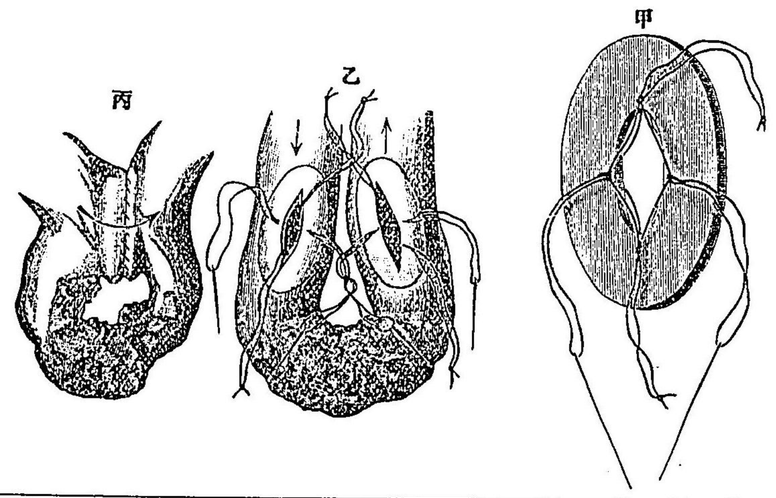

此手術ハ意外ニ小時間ニシテ結了スルヲ得ル者ナリ但シ漿液膜面ノ癒着ヲシテ益〻確實ナラシメント欲セハ更ニ腸ノ外圍ニ於テレムベルト氏縫合法ヲ行フヘシ（第三百九十一圖(丙)符チ見ヨ）

此骨板ハ常ニ準備センヿヲ要スト雖モ其缺如スルキハ腸線及ヒ護謨管ヲ以テ假造スルヿヲ得ルナリ則チ一束ノ腸線ニ長サ大約二「センチメートル」ノ護謨管數個ヲ串キ兩端ヲ結締シテ環トナシ用フ（プロカツ氏法）

○蟲樣垂截除術 Resection des Wormfortsatzes ハ盲腸外膿腫ニ於テ蟲樣垂膿潰穿透スル者ニ施行シ以テ危險ノ汎發腹膜炎ヲ豫防スルニ最モ良ナリ

此手術ヲ行フニハ或ハ腸骨動脈結紮法ニ於ケルカ如ク皮膚ヲ截開スルカ或ハ直腹筋ノ外緣ニ沿フテ縦割スルヿ十乃至十二「センチメートル」ナルキハ（ゲルステル氏法）蟲樣垂ハ腸骨前上棘ノ内方大約五「センチメートル」ノ處ニ在リ（モルトン氏說）乃チ膿室ヲ截開シテ其内部ヲ洗滌シ後蟲樣垂ヲ捜索シ（往〻瘢痕性索條ヲ以テ圍擁スルヿアリ）創外ニ出シテ可及的其根底ニ接シ結紮シテ剪斷スヘシ而シテ其截斷面ニハ充分ニ防腐法ヲ施シ且ツレムベルト氏腸縫合法ニ倣テ創緣ヲ内翻シ漿液膜面ヲ相接着セシメテ縫合スヘシ又盲腸ニ穿孔スル者ニ在テハ爰ニモレムベルト氏縫合法ヲ施シ或ハ側壁結紮法（第三百二十五圖ヲ參照セヨ）ヲ行フヘシ

其十　僞肛門 Anus praeternaturalis.

僞肛門トハ腹壁ニ生スル腸瘻ニシテ大便悉ク之ヨリ排泄スル者ヲ云フ所謂糞膿腫ノ破潰（コートアブセス）ニ因テ自然ニ生スル者アリ或ハ腸壓症ニ於テ壞疽ニ陷リタル部分ヲ截去シテ故ラニ作爲スル者アリ共ニ手術ヲ行テ閉鎖セサル可ラス

經久ノ僞肛門ニ在テハ輸入腸管（上片）ト輸出腸管（下片）ト互ニ銳角ヲナシテ相對スルカ故ニ自ラ其腸間膜ニ偏スル部ノ外面ニハ結締織性癒着ヲ起シ腸内ニ障膜樣ノ突起ヲ生シ以テ大便ノ輸出腸中ニ下行スルヲ妨クノ之ヲ距狀突起（Sporn）ト名ク是ヲ以テ此症ニ於ケル手術ノ要旨ハ先ツ此突起ヲ除去シ大便自在ニ下行シテ自然ノ肛門ヨリ排泄スルヲ得セシムルニ在リ

第三百九十二圖

デュピュイトラン、ブラジウス氏挾腸子

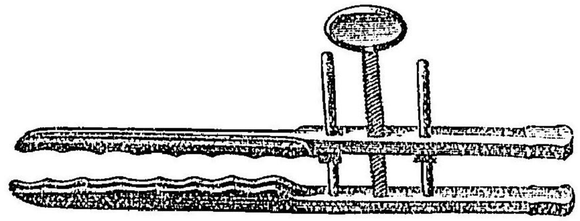

第三百九十三圖

僞肛門

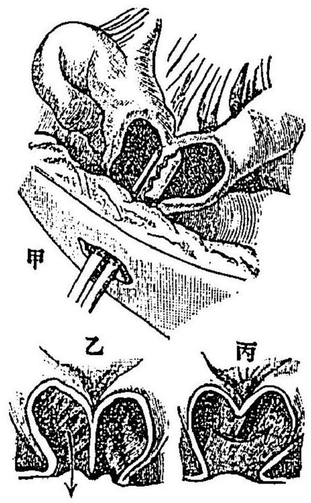

甲　挾腸子ヲ送入スル狀
乙　距狀突起ノ形狀
丙　手術後ノ狀

此目的ニ於テ古人ハ必ス腸剪又挾腸子（Darmscheere, Darmklemme）ト名クル器械ヲ用ヒタリ是デュピュイトラン氏ノ創案ニシテ後ブラジウス氏及ヒコルリン氏之ヲ改良シ（第三百九十二圖ヲ見ヨ）距狀突起ヲ起サシメ除去スルノ具ナリ而シテ之ヲ用フルニハ先ツ鉤狀鉗子ヲ以テ距狀突起ヲ揭起シ挾腸子ノ兩脚ヲ排キ指頭ヲ以テ介助シテ之ヲ上下ノ腸管中ニ送入シテ距狀突起ヲ挾定スルヿ一半乃至二センチメートル」ニ及ヒ更ニ檢査シテ腸管健全部ノ挾子間ニ嵌入スルヿナキヲ確知シ始メテ螺子ヲ回轉シテ徐々ニ固挾シ患者ヲシテ著シキ疼痛ヲ覺ヘシメサルヲ度トナシ（第三百九十三圖（甲）符ヲ見ヨ）爾後少許ッヽ螺子ヲ回轉シテ緊拑セシメ三日乃至八日ニシテ距狀突起斷裂シテ挾子ノ自ラ脫落スルニ至ル此ノ如クスルヿハ距狀突起ニハ細小ナル裂痕ヲ生スレ𪜈尙ホ未タ充全ナラサルカ故ニ更ニ其近傍ニ於テ同法ヲ反覆スヘシ但シ此法ヲ行フ間ハ常ニ阿片劑ヲ投シ且ッ可及的刺戟性ノ食物ヲ禁スヘシ

此ノ如クシテ障礙ヲ除去スルヿハ腹壁ノ瘻口ハ收閉シテ自ラ治ニ就クヿアリト雖𪜈亦通例烙鐵ヲ以テ口緣ヲ燒灼シテ結痕ヲ促スヘシ又或ハ補形手術ヲ行フヿハ更ニ一層速治ヲ

得ルナリ

輓近ハ防腐的手術ヲ以テ腹壁ヲ截開シ癒着セル腸ノ一片ヲ截去スルノ法ヲ行ヘリ治癒極メテ迅速ニシテ頗ル妙ナリ其法左ノ如シ

(一) 先ツ腹壁ノ瘻口ヲ腸ノ上下片ト共ニ尖楕圓形ニ截開シ截痕ト瘻口トノ間ニ於ケル皮膚ヲ下層ノ筋膜ヨリ剔剝シテ瘻口緣ニ至リ上方ニ揭ケテ皮緣ヲ集合シ爰ニ走行縫合法ヲ施シテ密閉シ以テ一點ノ腸內物ヲモ洩サヽルニ至ル

(二) 此ニ於テ腹腔內ニ於テ腸ノ外面癒着スル部ヲ剔離シ豫メ縫合シテ縮小セシメタル腹創外ニ牽出ス

(三) 前條腸截除術ニ於テ述ヘシ如ク腸管ノ上下部ヲ挾定シ適宜ニ截斷シ腸間膜モ亦之ニ應シテ截去スルカ或ハ剔離シ次テ上下ノ兩端ヲ合シテ周匝縫合法ヲ行フベシ

又左法ヲ以テスルトキハ施術頗ル容易ナリ則チトレンデレンブルグ氏ノ骨盤高擧位 Bekenhochlage ヲナサシムルトキハ腸管ノ動搖スヘキ部分ハ悉ク皆橫隔膜ニ向テ轉移シ特リ癒着部ノミ腹創中ニ固止スルヲ以テ頗ル妙ナリ

第二十一章　腸墜手術 Operation bei Hernien.

其一　腸墜帶用法 Bruchbänder.

腸墜ハ必ス適當ノ腸墜帶ヲ撰テ常ニ壓定セサレハ漸ク增進シテ遂ニ箝頓ノ危害ヲ招クニ至ル如之幼兒ニ在テハ常ニ良器ヲ帶フルヲ之カ爲ニ自ラ治ヲ得ルヿ尠シトセス

腸墜帶ノ本部ハ壓枕ニシテ骨盤ヲ周匝スル所ノ撥條ノ末端ニ附着シ所謂腸墜門ヲ壓住シテ腸管ノ脫墜スルヲ防ク者ナリ

獨逸式腸墜帶（第三百九十四圖ヲ見ヨ）ニ於テハ壓枕ハ鈍角ノ位置ヲ以テ病側ヲ周匝スル所ノ撥條ニ固着シテ動搖セス且ツ別ニ股帶ヲ附シテ壓枕ノ位置ヲ固止シテ猥リニ脫轉スルノ虞ナカラシム（第三百九十五圖及ヒ第三百九十六圖ヲ見ヨ）

英式腸墜帶（サロモン氏創製ニ係ル）ニ於テハ壓枕ト撥條トノ接際ニ球狀關節ヲ設ケテ運轉ス且ツ此撥條ノ後端ニ更ニ一個ノ壓枕ヲ附シ薦骨上ニ固定シテ健康側ヲ周ル但シ此帶ニ於テハ股帶ヲ要セサルヿ之アリ（第三百九十七圖及ヒ第三百九十八圖ヲ見ヨ）

臍輪腸墜帶ハ腹ノ全圍ヲ周匝スル彈力帶ヲ以テ壓枕ヲ腸墜門

第三百九十四圖

獨逸式腸墜帶

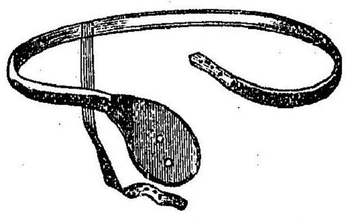

ニ固定シ（第三百九十九圖ヲ見ヨ）且ツ肩帶及ヒ股帶ヲ以テ其位置ヲ保持ス但シ幼兒ニ在テハ絆創膏條或ハ護謨卷軸帶ヲ以テ小キ壓枕ヲ固定シテ深ク腸竪門中ニ壓入シ置クヲ以テハ能ク治ニ就カシムヘシ

總テ腸竪帶ハ必ス醫士ノ指定ニ依テ工人ニ製作セシムヘシ否サレハ此帶ヲシテ適合セシムルヿ極メテ難シ腸竪帶ノ固定セサル者或ハ其壓迫ノ方向、強弱適當ナラサル者ハ雷ニ効ナキノミナラス寧ロ害アリ而シテ腸竪帶ノ適合シテ能ク腸ノ脫竪スルヲ防キ得ルヤ否ヤ

第三百九十七圖

英吉利式腸竪帶

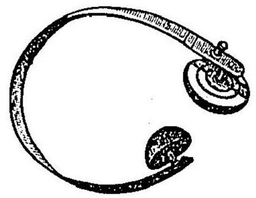

第三百九十八圖

同上裝用ノ狀

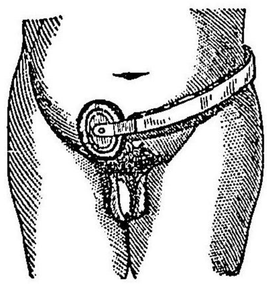

第三百九十九圖

臍輪腸竪帶

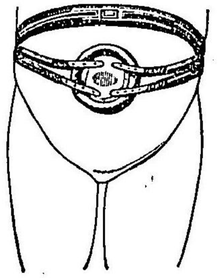

第三百九十五圖

獨逸式腸竪帶ヲ裝用スル狀

鼠蹊腸竪

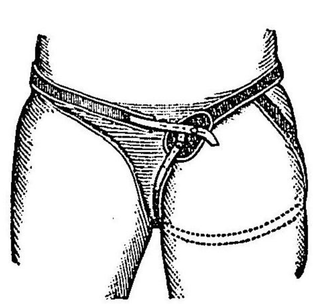

第三百九十六圖

同上

股輪腸竪

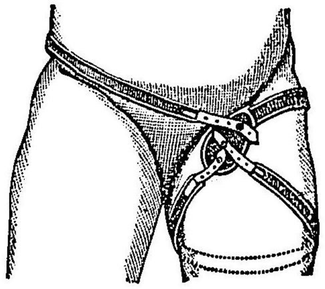

腸竪帶用法

第四百圖

鼠蹊部內景

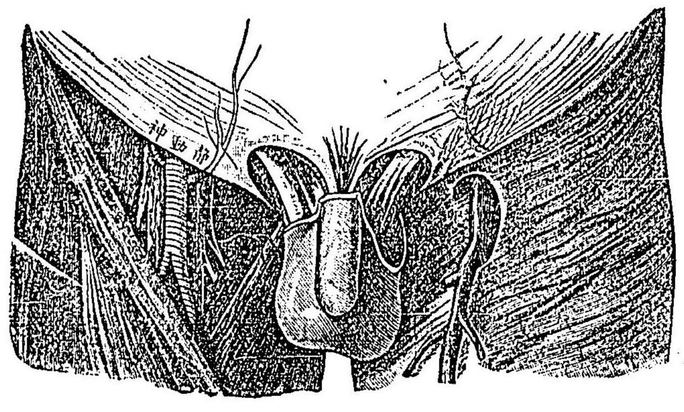

（左半）ハ股動脈ヨリ上腹動脈分岐スル狀及ヒ外鼠竪輪ヨリ精系發出スル狀ヲ示ス

（右半）ハ股室筋膜及ヒ卵圓窩ニ於テ「サヘナ」靜脈ノ股靜脈ニ入ル狀ヲ示ス

第四百一圖

同上腹壁內面

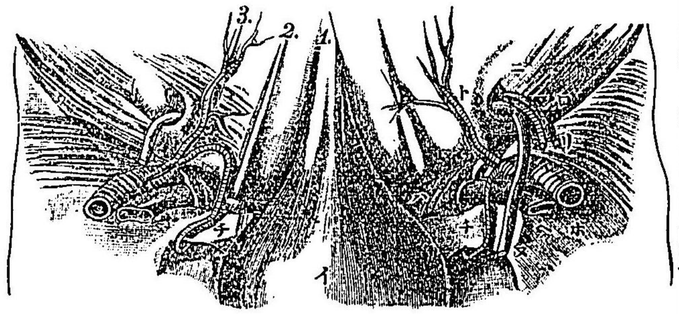

（イ）膀胱（ロ）プーパルト靱帶（ハ）ギムベルナット靱帶（ニ）內鼠蹊輪（ホ）（ヘ）股動靜脈（ト）上腹動脈（チ）臍孔、但シ左側ノ者ハ異常ニシテ上腹動脈ヨリ發ス（リ）精系血管（ヌ）輸精管（1.）中膀胱臍輪襞（2.）膀胱臍輪襞（3.）上腹動脈襞（1.）（2.）ノ間ハ內鼠蹊窩（2.）（3.）ノ間ハ中鼠蹊窩（3.）以外ハ外鼠蹊窩ナリ

ヲ檢スルニハ患者ヲシテ蹲踞シ深息シテ腹壓ヲ增進セシムルカ、兩脚ヲ大ニ排開スルカ或ハ階段ヲ昇ラシムル等ヲ良トス

○箝頓腸墜ニ在テハ必ス先ツ無血法ヲ以テ腸管ノ送納ヲ試ムヘシ之ヲ還納法Taxisト云フ其法左ノ如シ患者ヲ骨盤高擧位ニ在ラシメ兩脚ヲ收合シテ胯關節ヲ微曲シ以テ腹壁ヲ弛縱セシメ術者ハ指頭及ヒ手掌ヲ以テ極メテ緩徐シ且ツ輕ク腸墜內容物ヲ押壓シテ腸墜門中ニ入ラシムヘシ然ルモ尙ホ還納スルコト能ハサルトキハ腸墜ノ全體ヲ取テ左右前後ニ牽引動搖シ或ハ殊ニ腸墜門ニ向テ腸墜頸ヲ壓縮スヘキ手技ニテ按摩揉捏スルトキハ遂ニ効ヲ奏スルニ至ル

此煩勞ナル手術ヲ行フニ麻醉法ヲ以テ腹筋ヲ弛緩セシメ且ツ患者ノ知覺ヲ奪却スルトキハ大ニ良効アリ

大且ツ經久ノ鼠蹊腸墜ニ於テハ彈力性卷軸帶ヲ以テ

第四百二圖

鼠蹊下截斷面

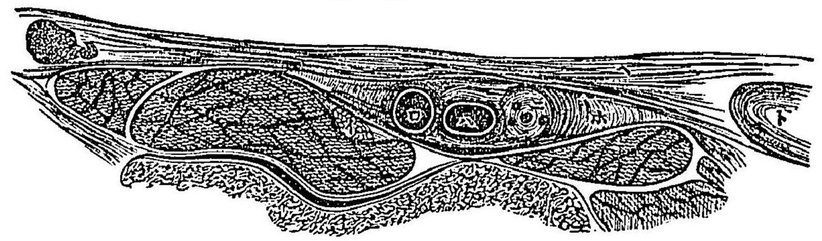

(イ)股骨神經
(ロ)股動脈
(ハ)股靜脈
(ニ)股輪精系ヲ通シ又股輪腸墜ヲ發スル處
(ホ)ギムベルナツト靱帶
(ヘ)プーパルト靱帶
(ト)耻骨結節

其全體ヲ纏絡シ更ニ氷嚢卷法ヲ施ストキハ大ニ還納術ヲシテ容易ナラシム

以上諸法ハ極メテ輕々緩徐ニ施行シテ倦マス怠ラサルヲ以テ要旨トナス決メ多力ヲ用フ可ラス然レトモ此術ヲ以テ徒ラニ長時間ヲ費スモ亦取ラサル所ナリ十五分時乃至三十分時間ヲ超ユヘカラス何トナレハ腸墜截開術ハ奏効確實ニシテ長時ニ亘レル粗暴ノ還納術動モスレハ腸管裂傷、渾塊復納等ヲ致スノ危險アリニ比スレハ寧ロ安全ナルヲ以テナリ是ヲ以テ諸法効ナキトキハ斷然左ノ手術ヲ行フヘシ其他腸墜ヲ發スルノ狀ヲ審ニセント欲セハ宜ク第四百圖乃至第四百二圖ヲ參照スヘシ

其二　腸墜截開術 Herniotomie.

(一)腫瘍上ノ皮膚ヲ撮摘シテ橫襞ヲ生セシメ腸墜門ノ部位ヲ超ヘテ腫瘍ノ長軸ニ沿ヒ縱截開ヲ行フ但シ截口ハ小ニ失ス可ラス第四百三圖ヲ見ヨ

(二)腸墜嚢ヲ裸呈シテ之ヲ截開スヘシ則チ二個ノ鑷子ニテ腸墜門ノ部位ニ於ケル結締織ヲ漸徐ニ排開シ且ツ揭起シテ淺ク截破シ嚢ノ外面ニ至リ此間動脈ニ逢着スル毎ニ一々法ニ隨テ結紮スヘシ

鑷子ヲ以テ結締織ヲ攝取スルモ之ヲ揭起スルコト能ハサルニ至レハ既ニ腸墜嚢ニ達シタルノ徵ナリ此ニ於テ溝消息子ヲ結締織ノ截口中ニ送入シ皮創ノ上下端ニ向テ嚢上ノ組織

ヲ一齊ニ截開シテ囊ノ全面ヲ裸出セシムヘシ

腸墜囊ハ表面平滑ニシテ處々ニ脂肪ヲ散點シ（所謂漿液膜脂肪是ナリ）所含ノ水液稍〻透視スヘキノ狀アルヲ以テ徴知ス然レトモ腸墜囊ナルカ又腸管ナルカノ疑決シ難キトキハ指ヲ以テ一處ヲ撮テ鍼孃ヲ生セシメ指間ニ於テ其內面ヲ相摩擦シ試ムヘシ菲薄ナル膜狀ノ感覺アル者ハ必ス腸墜囊ナリ又稍〻厚キカ如クシテ之ヲ撮ムモ鍼孃ヲナサヽルモノハ浮腫狀ヲナセル腸壁ナリ又腸墜囊ト其內容物ト相癒着シテ撮摘スルモ鍼孃ヲナシ難キ片ハ更ニ他處ニ於テ同法ヲ行フヘシ必ス疑ヲ決スルヿヲ得ヘシ此ニ於テ二個ノ鍼子ニテ囊ノ一處ヲ揭起シ刀或ハ剪ヲ以テ小孔ヲ開クキハ水液隨テ噴射ス次テ直ニ溝消息子ヲ送入シ囊ノ全部ヲ截開シテ內容物ノ全體ヲ裸呈セシムヘシ

第四百三圖

腸墜截開術皮截開ノ式

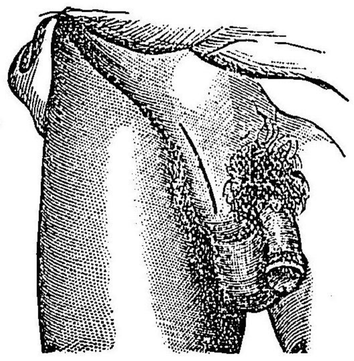

(三) 指頭ヲ腸墜門中ニ送入メ箝頓ノ部位ヲ探リ且ツ指ヲ內容物ノ周圍ニ回ラシテ癒着ノ有無ヲ檢シ若シ癒着部アルヲ發見スルキハ直ニ指頭若クハ他ノ鈍器ヲ用ヒテ徐カニ剝離スヘシ但シ堅牢ニシテ然ルヿ能ハサルキハ刀ヲ以テ截開シテ囊ノ一片ヲ腸壁ニ止メテ分

離スヘシ

(四) 箝頓部放解ハ此手術ノ主眼ニメ之ヲ行フニハ腸墜刀 Herniotom（第四百四圖ヲ見ヨ）ヲ取リ其平面ヲ縱ニ左手示指ノ腹面ニ接シテ保持シ示指ト共ニ可及的深ク腸墜門中ニ送入シテ指頭ニ箝頓部ヲ觸知スルニ至ル但シ多クハ此際漸々指頭ニテ强壓スルキハ浮腫狀ノ腸管ヲ壓縮シテ指頭ヲ箝頓輪中ニ進入セシムルヲ得ルナリ此ニ於テ刀ヲ押進シテ其球頭ヲシテ指頭ヲ超ヘテ腹中ニ達セシメ（第四百五圖ヲ見ヨ）刀柄ヲ取テ稍〻回轉シ刀及ヲシテ箝頓輪ニ向ハシメ示指頭ニテ刀背ヲ壓シテ輪ニ截痕ヲ生セシムヘシ但シ刀ヲ進退シテ尋常截割ヲ行フカ如キ手技ヲナス可ラス而シテ此截痕ハ箝頓輪ノ數處ニ施シテ（ウイダール氏法但シ極メテ淺截ナラス）指頭ヲ容易ニ腹中ニ進入セシムルヿヲ得ルニ至ルヘシ

第四百四圖

クープルル氏腸墜刀



第四百五圖

箝頓腸墜截開術ノ式

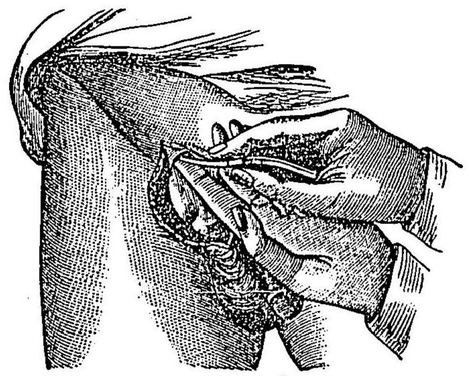

笳頓輪中截痕ヲ施スヘキ方位ハ腸瘻ノ種類ニ隨テ自ラ異ナリ則チ

○外鼠蹊腸瘻ニ於テハ輪ノ外緣ヲ、○內鼠蹊腸瘻ニ傷ヲ避クヘシ又其內外孰レニ屬スルヤ判然タラサル症ニ於テハ上方ニ截破スヘシ（スカルハ氏說）

○內股輪腸瘻ニ於テハ內方（ギムベルナット氏）靭帶ニ向テ截破スヘシ但シ鎖孔動脈ノ間、上腹動脈ヨリ分派シテ此部ヲ通過スルアルカ故ニ（第四百一圖チ見ヨ）殊ニ注意シテ單ニ刀背ヲ壓迫シテ截破セシメ決シテ刀ヲ進退セシム可ラス蓋シ此ノ如クスルトキハ動脈ハ移動シテ能ク刀及ヲ逃レ特リ緊張セル靭帶ヲノミ截破スルヲ得ヘシ而シテ外方ニ向テ截破スルトキハ大ナル股動脈ニ又上方ブバルト靭帶ヲ截破スルトキハ上腹動脈、精系及ヒ圓靭ニ又下方ニ向フトキハ「サフェナ」靜脈ニ逢着スルカ故ニ頗ル小心注意シテ徐カニ施術セサル可ラス（其他卵圓窩ノ笳頓ニ於テハ內上方ニ向テ鎌狀突起ヲ截破スヘシ又外股輪腸瘻ハ極メテ稀ニ見ル所ノ症ニシテ爰ニハ外方ニ向テ截破スルヲ良トス

（五）內容物還納　上法ニ依テ笳頓ヲ脫スルニ及テハ先ツ內容物ノ笳頓部ヲ檢シ殊ニ腸壁ノ狀況ニ注目スルヲ最要トス則チ先ツ一旦腸管ヲ牽テ稍、創外ニ脫出セシメ仔細ニ點檢シ若シ變色シテ灰色ノ線紋ヲ現ハスヲ見ハ爾後穿透ヲ起スノ虞アリ又腸管暗青黑色若クハ褐色ヲナス者ト雖モ其表面光澤ヲ失フ者ハ亦同上ノ危險アリ此ノ如キ者ハ直ニ還納ス可ラス

（六）腸管健全ニ表面滑澤ニシテ光輝ヲ有シ淡紅色乃至暗青赤色（靜脈鬱血ニ因ル）ヲ呈シ指壓ニ依テ褪色シ又食鹽ヲ撒敷スルニ蠕動機ヲ起ス者ハ直ニ防腐藥水ニテ洗滌シ尋常ノ還納法ニ於ケルカ如ク手指ヲ以テ押壓シテ腹中ニ還納スヘシ但シ稍、困難ナルトキハ鎖鑰鑷子ニテ腸瘻ノ創緣ヲ攝取シ牽テ緊張セシムルヲ良トス

（七）腸瘻嚢及ヒ腸瘻門ノ處置ハ後ノ根治手術ノ條下ニ述ルカ如シ

腸管ニハ著シキ異狀ナキモ尙ホ爾後ノ經過ニ於テ懸念スヘキトキハ之ヲ還納スル後チ腸瘻門ニ排膿管ヲ挿ミ創口ニハ單ニ栓塞法ヲ施シテ膿汁鬱滯及ヒ腹膜炎ノ續發ヲ防クヘシ

腸管壞疽狀ヲナシテ穿透ノ虞アルトキハ腹腔外ニ出シ腸瘻嚢中ニ放置シ自ラ回復シテ徐々ニ腹內ニ退去スルカ或ハ遂ニ穿孔シテ僞肛門ニ轉スルカヲ待テ處置スヘシ

然レモ壞疽狀現然トシテ疑ナキ者ハ其腹內ニ退去スルヲ防キ腸瘻門ニ於テ固定スヘシ則チ腸間膜ヲ穿開シ爰ニ沃度仿謨綿紗ヲ以テ纏包セル小杆或ハ排膿管ヲ通シ置クヲ最良トス加之更ニ腸壁ト周圍組織トノ間ニ若干ノ結節縫合ヲ行テ固定スルトキハ益、確實ナリ

壞疽性腸管既ニ腸瘻嚢中ニテ破潰シタル者ニ在テハ單ニ腸瘻嚢ヲ截開スルヲ以テ足レリトナス

壞疽性腸管ヲ直ニ截去シ次テ腸縫合術ヲ施スヤハ多クハ良効ヲ奏スト雖モ此症ニ於テハ腸管中ニ炎症波及スルノ廣狹ヲ確知スルヿ甚タ難ク且ツ強テ炎症ノ存スル部ニ縫合法ヲ施スヤハ縫際乍チ解綻シテ効ヲ誤マルヲ常トス且ツ患者ハ既ニ腸管頓ニ因テ多少全身障礙ニ罹ルヲ以テ此ノ如キ手術ヲ施サンカ爲ニ麻酔法ヲ長時持續スルハ頗ル危險ナリ是ヲ以テ古來世ノ賞用スル所ニ隨テ先ツ腸縫合術ヲ施シ次日ニ至テ更ニ腸管ノ壞疽部ヲ截去スヘシ蓋シ此術ハ敢テ著シキ疼痛ナキカ故ニ麻酔法ヲ要セス

○腸墜嚢中ニ腸管ノ外更ニ他ノ形器（腹網膜、卵巢或ハ膀胱）ヲ容ルヽヿアリ此症ニ於テハ其物果シテ健全ナルヤハ共ニ腹内ニ還納スヘシト雖モ腹網膜ノ癒着スル者、結節狀ニ肥厚スル者及ヒ脂肪腫樣變性ヲナス者ニ在テハ先ツ其腸墜門ニ接スル部ニ數個ノ結紮法ヲ行テ截去シ特リ其殘根ヲノミ腹内ニ還納スヘシ

其三　腸墜根治手術 Radicaloperation der Brüche.

此手術ノ適症左ノ如シ

（イ）腸墜截開術ヲ行フニ方テ腸管及ヒ周圍組織ノ健全ナル者

（ロ）可動性腸墜ニ於テ腸墜帶適合シ難ク或ハ全ク然ルヿヲ得サル者

（ハ）腸墜漸々增大シテ困苦ヲ增ス者

手術ノ法左ノ如シ

（一）腫脹部ノ皮膚ヲ撮摘シテ襞辭ヲ生セシメ腫脹ノ長軸ニ沿フテ截開ス

（二）二個ノ鑷子ヲ用ヒテ腸墜嚢ヲ裸呈セシムルヿ前條既ニ述ルカ如クス又腸墜嚢周圍ノ結締織寬鬆ニシテ固着セサル者ハ溝消息子或ハコッヘル氏消息子ヲ送テ截破スルモ可ナリ而シテ此創痕ヨリ刀柄若クハコッヘル氏消息子ヲ送テ嚢ノ周圍ヲ剔剝シ其ノ全面及ヒ腸墜門ニ至ルマテ悉ク裸呈セシム

（三）腸墜嚢頸ノ周圍ト腸墜門トノ間ハ可及的深部ニ至ルマテ充分ニ剝離シテ内容物ヲ輕ク撫擦シ或ハ押壓スルヿヲ得此ニ於テ空虛トナリタル嚢ヲ牽引シテ可及的脫出セシメ太キ腸線ヲ以テ頸部ヲ固結ス但シ結紮シタル後線端ハ各〻針ヲ以テ結紮部ノ下ニ貫通シ更ニ相結合シテ脫落ヲ防クヘシ

（四）此結紮ノ稍下部ニ於テ刀或ハ剪ヲ以テ嚢ヲ截去リ殘根ヲ腹内ニ還納スヘシ内容物ト嚢トノ間癒着スル者ニ於テ之ヲ剝離センカ爲ニ嚢ヲ截開スルニ方テハゼルニー氏ハ大ニ嚢頸ヲ牽引シ其漿液膜面ニ走行縫合ヲ施スノ法ヲ賞用セリ

（五）腸墜門ヲ閉鎖スルニハ結節縫合法ヲ以テ所謂腸墜門柱ヲ集合シテ接着セシム而シテ

爰ニハ絹絲或ハ銀線（シエーデ氏ノ所用ニシテ絲端ハ單ニ捻轉スルノミニテ結締セス）ヲ用フ但シ絹絲ヲ用フルトキハゼルニ氏ニ倣テ走行括約縫合法ヲ以テスヘシ（ホルトヲウヘンデ、シュゴールナート）

腸墜門ヲ縫合スルニハ敢テ門柱部ヲ削截シテ新創面ヲ作リ又孔口ヲ全ク閉鎖スルヲ要セス殊ニ鼠蹊腸墜ニ在テハ下方ノ一部ハ開放シ置キテ精系ノ通路トナサヽル可ラス唯腸墜門狹窄シテ長ク開張スルトキヲ以テ手術ノ要旨トナスナリ

先天性鼠蹊腸墜ニ於テハ往々精系腸墜嚢中ノ全部ニ散亂スルヲアルヲ以テ之ヲ分離スルト極メテ困難ナリ此症ニ在テハ腸墜嚢ハ睾丸ト共ニ陰嚢中ニ留メ唯其上部腸墜門ニ接スル一部ヲ剔剝シテ嚢頸ヲ結紮シ下部ノ睾丸ヲ包容スル者ハ縱ニ截開シ栓塞法ヲ行テ內面ノ癒着ヲ催スヘシ（シエーデ氏、クラスケ氏及ヒキヨーニヒ氏法）

癒着スル者ハ先ツ腸墜嚢ヲ截開シテ癒着部ヲ剝離シ內容物ヲ還納スベシ又既ニ變性シタル腹網膜ハ結紮法ヲ行テ截去スヘシ又例之老人ノ經久ナル大腸墜ニ於ケルカ如ク癒着甚シグシテ分離シ難キ者或ハ往々腸墜截開術ヲ行フニ方テ見ルカ如ク炎症ニ罹レル者ニ在テハ敢テ剔剝シテ嚢ヲ分離スルヿナク單ニ之ヲ截開シテ栓塞法ヲ行ヒ次テ第二期縫合法ヲ以テ創口ヲ集口スルヲ良トス

（六）皮創ハ全部ヲ縫合シ沃度仿謨古魯肯謨繃帶ヲ施スヲ最良トス或ハ軟キ壓定巾ヲ貼シ

鼠蹊人字帶ヲ以テ輕ク壓迫スルモ可ナリ

施術後三四日間ハ少量ノ阿片劑及ヒ流動ノ食物ヲ與ヘ四五日間ハ必ス便通ヲ止ムヘシ但シ皮創ハ八日乃至十日ニシテ全ク癒合ス、

手術ノ効績ヲシテ完全確實ナラシメンカ爲ニ癒創後ハ腸墜帶ヲ佩ヒテ瘢痕延長シテ腸墜ノ再發スルヲ防クヲ要ス然ルモ尙ホ前條述ルカ如ク單ニ嚢頸ノ結紮ト腸墜門ノ縫合トヲ以テスル者ニ於テハ再發ヲ免レサルヿ多シ（マゼウェン氏及ヒバッシニ氏ハ更ニ他ノ手術ヲ行ヘリ）

是ヲ以テ手術ノ効績ヲ永遠ニ全カラシメンカ爲ニマゼウェン氏ハ更ニ他ノ手術ヲ行ヘリ

抑モ單ニ腸墜嚢ヲ結紮シ或ハ縫合スルモ其部ニ於テハ多少漏斗狀ノ凹窩ヲ遺スカ故ニ咳嗽其他ノ激動ニ依テ腹部內容物ハ必ス爰ニ逼迫撞突シテ恰モ楔子狀ノ作用ヲ以テ漏斗狀ノ部ヲ開張セシメサルヲ得スマゼウェン氏ハ此弊害ヲ除キ且ツ腸墜嚢ヲ疊折シテ渾然タル一塊トナシ腹部ニ通スル孔口ニ栓塞シテ腸ノ再脫ヲ遮止セントヲ謀レリ則チ管狀部ノ內面ト腸墜嚢頸トノ間ヲ剝離シ複縫合ヲ以テ管狀部ノ內柱ヲ牽テ外柱及ヒプーバルト靭帶ニ固着セシメタリ而シテ鼠蹊腸墜ニ於テハ左法ヲ行ヒ

（一）先ツ腸墜還納術ヲ施シテ後チ皮截開ヲ行ヒ腸墜頸ノ上際ニ及ホシテ外鼠蹊輪ヲ露呈

第四百六圖ヲ見ヨ

シ指ヲ鼠蹊管中ニ送入シテ上腹動脈ノ所在ヲ探査ス

(二) 腸墜嚢ニ附着スル脂肪組織ヲ剔剝シ嚢ヲ牽引シテ緊張セシメ更ニ示指ヲ鼠蹊管中ニ送入シ腸墜嚢ト精系トノ間ヲ剔離シ增〻進テ内鼠蹊輪ニ達シ其周圍ニ於テ腹壁トノ間ヲ剝離ス第四百七圖ヲ見ヨ

(三) 腸墜嚢ノ縫合ヲ行フ則チ縫針ニ大キ腸線ヲ裝シ線端ニ結頭ヲ作リ先ツ之ヲ腸墜嚢ノ下端ニ貫キ次テ上部ニ及フニ隨テ毎針方向ヲ轉シテ刺入スルヿ第四百八圖(甲)ニ示スカ如クシテ更ニ下端ニ歸ル而シテ線ヲ取テ牽引スルヿハ嚢ハ襞襵ヲ生シテ疊折シ同圖(乙)ノ如キ一塊トナル此ニ於テ線端ヲ有柄腸墜針ニ通シ深ク腸墜管中ニ送リ内口緣ヲ過クルヿ一「センチメートル」ノ處ヨリ腹ノ前壁ヲ貫テ皮外ニ出ス同圖(丙)(丁)符チ見ヨ

線端ハ針ヨリ脫シ更ニ强ク牽引シテ疊折セル腸墜嚢塊ノ深ク鼠蹊管中ニ沒シテ目擊ス可ラサルニ至リ恰モ内鼠蹊輪ニ於テ球狀瓣ヲ成形セシメ線端ハ之ヲ介者ニ托シテ鼠蹊管ヲ閉鎖シ了ルマテ保持セシメ最後ニ斜腹筋外層ノ數處ニ刺入シテ留ム

(四) 鼠蹊管閉鎖ヲ行フ則チマゼウェン氏ハ二個ノ柄針一ハ右方ニ曲リ一ハ左方ニ曲リタル者ヲ取リ第四百九圖(乙)符チ見ヨ左ノ示指ヲ鼠蹊管中ニ送リ上腹動脈ヲ探知シテ其損傷ヲ防キ左曲セル柄針ニ强線或ハ銀線ヲ用フヲ附テ管中ニ送リ指頭ノ介酌ニ依テ内柱ノ二處ヲ刺通ス則チ初

第四百六圖

マゼウェン氏鼠蹊腸墜根治法ノ式

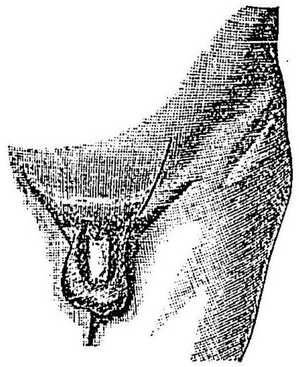

腸墜嚢ヲ縫綴スル法ヲ示ス

第四百七圖

同　上

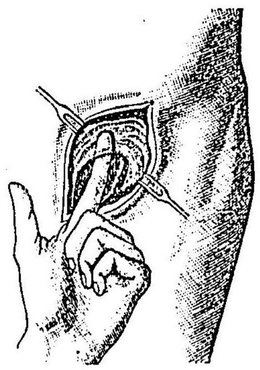

第四百八圖

同　上

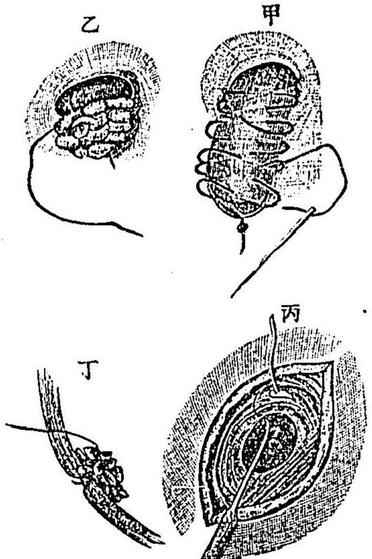

鼠蹊管ヲ閉鎖スル法ヲ示ス

第四百九圖

同　上

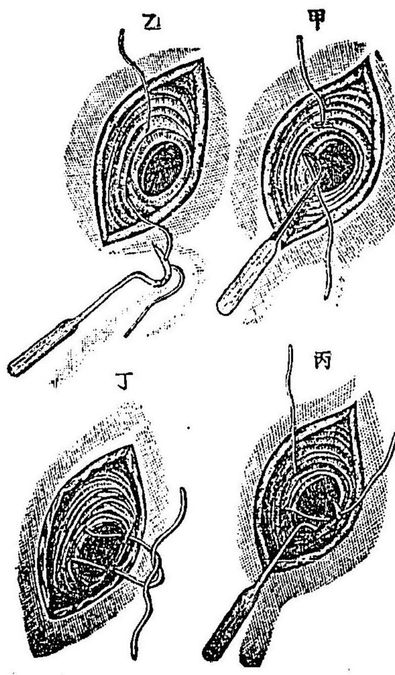

メハ下部ノ外面ヨリ刺出スルヿ第四百九圖(甲)ノ如クシ上部ノ線端ヲ創外ニ固持シテ針ヲ拔キ去ルヿ同圖(乙)ニ示スカ如クス而シテ更ニ上下ノ線端ヲ一々右曲セル柄針ニ裝シ管中ノ指頭ヲ以テ介酌シテ內面ヨリプーバルト靭帶及ヒ腹筋ノ腱膜狀部ヲ貫テ他側ノ下針口ト同高ノ處ニ刺出シテ針ヲ扱去ルヿ同圖(丙)ニ示スカ如クシ（原文此ノ如シト雖モ此法ニテハ針ヲ拔去ルヿ能ハス寧ロ左曲セル針ヲ以テ先ツ外面ヨリ刺入シテ管口外ニ出シ始メテ線端ヲ裝シ針ト共ニ拔去ルヲ可トス）更ニ上部ニ於テ同法ヲ行ヒ上下ノ線端ヲ合シ斜腹筋上ニ於テ相結締スヿ同圖(丁)但シ管中ノ指頭ヲ以テ精系ノ線間ニ壓迫セラルヽヲ避ケシムヘシ又腸墜門溜大ナル者ニ在テハ更ニ一回同上ノ縫合ヲ行ヒ以テ益〻堅牢ナラシムルヲ良トス

(五) 皮創ヲ密縫ス而シテ患者ハ四週乃至六週日ノ後ニ至リ始メテ職業ヲ執ルヲ得ヘシト雖モ三個月以內ニ於テハ注意シテ粗暴ノ擧動ヲナス可ラス且ツ輕ク腸墜帶ヲ佩ヒテ再發ヲ防クヘシ

先天性鼠蹊腸墜ニ於テハ先ツ腸墜囊ト鼠蹊管トノ間ヲ剝離シ次テ截開シ精系ノ損傷ニ注意シ橫斷シテ上下二片トナス而シテ其下片ハ睾丸ヲ被包シテ夫ノ睾丸莢膜トナル又上片ハ可及的牽出シテ大ニ縱割シ精系ヲ脫出セシメテ

第四百十圖
マゼウェン氏先天性腸墜根治法ノ式

創緣ヲ縫合シ前條後天性鼠蹊腸墜ニ於ケルカ如ク腸墜門ヲ栓塞セシメテ內鼠蹊輪中ニ沒入セシメ最後ニ鼠蹊管ヲ縫合ス（第四百十圖ヲ見ヨ）

○ バッシニ氏根治手術ニ於テハ鼠蹊管ヲシテ再ヒ其生理的ノ狀態ニ復セシメ腹壁中ニ斜行シ且ツ前後ノ兩壁ヲ具ヘテ精系ヲ通過セシム但シ腹壓增進スルトキハ自ラ瓣狀ノ機轉ヲ以テ閉鎖スルヿヲ得セシムルナリ其法左ノ如シ

(一) 腸墜ノ全面ニ於テ外斜腹筋ノ方向ニ倣ヒ大ニ截開シテ鼠蹊管ヲ現ハス

(二) 外斜腹筋ノ腱膜狀部ヲ外鼠蹊輪ヨリ截開シテ內鼠蹊輪ヲ過クルニ至リ上下ニ剝離シテ瓣狀ニ排開ス（第四百十一圖(イ)符ヲ見ヨ）

第四百十一圖
バッシニ氏鼠蹊腸墜根治法ノ式



第四百十二圖
同　上

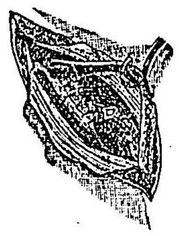

第四百十三圖
同　上

腸壓囊ト精系トノ間ヲ剝離シテ腸骨窩ニ於ケル孔口ヲ超ヘ次テ囊底ヲ開キ多少内容物ノ癒着セル部ヲ放離シテ之ヲ腹中ニ還納シ囊頸ヲ拗捩シ其内鼠蹊輪ニ於ケル孔口ニ直針ヲ以テ二條ノ強線ヲ貫キ兩側ニ向テ結紮シ之ヲ距ルヿ大約半[センチメートル]ノ處ヨリ截去シ殘根ハ之ヲ腹内ニ退去セシム

(三) 精系ヲ揭起シ外斜腹筋腱膜狀部ヨリ成レル上下ノ瓣ヲ緊張スルキハプーバルト靭帶ヨリ成レル半管ハ精系進入ノ部ニ至ルマテ明ニ目擊スルヲ得ルナリ此ニ於テ直腹筋ノ外緣及ヒ深在ノ三層膜(内斜腹筋、横腹筋、クーブル氏縦筋膜ヲ云フ)ヲ外斜腹腱膜狀部ヨリ剝離シ(第四百十一圖(ロ)符チ見ヨ)之ヲプーバルト靭帶ノ後緣ニ縫着スルヿ恥骨ヨリ始メテ五乃至七[センチメートル]ニ及フ此ノ如クスルキハ精系ノ上部ハ一[センチメートル]許常位ノ上外方ニ轉移シテ鼠蹊管ニハ内輪及ヒ後壁ヲ生ス(第四百十二圖(ロ)符チ見ヨ)

此ニ於テ精系ヲ本位ニ復セシメ更ニ腱膜狀部ヲ以テ其上ヲ被ヒ縫合シテ創口ノ下端ニ至リ一部ヲ殘シテ外鼠蹊輪トナスヿ第四百十三圖ノ如クシ最後ニ皮創緣ヲ密縫ス

創處ハ大約十四日ニシテ治癒シ爾後敢テ腸壓帶ヲ用フルヲ要セス且ツ此手術ニ於テ再發ヲ致セシ者ハ殆ト之ナシ

第二十二章　肝臟及膽囊手術 Operationen an der Leber und Gallenblase.

其一　肝臟胞蟲囊腫手術 Operation des Echinococcus der Leber.

此手術ノ方法頗ル多種ナリ而シテ往時未タ防腐法ヲ知ラサリシ日ニ在テハ此囊腫ヲ開クニ套管針ト吸引器トヲ用ヒ套管ヲ刺口ニ留メ其周圍ニ癒着ヲ起シテ瘻管ヲ生スルニ至リ徐々ニ内容物ヲ吸出シタリ就中シモン氏ハ二個ノ套管針ヲ取リ三乃至四[センチメートル]ヲ隔テヽ二處ニ刺入シ置キ此兩間ニ於テ癒着ノ起ルヲ待テ其部ヲ截開シタリ或ハ又截開ニ代フルニ腐蝕藥ヲ以テシ其刺戟ニ因テ腹膜ニ癒着ヲ起サシムルノ法ヲ行ヘリホン、ホルクマン氏ハ防腐法ヲ應用シテ囊腫ノ二次截開法ヲ行テ大孔ヲ開ケリ最モ確實ナル良法ト謂フベシ

(一) 腫瘍上ニ於テ肋骨弓或ハ直腹筋ノ外緣若クハ腹ノ正中線ニ於テ其大小ニ應シテ腹壁ヲ截開シ止血法ヲ行ヒ腹膜ヲ開テ之ヲ皮創緣ニ縫着シ次テ囊腫ノ外壁或ハ囊腫上ニ被ヘル肝臟組織ヲ創外ニ牽出シ且ツ其周圍ノ創口ニハ防腐性綿紗ヲ塡塞シテ蓋護繃帶ヲ施ス

(二) 爾後七日乃至九日ヲ經テ腹膜面緊密ニ癒着スルニ及テ皮創ト同大ニ囊腫ヲ開ク但シ囊壁表部ニ現ハルヽ者ニハ刀ヲ用ヒ又肝臟組織ノ一分尙ホ囊壁上ニ存スル者ニハ烙白金

ヲ用フヘシ此ノ如クスルキハ幼蟲胞ヲ含メル水液漏出ス此ニ於テ深ク指頭ヲ逕入シテ母蟲胞及ヒ尚ホ囊壁ニ附着スル幼蟲胞ヲ探リ麥粒鉗子ニテ除去シ例之昇汞水ノ如キ防腐藥水ヲ以テ囊内ヲ充分ニ洗滌シ栓塞法及ヒ排膿法ヲ行ヒ漸々母胞ノ膜壁剝離シ肉芽ヲ生シテ深底ヨリ塡實スルヲ待ツ

單ニ腹壁ヲ截開スルニ代ヘテライスリンク氏ハ豫メ席匠縫合法ヲ以テ囊壁ト腹壁腹膜トノ間ヲ癒着セシムルノ法ヲ行ヘリ大概四五日ニシテ既ニ充分ニ癒着スル者ナリ

腹膜空隙ヲ密閉シテ施術セサルキハ胞蟲ノ胚子腹腔ニ散亂シテ之カ爲ニ病ノ傳染ヲ致ス虞アルカ故ニ唯一次ノ手術ヲ以テ完結スルハ頗ル危險ナリ（リンデマン氏及ヒランゲウ氏ノ說）是ヲ以テ先ツ腹膜ヲ開キ吸引法ヲ行テ一分ノ内容物ヲ洩シテ囊壁ヲ弛緩セシメ始メテ之ヲ截開シ直ニ其創緣ヲ皮創緣ニ縫着スルヲ必要トナスナリ

○外傷性肝臟膿腫モ亦同上ノ原則ニ據テ施術スヘシ又方今ハ肝臟ヘルニア」或ハ胞蟲囊腫ニ於テ肝臟ノ一部ヲ截除シテ良効ヲ得タリ但シ肝臟ノ創面ニ於ケル出血ハ括約止血法或ハ烙白金燒灼法ヲ以テ閉止シ上下ノ創緣ヲ合シテ縫接シ又有莖ノ瓣狀ヲナセル者ハ彈力性結紮法ヲ以テ離斷スヘシ蓋シポンフィック氏ノ說ニ據ルニ肝臟ハ之ヲ截除スルヿ半ニ過クルモ暫時ニシテ組織再生シテ補足スルヿヲ得ルト云フ

其二　膽囊截開術 Cholecystotomie.

此手術ハ膽石症ニ於テ膽囊健全ニシテ且ツ周圍組織ト癒着ナキ者ニ施行ス

(一) 腹壁ヲ截開スル則チ直腹筋ノ外緣ニ於テ肋骨弓ヨリ直下ニ縱割スル之ヲ縱截法ト云フ或ハ第十肋骨ノ尖端ヨリ內下方臍輪ニ向テ斜截法ヲ行フ（タイト氏法）或ハ肝臟下緣ニ沿フテ橫截法ヲ行フ之ヲクールボアジエ氏肝緣截法 Courvoisier's Leberlandschnitt ト云フ

(二) 腹壁ヲ截開スルニ及テハ膽囊ヲ可及的充分ニ牽出シ太キ絲ヲ貫テ固定シ套管針ヲ刺入シテ膽汁ヲ漏洩セシメ硼酸水或ハ撒里矢爾酸水ヲ以テ囊內ヲ洗滌ス

(三) 刺口ヨリ刀剪ヲ下シ截開シテ指頭ヲ容ルヽヲ度トナス但シ肝臟緣ト併行ノ方向ニ於テ截開スルヲ最良トス

(四) 所含ノ結石ハ指頭ニテ掻出スルカ或ハ鉗子、鉤等ヲ以テ除去スヘシ但シ膽管ニ固着スルカ或ハ囊壁中ノ凹窩ニ嵌止シテ動カザル者ハ囊外ヨリ指壓ヲ加ヘテ脫出セシメ或ハ碎シテ崩セシムヘシ

(五) 悉ク結石ヲ除去スルニ及テ膽囊ノ創緣ハ極メテ小心注意シテゼルニー氏二列漿液膜縫合法（腸縫合ノ條下ヲ參照セヨ）ヲ以テ精密ニ縫合シテ腹內ニ逆納ス

其三　造膽瘻術 Cholecystostomie.

此手術ハ膽石症ニ於テ膽囊壁ニ病性變化ヲ起ス者或ハ周圍トノ癒着甚シキ者ニ施行ス而シテ先ツ腹壁ヲ開キ膽囊ヲ出シ穿刺シテ膽汁ヲ洩シ囊内ニ消毒法ヲ行ヒ結石ヲ除去スル等總テ前條ニ述ルカ如シ此ニ於テ膽囊壁ト腹壁トヲ縫合ス則チ第一着ニハ囊ノ漿液膜面ト腹壁腹膜面トヲ緊密ニ縫接シテ腹腔内トノ交通ヲ絶チ次テ膽囊粘膜ヲ皮膚ニ縫着シテ所謂唇狀瘻トナシ短キ排膿管或ハ沃度仿謨軟糸ヲ挿入ス

以上述ル所ハ所謂一次造膽瘻術 Einzeitige Cholecystostomie ニメ一ニ自然造膽瘻術 Naturliche Cholecystostomie ト云フラウソン、タイト氏ノ施行セシ所ナリ又バルデンホイエル氏ノ法ニ倣テ更ニ二次造膽瘻術 Zweizeitige Cholecystostomie ヲ行フモ可ナリ其法先ツ腹壁ヲ開キ膽囊ハ截開セスシテ單ニ之ヲ腹創緣ニ縫着シ（縫線ハ囊壁ノ實質中ヲ通過シテ囊腔ニ穿透セシム可ラス）數日ヲ經テ縫際癒着シ膽汁腹内ニ漏洩スルノ虞ナキニ至ルヲ竢テ始メテ囊壁ヲ開テ結石ヲ除去スルナリ蓋シ造膽瘻術ハ多クハ安全確實ナリト雖モ膿瘻若クハ膽瘻久シク存スルカ故ニ大ニ患者ノ體質ヲ損シ且ツ膽囊腹壁ニ固着スルヲ以テ更ニ種々ノ弊害ヲ致ス又此瘻口自ラ收閉シ

或ハ手術ヲ以テ閉鎖スルヲ本病復タ乍チ再發ス是ヲ以テランゲンブッフ氏ハ一千八百八十三年左法ヲ施シテ此難事及ヒ弊害ヲ芟除シタリ

其四　膽囊截除術 Cholecystectomie.

膽囊全部ヲ截去スルノ術ニシテ其適症左ノ如シ

(イ)經久頑固ニシテ頻々再發スル膽石症

(ロ)膽管閉塞ニ因ル膽囊水腫

(ハ)膽囊壁ノ重病例之膿腫、潰瘍或ハ腫瘍

(ニ)縫合シ難キ膽囊截創或ハ裂創

手術ノ禁忌症左ノ如シ

(イ)周圍組織殊ニ肝臟トノ癒着甚シキ者

(ロ)不治ノ輸膽管閉塞

手術ノ法左ノ如シ

(一) 腹壁ニ十形ノ截開ヲ行ヒ其縱截開ハ長サ十乃至十五(センチメートル)ニシテ直腹筋ノ

外緣ニ沿ヒ更ニ肝臟下緣ノ部位ニ於テ橫截開ヲナスヿ同長ニ至ル

(二) 扁平ナル海綿板ヲ以テ結腸及ヒ小腸ヲ下方ニ押定シ肝臟右葉ハ之ヲ上方ニ牽テ肝-小腸-靭帶ヲ緊張セシム蓋シ大ナル膽管ハ此帶中ニ在テ觸知スルヿヲ得ヘシ

(三) 膽囊ヲ分離シテ其膽管現ハルヽニ至リ囊帶ヲ距ルヿ一二センチメートルノ處ニ於テ結紮針ヲ以テ太キ絹絲ヲ繞ラシテ複結紮ヲ行フ但シ此際管中ニ結石ノ存スルヲ觸知スルヿハ先ツ之ヲ囊中ニ移送シテ結紮スヘシ

(四) 此ニ於テ膽囊ヲ肝臟下面ノ溝中ヨリ分離ス則チ表面ノ腹膜ヲ裂開シ單ニ牽引シ或ハ小心注意ノ少シク刀ヲ加ヘ以テ肝臟下面ヨリ剔剝ス但シ此際肝臟實質ヨリ出血スルヿハ直ニ括約止血法或ハ烙白金燒灼法ヲ以テ閉止スヘシ (第四百十四圖參照)

第四百十四圖

肝臟下面ノ內景

(ヘンレン氏原圖)

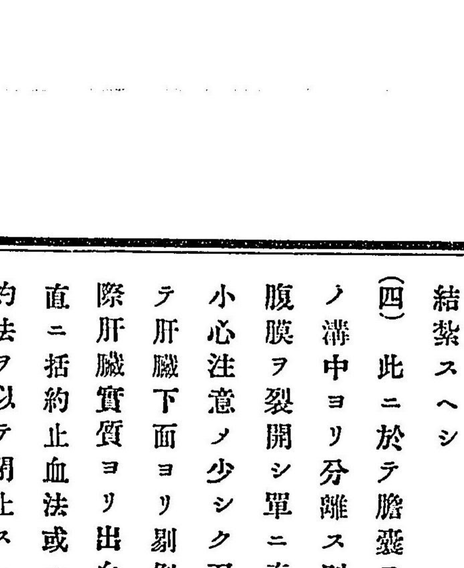

(イ)肝小腸靱帶ヲ縱割シタル者
(ロ)肝管
(ハ)膽管
(ニ)輸膽管
(ホ)肝動脈
(ヘ)門脈

(五) 膽管ハ結紮ノ中間ニ於テ截斷シ殘根ノ創緣ヲ內翻シ緊密ニ縫合ス

(六) 腹壁ノ創口ヲ全ク縫合シ了ル

○膽石ノ閉止、瘢痕、周圍癒着、膽囊ノ過度滿載或ハ近傍ノ腫瘍ニ因ル壓迫ニ起因スル輸膽管閉塞ニ在テハ膽汁ヲシテ腸中ニ注カシメ以テ膽血症ヲ防カザル可ラス而シテ其膽石嵌塞ニ因ル者ハ指壓ヲ行テ之ヲ疎脫セシムルカ或ハ謢誤管ヲ以テ被包セル鉗子ニテ徐カニ輸膽管外ヨリ拙取シテ結石ヲ碎崩セシムヘシ(管ノ內面ハ既ニ炎症ノ爲ニ脆弱ナルカ故ニ頗ル注意ヲ要ス)之ヲ輸膽管碎石術 Choledocho-Lithotripsie ト云フ但シ此法効ナキトキハ結石上ニ於テ輸膽管ヲ縱割シ流出スル膽汁ハ海綿若クハ綿紗ニ吸攝セシメテ充分ニ拭去リ結石ヲ除去シテ創口ハ再ヒ縫合ス之ヲ輸膽管截石術 Choledocho—Lithotomie ト云フ又閉塞ノ原因大腫瘍或ハ大癒着ニシテ除去シ難キトキハ造膽瘻術ヲ行テ膽汁ヲ外部ニ排泄セシメ患者ニハ食物ト共ニ故ラニ膽汁ヲ與フルカ或ハ膽囊小腸瘻ヲ作テ之ヲ補フヘシ而シテ其方法ハ猶ホ造胃腸瘻術或ハ腸管吻口術ニ於ケルカ如ク膽囊ト十二指腸或ハ小腸トノ間ヲ縫接シテ交通セシムルナリ之ヲ造膽腸瘻術 Cholecysto—Enterostomie ト云フホン、ウィニワルテル氏等諸家之ヲ襲用セリ次テカッペレル氏カ創メテ施行セシ所ニシテ

第二十三章　脾臓手術 Operationen an der Milz.

○脾臓截除術 Splenectomie.

此手術ハ脾臓脫、脾臓囊腫及ヒ他ノ腫瘍ニ適スル所ニシテ脾臓膿腫及ヒ遊脾ノ症ニ在テハ危害重大ニシテ綢帶法ヲ施スモ寸効ナキ片ニノミ之ヲ施行ス但シ脾臓抽去術 Milzexstirpation ハ腫瘍ノ爲ニ大ニ血液變調ヲ起ス者ニ施行スヘシ（白血病、瘧氣熱及ヒ澱粉變質等）脾臓抽去術ハ頗ル難術ニシテ其然ル所以ハ專ラ其周圍組織ノ癒着ヲ剝離シ難ク且ツ脾帶ノ結紮確實ナルヲ得難キニ在ルナリ

(一)　腹壁截開ハ白條ニ於テスルヲ最良トス其長サハ腫瘍ノ大小ニ應シテ斟酌スヘシ又時宜ニ依テハ更ニ橫截開ヲ加フルヲ要スルヿアリ

(二)　腹膜ヲ開キ直ニ手ヲ腹內ニ送入シテ癒着部殊ニ其橫膈膜ニ於ケル狀況ヲ探査ス此ニ於テ癒着部甚タ廣大ニシテ手術ノ効否疑ハシキ片ハ手術ヲ中止シ再ヒ腹創ヲ縫合シテ止ムヘシ

(三)　橫膈脾臓靭帶ノ癒着ヲ剝離ス即チ先ツ此靭帶中ニ數個ノ複結紮ヲナシ刀ヲ以テ截破スヘシト雖モ多クハ平面狀ノ癒着ヲナスカ故ニ此法行ヒ難シ宜ク烙白金ヲ用ヒテ灼開スヘシ但シ每常必ス注意シテ脾臓包膜ノ損傷ヲ避ケ以テ非常ノ組織出血ヲ防クヘシ又他ノ內臟殊ニ膵臟ト癒着スル部ヲ剝離スルニハ寧ロ其臟ノ一片ヲ截去シテ脾臟面ニ附着セシムルヲ良トス

腹網膜トノ癒着ハ脾臟ノ周圍悉ク剝離スルニ及テ腹創外ニ出シ始メテ複結紮ヲ行テ分割スルヲ良トス

(四)　脾帶及ヒ胃脾靭帶（此中ニ脾動脈及ヒ脾靜脈ヲ通ス）ヲ結紮ス但シ脾帶短キ者ニ在テハ結紮シ難シ宜ク脾臟ノ實質ニ於テ截斷シ其一片ハ帶ト共ニ遺存スヘシ

結紮ニハ強キ絹絲或ハ護謨線（ナルスハッセン氏所用）ヲ殊ニ良トス而シテ所謂外科結節ヲナシ更ニ二回結締シ時宜ニ依テハ其線端ヲ脾帶ニ貫キ他側ニ於テ更ニ一回結締スルヲ要ス

結紮ヲ距ルヿ大約一指橫徑ノ處ニテ截斷シ血管ノ截斷端ハ更ニ一々結紮スヘシ

(五)　脾帶ノ殘根ハ腹內ニ送納スルカ或ハ腹創緣ニ固着シ置キテ後出血ヲ起スノ虞ニ供ヘ皮創ヲ縫合スヘシ

頗ル大腫瘍ニ於テ施術シ爲ニ腹中ニ空虛ヲ遺スヿ片ハミクリッツ氏法ニ倣ヒ栓塞法ヲ行テ剝離部ニ於ケル後出血ヲ豫防スヘシ（腹壁截開術ノ條下ヲ參照スヘシ）

例之囊腫ノ如キニ於テハ唯脾臟ノ一部分ヲ截除シ栓塞法、括約法或ハ烙白金燒灼法ヲ以テ

出血ヲ閉止スヘシ又リュツケ氏ニ倣テ細キ護謨管ヲ以テ脾臓ノ一部ヲ結紮シテ自然ニ括斷セシムルモ可ナリ

第二十四章　腎臓手術 Operationen der Niere

其一　腎臓截開術 Nephrotomie.

此手術ノ適症左ノ如シ

(イ)腎石

(ロ)腎臓水腫及ヒ同膿腫

其二　腎臓截除術 Nephrectomie.

此手術ハ一千八百七十一年シモン氏カ創施スル所ニシテ他側ノ腎臓健全ナル者及ヒ夫ノ馬蹄腎(アーフアイゼンニーレ)ノ畸形ナキ者ニ於テ左ノ諸症ニ適ス

(イ)腎臓或ハ輸尿管外傷ノ出血閉止シ難キ者

(ロ)腎臓所患例之結石性或ハ結核性腎盂炎及ヒ同性腎盂腎臓炎

(ハ)悪性腫瘍

(ニ)不治ノ尿瘻

(ホ)遊腎但シ腎臓縫合術ヲ施スモ効ナクシテ障碍增進シ或ハ變性ヲナス者ニ限ル

手術ノ法左ノ如シ

腎臓ヲ露出スルニハ頗ル種々ノ截開法ヲ以テス今其最要ノ者ヲ左ニ掲ク

(一)シモン氏腰部後縦截法 Hintere senkrechte Lumbarschnitt nach Simon ハ薦骨-腰-筋ノ外緣ニ沿テ第十一肋骨ノ上際ヨリ第十二肋骨上ヲ經テ下行シ第十二肋ト腸骨櫛狀緣トノ中央ニ至ル此法ハ腎蒂ヲ露出スルニ最良ナリ

(二)ブラウン氏腰部横截法 Quer Lumbarschnitt nach Braun ハ肋骨下際ニ「センチメートル」ノ處ニ於テ之ト併行ニ截開スル「八乃至十「センチメートル」ニ至ル

(三)ホン、ベルグマン氏腰側截法 Seitliche Lumbarschnitt nach v. Bergmann ハ第十二肋骨ノ上端ヨリ斜ニ前方ニ向ヒブーバルト靭帶ノ外端三分一ト中部三分一トノ境界ニ至ル此截法ハ施術部ヲシテ闊裕ナラシムルノ利アリ又ゼルニー氏截法モ殆ト之ニ同シ

(四)キョーニヒ氏腹膜後腰部腹壁截開法 Retroperitoneale Lendenbauchschnitt nach Koenig ハ第十二肋骨ヨリ鳶-骨-腰-筋緣ニ沿フテ直下シ腸骨櫛狀緣ニ至リ次テ弓狀ニ臍輪ニ向ヒ直腹筋ノ外緣ニ至ル

患者ハ施術中健側ヲ下ニシ圖
柱狀ノ大枕ノ上ニ側臥シ病側
ノ腰部ヲ緊張セシメ（第四百十五圖ヲ見ヨ）
旁ラ介者ハ手拳ヲ以テ腹前
ヨリ押シテ腎臟ヲ後上方ニ轉
位セシム又ランゲ氏ハ患者ヲ
稍〻病側ヲ低クシテ俯臥セシメ
其下ニ枕ヲ當テ〻腹部ヲ壓迫
シタリ（第四百十六圖ヲ見ヨ）
シモン氏ハ左法ヲ行ヘリ則チ

第四百十五圖

シモン氏腎臟截開術體位

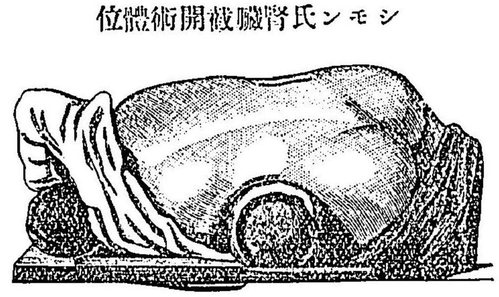

第四百十六圖

ランゲン氏腎臟截開術體位

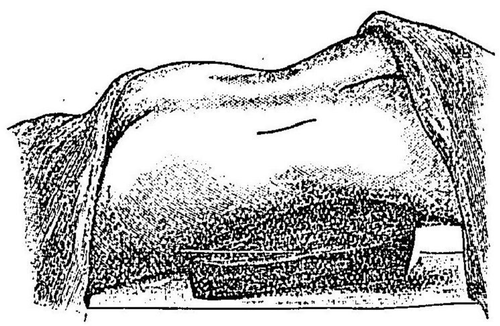

（一）上法ヲ以テ皮截開ヲ行ヒ淺筋膜及ヒ濶背筋下緣ヲ截開シ次ニ薦骨腰筋上ノ鞏靭ナル筋鞘ヲ截破シテ此筋ノ外緣ヲ裸呈シ增〻深ク截開シテ創ノ上端ニ第十二肋骨ノ現ハルヽニ至ル此ニ於テ薦骨腰筋鞘ノ深層ヲ截開シ爰ニ橫行スル第十二肋間動脈及ヒ第一腰椎動脈ヲ方腰筋（第十二肋骨ノ下緣ニ附着ス）上ニテ結紮ス蓋シバンス氏ノ說ニ據レハ往々胸膜ハ下方第一腰椎ノ部位ニ達スル者アルカ故ニ深筋膜ノ截開ハ第十二肋骨ノ下緣ヲ距ルコト二三センチメートル

第四百十七圖

腎臟部內景

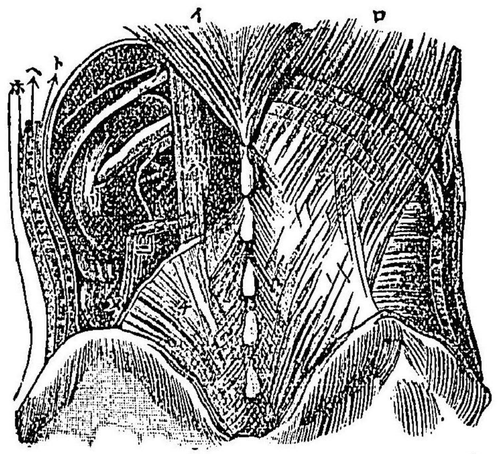

（イ）僧帽筋（ロ）濶背筋（ハ）薦骨腰筋（ニ）方腰筋（ホ）外斜腹筋（ヘ）內斜腹筋（ト）橫腹筋（チ）腰背筋膜（リ）腎臟（ヌ）下行結腸（ル）（ヲ）肋骨

第四百十八圖

左側腎臟部橫斷面

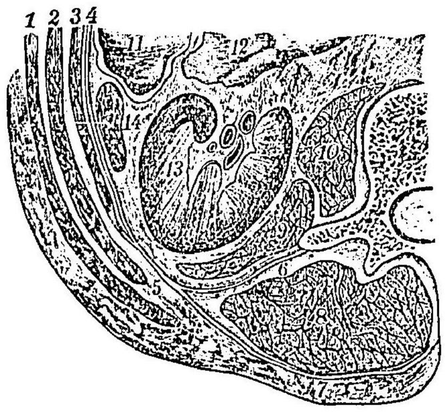

（1）外斜腹筋（2）內斜腹筋（3）橫腹筋（4）腰筋膜（5）腰背筋膜（6）同上深層（7）同上淺層（8）薦骨（9）腰方形筋（10）腰筋（11）下行結腸（12）腎臟（13）膵臟（14）脾臟

トルノ處ニ止ムルヲ良トスト云ヘリ

（二）方腰筋ヲ縱割スル然ルトキハ其深底ニ鞏靭織維樣ノ腹膜アリテ筋ノ前面ト腎臟トヲ隔離スル而シテ之ヲ截破スルトキハ直ニ腎臟下端ノ緩疎ナル脂肪樣結締織中ニ存スルヲ見ル

（三）腎臟ヲ剝離スル則チ先ツ腎臟上半分ノ肋骨下ニ隱ルヽ部ヲ示指頭ニテ剝離シ示、中、拇ノ三指ヲ以テ腎臟ヲ撮摘シテ揭起シ更ニ示指ヲ以テ小心注意シテ徐カニ諸部ヲ剝離シ兩端

ノ固ク癒着セル部ヲノミ刀截或ハ剪截スヘシ最後ニ脂肪様包膜ヲ剔除シテ血管及ヒ輸尿管ヲ明カニ目撃シ得ルニ至ル而シテ輸尿管ハ最モ背部ニ近接シ其次ハ腎動脈ニシテ腎靜脈ハ最モ深部ニ在リ

(四) 腎蒂則チ腎門ニ進入スル諸形器ヲ一束ニ結紮シ其稍前際ニ於テ截斷シテ更ニ其斷口ニ於テ動脈管ヲ索メテ一々結紮スヘシ

○例之大腫瘍ニ於テ患部ニ達シ易カラシメンカ爲ニ腰側截法ヲ行フ𪜈ハ手術ノ方法稍趣ヲ異ニス則チ

(一) ホン、ベルグマン氏法ヲ以テ皮膚ヲ截開ス

(二) 皮創ノ全長ニ沿ヒ注意シテ徐カニ外斜腹筋ヲ截開シ次ニ創口ノ上端ニ於テ內斜腹筋及ヒ其下層ニ於ケル横腹筋ヲ截破シテ黄色ヲナセル横筋膜ノ現ハルヽニ至リ更ニ其下ニ於ケル一層ノ緩疎ナル脂肪組織(腹膜上脂肪組織ト云フ)ト横筋膜トノ間ニ指頭或ハ濶大ナル溝消息子ヲ送リ全創口ニ徹テ大ニ横筋膜ヲ截開ス

(三) 創底ニ露呈スル腹壁腹膜ヲ指頭ニテ身體ノ中線ニ向テ押送スルㇾハ腎臟下端ハ緩疎多脂ノ結締織中(脂肪包膜ト云フ)ニ包擁セラルヽヲ見ル

(四) 腎臟周圍ヲ剔剝シテ其蒂ヲ緊結ス但シ蒂ノ深ク創底ニ在ルㇾハチールシュ氏ノ象牙紡錘及ヒランゲ氏ノ鉗子ヲ用フルヲ最良トス(第四百十九圖ヲ見ヨ)

第四百十九圖

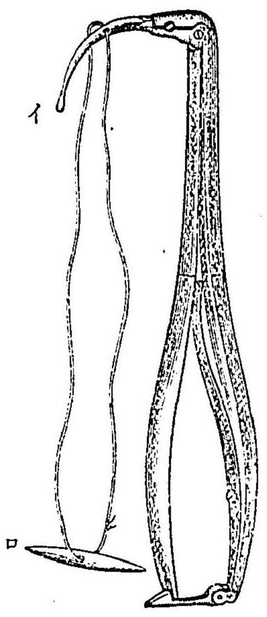

(イ)ランゲ氏鉗子
(ロ)チールシュ氏象牙紡錘

(五) 創內ニハ栓塞法ヲ行テ全ク塡實ス

○腎石或ハ腎盂膿腫ニ在テハ腎盂ヲ鍼破シテ膿汁或ハ結石ヲ除去ス但シ結石ハ鉗子、匙或ハ金屬線弶(ランゲ氏所用)ヲ以テ掻出スベシ

腎臟水腫ニシテ腎盂中ノ輸尿管口ニ瓣狀突起ヲ生スルニ因ル者ハ囊腫中輸尿管ノ後際大約一掌横徑ノ處ニ套管針ヲ刺入シテ液ヲ漏シ次テ爰ヨリ下方ニ截開シ囊腫ノ裏面ニ於テ輸尿管及ヒ囊腫壁ヲ下方ニ截破シテ腫瘍ノ全部ニ及ホシ而シテ輸尿管ノ創緣ト囊腫壁ノ創緣トヲ縫合シテ管口ヨリ剪ヲ以テ輸尿管口ヲ索メ此管口ヨリ剪ヲ以テ腫瘍中ノ最下部ニ移ス(トレンデレンブルグ氏法)

其三　腎臟縫合術 Nephrorrhaphie.

此手術ハ遊腎症ニ於テ繃帶法効ナキ者ニ施行ス而シテ其法左ノ如シ

(一) 皮膚截開ハブラウン氏或ハシモン氏法ニ隨テ大約十一センチメートル」ニ及フ

(二) 濶背筋及ヒ薦骨腰筋々膜ヲ截開シ膨起スル脂肪塊ヲ截去ス

(三) 此ノ如クスルキハ赤褐色ニシテ弛縦セル膜質露呈ス此膜ハ患者吸息スルカ或ハ介者腎臓ヲ押壓スルキハ創底ニ膨起ス脂肪包膜ナリ之ヲ截開スルキハ更ニ一塊ノ脂肪アリ剪子ヲ以テ徐々ニ之ヲ截去スルキハ遂ニ腎臓ノ表面現ハルヽニ至ル

(四) 腎臓固有包膜ヲ截開スルヿ四乃至六「センチメートル」ニシテ之ヲ左右ニ排開シ更ニ鈍器ヲ用ヒテ腎臓實質ヲ分解スルヿ一二「センチメートル」ニ至ル

(五) 大ニ彎曲シタル圓針ヲ以テ太キ絹絲ヲ固有包膜、腎臓實質及ヒ皮創緣ニ刺通スルヿ四條乃至六條ニシテ腎臓ヲ創口ニ縫着ス

(六) 創内ニハ栓塞法ヲ行ヒ肉芽發生ニ依テ癒創セシム而シテ患者ハ少ナクモ六週日間ハ就褥シテ靜養セシムベシ

第五編 骨盤部手術 Operationen am Becken.

第二十五章 尿道及膀胱手術 Operationen an der Harnröhre und Blase.

其一 測胞子用法 Catheterismus.

尿道ハ一條ノ粘膜管ニシテ自然ノ狀態ニ在テハ内面互ニ相接着シ部位ノ異ナルニ隨テ延長性亦自ラ一樣ナラス是ヲ以テ試ニ熔蠟ヲ注入シテ模形ヲ作ルキハ第四百二十圖ニ示スカ如キ者ヲ得ルナリ「ホーメル氏ノ法ニ依ル」蓋シ各處ノ延長性ニ大小アルハ畢竟尿道外組織ノ硬軟ニ關スル所ニシテ注射ノ力ハ尿道中全部ニ於テ同等ナレモ尿道粘膜ト白膜トノ間ニ存スル多血ノ海綿狀組織ノ壓縮セラルヽヿ大ナル部ハ隨テ粘膜管ノ延伸擴張ヲ來スナリ

尿道中最モ狹キハ尿道外口龜頭ノ白膜ヲ以テ圍ム處及ヒ海綿狀部後端ノ中會陰筋膜緊張セル部則チ三角靭帶ヲ穿透通過スル處ニシテ所謂尿道峽是ナリ又之ニ反シテ最モ濶キハ尿口直後ノ舟狀窩及ヒ球狀部ナリ是此部ハ多量ノ多血ナル尿道海綿狀體ヲ以テ圍擁スルニ因ルナリ而シテ此前後二處ノ間ニ於ケル海綿狀部ニ於テハ尿道ノ延長性諸部殆ト同等ナリ

三角靭帶「第四百二十一圖及ヒ第四百二十二圖チ見ヨ」ノ後際ニ於ケル尿道骨盤部ヲ分テ前後ノ二部トナス而シ

テ其前部則チ筋質部一名膜（パルス、ムスクラリス、パルス、メムブラナセア）狀部ハ隨意筋タル尿道壓閉筋ヲ以テ圍擁ス（第四百二十三圖ヲ見ヨ）是ヲ以テ生活體ニ於テハ其延長性ヲ抑制スルヿ大ナリ（尿道痙攣ニ因ル）且ツ屍體ニ於テ試ムルモ亦延長甚タ大ナラス後部則チ攝護腺部（パルス、プロスタテカ）ハ攝護腺ノ平滑筋纖維ヲ以テ圍擁スルカ故ニ生體ニ在テハ延長性著大ナレ𪜈屍體ニ在テハ攝護腺實質ノ爲ニ制セラレテ却テ延長スルヿ僅微ナリ是レ第四百二十圖ニ示ス所ノ鑄造模形ニ於テ比準的狹

第四百二十圖

男子尿道ノ形狀

ホーメ氏蠟鑄ニ據ル



第四百二十一圖

三角靱帶

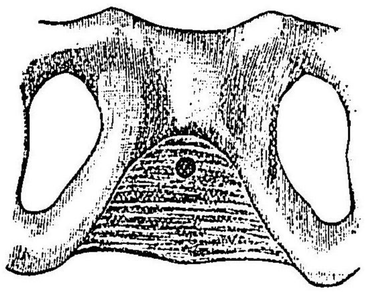

小ナルヲ見ル所以ナリ海綿狀部ハ陰莖ト共ニ諸般ノ方向ニ於テ動搖スヘシ故ニ此部ヲ名ケテ尿道ノ垂搖部（パルス、ペンヅラ）ト云フ但シ後三分ノ一ニ於テハ陰莖擧筋ヲ以テ耻骨接際ニ繫着スルカ故ニ動搖自在ナラス又尿道峽ハ三角靱帶ヲ以テ固繫ス而シテ此部以後ニ於ケル骨盤部ハ殆ト圓形四分ノ一ニ當ル彎曲ヲナシテ上後方ニ向テ膀胱ニ達ス

以上解剖上ノ狀況ハ測胞

第四百二十二圖

三角靱帶、擧肛筋及深會陰筋ノ關係ヲ示ス

（リユスカ氏原圖）

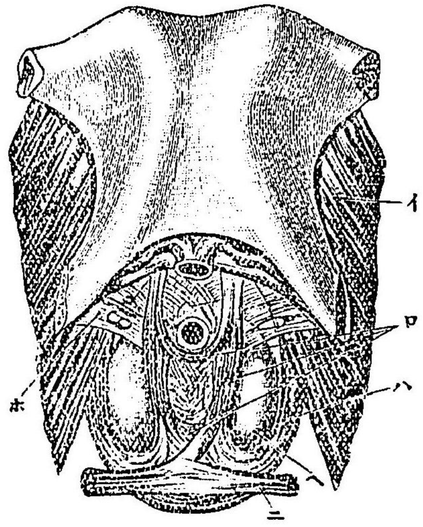

（イ）擧肛筋直腸部
（ロ）同上尿道部
（ハ）攝護腺部
（ニ）深會陰筋
（ホ）尿道三角靱帶
（ヘ）攝護腺

第四百二十三圖

陰部隔障內ニ於ケル尿道壓閉筋ノ位置ヲ示ス

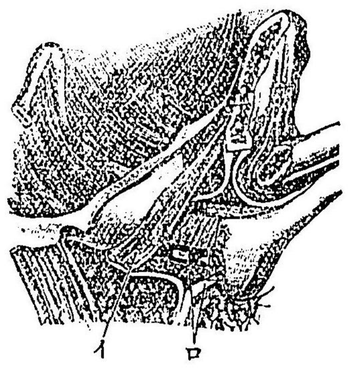

（イ）攝護腺擧筋
（ロ）尿道壓閉筋

子用法ニ於テハ必要ナルカ故ニ常ニ銘心セサル可ラス第四百二十一圖乃至第四百二十四圖ヲ見ヨ

○測胞子送入法ハ專ラ左ノ症ニ施行ス

(イ)尿道及ヒ膀胱檢査ヲ要スル片

(ロ)膀胱內容物ヲ排除シ或ハ之ニ注入法ヲ要スル片

測胞子ニ二種アリ一ハ硬性ニシテ其末端ハ圓ノ四分ノ一ヲナス銀製一ハ軟性ニシテ曲直隨意ニスベシ而シテ測胞子ヲ用フルニハ必ス嚴ニ防腐法ノ原則ヲ固守セサル可ラス則チ金屬製測胞子ハ使用ニ臨テ先ツ十分時間適宜ノ器中ニテ煮沸消毒法ヲ行ヒ次テ亞爾箇兒ニ漬シ置キテ用ヲ待ツヘシ又軟性測胞子ハ使用前數時間五%石炭酸水中ニ漬スヲ要ス此ノ如ク消毒法ヲ施シタル測胞子ヲ送入スルニ臨テハ先ツ硼酸華攝林「ラノリーン」或ハ沃度仿謨油ヲ塗敷シテ表面ヲ滑澤ナラシムヘシ又豫メ尿道中ニ沃度仿謨或ハ「コカイ

第四百二十四圖

同　上

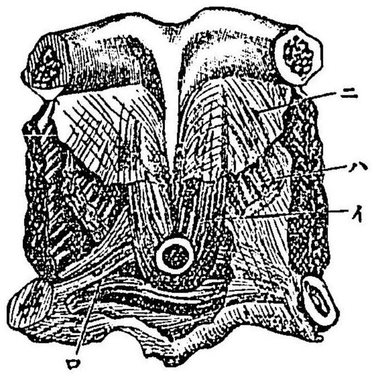

(イ)攝護腺舉筋
(ロ)尿道膈閉筋
(ハ)舉肛筋
(ニ)骨盤筋膜

ン水ヲ注射スルモ可ナリ

患者ハ水平ニ仰臥シ兩脚ヲ集合シテ微曲シ骨盤下ニ小枕ヲ當ルヲ良トス

(一)金屬製測胞子送入法　彎曲尋常ナル測胞子(第四百二十五圖(甲)ヲ見ヨ)ヲ用フルニハ術者ハ患者ノ左側ニ立チ充分ニ消毒シタル測胞子ヲ温メ油類ヲ塗敷シ右手ニテ執筆樣ニ保持シ其季指頭ヲ腹面ノ中央ニ支持シ左手ニ陰莖ヲ取リ指頭ニテ稍尿口ヲ開キ測胞子ノ嘴端ニ接シ徐カニ陰莖ヲ牽テ上方ニ進メ測胞子上ニ送ル(第四百二十七圖ヲ見ヨ)而メ之ト同時ニ測胞子ノ嘴端ヲ下方ニ進メテ恥骨接際ノ下ニ在ル尿道球狀部及ヒ三角靱帶ヲ通過ス

第四百二十五圖

金屬製カテーテル

(甲)尋常ノ者
(乙)複道「カテーテル」

第四百二十六圖

攝護腺カテーテル

(甲)大彎ノ者
(乙)メルチール氏單曲折ノ者
(丙)同氏複曲折ノ者

ル部ニ達セシム此ニ於テ尚ホ絶エス陰莖ヲ牽引シツヽ右手ヲ運轉シテ測胞子ノ外端ヲ正シク身體正中線ニ沿フテ徐々ニ高擧シ敢テ力ヲ用フルヲ要セスシテ嘴端ヲシテ恥骨接際

第四百二十七圖

カテーテル送入ノ式



第四百二十八圖

同　上

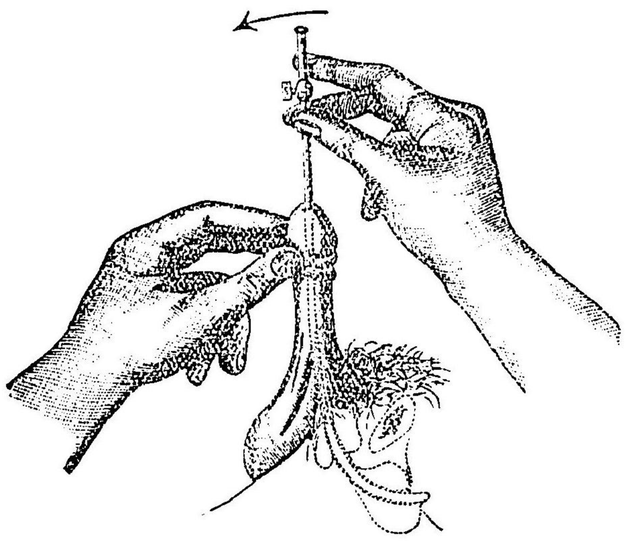

下ヲ回テ圓形ニ進行セシムヘシ此手技宜シキヲ得ルトキハ嘴端ハ容易ク尿道峽ヲ通過シテ膜狀部ニ入ルナリ（第四百二十八圖ヲ見ヨ）但シ此際抗抵アルヲ覺フルトキハ決シテ強力ヲ以テ之ヲ制センコヲ企ツ可ラス蓋シ往々嘴端ノ畫ク所ノ圓形過大ニシテ測胞子ノ嘴端延長性最大ナル球狀部ニ於テ後方ニ進ムコト過度ナルトキハ殊ニ老人ニ於テハ嘴端三角靱帶ノ下部ニ撞突スルコトアリ又嘴端ノ畫ク所ノ圓形小ニ失スルトキハ尿道峽ニ於テ恥骨ニ撞突ス又全器正ク正中線ニ於テ運轉セサルトキハ尿道峽ノ側面ニ向フノ害アリ而シテ此ノ如キ抗抵ヲ覺フルトキハ一旦器械ヲ稍〻退去セシメ更ニ正シキ方向ニテ押進スヘシ強テ多力ヲ以テスルトキハ所謂假尿道ヲ作テ嘴端尿道壁及ヒ筋膜ヲ穿透スルノ危害アリ注意スヘシ

嘴端既ニ膜狀部ニ入ルトキハ尿道壓閉筋ノ痙攣狀收縮ニ因テ再ヒ抗抵ヲ覺フルコト多シ（第四百二十三圖及ヒ第四百二十四圖ヲ見ヨ）然ルトキハ器械ノ運轉ヲ靜止スルコト一二分時ニシテ方向ヲ換フルコトナク徐カニ微力ヲ加ヘテ押進スルトキハ能ク此抗抵ヲ制スルコヲ得ヘシ蓋シ稍〻

第四百二十九圖

同　上

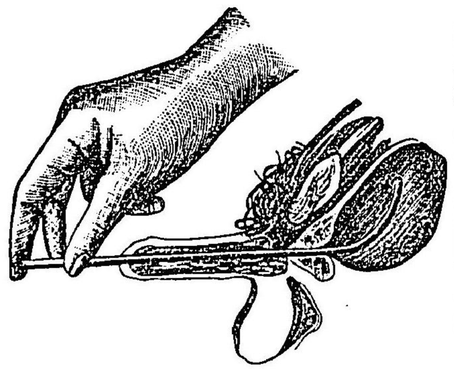

熱煉スル片ハ此際筋質緊張ノ去ルヲ明ニ察知スルヲ得ルナリ此ニ於テ測胞子ノ外端ヲ低下シテ股間ニ至ラシムル片ハ嘴端ハ自ラ攝護腺部ノ彎曲ニ隨テ滑轉シテ膀胱ニ入ルナリ（第四百二十九圖チ見ヨ）

(二)柔軟測胞子送入法　硬性ノ者ニ比スレハ頗ル容易ナリ而シテ絹絲ヲ編組シテ表面ニ油漆ヲ施シタル測胞子ハ通常護謨カテーテルト稱フル者ニ管中ニ金屬線（マンドリン）ヲ挿入シテ彎曲ノ度ヲ自在ニスルヲ得ルナリ之ヲ使用スルノ法ハ前項述ル所ノ金屬製ノ者ニ異ナラス又極メテ柔軟ニシテ軟性彈力護謨ヲ以テ製シタル所謂子ラトン氏測胞子ハ一小部ツヽ指間ニ撮ミ陰莖ヲ左手ニテ保持シテ尿口ニ接シ順次ニ送入スル片ハ自ラ尿道ノ形狀ニ隨テ行進ス

○尿道異狀ナキ者ニハ小ニ失セサル測胞子ヲ用フルヲ良トス過小ナル器械ハ其尖頭ニ因テ却テ尿道痙攣ヲ誘起シ易ク或ハ既ニ此症ニ罹ル者ニ在テハ益〻增進セシムルノ弊アリ之ニ反シテ太キ者ハ其尖頭ニ因テ刺戟ヲ起スヿ少ク其膜狀部ニ達スルニ及テ一小時間靜止シテ徐カニ送進スル片ハ容易ニ障礙ヲ脫シテ進入スルヲ得ルナリ

○攝護腺肥大ニ於テハ尿道ノ攝護腺部延長シ且ツ多クハ彎曲ノ度ヲ增スカ故ニ常用ノ者ニ比スレハ長クメ屈曲ノ度大ナル測胞子ヲ用フヘシ之ヲ攝護腺測胞子 Prostatacatheter ト名ク（第四百二十六圖チ見ヨ）又攝護腺ノ中片增大スル者ニ在テハメルチール氏攝護腺測胞子ヲ用フル片ハ大ニ膀胱ニ達シ易シ而シテ此測胞子ハ直形ニシテ嘴端ノ下部鈍角ニ屈折スル者ニシテ其一處ニ於テスル者ト二處ニ於テスル者トアリ（第四百廿六圖(乙)(丙)及ヒ第四百三十圖(乙)チ見ヨ）又攝護腺ノ側片增大シテ尿道壓區セラレタル者ニ在テハヒューテル氏ノ扁平測胞子ヲ良トス

第四百三十圖

軟性カテーテル

甲

乙

(甲)圓柱狀、圓錐狀及球狀ノ者

(乙)メルチール氏曲折狀ノ者

○膀胱洗滌法ヲ行フニハ通常ノ子ラトン氏測胞子及ヒ灌水桶ヲ以テスヘシ而シテ先ツ測胞子ニテ尿ヲ排泄セシメ灌水桶ノ硝子製ノ嘴管ヲ（攝護腺管中ノ空氣ヲ驅逐シ去ルヲ要ス）測胞子ノ外口ニ接續シ適量ノ水液ヲ注入シ膀胱ヲ開張シ內面ノ全部ニ水液普達スルニ及テ嘴管ヲ除去シテ水液ヲ排泄セシムル此ノ如ク注入ト排泄トヲ數回反覆スヘシ但シ複道測胞子（第四百二十五圖(乙)チ見ヨ）ヲ用フル片ハ更ニ便ナリ

○持續測胞法 Verweilcatheter トハ子ラトン氏測胞ヲ尿道ニ挿入シテ長時間放置シテ絕エス尿ヲシテ排泄セシムルノ法ナリ則チ測胞子ノ外端ニ太キ毛絲ヲ附シテ龜頭ニ結縛ス但

シ毛絲ハ第四百三十二圖ニ示スカ如ク複弥トナシテ測胞子ニ固結シ兩端ヲ緩ク冠狀溝ニ繞ラシ絆創膏條ニテ固定スルカ或ハ一旦龜頭ヲ纏フテ結縛シ更ニ絲端ヲ陰毛ニ固結シテ止ムルヲ良トス第四百三十一圖ヲ見ヨ又或ハ麻醉中ニ於テ安全針ヲ以テ測胞子ノ外端ト包皮トヲ刺通シテ留メ或ハ縫着スルモ可ナリ

第四百三十一圖

持續カテテルヲ固定法ノ式



第四百三十二圖

交叉複弥

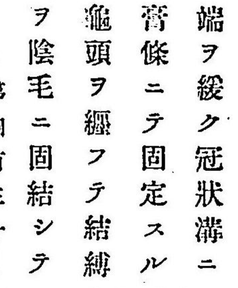

其二　尿道狹窄 Verengerungen der Harnroehre.

尿道中ノ一部延長性ヲ失シタル者ヲ尿道狹窄ト云フ多クハ尿道海綿狀體ノ收縮ニ起因スト雖モ而シテ其療法ハ擴張法及ヒ截開法ノ二ナリ

狹窄ノ度ヲ測ルニハ平常ノ延長性ヲ以テ標準トナスヘシヨーチス氏ハ自家創案ノ尿道計Urethrometer第四百三十五圖ヲ見ヨヲ以テ檢査シ遂ニ尿道ノ延長性ハ其萎軟ノ態ニ於ケル陰莖周圍

第四百三十三圖

ヲイチス氏尿道器計

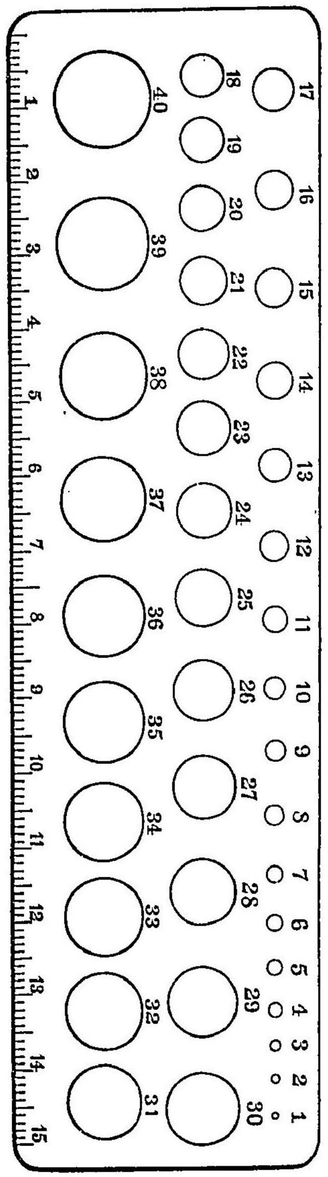

ト稱シ一定ノ比準ヲナス者タルヲ知レリ而シテ男子尿道ノ全圍ハ平均大約三十五〔ミリメートル〕ニシテ之ヲ陰莖周圍ニ比較スルトキハ左ノ比例ヲナスト云ヘリ

○陰莖全圍

七十五〔ミリ〕

八十二〔ミリ〕

八十七〔ミリ〕

九十三〔ミリ〕

百　〔ミリ〕

○尿道全圍

三　十〔ミリ〕

三十二〔ミリ〕

三十四〔ミリ〕

三十六〔ミリ〕

三十八〔ミリ〕

重度ノ狹窄所謂隘狹窄 Enge Stricturニ於テハ必ス大困難ヲ致スハ固ヨリ論ナク假令輕度ニシテ所謂廣狹窄 Weite Stricturト雖モ亦往々頑然タル障害ヲナス者アリ例之後淋症、神經性刺戟諸症及ヒ遺精等ノ如キ是ナリ

狹窄ノ部位、長短及ヒ廣狹ヲ精査スルニハ球頭消息子則チ細杆ノ末端ニ大小種々ノ橄欖實形ノ球ヲ附スル者第四百三十四圖ヲ見ヨ或ハヲーチス氏尿道計更ニ一層良ナリ第四百三十五圖ヲ見ヨ第四ヲ用フ而シテ此尿道計ハ金屬製ノ杆端ニ同シク金屬ノ細條ヨリ成リテ收排自在ナル小籃ヲ附ス此小籃ハ

第四百三十四圖　ヲーチス氏球頭消息子

第四百三十五圖　ヲーチス氏尿道計

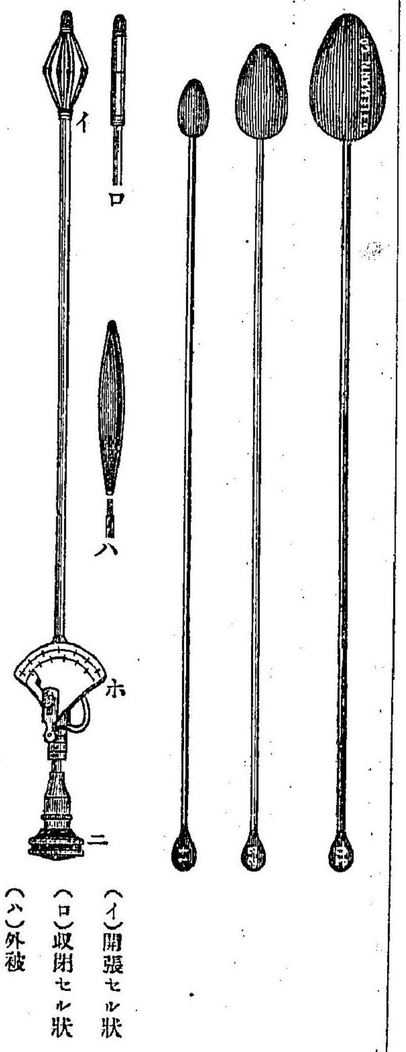

(イ)開張セル狀
(ロ)收閉セル狀
(ハ)外被

柄端ニ設クル螺旋裝置ノ運轉ニ依テ開張スルヿ(ロ)ヲ見ヨ但シ之ヲ使用スルニハ圖中(ハ)符ノ如キ護謨帽ヲ被フテ液質ノ籃中ニ浸入スルヲ防クヘシ而シテ先ツ籃子ヲ收閉シテ尿道ニ送入シ狹窄部ヲ通過スルニ及テ(ニ)符ノ螺旋ヲ運轉シテ籃子ヲ開張セシメテ再ヒ狹窄部ヲ通過シテ扱出スルヿ能ハサラシメ其固止スルニ方テ螺旋ヲ轉シテ籃子ヲシテ辛フシテ狹窄部ヲ通過シ得ルニ至ラシメ柄端ニ設クル劃度板上ノ度目ヲ檢シテ廣狹ヲ察シ且ツ杆側ノ度目圖中之ヲ缺クヲ見テ狹窄部所在ノ深淺ヲ知ルナリ

其三　緩徐擴張法 Allmälige Erweiterung durch Bougies.

緩徐擴張法ハ左ノ如シ

先ツ尿道ニ沃度仿謨油ヲ注入シテ防腐的塗油法ヲ行ヒ術者ハ患者ノ右側ニ立チ輕ク陰莖ヲ把テ牽引シ尿道計ノ度ニ四敵セル「ブーヂー」圖(3)第四百三十七符ヲ見ヨヲ送入ス但シ送入中障礙ヲ覺フルトキハ更ニ細小ナル者ニ代ヘテ狹窄部ヲ通過セシム蓋シ此部ヲ通過シタルトキハ試ニ「ブーヂー」ヲ扱去セントスルニ方テ其末端強剛ナル組織間ニ箝止スルカ如キヲ覺フルヲ以テ之ヲ察スヘシ

極メテ狹隘ナル狹窄部ヲ通過セシムルニハ最小ナル腸線ブーヂー「鯨骨ブーヂー」毛狀ブーヂー」ト云

第四百三十六圖

毛様ブージー

第四百三十七圖

ブージー



(1)球頭ブージー」
(2)圓錐狀ブージー」
(3)常形ブージー」

フ第四百三十六圖ヲ見ヨ或ハ末端橄欖實形ヲナセル頸部細キ彈力性ブージー例之第四百三十七圖(1)符ノ如シヲ取リ強ク陰莖ヲ牽引シ緩徐ニ送入シテ狹窄部ニ達シ更ニ靜カニ押送シテ進入セシムヘシ但シ此際患者ヲシテ著シキ疼痛ヲ覺ヘシメサルヲ度トナスヘシ若シ粗暴ニ且ツ強力ヲ以テスルトキハ「ブージー」ノ末端軟化スル者ニ在テハ彎曲シテ却テ後方ニ向ヒ第四百三十九圖(イ)符ノ如キ狀ヲナシ或ハ尿道ノ組織軟弱ナル者ニ在テハ末端狹窄部ノ一側ニ刺入シテ假尿道ヲ作リ以テ最モ危害ヲ致ス第四百三十九圖(ロ)符ヲ見ヨ又狹窄部ノ管口尿道ノ中心外ニ在ルカ爲ニ「ブージー」ヲ送入スルヿ甚タ困難ナルトキハ腸線ブージー」ノ末端ヲ豫メ太キ「ブージー」ニ卷纏シテ第四百三十八圖ニ示スカ如ク螺旋狀トナシテ送入シ狹窄部ニ達スルニ及テ回轉シツヽ押送スルトキハ大ニ狹窄管中ニ入リ易シ第四百三十九圖(ハ)符ヲ見ヨ極メテ送入シ難キ症ニ在テハ尿道鏡第四百四十圖ヲ見ヨノ管ヲ假用シ之ニ數條ノ腸線ブージー」ヲ充テヽ第四百四十一圖ノ如クシ尿道中ニ送入シテ狹窄部ニ達セシメ腸線ノ各條ヲ取テ順「次ニ押送シテ狹窄部ニ進入セシムルヿヲ得ルヤヲ試ムルモ可ナリ第四百三十九圖(ニ)符ヲ見ヨ細小ナル腸線狹窄部ヲ通過スルトキハ強テ之ヲ膀胱ニ達セシメンカ爲ニ長時ヲ費スヲ要セス何トナレハ假令全然尿閉ヲ起ス者ト雖モ一旦狹窄部ヲ通スルトキハ初メハ徐々ナレモ漸ク速ニ小便滴瀝シテ自ラ排泄スルヿヲ得ヘケレバナリ是ヲ以テ「ブージー」ノ狹窄部ヲ通過

第四百三十八圖

レロイ氏螺旋狀腸線

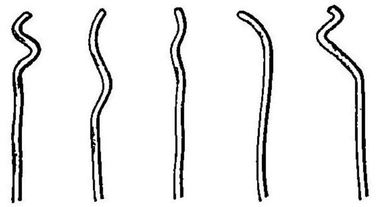

第四百三十九圖

中心外狹窄ニ於ケルブージー送入困難ノ狀ヲ示ス

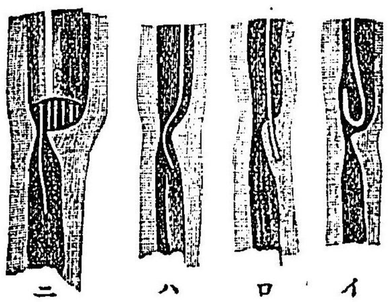

シタルヤハ一小時間ニ之ヲ留メテ小便ノ滴瀝スルニ至ルヘシ此ノ如クスルヤハ次テ更ニ太キ「ブージー」ヲ送入スルヿヲ得ルナリ是初メ送入シタル「ブージー」水分ヲ吸攝シ膨脹シテ狹窄部ヲ擴張セシメタルニ因ルナリ此ノ如クシテ遂ニ「ブージー」ヲ膀胱ニ達セシムルヿヲ得ルヤハ其結果頗ル良好ニシテ爾後ハ漸々太キ「ブージー」ヲ送入シテ徐々ニ狹窄部ノ擴張ヲ謀ルヘシ而シテ送入セル「ブージー」ヲ留ムルヿ愈〻長キニ隨テ奏効モ亦愈〻速ナリ是レ蓋シ收縮セル組織ニ於テ炎症性軟化ヲ起サシムルニ因ルナリ

以上ノ法ニ依テ尿道適當ノ口徑ヲ得ルニ至ルモ尚ホ「ブージー」送入法ヲ持續スルヿ年餘ニ及フヲ良トス但シ施術ノ數ハ漸々減少シテ間時ヲ長クスヘシ頓ニ療法ヲ止ムルヤハ多クハ恐ク殆ト皆再發ヲ致スノ虞アリ

緩徐擴張法ヲ行フモ頑然トシテ寸効ナキカ或ハ此法ヲ止ムルヤハ乍チ再發シ且ツ後淋症ヲ兼發スルカ如キ者ニ在テハ止ヲ得ス手術療法ヲ施サヽル可ラス則チ或ハ強劇擴張法ヲ以テ瘢痕組織ヲ延伸セシムルカ或ハ內尿道截開術ヲ行フヘシ

第四百四十一圖

尿道鏡管ニ膀胱ヲ充ル狀ヲ示ス線

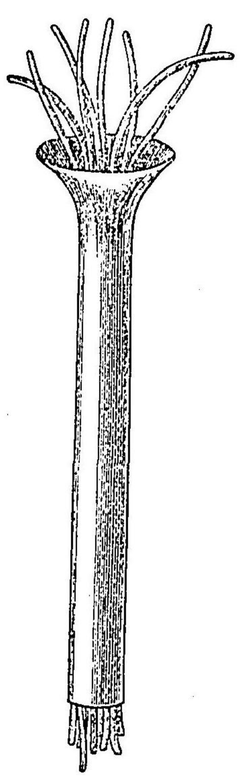

第四百四十圖

ヲーチス氏尿道鏡



其四　強劇擴張法則　裂開法　Gewaltsame Dehnung, Divulsion.

尿道狹窄ヲ裂開スルニハホルト氏ノ裂開器 Divulsor nach Holt（第四百四十三圖ヲ見ヨ）ヲ用フルヿ最モ多シ此器械ハ形狀測胞子（カテーテル）ニ似タル長管ニシテ二條ニ分裂シ末端ニ於テ相連ナル而シテ之ヲ送入シテ膀胱ニ達セシメ後方ヨリ楔狀杆ヲ兩間ニ挿入シ前進セシメテ急ニ二條ヲ排開シ以テ狹窄組織或ハ周圍組織ヲ裂開シ次テ直ニ適大ノ測胞子ヲ送入スルヿトムプソン氏開張器 Dilatator nach Thompson（第四百四十四圖ヲ見ヨ）

第四百四十二圖

スチーベンス氏擴張器

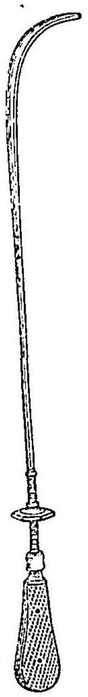

見ヨモ亦二條ノ金屬杆ヨリ成リ柄端ノ螺旋ヲ回轉スルトキハ一定ノ部ニ於テ著シク排開シ以テ緩徐ニ狹窄部ヲ開張セシメ或ハ之ヲ裂開ススチールンス氏器械モ亦作用之ニ同シ第四百四十二圖ヲ見ヨ

此ノ如キ强劇ノ手術ヲ行フトキハ高熱、寒戰或ハ震盪症ヲ續發スルヿ多シ之ヲ尿道熱 Urethralfieber ト云フ是ヲ以テ內尿道截開術ノ安全無害ナルニ如カストナス又狹窄ノ根治ヲ計ルニハ海綿狀體中ノ收縮セル組織ヲ全ク截去シ次テ尿道ヲ擴張スルヲ要ス

第四百四十三圖

ホルト氏

裂開器

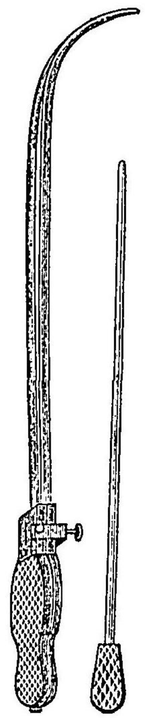

第四百四十四圖

トムプソン氏

擴張器

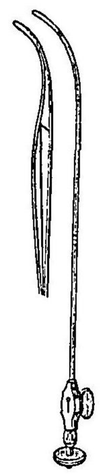

其五　內尿道截開術 Urethrotomia interna.

此手術ハ狹窄部ノ所在海綿狀部ニシテ尿道峽以外ニ在ル者ニノミ適當ス之ニ反シテ膜狀

部ノ狹窄ニハ外截開術ヲ行フヘシ

此手術ヲ行フニハ杆狀器中ニ隱蔽セル小刀ヲ以テスヘシ而シテ施術ノ方法種々ニシテ前方ヨリ截破スルアリ或ハ後方ヨリスルアリ

狹窄甚タ狹隘ナルモ尙ホ纖細ナル誘導ブージー」ヲ通シテ膀胱ニ達スルヿヲ得ル者ニ在テハ此「ブージー」ニメーゾンニウ氏尿道刀第四百四十六圖ヲ見ヨヲ螺接シテ送入シ其刀前方ニノミ又ヲ有スル者以テ硬結セル狹窄組織ヲ前ヨリ後ニ向テ截破スベシ

狹窄部ヲ截開スルニ後ヨリ前ニ向テスルトキハ更ニ確實ナリ爰ニハチビアーレ氏尿道刀ヲ適當トス第四百四十五圖ヲ見ヨ

此器械ハ末端ニ球頭ヲ有シテ刀刄ヲ其中ニ納ム但シ狹窄部ハ能ク此球頭ヲ通過セシムルニ足ル者ニ非サレハ

第四百四十五圖

チビアーレ氏

尿道刀

第四百四十六圖

メーゾンニウ氏尿道刀

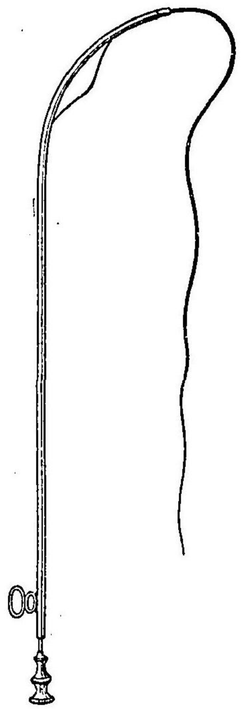

使用シ難シ

○擴張內尿道截開術 Urethrotomia interna dilatatoria ハヲーチス氏カ創案ニシテ頗ル良効ヲ奏スル則チヲーチス氏擴張尿道刀 Dilatirende Urethrotom（第四百四十七圖ヲ見ヨ）ハ二條ノ金屬杆ニシテ螺旋裝置ニ依テ開合ス又別ニ細杆ノ末端ニ小刀及ヲ有スル者アリ柄端ノ鈕ヲ把テ牽引スルキハ金屬杆ノ溝中ニ於テ退行シテ狹窄部ノ緊張セル組織ヲ截破スル而シテ此器械ヲ使用スルニハ先ツ兩杆ヲ收合シテ尿道ニ送入シ狹窄部ヲ過クルニ及テ螺旋ヲ運轉シテ排開セシメ抗抵著大ナルニ至リ刀及ヲ挺出セシメ全器ヲ稍ゝ扳去スルナリ蓋シ肼胝狀ヲナセル組織ヲ截破スルニ方テハ一種ノ音ヲ聽取スヘシ此ニ於テ再ヒ刀及ヲ納メ更ニ器械ヲ扳去スルニ方テ再ヒ螺旋ヲ回轉シテ兩杆ヲ排開シ柄端ニ設クル劃度板ニ依テ擴張ノ度ヲ檢シ尿道ノ常

第四百四十七圖

擴張尿道刀

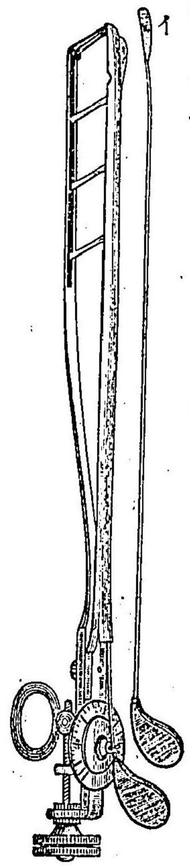

（イ）小刀

大ヲ得ルヲ度トナス且ツ刀及ハ必ス陰莖ノ正中線ニ於テ正シク莖背ニ向フヲ要ス是レ此方向ニ截開スルキハ出血最モ微弱ナルニ因ルナリ但シ狹窄ノ所在極メテ淺クシテ龜頭部ニ存スルキハ下方ニ向テ截破スヘシ又狹窄數處ニ存スルキハ各已一回ノ手術ヲ以テスヘシ決シテ同時ニ數處ニ施行ス可ラス而シテ最後ニ至リ適當大ノ子ラトン氏測胞子ニ沃度仿謨油ヲ塗敷シテ送入シ二三日間留メテ尿ノ新創ニ觸ルヽヲ避ケ以テ尿道瘻ヲ豫防スヘシ

○先天性或ハ後天性尿口狹窄ニ因テ後淋症或ハ神經症等種々ノ障害ヲ誘起スルコアリ此ノ如キ症ニ於テハ先ツ陰莖周圍ヲ測リ之ニ匹敵セル孔口ヲ得ルニ至ルマテ截開スルヲ要ス之ヲ尿口截開術 Meatotomie ト云フ

尿口截開術ハ球頭刀ヲ以テ單ニ截開スルニ止マルト雖モ亦其再癒着ヲ防カンカ爲ニ粘膜ノ創緣ヲ牽テ外部ノ皮緣ニ接着シ細小ナル縫合法ヲ施シ或ハ包皮繫帶ノ尖端ヲ淺ク截破シテ瓣狀トナシ之ヲ尿口中ニ送入シテ粘膜上ノ新創端ニ縫着スルヲ要ス但シ此際大出血ヲ致スキハ繫帶動脈ヲ結紮スヘシ而シテ後治法ハ尿道鏡管ニ沃度仿謨油ヲ塗敷シテ送入シ二三日間放置シテ尿ノ導泄ニ便スヘシ

○內截開術ニ於テ出血劇甚ナルキハ其尿道後部ヨリスル者ニ在テハ丁字杖ヲ臥牀ノ足欄

ニ當テ、股間ニ挟ミ之ヲ以テ測胞子ニ向テ會陰ヲ壓迫スヘシ（チーチス氏ノ法）又尿道前部ノ出血ニハ二枚ノ厚藥紙副木ヲ側面ニ當テ、陰莖ヲ挟定シ護謨卷軸帶ヲ以テ固綳スヘシ（スミット氏ノ法）

其六　外尿道截開術 Urethrotomia externa.

外尿道截開術ハ會陰ニ於テスル者ニシテ一ニ卸、孔、截、開、術 Boutonnière ト云フ其要左ノ如シ

（イ）膜狀部ノ挫傷或ハ裂傷ニ於テ尿浸淫ヲ豫防シ或ハ之ヲ除去ス

（ロ）尿道峽後際ニ於ケル狹窄ノ擴張法効ナキ者、之ヲ行ヒ難キ者及ヒ會陰尿瘻ヲ生シタル者

（ハ）**中截石術**ノ初頭

患者ヲ手術牀ノ一端ニ尻ヲ接シテ仰臥セシメ胯關節及ヒ膝關節ヲ强屈シ兩脚ヲ大ニ排開シテ介者ニ固持セシメ（第四百四十八圖ヲ見ヨ）或ハ介者ナキトキハ革帶ヲ以テ手腕ト足根トヲ合シテ固縛シ若クハ木楔ヲ兩膝ニ固縛シテ適宜ニ排開シテ固定スヘシ之ヲ截石位 Steinschnittlage ト云フ

尿道ニハ有溝尿道消息子ヲ送入シテ膀胱ニ達セシメ或ハ若シ然ルヲ得サルトキハ狹窄部ニ於テ止メ介者ヲシテ正シク正中線ニ於テ之ヲ保持シテ恥骨接際ニ支定セシム

（一）陰嚢ヲ上方ニ揭ケテ支持セシメ之ト肛門トノ中央ニ於テ左手ノ示指ヲ以テ摸試シテ正中線ヲ索メ三乃至四（センチメートル）ノ縱截開ヲ行テ肛門ノ前際二（センチメートル）ニ至リ皮膚及ヒ皮下蜂窩織ヲ順次ニ截開ス但シ創ノ上端ニ於ケル尿道球ノ損傷ニ注意シ介者ヲシテ鉤或ハ指ニテ之ヲ上方ニ揭ケシムヘシ蓋シ此部ノ截傷ハ大出血ヲ起シテ甚タ閉止シ難キカ故ニ極メテ注意セザル可ラス

（二）小心注意シテ漸除ニ截開シ淺筋膜及ヒ淺會陰橫筋ヲ截破シテ尿道膜狀部ヲ露ハシ消息子ノ溝或ハ其尖端明カニ指頭ニ觸ルヽニ至ル

第四百四十八圖

截石位

(三) 膜狀部ヲ截開シテ消息子ヲ現ハシ粘膜ノ創緣ヲ銳鉤ニテ排開シ或ハ二個ノ縫合ヲ以テ皮緣ニ縫着スルヲ更ニ優レリトス

(四) 有溝尿道消息子ヲ進メテ膀胱ニ達セシムルヲ得ルニ及テ之ニ沿フテ更ニS字狀ニ彎曲セル尋常ノ溝消息子ヲ送リ有溝尿道消息子ヲ除去シテ後更ニ彈力性測胞子ヲ送入スルヤハ先ツ尿道ヲ截開シテ消息子頭ヲ露出セシメ次テ尿道ノ膀胱端ヲ索ムヘシト雖モ頗ル困難ナリ而シテ全ク通過ス可ラサル狹窄ニ在テハ先ツ創口ノ兩緣ニ絹絲ヲ貫キ牽テ之ヲ排開シ創底ニ於テ細口ノ所在ヲ搜索シ毛細消息子ヲ此孔口ニ送入シ之ニ沿フテ全狹窄

第四百四十九圖

外尿道截開術ニ於ケル內景

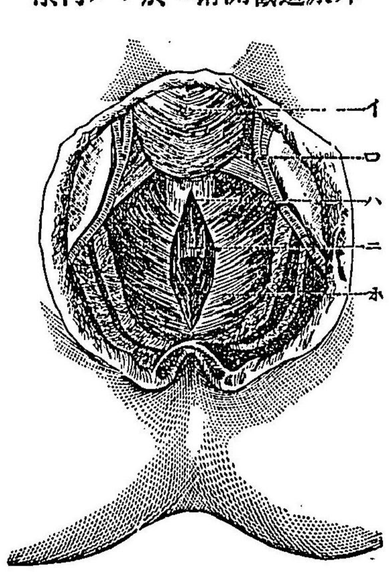

(イ)尿道球
(ロ)陰部動脈
(ハ)尿道膜狀部
(ニ)有溝尿道消息子
(ホ)攝護腺

部ヲ截破シテ健康部ニ至ルヘシ又長大ナル胼胝狀狹窄ニ在テハ硬結組織ノ全部ヲ截去シ健全ナル前後ノ粘膜緣ヲ縫合スルモ可ナリ(キヨーニ氏法)

(六) 外傷ニ因テ尿道全斷シテ其膀胱端挫滅スル者ヲ血液浸潤セル挫創中ニ於テ索ムルハ更ニ一層困難ナリ此症ニ在テハ先ツ創內ノ凝血ヲ充分ニ掃除シ去リ消毒藥水ニテ創內ヲ叮嚀ニ洗滌シ銳鉤ヲ以テ創緣ヲ排開スヘシ此ノ如クスルヤハ時トシテ尿道ノ上端ハ血液浸淫セル突起狀ヲナシ創底ニ在テ恰モ一片ノ凝血ノ如ク試ニ之ニ觸ルヽニ自在ニ動搖セシムヘキヲ以テ其尿道端タルコヲ認知スルヲ得ルコアリト雖モ若シ否ラサルヤハ患者ヲシテ放尿セシムルカ又麻醉法ヲ行ヘルヤ尿ヲ排泄セシメ創底ニ於テ一分ノ尿滴出スル部ヲ索メ小銳鉤若クハ鉤狀鑷子ニテ尿道口ヲ取テ排開スヘシ而シテS字狀ニ彎曲セル溝消息子及ヒ之ニ沿フテ彈力性測胞子ヲ送入スルヤハ容易ク膀胱ニ達セシムルコヲ得ルナリ

(七) 例之恥骨ノ銃創ニ於ケルカ如ク膜狀部ノ後殊ニ攝護腺部ノ損傷ニ在テハ尿道ノ膀胱端ヲ發見スルコトヲ得ス且ツ深部ニ於テ骨盤筋ノ損傷ヲ合併スルカ故ニ尿浸淫大ニ蔓延シテ骨盤內結締織ニ波及スルヲ以テ頗ル危險ナリ此症ニ在テハ上、膀、胱、截、開、術、及ヒ後、測、胞、子、送、入、法 Catheterismus posterior ヲ施サヽルヘカラス

(八) 挿入セルチラトン氏測胞子ハ三四日間放置シ創内ニハ栓塞法ヲ行テ尿ノ創面ニ觸ルヽヲ防クベシ是ヲ以テ測胞子ノ外端ニ長キ護謨管ヲ接續シ其末端ヲ消毒藥水ヲ盛レル器中ニ投シ酒角樣作用ヲ以テ膀胱中ノ尿ヲシテ絶エス排泄セシムルノ法ヲ施スヲ良トス

(九) 創處ニ肉芽發生シテ癒創スルヤハ隨テ尿道ノ截開部ヲシテ擴張セシムルヿヲ得ヘシ是レ瘢痕性收縮ニ依テ尿道粘膜ヲ一ハ下方會陰ニ向ヒ一ハ前後ニ向テ牽引スルニ因ルナリ(ローゼル氏ノ說ニ據ル第四百五十圖ヲ見ヨ)

其七　造尿道術 Urethroplastik.

此手術ハ尿道ノ唇狀瘻ヲ閉鎖スルニ行フ所ナリ而シテ此症ハ尿道外傷及ヒ潰爛ニ起因スル者ニシテ頗ル難治ナリ

瘻口細小ニシテ殆ト櫻實核大ニ過キス且ツ瘻口緣柔軟ニシテ移動スヘキ者ハ間單ニ口緣ヲ削截シテ結節縫合法或ハヂーヘンバック氏(ドツペルテ、プラスチヤ、フルシユルツス)括約縫合法(シユヌールナート)ヲ以テ閉鎖セシムルヲ得ヘシ

第四百五十圖

外尿道截開術略圖

甲　乙

(甲)橫截面
(乙)縱截面
(イ)尿道
(ロ)會陰

稍大ナル缺損ニ在テハ其側部ヲ縱割剝劍シテ橋狀瓣ヲ作リ口緣ヲ削截シ移送シテ縫合スルヲ要ス而シテヂーヘンバック氏ハ縱截開ヲ行ヒ(第四百五十一圖ヲ見ヨ)又チラトン氏ハ二條ノ橫截開ヲナシテ剝劍シタリ(第四百五十二圖ヲ見ヨ)

最モ完全ニシテ良効アルハ複補形的閉鎖法(ドツペルテ、プラスチヤ、フルシユルツス)ナリ則チ先ツ尖刀ヲ以テ瘻口緣ニ接シ其全圍ニ沿フテ截開シ(第四百五十三圖(イ)符ヲ見ヨ)周圍ヨリ中心ニ向テ徐カニ粘膜ヲ剝劍シ之ヲ內方ニ反轉シテ(同圖(ロ)符ヲ見ヨ)互ニ接合セシメ細纖ナル腸線ヲ以テ結節縫合ヲ行ヒ粘膜ヲ以テ尿道壁ヲ完成セシメ(同圖(ハ)符ヲ見ヨ)此ニ於テ皮創緣ヲ剝劍シテ移動且ツ延長シ易カラシメ之ヲ集合シテ縫合スルカ或ハ脂肪少ナク且ツ移動性充全ナル陰囊皮膚ヲ用ヒテ莖狀瓣ヲ作リ拗捩シテ缺損部ヲ被フテ結節縫合ヲ行フヘシ但シ此莖狀瓣ハ缺損部ニ比スレハ頗ル大ナルヲ

第四百五十一圖

ヂーヘンバック氏
造尿道術ノ式

第四百五十二圖

チラトン氏
造尿道術ノ式

要ス

極メテ廣大ナル尿道瘻ニ在テハ二、重閉鎖法ヲ用ヒ先ツ一瓣ヲ反轉シ皮面ヲ内ニシ創面ヲ外ニス次テ他ノ一瓣ヲ其上ニ被フテ縫合スルヿ猶ホ後ノ上裂尿道ノ條下ニ逃フルカ如クスヘシ但シ此際注意シテ皮上ノ陰毛尿道中ニ入ルヲ避クヘシ否ラザレハ術後尿中ノ土分凝着シテ乍チ淋石ヲ生スルノ害アリ

瘻口ヲ被フニ足ルベキ粘膜存セザルトキハチールシュ氏法ニ倣テ植皮法ヲ併用スベシ而シテメウゼル氏ハ會陰ニ生スル尿道ノ大缺損ニ於テ包皮内層ノ全部ヲ以テ創口ヲ閉鎖シテ尿道ヲ完成セシメタルヿアリト云フ

第四百五十三圖

造尿道術層疊法ノ式

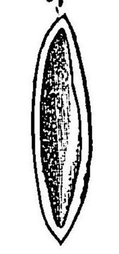

(イ)瘻口緣輪狀截開

(ロ)瘻口緣皮瓣反轉

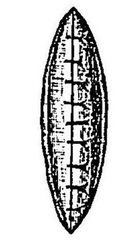

(ハ)下層縫合

(ニ)皮緣ヲ集合シテ結節縫合及ヒ席匠縫合ヲ行フ下ノ四圖ハ同上ノ横斷面ヲ示ス

以上諸術後ニ於テ尿ノ縫際ニ浸淫漏洩スルヲ防クニハ彈力性測胞子ヲ挿入シテ膀胱ニ達セシメ酒角狀裝置ヲ設ケテ尿ヲ導泄スヘシ又チールシュ氏及ヒヂーヘンバック氏ハ尿浸淫ヲ豫防センカ爲ニ更ニ尿道外截開術ヲ施シタリ又手術後ニ於テハ其刺戟ニ依テ陰莖勃起シ爲ニ縫際ノ解綻ヲ致スヿ多シ大量ノ「ブローム カリ」ヲ内服セシメテ之ヲ鎭制スベシ

其八　尿道及膀胱異物 Fremdkoerper in der Harnroehre und Blase.

尿道及ヒ膀胱中ノ異物ハ體外ヨリ竄入スルアリ或ハ内部ヨリ流下シテ爰ニ留マルアリ例之腎石、膀胱結石或ハ其碎片ノ如キ是ナリ

共ニ速ニ除去セサル可ラス

尿道及ヒ膀胱異物ヲ除去スルニハ細長ノ鉗子ヲ要ス例之トムプソン氏尿道鉗子、Urethralzange nach Thompson 第四百五十四圖ヲ

第四百五十四圖

トムプソン氏尿道鉗子

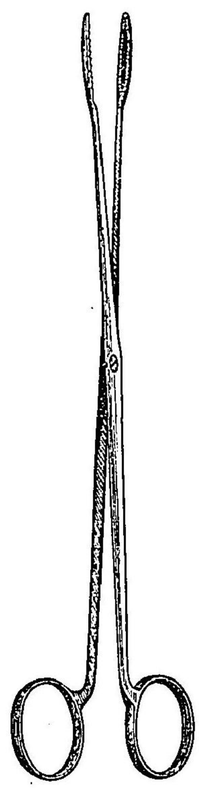

第四百五十五圖

マツチウ氏鰌魚鉗子

見ヨ或ハマッチウ氏ノ所謂鰐魚鉗子 Alligator 第四百五十圖チ見ヨノ如シ

異物ノ表面滑澤ニシテ前ヨリ拑取ス可ラサル者ニ在テハ金屬線弼或ハ故ラニ之カ爲ニ作レル器械ヲ用ヒ異物ノ後際ニ達セシメテ掻出スヘシ而シテ諸器械中最モ便用ナルハ、ロイ氏起伏匙第二百七圖チ見ヨ及ヒコルリン氏起伏鉤第三百十一圖チ見ヨナリ

其他尚ホ種々ノ精巧ナル器械アリ則チ第四百五十七圖ニ示ス所ノチラトン氏起伏碎石器 Stellbare Steinzertrümmerer nach Nelaton ハ尿道中ニ拑止セル小結石ニ適シ第四百五十六圖ノコルリン氏測胞子片鉗子 Catheterfänger nach Collin ハ膀胱中ノ測胞子破片ヲ除去スルニ適當ス

以上諸器械ヲ以テ異物ヲ除去スルヿ能ハザル片ハ會陰部或ハ前部ニ拑止スル片ハ其部ニ於テ外尿道截開術ヲ施シテ除去シ直ニ

第四百五十六圖 コルリン氏測胞子片鉗子

第四百五十七圖 チラトン氏碎石鉗子

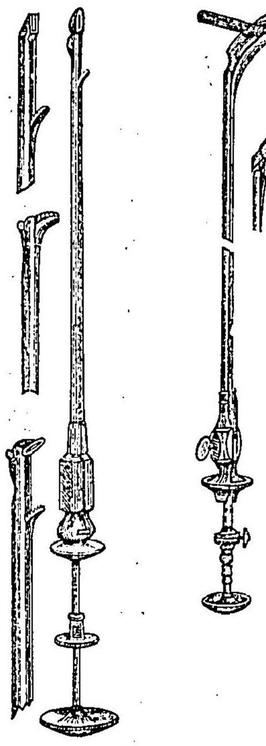

尿道ニ用フル者

創口ヲ縫合シ且ツ持續測胞法（フルヒイルカテーテル）ヲ行テ尿ノ浸淫漏泄ヲ防クヘシ

異物極メテ前部ニ則チ舟狀窩中ニ拑止スル片ハ尿口截開術ヲ以テ除去スヘシ

其九　恥骨上穿膀胱術 Punctio vesicae suprapubica.

此手術ハ尿閉症ニ於テ百法効ナキ片ニ施行ス例之攝護腺肥大ニ依テ測胞子ヲ送入スルヿ能ハサルガ如キ是ナリ

膀胱非常ニ膨滿スル片ハ恥骨上部ヲ按診スルニ球狀ニ隆起シ或ハ視診スルモ容易ニ之ヲ察スルヲ得ヘシト雖モ施術ニ臨テハ先ツ打診法ヲ行テ其上界ヲ確知スルヲ要ス但シ腹膜反轉部ハ平素恥骨接際ノ直上部ニ在リト雖モ此手術ニ於テハ決シテ損傷ノ虞アルヿナシ

（一）穿膀胱術ヲ行フニハフロイランド氏ノ長彎曲套管針（第四百五十八圖チ見ヨ）ヲ以テスヘシ則チ先ツ腹壁ノ肌毛ヲ剃除シ皮膚及ヒ器械ニ充分消毒法ヲ行ヒ術者ハ患者ノ右側ニ立チ恥骨接際ノ上緣ニ接シテ强力ニ針ヲ刺入シ把柄ヲ稍上昇シ針尖ヲシテ恥骨接際ノ後面ニ沿フテ膀胱中ニ入ラシメ針ヲ拔去シツヽ徐カニ套管ヲ（第四百五十八圖(ロ)符チ見ヨ）進メテ其鍔板ノ皮上ニ接着スルニ至ル

（二）套管口ヨリ迸出スル尿ハ一時指腹ヲ管口ニ接シテ止メ次テ末端鈍圓ナル內管（第四百五十八

圖(八)符ヲ見ヨ ヲ送入シ其外端ニ接續セル護謨管ヲ稍低位ニ在ル受器中ニ投シテ尿ヲ流下セシム

(三) 套管ハ細紐又ハ絆創膏條ヲ以テ固定シテ六日乃至八日間放置シ穿透セル腹壁ノ組織互ニ相癒合スルニ至ルベシ但シ內管ハ此間時々扱去シテ內部ニ凝結セル粘液等ヲ清刷シテ挿入スルヲ要ス

(四) 大約一週日ヲ經ルニ及テハ外管モ亦一旦扱去シテ其表面ニ凝着セル石殻ヲ除去スベシ但シ此時ハ先ッ圖中(ニ)符ノ導杆 Docke ヲ管中ニ送入シ始メテ管ヲ扱去シテ之ヲ留ムヘシ否ラザレバ動モスレバ腹壁ノ創管互ニ變位シテ再ヒ套管ヲ挿入シ難キコトアリ又此導杆或ハ測胞子若クハ「ブージー」等ヲ以テ尿道中障碍ノ存スル部ヲ探査シ後方ヨリ尿道ノ開通ヲ謀ルコトアリ之ヲブライナルド氏ハ後測胞法 Catheterismus posterior ト名ケタリ

爾後ハ硬護謨製ノ管或ハ彈力性測胞子ヲ挿入シテ持長スルコトアリ或ハ直腹筋ノ纖維ヲ以テ括約筋樣ノ裝置ヲ作爲スルコトアリ(此法ヲ行フ時ハ管ヲ留ムルヲ要セズ)腹壁甚タ厚キ患者ニ在テハ先ッ皮膚及ヒ脂肪組織ニ小截開ヲ行テ筋膜ニ達シ始メテ套管針ヲ刺入スルヲ得ヘシ

其十 恥骨上膀胱截開術 Cystotomia suprapubica.

此手術ハ一千五百六十一年ベーテル、フランコ氏カ創行セシ所ニシテ一ニ上膀胱截開術又上截開術 Epicystotomia, Sectio alta ト名ク其適症左ノ如シ

(イ)膀胱結石ノ大且ッ堅ナル者(殊ニ兒童ニ多シ)凹窩ニ嵌止スル者或ハ異物ノ尿道ヨリ除去シ難キ者

(ロ)膀胱或ハ攝護腺ノ腫瘍

(ハ)疼痛性潰爛(結核性ノ者)或ハ膀胱刺衝機亢進

第四百五十八圖

フロイランド氏穿膀胱套管針

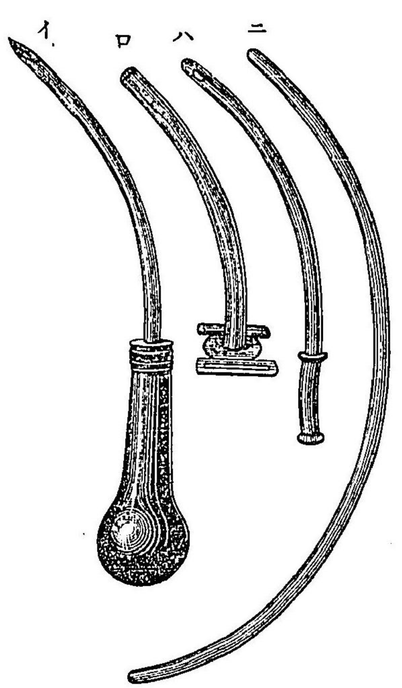

(イ)針
(ロ)套管
(ハ)內管
(ニ)導杆