

萬有文庫

第一集一千種

王雲五主編

解剖學大意

程瀚章著

商務印書館發行





解剖學大意

程瀚章著

醫學小叢書

編主五雲王

庫文

種

息人

著章瀚程

路山寶海上
館書印務商

者刷印兼行發

埠各及海上
館書印務商

所行發

版初月十年八十國民華中

究必印翻權作著有書此

The Complete Library

Edited by

Y. W. WONG

COMPEND ON ANATOMY

By

H. N. CHENG

THE COMMERCIAL PRESS, LTD.

Shanghai, China

1929

All Right Reserved

解剖學大意目錄

緒言.....一

第一章 組織學.....二

第一節 細胞.....二

第一 細胞之構造.....二

第二 細胞之形狀.....三

第三 細胞之大小.....四

第四 細胞之運動.....四

第五 細胞之產出及增殖.....五

第二節 組織.....五

第一 上皮組織.....六

第二	支柱組織	八
第三	肌組織	一〇
第四	神經組織	一二
第二章	骨學	一三
第一節	總論	一三
第二節	各論	一六
第一項	頭骨	一七
第二項	軀幹骨骼	二六
第三項	上肢骨	二八
第四項	下肢骨	三〇
第二章	肌肉學	四三
第一節	肌肉總論	四三

第二節	肌肉各論	四四
第四章	循環系	五〇
第一節	血液及血行	五〇
第二節	心臟	五三
第三節	肺循環之血管	五八
第四節	大循環之血管	四八
第一項	動脈	五八
第二項	靜脈	六一
第三項	淋巴管系統	六二
第五章	內臟	六三
第一節	消化器系統	六四
第一	營養管之上部	六四

第二	營養管之中部	六八
第三	營養管之下部	六九
第四	肝臟	七〇
第五	胰腺	七二
第二節	呼吸器	七二
第一	喉頭	七三
第二	氣管及支氣管	七三
第三	肺	七四
第四	胸膜	七六
第三節	泌尿器	七七
第一	腎臟	七七
第二	腎盂及輸尿管	七七

第三 膀胱……………七七

第四節 生殖器……………七八

第一 女子生殖器……………七九

第二 男子生殖器……………九〇

第五節 五官器……………九四

第一 皮膚……………九四

第二 味器……………九六

第三 嗅器……………九六

第四 聽器……………九七

第五 視器……………九八

第六節 神經系統……………一〇〇

第一 中樞神經……………一〇〇

第二 末梢神經……………一〇五

第六章 人體外部之名稱及區分……………一一〇

解剖學大意

緒言

解剖學之定義 所謂解剖學者，乃解說生理之形態及構造之學科也。而研究構成人體各部器官之位置形狀構造及其周圍之關係等者，謂之人體解剖學。

人體之構成 人體得大別之爲硬部軟部及液體三要素。各部分各營其固有之官能，總稱之曰器官。是等器官又由種種材料構成，謂之組織。研究其組織之狀態及構造之學謂之組織學。又上述之組織，更由微細之個體——卽細胞——之集合而構成者也。要之，人體既由是等細胞而構成者，則人體之起始點，當爲細胞可知。故細胞者，可稱爲生活機能之保有者，同時亦可稱爲生活元。

夫最下等之生物乃單細胞體；而高等之生物乃複細胞體。故生物進化之程度愈高，則細胞之結合狀態愈複雜。

第一章 組織學

細胞及組織之研究，屬於組織學之範圍內。組織學者乃微細解剖學之一部分而主由顯微鏡之力以研究之，故亦曰顯微鏡的解剖學。

第一節 細胞

何謂細胞？細胞乃有一定容積之有形原質。而於某種條件充分之時，有自行營養以自行發育，更進而自行蕃殖之能力。

第一 細胞之構造

細胞乃一種呈囊胞狀之小體，其在最外部之膜謂之細胞膜。內部有呈微細顆粒狀之部，名曰原形質。又其中心部概有小胞狀而境界判明之物質存在，謂之核。核之內部，藏有能由色素而染色之物質，稱曰染色質。又核內另有一小體，謂之核小體或核仁。近核或遠核之處，有極微細而平等之小體，謂之中心小體。

第二 細胞之形狀

細胞之形狀，種種不一，列舉之如左。

呈球狀者 爲胎生時之細胞。在成人，祇

於靜止之白血球見之。

呈圓板狀者 赤血球。

呈多角形者 肝細胞。

圓柱狀者 小腸細胞。

骰子狀（立方體）所謂磚狀細胞 眼

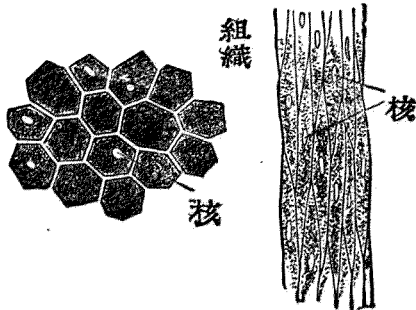
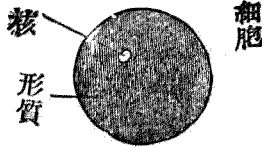
球水晶囊細胞。

扁平狀（扁平細胞） 血管壁之細胞。

延長者 平滑肌纖維。

星芒狀 神經細胞。

第一圖 細胞



第三 細胞之大小

細胞之大小，極有差異。小者祇四 μ （一 μ 等於一千分之一耗，）大者達一百 μ 之徑（鳥類蛙類之卵亦為一個細胞。）

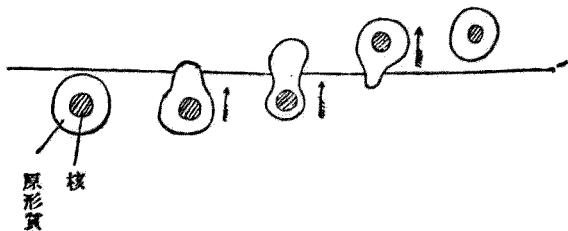
第四 細胞之運動

細胞之運動有三種。即阿米巴狀運動，顫毛運動，各纖維之收縮運動是也。

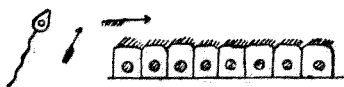
（1）阿米巴狀運動 如其名，似彼阿米巴（擬足蟲）狀之運動，乃三種運動中之最緊要者。

（2）顫毛運動 具有顫毛之細胞所營之運動也。顫毛生於細胞之遊離端，不絕向一定

動運狀巴米阿 (1) 圖二第



動運毛顫(2) 圖二第



之方向運動。例如呼吸器粘膜及輸卵管之上皮細胞是也。

附 鞭毛運動——具有鞭毛之細胞，運動其鞭毛以變換其自體之位置者，如精蟲之類是也。（恰如蝌蚪之運動）

(3) 收縮運動——乃長形之細胞變其形狀而成短而粗者之運動，如肌纖維之收縮是也。


第五 細胞之產出及增殖

從前，區別細胞之增殖為二類，即細胞之自然發生及細胞之分裂。今則不然，單為一類，即祇由已存細胞之分裂而起新細胞之發生。約言之則曰「細胞出自細胞。」

第二節 組織

組織分為四類。

圖二第 (3) 收縮運動



第一 上皮組織

(一) 結締組織

第二 支柱組織

(二) 軟骨組織

(三) 骨組織

第三 肌組織

(一) 平滑肌組織

(二) 橫紋肌組織

第四 神經組織

(一) 神經細胞

(二) 神經纖維

以下順次就各組織簡述之。

第一 上皮組織

上皮組織乃包被體表及體腔之組織。此所謂體表者，不惟指身體外面，即如鼻腔口腔咽頭等通外界之腔管之表面亦包含之。

彼上皮組織之元素即上皮細胞，乃境界判明之細胞，由原形質及核構成。上皮細胞多柔軟，逢外界之壓力時易變其形態。而上皮細胞之名稱，隨其形狀而異，分之為扁平上皮及圓柱上皮。更由其層次之多寡而有單層複層等名稱。

圓柱上皮而有顫毛者，曰顫毛上皮。今將各部上皮應屬何種上皮組織略示於左。

(1) 單層扁平上皮

肺氣泡、心包、胸膜。

(關節腔、腱鞘粘液囊、血管、淋巴管等稱爲內被細胞)

(2) 單層圓柱上皮

腸管及多數之腺。

排泄管之上皮。

(3) 單層氈毛上皮

細枝氣管、子宮輸卵管。

脊髓中心管、鼻咽腔等粘膜。

(4) 複層扁平上皮

口腔、咽腔、食管、聲帶、眼球結合膜。

陰道、女子尿道、外皮(爪、毛髮等可視爲外皮之變形)

(5) 複層圓柱上皮

眼、臉結合膜、

男子尿道之一部。

(6) 複層氈毛上皮

喉、咽上部、

歐氏管。

附腺

腺，主由上皮組成。由體之表面深入內部。大多由單層上皮而成。因其形狀而分爲管狀腺與胞狀腺。而是等之兩個以上相集而作一腺者謂之複管狀腺，或複胞狀腺。反之，其單一者謂之單管狀腺及單胞狀腺。又諸腺多有腺體，與排泄管所謂腺體，即腺之盲端終部；所謂排泄管，乃導其分泌物於體表之管。又分泌物分泌於體外者，謂之外分泌腺。腺組織中之分泌物排出於血管淋巴管內者，謂之內分泌腺。

第二 支柱組織

支柱組織造身體之支柱。在上皮組織，細胞爲其主成分；而在支柱組織則代之以細胞間質且更發達，隨種種之目的而變形者也。

支柱組織，由細胞間質之性狀而分爲下列數種。結締組織軟骨組織骨組織是也。茲簡述之。

(一) 結締組織

結締組織，充填於體內各部之間隙，又爲脈管及神經通路之基礎，且有使各種組織互相締結

之作用。其基質稍柔軟而細胞僅少。分之爲1膠狀結締組織。2纖維性結締組織。3網狀結締組織三種。

1 膠狀結締組織之成分，包藏微細之結締組織纖維束，無構造且含粘液。由多量之基質及圓形或有星芒狀分枝之細胞而成。在高等動物，祇見於未熟胎兒之臍帶中。

2 纖維性結締組織。由細胞與多量之基質而成。基質則由所謂結締組織原纖維之極微細之纖維而成，由少量無構造之黏合質而構成大小種種之纖維束。結締組織細胞之形狀，呈不正多角形或星芒狀而存於結締組織纖維束間狹隘之空所。時有於其原形質內含色素顆粒，謂之色素細胞。又結締組織細胞，有含脂肪球者謂之脂肪細胞。許多脂肪細胞羣與多數血管淋巴管神經等相倚而成所謂脂肪組織。此於生理上（新陳代謝之關係上）營極重要之作用。

3 網狀結締組織。與星芒狀之細胞相倚互相吻合而成網狀。此種組織，大多在脾臟及淋巴腺中。

在前述之結締織中，有強度屈折光線之光澤且富於彈力性之纖維，謂之彈力纖維。

(二) 軟骨組織

軟骨組織。鞏固而有彈力性，易於切斷之組織也。呈乳汁狀白色或帶黃色。細胞之形狀並非特有，係圓形但一側扁平者最多。而此種細胞存在於基質之空隙中。

(三) 骨組織


骨基質，由有機質及無機質之密切配合而有特殊之硬度堅牢及彈力。基質，平等無織或略有線紋，有多數之空洞，謂之骨腔。而骨腔由無數之分歧之細管，相互連絡，謂之骨小管。在骨腔內藏星芒狀之有核骨細胞。

骨組織 乃於胎生時由結締組織或軟骨組織之基質之石灰化而形成者。

第三 肌組織

肌組織由肌纖維而成。計有平滑肌纖維。及橫紋肌纖維

第三圖 結締組織



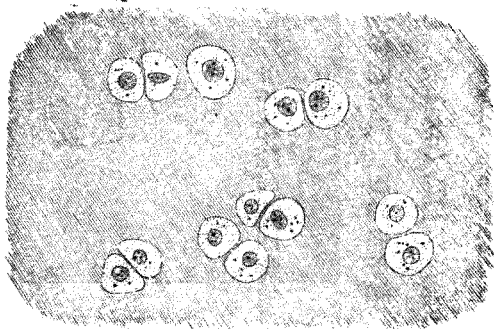
二種。兩者皆係細胞而伸長者。

1 平滑肌 係紡錘狀或圓柱形或扁平之細胞，其兩端尖銳，其肌纖維之原形質中有長橢圓形或桿狀之核一個。

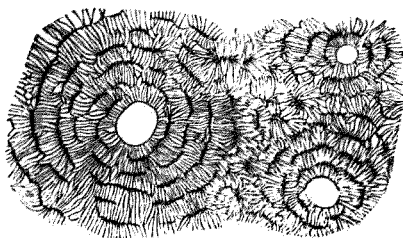
平滑肌之所在 存在於腸管壁，氣道，膽囊，腎盂，輸尿管，膀胱，生殖器，血管系，淋巴管系等。此種肌之收縮，甚緩慢而不隨意，故有不隨意肌之名。

2 橫紋肌 橫紋肌纖維之形為長圓柱形之纖維狀，於顯微鏡下檢查之時，見有暗黑廣闊之橫紋與鮮明狹小之橫紋。核呈橢圓形，與肌纖維之長軸相並行之小體也。

軟骨組織 圖四第



骨組織 圖五第



橫紋肌組織之存在 在軀幹，四肢，眼，舌，咽，食管之上半部，喉，生殖器等處諸肌。本肌之收縮，比平滑肌纖維迅速而從意志所欲，故對於前者而有隨意肌之別稱焉。

圖六第 平滑肌纖維



圖七第 橫紋肌纖維



細胞核

本肌之結合，由於纖維性結締組織之媒介。而結締組織同時通過多數之血管及神經。

第四 神經組織

組成神經組織之細胞，在胎生初期係圓形，稱之曰神經母細胞。此於胎兒發育之經過中變化為梨狀，當其莖部愈形伸長（往往有達一米達者）成細長之突起，謂之神經突起。或神經纖維。其末端或分枝遊離而終或與其他之終枝相連續謂之神經細胞。由此細胞更出一種短而樹枝狀

分歧之突起，謂之樹枝狀突起。(或副突起)

自神經突起出側枝謂之側突起。

神經系統，即由是等之集合而構成者。

第八圖

第二章 骨學

第一節 總論

骨，成自硬固質以支持或保護身體，兼

參與於運動作用。在人體，計有二百餘枚之

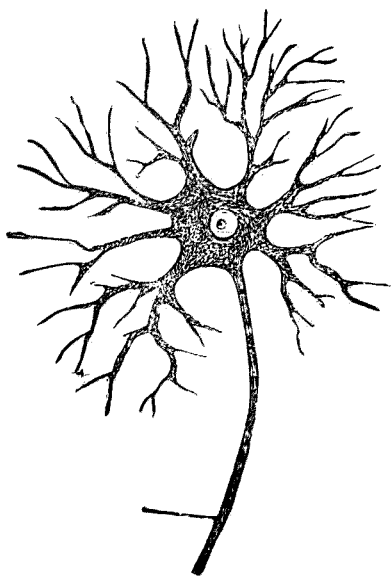
骨，相集而構成骨骼。

骨之名稱 隨其形狀而分為長骨，扁平骨，短骨，及混合骨。四種。

(一) 長骨 (一名管狀骨) 大多為上肢及下肢之骨。其形狀呈圓柱狀，中空。

(二) 扁平骨 乃存在於頭部及軀幹之骨。其形狀擴展如板，內外兩面硬，中間夾以海綿組

神經細胞



織。

(三) 短骨 在手腕足

跗等處，其形短小，骨端與長骨

同。

(四) 混合骨 在肩胛。

係扁平骨與短骨之混合者。

骨之表面被以薄膜，即結

締組織膜，謂之骨膜。長骨之上

下兩端稱為骨端，大多有關節

面，內層成自有多數小孔之組

織，因其呈海綿狀故稱該部曰

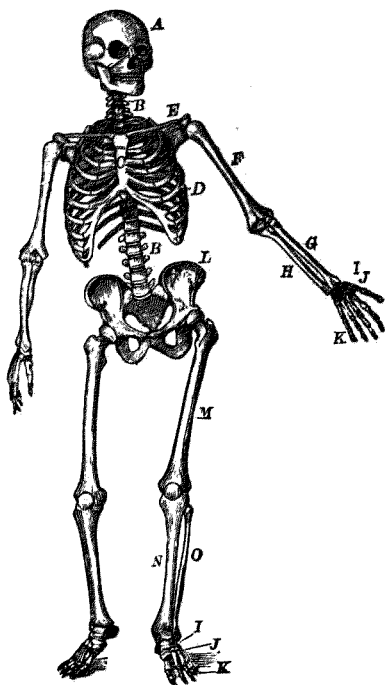
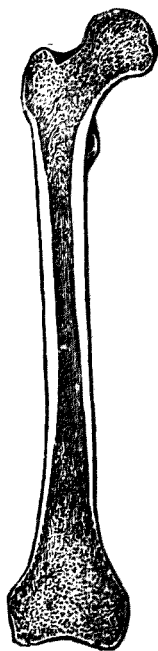
海綿質。骨體居上下二端之間，

圖九第

人體骨骼正面圖

第十圖

管狀骨之縱斷面



內部成一大空洞。此空洞稱曰髓腔。造其壁之硬固骨質，名曰緻密質。

骨體之髓腔及骨端之海綿狀小腔，以暗赤色之軟物質充盈之，謂之骨髓。

以上諸骨之外觀，種種不一，其表面有種種之凹凸及小孔，破裂面。各有下列諸名稱。

面 骨之表面。

突 顯然自骨面突起者。

棘（或岡） 細而尖端銳者。

結節（粗隆） 由骨面著為隆起者。

嵴 細長如線狀隆起者。

線 嵴之輕度者。

頭 骨端之呈頭狀而突出之部。

頸 在頭之下部狹窄之處。

髌 骨端之帶關節面之部。

管及道 有周壁之細長之腔。

竇 入骨內之大腔。

凹 淺陷凹。

溝 細長之凹，管之開放者。

破裂 骨間或骨面之裂隙。

裂孔 破裂之著名者。

骨之成分 將骨燃燒，則成失光澤之白色而極脆之石灰質。又若長時浸漬於稀鹽酸等酸性液體內時，則成易於撓曲且富於彈性之膠狀物。此蓋因骨質乃成自石灰質與膠質之故。石灰質脆而硬，膠質易屈而難折；故由此二種物質而成之骨，硬而不易折斷。而石灰質與膠質之比例隨年齡而變更；幼年者之骨，膠質較多，老年者之骨，石灰質較多。故幼者之骨易屈，而老人之骨易折。是以幼者宜避壓迫且正姿勢；老人宜慎激動。

第一項 頭骨

頭骨，大別爲顱骨（頭蓋骨）及面骨。前者乃包擁腦髓諸骨，而後者形成顏面。頭骨之名稱如左。

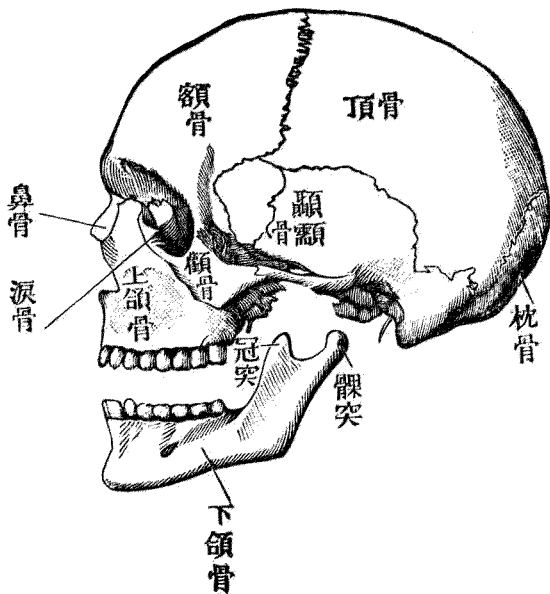
第一 顱骨

枕骨——無對。 頂骨——有對。 顱骨——無對。
 骨——有對。 額骨——無對。 蝶骨——無對。
 對。 篩骨——無對。 下介骨——有對。
 淚骨——有對。 鼻骨——有對。 鋤骨——無對。

第十圖 顱之側面

第二 面骨

上頷骨——有對。 腭骨——有對。



顙骨——有對。

附屬

下頷骨——無對。 舌骨——無對。

以上十五種計二十三骨。

(一) 枕骨形狀 枕骨呈貝殼狀，內面陷凹，外面膨隆。其下部有大孔，謂之枕骨大孔。由此孔分枕骨爲三部：卽基礎部、側部及枕骨鱗是也。基礎部在枕骨大孔之前，側部在其外側，枕骨鱗在其後方，側部之下面有橢圓形之隆起，謂之枕骨髁。其表面滑澤，成爲對於第一頸椎之關節面。枕骨鱗呈不正三角形，其形恰與魚鱗相似，有內外兩面及側緣。內面全陷凹，其中中央許有枕骨內結節之隆起，由此出一條隆起於左右，謂之十字形高隆。外面之近中央許有凸起，謂之枕骨外結節。由此有下行於前下方之粗糙線，謂之枕骨外嵴。又有對於自枕骨外結節所起之緣，弓狀走行之線，謂之上項線。其上下有二線，謂之最上項線及下項線。側緣一般呈鋸齒狀，與其他頭骨相互嵌入。

枕骨之位置及聯接 枕骨在頭蓋之後下部。一部形成顙底，一部造顙之後壁。前方以基礎部

之前緣連於蝶骨，側方及上方與顛骨及左右二頂骨相連。此外，下方與第一頸椎骨聯接，枕骨大孔與脊椎管交通。

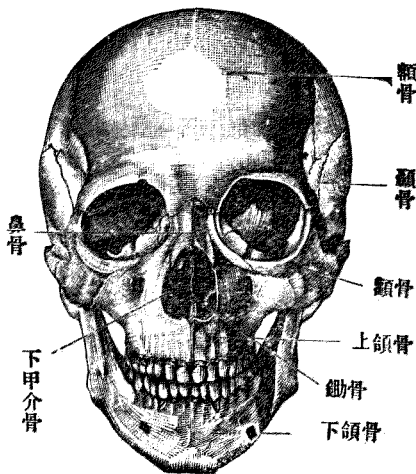
(二) 蝶骨 形狀 形如飛蝶，故有此名。分體，小翼，大翼。及翼狀突。四部。體之上面，若自側方觀之，略呈鞍狀，故稱曰土耳其鞍。其中央之窪陷部分曰鞍凹。

蝶骨全部呈極不規之形狀，以其體為中心，有多數之突起，裂孔，破裂，管孔等。

蝶骨之位置及聯接 蝶骨在顛底，而造成其基礎，與八枚之顛骨及六枚之面骨相聯接。即後方

為枕骨，顛骨；前方為篩骨，腭骨，額骨及顛骨；外方為顛骨，頂骨及額骨；下方為鋤骨，腭骨及上頷骨。
(三) 顛骨 構成顛底及其側壁之一部以收容聽器之主要部。其構造極錯雜；分為四部，即

面 正 顛 圖 二十 第



岩狀部，乳頭部，鼓室部及鱗是也。岩狀部位於顛骨之內側，形成顛底之一部。其側面之稍近中央處有較大之孔曰內聽道孔。孔延入骨中成內聽道而通外聽道。其他該部有多數之管，破裂，溝等，而為各種重要之神經血管等之通路。乳頭部之外面，稍形膨隆，尤於下方造著大之突起謂之乳頭突。乳頭部之內部成空洞謂之乳頭竇。一方通鼓室，於鼓室部可記者，為外聽孔。自孔通至外部之管道為外聽道，內則通內聽道。顛鱗呈鱗狀，構成顛腔側壁之一部，區別為內外兩面與周緣。內面即腦面，全部為凹面，且凹凸不平，其凹處謂之指狀壓痕，腦隆起介在於此處。外面稍豐隆且有光澤，其下部有著大之弓狀突起，謂之顛骨突。進至前方而與顛骨接合，形成所謂顛骨弓。

顛骨之連接 在岩狀部枕骨基礎部之一方，與蝶骨接合。乳頭部接於枕骨鱗及頂骨之下隅，鱗部與頂骨，蝶骨及其大葉接合，又以顛骨突連於顛骨。

(四) 頂骨 位置 構成顛及其側壁，前方與額骨，下方與蝶骨顛骨，後部與枕骨接合。又內緣於正中線處與他側之同名骨接合。

形狀 稍近四角形，呈貝殼狀。外面著為膨隆，內面從而陷凹。此骨區別為兩面，四緣及四隅。內

面或腦面著爲陷凹，其面一般不平，而有輕度之腦隆起及指狀壓痕。其他見樹枝狀溝，是即動脈溝。外面平滑而於近中央處著爲豐隆，稱曰頂結節。緣有前後上下四緣：前緣曰額緣，與額骨接而作冠狀縫。後緣一名枕緣，連於枕骨而作枕縫。上緣與他側骨之同名緣合而成矢狀縫。

聯接 爲額骨枕骨蝶骨顛骨及他側之同名骨。

(五) 額骨 形狀 略如貝殼狀。構成顛之前壁，分爲額骨鱗，眼窠部及鼻部。

額骨鱗，最大，構成額部，其形爲鱗狀。內面陷凹，外面一般膨隆。前面呈平滑之平面，其中央之稍上方圓形而有著明之隆起，謂之額結節。其下隔淺溝見弓狀之隆起，名曰眉弓。左右兩眉弓間之平滑面，曰眉間。額骨之下緣爲銳緣而作眼窠之上緣，謂之眶上緣。此緣爲眼窠部與鱗之境界。

內面一般不平，呈腦隆起指狀壓痕及樹枝狀動脈溝。又正中線處有著明之矢狀溝，其下漸成粗隆，謂之額粗隆。

眼窠部左右各一。作眼窠之上壁，形狀略呈三角形，上面即腦面，腦隆起及指狀壓痕著爲發育。下面即眼窠面，一般陷凹，鼻部居左右眼窠部之間。下端即鼻緣，成凹凸緣，與鼻骨及上頷骨相接。

額骨之聯接 額骨鱗之後緣與頂骨接合，作冠狀縫。其他與蝶骨篩骨淚骨顴骨上頷骨等相接。

(六) 篩骨 (七) 下鼻介骨 (八) 淚骨 (九) 鼻骨 (十) 鋤骨

此五骨乃鼻腔及眼窠鄰近之小骨，而介在於各頭骨及面骨之間。

篩骨略呈骰子形，作鼻腔之上壁。下鼻介骨，附着於鼻腔之外壁，一方垂下於鼻腔中。因之分鼻道爲中鼻道與下鼻道。淚骨乃造眼窠內壁之薄骨。鼻骨乃存於鼻腔上壁之不正長方形之小骨。鋤骨乃構成鼻中隔之無對薄板。

第二 面骨

(一) 上頷骨 爲主要之面骨，而造眼窠之底面，擁鼻腔，又爲口腔之天蓋。此骨具一體及四突。體呈三稜錐體形，其基底向鼻腔，尖端向顴骨，中有空洞。上面平滑而作眼窠之底面，即眼窠面。前面即顏面爲此兩境界之銳緣，曰眶下緣。其內緣向鼻腔彎入，作鼻切迹。後面（或稱顛下面）與前面之境界處有一突起謂之顴骨突。

內面即鼻面，構成鼻腔之側壁。此處有大裂孔，稱爲上頷裂孔，爲上頷竇之開口部。上頷竇，在上頷骨體內，其形略與體形一致。自體之前內方向上方出一突起，名曰額突。體之下部有突起謂之齒槽突。其下緣略如弓狀，造成容納齒根之小腔，即齒槽是也。

上頷骨之聯接 在正中線處與他側之同名骨聯接；鋤骨，鼻中隔軟骨亦附之。以額突聯接鼻骨，額骨，淚骨，以體之內面聯接淚骨，篩骨，腭骨及下鼻介骨。

(二) 腭骨 在上頷骨之後方，參與於腭蓋及鼻腔側壁之構成。係不正之小板狀骨，而與上頷骨，篩骨，蝶骨，下鼻介骨鋤骨相聯接。

(三) 顴骨 乃構成頰部之骨，呈不正之四角形，有三面二突起。面爲頰面，顛面，及眼窠面。突起爲額突，顛突，及蝶突。

本骨與上頷骨，額骨，蝶骨，顛骨聯接。

(四) 下頷骨 本骨與上述之顛骨完全分離，以關節連之，其形如馬蹄狀，分爲體及枝二部。體之上緣與上頷齒槽突相對，其造成齒槽，與上頷骨同。其外面下部之隆起，曰頰部。左右兩側

枝之上端，有前後二個突起：前方者曰喙狀突。後方者曰髁狀突。而此兩突間之窪曰下頷切迹。

(五) 舌骨 介在於下頷與喉間呈U字形之小骨也。

附記

頭骨縫

以上所述之各頭骨，相互聯接而構成全頭骨。其聯接部稱曰縫。縫有鋸齒狀縫。及鱗狀縫。二種，鋸齒狀縫者，謂兩骨之聯接線凹凸不平而成鋸齒狀者；鱗狀縫者謂兩骨之聯接緣如屋瓦之相重疊者也。

鋸齒狀縫之中著名者為矢狀縫，（左右兩頂骨之聯接）冠狀縫，（額骨頂骨之聯接）枕縫，（頂骨與枕骨鱗）枕乳縫。（枕骨與顛骨乳頭部）而鱗狀縫之最適例，為顛骨與頂骨之聯接。

顛門

頭骨在骨化尙未充分之小兒時期，其縫較廣闊，且於一定部位留大間隙於聯接之間，以結締織膜閉鎖之，謂之顛門。其著名者如次。

(一) 大顛門 (或額顛門) 在左右兩頂骨之前上隅與額骨之間。

(二) 小顛門 (或枕顛門) 在左右兩頂骨之後上隅與枕骨之間。

(三) 蝶顛門 在頂骨之前下隅與蝶骨大翼之間。

(四) 乳頭顛門 在頂骨之後下隅與乳頭部之間。

顛門之閉合期，如左。

枕顛門 (小顛門) 生後三個月以內，有開放者亦有閉

鎖者。然生後三個月以後，必閉合。

蝶顛門在生後三個月內常開放，六個月以後必閉合。乳

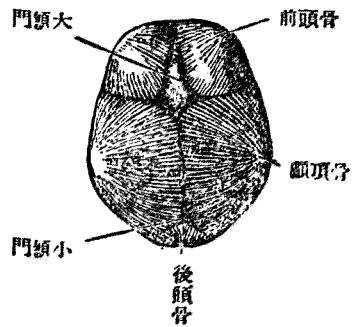
頭顛門，生後一年以內常開放，一年半以後必閉合。額顛門，

(大顛門) 生後二年以內開放，三年以後必閉合。

頭骨之觀察

頭骨之外面 分爲上，外側，下及前四部。上部乃作頭骨天蓋之部分，稱爲顛，或頭蓋。全部豐隆

第 三十 圖 顛 門



且平滑，而其最高之部謂之頭頂。前部曰額，後部曰枕。

側部爲頭部之兩側，此處形成大窩，謂之顛。凹下面分爲前中後三部。前部爲腭，作口腔之天蓋，同時爲鼻腔之底面。中部之境界，前爲腭之後緣，後爲大枕孔之前緣。在後部爲最著明之大枕孔，由此至後方外枕結節之間爲止。

顛腔（頭蓋腔）此乃容腦髓之空洞，其底部有多數之孔及破裂等而爲重要之血管及神經之通路。頭骨之前面，爲顏面由額以下之部分。茲有可以特記者，爲眼窠（眶）及鼻腔。眼窠在左右兩側，其內部容眼球。鼻腔在兩側之眼窠及上頷骨之間。

第二項 軀幹骨骼

軀幹骨骼，由脊柱，肋骨，胸骨構成。

一 脊柱

脊柱乃稱爲脊椎骨之小骨相連接而成。各椎骨略如臼狀，後方有三個之小突起。其出左右兩側者曰橫突，後方者曰棘狀突。此突起之中央，有縱孔相連而作一條縱長之管，謂之脊椎管。上部與

枕骨之大枕孔相連，其中容脊髓。由其部位而稱爲頸椎骨，胸椎骨，腰椎骨。頸椎骨之數有七，胸椎骨有十二，腰椎骨有五，第五腰椎骨連於薦骨。（第十四第十五圖）

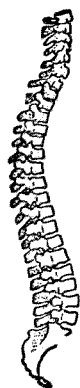薦骨 本來由五枚椎骨所合成，乃脊椎骨中之最大

者，其狀略如三角形故區別爲基底尖端，側緣，前面（即骨

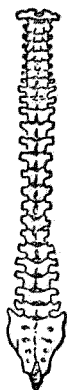盆面）及背面。而基底向上方與第五腰椎連接，基底之前面，突出於前方，謂之薦骨岬。其尖端向下方接於尾骨。骨盆面平滑而陷凹，其中央見四條之橫線謂之橫線。此乃薦椎體愈合之痕跡。橫線之外端，終於孔，謂之薦骨前孔。此孔通至背面，該孔即名薦骨後孔。通薦骨管。薦骨管爲薦骨之中腔，而爲脊椎管之一系。側部之外緣上方肥厚，此處有對於腸骨之關節而謂之耳狀面。（第十六圖）

尾骨 由四枚至五枚之椎骨而成。然各骨發育不完全致其形態不完備。

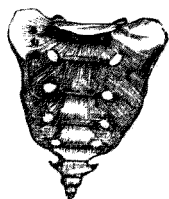
第十四圖 脊柱之由側面觀



第十五圖 脊柱之由前面觀



第十六圖 薦骨之骨盆面



二 肋骨

肋骨左右各有十二枚。以其後端連胸椎，他端介肋軟骨而接胸骨，因而構成胸廓。第一肋骨至第七肋骨，各直接附着於胸骨，第八至第十肋骨，連於鄰接肋軟骨。如斯又間接連於胸骨。第十一及第十二肋骨，其前端遊離而終，故稱浮肋。

肋骨之形狀，概爲弓形，其凸側向外方。

三 胸骨

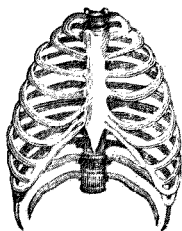
胸骨爲近乎長方之扁平骨，其位置在胸前壁之正中線，肋骨連之。

附 胸廓 此乃由上述之胸椎，肋骨及胸骨構成。形狀爲圓錐形，上方狹，下方闊。內部稱爲胸腔。各肋骨隔開之間隙，謂之肋間腔。

第三項 上肢骨

上肢骨，由下列各骨而成。即左右各側肩胛骨一，鎖骨一，肱骨一，前臂骨，計橈骨一，尺骨一，手骨，

圖七十第 胸廓前面



計腕骨八，掌骨五，指骨十四。

(一) 肩胛骨 位於胸廓之後面，左右各有一，其長徑約巨第二至第七肋骨，以肌肉固定之。一方面以關節而與鎖骨及肱骨相連，形狀為三角形之扁平板。

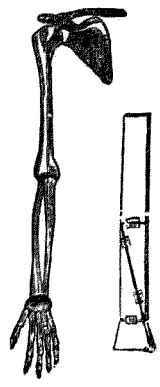
(二) 鎖骨 在胸廓上端，呈S字狀，幾近地平橫位，與肩胛骨胸骨連接。

(三) 肱骨 此乃管狀骨，有體及上下二端。上端為球狀，其面平滑，謂之肱骨頭。下端擴為橫形與前臂骨相連。(第十八圖)

(四) 前臂骨 (甲) 橈骨 亦為管狀骨。但上端細，下端粗。上端作圓盤狀，載陷凹之關節面，該部謂之橈骨小頭。小頭之周緣，亦平滑而作連於尺骨之關節面。下端著為肥大，末端有平滑之關節面，即腕關節面。關節面之內緣有小切迹，此乃連於尺骨之關節面。

(乙) 尺骨 此亦管狀骨而上端強大，下端小。上端有大關節面。此由側方觀察之時，呈半月

圖八十第 上肢骨



狀陷凹，謂之半月狀切迹。與肱骨之下端相對。又在頭之外側有連於橈骨之關節面，下端成鈍圓作小頭，外面平滑而作輪狀關節面。此部位，與橈骨之下端形成關節。

(五) 手骨

(甲) 腕骨 乃構成手根之小短骨，總數有八個，配置為二列。

(乙) 掌骨 有五根，皆為小管狀骨，一方連於腕骨下列，一方連於指節。

(丙) 指骨 拇指有二，其他諸指有三個指節。

第四項 下肢骨

下肢骨之區別如左：即左右側髌骨，坐骨，恥骨，股骨，各一個。下腿骨計脛骨，腓骨，髓骨（膝蓋骨）各一個。足骨計跗骨七個，蹠骨五個，趾骨十四個。

第一 下肢帶（腰帶）

由髌骨坐骨及恥骨構成。此三骨在成人皆相合而成一骨，謂之髌骨。又左右二髌骨與薦骨相合，名曰骨盆。

髌骨之外面有深而且大之圓形窩，謂之髌臼。此乃對於股骨頭之關節窩。髌臼之前方有大孔，謂之閉塞孔。由坐骨與恥骨形成之。

髌臼，爲髌骨坐骨恥骨之癒合處，在未成熟之骨，於各骨間見有縫合。而髌骨在髌臼之上部，坐骨在下部，恥骨在前部。

(1) 髌骨 髌骨（腸骨）爲髌骨之上部，由體與翼構成。體乃參與髌臼構成之部分，肥厚。翼在體之上方，卽著爲擴大之部分。因而區別爲內外兩面及周緣。外面在前半部稍豐隆，後半陷凹。內面分前後二部。前部廣，其面平滑而陷凹，造成所謂髌骨窩。其下界有銳線，自後方向前方畫一弓形而走行，故稱弧形線。此線以下爲髌骨體。後部著爲肥厚，且凹凸不平，其前部有耳殼狀之關節面，謂之耳狀面，與薦骨之同名關節面對向。

周緣，分上下前後四緣，上緣最長而最強，畫弓形，謂之髌骨脊。上緣之前端成隅角突出，謂之髌前上棘。後端亦著爲突出，謂之髌後上棘。前緣始於前上棘，畫弓形，而下達髌臼之上緣。其近處有一個結節，謂之髌前下棘。後緣在髌後上棘之下方少許，有小結節，謂之髌後下棘。下緣始於後下棘，作

彎形延而達髌骨體及坐骨之領域，形成坐骨切迹。

(2) 坐骨 此由體，上枝，下枝三部而成。體當髌臼之後下部。其後緣有尖銳之突起，謂之坐骨棘。其尖端向內方。上枝由髌臼緣及坐骨棘下降，達於著大之結節即坐骨結節。上枝之前緣向閉鎖孔，後緣向坐骨切迹。坐骨切迹，自髌骨下緣沿坐骨而下，終於坐骨結節。分爲坐骨大切迹。及坐骨小切迹。

下枝比上枝則遙爲弱小。自坐骨結節始，向前方達恥骨，以形成閉鎖孔之下緣。

(3) 恥骨 分爲體，上枝，下枝三部。體當髌臼之前下部。而於髌臼之前上部，見有帶粗糙面之隆起，謂之髌恥粗隆。上枝始自髌恥粗隆而走於內前方，達正中線擴大而終。其內面有對於他側之關節面，謂之恥骨聯合面。上枝形成尖銳之嵴狀隆起，謂之恥骨嵴。又上枝之前內端，突隆作恥骨結節。下枝始自恥骨縫而達後方，與坐骨下枝接合，形成閉鎖孔之前緣。

閉鎖孔爲坐骨恥骨所圍擁，其形呈鈍緣三角形。

骨盆 爲受容腹部臟器之盆架。而在婦人不僅維持保護生殖器之要部，且對於分娩機轉亦有重大之關係。女子至十五歲，則骨盆發育至可以通過成熟胎兒之程度。

骨盆乃左右髖骨及薦骨（通常更加以尾骨）之接

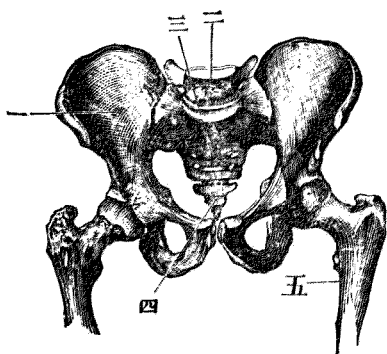
合者；分之爲大小骨盆，其境界謂之境線。此線爲髂骨弧形線之一系，始於薦骨上緣而橫髌骨經恥骨上緣達恥骨聯合。

大骨盆 祇於外側及後側有骨壁，其前側爲軟性之腹壁下部。

小骨盆 乃以稍完全之骨壁圍成之腔洞，產科學上最緊要之部位也。其管腔之上口，謂之骨盆入口，下口謂之

骨盆出口，上下兩口間之腔洞謂之骨盆腔。骨盆隨男女兩性而有著明之差異。然在大骨盆，其差不著。惟在女子髌骨翼較扁平耳。

盆 骨 圖 九 十 第



小骨盆男女兩性之差異如左。

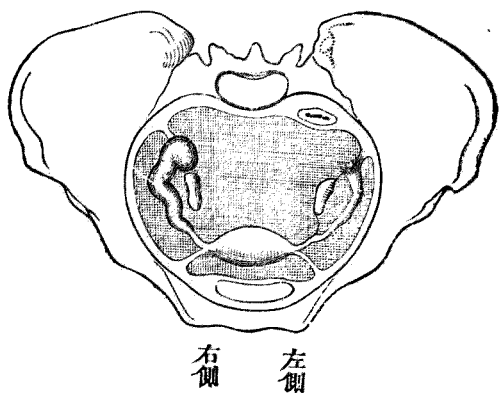
女子之骨盆入口，呈橫卵圓形，在男子，因薦骨岬之突出而呈心形。女子骨盆腔低而闊，恥骨縫亦短。兩側之坐骨幾並行，不如男子者之傾斜。從而骨盆下口不呈漏斗狀。要之，男子之骨盆狹而高，女子者低而闊。

普通女子骨盆腔，其側壁自上方至下方，漸次相近而橫側方面漸見狹小。前壁在恥骨縫部頗低，（四纏）後壁成自薦骨及尾骨，甚高，（一三纏）且隨薦骨面之彎凹故前方陷凹而作弓狀。從而管腔廣狹不等，更分之爲骨盆入口，骨盆廣部及骨盆狹部。（第二十圖）

（1）骨盆入口 乃存於境線之部分，後方由薦

骨岬及薦骨翼之上緣，左右由髂骨之弧形線，前方由恥骨嵴及恥骨縫際上緣作界而成之面也。乃

圖十二第 骨盆之上面



產科學上最重要之部分，該部之各徑線如左。

(甲) 縱徑 (前後徑) 乃薦骨岬與恥骨縫際後面間之距離，亦稱真結合線。

(乙) 橫徑 乃左右弧形線之最遠距離。

(丙) 斜徑 有左右二條。右斜徑 (第一斜徑) 者，乃自右側薦髂關節至左側髌恥結節之距離；左斜徑 (第二斜徑) 者，反之，謂由左側薦髂關節至右側髌恥結節之距離也。

西人

東方人

骨盆各徑線		前後徑	橫徑	斜徑
		一一・〇 浬	一三・五 浬	一二・〇 浬
		一〇・〇 浬	一二・一 浬	一二・〇 浬

(2) 骨盆廣部 占骨盆腔之上部。乃後方達薦骨之第二及第三薦椎之癒合部，左右達髌臼窩之上緣，前方達恥骨縫際之中央之想像面也。其形幾近圓形。第二及第三薦骨之癒合部，為薦骨前面之鉛直彎凹之最低部，故此面乃骨盆腔內最廣闊之部，此部之徑線如次。

(甲) 縱徑 自第二及第三薦骨癒合部至恥骨縫際內面之中央之距離也。

(乙) 橫徑 乃左右髖臼窩之上緣間之距離。

(丙) 兩斜徑 右斜徑自右坐骨大切迹上緣之中央，達對向之閉鎖孔之中央；左斜徑反之。

西人

東方人

一二·二七糲

一一·三糲

骨盆腔內廣部諸徑線

縱	橫	斜
徑	徑	徑

一三·五糲

(3) 骨盆狹部 乃骨盆腔之下部，後方至薦骨尖端，左右至坐骨嵴，前方至恥骨縫際下緣之想像面也。其狀為橢圓形，乃骨盆腔內最狹之部分。

(甲) 縱徑 自薦骨尖端至恥骨縫際下緣之距離。

(乙) 橫徑 謂左右坐骨嵴間之距離。

西人

東方人

骨盆腔內	}	縱	一·五
狹部徑線		橫	一〇·五
			一〇·〇

(丙) 斜徑 後方之終點，達有伸長性之軟骨，故不能得一定之尺度。

(4) 骨盆出口 其縱徑謂自尾骨尖端至恥骨聯合下緣之距離；在歐洲人爲九·〇——九·五。然分娩時尾骨之移動於後方時，此距離增加二·〇——二·五。而爲一一·〇——一二·〇。在東方人爲一一·一。一。一。

橫徑 乃連結左右坐骨結節者，歐洲人一一·〇。東方人一一·六。

斜徑 尾骨乃後方之終點，此處亦皆成自韌帶，故難得一定之尺度。

將以上各直徑中斷之假想線，稱爲骨盆軸。

婦人在直立之姿勢時，薦骨岬比恥骨之上緣爲高，故真結合線即入口面與地平面成一角度。

此角度稱曰骨盆傾斜度。此角度在德國婦人爲五十五度至六十度；東方婦人爲四十四度。

以上所述者，乃產科學上頗重要之部分，其各部位之名稱，當妊婦骨盆檢查之際常用之。故不

可不充分理解也。

以上之外更有產科學上必要之部位距離如此。

歐洲人

東方人

(甲) 髖骨前上棘間之距離

二五——二六 浬

二三·浬

(乙) 髖骨疇間之距離

二八——二九 浬

二六·浬

(丙) 大轉子間之距離

三一——二三 浬

二九·浬

(丁) 第五腰椎棘狀突下之淺凹與

恥骨縫際上緣間之距離(外

結合線)

二〇 浬

一九 浬

(戊) 薦骨岬與恥骨縫際下緣間之

距離稱爲對角線

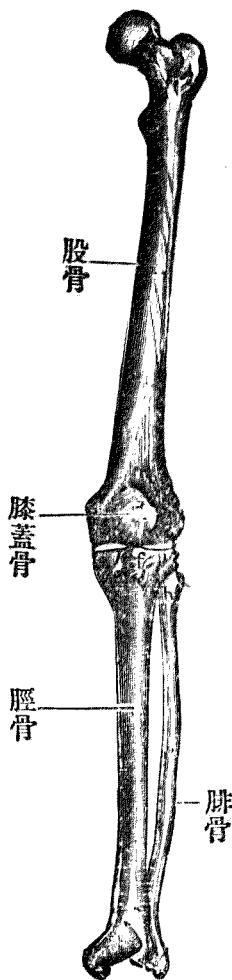
約一二·五——一三·〇 浬

第二 股骨

股骨爲身體中最長大之管狀骨。上端向內前方延展成球狀端，卽股骨頭。與髌骨共成髌臼關節。其表面現滑澤之關節面。骨頭下狹窄之部分，謂之頸。頸之外側有著大之突起，稱之曰大轉子。由皮膚上得以觸知。頸之下方與體移動部之內側更有一凸隆者，小轉子是也。

下端比上端著爲擴大，分爲二個關節頭。稱之爲內髌及外髌。（第二十一圖）

骨腿下及骨股 圖一十二第



第三 下腿骨

下腿骨有二，卽脛骨及腓骨是也。脛骨在躡趾側，腓骨在小趾側。

（甲）脛骨 乃次於股骨之最大管狀骨。其上端廣大，下端小。而上端之膨大部位形成關節

髌，稱曰內髌及外髌。又此外髌之後外緣有一個圓形扁平之關節面，稱曰腓骨關節面。其次，脛骨之下緣稍肥厚，下面有稱爲下關節面之對於跗骨之關節面。內側有大突起，謂之內髌。又下關節面之內緣，陷凹，形成腓切迹。

(乙) 腓骨 較之脛骨遙爲細弱，上端稍肥厚，謂之腓骨頭。內而有對於脛骨頭之關節面，下端亦稍肥厚，接於脛骨之腓切迹。其下方所出之突起稱曰外髌。其內面，爲對於跗骨之平滑面，謂之外髌關節面。

附 髓骨（膝蓋骨）

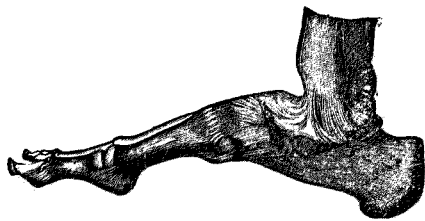
髓骨略呈心形，其中部厚，外緣薄，位置於股骨下端及脛骨上端之上。

第四 足骨

分之爲跗骨、蹠骨及趾骨三種。

(甲) 跗骨 由七個短骨而成。排列爲二列，作足之基底部。

圖二十二 足骨



(乙) 蹠骨 有五個，概爲管狀骨。

(丙) 趾骨 總數有十四，第一趾有二節，其他皆有三節。

關節

骨與骨之連接謂之關節。分之爲不動關節及可動關節二種。

(一) 不動關節 乃骨與骨之由一定結締組織性質而直接聯接者。兩骨間之運動，幾不可能。由聯接兩骨之組織性狀，分之爲三種。

(甲) 骨質聯合 由骨組織而聯結者，例如薦骨。

(乙) 結締組織聯合 兩骨之由結締組織而聯結者，例如頭蓋骨縫是。

(丙) 軟骨聯合 由軟骨組織而聯結者，如恥骨縫際及肋骨與胸骨之聯合是也。

(二) 可動關節 通常稱爲關節。於骨與骨之聯接部生間隙。從而其運動比前者遙爲容易。又由其形狀如何而運動之種類及運動之範圍等亦有種種區別。

可動關節中之骨聯接面，通常呈凹凸，凸面稱曰關節頭，凹面稱曰關節窩。皆有一層薄軟骨被

覆，謂之關節軟骨，乃保護聯接之骨面者。又兩關節面之間有腔洞，謂之關節腔。在關節之周圍，以成自結締織之膜被包之，稱曰關節囊。其關節囊之內面有一滑澤之層曰滑膜。此滑膜，當關節運動之際，保護接觸面，且又令運動自由。在關節腔之內部常有少量之粘液，而令聯接面之運動圓滑容易，謂之關節液，或滑液。

祇言關節囊，骨之聯接尙不能謂爲充分。爲欲補充之使聯接完全起見，故有成自結締織之強帶，堅固其周圍，謂之韌帶。而此韌帶，不惟保護關節於強固，且制限關節之運動。然若越關節之運動範圍或運動於反對之方向時，一方之骨端，連關節囊而出乎他方之關節面外，謂之脫臼。

主要之關節名稱。

(1) 下頷關節 乃下頷骨之髁狀突與顛骨關節窩之關節。

(2) 肩胛關節 乃肩胛骨與肱骨頭之關節。

(3) 肘關節 肱骨下端與前臂骨之上端。

(4) 腕關節 前臂骨之下端與腕骨之間。

(5) 股關節 髌骨之髌臼與股骨頭之關節。

(6) 膝關節 生於股骨脛骨髌骨間之關節。

(7) 足關節 股骨下端與跗骨間之關節。

第三章 肌肉學

第一節 肌肉總論

肌組織分類爲二，卽滑平肌，及橫紋肌是也。橫紋肌更小別而爲骨骼肌及心肌。此種肌組織，由其作用觀之，卽生理學的觀之，亦分別爲二種。其一曰隨意肌，乃隨意志而動作者，橫紋肌中祇骨骼肌屬之。其他曰不隨意肌，此乃不能以意志動作者，故有此名，心肌屬之，卽不隨意志而收縮者也。

本章僅就隨意肌論述之。

肌組織，由肌纖維而成；肌纖維互相集束而形成肌肉。

常肌之收縮而表示其動作之際，肌肉至少須有二個以上之骨骼附着點。如是肌收縮，則此二

點始相接近。此時此二點中，甲點若接近於乙點，則甲點稱爲固點，乙點稱爲移動點。在肌肉學，稱之爲起始及停止。

肌之附着於骨時，必由一種強固之結締組織爲媒介物，謂之腱。

肌之接近於起始點之部位，稱曰肌頭。其中央部謂之肌腹。其接近於停止部之部分，謂之肌尾。肌之形狀，或爲紡錘形，或爲板狀。或長或短，或細或粗，頗屬複雜。

肌膜 乃纖維性膜之擴張者，包圍肌之一羣，而與他羣隔離者也。

肌之動作 如上所述，肌之弛緩及收縮——即動作——由其起始點及停止點之狀態及關節之形狀而催起種種運動。由其運動狀態之差異而區別肌肉爲屈肌、伸肌、外展肌、內收肌等。是等雖各視性質而運動者，但決非單純性，大多一肌而兼多數運動者也。

是等各肌，其動作相同者稱曰協力肌；反之，營反對之動作者稱曰拮抗肌。外展肌與內收肌，相互爲拮抗肌。

第二節 肌肉各論

(一) 頭部之主要者曰額肌，在額部。由其收縮而掣前額之外皮，且得造前額之縐襞。

(二) 顏面 輪狀圍繞眼眶之肌，謂之眼輪

輪布肌。其次存在於口裂周圍之肌，謂之口輪布肌。

而參與於咀嚼運動之肌謂之咀嚼肌，就中主要者

爲咬肌。此肌有牽引下頷於前上方再牽引下頷於

後上方之作用。附着於耳翼上部之顛骨者曰顛肌。

(第二十三圖)

(三) 頸部 此部有多數肌肉，其中主要者，

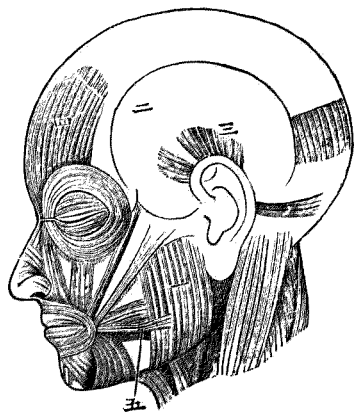
爲胸鎖乳突肌。此肌起自胸骨與鎖骨相接之部位，向上後方走行，而附着於顛骨之乳狀突之外面。

又自兩側頸部經肩廣巨於鎖骨部之薄肌，謂之頸闊肌。(第二十四圖)

(四) 軀幹 在前胸部者爲胸大肌。而肋骨與肋骨間附着之小形肌，謂之肋間肌。存於背部

之肌，總稱曰背肌。其中主要者稱曰僧帽肌，在肩胛上部。又背闊肌，在肩胛下部居前者之下。(第二

圖三十二第 頭部諸肌



十五、六圖

(五) 腹部 在此

部位之肌總稱曰腹肌。

如圖於腹部之正中

線處，有恰自胸骨劍尖達

恥骨縫際之腱，稱曰白線。

沿此白線縱走之肌稱曰

腹直肌。此肌之側方有三

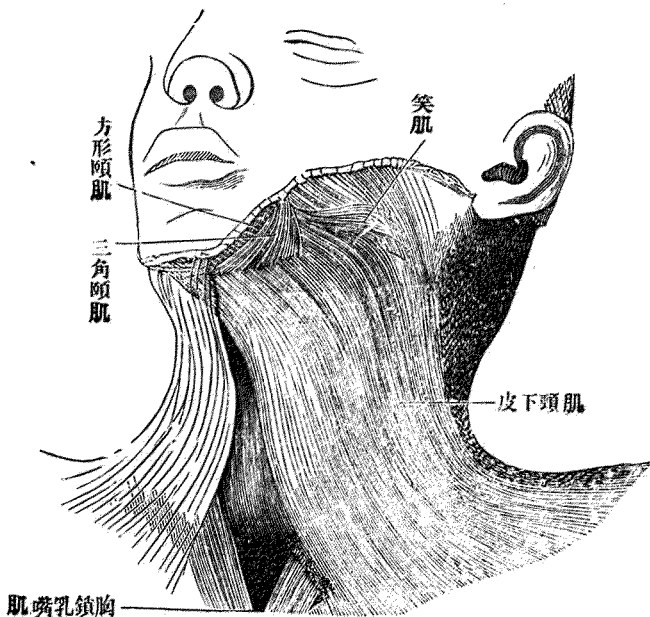
條肌相重叠；上部為腹外

斜肌，中為腹內斜肌，最下

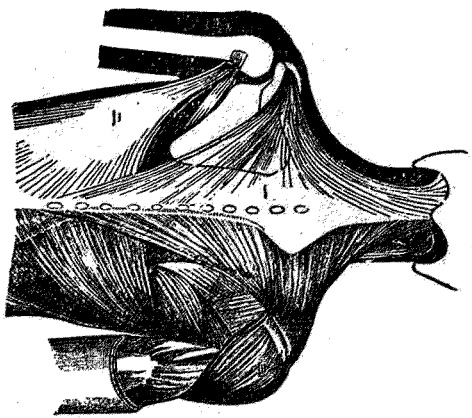
層為腹橫肌。

(六) 膈膜 乃界

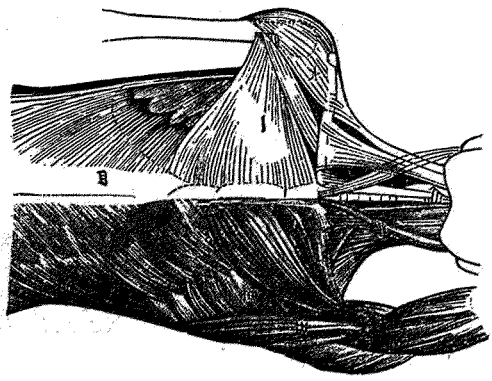
第二十四圖 頸部諸肌

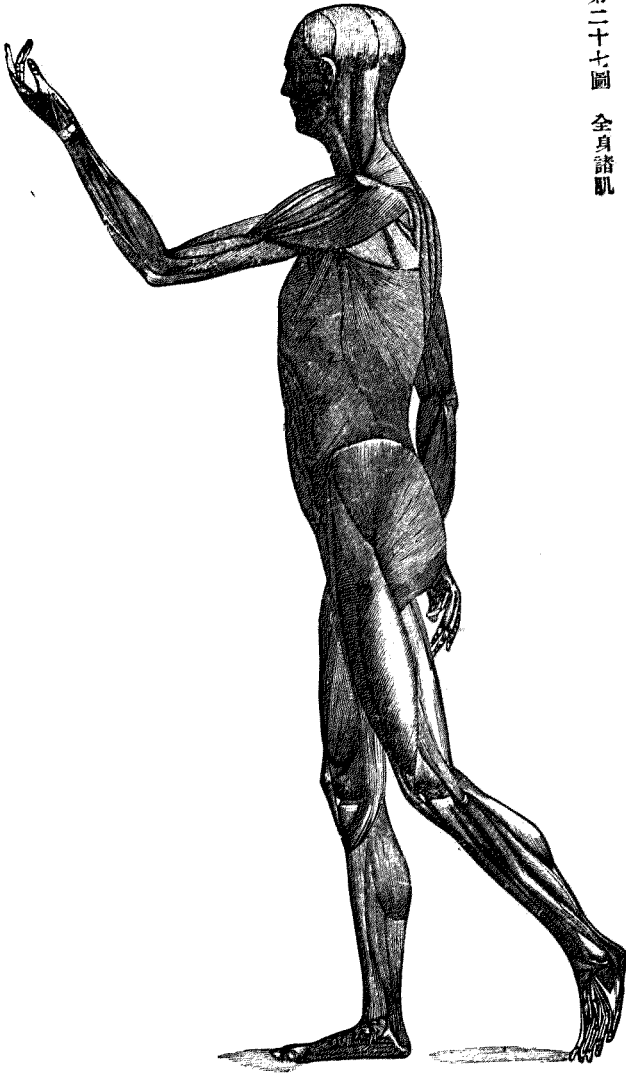

肌 諸 部 骨 圖六十二第



肌 諸 部 胸 前 圖五十二第





胸腔與腹腔間由肌肉而成之膜，穹窿於上方。其中央部稱曰膈膜，呈白色。於第一腰椎之前部，大動脈管貫通此膈膜，此孔謂之大動脈裂孔。又此膜之偏左方，食道貫之，謂之食道裂孔。當腹部之右方，下大靜脈孔貫之，謂之下大靜脈裂孔。

吸氣時膈膜緊張——即收縮——胸腔廣為擴張，壓迫腹腔。反之，呼氣時則弛緩。

(七) 四肢肌 分上肢及下肢肌，如左。

(1) 上肢肌 其數頗

多。附着於肩胛部而呈隆起者，

謂之三角肌。肱之上舉時，由於

本肌之作用。在肱部有肱二頭

肌，其收縮時，屈前臂於肘部。此

前臂有多數之肌，其尖端成長腱，附着於手指手掌，關係於手及指之運動。

(2) 下肢肌 在髓骨之內部，有前屈股部之肌，謂之髂腰肌。臀部之肌，曰臀肌。區別為大中

圖八十二第 上肢肌



小三肌。在股部者總稱曰股肌。

其中主要者曰股四頭肌。而股

後面之粗肌，謂之腓腸肌。其下

部曰比目魚肌。二者之下端相

合而形成一腱，附着於跟骨結

節。

圖九十二第 肌肢下



此腱為身體中最大而強韌者，稱曰阿基里斯腱。足伸至後方時，即由此腱之作用。

第四章 循環系

第一節 血液及血行

血液者，乃由所謂血漿之帶黃色透明液體，與浮游於其中之有形成分即赤血球，白血球，及血小板。而成。

血液在體外時凝固而成膠狀物。其凝固之理由，乃基因於纖維素從血漿析出之故。凝固之血塊漸漸收縮以壓出淡黃色透明之液，謂之血清。

血液之量，在人約占體重之七·五%。即成人約爲五升。

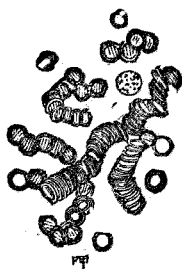
(1) 赤血球 乃柔軟且有延展性甚富彈力之物體，其表面平滑。在人類及哺乳動物，呈扁平圓形之小皿狀，中央兩面皆凹陷。經狹隘之通路時，其形狀變爲種種，然壓迫既去再復原形。

血球之直徑，人類者，平均爲七·五 μ ，厚徑一·六 μ 。周圍有粘稠脂肪狀之被膜。其中容稀薄流動性之內容即血色素。血色素使血球呈帶黃綠色。(惟多數堆積之血球，呈赤色之觀。)

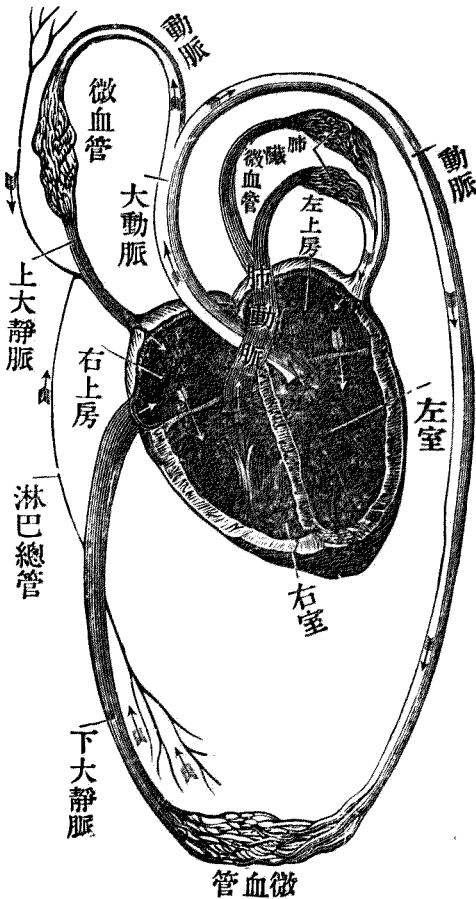
(2) 白血球 除血液之外，淋巴管系統中亦見之，即

稱曰淋巴小體。又因阿米巴狀運動而自毛細血管之內被細胞間通過毛細管壁而遊走於組織內，故一名游走細胞。

第三十三圖 人類血球之放大形



圖一十三第 血行模圖



白血球，有核與有粘着性之原形質，缺被膜之細胞也。故無一定之形，生活中呈阿米巴狀運動。但其在停止狀態者呈球形。血球之數，在一立方耗之血液，赤血球約五百萬個，白血球約七千個。

(3) 血小板 孱弱而呈無色圓形或卵圓形之小粒狀，直徑為二至四 μ ，有阿米巴狀運動

而無核。

血球之發生 赤血球在胎生期，於肝臟及淋巴腺內造成之，其後在脾臟內亦造成。在成人祇於骨髓內造成。又白血球在淋巴腺及骨髓中造成。

血液先出自心臟，入大動脈由其枝別而達全身各部，終成薄壁細小之毛細管而入組織中，於此交換其成分，更經靜脈歸流於心臟。此名曰大循環，或全身循環。如是歸流於心臟之血液再出心臟，經肺動脈而達肺臟，終成毛細管而營氣體交換，後經肺靜脈到心臟，此名曰小循環，或肺循環。

心臟乃運輸血液的原動力機關，由其收縮而營血液運行者也。其作用宛如唧筒。而出自心臟之血管總稱曰動脈，入心臟者曰靜脈。動脈常經毛細管而移行於靜脈。

循環系統中，尚有淋巴管系統。此乃集組織內之流動液經靜脈而送入心臟者；其中有一種所謂乳糜管者。乃自腸管粘膜吸收營養成分之淋巴管。

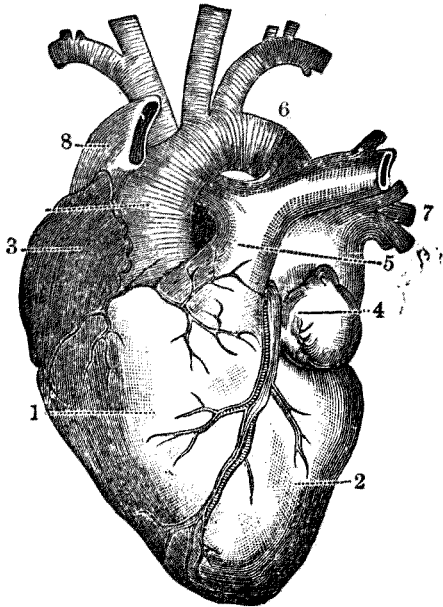
第二節 心臟

心臟之形狀，略呈圓錐形，其基底向上而尖端向下。基底成自兩房，尖端稱曰心尖。

此臟器成自左右兩半，以縱溝爲界，即前及後縱溝是也。又左右兩半更以冠狀溝分爲二部，其上部曰心房；下部曰心室。故心臟因是分爲四部：即左心房同心室。右房右心室是也。房室之內腔互相交通，其境界處有房室孔。左右各有特異之瓣膜裝置，又左右兩半之縱隔有障壁，謂之房障壁及室障壁。

如是，右房受容上下大靜脈；故全體之靜脈血，先進此處，繼經房室孔入右室，更由發於此處之肺動脈入肺臟內，而肺臟之血液由肺靜脈而至左房。繼通左側之房室孔而達左室。左室收縮之時，

觀面前之臟心 圖二十三第

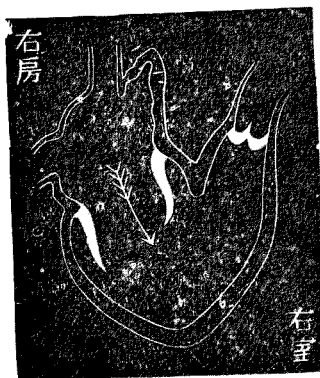


驅出大動脈以循行身體各部。

右心房位於心臟之右前上部。心房之前方有稍突出之部，謂之右心耳。在右心房之下底，有通入右心室之房室孔。心房障壁，在左後方，其下部見長圓形之陷凹部，謂之卵圓窩。乃胎生期卵圓孔之遺跡。障壁在該部薄而透明。

右心室之形狀為圓錐狀，基底向冠狀溝尖端下向。前壁延至左上方而移行於肺動脈。其肺動脈之移行部謂之肺動脈口。有三片之瓣膜，即半月狀瓣膜。右室之內腔，內壁豐隆，其對壁陷凹，故右心室之橫斷面幾呈半月狀。房室孔稍呈月形，附以三片之瓣膜，即三尖瓣是也。而各瓣之尖

（向方之行循液血示）型模之心 圖三十三第



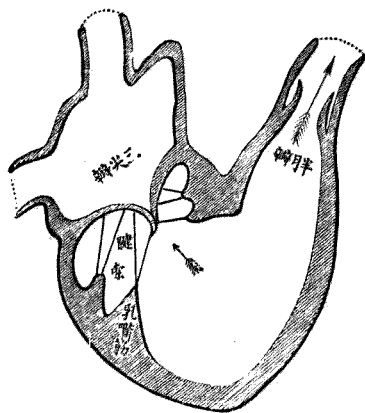
瓣以細長之腱（即腱索）連於室壁。

左心房位於最後方，其壁之一部有突出部謂之左心耳。其左右兩側見肺靜脈之開口，在左心房障壁之部，有一致於卵圓窩之淺窩，附以半月狀瓣膜，謂之卵圓孔瓣。乃胎生時之遺物。房室孔，在左心房之下部通左心室，形圓，較右房室孔則稍小。

左心室 比右心室則狹長，而其壁遙厚實達

三倍，故心尖獨由左心室尖形成。又障壁向右心室隆起，故左室之橫斷面幾呈圓形。左心室之右前隅通大動脈，此部稱為大動脈口。附以三片之半月狀瓣，此瓣之形狀構造，似肺動脈瓣。由位於此瓣膜之直上之動脈竇發出動脈枝，即左右心冠狀動脈。房室孔位於大動脈之左後方，附以二片瓣膜，稱之曰

圖四十三第
景內其示以室右及房右放開



二尖瓣。或僧帽瓣。該瓣膜尖端之界腱索而連絡於壁之狀態，與右室者略同，室障壁由肌質構成但

其接於上部即前房之處，缺肌質，此部稱曰膜狀部。

備考

卵圓窩 乃胎生循環上所必要之裝置，在胎兒，卵圓窩開放而爲卵圓孔。又如肺動脈與大動脈間之波他爾氏管及肝臟下面之阿郎特氏管，亦皆開通。至於胎生循環，當於後章有所詳述。

心臟壁分爲內膜肌膜外膜三層。內膜被覆心臟之內壁；外膜成最外壁；肌膜在二者之中間，外膜又由二枝而成，分爲體壁部及內臟部。皆係成自結締織之薄膜，而內臟部密接於心肌膜，始自心尖而被覆心室達冠狀溝，繼各別被包心房，心耳，大血管，上昇達大動脈及肺動脈之分歧部，於此翻轉而成體壁部。體壁部寬包心臟全體而下降，終達膈膜之上面，密着於其中心腱，故謂之心包。

心包內有帶黃色稀薄之流動液，謂之心包液。

心臟之位置。

心臟在前縱隔腔之中，介在於左右兩肺之間。自上第三肋骨之高處，下達劍狀突基底之高處，全臟器之三分之二，偏於正中線之左方。而心尖在左側第五肋軟骨外端之內下方，心臟之大小約

爲手拳大。

第三節 肺循環之血管

(一) 肺動脈 起自右心室，昇至左上方達大動脈弓之凹側，於此分爲左右二枝。自分歧部稍近中心部處，有與大動脈弓之連合。此連合稱曰動脈韌帶，乃胎生期中波他爾氏管之遺物。此分歧之各枝，左側者達左肺，更分爲上下二枝，入上下兩肺葉。右側者達右肺，分爲三枝，入上中下肺葉。

(二) 肺靜脈 有左右二條，皆起於肺門，各別入左心房。

第四節 大循環之血管

第一項 動脈

(一) 大動脈

大循環之本幹，謂之大動脈。起於左室昇至上前右方，繼而超左支氣管而彎至左後方，達胸椎之左側，沿之而下，經膈膜之大動脈裂孔，入腹腔達第四腰椎之部，而分出髂總動脈之二大枝。於此經過中，分爲上行大動脈，大動脈弓，下行大動脈三部。上行大動脈謂發於左室室之動脈孔，上行而

至大動脈之第一枝即無名動脈之分歧點之間者。自此部始，本幹之走行畫弱弓狀，向左後方再向下行。此呈弓狀之部，謂之大動脈弓部。於弓部一變其方向，所有之動脈，下行胸椎之前方，入腹腔，此部謂之下行大動脈。

(二) 無名動脈

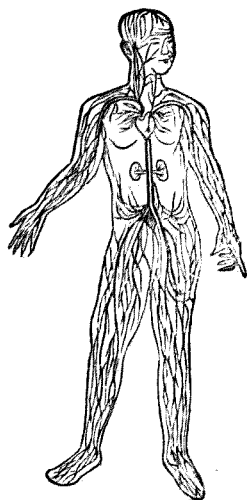
此動脈起自大動脈弓少許，分爲右頸總動脈及右鎖骨下動脈。

(三) 頸總動脈

右側者起自無名動脈，左側者起自大動脈弓之中央，沿氣管之外側而上至頸部，更分歧爲內頸動脈及外頸動脈。分布於頸部及頭部。

(四) 鎖骨下動脈

脈靜動之身全 圖五十三第



右側者起自無名動脈，左側者起自大動脈弓，上行而至第一肋骨之外緣成腋窩動脈。繼而成肱動脈。下行肱之內側至肘關節之部，更分歧而為橈骨動脈及尺骨動脈。而其經過中出多數之分歧。

(五) 胸部大動脈

始於第四胸椎之右側，達第十二胸椎而下降，經膈膜大動脈裂孔而入腹腔。於其經過中分出心臟、食道、膈膜肋間等之動脈枝。

(六) 腹部大動脈

始於第十二胸椎之前方至第四腰椎之前，出髂總動脈。左右二大枝忽成細小，移行於薦骨中動脈。其經過中出內臟動脈、肺動脈、腸間膜上動脈、腸間膜下動脈、內精系動脈等枝。

(七) 髂總動脈

乃分布於骨盆及下肢之動脈，於第四腰椎之前面，發自腹部大動脈，分於左右，下行至下外方，達薦髂關節之部位，分為髂骨內及外動脈。而髂骨內動脈主分布於骨盆壁及骨盆內臟器。髂骨外

動脈，在薦髂關節之部位，與髂骨內動脈分離，下行達鼠蹊韌帶之下緣，更成爲股動脈，於達下肢之途中，出多數分枝。其直系成膝骨動脈，而至膝骨窩。於茲分爲脛骨前動脈，脛骨後動脈。脛骨後動脈更出腓骨動脈。是等動脈皆下行而達足部。

第二項 靜脈

靜脈，起自毛細血管，漸次集合而成大靜脈，歸流於右心房。比之動脈則管壁薄弱。在大靜脈，其內壁有半月狀瓣以防血液之逆流，通常沿動脈走行，名稱亦同。

(一) 上大靜脈

主爲還流頭頸胸及上肢血液之靜脈，將此等各部之血液送入右心房。無名靜脈，內頸靜脈等，乃此靜脈之分枝。

(二) 下大靜脈

由下肢，骨盆，腹部，內臟諸器，脊髓之下部受血液，於第四至第五腰椎之右前面，始於左右髂總靜脈之會合部。昇腰椎之右側通膈膜之下大靜脈孔而入右房。

(三) 門脈

受容腹部內臟尤如胃腸脾胰之血液而入肝臟之一大靜脈也。卽上述各部之靜脈相合而成一幹，達肝門分爲二枝入左右兩葉。於此中細別而成毛細管，後移行於肝靜脈，繼入下大靜脈。

第三項 淋巴管系統

在淋巴管系統，區別爲淋巴管及淋巴腺二種。淋巴管，乃收容身體組織液而流於心臟之管，其經過亦如靜脈之由末稍向中心——卽心臟——者。

淋巴腺。乃由網狀組織構成之小體，而插入於淋巴管經過中。故凡通過淋巴管之組織液，必通過許多淋巴腺，由此而濾過者也。

(一) 左側淋巴總管 此亦稱胸管。乃收集下肢內臟諸器，腹壁，左側胸壁，左肺，心之左半部，頭，頸之左半，及上肢之淋巴管之本幹也。此本幹，沿大動脈之右後側通膈膜大動脈裂孔，入胸腔，昇胸椎之右側，達上部時轉至左側，注入左側鎖骨下靜脈中。

(二) 右側淋巴總管 此雖可比之左側之胸管，然遙爲短小。集收來自右上肢，頭，頸，胸壁，心，

右肺，肝表面之一部之淋巴管而入鎖骨下靜脈與內頸靜脈之會合隅處。

茲舉淋巴腺之主要者二三種如左。

即頸腺，腋窩腺，鼠蹊腺，腸間膜腺等。

第五章 內臟

內臟存在於體腔中，各臟器各營特有之機能者。即消化器，呼吸器，泌尿器，及生殖器等系統是也。

內臟諸器，概由黏膜，黏膜下膜，肌膜，及漿膜四層構成。

黏膜，主由上皮及結締組織構成。上皮被覆一切黏膜之被表面，隨各器官之不同而其形狀及排列各異。結締組織，形成黏膜之基質。又有為黏膜之一系而稱為腺者，其作用在乎營物質之分泌及排泄。分泌物，隨腺種類之不同而各異。所謂排泄物者，謂身體之新陳代謝之結果成爲無用之成分者。至於腺之形狀構造，已於組織學篇述之矣。

黏膜下膜，爲黏膜直下之一層，成自疎鬆之結締織，爲神經血管之通路。

肌膜，乃次於黏膜下膜之一層，其構造，主由平滑肌所成，但在一定部位，例如咽頭，食道，喉頭，生殖器等之一部，有見橫紋肌纖維者。

漿膜，爲最外層，成自纖維狀結締織，以上皮細胞被覆之，上皮爲單層。漿膜於新鮮狀態時，其表面平滑，而有光澤，且溼潤。

第一節 消化器系統

消化器系統，亦稱營養管。始於口腔，通咽腔，食道，胃，小腸，大腸而終於肛門。其附屬物而於消化作用所必需之分泌腺，有唾液腺，胰腺及肝臟。

第一 營養管之上部

(一) 口唇及頰 營養管之入口處，有上一對之皮膚皺襞，其中包以肌肉，謂之口唇。上下兩唇間之裂口，曰口裂。有開閉口腔之入口之作用。上下兩唇之左右側會合處，謂之口角。頰，成自皮膚層，肌層，及黏膜層三層，作口腔之側壁。

(二) 口腔 口腔乃營養管之起始部，前由口裂而通外界，後連於咽喉腔。

(三) 齒 口腔上，由頷骨齒槽突，齒齦及齒等形成上下二堤，謂之齒弓。所謂齒齦者謂被覆齒槽突之外面之粘膜。

齒，乃由口腔粘膜發生之硬固質，以一個至數個之根，嵌入頷骨之齒槽中，此嵌入齒槽中之部，謂之齒根。其現於外部之部分，謂之齒冠。齒冠成自所謂釉質之堅物質。齒根，成自較不堅固之白堊質。冠與根之間，謂之齒頸。所謂釉質與白堊質乃齒外面之薄層，其內部成自象牙質，內有腔所，充以齒髓，其中有神經血管等。

三十二個之永久齒，其形狀有種種。故別之爲門齒，犬齒，小白齒，大白齒等。在上下兩頷左右兩側各有門齒二個，犬齒一個，小白齒二個，大白齒三個。乳齒則上下兩頷之左右兩側各有門齒二個，犬齒一個，白齒二個。

第三十六圖 白齒之縱斷



乳齒	上頷	2	1	4	1	2
	下頷	2	1	4	1	2
		白齒	犬齒	門齒	犬齒	白齒


永久齒	上頷	3	2	1	4	1	2	3
	下頷	3	2	1	4	1	2	3
		大齒	小齒	犬齒	門齒	犬齒	小齒	大齒

門齒，呈鑿狀，在最前方。犬齒，在門齒之側方，尖而呈肉牙狀。小白齒，大白齒，在其側方，其形如白狀，故有此名。

乳齒之發生 有一定之順序。然至其現出之時期，各人不免互相遲早。大概自生後第六月頃始至第二年之終完成。最先現出之乳齒為下頷內側之門齒，其後為上頷內側之門齒。內側門齒之次，發生外側門齒，繼而第一白齒，犬齒，最後發生第二白齒。

永久齒之發生 其時期及順序，先於生後第七年發生第一大白齒，第八年生內側門齒，第九年生外側門齒，繼於第十年生第一小白齒，第十一年至第十五年生第二小白齒，第十三年至第十六年生第二大白齒，第十八年至第三十年生最後之第

圖七十三及
置位之腺液唾示側左面顏由



三大白齒。

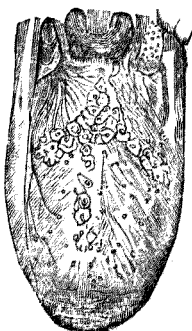
(四) 唾液腺 若堅固之食物長時咀嚼則漸柔軟而增加水分。如此水分之增加乃唾液混入之故。其分泌之器官曰唾液腺。唾液腺有三對，在耳下者曰腮腺。在頷下者曰頷下腺。在舌之下方者曰舌下腺。皆成自多數之腺管，有共同之輸出管。

(五) 舌 由縱橫交錯之肌肉而成，能自由運動而變其形狀，調和聲音，助飲食物之嚥下。其表面以口腔粘膜被之，富於神經，感食物之味。

(六) 腭 爲口腔之天蓋，一名口蓋，成自二部。其位於前部者曰硬腭，其基礎成自骨質。位於後部者曰軟腭，含有肌質，隔離口腔與咽腔。軟腭之後緣中央有一突起，謂之懸壅垂。

扁桃腺，乃桑實大而扁平橢圓形之器官，其構造酷似淋巴腺。在軟腭之兩側。咽頭，乃食管及呼吸管之一部，一方通口腔及鼻腔，一方通食道及喉。而此間所圍成之空隙稱

第 三 十 八 圖 舌



曰咽腔。

(七) 食道 食道始於咽腔之後部，下行於氣管之後方，脊椎之前方，至第十一胸椎之高處，經膈膜之食道裂孔而達胃，其全長爲二〇至四〇厘米。肌膜在食道之上部者，成自橫紋肌纖維，在下部者成自平滑肌纖維。

第二 營養管之中部

(一) 胃 食道之下部，遽擴張而移行於胃。

胃乃一廣闊之器官，內容充滿時呈梨狀；其收縮時兩壁頗相接近。胃分爲前後兩面與上下二緣。上緣，小而呈凹狀，謂之小彎；下緣大而呈凸狀，謂之大彎。胃之上端，連於食道處謂之噴門。下端呈輪狀之狹窄，其內部有括約肌而作與腸之境界，謂之幽門。

在胃壁之內面，有許多皺襞，其間有胃腺，司胃液之分泌。胃在營養管中乃最膨大之部分，其容積，約足容一升。

(二) 小腸 小腸始於胃之幽門端，於腹部之右下隅即右髂骨窩處，移行於大腸。其長約達

六米突，彎曲爲種種方向，充腹腔之大半，其口徑雖不同，但平均爲三糲至五糲。小腸之大部分由所謂腸系膜之薄膜而附着於後腹壁。

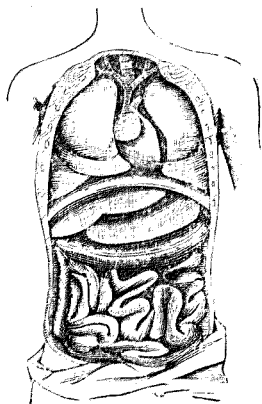
小腸分爲三部，卽十二指腸，空腸，迴腸是也。十二指腸，其長約三〇糲，爲蹄鐵狀，其凸側向右後，凹側向胰腺之頭部。出自膽囊之總輸膽管，下行，於其中與胰管合而穿通腸壁而注入腸管。此部向腸管內壁稍膨隆，謂之十二指腸乳頭，乃膽汁與胰液之排出口。

空腸與迴腸，占小腸之大部分。

觀小腸內面之粘膜時，呈天鵝絨狀之觀，稱之爲絨毛，蓋由於無數之小隆起之故。其他，粘膜上尙有多數皺襞，此皺襞與絨毛同時使粘膜之表面增大，便於內容物之吸收。

第三 營養管之下部

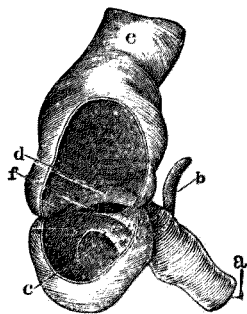
圖九十三第 內臟諸器前面



大腸 小腸與大腸合而稱爲腸。而大腸位於腸之下部，起自右髌骨窩，向上方橫走下行而至會陰處達肛門。

大腸分爲三部：卽盲腸，（含蚓狀突）結腸，及直腸，是也。而結腸更分爲四部：卽昇結腸，橫結腸，降結腸及乙字狀部。盲腸爲大腸中最廣闊之部分，其狀宛如囊。由其下端出細長之突起，謂之蚓狀突。昇結腸自右髌骨窩向肝臟之下面近乎垂直昇上，於此處一變其方向而移行於橫結腸。橫結腸由右季肋部經臍部之上部，達左季肋部處成銳角屈折，移行於降結腸。降結腸，自左季肋部下行達左髌骨窩，於此處彎曲爲乙字狀，謂之乙字狀部。由此沿薦骨岬之左側而降至小骨盆中，移行於直腸。直腸爲腸之最下部，由薦骨之左側而終於肛門。肛門處有環狀肌，謂之肛門括約肌。

第四十四圖 昇結腸之起始部



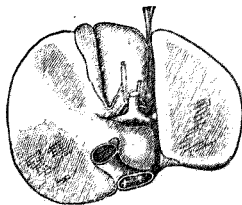
第四 肝臟

肝臟，爲人體中最大之腺，位於膈膜之下部，呈暗褐色而柔軟。上面滑澤而凸隆，下面陷凹。上面有前後走行之腹膜皺襞，由此分肝臟爲左右兩葉。右側比左側遙厚，下面有溝三條：二溝前後走行，一溝橫走，其兩端連於兩側之縱溝，恰呈H字狀。橫溝稱曰肝門，爲肝管神經及大血管出入之處。門脈從肝門入肝臟內漸次分歧，終成毛細管，而分布於肝臟實質，通肝細胞間，更集而成肝靜脈，注於下大靜脈。

肝臟所出之分泌液，名爲膽汁。膽汁通肝細胞之間隙而集於小膽管，遂成一根之肝管而出自肝門。肝管先由小膽管相合而成大幹，由左右兩葉各生一幹，於肝門處相合而下行，與來自膽囊之膽囊管相合而成總輸膽管。

膽囊乃呈梨狀之囊，在肝臟之前下方，其一端漸次縮小而成膽囊管。肝管與膽囊管相合而成之總輸膽管，乃輸送膽汁至十二指腸中者。其途中更與胰管相合而開口於十二指腸乳頭之上。

面下之臟肝 圖一十四第



在胎兒，更有阿郎特氏管，乃連續臍靜脈與大靜脈幹者，但至後則該管閉鎖而成靜脈韌帶。

第五 胰腺

胰乃細長之臟器，橫走，位於胃後部第一腰椎之高處。其一端較粗，謂之胰頭；他端較小謂之胰尾。排泄管漸次集而成一個胰管，與輸膽管合而開口於十二指腸。

附 腹膜

腹壁之內面及腹腔內諸臟器之外面，以薄而滑澤之漿液膜被之，謂之腹膜。

第二節 呼吸器

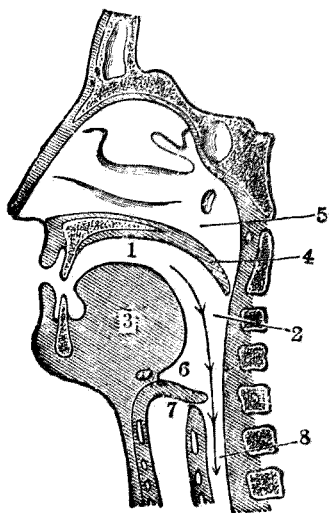
呼吸器成自喉頭，氣管，及左右之肺臟。

而喉頭之上部，開於咽之前壁，經咽而連續

於口腔及鼻腔，氣管自喉以下經前頸部下

胸部而連於肺，肺臟在胸腔中。

圖二十四第 氣道與食道之內面



第一 喉頭

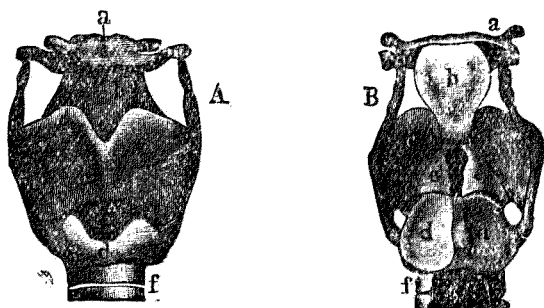
喉頭，位於頸部之上前部，自第四第六頸椎之高處，其支柱成自數個之軟骨，由韌帶連結之，又纏以肌肉。喉腔，被以粘膜，而此粘膜延成皺襞，連於聲帶。聲帶乃薄肌膜，左右成對，中央部有裂隙，由其震動而成聲音。

喉頭，至生後三歲時，著為成長，然達此年齡則其成長皆中止或頗遲遲。至春機發動期則復驟然成長，僅一年而聲門之長在男子幾達二倍，女子達一倍。

第二 氣管及支氣管

氣管，位於軀幹之正中線，起於喉頭之高處，入胸腔中，於第四胸椎之高處，分歧為二個小管。此即左右之支氣管，各自入左右之肺中。在氣管之後方，有食道。左右支氣管幾

部 內 喉 圖 三 十 四 第



成直角，入左右兩肺，後更分歧為毛細支氣管。氣管乃由許多環形之軟骨重積而成一個之管，各環皆呈C字狀。

第三 肺

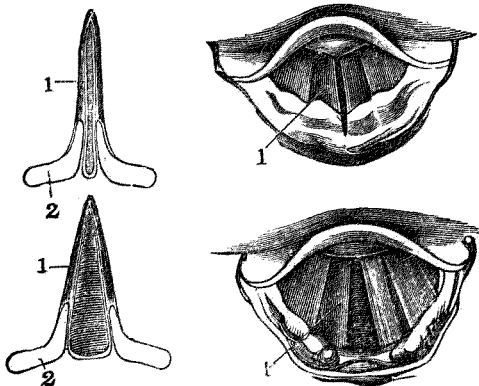
肺有左右二個：一位於心臟及大血管之右側，一位於其左側。占胸腔之大部分，且與其壁密着。

肺之形，如半截之圓錐體，其底面向下方，肺之尖端，鈍圓謂之肺尖。兩肺之內面陷凹而挾心囊，於左肺尤深，謂之心窩。

內面，在中央之稍上方且近後面處，有支氣管及血管出入肺臟，此部名曰肺門。

各肺由所謂葉間切迹之之深長裂溝，而左肺分為上下二葉，右肺分為上中下三葉。

圖四十四第 呼吸時聲門之常態



圖五十四第 發聲時聲門之常態

肺之內部恰如海棉，有目不能見之無數小囊，謂之氣胞。氣胞之周圍，有毛細血管分布，各氣胞

各有一個之管謂

之小支氣管。小支

氣管相集而成支

氣管。

肺之色，在幼

兒爲灰白紅色但

隨長大而漸呈暗

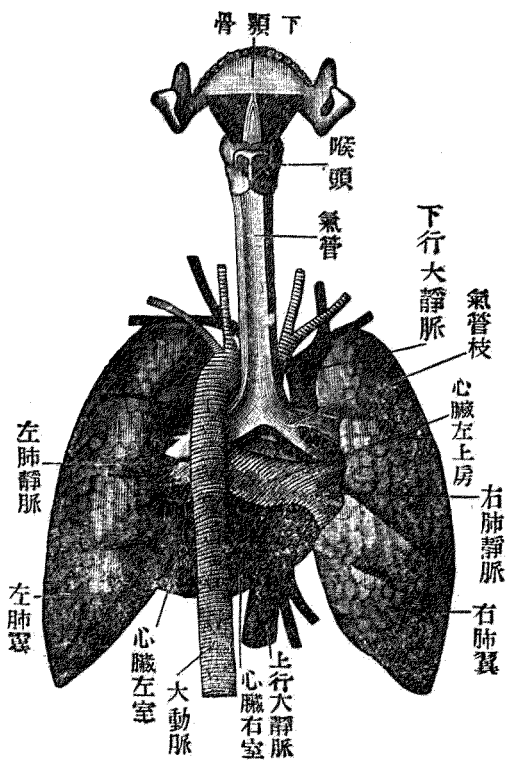
黑，現出暗青色，外

面固不必論，且蔓

延於深部而全肺

面遂有呈黑青色者。如是呈暗黑色者，由於色素小顆柱之沉着於間質之故。尤如煤坑工爲著，其大

圖六十四第 肺及氣管之後面



部分爲煤粉。

第四 胸膜

胸膜成自內葉卽內臟部，及外葉卽外壁部。內葉或稱肺胸膜，被覆肺之外面，外葉被覆肋骨及肋間肌之內面，謂之胸膜肋骨部。又被覆膈膜面者稱之曰胸膜膈膜部。是等體壁之胸膜與肺並不密接，其間有一空間，稱曰胸膜腔。胸膜腔，有少量之漿液，使胸膜內外兩葉之觸面滑澤。

附一 甲狀腺

甲狀腺 由在氣管之前上部及喉側部之左右二葉而成。其中央爲狹小之部分，左右相連，其間爲五——八糰，幅有三——四糰。甲狀腺之腺組織無排泄管，卽內分泌臟器之一。

二 胸腺

胸腺，於一二歲之幼時最爲發育，爾後消滅，其形爲扁平不正圓形。位置在胸骨後面與大血管及心包之間。

胸腺，春機發動期後萎縮以脂肪組織代之，但此亦屬內分泌臟器之一。

第三節 泌尿器

泌尿器，更分爲腎臟、輸尿管、膀胱及尿道四部。

第一 腎臟

腎臟，外側隆起，內側中央部凹陷，前後扁平，其狀宛如蠶豆，表面滑澤而呈暗褐赤色。

左右之腎臟，在腰部之深部，居脊柱之兩側，位於第十一肋骨與髂骨嵴之間。內緣之中央，凹陷，向下內前方，此部謂之腎門。乃血管神經及輸尿管之出入口。

腎實質，成自二部，卽皮質及髓質。髓質之最內側，形成多數之腎乳頭，向腎盂腔突出。

第二 腎盂及輸尿管

在腎門部有呈漏斗狀之一囊，腎乳頭之尖端突出於其中。卽腎臟皮質中所形成之尿，經細尿管而至腎乳頭，排出於腎盂中。腎盂之下端漸次狹小，移行於輸尿管。輸尿管向下方走行入小骨盆腔，走子宮頸及陰道穹窿部之側方，於膀胱底處，開口於膀胱內。

第三 膀胱

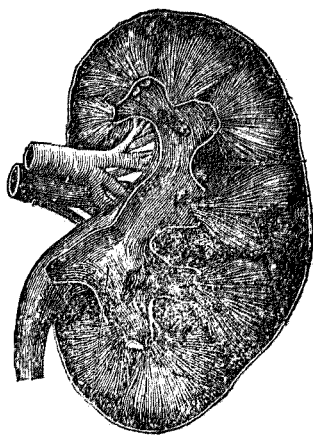
膀胱爲膜狀之囊，位於小骨盆中，居恥骨之後，直腸之前。而在女子者膀胱與直腸之間有子宮及陰道。下端之前方連於尿道，由此通體外。

附 腎上腺 左右各有一個。皆係扁平之臟器呈鈍圓之三角形，乃位於腎臟上端之內分泌臟器也。

第四節 生殖器

生殖器爲內臟之一部，其機能在乎營生物之蕃殖，謀種族之保存。成自內外生殖器二部：內生殖器，產生生物之種芽，且保存並養成之於適當之處。外生殖器，爲男女生殖之交接受及媒介生殖產物之排出之機關。人類諸臟器形狀及構造，無男女之別；獨生殖器，其關係完全不同，男女著有差異。故有特別詳述之必要。

圖七十四第 腎臟之剖面



第一 女子生殖器

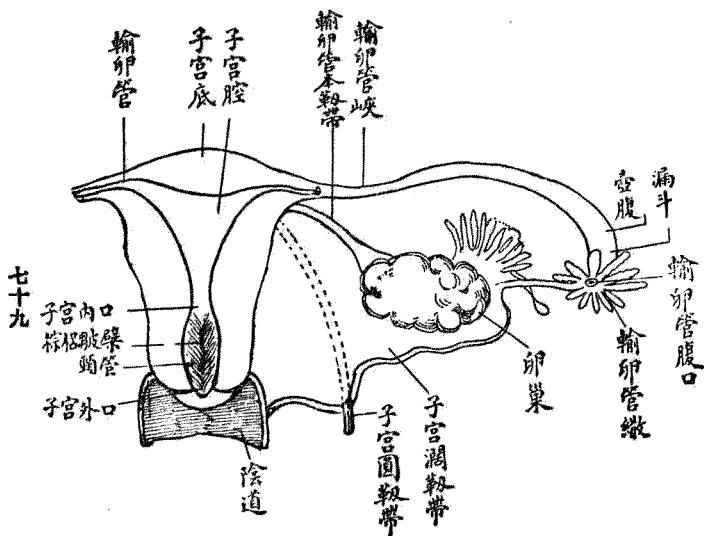
(一) 卵巢

卵巢爲扁平長橢圓形之器官，兩側皆由稱爲卵巢本韌帶之強固韌帶而附着於子宮側緣之後上部。卵巢之長爲二·五——五·〇厘米，幅爲一·五——三·〇厘米，厚〇·六——一·四厘米，重量爲五——八克。

微細構造 卵巢成自皮質及髓質，周圍纏以被膜。

被膜，成自纖維性結締織，其表面戴一層之圓柱狀上皮細胞，謂之種子上皮。

第四十八圖 女子內生殖器



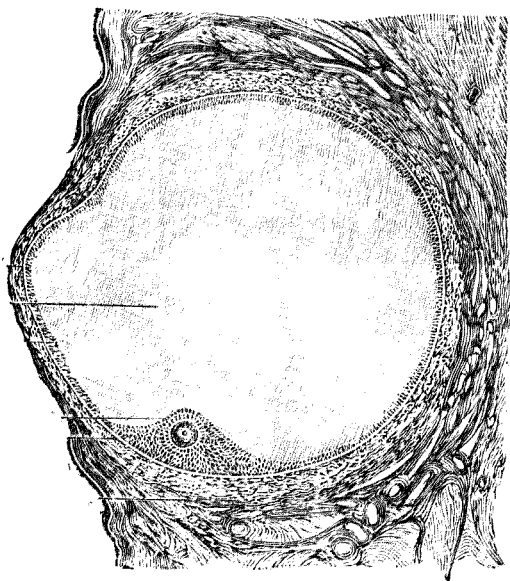
結締織層，成爲白膜。

皮質乃卵泡之所居，其基質由扁平紡錘形細胞與結締織纖維構成。細胞及纖維，依種種方向行走。然在卵泡之周圍，周層性包圍之，至卵巢表面則並行之，至白膜則結締織纖維密生，而細胞之比例較少。

髓質 由結締織，彈力纖維，及少量之平滑肌而成。其中包有血管，淋巴管，及神經纖維。

皮質，容大小種種之卵泡。其最發育者，謂之格壘夫氏濾胞。外圍，成自結締織膜即卵胞膜。內面，有上皮即顆粒層。卵子藏於其一部。又卵胞之內容，充

第 四 十 九 圖 卵



以水狀液即卵胞液。

顆粒層有三層至四層，接於其外邊即卵胞膜者，呈圓柱形，漸至內部漸成圓形或多角形。在顆粒層之一處有細胞數層相重之部分，謂之截卵丘，藏卵子。而圍擁卵子上皮細胞中，尤於直接於卵子者，呈圓柱狀，謂之卵上皮。

卵子在人體者其大計○·二二——○·三二耗。其周圍有玻璃狀透明之被膜，謂之透明帶。夫卵細胞，原有卵黃，胚胞及胚斑三成分。卵子蓋係細胞之變體，而其卵黃為細胞原形質之變化者，胚胞等於細胞核，胚斑一致於核小體。

黃體 卵胞破裂而卵子逸出則卵胞中起出血，繼而形成黃體。但月經時所生之黃體與妊娠時所生之黃體其狀態稍異。故有假黃體。與真黃體之別。但真黃體稍大且永久存在。蓋假黃體每月經後三星期發育最著，至次回之月經期已陷於退行變性，然真黃體在妊娠期中最大，數年後始消滅。黃體細胞以有黃色色素，故若以肉眼觀察之時，呈黃色。

藏於卵巢中卵子之數，約有二萬乃至五萬，而女子一生排出之卵，其數不過四百個。故其餘諸

卵發育不全而終或退化消滅。

(二) 輸卵管 (喇叭管)

輸卵管乃連續卵巢與子宮之物，究不外為卵巢之輸出管。而左右兩輸卵管，與子宮同居於子宮廣韌帶之中，尤於其上緣。

輸卵管長為九——一六釐，粗平均〇・五釐。其內端，即子宮端出自子宮之上側緣，始則狹小，成索狀，然漸至側方漸擴張，且彎曲向後下方而達卵巢。其終端擴張為漏斗狀，且此端由深切迹而形成無數之小突起，謂之繖。此突起之中尤長大者有一個，幾達卵巢，謂之卵巢繖。繖部呈漏斗狀，由此互輸卵管之全長，通小管達子宮。輸卵管之外側部擴張之大部，謂之輸卵管膨大部，內側之呈索狀之部即狹小之部分，謂之峽部。通子宮壁之部，謂之子宮部。卵子即通過此等部分而達子宮。然亦有不取此等徑路而卵子入腹腔中即在該處發育者，謂之腹腔妊娠。有卵子停於輸卵管中而發育於該處者，謂之輸卵管妊娠。

輸卵管壁有三層，即粘膜，肌膜及漿膜是也。粘膜之內層，被以一層之顫毛圓柱上皮，此種顫毛

向子宮運動。

(三) 子宮

子宮乃厚壁之臟器，容輸卵管中已受精之卵而擁護之。待其充分發育，有排出於體外之作用。子宮於月經時已起一定之變化，妊娠時隨卵之漸次發育而其大小構造及內容，來非常之變狀。分娩既終，再復舊形。

充分發育處女之子宮，呈梨狀，前後扁平而中央部絞窄。全體分爲三部即體部頸部底部是也。底部，爲子宮上部最廣闊之部分，其凸緣越輸卵管附着點而聳於上方。

子宮體爲次於底之部分，下方漸次狹小，其後面比前面強爲凸隆，又於側緣，有稱爲子宮圓韌帶之韌帶。其後方亦有一條韌帶，謂之卵巢本韌帶。

子宮頸居子宮體下部之次，更狹小而呈圓形，其下端垂下於陰道內之上部，該部謂之子宮陰道段。其下端有橫裂溝，謂之子宮外口，乃子宮腔之開口於陰道之處。又子宮外口，由二個厚唇界之，謂之前後子宮唇。

又子宮之巨，長徑爲一七·五厘米，橫徑爲一三·〇厘米，前後徑爲五·一厘米。而子宮腔之長，約爲七·〇厘米。

子宮之位置在小骨盆中，直腸與膀胱之間。其上端稍屈折於前方，不超過骨盆入口。下端爲陰道穹窿所圍擁，而降於陰道中向後下方。全子宮之長軸，幾與骨盆軸一致。

固定子宮位置之裝置雖多，但皆爲可動性。故一方子宮位雖有易起病的變化之憂，然一方當妊娠時子宮之異常膨隆時，不妨礙之利。子宮之固定裝置如次。

(甲) 子宮與陰道之結合 陰道可視爲子宮下部之變化狀態者。

(乙) 子宮圓韌帶 此韌帶長約一〇——一二厘米，兩側起自子宮側部之前側輸卵管附着點之下方稍向前方作弓狀。沿骨盆側壁入鼠蹊管，出恥骨之前面，放散，聯合於皮下結締織。

(丙) 腹膜即子宮廣韌帶 容子宮於前後二葉之間，前葉僅被子宮上部之前面，翻轉而向膀胱底，後葉沿子宮後面達陰道穹窿，於此翻轉而向直腸。在子宮前後腹膜之皺襞，謂之子宮膀胱皺襞及子宮直腸皺襞。

子宮壁肌層，成自內中外三層。內層由縱走，中層由輪狀，外層由輪狀及縱走之滑平肌纖維構成。

在粘膜（內膜）之表面，有單層圓柱狀顫毛上皮，顫毛之運動，向子宮頸方面。又有管狀腺，謂之子宮腺。月經時此腺非常增殖，而一旦粘膜表層剝離之時，於此腺底盛為新生細胞以補充粘膜之缺損部。

子宮腔

子宮為擁護胎兒且排出起見，需強厚之肌層。其內腔因而狹小，前後兩壁相接觸。而子宮腔之上部，橫徑廣闊，愈至下方愈狹小。其狀宛如三角形，其一致三角底之子宮底部之兩側成隅角，終於輸卵管子宮口，又下方在體與頸部之界狹小，謂之子宮內口。子宮內口之下部，前後扁平成管狀，自此至子宮外口之間，謂之子宮頸管。

子宮之動脈，來自內髂骨動脈之分歧之子宮動脈。

（四）陰道

陰道乃膜狀有擴張性之管道，含肌組織，前後扁平，其上端擁子宮頸，下端開口於外陰部，即陰道口是也。

陰道之下後方，接近直腸，前方接膀胱及尿道，爲肛門舉肌所圍。陰道之長軸一致於骨盆軸。陰道之上端稍膨脹，於子宮口之上部擁子宮頸，於茲形成陰道穹窿。而在前子宮口脣之前者，謂之陰道前穹窿。在後脣之後者，謂之後穹窿。在處女，陰道後壁之下方有半月狀之瓣膜，宛如陰道之下壁，謂之處女膜。

陰道壁與尿道壁密着，其組織相愈合且於該部分最厚。其他膀胱下端亦強固結合。又於陰道後壁之下部，與直腸前壁愈合。

陰道內面之粘膜，於前壁及後壁，各有縱走之隆起，呈多數之橫襞。此隆起全體，謂之陰道柱。

(五) 女子外陰部

女子外陰部，謂生殖器中得自外界日視之部分之總稱，即陰阜、大陰脣、小陰脣、陰挺，及處女膜。是也。

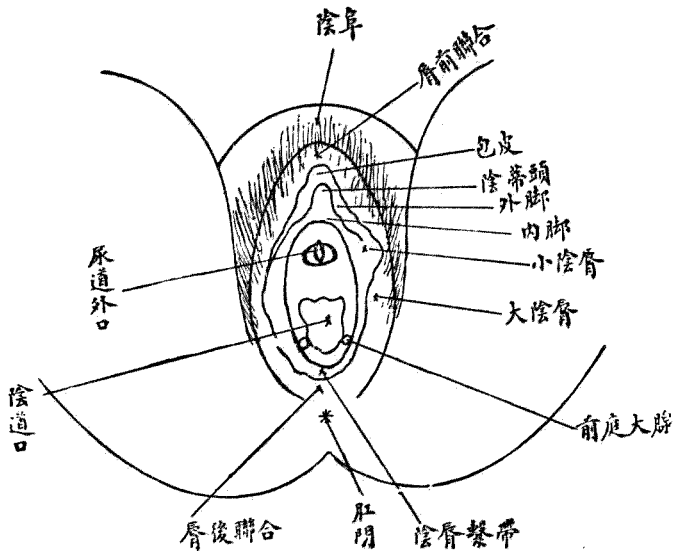
陰阜及大陰脣

陰阜，在恥骨縫之前，成自外皮，發生陰毛，其皮下脂肪層頗為發達，著呈隆起，向下後方移行於大陰脣。

大陰脣。成自二個膨滿之皮層皺襞，界以一裂溝狀或橢圓形之空隙，謂之陰門。而大陰脣之外面，在經過春機發動期之女子亦與陰阜同被以陰毛。

大陰脣之內面，漸次帶紅色或稍暗色而濕潤。在大陰脣之內部，有富於脂肪之結締織，神經血管之外，尚有滑平肌纖維。

部陰外子女 圖十五第



左右兩陰脣，於其前後兩端互相連續，謂之陰脣前連合及陰脣後連合。後連合在會陰之前，前連合在陰阜之下方。

陰挺及小陰脣

陰挺，在前連合之下後方，乃現於左右大陰脣前部間之小體，其尖端垂下。

陰挺有二個支柱，謂之陰挺海棉體。在大陰脣之內側有二個粘膜皺襞連續陰挺，謂之小陰脣。陰道前庭，在左右兩陰脣間。前上方起於陰挺等之下後方，乃後連合之至前方之空隙，上下兩端狹小，中央擴大，此中見陰道及尿道外口。尿道外口其壁成小隆起而現於外方，陰道口成大孔隙，得以目視。

陰道口，在處女略呈圓形。其後緣銳利而稍彎入，前緣稍突出於後方，呈半月狀。

處女膜。通常呈半月狀，謂之半月狀處女膜。或有呈輪狀而圍擁陰道口隙者，謂之輪狀處女膜。處女膜，由交接或其他之外力而破裂。其殘留物呈種種形狀，因變為瘢痕，故陰道口隙緣，留有

不正之疣狀隆起，謂之處女膜裂痕。

女子尿道 女子之尿道，長約二五至四釐，粗且富於擴張性。大概漸近膀胱漸漸擴大為漏斗狀。位置密着於陰道前壁，由膀胱向下前方，在恥骨弓之下方，通過陰挺之腳間，再向前方更彎曲於下後方。尿道外口，位於恥骨弓之下部陰道前庭中，在陰挺頭之後下方，陰道口之直前。

乳腺

在成年女子者，位於胸廓之兩側，其面積自第三達第六乃至第七肋骨，呈半球形。在乳腺之中央稍低之處即一致於第四肋間腔或第五肋間之部，有圓錐形之隆起，謂之乳頭。又其周圍稱為乳暈。皆暗然著色。在少女，乳頭呈紅色或稍暗紅色，然在分娩之婦人呈褐色，妊娠中尤加暗色。在乳頭尖端之附近，有十二至十五個小孔，謂之乳孔。乃乳管之外孔。

乳腺之腺體，由脂肪組織即脂肪囊被之。乳房之有大小者，大多關係於此囊之發育如何而腺本體之大小，各人無甚差異。

乳腺之形，為扁平球狀，其底面平坦。座於胸肌肌膜之表面，由結締組織膠着之。腺之最厚部，幾在中央，即一致於乳頭之處。

乳腺由十五至二十枚之圓錐形小葉即乳腺葉組成。

乳管 有十五至二十條，向乳頭走行。又在未達乳頭之前稍擴張之部位，謂之乳竇。更狹細而開口於乳頭之尖端。

乳腺，屬複胞狀腺，乳管分歧為樹枝狀。迨春機發動期，發育極著，至乳汁分泌期遂完全發達。其變化在妊娠第二月頃已發現，乳暈肥大呈暗色，漸次濃厚，腺質亦增加。血液循行旺盛。

第二 男子之生殖器

男子生殖器，亦有內外之區別。內生殖器，乃辜丸、副辜丸、輸精管精囊、及前列腺之總稱；外生殖器謂輸精管及陰莖。

(一) 辜丸及副辜丸

辜丸存在於陰囊中，為製造精液之機關。其大約如鳩卵，其形稍扁平，得區別為內外兩側面前後兩緣及上下兩端。

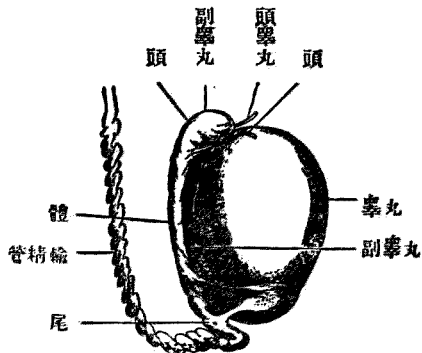
辜丸以其後緣附着於副辜丸及輸精管，又於此部分受容血管及神經。

辜丸之位置 辜丸之上端向前外方，下端向後內方，是以後緣向內上方。在辜丸後緣之外側，有副辜丸。其形狀細長，上端廣而鈍圓，向前方，超辜丸之上端，此部謂之副辜丸頭。下部即副辜丸尾，急峻彎曲，向上方而移行於輸精管。至於被覆辜丸與副辜丸之漿膜，乃腹膜之一部。

辜丸之微細構造 辜丸之外面，為鞏韌之被膜所包，謂之白膜。由結締組織纖維與彈力纖維而成，其表面被以單層之扁平上皮細胞。在白膜之下，更有成自鬆疏結締組織之一層，此頗富血管，稱曰脈絡膜。又白膜在辜丸之後上部肥

厚而突出於辜丸實質內，謂之辜丸中隔。由此更放線狀發出小障壁，因之分辜丸實質為多數之小葉，謂之辜丸小葉，小葉中容細精管。綜細精管由固有膜圍擁之，其內面有特異之上皮細胞。上皮細胞成自數層，主為精細胞。而精細胞因辜丸機能之有無而不同，其在最下層者，謂之原細胞。分裂成

面外之丸辜側右 圖一十五第



精蟲母細胞。位於原細胞之上層者，曰本細胞，更分裂而成精蟲子細胞。精蟲子細胞，變為精蟲。其成精蟲時，子細胞之核，成精蟲之頭，中心體成頸，原形質成尾。

(二) 輸精管及精囊

輸精管。為辜丸產物之輸出管。此管為副辜丸之續，起自其下端，經鼠蹊管入骨盆中。輸精管之末端曰射精管，貫前列腺體，於精阜之上，開口於輸精管中。

在精囊兩側輸精管之外側，乃位於膀胱底與直腸間之細長膜狀之囊，其後部終以盲端，而在前端開口於輸精管。由此至精阜之間特名曰射精管。

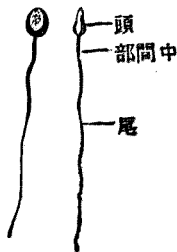
(三) 精液及精蟲

男子之生殖產物謂之精液。乃濃厚粘着性白色之溶液，而有一種臭氣。此溶液乃辜丸及生殖器諸副腺之分泌物之混和者。

精蟲，全形如別針，長有 0.5×10^{-5} 公分，分之為頭尾二部。頭為梨狀，

尾細長如絲。

第五十二圖 人體精蟲



(四) 前列腺

乃堅固之腺體，其形狀及大小酷似栗實。而尿道即始於此腺內，射精管之末端亦開口於此。

(五) 陰莖

陰莖爲男子之交接機關，又爲膀胱內尿之排出管。其形狀爲圓柱狀，在陰部處居陰囊之上端。陰莖之內部成自海棉狀之組織，分之爲三部，即尿道海綿體。及左右陰莖海綿體。是也。陰莖之下部，名曰陰莖根。附着於恥骨之前面，其末端膨大，謂之龜頭。而其末端有銳直之裂溝，即尿道外口，謂之外尿道口。龜頭之皮膚離陰莖之上面而形成皺襞，抱擁龜頭，名曰包皮。

(附) 女子之會陰肌

(甲) 陰道狹肌。起自橫會陰障壁之中央部，由二三條肌束而與外肛門括約肌連合，其後附着於陰核之後面，陰道前庭之天蓋部。

橫會陰障壁，在陰門與肛門之間。

(乙) 坐骨海綿肌。起自坐骨上枝，附着於陰核之背面及骨盆橫韌帶。

(丙)淺層會陰橫肌 在前肌之後方，起自坐骨與他側之同名肌相合。

(丁)深層會陰橫肌 在前肌之深部。

(戊)肛門肌 有外肛門括約肌及舉肛肌，皆為骨盆出口之閉鎖。

第五節 五官器

五官器乃引導外界之現象於神經系統而惹起觀念感覺之機關即感受固體液體之接觸，溫度之昇降，光線，音之傳播，有味有臭物質等等刺激之裝置，分之為觸官嗅官味官聽官視官。感受裝置各自有特有之構造，從而感受特有之刺激，而他種刺激不能感受。故其官能，決不能共通代理者也。

第一 皮膚

皮膚被包全身之外面，乃彈力性強韌之組織，而保護身體，調節體溫，司觸覺者也。分之為表皮，直皮，及皮下結締織三層。

表皮 在最上層，乃薄而透明之組織，缺血管及神經。其最外層，角化剝離，由其下層新生細胞

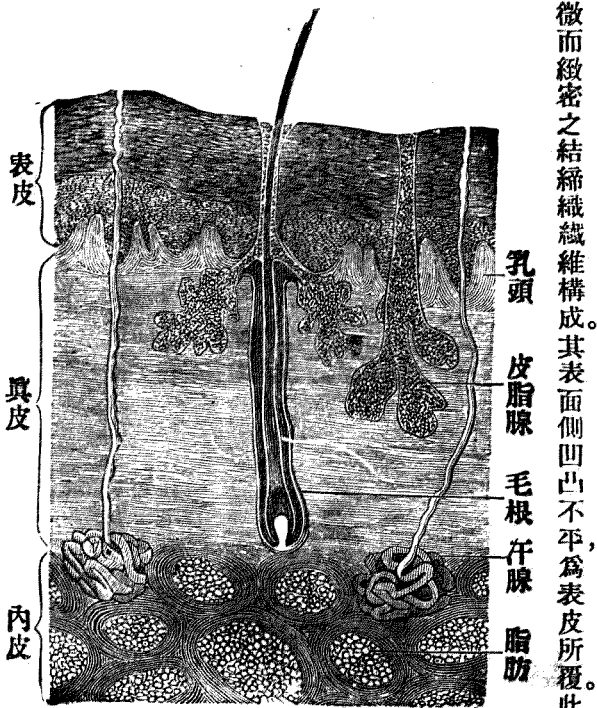
以補充之。

真皮 在表皮之直下，由細微而緻密之結締組織纖維構成。其表面側凹凸不平，為表皮所覆。此凸部謂之真皮之乳嘴，或稱乳頭。血管及神經之末端存乎其中。神經末端所存在之部司觸覺，謂之觸體。

皮下結締織 位於真皮之下，成自鬆粗之結締織。結締組織纖維，相互結合而成大小不同之網眼，其中容脂肪組織，謂之皮下脂肪織。

皮膚中之特別器官，有

第五十三圖 皮膚之縱斷面



汗腺，皮脂腺，毛髮，爪等。

汗腺 乃營汗分泌之腺，在真皮中，開口於皮膚之表面。

皮脂腺 乃營皮脂分泌之腺，而居真皮下，大抵伴毛髮始自毛囊，開口於皮膚。

毛髮 幾遍全身，但手掌，足蹠，口脣，龜頭，陰核，包皮之內面等處，不存在。在毛髮之陷凹即毛囊之部，謂之毛根。毛根達真皮。毛髮之出皮膚表面之部，名曰毛幹。

爪 在指趾之末端背面，爲扁平角質小板而無感覺。爪以內面，及兩側緣後緣而與皮膚結合，尖端遊離，後緣深嵌入皮膚該部名，曰爪根。

觸器 在真皮乳頭部，受外界之刺激，例如寒熱，疼痛，瘙癢等，傳之於腦。觸官，視皮膚之部位有銳敏者，有不然者。此乃關係於乳頭之多寡及神經末端之多寡。指頭口脣最銳敏，背部臀部最遲鈍。

第二 味器

在舌之表面，有大小無數之乳頭，其中包藏所謂味蕾之神經末端。由此受甘，酸，苦，鹹，澀，辛等味。

第三 嗅器

嗅器。在鼻腔，其鼻腔之構造如次。

鼻呈三角形隆起，其前端稱曰鼻尖，兩側曰鼻翼，向下方之左右二孔曰外鼻孔。左右兩眼之間低而且狹之部，謂之鼻根。其下方之隆起曰鼻背。鼻背之上半部有鼻骨。下半部及鼻翼，成自軟骨。中央有軟骨之中隔，外鼻孔因之分爲左右二個。外皮密接於軟骨，富於皮脂腺。

鼻之內部，有空洞，謂之鼻腔。鼻腔由鼻中隔分爲左右二部。全鼻腔覆以粘膜，嗅神經通篩骨孔而分布於鼻腔之上部，此部謂之嗅部。其下部單司呼吸，此部有多數之粘液腺，鼻涕卽此腺之分泌物也。

第四 聽器

聽器。分爲外耳中耳內耳。

外耳，別之爲耳翼，外聽道及鼓膜，三部。耳翼居左右兩顳部，呈貝殼狀，成自軟骨，有彈力。其下端，柔軟而缺軟骨，謂之耳垂。全表面覆以外皮，人體之耳翼不能由意志動作，蓋因其肌肉之發育不良故也。

外聽道爲略彎曲之管，外方三分之一部成自軟骨，內方成自骨質。其內壁有分泌耵聍之腺，以防鼓膜之乾燥，又與存於內壁之細毛，同防昆蟲及塵埃等之進入深部。在外聽道之底有薄如紙之膜，謂之鼓膜。接受聲音之處也。

中耳，乃稱爲鼓室之小骨室，內面覆以粘膜，中有三枚小骨之聯合，名曰小聽骨。其接於鼓膜者，曰槌骨，其次曰砧骨，再次曰鐙骨。鐙骨接於存在於鼓室內壁之卵圓窗。又鼓室有與鼻咽腔相連之管，謂之歐斯達邱司管，其作用在平均鼓膜內外之氣壓，且司中耳分泌物之排除。

內耳，容稱爲迷路之複雜裝置。其近接中耳之部謂之前庭，有半環狀之三管，稱曰三半規管。其終宛如蝸牛之形狀，曰耳蝸，聽神經分布於其中。

第五 視器

視器，卽眼球。眼球在眼窠之前半部之處，呈球形，視神經附其後方。此眼球內有透明之液體，周圍以數層之膜被包之。

鞏膜，在眼球之最外層，滑澤而呈白色。除眼球之前面外，全部爲其包圍。後側之中央，視神經貫

之。在球之前半部有六條細肌肉附着，謂之眼肌，司眼球之上下左右或迴轉之運動。

角膜 占眼球之前小部分，爲圓形而透明之較薄之膜，其周緣連於鞏膜。脈絡膜在鞏膜之直下，係極薄之膜，呈黑色富於血管。脈絡膜之前部形成皺襞，肥厚，謂之睫狀體。

虹膜 爲睫狀體前方之薄部分，即介居於角膜與晶體間之輪狀中隔。由內緣而造成之圓形之孔謂之瞳孔。此虹膜中，有肌肉，由此使瞳孔起大小種種之變化，以調節光線。

網膜 乃存於眼球最內部之白色薄膜。其後側之中央部，視神經隆起其上，謂之視神經乳頭。上述諸層眼球膜內有膠狀透明之液體，謂之玻璃體。在此玻璃體與虹膜之間，有類似凸透鏡之透明體，謂之晶體；外部由薄膜包圍，謂之晶體囊。角膜與晶體之間，有間隙，其中藏水狀之液，謂之房水。角膜與晶體之間，謂之前房，虹膜與晶體之間名曰後房。

眼之補助器及保護裝置。

眼之補助器及保護裝置者，謂眼肌淚器。及附屬於此之睫毛與眉毛。眼肌共有六條，附着於鞏膜，由其收縮而行眼球之運動。

眉毛，在兩上眼瞼之上方，以防前額所流下之汗等進入眼內。眼瞼有上下，上曰上眼瞼。下曰下眼瞼。兩者互相接近則眼之前面閉鎖。此眼瞼之內面，向眼球之部以結合膜被之，謂之眼瞼結合膜，富於血管。上下之眼瞼結合膜皆翻轉而被覆眼球之前面，謂之眼球結合膜。

上下眼瞼相對而成之間隙稱曰眼裂。此眼裂之內側曰內眦；外側曰外眦。

睫毛，乃生於眼瞼緣之短毛，以防強光線或昆蟲塵埃等之進入眼內。

淚腺 在眼窠之上外方，有多數之排泄管，開口於結合膜。常分泌淚液，以濕潤眼球。此種淚液經過淚小管而入淚囊，通鼻淚管而流出於鼻腔。

第六節 神經系統

神經系統分爲中樞神經及末梢神經二部。

第一 中樞神經

中樞神經分爲二部，即腦髓及脊髓是也。

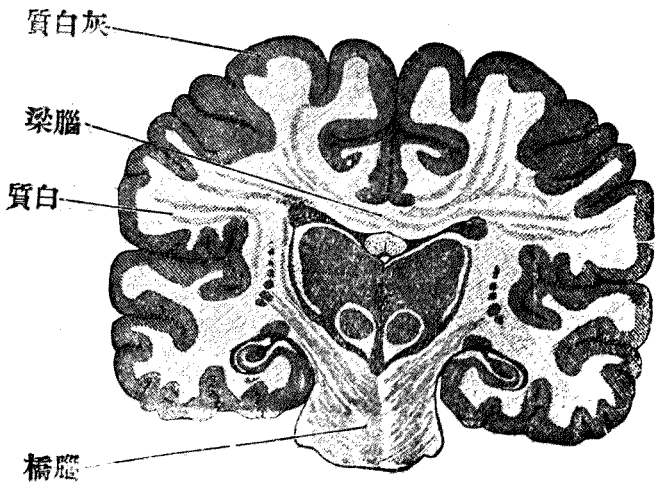
(一) 腦髓 填充於顱腔內，由大腦，前腦，中腦，後腦構成。

大腦 爲腦髓之最大部分，表面穹窿，爲卵圓形，表面有多數腦回及溝。其中有矢狀徑之破裂，謂之大腦縱裂。分大腦爲左右半球。

大腦半球之幹部，分島葉，穿孔質及嗅葉三部。半球之上蓋部，分爲額葉，顳葉，枕葉，及頂葉四葉。諸葉各以溝區別之。溝是各部之境界，深者爲主溝，僅及皮質者曰皮溝，總稱之爲破裂。

大腦半球之連合部有胼胝體，透明中隔，前連合，穹窿四部。胼胝體在大腦縱裂之底部，連兩半球之橫徑，爲扁平白色之髓板。透明中隔，略呈三角形，縱連胼胝體與穹窿。前連合沿第三腦室之前壁，連接左右顳葉之前部。穹窿，在胼胝體之

面 斷 縱 之 腦 圖 四 十 五 第



下面。

大腦之內部，分側腦室及線狀體二種。側腦室在大腦之內部，爲X字狀之腔洞，分之爲中部，前角，後角，下角。後角之內側有小隆起，謂之小海馬。下角之內面有長隆起，謂之大海馬。其下端膨大，謂之大海馬蹄，或稱阿蒙氏角。線狀體在前腦之視神經床之前外部，側腦室之基底，因灰白質與白質相錯綜，故有線狀體之名。

大腦之髓質在表面者爲灰白質，內部者爲白質。灰白質中多神經細胞；白質中多神經纖維。神經細胞爲神經作用之中樞，神經纖維以其一端連於神經細胞，司傳達刺激。

前腦 其主要部爲視神經床第三腦室

視神經牀在四疊體之前上部，爲卵圓形，分爲三面，上面爲側腦室之下底，中央部爲第三腦室之上蓋，前端密附於線狀體，後端連接於松葉腺。內面左有相對爲第三腦室之側壁，側面密附於大腦之實質。

第三腦室乃在左右視神經牀之間，成扁平破裂狀之腔隙者。

中腦 主要部分爲大腦脚，四疊體，及存在於其間之息爾維烏斯導水管。

大腦脚左右各一。在後腦之腦橋與視神經交叉之間，稍呈圓錐狀隆起。大腦脚之髓質，白質頗厚，係縱行神經纖維構成；灰白質混在脚頂之部，謂之頂核。

四疊體在大腦脚之上部，小腦之前方，形狀爲鈍圓之隆起。其隆起之數有四，前後相對排列，前阜高大，後阜矮小。四疊體表面被以菲薄之白質，內部含灰白質，謂之四疊體核。

後腦 分延髓，橋腦，小腦及第四腦室四部。

延髓 在枕骨窩之底部，形狀略如錐體，上端連於橋腦，下端經枕骨大孔而達脊髓。延髓可視爲脊髓上端之膨大部。惟通常以錐狀體交叉部爲延髓下端之境界，即第一頸椎神經之起始部。延髓之外觀亦有前後縱裂及前後側三索。前索曰錐狀體，後索更分內外二索。前索與側索之間有橄欖體。延髓司肺心等之運動，又司無意識之運動。

又有菱形窩者，在第四腦室之下底，由延髓之後面與橋腦之後面構成。其形扁平斜方，其下尖端連續於脊髓之正中管，上端與息爾維烏斯導水管交通。

小腦 在顱腔內，大腦枕葉之下，爲橢圓形。上面之中部狀頗穹窿，謂之上蟲，成自三葉。下面之中部凹陷，謂之小腦縱裂。裂中更有小隆起，謂之下蟲。其側緣甚鈍，有輪狀之深溝，分界上下二面。謂之地平溝。小腦有脚三對，即橋脚，四疊體脚及延髓脚是也。小腦之髓質外部爲灰白質，頗薄，構成皮質。中爲白質，頗厚，構成內部，向皮質放散如樹枝狀，謂之活樹。小腦支配隨意肌之動作，以調節運動。

第四腦室 乃小腦與延髓相成之腔隙。形如三角錐體，而延髓之菱形窩爲其基底。

橋腦在延髓與大腦脚之間，成橫橢圓形之隆起。中央有基礎溝，即基礎動脈之通路。橋腦亦成自灰白質與白質。

(二) 脊髓 脊髓在脊柱管內，爲稍帶圓柱狀之索條，上端以第一頸椎爲界，連於延髓下端，終於第五腰椎。外觀，在頸腰二部獨形膨大，謂之頸及腰膨大部，即上下肢神經之出發部。脊髓之前後有縱裂。全體可分左右兩半柱，其中間以狹小之髓板互相結合，謂之連合。左右兩半柱，又各分前索、側索及後索。前索與側索之間有小縱溝，謂之前側溝。側索與後索之間有後側溝。連合之中心有縱徑之小管，謂之正中管。脊髓之髓質，外部爲白質，係縱行神經纖維；內部爲灰白質，由神經細胞神

經纖維血管及結締組織構成。就橫斷面觀之。其狀恰如H字狀。其前大部曰前角。後大部曰後角。脊髓在腦與末梢神經之間。以保二者之連絡。亦如延髓之司無意識運動而爲反射運動之中樞。

附 腦膜及脊髓膜

腦及脊髓。均有三層之膜被包。最外層爲硬膜。次爲蛛網膜。最內層爲脈絡膜。

硬膜爲強厚之纖維性膜。其在顱腔內者。直固着於骨面。謂之硬腦膜。在脊椎管內者。由脂肪而緩附於管壁。謂之硬脊髓膜。而硬腦膜有皺襞。卽小腦天幕。大鎌狀膜。及小鎌狀膜是也。蜘蛛膜。頗厚。在硬膜與脈絡膜之間。脈絡膜直接於腦脊髓之表面。且深入腦之各溝裂。及脊髓之凹陷部。蜘蛛膜與脈絡膜之間。容有一種淡黃色液體。曰腦脊髓液。

第二 末梢神經

出自腦髓。與脊髓之神經纖維。分布於全身而終於肌肉或連續於眼。耳。鼻舌及皮膚。其終於肌肉者。依中樞之命令而司運動。連續於眼部等者。將該部所受之刺激報告於中樞。前者謂之運動神

經，後者謂之知覺神經。

神經之出自腦髓者，曰腦神經。出自脊髓者曰脊髓神經。此外尚有稱爲交感神經者。

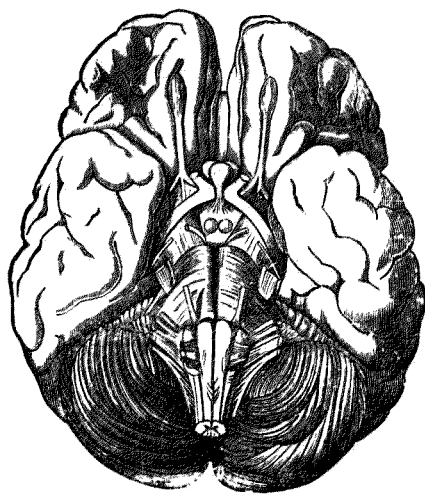
(一) 腦神經。有十二對，出自腦之下面，

主分布於頸之上部，司該部之知覺運動。其大別如下。

第一對 嗅神經 從大腦半球之嗅葉發出，散布於鼻中隔及側壁之粘膜。

第二對 視神經 起始於視神經交叉部直走其前外方，進入眼窠，分布於眼球之網膜。

圖五十五第 由胸底面觀察之圖



第三對 動眼神經 起始於大腦脚之內側，透過硬膜，進入眼窠，分上下二枝。上枝走上直肌與上眼瞼舉肌；下肢入內直肌及下斜肌。且分布運動根於睫狀神經節，分布於虹膜之括約肌及睫

狀肌。

第四對 滑車神經 起始於四疊體後阜之下部，前走而入眼窠，分布於上斜肌。

第五對 三叉神經 乃腦神經中之最大者。起始於橋腦之側部，由前後二根構成。前根細小，為運動根；後根強大，為知覺根。兩根互相接近，穿過硬膜，知覺根即集束而成半月狀節，再分為三枝。而運動根合併於其第三枝。第一枝即眼枝，最小，主宰知覺，進入眼窠，更分為上眼窠神經、鼻睫狀神經及淚腺神經。第二枝即上頷神經，再分為下眼窠神經、眼窠神經及蝶腭神經。第三枝即下頷枝，為三枝中之最大者，分知覺及運動二枝。其知覺枝又分下齒槽神經、耳顛神經、及舌神經三枝。運動枝散布於各肌中，其枝別有咬肌神經、顛深神經、翼狀肌神經、頰肌神經等。

第六對 外旋神經 出自橋腦與延髓錐狀體之間，進入眼窠，分布於外直肌。

第七對 面神經 起始於延髓之上外側，與聽神經共達內聽道。於經路中屈曲成膝狀節，終分為數枝。其在面神經管內之枝別，有馬蹬骨肌神經、鼓索神經、迷走神經交通枝。在面神經管外之枝別有耳後神經、莖狀神經。

第八對 聽神經 起始於延髓之上外側，而與面神經共入內聽道，分爲二枝。一曰前庭神經，入膜囊三半規管。一曰耳蝸神經，分布於耳蝸中。

第九對 舌咽神經 在延髓之上外部，聽神經之下，自顯現出，分爲二枝。一爲舌枝，分布於舌之輪廓狀乳頭；一爲咽枝，分布於咽壁內。其他神經之分枝結合而成咽叢，分配於該部諸肌及粘膜炎。

第十對 迷走神經 亦爲內臟神經之一，分布於頸部胸腔之內臟及肝胃等處。起始於延髓之上外側，借副神經出自顱腔而成節狀神經叢。其在頸部者，下走於頸總靜脈及內頸靜脈之後側，其在胸部者，沿食管而頒布於胃中。迷走神經之枝別，有耳枝，咽枝，上喉神經，心臟枝，下喉神經等。其神經叢有肺臟神經叢，食管神經叢，胃神經叢等。

第十一對 副神經 出自延髓之下部及脊髓之上部，入枕顱，貫通硬腦膜，出顱腔而分前後二枝。前枝連接於迷走神經之節狀叢，後枝分布於胸鎖乳突肌及僧帽肌。

第十二對 舌下神經 在延髓之前面，起始於橄欖體與錐狀體之間，出顱腔分布於舌之諸

肌，其枝別有下行枝與甲狀舌骨肌。

(二) 脊髓神經 有三十一對，各以前後二根自脊髓之前側溝及後側溝間發出。後根較大，主宰知覺，於椎間孔中特別膨大，謂之椎間神經節。前根較小，主宰運動。此二根相合而為神經幹，更分前後二枝。前枝分布於軀幹之前部及四肢。後肢直走軀幹之背部，俱含知覺及運動二性。

脊髓神經從部位上分為頸椎神經，胸椎神經，腰椎神經，薦骨神經，尾閭神經五種。

(甲) 頸椎神經 有八對，在頸椎之各側，前斜角肌與中斜角肌之間，其前枝互相連接，而成神經叢，謂之頸神經叢及臂神經叢。頸神經叢之枝別，有小枕神經，大耳神經，下頸皮下神經，鎖骨上神經，下行項神經，膈神經等。臂神經叢之枝別，分布於胸廓諸肌者，有胸廓後神經，胸廓側神經及胸廓前神經三條。分布於肩胛部諸肌者，有肩胛上神經，肩胛下神經，腋窩神經，鎖骨上神經。

又腋窩之神經幹，有三枝：即內臂皮下神經，中臂皮下神經及外臂皮下神經。上肢之神經幹，分正中神經，尺骨神經及橈骨神經三枝。

(乙) 胸椎神經 起始於胸椎各側，有十二對，分布於各肋間，謂之肋間神經。

(丙) 腰椎神經 有五對，起始於腰椎之兩側，互相連接而成腰神經叢。其分枝有長短二種。短神經，大都分布於下腹部，其枝別有三。即髂骨下腹神經，髂骨鼠蹊神經，陰部股神經。長神經大都分布於股部，其枝別亦有三。即外股皮神經，股神經及閉鎖神經是也。

(丁) 薦骨神經 在骨盆內，有五對，互相連合構成薦骨神經叢，其分枝亦有長短二種。短神經，即骨盆枝，其數有三，即上臀神經，下臀神經，陰部總神經。而長神經，即下肢神經，其數有二：即後股皮神經及坐骨神經是也。坐骨神經再分出脛骨神經與腓骨神經焉。

(戊) 尾骶神經 在尾骶骨之兩側，極細小。結合於第五薦骨神經之一枝，構成尾骶神經叢而分布於尾骶骨之尖端及外皮。

第六章 人體外部之名稱及區分

自外面觀人體，大別而成頭部，頸部，軀幹及四肢。而對於是等各部分更附以存在於皮下之骨，肌肉，內臟等之名稱，以明記其部位焉。

頭部 在頸部之上，占身體中最上位，大別之爲頭蓋（顱）與顏面（面）。

頭蓋前上方曰額，上方曰頂部。兩側部曰顳部。後方曰枕部。

顏面。上有眉，眼，鼻，頰，唇，頤，頷等。

頭蓋與顏面之境，有左右之耳郭。而耳郭中央之孔，曰外聽道。

頸部 在頭部與軀幹之中間。前面之中央部曰前頸部。此處有喉頭，故曰喉部。頸部之後部曰項部。位於枕部之直下。

軀幹 分爲胸部，腹部，背部，骨盆。

胸部者，乃胸廓前面之總稱，其中央曰胸骨部。因此部之下藏有胸骨，故有此名。前頸之移行於胸部之處，稍見凹窪，謂之頸凹。胸部之移行於腹部之處亦有凹窪，謂之心凹，或稱胃凹。（因其下有胃。）胸骨部之兩側曰胸骨部。亦名前胸部。

肋骨部之最上部即與頸相界之部位，有水平隆起，謂之鎖骨部。此鎖骨部之上下部有淺窪，上部曰鎖骨上凹，下部曰鎖骨下凹。又左右肋骨部之中央有乳房，（俗稱乳。）在左乳房與胸骨部之

間，第三肋骨與第五肋骨之中間區域，爲心臟部，此下部藏心臟。肋骨部之最下部謂之季肋部，胸部之兩側，垂兩側之上肢，而接於胸之附近曰側胸部。

腹部 稍膨隆於胸部之下方，而不若胸部之接觸骨骼。其中央有臍，其附近爲臍部。其一致於隆凸處之腹壁謂之中壁。從而臍部之上方曰上腹部，下方曰下腹部。又兩腹部之兩側跨部之上方謂之側腹部，腹部與下肢附根之部，謂之鼠蹊部。而左右鼠蹊部相會之處謂之陰部。

背部 俗稱背，中央部而縱徑稍隆起之處，曰脊柱部。背部之最上部曰肩胛部。此部之下方一般低平之處即肩胛下部。又脊柱部兩側之狹部，曰肩胛間部。又肩胛之下方而在最低肋骨之下部者爲腰部。

骨盆 在腹部及腰部之下方，兩側擴張謂之髌骨部。其後面中央稍窪陷處，謂之薦骨部。此薦骨部之下方兩側多肉之處，謂之臀部。肛門與陰部之中間部，曰會陰。

四肢 四肢分上肢及下肢。

上肢更區別爲肱，（上膊）前臂，（前膊）及手三部。肱於肩胛部與軀幹相連，運動自由。此關

節之上方隆起之處謂之肩胛。此肩胛之下面凹陷而生毛之處爲腋窩。前臂在肱與手之間。其連於肱者曰肘。得爲屈伸運動。又連於手之部。謂之手根部。亦稱腕。

手爲上肢之末端。皮膚較薄之一側曰手背。皮膚較厚之一側曰手掌。手有五指。有拇指示中指環指。（或稱無名指）小指之名稱。上肢之拇指側曰橈骨側。小指側曰尺骨側。

下肢。分爲股。（或大腿）下腿。及足。

股最粗。蓋因肌肉之發育最良之故。股之連接於骨盆處。謂之臀部。與下腿相連而隆出於前方者曰膝。膝之前面更隆起之處曰髌。（膝蓋）又髌之反對側之凹窪曰膝窩。

下腿在股與足之中間。其後面之粗膨隆。謂之腓腸部。此下腿之移行於足處內側。有骨隆起。曰內髌。其外側有隆起。謂之外髌。此處之皮膚概厚。又移行於足處。謂之足根部。

足乃下肢之末端。區別爲足背。足蹠及腫。有趾五根。自內側數起。附以第一第二第三第四第五之冠數。第一趾亦稱拇趾。第五趾亦稱小趾。又下腿之內側曰拇趾側。外側曰小趾側。

除上述之外。表示身體之部位時。於體表假定若干線。而附以種種名稱。例如身體前面自前頸

部之中央引至胸腹壁之假線曰正中線。沿胸骨緣者曰胸骨線，引於乳房者曰乳線。腋窩之前緣者曰腋窩線。

