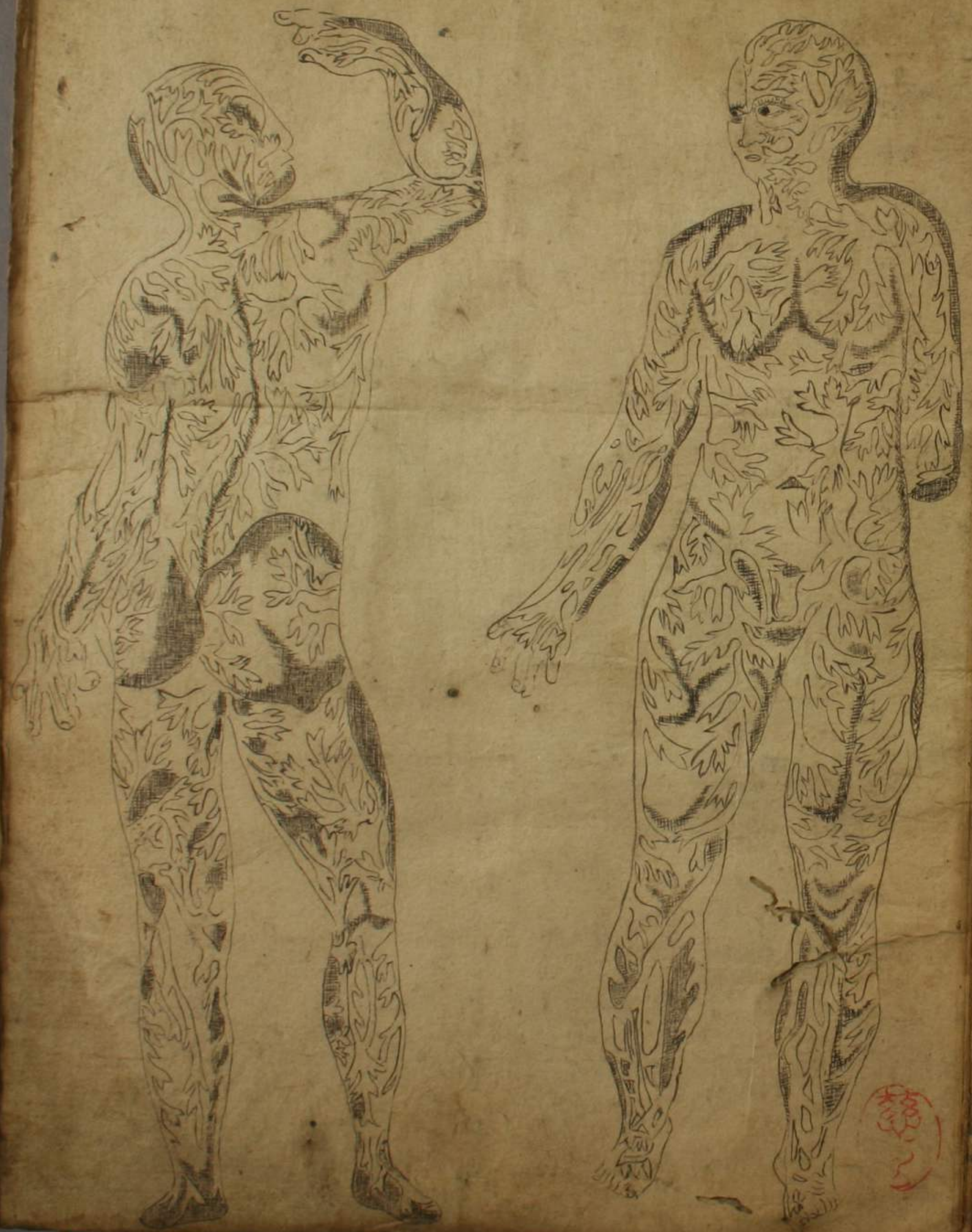

皮膜剥去圖



コルムス傳

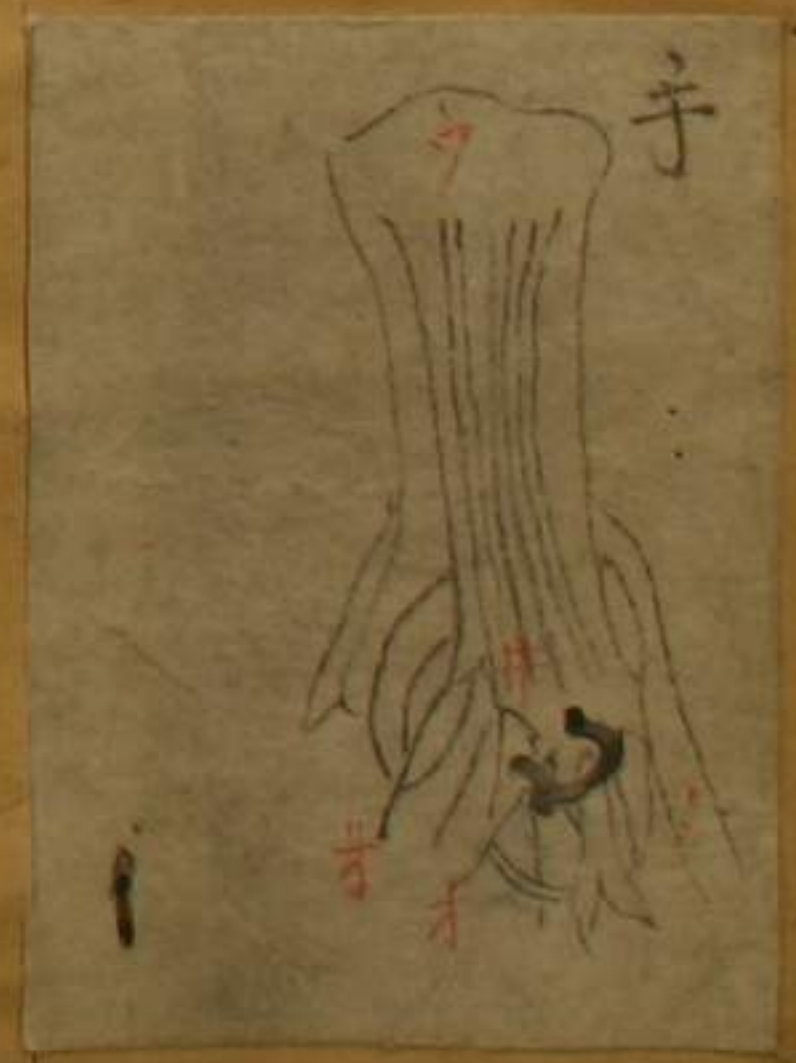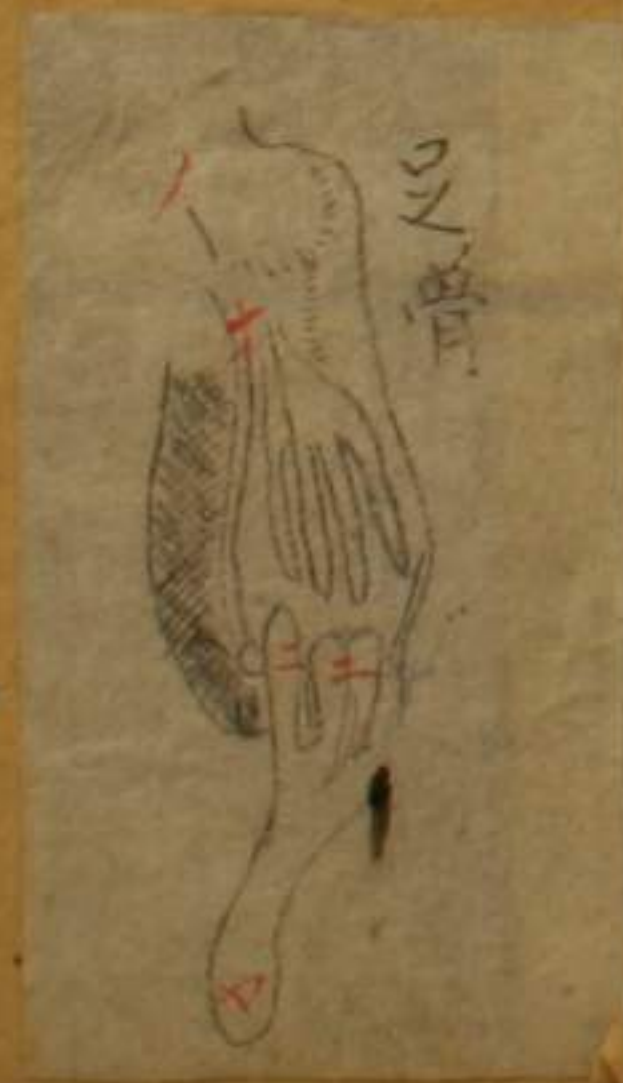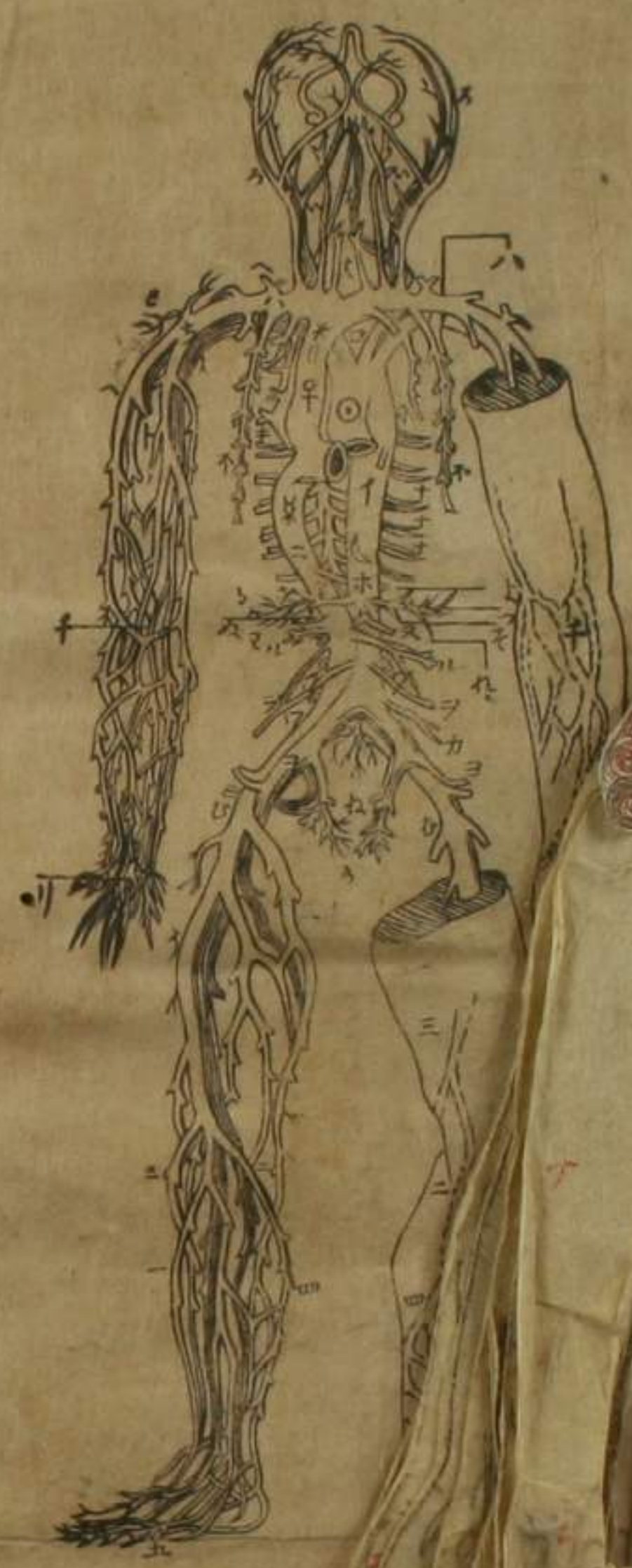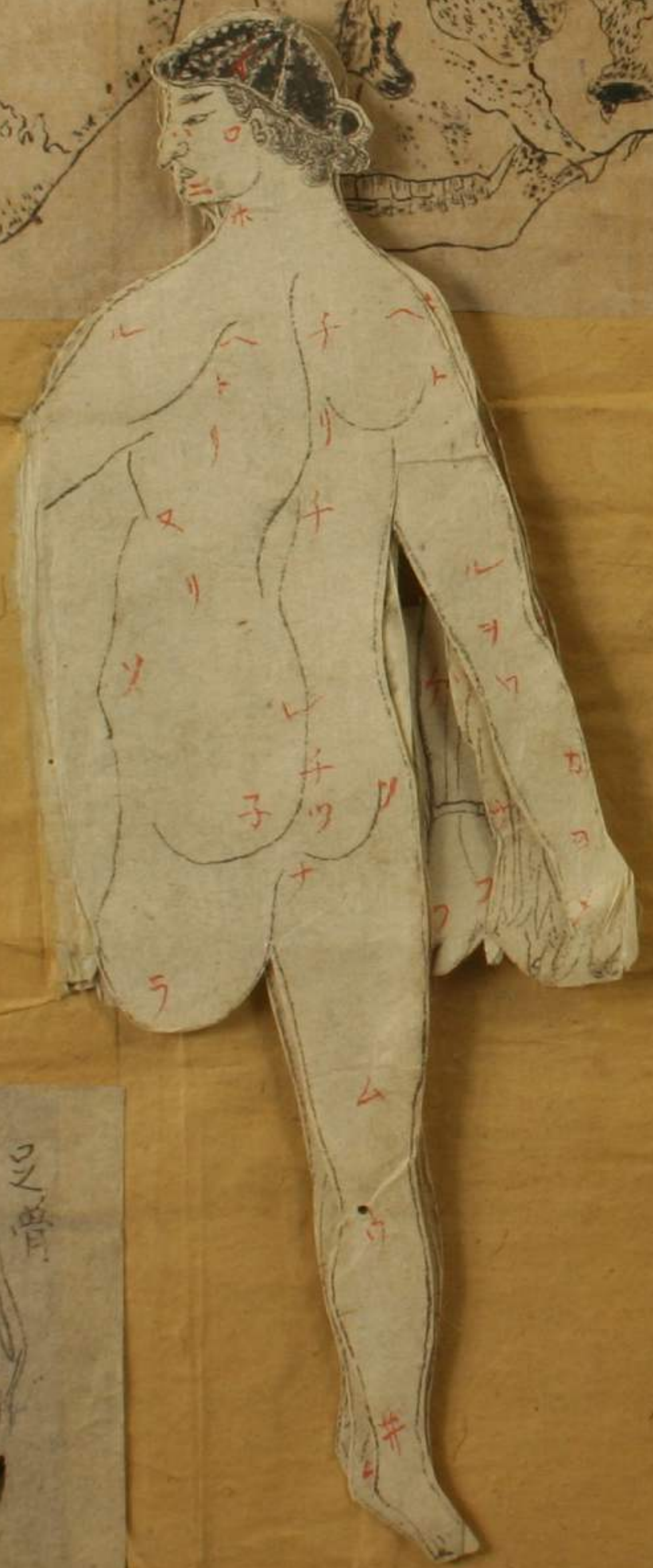
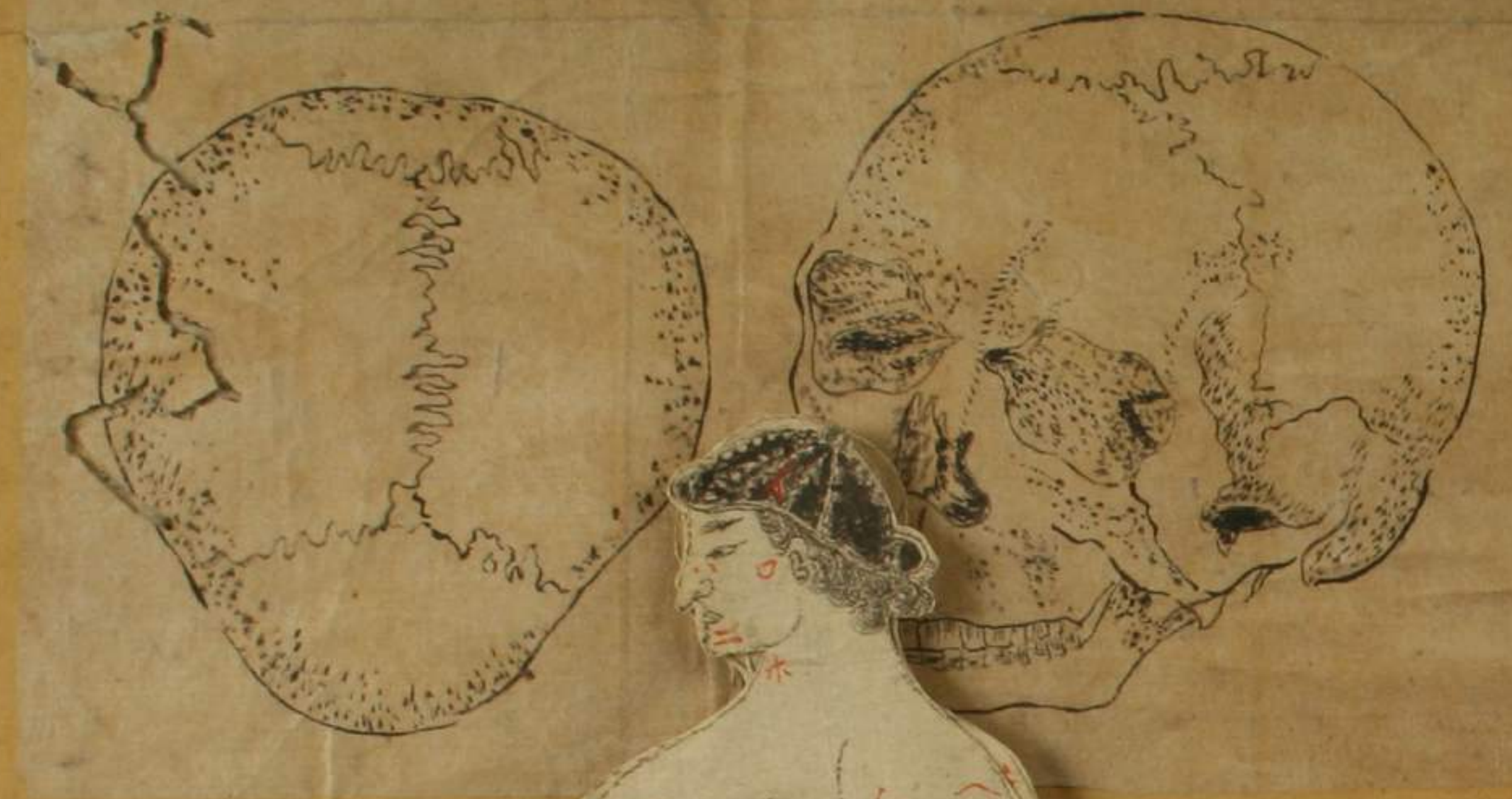和蘭醫傳

動脈血脈筋神經之四道也

動血二脈ノ血頭ニ升リ腦内ニテ化シタル靈液ニテ夫ヨリ周身ニ分布ス
 動脈ハ右ラクアテト云其管心臟ヨリ出テ偏身ニ分配ス即一身中其支
 末ニテ養ヒ猶リ行血道也又其支末ノ所ニテ右動脈ノ血ヲ受原ノ心ニ
 戻ルスル血道アリホルレアテト云即血脈ト譯ス此ニ脈運行往還ノ
 大小經絡及支別細條終身所在錯綜織ルカ如ク誠ニ絲瓜ノ糸ノ
 如クナリ其微細ノ物ニ至リテハ目ノ及ブ所ニアラス譬ハ微ク指ヲ切り
 血ノ出ル所紙ヲ以拭ハ針眼ノ如キ取見工是其ニ脈微細ノ所也
 動脈ハ心ヨリ出テヨリ少シノ滯ナク流利スル血ニ何レノ所ニテモ總テ動
 アリ其皮表ニ近キ所ニテハ上ヨリ診テモ其動ヲレル亦血脈ト云ハ動脈支別
 微細ノ一節ヨリ此脈ノ微少ノ所ニ受ケ傳ヘ原ニ返シ也是表ニアラハルハ
 浮絡ニテ動脈ハ裏ヲ徃キ血脈ハ表ヲ還ルナリ此血脈カラツテアリス
 イハル蕭黃ノ如キモノ管中一節ニ懸リアル是ヲ脈辨ト云此脈辨アル
 工ハ血行毎ニ支ヘテ速ナラズ徐緩ニ進行スルカ故ニ動モナキナリ
 此血其初動脈中ニテ一身ヲ養ヒ終リ心ニ歸ル血ニ浮血ノ術ハ此脈ニテ施
 スナリ

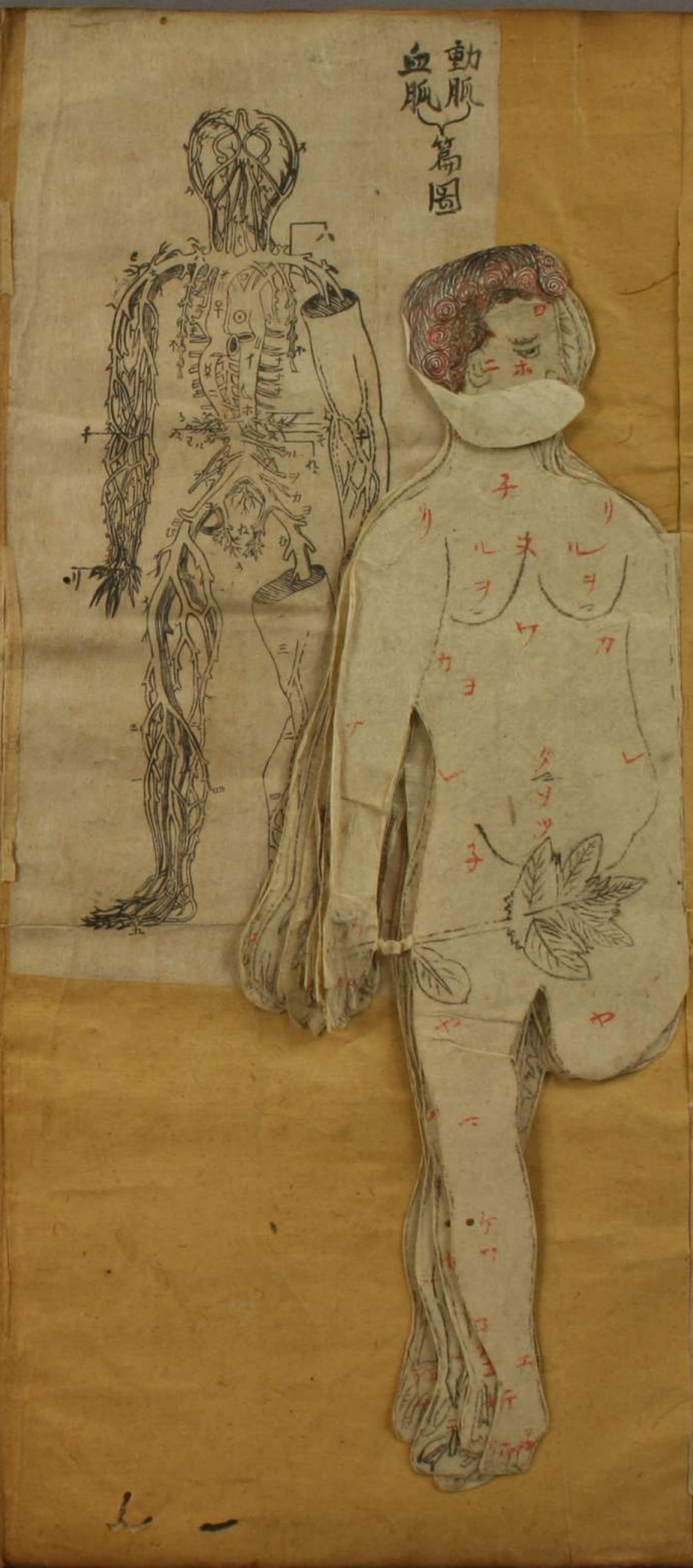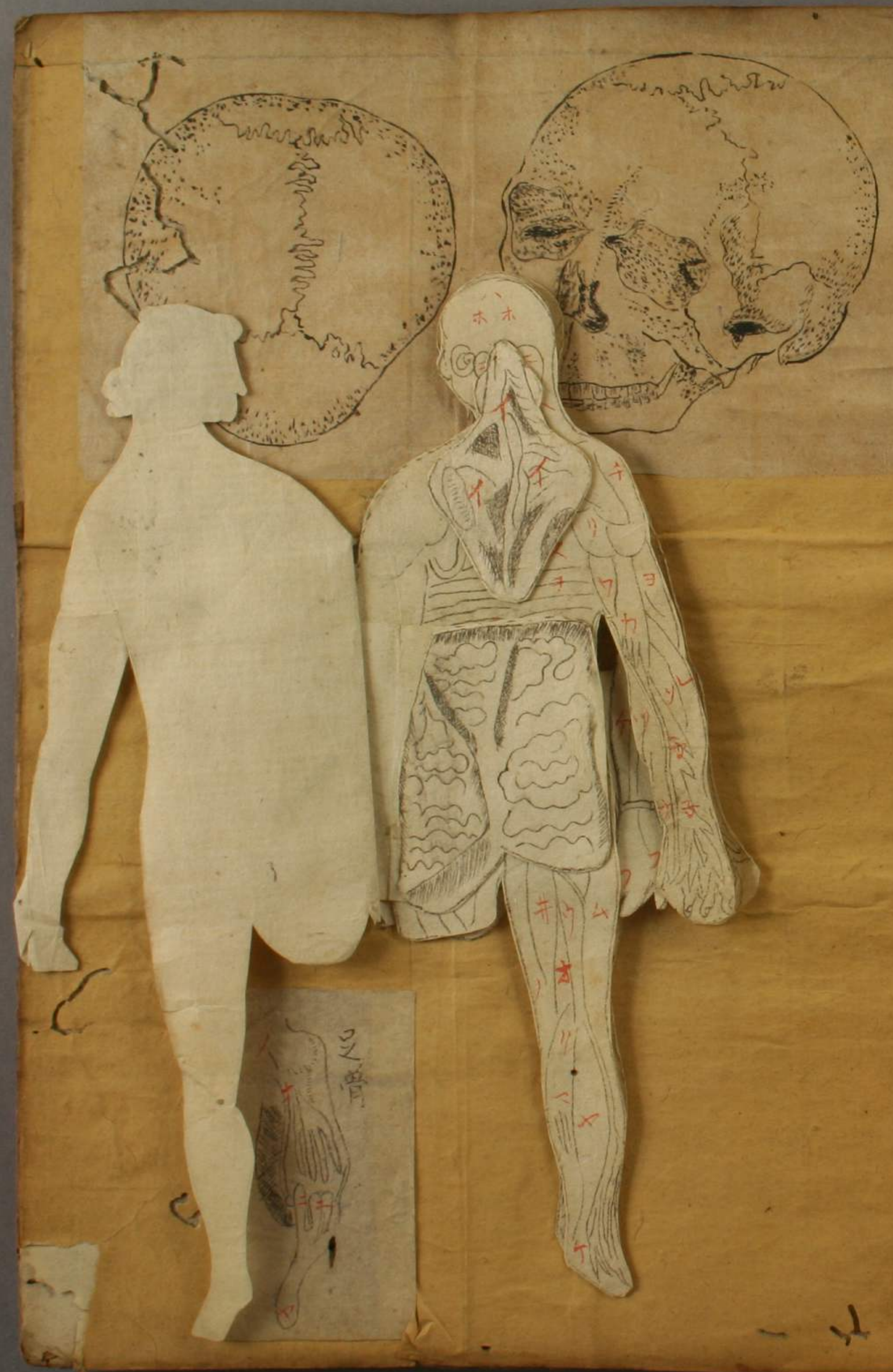
支體分割之圖

動脈
血脈
篇圖



支體分割之圖

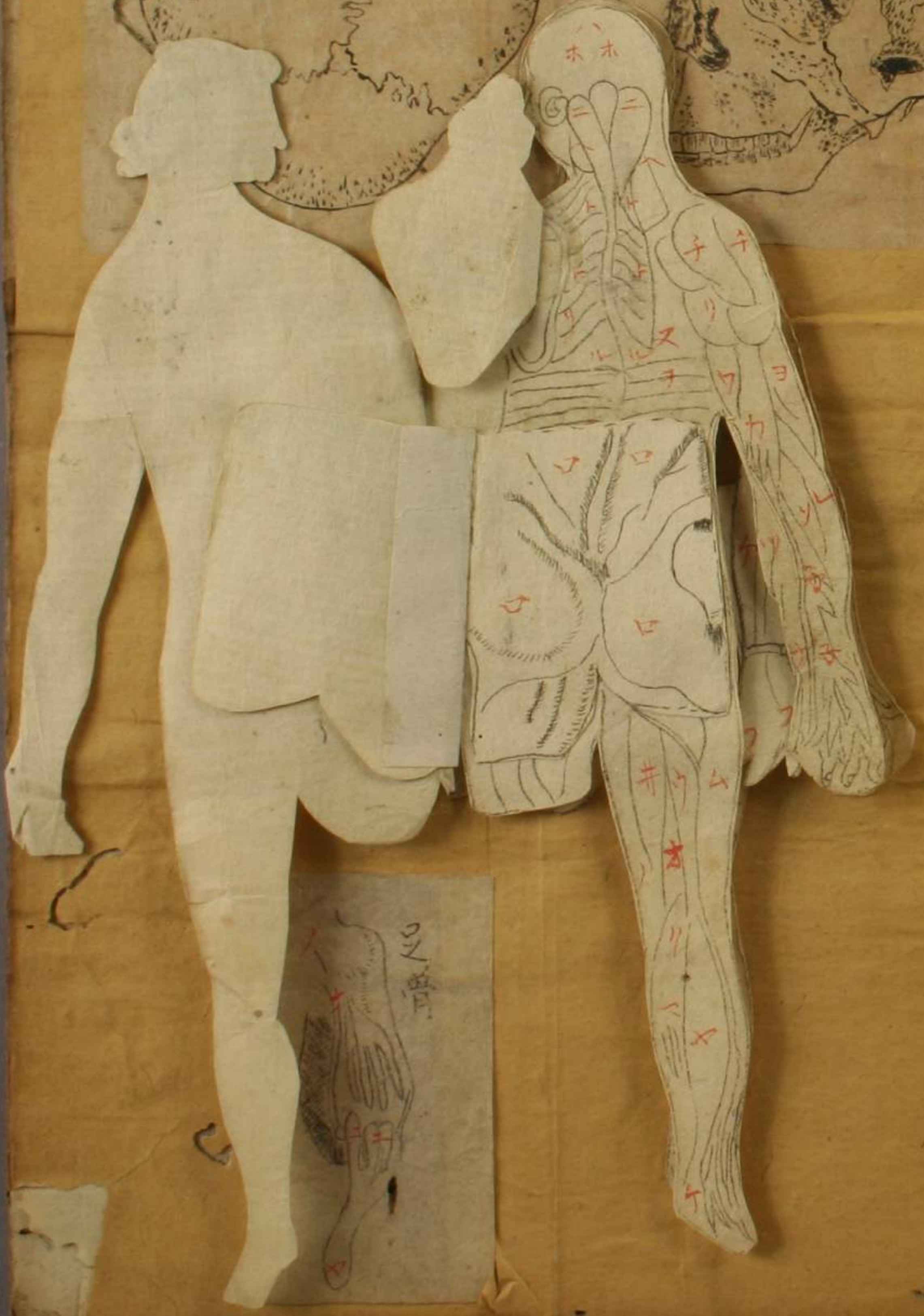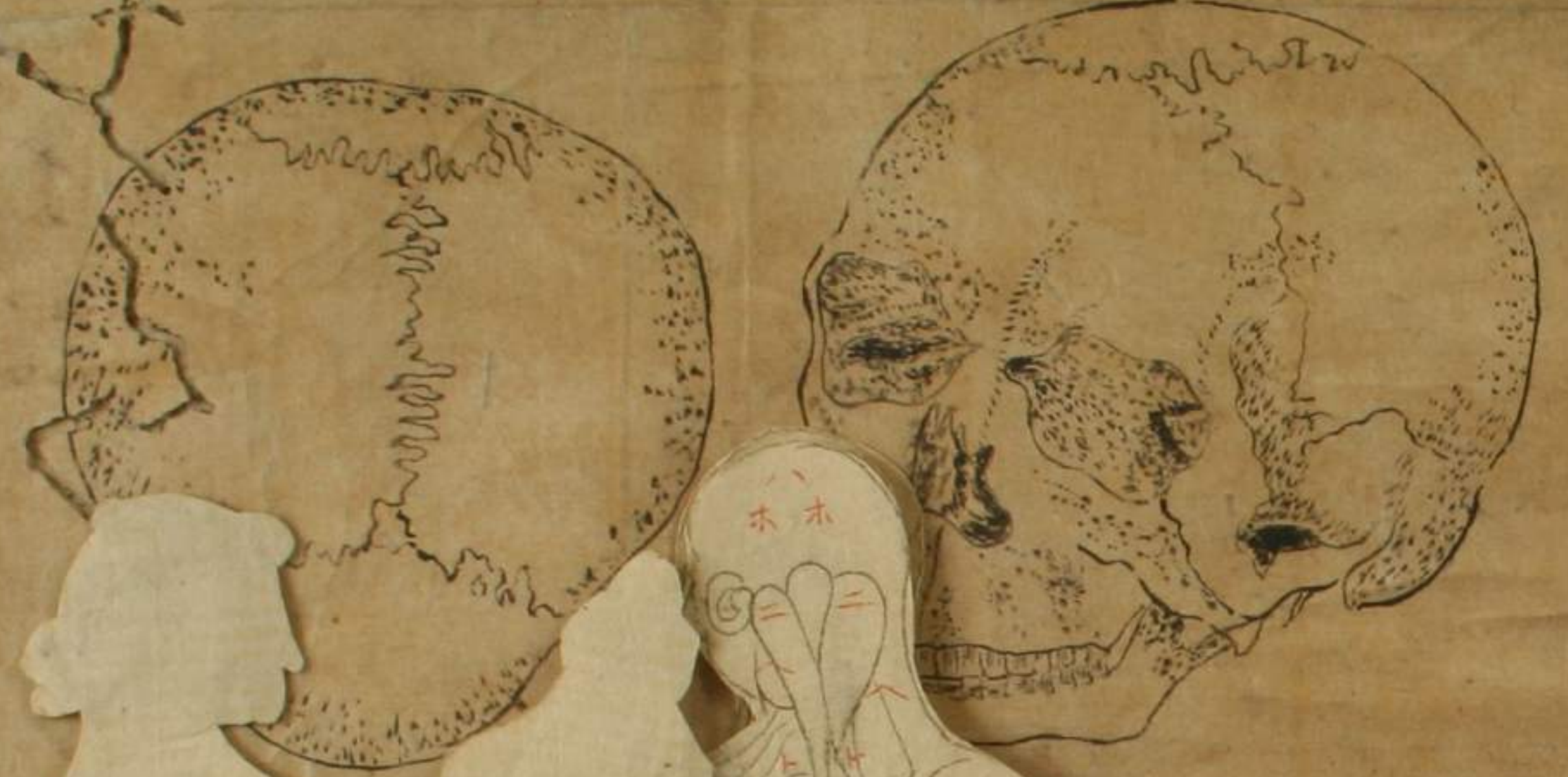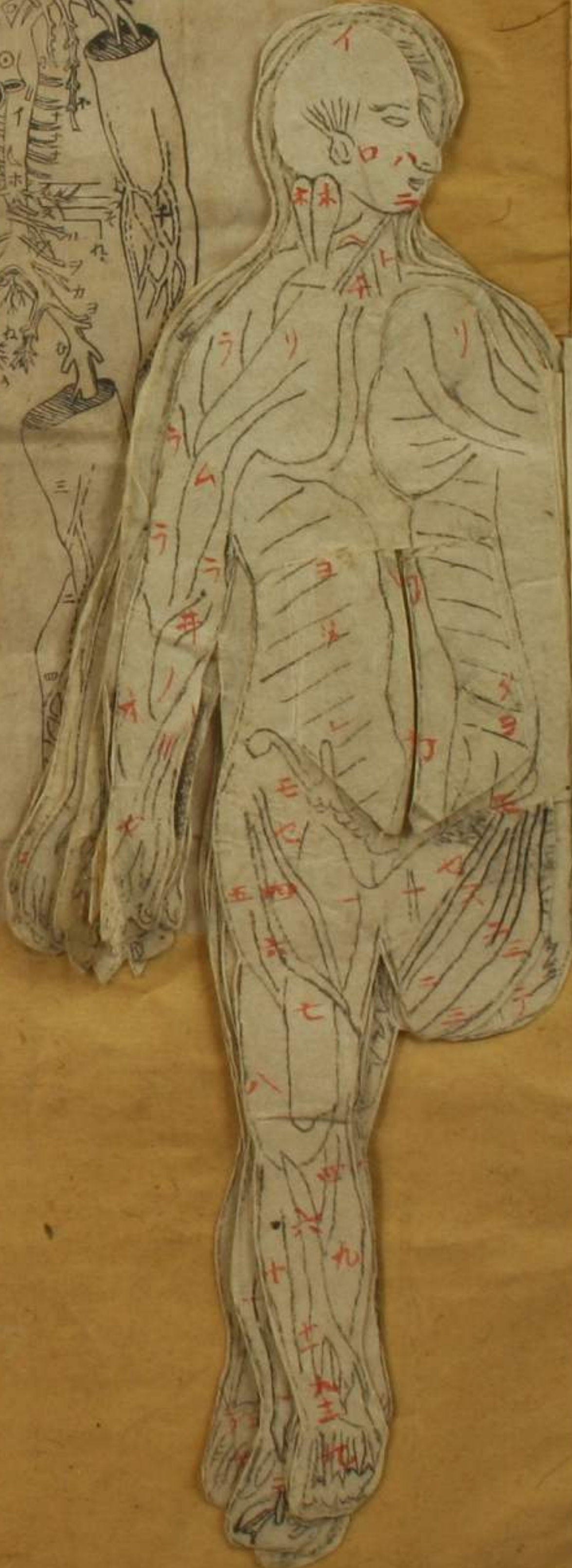動脈 血管 篇圖

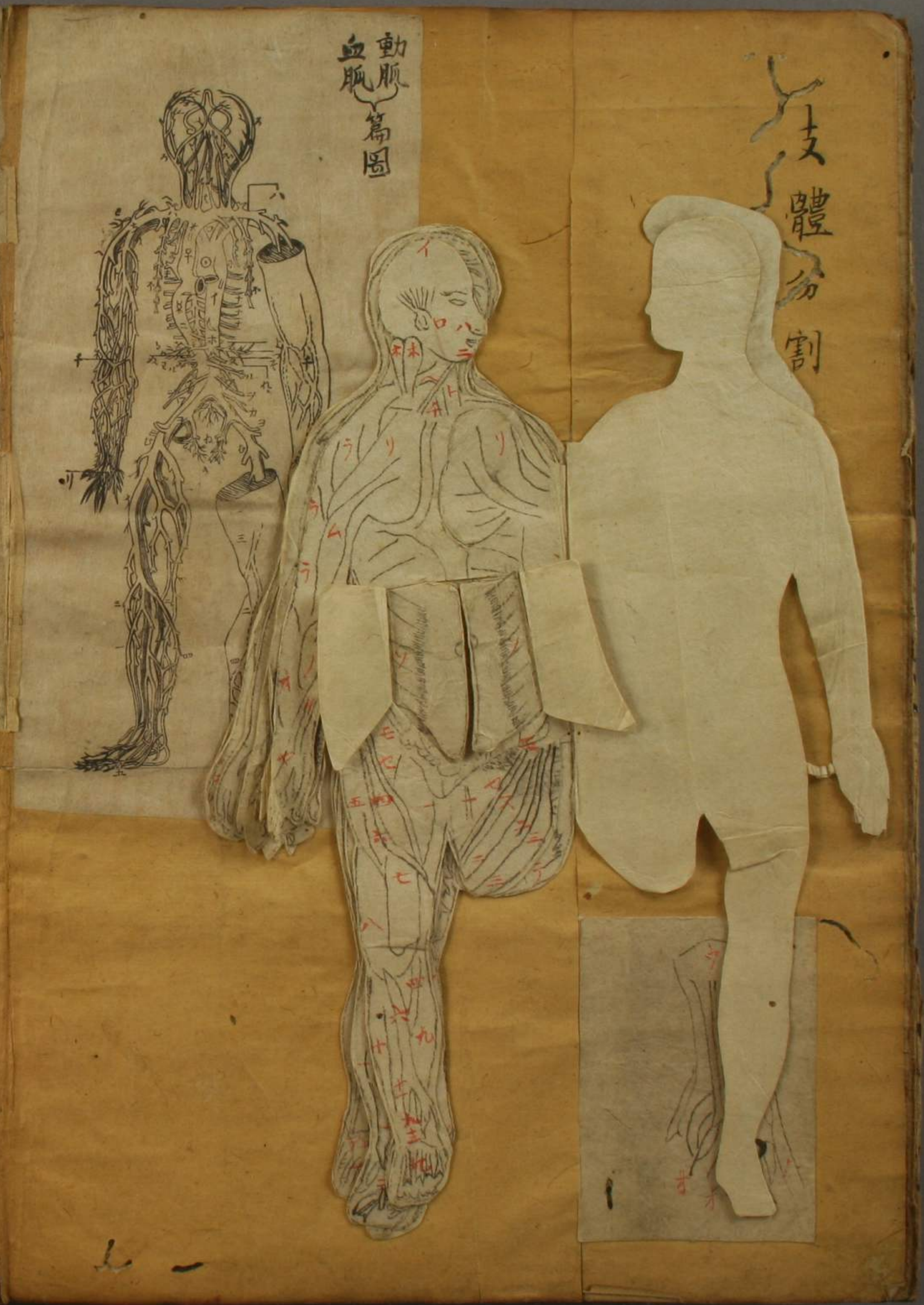
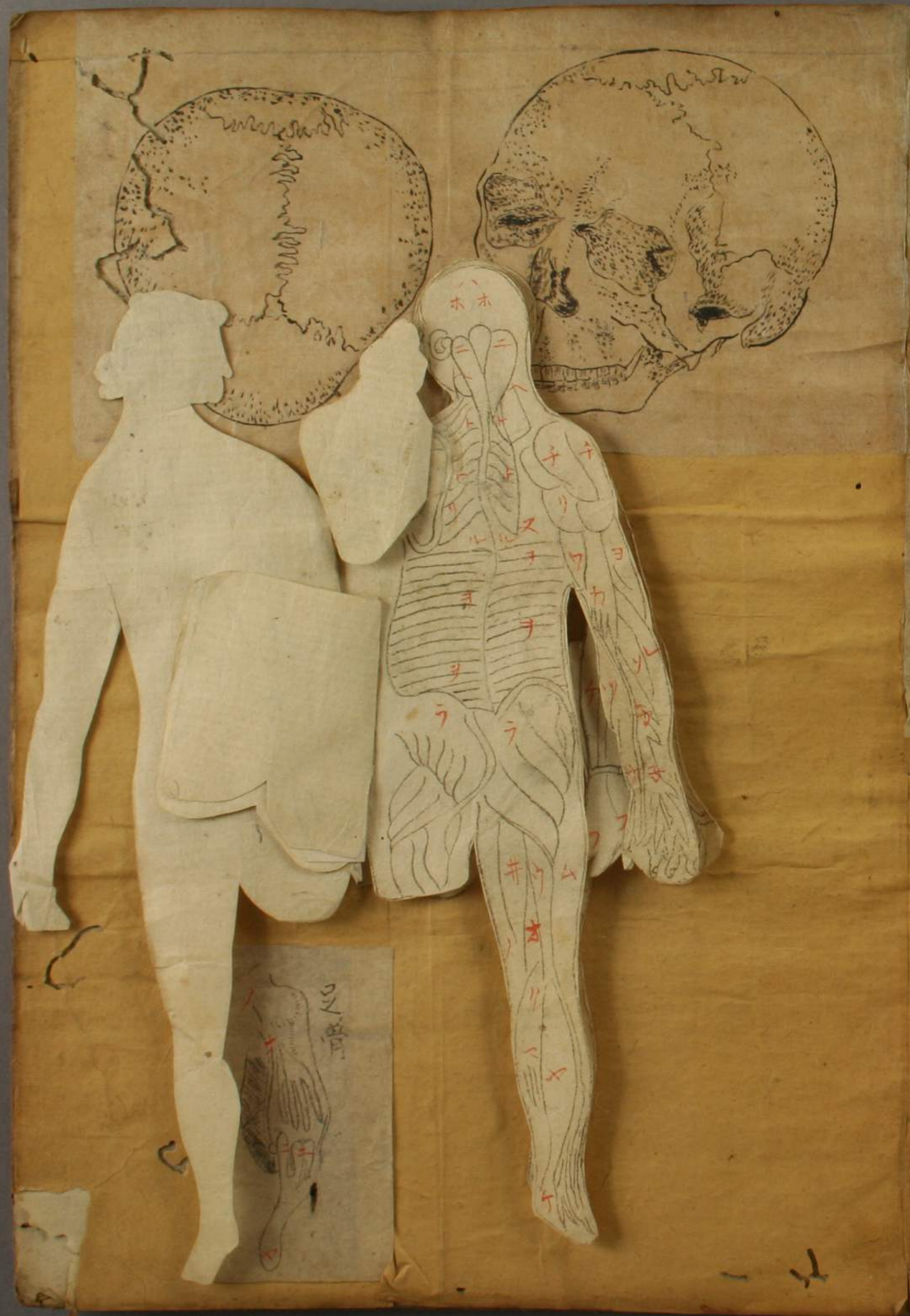
支體分割



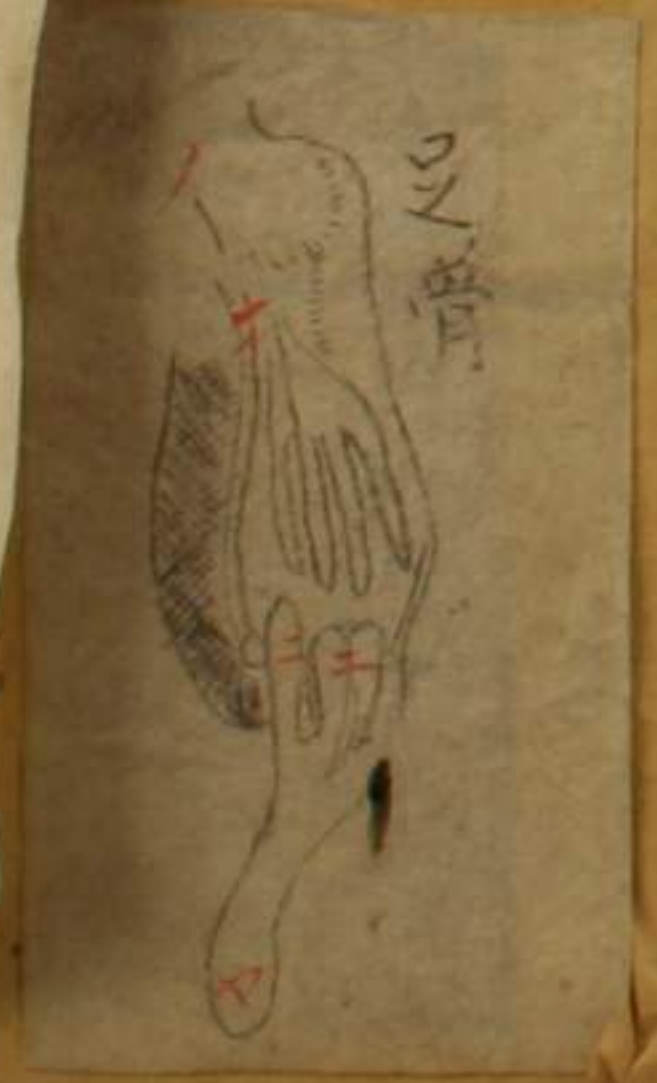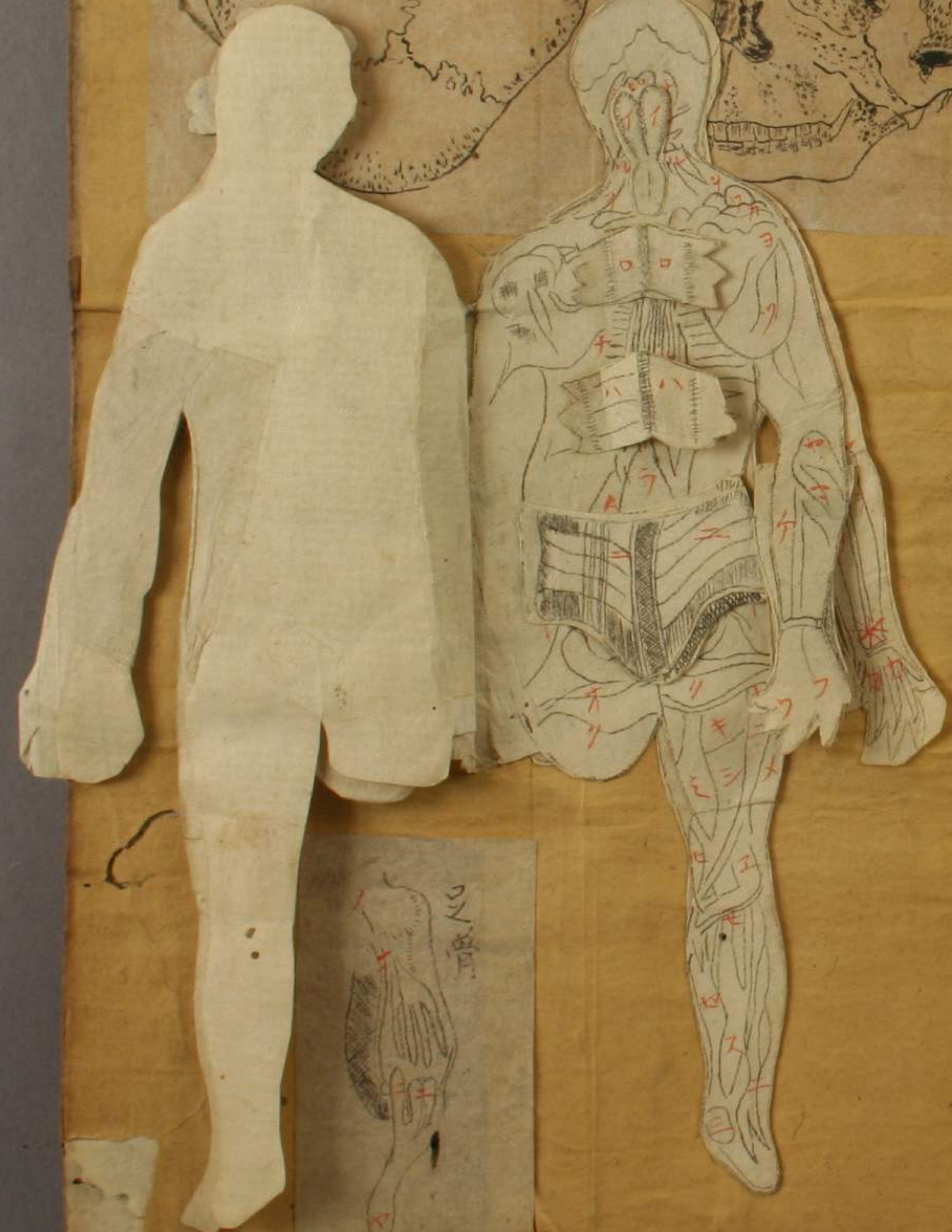
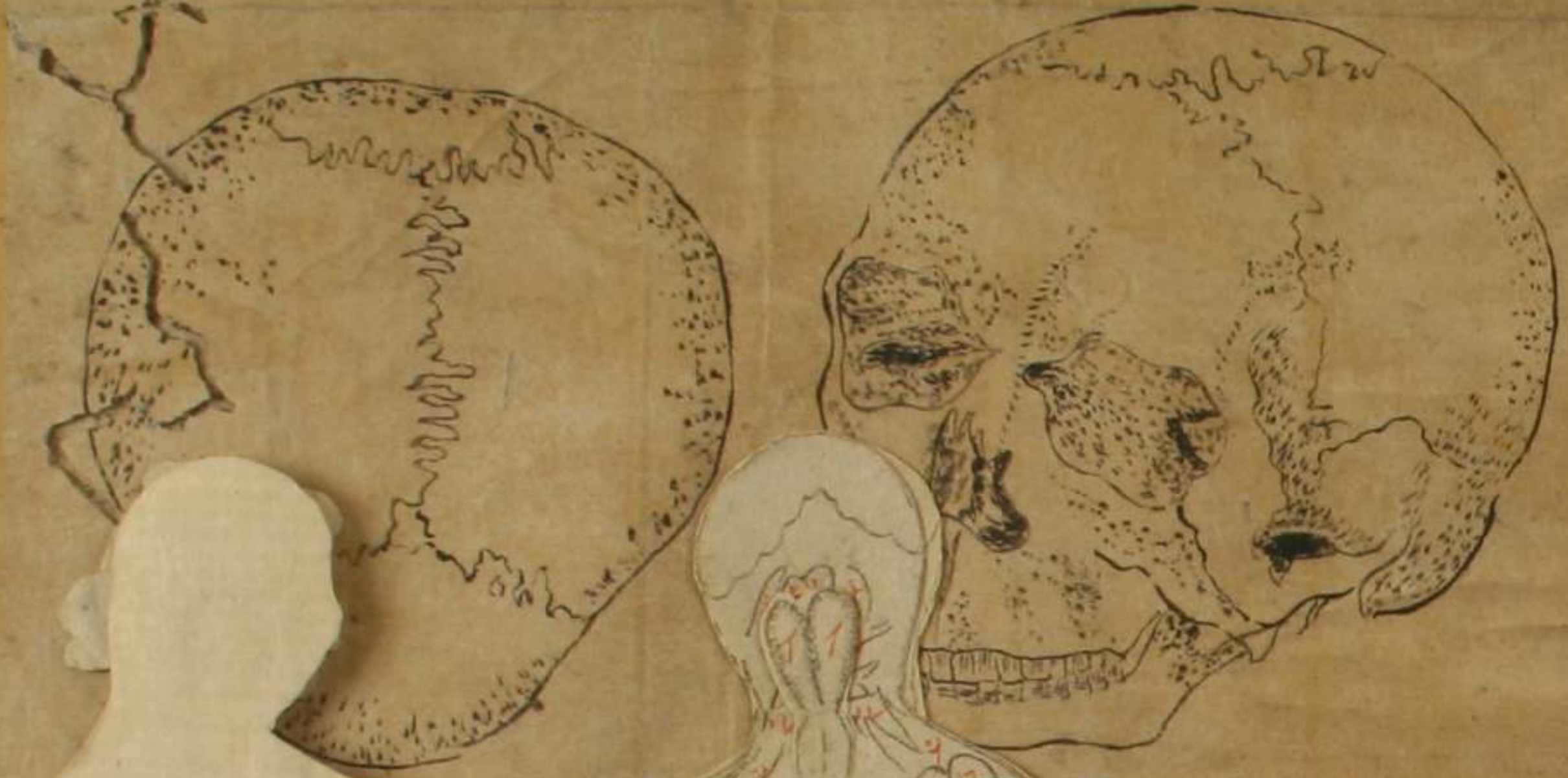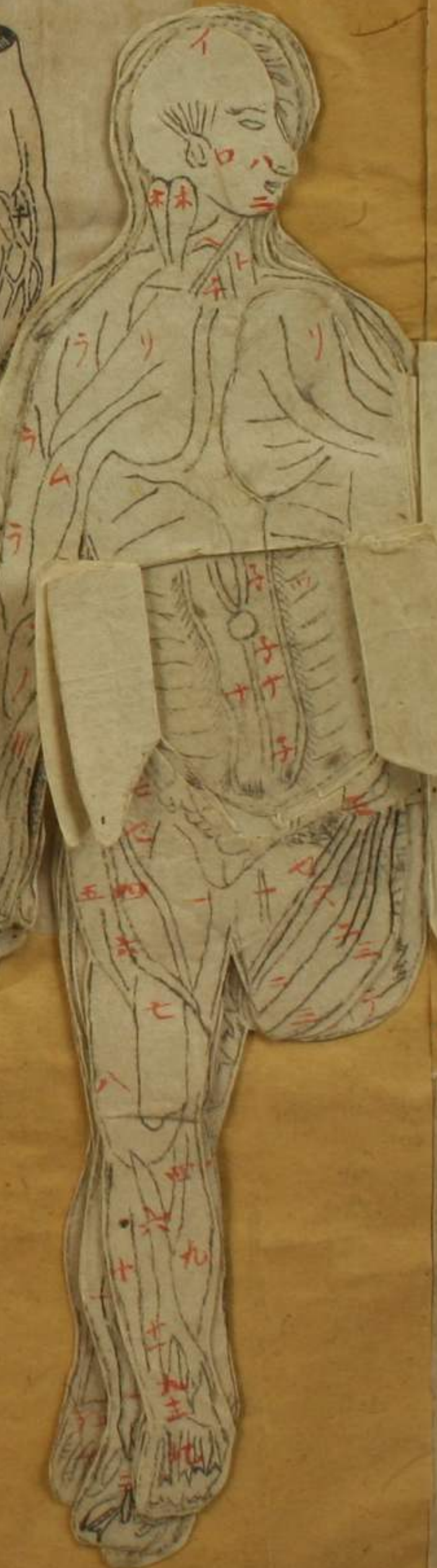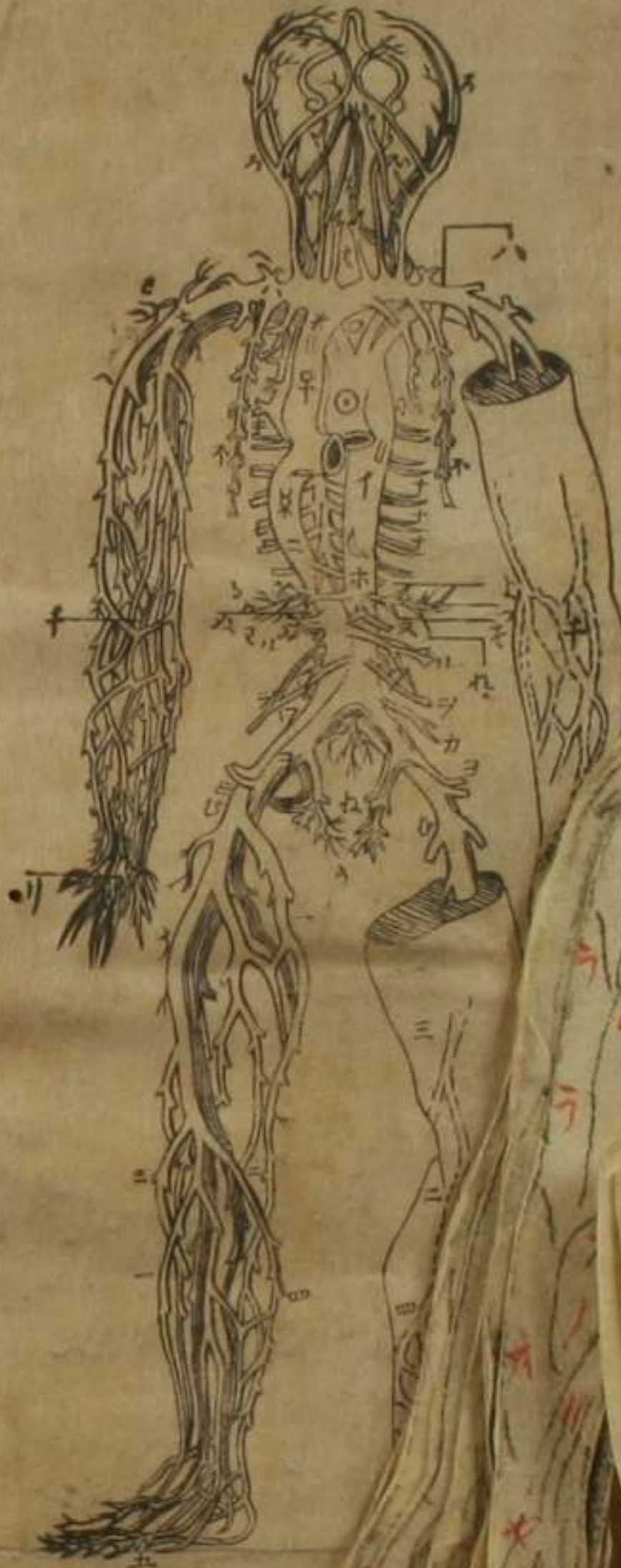動脈 血管 篇圖





動脈
血脈
篇圖

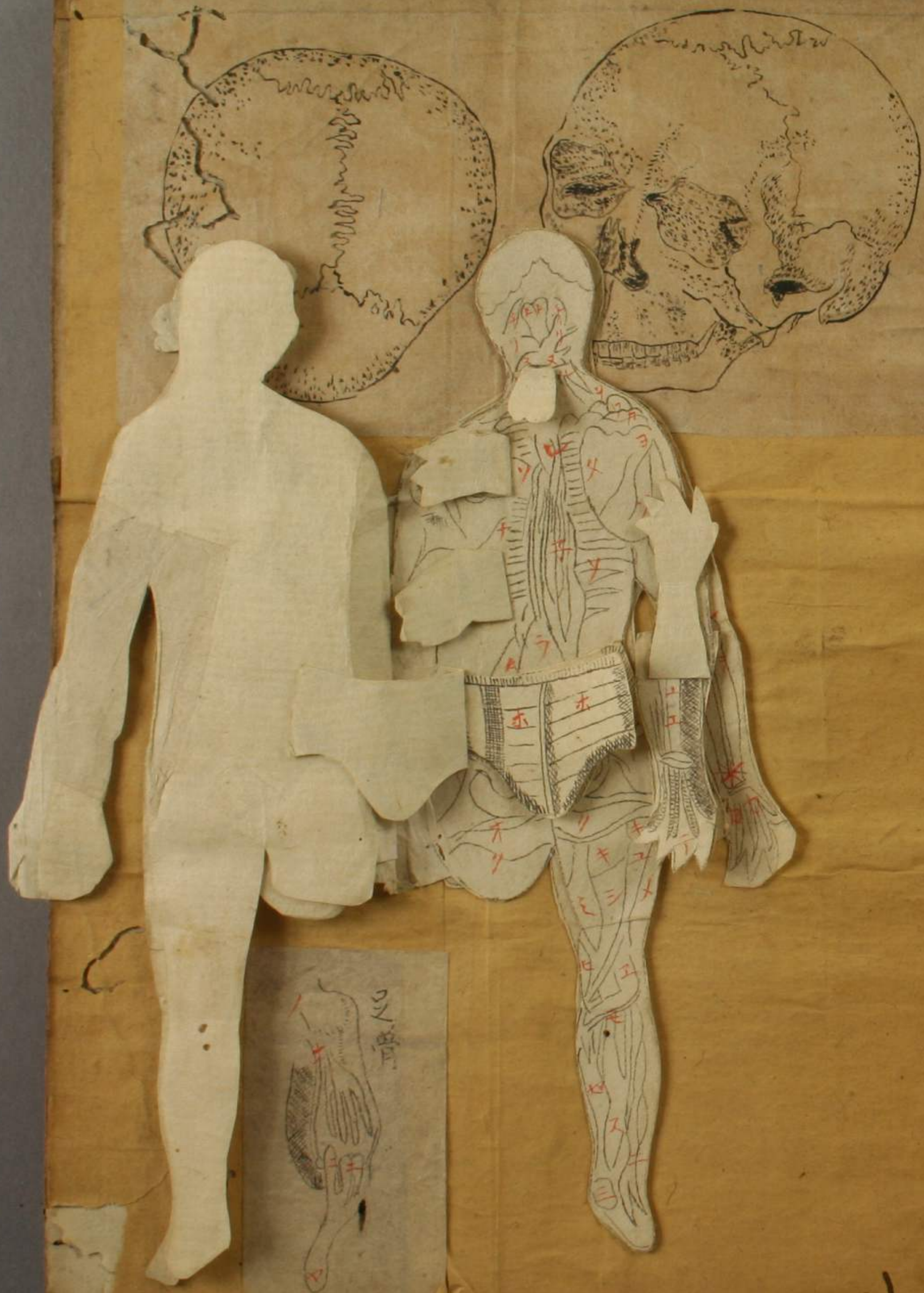支體
分
割



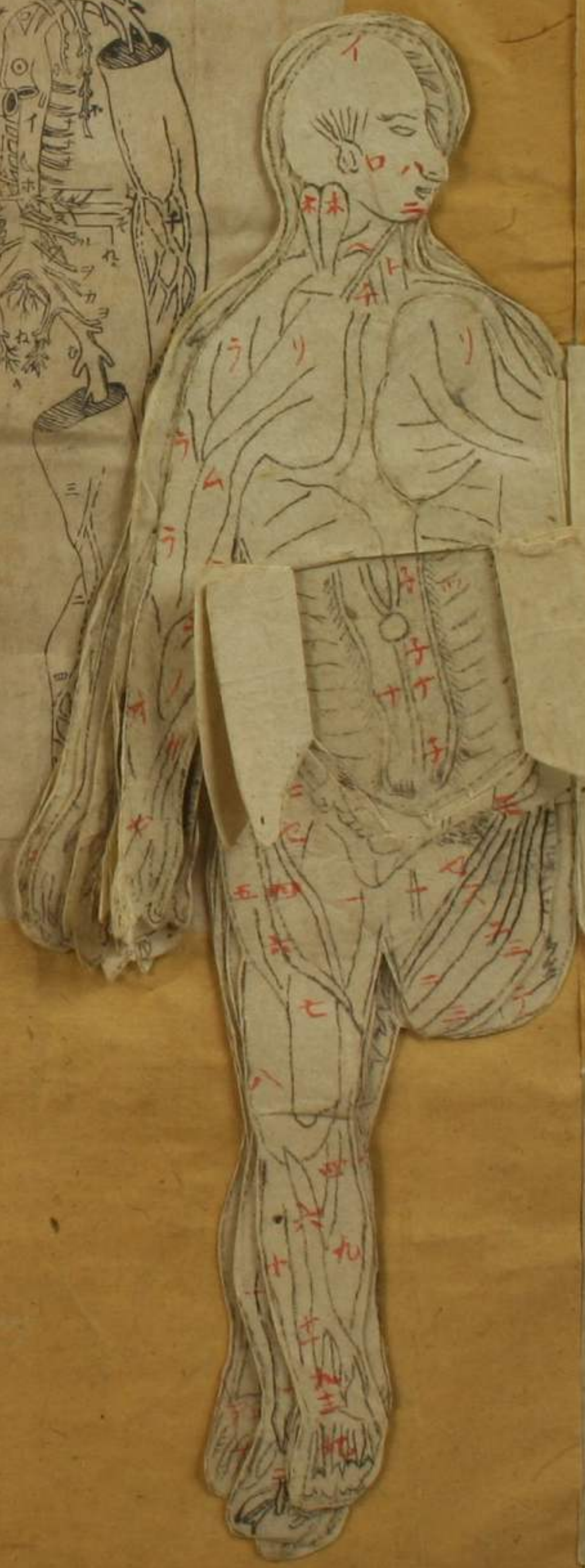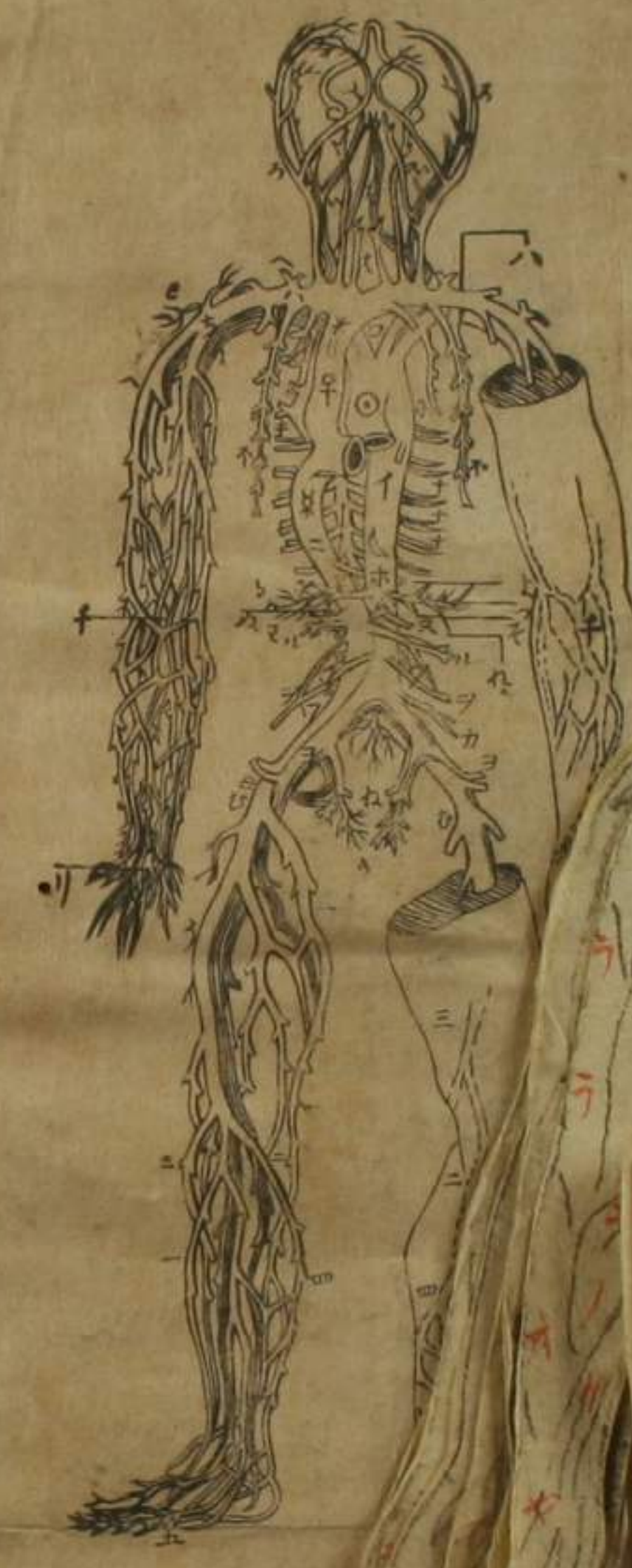骨之

一

一

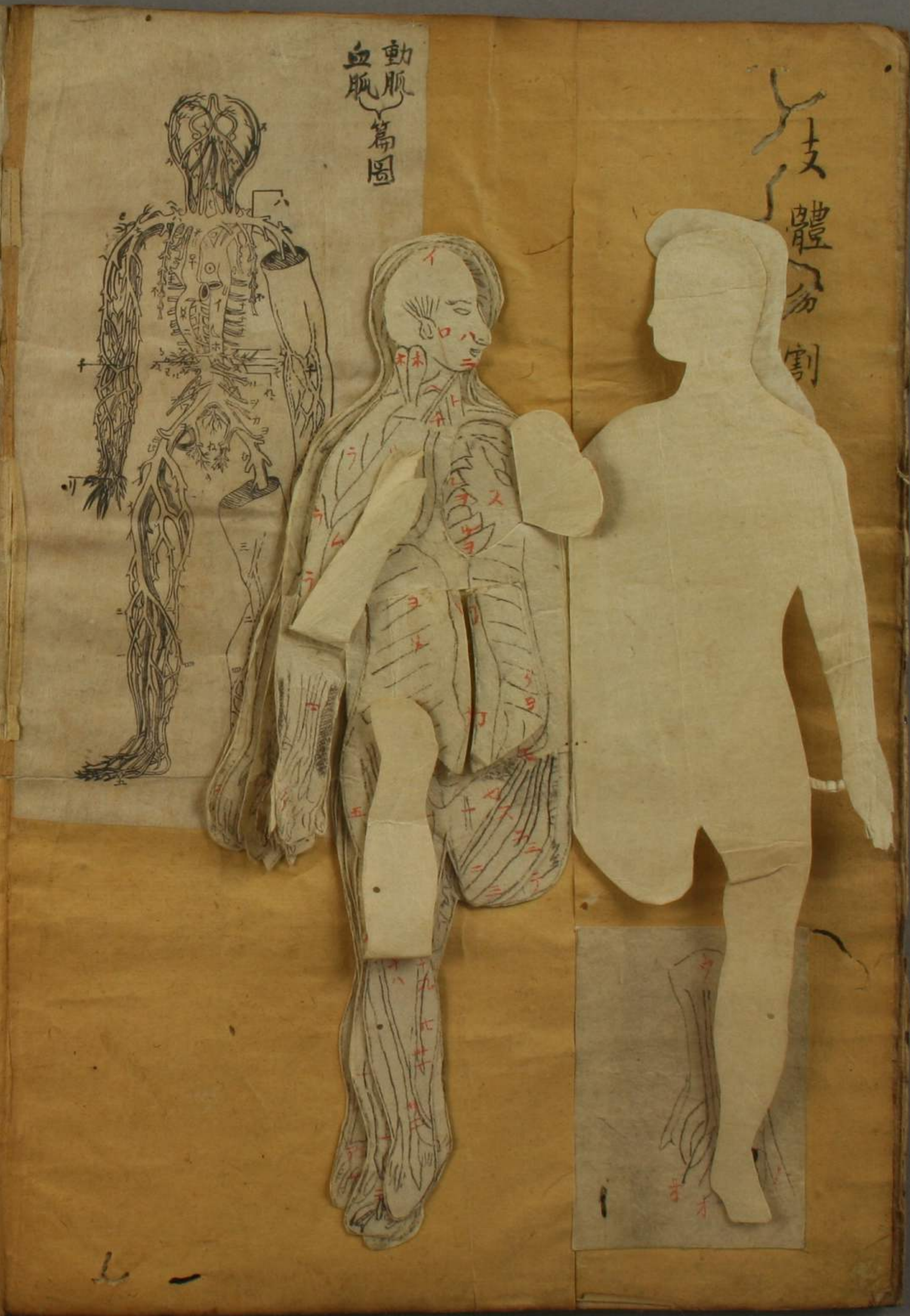
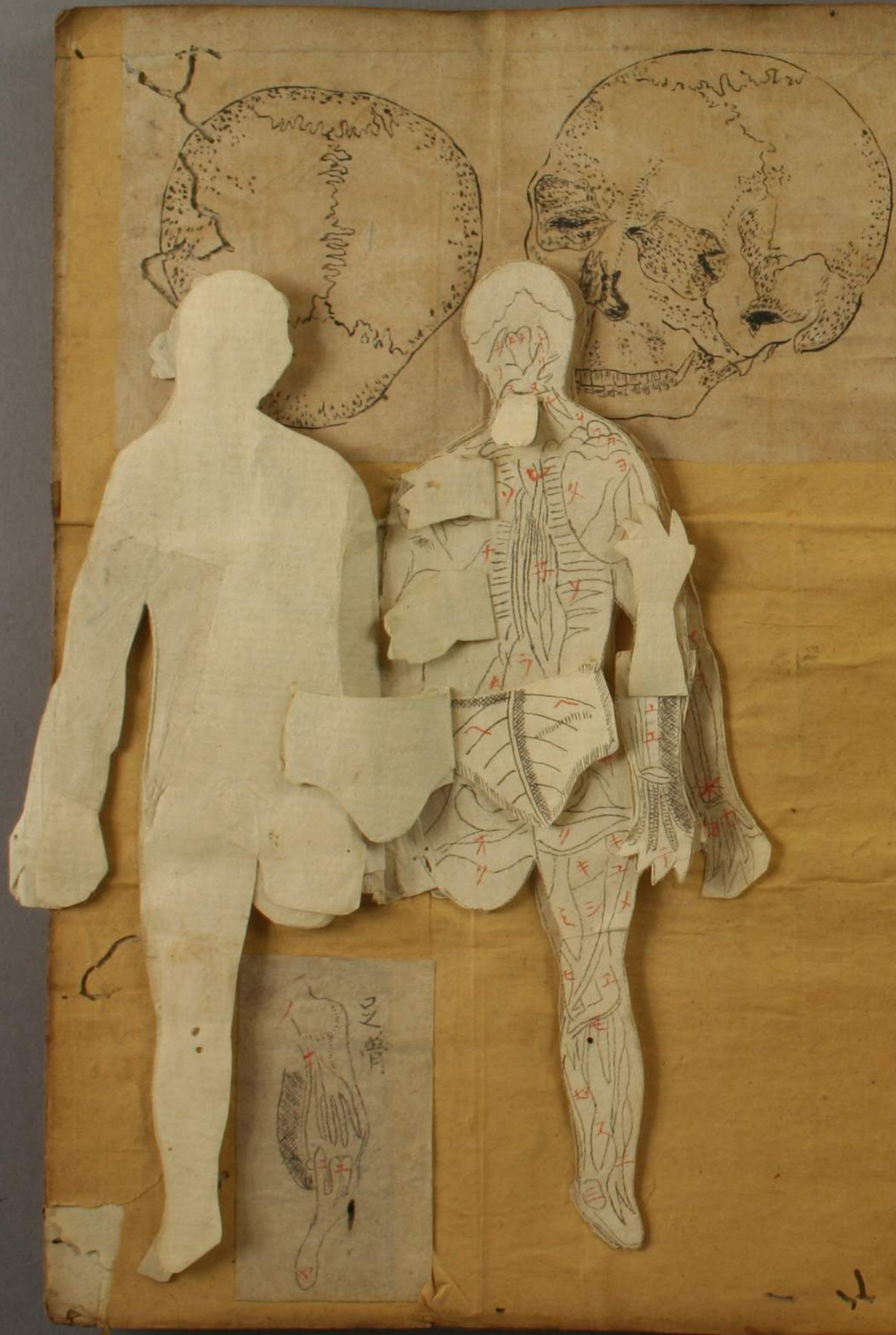
動脈
血管
篇圖



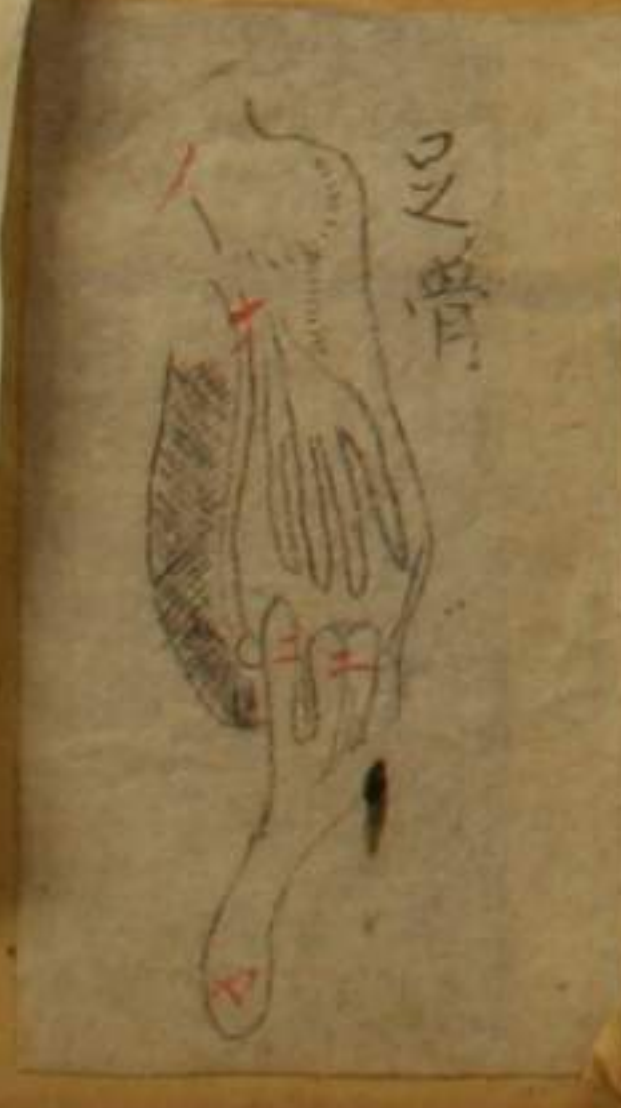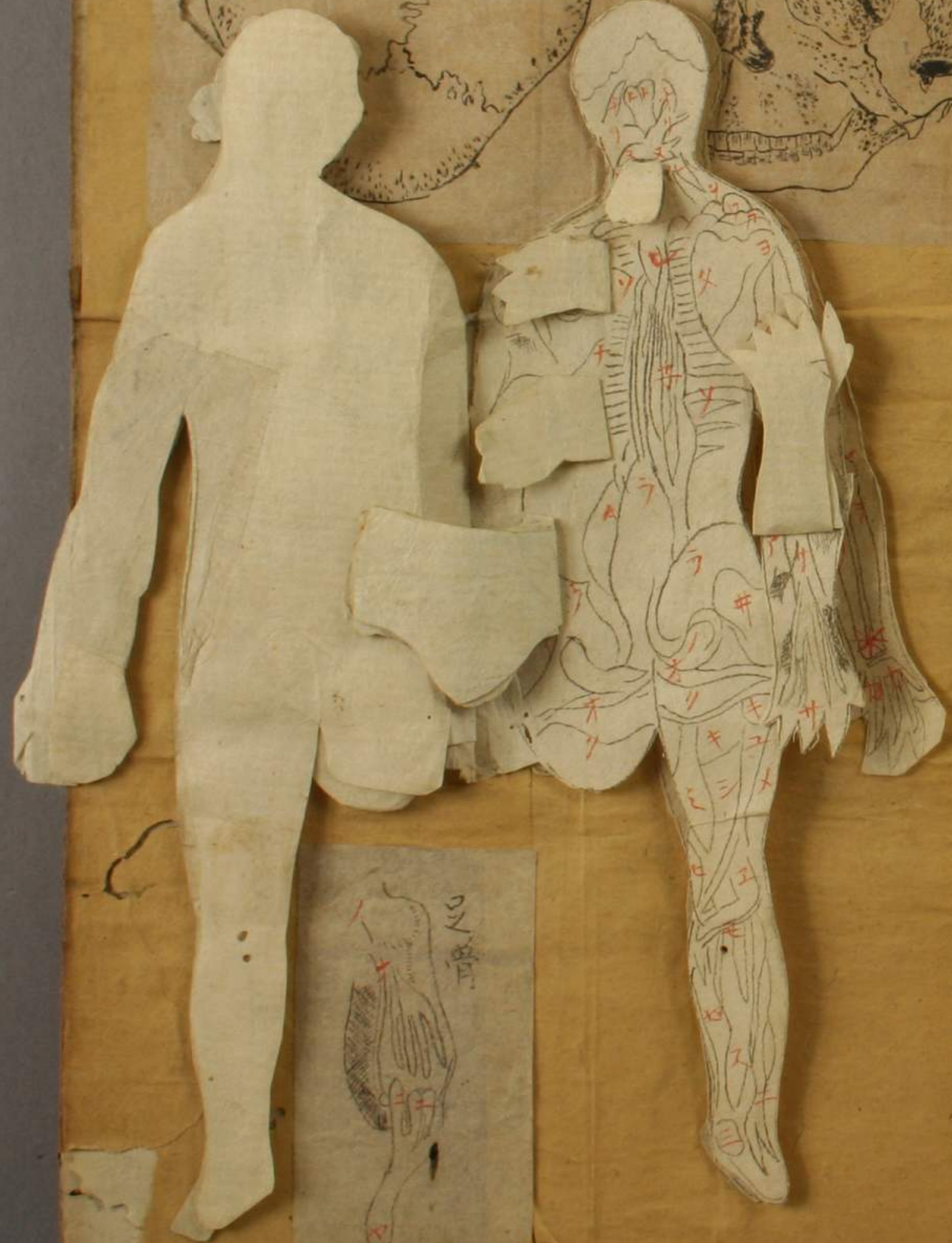
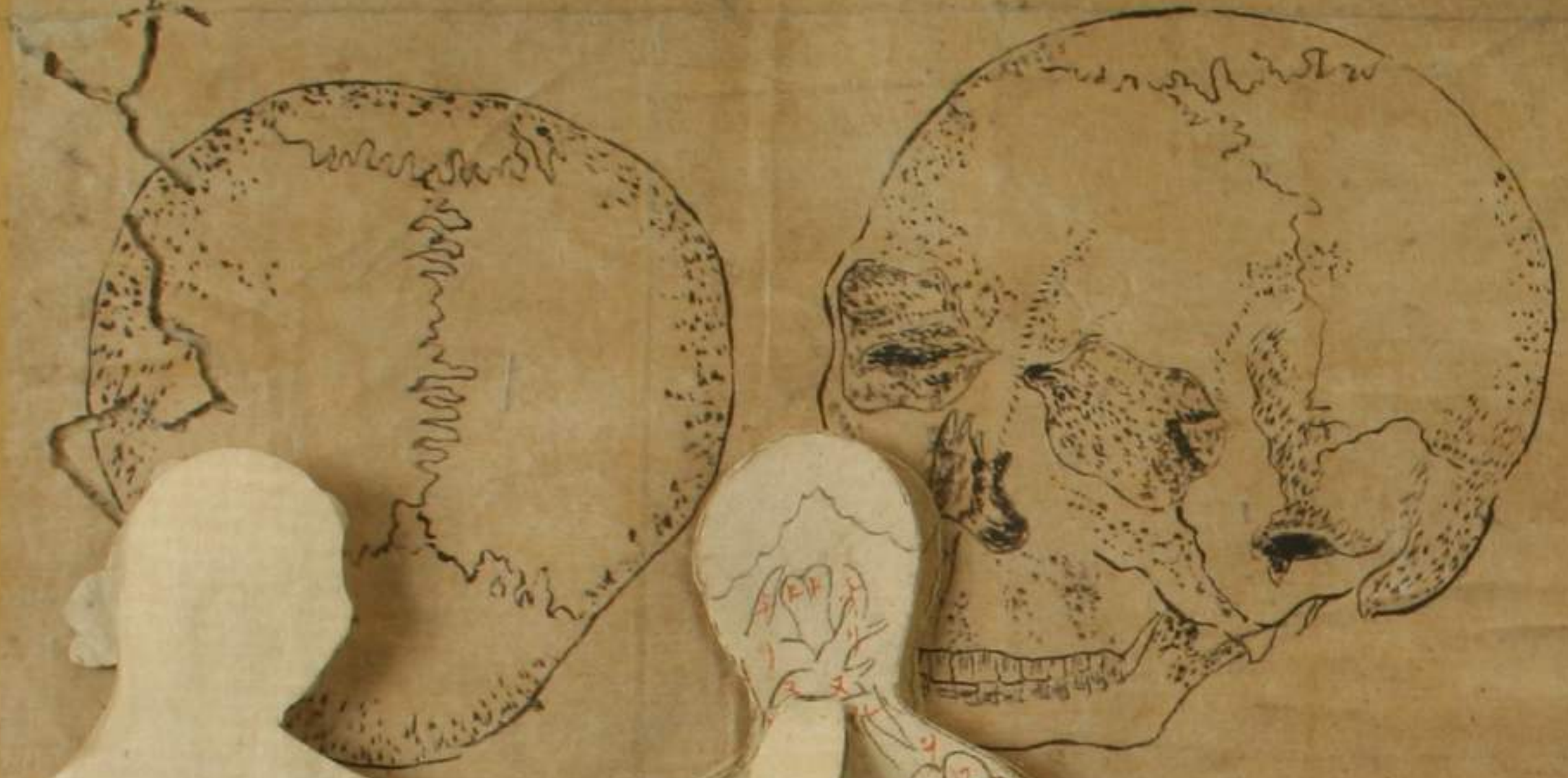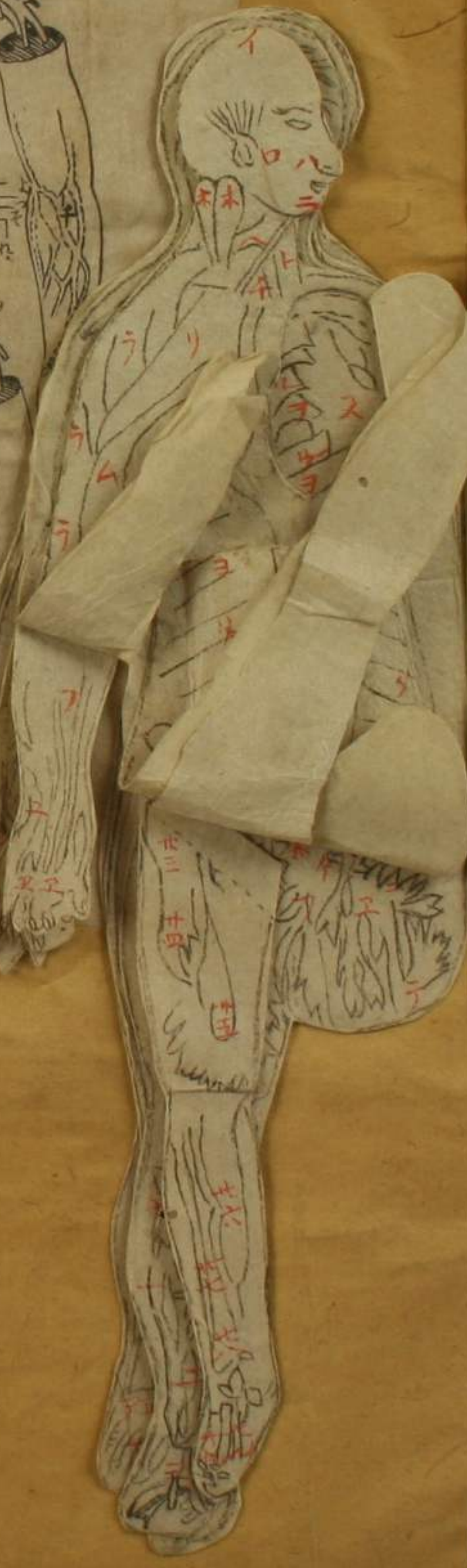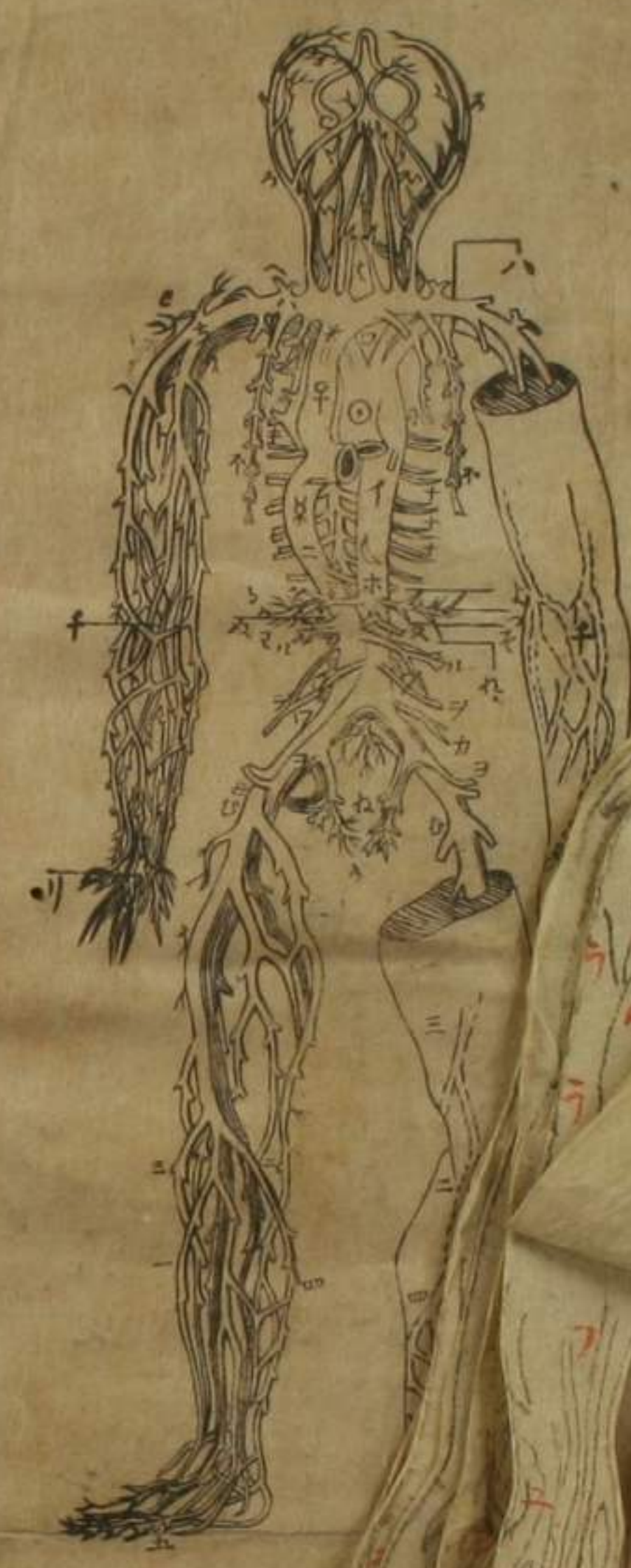支體
分割





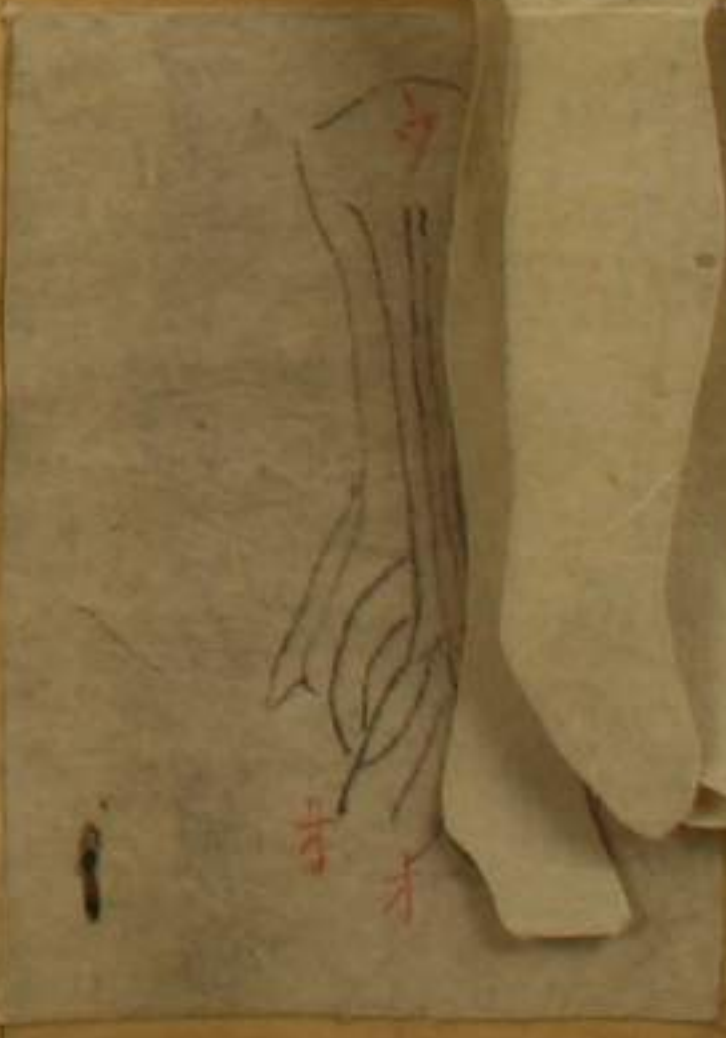
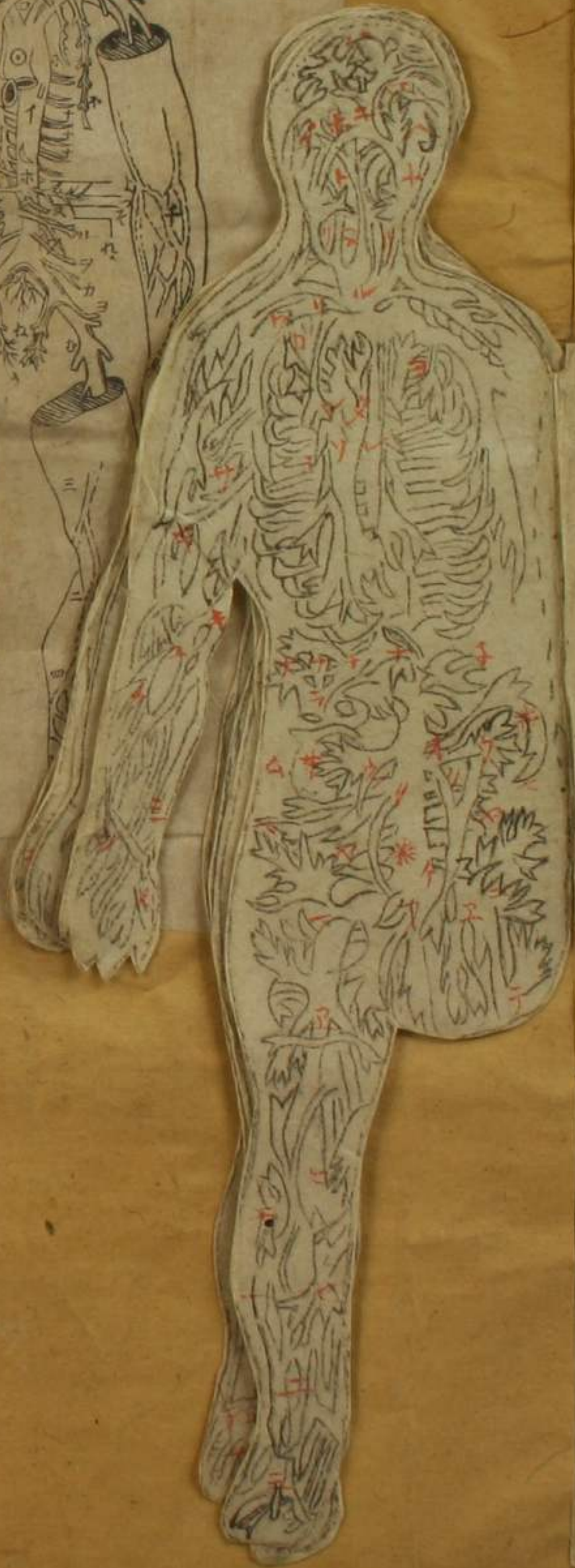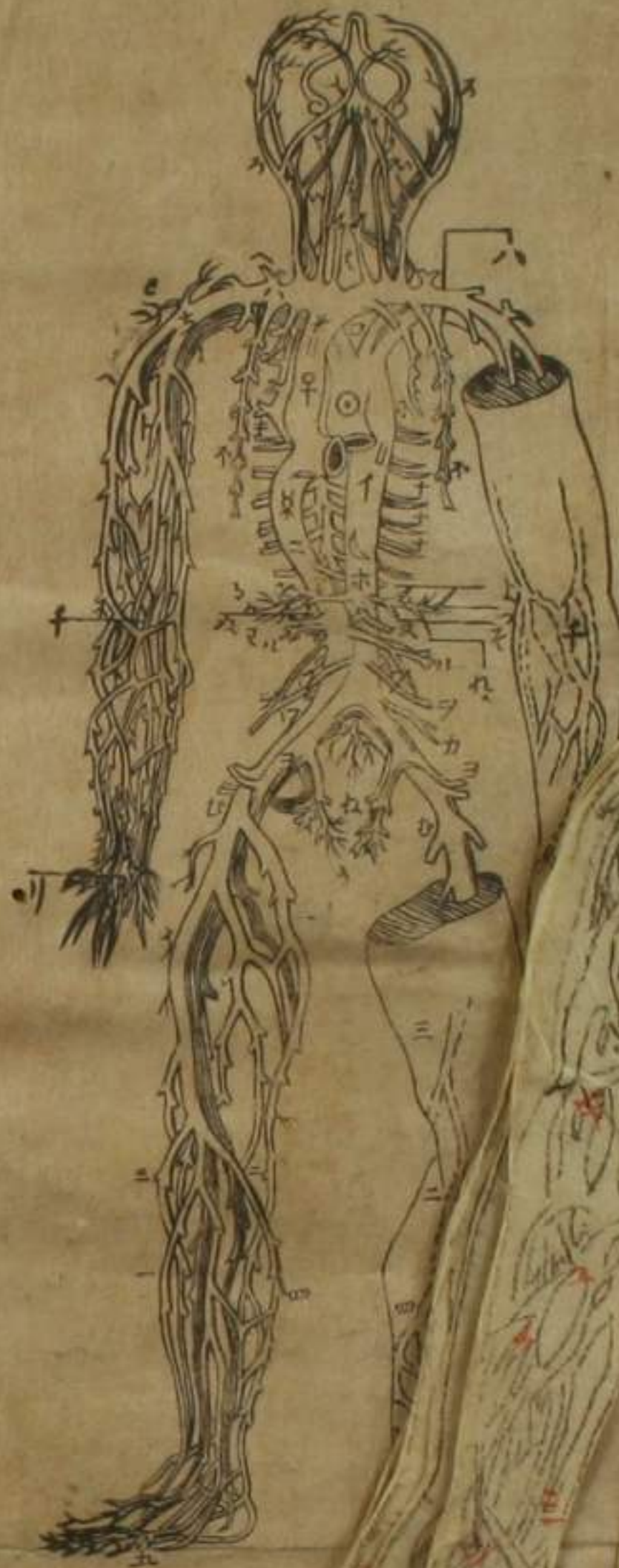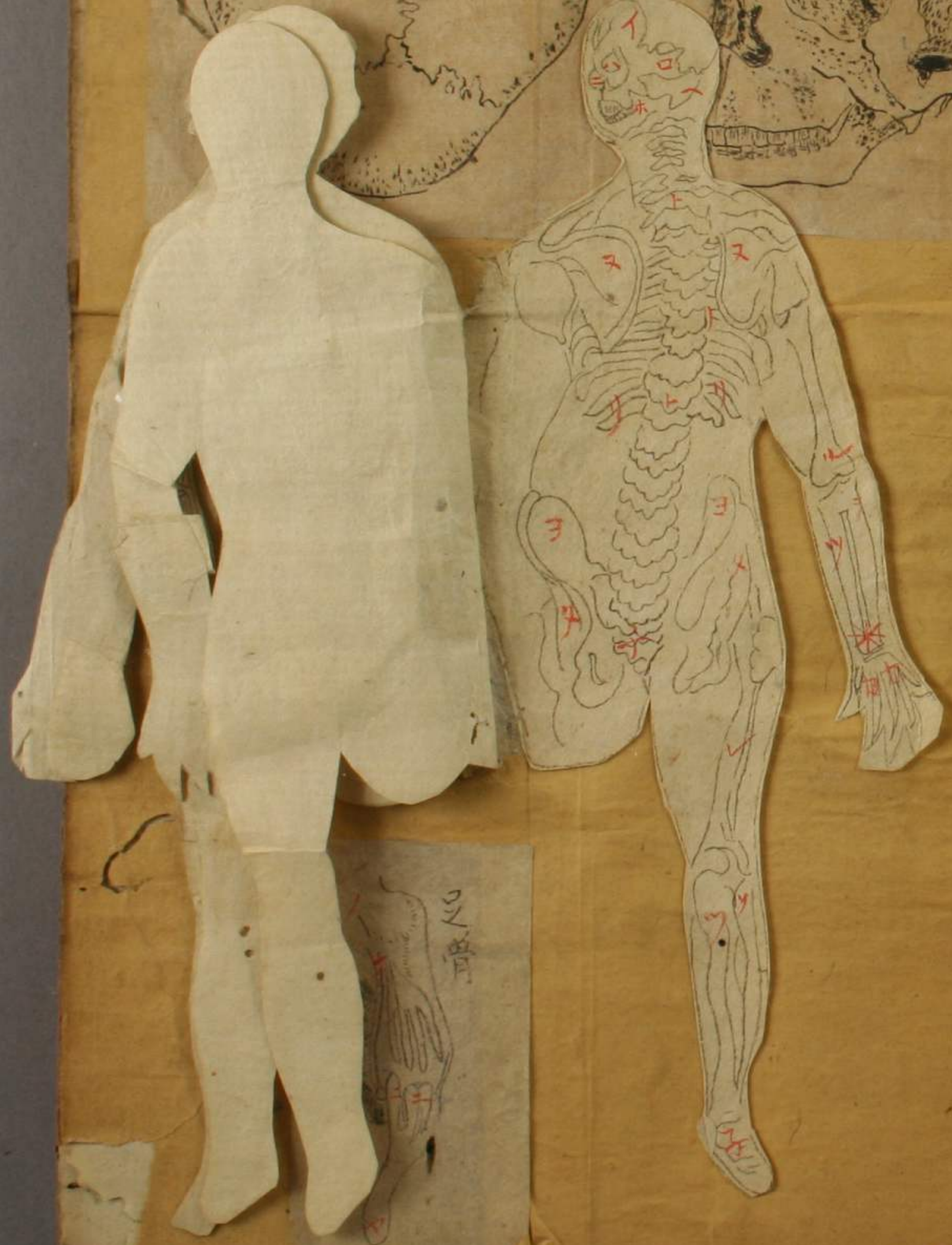
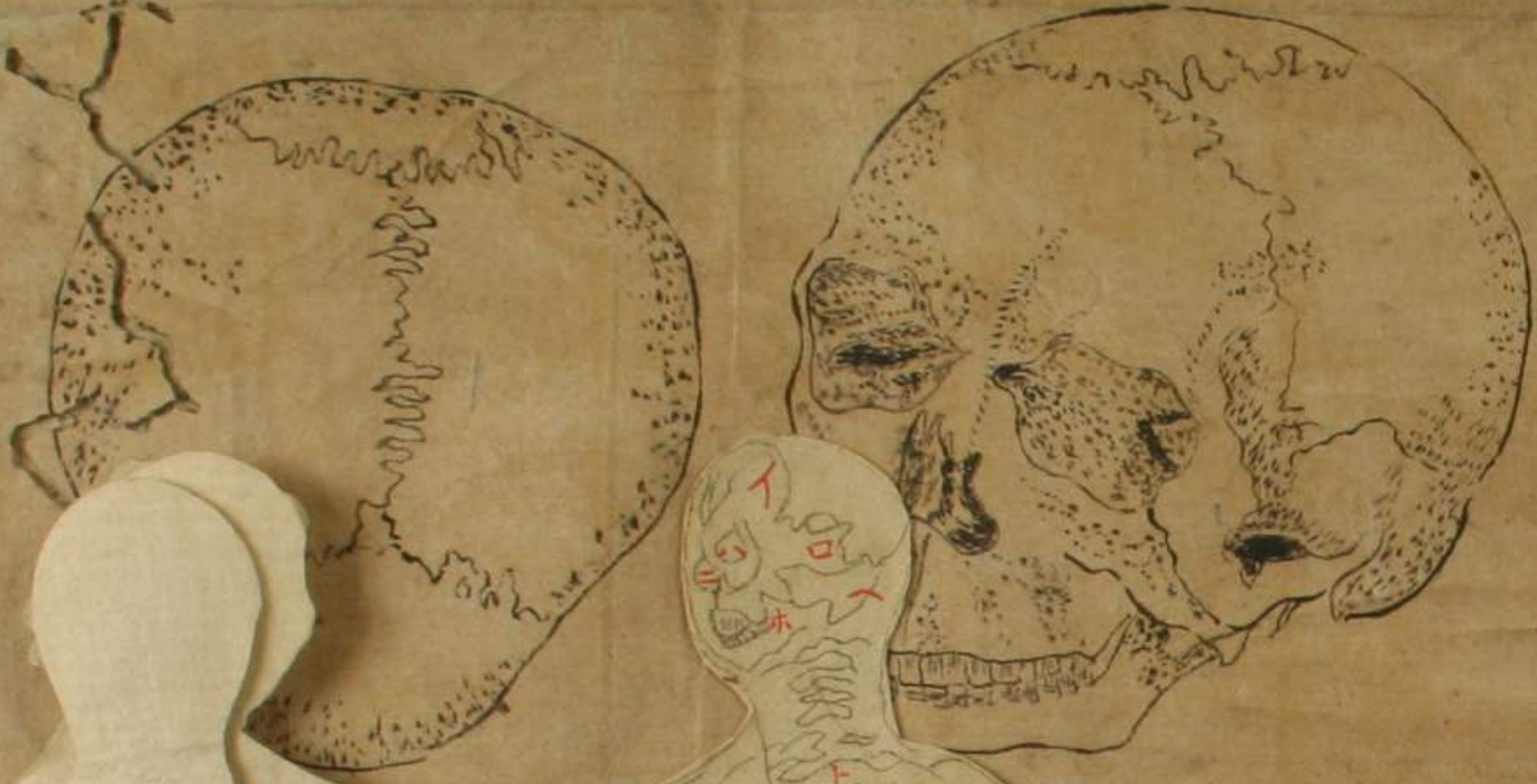支體分割

動脈 血脈 篇圖



動脈
血脈
篇圖

支體
分割

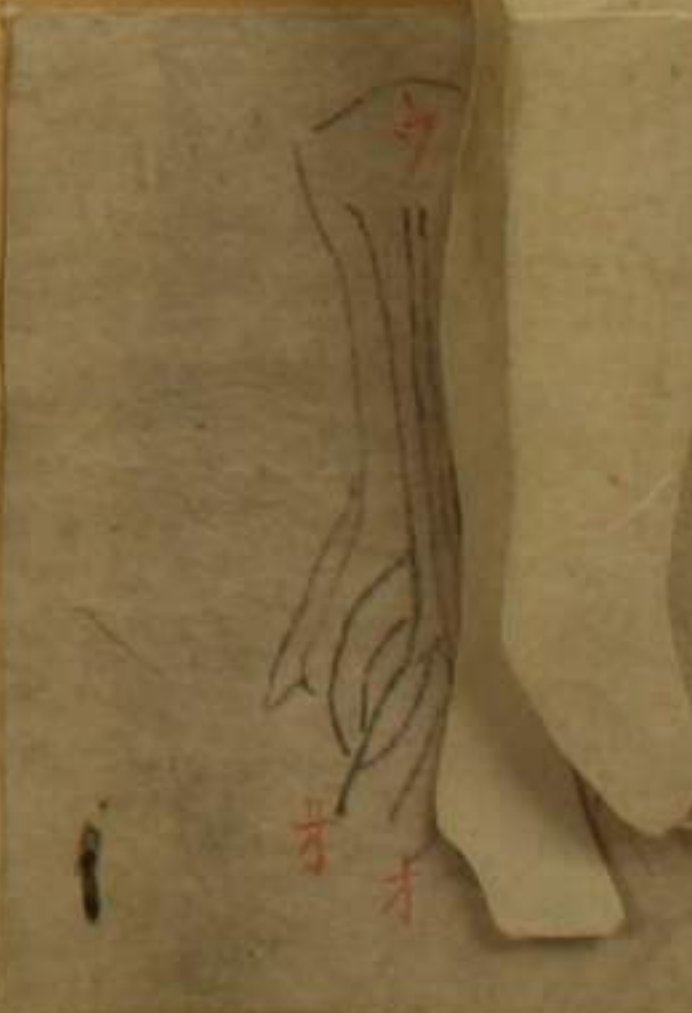
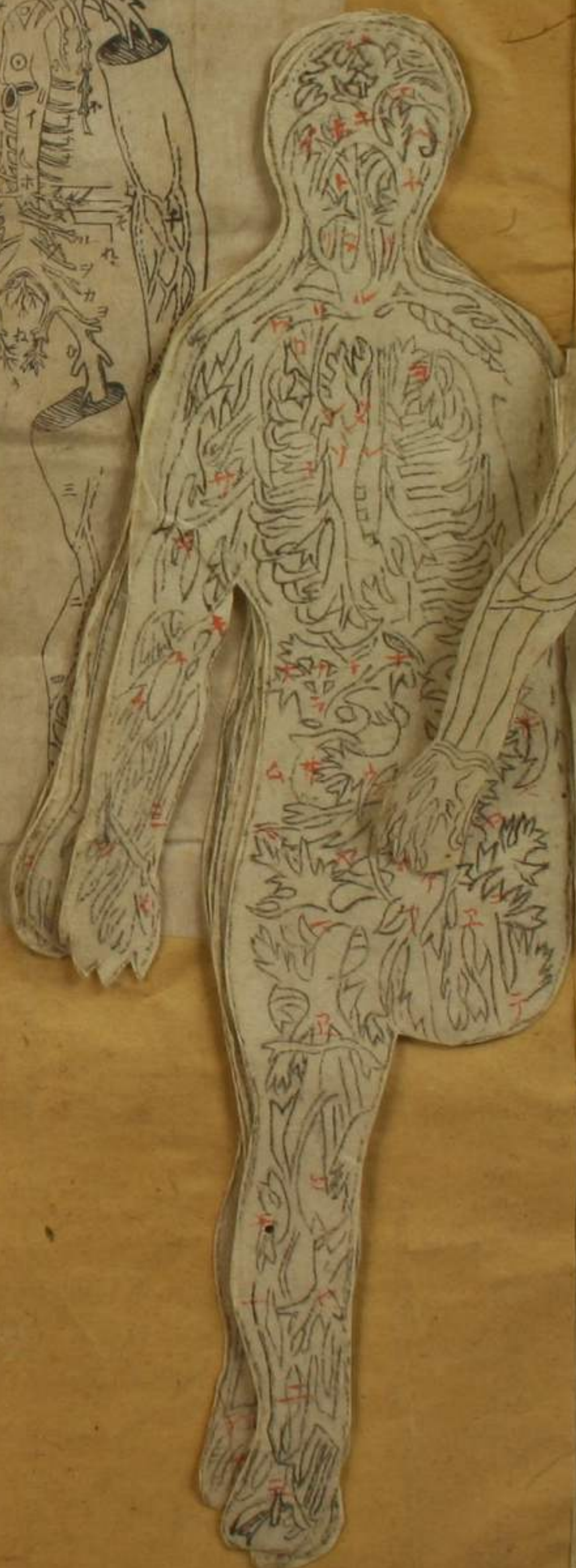
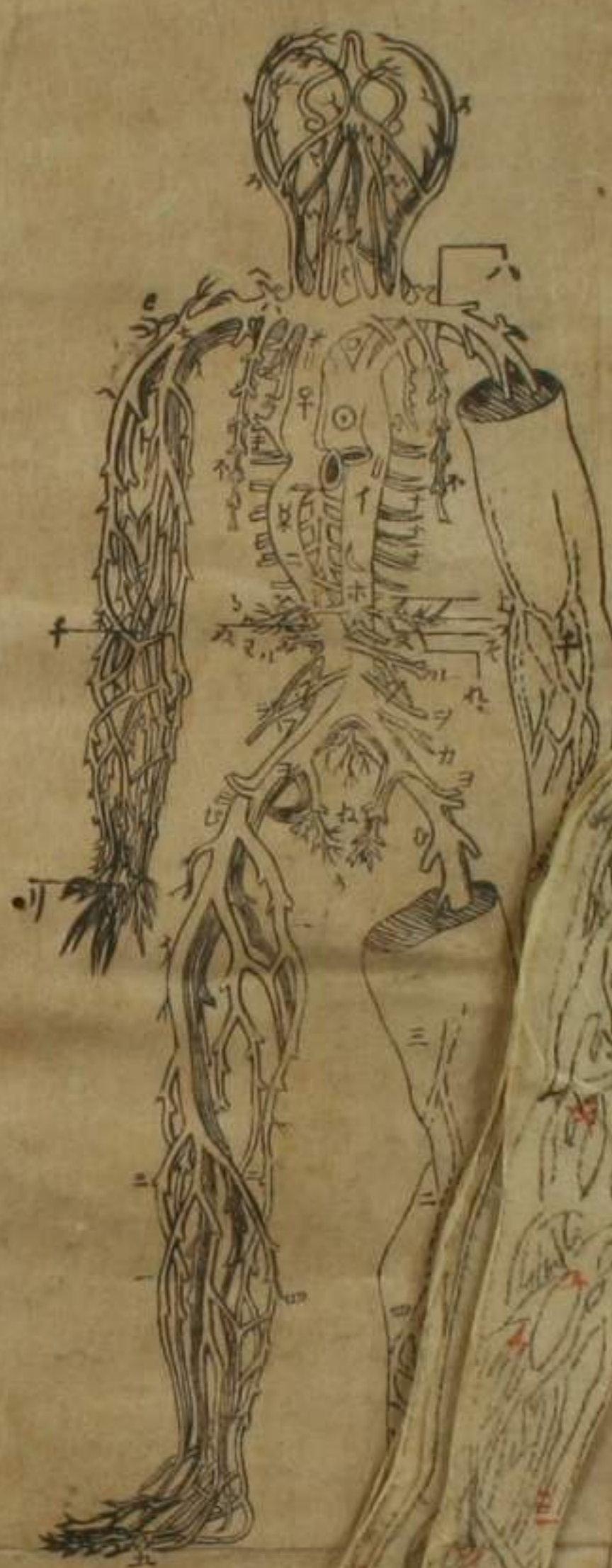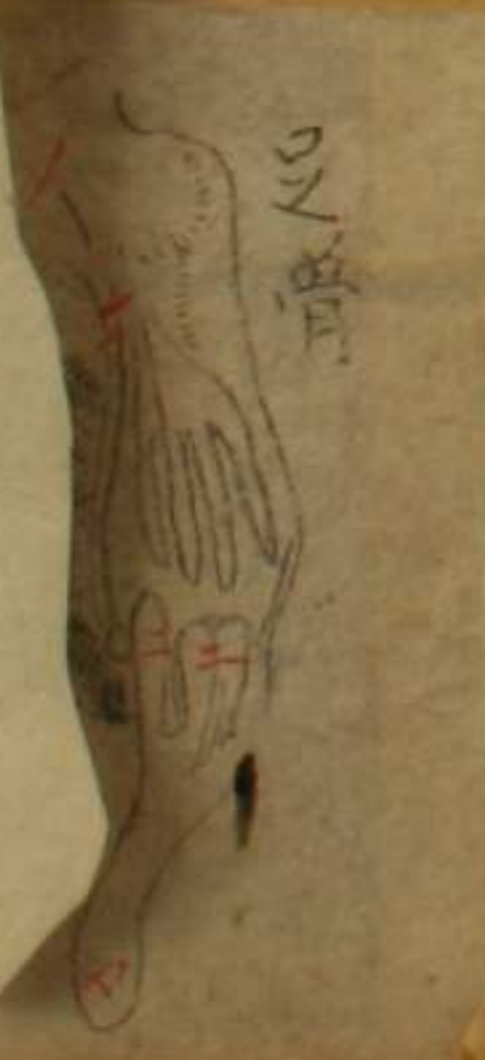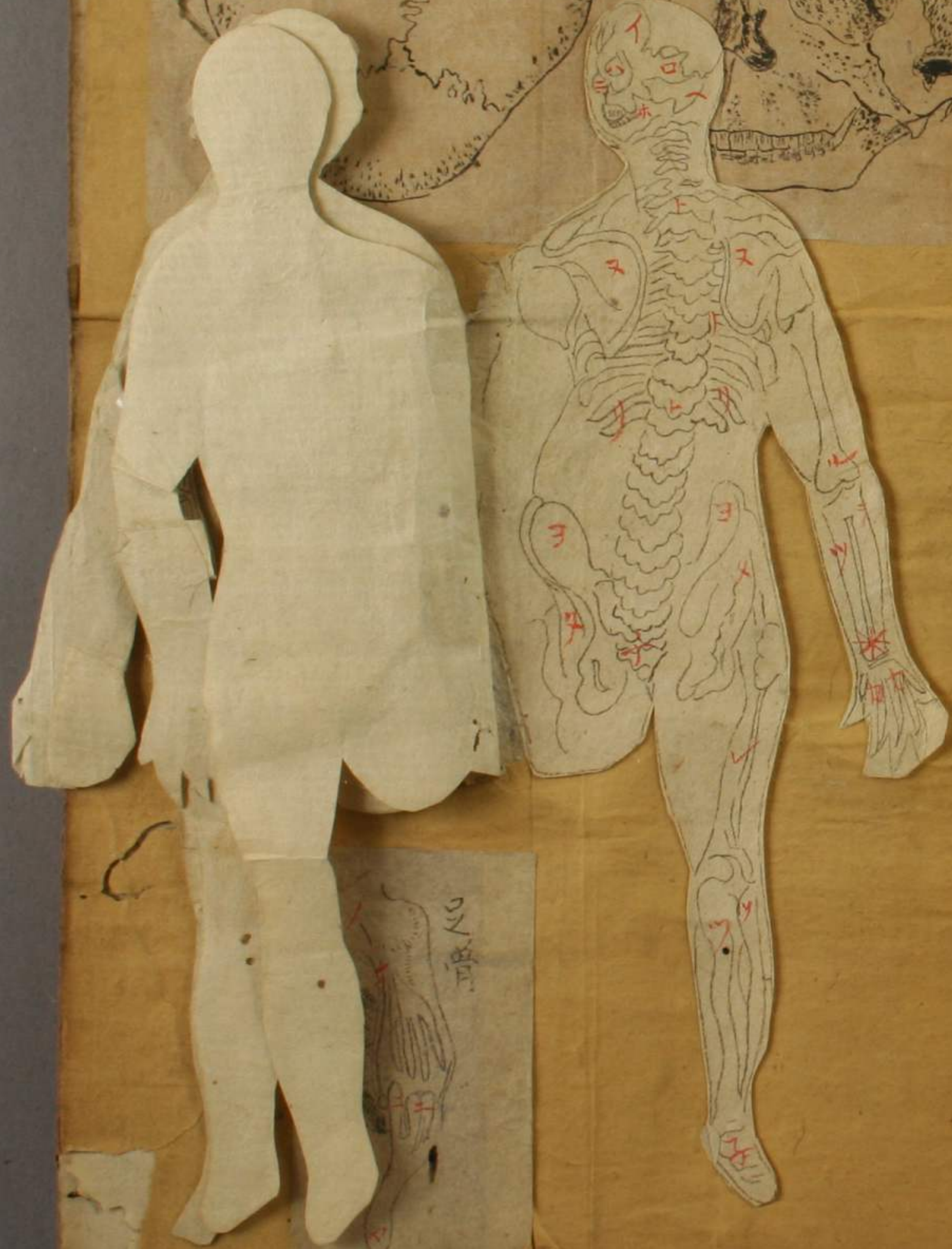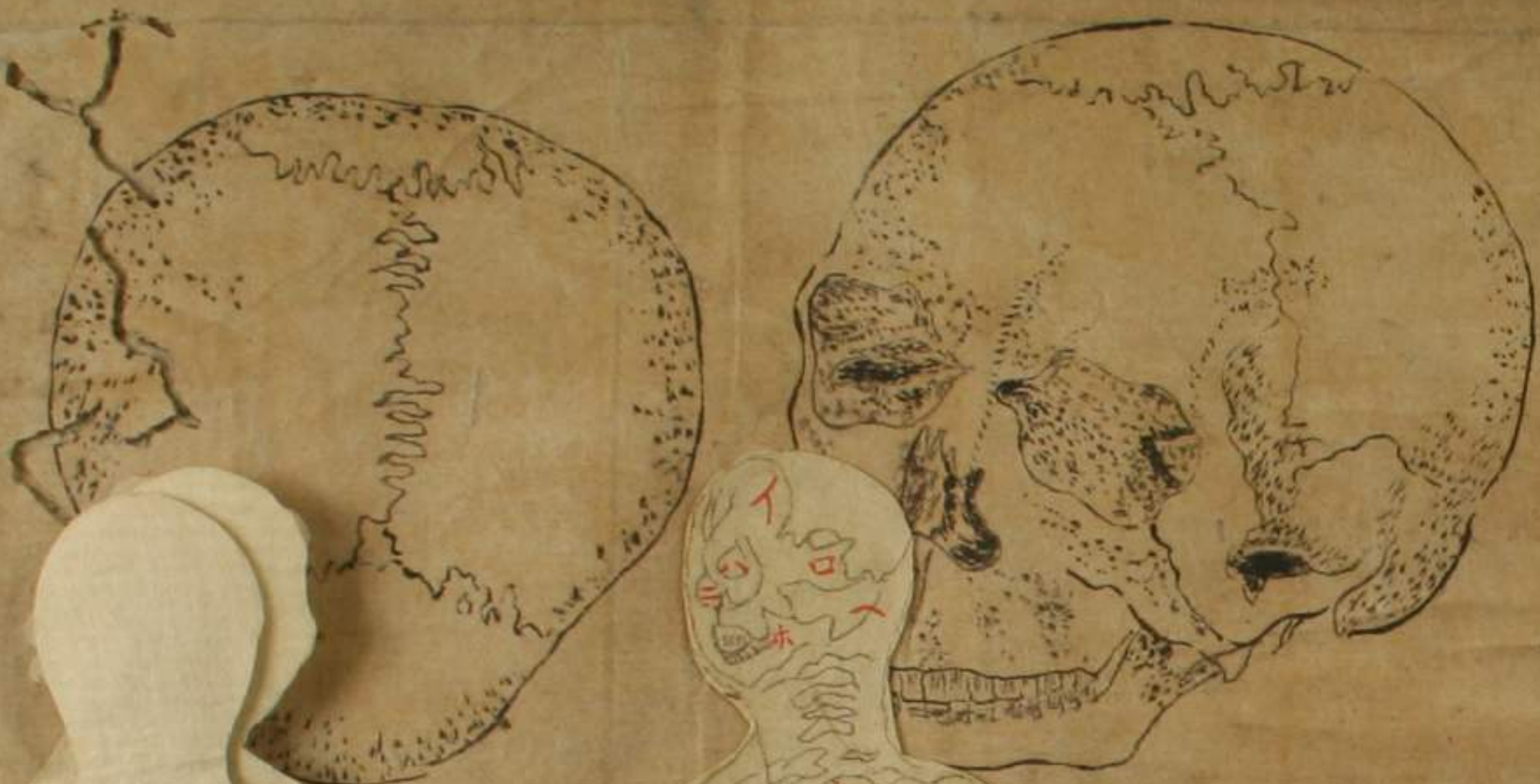一

一

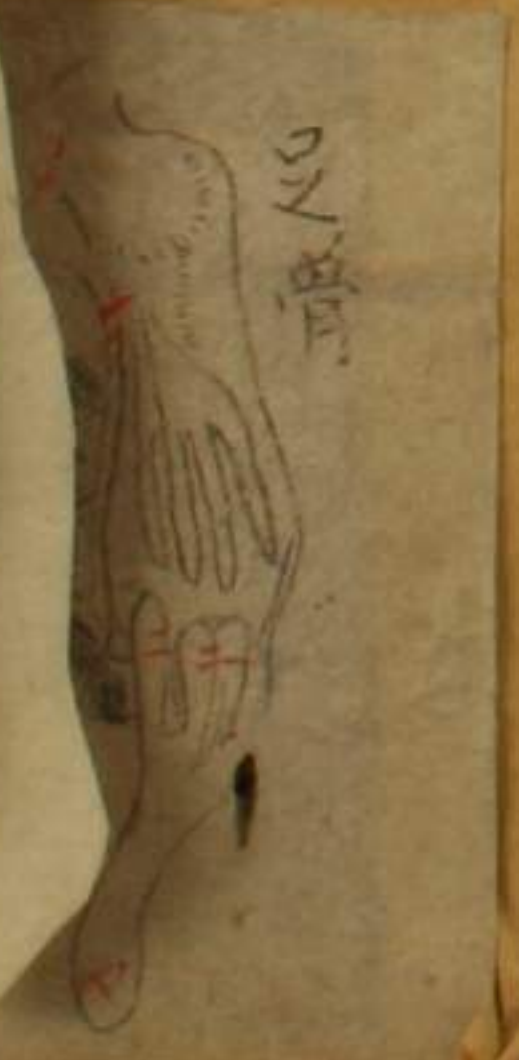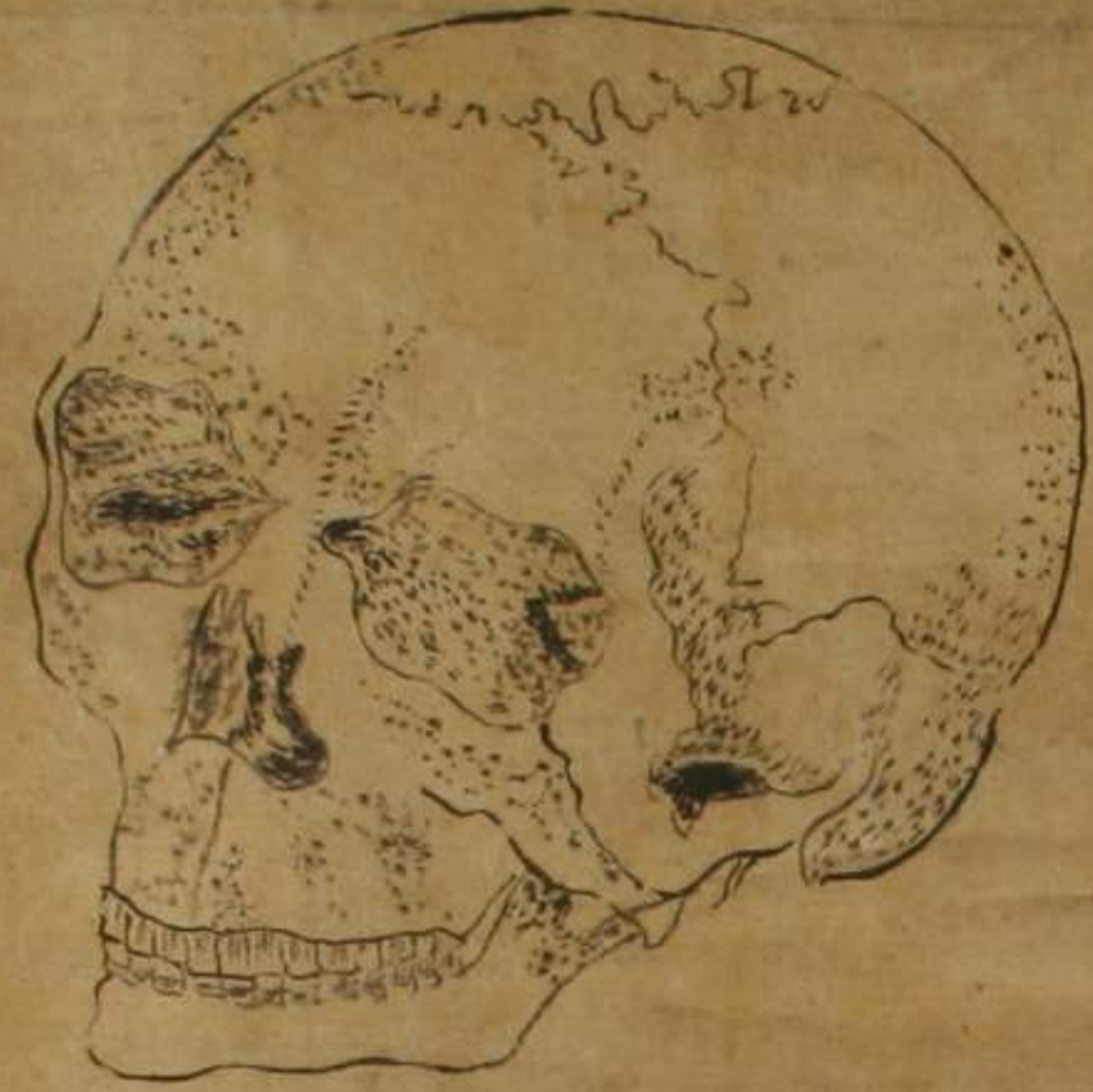動脈
血脈
篇圖

人體
分
割

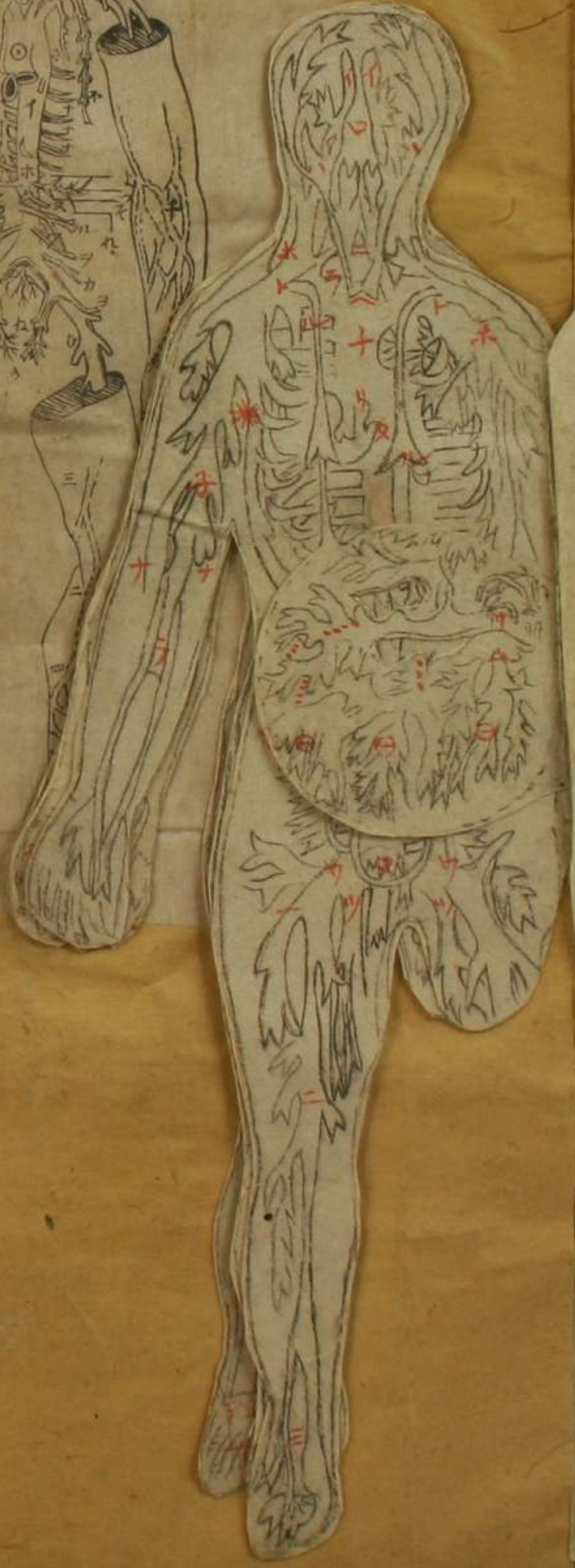

一

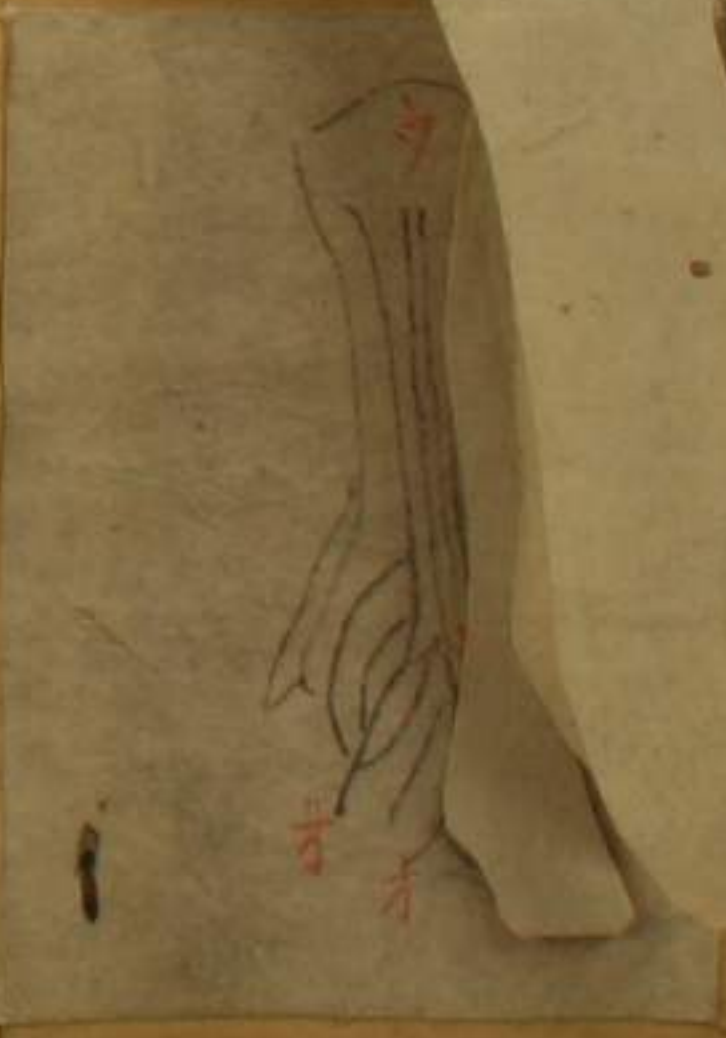一



動脈
血脈
篇圖

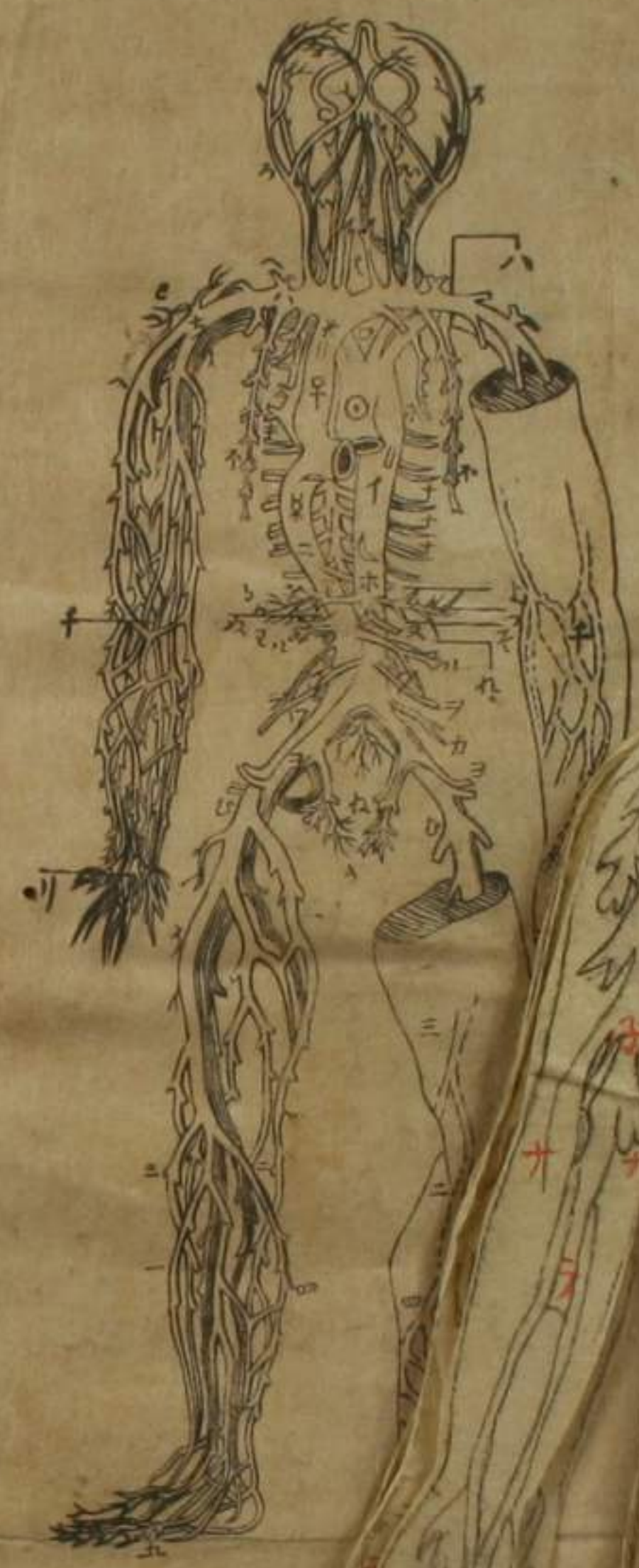
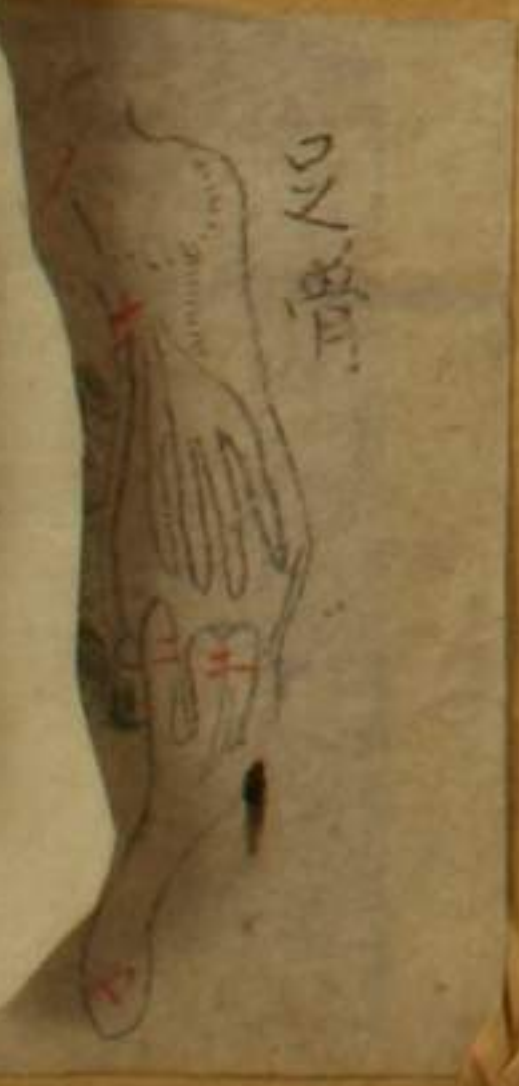
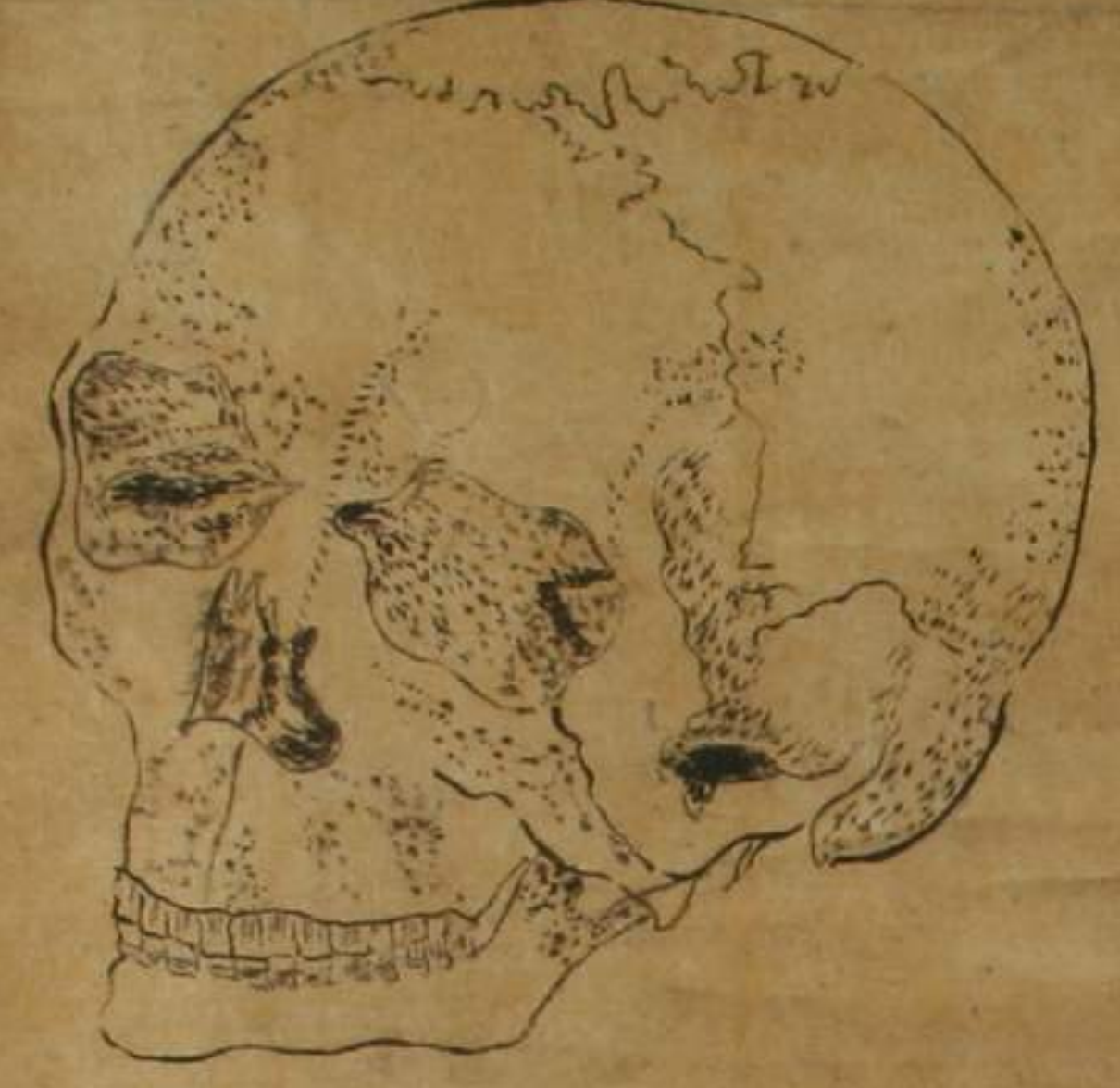支體
分割

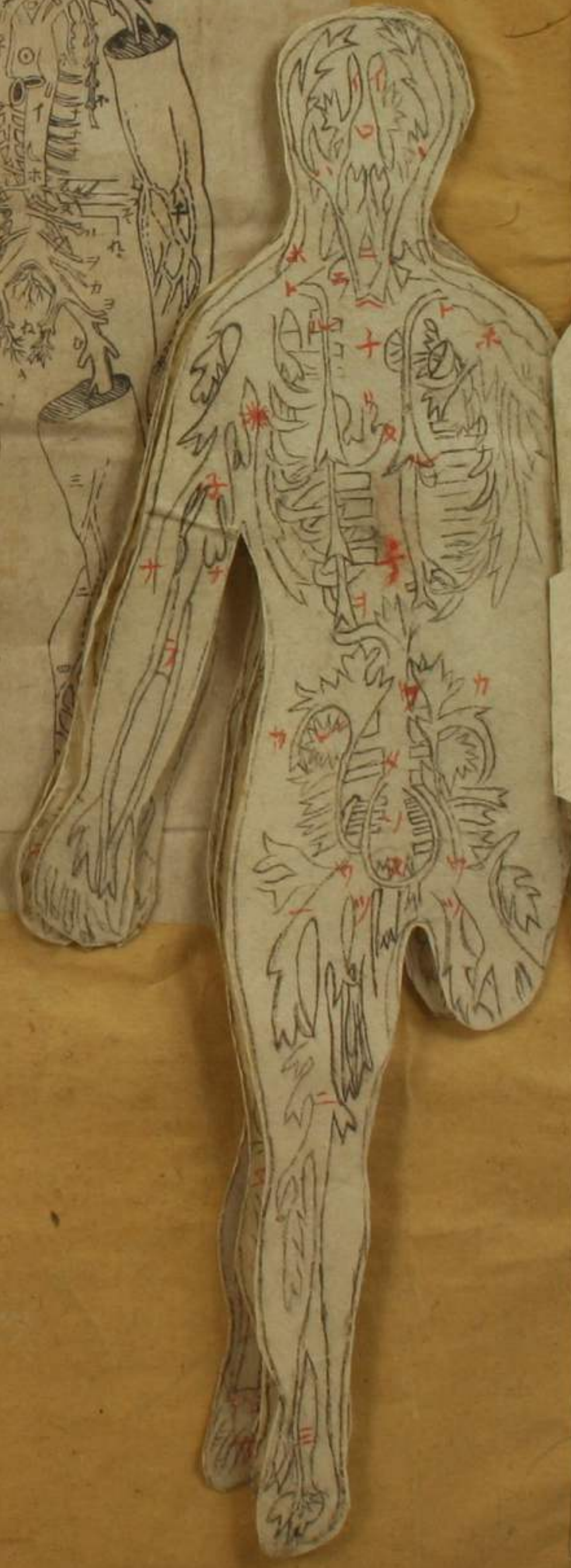

一

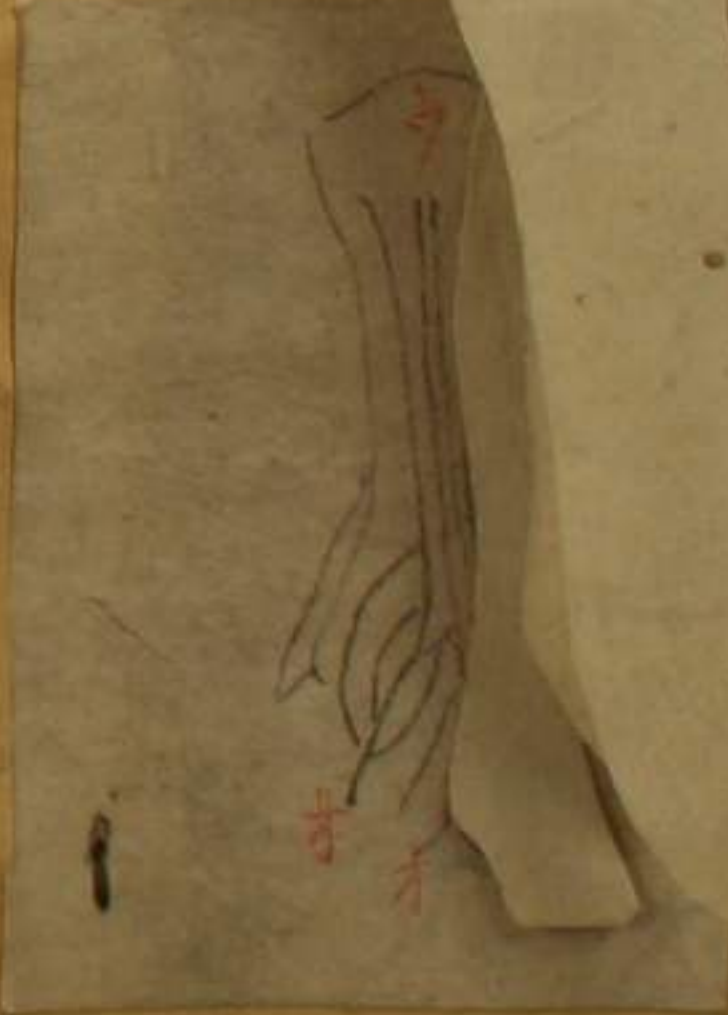一

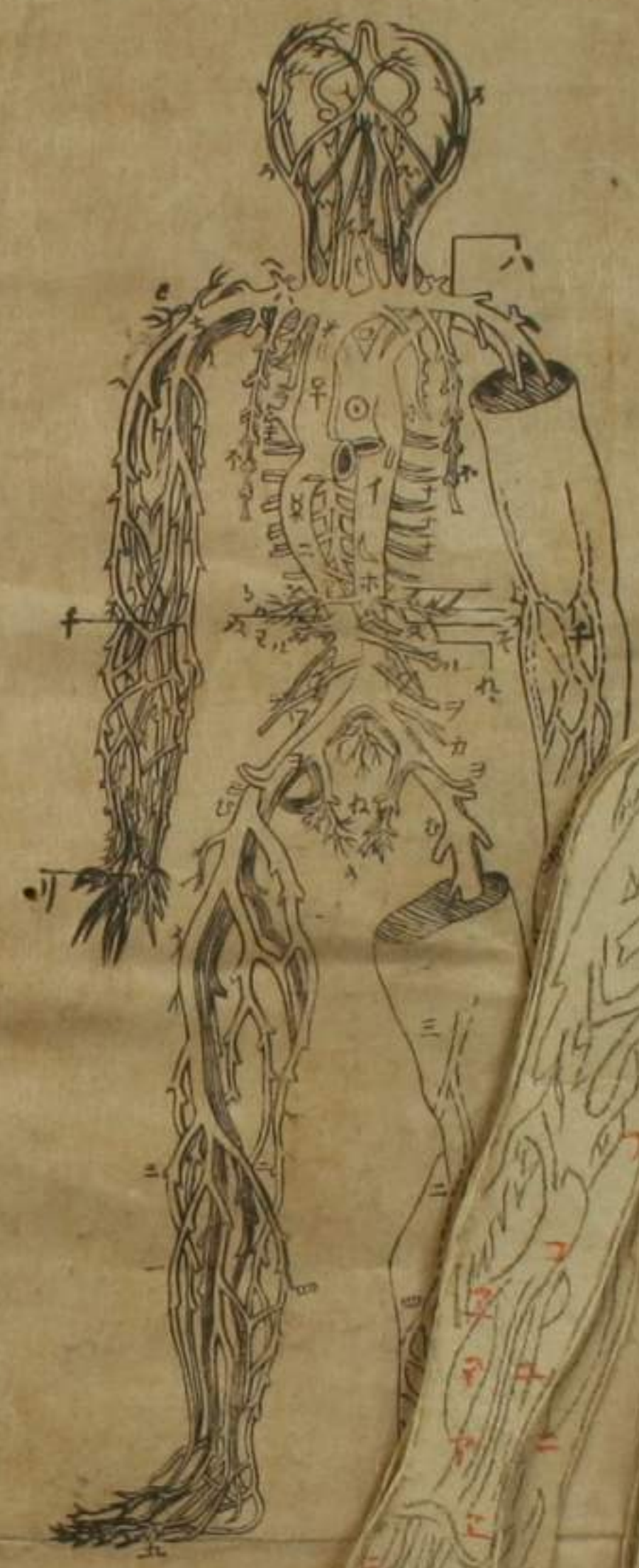
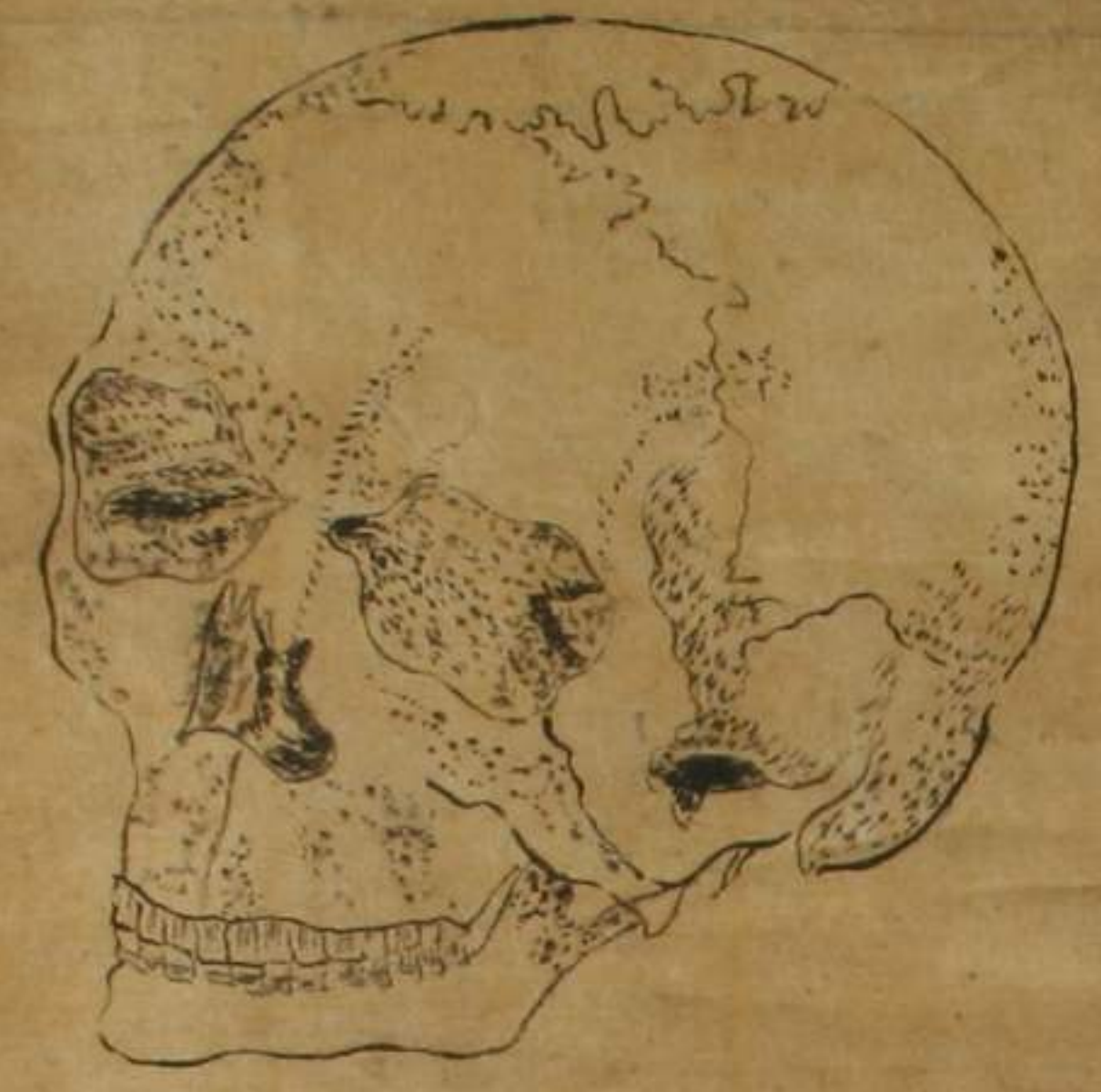
動脈
血脈
篇圖

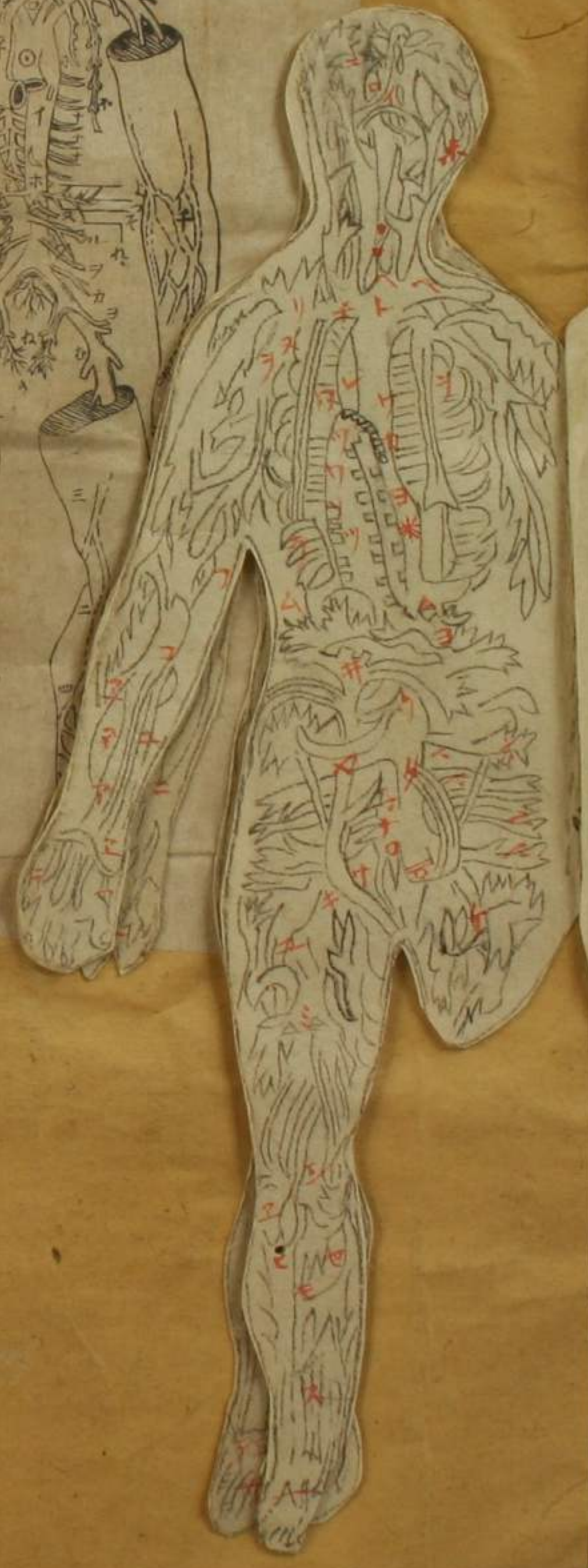

支體
分割



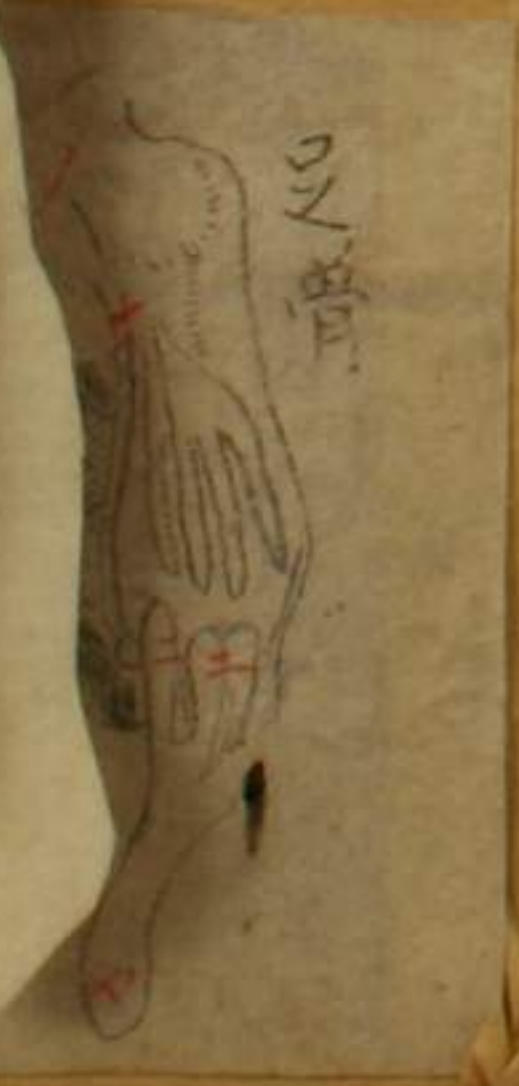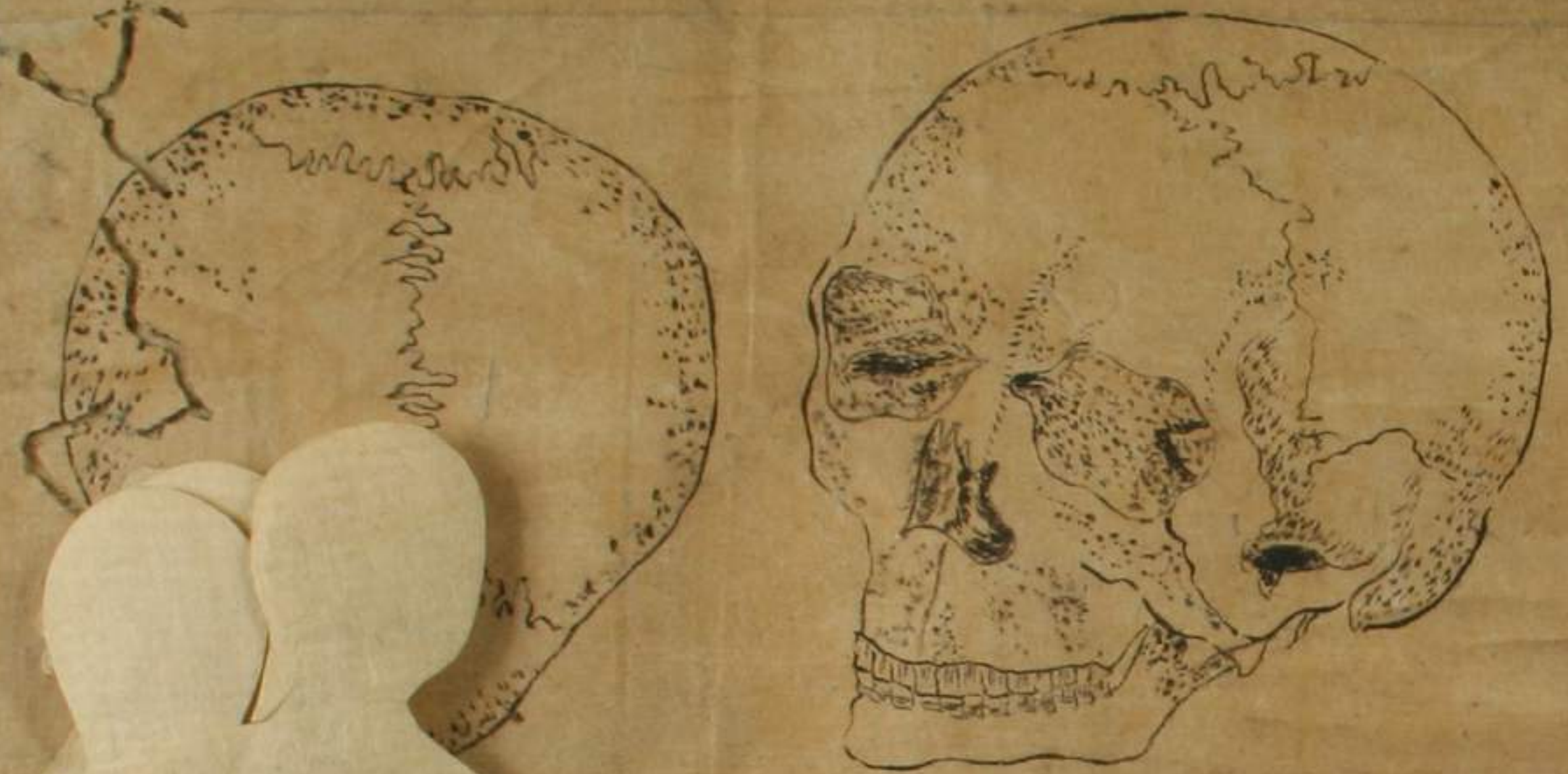


動脈
血脈
篇圖

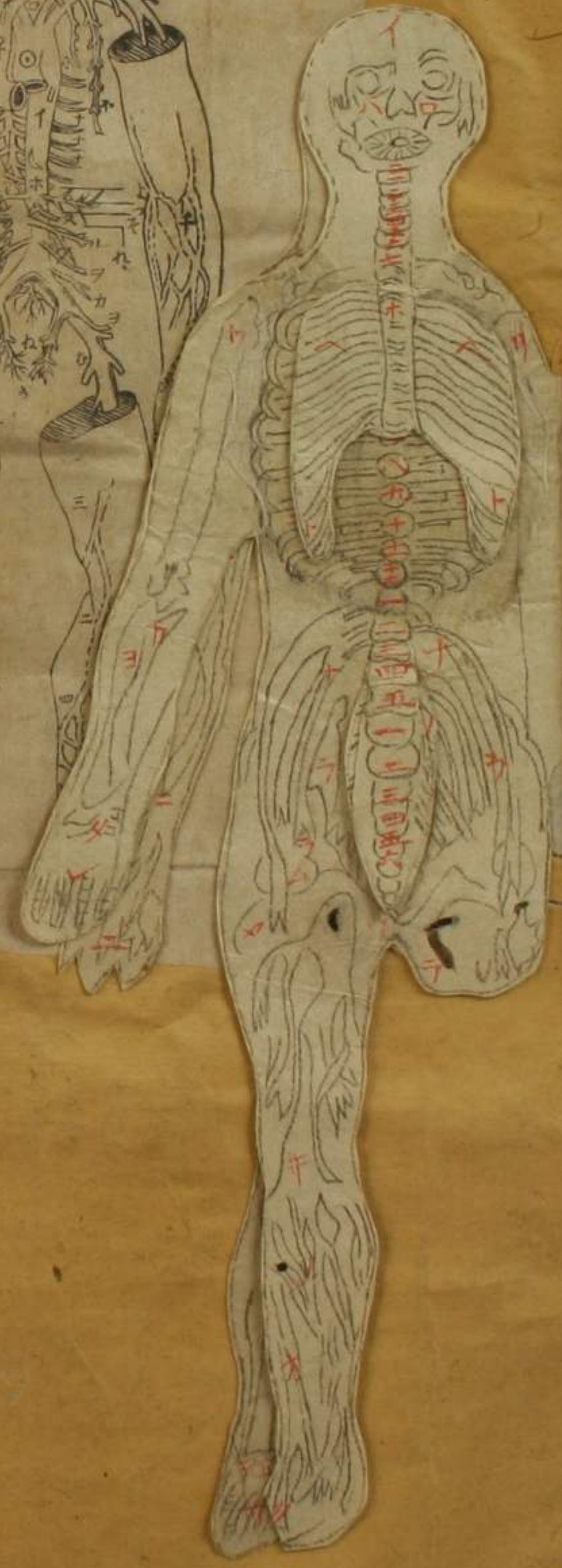
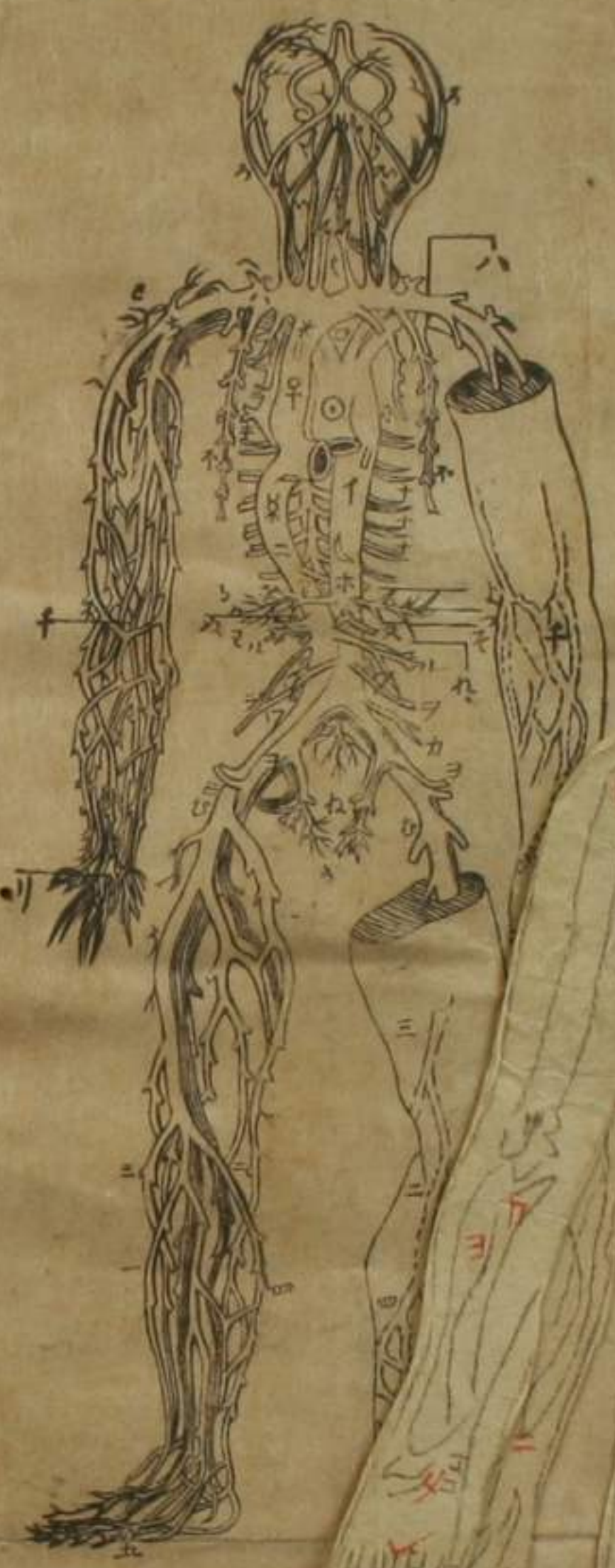
支體
分割

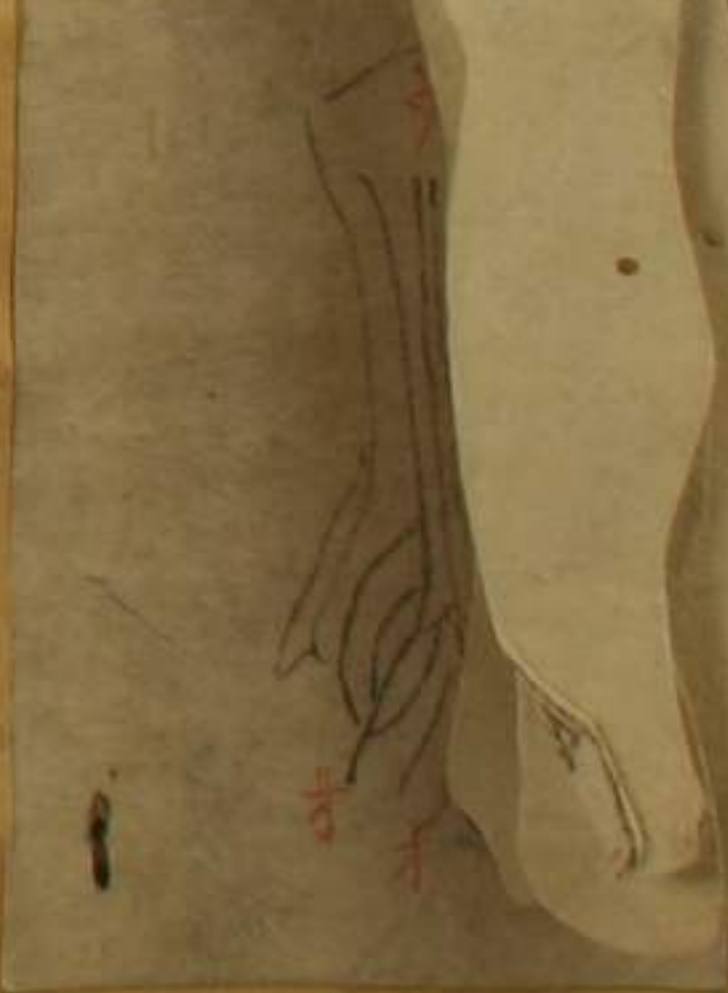


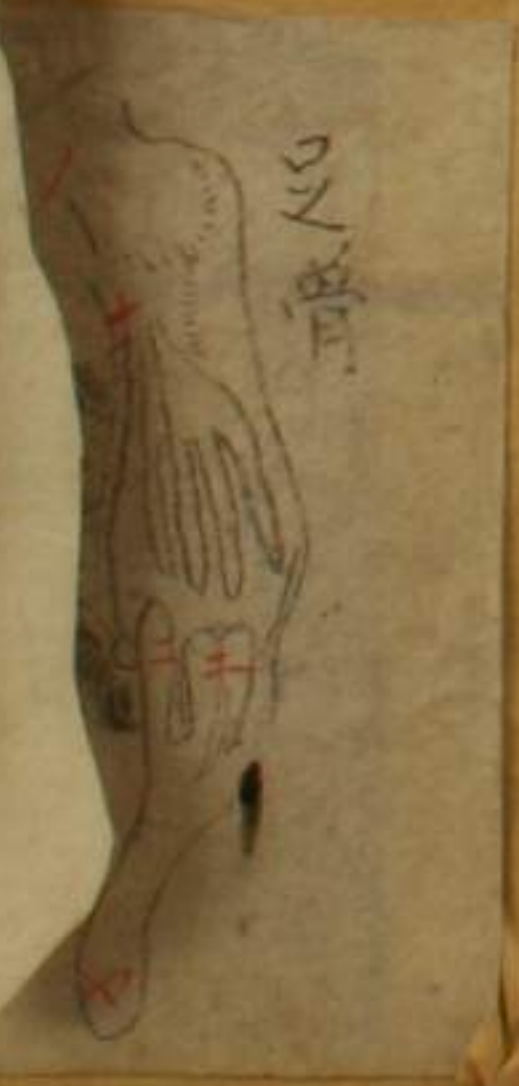
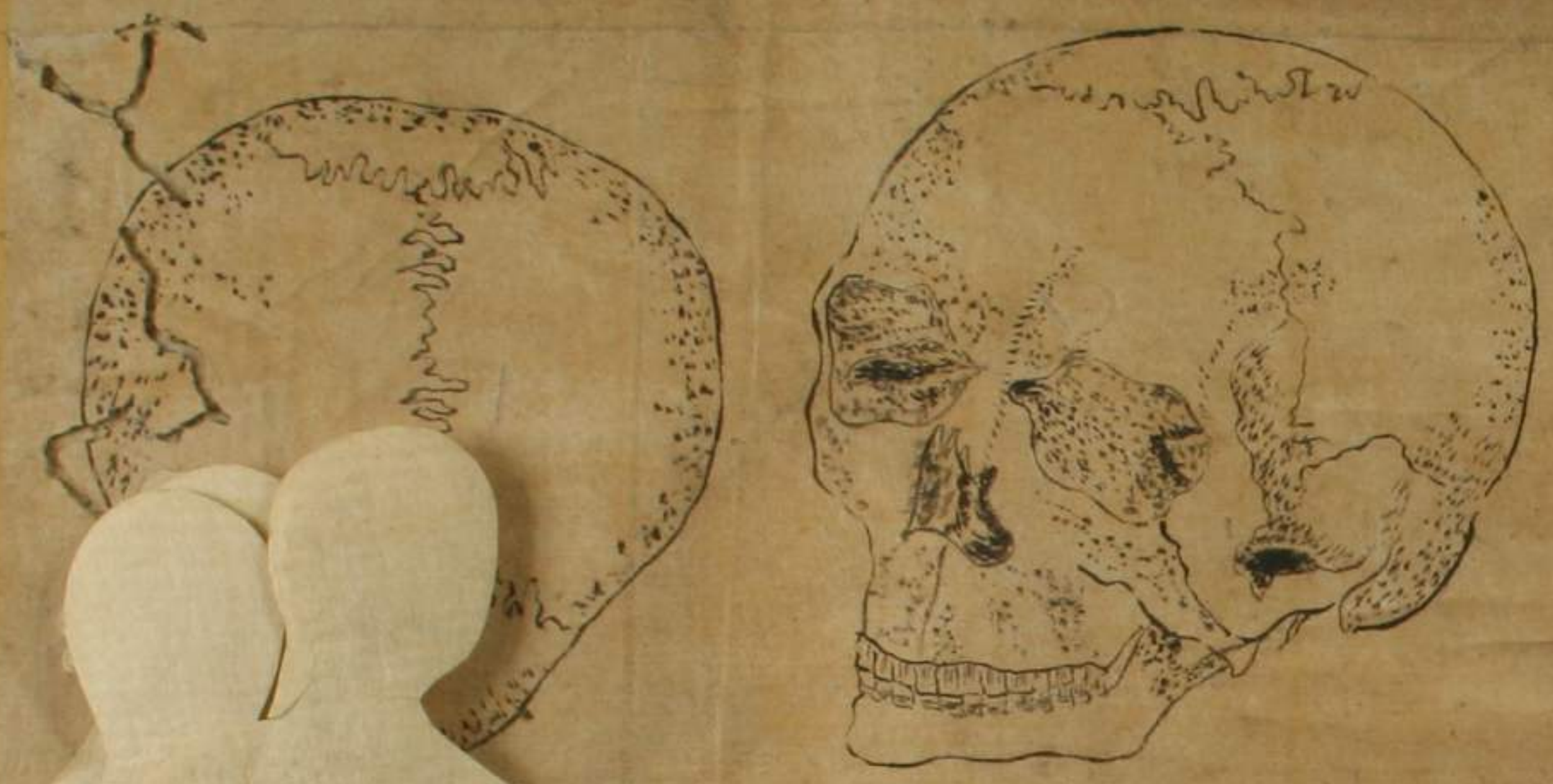動脈
血脈
篇圖

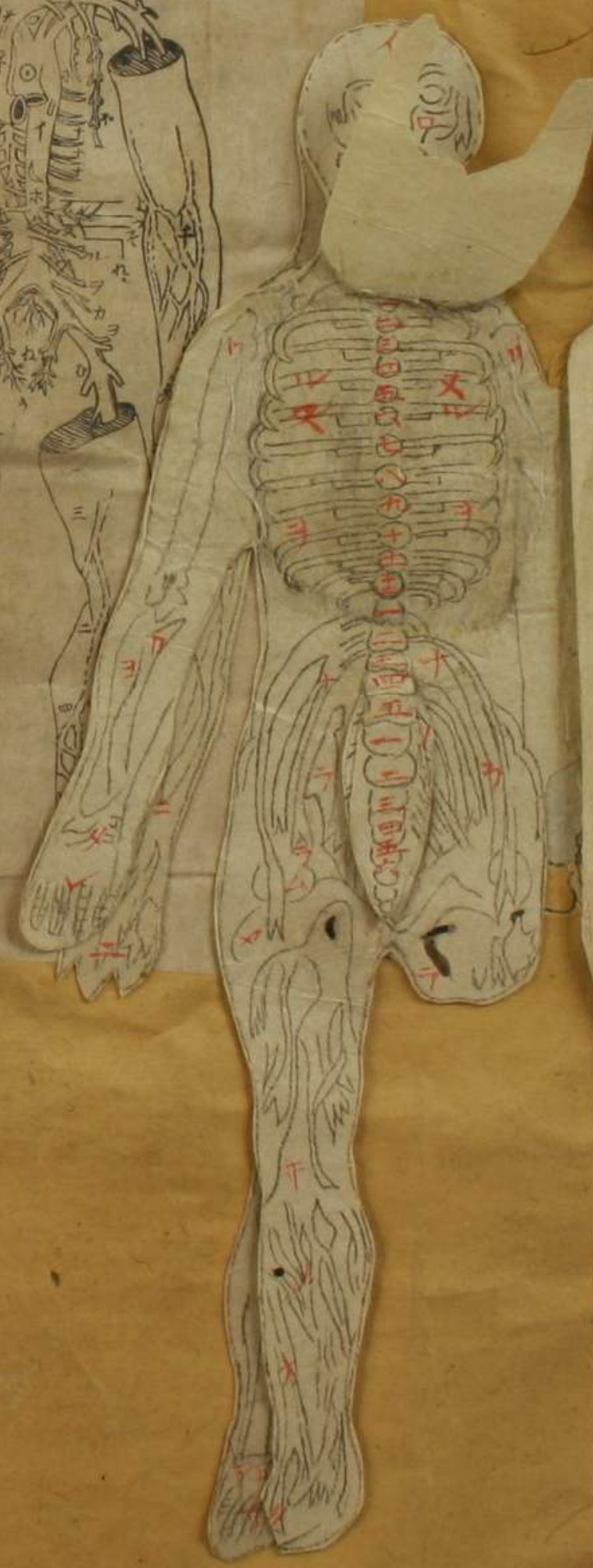
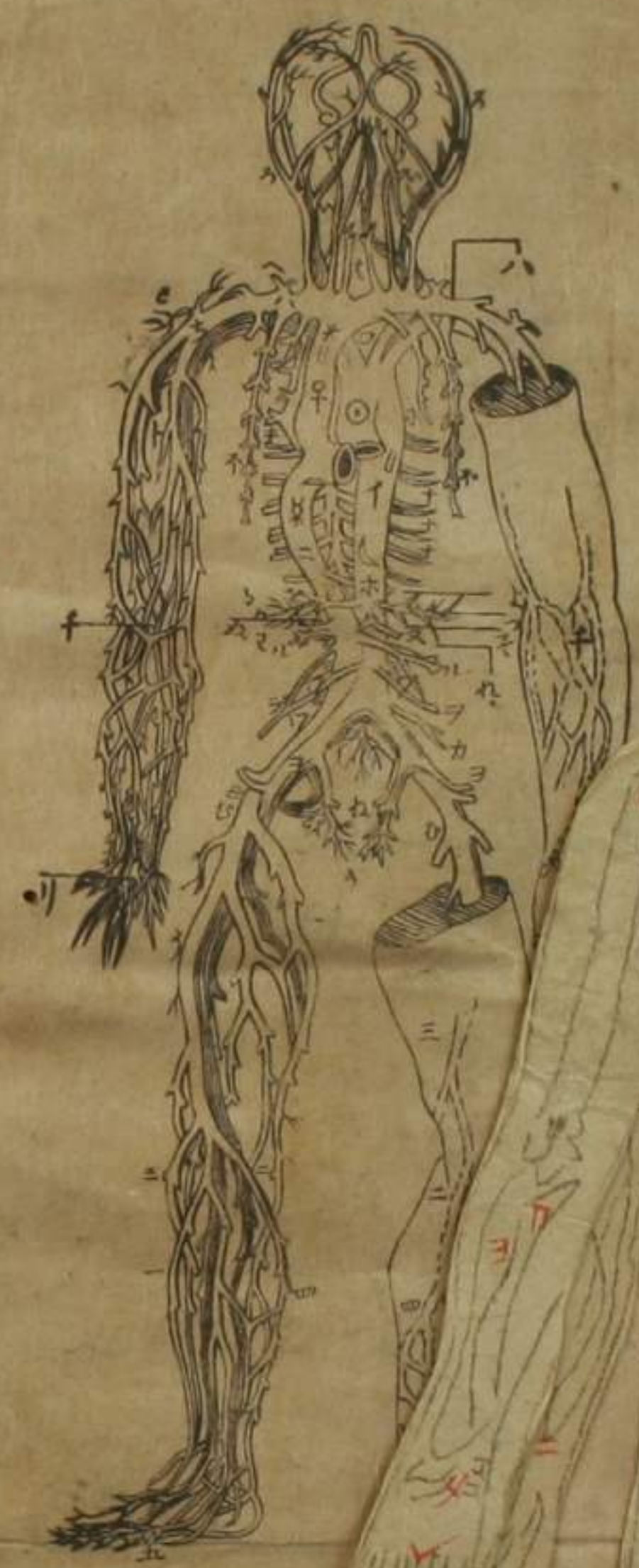

支體
分割



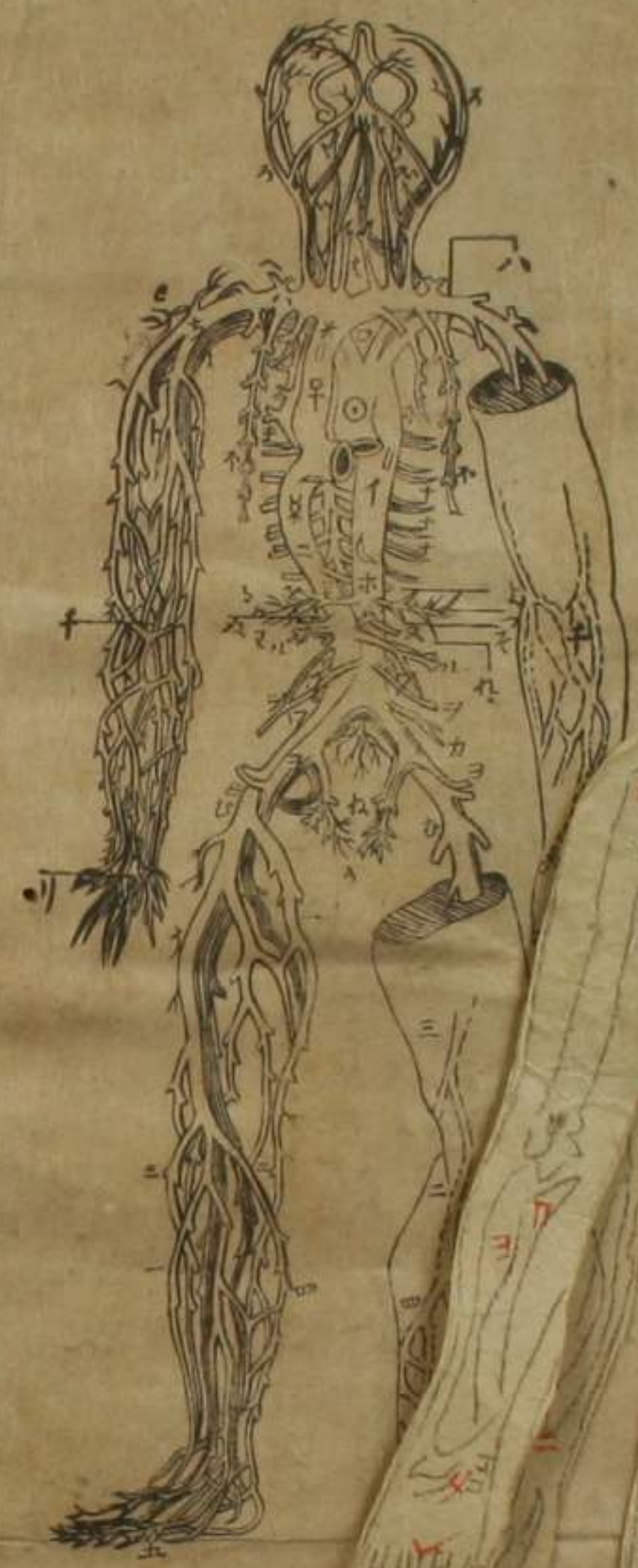
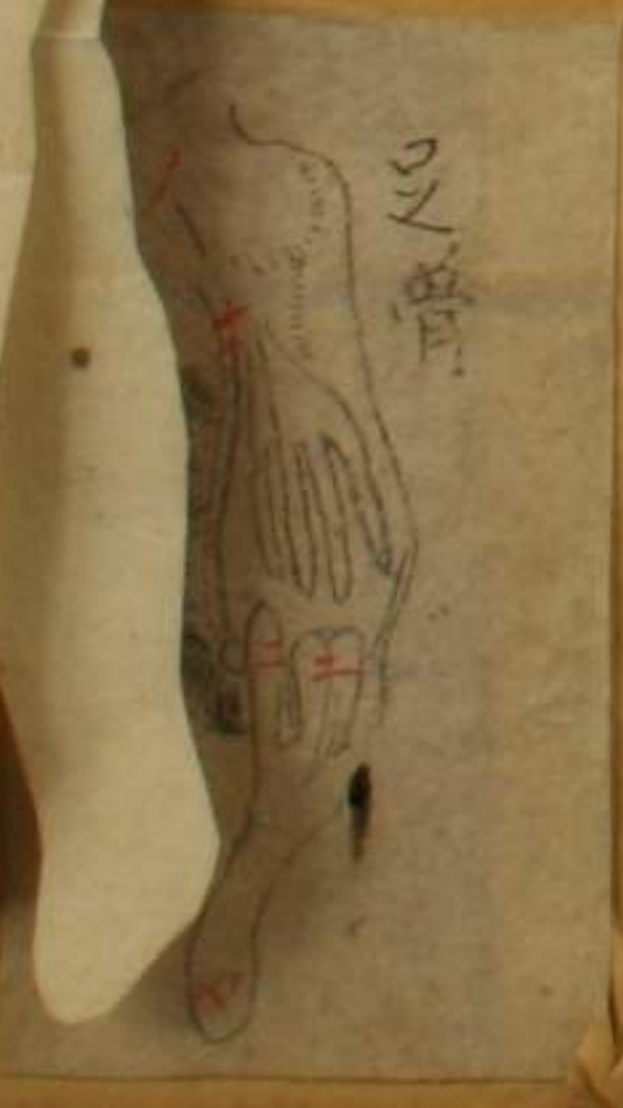
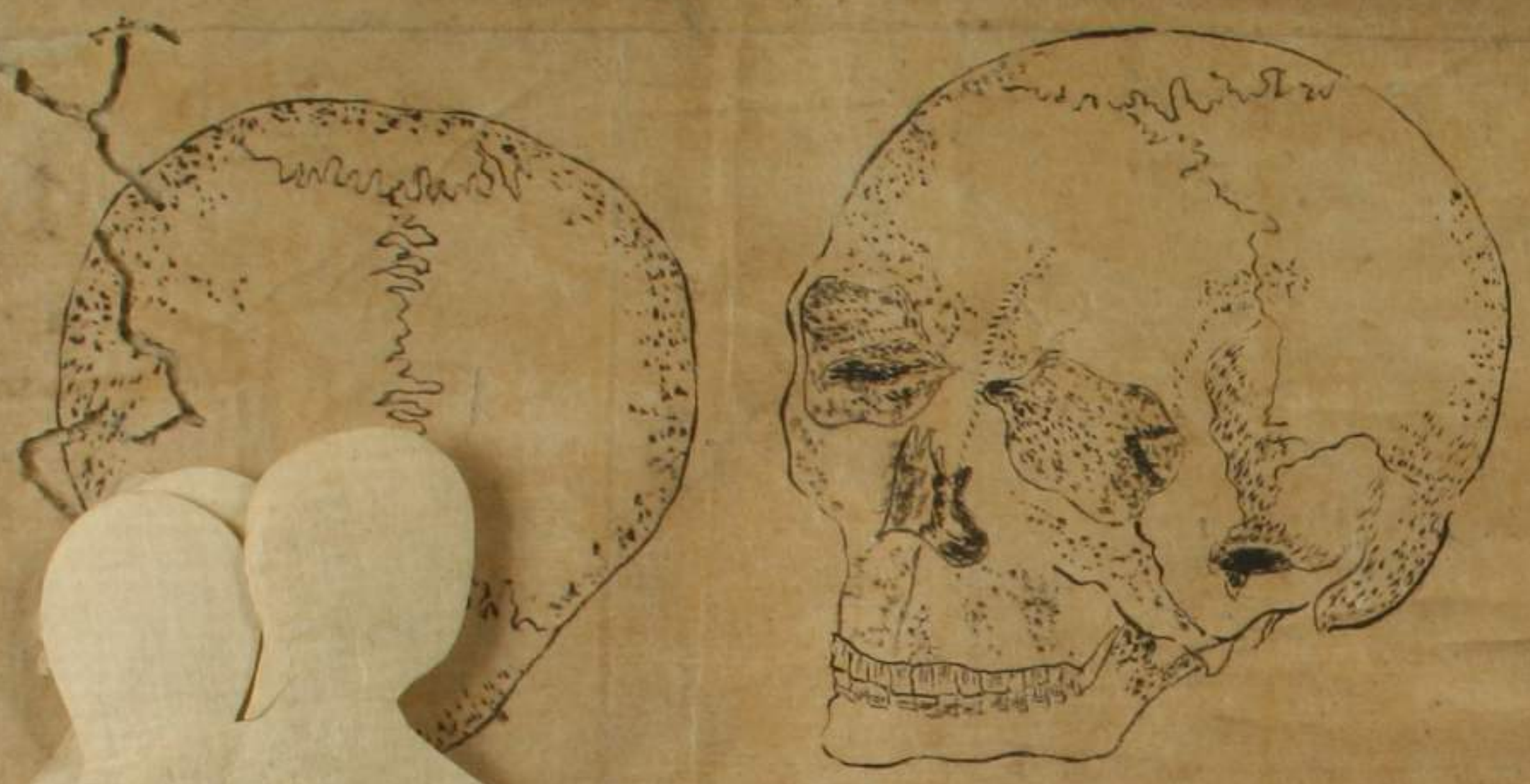動脈
血脈
篇圖

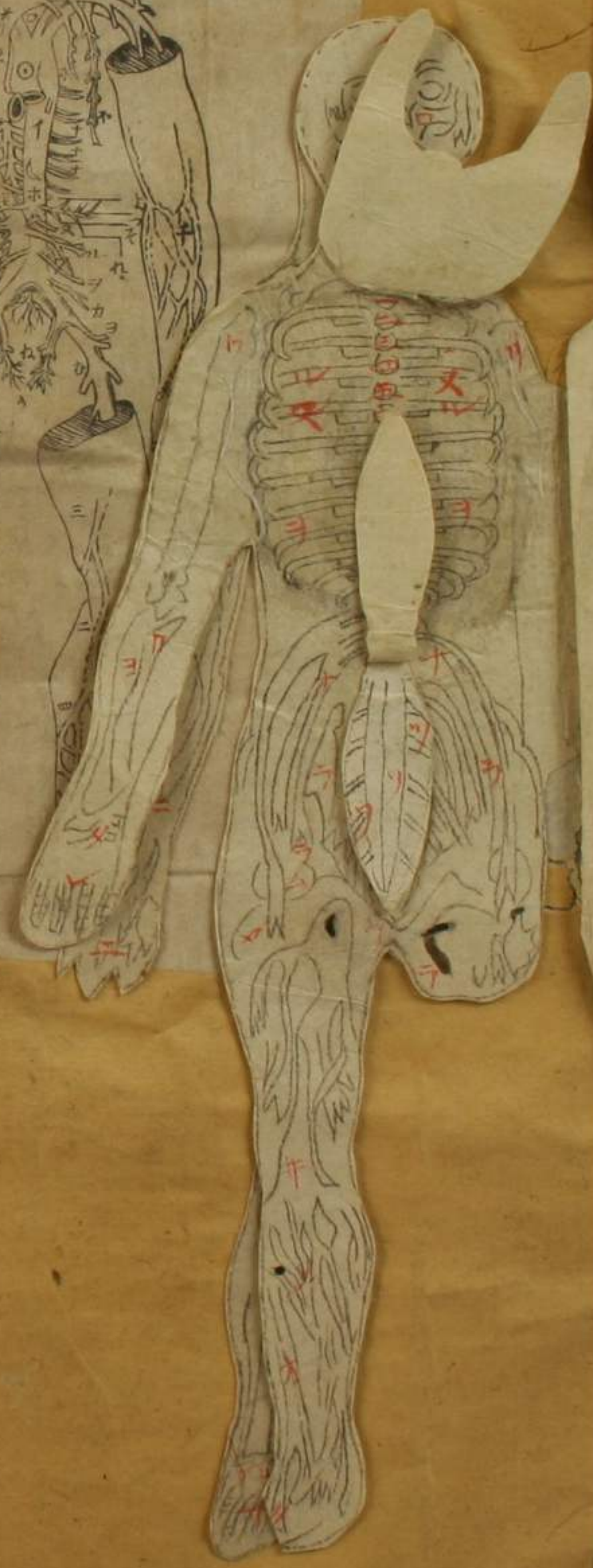


支體
分割

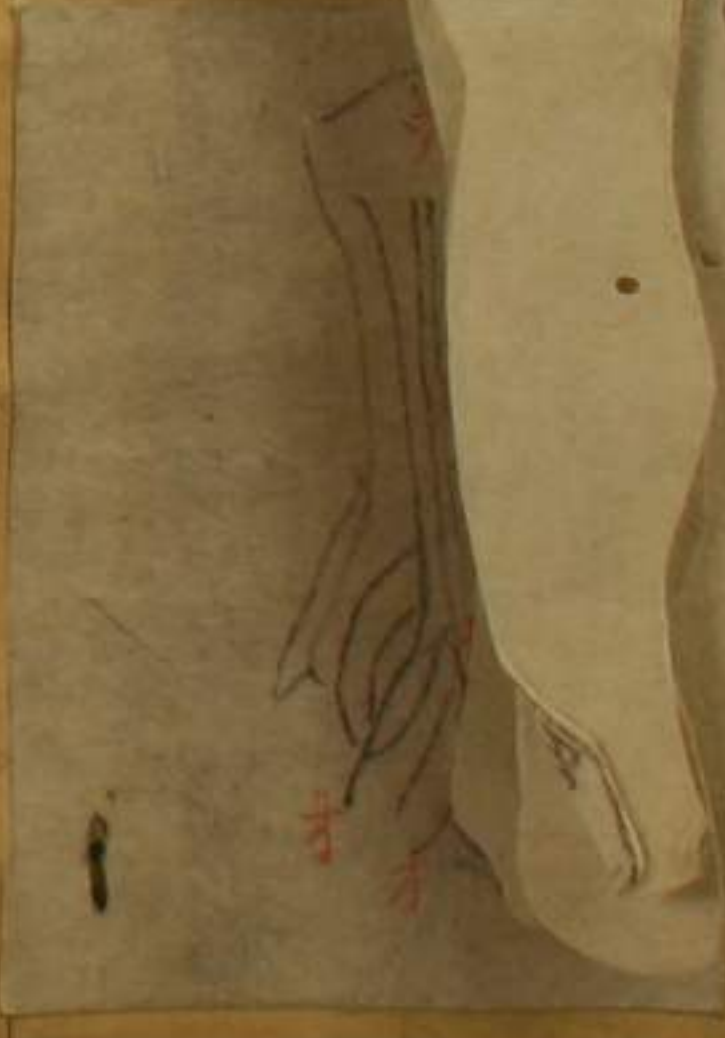

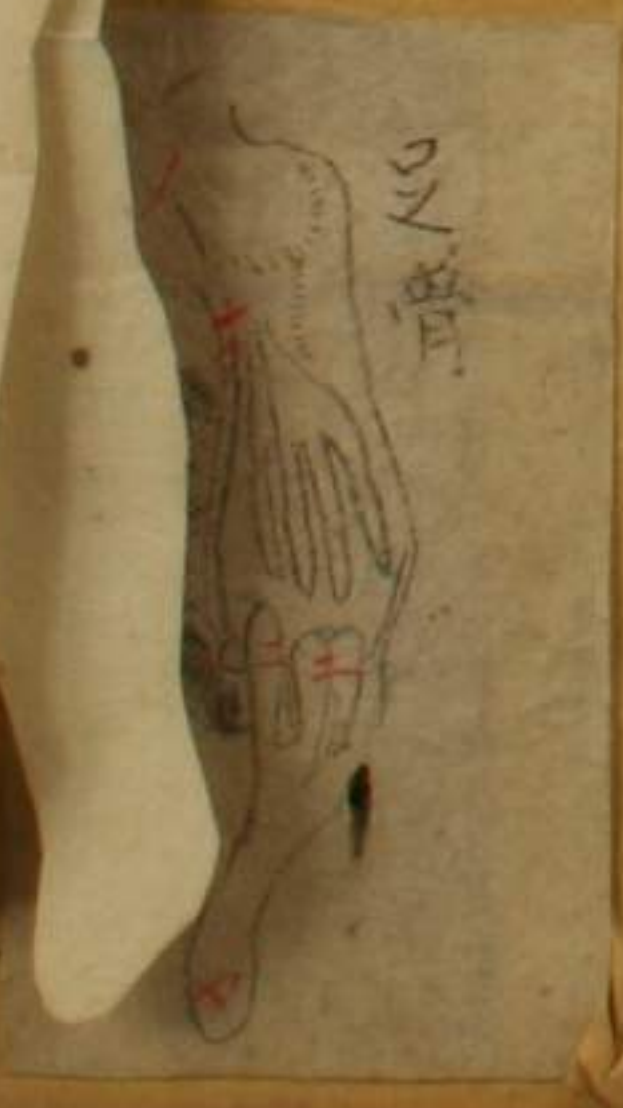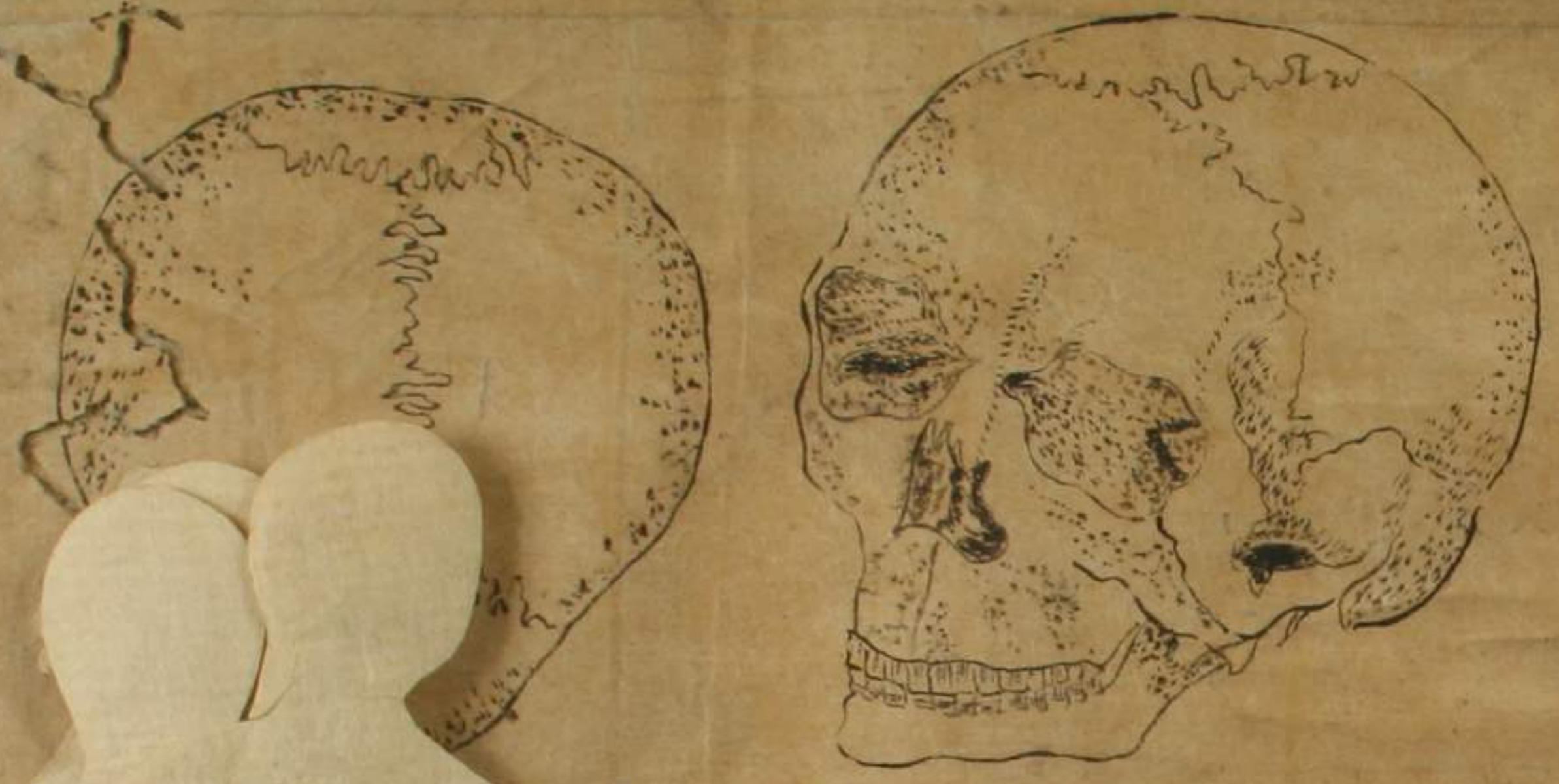


動脈
血管
篇圖

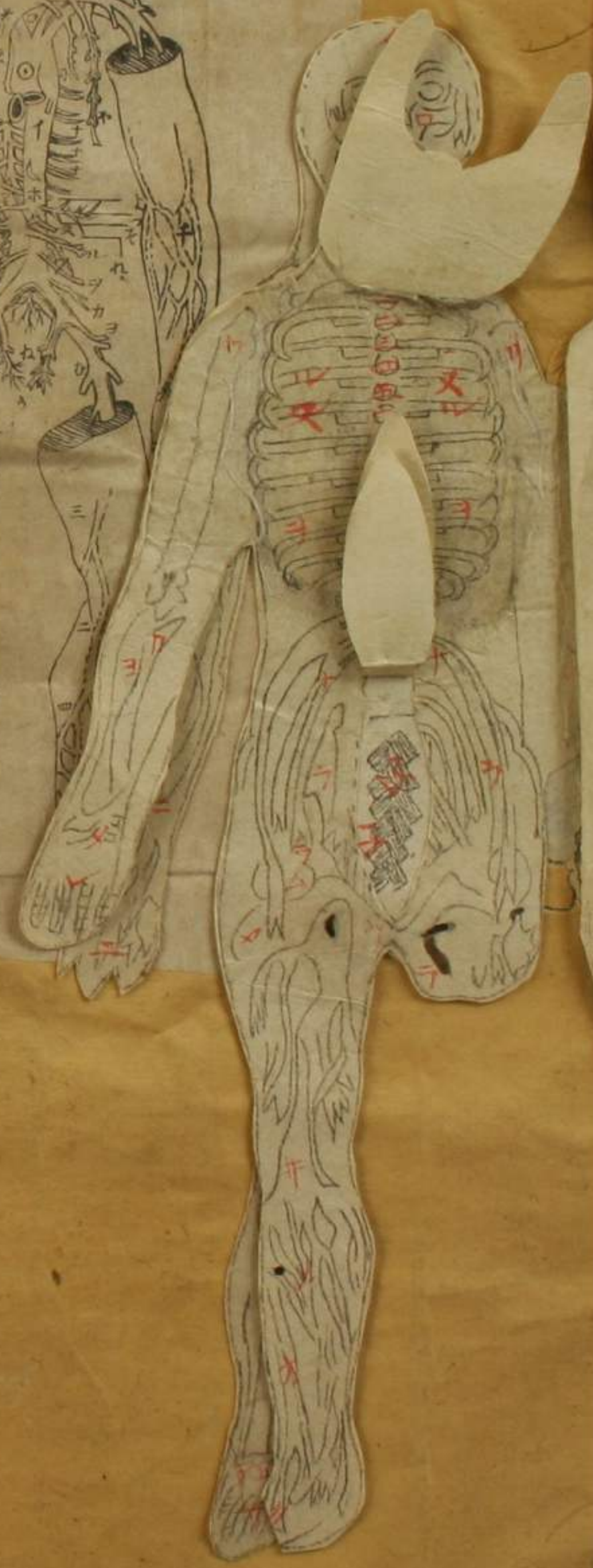
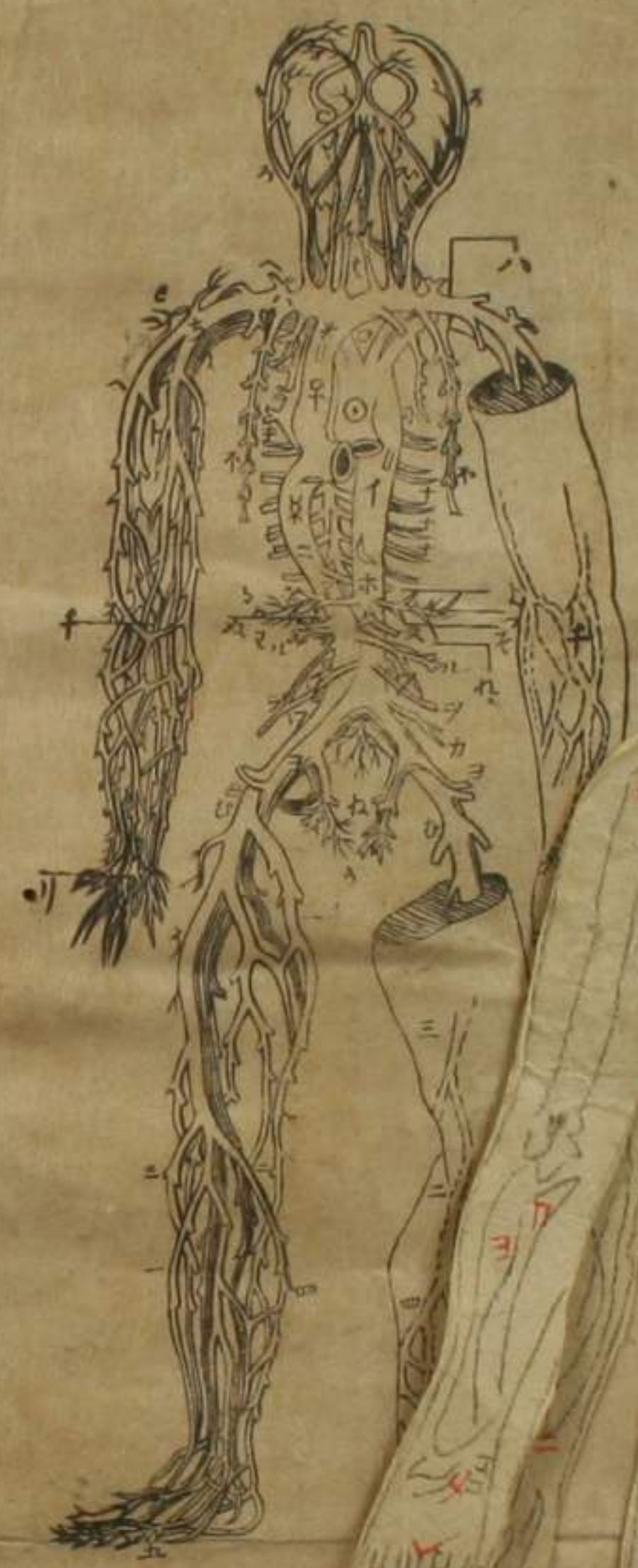
支體
分割

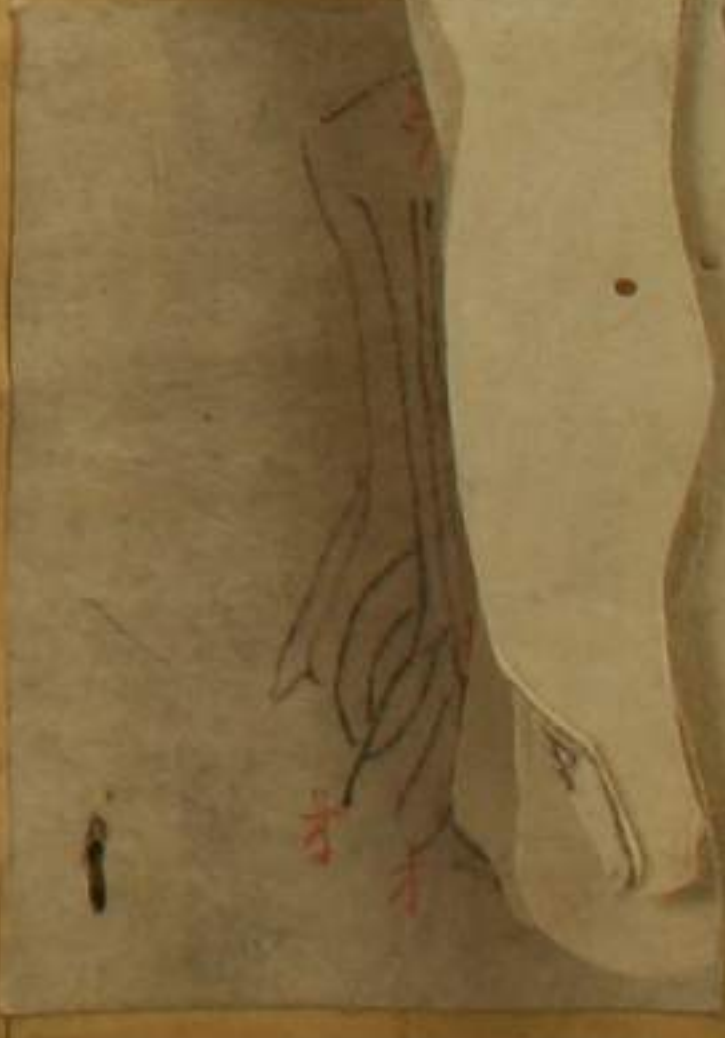


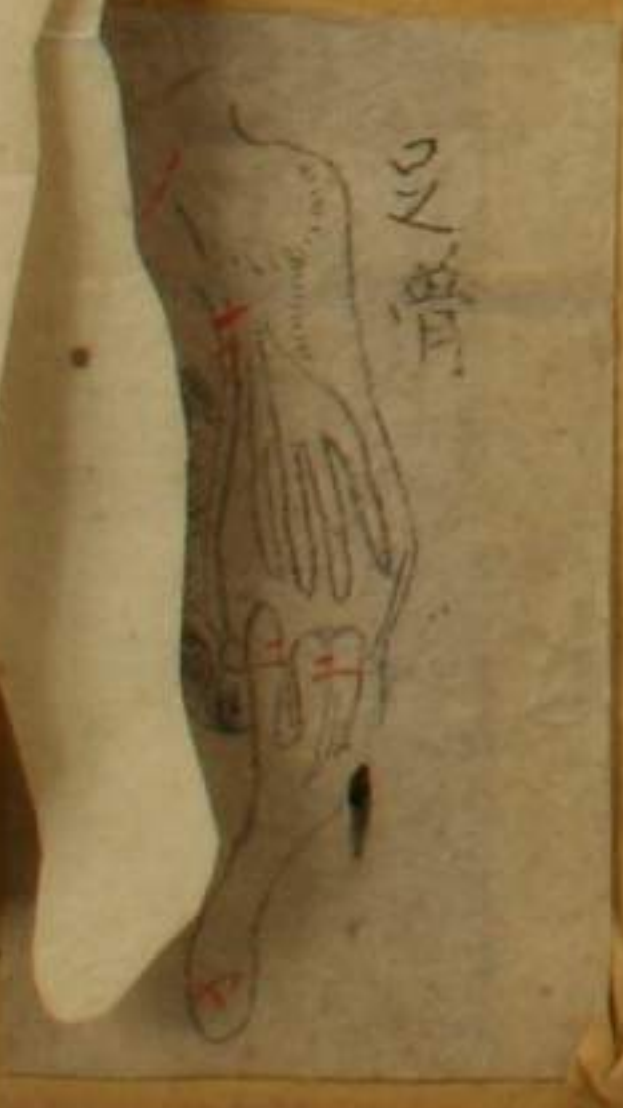
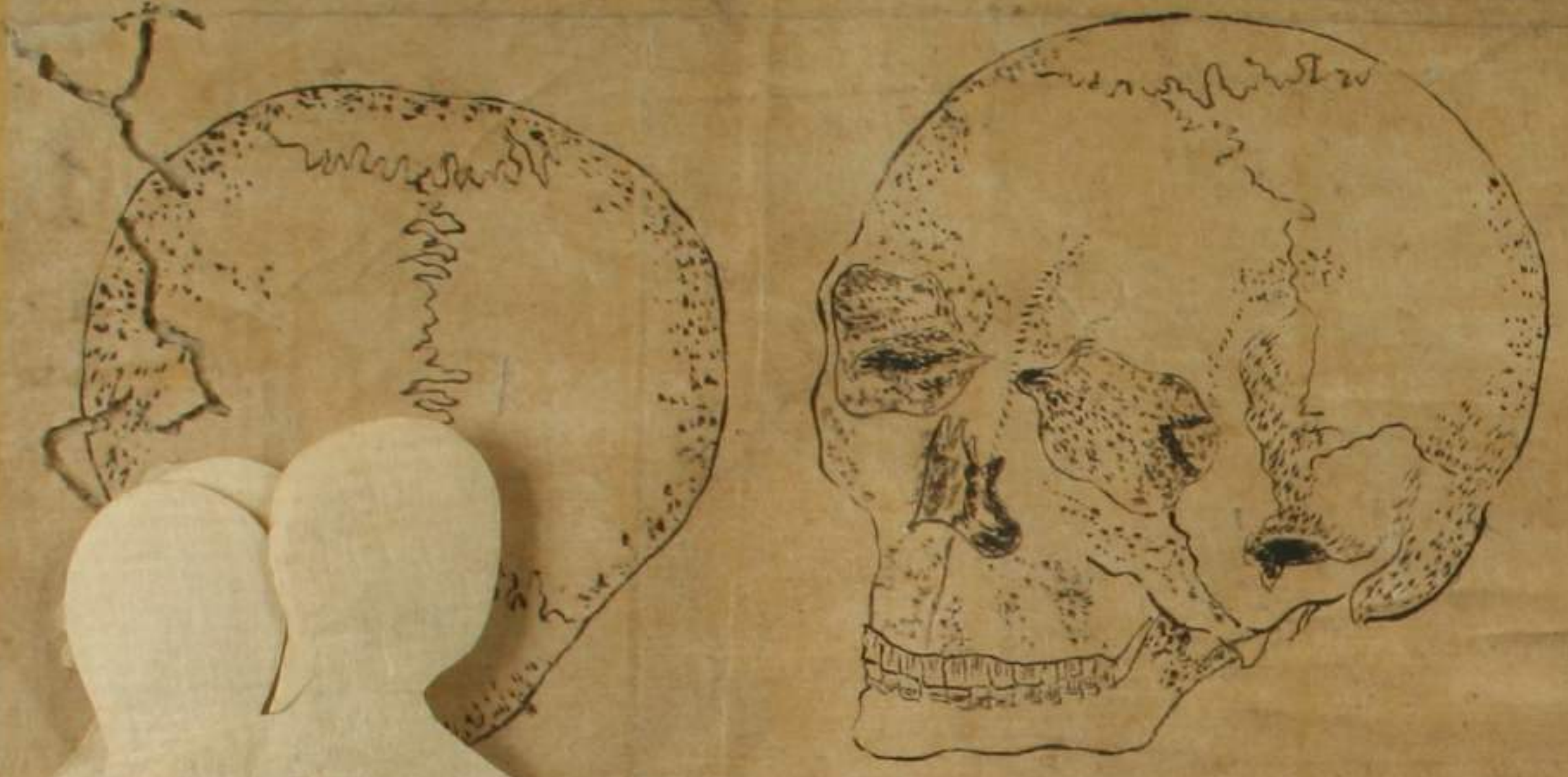動脈
血脈
篇圖

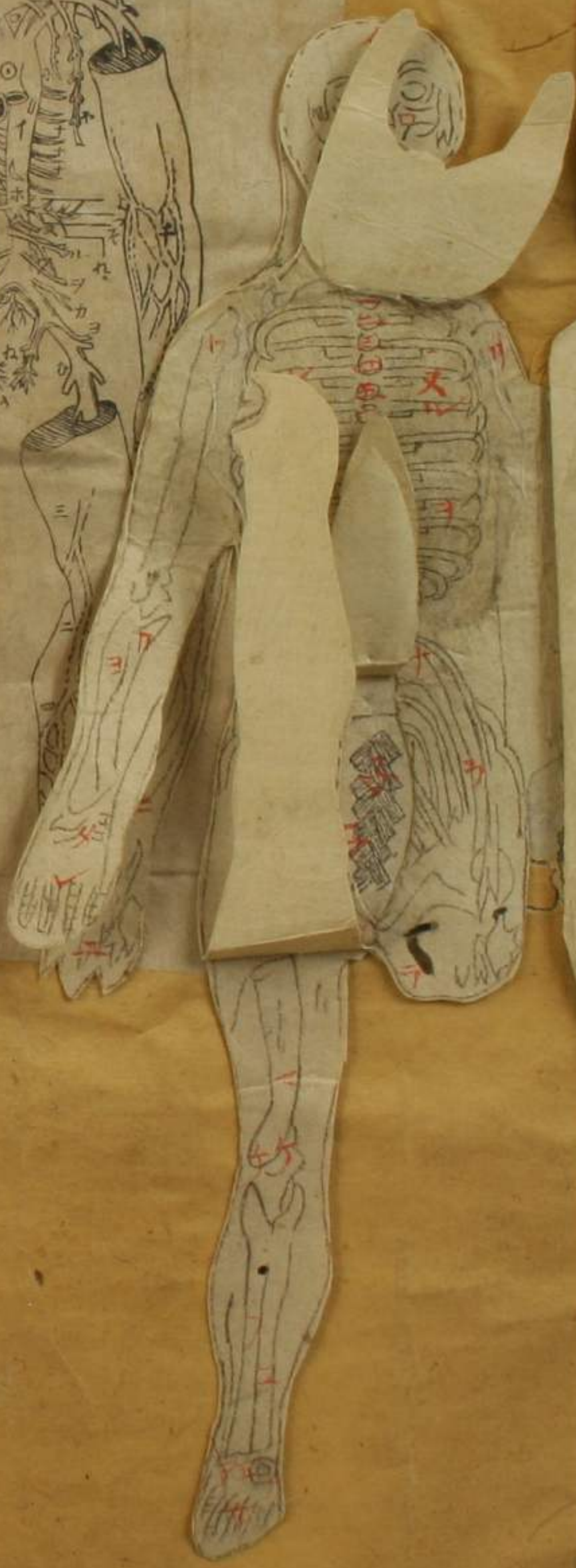
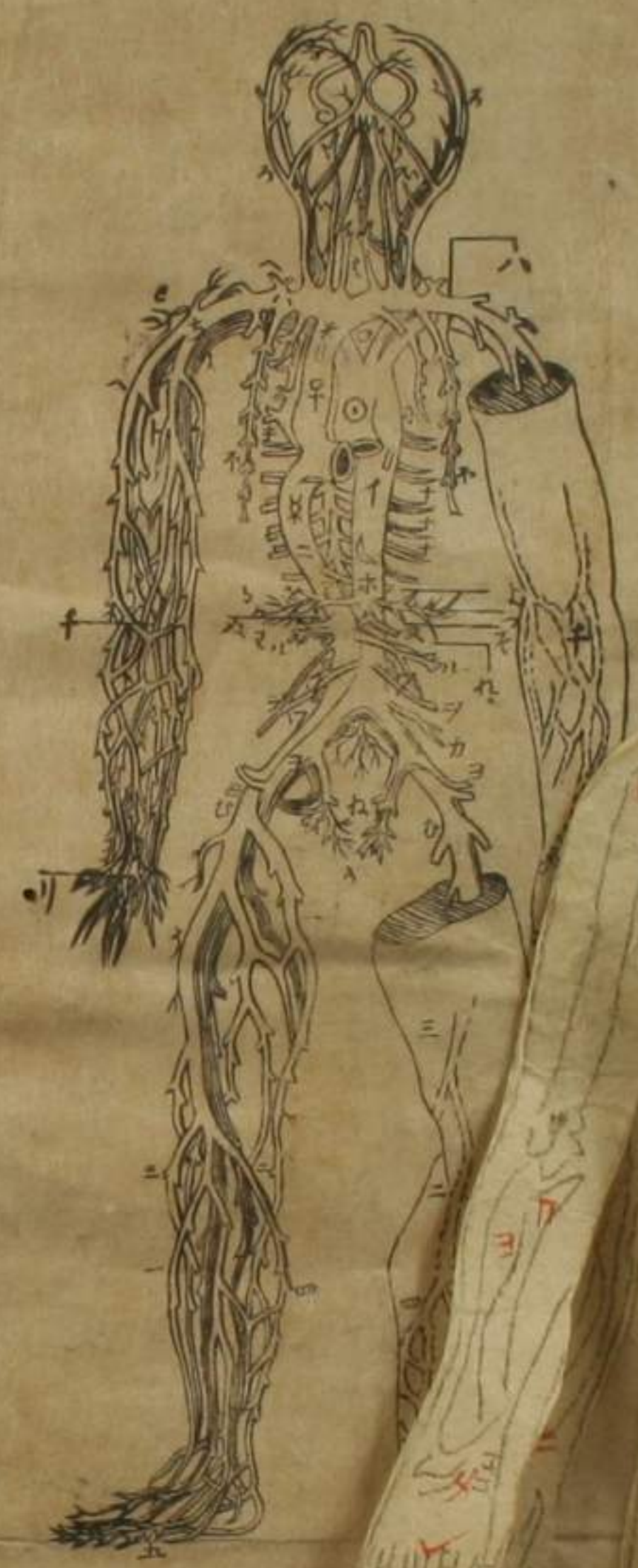
支體
分割

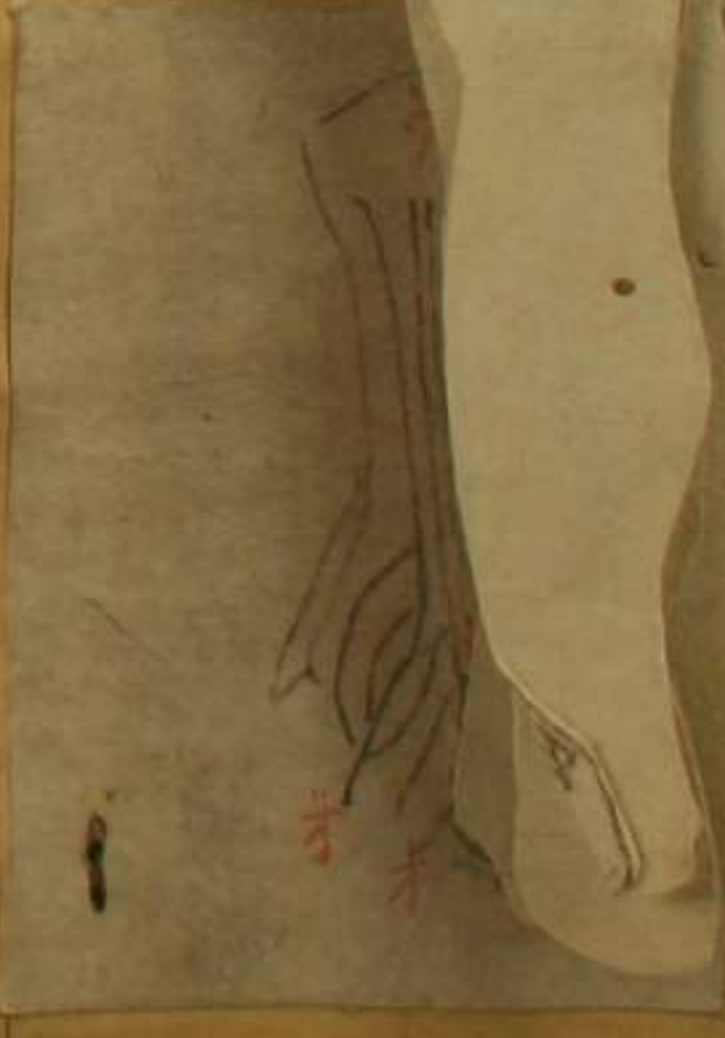

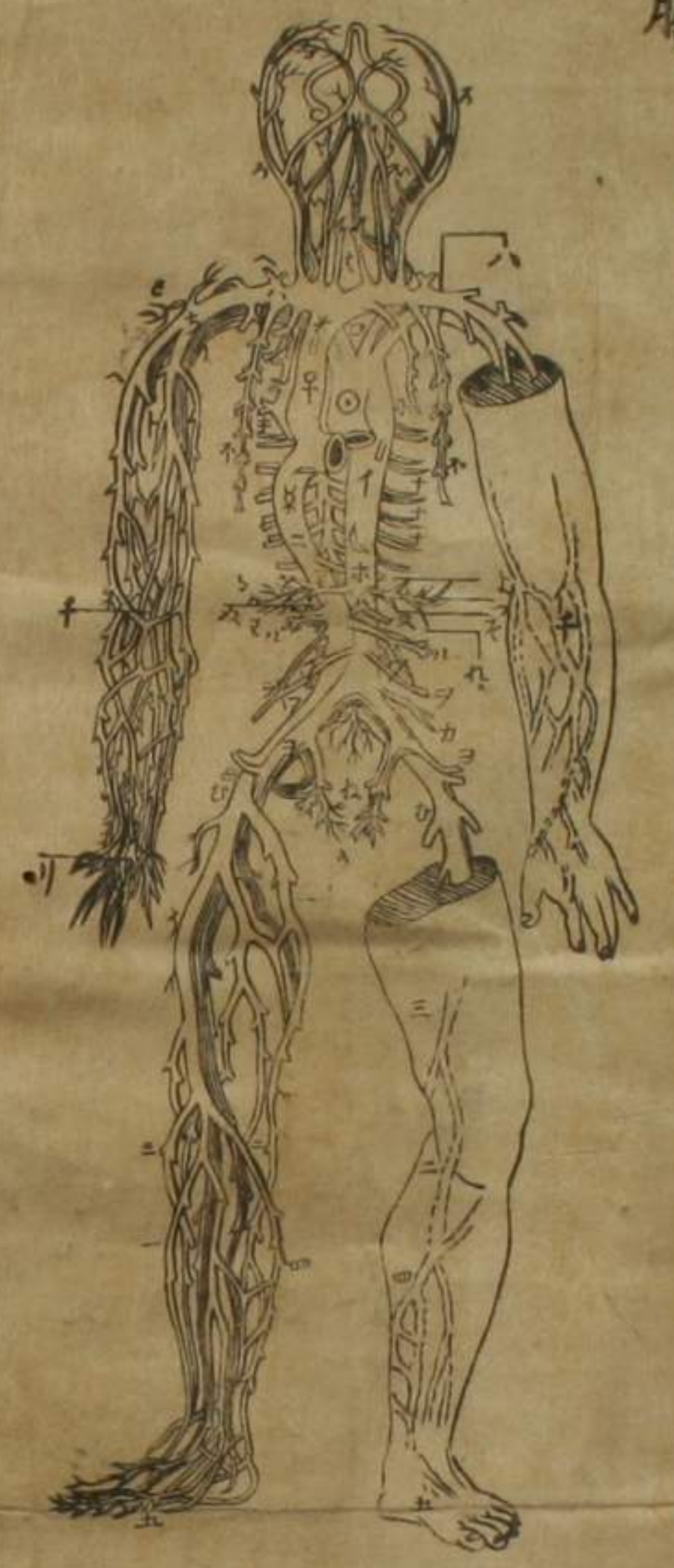

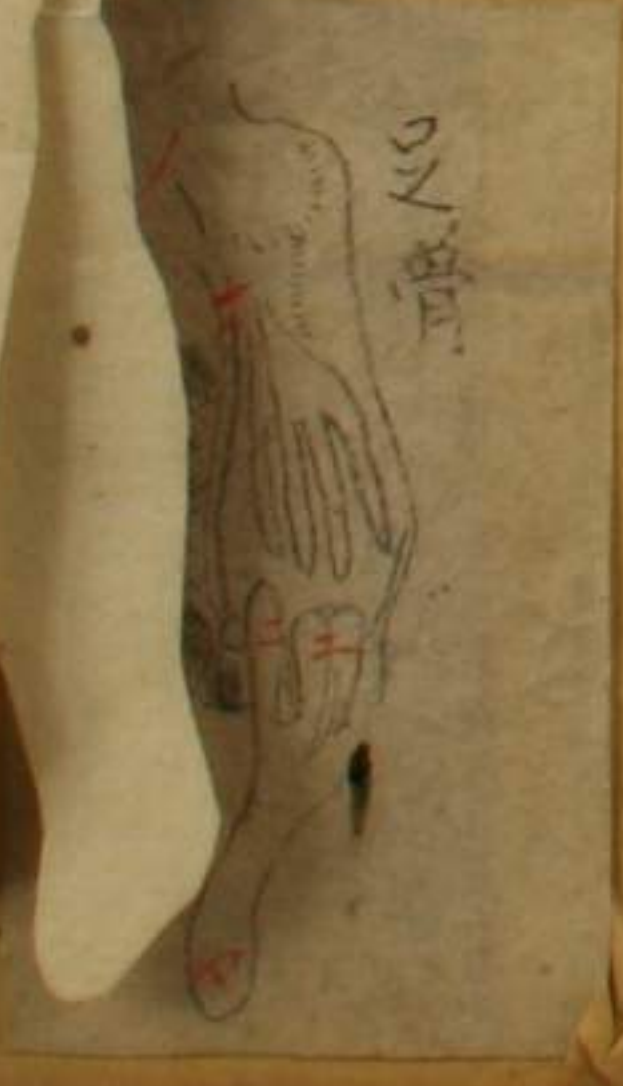
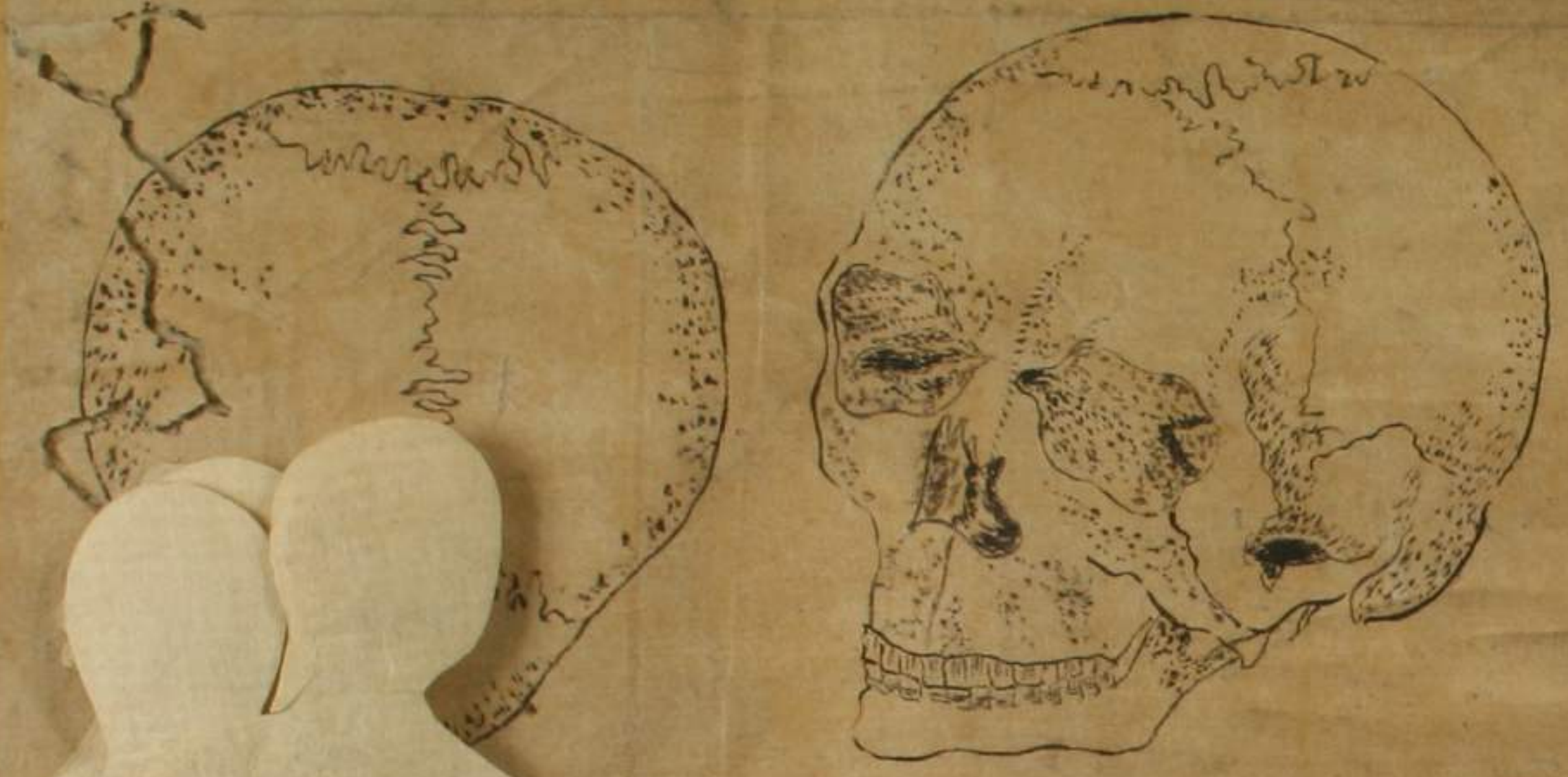動脈
血管
篇圖




支體
分割





動脈
血脈
篇圖

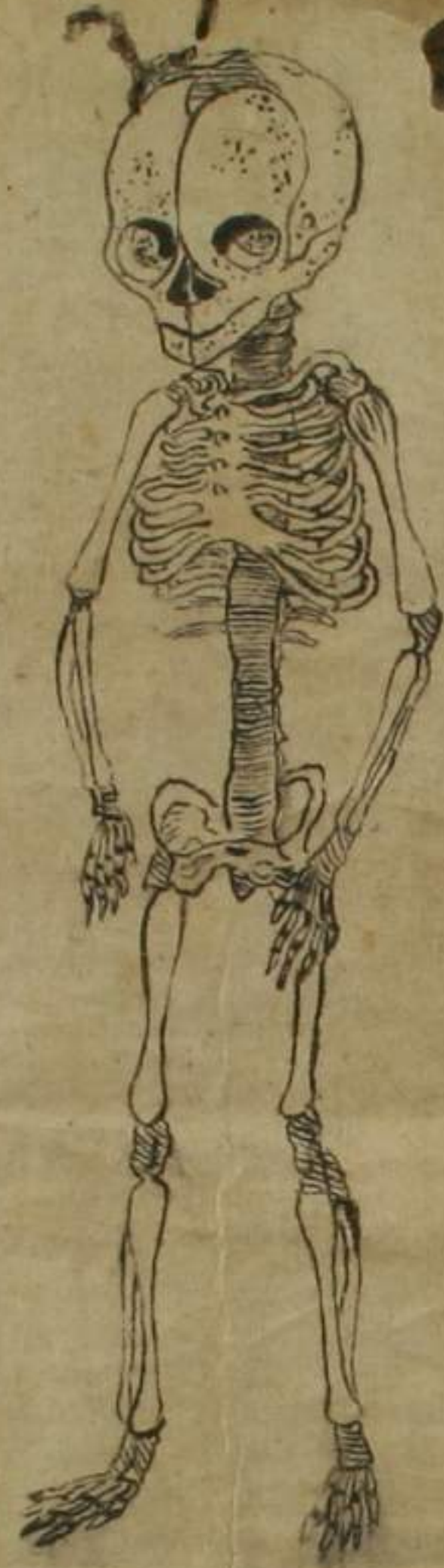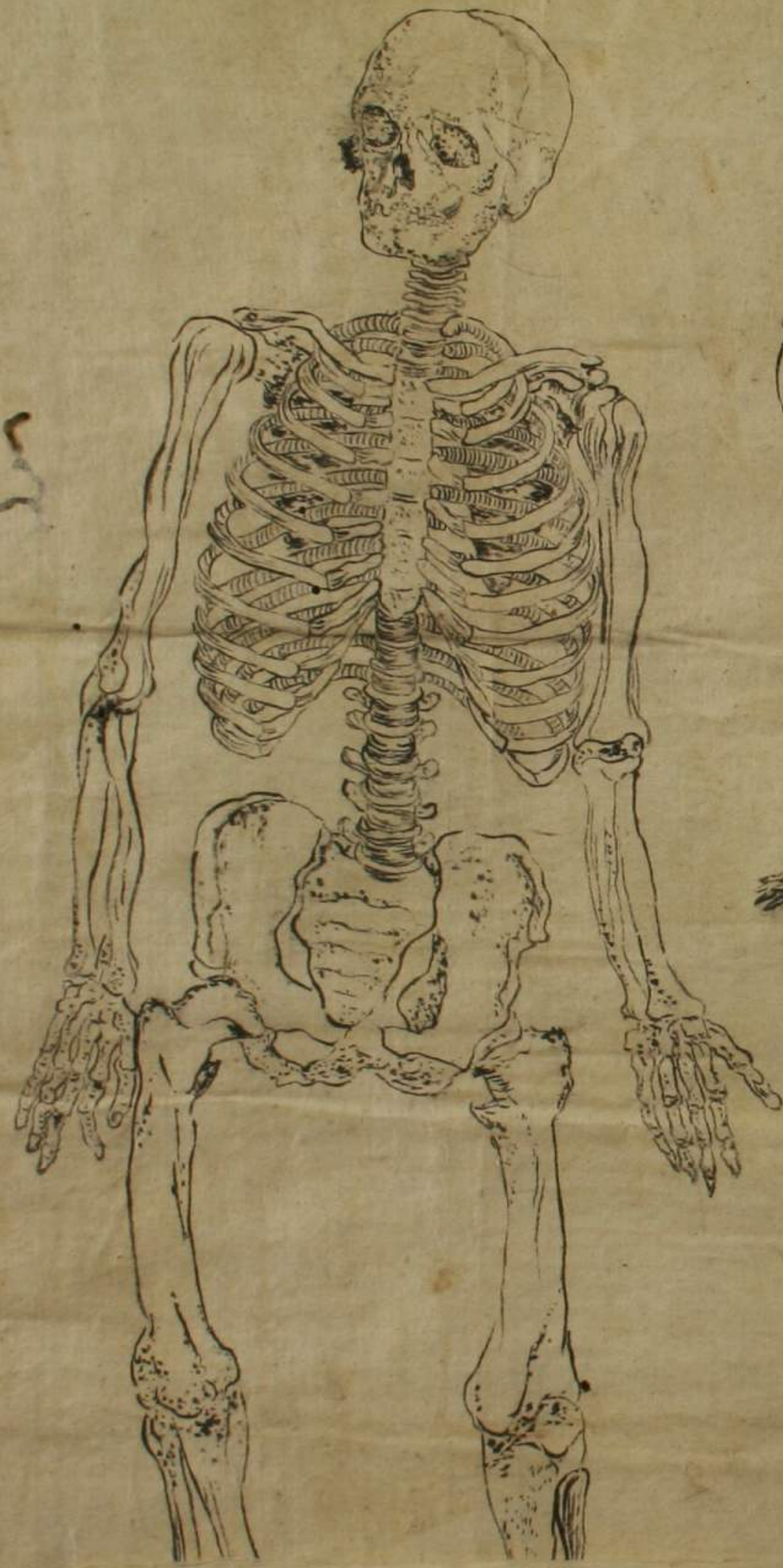
支體
分割



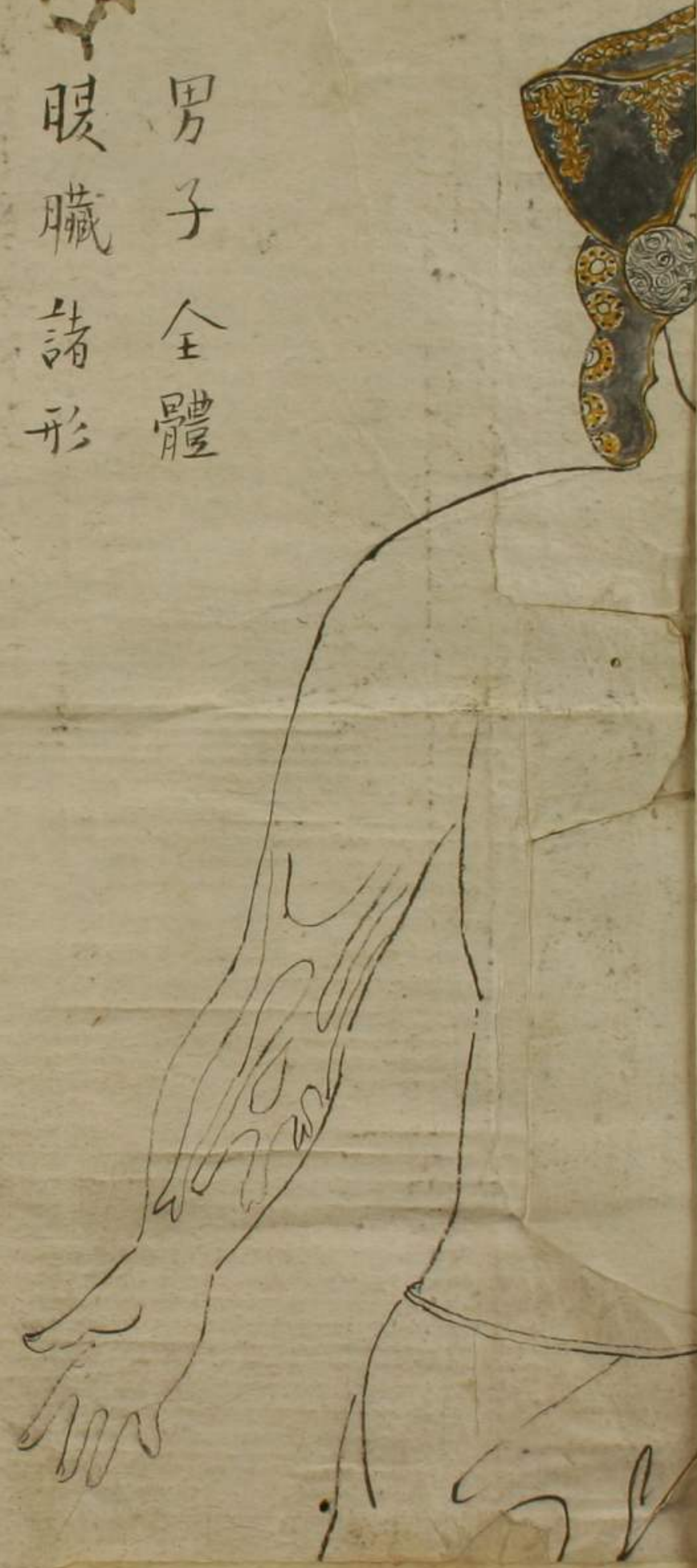
一

一

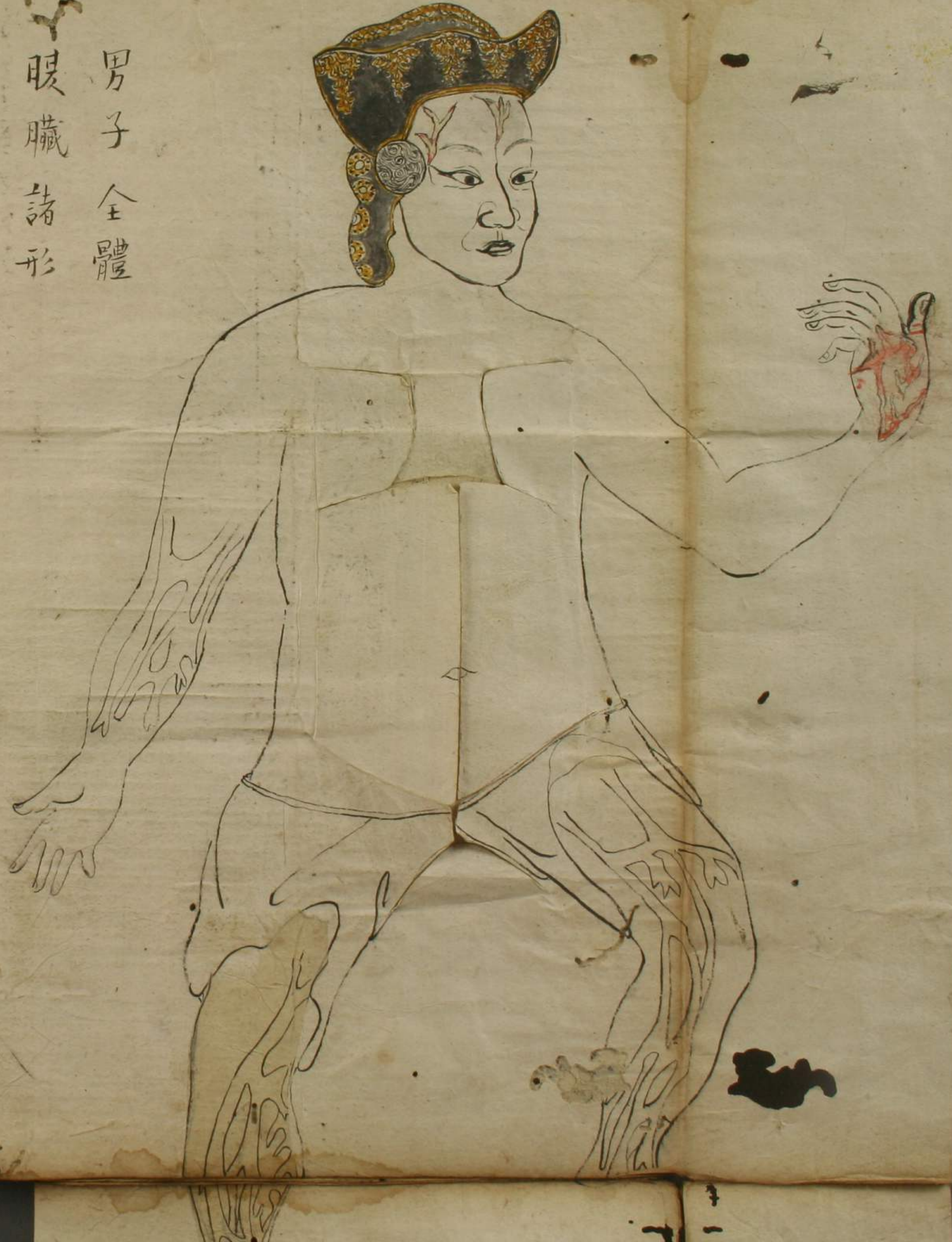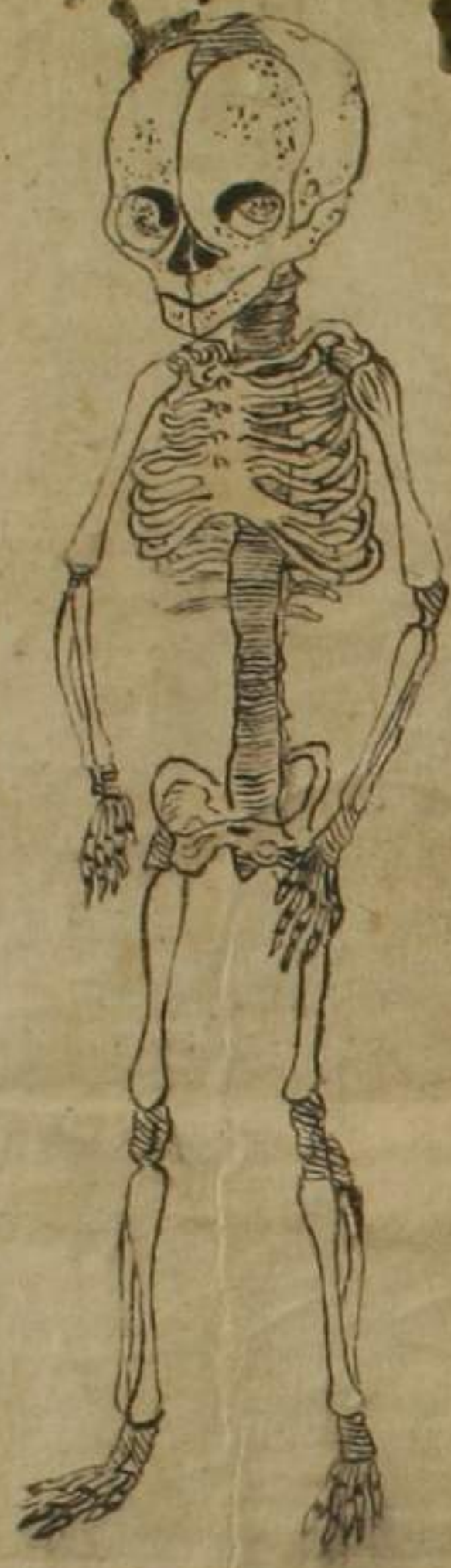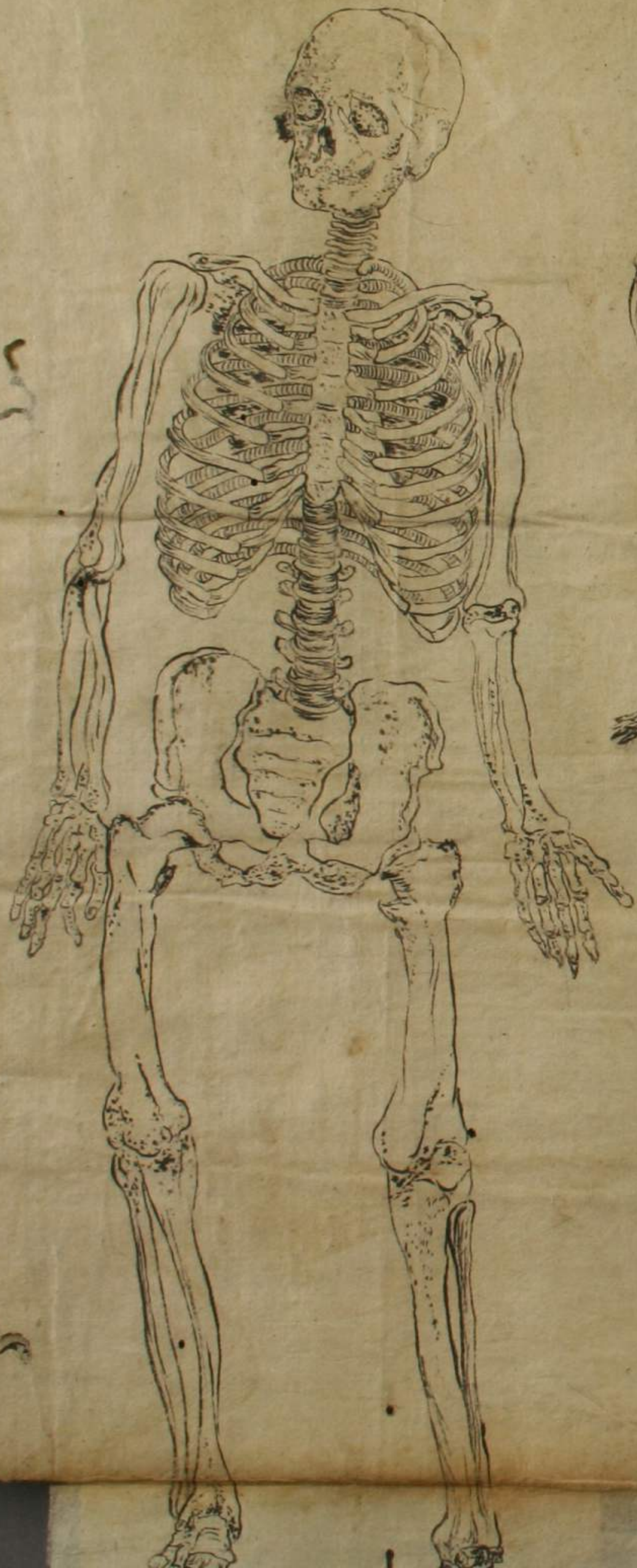
一



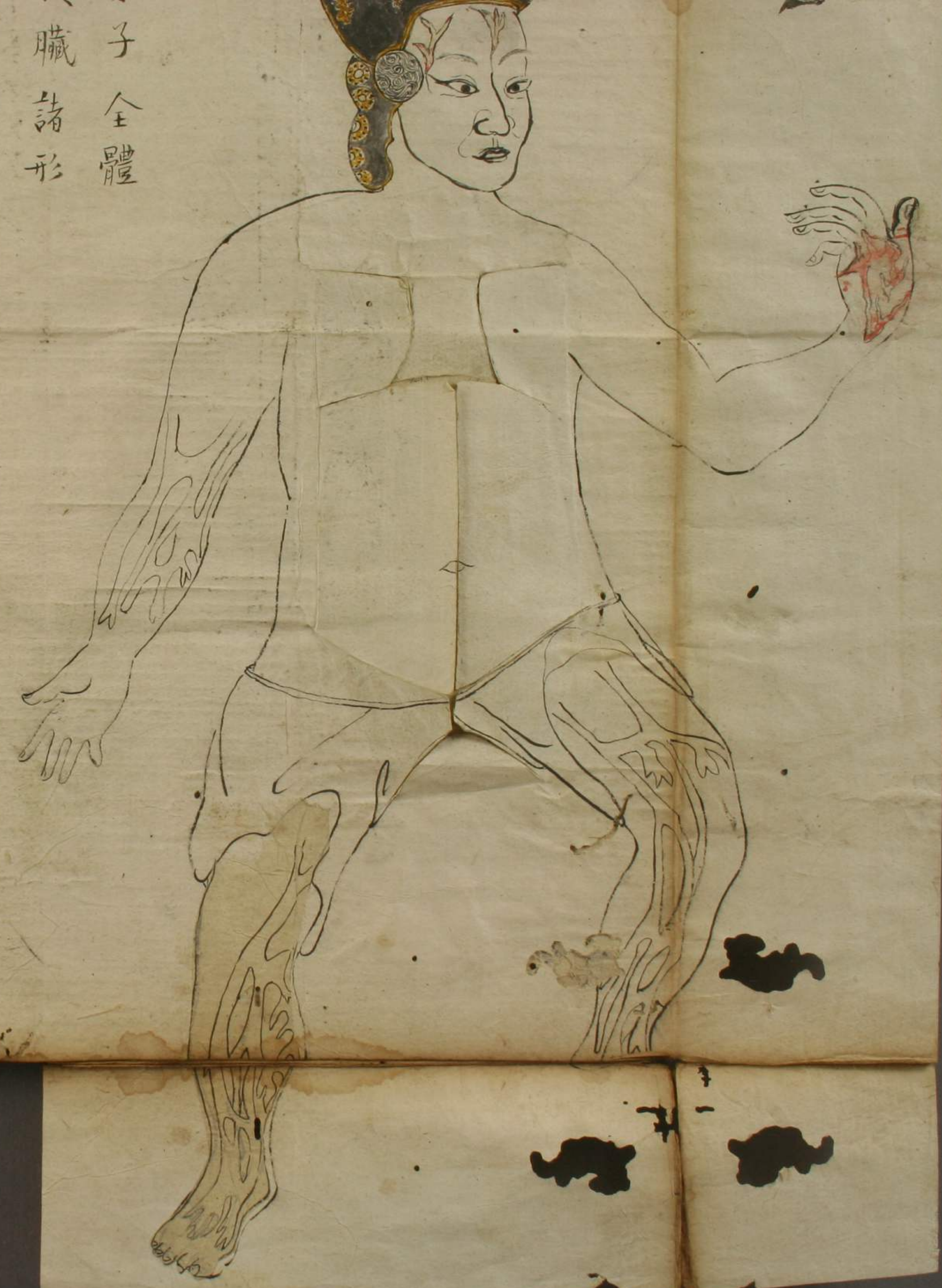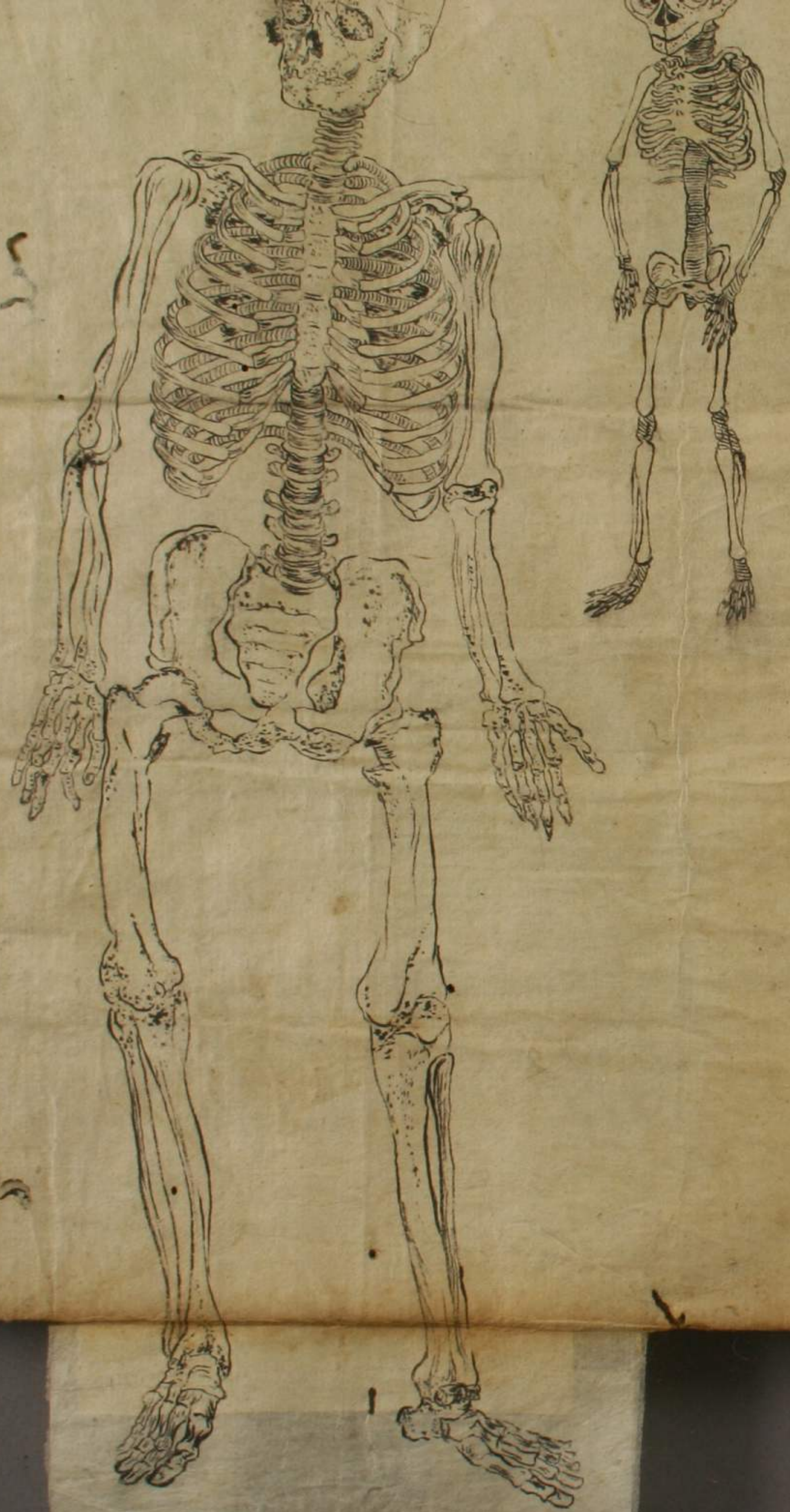
男子全體
眼臟諸形
圖



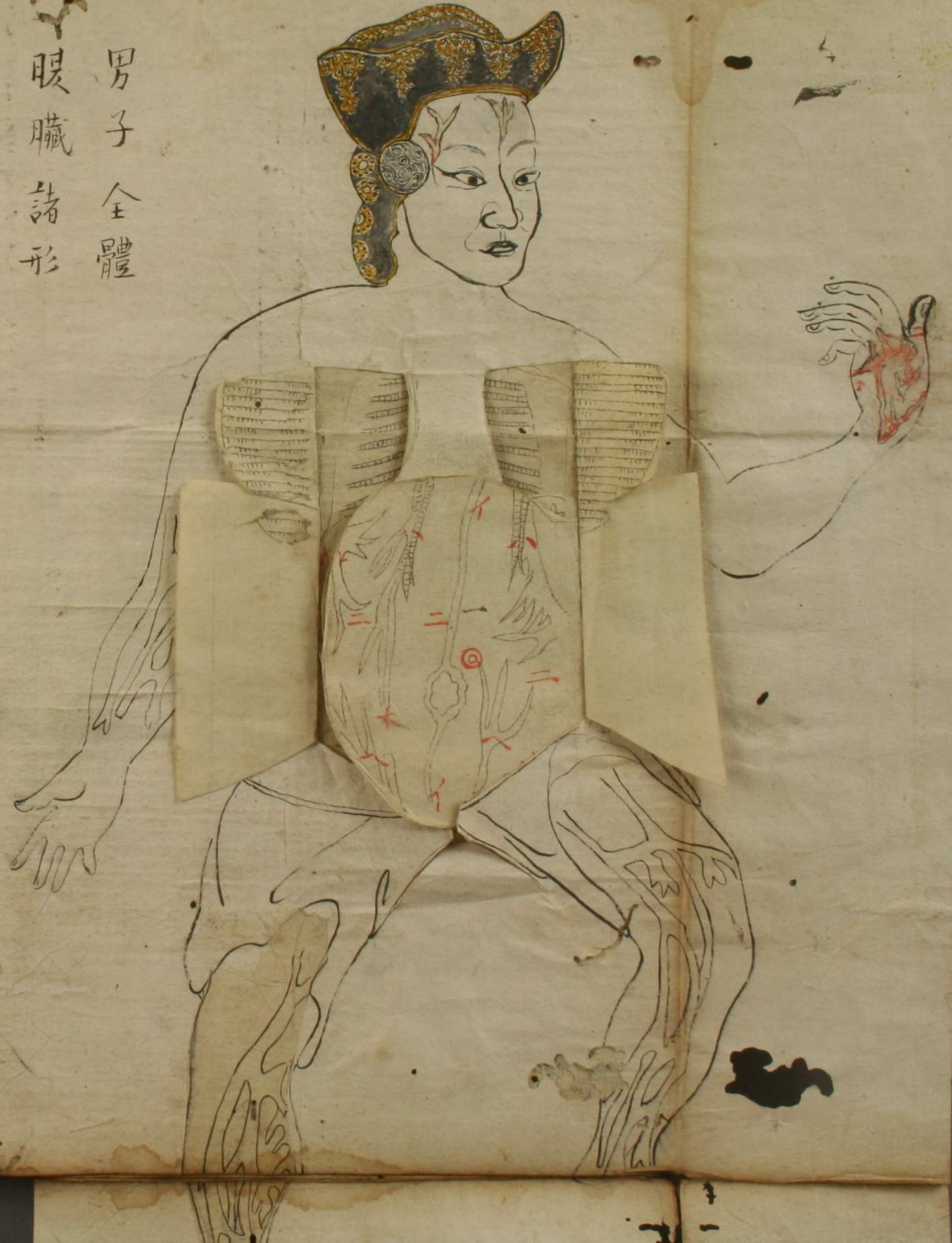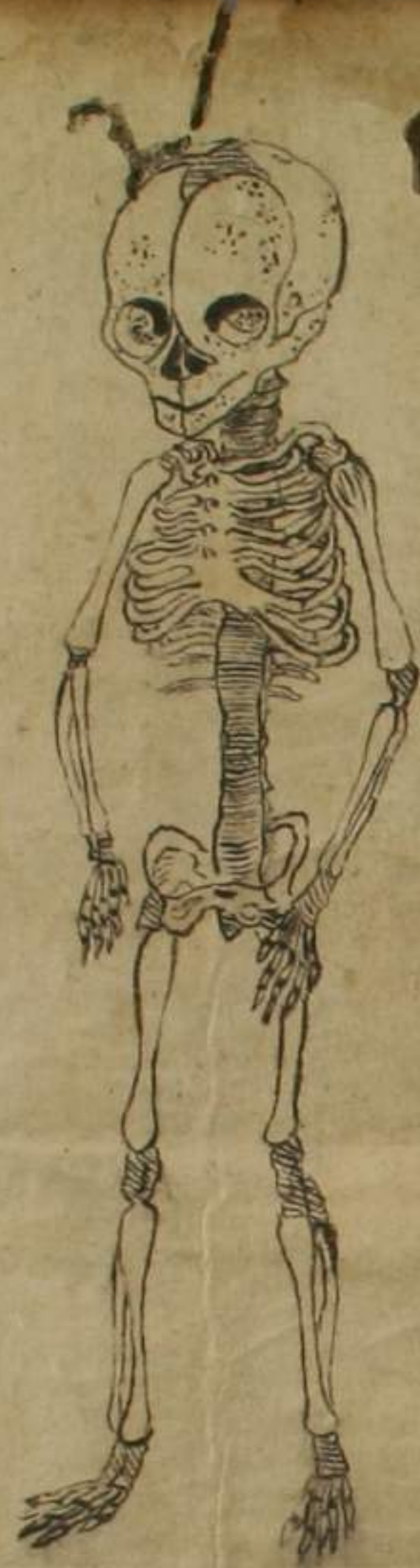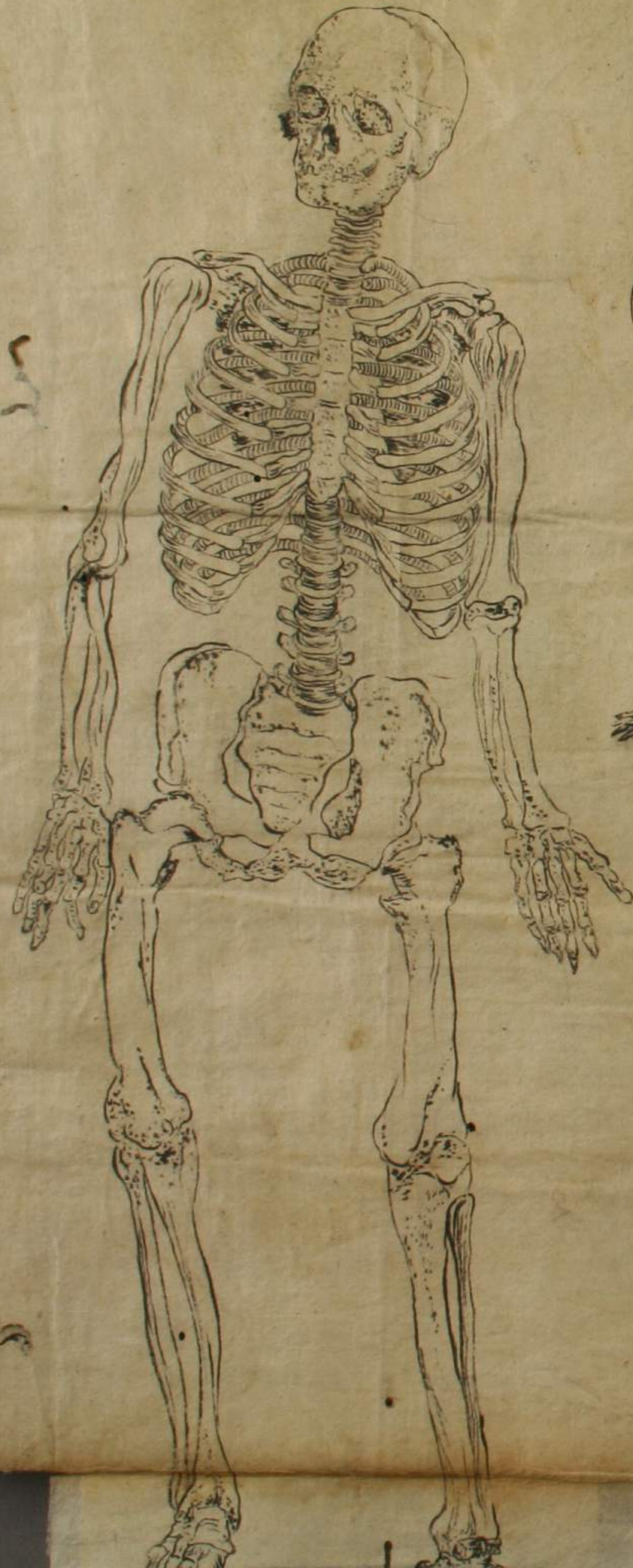
男子全體
眼臟諸形
圖



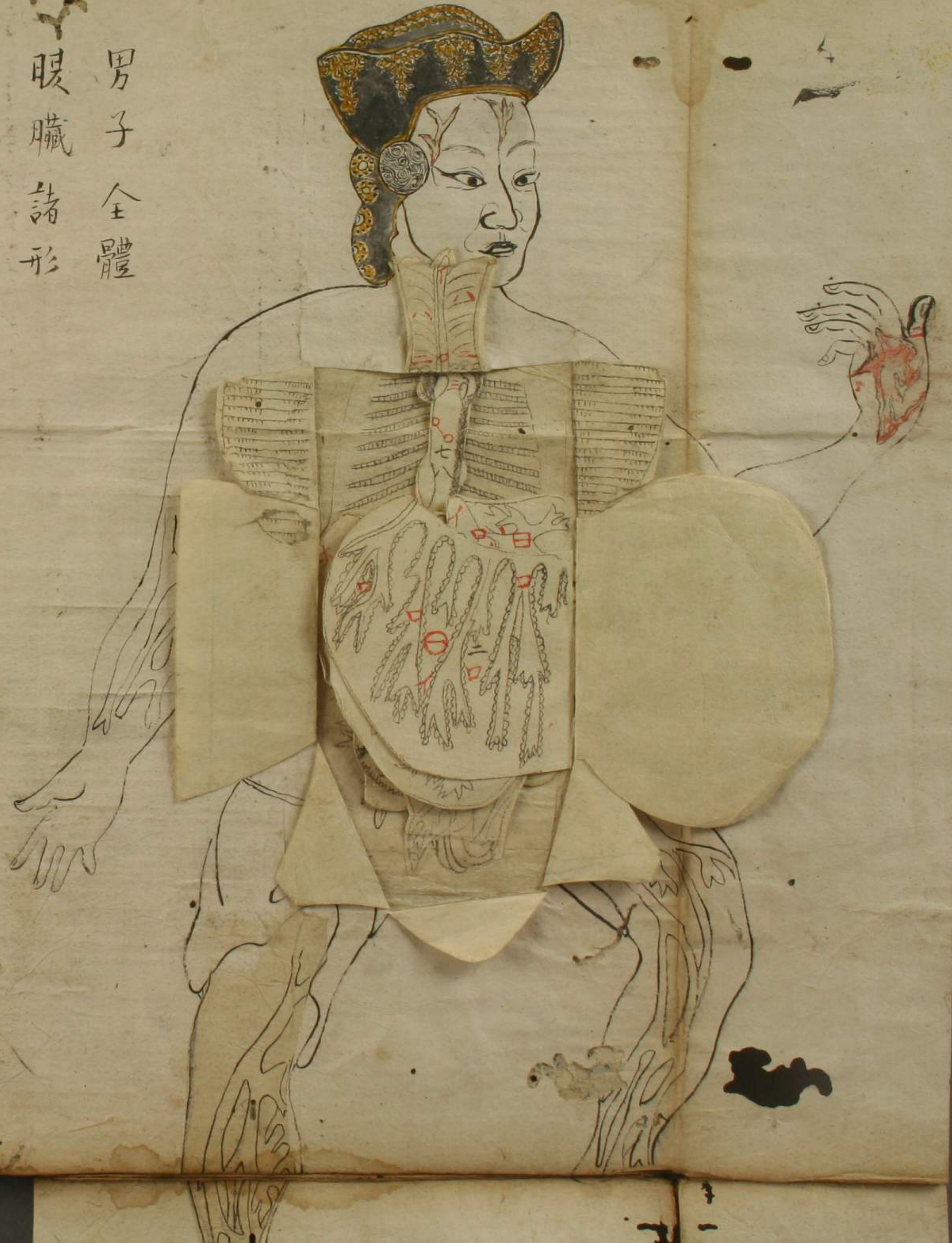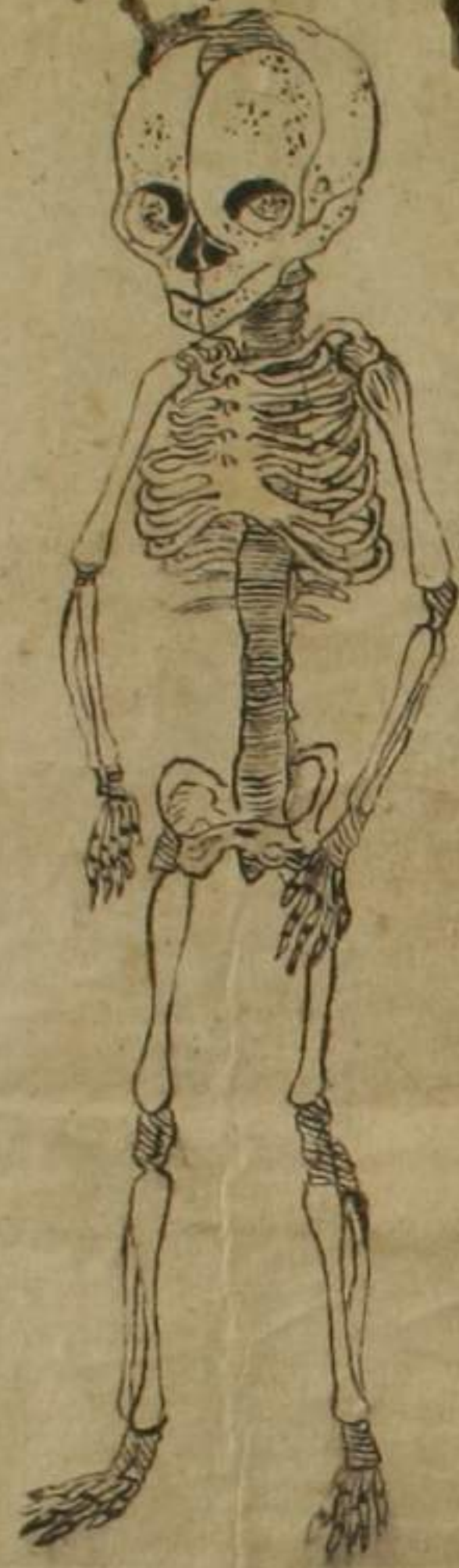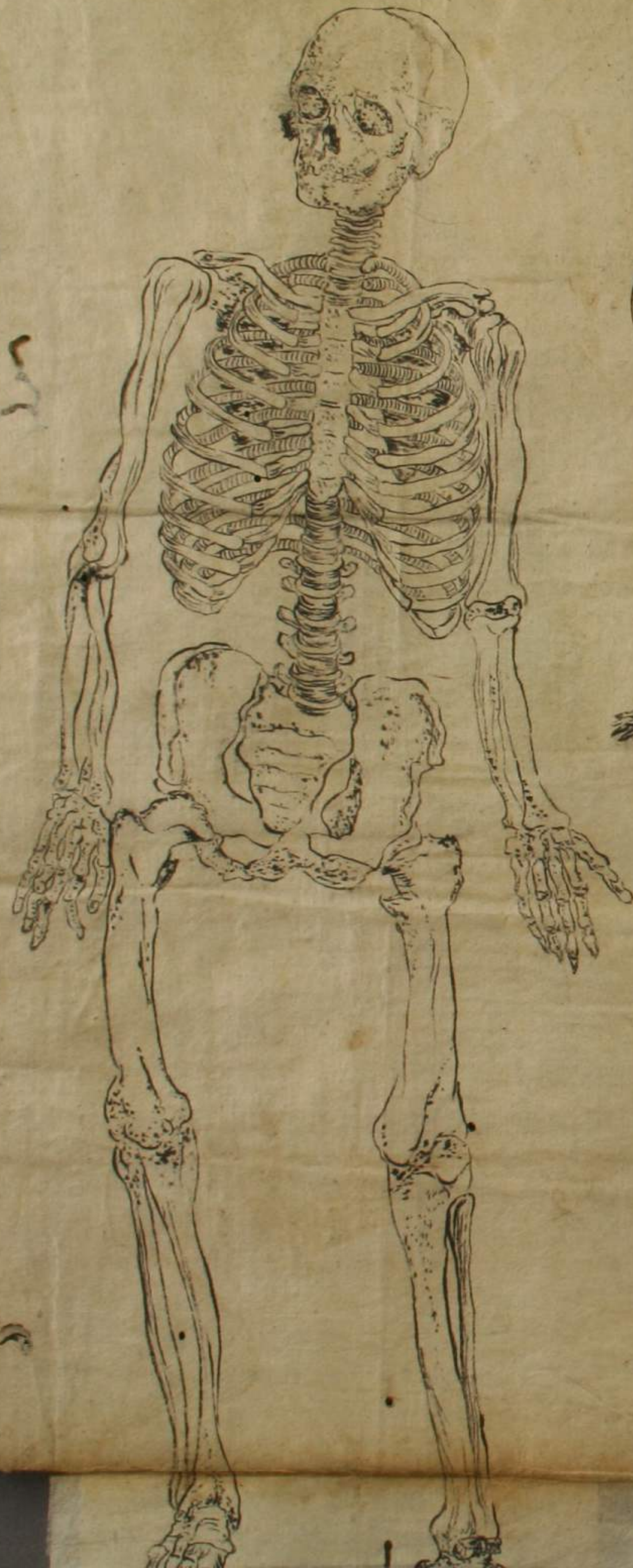
子全體
臟諸形



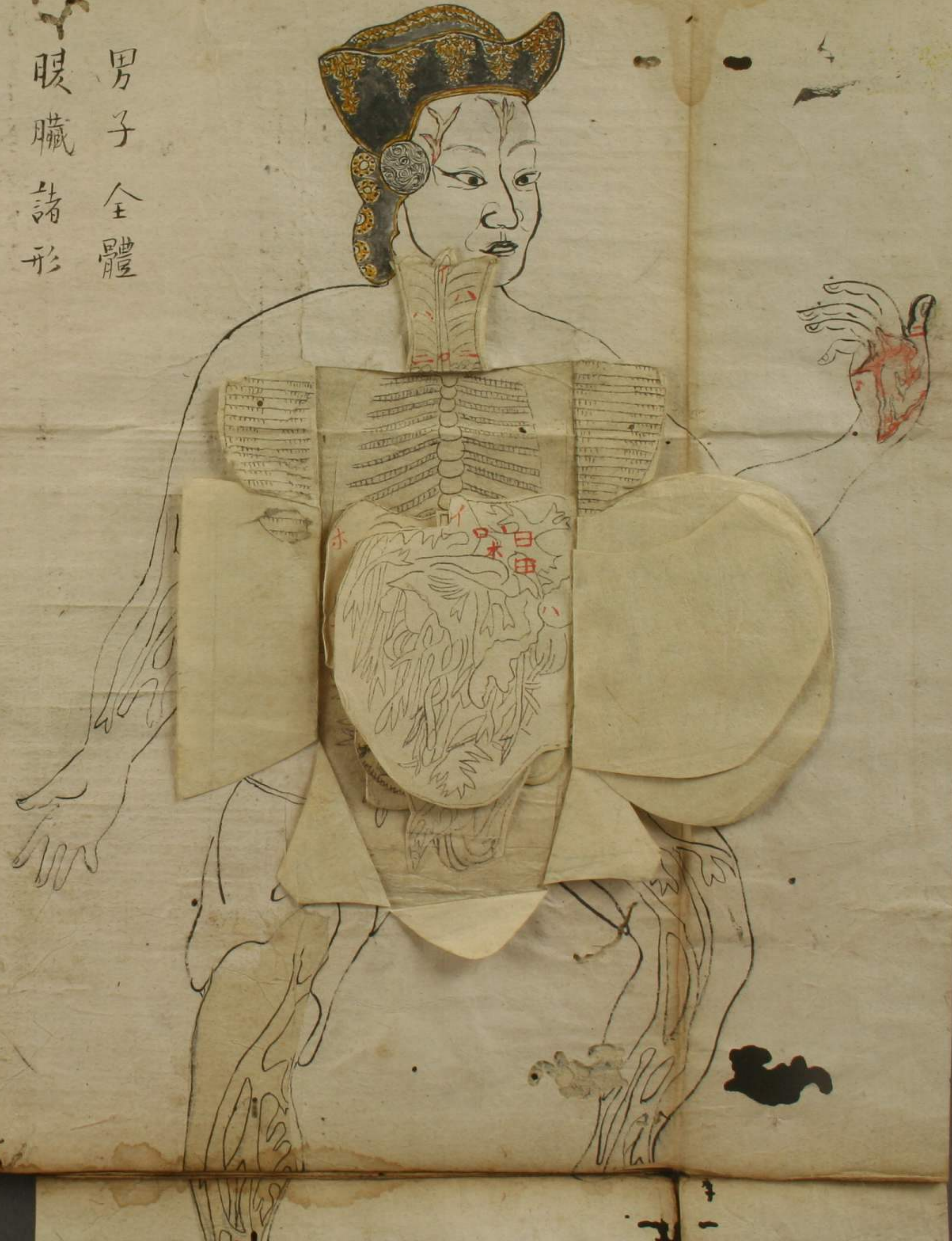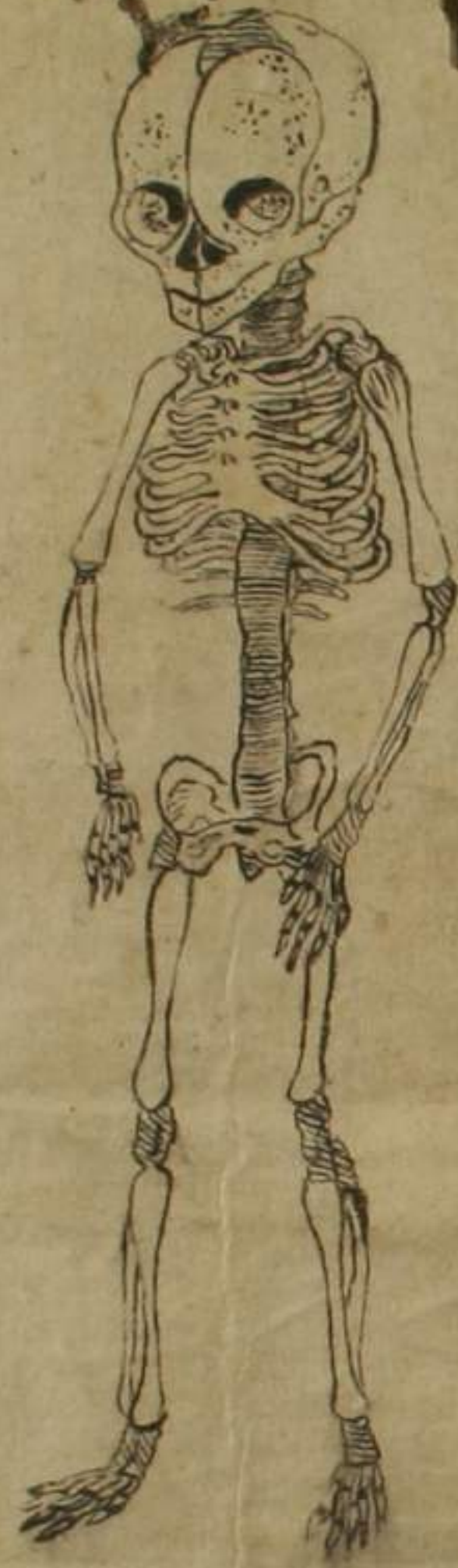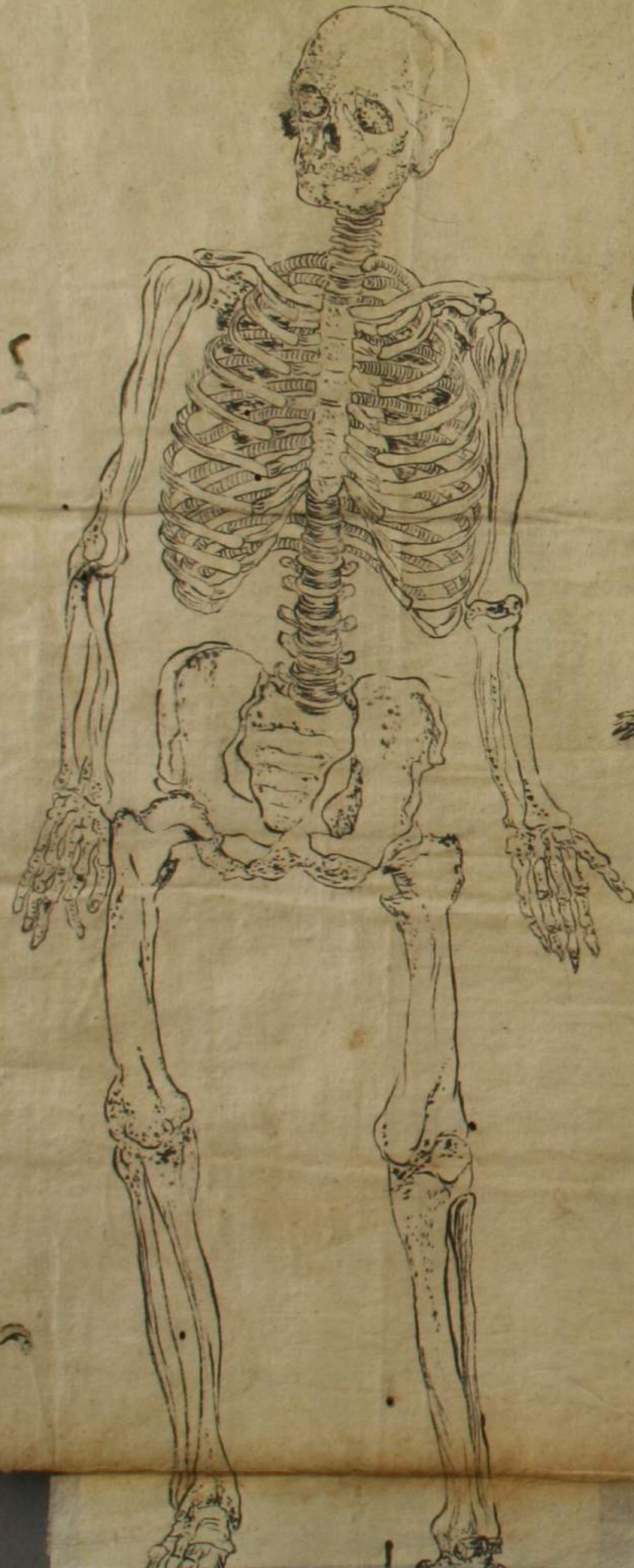
男子全體
眼臟諸形
圖



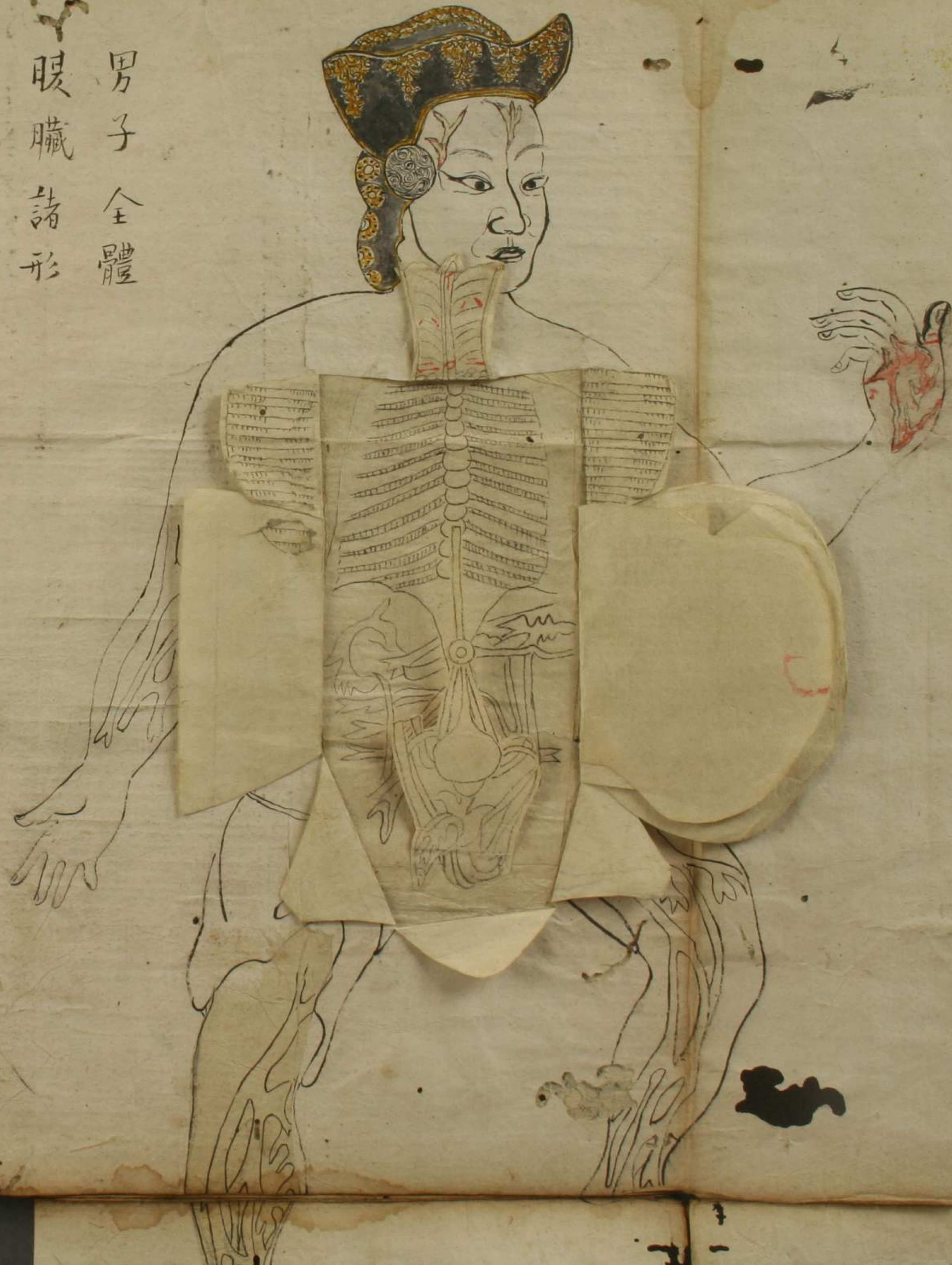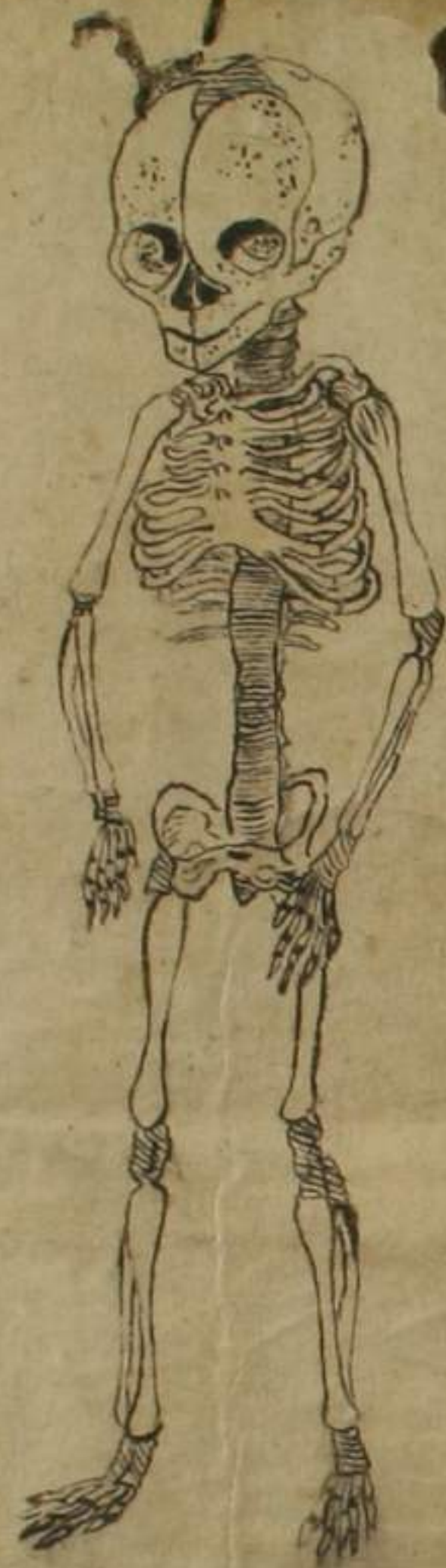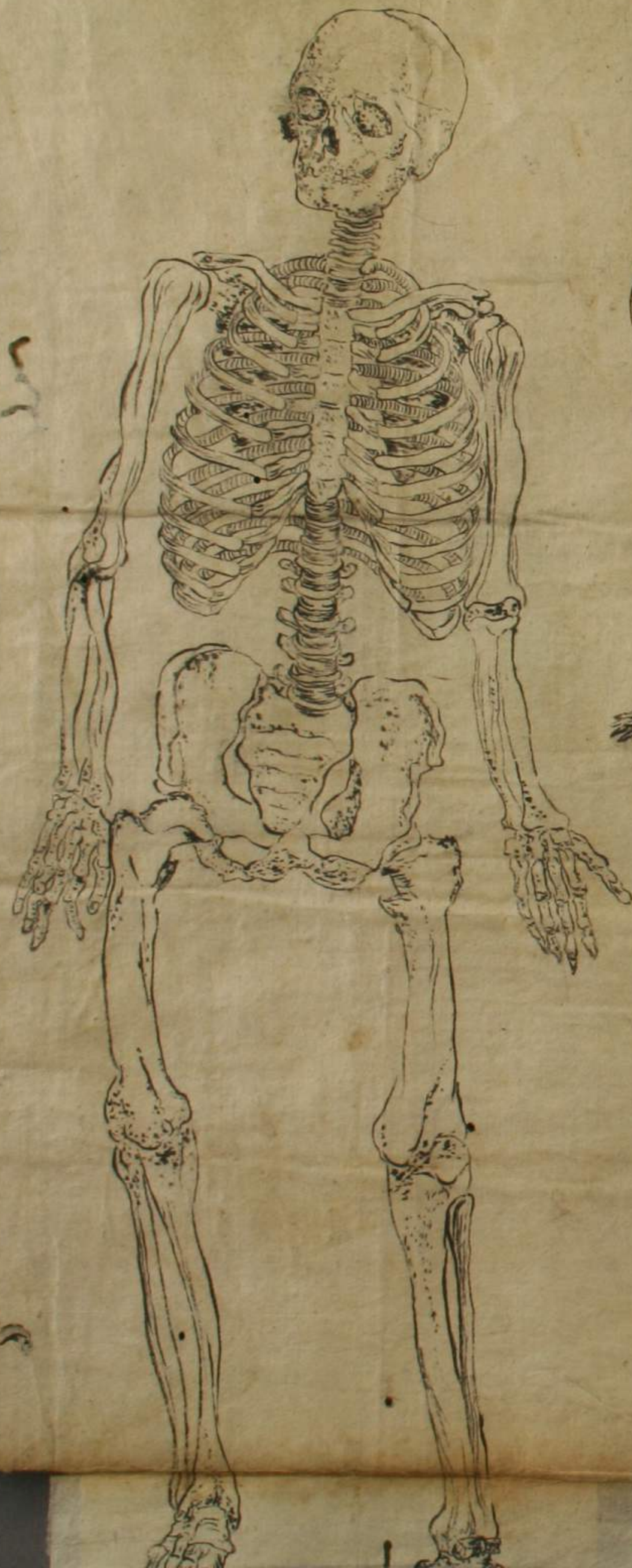
男子全體
眼臟諸形
圖



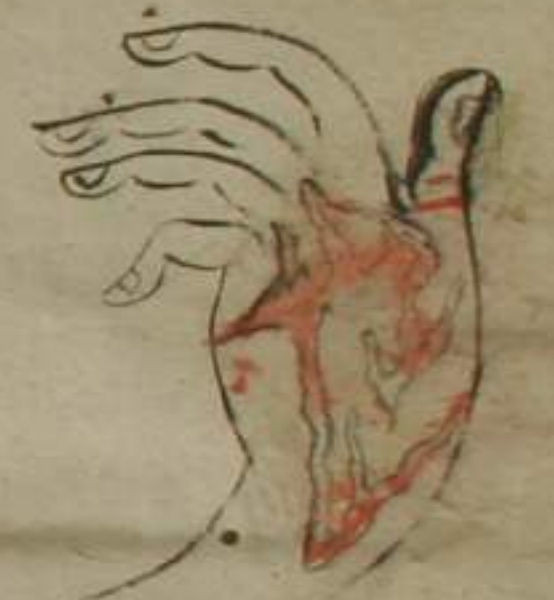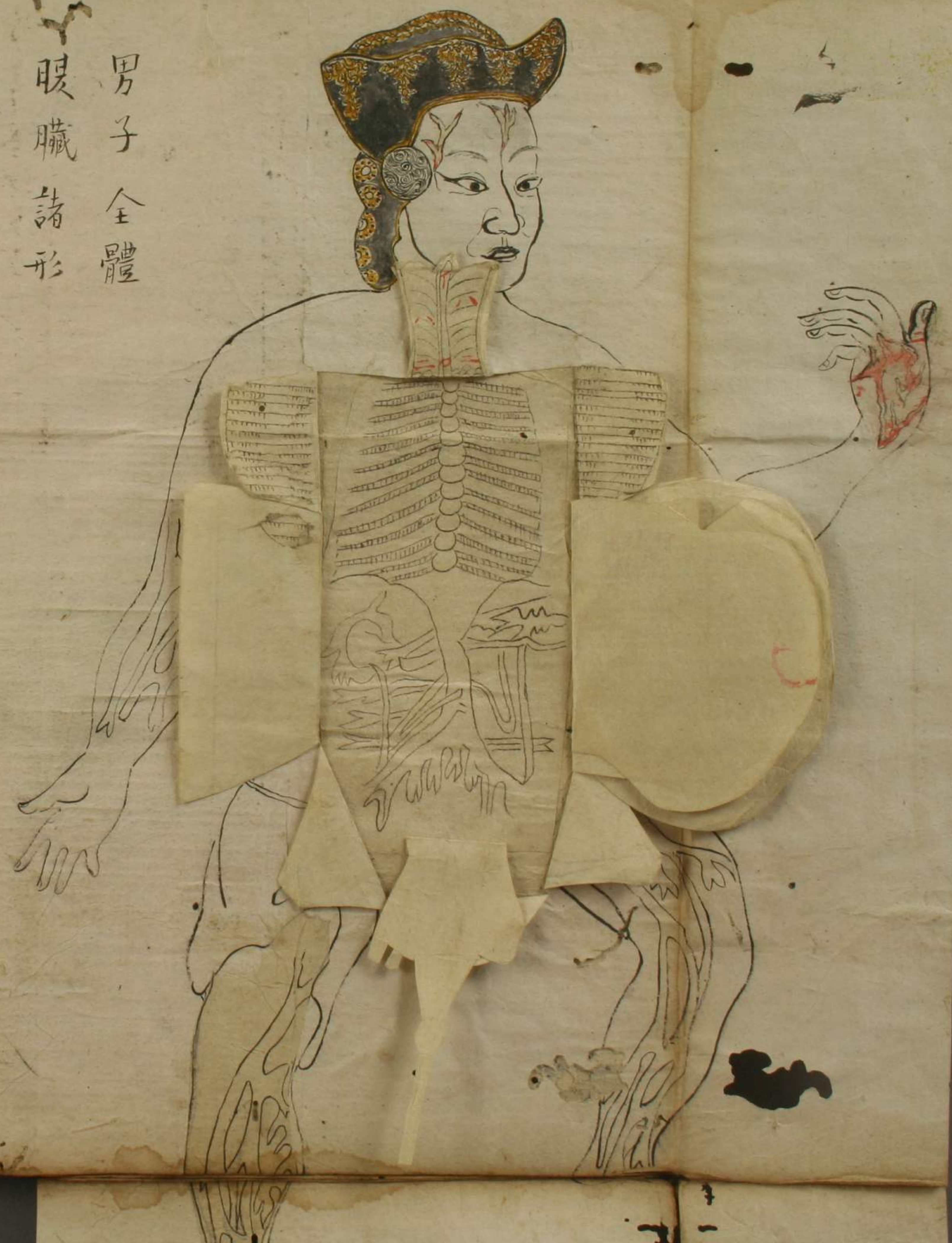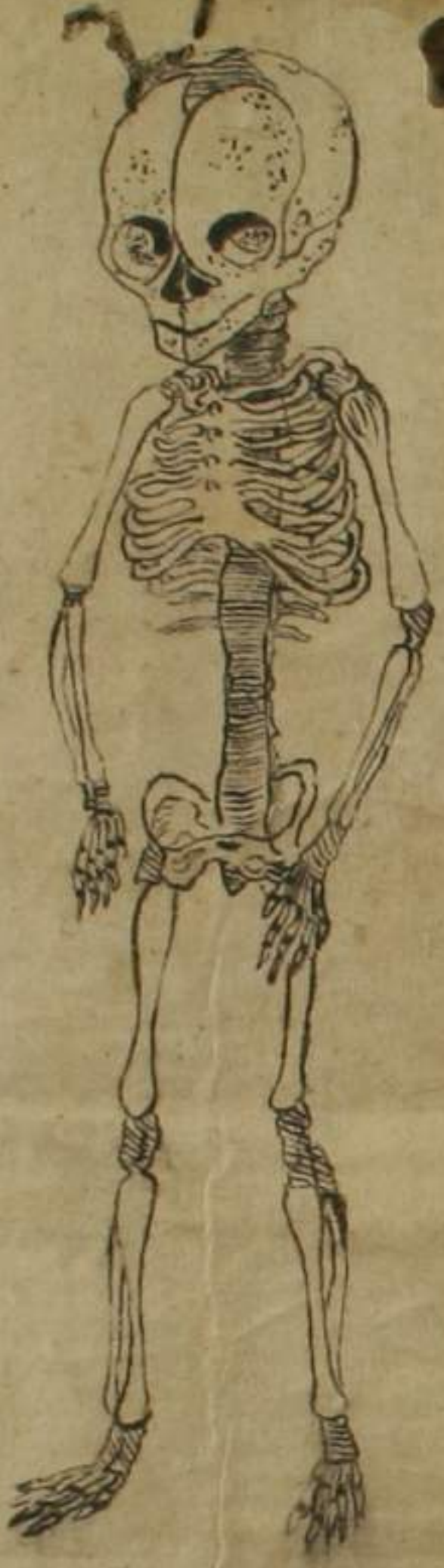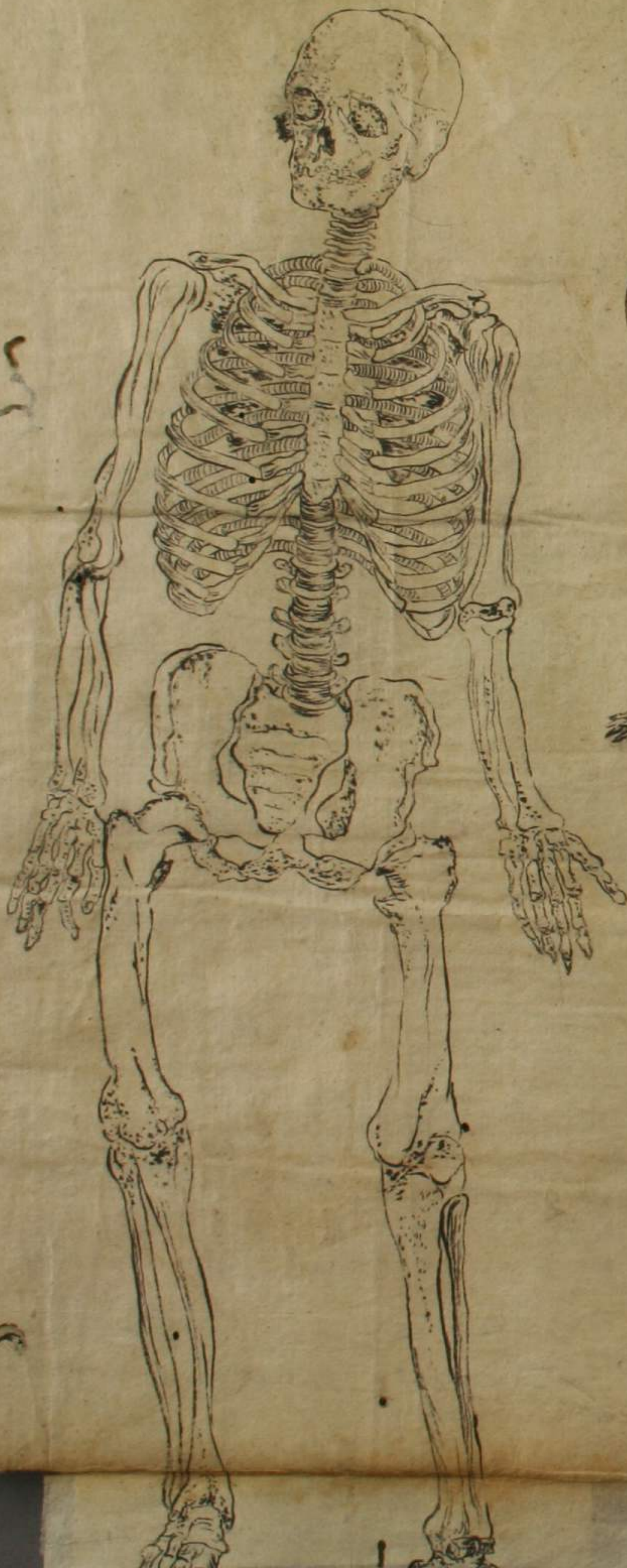
男子全體
眼臟諸形
圖



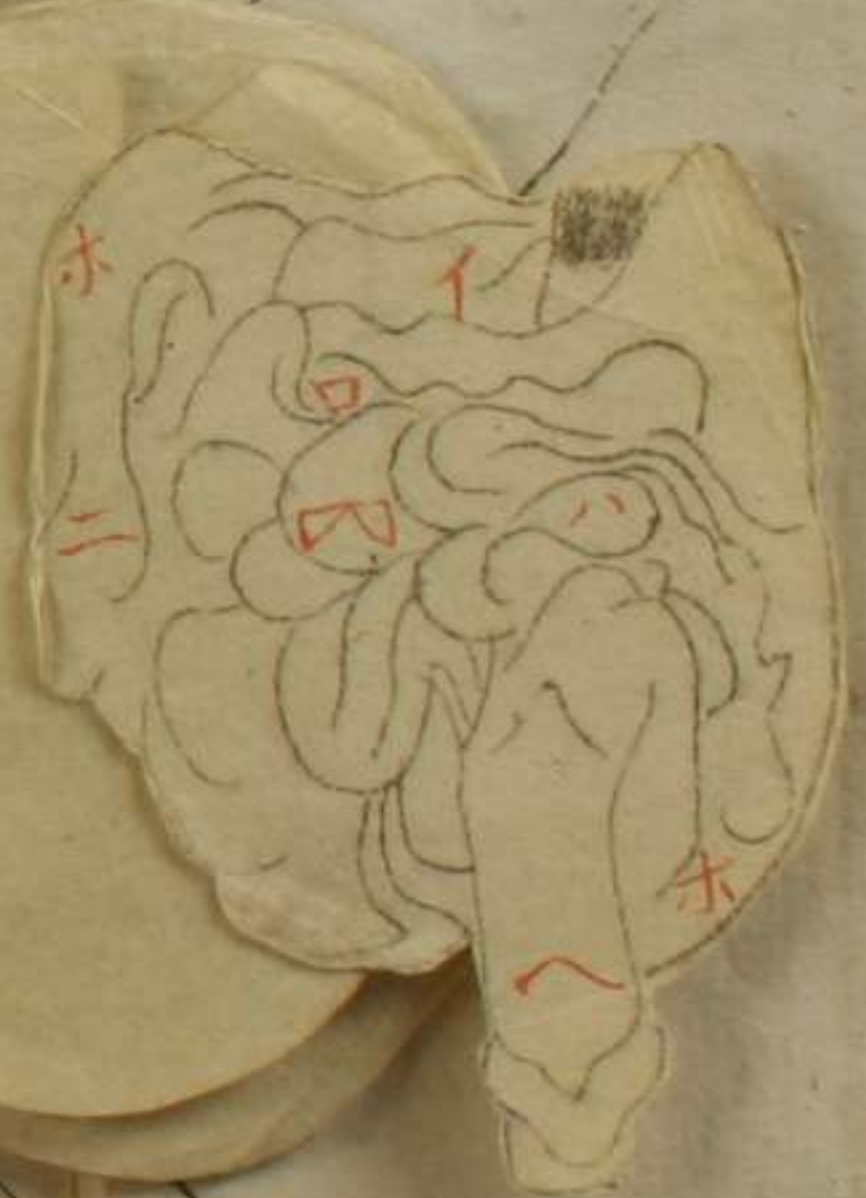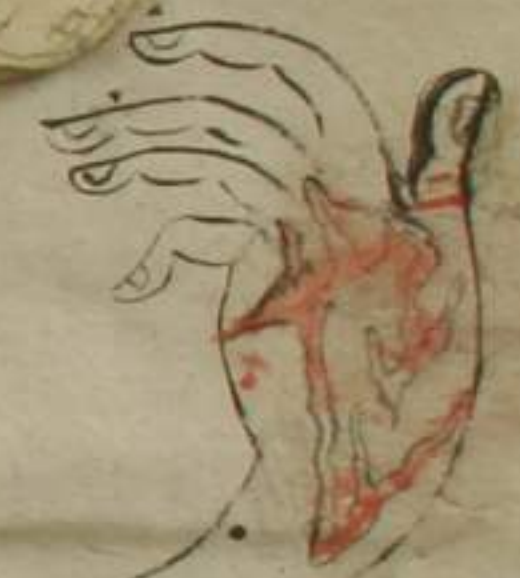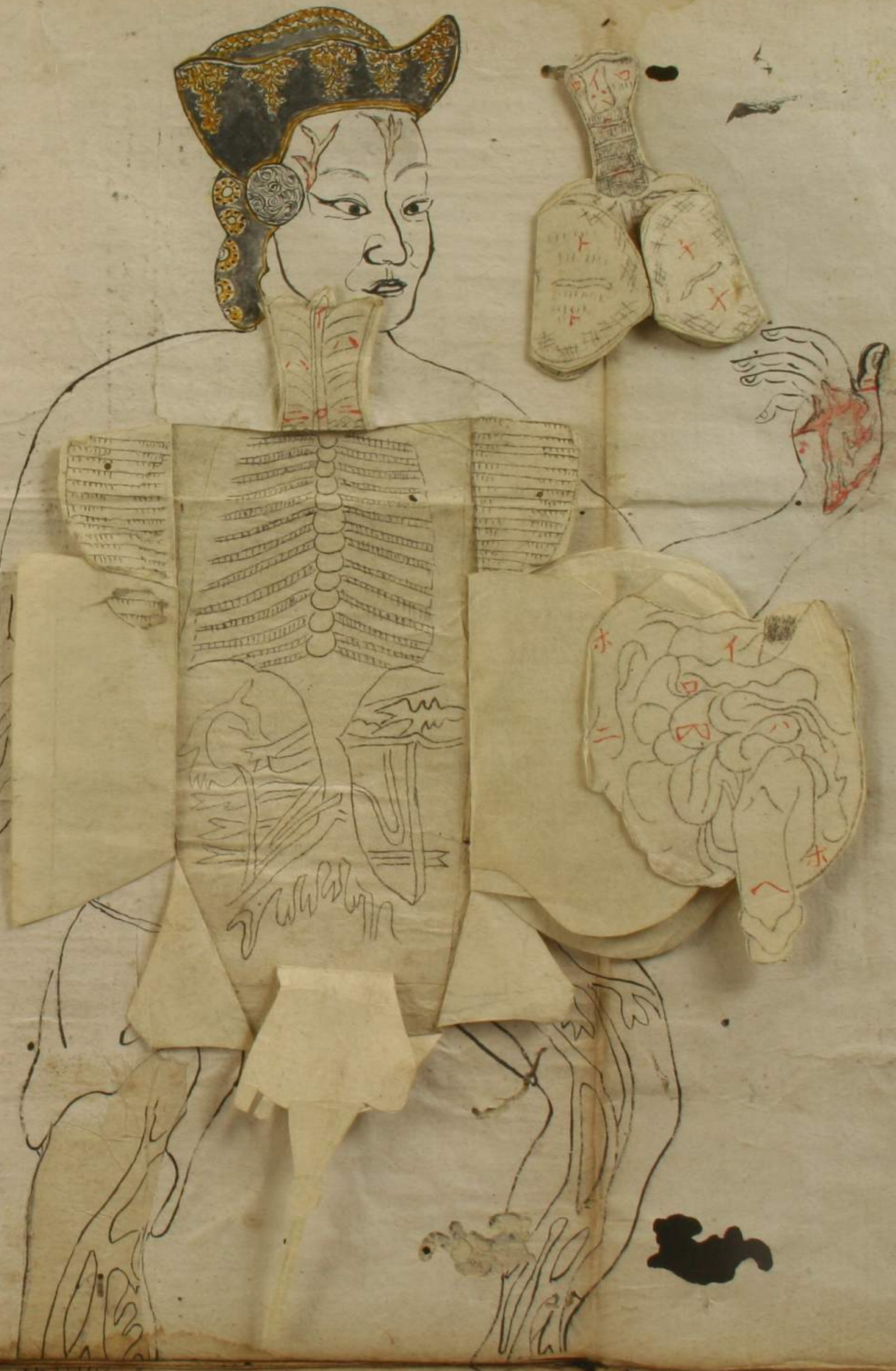
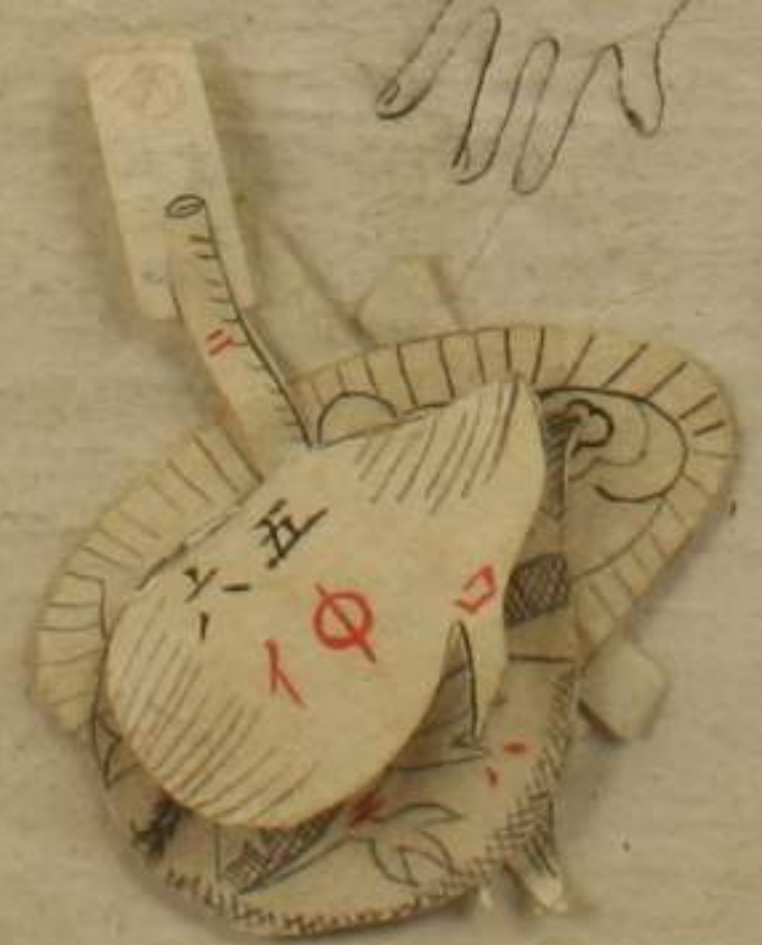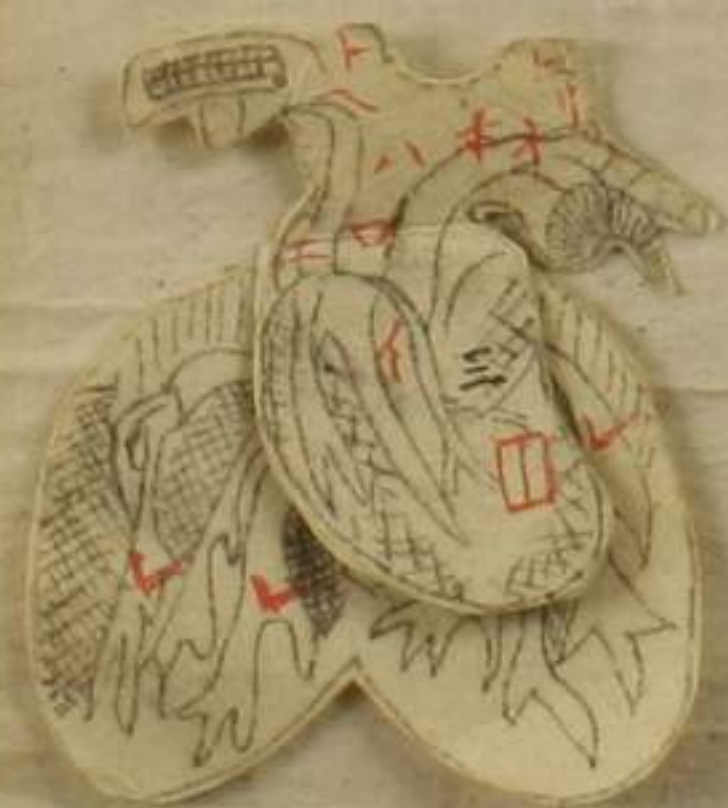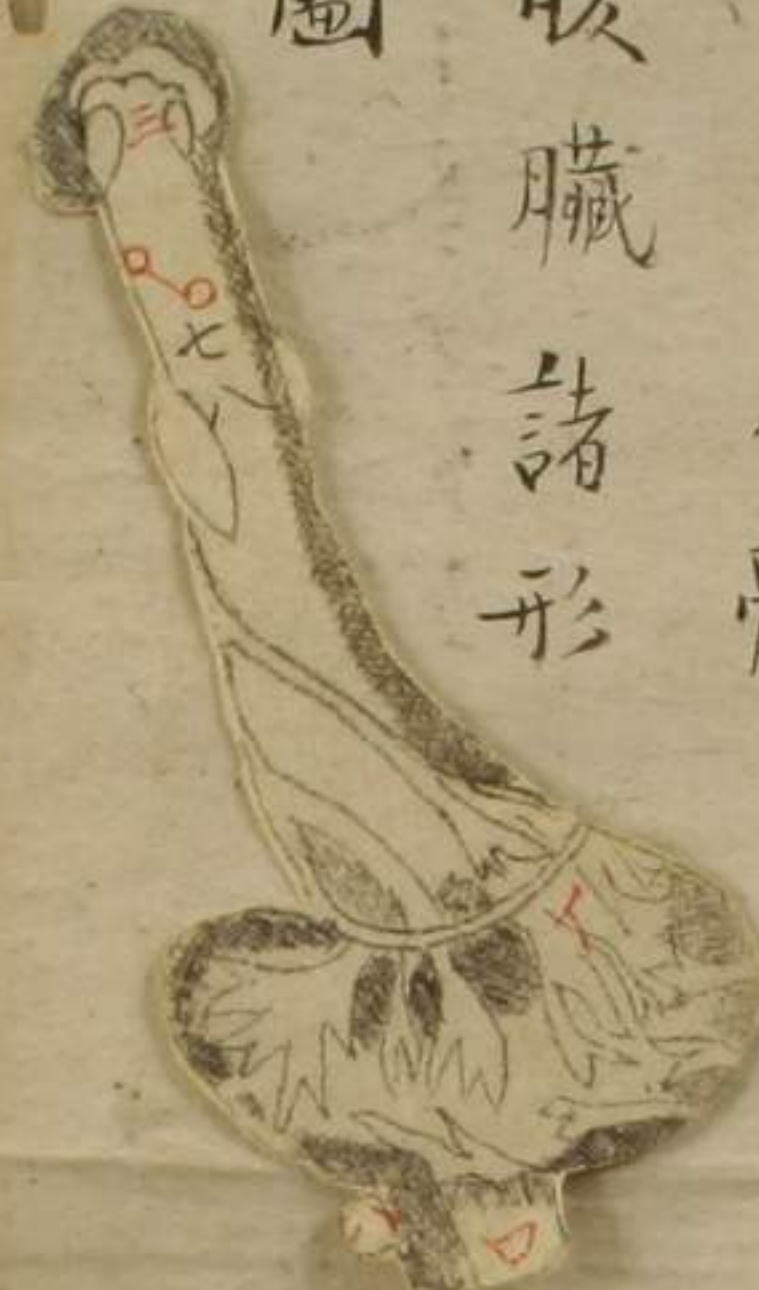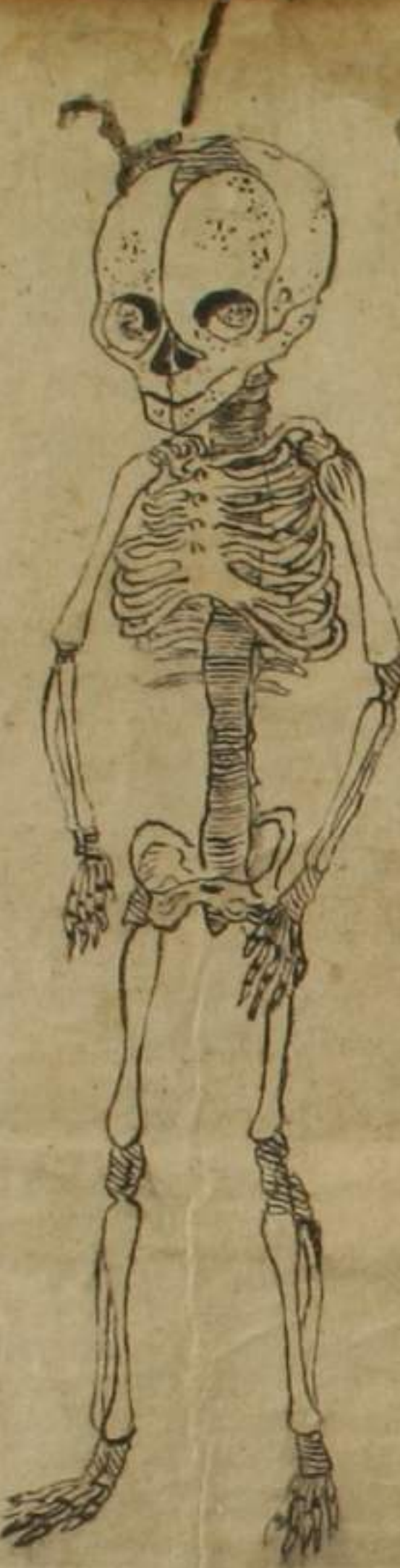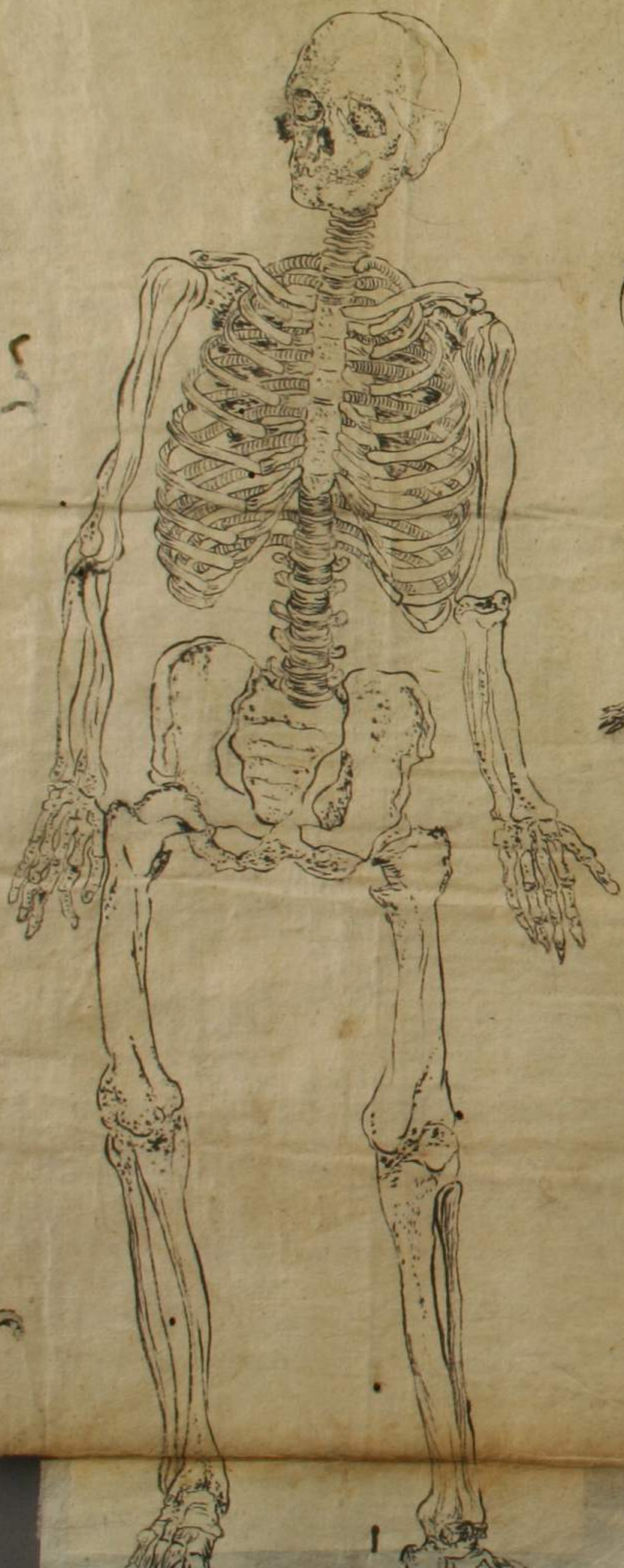
男子全體
眼臟諸形
圖



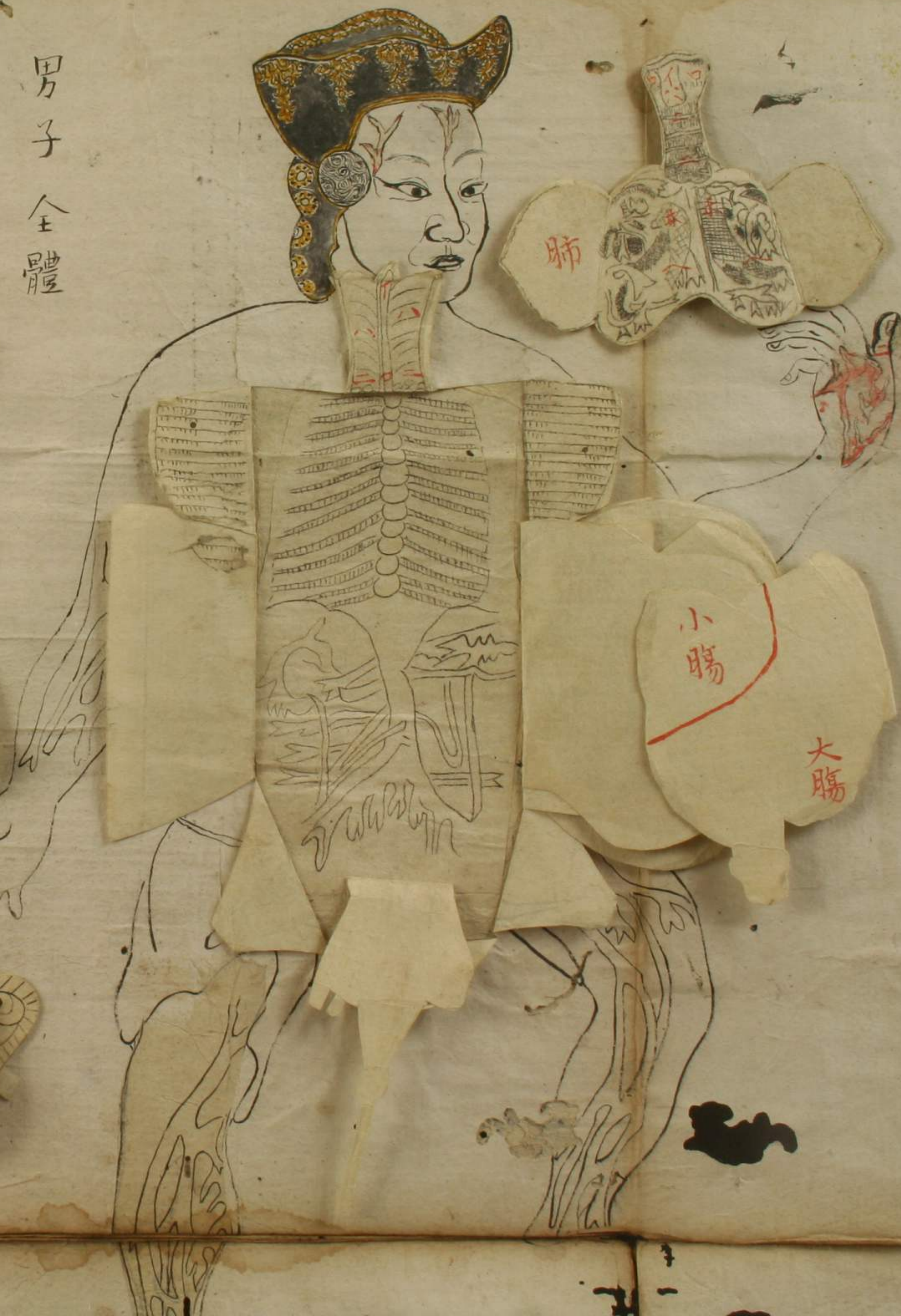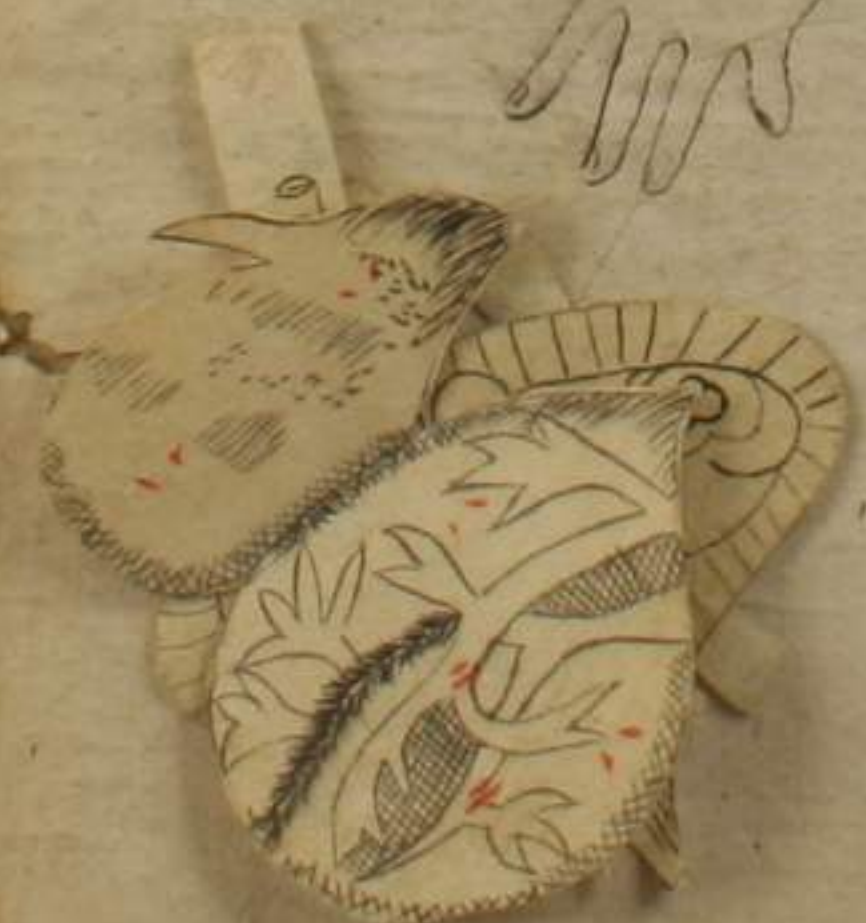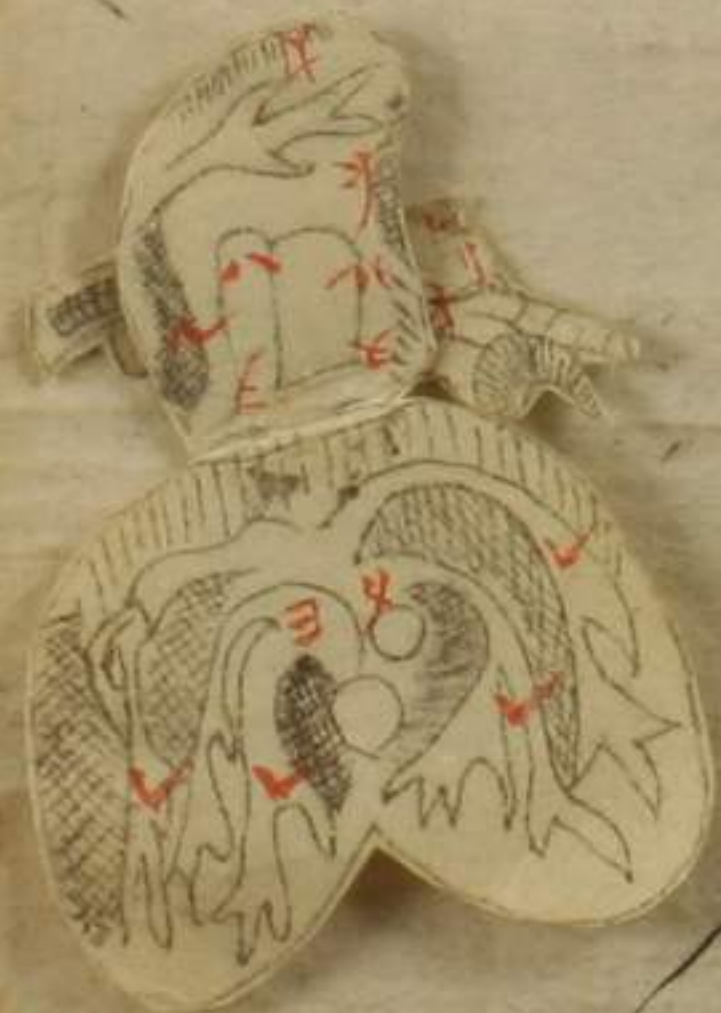
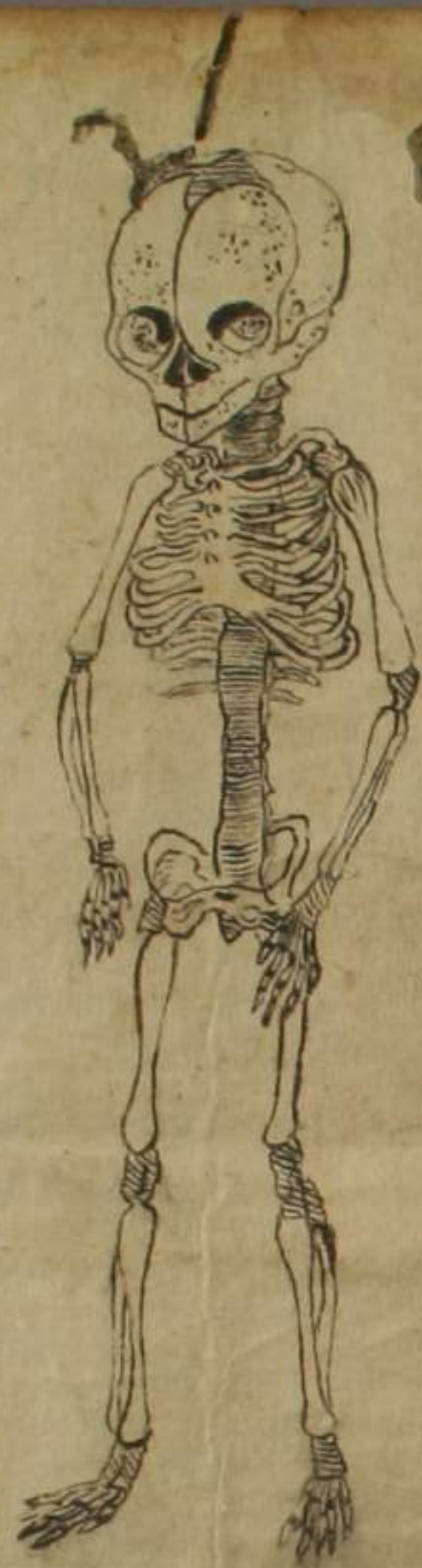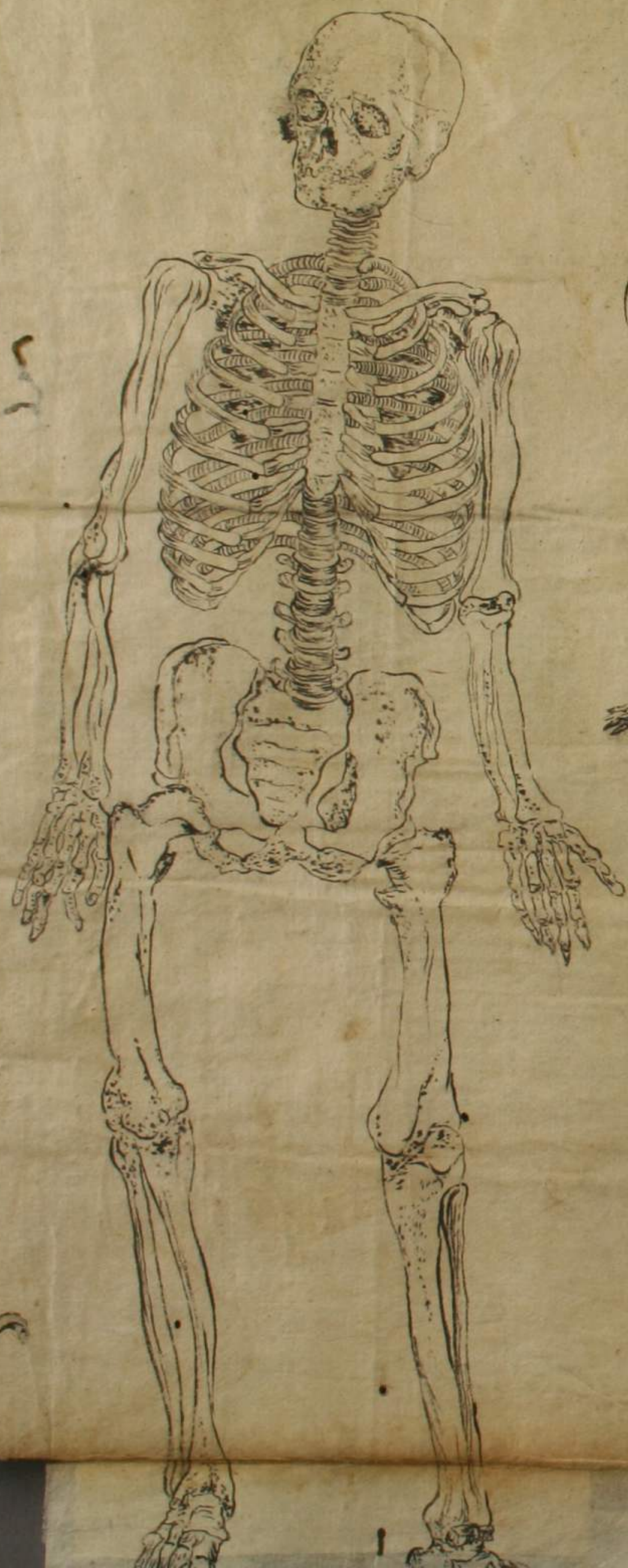
男子全體
眼臟諸形
圖



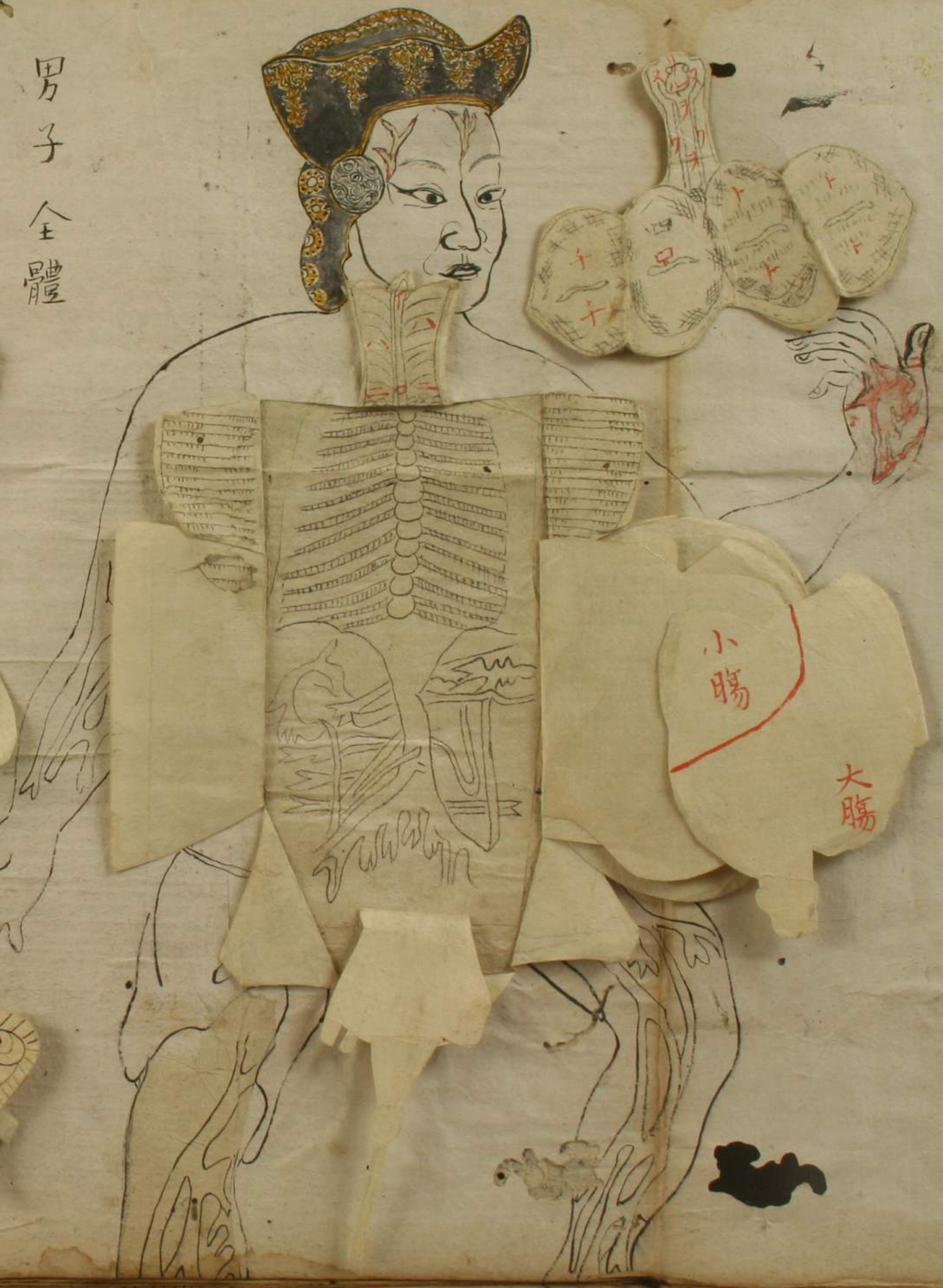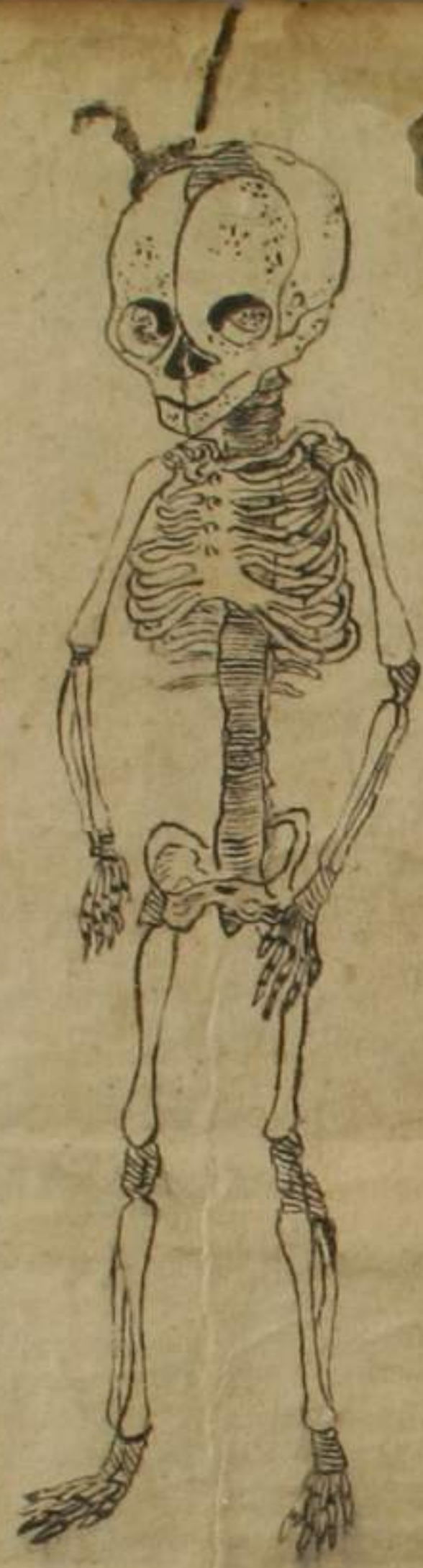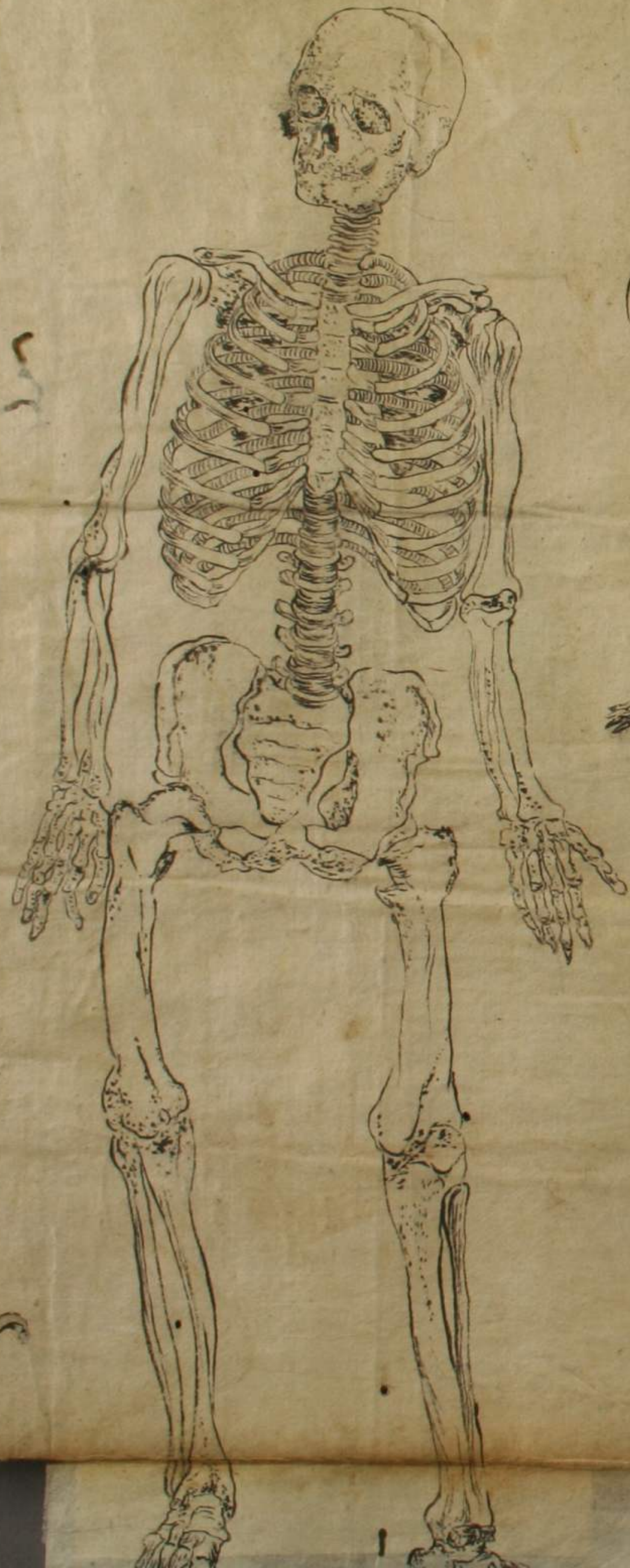
男子全體
眼臟諸形
圖



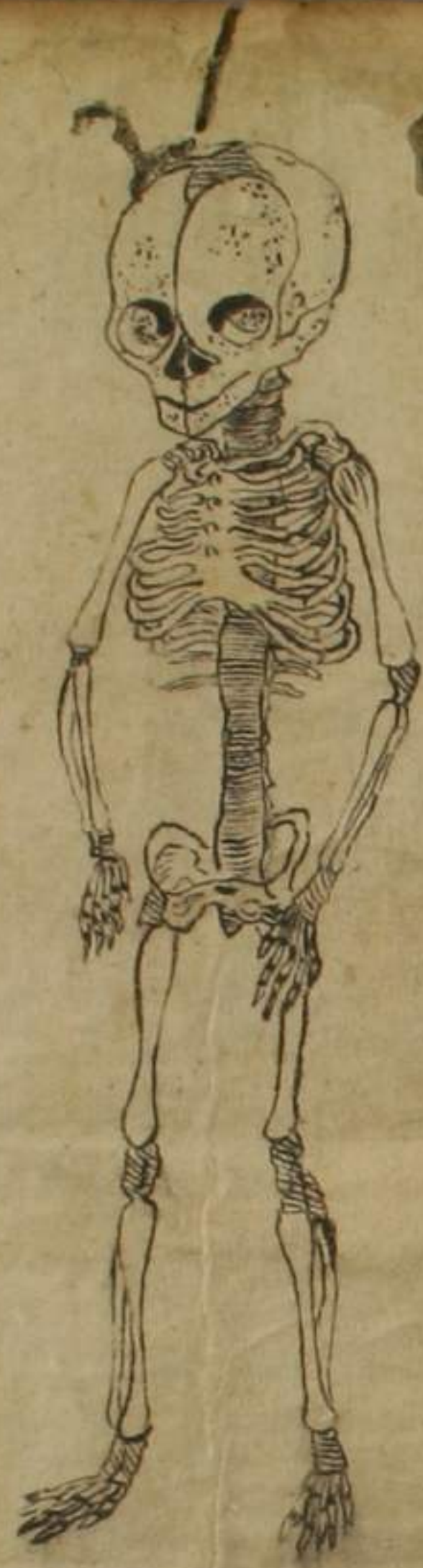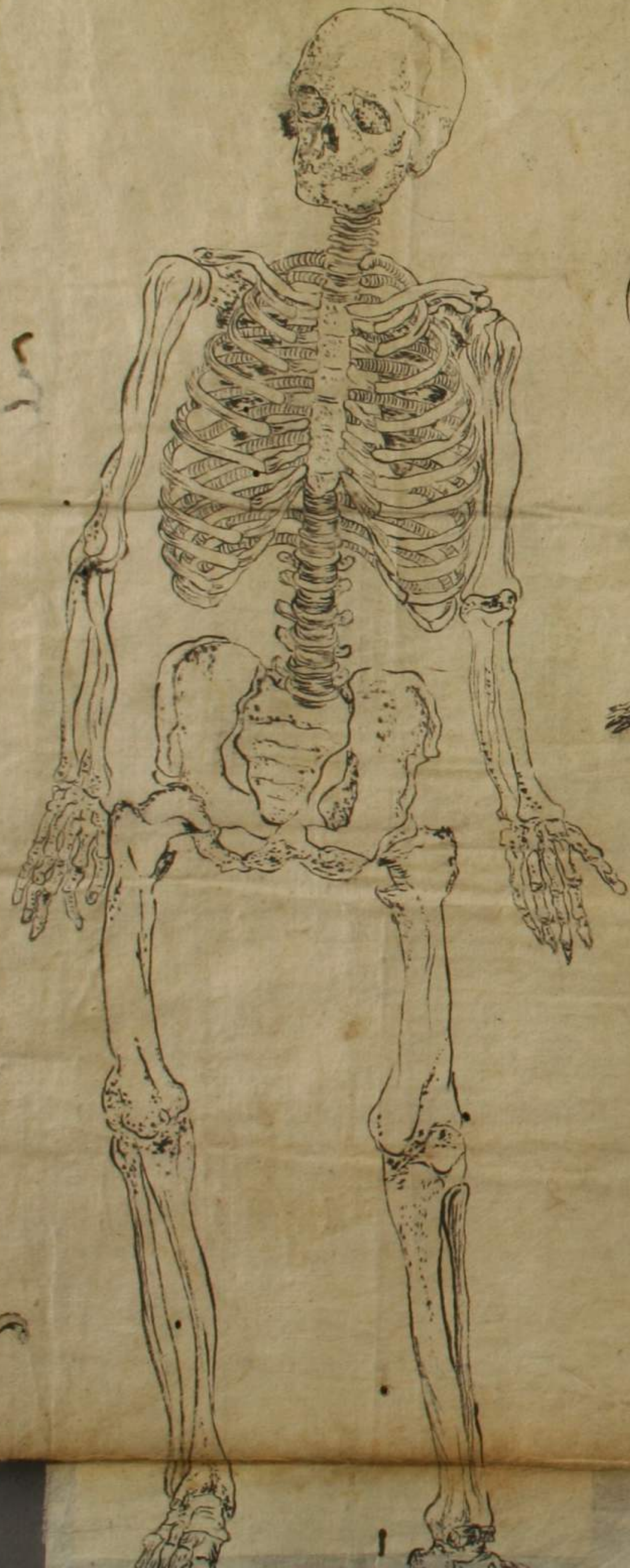男子全體
眼臟諸形
圖



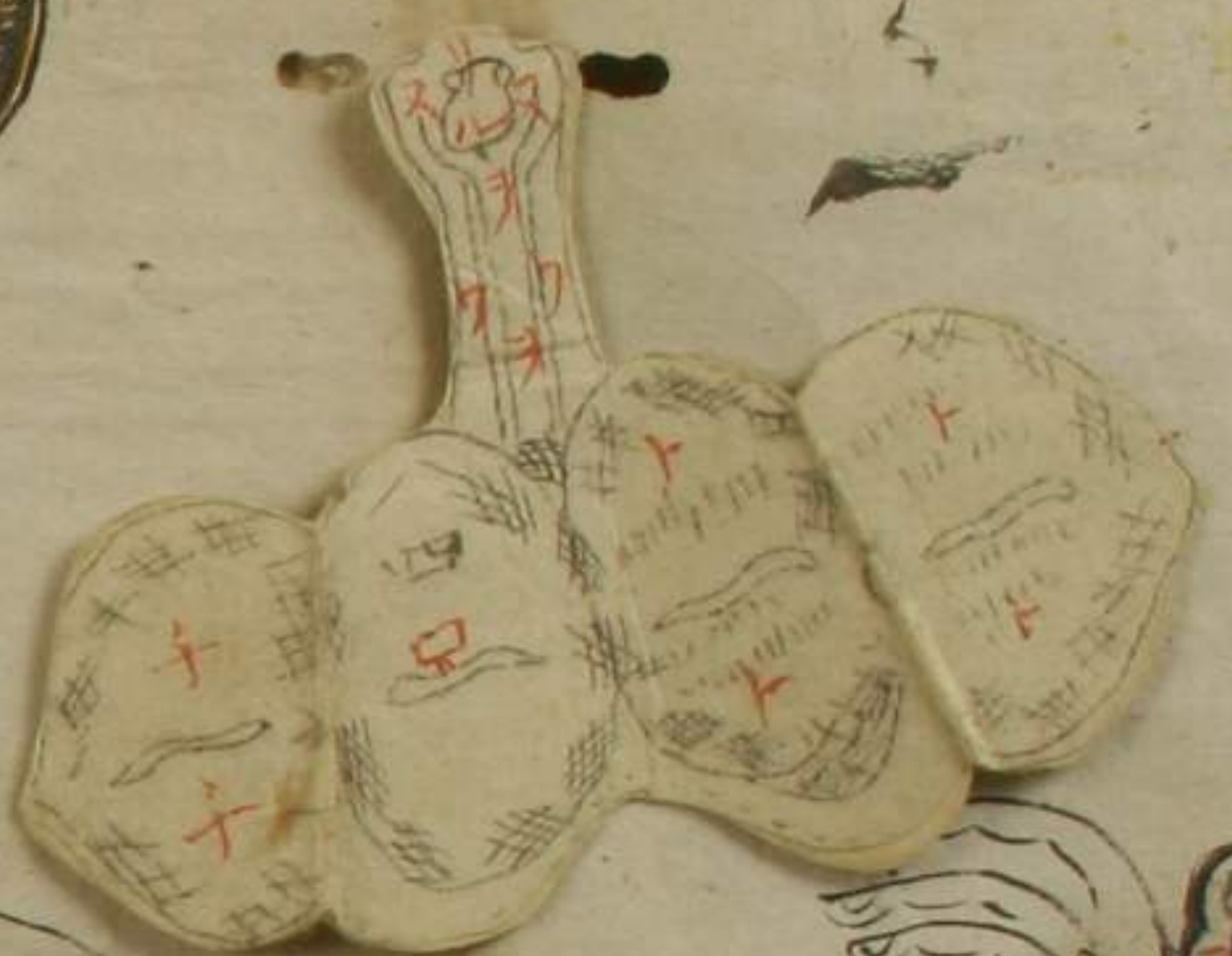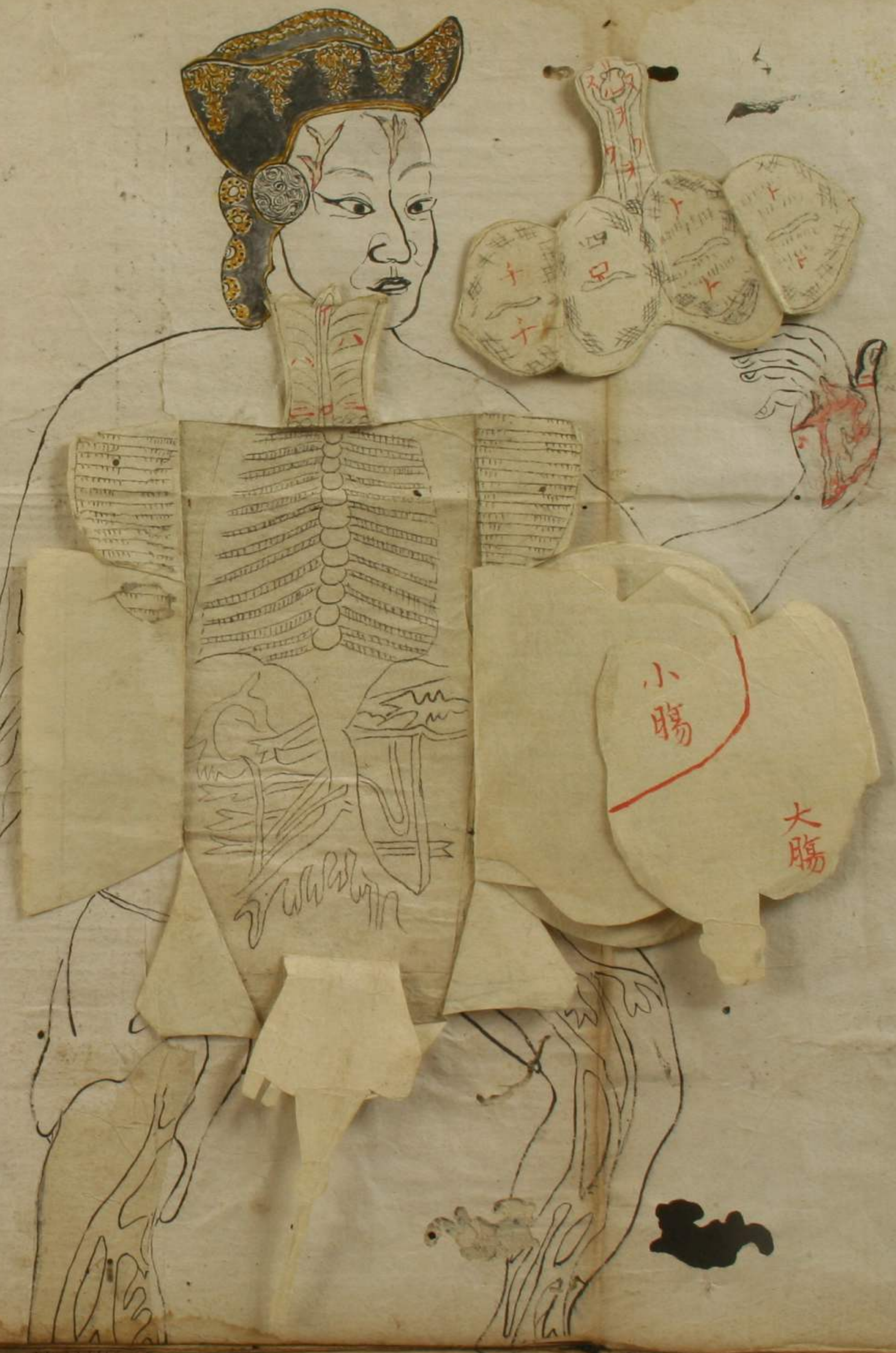
男子全體
眼臟諸形
圖



男子全體
眼臟諸形
圖



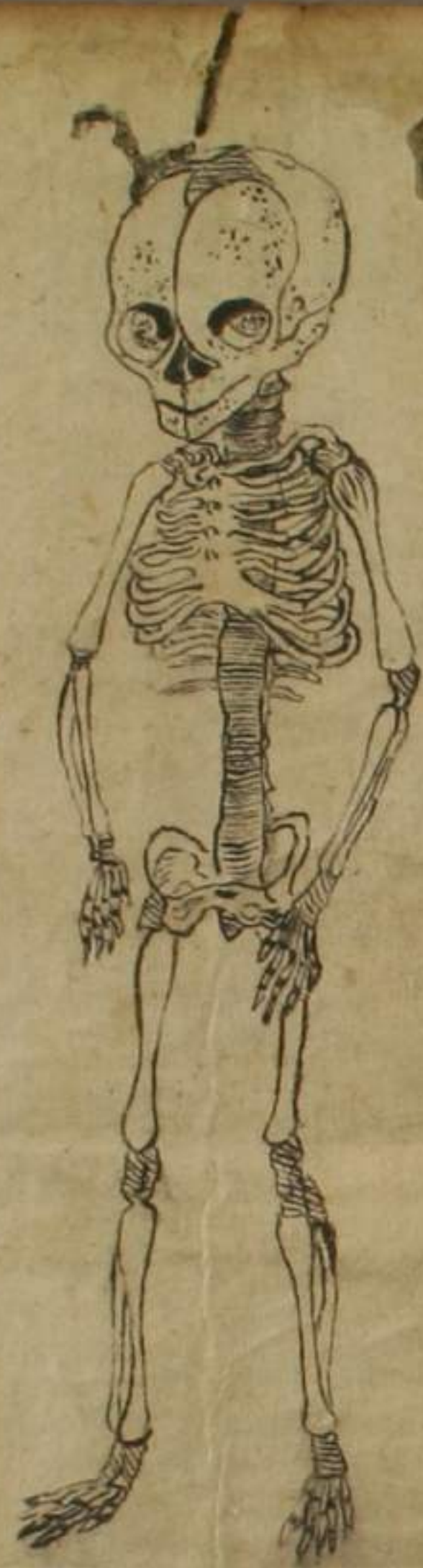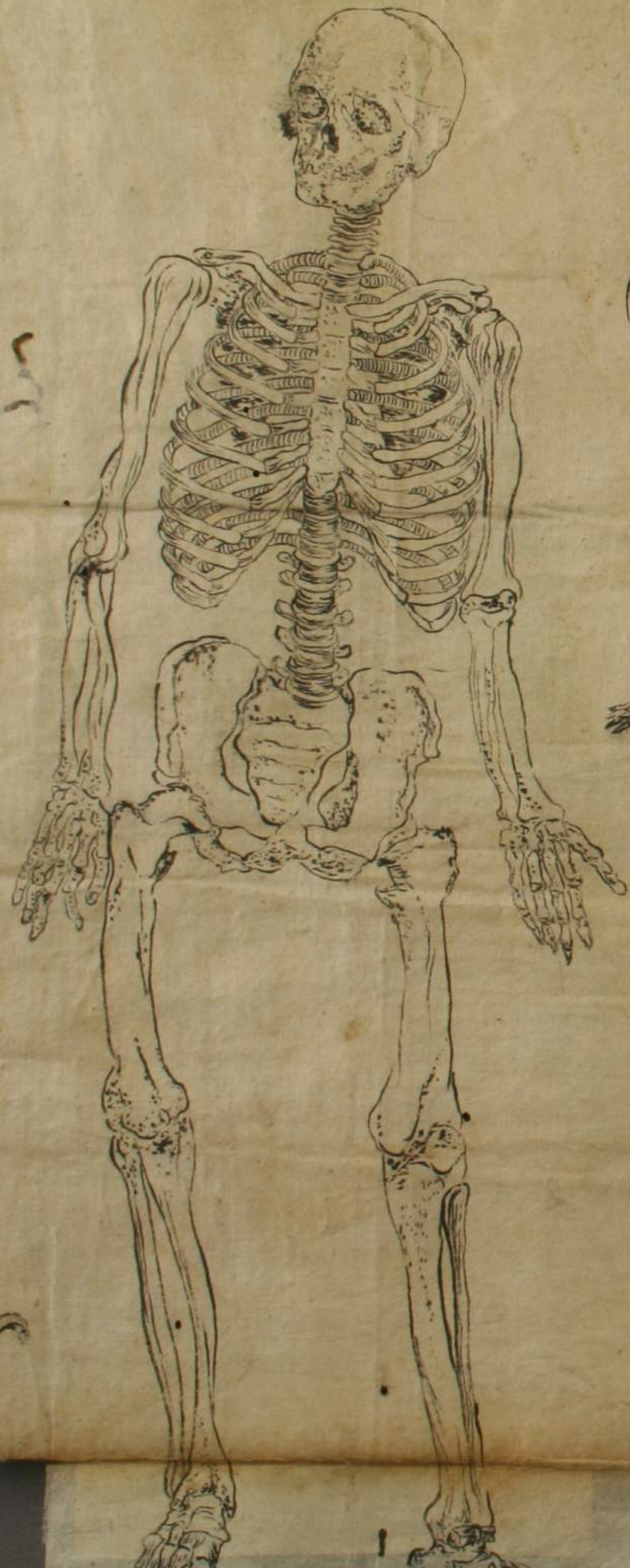胆表



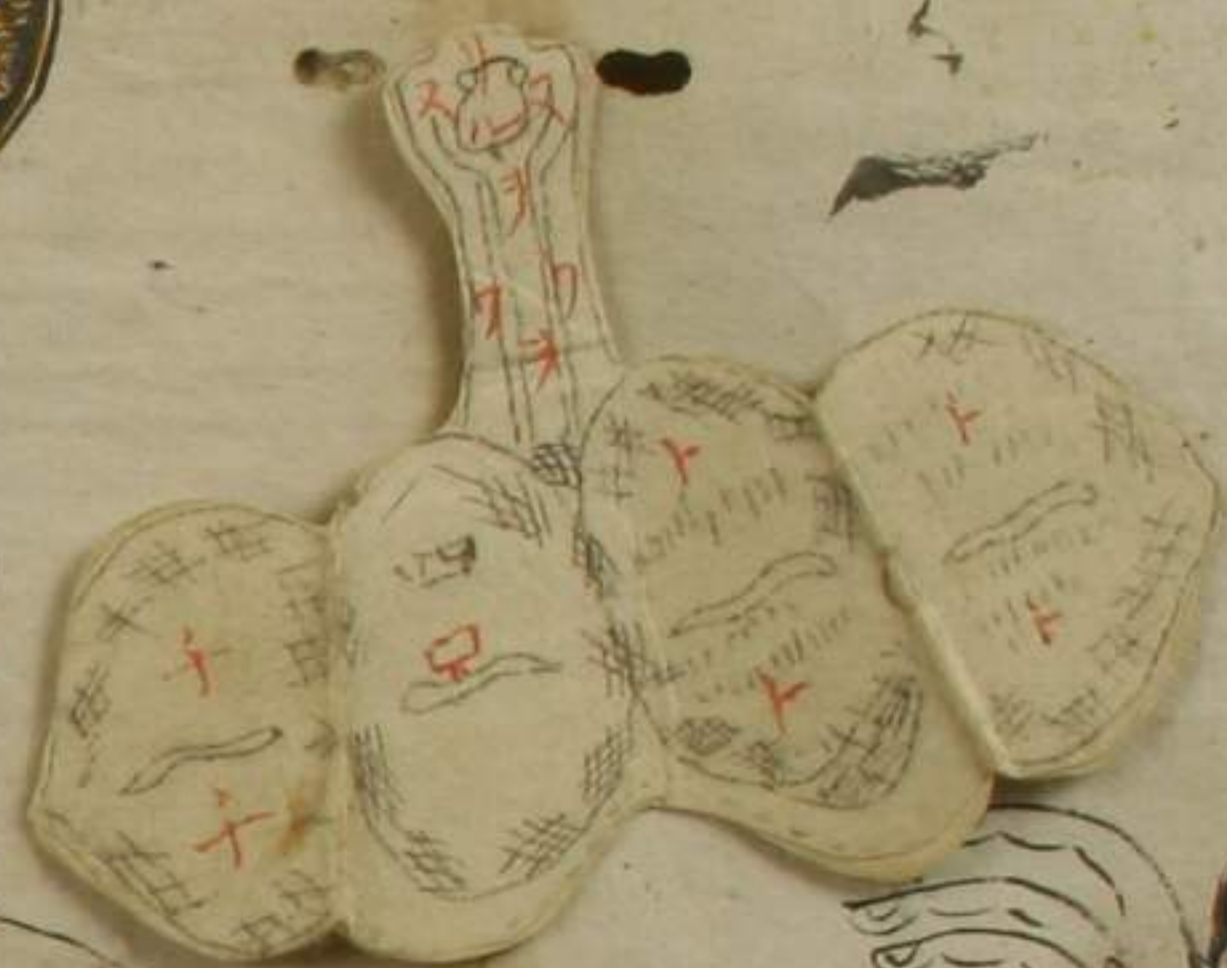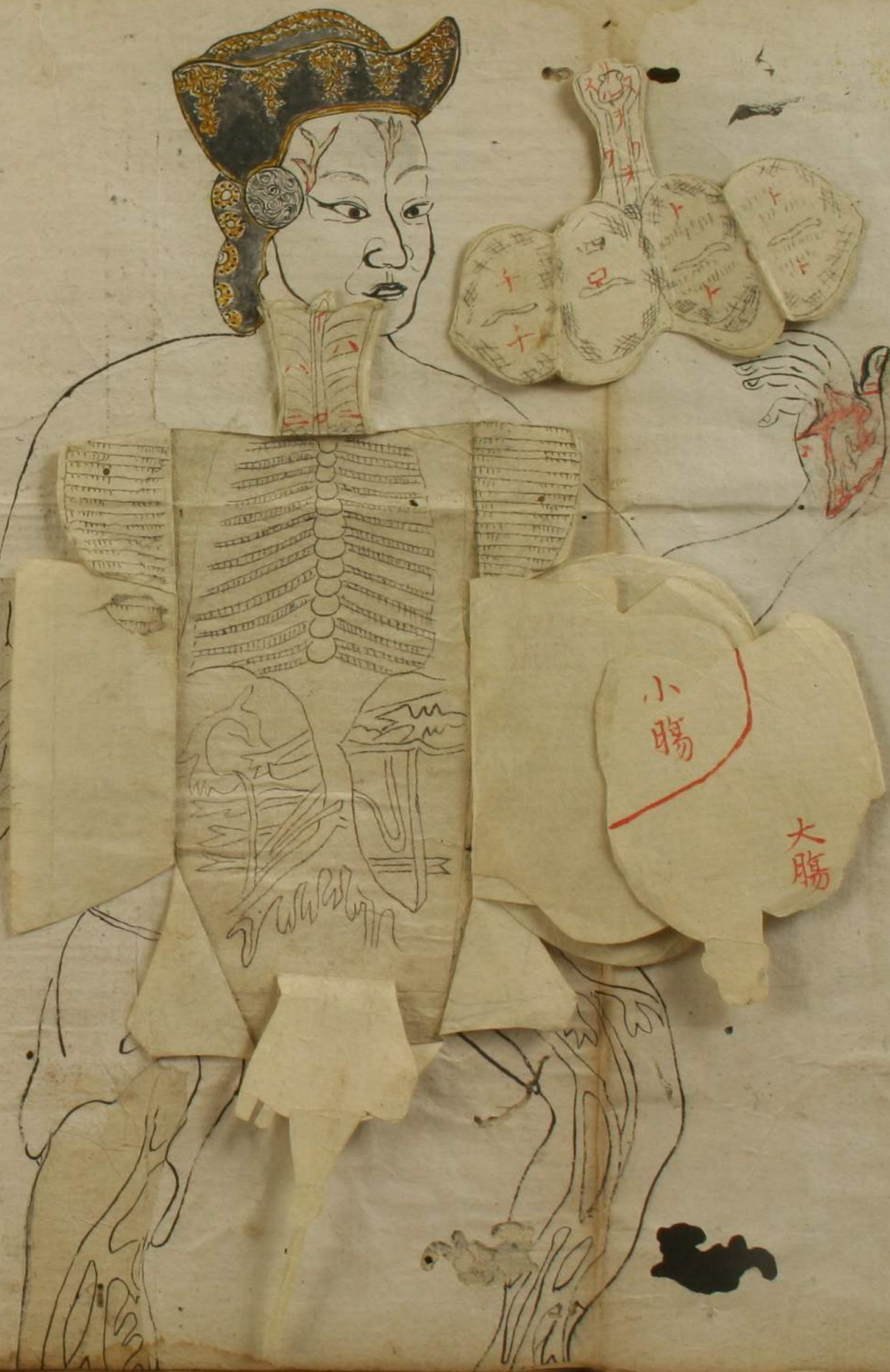
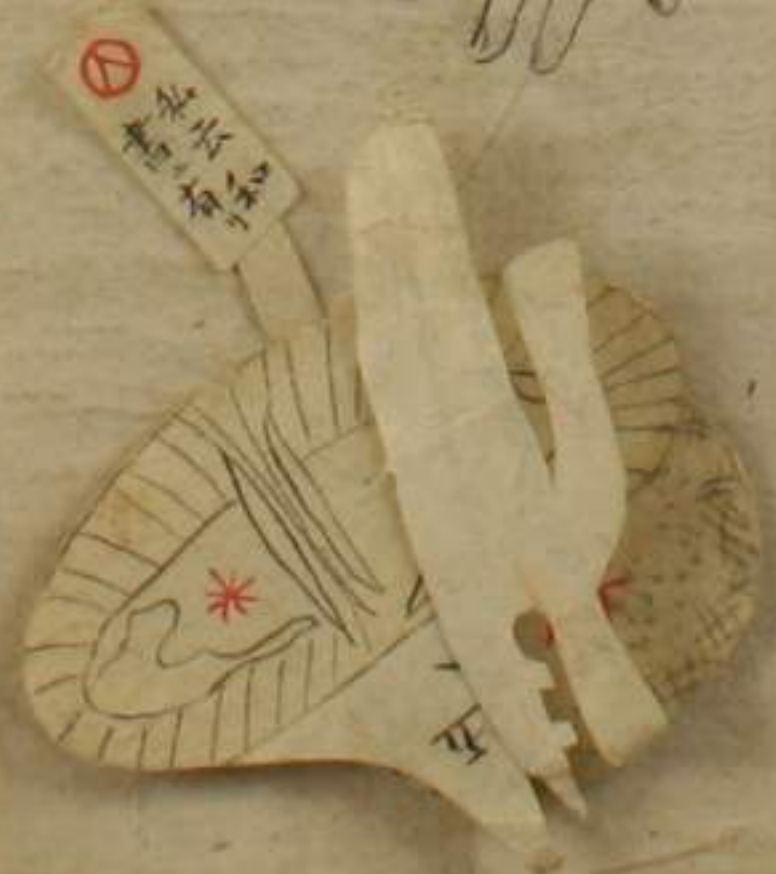小腸

大腸

男子全體
眼臟諸形
圖

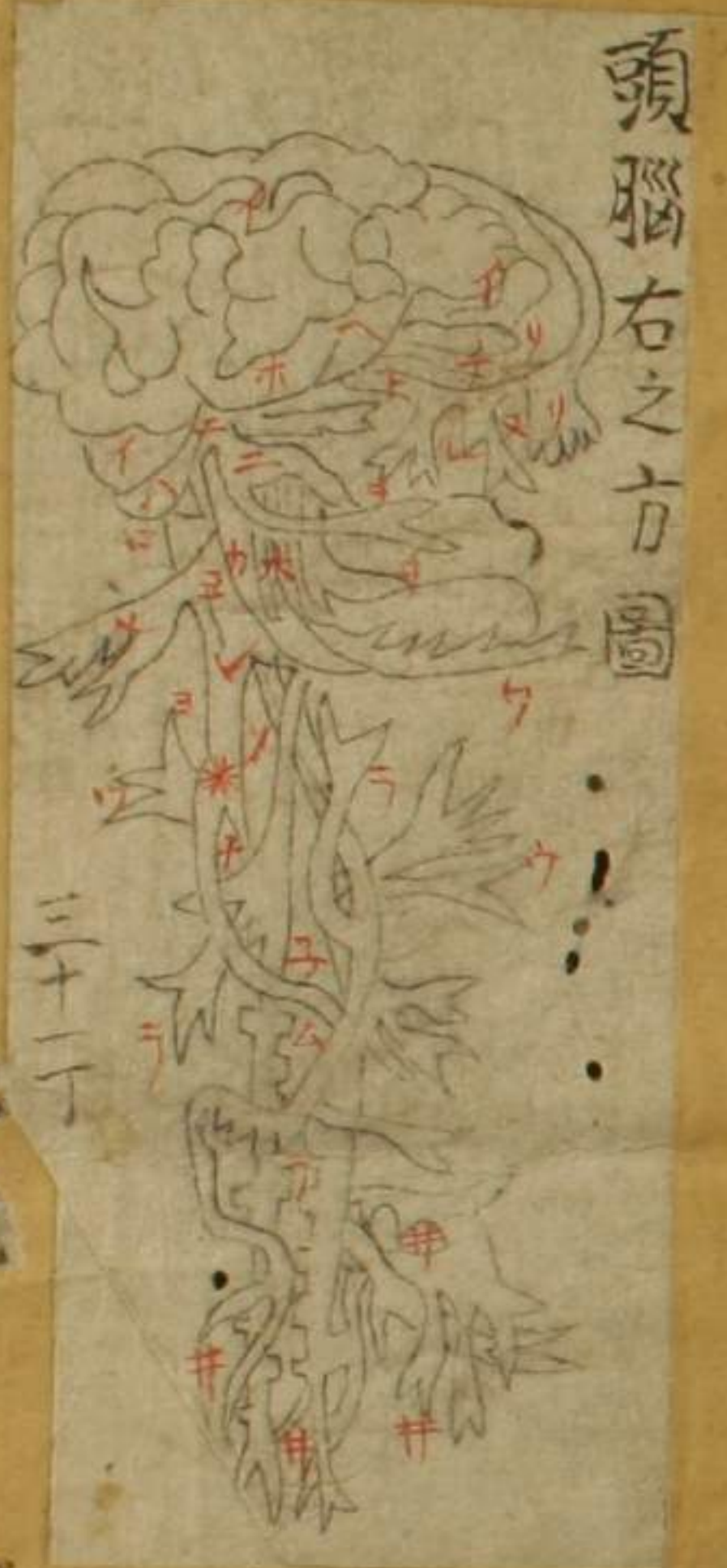

胆表

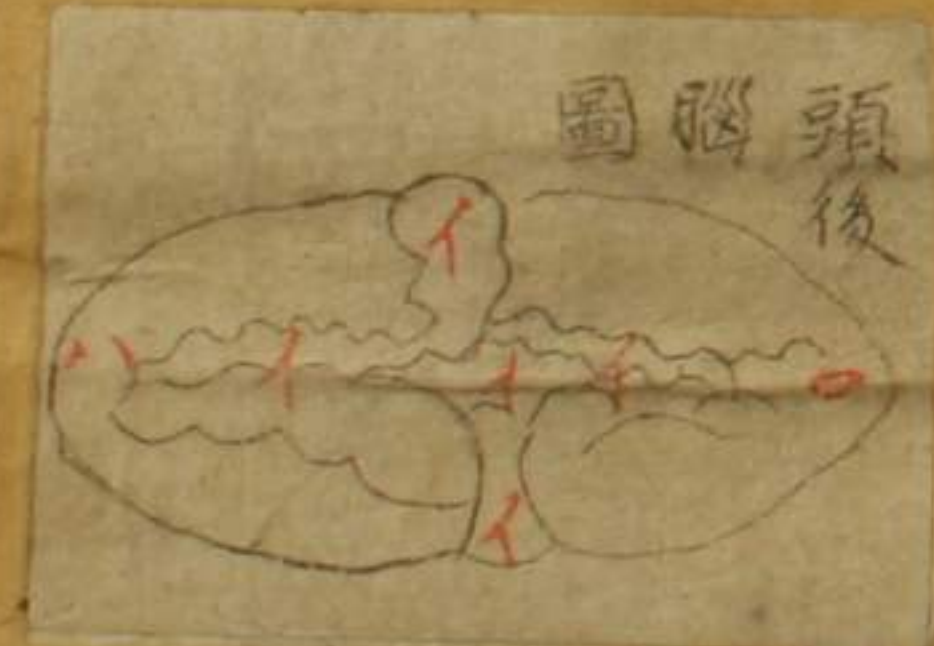


小腸

大腸



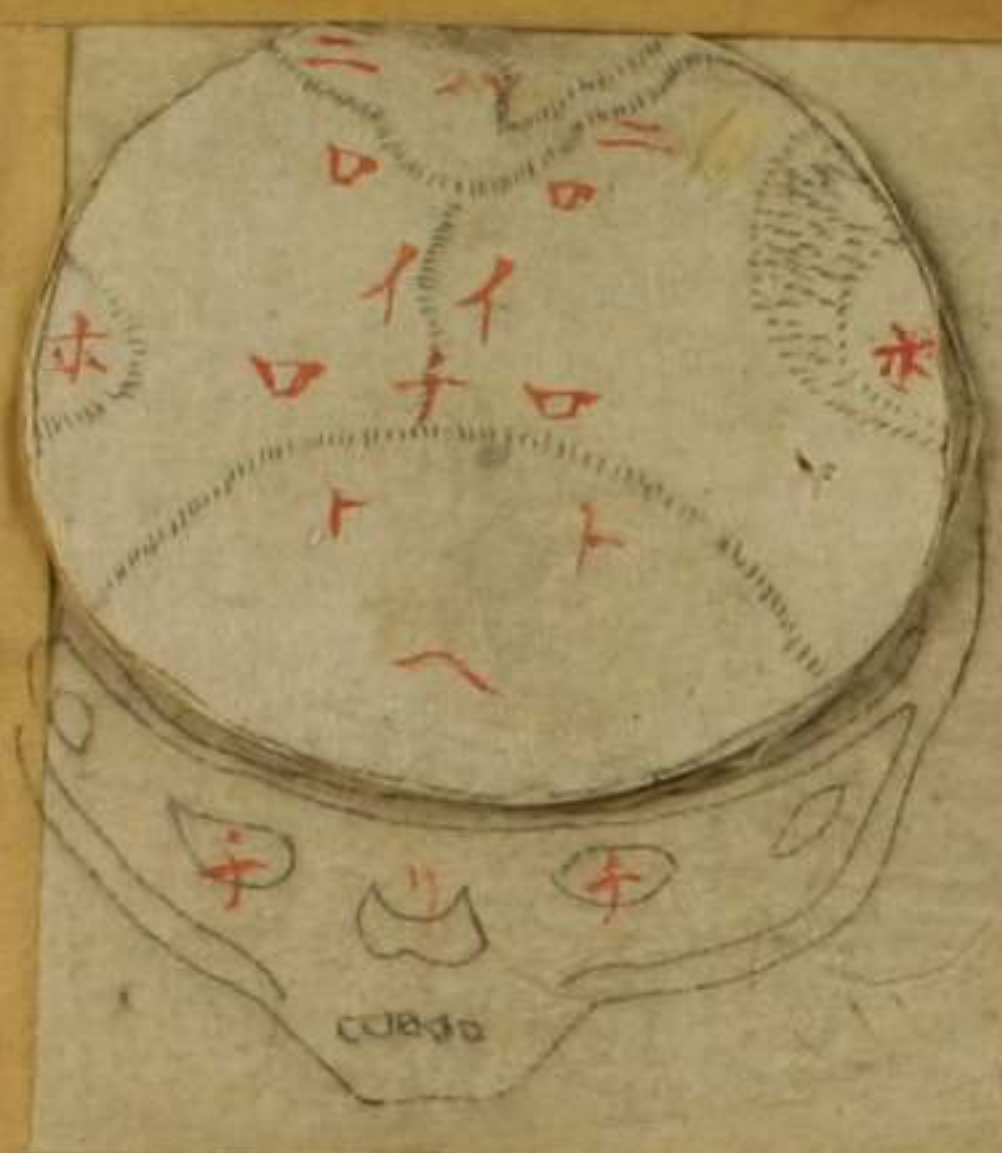
頭腦右之方圖



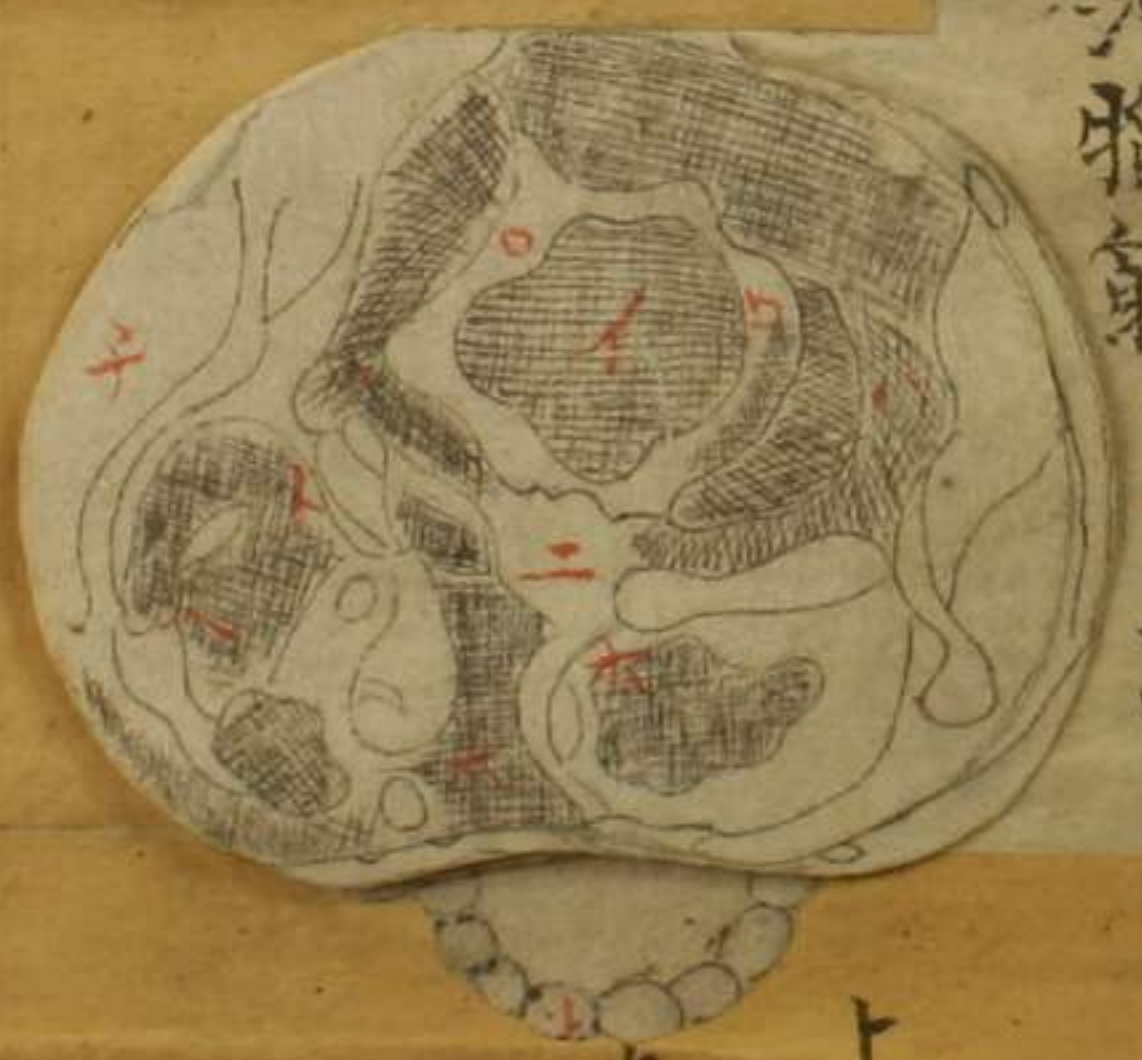頭腦後圖



右同袋之圖



頭一二三四五六七



頭腦第一二三四



頭中腦籠袋

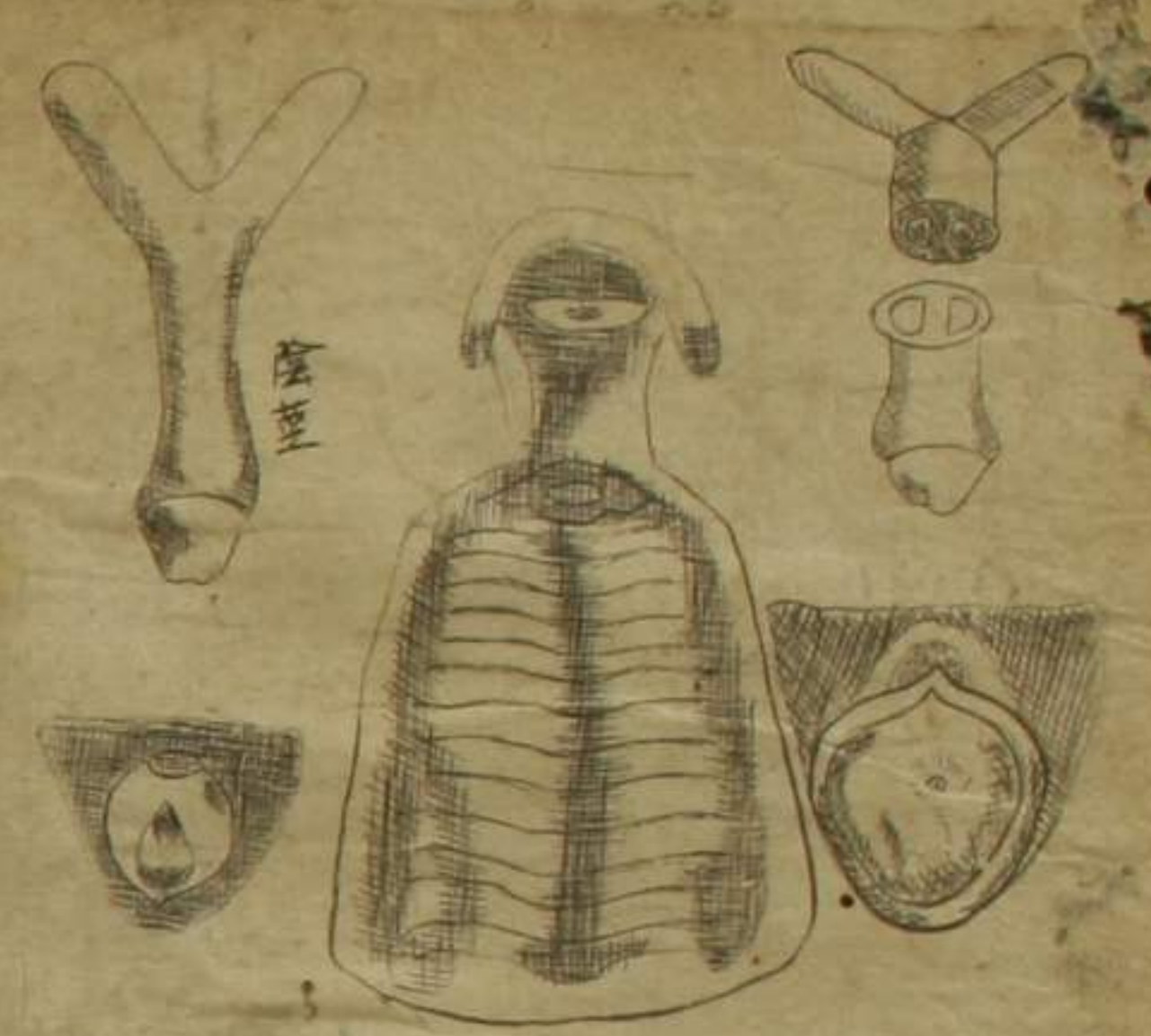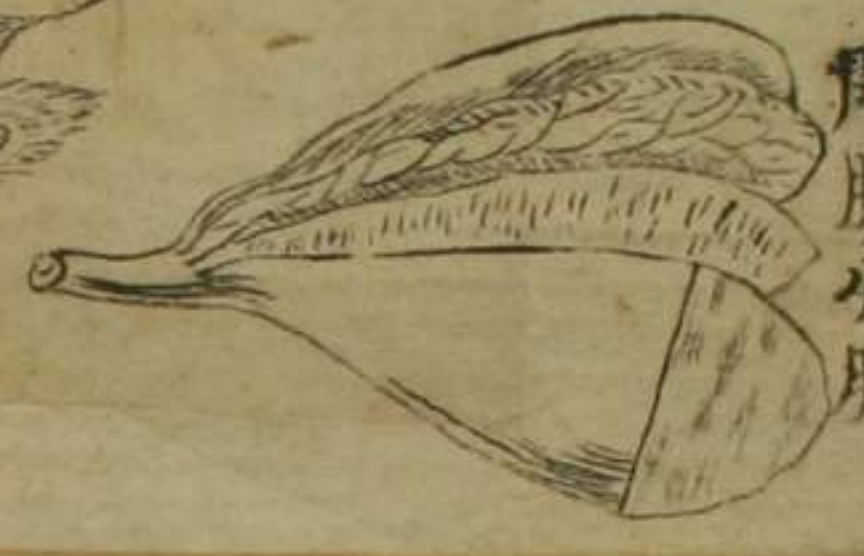三丁

上腮齒

示膀胱子宮
直腸連續

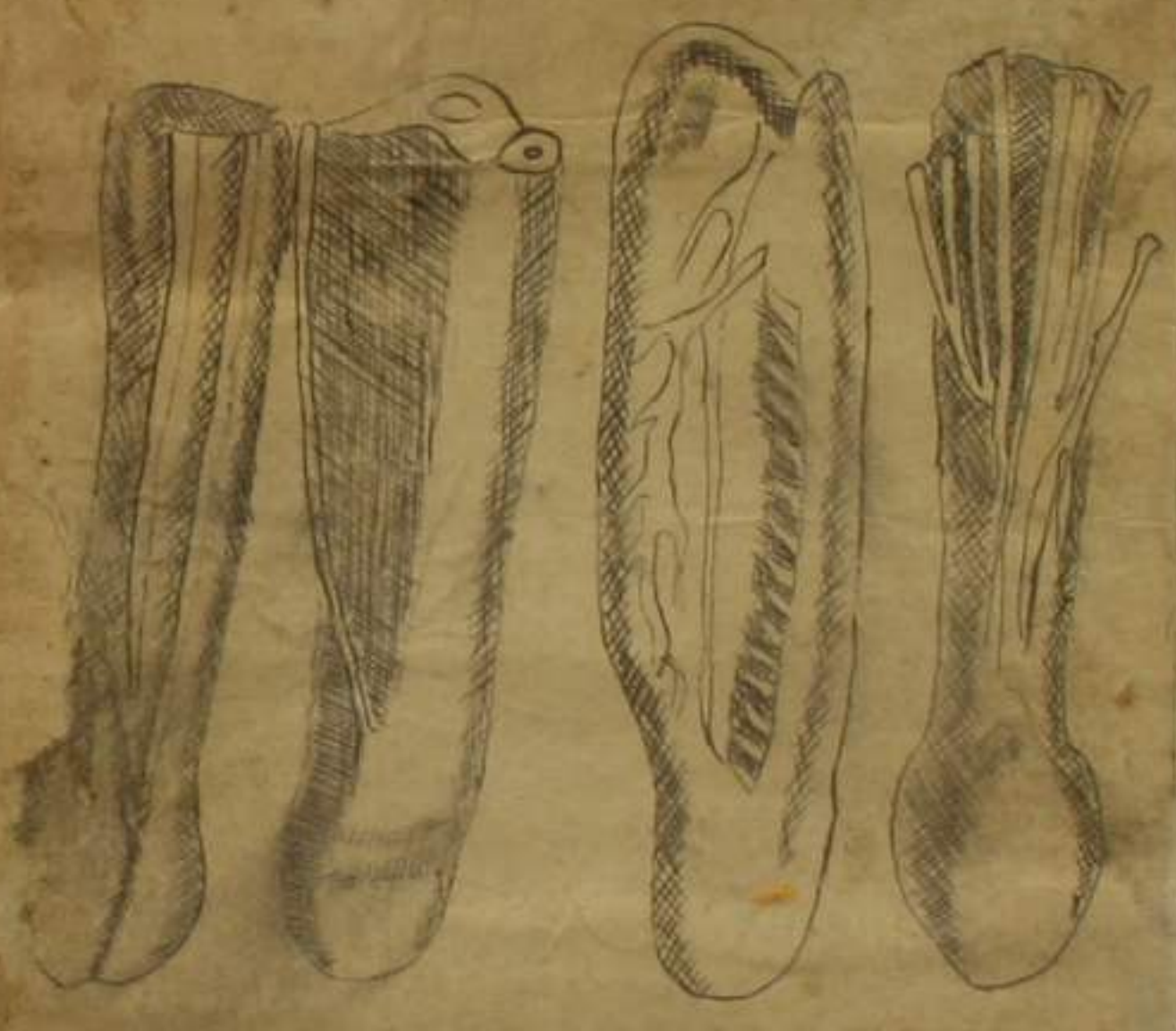

開膈分膜

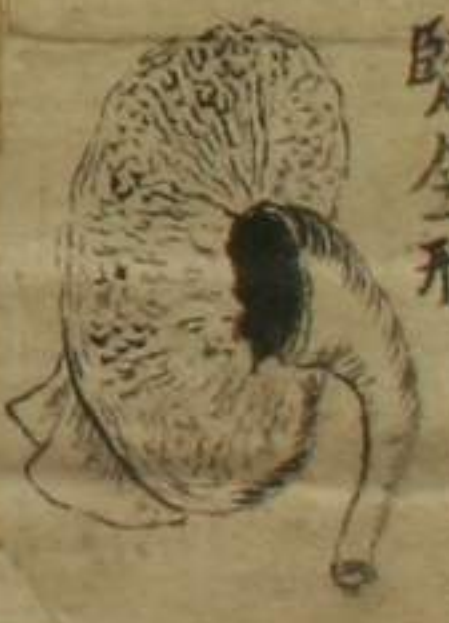

空莖

翠丸

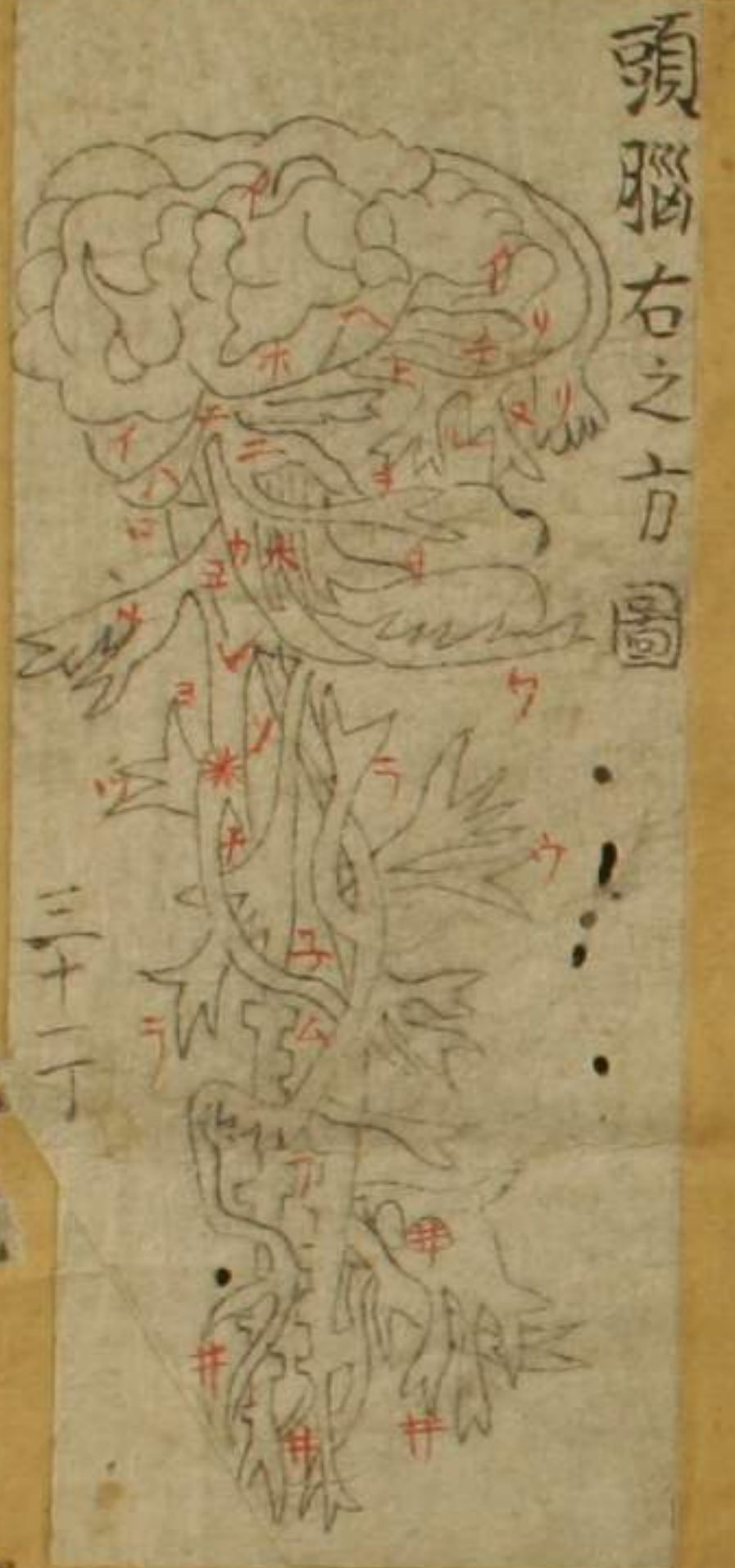

腎全形

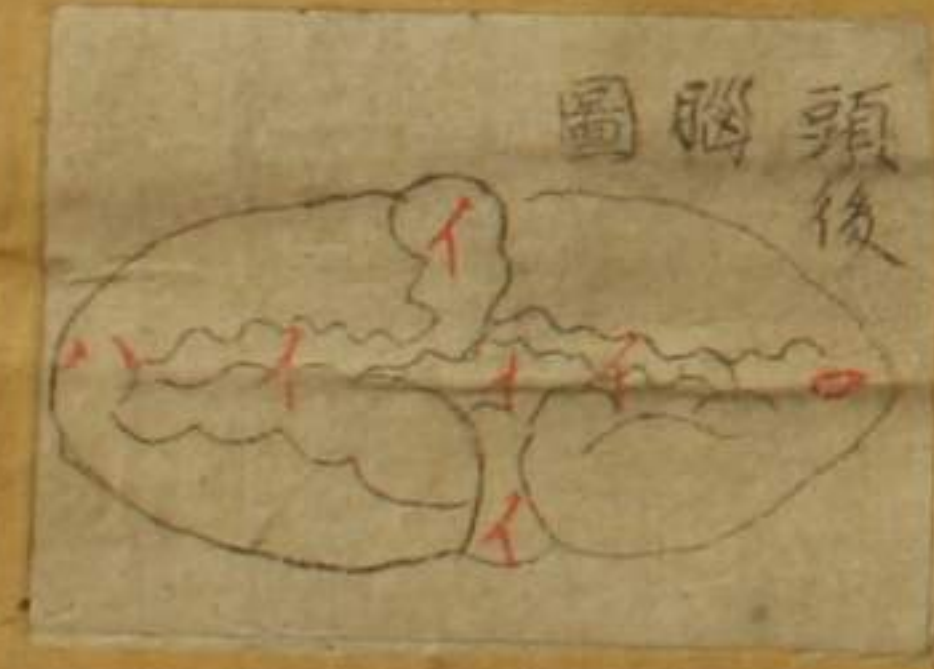


示膀胱陰莖
直腸連續





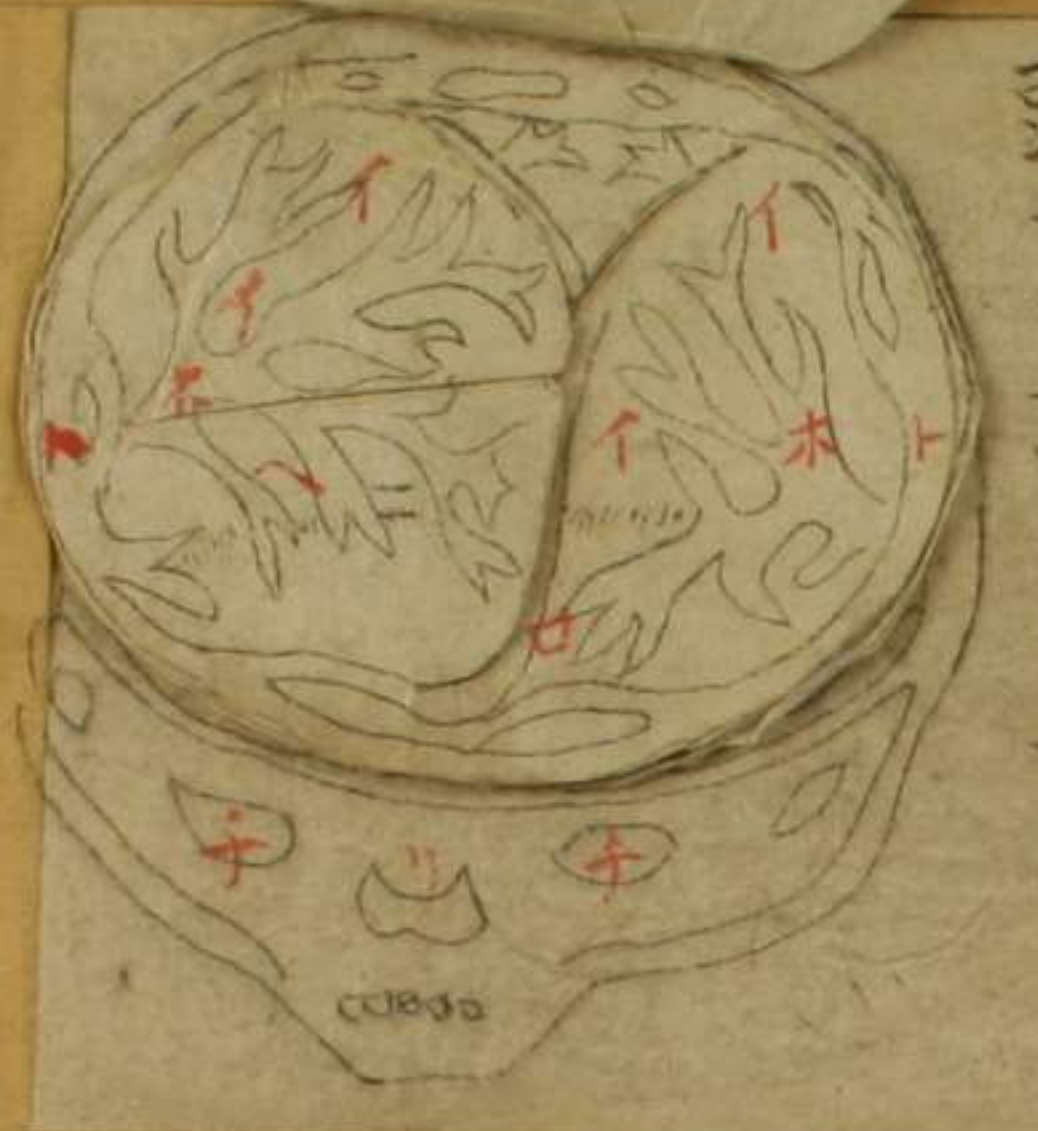頭腦右之方圖



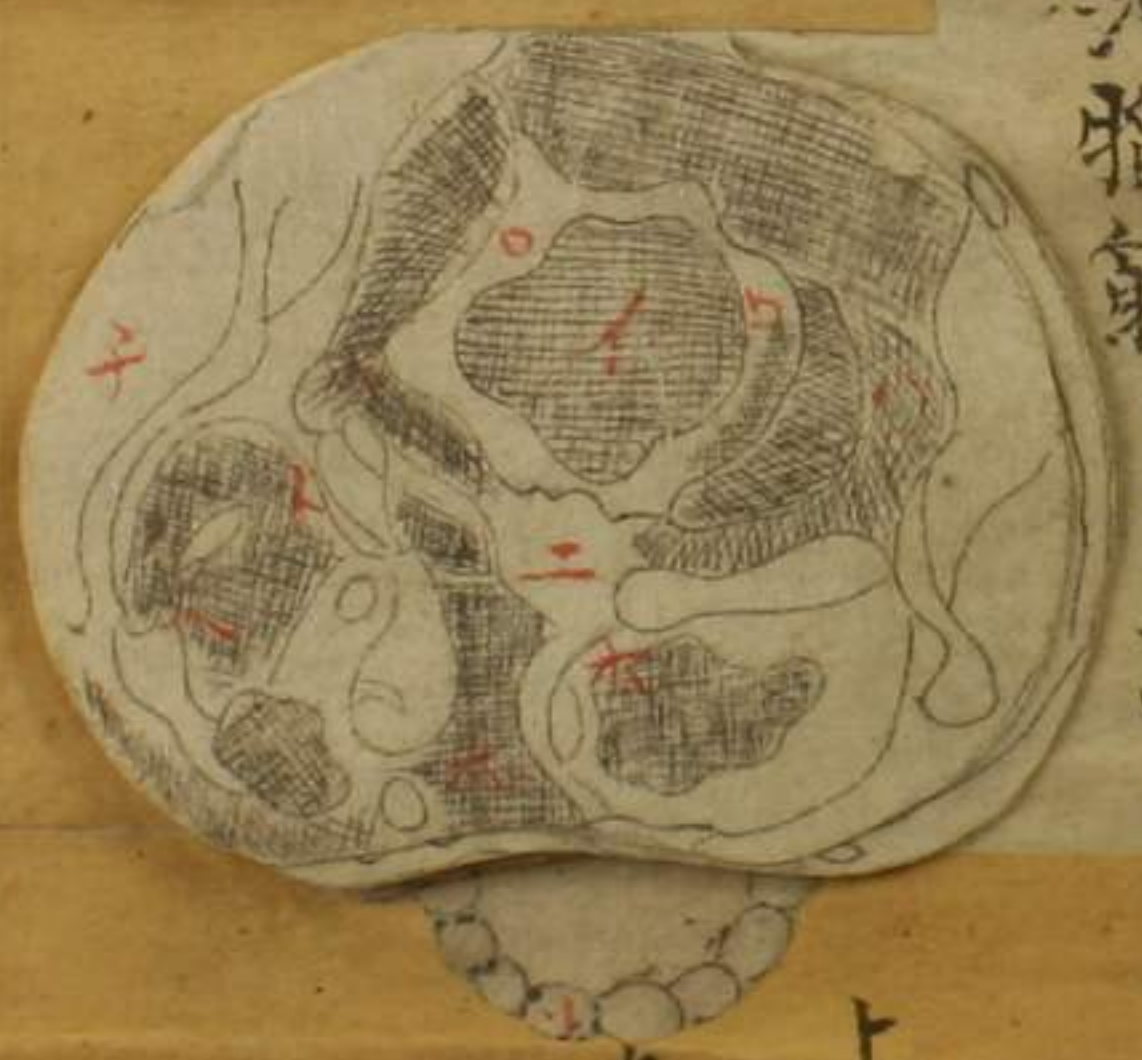頭腦後圖



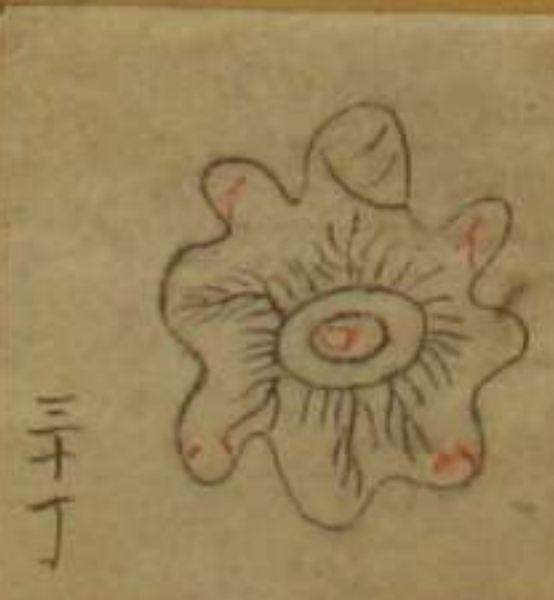右同袋之圖



頭一二三四五六七



頭腦第一二三四

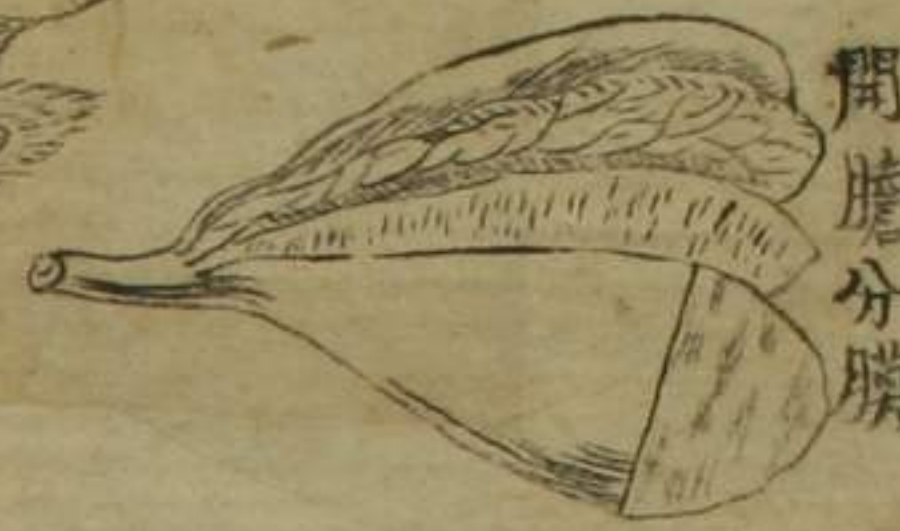

頭中腦籠袋

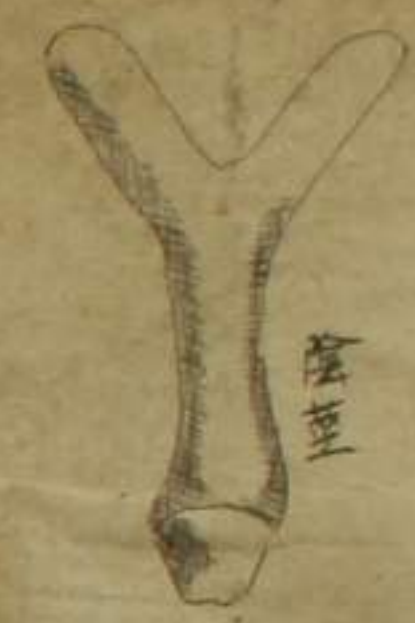三丁

上腮齒

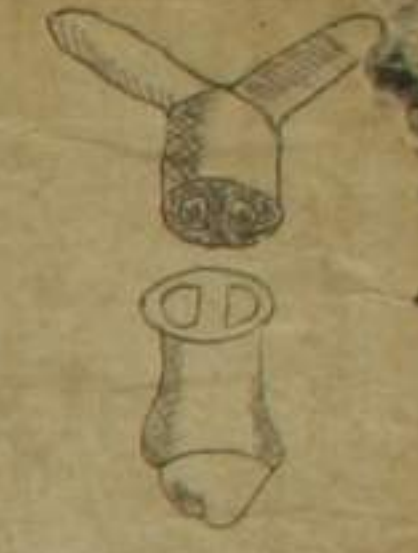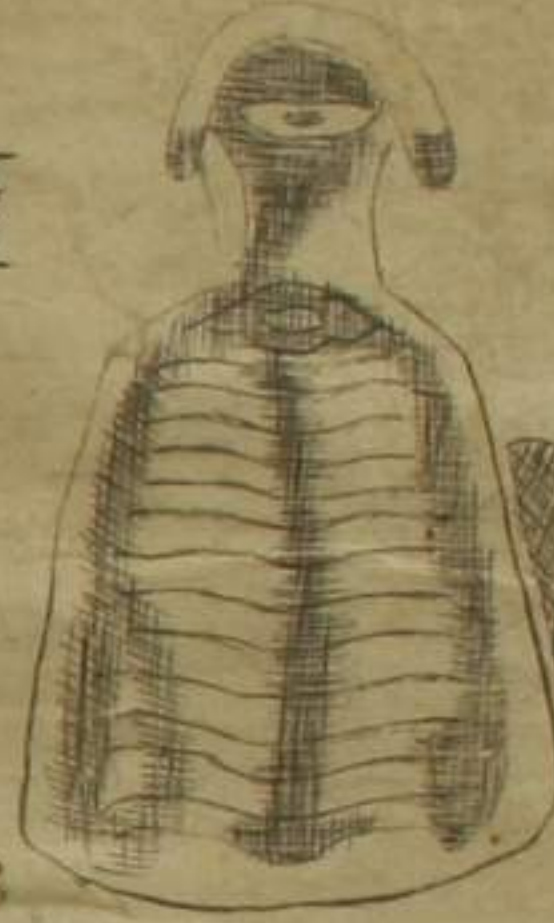示膀胱子宮
直腸連續



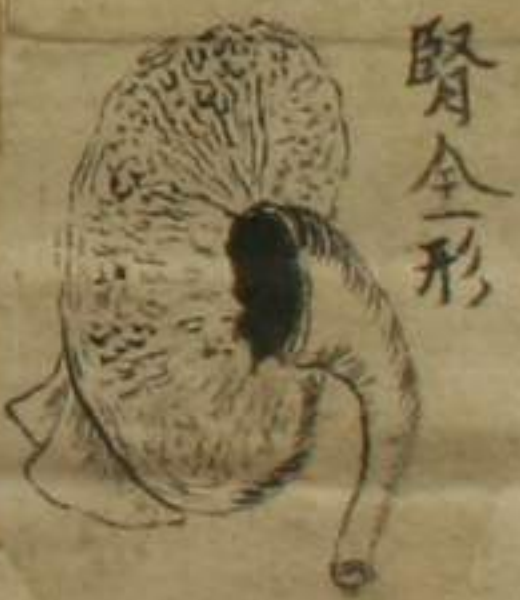開膈分膜



陰莖



翠丸

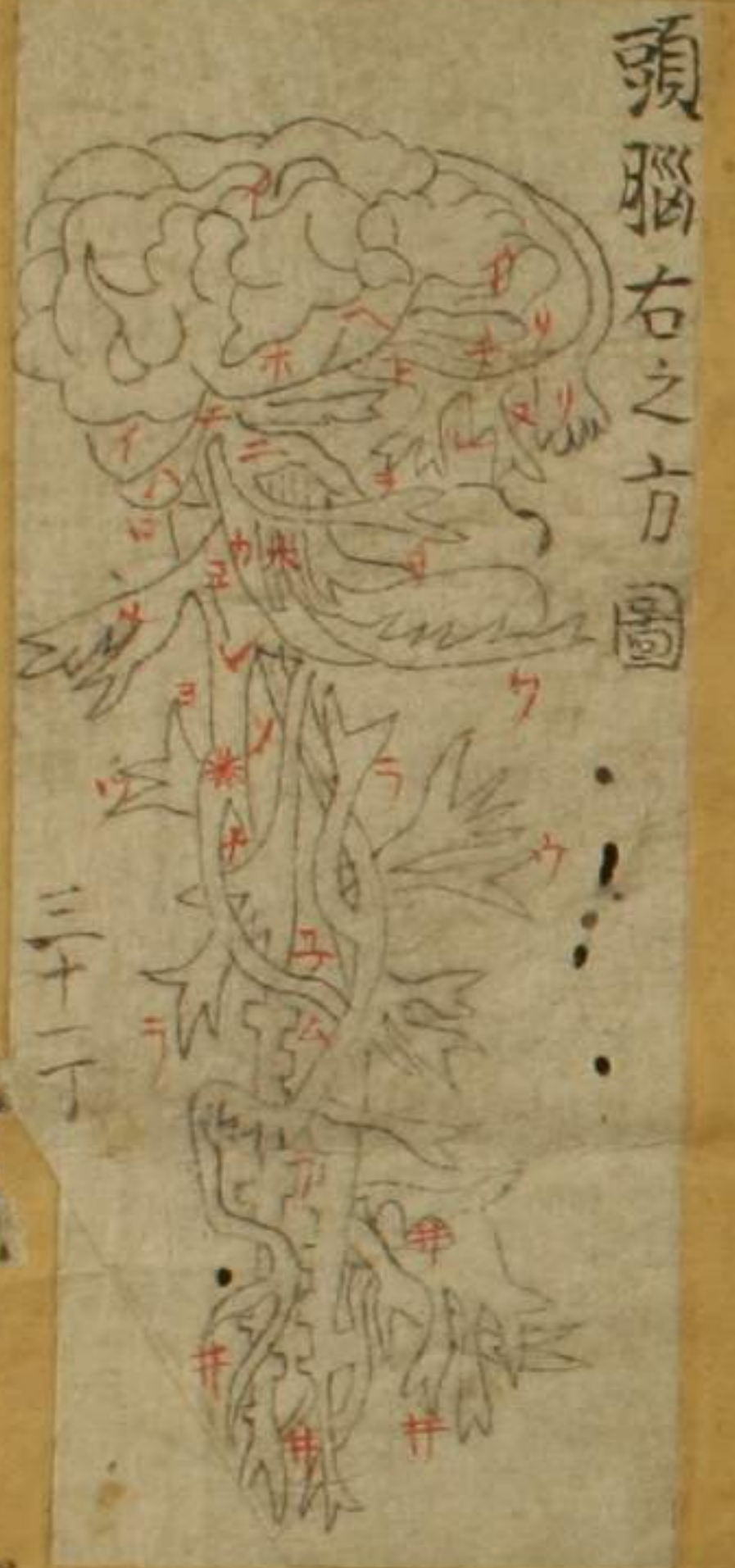

腎全形

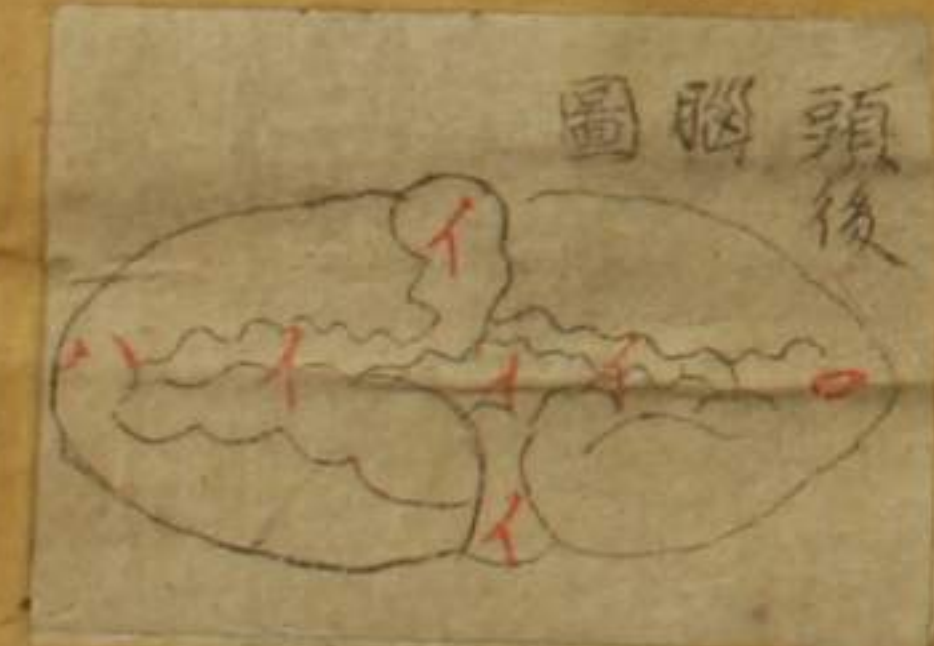


示膀胱陰莖
直腸連續





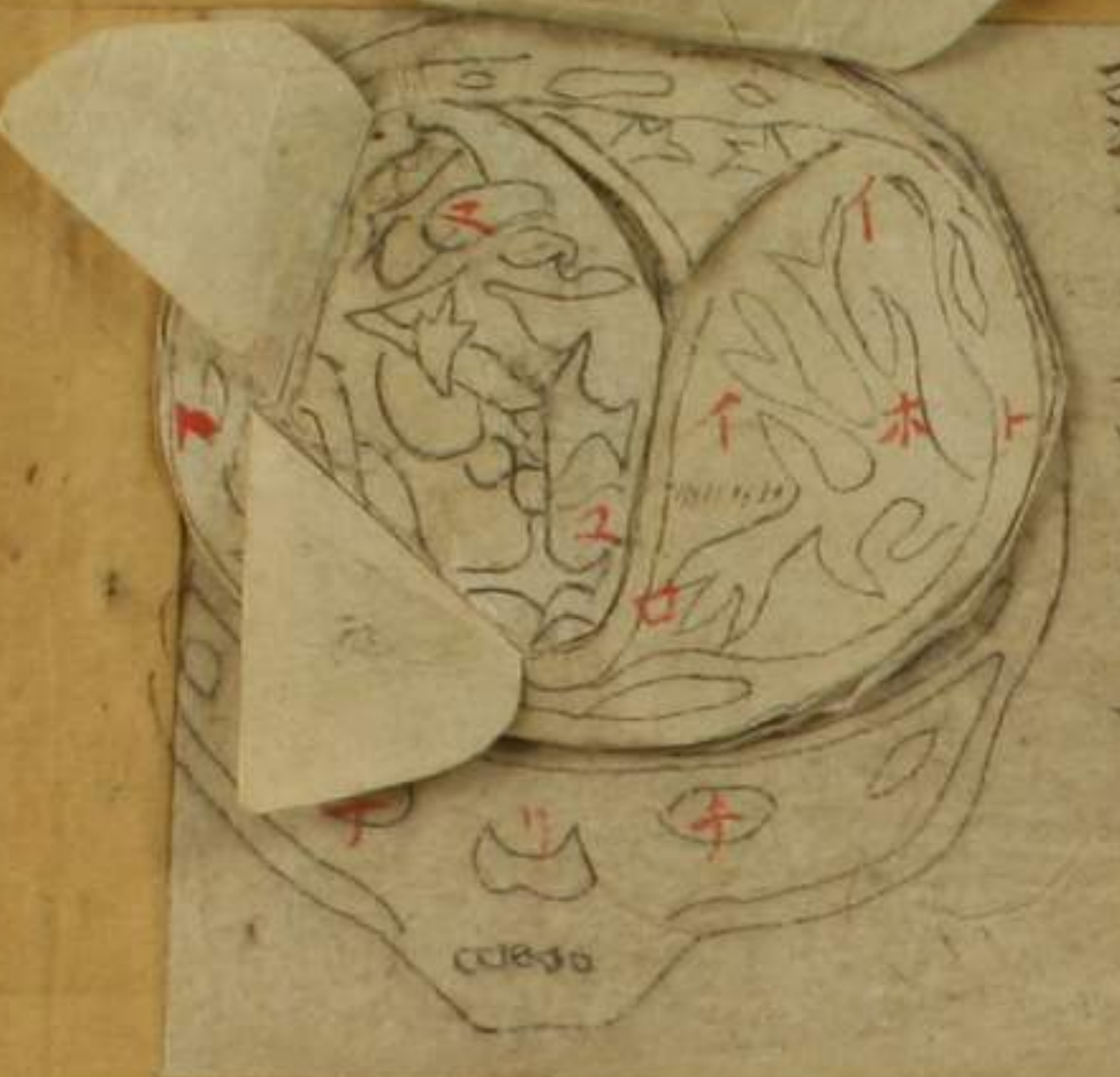頭腦右之方圖



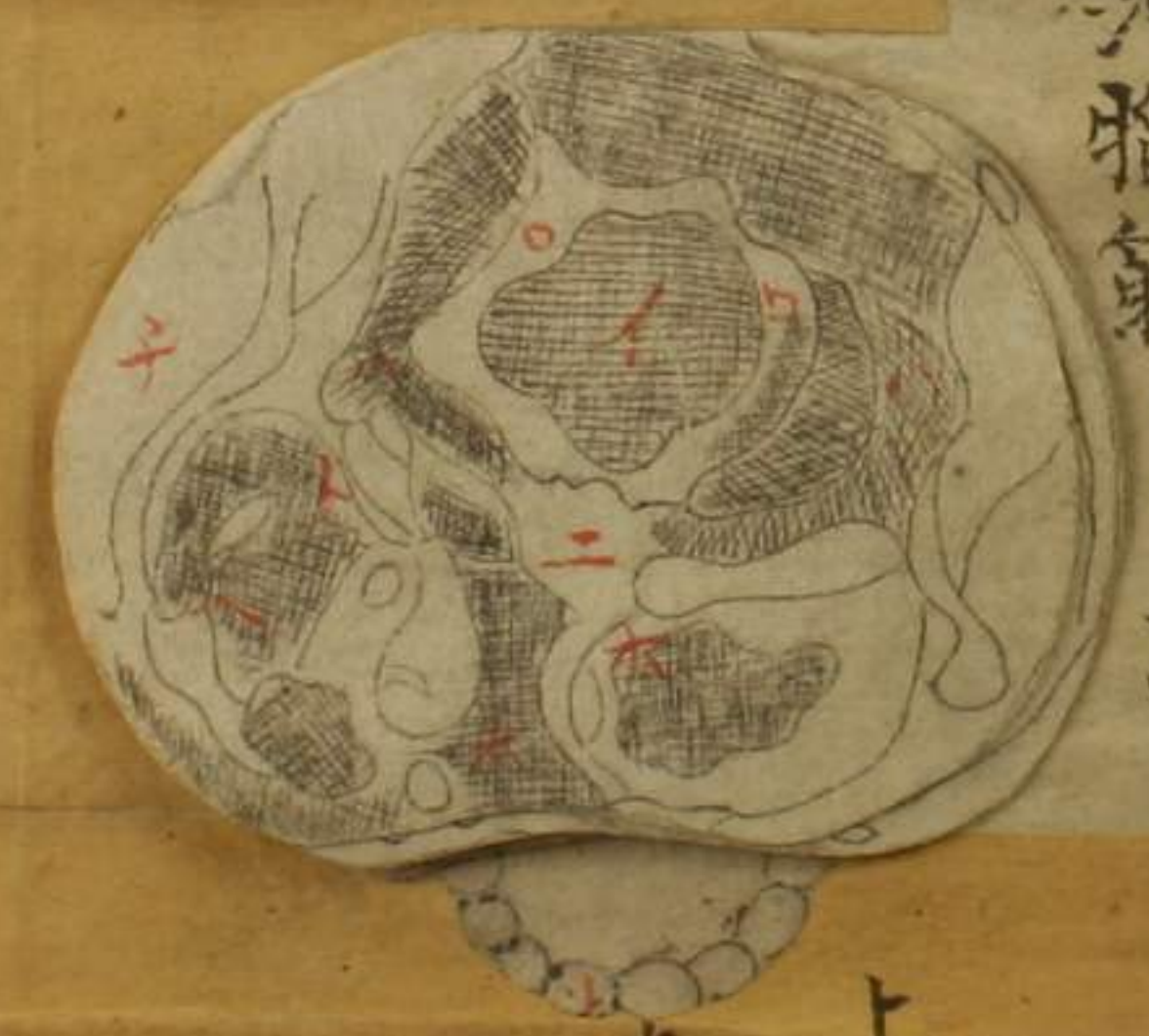頭腦後圖



右同袋之圖



頭一二三四五六七



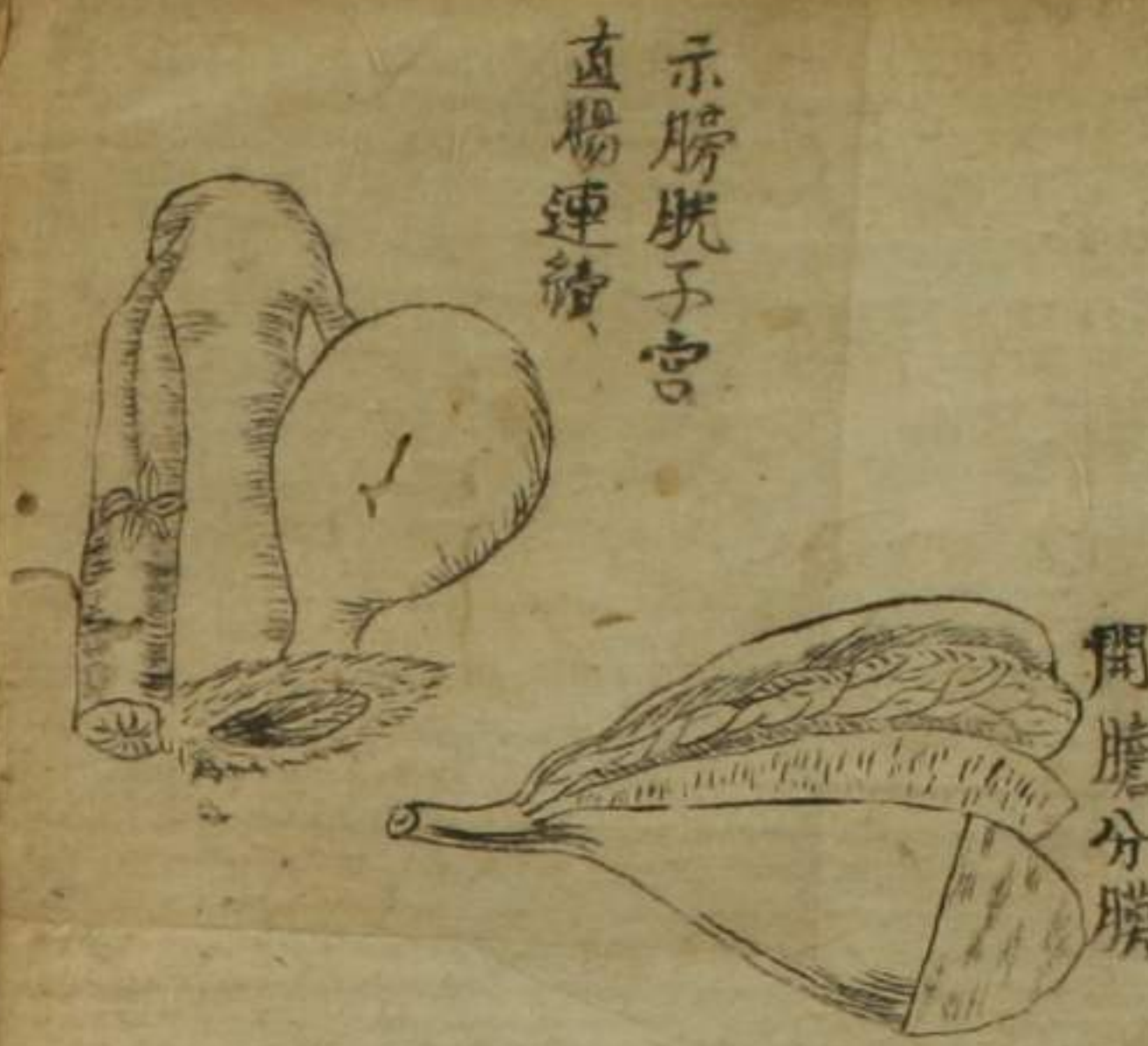頭腦第一二三四



頭中腦籠袋

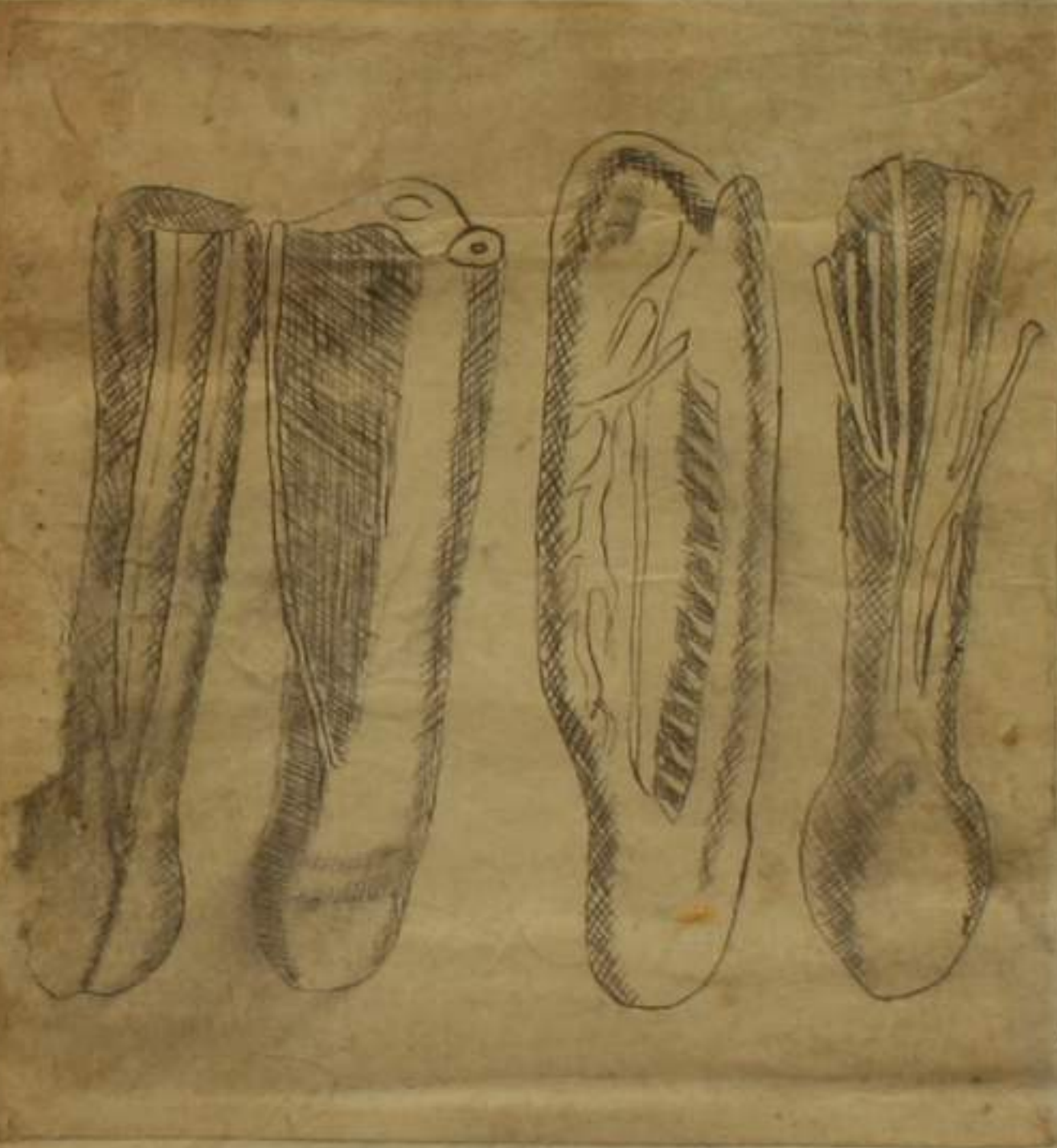三丁

上腮齒

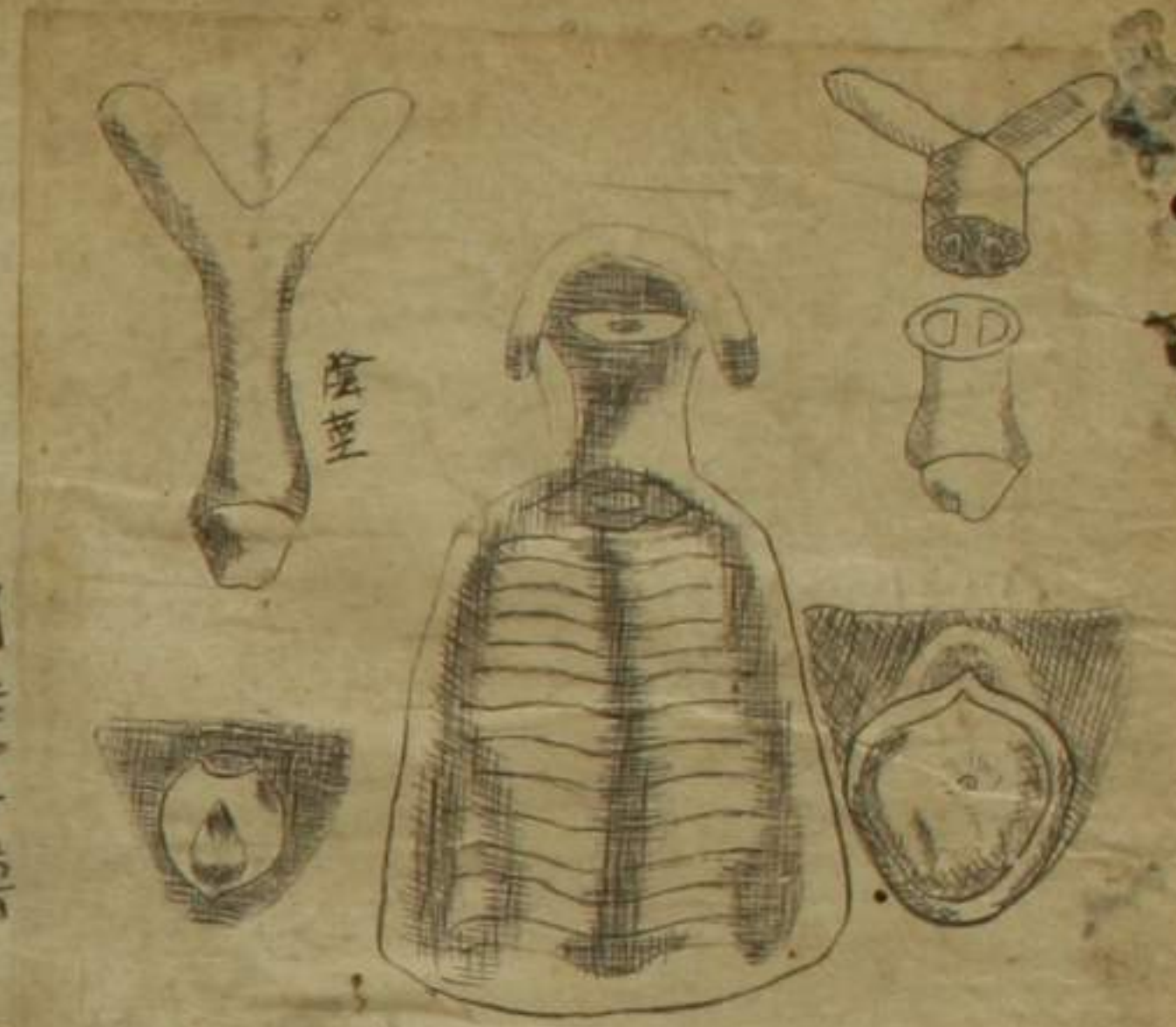

示膀胱子宮直腸連續

開膈分膜



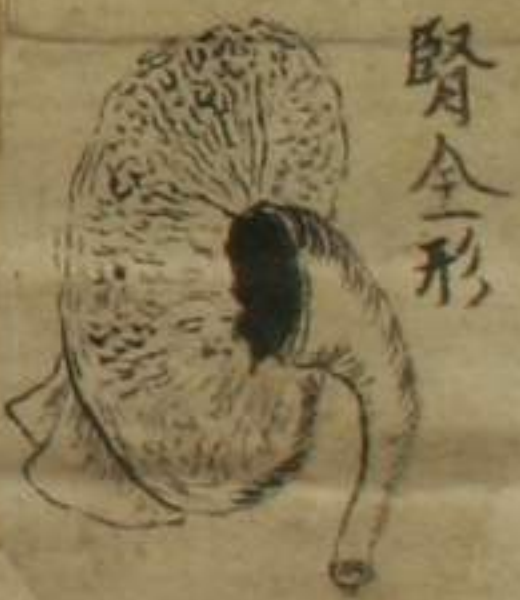示膀胱陰莖直腸連續



陰莖

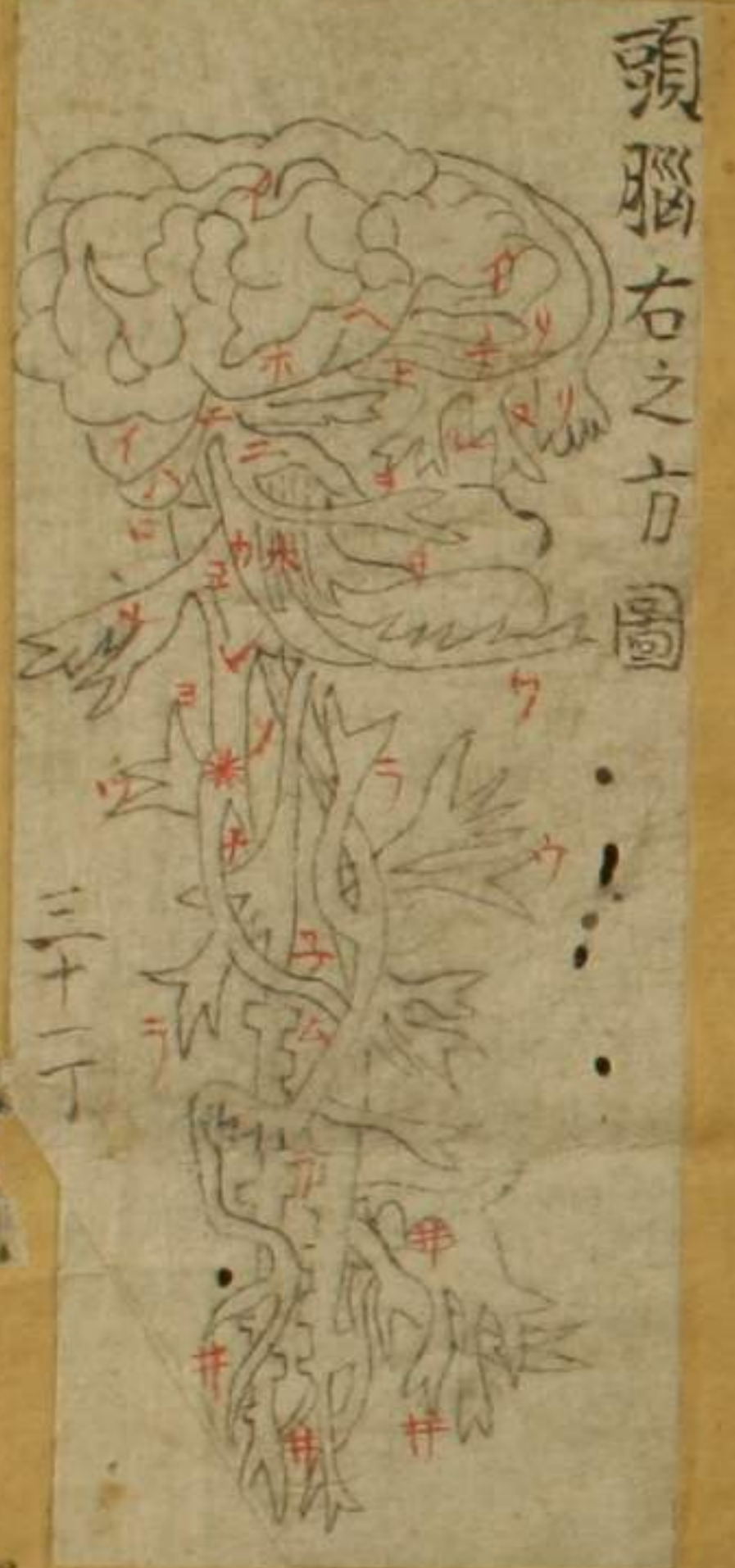

翠丸



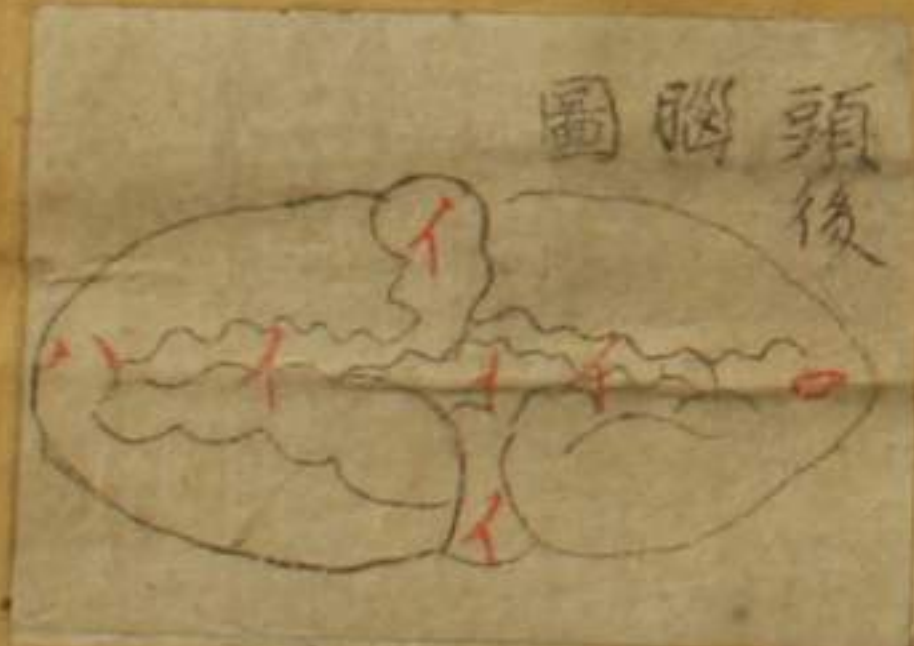
腎全形





頭腦右之方圖

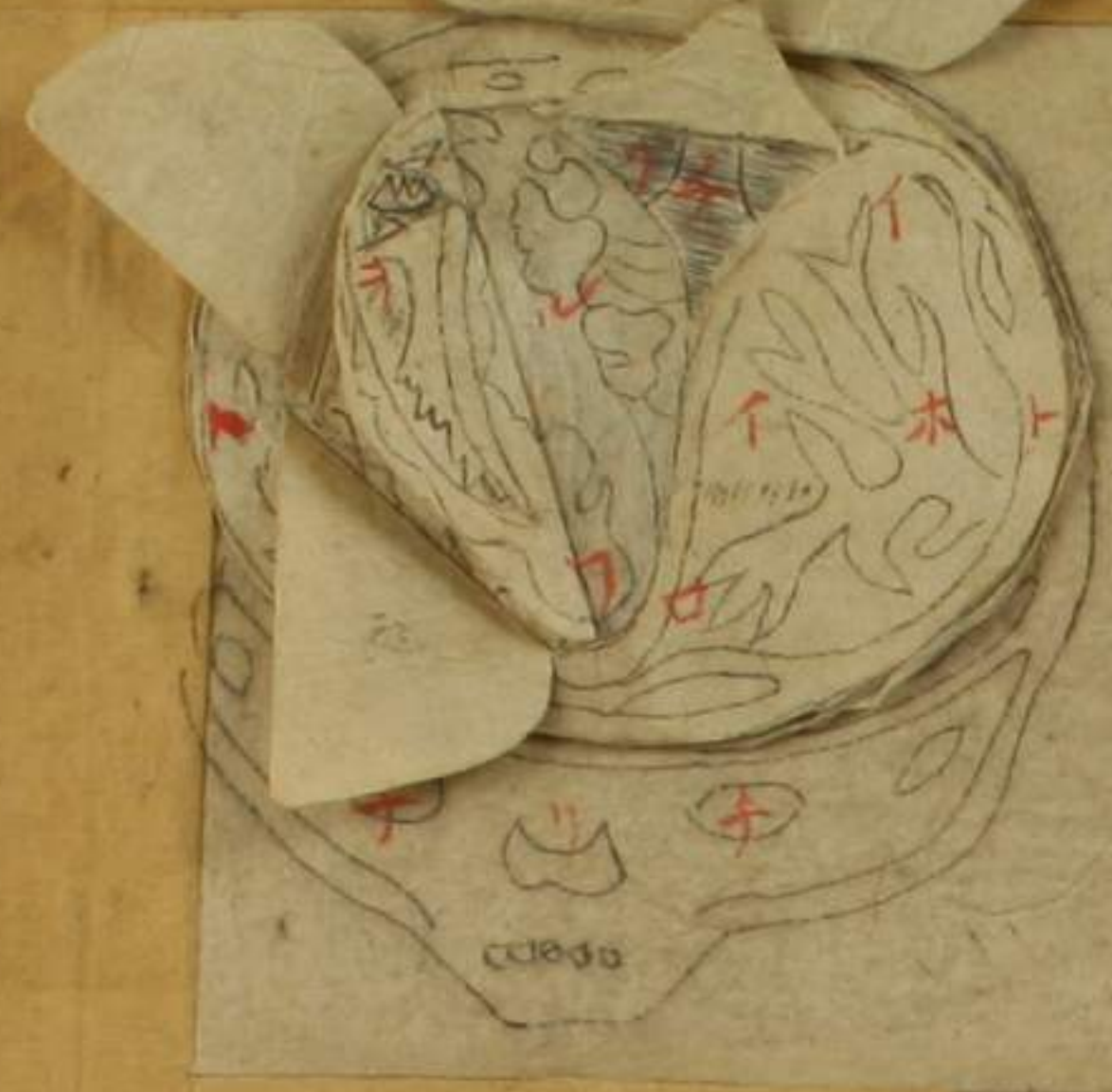三十一丁



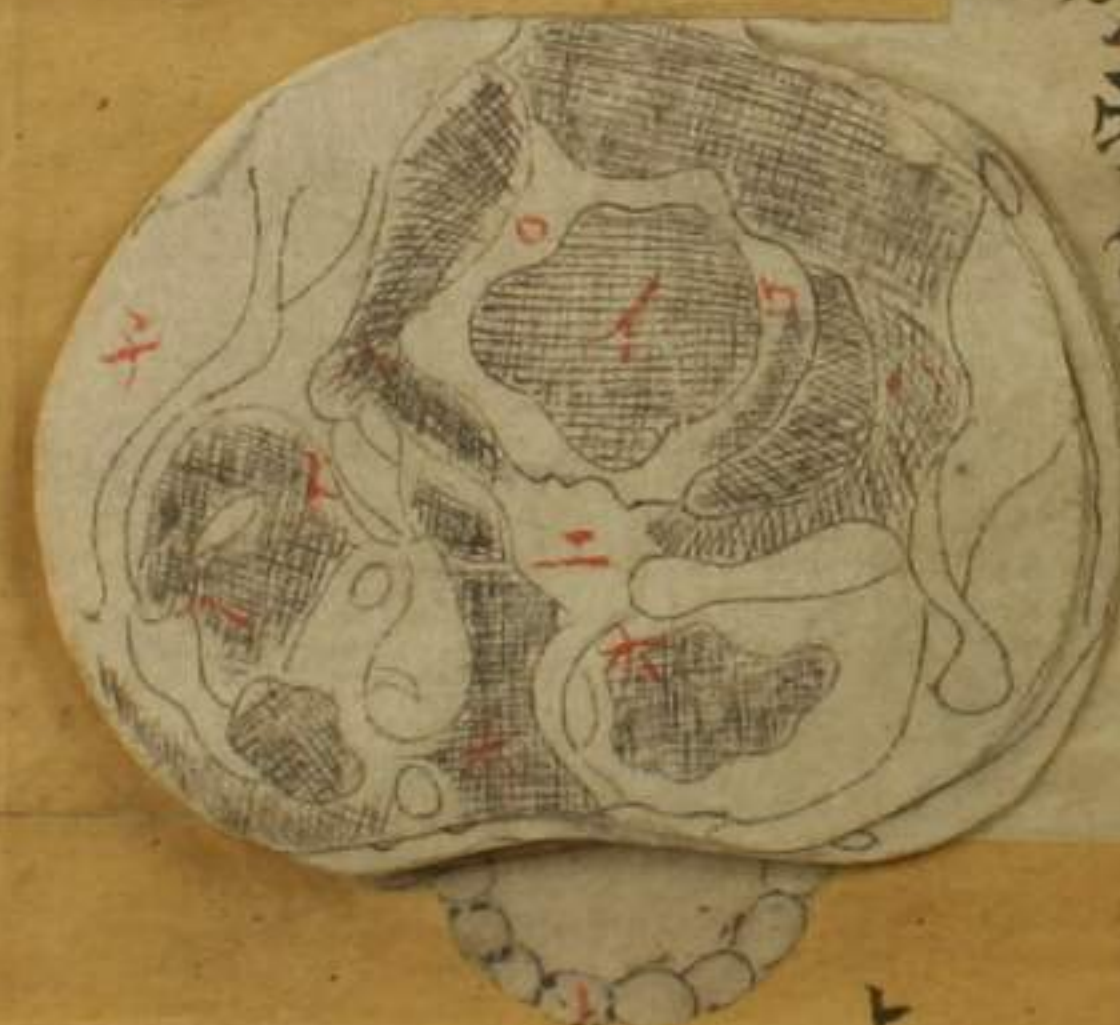頭腦後圖



右同袋之圖



頭一二三四五六七



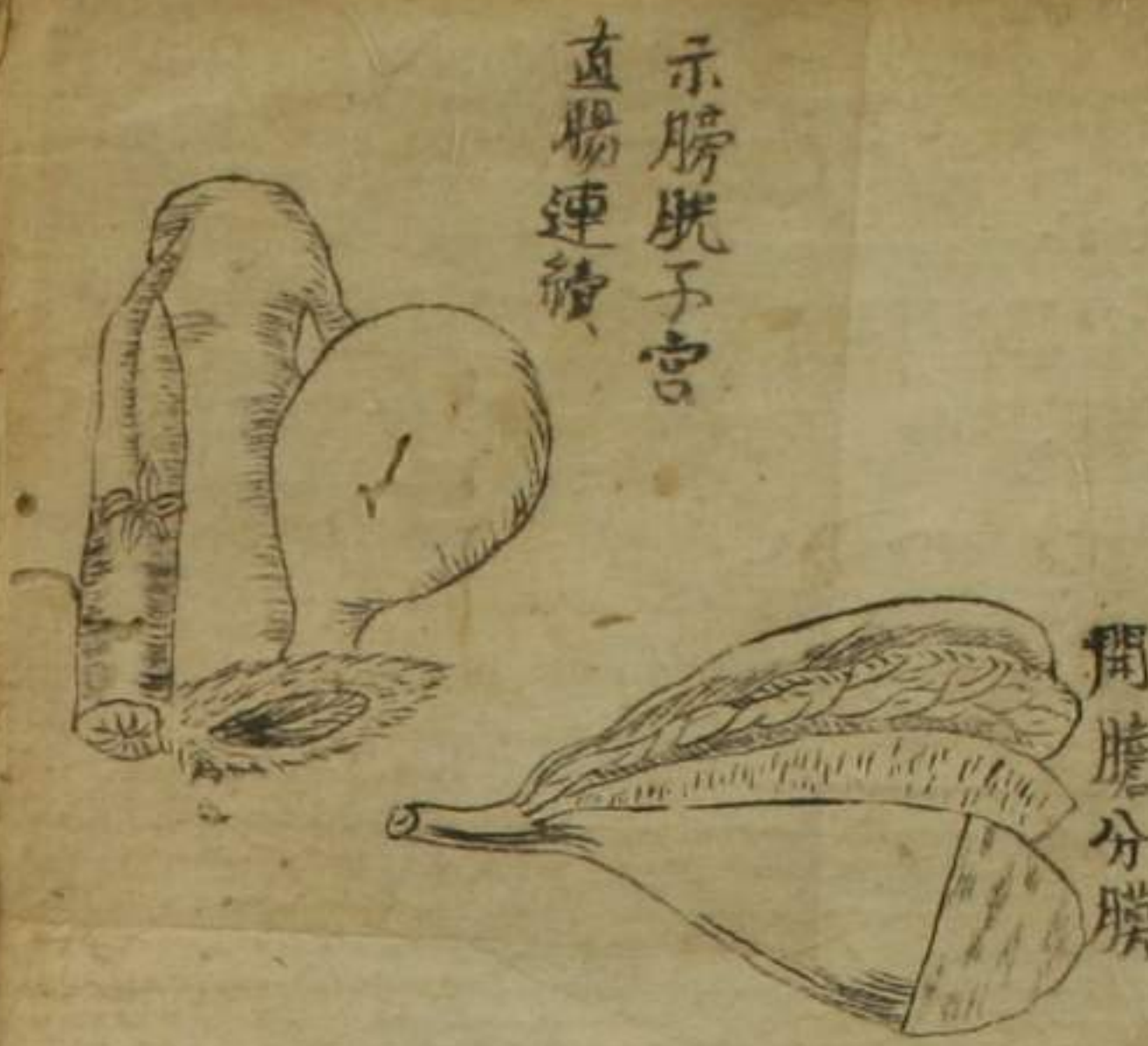頭腦第一二三四

上腮齒



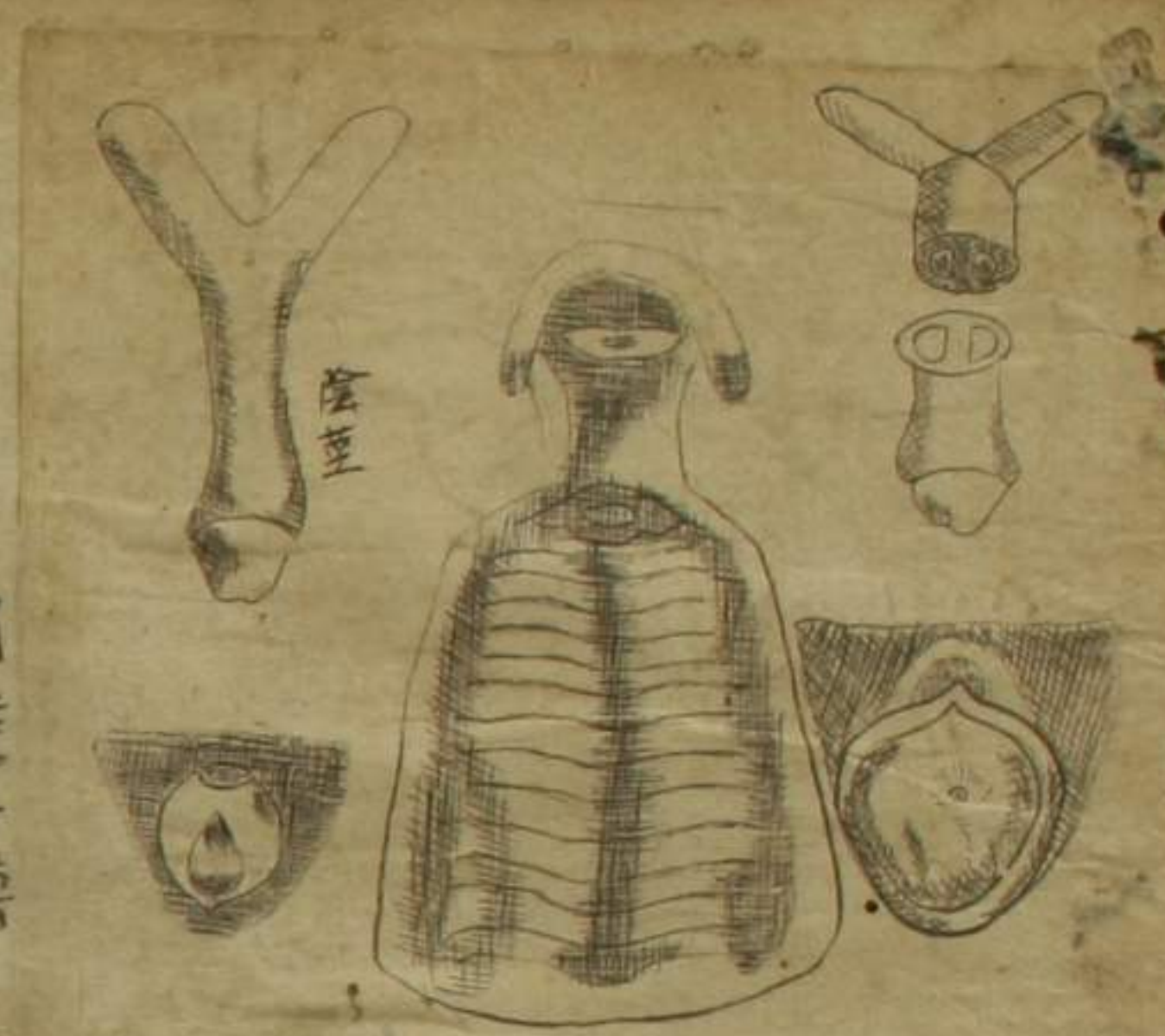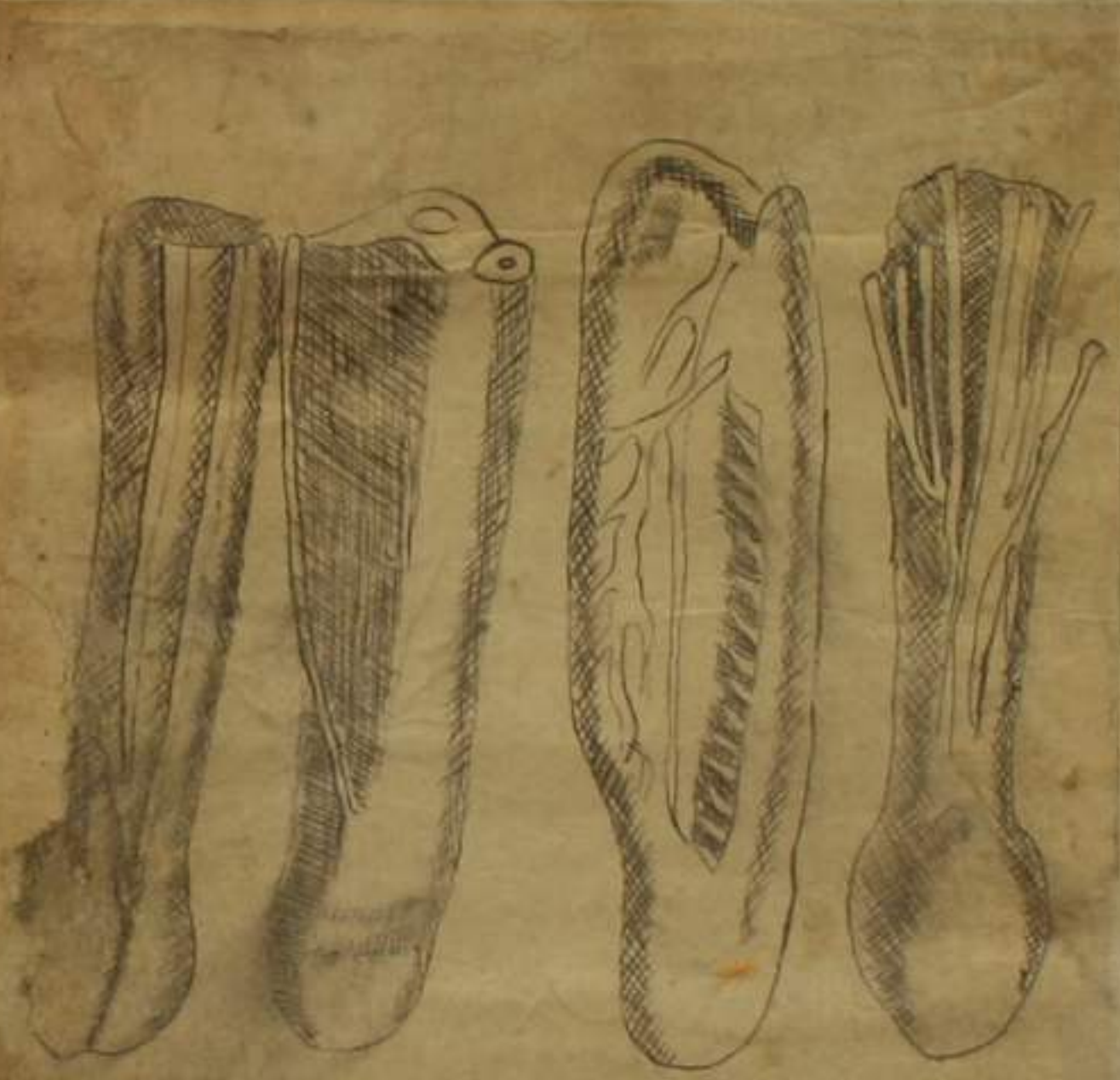頭中腦籠袋

三十一丁



示膀胱子宮
直腸連續

開膈分膜



陰莖



罩丸

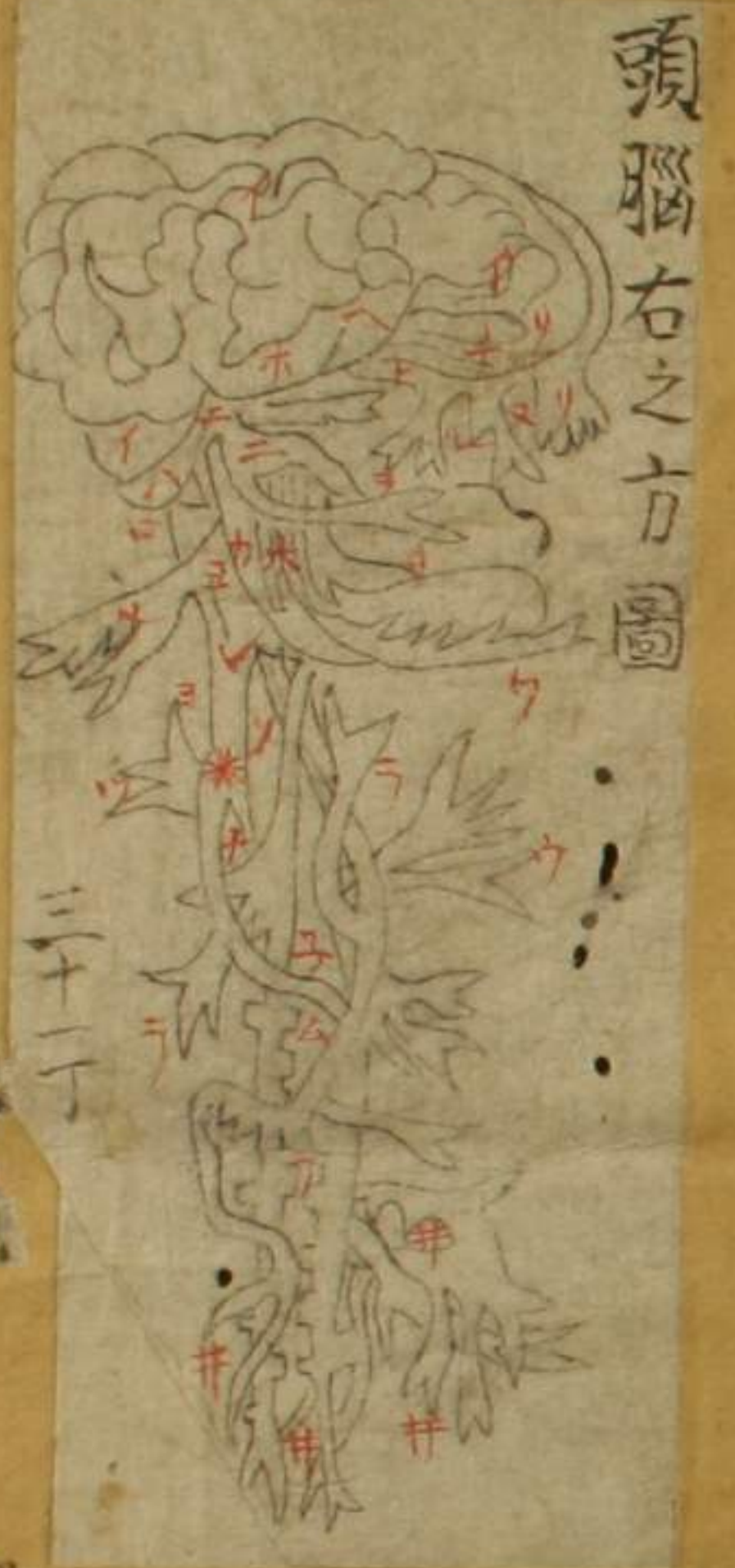

腎全形



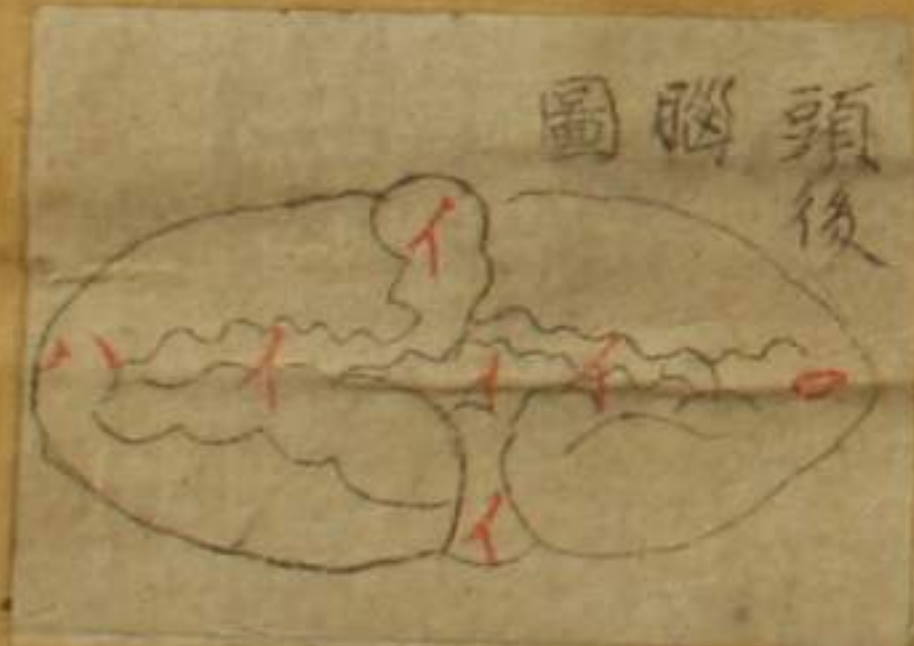
示膀胱陰莖
直腸連續





頭腦右之方圖

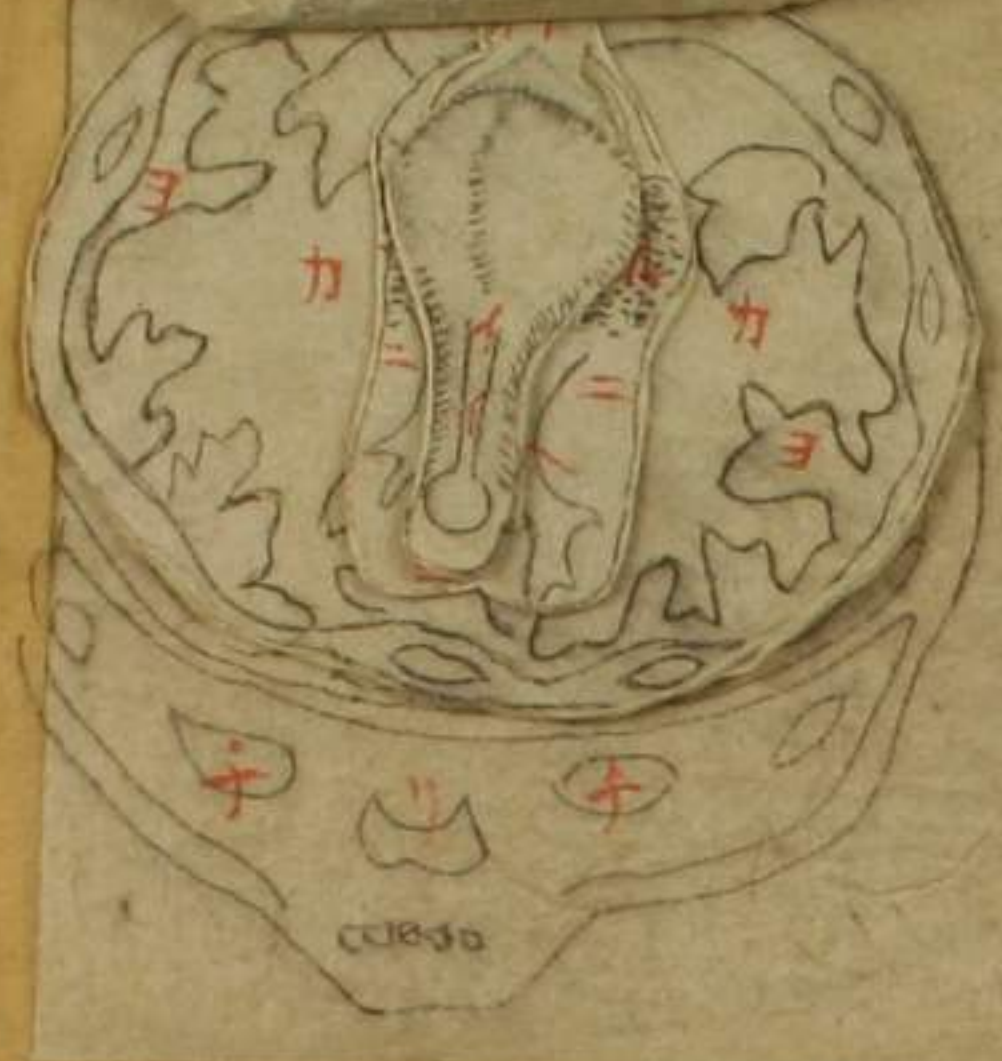三十一丁



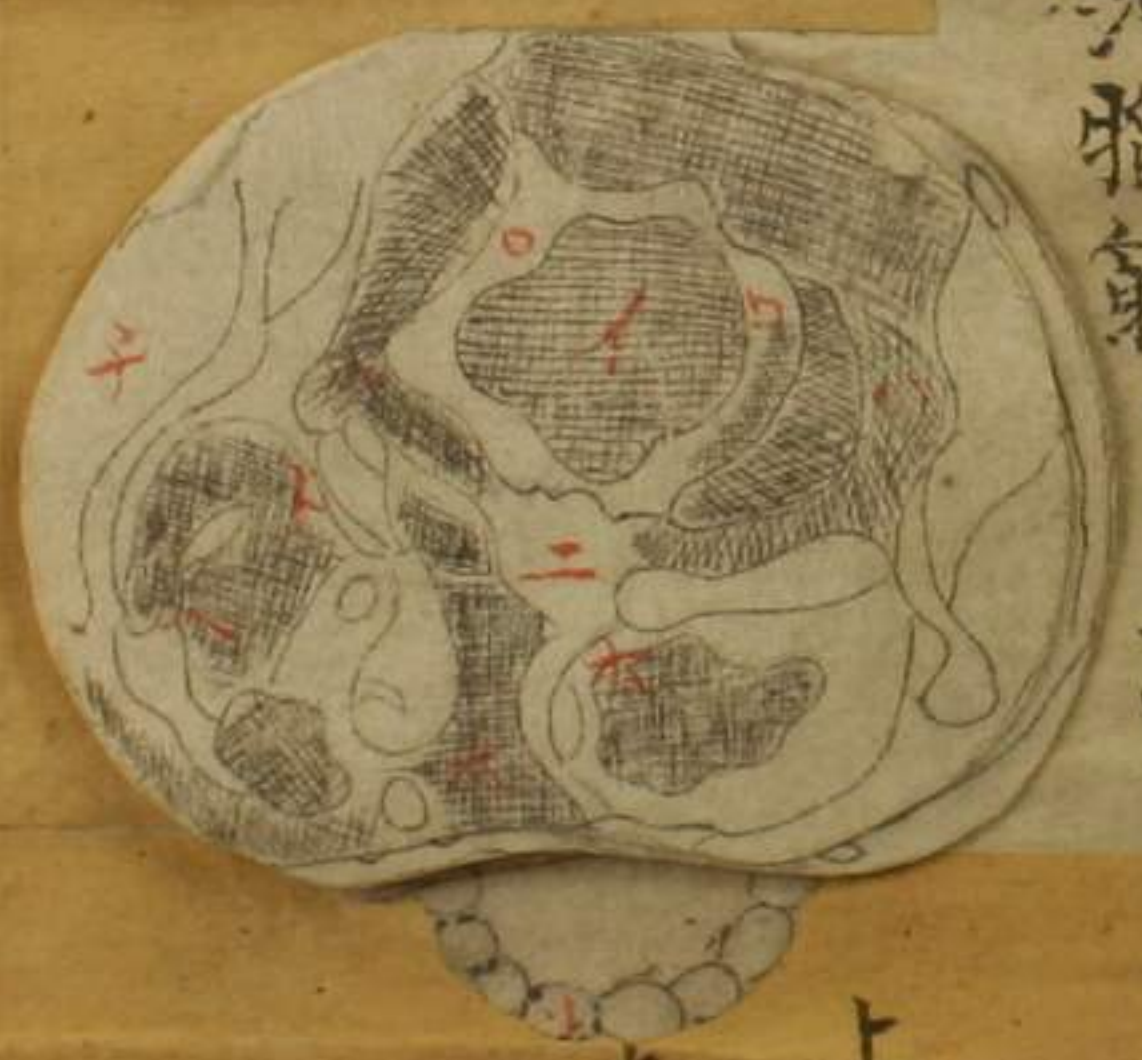頭腦後圖



右同袋之圖

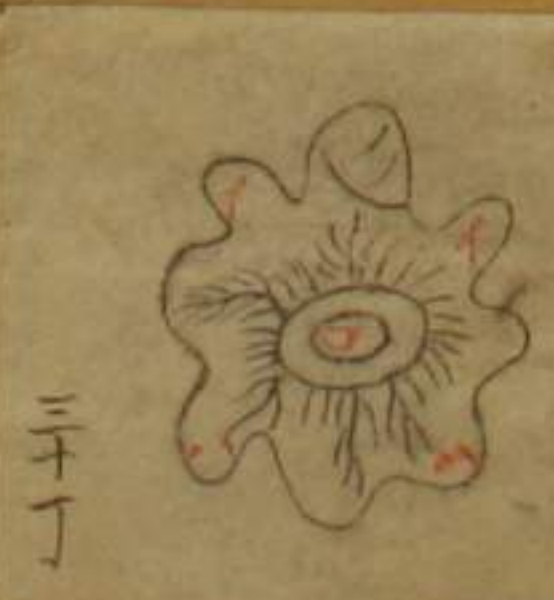

頭一二三四五六七



頭腦第一二三四

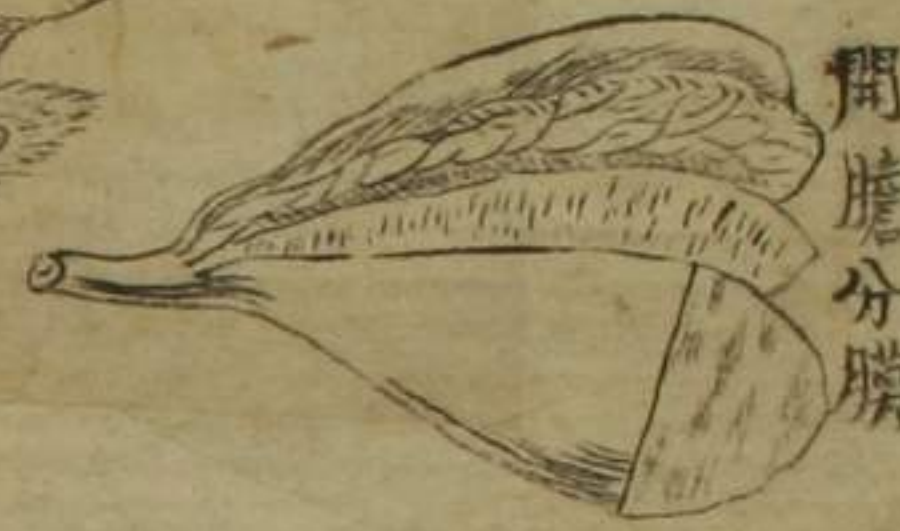上腮齒



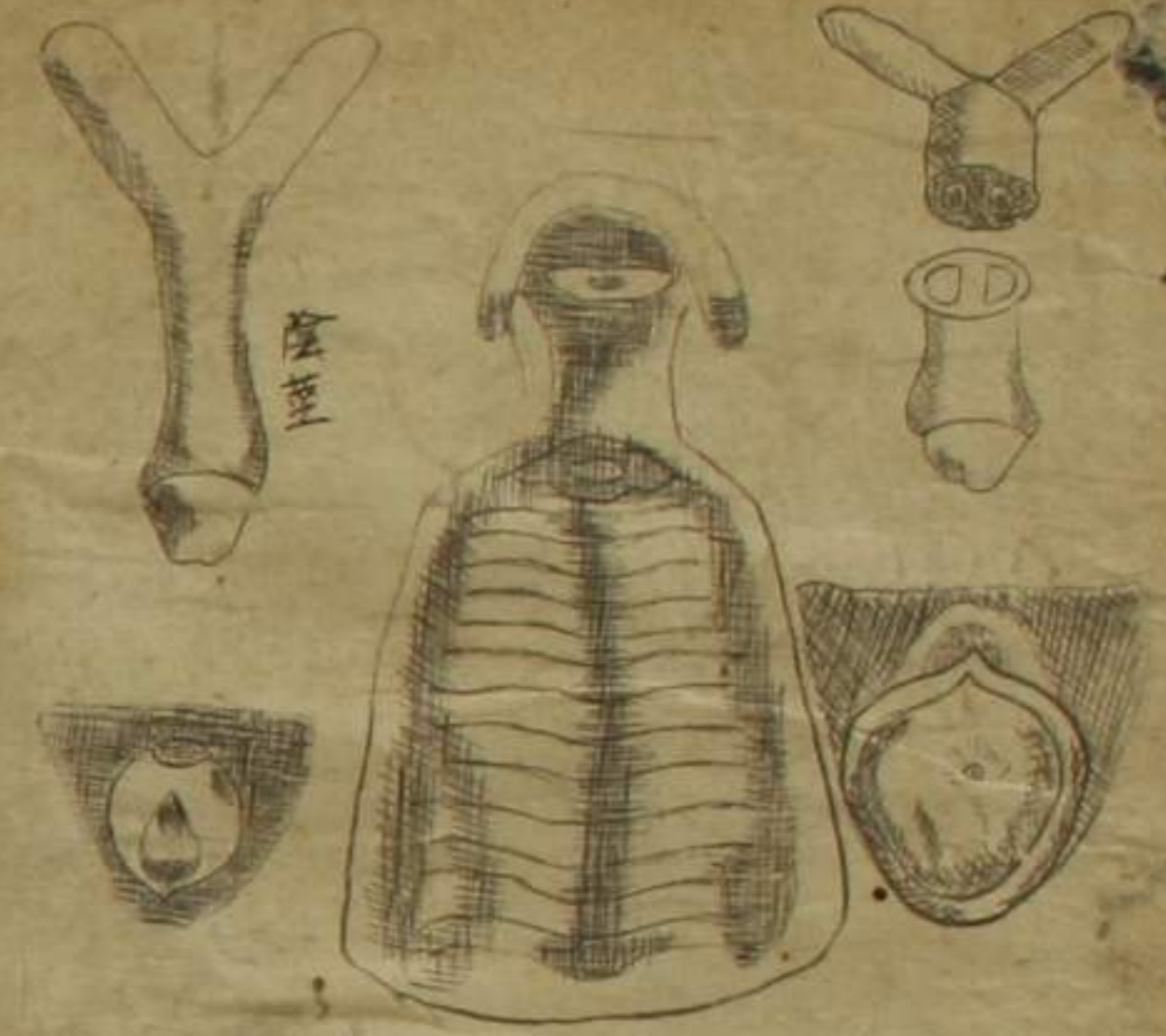頭中腦籠袋

三十一丁

示膀胱子宮
直腸連續



開膈分膜



陰莖

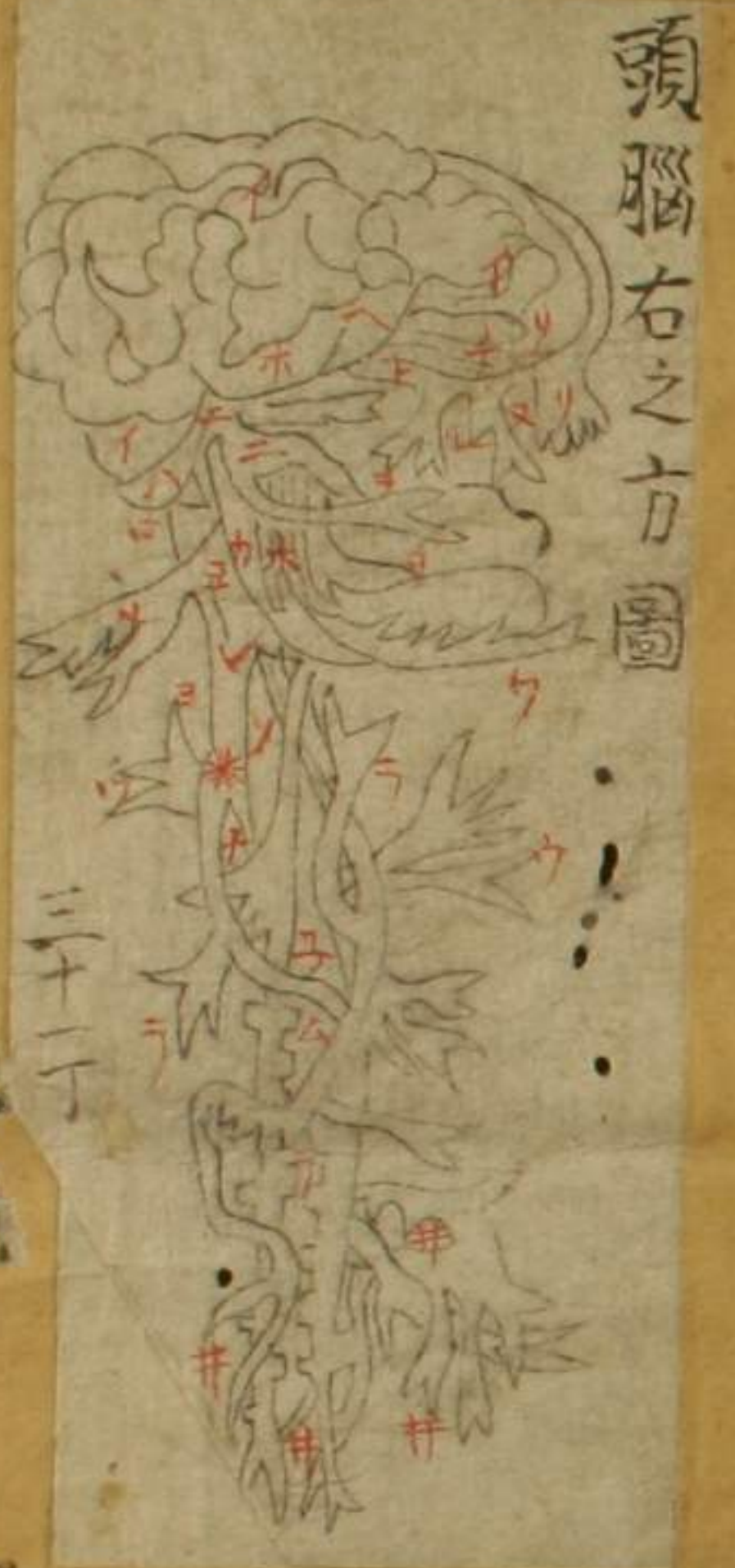腎丸



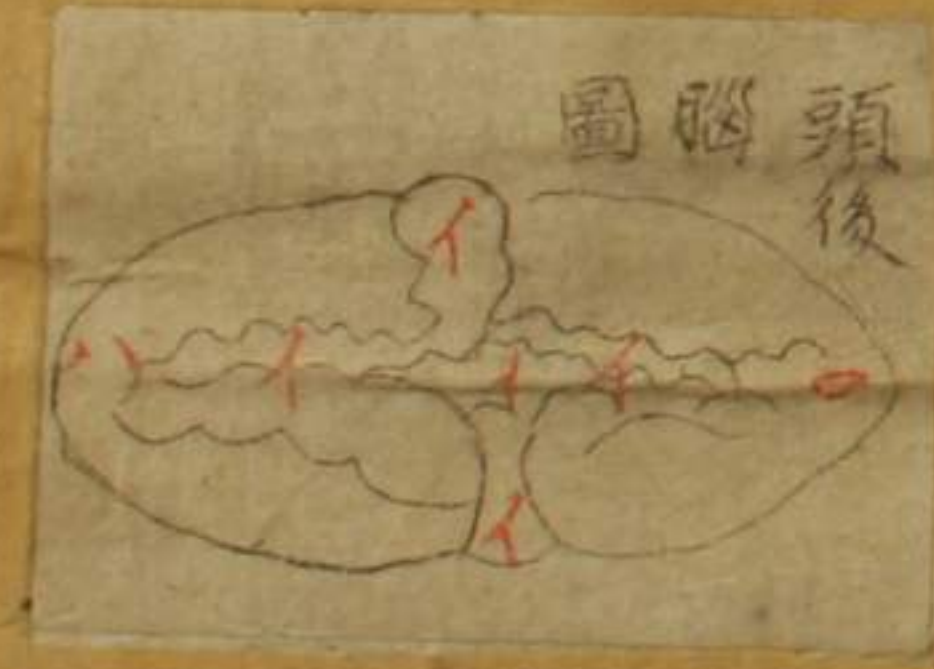
腎全形

示膀胱陰莖
直腸連續





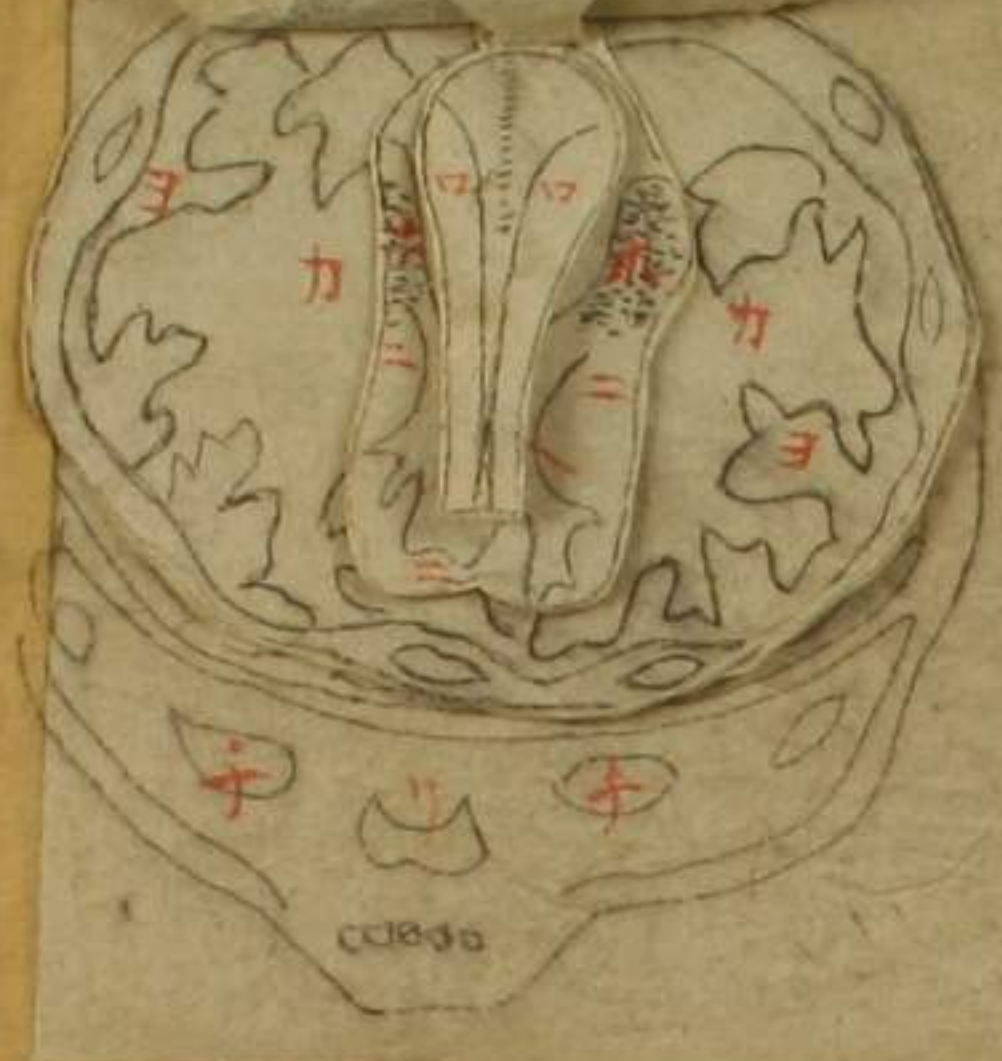頭腦右之方圖



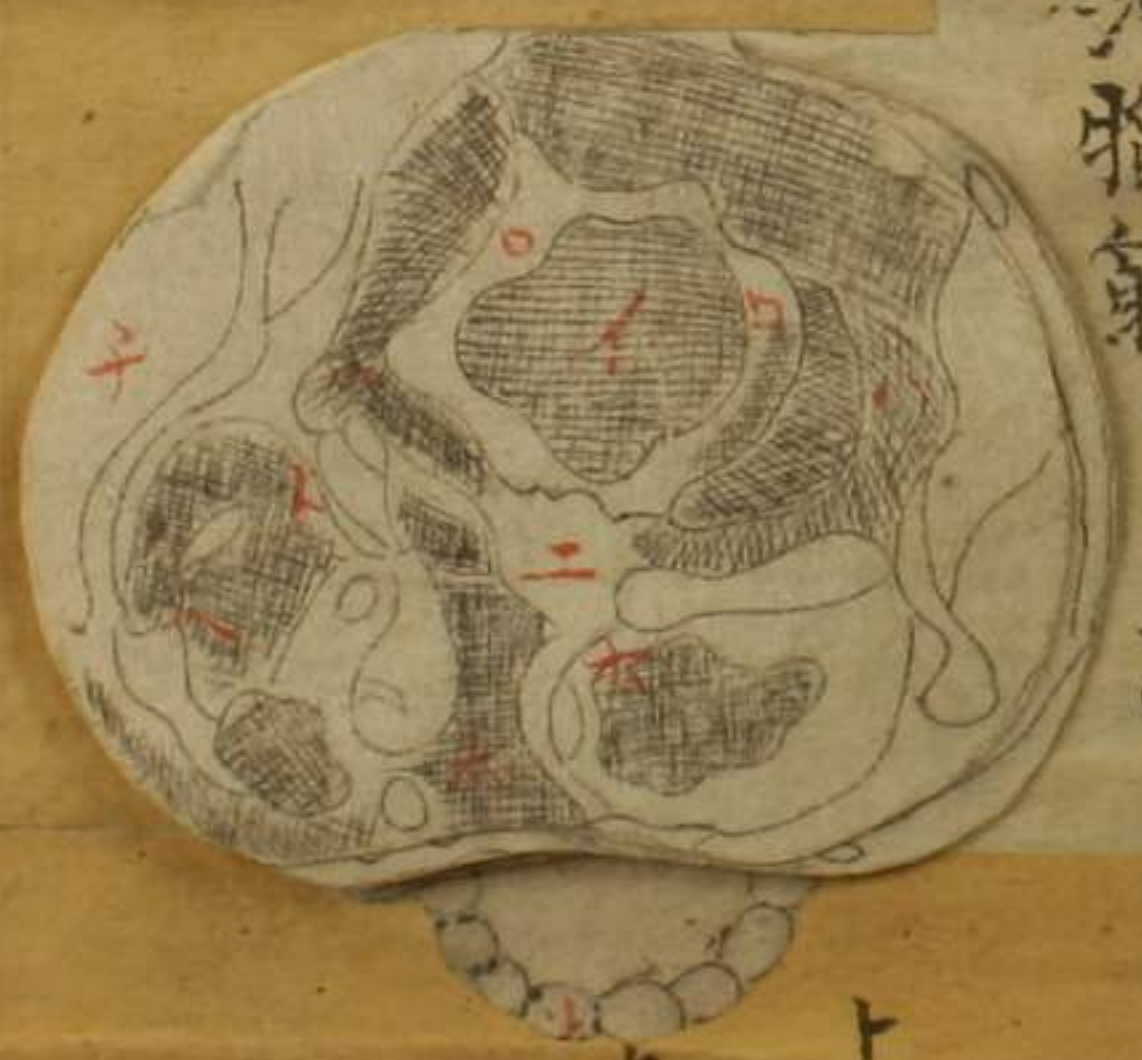頭腦後圖



右同袋之圖



頭一二三四五六七



頭腦第一二三四



頭中腦籠袋

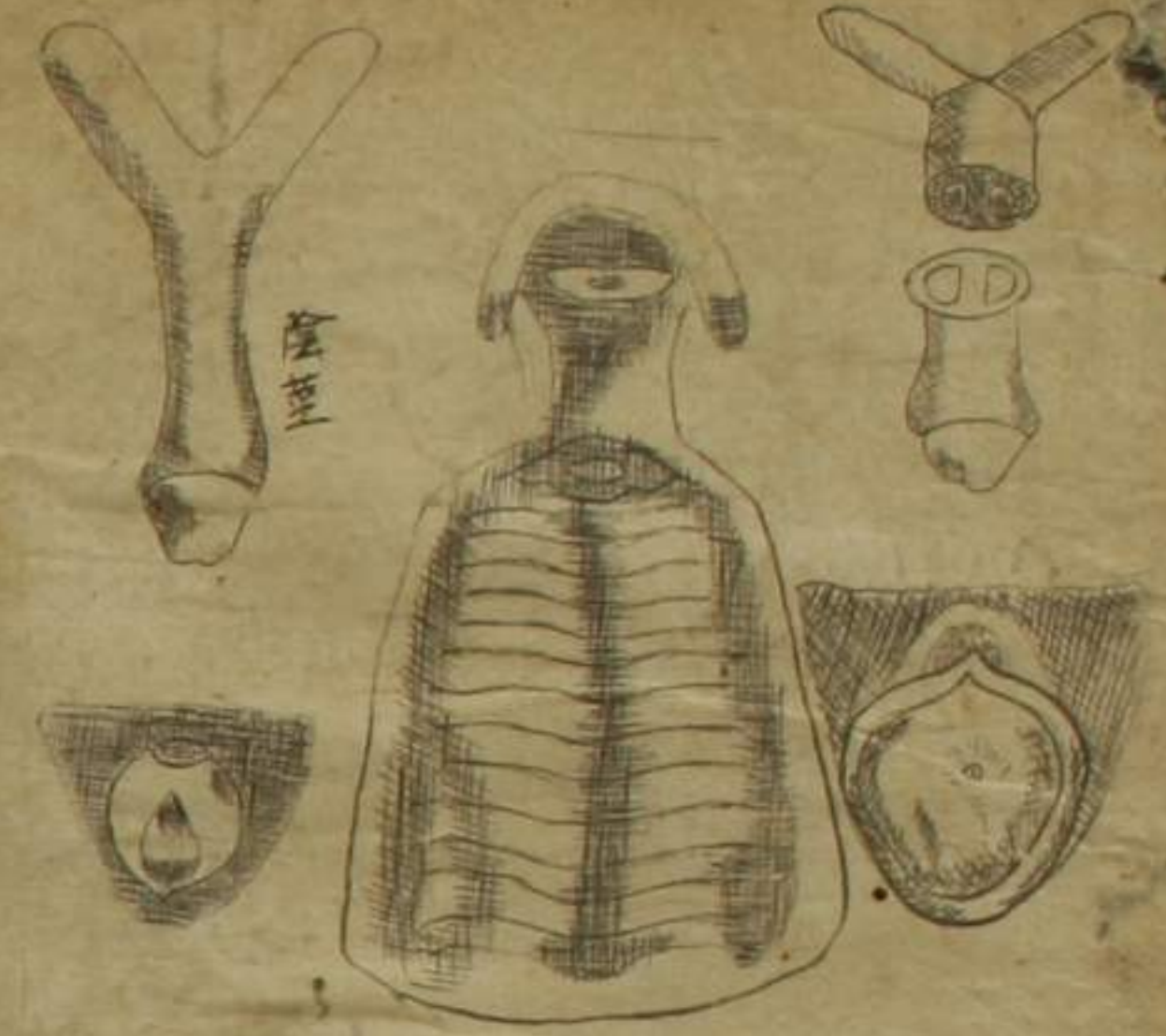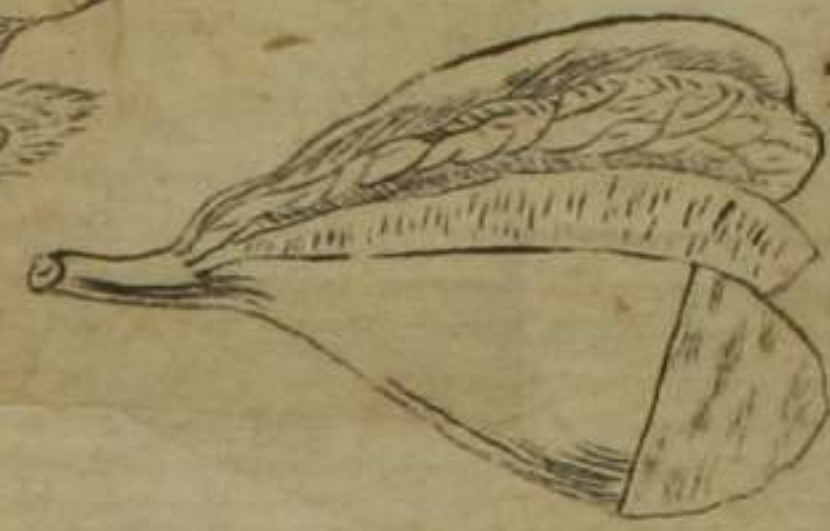三丁

上腮齒

示膀胱子宮
直腸連續



開膈分膜

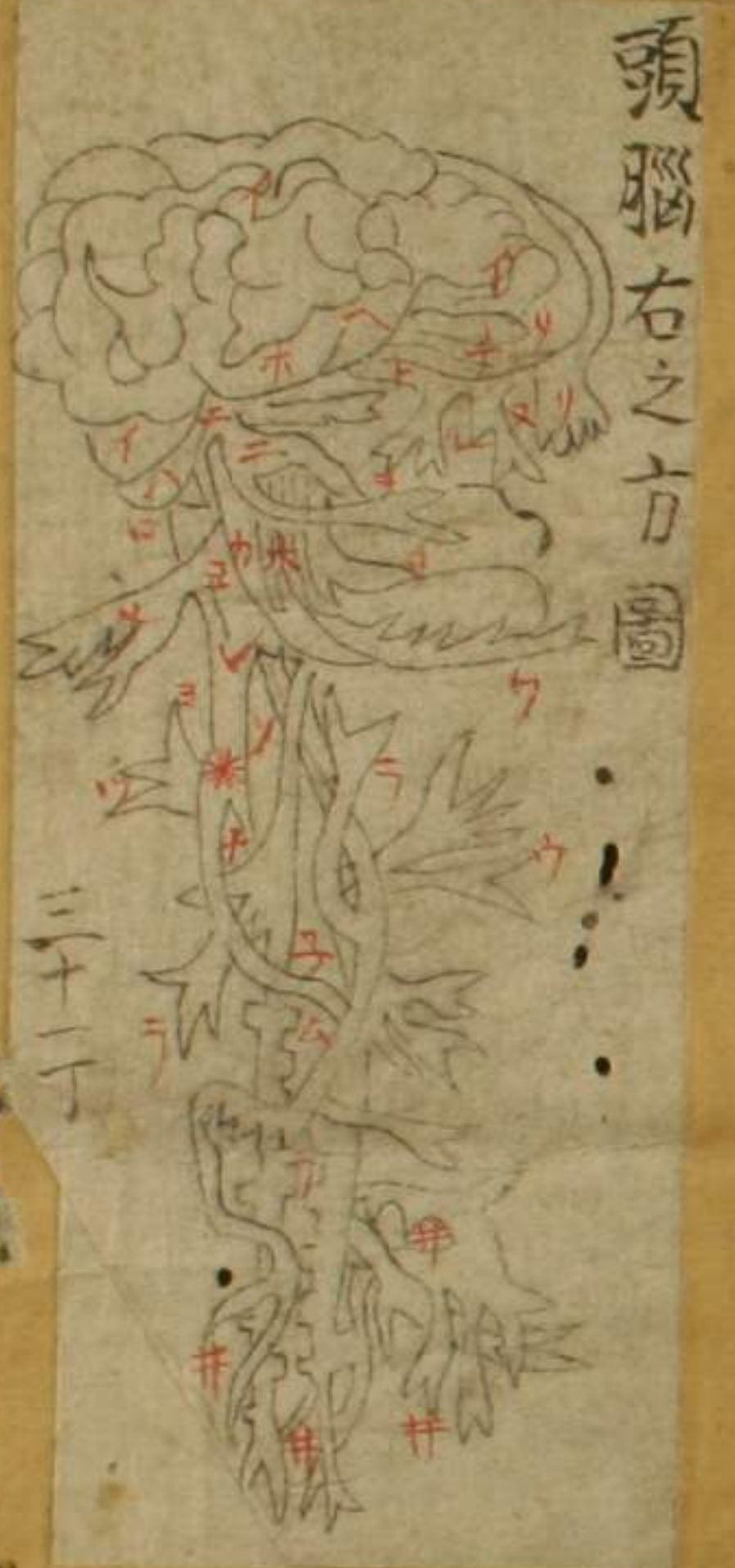

腎全形

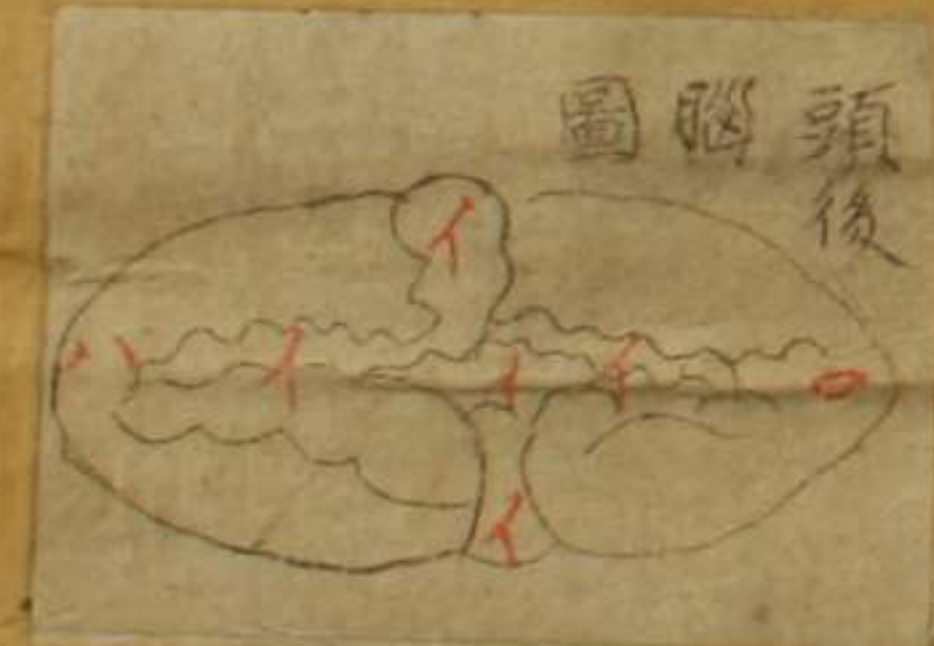


示膀胱陰莖
直腸連續





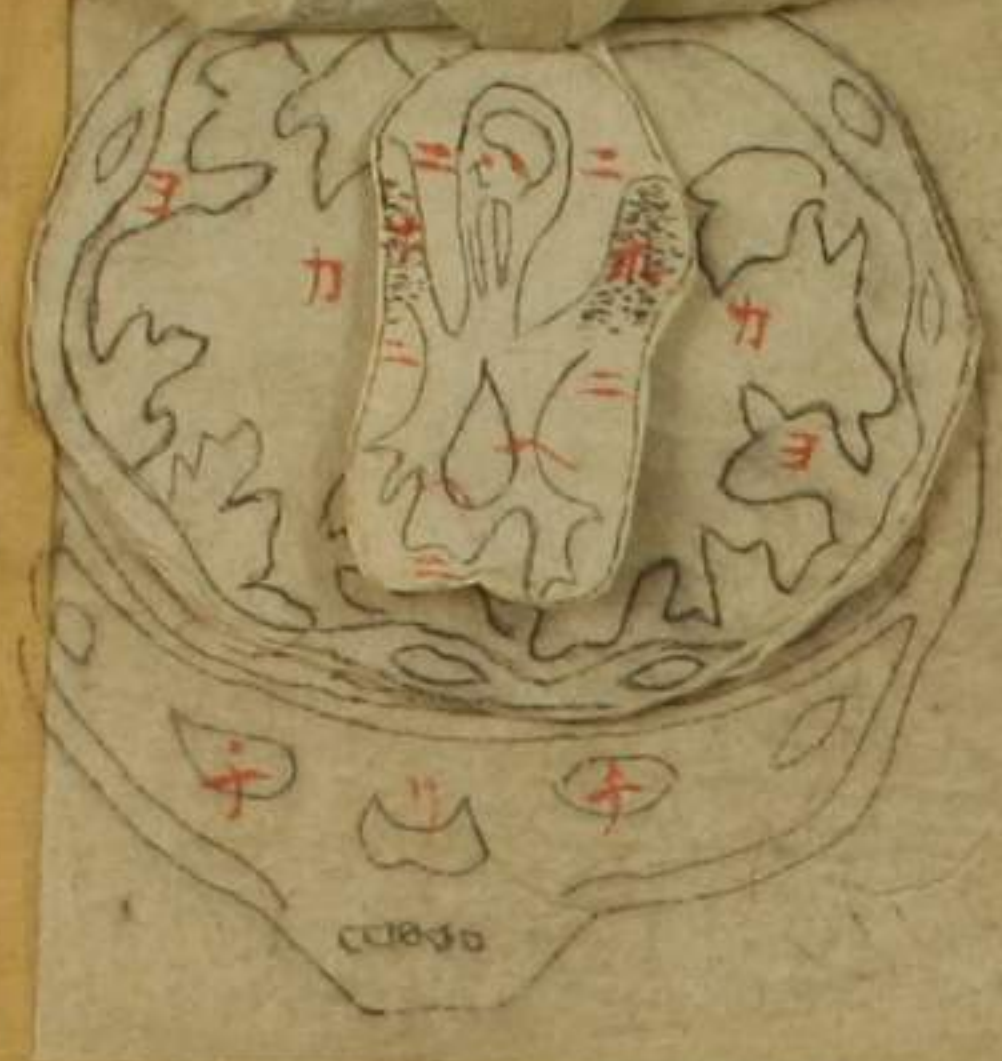頭腦右之方圖



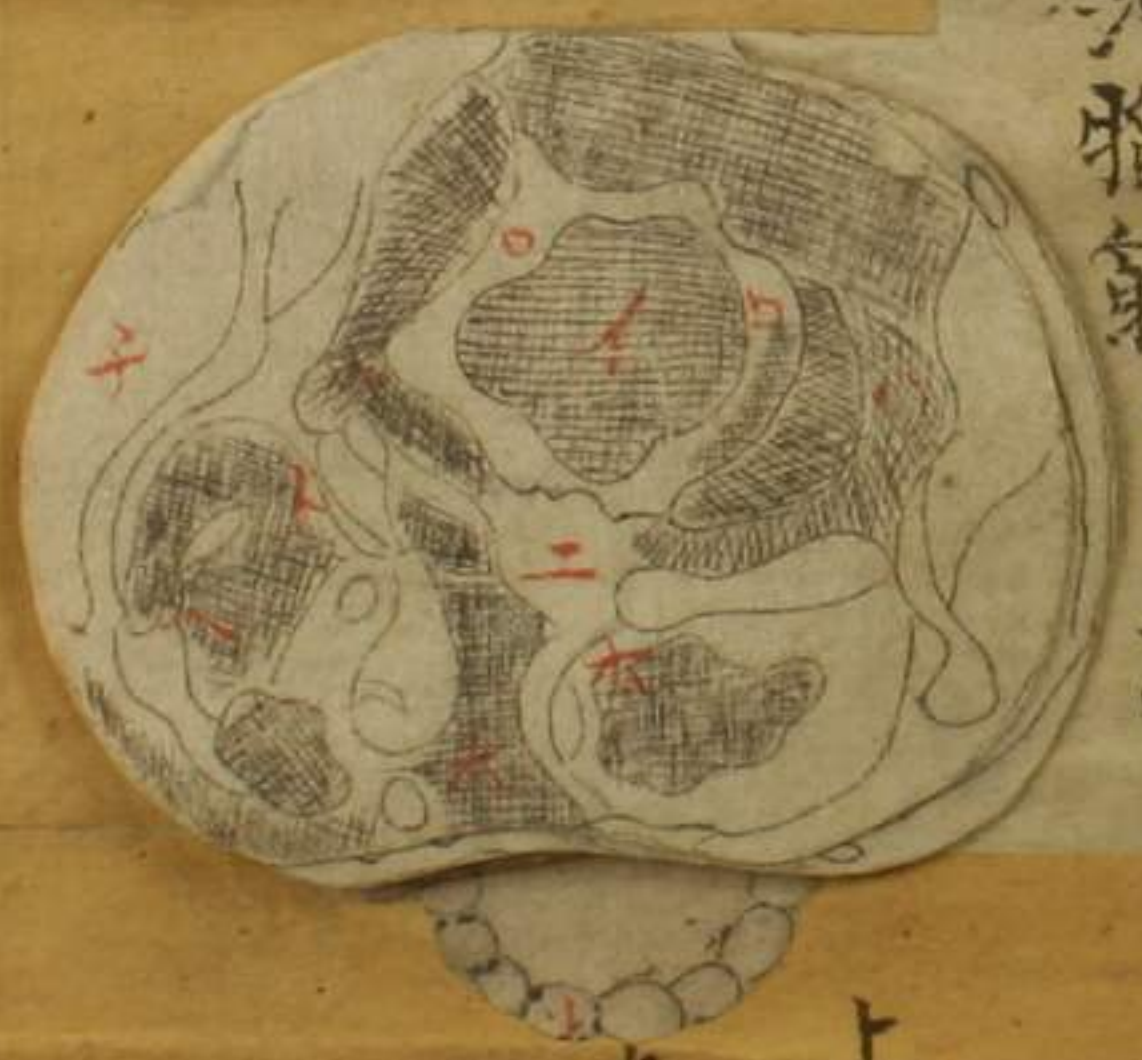頭腦後圖



右同袋之圖



頭一二三四五六七



頭腦第一二三四

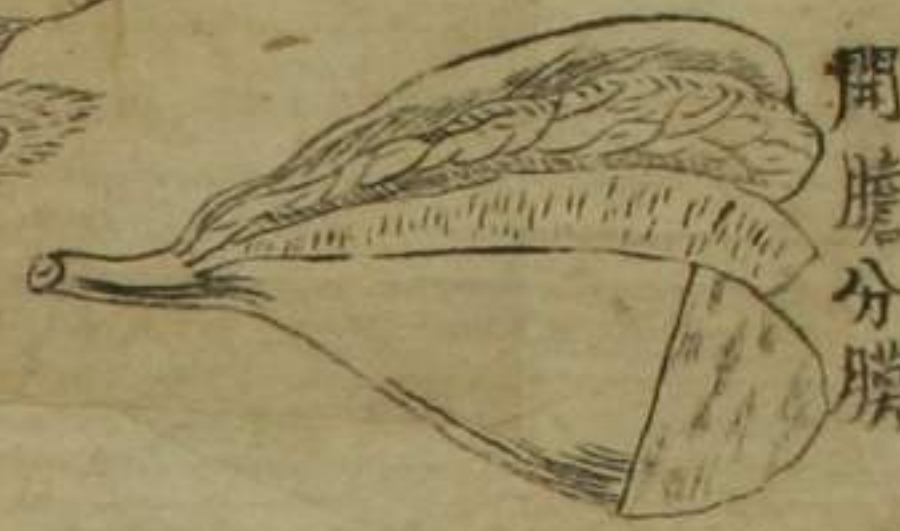

頭中腦籠袋

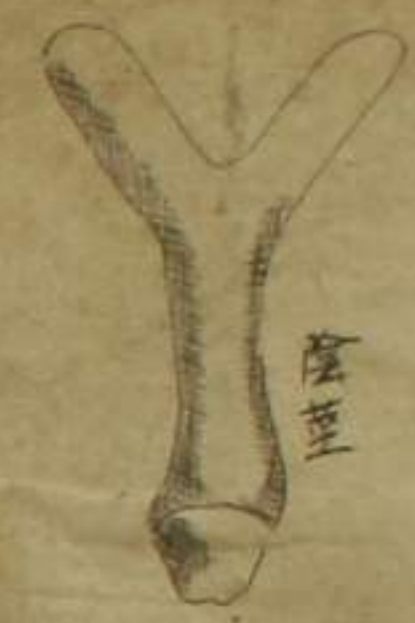三丁

上腮齒

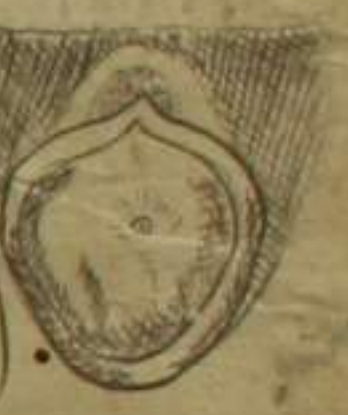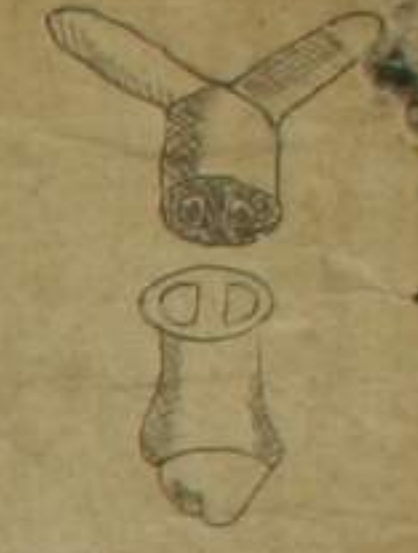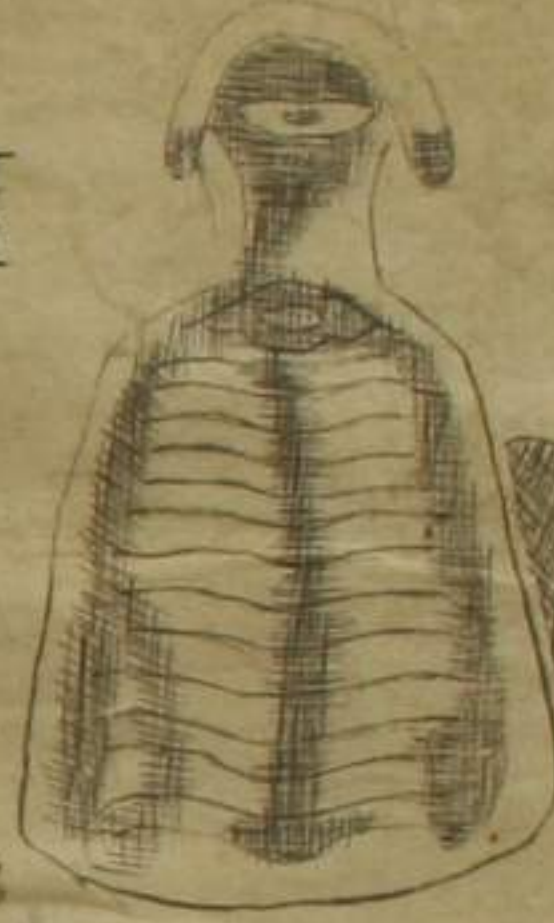示膀胱子宮
直腸連續



開膈分膜



陰莖



腎全形



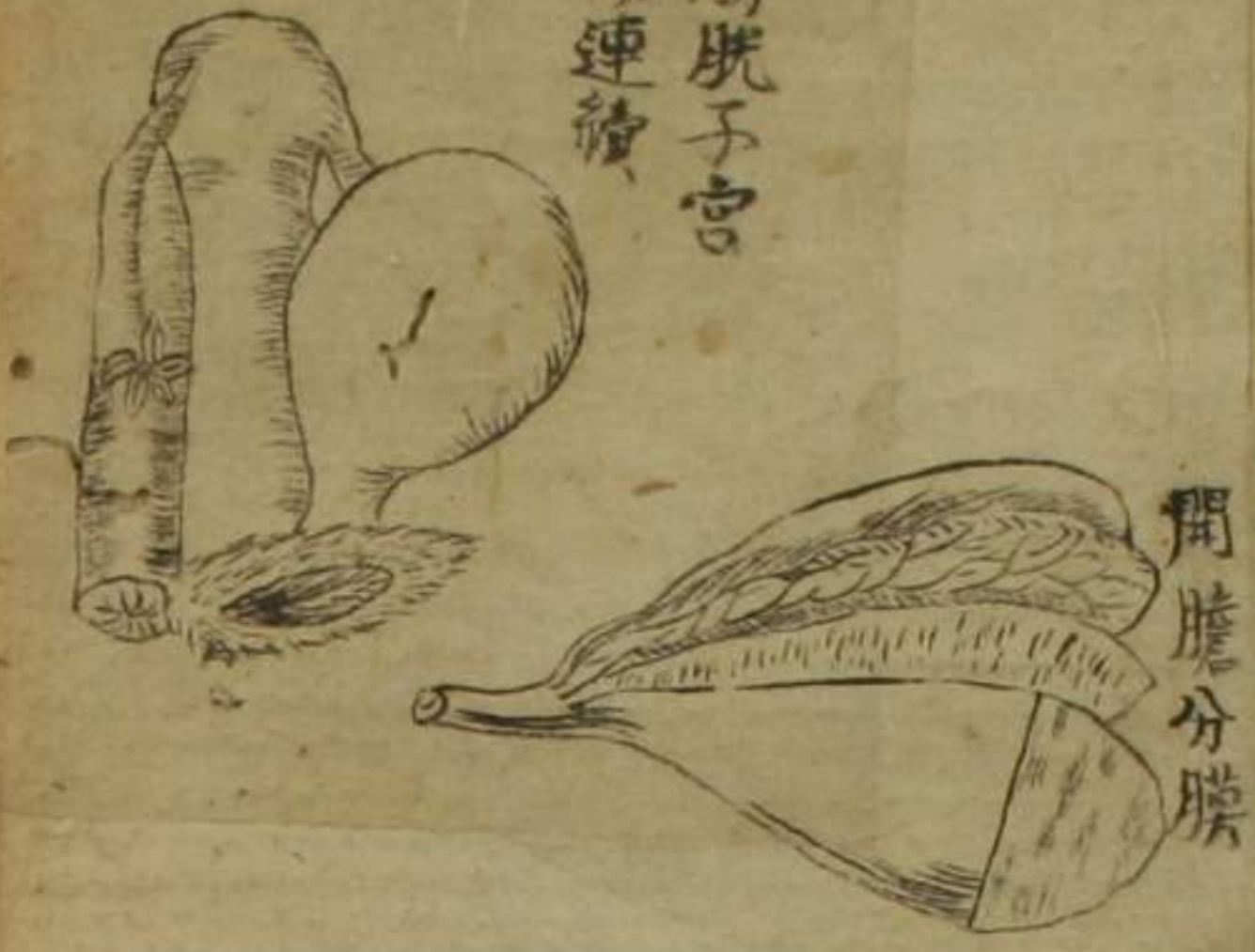胃丸



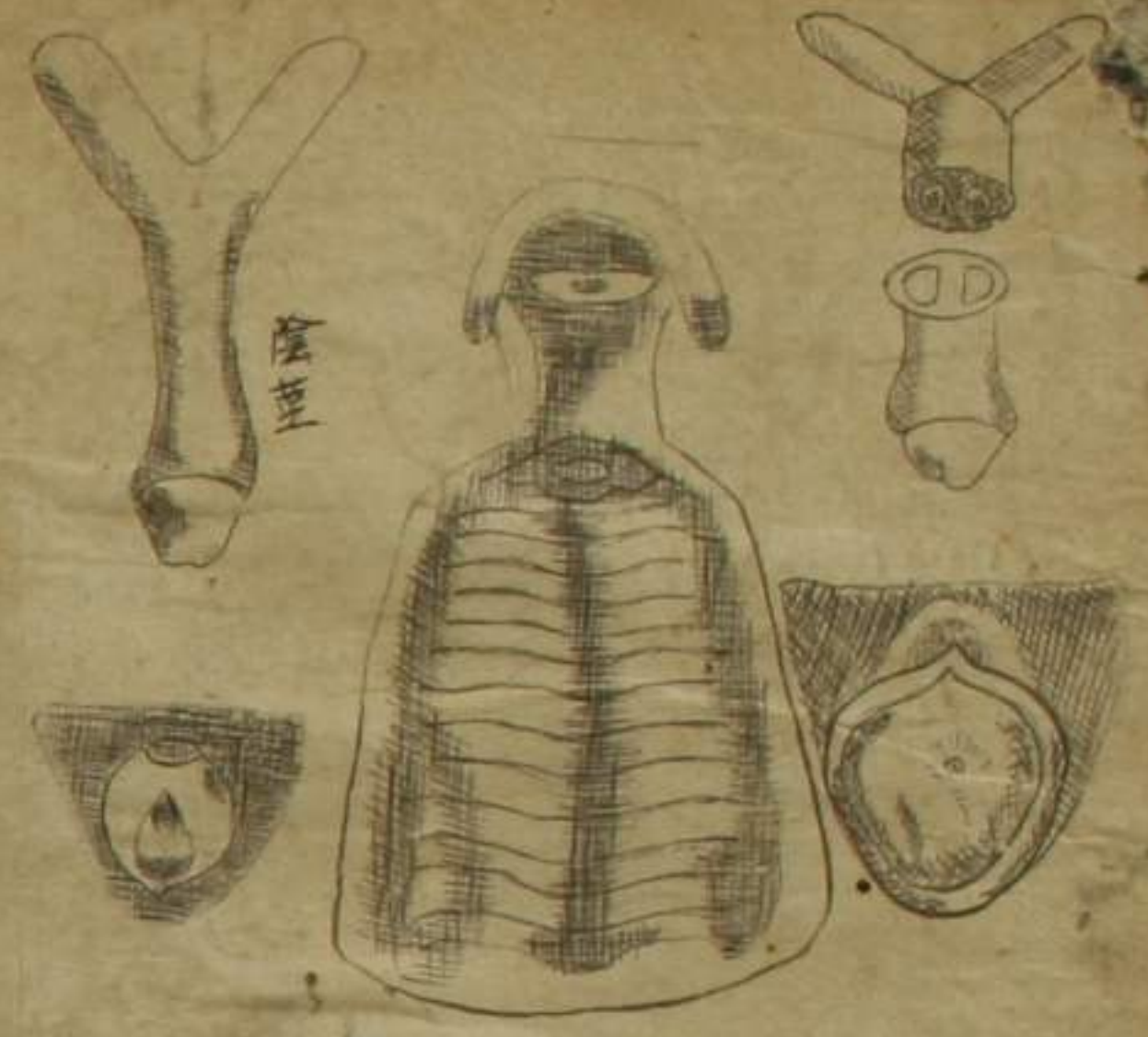示膀胱陰莖
直腸連續



示膀胱子宮
直腸連續



開膈分膜



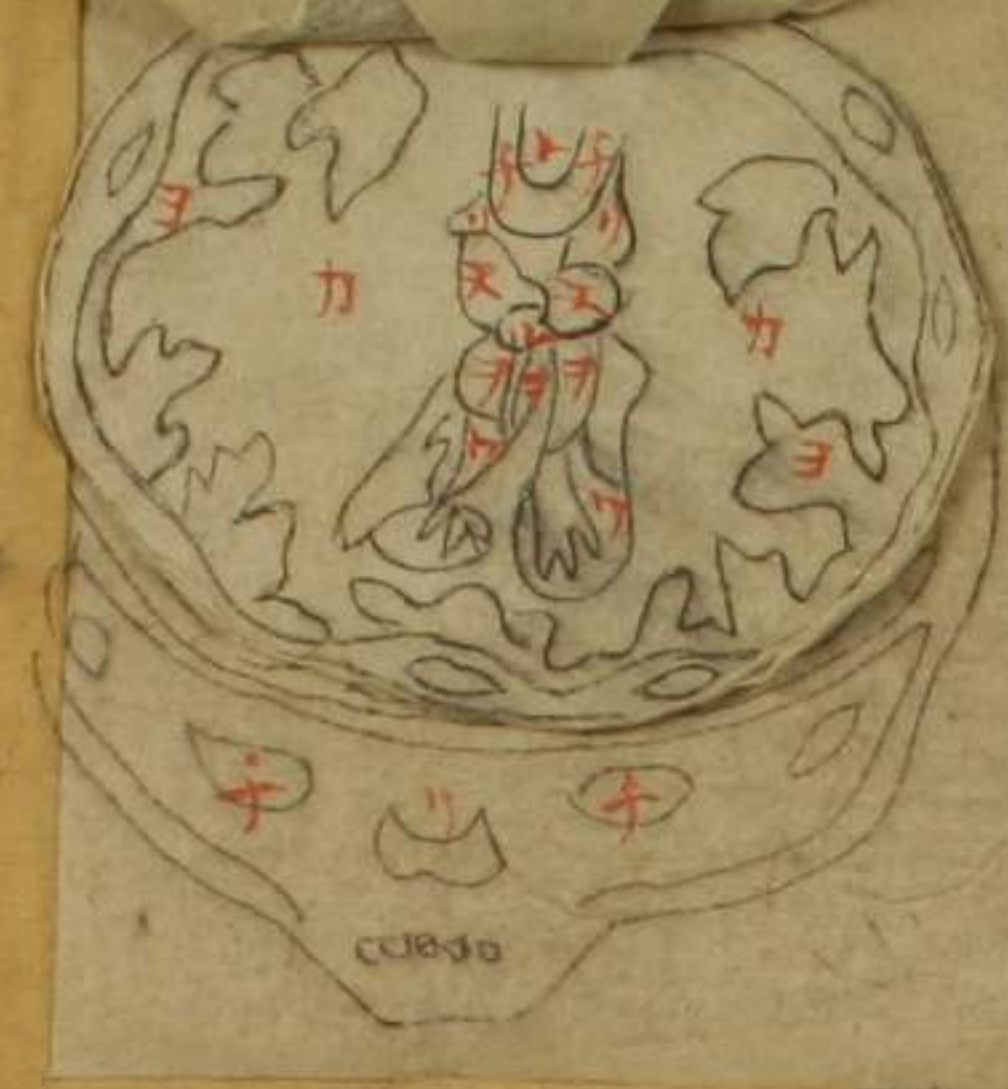腎全形



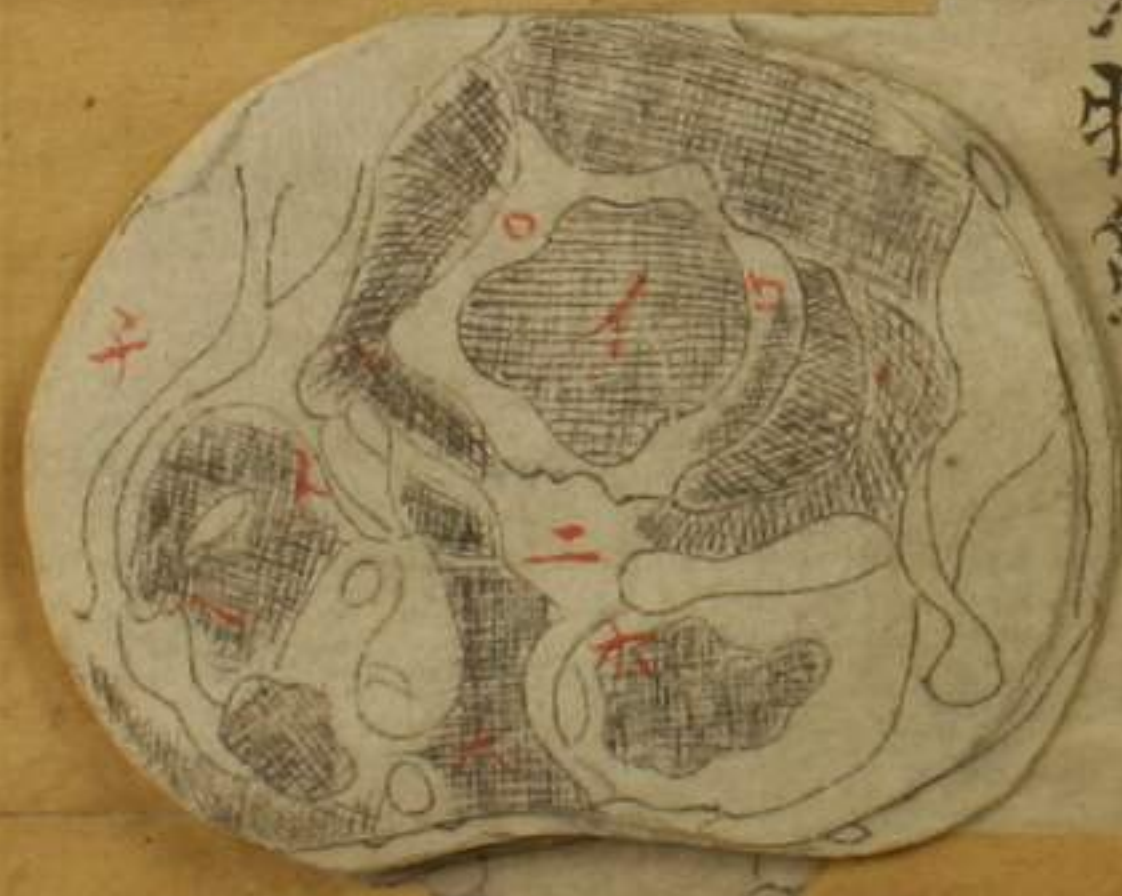示膀胱陰莖
直腸連續



頭一二三四五六七

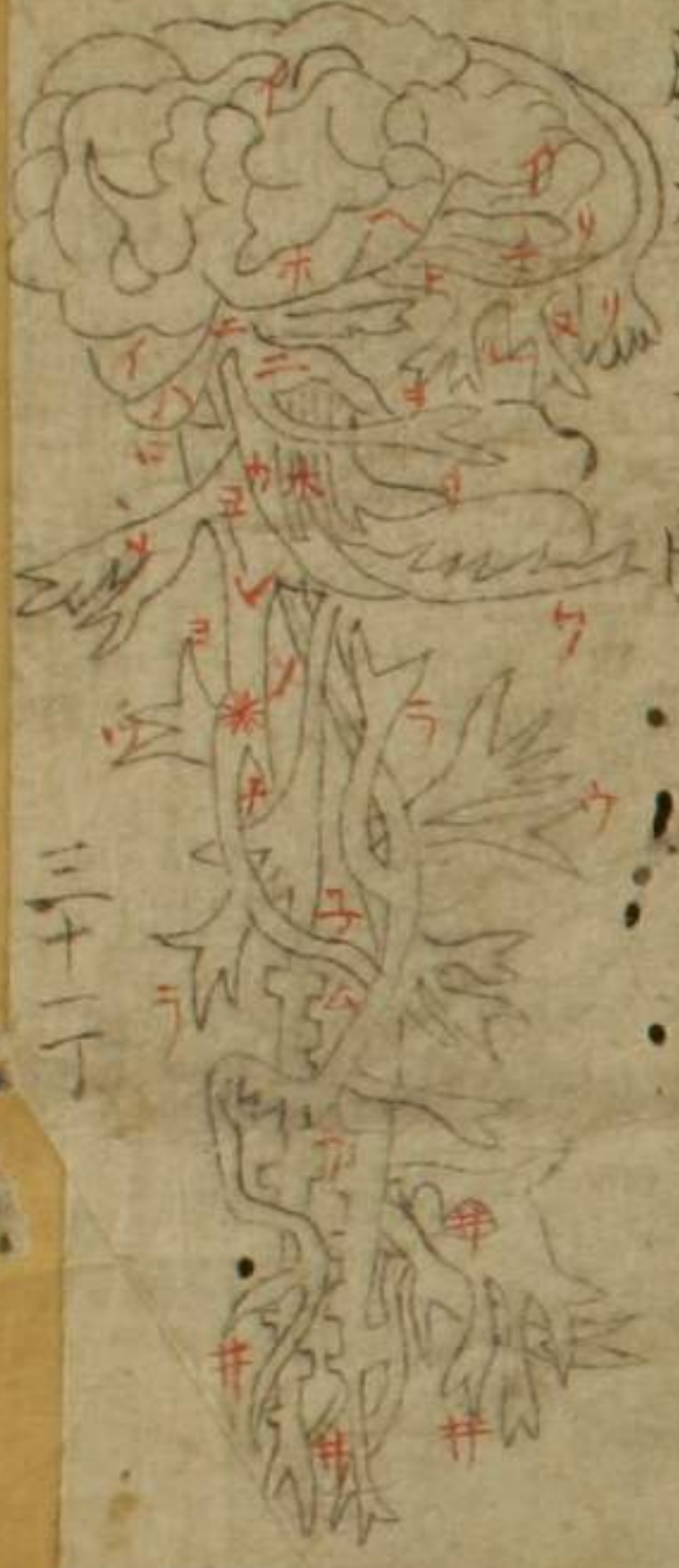

頭腦第一二三四

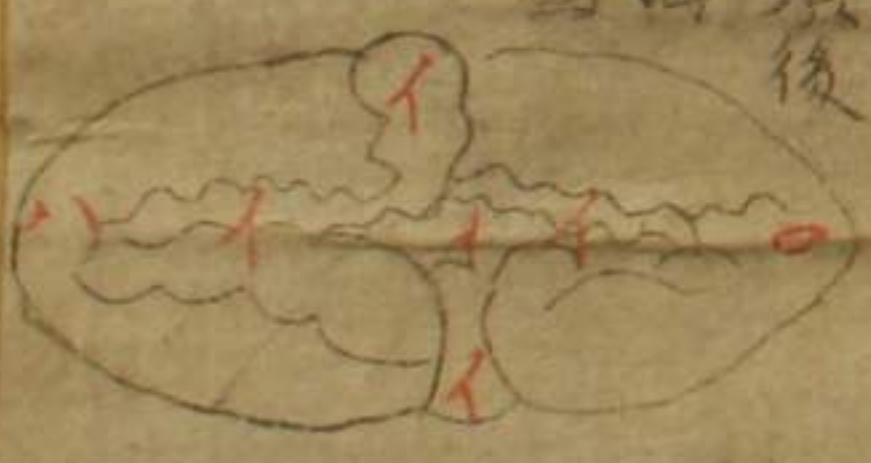


上腮齒

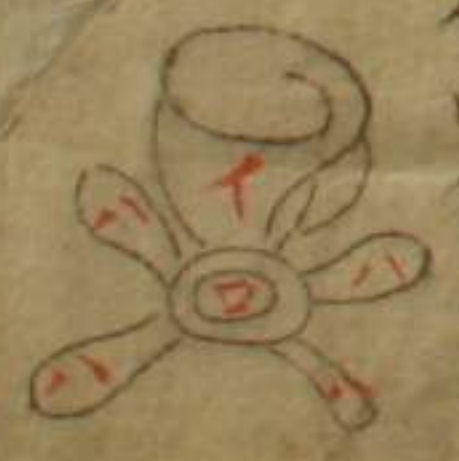頭腦右之方圖



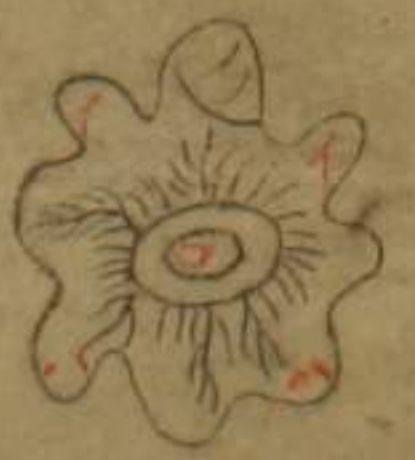頭腦後圖



右同袋之圖



頭中腦籠袋

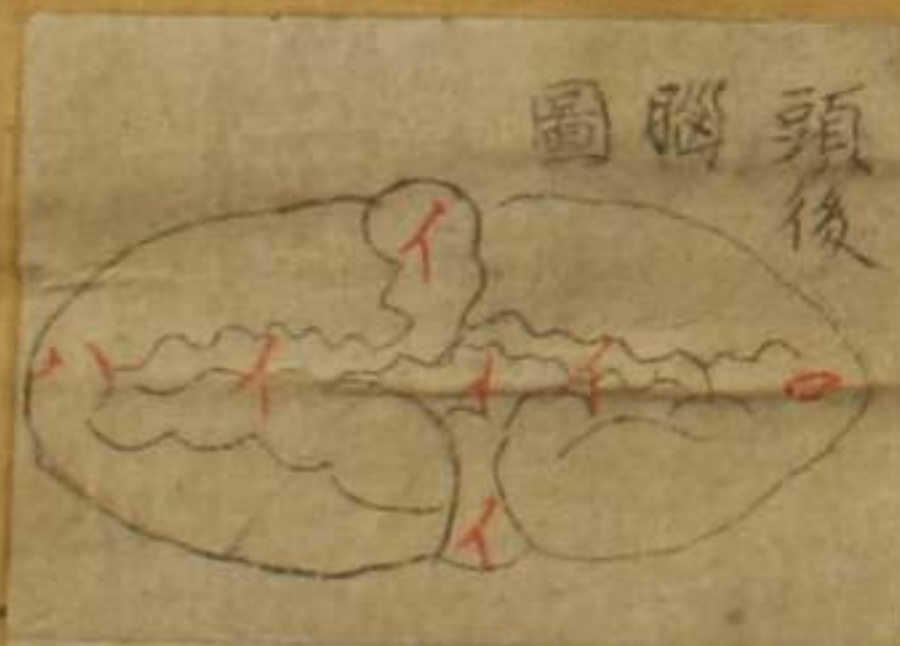


三丁



頭腦右之方圖

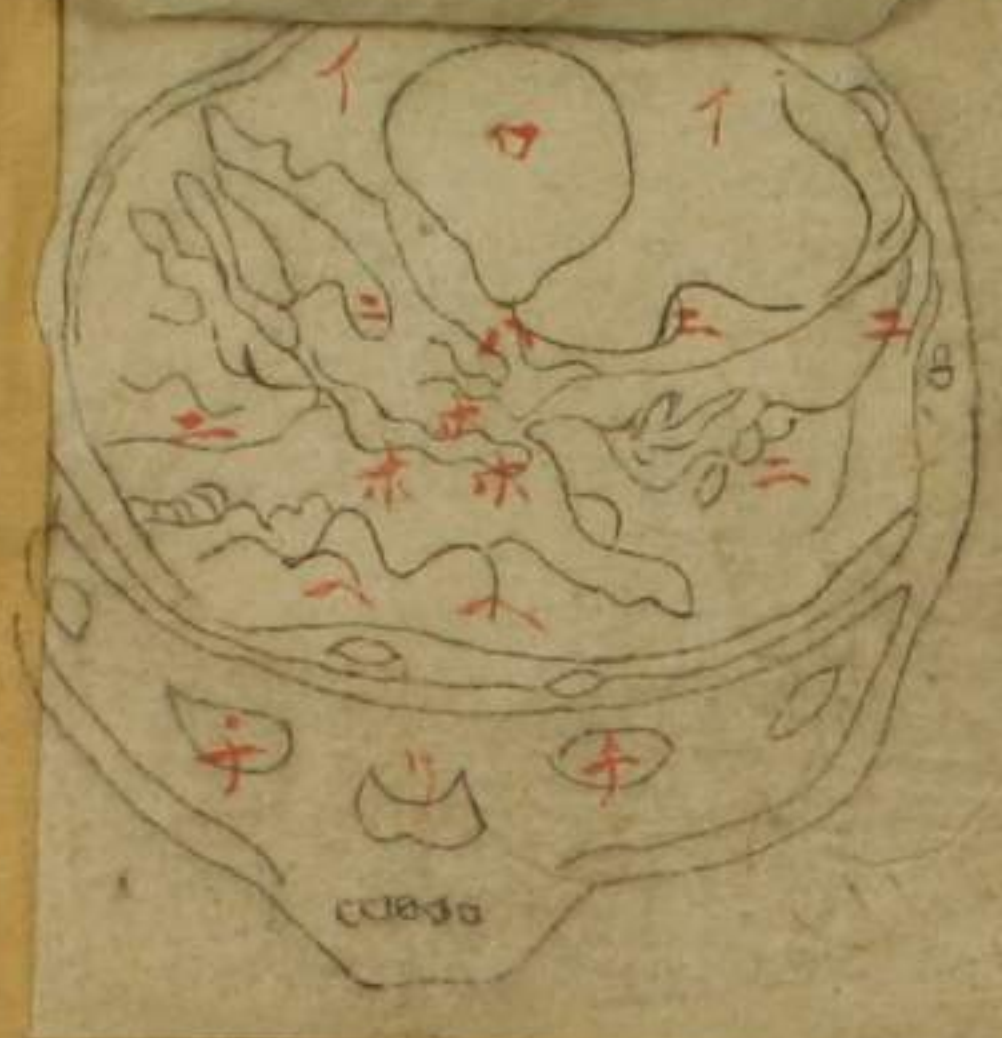三十二丁



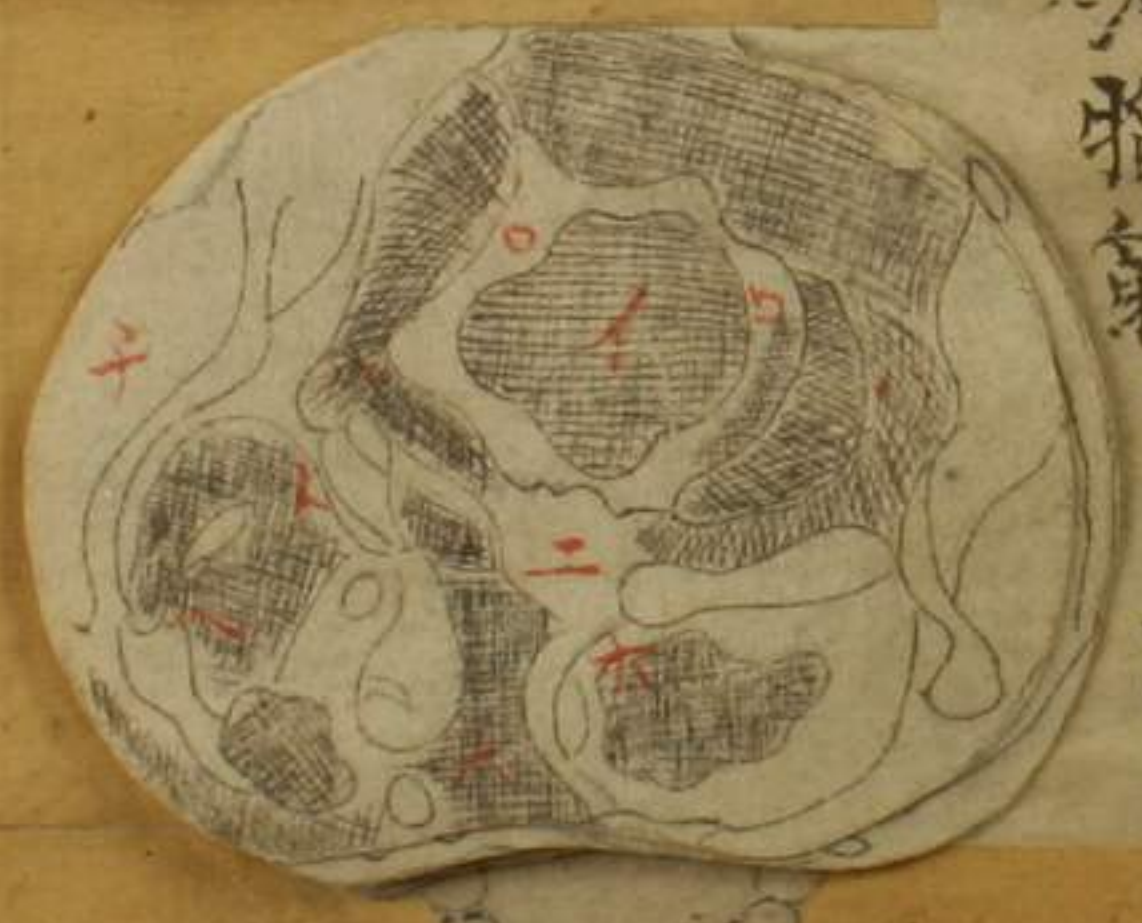頭腦後圖



右同袋之圖



頭一二三四五六七



頭腦第一二三四

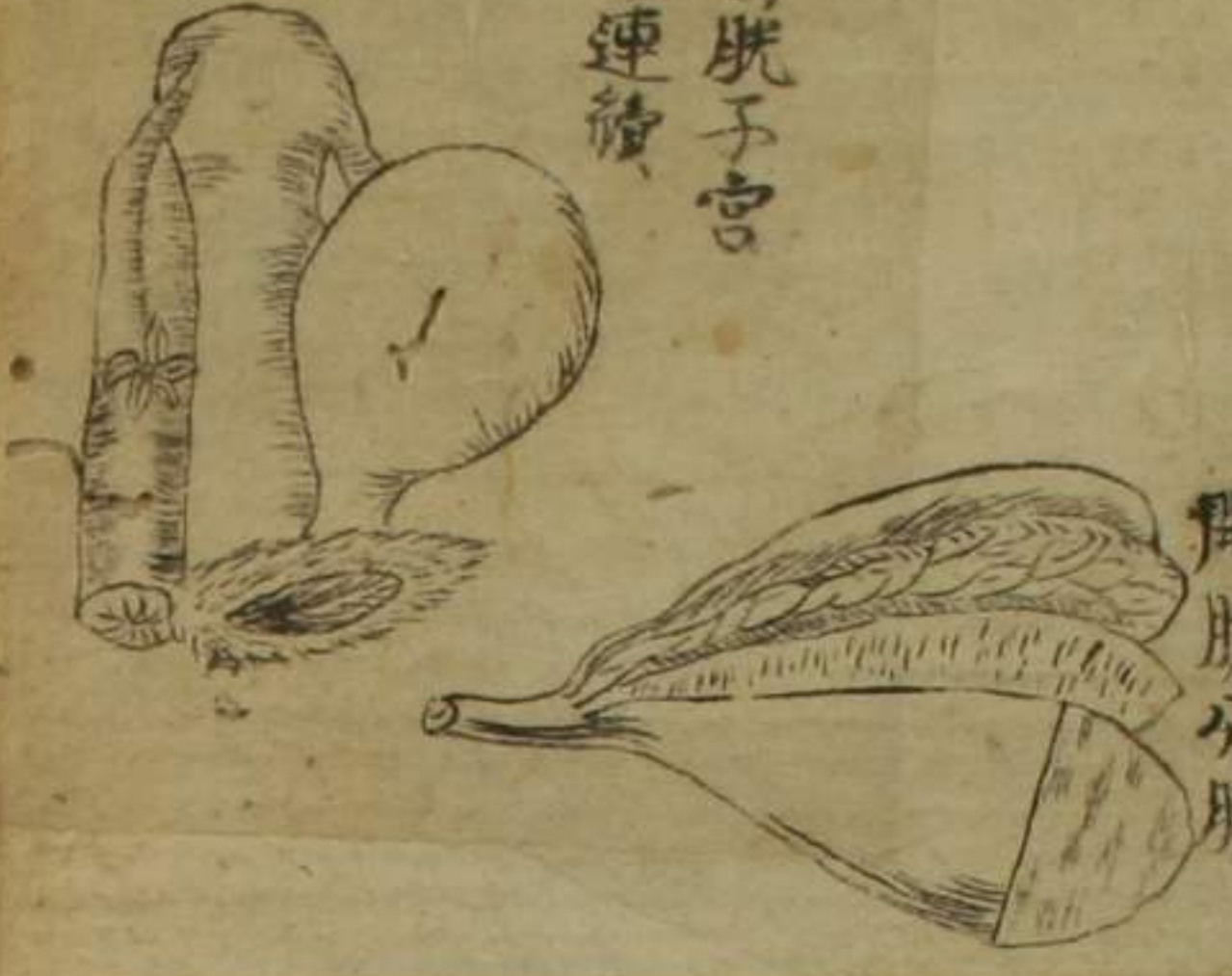上腮齒



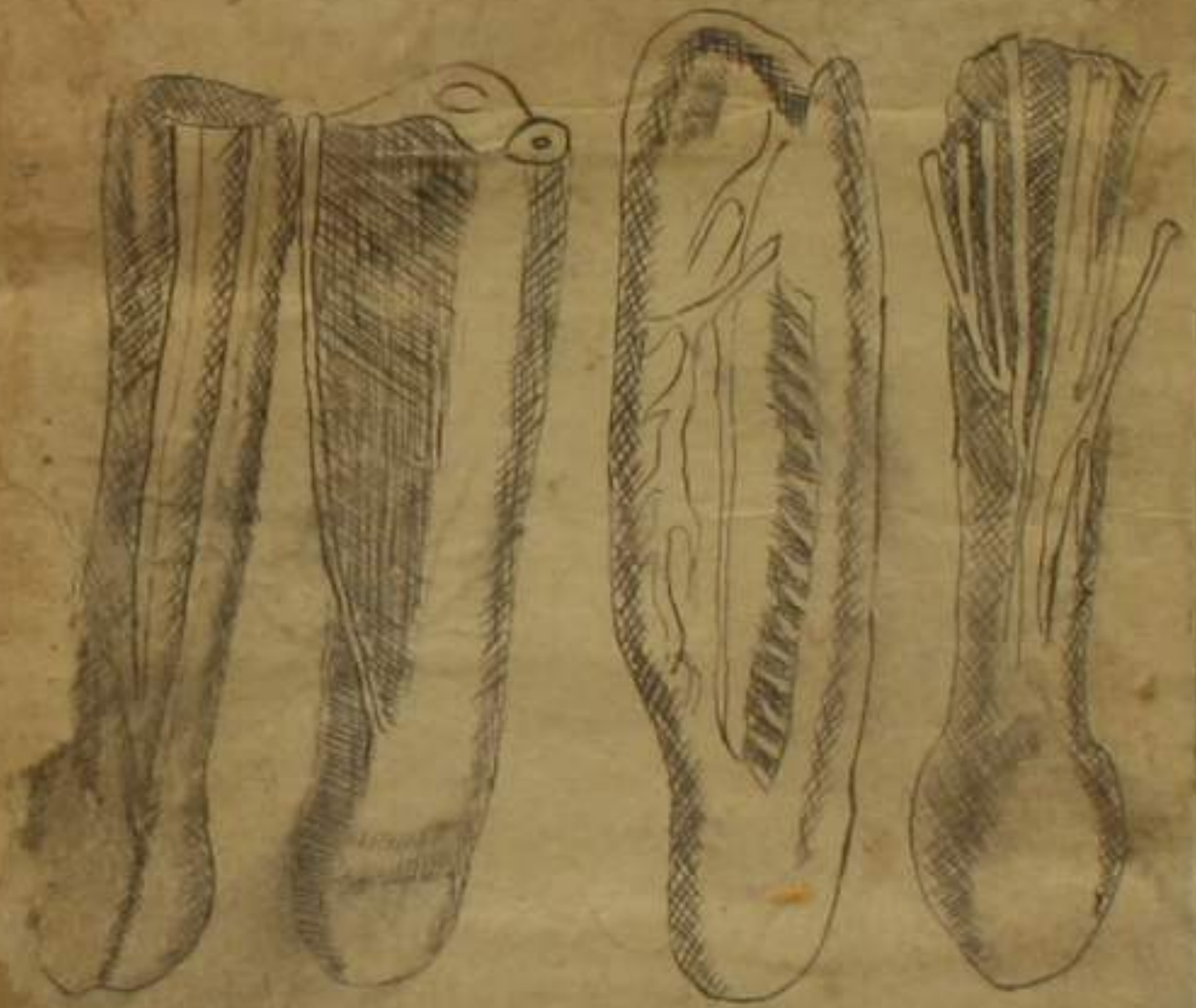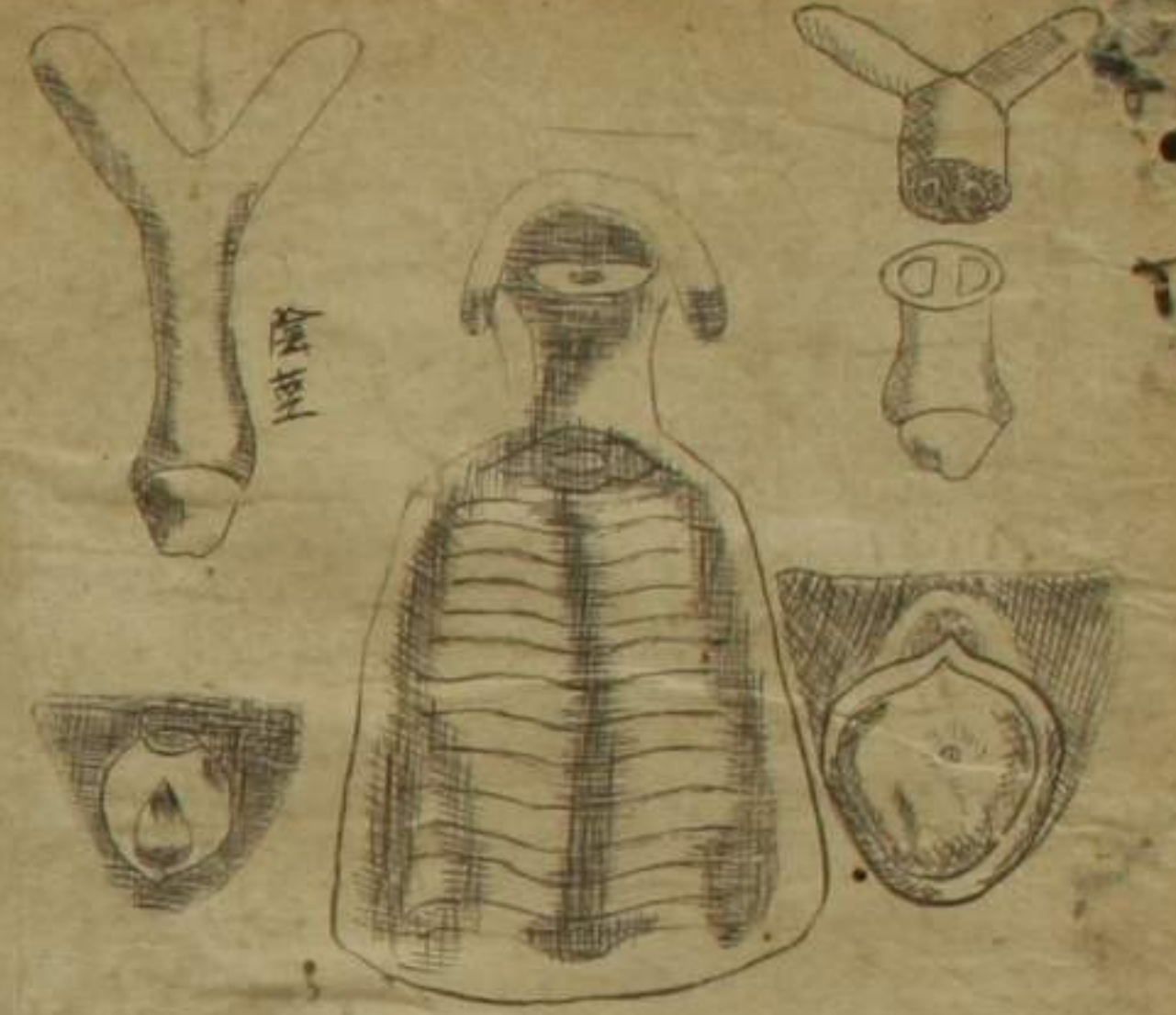頭中腦籠袋

三十二丁

示膀胱子宮直腸連續

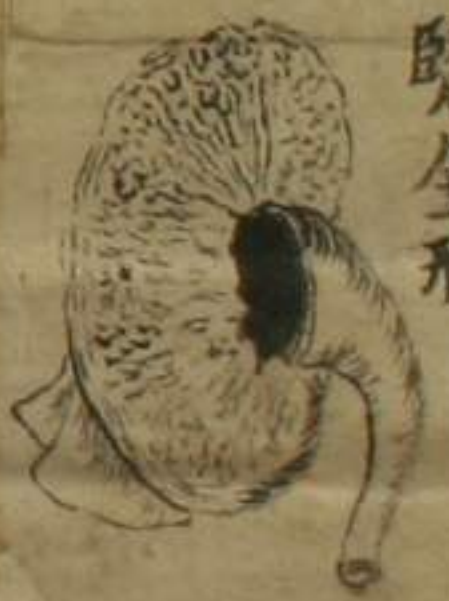

開膈分膜



翠丸

腎全形



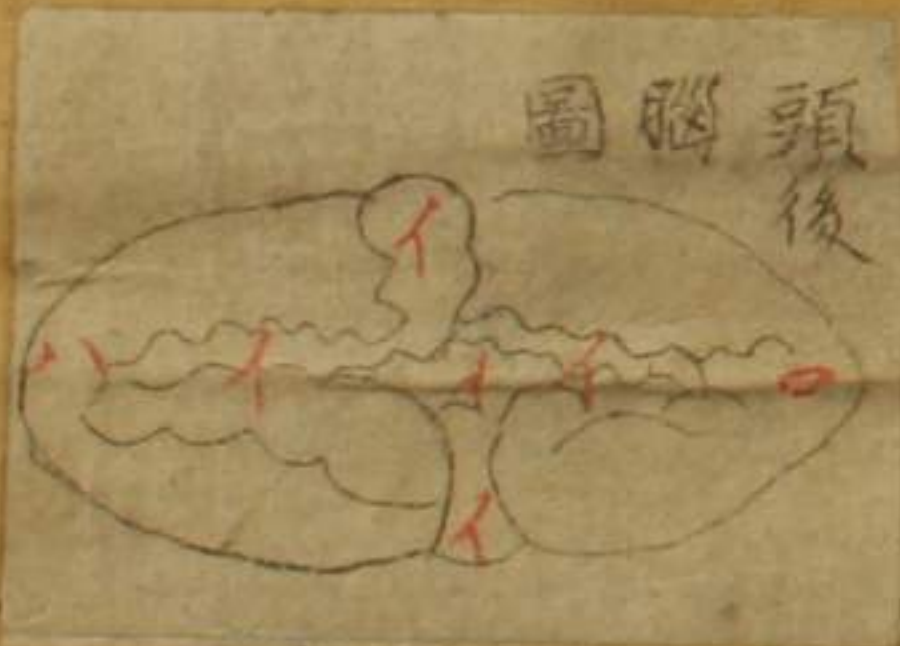
示膀胱陰莖直腸連續





頭腦右之方圖

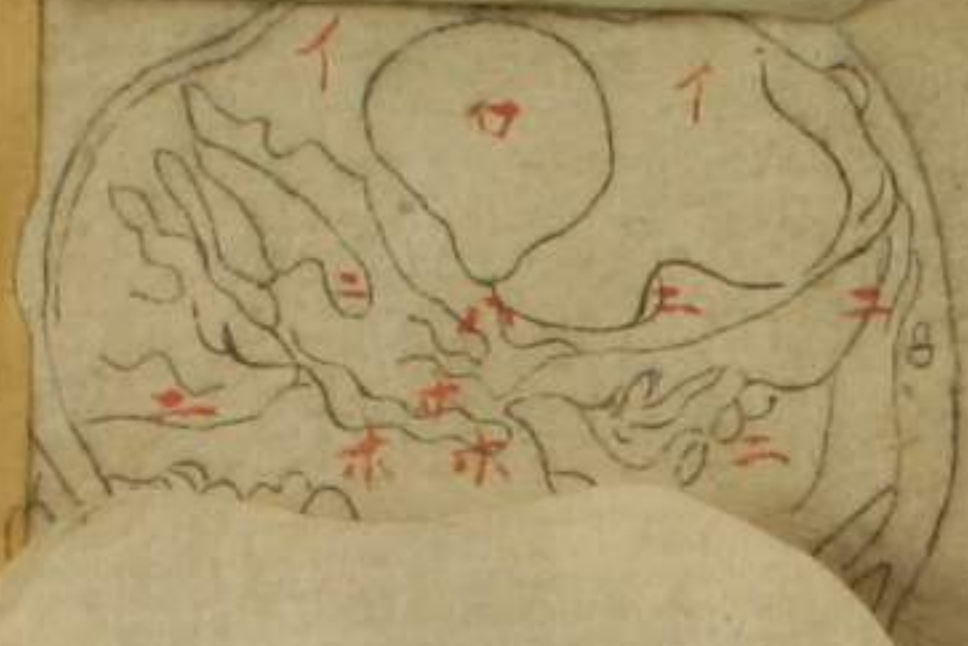三十一丁



頭腦後圖



右同袋之圖

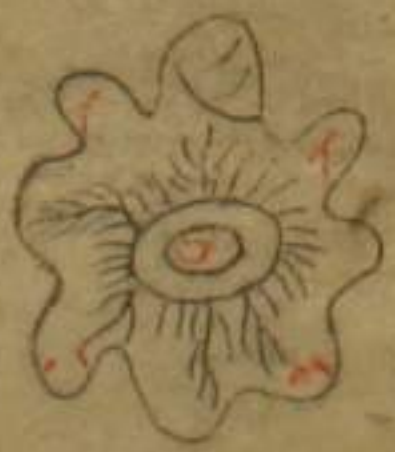

頭一二三四五六七



頭腦第一二三四

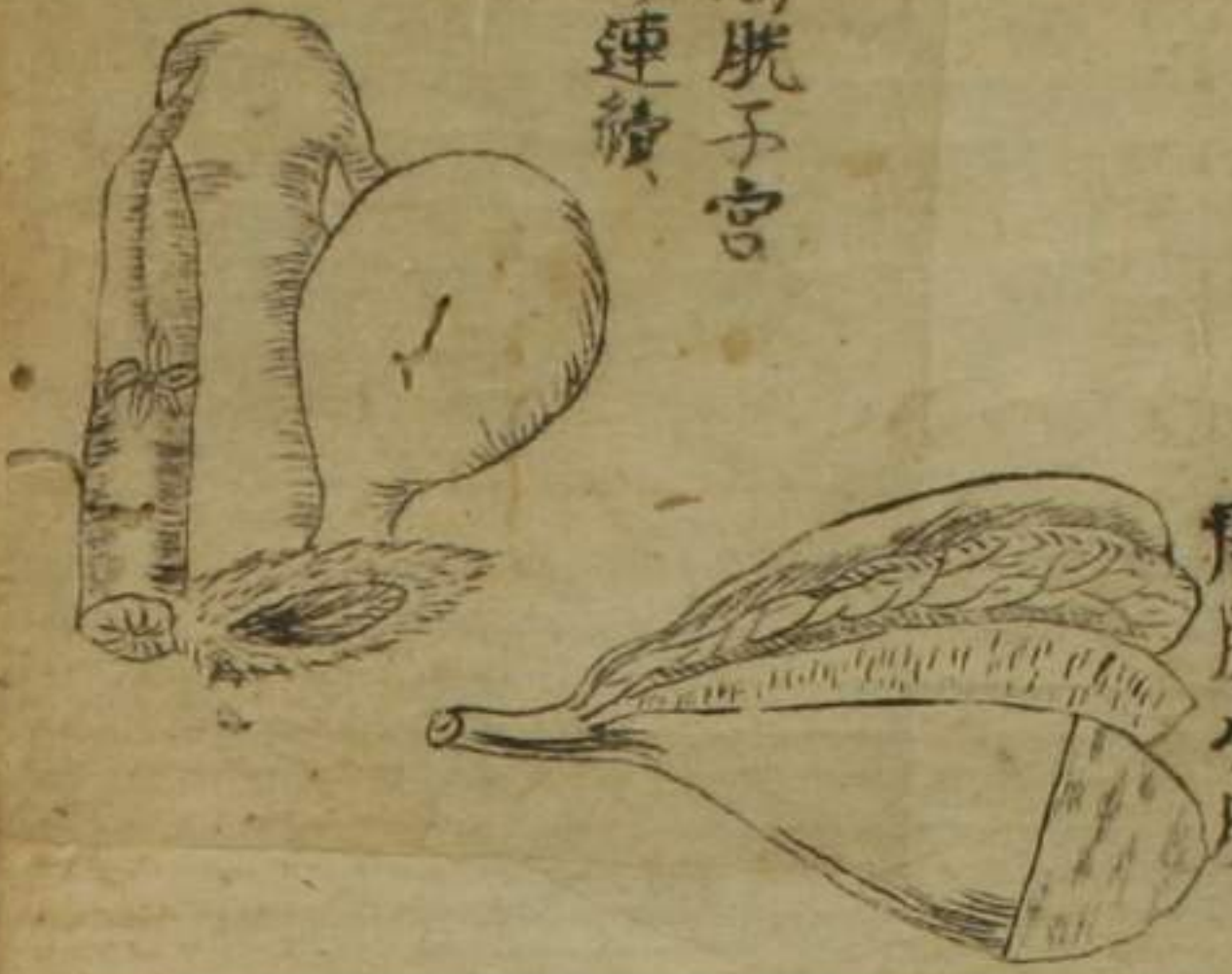上腮齒



三十一丁

頭中腦籠袋

示膀胱子宮
直腸連續



開膈分膜



翠丸



腎全形

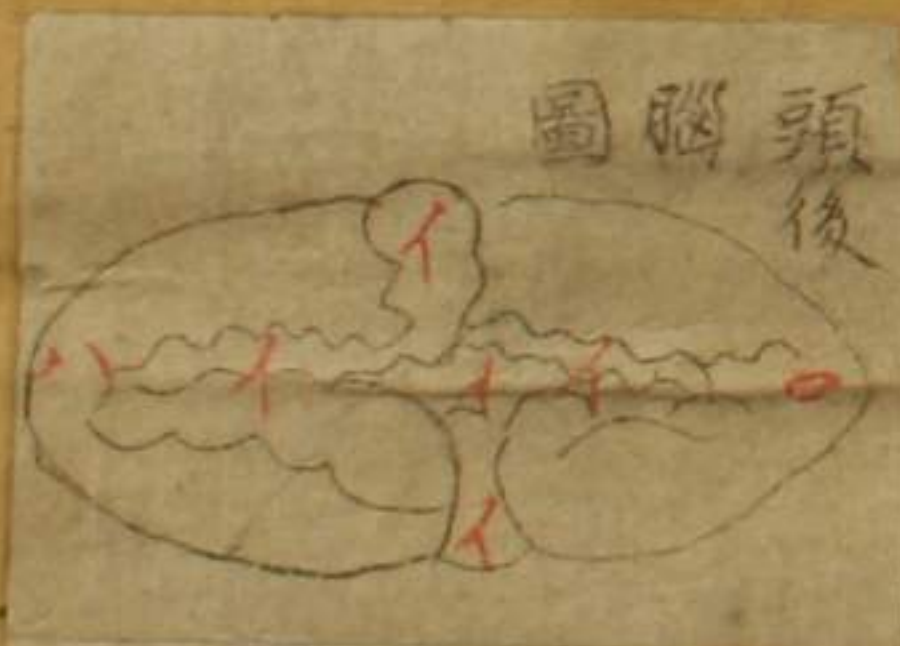
示膀胱陰莖
直腸連續





頭腦右之方圖

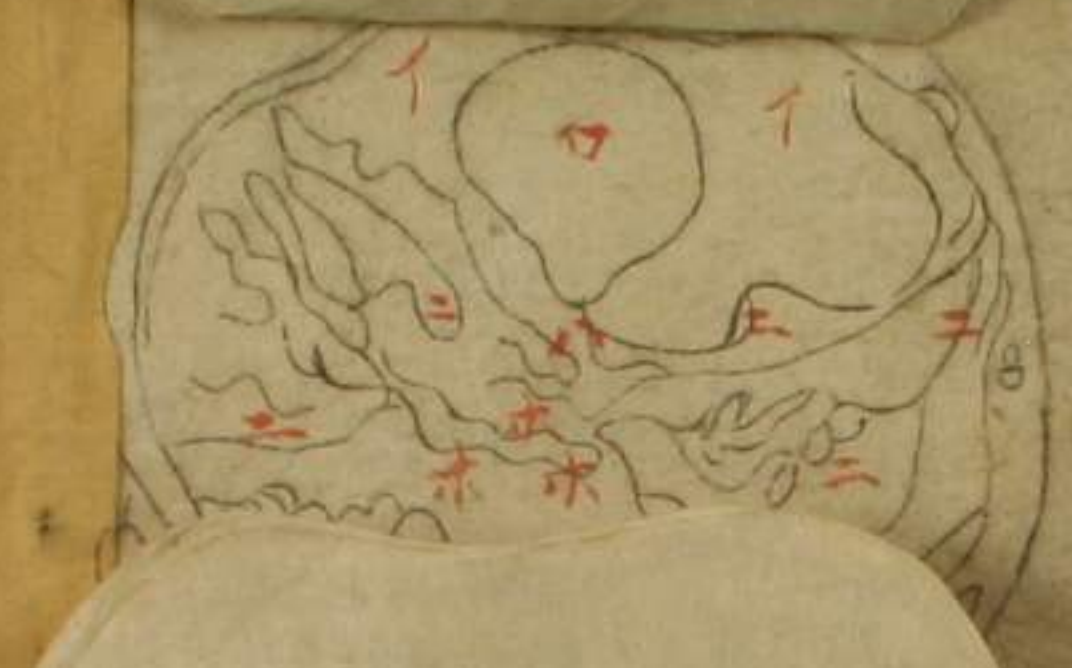三十一丁



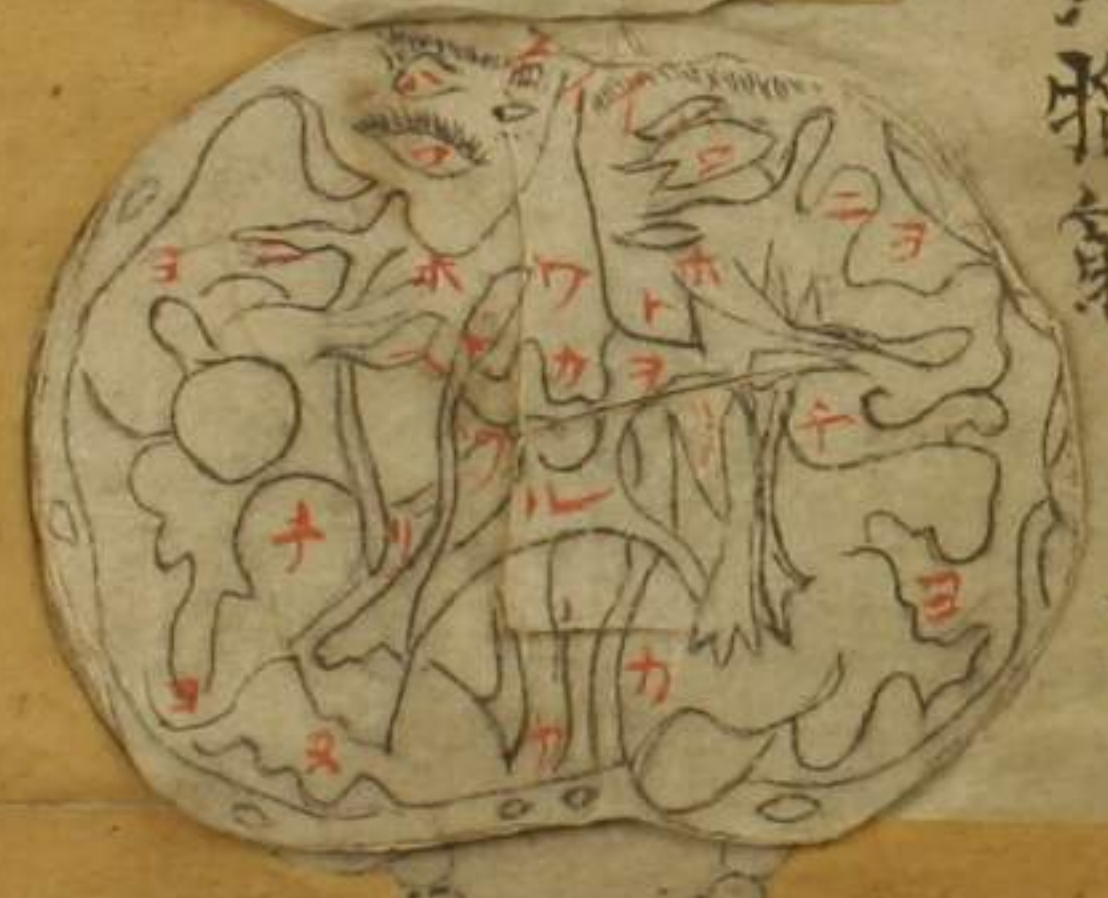頭腦後圖



右同袋之圖



頭一二三四五六七



頭腦第一二三四

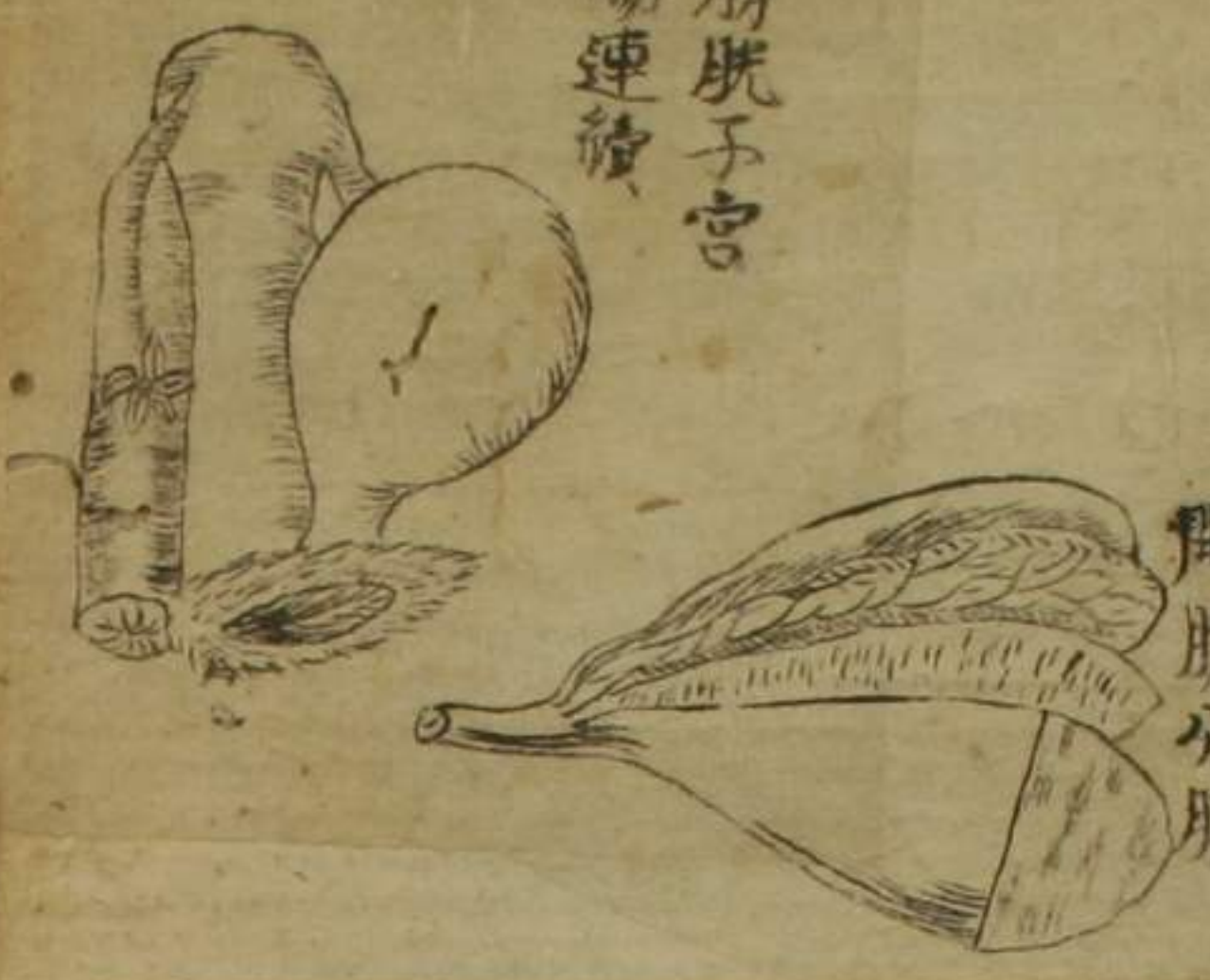
上腮齒



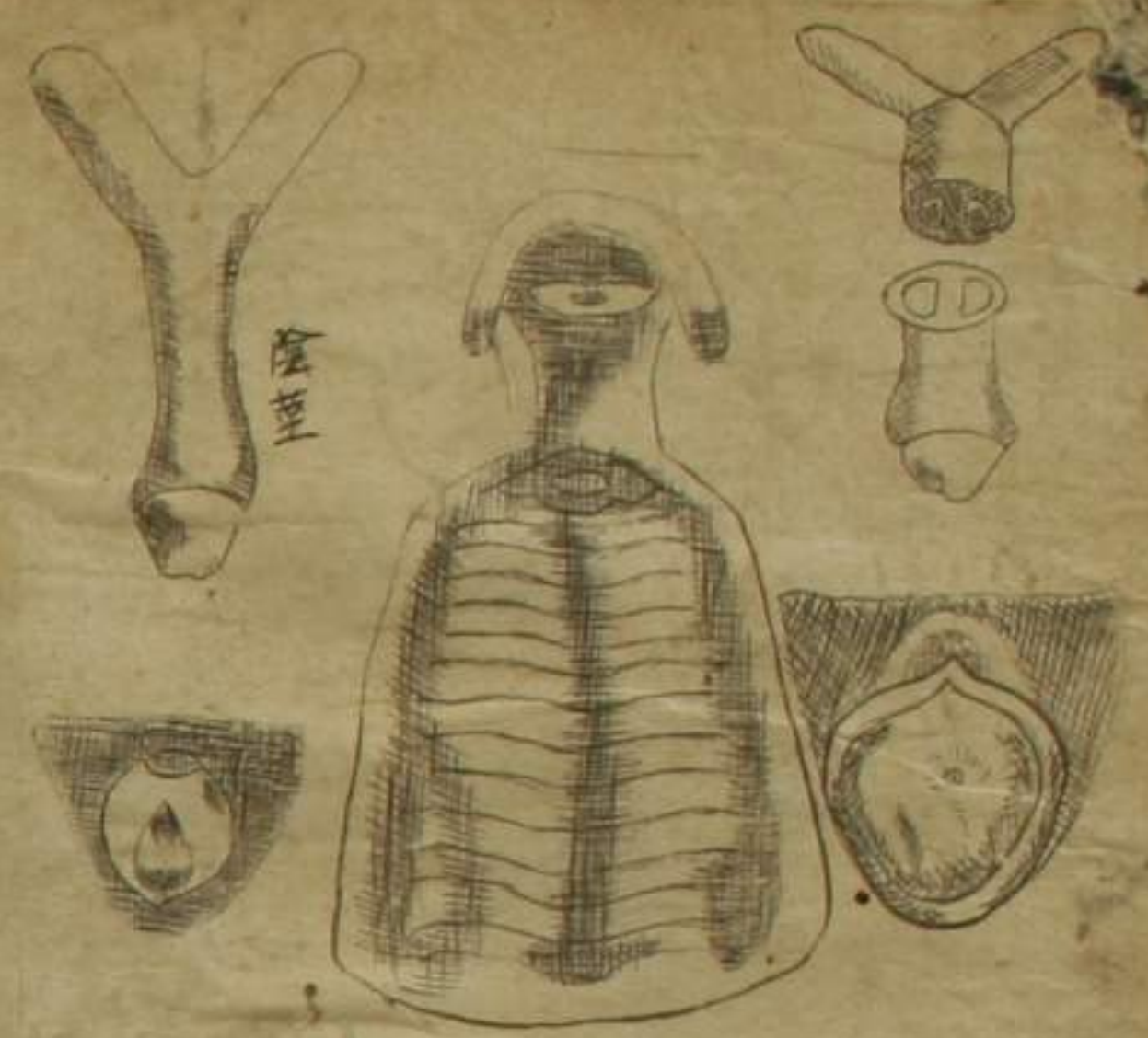頭中腦籠袋

三十一丁

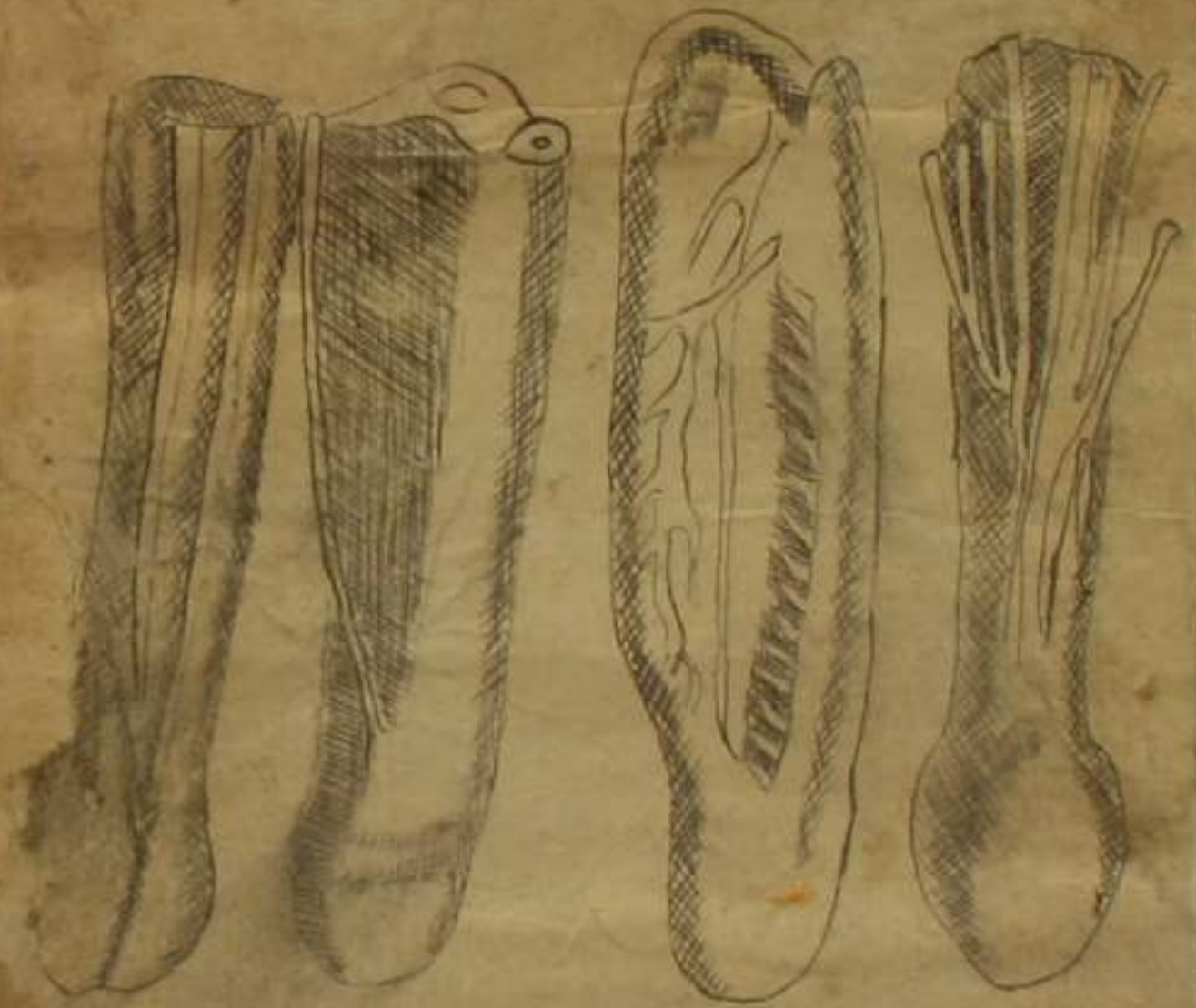示膀胱子宮
直腸連續



開膈分膜

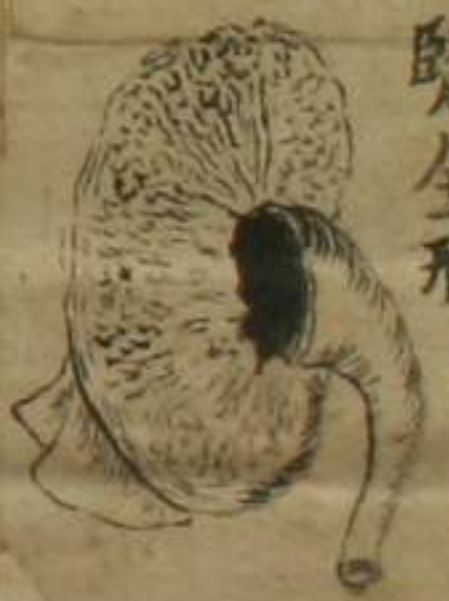

空室



胃丸

腎全形



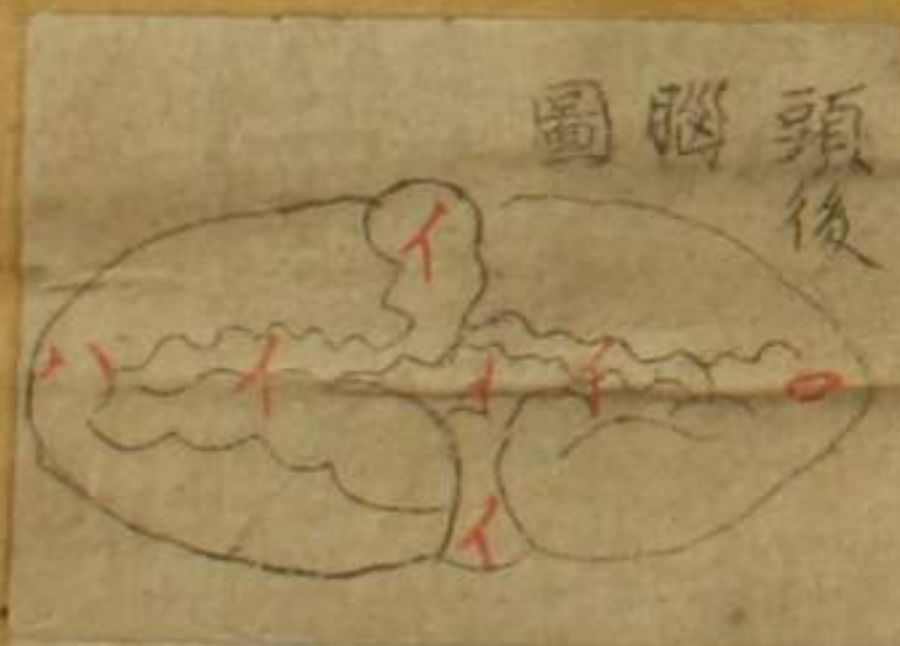
示膀胱陰莖
直腸連續





頭腦右之方圖

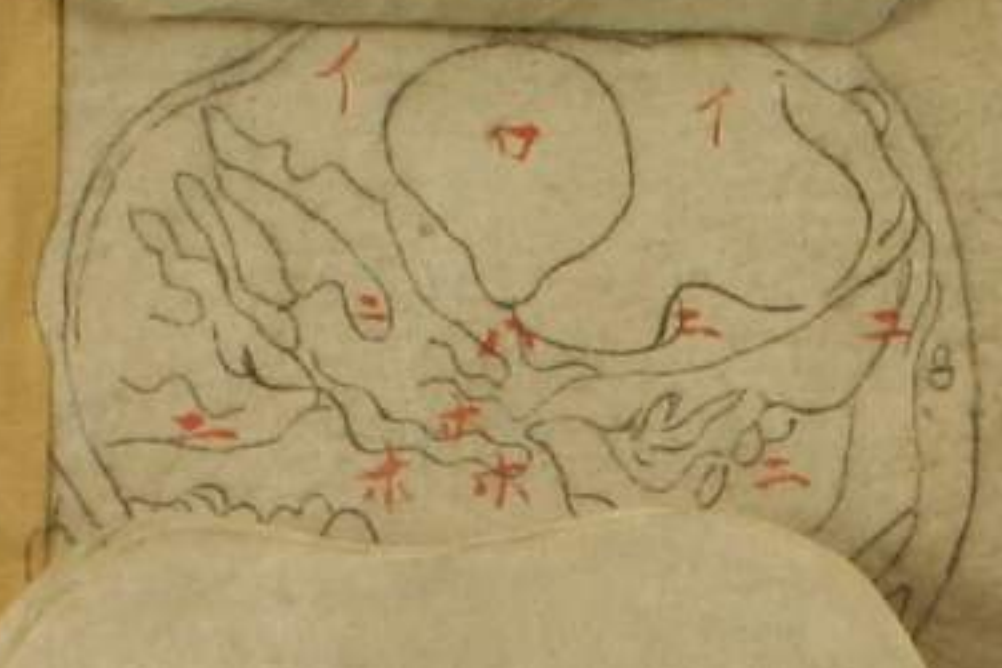三十二丁



頭腦後圖



右同袋之圖



頭一二三四五六七



頭腦第一二三四

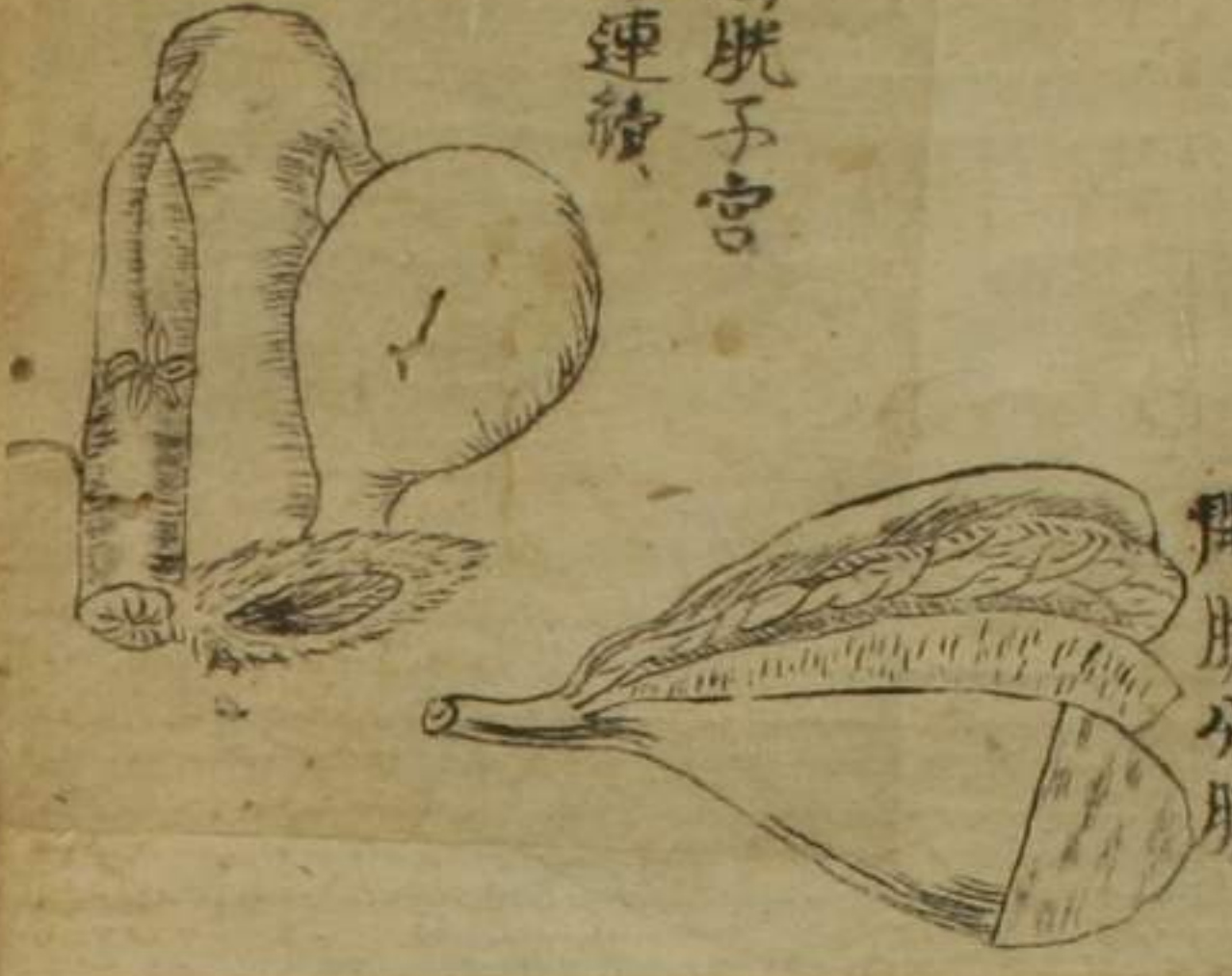上腮齒



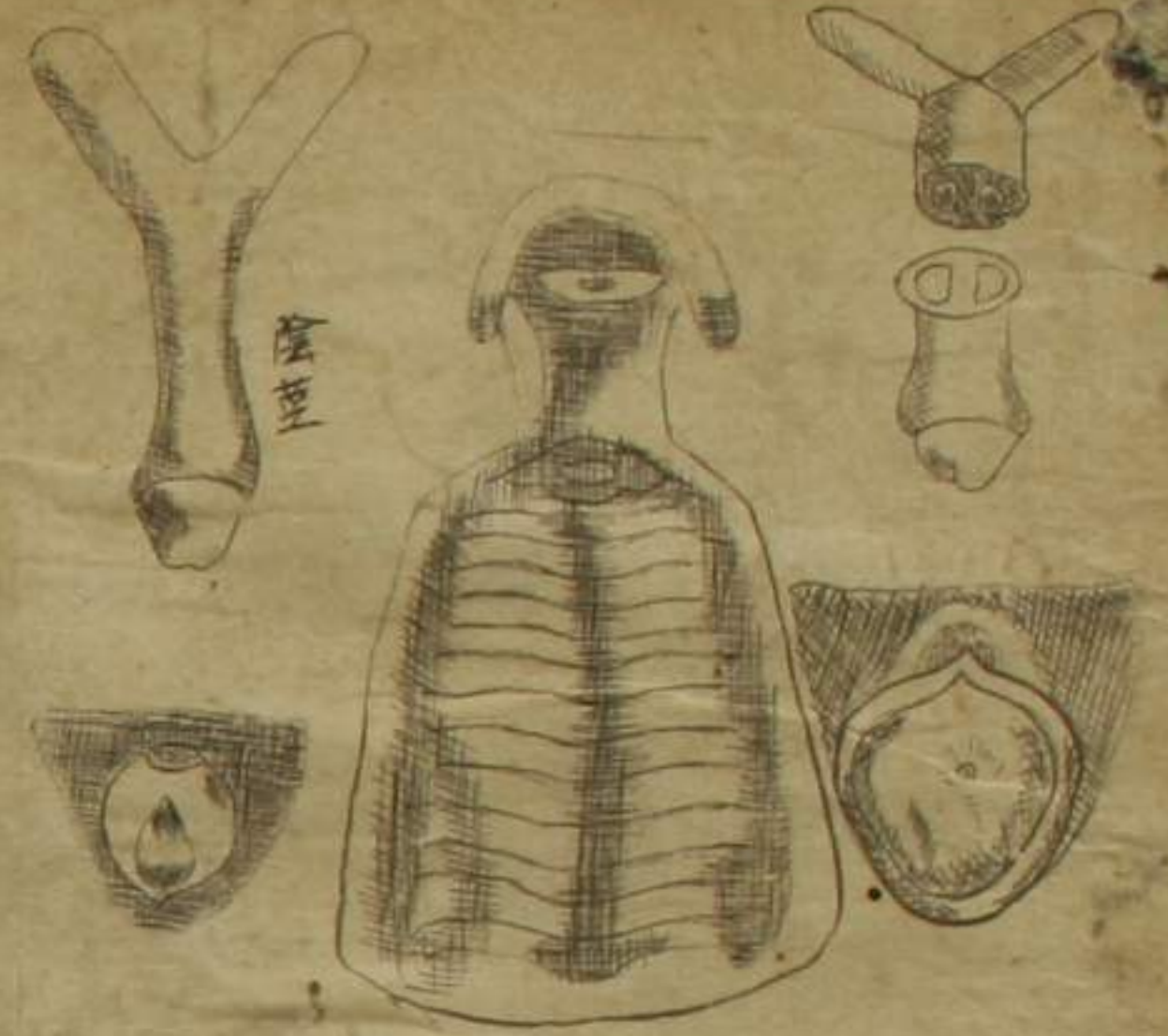頭中腦籠袋

三丁

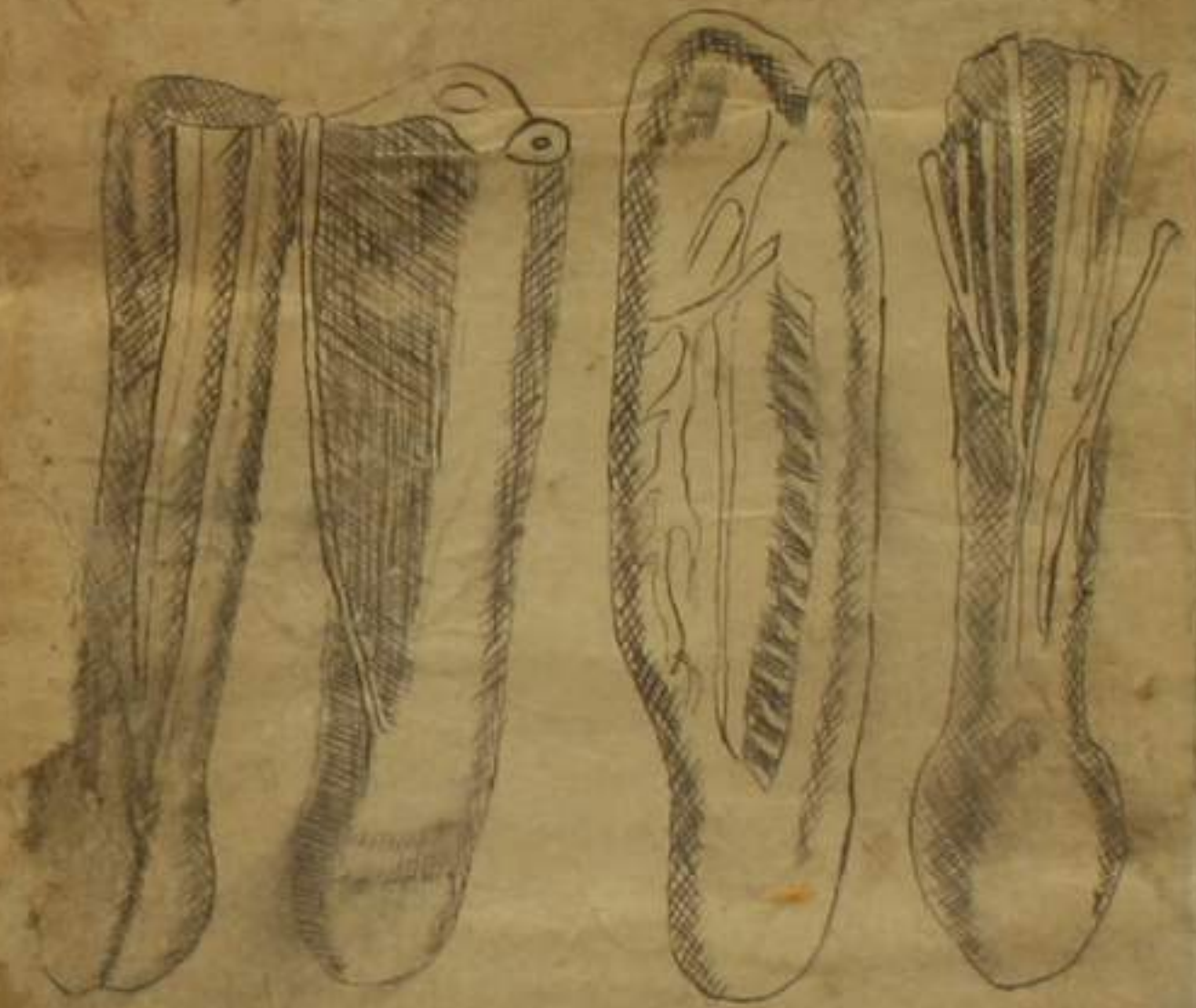示膀胱子宮
直腸連續



開膈分膜



室豆



單丸

腎全形



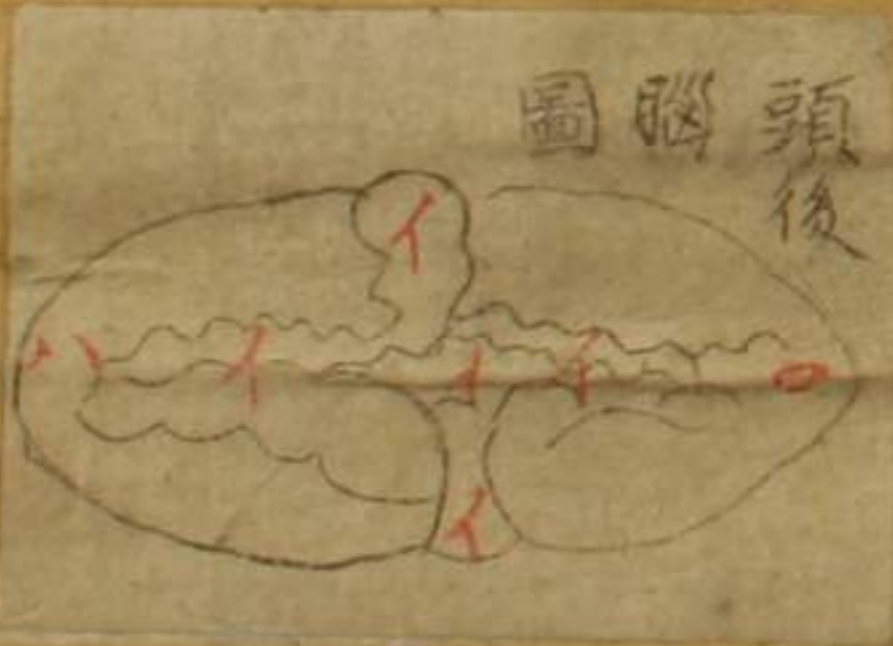
示膀胱陰莖
直腸連續





頭腦右之方圖

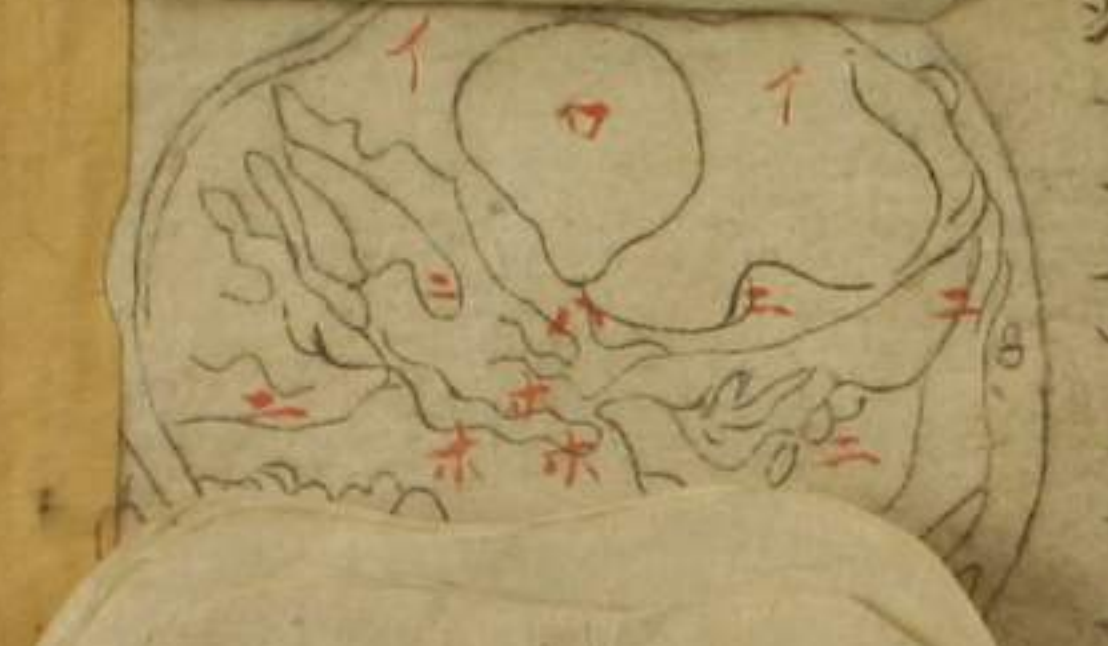三十一丁



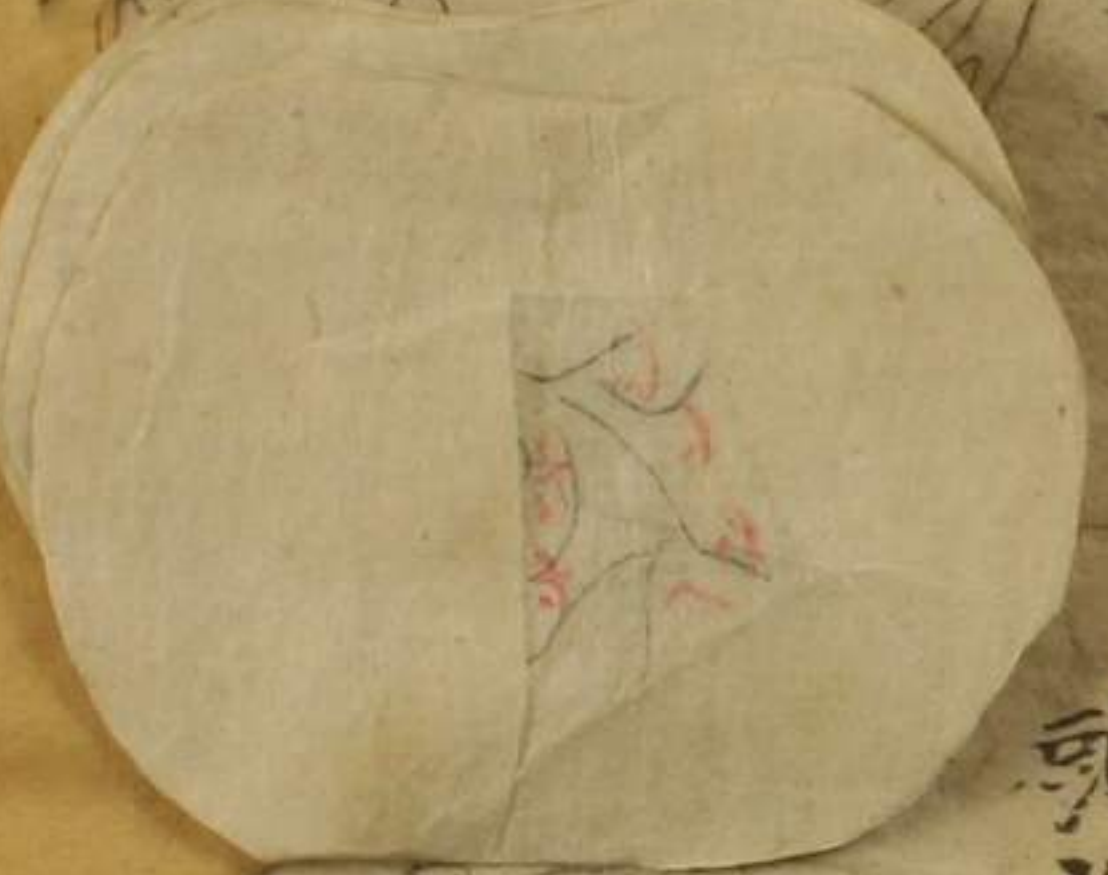頭腦後圖



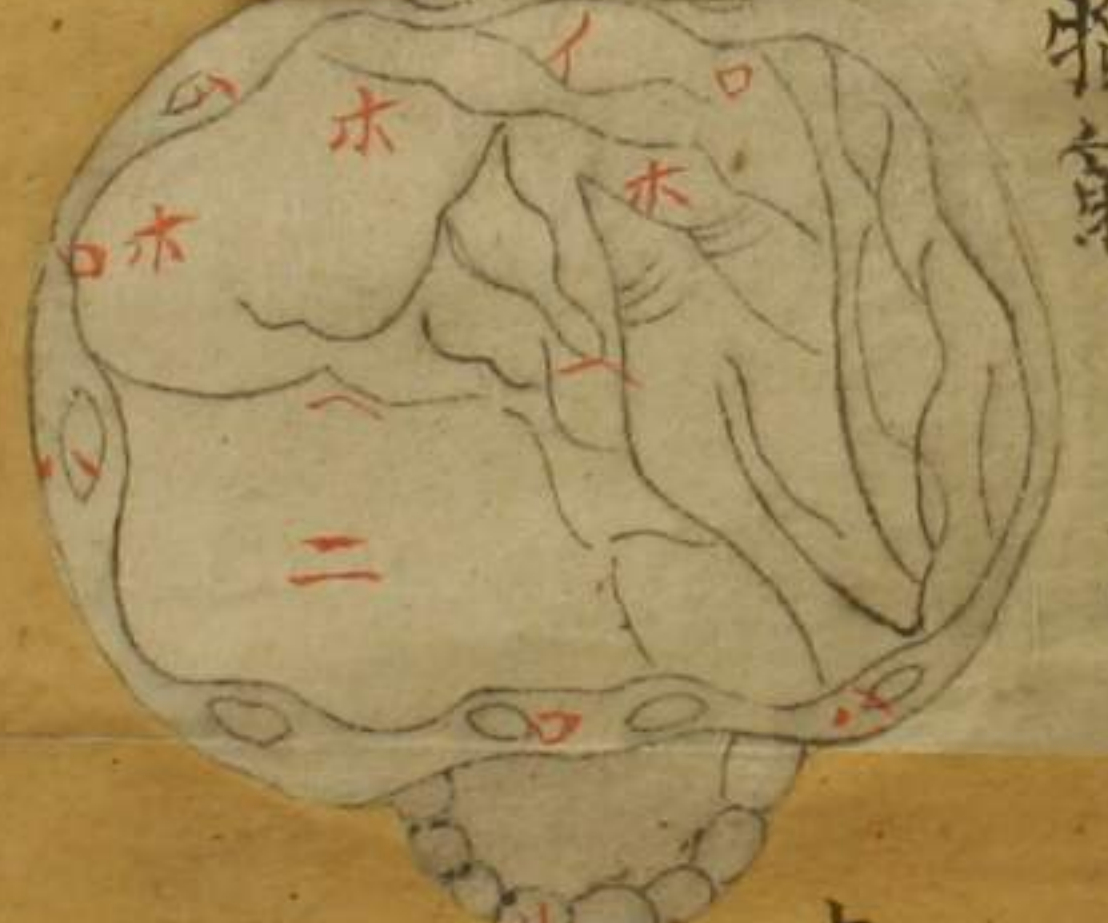右同袋之圖



頭一二三四五六七



頭腦第一二三四

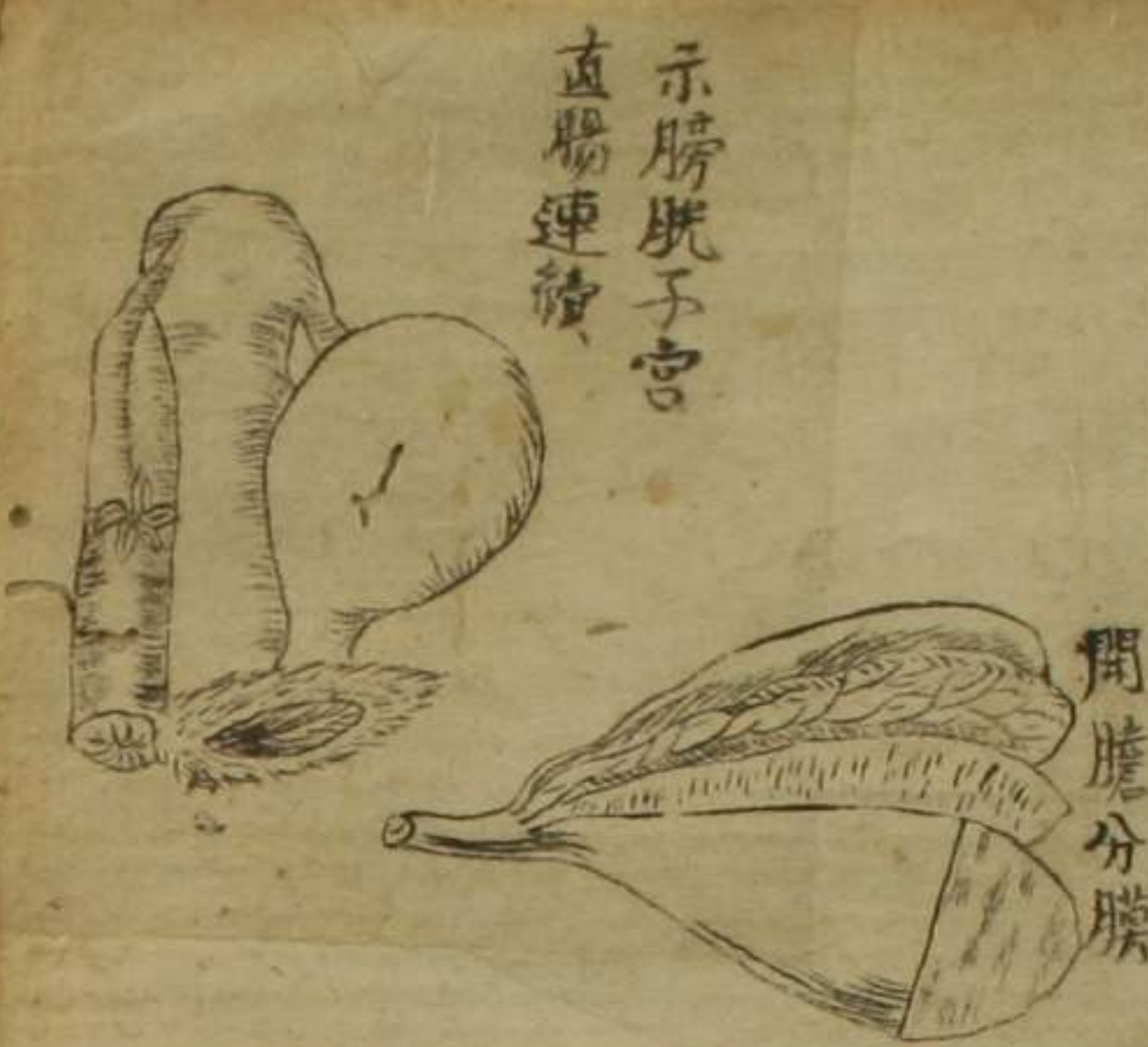

上腮齒



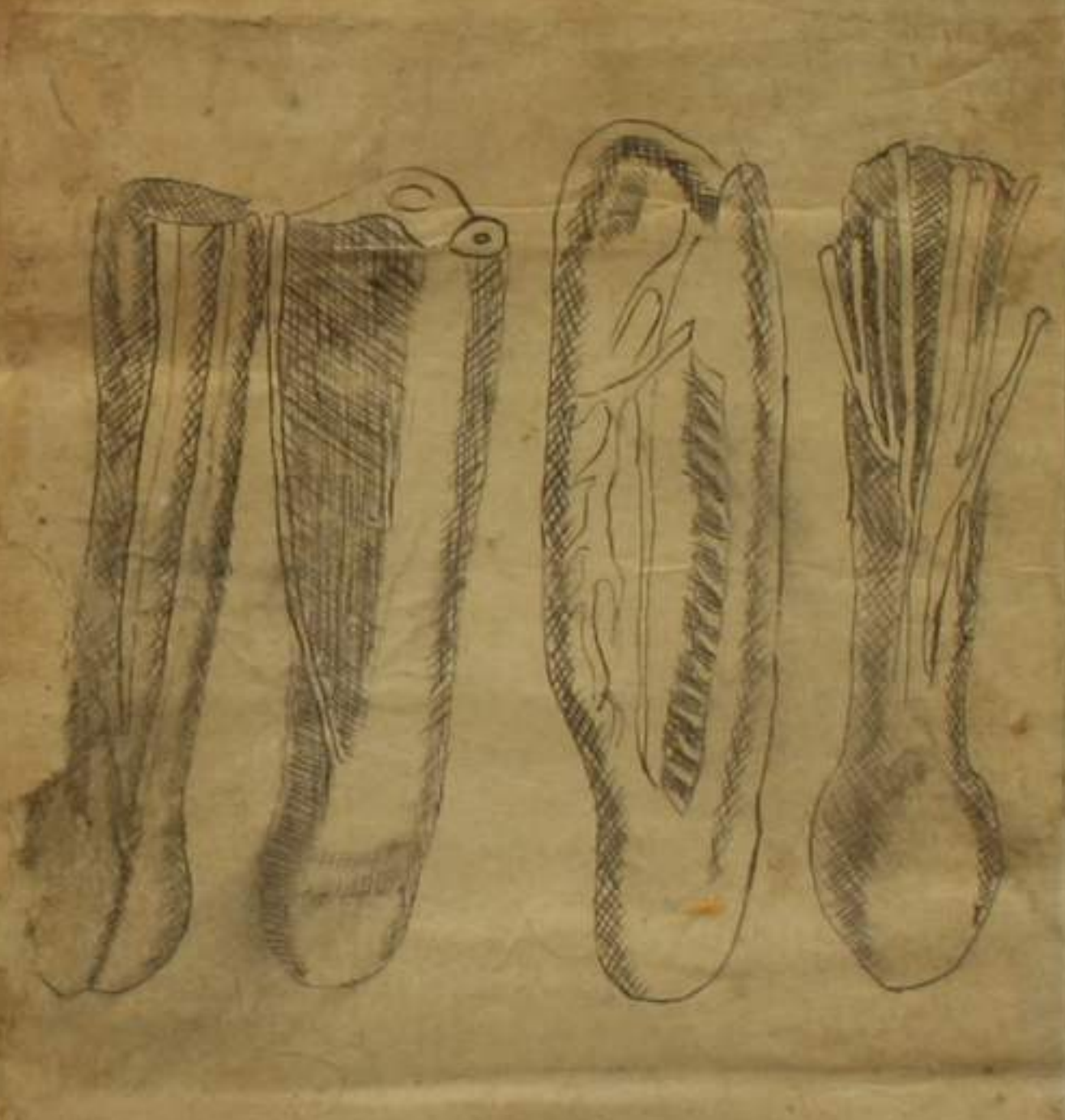頭中腦籠袋

三十一丁

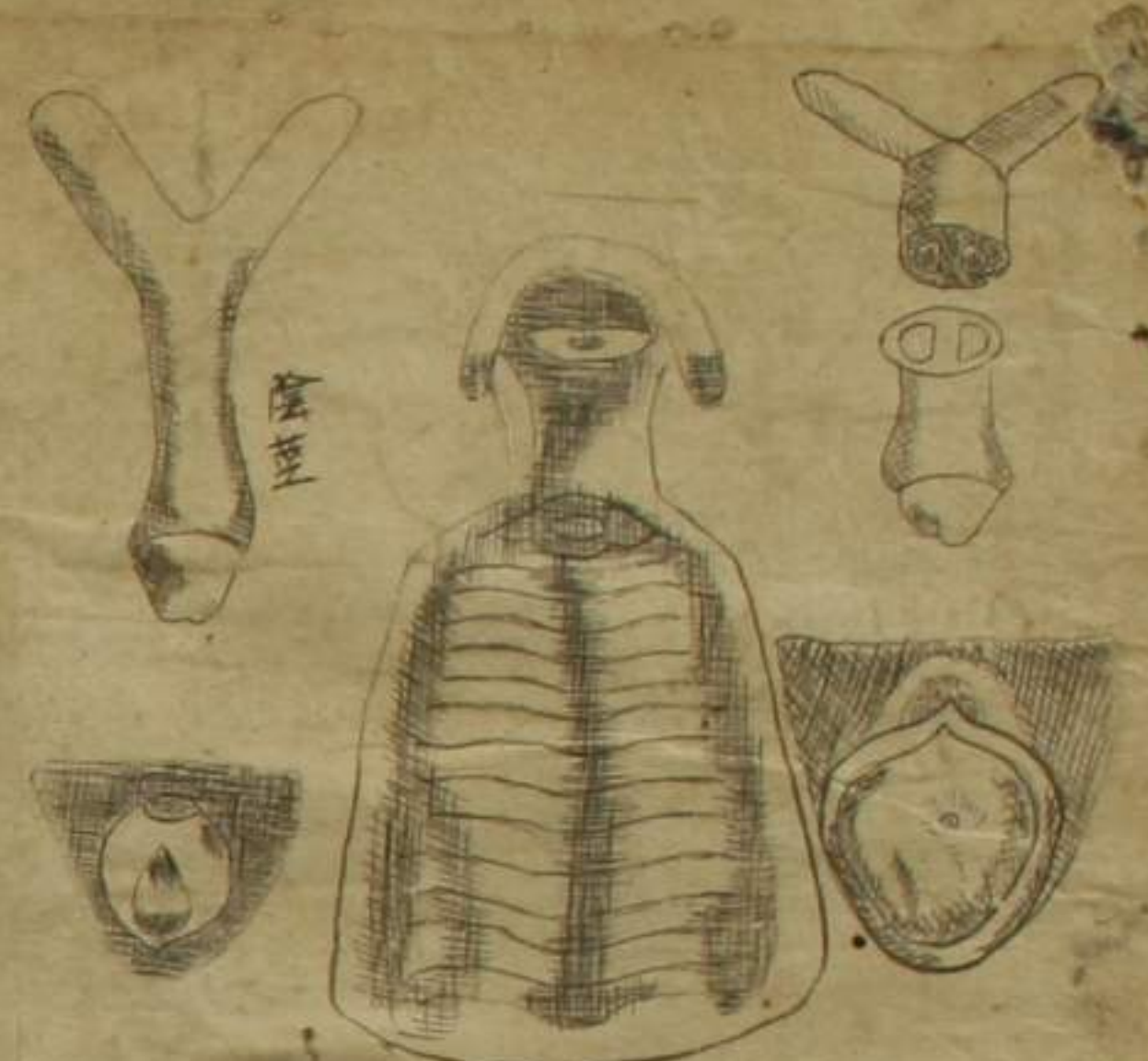

示膀胱子宮
直腸連續

開膈分膜



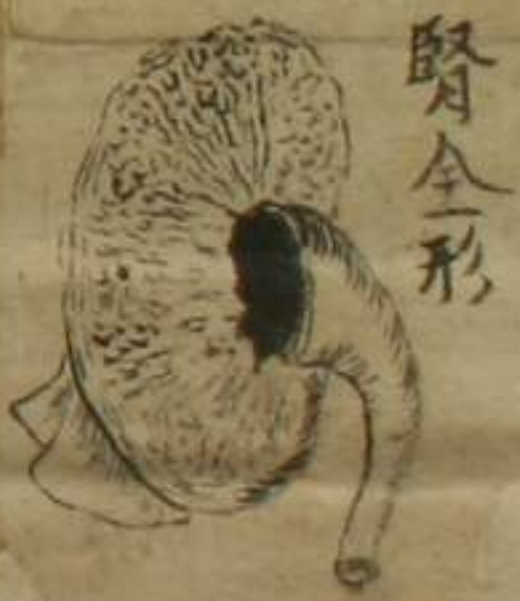示膀胱陰莖
直腸連續



室豆



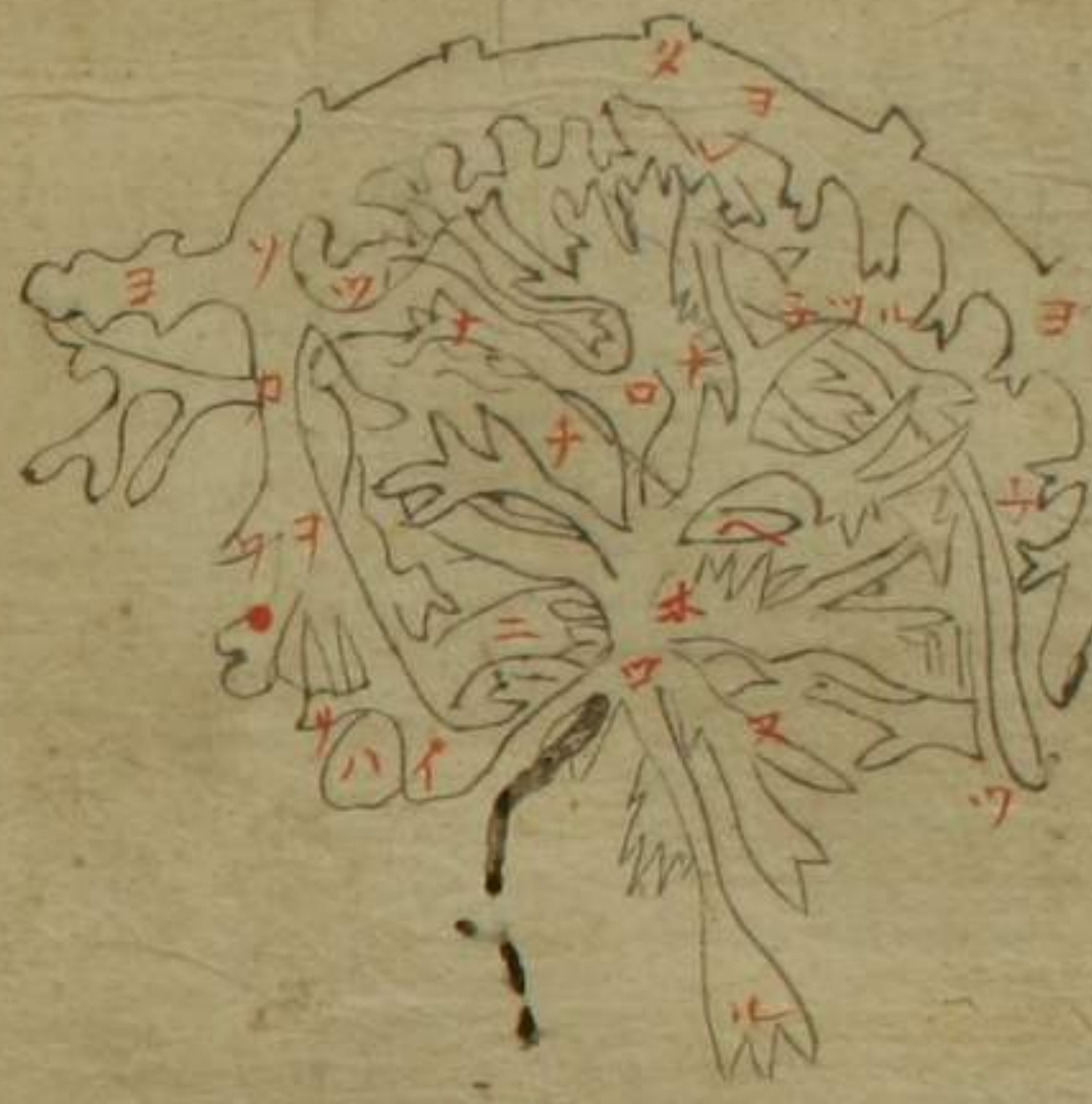室九



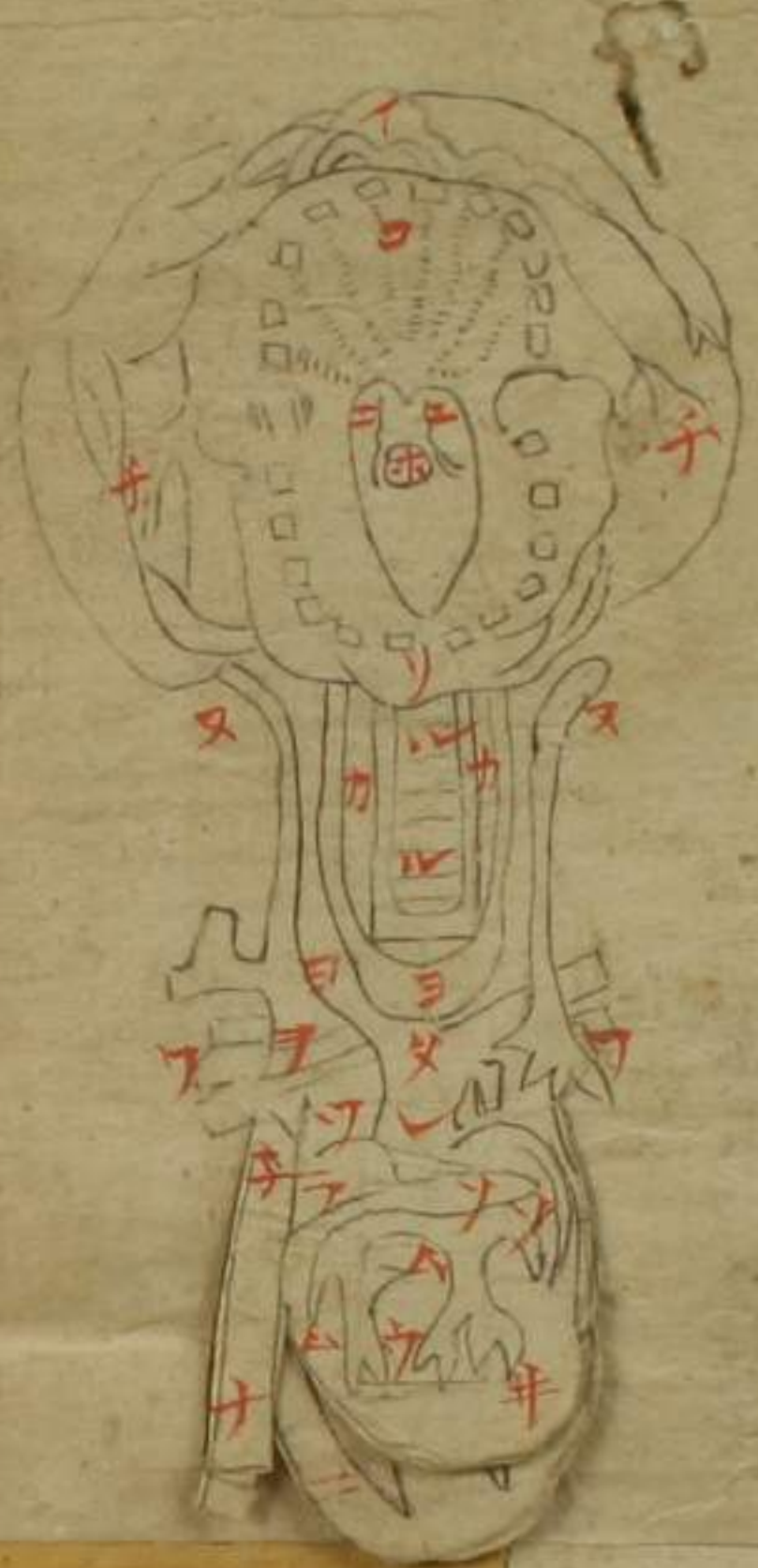
腎全形



心臟發經絡圖但頭

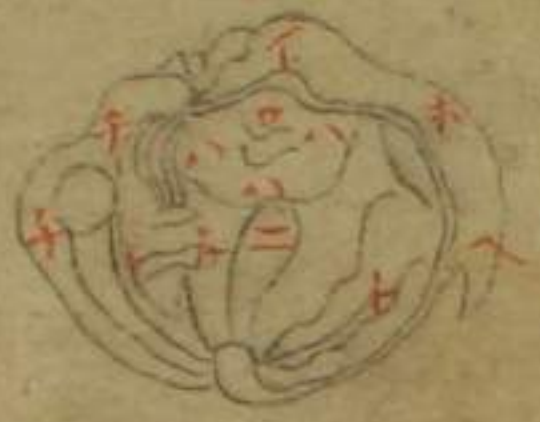

口中并心臟經絡

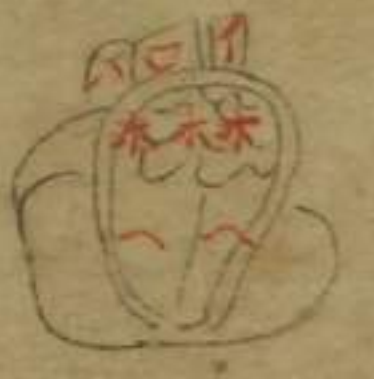

三十六丁

心臟左虛開圖



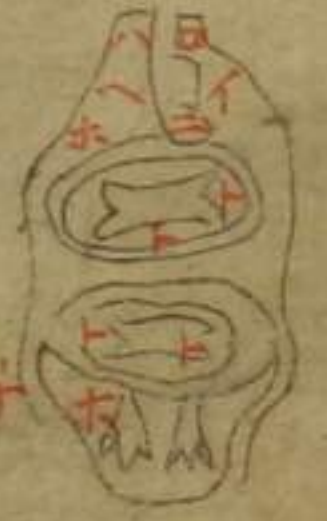
心臟右虛大小經絡



割離

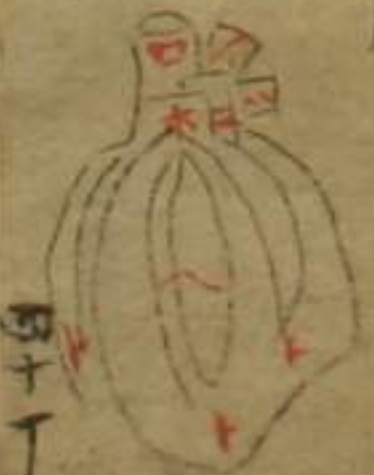三十九丁

心臟膜衣剖開圖



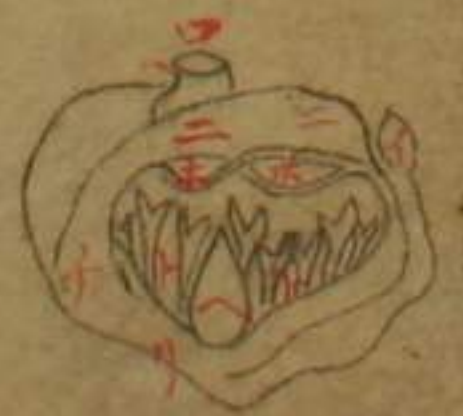三十九丁

心臟立虛圖



四十丁

心臟左剖開

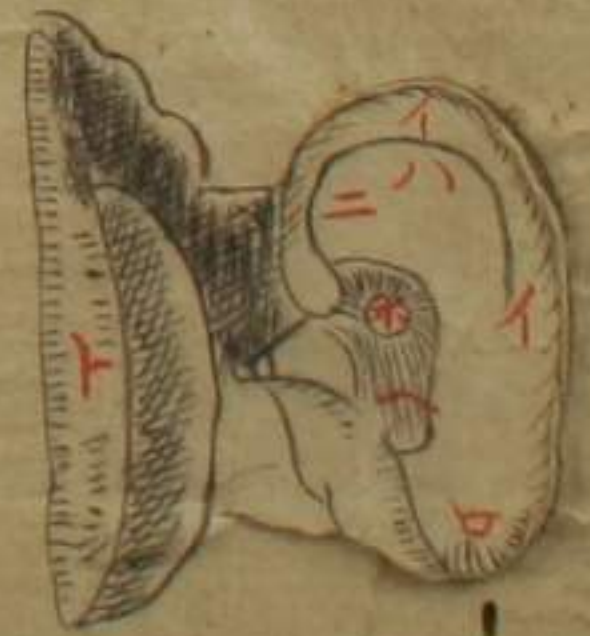

四十二丁

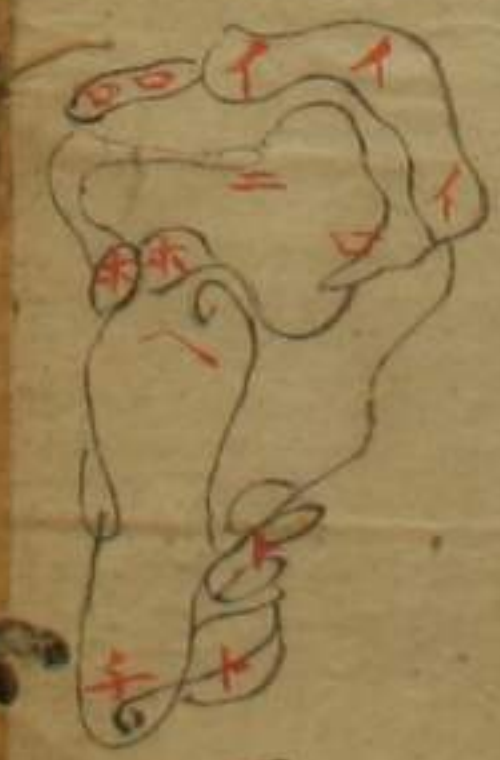目一二三四五六七




耳一二三四五十五丁



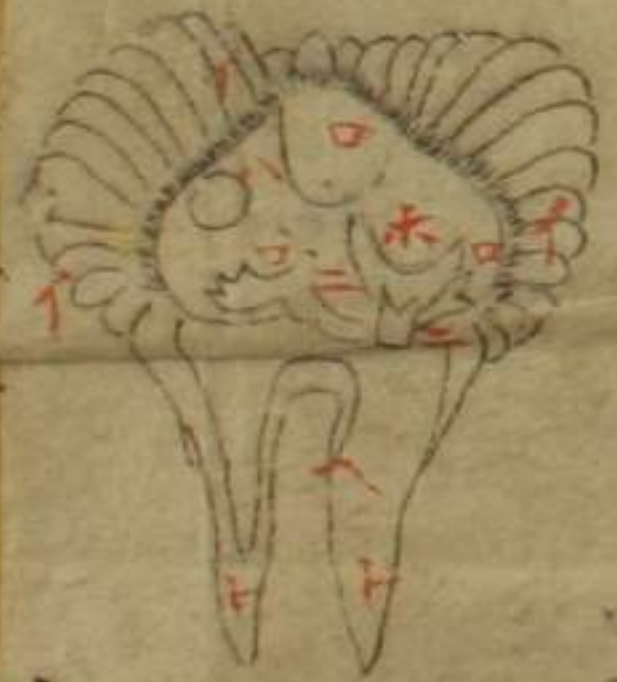舌根



肋順本經根圖

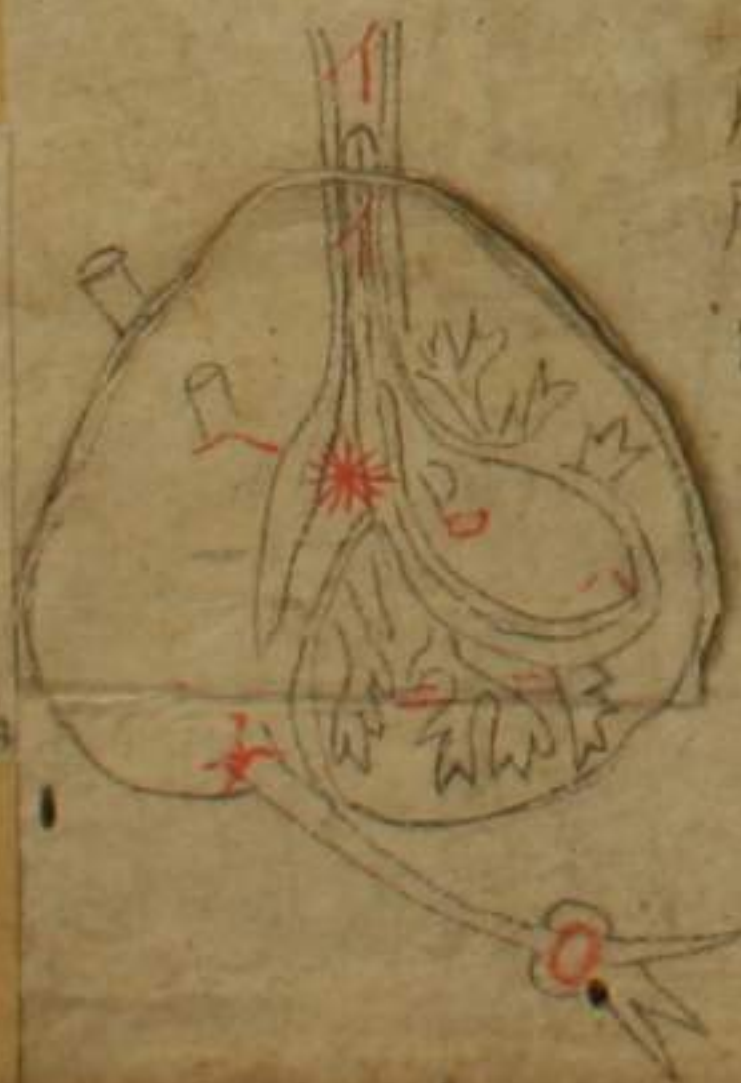


膈膜

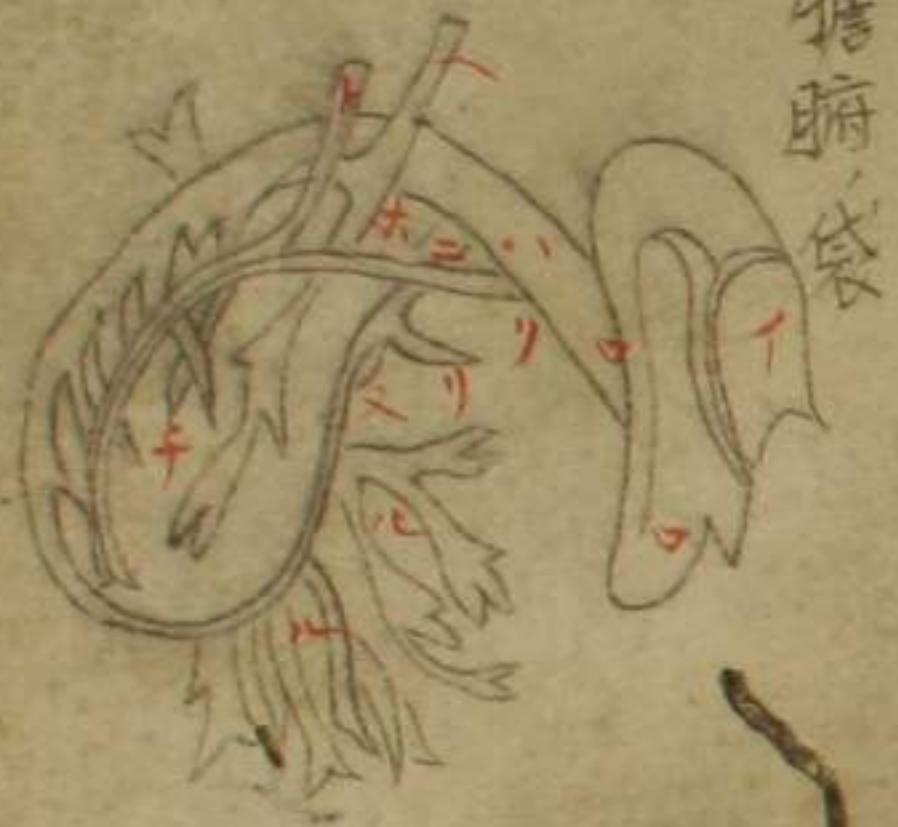

四十二丁

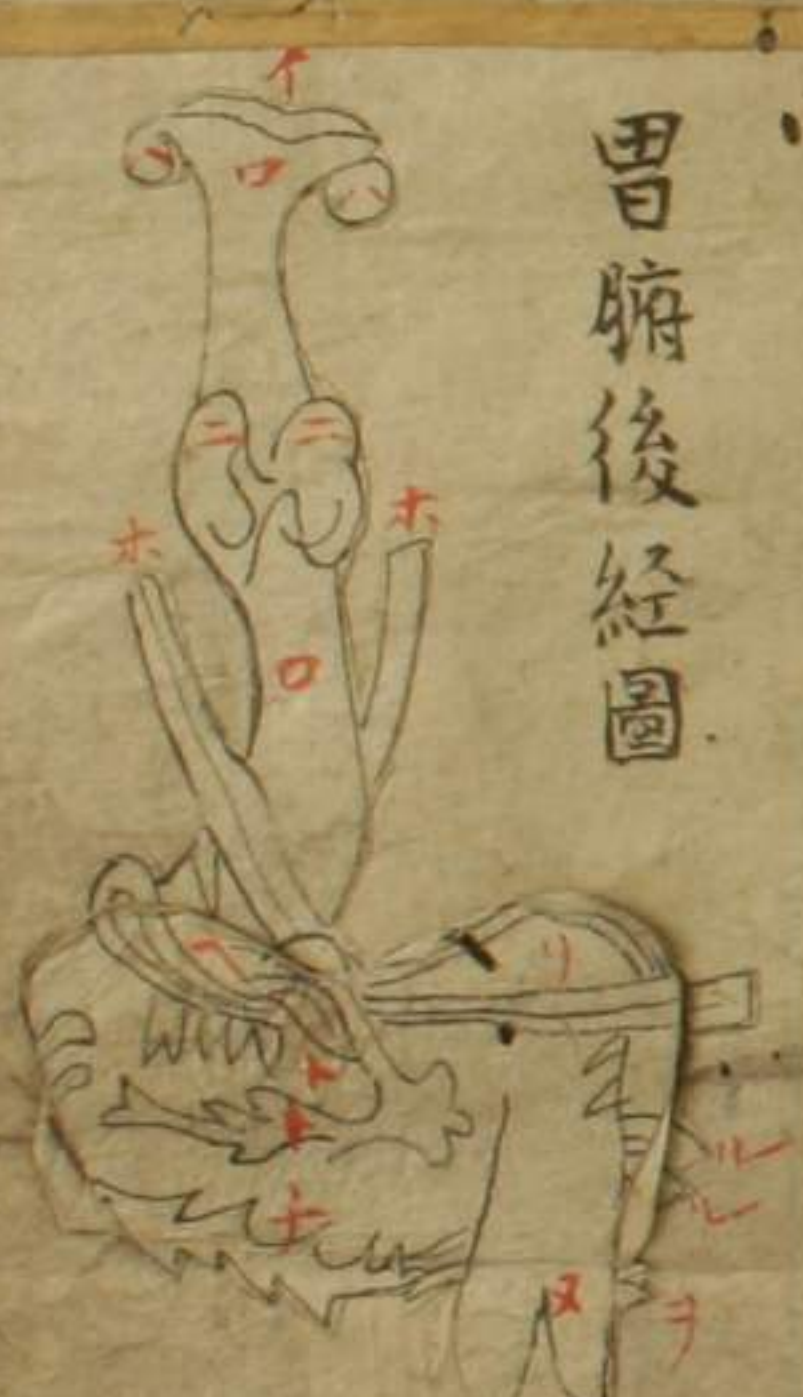肝臟圖



膽腑袋



胃腑後經圖



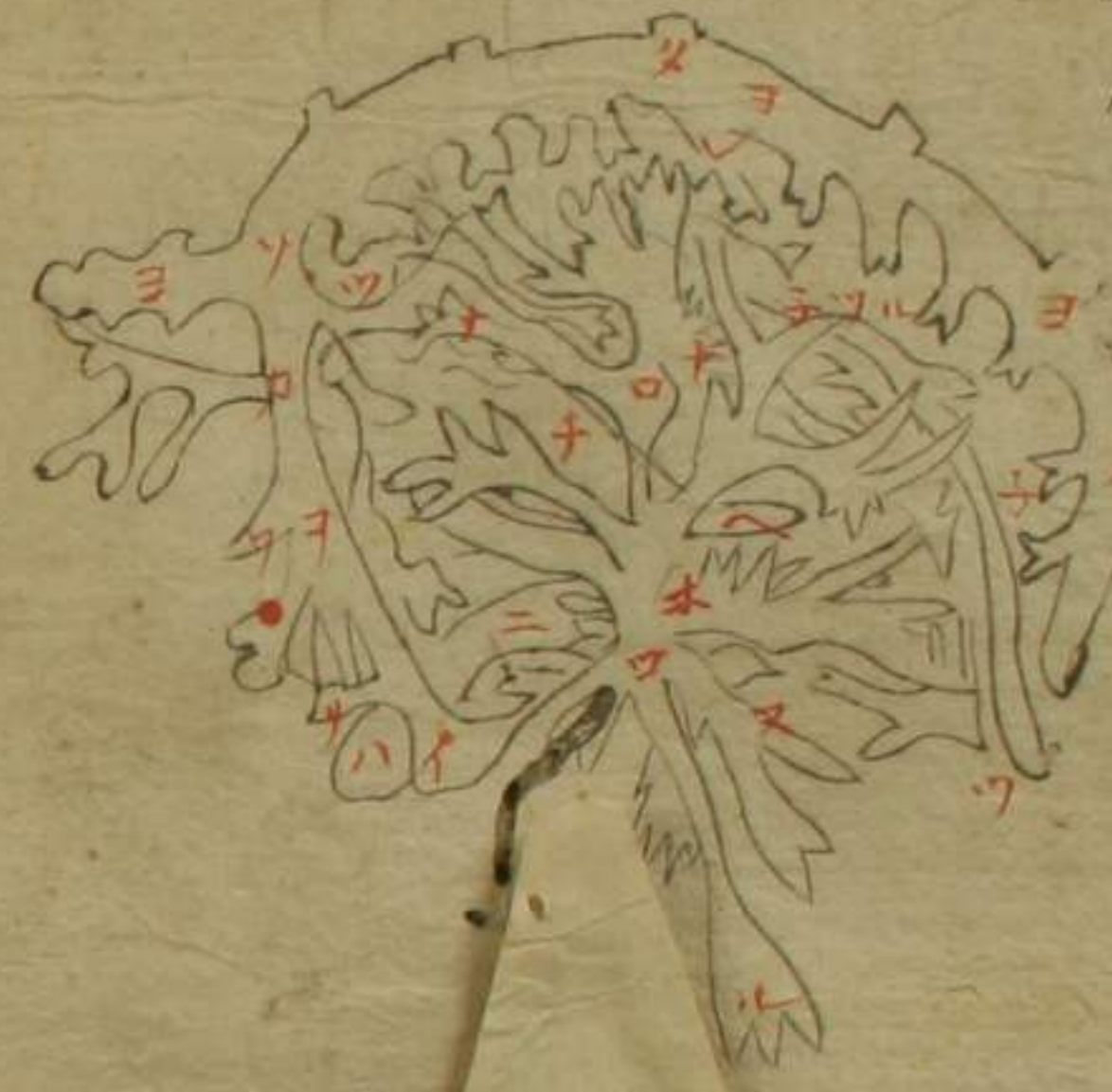
四十四丁

大腸小腸剖離圖



四十五丁

心臟發經絡圖但頭



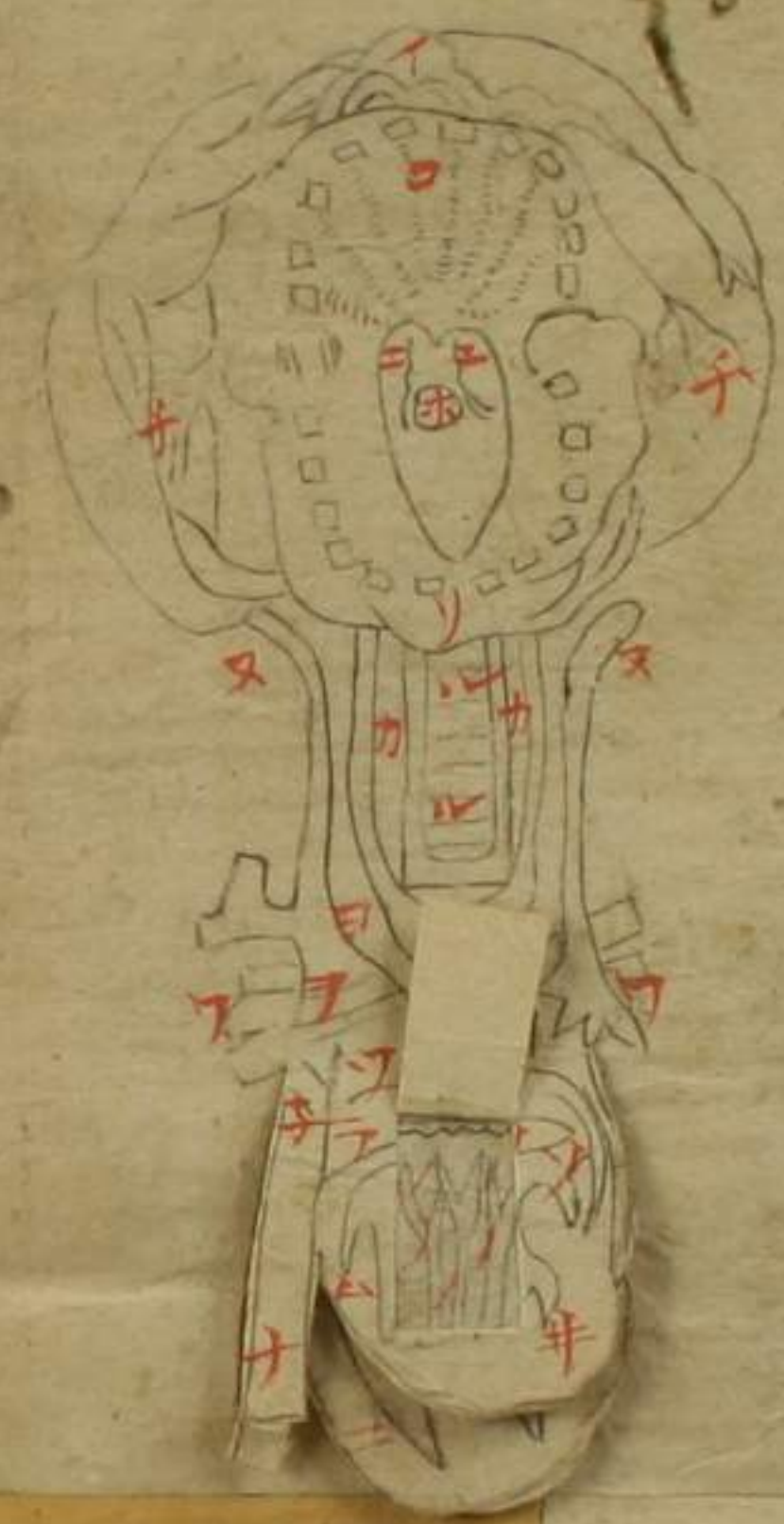
目一二三四五六七



耳一二三四



口中并心臟經絡

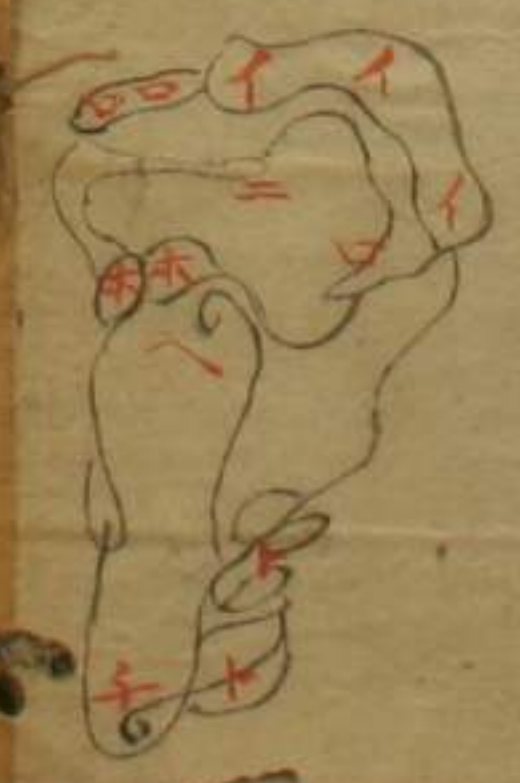

二十六丁

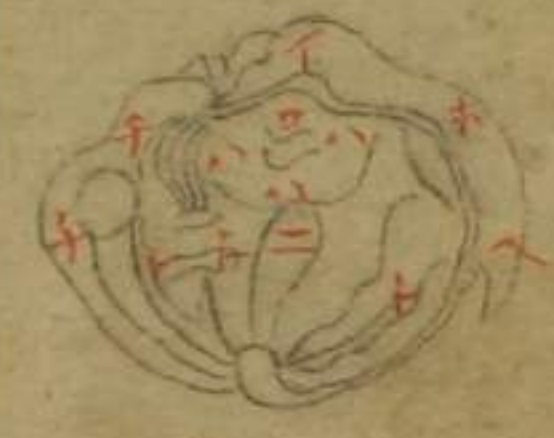舌



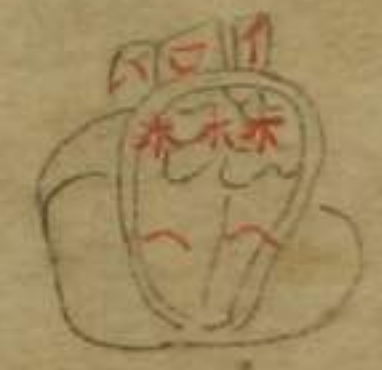舌根



心臟左虛開圖

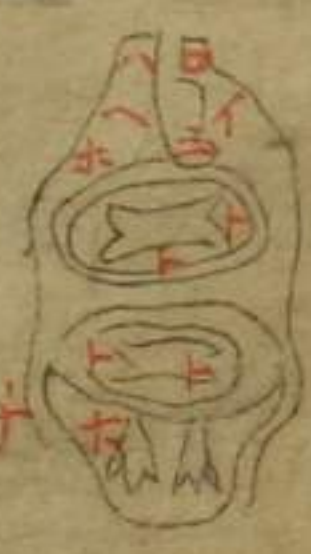

心臟右虛大小經絡

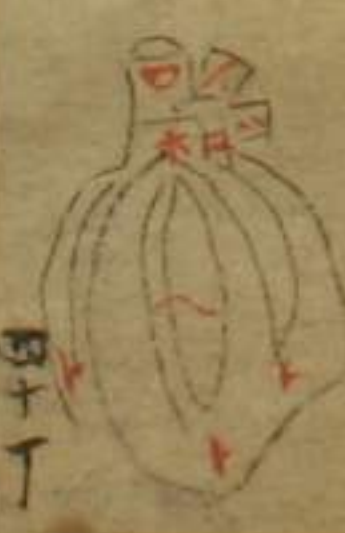

割離

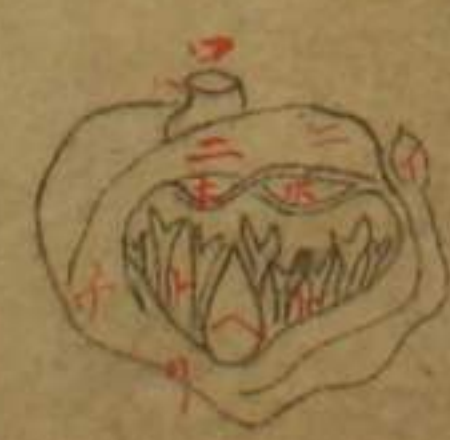心臟膜衣剖開圖



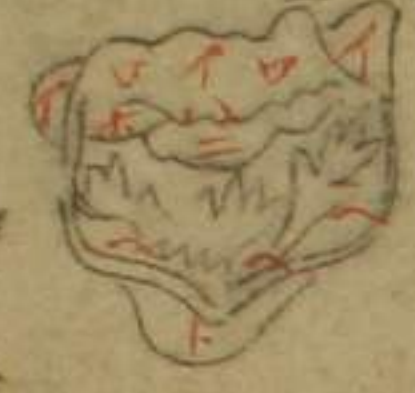心臟立虛圖



心臟左剖開

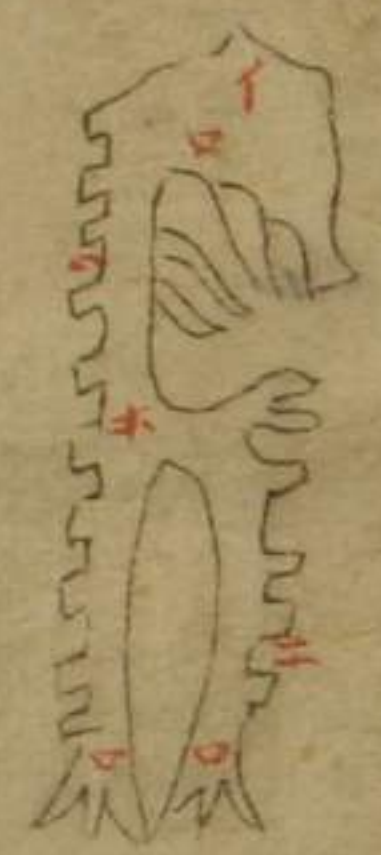

心臟左圖

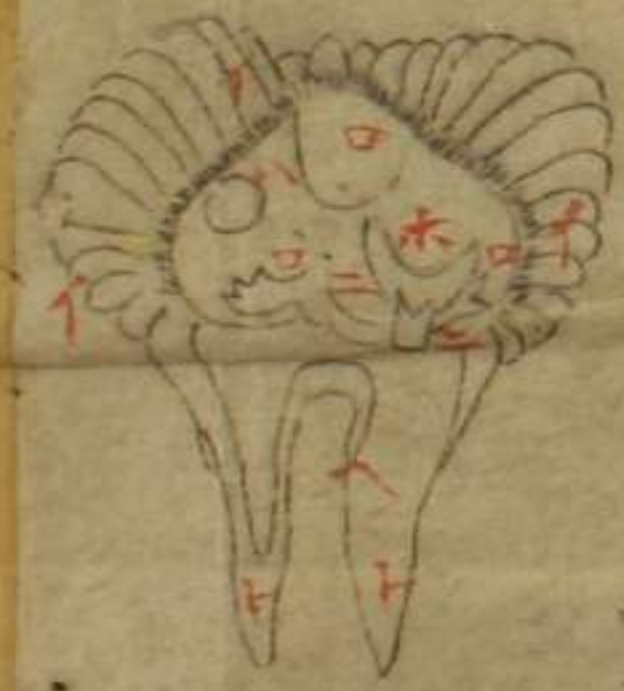

四十二丁

肋順本經根圖

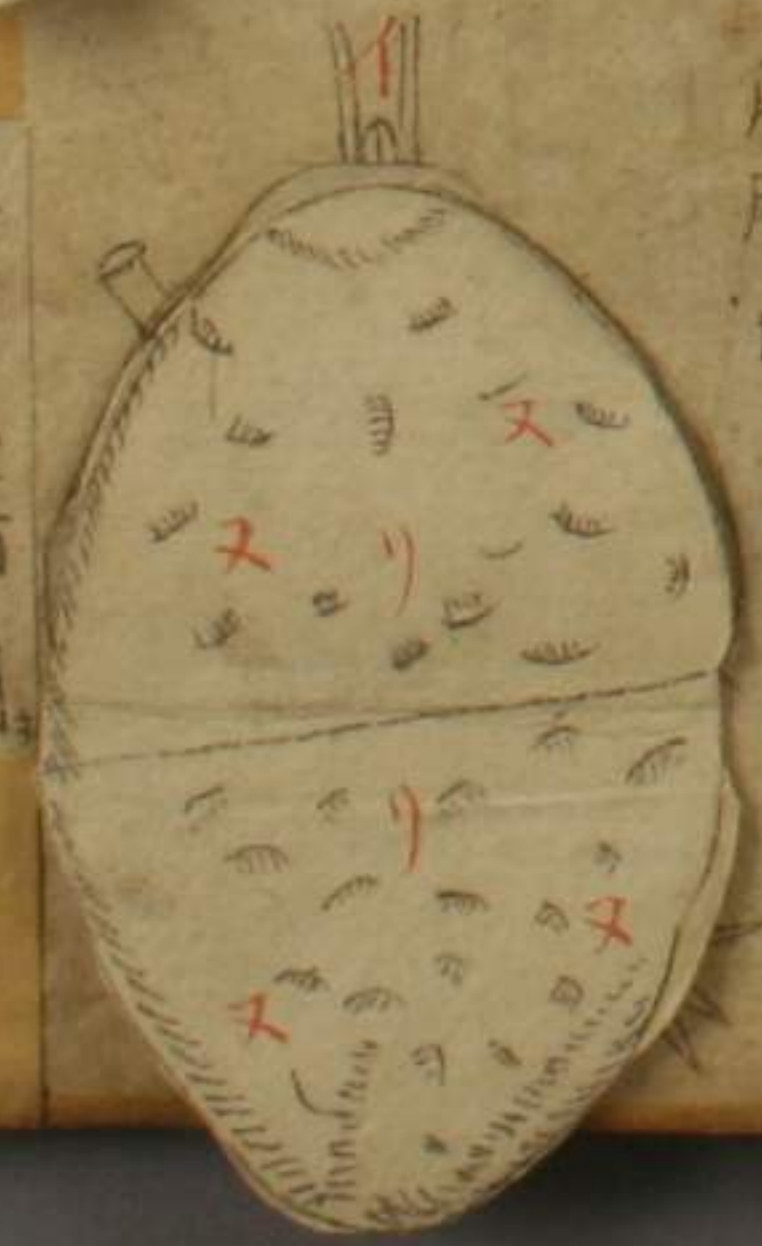

膈膜



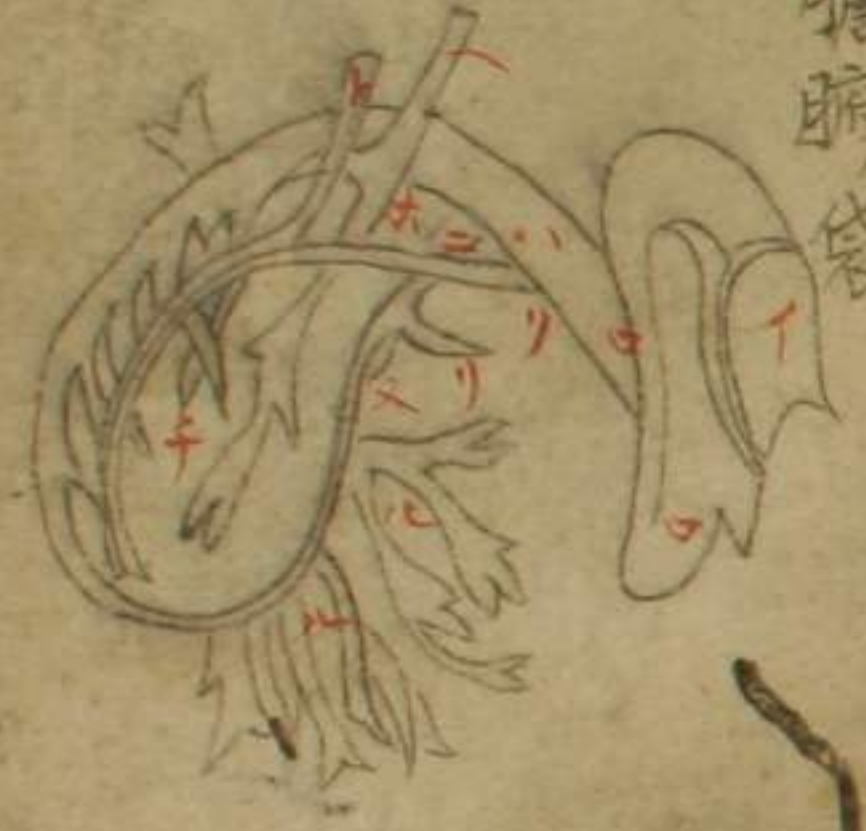四十二丁

肝臟圖

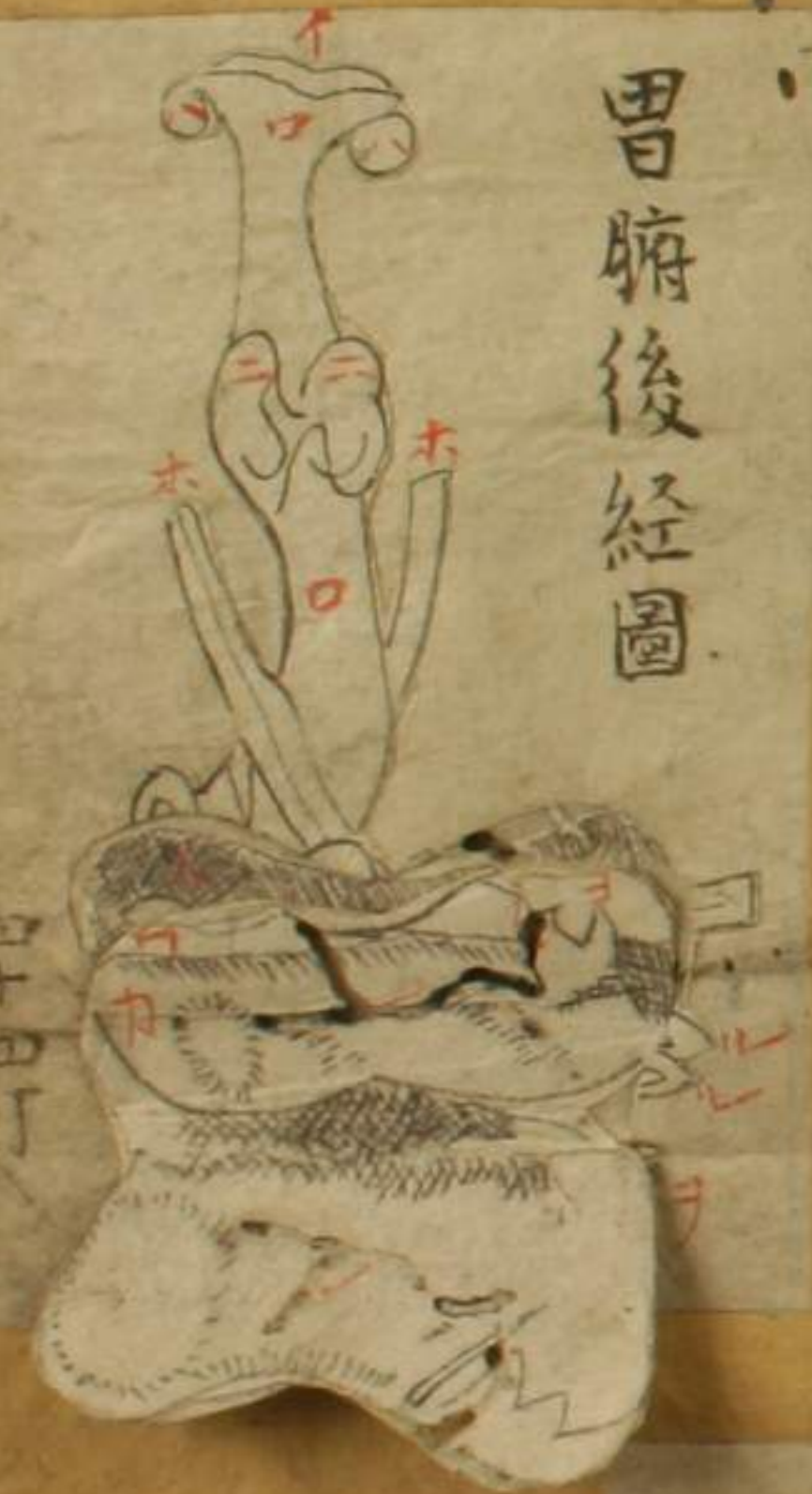

四十二丁

膽腑袋

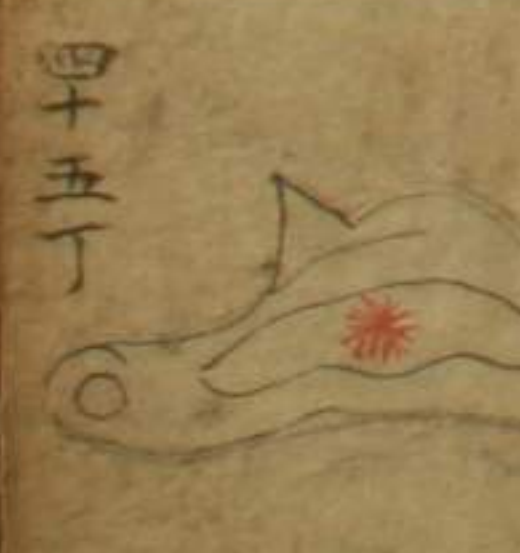

胃腑後經圖



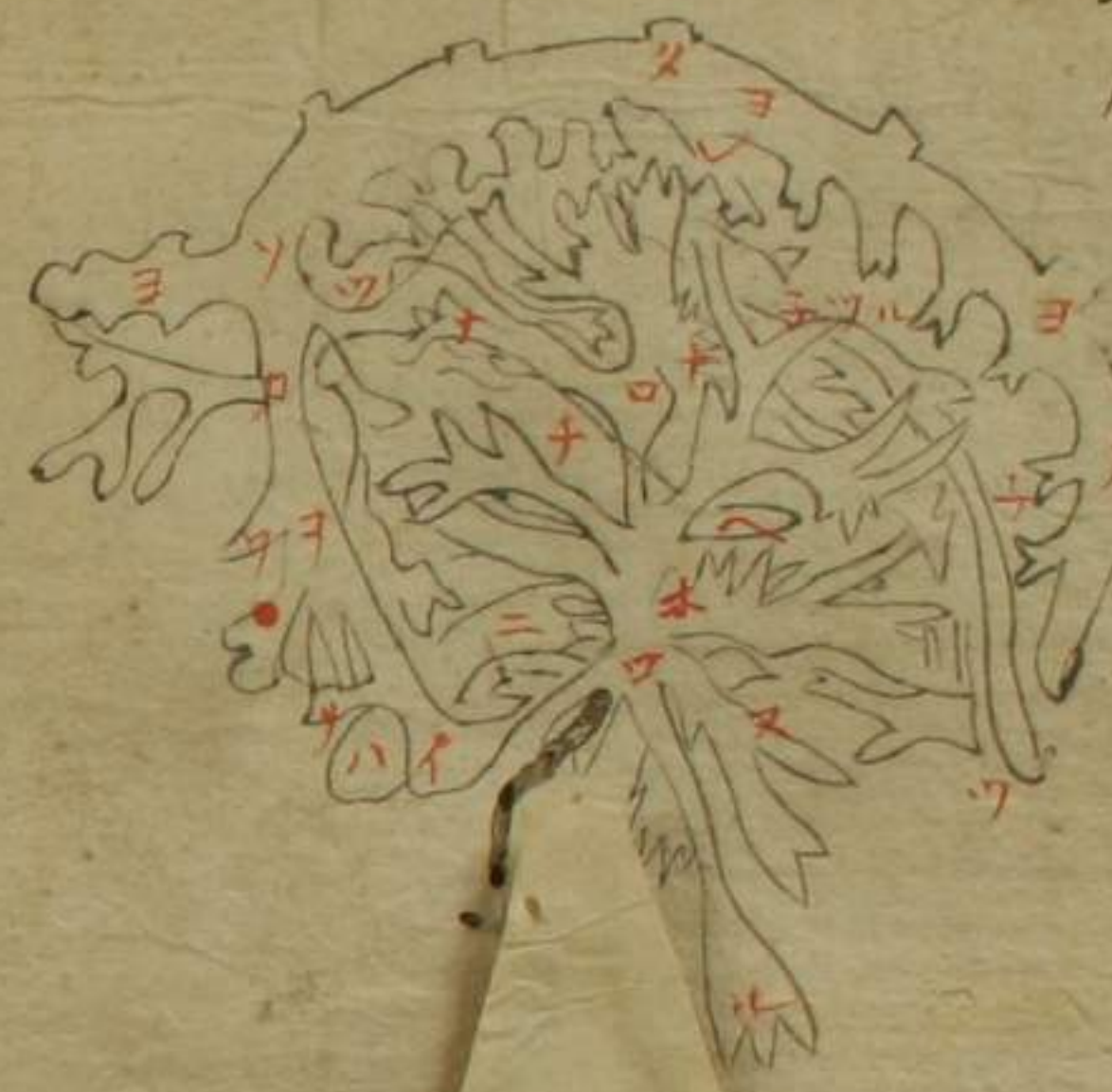
四十四丁

大腸小腸剖離圖

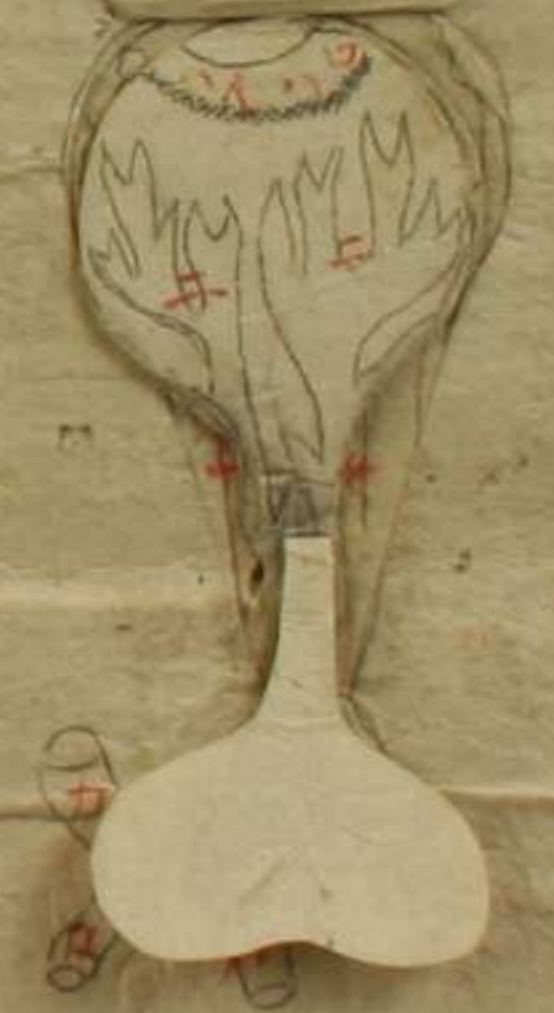

四十五丁

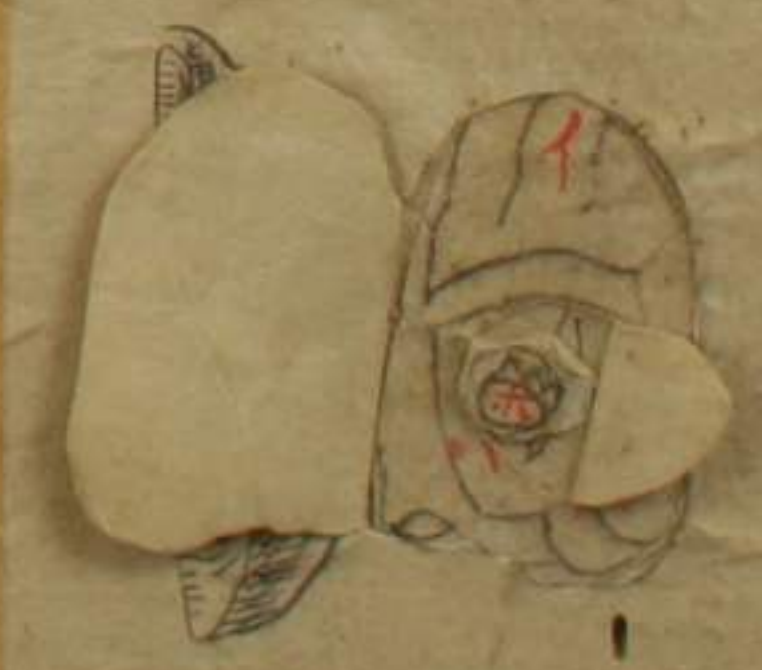心臟發經絡圖但頭



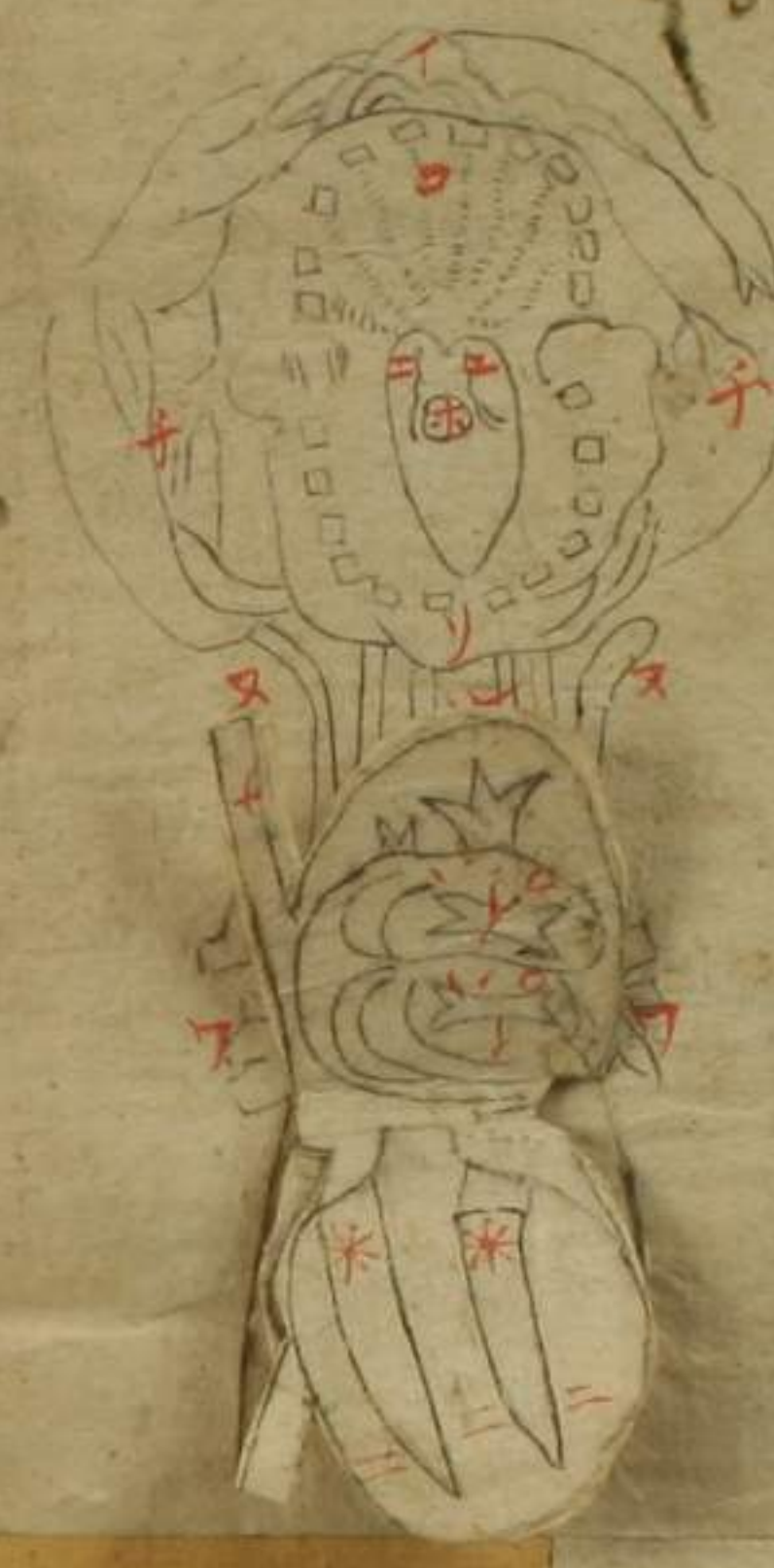
目一三三四五六七



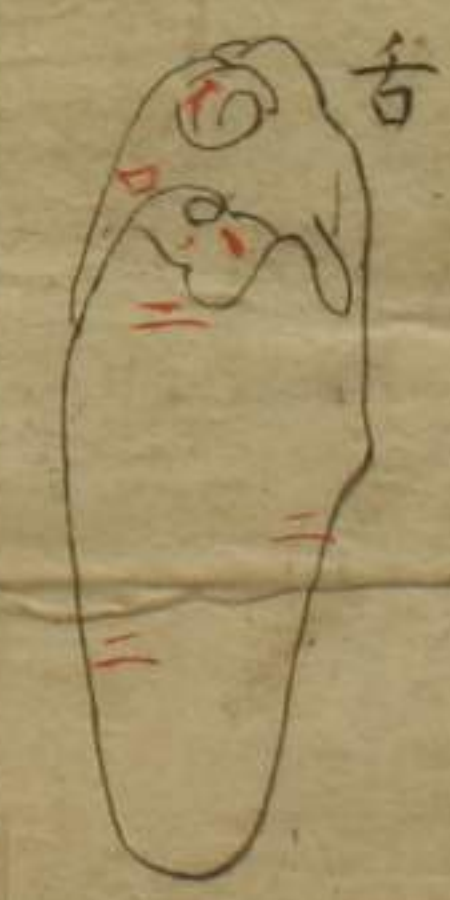耳二三四 五十五丁



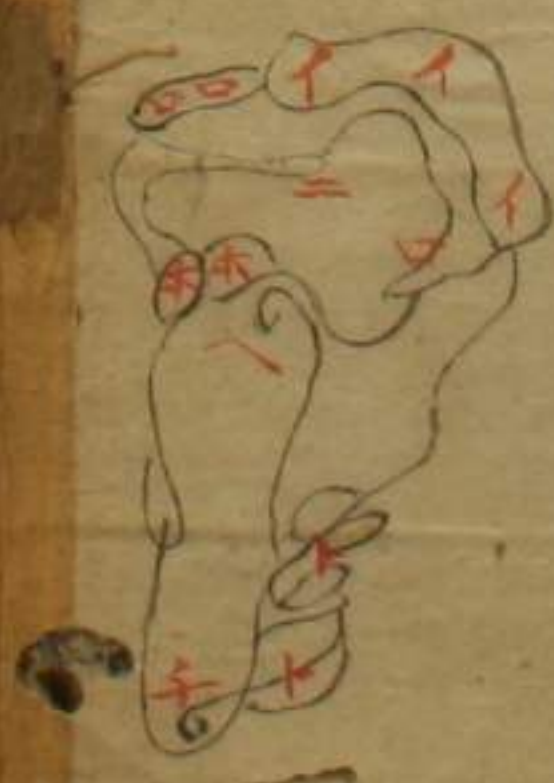口中并心臟經絡



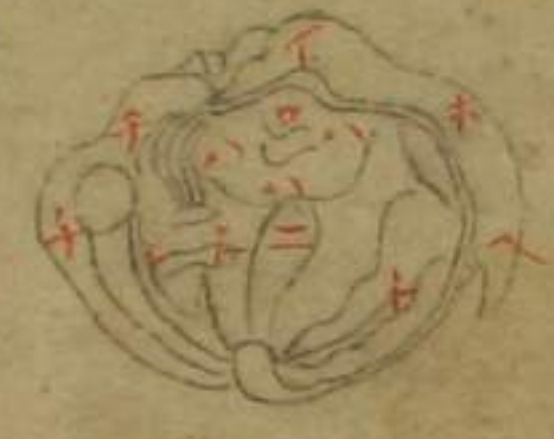二十六丁



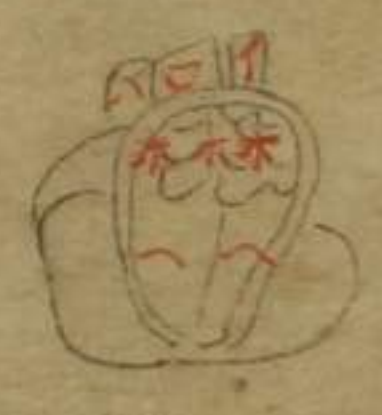舌根



心臟左虛開圖

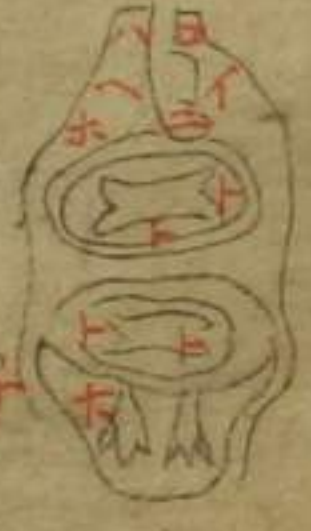

心臟右虛大小經絡

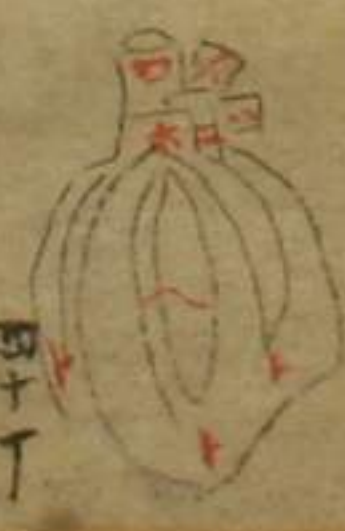

割離

心臟膜衣剝開圖



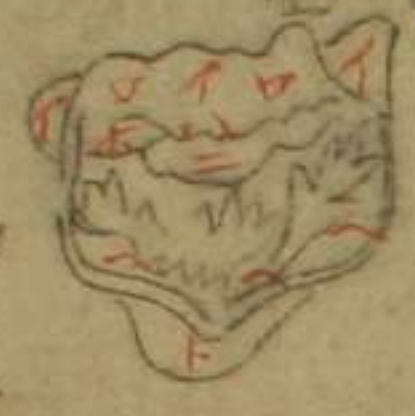心臟立虛圖



心臟左剝開

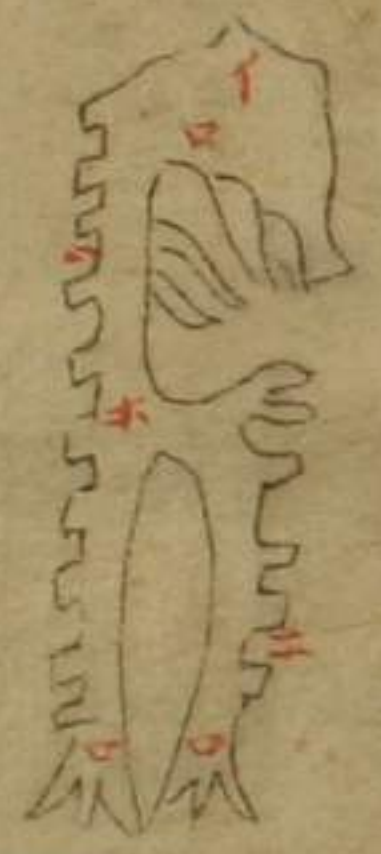

心臟左圖

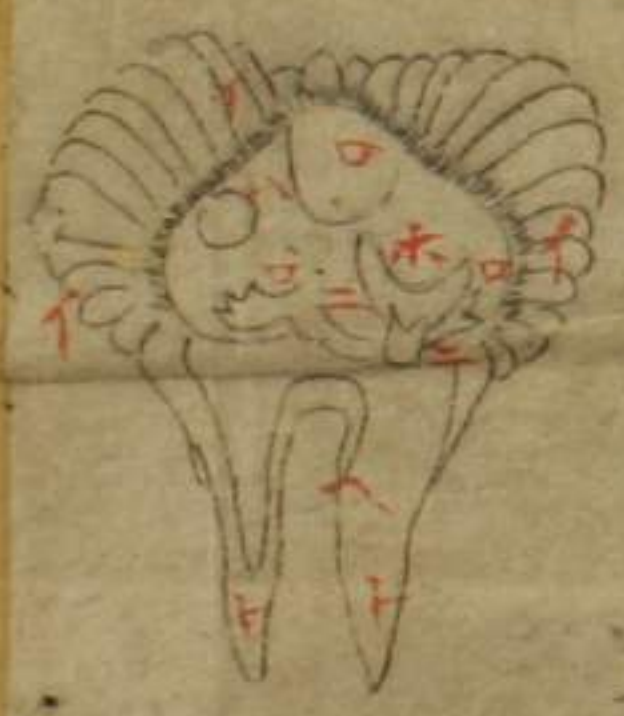

四十一丁

物順本經根圖

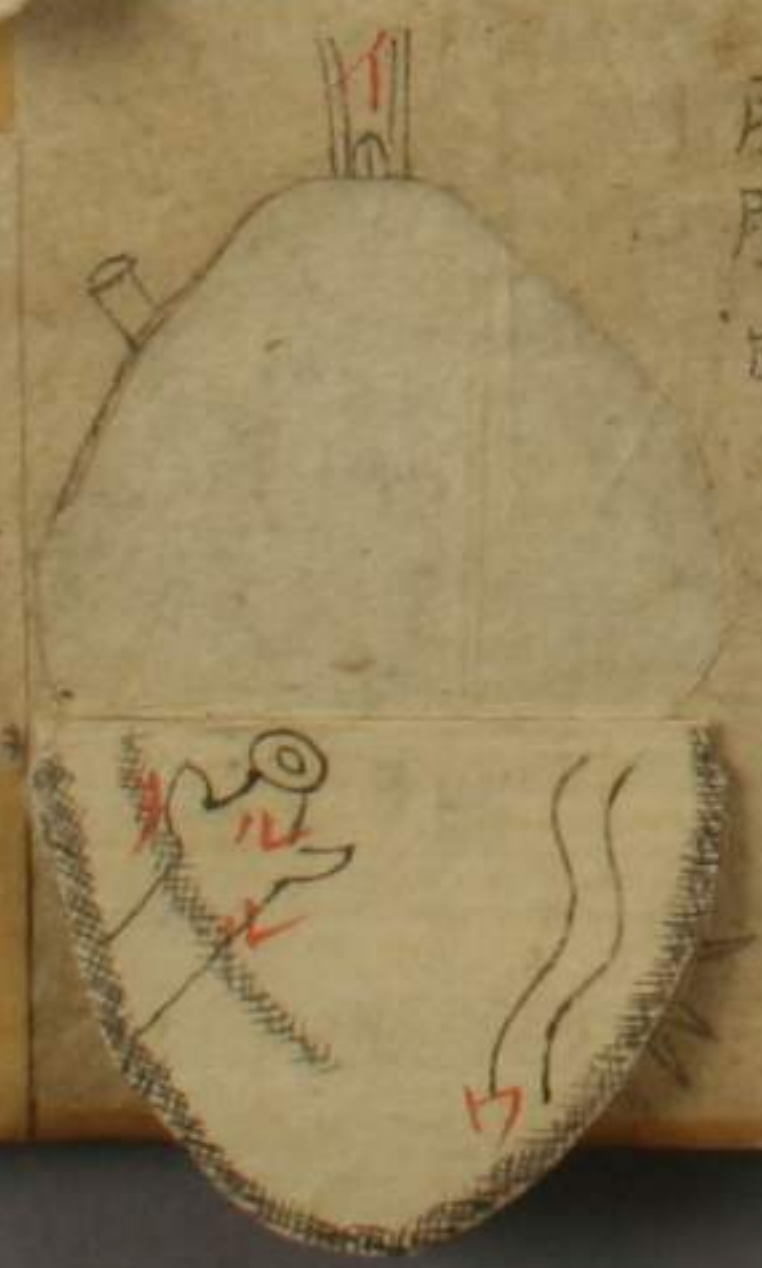

膈膜



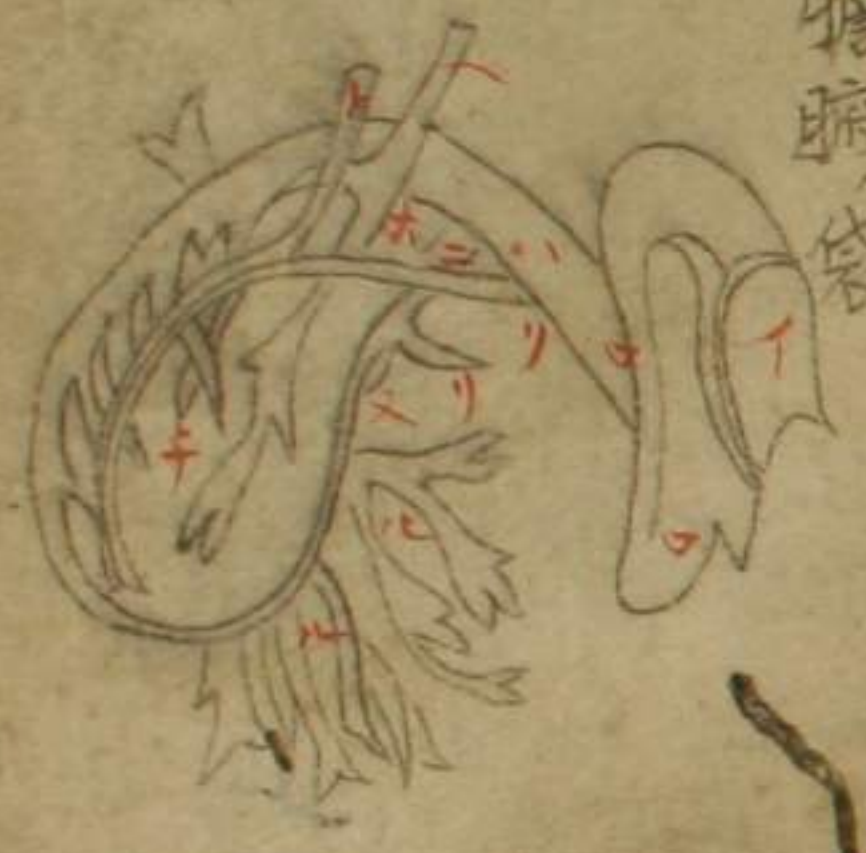四十二丁

肝臟圖

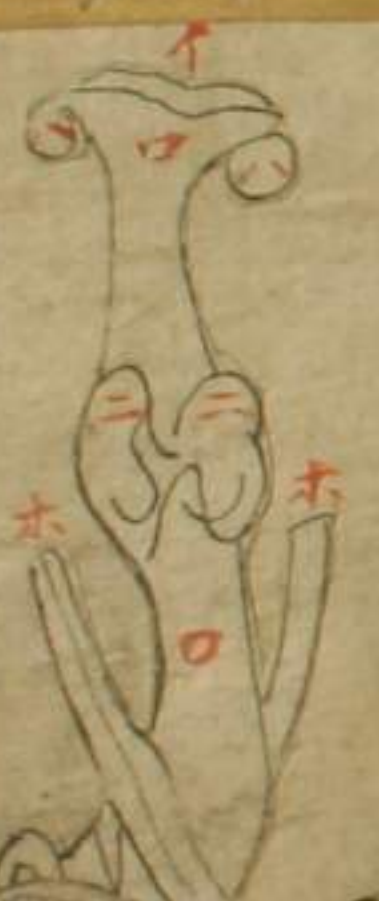

四十三丁

膽腑袋



胃腑後經圖



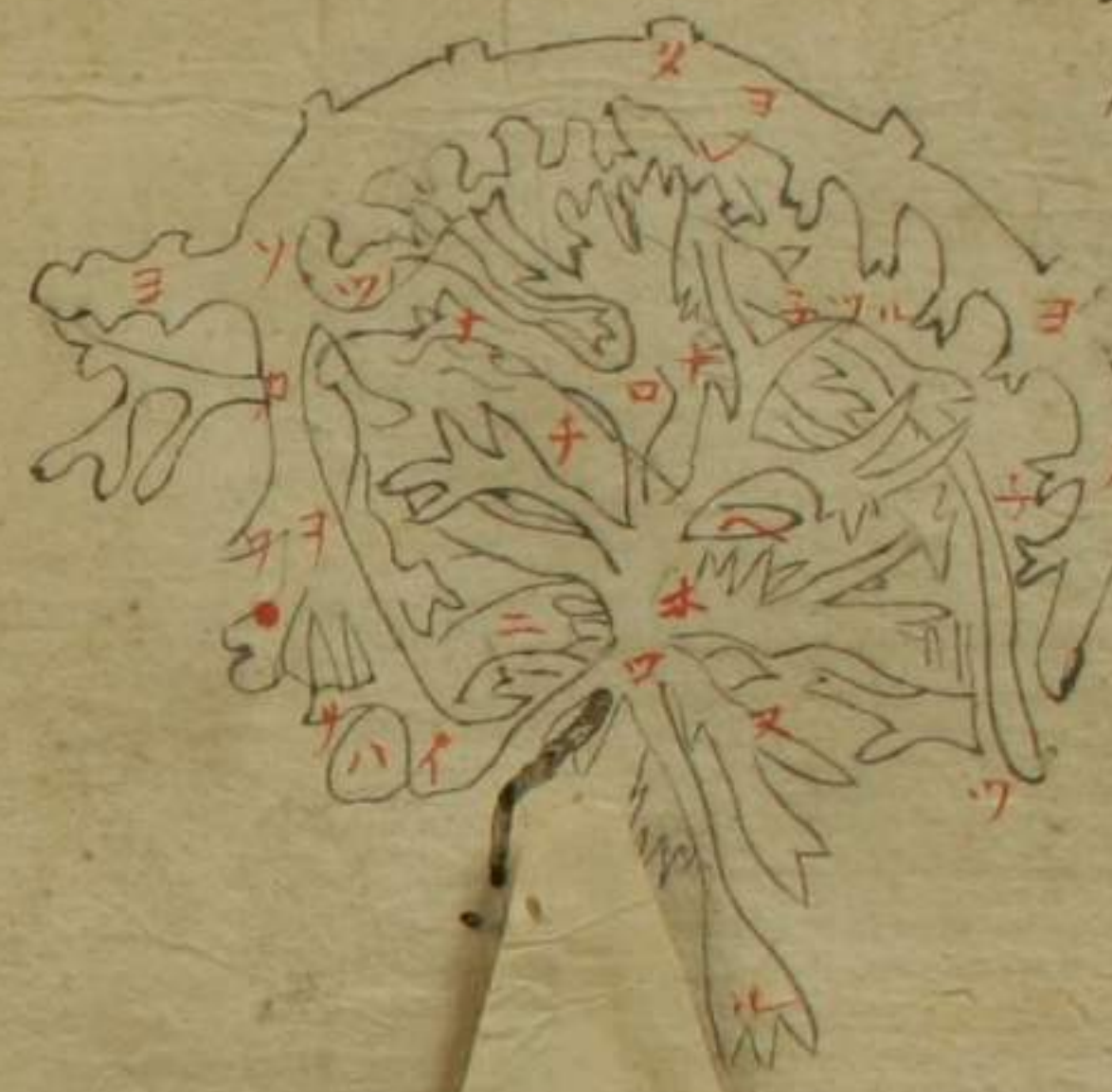
四十四丁

大腸小腸割離圖



四十五丁

心臟諸經絡圖但頭



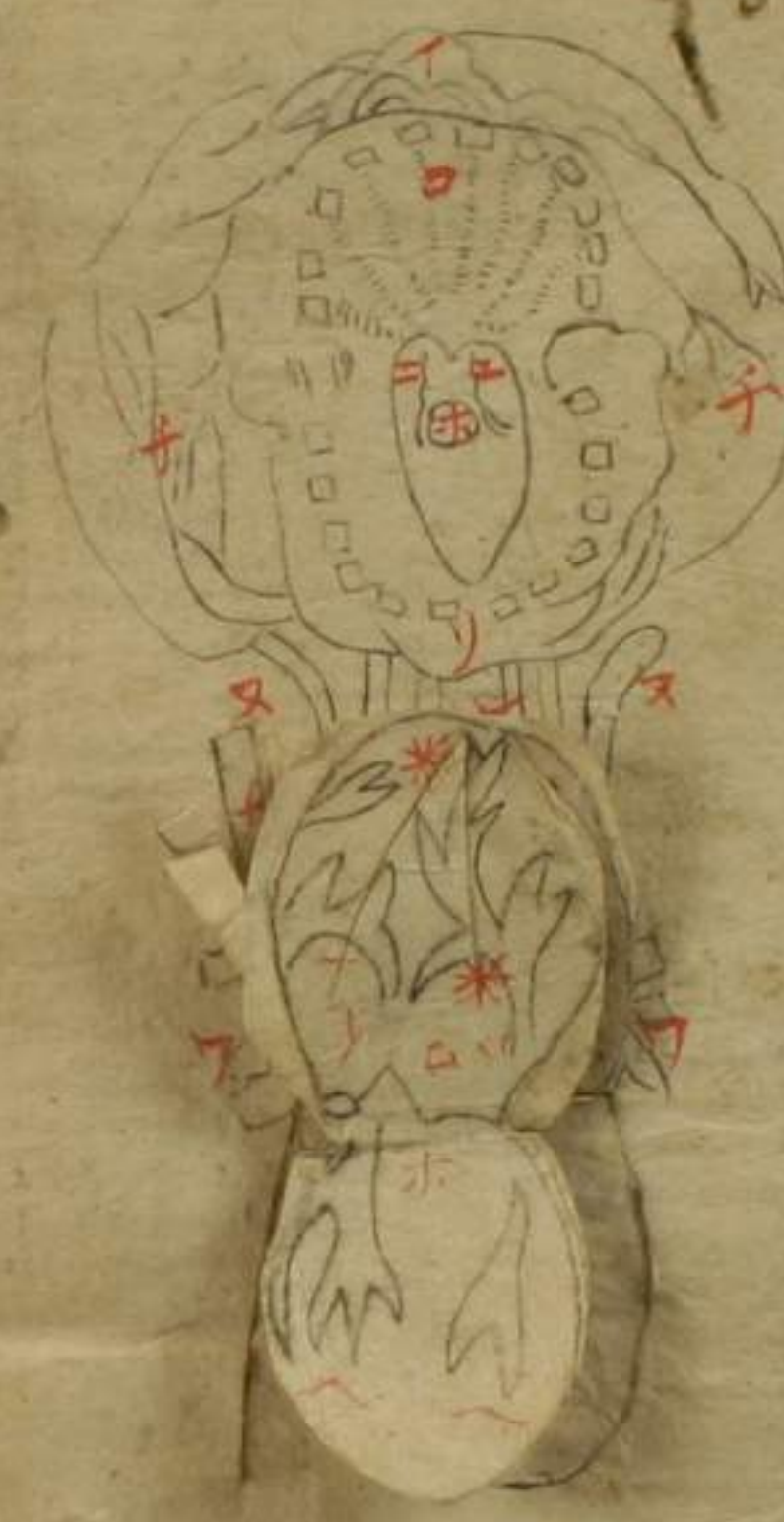目一三三四五六七



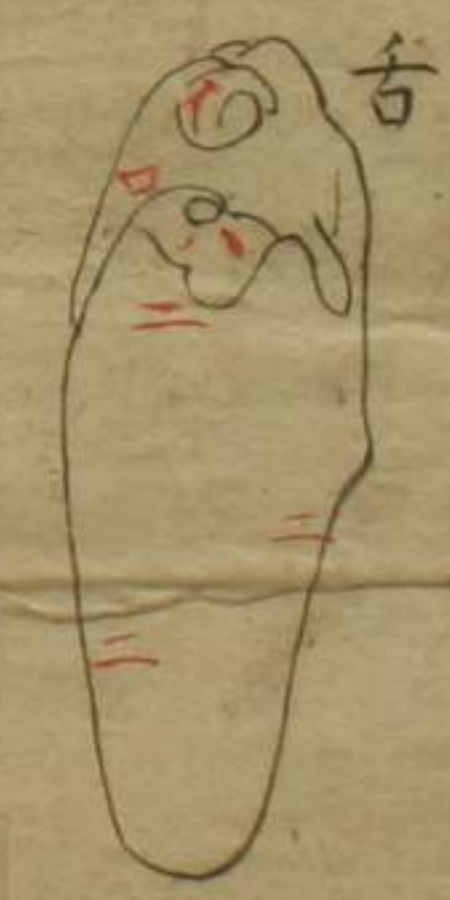耳二三三四



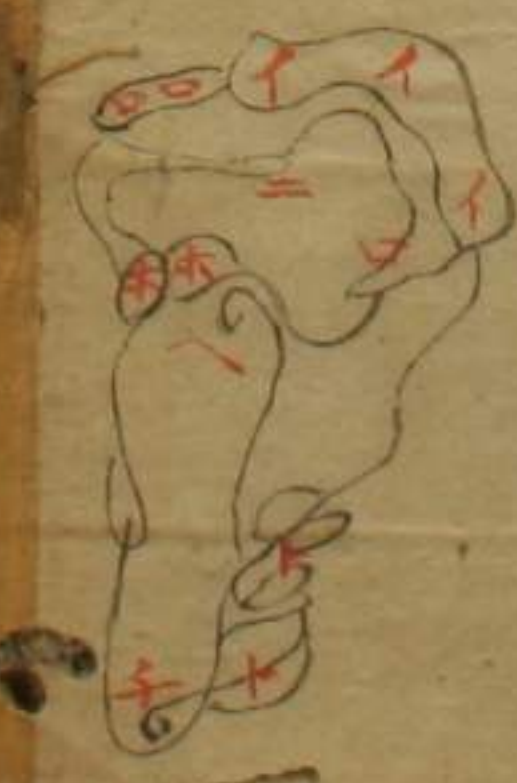口中并心臟經絡



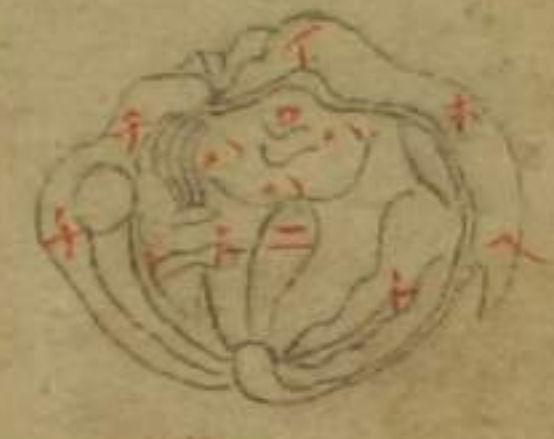二十六丁



舌根



心臟左虛開圖

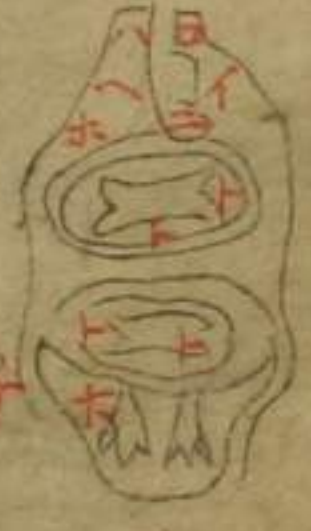

心臟右虛大小經絡

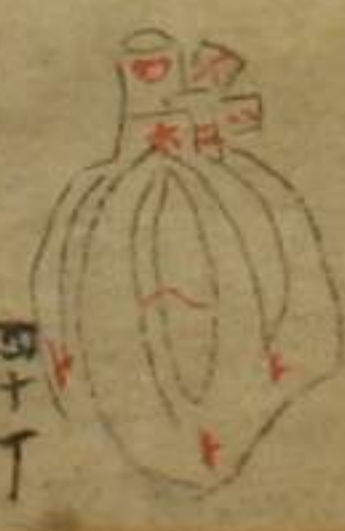

割離

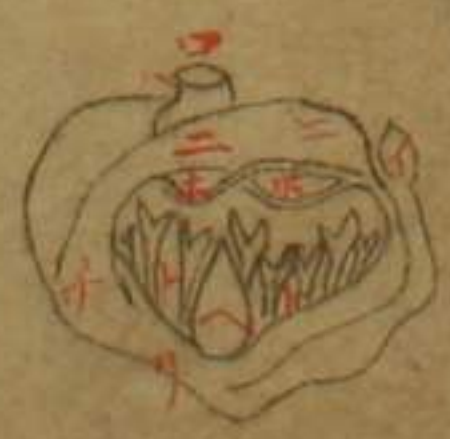心臟膜衣剝開圖



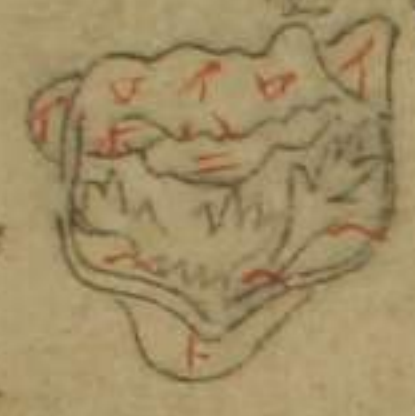心臟立虛圖



心臟左割開




心臟左圖

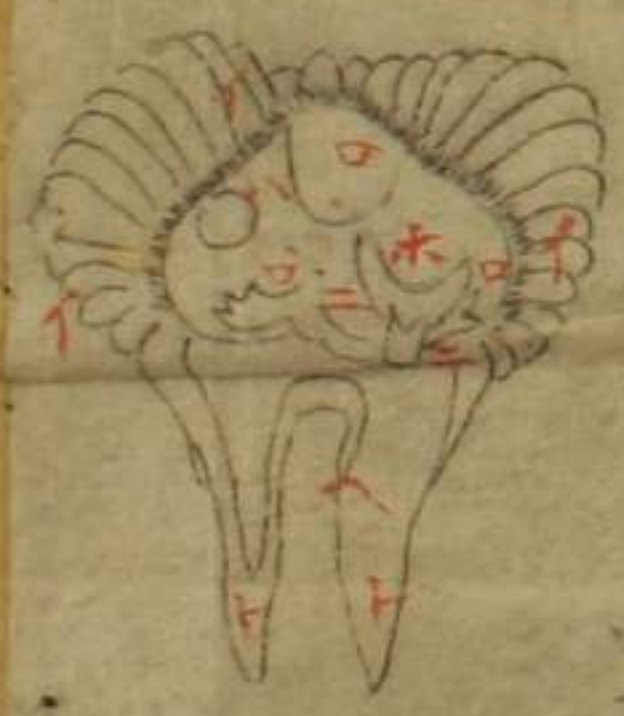

四十一丁

物順本經根圖

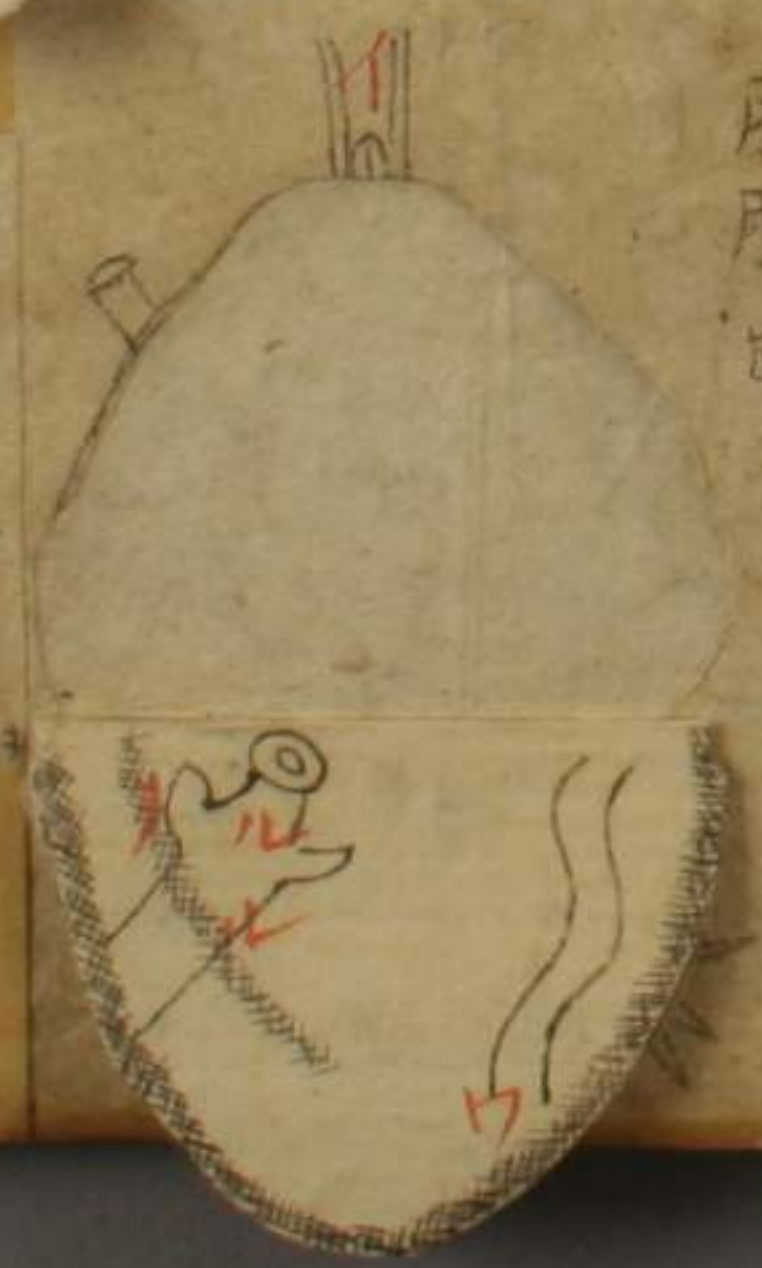

膈膜



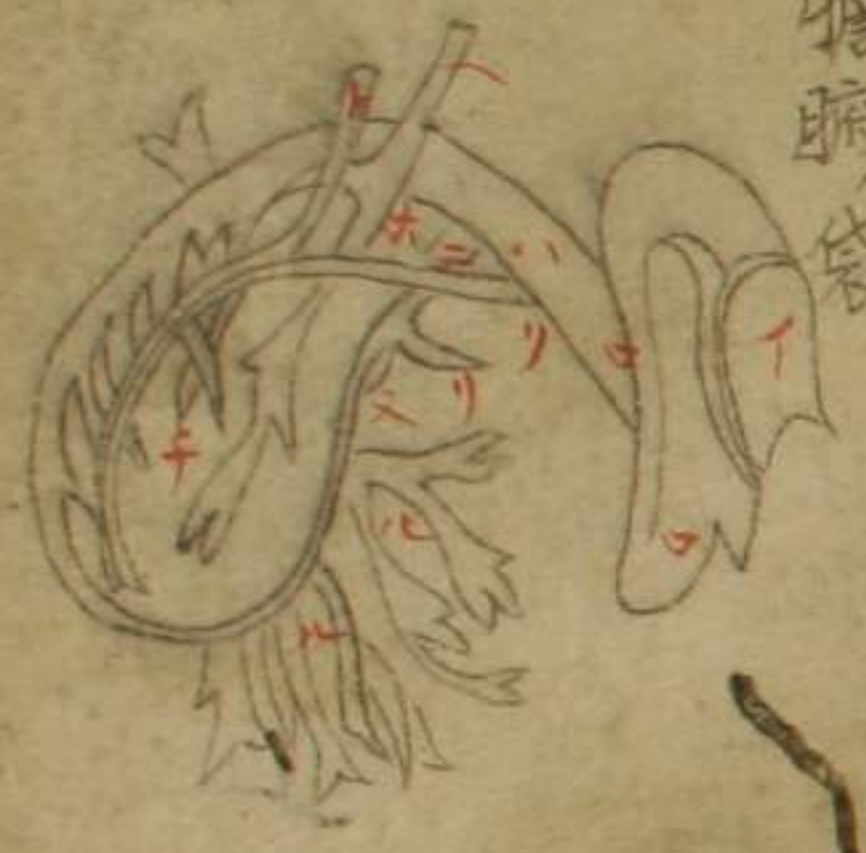四十二丁

肝膈圖

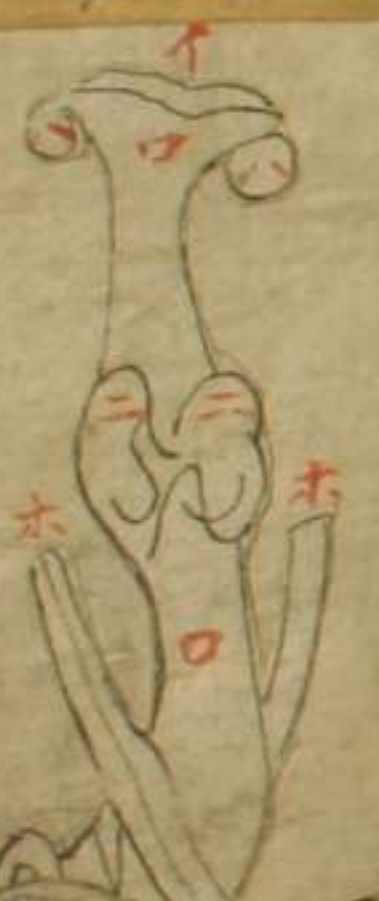

四十二丁

膽腑袋



胃腑後經圖



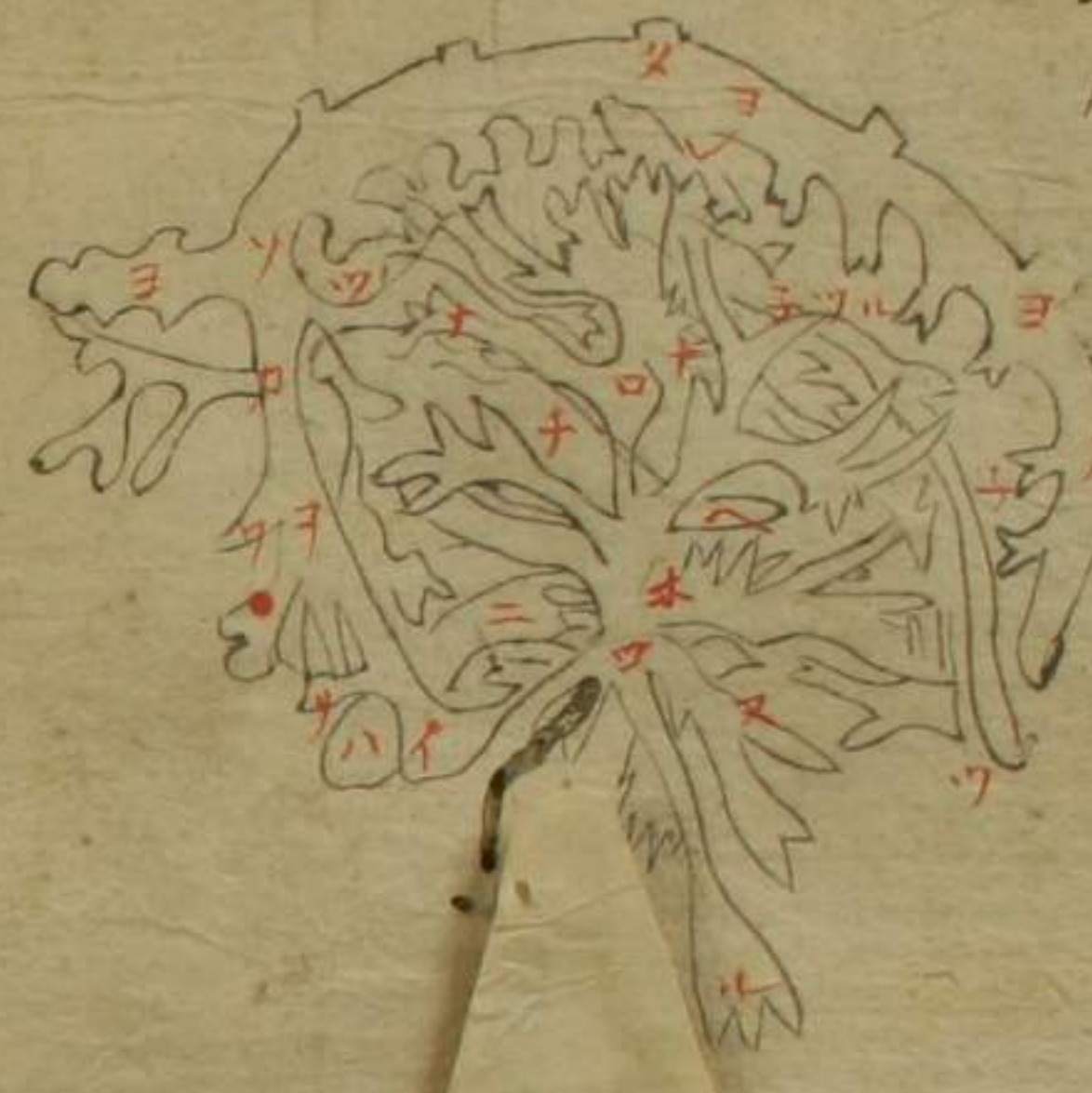
四十四丁

大腸小腸割離圖



四十五丁

心臟發經絡圖但頭



目一二三四五六七



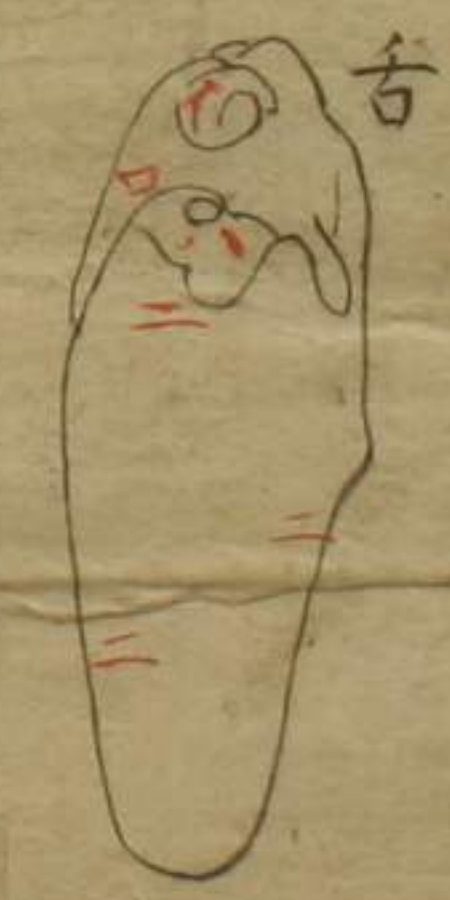耳二三四 五十五



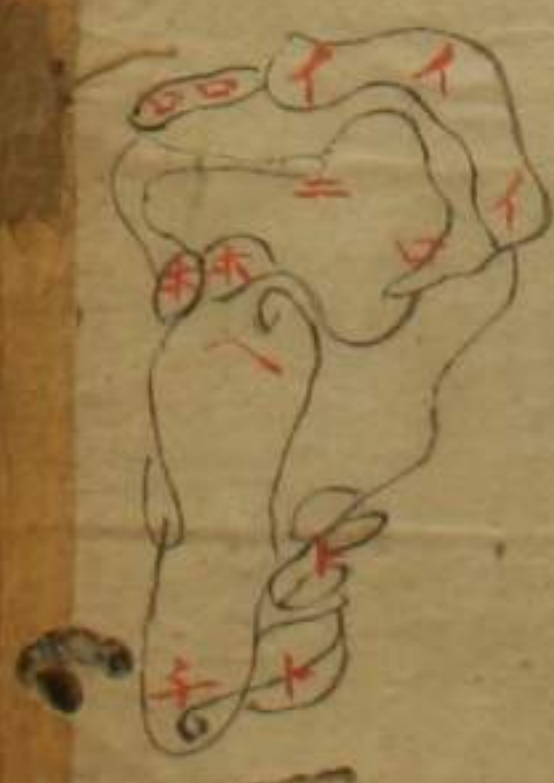口中并心臟經絡



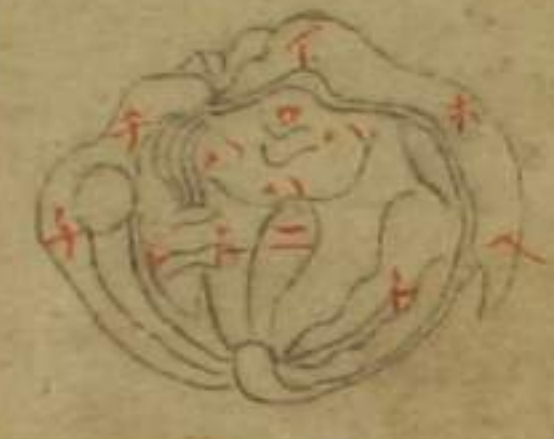二十六丁



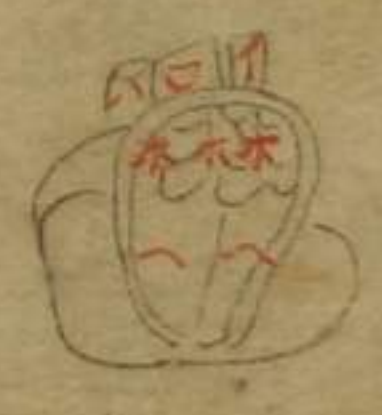舌根



心臟左虛開圖

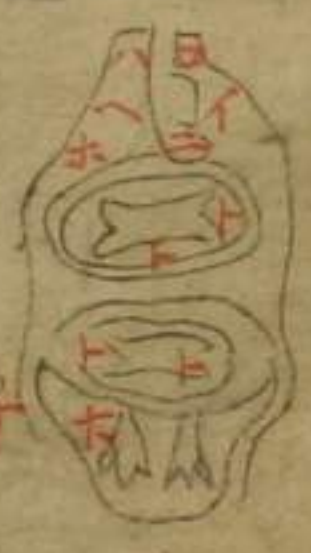

心臟右虛大小經絡

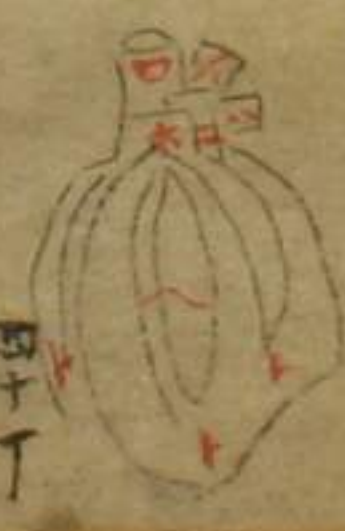

割離

心臟膜衣剝開圖



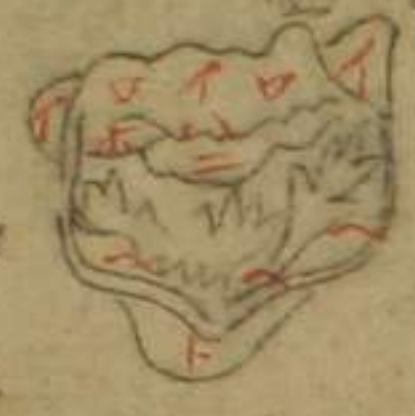心臟立虛屋



心臟左剝開

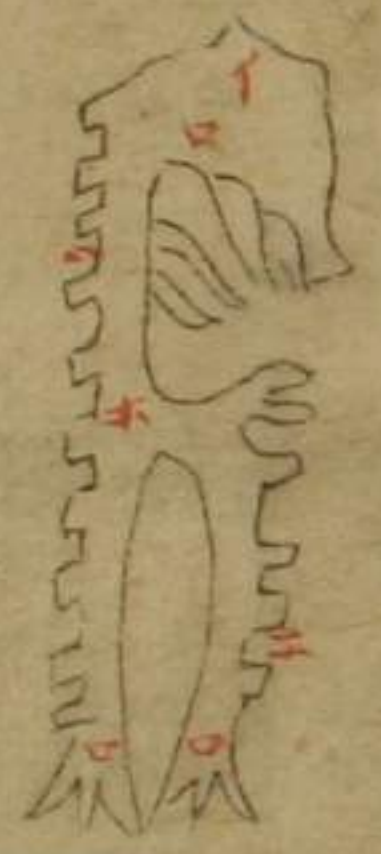

心臟左圖

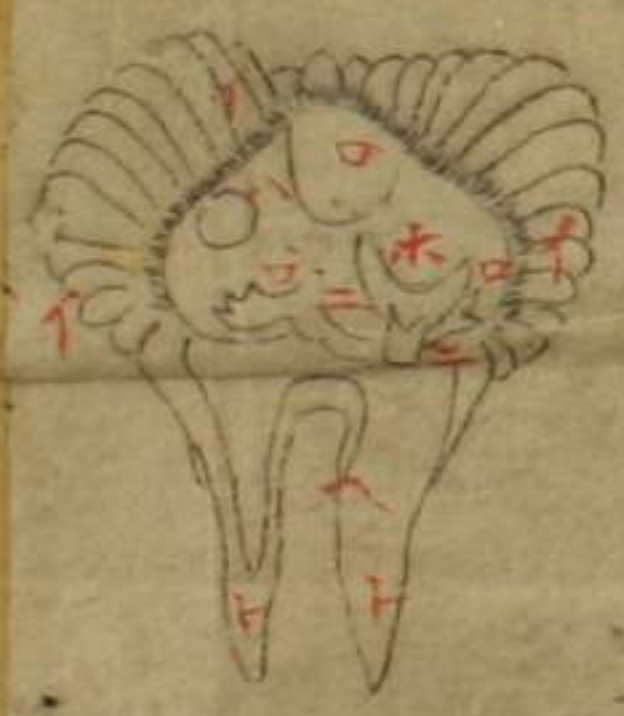

四十一丁

物順本經根圖

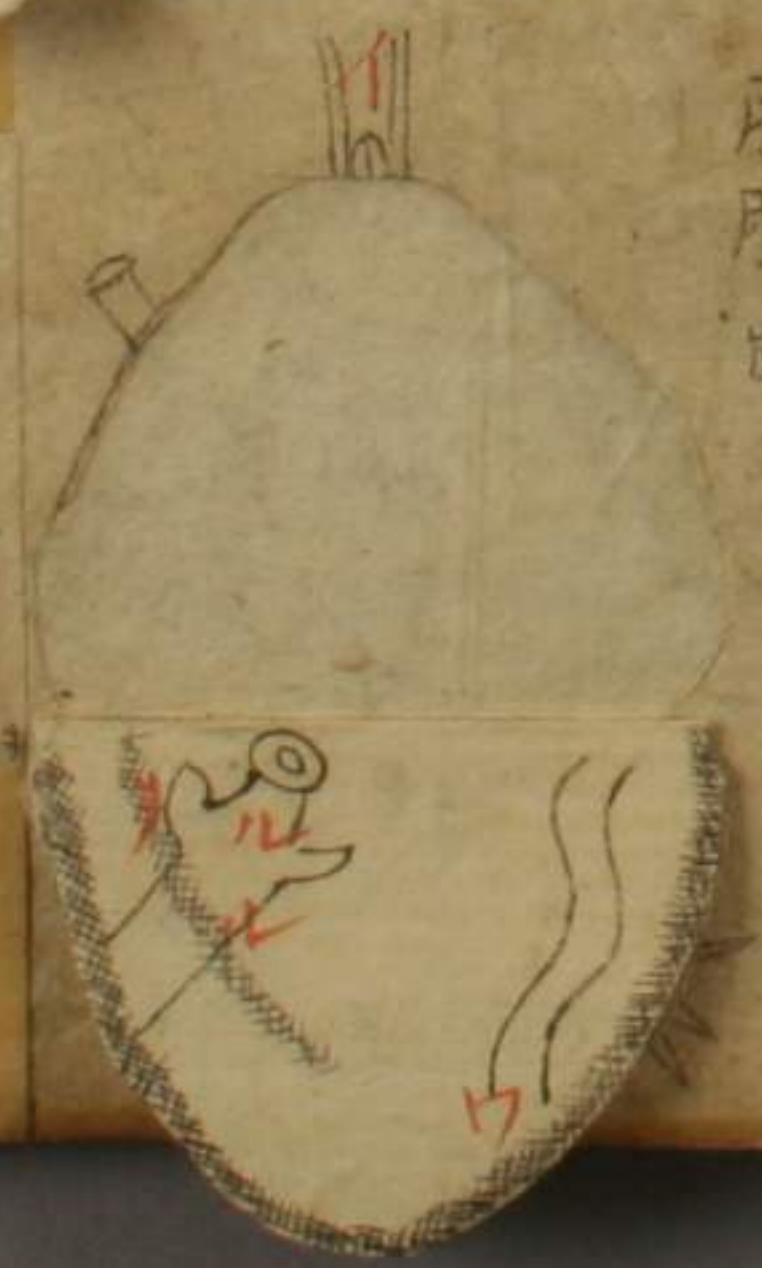

膈膜



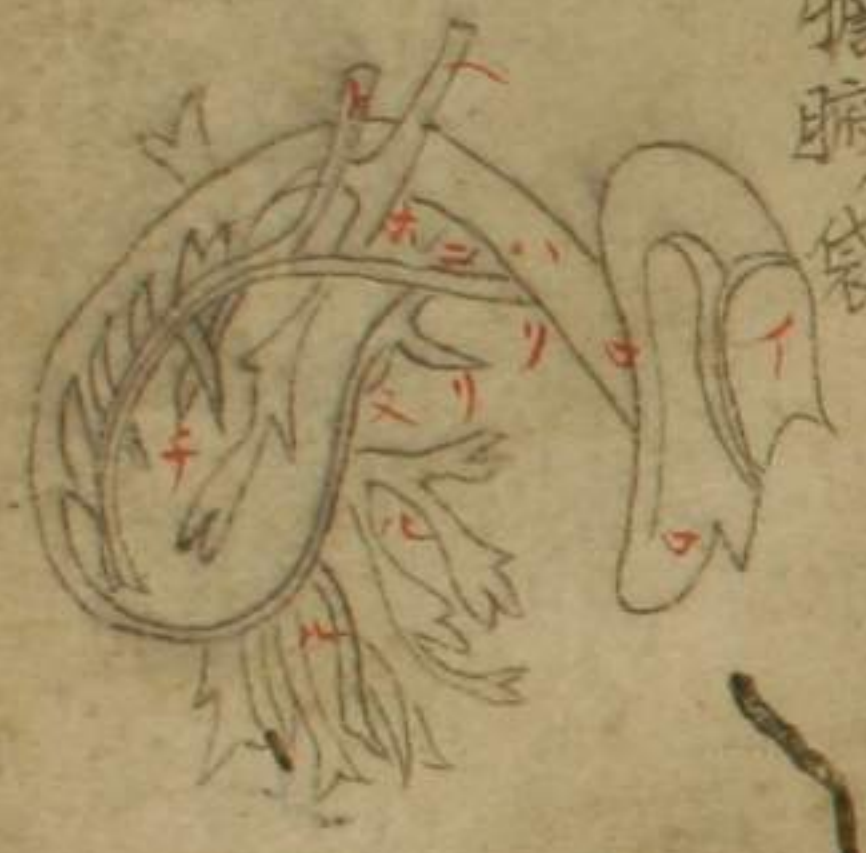四十二丁

肝臟圖

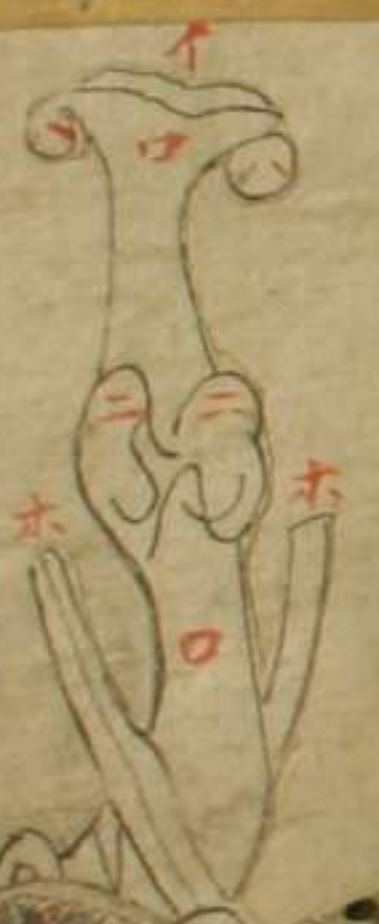

四十三丁

膽腑袋



胃腑後經圖



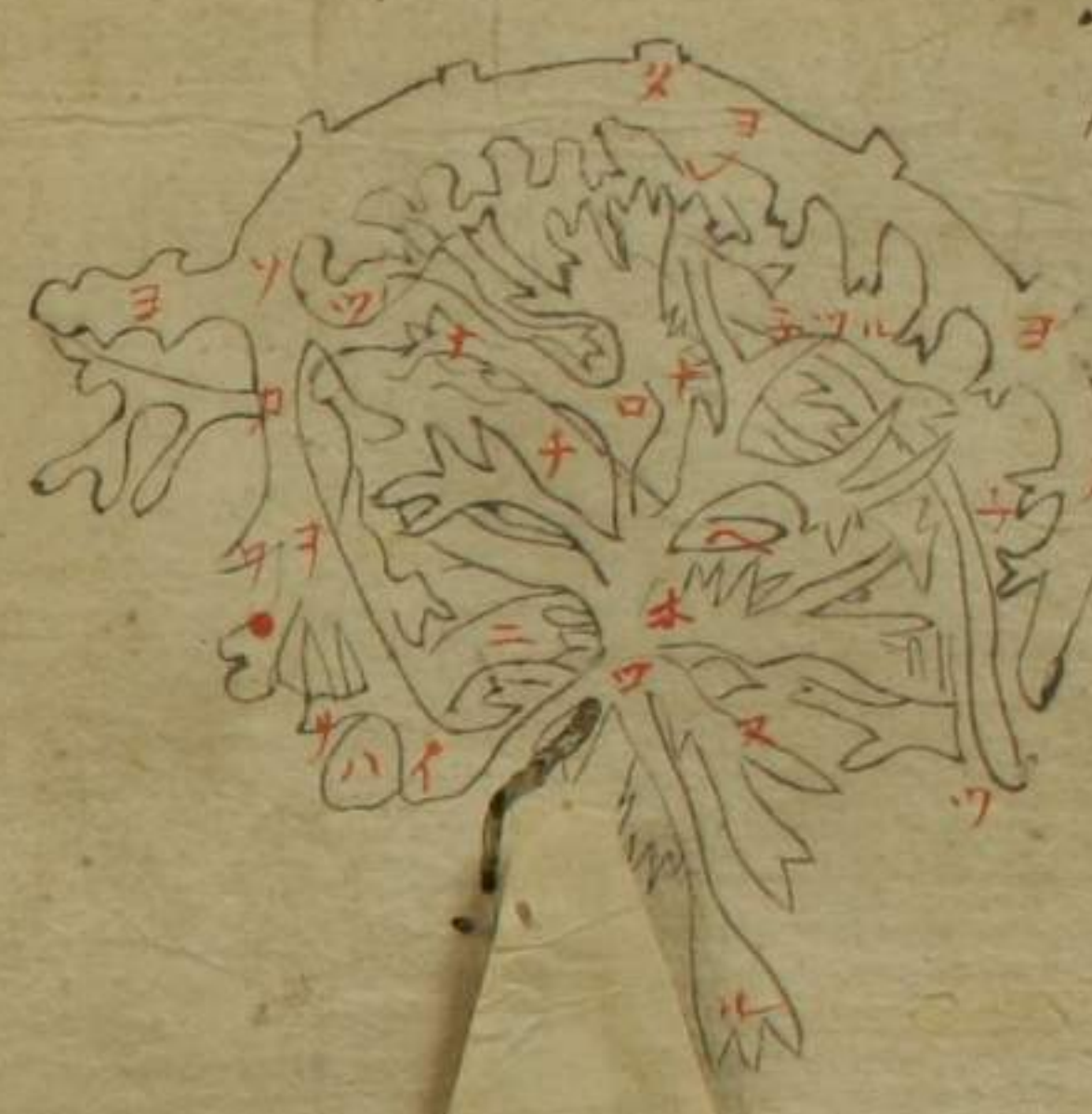四十四丁

大腸小腸割離圖

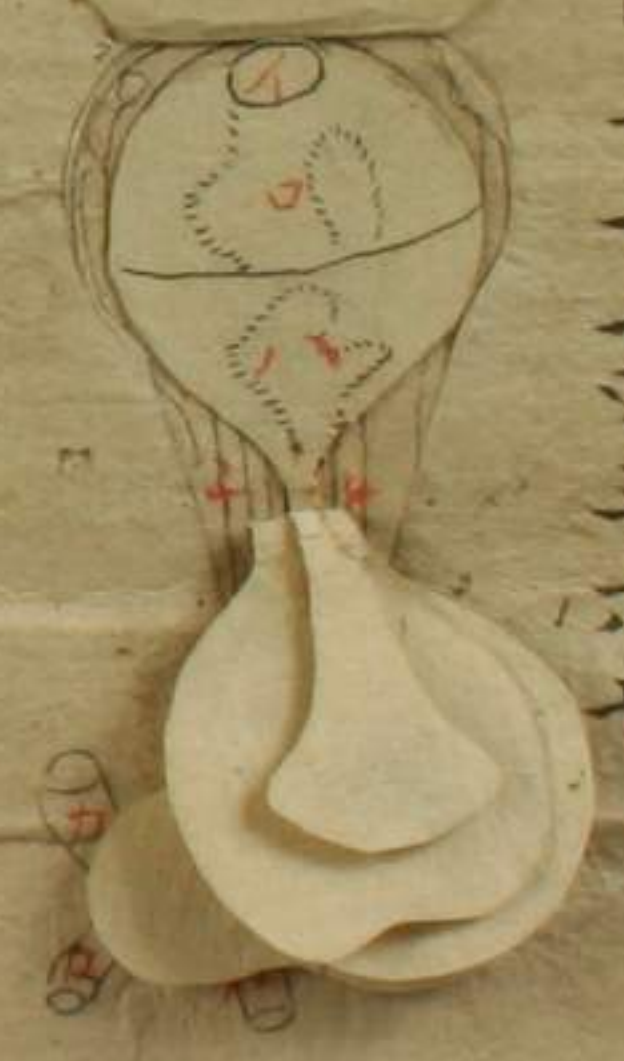

四十五丁

心臟發經絡圖但頭



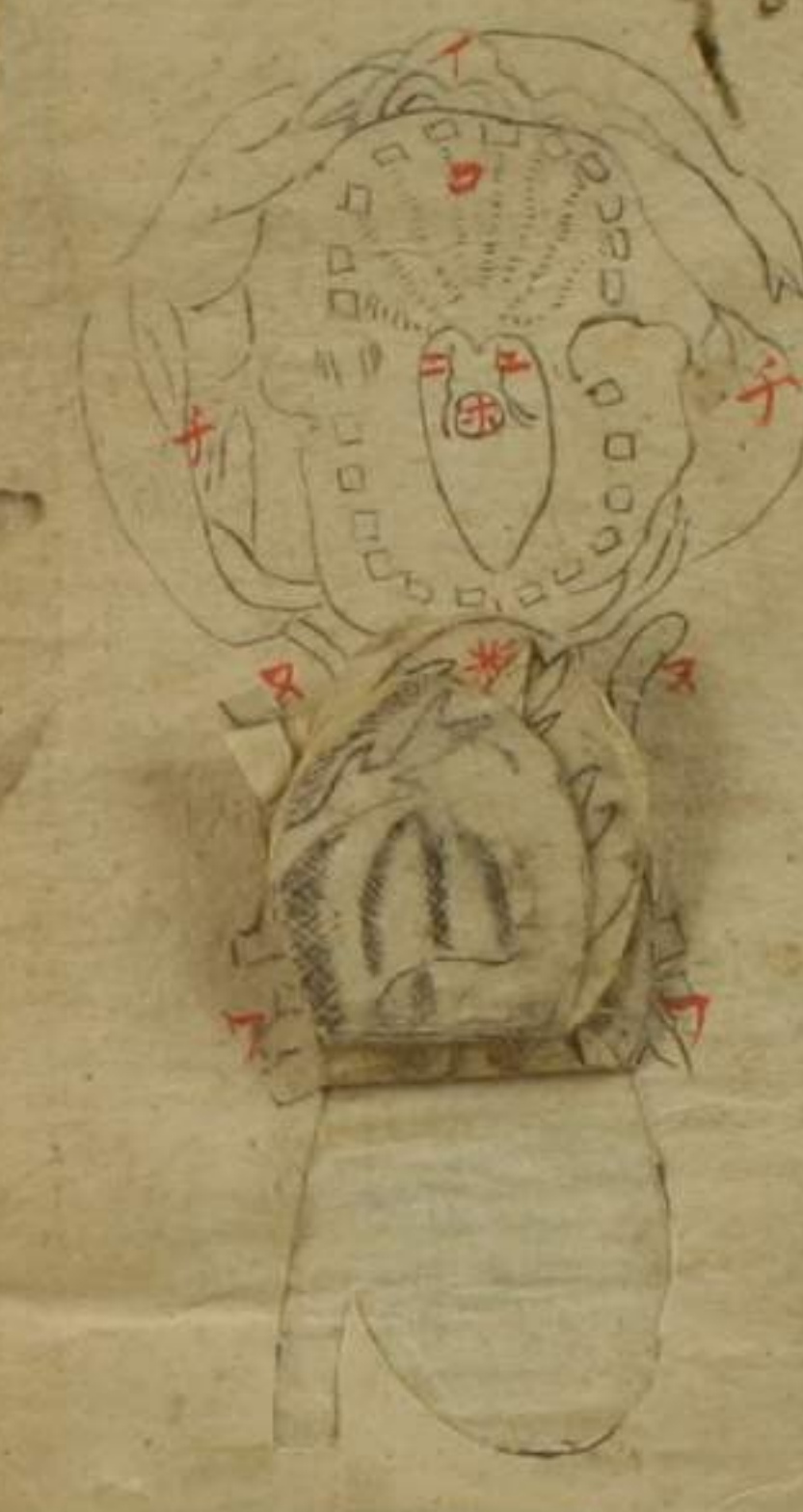目一三三四五六七



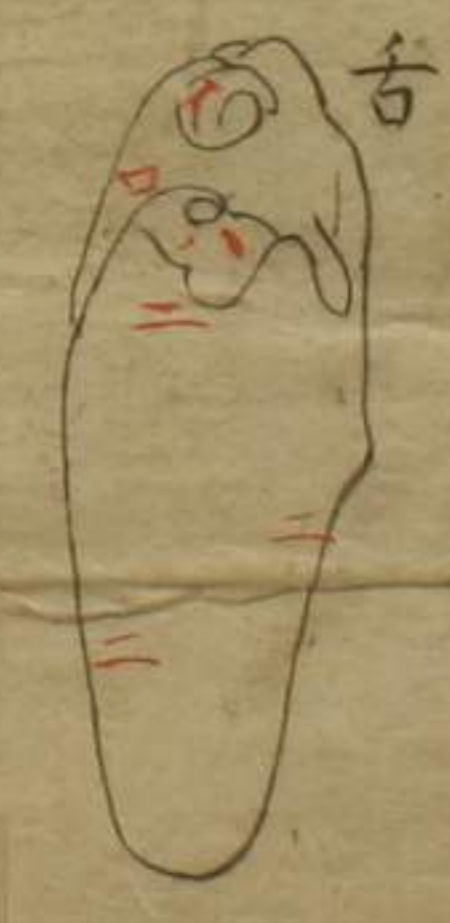耳二三三四 五十五



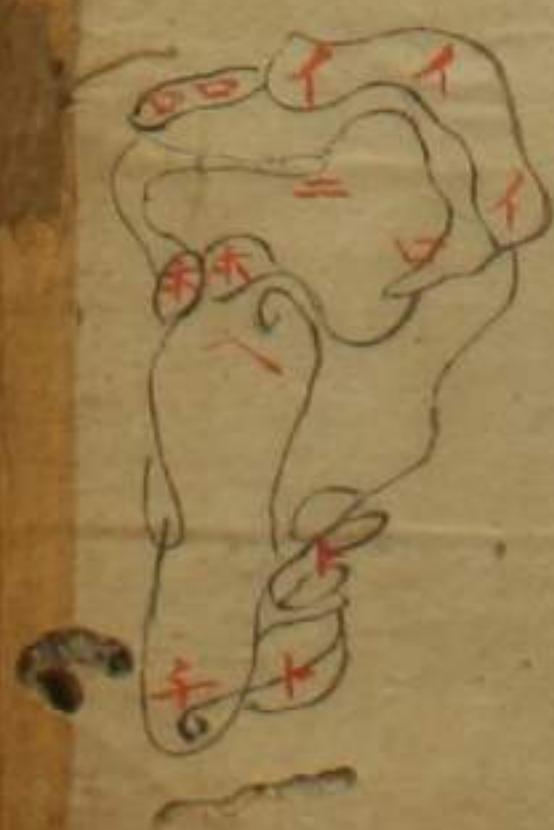口中并心臟經絡



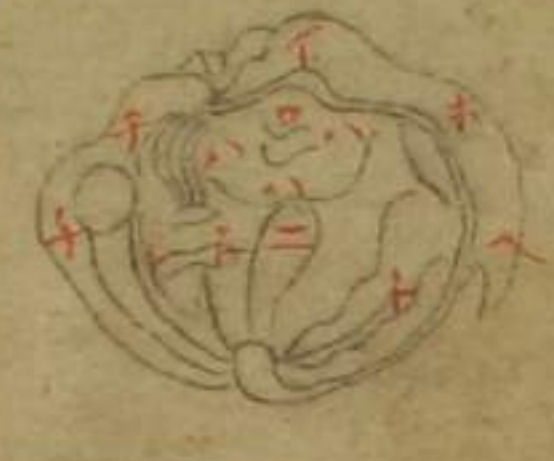三十六丁



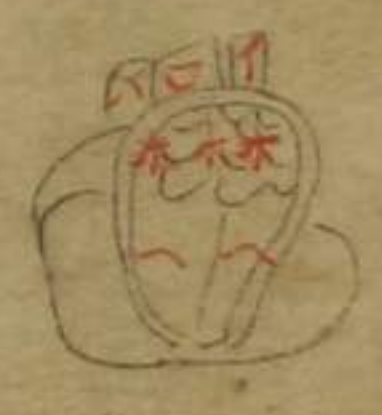舌根



心臟左虛開圖

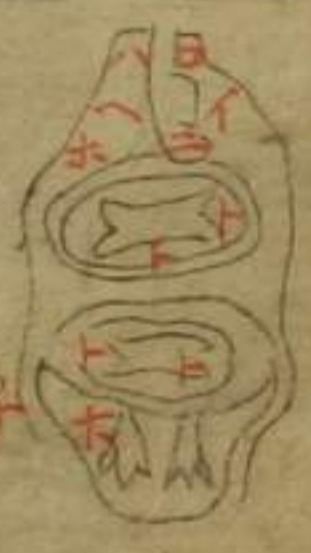

心臟右虛大小經絡

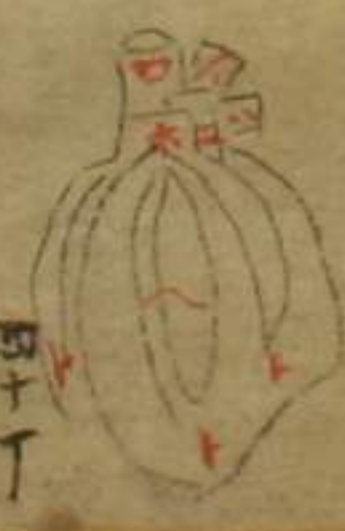


割離

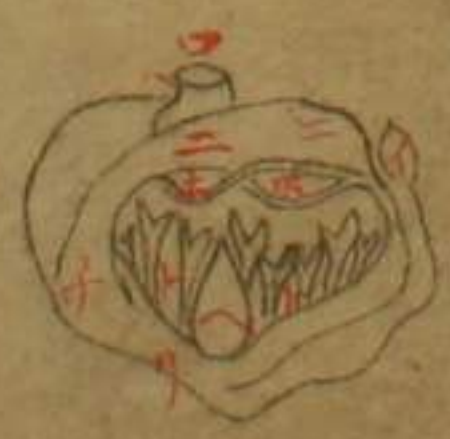心臟膜衣剝開圖



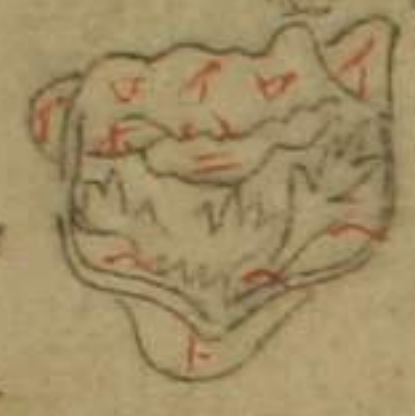心臟立虛屋



心臟左剝開

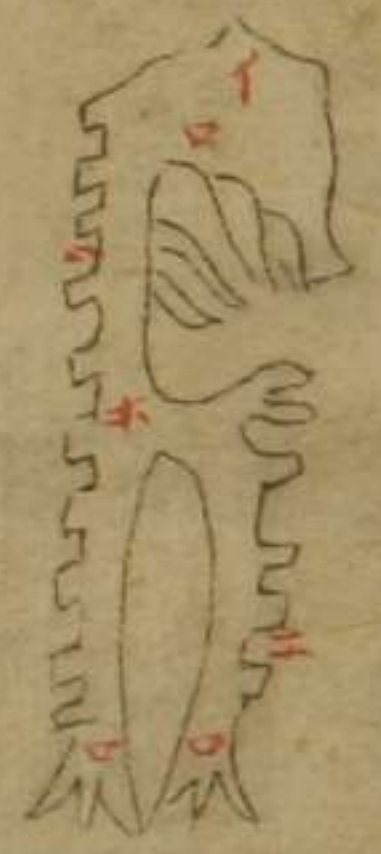

心臟左圖

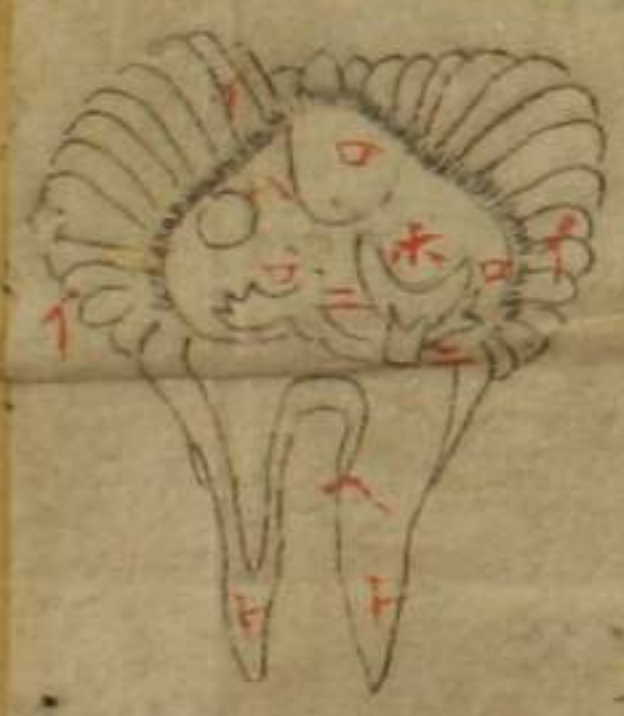

四十一丁

物順本經根圖

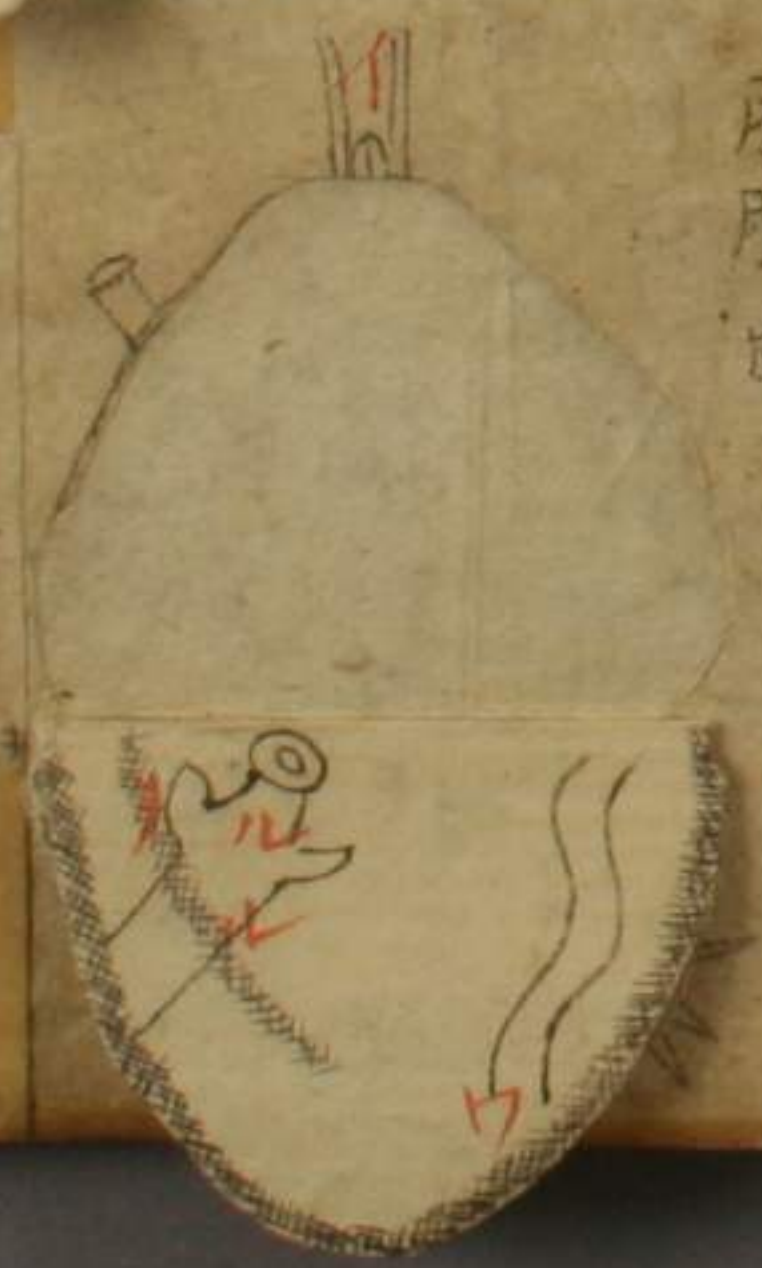

膈膜



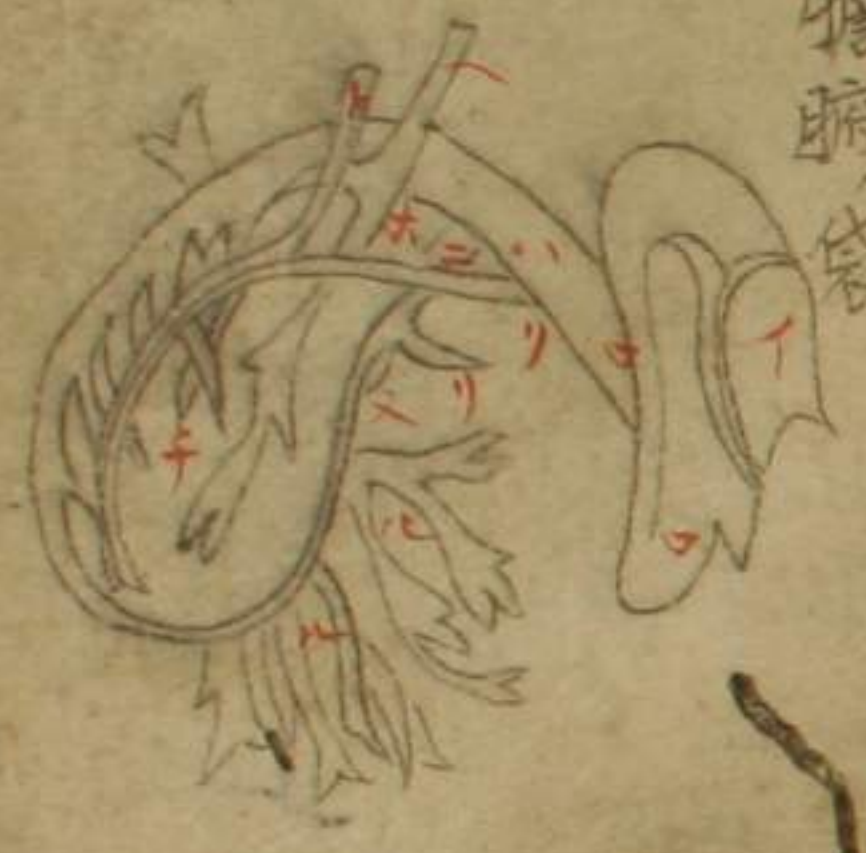四十二丁

肝膜圖

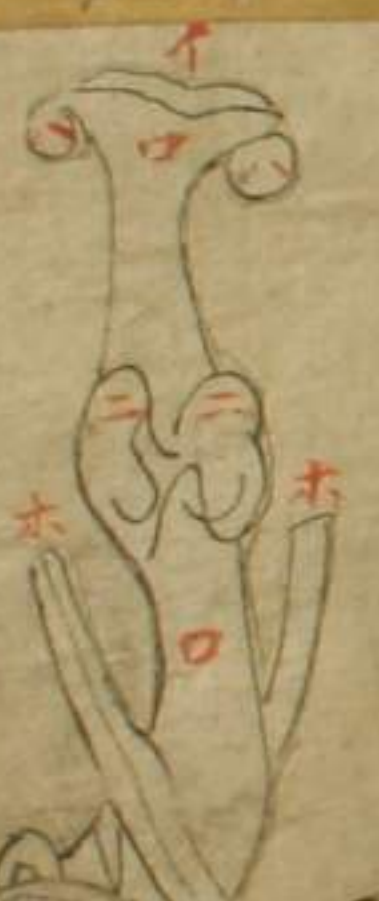

四十二丁

膽腑袋



胃腑後經圖



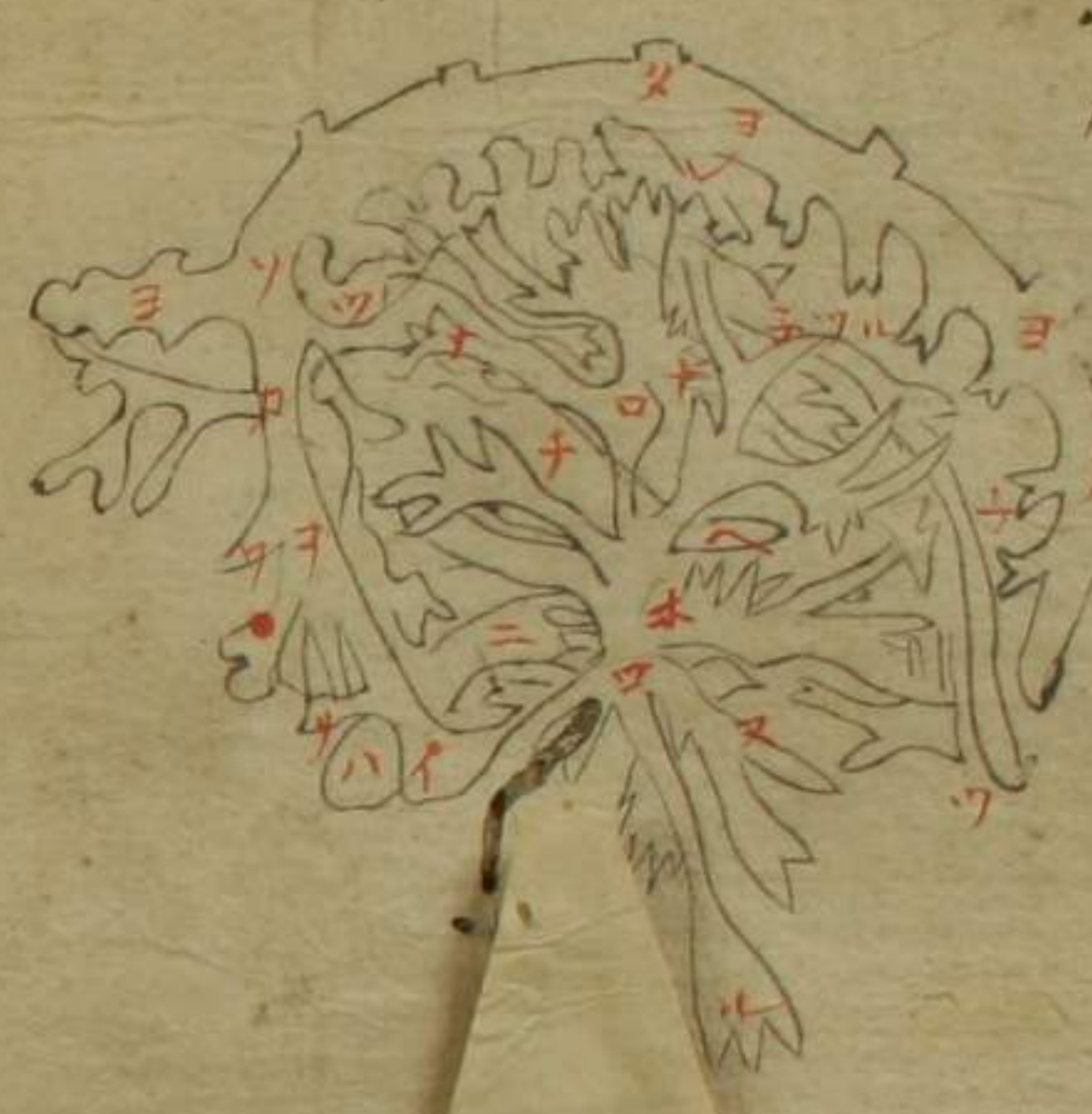四十四丁

大腸小腸割離圖

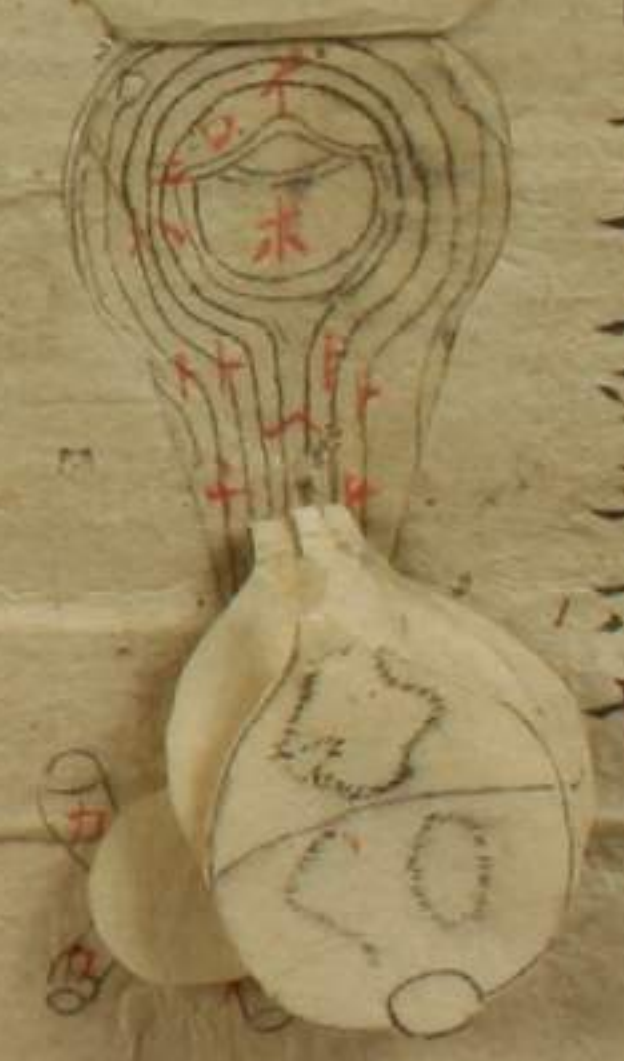

四十五丁

心臟諸經絡圖但頭



目一三三四五六七



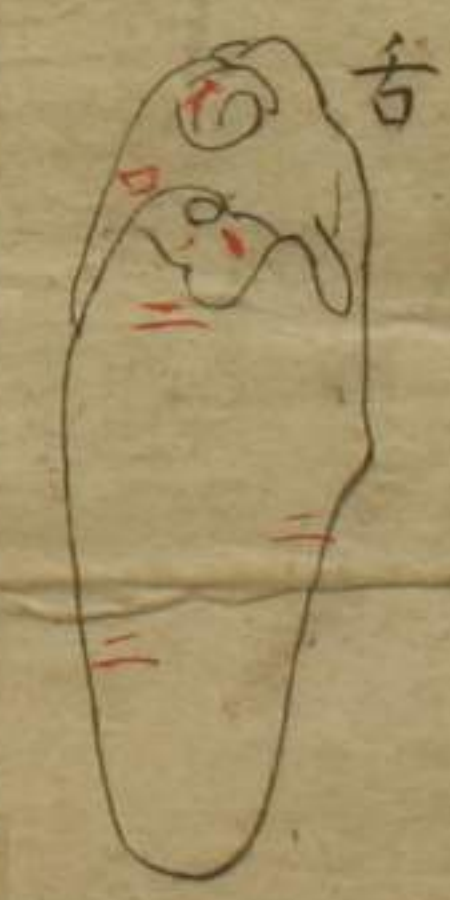耳三三四 五十五



口中并心臟經絡

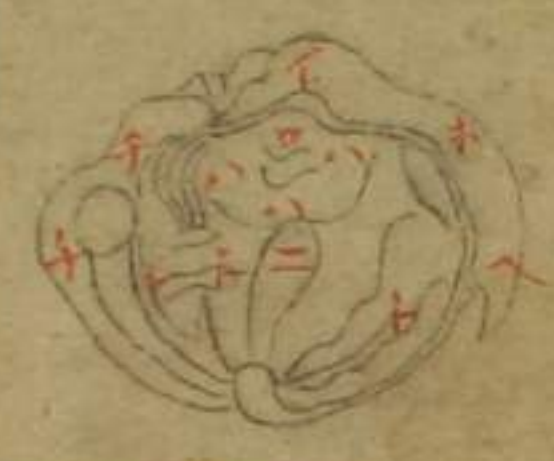

二十六丁



舌根

心臟左虛開圖

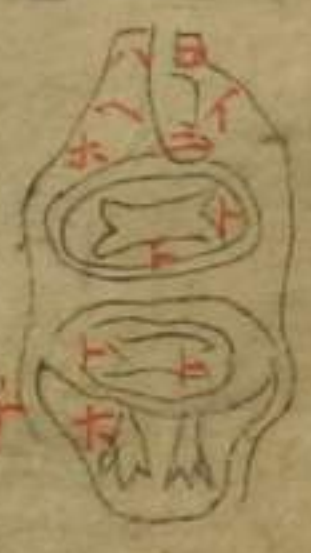

心臟右虛大小經絡

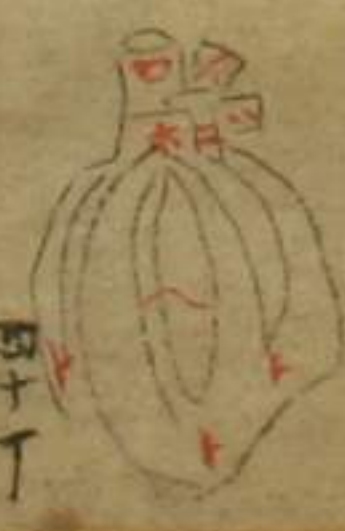

割離

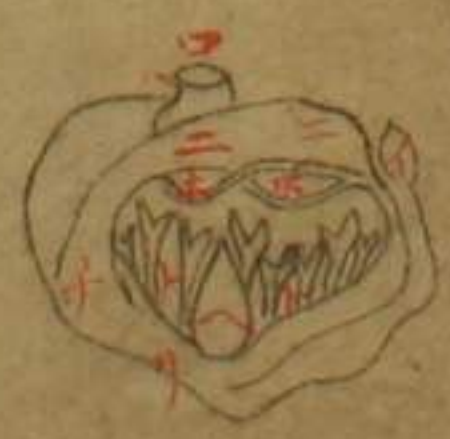心臟膜衣剝開圖



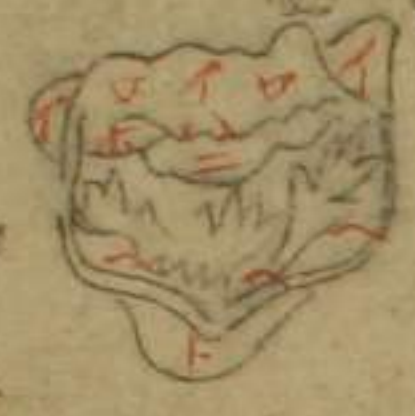心臟立虛屋



心臟左剝開

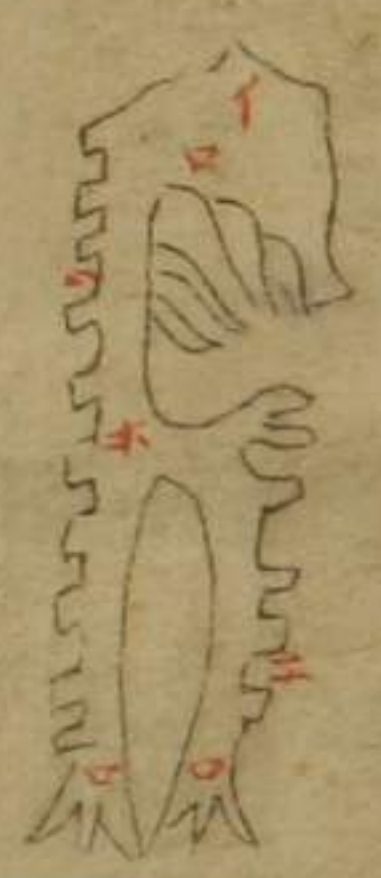

心臟左圖

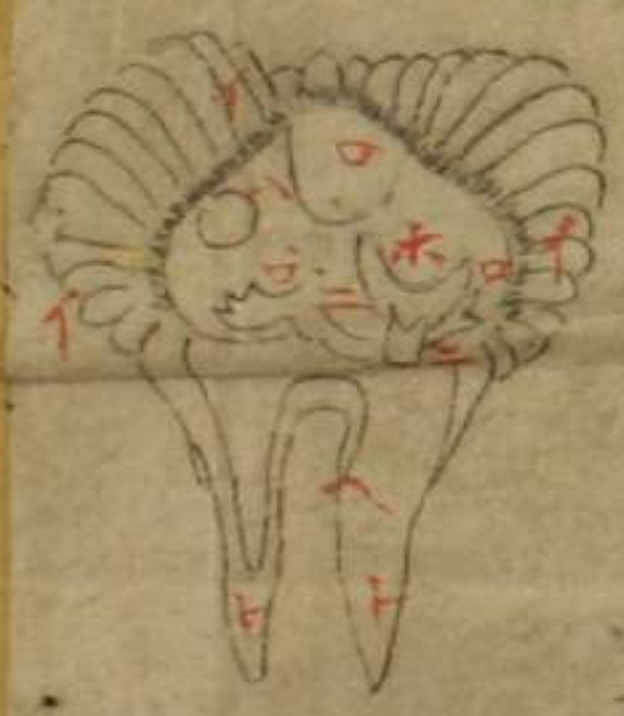

四十一丁

肋順本經根圖

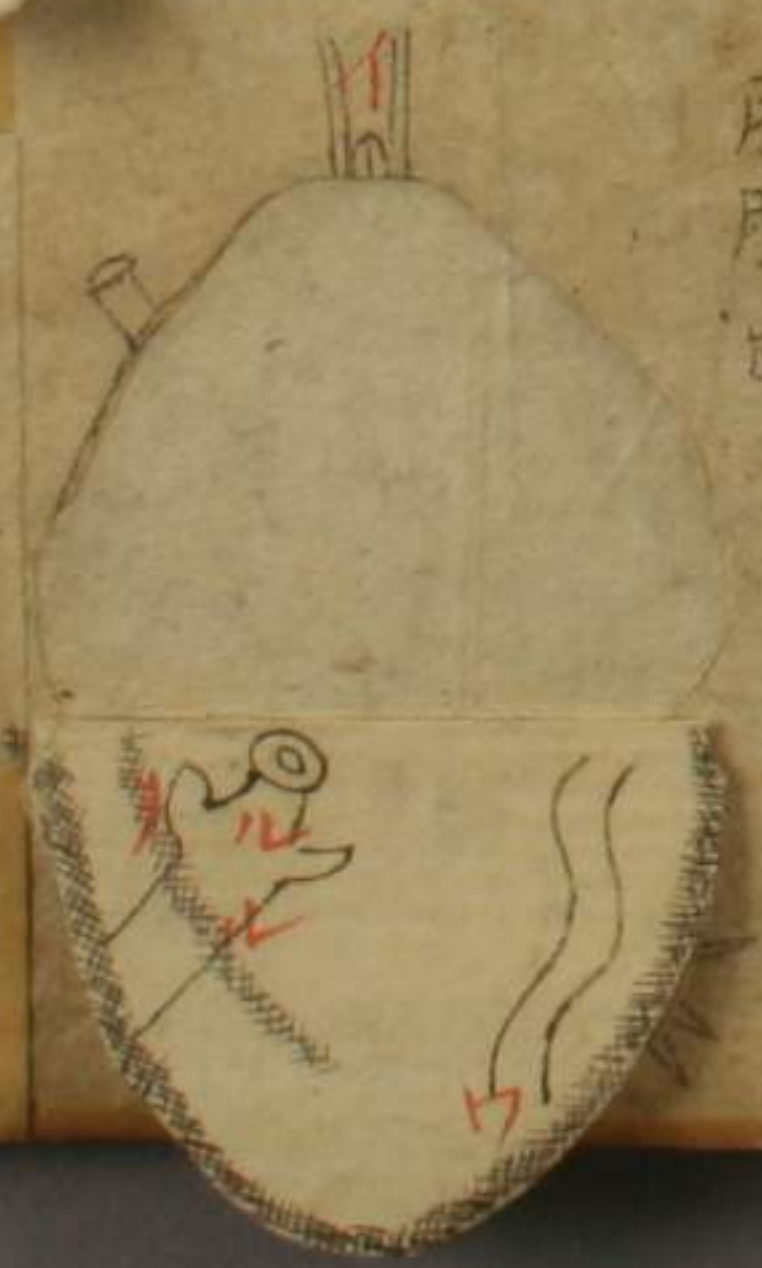

膈膜



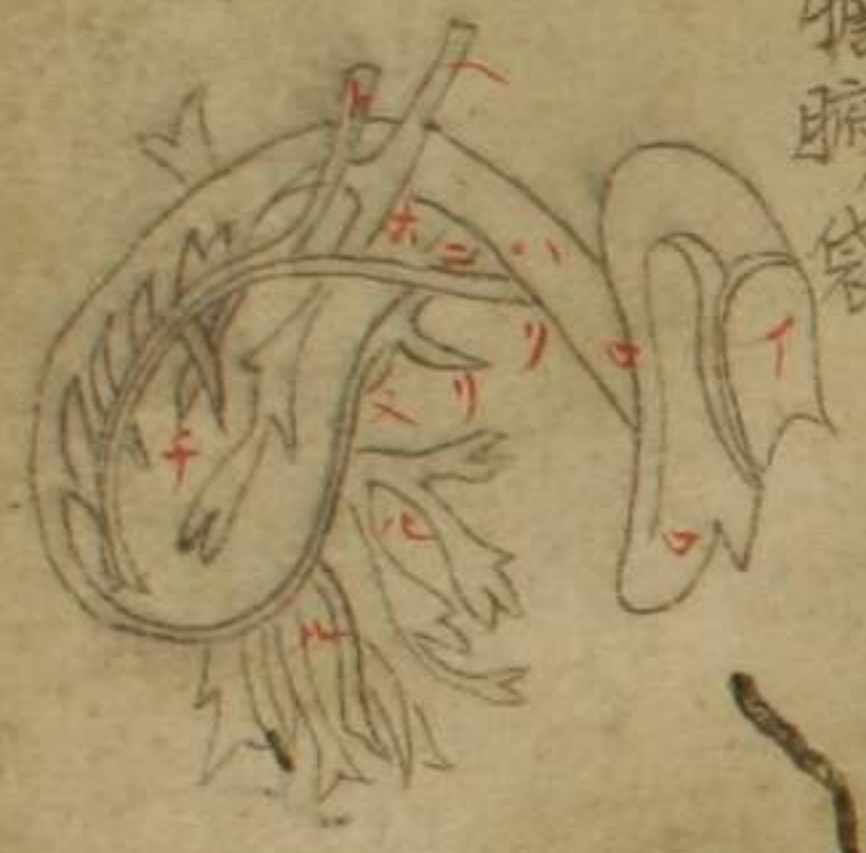四十二丁

肝臟圖

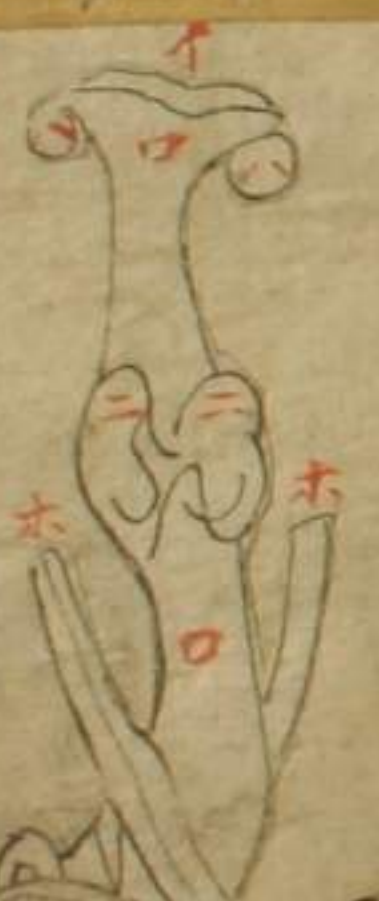

四十二丁

膽腑袋

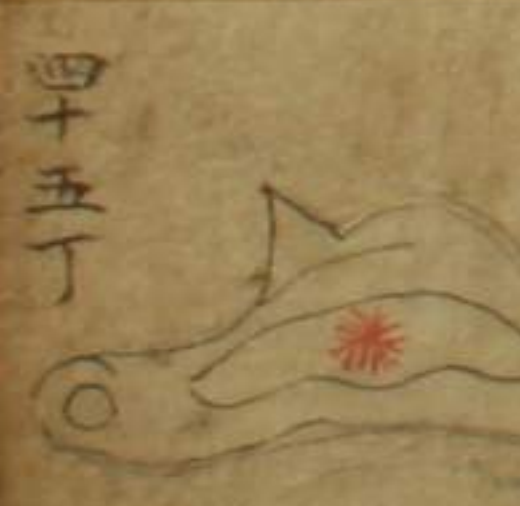

胃腑後經圖

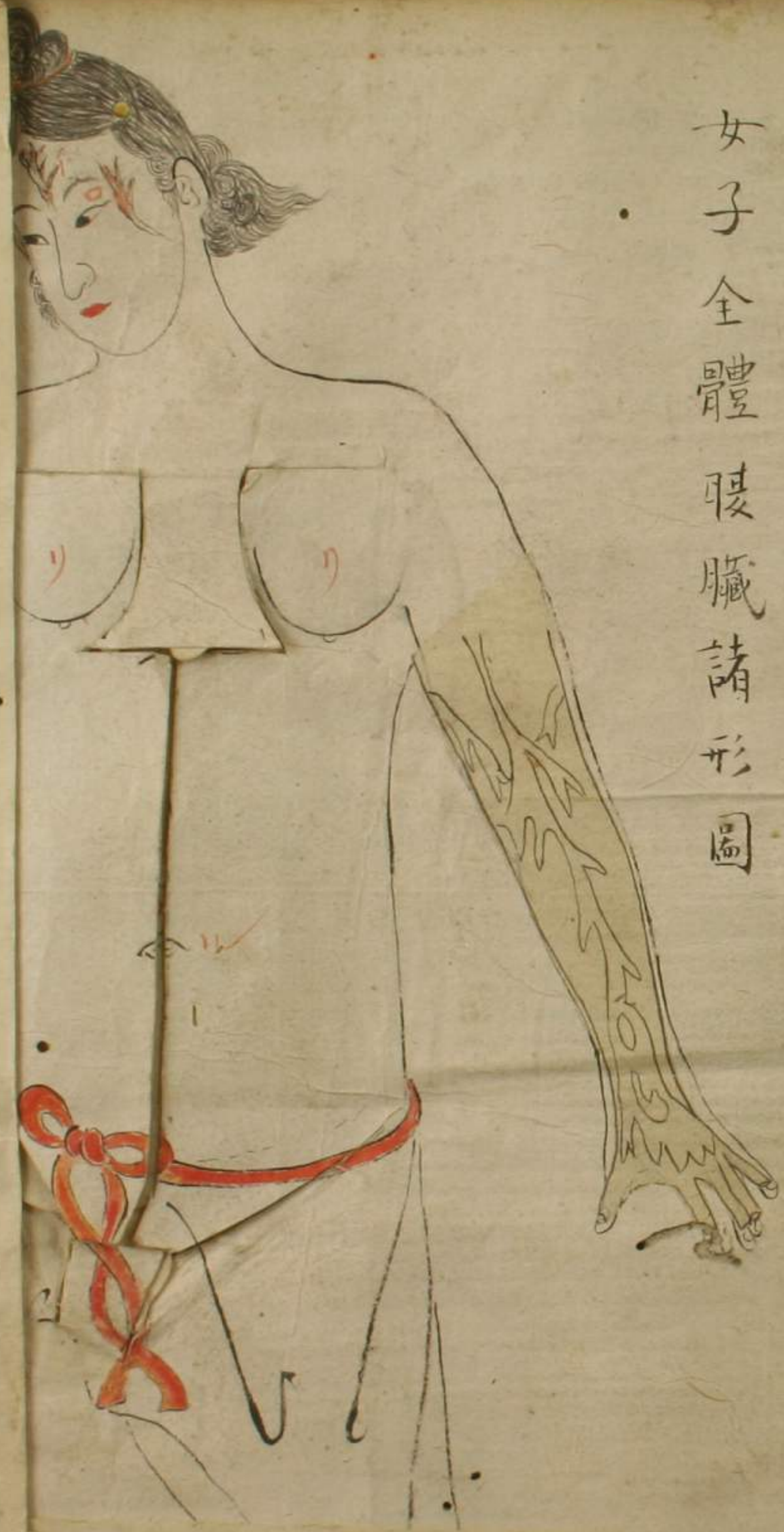

四十四丁

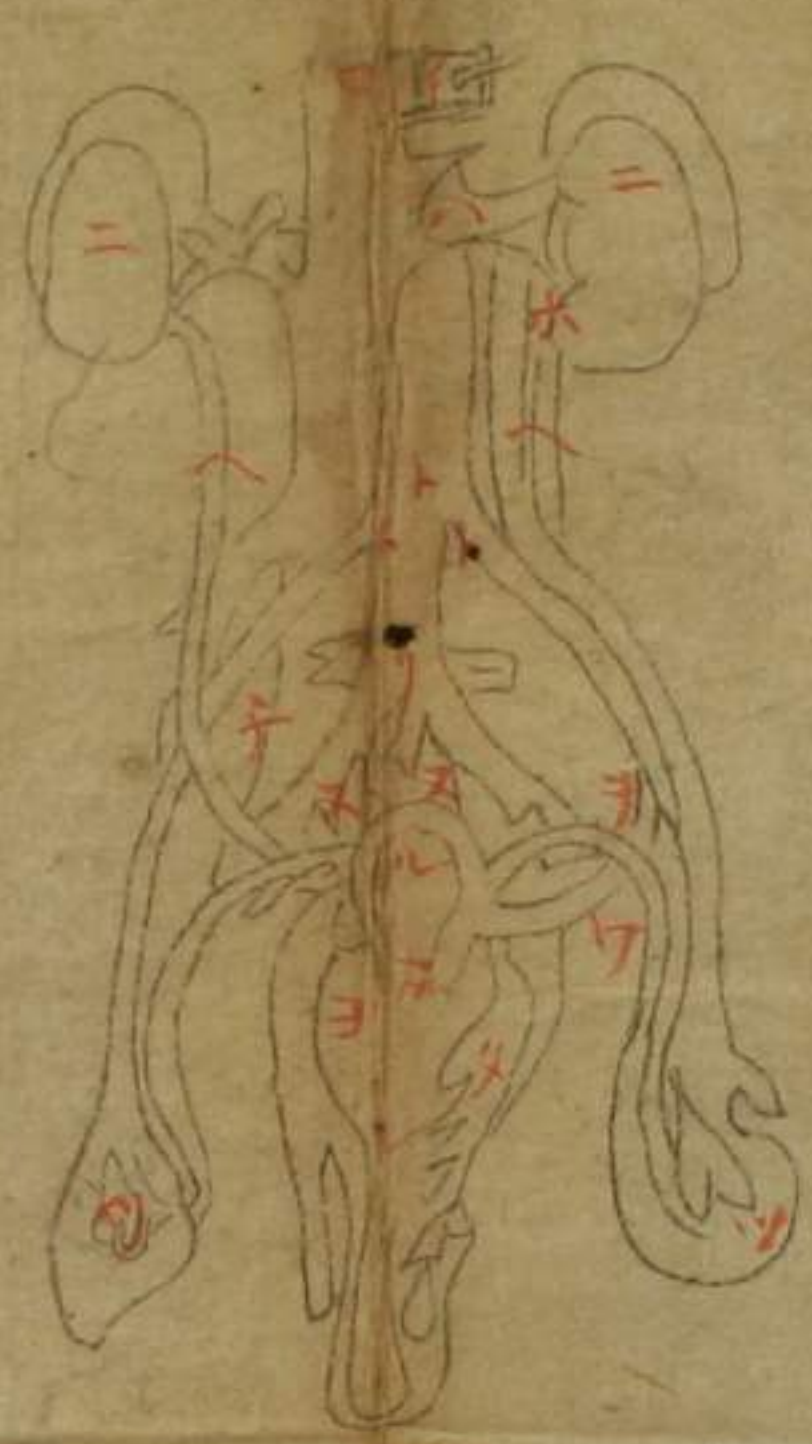
大腸小腸割離圖



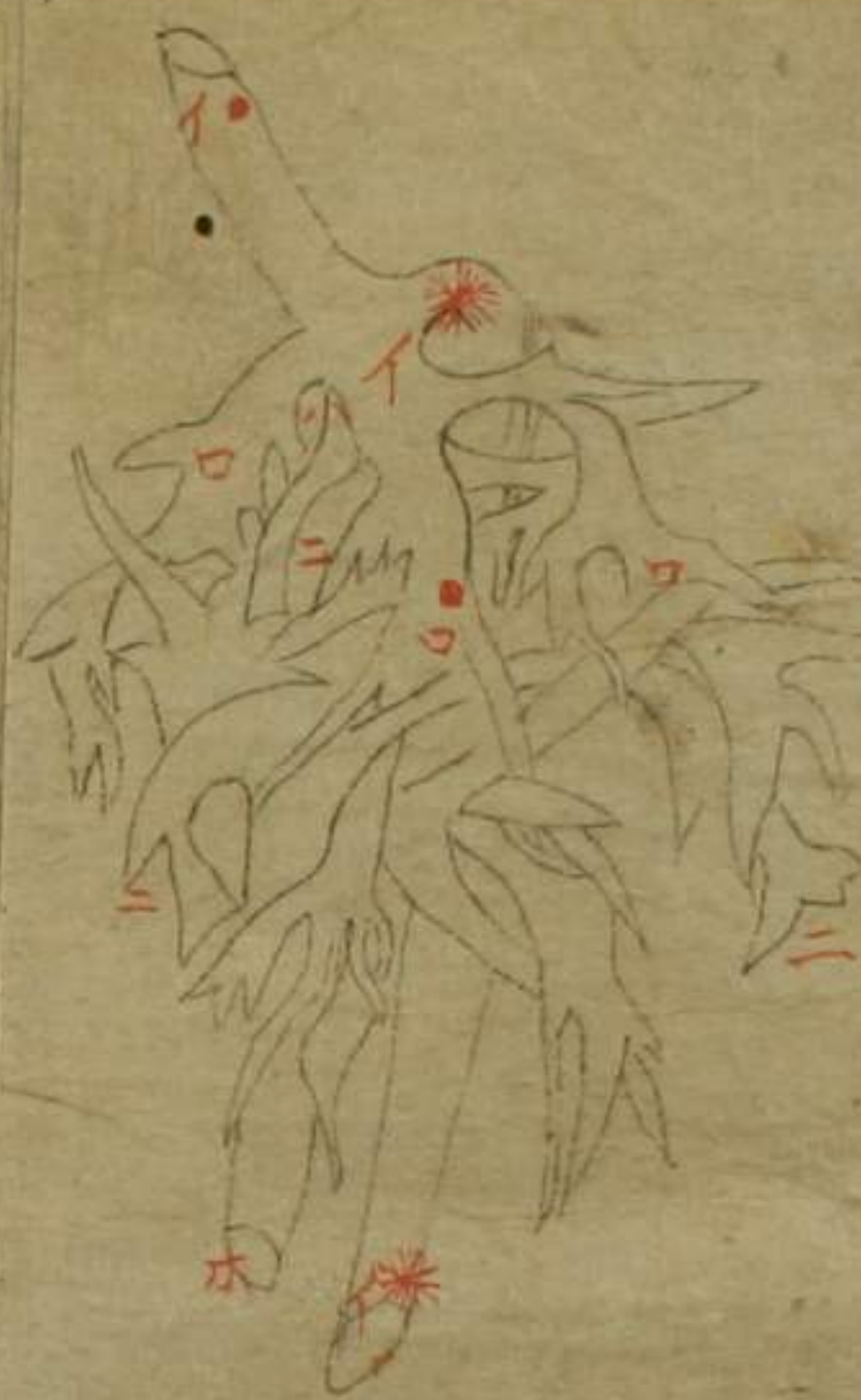四十五丁



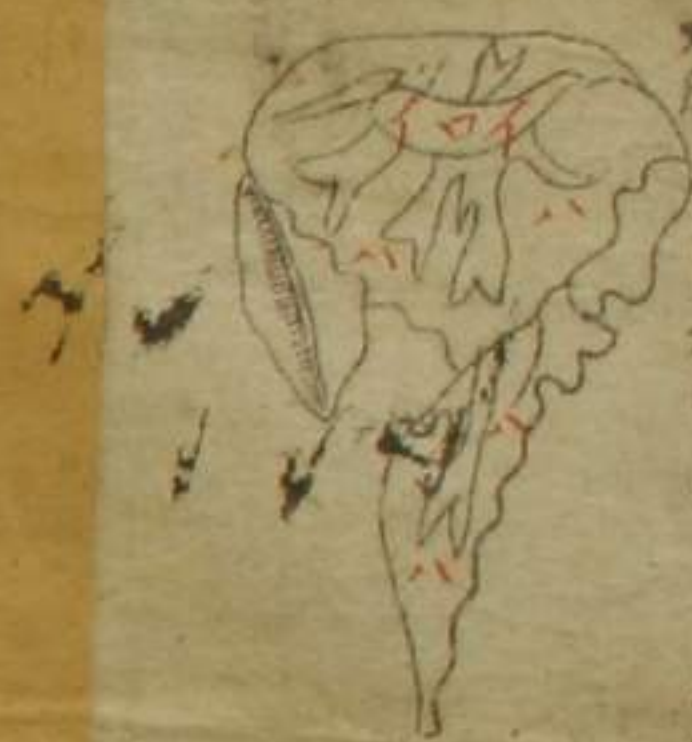女子全體 臟腑諸形圖



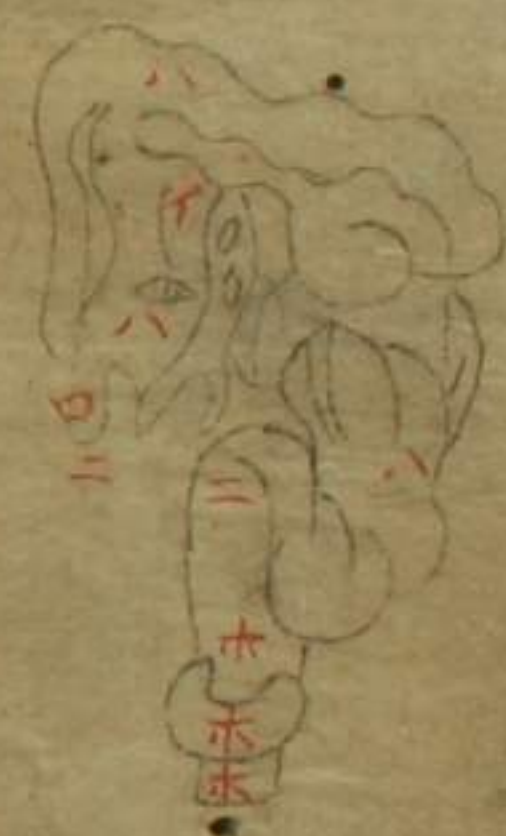心之大經 虛之大經 此兩經連絡圖



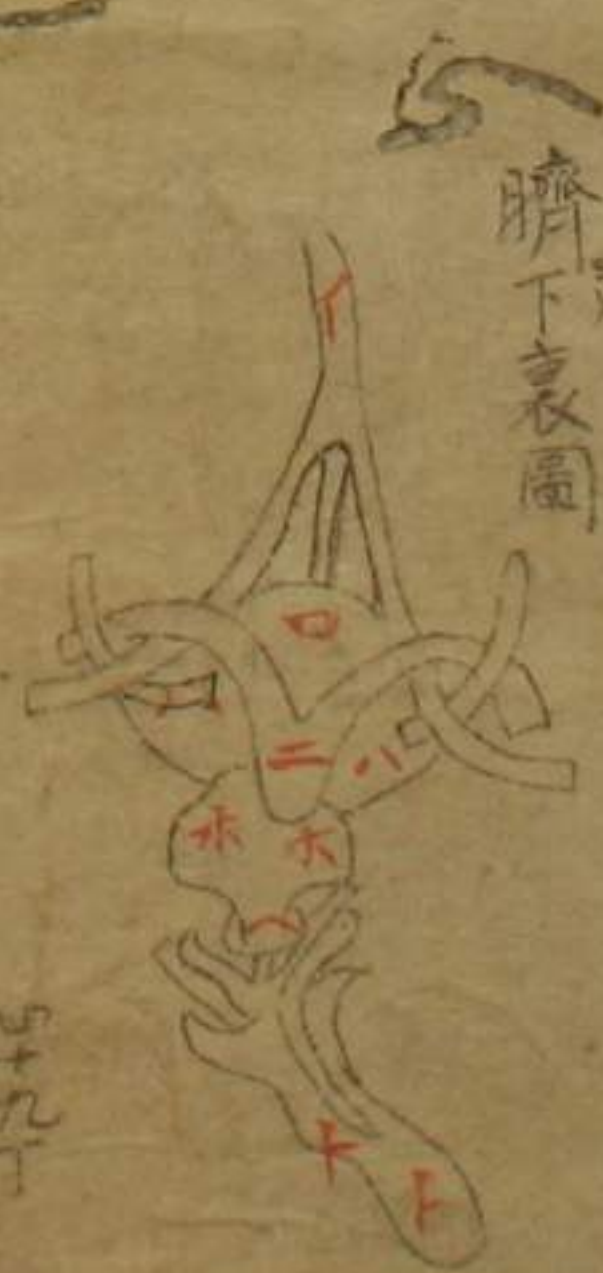經絡圖 但虛大經



大腸小經 順流汁 此經六



大腸之圖 四十六



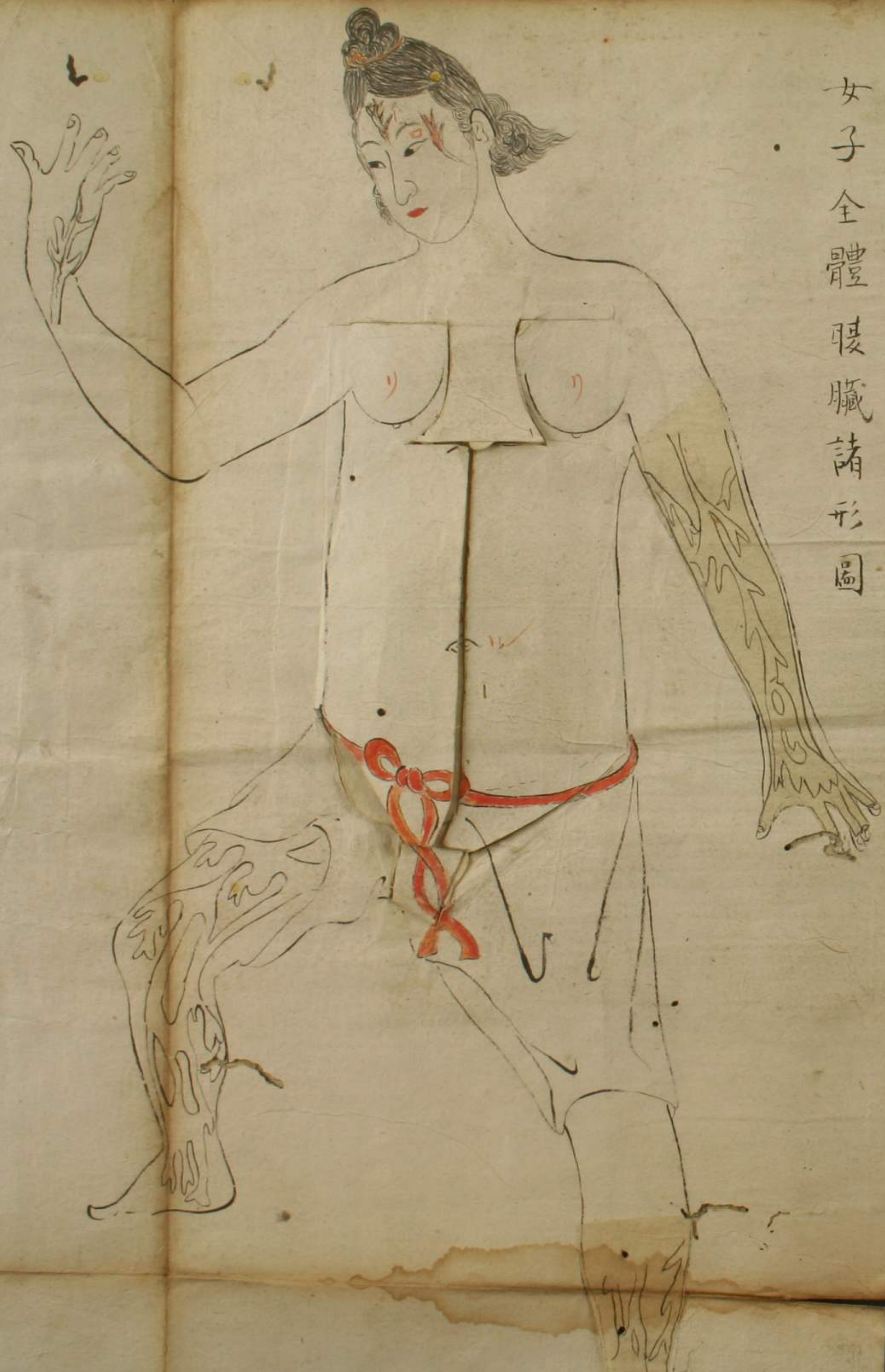臍下裏圖

四十九

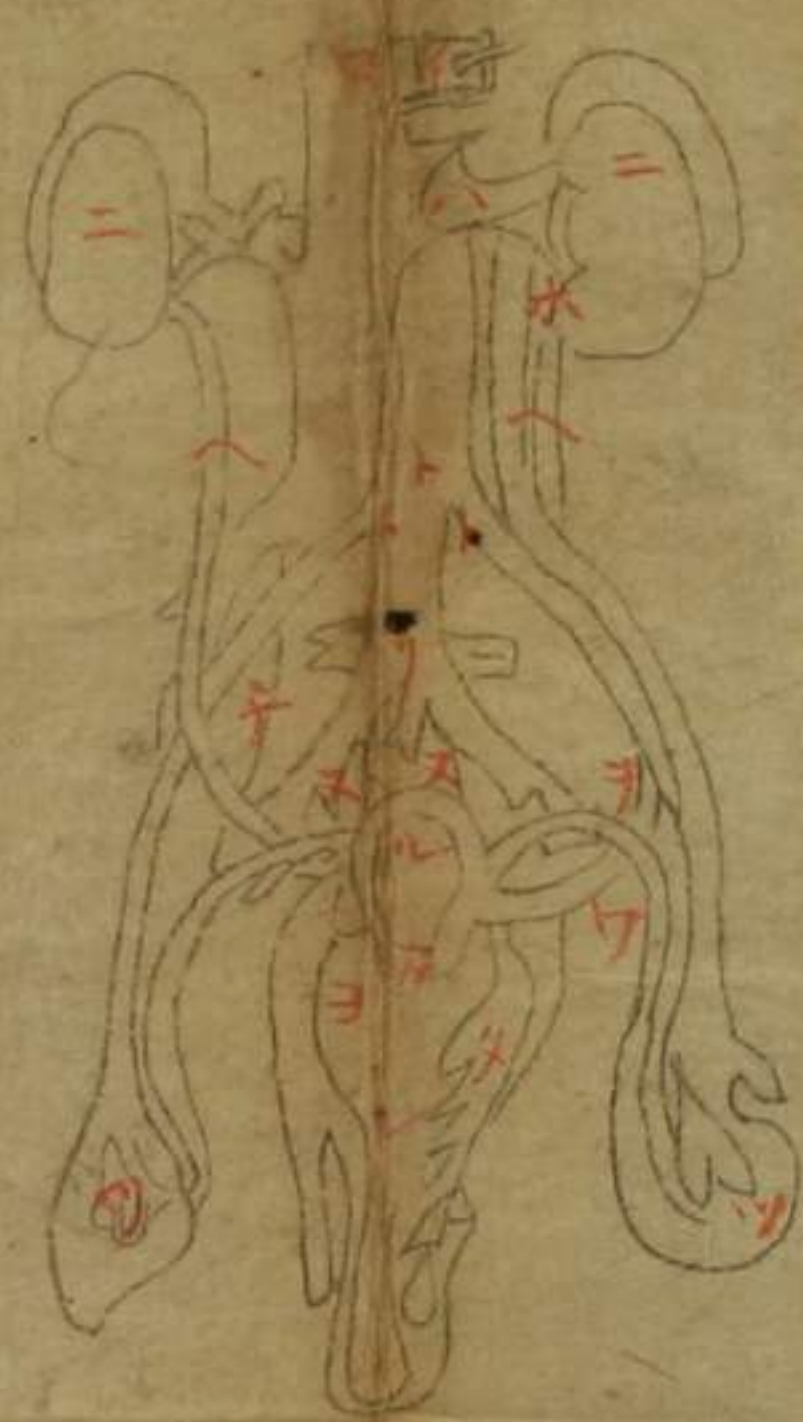


中焦頰經絡圖

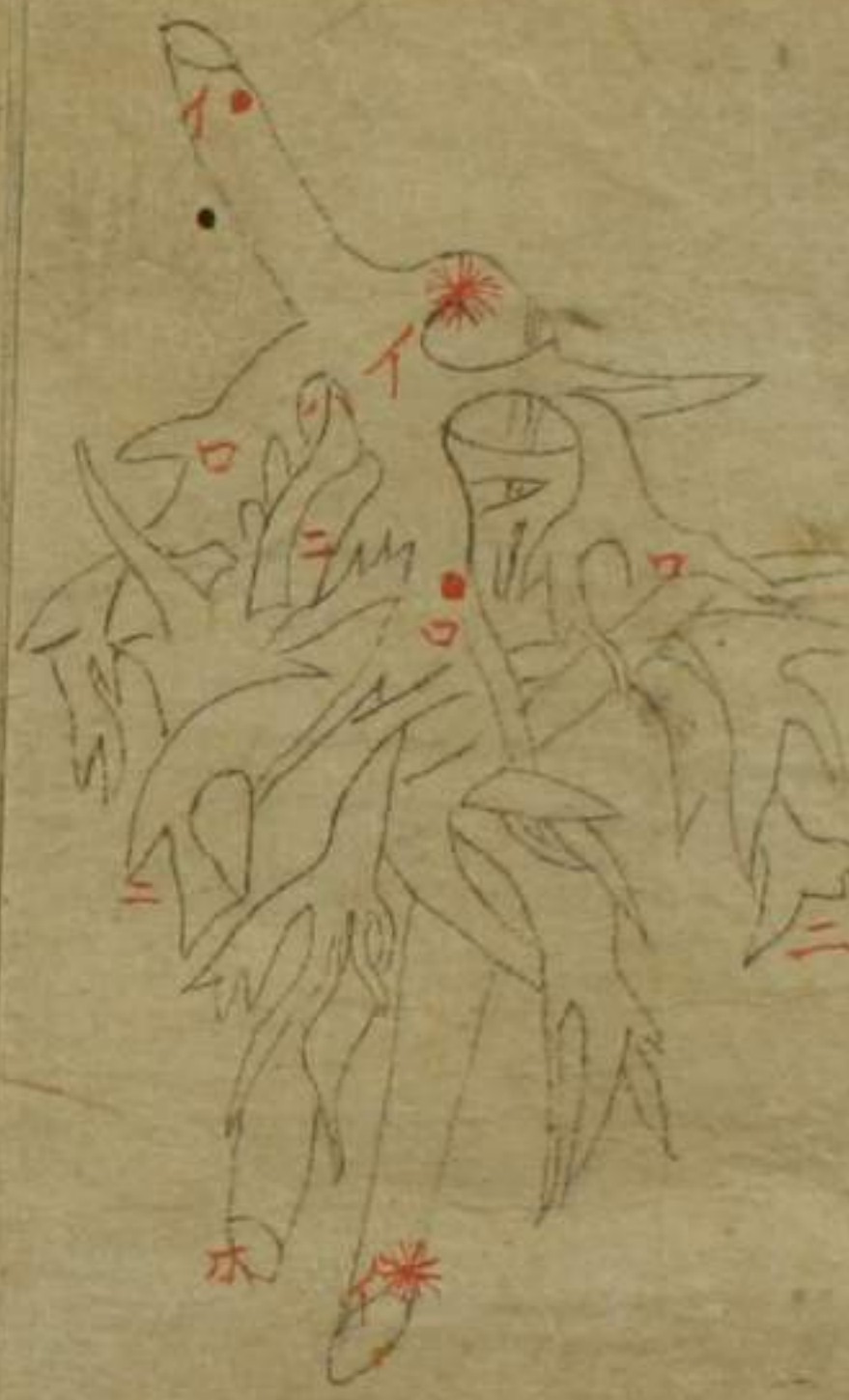四十六



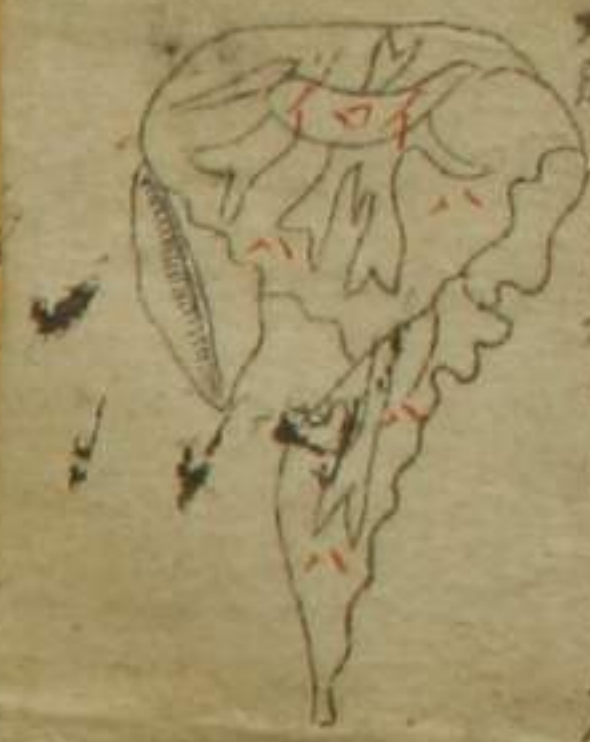女子全體臟腑諸形圖



心之大經
虛天經
此兩經連絡圖



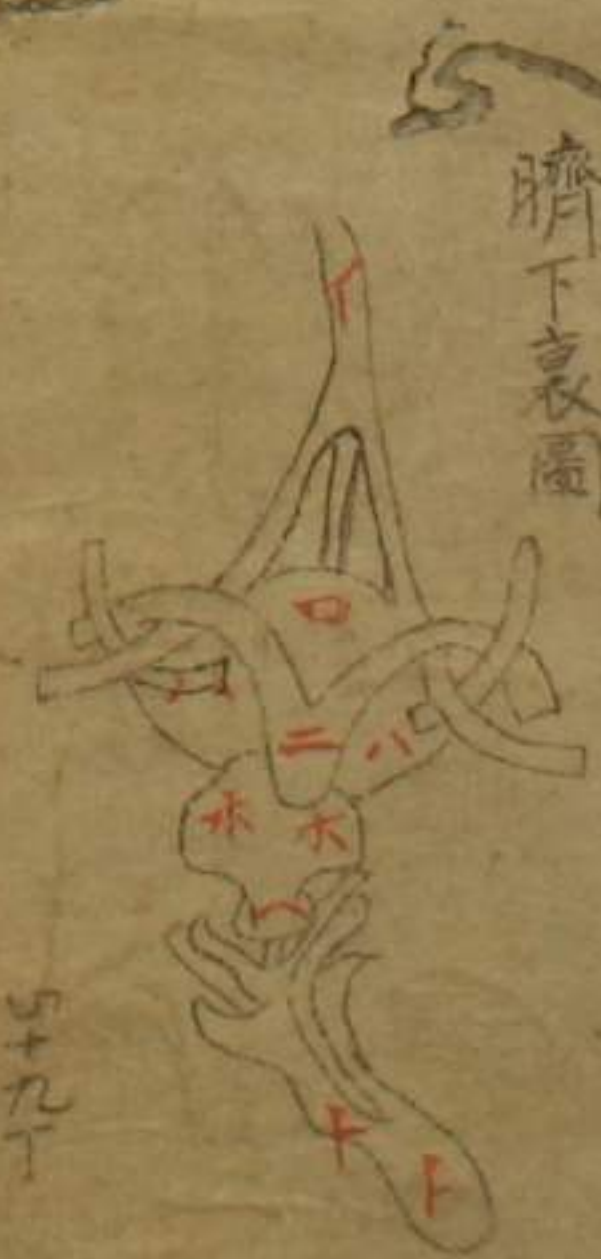經絡圖但虛天經



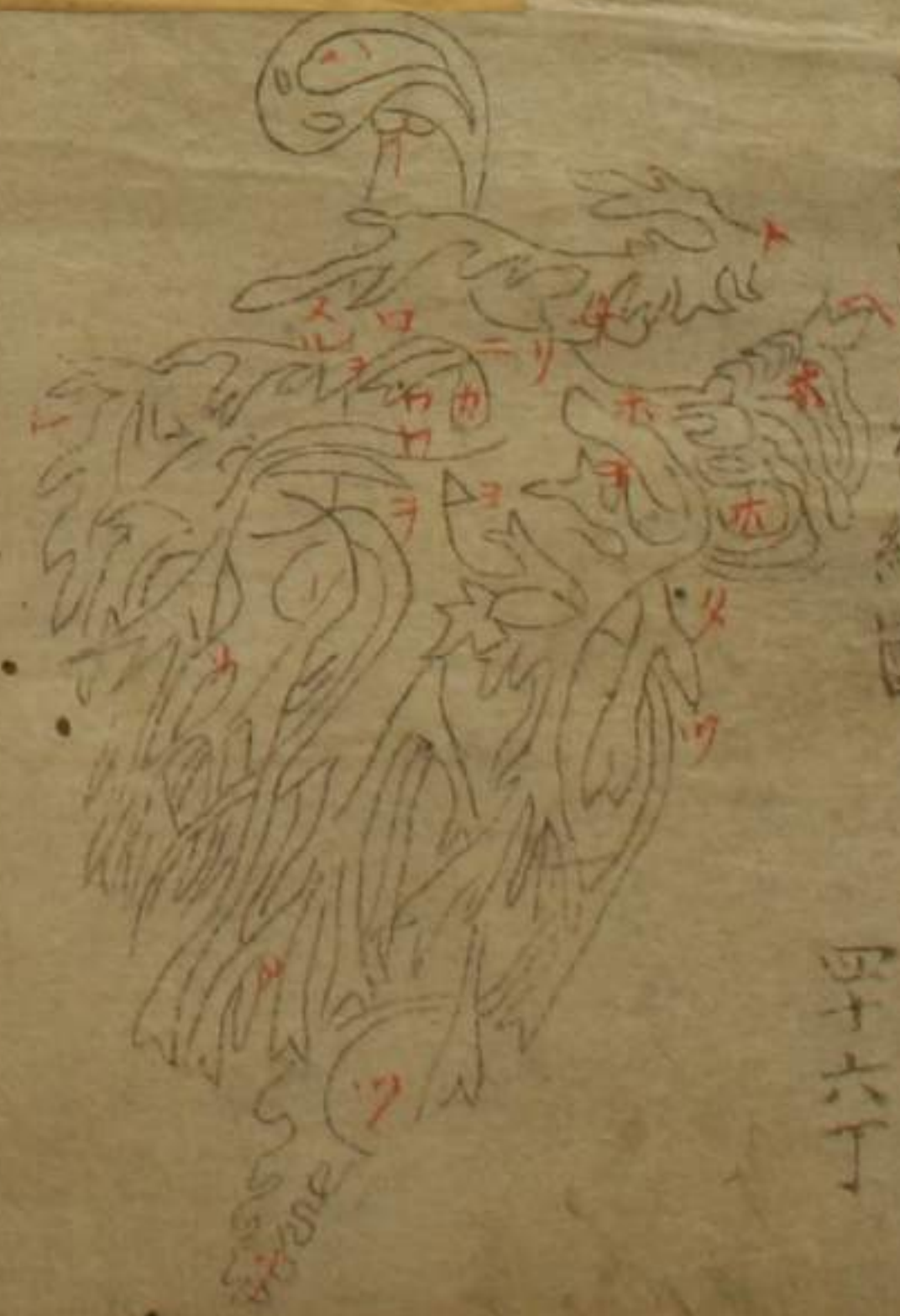大腸小經經順流汁此感六



大腸之圖 四十六

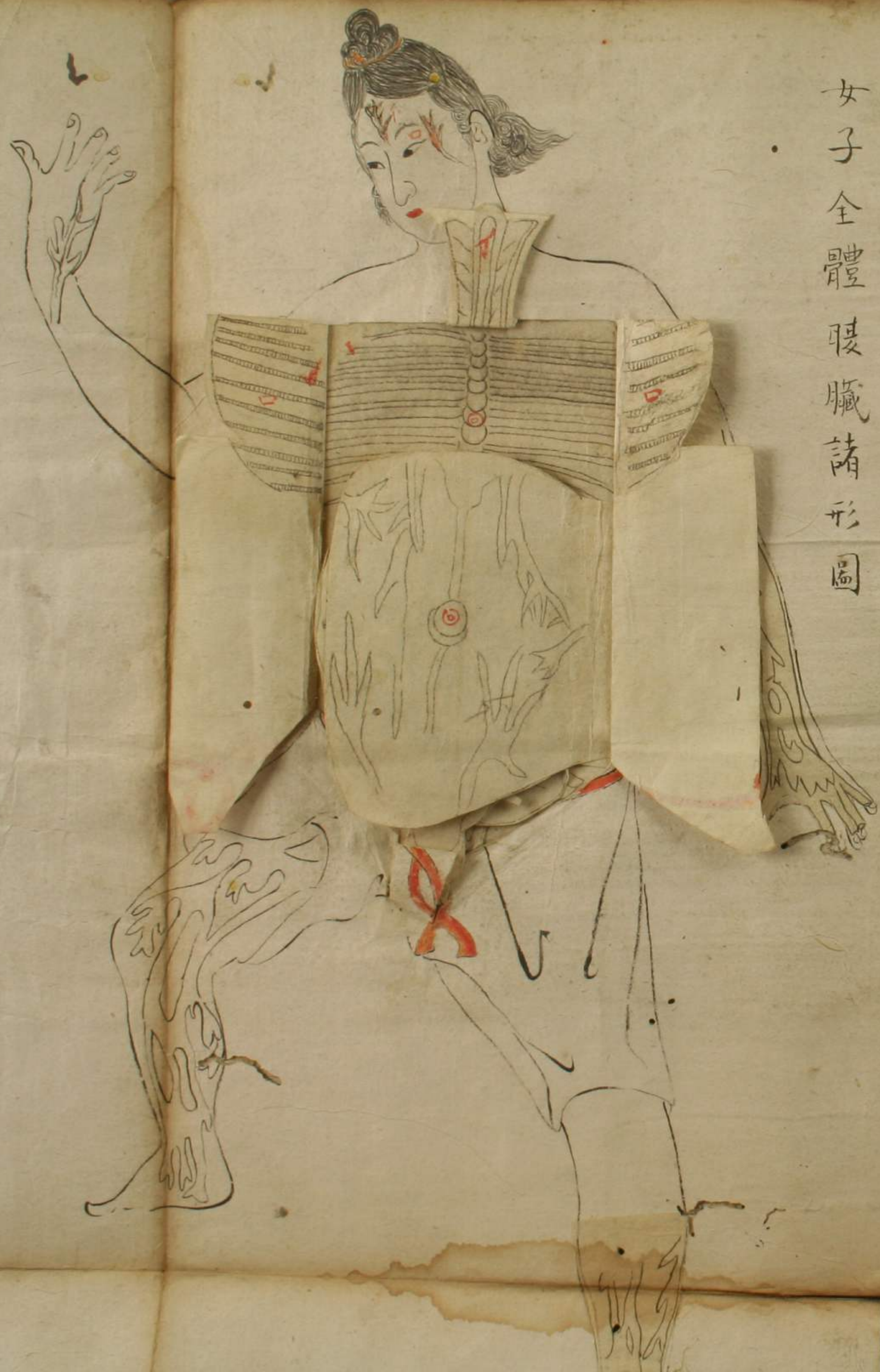

臍下裏圖

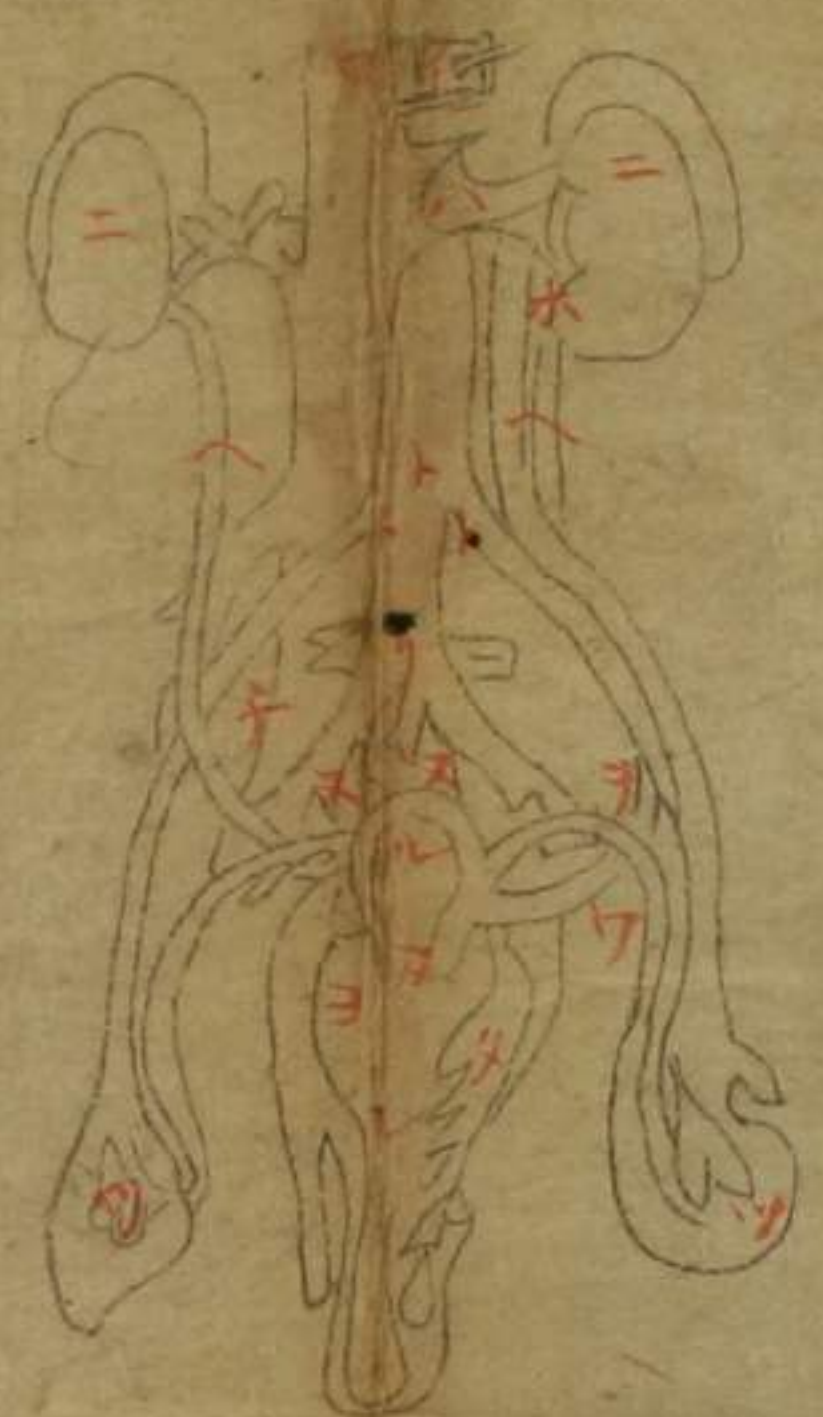


中焦順經絡圖

四十六



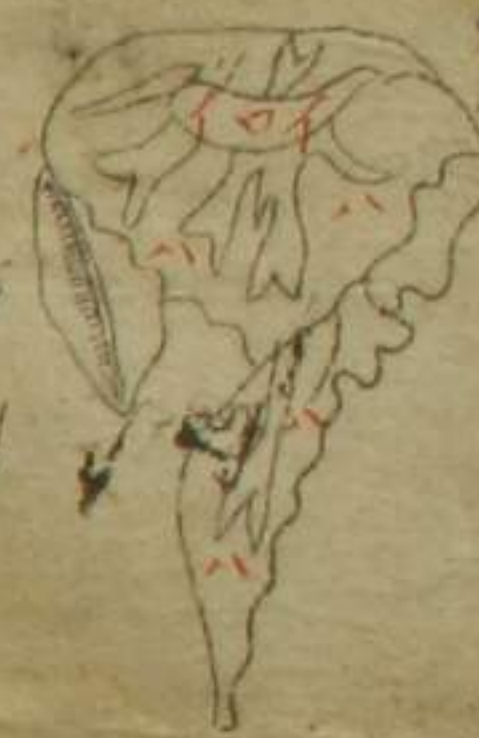女子全體臟腑諸形圖



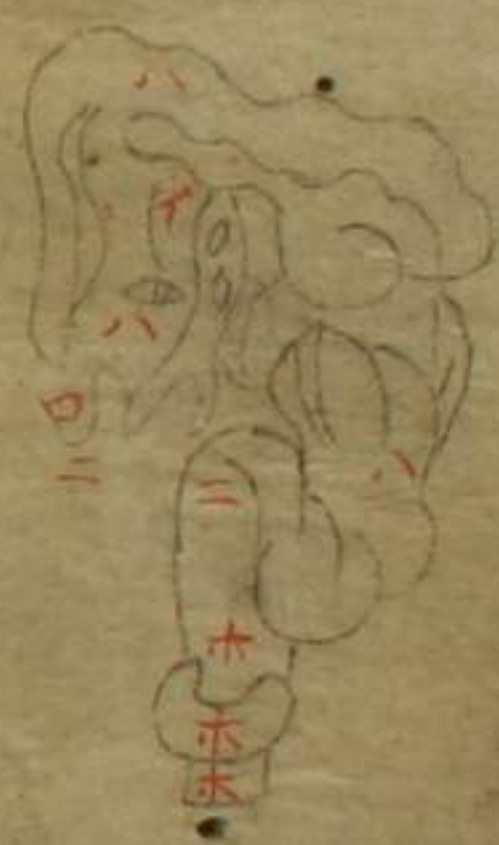心之大經
虛天經
此兩經連絡圖



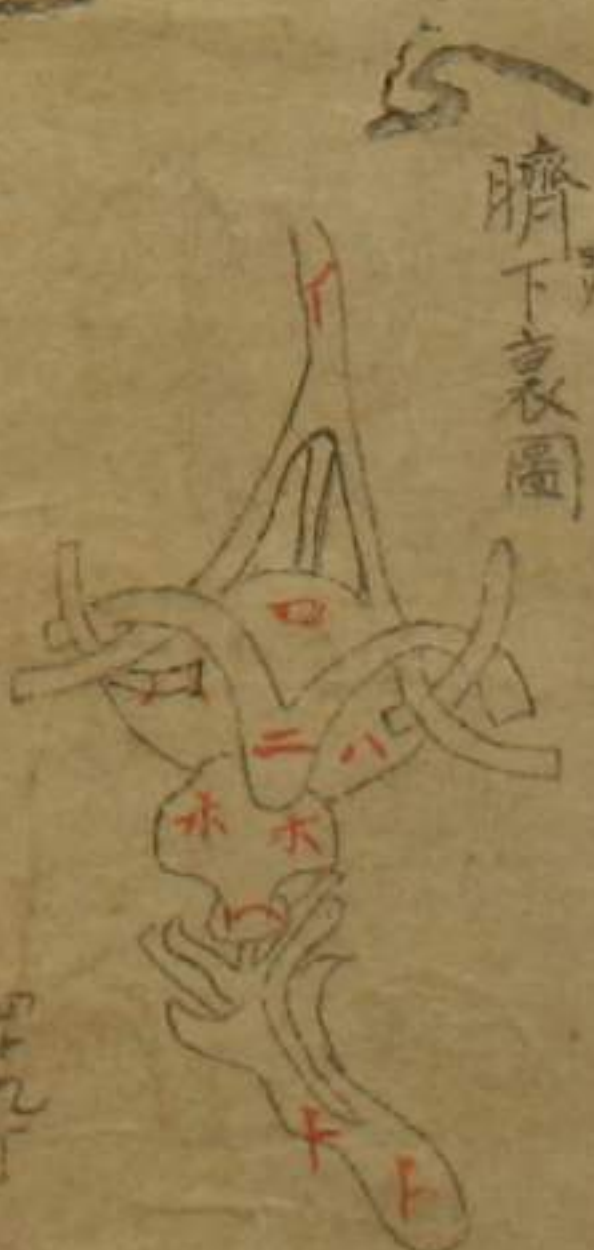經絡圖但虛天經



大腸筋致經順亮汁此成六




大腸之圖 四十六



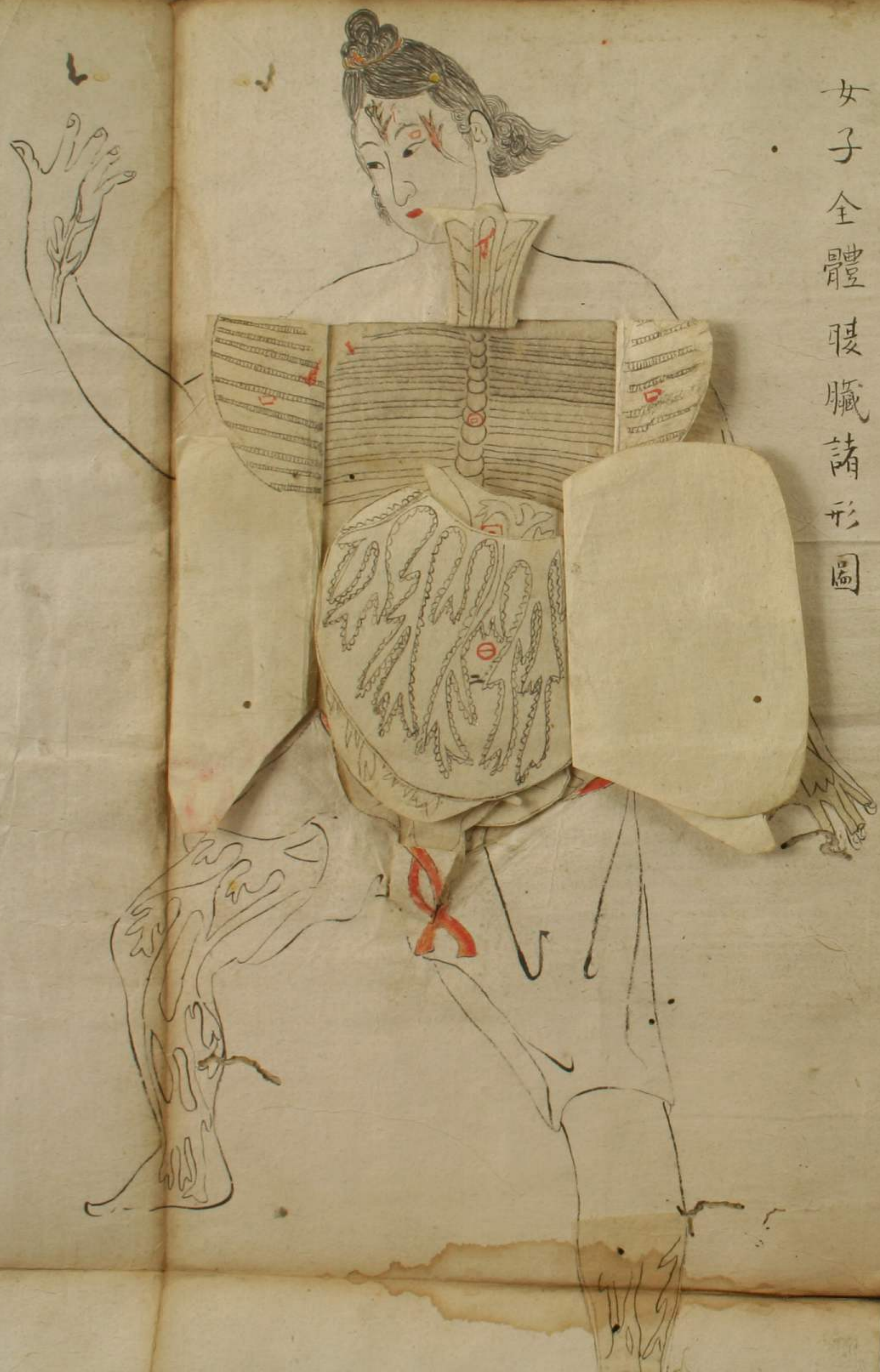臍下裏圖

四十九

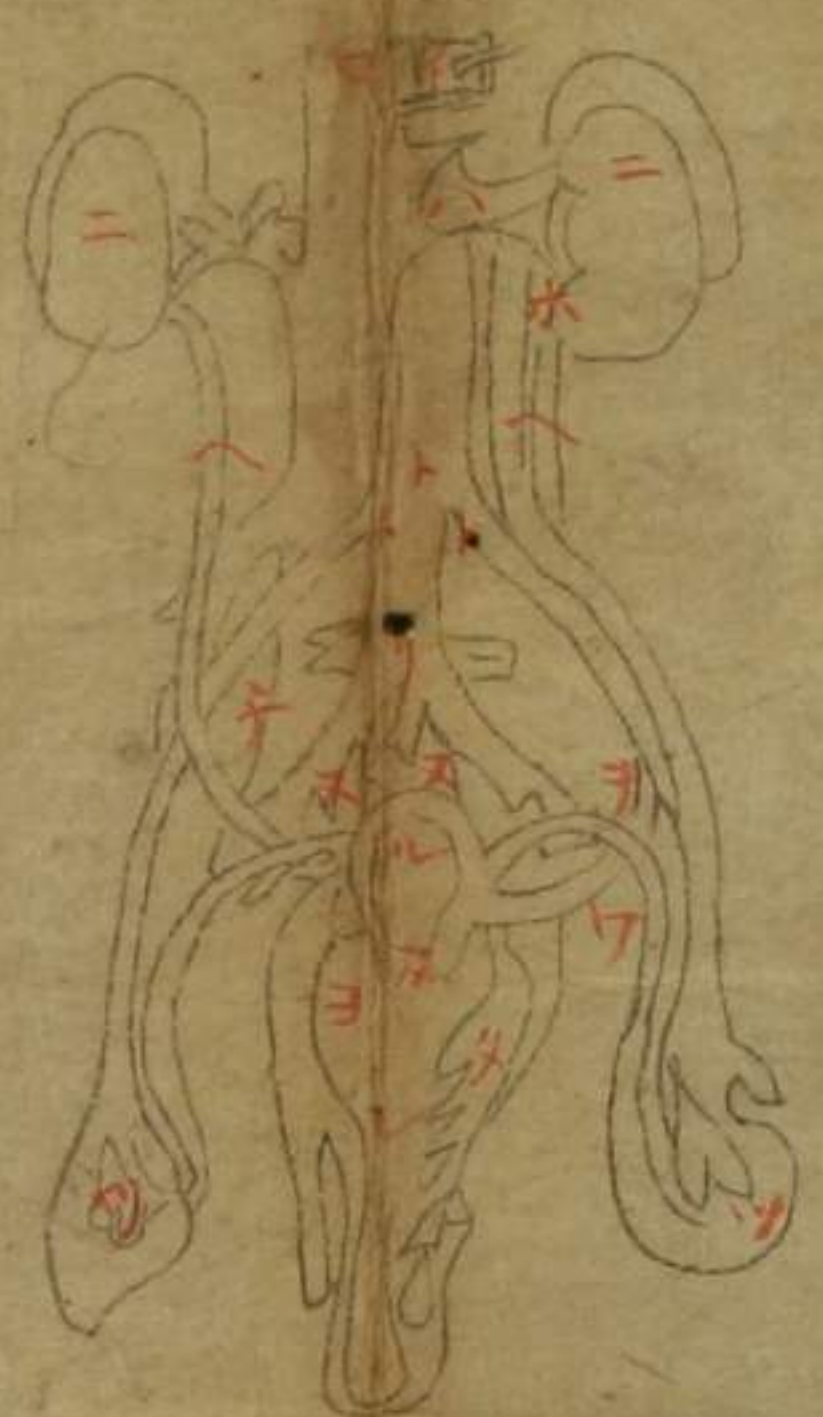


中焦頰經絡圖

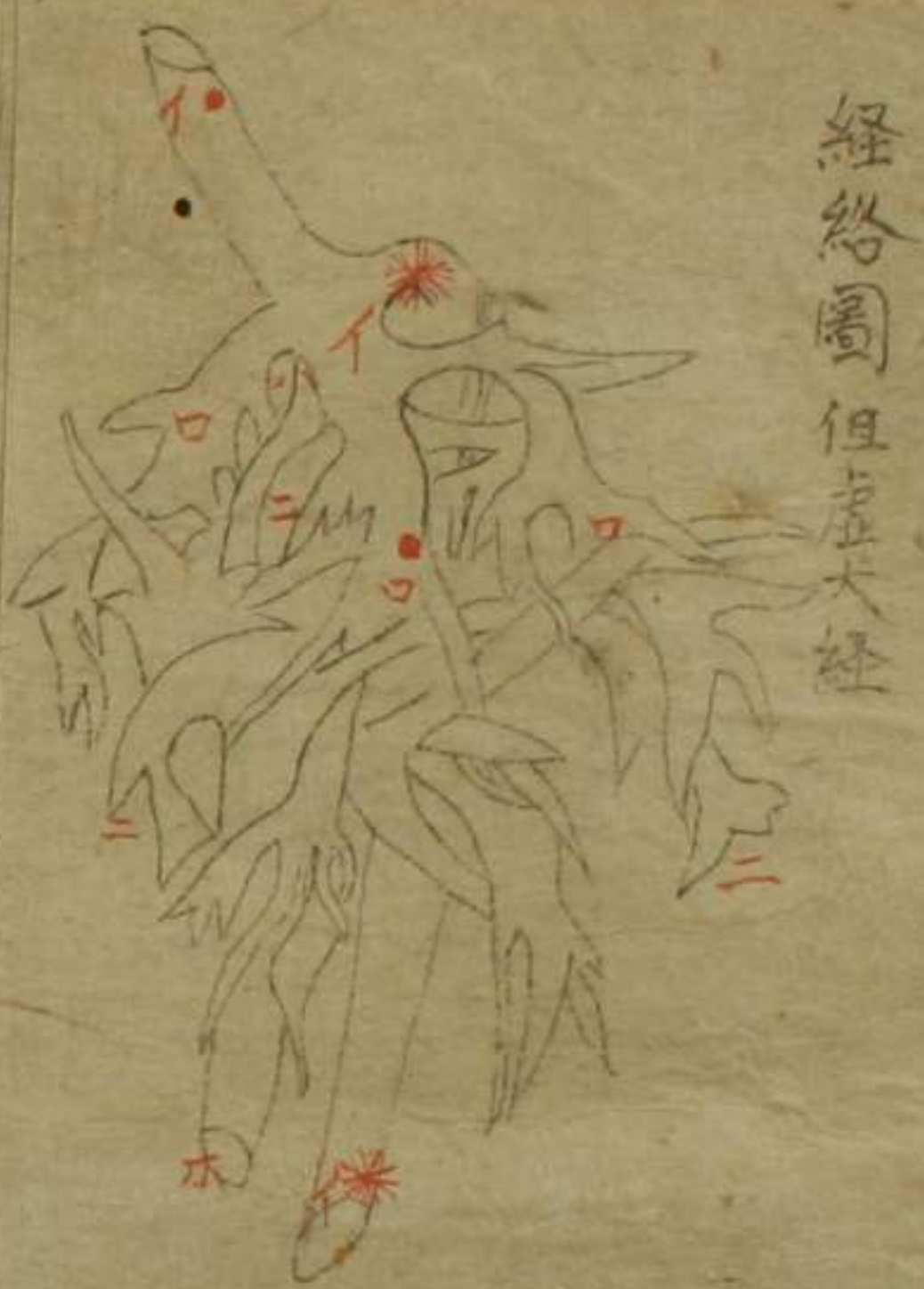四十六



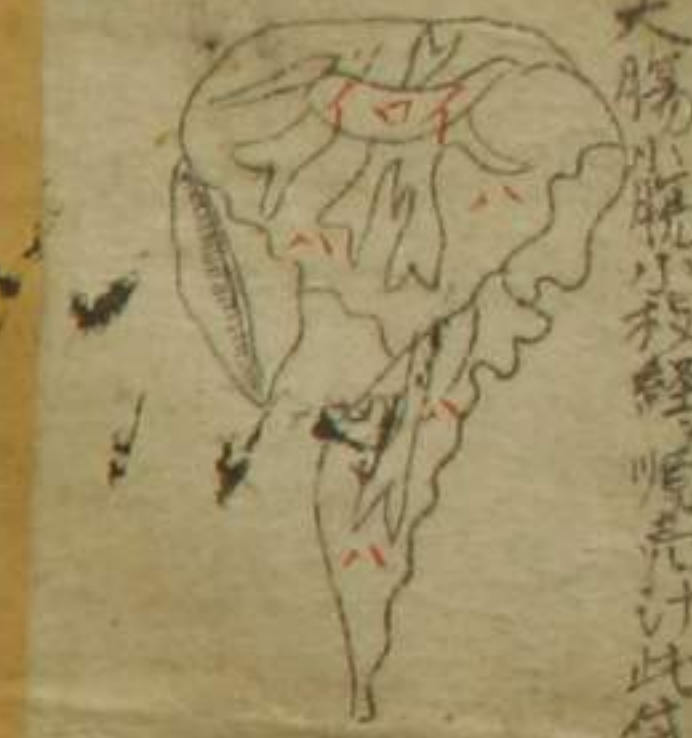女子全體臟腑諸形圖



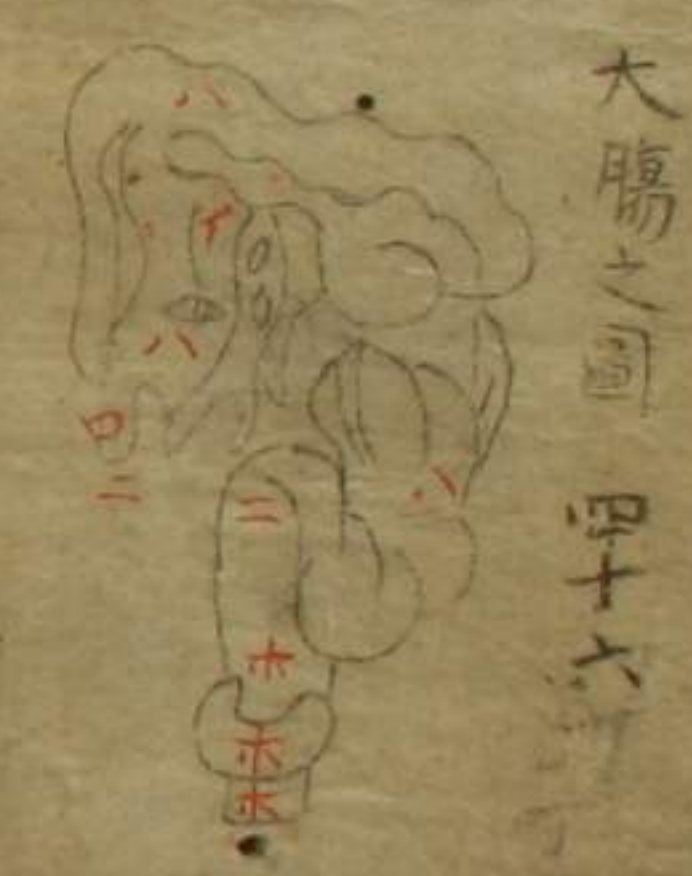心之大經
虛天經
此兩經連絡圖



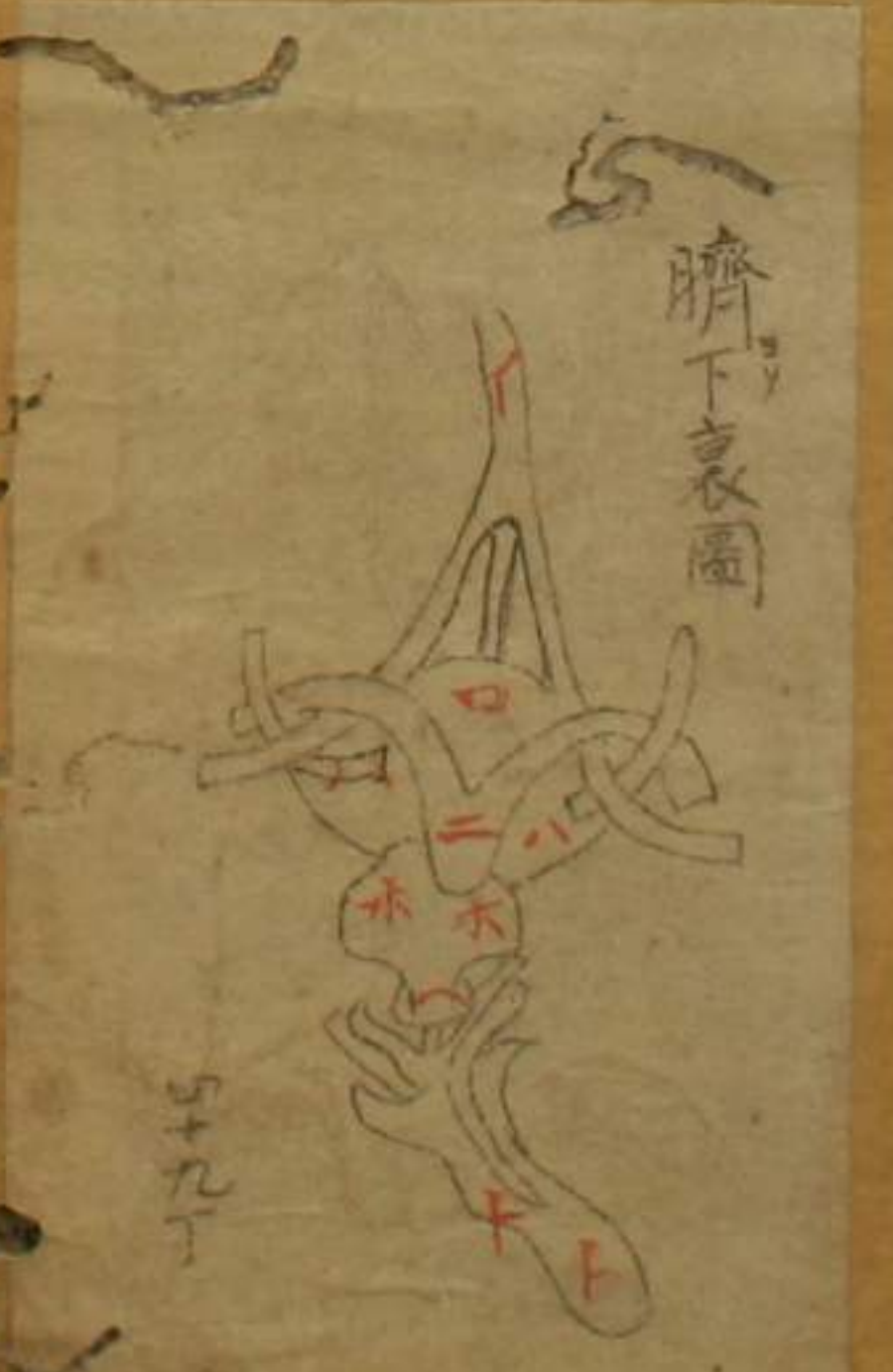經絡圖但虛天經



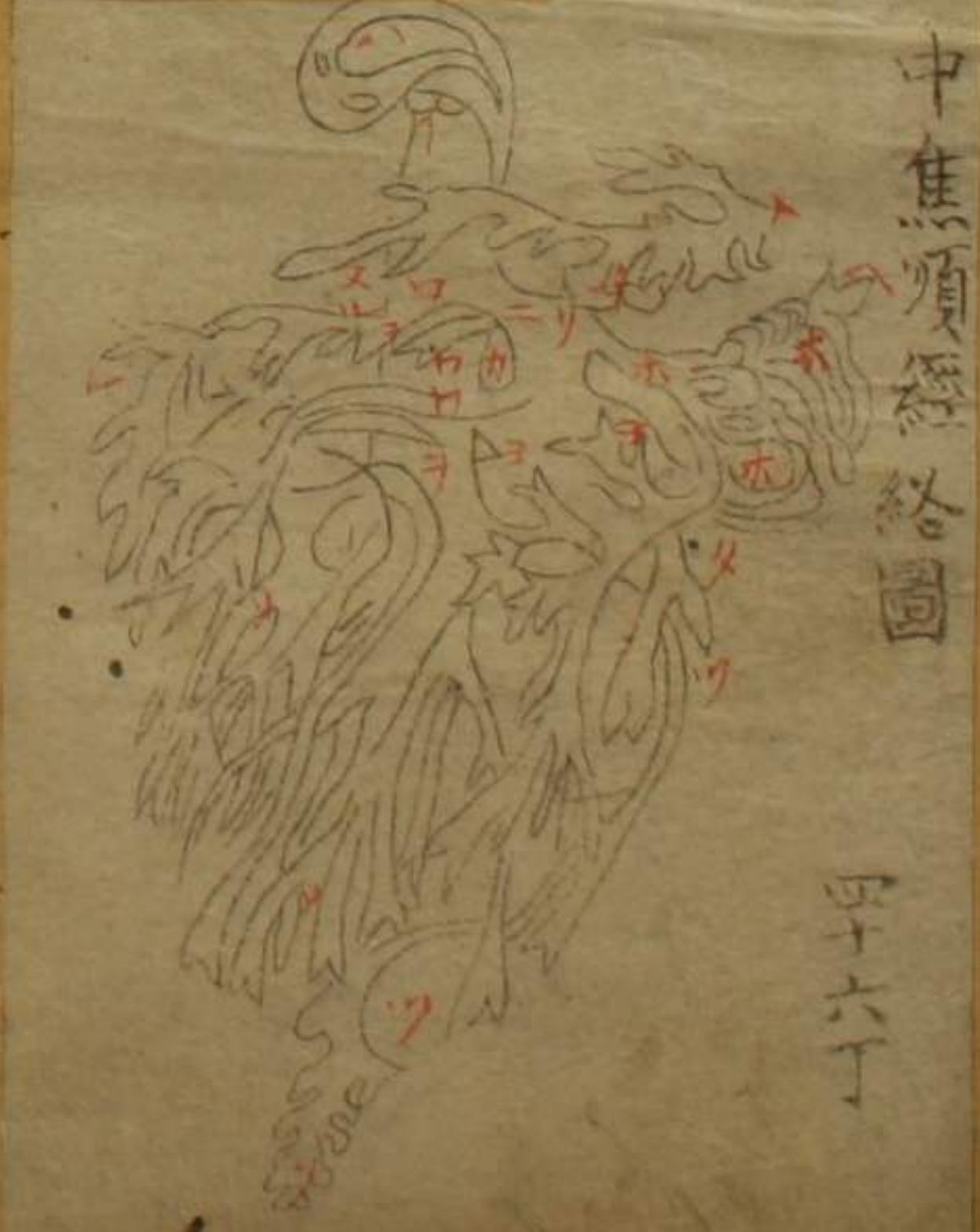大腸小枝經順亮汁此成六



大腸之圖 四十六

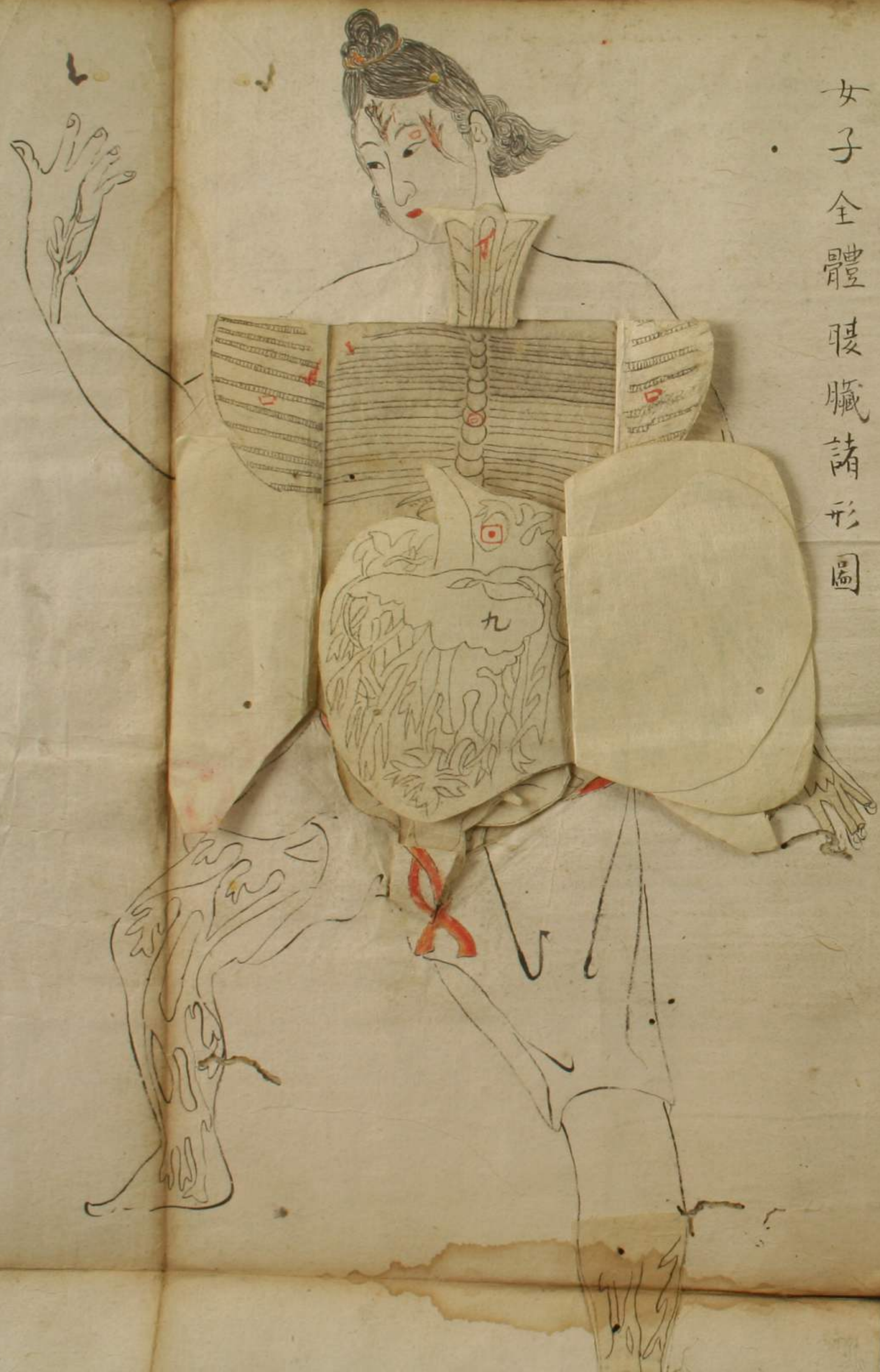

臍下裏圖

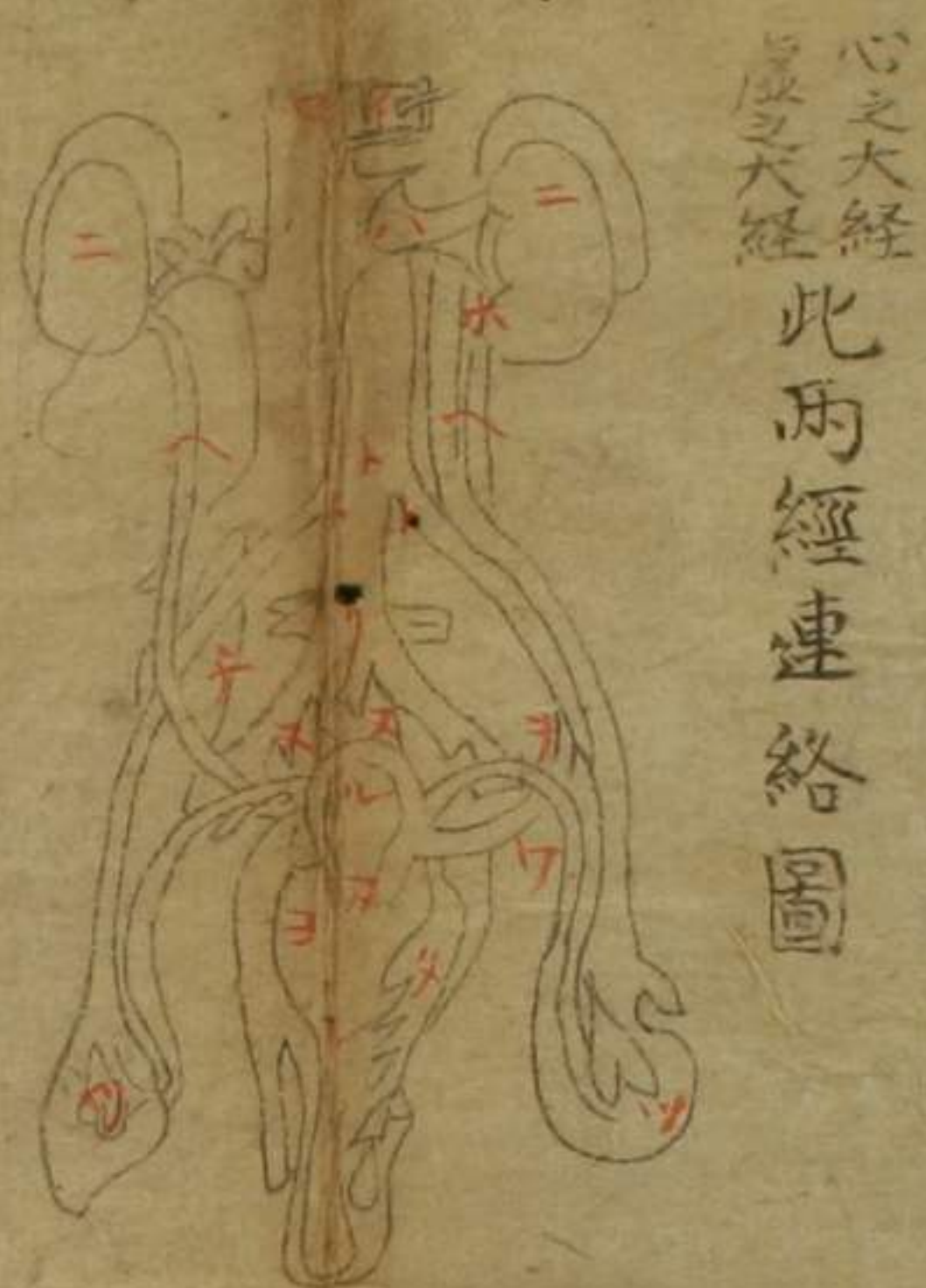

中焦頰經絡圖

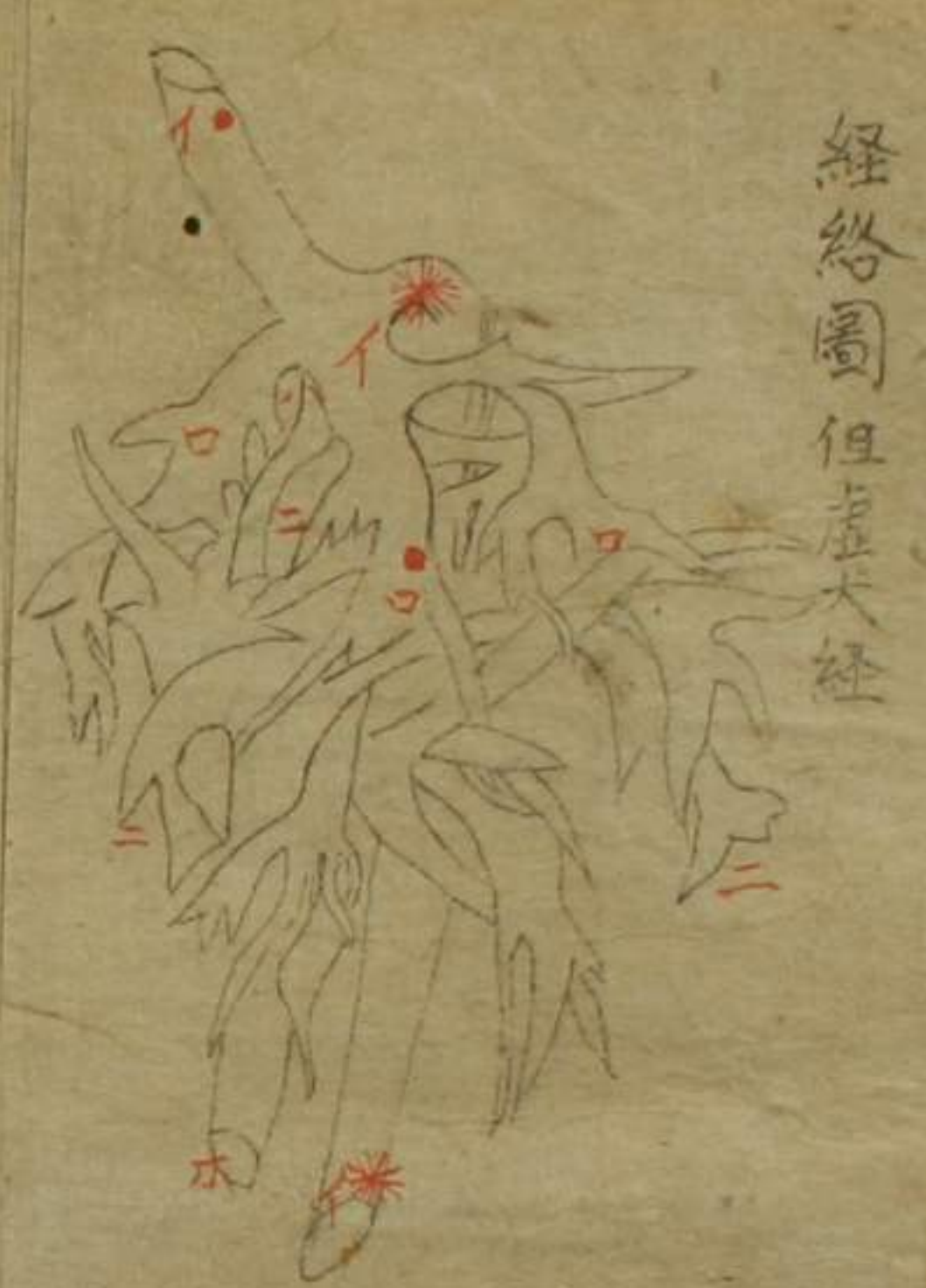四十六



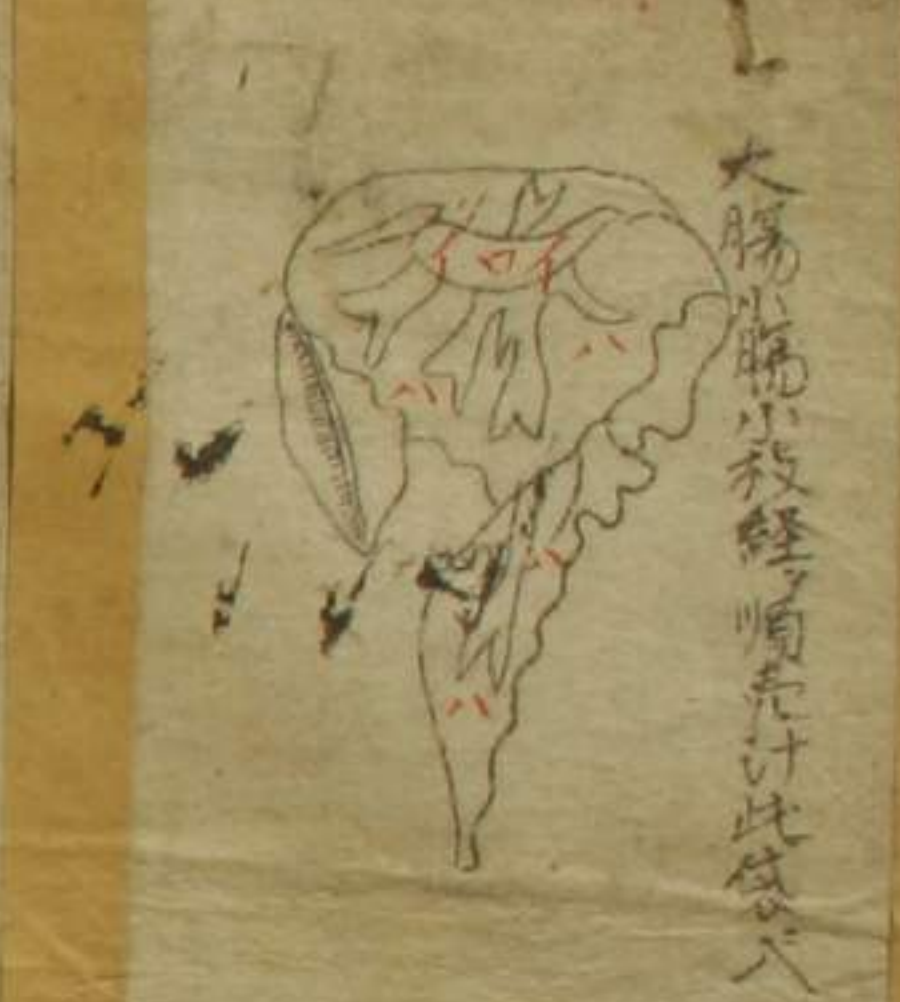女子全體臟腑諸形圖



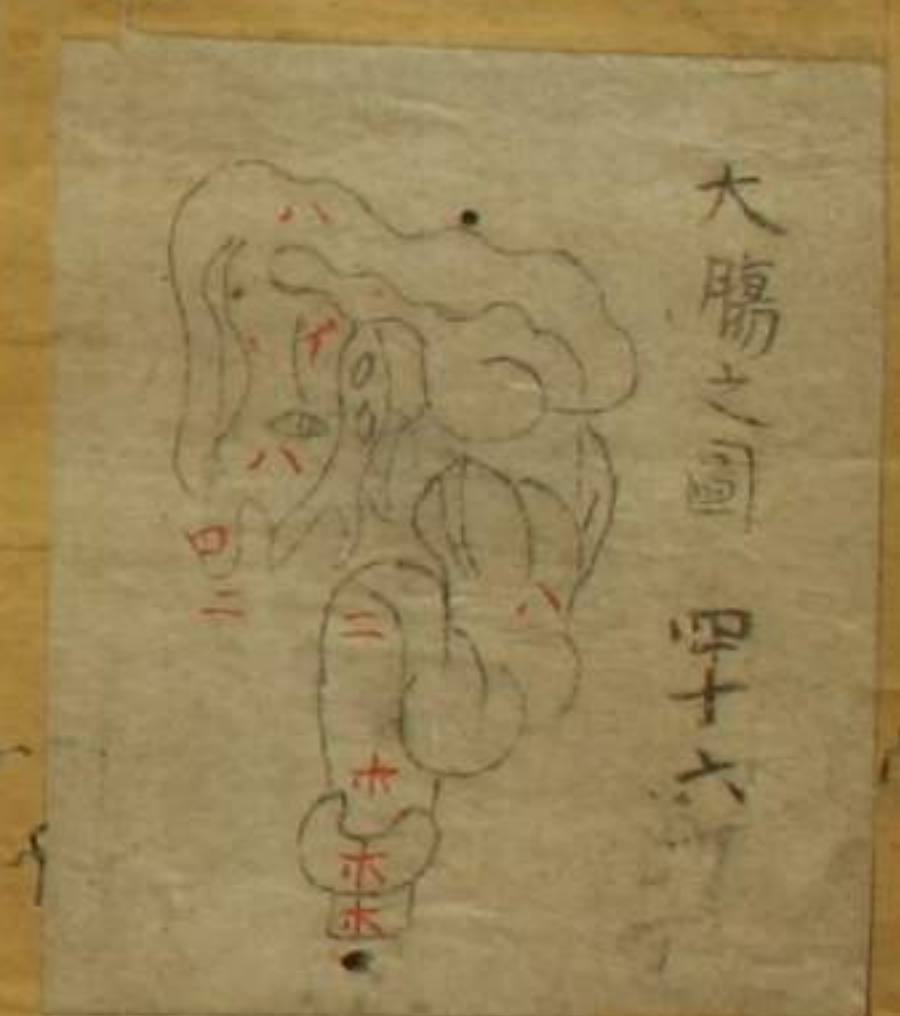心之大經
虛天經
此兩經連絡圖



經絡圖但虛天經



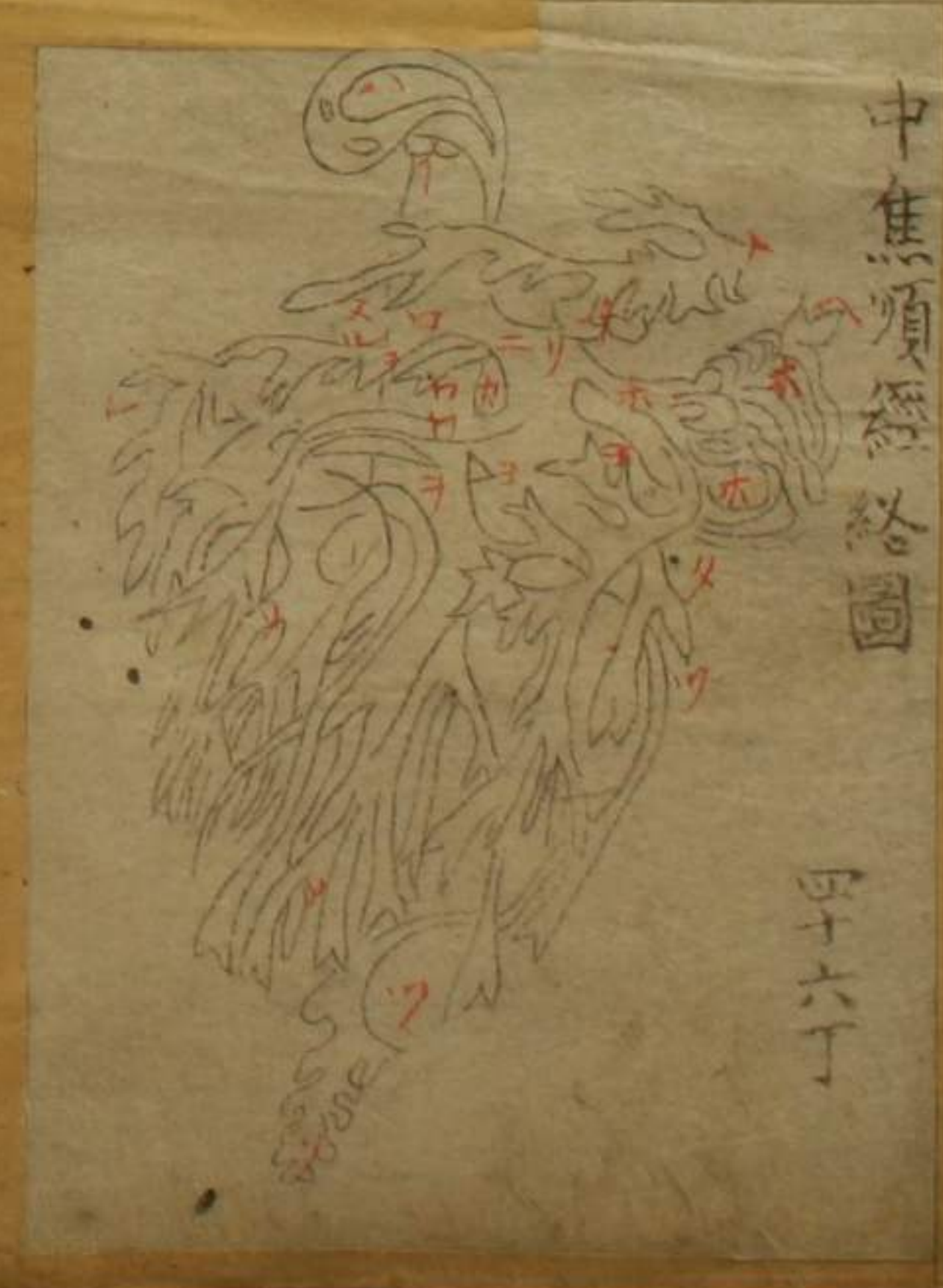大腸腑小枝經順流汁此爲六



大腸之圖 四十六

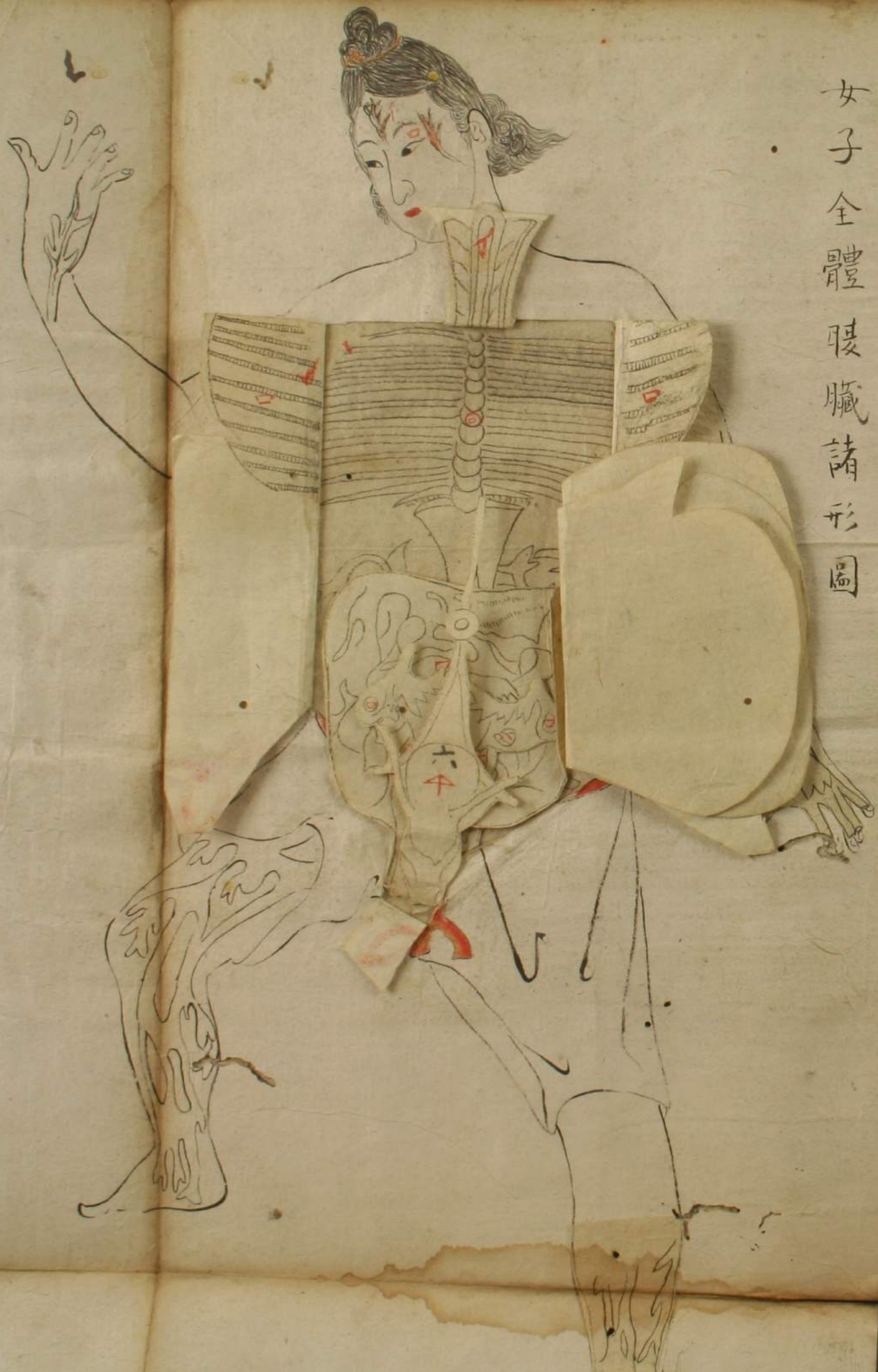

臍下裏圖

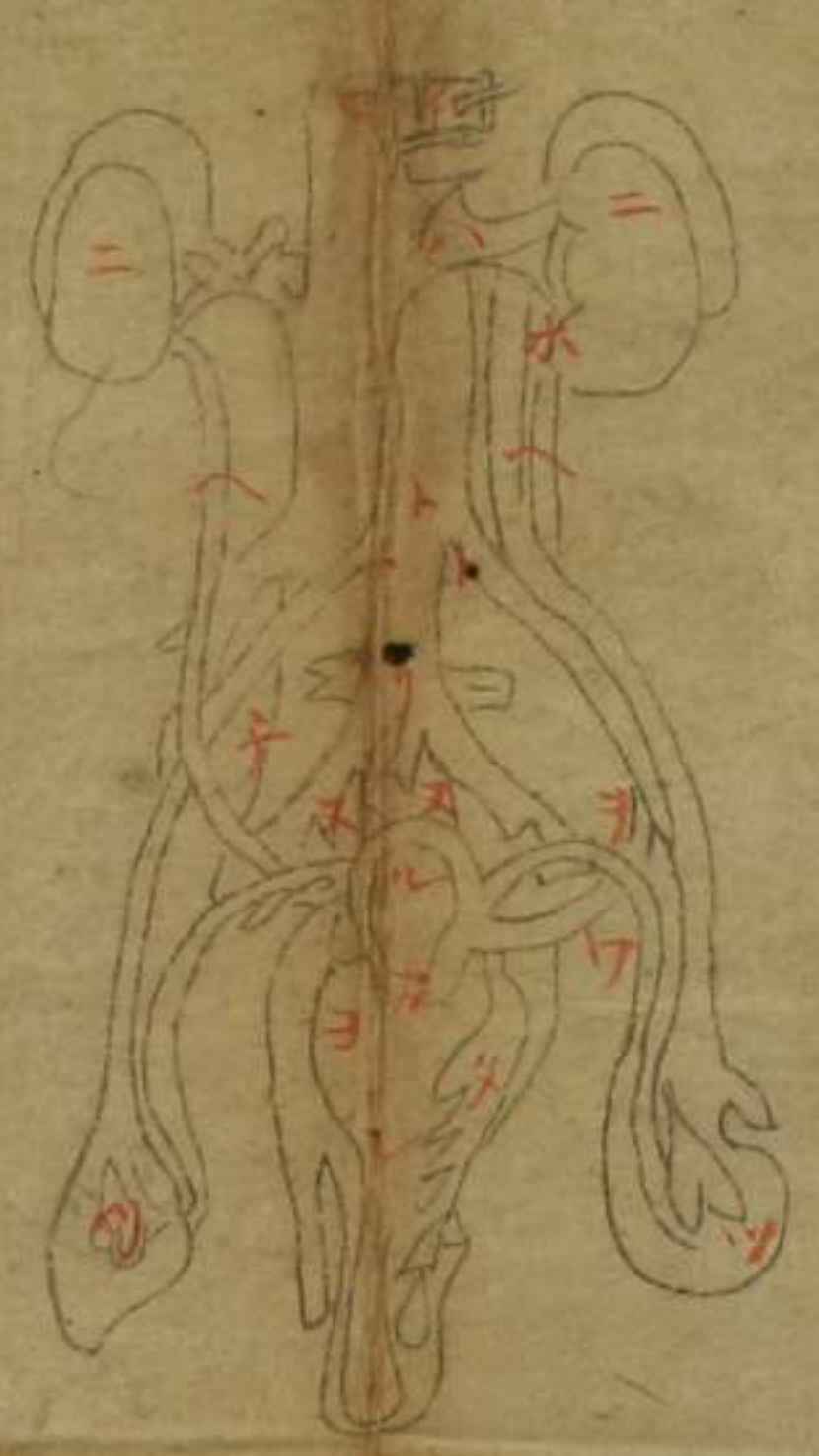


中焦頰經絡圖

四十六



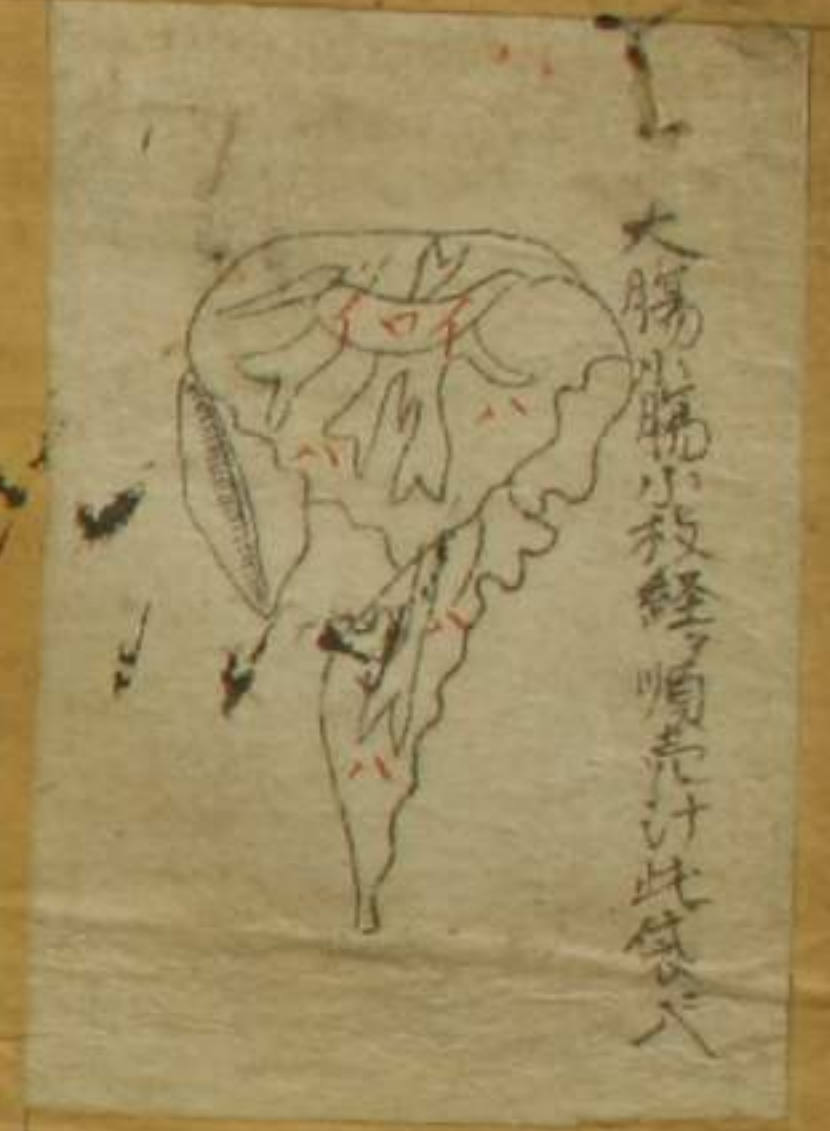女子全體臟腑諸形圖



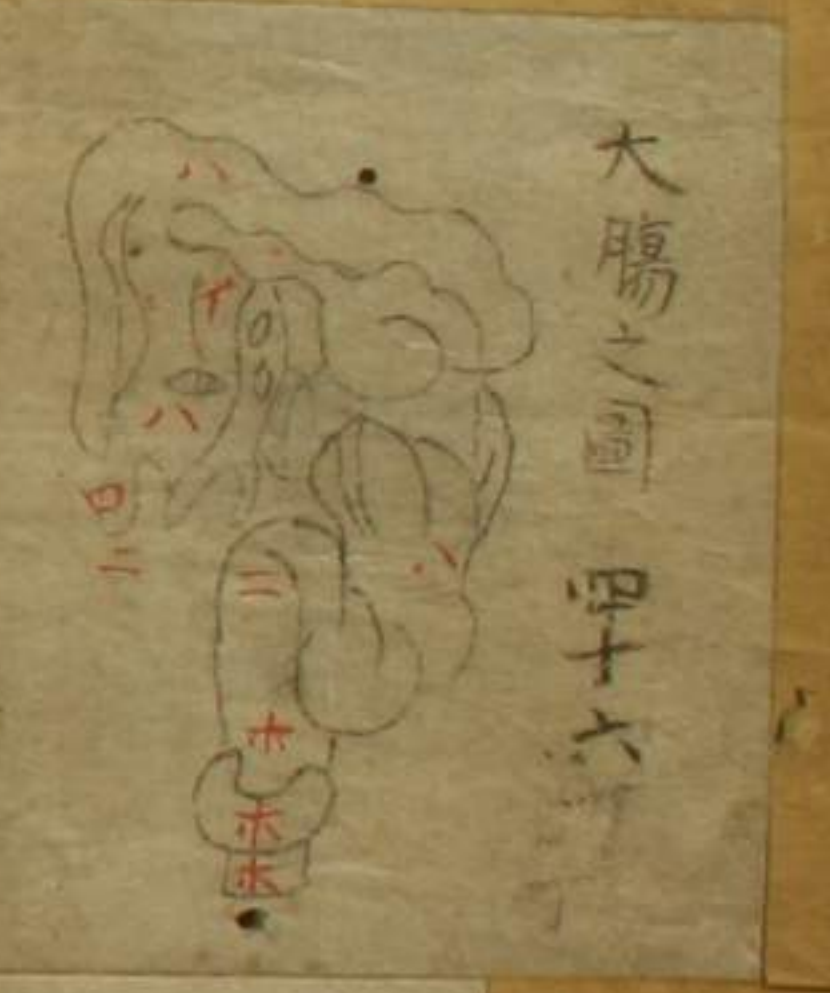心之大經
腹之大經
此兩經連絡圖



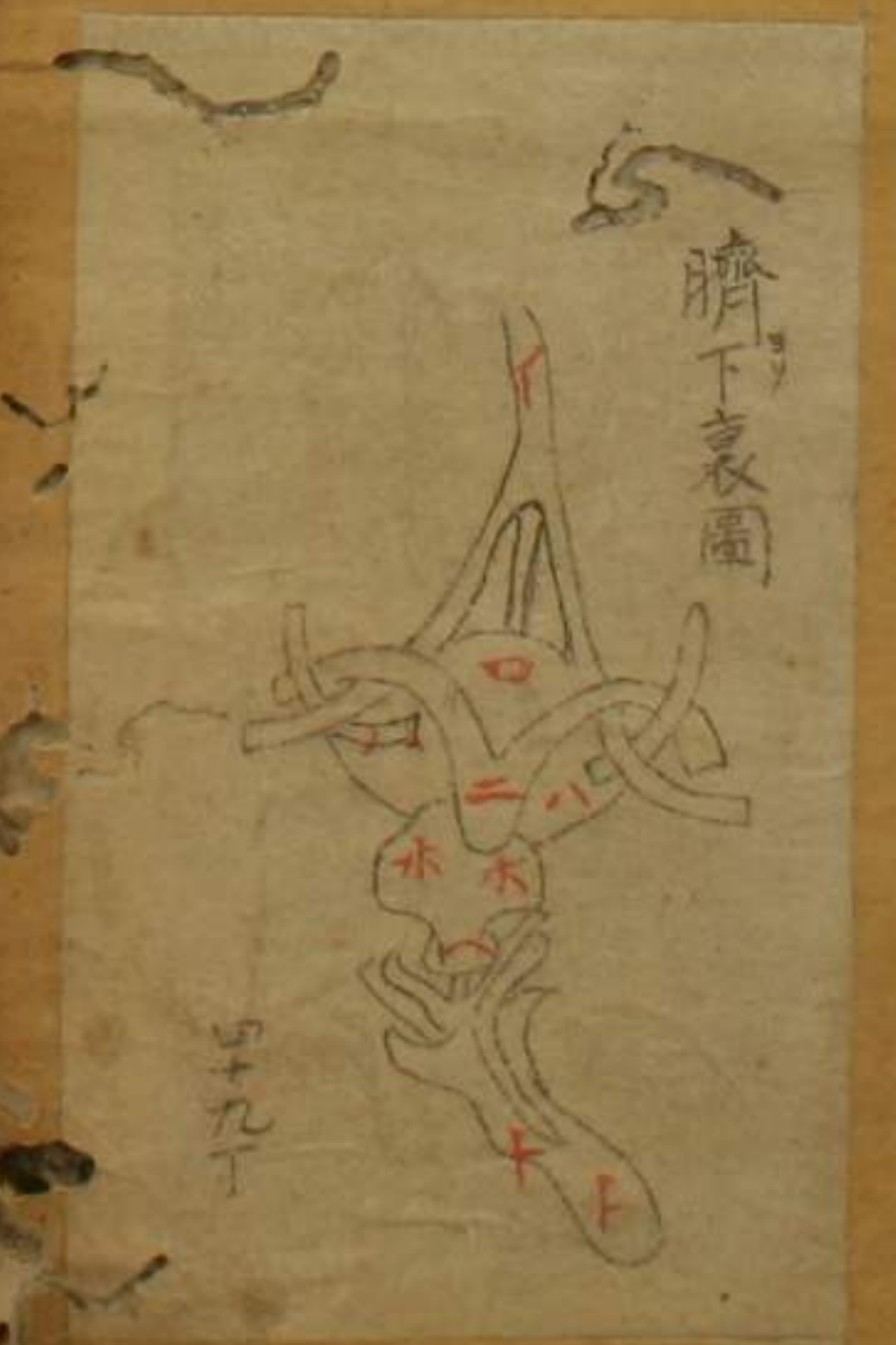經絡圖但虛大經



大腸筋小經噴亮汁此虛大

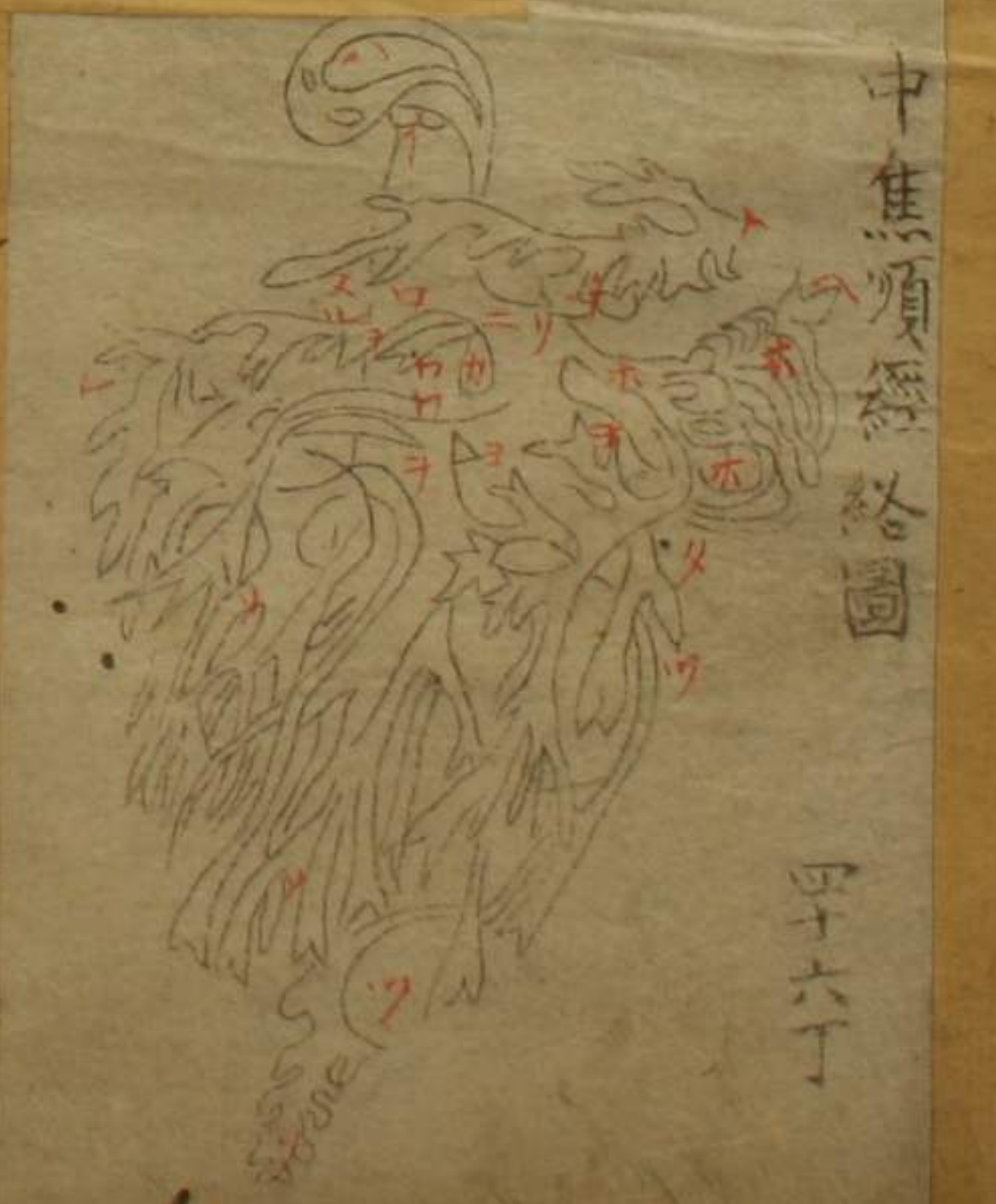

大腸之圖 四十六



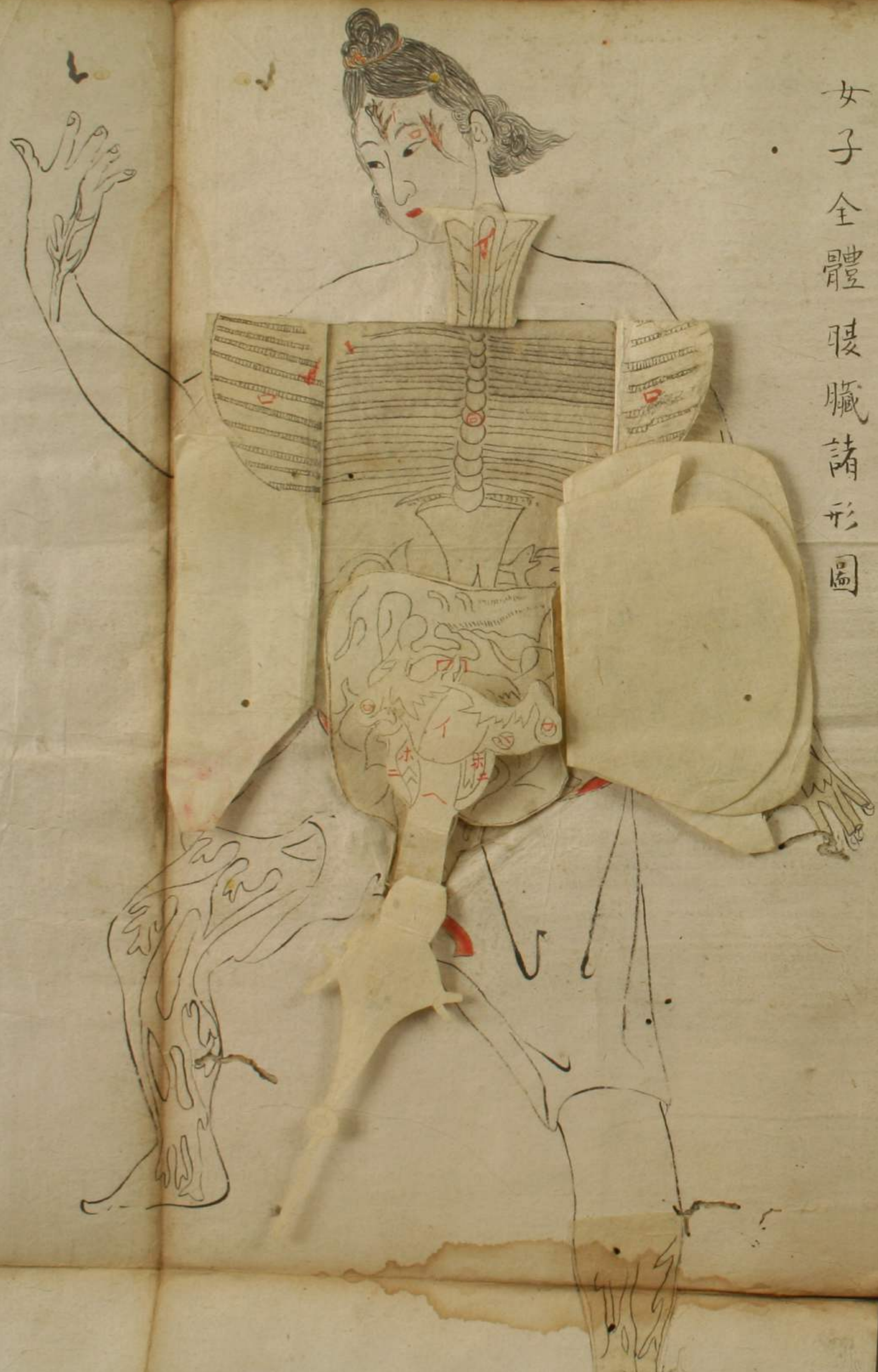臍下裏圖

四十九

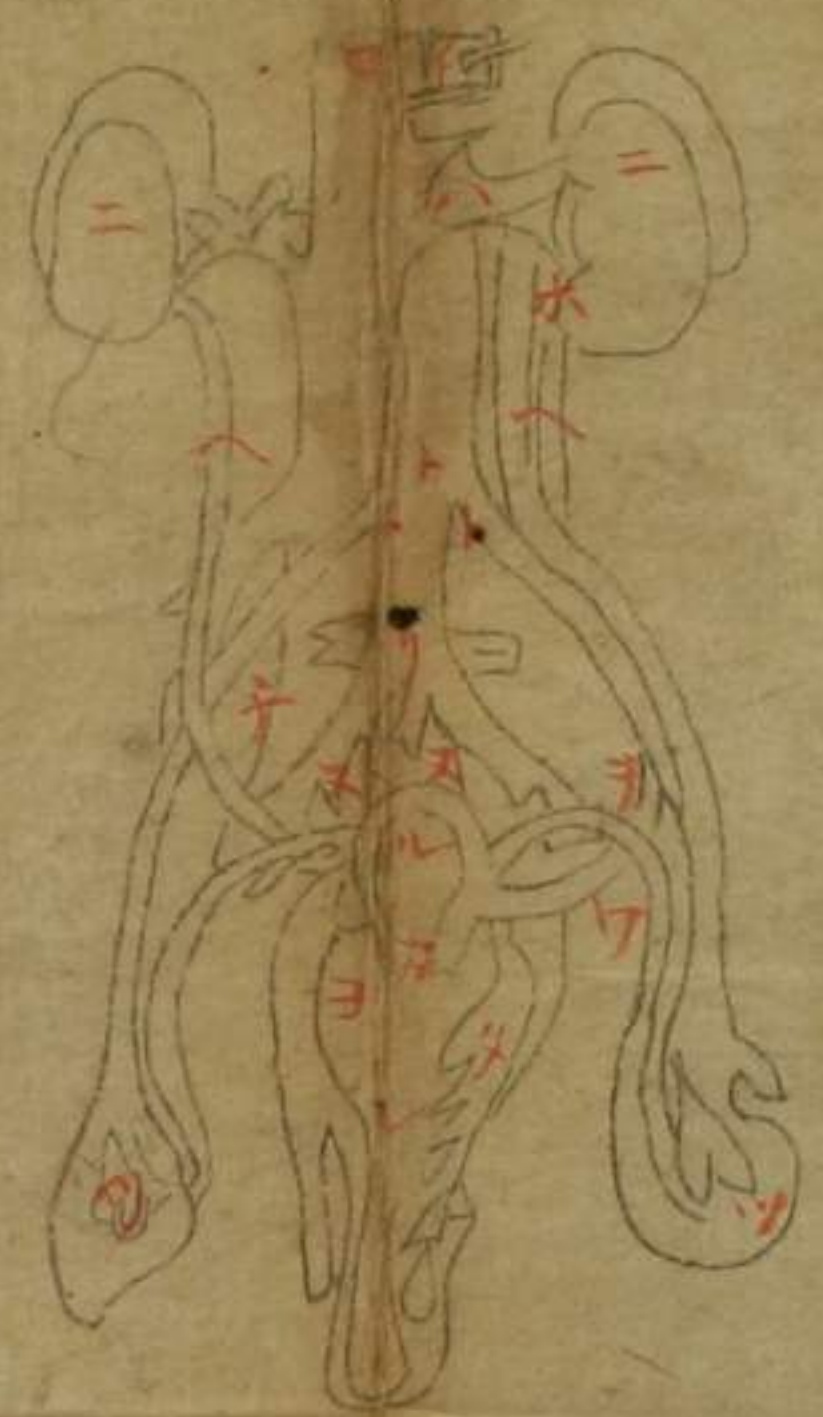


中焦頭經絡圖

四十六



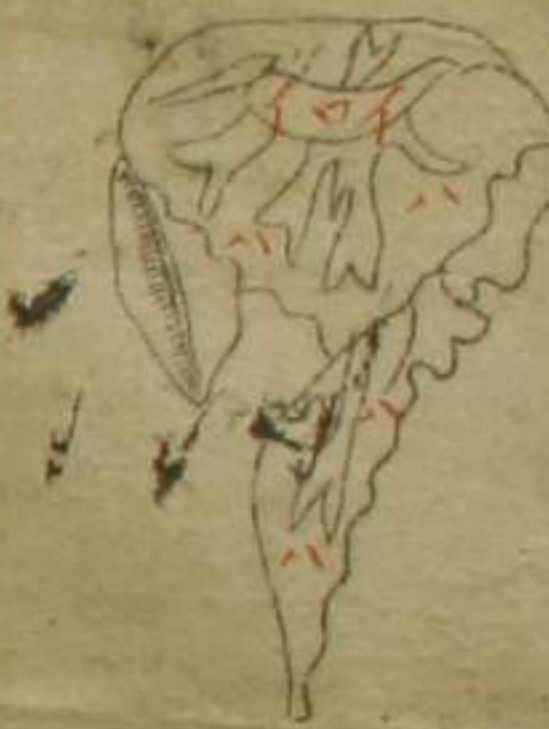女子全體臟腑諸形圖



心之大經
厚大經
此兩經連絡圖



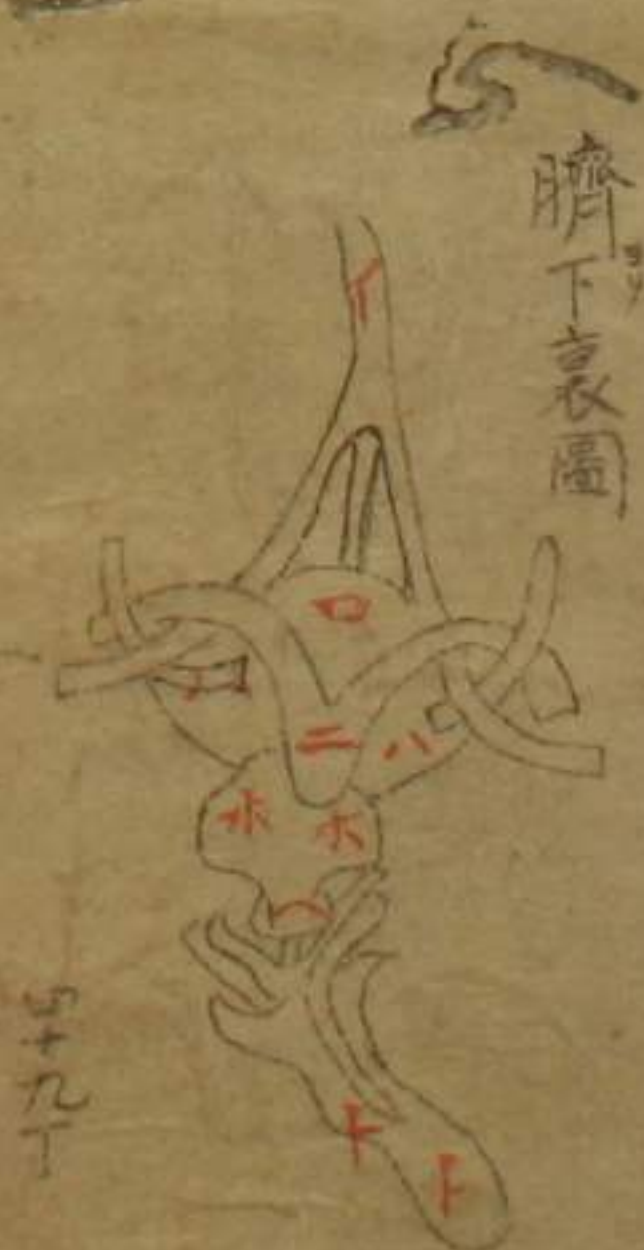經絡圖但虛大經



大腸筋小經噴亮汁此經六

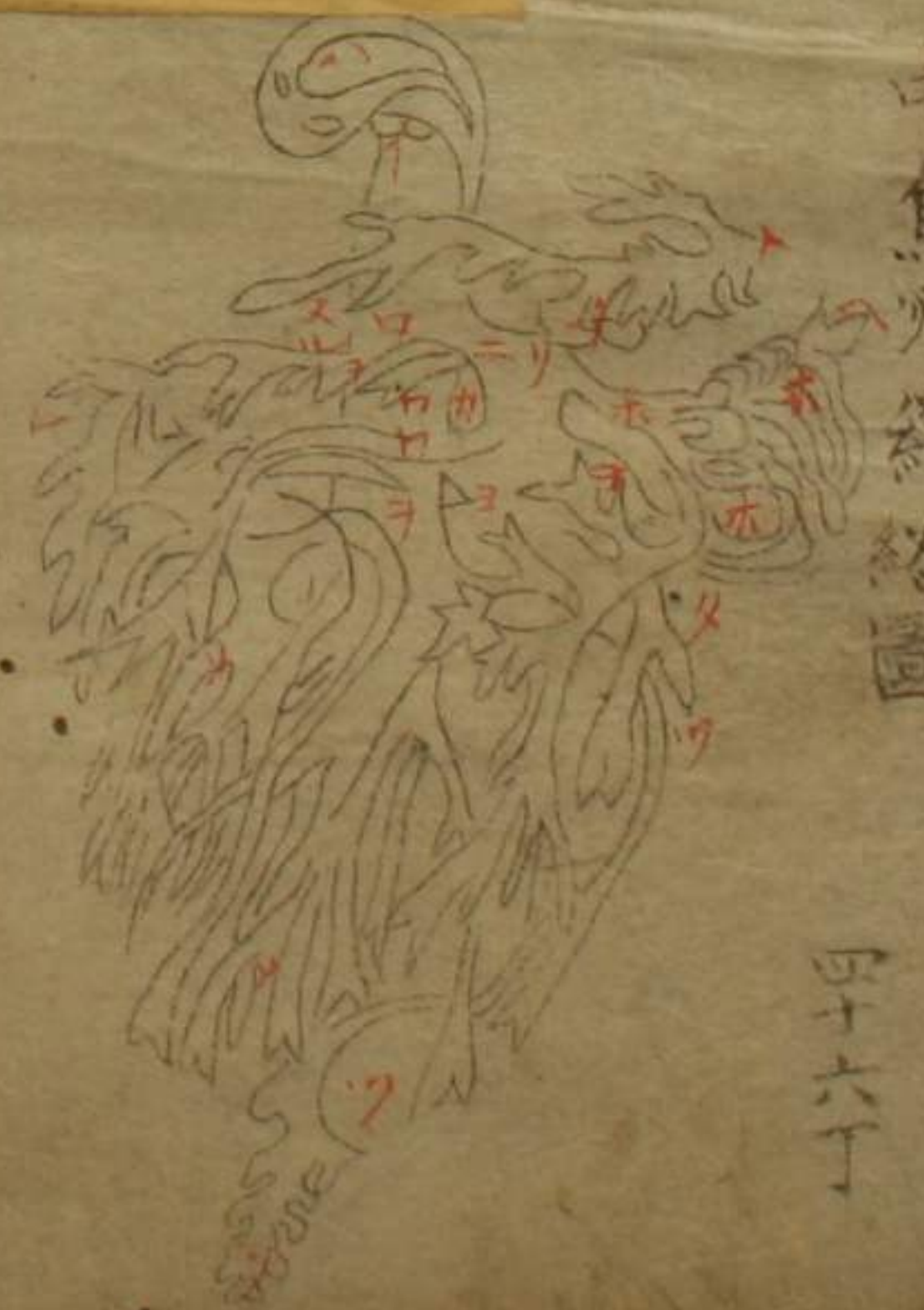

大腸之圖 四十六



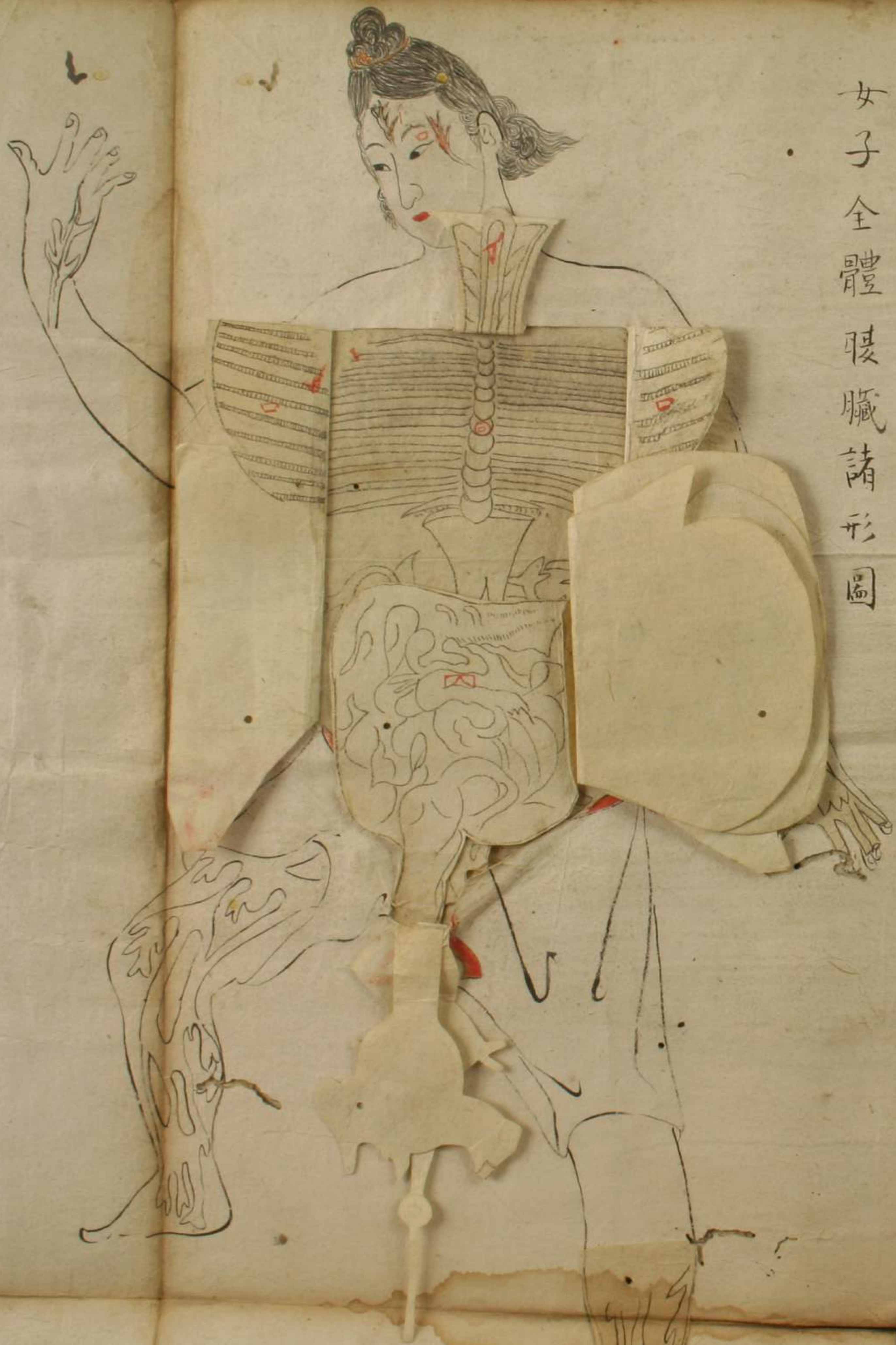臍下裏圖

四十九

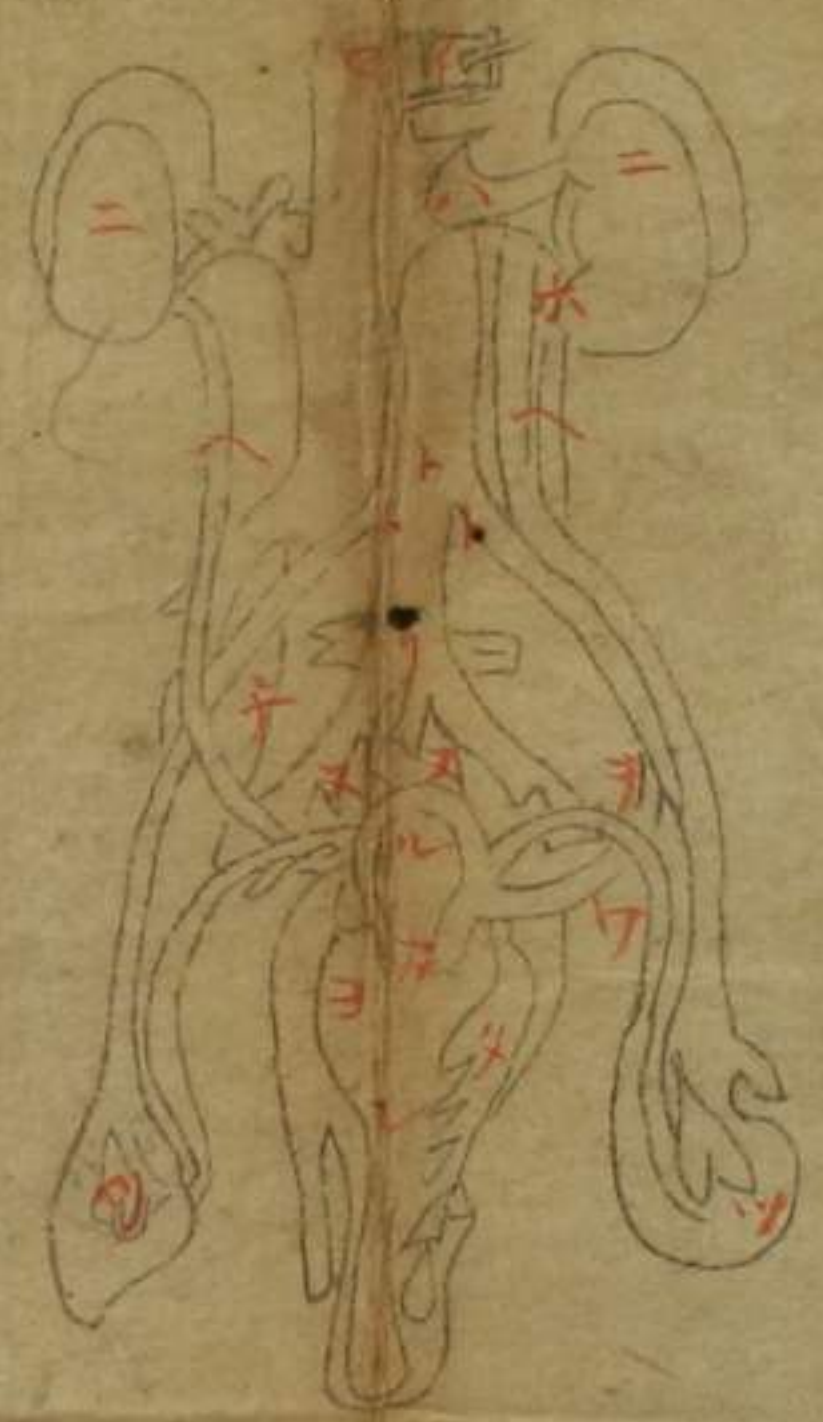


中焦頭經絡圖

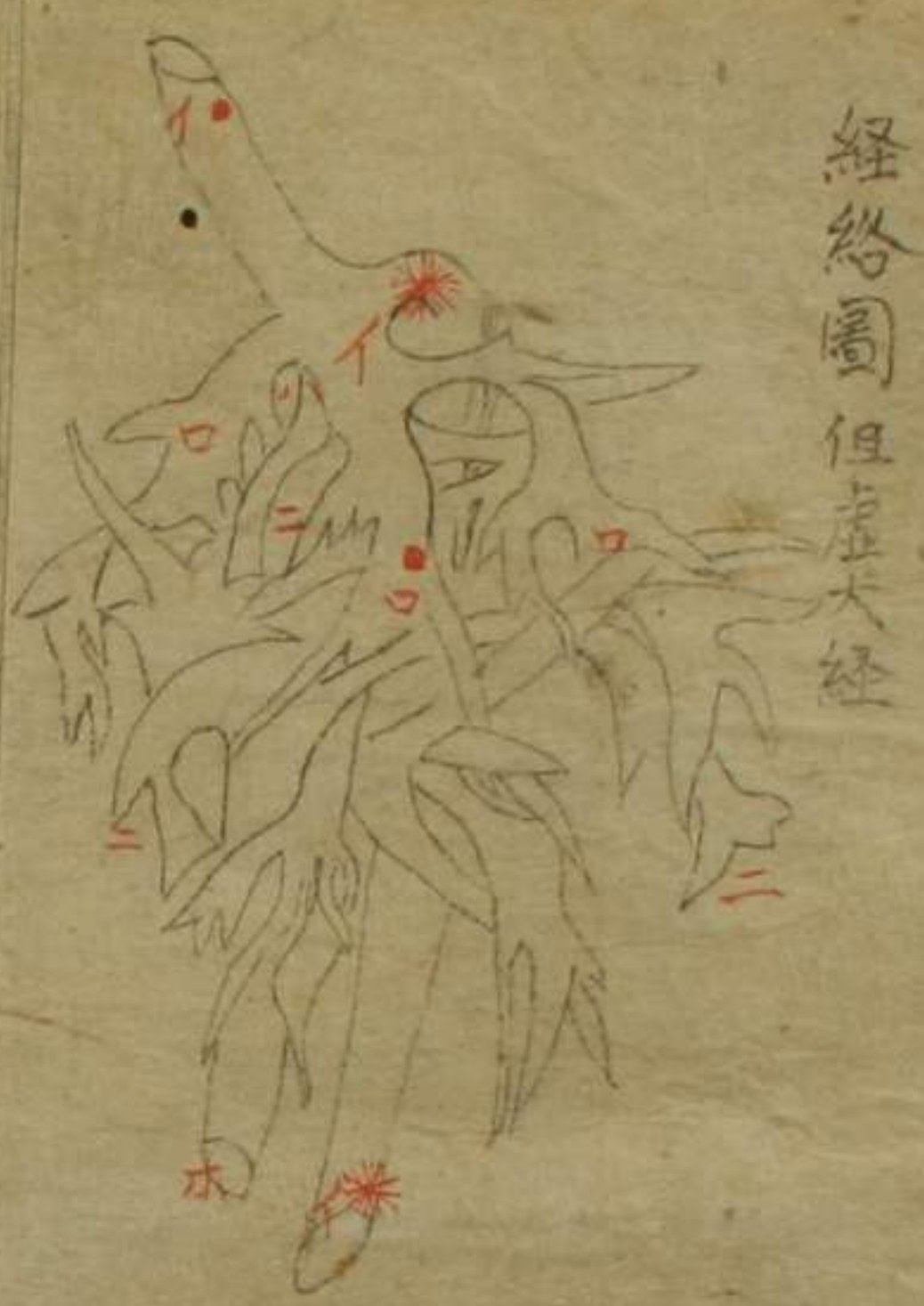四十六



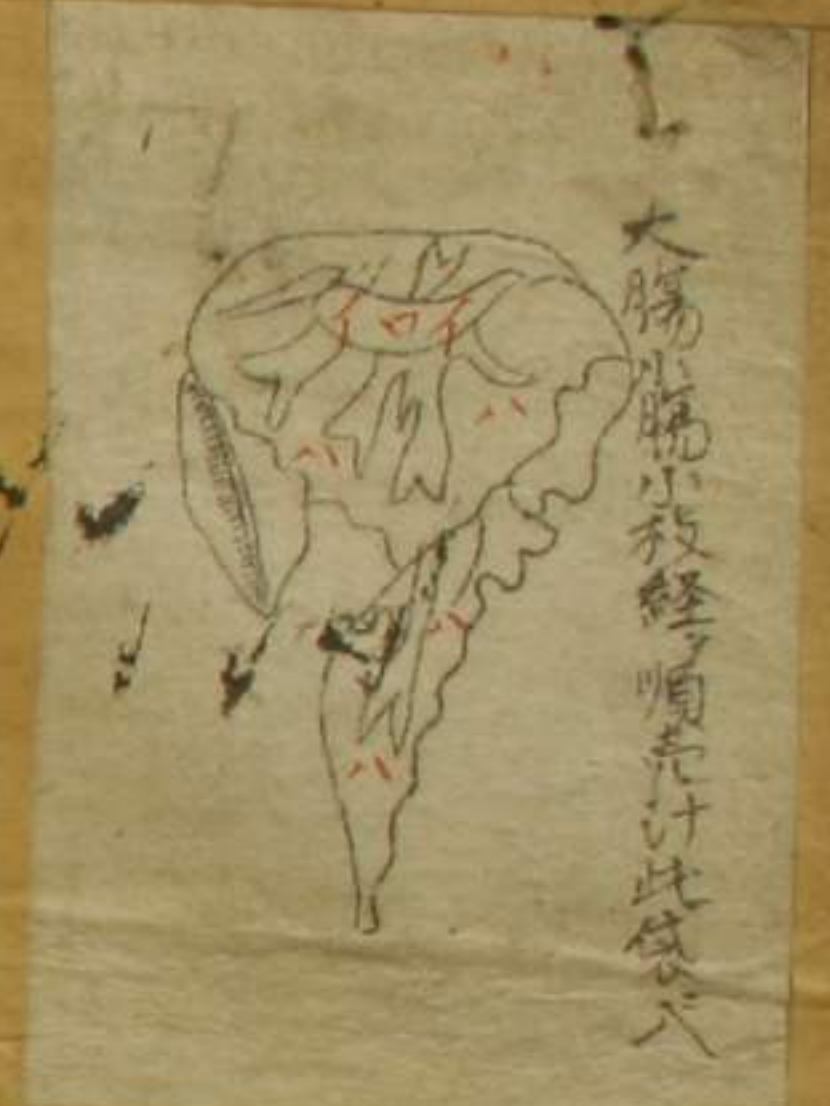女子全體臟腑諸形圖



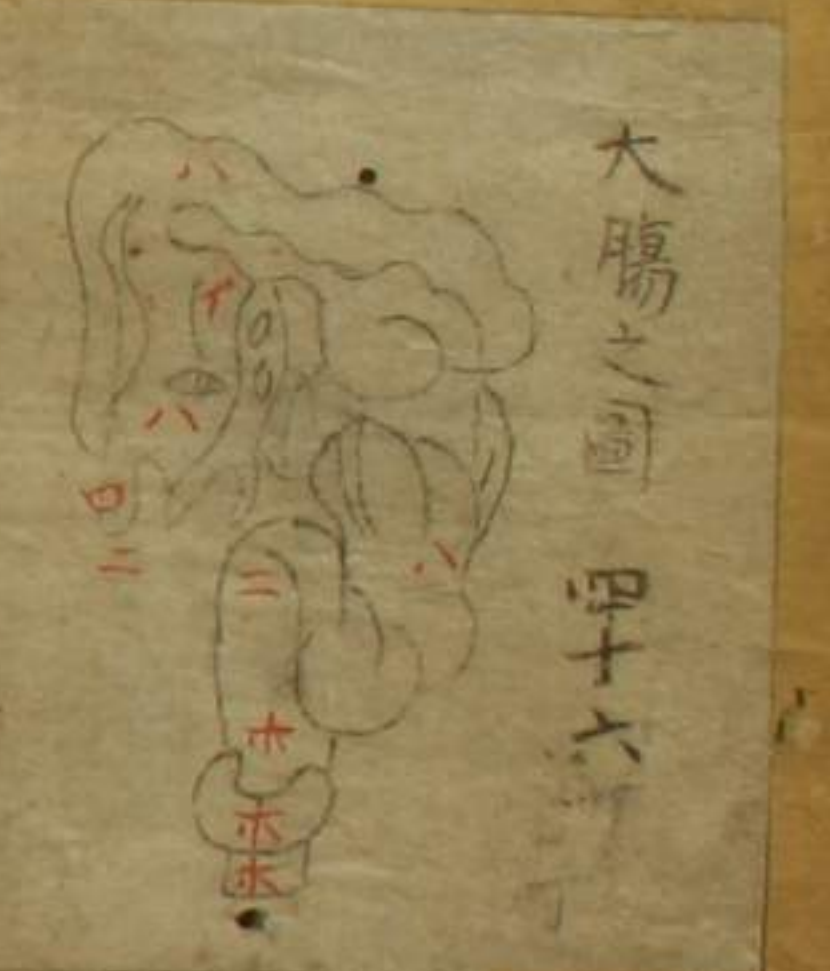心之大經
大腸經
此兩經連絡圖



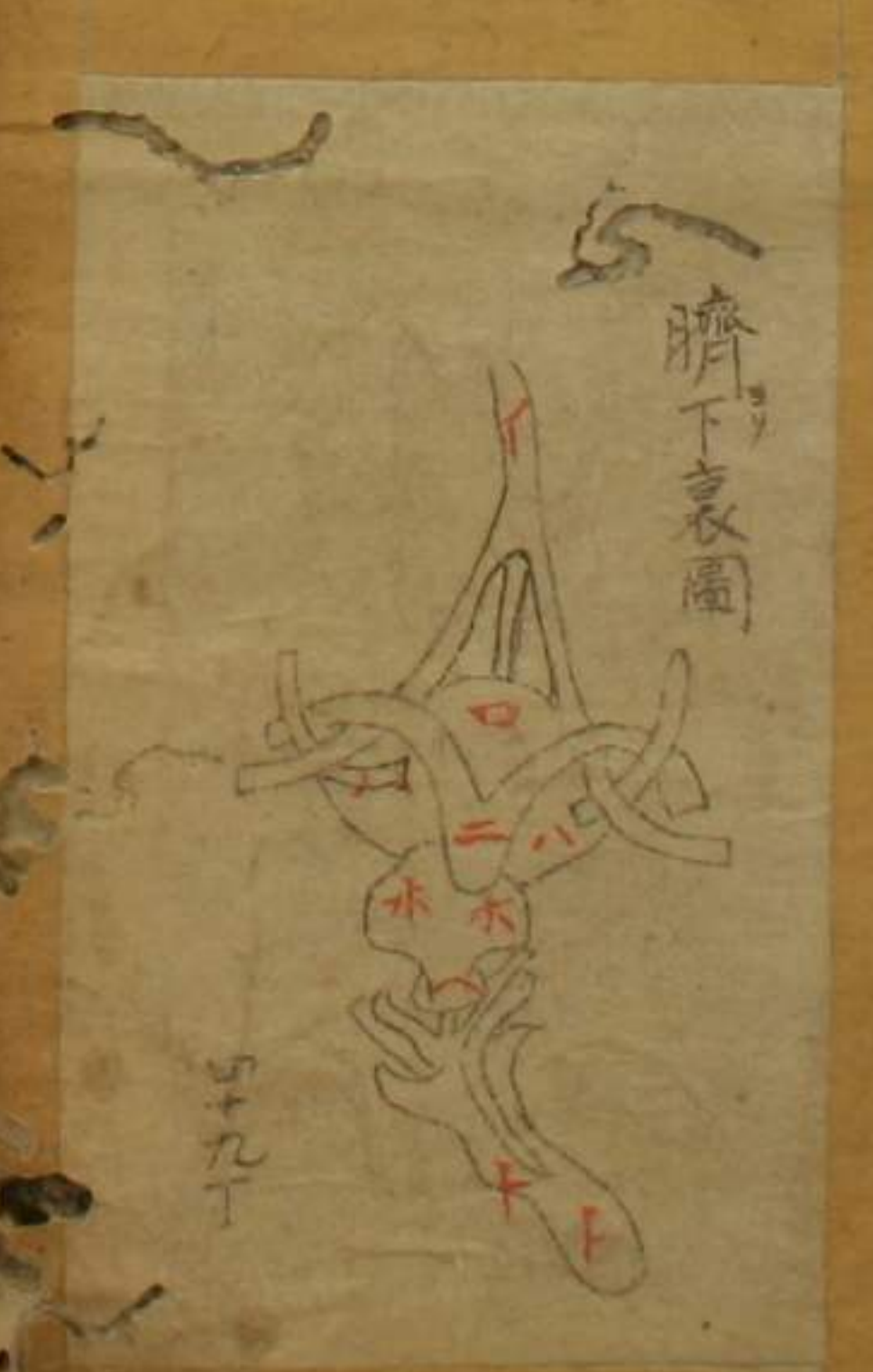經絡圖但虛大經



大腸筋小經噴亮汁此經六

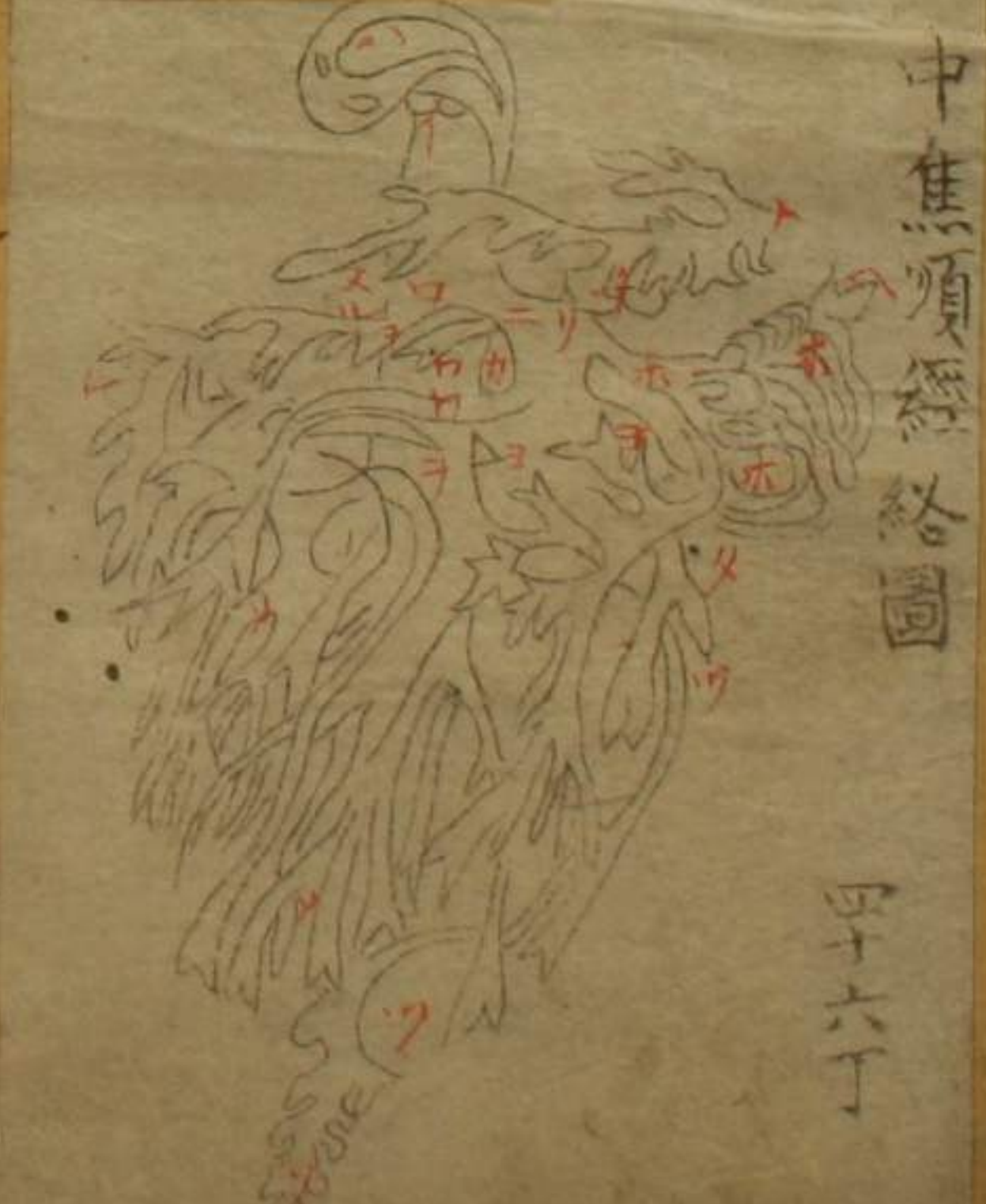

大腸之圖 四十六



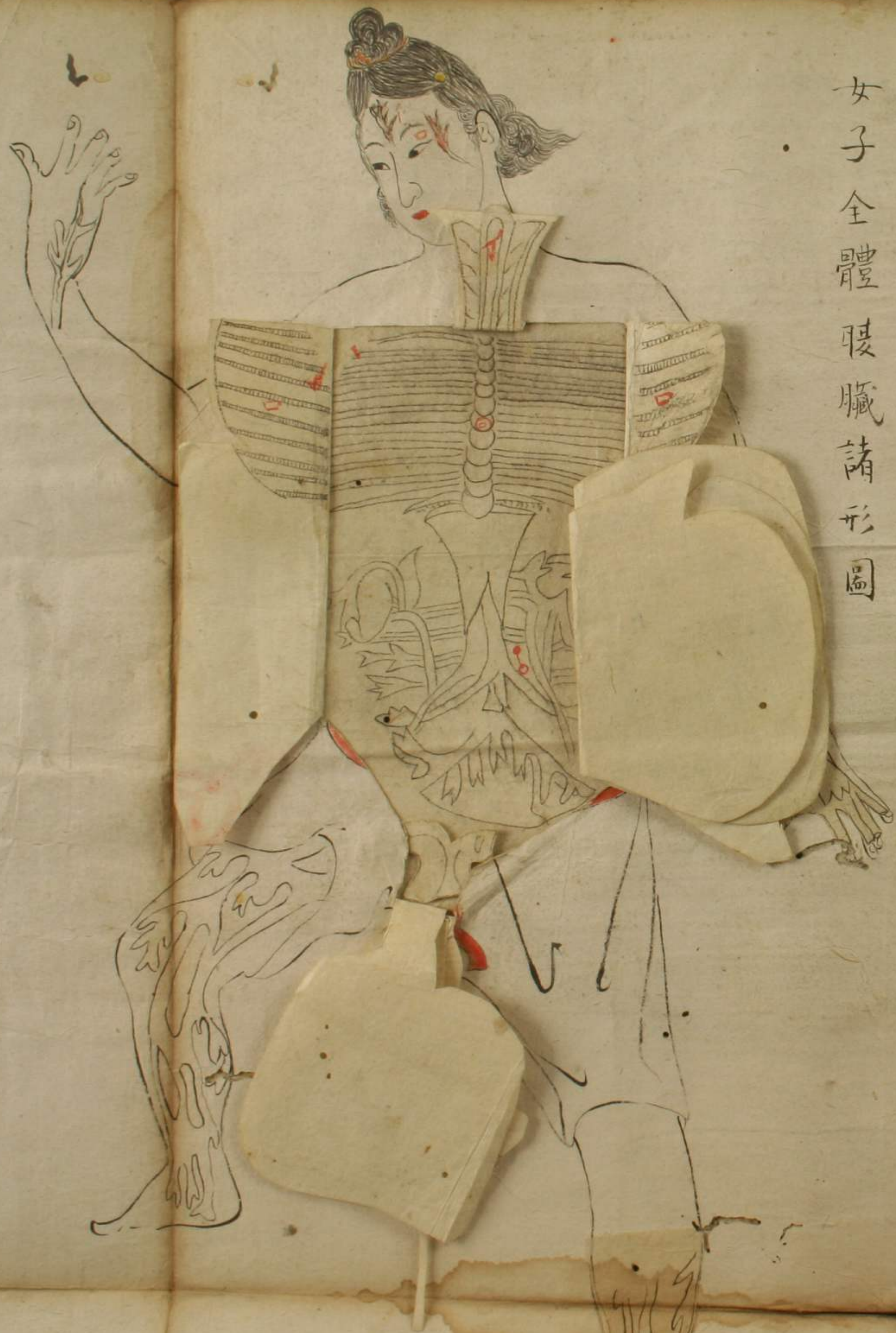臍下裏圖

四十九

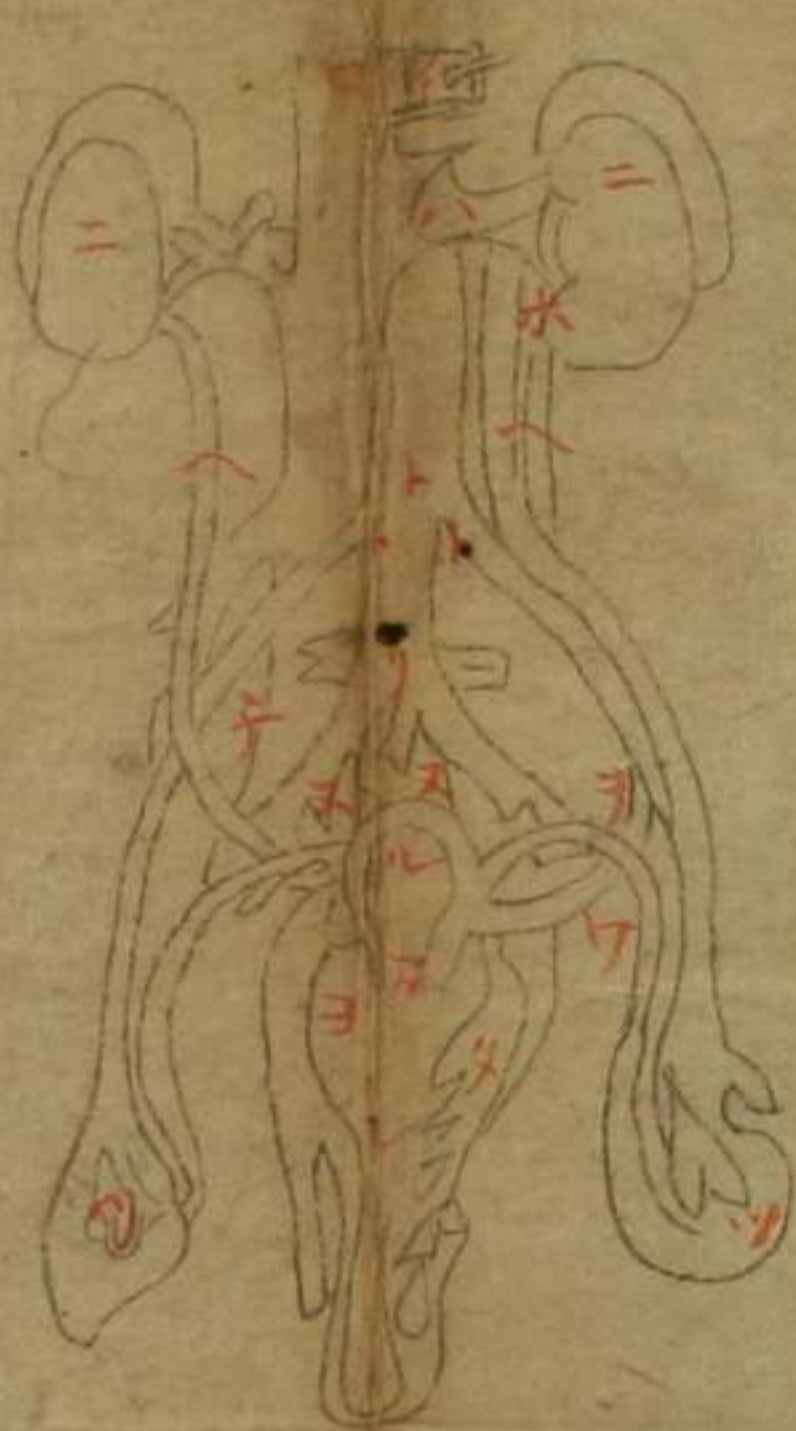


中焦頰經絡圖

四十六



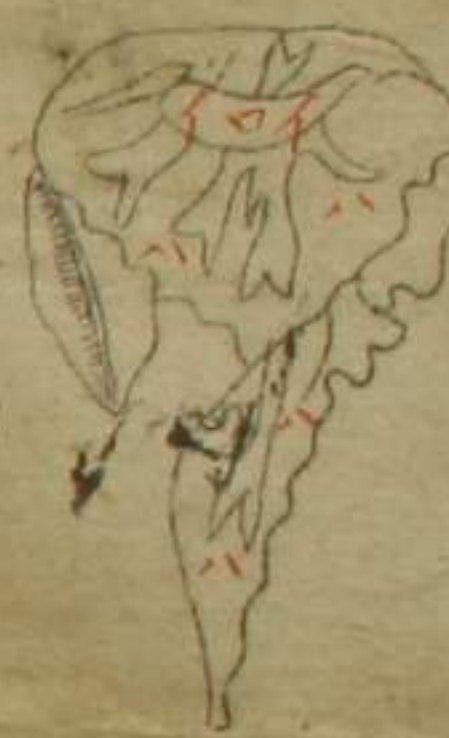女子全體 臟腑諸形圖



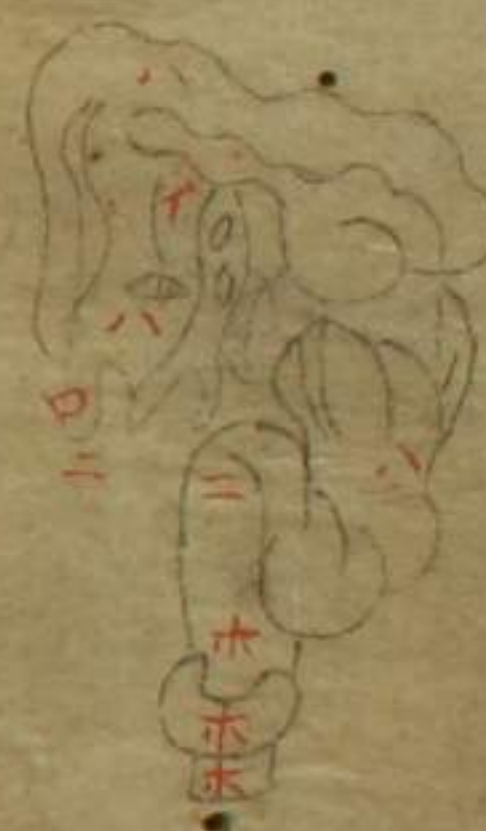心之大經 虛之大經 此兩經連絡圖



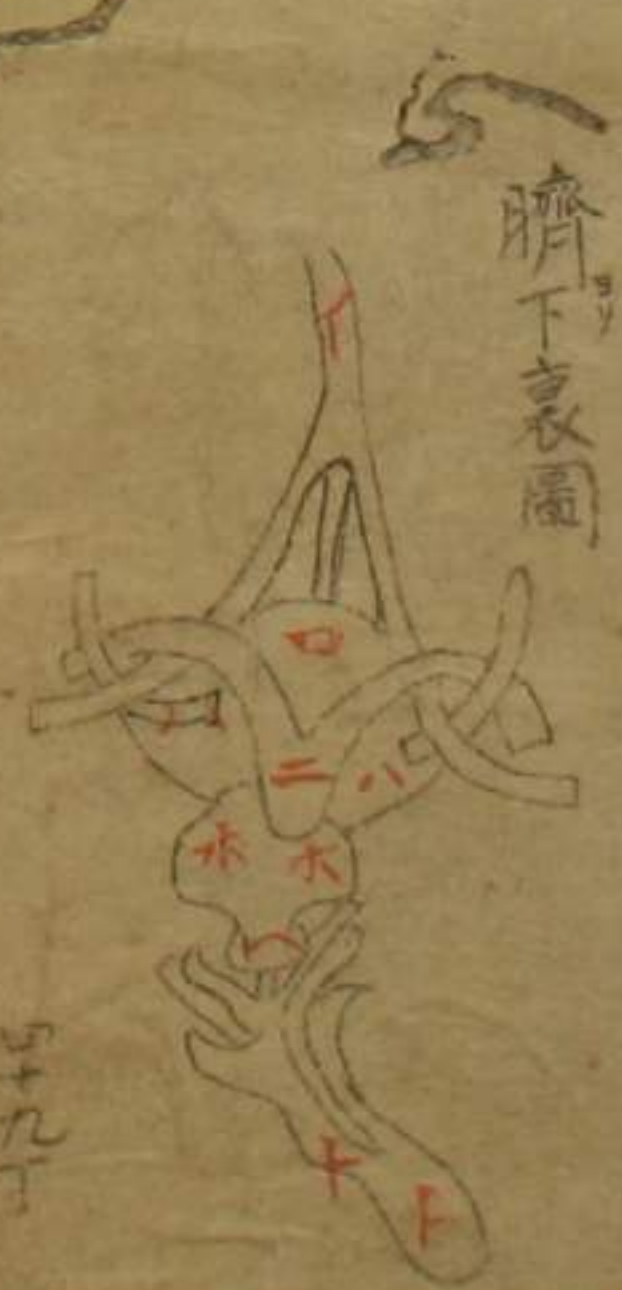經絡圖 但虛大經



大腸小經 順亮汁 此經六



大腸之圖 四十六



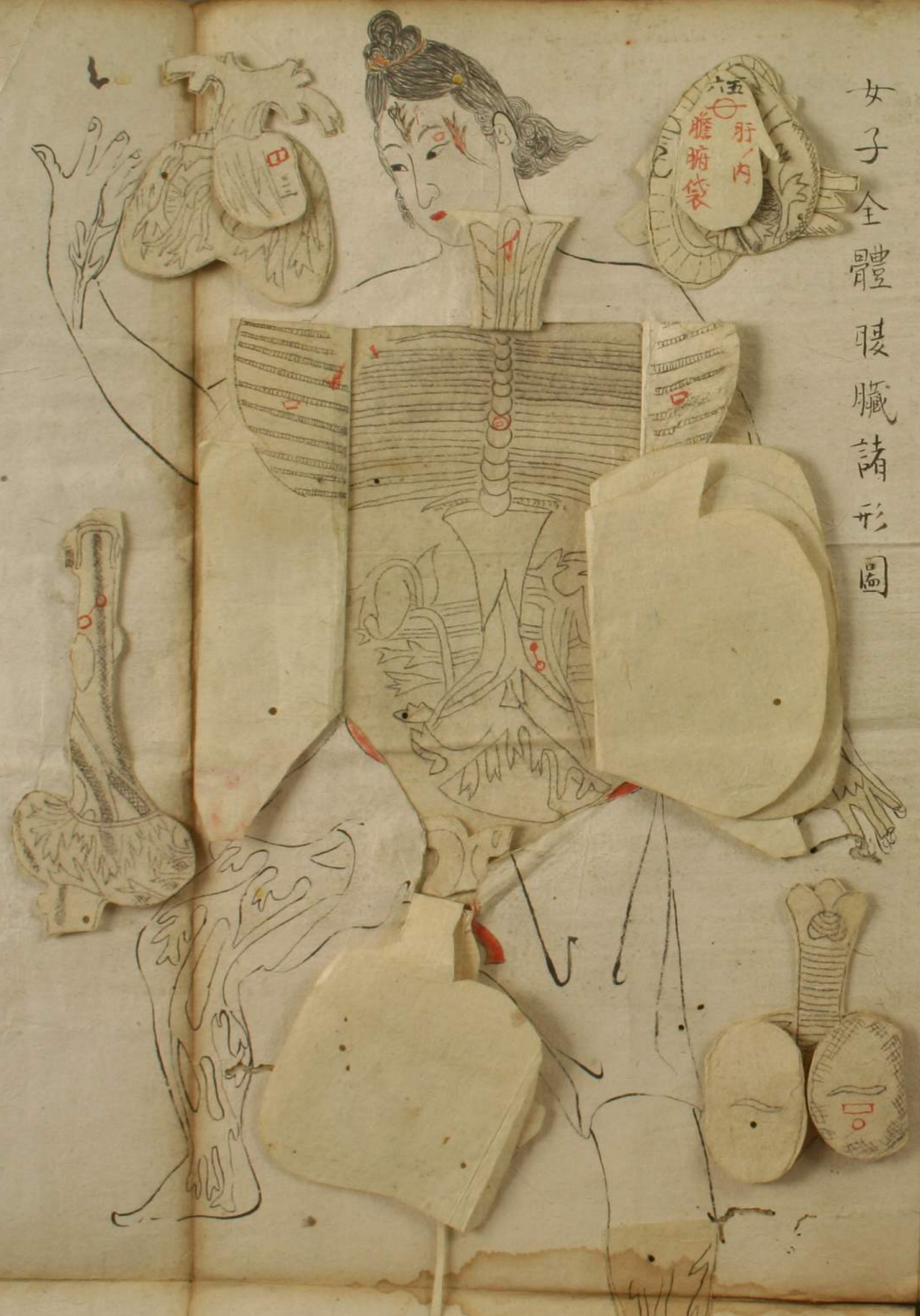臍下裏圖



中焦頰經絡圖

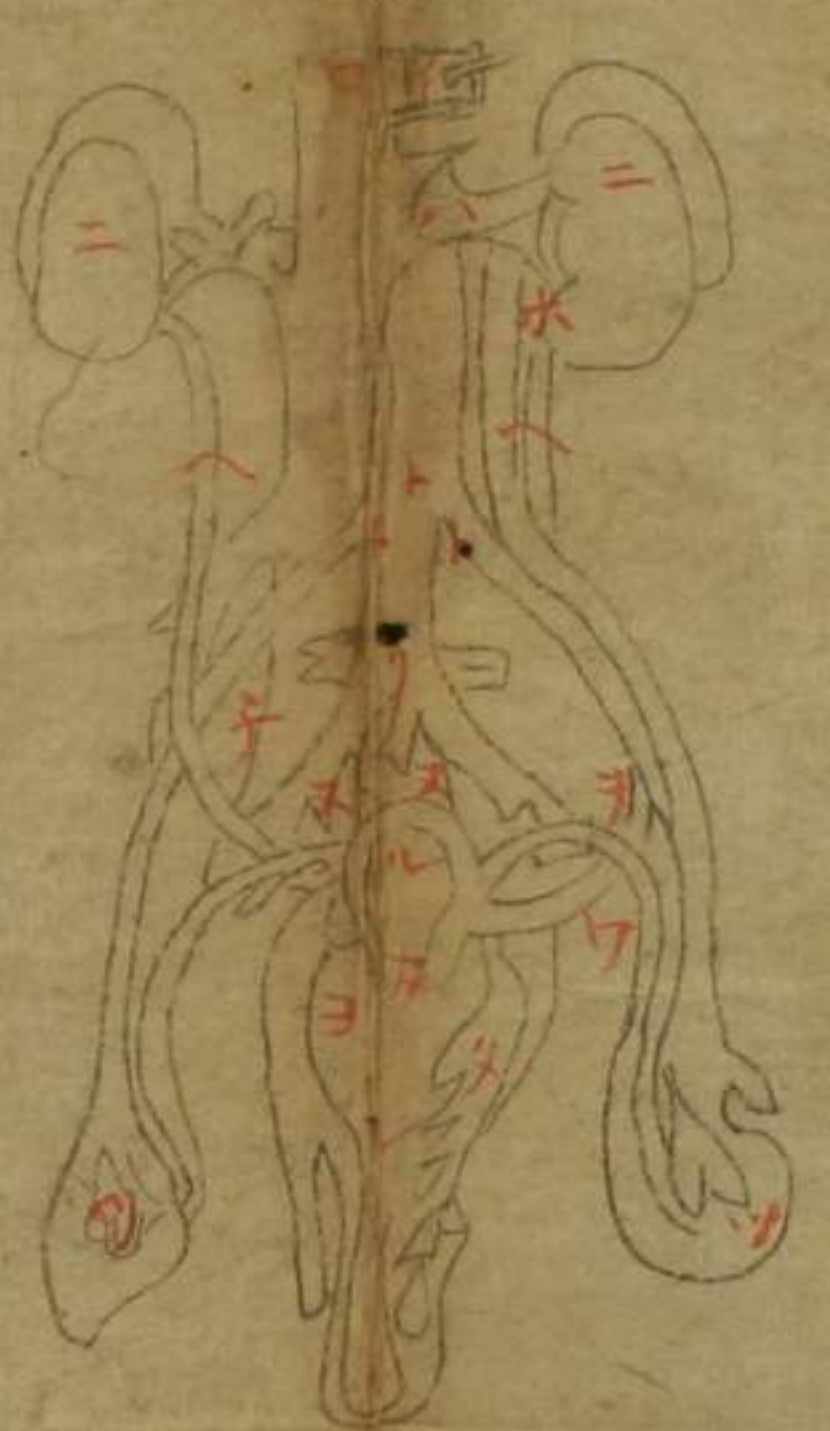
四十六

女子全體臟腑諸形圖



肝
膽腑袋

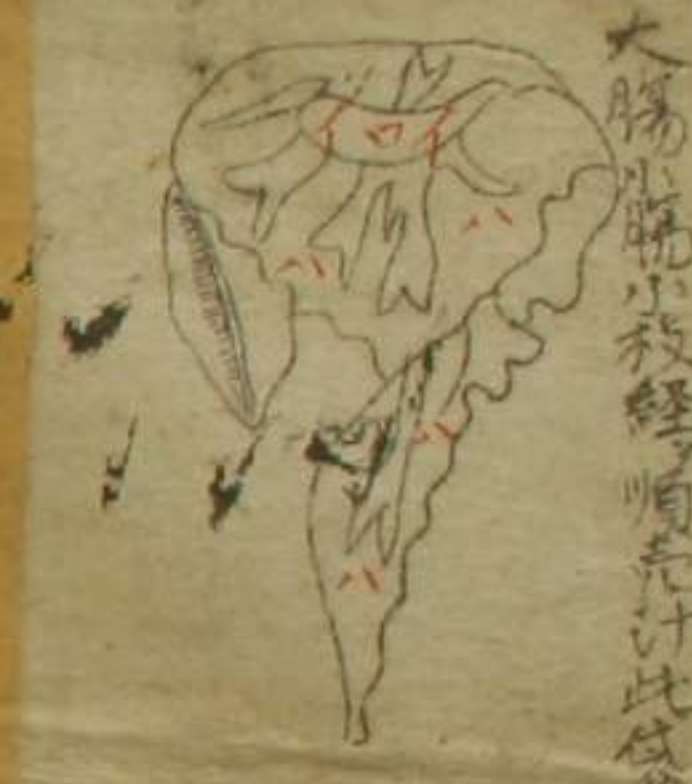心之大經
虛之大經
此兩經連絡圖



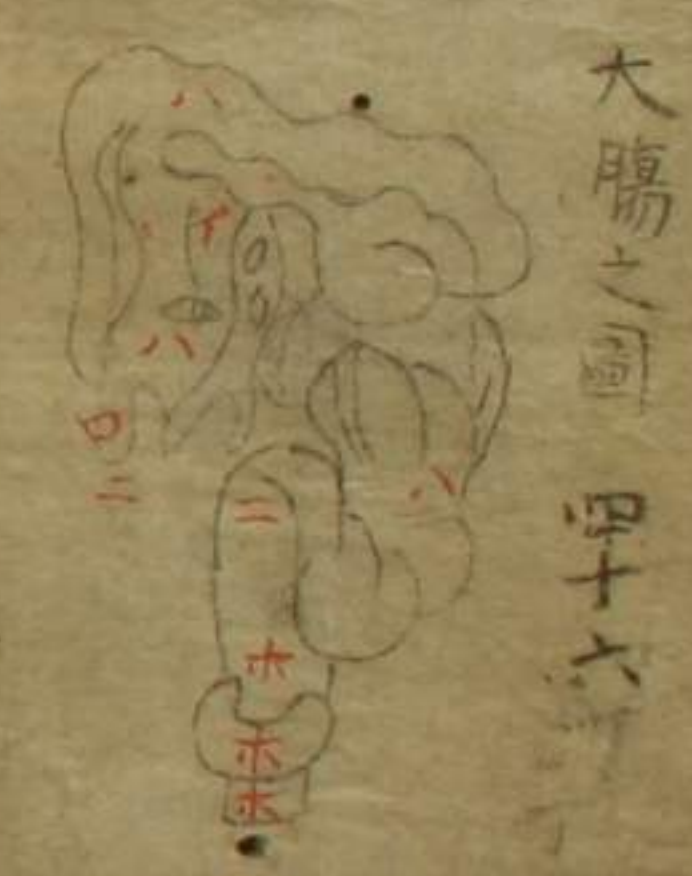經絡圖 但虛大經



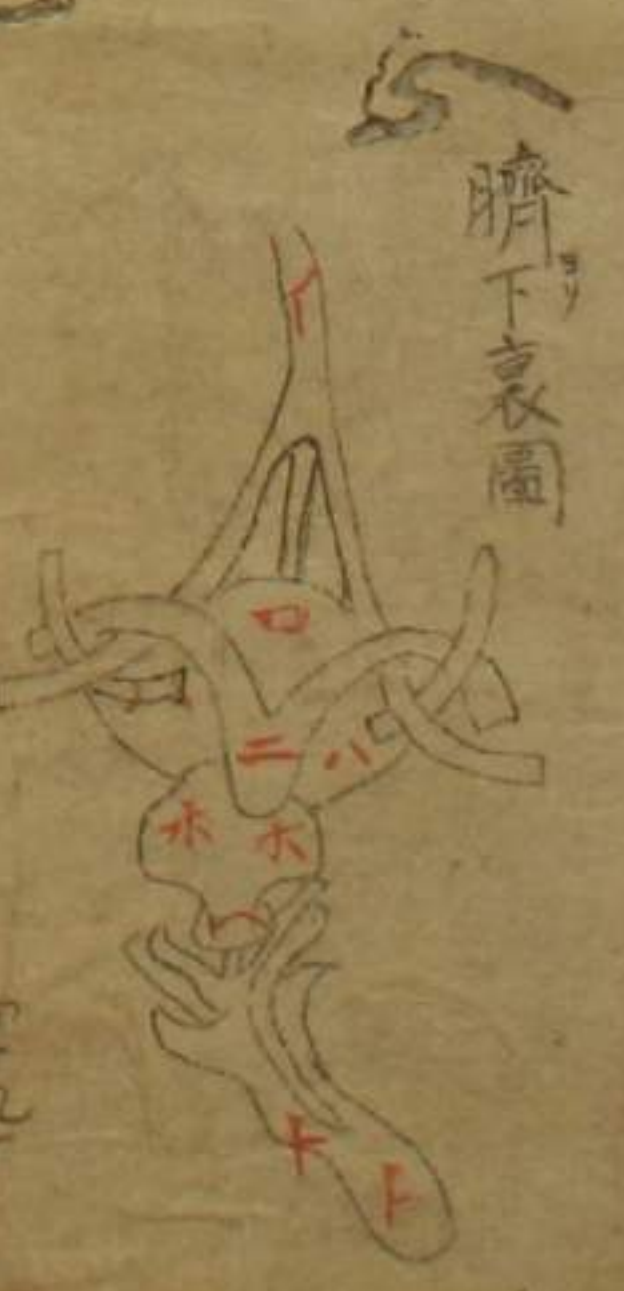大腸小枝經之順流汁此爲六



大腸之圖 四十六



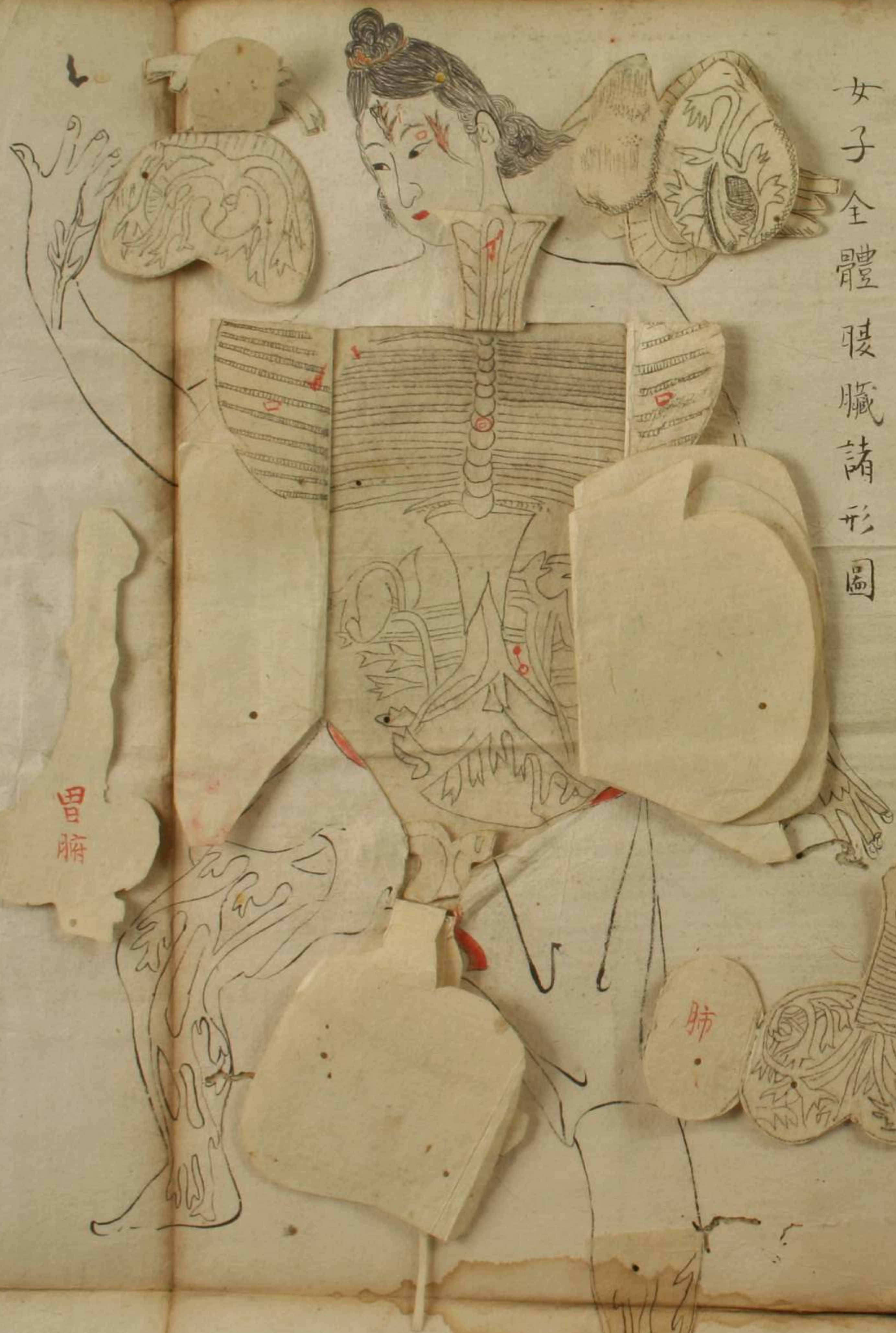臍下裏圖



中焦頰經絡圖



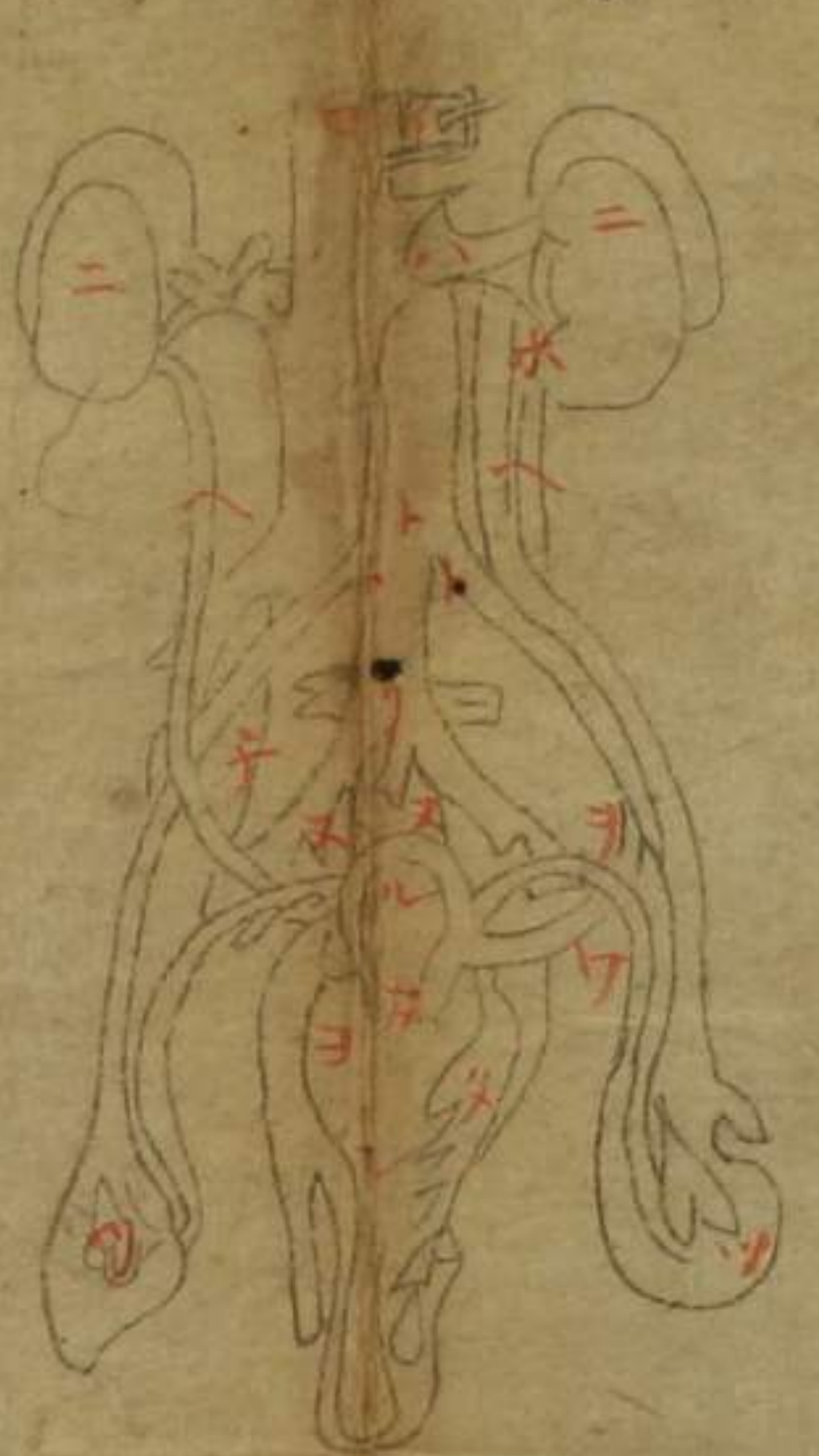
四十六



女子全體臟腑諸形圖

胃腑

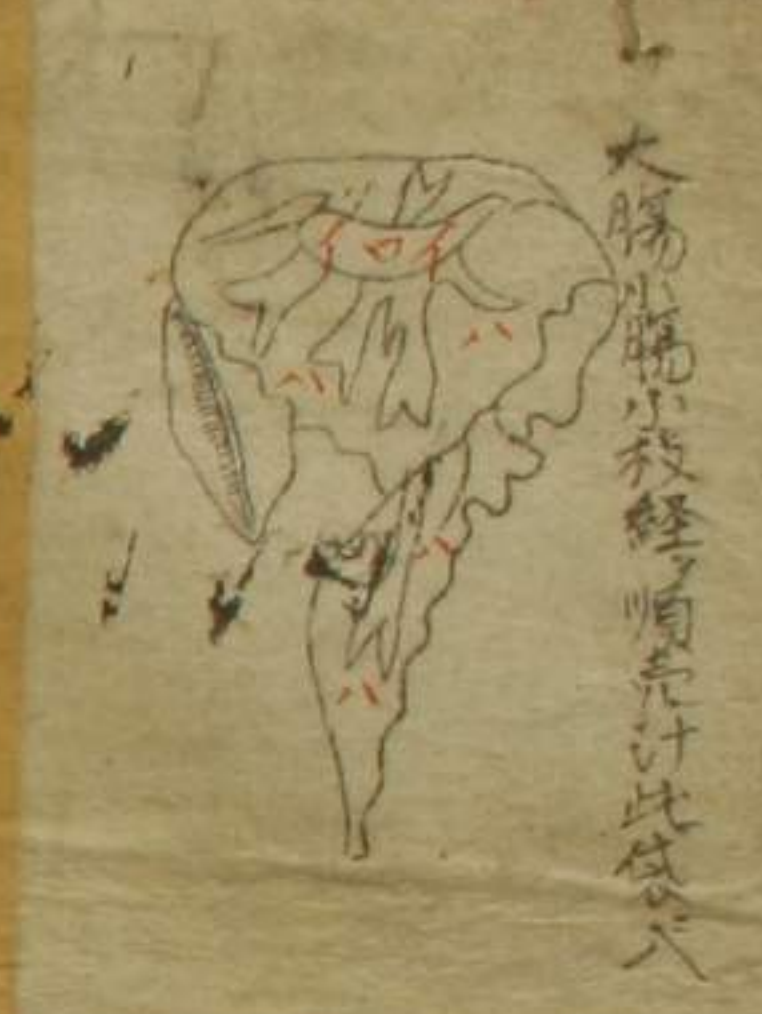肺



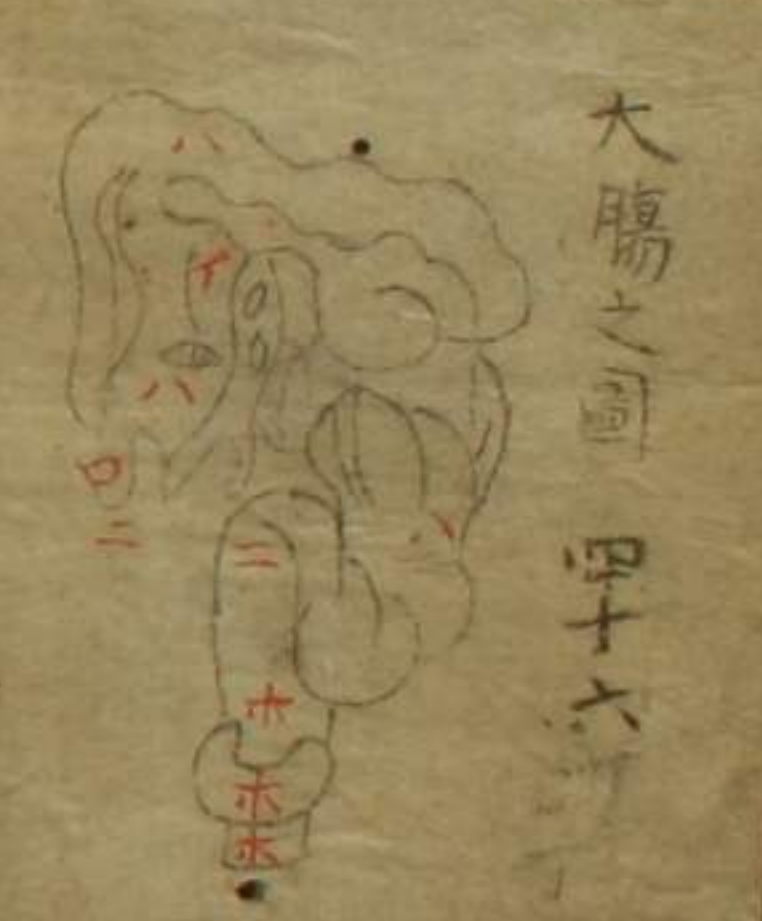心之大經
虛之大經
此兩經連絡圖



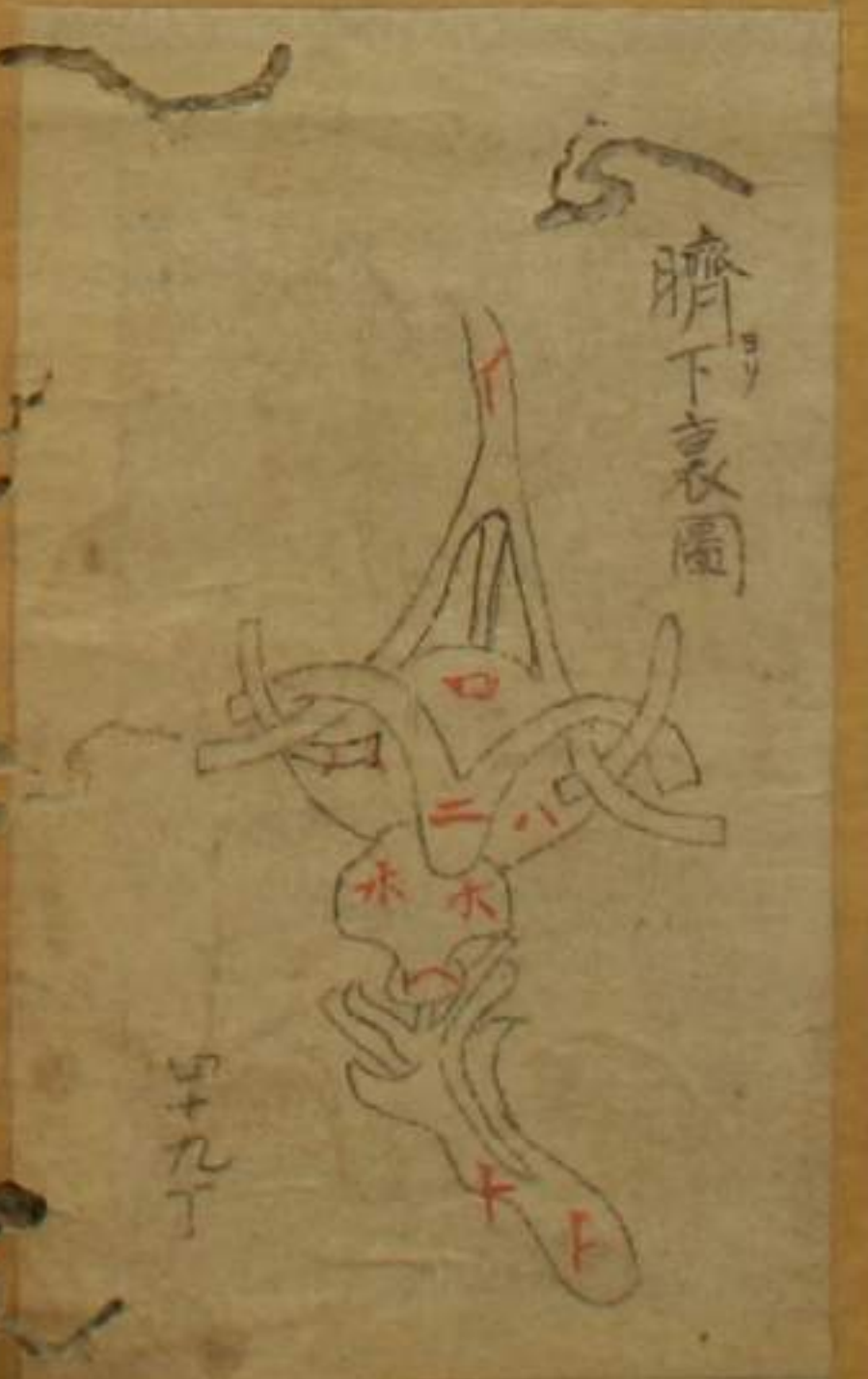經絡圖但虛大經



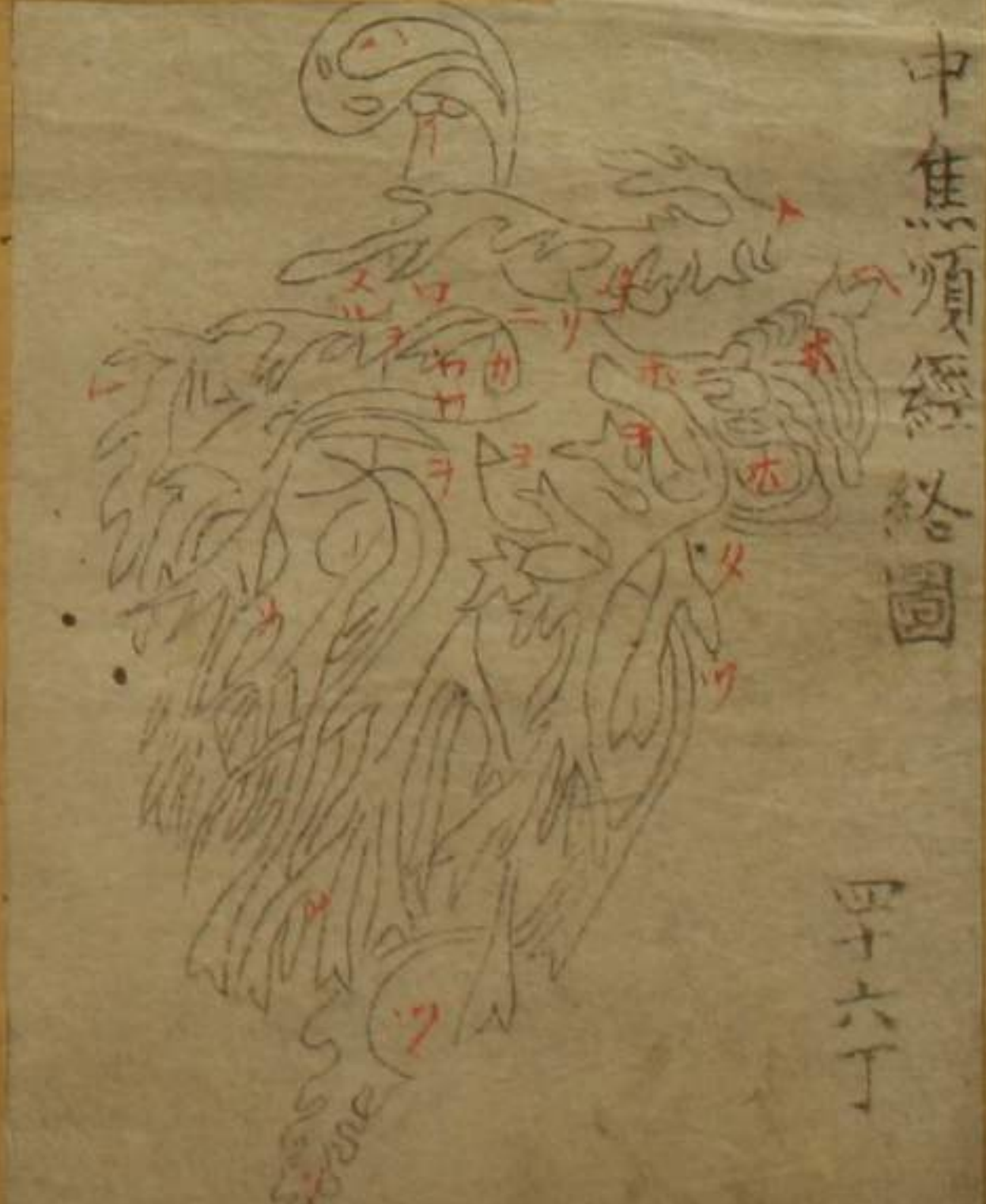大腸小經經順流汁此經六



大腸之圖 四十六

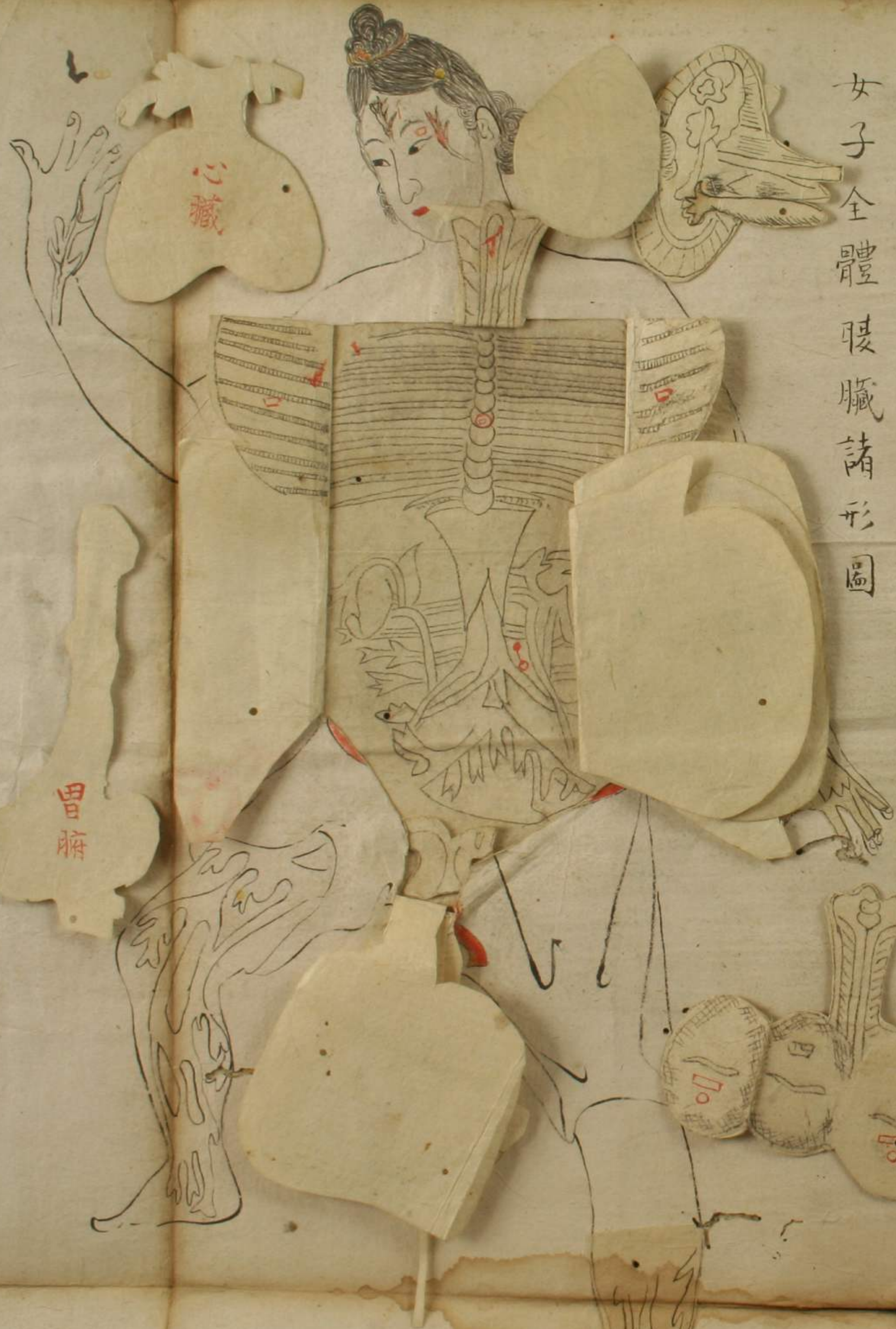


臍下裏圖

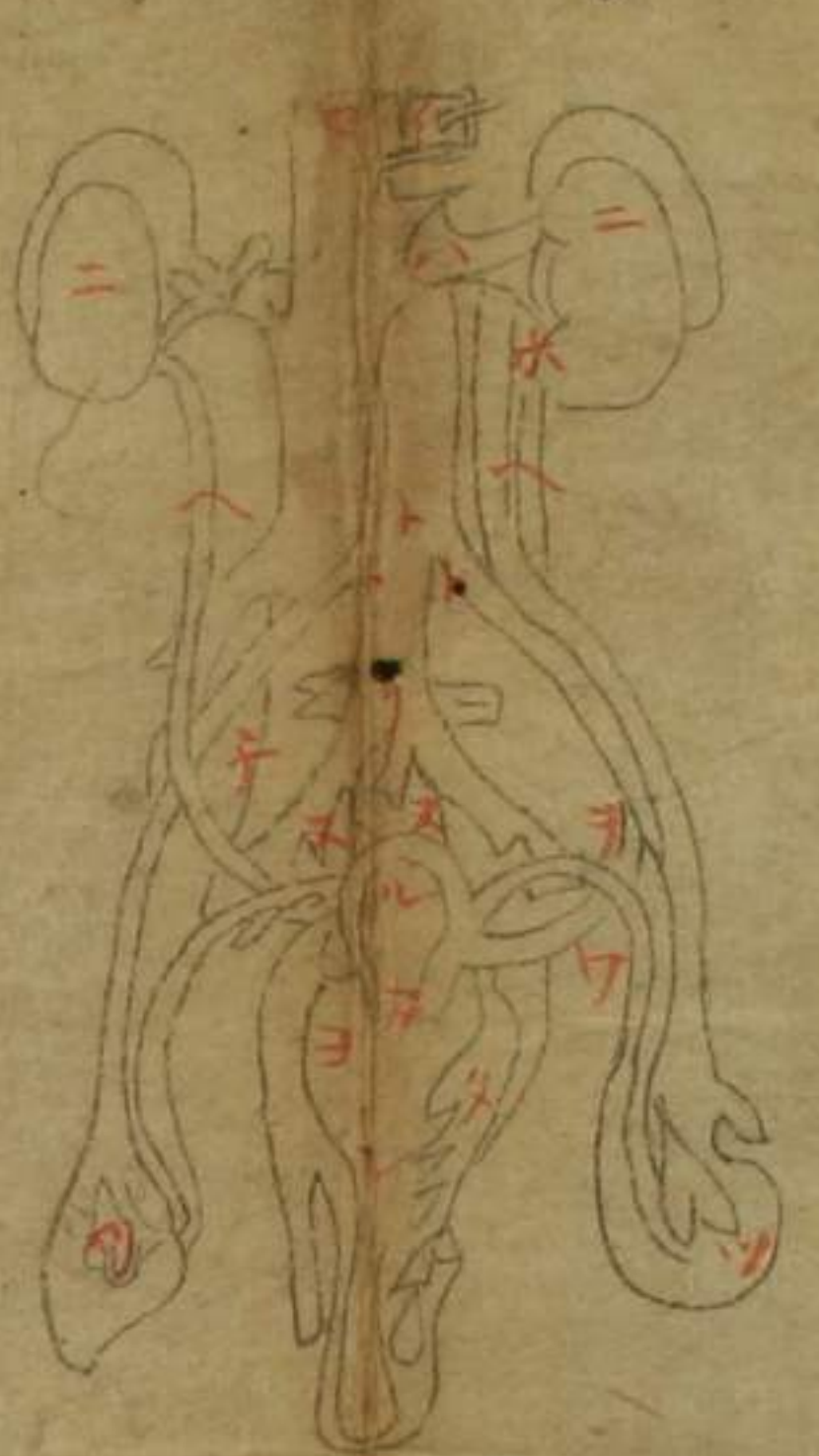


中焦頰經絡圖

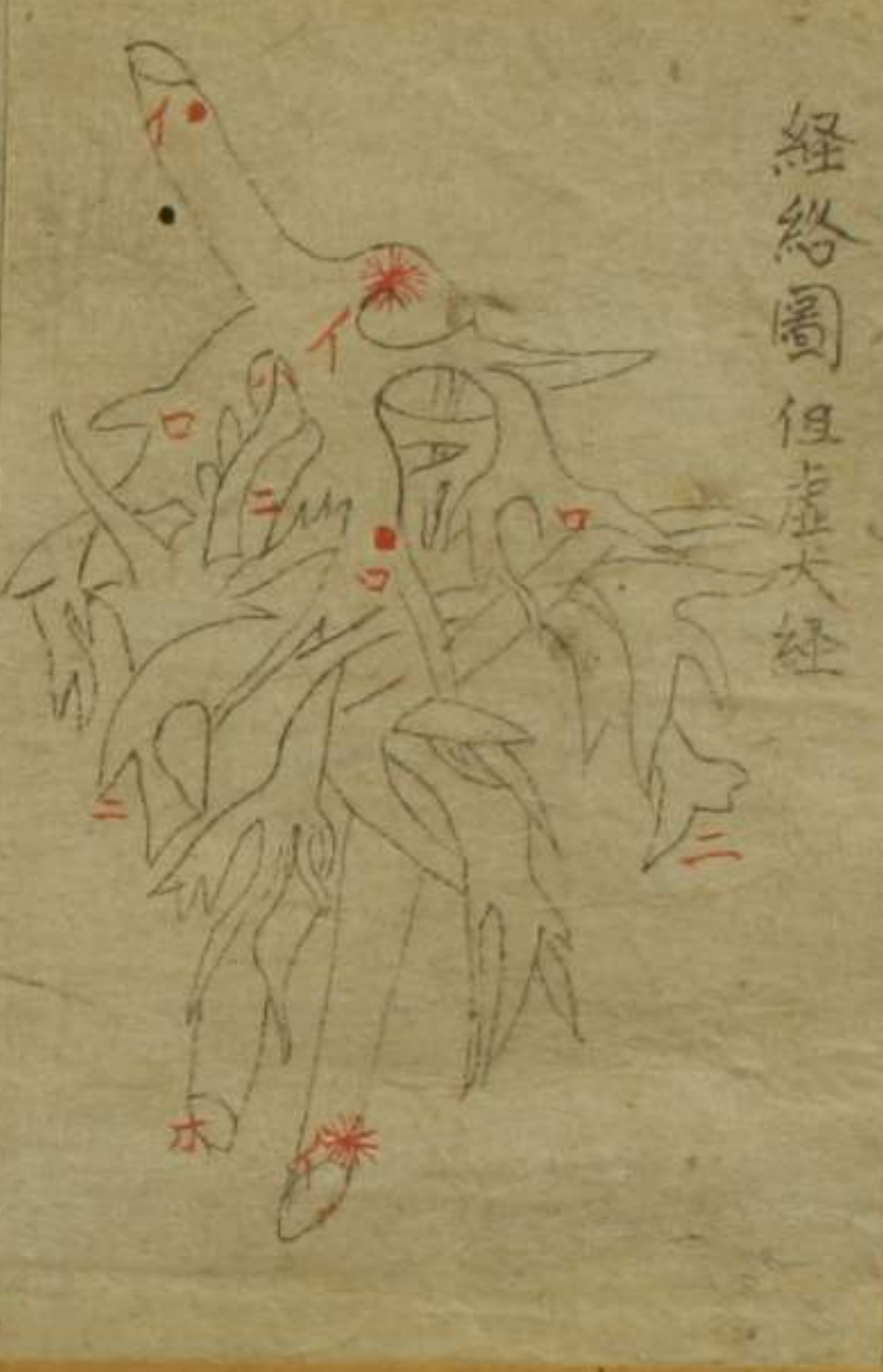四十六



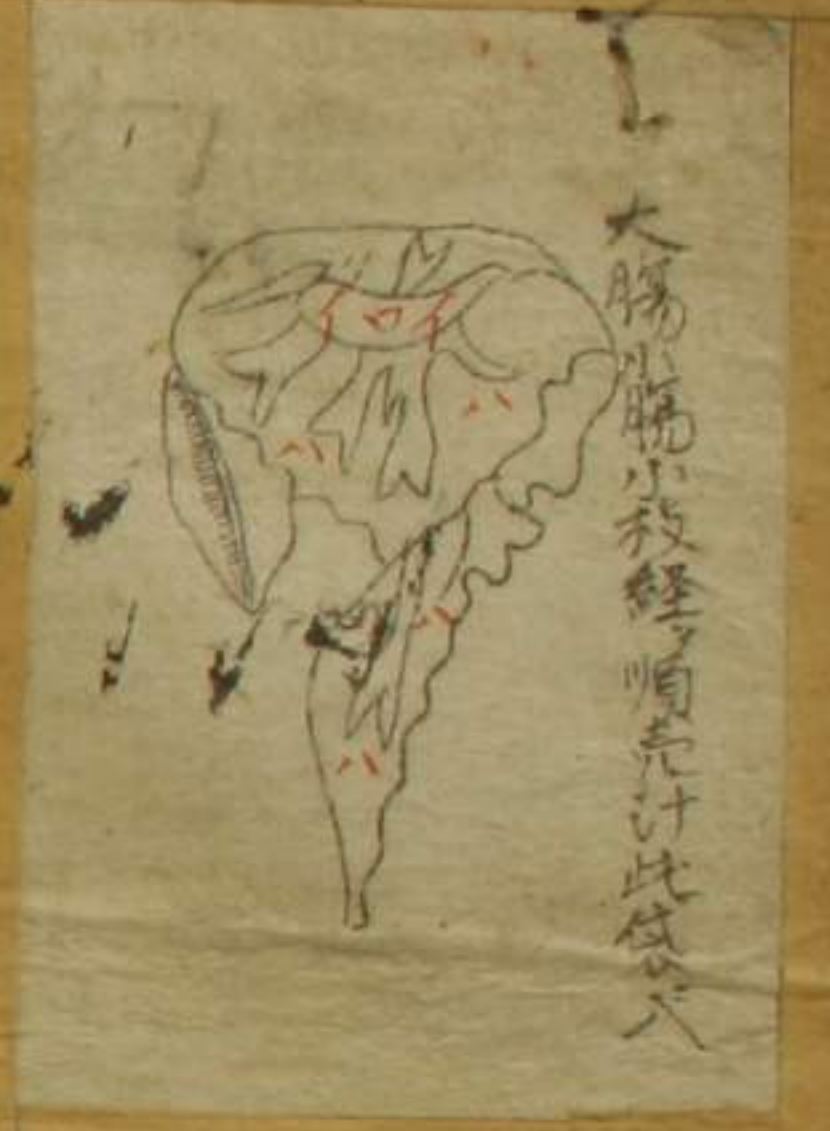女子全體臟腑諸形圖



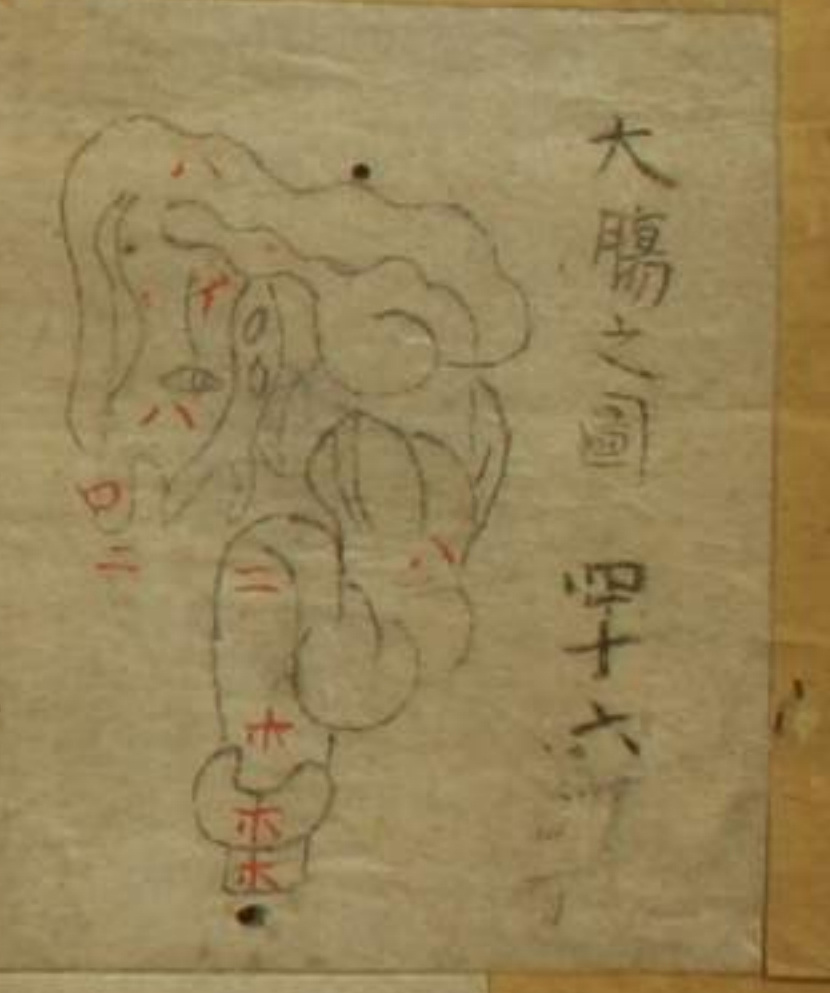心之大經 虛之大經 此兩經連絡圖



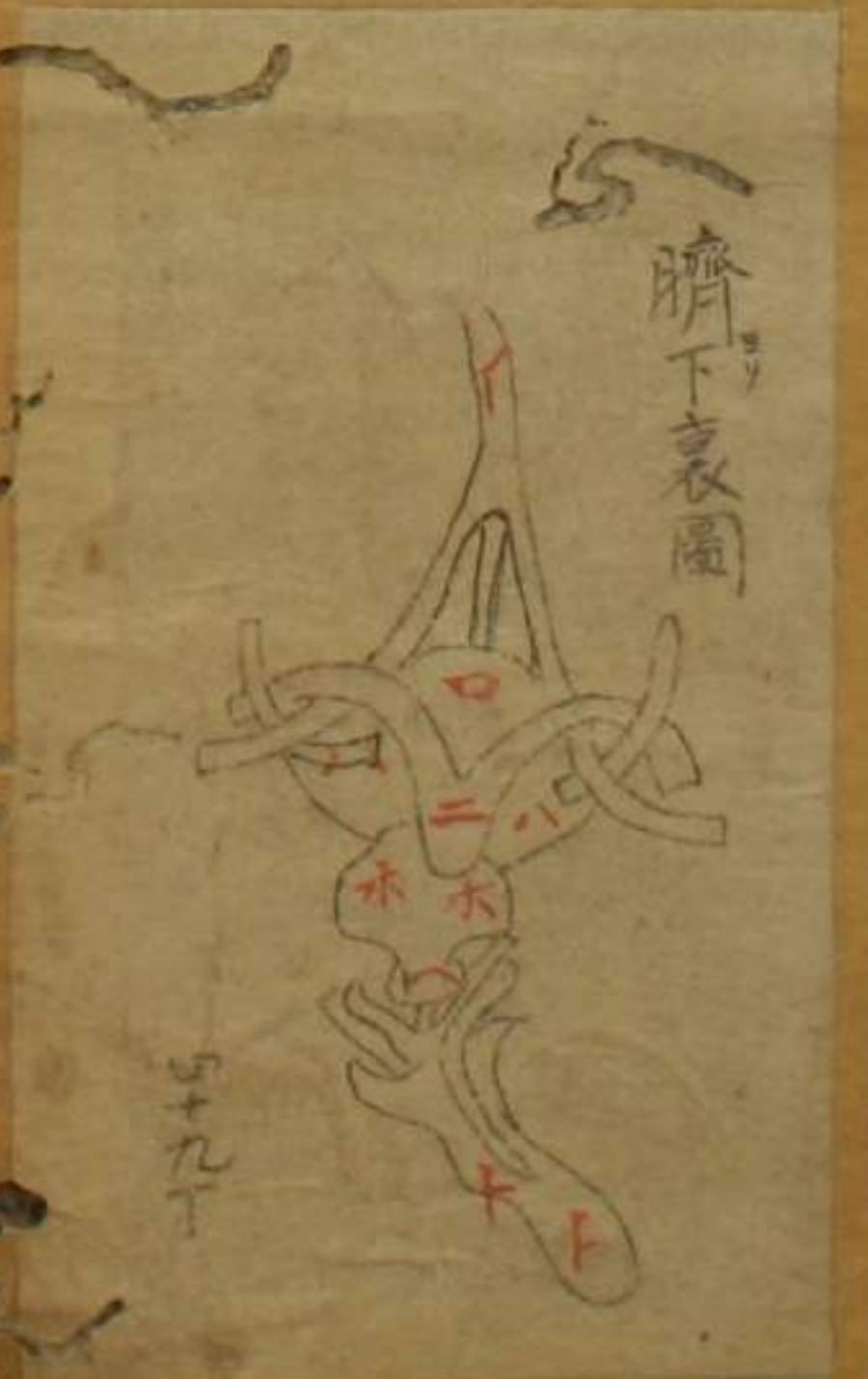經絡圖 但虛大經



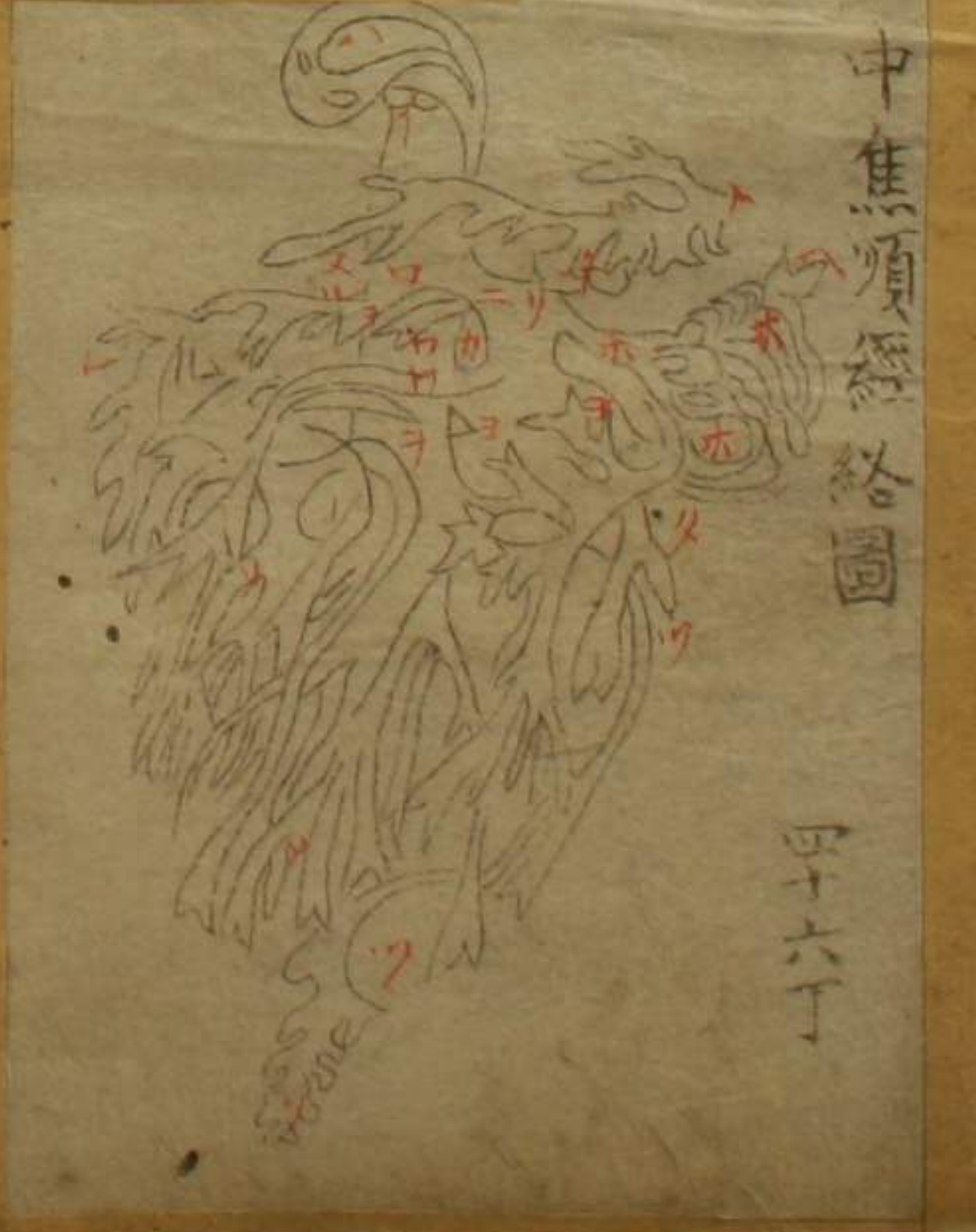大腸腸小枝經之順流計此爲六



大腸之圖 四十六

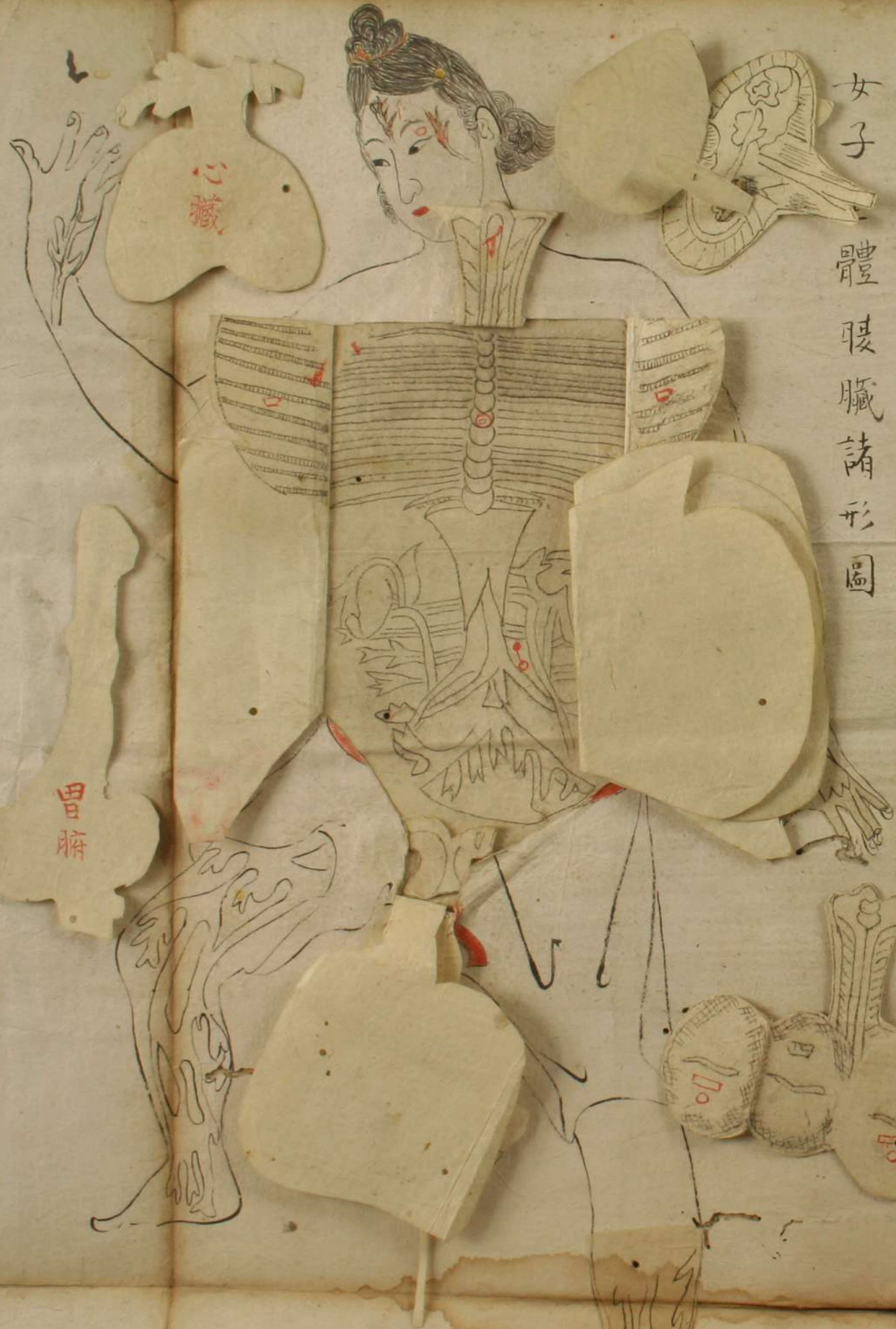


臍下裏圖

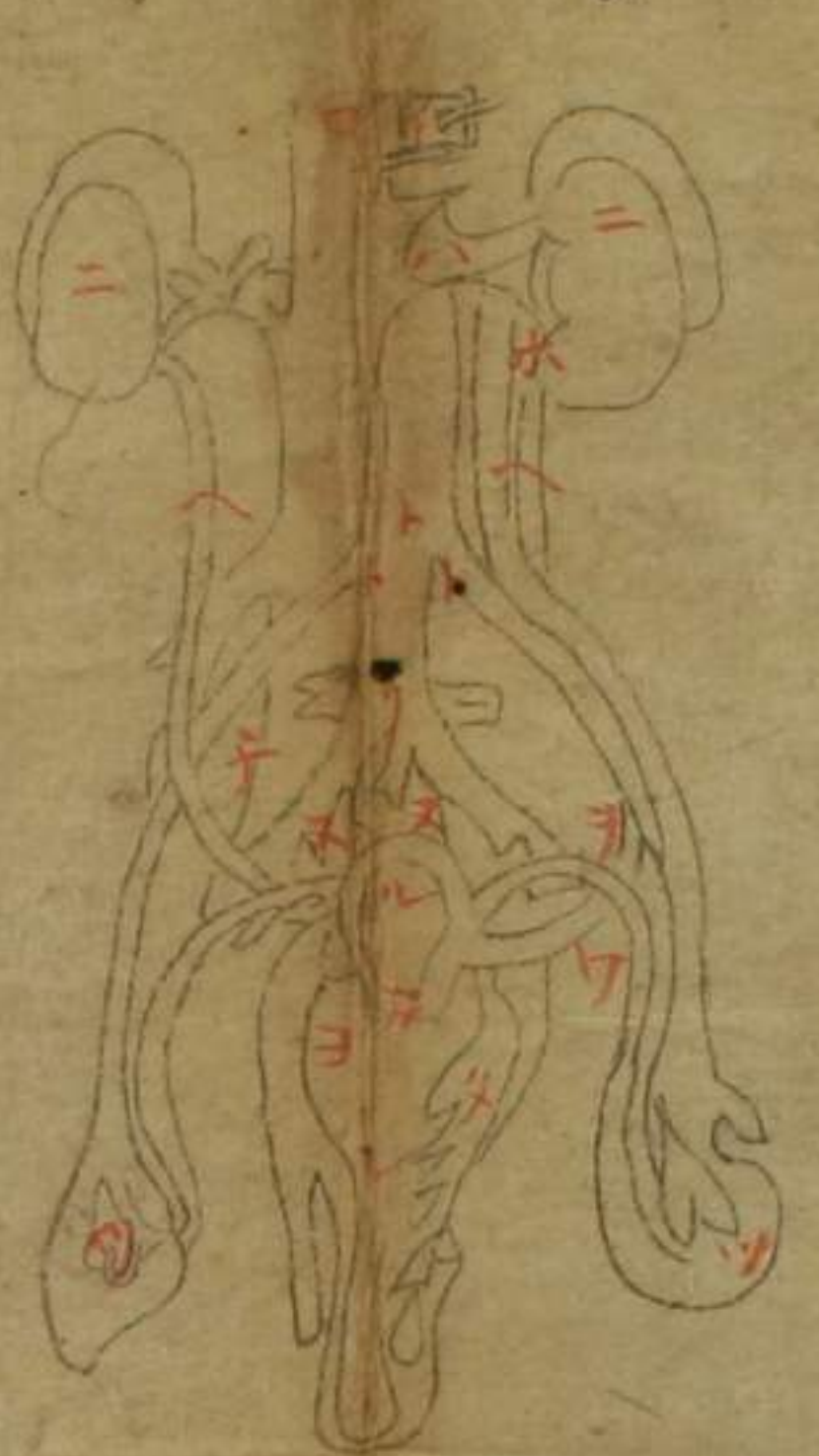


中焦頰經絡圖

四十六



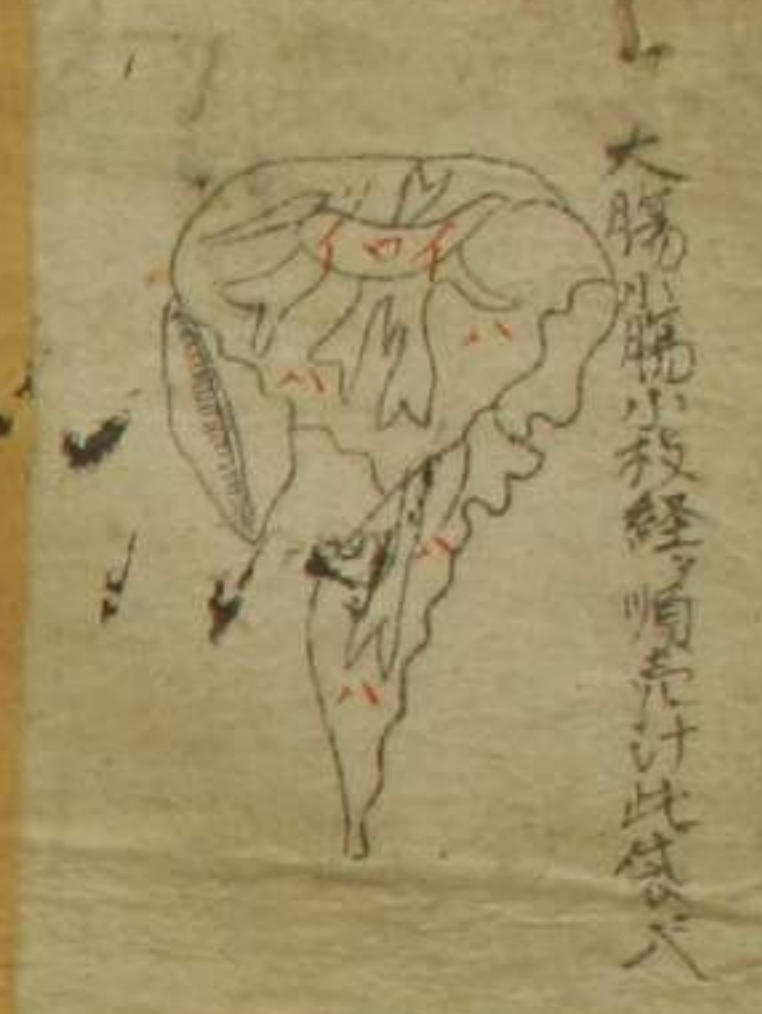女子體臟諸形圖



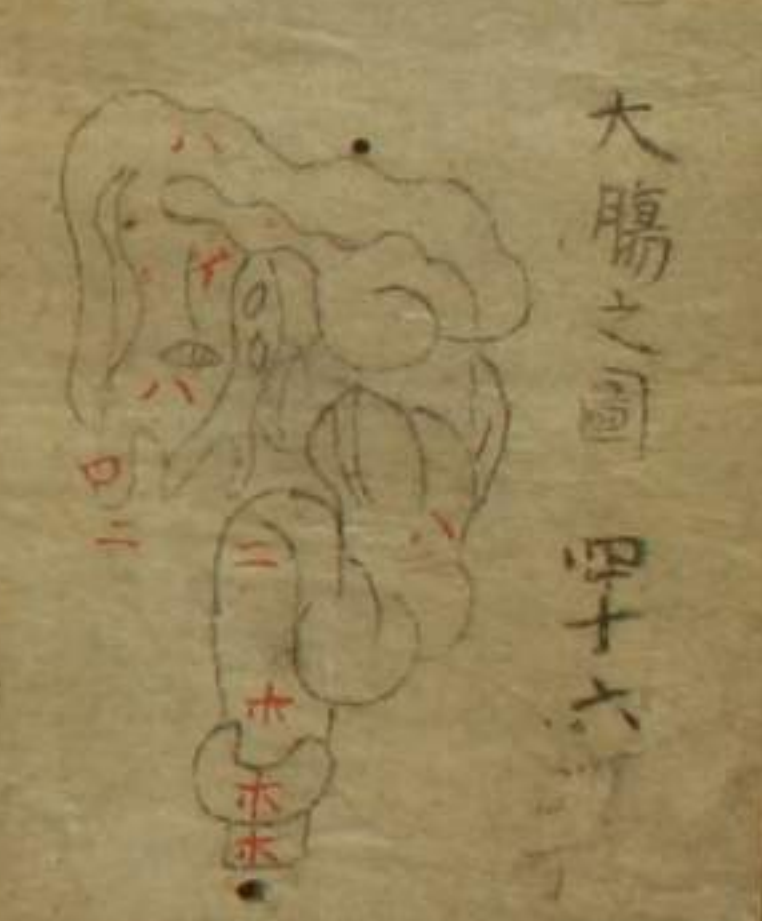心之大經
虛之大經
此兩經連絡圖



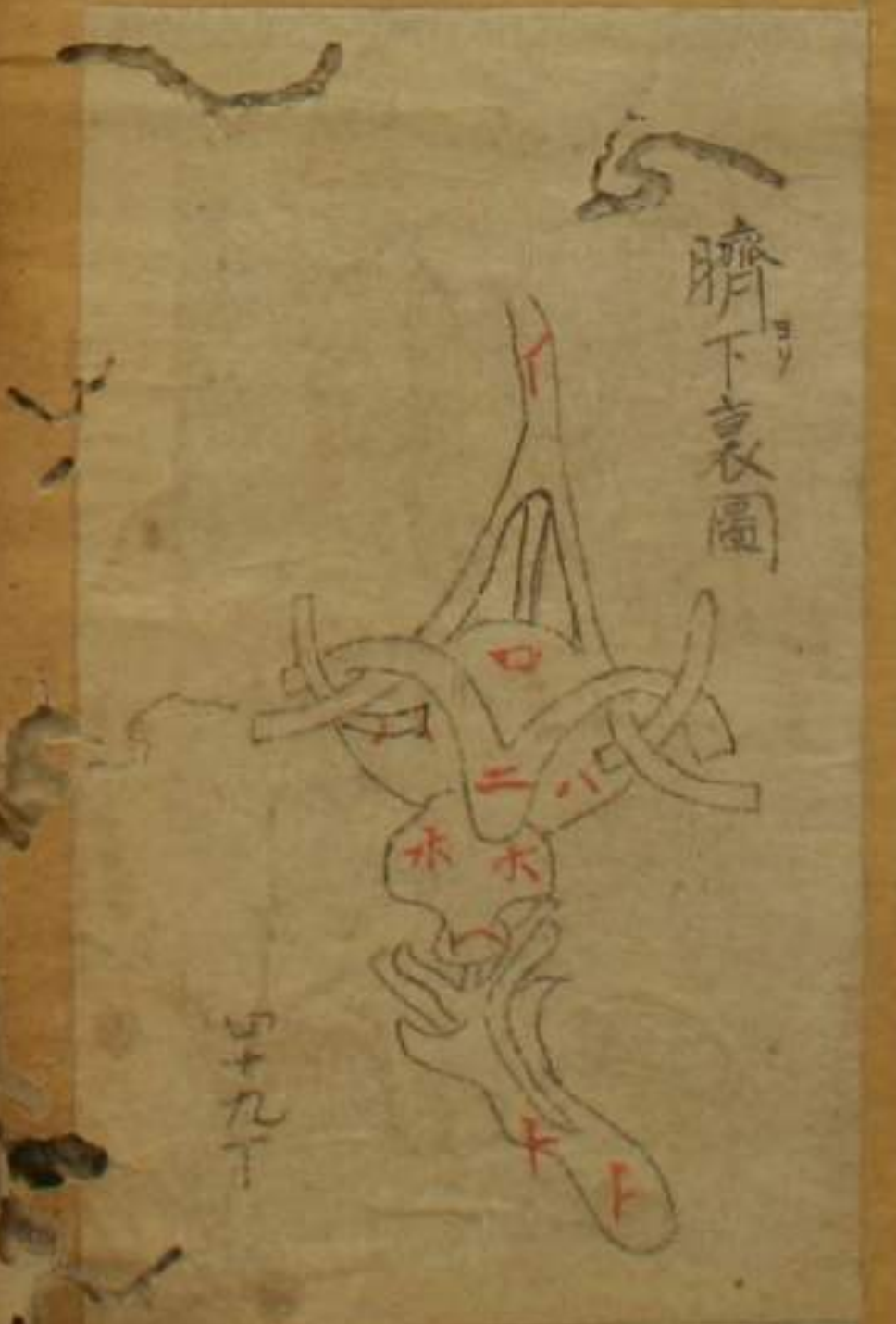經絡圖但虛大經



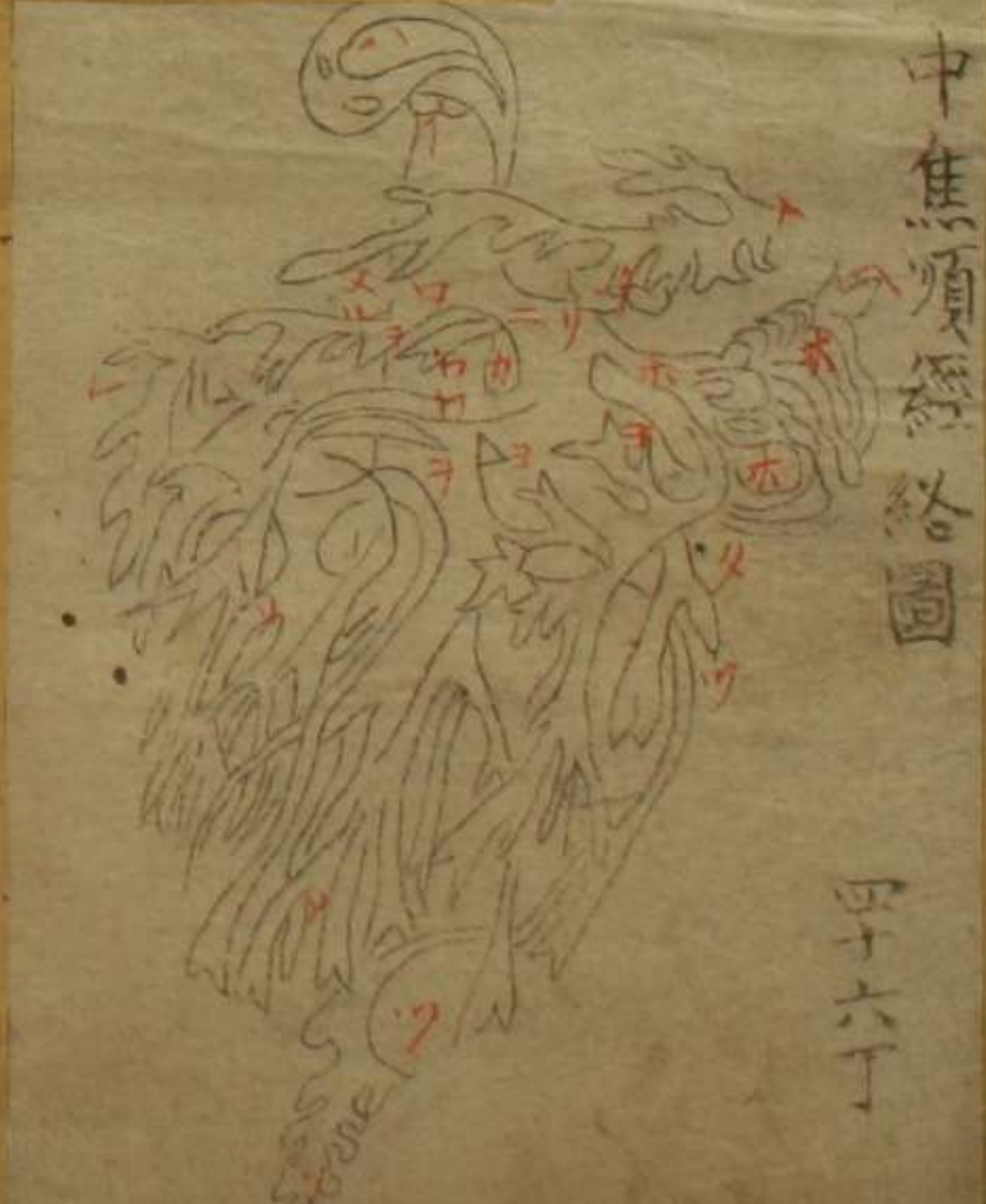大腸小枝經之順流汁此爲六



大腸之圖 四十六

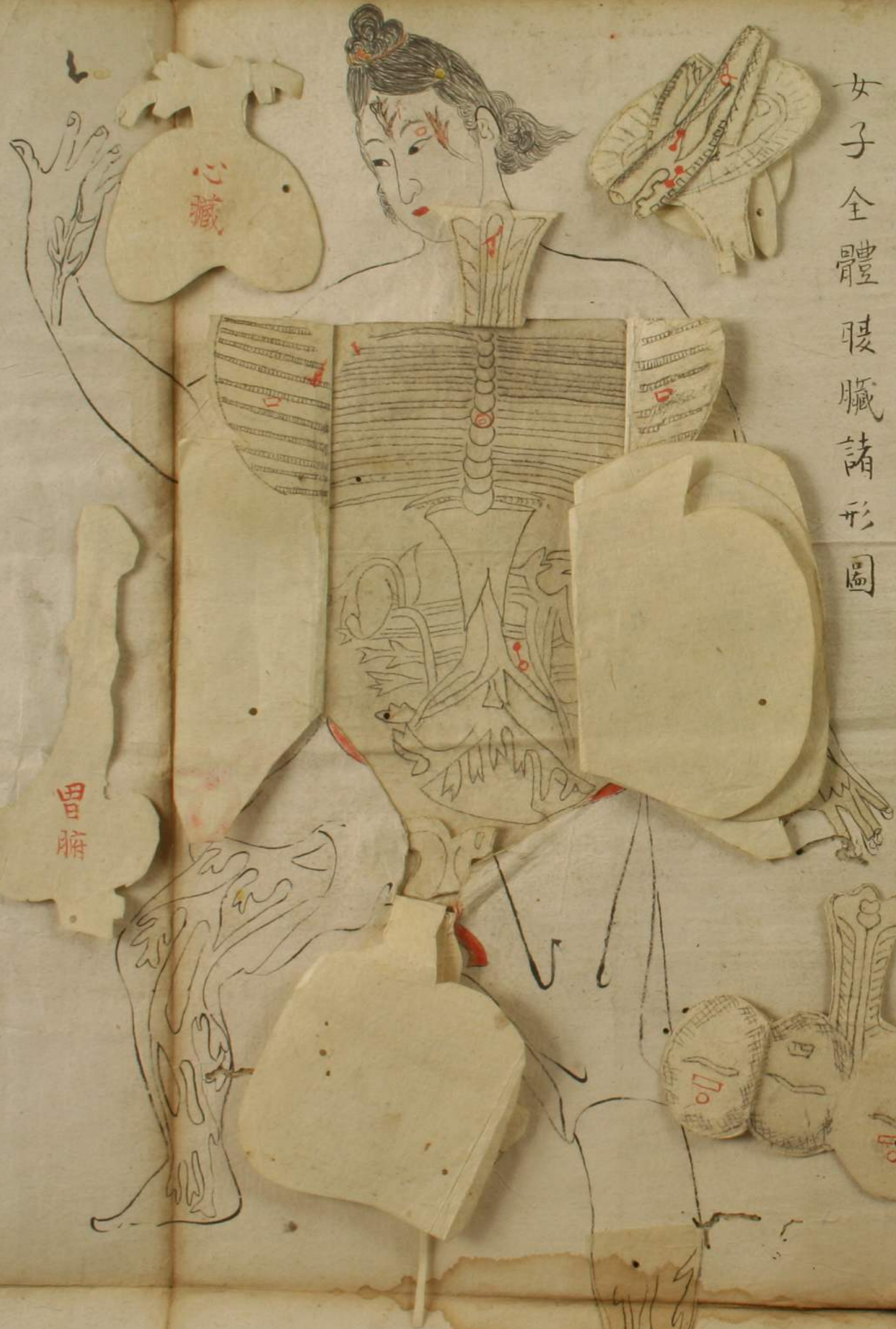


臍下裏圖

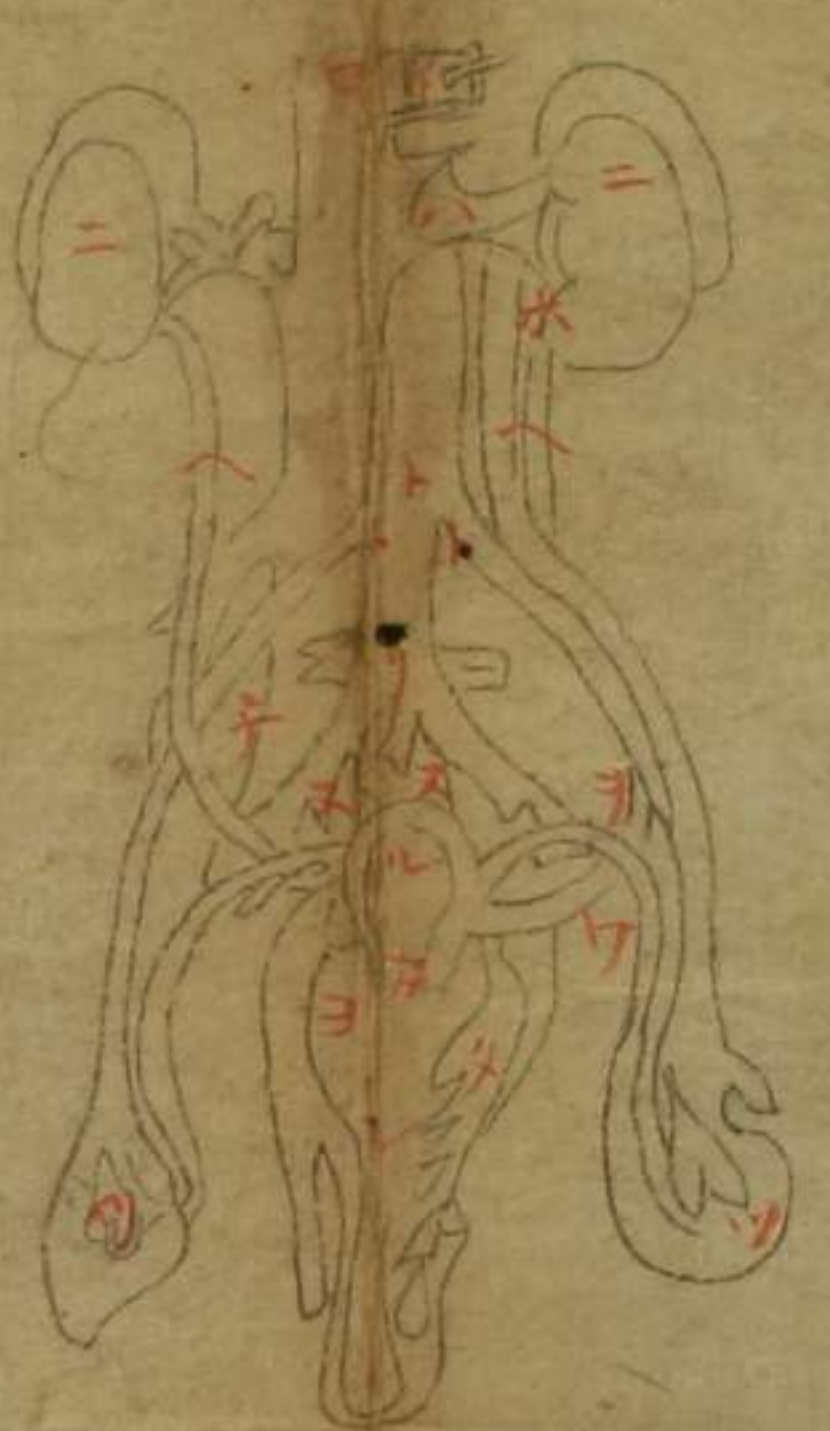


中焦頰經絡圖

四十六



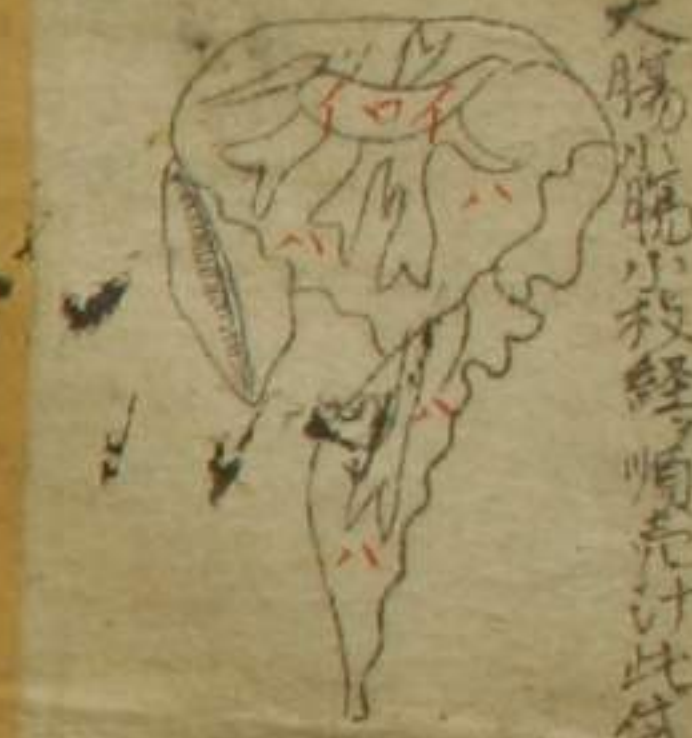女子全體臟腑諸形圖



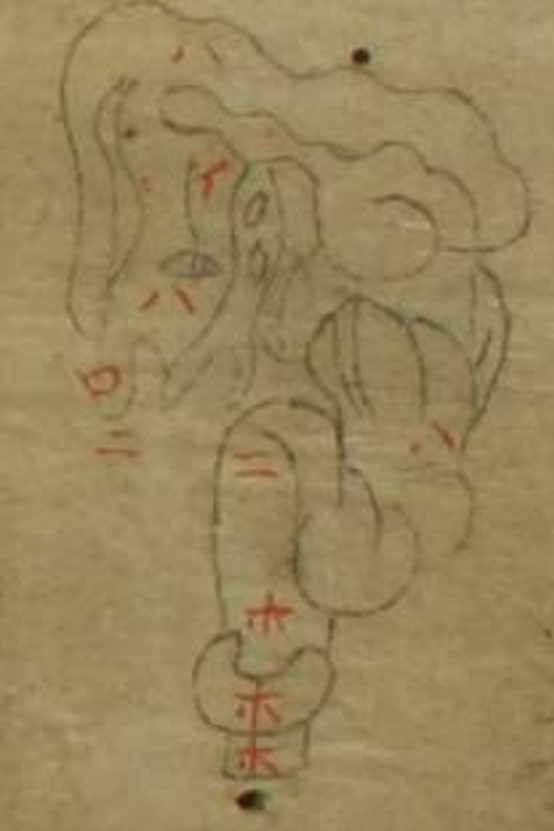心之大經
虛之大經
此兩經連絡圖



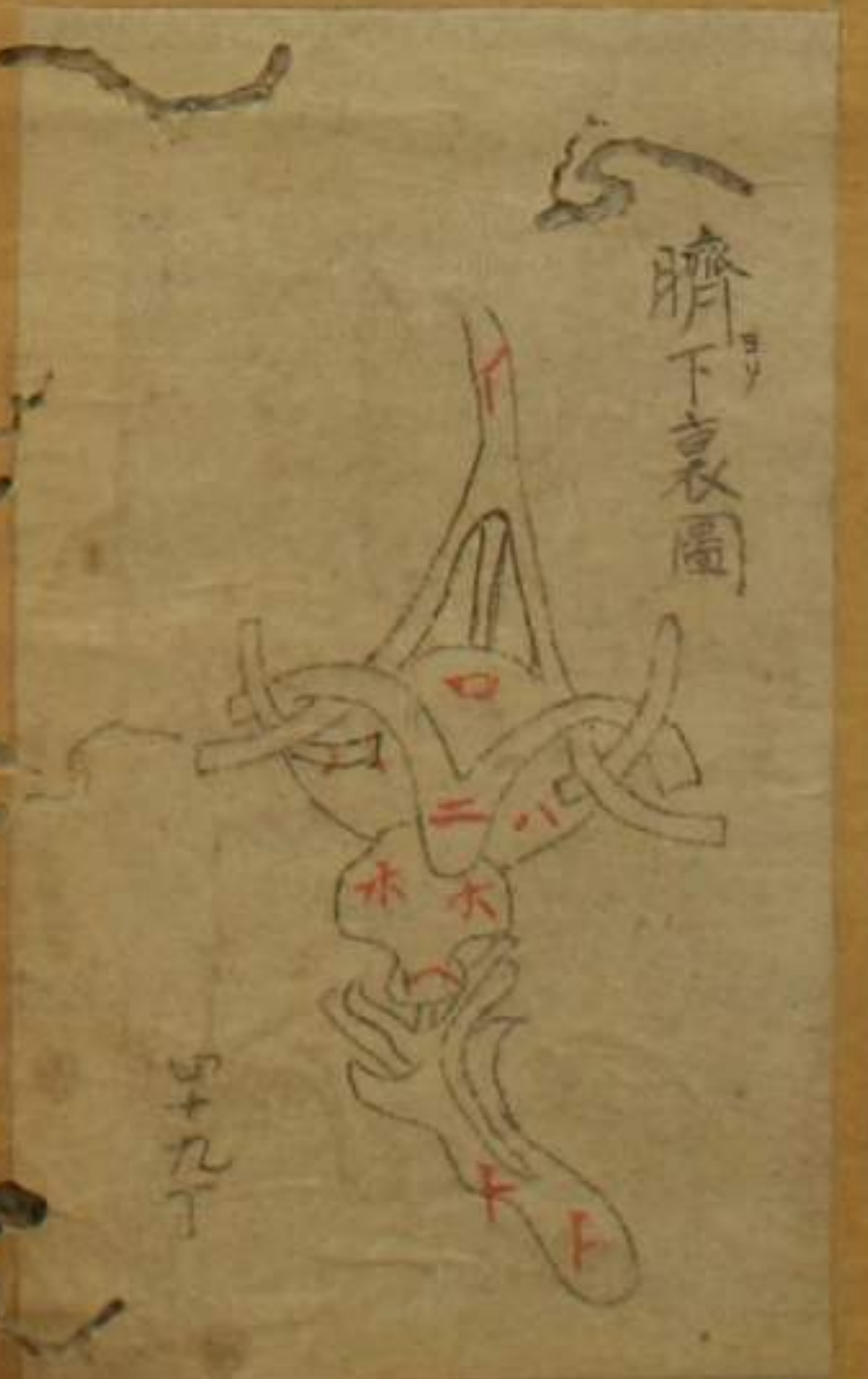經絡圖但虛大經



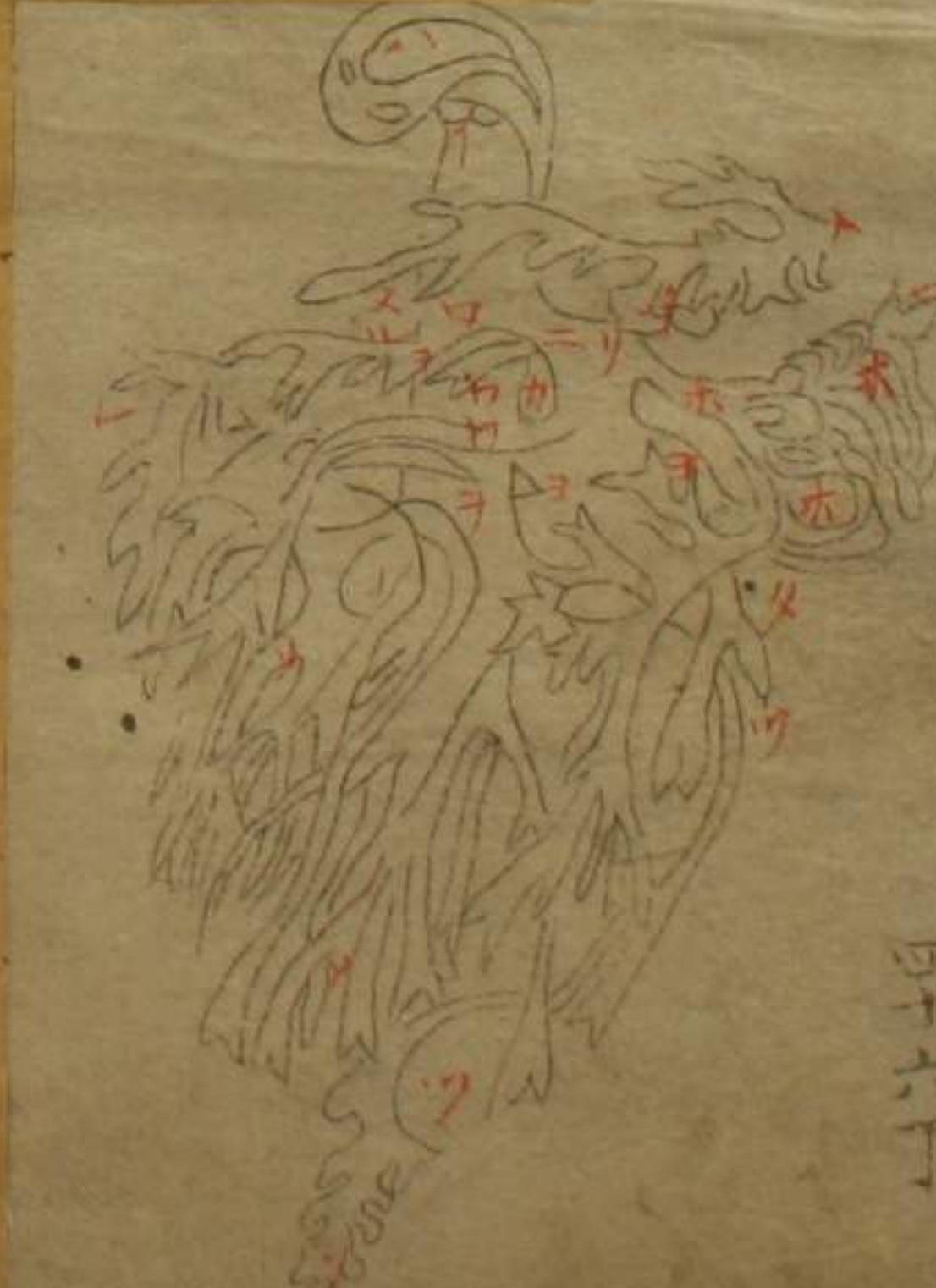大腸小枝經之順流汁此袋六



大腸之圖 四十六

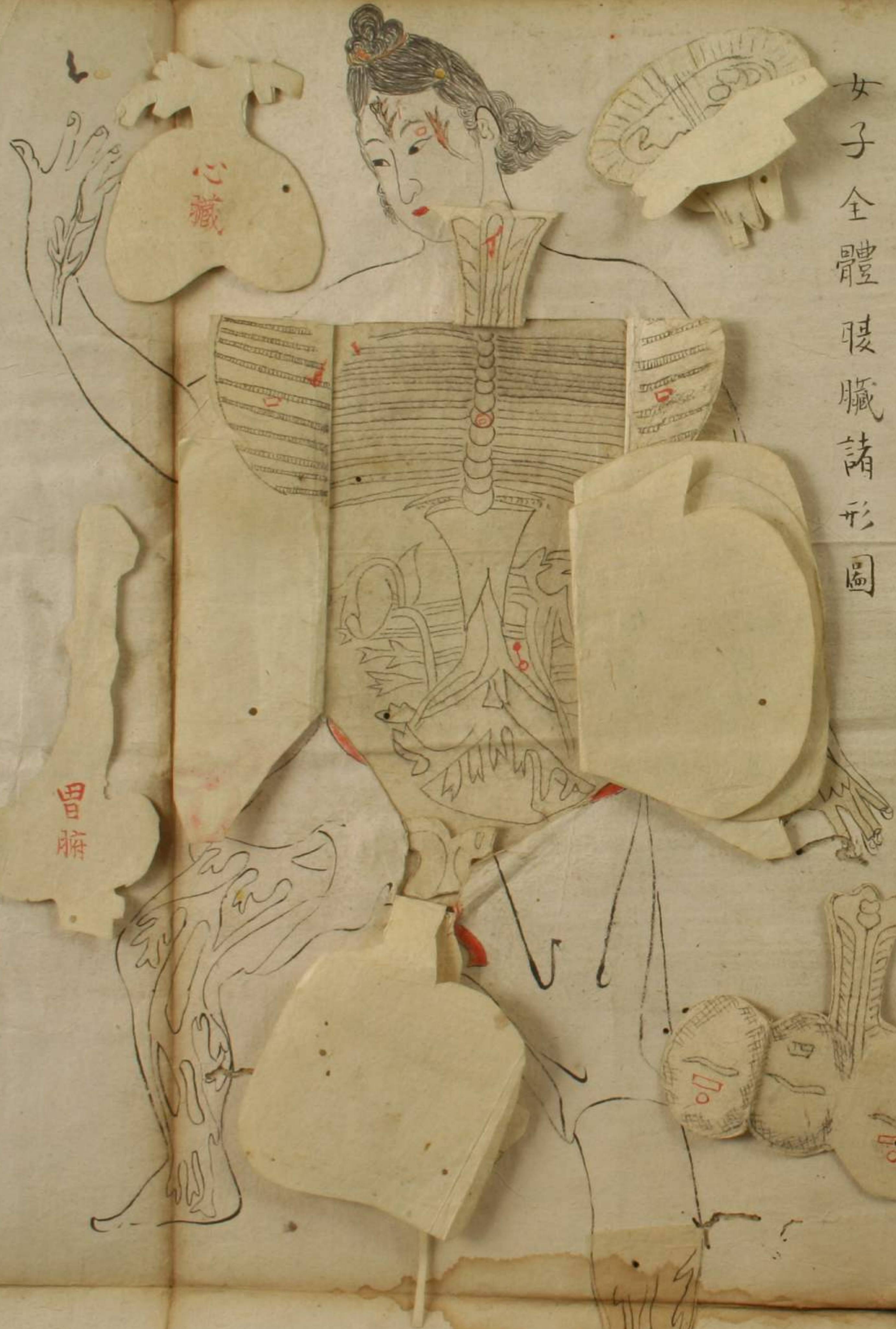


臍下裏圖

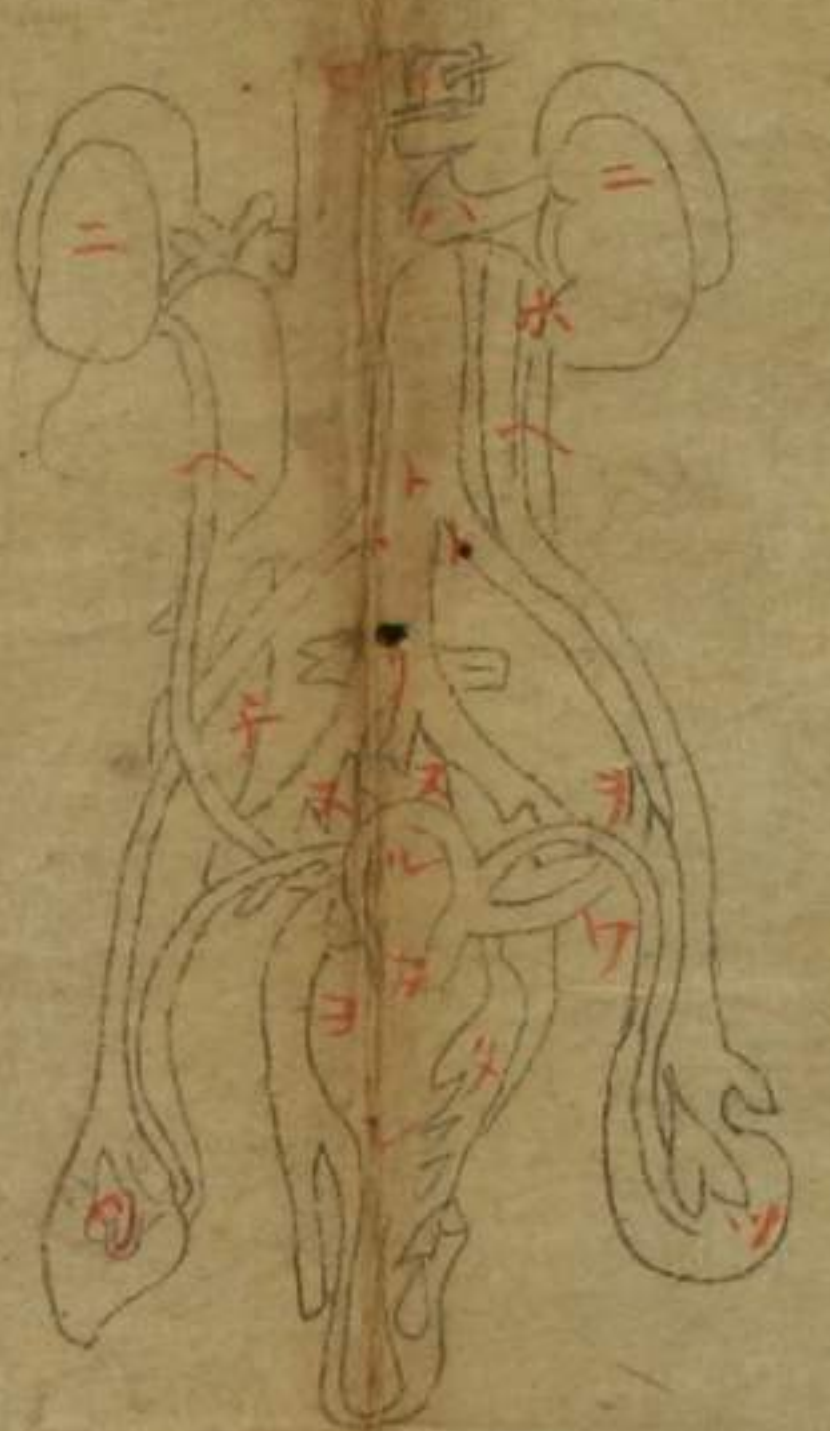


中焦頰經絡圖

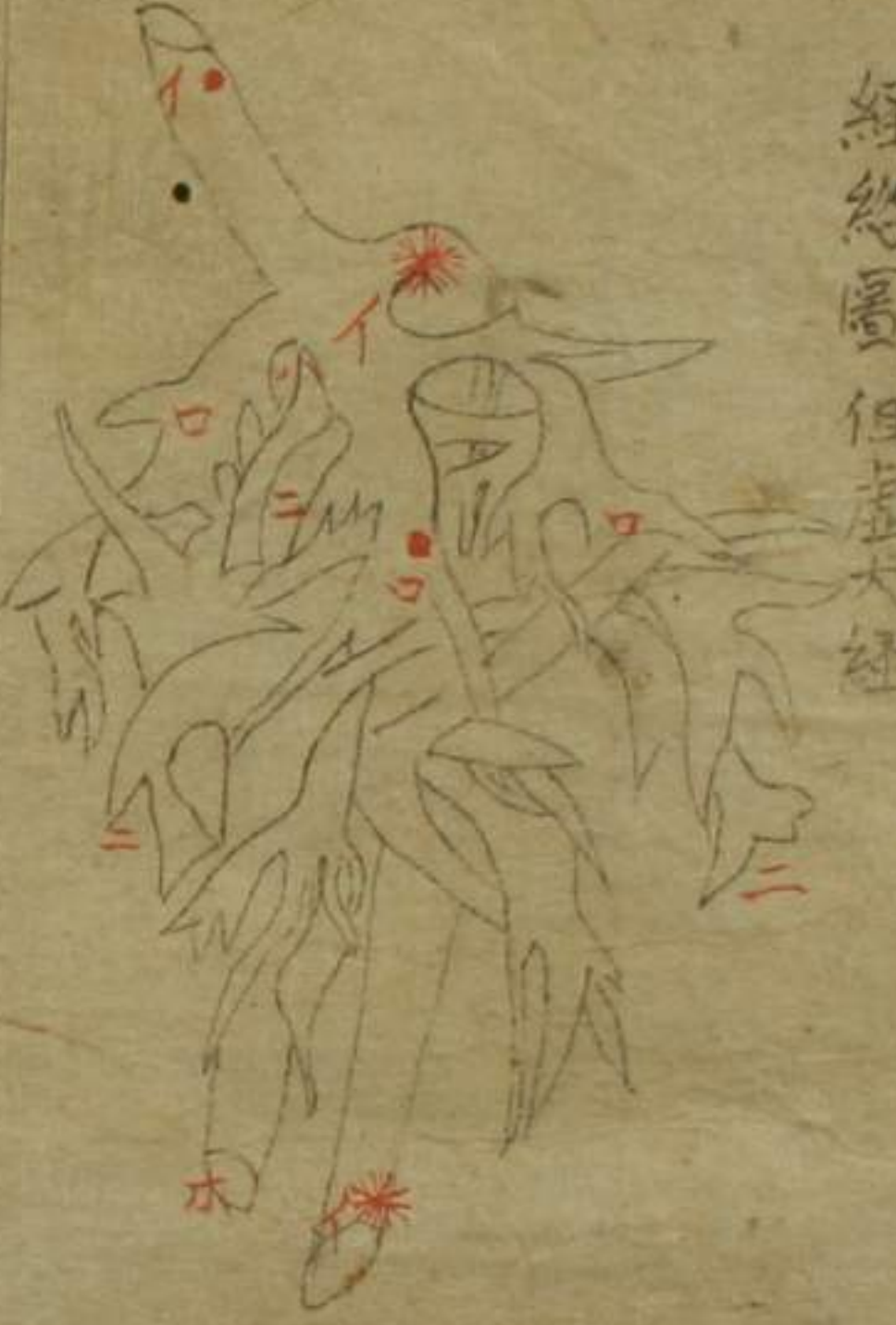四十六丁



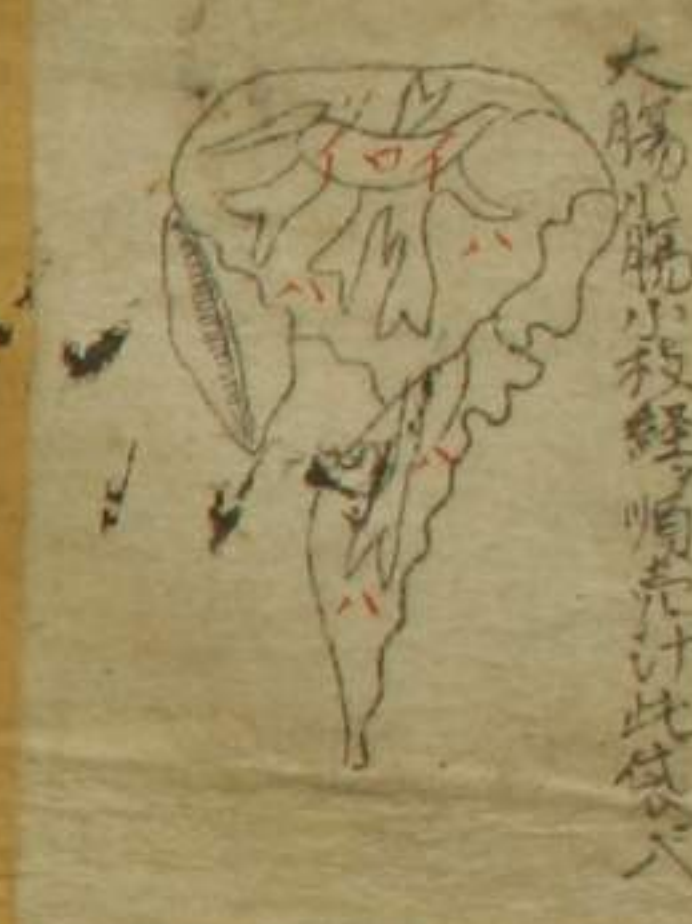女子全體臟腑諸形圖



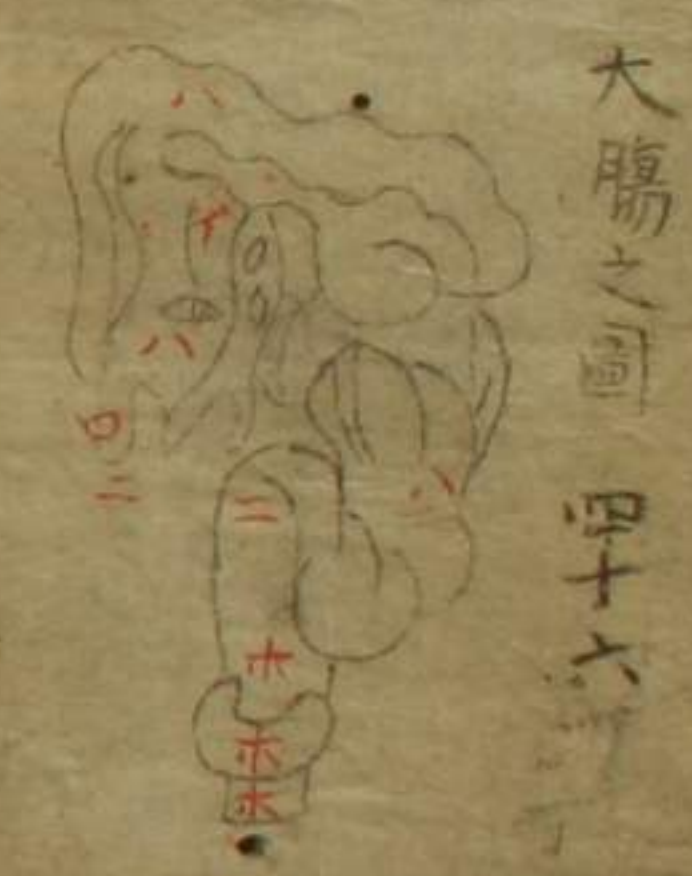心之大經
虛之大經
此兩經連絡圖



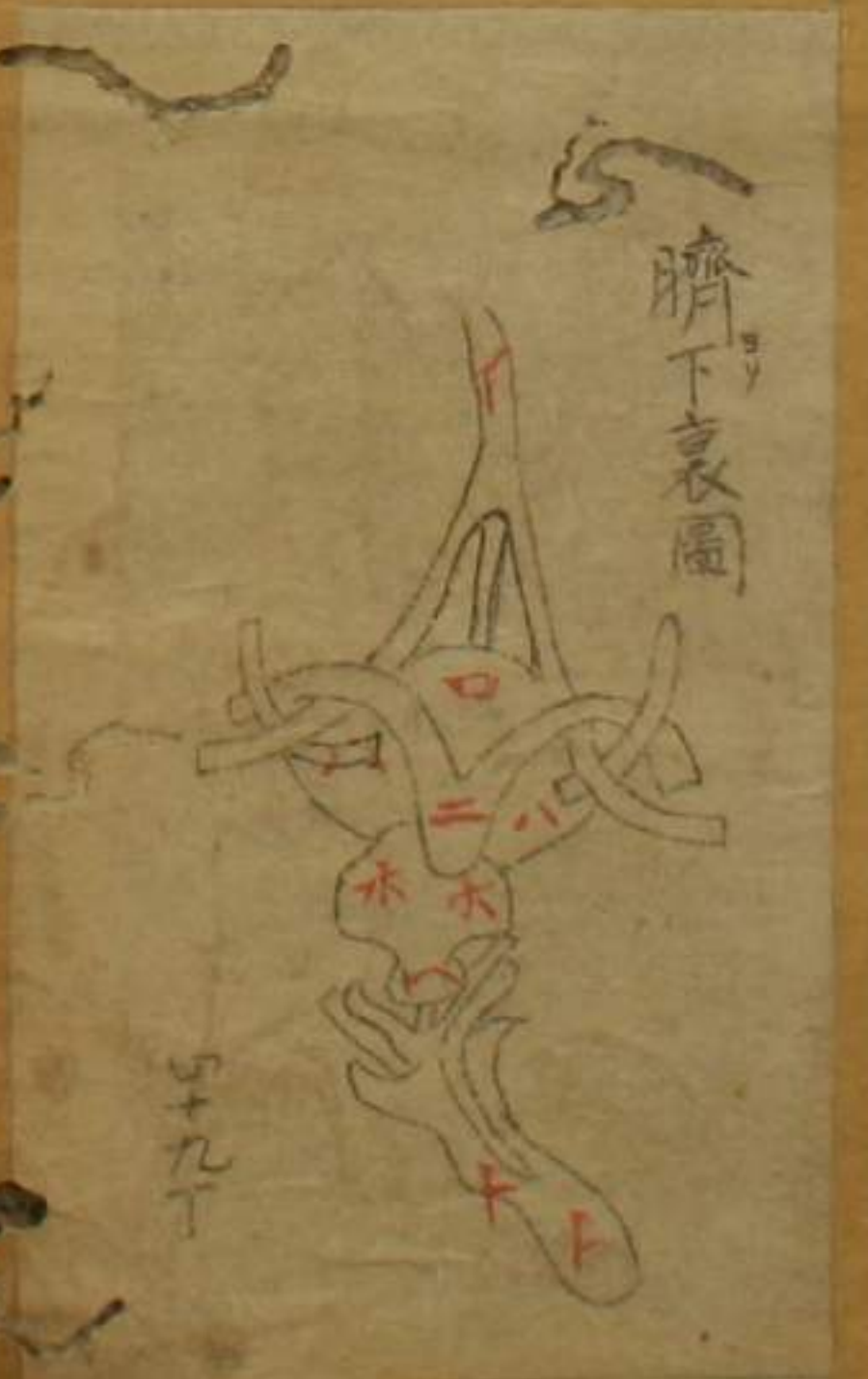經絡圖但虛大經



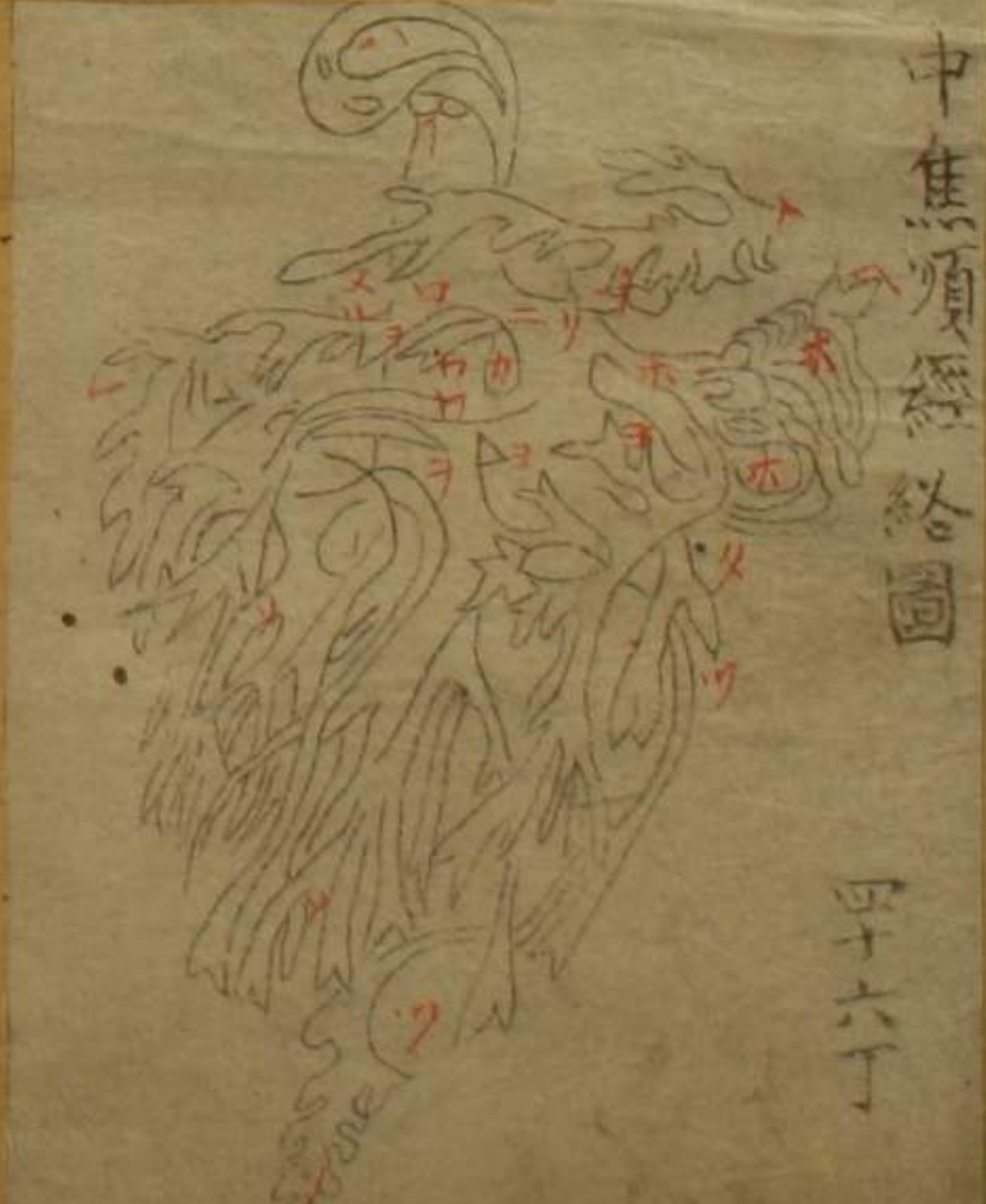大腸小枝經之順流汁此爲六



大腸之圖 四十六

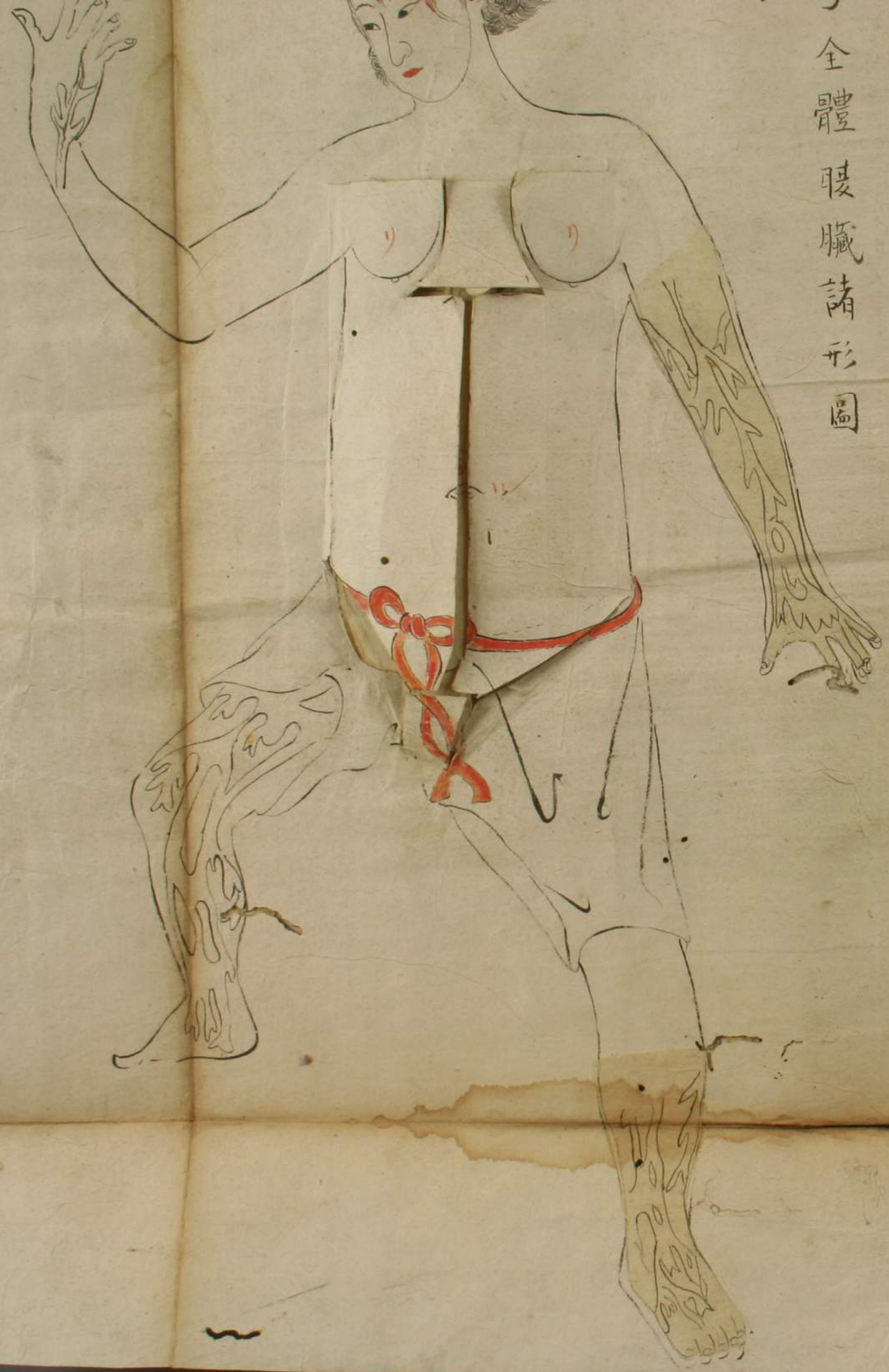

臍下裏圖

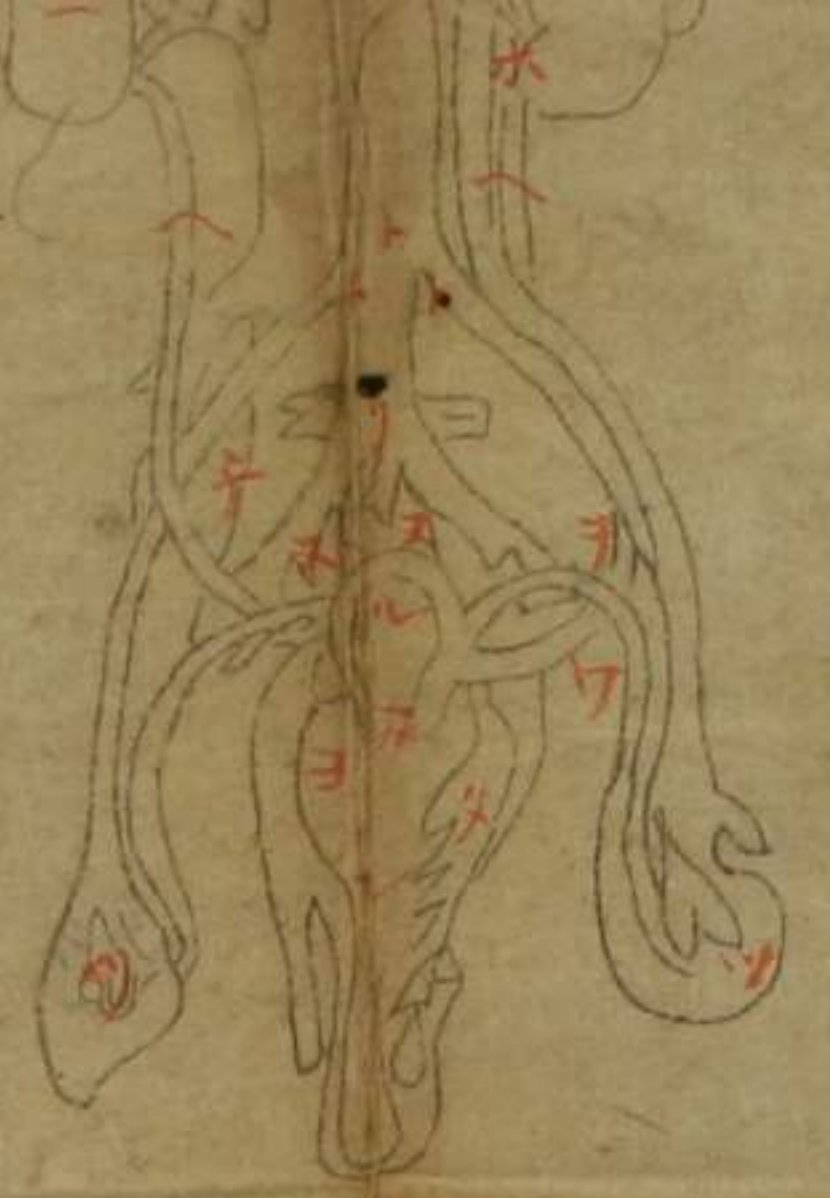


中焦頰經絡圖

四十六



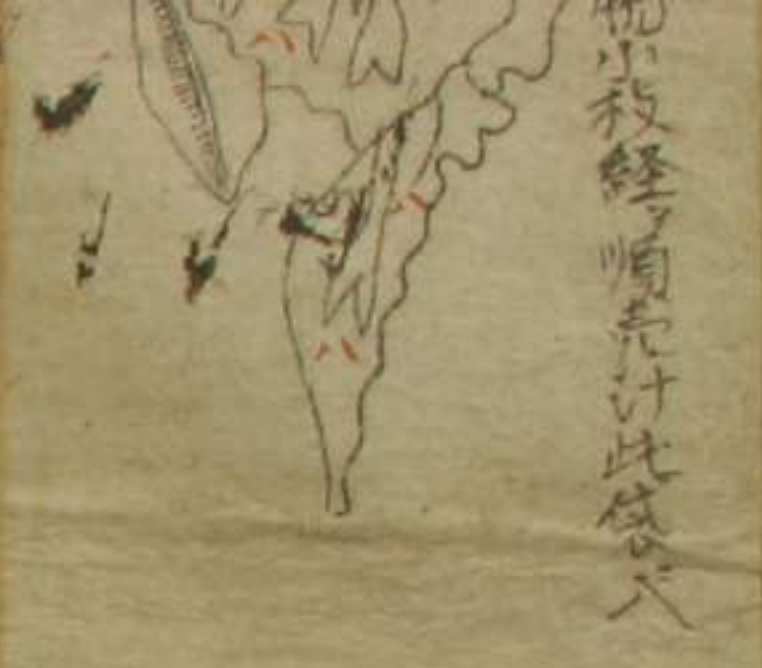全體腰臟諸形圖



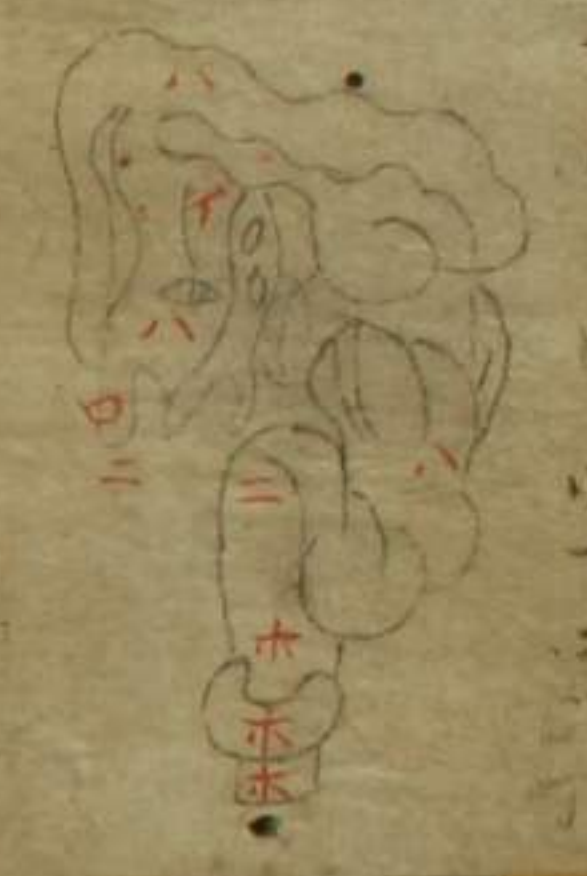此兩經連絡圖



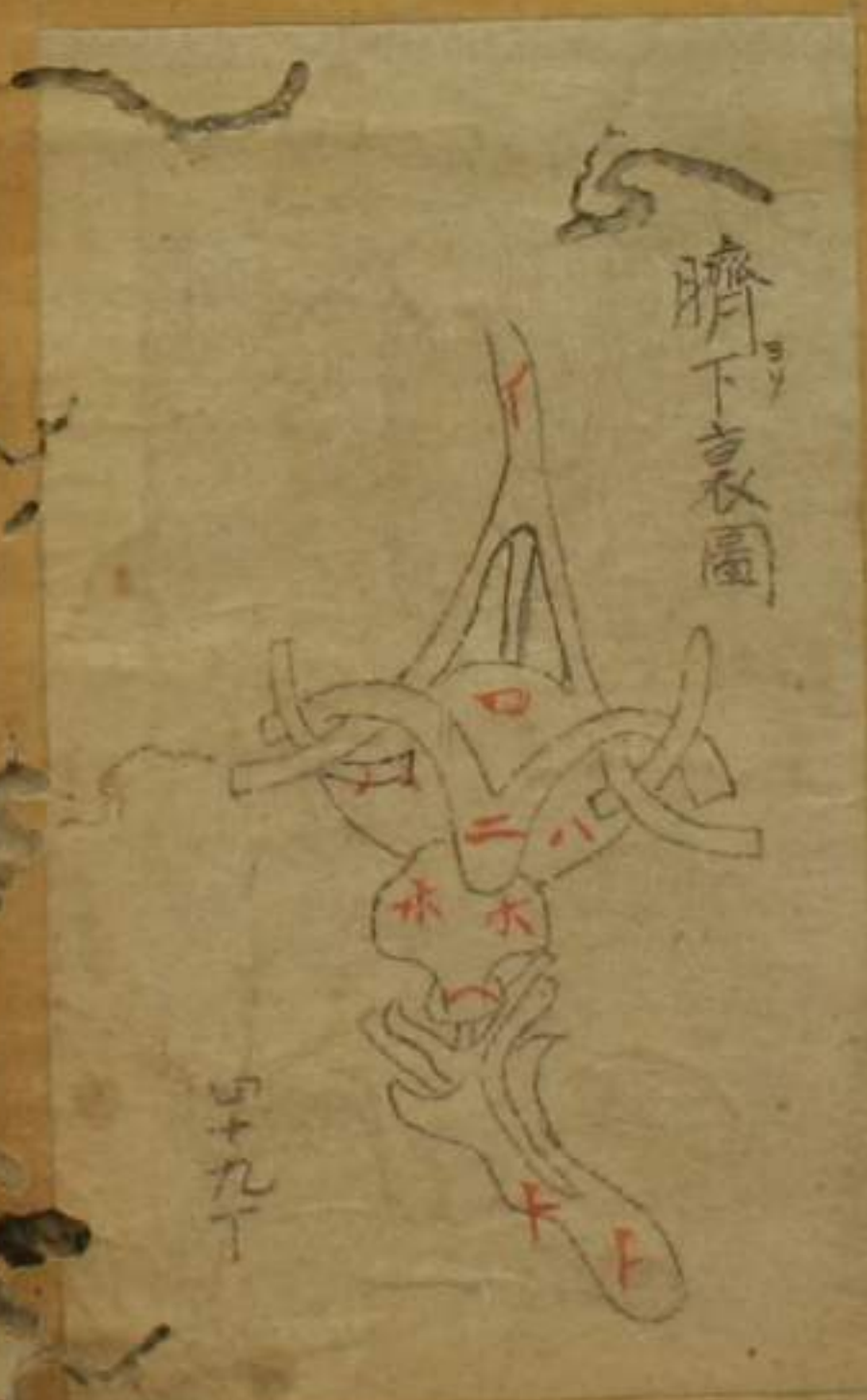圖但虛天經



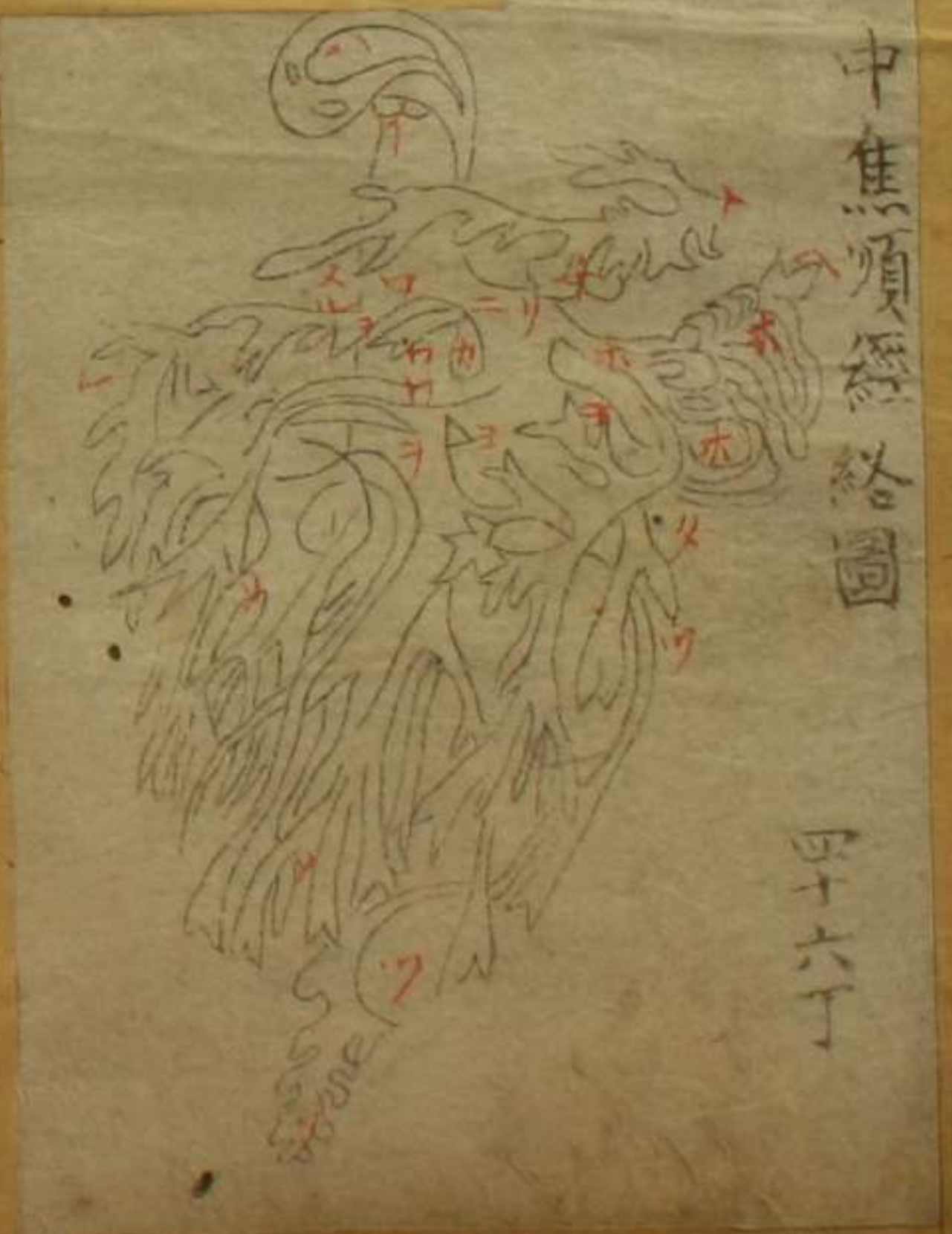此經之圖



大腸之圖 四十六



臍下裏圖

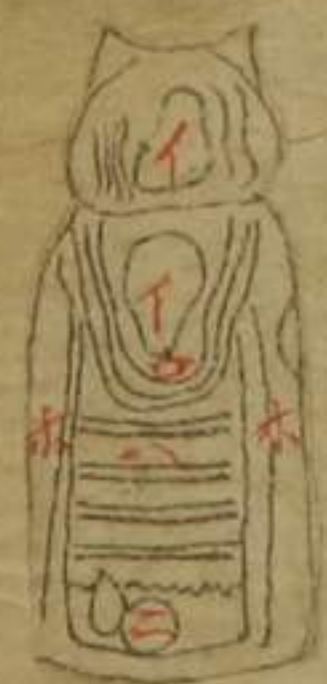

中焦頰經絡圖

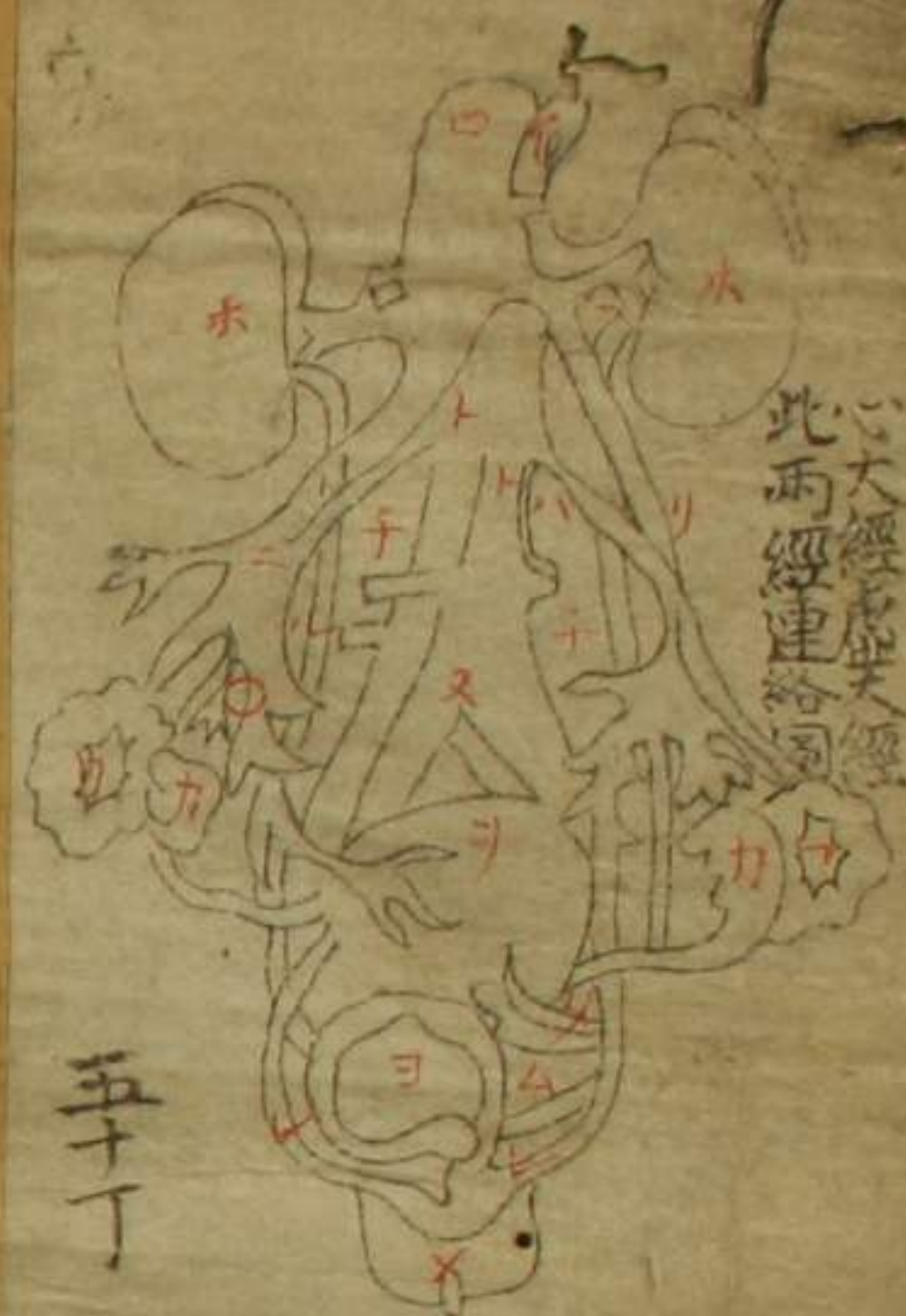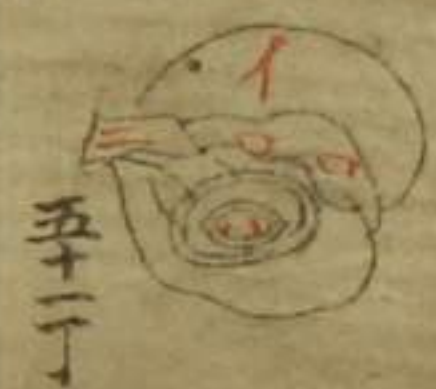四十六

東宿道久藏書

子宮割開圖

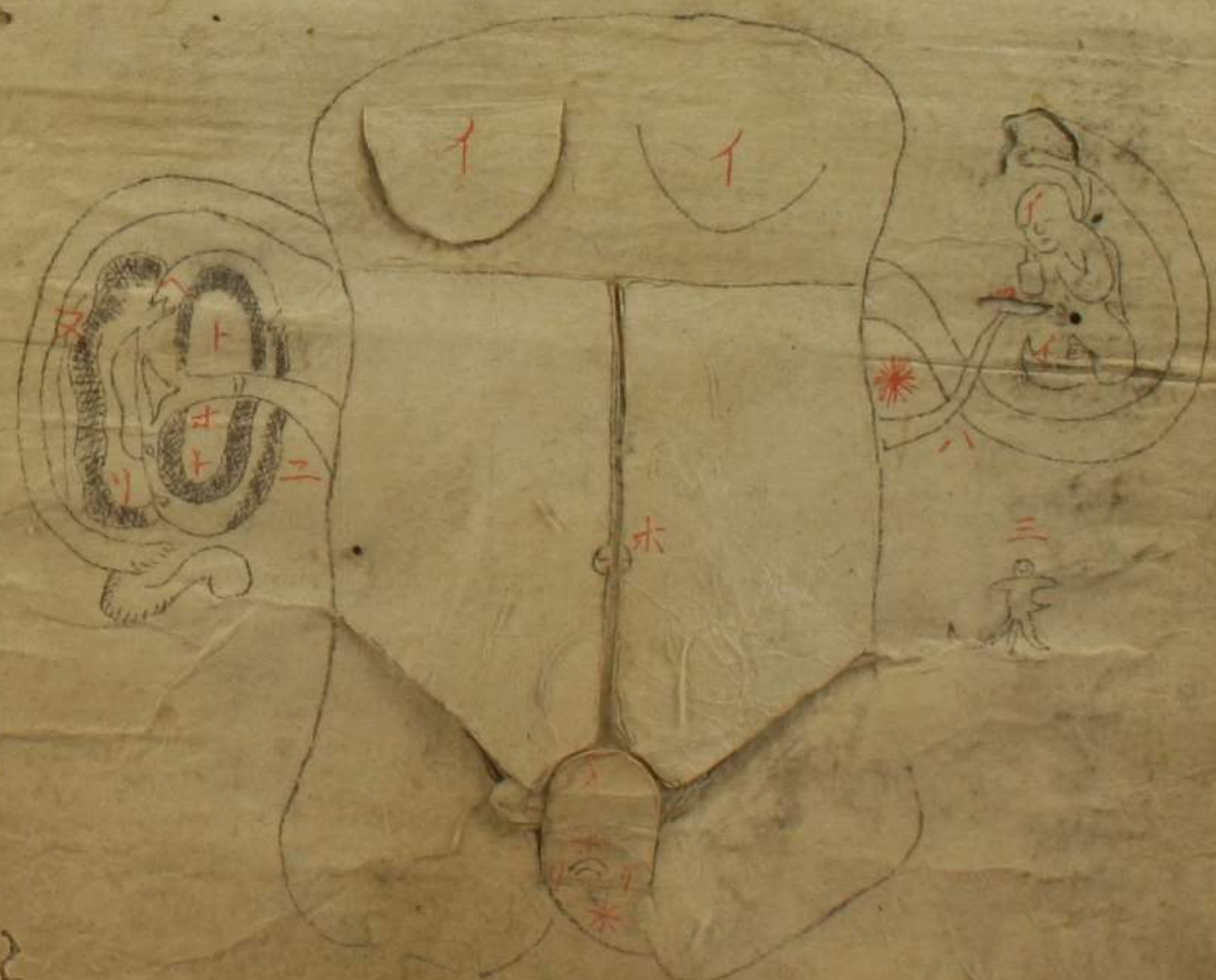

子宮本圖



此大經脈
此兩經連給圖

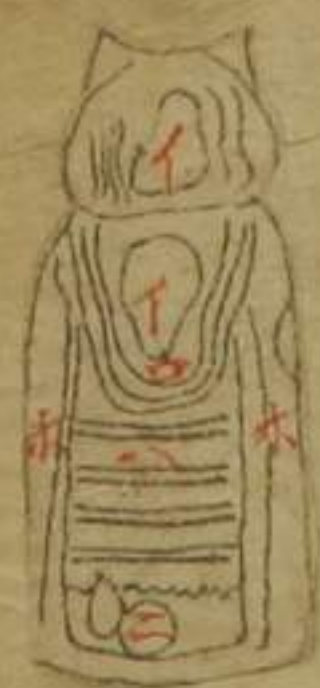手丁



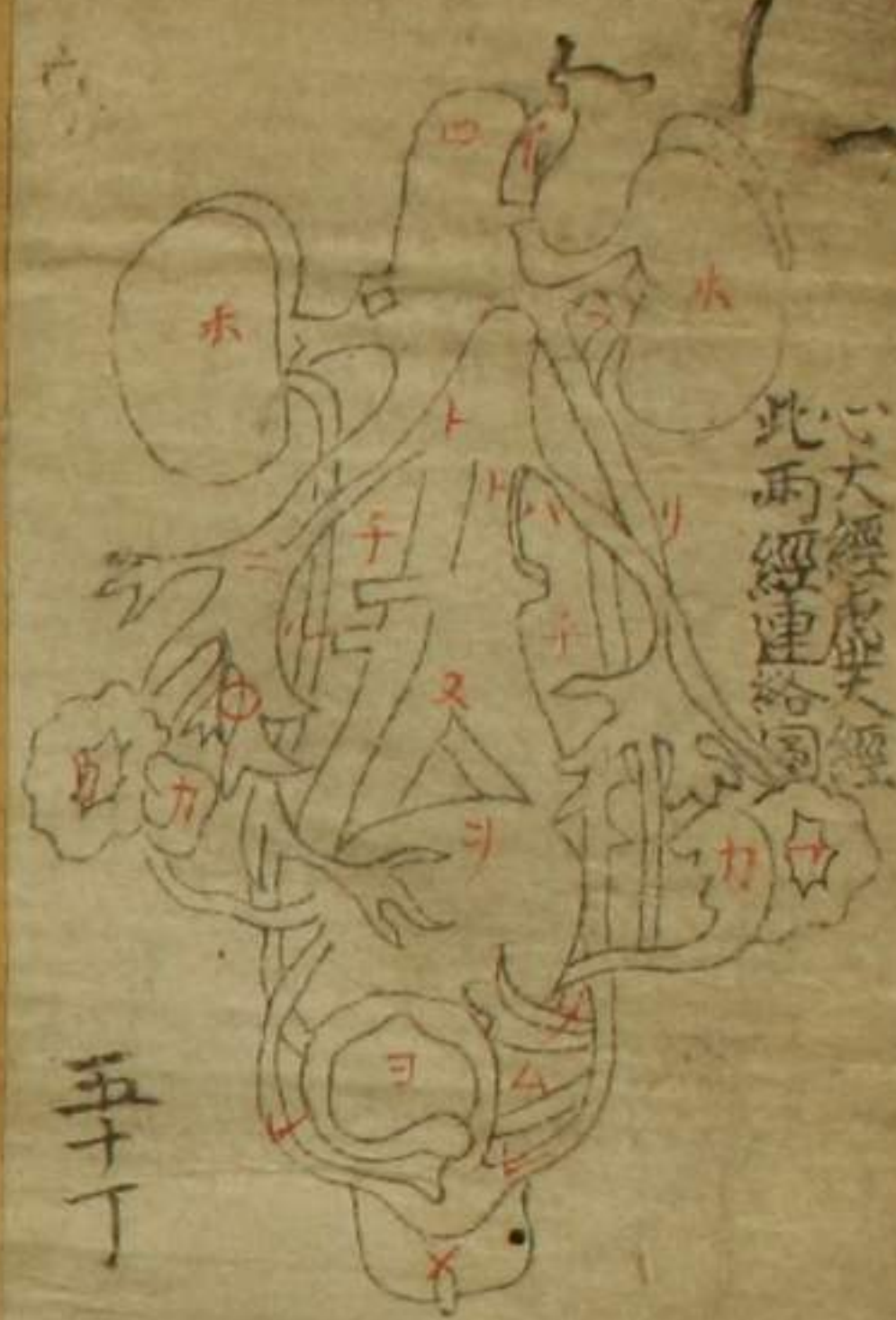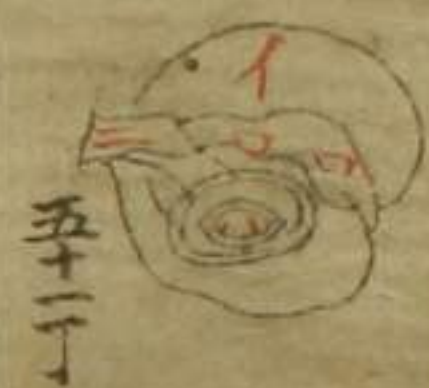象胎臙

東宿道久藏書

子宮剖開圖

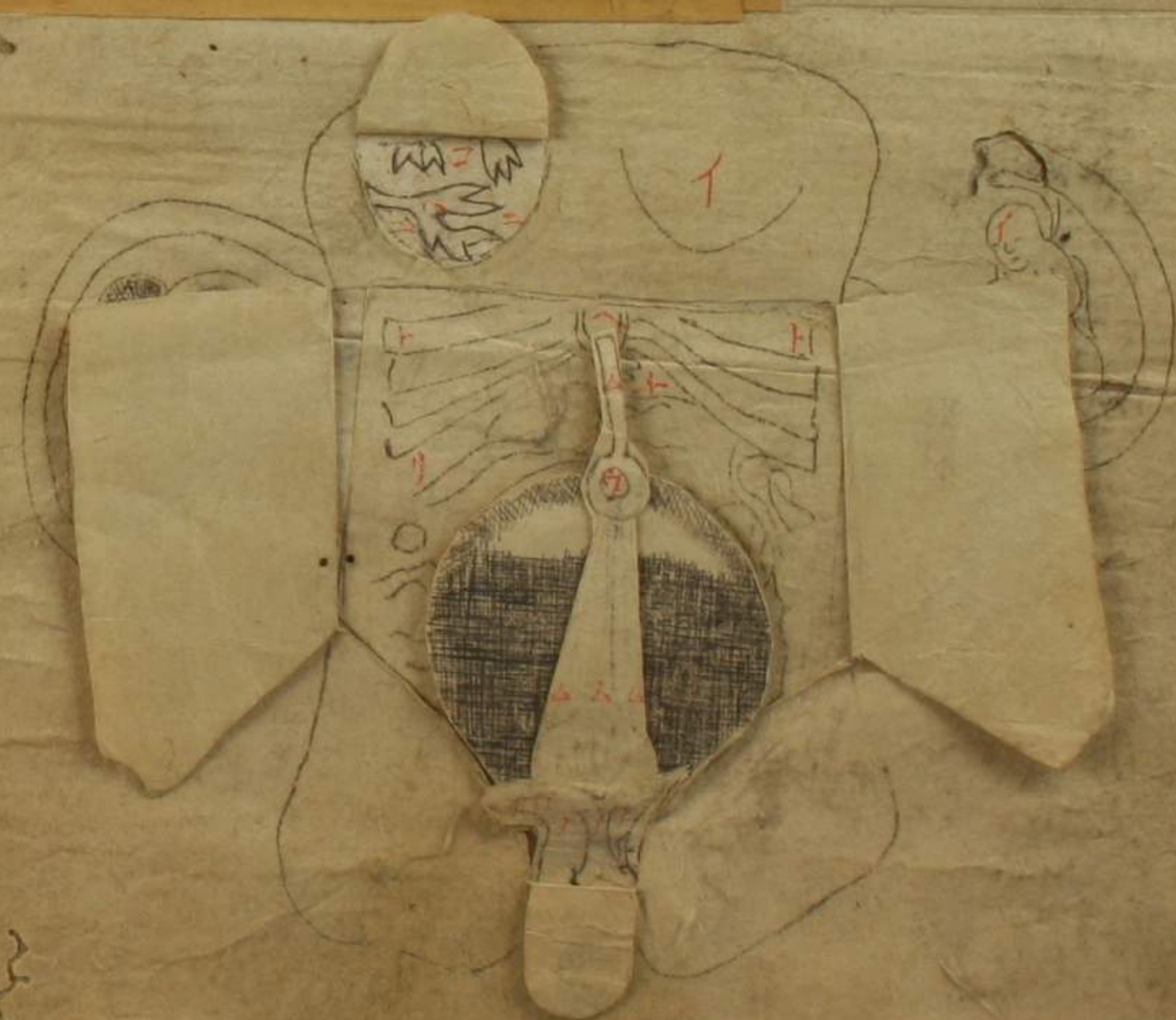


子宮本圖



此大經脈
此兩經連絡圖

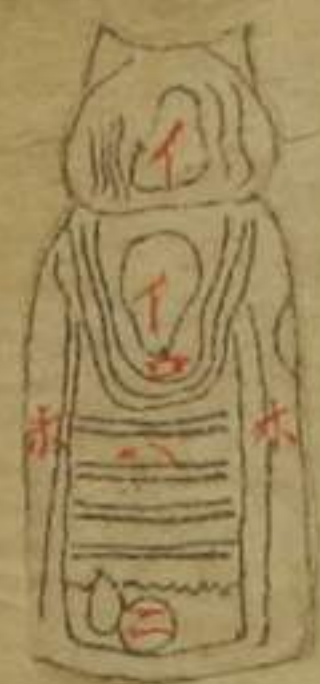五丁



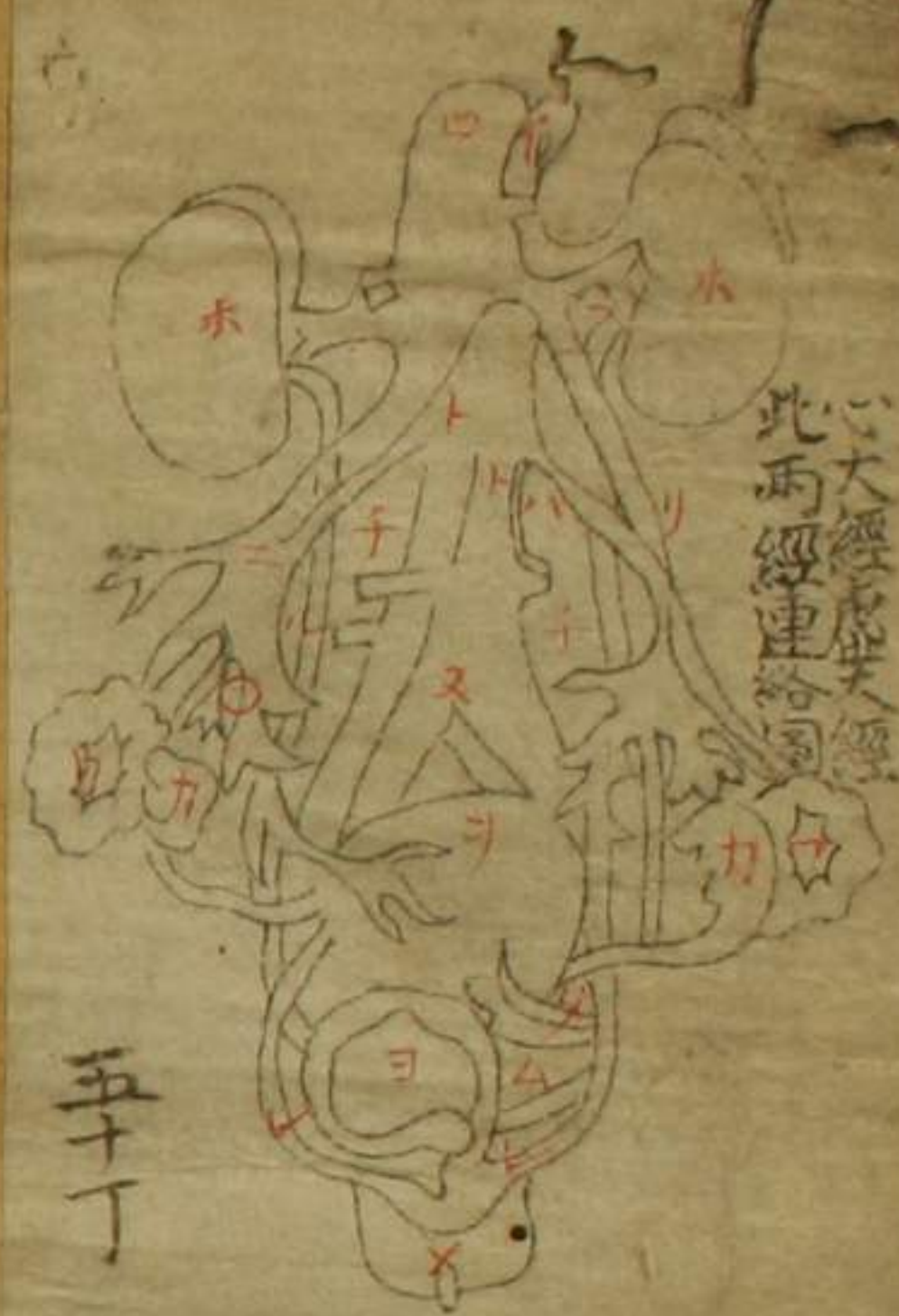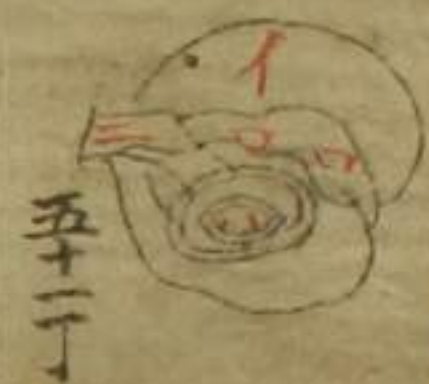象胎臆

東宿道久藏書


子宮剖開圖



子宮本圖



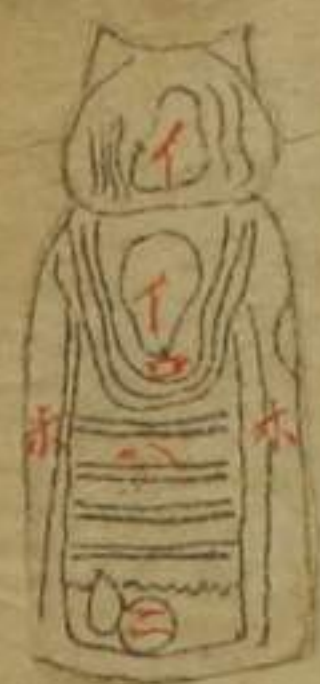五丁



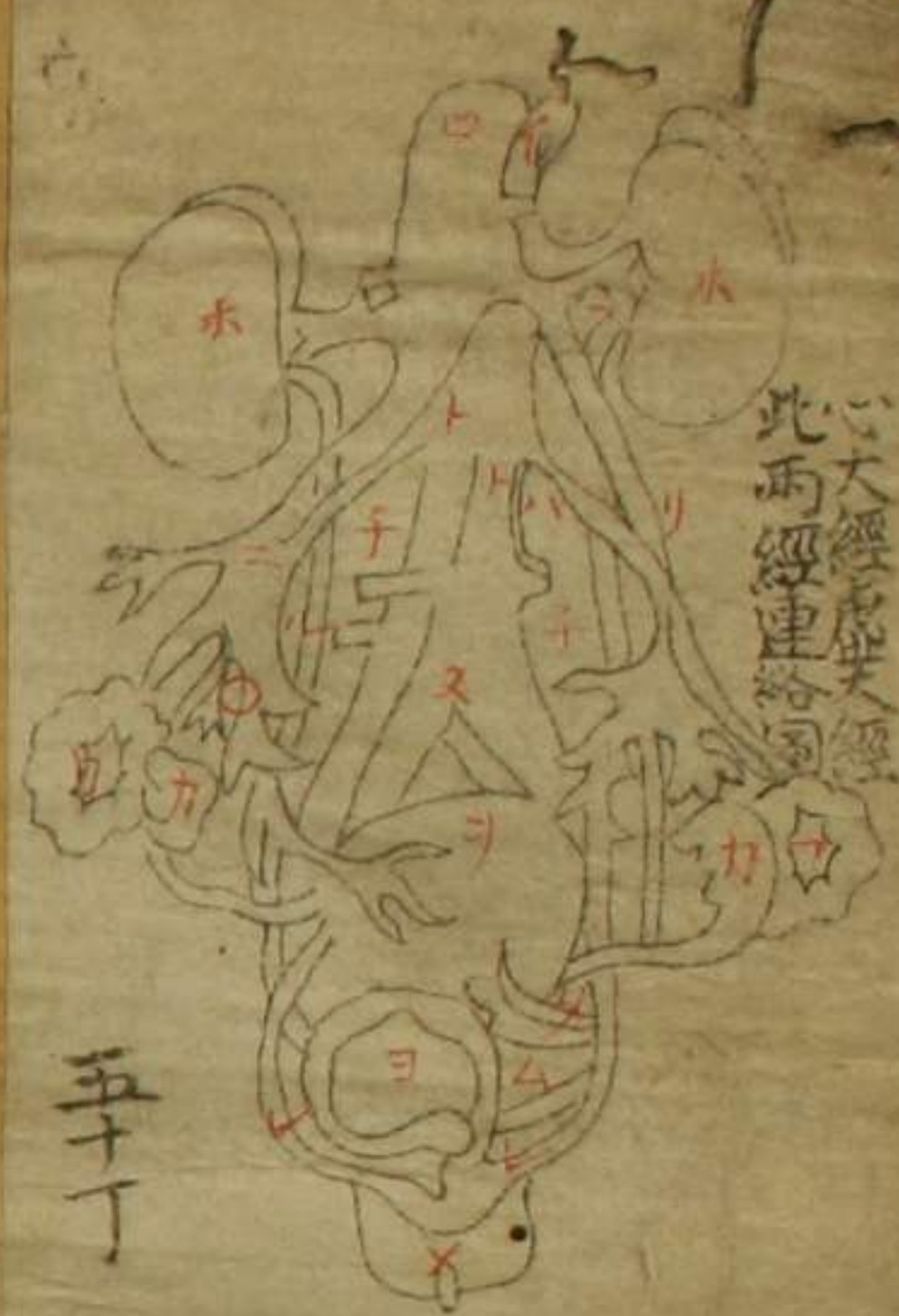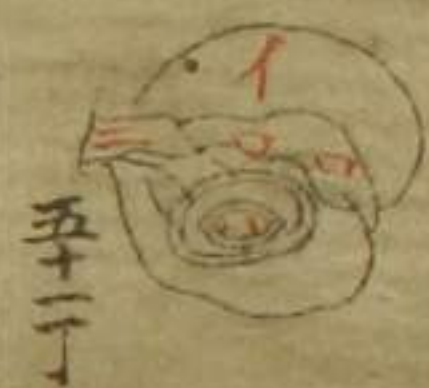象 腹

東宿道久藏書

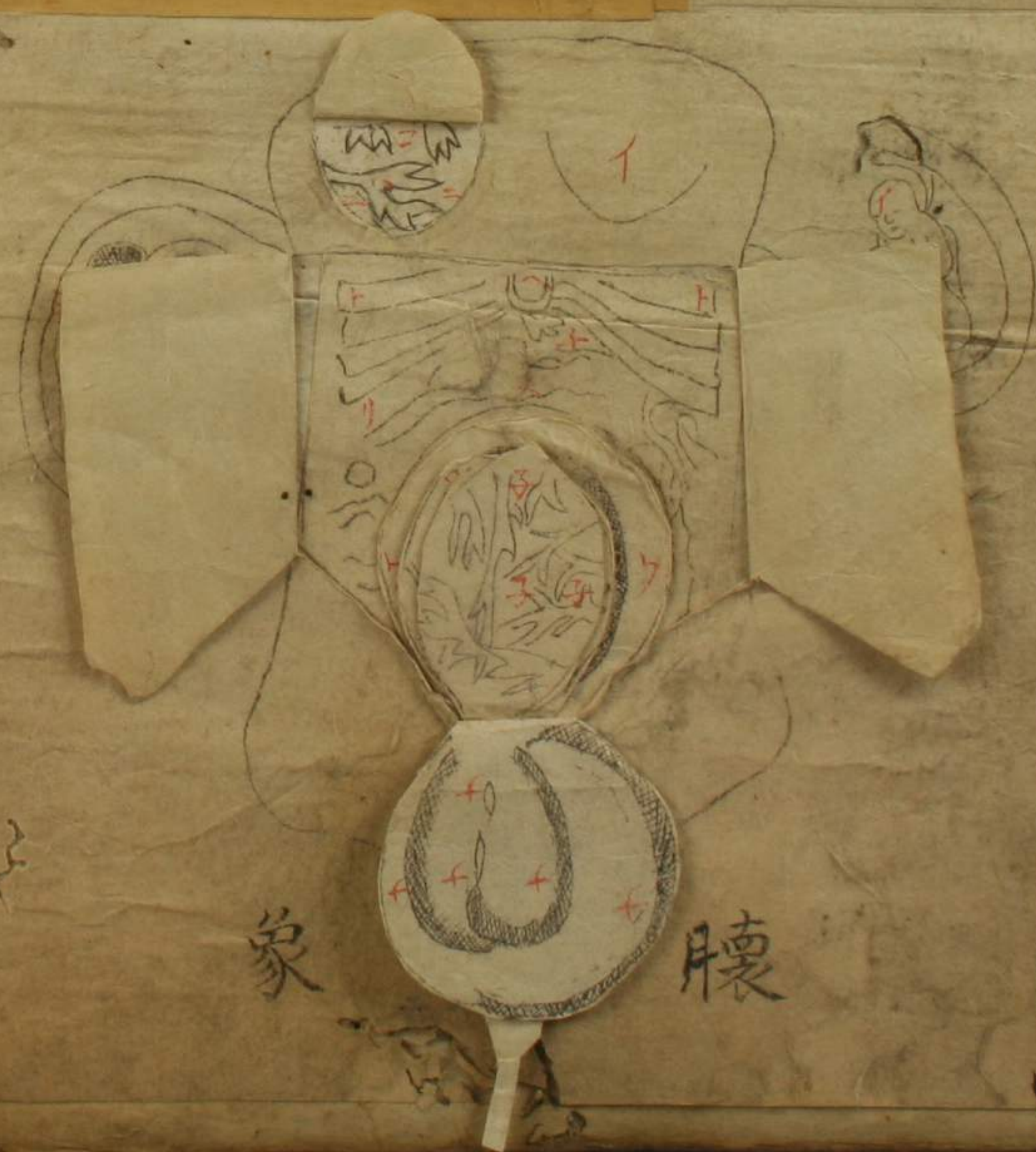子宮割開圖



子宮本圖



此大經處天經
此兩經連絡圖

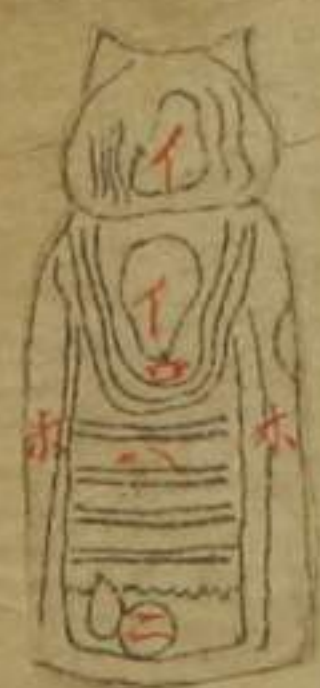

象

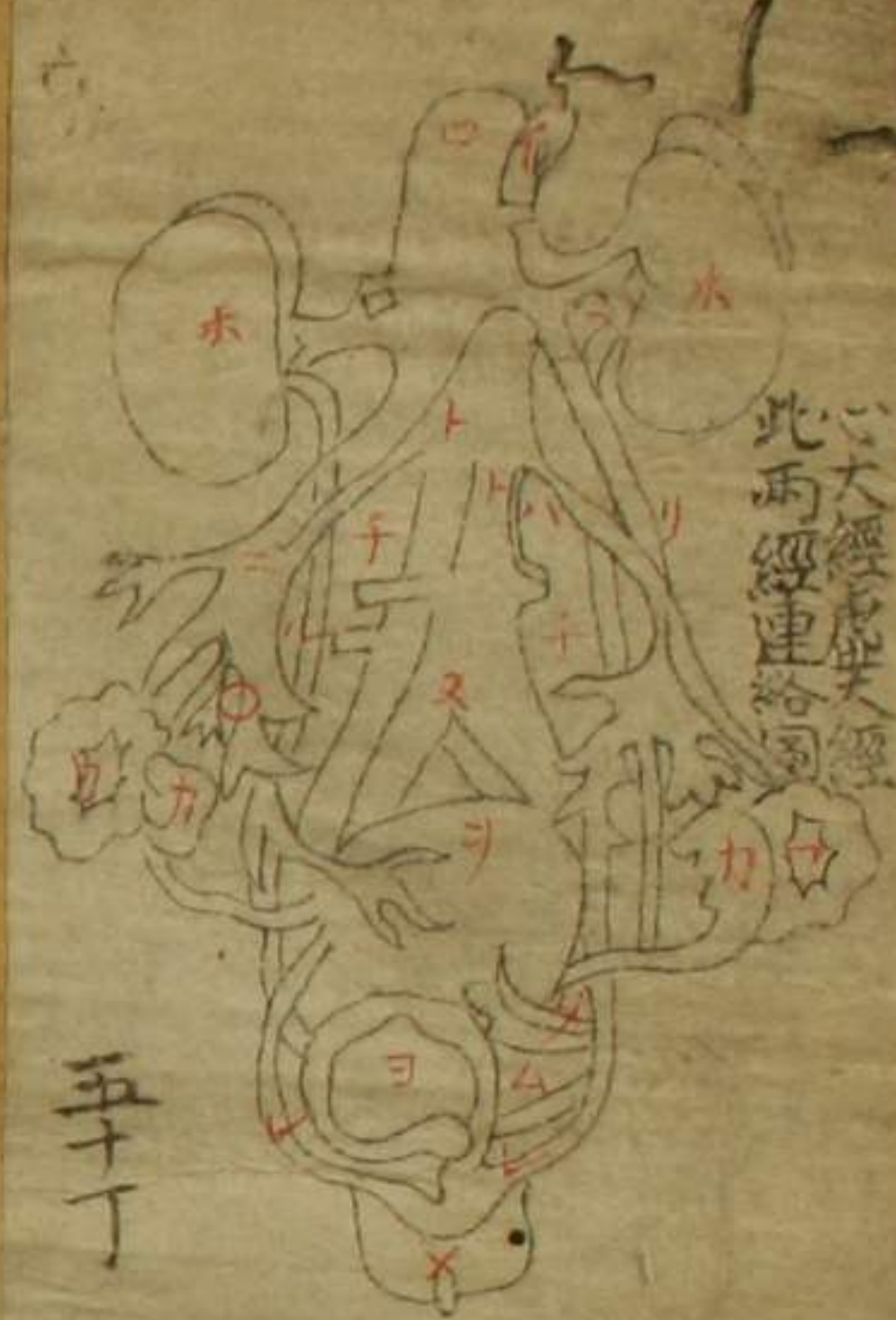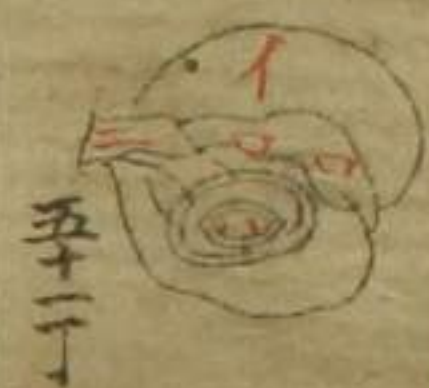臆

東宿道久藏書

子宮剖開圖

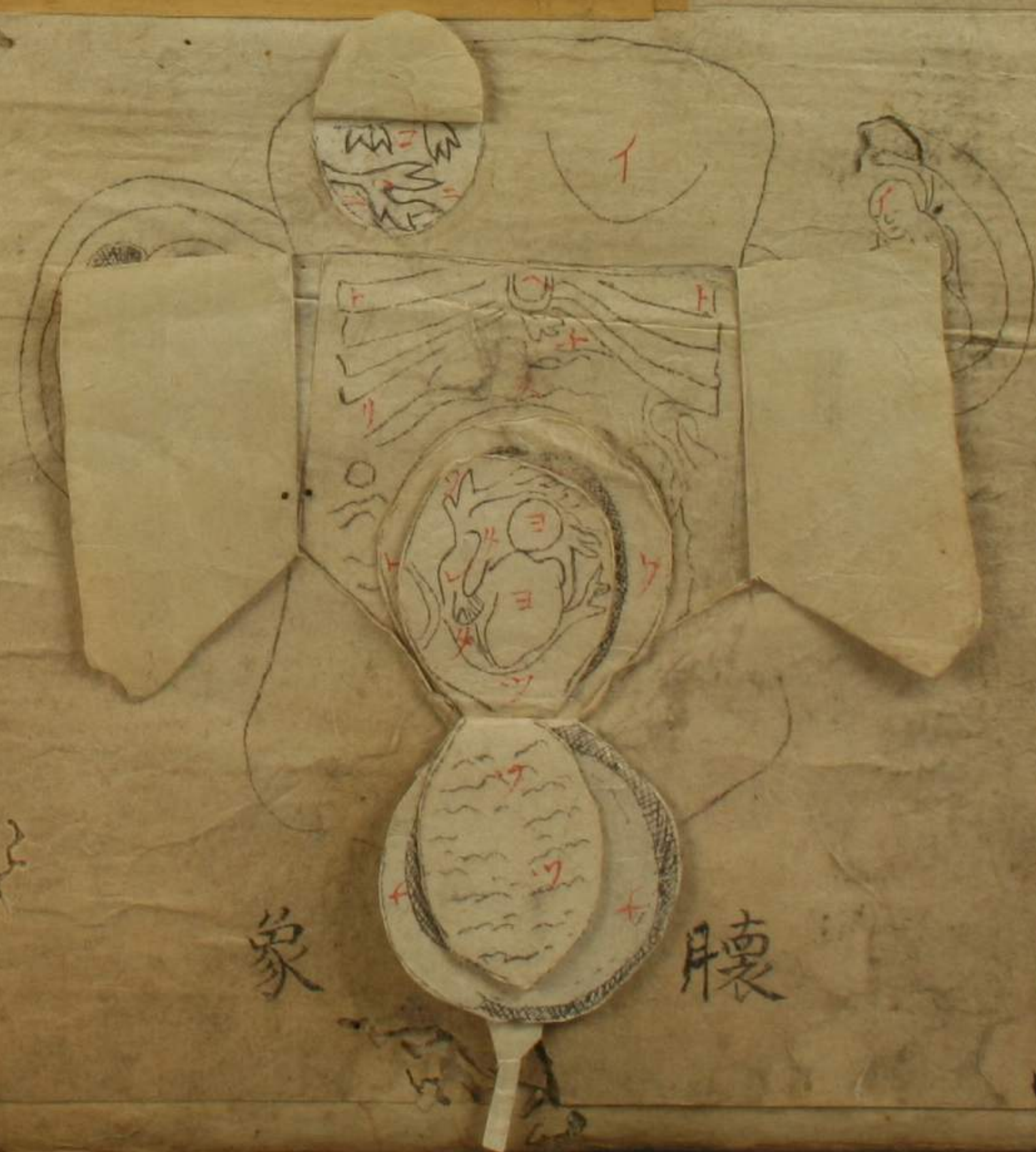


子宮本圖



此大經脈
此兩經連絡圖

五十二

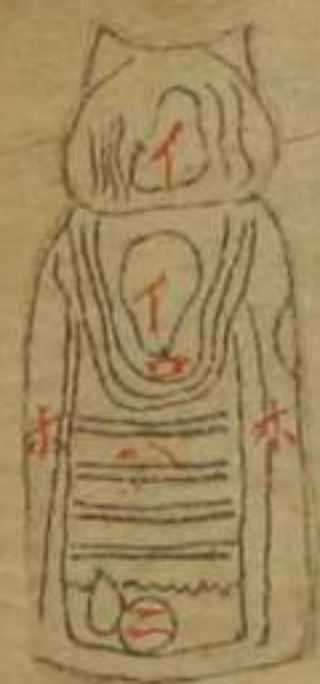

象

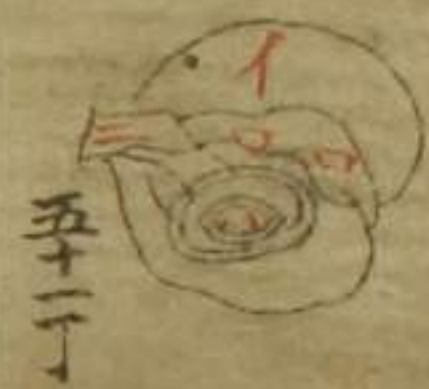臆

東宿道久藏書

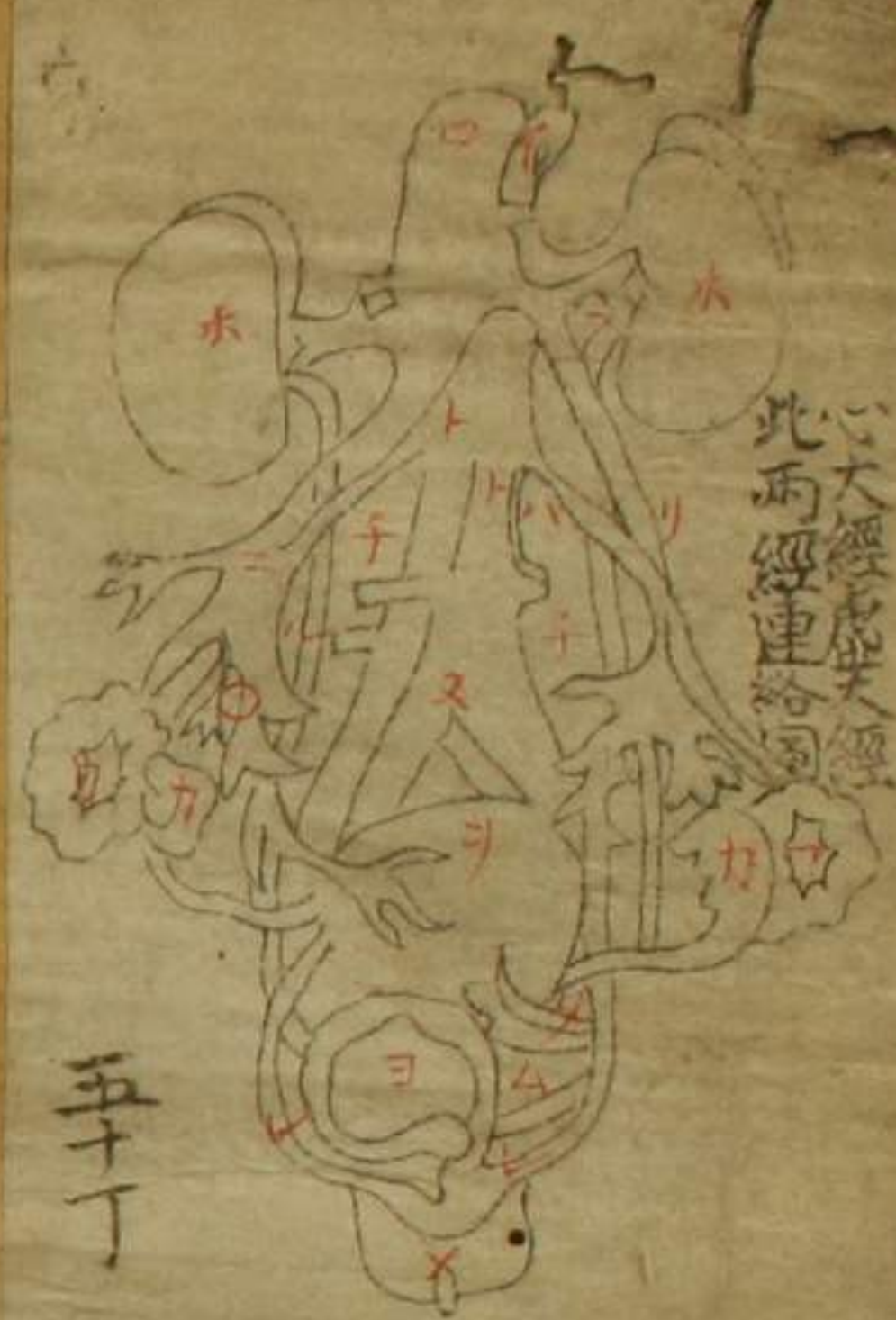子宮割開圖



子宮
本圖

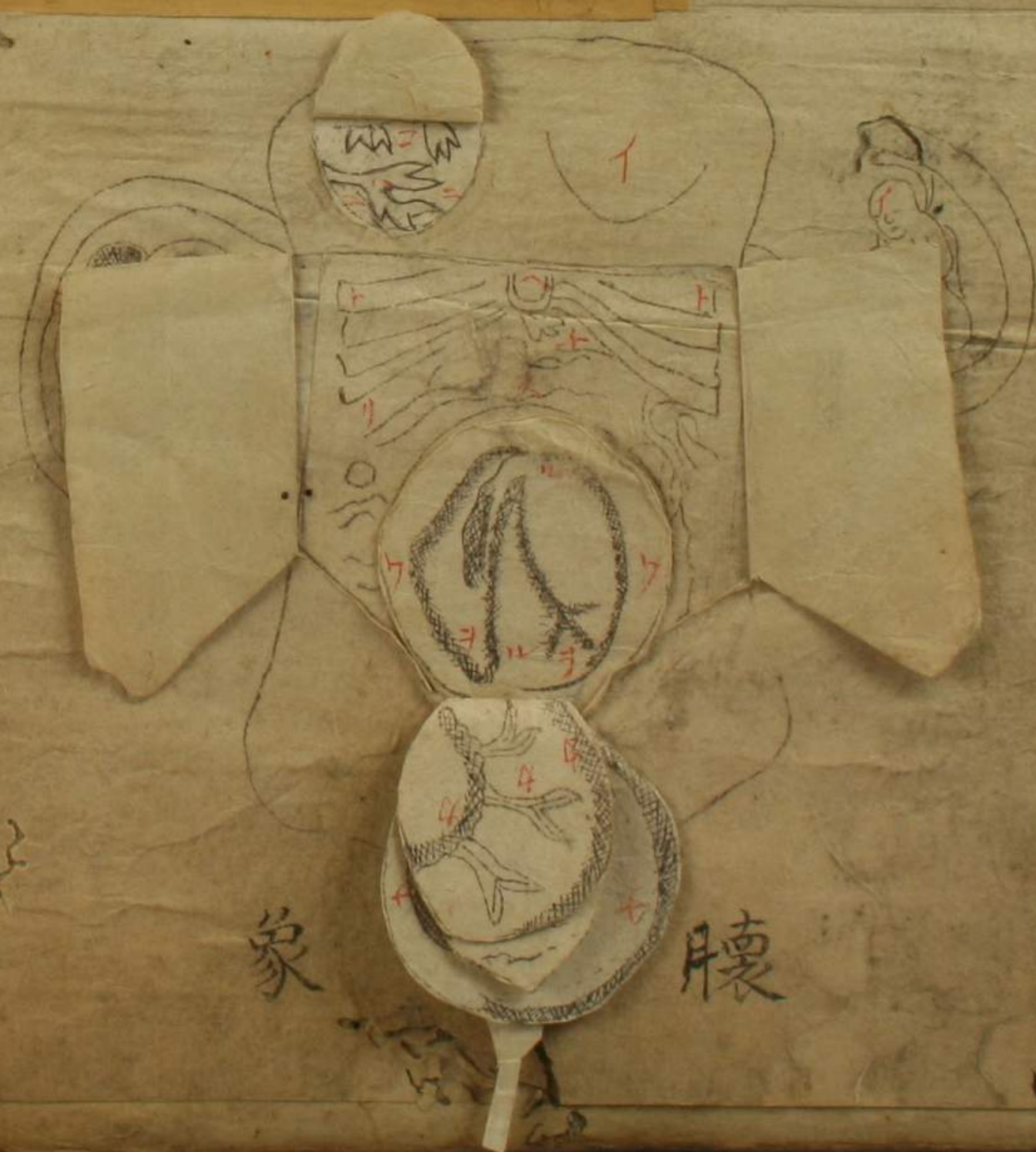

五丁



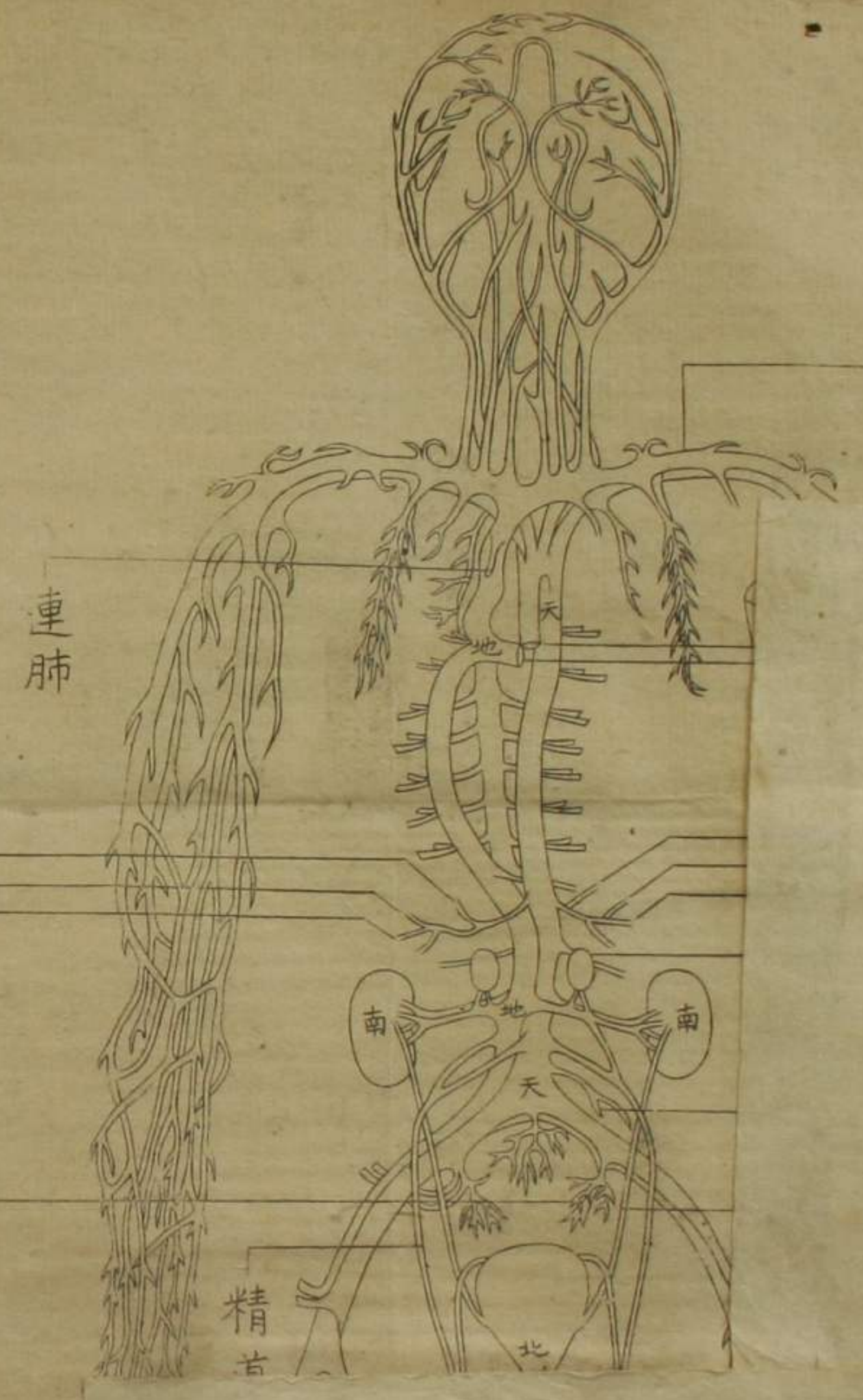
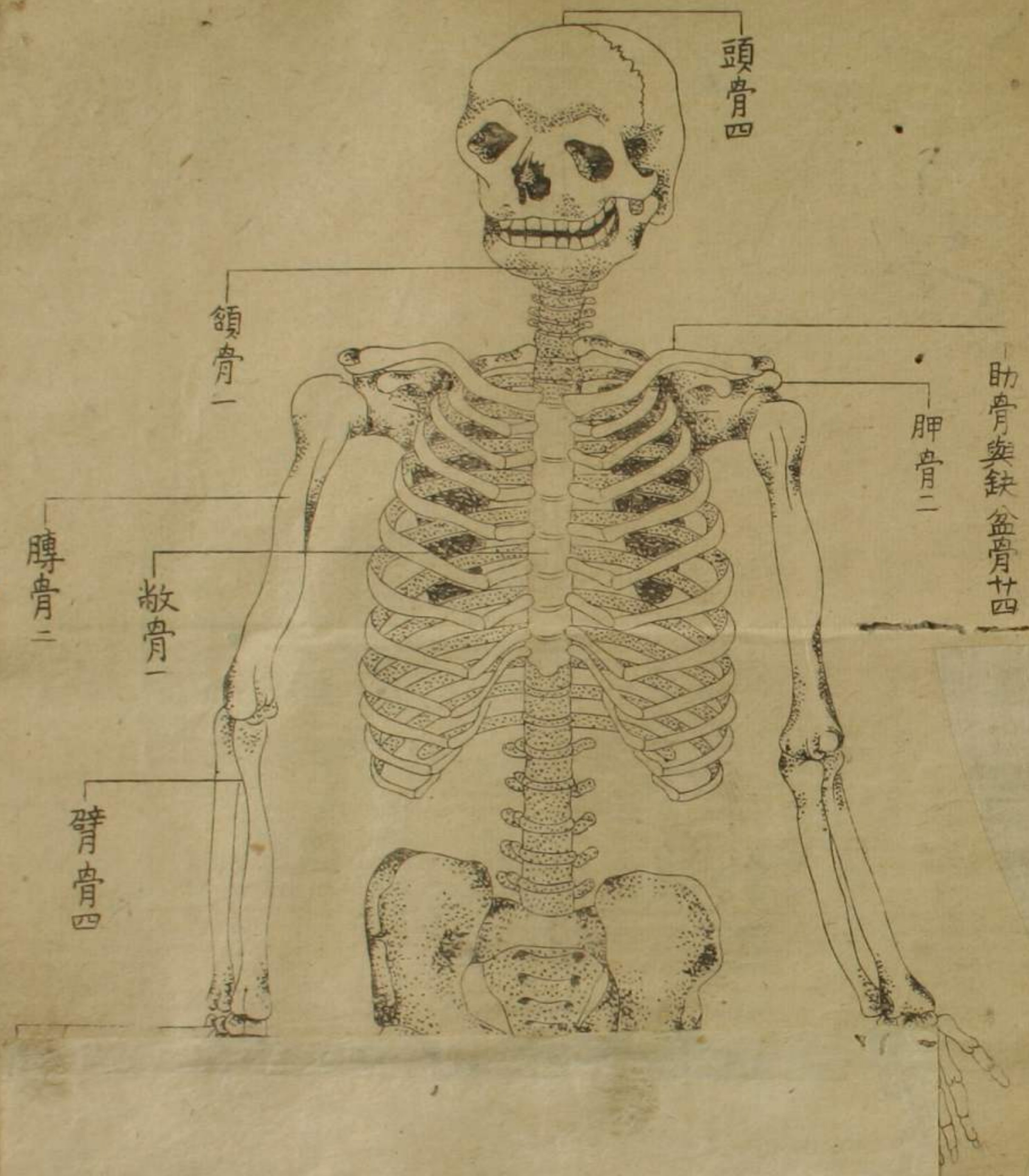
此大經處
此兩經連通

五丁



象

臆



連肺
連肝
連膽
連十二指腸

絡膠骨

畢丸

當缺

頭骨四

頷骨一

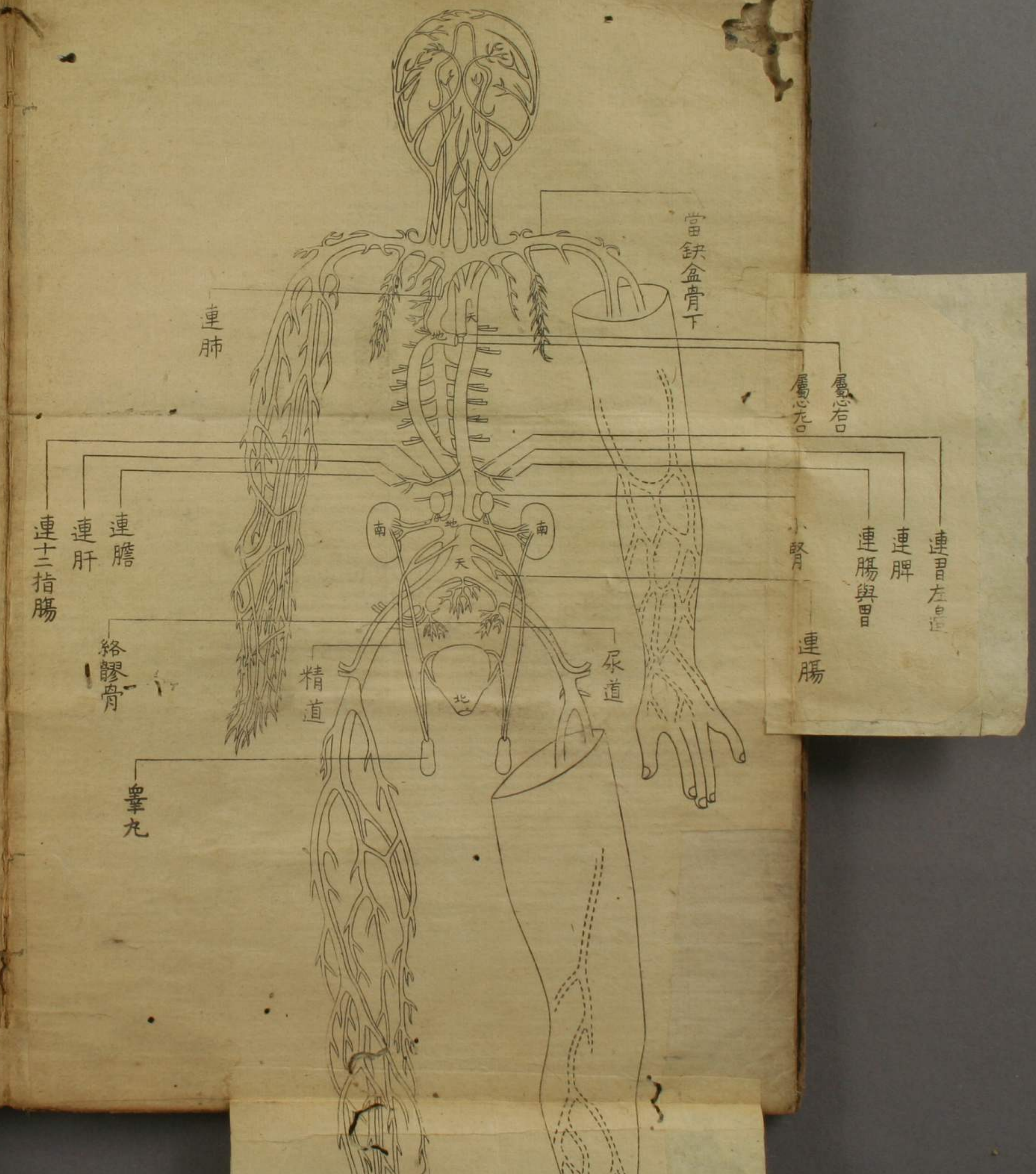
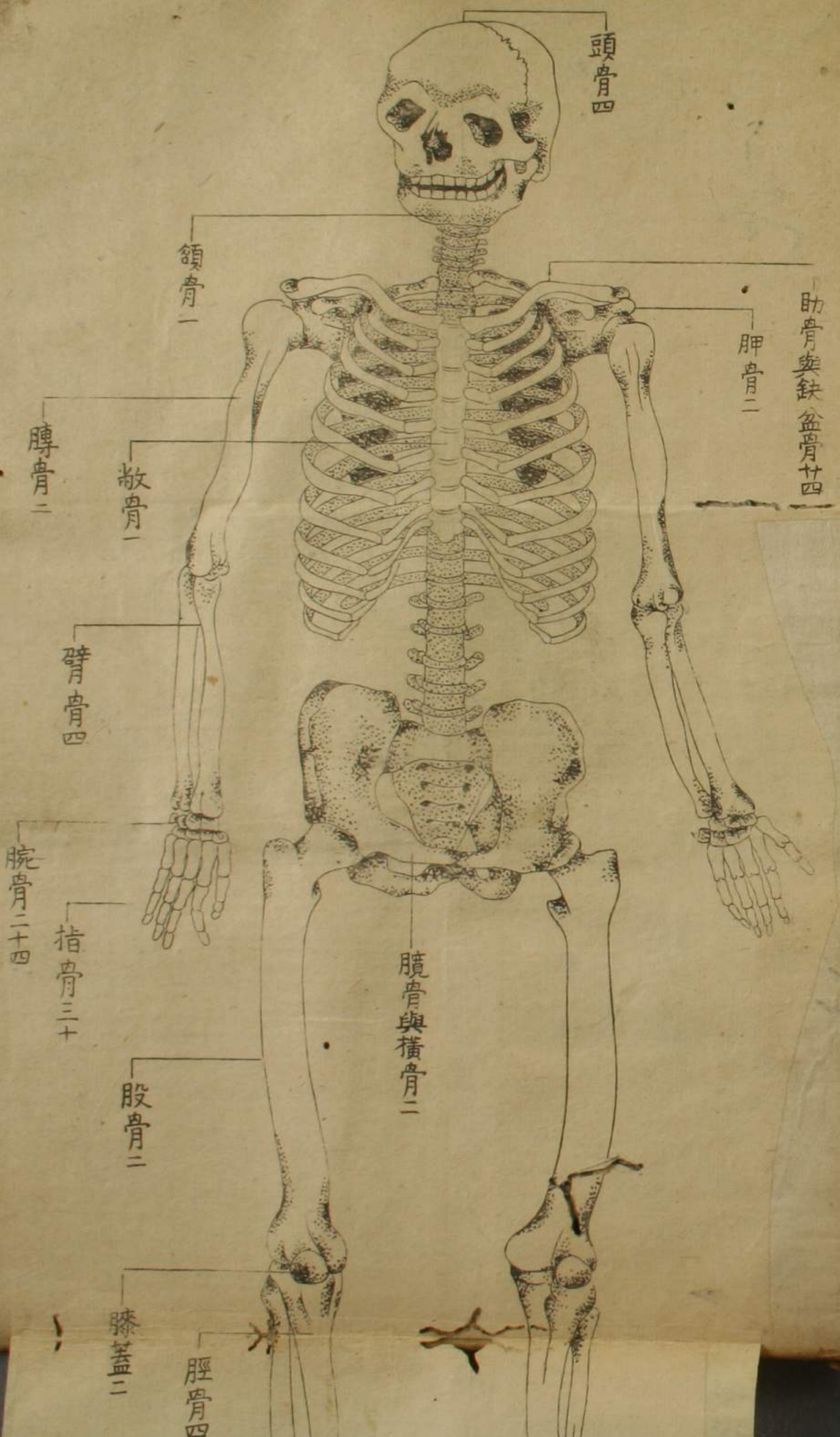
助骨與缺盆骨廿四
胛骨二

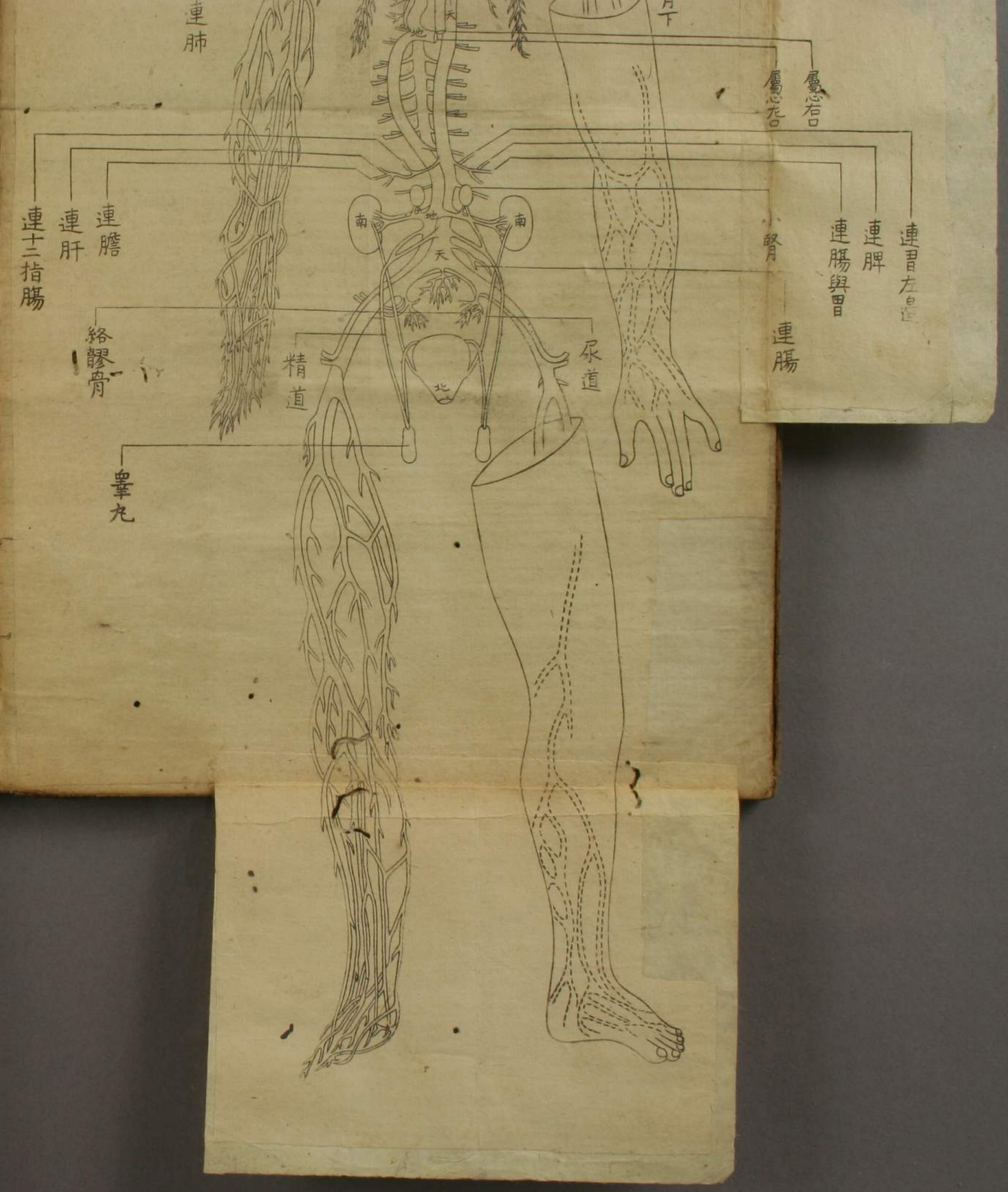
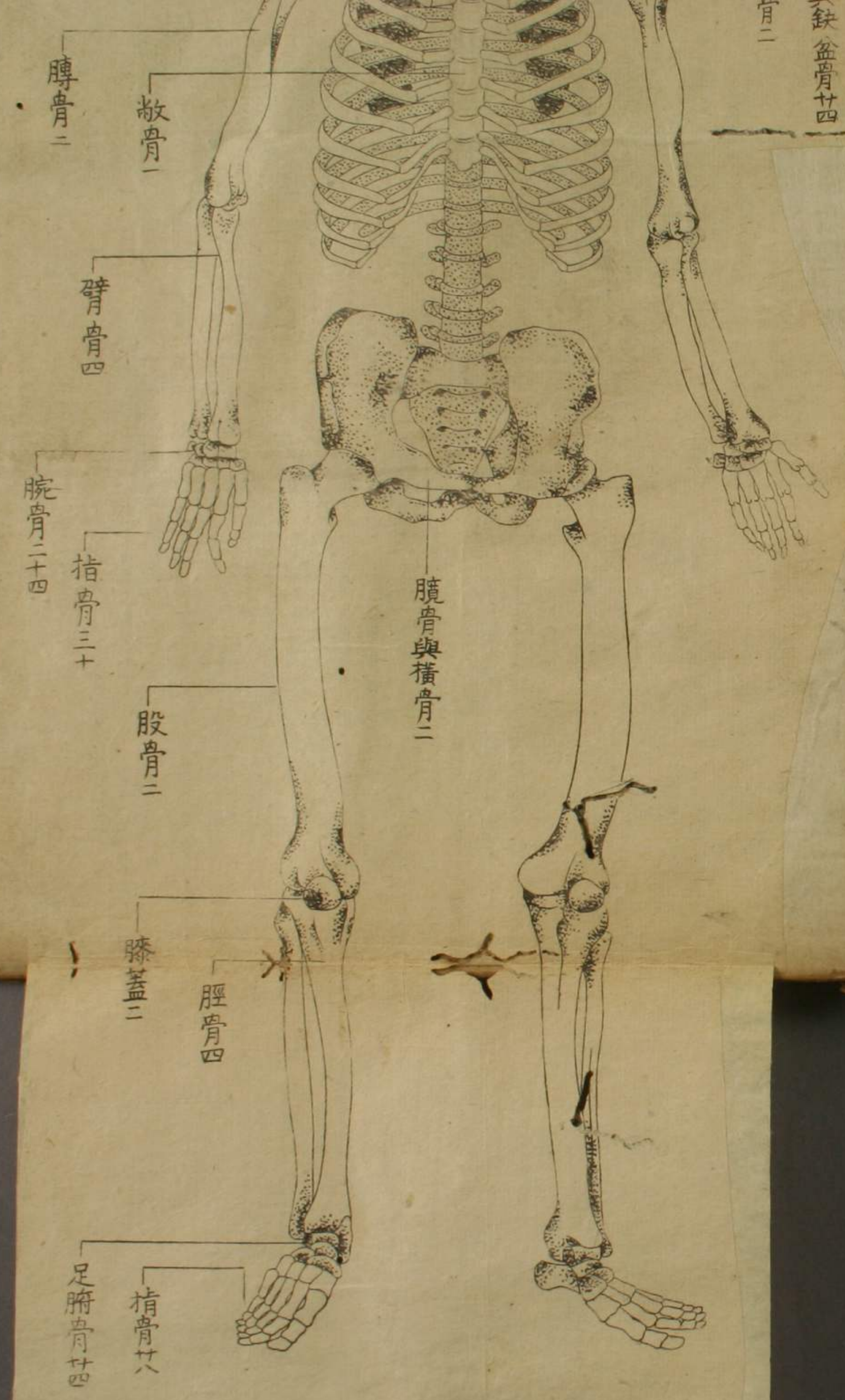
膊骨二

肘骨一

臂骨四

胛骨二





甲 兩肺 主呼吸 佐血之 運行

乙 心 主血

丙 膈膜 為胸腹之阻滿 兼佐呼吸

丁 胃 受飲食

戊 大幾里兒 華人所未說者 變名 直譯連膽和飲食

己 肝 受門脈之血 佐膽

庚 膽 連十二指腸 和飲食 佐肝膽

辛 脾 佐肝膽

解體約圖

壬 薄腸 所謂小腸也 有木十二指腸 化腸

癸 厚腸 所謂大腸也 有金盲腸 水直腸

東 門脈 華人所未說者 變名 翻譯 從腸起入肝脾

西 奇縷管 并科曰 華人所未說者 變名 直譯 主受水穀之精氣 化之為血

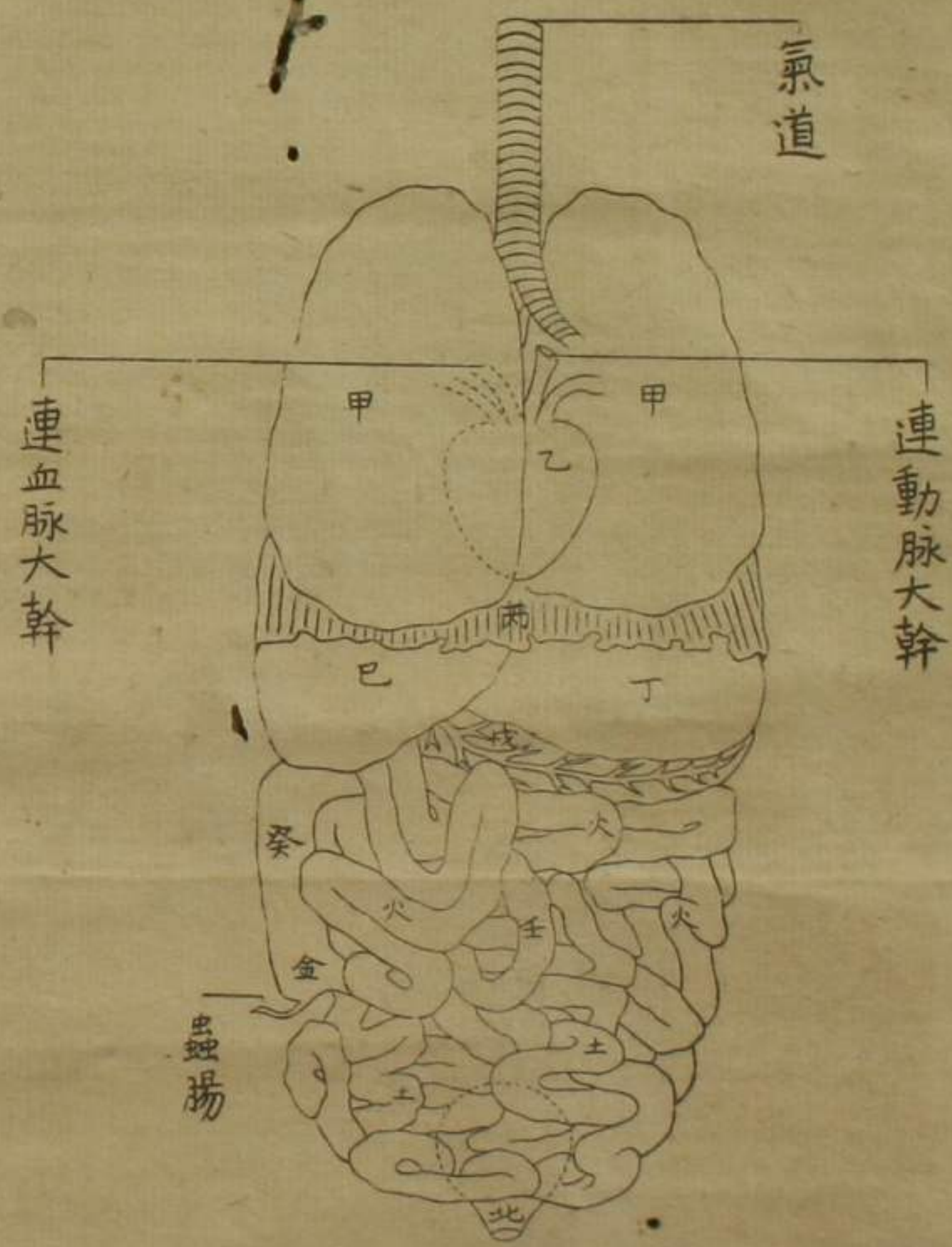
南 兩腎 分別水血

北 膀胱 瀉小便

天 動脈 血順行之道路

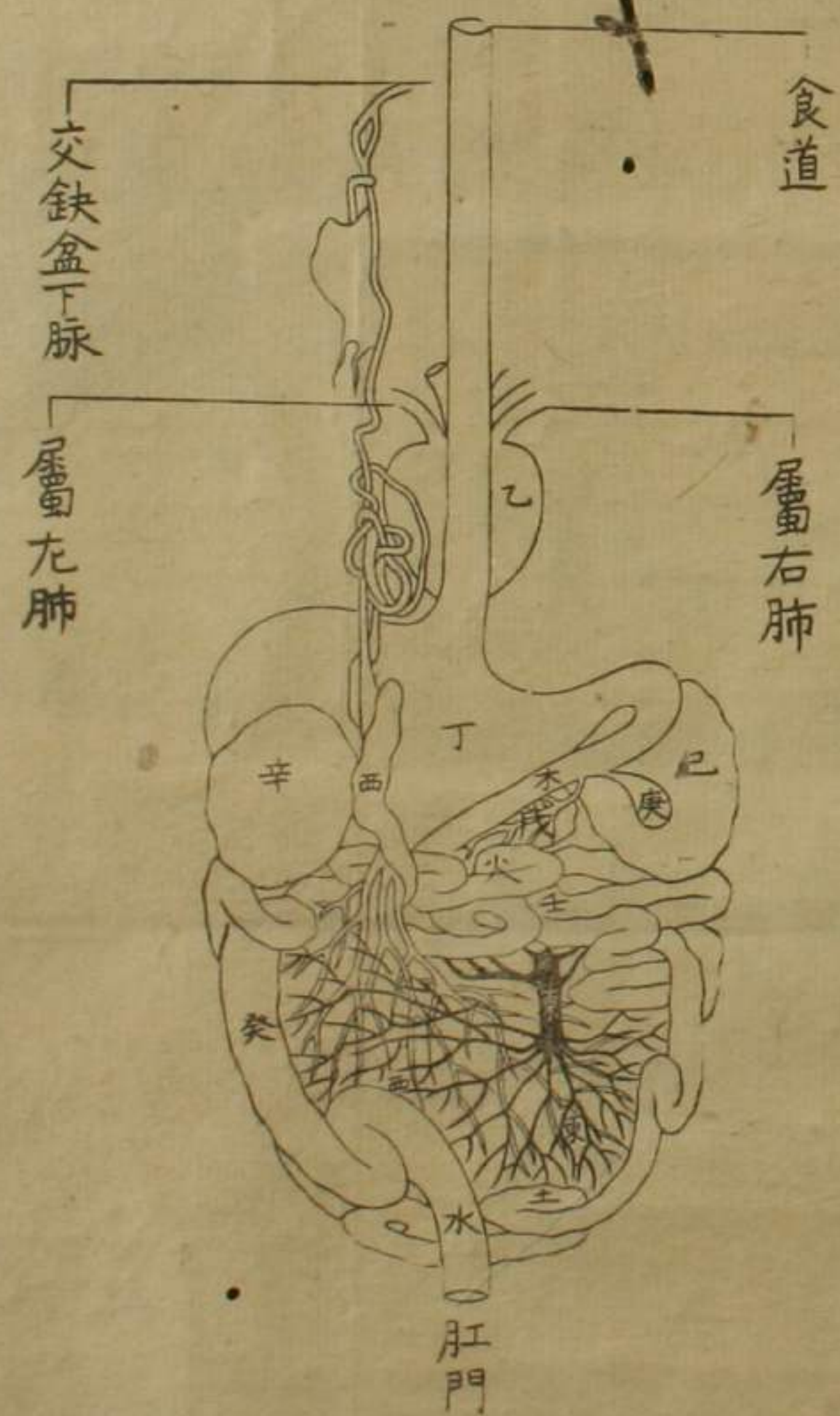
地 血脈 華人所謂青脈也 血逆行之道路

前面



背後

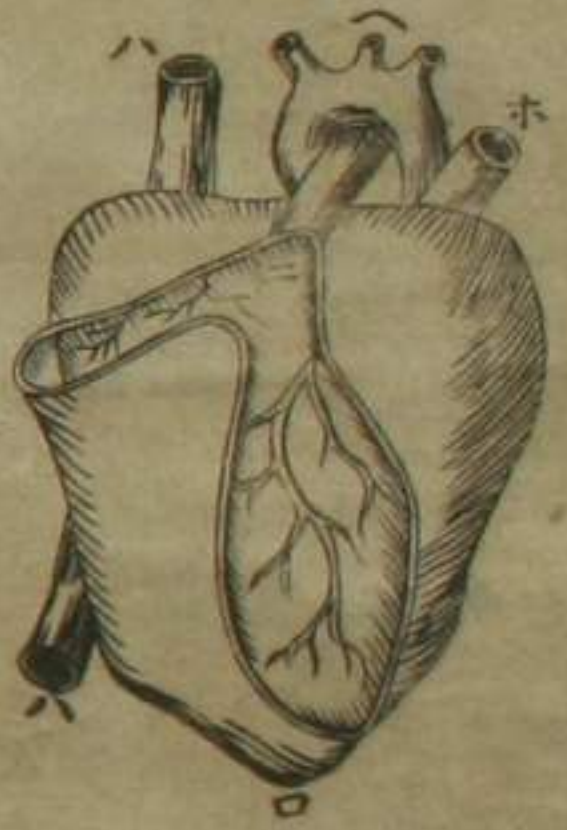開腸見門
脉奇總管



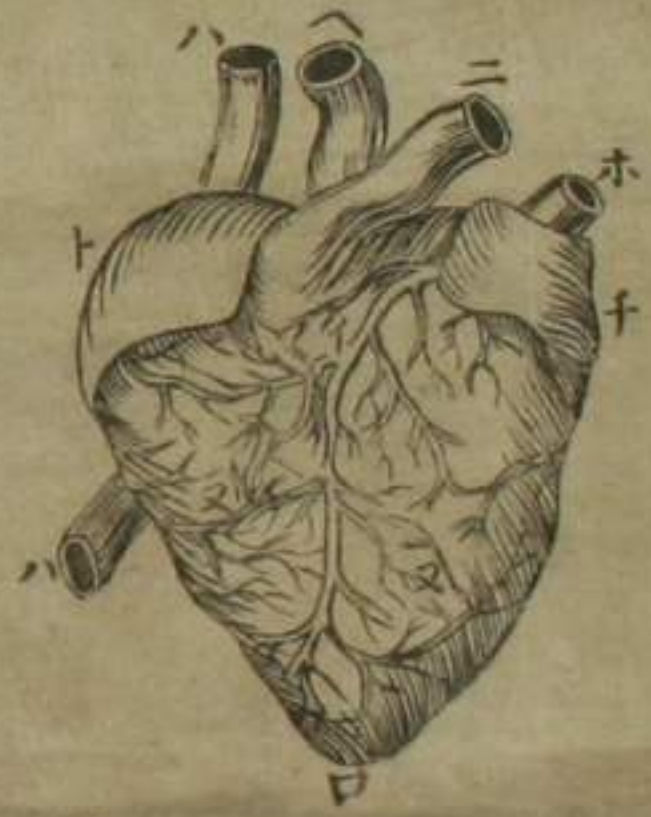
解體約書

心篇圖

剥心包



去心包見血道



剖心



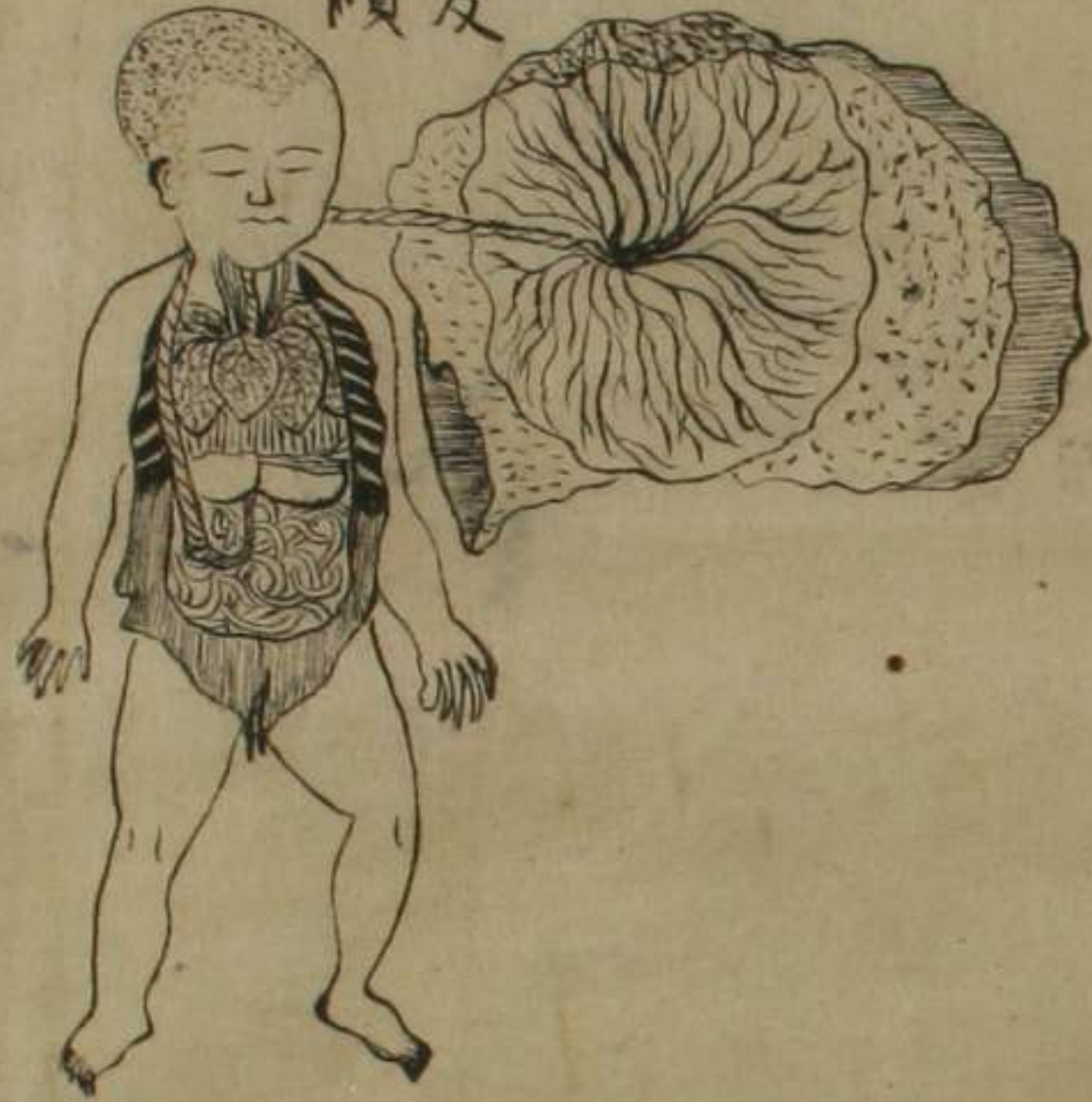
外面



示屬心脉瓣




示內景及
胞衣連續



去子宮
胎全形



ミイラ 参向ノ如昆旦
ロニベルケ 手写 木乃伊 全形之圖



解體約書

紅丸臟腑經絡圖

全