

DAS

MALUM COXAE SENILE.

MONOGRAPHIE

von

Dr. **Xaver Schöman,**

Professor in Jena.



PRESENTED
by the
AUTHOR.

Mit 4 Tafeln Lithographien.

J. B. 44

Jena,

Druck und Verlag von Friedrich Mauke.

1851.

THE HISTORY OF THE

REIGN OF

CHARLES

THE SECOND

BY

J. H. BURTON

V o r w o r t.

Die Lehre von den Krankheiten der Gelenke hat in den drei letztvergangenen Decennien unseres Jahrhunderts einen vorher ungekannten Grad von Vervollkommenung erfahren. Und doch ist auch hier wie in anderen Theilen der Wissenschaft noch manches Problem unerörtert und ungelöst geblieben.

Zu diesen unbefriedigend erörterten und dunkeln pathologischen Zuständen der Gelenke gehört auch das sogenannte *malum coxae senile*.

Diese interessante Gelenkkrankheit ist unbestreitbar nur Wenigen näher bekannt. Bei Weitem die grösste Mehrzahl der Aerzte verbindet damit sehr schwankende und irrige Begriffe. Dieses geht unwiderleglich aus den differenten Ansichten hervor, welche selbst unter den Autorität geniessenden Schriftstellern über die Natur und den Sitz dieser Krankheit herrschen.

Dadurch sind nur neue Begriffsverwirrungen herbeigeführt und klare Vorstellungen weniger möglich geworden. Die Ursache der Verwickelungen der Begriffe über das *malum coxae senile* liegt darin, dass man über diese Krankheit urtheilte und schrieb, ohne sie an Lebenden wirklich beobachtet und die krankhaften eigenthümlichen Veränderungen im Gelenkapparate an den Leichnamen jener Kranken untersucht zu haben. — Es fehlte an der durchaus nothwendigen Verbindung der Kenntniss des Verlaufes, der Semiotik und der Aetioologie dieser Krankheit mit den

pathologisch anatomischen Veränderungen im Gelenke, um ein vollständiges Krankheitsbild zu gewinnen. —

Die Folge davon war, dass an die Stelle vorurtheilsfreier Beobachtungen leere Vermuthungen gesetzt wurden. Ohne positive Grundlage combinirte man aus einigen ähnlichen Symptomen und analogen Texturveränderungen heterogener Krankheitsprocesse ganz neue Krankheitsformen und gab sie für die räthselhafte Krankheit, für das *malum coxae senile*, aus.

Zuerst vermuthete R. W. Smith irrigerweise und ohne alle nähere Begründung, das *malum coxae senile* sey dieselbe Krankheit, welche B. Bell Interstitialabsorption des Schenkelhalses nenne, warf die Symptome dieser beiden Krankheiten ohne allen Grund zusammen und verwischte dadurch das reine Bild der einen wie der anderen. Wenn man bedenkt, dass Smith's Bekanntschaft mit dem *malum coxae senile* sich lediglich auf solche Fälle stützte, in welchen am *malum coxae senile* Leidende den Schenkelhals gebrochen hatten und bald nach dieser Fractur gestorben waren, so nimmt es um so mehr Wunder, wie dieser Schriftsteller auf die Vermuthung gekommen ist, dass diese Krankheit identisch sey mit einer anderen, deren Wesen in Absorption, in Geschwundenseyn, oder Fehlen des Schenkelhalses besteht. —

Da durch Smith die Aufmerksamkeit auf das *malum coxae senile* in Deutschland zuerst rege gemacht wurde, so konnte es nicht fehlen, dass die eben gerügte Vermengung zwei verschiedener Krankheitsprocesse gleich von vorn herein sehr nachtheilig auf die Begriffsbestimmung des *malum coxae senile* einwirken musste.

Diejenigen, welche in den emallirten Knochenschiffen, die beim *malum coxae senile* vorkommen, das Wesen dieser Krankheit suchen zu müssen wählten, warfen dieselbe im Allgemeinen mit den Folgen von Knochenentzündungen zusammen und sprachen ihr das Recht einer eigenthümlichen Krankheit geradezu ab. — Dieser Irrthum schadete weniger, weil er zu einseitig und unmotivirt hingestellt wurde, als dass man ihm hätte Beifall schenken können. —

Unter Allen trug Wernher am meisten zur Verwirrung der Begriffe über diese Krankheit desshalb bei, weil er nachzuweisen suchte, dass das Wesen der

Krankheit, welche R. W. Smith unter dem Namen *malum coxae senile* beschrieben habe, eine Hüftmuskulentzündung sey. — Denn wenn er auch später diesen Irrthum eingesehen haben mag und dadurch wieder von demselben abzulenken versuchte, dass er erklärte, der Name *malum coxae senile* gebühre eigentlich nicht seiner Hüftmuskulentzündung, sondern einer anderen Krankheit, welche A. Cooper *atrophia colli femoris senilis* nenne, — so vermochte er doch nicht, die einmal durch ihn geschaffene Combination scheinbar übereinstimmender, wesentlich aber ganz heterogener Krankheitszustände und die damit bereits herbeigeführten Missverständnisse, wieder zu heben. Ebenso wenig bewirkte dieses Stromeyer, welcher früher der Wernher'schen Ansicht huldigte, später aber ebenfalls einsah, dass das *malum coxae senile* etwas ganz Anderes sey, als Wernher's Hüftmuskulentzündung.

Die Begriffsverwirrung und die Controverse waren nun einmal gegeben. Durch bloße Namenconcessionen und Namenveränderungen konnten diese nicht mehr beseitigt werden. Nur ein offenes Bekenntniss des Irrthumes vermochte die herbeigeführten Missverständnisse zu heben. Dazu verstand man sich aber nicht und so wurde auch hier die Wahrheit eiteln Vermuthungen geopfert.

Da sich mir die Gelegenheit dargeboten hat, das *malum coxae senile* in zwei sehr charakteristischen und interessanten Fällen an Lebenden jahrelang zu beobachten, in dem einen dieser beiden Fälle die Untersuchung der Hüftgelenke nach erfolgtem Tode des Kranken anzustellen und späterhin in einem dritten Falle gleichfalls die Untersuchung der Hüftgelenke eines an *malum coxae senile* Leidenden nach dem Tode desselben vorzunehmen, nächst dem auch eine grosse Anzahl knöcherner hierher gehöriger Präparate in nähere Betrachtung zu ziehen, so halte ich mich nicht allein berechtigt, sondern sogar verpflichtet, diese Beobachtungen, nebst meinem Urtheile darüber den Fachgenossen vorzulegen.

Um die über den angeregten pathologischen Gegenstand herrschende Begriffsverwirrung möglichst zu beseitigen und Klarheit in dieser Hinsicht zu schaffen, erschien es mir nothwendig, zuerst die verschiedenen Ansichten der Schriftsteller über das *malum coxae senile* in historischer Reihenfolge voranzuschicken und meine eigenen Beobachtungen und Erfahrungen diesen anzureihen, hierauf dieses

historische Material einer umfassenden Kritik zu unterwerfen, und zuletzt als Resumé das Krankheitsbild des reinen *malum coxae senile*, als einer eigenthümlichen Gelenkkkrankheit, in dogmatischer Form aufzustellen.

Jena im December 1850.

Dr. Schöman.

I.

H i s t o r i s c h e r T h e i l .



Digitized by the Internet Archive
in 2016

<https://archive.org/details/b22290333>

O**bgleich** es keinem Zweifel unterliegt, dass die eigenthümlichen krankhaften Veränderungen des Hüftgelenkes, welche wir jetzt mit dem Namen *malum coxae senile* in Deutschland zu bezeichnen pflegen, schon längst in derselben Weise bestanden haben und auch von älteren Anatomen an Leichnamen entdeckt und mehr oder weniger deutlich beschrieben worden sind¹⁾; so gehört doch die nähere Nachweisung der Genesis, des Verlaufes, der Diagnostik und der gründlicheren pathologisch-anatomischen Untersuchungen der in Rede stehenden Krankheit lediglich der neueren und neusten Zeit an. Dies geht schon unwiderlegbar daraus hervor, dass selbst in den ausführlichsten Handbüchern der Nosologie und Therapie der chirurgischen Krankheiten, ja nicht einmal in den Monographien über Gelenkkrankheiten, welche in den beiden vorletzten Decennien erschienen sind, das *malum coxae senile* eine Erwähnung erfahren hat. Man findet sogar in späteren Schriften, z. B. in der sonst so schätzbaren Monographie von *Coulson* über die Krankheit des Hüftgelenkes Nichts, was auf eine genauere Bekanntschaft des Verfassers mit dem *malum coxae senile* hindeutete, geschweige dass er dasselbe wirklich beschrieben hätte²⁾. Auch in *Bonnet's* neuem ausführlichen Werke über die Krankheiten der Gelenke sucht man vergebens nach Mittheilungen über das *malum coxae senile*³⁾.

Die ersten einigermaßen bestimmteren Beschreibungen der oben genannten Krankheit kamen aus England zu uns herüber. Am meisten

1) *Palleta, Exercitationes patholog. T. I.— Morgagni, De sedibus et causis morborum per anatomen indagatis. Lugduni Batavor. 1767. Tom. IV. Epist. Anat. Medica LVI. — Sandifort, Museum anatomicum. Lugd. Batav. 1793. Vol. I. pag. 203. No. 271. pag. 198 Tab. 71. Fig. 1—5; Vol. IV. Lugd. Bat. 1835. pag. 38. Tab. 26. 27. 28.*

2) *W. Coulson, On the Disease of the Hip.-Joint. London 1837. 4.*

3) *Bonnet, Traité des Maladies des Articulations, accompagné d'un Atlas de 16 Planches. Tom. I. et II. Paris. 1845.*

brachte uns R. W. Smith in einer Abhandlung über die Diagnostik des Schenkelhalsbruches über jene Krankheit, welche er unter dem Namen *morbus coxae senilis* anführt. Er sagt darüber Folgendes¹⁾: „Der *morbus coxae senilis* kömmt am häufigsten bei der arbeitenden ärmeren Volksklasse und sonst gesunder Körperconstitution, aber selten vor dem funfzigsten Lebensjahre vor. Hin und wieder werden auch Individuen aus den höheren Ständen davon ergiffen. Diese Krankheit beginnt unter Schmerzen und Steifigkeit des Hüftgelenkes, die Schmerzen nehmen nicht gradweise ununterbrochen an Heftigkeit zu, sie verlieren sich vielmehr durch's Gehen, die Steifigkeit des Gelenkes mindert sich und dasselbe wird nachgiebig. Gegen den Abend hin aber nimmt die Schmerzhaftigkeit wieder zu und verliert sich erst allmählig wieder durch die nächtliche Ruhe. In feuchter, nebeliger, sowie bei heisser Jahreszeit soll Verschlimmerung der Zufälle eintreten. Das leidende Glied verkürzt sich allmählig, der Gang des Kranken wird hinkend, er kann jedoch mit der ganzen Fusssohle auf den Boden auftreten, die Fusszehen sind nach auswärts gewendet, die Lendenwirbel erlangen einen höheren Grad von Beweglichkeit, die Hinterbacke der gesunden Seite wird mehr hervorstehend und die Muskeln daselbst erscheinen derb, die Hinterbacke der kranken Seite verliert ihre Hervorragung und die Falte derselben verschwindet; allein die Muskeln dieser Seite werden weder weich noch schlaff, sie behalten vielmehr dieselbe Festigkeit wie im gesunden Zustande. Die Rückenwirbelsäule erfährt eine Ausbiegung nach der Seite. Der *morbus coxae senilis* geht niemals in Eiterung über, bedroht das Gesamtleben nicht, das Allgemeinbefinden ist dabei vielmehr gut, nur die Stimmung des Gemüthes etwas gereizt. Diese Krankheit ist nicht ausschliesslich dem Hüftgelenk eigenthümlich, sondern ergreift auch hin und wieder das Schultergelenk und fällt in dieselbe Lebensperiode, in welcher auch die Verknöcherungen der Arterien und die Verdickungen des mittleren Prostatalappens beobachtet

1) *Dublin Journal of Medical and Chemical science*; No. XVII. Novemb. 1834. Vol. VI. pag. 205—229. Robert William Smith, A. M., Licentiate of the Royal College of Surgeons, Curator to the Museum of Richmond Surgical Hospital etc., *On the Diagnosis of Fractures of the Neck of the Femur* (pag. 225, 26, 27, 28). v. Frorie p's Notizen März 1835. No. 19 des 43. Bandes S. 297. Schmidt's Jahrbücher der in- und ausländ. Medicin 9. Bd. 1836. S. 325.

werden. Bei der Untersuchung des leidenden Gelenkes nach dem Tode findet man das Kapselband stets verdickt, das *ligamentum cotyloideum* verknöchert oder absorbirt, das *ligamentum teres* aber selbst schon in den früheren Stadien des Verlaufes der Krankheit jedesmal zerstört; Ebenso pflegt die sogenannte Haversche Drüsensubstanz und die Vertiefung, in welcher sich diese befindet, verschwunden zu seyn. Der die Pfanne auskleidende Knorpel ist absorbirt und an dessen Stelle befindet sich ein dichter fester Email; die Aushöhlung der Pfanne selbst erfährt hinsichtlich ihrer Form und Grösse mancherlei Veränderungen: manchmal ist dieselbe um das Dreifache ihrer natürlichen Grösse erweitert, indem sie sehr bedeutend an Tiefe verloren hat; in anderen Fällen ist dieselbe ohne Zunahme ihres Durchmessers vertieft, indem Knochenmasse rund um den Rand des Acetabulum herum abgelagert ist, welche den Schenkelkopf so einschliesst, dass derselbe nur mit grosser Schwierigkeit aus der Gelenkhöhle herausgenommen werden kann. Auch der den Schenkelkopf umgebende knorpelige Ueberzug ist absorbirt und die Oberfläche desselben hat in den frühesten Stadien der Krankheit ein eigenthümliches poröses Ansehen.“ [Der Knochen ist, wie B. Bell es beschreibt, von einer unendlich grossen Zahl kleiner Löcher durchbort, deren Durchmesser von $\frac{1}{2}$ bis zu $1'''$ variirt. Bei genauer Untersuchung sieht man, dass diese Löcher nicht tiefer eindringen als in die äussere Knochen tafel und von Fortsätzen der Knochenhaut ausgefüllt werden, welche die Gefässe des Knochengewebes umschliesst.] „Wenn dagegen die Krankheit schon längere Zeit bestanden hat, dann ist auf der Oberfläche des Knochens ein hartes, dichtes, weisses, glattes, wie polirtes, dem Elfenbein ähnliches Email abgelagert; die kugelige Gestalt des Schenkelkopfes ist verändert; in weniger veralteten Fällen ist derselbe gewöhnlich von oben nach unten zu abgeflacht, wenn dagegen die Krankheit schon lange Zeit bestanden hat, dann pflegt er in gleicher Weise wie das Acetabulum hinsichtlich seiner Grösse sich auszubreiten und dieselbe unregelmässige Gestalt anzunehmen.“ [Der Schenkelhals erfährt entweder eine theilweise oder gänzliche Absorption und der Schenkelkopf sinkt bis zu einem rechten Winkel mit dem Schaft des Schenkelbeines herab und scheint unmittelbar aus demselben zu entspringen, während neue Knochenmasse in ansehnlicher

Menge um beide Trochanteren herum abgelagert ist. Der untere Theil des Schenkelhalses scheint manchmal wie eingekapselt in eine Scheide von Knochenmasse, welche manchmal eine spongiöse, anderemale aber auch eine feste Textur und Stalactitenform hat. Es sind dieses diejenigen Fälle von Interstitialabsorption, welche mit exostotischen Ablagerungen verbunden sind und leicht mit Schenkelhalsbrüchen verwechselt werden. Wenn man bei diesem Zustande einen verticalen Durchschnitt durch den Knochen macht, so bietet derselbe das Ansehen einer Extracapsularfractur des Schenkelhalses dar, welche wieder vereinigt wurde, und dürfte vielleicht nicht selten damit verwechselt worden seyn.]

„Wenn die in Rede stehende Krankheit im Schultergelenk sich entwickelt, dann verursacht sie einen tieferen Stand der leidenden Schulter und die lange Sehne des zweiköpfigen Armmuskels wird zerstört.“

„Es ist unmöglich, den *morbis coxae senilis* mit scrofulöser Affection des Hüftgelenkes zu verwechseln, da derselbe erst in der späteren, vorgerückteren Lebensperiode entsteht, niemals in Eiterung übergeht, niemals eine wirkliche Dislocation des Schenkelkopfes erzeugt, nicht von constitutionellen Krankheitszuständen entsteht, niemals dem Gesammtleben Gefahr droht, durch ärztliche Behandlung wenig Linderung oder Besserung erfährt und endlich weil der Kranke, obgleich er lahm geht, dennoch im Stande ist, mit der Fusssohle auf den Fussboden aufzutreten.“

Da R. W. Smith pag. 225 der oben bezeichneten Abhandlung in Beziehung auf den *morbis coxae senilis* ausdrücklich bemerkt, „es schie-
ne dieser dieselbe Krankheit zu seyn, welche Benj. Bell unter der Benennung Interstitialabsorption des Schenkelhalses beschrieben habe“ und auch Bemerkungen dieses Schriftstellers in seiner Beschreibung des *malum coxae senile* mit aufgenommen hat, welche durch Parenthesen hier deshalb eingeschlossen wurden, um sie von dem, was S. über den *morbis coxae senilis* selbst sagt, zu scheiden; so macht es sich zur näheren Erörterung dieser Ansicht Smith's nothwendig, dass wir auch B. Bell's eigene Beschreibung derjenigen Krankheit hier näher kennen lernen, welche er Interstitialabsorption des Schenkelhalses nennt. Denn obgleich B. Bell

schon im Jahre 1824 die ersten Bemerkungen über die Interstitialabsorption des Schenkelhalses mittheilte ¹⁾ und vier Jahr später abermals, und zwar ausführlicher noch als früher, die sehr beachtenswerthe Krankheit in einem grösseren Werke zur Kenntniss des Publicums brachte ²⁾, auch eine Uebersetzung von letzterer Schrift in Deutschland schon im Jahre 1831 besorgt wurde ³⁾; so scheint doch, wie man aus der gänzlichen Vernachlässigung dieses Gegenstandes selbst in den neueren Lehr- und Handbüchern schliessen muss, das grössere ärztliche Publicum bis jetzt nicht so bekannt mit dieser Krankheit zu seyn, als zur näheren Verständigung darüber wünschenswerth und nothwendig erscheint.

In der Uebersetzung des Bell'schen Werkes über die Krankheiten der Knochen ist die Interstitialabsorption des Schenkelhalses auf S. 61 bis 68 folgendermassen beschrieben:

„Bei Personen von vorgeschrittenen Lebensjahren ⁴⁾ bemerkt man häufig eine deutliche Neigung des Körpers nach vorwärts. Diese ist zum grossen Theil davon abhängig, dass es an Muskelkraft gebricht, und dass das Gewicht des Kopfes und der obern Portion des Rumpfes im Alter von den geschwächten Rücken- und Lendenmuskeln nicht gut mehr getragen werden kann. Man findet indessen nicht, dass die Neigung des Rückens eine regelmässige Krümmung, vielmehr einen mehr oder weniger scharfen Winkel am Hüftgelenk bildet, in der Rücken- und Lendengegend dagegen verhältnissmässig unbedeutend ist. Es kömmt nämlich zu der Beugung der Wirbelsäule nach vorwärts noch eine permanente halbe Beugung des Beckens auf dem Schenkelknochen hinzu. Bei manchen Personen hat die Krümmung eine Seitenneigung, und in diesen Fällen ist das Glied an der abhängigeren Seite immer

1) Benj. Bell, *Remarks on Interstitial-Absorption of the Neck of Thighbone*. Edinburgh 1824.

2) *A Treatise on the Diseases of the Bones*. By Benj. Bell. Edinburgh and London 1828. 8. Pag. 200.

3) Abhandlung über die Krankheiten der Knochen von Benj. Bell, im 13. Bande der chirurgischen Handbibliothek. Weimar 1831.

4) Auch bei Personen von 13, 30 bis 40 Jahren will Bell die Interstitialabsorption des Schenkelhalses auf einer Seite beobachtet haben. Knox erzählt einen interessanten Fall, in welchem diese Affection am Schenkelbeinhalse bei einem dreijährigen Kinde von ihm beobachtet wurde. (Edinb. Medical und Surgical Transact. Vol. III. p. 1. Edinb. 1828.)

kürzer, als dasjenige der anderen Seite. In dieser Hinsicht ist die Interstitialabsorption des Schenkelhalses von entzündlicher und scrofulöser Affection des Hüftgelenkes verschieden. Hier findet die Neigung auf die gesunde Seite statt. Individuen, welche an Interstitialabsorption des Schenkels leiden, können die Bewegungen der Abduction nur innerhalb sehr beschränkter Grenzen unternehmen. Ein stumpfer Schmerz und ein Gefühl von Müdigkeit, die bei der geringsten Anstrengung noch beträchtlich zunehmen, werden in der Gegend des Hüftgelenkes empfunden. Der Patient ist nicht im Stande, aufrecht zu stehen und die Last seines Körpers auf dem afficirten Schenkel zu tragen, ohne sehr unangenehme Empfindungen im Hüftgelenke zu spüren. Schmerzen, ähnlich denen des Rheumatismus, schiessen im Schenkel hinab und verbreiten sich quer durch die Lendengegend; die Muskeln der unteren Extremität schwinden, und die allgemeine Gesundheit wird in manchen Fällen geschwächt. In den Fällen, wo die Interstitialabsorption in den mittleren Lebensjahren sich einstellt, scheint sie in der Regel keine idiopathische Affection, sondern das directe Resultat einer Erkältung, eines Falles, eines Schlages, oder sonst einer Beschädigung am grossen Trochanter zu seyn. Unmittelbar nach der Beschädigung klagt der Patient über Schmerz im Hüftgelenke, der sich binnen einigen Tagen in ein stumpfes unbehagliches Gefühl, welches mit chronischem Rheumatismus Aehnlichkeit hat, umwandelt. Aber selbst in diesem Zustande spürt der Patient bei der Bewegung des Gelenkes, oder wenn er den Versuch macht, die Last des Körpers auf dem afficirten Schenkel zu tragen, eine Vermehrung des Schmerzes. Wenn diese Krankheit durch Erkältung entstanden ist, so war sie, wie ich in Erfahrung gebracht habe, immer mit viel örtlichem Leiden verbunden; aber in einem Falle, der mir erst ganz neuerdings vorgekommen ist, und wo der Schenkel um einen Zoll sich verkürzt hatte, konnte der Kranke, ein Mann von 40 Jahren, ausser der Steifheit des Gelenkes sich eben nicht über sonstige Unannehmlichkeiten beklagen.“

„Bei der Zergliederung des Gelenkes findet man die Synovialmembran verdickt und äusserst gefässreich, obschon nicht im entzündeten

Zustande. Die Verdickung dieser Membran springt am meisten in die Augen da, wo sich dieselbe am Rande des Knorpels über den Schenkelkopf umzuschlagen beginnt. Manchmal besteht die Verdickung in besonderen Portionen von runder oder knotenförmiger Gestalt; aber in den meisten Fällen ist sie verbreitet und afficirt auf gleiche Weise jeden Theil der Membran. Manchmal besitzt auch das Kapselband ein ungewöhnlich dichtes Gefüge. Ausser der Verdickung der Synovialmembran erscheinen diejenigen ihrer Gefässe, welche im gesunden Zustande farblos sind, äusserst strotzend und hellroth und bilden Anastomosen mit einander, so dass man ein schönes netzartiges Gewebe zu sehen glaubt. In einem mehr vorgeschrittenen Stadium der Interstitialabsorption wird auch das Periosteum, welches den untern Theil des Schenkelhalses bedeckt, verdickt und mit rothem Blut injicirt.“

„Wird diese Membran aufgehoben, so findet man den darunter liegenden Knochen mit einer unendlichen Menge winziger Löcher durchbohrt, die das Fünftel einer Linie bis eine Linie Durchmesser haben. Bei sorgfältiger Untersuchung gewinnt es den Anschein, als ob diese Löcher nur die äussere Tafel des Knochens durchdrängen und von den Fortsätzen des Periosteums ausgefüllt würden, die den Gefässen des Knochengebildes zu Scheiden dienen. In den mehr vorgeschrittenen Stadien findet man, dass, ausser der Verdickung der Synovialmembran und des Periosteums, der Knochen weit dichter mit den kleinen bereits erwähnten Löchern besetzt ist; man findet dieselben auch gemeinlich an der untern oder concaven Oberfläche des Schenkelhalses in grösster Menge. Manchmal kann man jetzt eine Art von Nachgeben oder von Biagsamkeit des Schenkelhalses bemerken, denn der untere Rand der Knochenkrone hat sich dem kleinen Trochanter genähert. Diese Wirkung rührt nicht von einer Erweichung oder Alteration im inneren Gebilde des Knochens her, wohl aber von Absorption und dem Verschwinden einer Portion der Knochensubstanz. Bei einer flüchtigen Untersuchung hat der Knochen das Ansehen, als ob der Schenkelkopf durch einen starken Druck nach niederwärts gedrängt worden sey, in andern Fällen lag der Schenkelkopf auf dem obern Theile des kleinen Trochanters auf und bei einem Präparate der Bell'schen Sammlung ist der kleine Trochanter wirklich ausgehöhlt, so

dass er dem Schenkelkopf eine Cavität gewährt. In andern Fällen ist die obere Fläche des Schenkelhalses vorzüglich verkürzt, sowie die Verkürzung an jeder Stelle des Schenkelhalses vorkommen kann.“

„In einigen seltenen Fällen“, fährt Bell fort, „habe ich die Bemerkung gemacht, dass mit der Verkürzung des Schenkelhalses auch eine Abplattung des Schenkelkopfes und tiefe Rinnen um den untern Rand der Knochenkrone sich einstellt.“

„Die Absorption dehnt sich manchmal etwas weiter aus, als oben erwähnt wurde, indem mehr als zwei Dritttheile vom Halse des Schenkels verschwinden, so dass der Kopf des Knochens in der Richtung seiner Axe gegen die Basis des grossen Trochanters hin gleichsam gedrängt ist.“

„Ausser der Absorption bemerkt man häufig ausgebreitete Knochenablagerungen auf der Oberfläche des Schenkelknochens, und der untere Theil des Schenkelhalses scheint gewissermassen in eine Scheide von Knochensubstanz eingehüllt zu seyn, die manchmal ein schwammiges und manchmal ein dichtes Gefüge besitzt, auch eine unregelmässige stalactitenartige Oberfläche darbietet. Diese Fälle von Interstitialabsorption des Schenkelhalses, welche mit exostotischer Ablagerung verbunden sind, können leicht mit einer Fractur des Schenkelbeinhalses verwechselt werden.“

Auch A. Cooper kannte die Absorption des Schenkelhalses und berichtet zuerst darüber in dem Anhange zu seinem Werke über Fracturen und Luxationen¹⁾, welches gegen Earle gerichtet ist, sowie in seinen später gesammelten Vorlesungen über Chirurgie²⁾. Jedoch ist das, was Cooper über die Aufsaugung des Schenkelhalses sagt, bei Weitem nicht so umfassend und ausführlich, als die Beschreibung B. Bell's, welcher auch die Interstitialabsorption der Rückenwirbel als häufige Ursache der Rückgratsverkrümmungen einer genaueren Betrachtung in dem obenge-

1) A. Cooper, Bemerkungen über Fracturen des Schenkelhalses; ein Anhang zu dem Werke über Luxationen und Fracturen der Gelenke. Aus dem Englischen. Weimar 1824. S. 40—43.

2) A. Cooper's theoretisch-praktische Vorlesungen über Chirurgie. Herausgegeben von Alex. Lee, aus dem Engl. von Dr. Schütte. Leipzig 1838. 2. Bd. S. 297.

nannten Werke unterwirft. Noch weniger deutet die Beschreibung A. Cooper's auf eine nähere Kenntniss des eigentlichen *malum coxae senile*. Er sagt nur, der Knochen sey in manchen Fällen am Trochanter und am Kopfe so weich und zerbrechlich, dass er kaum die geringste Gewalt vertrage. Auch erleide der Schenkelhals bei bejahrten Personen zuweilen eine Aufsaugung der Knochenzellen, wodurch er kürzer werde, in einen andern Winkel mit dem Körper zu stehen komme und seine Form so verändere, dass man bei einer oberflächlichen Besichtigung auf die Idee kommen könne, der Knochen müsse einmal theilweise gebrochen und wieder geheilt gewesen seyn.

Cruveilhier ist als der Schriftsteller anzusehen, welcher die Absorption oder Abnutzung der Gelenkknorpel (*Usure des cartilages articulaires*) vom klinischen und pathologisch-anatomischen Standpunkte aus zuerst näher beleuchtet hat ¹⁾. Er hält die Absorption der Gelenkknorpel für eine der wichtigsten und häufigsten Wirkungen acuter und chronischer Entzündungen der Synovialhäute, und diese Wirkung der Synovialhautentzündungen trete ganz unabhängig von der Ursache der Entzündung ein. Die Kranken empfinden eine eigenthümliche Steifigkeit im leidenden Gelenke, fühlen und hören bei den schmerzhaften Bewegungen desselben ein knarrendes Geräusch; dieses sowie die Steifigkeit und Schmerzen sind besonders nach der nächtlichen Ruhe am Morgen beim Anfange der Bewegung des Gelenks auffallend. Ausserdem treten diese Erscheinungen auch nach anhaltender Anstrengung des Gelenkes ein. Von dem Zeitpunkt an, wo ein Paar Gelenkflächen ihrer knorpeligen Ueberzüge beraubt sind, schleifen oder nutzen sich auch die knöchernen Flächen in Folge ihres unmittelbaren Aneinanderreibens ab. Es zeigt sich keine Erscheinung von organischem Leben auf diesen knöchernen Gelenkflächen, nur eine Schicht elfenbeinähnlicher Masse lagert sich auf Kosten der Knochenmaterie unverzüglich auf jenen ab.

1) Cruveilhier, *Anatomie pathologique du corps humain*. Paris 1829—1835. Livrais. IX p. 10—13. Pl. VI. Fig. 2. Tom. II. Paris 1835—1842. Livrais. XXXIV, p. 1—4. Pl. I. Fig. 1—4.

Es ist eine interessante Wahrnehmung, dass sich neue Knochenbildungen, welche dazu bestimmt sind, Reibung zu erfahren, beinahe stets mit Knorpel überziehen, während Gelenkflächen, welche einmal ihrer knorpeligen Ueberzüge beraubt sind, sich nie wieder mit solchen bedecken. Obgleich eine heftige Synovialhautentzündung in wenig Tagen Exfoliation und Absorption der Gelenknorpel erzeugen kann; so pflegt doch häufiger erst nach längerer Zeit, in Folge chronischer Synovialhautentzündungen, diese Abnutzung oder das Schwinden der knorpeligen Ueberzüge der Gelenkenden einzutreten. Die häufigste Ursache solcher chronischer Synovialhautentzündungen aber sind entweder Rheumatismen oder übermässige mechanische Anstrengung des Gelenkes. Beim Menschen ist das Kniegelenk am häufigsten der Sitz dieses Uebels, indem dieses beim Gehen am meisten leidet. Handarbeiter bekommen dasselbe gewöhnlich in der Sterno- und Akromio-Clavicularverbindung. Bei manchen Individuen entstehen diese *usures des cartilages* in allen Gelenken. Die neuen Knochenmassen, welche zum Ersatz dienen sollen, bilden sich stets im Umfange der ihres Knorpelüberzuges beraubten Gelenkfläche; die Gelenkköpfe flachen sich ab und nehmen gleichsam eine zusammengedrückte Form an, auch sind sie mehr oder weniger vollkommen zerstört; die Gelenkhöhlen verschwinden oder vergrössern sich, die einen wie die anderen verändern ihre normale Gestalt so sehr, dass man in Gefahr kömmt, anzunehmen, es habe ein Knochenbruch stattgefunden. Cruveilhier beschreibt dann das in Rede stehende Uebel, ausser im rechten und linken Schultergelenke und im linken Kiefergelenke, auch wie er es in beiden Hüftgelenken an einem und demselben Individuum beobachtet hat. Da dieses uns zunächst angeht, so theile ich hier die Beschreibung des Zustandes der Hüftgelenke, in welchen Cruveilhier die *usures des cartilages* fand, mit:

Die knorpeligen Ueberzüge in beiden Pfannen waren zerstört, die Gruben, in welchen sich die drüsige Fettmasse befindet, verschwunden, und vom *ligamentum teres* war keine Spur wahrzunehmen. Auf der linken Seite erschien die äussere Partie des Pfannenrandes verdünnt, abgenützt, abgelöst und hing nur noch durch ein Fasergewebe mit der Pfanne zusammen. Die beiden Schenkelköpfe waren gleichmässig ihrer

knorpeligen Ueberzüge beraubt und deformirt, die Basis derselben hatte durch die neue Knochenproduction gleichsam ein zerrissenes Ansehen angenommen, die vordere Hälfte der Schenkelköpfe war bedeckt mit einer Schicht elfenbeinartiger Masse, zwischen der sich kleine Löcher befanden, von welchen sich zellige, vasculöse Fleischdrüsen und Wärzchen erhoben. Die neugebildeten Knochenproductionen an der Basis des Schenkelhalses waren selbst mit einem ziemlich dicken Knorpelüberzuge versehen, welcher sich durch seine mattweisse Farbe von dem mehr bläulichweissen älteren Knorpel unterscheidet. Diese neuen Knochenwucherungen waren deutlich aus dem Schenkelhals entstanden, sie erschienen umgebogen mit dem knorpeligen Ueberzuge, oder abgeplattet, in Folge der Reibung und des Druckes. Uebrigens waren diese neuen Knochenproductionen in derselben Weise mit einem neuen Knorpel überzogen, wie der alte Knochen davon entblösst war. —

Cruveilhier stellt folgende Theorie auf über die Resorption der Gelenkknorpel und der knöchernen Gelenkenden.

Bei jeder chronischen Entzündung oder einfachen, schmerzhaften Blutcongestion einer Synovialhaut findet Schwinden der Gelenkknorpel statt. Dieses Schwinden der Gelenkknorpel geschieht gradweise. Die Gelenkknorpel werden Schicht für Schicht, Molecüle für Molecüle absorhirt, ohne die mindeste Reactionsthätigkeit zu zeigen. Sie werden aufgesaugt ohne Widerstand von ihrer Seite. Die Fragmente eines also verstümmelten Gelenkknorpels haben ein ebenso weisses unversehrtes Ansehen wie die Theile eines gesunden Gelenkknorpels. Nun müssen wir aber ein Gewebe, welches gegen die auf dasselbe zerstörend einwirkenden Reize nicht durch Entzündung reagirt, als ein solches betrachten, das nicht belebt ist. — Wenn erst die Gelenkknorpel absorhirt sind, dann folgt auch durch das Aufeinanderreiben der Gelenkflächen die Abnützung der knöchernen Gelenkenden. Diese deformirten Gelenkflächen sind nicht mehr nach ihren gegenseitigen Formverhältnissen gestaltet, sie berühren sich nur in einzelnen Punkten, ja sie entfernen sich sogar gänzlich von einander, wie bei der consecutiven Dislocation, in anderen Fällen dagegen entsteht in Folge der Contraction und Einschrumpfung aller das gebogene Gelenk umgebenden Theile eine Gelenksteifigkeit oder wahre Ankylose.

Es ist noch zu bemerken, dass Cruveilhier die *usure des cartilages* für unheilbar hält und Ruhe als Linderungsmittel der Schmerzen empfiehlt.

Lobstein ¹⁾ hat das Fehlen der knorpeligen Ueberzüge der Gelenkenden mit elfenbeinartiger Härte und Abglättung derselben öfter beobachtet, theils am Gelenkkopf des Femur und in der Pfanne, theils im Kniegelenke und an dem Gelenke der Mittelhandknochen mit den ersten Gliedern der Finger. An einigen dieser Gelenke hatte der Kopf der Knochen seine gewöhnliche Grösse und Rundung und die correspondirenden Höhlen ihre tiefe und normale Einrichtung beibehalten; an anderen dagegen war offenbar im Centrum der Gelenkfläche des Knochens ein Verlust von Knochensubstanz, und an seiner Peripherie dagegen Entwicklung von warzenförmigen Osteophyten entstanden.

Nach Lobstein's Ansicht ist der elfenbeinartige Zustand der Knorpel offenbar eine Folge der Arthritis und veranlasst, wenn er einmal hervorgebracht ist, Steifheit, Schmerz und Knacken in den leidenden Gelenken bei den Bewegungen derselben. Die in diesen Fällen stattfindende Abplattung der Erhabenheiten und der Gelenkhöhlen bestimmt Lobstein zu der Annahme, dass dieser Zustand nicht von Verknöcherung der Knorpel, sondern vielmehr von deren Abreibung oder Abnützung abhängt.

In Deutschland hat zuerst Wernher im Jahre 1836 das *malum coxae senile* in diagnostischer Beziehung zur Coxarthrocace und zur Coxalgie nach Fricke einer ausführlicheren Betrachtung gewürdigt ²⁾. Er folgt zwar bei Beschreibung der Symptome und der pathologisch-anatomischen Veränderungen im Gelenke vorzugsweise den oben mitgetheilten Angaben R. W. Smith's, hebt aber besonders gegen den-

1) Lobstein, Lehrbuch der pathologischen Anatomie, deutsch bearbeitet von Neurohr. Stuttgart 1835. S. 148 und 149.

2) Schmidt's Jahrbücher der in- und ausländischem gesammten Medicin. 12. Band. Leipzig 1836. S. 99, 113.

selben hervor, dass zwar die leidende Extremität abgemagert gefunden wurde, dass aber die Muskeln sich härter, gespannter anfühlen und weniger leicht verschoben liessen, als auf der gesunden Seite und dass durch die Spannung der Streckmuskeln des Oberschenkels der Kranke im Beugen des Kniegelenkes sehr behindert werde. Er spricht schon hier die Ansicht aus, dass entzündliche Contractur der Hüft- und Schenkelmuskeln die Ursache der Veränderungen im Gelenke sind, welche man mit dem Namen *malum coxae senile* belegt hat, und führt einen Krankheitsfall zum Beweise an, in welchem durch Antiphlogose Heilung erfolgte.

Später erwähnt auch Chelius bei der Diagnose der *Coxarthrocace* von ähnlichen Krankheiten das *malum coxae senile* und giebt an, dass seine eigenen Beobachtungen mit denen von Smith und Wernher übereinstimmen. — Chelius will jedoch gegen die gewöhnliche Beobachtung stattfindender Absorption der knorpeligen Ueberzüge der Pfanne und des Schenkelkopfes wahrgenommen haben, dass, selbst bei weit vorgeschrittenem Leiden, der Knorpel des Gelenkkopfes auch unversehrt war. Ferner giebt er an, dass die Knochenmasse ausserordentlich leicht sei und der Schaft des Schenkelbeines nur aus einer dünnen Knochenschale bestehe, die Markhöhle sei sehr weit. Auch meint Chelius, dass das *malum coxae senile* mit Gicht in Verbindung stehe. Er motivirt indessen diese Angaben, obgleich sie denen Smith's entgegenlaufen, weiter nicht¹⁾. —

Stromeyer²⁾ hielt, Wernher folgend, die Contractur der Extensoren des Oberschenkels für die nächste Ursache der Veränderungen im knöchernen und fibrösen Gelenkapparate beim *malum coxae*

1) Chelius, Handbuch der Chirurgie. Heidelberg und Leipzig, 1843. 6. Aufl. I. Bd. I. Abtheil. S. 143 und 144.

2) Stromeyer, Beiträge zur operativen Orthopädie. Hannover, 1838. XLI. S. 122—123.

senile. Er ist übrigens der Ansicht, dass eine rheumatische Gelegenheitsursache vorzugsweise diese Contractur der Extensoren des Oberschenkels erzeuge und theilt als Beleg für seine Ansicht einen Krankheitsfall mit, in welchem ein 19jähriger Feld- und Waldarbeiter in Folge von Erkältungen eine scheinbare vollständige Ankylose des Hüftgelenkes in der Extension erworben hatte, so dass man dem jungen Menschen im Liegen den Oberschenkel aufheben konnte, ohne dass dabei die geringste Biegung im Hüftgelenke bemerkbar gewesen wäre. Diese wurde durch russische Dampfbäder und Einreibungen von Jodsalbe gehoben. Stromeyer nimmt das, wie er sich ausdrückt, Festgehaltenseyn in der Extension für ein Hauptkennzeichen des *malum coxae senile*, wodurch sich diese Krankheit wesentlich von der Coxalgie unterscheidet, bei welcher umgekehrt Flexion stattfindet. Auch scheint er der Ansicht zu seyn, dass beim *malum coxae senile* Hypertrophie des *trochanter major* und des Schenkelhalses und Atrophie des Schenkelkopfes stattfindet, bedingt durch die rheumatische Contractur der Extensoren.

In der Darstellung des *malum coxae senile*, welche ich im 4. Bande von Schmidt's Encyclopädie der gesammten Medicin im Jahre 1842 mitgetheilt habe, folgte ich vorzugsweise der von R. W. Smith gelieferten Beschreibung und eigenen Beobachtungen an noch zwei lebenden Individuen. Besonders auffallend und bezeichnend erschien mir das eigenthümliche knarrende oder knackende Geräusch im leidenden Hüftgelenke, welches bei Bewegungen der leidenden Extremität zu jeder Zeit hervorgerufen werden kann. Dagegen fand ich nicht, wie Wernher, die Muskeln um das leidende Gelenk herum und überhaupt am leidenden Schenkel härter, gespannter und weniger leicht beweglich als am gesunden; sondern ich fand vielmehr dieselben, übereinstimmend mit Smith's Mittheilungen, weder schlaffer und welker, noch gespannter, härter und weniger leicht verschiebbar als auf der gesunden Seite, obgleich der leidende Oberschenkel allerdings weniger gut ernährt erschien. Auch konnte in den von mir beobachteten Fällen durchaus keine rheumatische oder gichtische Ursache des

malum coxae senile aufgefunden werden. Meine damaligen Beobachtungen stützten sich, wie gesagt, nur auf noch lebende Individuen.

Schlegel¹⁾ beschreibt in seiner Dissertation zwei Fälle von *malum coxae senile*, welche er zu beobachten Gelegenheit hatte, während der Zeit, in welcher er bei mir Assistent war. Es sind die beiden ersten, weiter unten von mir mitgetheilten Fälle, welche ich von jener Zeit an weiter verfolgt habe. Bei dem einen der beiden Kranken erfolgte später der Tod und ich konnte mich nun auch von der Beschaffenheit der leidenden Hüftgelenke überzeugen. Schlegel hatte die Krankheit bloss an Lebenden beobachtet. Uebrigens geschah die Mittheilung jener beiden interessanten Fälle durch Schlegel mit meiner vollkommenen Zustimmung. Die von Schlegel an jene Krankheitsfälle geknüpften theoretischen Vermuthungen über das Wesen des *morbis coxae senilis* sind zu allgemein gehalten, als dass sie hier einer besondern Erwähnung verdienten.

Rokitansky²⁾ rechnet, vom pathologisch-anatomischen Standpunkte ausgehend, das *malum coxae senile* unter die Osteoporosen und hält dafür, dass demselben ein entzündlicher Zustand der Knochen und der Medulla zu Grunde liege, der ein seiner Natur nach von dem gewöhnlichen zu Knochen sich organisirenden Exsudate abweichendes, die Knochenräume ausfüllendes Product setze. Dies liesse sich seiner Meinung nach darum vermuthen, weil man an Knochen, die an Osteoporose leiden, hie und da Spuren von recenter Knochenexsudation vorfindet und weil sich bisweilen an Knochen unter chronisch entzündeten und ulcerirten Weichtheilen in der Nähe von Caries Osteoporose entwickelt. Seinem Dafürhalten nach ist das Wesen des *malum coxae senile* ein arthritischer Entzündungsprocess, der eine Osteoporose mit Anschwellung und eigenartiger Missstaltung des

1) Henr. Frid. Eduard. Schlegel, *Diss. inaug. de malo coxae senili duob. exempl. insign. illustr.* Jenae 1842.

2) Rokitansky, *Handbuch der pathologischen Anatomie.* Wien 1844. II. Band. S. 192.

Schenkelkopfes und der Pfanne setzt, eine Osteoporose, die später in einer consecutiven Sclerose untergeht. Als eigenthümliche Veränderungen der durch gichtische Entzündung afficirten Gelenke hebt er hervor¹⁾: Erweiterung der Gelenkhöhle (Pfanne), meist mit Verflachung derselben, Abplattungen des Gelenkkopfes mit einem überhängenden Randsaume, was ihm eine Pilzform verleiht, Mangel der überziehenden Knorpel, Verdichteseyn des schwammigen Knochengewebes auf verschiedene Tiefe zu einer weissen kreidigen Masse, welche durch das Aneinanderreiben der Gelenkflächen eine gypsähnliche Politur annimmt, Knochenwucherungen in der Form eines schalig-warzigen, eines tropfsteinartigen Osteophytes in der Umgebung des Gelenkes, die gleich dem überhängenden Rande des Gelenkkopfes aus weisser kreidiger Knochensubstanz bestehen. Die mikroskopische Untersuchung der festen polirten gypsähnlichen Knochenmasse zeigte bei dichter lamellöser Structur, sehr zahlreichen Lamellen, im Ganzen wenig Knochenkörperchen, die jedoch an einzelnen Stellen zu dichten Gruppen zusammengedrängt sind. Die Osteophyten zeigten eine ähnliche dichte lamellöse Structur, dabei sehr viele dicke, meist runde, sehr schwarze Knochenkörperchen²⁾.

Der gypsähnliche Ueberzug eines von dem sogenannten *malum coxae senile* befallenen Schenkelkopfes, dessen specifisches Gewicht 0,845 betrug, bestand aus:

Knorpelgefässe	33,90	org. Best.
basisch phosphors. Kalk mit phosphors. Magnesia	59,10	} unorg. Bestand- theile.
kohlens. Kalk	6,57	
im Wasser lössliche Salze	0,43	

Harnsäure, der man insbesondere ein Augenmerk schenkte, war nicht zugegen³⁾.

Ueber das Schwinden oder die Atrophie der Gelenkknorpel spricht sich Rokitansky⁴⁾ folgendermassen aus: In dem eröffneten Gelenke findet man an einer oder mehreren Stellen von verschiedener Grösse,

1) a. a. O. S. 228 und 229.

2) a. a. O. S. 208.

3) a. a. O. S. 202.

4) a. a. O. S. 316, 317, 318.

unregelmässiger, buchtig-zackiger Begrenzung Substanzverluste an den Knorpeln, die auf verschiedene Tiefe dringen, sehr gewöhnlich den Knorpel in seiner ganzen Dicke betreffen. Auf der Basis scheint die noch vorhandene Lage von Knorpelmasse mattweiss, sie hat ihren Schimmer und ihr homogenes Ansehen verloren und den Anschein einer faserigen filzigen Textur angenommen, dabei ist sie weicher und feuchter, succulent. Nicht selten lagert über ihr eine zellstoffig-gallertige vascularisirte Substanz. Da, wo der Substanzverlust den Knorpel in seiner ganzen Dicke betrifft, verhält sich die Oberfläche des Knochens auf verschiedene Weise: er ist einmal, und dies ohne Zweifel immer im Beginn, von einer zarten, zellstoffig-gallertigen, vascularisirten Substanz überkleidet, welche die Lücke im Gelenkknorpel in der Tiefe ausfüllt; das andere Mal, und zwar später, ist er innerhalb dieser Lücke von einer weissen fibroiden Textur überzogen, zu welcher sich jene vascularisirte Substanz umgestaltet hat; oder er ist in einem dritten Falle im wahren Sinne des Wortes blossgelegt, er sieht dabei glatt, wie polirt, zugleich weisser als in der Umgebung aus, er ist ferner auf eine verschiedene Tiefe in seiner Substanz dichter, weisser als im normalen Zustande. Diesen Zustand der Gelenkknorpel findet man an einer oder der andern Stelle sehr oft in Gelenken, wo sonst keine weitere Störung der übrigen Gelenkgebilde vorkommt. In Gelenken dagegen, wo der beschriebene Verlust der Knorpel mehrfach oder in ausgebreiteter Weise vorkommt, finden sich auch mehrfache andere Anomalieen der Gelenkgebilde, namentlich Osteosclerose, wie sie vorstehend beschrieben wurde.

R's Ansicht nach, die sich, wie er sagt, auf wiederholte Untersuchungen gründet, ist der Schwund der Gelenkknorpel durch ein vorangehendes Leiden der spongiösen Substanz der Gelenkenden der Knochen, und zwar durch eine mehr oder weniger intensive entzündliche Osteoporose und die darauf folgende Verdichtung Sclerose derselben bedingt. Zunächst ist die oben bemerkte Texturerkrankung des Knorpels veranlasst durch das von dem anstossenden Knochen gesetzte und in den Knorpel aufgenommene Exsudat; hierauf verödet bei dem secundären Prozesse der Sclerose der der Ernährung vorstehende Gefässapparat der

schwammigen Knochenenden, und es ist ein Einschwinden des in seiner Textur vorläufig erkrankten Gelenkknorpels desto sicherer die Folge, je bedeutender jene Sclerose ist. Gegen die Annahme einer ulcerösen Destruction der Gelenkknorpel spricht der ungestörte Zustand der übrigen Gelenktheile. In exquisiten Fällen findet man die Gelenkknorpel in einem Gelenke fast völlig verschwunden, und es sind zwei elfenbeinartig polirte Knochenflächen in Berührung, wodurch die Knorpel einigermassen ersetzt werden. Man findet diese Atrophie der Gelenkknorpel mit der ihr zu Grunde liegenden Metamorphose der spongiösen Substanz der Knochenenden häufiger im vorgerückten Lebensalter und symmetrisch in den gleichnamigen Gelenken, worauf schon Gulliver aufmerksam macht. Die Existenz einer Entzündung eines in seiner Textur normalen ächten Knorpels läugnet R.¹⁾, jedoch, meint er, lehre die Erfahrung, dass eben diese Knorpel, ohne selbst der unmittelbare Sitz des Entzündungsprocesses zu seyn, durch eine benachbarte Entzündung und deren Producte sehr wesentliche und rasche Abänderungen ihrer Textur erleiden; hierher rechnet er besonders die Synovialhautentzündung, die Entzündung der spongiösen Gelenkenden und die des Perichondriums. Die von Mayo und Liston beobachtete Vascularisation der Gelenkknorpel bei deren Absorption, ist nach R's. Ansicht ohne Zweifel ein secundärer Zustand, der sich in dem in seiner Textur bereits gekränkten Knorpel entwickelt. In diesem secundären Zustande kann nach R. nun allerdings das Knorpelgewebe der Sitz der Entzündung werden.

Bei leichten Entzündungen der Synovialkapseln, selbst bei Abnahme der Synovialflüssigkeit und gleichzeitiger wahrscheinlicher Anomalie ihrer Mischung im hohen Alter und in ausser Thätigkeit gesetzten Gelenken, werden ohne alle Röthung und wahrnehmbare Injection die Gelenkknorpel nächst ihrer Oberfläche trübe, im weiteren Verlaufe des Contactes mit dem Exsudate gelblich, die Textur derselben wird lockerer, feuchter und nimmt den Anschein eines kurzfasrigen Filzes an. Die Intercellularsubstanz erscheint durch eine feine Punktirung und undeutliche Faserung trübe; später wird die Faserung deutlicher, bald in

1) a. a. O. S. 320, 321 und 322.

Form der geschwungenen Zellgewebsfibrillen und zu solchen zerfallenden platten Fasern, die sammt der ganzen übrigen Intercellularsubstanz durch Essigsäure aufquellen und durchsichtig werden, bald in Form von auf eine Membran aufgetragenen zarten Kernfasern; die Zellen sind rund, wie aufgebläht, fallen aus dem gefaserten Blasteme heraus, in vielen wird der Kern undeutlich, zerfällt zu kleinen rundlichen Punkten, oder er degenerirt neben vielem feinen Fette im Blasteme, und während sich die Zellen überhaupt mit kleinen glänzenden Fettmolekülen füllen, zu einem Fetttropfen. In dieser Form geht der Knorpel sofort durch Abnützung verloren.

R. 1) fährt fort: „Eine alte Beobachtung von Interesse ist die durch einen benachbarten Entzündungsprocess angeregte Verknöcherung der Knorpel; sie ereignet sich jedoch immer nur in solchen, die auch im physiologischen Zustande zu verknöchern pflegen; — an den Kehlkopfs- und Rippenknorpeln.

Unter dem Namen *Arthrocace senilis* beschreibt Lacroix²⁾ die äussere Beschaffenheit einer sehr namhaften Zahl von Knochenpräparaten, welche sich im *Musée Dupuytren* zu Paris befinden und sich durch Hypertrophie der Gelenkenden mit constanter Deformation der Gelenkflächen charakterisiren, wodurch Dislocationen, Hindernisse der Bewegung, Einschliessung des Gelenkkopfes in die Gelenkhöhle durch Ausschwüzung von Knochenmasse am Rande derselben, und wirkliche Ankylose entstanden sind. Die näheren Beschreibungen der Beschaffenheit der einzelnen Gelenke zeigen, dass die hier niedergelegten Mittheilungen über Gelenkdeformitäten keinesweges sämmtlich als dem *malum coxae senile* zugehörig anzusehen sind. Sehr viele, ja die meisten können nur als Folgen von Gelenkentzündungen betrachtet werden. Da der obengenannte Schriftsteller eine nähere Beleuchtung des in Rede stehenden Uebels nicht giebt, sondern nur eine Beschreibung von Knochenpräparaten liefert, welche mehr

1) a. a. O. S. 323, sowie 340, 341 u. 342.

2) *Muséum d'anatomie pathologique de la Faculté de Médecine de Paris, ou Musée Dupuytren.* Paris 1842. II Part. Chap. XIII. pag. 819 — 849.

oder weniger äussere formelle Aehnlichkeit darbieten, so verzichten wir um so lieber auf ein näheres Eingehen in diese Zusammenstellung, als dieses ganz nutzlos zur nähern Erklärung des Uebels erscheint. Bemerket sey nur noch, dass der Verfasser jenes Artikels in Beziehung auf das Hüftgelenk unterscheidet, jenachdem der Kopf des Schenkelbeines dem Volumen nach kleiner oder grösser sich verhält und die Deformität desselben symmetrisch oder irregulär gestaltet ist, und obgleich zahlreiche pathologische Veränderungen der Gelenkenden des Schulter-, Ellenbogen- und Kniegelenkes beschrieben werden, doch die bei weitem meisten Fälle auch hier auf das Hüftgelenk fallen.

Vom pathologisch-anatomischen Standpunkte aus hat Ecker ¹⁾ noch genauer als Cruveilhier die Abnützung (*usure*) der Gelenkknorpel in Untersuchung genommen und spricht darüber, auf seine sorgfältig angestellten anatomischen und mikroskopischen Untersuchungen gestützt, folgende Ansicht aus: Die Gelenkknorpel können von ihrer freien Fläche aus und von der dem Knochen zugekehrten Fläche her zerstört werden. Diese Zerstörung geschieht ohne Eiterung im Alter in Folge von Anstrengung der Gelenke, sowie in Folge von wiederholten rheumatischen und arthritischen Gelenkentzündungen; sie entsteht aber auch, wie bei den Arthroacacn, durch Eiterung, indem der Eiter oder die Jauche in der Gelenkhöhle den Knorpel auflöst. — Hier handeln wir von der Abnützung der Knorpel ohne gleichzeitig bestehende Eiterung und diese erklärt Ecker folgendermassen: „Nachdem der Epitheliumüberzug und die Bindegewebeschichten verloren gegangen, gehen die Knorpelzellen einer allmäligen Zerstörung entgegen, indem ihre Kerne zerfallen und ihre Wandungen allmäligen sich auflösen. Dadurch, dass mehrere Höhlen in Communication treten, wovon einzelne am freien Rande sich öffnen, entleert sich allmäligen der Inhalt. Durch diese Entleerung der Zellen und dieses Ineinanderfliessen der Höhlen wird der Knorpel, dessen Grundmasse mehr faserig geworden ist, im-

1) Dr. Alexander Ecker, Abnützung und Zerstörung der Gelenkknorpel in Roser und Wunderlich's Archiv für physiologische Heilkunde. Stuttgart 1843. 2. Jahrgang XIV. S. 235 bis 248.

mer mehr zerklüftet, zerspalten und in Filamente zerlegt, die, wenn die Zerklüftung stets weiter schreitet, allmählig abfallen, abgerieben werden und so die tiefern Knorpelschichten und endlich den Knochen entblößen. In den Knorpelhöhlen befinden sich rundliche Körper, welche das Ansehen von Bläschen haben und Fettkügelchen, manchmal auch grosse Fetttropfen enthalten, die sich aus den körnig gewordenen Knorpelkernen entwickelten. Gegen den freien Rand des Knorpels zu wird die Spaltung und das Faserigwerden der Grundmasse des Knorpels immer stärker, die Contouren der Knorpelhöhlen immer undeutlicher und die Wandungen derselben scheinen allmählig aufgelöst zu werden, worauf dann ihr Inhalt sich zu entleeren scheint. Man sieht an einzelnen Stellen des freien Randes deutlich theils in der Auflösung begriffene Knorpelhöhlen, theils zahlreiche freie Fettkügelchen.“

Mit dem *malum coxae senile* bringt Ecker die Abnützung der Gelenkknorpel durch rheumatische und gichtische Gelenkentzündung in Verbindung und meint, wenn diese im Hüftgelenke ihren Sitz hätten, so stellen sie in ihren Folgen das *malum coxae senile* der englischen Aerzte dar. Die Gelenkköpfe würden dann in Folge solcher Entzündungen ganz abgeplattet und erhielten eine charakteristische Pilzform. Im Umfange des Gelenkkopfes bilden sich auf dem wulstigen Knochen zahlreiche schaalig-warzige Osteophyten. Der Gelenkknorpel fehle an einzelnen Stellen gänzlich und dort sey der Knochen ganz polirt, glatt, glas- oder gypsähnlich, an anderen Stellen sehe man auf dem Knochen nur noch ganz dünne, bläulich durchscheinende inselförmige Restchen von Knorpelsubstanz, an noch andern Stellen sey der Knorpel noch in dickern Schichten vorhanden, aber wie sammetartig, porös, so dass er, nachdem er in einer Flüssigkeit lag, wenn man drückend darüber hinfährt, seine enthaltene Flüssigkeit in Menge von sich gebe, sie aber beim Nachlasse des Druckes sogleich wieder wie ein Schwamm in sich sauge; an andern Stellen endlich sey der Knorpel in parallele, büschelförmige Filamente zerspalten, die am freien Ende bald breit, wie abgenutzt, bald zugespitzt, oft in haarfeine, unter Wasser hin und her flotterende Fäden gespalten sind.

Diese Beschaffenheit fand Ecker in den Knorpeln und Gelenkenden in zwei exquisiten Fällen dieser Veränderung im Oberarmgelenk. Ecker

tritt der Ansicht Cruveilhier's bei, dass sich auf den einmal ihres Knorpelüberzuges beraubten, abgeschliffenen Flächen nie Knorpel wieder erzeuge und fand bestätigt, dass die neugebildeten Knochenwucherungen am Rande der Gelenkköpfe sich, soweit sie der Reibung ausgesetzt sind, bisweilen mit dünnen Knorpelüberzügen bedeckten.

Ihm scheint diese Abnützung der Knorpel bedingt zu seyn in einem gänzlichen Erlöschen der ohnehin in diesen Theilen nur schwachen Lebensthätigkeit. Es sey gleichsam ein spontaner Auflösungsprocess, ein Zerfallen der Elementartheile, wie er ohne alle andere Ursache im höheren Alter auftreten könne, wodurch sich dieser Vorgang an die *atrophia senilis* anderer Theile anschliesse.

Aber auch andere Ursachen, welche die Lebensthätigkeit bedeutend beeinträchtigen, wie übermässige Bewegung der Gelenke, wiederholte rheumatische und gichtische Entzündungen, welche die Ernährung und Reproduction in den Gelenkknorpeln hemmen, vermögen diese Abnützung der Knorpel zu erzeugen.

Roser¹⁾ ist, ohne auf nähere Erörterungen des fraglichen Gegenstandes einzugehen, der Meinung, dass man Unrecht that, das längst bekannte, obgleich vernachlässigte Factum von der Abschleifung der Gelenkflächen zu einer besondern Art von Krankheit zu machen, da bei veralteten Luxationen die Gelenkköpfe dieselbe Veränderung erfahren und man annehmen könne, dass jede Entzündung im Gelenk, welche den Gelenkknorpel zerstöre, ohne zur Vereiterung zu führen, eine solche Eburnation und Abschleifung hervorbringe. Er schliesst sich der Ansicht von Delpéch (*Précis élémentaire* III. 718), Lesauvage (*Archives génér. Nov. 1836 p. 276*), B. Cooper (Versuche. Weimar 1837, S. 177) und vielen Andern an, welche die erwähnte Affection nur als einen Ausgang der chronischen Gelenkentzündung betrachten. Später führt er unter dem Namen *Arthralgia senilis* eine Krankheit alter Individuen auf, wobei schmerzhaftige Gelenksteifigkeit, eigenthümliche De-

1) Roser, Résumé der neueren Ansichten über Coxalgie in Roser und Wunderlich's Archiv für physiol. Medicin. Stuttgart 1842, Jahrgang. VI. 218 u. 219.

formation der Gelenkapparate, Abschleifung der Knorpel und Knochen, Abplattung der Gelenkköpfe, Ausschleifung und Verflachung der Gruben, dabei Knochenwucherung am Rande der Gelenkfläche und somit Vergrösserung derselben stattfindet. Diese auf einander reibenden Knochenflächen sind verhärtet, eburnirt. Er hält diese Veränderung für die allgemeine Folge eines Verlustes des Knorpels bei noch fortdauernder Bewegung, welche man auch nach traumatischen Luxationen sich ausbilden sehe. Er hält es für unrichtig, diese Affection mit Rokitsansky ausschliesslich von einer gichtischen Entzündung des Knochengewebes abzuleiten¹⁾).

Die von Roser zur näheren Begründung seiner Ansicht angezogenen Citate sind nicht geeignet, diesen Zweck zu erfüllen; denn was zuerst Delpech betrifft, so spricht dieser an jener Stelle von dem sogenannten *fungus articuli*, aber keinesweges von dem *malum coxae senile*; Lesauvage aber theilt in dem angeführten Bande der *Archives générales de Médecine* p. 284 etc. eine Beobachtung und Bemerkung mit über den *anus praeternaturalis* — kein Wort von *morbus coxae senilis*; B. Cooper endlich in seinem Werke: Chirurgische Versuche S. 177, spricht nur ein Paar Worte von der Absorption der Gelenkknorpel und der Production einer email- oder porzellanähnlichen Masse auf den Gelenkflächen, wodurch das Gelenk fähig wird, ohne dass Entzündung dadurch entsteht, eine ziemlich starke Bewegung zu machen, ausserdem durchaus nichts vom *morbus coxae senilis* in irgend einer Weise, so dass man die wenigen, nur sehr entfernt darauf hindeutenden eben angegebenen Worte als eine einigermaßen Geltung verdienende Ansicht über das *malum coxae senile* annehmen könnte.

Später hat Wernher, was er in seinem früheren, obenerwähnten Aufsätze vermuthungsweise aussprach, ausführlicher nachzuweisen versucht, dass nämlich das Wesen des *malum coxae senile* auf Entzündung der Hüftmuskeln beruhe²⁾. Er sagt: „Das sogenannte *ma-*

1) Roser, Handbuch der anatomischen Chirurgie. Tübingen 1845. Allgem. Theil. S. 287.

2) Wernher, Handbuch der allgemeinen und speciellen Chirurgie. Giessen, 1846 5. Heft. S. 837 — 853.

tum coxae senile entsteht primär als eine Entzündung in den Muskeln, welche das Hüftgelenk umgeben, welche sich secundär auch auf die übrigen Theile des Hüftgelenkes, namentlich auch auf die Knochen-, Knorpel- und Gelenkbänder fortsetzt.“ Als die häufigste Ursache nimmt er Quetschungen und Erschütterungen der Hüftmuskeln durch Fall, Stoss, Schläge, seltner rheumatische Muskelentzündungen durch lokale Erkältungen, an. Auch complicire sich Muskelentzündung mit allen den Verletzungen, durch welche die Beckenknochen, oder der Schenkelhals, gebrochen und ausgelenkt werden, so dass sich die Erscheinungen der Muskelentzündung mit denen jener Verletzungen verbinden, oder nach der Beseitigung derselben zurückbleiben. Er unterscheidet dem Verlaufe nach eine acute und chronische Form, die letztere entstehe sehr selten primär aus übermässigen Anstrengungen, sie entwickle sich bei Weitem am häufigsten secundär aus der acuten.

Mit Dyscrasieen, Syphilis, Scrofulen und namentlich mit Gicht stehe die Krankheit in keiner wesentlichen Verbindung. W. beschreibt hierauf die Erscheinung und den Verlauf der Hüftmuskelentzündung, wobei als erstes und Hauptsymptom *Schwerbeweglichkeit*, selbst vollständige *Unbeweglichkeit* des verletzten Gliedes hervorgehoben wird. Bei der langsamer verlaufenden Form, und wenn die Krankheit nicht aus einer äussern mechanischen Veranlassung entstanden ist, tritt die Gelenksteifigkeit allmählig ein. Die Rigidität der Muskeln kann so weit gehen, dass der Kranke nur durch Drehung der Beckenachse sich vorwärts zu bewegen vermag, und dass man ihn im Liegen am Schenkel aufheben kann, ohne dass die mindeste Biegung in der Hüfte bemerklich wird. Die Schmerzen sind verschieden, verlieren sich durch ruhige Lage fast gänzlich, mindern sich bei mässiger Bewegung, werden aber durchgehends schlimmer durch Anstrengung. Das Glied verkürzt sich, wird nach aussen gewendet, der Kranke geht lahm mit etwas nach der kranken Seite und nach vorwärts geneigtem Oberkörper, er tritt zwar gewöhnlich nur mit der Fussspitze auf, kann aber auch die ganze Fusssohle aufstellen. Die Muskulatur des leidenden Hinterbacken und des Schenkels ist härter und straffer anzufühlen, fest zusammengezogen, oft fast knochenhart, der leidende Schenkel ist magerer als der gesunde, aber fest und derb. Sobald das Gelenk selbst Theil an

der Entzündung nimmt, — was bei intensiver äusserer Ursache und bei sehr acutem Verlauf nach wenigen Tagen, bei entgegengesetzten Verhältnissen erst nach einigen Monaten geschehen kann, — entsteht Schmerz, den man durch tiefen Druck hinter dem Trochanter, oder durch Eintreiben des Gelenkkopfes in die Pfanne, vermehren kann. Sehr auffallend ist ein eigenthümliches Knarren in dem Gelenke, welches bei activen und passiven Bewegungen, sowohl der Kranke, als der Arzt, dieser selbst auf eine Entfernung von mehreren Schritten, wahrzunehmen vermag. Werden die Bewegungen fortgesetzt, so verliert sich dieses Knarren, sowie die Bewegungen selbst freier werden. Der Trochanter ragt weiter als auf der gesunden Seite hervor, er ist grösser, breiter, rauher steht der *Spina anterior* um 6 und mehr Linien näher und um ebenso viel von den Dornfortsätzen des Kreuzbeines entfernter, als auf der gesunden Seite. Durch einen tieferen Druck neben demselben kann man manchmal bis auf den mit Knochenauswüchsen besetzten Rand des Gelenkkopfes oder der Pfanne fühlen, die Hüfte bildet hinter demselben eine Vertiefung, die Falte zwischen dem Hinterbacken und Schenkel ist mehr abgerundet und weniger scharf und tief.

Die anatomischen Untersuchungen des Hüftgelenkes ergeben Folgendes: das Fett haltende Zellgewebe ist sowohl aus der Umhüllung der Muskeln, als zwischen den einzelnen Muskelbündeln verschwunden und durch ein festes, weisses, faseriges Exsudat ersetzt, welches die Muskelfasern dicht umhüllt und zum Theil verdrängt hat. Die Muskelfasern selbst sind etwas abgeblasst, Sehnenfasern ähnlich geworden und weniger beweglich, theils durch die Erfüllung ihrer Zwischenräume mit dem festen Exsudat, theils durch ihre innigere Verbindung unter einander und mit den benachbarten Gebilden. Constant sind die Richtung und Länge des Schenkelhalses und die Form des Gelenkkopfes und der Pfanne verändert. Der Schenkelhals ist sehr merklich verkürzt, der Schenkelkopf herab- oder, was dasselbe ist, der Trochanter in die Höhe gestiegen, letzterer zugleich nach rückwärts gezogen, so dass die Spitze desselben in vollkommen ausgebildeten Fällen um 6 und mehr Linien höher steht, als der höchste Rand des Gelenkkopfes. Der Gelenkkopf ist entweder kuchenförmig abgeflacht oder pyramidalisch zugespitzt, die Masse desselben

stets vermindert, sein Umfang verkleinert, der Rand desselben rauh und mit Exostosen besetzt, der hintere Theil seiner obern Fläche, welcher mit dem Acetabulum in Berührung steht, ist mit einer festen, Porzellan oder polirtem Gypse ähnlichen, länglich-ovalen, ausgefurchten Knochenlamelle bedeckt, welche man häufig von zahlreichen kleinen Löchern unterbrochen findet, welche bis zur unveränderten Corticalschicht des Knochens dringen. An nicht macerirten Knochen sind diese Löcher von Knorpel ausgefüllt, welche als kleine Höckerchen etwas über die Fläche des Knochens hervorragten.

Die Pfanne ist meistentheils sehr erweitert, seltener vertieft, der Rand derselben ist, wie der Rand des Schenkelkopfes und Schenkelhalses, mit Exostosen besetzt, welche sich oft sehr ausbreiten, mannigfach gestaltet und mit Knorpel überzogen sind. Die Insertionspunkte der Glutäen sind an der Darmbeinschaukel stärker als an normalen Becken ausgewirkt, so dass manchmal mehrere halbmondförmige Linien parallel mit der Crista über die äussere Fläche der Schaukel verlaufen, ausserdem mehrere Knochenleisten, welche fächerförmig von oben nach abwärts, gegen das Acetabulum hinlaufen. Auch der Sitzbeinhöcker pflegt dick und mit warzigen Exostosen bedeckt zu seyn, der ganze Knochen ist schwer und massenhaft. Es befinden sich an allen normalen Punkten zahlreiche kleine Löcher zum Eintritt der zahlreich vermehrten *vasa nutritia*, die nicht mit Caries verwechselt werden dürfen. Strukturveränderungen der Knorpel kommen erst in den späteren Stadien der Krankheit vor, bei jüngeren Individuen bemerkt man auch nicht die oben angegebenen Zeichen von Knochenschliffen, weshalb sie von W. nicht als wesentlicher Theil der Krankheit betrachtet werden. Nach ihm verknöchern die Knorpelüberzüge der Gelenkenden auf folgende Weise:

Der Knorpel wird anfangs etwas getrübt, erscheint punktförmig vascularisirt, hier zeigen sich dann auch die ersten Knochenkerne. Die Verknöcherung entwickelt sich von der Corticalschicht nach aussen und soweit die Verknöcherung geht, wird die Vascularisation unsichtbar. Von der Corticalschicht treten kleine Höckerchen nach der feinen Knorpelfläche hervor und verdünnen diese nach und nach immer mehr, bis sie zuletzt nackt daliegen. Die einzelnen Höckerchen fliessen unter ein-

ander zusammen, schliessen aber Anfangs noch eine Menge unverknöchertes Knorpelstückchen zwischen sich ein, die an frischen Präparaten blutroth, an alten weiss gefärbt sind. Allmählig werden sie verdrängt und ihre Stelle wird von einer gleichmässigen Knochenlamelle eingenommen. Jetzt erst beginnt die gegenseitige Politur und Ausfurchung der einander gegenüberliegenden Knochen. Rings um diese abgeschliffenen Knochenlamellen ist der Knorpel wohl erhalten, aber in seiner Structur verändert, in faseriges Gewebe verwandelt, dessen Fasern senkrecht auf dem Knochen aufgestellt sind. An den bei den Bewegungen des Gelenkes unberührten Stellen ist der Knorpel sehr verdickt, warzig, zum Theil in eine dicke, unförmliche Knochenkruste verwandelt. An macerirten Knochen findet man eine wie wurmstichig angefressene Lamelle, welche an ihrem Rande um so viel über die Corticalschicht des Gelenkkopfes oder der Pfanne hervorragt, als der Knorpel an dieser Stelle dick ist. Dieses wurmstichige Ansehen rührt von dem Verschwinden des noch nicht verknöcherten Knorpels her, der der Maceration nicht zu widerstehen vermochte. Die Synovialmembran, soweit sie noch erhalten, ist verdickt, zottig, geröthet. Die Zotten und Filamente gehen ohne bestimmte Abgrenzung in das filamentöse Gewebe über, in welches der Knorpel sich verwandelt hat. Das *ligamentum teres* verschwindet frühzeitig, bei weiter fortgeschrittener Krankheit fehlen selbst an dem Gelenkkopfe und an der Pfanne die Gruben zu seiner Aufnahme. Das Kapselband ist immer sehr dick und schliesst häufig Knochenconcremente in sich ein, welche theils frei liegen, theils schon mit dem *labrum cartilagineum* verschmolzen sind. Dieses selbst ist sehr verdickt, verknöchert und besonders an seiner obern Fläche mit tropfsteinähnlichen Auswüchsen bedeckt. Auch das Periosteum ist verdickt und injicirt.

Ein mitten durch die polirten Knochenflächen gemachter Einschnitt durch das Femur seiner Länge nach zeigt, dass sich eine sehr feste Knochenlamelle, von 1—2 Linien Dicke, auf der Oberfläche befindet, welche nicht in den Knochen hinein vertieft ist, sondern über ihn hervorragt, und also dicker ist als die ursprüngliche Corticalschicht. Hat man den Schnitt durch eine Stelle geführt, an welcher

die Verknöcherung noch nicht vollendet ist, so sieht man, dass in der Tiefe der wurmstichigen Löcher die ursprüngliche Corticalschicht erhalten ist, über welche die polirten Knochenlamellen um $\frac{1}{2}$ — $1\frac{1}{2}$ Linie hervorragen. Das schwammige Gewebe im Innern des Schenkelkopfes und dem Reste des Schenkelhalses ist immer verdichtet, besonders in der Nähe der emailartigen Knochenschliffe, in welche es allmählig übergeht. — An dem Trochanter hört die Verdichtung auf.

Wernher betrachtet die Hüftenmuskelentzündung, wie sie ihrem Verlaufe und dem anatomischen Ergebnisse nach oben angegeben wurde, für identisch mit dem *malum coxae senile*, Smith, und als eine Krankheit besonderer Art, welche von den übrigen Entzündungen des Hüftgelenkes geschieden werden müsse. — Die Veränderungen am knöchernen und knorpeligen Gelenkapparate hält er nicht für pathognomonisch, da sie Symptom vieler anderer chronischer nicht dyscrasischer Gelenkentzündungen seyen. —

Auch spricht er entschieden die Ansicht aus, dass es eine Krankheit des Hüftgelenkes gebe, bei welcher dieselben Erscheinungen am knöchernen, knorpeligen und ligamentösen Gelenkapparate vorkommen, wie sie bereits mehrfach angegeben worden sind, welche überhaupt nicht auf Entzündung, ebenso wenig auf Hüftenmuskelentzündung, vielmehr auf Marasmus und excentrischer Atrophie des Knochens beruhe, und welcher passend der Name *malum coxae senile* zu reserviren sey¹⁾. Diese von Altersschwäche herrührende eigenthümliche Entartung des Hüftgelenkes unterscheidet sich nach W. dadurch von der Hüftmuskelentzündung deutlich, dass die Zeichen der Entzündung in den Muskeln, also Starrheit, Unbeweglichkeit und Schmerzhaftigkeit, fehlen, und dass die aus Altersschwäche entstehende Entartung des Hüftgelenkes sich gewöhnlich in beiden Gelenken ausbildet, während die Muskelentzündung auf ein Gelenk beschränkt bleibt. Das eigenthümliche Knarren und Crepitiren, welches man bei Bewegungen im Leben hört, hält W. für ein Reibungsgeräusch der entzündeten Synovialhaut, welche die Knorpel überzieht oder der

1) a. a. O. S. 838, 849, 850, 851.

Knorpel selbst, wie es auch an andern serösen Häuten als Symptom einer in Entzündung übergegangenen Entzündung wahrgenommen werde. Er schliesst dies daraus, weil man dieses Geräusch schon nach so kurzer Dauer der Krankheit höre, dass von einer Verknöcherung der Knorpel nicht die Rede seyn könne, und weil es mit dem Nachlasse der Entzündung wieder verschwinde, wie W. beobachtet hat.

Stromeyer's neuerlich ganz veränderter Ansicht nach ist das Schwinden oder die Atrophie der Gelenkknorpel, welche er *Arthroxerosis* nennt, das Wesentlichste derjenigen Krankheit, welcher R. W. Smith den Namen *malum coxae senile* gegeben habe, der aber darum unpassend sey, weil dieses Uebel unter andern Umständen auch bei jüngern Personen vorkomme¹⁾. Stromeyer ist der Meinung, dass unregelmässige gichtische Schmerzen, wenn sie sich mehr auf ein Gelenk fixiren, ohne deutliche Entzündung ein allmähliges Schwinden der Knorpel hervorbringen, gleichwie acute gichtische Gelenkentzündungen ein solches allmähliges Schwinden der Knorpel herbeiführen. Es geschieht dies am Häufigsten bei alten Leuten und zwar im Hüftgelenk.

Der Verlust des Knorpels bringe in dem Gelenke eigenthümliche trockne Reibungsgeräusche bei activen und passiven Bewegungen hervor, die sich durch ihre Rauhigkeit leicht unterscheiden lassen von dem Knarren rheumatisch-entzündlicher Sehnenscheiden. — Da diese trocknen Reibungsgeräusche eine der frühesten Erscheinungen dieses Uebels seyen, so scheint Str. der Name *Arthroxerosis* nicht unpassend. Sehr oft werden gleichzeitig beide Hüftgelenke ergriffen. Die entzündliche Natur dieser bei alten Leuten vorkommenden Destruction des Hüftgelenkes erscheint Str. problematisch; nach ihm reducirt sich das Wesen des Uebels vielleicht auf eine partielle Obliteration der den Schenkelkopf und Schenkelhals ernährenden Gefässe. Er vermuthet dies, weil er der Ansicht ist, dass die Atrophie dieser Theile das Hervorstechende

1) Stromeyer, Handbuch der Chirurgie. Freiburg im Breisgau, 1844—46. I. Bd. 3. Lieferung. S. 500—503.

und früher Auftretende sey, dem die Entstellung der Pfanne nachfolge, während die Verdickung des Kapselbandes und die oft sich bildenden Ossificationen der Reizung zuzuschreiben wären, welche nothwendig erfolgen müssten, wenn ein Gelenk gebraucht werde, dessen Knorpel verschwunden sind. — Diejenigen Fälle von Arthroxerosis, welche bei jüngeren Leuten nach unverhältnismässigen Anstrengungen und heftigen Contusionen, besonders am Hüft- und Schultergelenke, vorkommen, wären von unzweifelhaft entzündlicher Natur. Es entwickle sich dann im spongiösen Theile der Gelenkenden eine Entzündung, deren Ausgang Sclerose und partielle Atrophie sey. Uebrigens ziehe nicht in allen Fällen der Verlust des Knorpels hypertrophische Knochenwucherung des Schaftes und der Gelenkhöhle nach sich. An der Hüfte geschieht dies häufiger als an der Schulter, am Ellenbogengelenke kömmt es gewöhnlich zur Anchylose. Nach Beobachtungen von Liston führte die sclerosirende Entzündung des Schenkelhalses, welche dessen Verkürzung und Verdichtung veranlasste, nicht zu einem Verluste des Knorpels. Stromeyer erklärt dies durch die Ausbreitung der Knochenentzündung, wie sehr sich diese dem Knorpel nähere und die denselben ernährende Knochenschichten ebenfalls sclerosire, oder nicht. Das leidende Gelenk ist der Sitz anhaltender dumpfer Schmerzen, die anfangs durch Bewegungen nicht immer vermehrt werden, doch ermüdet dasselbe sehr leicht. Tiefer Druck auf den Gelenkkopf bringt nur geringe Schmerzen hervor. Die das Gelenk umgebenden Muskeln magern sehr ab und zeigen, ohne gelähmt zu seyn, eine auffallende Kraftlosigkeit und haben keine Neigung, sich zu contrahiren, wie dies bei den meisten übrigen Gelenkentzündungen der Fall ist; daher geschieht auch eine später erfolgende Anchylose nicht in gebogener Stellung des Gliedes. — Das Gelenk zeigt dann bei Bewegungen das rauhe Reibungsgeräusch, welches die Resorption des Knorpels andeutet.

Gegen Wernher's Ansicht führt Stromeyer besonders an¹⁾: Wenn W. die Zustände nach Contusionen der Hüfte, welche mit Arthroxerosis endigen, für ursprüngliche Muskulentzündungen hält, weil sich einzelne Muskelgruppen gespannt und schmerzhaft zei-

1) a. a. O. S. 572 und 573.

gen, so kann ich ihm darin nicht beistimmen, weil entzündete Muskeln sich überhaupt nicht contrahiren und weil Muskelspannungen in der Regel abgeleitete Zustände sind von Quetschungen oder Entzündungen anderer Organe.

Engel ¹⁾ erklärt sich in Beziehung auf das *malum coxae senile* und die damit verwandten oder analogen Krankheitsprocesse in den Gelenken und deren knorpeligen Ueberzügen entschieden gegen die von Rokitansky geltend gemachten und von Anderen nachgesprochenen Ansichten. Für die gichtische Knochenentzündung fehlen nach E. alle anatomischen Merkmale. Das *malum coxae senile*, welches Rokitansky für eine gichtische Entzündung erklärt, finde auch unter Verhältnissen Statt, unter denen an eine zu Grunde liegende Gichtdiathesis nicht zu denken sey. Es finde sich ein diesem Uebel entsprechendes Leiden an andern Gelenken bei jugendlichen Personen, die nach Verletzungen an den Gelenken, z. B. nach Contusionen, erkrankten; es findet sich nach eingerichteten Luxationen und kommt auch nach ähnlichen Verletzungen bei Pferden vor. Auch bieten die von Rokitansky angegebenen Merkmale nichts Eigenthümliches dar, da die von ihren knorpeligen Ueberzügen beraubten Gelenkflächen, die umgekrämpten Gelenkköpfe, die polirten Knochenflächen und die Erweiterung von Gelenkpfannen ziemlich häufig nach mechanischen Verletzungen beobachtet würden. Wenn bei scrofulösen jungen Personen die Coxalgie heile, bevor es noch zur Luxation oder zur gänzlichen Atrophie des Schenkelkopfes gekommen sey, so erhalten die Gelenktheile der Knochen oft genau die Formveränderungen, die von Rokitansky als Merkmale der gichtischen Entzündung des Hüftgelenkes angegeben werden. Wenn Rok. (Bd. II. S. 230) ferner behauptete, die Gicht könne auch als Knochenatrophie auftreten, so beweist dies nur, dass kein bestimmtes Merkmal für das gichtische Leiden von anatomischer Seite her existire.

1) Engel, Anleitung zur Beurtheilung des Leichenbefundes. Wien 1846. S. 237—239.

Engel spricht sich sehr treffend in Beziehung auf die verschiedenen Formen und Ausgänge einer sogenannten chronischen Knochenentzündung dahin aus, dass ein Ausgang einer Entzündung nicht mit einer chronischen Entzündung verwechselt werden dürfe.

Bei Greisen sind die Entzündungen des Knochengewebes, wenige Ausnahmen abgerechnet, ziemlich selten. An der Leiche hat man es nicht mehr mit der Entzündung, sondern mit den längst vollendeten Ausgängen derselben zu thun. Diese Ausgänge erschienen aber als *malum coxae senile*, als eine ähnliche Missstaltung des Kniegelenkes, als Hyperostose oder auch als Osteophytenbildung am Schien- und Wadenbein.

Hinsichtlich der Zerstörung der Gelenkknorpel äussert sich E.¹⁾ folgendermassen: Diese unterliegen der Auflösung durch verschiedene Krankheitsproducte, wie durch Eiter, Jauche, Markschwamm und dergleichen. Sie werden unter zwei Formen atrophisch, nämlich entweder werden sie weicher, gallertartig, weniger elastisch, dünner, oder sie werden trocken, brüchig, fester. In ganz veränderten Gelenken entwickelt sich an der Stelle des Knorpels häufig eine Zellgewebslage. Bei Anschwellungen, bei Sclerosen, bei Atrophieen des Gelenkkopfes sind die dem Rande des Gelenkkopfes zunächst liegenden Knorpeltheile dünn oder sie fehlen ganz, und der blosgelegte Knochen erscheint glatt wie polirt. Der Substanzverlust im Knorpel ist jedoch nicht scharf genug gegen den übrigen Knorpel hin abgegrenzt. Ist eine Lücke im Knorpel vorhanden, so sind deren Ränder von aussen nach einwärts zugeshärft.

Im hohen Alter sind die Knorpel dünn, später trocken, gelblichweiss; sie sind von dem unterliegenden Knochen in grossen Lappen leicht abzuschälen.

Die Atrophie des Gelenkknorpels erscheint endlich in der Form der sogenannten Usur, d. h. es bildet sich ein Substanzverlust am Gelenkknorpel, dessen scharfe Abgrenzung, buchtigen, steilen Ränder, ihn hinlänglich von dem Schwunde durch Druck unterscheiden, ein Substanz-

1) a. a. O. S. 343—345.

verlust, der verschieden tief, ja selbst bis auf den Knochen greift. In der Knorpellücke befindet sich bald eine gallertartige, röthliche Substanz, bald ist sie trocken, gleichsam mit einem faserigen Gewebe bedeckt.

Ueber die Ursache dieser Knorpelususur lässt sich vor der Hand noch keine sichere Angabe machen. Wahrscheinlich kann sie aus mehreren Ursachen entstehen. Rokit. (Bd. II. S. 318) vermuthet als solche eine entzündliche Sklerose des unterliegenden Gelenkkopfes. Diese erklärt uns aber noch keinesweges den scharf abgegrenzten Substanzverlust im Knorpel, die Gegenwart jener gallertartigen röthlichen Masse und noch weniger den Umstand, warum der kranke Knorpel fest an dem Knochen anhängt, während doch bei der vorausgesetzten Verödung des ernährenden Apparates eine leichtere Ablösbarkeit des Knorpels eher die Folge seyn würde. Da man nun unter der Usur häufig den Knochen in ähnlicher Weise vertieft, und auch noch sonst Zeichen einer vorausgegangenen Entzündung antrifft, so ist wohl anzunehmen, dass das veranlassende Moment eine Knochenentzündung seyn könne. Doch bleibt hierbei unentschieden, auf welche Art diese Knochenentzündung zur Entstehung der Usur beiträgt. Auch ist der Gedanke gar nicht fern, die Usur für ein Geschwür, d. h. für einen durch ein Entzündungsproduct gesetzten Substanzverlust zu halten, womit aber nicht behauptet wird, dass das Entzündungsproduct vom Knorpel abgesondert wird.

Auch der Annahme steht nichts im Wege, welche diese Krankheit von einer partiellen Nekrose der Gelenkknorpel ableitet, die durch verschiedene, die Ernährung der Knorpel beeinträchtigende Momente, auch ganz ohne Entzündung auftritt.

Diese Ansicht wird dadurch unterstützt, dass man häufig keine aus der Entzündung abzuleitende Veränderung der Knochen und ihrer Umgebung findet.

Ganz neuerlichst hat Wernher zum dritten Male seine früher schon erörterte Ansicht über das *malum coxae senile* in einer umfangreichen

Abhandlung auseinandergesetzt¹⁾. Er spricht in Beziehung auf das Wesen und die Bedeutung dieser Krankheit sich wiederum dahin aus, dass die Krankheit, welche R. W. Smith beschrieben und *morbis coxae senilis* genannt habe, dieselbe sey, welche er (Wernher) unter der Benennung Hüftmuskelentzündung aufführe. Von dieser sey die nur im höheren Alter und gewöhnlich in beiden Hüftgelenken zugleich vorkommende ähnliche Entartung des knöchernen und ligamentösen Gelenkapparates zu unterscheiden. Diese sey eine Folge der excentrischen Atrophie, der Verdünnung der Corticalschicht, und Erweiterung der Knochenzellen des Schenkelhalses, und dieselbe Krankheit, welche A. Cooper in dem Zusatze zu seinem Werke über Fracturen und Luxationen der Gelenke anführe²⁾. Ausserdem sucht W. in seiner neusten Schrift ebenfalls wieder und zwar noch ausführlicher, als früher schon von ihm geschehen ist, zu beweisen, dass sich die Gelenkknorpel vascularisiren und in jene elfenbeinähnliche Masse umbilden, oder diese erzeugen können, welche die emailirten Knochen schliffe darstellt. Die mikroskopischen Untersuchungen der emailirten Knochenplatten, welche W. anstellte, zeigten deutlich entwickelte Knochenkörperchen und Markkanälchen; die letzteren sind weit und stehen grösstentheils perpendicular gegen die Oberfläche des Gelenkkopfes. Sie sind nur von sehr undeutlichen, concentrischen Lamellen umgeben. Die Knochenkörperchen fand W. sehr zahlreich, etwas grösser und dunkler, als man sie in ursprünglichen Knochen zu finden pflegt und weniger regelmässig concentrisch um die Markkanälchen herumgestellt (a. a. O. S. 14). Uebrigens spricht er auch hier wieder die Ansicht aus, dass der aus Altersschwäche entstehenden, entzündungslosen Entartung des Hüftgelenks der Name *malum coxae senile* zu reserviren sey. — Die ausserdem in jener Schrift niedergelegten be-

1) Wernher, Beiträge zur Kenntniss der Krankheiten des Hüftgelenkes, *malum coxae senile*, Coxalgie und *Fractura intracapsularis colli femoris*. Mit 3 Steindrucktafeln. Giessen 1847.

2) A. Cooper, *Observations on fractures of the neck of the thigh — bone, being an appendix to the work on dislocations and fractures of the joints*. In's Deutsche übersetzt. Weimar 1824. Dessen Inhalt bezüglich auf m. c. s. oben S. 8 u. 9 angegeben ist.

achtenswerthen Bemerkungen W's über *fractura colli femoris intracapsularis* liegen meiner Abhandlung, welche vorzugsweise der näheren Beschreibung des *malum coxae senile* gewidmet ist, zu fern, um derselben hier nähere Erwähnung zu thun. Sehr schätzbare Mittheilungen macht W. in dieser Schrift über die sogenannte *Atrophia colli femoris excentrica* nach Cooper, worüber dem Werke auch einige instructive Abbildungen von derartigen Knochen beigegeben sind. Auch Abbildungen über die Ausgänge von Gelenkentzündungen, namentlich über Gelenkentzündungen mit nachfolgender merkwürdiger Osteophytenbildung, sind dieser Abhandlung beigelegt, nicht aber solche von wirklichem *malum coxae senile*. — Zu bemerken ist noch, dass W. besonders aufmerksam macht auf den Unterschied zwischen einem durch Knochenmasse geheilten Schenkelhalsbruche und der Beschaffenheit des Schenkelhalsrestes bei stattgehabter Interstitialabsorption des Schenkelhalses. Was übrigens die Diagnose der Intracapsularfractur von einer Extracapsularfractur und die Ursachen der späten Verkürzung des Schenkels bei Schenkelhalsbrüchen betrifft, so möchte ich in dieser Hinsicht den sehr geehrten Verfasser auf die Nachweisungen R. W. Smith's aufmerksam machen, welcher diesen Gegenstand in dem zu Eingang dieser Abhandlung citirten Aufsätze im *Dublin Journal* vorzugsweise einer näheren Beleuchtung unterworfen und namentlich sehr wichtige und interessante Mittheilungen über Intracapsularfracturen des Schenkelhalses macht, die denen durch die Autorität A. Cooper's in Ansehen gebrachten Ansichten grossentheils widersprechen. Jener Aufsatz von R. W. Smith im *Dublin Journal* handelt überhaupt vorzugsweise von der Diagnose der Schenkelhalsbrüche, und bei dieser Gelegenheit erwähnt Smith des *morbus coxae senilis*. Uebrigens befindet sich derselbe nicht, wie allgemein von den deutschen Autoren falsch citirt wird, im Septemberheft, sondern im Novemberheft des Jahrganges 1834. Es scheint, als hätte keiner von allen den Autoren, welche Smith's Ansicht ihren Betrachtungen zu Grunde legten und darüber urtheilten, den betreffenden Aufsatz im Originale, vielmehr nur als Excerpt in Uebersetzung gelesen.

J. F. H. Albers¹⁾ in Bonn erklärt das *malum coxae senile* für eine besondere Form der *Arthritis ossium senilis seu marasmica*, oder marasmischen Knochengicht. — Mit dieser Benennung bezeichnet A. jenes Leiden der Knochen, welches sich im Alter durch Entnährung des Knochenmarkes und der Rinde mit Ablagerung neuer Knochensubstanz in umschriebenen Punkten oder Massen an der äussern Seite der Rinde, zwischen dieser und dem Periost an jener haftend, äussert. — Die Knochen werden dabei nicht nur dünner, sondern auch höckeriger, und stellenweise umfangreicher. Die Krankheit tritt nur gegen das 60—90. Jahr auf. Die Knochen werden nicht nur leichter und dünner, sondern auch kleiner, sowohl in der Dicke als in der Länge. Die Rinde ist dünner, aber das Mark erfährt keine Veränderung in der Weise wie bei der *Rhachitis infantum*, es ist eher vermindert, schwarz und schmierig, wie es sich in den Knochen der Alten gewöhnlich findet, die Zellenwände sind dünner und durchsichtiger, mitunter auch geschwunden, doch nicht in dem Maasse als bei der *Rhachitis infantum*. Dagegen hat sich neue Knochenmasse in Punkten von mehr oder weniger Umfang unter der Knochenhaut auf der Rinde ausgesetzt, was bei der Rachitis nur ausnahmsweise der Fall ist. Diese marasmische Knochengicht giebt sich nach A. unter folgenden Erscheinungen kund: Es gehen dem Knochenleiden selbst andauernde und oft wiederkehrende Verdauungsbeschwerden, Aufstossen, Uebelkeit, Heisshunger oder verminderte Esslust, Schleimräuspern, Verstopfung, Flatulenz, hartnäckige Katarrhe, Asthma, bedeutende Schleimwolken im Harne und sedimentöse Niederschläge harnsaurer Salze und reichliche Schweisse manchmal mit nachfolgender Minderung der Verdauungsstörungen jahrelang voraus. Da, wo copiose Schweisse stattfinden, stellen sich im Frühjahr und Herbst dem Impetigo ähnliche Hautausschläge ein, welche im Winter wieder verschwinden.

Das örtliche Knochenleiden beginnt entweder mit heftigem Reissen, oder mit einem brennenden, bohrenden Schmerze besonders in der Nachtzeit, welcher sich an einer Stelle fixirt und in deren Mittelpunkt am heftigsten ist, von welchem

1) Siehe Deutsche Klinik. No. 25, 26 u. 27. 1850.

aus er sich aber in einem grossen Umfange nach allen Seiten ausbreitet. Wiewohl die eigentlich beim Drucke schmerzhafteste Stelle oft mit einem Fingergliede zu bedecken ist, so erstreckt sich der Schmerz doch über eine Fläche von 2—3 Hände breit. Es besteht dieser Schmerz ohne Veränderung der Form des Theils oft $\frac{1}{2}$ bis 1 Jahr und länger, woraus sich schliessen lässt, dass die Krankheit vorzugsweise in der Markhaut des Knochens sich ausbildet, weil, wenn dieselbe in der Beinhaut ursprünglich ihren Sitz hätte, sich früher schon Verunstaltungen der äussern Knochenfläche einstellen würden. Es giebt aber auch Fälle, in denen die äussere Knochenhaut vorzugsweise leidet und dieses scheint A. beim *malum coxae senile* der Fall zu seyn. Es bleibt dieses an der äussern Peripherie sich ausbildende Leiden stets in der Entwicklung das geringere. Zwischen beiden Krankheitssitzen zieht sich die beträchtlich verdünnte Knochenrinde hindurch, in ihrer ganzen Ausdehnung und Structur sich von der in Folge der Krankheit neugebildeten Knochenablagerung unterscheidend. Nach längerer oder kürzerer Zeit, in der die reissenden und bohrenden Schmerzen bestanden haben, bilden sich Veränderungen in der Form des ergriffenen Knochens. Gewöhnlich bilden sich da, wo die Schmerzen sass, Ungleichheiten, Nodi, Tophi, oder streifenartige Ablagerungen an demselben, während er an anderen Stellen an Ausdehnung abnimmt. Bildet sich diese Krankheit in der Nähe eines Gelenkes aus, so wird dieses deform, schwerbeweglich, gekrümmt, auf einer Seite hervorgetrieben, steif, die Knorpel verdünnen sich oder schwinden gänzlich, die Knochen selbst werden kleiner, dünner, leichter, es lagert sich auf der äussern Oberfläche eine kalkerdartige Masse ab. Es ist, sagt Albers, charakteristisch, dass es in der *Arthritis ossium senilis* nur bis zur Bildung einer Masse —, Kalkerde —, kommt. Die Krankheit schliesst damit ihren Process ab gleich der Tuberkel. — Auf diese Prämissen gestützt führt A. ausser der *Arthritis rhachitica* auch das *malum coxae senile* als besondere Form der *Arthr. oss. senil.* auf, wobei er seine Ansicht über diese Gelenkrankheit auf den ersten Aufsatz von Wernher über diese Krankheit in Schmidt's Jahrbüchern Bd. 12 S. 99, und angeblich auch auf den Inhalt des Berichtes von R. W. Smith im *Dublin Journal* gründet.

Es ist rücksichtlich dieser Basis der in Rede stehenden Abhandlung zu bemerken: 1) dass A. den Aufsatz von Smith gleich allen anderen Autoren falsch citirt und, wenn man seinen Angaben nach urtheilt, nicht gelesen hat, 2) dass er die beiden späteren, bei Weitem wichtigeren Arbeiten von Wernher ebenfalls nicht zu kennen scheint, da er das Hauptthema der Werner'schen Ansicht über *m. c. s.* gar nicht berührt.

A. sagt, Smith weise in seinem Aufsätze die symptomatische Verschiedenheit des *malum coxae senile* von der Coxarthrocace nach, und noch mehr den so auffallenden Unterschied der anatomischen Beschaffenheit der Theile des Hüftgelenkes in beiden Krankheiten. Während in der Coxarthrocace die Knochentheile, die Pfanne und der Gelenkkopf grösstentheils verschwinden, zeigt das *malum coxae senile* ein Verschwinden aller Weichtheile des Gelenkes und die dagegen eintretende Ablagerung einer festen Knochenmasse an ihre Stelle, und eine Vergrösserung mancher Knochentheile, wie der des Trochanters. Schon im Beginn der Krankheit finde man die Haver'schen Drüsen und das *ligam. teres* verschwunden und die Knorpel, den Ueberzug der Synovialhaut des Gelenkkopfes und der Pfanne grösstentheils in feste Knochenmasse verwandelt. Die Organe, welche die Gelenkschmiere absondern und das Gelenk beweglich machen, sind verknöchert. Daher rührt das Knarren bei der Bewegung und der Schmerz beim Beginn derselben. Der Oberschenkel ist abgemagert, die Muskeln sind ungewöhnlich fest und schon äusserlich markirt, der Trochanter mit neuen Knochenmassen besetzt und vergrössert. —

Hierauf geht A. zur Beurtheilung der ersten Wernher'schen Abhandlung über das *malum coxae senile* über, theilt den jenem Aufsätze zu Grunde gelegten Krankheitsfall und die von W. aufgestellten wesentlichen Kennzeichen der fraglichen Krankheit mit, wobei er, ausser dem fieberlosen Zustande, der Verkürzung, Steifigkeit, Schwerbeweglichkeit der Glieder, Schmerzhaftigkeit und dem knarrenden Geräusche bei der Bewegung desselben der Abmagerung und Abflachung der kranken Hüfte, noch besonders die krankhafte Anspannung der Hüft- und Schenkelmuskeln und die Vergrösserung des grossen Trochanters als Hauptsymptome und Unterscheidungsmerkmale des *malum coxae senile* von der Coxarthrocace hervorhebt. —

A. vermisst in der Wernher'schen Abhandlung die Anregung der Frage, ob die in den Erscheinungen des *malum coxae senile* sich darstellende Krankheit nicht vielmehr eine vernarbte Coxarthrose, somit als eine Narbe der letzteren anzuerkennen sey. Alle Heilung der Coxarthrose, selbst im ersten und zweiten Stadium der Krankheit, sey mit Ablagerung von Knochenmasse in dem Gelenke und um dasselbe verbunden, dadurch entstehe Störung der Beweglichkeit des Gelenkes in verschiedenem Grade, in späteren Stadien sogar Anchylose. Dass die im Gelenk angehäuften Knochenmasse hin und wieder neue entzündliche Beschwerden veranlassen könne, sey begreiflich. Hinsichtlich des von W. als *malum coxae senile* angeführten Krankheitsfalles erscheint es auch A. bedenklich, dass der Kranke von dem genannten Uebel vollständig geheilt wurde, was einestheiles aller Erfahrung widerspreche und andernteils nicht wohl zu begreifen sey, indem eine Resorption solcher Knochenablagerungen, wie sie beim *malum coxae senile* stattfinden, wohl nie gelinge. —

Hierauf theilt A. drei von ihm beobachtete Krankheitsfälle mit, welche er für *malum coxae senile* hält. Der erste betrifft einen 67jährigen Handelsjuden, welcher vorher stets an wandernden Gliederschmerzen gelitten, die sich seit 9 Monaten im linken Hüftgelenke fixirt hatten und ausser Schwerbeweglichkeit und Hinken auch Verkürzung um 6 Linien und Knarren im Hüftgelenke in ihrem Gefolge führten. Der grosse Trochanter war anscheinend stark, um den Pfannenrand waren ungleiche Hervorragungen fühlbar. Das Gelenk war nicht aufgetrieben, die Gegend desselben mehr flach, und die Hinterbackenfalte jener der gesunden Seite gleich an Höhe. Von Fieber keine Spur, ebenso nicht von Verdauungsschwäche. Ruhige Lage, Guajac und das Glüheisen brachten nach 6 Wochen wesentliche Besserung, schmerzlose Bewegung, Verminderung des Hinkens und des Umfangs des grossen Trochanters hervor. — Wir möchten bei diesem überraschend günstigen Erfolge dieser Behandlung des *malum coxae senile* die von A. gegen W's Fall vorgebrachten Zweifel ihm selbst rücksichtlich dieses Falles in diagnostischer Hinsicht an das Herz legen. Auch ist hier noch zu erwähnen, dass es im Jahre 1828 war, als diese Beobachtung von A. gemacht wurde. —

Der zweite Fall bezieht sich auf eine 72jährige Frau, welche ebenfalls seit vielen Jahren an wandernden Schmerzen gelitten hatte, die sich im Frühjahr 1832 im linken Hüftgelenke fixirten, Abmagerung und Verkürzung des Schenkels um 4 Linien, Vergrößerung des Trochanters, mühsame und von Knarren begleitete Bewegung der Extremität hervorbrachten und bis zum Jahre 1839 in eine schmerzlose Unbeweglichkeit im Hüftgelenke übergingen, welche noch jetzt besteht. — Die Hüftgegend war abgeflachter als auf der gesunden Seite, die Hinterbackenfalte auf beiden Seiten gleich hoch. —

Den 3. Fall beobachtete A. an einer grossen, starken 59jährigen ebenfalls zu Gliederschmerzen disponirenden Bauersfrau, bei welcher sich die Schmerzen seit einem Jahre im rechten Oberschenkel zusammengezogen hatten und das Gehen erschwerten; die Bewegung war nicht immer, aber doch meistens knarrend, der grosse Trochanter deutlich fühlbar und stärker als gewöhnlich, der Schenkel magerer, die Hüftpfanne beim Druck wenig schmerzhaft, die Gegend nicht heiss, sondern normal warm, flach, mager, kein Fieber vorhanden.

A. fährt nun fort, dem Vorstehenden nach folgende Ansicht zube-gründen: Diese Thatsachen lehren, dass es im höheren Alter eine Krankheit giebt, welche sich in den von Smith und Wernher aufgestellten Kennzeichen als *malum coxae senile* darstellt. Auch in den eben genannten Fällen zeigte es sich: 1) in Steifigkeit und selbst Schmerzen, die in der Ruhe ab-, bei anfangender Bewegung zu-, bei stärkerer fortgesetzter Bewegung wieder abnehmen. 2) Darin, dass die Gegend des Hüftgelenkes nicht flach, nicht roth und heiss ist und die Falte des Hinterbackens der leidenden Seite gleiche Höhe mit der der gesunden Seite hat. — (Es kann hier die Bemerkung nicht unterlassen werden, dass es sehr auffallend erscheint, dass A. in jeder der von ihm erwähnten 3 Krankengeschichten von *malum coxae senile* angiebt, die Hüftgegend der leidenden Seite sey mehr abgeflacht als auf der gesunden, — und hier das Gegentheil als charakteristisches Merkmal des *m. c. s.* hervorhebt. —) 3) In dem stärkeren *Trochant. major*, der derb, höckerig ist, und in dem ebenso beschaffenen Rande der Hüftpfanne. 4) Darin, dass das ganze Glied sowie die Umgebung des Hüftgelenks abgemagert ist, wobei die Weichtheile fest, derb sind. 5)

das Glied verkürzt ist, und diese Verkürzung vorzugsweise den Oberschenkel betrifft. 6) Dass der *Trochanter major* der *spina anterior superior ossis ileum* an der kranken Seite näher ist und entfernter dem Kreuzbein, als an der gesunden Seite. 7) Darin, dass die Constitution nicht angegriffen, vielmehr blühend und kräftig, der Kranke gut genährt ist und nie Fieberbewegungen erscheinen. Auch ist selten eine entwickelte Gichtkachexie vorhanden, wie in dem ersten der drei obigen Fälle. (Hierin muss man abermals einen Widerspruch der von A. aufgestellten Theorie und Ansicht über das Wesen des *malum coxae senile* erkennen.) — 8) Darin, dass die Haltung des Körpers, namentlich im Stehen, gerade ist. 9) Darin, dass der Verlauf der Krankheit langsam, aber von einem stetigen Zunehmen der Unbeweglichkeit der Hüfte bis zur vollständigen Anchylose begleitet ist, wie der zweite oben angegebene Fall lehrt. — In der Coxarthrocae findet fast das Gegentheil Statt. 10) Diese gehört dem kindlichen und jugendlichen Alter vorzugsweise an, ist von Fieber und Allgemeinleiden nicht frei, der Schmerz ist nach starker Bewegung in der Ruhe stärker und nimmt mitunter in der Wärme zu, die Hinterbackenfalte steht tiefer, der *Troch. maj.* ist nicht vergrössert, schwer zu fühlen, das ganze kranke Gelenk ist angeschwollen und weich, zuletzt folgen Abmagerung, Colliquationen u. s. w. —

Hinsichtlich der anatomischen Veränderungen im Hüftgelenke beim *malum coxae senile* behauptet A. ausser dem oben schon Angegebenen, dass die Knochenablagerung nicht auf den Hals des Oberschenkels und seine nächste Umgebung beschränkt bleibe, sondern sich auch längs des Oberschenkelbeins, der Darmbeinfläche und am Sitzknorren verbreite, was A. in der Leiche eines Weibes gefunden haben will, die, dem ärztlichen Berichte nach, längere Zeit an Hüftweh gelitten hat. Das Gelenk verhielt sich hierin ebenso, wie jene Gelenkflächen, welche sich nach der Entzündung der Gelenkkapsel, die sich auch auf den Knochen verbreitet hat, in vollständige Anchylose umzubilden im Begriffe ist. — Es findet nur ein bemerkbarer Unterschied zwischen beiderlei Knochenwucherungen Statt. — In dem *malum coxae senile* sind, und waren auch in dem obigen Falle, die Knochenwucherungen mit Verdünnung der Knochenrinde und der Zellenwände der Markhaut verbun-

den. Es scheint, dass dieselbe Menge der Knochensalze bereitet, aber nur in ungleicher Menge vertheilt und abgelagert wird; in der Knochenumbildung bei der Coxarthrocace sind stets einzelne Knochentheile ihrer Form nach eingeschwunden und eine grosse Menge Knochensalze ist, sowohl ausser- als innerhalb der Knochenhaut, an den erkrankten Stellen abgelagert, ähnlich wie dieses fast jede Verschwärung, welche Neigung zur Heilung zeigt, mit sich bringt. Dieser Unterschied ist es, welcher zu der Annahme nöthiget, dass im *malum coxae senile* kein einfacher Entzündungs- oder Verschwärungsprocess vorhanden ist; denn jede örtliche Entzündung der Beinhaut und der Knochenrinde bedingt, wenn sie nur einige Ausdehnung erlangt hat, eine reichliche Ergiessung des Knochenblastems nicht allein in die äussere, sondern auch in die innere Beinhaut. — Es muss, meint A., im *malum coxae senile* ein eigenthümlicher Krankheitsvorgang an der Oberfläche der dem Marasums sich zuneigenden Knochen sich entwickeln. Er glaubt, nach den ihm bekannten Thatsachen berechtigt zu seyn, annehmen zu dürfen, dass dieser ein gichtischer ist. Dafür zeugen:

1) das Entstehen der Krankheit bei kräftigen robusten Körpern, welche sich mühsamen Arbeiten unterzogen haben. Solche sind zur Gicht, namentlich zur Knochengicht, am meisten geneigt.

2) die schon vor der Krankheit in vielen Fällen vorhandenen Verdauungsstörungen mit wandernden Gliederschmerzen. Ein solcher *Rheumatismus abdominalis* ist ein häufiger Begleiter der *Arthritis atonica*.

3) Zeigen auch nach unverkennbarer Arthritis entstandene Knochenleiden dieselbe Beschaffenheit, wie die im *malum coxae senile* entstandenen. Im Innern sind die Knochen porös, woher sie leicht sind. An der äussern Seite findet sich unter dem Periost, oft auch auf demselben und auf den Bändern, eine nicht unbedeutende Anzahl von kalkerdigen Ablagerungen.

A. schliesst mit der Ansicht, dass andauernde Ableitungen, besonders die Anwendung des Glüheisens, nebst Guajac, die Ausschwitzung des Knochen bildenden Blastems zu verhindern und dem Fortschreiten des Uebels entgegenzuwirken vermöchten. —

Nachdem ich im Vorstehenden alle mir bekannt gewordenen Ansichten und Beschreibungen der in Rede stehenden Krankheit des Hüftgelenkes in historischer Reihenfolge aufgeführt habe, will ich, bevor ich in eine nähere Kritik der beachtenswertheren derselben eingele, die eigenen Wahrnehmungen, welche ich über *malum coxae senile* an drei Individuen anzustellen Gelegenheit hatte, mittheilen.

1) Im Frühjahr 1842 wurde ich von einem hier lebenden Wundarzte ersucht, einen Kranken zu untersuchen, über dessen Hüftgelenkkrankheit jener völlig im Unklaren war, indem er bei hinkendem Gange, Verkürzung und Auswärtswendung der linken unteren Extremität mit gleichzeitigem sehr deutlichem, wie von Knochenfragmenten herrührendem Reibungsgeräusche im Hüftgelenke des Kranken dennoch Anstand nahm, eine Fractur oder Luxation des Schenkels deshalb zu diagnostizieren, weil die veranlassende Ursache zu beiden fehlte. Die Besichtigung und Untersuchung des für jenen Wundarzt räthselhaften Kranken lieferte folgendes Resultat:

Der im 70. Lebensjahre stehende, aus dem nahegelegenen Dorfe Ziegenhain gebürtige, die Stelle eines invaliden Hausknechtes in einem hiesigen Gasthause versiehende Kranke A. M. war von kleiner Statur, schwächlichem, hagerem Körperbau, atrabilem Aussehen. Er hatte von frühester Zeit an als Knecht in Mühlen oder Gasthöfen gedient und war, wie er angab, weder je ernstlich krank gewesen, namentlich hatte er niemals an rheumatischen, gichtischen Beschwerden gelitten, noch war er mit irgend einem Ausschlage oder Geschwüre behaftet gewesen. Ungefähr sechs Jahre vor der Zeit, wo ich ihn zum ersten Male sah, hatte er sich den linken Fuss mit heissem Wasser verbrannt, welche Verletzung aber leicht und gründlich geheilt war. Auch gab er auf desfallsiges Befragen an, dass er vor vielen Jahren wohl einmal Kreuzschmerzen gehabt habe; von Knoten am After oder Abgang von Blut mit dem Stuhlgange wusste er durchaus nichts. Vor ungefähr 2½ Jahren war er einmal mit einer Butte voll Wasser gefallen und dabei auch

seine linke Hüfte beim Fallen getroffen worden. Indessen empfand er keinen bemerkenswerthen Schmerz damals im linken Hüftgelenke, stand nicht nur sogleich wieder auf und ging in gewohnter Weise weiter, sondern nahm nach der Zeit in dieser Hüfte eben durchaus keine Störung wahr, so dass dieser Fall mit seinem späteren Leiden in jener Hüfte von ihm nicht in ursächlichen Zusammenhang gebracht wurde. Erst ein halbes Jahr später, also ungefähr zwei Jahre früher, als ich ihn zum ersten Male sah, bemerkte der Kranke die ersten krankhaften Empfindungen im linken Hüftgelenke, ohne dass irgend eine äussere oder innere Ursache derselben damit in ursächlichen Zusammenhang gebracht werden konnte. Er hatte bei Körperbewegungen, wie beim Gehen, Tragen oder Aufheben schwerer Lasten, ein Gefühl von Schwäche und Steifigkeit im linken Hüftgelenke, welches erst nach Jahresfrist in wirklich schmerzhaften Empfindungen überging, wenn das Gelenk lebhaft bewegt wurde, bei ruhigem Verhalten aber wieder verschwand.

Im Allgemeinen war stets durch die Schwäche und Steifigkeit des Gelenkes der freie Gebrauch der leidenden Extremität gehindert. Wenn der Kranke sich ruhig verhielt, empfand er auch keine Schmerzen, so dass selbst am Abend solche nicht eintraten. Dagegen nahm er bei Witterungsveränderungen, sowie bei sehr heisser und sehr kalter Temperatur, die Beschwerden im leidenden Gelenke in lebhafterer Weise wahr. Die Schmerzen hatten ihren Sitz constant im linken Hüftgelenke und wurden durch einen hinter dem grossen Trochanter und in der *plica inguinalis* in die Tiefe nach dem Gelenkkopfe zu angebrachten Druck vermehrt, manchmal erstreckten sich dieselben selbst am Oberschenkel weiter nach abwärts bis zum Kniegelenke. Dies war aber bei Weitem nicht so anhaltend der Fall wie in der Coxarthrocace. Die Beugung des Knies und das Anziehen des Oberschenkels nach dem Unterleibe herauf waren nicht allein beschwerlich und schmerzhaft, sondern konnten auch nur auf sehr eingeschränkte Weise zu Stande gebracht werden, daher vermochte auch der Kranke nur unter sehr schmerzhaften Anstrengungen mit vorwärts gebogenem Oberkörper, ohne die Knie- und Hüftgelenke zu beugen, einen Gegenstand von der Erde aufzuheben. Das Heben des Oberschenkels nach dem Unterleibe

herauf konnte nicht durch die Contraction der Hebemuskeln des Oberschenkels allein bewirkt werden, sondern der Kranke half mit den Händen nach. In entgegengesetzter Richtung dagegen wurde der Oberschenkel mit Leichtigkeit durch die blosse Muskelcontraction bewegt, während die Abduction desselben kaum möglich war. Die Rotation des ganzen Schenkels war, besonders in der Richtung nach aussen, sehr behindert und mit heftigen Schmerzen im Gelenke verbunden. Im Stehen empfand der Kranke bei Weitem geringere Beschwerden als beim Gehen, wobei der Schenkel stets mehr oder weniger gebogen werden musste; dies war besonders der Fall auf unebenem Boden, sowie beim Auf- und Absteigen auf einer Treppe, wobei er sich stets mit den Händen anhalten musste und den kranken Schenkel nachzog, nachdem er mit dem gesunden vorwärts geschritten war. Der Gang war eigenthümlich, von dem Gange derer, welche am sogenannten freiwilligen Hinken leiden, wesentlich verschieden. Während diese nämlich stets mit nach vorn und etwas nach der kranken Seite herübergeneigtem Rumpfe sich zu bewegen pflegen, hielt unser Kranker den Oberkörper vielmehr immer entweder gerade aufrecht, oder selbst mehr nach rückwärts gewendet, und war bei dem Vorwärtsschreiten in einer steten balancirenden Bewegung, welche vorzugsweise durch eine lebhaftere Beweglichkeit der Lenden- und Rückenwirbel erzeugt wurde. Auch neigte sich dabei der Rumpf gewöhnlich etwas nach der leidenden Seite herüber, aber, wie gesagt, immer nach rückwärts. Das Hüftgelenk der linken Seite wurde fast gar nicht, das Kniegelenk nur sehr mässig dabei bewegt. Er trat bei gerade gerichtetem Fusse zuerst mit dem Ballen der grossen Zehe und dann mit der *planta pedis* auf. Beim Ausschreiten setzte er die rechte, anscheinend gesunde Extremität stets zuerst voran und zog die linke, kranke nach. Wenn er auf die letztere in der eben angegebenen Weise auftrat, um die rechte zu einem neuen Schritte vorwärts zu bewegen, dann pflegte er den Oberkörper stärker nach rückwärts und nach der linken kranken Seite herüber zu neigen, während er beim Nachziehen des kranken Schenkels dem Rumpf wieder mehr eine gerade Richtung gab. Der Kranke trat meistens nur mit den Ballen der Zehen auf, konnte aber, wenn er sich Mühe gab, mit der ganzen Fusssohle auch beim Gehen auftreten; dies geschah aber auch

nur unter sehr heftigen Schmerzen. Meistentheils stützte er beim Gehen den linken Arm auf den linken Oberschenkel auf.

Wenn man den leidenden Schenkel stark rotirte oder auf- und abwärts zog, dann gab der Kranke nicht nur zu erkennen, dass er sehr lebhaft Schmerzen im Gelenke empfand, sondern man hörte auch sehr deutlich ein Knarren und Knacken oder Prasseln in demselben, genau vergleichbar dem, welches man hört, wenn die Fragmente eines gebrochenen Knochens an einander gerieben werden. Diese Crepitation im Gelenke bei Bewegung der Extremität war zu manchen Zeiten mehr, zu manchen weniger deutlich hörbar oder fühlbar und wurde auch von dem Kranken selbst wahrgenommen.

Die Muskulatur der ganzen leidenden Extremität, besonders aber des Oberschenkels und des Hinterbackens, war weniger gut genährt, die Haut welker, als auf der gesunden Seite. Die Hinterbacke erschien auffallend flacher. Die Muskeln fühlten sich nicht straffer oder härter an und der Kranke empfand beim Durchgreifen derselben durchaus keine Schmerzen. Wiederholte genaue Messungen ergaben, dass die leidende Extremität wenigstens um 5 bis 6 Linien verkürzt war im Vergleich mit der anscheinend gesunden, und dieselbe konnte nicht durch Extension zur normalen Länge verlängert werden. Der grosse Rollhügel schien etwas mehr hervorzuragen als auf der gesunden Seite, was aber lediglich durch die deutliche Abmagerung der leidenden Hüfte bewirkt wurde. Uebrigens stand derelbe der *Spina anterior superior ossis ilium* um $\frac{1}{2}$ Zoll, dem zweiten *processus spinos. ossis sacri* um $\frac{3}{4}$ Zoll näher, als auf der gesunden Seite. Die Entfernung des grossen Rollhügels von der Schambeinfügung betrug auf der kranken Seite $6\frac{1}{4}$ “, auf der gesunden rechten Seite $5\frac{1}{2}$ “. Diese Maasse stimmten also mit dem der Verkürzung der ganzen Extremität überein.

Ausser dem Leiden des linken Hüftgelenkes, und respective der ganzen Extremität dieser Seite, war ein anderweites Krankheitssymptom an dem Kranken nicht wahrzunehmen, namentlich waren die Verdauungs- und Blutcirculations-Functionen in regelmässiger Beschaffenheit, auch war während des ganzen Verlaufes der Krankheit ein fieberhafter Zustand niemals zugegen gewesen und auch jetzt nicht vorhanden, sowie Spuren einer Gelenkentzündung, namentlich Anschwellung, ver-

mehrte Wärme, Röthe, niemals stattgehabt haben. Selbst in späteren Stadien der Krankheit trat gegen Abend niemals vermehrte schmerzhaft empfindung im Gelenke ein, wenn nicht am Tage über durch Bewegung und Anstrengung das leidende Gelenk angestrengt worden war, so dass eine Abendexacerbation der schmerzhaften Gelenkaffectionen, wie solche bei entzündlichen Krankheiten vorzukommen pflegt, durchaus nicht eintrat. Diese war vielmehr, wenn sie erschien, nur die natürliche Folge stattgehabter mechanischer Beleidigung des kranken Gelenkes.

Das Gehen geschah schon damals nur mit grosser Anstrengung und verursachte dem Kranken oft sehr heftige und anhaltende Schmerzen, so dass er selbst die wenigen Schritte, welche er der Beobachtung halber gehen sollte, nicht gern that. Auch hatte eine unverkennbare Verstimmung des Gemüthes, ein mürrisches, ärgerliches Wesen während des Verlaufes seiner Gelenkkrankheit bei demselben sich eingestellt und mit dem Fortschreiten des Gelenkübels zugenommen. Die Beschwerden und Schmerzen beim Gehen nahmen immer mehr zu, so dass nach Verlauf eines halben Jahres der Kranke nur die nöthigsten wenigen Schritte noch ging, ausserdem den ganzen Tag über lag oder im Sitzen sich beschäftigte. Später traten auch im rechten Hüftgelenke schmerzhaft empfindungen und überhaupt analoge Erscheinungen ein, wie sie oben vom linken Hüftgelenke beschrieben worden sind. Dadurch wurden die Leiden des Kranken natürlich sehr wesentlich vermehrt und die ohnehin hülfbedürftige Lage desselben nur noch drückender fühlbar gemacht; deshalb war der Tod, welcher im Sommer 1845 seinen jahrelangen Leiden ein Ziel setzte, ihm jedenfalls der willkommenste Freund. —

Die etwa vierundzwanzig Stunden nach dem Tode angestellte Untersuchung der Leiche ergab ausser der allgemeinen Abmagerung des ganzen Körpers etwas Bemerkenswerthes in Beziehung auf die Respirations- und - Digestionsorgane nicht. Die genauere Untersuchung des linken und rechten Hüftgelenkes lieferte folgende Resultate:

Die Muskeln, welche das linke Hüftgelenk umgeben, erschienen weder hinsichtlich ihrer Farbe noch hinsichtlich ihrer Textur krankhaft verändert, sie hatten die gewöhnliche fleischrothe Färbung und faserige

Textur, es war weder in deren Interstitien noch im Zwischenzellgewebe eine Spur von weissem, festem oder flüssigem Faserstoff- oder Eiweissstoffexsudat zu bemerken, kein einziger Muskel erschien blässer oder in ein Sehnenfasern ähnliches Gewebe umgewandelt. Die Muskeln um das leidende Hüftgelenk herum und am ganzen linken Oberschenkel waren nicht straffer und unnachgiebiger, als sie dies am übrigen Körper oder überhaupt sonst zu seyn pflegen. Die Kapselmembran des Hüftgelenkes war stellenweise verdickt und verhärtet; da, wo sie sich an den Knochen anlegt, schien es, als sey sie verknöchert. Dies war aber nur die Folge der dort befindlichen Osteophyten am Schenkelhalse innerhalb der Gelenkkapsel. An der Gelenkkapsel selbst fanden sich wirkliche Knochenconcremente nicht vor. Bei der Eröffnung der Gelenkkapsel floss eine mässige Quantität, etwa ein Esslöffel voll, einer gelbbraunlichen, zähflüssigen Synovia aus, welche leider verloren ging und deshalb einer chemischen Untersuchung nicht unterworfen werden konnte.

Die knorpeligen Ueberzüge des Schenkelkopfes und der Pfanne waren nur noch theilweise vorhanden und ragten gleich grössern und kleinern Inselchen auf der Oberfläche des Schenkelkopfes und der Pfanne etwas, aber sehr mässig hervor. Der Umfang dieser Knorpelfragmente variirte zwischen der eines Hirsenkornes, einer Linse und einer kleinen Bohne; es waren dieselben aber natürlich nicht so erhaben wie Linsen oder Bohnen, sondern es soll sich dieser Vergleich nur auf den Umfang beziehen; die Farbe derselben war blassroth, mehr weisslich, die Textur faserig, filzig, viel lockerer und weicher, als im normalen Zustande. Der bei Weitem grösste Theil der Gelenkknorpel war gänzlich verschwunden und es befanden sich an den Stellen, wo derselbe fehlte, leichte Vertiefungen. Die vom Knorpel entblösten Stellen waren bei Weitem umfangreicher und ausgebreiteter, als die der mässig erhabenen Reste des nur theilweise resorbirten Gelenkknorpels. An jenen lag der Knochen völlig blos und hatte eine glatte, gleichsam abpolirte Oberfläche. Vom *ligamentum teres* war keine Spur mehr vorhanden. Die Pfanne war bedeutend erweitert, besonders nach oben, der Schenkelkopf hatte eine von oben nach unten plattgedrückte, an den Rändern überhängende und mit unregelmässig gestalteten Auswüch-

sen verschene Gestalt, welche füglich mit der eines Pilzes verglichen werden kann. Auf der vordern Fläche des nicht verkürzten und auch nicht in seiner Richtung veränderten Schenkelhalses befanden sich unregelmässig gestaltete feste Knochenauswüchse.

Bei der Untersuchung des Hüftgelenkes der rechten Seite fand man in Beziehung auf die Muskeln, Gelenkkapsel, Gelenkknorpel und am knöchernen Gelenkapparate dieselben Erscheinungen, nur war die Pfanne weniger erweitert und der Schenkelkopf bei Weitem noch nicht so abgeplattet als auf der linken Seite. Auch im rechten Hüftgelenke fehlte das *ligamentum teres* vollkommen, es fand sich innerhalb der Kapsel ebenfalls eine geringe Menge gelbbraunlicher Synovia vor, dagegen an und neben den Muskeln durchaus keine Veränderung, welche nur entfernt auf ein stattgehabtes entzündliches Leiden dieser Gebilde hingedeutet hätte. Der Schenkelhals erschien auch auf dieser Seite weder hinsichtlich seiner Länge noch hinsichtlich seiner Richtung verändert, übrigens ebenfalls mit unregelmässig gestalteten Osteophyten besetzt, sowie der Rand des Schenkelkopfes ebenfalls pilzartig umbogen und mit scharf anzufühlenden Knochenauswüchsen fast rundherum besetzt war.

Das Becken nebst den obern Theilen beider Oberschenkelknochen wurden von dem Leichnam getrennt und der Maceration unterworfen. Nachdem die genannten Knochen gebleicht, von den Knorpelfragmenten und übrigen noch anhängenden fibrösen Weichgebilden befreit waren, stellten sich dieselben in folgender Form und Beschaffenheit heraus:

Das linke Oberschenkelbein, welches von der Durchsägungsstelle im Körper des Schenkelknochens bis zur oberen Grenze des abgeplatteten Schenkelkopfes 9'' 3''' bis zur obern Spitze des grossen Trochanters 8 $\frac{3}{4}$ '' misst, wiegt 13 $\frac{1}{4}$ Loth Civilgewicht. Der Röhrentheil desselben, der grosse und kleine Rollhügel haben eine feste, compacte Textur, der Markkanal ist mit einem gelbem Wachse ähnlichen, die Consistenz einer ziemlich festen Seife habenden Marke ausgefüllt. Zwischen dem grossen Rollhügel und dem Rande des Schenkelkopfes befinden sich auf der noch vorstehenden Fläche des Schenkelhalses unregelmässig gestaltete, stalaktitenähnliche Osteophyten, deren Structur theils ganz knochenhart, theils mehr kalkartig und mürbe ist, so dass

man sie theilweise abbröckeln kann (Taf. I. Fig. 1. b b b). Der Schenkelhals selbst hat dieselbe feste compacte Textur, wie der übrige Schenkelknochen, seine Länge hat nur scheinbar dadurch von oben her nach dem grossen Trochanter zu etwas abgenommen, weil sich hier der breite Rand des Schenkelkopfes nach abwärts umgebogen hat, in der Wirklichkeit aber misst derselbe vom grossen Trochanter bis zum eigentlichen ursprünglichen Rande des Schenkelkopfes, den man unter der Umbiegung, oder vielmehr Ueberragung, durch die neugebildete Knochenmasse finden kann, — 1''; vom kleinen Trochanter bis zum Anfange des Schenkelkopfes misst der Schenkelhals $1\frac{3}{4}$ '' — Maasse, wie sie sich auch an gesunden Schenkeln finden. — Dagegen ist der Schenkelkopf auf dieser Seite so bedeutend abgeflacht, dass er im Vergleich mit einem normalen Schenkelkopfe gegen $\frac{3}{4}$ '' von der Höhe seiner kugeligen Wölbung verloren hat. Er erscheint wie plattgedrückt. In Wahrheit ist aber die ganze kugelige Wölbung theils absorbirt, theils abgeschliffen (Taf. I. Fig. 2 u. 3). Denn in der Mitte dieses abgeplatteten Schenkelkopfes befindet sich eine wie ausgefressene Vertiefung, welche über 1'' im Durchmesser misst, an ihrer tiefsten Stelle in der Mitte $2\frac{1}{2}$ '' tief ist, ein poröses Ansehen und rauhe Oberfläche hat (Taf. II. Fig. 2. a a a a). Diese Vertiefung wird von einem meistentheils glatten, wie polirten, elfenbeinähnlichen, nach hinten zu 1'', nach vorn hin nur $\frac{1}{2}$ '' breiten Rande umgeben (Taf. II. Fig. 2. b b b b b). Dieser glatte, elfenbeinähnliche, polirte Rand ist an mehreren Stellen mit tiefen und ziemlich weiten, oft 2 — 3 Linien breiten Löchern versehen und hat deshalb an diesen Stellen ein poröses, zerfressenes Ansehen.

Der äussere Saum dieses glatten Randes des Schenkelkopfes ist rundherum mit neuer Knochenmasse besetzt, welche sich nach unten, nach dem Schenkelhalse zu, theils scharf, theils wulstig umbiegt und dem Kopfe eine pilzähnliche Form verleiht (Taf. II. Fig. 2. c c c c c). Erhaben ist der glatte, elfenbeinähnliche, gleichsam polirte Rand in Wahrheit nicht; sondern er scheint nur hie und da wegen der Vertiefung in der Mitte des Schenkelkopfes und wegen der an manchen Stellen etwas tieferen Insertion der neugebildeten Knochenmasse am Rande stellenweise wie etwas erhaben. Dieser Rand besteht aus neugebildeter Knochenmasse, er ist nicht der glattgeschliffene

Rest des unteren Theiles des Schenkelkopfes, von dem über die Hälfte von seiner Kugelfläche bereits absorbirt ist. Diese Ablagerung emailirter Knochenmasse ist aber nicht auf die Oberfläche des Schenkelkopfes beschränkt, sondern erstreckt sich mehr oder weniger in die Tiefe des Schenkelhalses herab. Dies ergibt sich ganz deutlich aus einem senkrechten Durchschnitt durch die Mitte des Restes des Schenkelkopfes und des Schenkelhalses. Hier sieht man genau, dass sowohl der normale glatte äussere Rand, oder die normale Corticalschicht des Schenkelkopfes, als die diploëtische Substanz seines Inneren geschwunden sind. An den Stellen, wo der Rand durchschnitten ist, sieht man die weisse, glatte, feste, elfenbeinähnliche Substanz theilweise noch $1 - 1\frac{1}{2}$ Linien tief nach innen sich erstrecken, theilweise aber hat sie die weisse Farbe und feste Beschaffenheit verloren und es befinden sich grössere und kleinere Höhlen und Löcher daselbst. Ausserdem befinden sich theils am Rande, theils in der Mitte und in der Tiefe der Diploë des Schenkelhalses grössere und kleinere Höhlen, welche mit den Löchern auf der äussern Oberfläche des Schenkelkopfes communiciren und von denen einige so gross sind, dass man eine Erbse oder kleine Bohne in dieselben hineinlegen kann. Ausser der elfenbeinähnlichen, weissen, auf der Oberfläche abgeglätteten Substanz ist eine Verdichtung der innern Knochensubstanz weder im Reste des Schenkelkopfes, noch im Schenkelhalse wahrzunehmen. Das Innere des übrigen mittleren und unteren Theiles des Schenkelhalses ist mit der bereits erwähnten wachsähnlichen, seifenartigen, gelben Markmasse angefüllt (Taf. I. Fig. 2 u. 3 a b und c). Die Rindensubstanz an der inneren Seite des Schenkelhalses ist fest, knochenhart und an ihrer dicksten Stelle $1\frac{1}{2}$ ''' stark, also der an einem normalen Schenkelhalse gleich. Ueberhaupt ist an der Corticalschicht des Schenkelhalses, die Osteophyten auf der vorderen Fläche desselben abgerechnet, eine Spur krankhafter Entartung nicht wahrzunehmen.

Fast dieselben Erscheinungen, nur noch nicht in so ausgebreitetem Grade, finden sich an dem rechten Oberschenkelbeine. Auch an diesem ist nur die vordere Fläche des Schenkelhalses und der Rand des Schenkelkopfes mit theils stalactitenähnlichen, theils dem Rande eines Pilzes gleichenden Osteophyten besetzt (Taf. III. Fig. 1. a a a). Von der kuge-

ligen Wölbung des Schenkelkopfes sind aber erst 4''' absorbirt und abgeschliffen, daher erscheint derselbe bei Weitem noch nicht so abgeflacht wie der der linken Seite. Auch befindet sich in der oberen, an diesem Knochen noch convex geformten Oberfläche des Schenkelkopfes noch nicht jene an der tiefsten Stelle 2½''' tiefe Grube, welche in der Mitte der oberen Fläche des linken Schenkelkopfes sich vorfindet. Es ist vielmehr an diesem rechten Schenkelkopfe mehr die hintere Partie durch Löcher wie zerfressen und porös beschaffen, jedoch ebenfalls nicht in dem Grade, als an dem linken Schenkelkopfe. Der vordere Theil der Oberfläche des Schenkelkopfes der rechten Seite hat zwar auch ein löcheriges, poröses und zerfressenes Ansehen, jedoch in weniger ausgedehnter und intensiver Weise als die hintere Partie. Zwischen diesen zerfressenen und durchlöcherten Stellen befinden sich sowohl um den ganzen Rand des Schenkelkopfes herum, als auch in dessen Mitte feste, glatte, elfenbeinähnliche, abgeschliffene, unregelmässig gestaltete Knochenstellen, welche über die durchlöcherten, porösen Stellen etwas in die Höhe ragen, so dass sie wohl hier und da $\frac{1}{4}$ und selbst $\frac{1}{2}$ ''' über die Vertiefungen hervorragen (Taf. IV. Fig. 2. a a a). Man würde richtiger noch sagen, die ausgefressenen, löcherigen, porösen Stellen (Taf. IV. Fig. 2. b b b b) sind $\frac{1}{4}$ — $\frac{1}{2}$ ''' tiefer, als die durch Absorption nicht zerstörten, vielmehr durch Reibung abgeglätteten und verdichteten Stellen.

Ein durch die Mitte des Schenkelkopfes und Schenkelhalses dieser Seite gemachter senkrechter Durchschnitt zeigt, dass die glatte, elfenbeinähnliche Masse, welche hier vorzugsweise die Mitte des Schenkelkopfes einnimmt, während sie an dem linken Schenkelkopfe vorzugsweise nur an dessen Rande sich befindet, sich noch mehrere Linien tief (in der Mitte 2½''' tief) in die zellige und markige Masse des Schenkelkopfes herab erstreckt. Es hat dieselbe auch hier in der Tiefe eine fast kreideweisse Farbe und harte, der Rindensubstanz der Röhrenknochen analoge Textur. Diese weisse, harte, elfenbeinähnliche und auf der äusseren Oberfläche des Schenkelkopfes abgeglättete Knochensubstanz erscheint aber nicht wie eine neue Bildung auf der Oberfläche des Knochens, vielmehr wie eine Knochenbildung innerhalb des Knochens selbst, wie eine Verdichtung, Ver-

härtung der neugebildeten mehr zelligen Knochensubstanz des Schenkelkopfes. Sie verhält sich, wie gesagt, fast wie Rindensubstanz der Röhrenknochen zur Marksubstanz desselben; nur besitzt dieselbe nicht die vollkommene Härte und Dichtheit normaler Rindensubstanz der Röhrenknochen. Sie sticht durch ihre weisse Farbe und festere Textur von der wachsgelben, seifenharten Mark- und Zellensubstanz des übrigen Theiles des Inneren des Schenkelkopfes und Schenkelhalses sehr auffallend ab. Innerhalb der festen, elfenbeinähnlichen, weissen Knochenmasse aber befinden sich ebenso wie in der gelben, weicheren Marksubstanz Aushöhlungen, Löcher von verschiedener Grösse. Eins dieser in der weissen harten Knochensubstanz befindlichen Löcher ist so gross und geräumig, dass man mit Leichtigkeit eine mässig grosse Erbse hinein legen kann. Andere sind kleiner, die Form derselben ist ganz unregelmässig, bald mehr länglich, bald mehr breit.

Auch an diesem rechten Stück Schenkelbein ist der Schenkelbeinhals, sowohl seiner Länge und Richtung, als seiner äusseren und inneren Beschaffenheit nach, nicht bemerkenswerth vom Normal abweichend. Die Länge desselben beträgt von der oberen Spitze des grossen Rollhügels bis zur oberen Grenze des Schenkelhalses unmittelbar am Rande des Schenkelkopfes 1'', vom kleinen Rollhügel bis zur unteren Grenze des Halses am Kopfe $1\frac{3}{4}$ '' . Auch auf dieser Seite ist die Corticalschicht des Schenkelhalses nicht von der Norm abweichend.

Dieses rechte Oberschenkelbein, welches von der Durchsäugungsstelle im Körper des Schenkelknochens bis zur oberen Grenze des weniger als auf der linken Seite abgeflachten Schenkelkopfes gleichfalls $9'' 5'''$, bis zur oberen Spitze des grossen Trochanters $8\frac{7}{8}$ '' , an Länge misst, — wiegt $12\frac{7}{8}$ Loth Civilgewicht, also $\frac{3}{8}$ Loth leichter als das gleich lange, aber bei Weitem mehr am Schenkelkopfe destruirte Stück Schenkelbein der linken Seite. Der Durchmesser eines jeden Schenkelkopfes auf dessen Durchschnittsfläche von dem Schenkelkopfrande der einen bis zur anderen Seite misst $2\frac{1}{2}$ '' .

Ein anderes Stück eines Oberschenkelbeines von gleicher Länge und Dicke, übrigens aber von vollkommen normaler Textur und Bildung, wog $14\frac{1}{8}$ Loth.

Ausser den angegebenen Form- und Texturveränderungen am Kopfe und oberen Theile des Halses beider Schenkelknochenstücken ist eine bemerkenswerthe Abweichung von der Norm an denselben durchaus nicht zu bemerken, weder hinsichtlich ihrer Form, Festigkeit, Farbe, noch sonst.

Ganz anders erscheinen in dieser Hinsicht die von dem betreffenden Individuum entnommenen Beckenknochen. Diese sind nämlich sehr bemerkenswerth leichter und mürber, so dass sie sich an mehreren Stellen, namentlich am Schambein der rechten Seite und am Heiligbeine, leicht abbröckeln und zerklüften. Die festeste Textur unter ihnen besitzt das Darm-, Sitz- und Schambein linkerseits, es wiegt $10\frac{1}{4}$ Loth; jedoch sind die Insertionsstellen der Glutäen oder anderer Muskeln durchaus nicht durch Ablagerung von Knochenmasse angedeutet oder ausgewirkt. Auffallend mürber und leichter erscheint derselbe Knochen (*os innominatum*) rechterseits, er wiegt $8\frac{6}{8}$ Loth, also $1\frac{1}{2}$ Loth weniger, als der der linken Seite. Das Heiligbein endlich ist am leichtesten und porösesten, es wiegt nur $3\frac{5}{8}$ Loth. Die drei Beckenknochen zusammen wiegen $22\frac{5}{8}$ Loth, während dieselben von einem normalen Becken von gleicher Grösse $27\frac{1}{2}$ Loth wiegen. Es geht daraus hervor, dass, wenn auch die kranken Schenkelknochen um etwas leichter geworden sind, als sie im normalen Zustande zu seyn pflegen, dieses doch in verhältnissmässig bei Weitem geringerem Grade der Fall ist, als bei den Beckenknochen, welche auffallend leichter sich herausstellen, als analog grosse Beckenknochen von normaler Beschaffenheit. Auffallend und bemerkenswerth bleibt dabei wiederum, dass das linke *os innominatum*, an dem, wie wir gleich hören werden, das Acetabulum am meisten verändert ist, dennoch der schwerste und compacteste dieser Beckenknochen ist. — Die linke Pfanne ist nicht nur beträchtlich erweitert, sondern auch tiefer, als im gewöhnlichen Zustande. Während die Pfannen des normalen Beckens, welches ich oben zur Vergleichung der Gewichtsverhältnisse bereits angeführt habe, im Längendurchmesser $2\frac{1}{4}$ " , im Querdurchmesser 2" betragen und 1" tief sind, misst der Längsdurchmesser der erweiterten Pfanne des linken ungenannten Beines 3" , der Querdurchmesser $2\frac{1}{2}$ " und die Tiefe derselben beträgt $1\frac{1}{4}$ " . Diese Erweiterung der linken Pfanne ist nicht sowohl durch eine passive Ausdehnung

der ursprünglichen alten Pfanne bedingt, als vielmehr durch die Entstehung einer zweiten, accessorischen Pfanne, welche sich gleichsam am oberen Rande der alten, der niedergedrückt oder weggedrängt erscheint, durch neugebildete Knochenmasse angesetzt hat, so dass man füglich eine neue und alte Pfanne unterscheiden kann. Diese beiden Pfannen sind zwar mit einander in Eine grössere vereinigt, aber doch durch einen deutlich erkennbaren scharfen Rand an der untern Grenze des neugebildeten Pfannentheils von einander geschieden (Taf. II. Fig. 1. b b b). Der obere Rand des neugebildeten Pfannentheiles (Taf. II. Fig. 1. a a a) steht so beträchtlich nach aussen hervor, dass seine Breite vom Darmbein bis zu seiner äusseren Grenze an der breitesten Stelle gemessen $\frac{7}{8}$ " beträgt. Diese Breite nimmt sowohl nach vorn und innen, als nach hinten und unten, zu und verliert sich nach dem Schambeine hin und über dem Sitzbeinhöcker allmählig in dem normalen Pfannenrande der alten Pfanne, welche den unteren Raum einnimmt.

Die innere concave Fläche des aus der abgelagerten neuen Knochenmasse gebildeten oberen Pfannentheiles hat ein poröses, löcheriges, wie zerfressenes Ansehen, analog dem der oberen Fläche der Schenkelköpfe. Gleichzeitig erscheint dieselbe glatt, wie polirt und mit derselben elfenbein- oder emailleähnlichen weissen Knochensubstanz in grösserem und geringerem Umfange versehen. Auch in dem unteren Theile der inneren Pfannenfläche, welcher von der alten Pfanne gebildet wird und grösstentheils das Ansehen und die Beschaffenheit der normalen Pfanne besitzt (Taf. II. Fig. 1. c), befindet sich ein Streifen weisser, glatter, elfenbeinähnlicher Knochensubstanz, welche etwas erhaben, etwa $\frac{1}{8}$ Linie, über die ursprüngliche Knochensubstanz der alten Pfanne hervorragt. An dieser kleinen Ausbreitung weisser, glatter, polirter, etwas erhabener Knochensubstanz befinden sich aber auch wieder Löcher, in deren Umgegend hat die benachbarte, nicht emailirte Knochensubstanz jene zerfressene, cariösem Knochen ähnliche Beschaffenheit, wie sie wiederholt angegeben und überall da angetroffen wurde, wo eben die Verdichtung und elfenbeinähnliche, oder der Rindensubstanz der Röhrenknochen analoge glatte Knochenmasse sich gebildet hat. Endlich befinden sich ganz unten über der *Incisura acetabuli* unregelmässig

gestaltete neue Knochenbildungen, welche aber nicht glatt geschliffen sind und mithin jenes elfenbeinähnliche Aussehen nicht darbieten.

An der Pfanne des rechten ungenannten Beines sieht man im Ganzen dieselben Erscheinungen, wie sie eben von der linken Pfanne angegeben wurden, nur in geringerer Ausbreitung und weniger auffallend. Der Längsdurchmesser derselben misst $2\frac{3}{4}$ " , der Querdurchmesser $2\frac{1}{2}$ " und die Tiefe derselben 1". Auch diese Pfanne ist durch einen deutlich wahrnehmbaren Rand gleichsam in zwei Theile getheilt, von denen der obere weitere durch neue ebenfalls theils porös, löcherig und zerfressen aussehende, theils abgeglättete, weisse emailirte Knochenmasse gebildet wird, während der untere, bedeutend kleinere Theil derselben den Rest der alten Pfanne darstellt (Taf. IV. Fig. 1. a b c). In diesem unteren alten Pfannentheile befindet sich eine ziemliche Masse neugebildeten, unregelmässig gestalteten Knochens. Dieser ist aber nicht weiss und abgeglättet, sondern gleich an Farbe und Textur mehr dem Knochen der alten Pfanne. Nur ein kleiner Theil dieses neugebildeten Knochens im unteren Theile der alten Pfanne hat ein etwas poröses und durchlöcherntes Ansehen (Taf. IV. Fig. 1. d d). Die oberen Theile beider Pfannen sind von neuer Knochenmasse gebildet, besonders an ihrem oberen, nach aussen zu gekehrten Rande. Hier zeigt sich aber auch am deutlichsten und intensivsten die mehrmals hervorgehobene, theils weisse, elfenbeinähnliche, glatte, emailirte, theils durchlöchernte, zerfressene, poröse Knochensubstanz angehäuft, welche derjenigen auf der oberen Fläche der Schenkelköpfe ganz ähnlich und zweifelsohne mit dieser dem Wesen nach identisch ist.

Es kann nicht in Zweifel gezogen werden, dass diese emailirte Substanz der oberen Pfannentheile neugebildete Knochenmasse ist, da dieselbe, namentlich an der linken Pfanne, über Zollweite die normale Grenze der ursprünglichen Pfanne überragt. Aber auch an der rechten Pfanne kann der $\frac{1}{2}$ " die normale Grenze der alten Pfanne überschreitende, gezackte, die obere Grenze der erweiterten Pfanne bildende Knochenrand für nichts Anderes als neugebildeten Knochen angesehen werden.

In die ausgeschliffenen oberen Aushöhlungen der beiden Pfannen passen genau die entsprechenden abgeschliffenen Schenkelköpfe. In die unteren Pfannentheile dagegen passen dieselben durchaus nicht mehr in-

dem die umgebogenen pilzähnlichen Ränder der Schenkelköpfe viel breiter sind, als die Pfannengegend dort ist (Taf. I. Fig. 1. Taf. III. Fig. 1). — Es ist deshalb auch nicht daran zu zweifeln, dass sich dieselben in den oberen Theilen der entsprechenden Pfannen bei Lebzeiten des Individuums bewegten. Daraus sind sowohl der Grad der Verkürzung, als auch die entsprechenden gegenseitigen Knochenschliffe auf den Schenkelköpfen und in den oberen Pfannentheilen, sowie endlich das knarrende, knackende, prasselnde Reibungsgeräusch zu erklären. Auch die nicht abgeglättete Beschaffenheit des unteren Pfannentheiles und selbst der in demselben befindlichen neugebildeten Knochenmassen sprechen dafür, dass die Schenkelköpfe nur in dem oberen Pfannentheile sich bewegten. In der linken Pfanne beträgt der Durchmesser des unteren Theiles der Pfanne, in welcher der Schenkelkopf sich nicht bewegte, 1'', in der rechten Pfanne nur $\frac{1}{4}$ ''.

Der mikroskopischen Untersuchung wurden möglichst feine Knochenschliffe unterworfen:

- 1) der porösen Osteophyten vom Schenkelhalse,
- 2) der neugebildeten elfenbeinartigen, emallirten und
- 3) der porösen neuen Knochensubstanz vom Schenkelkopfe und von der neugebildeten Pfanne linkerseits.

Im Allgemeinen zeichneten sich diese neugebildeten Knochenmassen unter dem Mikroskope dadurch von der Beschaffenheit ursprünglicher normaler Knochensubstanz aus, dass in jenen die Knochenkörperchen zahlreicher, grösser, ungleichmässig gestaltet und mehr truppweise vertheilt gefunden wurden, während dieselben in dieser mehr einzeln stehend, gleichmässig vertheilt und von übereinstimmender Grösse vorkommen.

Auch erschienen die Knochenkörperchen in den neuen pathologischen Knochenmassen von tieferer dunkelschwarzer Farbe, als in normaler Knochensubstanz.

Am zahlreichsten in dichten Haufen zusammengedrängt und am grössten waren die Knochenkörperchen in den porösen Osteophyten vom Schenkelhalse, weniger zahlreich und dicht gruppirt in der porösen neugebildeten Knochensubstanz des Schenkelkopfes und der Pfanne, am wenigsten haufenweise zusammengedrängt, mehr vereinzelt, erschie-

nen dieselben in der lamellösen, verdichteten elfenbeinharten neugebildeten Knochensubstanz des Schenkelkopfes und der Pfanne.

Ausser dieser unregelmässigen Vertheilung der Knochenkörperchen war auch die ungleiche Grösse und Form derselben in den bezeichneten drei Arten der neuen Knochensubstanzen bemerkenswerth.

Am rundesten und am grössten waren dieselben in den Osteophyten; in der porösen Knochensubstanz vom Schenkelkopfe und der Pfanne fanden sich bei Weitem mehr längliche und kleinere neben runden und grösseren Knochenkörperchen; etwas kleiner noch, im Ganzen aber doch von ziemlich übereinstimmender Grösse mit dem letzteren waren sie in der elfenbeinartigen emailirten Knochensubstanz.

Die Knochenkanälchen erschienen etwas weiter als in normaler ursprünglicher Knochenmasse, besonders in den Osteophyten, am wenigsten vom Normal abweichend in der elfenbeinartigen Knochensubstanz.

Ausserdem konnte eine Regelwidrigkeit an derselben nicht bemerkt werden. —

Die chemische Untersuchung, welche Hr. Hofr. Wackenroder hier mit dem grössten Theile des linken Schenkelkopfes und Halses vorzunehmen die Güte hatte, lieferte folgenden Resultate:

1) Die dem äusseren Ansehen nach ganz gesunde und normale Knochensubstanz des Schenkelhalses enthielt 26 Proc. Fett, welches zunächst durch Behandlung mit Aether entfernt wurde. Die vom Fette befreite Masse bestand aus 54,69 phosphorsaurem und 7,31 kohlensaurem Kalke, aus 34,98 org. Subst. und chemisch gebundenem Wasser als Glühungsverlust, 3,02 unbestimmten Bestandtheilen und Verlust. —

2) Die Osteophyten vom Schenkelhalse enthielten $12\frac{1}{2}$ Procent Fett, nach Entfernung desselben 38,00 phosphorsäuren, 15,87 kohlensäuren Kalk, 45,33 organ. Subst. und chem. geb. Wasser als Glühungsverlust, 0,80 unbest. Bestandth. und Verlust.

3) Die elfenbeinartige und poröse neugebildete Knochensubstanz des Schenkelkopfes enthielt nur 0,28 Proc. Fett, nach dessen Entfernung, 37,38 phosphorsäuren, 13,35 kohlen-

sauren Kalk, 47,26 org. Subst. und chem. geb. Wasser als Glühungsverlust und 2,01 unbestimmte Bestandtheile und Verlust.

Es ergeben sich also folgende Hauptresultate:

1) Ungemein grosser Gehalt an Fett im normalen Schenkelhalse bei gleichzeitig vorwiegendem Gehalte an phosphorsaurem Kalke und nur wenigem kohlen-saurem Kalke.

2) In den Osteophyten weniger Fett und weniger phosphorsaurer Kalk, dagegen bedeutend mehr kohlen-saurer Kalk, als im normalen Schenkelhalse.

3) In der theils emallirten, theils porösen, neugebildeten Knochen-substanz des Schenkelkopfes nur eine höchst unbedeutende Spur von Fett, dagegen fast ganz mit den in den Osteophyten gefundenen übereinstimmende Quantitäten phosphorsaurer und kohlen-saurer Kalkes.

4) Durchaus vorherrschender Gehalt von kohlen-saurem Kalke in den pathologisch-neugebildeten Knochen im Verhältniss zu dessen Gehalt in normalen Knochen überhaupt. —

Andere, als die angegebenen Substanzen konnten in den der chemischen Untersuchung unterworfenen Knochentheilen nicht nachgewiesen werden.

2) Der zweite Fall von *malum coxae senile*, welcher meiner näheren Beobachtung seit dem Jahre 1842 zu Gebote steht, betrifft ein weibliches Individuum, welches jetzt im 55. Lebensjahre steht, von Kindheit an auf dem Lande gelebt und sich mit Feldarbeit beschäftigt hat, von ihrem 20. Jahre an und noch jetzt verheirathet ist und vier Kinder auf normale Weise geboren hat. Die Kranke, Frau B., in dem 2 Stunden von hier entfernten Frankendorf, ist von mittelgrosser Statur, regelmässigem Körperbau, etwas atrabilarer Constitution, hat aber ein gesundes Aussehen und angeblich niemals an einer einigermassen ernsten Krankheit, namentlich niemals an Gicht gelitten. Dann und wann hat sie Kreuzschmerzen empfunden, und zwar manchmal ziemlich heftig, ohne dass jedoch Blut mit dem Stuhlgange abgeflossen ist oder sich andere Symptome, welche auf ein Hämorrhoidalleiden hinweisen, gezeigt haben. Es giebt dieselbe an, von Zeit zu Zeit reissende Schmerzen in

dem einen Arme gefühlt und in Folge anhaltenden Knieens vor etwa 16 Jahren eine unscheinbare, weiche Geschwulst über der linken Knie-scheibe bekommen zu haben, wahrscheinlich ein *Hygroma cysticum patellare*, welches auf den Gebrauch zertheilender Pflaster aber wieder vollkommen verschwunden war. Vor etwa zehn Jahren, um die Mitte der vierziger Jahre, verschwand die monatliche Reinigung, welche bis dahin regelmässig stattgefunden hatte. Fast zu derselben Zeit, oder doch wenigstens nicht lange Zeit darnach, nahm die Kranke die ersten Hindernisse und schmerzhaften Empfindungen im linken Hüftgelenke wahr. Auf ausdrücklich wiederholtes Befragen nach der etwaigen Ursache der schmerzhaften Empfindungen im Hüftgelenke, giebt die Kranke stets an, dass sie sich durchaus keiner Ursache entsinnen könne, weder einer auffallenden Erkältung oder Durchnässung, noch weniger einer mechanischen Beschädigung des Körpers, wie etwa eines Falles, Stosses oder Schlag-es auf das genannte Hüftgelenk. Auch habe sie anfangs, wegen der Unbedeutendheit dieser Affectionen, sehr wenig Gewicht auf dieselben gelegt. Erst als die Schwäche in der linken Extremität etwas bemerkenswerther und die Steifigkeit im Gelenke auffallender geworden sey, was aber sehr allmählig der Fall gewesen, indem wohl Jahr und Tage darüber hingegangen wären, habe sie der Sache mehr Aufmerksamkeit geschenkt und das Ganze für einen Rheumatismus gehalten, darum auch anfangs selbst einigemale Schröpfköpfe und spanische Fliegenpflaster dagegen in Anwendung gebracht. Da aber diese Ableitungsmittel eine Besserung nicht herbeiführten, vielmehr die Steifigkeit und Schmerzhaftigkeit im linken Hüftgelenke, sowie die Schwäche der ganzen linken unteren Extremität zunahmen, und besonders nach Körperanstrengungen durch Gehen und Stehen wesentlich sich verschlimmerten, während sie bei ruhigem Verhalten verschwanden, suchte die Kranke bei einem Arzte in Weimar Hülfe. Dieser liess von einem Chirurgen eine Fontanelle mit 30 — 40 Erbsen in die Nähe des linken Trochanters legen und vier Wochen lang in Eiterung erhalten. Als bei dieser kräftig ableitenden Behandlung die Schwäche in der Extremität auffallend verschlimmert, die Schmerzhaftigkeit und Schwerbeweglichkeit des Gelenkes vermehrt wurden, der Schenkel selbst aber sichtlich magerer geworden war und der Arzt nun mit dem Glüheisen verfahren wollte,

entzog sich die Kranke dessen Behandlung und fragte mich um Rath. Dies geschah im Sommer 1842. Das Hüftgelenkleiden hatte damals ungefähr schon zwei Jahre lang bestanden, der *Trochanter major* trat auf der leidenden Seite etwas deutlicher hervor, als auf der gesunden rechten, ohne aber eigentlich aufgetrieben zu seyn, noch weniger fühlte man Unebenheiten oder Rauigkeiten an demselben; das Hervortreten desselben war offenbar nur dadurch bedingt, dass die Ernährung der Weichtheile um das leidende linke Hüftgelenk herum nicht nur, sondern auch am Hinterbacken und an dem ganzen Schenkel gelitten hatte, indem dieser welker und abgemagerter erschien als der rechterseits. Ein um den Trochanter und in die Tiefe auf die Hüftgelenkgegend angebrachter Druck verursachte nur eine sehr geringe Schmerzhaftigkeit, der Oberschenkel konnte mit Leichtigkeit nach hinten, nur unvollkommen und unter Schmerzen dagegen nach vorn gezogen und in die Höhe gehoben werden, desgleichen war die Ab- und Adduction schmerzhaft und behindert. Bei den Bewegungen des Schenkels hörte man sehr deutlich ein lebhaftes Knarren und Knacken, wie wenn zerbrochene Knochenstücke auf einander gerieben werden, im linken Hüftgelenke. Die Frau stand aufrecht und ging auch ohne Stock mit aufwärts und etwas nach rückwärts gehaltenem Oberkörper, hinkte aber deutlich bei jedesmaligem Auftreten auf den linken Fuss nach der linken Seite herüber. Die linke Extremität war 7''' kürzer als die rechte, und man vermochte nicht durch Extension dieselbe zur normalen Länge auszu dehnen; der grosse Rollhügel war auf der kranken Seite 6 $\frac{3}{4}$ '' entfernt von dem zweiten *processus spinosus* des Heiligbeines, während er auf der rechten Seite 7 $\frac{1}{4}$ '' von dort entfernt war; die Entfernung des grossen Rollhügels von der *spina anterior superior ossis ilium* linkerseits betrug 4'', auf der rechten Seite 4 $\frac{1}{2}$ '' . Die Hinterbacke linkerseits erschien viel abgeflachter als die rechterseits, die ganze linke Extremität auffallend magerer als die rechte, die Muskeln derselben, weder um das Gelenk herum, noch die Glutäen, noch die Beuger und Strecker des Oberschenkels, waren durchaus nicht fester, gespannter oder unbeweglicher als auf der rechten Seite. Der Fuss der leidenden Extremität war etwas nach auswärts gewendet, die Kranke berührte in aufrechter Stellung den Fussboden nur mit dem Ballen der Zehen, während die Ferse in

die Höhe gezogen war. Sie konnte aber mit der ganzen Fusssohle auftreten ohne bemerkenswerthe Schmerzen zu empfinden, neigte aber dann den Oberkörper etwas nach links herüber. Eine Spur von Fieber war nicht zugegen und hatte auch nie vordem stattgefunden, das Allgemeinbefinden war durch kein Krankheitssymptom gestört, die Kranke hatte ein gesundes Aussehen und konnte selbst noch Stunden weit, aber allerdings unter zunehmenden Schmerzen, gehen. Die verkürzte Extremität war vorher nicht verlängert erschienen und niemals wie beim freiwilligen Hinken nachgezogen worden; um das leidende Hüftgelenk herum war weder vermehrte Wärme, Röthe und Schmerzhaftigkeit bei der Berührung, noch Fluctuation zu fühlen. Eine Dislocation des Schenkelkopfes ausserhalb der Pfanne war nicht wahrzunehmen und die Bewegungen des Schenkelbeines geschahen bei Weitem leichter, freier und schmerzloser, als dies bei Luxationen dieses Knochens im Hüftgelenke möglich ist. Eine abendliche Exacerbation der Schmerzen trat nur dann ein, wenn sich die Kranke den Tag über durch's Gehen angestrengt hatte, ausserdem hatte sie am Abend nicht mehr und nicht weniger Schmerzen, als zu anderen Tageszeiten. Ruhe des Körpers gab stets auch Beruhigung der Schmerzen im Gelenke. Witterungswechsel übten keinen bemerkenswerthen Einfluss auf das eben beschriebene Gelenkleiden. Die angegebenen Krankheitserscheinungen, sowie die, ohne bemerkbare äussere Krankheitsursache, langsame Genesis des Hüftgelenkleidens, liessen einen Zweifel über die Natur desselben nicht übrig. Die völlige Nutzlosigkeit des bereits längere Zeit von anderen Aerzten angewendeten antiphlogistischen und derivatorischen Heilapparates bestätigten hinlänglich die Contraindication dieser und ähnlicher Mittel. Da das Wesen des *malum coxae senile* noch zu unbekannt ist und man einen sicheren Anhaltspunkt für ein demselben entsprechendes rationelles Heilverfahren nicht hat, der weitere Verlauf des Uebels aber für das Gesamtleben erfahrungsmässig nicht nachtheilig wird, so hielt ich es für rathsam, therapeutisch passiv mich zu verhalten, um theils den Gang der Krankheit wenigstens von dieser Seite her nicht zu stören, theils um durch innere kräftige Arzneien nicht vielleicht gar die Assimilationsorgane, durch örtliche energisch wirkende Mittel den Gelenkapparat, in künstlich erhöhte krankhafte Verfassung zu versetzen. —

Der Erfolg dieses expectativen Verfahrens war, dass die Hindernisse im Gehen, der hinkende Gang, die Schmerzen im leidenden Gelenke und das knarrende Geräusch in demselben bei lebhaften Bewegungen des Schenkels anfangs eine zeitlang zunahmen, und dass sich im Verlaufe von fünf Jahren die linke untere Extremität um einige Linien mehr noch verkürzte. — Auch traten jetzt daun und wann schmerzhaftige Empfindungen und einiges Hinderniss in der Bewegung des rechten Hüftgelenkes ein, jedoch nicht constant. Anderweite Störungen in der Form und Function der rechten unteren Extremität waren zur Zeit nicht wahrzunehmen. Dagegen hatte merkwürdigerweise im Verlaufe des Sommers 1847 das Gehen im ursprünglich leidenden linken Hüftgelenke weniger als früher Hinderniss gefunden, das knarrende Geräusch war zwar noch deutlich zu hören, aber weniger als früher. Die Verkürzung des ganzen Schenkels linkerseits beträgt jetzt gegen $1\frac{1}{2}$ Zoll, der Fuss steht nach aussen, der Gang ist sehr hinkend, die Schmerzen aber sind bei Weitem geringer dabei, als früher, und die Kranke kann jetzt sogar nicht selten ohne Stock gehen, was sie vor ein Paar Jahren nicht im Stande war. Sie verrichtet nicht nur alle ihre ländlichen Haus-, sondern auch Feldarbeiten, befindet sich im Allgemeinen wohl, hat guten Appetit, regelmässige Verdauung, Ausleerungen, gesundes Aussehen, ruhigen Schlaf, reine Zunge, regelmässigen Pulsschlag und normale Hauttemperatur. Ueber Schmerzen in dem rechten Hüftgelenke hat sie in den letztverflossenen Jahren nicht weiter geklagt. Die Kranke selbst findet ihren Zustand jetzt trotz ihres hinkenden Ganges, der verkürzten Extremität und eingeschränkten Bewegungsfähigkeit des linken Oberschenkels, den sie nur mässig hoch nach dem Unterleibe heraufziehen kann, bei Weitem besser und erträglicher als damals, wo ich sie zuerst sah und späterhin als die Schmerzen und Beschwerden zugenommen hatten. Sie kann jetzt viel besser gehen.

3) Am 17. October 1847 hatte ich den aus der Saale unweit Dornburg gezogenen Leichnam des Einwohners Gottfried Schulze aus Neuengönnä als Gerichtsarzt zu untersuchen. Als ich dessen anwesenden Bruder wegen der etwa zu vermuthenden Ursache, warum

der Entseelte wohl den Tod im Wasser gesucht habe, befragte, erzählte dieser mir, dass sein Bruder schon seit sechs Jahren über Schmerzen und Beschwerden beim Gehen im rechten Hüftgelenke geklagt habe. Diese Beschwerden und Hindernisse im Gehen seyen immer hartnäckiger geworden und er habe nur mit grosser Anstrengung noch die nöthigen Feldarbeiten unternehmen können. Da er nur ein sehr mässiges, in wenigen kleinen Grundstücken bestehendes Vermögen besitze und ohne Arbeit nicht existiren könne; so glaube er wohl, dass die Besorgniss, völlig untauglich zur Arbeit zu werden, seinen Bruder zu dem Entschlusse gebracht habe, den Tod in den Tiefen der Saale zu suchen. Auf mein weiteres Befragen über die Ursachen des Hüftgelenkleidens seines Bruders antwortete der Gefragte, ihm sey nicht bekannt, dass sein Bruder jemals auf die Hüfte gefallen sey, oder einen Schlag dorthin erhalten habe, das Uebel sey ganz allmählig und von selbst gekommen, auch sey der Verstorbene, so viel er wisse, niemals krank gewesen, an Flüssen (Rheumatismen) oder Gicht oder güldner Ader habe er nie gelitten, er wisse ihm, wie gesagt, niemals krank. Jetzt befinde er sich im 56. Lebensjahre. — Der Leichnam kam auf das hiesige anatomische Theater. Bei der hier angestellten Untersuchung des rechten Hüftgelenkes fand man an den Muskeln, im Zellgewebe, an dem Kapselbände durchaus keine Spur von Entzündung oder Exsudat. Selbst die Synovialhaut liess keine Röthung, Auflockerung, Verdickung oder Exsudat entdecken, sondern befand sich, soweit man dies mit gesunden unbewaffneten Augen sehen kann, nicht in einem pathologisch veränderten Zustande. Synovia war nur sehr wenig vorhanden. Der Schenkelkopf und die Pfanne waren zum grössten Theile mit einer weissen knorpeligen Substanz bedeckt. Nur am Rande des Schenkelkopfes fehlte der knorpelige Ueberzug in einem geringen Umfange, gleichsam wie ein schmaler Saum, und hier sah und fühlte man den glatten, weissen Knochenrand unbedeckt. Der übrige knorpelige Ueberzug hatte aber nicht das gewöhnliche glatte, glänzende Ansehen und die gewöhnliche feste dichte Textur, die Oberfläche erschien mehr körnig, uneben, wie matt, hatte weniger eine bläulich-weiße als gelblich-weiße Farbe und erschien weicher, faseriger. Vascularisirt oder geröthet war sie nicht, noch weniger mit erkennba-

ren rothen Gefässchen durchzogen. Sie erschien, wie gesagt, nur weniger dicht und fest, mehr faserig und körnig, gleichsam wie aufgelockert. Das *ligamentum teres* war noch vorhanden, die Pfanne war nicht bemerkbar erweitert. Es fanden sich an dem Schenkelhalse und um den Pfannenrand herum sehr sparsame und kleine Osteophyten. Die Länge und Richtung des Schenkelhalses war ganz normal, der Schenkelkopf selbst erschien noch nicht pilzförmig abgeflacht und nur an seinem Rande mit einem schwach hervorragenden Saume neugebildeter Knochenmasse umgeben.

Ganz dieselben Erscheinungen, nur in etwas geringerer Ausdehnung, fanden sich auch im linken Hüftgelenke.

Nachdem später das Becken mit den oberen Theilen der Schenkelbeine kurze Zeit macerirt und von den umgebenden Weichtheilen befreit worden war, fand man, dass der mittlere Theil des rechten Schenkelkopfes, der vorher ganz bedeckt war mit faseriger knorpeliger Masse, und wo das *ligam. teres* sich noch so fest angeheftet fand, dass man es durchschneiden musste, äusserst umfangreich und tief in die Masse des Schenkelkopfes hinein zerfressen, wie ausgehöhlt war, während der Saum desselben emallirt, verdichtet und abgeglättet erschien. Die Pfanne zeigte auch zahlreiche Porositäten, aber verhältnissmässig wenig Knochenneubildungen. Aehnlich war auch die Mitte des linken Schenkelkopfes zerstört. Die Länge und Richtung beider Schenkelhälse war durchaus nicht verändert. An den Hüft- und Sitzbeinknochen zeigten sich aber die weit fortgeschrittenen Porositäten und Rarefactionen der Knochenmasse, die Beckenknochen waren sehr mürbe und brüchig. Die Schenkelbeine nicht so. Die Porosität der Schenkelköpfe war im Verhältniss zur Sklerosirung und Abglättung derselben in bei Weitem höherem Grade ausgebildet, überhaupt vorherrschend. Zweifelsohne ist aber dieser Fall als ein in noch früher Periode der Entwicklung stehendes *malum coxae senile* zu betrachten. Es ist wohl nicht zu zweifeln, dass, wenn der Kranke nicht den Tod im Wasser absichtlich gesucht und gefunden hätte, die Absorption der Knorpel und des *lig. teres* weiter fortgeschritten seyn würde, dass die Sklerose und Eburnation im Verhältniss zur Zerstörung des Schenkelkopfes, desgleichen die Osteophytenbildung und Erweiter-

ung der Pfanne ebenfalls später grössere Fortschritte gemacht haben würden. — Es scheint aus diesem Falle hervorzugehen, dass die Zerstörung und Auflösung des Schenkelkopfes das Erste, die Bildung neuer Knochenmasse, die Eburnation und Abglättung derselben, sowie die *Absorptio cartilaginum et ligam. teretis* das Spätere in dem Entwicklungsgange des *m. c. s.* ist.

Am Schlusse des historischen Theiles dieser Abhandlung will ich noch in zusammengedrängter Weise derjenigen pathologischen Knochen Erwähnung thun, welche sich im hiesigen anatomischen Universitäts-Museum befinden und mehr oder weniger Aehnlichkeit mit den oben von mir näher beschriebenen durch das *malum coxae senile* veränderten Becken- und Oberschenkelknochen darbieten. Zu bemerken ist im Voraus, dass alle hier erwähnten Schenkel-, Becken-, Schulter- und Oberarmknochen Erwachsenen und dem Ansehen nach im Alter vorgeschrittenen gewesen Individuen angehörten, und dass keine der Pfannen solcher Beckenknochen aus hiesigem anatomischen Museum, die am Rande mit neugebildeter Knochenmasse besetzt sind und dadurch Aehnlichkeit mit den von mir oben näher beschriebenen haben, in analoger Weise erweitert ist, wie diese. Nur an einem Exemplare zeigt sich die Hinneigung zu jener charakteristischen Abflachung und gleichzeitigen Erweiterung, nämlich an einer Pfanne eines *os innominatum* linkerseits, welches unter No. 596 verzeichnet ist. Die Pfanne ist am Rande ziemlich reichhaltig mit Osteophyten besetzt, welche unregelmässig, zackig hervorragen und dadurch dieselbe etwas erweitern. Auch ist der obere Theil dieser Pfanne theils porös anzusehen und mit vielen Löchern durchbohrt, von denen manche den Durchmesser von einer Linie und darüber haben, theils glatt, emailleartig abgeschliffen. Es scheint, als wenn das unter No. 602 verzeichnete Oberschenkelbein dazu gehörte, indem dessen Kopf nicht nur die charakteristische durch Osteophyten am Rande bedingte, pilzähnliche Form besitzt, sondern auch auf seinem oberen Theile in entsprechender Form abgeflacht, und theils glatt abgeschliffen, theils porös beschaffen ist und ziemlich gut in jene Pfanne No. 596 hereinpasst.

Ausser diesen beiden Knochen befindet sich noch ein *os innominatum* und Oberschenkelbein, beide verzeichnet unter No. 370, unter jener Knochensammlung, welche die dem *malum coxae senile* eigenthümlichen Veränderungen an der Pfanne und dem Oberschenkelkopf besitzen, ausgenommen die Erweiterung der Pfanne. Der Umfang der Pfanne entspricht im Gegentheile nicht hinreichend dem des durch neuabgelagerte Knochenmasse unregelmässig vergrösserten Oberschenkelbeinkopfes. Dagegen ist die Pfanne durch neugebildete Knochenmasse sehr auffallend abgeflacht. Diese neugebildete Knochenmasse in der Pfanne ist nicht nur an dem Rande derselben abgelagert, sondern sie bedeckt den ganzen Boden der alten Pfanne, sie bildet gewissermassen eine concave Decke über dem Boden der alten Pfanne, bewirkt hier einen doppelten Boden, vergleichbar einer zweigehäusigen Uhr, so dass man mit einer starken Sonde ziemlich weit zwischen dem neugebildeten oberen Pfannenboden und dem alten unteren Pfannengrunde herumfühlen kann. Dieser neugebildete Pfannenboden besteht aus einer theils durchlöcher-ten, gleichsam zerfressen aussehenden, theils glattabgeschliffenen Knochenmasse, welche hinsichtlich der Farbe und Textur ganz der von mir oben beschriebenen entspricht. Der zu diesem Präparate gehörige Schenkelkopf ist von oben her abgeschliffen, so dass er fast die Hälfte seiner normalen Wölbung verloren hat. Dieser abgeglättete Theil ist ebenfalls sehr porös und mit ziemlich grossen Löchern versehen, von denen die grösseren wenigstens den Durchmesser von $1\frac{1}{2}$ Linien haben. Am unteren Rande des Schenkelkopfes ist eine ziemlich voluminöse Menge neuer Knochenmasse abgesetzt, wodurch der Schenkelkopf neben der Pilzform auch ein scheinbar herabgedrücktes Ansehen erhalten hat. Der Schenkelhals aber befindet sich in völlig normaler Richtung, Länge und qualitativer Beschaffenheit. Auch bieten die übrigen Theile dieser Becken- und Oberschenkelknochen durchaus nichts bemerkbar Abnormes dar.

Ein anderes *os innominatum* rechterseits, aufgeführt unter No. 651, charakterisirt sich durch sehr bedeutende Ablagerungen neugebildeter Knochensubstanz um den Pfannenrand herum, so dass dadurch die Pfanne über 2'' Tiefe erhalten hat. Eine Erweiterung derselben ist dadurch nicht nur nicht entstanden, vielmehr eine bemerkbare Verengung

namentlich am Rande derselben. Es passt ein am Rande seines von oben herab abgeflachten Kopfes ebenfalls mit Osteophyten besetztes Schenkelbein, No. 634, in diese verengerte Pfanne und scheint deshalb zu jenen Beckenknochen zu gehören. Beide Knochen haben das Aussehen, längere Zeit unter der Erde gelegen zu haben, die elfenbeinähnliche oder emaillierte Beschaffenheit der neugebildeten Knochenmasse ist ebensowenig, als glatte Knochenschliffe an denselben zu erkennen; dagegen giebt sich die poröse, durchlöchernte Eigenschaft der neuen Knochenmassen, wenigstens in der Pfanne, kund. Der Schenkelkopf hat die charakteristische Pilzform und ein niedergedrücktes Ansehen, der Schenkelhals ist nicht verändert und nur auf seiner vorderen Fläche mit Osteophyten versehen. Hiernächst sind zwei Knochenpräparate zu erwähnen, welche zur Zeit noch ohne Nummer sich im anatomischen Museum der hiesigen Universität befinden, dem Aussehen nach lange Zeit unter der Erde gelegen und aus einem Beinhause entlehnt zu seyn scheinen. Das eine derselben stellt das rechte Schenkelbein nebst Hüftbein, das andere dieselben Knochen der linken Seite dar. Die Knochen der rechten Seite haben eine gelbbraune, die der linken Seite angehörigen eine weissgraunliche Farbe, deshalb kann man, wenn sie gleich fast von derselben Grösse und sonstigen Configuration sind, doch nicht wohl annehmen, dass sie von einem und demselben Individuum herrühren. An beiden Präparaten sind die Ränder der nicht erweiterten Pfannen so reichlich, namentlich von deren oberem Rande herab, mit neuer Knochenmasse besetzt, dass dadurch die Schenkelköpfe in den Pfannen fest gehalten, und zwar in denselben hin und her bewegt, aber nicht herausgenommen werden können. Die Ränder der Schenkelköpfe sind durch Ablagerung neugebildeter Knochenmasse, welche sich nach abwärts, nach dem Schenkelhalse zu, umgebogen hat, besetzt und haben dadurch auch ein pilzähnliches Ansehen. Die Bewegungen der also veränderten Schenkelköpfe in den an den Rändern verengerten Pfannen sind nur eingeschränkt und in manchen Richtungen, namentlich nur von hinten nach vorn zu und umgekehrt, möglich. Eine vollkommene Rotation, wie in einem Nussgelenk oder in der normalen Pfanne, ist nicht möglich, wahrscheinlich zufolge der theils durch Abreibung, theils durch Knochenwucherungen ihrer runden

Form beraubten Schenkelköpfe und Pfannen. Glatte Knochenschliffe sind auch hier nicht zu entdecken. Die Schenkelhalse beider Knochen sind weder ihrer Länge noch Richtung nach, noch sonst, verändert.

No. 605 ist ein Schenkelbein linkerseits, ohne dazu gehörige Beckenknochen, dessen Kopf von oben her abgeschliffen und am Rande mit neuer Knochenmasse besetzt ist; der Schenkelhals ist ebenfalls nicht geschwunden.

No. 2543 ein dergleichen linkerseitiges Oberschenkelbein ohne Beckenknochen, an welchem aber der Hals sehr verkürzt und durch Knochenwucherung sehr verunstaltet ist, so dass es das Ansehen hat, als habe ein Schenkelhalsbruch stattgefunden, was aber nicht mit Sicherheit angenommen werden kann, da der ganze Knochen durch den Zahn der Zeit so angegriffen ist, dass man einen derartigen Schluss zu ziehen kaum wagen darf. Der Schenkelkopf selbst ist durch neugebildete Knochenmasse am Rande sehr deformirt, hat aber keine Pilzform. Es scheint vielmehr, als sey die bedeutende Verkürzung und Deformation des Schenkelhalses durch die oben erwähnte von B. Bell hervorgehobene Interstitialabsorption des Schenkelhalses bedingt. Endlich liegt noch ein hierher gehöriges linkes Schenkelbein ohne Nummer aus jener Sammlung mir vor, dessen Hals ganz unversehrt, dessen Kopf aber sehr bemerkbar absorhirt ist, auf seiner oberen, platten Oberfläche ein durchlöchertes Ansehen besitzt und am Rande, wiewohl mässig, mit neugebildeter Knochenmasse pilzformähnlich besetzt ist.

No. 915 stellt einen Humerus linkerseits dar, dessen Kopf fast ganz, wenigstens über $\frac{3}{4}$, geschwunden ist. Die innere Seite desselben wird durch eine etwas über 2'' im Durchmesser haltende Fläche begrenzt, welche in der Mitte ein durchlöchertes, poröses Ansehen hat, am Rande fester und etwas abgeglättet ist. Diese platte Gelenkfläche ist offenbar durch neugebildete Knochenmasse nach Analogie derartig destruirter Schenkelköpfe gebildet, auch ist dieselbe am Rande nach unten zu etwas umgebogen, so dass gleichsam die Pilzform angedeutet wird.

Unter No. 917 enthält die hiesige Sammlung eine *Scapula*, deren *cavitas clenoidea* in eine dem eben beschriebenen Oberarmkopfe entsprechende platte Fläche umgewandelt ist, welche ebenfalls aus neuer Kno-

chenmasse gebildet, am Rande etwas umgebogen, in der Mitte der Oberfläche porös, an deren Umkreis glatter abgeschliffen ist. Diese Oberfläche der platten *cavitas clenoidea scapulae* und die des abgeplatteten Oberarmkopfs entsprechen sich in Grösse und Form so sehr, dass man an dem Zusammengehören beider Präparate nicht zweifeln kann. Sie stellen offenbar die in Rede stehende Gelenkkrankheit im Schultergelenke dar.

Eine andere *scapula* nebst *humerus* rechterseits, eingetragen unter No. 253 und 254, an welchen ebenfalls neugebildete theils poröse, theils abgeglättete Knochenmassen abgesetzt sind, verdanken diese Veränderungen einer Luxation des Oberarmkopfes nach innen unter den *processus coracoideus*. Die ursprüngliche Gelenkfläche der *scapula* ist hier ganz geschwunden, gleichsam verkümmert, und es hat sich unterhalb des *process. coracoideus* an der inneren Fläche der *scapula* eine ganz neue gebildet. Der Oberarmkopf ist in seiner Grösse und Form eigentlich wenig verändert, an seiner hintern Fläche, womit er wahrscheinlich auf der neugebildeten Gelenkfläche des Schulterblattes aufsass, ist er etwas glatt abgeschliffen. Diese Stelle ist aber durchaus nicht porös und nicht von neuer Knochenmasse gebildet. Dagegen ist der übrige Theil des Oberarmkopfes, welcher sich nicht auf der Gelenkfläche des Schulterblattes bewegte, unregelmässig, höckerig, etwas rauh, aber nicht porös und nicht mit neuer Knochenmasse bedeckt.

An einem anderen Oberarmbein rechterseits aus derselben Sammlung kann man dieselbe elfenbeinähnliche Abglättung des vorderen, äusseren Randes des Kopfes, womit derselbe höchst wahrscheinlich an die innere Fläche der *scapula* luxirt war, welcher Theil des Oberarmkopfes aber nicht mit neuer Knochenmasse versehen ist, sowie eine mässige Ablagerung neuer, aber nicht poröser, sondern fester Knochenmasse um den Rand des Kopfes herum wahrnehmen. — Diese beiden zuletzt erwähnten Präparate haben nur sehr entfernte oder, richtiger gesagt, keine wesentliche Aehnlichkeit mit den früher erwähnten.

Endlich befindet sich noch ein weibliches Becken No. 91 in dieser Sammlung, an welchem beide ursprüngliche Pfannen geschwunden sind.

Diese Einschrumpfung der ursprünglichen Pfannen ist in triangulärer Gestalt zu Stande gekommen, so dass auf beiden Seiten die Basis dieser Dreiecke nach unten, die Spitze nach oben gerichtet ist, — eine Form der Einschrumpfung der Pfanne, welche ich überall da genau so gestaltet gefunden habe, wo veraltete Luxationen die Ursache waren. — Ueber diesen ursprünglichen Pfannen befinden sich zwei, sehr regelmässig und vollkommen gebildete neue, aus neuer grösstentheils poröser, nur hie und da aus abgeglätteter Knochensubstanz gebildete Pfannen mit vorstehenden Rändern. — Es ist dieses Becken höchst wahrscheinlich ein Beispiel veralteter Luxationen; im Kataloge konnte ich nichts darüber finden.

In der Sammlung des hiesigen akademischen zootomischen Kabinetts befindet sich unter No. 750 ein äusserst interessantes Knochenpräparat, dessen nähere Beschreibung ich um so lieber an das Vorhergehende anreihe, als dadurch dargethan wird, dass das von mir in dieser Abhandlung als eigenthümliche Krankheit des Hüftgelenkes beschriebene *malum coxae senile* unter derselben Form und an demselben Gelenke auch beim Pferde vorkommt. Dieses Präparat besteht aus dem Schenkelbeine mit dem dazu gehörigen Pfannentheile des Beckens rechterseits. Es ist von einem alten Pferde entlehnt, welches längere Zeit im Postdienste zu Eckardtsberga stand, jahrelang lahm gieng und allmählig eine ansehnliche harte, feste Anschwellung der rechten Hüftgegend nebst auffallender Verkürzung der Extremität der leidenden Seite bekam. Da es nach und nach ganz unbrauchbar wurde, gieng es durch Kauf an die damals hier bestehende Thierarzneischule über, wo man bei der Section die nachstehende merkwürdige Veränderung des rechten Hüftgelenkes vorfand, welche unverkennbar dieselbe Knochenkrankheit beim Pferde darstellt, die wir beim Menschen in neuerer Zeit als *malum coxae senile* kennen gelernt haben und deren nähere Beschreibung Object dieser Abhandlung ist. Diese eigenthümliche Veränderung des Schenkelkopfes und der Pfanne hat keine Aehnlichkeit mit den auf Gelenkentzündung (*Periostitis* und *Ostitis*) beruhenden Osteophytenbildungen, Gelenkknorpel-Absorptionen und Knochenschliffen in anderen Gelenken des Pferdes, welche theils mit dem Namen Spath, theils mit dem Ausdruck Haasenhacke u. s. w. bezeichnet

werden, noch weniger mit *Caries*, es ist vielmehr ganz das Analogon des *malum coxae senile* beim Menschen.

Der ursprüngliche Schenkelkopf ist fast zu $\frac{2}{3}$ geschwunden. Namentlich ist die kugelige Wölbung desselben durchaus nicht mehr vorhanden. Von der ursprünglichen Corticallamelle des Schenkelkopfes befindet sich nur noch ein ganz kleiner Rest von $1\frac{1}{4}$ Zoll Länge und $\frac{1}{2}$ Zoll Breite am oberen Randtheile des Schenkelkopfstes, da, wo der Schenkelkopf an den Schenkelhals grenzt oder in diesen übergeht. Auf diesem Randreste ursprünglicher Corticallamelle des Schenkelkopfes befinden sich noch eingetrocknete Reste des knorpeligen Ueberzuges. Der übrige unregelmässig gestaltete Rest des Schenkelkopfes besteht zum grössten Theil aus neugebildeter Knochenmasse. Diese ist theils mit grossen und kleinen Löchern versehen, welche mehrere Linien in die Tiefe sich erstrecken und theils so gross sind, dass man eine Linse oder Erbse hinein legen kann, theils von kleinerem Umfange, so dass man kaum eine Nadelspitze oder ein Stecknadelköpfchen einzuführen vermag. Der ganze Schenkelkopfst gewinnt dadurch ein poröses Ansehen. In unmittelbarer Berührung und Zusammenhange neben und durch einander befindet sich diese neugebildete Knochensubstanz mit der noch hie und da übrig gebliebenen ursprünglichen Knochenmasse des Schenkelkopfstes. Diese letztere hat mehrentheils ein poröses, löcheriges, weitzelliges Ansehen mit Ausnahme des kleinen Theiles, wo sich noch die ursprüngliche Corticallamelle befindet.

Am Rande dieses Theiles befindet sich auf der oberen, abgeflachten, ja sogar deutlich ausgehöhlten Fläche eine abgeglättete, wie polirte Stelle von $1\frac{1}{2}$ Zoll Breite und 2 Zoll Länge im Umfange. Dieser abgeglättete Knochenheil besteht theils aus dichter, lamellöser, elfenbeinähnlicher emailirter Knochensubstanz, theils aber auch aus poröser fein- und grosslöcheriger Knochenmasse. Diese poröse Knochenmasse ist ebenfalls auf der Oberfläche abgeglättet. Ausser diesem ausgeschliffenen oberen Theile des Schenkelkopfes findet sich noch am vorderen Rande desselben ein schmaler Knochenschliff, dessen Oberfläche aber weniger emailirt und abgeglättet, vielmehr etwas rauh und porös sich anfühlt. Die Form des Schenkelkopfstes ist eine so unregelmässige, dass sich ein Formvergleich nicht machen lässt; pilzähnlich ist er nicht

zu nennen. Der Schenkelhals ist nicht verändert. Nur einige Osteophyten von unregelmässiger, theils zackiger, spitzer, theils breiter, platter Form befinden sich in dessen Umfange und Umgegend. Auch zwischen dem grossen und kleinen Trochanter und an denselben sind Osteophyten befindlich, indessen nicht in auffallender Form oder grosser Anzahl. Die Textur und Festigkeit der Knochensubstanz des Schenkelbeins ist völlig normal. Auch die Schwere dieses Knochens ist ganz gleich der eines völlig gesunden gleich grossen Schenkelbeines eines Pferdes. Dagegen zeigen die Reste des Darmbeines, Schambeines und Sitzbeines, insoweit sie an der Pfannenpartie des Beckens nach Absägung des grösseren Theiles jener Beckentheile zurückgeblieben sind, unverkennbar im Vergleich zum Schenkelbein bei Weitem mehr eine Brüchigkeit, Mürbheit und Leichtigkeit, als dieselben im normalen Zustande zu haben pflegen. Die ursprüngliche Pfanne ist fast ganz verschwunden und an deren Stelle neue, poröse Knochenmasse getreten. Nur der untere vordere Theil derselben ist noch in einem sehr kleinen Ueberreste sichtbar.

In einem Umfange von 6 Zoll in die Länge und Breite und 4 Zoll in die Höhe von dem Grunde der ursprünglichen Pfanne, vorzugsweise nach oben, nach dem Darmbein zu, befindet sich um die alte Pfanne herum eine unregelmässig gestaltete höchst üppige Bildung neuer Knochenmasse von vorwaltender poröser Beschaffenheit. Im oberen Theile dieser im Ganzen etwas concav gestalteten, ausgebreiteten, grossartigen Osteophytenbildung, fast 3 Zoll über der alten Pfanne, ist eine besondere kleinere Aushöhlung in der neugebildeten Knochenmasse, die neugebildete Pfanne, welche deutlich ausgeschliffen ist. Hinter diesen abgeglätteten Pfannenschliffen, welche sehr concav sind, befindet sich eine zolltiefe und weite Höhle in der neuen Knochenmasse. Die neue Knochenmasse bröckelt sich an manchen Stellen leicht los, an anderen hält sie fest zusammen. Sie hat ganz das Ansehen von sogenanntem *Callus exuberans*, ist theils schaalig, theils knollig, theils zackig. Die ganze Masse gleicht einer um das Dreifache vergrösserten, unregelmässig gestalteten weiten Pfanne. Vom knorpeligen Ueberzuge und *lig. teres* ist nichts mehr zu entdecken.

Aus den vorstehenden von mir angestellten Beobachtungen über Ursachen, Symptome, Verlauf und pathologisch-anatomische Veränderungen des Hüftgelenkapparates beim *malum coxae senile*, sowie aus den Untersuchungen und Beschreibungen der hierher gehörigen Knochenpräparate, stelle ich am Schlusse dieses historischen Theiles vorläufig folgende Resultate kurz zusammen:

1) Dem *malum coxae senile* liegen weder äussere, mechanische, noch innere metastatische rheumatische oder gichtische und dergleichen dyscrasische Ursachen zu Grunde.

2) Die Krankheit beginnt in der ursprünglichen Knochensubstanz der Pfanne und des Schenkelkopfes.

3) Die knorpeligen Ueberzüge und das *ligamentum teres*, sowie der übrige ligamentöse Gelenkapparat, werden secundär in Mitleidenheit gezogen.

4) Abglättungen und Knochenschliffe kommen zwar auch beim *malum coxae senile* vor, bilden aber nicht das Wesen der Krankheit.

5) Es ist ganz irrig, jede Gelenkknorpelusura, Eburnation und Abschleifung von Gelenkflächen mit dem Namen *malum coxae senile* zu bezeichnen.

6) Der Schenkelhals leidet beim *malum coxae senile* wesentlich keine Veränderung, Interstitialabsorption desselben findet dabei ebenso wenig wesentlich Statt, als umgekehrt bei dieser die wesentlichen Veränderungen des Schenkelkopfes und der Pfanne, wie sie beim *malum coxae senile* bestehen, wahrgenommen werden.


7) Das *malum coxae senile* ist, wenn nicht ausschliesslich, doch bei Weitem am häufigsten eine dem Hüftgelenke eigenthümliche Krankheit.

8) Das *malum coxae senile* ist eine Krankheit des vorgerückten Alters, kömmt selten vor dem funfzigsten Lebensjahre, niemals in der Jugend oder Kindheit vor.

9) Auch beim Pferde tritt das *malum coxae senile* in derselben charakteristischen Form im Hüftgelenke auf, und es ist ganz irrig, die Knorpelursuren und Knochenschliffe nebst Osteophytenbildung, welche Folgen von Gelenkentzündungen sind und mit dem Namen Spath belegt werden, mit dem *malum coxae senile* zusammenzuwerfen.

II.

K r i t i s c h e r T h e i l .



Wenn man von den Differenzen specieller Motivirung absieht, so lassen sich die im Vorstehenden angeführten Ansichten der Schriftsteller über das *malum coxae senile* unter folgende fünf divergente Gesichtspunkte zusammenstellen:

1) Combination und Verwechselung des *malum coxae senile* mit Interstitialabsorption des Schenkelhalses B. Bell. (Smith und Alle, die ihm ohne Weiteres folgten).

2) Hüftmuskulentzündung und Contractur als Wesen des *malum coxae senile* (Wernher und Stromeyer).

3) Identificirung des *malum coxae senile* mit *Atrophia colli femoris excentrica senilis* A. Cooper. (Wernher).

4) Gelenkknorpelatrophie und Abnutzung, Gelenkentzündungen mit nachfolgender Eburnation und Abschleifen der vom Knorpel entblößten Gelenkflächen als Wesen des *malum coxae senile* (Ecker, Stromeyer, Roser).

5) Gicht, rheumatische und gichtische Entzündung als Ursache und Wesen des *malum coxae senile* (Lobstein, Chelius, Rokitansky, Ecker, Stromeyer und Albers).

Obgleich wir stets mit Dank anerkennen wollen, dass der oben angeführte Aufsatz R. W. Smith's in Deutschland wenigstens die nächste Veranlassung zur näheren Kenntnissnahme des *morbis coxae senilis* wurde, so geht doch aus der gänzlich unmotivirten Vermuthung dieses Schriftstellers, „dass der *morbis coxae senilis* ihm dieselbe Krankheit zu seyn scheine, welche B. Bell mit dem Namen Interstitialabsorption des Schenkelhalses belegt habe,“ sowie aus der keineswegs rationellen Art der Aufnahme einzelner Sätze der Bell'schen Beschreibung der Interstitialabsorption in seine Beschreibung des

malum coxae senile, hervor, dass Smith nicht eben einen ganz klaren Begriff von beiden Krankheiten bei der Abfassung seiner Abhandlung besessen haben mag. Deshalb erscheint es vor allen Dingen nothwendig, jene von Smith ausgesprochene Vermuthung auf kritischem Wege etwas näher zu beleuchten und zunächst die Frage wo möglich zu beantworten: „Ist B. Bell's Interstitialabsorption des Schenkelhalses dieselbe Krankheit, welche Smith *morbus coxae senilis* nennt, oder sind beide nur mit einander verwandt, oder endlich ganz und gar verschieden von einander?“ Prüfen wir die Beschreibungen beider Autoren etwas näher, so ergiebt sich, dass in beiden zwar manche Uebereinstimmung, dagegen aber auch nicht unerhebliche Differenzen sich vorfinden.

Beide Krankheiten sind dem vorgerückten Alter eigenthümlich, doch will Bell auch im 13., 30. und 40. Jahre die Interstitialabsorption des Schenkelhalses, wenn auch nur in vereinzeltten Fällen beobachtet haben. Beide Krankheiten beginnen mit Schmerzen und Steifigkeit im Hüftgelenke, welche durch Anstrengung der leidenden Extremität zunehmen; bei beiden Krankheiten entsteht allmählig eine Verkürzung der leidenden Extremität, ohne dass die Zeichen einer Fractur oder Luxation stattfinden. Beide Krankheiten gehen nicht in Eiterung über. Bei beiden Krankheiten pflegt der Rumpf etwas nach der leidenden Seite herübergeneigt zu seyn, bei beiden Krankheiten finden sich Ablagerungen neuer Knochenmasse um den Schenkelhals herum, und im Gegensatze davon Schwund oder Absorption und Veränderung der ursprünglichen normalen Knochenmasse. Das Kapselband ist bei beiden Krankheiten verdickt gefunden worden.

Als Differenzen des *morbus coxae senilis* Smith und der Interstitialabsorption des Schenkelhalses nach B. Bell treten dagegen hervor:

1) B. Bell sagt ausdrücklich, dass er nur in einigen seltenen Fällen ausser der Verkürzung des Schenkelhalses auch eine Abplattung des Schenkelkopfes und eine tiefe Rinne um den unteren Rand der Knochenkrone beobachtet habe. Der eigenthümlichen, gleichzeitig stattfindenden Veränderungen der Pfanne thut Bell gar keine Erwähnung. Man muss daher schliessen, dass die dem *morbus coxae senilis* eigenthümlichen Veränderungen des Schenkelkopfes

nur äusserst selten, und jene analogen Veränderungen an der Pfanne gar nicht bei der Interstitialabsorption des Schenkelhalses vorkommen.

2) Beim *morbus coxae senilis* ist nach Smith schon in den früheren Stadien der Krankheit das *ligamentum teres* zerstört. B. Bell erwähnt trotz genauer Beschreibung der Beschaffenheit der inneren Gelenktheile durchaus Nichts von der krankhaften Beschaffenheit oder vom Fehlen dieses Bandes bei der Interstitialabsorption des Schenkelhalses.

3) Smith berichtet, dass beim *malum coxae senile* nicht nur der knorpelige Ueberzug der Pfanne und des Schenkelkopfes absorbirt sey, sondern dass auch diese Theile ein eigenthümliches poröses Ansehen hätten und, wenn die Krankheit längere Zeit bestanden habe, auch auf der Oberfläche des Knochens ein hartes, weisses, glattes, wie polirtes, dem Elfenbein ähnliches Email abgelagert sich vorfinde. — Von allem erwähnt B. Bell bei seiner Interstitialabsorption des Schenkelhalses keine Sylbe und man kann durchaus nicht annehmen, dass einem so scharfen Beobachter diese Veränderungen, wenn sie vorhanden gewesen, entgangen wären. Dagegen sagt Bell, dass man bei der Interstitialabsorption des Schenkelhalses die Synovialmembran verdickt und äusserst gefässreich, obschon nicht im entzündeten Zustande finde. Desgleichen finde man das Periosteum, welches den unteren Theil des Schenkelhalses bedeckt, verdickt und mit rothem Blut injicirt.

4) Beim *malum coxae senile* ist das Allgemeinbefinden gut, nur die Stimmung des Gemüthes wird etwas gereizt; bei der Interstitialabsorption des Schenkelhalses wird die Gesundheit in manchen Fällen geschwächt, wie B. Bell angiebt.

5) Beim *malum coxae senile* erlangen die Lendenwirbel beim Gehen einen höheren Grad von Beweglichkeit, die Muskeln der leidenden Extremität werden weder weich noch schlaff, sie behalten vielmehr dieselbe Festigkeit wie im gesunden Zustande. Bei der Interstitialabsorption des Schenkelhalses soll nach B. Bell die Rückenwirbelsäule in einem mehr oder weniger scharfen Winkel am Hüftgelenke nach vorn und in eine permanente halbe Beugung des Beckens auf den Schenkelknochen gewendet seyn, von einer grösseren Beweglichkeit der Lendenwirbel

sagt Bell durchaus Nichts; bei der Interstitialabsorption des Schenkelhalses sollen nach der Angabe dieses Beobachters die Muskeln der unteren Extremität schwinden.

6) Die Interstitialabsorption ist ausser am Schenkelhalse auch an den Rückenwirbeln beobachtet und von B. Bell ausführlich beschrieben worden; die dem *malum coxae senile* eigenen Veränderungen des knöchernen Gelenkapparates, d. h. des Gelenkkopfes und der Gelenkpfanne oder Gelenkflächen, sind ausser am Hüftgelenke auch am Schultergelenk wahrgenommen und von Smith angegeben worden.

7) Endlich ist noch zu erwähnen, dass nach Smith das *malum coxae senile* nur im höheren Alter, selten vor dem 50. Jahre und stets nur allmählig ohne nachweisbare äussere Ursache entsteht. Die Interstitialabsorption des Schenkelhalses bildet sich auch in Folge rheumatischer und mechanischer Schädlichkeiten in den mittleren Lebensjahren und früher schon aus, und nimmt dann einen mehr lebhaften Verlauf, so dass die Erscheinungen Aehnlichkeit mit denen eines chronischen Gelenkrheumatismus haben, wie B. Bell angiebt.

Aus dieser vergleichenden Zusammenstellung der Angaben B. Bell's über die Interstitialabsorption des Schenkelhalses und R. W. Smith's über den *morbus coxae senilis* geht unleugbar hervor, dass die hervorgehobenen Differenzen der genannten Krankheiten bei Weitem überwiegender sind, als die übereinstimmenden Symptome, indem ein grosser Theil der letzteren auch anderen krankhaften Affectionen des Hüftgelenkes eigenthümlich ist, so z. B. Schmerz und Steifigkeit des Gelenkes, welche durch Anstrengung zunehmen. Diese finden sich bei jeder schleichenden Entzündung des Gelenkes. Ferner Ablagerung neuer Knochenmaterie und Schwinden der normalen Knochenmasse findet sich auch bei veralteten Luxationen und nach Gelenksteifigkeit in Folge chronischer Gelenkentzündungen, desgleichen eine Neigung des Rumpfes nach der leidenden Seite herüber.

Wenn man daher auch einräumen will, dass beide Krankheiten ihren äusseren Erscheinungen nach mannichfache Uebereinstimmung und Aehnlichkeit darbieten, so liefern doch die inneren krankhaften Veränderungen der bei beiden Krankheiten interessirten Knochenpartieen unverkennbar so wesentlich differente Verhältnisse, dass nur eine ober-

flächliche Beurtheilung die Identität beider Krankheiten ohne Weiteres annehmen kann.

Beim *morbus coxae senilis* ist der Sitz der krankhaften Veränderungen vorzugsweise in den knöchernen Gelenkflächen und ihren knorpeligen Ueberzügen nebst den ligamentösen Annexen zu suchen, — der Schenkelhals wird, wenn er überhaupt in Mitleidenheit gezogen ist, erst secundär ergriffen.

Die Interstitialabsorption des Schenkelhalses dagegen beginnt vorzugsweise mit Verdickung und Gefässinjectionen der Synovialmembran besonders am Rande des Schenkelkopfes, da, wo sie sich umzuschlagen pflegt, ferner mit Verdickung des Periosteums, namentlich am unteren Theile des Schenkelhalses. Ueberhaupt ist hier der Sitz der Krankheit des Schenkelhalses und zwar vorzugsweise der untere Theile desselben und dieser wiederum von aussen, von der festeren Rindensubstanz her, während der Schenkelkopf selbst nur selten in Mitleidenheit gezogen wird, und von einem gleichzeitigen Leiden der Pfanne gar keine Erwähnung geschieht. —

Daher war es offenbar ein Missgriff, wenn Smith beide Krankheiten ohne Weiteres zu identificiren und die Krankheits Symptome beider so zusammenzuschmelzen sich erlaubte, dass daraus Eine Krankheit entstehen sollte.

Dadurch wurde offenbar das Krankheitsbild des *morbus coxae senilis* geradezu verzeichnet. Jedem einigermaßen scharfen Beobachter kann es nicht entgehen, dass Smith ebenso wenig eine reine Interstitialabsorption des Schenkelhalses jemals beobachtet zu haben scheint, wie Bell niemals bei der Beschreibung dieser Krankheit den eigentlichen *morbus coxae senilis* vor Augen gehabt haben kann. Suchen wir daher Beide auf das ihnen gebührende Terrain zurückzuführen, damit der wahre Standpunkt ihrer Wahrnehmungen und Mittheilungen nicht verückt und immer neue Confusionen aus den an sich sehr einfachen und nichts weniger als erschöpfenden Mittheilungen dieser beiden Autoren herbeigeführt werden. —

Es steht wohl unwiderlegbar fest, dass B. Bell Nichts vom *morbus coxae senilis* wusste zu der Zeit, als er seine Schrift über Interstitialabsorption des Schenkelhalses und der Wirbelsäule der Oeffentlichkeit über-

gab. — Er ist also auch von dem Vorwurfe, eine Confusion dieser Krankheit mit dem später durch Smith eingeführten *morbis coxae senilis* bewirkt zu haben, ganz freizusprechen. Leider kann man dies von dem letzteren Autor nicht rühmen.

Wollen wir das, was dieser über den *morbis coxae senilis* selbst beobachtete und aus selbstständiger Beobachtung uns mittheilte, rein und unverfälscht haben, so müssen wir die oben in Parenthesen in seiner Beschreibung angeführten Sätze, welche er grösstentheils wörtlich der Bell'schen Darstellung der Interstitialabsorption des Schenkelhalses entlehnte, geradezu entfernen. — Es sind diese nichts Anderes als vage Conjecturen, welche noch obendrein in ganz unpassendem Zusammenhange stehen und dadurch zu den grössten Irrthümern führen. —

Namentlich gilt dies von dem Satze, den B. Bell nur auf den Schenkelhals bezieht, während ihn Smith so mit seiner Darstellung in Verbindung gebracht hat, als finde derselbe auch Anwendung auf den Schenkelkopf, woran Bell niemals gedacht, wenigstens nicht die geringste Andeutung gegeben hat, welche uns zu dieser Vermuthung berechtigte. Ich meine nämlich die Angabe: „der Knochen sey von einer unendlich grossen Anzahl von Löchern durchbohrt, deren Durchmesser von $\frac{1}{2}$ bis zu 1 Linie variire, und welche nur durch die äussere Knochentafel eindringen und von Fortsätzen der Knochenhaut ausgefüllt werden, welche die Gefässe der Knochenhaut umschliesst.“

Schon aus anatomischen Gründen kann diese Darstellung nicht auf die theils mit Gelenkknorpel, theils mit Synovialmembran, nicht aber mit Periosteum überzogenen Gelenkflächen eine Anwendung finden, sondern einzig und allein auf die wirklich mit Periosteum überzogenen Theile des Knochens, namentlich hier auf den Schenkelhals. Auch spricht Bell in seiner Beschreibung es ausdrücklich aus, dass diese Löcher von $\frac{1}{2}$ —1^{'''} Durchmesser nur am Schenkelhalse und zwar an dessen unterem Theile vorzüglich gefunden werden. Die von Bell am Schenkelhalse zahlreich gefundenen Löcher sind als *foramina nutritia* des betreffenden Knochentheiles anzusehen, und dürfen keinesweges mit jener eigenthümlichen porösen Beschaffenheit der Oberflächen der Gelenkenden beim *malum coxae senile* verwechselt werden, welche bei

Weitem grössere Oeffnungen darbietet und nicht von erweiterten *foraminibus nutritiis* herrührt. —

Als Resumé der gewonnenen Untersuchungen glauben wir die Uebersetzung aussprechen zu können, dass der *morbis coxae senilis* und die Interstitialabsorption des Schenkelhalses zwar vielleicht verwandte Krankheitsprocesse, aber keinesweges Eine und dieselbe Krankheit darstellen.

Ich wende mich jetzt zu der Ansicht Wernher's über das *malum coxae senile*, welche wegen der wiederholt durch ihren Begründer erfahrenen Motivirung am meisten bei uns bekannt seyn dürfte, deshalb aber auch um so mehr eine gründliche Beurtheilung erfordert, als gerade durch diese die verwickelteste Controverse über die genannte Krankheit herbeigeführt worden ist. —

Wernher behauptet, die Entzündung der Hüftmuskeln, wie diese ihrem Verlaufe und ihren pathologisch-anatomischen Veränderungen nach oben ausführlich mitgetheilt ist, sey identisch mit dem *morbis coxae senilis*, welchen R. W. Smith beschrieben hat. Es sey dies eine Krankheit besonderer Art, welche von den übrigen Entzündungen des Hüftgelenkes geschieden werden müsse.

Dann spricht er aber auch wiederholt, nämlich in seinem Handbuche der Chirurgie (S. 848, 849 und 851) und in seinen Beiträgen zur Kenntniss der Krankheiten des Hüftgelenkes (S. 25 und 45) entschieden die Ansicht aus, dass es eine Krankheit des Hüftgelenkes gebe, bei welcher dieselben Erscheinungen am knöchernen, knorpeligen und ligamentösen Hüftgelenkapparate vorkommen, wie sie bereits mehrfach als dem *morbis coxae senilis* eigenthümlich oben angegeben worden sind, welche überhaupt nicht auf Entzündung, ebensowenig auf Hüftmuskulentzündung, vielmehr auf Marasmus und excentrischer Atrophie des Knochens beruhe, und welcher passend der Name *malum coxae senile* zu reserviren sey. Diese von Alterschwäche herrührende eigenthümliche Entartung des Hüftgelenkes unterscheidet sich dadurch nach Wernher deutlich von der Hüftmuskulentzündung, dass die Zeichen der Entzündung in den Muskeln, also

Starrheit, Unbeweglichkeit und Schmerzhaftigkeit, fehlen und dass, während die Hüftmuskelentzündung auf ein Gelenk beschränkt bleibt, die aus Altersschwäche entstehende Entartung des Hüftgelenkes sich gewöhnlich in beiden Gelenken ausbilde.

Wernher spricht also deutlich sich dahin aus, dass die aus Altersschwäche, ohne Zeichen der Entzündung überhaupt, der Hüftmuskelentzündung insbesondere, entstehende charakteristische Entartung des Schenkelkopfes und der Pfanne, wie sie oben als dem *m. c. s.* eigen beschrieben sind, — eine ganz andere Krankheit sey, als die, welche er als Hüftmuskelentzündung beschrieben habe. —

Darin stimme auch ich ihm vollkommen bei. — Er hat aber meiner Ansicht nach mit Unrecht behauptet und diese Behauptung wiederholt zu vertheidigen gesucht, dass seine Hüftmuskelentzündung dieselbe Krankheit sey, welche R. W. Smith als *morb. coxae senilis* beschrieben hat, und demnächst hat er sehr gefehlt, dass er seine Hüftmuskelentzündung *malum coxae senile* nannte. Denn dadurch brachte er unläugbar eine grosse Verwirrung in die Begriffsbestimmung zweier wesentlich verschiedenen Krankheiten. Wenn er dann sich gewissermassen corrigirend selbst sagt, dass der aus Altersschwäche entstehenden Hüftgelenkkrankheit der Name *malum coxae senile* zu reserviren sey, so hat er dadurch jene Verwirrung für die grosse Mehrzahl der Aerzte nicht nur nicht beseitiget, sondern die Benennung seiner Hüftmuskelentzündung mit demselben Namen nur als eine *Contradictio in adjecto* hingestellt. Hätte Wernher seine Hüftmuskelentzündung nicht *malum coxae senile* genannt, welchen Namen dieselbe auch niemals verdient hat, so würde diese Controverse nicht herbeigeführt und der seinem Wesen nach ohnehin noch räthselhafte Gegenstand nicht schon in den ersten Anfängen seiner Erörterung verworren worden seyn. Wernher hatte aber um so weniger Ursache, hartnäckig die Ansicht zu vertheidigen, dass das *malum coxae senile* Smith dieselbe Krankheit sey, welche er (Wernher) hervorhebt und deren Wesen in Hüftmuskelentzündung bestehe, als er die Abhandlung von Smith, wie er selbst angiebt, niemals bis jetzt im Original zu Gesichte bekommen, vielmehr nur einen

Auszug davon in Froriep's Notizen kennen gelernt hat¹⁾). Er geht aber in der einmal festgehaltenen Ansicht so weit, nicht nur die Beobachtungen und Angaben Anderer, welche nicht mit den seinigen übereinstimmen, geradezu als falsch anzugeben, sondern auch selbst die von Smith geltend gemachten Merkmale seiner Theorie zu Liebe zu läugnen oder in Zweifel zu ziehen. So sagt er S. 15 seiner Beiträge: die von Smith als alleinige Ursache des *malum coxae senile* erkannten anhaltenden Anstrengungen älterer Arbeitsleute sey gerade die allerseltenste Veranlassung zu der fraglichen Krankheit. Diese entstehe bei Weitem häufiger durch Quetschungen der Hüfte durch einen Fall vom Pferde, Stösse, heftige Schläge, starkes Prügeln u. s. w. Von alle diesen Ursachen führt Smith aber nicht eine einzige auf.

Wernher hätte aus dieser wesentlichen Differenz der Genesis der Krankheit, welche Smith beschrieben hat, und der, welche er (Wernher) beobachtete, logisch den Schluss ziehen sollen, dass beide Krankheiten wohl nicht mit einander zu identificiren seyen, nicht aber, dass Smith falsch beobachtet habe. —

Darin liegt auch der Hauptfehler, dessen sich Wernher schuldig macht, dass er die Krankheit, welche Smith als *morbus coxae senilis* beschrieben hat, ohne die Beschreibung derselben im Original gelesen zu haben, mit der Krankheit identificirte, welche er als Hüftmuskelerzündung beobachtet und beschrieben hat, da beide nur wenige und zwar unwesentliche Erscheinungen mit einander gemein haben, wie Schmerz, Gelenksteifigkeit und die Stellung der leidenden Extremität, während sie in wesentlichen Punkten völlig verschieden sind, wie hinsichtlich der Ursachen, der Genesis, des Verlaufes und der Beschaffenheit der Hüftmuskeln. Der *morbus coxae senilis* Smith kommt, wie dieser ausdrücklich sagt, nur bei älteren Personen und ohne mechanische Verletzung oder rheumatische Ursache vor, verläuft stets nur sehr langsam und die Hüftmuskeln sind dabei nicht verändert, weder erschlafft, noch härter und gespannter, als im Normal. Anstatt nun diese von seinen Wahrnehmungen divergirenden Angaben Smith's als maassgebend und in Wahrheit beruhend anzunehmen, zieht W. sie in

1) Vergl. Wernher, Beiträge S. 1.

Zweifel oder modificirt dieselben wenigstens so, dass sie ihm nicht mehr im Wege stehen gegen die Behauptung, das Wesen der Krankheit, die Smith beschrieben und *morbis coxae senilis* genannt habe, bestehe in einer Hüftmuskelentzündung, das Knochenleiden sey secundär. —

Da nun Wernher fühlte, dass der Name *malum coxae senile* doch nicht für seine Hüftmuskelentzündung passe, indem diese häufig bei ganz jungen Leuten vorkommt, so suchte er sich desselben später dadurch zu entledigen, dass er die Meinung ausspricht, A. Cooper habe in seinen *Observations on fractures of the neck of the thigh-bone, being an appendix to the work on dislocations and fractures of the joints* p. 38 etc. eine Krankheit angeführt, welche nur bei alten Leuten in Folge von *Atrophia excentrica senilis* vorkomme, in einem Schwinden des Schenkelhalses und Herabsinken des Schenkelkopfes nach dem Trochanter bestehe und welcher der Name *malum coxae senile* deshalb eigentlich gebühre.

Es ist bei der Aeusserung dieser Ansicht besonders auffallend, dass Wernher die kurze Notiz A. Cooper's über die in Frage stehende Krankheit und namentlich dessen Angabe, dass diese Krankheit nur bei alten Leuten vorkomme, für unbedingt wichtig und maassgebend auf- und annimmt, während er die Angabe Smith's, dass die von ihm (Smith) gemeinte und beschriebene Krankheit nur bei im Alter vorgerückten Individuen entstehe, in Zweifel zieht und geradezu dahin modificirt, dass dieselbe auch bei jüngeren Individuen stattfinden könne und zwar vorzugsweise aus mechanischen Ursachen entstehe.

Es ist dieses um so auffallender, als Wernher selbst S. 2 seiner Beiträge die Ansicht ausspricht, dass A. Cooper nur die Interstitialabsorption des Schenkelhalses bei sehr alten Leuten gekannt zu haben scheine, und ihm (Wernher) doch die Schriften B. Bell's über die Interstitialabsorption wohl bekannt sind und seyn müssen, da er derselben mehrfache Erwähnung thut und namentlich auf derselben S. 2 seiner Beiträge angiebt, dass Bell die Interstitialabsorption des Schenkelhalses auch bei jungen Leuten, selbst bei Kindern, beobachtet habe. —

Wernher hält demnach die Coopers'sche Krankheit für Interstitialabsorption des Schenkelhalses, also für dieselbe, welche B. Bell viel ausführlicher beschrieben hat und welche ohne Zweifel auch bei jüngeren Individuen stattfindet, — und doch will er derselben den Namen *malum coxae senile* vindiciren, — die von Smith aber beschriebene Krankheit soll durchaus wesentlich in Hüftmuskelentzündung bestehen, auch bei jungen Individuen und in Folge mechanischer Verletzungen des Gelenkes entstehen und soll künftig nicht mehr *malum coxae senile* heissen! — Und alle diese Schlüsse zieht Wernher, ohne den Smith'schen Aufsatz selbst gelesen zu haben! —

Wenn Wernher einmal die von ihm in Folge von mechanischer Verletzung beobachtete Hüftmuskelentzündung nicht als solche für sich allein aufstellen, sondern durchaus mit einer anderen zusammenstellen wollte, so nimmt es eigentlich Wunder, warum er dieses nicht eher mit der weit mehr Uebereinstimmung hinsichtlich der Ursachen, Genesis, Verlauf und pathologischen Veränderung im Gelenk darbietenden Interstitialabsorption des Schenkelhalses gethan hat, deren Beschreibung von B. Bell ihm ausführlich vorlag und deren Aehnlichkeiten ihm doch nicht wohl entgangen seyn können. —

Beide Krankheiten, die Interstitialabsorption des Schenkelhalses und die Hüftmuskelentzündung, kommen im jugendlichen, mittleren und höheren Alter vor, beide entstehen durch örtliche Ursachen, namentlich durch einen Fall auf die Hüfte oder durch rheumatische Ursachen, bei beiden ist die Abduction des leidenden Schenkels nur sehr beschränkt möglich, bei der Interstitialabsorption schwinden nach Bell die Muskeln der unteren Extremität, bei der Hüftmuskelentzündung desgleichen, bei beiden Krankheiten findet man die Synovialhaut sehr gefässreich, verdickt, das Periosteum des Schenkelhalses aufgelockert und dessen Gefässe geröthet, die *foramina nutritia* des Schenkelhalses erweitert. Ausserdem sind Gelenksteifigkeit, Verkürzung der Extremität, Stellung derselben, Unvermögen, die Last des Körpers auf derselben zu tragen, d. h. auf derselben allein zu stehen, beiden eigenthümlich. —

Ogleich es Bell nicht einräumen will, so besteht doch unverkennbar bei der Interstitialabsorption des Schenkelhalses in manchen Fällen wenigstens, wie die von ihm selbst angegebene Beschaffenheit

der Synovialhaut und Knochenhaut beweisen, eine Entzündung im Inneren des Gelenkes. Auch hierin lässt sich die Aehnlichkeit mit der Hüftmuskulentzündung nicht verkennen, wenn schon bei letzterer diese innere Gelenkentzündung erst secundär entstehen soll. —

Die Hauptdifferenz zwischen beiden Krankheiten scheint darin zu liegen, dass die Interstitialabsorption des Schenkelhalses auch ohne Entzündung aus Altersschwäche entstehen kann, während die Hüftmuskulentzündung wesentlich nur entzündlicher Natur ist und mehrentheils aus mechanischen Schädlichkeiten, selten aus rheumatischen Ursachen, niemals aus blosser Altersschwäche ihren Ursprung nimmt.

Darum soll auch keinesweges eine Identificirung dieser beiden Krankheiten hier nachgewiesen werden, vielmehr geht das Streben des Vfs. dieser Abhandlung dahin, das, was man ohne triftigen Grund zusammenzuschmelzen suchte, möglichst sachgemäss wieder zu scheiden, damit einem jeden Krankheitszustande die ihm gebührende Rechnung getragen und nicht einer mit dem anderen confundirt werde. —

Mögen, was nicht zu verkennen ist, mancherlei Aehnlichkeiten, Analogieen, selbst Uebereinstimmungen und Uebergänge der im Verlaufe dieser Abhandlung neben einander berührten Krankheitszustände stattfinden; es lässt sich doch ebenso unverkennbar bei jedem derselben theils seinen Ursachen, theils seinem Verlaufe, theils dem Sitze und Wesen nach ein so wesentlicher Unterschied nachweisen, dass eine gebührende Sonderung derselben für die Wissenschaft wie für die Praxis bei Weitem förderlicher ist, als eine Begriffe verwirrende Combination der Form und dem Wesen nach heterogener Gegenstände. —

Aus demselben Grunde, womit wir die Synovialhautentzündung von der Entzündung der spongiösen Knochenenden, die Schleimbeutelwassersucht von der Gelenkwassersucht zu distinguiren uns bestreben sollen, gerade aus dem Grunde sollen wir auch entzündliche Krankheiten der Muskeln von denen des Schenkelhalses, und nicht entzündliche Krankheiten des Schenkelhalses von denen der spongiösen Gelenkenden und ihrer knorpeligen Ueberzüge, jenachdem dieselben da oder dort ihren primären Sitz haben, unterscheiden, mögen dieselben auch in einzelnen Fällen in ihrem weiteren Verlaufe in einander übergehen, dann und wann neben einander auftreten oder endlich in ihren Ausgängen oder Krankheitsre-

siduen, Uebereinstimmungen, Aehnlichkeiten oder Analogieen darbieten. Sobald nachgewiesen werden kann, dass ein Krankheitszustand seinen Ursachen, seinem Verlaufe, Sitze und Wesen nach genuin, d. h. ohne mit einem verwandten verbunden zu seyn oder in diesen überzugehen, bestehen kann und wirklich besteht, so verdient er als besonderer Krankheitszustand oder, was dasselbe ist, als besondere Krankheit aufgeführt zu werden. —

Nun unterliegt es keinem Zweifel und wird wohl auch von Wernher nicht in Abrede gestellt werden, dass die Hüftmuskeln, sowie die Muskeln um andere Gelenke herum, durch mechanische Ursachen in Entzündung versetzt werden können und nicht selten versetzt werden, ohne dass ein sekundäres Gelenk- und respective Knochenleiden eintritt. In einzelnen, wenn auch seltner vorkommenden Fällen tritt wohl auch ein Knochenleiden hinzu, welches mit einer inneren Gelenkentzündung beginnt und in Absorption des Schenkelhalses mit oder ohne Entartung des Gelenkkopfes übergeht. Hier entsteht aber immer die Frage, ob in diesen Fällen nicht gleichzeitig mit den Muskeln auch die inneren Gelenktheile durch die äussere mechanische Schädlichkeit getroffen wurden, das Knochenleiden also mehr oder weniger ganz unabhängig von der Muskelaffection entstanden ist? —

Da nun dieselben Veränderungen am knöchernen Gelenkapparate, welche bei solchen traumatischen Muskelentzündungen in seltenen Fällen eintreten sollen, häufiger ohne dieselben beobachtet werden und eben so häufig Muskelentzündungen ohne sekundäres Knochenleiden bestehen, so kann auch unmöglich das Wesen der Knochen Degeneration in der Muskelentzündung als solcher, sondern entweder in derselben Ursache, welche die Muskelentzündung im einzelnen Falle erzeugte, oder unter gewissen, besonders im einzelnen Falle gegebenen Mischungsverhältnissen des Knochenapparates gesucht werden. —

Denn sollte wirklich die traumatische Muskelentzündung als solche die alleinige und wesentlichste Ursache der Interstitialabsorption des Schenkelkopfes gleich denen beim *morbus coxae senilis* abgeben, dann müssten diese sekundären Erscheinungen bei Weitem häufiger, ja eigentlich bei jeder einigermaßen heftigen Hüftmuskelentzündung eintreten, was aber keineswegs der Fall ist, wie die tägliche Erfahrung lehrt. —

Die Möglichkeit, dass bei vorhandener krankhafter Disposition im Knochensysteme überhaupt, oder in einem einzelnen Gelenkapparate insbesondere, durch Muskelentzündung und dadurch gegebene Contractur der das Gelenk umgebenden Muskeln die spongiösen Gelenkenden mit ihren knorpeligen Ueberzügen, sowie die zunächst gelegenen Knochenpartieen, wie am Hüftgelenke der Schenkelhals, die oben beschriebenen Veränderungen erfahren können, soll zugegeben und mithin der Angabe Wernher's insofern beigestimmt werden, dass unter gewissen, besonderen Verhältnissen die Hüftmuskelentzündung aus mechanischen Ursachen eine Interstitialabsorption des Schenkelhalses und ähnliche Deformirung des Schenkelkopfes wie beim *malum coxae senile* in ihrem Gefolge haben könne. — Diese besonderen Verhältnisse finden aber unläugbar nur in seltenen Fällen statt, in den meisten Fällen bleibt, wenn die äussere mechanische Ursache, also z. B. eine Quetschung, nur die Muskeln betrifft und in diesen Entzündung hervorruft, die Wirkung auch nur auf die Muskeln beschränkt und bringt zunächst nur eine Gelenksteifigkeit in verschiedenem Grade, eine sogenannte falsche Anchylose hervor. — Diese Uebel kommen sehr oft vor, und es ist eine jedem Arzte bekannte Sache, dass dergleichen nicht zu veraltete Zustände durch ein angemessen antiphlogistisches und gleichzeitig erweichendes örtliches Verfahren mehr oder weniger vollkommen beseitigt werden können. —

Ist die durch eine derartige chronische Muskelentzündung entstandene Gelenksteifigkeit in hohem Grade vorhanden und besteht sie lange Zeit, dann treten allerdings mehrentheils auch Veränderungen in den Knochen ein, wie sie oben mehrfach beschrieben wurden; es schwinden namentlich die Gelenkknorpel, es entstehen Osteophyten, während die normale Knochenmasse absorbirt wird oder schwindet. —

Diese Veränderungen im knöchernen und knorpeligen Gelenkapparate lassen sich aber in einem solchen Falle natürlicher und einfacher durch die jahrelange Ruhe und Unthätigkeit des Gelenkes, als durch die mechanische Wirkung der contrahirten Muskeln erklären, da bekanntermassen jedes in völlige Unthätigkeit versetzte Gewebe und Organ auch seine normale Form und Textur zu verändern, namentlich zu schwinden, sowie es umgekehrt bei wieder herge-

stellter Thätigkeit auch mehr oder weniger seine normale Form und Textur allmählig wieder zu gewinnen pflegt. —

Man kann wenigstens füglich dieser Unthätigkeit ebensoviel Antheil an der eintretenden Texturveränderung zuschreiben, als der Wirkung der contrahirten Muskeln. Dies bestätigen auch die nicht seltenen Präparate von Schulterblättern und Hüftbeinen nebst ihren dazu gehörigen Röhrenknochen, welche längere Zeit luxirt waren und nicht wieder eingerichtet wurden. Hier findet man stets das *acetabulum* und die *cavitas glenoidea* in bei Weitem beträchtlicherem Grade geschwunden als die am Orte, wohin der Gelenkkopf luxirt war und durch die Muskeln angedrückt wurde, etwa entstandene gewöhnlich sehr unbedeutende Vertiefung. Auch pflegen die oft bedeutend contrahirten Muskeln bei Klumpfüßigen nur sehr selten eine Veränderung der Form und Textur der verschobenen Fusswurzelknochen selbst hervorzubringen, wie Scarpa nachgewiesen hat und wovon jeder Orthopäd hinreichend belehrt ist. Denn das Hinderniss und die Schwierigkeit der Gerade-richtung liegt hier nicht sowohl in der eingetretenen Formveränderung der Knochen, als vielmehr in den theils erschlafften, theils gelähmten, theils contrahirten, verdickten und verkürzten Bändern, Sehnen, Muskeln und Flechten.

Diese unwiderlegliche, täglich zu machende Beobachtung spricht nicht für, sondern gegen die Theorie Wernher's, dass durch Muskelcontracturen secundär Knochendeformitäten eintreten. Wenigstens kann diese Behauptung nicht ohne die oben schon geltend gemachte Restriction als Grundsatz für die Mehrzahl der Fälle angenommen werden. Wir können dieselbe nur unter der Bedingung zugeben, dass eine krankhafte Disposition des Knochensystemes überhaupt oder der besonderen Partie derselben stattfinden müsse. Diese krankhafte Disposition des Knochensystems scheint mit dem Wesen der Interstitialabsorption zusammenzufallen, vielleicht auch mit Rhachitis, Osteomalacie oder Knochenscrofeln in manchen Fällen verwandt zu seyn. — Es bleibt dies eine Object fernerer genauerer Beobachtungen. —

In Erwägung folgender unläugbarer Thatfachen, nämlich dass Entzündungen der Muskeln um ein Gelenk herum, aus mechanischen Ursachen entstanden, nicht selten beobachtet werden, ohne dass ein

Leiden des knöchernen Gelenkapparates nachfolgt, dass mechanische Beleidigungen die Gelenkenden zugleich mit den Muskeln treffen und also dort ebenso wie in den Muskeln primär eine Entzündung mit ihren Folgen bewirken, ferner in Erwägung, dass Veränderungen der Gelenkenden nicht selten ohne gleichzeitig stattfindende oder vorhergegangene Muskelentzündung eintreten, in Erwägung endlich, dass jahrelang bestehende bedeutende Muskelcontracturen oft keine Form- und Texturveränderungen in den dislocirten Knochen hervorbringen, erscheint uns die Annahme einer aus mechanischen Ursachen primär entstandenen Hüftmuskelentzündung als wesentliche Ursache der secundär nachfolgenden Form- und Texturveränderungen der Gelenkenden zur Zeit um so mehr unwahrscheinlich, als die von Wernher mitgetheilten Krankheitsfälle darum nicht als beweisführende Thatsachen anerkannt werden können, weil es überhaupt noch sehr zweifelhaft ist, ob in beiden Fällen wirklich schon Veränderungen im knöchernen und knorpeligen Gelenkapparate eingetreten waren. Ja, es erscheint dieses deshalb um so unwahrscheinlicher, als in beiden Fällen auf den Gebrauch örtlicher Blutentleerungen und Ableitungsmittel Heilung oder so wesentliche Besserung eintrat, dass die völlige Heilung bald zu erwarten stand, während es eine bekannte Sache ist, dass einmal eingetretene Textur- und Formveränderungen der Gelenkenden, wie sie dem *malum coxae senile* eigenthümlich sind, entweder gar keine Reconstruction zulassen, oder, wenn diese wirklich möglich seyn sollte, doch wenigstens bei Weitem langsamer verlaufen würde, als die Besserung in den von Wernher angegebenen Fällen erfolgt ist. —

Wir können deshalb die von Wernher beschriebene und durch Krankengeschichten, nicht aber durch Sectionsberichte über die wahre Beschaffenheit der Hüftgelenke derselben Kranken belegte Hüftmuskelentzündung nur als solche zur Zeit anerkennen, müssen es ferner Beobachtungen, namentlich aber auch durch Sectionsberichte belegten Thatsachen überlassen, ob durch solche primäre Hüftmuskelentzündungen secundäre Knochenstructionen herbeigeführt werden, ohne dass wesentlich ein dyscrasisches Knochenleiden stattfindet und ohne dass die mechanische oder rheumatische Ursache

gleichzeitig auch den knöchernen Gelenkapparat selbst ergriffen hatte, was stets zu beachten und festzuhalten ist. —

Jedenfalls hat diese Hüftmuskulenzündung Wernher's mit dem *malum coxae senile*, welches Smith beschrieben und im Sinne gehabt hat, Nichts gemein, und Wernher that daher sehr Unrecht, diesen Namen und Deutung eine Zeitlang seiner Hüftmuskulenzündung zugeben. —

Ob das Schwinden des Schenkelhalses und das Herabsinken des Schenkelkopfes auf den Trochanter in Folge von Altersatrophie, dessen A. Cooper Erwähnung gethan hat, dieselbe Krankheit ist, welche R. Smith beschrieben und *morbus coxae senilis* genannt hat, ist eine andere Frage, welche hier noch näher zu erörtern und zu beantworten wäre. —

Hinsichtlich der Genesis stimmt die Cooper'sche *Atrophia excentrica senilis* insofern mit dem Smith'schen *morbus coxae senilis* überein, als beide nur dem höheren Alter eigenthümlich sind. Hinsichtlich des Sitzes kann man insoweit eine Uebereinstimmung beider auch zugeben, als beide im Hüftgelenke und zwar an knöchernen Theilen desselben stattfinden. Auch bezüglich des Wesens des Krankheitsprocesses selbst ist eine Uebereinstimmung nicht ganz zu verkennen, indem bei beiden ein Schwinden der Knochensubstanz stattfindet. — Allerdings Uebereinstimmungen, welche wenigstens auf nahe Verwandtschaft beider Krankheitszustände schliessen lassen.

Als Differenzen der beiden Krankheiten, soweit die Erscheinungen derselben von den genannten beiden Autoren mitgetheilt worden sind, lassen sich geltend machen: 1) dass Smith keine Erwähnung thut von dem Vorkommen des *malum coxae senile* in beiden Hüftgelenken, während A. Cooper's *Atrophia excentrica senilis* in beiden Hüftgelenken zugleich gefunden wurde. 2) A. Cooper berichtet nicht darüber, dass ausser dem Schwinden des Schenkelhalses und dem Herabsinken des Schenkelkopfes auf den Trochanter auch jene eigenthümlichen Deformitäten des Schenkelkopfes und der Pfanne, namentlich auch jene eigenthümlichen emallirten Knochenschliffe von ihm beobachtet wor-

den sind, welche Smith als charakteristisch für den *morbus coxae senilis* bezeichnet hat.

Was den ersten dieser beiden Differenzpunkte betrifft, so kann man dagegen einwenden, dass Cooper eines Theiles das Schwinden des Schenkelhalses aus Altersatrophie nicht als nothwendig immer zugleich in beiden Hüftgelenken vorkommend hingestellt, und Smith andern Theiles die Entwickelung des *morbus coxae senilis* als durchaus nur in einem der beiden Hüftgelenke in die Erscheinung tretend als wesentliches Merkmal desselben ebenfalls nicht geltend gemacht hat. Beide Autoren scheinen auf diesen Umstand weniger Aufmerksamkeit und Gewicht gelegt zu haben, als derselbe zweifelsohne verdient, und darum sind die Angaben derselben in dieser Hinsicht nicht eben als maassgebend zu betrachten. Die von mir oben mitgetheilten drei Fälle von wirklichem *malum coxae senile* bestätigen aber unwiderleglich, dass diese Krankheit beide Hüftgelenke, wenn auch nicht zu ganz gleicher Zeit, doch ziemlich kurz nach einander zu ergreifen pflegt, so dass meinen Beobachtungen nach das eigentliche *malum coxae senile* Smith gleich der *Atrophia colli femoris excentrica senilis* Cooper in beiden Hüftgelenken auftritt und mithin dieser oben aufgestellte Differenzpunkt nicht nur als solcher sein Gewicht verliert, sondern sogar zu den übereinstimmenden Eigenschaften beider Krankheiten gerechnet werden muss.

Nicht ganz so verhält es sich mit dem unter 2) aufgestellten Differenzpunkte. A. Cooper spricht nur vom Schwinden des Schenkelhalses und Herabsinken des Schenkelkopfes auf den Trochanter, er berichtet nichts über die eigenthümliche Abplattung des Schenkelkopfes, die Erweiterung der Pfanne, das Verschwinden der Knorpelüberzüge und emailirten Knochenschliffe, — Erscheinungen, welche, wenn sie vorhanden gewesen, von einem A. Cooper gewiss nicht übersehen worden wären. Auch B. Bell sagt ausdrücklich bei der Beschreibung seiner Interstitialabsorption des Schenkelhalses, welche ohne Zweifel dieselbe Krankheit ist, die A. Cooper beobachtete, dass er nur in einigen seltenen Fällen auch eine Abplattung des Schenkelkopfes und tiefe Rinne um den untern Rand der Knochenkrone neben der Verkürzung des Schenkelhalses beobachtet habe, — von emailirten Kno-

chenschliffen, Schwinden der Gelenkknorpel, Fehlen des *lig. teres*, gleichzeitiger Degeneration der Pfanne dagegen macht er keine Mittheilung, und man muss, wie gesagt, auch von einem B. Bell unbedingt annehmen, dass er solche auffallende Erscheinungen nicht übersehen konnte. Nun sagt zwar Smith gleich zu Anfang der Stelle, an welcher er den *morbus coxae senilis* näher zu beschreiben beginnt: „es scheint dieselbe Krankheit zu seyn, welche B. Bell mit dem Namen Interstitialabsorption des Schenkelhalses bezeichnet,“ und weiter unten, nachdem er die Destruction des Schenkelkopfes und der Pfanne beschrieben hat, fährt er fort: „der Schenkelhals erfährt eine theilweise oder gänzliche Absorption und der Kopf sinkt herab bis zu einem rechten Winkel mit dem Schenkelbein und scheint unmittelbar aus demselben zu entspringen;“ — allein, wie schon oben von mir nachgewiesen wurde, Smith ist unwiderleglich bei der Annahme dieser scheinbaren Uebereinstimmung des *morbus coxae senilis* und der Interstitialabsorption des Schenkelhalses zu leicht zu Werke gegangen. Er hat eines Theils gar keine beweisenden Gründe für diese Ansicht angegeben, andern Theils die von mir oben angegebenen widersprechenden Zeichen beider Krankheiten gar nicht in Rücksicht gezogen und endlich ohne Weiteres Stellen aus der Bell'schen Beschreibung der Interstitialabsorption in seine Beschreibung des *morbus coxae senilis* wörtlich aufgenommen, wodurch ein etwas unklares und theilweise widersprechendes Bild der Krankheit gezeichnet wurde, so dass wir ihn in dieser Hinsicht bei der durchaus in solchen Fällen nöthigen Kritik nicht als Muster aufstellen und seiner Ansicht keineswegs unbedingt beipflichten können. —

Wenn wir nun die von mir oben an zwei Leichnamen untersuchten Fälle von *malum coxae senile*, nebst den sieben Knochenpräparaten des hiesigen anatomischen Museums, welche die unläugbaren Zeichen des *malum coxae senile* an sich tragen, in denen sämmtlich der Schenkelhals nicht absorbirt und der Schenkelkopf nicht herabgesunken war, — gegenüber den Beobachtungen von A. Cooper und B. Bell, welche in den bei Weitem meisten Fällen weder den Schenkelkopf, noch weniger die Pfanne, so degenerirt fanden, wie dies beim *malum coxae senile* vorkommt, und was Smith vorzugsweise hervorgehoben oder doch ausführlich beschrieben hat, — in ge-

bührende Rücksicht nehmen, so müssen wir den logischen Schluss daraus ziehen,

„dass die dem *morbis coxae senilis* eigenthümlichen Entartungen des Schenkelkopfes und der Pfanne durchaus nicht nothwendig bei der Interstitialabsorption des Schenkelhalses B. Bell oder, was dasselbe ist, bei der *Atrophia colli femoris excentrica senilis* A. Cooper, und umgekehrt die Interstitialabsorption des Schenkelhalses durchaus nicht wesentlich nothwendig bei dem *morbis coxae senilis* gleichzeitig stattzufinden pflegen, im Gegentheil beide nur selten combinirt mit oder neben einander beobachtet werden.“

Wenn aber ein Paar Krankheitszustände nicht nur nicht immer nothwendig mit einander verbunden, sondern häufiger isolirt von einander auftreten, so kann ihnen aus diesem sehr triftigen Grunde die wesentliche Identität durchaus nicht zuerkannt werden. Fragen wir nun weiter, ob diese letztere aus anderen triftigen Gründen dennoch bewiesen werden könnte, so müssen wir dieses ebenfalls in Abrede stellen, denn die oben geltend gemachte Uebereinstimmung der Genesis, des Sitzes und des Wesens sind bei genauerer Betrachtung theils nur mehr scheinbar als wesentlich, theils irrelevant.

Die oben hervorgehobene Uebereinstimmung beider Krankheiten hinsichtlich ihrer Genesis aus Altersschwäche kann nicht wesentlich genannt werden, theils weil Altersschwäche überhaupt eine Menge ganz heterogener Krankheitszustände in ihrem Gefolge haben, theils weil die Interstitialabsorption des Schenkelhalses, wie Bell und Knox berichten, auch im jugendlichen Alter, ja selbst bei Kindern, entstehen kann. —

Die Uebereinstimmung des Sitzes beider Krankheiten in den knöchernen Theilen des Hüftgelenkes ist bei genauerer Betrachtung nur eine scheinbare, da das *malum coxae senile* vorzugsweise die eigentlichen Gelenkflächen mit ihren knorpeligen Ueberzügen, die Interstitialabsorption dagegen vorzüglich den Schenkelhals, überhaupt nicht die Gelenkflächen, zum Sitze hat. — Die anatomische und physiologische Verschiedenheit des Schenkelko-

pfes und des Schenkelhalses wird wohl Niemand in Zweifel ziehen. —

Wenn endlich der Umstand, dass bei beiden Krankheiten ein Schwinden der Knochenmasse bestehe, als Uebereinstimmungsmoment angeführt wurde; so ist dabei nicht zu übersehen, dass beim *malum coxae senile* neben dem Schwinden der Knochensubstanz oder der Porosität derselben, wesentlich noch Production neuer Knochenmasse und eine eigenthümliche elfenbeinähnliche Verdichtung oder Verhärtung der neugebildeten Knochenmasse vorkömmt, die zur Interstitialabsorption nicht wesentlich gehört, wodurch auch dieses Uebereinstimmungsmoment mehr wie ein scheinbares denn als ein wirkliches sich herausstellt.

Nach den bis jetzt über diese beiden Krankheitszustände bekannten Thatsachen soll demnach eingeräumt werden, dass zwar eine mehr oder weniger nahe Verwandtschaft zwischen dem *malum coxae senile* Smith und der *Atrophia colli femoris excentrica senilis* A. Cooper, (*Absorptio interstitialis colli femoris* B. Bell), bestehen mag, dass aber diese Krankheiten durchaus nicht als Eine und dieselbe Krankheit zu betrachten sind. —

Es ist nicht daran zu zweifeln, dass die von Lobstein und Cruveilhier oben unter dem Namen *Usure des cartilages articulaires* beschriebenen Gelenkkrankheiten, insofern dieselben im Hüftgelenke beobachtet wurden, grosse Aehnlichkeit mit dem *malum coxae senile* darbieten. Denn es waren nicht nur die knorpeligen Ueberzüge in beiden Pfannen zerstört, die Gruben in welchen sich die drüsige Fettmasse befindet, verschwunden und vom *ligam. teres* keine Spur mehr vorhanden, sondern es waren auch die beiden ebenfalls ihrer knorpeligen Ueberzüge beraubten Schenkelköpfe deformirt, auf ihrer vorderen Fläche mit einer Schicht elfenbeinartiger Masse bedeckt, zwischen welcher sich kleine Löcher befanden. Die Basis der Schenkelköpfe hatte durch Production neuer Knochenmasse gleichsam ein zerrissenes Ansehen bekommen. Auch die von Cruveilhier angeführten Krankheitssymptome, nämlich Gelenksteifigkeit, Schmerzen und Hinderniss im Gehen, welche nach der nächtlichen Ruhe beim Anfange der Bewegung des Gelenkes

am auffallendsten empfunden werden, dann nach anhaltenden Anstrengungen zunehmen, sowie das eigenthümliche knackende Geräusch bei der Bewegung im Gelenke, machen es sehr wahrscheinlich, dass Cruveilhier die von uns mit dem Namen *malum coxae senile* bezeichnete Krankheit vor sich hatte.

Dies wird noch dadurch bestätigt, dass dieselbe krankhafte Veränderung nicht nur in beiden Hüftgelenken zugleich bei einem und demselben Individuum gefunden wurde, sondern sogar auch gleichzeitig in beiden Schultergelenken.

Man kann zwar den Einwurf machen, dass ein dem *malum coxae senile* wesentlich eigenthümliches Symptom von Cruveilhier nicht angegeben worden und es mithin doch zweifelhaft sey, ob die *Usure des cartilages articulaires* Cruveilhier ganz identisch wäre mit dem *malum coxae senile*, ich meine nämlich die Verkürzung der leidenden Extremitäten. — Allein eines Theiles ist es nicht unmöglich, dass Cruveilhier bei seinen pathologisch-anatomischen Untersuchungen überhaupt mehr Gewicht auf die inneren pathologisch-anatomischen Veränderungen als auf die äusseren Form- und Functionsstörungen legte und dieses Symptom aus diesem Grunde übersehen habe, anderen Theiles mag es demselben auch darum vielleicht entgangen seyn, weil die Deformität in beiden Gelenken gleichmässig bestanden haben kann und deshalb weniger in die Augen fiel. — Sey dem nun wie ihm wolle, — grosse Aehnlichkeit des von Cruveilhier oben beschriebenen Falles der *Usure des cart. art.* in beiden Hüftgelenken mit dem *malum coxae senile* kann nicht in Abrede gestellt werden. —

Anders verhält sich aber die Sache, wenn wir fragen, ist die Abnutzung der Gelenkknorpel die Ursache der dem *malum coxae senile* eigenthümlichen Knochenveränderungen oder umgekehrt? — und ferner, ist mit jeder Gelenkknorpelusura dieselbe Texturveränderung der knöchernen Gelenkflächen wesentlich nothwendig verbunden, wie sie beim *malum coxae senile* besteht? Wir wollen zuerst auf diese letzte Frage näher eingehen.

Ursachen, Verlauf, Symptome, Sitz und Wirkungen der Gelenkknorpelusura beweisen unwiderleglich, dass in sehr vielen, wenn nicht

in den meisten Fällen, dieselben ohne die wesentlichen Bedingungen des *malum coxae senile* entstehen und bestehen.

Nach Uebereinstimmung der aus ihren Untersuchungen gewonnenen Ansichten der obengenannten glaubwürdigen Beobachter Cruveilhier, Rokitansky, Ecker und Engel entstehen die Usuren der Gelenkknorpel:

- 1) theils durch Entzündung der Synovialhaut, oder der spongiösen Gelenkenden,
- 2) theils durch Eiterung und Verschwärung im Gelenke,
- 3) theils aber auch ohne alle Entzündung der benachbarten Gewebe bei Anstrengung der Gelenke vorzüglich im hohen Alter, durch eine Art Nekrose, und
- 4) theils durch Ruhe und Unthätigkeit eines Gelenkes, wie z. B. bei veralteten Luxationen und Subluxationen.

Nach dieser äusserst verschiedenen Aetiologie des Schwundes der Gelenkknorpel leuchtet ohne weitere Beweissführung von selbst ein, dass die dabei stattfindenden Symptome und der Verlauf sehr verschieden seyn müssen und wirklich sind. —

Aber auch dem Sitze nach weichen in den meisten Fällen die Gelenkknorpelabnutzungen von dem des *malum coxae senile* ab. Nach Cruveilhier's Angabe kommen jene am häufigsten im Kniegelenke in Folge von chronischen Synovialhautentzündungen rheumatischen oder mechanischen Ursprunges vor. Der *morbus coxae senilis* ist vorzugsweise dem Hüftgelenke eigenthümlich und entsteht ohne mechanische oder rheumatische Ursache und ohne die Zeichen der Synovialhautentzündung. — Ausserdem beobachtet man nicht selten Gelenkknorpelusuraen in allen übrigen Gelenken, sowohl diejenigen, welche aus örtlichen mechanischen Ursachen entstehen, als auch die, welche aus constitutionellen Ursachen entspringend, gleichzeitig in mehreren Gelenken sich ausbilden.

Endlich sind die Wirkungen der Gelenkknorpelusuraen, oder richtiger gesagt, die damit in ursächlichem Zusammenhange stehenden Veränderungen der benachbarten Gebilde im Gelenkapparate, sehr verschieden.

1) Es giebt Gelenkknorpelursuren die ganz isolirt, ohne jede andere Destruction im Gelenke bestehen. —

Aus der Sammlung des hiesigem anatomischen Museums liegen mir zwei Präparate vor, welche dieses unwiderlegbar bestätigen. Da That-sachen die besten Beweismittel sind, so verfehle ich nicht, diese beiden sehr interessanten Präparate hier näher zu beschreiben.

Es sind zwei in Spiritus aufbewahrte Kniegelenke. Das eine gehört der rechten, das andere der linken Seite an. Beide rühren aber von verschiedenen Individuen her, denn an dem einen sind die Knochenpartieen unverkennbar stärker entwickelt, als an dem anderen. Die Kniescheibe des ersteren, grösseren ist 2'' 2''' , die des kleineren 2'' weniger 1''' breit; der Querdurchmesser der *condyli femoris* des grösseren beträgt reichlich 3 $\frac{3}{4}$ ''; der des kleineren 3 $\frac{3}{8}$ ''.

Diese Grössendifferenzen der Knochen sind durchgehends dieselben und fallen schon bei bloser Besichtigung unverkennbar in die Augen. An dem grösseren dieser beiden Kniegelenke findet man auf der unteren Gelenkfläche des *Condylus externus femoris*, nach dessen äusserem Rande hin, die Corticallamelle des Knochens 2'' und 2''' in die Länge und in der Mitte $\frac{3}{4}$ '' in die Breite völlig vom Gelenkknorpelüberzuge entblösst. Diese vom Knorpel entblösste Stelle hat die Form eines Ovals. Die Corticallamelle des Knochens fühlt sich hier glatt an, hat die gewöhnliche gelbe Farbe, Textur und Glätte wie normale Gelenkflächen, von denen die Knorpelüberzüge entfernt sind. An der Grenze dieser Knochenentblössung ist der Gelenkknorpel ungemein dünn, sitzt aber da wo er existirt überall noch ganz fest auf. Diese Stelle hat ganz und gar das Ansehen, als wenn der Knorpel mechanisch allmählig so fein abgerieben oder abgenutzt worden sey. Etwas über die Grenzen dieser Verdünnung der die Knochenentblössung zunächst umgebenden Knorpelumgrenzung hinaus, besitzt der Gelenkknorpel wieder seine gewöhnliche Dicke und sonstige Beschaffenheit. Dieser ebenbeschriebenen vom Gelenkknorpel entblössten Stelle des äusseren Condylus des Oberschenkelbeines entspricht eine etwas kleinere 1 $\frac{1}{2}$ '' lange und $\frac{3}{4}$ '' breite am äusseren Rande der äusseren Gelenkvertiefung des Schienbeins, etwas nach hinten zu. Hier ist in ganz gleicher Weise die Corticallamelle des Knochens vom Gelenkknorpelüberzuge entblösst und der Knorpel am Umfange dieser Stelle

verdünnt, wie am *Condylus externus femoris*. Beide Knochenflächen berühren sich gegenseitig, wenn man die Gelenkflächen in ihre normale Stellung zu einander bringt.

Alle übrigen Theile der Gelenkflächen dieses Kniegelenkes, nebst der inneren Fläche der Kniescheibe, sind mit ihren Knorpelüberzügen versehen und eine sonstige Abnormität nicht vorhanden.

Ganz dieselben einfachen Knorpelusuren mit feiner Randverdünnung des Knorpels ohne alle anderweiten Deformitäten oder Abnormitäten finden sich an dem anderen, kleineren Kniegelenke, nur an anderen Stellen. —

Die eine Entblössung der glatten Corticallamelle ist an der vorderen Fläche des äusseren Condylus des Oberschenkelbeins, da wo die Kniescheibe diesen berührt, und misst 1'' in die Länge und $\frac{3}{4}$ '' in die Breite. Die andere, dieser entsprechende und mit derselben bei normaler Lagerung der Knochen in Berührung stehende, nimmt $\frac{2}{3}$ der Breite der unteren Hälfte der inneren Fläche der Kniescheibe ein, ist reichlich 1'' lang in die Quere verlaufend, und $\frac{1}{2}$ '' breit der Länge der Kniescheibe nach. Die Corticallamelle ist hier glatt, gelbgefärbt, in ihrer Textur aber sonst nicht verändert.

An allen übrigen Theilen dieses Gelenkes verhält sich der Knorpel in ungestörter Beschaffenheit, auch findet sich ausserdem eine Regelwidrigkeit am ganzen Gelenke überall nicht vor, namentlich keine Spur von Porosität oder Eburnation der Knochen und keine Osteophytenbildung — kurz Nichts, was auch nur die entfernteste Aehnlichkeit von der Beschaffenheit des knöchernen Gelenkapparates darböte, wie man diese beim *malum coxae senile* findet.

Diese beiden Fälle beweisen unwiderleglich, dass partielle Abnutzungen der Gelenkknorpel ohne alle anderweitigen Veränderungen am Gelenkapparate vorkommen.

Die Abwesenheit jeder anderweiten Texturumwandlung in diesen beiden Gelenken, die eigenthümliche Verdünnung der Knorpelränder um die entblössten Knochenstellen und endlich das Aufeinanderpassen der vom Knorpel entblössten Knochenstellen, sprechen unläugbar dafür, dass diese Knorpelusuren durch keine andere Ursache herbeigeführt worden sind, als durch mechanischen Druck der sich berührenden Knochen-

flächen und dadurch entstandene partielle Absorption der Knorpelüberzüge. Wenigstens lässt sich aus den an den beiden Gelenken objectiv wahrnehmbaren Erscheinungen eine andere Ursache nicht herleiten.

2) Diejenigen Knorpelursuren, welche in Folge von inneren Gelenkentzündungen mit mehr oder weniger dyscrasischer Grundlage und unter Erguss von plastischer Lymphe zwischen die Gelenkflächen zu Stande kommen, begünstigen, wenn sie namentlich allgemein über diese sich erstrecken, die feste knöcherne Verwachsung, oder wahre Anchylosirung der Gelenkflächen. — Fälle die so bekannt und so wenig selten sind, dass ich nicht nöthig habe besondere Belege dafür aufzubringen, da sich in jeder einigermaßen vollständigen Sammlung pathologischer Knochenpräparate derartige Exemplare mehrfach vorfinden, welche dieses bestätigen.

3) Knorpelursuren, welche in Folge von inneren Gelenkeiterungen entstehen, können ebenfalls mit Anchylosirung der Gelenkflächen oder mit Absorption oder Nekrosirung eines Theiles des knöchernen Gelenkapparates und mit Eburnation und Abschleifung der Reste der Knochenflächen endigen, ohne dass aber die anderen Zeichen des *malum coxae senile* dabei stattfinden.

4) Knorpelursuren welche durch innere Verschwärung, durch Caries im Gelenke herbeigeführt werden, endigen im günstigsten Falle mit Anchylosirung oder, wie bekannt, häufiger mit dem Tode des Kranken. —

5) Das Schwinden der Knorpelüberzüge solcher Gelenke, welche ausser Thätigkeit gesetzt sind, was am häufigsten bei veralteten Luxationen wahrgenommen wird, pflegt mit einem gleichzeitigen Einschwinden der knöchernen Gelenkflächen ohne weitere Deformirung derselben verbunden zu seyn.

Gewöhnlich kommt diese Ursache der Abnutzung der Gelenkknorpel auch bei den nicht selten bestehenden Subluxationen der grossen Zehe mit dem Kopfe des ersten Metatarsusknochen nach Innen vor. Diese Subluxationen sind die häufigen Folgen zu enger Fussbekleidungen und pflegen mit sogenannten Frostballen oder Leichdornen complicirt zu seyn. Die Gelenkfläche der unteren Phalanx der grossen Zehe steht oft nur kaum noch mit dem dritten Theile der inneren Partie der Gelenkfläche des Kopfes des ersten Metatarsusknochen in Berührung.

Die übrigen äusseren zwei Drittheile findet man völlig vom Gelenkknorpel entblösst, die Corticallamelle ist hier übrigens unversehrt. Der Knorpelschwund gränzt sich ganz allmähig ab. Das mit der entgegengesetzten Gelenkfläche in Berührung stehende Stück des Gelenkkopfes ist mit gesundem, unversehrtem glatten Knorpel bedeckt. — Ich habe zwei solche Präparate aus hiesigem akademischen anatomischen Museum vor mir, an denen beiden zwei Drittheile der Gelenkknorpel des Kopfes des ersten Metatarsusknochen auf diese Weise einfach absorbiert sind.

6) In Folge rheumatischer und mechanischer innerer Gelenkentzündungen schwinden die Gelenkknorpelüberzüge theilweise oder manchmal auch gänzlich. Auf den entblössten Gelenkflächen bildet sich ein elfenbeinähnlicher Knochenüberzug, welcher durch gegenseitiges Aneinanderreiben abgeglättet oder emallirt wird. An dem Rande dieser Gelenkflächen wuchern verschiedenartig gestaltete Osteophyten oder auch Exostosen hervor. Dieser Zustand kann in allen Gelenken auftreten, kömmt aber mehrentheils in Ginglymus- oder Charnier-Gelenken vor. Wenn er beim Pferde im Sprunggelenke auftritt, wird er Spath genannt. —

7) Die im höheren Alter ohne alle Entzündung der benachbarten Gebilde eintretenden Gelenkknorpelulceren sind die Folge von Atrophie und eigenthümlichem Schwunde der spongiösen Gelenkenden. Diese fallen mit dem *malum coxae senile* wesentlich zusammen, bilden aber nicht die Ursache desselben.

8) Das Schwinden der Gelenkknorpelüberzüge nach Exarticulationen, welches der Verwachsung und Vernarbung der knöchernen Gelenkflächen mit den übergelegten Weichtheilen oder der Bedeckung jener mit Granulationen vorausgeht. — Man vergleiche hierüber die vortreffliche Schrift von Zeis¹⁾.

Da ich auf die in den drei letztgenannten Numern hervorgehobenen besonderen Verhältnisse der Knorpelulceren weiter unten näher einzugehen Veranlassung finden werde, so enthalte ich mich hier specieller Motivirung dieser Gegenstände. —

1) Eduard Zeis, die Abtragung des Gelenkknorpels bei Exarticulationen. Marburg, 1848. 8.

Durch die vorstehenden Auseinandersetzungen glaube ich den Beweis geführt zu haben, „dass nicht mit jeder Knorpelusura nothwendig dieselbe Texturveränderung der knöchernen Gelenkflächen, wie solche beim *malum coxae senile* besteht, wesentlich verbunden ist, und dass mithin Knorpelusuraen überhaupt keinesweges mit dem *malum coxae senile* indentificirt werden dürfen.“

Die Abnutzung eines Theiles oder der ganzen Ausbreitung der Knorpelüberzüge eines Gelenkes ist bei Weitem am häufigsten die Wirkung einer anderen Krankheit. Nur selten beginnt die Abnutzung im Gelenkknorpel idiopathisch. Es scheint dieses nur in dem durch mechanische Reibung herbeigeführten einfachen Schwinden desselben stattzufinden, wovon ich oben zwei Fälle mitgetheilt habe. — Vielleicht geschieht auch die Auflöschung und Ablöschung der knorpeligen Ueberzüge bei exarticulirten Gelenkflächen als unmittelbare Wirkung der Trennung derselben aus der Verbindung mit der Synovialhaut. — In allen übrigen Fällen nach inneren Gelenkentzündungen, Exsudaten, Eiterungen, Verschwärungen, sind die Auflösungen der Gelenkknorpel die Folgen jener Krankheiten. Selbst beim Schwunde derselben auf luxirten Knochenflächen ist höchst wahrscheinlich das Einschwinden der knöchernen Gelenkfläche das Primäre, der Schwund des Knorpels derselben das Secundäre. —

Dass aber die Abnutzung oder der Schwund der Gelenkknorpel nicht die Ursache oder das Wesen des *malum coxae senile* ausmacht, glaube ich aus folgenden Gründen behaupten zu können.

1) Spricht dafür der Zustand der Gelenkknorpel in den beiden oben von mir genauer beschriebenen Fällen von *morbus coxae senilis* No. 1 u. 3 im Vergleich zu den tiefen Zerstörungen der Schenkelköpfe durch höhlenartigen Schwund der ursprünglichen Knochenmasse derselben¹⁾. Es erscheint gradezu unzulässig anzunehmen, dass die dort beschriebene höchst auffallende tiefe Zerstörung der ursprünglichen Knochenmasse der Gelenkflächen die Folge, oder ein abhängiger secundärer Zustand von der theilweisen Knorpelusura sey. Man ist im Gegentheile

1) Siehe S. 48, 49, 64 und 65.

gezwungen den Schwund der Knorpel als eine nothwendige Folge der Knochenzerstörung anzusehen.

2) Die neben dieser tiefen Zerstörung der ursprünglichen Knochen- substanz gleichzeitig bestehende, oder mit derselben eingetretene reich- liche Bildung neuer, theils poröser, theils lamellöser, eburnirter Kno- chensubstanz auf dem Schenkelkopfe und über der ursprünglichen Pfanne, sowie die zahlreichen Osteophyten am Rande des Schenkelkopfes, am Schenkelhalse und um den Pfanneurand herum, lassen sich nicht durch die Knorpelusura als primäres Leiden, als Ursache jener Knochenneubild- ungen, erklären.

3) Weil überhaupt aus den oben schon angegebenen Gründen Knor- pelusuren nicht sowohl die Ursache, als vielmehr die Folgen und Wirk- ungen von Krankheiten des knöchernen und synovialen Gelenkapparates sind. Diese Ansicht hat schon Mayo¹⁾ zu begründen gesucht, welcher drei Arten von Ulceration der Gelenkknorpel annimmt, nämlich eine, welche von der Synovialhaut, die andere welche von der unter dem Gelenkknorpel gelegenen Corticallamelle des knöchernen Gelenkendes ausgeht. Ausser diesen unterscheidet derselbe noch eine dritte Art der Zerstörung der Gelenkknorpel, welche ebenfalls von der Synovialhaut beginnt, aber einen sehr chronische Verlauf nimmt und wobei ange- blich der Knochen gesund bleibt. Der Gelenkknorpel löst sich in ein fibröses Gewebe, in eine bürstenartige Substanz auf. Diese Art der Auflösung des Knorpels ist viel seltner als die beiden vorigen. —

Aus den angegebenen Gründen erscheint die Ansicht derjenigen, welche die Atrophie und Abnutzung der Gelenkknorpel als das Wesen oder die nächste Ursache des *malum coxae senile* ansehen, durchaus un- statthaft. Man hat vielmehr triftige Gründe, die gerade entgegenge- setzte Ansicht aufzustellen, dass nämlich die beim *malum coxae senile* vorkommende Knorpelusura die Folge des primär bestehenden Knochenleidens ist. — Auch stimmt die oben auf S. 17 ausführlich angegebene Ansicht Rokitansky's damit überein,

1) Siehe den Auszug aus dem *British and Foreign Review* für 1840 in A. Cooper's theore- tisch-praktischen Vorlesungen über Chirurgie, herausgegeben v. Alex. Lee, übersetzt von Schütte 3. Bd. Cassel, 1846. S. 711 — 714.

dass das Knochenleiden das Primäre, die Knorpelur das Secundäre sey. — Da ich weiter unten auf diesen Gegenstand zurückkommen muss, so wird die nähere Motivirung dieser Behauptung, in sofern dieselbe etwa nöthig erscheint, noch vorbehalten.

Ich wende mich jetzt zunächst zu der von Einigen ausgesprochenen, von Vielen nachgesprochenen Ansicht, „dass die in Folge von inneren Gelenkentzündungen, Eiterungen und Verschwärungen entstehenden Knorpelururen mit nachfolgenden Eburnationen und emallirten Schlifften der Gelenkflächen das Wesen des *malum coxae senile* ausmachen, dass man mit Unrecht dieses Gelenkübel, wenn es bei älteren Personen im Hüftgelenke vorkomme, als eine besondere Krankheit betrachtet und ihm deshalb den Namen *malum coxae senile* gegeben habe, — denn dieselben krankhaften Zustände könnten in allen Gelenken und in jedem Lebensalter auftreten.“ —

Wenn ich auch gern einräumen will, dass nach traumatischen, dyscrasischen und metastatischen Gelenkentzündungen, bezüglich Eiterungen und Verschwärungen, in manchen Fällen einzelne Texturumwandlungen im knöchernen und knorpeligen Gelenkapparate eintreten, welche Aehnlichkeit mit denen haben, wie sie beim *malum coxae senile constant* in eigenthümlich ausgeprägter Form wahrgenommen werden, so kann man doch aus diesem Grunde nicht den Schluss ziehen, dass diese Krankheit mit jenen Krankheitsprocessen zu identificiren sey. Denn man darf zunächst nicht vergessen, dass die Gelenkknorpelururen aus verschiedenen Ursachen entspringen, und dass die emallirten Knochenschliffe überall da vorkommen können, wo die Knorpel zerstört sind. Die Knochenschliffe bilden zwar unverkennbar ein wesentliches Symptom des *malum coxae senile*, machen aber nicht das Wesen dieser Krankheit aus. —

Das *malum coxae senile* wird hauptsächlich durch einen ganz charakteristischen tief eindringenden höhlenartigen Schwund der ursprünglichen Knochensubstanz des Schenkelkopfes und der Pfanne zu einem Knochenleiden eigenthümlicher Natur gestem-

pelt, wie es in dieser Form in Folge von Gelenkentzündungen, Eiterungen und Verschwärungen nicht auftritt. —

Die nächst diesem Schwunde der ursprünglichen Knochensubstanz in die Erscheinung tretende Bildung neuer Knochenmasse charakterisirt sich gleichfalls durch eine vorwaltende sehr poröse, löcherige, häufig ausgehöhlte Besaffenheit.

Die Knochenneubildungen, welche in Folge von Gelenkentzündungen entstehen, sind bei Weitem dichter, fester, compacter, der normalen Knochentextur ähnlicher. Dieses beweisen die oben S. 70 dieser Schrift von mir beschriebenen Oberarmköpfe und die in jeder Sammlung zahlreich zu findenden Knochenpräparate von Spath und Haasenhacke, welche die Folgen traumatischer oder mechanischer *Ostitis*, *Periostitis* und *Synovitis* sind.

Ein recht lehrreiches Beispiel von diesem Unterschiede der Textur der neugebildeten Knochenmasse nach vorhergegangener Gelenkentzündung von der beim *malum coxae senile*, giebt ein aus der Sammlung des hiesigen zootomischen Kabinetes mir vorliegendes Präparat des Pfannentheils eines Beckens und des dazugehörigen Oberschenkelbeins rechterseits von einem Pferde, verzeichnet im Kataloge unter No. 689 und 690. Der Rand der Pfanne ist mit ganz fester, dichter, lamellöser, nicht zackiger oder unregelmässig, vielmehr fast ganz gleichmässig abgerundeter Knochensubstanz besetzt, welche einen drei bis vier Linien hohen und breiten Knochenwall oder Kranz um die Pfanne bildet, aber so fest mit dem ursprünglichen knöchernen Rande der Pfanne verwachsen ist, dass man einen Abschnitt oder eine Grenzlinie zwischen beiden durchaus nicht wahrnehmen kann. Die Pfanne ist durch diesen knöchernen Randsaum so erweitert, dass sie reichliche 3'' weit und $1\frac{3}{4}$ '' tief ist.

In dem hinteren unteren Theile derselben befindet sich im Umfange von $2\frac{1}{2}$ '' Länge und $1\frac{1}{4}$ '' Breite eine glatt ausgeschliffene etwas vertiefte Stelle, deren Oberfläche emailleartig abgeglättet, fest, dicht und nur mit einigen wenigen kleinen Löcherchen versehen ist, von denen die grössten dem Umfange eines kleinen Stecknadelkopfes gleichkommen.

Der übrige Theil der inueren Auskleidung der Pfanne besteht aus ganz dichter, fester Knochensubstanz, welche ganz das Ansehen normaler Knochenmasse darbietet. Nach vorn und unten zu, da wo der

Sehnenzipfel und die Schaambeinportion des runden Bandes sich befinden, ist in reichlicher Menge neue Knochensubstanz abgelagert. Diese ist ebenfalls von ganz fester, dichter Textur und bildet gleichsam ein geschlossenes Gewölbe, in welchem jene Bandportion verlaufen ist. Der Umfang dieser Knochenneubildung beträgt 2'' in die Breite, 1½'' in die Länge, und ¾'' in die Höhe. — Die noch anhängenden Darmbein-, Sitzbein- und Schaambein-Stücke haben eine feste, normale Textur und die normalen Gewichtsverhältnisse. Der Angabe im Kataloge nach war das runde Band ausgedehnt, nicht aber zerstört. Es ist dieser Fall als Subluxation verzeichnet. —

An dem zu dieser Pfanne gehörigen Schenkelbeine befinden sich zahlreiche, unregelmässig gestaltete aber durchaus feste, dichte Knochenauswüchse auf den Ansatzstellen des kleinen und mittleren Darmbein-Umdrehermuskels auf dem grossen Umdreher. — Der Schenkelkopf ist durchaus normal beschaffen, es befindet sich auch nicht die entfernteste Spur einer Abnormität an demselben. Ausdrücklich sey noch bemerkt, dass durchaus keine Andeutung von emailirten Knochenschliffen an demselben zu bemerken, die Corticallamelle aber durchaus fest, glatt und unversehrt ist. — Auch der Schenkelhals ist ganz und gar normal.

Bei Vergleichung dieses Präparates mit dem oben S. 71 — 73 beschriebenen erhält man eine so überzeugende Einsicht in die auffallende heterogene Beschaffenheit eines Hüftgelenkes, welches durch Gelenkentzündung, und eines solchen, welches durch wahres *malum coxae senile* im knöchernen Gelenkapparate verändert ist, dass man die Differenzen dieser Krankheitsprose nothwendig anerkennen muss. —

Aus diesem Grunde habe ich hier vorstehende genaue Beschreibung des Hüftgelenkes eines Pferdes abermals mitgetheilt, weil ich stets die unläugbaren Thatsachen, als die vorzüglichsten Beweismittel, gern hervorhebe. Da ich weiter unten auf diese differenten Verhältnisse zwischen inneren Gelenkentzündungen und *malum coxae senile* zurückzukommen Veranlassung haben werde, so begnüge ich mich hier mit der vorläufigen Angabe dieser Thatsachen.

Ausser diesem wesentlichen Unterschiede der Texturumwandlungen im knöchernen Gelenkapparate beim *malum coxae senile* von denen die in Folge von Entzündungen entsanden sind, müssen aber auch noch

als wesentliche Unterscheidungsmerkmale hervorgehoben werden, die Ursachen, der Verlauf und sonstige Eigenthümlichkeiten.

Es ist durch die Erfahrung festgestellt, dass das *malum coxae senile* weder aus mechanischen, noch rheumatischen, metastatischen oder dyscrasischen Ursachen entsteht, dass es sich vielmehr ganz allmählig ohne jede äussere Veranlassung in sonst ganz gesunden, von Dyscrasieen namentlich freien Individualitäten entwickelt, niemals in Eiterung und Verschwärung oder in Anchylosirung des Gelenkes übergeht.

Sehr bezeichnend für dasselbe ist ferner, dass es immer in beiden Hüftgelenken, wenn auch nicht ganz gleichzeitig, doch bald darauf nachdem es in dem einen erschienen ist, auch in dem anderen auftritt. Dasselbe hat man auch beobachtet, wenn diese Krankheit das Schultergelenk befallen hatte, wie Cruveilhier und Ecker berichteten.

Es ist ebenfalls eine unverkennbare und nicht zu übersehende Eigenthümlichkeit, dass die das *malum coxae senile* charakterisirenden Texturveränderungen im knöchernen Gelenkapparate bei Weitem am häufigsten im Hüftgelenke, viel seltner in den Schultergelenken und noch weniger, oder vielmehr, dem jetzigen Stande unseres Wissens nach, gar nicht in den Charnier- oder Ginglymus-Gelenken sich entwickeln. Diese letzteren werden am häufigsten von Synovialhautentzündungen und ihren Folgen afficirt. —

Die entzündlichen Prozesse beschränken sich bei Weitem am häufigsten nur auf Ein Gelenk, besonders die aus rheumatischer und traumatischer Ursache.

Wenn man noch einen für die Praxis wichtigen Unterschied hervorheben darf, so ist es der *ex juvantibus et nocentibus*. Gelenkentzündungen sind durch Ruhe, passende Antiphlogose und Ableitungen in den meisten Fällen heilbar, — das *malum coxae senile* ist durchaus ein unheilbares Uebel und wird durch strenge Antiphlogose und Ableitungsmittel eher verschlimmert als gebessert. —

Endlich ist noch als wesentliches Unterscheidungsmerkmal des *malum coxae senile* von Gelenkentzündungen und ihren Folgen hervorzuheben, dass, während diese vorzüglich im kindlichen und jugendlichen Alter günstige Momente zu ihrer Entstehung finden, zu jenem Uebel nur die vorgeschrittene Lebensperiode und das Greisenalter disponiren,

wo Entzündungen überhaupt, Knochenentzündungen aber in's Besondere, zu den Seltenheiten gehören.

Wenn aber eine Krankheit ihren inneren und äusseren Ursachen, der Art und Weise ihrer Entstehung, ihrem Verlaufe, Sitze und den wesentlich damit verbundenen Texturveränderungen nach, ganz und gar eigenthümlich und von anderen verschieden ist, so hat man gegründete Ursachen genug, dieselbe als eine eigenthümliche zu betrachten und nicht mit nur scheinbar analogen, in Wahrheit aber ganz heterogenen Krankheitsprocessen in Eins zusammen zu werfen. —

Man muss es daher für einen auf vollkommener Unbekanntschaft mit dem wirklichen *malum coxae senile* beruhenden Irrthum ansehen, alle Gelenkknorpelulsen, Eburnationen und Knochenabschleifungen auf Gelenkflächen ohne Weiteres für *malum coxae senile* zu erklären und diese Krankheit deshalb mit allen Gelenkentzündungen und ihren Folgen ohne nähere Motifirung zusammen zu schmelzen, weil bei derselben auch Knorpelulsen, Eburnationen und Knochenschliffe vorkommen. — Es ist diese Art der Entscheidung über unbekannte Dinge zwar eine sehr leichte, aber auch zugleich äusserst oberflächliche, welche weder den Vertretern der Wissenschaft wohl ansteht, noch weniger aber der letzteren selbst Nutzen bringen kann.

Ich komme jetzt zu der Ansicht derjenigen, welche das Wesen des *malum coxae senile* aus der Wirkung einer Gichtdyscrasie herzuleiten, oder durch einen gichtischen Entzündungsprocess im Gelenke, zu erklären versuchen. —

Ausser Albers hat keiner der oben genannten, dieser Theorie huldigenden Autoren Gründe für dieselbe vorgebracht, daher kann ich auch nur auf die von Albers geltend gemachten Motive näher eingehen und nächst dem die im Allgemeinen gegen diese Ansicht sprechenden Argumente anführen. —

Wer die oben ausführlich dargelegten Beschreibungen des *malum coxae senile* von Smith und Wernher nebeneinander hält, sieht ohne detaillirte Kritik ein, was von der Angabe des Autors¹⁾ zu halten ist,

1) Siehe S. 13.

der ohne alle weitere Begründung sagt, seine Erfahrungen über das *malum coxae senile* stimmen mit denen von Smith und Wernher im Allgemeinen überein, er habe aber gegen die gewöhnliche Beobachtung bei weit vorgeschrittenem Leiden den Knorpel des Gelenkkopfes unversehrt, die Knochenmasse ausserordentlich leicht, den Schaft des Schenkelbeines nur aus einer dünnen Knochenschale bestehend und die Markhöhle desselben sehr weit gefunden, auch schiene ihm dieses *malum coxae senile* mit Gicht in Verbindung zu stehen. —

Diese Angaben deuten auf völlige Unkenntniss des *malum coxae senile* und auf Verwechslung desselben mit Altersatrophie des Schenkelbeinknochens bei Individuen, welche vielleicht mit Gicht behaftet waren. —

Rücksichtlich der Auseinandersetzung der Gründe für die gichtische Natur des *malum coxae senile*, welche Albers geliefert hat, muss zunächst bemerkt werden, dass dessen Kenntniss des *malum coxae senile* ebenfalls äusserst problematisch erscheint, demnach aber auch die darauf gegründete Beweissführung so bedeutenden Irrthümern unterworfen ist, dass sie als völlig unhaltbar zurückgewiesen werden muss.

In Beziehung auf die Diagnose des *malum coxae senile*, welche Albers zu begründen versuchte, darf man nicht übersehen, dass er seine Ansichten eines Theiles auf Smith's Aufsatz stützte, ohne diesen im Originale gelesen und dessen wahren Werth näher geprüft zu haben, — anderen Theiles auf Wernher's erste Abhandlung, ohne dessen beide folgenden wichtigeren und umfangreicheren Bearbeitungen desselben Gegenstandes zu benutzen, — und ebenfalls ohne eine kritische Vergleichung zwischen Smith's und Wernher's Mittheilungen anzustellen. —

Von Smith nahm Albers Ansichten an, welcher dieser Schriftsteller nirgends ausgesprochen hat. So hebt Albers als Grundcharakter des *malum coxae senile* hervor, dass bei diesem vorzugsweise die Weichtheile des Gelenkes ergriffen, bei der *Coxarthrocace* dagegen die Knochen besonders leidend seyen. — Smith hat davon keine Sylbe gesagt, sondern nur die nicht accentuirte Mittheilung gemacht, dass man beim *malum coxae senile* schon in einer früheren Periode der Krankheit das *ligam. teres* geschwunden, die Haversische Drüsenmasse und das

ligam. cotyloideum verknöchert finde. Diese Angabe ist aber durch die Erfahrung widerlegt. Ebenso unstatthaft ist die Vermengung der Zeichen der Interstitialabsorption des Schenkelhalses mit dem *malum coxae senile* und die daher rührende Angabe von As., dass man bei letzterem auch die Synovialhaut entzündet finde. Wer den Smith'schen Aufsatz selbst liest und findet, dass sich dessen Kenntniss vom *malum coxae senile* nur auf solche Fälle bezieht, wo alte Leute, die am *malum coxae senile* vorher lange Zeit gelitten hatten, den Schenkelhals zerbrachen, bald darauf starben und deren Hüftgelenke dann von Smith untersucht wurden, dem wird es sehr erklärlich werden, dass hier die Synovialhaut entzündet seyn konnte, — ohne dass diese Synovialhautentzündung mit dem lange Zeit vorhergegangenen Leiden des knöchernen Gelenkapparates in ursächlichen Zusammenhang zu bringen ist. —

Dazu kömmt nun noch, dass Albers aus der Wernher'schen Abhandlung, in welcher eine Hüftmuskulenzündung für *malum coxae senile* ausgegeben wird, Symptome entlehnte, und diese mit den irrthümlich aufgefassten Zeichen aus der Smith'schen Darstellung zusammenlegte, — um sich sein Bild von dem *malum coxae senile* zu entwerfen. —

Was konnte aus einer auf diesem Wege gewonnenen Zusammenstellung Anderes zu Stande kommen, als ein neuer Irrthum? —

Auf diese Ansicht über das *malum coxae senile* gestützt stellte Albers nachträglich die Diagnose über drei Kranke, von denen er den ersten im Jahre 1828, den zweiten in den Jahren 1832 bis 39 und den dritten vielleicht später beobachtet hatte. —

Bei ungezwungener Beurtheilung dieser oben S. 39 und 40 mitgetheilten Krankheitsfälle sieht man sich genöthiget, dieselben für rheumatische oder gichtische Gelenkentzündungen zu erklären. —

Die eigentlichen charakteristischen Kennzeichen des *malum coxae senile* fehlen, dagegen sind solche bei denselben aufgeführt, welche nicht zu dieser Krankheit gehören. —

Dem *malum coxae senile* gehen nämlich keine Gliederschmerzen vorher; das vom *malum coxae senile* befallene Gelenk wird erst nach und nach schmerzhaft, es entstehen nicht plötzlich heftige, reissende Schmerzen in demselben, der Kranke nimmt lange Zeit vorher nur

ein Gefühl von Schwere und Steifigkeit im Gelenke wahr, welches sich durch den Gebrauch der Glieder anfangs mindert; beim *malum coxae senile* ist der *trochanter major* nicht höckerig, die Weichtheile oder Muskeln um das Gelenk herum sind nicht fest und derb; die am *malum coxae senile* Leidenden sind keinesweges gerade blühende, wohlgenährte, kräftige Individuen, sie sind nur sonst nicht krank, namentlich nicht mit *Plethora abdominalis*, Rheumatismus, Gicht oder einer anderen Dyscrasie behaftet oder vorher behaftet gewesen; beim *malum coxae senile* tritt niemals Anchylose des Gelenkes ein wie im zweiten oben angegebenen Falle, welchen A. für *malum coxae senile* ausgiebt; beim *malum coxae senile* tritt niemals Besserung der Zufälle auf die Anwendung des Glüheisens und Guajac's ein, wie im ersten oben angegebenen Falle, den A. für *malum coxae senile* nach 22 Jahren erklärt; — dagegen findet im *malum coxae senile* eine auffallende wirkliche Verkürzung der leidenden Extremität Statt, welche sich durch Ziehen am Schenkel nicht wegbringen lässt. Im leidenden Gelenke hört man bei Bewegungen desselben stets ein auffallendes Knacken und Prasseln, wie wenn starke Knochen auf einander gerieben würden, es wird nicht bloß zeitweise ein Knarren vernommen. — Das *malum coxae senile* entwickelt sich stets in beiden Hüftgelenken und bleibt nicht viele Jahre auf Ein Gelenk beschränkt, wie dieses in den drei von A. angeführten Krankengeschichten der Fall war. — Scheinbare Verkürzungen und zeitweise hörbare knarrende Geräusche können auch in Gelenken vorkommen, in denen das *malum coxae senile* nicht besteht. --

Bei der hier nachgewiesenen irrigen Art und Weise der Auffassung der Ursachen, Entstehung und Symptome des *malum coxae senile* durch Albers, — welcher unverkennbar chronische gichtische Entzündungen des Hüftgelenkes dafür ausgiebt, — erscheint es ganz erklärlich, dass derselbe auch die Ansicht gewinnen musste, das Wesen des *malum coxae senile* sey ein gichtischer Krankheitsprocess.

Da dieser Schriftsteller diese Behauptung zu motiviren versucht hat, so soll, trotz dem dass seine Ansicht über das *malum coxae senile* als eine unrichtige bereits dargelegt wurde, doch an diesem Orte noch

näher auf die vorgebrachten Gründe für die gichtische Basis des *malum coxae senile* eingegangen werden.

Die Exsudate, welche durch die gichtische Affection der Gelenke in die Gelenkhöhlen oder auf die äussere Fläche der Kapselmembranen, in das die Aponeurosen, Bänder und Sehnen umgebende Zellgewebe erfolgen und nicht wieder vollkommen aufgesaugt oder zertheilt werden, verdichten sich zunächst zu einer dem flüssigen Gypse oder weicher, weisser Pflastermasse ähnlichen Substanz. Im Innern der Gelenke lagert sich diese Masse als eine dünne Schicht über die Knorpelüberzüge der Gelenkflächen. Durch Aufsaugung des flüssigen Theiles dieser dünnen gypsähnlichen Substanz verdichtet sich dieselbe immer mehr und wird endlich einer Kalkerdeconcretion ähnlich. Zuweilen schwinden durch den Druck dieser allmählig härter werdenden kalkerdigen Gichtconcretionen die Gelenkknorpel, es entsteht Anchylosirung der Gelenkflächen, oder durch bedeutende Anhäufung solcher Gichtconcretionen tritt Verschiebung der Gelenkflächen, Subluxation, auch völlige Luxation ein. —

Ausser der eigenthümlichen, der Kalkerde gleichenden oder dem Gyps und Mörtel ähnlichen Textur solcher Gichtconcremente gehört es zu ihren wesentlichen und charakteristischen Merkmalen, dass sie vorzugsweise aus harnsauren Salzen, namentlich aus harnsaurem Natron und harnsaurem Kalke, seltner aus harnsaurem Ammonium bestehen, dagegen verhältnissmässig wenig phosphorsauren Kalk und andere Salze enthalten. —

Albers hat nun aber bei seiner Theorie über Knochengicht im Allgemeinen auf dieses Hauptkriterium der gichtischen Natur in Knochenneubildungen keine Rücksicht genommen, indem er von dem Gehalte an Harnsäure und harnsauren Salzen in den angeblich gichtischen kalkerdigen Ablagerungen überall nicht spricht. — Er erwähnt dieser Bestandtheile nur, insofern als er glaubt, dieselben in den reichlichen Harnsedimenten bei Gichtanfällen gefunden zu haben. —

Bei der Entscheidung über die gichtische Natur solcher pathologischen Ablagerungen muss aber nothwendig die Erfahrung festgehalten werden, „dass die durch Gicht erzeugten erdigen oder knöchernen Concretionen vorzüglich aus harnsauren Salzen

bestehen,“ — wenn anders jene Behauptung nicht als eine ungenügend erwiesene angesprochen werden soll. —

Wenden wir aber diese unumstössliche Bedingung der gichtischen Natur pathologischer Ablagerungen auf das *malum coxae senile* an, so ergibt sich, dass, da die Knochenneubildungen, welche bei diesem Krankheitsprocesse im Gelenke gefunden werden, keine Harnsäure und harnsauren Salze enthalten, auch aus diesem triftigen Grunde man nicht berechtigt ist, Gicht als die Ursache und Basis dieser Krankheit anzunehmen.

Aber auch die Form der neuen pathologischen Knochenbildungen beim *malum coxae senile*, welche hier wie überall mit der Mischung ursprünglicher und pathologischer Bildungen in wesentlichem Zusammenhange steht, unterscheidet sich wesentlich von der Form gichtischer Concretionen. —

Hierzu kommen noch folgende Gründe, welche gegen die gichtische Natur des *malum coxae senile* sprechen:

Dieser Krankheit gehen Verdauungsstörungen und die übrigen auf *Plethora abdominalis* deutenden Symptome, wie solche der *Arthritis marasmica* nach Albers andauernd vorangehen, nicht voraus. Das *malum coxae senile* beginnt nicht wie die *Arthr. ossium marasmica* mit heftigem Reissen oder mit brennenden, bohrenden Schmerzen in der Nachtzeit, die sich in einem Punkte fixiren und von da weiter über das Glied ausbreiten. Die Knochenrinde oder Corticallamelle wird beim *malum coxae senile* überhaupt nicht verdünnt oder beträchtlich verdünnt wie bei der *Arthr. ossium marasmica*. Auch werden die Knochen nicht leichter, wenigstens nicht regelmässig oder nothwendig. Beim *malum coxae senile* findet man nicht auf der Oberfläche der Gelenkflächen oder der Knochenrinde eine kalkerdige, weichem Mörtel oder Gyps ähnliche Masse, — Kalkerde, — sondern eine der gewöhnlichen pathologischen neuen Knochensubstanz ähnliche, theils poröse löcherige, theils aber auch elfenbeinartige, lamellöse Knochenmasse und Osteophyten. —

Die in Vorstehendem hervorgehobenen Gründe sind wohl genügend zur Widerlegung der von Albers versuchten Erklärung des Wesens des *malum coxae senile* durch Gicht, bezüglich marasmischen Knochen-

gicht. Auch dürfte den von den übrigen oben genannten Autoren ausgegangenen unmotivirten Conjecturen über die gichtische Natur des *malum coxae senile* gleichzeitig hinreichende Rechnung dabei getragen worden seyn. — Mit Recht kann daher wohl am Schlusse dieser Beweisführung der Satz aufgestellt werden: Die Behauptung, dass dem *malum coxae senile* als wesentliche Ursache Gicht zu Grunde liege, entbehrt jedes theoretischen und praktischen Argumentes und ist daher als grundlos zu verwerfen. —

Mit der Beantwortung der Frage, in welchem ursächlichen Zusammenhange die Abnutzung der Gelenkknorpel mit dem *malum coxae senile* überhaupt, mit der sogenannten Eburnation und Abschleifung der Gelenkflächen aber in's Besondere steht, hängt eine andere, nicht minder nothwendig zu lösende und schon lange Zeit ventilirende so innig zusammen, dass sie hier füglich nicht übergangen werden kann. Es ist dies die Frage, „ob die Gelenkknorpel sich vascularisiren und verknöchern können?“

Ich halte es für unzweckmässig, an diesem Orte die verschiedenen Ansichten, welche seit Doerner's¹⁾ vortrefflicher Schrift über diesen Gegenstand von den Autoren geltend gemacht worden sind, in historischer Reihenfolge aufzuführen, da es zur Aufklärung der Sache Nichts beiträgt und überdies an anderen Orten genügend geschehen ist. Ich ziehe es vielmehr vor, sogleich auf die Hauptmomente der Sache selbst einzugehen und vorzüglich nur Thatsachen zur möglichen Ermittlung der Wahrheit zu benutzen.

Es stehen zur Zeit folgende zwei Sätze unwiderlegbar fest:

1) Es hat bis jetzt Niemand Gefässe in einem gesunden Gelenkknorpel weder durch Injectionen noch durch das Mikroskop nachweisen können. — Wenn man Einschnitte in den mit den benachbarten Theilen noch in organischer und lebendiger Verbindung stehen-

1) Ch. F. Doerner, *De gravioribus quibusdam cartilaginum mutationibus*. Tubingae 1798.

den Gelenkknorpel macht oder selbst wenn man grössere Stücke aus demselben herausschneidet, so zeigt sich nicht eine Spur eines Blutpunktes, geschweige ein Blutstropfen.

2) Es ist bis jetzt noch Niemandem gelungen, wirklich vascularisirten oder verknöcherten Gelenkknorpel in Wahrheit zu beobachten, noch weniger ein unzweideutiges, überzeugendes Präparat davon aufzustellen. —

Der erste Satz ist so allgemein anerkannt und feststehend, dass selbst die Vertheidiger der Vascularität der Gelenkknorpel Nichts dagegen einwenden können. — Ich glaube deshalb für die hier nöthige Begründung desselben vollkommen hinreichende Bestätigung meiner Behauptung zu liefern, wenn ich auf die neusten Untersuchungen und Mittheilungen über diesen Gegenstand mich berufe. Zu diesem Zwecke verweise ich auf Koelliker's¹⁾ neueste Schrift, in welcher gerade dieser Gegenstand sehr gründlich abgehandelt und älteren wie neueren Untersuchungen über anatomische und physiologische Beschaffenheit der Gelenkknorpel ausführlich Rechnung getragen ist. —

Ich wende mich zu dem zweiten von mir aufgestellten Satze. — Da man auf anatomisch-physiologischem Wege die Vascularität der Gelenkknorpel nicht nachzuweisen vermochte, hielt man sich an die Pathologie und behauptete, trotz der stets misslungenen Versuche, durch mechanische und chemische Reize die Gelenkknorpel in Entzündung zu versetzen, trotz der belehrenden Erfahrungen, dass Wunden der Gelenkknorpel mit und ohne Substanzverlust sich weder entzünden, noch durch Ersatz von Knorpelgewebe heilen, — dass, wenn auch nicht im gesunden, aber doch im krankhaften Zustande der Gelenkknorpel fähig sey, sich zu entzünden, zu vascularisiren und demnächst zu verknöchern. — Die factische Nachweisung solcher wirklich entzündeten und vascularisirten Gelenkknorpel blieb man übrigens immer schuldig, und doch hätte dies bei den so häufig vorkommenden Gelenkentzündungen eigentlich nicht schwer fallen dürfen. — Nur Einem schien es vorbehalten zu seyn, dieses längst ersehnte seltene Ziel zu erreichen. —

1) A. Koelliker, Mikroskopische Anatomie oder Gewebelehre des Menschen. II. Bd. Specielle Gewebelehre erste Hälfte, Haut, Muskeln, Knochen und Nerven. Leipzig 1850. Mit 168 Holzschnitten. Drittes Buch vom Knochensysteme. S. 274—389. S. 321 und 335.

Rob. Liston¹⁾, der bekannte Londoner Chirurg, behauptet, dass es ihm gelungen sey, auf eine unwiderlegliche Weise die Existenz der Gefäße in den Gelenkknorpeln einiger kranker Gelenke nachzuweisen, und dass er Präparate eines solchen Knorpeltheiles besitze, woran man sehe, wie die Gefäße gerade, in parallelen Linien aus der injicirten Knochenhaut ihren Lauf nehmen. Viele dieser Gefäße wären an ihrem im Knorpel sich befindenden Ende verbunden und bildeten auf diese Weise lange Schlingen. In mehreren Präparaten soll auf der Oberfläche des ulcerirten Knorpels Lymphe abgelagert seyn und die injicirten Gefäße könnten bis in diese Lymphe hinein verfolgt werden.

Liston führt an derselben Stelle an, dass Brodie und Mayo dasselbe gefunden zu haben behaupteten, und Mayo berufe sich auf Präparate, welche sich gegenwärtig im King's College-Museum zu London befinden und von denen er im 19. Bande der *Transactions* Abbildungen geliefert habe. Liston versichert, er habe diese mit grosser Sorgfalt geprüft, — aber durchaus nichts Befriedigendes über diesen Gegenstand daran entdecken können. —

Gegen die von Liston angeblich an pathologisch verändertem Gelenkknorpel gemachten Beobachtungen erinnert Salzmann²⁾, auf zahlreiche genaue Untersuchungen gestützt, dass er viele Gelenkknorpel, deren Umgebung entzündet war, unter dem Mikroskope genau untersucht habe, aber das Vorhandenseyn solcher Gefäße bestimmt läugnen müsse. Salzmann vermuthet, dass Liston vielleicht die bei kleinen Entzündungsherden des Knochens im darüber befindlichen Gelenkknorpel entstandenen senkrechten Kanälchen, wie sie Richet beschreibt, für Gefäße im Gelenkknorpel gehalten oder vielleicht auch rothe Streifen, die von der Injectionsmasse des Knochens beim Schnitt über den Knorpel hinweggestreift wurden, dafür angesehen habe. — Auch Koel-

1) *Medico chirurgical Transactions, second series*, V. Vol. London 1840 p. 94. Froriep's Neue Notizen No. 5 des XXI. Bandes S. 78 u. d. f.

2) Valentin Salzmann, Ueber den Bau und die Krankheiten der Gelenkknorpel. *Diss. inaug. praes. Bruns.* Tübingen 1845. S. 27.

liker¹⁾ spricht sich gegen die Richtigkeit dieser Beobachtung und Behauptung von Liston aus. —

Wie steht es nun mit der Glaubwürdigkeit und Beweiskraft der Angaben der drei Londoner Autoritäten, womit sie die Vascularität kranker Gelenkknorpel zu vertheidigen und zu bestätigen suchten? Liston widerspricht der Wahrheit und Richtigkeit der Brodie-Mayo'schen Beobachtungen über die Gefässentwicklung im angeblich entzündeten Gelenkknorpel. Salzmann und Koelliker widerlegen die Richtigkeit der von Liston angeblich gemachten glücklichen Entdeckung der Blutgefässe im krankhaften Gelenkknorpel. —

Ohne Zweifel erscheint es, um wenig zu sagen, nicht rathsam, auf den Grund der Angaben der drei brittischen Autoren seine eigene Ansicht zu stützen, oder dieselbe als Beweismittel zur Begründung einer Theorie zu benutzen. Man muss vielmehr nach dem jetzigen Stande der Resultate der Forschungen über diesen Gegenstand annehmen, dass es bis jetzt noch keinem Untersuchenden gelungen ist, weder im gesunden noch pathologisch veränderten Gelenkknorpel wirklich das Vorkommen von Blutgefässen genügend nachzuweisen, und dass man daher auch nicht mit Grund annehmen kann, die Gelenkknorpel besäßen die Fähigkeit, sich zu vascularisiren. —

Bei der Beurtheilung dieses Gegenstandes ist es von wesentlichem Gewicht, dass bei der Häufigkeit der Gelenkentzündung und Eiterungen, und bei der also leicht und oft gegebenen Möglichkeit, die Gelenkknorpel unter solchen Verhältnissen zu untersuchen, — es doch bis jetzt noch nicht gelungen ist, in Wirklichkeit vascularisirten Gelenkknorpel nachzuweisen. — Ich halte diesen Umstand für ein sehr wesentliches Argument gegen die Vertheidiger der Vascularität der Gelenkknorpel. —

Wenn man die beim Icterus beobachtete gelbe Färbung und die bei Gelenkentzündungen wahrgenommene rothe Färbung der Knorpel als Beweise für das Daseyn von Blutgefässen in den Gelenkknorpeln hervorzuheben suchte, so ist darauf zu erwidern, dass diese Phänomene sich einfach durch Imbibition, oder durch Transparenz der unter dem Gelenkknorpel befindlichen Entzündung und Vascularisation der Corti-

1) a. a. O. S. 321.

callamellen erklären, nicht aber als Beweismittel für die Vascularisation der Knorpel selbst sich benutzen lassen.

Auf anderem Wege suchte Wernher¹⁾ die Vascularisations- und Verknöcherungsfähigkeit der Gelenkknorpel darzuthun. Er behauptet, die Gelenkknorpel können sich vascularisiren, aber nur in Folge von äusserst langsam und schleichend verlaufenden reinen, traumatischen, nicht dyscrasischen Entzündungen der Synovialhaut oder Knochen, nicht nach akuten Entzündungen; hier entstünden Exsudate, welche den Knorpel auflösten. Bei einer theilweisen Resection des Ellenbogengelenkes hat er gesehen, dass sich nach und nach der Knorpel grauröthlich, später rosenroth färbte und zuletzt mit Granulationen bedeckte. Auch Le Dran, L'Alouette, Hoin und Andouille sahen nach Exarticulationen, dass sich der Knorpel mit Granulationen bedeckte. Er führt auch zwei Fälle hier an, in welchen er die Vascularisation der Gelenkknorpel deutlich beobachtet habe. Der eine betrifft ein neugeborenes Kind, welches an *Phlebitis umbilicalis suppurativa* gestorben war. In dem Oberarmgelenke (in welchem, ist nicht angegeben) fand sich viel Eiter, der Knorpel des Gelenkkopfes war etwas getrübt und roth punktirt. Die rothen Punkte liessen sich auf ganz unzweifelhafte Weise als feine rothe, hier und da verästelte Streifchen in die Tiefe, nach dem Knochen zu verfolgen und erwiesen sich unter dem Mikroskope als feine mit Blutkügelchen gefüllte Gefässe. Die meisten gingen direct in die Tiefe, einige verliefen auch in schiefer Richtung. (Es darf hier erinnert werden, dass die Eiterung im Gelenke doch wohl nicht die Folge einer einfachen, reinen, traumatischen höchst schleichend verlaufenden Entzündung gewesen seyn kann. —)

Auch in einem Ellenbogengelenke eines Erwachsenen, an welchem die Knorpel zum Theil schon durch Knochenlamellen ersetzt waren, will er die Knorpel auf das Allerdeutlichste vascularisirt gesehen haben. —

Er meint, die Entzündung ginge nie vom Knorpel selbst, sondern entweder von der Synovialhaut oder vom Knochen, am häufigsten von Letzterem aus. Durch den pathologischen Einfluss dieser Entzündung

1) Beiträge S. 32—38.

würden diese Theile wieder in einen analogen Zustand zurück versetzt wie beim Foetus, der Knochen werde wieder weich, arm an Kalk, reicher an Gefässen, zwischen dem Knochen und dem Knorpel setze sich eine sehr gefässreiche Schichte ab, die einzelne Gefässe in den Knorpel selbst hineinschiebe. — Dieselbe vascularisirte Zwischenlage zwischen Knochen und Knorpel will Liston an kranken Gelenken beobachtet haben. — Bald darauf sagt Wernher weiter: Wird die Entwicklung von Gefässen sehr reichlich, so hört der Knorpel allerdings auf Knorpel zu seyn, er geht in andere Gewebe über oder was ganz dasselbe ist, diese setzen sich an seine Stelle. Er metamorphosirt sich in faseriges oder in Knochengewebe. Von vielen anderen Geweben kennen wir ähnliche Transformationen, oder wenn man den Ausdruck lieber will, Verdrängungen eines Gewebes durch ein anderes, in Folge einer abgeänderten Lebensthätigkeit. —

Ich muss gestehen, dass ich in dieser Anwendung der pathologischen Texturumwandlungen der Gewebe auf die Vascularisation und Verknöcherung der Gelenkknorpel weder Klarheit des Begriffes, noch logische Befriedigung zu finden vermag. — Der Knorpel hört auf Knorpel zu seyn, wenn sich Gefässe in ihm entwickeln, er geht in ein anderes Gewebe über oder, was ganz dasselbe ist, es setzt sich ein anderes Gewebe an seine Stelle, er wird durch ein anderes Gewebe verdrängt, — und dann metamorphosirt er sich in faseriges — oder Knochengewebe! —

Ganz klar ist mir, und wahrscheinlich auch Anderen, dieser Hergang des Bildungsprocesses, wenn die Vascularisation und Verknöcherung des Gelenkknorpels davon ausgeschlossen bleibt und gesagt wird: Durch Entzündung des spongiösen Gelenkendes und durch Granulationsbildung vom Knochen oder von der Knochenhaut aus wird der Gelenkknorpel aus seiner Verbindung mit der Corticallamelle gelöst, er verwandelt sich in ein faseriges Gewebe und verschwindet theilweise oder gänzlich. — An dessen Stelle treten die Granulationen, welche sich nach und nach auf dieselbe Weise wie nach anderen Entzündungsprocessen der Knochen und Knochenhaut zu Knochen umbilden. Hier ist aber nicht von einer Vascularisation und Verknöcherung des Knorpels

die Rede. Dieser ist aufgelöst und beseitigt. Da, wo dieser auf dem Knochen aufsass, befinden sich jetzt Granulationen. Diese waren schon vorbereitet, als der Knorpel noch nicht vollkommen abgehoben war und schimmerten durch den bereits verdünnten, grossentheils schon aufgelösten Gelenkknorpel als rothe Punkte hindurch. — Sie bilden jene Gefäss- und Granulations-Schicht zwischen dem Knochen und dem Knorpel, welche Liston und Wernher erwähnen, — die aber nicht mit vascularisirtem Knorpel verwechselt werden darf. Diese von der Corticallamelle des Knochens ausgehende Gefäss- und Granulations-Bildung ist eine der wesentlichsten Ursachen der Ablösung oder des Abhebens des allmählig aufgelösten Gelenkknorpels aus seiner Verbindung mit dem Knochen, nicht aber vascularisirter Knorpel selbst. —

Diesen Vorgang der Zerstörung der Gelenkknorpel kann man ganz deutlich nach Exarticulationen verfolgen, wenn man die Gelenkfläche nicht mit einem Hautlappen bedeckt. Sehr anschaulich und naturgetreu beschreiben Salzmann¹⁾ und Zeis²⁾ diesen entzündungslosen Auflösungsprocess und die Nichtvascularität der Gelenkknorpel, und haben diese durch wiederholte Untersuchungen ausser allem Zweifel gesetzt. — Mit den Angaben dieser beiden vorurtheilsfreien Beobachter stimmen die von mir an den Gelenkflächen von zwei Metacarpus-, drei Metatarsus- und drei Finger- und Zehen-Gelenken nach Exarticulationen gemachten Beobachtungen ganz und gar überein. —

Zuerst verliert der knorpelige Ueberzug einer solchen durch Exarticulation blosgelagten Gelenkfläche sein glattes glänzendes Ansehen, er wird matt. Dann blättern sich von der Oberfläche desselben eine Menge äusserst feiner Blättchen zwiebelartig ab, was man mit der Loupe erkennen kann. Später nimmt der Knorpel eine gelbliche Farbe und weiche, käseartige Beschaffenheit an. In der dritten Woche zerfällt derselbe immer mehr und löst sich in kleine Stückchen auf, welche mit dem Eiter weggeschwemmt werden; die Knorpelkörperchen werden während dieser Zeit theils undeutlicher, theils immer seltner, bis

1) a. a. O. S. 15—31.

2) a. a. O. S. 29—33.

man zuletzt gar keine mehr unter dem Mikroskope wahrnehmen kann. Endlich stellt der bis auf eine ganz dünne Schicht aufgelöste und geschwundene Gelenkknorpel nur ein amorphes Gewebe dar, durch welches die auf der Oberfläche der Corticallamelle der Gelenkfläche bereits befindlichen Granulationen als hellrosenrothe grössere und kleinere Punkte, Streifen oder Stellen durchschimmern. Nach der dritten Woche verschwinden die letzten Reste des so allmählig aufgelösten und durch die vom knöchernen Gelenkende emporsprossenden Granulationen abgelobenen Gelenkknorpels. —

Noch ehe der Gelenkknorpel auf diese Weise verschwindet, lagern sich von den Rändern der Gelenkfläche her die aus dem Periosteum oder auch aus den umgebenden Weichtheilen entstandenen Granulationen über den noch vorhandenen knorpeligen Ueberzug herüber. Diese seitlich herübergewachsenen Granulationen bedecken den Gelenkknorpel, stehen aber durchaus nicht mit demselben in organischer Gefässverbindung. Sie lagern sich vielmehr nur lose über den noch nicht völlig beseitigten knorpeligen Gelenküberzug hinweg und lassen sich mit einem Skalpellstiele oder mit einer Sonde gleich einer Membran von dem unterliegenden, in Auflösung begriffenen Knorpel abheben.

Wenn später, nach der dritten Woche, die letzten Reste des aufgelösten, amorph gewordenen Gelenkknorpels mit der Eiterung verschwunden sind, welche bis dahin noch die transparente Decke über der Granulationsschicht auf der Oberfläche der Corticallamelle des Knochens, und gewissermassen auch eine Scheidewand zwischen den von den Seiten her über den Gelenkknorpel hinweggewachsenen Granulationen, bildeten, — dann vereinigen sich die Granulationen, die von unten aus dem Knochen sprossen, mit denen von den Seiten her aus dem Periost und von den anderen Weichtheilen herübergewachsenen, und der Vernarbungsprocess kömmt zu Stande. —

So ist der einfache naturgemässe Vorgang auf diesen durch Exarticulationen entblössten Gelenkflächen. Der Gelenkknorpel verhält sich dabei ganz passiv. Wenn auch von der äusseren Oberfläche her die Einwirkung der atmosphärischen Luft und des Eiters zur Auflösung desselben beiträgt, so ist doch unverkennbar die aus der Corticalla-

melle des Knochens entstehende Granulationsschicht die Hauptursache seiner Zerstörung. Dadurch büsst er seinen Zusammenhang mit der organischen Plastik ein. Er fällt aus der Reihe der organischen Gewebe heraus, zerklüftet, verliert seine normale organische Textur und blättert sich allmählig ab. Die kleinen abgelösten Fragmente werden mit dem Eiter weggeführt. —

Aus den Granulationen, welche aus dem spongiösen Gelenkende emporwachsen, entwickeln sich nach und nach, durch Ablagerungen von Knochensalzen, Knochenkerne. Diese treten an einander und stellen allmählig eine neue knöcherne Decke über der ursprünglichen Corticallamelle dar, womit sich die von dem Rande her, aus dem Periosteum entstandenen jungen Knochenproductionen verbinden. —

Auf diese Weise setzt sich allerdings an die Stelle, wo früher der Gelenkknorpel war, ein anderes Gewebe, und zwar Knochengewebe, auch wird der Gelenkknorpel von diesem neuen Knochengewebe verdrängt. Aber der Gelenkknorpel hat sich nicht in Knochengewebe umgewandelt, er ist nicht verknöchert, — sondern er hat sich aufgelöst und ist ganz und gar verschwunden. Es kann hier nicht von Vascularisation oder Verknöcherung desselben die Rede seyn. —

Wer behauptet, vascularisirten Gelenkknorpel gesehen zu haben, der hat sich geirrt. Er hat entweder die unter dem verdünnten, theilweise aufgelösten Gelenkknorpel befindlichen durchschimmernden rothen Granulationen der Corticallamelle des Knochens dafür gehalten, oder die von den Rändern der Gelenkfläche lose über den Gelenkknorpel sich herüberlagernden Granulationen aus der Knochenhaut oder aus den übrigen Weichtheilen fälschlich dafür angesehen. Bei genauerer und vorurtheilsfreier Untersuchung hätte er sich von der wirklichen Sachlage und davon überzeugen können, dass Gelenkknorpel sich nicht vascularisiren.

Aus jener ganz irrthümlichen Anschauungsweise und aus dem gänzlichen Uebersehen der eben geschilderten naturgetreuen Verhältnisse der Granulationen unter und über dem in Auflösung begriffenen Gelenkknorpel ist ohne Zweifel auch die von Manchem aus-, von Mehreren nachgesprochene wunderliche, exceptionelle Theorie entstanden, „dass der Gelenkknorpel im gesunden Zustande oder bei normalen Texturverhältnissen

sich nicht vascularisiren oder entzünden könne, dagegen im pathologischen Zustande, oder wenn er in seiner Textur verändert sey, wäre derselbe der Vascularisation oder der Entzündung fähig!“ —

Ein ferneres Eingehen auf diese gesuchte Hypothese halte ich deshalb für überflüssig, weil die in Vorstehendem mitgetheilten Thatsachen eine hinreichende Widerlegung jener thatsächlich nicht unterstützten Behauptung abgeben. —

Wenn Wernher¹⁾ eines, übrigens sehr interessanten, Knochenpräparates Erwähnung thut, in welchem ein Gelenkknorpelrestchen unter einer breiten, von dem Rande über den Schenkelkopf sich lagernden Lamelle neuer Knochenmasse erhalten ist, wovon er auf Taf. III. Fig. 2 b seiner Abbildungen (nicht auf Taf. II., wie er falsch einmal citirt) eine recht deutliche Anschauung giebt, und dieses Eingeschlossenenseyn eines Gelenkknorpelrestchens zwischen eine, aus der Knochenhaut von den Rändern des Schenkelkopfes her entstandene, breite Knochenproduction oder Knochendecke und die ursprüngliche Corticallamelle, für einen Beweis der Vascularisation und wirklichen Verknöcherung des Gelenkknorpels ausgeben möchte, — so muss darauf erwidert werden, dass dieses zwischen Corticallamelle und neugebildete Knochendecke eingeschlossene, gewissermassen eingekapselte Gelenkknorpelrestchen eben nur als ein solches anzusehen ist. — Es stellt ein Rudiment des aufgelösten übrigen grössten Theiles des Gelenkknorpels dar, welches wie ein fremder Körper eingekapselt ist. Man kann aber nicht den Schluss daraus ziehen, dass der übrige Theil des Knorpels verknöchert und dieses Restchen unverknöchert übrig geblieben sey. Zu einer solchen Schlussfolgerung würden noch mehrere wesentlich nothwendige Prämissen fehlen. — Wäre die neue Knochenmasse neben diesem Knorpelrestchen und nicht darüber, befände sich das Knorpelrestchen in Mitten und in ebener Fläche mit der neuen Knochenmasse in organischer Verbindung, dann könnte man eher vermuthen, der Knorpel sey bis auf dieses Restchen verknöchert. — So aber ist es als ein von neugebildeter Knochenmasse bedeckter und eingekapselter Knorpelrest zu betrachten, und kann eher als Beweis gegen die Vascularisation

1) Beiträge S. 13 und 14.

und Verknöcherung der Gelenkknorpel angesehen werden, als dass er dafür spräche.

Muss nun zwar nach den bis jetzt bekannten Thatsachen angenommen werden, dass weder der normale, noch krankhaft afficirte Gelenkknorpel Erwachsener (denn von dem ist hier nur die Rede, da die Gefässe im fötalen und überhaupt noch in der Entwicklung begriffenen Knorpel nicht in Abrede gestellt werden können und sollen), sich zu entzünden und auf diesem Wege zu verknöchern vermöge, so fragt sich aber doch, ob die Verknöcherung des Gelenkknorpels nicht ohne Vascularisation und Entzündung desselben geschehen könne?

Die ursprüngliche fötale Knochenbildung beim Menschen geschieht, mit Ausnahme der Schädelknochen, wie bekannt, aus dem präformirten Knorpelskelett. Das ganze Knorpelskelett ossificirt bis auf geringe Reste, welche eine feste knorpelige Textur annehmen und behalten. Hierher gehören die Nasen-, Ohren-, Kehlkopf-, Zungenbein-, Synchondrosen-, Rippen- und Gelenkknorpel. Der fötale, überhaupt der noch regelmässig verknöchernde, in der Entwicklung noch begriffene Knorpel ist im Allgemeinen weicher als die später zurückbleibenden nicht verknöchern den genannten Knorpelreste und besitzt Gefässe, welche sich noch bis gegen das Ende der Entwicklungsperiode nachweisen lassen. Diese Knorpelgefässe führen dem Knorpel das zu seiner Entwicklung und zu seinem Wachsthum nöthige Material zu und tragen auf diese Weise wenigstens mittelbar zur Ossification des Knorpels bei, wenn sie dieselbe auch nicht unmittelbar begründen. Diese beginnt vielmehr in der Grundsubstanz des Knorpels. Hier entstehen zuerst körnige Niederschläge von Kalksalzen, sogenannte Kalkkrümel. Die Grundsubstanz des Knorpels nimmt vor der beginnenden Ossification eine faserige und weichere, streifige Beschaffenheit an. Nach dieser Ablagerung von Kalkkrümel in der Grundsubstanz des Knorpels bilden sich die Knorpelzellen durch Verdickung ihrer Wände unter gleichzeitiger Bildung von kanalartigen Lücken in denselben zu Knochenzellen um, und es entsteht Verknöcherung nach Analogie der verholzten Pflanzenzellen mit Poren- oder Tüpfelkanälen¹⁾.

1) Koelliker a. a. O. S. 357 u. d. f.

Auf analoge Weise entwickelt sich Knochensubstanz auch im späteren Leben aus vorgängig neugebildetem Knorpel, z. B. nach Knochenverletzungen mit und ohne Substanzverlust. Ueberhaupt ist die Knorpelsubstanz als die Grundlage der Knochensubstanz zu betrachten. —

Von der anderen Seite ist aber zu berücksichtigen, dass weder die ursprüngliche Bildung, noch das fernere Wachsthum der Knochen ausschliesslich aus dem präformirten Knorpelskelette geschieht, und dass auch nicht jeder pathologischen Knochenbildung Knorpelbildung nothwendig vorhergehen muss, dass mit einem Worte die Ossification auf unmittelbare, directe Weise aus dem organischen Blasteme des Periosteums zu Stande kommen kann. Wenigstens ist diese directe Ossificationsweise von Virchow¹⁾ für die Osteophyten am Schädel mikroskopisch mit Bestimmtheit nachgewiesen worden und Koelliker²⁾ behauptet, dass dieses auch sicherlich bei der Ausfüllung von Substanzlücken am Schädel, bei Regenerationen vom Perioste aus und bei den meisten Sklerosen der Fall sey. —

Da indessen wenigstens für die übrigen Knochen die directe Ossification von Vielen in Zweifel gezogen wird und noch problematisch ist, so soll hier ganz von derselben abgesehen und nur die sogenannte indirecte, mit vorhergehender Knorpelbildung zu Stande kommende Ossification in Betracht gezogen werden.

Diese dem Ossificationsprocesse vorhergehende Knorpelbildung geschieht aus dem Blasteme des Periostes und kann ohne Gefässbildung ebensowenig zu Stande kommen wie die aus dem präformirten Knorpelskelette und die directe Osteophytenbildung am Schädel. —

Gefässbildung im Knorpel ist überall die unerlässliche Bedingung zu der in demselben nachfolgenden Verknöcherung. Auch in den Rippenknorpeln, welche unter den sogenannten bleibenden Knorpeln vorzugsweise und zwar nicht selten und in ziemlicher Ausbreitung verknöchern, können sich im späteren Leben nach beendigter Entwicklung des Kör-

1) Archiv für pathologische Anatomie und Physiologie und für klinische Medicin. Berlin 1847. I. Bd. S. 135.

2) a. a. O. S. 385.

pers Knorpelgefäße bilden, wodurch die nachfolgende Ossification möglich und erklärlich wird¹⁾.

Dagegen scheint nach Allem, was man bis jetzt darüber erfahren hat, für die Gelenkknorpel Erwachsener die Möglichkeit der Ossification aus dem entgegengesetzten Grunde nicht zulässig. — Es spricht nicht ein einziges triftiges Moment dafür. —

Wollte man z. B. sagen: die Gelenkknorpel bestehen aus demselben Gewebe wie die Rippenknorpel, diese verknöchern, mithin ist kein Grund vorhanden, daran zu zweifeln, dass jene eben so gut verknöchern können wie diese²⁾, so ist darauf zu erwidern: Obschon dieselben Substanzen oder Bestandtheile beiden eigenthümlich sind, so ist doch Ansehen und Festigkeit der Textur in beiden sehr verschieden. Die Rippenknorpel haben ein viel gefässreicheres Perichondrium und eine weichere, lockere Beschaffenheit, als die Gelenkknorpel. — Ueberhaupt unterscheiden jene sich von allen anderen Knorpeln gerade durch die Fähigkeit, zu ossificiren. Auch die Ohren- und Nasenknorpel tendiren nicht zur Verknöcherung. Die Gelenkknorpel zeigen gerade die entgegengesetzte Tendenz in ihrem Entwicklungsgange. Sie besitzen ganz unläugbar eine vorzügliche Neigung zur Absorption, zum Schwinden, welche allen übrigen bleibenden Knorpeln nicht eigen ist. Es bedarf nur der Aufhebung der Function eines Gelenkes, um die Gelenkknorpelüberzüge zum einfachen Schwinden zu bringen. Andere Knorpel, wie z. B. Ohren- und Nasenknorpel, bestehen unverändert fort bei unverhältnissmässig geringerer Thätigkeit. Die Gelenkknorpel besitzen unwiderleglich unter allen bleibenden Knorpeln die vorwiegendste Anlage zur Auflösung, zum Schwinden, die Rippenknorpel aber im ganz umgekehrten Verhältnisse die vorherrschende Fähigkeit, zu verknöchern. Beide Arten von bleibenden Knorpeln verhalten sich dem äusseren Ansehen der Textur nach verschieden, ihren pathologischen Zuständen nach aber gerade entgegengesetzt. —

1) Koelliker, a. a. O. S. 335.

2) Beiträge S. 37 u. 38.

Man könnte die Ansicht geltend zu machen suchen, dass, da die Knorpelsubstanz hinsichtlich ihrer Grundbestandtheile im Ganzen sich gleichkomme und sich fortwährend neue bilde im Organismus, welche verknöchere, so dürfe man nicht an der Möglichkeit und Wahrscheinlichkeit zweifeln, dass die aus ursprünglichem Knorpel unverknöchert zurückgebliebenen Knorpelreste, mithin auch die Gelenkknorpelüberzüge, verknöchern könnten. Dagegen lässt sich erinnern, dass es eben die Bestimmung und Tendenz der bleibenden Knorpel ist, nicht zu verknöchern, und dass sich eben diese dadurch von neugebildeter Knorpelsubstanz wesentlich unterscheiden. Ferner liegt ein sehr wesentlicher Unterschied beider Gewebe darin, dass, während neugebildete Knorpelmasse sich auf entblößten Knochenflächen oder auf neuer Knochensubstanz bildet, z. B. bei Pseudarthrosis, der einmal zerstörte bleibende Gelenkknorpel, Nasen- oder Ohrenknorpel dagegen sich niemals wieder ersetzt. Diese unläugbaren Differenzen der Regenerationsfähigkeit beweisen, dass diese Knorpelsubstanzen, wenn nicht in den Grundbestandtheilen, doch in der äusseren Form und Thätigkeit wesentlich verschieden sind. —

Wenn man die aus dem Knochen entspringenden Granulationen, welche den übergelegenen Gelenkknorpel abheben und vorzugsweise zu dessen Auflösung beitragen, nebst den über den in Auflösung begriffenen Knorpel herüberwachsenden Granulationen aus der Knochenhaut, überhaupt diesen Auflösungsprocess des Gelenkknorpels und die über und unter ihm wachsenden Granulationen, — für einen analogen Zustand ausgiebt, wie beim Fötus, wo Knochen und Knorpel noch nicht von einander geschieden wären¹⁾, und daraus einen Beweisgrund für die Wahrscheinlichkeit, ich will nicht sagen für die Wahrheit, herzuleiten sucht, dass der Gelenkknorpel verknöchere, — so lässt sich darauf nur erwidern, dass dieser Vergleich mehr noch als die meisten Vergleiche hinkt, und dass er nicht mehr Wahrheit und Bedeutung hat, als wenn man sagt, der Zustand, wo im Alter die Geistesfunctionen immer schwächer und schwächer werden, ist mit dem zu vergleichen, welcher beim Kinde besteht. — Eine Bestätigung der Ossificirung der Gelenkknorpelüberzüge kann durch derartige Comparationen nicht eingeräumt werden. —

1) Beiträge S. 34 u. f.

Bis jetzt hat noch Niemand verknöcherten Gelenknorpel in Wirklichkeit nachgewiesen. — Die beiden Fälle, welche Wernher¹⁾ als Belege für verknöcherten Gelenknorpel auszugeben versucht, von denen der eine oben S. 125 bereits erwähnt, der andere, diesem ähnliche, aus dem *Musée Dupuytren* Nr. 825 entlehnt ist, — beweisen nur, dass die Knochenproduction aus dem Periosteum von dem Rande des Schenkelkopfes her in manchen seltenen Fällen so üppig geschehen kann, dass sich dieselbe wie eine Decke über die ursprüngliche Corticallamelle des Schenkelkopfes hinüberlagert, nachdem der Knorpel dort verdrängt worden war. Für ossificirten Gelenknorpel sind solche platte Osteophyten nicht zu erklären. Dazu fehlt jeder wirklich bestätigende Grund. —

Solche ausgebreitete platte Osteophyten findet man nicht selten auch im Acetabulum. Hier ist oft die Abflachung der Pfanne nur durch eine mehrere Linien dicke neugebildete Knochenschicht herbeigeführt. Unter dieser neuen, theils porösen, theils abgeschliffenen, harten Knochenlamelle befindet sich eine Aushöhlung, deren Boden oder Grund die Oberfläche der ursprünglichen Pfanne ist. Man kann zwischen diesem ursprünglichen Pfannenboden und der darüber wie ein Uhrgehäuse gelagerten neuen Knochenlamelle bequem eine starke Sonde hin und her bewegen, — ein schlagender Beweis, dass die platte neue Knochenlamelle nicht der verknöcherte Gelenknorpel seyn kann. Hierher gehört die oben S. 67 von mir mitgetheilte Beschreibung einer Pfanne an einem *os innominatum* aus hiesigem anatomischen Kabinete, welches dort unter No. 370 verzeichnet ist. —

Dem physiologisch und pathologisch-anatomischen Verhalten der Gelenknorpel zu Folge sieht man sich durchaus bewogen, die nicht entzündliche Verknöcherung derselben in Zweifel zu ziehen. — Es spricht kein einziger stichhaltiger Grund für die Wahrscheinlichkeit der Ossification der Gelenknorpel, die bisherige Erfahrung aber dagegen. — Sobald auf überzeugende Weise das Gegentheil dargethan, namentlich in Wahrheit verknöcherte Gelenknorpel nachgewiesen werden, — dann soll diese Ansicht ebenfalls eine Aenderung erfahren.

1) Beiträge S. 13.

Erscheint überhaupt die Ossificirung der Gelenkknorpel unwahrscheinlich und unbegründet, so ist dies namentlich beim *malum coxae senile* der Fall. Die hier auf den kranken Gelenkflächen vorkommenden Knochenschliffe bestehen nicht aus verknöchertem Gelenkknorpel. Es findet hier secundär eine durch das vorhergehende Knochenleiden bedingte entzündungslose allmälige Auflösung der knorpeligen Gelenküberzüge Statt, wie solche von Rokitansky, Engel und Ecker beschrieben und oben S. 17, 20, 21, 32 u. 33 angegeben ist, mit deren Mittheilungen die Beobachtungen von Salzmann¹⁾ sowie meine eigenen in vier Hüftgelenken von zwei mit *malum coxae senile* Verstorbenen gemachten und oben S. 48, 49, 64 u. 65 mitgetheilten Wahrnehmungen übereinstimmen. Das Knorpelgewebe, dessen Epitheliumüberzug und Knorpelzellen allmähig verschwinden, indem deren Kerne zerfallen und ihre Wandungen sich nach und nach auflösen, wird weicher, lockerer, succulenter, wandelt sich in filzähnliches, faseriges oder Bindegewebe um, welches zuletzt in eine ölige, sulzige, fettige Substanz übergeht, die durch die aufsaugenden Gefässe der Synovialhaut oder auch der spongiösen Gelenkenden resorbirt wird und zuletzt gänzlich verschwindet.

Ogleich Salzmann darin von der Angabe Ecker's abweicht, indem er behauptet, dass die Körnchen, welche zwischen dem in Bindegewebebündel aufgelösten Knorpel zerstreut oder in Haufen zusammengedrängt liegen, keine Fetttröpfchen wären, wie es Ecker angegeben hat, so fällt doch dessen Angabe mit der des Letzteren unverkennbar im Wesentlichen in Eins zusammen, indem er sagt, dass ausser diesen Körnchen auch einzelne Fetttröpfchen zerstreut vorkämen, die zuweilen sogar ziemlich gross würden, und dass überhaupt mit der Umbildung der Knorpelmasse in Binde- oder Fasergewebe die Aufnahme von Fett zuzunehmen schiene. — Diese entzündungslose Art der Auflösung des Gelenkknorpels scheint auch mit der oben S. 105 von Mayo angegebenen Umwandlung dieses Gewebes in eine fibröse und bürstenar-

1) *a. a. O.* S. 31 u. d. f.

tige Substanz, wobei der Knorpel erweicht werde; im Wesentlichen übereinzustimmen; nur soll nach Mayo der Knochen selbst dabei gesund seyn. — Diese letztere Bedingung deutet wenigstens auf eine andere Ursache dieser chronischen, nicht entzündlichen Knorpelusura und bietet keine Aehnlichkeit mit dem *malum coxae senile* dar. —

Ausser den bisher geltend gemachten Motiven gegen die Verknöcherung der Gelenkknorpel sprechen noch folgende Gründe gegen die Ansicht, dass die beim *malum coxae senile* vorkommenden Eburnationen und emallirten Knochenschliffe durch verknöcherten Gelenkknorpel gebildet würden.

Es ist eine bekannte Thatsache, dass sich an den Stellen, wohin Gelenkköpfe luxirt worden sind und nicht wieder in ihre normale Gelenkfläche zurückgeführt werden, neue, mehr oder weniger vollkommene Gelenkflächen und selbst Gelenkhöhlen bilden. Auf diesen entstehen eburnirte Stellen und emallirte Schliffe, ohne dass vorher hier wahre Gelenkknorpel jemals bestanden haben. Diese unläugbare Thatsache beweist unwiderleglich, dass Eburnationen und Knochenschliffe da entstehen, wo gar keine Gelenkknorpel jemals existirten, mithin auch ohne Verknöcherung der Gelenkknorpel entstehen können. Es steht also wenigstens der Satz fest, dass zur Entstehung einer Eburnation des Knochens und der sogenannten emallirten Knochenschliffe verknöcherte Gelenkknorpel nicht unbedingt nöthig sind. Man hat deshalb zur Erklärung dieser eigenthümlichen Knochentextur im Allgemeinen die Annahme der Gelenkknorpel-Verknöcherung durchaus nicht nöthig.

Noch weniger aber hat man einen Grund, die Eburnationen und Abschleifungen der Knochenflächen, welche beim *malum coxae senile* vorkommen, von einer Verknöcherung der Gelenkknorpelüberzüge abzuleiten. Dieses wird durch die Beschreibung der Beschaffenheit der Schenkelköpfe und Pfannen der oben S. 43 — 74 von mir mitgetheilten Fälle von *malum coxae senile* bestätigt. —

Werfen wir zu diesem Zwecke einen Blick auf Fig. 2 und 3 der Taf. I. und auf Fig. 2 der Taf. II. der dieser Schrift beigegebenen Abbildungen des linken Schenkelkopfes, so finden wir, dass derselbe in seiner Mitte beträchtlich abgeflacht, absorhirt und zerfressen erscheint, so dass eigentlich die ganze Wölbung des Schenkelkopfes fehlt. Die

Oberfläche des Restes des Schenkelkopfes ist unregelmässig, zackig, buchtig gestaltet, was deutlich aus den Durchschnittshälften Fig. 2 u. 3 Taf. I. desselben zu erkennen ist. In der Mitte dieser beiden Durchschnitte befindet sich weder die geringste Spur der ursprünglichen Corticallamelle, noch ist hier die einer neugebildeten, emailirten Knochen tafel vorhanden. Hier existirt nur poröse Knochenmasse als letztes Rudiment des fast gänzlich aufgelösten, absorbirten Schenkelkopfes. Dagegen ist beinahe der ganze Rand des abgeflachten Schenkelkopfes mit einer 1 bis 2 Linien starken festen, elfenbeinharten, auf der Oberfläche emailirten, abgeglätteten Knochenschichte versehen, welche sich mit der Rindensubstanz des oberen Theiles des Schenkelhalses in Verbindung setzt. Taf. I. Fig. 2 u. 3 b b. Diese emailirte feste Knochen substanz ragt nicht nur nicht über die andere poröse, zerfressene Knochen substanz empor, sondern sie befindet sich vielmehr in unmittelbarer Verbindung mit derselben. Beide Knochensubstanzen, sowohl die emailirte, elfenbeinartige, als die poröse, durchlöcher te, stehen in innigster Verbindung mit einander, sie sind Eins. In einiger Entfernung von dieser dichten, festen, emailirten Knochenschicht, aber auch in ununterbrochener Verbindung und Berührung mit derselben, bestehen beträchtliche Aushöhlungen in der Medullarsubstanz des Schenkelhalses und im unteren Theile des Schenkelkopfes. Taf. I. Fig. 2 u. 3 a a a a. Diese Höhlen sind so gross, dass in einigen eine kleine Bohne, in anderen eine Erbse Raum findet. Der Substanzverlust in der Mitte dieses Schenkelkopfes ist sehr beträchtlich, wie Fig. 2 Taf. II. a a a deutlich zeigt. Auf Taf. IV. Fig. 2 ist der Schenkelkopf der rechten Seite abgebildet. Dieser ist nicht so intensiv zerstört, als der linke. Hier sieht man die weisse emailirte feste Knochenmasse in der Mitte des Schenkelkopfes a a a, dagegen ist der Umkreis dieser emailirten Stelle porös, zerfressen, durchlöcher t b b b b. Es besteht hier also gerade das umgekehrte Verhältniss, wie wir es eben vom linken Schenkelkopfe angegeben haben. Die emailirte feste Knochenmasse befindet sich gerade da, wo im normalen Zustande das *ligam. teres* sich anheftet. In Fig. 2 d d auf derselben Tafel sieht man im noch sichtbaren unteren vorderen Pfannenraume neue, theils poröse, theils feste Knochenmasse, ein plattes oder breites Osteophyt, da, wo das *lig. teres* ent-

springt und wo die drüsige Fettmasse zu liegen pflegt. — Beide Knochenneubildungen können auf keinen Fall von verknöchertem Gelenkknorpel herrühren. Auch an dem rechten Schenkelkopfe steht die elfenbeinharte emailirte Knochenmasse mit der porösen, zerfressenen Knochensubstanz in ununterbrochener, unmittelbarer Verbindung.

Nirgends ist noch eine Spur von der Corticallamelle des Schenkelkopfes vorhanden. Die emailirte, elfenbeinartige Knochenmasse lagert nicht über oder auf der Oberfläche der porösen neugebildeten oder auch der zerfressenen alten Knochensubstanz, noch weniger über der Corticallamelle der ursprünglichen Gelenkflächen.

Die neue Knochensubstanz befindet sich theils neben, theils unter, theils über der ursprünglichen Knochenmasse, beide stehen in unmittelbarer inniger Verbindung neben und durch einander. Die neugebildete Knochenmasse ist im Ganzen nur mehr nach der Oberfläche der ursprünglichen hin entwickelt und hört in der Tiefe von mehreren Linien allerdings ganz auf zu existiren.

Die neugebildete Knochenmasse ist an manchen Stellen von poröser, schwammiger, an anderen von fester, dichter, lamellöser Structur. Die letztere Beschaffenheit gewahrt man nur an denjenigen Stellen am Schenkelkopfe oder der neugebildeten Pfanne, welche in gegenseitiger Berührung gestanden, also einen Druck auf einander ausgeübt haben, was man durch Aneinanderpassen dieser Knochenpartieen deutlich sieht. Ueberall da, wo dieser gegenseitige Druck nicht wirken konnte, zeigt die neugebildete Knochensubstanz ihre poröse Structur. Daher sieht man diese Texturverschiedenheit der neuen Knochensubstanz gleichsam truppweise oder auf einzelne Stellen abwechselnd neben einander vertheilt hier und da vorkommen. Das Letztere zeigt sich häufiger im neugebildeten erweiterten Acetabulum, als am destruirten Schenkelkopfe. Die Ursache hiervon ist wohl, weil der Schenkelkopf mit einer kleineren, bestimmter begrenzten Berührungsfläche in dem grösseren Raume der erweiterten Pfanne bei den verschiedenen Bewegungen des Schenkels verschiedene Berührungspunkte findet. Die Figuren 1 und 2 der Tafeln II und IV, welche die Oberflächen der beiden Schenkelköpfe und die beiden Pfannenräume darstellen, sind geeignet, dieses Verhältniss zu versinnlichen. Die feste, elfenbeinähnliche, emailirte, verdich-

tete neue Knochensubstanz ist weiss, die poröse, löcherige neue Knochenmasse dunkel gehalten. Das unregelmässig gestaltete verschiedene Colorit dieser neben einander liegenden differenten Knochentexturen ist dem Originale treu nachgebildet. Vorurtheilsfreie Beschauung wird eine deutliche und klare Darstellung nicht vermissen. Man sieht unverkennbar selbst in der Abbildung, dass die emailirte weisse und poröse graue, dunkle neue Knochensubstanz neben, in, unter und über einander lagern und Eins ausmachen.

Beide erscheinen als ein und dasselbe Product, welches nur durch mechanischen Druck und Reibung hinsichtlich seiner Dichtigkeit und Festigkeit der Textur stellenweise modificirt wird.

Die vorwaltende und ursprüngliche Beschaffenheit der neugebildeten Knochensubstanz beim *malum coxae senile* ist unverkennbar die poröse, lockere, schwammige, löcherige Structur. Die lamellöse, sklerosirte, emailirte Textur derselben erfolgt erst secundär durch mechanischen Druck. —

Es soll damit nicht behauptet werden, dass der mechanische Druck, oder das gegenseitige Aufeinanderreiben der Knochenflächen, als solche, die Knochensubstanz verdichte, sklerosire. Ich halte diese mechanischen Reize für die Ursachen lebhafterer Ablagerung von Knochensalzen, intensiverer Knochenproduction an den betreffenden Stellen, wo die Reizung Statt findet. Uebrigens mag auch die längere Dauer des Bestehens der jungen Knochenmasse Sklerosirung und lamellösere Beschaffenheit derselben mit sich bringen. Dieses schliesst aber eine Beschleunigung der Verdichtung des Knochengewebes in Folge mechanischer Reizung nicht aus. Die Abglättung der verdichteten Knochensubstanz, oder der emailirte Knochenschliff, ist unmittelbare Wirkung der mechanischen Reibung.

Im Allgemeinen verhält sich die beim *malum coxae senile* entstehende neue Knochensubstanz in physikalischer Beziehung analog der pathologisch gebildeten neuen Knochensubstanz überhaupt, sie enthält verhältnissmässig mehr kohlensauren und weniger phosphorsauren Kalk, die Markkanälchen erscheinen unter dem Mikroskope weiter, die Knochenkörperchen grösser, unregelmässiger truppweise gruppirt und von

mehr veränderlicher Gestaltung. Die vorwaltende höhlenartige, poröse, löcherige Textur des neuen Knochengewebes ist aber für diese Krankheit bezeichnend und charakterisirt dieselbe vorzugsweise. Diese Höhlen und Löcher, selbst die kleinsten, haben nicht die geringste Aehnlichkeit mit den Oeffnungen in den Knochen für die Ernährungsgefäße. Es fehlt ihnen hierzu das eigenthümliche abgerundete Ansehen der *foramina nutritia*, sie sehen vielmehr aus wie durch Aetzung eingefressen. Ueberhaupt lässt der oft beträchtliche Umfang derselben jenen Vergleich nicht zu.

Durch die vorwaltende Porosität und höhlenartig zerfressene Beschaffenheit unterscheidet sich die neue Knochenbildung beim *malum coxae senile* auffallend von den nach rheumatischen oder traumatischen Gelenkentzündungen entstehenden Knochenproductionen. Auch die nach vorhergegangener Caries im Gelenke folgende neue Knochenbildung hat ein anderes Ansehen und durchgehends eine dichtere, festere Textur. Die löcherige höhlenartige Beschaffenheit fehlt dieser ebenfalls. Die Farbe der nach Entzündungs-, Eiterungs- und Verschwärungsprocessen sich bildenden neuen Knochensubstanzen ist durchgehends weiss, weissgelblich. Die poröse, beim *malum coxae senile* entstehende neue Knochenmasse hat eine grauliche Färbung, nur der emallirte oder sklerosirte Theil derselben erscheint weiss. —

Gegen die Annahme eines Entzündungsprocesses als nächste Ursache dieser neuen Knochenbildung beim *malum coxae senile* spricht der ungemein protracte Verlauf der Krankheit, welcher mit einer noch so schleichend verlaufenden Gelenkentzündung nicht in Parallele gestellt werden kann; ferner spricht dagegen die Abwesenheit eines jeden auf Entzündung deutenden örtlichen und allgemeinen Symptomes, mit Ausnahme der Schmerzen im Gelenke. Diese werden aber durch die Ablösung der Gelenkknorpel und die Granulationsbildung auf der Gelenkfläche erklärlich. Ueberhaupt ist nicht jeder Schmerz als Entzündungssymptom zu betrachten. — Man kann mit Grund da Entzündung nicht annehmen, wo die sogenannten Cardinalsymptome dieses Krankheitsprocesses fehlen und überhaupt auch nicht wenigstens Ein schlagender

Beweisgrund dafür vorliegt. Es ist überhaupt sehr oft irrig, Entzündung als die Ursache pathologischer Bildungen anzusehen. Häufiger ist dieser Krankheitsprocess nur die nothwendige Folge einer vorhergegangenen Verletzung, ein Zeichen des selbstständigen organischen Strebens zur möglichen Reactivirung seiner Integrität, und wird deshalb mit Recht eine Reactionskrankheit genannt. Erst nachdem die krankhafte Reizung durch die Entzündung und durch die in ihrem Gefolge auftretenden pathologischen Absonderungen, z. B. Eiterung, bekämpft und beendet ist, tritt der zur Normalität reactivirte Bildungsprocess wieder thätig auf. Diese Rückkehr geregelter organischer Plastik hat man nicht unpassend nach Umständen Regenerations-, Heilungs-, Vernarbungs-, Granulations-, Ossifications-Process u. s. f. genannt. — Insofern Entzündung nur in organisch belebten, mit Blutgefässen versehenen Gebilden entsteht und ein Beweis organischer Lebensthätigkeit oder, wie man zu sagen pflegt, des organischen Reactions-Vermögens ist, — kann dieselbe als eine Bedingung des Heilungs-, Regenerations-, Granulations-Processes u. s. w. angesehen werden. Deshalb ist die Entzündung aber nicht als die Ursache dieser plastischen Vorgänge zu betrachten. Bei einem Knochenbruche z. B. ist Entzündung die nächste Folge der Trennung des Zusammenhanges im Knochen, der dabei gleichzeitig Statt findenden Zerreibungen der Fasern des Periostes und anderer Weichtheile, — und tritt als Beweis der vorhandenen organischen Reactions-thätigkeit ein. — Je geringer im Allgemeinen die Störung des organischen Zusammenhanges war oder je früher und vollkommener die Coaptation der Bruchfragmente, überhaupt die Reconstruction des gestörten Zusammenhanges geschieht, um so schwächer tritt die Entzündung ein und um so kürzere Zeit dauert dieselbe, — aber auch um so früher und vollkommener erfolgt die Heilung durch Ossification und umgekehrt. — Ganz dasselbe gilt von der Heilung der Wunden. Nur da, wo selbst bei verhältnissmässig bedeutender krankhafter Reizung oder Störung des organischen Zusammenhanges keine oder sehr schwache entzündliche Reaction sich kund giebt, hat man auch in demselben Verhältnisse wenig oder keine Heilung zu erwarten, nicht weil keine Entzündung Statt findet, sondern weil es an organischer Kraft, an Lebensthätigkeit mangelt. Das Nichteintreten der Entzündung ist hier

ebenso die nächste Folge der schwachen oder mangelnden Lebensthätigkeit, wie der Eintritt der Entzündung nur die Äusserung der reactiven organischen Thätigkeit ist. — Während des Bestehens einer wirklichen Entzündung stockt die organische Plastik am entzündeten Orte. Erst mit dem Nachlassen und Verschwinden der Entzündung kehrt sie allmähig entweder mittelbar nach vorgängig Statt gehabter krankhaften Absonderung, oder unmittelbar nach Zertheilung der Entzündungsmassen zurück. Im ersteren Fall pflegt sie mehr unter der Form pathologischer Neubildungen, im letzteren unter der Form der den normalen wenigstens näher kommenden Bildungen aufzutreten.

Man hat deshalb überhaupt die Entzündung nicht nur nicht als wirkende Ursache der pathologischen Plastik, vielmehr häufig nur als diese störendes, aber nicht ganz zu vermeidendes Reactionssymptom, als Bedingung der nachfolgenden Rückkehr zur Plastik zu betrachten, — sondern es treten auch sehr häufig pathologische Bildungen im Organismus auf, denen ein Entzündungsprocess erfahrungsmässig nicht vorherging. Dahin gehören z. B. alle parasitischen Gewächse, Balg-, Fett-, Fasergeschwülste, Polypen, Enchondrome, die wahren Hypertrophieen, besonders auch die im Knochensysteme auftretenden, wie namentlich die hypertrophischen Sklerosirungen der Schädelknochen und viele andere mehr. — Wer auch hier noch Entzündung als wirkende Ursache der pathologischen Bildung beanspruchen wollte, würde den Begriff der Entzündung auf eine nicht zu rechtfertigende Weise ausdehnen. Diese ohne Entzündung sich entwickelnden pathologischen Gewächse, Texturumwandlungen und Einlagerungen zeichnen sich durch äusserst langsamen Verlauf aus. Sie entstehen und wachsen oft längere Zeit, ohne irgend eine krankhafte Empfindung oder sonstiges bemerkenswerthes Krankheits-symptom zu erregen, wenn nicht gerade deren örtliche Verbindung mit empfindlichen Theilen Schmerzen und Functionsstörung bedingt. Dagegen bestehen selbst sehr langsam verlaufende, oberflächliche, nicht eben ausgebreitete, aber wirkliche Entzündungen niemals ohne mehr oder weniger bemerkbare Störung der Function des entzündeten Organes oder Gewebes und nicht ohne Zeichen der Mitleidenheit des Gefässsystems, welche regelmässig am Abend und in Folge wirkender Reize exacerbiren.

Auf das *malum coxae senile* angewendet, muss mit Recht behauptet werden, dass, wenn der Destructionsprocess im Hüftgelenke, bezüglich in beiden Hüftgelenken, durch eine Entzündung, selbst von sehr schleichendem Verlaufe, im knöchernen Gelenkapparate bewirkt würde, dann müsste diese sich unbedingt durch constant am Abend exacerbirende örtliche und allgemeine Entzündungssymptome zu erkennen geben, auch wenn sich der Kranke bei Vermeidung aller Reize ganz ruhig verhielte. — Es lässt sich durchaus nicht annehmen, dass ein so tiefes Leiden beider oder auch nur eines Hüftgelenkes durch Entzündung erzeugt werde, ohne dass diese sich durch die örtlichen und allgemeinen Kennzeichen der Entzündung kund gäbe. Da es nun aber Thatsache ist, dass die am *malum coxae senile* Leidenden nur in Folge von Anstrengung der Extremität Schmerzen im Gelenk empfinden, bei ruhigem Verhalten aber davon befreit sind, dass durchaus keine vermehrte Wärme um's Gelenk herum, keine allgemeinen Störungen der Gesundheit, namentlich keine Spur eines entzündlichen oder sogenannten Reizfiebers und keine Abendexacerbationen wahrgenommen werden, so erscheint es durchaus unzulässig, nur aus dem Grunde Entzündung als die Ursache dieser Krankheit anzunehmen, weil dabei analoge Veränderungen im Gelenke vorkommen, wie man solche nach wirklich vorhergegangenen Gelenkentzündungen findet. Mit dem Ausdrücke analog sollen nicht völlige Uebereinstimmung oder Gleichheit, sondern vielmehr nur Aehnlichkeit darbietende Erscheinungen bezeichnet werden, was oben schon hervorgehoben worden ist. —

Man bedarf zur Erklärung der pathologischen Vorgänge beim *malum coxae senile*, namentlich der dabei Statt findenden Knochenneubildung, der Annahme eines Entzündungsprocesses nicht. Es kommt hier die Bildung neuer Knochensubstanz ebenso ohne Entzündung zu Stande, wie bei anderen pathologischen Knochenbildungen, Hyperostosen und Sklerosen.

Die beiden wesentlichen und charakteristischen Krankheitsprocesse beim *malum coxae senile* bestehen

- 1) in einem eigenthümlichen Schwinden der ursprünglichen Knochensubstanz der spongiösen Gelenkenden und deren knorpeligen Ueberzüge nebst ligamentösen Annexen,
- 2) in einer neben diesem Knochenschwunde eintretenden ziemlich üppigen Bildung neuer Knochenmasse.

Der Schwund der ursprünglichen Knochensubstanz der Gelenkenden, besonders des Schenkelkopfes, ist ein eigenthümlicher Process, weder vergleichbar mit dem nekrotischen Absterben einzelner Knochen-theile, noch übereinstimmend mit dem verjauchenden Vorgange bei cariöser Zerstörung dieser Gebilde. Bei dem *malum coxae senile* findet eine Absorption der ursprünglichen Knochenmasse auf trockenem Wege ohne Eiterung und Jauchenabsonderung Statt. Die Knochenzellen lösen sich auf, das Knochenmark verschwindet unter der Form beträchtlicher Excavationen im Innern der Knochensubstanz. Bei dieser höhlenartigen Auflösung der Knochensubstanz werden die Corticalplatten mit zerstört. Man kann diesen dem *malum coxae senile* zu Grunde liegenden Schwund der ursprünglichen Knochenmasse seiner eigenthümlichen Form halber, zum Unterschiede von dem ulcerativen Auflösungsprocesse und nekrotischen Absterben derselben, den trocknen höhlenartigen interstitiellen Knochenschwund der spongiösen Gelenkenden oder Gelenkflächen nennen. Es liegt demselben höchst wahrscheinlich Atrophie der betreffenden Gelenktheile zum Grunde, deren nächste Ursache vielleicht auf vorwaltender Resorption beruht, welche im Allgemeinen mit dem in der absteigenden Lebenspoche sich geltend machenden Schwinden und Einschrumpfen organischer Gewebe dem Wesen nach in Eins zusammenfällt. — Die gleichzeitig dabei auftretenden Ab- und Einlagerungen neuer Knochenmasse sprechen nicht gegen diese Annahme, indem diese auch bei anderen Atrophieen und Absorptionen der ursprünglichen Knochenmasse, sowie anderer Gewebe, Statt zu finden pflegen. Ich erwähne hier die Atrophieen und Einschrumpfungen der Hornhaut mit gleichzeitiger Verdichtung und Verdunkelung des Gewebes beim sogenannten

Gerontoxon, die Interstitialabsorption des Schenkelhalses aus Altersatrophie, die Verdünnung der Knochenrinde und Erweiterung der Markhöhlen im Alter mit gleichzeitiger Ablagerung recenter Knochensubstanz auf der äusseren Fläche der Knochen unter der Knochenhaut. Wenn ich in dieser Hinsicht eine Analogie zwischen diesen auf Atrophie beruhenden Krankheitszuständen und dem *malum coxae senile* anzunehmen geneigt bin, so räume ich damit aber keinesweges eine vollkommene Uebereinstimmung derselben ein. Dagegen habe ich oben hinreichende Gründe ausgesprochen. Dass die Atrophie des Schenkelkopfes und der Pfanne beim *malum coxae senile* nicht die Folge der Einlagerungen recenter Knochensubstanz (Sklerosirung) ist, geht daraus unwiderleglich hervor, dass der höhlenartige Schwund an vielen Stellen früher und längere Zeit besteht, bevor sich neue Knochenmasse dort bildet, ja häufig vorkommt, wo gar keine neue Knochenmasse existirt. — Uebrigens gebe ich die Ansicht, dass dem *malum coxae senile* Atrophie des Schenkelkopfes und der Pfanne zu Grunde liege, zur Zeit für mehr nicht als eine Hypothese aus, für welche ich bis jetzt genügende Beweisgründe als die angeführten vorzubringen ausser Stande bin. Nur das möchte ich noch zur Bestätigung meiner Ansicht anführen, dass die vorwaltende poröse, löcherige, höhlenartige Beschaffenheit der neugebildeten Knochenmasse gleichfalls für die atrophische Ursache des *malum coxae senile* spricht, indem auch darin ein mangelhafter Bildungsprocess sich kund giebt. Unwahrscheinlich und nicht zu rechtfertigen erscheint mir die Annahme der Obliteration der *vasa nutrientia* der betreffenden Gelenkpartieen als Ursache dieser Atrophie, weil man damit die ziemlich üppige Bildung neuer Knochenmasse nicht in Einklang bringen kann. Bei dem, trotz der anerkannten Fortschritte und Bereicherungen der Histologie, noch bestehenden Mangel an genügenden Untersuchungen über die physiologischen Vorgänge der Atrophie überhaupt, der Atrophie der einzelnen Gewebe in's Besondere, lässt sich eine speciellere Begründung der aufgestellten Ansicht nicht geben. —

Da man bei den Untersuchungen der Hüftgelenke Solcher, die am *malum coxae senile* litten, stets die höhlenartige Zerstörung der ursprünglichen Knochenmasse am weitesten fortgeschritten und da, wo diese

besteht, oft noch keine neugebildete Knochensubstanz findet, was in den von mir oben mitgetheilten Fällen nicht zu verkennen ist, so scheint daraus gefolgert werden zu müssen, dass dieser Process, der höhlenartige trockne Schwund der ursprünglichen Knochenmasse, das Primäre des ganzen Krankheitsvorganges ist.

Nächst dem schwinden in Folge der vorhergegangenen Absorption des Knochens und durch Granulationsbildung aus der ursprünglichen Knochensubstanz die Gelenkknorpel. — Hierauf tritt die Einlagerung und das übrige Wachsthum neuer poröser Knochensubstanz auf. Diese sklerosirt von der Oberfläche aus an den Stellen zuerst, wo am häufigsten gegenseitiger Druck und Aneinanderreiben Statt findet. Später wird auch das *ligam. teres*, wenn an den Stellen, wo es sich anheftet, Absorption der ursprünglichen und Bildung neuer Knochenmasse entstanden ist, durch Resorption zerstört.

Zuletzt breitet sich die Sklerosirung der neuen Knochensubstanz immer weiter aus. Die Sklerose bildet das Ende des ganzen Krankheitsprocesses. —

Nach dem Schwinden der Gelenkknorpel und mit eintretender Sklerosirung der neuen Knochenmasse auf den Gelenkflächen erscheint neben den anderen hier nicht weiter zu berührenden Krankheitserscheinungen ein für das *malum coxae senile* sehr bezeichnendes Symptom, nämlich ein sehr deutlich hörbares starkes Knochenreibungsgeräusch, ein auffallendes Knacken und Prasseln, wie wenn mehrere grosse Knochenfragmente an einander gerieben würden. Es ist dieses die leicht erklärliche nothwendige Folge der auf einander sich reibenden entblösten Knochenflächen. Ich würde schwerlich es für nothwendig gehalten haben, über diesen klaren Gegenstand noch besonders Etwas zu sagen, wenn nicht Wernher¹⁾ die Behauptung ausgesprochen und zu vertheidigen gesucht hätte, dieses Geräusch in den Gelenken rühre von der Entzündung der Synovialhaut her, er habe dasselbe sehr häufig beobachtet in frisch entstandenen Fällen, in denen von der Zerstörung der Knorpel noch nicht die Rede seyn konnte, auch habe es mit dem Ver-

1) Beiträge S. 32.

schwinden der Entzündung wieder aufgehört, was nicht möglich gewesen, wenn die Stelle des Knorpels von einer harten Knochenlage eingenommen gewesen wäre. — Jedenfalls ist das Geräusch, welches W. bei Synovialhautentzündungen gehört zu haben angiebt, ein ganz anderes gewesen, als das, welches man beim wahren *malum coxae senile* durch Aufeinanderreiben der entblössten Knochenflächen jahrelang und täglich nach Belieben bei jeder lebhafteren Bewegung des Hüftgelenkes hören kann. Es geht auch aus diesem Momente hervor, dass W. nur Gelenkentzündungen zur Beobachtung vorgelegen haben, nicht aber das wahre *malum coxae senile*. — Abgesehen von dieser unzweifelhaften Thatsache bleibt das von W. gehörte Reibungsgeräusch entzündeter Synovialflächen bei Bewegungen des leidenden Gelenkes eine sehr beachtenswerthe und durch fernere Untersuchungen zu bestätigende Erscheinung. Ich muss gestehen, dass ich bis jetzt, bei Beobachtung und Behandlung einer grossen Anzahl von inneren Gelenkentzündungen, besonders auch Synovialhautentzündungen, nicht so glücklich war, dieses Reibungsgeräusch zu hören. Freilich ist bei wirklicher und wahrer Arthromeningitis die Bewegung des Gelenkes so äusserst schmerzhaft, dass man nicht leicht sich bestimmt fühlen kann, Bewegungen des Gelenkes vorzunehmen, welche der Kranke mehr als Alles zu vermeiden sucht. Auch treten bei Synovialhautentzündungen häufig so rasch flüssige Exsudate in die Gelenkhöhle ein, dass auch aus diesem Grunde jenes Reibungsgeräusch schwer hörbar seyn wird. — Es scheint deshalb zu den seltenen Begünstigungen zu gehören, dieses Phänomen bei Synovialhautentzündungen deutlich und überzeugend wahrzunehmen. Uebrigens hat man keinen Grund, an dem Bestehen dieses Symptoms zu zweifeln. Bei Schleimbeutel-, Schleimscheiden- und Sehnenscheiden-Entzündungen ist es ein sehr bekanntes Geräusch, welches ganz passend mit dem Lederknarren verglichen werden kann. — Mit Knochenreibungsgeräuschen wird es ein Sachkundiger nie verwechseln. —

Bei dieser Gelegenheit kann ich es mir nicht versagen, auf eine seltene Species der Crepitationen aufmerksam zu machen, welche ich in Einem Falle zu beobachten Gelegenheit fand und die auch von Andern wahrgenommen worden ist, aber, wie es scheint, im Ganzen sehr selten vorkömmt. Es ist dieses ein starkes, in ziemlich weiter Entfernung

hörbares, knackendes, prasselndes Geräusch, welches durch die Bewegung gewisser Muskelpartieen hervorgebracht wird. —

Vor mehreren Jahren consultirte mich der 33jährige Bauersmann Friedrich Bachmann aus Mörsdorf bei Roda wegen sehr auffallender prasselnder und knackender Geräusche, welche bei dem Auf- und Niederziehen der Schulterblätter zu hören waren. Angeblich war das Uebel in Folge eines Falles zuerst in der linken Schultergegend vor Jahren aufgetreten, nach und nach hatte es sich ohne fernere bekannte Ursache auch herüber in die andere Schulter gezogen und bestand, als ich den Kranken sah, seit $\frac{1}{2}$ Jahre in beiden Schultern. Der Kranke empfand bei den Bewegungen der Schulterblätter Schmerzen, welche sich vom Rückgrate bis herauf zum Kopfe zogen. Im *m. cucularis* und in den *m. m. levatorib. scapulae*, vielleicht auch im *m. subscapularis* schien der Sitz der auffallenden Reibungsgeräusche zu seyn, welche wahrscheinlich die Wirkung vorhergegangener und später verdichteter entzündlicher Exsudate zwischen den genannten Muskeln waren. Johnson¹⁾ theilt ein ähnliches Beispiel vom Knacken der Muskeln bei einer 60jährigen Dame mit, welches am *m. rectus femoris* hin selbst in einiger Entfernung gehört wurde. Die Beugung und Streckung des Knies war von schmerzhaften Empfindungen in dem genannten Muskel sowie im *m. crureus* und in den *m. m. vastis* begleitet. Die Dame äusserte, es komme ihr vor, als seyen die Muskeln trocken und schnappten oder knackten mit einigen Schmerzen, wenn sie dieselben in Bewegung setzte. Brodie erzählt ein Beispiel von einem Manne, bei dem ein, selbst im anstossenden Zimmer hörbares Knacken im *m. latissimus dorsi* gehört wurde. Dass das Knacken nicht in den benachbarten Gelenken Statt gefunden habe, versichern die genannten Aerzte durch wiederholte genaue Untersuchungen gefunden zu haben. In dem von mir beobachteten Falle fand das Knacken ebenfalls nicht im Gelenke Statt, davon habe ich mich bestimmt überzeugt. Es war bei den verschiedensten Bewegungen des Armes im Schultergelenke, wobei die Scapula fixirt blieb, nicht zu hören. Man nahm es aber beim Heben und Senken des Schulterblattes, wobei das Gelenk und der Kopf

1) *Medico-Chirurgical Review* Oct. 1834 in Froriep's Notizen. März 1835. No. 942. (No. 18 des 43. Bds.) S. 286—288.

des Humerus auf der *cavitas glenoidea scapulae* ruhig sich verhielt, deutlich zwischen den Schulterblättern wahr und über diesen hinauf bis zum Nacken, dem Verlaufe der oben genannten Muskeln entsprechend.

Zum Schlusse des kritischen Theiles dieser Schrift will ich mich noch über den Namen der in Vorstehendem besprochenen Krankheit kurz aussprechen.

Obgleich unter dem Begriffe Hüftgelenkübel, Hüftgelenkrankheit (*malum coxae, morbus coxae*) allerdings auch andere Krankheiten dieses Körpertheiles verstanden werden können und z. B. die Coxarthroace und Coxalgie hierunter gehören, so gewinnt doch der Begriff durch den Zusatz *senile*, bezüglich *senilis*, eine bestimmte Richtung. Er tritt dadurch in Gegensatz mit den Hüftgelenkübeln kindlicher und jugendlicher Individualitäten. Dasselbe gilt auch von der Bezeichnung *Coxarthroace senilis*, den ich aber deswegen nicht für zweckmässig halte, weil er doch eine Zweideutigkeit zulässt, indem man auch die Caries im Hüftgelenke älterer Leute darunter verstehen könnte.

Mit den Worten *malum coxae senile* oder *morbus coxae senilis*, welche ganz synonym sind, kann man nur ein im Alter vorkommendes, dem Alter ausschliesslich eigenthümliches Hüftgelenkleiden verstehen.

Es könnte nur die aus Altersschwäche eintretende *atrophia colli femoris* oder die Interstitialabsorption des Schenkelhalses damit zusammengeworfen werden. Da aber die Interstitialabsorption des Schenkelhalses auch aus anderen Ursachen, als aus Altersschwäche in jüngeren Jahren beobachtet wird, so muss dieser Krankheit nothwendig eine eigenthümliche Bezeichnung reservirt bleiben. Das Wort Interstitialabsorption des Schenkelhalses ist vollkommen gut bezeichnend dafür. —

Mit dem Worte Arthroxerosis, Gelenktrockenheit, wird das Wesen des *malum coxae senile* nicht näher bezeichnet; auch ist eine Trockenheit im Gelenk deshalb nicht anzunehmen, da man stets Synovia darin findet. —

Die Ausdrücke Osteoporosis und Osteosclerosis bezeichnen pathologische Zustände, welche überall am Knochensysteme und aus sehr verschiedenen Ursachen vorkommen können, auch nicht in ihrer allgemeinen Bedeutung das Wesen des *malum coxae senile* allein ausmachen. Diese Benennungen sind deshalb theils zu allgemein, theils zu einschränkend, um als besonders passende für die in Rede stehende Krankheit angesehen werden zu können.

Es erscheint am rathsamsten, die erstgenannten Namen *malum coxae senile* oder *morbus coxae senilis* beizubehalten. Sie sind vollkommen bezeichnend, wenn man damit nur einen richtigen Begriff verbindet und nicht, wie bisher, jeden Knochenschliff damit bezeichnet. Dafür sind sie natürlich unpassend. —

III.

D o g m a t i s c h e r T h e i l .

Das *malum coxae senile* oder der *morbis coxae senilis* ist eine ausschliesslich in der absteigenden Lebensperiode ohne nachweisbare äussere Ursachen entstehende, höchst langsam, ohne Erscheinungen von Entzündung verlaufende Krankheit des Schenkelkopfes und der Pfanne, welche immer beide Hüftgelenke befällt, als eigenthümlicher, höhlenartiger Schwund der ursprünglichen Knochenmasse dieser Gelenktheile beginnt, dem Schwinden der Gelenkknorpel und des *ligamentum teres* nebst Bildung recenter Knochensubstanz auf den leidenden Gelenkflächen folgt und die mit Sklerosirung derselben endigt, ohne ein Allgemeinleiden herbeizuführen. —

Obgleich das Vorkommen des analogen Krankheitsprocesses im Schultergelenke durch einige wenige Fälle wahrscheinlich gemacht ist und die Möglichkeit der Entwicklung desselben Krankheitsprocesses auch in anderen Gelenken nicht geradezu geleugnet werden soll, so fehlt es doch eines Theiles hierüber an genügendem Nachweise, anderen Theiles spricht die unverhältnissmässig häufigere Entstehung der in Rede stehenden Krankheit in den Hüftgelenken unwiderleglich dafür, dass dieselbe diesem Gelenkapparate vorzugsweise eigenthümlich angehört. Dieses bethätigt auch der von mir mitgetheilte Fall des Vorkommens des *malum coxae senile* beim Pferde, welcher ohne Zweifel ebenso interessant im Allgemeinen, als besonders bezeichnend für das fragliche Hüftgelenkleiden ist.

Nach dem jetzigen Umfange unserer Bekanntschaft mit diesem Krankheitszustande muss man annehmen, dass im Hüftgelenke eine vorwiegende Anlage zu dessen Entwicklung besteht. Wenngleich die Gelenke anatomisch und physiologisch im Allgemeinen übereinstimmen, so lassen sich doch auch wesentliche Differenzen derselben unter einander nicht verkennen, wodurch einzelne von ihnen zu gewissen Krankheitsprocessen besonders disponirt werden. Das Hüftgelenk stellt ein Nuss-

gelenk von sehr vollkommener Art dar und unterscheidet sich durch seine mechanischen Verhältnisse von allen anderen Gelenkmechanismen am Körper. Das Verhältniss des Schenkelkopfes zur Pfanne und zum Schenkelhalse, sowie das des Letzteren zum Schenkelbeine, dessen Richtung und Struktur, die Bestimmung dieser Theile, den grössten Theil der Last des Rumpfes zu tragen, — sind Momente, welche auch in pathogenetischer Beziehung Modificationen allgemeiner Arthropathien erwarten lassen. Es erscheint einleuchtend, dass durch anhaltendes Stehen, Bücken, Heben, Hacken, Graben, überhaupt durch Stellungen und Bewegungen des Körpers, wobei das Hüftgelenk wesentlich interessirt ist und vorwiegend einseitig angestrengt wird, eine Beleidigung und daraus folgende Schwächung einzelner Theile dieses Gelenkes von eigenthümlicher Art bedingt werden kann. —

Die ausschliessliche anatomische Beschaffenheit und physiologische Thätigkeit dieses Gelenkes verleiht auch den krankhaften Zuständen deshalb unverkennbar einen eigenthümlichen Charakter und Ausdruck. Die Krankheiten des Hüftgelenkes haben einen eigenthümlichen Typus und sind von jeher besonderer Beachtung mit Recht gewürdigt worden.

Das *malum coxae senile* ist eine solche durch Genesis, Verlauf, Sitz und pathologisch-anatomische Veränderungen der ursprünglichen Knochensubstanz des Schenkelkopfes und des Acetabulums besonders charakterisirte Hüftgelenkkrankheit, welche ihrer Eigenthümlichkeit halber als besondere Krankheit durchaus angesehen werden muss.

Es ist ein Fehler und Beweis einseitiger Auffassung, nur die Residuen eines Krankheitsprocesses als Hauptsache pathischer Vorgänge in's Auge zu fassen, Actiologic, Genesis, ursprünglichen Sitz und Verlauf derselben aber nicht zu beachten. — Ein solches einseitiges Verfahren muss ebenso zu Irrthum führen, wie die Vernachlässigung der durch einen Krankheitsprocess bedingten Textur- und Formenveränderungen der Gewebe nothwendig nur eine Lücke in der richtigen Beurtheilung des Wesens einer Krankheit bringen kann.

Alle diese Momente zusammengehalten begründen den Begriff und das Wesen einer Krankheit; isolirt vermögen sie ebenso wenig eine richtige Einsicht in die krankhaften Zustände zu gewähren, als man

aus Einer Lebenserscheinung das Wesen des organischen Lebens überhaupt vollkommen begreifen lernt. —

Die Ursachen der Entstehung dieses eigenthümlichen Leidens des Hüftgelenkes sind zur Zeit ganz unbekannt und müssen durch fortgesetzte genaue Beobachtungen und Untersuchungen wo möglich nähere Aufklärung finden. Hypothesen darüber auszusprechen, ist nicht nur nicht förderlich, sondern wie überall in der Medicin, als Erfahrungswissenschaft, nur Nachtheil bringend. Es wird dadurch die vorurtheilsfreie Forschung nicht nur sehr leicht auf Irrwege geleitet und getrübt, es wird dadurch gewöhnlich auch das Streben nach der Wahrheit eingeschläfert, indem man sich gar gern bei dem hypothetischen Ausspruche einer Autorität beruhigt und nur zu oft eine gehaltlose Vermuthung fälschlich für Wahrheit nimmt. —

Die bisherigen Wahrnehmungen über das *malum coxae senile* lehren, dass diese Krankheit ohne Einwirkung äusserer mechanischer oder chemischer Schädlichkeiten sich entwickelte. Wenn in einzelnen Fällen eine mechanische Beleidigung des Hüftgelenkes bei Solchen eingewirkt hatte, welche später von diesem Leiden ergriffen wurden, so war doch dieselbe niemals mit einigem Grunde in einen wesentlichen ursächlichen Zusammenhang mit dem viel später ganz unmerklich auftretenden Erkranken der Hüfte zu bringen. Die Annahme eines solchen ursächlichen Zusammenhanges zwischen einer früher einmal vorhergegangenen zufälligen Beleidigung eines Hüftgelenkes, in welchem lange Zeit darnach das in Rede stehende Uebel sich zeigte, erscheint schon aus dem Grunde unzulässig, weil dann doch aus der Beleidigung des einen Hüftgelenkes nicht auch die Entstehung des fraglichen Uebels in dem andern, von der mechanischen Gewalt nicht getroffenen Hüftgelenke hergeleitet werden kann. —

Uebrigens entsteht aber in den bei Weitem meisten Fällen diese Krankheit ohne vorher Statt gehabte mechanische oder chemische Beleidigung des später leidenden Hüftgelenkes. Wir können daher unter solchen Verhältnissen mit Grund eine solche nicht als Gelegenheitsursache ansehen.

Das ist aber eine Thatsache, dass das *malum coxae senile* gewöhnlich nur bei Individuen beobachtet wird, welche körperlichen Anstrengungen durch Handarbeiten, Heben schwerer Lasten, Bücken bei Feldarbeiten und dergleichen häufig oder fortgesetzt sich unterzogen haben.

Wenn wir aber in Beziehung auf die äusseren veranlassenden ursächlichen Momente dieser Krankheit im Dunkeln sind, so befinden wir uns in keiner besseren Verfassung hinsichtlich der inneren, sogenannten constitutionellen Ursachen derselben.

Es unterliegt wohl kaum einem Zweifel, dass dieses merkwürdige Hüftgelenkleiden vorzugsweise durch ursächliche Momente hervorgerufen wird, welche im Organismus selbst ihren Grund haben. Aber von welcher Art dieselben, woher sie abzuleiten sind und wo sie ihren ursprünglichen Sitz haben, — das ist zur Zeit ganz unbekannt. —

Thatsache ist, dass solche Individuen vom *malum coxae senile* befallen werden, welche an keiner der pathologisch bekannten Dyscrasieen gelitten haben oder zur Zeit der Erkrankung leiden. Weder Syphilis, noch Gicht, Rheumatismus, Scrofeln, Scorbut, chronische Hautausschläge und wie sie alle heissen, die proteusähnlichen dyscrasischen Krankheitsprocesse, scheinen in einem Causalnexus mit unserem Hüftgelenkleiden zu stehen. Die daran Leidenden haben sich vorher der ungetrübtesten Gesundheit erfreut und befinden sich auch während der Dauer des Gelenkübels ausserdem im Zustande ungestörter Gesundheit.

Die oben S. 16, 34, 57, 58 und 59 mitgetheilten mikroskopischen und chemischen Untersuchungen der knöchernen kranken Gelenktheile gestatten zur Zeit nicht, eine haltbare Ansicht über die nächste Ursache des *malum coxae senile* darauf zu gründen. Vielleicht erwachsen aus fortgesetzten und umfassenderen Forschungen auf diesen beiden Wegen in Zukunft fruchtbringendere Resultate. Jedenfalls ist es sehr zu wünschen, dass sämtliche Excretionsflüssigkeiten der am *malum coxae senile* Leidenden während des Lebens derselben wiederholten genauen chemischen Untersuchungen unterworfen werden. Es dürfte dabei eine besondere Aufmerksamkeit auf die Beschaffenheit des Urines zu richten seyn. —

So leicht es ist, über diese Verhältnisse Vermuthungen auszusprechen, um so rathsamer erscheint es mir, dieses ganz zu unterlassen,

da es zu keinem sicheren Resultate führt. Nach dem jetzigen Stande unseres Wissens lässt sich über die nächste Ursache oder das Wesen des *malum coxae senile* mehr nicht als Folgendes sagen:

Das *malum coxae senile* ist ein örtlicher, äusserst langsam verlaufender Krankheitsprocess, welcher den Gesamtorganismus nicht in Mitleidenheit zieht, seinen primären Sitz in der Knochensubstanz beider Schenkelköpfe und Pfannen hat, daselbst als eigenthümlicher, trockner, höhlenartiger Schwund beginnt, wobei Absorption der Gelenkknorpel und des *ligamentum teres* nebst Bildung recenter poröser, löcheriger Knochenmasse Statt findet, welche sich auf den Gelenkflächen verdichtet, emailirt und abglättet. —

Der eigenthümliche höhlenartige trockne Schwund der ursprünglichen Knochenmasse ist höchst wahrscheinlich die Folge von örtlicher Schwäche und in relativ überwiegender Resorptions-thätigkeit bei geringerer Ernährung begründet. — Der ganze Vorgang beruht auf Atrophie. — Entzündung findet dabei niemals Statt. — Die Entwicklung der neuen Knochenmasse geschieht theils aus der ursprünglichen Knochensubstanz, aus der Markhaut, und gestaltet sich als Einlagerung, theils entsteht sie aus der Knochenhaut, und tritt als Osteophytenbildung auf. Sie geschieht im Ganzen am reichlichsten an der Pfanne. Die Absorption der ursprünglichen Knochenmasse, oder der von mir so genannte höhlenartige trockne Schwund, ist im Allgemeinen im Verhältniss zur Knochenneubildung vorherrschend und überwiegend. Die neugebildete Knochenmasse hat eine sehr vorwaltende poröse, löcherige Beschaffenheit. Die Sklerosirung derselben folgt erst nach und nach und bildet das Ende dieser eigenthümlichen Atrophie der Hüftgelenkknochen.

Das *malum coxae senile* wird durch folgende Krankheitserscheinungen als eigenthümliche Krankheit charakterisirt:

Zuerst nimmt der Kranke in der leidenden Hüfte ein Gefühl von Schwäche, Schwere und Steifigkeit wahr, welches nicht nur Monate, sondern sogar Jahre lang dauert. Nach und nach geht dasselbe in wirkliche schmerzhaft empfindungen über, welche

durch's Gehen zunehmen, durch angestregtes Gehen sogar heftiger werden, bei ruhigem Verhalten aber ganz und gar verschwinden.

Eine Abendexacerbation dieser schmerzhaften Empfindungen im Hüftgelenke tritt niemals ein, wenn der Kranke sich den Tag über ruhig verhält; wenn er aber des Tages über durch Gehen oder Arbeit die leidende Extremität anstrengt, werden die Schmerzen gegen Abend heftiger als am Vormittage. Eine fieberhafte Bewegung im Gefässsysteme oder sonstige Fiebersymptome finden niemals Statt. Während der Nacht schwinden die schmerzhaften Empfindungen gänzlich, der Kranke ruht und schläft gleich einem vollkommen Gesunden. Erst am Morgen treten beim Gebrauche des Gelenkes die Schmerzen wieder ein, mindern sich aber wieder anfangs etwas durch mässige Bewegung. Diese scheinbare Verminderung der schmerzhaften Empfindungen durch's Gehen weicht aber bei fortgesetztem Gebrauche der Extremität sehr bald wieder grösserer und anhaltender Schmerzhaftigkeit. Bei Witterungsveränderungen, namentlich bei sehr heisser und bei sehr kalter Temperatur, pflegen die Schmerzen vom Kranken gleichfalls etwas lebhafter empfunden zu werden.

Es würde ein unrichtiger Schluss seyn, wenn man dieses Phänomen als einen Beweisgrund für die rheumatische Natur des Uebels ansehen wollte. Rheumatische Schmerzen nehmen in der Bettwärme zu, die Schmerzen beim *malum coxae senile* nicht. — Es ist eine bekannte Thatsachen, dass Narben, Schwielen, Leichdornen, Geschwüre und andere empfindliche, pathologisch gereizte Theile bei Witterungsveränderungen, in der Kälte oder bei grosser Hitze empfindlicher werden, als unter gewöhnlichen Verhältnissen. Viele andere Krankheiten, welche durchaus nicht rheumatischer Natur sind, verschlimmern sich bei auffallendem Temperaturwechsel und veränderter electricischer Spannung in der Atmosphäre. Selbst gesunde Individuen werden dadurch ergriffen und erfahren eine Abspannung oder Aufregung ihrer Nerventhätigkeit bei drückender Hitze, Gewitterluft, anhaltend nasser, warmer oder kalter Witterung, bei hohen Kältegraden u. s. w. Diese erhöhte Empfindlichkeit eines leidenden Theiles für auffallende Witterungsveränderungen sprechen keinesweges überall für die rheumatische Natur des Uebels, sondern nur für krankhaft erhöhte Receptivität. Wir wären sonst ge-

nöthiget, den ohnehin häufig vagen Begriff von Rheumatismus über alle Gebühr auszudehnen.

Die Schmerzen haben ihren Sitz vorzugsweise im Hüftgelenke und werden durch einen tiefen, starken Druck in die *Plica inguinalis* und hinter den grossen Trochanter, oder durch kräftiges Andrücken des Schenkelkopfes in die Pfanne, vermehrt. Manchmal ziehen sich die Schmerzen auch am Oberschenkel herab bis zum Kniegelenke. Es findet aber niemals ein so constanter und charakteristischer Schmerz im Kniegelenk Statt, wie bei der Coxarthrocace. —

Die Beugung der Extremität im Kniegelenke, das Heraufziehen des Oberschenkels nach dem Unterleibe und die Abduction des Oberschenkels sind meistens nur unvollkommen möglich und verursachen mehr oder weniger Schmerzen. Auch das Bücken des Oberkörpers nach dem Fussboden herab ist sehr behindert und schmerzhaft. Besonders beschwerlich und schmerzhaft pflegt für den Kranken das Auf- und Absteigen auf einer Treppe zu seyn, weil dabei der Schenkel gebogen werden muss. Beim Gehen setzt der Kranke stets die noch gesunde Extremität zuerst vor und zieht die kranke etwas nach. Sobald, um abermals vorwärts zu schreiten, die Last des Körpers auf der kranken Extremität vorzugsweise ruht, neigt er den Oberkörper etwas nach rückwärts, um den Rumpf in eine schiefe Richtung zu bringen und dadurch das Gewicht desselben und den Druck auf die Hüfte etwas zu vermindern. Wenn beim Nachziehen der leidenden Extremität die Last des Oberkörpers auf die gesunde Extremität geworfen wird, erhält der Körper wieder mehr eine gerade Richtung. Durch diesen Wechsel der Richtung des Oberkörpers bekommt der Gang eines an *malum coxae senile* Leidenden einen eigenthümlichen Charakter, der von dem Lahmgehen in Folge von Arthrocacen dadurch merklich verschieden ist, dass beim Letzteren die Last des Körpers wenigstens äusserst selten auf die leidende Extremität geworfen wird, sondern sich gewöhnlich auf die gesunde stützt, wodurch der Körper meistens eine vorwärts und nach der gesunden Seite geneigte Richtung behauptet. Nur in seltenen Fällen habe ich bei Solchen, welche früher an Coxarthrocace gelitten hatten, einen ähnlichen Gang wahrgenommen wie bei den am *malum coxae senile* Leidenden. Dann hatte auch immer der Fuss eine

Position nach aussen und der Schenkelkopf eine dieser Richtung entsprechende Stellung erfahren.

Nachdem diese Symptome längere Zeit bestanden haben, etwa nach $1\frac{1}{2}$ bis 2 Jahren, vom Anfange der Krankheit an gerechnet, hört man bei Bewegungen des Hüftgelenkes, die entweder beim Gehen Statt finden, oder durch willkürliches Heraufziehen des Oberschenkels nach dem Unterleibe, oder durch rotatorische Bewegungen desselben mit der Hand hervorgebracht werden, ein sehr deutliches Prasseln, Knarren und Knacken in dem Gelenke, ganz dem ähnlich, wie wenn grössere entblösste Knochenstücke auf einander gerieben werden. —

Allmählig tritt Volumensveränderung der ganzen Extremität ein, die Hinterbacke der leidenden Seite namentlich erscheint mehr abgeflacht, als die auf der andern Seite, die Haut am Oberschenkel wird welker, die Muskeln fühlen sich weder schlaff noch gespannt oder härter als an dem gesunden Schenkel an, auch empfindet der Kranke beim Durchgreifen und Drücken der Muskulatur keine Schmerzen. —

Unter Zunahme der bisher geschilderten Symptome verkürzt sich nach und nach die leidende Extremität, der Fuss und der ganze Schenkel wenden sich mehr und mehr nach aussen, können aber leicht in ihre normale Richtung geführt werden, wobei jedoch wie bei allen Bewegungen derselben, die das Hüftgelenk mit treffen, stets mehr oder weniger Schmerzen hervorgebracht werden. Der Verkürzung des leidenden Gliedes geht niemals eine scheinbare oder wirkliche Verlängerung desselben voraus. —

Mit eintretender Verkürzung der Extremität pflegt der Kranke beim Stehen den Fussboden nur mit den Zehen zu berühren, im Gehen tritt er gewöhnlich nur mit dem Ballen der grossen Zehe auf. Er vermag aber, — indessen nicht ohne einige Anstrengung und Schmerzen im Hüftgelenke, — mit der ganzen Fusssohle auf den Fussboden aufzutreten, sowohl beim Gehen als im Stehen. —

Die Verkürzung der leidenden Extremität ist sehr verschieden. Sie kann variiren zwischen $\frac{1}{4}$, $\frac{1}{2}$ bis 1 Zoll und darüber. Diese Verkürzung hängt von der mehr oder weniger intensiven Zerstörung des Schenkel-

kopfes und von der Erweiterung und Vergrößerung der Pfanne nach oben ab.

Wegen der geringeren Ernährung der Weichtheile um die Hüfte herum steht der grosse Rollhügel des leidenden Schenkels etwas mehr hervor als der auf der entgegengesetzten Seite. Höckerige Beschaffenheit desselben durch Knochenauswüchse findet niemals Statt.

Jenachdem die Verkürzung bedeutender oder geringer ist, pflegt auch in umgekehrtem Verhältnisse die Entfernung des Trochanters vom Hüftbeinkamme, von der vorderen oberen Spitze des Hüftbeins und von dem Dornfortsatze des letzten Lendenwirbelbeines eine mehr oder weniger geringere zu seyn, als auf der anderen Körperseite. Die Differenz stimmt mit dem Maasse der Verkürzung des leidenden Schenkels überein und hängt davon ab, ob die neugebildete, erweiterte Pfanne mehr gerade nach aufwärts oder etwas mehr nach vorn oder nach hinten sich entwickelt hat.

Mit der eintretenden Verkürzung des leidenden Gliedes wird der Gebrauch desselben immer mehr eingeschränkt, die Bewegung desselben immer schmerzhafter, und der Kranke kann nur noch geringe Entfernungen, und nicht ohne die heftigsten Schmerzen zu empfinden, gehen. Der Gang ist sehr hinkend, der Kranke bedient sich entweder eines Stockes zur Unterstützung oder einer Krücke, oder er stützt, wenn er auf die leidende Extremität treten will, den Arm derselben Seite auf die Mitte des Oberschenkels, um den Druck und die Last des Oberkörpers zu mindern.

Gewöhnlich pflegen um diese Zeit die Symptome desselben Gelenkleidens etwas deutlicher auch in dem anderen Hüftgelenk in die Erscheinung zu treten, wenn dies nicht schon früher der Fall war. Die Zeit, wenn das andere Gelenk auch leidend wird, ist wegen des langsamen Verlaufes und des latenten Auftretens der ersten Krankheitssymptome schwer zu bestimmen. Es hängt hier viel ab von der Empfindlichkeit, Beobachtungsgabe und Aufmerksamkeit des Kranken auf sich selbst. Häufig übersieht der Letztere die geringeren Leiden über die heftigeren in dem zuerst ergriffenen Gelenke ganz und gar, wenn man seine Aufmerksamkeit nicht besonders darauf richtet.

Fieberhafte Bewegungen des Gefässsystems, Störungen der Verdauungsorgane, überhaupt Zeichen eines sogenannten Allgemeinleidens, werden auch in dieser vorgerückten Periode des *malum coxae senile* nicht wahrgenommen. Dagegen ist eine unverkennbare Verstimmung des Gemüthes durch die fortdauernden und zunehmenden schmerzhaften Hindernisse im Gehen die gewöhnliche und leicht erklärliche Folge dieses langsam verlaufenden, viele Jahre nicht nur fortdauernden, sondern gewöhnlich sich verschlimmernden Gelenkleidens. Nur sehr selten tritt, wie in dem von mir oben mitgetheilten zweiten Falle, selbst nach langen schweren Leiden, allmählig durch günstige Configuration und Coaptation der neugebildeten Knochenmassen am Schenkelkopfe und in der Pfanne eine Besserung insofern ein, als die Schmerzen nachlassen und das Gehen wieder, wenn auch immer hinkend, aber doch etwas leichter und besser möglich wird. — In den meisten Fällen dauert das Leiden unverändert bis zum eintretenden Tode fort. Der letztere erfolgt auf natürlichem Wege durch Altersschwäche oder durch eine andere zufällige Krankheit, oder wohl auch — wie oben in dem von mir mitgetheilten dritten Falle, — auf gewaltsame Weise durch Selbstmord. —

Nach dem Tode findet man in beiden Hüftgelenken folgende krankhafte Veränderungen:

Die Knochensubstanz des Schenkelkopfes, sowohl die spongiöse innere, als die Corticallamelle, und die der Pfanne, ist in grösserer oder geringerer Ausdehnung geschwunden. Der noch übrige Theil derselben ist porös, mürbe, löcherig, wie ausgehöhlt. Theils im inneren Gefüge dieser noch übrigen porösen, ursprünglichen Knochensubstanz des Schenkelkopfes und der Pfanne, theils auf der Oberfläche derselben, sowie am Rande des Schenkelkopfes und der Pfanne, befindet sich neue pathologische Knochenmasse. Diese neugebildete Knochenmasse hat im Allgemeinen das Gefüge und die Structur junger, neuer Knochensubstanz bei Knochenbrüchen, Nekrosen und Exostosen, nur erscheint dieselbe auffallend mehr porös, löcherig, wie zerfressen und mit grösseren und kleineren Höhlen versehen. — In der Umgegend der Pfanne und am Schenkelhalse sitzen verschiedenartig gestaltete Osteophyten. Besonders pflegt der Randsaum des Schen-

kelkopes kranzartig mit solchen osteophytischen Productionen umgeben zu seyn, wodurch derselbe eine nach unten umgebogene, pilzähnliche Form erhält, welche um so auffallender ist, je plattgedrückter der Schenkelkopf durch die resorbirte gewölbte ursprüngliche Knochenmasse desselben erscheint. Die eigentliche Pfanne ist entweder ganz zugedeckt von neuer Knochenmasse und es hat sich an deren Stelle und über derselben durch neue Knochenmasse eine oberflächliche, flachere, neue Pfanne gebildet, oder die Bildung der neuen Pfanne durch neue Knochenmasse geschah weiter nach oben zu, $\frac{1}{2}$ —1 Zoll und mehr noch über dem ursprünglichen oberen Pfannenrand hinauf. Durch ein solches Absorbiren der Wölbung des Schenkelkopfes, bei Erweiterung und Hinaufrücken der neugebildeten Pfanne, lässt sich der Grad der Verkürzung der leidenden Extremität im Leben vollständig erklären. Auch diese Maasse stehen in ganz übereinstimmendem Verhältnisse. — Da, wo die neugebildete Knochenmasse des Schenkelkopfes mit der neuen Pfanne in Berührung steht, wo beide sich bei den Bewegungen des Gelenkes an einander drücken und reiben, ist diese neue Knochenmasse, sowohl am Schenkelkopfe als in der Pfanne, dicht, fest, lamellös, weiss aussehend und auf der Oberfläche wie polirt, hat Aehnlichkeit mit Emaille oder Elfenbein. An allen anderen Stellen ist die neue Knochenmasse porös, von dunkler Farbe und lockerem Gefüge.

Die mikroskopischen Untersuchungen dieser neuen Knochenbildung zeigen, dass dieselbe mit anderen pathologischen Neuknochenbildungen übereinstimmen. Die Markkanälchen sind erweitert, die Knochenkörperchen erscheinen sparsamer, truppweise zusammengelagert, grösser und dunkler und weniger regelmässig concentrisch um die Markkanälchen gelagert. Auch die chemische Untersuchung ergiebt dieselben Resultate wie bei anderen pathologischen Knochenneubildungen, nämlich im Verhältniss zum phosphorsauren Kalke viel kohleensauren Kalk, Knorpelsubstanz, Gefässe und flüchtige Bestandtheile. Auch fehlt Fluorkalcium, welches in ursprünglicher Knochenmasse vorkommt. —

Die knorpeligen Ueberzüge der Gelenkflächen sind in grösserem oder geringerem Umfange, in späteren Zeiträumen des Uebels gänzlich verschwunden. An den Stellen, wo die neugebildete Knochenmasse ein festeres lamellöses Gefüge mit abgeglätteter Oberfläche be-

sitzt, liegt dieselbe ganz frei und unbedeckt. Da, wo noch keine neue Knochenmasse sich findet, sieht man ein faseriges, filzähnliches, weiches Bindegewebe von schmutzigweisser Farbe. Auf der Oberfläche des neugebildeten porösen Knochens sitzen blassrothe Granulationen. — Diese auf der Oberfläche der neugebildeten porösen Knochensubstanz befindlichen Granulationen scheinen in diesem Zeitraume der Krankheit die oft bedeutende Schmerzhaftigkeit des Gelenkes zu vermitteln. — Zwischen den Granulationen und dem faserigen Bindegewebe lagert eine sulzige, ölige Flüssigkeit. Das *ligam. teres* und die drüsige Fettmasse sind im späteren Verlaufe der Krankheit theilweise oder gänzlich aufgelöst und verschwunden, in früherer Zeit des Bestehens der Krankheit dagegen findet man beide noch ganz unversehrt. —

Der Schenkelhals ist beim reinen *malum coxae senile* weder hinsichtlich seiner Länge, noch Richtung, noch auch rücksichtlich der Festigkeit seiner Textur regelwidrig verändert. Namentlich ist die Corticalsubstanz desselben fest und unverändert, nur auf der Oberfläche desselben sind bald mehr bald weniger ungleich grosse und verschieden geformte Osteophyten befindlich. In sehr intensiven Fällen wird der Schenkelhals, nachdem nämlich der Schenkelkopf fast ganz zerstört ist, im späteren Verlaufe der Krankheit von oben her, d. h. da, wo er in den Schenkelkopf übergeht, mit ergriffen und es zeigen sich in solchen Fällen auch hier die Spuren der Rarefaction der Marksubstanz, als höhlenartiger, interstieller Schwund, als trockne Absorption der ursprünglichen Knochenmasse. An seinem unteren Theile, da, wo er in das Schenkelbein übergeht, am grossen und kleinen Rollhügel und in der Mitte des Schenkelhalses, gewahrt man dagegen keine Zeichen von Interstitialabsorption. —

Ueberhaupt wird der übrige Theil des Femur, ausser eben am Schenkelkopfe, hinsichtlich seiner Textur nicht verändert. Auch das Gewicht desselben weicht trotz bedeutender Destruction des Schenkelkopfes nur wenig unter das Normal. Dagegen pflegen die Beckenknochen auffallend mürbe, brüchig, porös und leichter zu werden, als sie im normalen Zustande sind. Die äussere Corticallamelle derselben erscheint bei Weitem dünner, lässt sich nicht nur leicht eindrücken, son-

dern blättert sich im getrockneten Zustande der Knochen, selbst bei vorsichtiger Berührung, häufig los. An dieser auffallenden Porosität und Brüchigkeit nehmen sogar die Darmbeine und das Heiligbein lebhaften Theil. Man findet an keinem Theile des Beckens Spuren recenter Knochenbildung, als in unmittelbarer Nähe der Pfanne und in derselben selbst. Das Kapselband scheint stellenweise, namentlich um den Schenkelhals und die Pfanne herum, verdickt, ist es aber in Wahrheit nicht, es bringen die dort befindlichen Osteophyten diese Täuschung hervor. Auch die Synovialhaut ist weder in ihrer Textur noch Färbung regelwidrig beschaffen und man findet keine Exsudate oder pathologische Productionen an derselben.

Je länger die Krankheit bereits bestanden hat, um so tiefer pflegen die Zerstörungen im knöchernen und fibrocartilaginösen Gelenkapparate zu seyn. Besonders ausgebildet ist dann auch die neuerzeugte Knochenmasse und es sind hier die abgeglätteten, festen, lamellosen Partien derselben desto ausgeprägter und ausgebreiteter. Eigenthümlich ist dem *malum coxae senile*, dass sich niemals Verwachsung der Gelenkflächen, wahre Ankylose, ausbildet. Auch die sogenannte falsche Ankylose beobachtet man hier nicht, sondern es ist immer mehr oder weniger Beweglichkeit der Gelenkflächen vorhanden. —

In dem Gelenke, wo die Krankheit zuerst auftrat, sind zwar die angegebenen Veränderungen stets am auffallendsten wahrzunehmen, jedoch ist es überraschend, dass selbst auch in dem anderen Hüftgelenke, über welches der Leidende verhältnissmässig nur wenig Beschwerde im Leben führte, die genannten Zerstörungen und Knochenneubildungen eine kaum vermuthete Ausbreitung und Entwicklung erreicht zu haben pflegen. —

Man kann sich diese merkwürdige Erscheinung nicht ganz genügend erklären. Vielleicht rührt sie daher, dass der Kranke schon mehr an die täglichen Leiden gewöhnt ist, die geringeren Schmerzen über den grösseren nicht beachtet und übersieht, oder weil er in späteren Zeiten des Bestehens der Krankheit wegen der Beschwerden beim Gehen die später ergriffene Extremität weniger in Gebrauch setzt. —

Der Verlauf des *malum coxae senile* ist stets äussert langsam. Die Dauer desselben erstreckt sich in jedem Falle auf mehrere Jahre. Obgleich bei diesem äusserst protracten Verlaufe so scharf markirte Krankheitsstadien sich nicht herausstellen, wie solche bei acuten Krankheiten sich unterscheiden lassen, so kann man doch behufs leichteren diagnostischen Ueberblickes der gesammten Krankheitserscheinungen vier mit dem Wesen der Krankheit in nächster Beziehung stehende, durch besondere Symptome näher bezeichnete Abschnitte in dem ganzen Verlaufe des Krankheitsprocesses füglich distinguiren.

Das erste Stadium, dessen Dauer wenigstens ein Jahr umfasst, sich aber auch auf $1\frac{1}{2}$ bis 2 Jahre erstrecken kann, beginnt mit den Zeichen der eintretenden Aufsaugung der ursprünglichen Knochenmasse des Schenkelkopfes und der Pfanne, dem das Schwinden der Gelenkknorpel folgt, und endiget mit dem Eintritte der Zeichen der neuen Knochenbildung. Es charakterisirt sich dieses erste Stadium durch ein Gefühl von Schwäche, Steifigkeit und Schwere im Hüftgelenke, Hindernisse im Gehen, welche immer mehr zunehmen und zuletzt in auffallende heftigere Schmerzen übergehen. Man kann diesen Zeitraum das Stadium des Schwundes, *Stadium absorptionis*, nennen.

Das zweite Stadium beginnt mit der in die Erscheinung tretenden Bildung neuer Knochensubstanz auf den vom Gelenkknorpel entblösten Gelenkflächen und wird durch auffallendere Störung der Function, lebhaftere Schmerzen, namentlich aber durch die hörbare eigenthümliche Crepitation der auf einander reibenden entblösten Gelenkflächen bezeichnet. Die Dauer dieses Zeitraumes erstreckt sich oft über ein Jahr. Die Benennung Zeitraum der Knochenneubildung, *Stadium ossificationis*, oder auch Zeit des Knochenreibungsgeräusches, *Stadium crepitationis*, erscheint nicht unpassend. —

Das dritte Stadium charakterisirt sich durch Eintritt der Verkürzung der leidenden Extremität bei Fortdauer und Zunahme aller übrigen Krankheitserscheinungen. Die leidende Extremität wird dabei constant nach auswärts gerichtet, der Kranke berührt beim Gehen und im Stehen den Fussboden nur mit dem Ballen der grossen Zehe. Der oben beschriebene charakteristische hinkende Gang prägt sich immer mehr aus, die Leiden des Kranken erreichen den höchsten Gipfel. Ent-

weder bleibt der Zustand desselben in diesem Verhältnisse bis an's Lebensende des Kranken — und es kann dieses Stadium viele Jahre bestehen, — oder die örtliche Krankheit erfährt, ebenfalls nach Verlauf von mehreren Jahren, eine günstigere Wendung dadurch, dass sie in das vierte Stadium übergeht. Wenn man einen Namen für den dritten Zeitraum haben will, so dürfte sich die Bezeichnung *Stadium deformationis* hierzu eignen, indem die Formänderungen des Schenkelkopfes und der Pfanne die Verkürzung und den hinkenden Gang, sowie die übrigen Beschwerden, in sich enthalten. —

Der vierte und längste Zeitraum zeichnet sich durch auffallende Minderung der Schmerzen und sonstigen Beschwerden, namentlich beim Gehen, aus. Obschon die Verkürzung bleibt, so kann doch der Kranke die Extremität wieder besser brauchen; auch die Auswärtsrichtung derselben verändert sich manchmal wieder. Diese günstige Wendung der Verhältnisse rührt von der sich immer mehr ausbreitenden Sklerosirung der neuen Knochenmasse und gleichzeitig Statt findenden gegenseitigen Coaptation oder Configuration des deformirten Schenkelkopfes und der Pfanne her. Man kann daher diesen Zeitabschnitt in der in Rede stehenden Krankheit das *Stadium configurationis* oder den Zeitraum der Eburnation und Sklerosirung nennen.

Wenn die Krankheit in diese Phase günstiger Entwicklung und Formirung der neuen Knochenmasse tritt, so kann man dies als spontane Heilung des örtlichen Krankheitsprocesses bedingungsweise ansehen. Es ist eine Heilung, wie es deren so manche im Gebiete pathologischer Prozesse giebt. Eine Sistirung des weiteren Fortschreitens der Krankheit mit mehr oder weniger vollkommener Destruction oder Texturumwandlung des leidenden Theiles, wobei das Gesamtleben nicht beeinträchtigt wird, der leidende Theil aber verstümmelt bleibt. —

Jedenfalls aber ist diese spontane Naturheilung durch Sklerosirung der neugebildeten pathologischen Knochensubstanz ein höchst interessantes Phänomen und neuer Beleg für das merkwürdige Streben des Organismus, krankhafte Prozesse durch eigene Bildungsthätigkeit zu sistiren und das zu Stande zu bringen, was oft dem geschicktesten Therapeuten weder durch die Anwendung chemischer, noch mechanischer

Potenzen gelingt. Nicht unpassend nennt man diese Richtung des bildenden organischen Lebens *vis medicatrix naturae*.

Die Diagnose des *malum coxae senile* von anderen Hüftgelenkrankheiten ist in der Entstehungsweise, dem Verlaufe, den Symptomen und in den pathologisch-anatomischen Veränderungen der Gelenktheile begründet.

Das *malum coxae senile* entsteht ohne vorher wirksame äussere mechanische oder chemische Schädlichkeit und ohne nachweisbare Metastase oder Reflex einer im Körper florirenden Dyscrasie auf die Hüftgelenke, nur in der mittleren Lebensperiode oder im vorgerückten Greisenalter, jedesmal in beiden Hüftgelenken.

Der Verlauf dieser Krankheit ist äusserst langsam, auf viele Jahre ausgedehnt, sie geht niemals in Eiterung und Verschwärung über, auch bildet sich keine Ankylose.

Ausser Schmerz, welcher bei Ruhe des Gelenkes stets fehlt und nur bei Anstrengung desselben hervorgerufen wird, ist kein Symptom von Entzündung zugegen, weder vermehrte Wärme, Anschwellung, Röthe um's Gelenk herum, noch Fieberbewegungen und abendliche Exacerbationen. Es tritt wirkliche Verkürzung der leidenden Extremität ein ohne vorhergegangene scheinbare oder wirkliche Verlängerung derselben. Diese wirkliche Verkürzung ist meistens eine ansehnliche, $\frac{1}{2}$ bis 1'' und darüber betragende, die Extremität ist dabei nach auswärts gerichtet und lässt sich nicht durch Extensionsversuche zur normalen Länge zurückführen. Die anderen Zeichen der Luxation fehlen. Der hinkende Gang ist eigenthümlich und verschieden von dem durch andere Hüftgelenkübel bedingten. Ausser einer deprimirten Gemüthsstimmung wird durch das *malum coxae senile* ein Allgemeinleiden niemals herbeigeführt. Nach dem Tode des Kranken findet man in den leidenden Gelenken keine Exsudate oder Zeichen Statt gehabter Entzündung, weder an der Synovialhaut noch sonst irgendwo. Das *ligam. teres* und die knorpeligen Gelenküberzüge sind grösstentheils oder gänzlich verschwunden. Die ursprüngliche Knochen-

substanz des Schenkelkopfes und der Pfanne ist auf eine eigenthümliche Weise geschwunden. Es findet sich auf der Oberfläche und im inneren Gefüge der noch übrigen ursprünglichen Knochensubstanz neugebildete Knochenmasse, welche theils eine vorwiegende poröse, löcherige, ausgehöhlte Beschaffenheit hat, theils lamellos verdichtet, eburnisirt und abgeglättet ist. Wirkliche bedeutende Abflachung, oft völlige Vernichtung der ursprünglichen Wölbung des Schenkelkopfes und ansehnliche Erweiterung der aus neuer Knochenmasse gebildeten neuen Pfanne sind die bezeichnenden Eigenschaften der Conformation des neuen knöchernen Gelenkmechanismus. Reichliche Osteophytenbildung am Rande des abgeflachten Schenkelkopfes und der neuen Pfanne, sowie am Schenkelhalse, sind stete Begleiter dieses Knochenleidens. Verwachsung der Gelenkflächen findet nicht Statt. —

Wegen des im Anfange des *malum coxae senile* bestehenden Gefühles von Schwere, Steifigkeit und Schwäche, sowie wegen der später im zweiten Stadium der Krankheit vorhandenen nicht unbedeutenden Schmerzen und Functionsstörungen im Hüftgelenke, könnte eine Verwechslung möglich werden mit einer der manichfachen Arten der Gelenkentzündungen, mit dem nervösen Hüftweh und mit einer Gelenkneurose; wegen des Knochenreibungsgerausches, Verkürzung und Richtung des Schenkels nach aussen mit Schenkelhalsbruch; wegen der Verkürzung und Richtung der Extremität mit Luxation; wegen der Verkürzung mit Interstitialabsorption des Schenkelhalses. — Es sollen daher in Folgendem die diagnostischen Momente dieser verschiedenen Krankheiten des Hüftgelenkes specieller hervorgehoben werden.

1) Mit einem chronischen Gelenkrheumatismus ist eine Verwechslung sehr leicht möglich, so lange noch keine anderweiten Symptome die Entstehung des *malum coxae senile* anzeigen als ein Gefühl von Steifigkeit, Schwere und Schwäche im Hüftgelenke. Da der Gedanke an dieses im Ganzen seltner vorkommende Uebel ferner liegt, so wird in der That nicht nur vom Kranken, sondern auch von dem zu Rathe gezogenen Arzte die Annahme eines rheumatischen Leidens gewöhnlich Statt finden. Auch dürfte eine solche dann um so mehr Entschul-

digung beanspruchen können, wenn der Kranke noch in dem mittleren Lebensalter steht, wo Rheumatismen so häufig vorkommen. — Bei einem im vorgerückten Greisenalter sich befindenden Individuum würde wenigstens der mit dem *malum coxae senile* bekannte Arzt eher Veranlassung nehmen, an die Entwicklung dieses Leidens zu denken.

Uebrigens ist zu berücksichtigen, dass wahre Rheumatismen von einem Orte nach dem andern wandern, in der Bettwärme zunehmen und durch Bewegung des leidenden Theiles, besonders wenn diese lebhaft und andauernd ist, sich zu mindern pflegen, was beim *malum coxae senile* umgekehrt der Fall ist. Auch pflegt ein Rheumatismus nicht bloss ein Gefühl von Schwäche, Steifigkeit und Schwere, sondern wirkliche Schmerzen zu veranlassen, welche zu Anfange der Entstehung des *malum coxae senile* noch nicht wahrgenommen werden.

2) Ein acuter Gelenkrheumatismus hat seinen Sitz entweder in dem fibrösen und synovialen Gelenkapparate, oder in den das Gelenk umgebenden Muskel- und Sehnenscheiden, oder in den Aponeuosen. Die Schmerzen sind hier gleich mit dem Beginn der Krankheit heftig, reissend, ziehend und treten meistentheils unter der Form einer Gelenkentzündung in die Erscheinung. Hier ist nicht wohl eine Verwechslung mit dem in seinem ersten Stadium sich befindenden *malum coxae senile* möglich; eher könnte der zweite Zeitraum dieses Uebels zu einer solchen Verwechslung Veranlassung geben. Wenn man aber die Jahre lang vorhergegangenen krankhaften Empfindungen und die allmähliche Zunahme der Schmerzen, sowie das jedesmal bestimmt erfolgende Nachlassen derselben bei ruhigem Verhalten, und die stets eintretende Exacerbation der Schmerzen durch's Gehen gehörig in Erwägung zieht und bedenkt, dass das *malum coxae senile* eine völlig fieberlose, der acute Gelenkrheumatismus aber eine nicht ohne Fieberbewegungen bestehende Krankheit ist, welche immer in Folge einer Erkältung rasch zu entstehen pflegt, — so schwinden die angeregten Besorgnisse einer möglichen Verwechslung der beiden genannten Krankheiten. —

3) Acute Gelenkentzündungen, welche durch mechanische und metastatische Ursachen entstanden sind, bieten so wenig Aehnlichkeit mit dem *malum coxae senile* dar, dass es ganz überflüssig erscheint,

hier detaillirter auf dieses Thema einzugehen. Die Schnelligkeit des Eintrittes, die Heftigkeit und die ununterbrochene Dauer der Entzündungssymptome, die auffallende gänzliche Functionsstörung des entzündeten Gelenkes, das die Entzündung begleitende Fieber, die regelmässigen Abendexacerbationen bei vollkommener Ruhe des Körpers, der acute Verlauf, der Ausgang in Zertheilung, lymphatisch-wässrige Exsudate, Eiterung, Zerstörung der Gelenkknorpel, Nekrosirung des Schenkelkopfes und Schenkelhalses oder in Verschwärung und deren Folgen, — lassen gewiss keine Verwechslung mit dem gerade entgegengesetzte Verhältnisse mit sich führenden *malum coxae senile* fürchten. — Eine Combination beider Krankheiten aber ist eben so gut denkbar, als möglich. Wirkt z. B. auf das mit *malum coxae senile* bereits behaftete Hüftgelenk eine mechanische Schädlichkeit, wie Fall, Schlag, Verwundung und dergleichen, ein und wird dadurch eine Entzündung der das Gelenk unmittelbar constituirenden oder auch der dasselbe umgebenden Theile hervorgebracht, so würde der hier als möglich angenommene Fall Statt finden. — Diese accessorische Krankheit des vorher leidenden Hüftgelenkes würde sich auch hier ohne grosse Schwierigkeit von der ursprünglich und längere Zeit schon vor der Einwirkung der mechanischen Schädlichkeit bestandenen durch die angegebenen charakteristischen Merkmale beider distinguiren lassen. Man hätte es hier mit einem ähnlichen Falle zu thun, als wenn ein an *Phthisis pulmonum tuberculosa* Leidender durch Erkältung von einer *Pleuritis acuta* befallen würde. —

4) Die chronischen Hüftgelenkentzündungen dagegen verhalten sich in diagnostischer Hinsicht ganz anders zu dem *malum coxae senile*. Diese haben nicht nur im ersten Anfange, sondern auch im weiteren Verlaufe manche Aehnlichkeit mit dem letztgenannten Uebel und es wird deshalb um so mehr nothwendig, die wesentlichen Differenzen beider genauer hervorzuheben. —

Die ersten Anfänge chronischer Hüftgelenkentzündungen, welche Folgen leichterer mechanischer Beleidigungen oder allmählig wirkender metastatischer Affectionen sind, bestehen auch in einem Gefühle von Schwere, Druck, Steifigkeit und Schwäche im Hüftgelenke. Diese Symptome dauern oft längere Zeit ohne bedeutende Verschlimmerung fort.

In manchen Fällen lässt sich eine äussere Veranlassung nicht bestimmt nachweisen oder eine innere dyscrasische Ursache der Krankheit nicht deutlich erkennen. Hier könnte um so leichter eine Verwechslung beider Krankheiten möglich werden, als auch der Uebergang in's zweite, durch wirkliche Schmerzen im Gelenke bezeichnete Stadium dafür spricht. — Nur der Umstand würde in einem solchen Falle als diagnostisches Moment Bedeutung haben, dass das *malum coxae senile* erst in den späteren Lebensepochen, gewöhnlich im decrepiten Alter, entsteht, während die inneren Entzündungen des Hüftgelenkes vorzugsweise dem kindlichen oder jugendlichen Alter eigenthümlich sind. Im völlig zweifelhaften Falle würde die Diagnose nach dem Effecte der angewendeten Heilmittel zu ergänzen seyn. —

Es bestätigt sich auch hier die allgemeine diagnostische Wahrheit, dass sehr viele Krankheiten bei ihrem ersten Auftreten grosse Aehnlichkeit und Uebereinstimmung der Symptome darbieten, und dass nur durch möglichst scharfe Beurtheilung der Krankheitsursachen, der Individualität des Kranken, der feineren Nüançirung der Symptome und des Verlaufes der Krankheit, die Diagnose gesichert werden kann, worüber specielle Regeln sich kaum aufstellen lassen, — während im späteren Verlaufe derselben Krankheiten oft ein einziges Symptom hinreicht, um Verwechslungen verschiedener Krankheitsprocesse zu verhüten. —

Grosse Aehnlichkeit bieten die Symptome im Anfange des zweiten Stadiums des *malum coxae senile*, wenn die Schmerzen im Gelenke fühlbarer werden, ohne dass das Reibungsgeräusch der vom Knorpel entblössten Gelenkflächen schon hörbar ist, — mit dem ersten Zeitraum der Coxarthrocace, dem sogenannten *Stadium dolorificum*, wenn noch keine Verlängerung der leidenden Extremität sich zeigt. In beiden Krankheiten bestehen als hauptsächlichstes Krankheitssymptom tief im Gelenk sitzende dumpfe, drückende Schmerzen, welche durch die Bewegung des Gelenkes stets zunehmen, bei ruhigem Verhalten desselben nachlassen.

Beim *malum coxae senile* lassen diese Schmerzen aber stets gänzlich nach, sobald der Kranke sich völliger Ruhe hingiebt. Das ist bei der Coxarthrocace nicht in dem Grade der Fall. Hier mindern sich

zwar bei ruhigem Verhalten die Schmerzen, sie hören aber niemals ganz auf. Die Kranken fühlen fortwährend Schmerzen im Gelenke, welche schon bei geringen Bewegungen sich sehr steigern und selbst bei protractem Verlaufe der Entzündung des Schenkelkopfes und der Pfanne constant am Abend exacerbiren, wobei fieberhafte Bewegungen im Gefäßsysteme schon in dieser Periode der Krankheit nicht fehlen. Ueberhaupt ist bei Weitem in den meisten Fällen auch jetzt schon das Allgemeinleiden und der ursächliche Zusammenhang der Gelenkentzündung mit einer Dyscrasie, am häufigsten mit der Scrofulosis, nicht zu verkennen. Alle diese Verhältnisse finden beim *malum coxae senile* nicht Statt. Endlich ist zu beachten, dass die Coxarthrocace im kindlichen und jugendlichen Alter überhaupt am häufigsten, das *malum coxae senile* nur bei älteren Personen vorkömmt.

Leicht sind beide Hüftgelenkkrankheiten von einander zu unterscheiden, wenn die Coxarthrocace bis zur Verlängerung und der damit verbundenen bekannten Stellung der leidenden Extremität, das *malum coxae senile* aber bis zur Absorption der Gelenkknorpel und Eburnation einzelner Stellen der auf einander reibenden Gelenkflächen, bis zur charakteristischen Crepitation im Hüftgelenke, vorgeschritten ist. —

Noch leichter fast wird die Diagnose beider Krankheiten, wenn sie in das Stadium der wirklichen Verkürzung der leidenden Extremität übergetreten sind. Beim *malum coxae senile* ging diesem Symptome Verlängerung niemals voraus, was bei der Coxarthrocace der Fall ist; beim *malum coxae senile* findet hier stets Knochenreibungsgeräusch Statt, bei der Coxarthrocace nicht, dagegen ist hier das Allgemeinleiden auffallend, bei jenem nicht; die verkürzte Extremität ist bei der Coxarthrocace meistens nach hinten und oben luxirt und der Fuss nach Innen gerichtet, selten findet Luxation nach vorn Statt, immer aber ist die Beweglichkeit des luxirten Schenkelkopfes äusserst eingeschränkt oder gar nicht möglich und sehr schmerzhaft, wie es eben bei Luxationen der Fall ist; beim *malum coxae senile* besteht dagegen neben der Verkürzung in der erweiterten Pfanne ergiebige Beweglichkeit des Schenkels. Nur die Hebung desselben nach dem Unterleibe herauf und die Abduction desselben pflegt etwas eingeschränkt zu geschehen und

ist mit Schmerzen verbunden, die Bewegungen in entgegengesetzter Richtung aber nicht. —

Wenn bereits die Coxarthrocace in Vereiterung und Knochenfrass der Gelenktheile übergegangen ist, dann lässt die Anschwellung und enorme Schmerzhaftigkeit des Gelenkes, besonders aber das Eiterungsfieber oder der hektische Zustand einen diagnostischen Zweifel wohl überhaupt nicht aufkommen, am allerwenigsten aber eine Verwechslung mit dem *malum coxae senile* als möglich denken. —

In den Fällen aber, wo es bei der Coxarthrocace nicht zur Bildung von Knochenfrass im Gelenke und selbst nicht zum Heraustreten des Schenkelkopfes aus der Pfanne kömmt, wo vielmehr Zertheilung oder solche Mässigung der Schenkelkopftzündung ermöglicht wurde, dass wahre oder falsche Ankylose des Hüftgelenkes eintritt, kann dieser Zustand (vorausgesetzt, dass der frühere Verlauf beider Krankheiten dem Beobachter unbekannt ist und bleibt,) eine Verwechslung mit dem *malum coxae senile* dann wohl möglich machen, wenn die letztgenannte Krankheit den allerdings ebenfalls seltenen günstigen Ausgang erreichte, dass durch glückliche Conformation der eburnirten Gelenkflächen, bei mehr oder weniger Unbeweglichkeit des Gelenkes, der eingeschränkte Gebrauch der Extremität möglich ist. — Indessen bleibt doch, selbst zugestanden, dass beide Kranke in gleichem und zwar vorgeschrittenem Alter sich befinden, ein das *malum coxae senile* bezeichnendes Symptom übrig, welches bei der Coxarthrocace unter den aufgestellten Bedingungen fehlt, d. i. die Verkürzung, welche beim *malum coxae senile* niemals vermisst wird. —

Wenn Verkürzung der leidenden Extremität nach vorhergegangener Caries und Zerstörung des Schenkelkopfes und eines Theiles der Pfanne, ohne Statt gehabte Luxation, bei der Coxarthrocace zurückbleibt, dann werden die Narben der zugeheilten Fistelgänge um das Hüftgelenk herum das Wesen des früher bestandenen Gelenkleidens kundgeben. —

Die pathologisch-anatomischen Veränderungen, welche man nach dem Tode bei Denjenigen, die an Coxarthrocace gelitten haben, im Hüftgelenke findet, sind nach dem Stadium, Grade und der Ausbreitung der Krankheit sehr verschieden und schon im Allgemeinen nicht so constant

wie beim *malum coxae senile*. Kam es nicht bis zum Knochenfrasse, so kann entweder vollkommene Heilung ohne wesentlich bemerkbare Texturveränderungen die Folge seyn oder, wenn Exsudate bereits eingetreten waren, können mehr oder weniger ausgebreitete Verwachsungen der Gelenkflächen, Verdickungen und andere Structurveränderungen der Gelenkbänder, wahre oder falsche Ankylosirung des leidenden Gelenkes gefunden werden. Trat Luxation des Schenkelkopfes ohne cariöse Zerstörung derselben ein, so können dieselben deformen Verhältnisse der Pfanne und des Schenkelkopfes bestehen, wie solche nach veralteten Luxationen überhaupt wahrgenommen zu werden pflegen. —

Ging die Krankheit unter mehr oder weniger ergiebiger Eiterung und Verschwärung im Gelenke in Knochenfrass über, so erfolgt Aufbruch und Fistelbildung, wovon die zurückbleibenden Narben und Texturveränderungen in den das Gelenk umgebenden Weichtheilen, in den Gelenkbändern und an den Gelenkflächen selbst Zeugnis geben. Die Gelenkknorpel fehlen theilweise oder gänzlich; an den Stellen, wo der Knochen durch Caries vernichtet wurde, hat sich neue Knochenmasse gebildet, welche den Verlust mehr oder weniger unvollkommen zu ersetzen sucht. Diese von Knorpel entblösten Knochenstellen sind eburnirt und abgeschliffen, die neugebildete Knochenmasse ist aber eines Theiles nicht so porös, löcherig und höhlenartig beschaffen, anderen Theiles auch bei Weitem nicht in so grossem Umfange hinsichtlich des Schenkelkopfes und der Pfanne ausgebreitet, wie dieses beim *malum coxae senile* der Fall ist, auch fehlt nach vorhergegangener Caries die charakteristische Pilzform des Schenkelkopfes und die auffallende Erweiterung der Pfanne. Die Regeneration der zerstörten Knochensubstanz findet hier in mehr eingeschränkter Weise Statt. Endlich ist noch zu erinnern, dass man beim *malum coxae senile* die bezeichnenden Textur- und Formveränderungen des Schenkelkopfes und der Pfanne stets in beiden Hüftgelenken, diejenigen, welche nach Coxarthrocace zurückbleiben, nur in Einem der Hüftgelenke findet. —

Bei gebührender Würdigung der hier aufgeführten, auf Ursachen, Symptome, Verlauf und Ausgänge beider Krankheiten gegründeten Unterscheidungsmerkmale wird die Diagnose zwischen dem *malum coxae*

senile und der Coxarthrocace im concreten Falle jedesmal zu ermöglichen seyn. —

Von einer chronischen Entzündung der Synovialhaut des Hüftgelenkes wird im Anfange das *malum coxae senile* ebenfalls wegen der geringen Schmerzhaftigkeit schwer zu unterscheiden seyn, wenn nicht die ursächlichen Momente und die Individualität des Kranken der Diagnose eine bestimmtere Richtung geben. Im späteren Verlaufe dagegen giebt bei genauer Untersuchung das Gefühl der Fluctuation des in die Gelenkhöhle erfolgten Exsudates, welches meistens hinter und unter dem grossen Rollhügel wahrzunehmen ist, den nöthigen Aufschluss über das Wesen und den Sitz der Krankheit. Im Hüftgelenke tritt übrigens diese Krankheit selten für sich allein auf, sie kömmt vielmehr in Verbindung mit schleichender Entzündung des knöchernen Gelenkapparates, mit Coxarthrocace, vor.

Wenn in Folge von Contusionen und Commotionen schleichende Entzündungen im Hüftgelenke entstehen, so pflegen sie gewöhnlich erst die Folgen oder Reste vorausgegangener, mehr oder weniger acuter Formen der traumatischen Hüftgelenkentzündung zu seyn. Bei gehöriger Beachtung des unmittelbaren ursächlichen Zusammenhanges der mechanischen Verletzung mit der darauf folgenden Entzündung wird es gelingen, die Natur des Uebels zu erkennen. Ausserdem stellt sich hier schon von Anfang an eine so auffallende krampfhaftige Zusammenziehung der das Hüftgelenk umgebenden Muskeln ein, dass nicht allein die ganze Hüfte dadurch in die Höhe gehoben und eine scheinbare Verkürzung der leidenden Extremität sehr bald dadurch erzeugt, sondern dass auch der Schenkelkopf fest in die Pfanne gezogen und die Beweglichkeit desselben äusserst eingeschränkt wird. Auch pflegt hierbei der Oberschenkel nach dem Unterleibe heraufgezogen zu seyn. Die Schmerzhaftigkeit im Gelenke ist im Anfange der Krankheit schon so bedeutend und der Gebrauch der Extremität so sehr dadurch behindert, wie dieses erst im dritten Stadium des *malum coxae senile* der Fall ist, wo die wirkliche Verkürzung des Schenkels und die deutliche Crepitation der von ihren knorpeligen Ueberzügen entblössten, auf einander reibenden Knochenflächen bereits vollkommen besteht.

Sollten durch die Contusion des Hüftgelenkes gleichzeitig die knöchernen Gelenkflächen in der Weise mit beleidiget worden seyn, dass Ostitis und ihre Folgen im Gelenke eintreten, so werden die oben hervorgehobenen diagnostischen Momente Aufschluss geben. Wenn hier durch Zerstörung der Gelenkknorpel Reibungsgeräusch der Knochenflächen hörbar würde, dann dürfte wegen der fehlenden Absorption des Schenkelkopfes der Mangel der wahren Verkürzung der Extremität maassgebend für die Diagnose werden. —

Wäre aber in Folge der Gelenkentzündung Resorption des Schenkelkopfes oder des Schenkelhalses eingetreten und dadurch wahre Verkürzung entstanden, dann pflegt in solchen Fällen meistens vollkommene Ankylosirung des Gelenkes die Folge zu seyn; auch fehlt, wenn die Pfanne nicht gleichzeitig mitleidend war und von ihrem knorpeligen Ueberzuge entblösst wurde, das Knochenreibungsgeräusch. Dem aufmerksamen Beobachter würden zur Begründung der Diagnose vom *malum coxae senile* noch die Berücksichtigung der Ursachen, des Verlaufes und das Fehlen der Zeichen desselben Leidens im Hüftgelenke der andern Seite als Hülfsmittel zur Seite stehen. Uebrigens treten die oben genannten Folgen nach mechanischen Beleidigungen des Hüftgelenkes unter so latenter Form einer Entzündung gewöhnlich nicht auf, dass die Kennzeichen der Entzündung gar nicht wahrnehmbar wären. Wenn keine Eiterung im Gelenke erfolgt oder vollkommene Zertheilung der Entzündung gelingt, sind wahre und falsche Ankylosirung des Hüftgelenkes die häufigere Folge solcher mechanischen Beleidigungen desselben. —

Nach Contusionen und Commotionen des Hüftgelenkes, welche eine innere Gelenkentzündung hervorrufen, treten krampfhaft Spannungen in den das Gelenk umgebenden Muskeln ein; diese sind deutlich zu fühlen. Die krampfhaft contrahirten Muskeln sind empfindlich und schmerzhaft bei der Berührung oder Bewegung des Gelenkes und bringen Gelenksteifigkeit hervor. Diese Zeichen fehlen beim *malum coxae senile*. —

Wiederholte örtliche Blutentleerungen, Ruhe des Gelenkes und narrotische, krampflindernde Umschläge führen nicht nur Linderung der Zufälle, sondern bei consequentem Fortgebrauche völlige Heilung her-

bei. Beim *malum coxae senile* ist dieses nicht der Fall. Hier verschlimmert sich nach andauernden Blutentleerungen der Zustand, oder die Krankheit geht wenigstens unaufhaltsam ihren Gang fort.

Sollte der längere Zeit andauernde Muskelkrampf eine wirkliche bleibende Contractur in den Hüftmuskeln hervorbringen, so wird die dadurch erzeugte völlige Gelenksteifigkeit einen sehr auffallenden Unterschied zwischen dieser Krankheit und dem *malum coxae senile* darbieten, indem bei letztgenanntem Uebel eine solche in keiner Weise besteht.

5) Das nervöse Hüftweh, *Ischias nervosa Cotunni*, charakterisirt sich durch gleich anfangs heftig auftretenden Schmerz in der Hüfte, welcher hinter dem grossen Trochanter entsteht, bis zum Heiligbein hinauf und, dem Laufe des ischiadischen Nerven folgend, bis herab zur Fusssohle sich erstreckt. Der Kranke kann nicht auf die leidende Extremität treten, ist gleich anfangs unvermögend zu gehen, und wenn auch bei längerer Dauer dieser Krankheit eine scheinbare Verkürzung der leidenden Extremität durch Heraufziehen der Hüfte und stärkeres Zusammenziehen der Hüftmuskeln wahrzunehmen ist, so lässt diese sich doch von der wirklichen beim *malum coxae senile* Statt findenden Verkürzung leicht unterscheiden; auch fehlt beim Ischias die Crepitation im Gelenk. Die Schmerzen sind intermittirend, weder Druck auf das Hüftgelenk, noch Bewegungen desselben, vermehren die Schmerzen.

6) Die sogenannten Neuralgien der Gelenke äussern sich durch Schmerzen und Muskelkrampf und kommen am häufigsten bei jugendlichen hysterischen Frauenspersonen nicht gar lange nach der Pubertätsentwicklung vor, weshalb sie Brodie¹⁾ hysterische Gelenkleiden nannte. Aber auch bei Männern hat man solche Gelenkneuralgien in Folge von gastrischen Störungen, Harnbeschwerden, bei Griesbildung, Harnsteinen und Harnröhrenstricturen beobachtet. Obgleich diese Krankheit häufiger unter den höheren Ständen sich findet, so hat

1) *Lectures illustrative of certain local nervous affections.* By Sir Benjamin Brodie. London 1837.

doch *Stromeyer* mehrere hysterische Hüftgelenkleiden auch bei Dienstmädchen beobachtet und durch *Asa foetida* geheilt ¹⁾).

Der Schmerz ist bei diesen Hüftgelenkneuralgien nicht auf das Gelenk beschränkt, sondern erstreckt sich meistentheils über das ganze Glied; ein fester starker Druck auf's Gelenk vermehrt den Schmerz nicht, wohl aber ein leichter Druck, selbst leise Berührung der Haut. Die Schmerzen dauern oft Jahre lang fort, verschwinden manchmal so langsam und allmählig, wie sie erschienen sind, in anderen Fällen hören sie plötzlich auf. Die Patienten klagen stets über ein Gefühl von Schwäche in dem Gliede, selbst dann, wenn die Schmerzen nicht vorhanden sind; sie können aber dasselbe bewegen, besonders wenn sie einen hinreichenden Grad von Willenskraft in Anwendung zu bringen vermögen. — Die leidende Extremität erscheint manchmal am Morgen kalt und blauroth, wird aber gegen Abend heiss. Auch bei ruhigem Verhalten im Bette dauert der Schmerz fort und verhindert oft den Kranken am Schlafen. Eine Deformität des Gelenkes tritt nur dann ein, wenn durch die lange Dauer des Uebels Muskelcontracturen und Verkrümmungen des Gliedes herbeigeführt werden. Manchmal bildet sich um das Gelenk herum eine leichte Anschwellung der Haut und des Zellgewebes. —

Nach *Stannius* ²⁾ stellt sich der Schmerz bisweilen an derselben Stelle Wochen und Monate lang pausenweise ein, versteckt sich zur Zeit der Menstruation, springt aber, vielleicht bloß auf Stunden, auf eine andere Stelle über, um alsbald an der alten Stelle wiederzukehren. Die Bettwärme steigert den Schmerz; Application von Kälte oder Nichtbedeckteyn der anscheinend afficirten Stelle sind oft wohlthätig.

-Ausser diesem neuralgischen Gelenkleiden zeigen Kälte der Haut, kleiner zusammengezogener, krampfhafter Puls, hysterische Symptome anderer Art die theils krampfhafte, theils neuralgische Natur des Uebels an. Auch sind die schmerzhaften Erscheinungen, wie bei anderen Neurosen, nicht selten aussetzend, verschwinden durch Gemüthsbewegungen eben so leicht, wie sie dadurch veranlasst werden. Zerstreung und

1) Handbuch d. Chirurgie S. 503—506.

2) *Schmidt's* Jahrbücher der Medicin 24. Bd. 1839. S. 270.

Ablenkung der Aufmerksamkeit der Kranken von ihrem schmerzhaften Leiden auf andere Gegenstände macht die Schmerzen nicht selten vergessen. — Wirkliche Verkürzung, Crepitation wie beim *malum coxae senile* treten nicht ein.

7) Die Interstitialabsorption des Schenkelhalses entsteht nach Bell's ausführlichem Berichte darüber in jedem Lebensalter und entweder aus Altersschwäche oder aus rheumatischen Ursachen, oder in Folge von mechanischen Beleidigungen des Hüftgelenkes. Sie entwickelt sich bei den letztgenannten Bedingungen unverkennbar unter den Symptomen einer chronischen inneren Gelenkentzündung, besonders einer Synovialhautentzündung, Periostitis und Ostitis, und steht deshalb in diagnostischer Hinsicht mit dem Vorhergesagten in wesentlicher Verbindung. Wenn, was nach Bell's ausdrücklicher Angabe nur in einzelnen seltenen Fällen vorkömmt, die Interstitialabsorption des Schenkelhalses nicht gleichzeitig mit Absorption des Schenkelkopfes complicirt ist, dann wird das Fehlen des Knochenreibungsgeräusches stets die Diagnose zwischen dieser Krankheit und dem *malum coxae senile* feststellen.

Wenn die Interstitialabsorption des Schenkelhalses im höheren Alter ohne deutlich nachweisbare rheumatische, metastatische oder mechanische Ursache und ohne Gelenkentzündung aus Altersschwäche, als *Atrophia colli femoris senilis*, entsteht und gleichzeitig dabei ein analoges Leiden des Schenkelkopfes und der Pfanne wie beim *malum coxae senile* Statt findet, dann ist eine Diagnose beider Krankheiten nicht möglich. Diese Combination kömmt aber nur äusserst selten vor. Ich habe einen solchen Fall bis jetzt weder an Lebenden, noch an Knochenpräparaten, deren mir aus verschiedenen grossen Sammlungen sehr viele vorgelegen haben, beobachtet; vielmehr fand ich bis daher die Zeichen des *malum coxae senile* stets isolirt von denen der Interstitialabsorption des Schenkelhalses. Wo letztere bestanden, fehlten die des *malum coxae senile*, und umgekehrt. Ich will aber damit keinesweges die Möglichkeit des gleichzeitigen Vorkommens beider Krankheiten in Abrede stellen und schenke der Angabe Bell's Glauben, dass in einzelnen seltenen Fällen beide Krankheiten neben einander bestanden ha-

ben. — Wie gesagt ereignet sich dieses aber gewiss so äusserst selten, dass man sich hüten muss, pathologisch beide Krankheiten zusammenzuwerfen. In den meisten Fällen wird der Schenkelhals von unten herauf, von den Trochanteren aus absorbiert, weniger häufig von oben nach unten herab. Mag nun aber das Eine oder das Andere Statt finden, der von dem Krankheitsprocesse unberührt gebliebene, unversehrte Schenkelkopf sitzt dann unmittelbar auf den Trochanteren auf, er scheint gleichsam unmittelbar, ohne Schenkelhals, aus den Trochanteren hervorzugehen. Es fehlt hier die Crepitation im Hüftgelenke.

Die pathologisch-anatomische Beschaffenheit solcher Knochenpräparate hat nicht die entfernteste Aehnlichkeit mit der des *malum coxae senile*. Auch fehlen die Zeichen dieser Krankheit an der Pfanne stets, und Bell erwähnt gar nichts von diesen letzteren in seiner Beschreibung der Interstitialabsorption des Schenkelhalses. — Auch A. Cooper berichtet nichts von diesen gleichzeitigen Deformitäten der Pfanne und des Schenkelkopfes da, wo er von der *Atrophia excentrica senilis* des Schenkelhalses spricht. — Endlich kömmt die Interstitialabsorption des Schenkelhalses nach Bell nur in Einem, nicht gleichzeitig in beiden Hüftgelenken vor, was in diagnostischer und pathogenetischer Beziehung wichtig ist. —

Knochenpräparate der Interstitialabsorption des Schenkelhalses bieten eher eine entfernte Aehnlichkeit dar mit früher Statt gefundenen Schenkelhalsbrüchen. Es dürften manche Fälle der Art ohne genauere Kenntniss des Verlaufes und der Ursachen jener Krankheit bei Leichenöffnungen, welche viele Jahre nachher erst möglich werden, für Denjenigen Schwierigkeiten in der Diagnose herbeiführen, welcher eine nähere Bekanntschaft mit der Interstitialabsorption des Schenkelhalses überhaupt nicht besitzt. Verticale Durchschnitte solcher durch Interstitialabsorption veränderter Schenkelhäse bis durch und unter den kleinen Rollhügel zeigen eine lockere, weitmaaschige diploëtische Substanz im Inneren und bedeutende Verdünnung der Corticalschicht des Schenkelhalsrestes. Der untere, gewöhnlich bei Weitem stärkere Bogen der Corticalschicht des Schenkelhalses, welche vom kleinen Rollhügel nach dem Schenkelkopfe herauf steigt, im regel-

mässigen Zustande am kleinen Rollhügel gewöhnlich über 2 Linien dick ist, in seinem weiteren Verlaufe nach dem Schenkelkopfe aber an Stärke allmählig abnimmt und zuletzt ganz gleiche Dicke mit der Corticalschiicht des Schenkelkopfes gewinnt, — erscheint gerade nach oben, nach dem grossen Trochanter hin, eingebogen in oder zwischen die diploëtische Substanz des Schenkelkopfes und die der beiden Trochanteren. — Diese untere, festere und dickere Corticalschiicht des Schenkelhalses bietet hier das Ansehen einer Knochennarbe, ist aber nichts weniger als dieses, sondern nur der von der Absorption verschont gebliebene festere Theil des ursprünglichen Schenkelhalses, über welchen der Schenkelkopf gleichsam herabgerutscht ist, und denselben nach Innen zu gedrängt hat. Wernher hat S. 60 bis 65 seiner „Beiträge“ über dieses wesentliche Unterscheidungsmerkmal zwischen geheilten Schenkelhalsbrüchen und den Folgen der Interstitialabsorption ausführliche Mittheilungen gemacht und auf Taf. 1, 2 und 3 der dieser Schrift beigegebenen Abbildungen mehrere sehr deutlich diesen Gegenstand versinnlichende bildliche Darstellungen verticaler Durchschnitte des Schenkelhalses zeichnen lassen, — mit denen meine eigenen Beobachtungen und Untersuchungen solcher Knochenpräparate übereinstimmen. —

Die meisten Präparate von vollkommen und unvollkommen geheilten wirklichen Schenkelhalsbrüchen bieten keine deutlichen Zeichen von theilweiser oder gänzlicher Absorption des Schenkelhalses dar. Mir liegt aus der hiesigen academischen Sammlung eine Anzahl Präparate von Schenkelhalsbrüchen innerhalb und ausserhalb der Gelenkkapsel vor, wovon kein Exemplar die entfernteste Aehnlichkeit mit einer Interstitialabsorption hat. Auch erinnere ich mich nicht, solche in anderen grösseren Sammlungen gesehen zu haben, obgleich, ich ausser denen in Deutschland, auch die in Paris und London kennen gelernt habe. —

Die meisten Schenkelhalsbrüche kommen im höheren Alter vor, bei Weitem seltner in den mittleren Lebensjahren. Hier entstehen häufiger Contusionen und Commotionen mit nachfolgenden Entzündungen und deren Folgen. Diese Kranken sterben oft längere Zeit nachher und die Untersuchung des Gelenkes findet selten, und dann gewöhnlich von Aerzten Statt, welche das frühere Uebel nicht beobachteten. Bei wirklichen

Schenkelhalsbrüchen erfolgt nicht selten während der Behandlung, öfter noch bald nach mehr oder weniger unvollkommener Heilung des Bruches der Tod. Die Resorption hat hier gewöhnlich sehr geringe Effecte gehabt, man findet die Bruchfragmente meistentheils ziemlich vollständig erhalten vor, sey es nun in verwachsenem oder noch losem Zustande.

Dagegen nimmt man an den Knochenpräparaten solcher Schenkel, wo der Schenkelhals durch Interstitialabsorption zerstört wurde und der Schenkelkopf unmittelbar zwischen den Trochanteren sitzt, niemals Spuren von zusammengeheilten Bruchfragmenten wahr. Die an solchen Präparaten häufig befindlichen Osteophyten darf man freilich nicht für Rudimente der Bruchfragmente halten. — Mittelst eines Verticalschnittes durch den Schenkelkopf bis zu dem kleinen Trochanter kann man sich am sichersten von der Interstitialabsorption überzeugen. Man findet hier den nach Innen und Oben in die Diploë zwischen Trochanteren und Schenkelkopf gedrängten, nicht resorbirten starken Bogen der Cortikalschicht des unteren Theiles des Schenkelhalses. Dieser ist immer am unteren Theile am umfangreichsten und wird nach oben zu schmaler und schwächer. Manchmal ist nur noch ein sehr kleiner Theil desselben vorhanden, befindet sich dann aber immer am unteren Theile. Selten erstreckt sich dieser untere Theil der ehemaligen Cortikalschicht des Schenkelhalses bis herauf zum grossen Trochanter und legt sich also gleichsam wie eine vollständige Narbe zwischen Schenkelkopf und Trochanteren. — Wie gesagt, diese eingebogene ehemalige untere Corticalschicht des Schenkelhalses darf nicht verwechselt werden mit Callusmasse, welche Bruchfragmente verbindet. — Wenn man früher solche Präparate für geheilte Schenkelhalsbrüche angesehen und ausgegeben hat, so lag der Grund einfach darin, dass man die Interstitialabsorption des Schenkelhalses und ihre Wirkungen nicht kannte. Wer mit dieser Krankheit vertraut ist und Präparate von wirklichen Schenkelhalsbrüchen mit denen von Interstitialabsorption verglichen hat, wird kaum im Zweifel seyn können über die Ursachen dieser beiden differenten Deformitäten des Schenkelhalses. Selbst bei einfachen Intracapsularbrüchen des Schenkelhalses, wo nur zwei Bruchfragmente des Schenkelhalses bestehen,

das am Schenkelkopfe befindliche Stück Schenkelhals und der untere, gewöhnlich grössere Theil des fracturirten Schenkelhalses, werden diese Fragmente nicht absorbirt, sondern sie vereinigen sich entweder gar nicht und glätten sich ab, oder sie verbinden sich nur durch fibröse Substanz und bleiben mehr oder weniger beweglich, was der häufigste Fall ist, — oder es bildet sich in seltenen Fällen Callus, welcher die Bruchfragmente an einander befestiget. Auch hier ist eine Verwechslung mit Interstitialabsorption nicht zu besorgen, wenn man nur die Bruchfragmente und deren feste, der ursprünglichen Knochenmasse gleichende Textur in's Auge fasst. Die sogenannte Knochennarbe oder der Callus hat die Textur neuer pathologischer Knochenbildung. Auch fehlt in solchem Falle der Schenkelhals nicht. —

Man kann als allgemeine Regel annehmen, dass in den Fällen, wo bei dem von seiner gewöhnlichen Stelle nach abwärts dislocirten Schenkelkopfe keine Spuren oder Rudimente der Bruchfragmente wahrzunehmen sind, Interstitialabsorption, und da, wo Bruchfragmente, sey es vereiniget oder lose, gefunden werden, Fractur anzunehmen ist. — Ein vertical durch den Schenkelkopf und beide Trochanteren geführter Durchschnitt wird den etwa noch übrigen Zweifel vollends zu lösen vermögen. Findet sich zwischen beiden der von unten her stets stärkere und oben hin allmählig an Ausdehnung abnehmende, eingebogene Rest der unteren Corticalschicht des früheren Schenkelhalses, dann ist Interstitialabsorption die Ursache der Deformität des Schenkelhalses. Entdeckt man dagegen an dieser Stelle unregelmässig gestaltete Callusmasse, ist dieselbe mehr am oberen Theile angehäuft, während die untere Corticalschicht, wenn auch nur rudimentär, als kleiner Rest, noch in ihrer ursprünglichen Richtung und Stellung sich befindet, und gewahrt man noch die Spuren der Bruchfragmente, dann ist Fractur die Ursache der Deformität gewesen.

Wenn man die Möglichkeit und das wirkliche Vorkommen eines unvollkommenen Bruches des Schenkelhalses annimmt, wobei der letztere durch die mechanische Schädlichkeit nur theilweise zerbrechen oder vielmehr nur theilweise einknicken soll, während die Continuität des übrigen Theiles des Schenkelhalses zunächst unversehrt bleiben und erst nach und nach durch Resorption verschwinden könnte,

— dann würde die Diagnose zwischen einem solchen unvollkommenen Schenkelhalsbruche und der Interstitialabsorption desselben allerdings kaum möglich werden. Freilich wären dann beide Krankheitszustände so mit einander combiniert, dass eine wesentliche Trennung derselben nicht einmal zulässig ist, denn es fände ja offenbar Fractur und Interstitialabsorption an einem und demselben Theile und fast zu gleicher Zeit Statt. — Das Vorkommen eines solchen unvollkommenen Bruches des Schenkelhalses ist aber eben so unwahrscheinlich als unerwiesen. Unwahrscheinlich ist dieser unvollkommene Bruch des Schenkelhalses deshalb, weil das unvollkommene Brechen der Knochen gewöhnlich nur an langen Röhrenknochen und bei jugendlichen Individuen, und selbst hier selten, vorkommt, die Fractur des kurzen Schenkelhalses aber entweder nur in hohem Alter bei vorwaltender Fragilität der Knochen und bei selbst geringer Kraft der mechanischen Schädlichkeit, oder in früherer Lebensperiode nur nach heftigem Falle auf den *Trochanter major* zu Stande zu kommen pflegt.

Viel wahrscheinlicher findet der umgekehrte Fall Statt, dass nämlich bei bereits bestehender Interstitialabsorption des Schenkelhalses im vorgerückten Alter, bevor noch derselbe wesentlich zerstört, vielmehr nur poröser und brüchiger geworden ist, durch eine zufällig einwirkende mechanische Schädlichkeit, z. B. Stoss oder Fall auf den grossen Rollhügel, oder selbst durch lebhafteres Umdrehen des Rumpfes bei fester Stellung des Schenkels, der mürbe und theilweise absorbirte Schenkelhals zerbricht. Dieses dürfte wohl öfters sich ereignen. — In einem solchen Falle würde wohl auch die Resorption im fracturirten Schenkelhalse fortschreiten. — Allein schwerlich kömmt dann eine wirkliche knöcherne Vereinigung der Fragmente zu Stande. Es tritt Pseudarthrosis hier wohl immer ein und zwar entweder durch Abglättung der Oberflächen der Bruchfragmente oder durch Verbindung derselben mittelst fibrocartilaginöser Masse. Die nach Schenkelhalsbrüchen oft erst spät eintretende bedeutende wirkliche Verkürzung hat zu der Annahme der sehr unwahrscheinlichen unvollkommenen Schenkelhalsbrüche mit nachfolgender Absorption des übrigen nicht fracturirten Theiles des Schenkelhalses geführt. Diese später nach Schenkelhalsbrüchen eintretende, oft bedeutende Verkürzung lässt sich viel einfacher

und ungesuchter erklären durch allmälige Ablösung, Resorption, Ausdehnung oder Abreissen der im Anfange und einige Zeit nach der Fractur noch bestehenden Verbindung der Bruchfragmente durch Fasern des Kapselbandes und des Periosteums. Dieses ist auch aus dem Grunde die gewöhnliche Ursache der später erst eintretenden deutlichen Verkürzung, weil anfangs der Kranke ruhig liegt und mithin eine Dislocation der Bruchfragmente nicht veranlasst wird. Wenn er aber später wieder mit der Extremität auftritt, dann werden jene fibrösen Verbindungen der Bruchfragmente durch die mechanische Ausdehnung gelöst und so entsteht die spät eintretende Verkürzung der leidenden Extremität. —

8) Mit dem *malum coxae senile* kann der Schenkelhalsbruch nicht verwechselt werden, wenn man die nöthige Rücksicht auf die Ursachen und Entstehungsweise beider Krankheiten nimmt. In den bei Weitem meisten Fällen tritt bei Schenkelhalsbrüchen sogleich nach der Einwirkung der mechanischen Schädlichkeit Schmerz und Unfähigkeit, die leidende Extremität zu brauchen, ein, wodurch sich diese Fractur von dem langsam und ohne mechanische Ursache entstehenden *malum coxae senile* hinreichend unterscheidet. Wenn beim Schenkelhalsbruche deutliche Verkürzung der leidenden Extremität besteht, so kann man das leidende Glied leicht zu seiner normalen Länge extendiren, was beim *malum coxae senile* nicht gelingt. Nur in seltenen und allerdings manchmal diagnostisch zweifelhaften Fällen von Schenkelhalsbruch kann der Leidende kurz nach der Einwirkung des Falles noch einige Zeit auf die Extremität treten, darauf stehen und, wenn auch nicht ohne alle Unterstützung und nicht ohne zu hinken, eine Strecke Weges gehen, er kann den Schenkel heben und strecken, der Schmerz im Hüftgelenke ist verhältnissmässig gering. Erst später erfolgt nach fortgesetzten Bewegungen des leiden Gelenkes heftiger Schmerz, Hinderniss im Gehen oder völlige Unfähigkeit auf dem leidenden Gliede zu stehen, und endlich auch Verkürzung desselben. Auch nimmt man jetzt manchmal Crepitation im Gelenke bei den Bewegungen des Gliedes wahr, während man früher vergebens darnach forschte. Trotz dieses späteren Eintrittes der Symptome der Schenkelhalsfractur nach der Einwirkung der

mechanischen Schädlichkeit ist dennoch der Causalzusammenhang dieser mit jenen nicht zu verkennen, auch geschieht dieses verspätete Auftreten der scheinbar mit dem *malum coxae senile* analogen Symptome doch unverhältnismässig viel schneller und rascher, als der Verlauf des *malum coxae senile* ist, bei welchem die Schmerzen und Hindernisse im Gehen in Jahresfrist nicht so zunehmen, als hier in einigen Wochen oder höchstens nach einigen Monaten, was allerdings, namentlich in Beziehung auf die später eintretende Verkürzung, der Fall seyn kann.

Wie gesagt, es wird wohl kaum der Fall als möglich gedacht werden können, viel weniger vorkommen, dass der Sachkundige eine *Fractura colli femoris* mit dem *malum coxae senile* verwechseln werde. Auch entsteht aus einem Schenkelhalsbruche erfahrungsmässig kein *malum coxae senile*, wenigstens ist davon bis jetzt kein Beispiel bekannt geworden. — Dagegen kann es sich nicht nur möglicherweise ereignen, sondern man hat es wirklich wiederholt beobachtet, dass ein an *malum coxae senile* leidendes Individuum durch einen zufälligen Fall auf das kranke Hüftgelenk den Schenkelhals zerbricht.

Mehrerer solcher Fälle erwähnt Smith in dem zu Eingang dieser Schrift citirten Aufsätze im *Dublin Journal*. Zwei derselben wurden im Richmond- und zwei im Jervis-street-Hospitale an 75 und 80 Jahre alten Individuen beobachtet, von welchen der eine ausführlichere Erwähnung auch hier finden mag. Ein 80jähriger Mann ward wegen eines in Folge eines Falles entstandenen Hüftleidens im Februar 1832 in das Richmond-Spital in Dublin aufgenommen. Um das leidende Gelenk herum zeigte sich eine starke Geschwulst und Blutunterlaufung, der leidende Schenkel war um zwei Zoll verkürzt und liess sich zwar etwas verlängern, aber nicht bis zur normalen Länge extendiren, er war in einem Zustande von Adduction, der Fuss der leidenden Seite nach Innen gewendet, über der *Incisura ischiadica* fühlte man eine lange breite Geschwulst, welche den Bewegungen des Schenkels aber nicht folgte, und daher mit den bereits angegebenen Kennzeichen, nämlich der Möglichkeit den Schenkel zu verlängern und nach dem Leibe heraufzubeugen, eine Luxation nicht annehmen liess. Da der Kranke aussagte, dass das leidende Glied schon längere Zeit kürzer gewesen sey und er Schmerzen in der Hüfte empfunden, auch einen hinken-

den Gang gehabt habe, so schloss Smith auf einen Bruch der Trochanteren und des Schenkelhalses mit gleichzeitig vorhandenem *malum coxae senile*. Nach 14 Tagen starb der Kranke. Bei der Untersuchung des leidenden Gelenkes fand man einen zackigen Querbruch des Schenkelhalses ausserhalb der Kapsel. Ausserdem war zugleich der *Trochanter major* völlig abgelöst und mit den Anheftungen der *m. m. pyriformis, gemelli, obturat.* und einem grossen Theile des *glutaeus maximus* nach der *Incisura ischiadica major* hingezogen worden. Der *Trochanter minor* war gleichfalls abgelöst. Rund um den Schenkelkopf fand man eine harte elfenbeinartige Substanz abgelagert. Dieser Fall von Schenkelhalsbruch bei vorhandenem *malum coxae senile*, sowie die anderen ähnlichen, bestätigen auch den oben ausgesprochenen und durch meine eignen Beobachtungen bestimmt nachgewiesenen Grundsatz, dass beim *malum coxae senile* der Schenkelhals nicht geschwunden oder absorhirt ist wie bei der Interstitialabsorption. Uebrigens ist zu bemerken, dass diese Fälle von Schenkelhalsbruch bei bereits vorhandenem *malum coxae senile* die Veranlassung zu dem Aufsätze R. W. Smith's in dem genannten Journale, und somit auch die Ursache der ferneren Nachforschungen über die letztgenannte Krankheit bei uns in Deutschland geworden sind. Smith zieht aus den mitgetheilten Beobachtungen den Schluss: Wenn ein längere Zeit an *malum coxae senile* leidendes Hüftgelenk eine starke Contusion erfährt, so unterscheiden wir diesen Zustand von einer Fractur des Schenkelhalses durch die Unmöglichkeit, das Glied zu seiner natürlichen Länge auszudehnen und durch Nachforschungen über den früher bestandenen Krankheitszustand. — In Beziehung auf diesen Grundsatz muss indessen noch folgende Restriction geltend gemacht werden.

Was die Möglichkeit der Verlängerung des leidenden Schenkels in einem solchen Falle betrifft, so muss man die Wirkung des Schenkelhalsbruches von der des *malum coxae senile* scheiden. Insofern das leidende Glied durch Absorption des Schenkelkopfes, Erweiterung und Hinaufrücken der Pfanne nothwendig kürzer geworden ist, wird es unmöglich, dasselbe zu seiner normalen Länge, dem der entgegengesetzten Seite gleichkommend, auszudehnen. Wenn nun aber an jenem Schenkelbeine eine Fractur des Schenkelhalses sich ereignet, wodurch

abermals eine fernere Verkürzung dieser Extremität gegeben wird, so kann diese zuletzt durch Fractur hinzugekommene Verkürzung allerdings auch durch Extension des Schenkels so lange beseitigt werden, als eben die Extension fortgesetzt wird. Die Verlängerung wird aber nur soweit möglich, als die Verkürzung vom Bruche, und nicht von den Zerstörungen des Schenkelkopfes und der Pfanne durch das *malum coxae senile* herrührt. Daher ist es richtig, dass bei einer im höheren Alter vorkommenden mechanischen Beleidigung des Hüftgelenkes, in welchem schon vorher Schmerzen, Beschwerden im Gehen und Verkürzung der Extremität Statt gefunden haben, die Unmöglichkeit, das leidende Glied bis zur gleichen Länge mit dem der entgegengesetzten Seite auszudehnen, für Fractur des Schenkelhalses bei gleichzeitig vorhandenem *malum coxae senile* spricht. —

9) Von einer Luxation des Schenkelkopfes lässt sich das *malum coxae senile* vor Allem durch Ursachen und Verlauf unterscheiden, besonders aber durch die Crepitation im Hüftgelenke und durch die analogen Symptome im Hüftgelenke der andern Seite.

Bei der Luxation tritt Verkürzung, veränderte Stellung der leidenden Extremität, Schmerz bei der Bewegung, Unbeweglichkeit oder wenigstens Schwerbeweglichkeit im Gelenke und Unvermögen zu gehen, Unmöglichkeit, die verkürzte Extremität zur normalen Länge zu extendiren, sogleich nach Statt gehabter mechanischer Schädlichkeit ein, wie z. B. nach einem Falle auf die Seite mit untergeschobenem Beine, nach einem Fehltritt in die Tiefe, Fall mit ausgespreizten Beinen von einer Höhe herab u. s. w. Die Deformität und Functionsstörung des Gelenkes ist hier unmittelbare Folge der mechanischen Schädlichkeit. Bei dem *malum coxae senile* erscheinen die analogen Symptome ohne vorhergegangene mechanische Schädlichkeit ganz allmählig und langsam. —

Wenn aber ein an *malum coxae senile* leidendes Individuum auf die Hüfte der bereits verkürzten, schmerzhaft und schwer beweglichen Extremität fällt, — dann könnte der herbeigerufene Arzt in Zweifel seyn über die Diagnose zwischen Luxation und *malum coxae senile*. Die Auskunft über den vor dem Falle auf die Hüfte bereits längere Zeit

Statt gehabten leidenden Zustand derselben, sowie das hörbare Knochenreibungsgeräusch im Gelenke, werden die Erkenntniss des *malum coxae senile* erleichtern.

Am meisten Zweifel können entstehen, wenn bereits längere Zeit nach dem Falle auf das mit *malum coxae senile* behaftete Hüftgelenk verstrichen ist, wenn z. B. schon mehrere Monate darnach verflossen sind, bevor der untersuchende Arzt Kenntniss von der Sache erhielt. Hier kann das Knochenreibungsgeräusch nicht mit Bestimmtheit als ein Symptom des vor dem erlittenen Falle auf die Hüfte bestandenen *malum coxae senile* unbedingt angesehen werden, weil dasselbe recht gut auch durch Abnutzung der Gelenkknorpel, Eburnation des luxirten Schenkelkopfes und Reibung desselben auf der ebenfalls abgeglätteten Darmbeinschaukel erklärt werden und auch entstanden seyn kann. In einem solchen Falle wird nur eine möglichst sorgfältige, chronologische Erörterung des Auftretens der Krankheitserscheinungen vor und nach Einwirkung der mechanischen Schädlichkeit Aufschluss über das Wesen der bestehenden Krankheit zu geben im Stande seyn.

Die Complication einer Luxation mit *malum coxae senile* gehört wohl nicht zu den Unmöglichkeiten, ist jedoch bis jetzt nicht bekannt geworden. In den meisten Fällen wird bei Solchen, die an *malum coxae senile* leiden, durch einen heftigen Fall auf die Hüfte, oder durch eine analog wirkende mechanische Schädlichkeit, wegen der im vorgerückten Alter bestehenden grösseren Brüchigkeit der Knochen Fractur eintreten. Sollte ein mit *malum coxae senile* behafteter Schenkelkopf aus der gleichartig erkrankten Pfanne wirklich luxirt werden, so wird die unmittelbar mit der Einwirkung der mechanischen Schädlichkeit eintretende veränderte Richtung und stärkere Verkürzung oder unter Umständen auch das Verschwinden der vorher dagewesenen Verkürzung, vielleicht sogar eine geringe verhältnissmässige Verlängerung, nebst Unbeweglichkeit und andauernden heftigen Schmerzen im Gelenke, die Diagnose dieser Complication um so eher möglich machen, als man den Verlauf und die Symptome des früheren Gelenkleidens gehörig in's Auge fasst.

Genaue Bekanntschaft mit dem Verlaufe und den wesentlichen Kennzeichen des *malum coxae senile* wird bei sorgfältiger Vergleichung und ebenfalls hinreichender Bekanntschaft mit den analogen Symptomen an-

derer Krankheiten des Hüftgelenkes im speciellen Falle die sicherste Führerin werden, um diagnostische Irrthümer zu vermeiden.

Die Vorhersage ist beim *malum coxae senile* von verschiedenem Gesichtspunkte aufzufassen, nämlich theils in Beziehung auf die Heilbarkeit des örtlichen Gelenkleidens, theils in Rücksicht des Gesamtorganismus. Da das genannte lokale Uebel des Hüftgelenkes unverkennbar in der sogenannten Altersdecrepität wesentlich wenigstens mit begründet ist, so geht schon daraus hervor, dass ein therapeutisches Verfahren dagegen wenig oder nichts zu leisten verspricht. Die Erfahrung lehrt, dass der lokale Krankheitsprocess unaufhaltsam fortschreitet, bis er an einem gewissen Punkte angelangt ist, dann im günstigeren Falle still steht, so dass das ganze Uebel mit einer mehr oder weniger lästigen, das Gehen beeinträchtigenden Deformität des Hüftgelenkes endiget. Oder es entsteht eine so auffallende Veränderung im Gelenkmechanismus, dass selbst bei nicht weiter fortschreitendem Krankheitsprocesse doch der Gebrauch der Extremität durch völlige Unbeweglichkeit des Gelenkes bei auffallender Verkürzung des Gliedes gänzlich unmöglich gemacht wird. — Obgleich ich recht gut weiss, dass alle Vergleiche hinken und mithin keine Beweisgründe abgeben können, so ist doch nicht zu läugnen, dass passende Beispiele einen Gegenstand anschaulicher zu machen vermögen, als blosse dogmatische Demonstrationen. Ich erlaube mir daher, das Wesen und die prognostische Bedeutung des *malum coxae senile* mit dem Gerontoxon der Cornea, selbst mit den im Alter vorkommenden verschiedenen Graden der Trübung und Verdunkelung der Linse zu vergleichen, abgesehen davon, dass bei letzteren durch eine Operation insofern Hülfe für das gestörte Sehevermögen des Auges möglich ist, dass die verdunkelte Linse aus der Seheaxe entfernt und damit den Lichtstrahlen der Durchgang wieder gestattet wird. — Diese Krankheitsprocesse verlaufen gewöhnlich so latent, der Herd der Krankheit ist so entfernt und isolirt, dass diätetische und pharmaceutische Mittel, sowie Ableitungen und dergleichen nicht den geringsten günstigen Effect äussern. Analog verhält es sich beim *malum coxae senile*. —

Man hat diesen Thatsachen auch bei der in Rede stehenden Krankheit so bald als möglich gebührende Rücksicht zu schenken, um nicht beim Leidenden theils eitle Hoffnungen rege zu machen, theils völlig unnütze, oft sogar schädliche Curmethoden in Anwendung zu bringen. — Darum ist es nicht gleichgültig, wie frühzeitig oder wie spät man das wahre Wesen der vorliegenden Krankheit erkennt, um den unabwendbaren Fortgang und Ausgang derselben vorherzusehen und dem Leidenden auf eine schonende Weise zu eröffnen. —

Den meisten Trost vermag unverkennbar die Hoffnung auf einen möglicherweise so günstigen Ausgang zu bringen, dass die Function des leidenden Gliedes wenig gestört, das *malum coxae senile* niemals einen nachtheiligen Einfluss auf das Allgemeinbefinden ausüben und das Leben selbst dadurch nicht auf das Spiel gestellt werde. —

Es ist um so wichtiger, dass der Arzt seinen Kranken frühzeitig mit diesem Troste zu erquicken und zur geduldigen Ertragung seiner Leiden zu stimmen versteht, als es eine unleugbare Thatsache ist, dass die andauernden und zunehmenden schmerzhaften Beschwerden beim *malum coxae senile* leicht eine tiefe Gemüthsverstimmung erzeugen, welche sogar zum Selbstmorde disponiren kann.

Eine Therapie des *malum coxae senile* ist eigentlich nicht vorhanden. — Denn indem diesem Krankheitsprocesse weder eine bekannte Dyscrasie zu Grunde liegt, noch Metastasen denselben hervorrufen, die Krankheit vielmehr ohne wahrnehmbare innere und äussere Ursache bei sonst vollkommen gesunden Individuen, die im vorgerückten Alter sich befinden oder wenigstens die mittleren Lebensjahre überschritten haben, sich sehr latent und allmählig entwickelt, und nicht unter der Form einer Entzündung auftritt, so haben wir gar keinen einigermaßen sicheren Anhaltspunkt zur Aufstellung specieller therapeutischer Indicationen. Da die Erfahrung lehrt, dass diese Krankheit meistentheils bei solchen Leuten entsteht, welche viele körperliche Anstrengungen gehabt haben, und da Ruhe die Beschwerden des Uebels erfahrungsmässig wenigstens in der Weise mindert, dass der Leidende, so lange

er sich ruhig verhält, keine Schmerzen empfindet, so erscheint Ruhe des Körpers überhaupt, des leidenden Gelenkes in's Besondere, nebst einer leichtverdaulichen, aber nahrhaften und nicht reizenden Kost, als das einzige palliative Mittel, die Leiden der Kranken zu mindern und den Krankheitsverlauf selbst nicht zu stören. — Zur Beförderung der jungen Knochenbildung am Schenkelkopfe und in der Pfanne dürften warme, erweichende, aromatische Kataplasmen und Fomentationen, oder auch spirituöse Einreibungen, förderlich, wenigstens nicht zweckwidrig seyn. Blutentziehungen, Ableitungen durch Vesicatorien, Eiterbänder oder Fontanelle u. dergl. bringen nur Nachtheil, indem sie die Ossification verzögern. — Moxa und Glüheisen einem solchen Kranken zu appliciren und gleichzeitig den Magen mit Guajac, Colchicum, Antimonium, Aconitum und dergleichen sogenannten Specificis zu belästigen, um eine vermeintliche gichtische Dyscrasie zu bekämpfen, würde nicht nur ein unnützes, sondern wahrhaft grausames Verfahren genannt zu werden verdienen. —

Unverkennbar sind nach dem jetzigen Stande unseres Wissens über diese Krankheit nur folgende zwei Hauptindicationen aufzustellen:

- 1) Linderung der Schmerzen durch Ruhe des Gliedes,
 - 2) Beförderung des Heilungsprocesses, welchen die Natur selbst einschlägt, um den Schwund der Knochen und ihrer knorpeligen Ueberzüge möglichst unschädlich zu machen. — Das Letztere geschieht ebenfalls theils durch Ruhe, theils aber durch Entfernung aller schwächenden Potenzen, wodurch die Ossification gestört werden kann, und endlich durch Anordnung nahrhafter Diät und örtliche Anwendung aromatischer Wärme, um die Knochenneubildung zu begünstigen. Auch können im einzelnen Falle Tonica zweckmässig seyn. —
-

S c h l u s s w o r t.

Durch fortgesetzte Beobachtung zu der Ueberzeugung geführt, dass das *malum coxae senile* nicht mit den durch Gelenkentzündungen bewirkten Gelenkknorpel-usuren und emallirten Knochenschliffen, mit Interstitialabsorption des Schenkelhalses und mit Knochengicht in Eins zusammenfalle, sondern eine eigenthümliche, durch Ursachen, ursprünglichen Sitz, Entstehungsweise, Verlauf und Symptome ausgezeichnete Krankheit des Hüftgelenkes sey, — befestigte sich in mir der Entschluss, dieses bedrohte Recht zu schützen und derselben eine gebührende Stellung in der Nosologie zu sichern. —

Dazu bedurfte es zuvörderst gründlicher Widerlegung der über dieses Gelenkleiden herrschenden irrigen Ansichten, demnächst aber auch Ergänzung der mangelhaften Mittheilungen über die einzelnen nosogenetischen Momente, sowie der unvollständigen Darstellung der Krankheit überhaupt.

Um einer ausführlichen reitenten Kritik die nöthige objective Grundlage zu geben, erschien es mir unabweislich, die Ansichten der Schriftsteller über diese Krankheit (mit Ausnahme der rein compilerischen) in möglichst ausführlicher und vollständiger Form dem freien, selbstständigen Urtheile des Lesenden zu unterbreiten, was beim blossen Hervorheben einzelner bezüglich Stellen nicht wohl erreicht wird. —

Dazu bestimmte mich auch ausserdem vorzüglich noch die Ansicht, dass solche Erleichterung vollständiger kritischer Mitwirkung des Lesenden zur endlichen Ermittlung und Begründung des wahren Sachverhältnisses des fraglichen Gegenstandes am Meisten beitragen werde. —

Ob ich diesen Zweck erreichte, ob ich die Sache der Wahrheit näher führte, — darüber wird die Meinung sachverständiger Fachgenossen sich aussprechen, — die Zeit entscheiden. —

Dass aber dem *malum coxae senile* in pathogenetischer und diagnostischer Hinsicht eine gleiche selbstständige Würdigung gebührt wie anderen Hüftgelenkkrankheiten, — wenn anders grobe Verstösse gegen die richtige Beurtheilung des Verlaufes und des Ausganges dieser Krankheit verhütet und unverantwortlich nutzlose Behandlungsweisen des Kranken selbst vermieden werden sollen, — wird wohl Jedem einleuchten, der die eigentliche Bedeutung der Heilkunde begriffen hat und die höhere, wahre Aufgabe des Arztes von blossem Forschen nach Form und Mischung der Krankheitsresiduen und Krankheitsproducte zu unterscheiden vermag. —

Erklärung der Tafeln.

Tafel I. Fig. 1. Linkes Oberschenkelbein nebst Pfanne und Becken dieser Seite. Es ist hier besonders die beträchtliche Erweiterung der Pfanne, das Heraufrücken des Schenkelkopfes in derselben und die dadurch nothwendig bedingte Verkürzung der Extremität dargestellt.

aaaa. Neugebildete Knochenmasse, Osteophyten, welche den Rand der neuentstandenen Pfanne, besonders nach aussen und oben, nach dem Darmbein zu bildet.

bbbb. Neugebildete Knochenmasse, Osteophyten, am Umfange des völlig abgeflachten Schenkelkopfes und am sonst unversehrten Schenkelhalse.

c. Unterer, freier Raum der alten Pfanne.

Fig. 2 und 3 stellen die beiden Hälften des senkrecht in der Mitte durchgesägten Schenkelhalses vom grossen Trochanter bis zur Oberfläche des abgeplatteten Schenkelkopfes des linken Oberschenkelbeins dar.

aaaaaaa. Löcher, wo das Knochenmark und überhaupt die Knochensubstanz fehlte, welche sich theils im Reste des zum bei Weitem grössten Theile schon absorbirten Schenkelkopfes, theils im oberen Theile des Schenkelhalses, da, wo dieser in den Schenkelkopf übergeht, befinden.

bbbbbb. Weisses fester Rand der Corticallamelle.

cccc. Theils weiche, bröckliche, theils ziemlich feste markige, gelb aussehende Knochenmasse.

Tafel II. Fig. 1. Linke Pfanne mit Hüftbein, ihrem ganzen Umfange nach dargestellt, damit die theils poröse, von zahlreichen Löchern durchbrochene, theils glatte, wie abgeschliffene, mehr lamellöse Beschaffenheit der neugebildeten Knochenmasse deutlich erkannt werde.

aaaaa. Neugebildete poröse Knochenmasse, welche namentlich den Pfannenrand nach oben constituirt.

bbb. Scharfer Rand, mit welchem die neugebildete, nach aufwärts und aussen am Darmbein gerückte, ausgeglättete, gleichsam wie abgeschliffene Pfanne beginnt.

In den durch a und b bezeichneten Stellen kann man den Unterschied zwischen der porösen und mehr lamellosen abgeglätteten neuen Knochensubstanz deutlich wahrnehmen.

c. Rest der alten Pfanne, welche nicht abgeglättet erscheint und nicht vom Schenkelkopfe ausgefüllt worden ist.

Fig. 2. Ansicht der Oberfläche des durch Absorption der Schenkelkopfwölbung völlig abgeplatteten, theils bedeutend durchlöchernten, zerfressenen, theils glatt wie Elfenbein abgeschliffenen Schenkelkopfes des linken Oberschenkelbeins, an dessen Peripherie neugebildete poröse Knochenmasse, Osteophyten, sichtbar. Die bedeutendsten Durchlöcherungen und Aushöhlungen befinden sich im Centrum dieses Schenkelkopfes, die elfenbeinähnlich abgeglätteten, emallirten Stellen bilden mehr den Rand desselben, die Osteophyten, welche diesen Rand kranzartig umgeben, sind nach unten umgestülpt, mehr poröser Textur und geben dem Ganzen eine pilzähnliche Form.

aaaa. Grössere Löcher in der geschwundenen ursprünglichen Knochensubstanz des Schenkelkopfes.

bbbb. Emallirter, lamellöser, elfenbeinartig abgeglätteter Rand.

cccc. Randosteophyten des Schenkelkopfes.

Tafel III. Fig. 1, Rechtes Hüftgelenk, in welchem der ebenfalls durch Resorption bedeutend abgeplattete Schenkelkopf gleichfalls in der erweiterten und nach oben gerückten Pfanne etwas höher steht. Auch sieht man hier zahlreiche Osteophyten in:

- aaaa am Schenkelkopfe und Schenkelhalse.
 bb versinnlicht den sichtbaren Theil des Schenkelkopfes.
 cc sind Osteophyten am Pfannenrande.

Tafel IV. Fig. 1. Rechte Pfanne nebst Schaam-, Sitz- und Darmbein. Durch die bildliche Darstellung der aus neuer Knochenmasse gebildeten neuen Pfanne soll nicht nur die durchlöchernde poröse Beschaffenheit, sondern auch die lamellöse, abgeglättete Eigenschaft der neuen Knochenmasse dargestellt werden.

a bezeichnet die deutlich abgegrenzte etwas scharf anzufühlende glatte weisse Linie, welche den unteren alten Pfannenraum von dem oberen neuen Pfannenraume gleichsam scheidet.

b zeigt den oberen zwar auch porösen, aber weiss aussehenden, abgeglätteten, wie polirten Pfannenraum,

ccc den zackigen mit Osteophyten besetzten Rand desselben.

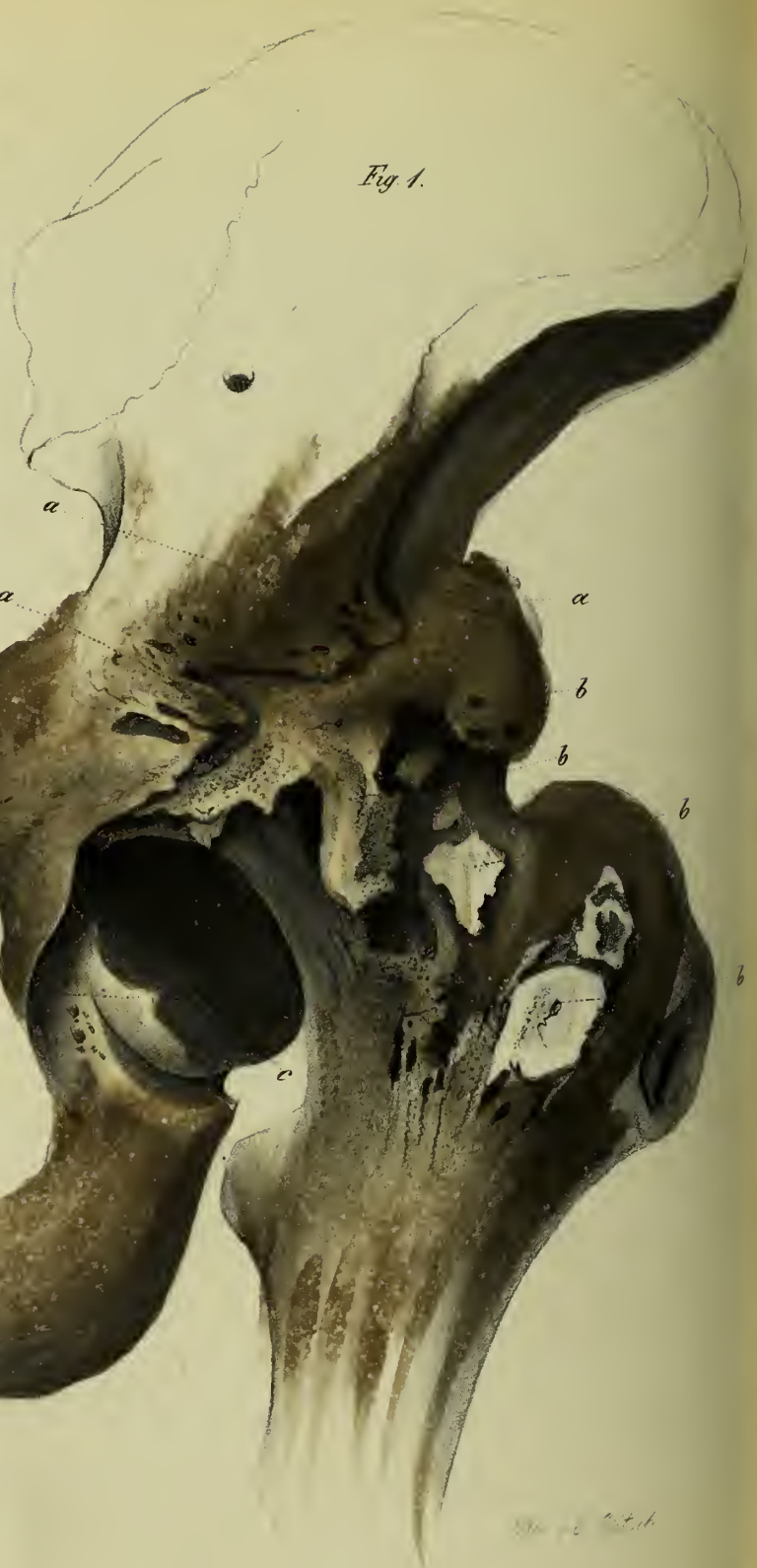
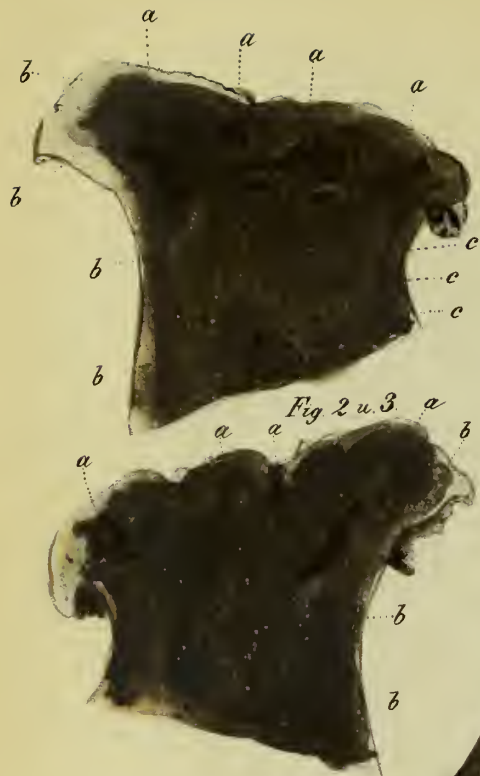dd bezeichnet die Ablagerung neuer poröser nicht abgeglätteter Knochenmasse im unteren freien Pfannenraume, da, wo früher das *ligamentum teres* oder die drüsige Fettmasse befindlich war. Hier fand keine Reibung mit dem Schenkelkopfe Statt, deshalb fehlt auch die Abglättung oder Politur.

Fig. 2 liefert die Ansicht der Oberfläche des Schenkelkopfrestes der rechten Seite. Hier findet man in der Mitte eine weisse glatte Stelle fester elfenbeinartiger Knochenmasse, während der Umkreis dieser Stelle porös, durchlöchert, zerfressen, also gerade umgekehrt erscheint, wie am Schenkelkopfe linkerseits. An der peripherischen Ausbreitung des Schenkelkopfes der rechten Seite befindet sich nur stellenweise abgeglättete, feste, weisse Knochenmasse. Der Rand derselben ist fast durchgehends mit nach unten gerichteten Osteophyten kranzartig besetzt.

aaa. Weisse, emallirte, lamellöse Knochenmasse.

bbbb. Löcher, wo die ursprüngliche Knochenmasse absorbiert ist.

cccc. Randosteophyten von mehr oder weniger poröser Textur.



Wm. B. Smith

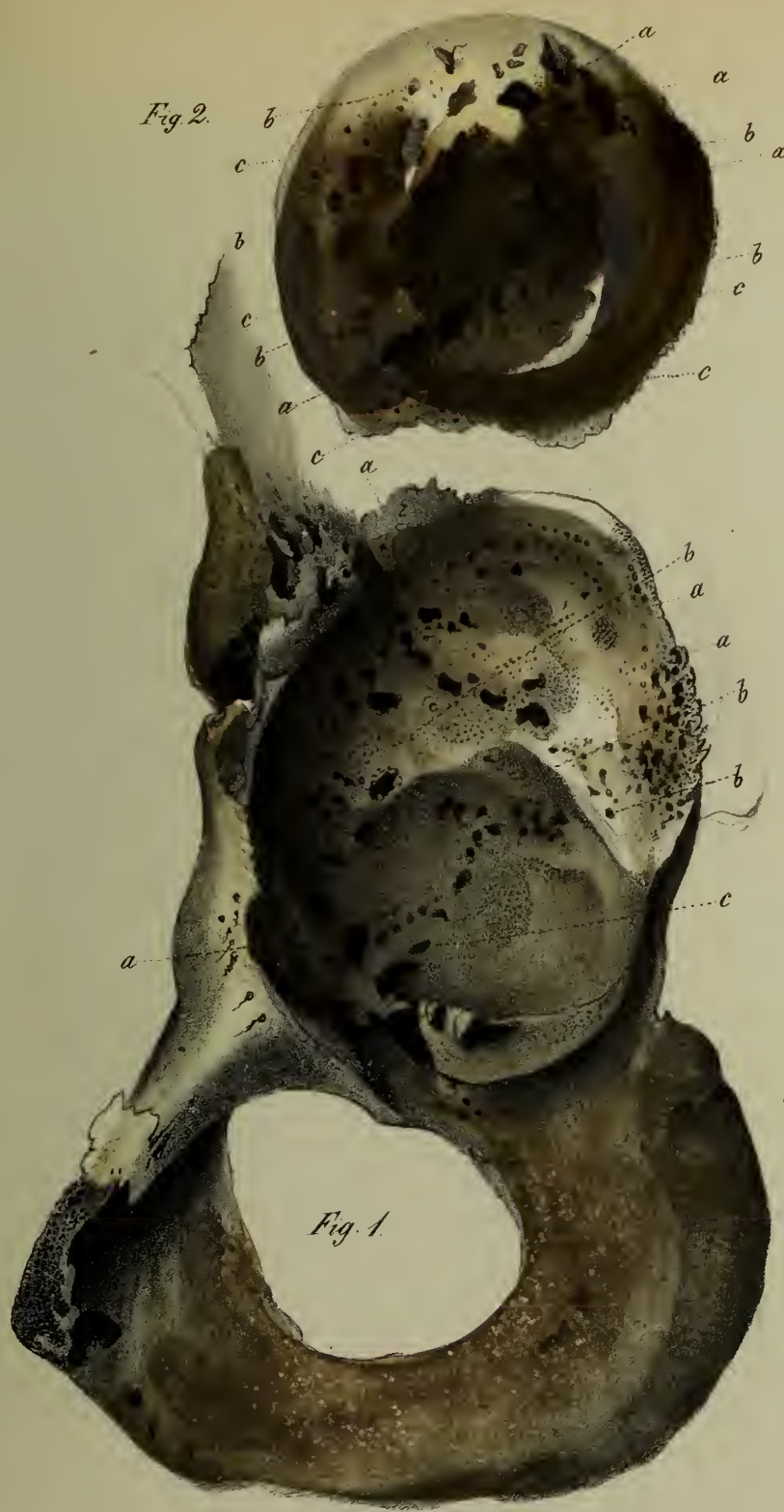

Fig. 2.

Fig. 1.

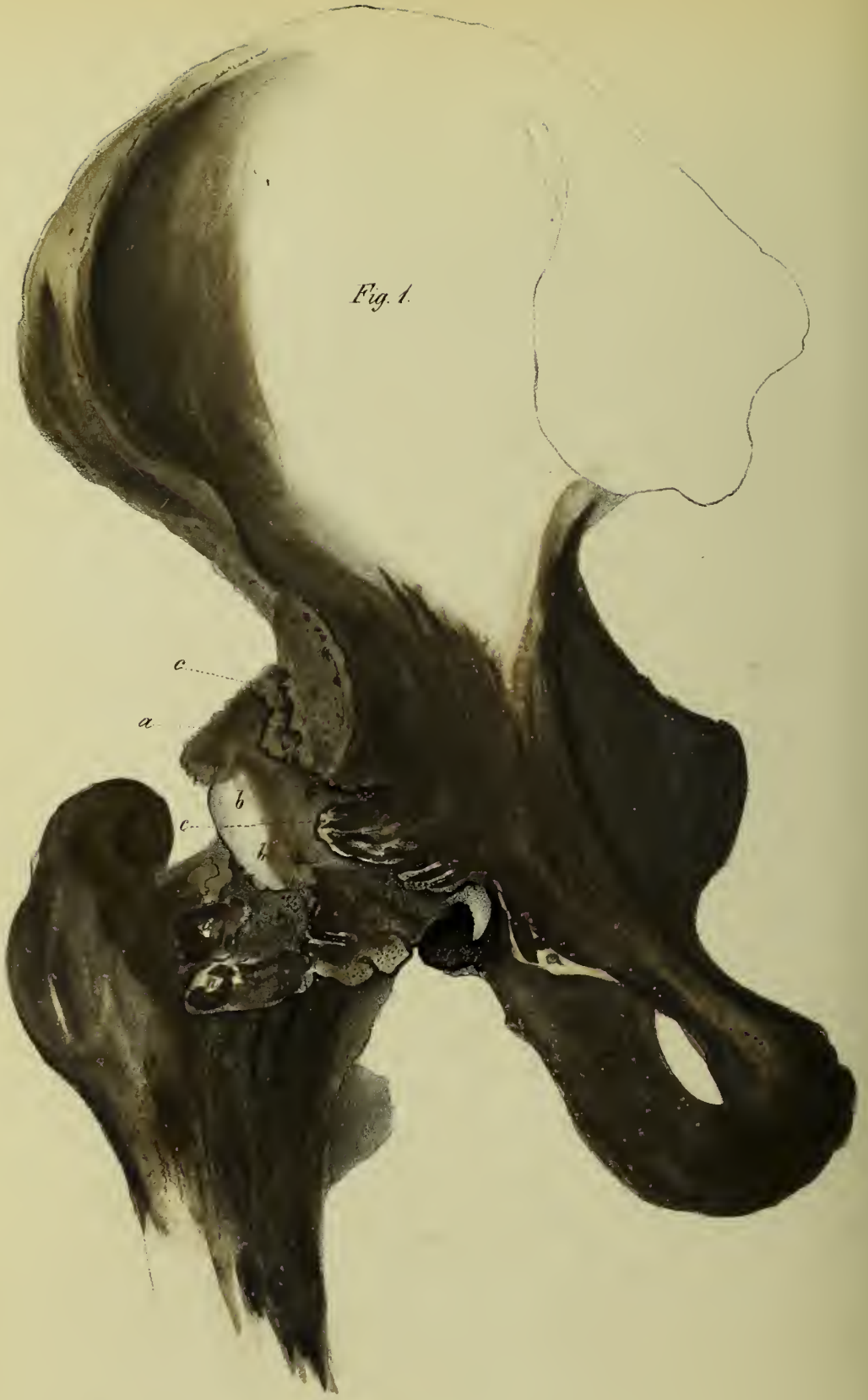

Fig. 1.

Fig. 2.

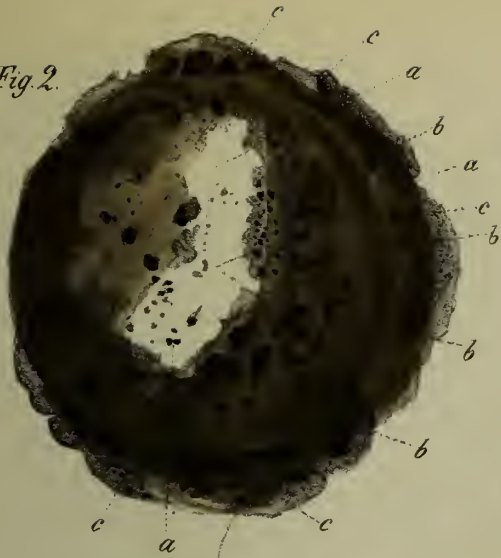


Fig. 1.

